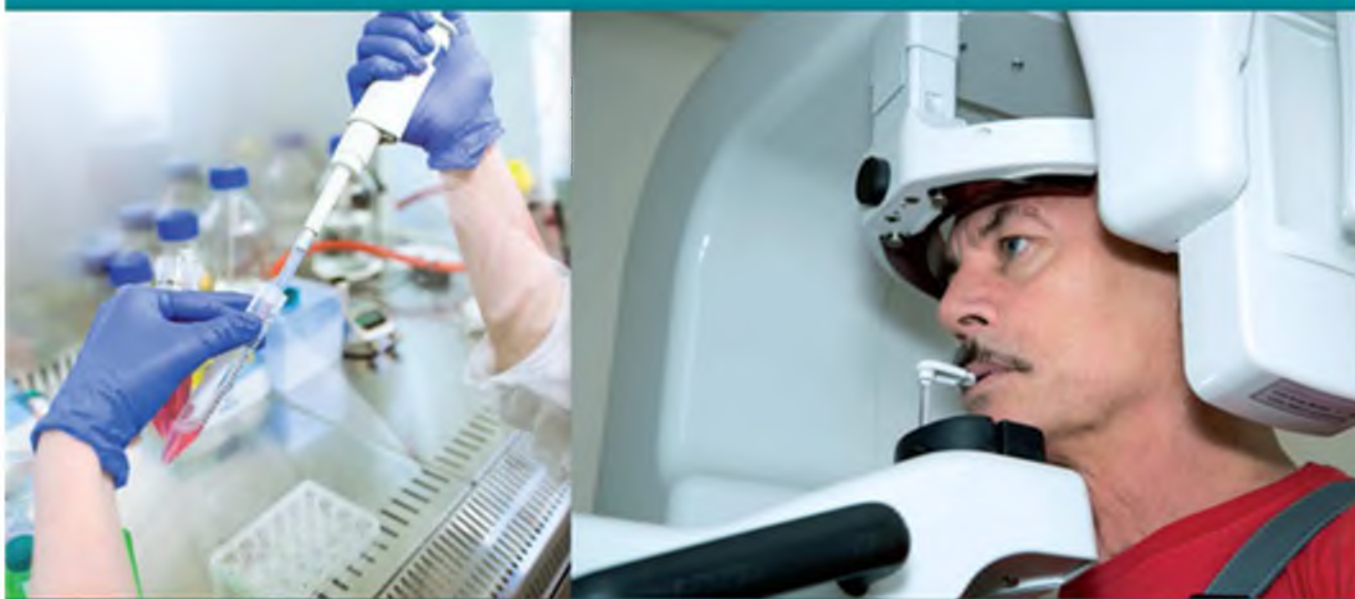



Медицина для вас

М.Б. Ингерлейб

ПОЛНЫЙ СПРАВОЧНИК АНАЛИЗОВ И ИССЛЕДОВАНИЙ В МЕДИЦИНЕ



- **Удобная структура справочника**
- **УЗИ, ЭКГ, ЭЭГ и все остальные исследования**
- **Показания, значения, методика проведения**

Михаил Борисович Ингерлейб

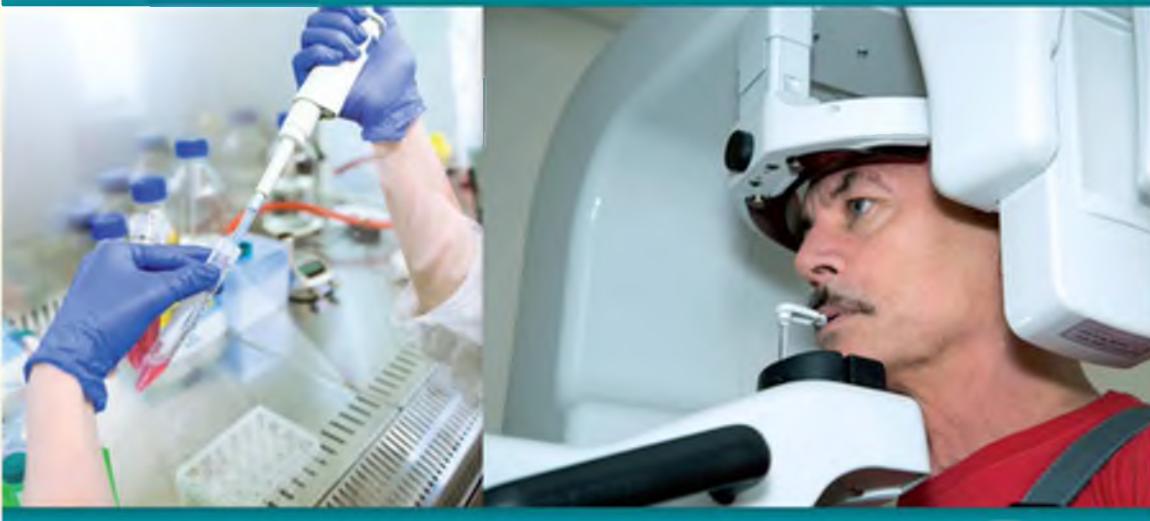**Полный справочник
анализов и исследований
в медицине**



Медицина для вас

М.Б. Ингерлейб

ПОЛНЫЙ СПРАВОЧНИК АНАЛИЗОВ И ИССЛЕДОВАНИЙ В МЕДИЦИНЕ



- **Удобная структура справочника**
- **УЗИ, ЭКГ, ЭЭГ и все остальные исследования**
- **Показания, значения, методика проведения**

 **ОМЕГА-А**

Название: Полный справочник анализов и исследований в медицине

Автор: Ингерлейб Михаил

Издательство: Омега-Л : Книжкин Дом

Страниц: 500, ил.

Год: 2014

ISBN 978-5-370-03176-2

Формат: fb2

АННОТАЦИЯ

Эта книга является уникально удобным инструментом работы врача – и не менее удобным справочником пациента. Под одной обложкой собраны методики клинического анализа с их стандартами и значениями и методики медицинских исследований с технологией подготовки к прохождению исследования и другими нюансами.

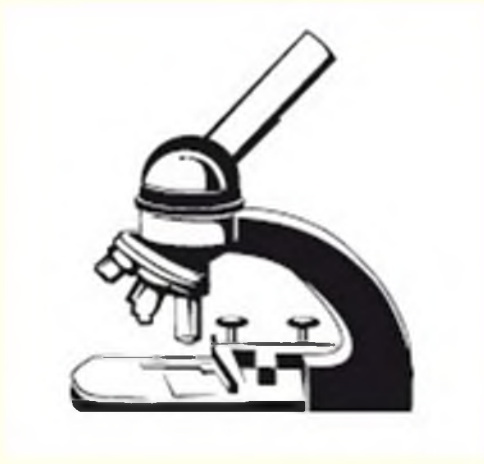Развернутые предметные указатели облегчают пользование книгой, позволяют врачу быстро распланировать адекватный план обследования больного, а пациенту понять, что именно написано во врачебном заключении и не переживать попусту, что врач не нашел времени все подробно объяснить.

Будьте здоровы!

М. Б. Ингерлейб

**Полный справочник
анализов и исследований
в медицине**

Предисловие



Современная медицина требует от врачей энциклопедических знаний. Это касается анатомии, физиологии, биохимии и патологии, не говоря уже о специфических лечебных навыках, составляющих профессиональную основу любой врачебной специализации. С другой стороны, большинство людей без медицинского образования имеют низкий уровень реальных представлений об анатомии и физиологии человека даже в рамках школьной программы.

В результате разрыва в знаниях создается абсурдная ситуация – простым людям бывает трудно понять своего врача!

Врач не может или не считает нужным объяснять пациенту вопросы, которые он считает элементарными или очевидными. Пациент, в свою очередь, не понимает логики действий врача, смысла назначенных исследований и анализов, пользы прописанных процедур и режимных моментов. Врачу может элементарно не хватать ра-

бочего времени на «просвещение» своих пациентов, но при этом часто утрачивается доверие пациента к своему врачу, появляются подозрения в том, что часть назначенных исследований или процедур не нужна. Пациент начинает подозревать, что врач либо ведет диагностический поиск наугад, либо специально назначает самые дорогостоящие методы исследования с неблагоприятной целью.

И не важно, насколько обоснованы эти подозрения. Возникнув, они обязательно губят взаимное доверие пациента и врача, заставляют пациента вновь и вновь искать того специалиста, которому он сможет доверять. А в результате не возникает дружного тандема «врач + пациент» в союзе против болезни – самого эффективного содружества в борьбе за человеческое здоровье.

В этой же ситуации оказывается и узкий специалист, выходящий за рамки своей привычной профессиональной компетенции и вынужденный согласовывать собственные диагностические поиски с консультациями и рекомендациями других специалистов. Стремительное развитие методов медицинских исследований зачастую заставляет переоценивать приносимую ими избыточную диагностическую информацию или, наоборот, пренебрегать сведениями, которые, на первый взгляд, кажутся второстепенными на фоне выявленных отклонений от нормы.

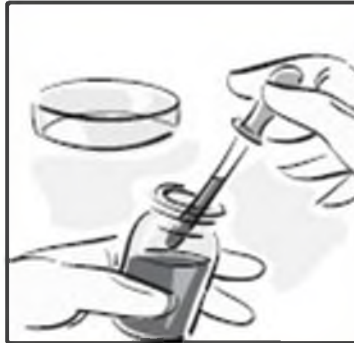В этом справочнике описано большинство используемых методов медицинских исследований с целью предоставления врачу и пациенту наиболее важной информации о том, как готовиться к назначенному исследованию, какие действия и препараты могут исказить результаты исследований, каких диагностических данных следует ожидать от тех или иных методов.

Данный справочник ни в какой степени не заменяет литературы по ЭКГ, рентгенологии или функциональной диагностике, однако значительно упрощает и облегчает повседневный труд врача, помогая точнее истолковать заключения специалистов по МРТ или, к примеру, доплерографии, а также быстро и просто объяснить пациенту значение и смысл назначенного исследования и полученных данных.

Этот справочник окажется полезен многим практикующим врачам, т. к. содержит информацию о множестве факторов, способных исказить результаты анализов или вообще вызвать ложные заключения. Судя по тому, какие усилия мне пришлось предпринять, чтобы собрать и систематизировать эти данные, подобный справочник обязательно понадобится любому врачу, занятому ежедневной работой с больными.

Часть 1

Медицинские анализы



Сначала рассмотрим правила подготовки к самым банальным, «рутинным» анализам – хотя бы в общих чертах. Особенности сдачи конкретных анализов будут рассмотрены более подробно в соответствующих разделах. Так, например, правила предварительного туалета наружных половых органов, обязательного при сдаче анализа мочи, подробно изложены в главе, посвященной именно исследованиям мочи.

Анализ крови

Подготовка к сдаче общего анализа крови примерно совпадает с требованиями подготовки к другим исследованиям крови, кроме очень уж специфических – для последних просто добавляются дополнительные ограничения. Общие правила сдачи крови достаточно просты:

- строго натощак (не ранее 12 часов после последнего приема пищи): ужин накануне должен быть легким и ранним, без кофе и крепкого чая, а весь предыдущий день (а в идеале даже 2–3 дня) стоит воздерживаться от жирной пищи;
- за 24 часа исключается любой алкоголь, тепловые процедуры (баня и сауна) и физические нагрузки;
- анализы сдаются до принятия процедур (рентген, уколы, массажи и т. п.) и приема лекарств;
- при необходимости повторных исследований желательно сдавать анализ в одно и то же время суток и в одной и той же лаборатории;
- перед дверью лаборатории нужно отдохнуть 10–15 минут.

При сдаче крови на глюкозу в дополнение к этому нельзя чистить зубы и жевать резинку, а утренний чай/кофе (даже несладкий) совершенно противопоказан – даже если без утреннего кофе вы не чувствуете себя человеком – терпите! Кофеин в кофе и чае может непредсказуемо изменить показатели «сахара в крови». Точно так же на результаты повлияют гормональные противозача-

точные средства, «двадцать капель коньяка для крепкого сна», мочегонные средства и другие лекарства.

Для полной уверенности в достоверности *биохимического анализа крови* желательно вообще обойтись без ужина. Например, при исследовании желчных пигментов картину результатов искажают продукты, которые вызывают окраску сыворотки крови – тыква, свекла, морковь, цитрусовые. Хороший кусок жареной свинины накануне повысит уровень калия и мочевой кислоты в крови. И примеры эти можно продолжать бесконечно...

Гормоны – тонкие и мобильные регуляторы процессов в нашем организме, и исследование их в крови требует очень серьезного отношения к себе. Обычно за месяц до исследования отказываются от всех гормональных препаратов (если не укажет иного лечащий врач!). При сдаче крови для определения уровня половых гормонов придется еще и минимум 24 часа воздерживаться от секса (в любом его виде) и даже сексуального возбуждения. Иначе в лучшем случае придется снова сделать достаточно дорогой анализ, а в худшем – получить неадекватную терапию. Определение уровня гормонов щитовидной железы требует исключение препаратов с йодом и отказа от йодированной соли – и даже царапинку на колене нельзя будет смазать йодом! И при всем этом – если результат анализа на гормоны подозрительно «зашкаливает» – лучше повторить исследование несколько раз в разных лабораториях. Удовольствие, конечно, недешевое, но, учитывая то, какое влияние на организм окажет неправильно подобранная гормональная терапия, пренебрегать перепроверкой не стоит.

Анализ мочи

Общий анализ мочи, пожалуй, самый распространенный в медицинской практике. Но, несмотря на это, большая часть пациентов не знает, что перед тем, как писать в баночку, нужно вымыть наружные половые органы (обязательно по направлению к анусу, а не от него) и вытереть насухо чистой салфеткой. Или не считает это важным...

Пренебрежение гигиеной наряду с использованием грязной посуды или посуды из нестойкой пластмассы – самая частая причина ошибок в результатах анализа.

Анализ мочи, как и анализ крови, может показать ложные результаты на фоне диеты и приема лекарств.

После некоторых лекарств или продуктов (например, витаминов группы В или свеклы) цвет мочи меняется. Могут изменить цвет мочи даже конфеты в цветной глазури...

Для общего анализа используют первую утреннюю порцию мочи (предыдущее мочеиспускание должно быть не менее, чем за 4–6 часов до этого). Даже если опасаетесь забыть пописать в баночку спросонья, наполнять ее с вечера нельзя, иначе результаты удивят и вас, и врачей.

Первые несколько миллилитров сливаются мимо емкости, остальное – в чистую посуду, но не в горшок или судно, за стерильность которых поручиться нельзя. При этом для анализа достаточно 50–100 мл мочи.

Анализ кала

И здесь не все абсолютно очевидно. Назовем те условия, которые обязательно должны быть соблюдены:

- нельзя направлять кал на исследование после клизм и рентгенологического исследования желудка;
- за три дня до сдачи анализа врач должен отменить медикаменты, которые влияют на секрецию желудочного сока, усиливают перистальтику кишечника и меняют цвет кала (слабительные, ферментные препараты, препараты бария, висмута, железа, каолин, активированный уголь и другие сорбенты, ректальные свечи).

Глава 1

Исследование крови

Кровь, пожалуй, самая исследуемая и самая информативная из сред организма. На сегодняшний день более 60 % информации о пациенте дают показатели системы крови – проявления любого заболевания отражаются в первую очередь на обменных процессах в организме и на состоянии иммунного (антигенного) статуса.

Необходимо помнить, что точность получаемых при лабораторном исследовании результатов зависит не только от реактивов и аппаратуры, с которой работают специалисты лаборатории. Не менее важна подготовка пациента, время сдачи анализа и правильность забора материала.

Подготовка пациента к сдаче крови на анализ

Оптимальным временем для исследования крови является утро, когда «просыпаются» все системы организма и активизируются обменные процессы.

Кровь для большинства исследований берут строго натощак, что означает наличие не менее 8 часов (а желательно – не менее 12) между последним приемом пищи и взятием крови. Сок, чай, кофе – тем более с сахаром – это тоже еда! Пить можно только воду, желательно – негазированную.

За 1–2 дня до исследования желательно исключить из рациона алкоголь (категорически!), жирное, жареное. Не менее 1 часа до сдачи крови необходимо воздержаться от курения.

Перед сдачей крови исключается физическое напряжение (бег, подъем по лестнице), эмоциональное возбуждение. 10–15 минут перед процедурой желательно отдохнуть и успокоиться. Не следует сдавать кровь сразу после рентгенологического и ультразвукового обследования, физиотерапевтических процедур, лечебной физкультуры, иглокалывания (рефлексотерапии), массажа.

Желательно сдавать кровь до начала приема лекарственных препаратов или не ранее чем через 10–14 дней после их отмены. При приеме лекарств обязательно надо информировать об этом врача, назначившего анализ!

NB! Для правильного сравнения результатов анализов на протяжении процесса лечения или определенного времени желательно сдавать их в одной лаборатории. Результаты, полученные в разных лабораториях, могут различаться – из-за используемых методик или оборудования.

Особенности сдачи крови на отдельные виды анализов указываются непосредственно при описании исследования.

Общий анализ крови

Общий анализ крови включает в себя следующие данные:

- содержание гемоглобина (Hb);
- количество эритроцитов;
- количество лейкоцитов;
- лейкоцитарную формулу;
- количество тромбоцитов;
- СОЭ (скорость оседания эритроцитов – иногда еще можно услышать старое название реакция оседания эритроцитов РОЭ).

ВВ! Результаты общего анализа крови следует оценивать **только в совокупности** со всеми другими клиническими данными!

Гемоглобин

Обычно исследуют капиллярную кровь, которую получают путем укола иглой-скарификатором в мякоть IV пальца левой руки (реже – мочки уха) или венозную кровь из локтевой вены (при работе на автоматических анализаторах).

За **идеальную норму** принимают концентрацию гемоглобина в крови, равную 16,67 г%, или 166,7 г/л. Чаще используют дифференцированные по полу показатели:

- норма концентрации гемоглобина для женщин – 120,0–140,0 г/л;
- норма концентрации гемоглобина для мужчин – 130,0–160,0 г/л.

Расхождение результатов в пределах ± 3 г/л является нормальной погрешностью метода.

Причины изменения нормальных показателей:

- повышение концентрации гемоглобина – сгущение крови при обезвоживании, редко (29:100000) – эритремия (болезнь Вакеза), которая характеризуется избыточной выработкой нормальных эритроцитов, гранулоцитов и тромбоцитов;
- понижение концентрации гемоглобина – анемия (группа синдромов, общим моментом для которых является снижение концентрации гемоглобина в крови, чаще

при одновременном уменьшении числа эритроцитов), задержка жидкости в организме (гипергидратация);

- изменение структуры гемоглобина – серповидно-клеточная анемия. При этой патологии специфическим признаком является приобретение эритроцитами серповидной формы при снижении парциального давления кислорода в окружающей среде. На этом основана и специальная диагностическая проба. Для обнаружения подобного явления создают венозный застой с гипоксией путем перетяжки пальца на 5 мин и затем под микроскопом исследуют изменение формы эритроцитов.

Количество эритроцитов

Норма:

- количество эритроцитов у мужчин – 4,0–5,5 × 10¹²/л;
- количество эритроцитов у женщин – 3,7–4,7 × 10¹²/л;
- количество эритроцитов у новорожденных – 3,9–5,5 × 10¹²/л;
- количество эритроцитов у детей 3-месячного возраста – 2,7–4,9 × 10¹²/л;
- количество эритроцитов у детей старше 2 лет – 4,2–4,7 × 10¹²/л.

Причины изменения нормальных показателей:

- повышение количества эритроцитов – сгущение крови при обезвоживании, редко (29:100000) – эритремия (болезнь Вакеза), которая характеризуется избыточной выработкой нормальных эритроцитов, гранулоцитов и тромбоцитов, вторичный эритроцитоз (увеличение числа эритроцитов в единице объема крови), возникающий как ответ организма на кислородное голодание тканей, причиной которых может быть заболевания легких, пороки сердца, курение, пребывание в высокогорной местности;
- снижение количества эритроцитов – признак анемии;

- изменение размеров эритроцитов – микроцитоз (уменьшение) – редко, макроцитоз (увеличение) – при усиленном восстановлении крови (например, после кровопотери), недостатке витамина В12;

- изменение формы эритроцитов – при различных видах анемий (талассемия, гемолитическая анемия Минковского-Шоффара, серповидно-клеточная анемия).

Гематокрит

Гематокрит – это соотношение объема клеточных элементов крови к плазме. Для исследования берется или венозная кровь, или капиллярная собирается в специальный стеклянный капилляр, обработанный гепарином.

Норма:

- гематокрит мужчины – 41–53 %;
- гематокрит женщины – 36–46 %;
- гематокрит новорожденных – 54–68 %.

Причины изменения нормальных показателей:

- повышение гематокрита – потеря жидкости и сгущение крови при многократной рвоте или выраженной диарее (поносе), эритремия, обезвоживание, ожоговая болезнь, перитонит, новообразования почек, сопровождающиеся усиленным образованием эритропоэтина, поликистоз и гидронефроз почек;

- снижение гематокрита – кровопотеря, массивные травматические повреждения, голодание, разжижение крови (гемодилюция) в результате активного внутривенного введения жидкостей, беременность (особенно вторая половина), избыточное содержание белков в плазме крови (гиперпротеинемия).

Цветовой показатель

Цветовой показатель (ЦП) отражает среднее содержание гемоглобина в одном эритроците. Вычисляется делением концентрации гемоглобина (Hb) на число эритроцитов в одинаковом объеме крови (1 мкл).

NB! Имеет диагностическое значение **только** при наличии **анемии** .

В норме цветовой показатель колеблется от 0,86 до 1,1.

Причины изменения нормальных показателей:

- повышение цветового показателя – различные анемии (В12-дефицитная анемия, фолиеводефицитная анемия), полипоз желудка (влияющий на нормальное всасывание витамина В12 и фолиевой кислоты);
- снижение цветового показателя – железодефицитная анемия, анемия при беременности, анемия при свинцовом отравлении.

Количество ретикулоцитов

Ретикулоциты – молодые, «незрелые» эритроциты, их присутствие демонстрирует активность смены «поколений» красных клеток крови.

В норме количество ретикулоцитов в крови в среднем составляет 0,7 %, пределы нормальных параметров – от 0,2 до 1,2 %.

Причины изменения нормальных показателей:

- повышение количества ретикулоцитов – острая кровопотеря (ретикулоцитарный криз на 3–5 сутки), В12-дефицитная анемия ((ретикулоцитарный криз на 5–9 сутки после начала лечения), гемолитическая анемия, недостаток кислорода;

- снижение количества ретикулоцитов – апластическая анемия, гипопластическая анемия, дефицитарные анемии (недостаток железа, витамина В12, фолиевой кислоты), лучевая болезнь, лучевая терапия, лечение цитостатиками (лекарственные препараты, общим свойством которых является способность тормозить, угнетать или блокировать рост и размножение клеток, в том числе – опухолевых).

Количество лейкоцитов

Подсчет лейкоцитов производят либо методом подсчета в камере, либо с помощью электронных устройств.

В норме содержание лейкоцитов (всех видов – см. далее «Лейкоцитарная формула») в крови составляет $4-9 \times 10^9/\text{л}$.

Причины изменения нормальных показателей:

- повышение количества лейкоцитов (лейкоцитоз):
 - естественный (физиологический) лейкоцитоз (**менее $10 \times 10^9/\text{л}$**) – при стрессовых эмоциональных реакциях, интенсивной мышечной работе, под действием холода, под влиянием солнечного света, после приема пищи, в предменструальный период, при беременности (особенно – в последние месяцы), при грудном вскармливании, после некоторых физиотерапевтических процедур;
 - умеренный лейкоцитоз (**более $10 \times 10^9/\text{л}$**) – воспалительные процессы, гнойные процессы, инфекционные заболевания (**кроме брюшного и сыпного тифа, кори, гриппа!**), инфаркт миокарда, кровоизлияние в мозг, действие адреналина и стероидных гормонов, травмы, лейкозы, уремия, злокачественные образования (опухоли);
 - выраженный лейкоцитоз (**до $70-80 \times 10^9/\text{л}$**) – сепсис;
 - особо значительный лейкоцитоз (**до $100 \times 10^9/\text{л}$**) – хронический лейкоз (в 98–100 % случаев), острый лейкоз (в 50–60 % случаев);

- снижение количества лейкоцитов (лейкопения^[1]):

- под влиянием лекарственных препаратов: сульфаниламиды и некоторые антибиотики (например, левомицетин, хлорамфеникол), нестероидные противовоспалительные средства (НПВС – амидопирин, бутадион), препараты, угнетающие функцию щитовидной железы (тиреостатики), противоэпилептические препараты, антиспазматические препараты;

- при заболеваниях – малярия, краснуха, бруцеллез, грипп, сепсис, брюшной тиф, болезнь Аддисона-Бирмера (нарушение кроветворения при недостатке в организме витамина В12 – чаще всего на фоне алкоголизма), системные заболевания соединительной ткани (коллагенозы – например ревматизм или системная красная волчанка), вирусные заболевания, нарушение созревания лейкоцитов в костном мозге, лучевая болезнь и воздействие излучения, химическое повреждение костного мозга (бензол, мышьяк), метастазы в костный мозг.

¹ Лейкопения обычно проявляется как нейтропения (снижение количества нейтрофилов – см. далее «Лейкоцитарная формула»).

Лейкоцитарная формула

Лейкоциты – «белая кровь» – являются центральным звеном иммунной системы. В связи с разностью выполняемых функций лейкоциты имеют разное строение и различную концентрацию в крови. Нейтрофилы (нейтрофильные гранулоциты) в зависимости от степени зрелости могут быть палочкоядерными (юными) и сегментоядерными (зрелыми).

Нейтрофилы и моноциты выполняют функцию фагоцитоза – поглощение и переваривание чужеродных клеток.

Эозинофилы принимают участие в аллергических реакциях немедленного типа. Сюда относятся: анафилактический шок, поллинозы (сенная лихорадка), крапивница, атоническая бронхиальная астма, отек Квинке, атонический дерматит (нейродермит), аллергический ринит.

Таблица № 1. Нормальные показатели «белой» крови

Клеточные элементы «белой» крови	Лейкоциты (общее количество)	Нейтрофилы палочкоядерные	Нейтрофилы сегментоядерные	Эозинофилы	Базофилы	Моноциты	Лимфоциты
Процентное отношение		2–4	47–67	0,5–5	0–1	2–6	25–35
Количество (× 10 ⁹ /л)	4–9	0,08–0,35	2,0–5,9	0,02–0,44	0–0,088	0,08–0,53	1,0–3,0

Базофилы принимают участие и в аллергических реакциях немедленного типа, и в аллергических реакциях замедленного типа. Аллергические реакции замедленного типа развиваются в организме через 1–2 суток после контакта с аллергеном. Этот тип реакции лежит в основе бронхиальной астмы, ринита, контактного дерматита, аутоиммунных заболеваний (демиелинизирующие заболевания нервной системы, поражения желез внутренней секреции и др.), а также туберкулеза, проказы, бруцеллеза, сифилиса и других инфекционных болезней.

Нейтрофилы, эозинофилы и базофилы вместе называются гранулоцитами, т. к. в них после окраски при исследовании под микроскопом видны гранулы.

Лимфоциты являются главным клеточным элементом иммунной системы организма.

Причины изменения нормальных показателей:

- повышение количества нейтрофилов – нейтрофилия (содержание нейтрофилов выше $6,0 \times 10^9/\text{л}$): бактери-

риальные инфекции, интоксикации и заболевания, протекающие с распадом ткани;

- появление незрелых нейтрофилов в крови (большое количество палочкоядерных, метамиелоцитов – «юных» клеток, промиелоцитов) – нейтрофильный «сдвиг влево» – **определяет тяжесть течения заболевания**, когда организм «бросает в бой» еще незрелые клетки иммунитета. Причины: ангины, острый аппендицит, холецистит, пневмонии (тяжелое течение), туберкулез, абсцесс легкого, гнойный менингит, дифтерия, сепсис;

- повышение количества эозинофилов – эозинофилия (содержание эозинофилов выше $0,4 \times 10^9/\text{л}$): аллергия, внедрение чужеродных белков и других продуктов белкового происхождения, эндокардит Леффлера, узелковый периартериит, лимфогранулематоз;

- повышение количества базофилов – базофилия: хронический миелолейкоз, эритремия, хронический язвенный колит, некоторые кожные поражения;

- повышение количества моноцитов – моноцитоз (содержание моноцитов более $0,7 \times 10^9/\text{л}$): хронический моноцитарный лейкоз, острая фаза легочного туберкулеза;

- повышение количества лимфоцитов – лимфоцитоз (содержание лимфоцитов выше $4,0 \times 10^9/\text{л}$): вирусные и хронические бактериальные инфекции, инфекционный мононуклеоз, иногда – туберкулез, сифилис, бруцеллез;

- снижение количества гранулоцитов – агранулоцитоз (резкое снижение содержания гранулоцитов менее $0,75 \times 10^9/\text{л}$): ведет к снижению сопротивляемости организма и развитию бактериальных осложнений;

- миелотоксический агранулоцитоз – при приеме цитостатических препаратов. Миелотоксическому агранулоцитозу свойственно сочетание уменьшения количества лейкоцитов со снижением количества тромбоцитов (см.) и клеток «красной крови», т. е. панцитопения;

- иммунный агранулоцитоз – может быть гаптенный (за счет прекращения созревания гранулоцитов в костном мозге), аутоиммунный – при системной красной волчанке и других аутоиммунных заболеваниях, изоиммунный – у новорожденных в результате переливаний крови или иммунного конфликта между кровью матери и ребенка;

- снижение количества эозинофилов – эозинопения (менее $0,2 \times 10^9/\text{л}$): введение адренокортикотропного гормона (АКТГ), синдром Кушинга (совокупность признаков и симптомов, возникающих при чрезмерном повышении уровня стероидных гормонов надпочечников, главным образом кортизола), стрессовые ситуации;

- снижение количества лимфоцитов – лимфоцитопения (менее $1,4 \times 10^9/\text{л}$ у детей, менее $1,0 \times 10^9/\text{л}$ – у взрослых): у детей связана с нарушением функции вилочковой железы, у взрослых – лимфогранулематоз, туберкулез лимфатических узлов, системная красная волчанка, острая лучевая болезнь (острый радиационный синдром), стресс.

Количество тромбоцитов

Тромбоциты – кровяные клетки, основной функцией которых является обеспечение процесса свертывания крови.

Норма: $180\text{--}320 \times 10^9/\text{л}$.

Причины изменения нормальных показателей:

- повышение количества тромбоцитов (тромбоцитоз):

- умеренный тромбоцитоз (до $500\text{--}700 \times 10^9/\text{л}$) – кровопотери, удаление селезенки, ряд хронических воспалительных заболеваний (ревматоидный артрит, туберкулез, остеомиелит, колит, энтерит), острые инфекции, лейкозы, прием адреналина, винкристина, железодефицитная анемия;

- выраженный тромбоцитоз (до $800\text{--}2000 \times 10^9/\text{л}$) – **чаще всего свидетельствует о тяжелых заболеваниях крови, требующих срочного обращения к врачу!**

- снижение количества тромбоцитов (тромбоцитопения):

- умеренная тромбоцитопения (до $100\text{--}180 \times 10^9/\text{л}$) – алкоголь, дефицитарные анемии, беременность, заболевания печени, лекарственные препараты (анальгин, гепарин, нитроглицерин, резерпин, витамин К, мочегонные препараты, цитостатики, антибиотики), недоношенность, синдром диссеминированного внутрисосудистого свертывания (хронический ДВС-синдром), системная

красная волчанка, системные васкулиты, сердечная недостаточность, эклампсия;

– резкая тромбоцитопения (до $60\text{--}80 \times 10^9/\text{л}$) – системная красная волчанка, тяжелое течение ДВС-синдрома, острые лейкозы, гемолитическая болезнь новорожденных;

– выраженная тромбоцитопения (менее $20\text{--}30 \times 10^9/\text{л}$) – **угрожающая ситуация!** Причины: острая лучевая болезнь, острый лейкоз, передозировка цитостатиков.

NB! Срочно требуется проведение интенсивной терапии в условиях медицинского стационара!

Скорость оседания эритроцитов

Скорость оседания эритроцитов – неспецифический индикатор состояния организма. Определяется при заборе капиллярной крови. Скорость оседания эритроцитов в норме меняется в зависимости от возраста и пола.

Норма:

- СОЭ у новорожденных – 0–2 мм/ч;
- СОЭ у младенцев до 6 месяцев – 12–17 мм/ч;
- СОЭ у детей – 1–8 мм/ч;
- СОЭ у мужчин 1–10 мм/ч:
 - до 60 лет – до 8 мм/ч;
 - старше 60 лет – до 15 мм/ч;
- СОЭ у женщин 2–15 мм/ч:
 - до 60 лет – до 12 мм/ч;
 - старше 60 лет – до 20 мм/ч.

Причины изменения нормальных показателей:

- повышение СОЭ – физиологическое – после приема пищи (до 25 мм/ч), при беременности (до 45 мм/ч);
- повышение СОЭ – патологическое – при воспалительных процессах в организме и состояниях, сопровождающихся интоксикацией (так как реакция неспецифическая, то практически любое воспаление в организме приводит к увеличению СОЭ), а также состояниях, сопровождающихся распадом соединительной ткани, гибелью тканей (некрозом), опухолевыми изменениями, иммунными нарушениями. Кроме того – отравления (свинец, мышья-

к), влияние лекарственных препаратов (морфин, декстран, метилдофа, витамин D);

- снижение СОЭ – эритремия и эритроцитоз, хроническая недостаточность кровообращения, повышение уровня желчных кислот и билирубина в крови.

Особенности общего анализа крови при беременности

- **Снижается гемоглобин.** При беременности это нормальное физиологическое явление. В связи с увеличением объема кровеносного русла (мать

+ ребенок) увеличивается общий объем крови, а прирост количества клеток крови отстает от этого процесса, что приводит к разжижению крови. Этот же механизм снижает вязкость крови, что улучшает плацентарное кровообращение.

NB! В связи с изменением вязкости крови могут выявляться физиологические шумы в сердце.

- **Изменяется лейкоцитарная формула** – повышение количества лейкоцитов до $8-10 \times 10^9/\text{л}$ (нормально для беременности!), снижается количество лимфоцитов до 19–21 % (нормально для беременности!), выявляется «сдвиг влево» за счет увеличения количества палочкоядерных (юных) нейтрофилов, что является признаком стимуляции кроветворения.

- **Увеличение СОЭ** при беременности обычно не указывает на воспалительный процесс, а происходит из-за изменения соотношений различных белковых факторов в плазме крови.

Биохимический анализ крови

Биохимический анализ крови – метод лабораторной диагностики, позволяющий оценить работу многих внутренних органов. Стандартный биохимический анализ крови включает определение ряда показателей, отражающих состояние белкового, углеводного, липидного и минерального обмена, а также активность некоторых ключевых ферментов сыворотки крови. Кроме того, биохимический анализ крови покажет, каких микроэлементов не хватает в организме.

Особенности подготовки пациента к сдаче крови на анализ

Для проведения биохимического анализа берется кровь из локтевой вены (обычно) в объеме 5–8 мл. Рекомендуется сдавать анализ утром и строго натощак – т. е. как и другие анализы крови. Однако:

- липопротеиды (см. далее) и холестерин (см. далее) рекомендуется определять после 12–14 часового голодания. За 2 недели до исследования необходимо прекратить прием препаратов, понижающих уровень липидов в крови;

- мочевая кислота определяется на фоне диеты: в 3–4 предшествующих исследованию дня необходимо отказаться от употребления в пищу печени и почек, максимально ограничить мясо, рыбу, кофе, чай. В это же время противопоказаны физические нагрузки.

Белки и аминокислоты

Общий белок

Общий белок – показатель, характеризующий общее количество белков в плазме (сыворотке) крови (вместе альбуминов и глобулинов).

Норма:

- общий белок сыворотки крови у новорожденных до 1 месяца – 46,0–68,0 г/л;
- общий белок сыворотки крови у детей от 1 до 12 месяцев – 48,0–76,0 г/л;
- общий белок сыворотки крови у детей 1–16 лет – 60,0–80, г/л;
- общий белок сыворотки крови у взрослых – 65,0–85,0 г/л.

NB! На содержание белка в сыворотке крови влияет положение тела и физическая активность. При изменении горизонтального положения тела на вертикальное содержание белка увеличивается на 10 % за 30 минут, при активной физической работе – увеличение до 10 %. Пережатие сосудов во время взятия крови и «работа рукой» могут также вызвать повышение уровня общего белка.

Причины изменения нормальных показателей:

- повышение концентрации общего белка в сыворотке крови:

- абсолютное (не связанное с нарушением водного баланса) – встречается редко: миеломная болезнь (до 120 г/л), хронический полиартрит, активный хронический гепатит, цирроз печени и др. (болезнь Вальденстрема, болезнь Ходжкина, «болезнь тяжелых цепей»);

- относительное (т. е. вызванное уменьшением содержания воды в русле крови): усиленное потоотделение (например при жаре), ожоговая болезнь, перитонит, непроходимость кишечника, неукротимая рвота, понос, несахарный диабет, нефрит;

- снижение концентрации общего белка в сыворотке крови:

- абсолютное (при недостаточном поступлении или синтезе белка в организме): голодание, недоедание, нарушение функций желудочно-кишечного тракта, подавление синтеза белка в печени (гепатиты, циррозы, отравления), врожденные нарушения синтеза белков крови (анальбуминемия, болезнь Вильсона-Коновалова), повышенный распад белков в организме (новообразования, обширные ожоги), повышенная функция щитовидной железы, выделение белка с мочой (см.) при заболеваниях почек, длительное лечение кортикостероидами, кровотечения;

- относительное (связанное с изменением объема воды в кровеносном русле – «разведением» крови): прекращение отделения мочи, внутривенное введение больших количеств глюкозы, повышенная секреция антидиуретического гормона гипоталамуса;

физиологическое – у женщин в последние месяцы беременности и при грудном вскармливании.

Альбумин

Молекулы альбумина принимают участие в связывании воды, поэтому падение этого показателя ниже 30 г/л вызывает образование отеков.

Норма содержания альбумина в сыворотке крови 35–55 г/л.

Причины изменения нормальных показателей:

- повышение концентрации альбумина в сыворотке крови – практически не встречается и связано со снижением содержания воды в плазме крови;
- снижение концентрации альбумина в сыворотке крови – недостаточное поступление белка с продуктами питания (голодание, недоедание), нарушение всасывания белка в желудочно-кишечном тракте (энтериты, оперативное удаление части желудка и кишечника), пониженный синтез альбумина в печени (токсические поражения печени, цирроз печени), повышенные потери белка (язвенный колит, перитонит, обширные ожоги), поражение почек (нефротический синдром с наличием белка в моче).

Белковые фракции

Белковые фракции (SPE, Serum Protein Electrophoresis) – количественное соотношение фракций общего белка крови, отражающее физиологические и патологические изменения состояния организма.

Показания к назначению анализа: инфекции, системные заболевания соединительной ткани, онкологи-

ческие заболевания, нарушения питания и синдром мальабсорбции.

Норма:

11–21 год	38,9–46,0	2,3–5,3	7,3–10,5	6,0–9,0	7,3–14,3
старше 21 года	40,2–47,6	2,1–3,5	5,1–8,5	6,0–9,4	8,0–13,5

Возможна выдача результатов в процентном отношении, которое определяется по следующей формуле:

$$\frac{\text{фракция (г/л)}}{\text{общий белок (г/л)}} \times 100\% = \%$$

Причины изменения нормальных показателей:

- повышение концентрации:

- альбумина – обезвоживание, шок;

- фракции α_1 -глобулинов (в основном за счет α_1 -антитрипсина) – патология печени, инфекции, системные заболевания соединительной ткани, опухоли, травмы и хирургические вмешательства, беременность (3-й триместр), приём андрогенов;

- фракции α_2 -глобулинов:

1. **повышение α_2 -макроглобулина:** нефротический синдром, гепатит, цирроз печени, прием эстрогенов

и пероральных контрацептивов, хронический воспалительный процесс, беременность;

2. повышение гаптоглобина: воспалительный процесс, злокачественные опухоли, некроз тканей;

– фракции β -глобулинов: моноклональные гаммапатии, приём эстрогенов, железодефицитная анемия (повышение трансферрина), беременность, механическая желтуха, миелома (IgA-тип);

– фракции γ -глобулинов: хронический активный гепатит, цирроз печени, хронические инфекции, паразитарные поражения, саркоидоз, аутоиммунные заболевания (ревматоидный артрит, системная красная волчанка), миелома, лимфома, макроглобулинемия Вальденстрема;

• снижение концентрации:

– альбумина – нарушения питания, синдром мальабсорбции, болезни печени и почек, опухоли, системные заболевания соединительной ткани, ожоги, избыток жидкости в организме, кровотечения, беременность;

– фракции α_1 -глобулинов (в основном за счет α_1 -антитрипсина): наследственный дефицит α_1 -антитрипсина, болезнь острова Танжер^[2];

– фракции α_2 -глобулинов:

1. снижение α_2 -макроглобулина: панкреатит, ожоги, травмы;

2. снижение гаптоглобина: гемолиз различной этиологии, панкреатит, саркоидоз;

² Наследственное генное заболевание, основное клиническое проявление которого – помутнение роговицы.

- фракции β -глобулинов: дефицит IgA;
- фракции γ -глобулинов: иммунодефицитные состояния, прием глюкокортикоидов, плазмаферез, беременность.

С-реактивный белок

С-реактивный белок (СРБ) – индикатор острой фазы воспалительного процесса, самый чувствительный и самый быстрый индикатор повреждения тканей. С-реактивный белок чаще всего сравнивают с СОЭ (скоростью оседания эритроцитов). Оба показателя резко возрастают в начале заболевания, но СРБ появляется и исчезает раньше, чем изменяется СОЭ. При успешном лечении уровень СРБ снижается в течение последующих дней, нормализуясь на 6–10-е сутки, в то время как СОЭ снижается только спустя 2–4 недели.

Норма:

- в норме обычными методами в крови взрослых не обнаруживается;
- у новорожденных менее 15,0 мг/л.

Причины изменения нормальных показателей:

- повышение содержания С-реактивного белка в сыворотке крови – воспаление, некроз, травмы и опухоли, паразитарные инфекции.

NB! За последние несколько лет в практику внедрены высокочувствительные методы определения СРБ, определяющие концентрации менее 0,

5 мг/л. Такая чувствительность может улавливать изменение СРБ не только в условиях острого, но и хронического, низкой степени выраженности, воспаления. Рядом научных работ доказано, что повышение СРБ даже в интервале концентраций менее 10 мг/л у кажущихся здоровыми людей говорит о повышенном риске развития атеросклероза, а также первого инфаркта миокарда, тромбоэмболий.

Ревматоидный фактор

Ревматоидный фактор определяется у больных ревматоидным артритом, а также у больных с другими формами воспалительной патологии.

В норме ревматоидный фактор в крови обычными методами не обнаруживается.

Причины изменения нормальных показателей:

- обнаружение ревматоидного фактора – ревматоидный артрит, системная красная волчанка, синдром Шегрена, болезнь Вальденстрема, Felty-синдром и Still-синдром (особые формы ревматоидного артрита).

Гликолизированный гемоглобин

Гликолизированный гемоглобин (HbA1c) – используется как показатель риска развития осложнений сахарного диабета. В соответствии с рекомендациями ВОЗ этот тест признан оптимальным и необходимым для контроля за качеством лечения диабета.

Кровь на анализ берется из вены.

Норма: 5,5–8 % общего содержания гемоглобина.

Причины изменения нормальных показателей:

- повышение концентрации HbA1c – при сахарном диабете (ниже 6 % – отсутствие нарушений углеводного обмена, 6–8 % – хорошо компенсированный диабет, 8–10 % – достаточно хорошо компенсированный диабет, 10–12 % – частично компенсированный сахарный диабет, более 12 % – некомпенсированный сахарный диабет);
- снижение концентрации HbA1c – активный синтез гемоглобина, восстановление крови после кровопотери, распад клеток крови (гемолиз).

NB! Результаты могут быть ложно истолкованы при любых состояниях, влияющих на средний срок жизни эритроцитов крови. Кровотечения, или гемолиз, вызывают ложное снижение результата; переливания крови искажают результат; при железодефицитной анемии наблюдается ложное повышение результата.

Гомоцистеин

Гомоцистеин – аминокислота, которая образуется в организме (в пище она не содержится) в процессе метаболизма аминокислоты метионина, связанного с обменом серы. Метионином богаты продукты животного происхождения, прежде всего мясо, молочные продукты (особенно творог), яйца.

Показания к назначению анализа: определение риска сердечно-сосудистых заболеваний^[3], сахарный диабет, старческое слабоумие и болезнь Альцгеймера.

Норма:

- мужчины: 6,26–15,01 мкмоль/л;
- женщины: 4,6–12,44 мкмоль/л.

Причины изменения нормальных показателей:

- повышение концентрации – псориаз, генетические дефекты ферментов, участвующих в обмене гомоцистеина (редко), снижение функции щитовидной железы, дефицит фолиевой кислоты, витамина В6 и витамина В12, курение, алкоголизм, кофе (кофеин), почечная недостаточность;

³ Существует ряд работ, рекомендующих проверять уровень гомоцистеина всем женщинам, готовящимся к беременности. В том числе – в обязательном порядке – проверять уровень гомоцистеина у пациенток с бывшими ранее акушерскими осложнениями и у женщин, у родственников которых были инсульты, инфаркты и тромбозы в возрасте до 45–50 лет.

– прием лекарственных препаратов – циклоспорин, сульфасалазин, метотрексат, карбамазепин, фенитоин, 6-азауридин, закись азота;

- снижение концентрации – рассеянный склероз.

Железосвязывающая способность сыворотки (ЖСС), или общий трансферрин

Особенности подготовки к исследованию: в течение недели перед сдачей анализа не принимать препараты железа, за 1–2 дня до сдачи крови необходимо ограничить прием жирной пищи.

Норма:

- мужчины – 45–75 мкмоль/л (2500–4000 мкг/л);
- женщины – 40–70 мкмоль/л (2000–3500 мкг/л).

Нормальное насыщение трансферрина железом: у мужчин – 25,6–48,6 %, у женщин – 25,5–47,6 %. Физиологическое изменение ЖСС происходит при нормально протекающей беременности (увеличение до 4500 мкг/л). У здоровых детей ЖСС снижается сразу после рождения, затем повышается.

Причины изменения нормальных показателей:

- повышение ЖСС – железодефицитная анемия, прием пероральных контрацептивов, поражения печени (цирроз, гепатиты), частые переливания крови;
- снижение ЖСС – снижение общего белка в плазме крови (голодание, нефротический синдром), дефицит железа в организме, хронические инфекции.

Миоглобин

Миоглобин – «гемоглобин мышц», принимает участие в тканевом дыхании. Исследуется свежеполученная сыворотка крови или плазма, реже – моча.

Норма (в крови):

- у мужчин – 19–92 мкг/л;
- у женщин – 12–76 мкг/л.

Содержание миоглобина в моче **в норме** менее 20 мкг/л.

Причины изменения нормальных показателей:

- повышение содержания миоглобина в сыворотке (плазме) крови – инфаркт миокарда, перенапряжение скелетных мышц, травмы, судороги, электроимпульсная терапия, воспаления мышечной ткани, ожоги;
- снижение содержания миоглобина в сыворотке (плазме) крови – ревматоидный артрит, миастения;
- повышение содержания миоглобина в моче – повреждение скелетной мускулатуры или сердечной мышцы, ожоги, физическое перенапряжение, отравление алкоголем, отравление некоторыми сортами рыб, синдром длительного сдавливания, поражение почек.

NB! Концентрация миоглобина в моче зависит от функции почек.

Остеокальцин

Остеокальцин (Osteocalcin, Bone Gla protein, BGP) – чувствительный маркёр обмена в костной ткани.

Показания к назначению анализа: диагностика остеопороза.

Норма:

- мужчины: 12,0–52,1 нг/мл;
- женщины:
 - пременопауза 6,5–42,3 нг/мл;
 - постменопауза 5,4–59,1 нг/мл.

Причины изменения нормальных показателей:

- повышение концентрации – болезнь Педжета, быстрый рост у подростков, диффузный токсический зоб, метастазы опухолей в кости, размягчение костей, постменопаузальный остеопороз, хроническая почечная недостаточность;
- снижение концентрации – беременность, гиперкортицизм (болезнь и синдром Иценко-Кушинга), гипопаратиреоз, дефицит соматотропина, цирроз печени, терапия глюкокортикоидами.

Ферритин

Ферритин – самый информативный индикатор запасов железа в организме, основная форма депонированного железа.

Показания к назначению анализа: дифференциальная диагностика анемий, опухоли, хронические инфекционные и воспалительные заболевания, подозрение на гемохроматоз.

Норма:

Возраст	Уровень ферритина, мкг/л
1–2 месяца	200–600

2–5 месяцев	50–200
5 месяцев–15 лет	7–140
Женщины старше 15 лет	10–120
Мужчины старше 15 лет	20–250

Причины изменения нормальных показателей:

- повышение концентрации – голодание; избыток железа при гемохроматозе; лимфогранулематоз; острые и хронические инфекционные воспалительные заболевания (остеомиелит, легочные инфекции, ожоги, системная красная волчанка, ревматоидный артрит, другие системные заболевания соединительной ткани); острый лейкоз;

патология печени (в т. ч. алкогольный гепатит); прием пероральных контрацептивов, опухоли молочной железы;

- снижение концентрации – дефицит железа (железодефицитная анемия); целиакия.

Ферменты

Аминотрансферазы (АЛТ, АСТ)

Аминотрансферазы – аланинаминотрансфераза (АЛТ), аспаратаминотрансфераза (АСТ). АЛТ присутствует в очень больших количествах в печени и почках, в меньших – в скелетных мышцах и сердце. АСТ распределена во всех тканях тела. Наибольшая активность имеется в печени, сердце, скелетных мышцах и эритроцитах.

Норма:

	АЛТ (Ед/л)	АСТ (Ед/л)
Дети:		
• до 1 месяца	до 38,0	до 32,0
• 1–12 месяцев	до 27,0	до 36,0
• 1–16 лет	до 22,0	до 31,0
Взрослые:		
• мужчины	до 18,0	до 22,0
• женщины	до 15,0	до 17,0

Причины изменения нормальных показателей:

- повышение активности – физиологическое – при повышенной физической нагрузке;
- – прием лекарственных препаратов: аскорбиновая кислота, кодеин, морфий, эритромицин, гентамицин, линкомицин, холинергические препараты;
- повышение активности – патологическое – острый вирусный гепатит (АСТ до 150–1000 Ед/л, АЛТ до 300–1000 Ед/л), хронический гепатит, цирроз печени, опухоли печени и метастазы в печень, инфекционный мононуклеоз, инфаркт миокарда (при этом активность АСТ

выше, чем активность АЛТ), легочная эмболия, опоясывающий лишай (Herpes zoster), полиомиелит, малярия, лептоспироз;

- снижение активности – снижение содержания в организме витамина В6, повторные процедуры гемодиализа, почечная недостаточность, беременность.

Гамма-глутамилтрансфераза

Гамма-глутамилтрансфераза или гамма-глутамил-транспептидаза (гамма-ГТ, ГГТ, GGT, Gamma glutamyl transferase) – фермент, участвующий в обмене аминокислот. Анализ ГГТ применяется в диагностике заболеваний печени и других органов желудочно-кишечного тракта.

Норма:

- для мужчин – до 32 Ед/л;
- для женщин – до 49 Ед/л.

Причины изменения нормальных показателей:

- повышение активности ГГТ – в основном при заболеваниях печени и желчевыводящих путей, при алкогольной интоксикации и хроническом алкоголизме, при приеме эстрогенов, пероральных контрацептивов;
- снижение активности ГГТ – при циррозе печени.

Амилаза

Амилаза (α -амилаза) – фермент, ответственный за разложение крахмала до мальтозы. В организме человека α -амилаза содержится в различных органах и тканях.

Норма: 3,3–8,9 мг/(с х л).

Причины изменения нормальных показателей:

- повышение активности – острый панкреатит, вирусный гепатит, эпидемический паротит («свинка»), лекарственные препараты – кортикостероиды, салицилаты, тетрациклин;
- снижение активности – гепатиты, токсикозы беременных, недостаточная функция поджелудочной железы.

Амилаза панкреатическая

Амилаза панкреатическая – фермент, секретирующийся клетками поджелудочной железы.

Норма:

- мужчины – до 50 Ед/л;
- женщины – до 50 Ед/л;
- беременность от 1-й до 40-й недели – до 50 Ед/л.

Причины изменения нормальных показателей:

- повышение активности – панкреатит (обычно – острый), прием алкоголя, лекарственных препаратов – глюкокортикоидов, пероральных контрацептивов, наркотических средств, мочегонных препаратов, реже – острая хирургическая патология, протекающая с перитонитом;
- снижение активности – недостаточность поджелудочной железы, при хроническом панкреатите и тяжелых формах острого панкреатита – неблагоприятный признак.

Лактат

Лактат (лактатдегидрогеназа, ЛДГ) – фермент, участвующий в процессе окисления глюкозы и образования молочной кислоты. ЛДГ содержится почти во всех органах и тканях человека, особенно много его в мышцах.

При полноценном снабжении тканей кислородом соль молочной кислоты (лактат) не разрушается и выводится. В условиях недостатка кислорода – накапливается, вызывает чувство мышечной усталости, нарушает процесс тканевого дыхания.

Анализ биохимии крови на ЛДГ проводят для диагностики заболеваний миокарда (сердечной мышцы), печени, опухолевых заболеваний.

Норма:

- дети до 1 месяца – 150–785 Ед/л;
- дети 1–6 месяцев – 160–435 Ед/л;
- дети 7–12 месяцев – 145–365 Ед/л;
- дети 1–2 лет – 86–305 Ед/л;
- дети 3–16 лет – 100–290 Ед/л;
- взрослые – 120–240 Ед/л;
- беременность 1–40-я неделя – до 240 Ед/л.

Причины изменения нормальных показателей:

- повышение активности – заболевания печени (вирусный и токсический гепатит, желтуха, цирроз печени), инфаркт миокарда и инфаркт легкого, заболевания кро-

веносной системы (анемия, острый лейкоз), травмы скелетных мышц, острый панкреатит, заболевания почек (гломерулонефрит, пиелонефрит), злокачественные опухоли различных органов, недостаточное снабжение кислородом тканей (кровотечение, сердечная недостаточность, дыхательная недостаточность, анемия);

- повышение активности происходит также при беременности, у новорожденных и при физической нагрузке, после приема алкоголя и некоторых лекарственных веществ (кофеин, инсулин, аспирин);

- снижение активности ЛДГ диагностического значения не имеет.

Креатинкиназа

Креатинкиназа (креатинфосфокиназа) – фермент, содержащийся в скелетных мышцах, реже – в гладких мышцах (матке, ЖКТ) и головном мозге. Поэтому определение креатинфосфокиназы крови широко применяется в ранней диагностике инфаркта миокарда.

Норма:

	Уровень креатинкиназы, Ед/л
Дети:	
• 2–5 день	652
• 5 дней–6 месяцев	295
• 6–12 месяцев	203
• 1–3 года	228
• 3–6 лет	149
Женщины:	
• 6–12 лет	154
• 12–17 лет	123
• старше 17	167
Мужчины:	
• 6–12 лет	247
• 12–17 лет	270
• старше 17	190

Причины изменения нормальных показателей:

- повышение активности – инфаркт миокарда, миокардит, миокардиодистрофия, сердечная недостаточ-

ность, столбняк, гипотиреоз, «белая горячка» (алкогольный делирий), опухоли мочевого пузыря, молочной железы, кишечника, легкого, простаты, печени;

- снижение активности – при уменьшении мышечной массы и малоподвижном образе жизни.

Фосфатаза щелочная

Биохимический анализ крови на щелочную фосфатазу проводят для диагностики заболеваний костной системы, печени, желчевыводящих путей и почек.

Норма щелочной фосфатазы в крови:

- женщины – до 240 Ед/л;
- мужчины – до 270 Ед/л;
- у детей показатели выше (до 600 Ед/л) в связи с активным процессом роста костей.

Причины изменения нормальных показателей:

- повышение активности – в случае застоя желчи при заболеваниях печени, поражения печени, вызванные лекарствами (хлорпромазин, метилтестостерон), заболевания костей, заболевания паращитовидных желез, рахит, воздействие лекарственных препаратов (сульфаниламиды, бутадиион, эритромицин, тетрациклин, линкомицин, новокаиномид, пероральные контрацептивы, передозировка аскорбиновой кислоты);
- повышение активности физиологическое – в последнем триместре беременности и после менопаузы;
- снижение активности – гипотиреоз, нарушения роста костей, недостаток цинка, магния, витамина В12 или С (цинга) в пище, анемии. Во время беременности снижение активности щелочной фосфатазы происходит при недостаточности развития плаценты.

Липаза

Определение липазы составляет основу диагностики панкреатита одновременно с анализом уровня α -амилазы в крови. При остром панкреатите уровень липазы в крови увеличивается через несколько часов после острого приступа до 200 раз.

Норма липазы для взрослых – от 0 до 190 Ед/мл.

Причины изменения нормальных показателей:

- повышение активности – панкреатиты любого происхождения, перитонит, ожирение, сахарный диабет, подагра, прием барбитуратов;
- снижение активности – онкологические заболевания (**кроме рака поджелудочной железы**) , избыток жиров в питании.

Холинэстераза

Показания к назначению анализа:

- подозрение на отравление фосфорорганическими инсектицидами (например дихлофос и другие);
- оценка функций печени при имеющейся печеночной патологии;
- оценка риска осложнений при хирургических вмешательствах, исследование чувствительности пациента к действию миорелаксантов (при общем наркозе).

Норма: 5300–12900 Ед/л.

Причины изменения нормальных показателей:

- повышение активности – алкоголизм, артериальная гипертония, маниакально-депрессивный психоз, нефроз, ожирение, рак молочной железы, сахарный диабет, столбняк;
- повышение активности может происходить на начальных сроках беременности;
- снижение активности – заболевания печени (цирроз, гепатит, метастатический рак печени), инфаркт миокарда, острое отравление инсектицидами, онкологические заболевания;
- снижение активности может происходить на поздних сроках беременности, после хирургических вмешательств и при применении некоторых лекарственных препаратов (пероральные контрацептивы, анаболические стероиды, глюкокортикоиды).

C-пептид

C-пептид (Insulin C-peptide, Connecting peptide) – это фрагмент молекулы проинсулина, в результате отщепления которого образуется инсулин.

Показания к назначению анализа: диагностика сахарного диабета.

Норма:

- в сыворотке крови – 0,7–4,0 нг/л;
- в моче – 15,5–28,0 нг/л.

Причины изменения нормальных показателей:

- повышение показателей – опухоль, продуцирующая инсулин, обострение хронического панкреатита, избыточный синтез инсулина;
- снижение показателей – сахарный диабет I типа, снижение содержания инсулина в крови вследствие воспалительного процесса (краснуха), стрессовая реакция, избыточное введение инсулина.

Липиды

Общий холестерин

Холестерин – важнейший компонент жирового обмена человеческого организма.

Роль холестерина в организме:

- холестерин используется для построения мембран клеток,
- в печени холестерин – предшественник желчи,
- холестерин участвует в синтезе половых гормонов (мужских и женских) и витамина D.

Холестерин в крови содержится в следующих формах:

- общий холестерин,
- холестерин липопротеинов низкой плотности (ЛПНП),
- холестерин липопротеидов высокой плотности (ЛПВП).

Норма:

- холестерин общий в крови – 3,6–5,2 ммоль/л (рекомендуемые значения – менее 5,2, пограничные – 5,2–6,5, повышенные – более 6,5).

Причины изменения нормальных показателей:

- повышение концентрации – атеросклероз, алкоголизм, снижение функции щитовидной железы, заболевания печени, заболевания почек, заболевания поджелудочной железы, сахарный диабет, подагра, ожирение;

- снижение концентрации – острые инфекционные заболевания, сепсис, повышенная функция щитовидной железы, хроническая сердечная недостаточность;

- снижение концентрации – при диете, бедной твердыми жирами и холестерином, при приеме лекарственных препаратов (эстрогены).

NB! Для того чтобы лучше понимать результаты обследования на холестерин, полезно знать, какая его часть относится к ЛПВП и какая – к ЛПНП (см. далее).

Холестерин ЛПВП

Холестерин высокой плотности обладает защитными свойствами в отношении развития атеросклероза, его содержание является «тонким» критерием, отражающим состояние жирового обмена в организме.

Норма:

- холестерин ЛПВП – 0,9–1,9 ммоль/л (снижение с 0,9 до 0,78 в **три раза повышает риск** развития атеросклероза).

Причины изменения нормальных показателей:

- повышение концентрации – при большой и регулярной физической активности, под влиянием лекарств, снижающих общий уровень содержания липидов, при алкоголизме, воздействии пестицидов и пероральных контрацептивов;

- снижение концентрации – атеросклероз, инфаркт миокарда, сахарный диабет, острые инфекции, язвенная болезнь желудка;

- снижение концентрации сопровождается **факторы риска** ишемической болезни сердца: малоподвижный образ жизни, курение, ожирение, повышение артериального давления.

Холестерин ЛПНП

Появляется в крови в случае формирования нарушений обмена, предрасполагающих к развитию атеросклероза.

Норма:

- холестерин ЛПНП – менее 3,5 ммоль/л (рекомендуемые значения – ниже 3,5, повышенные – 3,5–4,0, высокие – более 4,0).

Причины изменения нормальных показателей:

- повышение концентрации – ожирение, заболевания печени, снижение функции щитовидной железы, прием лекарств (бета-блокаторы, мочегонные препараты, пероральные контрацептивы, кортикостероиды, андрогены), алкоголизм;

- снижение концентрации – голодание, злокачественные новообразования, заболевания легких, повышенная функция щитовидной железы, анемии, обширные ожоги.

Триглицериды

В клинической практике исследование триглицеридов проводится для классификации врожденных и приобретенных нарушений жирового обмена, а также для выявления факторов риска атеросклероза и ишемической болезни сердца.

Норма: менее 1,7 ммоль/л (пограничные значения – 1,7–2,25 ммоль/л, высокие – 2,26–5,64 ммоль/л, очень высокие – более 5,65 ммоль/л).

Причины изменения нормальных показателей:

- повышение концентрации – наследственные (семейные) нарушения жирового обмена, ишемическая болезнь сердца, атеросклероз, инфаркт миокарда, гипертоническая болезнь, ожирение, сахарный диабет, снижение функции щитовидной железы,
- прием лекарственных препаратов (бета-блокаторы, пероральные контрацептивы, мочегонные препараты), беременность;
- снижение концентрации – повышение функции щитовидной железы, хронические заболевания легких, недостаточность питания, прием лекарственных препаратов (холестирамин, гепарин, аскорбиновая кислота, пероральные контрацептивы прогестинового типа).

Углеводы

Глюкоза крови

Показания к назначению анализа: сахарный диабет I и II типа, болезни щитовидной железы, надпочечников, гипофиза, заболевания печени, определение толерантности к глюкозе у лиц из групп риска развития сахарного диабета, ожирение.

Норма:

- до 14 лет – 3,33–5,55 ммоль/л;
- 14–60 лет – 3,89–5,83 ммоль/л;
- 60–70 лет – 4,44–6,38 ммоль/л;
- более 70 лет – 4,61–6,10 ммоль/л.

Причины изменения нормальных показателей:

- повышение концентрации – сахарный диабет у взрослых и детей, физиологическая гипергликемия (умеренная физическая нагрузка, сильные эмоции, стресс, курение, выброс адреналина при инъекции), заболевания желез внутренней секреции (феохромочитома, тиреотоксикоз, акромегалия, гигантизм, синдром Кушинга), заболевания поджелудочной железы (острый и хронический панкреатит, панкреатит при эпидемическом паротите, муковисцидозе, гемохроматозе, опухоли поджелудочной железы), заболевания печени и почек, кровоизлияние в мозг, инфаркт миокарда, прием лекарственных препаратов (мочегонные препараты, кофеин, женские половые гормоны, глюкокортикоиды);

- снижение концентрации – заболевания поджелудочной железы (гиперплазия, аденома или карцинома бета-клеток островков Лангерганса, недостаточность аль-

фа-клеток островков Лангерганса – дефицит глюкагона), заболевания желез внутренней секреции (болезнь Аддисона, адреногенитальный синдром, гипопитуитаризм, снижение функции щитовидной железы), у недоношенных детей, у детей, рожденных от матерей с сахарным диабетом, передозировка инсулина и сахароснижающих препаратов, тяжелые болезни печени, ферментопатии (болезнь Гирке, галактоземия, нарушенная толерантность к фруктозе), нарушения питания (длительное голодание), отравления (алкоголь, мышьяк, хлороформ, салицилаты, антигистаминные препараты), интенсивная физическая нагрузка, лихорадочные состояния, прием лекарственных препаратов (анаболические стероиды, пропранолол, амфетамин).

Фруктозамин

Показания к назначению анализа: краткосрочный контроль за качеством лечения больных сахарным диабетом, обследование беременных женщин (при подозрении или риске скрытого диабета).

NB! В отличие от гликозилированного гемоглобина (см.), уровень фруктозамина отражает степень постоянного или временного повышения уровня глюкозы не за 2–3 месяца, а за 1–3 недели, предшествующие исследованию.

NB! При оценке результатов исследования фруктозамина как критерия компенсации сахарного диабета считают, что при содержании его в крови от 285 до 320 мкмоль/л компенсация удовлетворительная, выше 320 мкмоль/л наступает декомпенсация.

Норма:

- взрослые – 15–285 мкмоль/л;
- дети – до 270,75 мкмоль/л.

Причины изменения нормальных показателей:

- повышение концентрации – сахарный диабет и другие состояния с нарушенной толерантностью к глюко-

зе, почечная недостаточность, снижение функции щитовидной железы, миелома, острые воспалительные заболевания, прием лекарственных препаратов (аскорбиновая кислота, гепарин, L-метилдопа), высокие показатели билирубина (см. далее) и триглицеридов (см.);

- снижение концентрации – нефротический синдром, диабетическая нефропатия, повышение функции щитовидной железы, прием витамина B6.

Пигменты

Билирубин общий/ Билирубин прямой

Показания к назначению анализа: заболевания печени (вирусный гепатит, цирроз, опухоль печени и др.), гемолитическая анемия, признаки появления желтухи (желтуха появляется, когда содержание билирубина в крови превышает 43 мкмоль/л).

- Билирубин прямой (связанный, конъюгированный) – показатель патологии печени. Основные показания к применению анализа: дифференциальная диагностика желтух;

- Билирубин не прямой (свободный, несвязанный) – показатель патологии печени. Основные показания к применению анализа: диагностика желтух, гемолитические анемии. Билирубин не прямой определяется как разница при определении билирубина общего и билирубина прямого.

Подготовка к исследованию: взрослые пациенты должны воздержаться от еды в течение 4 ч до исследования (разрешается пить воду). У новорожденных ограничений в диете и режиме питания не требуется.

Общий билирубин крови представлен двумя компонентами: непрямым (свободным) и прямым (связанным).

Норма:

- новорожденные до 1 суток – менее 34 мкмоль/л;
- новорожденные от 1 до 2 дней 24 – 149 мкмоль/л;
- новорожденные от 3 до 5 дней 26 – 205 мкмоль/л;
- от 5 дней до 60 лет 5 – 21 мкмоль/л;
- от 60 до 90 лет 3 – 19 мкмоль/л;

- старше 90 лет 3 – 15 мкмоль/л.

Прямой (связанный) билирубин до 3,4 мкмоль/л.

Непрямой (свободный) билирубин до 19 мкмоль/л.

NB! Увеличение уровня билирубина в крови сопровождается желтушным окрашиванием кожи и слизистых оболочек – желтухой. Принято различать легкую форму желтухи (при концентрации билирубина в крови до 86 мкмоль/л), среднетяжелую (87–159 мкмоль/л), тяжелую (более 160 мкмоль/л).

Причины изменения нормальных показателей:

- повышение концентрации:

– в основном за счет увеличения непрямого билирубина – **желтухи надпеченочные** – анемии различного происхождения, обширные кровоизлияния;

– за счет увеличения прямого и непрямого билирубина – **желтухи печеночные (паренхиматозные)** – повреждение печеночных клеток любого происхождения, дистрофия печени, цирроз печени, рак печени, токсические поражения клеток печени;

– за счет увеличения прямого и непрямого билирубина при механическом препятствии оттоку желчи из-за закупорки общего желчного протока – **механические (обтурационные, подпеченочные) желтухи** – калькулезный холецистит, закупорка желчных протоков, опухоли поджелудочной железы;

– за счет воздействия других факторов – гемолиз, избыток жиров в крови, прием препаратов (холестатические препараты, L-метилдопа);

– при врожденном нарушении обмена билирубина – синдром Жильбера, синдром Криглера-Найяра, синдром Дубина-Джонсона, синдром Ротора, болезнь Вильсона-Коновалова;

- снижение концентрации билирубина в крови диагностического значения не имеет.

Низкомолекулярные азотистые вещества

Креатинин

Показания к назначению анализа: исследования функции почек, заболевания скелетных мышц.

Норма:

- плод (кровь из пуповины) – 53–106 мкмоль/л;
- новорожденные – от 1 до 4 дней 27–88 мкмоль/л;
- дети до 1 года – 18–35 мкмоль/л;
- дети от 1 года до 10 лет – 27–62 мкмоль/л;
- подростки от 10 до 18 лет – 44–88 мкмоль/л;
- мужчины от 18 до 60 лет – 80–115 мкмоль/л;
- женщины от 18 до 60 лет – 53–97 мкмоль/л;
- мужчины от 60 до 90 лет – 71–115 мкмоль/л;
- женщины от 60 до 90 лет – 53–106 мкмоль/л;
- мужчины старше 90 лет – 88–150 мкмоль/л;
- женщины старше 90 лет – 53–115 мкмоль/л.

Причины изменения нормальных показателей:

- повышение концентрации – нарушение функции почек при острых и хронических заболеваниях почек любого происхождения, чрезмерные физические нагрузки, массивное разрушение мышечной ткани (краш-синдром и синдром длительного сдавления), избыточное потребление мясных продуктов, ожоги, дегидратация, заболевания желез внутренней секреции (акромегалия, гигантизм, повышенная функция щитовидной железы), лучевая болезнь, сердечная недостаточность;

– ложное повышение показателей креатинина в крови возможно при избыточной мышечной массе у некоторых атлетов, при увеличении концентрации в крови некоторых продуктов обмена (глюкоза, фруктоза, кетоновые тела, мочеви́на), при приеме некоторых лекарственных препаратов (аскорбиновая кислота, леводопа, цефазолин, цефаклор, резерпин, нитрофуразон, ибупрофен), прием препаратов с нефротоксической активностью (соединения ртути, сульфаниламиды, тиазидные мочегонные, барбитураты, салицилаты, андрогены, тетрациклин, циметидин, антибиотики из группы аминогликозидов);

- снижение концентрации (в целом уменьшение содержания креатинина в крови диагностического значения не имеет) – голодание, снижение мышечной массы, беременность в 1-м и 2-м триместре, малое употребление мясных продуктов (вегетарианцы), атрофия мышц;

– ложное понижение результатов анализа может произойти при приеме кортикостероидов.

Мочевая кислота

Показания к назначению анализа: подагра, оценка функции почек, онкологические заболевания (лейкозы).

Особенности подготовки к сдаче анализа: пациент должен воздержаться от приема пищи в течение 8 часов до исследования.

Норма:

- дети до 12 лет – 119–327 мкмоль/л;
- мужчины от 12 до 60 лет – 262–452 мкмоль/л;
- женщины от 12 до 60 лет – 137–393 мкмоль/л;
- мужчины от 60 до 90 лет – 250–476 мкмоль/л;
- женщины от 60 до 90 лет – 208–434 мкмоль/л;
- мужчины старше 90 лет – 208–494 мкмоль/л;
- женщины старше 90 лет – 131–458 мкмоль/л.

Причины изменения нормальных показателей:

• повышение концентрации – подагра, почечная недостаточность, недоедание, тяжелая физическая работа, диета, богатая пуринами, синдром Леша-Нихана, лейкозы, миеломная болезнь, лимфома, онкологические заболевания;

– ложное повышение на фоне приема лекарственных препаратов (этамбутол, тиазидные мочегонные, аспирин^[5] в малых дозах, аскорбиновая кислота, винкри-

⁵ При этом аспирин в больших дозах, напротив, вызывает снижение

стин, леводопа, пиразинамид), а также при стрессе, голодании, злоупотреблении алкоголем;

- снижение концентрации – гепатоцеребральная дистрофия (болезнь Вильсона-Коновалова), диета, бедная пуринами, лимфогранулематоз (болезнь Ходжкина), синдром Фанкони.

Мочевина

Мочевина крови – показатель функции почек и печени, отражает состояние белкового обмена.

Показания к назначению анализа: острые и хронические заболевания почек, сердечная недостаточность, заболевания печени.

Норма:

- плод (кровь из пуповины) – 7,5–14,3 ммоль/л;
- недоношенные дети до 1 недели – 1,1–8,9 ммоль/л;
- недоношенные дети до 1 года – 1,4–6,8 ммоль/л;
- дети до 18 лет – 1,8–6,4 ммоль/л;
- взрослые от 18 до 60 лет – 2,1–7,1 ммоль/л;
- взрослые от 60 до 90 лет – 2,9–8,2 ммоль/л;
- взрослые старше 90 лет – 3,6–11,1 ммоль/л.

Причины изменения нормальных показателей:

- повышение концентрации – снижение функции почек, острые и хронические заболевания почек, шок, длительное голодание, закупорка мочевых путей, диета с высоким содержанием белка, потеря жидкости (понос, рвота);

- снижение концентрации – диета с низким содержанием белка и высоким содержанием углеводов, повышенная утилизация белка для синтеза (в поздние сроки беременности, у детей в возрасте до 1 года, при акромегалии), нарушение синтеза мочевины при тяжелых заболеваниях печени.

Остаточный азот

Остаточный азот – это азот соединений, остающихся в крови после осаждения белков.

Норма: 14,3–28,6 ммоль/л.

Причины изменения нормальных показателей:

- повышение концентрации – острая почечная недостаточность, хроническая почечная недостаточность, тяжелая сердечная недостаточность, тяжелые инфекции, сниженная функция надпочечников;
- снижение концентрации – печеночная недостаточность.

Неорганические вещества и витамины

Витамин В12

Витамин В12 (цианкобаламин, кобаламин, cobalamin) – витамин, необходимый для нормального кроветворения (образования и созревания эритроцитов).

Показания к назначению анализа: дифференциальная диагностика анемий, хронические воспалительные заболевания и анатомические пороки тонкой кишки, атрофический гастрит, диагностика врожденных форм дефицита витамина В12, контроль состояния при строгой вегетарианской диете.

Норма: 208–963,5 пг/мл^[6].

Причины изменения нормальных показателей:

- повышение концентрации – заболевания печени (острый и хронический гепатит, цирроз печени, печеночная кома, метастазы злокачественных опухолей в печень), лейкозы, повышенный уровень транскобаламина (несмотря на возможное истощение запасов витамина в печени), хроническая почечная недостаточность;
- снижение концентрации:
- недостаточное поступление витамина В12 в организм: строгая вегетарианская диета, низкое содержание витамина в женском молоке (причина анемии у младенцев), алкоголизм;

⁶ Возможно использование альтернативной единицы измерения – пмоль/л.
Формула для пересчета единиц – пмоль/л × 1,36 = пг/мл.

- нарушение всасывания кобаламинов: синдром мальабсорбции (целиакия, спру), удаление различных участков желудочно-кишечного тракта (желудка, тонкой кишки), хронические воспалительные заболевания и анатомические пороки тонкой кишки, атрофический гастрит, паразитарные заболевания (особенно поражение широким лентецом – дифиллоботриоз), болезнь Аддисона – Бирмера, болезнь Альцгеймера;

– врожденные нарушения метаболизма кобаламинов: оротовая и метилмалоновая ацидурия, дефицит транскобаламина, синдром Иммерслунда-Гресбека (врожденное нарушение транспорта витамина B12 через кишечную стенку).

Витамин D

Витамин D (25-ОН vitamin D, 25(OH)D, 25-hydroxycalciferol) – показатель, отражающий статус витамина D в организме, 25-ОН витамин D – основной метаболит витамина D, присутствующий в крови.

Уровень витамина D может изменяться:

- в зависимости от возраста (у пожилых людей чаще наблюдается снижение уровня),
- сезона (выше в конце лета, ниже зимой),
- характера принимаемой пищи,
- этнической и географической популяции,
- наблюдается снижение содержания в крови витамина D при беременности.

Помимо известной роли витамина D в кальциевом обмене, в исследованиях последних лет продемонстрировано, что достаточное количество витамина D связано со снижением риска развития ряда онкологических заболе-

ваний, сахарного диабета, рассеянного склероза, сердечно-сосудистых заболеваний, туберкулеза.

Показания к назначению анализа: в комплексе исследований для диагностики нарушений кальциевого обмена, связанных с рахитом, беременностью, нарушениями питания и пищеварения, остеопорозом.

Норма:

- 30–100 нг/мл^[7] – физиологическая норма;
- 10–30 нг/мл – недостаток;
- 0–10 нг/мл – дефицит;
- менее 100 нг/мл – возможная токсичность (пациенты с гипопаратиреозом, получающие физиологические дозы витамина D, могут иметь значительно повышенные концентрации 25(OH) D – порядка 1250 нг/мл).

Причины изменения нормальных показателей:

- повышение концентрации – отравление витамином D (пища с избытком витамина D), интенсивное солнечное облучение, прием этидроновой кислоты (Плеостат, Pleostat, Etidronic acid) – **перорально(!)**;
- снижение концентрации – нарушения питания, синдром мальабсорбции, стеаторея, цирроз, размягчение костей (остеомалация), связанное с применением противосудорожных средств, тиреотоксикоз, воспалительные заболевания кишечника, болезнь Альцгеймера, рахит,

⁷ Возможно использование альтернативной единицы измерения – нмоль/л.
Формула для пересчета единиц – нг/мл × 2,496 = нмоль/л.

хроническая почечная недостаточность (0,5–1,5 нг/мл), гипопаратиреозидизм (менее 3 нг/мл), первичный гиперпаратиреозидизм (2,5–11,0 нг/мл);

– прием лекарственных препаратов: гидроксид алюминия, холестирамин, холестипол, этидроновая кислота (Плеостат, Pleostat, Etidronic acid) – **внутривенно(!)**, глюкокортикоиды, изониазид, минеральное масло, рифампин.

Железо

Норма:

- мужчины – 10,7–30,4 мкмоль/л;
- женщины – 9–23,3 мкмоль/л.

Причины изменения нормальных показателей:

- повышение концентрации – анемии (апластические и гемолитические), поражения печени, передозировка препаратов железа, талассемия, прием эстрогенов и пероральных контрацептивов;
- снижение концентрации – анемия вследствие недостаточного поступления железа, цирроз печени, кровотечения, дефицит аскорбиновой кислоты, беременность, прием лекарственных препаратов (аспарагиназа, хлорамфеникол, кортикотропин, кортизон, тестостерон).

Калий

Показания к назначению анализа: сердечно-сосудистые заболевания (аритмии, гипертония), нарушения функции почек, контроль при лечении мочегонными препаратами и сердечными гликозидами, в оценке кислотно-щелочного равновесия.

Норма:

- новорожденные – 3,7–5,9 ммоль/л;
- дети грудные – 4,1–5,3 ммоль/л;
- дети до 14 лет – 3,4–4,7 ммоль/л;
- взрослые – 3,5–5,1 ммоль/л.

Причины изменения нормальных показателей:

- повышение концентрации – повышенное поступление калия (обычно в ходе терапии), перераспределение калия в теле (гемолиз, массивное повреждение тканей, тяжелое острое голодание, судорожная активность, периодический паралич), снижение выведения калия почками (все виды почечной недостаточности, болезнь Аддисона, шок, гемодиализ):

- повышение концентрации под воздействием лекарственных препаратов: адреналин, амилорид, аминокaproновая кислота, аргинин, аскорбиновая кислота (высокие дозы), β -адреноблокаторы (редко), гепарин, гистамин (в/в), дигоксин, заменители соли, изониазид, прокаинамид, леводопа, маннитол, метициллин, нестероидные противовоспалительные препараты, пенициллин (калиевая соль), циклофосфамид, винкристин, спиронолактон, сукцинилхолин, тетрациклин, триамтерен, троетамин,

фенформин, фоскарнет натрий, цефалоридин, циклоспорин;

- повышение концентрации при заборе пробы: многократное сжатие руки в кулак перед венепункцией, промедление при взятии крови после наложения жгута на руку;

- снижение концентрации – снижение поступления калия (голодание, отсутствие достаточного количества калия в пище), потеря организмом калия (рвота, понос, нарушения образования мочи, синдром Фанкони, синдром Кушинга, синдром Бартера), введение адренокортикотропного гормона (АКТГ), кортизола, тестостерона, периодический паралич, булимия;

– снижение концентрации под воздействием лекарственных препаратов: азлоциллин, альбутерол, аминокгликозиды, аминосалициловая кислота (редко), аминосалицилат, амфотерицин, ангидрид декстрозы, аспирин, бикарбонат натрия, бисакодил, глюкагон, глюкоза, диклофенамид, инсулин, капреомицин, карбенициллин, карбеноксолон, клопамид, кортикостероиды, кортикотропин, лакрица, леводопа, мезлоциллин, мочегонные (включая ацетазоламид, буметанид, хлорталидон, этакриновую кислоту, фуросемид, метолазон, хинетазон), нафциллин, пенициллин (натриевая соль), пиперациллин, полимиксин В, сальбутамол, теофиллин, тербуталин, тикарциллин, фенолфталеин, флюконазол, хлористый натрий, холестирамин, цианкобаламин (витамин В12), цисплатин, эдтук, эноксолон.

Кальций

Показания к назначению анализа: нарушения общего кальциевого обмена при различных заболеваниях (почечная недостаточность, нарушение функции щитовидной и паращитовидной желез, дефицит витамина D, гастрит).

Норма:

- новорожденные – 1,05–1,37 ммоль/л;
- дети от 1 года до 16 – 1,29–1,31 ммоль/л;
- взрослые – 1,17–1,29 ммоль/л.

Причины изменения нормальных показателей:

- повышение концентрации – повышенная функция околощитовидных желез, передозировка витамина D, злокачественные опухоли, ацидоз;

- снижение концентрации – атрофический гастрит, дефицит витамина D, массивные поражения скелетных мышц, ожоги, острый панкреатит, почечная недостаточность, сепсис, снижение функции околощитовидных желез.

Натрий

Показания к назначению анализа: заболевания почек, потеря организмом жидкости, контроль при лечении мочегонными препаратами, оценка кислотнощелочного равновесия.

Норма:

- новорожденные – 133–146 ммоль/л;
- дети до 1 года – 139–146 ммоль/л;
- дети – 138–145 ммоль/л;
- взрослые – 136–145 ммоль/л;
- взрослые старше 90 лет – 132–146 ммоль/л.

Причины изменения нормальных показателей:

- повышение концентрации – потеря жидкости при сильной рвоте, поносе, дефицит воды в организме, задержка натрия в почках при синдроме Конна и синдроме Кушинга, избытке кортикостероидов;

– повышение концентрации под воздействием лекарственных препаратов: АКТГ, алкоголь, анаболики, андрогены, карбенициллин, карбеноксолон, клонидин, кортикостероиды, диазоксид, эноксолон, эстрогены, лактулаза, микорайс, метоксифлюран, метилдопа, пероральные контрацептивы, оксифенбутазон, фенилбутазон, резерпин;

- снижение концентрации – недостаточное поступление натрия в организм, острая почечная недостаточность, недостаточность надпочечников (болезнь Аддисо-

на), передозировка мочегонных препаратов, снижение функции щитовидной железы;

– снижение концентрации под воздействием лекарственных препаратов: аминогликозиды, аминоглутемид, аммония хлорид, амфотерицин В, вазопрессин, винбластин, винкристин, галоперидол, гепарин, глюкоза, десмопрессин, индометацин, каптоприл, карбамазепин, карбоплатина, кетоконазол, клофибрат, литий, лоркаинид, миконазол, мочегонные препараты (ацетолазамид, амилорид, хлорэталидон, этакриновая кислота, фуросемид, метозалон, маннитол, квинетазон, спиронолактон, триамтерен, мочевины), нестероидные противовоспалительные препараты (НПВП), окситацин, тиэниловая кислота, толэбутамид, трициклические антидепрессанты (например, amitриптилин), фенотиазины, флуоксетин, хлорпропамид, холестирамин, циклофосфамид, цисплатин.

Хлор

Показания к назначению анализа: наблюдение за кислотно-основным состоянием при различных заболеваниях, обезвоживании, нарушении функции почек и надпочечников.

Норма:

- новорожденные до 30 дней – 98–113 ммоль/л;
- взрослые – 98–107 ммоль/л;
- взрослые старше 90 лет – 98–111 ммоль/л.

Причины изменения нормальных показателей:

- повышение концентрации – дегидратация, интоксикация салицилатами, некоторые случаи первичного гиперпаратиреоза, несахарный диабет, острая почечная недостаточность, повышенная функция коры надпочечников, травма головы, сопровождающаяся стимуляцией или повреждением гипоталамуса;

- снижение концентрации – избыточное потоотделение, длительная рвота, нефрит с потерей солей, криз при болезни Аддисона, метаболический ацидоз, связанный с потерей органических анионов, альдостеронизм, истощение запасов натрия вследствие алкалоза, респираторный ацидоз, потеря солей из ткани мозга после травмы головы, водная интоксикация и другие состояния с увеличением объема внеклеточной жидкости, острая перемежающаяся порфирия, синдром неадекватной секреции антидиуретического гормона (АДГ).

Магний

Показания к назначению анализа: симптомы истощения (слабость, раздражительность), неврологическая патология (судорожные состояния, тремор, гипервозбудимость, тетания), тахикардия, нарушение функции почек.

Особенности подготовки к сдаче анализа: пациента просят воздержаться от употребления солей магния (гидроксид магния, английская соль) в течение, по меньшей мере, 3 дней до исследования.

Норма:

- новорожденные – 0,62–0,91 ммоль/л;
- дети от 5 мес. до 6 лет – 0,70–0,95 ммоль/л;
- дети от 6 до 12 лет – 0,70–0,86 ммоль/л;
- подростки от 12 до 20 лет – 0,70–0,91 ммоль/л;
- взрослые от 20 до 60 лет – 0,66–1,07 ммоль/л;
- взрослые от 60 до 90 лет – 0,66–0,99 ммоль/л;
- взрослые старше 90 лет – 0,70–0,95 ммоль/л.

Причины изменения нормальных показателей:

- повышение концентрации – острая и хроническая почечная недостаточность, надпочечниковая недостаточность, дегидратация;
- снижение концентрации – острый и хронический панкреатит, нехватка магния в пищевом рационе, 2-й и 3-й триместр беременности, увеличение функции около-

щитовидных желез, дефицит витамина D (рахит у детей, размягчение костей).

Фосфор

Показания к назначению анализа: различные заболевания костей, почек, паращитовидных желез. Рекомендуются совместное определение с кальцием крови.

Норма:

- новорожденные от 0 до 10 суток – 1,45–2,91 ммоль/л;
- дети от 10 суток до 2 лет – 1,45–2,16 ммоль/л;
- дети от 2 лет до 12 лет – 1,45–1,78 ммоль/л;
- взрослые от 12 до 60 лет – 0,87–1,45 ммоль/л;
- взрослые мужчины старше 60 лет – 0,74–1,20 ммоль/л;
- взрослые женщины старше 60 лет – 0,90–1,32 ммоль/л.

Причины изменения нормальных показателей:

- повышение концентрации – почечная недостаточность, токсикозы беременных, заживление переломов (**благоприятный признак!**), усиленная мышечная работа, избыточное поступление в организм витамина D, болезнь Аддисона, болезнь Иценко-Кушинга, болезнь Педжета, **недостаточность магния (!)** ;
- снижение концентрации – спазмофилия, рахит, голодание, истощение, длительное применение препаратов алюминия.

Фолиевая кислота

Фолиевая кислота (Folic Acid) – витамин, необходимый для нормального кроветворения.

Дефицит фолиевой кислоты у беременных является пусковым фактором для развития невынашивания, частичной или полной отслойки плаценты, спонтанного аборта или мертворождения, повышает риск развития у плода врожденных пороков, в частности дефектов нервной трубки, гидроцефалии, анэнцефалии, мозговых грыж и т. п.; увеличивает риск задержки умственного развития ребенка.

Запасы фолиевой кислоты в печени относительно невелики, в связи с чем ее дефицит может развиваться в течение 1 мес. после прекращения ее поступления, а анемия – через 4 мес.

Показания к назначению анализа: диагностика и дифференциальная диагностика анемий, диагностика нарушений со стороны крови, вызванных химиотерапией или лучевой терапией.

Норма: 7,2–15,4 нг/мл.

Причины изменения нормальных показателей:

- повышение концентрации – вегетарианская диета, пернициозная анемия (дефицит витамина B12), заболевания дистального отдела тонкой кишки, синдром приводящей петли;

- снижение концентрации:

- недостаточное поступление с пищей или нарушение всасывания: алкоголизм, анорексия, нарушение вса-

сывания при синдроме мальабсорбции, целиакии, спру, энтерите, резекции желудка и кишечника, недостаток фолиевой кислоты в рационе питания:

– прием препаратов, нарушающих всасывание фолиевой кислоты: аспирин, противосудорожные препараты, эстрогены, нитрофураны, пероральные контрацептивы, антациды, холестирамин, сульфасалазин;

– прием антагонистов фолиевой кислоты: триметоприм, метотрексат, азатиоприн, азидотимидин;

– повышенное потребление или потеря при нормальном поступлении с пищей: беременность, лактация; периоды интенсивного роста; пожилой возраст; лихорадка; гемолитические анемии; злокачественные опухоли; гипертиреоз у детей; миелопролиферативные заболевания; сидеробластическая анемия; заболевания печени; хронический гемодиализ.

Алкоголь, психотропные и наркотические вещества

Алкоголь (этанол)

Этанол (этиловый спирт, этиловый алкоголь) – с медицинской точки зрения относится к наркотическим веществам, имеющим в своей основе жировую структуру. Воздействует в наибольшей степени на центральную нервную систему, в первую очередь на кору головного мозга. Вызывает характерное алкогольное возбуждение, затем угнетение головного, спинного и продолговатого мозга.

Эффекты воздействия этанола на мозг зависят от его концентрации в крови:

- эйфория, уменьшение тормозных реакций, релаксации (концентрация менее 0,3–0,5 ‰),
- возрастающая дезориентация и отсутствие координации (1–3 ‰),
- вероятность развития комы и смерти (свыше 4 ‰).

Степень дисфункции центральной нервной системы у разных людей может быть различной при одинаковом уровне алкоголя.

Период полувыведения этанола из крови 25 минут (может варьировать в зависимости от индивидуальных особенностей и конкретных условий), время выявления в крови зависит от дозы. После окончания периода всасывания концентрация алкоголя в образующейся моче примерно соответствует содержанию его в сыворотке крови, период выявления зависит от количества принятого алкоголя и индивидуальных условий, времени опорожнения мочевого пузыря (период выявления – в пределах 1 дня).

Показания к назначению анализа: экспертиза опьянения.

Норма: не обнаруживается.

Причины изменения нормальных показателей:

- повышение концентрации – при отсутствии данных о приеме алкоголя – отравления ацетоном, бутанолом, этиленгликолем, изопропанолом, метанолом, пропанолом, пропиленгликолем.

Получение результата анализа «НЕ ОБНАРУЖЕН» означает:

- алкоголь не употреблялся;
- анализ проведен в отдаленные сроки;
- концентрация алкоголя ниже чувствительности метода (примерно менее 0,13 %)

Транквилизаторы (бензодиазепины)

Бензодиазепины представляют большую группу препаратов, использующихся как седативные, снотворные, снимающие тревогу средства, миорелаксанты, противоэпилептические средства, средства, применяемые при лечении от алкогольной зависимости. Возможен немедикаментозный прием этих препаратов с целью достижения состояния наркотического опьянения.

Скорость их распада и период выведения из крови (и, соответственно, концентрация в моче) могут значительно варьировать в зависимости от индивидуальных особенностей организма и свойств препарата (период полувыведения из крови составляет от 1 до 100 часов).

Показания к назначению анализа: экспертиза наркотического опьянения.

Норма: в норме не обнаруживается.

Причины изменения нормальных показателей:

- повышение концентрации – возможно при приеме следующих препаратов, обладающих сходной химической структурой либо используемых в качестве конкурентов: алпразолам, бромазепам, хлордиазепоксид, клоназепам, диазепам, эстазолам, флюнитразепам, флуразепам, лоразепам, лорметазепам, медазепам, мидазолам гидрохлорид, ниметазепам, нитразепам, норхлордиазепоксид, оксазепам, празепам, темазепам, тризолам, бензотропин, бутирофенон, клотримазол, кокаин, диметакрин, дифенгидрамин, фенопрофен, флурбипрофен, флуфенамовая кислота, флумазенил, гемфиброзил, гидроксизин, индометацин, иприндол, кетопрофен, ловастатин, локса-

пин, мефенамовая кислота, метадон, метотримепразин, норпропксифен, орфенадрин, оксапрозин, фендиметразин, фенилбутазон, фенилтолоксамин, пролинтан, сентралин, тенилдиамин, толметин, тразодон, трипелен-намин.

Порог чувствительности: 40 нг/мл.

Снотворные и противосудорожные средства (барбитураты)

Фенобарбитал

Фенобарбитал – самый старый из всех противоэпилептических средств (применяется с 1912 г.). Несмотря на столь длительный стаж, используется и применяется до сих пор – и самостоятельно, и в составе комбинированных препаратов – как седативное и противосудорожное средство. В немедицинских целях используется для достижения состояния наркотического опьянения.

При приеме внутрь медленно всасывается. Пик концентрации наблюдается через 1–2 ч.

Период полувыведения у взрослых – до 4 суток, у младенцев – до 7 суток. Хорошо проникает через плаценту.

Около 50 % препарата экскретируется почками в неизмененном виде.

Показания к назначению анализа: мониторинг терапии у больных эпилепсией, диагностика наркотического опьянения.

Норма: в норме не обнаруживается.

Причины изменения нормальных показателей:

- повышение концентрации – при одновременном приеме вальпроевой кислоты или салицилатов.

Аналитические значения:

- терапевтическая концентрация: 10–30 мкг/мл;
- токсическая концентрация (медлительность, атаксия): 35–80 мкг/мл;

- кома: от 65 до 100 мкг/мл.

Другие барбитураты

Барбитураты являются старейшими из психотропных препаратов и используются как успокоительные, снотворные и противосудорожные средства.

Доступность этих препаратов ограничена, но достаточно часто наблюдаются случаи злоупотребления ими и развития зависимости от приема препарата в целях успокоительного или снотворного эффекта (чаще при приеме таких краткодействующих веществ, как секобарбитал, пентобарбитал или амобарбитал).

Показания к назначению анализа: мониторинг терапии, диагностика состояния наркотического опьянения.

Норма: в норме не обнаруживается.

При получении цифры ниже порога чувствительности результат будет выдан как «НЕ ОБНАРУЖЕНО».

Порог чувствительности – около 60 нг/мл.

Стимуляторы нервной системы

Амфетамины

Амфетамин и метамфетамин – стимуляторы центральной нервной системы. В медицине их используют для лечения тучности, нарколепсии, гипотензии. Применяются обычно перорально или в виде внутривенной инъекции.

Наблюдается немедицинское распространение и злоупотребление этими веществами из-за их психостимулирующего эффекта.

Период полувыведения из крови 12 часов.

Показания к назначению анализа: подозрение на употребление амфетаминов.

Норма: в норме не обнаруживаются.

При получении цифры ниже порога чувствительности результат будет выдан как «НЕ ОБНАРУЖЕНО».

Кокаин

Кокаин – алкалоид естественного происхождения, сильнодействующий стимулятор центральной нервной системы, часто используется как наркотик.

Период полувыведения кокаина из крови составляет 0,5–1,5 часа.

Приблизительный период выявления кокаина в моче (см.) – 6–8 часов, бензоилэкгонина – 2 суток.

Показания к назначению анализа: подозрение на употребление кокаина.

При получении цифры ниже порога чувствительности результат будет выдан как «НЕ ОБНАРУЖЕНО».

Порог чувствительности около 30 нг/мл.

Свертываемость крови (гемостазиограмма)

Протромбин

Протромбиновое время – показатель системы свертывания крови.

Показания к назначению анализа: лечение антикоагулянтами непрямого действия.

МНО (международное нормализованное отношение, INR) – показатель, рассчитывающийся при определении протромбинового времени.

Показания к назначению анализа: определение МНО гарантирует возможность сравнения результатов при определении протромбинового времени, обеспечивая точный контроль терапии непрямыми антикоагулянтами. Применять анализ целесообразно с одновременным определением активированного частичного тромбопластинового времени (АЧТВ).

АЧТВ (АПТВ, АРТТ, активированное частичное тромбопластиновое время, каолин-кефалиновое время) – показатель системы свертывания крови.

Показания к назначению анализа: общая оценка системы свертывания крови, ДВС-синдром (синдром диссеминированного внутрисосудистого свертывания), высокий риск образования тромбов, лечение гепарином, диагностика гемофилии.

Норма:

- протромбиновое время – в норме величина протромбинового времени составляет 11–15 секунд;
- новорожденные: дольше на 2–3 сек;

- недоношенные дети: дольше на 3–5 сек, достигают значений взрослых к 3 или 4 дню жизни;
- МНО – 0,8–1,15;
- АЧТВ – в норме фибриновый сгусток образуется в течение 21–35 секунд.

Причины изменения нормальных показателей:

- увеличение протромбинового времени – болезни печени, дефицит витамина К, внутрисосудистое свертывание, наследственный дефицит факторов свертывания – II (протромбин), V, VII, X, снижение уровня фибриногена (уровень фибриногена менее 50 мг/100 мл) или его отсутствие, лечение кумарином, наличие противосвертывающих препаратов в крови;
- уменьшение протромбинового времени – тромбоз, активация фибринолиза, повышение активности фактора VII;
- увеличение МНО – см. увеличение протромбинового времени;
- удлинение АЧТВ – гипокоагуляция, врожденная или приобретенная недостаточность факторов свертывания крови II, V, VIII, IX, X, XI, XII (за исключением факторов VII и XIII), фибринолиз, 2-я и 3-я фазы ДВС-синдрома, лечение препаратами гепарина, тяжелые заболевания печени;
- укорочение АЧТВ – гиперкоагуляция, 1-я фаза ДВС-синдрома, загрязнение пробы тканевым тромбопластином при заборе крови.

Протромбиновый индекс

Протромбиновый индекс (ПТИ) – отношение стандартного протромбинового времени к протромбиновому времени у обследуемого больного, выражается в процентах. В настоящее время многие руководства считают этот показатель устаревшим, вместо него рекомендуется использование МНО (см. «Протромбин»).

Норма – 70–120 %.

Причины изменения нормальных показателей:

- повышение ПТИ – дефицит факторов свертывания, поражения печени, дефицит витамина К, лечение антикоагулянтами, лечение гепарином;
- снижение ПТИ – тромбоз, заболевания печени, повышенная свертываемость крови у женщины в период родов.

Тромбиновое время

Тромбиновое время – показатель системы свертывания крови.

Показания к назначению анализа: общая оценка системы свертывания крови, оценка течения ДВС-синдрома (синдром диссеминированного внутрисосудистого свертывания).

ВВ! Применять анализ целесообразно совместно с АЧТВ (см. выше) и протромбиновым временем (см. выше).

Норма тромбинового времени – 14–21 секунда (зависит от метода, применяемого в конкретной лаборатории).

Причины изменения нормальных показателей:

- удлинение тромбинового времени – отсутствие или снижение (меньше 0,5 г/л) содержания фибриногена в крови, острый фибринолиз, повышение уровня фибриногена (более 4 г/л), ДВС-синдром, фибринолитическая терапия (использование урокиназы, стрептокиназы), паренхиматозные гепатиты, цирроз печени, лечение гепарином, наличие антитела к тромбину;
- укорочение тромбинового времени – лечение гепарином и ингибиторами полимеризации фибрина, 1-я стадия ДВС-синдрома – выраженное повышение фибриногена в крови.

Фибриноген

Фибриноген – показатель свертывающей системы крови и показатель воспаления.

Показания к назначению анализа: оценка свертывающей системы крови, воспалительные процессы, заболевания сердечно-сосудистой системы.

Норма:

- взрослые – 2,00–4,00 г/л;
- новорожденные – 1,25–3,00 г/л.

Причины изменения нормальных показателей:

- увеличение содержания – воспалительные процессы при заболеваниях почек, перитонит, пневмонии, инфаркт миокарда, системные заболевания соединительной ткани (коллагенозы), острая стадия инфекционных заболеваний, травм, ожогов, хирургических вмешательств, амилоидоз, беременность, менструация, злокачественные опухоли (особенно рак легкого);

- – медицинские факторы, повышающие показатели, – гепарин, пероральные контрацептивы, эстрогены, III триместр беременности, послеоперационный период;

- уменьшение содержания – наследственный дефицит, ДВС-синдром, употребление ряда лекарственных препаратов (например фенобарбитала), состояние после кровотечения, лейкозы, заболевания печени, рак простаты с метастазами, поражение костного мозга (метастазы в костный мозг);

– медицинские факторы, понижающие показатели, – анаболики, андрогены, аспарагиназа, рыбий жир, вальпроевая кислота, ингибиторы полимеризации фибрина, гепарин в высоких концентрациях.

Антитромбин III

Антитромбин – естественный регулятор и контроллер свертывающей системы крови, который препятствует тромбообразованию в кровеносном русле.

Норма: в абсолютных единицах – 210–320 мг/л, но чаще выражается в процентах:

- взрослые – 75–125 % (за 100 % принимается антитромбиновая активность цельной донорской плазмы крови);
- дети до 1 месяца – 40–80 %;
- дети от 1 месяца до 16 лет – 80–120 %.

Причины изменения нормальных показателей:

- увеличение содержания – воспалительные процессы в организме, острый гепатит, недостаток витамина К, лечение анаболическими гормонами;
- уменьшение содержания – врожденный дефицит, ДВС-синдром, тяжелое течение заболеваний печени, ишемическая болезнь сердца, последний триместр беременности, тромбоэмболия, сепсис, лечение гепарином.

D-димер

D-димер – наиболее надежный признак появления тромбов в сосудах разного калибра. С помощью анализа врач может оценить, как проходит процесс образования и распада фибрина, поскольку D-димер в крови образуется лишь при условии, что происходят оба процесса.

Показания к назначению анализа: диагностика тромботических состояний, тромбоза глубоких вен, легочной эмболии, ДВС-синдрома и при осложнениях беременности.

Норма: 250–500 нг/мл.

Причины изменения нормальных показателей:

- увеличение содержания – тромбоз магистральных сосудов, тромбоэмболия, процесс заживления ран, ДВС-синдром, наличие ревматоидного фактора, процесс заживления ран, курение;
- уменьшение содержания – не имеет диагностического значения.

Время кровотечения

Основной показатель состояния свертывающей системы. Оценивается по времени кровотечения из мочки уха после укола иглой или скарификатором.

Норма: 2–4 минуты.

Причины изменения нормальных показателей:

- удлинение времени кровотечения – недостаток тромбоцитов в крови, гемофилия, алкогольные поражения печени, геморрагические лихорадки, нарушение функции тромбоцитов, неправильно подобранная терапия антиагрегантами (курантил и др.) и противосвертывающими препаратами;
- укорочение времени кровотечения – диагностического значения не имеет, чаще всего является следствием технической ошибки при проведении исследования.

Время свертывания

Измеряется от момента контакта крови с чужеродной поверхностью до формирования кровяного сгустка.

Показания к назначению анализа: крайне важен при лечении гепарином и другими прямыми антикоагулянтами для расчета дозы.

Норма: 2–5 минут.

Причины изменения нормальных показателей:

- удлинение времени кровотечения – тяжелое течение инфекционных заболеваний, ожоги, лейкозы, поздние стадии ДВС-синдрома, гемофилия, алкогольные поражения печени, дефицит витамина К, отравление фосфором, системные заболевания соединительной ткани, неправильно подобранная терапия антиагрегантами (курантил и др.) и противосвертывающими препаратами (гепарин и др.),

- укорочение времени кровотечения – последствия кровопотери, микседема, анафилактический шок, ранние стадии ДВС-синдрома.

Иммунологические исследования (Иммунограмма)

Определение антител в крови

Дополнительный метод диагностики, позволяющий отличить острое заболевание, его первый эпизод, от обострения хронической инфекции. Чаще всего метод обнаружения антител в крови используется после обнаружения возбудителя методом ПЦР для определения вероятности заражения. Механизм возникновения антител лежит в основе иммунных реакций: в ответ на попадание возбудителя или просто инородного белка в кровь образуются антитела – вещества, которые связываются с ним и стараются вывести из организма.

При первичной инфекции вырабатываются антитела одного класса – т. н. иммуноглобулины М (IgM). Их нахождение в крови говорит о том, что организм болеет, и является показанием для назначения лечения.

Позднее начинают вырабатываться другие антитела – иммуноглобулины G (IgG). Они сохраняются и после излечения, для некоторых инфекций (например краснуха) – на всю жизнь.

Обнаружение в крови иммуноглобулинов G говорит о том, что организм раньше уже встречался с этой инфекцией (именно этим конкретным возбудителем) и выработал против нее иммунитет. Присутствие иммуноглобулинов G – это благоприятный признак, он не требует лечения. Одновременное присутствие обоих классов иммуноглобулинов говорит об обострении хронической инфекции и требует лечения.

NB! Определение у беременных антител в крови к основным возбудителям, вызывающим по-

ражение плода (токсоплазма, краснуха, цитомегаловирус, герпес), называется TORCH-комплекс.

NB! Антитела могут определять в сыворотке крови качественно (т. е. по принципу «есть-нет», «положительно-отрицательно»), количественно (т. е. в результате анализа обозначено количество найденных антител) и полуколичественно – т. е. результат выдается в титрах (максимальное разведение сыворотки, при котором еще обнаруживается положительный результат – например, «1:10»).

Иммуноглобулин А (IgA)

Антитела, являющиеся защитным фактором слизистых оболочек человеческого организма. Входят в состав фракции β -глобулинов, составляют около 15 % от общего количества иммуноглобулинов сыворотки крови. Содержатся в молоке, слюне, слезной жидкости, секретах слизистых оболочек.

Норма: 0,9–4,5 г/л.

Причины изменения нормальных показателей:

- увеличение содержания – хронические заболевания печени, системная красная волчанка, ревматоидный артрит, миеломная болезнь, гломерулонефрит, алкогольное поражение внутренних органов;
- снижение содержания – физиологическое снижение у детей младше 6 месяцев, цирроз печени, лучевая болезнь, отравления (толуол, бензин, ксилол), применение цитостатиков и иммунодепрессантов.

Иммуноглобулин Е (IgE)

В плазме содержится в незначительном количестве, принимает участие в аллергических реакциях и противопаразитарном иммунитете.

Норма: 30–240 мкг/л.

Причины изменения нормальных показателей:

- увеличение содержания – паразиты (аскариды, нематоды, токсоплазма, шистосома, эхинококки, трихинелла, амебы), аллергический ринит, крапивница, сенная лихорадка, аллергические заболевания, бронхиальная астма;
- снижение содержания – атаксия, телеангиоэктазии.

Иммуноглобулин G (IgG)

Входит в состав фракции γ -глобулинов, составляет около 70–75 % от общего количества иммуноглобулинов сыворотки крови. Обеспечивает пассивный иммунитет.

Норма: 7–17 г/л.

Причины изменения нормальных показателей:

- увеличение содержания – аутоиммунные заболевания, ревматизм, системная красная волчанка, ревматоидный артрит, миеломная болезнь, ВИЧ, инфекционный мононуклеоз, острые и хронические инфекционные заболевания;
- снижение содержания – лучевая болезнь, лечение цитостатиками и иммунодепрессантами, отравления (толуол, бензин, ксилол), физиологическое снижение у детей младше 6 месяцев, цирроз печени.

Иммуноглобулин М (IgM)

Входит в состав фракции γ -глобулинов, составляет около 10 % от общего количества иммуноглобулинов сыворотки крови. Первым появляется после введения антигена. К IgM относятся противоинфекционные антитела, антитела групп крови, ревматоидный фактор.

Норма: 0,5–3,5 г/л.

Причины изменения нормальных показателей:

- увеличение содержания – острые грибковые, паразитарные, вирусные и бактериальные инфекции, гепатит и цирроз печени, ревматоидный артрит, системная красная волчанка, кандидоз, системные васкулиты;
- снижение содержания – физиологическое снижение у детей младше 6 месяцев, спленэктомия, лучевая болезнь, лечение иммунодепрессантами и цитостатиками, отравления (толуол, бензин, ксилол).

Аллоиммунные антитела

Антитела к клинически наиболее важным эритроцитарным антигенам, в первую очередь – к резус-фактору.

Показания к назначению анализа: беременность (профилактика резус-конфликта), наблюдение за беременными с отрицательным резус-фактором, невынашивание беременности, гемолитическая болезнь новорожденных, подготовка к переливанию крови.

NB! При обнаружении аллоиммунных антител проводится их полуколичественное определение – т. е. результат выдается в титрах (максимальное разведение сыворотки, при котором еще обнаруживается положительный результат).

Норма: отрицательно.

Результат может выглядеть:

- в случае отрицательного результата – «ОТРИЦАТ.» в графе «результат»;
- в случае положительного результата – «ПОЛОЖИТ.» в графе «результат» плюс дополнительный комментарий, например «Обнаружены аллоиммунные антитела в титре 1:10...»

Антинуклеарный фактор

Показания к назначению анализа: для диагностики аутоиммунных заболеваний, при определении совместно с антителами к ДНК является диагностическим критерием системной красной волчанки.

Норма: отрицательно.

Причины изменения нормальных показателей:

- повышение – системная красная волчанка, хронический гепатит, ревматоидный артрит, волчаночный нефрит, системные васкулиты.

Антистрептолизин-О

Антистрептолизин-О (АСЛО, АСЛ-О, АСТ-О, ASO) – маркёр наличия стрептококковой инфекции в организме, является лабораторным критерием ревматизма.

NB! В период выздоровления показатель снижается по сравнению с острым периодом, поэтому может использоваться для наблюдения за динамикой течения, оценки степени активности ревматического процесса.

Показания к назначению анализа: заболевания стрептококкового происхождения (рожистое воспаление, отиты, скарлатина, гнойно-воспалительные заболевания) и связанные с ними осложнения (ревматизм, гломерулонефрит, миокардит).

Норма:

- 0–7 лет – менее 100 Ед/мл;
- 7–14 лет – 150–250 Ед/мл;
- 14 лет–90 лет – менее 200 Ед/мл.

Причины изменения нормальных показателей:

- повышение концентрации – острый гломерулонефрит, ревматизм (уровень повышен у 85 %), рожистое воспаление, скарлатина, стрептококковые инфекции (ангина, хронический тонзиллит, пиодермия, остеомиелит).

Антиспермальные антитела

Антитела к антигенам сперматозоидов (антиспермальные антитела методом иммуноферментного анализа – ИФА) – дополнительный тест в диагностике иммунологических причин бесплодия у мужчин и женщин. Антиспермальные антитела обнаруживаются также в слизи шейки матки, семенной плазме, на поверхности сперматозоидов. У мужчин лучше определять антиспермальные антитела в сперме.

Показания к назначению анализа: необъяснимое бесплодие супружеской пары при обследовании, отклонения в посткоитальном тесте (см.), изменения спермограммы (см.).

Норма: 0–60 Ед/мл.

Повышение значений: вероятный фактор бесплодия.

NB! Возможно искажение результатов исследования при некоторых патологических состояниях: аутоиммунные заболевания, изменение иммунного статуса и т. д.

NB! Сомнительные (близкие к пороговым) значения: 55–60 Ед/мл. В подобных случаях исследование целесообразно повторить через 2 недели.

MAR-тест

MAR-тест (количественное определение наличия/отсутствия антиспермальных антител класса А с использованием латексных частиц на поверхности сперматозоидов, Mixed agglutination reaction) – антиспермальные антитела являются иммуноглобулинами типов IgG, IgA и/или IgM. У мужчин они образуются в яичках, их придатках, в семявыносящих протоках и ориентированы против антигенов мембраны разных частей сперматозоида – головки, хвоста, средней части.

Тест определяет отношение (процент) нормальных активно-подвижных сперматозоидов, но покрытых антиспермальными антителами, к общему количеству сперматозоидов. Особенность теста в том, что в стандартной спермограмме такие сперматозоиды расцениваются как совершенно нормальные, но на самом деле они исключены из оплодотворения. По типу исследуемых антител разделяются на MAR IgA и MAR IgG.

Положительный MAR-тест является условным критерием иммунологического бесплодия у мужчин.

NB! По требованиям Всемирной организации здравоохранения MAR-тест без спермограммы (см.) не проводится, тест выполняется одновременно с анализом эякулята!

NB! Спермограмма сдается после не менее чем 48-часового и не более 7-дневного полового

воздержания. В этот период нельзя принимать алкоголь, лекарственные препараты, посещать баню или сауну, подвергаться воздействию УВЧ. При повторном исследовании желательно устанавливать, по возможности, одинаковые периоды воздержания для снижения колебаний полученного результата.

Показания к назначению анализа: бесплодный брак, предполагаемое иммунологическое бесплодие у мужчин.

Норма: менее 50 %. **Повышение значения:** высокая вероятность данной причины мужского бесплодия.

ВВ! Образцы спермы с низким содержанием подвижных сперматозоидов или с неподвижными сперматозоидами не могут быть исследованы. При наличии вышеуказанных показателей спермы проводят исследование сыворотки крови мужчин на наличие антиспермальных антител (ИФА) – см. выше.

Антитела к тиреоглобулину

Антитела к тиреоглобулину (АТ-ТГ, anti-thyroglobulin autoantibodies) – антитела к белку-предшественнику тиреоидных гормонов.

Показания к назначению анализа:

- новорожденные: высокий уровень антител к тиреоглобулину у матери;
- взрослые: хронический тиреоидит Хашимото, диагностика гипотиреоза, зоб, диффузный токсический зоб (болезнь Грейвса).

Норма: титр менее 1:10.

Причины изменения нормальных показателей:

- повышение концентрации – хронический тиреоидит Хашимото, идиопатический гипотиреоз, аутоиммунный тиреоидит, диффузный токсический зоб (болезнь Грейвса), синдром Дауна (слабоположительный результат), синдром Тернера.

Антитела к тиреоидной пероксидазе

Антитела к тиреоидной пероксидазе (АТ-ТПО) – антитела к ферменту клеток щитовидной железы, участвующему в синтезе тиреоидных гормонов, их присутствие – показатель агрессии иммунной системы по отношению к собственному организму. Это наиболее чувствительный тест для обнаружения аутоиммунного заболевания щитовидной железы.

Показания к назначению анализа:

- новорожденные: повышенные показатели гормонов щитовидной железы, высокий уровень АТ-ТПО или болезнь Грейвса у матери;

- взрослые: диагностика нарушений уровня гормонов щитовидной железы, зоб, болезнь Грейвса (диффузный токсический зоб), хронический тиреоидит Хашимото, офтальмопатия: увеличение окологлазных тканей (подозрение на эутиреоидную болезнь Грейвса – при нормальных показателях уровня гормонов щитовидной железы).

Норма: менее 5,6 Ед/мл.

Причины изменения нормальных показателей:

- повышение концентрации – болезнь Грейвса (диффузный токсический зоб), узловой токсический зоб, подострый тиреоидит (де Кревена), послеродовая дисфункция щитовидной железы, хронический тиреоидит Хашимото, аутоиммунный тиреоидит, нетиреоидные аутоиммунные заболевания.

HLA-типирование II класса

HLA антигены (human leucocyte antigens) тканевой совместимости (синоним – major histocompatibility complex, МНС, – главный комплекс тканевой совместимости).

На поверхности практически всех клеток организма представлены молекулы (белки), которые носят название антигенов главного комплекса гистосовместимости (HLA антигены). Они выполняют роль своеобразных «антенн», позволяющих организму распознавать собственные и чужие клетки и при необходимости запускать иммунный ответ, обеспечивающий выработку специфических антител и удаление чужеродного агента из организма.

Синтез белков HLA-системы определяется генами, которые расположены на коротком плече 6-й хромосомы. Выделяют два основных класса генов главного комплекса тканевой совместимости:

- I класс включает гены локусов A, B, C;
- II класс – D-область (сублокусы DR, DP, DQ). HLA антигены I класса представлены на поверхности практически всех клеток организма, в то время как белки тканевой совместимости II класса располагаются на клетках иммунной системы, макрофагах, эпителиальных клетках.
- HLA-фенотип обязательно учитывается при подборе донора для процедуры трансплантации. Благоприятный прогноз пересадки органа выше при наибольшем сходстве донора и реципиента по антигенам тканевой совместимости.
- Доказана взаимосвязь между HLA антигенами и предрасположенностью к ряду заболеваний.

- Сходство супругов по антигенам тканевой совместимости приводит к «похожести» зародыша на организм матери, что становится причиной недостаточной антигенной стимуляции иммунной системы женщины, и необходимые для сохранения беременности реакции не запускаются. Беременность воспринимается как чужеродные клетки – и происходит самопроизвольное прерывание беременности.

- При наследовании HLA антигенов тканевой совместимости ребенок получает по одному гену каждого локуса от обоих родителей, т. е. половина антигенов тканевой совместимости наследуется от матери и половина от отца. Таким образом, ребенок является наполовину чужеродным для организма матери. Эта «чужеродность» является нормальным явлением, запускающим иммунологические реакции, направленные на сохранение беременности. Формируется группа иммунных клеток, вырабатывающих специальные «защитные» (блокирующие) антитела. При нормальном развитии беременности «блокирующие» антитела к отцовским HLA антигенам появляются с самых ранних сроков беременности. Причем самыми ранними являются антитела к антигенам II класса тканевой совместимости.

Показания к назначению анализа: трансплантация органов и тканей, бесплодие и невынашивание беременности, оценка риска сахарного диабета I типа при семейной отягощенности.

NB! Рекомендуется определение HLA-фенотипа супружеским парам с бесплодием и невынашиванием беременности, с неудачными попытками экстракорпорального оплодотворения (ЭКО), а также супругам, находящимся в родственной связи.

NB! HLA-фенотип определяется методом цепной полимеразной реакции (ПЦР). Подробнее о методе ПЦР см. главе «ДНК-диагностика».)

Исследование гормонов

Гормоны надпочечников

17-гидроксипрогестерон

17-гидроксипрогестерон (оксипрогестерон-17, 17-ОН прогестерон, 17-ОП, 17α – гидроксипрогестерон) – гормон коры надпочечников. Вырабатывается в небольших количествах яичниками во время фолликулярной фазы, затем его концентрация возрастает с наступлением лютеиновой фазы и остается постоянной в течение этой фазы.

Если оплодотворения не происходит, уровень гидроксипрогестерона уменьшается, и наоборот, при имплантации оплодотворенной яйцеклетки желтое тело продолжает вырабатывать гидроксипрогестерон, который определяется в крови.

Показания к назначению анализа: оволосение у женщин по мужскому типу (гирсутизм); нарушения цикла и бесплодие у женщин; опухоли надпочечников, нарушение функции надпочечников.

Подготовка к исследованию: у женщин кровь для исследования берут обычно на 3–5 день цикла.

Норма: 0,8–6,0 нмоль/л.

Причины изменения нормальных показателей:

- повышение показателей – врожденная гиперплазия надпочечников, некоторые случаи опухолей надпочечников или яичников;
- снижение показателей – болезнь Аддисона, псевдогермафродитизм у мужчин.

Альдостерон

Альдостерон – гормон коры надпочечников, регулирует водно-солевой обмен. Альдостерон вызывает задержку натрия в почках и выведение калия и воды.

Показания к назначению анализа: дифференциальная диагностика гипертонии, диагностика почечной недостаточности, контроль лечения больных с сердечной недостаточностью.

Норма:

- в плазме – 15–70 нмоль/л;
- в моче – 4,5–17,7 мкг/сут.

NB! Физиологическое повышение наблюдается при избыточном приеме воды, физической нагрузке, бессолевой диете, беременности.

Причины изменения нормальных показателей:

- повышение показателей – синдром Конна, вторичный альдостеронизм (злоупотребление мочегонными, слабительными средствами), гиперплазия надпочечников, сердечная недостаточность, отеки с задержкой натрия, цирроз печени, гепатиты, лечение препаратами калия, артериальная гипертония;
- снижение показателей – болезнь Аддисона, гипокортицизм, сахарный диабет, острая алкогольная инток-

сикация, эклампсия, избыточное введение растворов глюкозы, синдром Тернера.

Дегидроэпиандростерон-сульфат

Дегидроэпиандростерон-сульфат (ДЭА-С, ДЭА-S04, Dehydroepiandrosterone sulfat) – андрогенный гормон надпочечников.

Показания к назначению анализа:

- адреногенитальный синдром;
- АКТГ-продуцирующие опухоли;
- гипотрофия плода;
- опухоли коры надпочечников;
- привычное невынашивание беременности.

Норма:

Возраст	Женщины (мкмоль / л)	Мужчины (мкмоль/л)
менее 9 лет	0,2–2,1	0,1–5,0
9–10 лет	0,4–4,3	0,3–2,6
10–11 лет	0,3–2,7	0,4–2,0
11–12 лет	0,8–4,5	0,5–4,1
13–14 лет	0,9–8,2	0,6–6,6
14–20 лет	1,1–10,7	0,6–9,7
20–30 лет	1,8–10,3	7,6–17,4
30–40 лет	1,2–7,3	3,3–14,1
40–50 лет	0,9–6,5	2,6–14,4
50–60 лет	0,7–5,4	1,9–8,4
60–70 лет	0,4–3,5	1,1–7,9
старше 70 лет	0,5–2,4	0,8–4

Причины изменения нормальных показателей:

- повышение показателей – адреногенитальный синдром, опухоли коры надпочечников, АКТГ-продуцирующие опухоли, болезнь Кушинга (гипоталамо-гипофизарный синдром), фетоплацентарная недостаточность, гирсутизм у женщин (при нормальном показателе заболевание не связано с патологией надпочечников), угроза внутриутробной гибели плода;

- снижение показателей – гипоплазия надпочечников плода (определяется концентрация в крови беременной женщины), внутриутробная инфекция;

– прием лекарственных препаратов – пероральные контрацептивы из группы гестагенов.

Кетостероиды

Кетостероиды (17-кетостероиды, 17-КС) – продукты обмена андрогенов (мужских половых гормонов). У женщин источником практически всех 17-КС, выделяющихся с мочой, является кора надпочечников. У мужчин около 1/3 общего количества 17-КС имеют источником половые железы. Обычно исследуется выделение их с мочой, что позволяет судить об общей функциональной активности коры надпочечников.

Особенности приведения исследования: мочу на анализ собирают в течение 24 часов.

Норма:

В крови: у взрослых 866–4334 нмоль/л (250–1250 мкг/л).

В моче:

- дети от 1 года до 5 лет – менее 2,0 мг/сут;
- дети от 5 до 9 лет – менее 3,0 мг/сут;
- дети от 9 до 12 лет – 1,0–5,0 мг/сут;
- дети от 12 до 14 лет – 1,0–6,0 мг/сут;
- подростки 14–16 лет – 3,0–13,0 мг/сут;
- девушки 14–16 лет – 2,0–8,0 мг/сут;
- мужчины – 10,0–25,0 мг/сут;
- женщины – 7,0–20,0 мг/сут.

Причины изменения нормальных показателей (по анализу мочи):

- повышение показателей – опухоли надпочечников, адреногенитальный синдром, синдром поликистозных

яичников (синдром Штейна – Левенталя), опухоли яичка, болезнь Иценко-Кушинга, стресс;

– прием лекарственных препаратов: цефалоспорины, эритромицин, кетопрофен, спиронолактон, дексаметазон, мепробомат, пенициллин;

• снижение показателей – болезнь Аддисона, вторичное недоразвитие половых желез у женщин, снижение функции щитовидной железы, снижение функции гипофиза, общие тяжелые заболевания, нефроз, первичное недоразвитие половых желез у мужчин (синдром Клайнфельтера, кастрация), поражения печени;

– прием лекарственных препаратов: эстрогены, пероральные контрацептивы, пробенецид, фенитоин, пиразинамид, резерпин.

Кортизол

Кортизол (гидрокортизон, Cortisol) – гормон коры надпочечников; наиболее активный из глюкокортикоидных гормонов, играет ключевую роль в защитных реакциях организма на стресс.

NB! Характерен суточный ритм секреции: максимум в утренние часы (6–8 часов), минимум – в вечерние (20–21 час). При беременности наблюдается рост концентрации, в поздние сроки беременности отмечают 2–5-кратное повышение. Может нарушаться суточный ритм выделения этого гормона.

Особенности подготовки к сдаче анализа: накануне исследования необходимо исключить физические нагрузки (спортивные тренировки) и курение. Также необходимо исключить прием лекарственных препаратов: глюкокортикоиды, эстрогены, опиаты, пероральные контрацептивы.

Показания к назначению анализа: аномальная пигментация кожи, артериальная гипертензия, гирсутизм, болезнь Аддисона, болезнь Иценко-Кушинга, мышечная слабость, олигоменорея, остеопороз, преждевременное половое развитие, угри (*acne vulgaris*) у взрослых.

Норма:

Возраст	Уровень кортизола, нмоль/л
0–1 год	28–966
1–5 лет	28–718
5–10 лет	28–1049
10–14 лет	55–690
14–16 лет	28–856
16–90 лет	140–640

Причины изменения нормальных показателей:

- повышение концентрации – болезнь Иценко-Кушинга, опухоль передней доли гипофиза, опухоль надпочечников, сахарный диабет (и в моче!), ожирение, депрессия, цирроз печени;

- – прием лекарственных препаратов – атропин, АКТГ, вазопрессин, глюкагон, интерфероны, интерлейкин-6, кортикотропин-рилизинг-гормон, кортизон, синтетические глюкокортикоиды, эстрогены, опиаты, пероральные контрацептивы;

- снижение концентрации – адреногенитальный синдром, болезнь Аддисона, врожденная недостаточность коры надпочечников, снижение функции щитовидной железы, цирроз печени, гепатит, резкое снижение веса, состояние после приема глюкокортикоидов;

- прием лекарственных препаратов – барбитураты, беклометазон, клонидин, дексаметазон, дезоксикортикостерон, декстроамфетамин, эфедрин, кетоконазол, леводопа, сульфат магния, мидазолам, метилпреднизолон,

морфин, окись азота, препараты лития, триамцинолон
(при длительном употреблении).

Гормоны гипофиза

АКТГ

Адренкортикотропный гормон (АКТГ) – гормон передней доли гипофиза, регулирующий синтетические процессы в организме и продукцию гормонов надпочечников.

Норма: в плазме крови – 16,4–32,8 нмоль/л (менее 46 пг/мл)^[8].

Причины изменения нормальных показателей:

- повышение показателей – болезнь Аддисона, болезнь Иценко-Кушинга, синдром Нельсона, опухоль или гиперплазия передней доли гипофиза, стрессовые ситуации;
- снижение показателей – вторичная недостаточность надпочечников, опухоли надпочечников.

Лютеинизирующий гормон

Лютеинизирующий гормон (ЛГ, LH) – гормон, регулирующий деятельность половых желез, синтезируется клетками передней доли гипофиза под влиянием рилинг-факторов, выделяемых гипоталамусом.

Лютеинизирующий гормон у женщин стимулирует синтез эстрогенов; регулирует секрецию прогестерона и формирование желтого тела. Достижение критического

⁸ По другим данным (В. С. Камышников. Карманный справочник врача по лабораторной диагностике. М., «МЕДпресс-информ», 2008, стр. 90) – 10,0–70,0 нг/л (менее 100 нг/л).

уровня ЛГ приводит к овуляции и стимулирует синтез прогестерона в желтом теле.

У мужчин, стимулируя образование глобулина, связывающего половые гормоны (ГСПГ – см.), повышает проницаемость семенных канальцев для тестостерона. Тем самым увеличивается концентрация тестостерона в плазме крови, что способствует созреванию сперматозоидов. В свою очередь, тестостерон повторно сдерживает выделение ЛГ. У мужчин уровень ЛГ увеличивается к 60–65 годам.

NB! Важно соотношение лютеинизирующего гормона к фолликулостимулирующему гормону (см. далее). В норме до установления менструального цикла оно равно 1; после года нормальной менструальной функции – от 1 до 1,5; в периоде от двух лет нормальной менструальной функции и до менопаузы – от 1,5 до 2.

Особенности подготовки к сдаче анализа: рекомендуется проводить на 6–7-й день менструального цикла, если другие сроки не указаны лечащим врачом. За 3 дня до взятия крови необходимо исключить спортивные тренировки и повышенные физические нагрузки, за 1 час до взятия крови – курение. Непосредственно перед забором крови необходимо успокоиться. Взятие крови из вены производится натощак, сидя или лежа.

В диагностически сложных случаях, вследствие периодического характера выделения ФСГ и ЛГ, кровь для определения уровня ЛГ следует брать каждый день в пе-

риод между 8–18-м днями перед предполагаемой менструацией.

Показания к назначению анализа:

- ановуляция;
- бесплодие;
- гирсутизм;
- дисфункциональные маточные кровотечения;
- задержка роста;
- невынашивание беременности;
- олигоменорея и аменорея;
- половой инфантилизм;
- преждевременное половое развитие и задержка полового развития;
- синдром поликистозных яичников;
- снижение либидо и потенции.

Норма:

Мужчины	Уровень ЛГ, Ед/л
Мальчики 0–1 месяц	менее 3,6
Мальчики 1–1,5 года	менее 4,1
Мальчики 1,5 года–9 лет	менее 3,8
Мальчики 9–18 лет: пубертат, стадии по Таннеру*:	
1-я стадия	0,7–1,2
2–3-я стадия	0,3–4,4
4-я стадия	0,5–4,7
5-я стадия	0,7–10,6
Мужчины старше 18 лет	0,8–7,6

Женщины	Уровень ЛГ, Ед/л
Девочки 0 дней–4,3 недели	менее 0,1
Девочки 4,3 недели–18 мес.	менее 2,3
Девочки 18 мес.–9 лет	менее 1,3
Девочки 9–18 лет: пубертат, стадии по Таннеру:	
1-я стадия	0,7–2,0
2–3-я стадия	0,4–11
4-я стадия	0,9–13
5-я стадия	1,1–19
Женщины старше 18 лет	
Фолликулярная фаза	1,1–11,6

Овуляторная фаза	17,0–77,0
Лютеиновая фаза	менее 14,7
На фоне приема пероральных контрацептивов	менее 8,0
Постменопауза	11,3–39,8

ВВ! Значения нормы для данного показателя могут отличаться в различных лабораториях в зависимости от используемого метода. В этом случае, обычно, актуальные значения пределов нормы распечатываются на бланке анализа.

Причины изменения нормальных показателей:

- повышение показателей – аденома гипофиза, гипогонадизм (женщины), синдром истощения яичников, синдром поликистозных яичников, эндометриоз, синдром Шершевского-Тернера (генотип 46 X0), тестикулярная феминизация, голодание, спортивные тренировки, почечная недостаточность, атрофия половых желез у мужчин после воспаления яичек вследствие свинки, гонореи, бруцеллеза (редко);

- – прием лекарственных препаратов – бомбезин, бромкриптин, финестерид, гозерелин (в первый месяц лечения), кетоконазол, местранол, налоксон, нилутамид, окскарбазепин, фенитоин, спиронолактон, тамоксифен, тролеандомицин;

- снижение показателей – вторичная аменорея, гиперпролактинемия, гипогонадизм (центральная форма), гипофизарный нанизм, синдром

Шихана, болезнь Симмондса, синдром ДенниМорфана, синдром поликистозных яичников (атипичная форма), недостаточность лютеиновой фазы, ожирение, курение, хирургические вмешательства, стресс;

– прием лекарственных препаратов – анаболики, противосудорожные препараты, карбамазепин, эстрогены, ципротерон, даназол, диэтилстильбестрол, дигоксин, допамин, гозерелин, мегестрол, метандростенолон, норэтиндрон, октреотид, пероральные контрацептивы, фено-тиазид, фенитоин, тимозид, правастатин, прогестерон, станозолол, тамоксифен, торимифен, тиоридазин, вальпроевая кислота.

Пролактин

Пролактин (Prolactin) – гормон, стимулирующий секрецию молока.

Вырабатывается в передней доле гипофиза, небольшое количество синтезируется периферическими тканями. При беременности вырабатывается также в эндометрии. Во время беременности пролактин поддерживает существование желтого тела и выработку прогестерона, стимулирует рост и развитие молочных желез и образование молока. Это один из гормонов, способствующих формированию полового поведения. Пролактин регулирует водно-солевой обмен, задерживая выделение воды и натрия почками, стимулирует всасывание кальция. В целом пролактин активирует анаболические процессы в организме. Среди других эффектов можно отметить стимуляцию роста волос. Пролактин оказывает также модулирующее воздействие на иммунную систему.

NB! Суточная секреция пролактина имеет пульсирующий характер. Во время сна его уровень растет. После пробуждения концентрация пролактина резко уменьшается, достигая минимума в поздние утренние часы. После полудня уровень гормона нарастает. В отсутствие стресса суточные колебания уровня находятся в пределах нормальных значений.

Особенности подготовки к сдаче анализа: за 1 день до анализа исключить половые сношения и тепло-

вые воздействия (сауну), за 1 час – курение. Желательно исключить факторы, влияющие на результаты исследований: физическое напряжение (бег, подъем по лестнице), эмоциональное возбуждение.

Показания к назначению анализа: аменорея, олигоменорея, ановуляция, бесплодие, галакторея, гинекомастия (мужчины), гирсутизм, диагностика полового инфантилизма, диагностика хронического воспаления внутренних половых органов, дисфункциональные маточные кровотечения, дифференциальная диагностика истинного перенашивания беременности, мастопатия, нарушение лактации в послеродовом периоде, ожирение, остеопороз, снижение либидо и потенции (мужчины), тяжело протекающий климакс, циклические боли в молочной железе.

Норма:

	Уровень пролактина, мЕд/мл*
Мужчины	73–407
Женщины	109–557

Причины изменения нормальных показателей:

- повышение концентрации – заболевания гипоталамуса; заболевания гипофиза: пролактинома, аденомы гипофиза, синдром «пустого» турецкого седла; пониженная функция щитовидной железы; синдром поликистозных яичников; хроническая почечная недостаточность; цирроз печени; недостаточность коры надпочечников и врожденная дисфункция коры надпочечников; опухоли, продуцирующие эстрогены; повреждения грудной клетки

(herpes zoster и пр.); эктопическая секреция гормонов; аутоиммунные заболевания (системная красная волчанка, ревматоидный артрит, аутоиммунный тиреоидит, диффузный токсический зоб); гиповитаминоз В6;

– прием лекарственных препаратов – циметидин, ранитидин, нейролептики, молиндон, локсапин, пимозин, карбидопа, эстрогены, лабеталол, метоклопрамид, кальцитонин, даназол, фуросемид, перидол;

• снижение концентрации – синдром Шихана; истинное перенашивание беременности;

– прием лекарственных препаратов – карбамазепин, вальпроевая кислота, леводопа, бромкриптин, каберголин, тергурид, ропинерол, кальцитонин, эстрогены, циклоспорин А, дексаметазон, допамин, апоморфин, метоклопрамид (**перорально!**), морфин, нифедипин, рифампицин, секретин, бомбезин, тамоксифен.

Соматотропный гормон

Соматотропный гормон (соматотропин, СТГ, Growth hormone, GH) – гормон роста, стимулирующий рост костей, мышц и органов.

NB! Выделение гормона повышено при физической работе, во время глубокого сна, при гипогликемии, при богатом белками питании. Повышенное выделение СТГ гипофизом в период роста приводит к гигантизму, а у взрослых людей – к акромегалии. Пониженное выделение СТГ в период роста приводит к карликовости. У взрослых людей видимые симптомы пониженной секреции гормона отсутствуют.

NB! Секреция СТГ гипофизом имеет пульсирующий характер с выраженным суточным ритмом. Основное количество СТГ секретируется в ночное время в начале глубокого сна, что особенно выражено в детстве.

Показания к назначению анализа: задержка роста, мышечная слабость, нарушение роста волос, остеопороз, порфирия, склонность к снижению содержания сахара в крови (в том числе при приеме алкоголя), усиленное потоотделение, ускоренные темпы роста.

Норма: Причины изменения нормальных показателей:

Возраст	Пол	Уровень СТГ, мЕд/л
до 3 лет	мужчины	1,1–6,2
	женщины	1,3–9,1
3–6 лет	мужчины	0,2–6,5
	женщины	0,3–5,7
6–9 лет	мужчины	0,4–8,3
	женщины	0,4–14,0
9–10 лет	мужчины	0,2–5,1
	женщины	0,2–8,1
10–11 лет	мужчины	0,2–12,2
	женщины	0,3–17,9

11–12 лет	мужчины	0,3–23,1
	женщины	0,4–29,1
12–13 лет	мужчины	0,3–20,5
	женщины	0,5–46,3
13–14 лет	мужчины	0,3–18,5
	женщины	0,4–25,7
14–15 лет	мужчины	0,3–20,3
	женщины	0,6–26,0
15–16 лет	мужчины	0,2–29,6
	женщины	0,7–30,4
16–17 лет	мужчины	0,6–31,7
	женщины	0,8–28,1
17–19 лет	мужчины	2,5–12,2
	женщины	0,6–11,2
старше 19 лет, оба пола		0,2–13

- повышение концентрации – гипофизарный гигантизм; акромегалия; эктопическая секреция (опухоли желудка, островков поджелудочной железы, околощитовидных желез, лёгкого); карликовость Лэрона (дефект рецепторов к СТГ); хроническая почечная недостаточность; некомпенсированный сахарный диабет; гипогликемия; голодание; алкоголизм; посттравматические и послеоперационные состояния;

– прием лекарственных препаратов: инсулин, кортикотропин, глюкагон, эстрогены, норадреналин, дофамин, серотонин, α -адреномиметики (напр. клонидин), β -адреноблокаторы (пропранолол, атенолол), L-дофа, бромо-

криптин (**у здоровых!**), аргинин, инсулин, витамин РР (**внутривенно!**), пероральные контрацептивы;

- снижение концентрации – гипофизарный нанизм; гипопитуитаризм; гиперфункция коры надпочечников (синдром Иценко-Кушинга); недосыпание; лучевая терапия, химиотерапия, хирургические вмешательства; факторы, вызывающие повышение уровня сахара в крови;

– прием лекарственных препаратов: прогестерон, глюкокортикоиды, α - адреноблокаторы (напр. фентоламин), β - адреномиметики (изопротеренол, допамин), антагонисты серотониновых рецепторов (метисегрид, ципрогептадин), бромкриптин (при акромегалии), производные фенотиазина, соматостатин, кортикостероиды.

Фолликулостимулирующий гормон

Фолликулостимулирующий гормон (ФСГ, Follicle stimulating hormone, FSH) – гормон гипофиза, влияющий на деятельность половых желез. Стимулятор развития семенных канальцев и сперматогенеза у мужчин и фолликулов у женщин.

ВВ! Важно соотношение **лютеинизирующего гормона (см.) к фолликулостимулирующему гормону.**

Особенности подготовки к сдаче анализа: рекомендуется проводить на 6–7-й день менструального цикла, если другие сроки не указаны лечащим врачом. За 3 дня до взятия крови необходимо исключить спортивные тренировки и повышенные физические нагрузки, за 1 час до взятия крови – курение. Непосредственно перед забором крови необходимо успокоиться. Взятие крови из вены производится натощак, сидя или лежа. В диагностически сложных случаях, вследствие периодического характера выделения ФСГ и ЛГ при состояниях, приводящих к понижению выделения этих гормонов, рекомендуется забирать, по крайней мере, три пробы крови не менее чем через 30 минут каждую.

Показания к назначению анализа:

- бесплодие;
- дисфункциональные маточные кровотечения;
- задержка роста;

- контроль эффективности гормонотерапии;
- невынашивание беременности;
- олигоменорея и аменорея;
- преждевременное половое развитие и задержка полового развития;
- синдром поликистозных яичников;
- синдром хронического воспаления внутренних половых органов;
- снижение либидо и потенции;
- эндометриоз.

Норма:

Мужчины	Уровень ФСГ, Ед/л
Мальчики 0–1 месяц	менее 1,2
Мальчики 1 месяц–3 года	менее 5,5

Мальчики 9–18 лет: пубертат, стадии по Таннеру:	
1-я стадия	0,16–3,5
2–3-я стадия	0,44–6,0
4-я стадия	1,4–11,8
5-я стадия	1,28–14,9
Мужчины старше 18 лет	0,7–11,1

Женщины	Уровень ФСГ, Ед/л
Девочки 0–4 недели	менее 0,1
Девочки 4 недели–3 года	0,11–13
Девочки 3–9 лет	0,11–1,6
Девочки 9–18 лет: пубертат, стадии по Таннеру:	
1-я стадия	0,38–3,6
2–3-я стадия	1,25–8,9
4-я стадия	1,65–9,1
5-я стадия	1,2–12,3
Женщины старше 18 лет	
Фолликулярная фаза	2,8–11,3
Овуляторная фаза	5,8–21
Лютеиновая фаза	1,2–9,0
На фоне приема пероральных контрацептивов	менее 4,9
Постменопауза	21,7–153

Причины изменения нормальных показателей:

- повышение показателей – первичный гипогонадизм (мужчины и женщины), синдром истощения яичников, базофильная аденома гипофиза, кисты яичников, синдром Свайера (генотип 46, XY – нарушение формирования половых желез), синдром Шершевского-Тернера (генотип 46, X0), тестикулярная феминизация, дис-

функциональные маточные кровотечения, курение, воздействие рентгеновских лучей, почечная недостаточность, семинома;

- – прием лекарственных препаратов – рилизинг-гормон, кетоконазол, леводопа, нафарелин, налоксон, нилутамид, окскарбазепин, фенитоин, правастатин (эффект сохраняется и через 6 месяцев после лечения), тамоксифен;

- снижение показателей – вторичная аменорея, гипогонадизм (центральная форма), гипофизарный нанизм, синдром Шихана, болезнь Симмондса, синдром Денни-Морфана, гиперпролактинемия, синдром поликистозных яичников (атипичная форма), голодание, ожирение, хирургические вмешательства, контакт со свинцом;

- прием лекарственных препаратов – анаболики, бузерелин, карбамазепин, даназол, диэтилстильбестрол, гозерелин, мегестрол, пероральные контрацептивы, фенитоин, пимозид, правастатин, станозолол, тамоксифен, торимифен, вальпроевая кислота; бомбезин, бромокриптин, циметидин, кломифен, гонадотропин-рилизинг-гормон, соматотропный гормон.

Исследование функции щитовидной железы

Тиреотропный гормон

Тиреотропный гормон (ТТГ, тиротропин, Thyroid Stimulating Hormone, TSH) – гормон передней доли гипофиза, стимулирующий образование и секрецию гормонов щитовидной железы (трийодтиронин – см. далее, тироксин – см. далее).

Вырабатывается под контролем тиреотропного релизинг-фактора гипоталамуса, а также соматостатина, биогенных аминов и тиреоидных гормонов.

NB! Для ТТГ характерны суточные колебания секреции: наивысших величин концентрация в крови достигает к 2–4 часам ночи, минимальные значения – обычно в 17–18 часов. Нормальный ритм секреции нарушается при бодрствовании ночью.

NB! Во время беременности концентрация гормона повышается.

NB! С возрастом концентрация ТТГ незначительно повышается, уменьшается количество выбросов гормона в ночное время.

Особенности подготовки к сдаче анализа: накануне исследования необходимо исключить физические

нагрузки (спортивные тренировки), алкоголь и курение – не менее чем за 12 часов.

Показания к назначению анализа: аменорея, бесплодие, выявление скрытого гипотиреоза, гиперпролактинемия, депрессия, задержка умственного и полового развития у детей, зоб, снижение температуры тела, импотенция и снижение либидо, исследование при выявленном гипотиреозе (контроль пожизненно 1–2 раза в год), исследование при выявленном диффузном токсическом зобе (контроль 1,5–2 года 1–3 раза в месяц), миопа-тия, облысение, сердечные аритмии.

Норма:

Возраст	Уровень ТТГ, мЕд/л
Новорожденные	1,1–17,0
Младше 2 месяцев	0,6–10,0
2–14 месяцев	0,4–7,0
14 месяцев–5 лет	0,4–6,0
5–14 лет	0,4–5,0
старше 14 лет	0,4–4,0

Причины изменения нормальных показателей:

- повышение концентрации – аденома гипофиза (редко); гемодиализ; контакт со свинцом; надпочечнико-вая недостаточность; опухоль гипофиза; первичное и вторичное снижение функции щитовидной железы; подострый тиреоидит и тиреоидит Хашимото; синдром нерегулируемой секреции ТТГ; тяжелые соматические и психи-

ческие заболевания; тяжелый гестоз (преэклампсия); чрезмерные физические нагрузки;

– прием лекарственных препаратов: противосудорожные средства (вальпроевая кислота, дифенин, бензезразид, фенитоин), β -адреноблокаторы (атенолол, метопролол, пропранолол), нейролептики (производные фенотиазина, аминоклутетимид), противорвотные средства (мотилиум, метоклопрамид), рентгеноконтрастные средства, амиодарон, кальцитонин, кломифен, сульфат железа, фуросемид, ловастатин, метимазол (мерказолил), морфин, преднизон, рифампицин;

• снижение концентрации – гипертиреоз беременных и послеродовой некроз гипофиза, голодание, психологический стресс, тиротоксическая аденома, токсический зоб, травма гипофиза;

– прием лекарственных препаратов: анаболики, кортикостероиды, цитостатики, β -адреномиметики (добутамин, допексамин), допамин, тироксин, трийодтиронин, карбамазепин, соматостатин, октреотид, нифедипин, средства для лечения гиперпролактинемии (метерголин, перибедил, бромкриптин).

Трийодтиронин общий

Трийодтиронин общий (Т3 общий, Total Triiodthyronine, ТТЗ) – гормон щитовидной железы. Вырабатывается клетками щитовидной железы под контролем тиреотропного гормона (см.).

NB! Для трийодтиронина характерны сезонные колебания: максимальный уровень приходится на период с сентября по февраль, минимальный – на летний период.

NB! У мужчин и женщин старше 65 лет наблюдается снижение трийодтиронина в сыворотке и плазме.

NB! Увеличение концентрации трийодтиронина возникает при повышении его связывания в следующих ситуациях: беременность, гепатит, ВИЧ-инфекция, порфирия, гиперэстрогения.

Особенности подготовки к сдаче анализа: за 1 месяц до исследования необходимо исключить прием гормонов щитовидной железы (если нет других назначений лечащего врача). За 2–3 дня до проведения исследования исключается прием изотопов йода и Технеция и

других препаратов, содержащих йод. Накануне исследования необходимо исключить спортивные тренировки и стрессы. Кровь берется натощак. Непосредственно перед взятием крови пациент должен находиться в состоянии покоя.

Показания к назначению анализа: дифференциальная диагностика заболеваний щитовидной железы.

Норма:

Возраст	нмоль/л
15–20 лет	1,23–3,23
20–50 лет	1,08–3,14
старше 50	0,62–2,79

Причины изменения нормальных показателей:

- повышение концентрации – гемодиализ, миеломы с высоким уровнем IgG, нарастание массы тела, нефротический синдром, послеродовая дисфункция щитовидной железы, тиреоидиты, токсический зоб, хориокарцинома, хронические заболевания печени;

- – прием лекарственных препаратов: амиодарон, эстрогены, левотироксин, метадон, пероральные контрацептивы;

- снижение концентрации – надпочечниковая недостаточность, низкобелковая диета, снижение функции щитовидной железы, период выздоровления после тяже-

лых заболеваний, тяжелая соматическая и психическая патология, хронические заболевания печени.

– прием лекарственных препаратов: антитиреоидные средства (пропилтиоурацил, мерказолил), анаболические стероиды, β -адреноблокаторы (метопролол, пропранолол, атенолол), глюкокортикоиды (дексаметазон, гидрокортизон), нестероидные противовоспалительные средства, пероральные контрацептивы, гиполипидемические средства (холестипол, холестирамин), рентгеноконтрастные средства, тербуталин.

Трийодтиронин свободный

Трийодтиронин свободный (Т3 свободный, Free Triiodthyronine, FT3) – гормон щитовидной железы, стимулирует обмен и поглощение кислорода тканями, вырабатывается клетками щитовидной железы под контролем тиреотропного гормона (см.). Увеличивает теплопродукцию и потребление кислорода всеми тканями организма, за исключением тканей головного мозга, селезенки и яичек.

NB! Для свободного трийодтиронина характерны сезонные колебания: максимальный уровень приходится на период с сентября по февраль, минимальный – на летний период.

NB! При беременности концентрация свободного трийодтиронина снижается от I к III триместру.

Особенности подготовки к сдаче анализа: за 1 месяц до исследования необходимо исключить прием гормонов щитовидной железы (если нет других назначений лечащего врача). За 2–3 дня до проведения исследования исключается прием изотопов йода и Tc и других препаратов, содержащих йод. Накануне исследования необходимо исключить спортивные тренировки и стрессы. Кровь берется натощак. Непосредственно перед взятием крови пациент должен находиться в состоянии покоя.

Показания к назначению анализа: диагностика заболеваний щитовидной железы.

Норма: 2,6–5,7 пмоль/л.

Причины изменения нормальных показателей:

- повышение концентрации – гемодиализ, миеломы с высоким уровнем IgG, нефротический синдром, послеродовая дисфункция щитовидной железы, тиреоидиты, хориокарцинома, хронические заболевания печени;

- снижение концентрации – надпочечниковая недостаточность, тяжелая соматическая и психическая патология, период выздоровления после тяжелых заболеваний, снижение функции щитовидной железы, диета с низким содержанием белка и низкокалорийная диета, тяжелые физические нагрузки у женщин, потеря массы тела;

– прием лекарственных препаратов: амиодарон, пропранолол (большие дозы), рентгеноконтрастные йодсодержащие вещества.

Тироксин общий

Тироксин общий (Т4 общий, тетраiodтиронин общий, Total Thyroxine, ТТ4) – гормон щитовидной железы, стимулятор повышения потребления кислорода и тканевого обмена. Вырабатывается клетками щитовидной железы под контролем тиреотропного гормона (см.).

Тироксин, повышая скорость основного обмена, увеличивает теплопродукцию и потребление кислорода всеми тканями организма, за исключением тканей головного мозга, селезенки и яичек, что увеличивает потребность организма в витаминах. Стимулирует ретикулярную формацию и корковые процессы в центральной нервной системе.

Тироксин тормозит секрецию тиреотропного гормона.

NB! В течение дня максимальная концентрация тироксина определяется с 8 до 12 часов, минимальная – с 23 до 3 часов.

NB! В течение года максимальные величины тироксина наблюдаются в период между сентябрем и февралем, минимальные – в летнее время.

NB! Во время беременности концентрация общего тироксина нарастает, достигая максимальных величин в III триместре, что связано с повышением под действием эстрогенов содержания тироксинсвязывающего глобулина (см. далее).

Особенности подготовки к сдаче анализа: за 1 месяц до исследования необходимо исключить прием гормонов щитовидной железы (если нет других назначений лечащего врача).

За 2–3 дня до проведения исследования исключается прием изотопов йода и Технеция и других препаратов, содержащих йод. Взятие крови должно проводиться до проведения исследований с использованием рентгеноконтрастных средств. Накануне исследования необходимо исключить спортивные тренировки и стрессы. Кровь берется натощак. Непосредственно перед взятием крови пациент должен находиться в состоянии покоя.

Показания к назначению анализа: зоб, клиническая картина гипотиреоза или тиреотоксикоза.

Норма:

Пол	нмоль/л
Мужчины	59–135
Женщины	71–142

Причины изменения нормальных показателей:

- повышение концентрации – ВИЧ-инфекция, миеломы с высоким уровнем IgG, нефротический синдром, ожи-

рение, порфирия, послеродовая дисфункция щитовидной железы, тиреоидиты, токсический зоб, хориокарцинома, хронические заболевания печени;

- – прием лекарственных препаратов: амиодарон, рентгеноконтрастные йодсодержащие средства (иопановая кислота, тиропановая кислота), препараты гормонов щитовидной железы (левотироксин), тиреолиберин, тиротропин, леводопа, синтетические эстрогены (местранол, стильбестрол), опиаты (метадон), пероральные контрацептивы, фенотиазид, простагландины, тамоксифен, пропилтиоурацил, флуороурацил, инсулин;

- снижение концентрации – снижение функции щитовидной железы (синдром Шихана, воспалительные процессы в области гипофиза, врожденный и приобретенный эндемический зоб, аутоиммунный тиреоидит, черепно-мозговые травмы, воспалительные процессы в области гипоталамуса);

– прием лекарственных препаратов: средства для лечения рака молочной железы (аминоглутетимид, тамоксифен), трийодтиронин, антитиреоидные средства (метимазол, пропилтиоурацил), аспарагиназа, кортикотропин, глюкокортикоиды (кортизон, дексаметазон), котримоксазол, противотуберкулезные средства (аминосалициловая кислота, этионамид), противогрибковые препараты (интраконазол, кетоконазол), противосклеротические препараты (холестирамин, ловастатин, клофибрат), нестероидные противовоспалительные средства, пропилтиоурацил, андрогены (станозолол), противосудорожные средства (вальпроевая кислота, фенобарбитал, фенитоин, карбамазепин), фуросемид (большие дозы), соли лития.

Тироксин свободный

Тироксин свободный (Т4 свободный, Free Thyroxine, FT4) – гормон щитовидной железы, важнейший стимулятор синтеза белков. Вырабатывается клетками щитовидной железы под контролем тиреотропного гормона (см.). Повышая скорость основного обмена, увеличивает теплопродукцию и потребление кислорода всеми тканями организма, за исключением тканей головного мозга, селезенки и яичек. Увеличивает потребность организма в витаминах. Стимулирует ретикулярную формацию и корковые процессы в центральной нервной системе.

NB! Повышению уровня свободного тироксина способствуют высокие концентрации билирубина в сыворотке, ожирение, наложение жгута при взятии крови.

NB! В течение дня максимальная концентрация свободного тироксина определяется с 8 до 12 часов, минимальная – с 23 до 3 часов.

NB! В течение года максимальные величины свободного тироксина наблюдаются в период между сентябрем и февралем, минимальные – в летнее время.

NB! У женщин концентрация свободного тироксина ниже, чем у мужчин. Во время беременности концентрация нарастает, достигая максимальных величин в III триместре.

Особенности подготовки к сдаче анализа: за 1 месяц до исследования необходимо исключить прием гормонов щитовидной железы (если нет других назначений лечащего врача). За 2–3 дня до проведения исследования исключается прием изотопов йода и Tc и других препаратов, содержащих йод. Накануне исследования необходимо исключить спортивные тренировки и стрессы. Кровь берется натощак. Непосредственно перед взятием крови пациент должен находиться в состоянии покоя.

Показания к назначению анализа: зоб, клиническая картина гипотиреоза или тиреотоксикоза.

Норма: взрослые 9,0–22,0 пмоль/л.

Причины изменения нормальных показателей:

- повышение концентрации – повышенная функция щитовидной железы, лечение тироксином, тиреотоксикоз;

– прием лекарственных препаратов: амиодарон, левотироксин, пропранолол, пропилтиоурацил, аспирин, даназол, фуросемид, тамоксифен, вальпроевая кислота;

- снижение концентрации – снижение функции щитовидной железы, лечение гипотиреоза трийодтирони-

ном, диета с низким содержанием белка и значительная
недостача йода, контакт со свинцом, хирургические вме-
шательства, резкое снижение массы тела у женщин с
ожирением, **употребление героина (!)** ;

– прием лекарственных препаратов: анаболические
стероиды, противосудорожные средства (фенитоин, кар-
бамазепин), передозировка тиреостатиков, клофибрат,
препараты лития, метадон, октреотид, пероральные
контрацептивы.

Тиреоглобулин

Тиреоглобулин (ТГ, Thyroglobulin, TG) – белок-предшественник гормонов щитовидной железы, используется в качестве опухолевого маркера при контроле лечения злокачественных опухолей щитовидной железы.

NB! Существует проблема межлабораторных различий в результатах определения тиреоглобулина, поэтому контроль лечения следует проводить с использованием одного метода в одной той же лаборатории.

NB! Исследование проводить до процедур сканирования или биопсии щитовидной железы. При контроле лечения – не ранее чем через 6 недель после операции или лечения радиоактивными изотопами йода.

Показания к назначению анализа: в качестве опухолевого маркера для контроля лечения злокачественных опухолей щитовидной железы, для оценки активности тиреоидитов, подтверждение тиреоидита в недавнем прошлом (до 2 лет).

Норма: менее 60 нг/мл.

Причины изменения нормальных показателей:

- повышение концентрации – опухоли щитовидной железы с высокой функциональной активностью;
- снижение концентрации – повышенный синтез гормонов щитовидной железы, тиреоидит, доброкачественная аденома щитовидной железы.

Тироксинсвязывающий глобулин

Тироксинсвязывающий глобулин (ТСГ) – основной белок сыворотки крови, с которым связывается циркулирующий в ней тироксин (Т4).

Показания к назначению анализа: оценка функционального состояния щитовидной железы и контроль лечения.

Норма: 220–510 нмоль/л.

Причины изменения нормальных показателей:

- повышение концентрации – гепатит, острая перемежающаяся порфирия, генетически обусловленный высокий уровень ТСГ, снижение функции щитовидной железы (в некоторых случаях), беременность;

- – прием лекарственных препаратов: эстрогены, метадон, пероральные контрацептивы, тамоксифен;

- снижение концентрации – тяжелые заболевания, перенесенные операции, стресс, недостаточность белкового питания, нефротический синдром, акромегалия, гипофункция яичников;

- прием лекарственных препаратов: анаболические стероиды, андрогены, аспарагиназа, кортикостероиды, кортикотропин, даназол, фенитоин, пропранолол.

Тест поглощения тиреоидных гормонов

Тест поглощения тиреоидных гормонов – метод оценки функции щитовидной железы.

Показания к назначению анализа: диагностика гипотиреоза и гипертиреоза. Тест чаще назначается одновременно с определением общего тироксина (см.).

Норма: 24–35 %.

Причины изменения нормальных показателей:

- повышение концентрации – снижение функции щитовидной железы, терапия эстрогенами, беременность, инфекционные гепатиты;
- снижение концентрации – акромегалия, гипертиреоз, недостаток белков в рационе, цирроз печени, хронические заболевания почек, терапия андрогенами.

Исследование функции половых желез, способности к зачатию и контроль беременности

Андростандиол глюкуронид

Андростандиол глюкуронид (Androstanediol glucuronide, 3 α -diol-G) – показатель активности периферического обмена мужских половых гормонов.

Показания к назначению анализа: проведение исследования полезно в дифференциальной диагностике гирсутизма, особенно в случаях, когда имеются клинические проявления гирсутизма, но концентрация таких важных андрогенов, как тестостерон, свободный тестостерон и дигидротестостерон, находится в пределах нормальных значений.

NB! Определяется у детей в возрасте старше 14 лет.

Норма:

- женщины:
 - 14–50 лет – 0,5–5,4 нг/мл;
 - старше 50 лет – 0,1–6,0 нг/мл;
- мужчины:
 - старше 14 лет – 3,4–22,0 нг/мл.

Причины изменения нормальных показателей:

- повышение показателей – врожденный гирсутизм, гирсутизм, сочетающийся с синдромом поликистозных яичников у женщин, врожденная гиперплазия надпочечников;

- снижение показателей – мужчины с расстройствами действия андрогенов (например, мужской псевдогермафродитизм), прием дексаметазона женщинами, страдающими гирсутизмом.

Андростендион

Андростендион (Androstenedione) – основной предшественник в биосинтезе тестостерона и эстрогена – т. е. и мужских и женских половых гормонов. В женском организме главными представителями андрогенов являются тестостерон (см.), андростендион и дегидроэпиандростерон-сульфат (ДГЭА-С).

Андрогены стимулируют рост волос на лобке и в подмышечных впадинах, повышают либидо и оказывают влияние на размер клитора и больших половых губ.

Показания к назначению анализа: используется в комплексе с другими исследованиями при диагностике и контроле состояний с повышенным синтезом мужских половых гормонов.

Норма:

Возраст	Женщины, нмоль/л	Мужчины, нмоль/л
0–1 день	0,5–6,5	0,5–5,0
1–7 дней	0,9–3,3	0,7–3,8
7 дней–1 месяц	0,3–3,0	0,9–5,5
1–12 месяцев	0,2–5,0	0,2–3,0
1–4 года	0,2–1,5	0,2–1,2
4 года–10 лет	0,1–2,0	0,8–3,0
10–18 лет	См. стадии по Таннеру	
18–90 лет	1,0–11,5	2,1–10,8
Стадии по Таннеру		
1-я стадия	0,1–2,0	0,8–3,0
2-я стадия	1,0–5,0	0,5–4,0
3-я стадия	1,0–7,0	0,6–5,0
4-я стадия	0,6–9,0	0,5–7,5
5-я стадия	0,6–9,0	1,3–9,0

Причины изменения нормальных показателей:

- повышение показателей – синдром поликистозных яичников (в некоторых случаях), гирсутизм (в некоторых случаях), врожденная гиперплазия надпочечников, синдром Кушинга, продукция АКТГ опухолью, гиперплазия или опухоль яичника, остеопороз у женщин;
- снижение показателей – надпочечниковая недостаточность, недостаточность яичников, серповидно-клеточная анемия.

Тестостерон

Тестостерон – основной мужской половой гормон, обуславливающий развитие вторичных половых признаков, половое созревание и нормальную половую функцию. У мужчин основная часть синтезируется в яичке; меньшее количество – клетками сетчатого слоя коры надпочечников и при трансформации из предшественников в периферических тканях. У женщин тестостерон образуется в процессе периферической трансформации, а также при синтезе в клетках внутренней оболочки фолликула яичников и сетчатого слоя коры надпочечников.

Показания к назначению анализа:

- у обоих полов:
- бесплодие;
- облысение;
- угревая сыпь;
- жирная себорея;
- апластическая анемия;
- опухоли надпочечников;
- прием глюкокортикоидов и андрогенсодержащих препаратов;
- у женщин:
- гирсутизм;
- нарушения овуляции и месячного цикла;
- невынашивание беременности;
- синдром поликистозных яичников;

- миома матки;
- эндометриоз;
- новообразования молочной железы;
- гипоплазия матки и молочных желез;
- у мужчин:
 - нарушение потенции;
 - снижение либидо;
 - мужской климакс;
 - первичный и вторичный гипогонадизм;
 - хронический простатит;
 - остеопороз.

Норма:

Пол	Уровень тестостерона, нмоль/л*
Девочки до 1 года	0–2,31
Девочки 1–6 лет	0–1, 22
Девочки 6–11 лет	0, 49–1,82
Девочки 11–15 лет	0, 84–4,46
Девочки 15–18 лет	1,36–4,73
Женщины старше 18 лет	
Репродуктивный период	0,31–3,78
Беременность	до 3–4-кратного превышения значений небеременных
При использовании пероральных контрацептивов	0,45–2,88
Женщины старше 18 лет	
Постменопауза	0,42–4,51
Мужчины	
Мальчики до 1 года	0–17,10
Мальчики 1–6 лет	0–1,51
Мальчики 6–11 лет	0,39–2,01

Мальчики 11–15 лет	0,48–22,05
Мальчики 15–18 лет	3,61–37,67
Мужчины 18–50 лет	5,76–30,43
Мужчины 50–90 лет	5,41–19,54

Причины изменения нормальных показателей:

- повышение показателей:

- у обоих полов – болезнь и синдром ИценкоКушинга, прием лекарственных препаратов (даназол, дегидроэпиандростерон, финастерин, флутамид, гонадотропин (у мужчин), гозерелин (в первый месяц лечения), левоноргестрел, мифепристон, моклобемид, нафарелин (мужчины), нилутамид, пероральные контрацептивы (женщины), фенитоин, правастатин (женщины), рифампин, тамоксифен), снижение уровня ГСПГ (глобулин, связывающий половые гормоны), чрезмерные физические нагрузки;

- у женщин – адреногенитальный синдром, вирилизирующая опухоль яичников;

- у мужчин – продуцирующие тестостерон опухоли яичек, хромосомный набор XYU;

- снижение показателей:

- у обоих полов – нарушение продукции гонадотропных гормонов гипофиза, прием глюкокортикоидов, недостаточность надпочечников, гипогонадизм,

- прием лекарственных препаратов: даназол (в низких дозах), бузерин, карбамазепин, циметидин, циклофосфамид, ципротерон, дексаметазон, гозерелин, кетоконазол, леупролид, левоноргестрел, сульфат магния, метандростенолон, метил-преднизолон, метирапон, нафарелин (женщины), нандролон, октреотид, пероральные контрацептивы (женщины), правастатин (мужчины), преднизон, пиридоглютетимид, спиронолактон, станозолол, тетрациклин, тиоридазин), прием легко усваиваемых углеводов, вегетарианство, голодание, алкоголизм, диета с низким содержанием жиров (у женщин);

- у мужчин – хронический простатит, ожирение.

Свободный тестостерон

Свободный тестостерон – биологически активная часть тестостерона крови.

Показания к назначению анализа: дополнительно к определению общего тестостерона в ситуациях, связанных с возможным измерением концентрации ГСПГ (см. далее), – тучность, цирроз, заболевания щитовидной железы; импотенция; болезнь Альцгеймера; терапия антидепрессантами.

Норма:

Возраст	Женщины, пг/мл*	Мужчины, пг/мл
6–9 лет	менее 1,7	менее 1,7
9–18 лет	препубертатный возраст — менее 1,7	препубертатный возраст — менее 1,7
	постпубертатный — менее 4,1	постпубертатный — 5,5 — 42,0
18–90 лет	репродуктивный период — менее 4,1 менопауза — менее 1,7	5,5–42,0

Причины изменения нормальных показателей:

- повышение показателей: гирсутизм; вирилизирующая опухоль надпочечников; синдром поликистозных яичников; резистентность к андрогенам;
- снижение показателей: гипогонадизм; импотенция; болезнь Альцгеймера; терапия антидепрессантами.

Глобулин, связывающий половые гормоны

Глобулин, связывающий половые гормоны (ГСПГ, Sex hormone-binding globulin, секс-стероид-связывающий глобулин, андроген-связывающий глобулин, половой стероид-связывающий глобулин) – белок плазмы крови, участвующий в связывании и транспорте половых гормонов.

Тестостерон циркулирует преимущественно в виде связанного с ГСПГ. Поскольку вариации содержания белков-переносчиков могут влиять на концентрацию тестостерона в циркуляции, содержание ГСПГ обычно определяют в дополнение к измерению общего тестостерона (см.).

Показания к назначению анализа:

- у обоих полов:
- жирная себорея;
- облысение;
- признаки увеличения или снижения уровня мужских половых гормонов при нормальном уровне тестостерона;
- у женщин:
 - аменорея;
 - ановуляция;
 - гирсутизм;
 - прогнозирование развития гестоза^[9] (ГСПГ снижен);

⁹ Гестоз – грозное осложнение беременности, которое входит в первую тройку

- синдром поликистозных яичников;
- угревая сыпь;
- у мужчин:
 - мужской климакс;
 - нарушение потенции;
 - снижение либидо;
 - хронический простатит.

Норма:

причин материнской смертности в России. Обязательная тройка симптомов – отеки, белок в моче, повышенное артериальное давление. Гестоз начинается только после 16–20-й недели беременности, а чаще всего выявляется в III триместре (после 28 недель). Симптомы (головная боль, тошнота, мелькание «мушек» перед глазами, сонливость, заторможенность, боли в области желудка) могут проявиться всего за несколько часов, а иногда и минут до приступа судорог, которые способны унести жизнь и матери, и ребенка.

Возраст	Женщины, нмоль/л	Мужчины, нмоль/л
0–2 лет	менее 64	менее 97
2–4 года	33–135	27–110
4–6 лет	23–100	37–148
6–8 лет	30–121	20–114
8–10 лет	26–128	38–132
10–12 лет	16–112	21–150
12–14 лет	19–89	13–102

14–60 лет	18–114	13–71
60–70 лет	17–140	15–61
70–90 лет	39–154	15–85

ИСТ (индекс свободного тестостерона) – отношение общего тестостерона к ГСПГ – **норма:**

- мужчины: 14,8–95 %;
- женщины: 0,8–11 %.

Причины изменения нормальных показателей:

- повышение показателей – конституциональные особенности – повышенный синтез женских половых гормонов; повышенная функция щитовидной железы; гепатит; ВИЧ-инфекция;
- – прием лекарственных препаратов: пероральные контрацептивы (группы эстрогенов), фенитоин;

- снижение показателей – адреногенитальный синдром; акромегалия; болезнь Кушинга; системные заболевания соединительной ткани; повышенный синтез мужских половых гормонов; гиперпролактинемия; сниженная функция щитовидной железы; инсулинорезистентность; нефротический синдром; синдром поликистозных яичников; цирроз печени;

– прием лекарственных препаратов – андрогены, глюкокортикоиды, даназол, соматостатин.

Хорионический гонадотропин человека

Хорионический гонадотропин человека (ХГЧ, β -ХГЧ) – специфический гормон беременности.

NB! Уровень β -ХГЧ крови уже на 6–8-й день после зачатия позволяет диагностировать беременность (концентрация β -ХГЧ в моче, которая определяется «домашними» тестами на беременность, достигает диагностического уровня на 1–2 дня позже, чем в сыворотке крови). Это позволяет диагностировать беременность уже на 1–2-м дне задержки менструации, но, из-за индивидуальных различий в скорости синтеза ХГЧ у женщин, лучше проводить исследование не ранее 3–5-дневной задержки менструации во избежание ложноотрицательных результатов. В случае сомнительных результатов тест следует повторить дважды с интервалом в 2–3 дня.

NB! При определении полноты аборта тест на ХГЧ проводится через 1–2 дня после операции для исключения ложноположительного результата.

Норма:

- взрослые мужчины и небеременные женщины – менее 5 Ед/мл;
- беременные женщины

Срок беременности, недель от зачатия	Уровень ХГЧ, Ед/л
2	25–300
3	1 500–5 000
4	10 000–30 000
5	20 000–100 000
6–11	20 000–более 225 000
12	19 000–135 000
13	18 000–110 000

14	14 000–80 000
15	12 000–68 000
16	10 000–58 000
17–18	8 000–57 000
19	7 000–49 000
20–28	1 600–49 000

NB! Значения в пределах от 5 до 25 Ед/л не позволяют подтвердить или опровергнуть беремен-

ность и требуют повторного исследования через 2 дня.

Причины изменения нормальных показателей:

- повышение показателей:

- мужчины и небеременные женщины (исследование должно быть проведено в течение 4–5 суток после аборта) – новообразования желудочно-кишечного тракта (в т. ч. рак толстого кишечника и прямой кишки); новообразования легких, почек, матки и т. д.; прием препаратов ХГЧ; пузырьный занос, рецидив пузырьного заноса; семинома; тератома яичка; хорионкарцинома, рецидив хорионкарциномы;

- беременные женщины – многоплодная беременность (уровень показателя возрастает пропорционально числу плодов); несоответствие реального и установленного срока беременности; прием синтетических гестагенов; пролонгированная беременность; ранний токсикоз беременных, гестоз; сахарный диабет у матери; хромосомная патология плода (наиболее часто при синдроме Дауна, множественных пороках развития плода и т. д.);

- снижение показателей:

- беременные женщины – **настораживающие изменения показателей** – несоответствие сроку беременности, крайне медленное увеличение или отсутствие нарастания концентрации, прогрессирующее снижение концентрации, более чем на 50 % от нормы – **внематочная беременность (!)**, дородовая гибель плода (во II–III триместрах); истинное перенашивание беременно-

сти; неразвивающаяся беременность; угроза прерывания (уровень гормона снижается прогрессивно, более чем на 50 % от нормы); хроническая плацентарная недостаточность;

– ложноотрицательные результаты (при подтвержденной другими методами беременности) – тест проведен слишком рано; **внематочная беременность (!)** .

NB! Результаты теста как маркера опухолевых процессов следует воспринимать с осторожностью, в обязательном сопоставлении с результатами других видов обследования. Данные ни в коем случае не могут рассматриваться как абсолютное свидетельство наличия или отсутствия заболевания!

Свободная β -субъединица хорионического гонадотропина человека

Свободная β -субъединица хорионического гонадотропина человека (свободный β -ХГЧ, free β -HCG):

- **в пренатальной диагностике** – маркер, ис

пользующийся при дородовом контроле I и II триместров беременности для оценки риска трисомии по 21-й хромосоме (синдрома Дауна) и трисомии по 18-й хромосоме (синдром Эдвардса);

- **в онкологии** маркер трофобластных и тестикулярных опухолей.

Показания к назначению анализа:

- беременность:

- дородовый контроль 1 триместра беременности на выявление хромосомных аномалий плода – в сочетании с определением PAPP-A (см.) на 8–14 неделях беременности;

- дородовый контроль II триместра – в сочетании с АФП (альфа-фетопротеин) (см.) и свободным эстриолом (см.) между 15 и 20 неделями беременности;

- **особыми показаниями к исследованию** являются возраст женщины старше 35 лет; наличие в семье ребенка (или в анамнезе – плода прерванной беременности) с генетически подтвержденной болезнью Дауна, другими хромосомными болезнями, врожденными пороками развития; наследственные заболевания у ближайших родственников; радиационное облучение или другое вредное воздействие на одного из супругов до зачатия;

- диагностика и контроль трофобластных заболеваний (пузырный занос, хориокарцинома);
- диагностика опухолей половых желез.

Норма:

- взрослые мужчины – менее 0,1 нг/мл;
- небеременные женщины (в т. ч. и после менопаузы) – менее 2,0 нг/мл;
- беременные женщины в I триместре беременности:

Неделя беременности	Содержание свободного β -ХГЧ, нг/мл	Медиана, нг/мл
9	23,6–193,1	70,90
10	25,8–181,6	58,17
11	17,4–130,4	47,73
12	13,4–128,5	39,17
13	14,2–114,7	32,14

- беременные женщины во II триместре беременности:

Неделя беременности	Содержание свободного β -ХГЧ, нг/мл	Медиана, нг/мл
14	8,9–79,4	23,56
15	5,87–62,0	18,36
16	4,67–50,0	14,30
17	3,33–42,8	11,14
18	3,84–33,3	8,88
19		6,76
20		5,27
21		4,11
22		3,20

Причины изменения нормальных показателей:

- повышение показателей:
 - мужчины: тестикулярные опухоли;
 - женщины: хориокарцинома, пузырный занос;
 - беременные женщины: увеличенный риск наличия у плода трисомии по 21-й хромосоме (синдром Дауна) – повышение показателей в среднем в 2 раза;
- снижение показателей – **беременные женщины** – риск наличия у плода трисомии по 18-й хромосоме (синдром Эдвардса).

NB! Результаты теста следует интерпретировать с осторожностью, они не могут рассматривать-

ся как абсолютное свидетельство наличия или отсутствия заболевания!

РАРР-А

Ассоциированный с беременностью протеин-А плазмы (ПАПП-А, РАРР-А, Pregnancy-associated Plasma Protein-A) – в дородовом контроле I и начала II триместра беременности (11–14-я недели) маркер риска развития синдрома Дауна и других хромосомных аномалий плода.

Показания к назначению анализа:

- возраст женщины старше 35 лет;
- наличие в семье ребенка (или в анамнезе – плода прерванной беременности) с болезнью Дауна, другими хромосомными болезнями, врожденными пороками развития;
- наличие в анамнезе двух и более самопроизвольных абортсв на ранних сроках беременности;
- наследственные заболевания у ближайших родственников;
- перенесенные в период, предшествующий беременности, бактериальные и вирусные (TORCH) инфекции;
- радиационное облучение или другое вредное воздействие на одного из супругов до зачатия;
- тяжелые осложнения беременности в анамнезе (в целях оценки угрозы выкидыша и остановки развития беременности на малых сроках).

Норма:

Недели беременности	Референсные значения, Ед/л
8–9	0,17–1,54
9–10	0,32–2,42
10–11	0,46–3,73
11–12	0,79–4,76
12–13	1,03–6,01
13–14	1,47–8,54

Причины изменения нормальных показателей:

- снижение показателей – **обследование в I триместре беременности** – повышенный риск хромосомных аномалий плода: синдром Дауна, синдром Эдвардса, синдром Корнелии де Ланге; угроза выкидыша и остановки беременности на малых сроках.

Плацентарный лактоген

Плацентарный лактоген (Human placental lactogen, HPL) – диагностический тест для определения осложнений беременности и состояния плаценты.

Показания к назначению анализа: оценка состояния плаценты и контроль развития беременности (хроническая гипертензия, поздние сроки осложненных беременностей) – рекомендуется в комплексе с определением свободного эстриола (см. далее), диагностика трофобластных заболеваний – пузырного заноса и хорионкарциномы.

Норма:

- мужчины и небеременные женщины – в норме не выявляется;
- беременные женщины (одноплодная беременность):

Недели беременности	мг/л
10–14	0,05–1,7
14–18	0,3–3,5
18–22	0,9–5,0
22–26	1,3–6,7
26–30	2,0–8,5
30–34	3,2–10,1
34–38	4,0–11,2
38–42	4,4–11,7

Причины изменения нормальных показателей (у беременных!):

- повышение концентрации – трофобластная опухоль; многоплодная беременность; резусконфликт; большая плацента у женщины, больной сахарным диабетом;
- снижение концентрации – гипертензивная токсемия (снижение показателей предшествует спонтанному аборту); после 30 недель – риск для плода; пузырьный занос; хорионкарцинома.

Прогестерон

Прогестерон (Progesterone) – гормон желтого тела яичников, необходимый для осуществления всех этапов беременности. Вне беременности выработка прогестерона начинает возрастать перед овуляцией, достигая максимума в середине лютеиновой фазы и возвращаясь к исходному уровню в конце цикла. Содержание прогестерона в крови беременной женщины увеличивается, повышаясь в 2 раза к 7–8-й неделе, а затем возрастая постепенно до 37–38 недель.

Особенности подготовки к сдаче анализа: забор крови назначается на 22–23-й день менструального цикла, если другие сроки не предписаны лечащим врачом. Взятие крови производится утром натощак. При отсутствии возможности сдачи анализа утром можно выдержать перед забором крови период голодания не менее 6 часов, исключив при утреннем приеме пищи жиры.

Показания к назначению анализа: выявление причин нарушений менструального цикла, выявление причин бесплодия и дисфункциональных маточных кровотечений, оценка состояния плаценты во второй половине беременности, диагностика истинного перенашивания беременности.

Норма:

- мужчины:

	Уровень прогестерона, нмоль/л*
Мальчики 0–9 лет	менее 1,1
Мальчики 9–18 лет: пубертат, стадии по Таннеру	
1, 2, 3-я стадии	менее 1,1
4-я стадия	менее 3,5
5-я стадия	0,7–2,6
Мужчины 18–90 лет	0,3–2,2

- **ЖЕНЩИНЫ:**

		Уровень прогестерона, нмоль/л*
Девочки 0–9 лет		менее 1,1
Девочки 9–18 лет: пубертат, стадии по Таннеру		
1-я стадия		менее 1,1
2-я стадия		менее 1,8
3-я стадия		0,3–14,4
4-я стадия		0,3–41,6
5-я стадия		0,3–30,4
Женщины 18–90 лет		
После пубертатного периода и до постменопаузы	Фолликулярная фаза	0,3–2,2
	Овуляторная фаза (середина цикла)	0,5–9,4
	Лютеиновая фаза	7,0–56,6
	Постменопауза	менее 0,6
Беременные	I триместр	8,9–468,4
	II триместр	71,5–303,1
	III триместр	88,7–771,5

Причины изменения нормальных показателей:

- повышение концентрации – дисфункциональные маточные кровотечения с удлинением лютеиновой фазы; некоторые виды вторичной аменореи; дисфункция фетоплацентарного комплекса; замедленное созревание плаценты; нарушение выведения прогестерона при почечной недостаточности;

– прием лекарственных препаратов: кломифен, кортикотропин, кетоконазол, мифепристон, прогестерон и

его синтетические аналоги, тамоксифен, вальпроевая кислота;

- снижение концентрации – ановуляторные дисфункциональные маточные кровотечения (снижение секреции прогестерона во 2-й фазе менструального цикла); хроническое воспаление внутренних половых органов; задержка внутриутробного развития плода (концентрация прогестерона в крови беременной на уровне или несколько меньше нижнего значения недельной нормы на протяжении всей беременности); истинное перенашивание беременности; гиперэстрогения; плацентарная недостаточность; различные формы первичной и вторичной аменореи; угроза прерывания беременности из-за нарушения деятельности желез внутренней секреции;

– прием лекарственных препаратов: ампициллин, карбамазепин, ципротерон, даназол, эпостан, эстриол, гозерелин, леупромид, пероральные контрацептивы, фенитоин, правастатин, простагландин F2.

Свободный эстриол

Свободный эстриол (ЕЗ, Estriol free) – женский половой гормон – главный эстроген беременности.

Определение свободного эстриола входит в так называемый «тройной тест» на аномалии развития плода, который проводится между 15-й и 20-й неделями беременности (см. «Дородовый контроль II триместра»). Кроме свободного эстриола в него входят также альфа-фетопротеин (см.) и хорионический гонадотропин (см.).

Показания к назначению анализа:

- возраст матери старше 35 лет;
- возраст отца старше 45 лет;
- пороки развития у предыдущих детей, семейное носительство хромосомных болезней, радиационное облучение одного из супругов, прием цитостатиков или противоэпилептических препаратов;
- привычное невынашивание беременности, обнаружение при УЗИ кальцинатов в плаценте, гипотрофии плода и др. признаков патологии беременности.

Норма:

Срок беременности, недели	Содержание св. эстриола, нмоль/л
6–7	0,6–2,5
8–9	0,8–3,5
10–12	2,3–8,5
13–14	5,7–15,0
15–16	5,4–21,0
17–18	6,6–25,0
19–20	7,5–28,0
21–22	12,0–41,0
23–24	8,2–51,0
25–26	20,0–60,0
27–28	21,0–63,5
29–30	20,0–68,0
31–32	19,5–70,0
33–34	23,0–81,0

35–36	25,0–101,0
37–38	30,0–112,0
39–40	35,0–111,0

Причины изменения нормальных показателей:

- повышение концентрации – многоплодная беременность; крупный плод; заболевания печени;
- снижение концентрации – анэнцефалия плода; внутриутробная инфекция; гипоплазия надпочечников плода; переносимая беременность; пузырный занос;

синдром Дауна; угроза прерывания беременности или преждевременных родов; фетоплацентарная недостаточность;

– прием лекарственных препаратов – глюкокортикоиды, антибиотики.

Эстрадиол

Эстрадиол (E2, Estradiol) – наиболее активный женский половой гормон. У женщин вырабатывается в яичниках, в плаценте и в коре надпочечников под влиянием фолликулостимулирующего гормона (см.), лютеинизирующего гормона (см.) и пролактина (см.).

Особенности подготовки к сдаче анализа: накануне исследования рекомендуется исключить физические нагрузки (спортивные тренировки) и курение. У женщин анализ производится на 6–7-й день менструального цикла, если другие сроки не предписаны лечащим врачом.

Показания к назначению анализа: аменорея и олигоменорея, ановуляция, бактериальный вагиноз, бесплодие, гирсутизм, диагностика нарушений менструального цикла и способности к зачатию у взрослых женщин (в сочетании с определением гонадотропинов!), маточные кровотечения, нарушение полового созревания, остеопороз у женщин, предменструальный синдром, признаки феминизации у мужчин.

Норма:

- дети и подростки:

Возраст	Девочки, уровень эстрадиола, (пмоль/л)	Мальчики, уровень эстрадиола, (пмоль/л)
0–1 год	менее 155	менее 86
1–5 лет	менее 98	менее 84
5–10 лет	менее 138	менее 69
10–14 лет	менее 355	менее 113
14–18 лет	менее 953	менее 182

- взрослые:

			Уровень эстрадиола, пмоль/л
Взрослые мужчины (от 18 лет)			40–161
Взрослые женщины (от 18 лет)	После пубертатного периода и до менопаузы	Фолликулярная фаза	68–1269
		Овуляторная фаза	131–1655
		Лютеиновая фаза	91–861
	Постменопауза		менее 73

Причины изменения нормальных показателей:

- повышение концентрации – гормонсекретирующая опухоль яичников; гиперэстрогения; цирроз печени; кисты яичников; эстрогенсекретирующая опухоль яичек;

- прием лекарственных препаратов – анаболические стероиды, карбамазепин, циметидин, кломифен (**в постменопаузе у женщин**), кетоконазол (**у гиперандрогенных женщин**), мифепристон (**у пациентов с менингиомами**), нафарелин (при подкожном введении при синдроме поликистоза яичников), фенитоин, тамоксифен, тролеандомицин, вальпроевая кислота; пероральные контрацептивы группы эстрогенов;

- снижение концентрации – вирильный синдром; гиперпролактинемия; гипогонадизм; гипофизарный нанизм; интенсивная физическая нагрузка у нетренированных женщин, при значительной потере веса, диете с высоким содержанием углеводов и низким содержанием жиров, у вегетарианцев, у курящих беременных в ранние сроки; недостаточность лютеиновой фазы; синдром Шершевского-Тернера; тестикулярная феминизация; угроза прерывания беременности из-за нарушения функции желез внутренней секреции; хронический простатит; хроническое воспаление внутренних половых органов;

– прием лекарственных препаратов: аминоглутетимид, бузерелин, циметидин, ципротерон, даназол, дексаметазон, эпостан, мегестрол, мифепристон (**при выкидыше**), моклобемид, нафарелин, нандролон, октреотид, пероральные контрацептивы, правастатин.

Гормоны поджелудочной железы

Инсулин

Инсулин – основной регулятор обмена углеводов. Две группы гормонов противоположно влияют на концентрацию глюкозы в крови:

- инсулин – единственный гормон, снижающий концентрацию глюкозы в крови;
- глюкагон, гормон роста и адреналин – повышают содержание глюкозы в крови.

Показания к назначению анализа: диагностика сахарного диабета.

Норма: 36–143 пмоль/л.

Причины изменения нормальных показателей:

- повышение показателей – прием пищи, хронические заболевания печени, синдром ИценкоКушинга, ожирение, опухоль, продуцирующая инсулин;
- снижение показателей – сахарный диабет, диабетическая кома, хронический панкреатит, рак поджелудочной железы.

Гормональная регуляция аппетита и жирового обмена

Лептин

Лептин – гормон, который регулирует энергетический обмен и массу тела. Он уменьшает аппетит, повышает расход энергии, изменяет обмен жиров и глюкозы.

Анализ обычно используется в комплексе исследований для разрешения проблемы повышения или снижения веса, а также в исследовательских комплексах, связанных с выявлением факторов риска сердечно-сосудистых заболеваний.

Показания к назначению анализа: диагностика сахарного диабета типа II и ожирения, нарушения репродуктивной функции на фоне сниженного питания и чрезмерных физических нагрузок, подозрение на генетический дефицит лептина (раннее возникновение выраженного ожирения).

Причины изменения нормальных показателей:

- повышение концентрации – ожирение, инсулин-независимый сахарный диабет, нерациональное избыточное питание;
- снижение концентрации – голодание; снижение веса (массы тела); ожирение, связанное с генетическим дефицитом лептина.

Норма:

Возраст	Женщины, нг/мл	Мужчины, нг/мл
0–3 года	3,2	2,6
3–6 лет	4,8	1,6
6–9 лет	14,8	8,6
9–12 лет	24	13,8
12–15 лет	34	14,62

Возраст	Женщины, нг/мл	Мужчины, нг/мл
15–20 лет	32,8	16,8
20–90 лет	1,1–27,6	0,5–13,8

Гормональная регуляция кроветворения

Эритропоэтин

Эритропоэтин – важнейший регулятор кроветворения, гормон, вызывающий повышение продукции эритроцитов (эритропоэза). У взрослого человека он образуется преимущественно в почках, а в эмбриональном периоде практически полностью – в печени плода.

Показания к назначению анализа: диагностика анемий и полицитемий.

Норма: в возрасте от 2 до 90 лет – 5– 30 мЕд/мл.

Причины изменения нормальных показателей:

- повышение концентрации – анемии, вторичная полицитемия (например, гипоксия на больших высотах, хронические обструктивные заболевания легких, легочный фиброз), эритропоэтин-секретирующие опухоли, беременность, поликистоз почек, отторжение почечного трансплантата, умеренное кровотечение у здорового человека;
- снижение концентрации – анемии при хронических воспалительных, инфекционных, онкологических заболеваниях, первичная (истинная) полицитемия, почечная недостаточность.

Гормональная регуляция функции желудочно-кишечного тракта

Гастрин

Гастрин – основной гормон желудочно-кишечного тракта. Основными физиологическими стимулами образования гастрина служат прием белковой пищи и снижение кислотности желудочного сока.

Особенности подготовки к сдаче анализа: за сутки до взятия крови необходимо исключить прием алкоголя и кофе, за 1 час до взятия крови – курение. При направлении на исследование обсудить с лечащим врачом текущий прием лекарственных препаратов.

Показания к назначению анализа: рецидивирующие язвы желудочно-кишечного тракта, язвы необычной локализации.

Норма: 13–115 мкЕд/мл.

Причины изменения нормальных показателей:

- повышение концентрации – гиперплазия клеток желудочного дна, пернициозная анемия, рак желудка, синдром Золлингера-Эллисона, стеноз привратника желудка, хроническая почечная недостаточность, хронический атрофический гастрит, язва желудка;

- – прием лекарственных препаратов – аминокислоты (перорально), карбонат кальция (перорально), хлорид кальция (внутривенно), катехоламины, циметидин (стимуляция пищей), кофе (кофеин), инсулин, омепразол;

- снижение концентрации – удаление антральной части желудка с ваготомией, снижение функции щитовидной железы;

– лекарственные препараты – атропин (внутримышечно), секретин (у здоровых).

Гормональная регуляция обмена кальция и фосфора

Кальцитонин

Кальцитонин – регулятор метаболизма кальция. В онкологии – маркер опухолевой патологии щитовидной железы.

Особенности подготовки к сдаче анализа: за 3 дня до взятия крови необходимо исключить спортивные тренировки, за сутки – исключить прием алкоголя, за 1 час до взятия крови – курение. Кровь лучше сдавать утром, после ночного периода голодания. Пациент должен находиться в полном покое в течение 30 минут перед взятием крови.

Показания к назначению анализа: диагностика опухолей щитовидной железы, оценка эффективности хирургического лечения и последующий контроль.

Норма:

- мужчины: 0–8,4 пг/мл;
- женщины: 0–5,0 пг/мл.

Причины изменения нормальных показателей:

- повышение концентрации
 - значительное повышение – **более 100 пг/ мл** – медуллярная карцинома, лейкемия, лейкозы;
 - умеренное повышение – алкогольный цирроз; беременность; доброкачественные опухоли легких; другие виды опухолей, особенно нейроэндокринной природы; лейкемия; рак щитовидной железы; некоторые случаи рака легких, молочной или поджелудочной желез; панкреатит; пернициозная анемия; синдром Золлингера-Эл-

лисона; тиреоидит; уремия; феохромоцитома; хроническая почечная недостаточность; хронические воспалительные заболевания;

- снижение концентрации – физиологическое снижение с возрастом.

Паратиреоидный гормон

Паратиреоидный гормон (Паратгормон, Паратирин, ПТГ, Parathyroid hormone, PTH) – регулятор обмена кальция и фосфора.

Особенности подготовки к сдаче анализа: за 3 дня до взятия крови необходимо исключить спортивные тренировки, за сутки – исключить прием алкоголя, за 1 час до взятия крови – курение. Кровь лучше сдавать утром, после ночного периода голодания. Пациент должен находиться в полном покое в течение 30 минут перед взятием крови.

Показания к назначению анализа: гиперкальциемия; гипокальциемия; мочекаменная болезнь (рентгено-позитивные камни); остеопороз, кистозные изменения костей, псевдопереломы длинных костей, остеосклероз тел позвонков.

Норма:

Возраст	Уровень гормона, пмоль/л
до 17 лет	1,3–10
17–70 лет	0,7–5,6
старше 70 лет	0,5–12,0

Причины изменения нормальных показателей:

- повышение концентрации – аденома паращитовидных желез, хронические заболевания почек, синдром Золлингера-Эллисона, псевдоподагра, гиперпаратиреоз;

- снижение концентрации – гипопаратиреоз после удаления щитовидной железы, саркоидоз, аутоиммунный тиреоидит, повышенная функция щитовидной железы.

Исследование катехоламинов и биогенных аминов

Адреналин

Адреналин – является медиатором центральной нервной системы и симпатической нервной системы.

Показания к назначению анализа: диагностика феохромоцитомы и дифференциальная диагностика артериальной гипертензии (повышения давления).

Норма:

- в сыворотке крови – 2,0–2,5 нмоль/л;
- в моче – 30,0–80,0 нмоль/сутки.

NB! Стресс, физическая нагрузка, курение повышают уровень адреналина в крови.

Причины изменения нормальных показателей:

- повышение показателей:
 - значительное повышение – гипертонический криз, повышение уровня глюкозы в крови, феохромоцитома, нейробластома, ганглионеврома;
 - умеренное повышение – артериальная гипертензия, феохромоцитома, облитерирующий эндоартериит, повышение уровня глюкозы в крови, острый инфаркт миокарда, приступ стенокардии, прием лекарственных препаратов (кофеин, алкоголь (этанол), теofilлин, резерпин, инсулин, кортизон, АКТГ), маниакально-депресс-

сивный психоз, инфекционные заболевания, длительный болевой синдром;

- снижение показателей – поражение гипоталамуса, синдром Иценко-Кушинга, паркинсонизм, миастения, системные заболевания соединительной ткани, снижение уровня глюкозы в крови, гипертонические кризы диэнцефального происхождения, острые лейкозы, терапия кондилином.

Норадреналин

Показания к назначению анализа: диагностика феохромоцитомы и дифференциальная диагностика артериальной гипертензии (повышения давления).

Норма:

- в сыворотке крови – 0,615–3,239 нмоль/л;
- в моче – 20,0–240,0 нмоль/сутки.

Причины изменения нормальных показателей:

- повышение показателей – феохромоцитома, гипертонический криз, нейробластома, ганглионеврома, снижение уровня глюкозы в крови, острый инфаркт миокарда, лекарственные препараты (инсулин, кортизон, АКТГ), маниакально-депрессивный психоз, длительный болевой синдром;
- снижение показателей – терапия кондилином, паркинсонизм, системные заболевания соединительной ткани, гипертонические кризы диэнцефального происхождения, острые лейкозы.

Дофамин

Является предшественником адреналина. Изменения – см. «Адреналин». **Особенности сдачи анализа:** исследуется обычно в моче, мочу собирают в течение 24 часов.

Норма:

- в сыворотке крови – менее 30–40 нг /л;
- в моче:
 - дети до 1 года – менее 180 мкг/сут,
 - дети 1–2 года – менее 239 мкг/сут,
 - дети 6–10 лет – менее 314 мкг/сут,
 - взрослые – менее 480 мкг/сут (731,1–2937,6 нмоль/сут).

Онкологические маркеры

CA 125

Углеводный антиген 124 (CA 125) – специфический маркер опухоли яичников.

Норма: в сыворотке – 2,6–18 Ед/л.

Причины изменения нормальных показателей:

- значительное повышение – опухоли яичников, доброкачественные опухоли женских половых органов, отдаленные метастазы рака яичников, рак молочной железы или бронхов, опухоли желудочно-кишечного тракта (редко);

- умеренное повышение – цирроз печени, хронический гепатит, хронический панкреатит, эндометриоз, I триместр беременности.

СА 15–3

Углеводный антиген 15–3 (СА 15–3) – специфический маркер опухоли молочной железы.

NB! Определение СА 15–3 в анализах опережает появление симптомов заболевания!

Норма: в сыворотке – 9,2–38 Ед/л.

Причины изменения нормальных показателей:

- значительное повышение – рак молочной железы (в сочетании с РЭА – см.), метастазы рака молочной железы, мастопатия;
- умеренное повышение – цирроз печени, поздние стадии развития рака яичников, рак шейки матки, III триместр беременности.

СА 19–9

Углеводный антиген 19–9 (СА 19–9) – маркер злокачественных опухолей желудочно-кишечного тракта. Не обладает высокой специфичностью, наиболее чувствителен к раку поджелудочной железы (в 82 % случаев), опухолям печени и желчевыводящих путей (в 76 % случаев).

Норма: в сыворотке – 0–37 Ед/мл.

Причины изменения нормальных показателей:

- значительное повышение – рак поджелудочной железы, рак желудка, опухоли толстой кишки, легкого, мочевого пузыря;
- умеренное повышение – застой желчи (холестаз), механическая желтуха, панкреатит (острый и хронический), системные заболевания соединительной ткани.

СА 72–4

Углеводный антиген 72–4 (СА 72–4) – маркер опухолей желудка, яичников и легкого, наиболее чувствителен к опухолям желудка.

Норма: в сыворотке – менее 6,9 Ед/мл.

Причины изменения нормальных показателей:

- повышение – аденокарцинома желудка или толстого кишечника, опухоли яичников, опухоли легких.

Сyfra 21–1

Цитокератина 19 фрагмент (Сyfra 21–1) – наиболее специфичный маркер рака мочевого пузыря, также выделяется при опухолях легких. Особенно информативен при одновременном определении с РЭА.

Норма: в сыворотке – до 3,3 нг/л.

Причины изменения нормальных показателей:

- повышение – рак мочевого пузыря, рак легкого, прогрессирующие неопухолевые заболевания печени, почечная недостаточность.

Альфа-фетопротеин

Альфа-фетопротеин (α - фетопротеин, АФП, *alfa-Fetoprotein*) – в гинекологии один из основных маркеров состояния плода при мониторинге беременности. В онкологии – маркер первичного рака печени.

Норма:

- взрослые мужчины и небеременные женщины – 0, 90–6,67 Ед/мл;
- беременные женщины:

Срок беременности, недель	Ед/мл
0–12	менее 15
13–15	15–60
15–19	15–95
20–24	27–125
25–27	52–140
28–30	67–150
31–32	100–250

Причины изменения нормальных показателей:

- повышение показателей:
 - дородовая диагностика патологии развития плода
 - открытые дефекты развития нервной трубки (анэнцефалия, *spina bifida*), пупочная грыжа, атрезия пищевода

или двенадцатиперстной кишки, синдром Меккеля (комплекс наследственных аномалий: полии синдактилия, гипоспадия, эписпадия, эктопия мочевого пузыря, кисты почек, печени, поджелудочной железы), некроз печени плода вследствие вирусной инфекции;

– онкологическая патология (значительное повышение уровня) – первичная опухоль печени (при наличии метастазов чувствительность анализа приближается к 100 %), зародышевые опухоли – тератобластома (не семинома!) яичек и яичников (чувствительность 70–75 %), злокачественные опухоли других локализаций (поджелудочной железы, желудка, толстой кишки, легких) – небольшое повышение уровня;

– соматическая патология (незначительное временное повышение, обычно до 100 Ед/мл) – хронический гепатит и цирроз печени, алкогольное поражение печени;

- снижение показателей:

– дородовая диагностика патологии развития плода – синдром Дауна – трисомия по 21-й хромосоме (на сроке после 10 недель беременности), синдром Эдвардса – трисомия по 18-й хромосоме, гибель плода, самопроизвольный выкидыш, пузырный занос, неправильно определенный (завышенный) срок беременности;

– онкологическая патология – снижение уровня онкомаркера в крови после удаления опухоли или лечения является благоприятным признаком;

- повторное повышение или недостаточное снижение может свидетельствовать о рецидиве заболевания или наличии метастазов.

ПСА общий

ПСА общий (простатический специфический антиген общий, Prostate-specific antigen total, PSA total) – белок, специфичный для ткани предстательной железы, используемый в качестве опухолевого маркера. Физиологический экскреторный продукт предстательной железы.

Особенности подготовки к сдаче анализа:

анализ следует проводить до или не ранее чем через 6–7 дней после массажа или пальцевого ректального обследования простаты, трансректального УЗИ, биопсии и любых других механических воздействий на простату.

Показания к назначению анализа: контроль за течением диагностированного рака простаты; контроль состояния пациентов с аденомой простаты, в целях как можно более раннего обнаружения рака простаты; профилактическое обследование мужчин старше 50 лет.

NB! Необходимо помнить, что повышение уровня ПСА может наблюдаться до трех недель после биопсии, простатэктомии или массажа простаты. Для исключения ошибок определение общего и свободного (см.) ПСА (с расчетом их соотношения) надо проводить одним методом и из одной пробы крови, желательно – в одной и той же лаборатории.

Норма: общий ПСА 0–4 нг/мл.

Причины изменения нормальных показателей:

- повышение концентрации – аденома предстательной железы (небольшое повышение показателей); воспаление или инфекция в простате; ишемия или инфаркт простаты; рак предстательной железы (около 80 % случаев); хирургическое вмешательство, травма или биопсия предстательной железы, эякуляция накануне исследования.

ПСА свободный

ПСА свободный (простатический специфический антиген свободный, Prostate-specific antigen free, f-PSA) – физиологический продукт предстательной железы.

Содержание общего ПСА в норме увеличивается с возрастом, однако не должно превышать 4 нг/мл. Для уточнения диагноза в случае подозрения на рак простаты производят расчет соотношения свободной и общей фракции ПСА:

$$\frac{\text{Свободный ПСА}}{\text{Общий ПСА}} \times 100\%$$

NB! Измерение свободного ПСА и определение соотношения «свободный ПСА/общий ПСА» особенно важно в случае небольшого повышения общего ПСА в пределах от 4,0 до 10,0 нг/мл, в концентрациях, близких к верхней границе референсных значений. При доброкачественной аденоме простаты соотношение свободной фракции и общего ПСА составляет более 15 %.

NB! Нарастающие концентрации ПСА, определяемые в ходе наблюдения за больным, свидетельствуют об опухолевом росте и неэффективности терапии или хирургического вмешательства. Наоборот, понижение величин ПСА, определяемое в ходе

наблюдения за больным, свидетельствует о положительном терапевтическом эффекте.

NB! Значение общего ПСА выше 30 нг/мл, как правило, свидетельствует о наличии злокачественного новообразования. У больных с выраженным раком простаты и метастазами отмечена концентрация 1000 нг/мл и выше.

NB! Необходимо помнить, что повышение уровня ПСА может наблюдаться до 3 недель после биопсии, простатэктомии или массажа простаты. Для исключения ошибок определение общего и свободного (см.) ПСА (с расчетом их соотношения) надо проводить одним методом и из одной пробы крови, желательно – в одной и той же лаборатории.

Особенности подготовки к сдаче анализа: анализ следует проводить до или не ранее чем через 6–7 дней после массажа или пальцевого ректального обследования простаты, трансректального УЗИ, биопсии и любых других механических воздействий на простату.

Показания к назначению анализа: контроль над течением диагностированного рака простаты; контроль состояния пациентов с аденомой простаты, в целях

как можно более раннего обнаружения рака простаты; профилактическое обследование мужчин старше 50 лет.

Норма: свободный ПСА менее 0,93 нг/мл

Соотношение ПСА своб./ПСА общ.(%)	15–70% — благоприятный прогноз
	< 15% — неблагоприятный прогноз

Причины изменения нормальных показателей:

- повышение концентрации – аденома предстательной железы (небольшое повышение показателей); воспаление или инфекция в простате; ишемия или инфаркт простаты; рак предстательной железы (около 80 % случаев); хирургическое вмешательство, травма или биопсия предстательной железы, эякуляция накануне исследования.

Раковоэмбриональный антиген

Раковоэмбриональный антиген (РЭА, carcinoembryonic antigen; СЕА, antigen CD66E) – неспецифический опухолевый маркер. В сыворотке здоровых взрослых людей, в том числе беременных женщин, практически не выявляется. Но при наличии опухолевого процесса концентрация РЭА в крови значительно повышается.

Показания к назначению анализа: ранняя диагностика опухолей при обследовании групп риска, контроль за течением заболевания, обнаружение ранних рецидивов и контроль эффективности хирургического лечения рака толстого кишечника и прямой кишки, опухолей молочной железы, желудка, легкого.

Норма от 0 до 6,3 нг/мл.

Причины изменения нормальных показателей:

- значительное повышение (показатель 20 нг/мл и выше) – опухоль толстого кишечника и прямой кишки, рак желудка, опухоли легкого, опухоли поджелудочной железы, метастазы в печень и костную ткань, метастазы или опухоли молочной железы, шейки матки, яичников;
- умеренное повышение (уровень РЭА редко выше 10 нг/мл) – цирроз печени, хронический гепатит, хронический панкреатит, язвенный колит, рак толстой кишки, злокачественные опухоли прямой кишки, интенсивное курение, развитие отдаленных метастазов после операции по поводу опухоли.

Глава 2

Исследование мочи

Моча здорового человека стерильна, но может загрязняться в процессе прохождения по мочевым путям и сбора материала. В связи с тем что сбор мочи пациент обычно проводит самостоятельно (за исключением детей и тяжелобольных), важнейшее значение приобретает процесс сбора лабораторного материала и соблюдение правил гигиены.

Для получения достоверных результатов исследования необходимо тщательное соблюдение инструкций.

До взятия мочи **ОБЯЗАТЕЛЬНО** проводится предварительный туалет наружных половых органов:

- женщины – стерильным ватным тампоном с теплой мыльной водой промываются влагалище и половые губы движением спереди и вниз; затем тщательно промываются теплой водой и высушиваются чистой салфеткой, предварительно проглаженной горячим утюгом;

- мужчины – теплой водой с мылом омывается наружное отверстие мочеиспускательного канала, затем промывается теплой водой и высушивается чистой салфеткой, предварительно проглаженной горячим утюгом.

NB! Забор анализа мочи во время менструации не проводится!

Сбор суточной мочи

Собирается вся выделенная моча за сутки, причем первая утренняя порция мочи удаляется.

Все последующие порции мочи, выделенные в течение дня, ночи и утренняя порция следующего дня собираются в одну емкость, которая хранится в холодильнике (при температуре 4–8 0С) в течение всего времени сбора (**это обязательно** – иначе, при комнатной температуре, существенно снижается содержание глюкозы).

После завершения сбора мочи содержимое емкости точно измерить, обязательно перемешать и сразу же отлить в небольшую баночку. Эта баночка и сдается на исследование!

Общий клинический анализ мочи

Общий анализ мочи включает оценку физико-химических характеристик мочи и микроскопию осадка.

Общий анализ мочи включает в себя следующие данные:

- белок;
- билирубин;
- гемоглобин;
- глюкоза;
- кетоновые тела;
- нитриты;
- прозрачность;
- pH;
- удельный вес;
- уробилиноген;
- цвет.

NB! Результаты общего анализа мочи следует оценивать только в совокупности со всеми другими клиническими данными!

Особенности подготовки к сдаче анализа:

- перед сбором мочи обязательно выполняется предварительный туалет наружных половых органов (см. выше);
- собирают первую утреннюю порцию мочи – желательно, чтобы предыдущее мочеиспускание было не позднее, чем за 6 часов до сбора материала;
- всю порцию утренней мочи собирают сразу после сна, натощак, при свободном мочеиспускании;
- мужчины должны полностью освободить наружное отверстие мочеиспускательного канала, женщины должны раздвинуть половые губы;
- первые несколько миллилитров мочи (10–20) сливают в унитаз, чтобы удалить клетки, в норме отшелушивающиеся от стенок мочеиспускательного канала;
- сбор мочи производят в чистую, сухую, бесцветную посуду с широким горлом и плотной крышкой. Нельзя брать мочу из судна, утки, горшка и т. п.;
- остатки моющих средств в посуде могут исказить результаты анализа;
- желательно доставить собранную мочу в лабораторию сразу;
- накануне сдачи анализа рекомендуется не употреблять овощи и фрукты, которые могут изменить цвет мочи (свекла, морковь и другие).

Показания к назначению анализа: заболевания мочевыделительной системы, обследование при профосмотрах, оценка течения заболевания, контроль развития осложнений и эффективности проводимого лечения.

Норма:

Показатели	Результаты
Цвет	От соломенного до темно-желтого
Запах	Нерезкий
Внешний вид	Прозрачная
Относительная плотность	От 1,010 до 1,025
pH	От 5 до 7,0
Белок	0,00–0,14 г/л
Глюкоза	0,00–1,00 ммоль/л
Кетоновые тела	0–0,5 ммоль/л
Билирубин	0–8,5 мкмоль/л
Уробилиноген	0–35 мкмоль/л
Гемоглобин	Отсутствует
Бактерии (нитритный тест)	Отсутствуют
Эритроциты	От 0 до 2 в поле зрения
Лейкоциты	От 0 до 5 в поле зрения
Эпителиальные клетки	От 0 до 5 в поле зрения
Цилиндры	Отсутствуют, за исключением 1–2 гиалиновых цилиндров
Кристаллы	Обнаруживаются

Показатели	Результаты
Бактерии	Отсутствуют
Дрожжевые грибы	Отсутствуют
Паразиты	Отсутствуют

Цвет мочи

В **норме** моча имеет желтый цвет различных оттенков, которые зависят от концентрации урохрома (70–75 мг в суточном объеме) – пигмента мочи, «потомка» пигментов желчи, образующихся, в свою очередь, при распаде гемоглобина.

Иногда может изменяться только цвет осадка: например, при избытке солей мочевой кислоты (уратов) – желтый, фосфатов – белесоватый, оксалатов – коричневатый цвет.

Повышение интенсивности окраски – следствие потерь жидкостей организмом: отеки, рвота, понос.

Изменение цвета мочи может быть результатом выделения с мочой красящих соединений, образующихся в ходе органических изменений или под воздействием компонентов рациона питания, принимавшихся лекарств, контрастных средств.

Цвет мочи	Причины изменений	Наличие в моче красящих веществ
Соломенно-желтый	Отеки, ожоги, рвота, понос, застойные отеки при сердечной недостаточности	
Темно-желтый	Отеки, ожоги, рвота, понос, застойные отеки при сердечной недостаточности	Высокая концентрация урохромов

Бледный, водянистый, бесцветный	Несахарный диабет, сниженная функция почек, прием мочегонных	Низкая концентрация урохромов
Желто-оранжевый	Прием витаминов группы В	
Красноватый, розовый	Употребление в пищу яркоокрашенных фруктов и овощей (свеклы, моркови, черники) или лекарств (антипирин, аспирин)	
Красный	Почечная колика, инфаркт почки	Наличие свежих эритроцитов
Цвет «мясных помоев»	Острый гломерулонефрит	Измененная кровь
Темно-бурый	Гемолитическая анемия	Уробилин
Красно-коричневый	Прием лекарств: метронидазол, сульфаниламиды, препараты на основе толочнянки. Отравление фенолами	
Черный	Болезнь Маркиафаза-Микели (пароксизмальная ночная гемоглобинурия)	Измененный гемоглобин
Цвет пива (желто-бурый)	Паренхиматозная желтуха (вирусный гепатит)	Билирубин, уробилин
Зеленовато-желтый	Механическая (обтурационная) желтуха — желчнокаменная болезнь	Билирубин
Белесоватый	Наличие фосфатов или липидов в моче	
Молочный	Лимфостаз почек, инфекция мочевыводящих путей	Капли жира или гноя

Прозрачность мочи

Прозрачность мочи в **норме** – полная.

Помутнение мочи может быть результатом:

- наличия в моче: эритроцитов, лейкоцитов, эпителия, бактерий, жировых капель, гноя;
- выпадения в осадок солей: уратов, фосфатов, оксалатов;
- при длительном стоянии моча может стать мутной в результате размножения бактерий.

Плотность (удельный вес) мочи

Относительная плотность мочи (удельный вес) зависит от количества выделенных органических соединений (мочевина, мочевая кислота, соли) и электролитов – Cl, Na и K, а также от количества выделяемой воды.

Норма: 1003–1035 г/л.

Причины изменения нормальных показателей:

- повышение удельного веса – белок в моче (протеинурия) при гломерулонефрите, нефротическом синдроме; большие потери жидкости (рвота, понос); внутривенное вливание маннитола, декстрана или рентгеноконтрастных средств; глюкоза в моче при неконтролируемом сахарном диабете; лекарства и продукты их биологической трансформации в моче; малое употребление жидкости; токсикоз беременных;
- снижение концентрации – несахарный диабет; острое поражение почечных канальцев; полиурия (в результате приема мочегонных, обильного питья); хроническая почечная недостаточность.

pH мочи

В норме свежая моча здоровых людей может иметь разную реакцию (pH от 4,5 до 8), обычно реакция мочи слабокислая (pH между 5 и 6).

NB! Колебания pH мочи обусловлены составом питания: мясная диета обуславливает кислую реакцию мочи, преобладание растительной и молочной пищи ведет к защелачиванию мочи.

NB! Изменения pH мочи соответствует изменению pH крови; при ацидозах моча имеет кислую реакцию, при алкалозах – щелочную. Иногда происходит расхождение этих показателей.

NB! Реакция мочи влияет на характер солеобразования при мочекаменной болезни: при pH ниже 5,5 чаще образуются мочекислые, при pH от 5,5 до 6,0 – оксалатные, при pH выше 7,0 – фосфатные камни.

Норма:

- 0–1 мес. – 5,0–7,0;
- 1 мес.–90 лет – 4,5–8,0.

Причины изменения нормальных показателей:

- повышение рН – гиперкалиемия; диета с большим содержанием фруктов и овощей; длительная рвота; инфекции мочевыделительной системы, вызванные микроорганизмами, расщепляющими мочевины; метаболический и дыхательный алкалоз; опухоли органов мочеполовой системы, первичная и вторичная гиперфункция паращитовидной железы; хроническая почечная недостаточность;

- прием лекарственных препаратов: адреналин, никотинамид, бикарбонаты;

- снижение рН – выраженный понос; гипокалиемия; голодание; диета с высоким содержанием мясного белка, клюквы; лихорадка; обезвоживание; сахарный диабет; туберкулез.

- прием лекарственных препаратов: аскорбиновая кислота, кортикотропин, метионин.

Белок

Белок в моче (протеинурия) – один из наиболее диагностически важных лабораторных признаков патологии почек.

NB! Белок в моче может также обнаруживаться у здоровых людей при сильных эмоциональных переживаниях, переохлаждении. У подростков встречается ортостатическая протеинурия (в вертикальном положении тела).

Норма: менее 0,14 г/л.

Присутствие белка в моче: гломерулонефрит; диабетическое поражение почек; злокачественные опухоли мочевых путей; миеломная болезнь (белок Бенс-Джонса в моче); нарушение почечного кровотока при сердечной недостаточности, лихорадке; нарушенная абсорбция в почечных канальцах (синдром Фанкони, отравление тяжелыми металлами, саркоидоз, серповидно-клеточная анемия); нефросклероз; нефротический синдром; цистит, уретрит и другие инфекции мочевыводящих путей.

Глюкоза

Глюкоза в моче (глюкозурия) – показатель выделения глюкозы с мочой.

Основные показания к назначению анализа: клинические признаки сахарного диабета, заболевания поджелудочной железы (панкреатит, опухоли), эндокринные заболевания (щитовидной железы, надпочечников), профилактические осмотры.

NB! Желательно одновременно провести определение глюкозы в крови.

NB! Появление глюкозы в моче является одним из признаков сахарного диабета, и в этом случае необходимо проводить другие тесты для постановки диагноза. Определение глюкозы в моче может использоваться для оценки эффективности лечения сахарного диабета.

NB! Умеренная глюкозурия (эпизодически) может выявляться у здоровых лиц после употребления с пищей продуктов, содержащих большое содержание сахара – варенье, мед и др.

Норма:

- при использовании тест-полосок не определяется;
- при определении количественными методами содержание глюкозы:
 - в разовой моче составляет 0,1–0,8 ммоль/л;
 - в суточной моче менее 2,78 моль/л.

Причины изменения нормальных показателей:

- повышение концентрации – беременность; травма; гипертиреозидизм; демпинг-синдром; инфаркт миокарда; ожоги; острый панкреатит; отравления (морфин, стрихнин, фосфор); прием большого количества углеводов; сахарный диабет; синдром Кушинга; стероидный диабет (прием анаболиков у диабетиков); феохромоцитома;

– прием лекарственных препаратов: карбамазепин, карбонат лития, кортикостероиды, никотиновая кислота, отравление свинцом у младенцев и детей, тироксин, мочегонные препараты (ацетозоламид, фуросемид, хлорталидон, этакриновая кислота);

- прием некоторых лекарственных препаратов может понизить показатели – аскорбиновая кислота, аспирин, леводопа.

Билирубин

Билирубин в моче (билирубинурия) наблюдается главным образом при поражении паренхимы печени или механическом затруднении оттока желчи. При повышении в крови концентрации связанного (прямого) билирубина он начинает выделяться почками и обнаруживаться в моче. Моча здоровых людей содержит неопределяемые количества билирубина.

Норма: не обнаруживается («ОТРИЦАТЕЛЬНО»).

Причины билирубинурии (обнаружения билирубина в моче): механическая желтуха; вирусный гепатит; цирроз печени; опухолевые метастазы в печень.

Уробилиноген

Уробилиноген и стеркобилиноген образуются в кишечнике из выделившегося с желчью билирубина. Уробилиноген реабсорбируется в толстой кишке и через систему воротной вены снова поступает в печень, а затем вновь вместе с желчью выводится. Небольшая часть этой фракции поступает в периферический кровоток и выводится с мочой. В норме в моче здорового человека уробилиноген определяется в следовых количествах – выделение его с мочой за сутки не превышает 10 мкмоль (6 мг). При выстаивании мочи уробилиноген переходит в уробилин.

Норма: 0–35 мкмоль/л.

Повышенное выделение уробилиногена с мочой:

- повышение распада гемоглобина: гемолитическая анемия, внутрисосудистый гемолиз (переливание несовместимой крови, инфекции, сепсис), пернициозная анемия, полицитемия, рассасывание массивных гематом;
- повышение образования уробилиногена в желудочно-кишечном тракте: энтероколит, илеит, обструкция кишечника;
- повышение концентрации уробилиногена при нарушении функции печени: вирусный гепатит (исключая тяжелые формы); хронический гепатит и цирроз печени;
- токсическое поражение: алкогольное, органическими соединениями, токсинами при инфекциях, сепсисе;

- вторичная печеночная недостаточность: после инфаркта миокарда, сердечная и циркуляторная недостаточность, опухоли печени;

- повышение уробилиногена при шунтировании печени: цирроз печени с портальной гипертензией, тромбоз, обструкция почечной вены.

Кетоновые тела

Кетоновые тела в моче (кетонурия) образуются в результате усиленного распада жирных кислот. Определение кетоновых тел важно в распознавании метаболической декомпенсации при сахарном диабете. При неадекватной терапии инсулином кетоацидоз прогрессирует. Возникающие при этом гипергликемия и гиперосмолярность приводят к дегидратации, нарушению баланса электролитов, кетоацидозу. Эти изменения вызывают нарушения функции ЦНС и ведут к гипергликемической коме.

NB! Инсулинзависимый ювенильный диабет часто впервые диагностируется по появлению кетоновых тел в моче!

Норма: 0–0,5 ммоль/л.

Обнаружение кетоновых тел в моче (кетонурия): алкогольная интоксикация; гиперинсулинизм; гиперкатехоламинемия; длительное голодание (полный отказ от пищи или диета, направленная на снижение массы тела); недостаток углеводов в рационе; отравление изопропранололом; прекоматозное состояние, церебральная (гипергликемическая) кома; сахарный диабет (декомпенсированный – диабетический кетоацидоз); тяжелая лихорадка; эклампсия.

Нитриты

Нитриты в моче в норме отсутствуют.

В моче они образуются из нитратов пищевого происхождения под влиянием бактерий, если моча не менее 4 ч находилась в мочевом пузыре. Обнаружение нитритов в моче (положительный результат теста) говорит о присутствии инфекции в мочевыводящих путях.

NB! Внимание: отрицательный результат не всегда исключает бактериурию (см. «Исследование мочевого остатка. Бактерии»).

NB! Повышенному риску бессимптомных инфекций мочевого тракта и хронического пиелонефрита больше подвержены: девушки и женщины; пожилые люди (старше 70 лет); мужчины с аденомой простаты; больные диабетом; больные подагрой; больные после урологических операций или инструментальных процедур на мочевыводящих путях.

Гемоглобин

Норма: не обнаруживается («ОТРИЦАТЕЛЬНО»).

NB! Положительный результат отражает присутствие свободного гемоглобина или миоглобина в моче. Это результат внутрисосудистого, внутривисочечного, мочевого гемолиза эритроцитов с выходом гемоглобина или повреждения и некроза мышц, сопровождающегося повышением уровня миоглобина в плазме. Отличить гемоглобинурию от миоглобинурии достаточно сложно, иногда миоглобинурию принимают за гемоглобинурию.

Наличие гемоглобина в моче: ожоги, сепсис, тяжелая гемолитическая анемия, тяжелые отравления (сульфаниламиды, фенол, анилин, ядовитые грибы).

Наличие миоглобина в моче: инфаркт миокарда, повреждения мышц, прогрессирующие миопатии, тяжелая физическая нагрузка, включая спортивные тренировки.

Исследование мочевого остатка

Микроскопия мочевого осадка:

- эпителий,
- эритроциты,
- лейкоциты,
- цилиндры,
- бактерии,
- соли.

Микроскопия компонентов мочи проводится в осадке, образующемся после центрифугирования 10 мл мочи. Осадок состоит из твердых частиц, взвешенных в моче: клеток, цилиндров, образованных белком, кристаллов или аморфных отложений химических веществ.

Эритроциты

Эритроциты попадают в мочу из крови.

Норма: до 2 эритроцитов/мкл.

NB! При исследовании необходимо исключить загрязнение мочи кровью в результате менструаций!

Повышение эритроцитов в моче: артериальная гипертензия с вовлечением почечных сосудов, геморрагические диатезы, гломерулонефрит, инфекции мочевого тракта (цистит, туберкулез почек), камни мочевыводящих путей, некорректная терапия противосвертывающими препаратами, опухоли мочеполовой системы, отравления (производные бензола и анилина, змеиный яд, грибы), пиелонефрит, системная красная волчанка, травма почек.

Лейкоциты

Повышенное количество лейкоцитов в моче (лейкоцитурия) – признак воспаления почек и/или нижних отделов мочевого тракта.

NB! При хроническом воспалении лейкоцитурия более надежный признак, чем бактериурия (см. далее), которая часто не определяется.

NB! При очень большом количестве лейкоцитов гной в моче определяется макроскопически (пиурия).

NB! Наличие лейкоцитов в моче может быть обусловлено примесью к моче выделений из наружных половых органов при вульвовагините, недостаточно тщательном туалете наружных половых органов при сборе мочи.

Норма:

- мужчины: меньше 3 в поле зрения;
- женщины, дети до 14 лет: менее 5 в поле зрения.

Повышение лейкоцитов в моче наблюдается почти при всех заболеваниях почек и мочеполовой систе-

мы: острый и хронический пиелонефрит, гломерулонефрит, цистит, уретрит, простатит, камни мочевыводящих путей, отторжение почечного трансплантата.

Эпителий

Клетки эпителия постоянно присутствуют в осадке мочи. При этом эпителиальные клетки, происходящие из разных отделов мочеполовой системы, различаются по форме и строению (выделяют плоский, переходный и почечный эпителий).

Клетки плоского эпителия, характерного для нижних отделов мочеполовой системы, встречаются в моче у здоровых людей, и их присутствие обычно имеет небольшое диагностическое значение.

Норма:

- клетки плоского эпителия:
- женщины – менее 5 в поле зрения;
- мужчины – менее 3 в поле зрения;
- клетки переходного эпителия – менее 1 в поле зрения;
- клетки почечного эпителия – отсутствуют. Повышение количества клеток плоского эпителия: инфекции мочевыводящих путей. Появление клеток переходного эпителия: циститы, пиелонефрит, мочекаменная болезнь. Появление клеток почечного эпителия свидетельствует о поражении паренхимы почек (гломерулонефриты, пиелонефриты, интоксикации – солями тяжелых металлов, этиленгликолем, препаратами висмута, расстройства кровообращения).

Цилиндры

Цилиндры – элементы осадка цилиндрической формы (своеобразные слепки почечных канальцев), состоящие из белка или клеток, могут также содержать различные включения (гемоглобин, билирубин, пигменты, сульфаниламиды). По составу и внешнему виду различают несколько видов цилиндров: гиалиновые, зернистые, эритроцитарные, восковидные и др.

Зернистые цилиндры образуются в результате разрушения клеток канальцевого эпителия.

Восковидные цилиндры образуются из уплотненных гиалиновых и зернистых цилиндров.

Эритроцитарные цилиндры образуются при наслоении на гиалиновые цилиндры эритроцитов, лейкоцитарные цилиндры – лейкоцитов.

Эпителиальные цилиндры происходят из клеток почечных канальцев.

Пигментные цилиндры образуются при включении в состав цилиндра пигментов и наблюдаются при миоглобинурии и гемоглобинурии.

Норма: не обнаруживается («ОТРИЦАТЕЛЬНО»).

Присутствие гиалиновых цилиндров в моче: лихорадка, перегрев, застойная сердечная недостаточность, повышенное артериальное давление, почечная патология (острый и хронический гломерулонефрит, пиелонефрит, почечнокаменная болезнь, туберкулез почек, опухоли), длительный прием мочегонных препаратов, тяжелая физическая нагрузка.

Присутствие зернистых цилиндров в моче: вирусные инфекции, гломерулонефрит, пиелонефрит, диабетическое поражение почек, лихорадка, отравление свинцом.

Присутствие восковидных цилиндров в моче: амилоидоз почек, нефротический синдром, хроническая почечная недостаточность.

Присутствие эритроцитарных цилиндров в моче: острый гломерулонефрит, инфаркт почки, тромбоз почечных вен.

Присутствие лейкоцитарных цилиндров в моче: пиелонефрит, нефрит при системной красной волчанке.

Присутствие эпителиальных цилиндров в моче (наиболее редко встречающиеся): амилоидоз, вирусная инфекция (например, цитомегаловирусная), отравление солями тяжелых металлов, этиленгликолем, передозировка салицилатов.

Бактерии

NB! Предпочтительна для исследования первая утренняя порция мочи.

Определить вид бактерий и оценить уровень бактериурии, а также выявить чувствительность микроорганизмов к антибиотикам можно с помощью бактериологического посева мочи (см.).

Норма: не обнаруживается («ОТРИЦАТЕЛЬНО»).

Присутствие бактерий в моче: инфекции органов мочевыделительной системы.

Присутствие дрожжевых грибов в моче: обнаружение грибов рода кандиды свидетельствует о кандидомикозе, возникающем чаще всего в результате нерациональной антибиотикотерапии.

Неорганический осадок мочи (кристаллы)

Моча представляет собой раствор различных солей, которые при стоянии мочи выпадают в осадок и образуют кристаллы. Избыточное содержание солей в моче способствует образованию конкрементов и развитию мочекаменной болезни. Наличие тех или иных кристаллов солей в мочевом осадке указывает на изменение реакции в кислую или щелочную сторону.

Диагностическое значение присутствия в моче кристаллов солей невелико. К образованию кристаллов ведут повышенные дозы ампициллина, сульфаниламидов.

Норма: не обнаруживается («ОТРИЦАТЕЛЬНО»).

Обнаружение солей мочевой кислоты (уратов): высококонцентрированная моча, кислая реакция мочи (интенсивная физическая нагрузка, мясная диета, лихорадка), мочекишный диатез, подагра, хроническая почечная недостаточность, острый и хронический нефрит, обезвоживание (рвота, понос), у новорожденных.

Обнаружение солей фосфорной кислоты (фосфатов): щелочная реакция мочи у здоровых людей; рвота, промывание желудка; цистит; синдром Фанкони, гиперпаратиреоз.

Обнаружение солей щавелевой кислоты (оксалатов): употребление в пищу продуктов, богатых щавелевой кислотой (шпинат, щавель, томаты, спаржа, ревень); пиелонефрит; сахарный диабет; отравление этиленгликолем.

NB! В ряде случаев в моче у мужчин обнаруживаются сперматозоиды (сперматурия). Это возможно и в норме (небольшое количество), и при патологии: после полового акта при ретроградной эякуляции после операции на шейке мочевого пузыря; простатэктомии; неврологических нарушениях; иногда самопроизвольно у больных сахарным диабетом.

Исследование мочи по Нечипоренко

Исследование мочи по Нечипоренко – количественное определение содержания в моче лейкоцитов, эритроцитов и цилиндров.

Показания к назначению анализа: диагностика скрытых патологических процессов – воспаления, гематурии, цилиндрурии.

Норма:

- лейкоциты – до 2000 / мл;
- эритроциты – до 1000 / мл;
- цилиндры – до 20 / мл.

Выяснение преобладания лейкоцитурии или гематурии имеет важное значение при проведении дифференциального диагноза между гломерулонефритами и пиелонефритами.

При гломерулонефритах количество эритроцитов обычно выше, чем количество лейкоцитов.

При пиелонефритах количество лейкоцитов выше, чем количество эритроцитов, причем в первой (воспалительной) стадии хронического пиелонефрита содержание лейкоцитов значительно повышается, при развитии второй (склеротической) стадии лейкоцитурия уменьшается.

При мочекаменной болезни наблюдается вторичная гематурия, которая также может сопровождаться хроническим пиелонефритом.

Обнаружение повышенного содержания цилиндров (цилиндрурия) позволяет заподозрить чрезмерные физические нагрузки, состояние после эпилептического приступа, артериальную гипертонию, пороки сердца, сердечную декомпенсацию, токсикоз беременных, вирусный гепатит, подагру и др.

Исследование мочи по Зимницкому

Анализ мочи по Зимницкому – показатель концентрационной функции почек.

Особенности подготовки к сдаче анализа:

- исключение в день исследования мочегонных средств;
- обычный для данного пациента питьевой режим и характер питания (не допускается избыточное потребление жидкости).

Показания к назначению анализа: признаки почечной недостаточности, хронический гломерулонефрит, хронический пиелонефрит, диагностика несахарного диабета, гипертоническая болезнь.

NB! Анализ мочи по Зимницкому применяется для оценки функциональной способности почек.

Проведение исследования: мочу для исследования собирают на протяжении суток (24 ч), в том числе и в ночное время.

Для проведения пробы подготавливают 8 емкостей, на каждой из которых указывают фамилию и инициалы пациента, порядковый номер и интервал времени, за который мочу необходимо собирать в банку:

1. С 9 ч до 12 ч утра.

2. С 12 ч до 15 ч.

3. С 15 ч до 18 ч.

4. С 18 ч до 21 ч.

5. С 21 ч до 24 ч.

6. С 0 ч до 3 ч.

7. С 3 ч до 6 ч ночи.

8. С 6 ч до 9 ч утра. Утром (в первый день сбора) пациент опорожняет мочевого пузыря, причем эту первую утреннюю порцию мочи не собирают для исследования, а выливают. В дальнейшем в течение суток пациент последовательно собирает мочу в 8 банок. На протяжении каждого из восьми 3-часовых промежутков времени пациент мочится в отдельную банку. Если в течение трех часов у пациента нет позывов к мочеиспусканию, банку оставляют пустой. Наоборот, если банка оказывается заполненной до окончания 3-часового промежутка времени, больной мочится в дополнительную емкость (но не выливает мочу в унитаз!). Сбор мочи заканчивают в 9 ч утра следующих суток, после чего все банки, в том числе и дополнительные емкости, отправляют в лабораторию. В день проведения исследования необходимо так же измерять суточное количество выпитой и находящейся в пищевых продуктах жидкости.

Норма: плотность мочи (удельный вес) – 1,012– 1,025.

В лаборатории измеряют:

1. Количество мочи в каждой из 3-часовых порций.

2. Относительную плотность мочи в каждой порции.

3. Общий объем мочи (суточный диурез), сопоставляя его с объемом выпитой жидкости.

4. Объем мочи с 6 ч утра до 18 ч вечера (дневной диурез).

5. Объем мочи с 18 ч до 6 ч утра (ночной диурез).

В норме на протяжении суток отмечаются:

1. Значительные колебания объема мочи в отдельных порциях (от 50 до 250 мл).

2. Значительные колебания относительной плотности мочи: разница между максимальными и минимальными показателями должна составлять не менее 0,012–0,016 (например, от 1006 до 1020 или от 1010 до 1026 и т. д.).

3. Отчетливое (примерно двукратное) преобладание дневного диуреза над ночным.

Причины изменения нормальных показателей:

Плотность мочи зависит от концентрации растворенных в ней веществ (белка, глюкозы, мочевины, солей натрия и др.). Каждые 3 г/л белка повышают относительную плотность мочи на 0,001, а каждые 10 г/л глюкозы увеличивают цифру плотности на 0,004. Цифры плотности утренней мочи, равные или превышающие 1,018, свидетельствуют о сохранении концентрационной способности почек и исключают необходимость ее исследования с помощью специальных проб.

Очень высокие или низкие цифры плотности утренней мочи требуют выяснения причин, обусловивших эти изменения. Низкая относительная плотность связана с

полиурией, а высокая, при объеме утренней мочи 200 мл и больше, чаще всего бывает при глюкозуриях.

Повышение относительной плотности выявляется при диабете (при глюкозурии), появлении белка в моче (нефротический синдром), олигурии.

Снижение относительной плотности характерно при несахарном диабете (1002–1006), приеме диуретиков, хронической почечной недостаточности.

Исследование мочи на определение психоактивных веществ

1. Моча должна быть собрана в чистую посуду.

Примеси моющих средств и других веществ могут исказить результат.

1. Немедленно после сбора мочи емкость должна быть закрыта плотной крышкой, предотвращающей испарение и окисление.

2. Емкость необходимо доставить в лабораторию в течение дня. Если нет возможности сразу доставить мочу, то емкость с мочой следует хранить в холодильнике при 2–8 °С (но не более 36 часов).

ВВ! В образцах мочи следы наркотических веществ обнаруживаются более длительное время, чем в крови. Как правило, тест остается положительным в течение 4–6 дней после последнего приема наркотика. Указанные сроки являются приблизительными и сильно зависят от дозы принятого вещества, состояния работы почек и печени в организме конкретного человека, возраста и массы тела и от того, был ли прием однократным или вещество принималось в течение длительного времени.

NB! Однократное обнаружение соединения и/или его метаболитов в моче и его количество не дает диагностической информации о степени отравления организма, а только является индикатором факта приема наркотического вещества.

Определение каннабиноидов в моче

Определение каннабиноидов в моче (определение марихуаны) – метод выявления в моче веществ, обладающих наркотическим эффектом. Марихуана – устоявшееся название для группы препаратов, получаемых из растения *Cannabis sativa* (конопля индийская). Основными действующими веществами в марихуане являются каннабиноиды.

Показания к назначению анализа: подозрение на употребление марихуаны.

В норме каннабиноиды в моче не определяются.
Причины изменения нормальных показателей:

- повышение содержания – употребление марихуаны (более 50 нг/мл^[11]);
- отсутствие содержания:
 - употребления марихуаны не было;
 - анализ проведен в поздние сроки после последнего употребления марихуаны^[12];

¹¹ В зависимости от применяемого метода чувствительность может колебаться от 20 до 100 нг/мл.

¹² В общем случае при употреблении марихуаны 2 раза в неделю каннабиноиды могут быть обнаружены в моче в течение 1–3 дней при пороговом уровне обнаружения 100 нг/мл. При хроническом потреблении этот срок может продлеваться до недели или даже дольше. Использование методов с пороговым уровнем 20 нг/мл позволяет продлить эти сроки до 3–6 дней, а в случае

– концентрация каннабиноидов в моче ниже уровня чувствительности метода (менее 50 нг/мл).

NB! При обоснованном подозрении на употребление марихуаны, но получении отрицательных результатов, анализ повторяют.

хронического потребления – до 25–40 дней.

Определение кокаина в моче

Определение кокаина в моче – метод выявления в моче кокаина и его производных, обладающих наркотическим эффектом.

Кокаин – один из сильнодействующих стимуляторов центральной нервной системы. После употребления кокаин быстро разлагается ферментами и его производные выводятся с мочой. Срок полувыведения кокаина составляет около 1 часа, а его метаболитов около 5 часов. Поэтому отсутствие самого кокаина в моче не является свидетельством отсутствия кокаиновой интоксикации. В этих случаях проводят определение его метаболитов в моче, которые выделяются с мочой еще в течение **двух суток** после употребления кокаина.

Показания к назначению анализа: подозрение на употребление кокаина.

В норме кокаин (и его производные) в моче не определяются.

Причины изменения нормальных показателей:

- повышение содержания выше 300 нг/мл – употребление кокаина;
- отсутствие кокаина (его метаболитов):
- приема препаратов не было;

- анализ проведен в поздние сроки (более двух дней) после последнего употребления кокаина;
- концентрация препаратов в моче ниже чувствительности метода (менее 300 нг/мл).

Определение амфетаминов в моче

Определение метамфетамина в моче – метод определения в моче бета-фенилизопропиламина (амфетамина), вещества, обладающего стимулирующим действием на центральную нервную систему.

Амфетамин был синтезирован в 1887 году. С 1937 года в таблетированном виде он стал применяться для лечения нарколепсии. Пристрастие как к стимулятору широко стало проявляться с 50-х годов XX века у студентов и водителей машин, осуществляющих дальние перевозки.

В моче можно обнаружить в течение двух суток после последнего приема амфетаминов.

Показания к назначению анализа: подозрение на употребление амфетаминов.

В норме амфетамины в моче не определяются.

Причины изменения нормальных показателей:

- повышение содержания выше 300 нг/мл – употребление амфетамина и метамфетамина;
- отсутствие амфетамина:
 - приема препаратов не было;
 - анализ проведен в поздние сроки (более двух дней) после последнего употребления препаратов;

– концентрация препаратов в моче ниже чувствительности метода (менее 1000 нг/мл для амфетамина и менее 500 нг/мл для метамфетамина).

Определение опиатов в моче

Определение опиатов в моче – метод выявления в моче героина и его производных.

Опиаты представляют собой группу химических веществ, извлекаемых из опиума. Опиум, в свою очередь, добывают из сока растения *Papaver somniferum*.

Среди многих алкалоидов, присутствующих в опиум, три имеют клиническое применение: морфин, кодеин и папаверин.

Морфин и кодеин относятся к группе наркотических веществ. Наиболее опасным среди производных этой группы является героин.

Обычные пути введения опиатов – через рот, вдыхание, внутримышечно, подкожно и внутривенно.

Небольшое количество морфина выводится с мочой в неизмененном виде. Героин же не обнаруживается в моче, так как он быстро биоизменяется в морфин.

Показания к назначению анализа : подозрение на употребление героина и других опиатов.

В норме героин и другие опиаты в моче не определяются.

Причины изменения нормальных показателей:

- при употреблении морфина – повышение содержания выше 300 нг/мл;

- отсутствие морфина (его метаболитов):
 - приема препаратов не было;
 - анализ проведен в поздние сроки (более двух дней) после последнего употребления опиатов;
 - концентрация препаратов в моче ниже чувствительности метода (менее 300 нг/мл).

Причины ложноположительных результатов :
применение кодеина в лечебных целях (обнаружение морфина в моче в результате метаболизма кодеина в морфин).

Глава 3

**Исследование слюны,
содержимого желудка и
двенадцатиперстной
кишки**

Исследование слюны

Исследование слюны рекомендуется проводить для выявления:

- гингивита,
- кариеса зубов,
- комплексной гастроэнтерологической оценки пищеварительной системы,
- стоматита,
- хронического периодонтита. Основным объектом исследования является «со

дружество» (микробиоценоз) микроорганизмов полости рта. Состав и состояние микрофлоры оценивается:

- бактериологическим методом,
- биохимическим экспресс-анализом.

Первый метод дорог, длителен и трудоемок. Вторым обеспечивает высокую точность в оценке аэробных и анаэробных популяций микроорганизмов, фактически являясь эталоном диагностики.

Оба метода позволяют подобрать лечение с учетом индивидуального статуса пациента и оценить эффективность проводимой терапии.

Исследование содержимого желудка

Желудочное содержимое (желудочный сок) представляет собой бесцветную прозрачную жидкость без выраженного запаха, с кислой реакцией среды. Основными составляющими желудочного содержимого (в норме) являются соляная кислота, пищеварительные ферменты, различные соли (хлориды, сульфаты) и низкомолекулярные азотистые соединения (правда, это уже не норма – определение аммиака в желудке является тестом на наличие *Helicobacter pylori* – возбудителя язвенной болезни желудка). Из важнейших ферментов важна липаза – фермент, участвующий в расщеплении жира и регулирующий состав сока поджелудочной железы и кишечного сока (через местные и высшие механизмы регуляции). Кроме того, в желудке вырабатывается гастромукопротеин (фактор Кастла) – обеспечивающий усвоение витамина B12, гастрин – регулирующий выработку соляной кислоты и ферментов, муцин – защищающий клетки стенок желудка от переваривания своими же ферментами и кислотой.

Методы функционального исследования желудочного содержимого традиционно делятся на две группы: зондовые методы (одномоментное извлечение желудочного содержимого толстым зондом, фракционный способ, определение pH желудка специальным зондом) и беззондовые методы (ионообменные методы, радиотелеметрический метод).

Подготовка к зондированию желудка: накануне обследования – легкий ужин. Исследование с утра, натощак. Рекомендуется перед исследованием дать пациенту кусочек черствого белого хлеба и 2 стакана некрепкого и несладкого чая.

Спустя 45–60 минут все содержимое желудка извлекают с помощью толстого зонда.

С помощью одномоментного зондирования можно судить о эвакуаторной (моторной) функции желудка, секреторной функции и кислотности желудочного содержимого.

В норме:

- количество содержимого – 100–120 мл;
- общая кислотность – 40–60 титрационных единиц;
- свободная соляная кислота – 20–40 титрационных единиц;
- связанная соляная кислота – 8–16 титрационных единиц.

Исследование содержимого двенадцатиперстной кишки

Содержимое двенадцатиперстной кишки исследуется в ходе дуоденального зондирования и используется для оценки состава желчи, если есть основания предполагать поражения желчных путей и желчного пузыря. Желчь – продукт жизнедеятельности клеток печени. За сутки выделяется в среднем около 1 литра желчи. Желчь на 97–98 % состоит из воды и 2–2,5 % сухого остатка.

Дуоденальное зондирование

Дуоденальное зондирование проводится натошак, тонким резиновым зондом диаметром 3–5 мм и длиной 140–150 см.

Противопоказания к проведению исследования: желудочное кровотечение, опухоли, бронхиальная астма, тяжелая сердечная патология.

Трехфазный метод

Назван так потому, что исследуются 3 порции желчи.

Первая порция (порция А) собирается непосредственно после введения зонда в двенадцатиперстную кишку. Порция А состоит из желчи, поступающей из желчного протока, поджелудочного и кишечного сока, смешанных в неизвестных пропорциях, и потому диагностической ценности не представляет. Эта порция собирается в течение 10–20 минут.

Затем производится стимуляция сократительной деятельности желчного пузыря. С этой целью используется:

- введение через зонд теплого раствора магнезии (сульфата магния, английской соли) – 25–50 мл 25–33 % раствора;
- или введение через зонд 20 мл теплого подсолнечного масла;
- или яичные желтки;
- или 10 % раствор поваренной соли;
- или 40 мл 40 % раствора глюкозы или сорбита;
- или подкожное введение питуитрина или холецистокинина.

Через 5–15 минут после стимуляции сократительной способности желчного пузыря начинает выделяться светло-желтая, вязкая желчь из крупных желчных протоков и шейки желчного пузыря. Она имеет то же значение, что и порция А, и обозначается как порция А.

Через 15–30 минут после стимуляции начинает выделяться темно-желтая или оливково-коричневая пузырчатая желчь – это порция В. При воспалительном процессе или застое желчи она может приобретать зеленоватый цвет. В норме за 20–30 минут выделяется 30–60 мл пузырчатой желчи.

После опорожнения желчного пузыря из зонда начинает выделяться желчь золотисто-желтого цвета – это порция С, или печеночная желчь с примесью небольшого количества желудочного сока. Особого диагностического значения порция С не имеет.

Макроскопическое и микроскопическое исследование желчи

Прозрачность

В норме желчь прозрачная. Муть может возникать за счет примеси желудочного содержимого – что диагностического значения не имеет, а также за счет воспаления слизистой двенадцатиперстной кишки, слизистой желчного пузыря или в результате раздражения стенок сульфатом магния.

Цвет

Порция А и порция С – золотистого светло-желтого цвета. Порция В – темная, оливковая или коричневая. Очень темная, почти черная, желчь порции В свидетельствует о застое в желчном пузыре. Прозрачная зеленоватая желчь может говорить о наличии инфекции.

Количество

В среднем желчь вырабатывается в количестве 1 мл в минуту (60–70 мл/час). **Увеличение количества желчи** встречается при язве двенадцатиперстной кишки, диабете, гемолитической желтухе. **Уменьшение количества желчи** – при закупорке желчного протока, воспалении желчных ходов, желтухе.

Удельный вес

Удельный вес желчи в порциях А и С составляет обычно 1008–1012, в порции В – 1026–1032.

pH желчи

Реакция среды для всех порций желчи в норме одинаковая – 6,6–7,6. Реакция порции В становится кислой (3,8–4,0) при инфекциях желчного пузыря.

Клетки

В норме желчь не содержит никаких клеток. При воспалительных процессах в желчном пузыре и желчевыводящих путях в желчи определяется большое количество лейкоцитов и клеток эпителия. Диагностическое значение имеют хорошо сохранившиеся эпителиальные клетки, у которых можно определить место их происхождения и лейкоциты после их идентификации. Появление одиночных эритроцитов значения не имеет и может быть связано с травмой слизистых оболочек при зондировании.

Кристаллы

Диагностическое значение имеет увеличение содержания кристаллов холестерина и билирубината кальция. В небольших количествах они могут встречаться у здоровых людей, увеличение их содержания говорит в пользу камнеобразования в желчном пузыре и желчных протоках.

Бактерии

В норме желчь стерильна. Диагностическое значение имеет только огромное количество микробных клеток. При этом антибиотикотерапия против микроорганизмов, выделенных из желчи, часто оказывается неэффективной, т. к. за развитие инфекционного процесса несет ответственность совсем не тот возбудитель, который был выделен из желчи.

Простейшие и гельминты

Паразиты редко обнаруживаются в дуоденальном содержимом. Это могут быть лямблии, яйца печеночной двуустки, яйца кривоголовки, личинки кишечной угрицы. Редко обнаруживаются крючья эхинококка. Возможно обнаружение амёб и их цист при гепатитах амёбного происхождения.

Биохимическое исследование желчи

Белок

Белки могут появляться в желчи при воспалительных процессах в желчном пузыре и в желчных путях, диффузном процессе в печени. Однако особого диагностического значения обнаружение белка не имеет, т. к. даже при тяжелых поражениях печени эта реакция положительна не всегда.

Билирубин

Важным является не абсолютное количество билирубина, а его соотношение в порциях В и С – что является иллюстрацией концентрационной способности желчного пузыря.

В норме в порции В уровень билирубина составляет 3,4–6,8 ммоль/л, в порции С – 0,17–0,34 ммоль/л.

Желчные кислоты

Содержание желчных кислот в порциях А и С должно быть ниже, чем в порции В.

Важным является показатель холатохолестеринового коэффициента (отношение уровня желчных кислот к уровню холестерина) – снижение коэффициента ниже 10 указывает на предрасположенность к камнеобразованию.

Холестерин

В норме содержание холестерина в порции А равно 0,5 ммоль/л, в порции В – 2,6–23,4 ммоль/л, в порции С – 2,0–2,6 ммоль/л.

Стойкое снижение количества желчных кислот, желчных пигментов и холестерина имеет место при вирусном гепатите А, застое желчи.

Глава 4

Исследование кала

Кал – конечный продукт пищеварения, образующийся в результате сложных биохимических процессов в кишечнике. Анализ кала является важной диагностической процедурой, позволяющей поставить диагноз, следить за развитием заболевания и ходом лечения, первично выявить патологические процессы. В первую очередь исследование кала необходимо при обследовании больных, страдающих заболеваниями пищеварительной системы.

Анализ кала включает изучение:

- физических свойств кала,
- химическое исследование,
- микроскопическое исследование,
- бактериологическое исследование.

Правила сбора материала

В идеале предварительная подготовка для проведения общего анализа кала (макроскопическое, микроскопическое и химическое исследования) состоит из употребления пищи с дозированным содержанием белков, жиров и углеводов в течение 3–4 дней (3–4 дефекации). Этим требованиям отвечает диета Шмидта и диета Певзнера.

Диета Шмидта – щадящая. Дневной рацион, распределенный на 5 приемов пищи, включает в себя: 1–1,5 л молока, 2–3 яйца всмятку, белый хлеб с маслом, 125 г рубленого мяса, 200 г картофельного пюре, слизистый отвар (40 г овсяной крупы). Общая суточная калорийность – 2250 ккал. После диеты Шмидта при нормальном пищеварении остатки пищи в кале не обнаруживаются.

Диета Певзнера основана на принципе максимальной пищевой нагрузки для здорового человека. В ее состав входит 400 г белого и черного хлеба, 250 г мяса, жаренного куском, 100 г масла, 40 г сахара, гречневая и рисовая каши, жареный картофель, салат, квашеная капуста, компот из сухих фруктов и свежие яблоки. Калорийность достигает 3250 ккал. После ее назначения при нормальном пищеварении при микроскопическом исследовании обнаруживаются лишь единичные измененные мышечные волокна. Эта диета позволяет выявить даже небольшую степень нарушения переваривающей и эвакуаторной способности желудочно-кишечной системы.

При выборе диеты необходимо учитывать состояние органов пищеварения, а также привычный характер питания. Пробную диету пациент должен выдерживать в течение 4–5 дней, исследование кала проводят троекратно: на 3, 4, 5-й день.

При невозможности использовать диеты достаточно обычной смешанной пищи, содержащей необходимые пищевые вещества в умеренном, но достаточном количестве.

При подготовке больного для исследования на скрытое кровотечение из диеты исключается рыба, мясо, все виды зеленых овощей, помидоры, яйца, лекарственные препараты, содержащие железо (то есть продукты и вещества, которые могут вызвать при исследовании ложноположительную реакцию на кровь).

Кал собирается после самостоятельного опорожнения кишечника в специально предназначенную посуду и должен быть доставлен в лабораторию и исследован не позднее чем через 8–12 ч после дефекации; хранить его необходимо до исследования на холоде при температуре 3–5 °С.

NB! Нельзя направлять материал для исследования после клизмы, приема медикаментов, влияющих на перистальтику (белладонна, пилокарпин и др.), после приема касторового или вазелинового масла, после введения свечей, препаратов, влияющих на окраску кала (железо, висмут, сернокислый барий).

В редких случаях, когда оказывается необходимым выяснение количества испражнений, выделенных за сутки, собираются все испражнения, выделенные за сутки. Для большинства исследований достаточно небольшого (10–15 г) количества кала. Обычно кал для исследования берут утром, после сна. Больной опорожняет кишечник в горшок (судно). Небольшое количество кала деревянной лопаточкой или шпателем кладут в чистую сухую банку с этикеткой и плотно закрывают крышкой. В таком виде направляют кал на общее исследование.

Для исследования кала на яйца глистов или присутствие простейших (амебы, инфузории и т. д.) необходимы **совершенно свежие испражнения**, сохраненные до момента доставки в лабораторию в теплом виде.

Для бактериологического исследования кала испражнения направляют в лабораторию в стерильной баночке или пробирке. При этом накануне в бактериологической лаборатории получают специальную стерильную пробирку с ватным тампоном, хорошо накрученным на проволоку. Больного укладывают на правый бок, левой рукой раздвигают ягодицы, правой рукой вращательными движениями осторожно вводят ватный тампон в заднепроходное отверстие, также осторожно выводят его и вставляют в пробирку, не прикасаясь к краям и стенке.

Для исследования кала на примесь крови, особенно на скрытое кровотечение, больного готовят в течение 3 сут, исключая из рациона мясные и рыбные продукты, а также лекарства, содержащие йод, бром и железо. На 4-е сутки отправляют кал в лабораторию.

При упорных запорах, когда самостоятельного стула не бывает, для получения необходимого количества кала для исследования нужно проводить массаж толстой киш-

ки. Если это не помогает, следует применить очистительную клизму. Для исследования в этом случае необходимо брать плотную часть кала.

Нормальные значения анализа кала

Таблица

Показатель	Значение
<i>Макроскопическое исследование</i>	
Консистенция	плотная
Форма	оформленный
Цвет	коричневый
Запах	каловый, нерезкий
pH	6—8
Слизь	отсутствует
Кровь	отсутствует

Остатки непереваренной пищи	отсутствуют
<i>Химическое исследование</i>	
Реакция на скрытую кровь	отрицательная
Реакция на белок	отрицательная
Реакция на стеркобилин	положительная
Реакция на билирубин	отрицательная
<i>Микроскопическое исследование</i>	
Мышечные волокна с исчерченностью	отсутствуют
Мышечные волокна без исчерченности	ед. в препарате
Соединительная ткань	отсутствует
Жир нейтральный	отсутствует
Жирные кислоты	отсутствует
Соли жирных кислот	незначительное количество
Растительная клетчатка переваренная	ед. в препарате
<i>Микроскопическое исследование</i>	
Крахмал внутриклеточный	отсутствует
Крахмал внеклеточный	отсутствует
Йодофильная флора нормальная	ед. в препарате
Йодофильная флора патологическая	отсутствует
Кристаллы	отсутствуют
Слизь	отсутствует
Эпителий цилиндрический	отсутствует
Эпителий плоский	отсутствует

Лейкоциты	отсутствуют
Эритроциты	отсутствуют
Простейшие	отсутствуют
Яйца глистов	отсутствуют
Дрожжевые грибы	отсутствуют

Физические свойства кала

Определяют суточное количество кала, консистенцию кала, его форму, цвет, запах, наличие видимых остатков пищи, патологических примесей и паразитов.

Количество кала

Суточное количество кала колеблется в значительных пределах даже у здорового человека: при употреблении растительной пищи увеличивается, а пищи животного происхождения (мясо, яйца и т. п.) – уменьшается.

В **норме** , при смешанной диете, суточное количество кала не превышает обычно 190–200 г.

Причины изменения нормальных показателей:

- при заболеваниях органов пищеварения важное диагностическое значение имеет увеличение суточного количества кала (полифекалия), причинами которой являются патологические процессы, ведущие к нарушению переваривания и всасывания пищевых продуктов и воды в тонком кишечнике, вызванному усилением перистальтики кишечника или повреждением слизистой. К числу наиболее частых из этих причин относятся – заболевания желудка, сопровождающиеся нарушением переваривания белков; заболевания поджелудочной железы с недостаточностью переваривания жиров и белков; заболевания кишечника, сопровождающиеся нарушением всасывания пищи, воды и усиленной перистальтикой, а также секрецией в просвет кишечника воспалительного экссудата и слизи (энтериты, полип); заболевания печени, желчного пузыря и желчевыводящих путей, ведущие к нарушению желчеотделения и всасывания жиров в тонком кишечнике;

- уменьшение суточного количества кала наблюдается при заболеваниях, сопровождающихся длительными

запорами, – язвенная болезнь желудка, хронические колиты и др.

Консистенция и форма кала

Нормальный кал , содержащий около 75 % воды, имеет плотноватую консистенцию и цилиндрическую форму (оформленный кал).

При употреблении большого количества растительной пищи, усиливающей перистальтику кишечника, кал становится густо-кашицеобразным. Более жидкая консистенция кала (жидко-кашицеобразная и тем более водянистая) обусловлена большим содержанием в испражнениях воды (более 80–85 %).

NB! Диарея – это жидкий неоформленный кал. В большинстве случаев диарея сопровождается увеличением количества испражнений (более 250 г в сутки) и частоты актов дефекации.

Различают:

- осмотическую диарею, которая обусловлена нарушением всасывания осмотически активных веществ (например, белков, углеводов), что приводит к задержке воды в просвете кишечника. Такая разновидность диареи наблюдается при заболеваниях желудка, сопровождающихся нарушением переваривания и всасывания белков, заболеваниями поджелудочной железы (панкреатит) и кишечника (спру, болезнь Крона), а также при попадании в кишечник осмотически активных веществ, например сернокислой магнезии (английской соли);

- секреторную диарею, которая обусловлена обильным выделением слизистой оболочкой кишечника воды,

в том числе в составе воспалительного экссудата и слизи (энтериты, колиты);

- моторную диарею, которая связана с усилением перистальтики кишечника, что ведет к ускоренному продвижению пищевого комка и нарушению всасывания воды;

- и смешанную диарею, обусловленную всеми или сочетанием перечисленных причин.

Неоформленный кал может приобретать характерную мазевидную «жирную» консистенцию (стеаторея), что связано с большим содержанием в испражнениях нерасщепленного жира.

Наиболее частыми причинами стеатореи являются патологические процессы, сопровождающиеся нарушением переваривания и всасывания жиров: заболевания поджелудочной железы с внешнесекреторной недостаточностью; заболевания печени и желчевыводящих путей; заболевания кишечника с нарушением всасывания.

При некоторых заболеваниях консистенция кала становится твердой. Причиной этого чаще всего является нарушение моторной функции кишечника, замедление продвижения каловых масс по толстой кишке и, соответственно, увеличение всасывания в ней воды (содержание воды в плотном кале меньше 50–60 %). Если к этим причинам присоединяются спастические сокращения толстой кишки, как бы фрагментирующие каловые массы, испражнения приобретают вид плотных шариков («овечий кал»).

При заболеваниях, сопровождающихся сужением или выраженным и длительным спазмом сигмовидной

или прямой кишки, кал приобретает своеобразную ленто-видную форму.

Цвет кала

Коричневатый цвет кала обусловлен присутствием в испражнениях стеркобилина – одного из конечных продуктов билирубинового обмена. Кроме того, на окраску кала оказывают влияние характер питания и прием некоторых лекарственных препаратов.

Изменение окраски кала:

Факторы, влияющие на цвет кала	Цвет
Обычная смешанная диета	Темно-коричневый
Вегетарианская диета	Светло-коричневый
Молочная диета	Светло-коричневый или светло-желтый
Мясная диета	Черно-коричневый
Щавель, шпинат	Зеленоватый оттенок

Свинина	Красноватый оттенок
Черника, черная смородина	Черный, черно-коричневый
Висмут	Черный
Железо	Черный с зеленоватым оттенком

При ряде заболеваний цвет кала приобретает диагностическое значение:

- серовато-белый, глинистый (ахоличный) кал обычно обнаруживается при закупорке желчных путей (камень, сдавление общего желчного протока опухолью) или при резком нарушении функций печени, ведущем к нарушению выделения билирубина. Белесый цвет кала в

этом случае обусловлен отсутствием или резким снижением содержания в кале стеркобилина из-за того, что желчь (и, соответственно, билирубин) не поступает в просвет кишечника;

- красный цвет кал приобретает при кровотечениях из нижних отделов толстой, прямой кишки или из геморроидальных узлов. Нередко в этих случаях красная кровь как бы перемешана с каловыми массами;

- черный цвет в сочетании с жидковатой или жидкокашицеобразной (дегтеобразной) консистенцией (melena) появляется при кровотечениях из верхних отделов желудочно-кишечного тракта в связи с образованием в нем солянокислого гематина (или сернистых соединений железа);

- жидкий, полупрозрачный стул в виде «рисового отвара» обнаруживается при холере;

- стул в виде «горохового супа» – при брюшном тифе.

Запах кала

Обычный нерезкий, неприятный запах кала обусловлен присутствием в испражнениях индола, скатола, фенола, крезолов и других веществ, образующихся в результате бактериального распада белков.

Запах может усиливаться при преобладании в пище мясных продуктов и ослабевать при молочно-растительной диете. При запорах кал имеет слабый запах.

Резкий зловонный запах кала обусловлен усилением процесса гниения белков и характерен для гнилостной диспепсии.

При бродильной диспепсии появляется своеобразный кислый запах испражнений в связи с присутствием в кале большого количества жирных кислот (уксусной, масляной, пропионовой и др.).

Примеси в кале

Диагностическое значение имеет обнаружение в кале кусочков непереваренной пищи, а также слизи, крови, конкрементов и паразитов.

В норме кал не содержит остатков пищи, слизи, крови, гноя и т. д.

Присутствие в кале комков непереваренной пищи свидетельствует о недостаточности функции поджелудочной железы или ускоренной эвакуации пищи. **В норме** непереваренными из организма выделяются, главным образом, только частички растительной пищи (кожура фруктов и овощей, орехи, огурцы, ягоды и т. д.).

Присутствие жира в кале наблюдается при выраженном воспалении поджелудочной железы, в этих случаях кал приобретает матовый блеск, становится мажевидным.

Присутствие слизи в кале – симптом воспалительного процесса в кишечнике. Причем при поражении тонкой, слепой, восходящей и поперечноободочной кишок слизь как бы перемешана с калом, а при воспалении сигмовидной и прямой кишки обнаруживается на поверхности каловых масс или отдельно от них.

Кровь в кале появляется при заболеваниях желудочно-кишечного тракта. Небольшие (скрытые) кровотечения не меняют окраску кала и выявляются только при микроскопическом исследовании или с помощью специальных реакций. Макроскопически видимая красная кровь, перемешанная с каловыми массами или находящаяся на их поверхности, связана с кровотечением из ниж-

них отделов толстой кишки, из прямой кишки или геморроидальных узлов.

Появление в кале гноя указывает на тяжелый воспалительный процесс (дизентерия, язвенный колит, туберкулез кишечника).

Обнаружение паразитов: невооруженным глазом обнаруживаются целые особи гельминтов (аскариды, острицы, власоглав и некоторых другие паразиты) или их фрагменты, что имеет решающее значение для диагностики глистной инвазии.

В кале встречаются желчные, кишечные камни и камни, образующиеся в поджелудочной железе. Они имеют своеобразный вид и размеры, особенно крупные размер имеют кишечные камни – копролиты.

Химическое исследование кала

Определение реакции кала (pH)

В норме у здоровых людей, находящихся на смешанной пище, реакция кала нейтральная или слабощелочная (pH 6,8–7,6) и обусловлена жизнедеятельностью нормальной бактериальной флоры толстой кишки.

Кислая реакция (pH 5,5–6,7) отмечается при нарушении всасывания в тонкой кишке жирных кислот.

Резко-кислая реакция (pH менее 5,5) имеет место при бродильной диспепсии, при которой в результате активации бродильной флоры (нормальной и патологической) образуются углекислый газ и органические кислоты.

Щелочная реакция (pH 8,0–8,5) наблюдается при гниении белков пищи (не переваренных в желудке и тонкой кишке) и воспалительном экссудате в результате активации гнилостной флоры и образовании аммиака и других щелочных компонентов в толстой кишке.

Резкощелочная реакция (pH более 8,5) – при гнилостной диспепсии (колите).

Определение белка в кале

В норме в кале здорового человека белка нет.

Положительная реакция на белок свидетельствует о наличии воспалительного экссудата, слизи, непереваренного пищевого белка, кровотечения.

Белок в каловых массах обнаруживается при:

- заболеваниях желудка (гастрит, язва, рак);
- заболеваниях двенадцатиперстной кишки (дуоденит, рак фатерова соска, язва);
- заболеваниях тонкой кишки (энтерит, целиакия);
- заболеваниях толстой кишки (колит, полипоз, рак, дисбактериоз, повышенная секреторная функция толстой кишки);
- заболеваниях прямой кишки (геморрой, трещина, рак, проктит).

Определение крови в кале

В норме кровь в кале не должна обнаруживаться ни макроскопически, ни химически.

Положительная реакция на кровь (гемоглобин) указывает на кровотечение из любого отдела на всем протяжении пищеварительного тракта (десен, варикозных вен пищевода и прямой кишки, пораженных воспалительным процессом или злокачественным новообразованием слизистой желудка и кишечника). Кровь в кале появляется при геморрагическом диатезе, язве, полипозе, геморрое.

NB! Необходимо помнить о том, что некоторые пищевые продукты (мясо, рыба, зеленые растения) могут явиться причиной ложноположительных результатов. Поэтому при подготовке к исследованию кала на скрытую кровь эти продукты исключают из пищевого рациона.

NB! Следует учитывать, что даже минимальное кровотечение при энергичной чистке зубов может явиться причиной ложноположительных результатов.

Определение стеркобилина (стеркобилиногена) и уробилина в кале

Стеркобилиноген и уробилиноген являются конечными продуктами распада гемоглобина в кишечнике. При существующих методах исследования различить уробилиноген и стеркобилиноген весьма трудно, поэтому термин «уробилиноген» объединяет оба эти вещества.

Уробилиноген в значительном количестве всасывается в тонкой кишке. Стеркобилиноген образуется из билирубина в толстой кишке в результате жизнедеятельности нормальной бактериальной флоры. Стеркобилиноген бесцветен. Стеркобилин окрашивает фекалии в коричневый цвет.

В норме стеркобилиногена и стеркобилина выделяется с калом 40–280 мг/сутки (по другим данным^[13] – 300–500 мг/сутки, 40–350 мг на 100 г кала).

Причины изменения нормальных показателей:

- отсутствие стеркобилина и стеркобилиногена – при закупорке желчевыводящих путей – кал бесцветный;
- уменьшение содержания стеркобилина и стеркобилиногена – паренхиматозные гепатиты, холангиты, острый панкреатит – кал светло-серого цвета;
- повышение содержания стеркобилина и стеркобилиногена – гемолитические анемии.

¹³ Лабораторные методы исследования в клинике / под ред. В. В. Меньшикова. М.: «Медицина», 1987.

Определение билирубина в кале

В норме билирубин содержится в фекалиях ребенка, находящегося на грудном вскармливании, примерно до трехмесячного возраста, при этом с калом выделяется неизмененный билирубин, в связи с чем испражнения имеют характерный зеленоватый цвет.

К 4-му месяцу в желудочно-кишечном тракте появляется нормальная бактериальная флора, которая изменяет билирубин до стеркобилиногена (см. выше). К 7–8-му месяцу жизни билирубин полностью окисляется кишечной флорой до стеркобилиногена и стеркобилина. У здорового ребенка в 9 месяцев и старше в кале присутствует только стеркобилиноген и стеркобилин.

Обнаружение в кале билирубина указывает на быструю эвакуацию пищи по кишечнику или на тяжелый дисбактериоз (отсутствие нормальной бактериальной флоры в толстой кишке, подавление микрофлоры кишечника при длительном приеме антибиотиков и сульфаниламидных препаратов).

Микроскопическое исследование кала

Микроскопическое исследование кала дает возможность определить мельчайшие остатки пищи, по которым можно судить о степени ее переваривания. Кроме того, при микроскопическом исследовании кала определяют:

- клеточные элементы крови: лейкоциты, эритроциты, макрофаги;
- кишечный эпителий;
- опухолевые клетки;
- слизь;
- яйца гельминтов и паразитирующих в кишечнике простейших.

На основании данных микроскопического исследования кала врач может судить:

- о процессе переваривания различных компонентов пищи;
- о характере отделяемого стенкой кишечника секрета;
- о наличии паразитов.

В норме при микроскопии неокрашенного препарата кала можно выявить:

- детрит – мелкие частички различной величины, являющиеся нераспознаваемыми остатками пищевых веществ, клеток и бактерий;

- хорошо переваренные мышечные волокна (в большом количестве);
- соединительнотканые волокна, а также элементы неперевариваемой соединительной ткани (остатки костей, хрящей и сухожилий);
- элементы неперевариваемой растительной клетчатки.

Патологические элементы, выявляемые при микроскопии кала

Мышечные волокна (непереваренные) – свидетельствуют о наличии признаков недостаточности переваривания белков (креатореи). Ее причинами обычно являются:

- ахилия;
- недостаточность внешнесекреторной функции поджелудочной железы;
- ускоренная перистальтика кишечника (например при энтеритах).

Соединительнотканые волокна (непереваренные) – признак недостаточности протеолитических ферментов желудка.

Растительная клетчатка. В норме в препаратах кала определяется неперевариваемая растительная клетчатка (см. выше). При некоторых патологических состояниях в кале обнаруживается так называемая перевариваемая растительная клетчатка, основными причинами появления которой являются диарея любого происхождения, ахилия.

Крахмал. Появление в кале большого количества зерен крахмала свидетельствует обычно о диарее. Другие возможные причины нарушения переваривания крахмала (недостаточность функции желудка и поджелудочной железы) встречаются значительно реже.

Жир и продукты его расщепления (нейтральный жир, жирные кислоты, мыла) обнаруживаются в кале при

недостаточном переваривании жиров. Наиболее частыми причинами нарушения переваривания являются:

- недостаточность внешнесекреторной функции поджелудочной железы (снижение активности панкреатической липазы);

- недостаточное поступление в кишечник желчи (что приводит к нарушению процесса эмульгации жира в тонком кишечнике);

- нарушение всасывания жирных кислот в кишечнике и ускоренное продвижение пищевого комка (энтериты).

Клеточные элементы (эпителий кишечника, лейкоциты и эритроциты, макрофаги, клетки опухолей):

- единичные клетки кишечного эпителия можно иногда обнаружить и в нормальном кале, но если они располагаются в препарате большими группами, то это расценивается как признак воспаления слизистой оболочки кишечника;

- скопление лейкоцитов является другим признаком воспаления, причем:

- скопления нейтрофилов обнаруживаются при колитах, энтеритах, туберкулезе кишечника, дизентерии, проктитах и парапроктитах с прорывом гноя в просвет кишечника;

- скопления эозинофилов обнаруживаются при амёбной дизентерии, глистной инвазии, неспецифическом язвенном колите;

- макрофаги обнаруживаются обычно при выраженном воспалении слизистой толстой кишки, например при бактериальной дизентерии;

- появление неизмененных (или малоизмененных) эритроцитов в кале свидетельствует о наличии кровотечения из толстой кишки;

- клетки злокачественных опухолей – достаточно редкая находка даже при клинически ярко выраженных признаках опухоли прямой кишки.

Кристаллические образования – трипельфосфаты, кальция оксалаты, кристаллы холестерина, кристаллы Шарко-Лейдена, кристаллы гематоидина. Их выявление служит лишь дополнительным подтверждением различных заболеваний, определение которых осуществляется с помощью других, более чувствительных и специфичных методов исследования.

Слизь, обнаруживаемая лишь микроскопически, происходит из тех отделов кишечника, где каловые массы еще настолько жидки, что при перистальтике она с ними перемешивается.

Глава 5

Исследование спермы (спермограмма)

Спермограмма – метод исследования спермы (эякулята) для оценки оплодотворяющей способности (фертильности) мужской спермы.

NB! Оценивать «качество» спермы и ее способности к оплодотворению по отдельно взятым параметрам некорректно, необходимо учитывать одновременно все показатели. Рекомендованные ВОЗ показатели нормы для фертильной спермы не являются минимально необходимыми для зачатия, т. е. мужчина с даже более низкими показателями вполне способен к оплодотворению партнерши.

NB! В случае уточнения диагноза мужского бесплодия при получении результатов спермограммы, отличных от нормы, необходимо через 1–2 недели пересдать анализ и уже на основании вновь полученных результатов искать причины возникшего неблагополучия.

Правила сбора материала

1. Анализ спермы сдается после не менее чем 48-часового и не более 7-дневного полового воздержания (оптимально – 4 дня). Необходимо добавить – от всех видов сексуальной активности!

2. В период воздержания при подготовке к анализу нельзя принимать алкоголь, лекарственные препараты, посещать баню или сауну, подвергаться воздействию УВЧ и интенсивных магнитных полей. При повторном исследовании желательно выдерживать одинаковые периоды воздержания для снижения колебаний полученного результата.

3. Эякулят получают путем мастурбации. Собирают в специальный стерильный контейнер, который обычно выдается в лаборатории. На контейнере необходимо указать фамилию, дату и точное время получения эякулята.

4. Использовать презерватив для сбора спермы запрещено: латекс и вещества, используемые для смазки презервативов, могут влиять на степень подвижности сперматозоидов и другие их характеристики.

5. Во время транспортировки в лабораторию сперму сохранять при температуре от 20 до 40 °С, но лучше сбор материала осуществить непосредственно в лаборатории (большинство специализированных лабораторий предоставляют условия для этого).

6. Если мастурбация была успешной, но эякулят не получен, необходимо сразу помочиться и доставить на анализ всю полученную мочу.

Показания к назначению анализа:

- бесплодный брак (выявление мужского фактора);
- бесплодие у мужчин (простатит, варикоцеле, инфекции, травмы, гормональные нарушения);
- подготовка к использованию вспомогательных репродуктивных технологий (ЭКО, ИКСИ^[14]).

Спермограмма включает: физические параметры (объем, цвет, pH, вязкость, скорость разжижения), количественные характеристики (количество сперматозоидов в 1 мл и во всем эякуляте, подвижность), а также их морфологию (содержание нормальных форм, с патологией), наличие агглютинации и клеток сперматогенеза и другие показатели.

¹⁴ ЭКО – экстракорпоральное оплодотворение, ИКСИ (Intra Cytoplasmic Sperm Injection, что дословно переводится как «введение сперматозоида в цитоплазму ооцита») – это фактически ЭКО с дополнительным оплодотворением яйцеклетки единичными сперматозоидами в эякуляте (при тяжелых формах мужского бесплодия, когда существенно снижена оплодотворяющая способность спермы).

Оцениваемые параметры	Значение в норме
Объем	2,0–6,0
Цвет	Серовато-белый
Запах	Специфический, цветов каштана
Консистенция	Вязкая
Разжижение	Через 10–60 минут
Вязкость	До 2 см
Мутность	Мутная
Слизь	Нет
Относительная вязкость	6,0–6,6
Реакция, рН	7,2–8,0
<i>Микроскопическое исследование</i>	
Плотность сперматозоидов	20–120 млн/мл
<i>Микроскопическое исследование</i>	
Общее количество сперматозоидов	40–600 млн/мл и более

Активно-подвижные (а) сперматозоиды	Более 30%
Малоподвижные с поступательными движениями (b)	Более 20%
Подвижность a+b	Более 50%
Отсутствие поступательных движений (с)	10–20%
Неподвижность (d)	10%
Жизнеспособность сперматозоидов (по Блюму)	Более 50%
Живые сперматозоиды	90–95%
Агглютинация сперматозоидов	отсутствует
Агрегация сперматозоидов	отсутствует
Лейкоциты	Отсутствуют или единичные
Эритроциты	Отсутствуют или единичные
<i>Морфологическое исследование</i>	
Нормальные сперматозоиды	Более 60%
Сперматозоиды с нормальной морфологией головки	Более 30%
Незрелые сперматозоиды	2%
Патологические формы	Менее 40%
Клетки сперматогенеза (дефекты хвостика, головки)	2–4 на 100 клеток
«Остаточные тельца» (свободные капли цитоплазмы)	Немного

Интерпретация результатов^[15]

- Азооспермия – в эякуляте отсутствуют сперматозоиды, однако присутствуют клетки сперматогенеза и секрет простаты.
- Аспермия – отсутствие в эякуляте сперматозоидов и клеток сперматогенеза.
- Астенозооспермия – снижение подвижности сперматозоидов (количество подвижных форм менее 25 %, количество малоподвижных и подвижных форм – менее 50 %).
- Гемоспермия – наличие эритроцитов в сперме.
- Лейкоцитоспермия – число лейкоцитов в эякуляте превышает 1 млн/мл.
- Нормоспермия – нормальная сперма.
- Олигозооспермия – снижение количества сперматозоидов в эякуляте – менее 20 млн в 1 мл.
- Олигоспермия – снижение объема эякулята – менее 2 мл.
- Пиоспермия – наличие гноя в сперме.
- Полиспермия – повышенное количество сперматозоидов в эякуляте или его большой объем (более 8–10 мл).
- Тератозооспермия (тератоспермия) – наличие в эякуляте более 50 % аномальных форм спермиев.

¹⁵ По Вялову С. С., Чорбинской С. А., 2009, с изменениями.

Характеристика движения сперматозоидов (по классификации ВОЗ, 1992 г.)

А – быстрое прогрессивное движение;

В – медленное линейное и нелинейное прогрессивное движение;

С – колебательное или движение на месте;

Д – сперматозоиды неподвижны.

Характеристика движения сперматозоидов (по классификации Американской урологической ассоциации (AUA), 1997 г.)

- 0 – отсутствие движения;
- 1 – вялое движение на месте;
- 2 – медленное извилистое движение;
- 3 – умеренное прогрессивное движение;
- 4 – выраженное прогрессивное движение.

Причины патологических изменений в спермограмме:

- варикоцеле;
- вредное воздействие соединений свинца, ртути, рентгеновского и другого излучения;
- генетические (врожденные) заболевания;
- гормональные нарушения (необходимо определять уровень ФСГ, ЛГ, тестостерона, пролактина – см. раздел 5. «Исследование гормонов»);
- нарушение проходимости семявыносящих протоков;
- токсическое воздействие (алкоголь, лекарственные средства, наркотики);
- хронические воспалительные заболевания половых органов.

Глава 6

ДНК-диагностика: ПЦР-анализ

ДНК-диагностика – это один из наиболее современных высокотехнологичных методов исследования, который широко применяется в диагностике инфекционных заболеваний, позволяя обнаруживать даже единичные микроорганизмы в организме человека. В современной клинической практике ДНК-диагностика объединяет несколько методов исследования, самым распространенным из которых является метод ПЦР (полимеразной цепной реакции).

Первоначально сам принцип метода полимеразной цепной реакции (ПЦР) был разработан Кэрри Мюллісом в 1983 г. Открытие полимеразной цепной реакции стало одним из наиболее выдающихся событий в области молекулярной биологии в последней четверти XX века, и за разработку ПЦР-анализа Кэрри Мюлліс уже в 1993 г. был удостоен Нобелевской премии в области химии.

Анализ методом ПЦР основан на обнаружении в материале исследования небольшого фрагмента ДНК возбудителя той инфекции, которую подозревает врач. Говоря «небольшой фрагмент ДНК», мы подразумеваем «обрызок» нуклеиновой цепочки длиной всего в несколько сотен пар нуклеотидов – тогда как любая, самая простая ДНК включает в себя не менее нескольких тысяч оснований. Такой подход является наиболее эффективным при диагностике внутриклеточных паразитов и медленно растущих микроорганизмов, требующих сложных условий

культивирования для ранее использовавшихся способов диагностики.

Благодаря высокой точности определения появилась возможность поиска возбудителей болезней практически в любом биологическом материале. Сегодня методу ПЦР-анализа подвергаются:

- соскоб эпителиальных клеток (соскоб из уретры у мужчин и у женщин, соскоб из цервикального канала);
- кровь, плазма, сыворотка крови;
- биологические жидкости (сок простаты, плевральная, спинномозговая, околоплодная, суставная жидкости, слюна);
- моча;
- мокрота;
- биопаты желудка и двенадцатиперстной кишки;
- слизь и другие биологические выделения.

Достоинства метода

- Высокая специфичность за счет того, что искомые кусочки генетического материала имеют уникальные последовательности ДНК.

- Высокая чувствительность за счет многократного размножения исходного материала.

- Универсальность – при правильном подходе может быть проанализирован любой материал.

- Быстрое получение результата (в отличие от бактериологических методов, где результата приходится ждать довольно долго).

- Возможность одновременной диагностики многих возбудителей (анаэробов и аэробов; вирусов, бактерий и грибов).

- Для некоторых микроорганизмов ПЦР является практически единственным методом диагностики (например, для *Mycoplasma genitalium*).

ПЦР-анализ может быть качественный и количественный – т. е. может просто свидетельствовать о наличии того или иного возбудителя, а может и давать информацию о количественном содержании возбудителя в тех или иных биологических материалах.

Как подготовиться к ПЦР-анализу

Достоверность результатов лабораторной диагностики ПЦР зависит не только от опыта и профессионализма врача-лаборанта, возможностей данной лаборатории, но и от того, соблюдал ли пациент рекомендации врача, насколько правильной была его подготовка к проведению анализа. При сдаче анализа методом ПЦР врачи рекомендуют соблюдать следующие правила:

- за сутки до проведения анализа не жить половой жизнью;
- сдача ПЦР-анализа крови проводится натощак, т. е. необходимо ничего не есть, не пить и не жевать жвачку;
- для ПЦР-анализа мочи используется первая утренняя порция, собранная в стерильный контейнер.

ПЦР-анализы

В устоявшейся клинической практике ПЦР-анализы обычно сдают «блоками^[16]» на определенные группы возбудителей.

Например:

- ПЦР-диагностика инфекций, передаваемых половым путем, где одновременно выявляются:

- **бактериальные инфекции:** *Chlamydia trachomatis* (хламидия), *Mycoplasma hominis* (микоплазма человека), *Gardnerella vaginalis* (гарднерелла), *Mycoplasma genitalium* (микоплазма генитальная), *Ureaplasma parvum* (уреаплазма парвум), *Ureaplasma urealyticum* (уреаплазма уреалитикум), *Neisseria gonorrhoeae* (гонококки);

- **вирусные инфекции:** HPV (Human Papillomavirus, папилломавирус человека) типы 16, 31, 33, 35H, 52, 58, 67; типы 18, 45, 39, 59; тип 6, 11; тип 26, 51;

- **инфекции, вызванные простейшими:** *Trichomonas vaginalis* – трихомонады;

- **грибковые инфекции:** *Candida albicans* – кандида;

- ПЦР-диагностика бактериальных инфекций:

- **бруцеллы** : *Brucella species* вызывает заболевания дыхательных путей, мочевыделительной системы,

¹⁶ **Внимание!** Содержание «блоков» в различных лабораториях может различаться.

органов половой сферы и опорно-двигательного аппарата;

– **гемофилы:** к настоящему времени известно 9 видов гемофил, вызывающих инфекции у человека. *Haemophilus ducrei* вызывает инфекции, передающиеся половым путем (симптомы – обильные водянистые, периодически гнойные выделения с неприятным запахом из половых путей, дизурические явления). *Haemophilus species* вызывает заболевания дыхательных путей (симптомы – поражение дыхательных путей; кашель с мокротой; повышение температуры тела; слабость, недомогание);

– **кампилобактерии:** *Campylobacter species* вызывает воспалительные заболевания половых органов у женщин и мужчин со следующими симптомами:

– дизурические явления (небольшие рези при мочеиспускании);

– слизисто-гнойные выделения из половых путей;

– тянущие боли внизу живота;

– **листерии:** *Listeria monocytogenes* вызывает заболевания отделов малого таза, мочевыводящих путей, суставов, органов дыхания со следующими симптомами:

– слизисто-гнойные выделения из половых путей;

– боли внизу живота;

– отек суставов, боли в суставах;

– кашель с мокротой;

– дизурические явления;

– **микобактерии туберкулеза:** развитие туберкулезной инфекции вызывают 4 вида микобактерий: Му-

cobacterium tuberculosis; Mycobacterium bovis; Mycobacterium africanum; Mycobacterium microti. Однако в патогенезе туберкулеза у человека ведущая роль принадлежит именно Mycobacterium tuberculosis. Во всем мире каждый год регистрируют около 8 миллионов новых случаев этого тяжелого заболевания, около 3 миллионов человек ежегодно умирает от туберкулеза;

– **МИКОПЛАЗМЫ:** внутриклеточные микробы, очень широко распространены в природе. Уреаплазмы – это особая и наиболее «популярная» разновидность патогенных для человека микоплазм. На их долю приходится большая часть хронических микоплазмозов человека. Кроме уреаплазм известно еще несколько видов безусловно патогенных для человека видов: Mycoplasma species, Mycoplasma pneumonia, Mycoplasma hominis, Mycoplasma genitalium, Ureaplasma urealyticum, Ureaplasma parvum. Наиболее часто патогенными видами микоплазм поражаются:

– мочеполовые органы: пиелонефрит, уретрит, нарушение овуляции и сперматогенеза;

– сердечно-сосудистая система: артериальная гипотензия (гипотония), кардит, перикардит;

– органы пищеварения: невирусный гепатит, гастрит, холецистит, кишечные дисфункции (упорные диареи);

– респираторные органы: ОРЗ, хронический ринит, атипичная пневмония (не путать с азиатской «атипичной пневмонией»!);

– суставы: ревматоидный артрит, подагра;

– центральная и периферическая нервная система: невралгии, локальные болевые синдромы и,

по некоторым данным, демиелинизирующие заболевания;

– кожа и слизистые оболочки: повышенная ломкость и проницаемость капилляров, вульгарные угри, простой герпес (микоплазмы принимают участие в транспорте вируса);

– **нейссерии:** для человека патогенными являются *Neisseria gonorrhoeae* и *Neisseria meningitidis*, также у человека выделяют непатогенные виды *N. sicca*, *N. mucosa*, *N. perflava*. *Neisseria gonorrhoeae* является возбудителем специфического венерического заболевания – гонореи;

– **стрептококки:** большинство стрептококков входят в состав нормальной микрофлоры дыхательных, мочевых, половых путей и ЖКТ, но некоторые их виды имеют важное значение как возбудители болезней человека:

– стрептококки группы А (*Streptococcus pyogenes*) вызывают ангину – одну из самых распространенных среди детей школьного возраста инфекций, а также широко известные постинфекционные заболевания – ревматизм и острый гломерулонефрит;

– стрептококки группы В (*Streptococcus agalactiae*) – основные возбудители сепсиса и менингита у новорожденных, послеродового сепсиса и эндометрита;

– **трепонема:** *Treponema pallidum* – возбудитель сифилиса;

– **хеликобактер пилори:** установлена четкая связь *Helicobacter pylori* с развитием гастрита, язвенной болезни желудка и двенадцатиперстной кишки, рака желудка и многих других заболеваний.

- ПЦР-диагностика вирусных гепатитов, герпеса и других вирусных инфекций:

- **вирус Эпштейн-Барр** (из семейства герпесвирусов) вызывает легкое заболевание у детей и инфекционный мононуклеоз у неиммунизированных подростков и взрослых, является вездесущей вирусной инфекцией и присутствует практически у 100 % популяции людей. Чаще всего заражение им происходит в раннем детском и в юношеском возрасте, поэтому более 90 % взрослых уже перенесли эту инфекцию в той или иной форме и имеют антитела к вирусу Эпштейн-Барр;

- **герпес:** самая распространенная вирусная инфекция. Около 90 % людей на земле инфицированы герпесом. Только у 5 % инфицированных проявляются симптомы болезни, у остальных она протекает без клинических проявлений. Наиболее часто вирус поражает: глаза (конъюнктивит, кератит), слизистую губ, слизистые оболочки половых органов, центральную нервную систему (энцефалит, менингит). У беременных женщин вирус может вызвать патологию беременности, самопроизвольные аборты, преждевременные роды;

- **вирусные гепатиты** – это гепатиты, вызванные вирусной инфекцией: А, В, С, G;

- **цитомегаловирус:** это целая группа вирусов, которые могут присутствовать в любой жидкости организма человека (кровь, моча, слюна, сперма, секрет влагалища, грудное молоко и т. д.). Цитомегаловирус во многом схож с вирусом простого герпеса, поэтому его относят к разновидности герпетических инфекций. Цитомегаловирус как болезнь может развиваться в результате ослабления защитных реакций организма: на фоне силь-

ных стрессов, гриппа, обострения хронических заболеваний, осложнений беременности;

– **другие вирусные инфекции:** ВИЧ, вирус Варицелла-Зостер, энтеровирус;

• ПЦР-диагностика острых кишечных и респираторных инфекций:

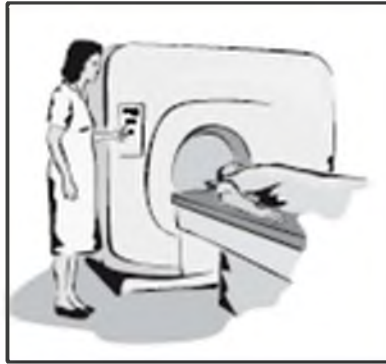– **респираторные инфекции:** аденовирусы, грипп А и В, на РНК вируса гриппа А, А/ H1N1/CA/2009 (анализ на свиной грипп);

– **вирусные кишечные инфекции:** астровирус, норовирусы 1-го и 2-го типов, ротавирусы А и С, саповирус;

– **бактериальные кишечные инфекции:** E. Coli (энтеротоксигенные штаммы), Shigella (геморрагические штаммы), Salmonella typhi, Salmonella species, Yersinia enterocolitica, Yersinia pseudotuberculosis.

Часть 2

Рентгенологические и лучевые исследования



Рентгенологические методы исследования человеческого организма являются одними из наиболее популярных методов исследования и используются для изучения строения и функции большинства органов и систем нашего тела. Несмотря на то что доступность современных методов компьютерной томографии с каждым годом увеличивается, традиционная рентгенография по-прежнему широко востребована.

Сегодня трудно себе представить, что медицина использует этот метод чуть более ста лет. Нынешним врачам, «избалованным» КТ (компьютерной томографией) и МРТ (магнитно-резонансной томографией), трудно даже предположить, что можно работать с больным без возможности «заглянуть внутрь» живого человеческого тела.

Однако история метода действительно берет свое начало всего лишь в 1895 году, когда Вильгельм Конрад

Рентген впервые обнаружил затемнение фотопластинки под действием рентгеновского излучения. В дальнейших экспериментах с различными объектами ему удалось получить на фотопластинке изображение костного скелета кисти.

Этот снимок, а затем и метод стал первым в мире методом медицинской визуализации. Задумайтесь: до этого нельзя было прижизненно, без вскрытия (не инвазивно) получить изображение органов и тканей. Новый метод стал громадным прорывом в медицине и моментально распространился по миру. В России первый рентгеновский снимок был сделан в 1896 году.

В настоящее время рентгенография остается основным методом диагностики поражений костно-суставной системы. Кроме того, рентгенография используется при исследованиях легких, желудочно-кишечного тракта, почек и т. д.

Однако столь популярный метод не лишен ряда принципиальных недостатков.

- Использование ионизирующего излучения, способного оказать вредное воздействие на исследуемый организм, особенно при повторных и многократных исследованиях. Именно на этом основании рентгенография является первым, но не единственным методом лучевых исследований человеческого организма.

- Информативность классической рентгенографии значительно ниже таких современных методов медицинской визуализации, как КТ, МРТ и др. (см. далее). Обычные рентгеновские снимки представляют собой результат наложения друг на друга теней от различных и сложных анатомических структур, т. е. изображение представляет собой суммационную рентгеновскую тень. Расшифровка

подобного изображения требует специальных знаний и опыта. В этом отношении изображения, получаемые современными томографическими методами (КТ, МРТ), в бóльшей степени похожи на то, что мы могли бы увидеть собственными глазами.

- «Статичность» изображения – сложность оценки функции органа.

- Без применения контрастирующих веществ рентгенография практически неинформативна для анализа изменений в мягких тканях.

Рентгенологическое исследование, несмотря на перечисленные недостатки, применяется очень широко, так как позволяет уточнить форму различных органов, их положение, тонус, перистальтику, состояние рельефа слизистой оболочки.

Принципиально рентгенологические исследования различных органов и систем по принципу их проведения можно разделить на:

- обзорную рентгенографию, проводимую как обычный (обзорный) снимок интересующей области тела (грудной клетки, брюшной полости, черепа и т. п.);

- контрастную рентгенографию, проводимую для изучения системы или отдельного органа после введения специальных контрастных веществ. Применяют в тех случаях, когда более простые способы не могут дать необходимых диагностических результатов. Холеграфия, урография, ангиография – это примеры рентгеноконтрастных методов. При этом методы контрастирования могут быть инвазивными, т. е. введение контрастных веществ происходит с нарушением целостности тела (например, через иглу в кровеносное русло) и неинвазивными

(например, при рентгеноконтрастном исследовании пищевода и желудка взвесь бария просто выпивается);

- томографию, проводимую для получения изображения не всей анатомической области, а ее тонкого слоя, благодаря чему повышается легкость расшифровки и информативность такого снимка. Сам принцип томографии, как метод получения рентгеновского изображения слоя, лежащего на определенной глубине исследуемого объекта, состоит в перемещении двух из трёх компонентов исследования: рентгеновская трубка, рентгеновская плёнка, объект. Наибольшее распространение получил метод съёмки, при котором исследуемый объект остается неподвижным, а рентгеновская трубка и кассета с плёнкой перемещаются в противоположных направлениях. При согласованном движении трубки и кассеты четким на снимке оказывается только необходимый слой, а все остальное смазывается. Идею принципа предложил еще в далеком 1914 году польский врач Кароль Майер, а в 1921 году французский врач Андрэ Бокаж запатентовал томографический механический сканер, который должен был оставлять на рентгенограмме неразмытым только заданный слой тела пациента. Этот метод в настоящее время называется классическая томография или линейная томография – в противовес компьютерной (вычислительной) томографии, рассматривать которую мы будем в отдельной главе. В 1934 году немецкая фирма Sanitas первой в мире начала серийное производство томографов. На сегодняшний день классическая томография все больше вытесняется компьютерной, но, тем не менее, продолжает использоваться.

Компьютерная томография – метод математического моделирования(!) изображения по анализу ослабления радиационного излучения в тканях организма – опирает-

ся на работы американского физика Аллана Кормака и английского инженера Годфри Хаунсфилда, за что они в 1979 году получили Нобелевскую премию.

Рентгенография продолжает оставаться наиболее популярным методом исследования опорно-двигательной системы, но не менее часто ее используют для изучения:

- брюшной полости – в поисках перфорации органов, для изучения функции почек (экскреторная урография) и других изменений;
- грудной клетки – при инфекционных, опухолевых и других заболеваниях;
- желудка и двенадцатиперстной кишки (дуоденография) – для распознавания гастрита, язвенных поражений и опухолей;
- желчного пузыря (холецистография) и желчевыводящих путей (холеграфия) – для оценки контуров, размеров, просвета внутри- и внепеченочных желчных протоков, наличия или отсутствия конкрементов, проверки концентрационной и сократительной функции желчного пузыря;
- позвоночника – для обнаружения дегенеративно-дистрофических (остеохондроз, спондилез, искривления), инфекционных, воспалительных (различные виды спондилитов) и опухолевых заболеваний;
- различных отделов периферического скелета – для выявления различных травматических (переломы, вывихи), инфекционных и опухолевых изменений;
- толстой кишки (ирригоскопия) – для распознавания опухолей, полипов, дивертикулов и кишечной непроходимости.

Кроме того, проводятся сложные исследования сердечно-сосудистой системы, репродуктивных органов и других. Далее мы подробно рассмотрим отдельные виды рентгенологических исследований, заостряя внимание на особенностях подготовки к исследованию, показаниях и противопоказаниях, а также рекомендуя, к специалисту какого профиля необходимо обращаться в первую очередь, чтобы получить разъяснения по полученным результатам исследования и, соответственно, рекомендации по лечению.

Глава 1

Рентгенографические исследования без контрастирования

Рентгенография брюшной полости

Суть метода: брюшная полость – это полость живота. Этим термином обозначают пространство, ограниченное сверху диафрагмой, спереди и с боков – мышцами живота или их сухожильными апоневрозами, сзади – поясничной частью позвоночника и мышцами, снизу – подвздошными костями и диафрагмой таза. Обзорная рентгенография (рентгеноскопия) брюшной полости относится к стандартным методам диагностики, не требующим применения специальных рентгеноконтрастных веществ и методик.

Показания к исследованию: обзорная рентгенограмма брюшной полости назначается при диагностически обоснованных предположениях о наличии заболеваний или повреждений:

- органов желудочно-кишечного тракта или пищеварительной системы (пищевод, желудок, тонкий и толстый кишечник, печень, желчный пузырь, поджелудочная железа);
- органов выделительной системы (почки, мочеточники, мочевой пузырь, уретра);
- органов репродуктивной системы (матка, яичники, семенники, предстательная железа).

Необходимость подобного исследования возникает у ряда специалистов при наличии жалоб больного, позволяющих заподозрить заболевания перечисленных выше

органов, а также в практике экстренной медицины при наличии тупой травмы живота и болевых синдромов в брюшной полости. В этих случаях обычно первым рентгенодиагностическим методом при исследовании брюшной полости является обзорная рентгенограмма. Справедливости ради следует признать, что сегодня экстренное исследование брюшной полости обычно начинают с УЗИ или эндоскопического исследования, в том случае, если это позволяют возможности лечебного учреждения. Но при этом ультразвуковое исследование не всегда информативно, хотя и позволяет быстро и достаточно легко выявить или исключить патологию многих органов брюшной полости.

При неотложных состояниях пациенту традиционно делают обзорную рентгенограмму, которая позволяет быстро и достаточно эффективно определить план дальнейших действий. Помимо обзорного снимка, также не всегда достаточно информативного для детальной оценки состояния органов брюшной полости, используют различные виды контрастных рентгенограмм (см. далее).

Обзорная рентгенограмма брюшной полости является достаточно информативным методом исследования, позволяющим врачу обоснованно вести дальнейший диагностический поиск и назначать другие исследования. Особенно велико значение этого метода в практике экстренной медицины – благодаря простоте и скорости получения результатов.

Среди заболеваний, по поводу которых делается обзорная рентгенограмма брюшной полости, надо упомянуть следующие состояния и диагностические гипотезы:

- абсцессы брюшной полости;

- аппендицит;
- асцит;
- воспалительные заболевания кишки;
- дивертикулит;
- желчная колика;
- заворот кишок;
- закупорка просвета кишки опухолью;
- ишемия и инфаркт кишечника;
- непроходимость тонкой кишки, обусловленная закупоркой ее желчными камнями;
- нефролитиаз;
- опухоли брюшной полости;
- панкреатит;
- почечная колика;
- синдром «острого живота»;
- травмы живота;
- уролитиаз;
- холецистит.

Проведение исследования: в зависимости от состояния пациента обследование производится в положении стоя или лежа. Раздеваться не нужно. Пациент встает рядом с рентгеновским аппаратом, в специально отведенное для исследования место, врач корректирует положение аппарата в зависимости от роста больного.

Дальше пациента просят пару минут не двигаться и говорят, когда исследование окончено. Рентгеновский снимок (в зависимости от оборудования) или проявляется

несколько минут, или фиксируется и обрабатывается в цифровом виде и результаты можно узнать практически сразу.

Противопоказания, последствия и осложнения: осложнений не бывает. Исследование сопровождается определенной лучевой нагрузкой, поэтому не рекомендуется проходить обзорную рентгенографию часто в течение короткого промежутка времени.

Подготовка к исследованию: при проведении исследования в порядке экстренной диагностической процедуры подготовка к исследованию не проводится.

При плановом обследовании органов брюшной полости рекомендуется тщательная очистка толстого кишечника от газов и остатков каловых масс, тени от которых могут затруднять расшифровку результатов исследования. С этой целью обычно проводится очистительная клизма вечером накануне исследования.

Отдельную проблему представляет подготовка больных с выраженным метеоризмом (скоплением газов в кишечнике), а также больных пожилого возраста и истощенных, со слабой эвакуаторной функцией кишечника и склонностью к запорам. В этих случаях рекомендуют опорожнение кишечника при помощи клизм накануне исследования и за 2–3 часа перед исследованием. Существуют обоснованные рекомендации ряда авторов, которые предлагают за 2–3 дня до исследования перевод больных на специальную диету («бесшлаковая диета»), исключающую продукты, способствующие газообразованию: молоко, овощи, фрукты, бобовые, черный хлеб и др. Разрешается употреблять мясную пищу, каши. Утром в день исследования – легкий завтрак (чай с белым хлебом). Это ограничение питания сочетается с приемом карболена

(активированного угля) 3 раза в сутки, настоя ромашки и т. п.

Расшифровка результатов исследования должна проводиться квалифицированным рентгенологом, окончательное заключение на основании всех данных о состоянии пациента выносится врачом-клиницистом, направлявшим больного на исследование, – хирургом, урологом, нефрологом, гастроэнтерологом, эндокринологом, гинекологом.

Рентгенография грудной клетки

Суть метода: является одним из наиболее распространённых рентгенографических исследований. Применяется для диагностики патологических изменений грудной клетки, органов грудной полости и близлежащих анатомических структур. Выполняется в 2-х проекциях – прямой и боковой (левой или правой). Снимки обычно делаются в заднепередней (рентгеновская трубка находится сзади) и левой боковой проекциях. Выбор этих положений обусловлен тем, что в заднепередней проекции, благодаря уменьшению расстояния между сердцем и рентгеновской пленкой, изображение сердца получается более четким и менее искаженным, чем в переднезадней.

В ряде случаев используются специальные положения (укладки) пациента: положение пациента лежа на боку (для выявления жидкости в плевральных полостях (гидроторакс), перемещающейся при перемене положения тела), выгнувшись назад (лордотическая рентгенограмма для лучшей визуализации верхушек лёгких, например, при исключении опухоли Панкоста), на выдохе (для лучшей диагностики пневмоторакса), в косых проекциях. Наиболее информативными являются изменения следующих структур: форма и прозрачность для рентгеновских лучей лёгочной ткани («лёгочных полей»); их плотность и рисунок (структура), сформированные тенями сосудов лёгких («лёгочный рисунок»); расположение и структурность корней лёгких; положение и форма купо-

лов диафрагмы и синусов плевральных полостей; форма и размеры тени средостения (в том числе – тени сердца).

Показания к исследованию: заболевания органов грудной полости – органов дыхания, средостения, а также собственно грудной клетки и позвоночника.

Наиболее часто на обзорных рентгенограммах грудной клетки выявляются:

- гидроторакс (наличие жидкости в плевральной полости);
- грыжа пищеводного отверстия диафрагмы;
- заболевания собственно ткани лёгких (интерстициальные заболевания легких – силикоз и другие);
- переломы рёбер;
- пневмония;
- пневмоторакс (наличие воздуха в плевральной полости);
- сердечная недостаточность (отёк лёгких);
- увеличение вилочковой железы (тимуса) у детей.

В некоторых случаях отдельно рассматривают методы рентгенографии легких и рентгенографии средостения, а также рентгенографии сердца.

Рентгенография лёгких

Показания к исследованию: показаниями к проведению рентгеновского исследования легких могут быть следующие симптомы: общая слабость, потеря веса, сухой кашель, кровохарканье, повышение температуры, боль в спине в области легких, а также подозрение на наличие следующих заболеваний: воспаление легких, туберкулез легких, опухоли легких, грибковые заболевания легких, инородные тела в дыхательных путях.

Проведение исследования: лежа или стоя, в зависимости от состояния пациента. Так, маленькие дети обычно исследуются в лежачем положении. При этом врач, оценивая рентгенограмму, должен учесть измененные пропорции и тот факт, что, когда человек лежит на спине, кровообращение легких изменяется.

Противопоказания, последствия и осложнения: рентгенография грудной клетки обычно противопоказана в I триместре беременности. При необходимости ее проведения во время экспонирования живот и область малого таза пациентки должны быть защищены свинцовым экраном или фартуком. Других противопоказаний не имеется. Однако исследование сопровождается определенной лучевой нагрузкой, поэтому не рекомендуется проходить обзорную рентгенографию легких часто в течение короткого промежутка времени.

Подготовка к исследованию : не требуется.

Расшифровка результатов исследования должна проводиться квалифицированным рентгенологом, окончательное заключение на основании всех данных о состоянии пациента выносится врачом-клиницистом, на-

правлявшим больного на исследование, – терапевтом, пульмонологом, аллергологом, хирургом.

Рентгенография средостения

Краткая информация: средостение – объемное образование, расположенное в центре грудной клетки, окаймленное с боков плевральными полостями, снизу – диафрагмой, а сверху – входом в грудную клетку. Средостение анатомически разделяется на три зоны:

1) переднее средостение, которое располагается над сердцем и содержит вилочковую железу (тимус) вместе с лимфоидной и жировой тканями;

2) заднее средостение, которое располагается позади сердца и включает пищевод, грудной проток, нисходящую аорту и вегетативные нервные цепочки;

3) среднее средостение, в котором находятся сердце, перикард, аорта, трахея, бронхи первого порядка и соответствующие лимфатические узлы.

Показания к исследованию: самые частые симптомы поражения средостения неспецифичны (боль в груди, кашель, расстройство дыхания) и связаны со сдавлением трахеи и пищевода. Эти симптомы могут быть признаками развития следующих заболеваний средостения: медиастинит, парамедиастинальный плеврит, липомы средостения, увеличение лимфатических узлов средостения, опухоли и кисты средостения.

Противопоказания, последствия и осложнения:

рентгенография средостения обычно противопоказана в I триместре беременности. При необходимости ее проведения во время экспонирования живот и область малого таза пациентки должны быть защищены свинцо-

вым экраном или фартуком. Других противопоказаний не имеется. Однако исследование сопровождается определенной лучевой нагрузкой, поэтому не рекомендуется проходить обзорную рентгенографию средостения часто в течение короткого промежутка времени.

Подготовка к исследованию : не требуется.

Расшифровка результатов исследования должна проводиться квалифицированным рентгенологом, окончательное заключение на основании всех данных о состоянии пациента выносится врачом-клиницистом, направлявшим больного на исследование, – терапевтом, пульмонологом, аллергологом, хирургом, онкологом, кардиологом.

Рентгенография сердца

Суть метода: технически не отличается от других видов рентгенологического исследования органов грудной клетки. Позволяет оценить расположение сердца, его размеры. Как диагностический метод рентгенограмма сердца редко используется самостоятельно, всегда дополняется другими методами исследования и в первую очередь рентгенографией сердца с контрастированием пищевода. Здесь надо сказать, что лучевые исследования сердца подразделяются на исследования инвазивные и неинвазивные – т. е. связанные или не связанные с введением специальных препаратов в сосуды пациента.

К неинвазивным методам исследования сердца относятся: рентгенография и рентгеноскопия; ультразвуковые исследования; компьютерная томография; магнитно-резонансная томография; сцинтиграфия и эмиссионная томография (одно– и двухфотонная).

Инвазивными методами исследования сердца являются: искусственное контрастирование сердца венозным путем (введением рентгенконтрастного препарата в вену) – ангиокардиография; искусственное контрастирование левых полостей сердца артериальным путем (введением рентгенконтрастного препарата в артерию) – вентрикулография, коронарных артерий – коронарография и аорты – аортография.

Рентгенография сердца с контрастированием пищевода является неинвазивным методом исследования сердца, в основе которого лежит наполнение пищевода контрастным веществом для улучшения визуализации контуров сердца (главным образом левого предсердия). Для этого пациенту предлагают выпить примерно чайную

ложку бариевой взвеси – рентгенконтрастного вещества, которое на снимке четче обрисовывает границу между пищеводом и левым предсердием.

Показания к исследованию: заболевания сердца и сердечно-сосудистой системы, сопровождающиеся кардиомегалией – увеличением сердца.

Противопоказания, последствия и осложнения: рентгенография органов грудной клетки, в том числе и сердца, обычно противопоказана в I триместре беременности. При необходимости ее проведения во время экспонирования живот и область малого таза пациентки должны быть защищены свинцовым экраном или фартуком. Других противопоказаний не имеется. Однако исследование сопровождается определенной лучевой нагрузкой, поэтому не рекомендуется проходить обзорную рентгенографию сердца часто в течение короткого промежутка времени.

Подготовка к исследованию: не требуется.

Расшифровка результатов исследования должна проводиться квалифицированным рентгенологом, окончательное заключение на основании всех данных о состоянии пациента выносится врачом-клиницистом, направлявшим больного на исследование, – терапевтом, хирургом, кардиологом.

Рентгеноскопия сердца

Суть метода: рентгеноскопия – это получение рентгеновского изображения на экране. Метод применяют при исследовании органов грудной полости. Позволяет исследовать органы в процессе их работы – дыхательные движения диафрагмы, сокращение сердца, перистальтику пищевода, желудка, кишечника. Можно также визуально определять взаиморасположение органов, локализацию и смещаемость патологических образований. Невысокая разрешающая способность и невозможность объективно документировать результаты снижают значение метода. Одним из недостатков метода является значительная лучевая нагрузка на пациента и врача. В последние годы, с распространением современных методов исследования – компьютерной томографии и ультразвуковой диагностики сердца, значение рентгеноскопии сердца практически сходит на нет. Это связано с тем, что, во-первых, с развитием ультразвукового метода, обладающего великолепными возможностями анализировать функцию сердца, потребность в рентгеноскопии как методе исследования деятельности сердца практически отпала. Во-вторых, в настоящее время созданы ультраскоростные компьютерные рентгеновские и магнитно-резонансные томографы, позволяющие проводить трехмерную реконструкцию работы сердца. Аналогичными возможностями обладают некоторые новые модели ультразвуковых сканеров и аппаратов для эмиссионной томографии. В результате этого врач имеет реальную, а не мнимую, как при рентгеноскопии, возможность судить о сердце как о трехмерном объекте исследования.

Тем не менее, хотя рентгеноскопия сердца имеет ограниченную диагностическую ценность и сопряжена с относительно высокими дозами облучения, ее проведение целесообразно при обследовании больных с неясными приобретенными или врожденными заболеваниями сердца, а также в ряде особых диагностических ситуаций.

Особенно полезна рентгеноскопия для выявления обызвествленных участков сосудистого русла (клапанов, перикарда, миокарда, опухолей и коронарных сосудов), необычных пульсаций, свидетельствующих о наличии аневризм, нарушений работы искусственных клапанов, влияния дыхательных движений и смещений пищевода (левым предсердием, крупными сосудами и т. п.), а также расположения и смещений эпикардального жира по отношению к контуру сердца при подозрении на выпот в полости перикарда.

Показания к исследованию: заболевания сердца и сердечно-сосудистой системы.

Проведение исследования: см. «Рентгенография лёгких».

Противопоказания, последствия и осложнения: Рентгеноскопия сердца противопоказана в I триместре беременности. При необходимости ее проведения во время экспонирования живот и область малого таза пациентки должны быть защищены свинцовым экраном или фартуком. Других противопоказаний не имеется. Исследование сопровождается определенной лучевой нагрузкой, поэтому не рекомендуется проходить обзорную рентгенографию часто в течение короткого промежутка времени.

Подготовка к исследованию : не требуется.

Расшифровка результатов исследования должна проводиться квалифицированным рентгенологом, окончательное заключение на основании всех данных о состоянии пациента выносится врачом-клиницистом, направлявшим больного на исследование, – терапевтом, хирургом, кардиологом.

Маммография молочных желез

Маммография – рентгенологическое обследование молочных желез.

NB! Врачи-онкологи рекомендуют делать маммографию однократно в возрасте от 35 до 40 лет, в возрасте от 40 до 50 лет необходимо обследоваться один раз в два года, а после 50 лет – ежегодно.

Суть метода: существующие современные и эффективные методы компьютерной томографии (КТ) и магнитно-резонансной томографии (МРТ) на сегодня являются, как ни странно, менее эффективными и реже используемыми при исследовании молочной железы, чем классическая рентгеновская маммография. Это связано с тем, что физические особенности КТ и МРТ не визуализируют микрокальцинаты, заставляя врачей ставить диагноз по другим признакам, часто менее ярким и специфичным. МРТ-исследование молочных желез должно проводиться с использованием контрастного вещества, без его применения диагностическая ценность метода минимальна. Сравнительно высокая стоимость и более низкая эффективность МРТмаммографии делает рентгеновскую маммографию на сегодняшний день и в ближайшем будущем наиболее распространённым исследованием.

Показания к исследованию:

- профилактическое исследование на раннее выявление опухолевых заболеваний молочной железы,

- исследование пальпируемых и непальпируемых объемных образований в молочной железе,
- определение причины боли в молочных железах и патологических выделений из сосков,
- дифференциальная диагностика доброкачественных и злокачественных опухолей молочной железы,
- оценка в динамике состояния больных, которым были выполнены органосохраняющая операция и лучевая терапия.

Проведение исследования: исследование выполняют в положении пациентки стоя. Молочную железу укладывают на кассету, помещенную на рентгеновский стол. Пациентку просят задержать дыхание. Снимки выполняют в двух проекциях. Аналогичным образом осуществляют рентгенографию другой молочной железы.

Противопоказания, последствия и осложнения: не выявлено.

Подготовка к исследованию: в день исследования пациентке не следует наносить дезодорирующие средства и пудру на кожу подмышечных областей. При наличии у пациентки имплантатов молочных желез необходимо заблаговременно предупредить об этом персонал, с тем чтобы исследование проводил специалист, знакомый с рентгенологическими особенностями имплантатов.

Перед исследованием пациентке следует снять украшения и раздеться до пояса.

Расшифровка результатов исследования обязательно должна проводиться квалифицированным рентгенологом, окончательное заключение на основании всех данных о состоянии пациента выносится врачом-

клиницистом, направлявшим больного на исследование,
– маммологом, хирургом, онкологом.

Рентгенография черепа

Суть метода: рентгенография черепа (краниограмма) позволяет оценить состояние 3 групп составляющих его костей: костей свода черепа, нижней челюсти и костей лица. Череп представляет собой столь сложную анатомическую структуру, что всестороннее его изучение требует выполнения нескольких рентгеновских снимков в различных проекциях. Основание черепа (его нижняя часть) при обычной снимке черепа не исследуются.

Показания к исследованию: деформация и изменение размеров черепа, черепно-мозговые травмы, общемозговые симптомы (головная боль, признаки повышения внутричерепного давления и др.), неврологическая симптоматика, эндокринные и обменные нарушения.

Проведение исследования: снимки производятся в нескольких проекциях при абсолютно неподвижной голове (иначе картина будет смазана, и установить диагноз окажется невозможным). Для удобства пациента и создания условий для неподвижности головы во время исследования используют прокладки из пенопласта, мешочки с песком и фиксирующие повязки. В подавляющем большинстве случаев при первичном рентгенологическом исследовании черепа (краниографии) достаточно обзорных снимков в боковой и прямой проекциях.

При необходимости производятся снимки в других проекциях, прицельные снимки орбит, пирамид височных костей, турецкого седла и др. (см. далее).

В зону облучения не должны попадать металлические предметы, включая очки, зубные протезы и украшения.

Противопоказания, последствия и осложнения: противопоказаний и побочных эффектов при проведении рентгенографии черепа нет. Ограничений по частоте применения этого метода диагностики нет – выполняется по мере необходимости и при наличии патологий.

Подготовка к исследованию: не требуется.

Расшифровка результатов исследования: основное внимание при анализе обращается на общую форму и размеры черепа, границы отдельных костей, их структуру и толщину, рельеф наружных и внутренних поверхностей, сосудистый рисунок, состояние швов между костями, отверстия черепного скелета, глубину черепных ямок, турецкое седло. Наибольшее количество диагностических сведений можно получить при боковой краниографии. Так, к примеру, даже обзорная краниограмма позволяет выявить врожденные аномалии развития черепа, а также увеличение размеров, эрозии или остеопороз турецкого седла, обусловленные повышением внутричерепного давления или развитием опухоли гипофиза, ведущей к серьезной эндокринной патологии.

Кроме того, повышение внутричерепного давления может сопровождаться появлением характерных знаков («пальцевых вдавлений»), похожих на следы, остающиеся от кончиков пальцев на внутренней поверхности костей свода черепа.

При этом надо помнить, что образования, состоящие из мягких тканей (абсцессы, опухоли), как и ткани головного мозга, не визуализируются на рентгенограммах, но

могут быть косвенно определены по изменениям отдельных костей черепа.

Также по краниограммам можно выявить изменения костных структур, характерные для метаболических нарушений (например, акромегалии, миеломной болезни или болезни Педжета).

Расшифровка результатов исследования должна проводиться квалифицированным рентгенологом, окончательное заключение на основании всех данных о состоянии пациента выносится врачом-клиницистом, направившим больного на исследование, – терапевтом, неврологом, эндокринологом.

Рентгенография височных костей

Суть метода: обзорные рентгенограммы черепа не дают полного представления о состоянии височной кости, поэтому для этой цели используются прицельные снимки. На них получают изображения наружного и внутреннего слухового прохода, барабанной полости со слуховыми косточками, полукружных каналов, различных частей пирамиды и т. д. Для детального изучения височной кости используются различные специальные укладки, и выполняют их по клиническим показаниям после анализа обзорных рентгенограмм. Наиболее распространены три прицельных снимка: косой – по Шюллеру, поперечный – по Стенверсу и продольный – по Майеру.

Показания к исследованию: отит, мастоидит, травмы черепа, другие заболевания.

Противопоказания, последствия и осложнения: не выявлено.

Подготовка к исследованию: не требуется.

Расшифровка результатов исследования должна проводиться квалифицированным рентгенологом, окончательное заключение на основании всех данных о состоянии пациента выносится врачом-клиницистом, направлявшим больного на исследование, – неврологом, отоларингологом, травматологом.

Рентгенография зубов

Суть метода: рентгеновские исследования требуются в различных областях стоматологии (хирургической, терапевтической, ортодонтической). Они позволяют:

- определить размер и глубину кариозной полости, в том числе в недоступных для визуального осмотра местах;
- оценить длину и проходимость корневого канала;
- выявить состояние окружающих зуб тканей;
- обнаружить кисты, одонтому, остеому и т. п.;
- определить состояние ранее поставленных пломб;
- проверить развитие зубов;
- наблюдать развитие молочных зубов у детей.

Существуют различные виды рентгенодиагностики зубов: обзорная, внеротовая, внутриротовая. К обзорным рентгенограммам можно отнести ортопантограмму – снимок всех зубов верхней и нижней челюсти, а также носовой и гайморовой полостей, височно-нижнечелюстных суставов. Это большое обзорное изображение состояния зубочелюстной системы, которое зачастую необходимо на первом приеме. Внутриротовые (прицельные, интраоральные рентгенограммы зуба, ИПЗ) снимки зубов – самый распространённый и безопасный вид исследования из

всех методов лучевой диагностики в стоматологии. Эти снимки составляют чуть ли не 80 % всех исследований в стоматологии и около 45 % всех рентгеновских снимков, дают достаточно подробную информацию, позволяя врачу выявить имеющиеся кариозные полости,

оценить общее состояние зуба и окружающей его костной ткани, стадию развития растущих зубов, а также проследить в динамике состояние зубов и челюстной кости.

Внеротовая рентгенография также отображает состояние зубов, но она в большей степени нацелена на исследование состояния челюсти и черепных структур. Такие снимки не дают столь подробной картины, как внутривидовая рентгенография, и поэтому не используются в диагностике кариеса или заболеваний отдельных зубов. Их применяют для динамического наблюдения за ростом и развитием челюстей во взаимоотношении с зубами, а также для выявления потенциальных нарушений во взаимоотношении зубов, челюстей и височно-нижнечелюстной или других костных структур лицевого скелета.

Показания к исследованию: заболевания костей лица и нижней челюсти, заболевания зубов, болевые синдромы в области лица (например, при невралгии тройничного нерва), боли в ротовой полости, боли в зубах, кариес, опухоли челюсти и ротовой полости, травмы лица или зубов.

Проведение исследования: в зависимости от метода выполнения снимков выполняется стоя или сидя, пленка может помещаться в рот.

Противопоказания, последствия и осложнения: не рекомендуется беременным женщинам, особенно на ранних сроках, несмотря на всю кажущуюся безопасность процедуры для развивающегося плода.

Подготовка к исследованию : не требуется.

Расшифровка результатов исследования должна проводиться квалифицированным рентгенологом, окончательное заключение на основании всех данных о

состоянии пациента выносятся врачом-клиницистом, направлявшим больного на исследование, – стоматологом, протезистом (ортодонтом), отоларингологом, травматологом, неврологом, челюстно-лицевым хирургом.

Рентгенография глаза

Суть метода: рентгенография глаза проводится при подозрениях на переломы костей глазницы, воспалительных процессах в ней, опухолях, при наличии инородного тела в глазу и других случаях. Процедура проводится точно так же, как и рентгенологические исследования других областей тела, но излучение в этом случае используется направленно и оказывает незначительное воздействие на организм в целом. Рентгенография глаза обязательно должна проводиться в двух проекциях, так как этот вид исследования является отражением трехмерного изображения на плоскости. Поэтому наглядное представление о пространственном расположении объектов возможно только при сопоставлении двух или более снимков.

Показания к исследованию:

- свежее ранение глазного яблока и соседних областей;
- травма глазницы;
- ушиб (контузия) глаза;
- дегенеративные и воспалительные изменения глаза, которые могут быть связаны с присутствием в глазу инородного объекта;
- случайно выявленные следы старого ранения в здоровом глазу.

Проведение исследования: исследование не требует предварительной подготовки. Необходимо лишь снять металлические предметы, которые могут оказаться

в проекции исследуемой области: такие как серьги, заколки, резинки для волос, обручи и тому подобное.

На первом этапе проводится рентгенография черепа в двух проекциях – прямой и боковой (см. выше). Если в районе глазницы обнаруживаются крупные осколки или множественные мелкие элементы, то переходят ко второму этапу.

На втором этапе выполняется бесскелетный обзорный снимок, который выполняется в боковой проекции. Голова пациента при этом повернута вверх таким образом, чтобы средняя плоскость, разделяющая тело на левую и правую половины (сагиттальная плоскость), находилась под углом 45° к поверхности стола. В таких условиях получается довольно четкое изображение век, роговицы, а также переднего отдела глазного яблока.

Для выявления расположения инородных тел в области глаза используются также различные контактные методики, принцип которых основывается на применении индикаторов, которые помещаются перед проведением рентгенографии непосредственно на пораженный глаз. Наибольшее распространение получил метод Комберга – Балтина^[17], который позволяет определить расположение постороннего тела с точностью до одного – двух миллиметров. Индикаторный протез имеет вид контактного стекла, на которое нанесены четыре свинцовые метки, служащие ориентирами при дальнейших расчетах.

Противопоказания, последствия и осложнения: не выявлено.

¹⁷ М.М. Балтин, 1898–1951, советский офтальмолог; W. Comberg, 1885–1958, нем. офтальмолог.

Подготовка к исследованию : не требуется.

Расшифровка результатов исследования должна проводиться квалифицированным рентгенологом, окончательное заключение на основании всех данных о состоянии пациента выносится врачом-клиницистом, направлявшим больного на исследование, – в данном случае окулистом.

Рентгенография глазницы

Глазница представляет собой сложную костную структуру, защищающую глаз. По форме она напоминает усеченную четырехгранную пирамиду. У ее вершины находится отверстие для зрительного нерва и глазничной артерии. По краям зрительного отверстия прикрепляются 4 прямые мышцы, верхняя косая мышца и мышца, поднимающая верхнее веко. Стенки глазниц составлены многими лицевыми костями и некоторыми костями мозгового черепа. Изнутри стенки выстланы надкостницей. На обзорных снимках черепа на фоне глазницы определяется светлая узкая верхняя глазничная щель, а под входом в глазницу – круглое отверстие, через которое выходит подглазничный нерв. Отверстие канала зрительного нерва (круглой или овальной формы, диаметром 0,5–0,6 см) на обзорных снимках незаметно; для его исследования выполняют специальный снимок, отдельно для каждой стороны. В сложных случаях, при необходимости, используются другие способы рентгенологического исследования глазницы: рентгенография с прямым увеличением изображения, стереорентгенография, ксерография, орбитография, ангиография, компьютерная томография.

Указанные методики значительно расширяют возможности диагностики болезненных процессов в глазнице. Часть из этих методов описана в соответствующих разделах нашей книги («Компьютерная томография», «Рентгеноконтрастные методики»), а часть ознакомительно упомянута в этом разделе в связи с тем, что данные методики являются узкоспециальными и редко используемыми диагностическими методами.

Так, одним из подобных методов, основанных на рентгеноконтрастировании глазницы, является орбитография. Сущность метода заключается во введении в заглазное пространство (ретробульбарно, в мышечную воронку) водорастворимых контрастных веществ и последующей рентгенографии глазницы. По положению и форме контрастированной мышечной воронки можно обнаружить опухоль и определить ее расположение.

Другой специальный контрастный метод – венография глазницы. Для этого венозную систему глазницы через ангулярную или лобную вену заполняют контрастным веществом. По изменению расположения верхней глазной вены на рентгеновских снимках можно судить о наличии и положении новообразования.

По показаниям может быть использована каротидная ангиография, при которой контрастное вещество вводят в общую сонную артерию.

Суть метода: процедура проводится точно так же, как и рентгенологические исследования других областей тела, но излучение в этом случае используется направленно и оказывает незначительное воздействие на организм в целом.

Показания к исследованию:

- диагностика переломов и заболеваний глазницы;
- выявление инородных тел глазницы и глазного яблока;
- экзофтальм (выпячивание или отклонение глазного яблока в сторону);

- нарушение способности глазного яблока к смещению в глазницу (репозиции), которое в норме составляет около 6 мм;

- подозрение на опухоли глаза, его придатков или прилежащих анатомических областей.

Противопоказания, последствия и осложнения:

не выявлено.

Подготовка к исследованию : специальной подготовки не требуется. Пациенту необходимо объяснить, что ему выполнят несколько снимков. Обязательно следует успокоить пациента, заверив, что исследование безболезненное, но может причинить неудобства при укладке в случае травмы лица. Перед исследованием пациента просят снять все украшения и металлические предметы.

Расшифровка результатов исследования: среди выделенных признаков важными могут быть следующие:

- при челюстно-лицевой травме: переломы самых тонких структур глазницы – ее нижней стенки и решетчатой кости;

- при новообразованиях: увеличение глазницы обычно указывает на патологию, вызывающую повышение внутриглазного давления и выпячивание глаза (экзофтальм). Также к признакам новообразований относятся: расширение верхней глазничной щели (чаще всего это связано с сосудистыми аномалиями этой области, но может быть признаками менингиомы глазницы, внутричерепной патологией – к примеру, опухоли гипофиза), расширение зрительного канала, разрушение стенок глазницы (при инфекциях и опухолях), локальная четкая

зубчатость стенки глазницы (при доброкачественных новообразованиях), повышение плотности костной ткани (метастазы остеобластомы, менингиома гребня клиновидной кости, болезнь Педжета).

NB! Для подтверждения патологии глазницы рентгенографию следует дополнить другими исследованиями!

Расшифровка результатов исследования обязательно должна проводиться квалифицированным рентгенологом, окончательное заключение на основании всех данных о состоянии пациента выносится врачом-клиницистом, направлявшим больного на исследование – окулистом, травматологом, неврологом, челюстно-лицевым хирургом.

Рентгенография придаточных пазух носа

Околоносовые пазухи расположены внутри верхней челюсти, решетчатой, клиновидной и лобной костей и представляют собой воздухоносные полости, выстланные слизистой оболочкой. Когда расшифровка рентгенограмм нужной области затруднена из-за наложения изображений лицевого скелета, более подробную информацию можно получить при помощи компьютерной томографии, либо используют методы контрастной рентгенографии (см. далее).

Суть метода: процедура проводится точно так же, как и рентгенологические исследования других областей тела, но излучение в этом случае используется направленно и оказывает незначительное воздействие на организм в целом. С целью снижения лучевой нагрузки иногда вместо рентгенографии проводят крупнокадровую флюорографию, однако, по мнению ряда авторов, флюорограмма придаточных пазух носа может носить лишь ориентировочный характер.

Показания к исследованию: подозрение и наличие острых и хронических заболеваний придаточных пазух носа (синуситов, гайморитов, фронтитов, этмоидитов), осложнений этих процессов, а также при предположениях о переломе или смещении носовой перегородки, наличии инородных тел в носовых полостях, наличии трещин и переломов костей, отсутствии или недоразвитии пазух, кистах, опухолях.

Проведение исследования: обычно – сидя. Следует предупредить пациента о необходимости сохранять неподвижность во время исследования.

Противопоказания, последствия и осложнения: обычная рентгенограмма придаточных пазух носа противопоказаний не имеет. Контрастная рентгенография может быть противопоказана при наличии аллергии на йод и йодсодержащие препараты (наиболее частым контрастом для этого исследования является йодолипол, так как данный препарат не вызывает раздражения слизистой оболочки, а также обладает антисептическими свойствами).

Подготовка к исследованию: для рентгенографии придаточных пазух носа не требуется специальная подготовка. Перед исследованием пациента просят снять все украшения и металлические предметы, попадающие в зону облучения, в том числе и съемные зубные протезы.

Расшифровка результатов исследования: в норме околоносовые пазухи рентгенопрозрачны и на пленке выглядят черными. В результате воспаления, травмы, формирования кист, мукоцеле, гранулематоза и других патологических процессов могут произойти деформация костных стенок пазух, изменение их слизистых оболочек и скопление жидкости или плотных масс в их полостях.

Расшифровка результатов исследования должна проводиться квалифицированным рентгенологом, окончательное заключение на основании всех данных о состоянии пациента выносится врачом-клиницистом, направившим больного на исследование, – в данном случае отоларингологом (ЛОР).

Рентгенография частей опорно-двигательной системы

Рентгенография частей опорно-двигательной системы производится по общим правилам и имеет по большей части общие показания и общие признаки болезненных поражений костей. Чаще всего это следующие процессы, отображающиеся на рентгенограммах:

- аплазия – врожденное отсутствие всей или части кости в результате нарушения эмбрионального развития. Такое состояние иногда ошибочно обозначается как «врожденный дефект кости». Это неверно терминологически, потому что с понятием «дефект» связано представление о потере чего-либо, а не отсутствии никогда ранее не существовавшего;

- атрофия кости отражает изменение макроструктуры, при котором уменьшаются размеры кости. Если кость уменьшается снаружи, то имеется концентрическая атрофия, если исчезновение кости происходит изнутри путем увеличения костномозгового канала, то говорят об эксцентрической атрофии;

- гиперостоз – избыточное усиление периостального роста кости в толщину, при котором удлинение кости отстает от утолщения. Кость делается непропорционально толстой, грубой;

- гиперплазия характеризуется увеличением длины (за счет энхондрального роста) и толщины кости (за счет надкостничного (периостального) роста);

- гипоплазия обозначает задержку или остановку роста кости, в первую очередь энхондрального роста – роста кости в длину за счет хрящевых зон роста. Она проявляется недостаточным развитием нормальной формы кости, укорочением и искривлением;

- гипостоз – замедление периостального роста кости. Кости становятся тонкими, часто искривленными;

- остеолиз (син. остеолизис) представляет собой местное рассасывание кости, при котором кость не только истончается, но и полностью исчезает. При этом дефекты кости могут располагаться центрально или по периферии, могут четко отграничиваться от здоровой кости, имея вид «штампованных», или переходить в участки остеопороза;

- остеопороз обозначает разрежение плотной структуры кости, уменьшение количества костных балок на единицу объема, придающее изображению кости на рентгенограмме известную прозрачность. Разрежение кости при остеопорозе протекает без изменения ее размеров и формы;

- остеосклерозом называется уплотнение костной структуры и усиление плотности кости, возникающее вследствие утолщения костных трабекул и увеличения их числа по сравнению с нормой. Остеосклероз является вторым после остеопороза основным симптомом заболевания костной системы;

- остеофиты – небольшие периостальные костные разрастания; экзостозы – большие периостальные костные разрастания;

- периостоз – процесс, при котором вокруг диафиза откладываются многочисленные слои новообразованной костной ткани. Причиной периостоза могут быть воспалительные, травматические, токсические, неопластические и гормональные изменения;

- узурация (появление узур) – процесс появления маленьких, видимых на внешнем контуре кости, краевых дефектов. При этом крупные разрушения внешнего контура кости называются кариесом кости, а если дефект располагается внутри кости, то «костной кистой» или «каверной».

Патологические признаки изменений в суставах можно разделить на поражения костно-хрящевой структуры сустава и изменения в связках и околосуставных мягких тканях. На рентгенограммах отражаются обычно признаки костно-хрящевого поражения суставов:

- анкилоз сустава – сращение костей в суставе, либо заращение его костной тканью (костный анкилоз), либо соединительной фиброзной тканью (фиброзный анкилоз);

- расширение суставной щели (равномерное, неравномерное);

- сужение суставной щели (равномерное, неравномерное);

- частичное или полное несоответствие суставных поверхностей (подвывих, вывих).

Качественный снимок отвечает следующим техническим условиям:

1. Поврежденная область или подозреваемый участок должны находиться в центре снимка.

2. При повреждениях и заболеваниях диафизов длинных костей рентгенограмма должна включать один из суставов поврежденной кости, расположенный выше или ниже места повреждения.

3. При переломах какой-либо из костей двукостного сегмента (голени, предплечья) со смещением отломков по длине на рентгенограмме должны быть зафиксированы оба сустава.

4. Рентгенография должна проводиться в двух взаимно перпендикулярных плоскостях (в боковом и переднезаднем направлении). При необходимости возможны другие варианты (например, в косой проекции).

5. При повреждениях и заболеваниях позвоночника необходимо, чтобы на рентгенограмме кроме пораженного находились смежные здоровые позвонки, лежащие выше и ниже места повреждения (минимум по два позвонка).

6. При наличии патологического процесса в области костей и суставов (например, туберкулеза, остеомиелита или артроза) нужно производить снимок симметричного здорового участка для сравнительной оценки имеющихся изменений.

7. При плохом качестве снимка следует произвести повторную рентгенографию во избежание диагностической ошибки.

Рентгенография костей конечностей и суставов

Суть метода: рентгенография костей конечностей может быть бесконтрастная и контрастная. Кроме того, по клиническим показаниям часто кроме обычной рентгенографии производят функциональные исследования суставов – выполняют в них сгибательные и разгибательные движения. Нижние конечности (и их суставы) исследуют в условиях физиологической (статической) нагрузки.

Рентгеноконтрастные методики используются для прицельного исследования структуры мягких тканей конечностей (пневмография), свищевых ходов (фистулография), суставов (артрография), а также состояния кровеносных и лимфатических сосудов (ангио– и лимфография).

Артрография – методика заполнения полости сустава рентгеноположительными, т. е. дающими на рентгенограмме ясное белое изображение^[18] (обычно 20–30 % водные растворы йодистых препаратов), или рентгеноотрицательными, дающими на снимке темное изображение пустого пространства (воздухом, кислородом, закисью азота), контрастными веществами. В зависимости от объема полости сустава вводят от 2 до 15 мл жидкого контрастного вещества или от 10 до 100 см³ газа. Для равномерного распределения контрастного вещества в полости сустава больного просят выполнить движения в

¹⁸ Которое, вопреки обыденной логике, называется «тенью», т. к. рентгеновский снимок является негативом, где тени – светлые, а структуры, прозрачные для рентгеновского луча, – темные (прим. редактора).

суставе с небольшой амплитудой. Обычно контрастному исследованию подвергаются крупные суставы верхней и нижней конечностей, наиболее часто – коленный сустав. На рентгенограммах изучают полость сустава и внутрисуставные нормальные и патологические образования.

Пневмография – методика рентгеноконтрастного исследования, суть которой состоит во введении газа (200–400 см³ воздуха, кислорода, закиси азота или др.) в подкожную жировую клетчатку, межмышечные и межфасциальные пространства. Образующиеся при этом пустоты позволяют более ясно выделить травматические повреждения и патологические образования мягких тканей.

Фистулография – методика заполнения свищевых ходов контрастными веществами (йодсодержащими – масляными (йодолипол) или водорастворимыми (диодон, гипак и др.), либо масляными или водными взвесями сульфата бария). После заполнения контрастным веществом свищевой ход закрывают тампоном и заклеивают. После исследования контрастное вещество из свищевого хода оттекает самопроизвольно или его отсасывают с помощью шприца.

Показания к исследованию: любое заболевание или повреждение костей и суставов, а также опухолевые и неопухолевые заболевания (анаэробная инфекция, абсцесс, паразитарное поражение и др.) и повреждения (ушиб, кровоизлияние, разрыв сухожилий, термическая травма, инородные тела и др.) мягких тканей конечностей.

Проведение исследования: сидя или лежа, снимки обычно проводятся в двух проекциях, при необ-

ходимости – в других атипичных проекциях для получения ясного результата.

Противопоказания, последствия и осложнения: противопоказаний для бесконтрастного исследования не выявлено, для контрастных исследований – аллергия на рентгеноконтрастный препарат.

Подготовка к исследованию : при снимке костей конечностей обязательно требуется удалить с кожи йод, заменить массивные масляные повязки легкими асептическими, снять полосы липкого пластыря. Если наложена гипсовая повязка, надо уточнить у лечащего врача, делать ли снимок в повязке или ее нужно снять. Если решено снять гипс, то это обычно делается в присутствии врача, который после осмотра мокрого снимка решает вопрос о дальнейшей иммобилизации.

ВВ! Без инструкции врача нельзя снимать гипсовую повязку, придавать конечности необходимое для производства снимка положение, перевозить больного, не фиксируя конечность!

Расшифровка результатов исследования обязательно должна проводиться квалифицированным рентгенологом, окончательное заключение на основании всех данных о состоянии пациента выносится врачом-клиницистом, направлявшим больного на исследование, – травматологом, хирургом, ревматологом.

Рентгенография костей таза

Показания к исследованию:

- кокцигодиния – копчиковый болевой синдром;
- остеомиелит;
- остеохондропатии;
- парапроктит;
- прокталгия – боль в прямой кишке или в заднем проходе;
- рак почки;
- родовая травма;
- травма (перелом) костей таза;
- узкий таз (акушерский);
- энурез;

• эпителиальный копчиковый ход. **Проведение исследования:** лежа. Исследование начинают с обзорного снимка, на котором видны все кости таза и все сочленения костей таза между собой и с соседними костными образованиями, далее – по конкретным показаниям.

Противопоказания, последствия и осложнения: беременным рентгенография таза производится только по особым показаниям. Других противопоказаний нет.

Подготовка к исследованию: рентгенография таза по экстренным показаниям проводится без подготовки. Во всех остальных случаях перед исследованием рекомендуют очистить кишечник (см. методы очистки ки-

шечника в разделе «РЕНТГЕНОГРАФИЯ БРЮШНОЙ ПОЛОСТИ»).

Расшифровка результатов исследования обязательно должна проводиться квалифицированным рентгенологом, окончательное заключение на основании всех данных о состоянии пациента выносится врачом-клиницистом, направлявшим больного на исследование, – травматологом, хирургом, урологом, акушером-гинекологом.

Рентгенография позвоночника

Суть метода: рентгенологическое исследование позвоночника по сей день остается наиболее частым и популярным методом диагностики. Это связано, во-первых, с простотой метода, а во-вторых, с его дешевизной и большей доступностью по сравнению с такими методами, как компьютерная томография (КТ) и магнитно-резонансная томография (МРТ).

Основные недостатки: рентгенологическое исследование не позволяет «увидеть» некоторую патологию позвоночника. Например, на рентгенографии не видны межпозвоночные диски, так как рентгеновские лучи не задерживаются хрящевой тканью. Однако по рентгенографическим данным можно косвенно судить о состоянии межпозвоночных дисков – по высоте промежутков между смежными позвонками. По той же причине рентгенография не позволяет выявить грыжи межпозвоночных дисков. В случаях, требующих подробной детализации этих состояний (например, при обсуждении показаний к операции на позвоночнике), рекомендуется проведение либо КТ, либо МРТ.

Тем не менее рентгенография позволяет выявить другие патологии, и в частности остеохондроз, искривления позвоночника, изменения межпозвоночных суставов, а также травмы и последствия травм позвоночника – переломы отростков, подвывихи, компрессионные переломы.

Показания к исследованию:

- боли в спине;

- вывихи;
- изменения межпозвонковых суставов;
- компрессионные переломы;
- остеохондроз (все болевые, мышечно-тонические, рефлекторные и сосудистые синдромы);
- искривление позвоночника (сколиоз);
- травмы (падения, ДТП – «хлыстовая» травма шеи, черепно-мозговая травма) – даже при отсутствии прямых жалоб на повреждение позвоночника.

Проведение исследования: лежа или сидя, в зависимости от исследуемого отдела позвоночника (шейного, грудного, пояснично-крестцового). Обычно снимки проводятся в прямой и боковой проекции, однако существует ряд специальных проекций и укладок для выведения на снимок отдельных труднодоступных участков (например, позвоночно-затылочное сочленение).

Противопоказания, последствия и осложнения: беременным рентгенография пояснично-крестцового отдела позвоночника производится только по особым показаниям. Других противопоказаний нет.

Подготовка к исследованию: при исследовании шейного и грудного отделов специальной подготовки обычно не требуется. Пациента просят снять металлические украшения и аксессуары, которые могут попасть в поле снимка (серьги, заколки и т. д.). При исследовании пояснично-крестцового отдела позвоночника по экстренным показаниям (травма) специальной подготовки не проводится, при исследовании в плановом порядке требуется очистка кишечника и бесшлаковая диета (см. ме-

тоды очистки кишечника в разделе «РЕНТГЕНОГРАФИЯ БРЮШНОЙ ПОЛОСТИ»).

Расшифровка результатов исследования обязательно должна проводиться квалифицированным рентгенологом, окончательное заключение на основании всех данных о состоянии пациента выносится врачом-клиницистом, направлявшим больного на исследование, – травматологом, ортопедом, вертебрологом, неврологом.

Рентгенография стоп и кистей

Показания к исследованию:

- артралгии при вибрационной болезни;
- бурситы, тендовагиниты, эпикондилиты;
- вывих или подвывих сустава;
- инфекционно-аллергический артрит;
- инфекционный артрит;
- метастазы в кость;
- остеоартроз;
- остеомиелит;
- остеопороз;
- остеохондропатия (болезнь Пертеса);
- перелом костей кисти;
- перелом костей стопы;
- посттравматический артрозо-артрит;
- псориатический артрит;
- ревматический полиартрит;
- ревматоидный артрит;
- состояние после операции на суставах;
- туберкулёз кости.

Противопоказания, последствия и осложнения: во время беременности любые рентгенологические исследования рекомендуется проводить только по жизненным показаниям.

Подготовка к исследованию: не требуется.
Пациента просят снять все кольца и другие украшения.

Расшифровка результатов исследования обязательно должна проводиться квалифицированным рентгенологом, окончательное заключение на основании всех данных о состоянии пациента выносится врачом-клиницистом, направлявшим больного на исследование, – травматологом, ортопедом, ревматологом.

Флюорография

Суть метода: флюорография (синонимы: радиофотография, рентгенофотография, рентгенофлюорография) – рентгенологическое исследование, заключающееся в фотографировании видимого на флюоресцентном экране изображения, которое образуется в результате прохождения рентгеновских лучей через тело человека.

Флюорография даёт уменьшенное изображение объекта. Выделяют мелкокадровую (например, 24×24 мм или 35×35 мм) и крупнокадровую (в частности, 70×70 мм или 100×100 мм) методики. Последняя по диагностическим возможностям приближается к рентгенографии. Флюорография применяется, главным образом, для исследования органов грудной клетки, молочных желёз, костной системы.

В настоящее время плёночная флюорография заменяется цифровой. Цифровые методы позволяют упростить работу с изображением (изображение может быть выведено на экран монитора, распечатано, передано по сети, сохранено в медицинской базе данных и т. п.), уменьшить лучевую нагрузку на пациента и уменьшить расходы на дополнительные материалы (плёнку, проявитель для плёнки).

Показания к исследованию: флюорография применяется прежде всего для ранней диагностики при массовом обследовании туберкулёза и новообразований лёгких. Также в медицинской диагностике флюорография используется для изучения молочных желёз и костной си-

стемы. Разработаны как стационарные, так и мобильные флюорографические аппараты.

Низкая лучевая нагрузка при флюорографических исследованиях позволяет осуществлять более частый рентгенологический контроль, что способствует своевременному обнаружению возможных осложнений.

Проведение исследования: пациенту надо раздеться по пояс, снять с себя все украшения и встать за специальную машину, в которой он будет находиться между рентгеновским аппаратом и рентгеновской плёнкой или цифровым носителем. Продолжительность процедуры – 1–3 минуты.

Противопоказания, последствия и осложнения: относительным противопоказанием является беременность.

Подготовка к исследованию: не требуется.

Расшифровка результатов исследования проводится квалифицированным рентгенологом.

Глава 2

Контрастная рентгенография

Контрастная рентгенография – это целая группа методов рентгенологического исследования, отличительной особенностью которых является использование в ходе исследования рентгеноконтрастных препаратов для повышения диагностической ценности снимков. Чаще всего контрастирование применяется для исследования полых органов, когда необходимо оценить их локализацию и объём, структурные особенности их стенок, функциональные характеристики. При некоторых исследованиях (например, при ирригоскопии) также изучается структура стенок полых органов после их опорожнения от контрастного вещества. Данные методы широко используются при рентгенологическом исследовании желудочно-кишечного тракта, органов мочевыделительной системы (урография), оценке локализации и распространённости свищевых ходов (фистулография), особенностей строения сосудистой системы и эффективности кровотока (ангиография) и т. д.

Контрастирование может быть инвазивным, когда контрастное вещество вводится в полость организма (внутримышечно, внутривенно, внутриартериально) с повреждением кожного покрова, слизистых оболочек, или неинвазивным, когда контрастное вещество глотается или нетравматично вводится по другим естественным путям.

Рентгеноконтрастные вещества (препараты) – это категория диагностических средств, отличающихся по

способности поглощать рентгеновское излучение от биологических тканей. Их используют для выделения структур органов и систем, не выявляемых или плохо выявляемых при обычной рентгенографии, рентгеноскопии, компьютерной томографии.

Рентгеноконтрастные вещества подразделяют на две группы. К первой группе относят препараты, поглощающие рентгеновское излучение слабее тканей тела (рентгенонегативные), ко второй – поглощающие рентгеновское излучение в значительно большей степени, чем биологические ткани (рентгенопозитивные).

Рентгенонегативными веществами являются газы: двуокись углерода (CO_2), закись азота (N_2O), воздух, кислород. Их используют для контрастирования пищевода, желудка, двенадцатиперстной и толстой кишки самостоятельно или в комплексе с рентгенопозитивными веществами (так называемое двойное контрастирование), для выявления патологии вилочковой железы и пищевода (пневмомедиастинум), при рентгенографии крупных суставов (пневмоартрография). В урологической практике с помощью введения газа выполняют так называемую негативную цистографию – рентгеноконтрастное исследование мочевого пузыря; при цистоскопии нередко выполняют пневмопиелографию – контрастирование газом чашечно-лоханочной системы почки.

К рентгенопозитивным веществам, активно используемым в рентгенологии, относятся сульфат бария и йодсодержащие вещества.

Сульфат бария наиболее широко применяют при рентгеноконтрастных исследованиях желудочно-кишечного тракта. Препарат выпускают в форме порошка высокой чистоты. Его используют в виде водной взвеси, в ко-

торую для повышения стабильности взвеси, большей адгезии со слизистой оболочкой, улучшения вкусовых качеств также добавляют стабилизаторы, противовспенивающие и дубящие вещества, вкусовые добавки. При подозрении на инородное тело в пищеводе применяют густую пасту сульфата бария, которую дают проглотить больному. В целях ускорения прохождения сульфата бария, например при исследовании тонкой кишки, его вводят в охлажденном виде либо добавляют к нему лактозу.

Среди йодсодержащих рентгеноконтрастных веществ в основном используют водорастворимые органические соединения йода и йодированные масла.

Наиболее широко применяют водорастворимые органические соединения йода, в частности верографин, урографин, йодамид, триомбрас. При внутривенном введении эти препараты в основном выделяются почками, на чем основана методика урографии, позволяющая получить отчетливое изображение почек, мочевых путей, мочевого пузыря.

Водорастворимые органические йодсодержащие контрастные вещества применяют также при всех основных видах ангиографии, рентгенологических исследованиях верхнечелюстных (гайморовых) пазух, протока поджелудочной железы, выводных протоков слюнных желез, фистулографии. Свойство ряда веществ этой группы выделяться клетками печени в желчь позволяет использовать их при холецистографии и холеграфии. Жидкие органические соединения йода в смеси с носителями вязкости (перабродил, йодурон В, пропилийдон, хитраст), относительно быстро выделяемые из бронхиального дерева, используют для бронхографии, йодорганические соединения применяют при лимфографии, а также для

контрастирования оболочечных пространств спинного мозга и вентрикулографии.

К группе йодированных масел относятся йодолипол, йодатол, применяемые при бронхографии, лимфографии, фистулографии, метросальпингографии. К этой же группе можно отнести липиодол (этиодол), используемый при лимфографии, сиалографии.

NB! Органические йодсодержащие вещества, особенно водорастворимые, вызывают побочные эффекты (тошноту, рвоту, крапивницу, зуд, бронхоспазм, отек гортани, отек Квинке, коллапс, нарушение ритма сердца и др.), выраженность которых в значительной мере определяется способом, местом и скоростью введения, дозой препарата, индивидуальной чувствительностью пациента и другими факторами.

Разработаны современные рентгеноконтрастные вещества, оказывающие значительно менее выраженное побочное действие. Это так называемые димерные и неионные водорастворимые органические йодзамещенные соединения (йопамидол, йопромид, омнипак и др.), которые вызывают значительно меньше осложнений, особенно при ангиографии. При внутриартериальном введении они не вызывают характерного чувства жара, обусловленного эффектом расширения сосудов (вазодилатации).

NB! Использование йодсодержащих препаратов противопоказано у больных с повышенной чувствительностью к йоду, с тяжелыми нарушениями функции печени и почек, при острых инфекционных болезнях.

NB! При появлении осложнений в результате применения рентгеноконтрастных препаратов показаны экстренные противоаллергические меры – антигистаминные средства, препараты кортикостероидов, внутривенное введение раствора тиосульфата натрия, при падении АД – противошоковая терапия.

Рентгеноконтрастные методы исследования, описанные в этом разделе, сгруппированы по алфавитному принципу для удобства поиска читателем, имеющим минимальное представление об искомом исследовании.

Ангиография

Ангиография – метод контрастного рентгенологического исследования кровеносных сосудов организма, который позволяет дать точную оценку их общему состоянию. Современные специалисты нередко именуют данное исследование «вазография».

NB! ВАЖНО: термин «ангиография» применяют как в рентгенографии, так и в рентгеноскопии, а также в компьютерной томографии (КТ) и магнитно-резонансной томографии (МРТ).

При помощи данного обследования удастся внимательно изучить как функциональное состояние сосудов и кровотока, так и протяженность патологического процесса, если таковой имеется. Впервые о данном методе исследования стало известно в 1929 году, благодаря ученому В. Форсману, который провел процедуру самому себе.

На сегодняшний день ангиографию принято считать незаменимым методом диагностики при внутрисосудистых исследованиях. При исследовании сердца данную методику заменяют коронарографией – обследованием сосудов, снабжающих кровью сердце.

В современной медицине имеются 2 методики обследования сосудов: инвазивная и неинвазивная.

Инвазивным ангиографическим обследованием принято считать рентгенологическое исследование кровенос-

ных сосудов. В данном случае в артерию пациента вводят контрастный для рентгеновских лучей препарат, безвредный для человеческого организма. На экране монитора появляется своего рода «слепок» внутреннего просвета всей системы сосудов. Именно благодаря этому «слепку» специалист может дать оценку кровотоку в том или ином органе, причем в конкретный момент времени.

Неинвазивные методы в большинстве случаев предусматривают проведение ангиографического исследования сосудов головного мозга, нижних конечностей, почек, печени и других внутренних органов. Так, к примеру, при помощи МР-ангиографии (магнитнорезонансной) обследуют сосуды головного мозга, в результате чего специалист получает сведения о функциональных и анатомических особенностях кровотока в данной области. КТ-ангиографическое обследование позволяет получить детальное изображение всех кровеносных сосудов, что дает возможность дать оценку характеру всего кровотока.

Ультразвуковая доплерография (УЗДГ) применяется для тщательного исследования сосудов как верхних, так и нижних конечностей, а также головного мозга. Ультразвуковое ангиографическое исследование печени проводится только в тех случаях, когда пациенту при помощи других методик никак не могут поставить точный диагноз.

Ангиографическое обследование проводят с целью диагностики патологических состояний, которые возникли на фоне поражения кровеносных сосудов. Именно с помощью ангиографии удастся выявить склероз сосудов головного мозга, врожденные изменения вен и артерий воспалительного характера и т. п.

Инвазивное ангиографическое исследование состоит из 3 основных этапов:

- введение катетера в кровеносный сосуд, расположенный в верхней части руки (если исследованию подвергают сосуды кишечника или почек) или в бедренную артерию (исследование сосудов сердца). Для обследования вен нижних конечностей прокалываются вены межпальцевых промежутков. Перед введением катетера данную область первоначально дезинфицируют, после чего применяется местное обезболивание, которое снижает до минимума силу проявления любых неприятных ощущений;

- введение контрастного вещества: его вводят сразу же после введения катетера, после чего начинается рентгеновская съемка, причем очень быстрая. В данный момент пациент, как правило, ощущает тепло, которое сохраняется всего лишь несколько секунд. Чаще всего контрастное вещество вводят 3–4 раза;

- удаление катетера: сразу после процедуры катетер удаляют, после чего место его введения прижимают, чтобы остановить кровотечение.

Общий список показаний к проведению ангиографического исследования:

- аневризмы (выпячивание стенки артерии в результате ее растяжения либо истончения);
- атеросклероз (хроническое заболевание артерий);
- заболевания аорты и ее ветвей;
- злокачественные или доброкачественные новообразования;

- мальформация (патологическая связь между венами и артериями, в большинстве случаев врожденная);
- повреждения сосудов либо органов;
- пороки развития различных органов;
- сужения сосудов;
- тромбоз (прижизненное образование сгустков крови в просвете сосудов или в полостях сердца).

Противопоказания к проведению ангиографического исследования:

- аллергические реакции на лекарственные препараты, в состав которых входит йод;
- воспалительные и инфекционные заболевания в стадии обострения;
- выраженная почечная, сердечная и печеночная недостаточность;
- общее тяжелое состояние пациента;
- психические патологии;
- тромбофлебит (воспаление венозной стенки с образованием тромба).

Выделяют следующие виды ангиографии:

1. Церебральная ангиография (ангиография сосудов головного мозга) – диагностика внутричерепных новообразований, аневризм, тромбозов, гематом, различных патологий больших полушарий головного мозга и т. д. Выполняется данное исследование введением катетера через бедренную артерию либо при помощи пункции общей сонной артерии, расположенной на шее;

2. Целиакография (обследование чревного ствола^[19]) – проводится при подозрении на наличие травмы либо опухоли в области желудка, желчных протоков, печени и ее сосудов, желчного пузыря, поджелудочной железы либо большого сальника;

3. Ангиопульмонография (ангиография легочного ствола и его ветвей) – проводится при подозрении на наличие новообразований в области легких, при пороках развития легких, а также в случае тромбоэмболии легочных артерий;

4. Портография (исследование воротной вены) – проводится для выявления поражений печени, селезенки и поджелудочной железы, портальной гипертензии (синдрома повышенного давления в области воротной вены). Существует прямая и непрямая методика данного исследования. В первом случае контрастное вещество вводится прямо в ткань селезенки, во втором случае контрастное вещество попадает в вену после его первоначального введения в бедренную артерию;

5. Грудная аортография (исследование грудной аорты и ее ветвей) – используется для обнаружения аневризмы грудной аорты, других аномалий ее развития, недостаточности аортального клапана;

6. Нижняя каваграфия (обследование нижней полой вены) – назначается при злокачественных новообразованиях почек, применяется для уточнения причин отечно-

¹⁹ Чревный ствол – короткая (2 см), но толстая артерия, первая висцеральная ветвь, отходящая от верхнего отдела брюшной части нисходящей аорты (прим. редактора).

сти ног, асцита (скопления жидкости в брюшной полости) непонятного происхождения, выявления тромбоза;

7. Верхняя каваграфия (обследование верхней полой вены) – применяется для уточнения месторасположения и распространенности тромба, а также для установления степени сдавления вены при наличии злокачественных или доброкачественных новообразований в легких;

8. Ангиокардиография (исследование полостей сердца и магистральных сосудов) – используется для выявления аномалий развития магистральных сосудов сердца, для диагностики врожденных либо приобретенных пороков сердца;

9. Верхняя мезентерикография (обследование верхней брыжеечной артерии и ветвей) – используется при дифференциальной диагностике диффузных и очаговых поражений поджелудочной железы, толстой и тонкой кишок, клетчатки, находящейся за брюшиной, а также с целью установления источника кишечного кровотечения;

10. Почечная флебография (ангиографическое исследование почечной вены и ее ветвей) – для диагностики наличия камней либо опухоли почек, гидронефроза (расширение почечной лоханки и чашечек на фоне нарушения оттока мочи), а также тромбоза почечной вены;

11. Почечная артериография (исследование почечной артерии) – для выявления опухолей почек, мочекаменной болезни, последствий травм почек, гидронефроза;

12. Брюшная аортография (обследование брюшной аорты и ее ветвей) – исследование брюшной аорты проводится при кровотечениях в желудочно-кишечный тракт

или брюшную полость, а также для выявления различных поражений паренхиматозных органов;

13. Бронхиальная ангиография (исследование артерий, которые питают легкие) – при увеличении лимфатических узлов непонятной этиологии, пороках развития легких, врожденных пороках сердца, а также легочных кровотечениях невыясненной этиологии и локализации, при дифференциальной диагностике доброкачественных и злокачественных опухолей, а также воспалительных процессов в легких;

14. Периферическая ангиография (ангиография периферических артерий верхних и нижних конечностей) – при травмах и патологиях конечностей, а также при острых и хронических поражениях периферических артерий.

Общие рекомендации перед процедурой и после нее:

1. Обязательно проинформируйте специалиста об имеющихся у вас аллергиях, особенно об аллергии на йод.

2. Обязательно проинформируйте специалиста о принимаемых вами лекарственных препаратах – вполне возможно, что потребуются или отмена некоторых из них, или изменение дозы.

3. За несколько дней до процедуры из рациона нужно будет исключить как острую, так и жирную пищу, а также копчености и мучные изделия. Едим только легкие супы и каши. Жидкость пьем в неограниченных количе-

ствах, в том числе и соки. Утром в день исследования завтракать нельзя.

4. От употребления спиртных напитков нужно отказаться, по крайней мере, за 2 недели до процедуры.

5. Рекомендуется не курить хотя бы сутки до проведения исследования.

6. После процедуры как минимум 6 часов пациент остается под наблюдением специалистов.

7. Кроме этого нужно придерживаться следующих рекомендаций: после исследования в течение суток нельзя садиться за руль; в течение 24 часов не рекомендуется снимать наложенную повязку; рекомендуется употреблять как можно больше жидкости, которая поможет вывести из организма как йод, так и другие скопившиеся в нем медикаменты; в течение суток придерживаться постельного режима, который необходим организму, чтобы справиться со стрессовой для него ситуацией; вернуться к привычному для вас питанию; минимум 48 часов ни в коем случае не поднимать тяжести; в течение 12 часов не принимать ванну или душ; после процедуры 24 часа не курить.

Возможные осложнения после процедуры:

- аллергические реакции;
- болевые ощущения в месте пункции;
- гематома;
- инсульт;
- инфаркт миокарда;
- кровотечение;

- нарастание сердечной недостаточности;
- нарушения сердечного ритма;
- нарушения функции почек;
- отечность в области введения катетера;
- прогрессирование почечной недостаточности;
- травмы сосудов. Ангиографию в современной медицине принято считать одним из самых точных и достоверных диагностических методов, если речь идет об аномалиях системы кровообращения. При ее помощи удастся установить как степень развития того или иного патологического состояния, так и причину его развития. Именно этот метод исследования довольно часто именуют «золотым стандартом» диагностики.

Рассмотрим более подробно наиболее распространенные ангиографические исследования.

Ангиография сосудов головного мозга

Суть метода: ангиография сосудов головного мозга – инвазивное диагностическое исследование мозговых артерий.

Показания к исследованию: сосудистая патология мозга – подозрения на аномалии развития магистральных сосудов, чрезмерную извитость или петлистость, сужение просвета, закупорку, асимметрию в отхождении сосудистых ветвей, аневризмы, сосудистые мальформации. Возможно определить степень, распространенность и локализацию выявленных сосудистых нарушений, изучить состояние кровообращения в сосудистых коллатералях (обходных сосудистых путях), оценить венозный отток. Своевременная диагностика сосудистой патологии позволяет предупредить развитие острых нарушений мозгового кровообращения. Кроме того, ангиография сосудов головного мозга позволяет выявлять опухоли полушарий и области турецкого седла. Частными симптомами, указывающими на необходимость подобного исследования, можно считать:

- боли в области шеи;
- головную боль;
- головокружения;
- потерю сознания;
- тошноту.

Проведение исследования: процедура начинается с пункции или катетеризации выбранной артерии – обычно сонной или позвоночной (в зависимости от того, исследуется кровоток в передних или задних отделах

мозга). Для исследования всех сосудов головного мозга (панангиография) производят пункцию аорты. Альтернативным пункции методом является катетеризация, при которой пунктируют периферическую артерию (плечевую, локтевую, подключичную или бедренную) и через нее подводят катетер в устье сонной или позвоночной артерии, а при панангиографии головы – в дугу аорты. Следующим этапом ангиографии является введение рентгеноконтрастного вещества (кардиотраст и др.).

При введении контраста у пациента может возникнуть ощущение тепла или жжения, покраснение лица, появление металлического или соленого привкуса во рту. Эти явления быстро проходят. Во время прохождения контрастного вещества по артериям и венам делают несколько серий снимков в двух проекциях. Затем катетер или пункционную иглу удаляют, а область их введения придают на 10–15 мин для остановки кровотечения.

Противопоказания : аллергия на йодсодержащие препараты, тяжелые нарушения сердечной деятельности, функции почек и печени.

Подготовка к исследованию: прежде всего проводится аллергическая проба с контрастным веществом, которая состоит в введении в вену 2 мл препарата. Если возникает реакция на препарат в виде тошноты, головной боли, насморка, высыпаний или кашля, от проведения обследования придется отказаться.

Перед проведением обследования пациенту необходимо воздержаться от приема пищи в течение 8–10 часов. Он может продолжать прием необходимых ему медикаментов, но при приеме препаратов, разжижающих кровь, необходимо заранее сообщить об этом врачу.

Непосредственно перед началом обследования пациенту следует убрать все металлические предметы из зоны обследования (заколки, шпильки, украшения, съемные зубные протезы и др.).

Расшифровка результатов исследования обязательно должна проводиться квалифицированным рентгенологом, окончательное заключение на основании всех данных о состоянии пациента выносится врачом-клиницистом, направлявшим больного на исследование, – нейрохирургом, сосудистым хирургом, неврологом.

Коронарография

Суть метода: коронарография – инвазивное диагностическое исследование сердечных (коронарных) артерий, проводимое для уточнения состояния коронарного русла и определения тактики лечения больного. Этот метод является «золотым стандартом» в диагностике ишемической болезни сердца (ИБС) и позволяет решить вопрос о выборе и объеме проведения в дальнейшем таких лечебных процедур, как баллонная ангиопластика и коронарное шунтирование.

Показания к исследованию

Показания к проведению плановой коронарографии:

- высокий риск осложнений по данным клинического обследования, в том числе при бессимптомном течении ИБС;
- неэффективность медикаментозного лечения стенокардии;
- нестабильная стенокардия, не поддающаяся медикаментозному лечению, возникшая у больного с инфарктом миокарда в анамнезе, сопровождающаяся дисфункцией левого желудочка, артериальной гипотонией или отеком легких;
- постинфарктная стенокардия;
- предстоящая операция на открытом сердце (например, протезирование клапанов, коррекция врожденных пороков сердца и т. д.) у больного старше 35 лет.

Социальные показания:

- при минимально выраженных и нечетких признаках ишемии миокарда, при условии, что профессия больного связана с риском для жизни других людей (летчики, космонавты, водители и т. д.), боевыми дежурствами.

Показания для проведения неотложной и экстренной коронарографии:

- контрольная коронарография при ухудшении состояния больного после проведенной внутрисосудистой операции (появление болевого синдрома, отрицательной динамики на ЭКГ, повышение уровня ферментов);

- при ухудшении состояния больного, находящегося на лечении в стационаре (прогрессирование стенокардии);

- острый коронарный синдром. **Проведение исследования:** процедура является малотравматичной – пациент все время находится в сознании. После проведения местной анестезии приступают к исследованию: специальный катетер проводят через бедренную артерию (в паховой складке) и верхнюю часть аорты в просвет коронарных артерий. В ряде случаев катетер вводится через артерию предплечья, что уменьшает срок наблюдения после выполненной коронарографии. Через катетер вводят рентгеноконтрастное вещество, которое током крови разносится по коронарным сосудам. Этот процесс фиксируется специальной рентгеновской установкой – ангиографом.

Противопоказания, последствия и осложнения: противопоказаниями (относительными), являются:

- почечная недостаточность (если креатинин больше 150 ммоль/л);

- недостаточность кровообращения 3–4 степени;
- неконтролируемая артериальная гипертензия;
- декомпенсация сахарного диабета;
- нарушения психики;
- обострение язвенной болезни;
- поливалентная аллергия;
- эндокардит;
- обострение тяжелых хронических заболеваний.

Осложнения:

- кровотечение в месте пункции;
- нарушение ритма сердца;
- аллергическая реакция на контрастное вещество;
- тромбоз коронарной артерии;
- разрыв внутренней стенки артерии;
- развитие инфаркта миокарда.

Подготовка к исследованию: перед проведением исследования пациент должен пройти клиническое обследование, включающее в себя общий анализ крови (общий и биохимический), коагулограмму, определение группы крови и Rh-фактора, пробы на вирусы гепатита В и С, ВИЧ, анализ на сифилис, ЭКГ в 12 отведениях, эхокардиографию.

Расшифровка результатов исследования обязательно должна проводиться квалифицированным рентгенологом, окончательное заключение на основании всех данных о состоянии пациента выносится врачом-клиницистом, направлявшим больного на исследование, – сосудистым хирургом, кардиологом, кардио-хирургом.

Почечная ангиография

Суть метода: почечная ангиография – это рентгенконтрастное исследование почечных артерий. Она применяется для диагностики добавочных сосудов, опухолей почек и забрюшинного пространства, сужений и закупорок почечных артерий; при гидронефрозе и почечной гипертензии.

Показания к исследованию:

- аденокарцинома почки;
- аллергический васкулит;
- артериальная гипертензия;
- гидронефроз;
- гиперальдостеронизм;
- гипернефрома;
- гипертоническая болезнь;
- гломерулонефрит;
- дистопия почки;
- нефроптоз;
- нефротический синдром;
- опухоли мочеточника;
- острый пиелонефрит;
- поликистоз почек;
- рак почки;
- сращение почек;
- стеноз почечных артерий;

- стриктура мочеточника;
- туберкулез почек;
- тубулярная карцинома почки;
- хронический гломерулонефрит;
- хронический пиелонефрит.

Проведение исследования: через бедренную артерию в аорту, до места отхождения от нее почечной артерии, проводится катетер, через который вводят контраст. Затем производят серию снимков, на которых видны заполненные контрастом почечные артерии.

Противопоказания, последствия и осложнения: аллергия на йодсодержащие препараты, тяжелые нарушения сердечной деятельности, функции почек и печени.

Подготовка к исследованию: прежде всего проводится аллергическая проба с контрастным веществом, которая состоит в введении в вену 2 мл препарата. Если возникает реакция на препарат в виде тошноты, головной боли, насморка, высыпаний или кашля, от проведения обследования придется отказаться.

Перед проведением обследования пациенту необходимо воздержаться от приема пищи в течение 8–10 часов. Он может продолжать прием необходимых ему медикаментов, но при приеме препаратов, разжижающих кровь, необходимо заранее сообщить об этом врачу.

Расшифровка результатов исследования обязательно должна проводиться квалифицированным рентгенологом, окончательное заключение на основании всех данных о состоянии пациента выносится врачом-клиницистом, направлявшим больного на исследование,

– урологом, нефрологом, сосудистым хирургом, онкологом.

Флебография

Суть метода: флебография – метод рентгенологического исследования вен путем их искусственного контрастирования. В практике применяются обычно для диагностической оценки состояния вен нижних конечностей.

Показания к исследованию: исследование структуры и функции вен, оценка венозного кровотока и венозного кровообращения, а также для диагностики патологических состояний вен. Флебография рекомендована при подозрениях на следующие заболевания:

- варикозное расширение вен нижних конечностей;
- врожденные венозные дисплазии;
- окклюзии ветвей верхней поллой вены;
- острые тромбозы глубоких вен нижних конечностей;
- острый тромбофлебит поверхностных вен;
- повреждения магистральных вен конечностей;
- посттромбофлебитический синдром;
- трофические язвы венозной этиологии.

Проведение исследования: при проведении флебографии в мелкие вены на тыльной стороне стопы инъекцией вводится контрастное вещество. Оно распространяется током крови по венозным стволам, которые хорошо просматриваются на рентгеновских снимках. Нормой считаются хорошо видимые вены нижних конечностей на протяжении всей длины вены.

Противопоказания, последствия и осложнения: противопоказаниями является аллергия, в первую очередь на йодсодержащие вещества. Относительным противопоказанием выступает беременность. Могут наблюдаться неприятные ощущения во время самой процедуры; ощущения тепла по ходу вен во время введения контраста, слабость и недомогание после процедуры.

Подготовка к исследованию: не требуется.

Расшифровка результатов исследования обязательно должна проводиться квалифицированным рентгенологом, окончательное заключение на основании всех данных о состоянии пациента выносится врачом-клиницистом, направлявшим больного на исследование, – сосудистым хирургом, флебологом.

Дуктография

Суть метода: дуктография молочной железы – метод рентгеноконтрастного исследования протоков молочной железы. Это же исследование имеет другое название – галактография.

Показания к исследованию: наиболее частыми показаниями к проведению дуктографии являются кровянистые, реже серозные выделения из соска при неопределяемой пальпаторно опухоли. Перед дуктографией молочной железы в обязательном порядке выполняется цитологическое исследование.

Дуктография молочной железы является одним из важнейших методов диагностики внутрипротоковой папилломы. При проведении исследования наибольшую ценность представляет наличие клеток с атипией, что может подтвердить диагноз внутрипротоковой папилломы.

Проведение исследования: дуктография представляет собой рентгеноконтрастную маммографию, проведение которой заключается в том, что с помощью специальных инструментов в проток молочной железы, который открывается на соске, врач проводит очень тонкий пластиковый катетер, через который в железу вводится рентгеноконтрастное вещество. Далее проводится обычная маммография в разных проекциях.

Противопоказания, последствия и осложнения: дуктография молочной железы противопоказана

при острых воспалительных процессах в молочной железе.

Подготовка к исследованию: подготовка к дуктографии молочной железы со стороны пациента заключается лишь в том, что женщина не должна до исследования выдавливать содержимое молочных желез. Обследование проводится на 5–12 день после менструации, когда ткань не уплотнена, и болезненные ощущения отсутствуют, женщинам в менопаузе ограничений нет.

Расшифровка результатов исследования обязательно должна проводиться квалифицированным рентгенологом, окончательное заключение на основании всех данных о состоянии пациента выносится врачом-клиницистом, направлявшим больного на исследование, – маммологом, акушером-гинекологом.

Контрастные исследования желудочно-кишечного тракта

Желудочно-кишечный тракт (ЖКТ) часто является объектом рентгенологического исследования с контрастированием. Рентгенологическое исследование желудка, пищевода и тонкой кишки проводится натощак, пациенту запрещается пить и курить в день исследования. В случае выраженного метеоризма (газов в кишечнике), мешающего проведению исследования у больных с колитами и запорами, необходима более основательная подготовка (см. раздел «РЕНТГЕНОГРАФИЯ БРЮШНОЙ ПОЛОСТИ»).

Основной контрастный препарат для исследования ЖКТ – водная взвесь сульфата бария. Сульфат бария применяется в двух основных формах. Первая форма – порошок, смешиваемый с водой перед использованием. Вторая форма – готовая к использованию взвесь для специальных рентгенологических исследований. В клинической практике используются два уровня концентрации бария: один для обычного контрастирования, второй – для двойного контрастирования.

Для обычного исследования желудочно-кишечного тракта применяется водная взвесь сульфата бария. Она имеет консистенцию полугустой сметаны и может храниться в стеклянной посуде в прохладном месте 3–4 дня.

Для проведения исследования с двойным контрастированием необходимо, чтобы контрастное средство имело высокую степень дисперсности и концентрации частиц сульфата бария при низкой вязкости суспензии, а также хорошую прилипаемость к слизистой ЖКТ. Для этого в бариевую взвесь добавляют различные стабилизирующие добавки: желатин, карбоксиметилцеллюлозу, слизь семян льна, крахмал, экстракт алтейного корня, поливиниловый спирт и др. Готовая к использованию мелкодисперсная бариевая взвесь высокой концентрации выпускается в виде готовых препаратов с различными стабилизаторами, вяжущими веществами, вкусовыми добавками: баротраст, баролоид, баросперс, микропак, миксобар, микротраст, новобариум, оротраст, скиабарий, сульфобар, телебрикс, гексабрикс, хитраст и другие.

NB! Препараты бария противопоказаны при подозрении на перфорацию органов ЖКТ, так как попадание их в брюшную полость ведет к тяжелому перитониту. В этом случае используют водорастворимые контрастные средства.

Классическое рентгенологическое исследование обязательно включает три этапа:

- исследование рельефа слизистой оболочки;
- изучение формы и контуров органов;
- оценку тонуса и перистальтики, эластичности стенок.

Сейчас контрастирование только бариевой взвесью постепенно уступает место двойному контрастированию

бариевой взвесью и воздухом. Двойное контрастирование в большинстве случаев намного эффективнее и рассматривается как стандартный метод рентгенологического исследования ЖКТ. Раздувание исследуемого отдела ЖКТ воздухом способствует выявлению ригидности стенки и равномерному распределению небольшого количества бариевой взвеси, которая обмазывает слизистую оболочку тонким слоем. Контрастирование только барием оправдано у пожилых и ослабленных больных, в послеоперационном периоде и со специальными целями – например, при исследовании моторики органов ЖКТ.

ВВ! При двойном контрастировании, как правило, используют препараты для расслабления мускулатуры ЖКТ (атропин, аэрон; парализующие моторику глюкагон и бускопан). Они противопоказаны больным, страдающим глаукомой и аденомой предстательной железы с нарушением мочеиспускания.

Рентгенологическая симптоматика различной патологии пищеварительного тракта может быть сгруппирована в десять основных синдромов.

1. Сужение просвета (деформация) пищевода, желудка или кишечника встречается при большой группе патологических процессов. Этот синдром может быть обусловлен как патологическими процессами, исходящими из стенки пищевода, желудка или кишечника, так и заболеваниями смежных органов, а также некоторыми аномалиями (пороками) развития. Сужение просвета нередко возникает после хирургических вмешательств на пищеводе, желудке и кишечнике. Причиной сужения про-

света (спазма) любого отдела пищеварительного канала могут быть также кортико-висцеральные и висцеро-висцеральные нарушения.

2. Расширение просвета (деформация) пищевода, желудка или кишечника может ограничиваться частью органа (местное) либо захватывать весь орган (диффузное) и достигать различной степени выраженности. Расширение просвета органа часто сочетается со значительным скоплением в нем содержимого, обычно газа и жидкости.

3. Дефект наполнения может встречаться в любом отделе пищеварительного тракта и может быть обусловлен различными заболеваниями органов либо наличием содержимого в их просвете.

4. Депо бария (ниша) часто встречается при патологических процессах, сопровождающихся разрушением органа (язва, опухоль, актиномикоз, сифилис, туберкулез, эрозивный гастрит, язвенный колит), локальным выбуханием стенки (дивертикул) или ее деформацией (смежный процесс, рубцовые изменения, последствия травмы или оперативных вмешательств).

5. Изменение рельефа слизистой оболочки – синдром, своевременное выявление которого способствует раннему распознаванию многих заболеваний пищевода, желудка и кишечника. Изменение рельефа слизистой оболочки может проявляться утолщением или истончением складок, чрезмерной извилистостью или их выпрямлением, неподвижностью (ригидность), появлением на складках дополнительных разрастаний, разрушением (обрыв), схождением (конвергенция) или расхождением (дивергенция), а также полным отсутствием («голое плато») складок. Наиболее информативное изображение рельефа

слизистой оболочки получают на снимках в условиях двойного контрастирования (барий и газ).

6. Нарушение эластичности стенки и перистальтики обычно обусловлено воспалительной или опухолевой инфильтрацией стенки органа, рядом расположенным процессом или другими причинами. Часто сочетается с уменьшением просвета органа в зоне поражения или диффузным его расширением (атония, парез), наличием патологического рельефа слизистой оболочки, дефекта наполнения или депо бария (ниша).

7. Нарушение положения – смещение (оттеснение, подтягивание, перетягивание) пищевода, желудка или кишечника может возникнуть в результате поражения самого органа (рубцующаяся язва, фибропластическая форма рака, гастрит, колит) или являться следствием патологии в смежных органах (пороки сердца, опухоли и кисты средостения, брюшной полости и забрюшинного пространства, аневризма грудной или брюшной аорты). Нарушение положения пищевода, желудка или кишечника может наблюдаться при некоторых аномалиях и пороках их развития, а также после оперативных вмешательств на органах грудной и брюшной полостей.

8. Скопление газа и жидкости в кишечнике сопровождается образованием одиночных или множественных горизонтальных уровней с газовыми пузырями над ними – чаш Клойбера. Данный синдром выявляется, главным образом, при механической непроходимости кишечника, развивающейся вследствие сужения просвета кишки на почве опухолей, рубцовых изменений кишечной стенки, заворота, инвагинации и других причин, а также при динамической непроходимости кишечника, возникающей рефлекторно при различных патологических процессах в

брюшной полости и забрюшинном пространстве (аппендицит, панкреатит, перитонит).

9. Свободный газ и/или жидкость (кровь) в брюшной полости или забрюшинном пространстве обнаруживается при некоторых заболеваниях (язва желудка или двенадцатиперстной кишки, язвенный колит, острый аппендицит) и повреждениях (закрытая травма живота, проникающее ранение, инородное тело), сопровождающихся нарушением целостности стенки полого органа. Свободный газ в брюшной полости может выявляться после продувания маточных труб и хирургических вмешательств (лапаротомия).

10. Газ в стенке полого органа может скапливаться в лимфатических щелях подслизистой и серозной оболочек желудка, тонкой или толстой кишки в виде небольших тонкостенных кист (кистовидный пневматоз), которые видны через серозную оболочку.

Исследование пищевода

Суть метода: метод простой, безболезненный, однако информативность и диагностическая ценность его в разы уступает фиброгастроскопии – эндоскопическому исследованию пищевода и желудка. Наиболее частое показание к использованию метода – боязнь и активное нежелание пациента проходить фиброгастроскопию при наличии определенных жалоб. Тогда выполняется рентгеноконтрастное исследование, но при малейших сомнениях и подозрениях на наличие патологии выполняется эндоскопия.

Показания к исследованию: главным показанием к проведению исследования является нарушение глотания (дисфагия), выявление внутригрудных лимфаденопатий, опухолей и кист средостения.

Кроме того:

- аномалии дуги аорты и ее ветвей,
- боли в груди неясного происхождения,
- инородное тело в глотке и пищеводе,
- компрессионный синдром средостения,
- кровотечение из верхних отделов пищеварительного канала,
- определение степени увеличения сердца, особенно при митральных пороках,
- подозрение на недостаточность кардии или ахалазию пищевода,
- предполагаемая грыжа пищеводного отверстия диафрагмы.

Проведение исследования: исследование проводится в положении пациента стоя. Пациента просят выпить бариевую взвесь, а затем встать рядом с рентгеновским аппаратом; врач корректирует положение аппарата в зависимости от роста больного. Далее пациента просят несколько минут не двигаться и говорят, когда исследование закончено.

Противопоказания, последствия и осложнения: противопоказаний к исследованию нет. Осложнений не бывает.

Подготовка к исследованию: не требуется.

Расшифровка результатов исследования должна проводиться квалифицированным рентгенологом, окончательное заключение на основании всех данных о состоянии пациента выносится врачом-клиницистом, направлявшим больного на исследование, – гастроэнтерологом, хирургом, онкологом, кардиологом.

Исследование желудка и двенадцатиперстной кишки

Суть метода: рентгенография желудка позволяет уточнить положение, величину, контуры, рельеф стенок, подвижность, функциональное состояние желудка, выявить признаки различной патологии в желудке и ее локализацию (инородные тела, язва, рак, полипы и т. д.).

Показания к исследованию:

- абсцесс брюшной полости;
- амилоидоз почек;
- аспирационная пневмония;
- боли в животе;
- гастринома;
- гастрит хронический;
- гастроэзофагеальная рефлюксная болезнь;
- грыжа белой линии живота;
- грыжа пищеводного отверстия диафрагмы;
- демпинг-синдром^[20];
- доброкачественные опухоли желудка;
- желудочно-кишечное кровотечение;
- затруднение глотания;
- инородное тело желудка;

²⁰ Демпинг-синдром – болезненное состояние с приступами слабости и сердцебиения, возникающее после еды у некоторых больных с частичным или полным удалением желудка.

- кистома яичника;
- нефроптоз;
- опухоли печени;
- острый гастрит;
- отрыжка, тошнота, рвота;
- полипы желудка;
- портальная гипертензия;
- послеоперационная грыжа;
- пупочная грыжа;
- рак желудка;
- рак яичников;
- синдром «малых признаков»^[21];
- синдром Золлингера-Эллисона^[22];
- снижение уровня гемоглобина крови (анемия);
- язва желудка.

Проведение исследования: пациент выпивает бариевую взвесь, после чего выполняется рентгеноскопия, обзорная и прицельная рентгенография при различном положении пациента. Оценку эвакуаторной функции

²¹ Синдром малых признаков – сочетание немотивированной слабости, снижения работоспособности, утомляемости, депрессии со снижением аппетита, похуданием, явлениями «желудочного дискомфорта», наблюдаемое при раке желудка; термин предложен А.И. Савицким.

²² Синдром Золлингера-Эллисона (аденома поджелудочной железы) – опухоль островкового аппарата поджелудочной железы, характеризующаяся возникновением пептических язв двенадцатиперстной кишки и желудка.

желудка проводят путем динамической рентгенографии в течение суток. Рентгенография желудка с двойным контрастированием – методика контрастного рентгенологического обследования состояния желудка на фоне его заполнения барием и газом. Для выполнения рентгенографии с двойным контрастированием пациент выпивает взвесь сульфата бария через трубочку с перфорированными стенками, что обеспечивает попадание в желудок воздуха. После массирования передней брюшной стенки барий равномерно распределяется по слизистой, а воздух расправляет складки желудка, позволяя более детально рассмотреть их рельеф.

Противопоказания, последствия и осложнения: абсолютных противопоказаний для рентгенографии желудка нет. Относительными противопоказаниями можно считать беременность, продолжающееся желудочное (пищеводное) кровотечение; а также такие изменения в пояснично-крестцовом отделе позвоночника, которые не позволяют пациенту провести необходимое время в положении лежа на спине на жесткой поверхности.

Подготовка к исследованию: пациентам, у которых функции желудка и кишечника не нарушены, никакой особой подготовки не требуется. Единственное условие, которое нужно соблюсти, – не принимать пищу за 6–8 часов до процедуры. Пациентам, страдающим какой-либо патологией желудка и кишечника, и пожилым людям уже за 2–3 дня до процедуры рекомендуется начинать придерживаться диеты, уменьшающей газообразование, т. е. исключить или ограничить молочные продукты, сладости, сдобу, газированную воду, капусту и т. д. В рационе должны присутствовать нежирное мясо, яйца, рыба, небольшое количество каш на воде. При запорах и метеоризме утром в день проведения исследования ста-

вится очистительная клизма, при необходимости – промывается желудок.

Расшифровка результатов исследования должна проводиться квалифицированным рентгенологом, окончательное заключение на основании всех данных о состоянии пациента выносится врачом-клиницистом, направлявшим больного на исследование, – гастроэнтерологом, хирургом, онкологом.

Исследование двенадцатиперстной кишки

Суть метода: релаксационная дуоденография – контрастная рентгенография двенадцатиперстной кишки в ее расслабленном состоянии, искусственно вызванном лекарственными препаратами.

Методика информативна для диагностики различных патологических изменений кишки, головки поджелудочной железы, конечных отделов желчного протока.

Показания к исследованию:

- гастринома;
- доброкачественные опухоли тонкого кишечника;
- дуоденит;
- рак тонкого кишечника;
- синдром Золлингера-Эллисона;
- стриктуры жёлчных протоков;
- язвенная болезнь двенадцатиперстной кишки.

Проведение исследования: с целью снижения тонуса кишки выполняется инъекция холинолитического средства, затем через интраназальный зонд, установленный в просвет двенадцатиперстной кишки, вводится порция теплой бариевой взвеси и воздуха. Рентгенограммы выполняются в условиях одинарного и двойного контрастирования в прямой и косой проекциях.

Подготовка к исследованию: пациентам, у которых функции желудка и кишечника не нарушены, никакой особой подготовки не требуется. Единственное условие, которое нужно соблюсти, – не принимать пищу за 6–8 часов до процедуры. Пациентам, страдающим какой-

либо патологией желудка и кишечника, и пожилым людям уже за 2–3 дня до процедуры рекомендуется начинать придерживаться диеты, уменьшающей газообразование, т. е. исключить или ограничить молочные продукты, сладости, сдобу, газированную воду, капусту и т. д. В рационе могут присутствовать нежирное мясо, яйца, рыба, небольшое количество каш на воде. При запорах и метеоризме утром, в день проведения исследования ставится очистительная клизма, при необходимости – промывается желудок.

Расшифровка результатов исследования должна проводиться квалифицированным рентгенологом, окончательное заключение на основании всех данных о состоянии пациента выносится врачом-клиницистом, направлявшим больного на исследование, – гастроэнтерологом, хирургом, онкологом.

Исследование тонкого кишечника

Суть метода: рентгенологическая фиксация процесса продвижения контраста по тонкому кишечнику. Путем рентгенографии пассажа бария по тонкому кишечнику выявляются дивертикулы, стриктуры, обтурация, опухоли, энтерит, изъязвления, нарушения всасывания и моторики тонкой кишки.

Показания к исследованию:

- амилоидоз почек;
- бедренная грыжа;
- болезнь Крона;
- грыжа белой линии живота;
- демпинг-синдром;
- доброкачественные опухоли тонкого кишечника;
- мальабсорбция^[23];
- межкишечный абсцесс;
- паховая грыжа;
- послеоперационная грыжа;
- пупочная грыжа;
- рак тонкого кишечника;
- серонегативные спондилоартриты;

²³ Мальабсорбция – потеря одного или многих питательных веществ, поступающих в пищеварительный тракт, обусловленная недостаточностью их всасывания в тонком кишечнике.

- синдром раздражения кишечника^[24];
- целиакия;
- энтерит;
- энтероколит.

Проведение исследования: рентгеноконтрастное исследование тонкого кишечника проводится после приема внутрь раствора бариевой взвеси. По мере продвижения контраста по тонкому кишечнику выполняют прицельные рентгенограммы с интервалом 30–60 минут. Рентгенография пассажа бария по тонкому кишечнику завершается после контрастирования всех его отделов и попадания бария в слепую кишку.

Подготовка к исследованию: пациентам, у которых функции желудка и кишечника не нарушены, никакой особой подготовки не требуется. Единственное условие, которое нужно соблюсти, не принимать пищу за 6–8 часов до процедуры. Пациентам, страдающим какой-либо патологией желудка и кишечника, и пожилым людям уже за 2–3 дня до процедуры рекомендуется начинать придерживаться диеты, уменьшающей газообразование, т. е. исключить или ограничить молочные продукты, сладости, сдобу, газированную воду, капусту и т. д. В рационе могут присутствовать нежирное мясо, яйца, рыба, неболь-

²⁴ Синдром раздражения кишечника (синдром раздраженной толстой кишки) – распространенное заболевание, проявляющееся периодически беспокоящей человека болью в животе, которая сопровождается запором и/или поносом; болезнь длится годами, обычно не приводя к общему ухудшению состояния человека. При этом не наблюдается никаких структурных повреждений кишечника; все симптомы обычно связаны с нарушением мышечных сокращений стенок кишечника. Причина заболевания неизвестна, однако оно нередко сопровождается повышенным беспокойством или напряжением и может развиваться после сильной инфекции кишечника.

шое количество каш на воде. При запорах и метеоризме утром в день проведения исследования ставится очистительная клизма, при необходимости – промывается желудок.

Расшифровка результатов исследования должна проводиться квалифицированным рентгенологом, окончательное заключение на основании всех данных о состоянии пациента выносится врачом-клиницистом, направлявшим больного на исследование, – гастроэнтерологом, хирургом, онкологом.

Исследование толстого кишечника

Рентгенологическое исследование толстого кишечника выполняется двумя (а можно сказать и тремя) методами: рентгенография прохождения (пассажа) бария по толстому кишечнику и ирригоскопия (обычная и с двойным контрастированием).

Рентгенография пассажа бария по толстому кишечнику

Суть метода: методика рентгеноконтрастного исследования, выполняемая с целью оценки эвакуаторной функции толстого кишечника и анатомических взаимоотношений его отделов с соседними органами. Рентгенография пассажа бария по толстому кишечнику показана при длительных запорах, хронических колитах, диафрагмальных грыжах (для выяснения заинтересованности в них толстой кишки).

Показания к исследованию:

- аппендицит;
- болезнь Гиршпрунга^[25];
- болезнь Крона^[26];
- грыжа белой линии живота;
- диарея (понос);
- запор;
- кишечная непроходимость;
- колит;

²⁵ Болезнь Гиршпрунга – одно из тяжелых врожденных заболеваний желудочно-кишечного тракта у детей.

²⁶ Болезнь Крона – хроническое неспецифическое воспаление желудочно-кишечного тракта, которое может поражать все его отделы, начиная от полости рта и заканчивая прямой кишкой.

- мегаколон;
- межкишечный абсцесс;
- неспецифический язвенный колит;
- перианальный дерматит;
- послеоперационная грыжа;
- рак толстой кишки;
- серонегативные спондилоартриты;
- синдром раздражения кишечника;
- хронический аппендицит.

Проведение исследования: за сутки до предстоящего исследования пациент выпивает стакан взвеси сульфата бария; рентгенологический осмотр толстого кишечника выполняется через 24 часа после приема бария.

Подготовка к исследованию: никакой особой подготовки не требуется.

Расшифровка результатов исследования должна проводиться квалифицированным рентгенологом, окончательное заключение на основании всех данных о состоянии пациента выносится врачом-клиницистом, направившим больного на исследование, – гастроэнтерологом, хирургом, онкологом.

Ирригоскопия

Суть метода: в отличие от пассажа бария в естественном направлении движения масс в кишечнике, ирригоскопия выполняется путем заполнения толстого кишечника контрастным веществом с помощью клизмы – в ретроградном направлении. Ирригоскопия выполняется с целью диагностики аномалий развития, рубцовых сужений, опухолей толстого кишечника, хронических колитов, свищей и т. д. После тугого заполнения толстого кишечника бариевой взвесью с помощью клизмы изучаются форма, расположение, протяженность, растяжимость, эластичность кишки. После опорожнения кишечника от контрастной взвеси исследуются органические и функциональные изменения стенки толстой кишки.

Современная медицина применяет ирригоскопию с простым контрастированием толстой кишки (с использованием раствора сульфата бария) и ирригоскопию с двойным контрастированием (с использованием взвеси бария и воздуха). Тугое одинарное контрастирование позволяет получить рентгеновское изображение контуров толстой кишки; ирригоскопия с двойным контрастированием выявляет внутрисветные опухоли, язвенные дефекты, воспалительные изменения слизистой.

Показания к исследованию:

- абсцесс брюшной полости;
- анальный зуд;
- анокопчиковый болевой синдром (кокцигодиния);
- аппендицит;

- бедренная грыжа;
- болезнь Гиршпрунга;
- выпадение прямой кишки;
- геморрой;
- грыжа белой линии живота;
- диарея (понос);
- доброкачественные опухоли тонкого кишечника;
- доброкачественные опухоли яичников;
- желудочно-кишечное кровотечение;
- запор;
- кистома яичника;
- кишечная непроходимость;
- колит;
- мегаколон;
- межкишечный абсцесс;
- молниеносные угри;
- нефроптоз;
- опухоли печени;
- паховая грыжа;
- перианальный дерматит;
- полипы прямой кишки;
- послеоперационная грыжа;
- псевдомуцинозная киста яичника;
- рак ануса;

- рак печени;
- рак тела матки;
- рак толстой кишки;
- рак тонкого кишечника;
- рак шейки матки;
- рак яичников;
- родовая травма;
- саркома матки;
- свищи влагалища;
- свищи прямой кишки;
- серонегативные спондилоартриты;
- синдром раздражения кишечника (СРК);
- хронический аппендицит.

Проведение исследования: пациента укладывают на наклонный стол и выполняют обзорную рентгенографию брюшной полости. Затем заполняют кишечник бариевым раствором (водной взвесью сульфата бария, подогретой до 33–35 °С). При этом пациента предупреждают о возможности возникновения чувства распирания, давления, спастических болей или позывов на дефекацию и просят медленно и глубоко дышать через рот. Для лучшего заполнения кишки в процессе ирригоскопии производят изменение наклона стола и положения пациента, надавливания на живот.

По мере расправления кишки выполняют прицельные рентгенограммы; после полного тугого заполнения просвета толстой кишки – обзорную рентгенографию брюшной полости. Затем пациента сопровождают в туа-

лет для опорожнения кишечника естественным путем. После удаления бариевой взвеси вновь выполняется обзорная рентгенограмма, позволяющая оценить рельеф слизистой и эвакуаторную функцию толстой кишки.

Ирригоскопия с двойным контрастированием может быть выполнена непосредственно после простой ирригоскопии. В этом случае производится дозированное заполнение кишки воздухом.

После ирригоскопии пациенту рекомендуется отдых и обильное питье. Поскольку остатки бария выводятся из кишечника в течение 1–3 суток, отмечается окрашивание каловых масс в белый цвет.

Противопоказания, последствия и осложнения: ирригоскопия не выполняется при беременности, общем тяжелом соматическом статусе, тахикардии, стремительно развивающемся язвенном колите, подозрении на перфорацию стенки кишки. Особая осторожность при проведении ирригоскопии требуется в случае кишечной непроходимости, дивертикулита, язвенного колита, жидкого стула с примесью крови, кистозного пневматоза кишечника.

ВВ! Факторами, способными исказить результаты ирригоскопии, могут быть:

- плохая подготовка кишечника,
- наличие в кишечнике остатков бария после ранее проводимых исследований (рентгенографии тонкого кишечника, желудка, пищевода),

- неспособность больного удержать в кишечнике барий.

Подготовка к исследованию: перед ирригоскопией проводится тщательная подготовка кишечника, включающая бесшлаковую диету, очистительные клизмы вечером и утром до чистых вод. Ужин накануне ирригоскопии не разрешается.

ВВ! При кровотечениях из ЖКТ или язвенном колите постановка клизм и прием слабительных перед ирригоскопией не допускаются.

Расшифровка результатов исследования должна проводиться квалифицированным рентгенологом, окончательное заключение на основании всех данных о состоянии пациента выносится врачом-клиницистом, направлявшим больного на исследование, – гастроэнтерологом, хирургом, проктологом, онкологом.

Исследование печени (желчного пузыря и желчных ходов), поджелудочной железы

Холеграфия и холецистография

Суть метода: холеграфия – рентгенологическое исследование желчных путей путем внутривенного введения гепатотропных рентгеноконтрастных препаратов, выделяемых печенью с желчью. Холецистография – методика рентгеноконтрастного исследования состояния желчного пузыря, выполняется для определения положения, величины, формы, контуров, структуры и функционального состояния желчного пузыря. Холецистография информативна для выявления деформаций, конкрементов, воспаления, холестеровых полипов, опухолей желчного пузыря и пр.

Показания к исследованию:

- дискинезия желчевыводящих путей;
- желчнокаменная болезнь;
- калькулезный холецистит;
- рак желчного пузыря;
- холецистит хронический;
- хронический бескаменный холецистит.

Проведение исследования: холеграфию выполняют натощак. Предварительно пациенту рекомендуют выпить 2–3 стакана теплой воды или чая, что уменьшает реакцию на процедуру, вводят внутривенно 1–2 мл рентгеноконтрастного вещества (аллергическая проба), при отсутствии через 4–5 мин реакции очень медленно вливают остальное его количество. Обычно используют

подогретый до температуры тела 50 % раствор билигноста (20 мл), либо аналогичные ему средства. Детям препараты вводят в дозе 0,1–0,3 г на 1 кг массы тела. Рентгенограммы производят через 15–20, 30–40 и 50–60 мин после инъекции при горизонтальном положении пациента. Для изучения функции желчного пузыря выполняют прицельные снимки в вертикальном положении обследуемого. Если на снимках через 20 мин после введения рентгеноконтрастного вещества изображение желчных протоков отсутствует, под кожу вводят 0,5 мл 1% раствора пилокарпина гидрохлорида, чтобы вызвать сокращение сфинктера общего желчного протока. Перед холецистографией производят обзорный рентгеновский снимок правой половины брюшной полости. После просвечивания производят несколько снимков желчного пузыря в разных проекциях при вертикальном и горизонтальном положениях исследуемого. Затем больному дают так называемый «желчегонный завтрак» (2 сырых яичных желтка или 20 граммов сорбита в 100–150 мл воды), после чего через 30–45 минут (лучше серийно, через каждые 15 минут) делают повторные снимки и определяют сократительную способность желчного пузыря.

Противопоказания, последствия и осложнения: холеграфия и холецистография противопоказаны при серьезном нарушении функции печени, почек, сердечно-сосудистой системы и повышенной чувствительности к йодистым соединениям. Побочные явления при использовании билитраста отмечаются нечасто и имеют весьма умеренный характер. Они могут выражаться в виде ощущения жара в голове, металлического вкуса во рту, головокружения, тошноты, иногда небольших болей в животе.

Подготовка к исследованию: за 12–15 часов до холецистографии больной принимает билитраст (органическое соединение йода) или другое контрастное вещество (холевид, йопагност, телепак, билимин и др.) в дозе 1 г на 20 кг массы тела, запивая его водой, фруктовым соком или сладким чаем. Контрастные вещества (органические соединения йода) могут приниматься пациентом не только перорально, но и вводиться внутривенно, реже – через зонд в 12-перстную кишку. Накануне вечером и за 2 часа до исследования больному с помощью клизмы очищают кишечник.

Расшифровка результатов исследования должна проводиться квалифицированным рентгенологом, окончательное заключение на основании всех данных о состоянии пациента выносится врачом-клиницистом, направлявшим больного на исследование, – гастроэнтерологом, хирургом, онкологом, гепатологом.

Ретроградная холангиопанкреатография

Суть метода: ретроградная холангиопанкреатография – метод исследования панкреатического и желчных протоков и протоков поджелудочной железы путем их эндоскопического заполнения контрастом и последующего рентгеновского изучения. Ретроградная холангиопанкреатография показана при подозрении на наличие камней в желчных протоках и протоках поджелудочной железы, для выяснения причин механической желтухи и дооперационного изучения строения протоков.

Показания к исследованию:

ВНИМАНИЕ! Показания к ретроградной холангиопанкреатографии должны быть строго аргументированы, так как это инвазивная процедура!

- алкогольная болезнь печени;
- желчнокаменная болезнь;
- калькулезный холецистит;
- панкреатит хронический;
- постхолецистэктомический синдром;
- рак внепеченочных желчных путей;
- рак желчного пузыря;
- стриктуры желчных протоков;
- холангит;
- холецистит хронический;
- цирроз печени.

Проведение исследования: для проведения исследования эндоскоп через просвет двенадцатиперстной

кишки подводится к большому дуоденальному (фатерову) сосочку, через который выполняется канюлизация – заполнение рентгеноконтрастным веществом желчных и панкреатического протоков. Контрастированные протоки затем хорошо видны на рентгеновских снимках.

После проведения процедуры пациент подлежит госпитализации и врачебному наблюдению сроком не менее 24 часов.

Противопоказания:

- диагностированный острый панкреатит;
- кисты поджелудочной железы, осложненные кровотечением;
- рак поджелудочной железы;
- диагностированный острый холецистит;
- вирусный гепатит в острой фазе;
- стеноз большого дуоденального сосочка;
- тяжелая сопутствующая патология.

Подготовка к исследованию: вечером перед исследованием следует придерживаться легкой диеты. Утром прием любых пищевых продуктов запрещается, так как процедура происходит строго натощак. Накануне дают слабительные средства и назначают очистительные клизмы. В связи с чувством тревоги, возникающим перед исследованием, пациенту назначают успокаивающие, снотворные препараты, выбирая индивидуально дозы, сроки и пути их введения. Перед началом и во время проведения исследования, в зависимости от его длительности и тяжести, вводят препараты, расслабляющие гладкую мускулатуру и успокаивающие.

Расшифровка результатов исследования должна проводиться квалифицированным рентгенологом, окончательное заключение на основании всех данных о состоянии пациента выносится врачом-клиницистом, направлявшим больного на исследование, – гастроэнтерологом, хирургом, онкологом, гепатологом.

Чрескожная чреспеченочная холангиография

Суть метода: чрескожная чреспеченочная холангиография – инвазивное рентгеноконтрастное исследование желчных протоков после их прямого заполнения йодсодержащим контрастным веществом, получила распространение после появления сверхтонких игл, обеспечивающих относительную безопасность пунктирования внутрипеченочных протоков, благодаря которому осуществляется искусственное контрастирование желчных путей. Чрескожная чреспеченочная холангиография показана для выявления причин болевого синдрома после холецистэктомии, определения уровня, выраженности и характера обтурации желчных путей при желтухе (конкремент, опухоль, стриктура).

Показания к исследованию:

ВНИМАНИЕ! Показания к чрескожной чреспеченочной холангиографии должны быть строго аргументированы, так как это инвазивная процедура!

- вторичный билиарный цирроз печени;
- желчнокаменная болезнь;
- калькулезный холецистит;
- первичный билиарный цирроз печени;
- постхолецистэктомический синдром;
- рак внепеченочных желчных путей;
- рак желчного пузыря;
- стриктуры желчных протоков;
- холангит;

- холецистит хронический.

Проведение исследования: чрескожная пункция брюшной стенки выполняется под местной анестезией и рентгенологическим контролем. Пункционную иглу направляют к воротам печени и устанавливают в просвете внутривенного желчного протока. После введения контраста выполняют рентгенограммы.

Противопоказания:

- гнойный холангит;
- геморрагический диатез;
- выраженные нарушения свертывающей системы крови.

Подготовка к исследованию: вечером перед исследованием следует придерживаться легкой диеты. Утром прием любых пищевых продуктов запрещается, так как процедура происходит строго натощак. Накануне дают слабительные средства и назначают очистительные клизмы.

В связи с чувством тревоги, возникающим перед исследованием, пациенту назначают успокаивающие, снотворные препараты, выбирая индивидуально дозы, сроки и пути их введения.

Перед началом и во время проведения исследования, в зависимости от его длительности и тяжести, вводят препараты, расслабляющие гладкую мускулатуру и успокаивающие.

Расшифровка результатов исследования должна проводиться квалифицированным рентгенологом, окончательное заключение на основании всех данных о состоянии пациента выносится врачом-клиницистом, на-

правлявшим больного на исследование, – гастроэнтерологом, хирургом, онкологом, гепатологом.

Контрастные исследования мочеполовой системы

Антеградная пиелография

Суть метода: антеградная пиелография – рентгеноконтрастный инвазивный метод исследования почек, основанный на непосредственном введении рентгеноконтрастного вещества в чашечно-лоханочную систему, либо путем чрескожной пункции, либо через нефропиелостому^[27]. Антеградная пиелография показана, когда из-за нарушения функции почки невозможно проведение экскреторной урографии, а ретроградная уретеропиелография противопоказана или затруднена в связи с непроходимостью мочевых путей.

Показания к исследованию:

- аденокарцинома почки;
- гидронефроз;
- гипернефрома;
- губчатая почка;
- дистопия почки;
- мочекаменная болезнь;
- нефроптоз;
- нефротический синдром;
- опухоли мочеточника;
- острый пиелонефрит;
- пиелонефрит;

²⁷ Нефропиелостома – образованный хирургическим путем наружный мочевой свищ (отверстие) для опорожнения лоханочного аппарата почки.

- подковообразная почка;
- поликистоз почек;
- почечная колика;
- рак почки;
- сращение почек;
- стриктура мочеточника;
- туберкулез почек;
- хронический пиелонефрит.

Проведение исследования: нефропиелостома образуется в результате хирургического вмешательства. Проведение исследования в этом случае не представляет трудности. Чрескожную пункцию производят под местным обезболиванием. Больной укладывается на живот. Ориентируясь по предварительно произведенному обзорному рентгеновскому снимку, под местным обезболиванием вводят иглу и продвигают ее снаружи внутрь и кверху в сторону почечной лоханки. При этом непрерывно вводят раствор новокаина и периодически оттягивают поршень шприца. Появление в шприце мочи свидетельствует о нахождении иглы в лоханке или чашечке. После этого часть мочи оттягивают в шприц, по игле вводят рентгеноконтрастное вещество и производят снимок. По окончании исследования оттягивают в шприц все содержимое лоханки и вводят в нее раствор антибиотиков. Если при исследовании игла оказалась в почке, то можно сделать рентгенографию почки после введения в ее паренхиму контрастного вещества (чрескожная нефрография).

Противопоказания:

- паранефрит,

- нарушения свертывающей системы крови.

Подготовка к исследованию: специальной подготовки не требуется.

Расшифровка результатов исследования обязательно должна проводиться квалифицированным рентгенологом, окончательное заключение на основании всех данных о состоянии пациента выносится врачом-клиницистом, направлявшим больного на исследование, – урологом, нефрологом, сосудистым хирургом, онкологом.

Инфузионная урография

Суть метода: инфузионная урография – рентгеноконтрастный метод исследования почек, при котором в вену медленно вводят большое количество сильно разведенного контрастного вещества, что обеспечивает длительное и интенсивное контрастирование почек и мочевых путей. Ряд авторов и руководств рассматривают эту методику как модификацию метода экскреторной урографии.

Показания к исследованию:

- аномалии развития почек и мочевыводящих путей;
- функциональные изменения мочеточников и мочевого пузыря;
- хронические воспалительные заболевания почек и мочевыводящих путей;
- мочекаменная болезнь;
- опущение почек (нефроптоз);
- опухолевые заболевания почек.

Проведение исследования: исследование проводится при нахождении пациента в горизонтальном положении. При подозрении на патологическую подвижность почек один из снимков делается в вертикальном положении. Метод заключается в капельном внутривенном введении в течение 10–15 мин рентгеноконтрастного вещества в дозах, превышающих таковые при обычной экскреторной урографии в 2–3 и более раз (контрастное вещество вводится из расчета 1 мл на 1 кг массы тела пациента). В результате удается получить более качественное изображение почек и мочеточников даже у

больных со сниженной функцией почек. Инфузионная урография не более опасна, чем экскреторная урография, поскольку рентгеноконтрастное вещество вводится достаточно медленно, что позволяет при появлении первых признаков побочных реакций прекратить его дальнейшее введение.

Противопоказания, последствия и осложнения: индивидуальная непереносимость йодистых препаратов, декомпенсация сердечно-сосудистых заболеваний, шок, коллапс, тяжелые диффузные почечные заболевания и болезни почек, тиреотоксикоз, тяжелая гипертоническая болезнь, почечная недостаточность.

Подготовка к исследованию: за три дня до исследования необходимо исключить из рациона продукты, способствующие газообразованию в кишечнике: картофель, горох, черный хлеб, молоко, сырые овощи. Накануне перед исследованием рекомендуется не употреблять большое количество жидкости. Накануне вечером, спустя 3 часа после ужина, необходимо сделать очистительную клизму: на 1,5 литра воды комнатной температуры добавить 15 грамм поваренной соли (1 столовую ложку без «верха»). Утром перед исследованием можно выпить чай без сахара.

Для проведения исследования необходим общий анализ мочи с определением удельного веса мочи, данные УЗИ почек.

Расшифровка результатов исследования обязательно должна проводиться квалифицированным рентгенологом, окончательное заключение на основании всех данных о состоянии пациента выносится врачом-клиницистом, направлявшим больного на исследование,

– урологом, нефрологом, сосудистым хирургом, онкологом.

Кавернозография

Суть метода: кавернозография – рентгенологическое исследование полового члена в состоянии эрекции после введения в пещеристые тела контрастного вещества.

С помощью кавернозографии оценивается венозный отток при эректильной дисфункции, структура пещеристых тел, выявляются очаги атрофии или склероза, бляшки при болезни Пейрони.

Показания к исследованию:

- болезнь Пейрони;
- импотенция;
- мужское бесплодие;
- рак полового члена;
- рак уретры.

Проведение исследования: с целью медикаментозной стимуляции эрекции в половой член вводят каверджект (10 мкг), затем 10–20 мл рентгеноконтрастного препарата (урографина, ультрависта, омнипака). Выполняется серия рентгеновских снимков в различных проекциях, обычно на 1, 3 и 5-й минутах.

NB! Перед исследованием обязательно проводится аллергическая проба (!) на йодсодержащие контрастные средства.

Противопоказания, последствия и осложнения: индивидуальная непереносимость йодистых препаратов, декомпенсация сердечно-сосудистых заболеваний, постоянный прием органических нитратов (препаратов нитроглицерина) при стенокардии.

Подготовка к исследованию: не требуется.

Расшифровка результатов исследования обязательно должна проводиться квалифицированным рентгенологом, окончательное заключение на основании всех данных о состоянии пациента выносится врачом-клиницистом, направлявшим больного на исследование, – урологом, андрологом, онкологом.

Метросальпингография

Суть метода: метросальпингография (или гистеросальпингография) – рентгеноконтрастный метод диагностики состояния маточных труб, выявления патологий матки, спаечных процессов в малом тазу. Существуют 2 метода проведения метросальпингографии: с использованием жирорастворимого контрастного вещества – йодлипола и с использованием водорастворимого контрастного вещества – урографина, верографина, уротраста.

Показания к исследованию:

- бесплодие;
- опухоли маточных труб;
- подозрение на порок развития внутренних половых органов;
- подслизистая миома;
- рак эндометрия.

Проведение исследования: исследование проводят на 7–19-й день после окончания менструации на обычном гинекологическом кресле. Общепринятым считается проведение метросальпингографии с 18-го по 23-й день менструального цикла. После обработки влагалища и шейки матки в канал шейки матки проводят маточную канюлю, через которую в полость матки медленно вводят 10–12 мл раствора водорастворимого рентгеноконтрастного вещества, подогретого до температуры тела. По мере заполнения полости матки и маточных труб производят рентгенографию.

NB! В данном цикле обязательно предохранение от беременности!

Противопоказания, последствия и осложнения: противопоказаниями являются недавно перенесенный или длящийся к моменту процедуры воспалительный процесс в органах малого таза, беременность, общие инфекционные заболевания в стадии обострения (грипп, пневмония, пиелонефрит, тромбофлебит), индивидуальная непереносимость йодистых препаратов.

Подготовка к исследованию: перед прохождением исследования рекомендуется обследование, включающее в себя: общий анализ крови, общий анализ мочи, мазок на степень чистоты из влагалища, кровь на сифилис и ВИЧ.

Расшифровка результатов исследования обязательно должна проводиться квалифицированным рентгенологом, окончательное заключение на основании всех данных о состоянии пациента выносится врачом-клиницистом, направлявшим больного на исследование, – гинекологом.

Обзорная урография

Суть метода: обзорная урография является стандартным рентгенологическим обследованием пациента с урологическим заболеванием. Точная интерпретация результатов урографии позволяет определиться с дальнейшим обследованием урологического пациента.

Показания к исследованию:

- аденокарцинома почки;
- аденома паращитовидных желез;
- актиномикоз;
- амилоидоз почек;
- артериальная гипертензия;
- атрезия влагалища;
- атрезия матки;
- внутриматочная перегородка;
- выпадение матки и влагалища;
- генитальный туберкулез;
- гидронефроз;
- гиперпаратиреоз;
- гипертоническая болезнь;
- гломерулонефрит;
- губчатая почка;
- дистопия почки;
- зернисто-клеточная карцинома почки;

- инородное тело мочевого пузыря;
- камни в почках;
- камни мочевого пузыря;
- камни мочеиспускательного канала;
- камни мочеточника;
- кистома яичника;
- мегакаликоз;
- межсвязочная фиброма матки;
- молниеносные угри;
- мочекаменная болезнь;
- нейрогенный мочевой пузырь;
- несахарный диабет;
- нефроптоз;
- нефротический синдром;
- опухоли мочеточника;
- пиелонефрит;
- подковообразная почка;
- почечная колика;
- псевдомуцинозная кистома яичника;
- рак влагалища;
- рак кожи;
- рак почки;
- рак уретры;
- рак шейки матки;

- рак яичка;
- сальмонеллёз;
- серонегативные спондилоартриты;
- сращение почек;
- стрептококковые инфекции;
- туберкулез;
- тубулярная карцинома почки;
- удвоение матки и влагалища;
- хронический пиелонефрит.

Проведение исследования: пациента укладывают на спину, при выполнении урографии следует лежать неподвижно и задержать дыхание. Основным диагностическим значением обзорной урографии является обнаружение дополнительных теней: инородных тел, конкрементов, кальцинатов, опухолей и т. д. Для дифференциации и уточнения локализации подозрительных образований в дополнение к обзорной урографии используются рентгеноконтрастные методики исследования.

Противопоказания, последствия и осложнения: урография, как и другие методы рентгеновской диагностики, не выполняется при беременности. В случае недавнего рентген-исследования брюшной полости с использованием бариевого контраста, урографию следует отложить на несколько дней до очищения кишечника.

Подготовка к исследованию: за 2–3 дня до планируемой урографии исключают из рациона пищу, способствующую газообразованию (черный хлеб, растительную клетчатку, бобовые, молоко, газированные напитки и пр.), назначают прием полифепана или активированно-

го угля (карболена). Последний прием пищи пациент производит в обед накануне урографии; кишечник очищают с помощью слабительных или клизмы.

В рентгеновском кабинете перед выполнением обзорной урографии состояние кишечника проверяется с помощью рентгеноскопии. При метеоризме плановая урография переносится на другой день с рекомендациями по подготовке кишечника.

Расшифровка результатов исследования обязательно должна проводиться квалифицированным рентгенологом, окончательное заключение на основании всех данных о состоянии пациента выносится врачом-клиницистом, направлявшим больного на исследование, – урологом, нефрологом, онкологом.

Ретроградная уретеропиелография

Суть метода: ретроградная (восходящая) уретеропиелография – рентгеноконтрастный метод исследования почек после введения рентгеноконтрастного вещества непосредственно в мочеточник.

Показания к исследованию:

- аденокарцинома почки;
- гидронефроз;
- гипернефрома;
- губчатая почка;
- дистопия почки;
- камни в почках;
- камни мочеточника;
- мегакаликоз;
- межсвязочная фиброма матки;
- нефроптоз;
- нефротический синдром;
- опухоли мочеточника;
- папиллярная аденокарцинома почки;
- пиелонефрит;
- подковообразная почка;
- поликистоз почек;
- почечная колика;
- почечно-клеточный рак;

- свищ мочевого пузыря;
- свищи влагалища;
- сращение почек;
- стриктура мочеточника;
- туберкулез почек;
- тубулярная карцинома почки.

Проведение исследования: специальный катетер при помощи цистоскопа вводят в мочеиспускательный канал и под рентгенологическим контролем проводят вверх по мочевым путям до необходимого уровня, затем по нему вводят контрастную жидкость или кислород. В результате получают снимки чашечно-лоханочной системы почки. Исследование обычно проводится под наркозом.

Противопоказания, последствия и осложнения: ретроградная уретеропиелография опасна инфицированием с развитием пиелонефрита, поэтому ее проводят только в случаях невозможности или неинформативности других методов обследования почек. Противопоказаниями к ретроградной уретеропиелографии являются острые воспалительные процессы в мужских половых органах, нижних и верхних отделах мочевых путей, почках, тотальная гематурия, аллергия на йодсодержащие препараты.

Подготовка к исследованию: если исследование планируется выполнить под наркозом, пациент должен воздержаться от приема пищи в течение 8 часов. Пациента предупреждают, что он должен будет лежать на рентгеновском столе с фиксированными в стременах ногами, и что это положение может оказаться утомитель-

ным. Если во время исследования пациент будет бодрствовать, он может испытывать распирающую боль в мочевом пузыре при проведении инструмента и в поясничной области при введении контрастного вещества. Кроме того, у него могут появиться императивные позывы на мочеиспускание. Перед выполнением ретроградной уретеропиелогрaфии проводят премедикацию.

Расшифровка результатов исследования обязательно должна проводиться квалифицированным рентгенологом, окончательное заключение на основании всех данных о состоянии пациента выносится врачом-клиницистом, направлявшим больного на исследование, – урологом, андрологом, онкологом.

Уретрография и цистография

Суть метода: уретрография – рентгеноконтрастное исследование мочеиспускательного канала (уретры), с помощью которого диагностируются как сужения или стриктуры, новообразования, камни и инородные тела, так и повреждения, травмы и свищи уретры. Цистография также представляет собой разновидность контрастного рентгеновского исследования, которое применяется для диагностики заболеваний мочевого пузыря и предстательной железы. Цистография может проводиться введением контраста в мочевой пузырь через мочеиспускательный канал (восходящая ретроградная цистография) или в ходе экскреторной урографии через 30–60 минут после внутривенного введения контраста (нисходящая цистография).

Показания к исследованию:

- аденома предстательной железы;
- гидронефроз;
- дивертикул мочевого пузыря;
- дивертикул мочеиспускательного канала;
- доброкачественные опухоли мочевого пузыря;
- доброкачественные опухоли уретры;
- инородное тело мочевого пузыря;
- камни мочевого пузыря;
- мочекаменная болезнь;
- недержание мочи;
- нейрогенный мочевой пузырь;

- острый цистит;
- перелом костей таза;
- рак мочевого пузыря;
- рак уретры;
- рак шейки матки;
- родовая травма;
- свищ мочевого пузыря;
- свищи влагалища;
- стрептококковые инфекции;
- стриктура уретры;
- туберкулез;
- уретероцеле;
- уретрит;
- хронический простатит;
- цистит у женщин;
- цистит у мужчин;
- энурез.

Проведение исследования: исследования выполняются в положении больного лежа. Исследования проводит и/или за ними наблюдает и интерпретирует врач-уролог. Рентгеноконтрастное вещество (урографин, ультравист, омнипак и др.) вводится в уретру и в мочевой пузырь специальным шприцом через катетер. Уретрография и цистография во всех вариантах мало болезненны или совсем безболезненны и не требуют обезболивания. Некоторым особенно чувствительным к боли пациентам-мужчинам, а также женщинам, страдающим интер-

стициальным циститом, в уретру и мочевого пузыря вводится обезболивающее вещество (например, 2 % раствор лидокаина). Никакой специальной подготовки к уретрографии и цистографии не требуется. Процедуры выполняются в амбулаторных условиях.

Противопоказания, последствия и осложнения: исследование противопоказано при остром уретрите и цистите, а также остром повреждении уретры, при аллергии на йодсодержащие препараты.

Подготовка к исследованию: не требуется.

Расшифровка результатов исследования обязательно должна проводиться квалифицированным рентгенологом, окончательное заключение на основании всех данных о состоянии пациента выносится врачом-клиницистом, направлявшим больного на исследование, – урологом, нефрологом, онкологом.

Экскреторная урография

Суть метода: эксcretорная урография – это рентгеноконтрастное исследование органов мочевыделительной системы.

Показания к исследованию:

- аденокарцинома почки;
- аденома предстательной железы;
- выпадение матки и влагалища;
- гидронефроз;
- гипернефрома;
- гиперпаратиреоз;
- дистопия почки;
- доброкачественные опухоли мочевого пузыря;
- инородное тело мочевого пузыря;
- камни в почках;
- камни мочевого пузыря;
- камни мочеиспускательного канала;
- камни мочеточника;
- мегакаликоз;
- межсвязочная фиброма матки;
- мочекаменная болезнь;
- нейрогенный мочевой пузырь;
- несахарный диабет;
- нефроптоз;

- нефротический синдром;
- опухоли мочеочника;
- опущение матки;
- острый пиелонефрит;
- папиллярная аденокарцинома почки;
- подковообразная почка;
- поликистоз почек;
- почечная колика;
- почечно-клеточный рак;
- рак влагалища;
- рак кожи;
- рак мочевого пузыря;
- рак печени;
- рак почки;
- рак тела матки;
- рак уретры;
- рак шейки матки;
- саркома влагалища;
- саркома матки;
- свищ мочевого пузыря;
- свищи влагалища;
- синдром Иценко-Кушинга (гиперкортицизм);
- сращение почек;
- стеноз почечных артерий;

- стриктура мочеточника;
- туберкулез почек;
- тубулярная карцинома почки;
- хронический пиелонефрит;
- энурез.

Проведение исследования: исследование проводится в положении больного лежа на спине. При подозрении на патологическую подвижность почек один из снимков делается в вертикальном положении. Рентгеноконтрастное вещество вводится в локтевую вену в течение 3–5 минут. В конце его введения выполняют первый снимок, через 7–10 минут второй, при необходимости дополнительные снимки делают спустя 30 и более минут.

Противопоказания, последствия и осложнения: индивидуальная непереносимость йодистых препаратов, декомпенсация сердечно-сосудистых заболеваний, шок, коллапс, тяжелые диффузные почечные заболевания и болезни почек, тиреотоксикоз, тяжелая гипертоническая болезнь, почечная недостаточность.

Подготовка к исследованию: за три дня до исследования необходимо исключить из рациона продукты, способствующие газообразованию в кишечнике: картофель, горох, черный хлеб, молоко, сырые овощи. Накануне перед исследованием рекомендуется не употреблять большое количество жидкости. Накануне вечером, спустя 3 часа после ужина, необходимо сделать очистительную клизму. Утром перед исследованием можно выпить чай без сахара.

Для проведения исследования необходим общий анализ мочи с определением удельного веса мочи, данные УЗИ почек.

Расшифровка результатов исследования обязательно должна проводиться квалифицированным рентгенологом, окончательное заключение на основании всех данных о состоянии пациента выносится врачом-клиницистом, направлявшим больного на исследование, – урологом, нефрологом, сосудистым хирургом, онкологом.

Глава 3

Рентгеноскопия

Рентгеноскопия – это метод рентгеновского исследования в реальном времени, заключающийся в получении на рентгеновском экране изображения исследуемого органа. Таким образом изучают практически все органы человеческого тела.

Этот метод позволяет оценить динамику физиологических процессов путем наблюдения за прохождением контрастных препаратов, например, по пищеварительному тракту, а также изучить состояние органа в реальном времени. Рентгеноскопия и рентгенография не конкурируют друг с другом, а взаимно дополняют друг друга. С рентгеноскопического обзорного исследования начинается большинство сложных диагностических процедур в рентгенологии.

Преимущества рентгеноскопии

Главным преимуществом перед рентгенографией является факт исследования в реальном времени. Это позволяет оценить не только структуру органа, но и его подвижность, моторику, сократимость или растяжимость, прохождение контрастного вещества, наполняемость. Метод также позволяет достаточно быстро оценить локализацию некоторых изменений за счет вращения объекта исследования во время просвечивания (многопроекционное исследование). При рентгенографии для этого требуется проведение нескольких снимков, что не всегда возможно.

Рентгеноскопия позволяет контролировать проведение некоторых инструментальных процедур – постановка катетеров, ангиопластика (см. ангиография), фистулография и др.

Недостатки рентгеноскопии

Относительно высокая доза облучения по сравнению с рентгенографией.

Глава 4

Радионуклидные исследования

Радионуклидные исследования – методы радионуклидной диагностики органов и систем организма, основанные на оценке накопления и распределения микродоз медицинских радиоактивных препаратов в тканях.

Специфические препараты обладают сродством (тропностью) к различным тканям, в результате чего именно в этих тканях и в зоне скопления специфических клеток накапливаются в большей степени. Изображение исследуемого органа получают с помощью специальных сцинтилляционных гамма-камер. Радиофармпрепараты быстро выводятся из организма и не представляют опасности для здоровья пациента.

Кроме индикаторов, специфических для определенных органов и клеток, существуют радиофармпрепараты, специфические для определенной патологии (например, некоторых форм рака).

Получаемые изображения могут быть статическими – и в результате получается плоское (двумерное) изображение (таким методом чаще всего исследуют кости, щитовидную железу и т. д.) и динамическими – как результат сложения нескольких статических, получения динамических кривых (например, при исследовании функции почек, печени, желчного пузыря).

В современной медицине радионуклидные исследования приобретают с каждым годом все большую популярность и используются для:

- диагностики ишемической болезни сердца (ИБС) путем выявления преходящей ишемии миокарда, рубцовых изменений, изменений сократительной способности сердца;

- диагностики тромбоэмболии лёгочной артерии;

- диагностики метастазов и первичных опухолей костной ткани, переломов, воспаления и инфекций (остеосцинтиграфия);

- исследования кровоснабжения головного мозга – используется в диагностике болезни Альцгеймера, болезни Паркинсона, некоторых форм деменции, инфекционных заболеваний;

- диагностики заболеваний щитовидной и паращитовидной желез;

- изучения функции почек и их кровоснабжения;

- диагностики заболеваний печени, функциональных расстройств гепатобилиарной системы.

Сцинтиграфия скелета

статическая

Суть метода: статическая сцинтиграфия скелета (остеосцинтиграфия) – радиоизотопная методика исследования костей и суставов. Сцинтиграфия скелета незаменима для идентификации новых областей роста (при распространении метастазов) и при повреждениях костей (при инфекции, травмах, дегенеративных изменениях). С помощью сцинтиграфии скелета исследуются суставы, длинные трубчатые кости, грудина, кости черепа, лопатки, тазовые кости, позвоночник. Достоинством сцинтиграфии скелета является возможность выявлять повреждения костей раньше, чем с помощью рентгенографии. Ограничениями широкого распространения сцинтиграфии скелета в диагностической практике являются ее высокая стоимость и особые требования к радиационной безопасности.

Сцинтиграфия скелета не заменяет проведения компьютерной или магнитно-резонансной томографии костей.

Показания к исследованию: сцинтиграфию скелета назначают для выявления метастатического поражения костей при миеломе, меланоме, раке почки, щитовидной железы, легких, молочной железы, простаты. При сцинтиграфии скелета хорошо определяется остеомиелит и другие костные воспаления. Сцинтиграфия скелета показана для выявления рака Педжета, микротрещин, скрытых переломов, ушибов кости и других травм. С помощью сцинтиграфии скелета рано обнаруживаются патологиче-

ские изменения суставов при артропатиях и артритах. Частными показаниями, при которых в комплекс обследования включается сцинтиграфия скелета, являются:

- аденокарцинома почки;
- ангиосаркома печени;
- болезнь Бехтерева;
- гепатобластома;
- гипернефрома;
- лихорадки неясного генеза;
- опухоли мочеточника;
- рак бронха;
- рак кожи;
- рак мочевого пузыря;
- рак почки;
- рак простаты;
- рак тонкого кишечника;
- рак уретры;
- рак яичка;
- саркома Капоши;
- синовиома;
- тубулярная карцинома почки.

Проведение исследования: для проведения сцинтиграфии скелета используются фосфатные комплексы, меченные ^{99m}Tc (пирфотех, MDP, фосфотех, технефор и др.). После внутривенного введения радиоактивного индикатора выполняется сканирование на первой и пятой минутах, что позволяет оценить кровоток и

объем кровоснабжения патологического очага. В ожидании следующего этапа исследования пациента отпускают, рекомендуя выпить несколько стаканов воды и помочиться. Через 2–4 часа производится повторное гамма-сканирование, направленное на оценку распределения радиофармпрепарата в костных структурах. Возможно дополнительное выполнение сцинтиграмм через 24 часа. Перед началом сцинтиграфии необходимо освободить мочевой пузырь для более четкого и качественного изображения тазовых костей. Во время сцинтиграфии скелета пациент лежит на рабочем столе гамма-камеры, соединенном со сканером. В течение сцинтиграфии скелета следует сохранять неподвижность и спокойное дыхание. Сложности при проведении сцинтиграфии скелета могут возникнуть из-за выраженных болей в позвоночнике, костях или суставах и неспособности пациента сохранять неподвижное положение.

Противопоказания, последствия и осложнения:

проведение сцинтиграфии скелета исключается при беременности, известной аллергии на радиоизотопный препарат, недавнем (менее 4 дней давности) прохождении рентгенографии желудка, кишечника, пищевода с бариевым контрастом или приеме препаратов висмута, т. к. висмут и барий могут искажать сцинтиграммы. Во время грудного вскармливания допускается проведение сцинтиграфии скелета с перерывом в кормлении не менее суток после исследования.

После окончания обследования для скорейшего выведения радиоиндикатора в течение суток рекомендуется обильное питье, умеренная активность и частое мочеис-

пускание. После опорожнения мочевого пузыря и кишечника следует тщательно вымыть с мылом руки.

NB! В целом доза излучения радиоизотопа, используемого при сцинтиграфии скелета, безопасна для пациента и окружающих. Однако ряд зарубежных авторов, руководствуясь не столько правилами радиационной безопасности, а, скорее, страхом радиоактивного излучения (радиофобией), указывает на дополнительные, необходимые, с их точки зрения, меры безопасности:

- в течение суток после обследования избегать близкого контакта с беременными женщинами и детьми до 14 лет;

- после прохождения исследования обязательно принять теплый душ, вымыть волосы; вещи, в которых приходили на исследование, незамедлительно выстирать;

- ни в коем случае не приносить домой ватные тампоны, бинты или пластыри, которые использовались после введения радиоактивного вещества. Лучше всего их выбросить в клинике в специальные урны для радиоактивного мусора.

После введения радиофармпрепарата возможно развитие инъекционных осложнений в виде местной болезненности и уплотнения, а также общих аллергических реакций.

Подготовка к исследованию: специальной подготовки к проведению обследования не требуется.

Расшифровка результатов исследования обязательно должна проводиться квалифицированным радиологом, окончательное заключение на основании всех данных о состоянии пациента выносится врачом-клиницистом, направлявшим больного на исследование, – онкологом, травматологом, ревматологом и другими специалистами.

Сцинтиграфия легких вентиляционная

Суть метода: вентиляционная сцинтиграфия легких – методика радиологического исследования, включающая оценку легочной вентиляции с помощью радиоизотопного сканирования. Вентиляционная сцинтиграфия легких используется в диагностике тромбоэмболии ветвей легочной артерии наряду с перфузионной сцинтиграфией и повышает диагностическую ценность последней. Обычно оба метода легочной сцинтиграфии применяют при наличии противопоказаний к компьютерной томографии.

Показания к исследованию:

- аденома бронха;
- атипичная пневмония;
- гангрена легкого;
- дыхательная недостаточность;
- злокачественные опухоли легких;
- легочное кровотечение;
- облитерирующий бронхиолит;
- обструктивный бронхит;
- пневмокониоз;
- рак легких;
- тромбоэмболия легочной артерии.

Проведение исследования: при проведении вентиляционной сцинтиграфии легких пациент вдыхает воздушно-газовую смесь или аэрозоль, содержащие радиоактивные изотопы (^{81}Kr , ^{133}Xe или $^{99\text{m}}\text{Tc}$), с последующим выполнением серии сцинтиграмм. По полученным снимкам оценивается характер и степень региональных вентиляционных нарушений.

Противопоказания, последствия и осложнения: абсолютное противопоказание – аллергия на вещества, входящие в состав используемого радиофармацевтического препарата. Относительное противопоказание – беременность. Исследование пациентки, кормящей грудью, допускается, только важно не возобновлять кормление до истечения 24 часов после обследования, точнее после введения препарата. Исследование не сопровождается побочными явлениями и неинвазивно.

Подготовка к исследованию: не требуется.

Расшифровка результатов исследования обязательно должна проводиться квалифицированным радиологом, окончательное заключение на основании всех данных о состоянии пациента выносится врачом-клиницистом, направлявшим больного на исследование, – онкологом, пульмонологом, реаниматологом и другими специалистами.

Сцинтиграфия легких перфузионная

Суть метода: перфузионная сцинтиграфия легких – радиологическое исследование, включающее визуальную и функциональную оценку капиллярного кровообращения в легких с помощью гамма-излучающих меченых частиц. Перфузионная сцинтиграфия легких проводится преимущественно для диагностики тромбоэмболии легочной артерии и ее ветвей, а также других заболеваний, сопровождающихся нарушением легочной перфузии (пневмонии, опухолей легкого, обструктивных заболеваний, пневмосклероза и т. д.).

Показания к исследованию:

- аденома бронха;
- атипичная пневмония;
- гангрена легкого;
- дыхательная недостаточность;
- злокачественные опухоли легких;
- легочное кровотечение;
- облитерирующий бронхиолит;
- обструктивный бронхит;
- пневмокониоз;
- рак легких;
- тромбоэмболия легочной артерии.

Проведение исследования: после введения в вену меченных ^{99m}Tc микросфер альбумина с помощью гамма-камеры производится серия сцинтиграмм, которые отражают распределение частиц пропорционально легочному кровотоку.

Противопоказания, последствия и осложнения: абсолютное противопоказание – аллергия на вещества, входящие в состав используемого радиофармацевтического препарата. Относительное противопоказание – беременность. Исследование пациентки, кормящей грудью, допускается, только важно не возобновлять кормление до истечения 24 часов после обследования, точнее после введения препарата. После введения радиофарм-препарата возможно развитие инъекционных осложнений в виде местной болезненности и уплотнения, а также общих аллергических реакций.

Подготовка к исследованию: не требуется.

Расшифровка результатов исследования обязательно должна проводиться квалифицированным радиологом, окончательное заключение на основании всех данных о состоянии пациента выносится врачом-клиницистом, направлявшим больного на исследование, – онкологом, пульмонологом, реаниматологом и другими специалистами.

Сцинтиграфия пищевода и желудка динамическая

Суть метода: динамическая сцинтиграфия пищевода и желудка – радиологическое функциональное исследование моторики желудочно-кишечного тракта.

Показания к исследованию:

- гастринома;
- грыжа пищеводного отверстия диафрагмы;
- доброкачественные опухоли желудка;
- желудочно-кишечное кровотечение;
- инородное тело пищевода;
- рак желчного пузыря;
- синдром Золлингера-Эллисона;
- стеноз пищевода;
- цирроз печени.

Проведение исследования: в ходе динамической сцинтиграфии пищевода и желудка оценивается скорость прохождения и эвакуации жидкой и полужидкой пищи, меченой радиоизотопом (^{99m}Tc), при нарушениях моторной функции верхних отделов желудочнокишечного тракта (дисфагии, гастро-эзофагиальный и дуодено-гастральный рефлюкс и др.). Исследование выполняется с помощью гамма-камеры, позволяющей регистрировать и обрабатывать импульсы в виде сцинтиграмм, отражающих время и перистальтическую активность пищевода и

желудка. Продолжительность исследования около 30 минут.

Противопоказания, последствия и осложнения: абсолютное противопоказание – аллергия на вещества, входящие в состав используемого радиофармацевтического препарата. Относительное противопоказание – беременность. Исследование пациентки, кормящей грудью, допускается, только важно не возобновлять кормление до истечения 24 часов после обследования, точнее после введения препарата.

Подготовка к исследованию: перед обследованием желудочно-кишечного тракта, печени, желчевыводящей системы пациент не должен есть 6–12 часов. В некоторых случаях во время обследования пациенту необходимо съесть немного пищи.

Расшифровка результатов исследования обязательно должна проводиться квалифицированным радиологом, окончательное заключение на основании всех данных о состоянии пациента выносится врачом-клиницистом, направлявшим больного на исследование, – гастроэнтерологом, хирургом, онкологом и другими специалистами.

Сцинтиграфия кишечника статическая

Суть метода: статическая сцинтиграфия кишечника – радиологическое исследование проходимости кишечного тракта. Статическая сцинтиграфия кишечника показана при подозрении на острую тонкокишечную непроходимость и раннюю спаечную кишечную непроходимость для определения наличия, уровня, протяженности и динамики поражения.

Показания к исследованию:

- брюшная жаба;
- демпинг-синдром;
- доброкачественные опухоли тонкого кишечника;
- кишечная непроходимость;
- рак тонкого кишечника;
- энтерит;
- энтероколит.

Проведение исследования: пациент выпивает радиофармпрепарат, разведенный в воде, затем через каждые 2 часа выполняются статические сцинтиграммы, позволяющие оценить прохождение помеченного пищевого комка по кишечнику. Сцинтиграфия выполняется после УЗИ и обзорной рентгенографии брюшной полости.

Противопоказания, последствия и осложнения: абсолютное противопоказание – аллергия на вещества, входящие в состав используемого радиофармацев-

тического препарата. Относительное противопоказание – беременность. Исследование пациентки, кормящей грудью, допускается, только важно не возобновлять кормление до истечения 24 часов после обследования, точнее после введения препарата.

Подготовка к исследованию: не требуется.

Расшифровка результатов исследования обязательно должна проводиться квалифицированным радиологом, окончательное заключение на основании всех данных о состоянии пациента выносится врачом-клиницистом, направлявшим больного на исследование – гастроэнтерологом, хирургом, онкологом и другими специалистами.

Сцинтиграфия ЖКТ с мечеными эритроцитами

Суть метода: сцинтиграфия ЖКТ с мечеными эритроцитами – методика радионуклидного исследования пищеварительного тракта с помощью собственных эритроцитов пациента, меченных радиоактивным изотопом (^{99m}Tc). Сцинтиграфия желудочно-кишечного тракта с мечеными эритроцитами информативна для выявления даже минимального кровотечения в желудочно-кишечном тракте (0,1 мл в мин), однако не дает точных сведений о его расположении. Уточнение источника кровотечения и его остановка производятся с помощью рентгенохирургических методик.

Показания к исследованию:

- брюшная жаба;
- доброкачественные опухоли тонкого кишечника;
- желудочно-кишечное кровотечение;
- рак тонкого кишечника;
- синдром Сезари^[28];
- язва желудка;
- язвенная болезнь двенадцатиперстной кишки.

²⁸ Синдром Сезари – разновидность поражения кожи, характеризующаяся зудящим покраснением кожи с шелушением, потемнением, увеличением лимфатических узлов, облысением, а также лейкоцитозом с наличием в крови атипичных макрофагов.

Проведение исследования: меченые собственные эритроциты пациента вводятся внутривенно, их распределение отслеживается с помощью сцинтилляционной камеры. Сканирование происходит через 15–30 минут после введения радиофармпрепарата, повторная процедура сканирования проводится через 2–2,5 часа.

Противопоказания, последствия и осложнения: абсолютное противопоказание – аллергия на вещества, входящие в состав используемого радиофармацевтического препарата. Относительное противопоказание – беременность. Исследование пациентки, кормящей грудью, допускается, только важно не возобновлять кормление до истечения 24 часов после обследования, точнее после введения препарата.

Подготовка к исследованию: специальной подготовки не требуется.

Расшифровка результатов исследования обязательно должна проводиться квалифицированным радиологом, окончательное заключение на основании всех данных о состоянии пациента выносится врачом-клиницистом, направлявшим больного на исследование – гастроэнтерологом, хирургом, онкологом и другими специалистами.

Сцинтиграфия печени

статическая

Суть метода: статическая сцинтиграфия печени – методика радиоизотопного исследования печени путем оценки распределения и накопления в ней радиофармпрепарата. Получаемое изображение отражает топографию, форму, размеры, наличие патологических очагов в печени. Этот вид диагностики наиболее эффективен в случаях решения вопроса гепатит или цирроз, в тех случаях, когда образование не видно при УЗИ.

Показания к исследованию:

- алкогольная болезнь печени;
- асцит;
- вирусный гепатит (В, С, D, E);
- киста печени;
- лекарственный гепатит;
- опухоли печени;
- острая печеночная недостаточность;
- портальная гипертензия;
- ретинобластома;
- хроническая печеночная недостаточность;
- цирроз печени;
- цитомегаловирусная инфекция.

Проведение исследования: радиофармпрепарат, содержащий радиоактивный изотоп технеция (^{99m}Tc), вводится в вену на руке. Исследование проводится через 20–30 минут после введения препарата.

Противопоказания, последствия и осложнения: абсолютное противопоказание – аллергия на вещества, входящие в состав используемого радиофармацевтического препарата. Относительное противопоказание – беременность. Исследование пациентки, кормящей грудью, допускается, только важно не возобновлять кормление до истечения 24 часов после обследования, точнее после введения препарата. Препарат технеция выводится из организма за несколько часов.

Подготовка к исследованию: не требуется.

Расшифровка результатов исследования обязательно должна проводиться квалифицированным радиологом, окончательное заключение на основании всех данных о состоянии пациента выносится врачом-клиницистом, направлявшим больного на исследование, – гастроэнтерологом, гепатологом, хирургом, онкологом и другими специалистами.

Сцинтиграфия гепатобилиарной системы динамическая

Суть метода: динамическая сцинтиграфия гепатобилиарной системы (синоним – холесцинтиграфия) – радионуклидное исследование функционального состояния печени, желчного пузыря и желчевыводящих путей. Холесцинтиграфия информативна для выявления острого холецистита, нарушений проходимости желчных ходов, атрезии желчных протоков, опухолевых образований, дисфункции сфинктера Одди, несостоятельности послеоперационных анастомозов, оценки моторики желчного пузыря.

Показания к исследованию:

- алкогольная болезнь печени;
- вирусный гепатит (А, В, С, D, E);
- гепатиты другого происхождения;
- дискинезия желчевыводящих путей;
- желчнокаменная болезнь;
- калькулезный холецистит;
- киста печени;
- постхолецистэктомический синдром;
- рак желчного пузыря;
- стриктуры желчных протоков;

- холангит;
- холецистит хронический;
- цирроз печени;
- цитомегаловирусная инфекция.

Проведение исследования: для динамической сцинтиграфии гепатобилиарной системы используют соединения на основе имидодиуксусной кислоты и радиоактивного изотопа технеция (^{99m}Tc). Исследование проводится натощак.

Радиофармпрепарат (ХИДА, мезида) вводится внутривенно после укладки больного на спину под детектором гамма-камеры. Исследование начинается сразу же после внутривенного введения радиофармпрепарата и продолжается 60 минут. Одновременно с введением радиофармпрепарата включаются регистрирующие системы. На 30-й минуте исследования больному дают желчегонный завтрак (2 сырых куриных желтка).

Противопоказания, последствия и осложнения: абсолютное противопоказание – аллергия на вещества, входящие в состав используемого радиофармацевтического препарата. Относительное противопоказание – беременность, грудное вскармливание, общее тяжелое состояние пациента.

Подготовка к исследованию: не требуется.

Расшифровка результатов исследования обязательно должна проводиться квалифицированным радиологом, окончательное заключение на основании всех данных о состоянии пациента выносится врачом-клиницистом, направлявшим больного на исследование,

– гастроэнтерологом, гепатологом, хирургом, онкологом и другими специалистами.

Сцинтиграфия поджелудочной железы

Суть метода: сцинтиграфия поджелудочной железы (панкреатосцинтиграфия) – метод радиоизотопного исследования поджелудочной железы. Панкреатосцинтиграфия проводится по двухиндикаторной методике, при этом пациенту вводятся два различных радиофармпрепарата (индикатора) – селенметионин (меченный ^{75}Se) и коллоидные растворы золота (^{198}Au).

По сцинтиграммам оценивают топографию, форму, величину, очертания железы; скорость и характер накопления радиоизотопа; наличие зон со сниженной или повышенной активностью. Сцинтиграфия поджелудочной железы выявляет очаговые дефекты накопления радиоизотопа в зоне поражения, однако не позволяет определить характер патологии (киста, рак, панкреатит).

Показания к исследованию:

- гастринома;
- рак поджелудочной железы;
- сахарный диабет.

Проведение исследования: радиофармпрепарат вводится внутривенно после укладки больного на спину под детектором гамма-камеры. Исследование начинается сразу же после внутривенного введения радиофармпрепарата и продолжается около 30 минут.

Противопоказания, последствия и осложнения: абсолютное противопоказание – аллергия на веще-

ства, входящие в состав используемого радиофармацевтического препарата. Относительное противопоказание – беременность, грудное вскармливание, общее тяжелое состояние пациента.

Подготовка к исследованию: не требуется.

Расшифровка результатов исследования обязательно должна проводиться квалифицированным радиологом, окончательное заключение на основании всех данных о состоянии пациента выносится врачом-клиницистом, направлявшим больного на исследование, – эндокринологом, гастроэнтерологом, хирургом, онкологом и другими специалистами.

Нефросцинтиграфия статическая

Суть метода: статическая нефросцинтиграфия (синоним – реносцинтиграфия) – это радиоизотопное исследование почек, в ходе которого по данным о поглощении почечной тканью радиоизотопа, имеющего сродство к почечной ткани, формируется изображение почек. Исследование дает информацию о степени сохранности функционально активных клеток почек, расположении, размерах и форме почек. Однако статическая нефросцинтиграфия, в отличие от динамической (см. далее), не позволяет полноценно судить о функциональном состоянии почек, поэтому она проводится достаточно редко.

Показания к исследованию:

- аденокарцинома почки;
- артериальная гипертензия;
- гидронефроз;
- гипернефрома;

- гипертоническая болезнь;
- гломерулонефрит;
- дистопия почки;
- камни в почках;
- камни мочеточника;
- нейрогенный мочевой пузырь;
- нефроптоз;
- нефротический синдром;
- опухоли мочеточника;
- пиелонефрит;
- подковообразная почка;
- поликистоз почек;
- почечная колика;
- почечная недостаточность;
- почечно-клеточный рак;
- рак мочевого пузыря;
- рак почки;
- сращение почек;
- стеноз почечных артерий;
- туберкулез почек;
- тубулярная карцинома почки;
- эндокардит (инфекционный).

Проведение исследования: радиофармпрепарат вводится внутривенно. Исследование начинается сразу же после внутривенного введения радиофармпрепарата

и продолжается от 45 минут до трех часов. Изображение почечной паренхимы в норме появляется 3–5 минут. Через 5–10 минут контрастность снижается, а препарат попадает в чашечно-лоханочную систему. Еще через 10–15 минут происходит заполнение мочевого пузыря. После компьютерной обработки процесс прохождения радиофармпрепарата через мочевые пути воспроизводится в виде компьютерных графиков и изображений почек.

Противопоказания, последствия и осложнения: абсолютное противопоказание – аллергия на вещества, входящие в состав используемого радиофармацевтического препарата. Относительные противопоказания – беременность, грудное вскармливание, общее тяжелое состояние пациента.

Подготовка к исследованию: не требуется.

Расшифровка результатов исследования обязательно должна проводиться квалифицированным радиологом, окончательное заключение на основании всех данных о состоянии пациента выносится врачом-клиницистом, направлявшим больного на исследование, – нефрологом, хирургом, онкологом и другими специалистами.

Нефросцинтиграфия динамическая

Суть метода: динамическая нефросцинтиграфия – это радиологическое исследование почек путем фиксации прохождения через почки нефротропных радиофармпрепаратов. В различные моменты времени формируются изображения накопления препарата в почечной ткани, прохождения его в чашечно-лоханочный аппарат и далее в мочеточники. Изображения дополняются компьютерным расчетом определенных показателей и построением графиков. Полученная информация позволяет судить о функциональном состоянии отдельных участков почечной паренхимы и верхних мочевыводящих путей.

Показания к исследованию:

- аденокарцинома почки;
- артериальная гипертензия;
- гидронефроз;
- гипернефрома;
- гипертоническая болезнь;
- гломерулонефрит;
- дистопия почки;
- зернисто-клеточная карцинома почки;
- камни в почках;
- камни мочеточника;
- нейрогенный мочевой пузырь;

- нефроптоз;
- нефротический синдром;
- опухоли мочеточника;
- папиллярная аденокарцинома почки;
- пиелонефрит;
- подковообразная почка;
- поликистоз почек;
- почечная колика;
- почечная недостаточность хроническая;
- почечно-клеточный рак;
- рак мочевого пузыря;
- рак почки;
- сращение почек;
- стеноз почечных артерий;
- стрептококковые инфекции;
- туберкулез почек;
- тубулярная карцинома почки;
- эндокардит (инфекционный).

Проведение исследования: для сцинтиграфии почек используют радиофармпрепарат технеция ДТРА (^{99m}Tc), который вводится внутривенно. Исследование начинается сразу же после внутривенного введения радиофармпрепарата и продолжается от 45 минут до трех часов (обычно – около 1,5 часов).

Противопоказания, последствия и осложнения: абсолютное противопоказание – аллергия на веще-

ства, входящие в состав используемого радиофармацевтического препарата.

Относительное противопоказание – беременность, грудное вскармливание, общее тяжелое состояние пациента.

Подготовка к исследованию: не требуется.

Расшифровка результатов исследования обязательно должна проводиться квалифицированным радиологом, окончательное заключение на основании всех данных о состоянии пациента выносится врачом-клиницистом, направлявшим больного на исследование, – нефрологом, хирургом, онкологом и другими специалистами.

Сцинтиграфия надпочечников

Суть метода: сцинтиграфия надпочечников – метод радиоизотопной диагностики структурного функционального состояния тканей.

Сцинтиграфия надпочечников выполняется после введения радиофармпрепарата (^{131}I -19-холестерол (NP59), сцинтадрен). При подозрении на гормонопродуцирующие опухоли надпочечников сцинтиграфию сочетают с АКТГ-стимулирующей или дексаметазоновой пробой (дексаметазон – 2 дня по 16 мг).

Показания к исследованию:

- альдостерома;
- артериальная гипертензия;
- аутоиммунный полигландулярный синдром;
- болезнь Иценко-Кушинга;
- гиперальдостеронизм;
- надпочечниковая недостаточность;
- опухоли надпочечников;
- синдром Иценко-Кушинга (гиперкортицизм).

Проведение исследования: при различных заболеваниях поглощение радиофармпрепарата надпочечниками занимает 72–120 часов. Из-за этого сцинтиграфия надпочечников как метод диагностики по-прежнему используется нечасто даже в зарубежной медицине.

Противопоказания, последствия и осложнения: абсолютное противопоказание – аллергия на вещества, входящие в состав используемого радиофармацевтического препарата. Относительные противопоказания – беременность, грудное вскармливание, общее тяжелое состояние пациента.

Подготовка к исследованию: не требуется.

Расшифровка результатов исследования обязательно должна проводиться квалифицированным радиологом, окончательное заключение на основании всех данных о состоянии пациента выносится врачом-клиницистом, направлявшим больного на исследование, – эндокринологом, хирургом, онкологом и другими специалистами.

Сцинтиграфия щитовидной железы

Суть метода: сцинтиграфия щитовидной железы – метод радиоизотопного исследования функциональной активности ткани щитовидной железы и узловых образований. Сцинтиграфия позволяет судить о морфологии, топографии и размерах щитовидной железы, выявлять ее очаговые и диффузные изменения, определять и дифференцировать «горячие» (гормонально активные) и «холодные» (функционально неактивные) узлы железы.

Преимущество сцинтиграфии щитовидной железы – в возможности визуальной оценки уровня гормональной активности нормальной ткани щитовидной железы и очагов уплотнения.

Сцинтиграфия щитовидной железы имеет низкую лучевую нагрузку: доза облучения меньше по сравнению с другими методами (в частности, рентгеном), а применяемые радиоизотопы быстро вымываются из организма.

Сцинтиграфия щитовидной железы помогает обнаруживать эктопию или возможные фрагменты тиреоидной ткани после удаления железы. Сцинтиграфия щитовидной железы не может точно диагностировать доброкачественность или злокачественность узла, хотя позволяет предположить наличие онкологической настороженности. Сцинтиграфия щитовидной железы позволяет выявить метастатическое поражение регионарных (подчелюстных, шейных) лимфоузлов.

Недостаток: сцинтиграфия щитовидной железы служит методом уточняющей диагностики и, в отличие от компьютерной и магнитно-резонансной томографии, ультразвукового исследования, имеет меньшее разрешение и дает менее четкое изображение органа.

Показания к исследованию:

- аденома паращитовидных желез;
- аденома щитовидной железы;
- аутоиммунный тиреоидит;
- гипертиреоз;
- гипотиреоз;
- диффузный токсический зоб;
- рак щитовидной железы;
- тиреоидит;
- узлы и кисты щитовидной железы.

Проведение исследования: за 20–30 минут до проведения сцинтиграфии щитовидной железы пациенту внутривенно вводят микродозу радиофармпрепарата (изотопа йода ^{131}I , ^{123}I или технеция $^{99\text{m}}\text{Tc}$), способного накапливаться в ткани щитовидной железы и в узлах, а затем оценивают его распределение с помощью серии сцинтиграмм, выполняемых в течение 15–20 минут.

Противопоказания, последствия и осложнения: абсолютное противопоказание – аллергия на вещества, входящие в состав используемого радиофармацевтического препарата. Относительные противопоказания – беременность, грудное вскармливание, общее тяжелое состояние пациента.

Подготовка к исследованию: перед сцинтиграфией щитовидной железы требуется прекратить прием любых йодсодержащих препаратов: L-тироксина за 3 недели до исследования, меркаптизола и пропилтиурацила – за 5 дней.

Нельзя выполнять сцинтиграфию щитовидной железы ранее, чем через три недели после проведения компьютерной томографии с использованием контрастного вещества, содержащего йод.

Расшифровка результатов исследования обязательно должна проводиться квалифицированным радиологом, окончательное заключение на основании всех данных о состоянии пациента выносится врачом-клиницистом, направлявшим больного на исследование, – эндокринологом, гастроэнтерологом, хирургом, онкологом и другими специалистами.

Глава 5

Томография

Компьютерная томография

Суть метода: компьютерная томография (КТ) – метод обследования, при котором для получения детального изображения внутренних органов и структур применяются рентгеновские лучи. В основе метода лежат технология послойных рентгеновских снимков человеческого тела (собственно томография), технология регистрации рентгеновского излучения сверхчувствительными детекторами (что позволяет в разы снизить дозу облучения в сравнении с обычными рентгенограммами) и обширный пакет компьютерных программ, представляющих собой реализацию технологии обработки и анализа изображения. Все три составляющие технологии находятся в состоянии постоянного развития и совершенствования, направленного на все большее снижение дозы облучения пациента, повышение разрешающей способности и диагностической ценности метода.

Показания к исследованию: в современной медицине показания к использованию КТ расширяются пропорционально тому, насколько широко доступным становится этот метод для населения. Компьютерная томография используется для исследования практически всех частей тела и органов: грудной клетки, брюшной полости, таза, конечностей, печени, поджелудочной железы, кишечника, почек и надпочечников, мочевого пузыря, легких, сердца, а также кровеносных сосудов, костей и позвоночника. С общих позиций можно говорить, что

компьютерная томография используется сейчас в медицине для нескольких целей.

- Для обследований (как скрининговый тест) при следующих состояниях:

- головная боль;
- травма головы, не сопровождающаяся потерей сознания;
- обморок;
- исключение рака легких.

В случае использования компьютерной томографии для скрининга, исследование делается в плановом порядке.

- Для диагностики по экстренным показаниям:
 - тяжелые травмы;
 - подозрение на кровоизлияние в мозг;
 - подозрение на повреждение сосуда (например, расслаивающая аневризма аорты);
 - подозрение на некоторые другие острые повреждения полых и паренхиматозных органов (осложнения как основного заболевания, так и в результате проводимого лечения).
- Для плановой диагностики: большинство КТ исследований делается в плановом порядке, по направлению врача, для окончательного подтверждения диагноза. Как правило, перед проведением компьютерной томографии делаются более простые исследования – рентген, УЗИ, анализы и т. д.
- Для контроля результатов лечения.

- Для проведения лечебных и диагностических манипуляций, например пункция под контро

лем компьютерной томографии и др. Компьютерная томография позволяет контролировать правильность выполнения медицинских процедур. Например, врач может использовать КТ, чтобы точно ввести иглу во время процедуры биопсии тканей или проверить расположение иглы при дренировании абсцесса.

При исследовании органов и различных областей человеческого тела перед компьютерной томографией, естественно, ставятся разные задачи.

- КТ грудной клетки помогает обнаружить болезни легких, сердца, пищевода, главного кровеносного сосуда – аорты, а также тканей грудной клетки. С помощью компьютерной томографии можно выявить инфекционные заболевания, рак легкого, метастазы от рака других органов, легочную эмболию и аневризму аорты.

- КТ брюшной полости обнаруживает кисты, абсцессы, инфекционные заболевания, опухоли, аневризмы брюшной аорты, увеличение лимфатических узлов, наличие инородных тел, кровотечения, воспалительные заболевания кишечника.

- КТ почек, мочеточников и мочевого пузыря помогает обнаружить камни в почках, мочевом пузыре или непроходимость мочевыводящих путей. Особый вид компьютерной томографии с использованием контрастного вещества, вводимого внутривенно, называется внутривенная пиелограмма и используется для обнаружения камней в почках, непроходимости, опухолей, инфекционных и других заболеваний мочевыводящих путей.

- КТ печени может обнаружить опухоли и кровотечения, а также другие заболевания этого органа. Процедура также поможет установить причину разлития желчи (желтухи). КТ применяется для диагностики проходимости желчных протоков. Попутно с помощью этой процедуры можно выявить наличие камней в желчном пузыре, но, как правило, для диагностики заболеваний желчного пузыря и желчных протоков используют другие диагностические методы, например УЗИ.

- КТ поджелудочной железы может выявить наличие опухоли поджелудочной железы или ее воспаление (панкреатит).

- КТ надпочечников может обнаружить опухоли или увеличение размеров надпочечников.

- КТ селезенки применяется для определения повреждений селезенки или ее размеров.

- У женщин КТ органов таза определяет заболевания органов малого таза и фаллопиевых труб, у мужчин – предстательной железы и семенных пузырьков.

- У раковых больных КТ может помочь определить стадию рака, поскольку показывает, насколько сильно распространились метастазы.

- КТ может выполняться как ангиография – с контрастированием сосудистого русла определенных органов (мозга, почек, легких) и выполнением серий последовательных снимков на всех этапах прохождения контраста через сосудистое русло.

Проведение исследования: во время процедуры пациент лежит на специальном столе, соединенном со сканером, который представляет собой большой аппарат в форме кольца. Вращаясь, сканер пропускает рентгенов-

ские лучи через изучаемую область тела. Каждый оборот занимает меньше секунды, и на экране компьютера возникает срез исследуемого органа. Все послойные изображения сохраняются как группа компьютерных файлов, которые затем можно распечатать.

Чтобы сделать изображение более отчетливым, в компьютерной томографии часто используются контрастные средства, содержащие йод. Они применяются при исследовании кровотока, для обнаружения опухолей и других заболеваний. Контрастное вещество вводится в вену или непосредственно в область исследования (например кишечник или сустав), в некоторых случаях пациент должен его выпить. Снимки делаются до и после применения контраста.

Противопоказания, последствия и осложнения: пациент перед проведением компьютерной томографии обязательно должен поставить в известность врача:

- о беременности;
- о наличии аллергии на лекарственные препараты, на йод, другие известные пациенту аллергические реакции;
- о наличии бронхиальной астмы;
- о наличии заболеваний почек;
- о наличии кардиостимулятора;
- о наличии сахарного диабета и приеме противодиабетических препаратов;
- о наличии сердечно-сосудистых заболеваний;

- о наличии страха замкнутых пространств (клаустрофобии);

- о прохождении в течение 4-х предыдущих дней рентгеновского обследования с применением контрастирования сульфатом бария (например, ирригоскопии) или о применении лекарственных препаратов, содержащих висмут. Эти вещества могут вызвать ошибки при интерпретации результатов исследования.

Абсолютные и относительные противопоказания к исследованию

- Без контраста:
 - беременность;
 - масса тела более максимально доступной для прибора (для каждой модели томографа максимальная масса тела пациента прописана в технических условиях).
- С контрастом:
 - беременность (тератогенное воздействие рентгеновского излучения);
 - заболевания щитовидной железы;
 - масса тела более максимальной для прибора;
 - миеломная болезнь;
 - наличие аллергии на контрастный препарат;
 - почечная недостаточность;
 - тяжелое общее состояние пациента;
 - тяжелый сахарный диабет.

Подготовка к исследованию: обычно не требуется. Если назначена компьютерная томография органов брюшной полости, то с вечера накануне исследования

пациенту рекомендуется воздержаться от приема твердой пищи.

Если исследование проводится с использованием контрастного вещества, оно может быть введено в организм пациента различными способами, в зависимости от цели исследования:

- внутривенно – при КТ грудной клетки, брюшной полости и таза,
- контрастное вещество необходимо выпить при некоторых обследованиях брюшной полости,
- контрастное вещество вводят через специальный катетер в мочевой пузырь или кишечник,
- контрастное вещество вводят через тонкую иглу в сустав. Процедура компьютерной томографии обычно занимает 15–30 минут.

Перед процедурой необходимо снять все украшения и одежду. В некоторых случаях можно оставить белье.

NB! Результаты исследования могут исказить:

- движения во время процедуры,
- наличие металла в теле пациента (хирургические зажимы, металлические крепления отломков костей, искусственные клапаны или металлические фрагменты искусственного сустава) может исказить четкость изображения в области исследования.

Расшифровка результатов исследования

В результате компьютерной томографии могут быть получены следующие данные:

- о нормальном расположении, нормальных размерах и форме органов и кровеносных сосудов, отсутствии непроходимости кровеносных сосудов;

- об отсутствии инородных тел (фрагментов металла или стекла), опухоли (рак), воспаления и признаков инфекции, кровотечения и скопления жидкости.

При отклонении от нормы:

- лимфатические узлы увеличены;
- наблюдается легочная эмболия, наличие жидкости или признаки инфекции в легких;

- наблюдается разрастание ткани (опухоль) в кишечнике, легких, яичниках, печени, мочевом пузыре, почках, надпочечниках или поджелудочной железе;

- наблюдаются признаки воспалительных заболеваний кишечника;

- наличие аневризмы аорты;

- наличие инородных тел (фрагментов металла или стекла);

- наличие камней в почках или желчном пузыре;

- наличие опухоли, перелома, инфекции или других проблем конечностей;

- непроходимость кишечника или желчных протоков;

- непроходимость одного или более кровеносных сосудов;

- размеры органа больше или меньше нормы, органы повреждены, присутствуют признаки инфекции, наблюдаются кисты или абсцессы.

Томография всего тела – достаточно дорогостоящая процедура.

Расшифровка результатов исследования обязательно должна проводиться квалифицированным специалистом в области компьютерной томографии, окончательное диагностическое заключение на основании всех данных о состоянии пациента выносится врачом-клиницистом, направлявшим больного на исследование.

Магнитно-резонансная томография

Суть метода: магнитно-резонансная томография (МРТ) – томографический метод исследования внутренних органов и тканей, опирающийся на физическое явление ядерного магнитного резонанса (ЯМР).

Метод основан на измерении электромагнитного отклика ядер атомов водорода на возбуждение их определённой комбинацией электромагнитных волн в постоянном магнитном поле высокой напряжённости. При исследовании происходит воздействие магнитного поля на атомы водорода в составе молекулы воды (а точнее, на их ядра – протоны) тканей человеческого организма, которые выстраиваются параллельно магнитному полю. Другими словами, на организм короткое время воздействуют радиоволны, которые приводят в движение ядра атомов водорода. По окончании воздействия атомы водорода стремятся расположиться в прежнем хаотичном порядке, подавая слабый радиосигнал, который переводит в изображение специальная магнитно-резонансная установка.

Некоторое время существовал термин ЯМР-томография, более соответствующий физической сущности метода. Однако после Чернобыльской катастрофы 1986 года, в связи с развитием у людей радиофобии, было предложено более «коммерческое» название – МРТ.

В новом термине исчезло упоминание о «ядерности» метода, что и позволило ему достаточно безболезненно

войти в повседневную медицинскую практику, не вызывая у пациентов нежелательных ассоциаций и страхов. Однако и первоначальное название также имеет хождение в среде специалистов.

Кроме собственно физического эффекта, лежащего в принципиальной основе метода, «слагаемыми успеха» являются технологии магнитно-резонансного сканирования и математические алгоритмы компьютерного моделирования изображения на основании анализа излучений резонанса.

Магнитно-резонансная томография позволяет с высоким качеством наблюдать головной, спинной мозг и другие внутренние органы. Современные методики МРТ делают возможным неинвазивно (без вмешательства) исследовать функцию органов – измерять скорость кровотока, тока спинно-мозговой жидкости, определять уровень диффузии в тканях, видеть активацию коры головного мозга при функционировании органов, за которые отвечает данный участок коры (функциональная МРТ). Магнитно-резонансная томография обеспечивает точное изображение всех тканей организма, в особенности мягких тканей, хрящей, межпозвоночных дисков и мозга. Даже самые незначительные воспалительные очаги могут быть обнаружены на МРТ.

NB! Структуры с низким содержанием воды (кости или легкие) не поддаются томографии из-за низкого качества изображения.

Наиболее частые магнитно-резонансные исследования:

- МРТ головного мозга или гипофиза;

- МРТ сосудов головного мозга (ангиограмма артериальная);
- МРТ сосудов головного мозга (ангиограмма венозная);
- МРТ миелограмма;
- МРТ сосудов шеи (экстракраниальная артериальная или венозная программа);
- МРТ спинного мозга и позвоночника: шейный отдел позвоночника;
- МРТ спинного мозга и позвоночника: грудной отдел;
- МРТ спинного мозга и позвоночника: пояснично-крестцовый отдел;
- МРТ надпочечников;
- МРТ одного сустава (МРТ локтевого сустава, МРТ коленного сустава);
- МРТ головного или спинного мозга (включая краниовертебральный переход);
- МРТ брюшной полости;
- МРТ органов малого таза.

Преимущества МРТ перед другими методами

- Неинвазивность: в организм пациента не вводятся никаких трубок, катетеров, зондов и других устройств. Лишь в некоторых случаях требуется внутривенное введение специального контрастного вещества.
- Безопасность: до настоящего времени не найдено доказательств, что магнитно-резонансная томография

оказывает какое-либо вредное воздействие на организм человека. МРТ применяют даже во время беременности (если к этому есть строгие показания).

- Высокая информативность.
- Отсутствие длительных и неудобных процедур подготовки к исследованию.
- Сразу же после обследования пациент возвращается к привычному образу жизни.

Магнитно-резонансная томография позволяет получить изображение практически всех тканей тела. Ввиду того, что магнитно-резонансная томография дает очень детальное изображение, она считается лучшей техникой для выявления различных опухолей, исследования нарушений центральной нервной системы и заболеваний опорно-двигательной системы. В результате магнитно-резонансной томографии получается полноценная, трехмерная картина исследуемой области тела.

Благодаря магнитно-резонансной томографии появляется возможность, не используя контрастные вещества, тщательно обследовать многие органы и системы.

Диагностический потенциал МРТ можно повысить предварительным введением некоторых контрастных веществ. В качестве вводимого в кровяное русло контрастного вещества обычно применяется элемент из группы редкоземельных металлов – гадолиний, обладающий свойствами парамагнетика, который вводится внутривенно.

Преимущество магнитно-резонансной томографии перед компьютерной томографией (КТ) наиболее очевидно при исследовании тех отделов нервной системы, изображение которых нельзя получить с помощью КТ из-за

перекрытия исследуемой мозговой ткани прилегающими костными структурами. Кроме того, при МРТ можно различать недоступные КТ изменения плотности ткани мозга, белое и серое вещество, выявлять поражение ткани мозга при рассеянном склерозе и прочее.

При магнитно-резонансной томографии больной не подвергается ионизирующему облучению!

Ограничения метода МРТ: магнитно-резонансная томография противопоказана при наличии в организме человека металлических предметов (кардиостимулятор, металлические протезы, пластины и так далее), так как существует опасность их смещения под действием магнитного поля и, следовательно, дополнительного повреждения близлежащих структур.

Противопоказана МРТ при наличии у больных наружного водителя ритма сердца, беременности, выраженной клаустрофобии (боязни пребывания в тесном помещении).

Осложняет применение МРТ-обследования его длительность – в течение 30–60 минут пациент должен находиться в неподвижном состоянии.

Показания к исследованию: методика МРТ настолько информативна, что показания для выполнения МРТ должны определяться врачами-специалистами. Чаще всего к МРТ прибегают невропатологи, нейрохирурги, ортопеды, эндокринологи, гинекологи. Этот список далеко не полон, так как МРТ-исследования информативны при очень широком спектре заболеваний.

Наиболее частыми показаниями для назначения МРТ являются:

- заболевания головного и спинного мозга различной этиологии,
- травматические повреждения позвоночника и крупных суставов,
- упорные головные боли,
- эндокринные нарушения,
- остеохондроз позвоночника с выраженным болевым синдромом.

Исторически первым применением МРТ было исследование головного мозга, открывшее новые горизонты в диагностике неврологических заболеваний.

Проведение исследования: пациент в горизонтальном положении помещается в узкий тоннель томографа, продолжительность процедуры зависит от вида исследования. Пациент должен сохранять полную неподвижность исследуемой анатомической области. Пациент обязательно должен сообщить врачу о наличии в теле металлического суставного протеза, искусственного сердечного клапана, вживленных электронных приборов, электронных имплантов среднего уха или имплантов зубов.

Очень важно перед МРТ снять с себя предметы, содержащие металл. Металлические предметы могут нарушить действие магнитного поля, которое используется во время обследования, и качество снимков может оказаться плохим. Кроме того, магнитное поле может повредить электронику.

Противопоказания, последствия и осложнения

- Абсолютные противопоказания к магнитно-резонансной томографии:

- металлическое инородное тело в глазнице;

- внутричерепные аневризмы, клипированные ферромагнитным материалом;

- наличие в теле электронных приспособлений (кардиостимулятор, например);

- гемопoэтическая анемия (при контрастировании).

- Относительные противопоказания к магнитнорезонансной томографии:

- наружный водитель ритма;

- тяжелая клаустрофобия или неадекватное поведение;

- беременность (относительным противопоказанием МРТ является беременность до 12 недель, поскольку на данный момент собрано недостаточное количество доказательств отсутствия тератогенного эффекта магнитного поля);

- внутричерепные аневризмы, клипированные неферромагнитным материалом;

- металлические протезы, клипсы или осколки в несканируемых органах;

- невозможность сохранять неподвижность вследствие сильной боли;

- татуировки с содержанием металлических соединений;

- необходимость постоянного контроля жизненно важных показателей;

– состояние алкогольного или наркотического опьянения.

NB! Менструация, наличие внутриматочной спирали, а так же кормление грудью не являются противопоказаниями для исследования.

Окончательное решение о возможном отказе пациенту от проведения МРТ-исследования принимает непосредственно перед исследованием врач-рентгенолог.

Подготовка к исследованию: не требуется.

Расшифровка результатов исследования обязательно должна проводиться квалифицированным специалистом в области магнитно-резонансной томографии, окончательное диагностическое заключение на основании всех данных о состоянии пациента выносится врачом-клиницистом, направлявшим больного на исследование.

Позитронно-эмиссионная томография

Суть метода: позитронно-эмиссионная томография (ПЭТ) – развивающийся диагностический и исследовательский метод ядерной медицины. В основе этого метода лежит возможность при помощи специального оборудования (ПЭТ-сканера) отслеживать распределение в организме биологически активных соединений, меченых позитрон-излучающими радиоизотопами.

Именно выбор подходящего радиофармпрепарата позволяет изучать с помощью ПЭТ такие разные процессы, как метаболизм, транспорт веществ, лиганд-рецепторные взаимодействия, экспрессию генов и т. д. Использование радиофармпрепаратов, относящихся к различным классам биологически активных соединений, делает ПЭТ достаточно универсальным инструментом современной медицины. Поэтому разработка новых радиофармпрепаратов и эффективных методов синтеза уже зарекомендовавших себя препаратов в настоящее время становится ключевым этапом в развитии метода ПЭТ.

Для опухолевых клеток характерен повышенный обмен веществ. Это приводит к тому, что они быстрее и сильнее захватывают из крови введенный радиофармпрепарат. После того, как радиоактивное вещество оказывается в опухолевой клетке, начинается его распад. Во время распада образуются особые частицы (кванты), которые и регистрируются с помощью специальной аппаратуры. Данный метод позволяет определить область подозрительной активности раковых клеток или другие обла-

сти повышенного обмена. Избирательность метода определяется используемым радиофармпрепаратом. На сегодняшний день в ПЭТ в основном применяются позитронизлучающие изотопы элементов второго периода периодической системы элементов:

- углерод-11 ($T_{1/2} = 20,4$ мин);
- азот-13 ($T_{1/2} = 9,96$ мин);
- кислород-15 ($T_{1/2} = 2,03$ мин);
- фтор-18 ($T_{1/2} = 109,8$ мин);

Самый распространённый радиофармпрепарат, используемый при ПЭТ, – фтордезоксиглюкоза. Из наиболее часто используемых для проведения ПЭТ радиофармпрепаратов можно также назвать ^{11}C -метионин (МЕТ) и ^{11}C -тирозин.

В отличие от других инструментальных методов исследования, главная задача при проведении позитронно-эмиссионной томографии не «фотографирование картинки» внутренних органов, а получение цветного изображения химической активности процессов, происходящих в организме пациента. При опухолевых заболеваниях химические процессы изменяются, соответственно меняется их цветовая гамма и интенсивность. Таким образом, позитронно-эмиссионная томография обнаруживает болезнь на самой ранней стадии, когда никаких структурных (видимых глазу) изменений еще не произошло.

Преимущества позитронно-эмиссионной томографии:

- высокая диагностическая точность;

- одно исследование заменяет собой несколько различных видов диагностики;
- отсутствие болевых или неприятных ощущений и вредных побочных явлений;
- возможность охватить все органы в одном исследовании;
- диагностика заболеваний на ранних стадиях;
- исключение неэффективных или необязательных оперативных или медикаментозных методов лечения;
- позитронно-эмиссионная томография практически безвредна.

Недостатки позитронно-эмиссионной томографии:

ПЭТ – довольно дорогой метод диагностики, он имеется далеко не во всех медицинских центрах крупнейших городов России.

Показания к исследованию

- В онкологии: диагностика рака, диагностика метастазов, контроль эффективности лечения рака.
- В кардиологии: при ишемической болезни сердца, перед аортокоронарным шунтированием.
- В неврологии: рассеянный склероз и другие заболевания.
- В психиатрии и геронтологии: болезнь Альцгеймера.

Проведение исследования: до начала ПЭТ радиоактивное вещество вводится внутривенно или вдыхается в виде газа (на сегодняшний день при ПЭТ в России используется только внутривенное введение препарата).

Затем в течение 30–90 мин пациента просят спокойно полежать. Это необходимо, так как физическая активность может повлиять на распределение радиофармпрепарата в организме.

После нужного распределения радиоактивного вещества начинают ПЭТ-сканирование, которое может занимать 30–45 мин. Иногда при исследовании сердца во время позитронной томографии пациенту дают дозированную физическую нагрузку, чтобы оценить кровоснабжение и функцию сердца.

После окончания позитронно-эмиссионной томографии рекомендует пить много жидкости, чтобы быстрее вывести радиоактивное вещество из организма.

Противопоказания, последствия и осложнения: ПЭТ противопоказана людям, страдающим сахарным диабетом, с содержанием сахара в крови более 6,5 ммоль/л. К противопоказаниям относят также беременность и грудное вскармливание.

Лучевая нагрузка при максимальной дозе вводимого препарата соответствует лучевой нагрузке, получаемой пациентом при рентгенографии грудной клетки в двух проекциях, поэтому исследование сравнительно безопасно.

Подготовка к исследованию: накануне позитронно-эмиссионной томографии рекомендуется легкий ужин (желательно творожные или кисломолочные продукты). Исследование проводится натощак, до проведения исследования с утра пациент должен не есть и не пить. С собой у пациента должен быть 1 литр минеральной негазированной воды. Одежда должна быть удобной, обеспечивающей достаточный температурный комфорт,

чтобы пациент мог расслабиться во время исследования, и без металлических деталей.

Расшифровка результатов исследования обязательно должна проводиться квалифицированным специалистом в области ПЭТ, окончательное диагностическое заключение на основании всех данных о состоянии пациента выносится врачом-клиницистом, направившим больного на исследование.

Часть 3

Ультразвуковые исследования



Глава 1

Общая характеристика методов ультразвуковой диагностики

Наибольшее распространение в современной клинической практике нашли три метода ультразвуковой диагностики:

- одномерное исследование (эхография);
- двухмерное исследование (сонография) чаще всего сейчас и называется ультразвуковым исследованием (УЗИ) как наиболее распространенный метод;
- доплерография (ультразвуковая доплерография, УЗДГ), основанная на эффекте Допплера.

Все они основаны на регистрации отраженных от объекта эхо-сигналов. В зависимости от способа преобразования эхо-сигналов и представления диагностической информации, ультразвуковые системы делят на системы типа А (одномерного изображения) и системы типа В (двухмерного изображения).

На сегодняшний день одномерное исследование (системы типа А) находит свое применение в неврологии (эхоэнцефалография), офтальмологии (обзорная эхография и эхобиометрия).

Системы типа В (двухмерного изображения) позволяют построить более привычное человеческому глазу двухмерное изображение и сейчас являются преимущественными по своему использованию. Собственно, говоря

об ультразвуковом исследовании, мы обычно подразумеваем именно их.

УЗИ

Ультразвуковое исследование (синонимы – УЗИ, сонография, ультразвуковая томография, ультрасонография) в современной медицине без сомнения самый популярный метод обследования внутренних органов, проводимый без хирургического вмешательства. УЗИ используют для диагностики заболеваний врачи практически всех медицинских специальностей.

Суть метода: в основе ультразвуковой диагностики лежит использование свойств ультразвука. Ультразвук – не слышимые человеческим ухом звуковые волны, частоты которых превышают 20 кГц. (Единица измерения (1 Гц) названа в честь немецкого физика Генриха Герца и соответствует 1 колебанию в секунду.) В настоящее время при распознавании патологических изменений органов и тканей используют ультразвук с частотой от 500 кГц до 15 МГц.

Звуковые волны такой частоты обладают способностью проходить через ткани организма, отражаясь от всех поверхностей, лежащих на границе тканей разного состава и плотности.

Сканирование обеспечивает регистрацию сигналов последовательно от разных точек объекта; изображение возникает на экране монитора и может быть зафиксировано; его можно подвергать математической обработке, измеряя, в частности, величину разных элементов объекта. Отраженные эхо-сигналы поступают в усилитель и специальные системы обработки изображения, после чего появляются на экране телевизионного монитора в ви-

де изображения срезов тела, имеющих различные оттенки черно-белого цвета. Оптимальным является наличие не менее 64 градиентов цвета черно-белой шкалы. При позитивной регистрации максимальная интенсивность эхо-сигналов проявляется на экране белым цветом (эхо-позитивные участки), а минимальная – черным (эхонегативные участки). При негативной регистрации наблюдается обратное положение. Выбор позитивной или негативной регистрации не имеет значения. Изображение, получаемое при исследовании, может быть разным в зависимости от режимов работы сканера.

Современная аппаратура позволяет производить прямое наблюдение за движениями органов (исследование в реальном времени).

Разработаны ультразвуковые датчики, которые предназначены для введения в организм. Например, с помощью такого датчика, введенного через прямую кишку, удастся выявлять опухоли кишечника и устанавливать их размеры. Созданы специальные датчики для ультразвукового исследования непосредственно на операционном столе во время оперативного вмешательства. Такие датчики позволяют определить число и местонахождение камней в почках и желчных протоках. В клиническую практику внедряется методика пункций внутренних органов и патологических образований (опухолей, абсцессов и др.) под контролем ультразвукового сканирования.

Применение метода: трудно сказать, какая из медицинских специальностей активнее использует УЗИ, но вероятнее всего лидируют акушерство и гинекология.

Использование УЗИ в акушерстве и гинекологии:

- обследование органов малого таза (проводится двумя способами: трансвагинально – через влагалище и трансабдоминально – через переднюю брюшную стенку).

- оценка состояния плода во время беременности.

УЗИ в гинекологии используют для обследования при нарушениях менструального цикла, маточных кровотечениях, болевом синдроме, перед проведением аборта и при его осложнениях, бесплодии, при контроле за созреванием фолликула при стимуляции овуляции, при обнаружении патологий (новообразований) при обычном осмотре.

УЗИ в акушерстве используется для контроля за протеканием беременности и развитием плода с самых ранних сроков беременности.

Ультразвуковое исследование в андрологии проводится для диагностики заболеваний мочеполовых органов (полового члена, органов мошонки, простаты), мониторинга опухолевых образований, определения причин бесплодия у мужчин. УЗИ в андрологии выполняется трансабдоминальным (через переднюю брюшную стенку) или трансректальным (через прямую кишку) способом. Проведение УЗИ в андрологии предпочтительно на первом этапе диагностики, а также в качестве скрининга раннего и бессимптомного рака простаты.

УЗИ в гастроэнтерологии позволяет провести оценку состояния сосудов и органов брюшной полости (печени, поджелудочной железы, желчного пузыря, желчных путей, селезенки). Методом ультразвуковой диагностики выявляются конкременты (камни), опухоли, деформации, абсцессы, воспаления, сужение или расширение сосудов, скопление свободной жидкости в брюшной полости. Исследование полых органов желудочно-кишечного трак-

та возможно методом ультразвуковой эндоскопии с помощью гибкого эндоскопа, снабженного УЗ-датчиком.

NB! Для улучшения качества исследования перед УЗИ брюшной полости необходимо в течение 2–3 предшествующих диагностике дней соблюдать диету, направленную на уменьшение метеоризма: из рациона исключаются овощи, бобовые, фрукты, черный хлеб, соки, молоко. В этот же период целесообразен прием ферментов (мезим-форте, панкреатин, фестал) и препаратов, подавляющих газообразование (эспумизан, полифепан, карболен). Желательно, чтобы период воздержания от пищи до процедуры УЗИ брюшной полости составлял 8–12 часов.

NB! Исказить результаты УЗИ брюшной полости может метеоризм, наличие каловых масс или бариевой взвеси в кишечнике, курение перед процедурой, беспокойное поведение пациента, высокая степень ожирения, повязки или открытые раны в зоне сканирования.

Ультразвуковые исследования в кардиологии включают эхокардиографию и ее модификации – стресс-эхокардиографию и чреспищеводную эхокардиографию. Эхокардиография нацелена на визуализацию и получение количественных характеристик структур сердца: полостей, стенок, створок клапанов, магистральных сосудов,

оболочек сердца. Стрессэхокардиография позволяет оценить изменения в работе сердца при физической или фармакологической нагрузке. При чреспищеводной эхокардиографии обеспечивается непосредственный контакт с примыкающим к пищеводной стенке сердцем.

УЗИ в офтальмологии назначаются при подозрении на наличие инородных тел, рубцов, кровоизлияний, повреждений сетчатой оболочки.

NB! Поскольку проведение УЗИ требует установки датчика на поверхность глаза, то оно противопоказано при травмах глазного яблока, воспалительных заболеваниях глаз, деструктивных процессах в роговице, в раннем периоде после оперативного вмешательства.

Ультразвуковые исследования в проктологии проводятся трансабдоминальным, эндоректальным и чреспромежностным способами. С помощью ультразвукового исследования в проктологии диагностируются язвенные колиты, болезнь Крона, парапроктит, рак кишечника, дивертикулярная болезнь и другие.

Ультразвуковые исследования в пульмонологии применяются ограниченно, как дополнительное (уточняющее) диагностическое исследование при патологии плевры, легких и средостения. Ограниченность использования УЗИ в пульмонологии связана с тотальным отражением ультразвуковых волн от границы воздушной среды, что исключает возможность визуализации глубже лежащих структур.

Ультразвуковые исследования в артрологии и ревматологии позволяют осмотреть все суставы, за исключением височно-нижнечелюстного. Данные УЗИ широко используются для диагностики ревматических заболеваний, контроля над активностью процесса и оценки эффективности лечебных мероприятий.

Ультразвуковые исследования в урологии применяются для диагностики аномалий развития почек и мочевого пузыря, воспалительных заболеваний, мочекаменной болезни, опухолевых процессов, инородных тел и другой патологии мочевыделительной системы. Это безопасный, быстрый и достаточно информативный метод исследования. Относительным противопоказанием к УЗИ являются неотложные ситуации при наличии более информативного способа обследования.

УЗИ в эндокринологии проводятся для исследования надпочечников, поджелудочной, щитовидной, половых желез. С помощью ультразвуковых методов диагностики в эндокринологии уточняются размеры, контуры, структура органов; выявляются диффузные (воспалительные, дистрофические) и очаговые (опухолевые, кистозные) поражения желез; количество, расположение, величина дополнительных образований.

УЗДГ

Ультразвуковая доплерография^[29] (УЗДГ) – методика ультразвукового исследования, основанная на использовании эффекта Доплера. Сущность эффекта, впервые описанного Кристианом Допплером (Christian Doppler, 1803–1853) в 1842 году, состоит в том, что от движущихся объектов ультразвуковые волны отражаются с измененной частотой. Этот сдвиг частоты пропорционален скорости движения исследуемых структур: если движение направлено в сторону датчика, то частота увеличивается, если от датчика – уменьшается.

Эффект Доплера легко проиллюстрировать примером из жизни. Предположим, мимо вас движется автомобиль с включенной сиреной. Когда машина неподвижна, вы слышите именно тот тон, который издает сирена. Но если машина будет приближаться к вам, то частота звуковых волн будет увеличиваться, и вы услышите повышение тона сирены. И наоборот, когда машина будет отдаляться, вы услышите понижение тона сирены, вследствие уменьшения частоты звуковых волн.

При исследовании кровотока пациента посредством ультразвукового исследования фиксируют изменение частоты ультразвукового сигнала при отражении его от движущихся частиц крови, основную массу которых составляют эритроциты. Для регистрации эффекта Доплера используют ультразвук, посылаемый в направле-

²⁹ На сегодняшний день очень часто встречается написание «доПлерография» даже в специальной медицинской литературе (прим. редактора).

нии исследуемого сосуда. Отражаясь от движущихся эритроцитов, ультразвук, принимаемый устройством, соответственно меняет частоту. Это позволяет получить информацию о скорости движения крови по исследуемому участку сосудистого русла, направлении движения крови, объеме кровяной массы, движущейся с определенными скоростями, и, исходя из этих параметров, обосновывать суждение о нарушении кровотока, состоянии сосудистой стенки, наличии атеросклеротического стеноза или закупорке сосудов.

Метод ультразвуковой доплерографии имеет несколько модификаций.

Допплероультрасонограмма или собственно ультразвуковая доплерография (УЗДГ) – регистрация динамической картины спектра доплеровского сигнала. Поскольку эритроциты движутся с разными скоростями и в разных направлениях в разные фазы сердечного цикла, воспринимаемый ультразвук имеет сложный частотный характер. Пульсовые колебания внутрисосудистого давления обуславливают пульсирующий характер изменений скорости эритроцитов. Вследствие этого доплероультрасонограмма имеет характерный для пульсовой волны вид и содержит возрастающую систолическую часть с систолическим пиком и нисходящую диастолическую часть.

В доплеросонографических устройствах частота сигнала кодируется амплитудой в данной временной точке, а мощность на соответствующей частоте – цветом. Цветовое доплеровское картирование основано на кодировании в цвете значения доплеровского сдвига излучаемой частоты. Методика обеспечивает прямую визуализацию потоков крови в сердце и в относительно крупных сосудах. Красный цвет соответствует потоку, идущему в

сторону датчика, синий – от датчика. Темные оттенки этих цветов соответствуют низким скоростям, светлые оттенки – высоким. Недостаток: невозможность получения изображения мелких кровеносных сосудов с маленькой скоростью кровотока. Достоинства: позволяет оценивать как морфологическое состояние сосудов, так и состояние кровотока по ним.

Дуплексное сканирование представляет собой сочетание доплеровского ультразвукового сканирования с традиционным ультразвуковым исследованием, позволяющее врачу увидеть структуру кровеносных сосудов, то есть сочетает в себе ультразвуковую визуализацию в режиме реального времени для оценки состояния стенки сосуда с анализом кровотока в любой интересующей точке просвета сосуда. Длительность исследования составляет в среднем от 30 до 45 минут.

Чаще всего находят применение:

- дуплексное сканирование брахиоцефальных артерий, оно же – дуплексное сканирование магистральных артерий головы;
- транскраниальное дуплексное сканирование;
- дуплексное сканирование артерий и вен конечностей;
- дуплексное сканирование аорты и нижней полой вены;
- дуплексное сканирование почечных артерий и вен;
- дуплексное сканирование артерий и вен глазного яблока;

- эхокардиография. Исследование неинвазивно, безболезненно, информативно, не требует предварительной подготовки, не имеет противопоказаний.

Глава 2

**Наиболее
распространенные
ультразвуковые
исследования**

Нейросонография

Суть метода: нейросонография (или УЗИ головного мозга) – это метод исследования мозга и других анатомических структур, расположенных в полости черепа, с помощью ультразвука. Обычно нейросонография проводится у детей первого года жизни с открытым родничком и/или швами черепа, через которые ультразвук может проникать в полость черепа. Позже, после закрытия родничков, это исследование становится технически невозможным. Нейросонографию проводят для определения состояния головного мозга, размеров его отдельных частей, наличия некоторых дефектов развития мозга или патологических образований (гематомы, кисты и пр.).

Показания к исследованию:

- Всем новорожденным или детям до года рекомендуется провести хотя бы один раз!
- недоношенным детям;
- детям с низкой массой тела при рождении (внутриутробная гипотрофия);
- детям с необычной формой головы или лицевого скелета;
- при подозрении на наличие внутриутробной инфекции;
- детям, перенесшим недостаток кислорода во время внутриутробного развития или родов;
- детям с родовой травмой, после трудных родов;

- детям с наличием симптомов, указывающих на неврологические заболевания (судороги, слабость в руках или ногах, задержка психомоторного развития и пр.);
- детям с аномалиями развития других органов и систем.

Проведение исследования: стандартную нейросонографию проводят через большой (передний) родничок, на котором располагают ультразвуковой датчик. Путем изменения наклона датчика вперед-назад, вправо-влево, последовательно получают ряд сечений для оценки структур правого и левого полушарий. Аксиальную плоскость (исследование через височную кость) используют в редких случаях, когда необходима более детальная оценка дополнительных патологических образований, ее нередко применяют как вариант внутрочерепного сканирования у детей после закрытия родничка (после 9–12 месяцев). Дополнительные роднички (задний, боковые) используют в единичных случаях, поскольку у здорового доношенного ребенка они в норме уже закрыты.

Противопоказания, последствия и осложнения: процедура не имеет противопоказаний, безболезненна и безопасна. **Подготовка к исследованию:** не требуется. **Расшифровка результатов исследования** : «норма» при нейросонографии – это отсутствие признаков каких-либо заболеваний, выявляемых с помощью УЗИ.

Критерии нормы и патологии в области УЗИ головного мозга являются сложной профессиональной информацией, понимание которой требует серьезной предварительной подготовки. Поэтому мы лишь кратко и упрощенно дадим минимум информации о диагностических при-

знаках, которые не требуют уточнений, выходящих за рамки школьного курса анатомии.

При нейросонографии оцениваются следующие параметры:

- **размеры, площадь и контуры желудочков мозга.** Желудочки мозга представляют собой полости, заполненные спинно-мозговой жидкостью. Расширение желудочков мозга встречается при гидроцефалии, рахите и других заболеваниях. Изменение контуров желудочков мозга может указывать на наличие кист или внутрижелудочковых кровоизлияний;

- **исследование крупных сосудов головного мозга и их сплетений** позволяет выявить наличие крупных аневризм (участки расширения стенки) мозговых артерий;

- **структура ткани мозга,** изменение которой позволяет выявить наличие объемных образований (кист, опухолей и др.) в полости черепа.

При нейросонографии ребенка первого года жизни могут быть выявлены следующие отклонения.

- **Расширение желудочков мозга .** Расширение желудочков мозга – это один из признаков гидроцефалии. Гидроцефалия – это врожденное или приобретенное заболевание, при котором в полости черепа содержится большое количество цереброспинальной жидкости. Существует несколько причин гидроцефалии: внутриутробные инфекции, кровоизлияния, а также пороки развития плода.

ВНИМАНИЕ! Степень расширения желудочков мозга и их размеры у детей варьируют, поэтому точный диагноз может быть установлен только детским неврологом на основании клинической картины (симптомов) и дополнительных методов исследования (КТ, МРТ)!

- **Расширение субарахноидального пространства** . Субарахноидальное пространство находится между паутинной и мягкой оболочками мозга и заполнено цереброспинальной жидкостью – ликвором. В норме его ширина не превышает нескольких миллиметров. Значительное расширение субарахноидального пространства может указывать на наличие арахноидита или лептотомингита (воспаление паутинной и мягкой оболочек мозга в результате инфекции, травмы и др.).

ВНИМАНИЕ! Размеры субарахноидального пространства у детей могут варьировать, поэтому точный диагноз может быть установлен только детским неврологом на основании клинической картины (симптомов) и дополнительных методов исследования (КТ, МРТ)!

- **Кисты сосудистых сплетений головного мозга**. Сосудистое сплетение – это часть оболочек головного мозга, которая не содержит нервных клеток, но вырабатывает жидкость, необходимую для развития головного мозга плода. Как правило, кисты сосудистых сплетений самостоятельно рассасываются к 24–28 неделям

внутриутробного развития плода, однако могут встречаться у новорожденных, детей старше года и даже у взрослых, ничем не проявляясь и не влияя на работу мозга. Кисты сосудистых сплетений у новорожденных не требуют специального лечения.

- **Субэпендимальные кисты** . Субэпендимальные кисты – это также небольшие полости с жидкостью, которые расположены в области стенок желудочков мозга (желудочки мозга – это небольшие пространства, заполненные цереброспинальной жидкостью). Причиной возникновения субэпендимальной кисты является недавнее небольшое кровоизлияние в соответствующей области или наоборот, кислородное голодание (гипоксия) этого участка мозга. Субэпендимальные кисты, как правило, самостоятельно исчезают со временем, не принося никакого вреда развивающемуся мозгу ребенка. Специального лечения также не требуется, однако рекомендуется произвести повторную нейросонографию головного мозга через несколько месяцев.

- **Арахноидальные кисты** . Арахноидальные кисты – это полости с жидкостью, образующиеся в паутинной оболочке мозга. Осложнения могут возникнуть только при диаметре кисты более 3 см. Арахноидальные кисты не рассасываются самостоятельно, могут увеличиваться в размерах и требуют наблюдения у детского невролога.

- **Кровоизлияния в желудочки и вещество головного мозга** . Кровоизлияния в желудочки головного мозга, как правило, встречаются у недоношенных детей в течение первой недели жизни, в связи с чем всем недоношенным детям рекомендуется провести нейросонографию во время пребывания в роддоме. Кровоизлияние

в вещество головного мозга встречается при внутриутробной инфекции, нарушениях свертывания крови у плода, родовых травмах, гемолитической болезни новорожденных (несовместимость крови матери и плода), а также при гипоксии (кислородном голодании мозга). Кровоизлияния в ткань головного мозга, как правило, имеют серьезный прогноз и требуют тщательного наблюдения за ребенком!

- **Ишемия головного мозга** . Ишемия головного мозга – это состояние кислородного голодания нейронов (нервных клеток) мозга. Наиболее часто ишемические повреждения головного мозга наблюдаются у недоношенных детей, легкие которых не успели созреть к моменту рождения.

Развивающаяся ишемия является серьезным риском для здоровья ребенка и требует срочных мер!

- **Опухоли головного мозга** . Опухоли головного мозга у новорожденных встречаются крайне редко. При нейросонографии определяется наличие объемного образования в полости черепа.

Расшифровка результатов исследования обязательно должна проводиться квалифицированным специалистом в области УЗИ, окончательное диагностическое заключение выносится детским неврологом на основании всех данных о состоянии ребенка, а не единственного исследования!

УЗДГ сосудов головы и шеи

Суть метода: ультразвуковая доплерография (УЗДГ) сосудов головы и шеи – ультразвуковой метод диагностики кровотока в сосудах головного мозга. С его помощью можно оценить проходимость как экстракраниальных (расположенных не в черепе) сосудов, к которым относятся позвоночные и сонные артерии, так и сосудов, проходящих в тканях мозга, – передние, средние, задние мозговые артерии. Однако УЗДГ сосудов головы и шеи не позволяет получить изображение сосуда и не дает возможности для точного определения причины нарушения проходимости крови по сосуду (стеноз, тромбоз, спазм, атеросклеротическая бляшка).

Проведение УЗДГ показано пациентам с нарушением мозгового кровообращения (острым или хроническим), перенесшим травматические повреждения сосудов (черепно-мозговая травма, нейрохирургическая операция) или их токсическое поражение. Различные патологии шейного отдела позвоночника (остеохондроз, травмы, врожденные аномалии, нарушения осанки) могут быть показанием к проведению УЗДГ сосудов головы и шеи, если возникает подозрение на сдавление позвоночной артерии и нарушение кровоснабжения в вертебро-базиллярном бассейне.

УЗДГ сосудов головы и шеи дает неврологу информацию о скорости прохождения крови по артериям, обеспечивающим питание головного мозга, и по венам, осуществляющим отток крови из полости черепа. Тем

самым она позволяет оценить общее состояние кровотока, определить степень развития коллатерального кровообращения и состояние венозного оттока, выявить извитость сосуда или артерио-венозную мальформацию, получить данные о нарушении проходимости сосуда и его выраженности. Эта информация важна не только для диагностики сосудистой патологии, но и для выбора наиболее эффективного лечения.

Показания к исследованию:

- абсцесс головного мозга;
- артериальная гипертензия;
- атаксии;
- болезнь Меньера^[30];
- болезнь Такаясу^[31];

³⁰ Болезнь Меньера – заболевание внутреннего уха, характеризующееся классической триадой симптомов:

- приступы системного головокружения, сопровождающиеся расстройством равновесия, тошнотой, рвотой и другими разнообразными вегетативными проявлениями;
- прогрессирующее снижение слуха на одно или оба уха;
- шум в одном или обоих ушах, вызывающий увеличение количества жидкости в его полости. Было отмечено, что приступы головокружения сопровождают целый ряд заболеваний нервной системы, обмена веществ, эндокринных желез, травмы и т. д. Внешнее сходство позволило называть такие головокружения термином «синдром Меньера». Однако речь в таких случаях идет о совершенно другой природе заболеваний.

³¹ Болезнь Такаясу (неспецифический аортоартериит) – воспалительное заболевание неизвестного происхождения, поражающее аорту и её ветви. Свыше 80 % всех заболевших составляют женщины азиатского происхождения в возрасте от 15 до 25 лет.

- геморрагический инсульт;
- головная боль напряжения;
- головокружение;
- диабетическая макроангиопатия;
- ишемическая нейропатия зрительного нерва;
- ишемический инсульт;
- мигрень;
- нарушения сна;
- облитерирующий тромбангиит;
- окклюзия центральной артерии сетчатки;
- окклюзия центральной вены сетчатки;
- остеохондроз позвоночника;
- поликистоз почек;
- сахарный диабет;
- синдром верхней полой вены;
- синдром хронической усталости;
- хроническая ишемия головного мозга;
- черепно-мозговая травма;
- энцефалит;

• эпилепсия. **Проведение исследования:** Пациенту предлагают снять все украшения с головы и шеи, лечь на удобную кушетку и расслабиться. Врач располагает УЗИ-датчик на коже пациента над местами прохождения исследуемых кровеносных сосудов. При необходимости УЗДГ сосудов головы и шеи включает проведение функциональных проб: гипервентиляция, пальцевое прижатие сосудов, введение вазоактивных препара-

тов. С их помощью можно получить более широкое представление о состоянии механизмов регуляции кровотока в сосудах.

Противопоказания, последствия и осложнения: противопоказаний нет. Проведение УЗДГ сосудов головы и шеи затруднено в случаях, когда исследуемый сосуд прикрыт костью или большим слоем подкожножировой клетчатки; у пациентов с аритмиями и заболеваниями сердца, для которых характерны изменения кровотока даже в здоровых сосудах; у пациентов с замедленным кровотоком. Обследование невозможно при наличии раны в той области, куда следует установить датчик.

Подготовка к исследованию: в день обследования пациенту рекомендуется не принимать лекарственные препараты, не пить чай или кофе. Необходимо воздержаться от курения в течение 2-х часов перед обследованием. Однако пациенту нужно продолжать прием лекарств, которые не могут быть отменены даже на такой короткий период. Решать вопрос о возможности перерыва в приеме препарата лучше с лечащим врачом.

Расшифровка результатов исследования обязательно должна проводиться квалифицированным специалистом в области УЗИ, окончательное диагностическое заключение на основании всех данных о состоянии пациента выносится врачом-клиницистом, направлявшим больного на исследование, – неврологом, нейрохирургом, окулистом, вертебрологом, сосудистым хирургом.

Ультразвуковое исследование желчного пузыря

Показания к исследованию:

- подозрение на любое заболевание желчевыводящих путей (дискинезию, холецистит, желчнокаменную болезнь, опухоль);
- жалобы на боли в правом боку и правом подреберье;
- жалобы на отрыжку, изжогу, тошноту, рвоту;
- жалобы на повышенную кровоточивость (беспричинные носовые кровотечения, большая потеря крови при менструациях, легкое образование синяков).

Проведение исследования: при ультразвуковом исследовании желчного пузыря пациент раздевается до пояса. Областью исследования является верхняя часть живота справа и правый бок. Исследование производят в положении лежа на спине, на левом боку, стоя с задержкой дыхания на глубоком вдохе.

Противопоказания, последствия и осложнения: противопоказаний нет.

Подготовка к исследованию: при подготовке к УЗИ желчного пузыря назначается бесшлаковая диета на 3 дня. Накануне исследования – легкий ужин не позднее

7 часов вечера. Утром в день исследования нельзя есть, пить жидкость и курить.

Расшифровка результатов исследования обязательно должна проводиться квалифицированным специалистом в области УЗИ, окончательное диагностическое заключение на основании всех данных о состоянии пациента выносится врачом-клиницистом, направившим больного на исследование.

Ультразвуковое исследование лимфатической системы

Суть метода: основной задачей лимфатической системы является иммунологический контроль за органами и системами организма.

Мельчайшие лимфатические сосуды (капилляры) собирают межтканевую жидкость вместе с находящимися там нормальными и патологическими клетками в лимфатических узлах. Затем лимфа по лимфатическим сосудам поступает в грудной лимфатический проток, надключичную вену и далее в нижнюю полую вену. Лимфатические узлы не только фильтруют лимфу, но и продуцируют лимфоциты. И при фильтрации лимфы с их помощью обезвреживают микроорганизмы, тем самым осуществляя защиту от инфекции. Но при этом лимфатические узлы увеличиваются в размерах. Кроме того, лимфатические узлы реагируют на широкий спектр аутоиммунных и опухолевых процессов.

До 30 лет 80 % увеличений лимфатических узлов носят доброкачественный характер (так называемые лимфаденопатии). После 50 лет только 40 % подобных нарушений являются доброкачественными.

В норме размеры лимфатического узла здорового взрослого человека могут быть от 1 до 50 мм. Средний размер – 8–10 мм.

Показания к исследованию:

- подозрение на воспалительный процесс в брюшной полости (абсцесс);
- подозрение на опухолевый процесс в брюшной полости (опухоль любого отдела желудочно-кишечного тракта, печени, поджелудочной железы);
- подозрение на опухолевый процесс лимфатической системы (лимфомы, лимфогранулематоз).

Проведение исследования: зонами обследования являются шея и различные отделы живота. Исследование живота производят при задержке дыхания на глубоком вдохе. Продолжительность исследования обычно около 10 минут. Неизмененные лимфатические узлы практически не видны, так как по эхо-структуре не отличаются от окружающей их ткани.

Противопоказания, последствия и осложнения: противопоказаний нет.

Подготовка к исследованию: при подготовке к УЗИ лимфатической системы за 2–3 дня до УЗИ назначают бесшлаковую диету, а ужин накануне обследования должен быть легким и не позднее 19.00. Утром в день исследования допускается легкий завтрак.

Расшифровка результатов исследования обязательно должна проводиться квалифицированным специалистом в области УЗИ, окончательное диагностическое заключение на основании всех данных о состоянии пациента выносится врачом-клиницистом, направившим больного на исследование.

Ультразвуковое исследование молочной железы

Показания к исследованию:

- подозрение на любое заболевание молочной железы;
- жалобы на выделения из соска молочной железы, боли в этой области. Втяжение соска молочной железы. Прощупываемые уплотнения в молочной железе.

Проведение исследования: во время УЗИ молочной железы пациентке необходимо обнажить грудную клетку, лечь на спину, руки должны быть опущены вдоль туловища. При больших размерах молочных желез процедуру проводят в положении пациентки лежа на боку, сидя, стоя с поднятыми вверх руками. В первую очередь осматривается здоровая молочная железа. Если нет специфических жалоб, осмотр начинают с верхнего наружного квадранта и заканчивают верхним внутренним квадрантом правой молочной железы. Левую молочную железу осматривают, начиная с верхнего внутреннего квадранта против часовой стрелки, заканчивая исследование в верхнем наружном квадранте.

Соблюдение определенной последовательности перемещения датчика позволяет избежать в дальнейшем выпадения из поля зрения каких-либо отделов молочных желез.

Затем для выявления измененных лимфатических узлов обследуются четыре зоны:

1. надключичная зона;
2. подключичная зона;
3. переднегрудная зона;
4. подмышечная зона.

Вся процедура УЗИ молочной железы занимает около 10 минут.

Противопоказания, последствия и осложнения:

противопоказаний нет.

Подготовка к исследованию: специальная подготовка к УЗИ молочной железы не требуется.

Расшифровка результатов исследования обязательно должна проводиться квалифицированным специалистом в области УЗИ, окончательное диагностическое заключение на основании всех данных о состоянии пациента выносится врачом-клиницистом, направившим больного на исследование.

Ультразвуковое исследование мочевого пузыря

Показания к исследованию:

- подозрение на доброкачественную гиперплазию (аденому) предстательной железы;
- подозрение на опухоль мочевого пузыря;
- жалобы на нарушение мочеиспускания;
- гематурия, т. е. наличие в моче эритроцитов;
- почечная колика.

Проведение исследования: для УЗИ мочевого пузыря пациент обнажает нижнюю часть живота и промежность, исследование производят в положении лежа на спине. Переполненный мочевой пузырь может мешать проведению УЗИ мочевого пузыря. В данной ситуации возможно прибегнуть к частичному опорожнению мочевого пузыря до приемлемого объема. Определить его может только врач, который проводит исследование. Вся процедура УЗИ мочевого пузыря от момента приема жидкости до получения заключения занимает около часа.

Противопоказания, последствия и осложнения: противопоказаний нет.

Подготовка к исследованию: УЗИ мочевого пузыря проводится после легкого завтрака. На обследование пациент приносит с собой какую-либо емкость (бу-

тылку, термос) с жидкостью (некрепким чаем, морсом, водой) объемом около 1,5 л и пьет жидкость небольшими порциями до тех пор, пока не появится позыв на мочеиспускание. В это время необходимо начать исследование.

Расшифровка результатов исследования обязательно должна проводиться квалифицированным специалистом в области УЗИ, окончательное диагностическое заключение на основании всех данных о состоянии пациента выносится врачом-клиницистом, направившим больного на исследование.

Ультразвуковое исследование надпочечников

Показания к исследованию:

- подозрение на опухоль надпочечника;
- уточнение причин повышения артериального давления;
- эпизоды беспричинной мышечной слабости;
- уточнение причин ожирения;
- уточнение причин бесплодия.

Проведение исследования: для УЗИ надпочечников областью исследования являются живот и поясница. Исследование проводят в положении лежа на спине, животе, на боку или стоя.

Противопоказания, последствия и осложнения: противопоказаний нет.

Подготовка к исследованию: перед УЗИ надпочечников назначается бесшлаковая диета на 3 дня. Легкий ужин – не позднее 19.00. Исследование проводится натощак. Тем не менее, это не является обязательным: квалифицированный специалист может провести качественное исследование независимо от того, имела место данная подготовка или нет. Лучше всего вопрос подготовки к УЗИ надпочечников уточнить у того специалиста, который будет проводить диагностику.

Расшифровка результатов исследования обязательно должна проводиться квалифицированным специалистом в области УЗИ, окончательное диагностическое заключение на основании всех данных о состоянии пациента выносится врачом-клиницистом, направившим больного на исследование.

Ультразвуковое исследование печени

Показания к исследованию:

- подозрение на любое заболевание печени (гепатит, цирроз, опухоль);
- жалобы на повышенную кровоточивость (беспричинные носовые кровотечения, большая потеря крови при менструациях, легкое образование синяков);
- периодическое появление желтоватого окрашивания белков глаз, слизистых оболочек полости рта, кожи;
- повышение в крови уровня «печеночных» показателей (аланинаминотрансферазы, аспартатаминотрансферазы, билирубина, гаммаглутамилтранспептидазы).

Проведение исследования: УЗИ печени производят в положении лежа на спине, на левом боку, стоя при задержке дыхания на глубоком вдохе. Областью исследования является верхняя часть живота справа и правый бок.

Противопоказания, последствия и осложнения: противопоказаний нет.

Подготовка к исследованию: УЗИ печени не требует специальной подготовки, процедура проводится строго натощак, без приема лекарственных препаратов.

Расшифровка результатов исследования обязательно должна проводиться квалифицированным специалистом в области УЗИ, окончательное диагности-

ческое заключение на основании всех данных о состоянии пациента выносится врачом-клиницистом, направлявшим больного на исследование.

Ультразвуковое исследование поджелудочной железы

Показания к исследованию:

- подозрение на любое заболевание поджелудочной железы (панкреатит, опухоль поджелудочной железы, камни протоков поджелудочной железы);
- жалобы на боли в верхней половине живота, левом боку и подреберье;
- жалобы на нарушения стула.

Проведение исследования: при УЗИ поджелудочной железы областью исследования является верхняя часть живота слева и левый бок. Исследование производят в положении лежа на спине, на правом боку с задержкой дыхания на глубоком вдохе. Обычно процедура занимает около 10 минут.

Противопоказания, последствия и осложнения: противопоказаний нет.

Подготовка к исследованию: подготовка к УЗИ поджелудочной железы состоит в следующем: назначается бесшлаковая диета на 3 дня, вечером накануне исследования – легкий ужин не позднее 19 часов. При склонности к повышенному газообразованию рекомендуется принимать по 3–4 таблетки активированного угля за 2 часа до или после еды и на ночь. Утром в день исследо-

вания нельзя есть, пить жидкость и курить, а также принимать лекарственные препараты.

Расшифровка результатов исследования обязательно должна проводиться квалифицированным специалистом в области УЗИ, окончательное диагностическое заключение на основании всех данных о состоянии пациента выносится врачом-клиницистом, направившим больного на исследование.

Ультразвуковое исследование почек

Показания к исследованию:

- подозрение на любое заболевание почек;
- уточнение причины появления отеков;
- уточнение причины повышения артериального давления;
- периодические боли в животе;
- боли в области поясницы.

Проведение исследования: при УЗИ почек областью исследования является живот и область поясницы. Исследование проводится в положении лежа на животе, на спине, на боку и стоя.

Противопоказания, последствия и осложнения: противопоказаний нет.

Подготовка к исследованию: специальная подготовка к ультразвуковому исследованию почек не требуется. В утро исследования не рекомендуется пить более 100 мл жидкости, принимать мочегонные препараты.

Расшифровка результатов исследования обязательно должна проводиться квалифицированным специалистом в области УЗИ, окончательное диагностическое заключение на основании всех данных о состоянии пациента выносится врачом-клиницистом, направившим больного на исследование.

Ультразвуковое исследование предстательной железы

Показания к исследованию:

- подозрение на заболевание предстательной железы;
- жалобы на нарушения мочеиспускания.

Проведение исследования: при УЗИ предстательной железы областью исследования является нижняя часть живота и промежность. Исследование выполняют в положении лежа на спине. После проведения основной части исследования пациента просят помочиться, затем определяют количество остаточной мочи. В норме это количество должно быть не более 20 мл.

Противопоказания, последствия и осложнения: противопоказаний нет.

Подготовка к исследованию: утром дня накануне исследования рекомендуется очистить кишечник клизмой или приемом слабительного, в течение всего дня рекомендуется бесшлаковая диета. УЗИ предстательной железы проводится после легкого завтрака. На обследование пациент приносит с собой какую-либо емкость (бутылку, термос) с жидкостью (некрепким чаем, морсом, водой) объемом около 1,5 л и пьет жидкость небольшими порциями до тех пор, пока не появится позыв на мочеиспускание. В это время необходимо начать исследование.

Расшифровка результатов исследования : в норме предстательная железа имеет симметричную треугольную форму с четкими ровными контурами, внутренняя часть железы выглядит более светлой, наружная часть, состоящая из железистой ткани, средней эхо-плотности. Передне-задний размер – 16–28 мм, поперечный – 27–48 мм.

Расшифровка результатов исследования обязательно должна проводиться квалифицированным специалистом в области УЗИ, окончательное диагностическое заключение на основании всех данных о состоянии пациента выносится врачом-клиницистом, направившим больного на исследование.

Ультразвуковое исследование селезенки

Показания к исследованию:

- подозрение на заболевание системы крови (лейкоз);
- подозрение на заболевание печени (цирроз, гепатит);
- подозрение на опухоль лимфатической системы (лимфому, лимфогрануломатоз).

Проведение исследования: исследование проводят в положении лежа на спине. Областью исследования является верхняя часть живота слева и левый бок. Вся процедура занимает около 5 минут.

Противопоказания, последствия и осложнения: противопоказаний нет.

Подготовка к исследованию: специальная подготовка к УЗИ селезенки не требуется. УЗИ селезенки проводят натощак.

Расшифровка результатов исследования обязательно должна проводиться квалифицированным специалистом в области УЗИ, окончательное диагностическое заключение на основании всех данных о состоянии пациента выносится врачом-клиницистом, направившим больного на исследование. При исследовании селезенки обращают внимание на ее длину (80–120 мм), ширину (50–80 мм), толщину (расстояние от сосудистого пучка до наружного края, 30–50 мм). При выявлении до-

бавочной дольки селезенки (встречается примерно у 10–35 % обследуемых) в протокол исследования заносятся ее размеры.

Ультразвуковое исследование щитовидной железы

Суть метода: УЗИ щитовидной железы является единственным практически безвредным методом, позволяющим реально оценить форму, размеры и внутреннее строение органа.

Показания к исследованию:

- общее или местное увеличение щитовидной железы;
- подозрение на недоразвитие или атипичное расположение;
- состояние после операции на щитовидной железе любого объема;
- подозрение на нарушение функции (тиреотоксикоз, гипотиреоз);
- подозрение на воспалительные изменения щитовидной железы любой природы;
- подозрение на опухолевый процесс в щитовидной железе;
- наличие опухолевого образования в передних отделах шеи;
- контроль эффективности проводимого лечения при заболеваниях щитовидной железы;

- подозрение на рецидив заболевания (рак, узловой зоб).

Проведение исследования: УЗИ щитовидной железы может проводиться в положении лежа или сидя. Стандартным является исследование в положении лежа на спине с запрокинутой головой, с подложенным под плечевой пояс валиком или подушкой. При заболеваниях шейного отдела позвоночника или тяжелом состоянии больного исследование может быть проведено в положении сидя. Область исследования – передняя и боковые поверхности шеи.

Противопоказания, последствия и осложнения: противопоказаний нет.

Подготовка к исследованию: специальная подготовка к УЗИ щитовидной железы не требуется, однако пожилым людям процедура проводится натошак во избежание появления рвотного рефлекса при надавливании на орган.

Расшифровка результатов исследования : щитовидная железа состоит из двух долей и перешейка. Примерно у 30 % людей имеется дополнительная долька (пирамидальная, или аберрантная), чаще в подчелюстной области или боковых отделах шеи. Пирамидальная доля отходит от перешейка и свободным концом направляется вверх, иногда достигая подъязычной кости. Боковые доли железы располагаются в области нижней половины боковой поверхности шеи. Перешеек находится на уровне средней трети трахеи. В норме щитовидная железа хорошо определяется как орган средней эхо-плотности и достаточно однородной структуры. Могут также определяться сосуды диаметром 1–2 мм и длиной 5–6 мм. Главным ориентиром при поиске лимфатических узлов

являются сосуды. Выявление дополнительных образований рядом с сосудом, как правило, является следствием патологических изменений лимфатических узлов. Для того чтобы легче было различить доброкачественные и злокачественные процессы, дополнительно используют доплерографию сосудов щитовидной железы. Оценку кровотока обычно проводят в нижних щитовидных артериях. Расшифровка результатов исследования обязательно должна проводиться квалифицированным специалистом в области УЗИ, окончательное диагностическое заключение на основании всех данных о состоянии пациента выносится врачом-клиницистом, направлявшим больного на исследование.

Эхокардиография

Суть метода: эхокардиография – метод ультразвукового исследования сердца, позволяющий оценить морфофункциональные параметры структур сердца. Используются несколько режимов эхокардиографии: М-режим (одномерная эхокардиография), двухмерная эхокардиография, доплерэхокардиография и другие, в совокупности позволяющие оценить сократимость сердца, провести измерение параметров стенок и полостей, определить давление в камерах, исследовать состояние клапанов и т. д. С помощью эхокардиографии диагностируются пороки и опухоли сердца, ишемическая болезнь сердца, внутрисердечные тромбы, аневризма грудной аорты, экссудативные перикардиты, эндо- и миокардиты и другая кардиопатология.

NB! Диагностическое значение эхокардиографии очень велико! Будучи высокоинформативной неинвазивной методикой, эхокардиография служит для выявления изменений сердца, не проявляющих себя клинически и не определяющихся при ЭКГ.

Эхокардиография выполняется на специальных эхокардиографах. Современные эхокардиографы имеют электрокардиографический канал для одновременной регистрации ЭКГ и синхронизированы с компьютером для быстрой и качественной обработки данных.

Модификациями трансторакальной (выполняемой через стенку грудной клетки) ультразвуковой кардиографии служат чреспищеводная эхокардиография, стресс-эхокардиография.

Для проведения эхокардиографии необходимы результаты последней ЭКГ, ранее выполняемой эхокардиографии, суточного мониторирования ЭКГ и АД.

Показания к исследованию:

- подозрение на наличие приобретенных или врожденных пороков сердца;
- выслушивание любых сердечных шумов;
- обнаружение изменений на ЭКГ;
- перенесенный инфаркт миокарда;
- повышение артериального давления;
- регулярные спортивные тренировки;
- подозрение на наличие опухоли сердца;
- подозрение на расширение (аневризму) грудного отдела аорты.

В спортивной медицине эхокардиография проводится лицам, испытывающим интенсивные физические нагрузки.

У женщин группы кардиологического риска эхокардиография входит в программу ведения беременности.

При подозрении на сердечную патологию плода эхокардиография плода может быть выполнена, начиная с 18-й недели беременности.

Проведение исследования: эхокардиография проводится в положении пациента лежа на спине или ле-

вом боку. Различные позиции датчика, располагаемого над сердцем, обеспечивают исследование его различных отделов. Основными областями при исследовании сердца являются парастерральная (в 3–4 межреберных промежутках), супрастерральная (в зоне яремной ямки), субкостальная (в зоне мечевидного отростка) и верхушечная (в проекции верхушечного толчка).

Современная аппаратура для УЗИ сердца позволяет выполнять различные варианты эхокардиографии. При одномерной эхокардиографии эхо-сигналы отображаются в А-, М- и В-режимах. Наибольшее практическое применение получил М-режим, графически воспроизводящий движение сердечных стенок и клапанов, что важно для оценки размеров сердца и систолической функции желудочков. Двухмерная эхокардиография воспроизводит срез движущихся сердечных структур по короткой или длинной оси. Во время двухмерной эхокардиографии производится определение размеров сердечных полостей и толщины стенок желудочков, оценка функционирования клапанов, глобальной и локальной сократимости желудочков, выявление тромбоза камер. С помощью доплерэхокардиографии исследуется центральная гемодинамика – скорость и направление кровотока.

Обычно при выполнении эхокардиографии придерживаются определенного алгоритма. Вначале определяют клапаны сердца с учетом их взаимного расположения; распознают сердечные перегородки (межжелудочковую, межпредсердную), прослеживают их непрерывность, оценивают тип движения. Затем переходят к оценке анатомического расположения межжелудочковой перегородки и клапанов, а также характера движения створок. Далее в процессе эхокардиографии измеряют толщину стенок и размеры полостей сердца, определяют наличие и выра-

женность гипертрофии миокарда, дилатации полостей. На заключительном этапе выполняют доплер-эхокардиографию и двухмерную эхокардиографию для исключения или выявления стенозов, клапанной регургитации, патологического внутрисердечного шунтирования крови.

Эхокардиография проводится в течение 20–40 минут.

Противопоказания, последствия и осложнения: абсолютных противопоказаний к эхокардиографии нет. Относительными противопоказаниями можно считать выраженное ожирение, гигантомастию, эмфизему легких, деформацию грудной клетки, локальные воспаления кожи в области исследования.

Подготовка к исследованию: специальной подготовки не требуется. Для повышения информативности исследования необходимы результаты последней ЭКГ, ранее выполняемой эхокардиографии (если есть), суточного мониторинга ЭКГ и АД.

Расшифровка результатов исследования обязательно должна проводиться квалифицированным специалистом в области УЗИ, окончательное диагностическое заключение на основании всех данных о состоянии пациента выносится врачом-клиницистом, направившим больного на исследование.

Чреспищеводная эхокардиография

Суть метода: чреспищеводная эхокардиография – метод ультразвукового исследования сердца, при котором УЗ-датчик вводится с помощью эндоскопа. Чреспищеводная эхокардиография дает более четкую визуализацию структур сердца, чем трансторакальный метод, позволяя достоверно диагностировать опухоли и тромбы в предсердиях, состояние клапанных протезов, бактериальный эндокардит, аномалии аорты, врожденные пороки сердца и т. д. Перед выполнением чреспищеводной эхокардиографии исключается патология пищевода (варикоз вен пищевода, дивертикулит, эзофагит, стриктуры, опухоли, кровотечения), проводится трансторакальная эхокардиоскопия.

Показания к исследованию:

- ишемическая болезнь сердца;
- легочное сердце;
- медиастинит;
- мерцательная аритмия;
- пороки развития легких;
- приобретенные пороки сердца;
- ревматизм (ревматическая лихорадка);
- сердечная недостаточность;
- эндокардит (инфекционный).

Проведение исследования: во время исследования пациент находится в положении на левом боку лицом к врачу. Правое колено пациента согнуто и располагается кпереди от левой ноги, что фиксирует положение тела

и ограничивает тенденцию к повороту направо. Голова пациента слегка наклонена вперед, что облегчает введение датчика через ротовую полость в глотку. Ассистент при этом находится у головного конца кушетки и поддерживает голову пациента. Для защиты датчика от перекуса используют загубник, который в зависимости от способа введения датчика одевается на его гибкий дистальный конец либо дается пациенту.

При проведении исследования в экстренных случаях или во время операции пациент лежит на спине.

Иногда, при значительном затруднении введения датчика в пищевод, возможно проведение исследования в положении больного сидя. В этом случае допускается попытка самостоятельного введения в пищевод самим пациентом.

Противопоказания, последствия и осложнения: наличие сведений о кровотечении из верхних отделов желудочно-кишечного тракта, проведение лучевой терапии на область грудной клетки, недавняя травма грудной клетки или хирургическое вмешательство на пищеводе или желудке, жалобы пациента на дисфагию являются относительными противопоказаниями к проведению чреспищеводной эхокардиографии. Для исключения возможных противопоказаний перед проведением процедуры необходимо выяснить, нет ли у пациента заболеваний пищевода, выполнить эзофагогастродуоденоскопию или рентгенографию грудной клетки с контрастированием пищевода.

Подготовка к исследованию: перед выполнением чреспищеводной эхокардиографии исключается патология пищевода (варикозное расширение вен пищевода, дивертикулит, эзофагит, стриктуры, опухоли, кровоте-

ния), проводится обычная (трансторакальная) эхокардиография. Исследование проводится натощак.

При плановом проведении чреспищеводной эхокардиографии в стационаре или в амбулаторной практике применяется премедикация (лекарственная подготовка). Премедикация решает следующие задачи:

- уменьшить рвотный рефлекс во время исследования (для этого используется местная анестезия рта и глотки, например – спрей 10 % раствора лидокаина);
- уменьшить возбуждение (например, внутривенное введение 1–2 мл реланиума за 3–5 минут до начала исследования);
- уменьшить слюноотделение и выделение желудочного сока (например, внутривенное введение 1 мл 0,1 % атропина);
- обеспечить профилактику бактериального эндокардита у пациентов с протезированными клапанами (курс антибиотикотерапии).

Расшифровка результатов исследования обязательно должна проводиться квалифицированным специалистом в области УЗИ, окончательное диагностическое заключение на основании всех данных о состоянии пациента выносится врачом-клиницистом, направившим больного на исследование.

Стресс-эхокардиография

Суть метода: стресс-эхокардиография – метод эхокардиографии, выполняющийся под нагрузкой. Стресс-эхокардиография позволяет оценить реакцию сердца на стрессовое воздействие, вызванное различными вариантами нагрузок: физическими (велоэргометрия – вертикальная или горизонтальная, ходьба по тредмилу, изометрическая нагрузка и др.), электростимуляцией предсердий, фармакологическими пробами (с АТФ, арбутамином, добутамином, аденозином, эргоновином, дипиридамом) и другими (гипервентиляция, холодовая проба). В процессе исследования производится оценка и контроль гемодинамики до, во время и после нагрузки.

Стресс-эхокардиография используется, главным образом, для выявления ишемии миокарда и риска осложнений ИБС, а также при некоторых пороках сердца для оценки показаний к кардиохирургической операции. Методика стресс-эхокардиографии объединяет двухмерную эхокардиографию и нагрузочный тест, позволяя выявлять ишемический ответ миокарда на тот или иной вид контролируемой провокации. Основным критерием стресс-эхокардиографии является регистрируемая в ответ на индуцированную нагрузку патологическая кинетика левого желудочка.

Диагностическими преимуществами стресс-эхокардиографии являются возможность визуализации сердца во множественных сечениях и детального исследования сегментов левого желудочка; прекрасное пространственное разрешение; допустимость оценки общей и региональной сократимости сердца.

Недостатками стресс-эхокардиографии являются сниженные возможности изображения структур сердца при ожирении, гигантомастии, гипервентиляции легких, субъективизм трактовки результатов. Ограниченность применения стресс-эхокардиографии с физической пробой вызвана тем фактом, что у трети пациентов не может достигаться требуемая нагрузка в связи с патологией легких, периферических сосудов, суставов, неудовлетворительной тренированностью.

Стресс-эхокардиография – неинвазивная безопасная методика, которая может неоднократно повторяться и имеет сравнительно низкую стоимость по сравнению с коронарографией и перфузионной сцинтиграфией миокарда.

Показания к исследованию:

- ишемическая болезнь сердца;
- нейроциркуляторная дистония;
- сердечная недостаточность;
- стенокардия.

Проведение исследования: в проведении стресс-эхокардиографии участвуют 2 врача (УЗИ-диагност и специалист по нагрузочным тестам) и сестра-ассистент. В начале исследования стандартно регистрируется эхокардиограмма покоя в четырех сечениях. Одновременно проводится фиксация исходных показателей 12-канальной электрокардиограммы ЭКГ, частоты сердечных сокращений ЧСС, артериального давления (АД). Следующий этап стресс-эхокардиографии включает провокацию ишемии выбранным способом (с помощью динамической физической нагрузки, фармакологической пробы, чрезпищевой эхокардиоскопии и др.). В процессе пробы отсле-

живаются и фиксируются все изменения ЭКГ, ЧСС и АД. При использовании в ходе стресс-эхокардиографии горизонтальной велоэргометрической пробы, фармакологических проб, чреспищеводной электростимуляции на этапе провокации ишемии производится мониторинг и сохранение эхокардиографических данных.

Основаниями для прекращения нагрузочных проб при стресс-эхокардиографии могут служить отказ пациента продолжать нагрузку, появление неприемлемых побочных эффектов (головной боли, тошноты, критического подъема АД и др.), а также регистрация признаков ишемии, к которым относятся: клинические (боли за грудиной, снижение АД, признаки периферической или мозговой гипоперфузии), электрокардиографические (элевация или депрессия сегмента ST без измененного зубца Q, развитие опасных аритмий) и эхокардиографические (определение нарушений региональной сократимости левого желудочка) проявления.

В постнагрузочном периоде вновь регистрируется эхокардиограмма.

Противопоказания, последствия и осложнения: в процессе проведения стресс-эхокардиографии могут развиваться нежелательные эффекты, которые будут являться основанием для прекращения исследования: головная боль, мышечная дрожь, тошнота, желудочковая и наджелудочковая экстрасистолия, тахикардия.

Исследование противопоказано при остром инфаркте миокарда, тромбоэмболиях в анамнезе, застойной сердечной недостаточности, расслоении аневризмы аорты, выраженной почечной, дыхательной, печеночной недостаточности.

Подготовка к исследованию: не требуется.

Расшифровка результатов исследования обязательно должна проводиться квалифицированным специалистом в области УЗИ, окончательное диагностическое заключение на основании всех данных о состоянии пациента выносится врачом-клиницистом, направившим больного на исследование.

Эхоэнцефалография

Суть метода: эхоэнцефалография – метод исследования головного мозга с помощью ультразвуковой эхографии. Чаще используется как метод ориентировочной экстренной диагностики при подозрении на острый мозговой процесс – кровоизлияние, инсульт, отек мозга. В настоящее время эхоэнцефалография все больше заменяется компьютерной и магнитно-резонансной томографией.

Показания к исследованию: патологические состояния, сопровождающиеся отеком мозга, смещением срединных структур (субдуральные и эпидуральные гематомы, супратенториальные опухоли, абсцессы, черепно-мозговая травма).

Проведение исследования: исследование производят в положении пациента лежа, последовательно с правой, затем с левой боковой поверхности головы от лобной до затылочной области. Наиболее постоянным импульсом является эхо-сигнал, отраженный от срединных структур головного мозга (прозрачная перегородка, третий желудочек, эпифиз), названный «М-эхо».

Противопоказания, последствия и осложнения: противопоказаний нет.

Подготовка к исследованию: не требуется.

Расшифровка результатов исследования : из эхосигналов от внутримозговых структур важнейшим является сигнал с наибольшей амплитудой – М-эхо, отраженный от срединных структур головного мозга, располо-

женных в сагиттальной плоскости (III желудочек и его стенки, прозрачная перегородка, большой серповидный отросток, межполушарная щель, эпифиз); расположенные по сторонам от М-эха дополнительные сигналы значительно меньшей амплитуды в норме обычно являются отражением от стенок боковых желудочков.

В норме структуры, образующие М-эхо, расположены строго в сагиттальной плоскости и находятся на одинаковом расстоянии от симметричных точек правой и левой сторон головы. Поэтому на эхоэнцефалограмме при отсутствии патологии сигнал М-эхо в равной степени отстоит от начального и конечного комплексов.

NB! Отклонение срединного М-эха более чем на 2 мм в одну из сторон должно рассматриваться как проявление патологии.

Расшифровку результатов исследования должен проводить квалифицированный специалист!

Глава 3

Узи при беременности и планировании зачатия

С ультразвуковым исследованием во время беременности сталкивается практически каждая женщина (за исключением, пожалуй, тех, кто по каким-либо причинам не посещает женскую консультацию). В России практикуется массовое обследование беременных: на сроках в 10–14 недель, 20–24 недели и 30–34 недели. Несомненно, УЗИ при беременности важно для профилактики врожденных заболеваний, помогает акушерам наилучшим образом вести роды.

УЗИ не требует специальной подготовки беременной. Только на ранних сроках, когда околоплодных вод еще мало, женщину просят приходить на обследование с наполненным мочевым пузырем, чтобы изображение было достаточно четким. Если женщина хочет, она может смотреть на экран, но без объяснения хорошего специалиста понять, что изображено на экране, очень сложно.

Ультразвуковое обследование беременных применяется относительно недавно и его влияние на ребенка еще до конца не изучено. Накопленные официальной наукой данные пока не содержат информации о каких-либо вредных эффектах ультразвука, но далеко не все считают его безопасным.

Возможно существование нераспознанного риска. Хотя утверждается, что человеческое ухо не воспринимает звук столь высокой частоты, но до сих пор не объяснен тот факт, что дети, находящиеся в утробе матери,

бурно реагируют на это обследование, отвечая на него интенсивными движениями. Такая особенность даже используется как тест во время беременности, когда мама вдруг пугается из-за того, что ее ребенок долго не шевелится. Ультразвук стимулирует движения плода и вызывает учащение его сердцебиения, что также необъяснимо.

NB! В США Национальный институт здоровья не одобрил обязательное ультразвуковое обследование всех беременных.

К прямым показаниям для проведения ультразвукового исследования при беременности следует отнести:

- осложненное течение беременности (угроза прерывания, кровянистые выделения);
- подозрение на неразвивающуюся и/или внематочную беременность;
- перенесенные инфекционные заболевания и воздействие факторов, неблагоприятно влияющих на плод;
- миома матки;
- новообразования яичников;
- сочетание внутриматочной контрацепции и беременности;
- отягощенный акушерско-гинекологический анамнез (невынашивание беременности).

Ультразвуковое исследование матки и яичников

Показания к исследованию:

- подозрение на заболевание матки (доброкачественную или злокачественную опухоль);
- подозрение на заболевание яичников (аднексит, опухоль);
- нарушения менструального цикла;
- беременность.

Проведение исследования: при УЗИ матки и яичников зоной исследования является нижняя часть живота и промежность. УЗИ матки и яичников начинают проводить в положении лежа на спине, со стороны живота. Далее пациентку просят помочиться и при необходимости продолжают обследование при помощи специального датчика, который вводят во влагалище. Следует помнить, что даже умеренное наполнение мочевого пузыря может помешать проведению исследования.

Противопоказания, последствия и осложнения: противопоказаний нет.

Подготовка к исследованию: накануне УЗИ матки и яичников назначается бесшлаковая диета, утром дня накануне исследования рекомендуется прием слабительного. УЗИ матки и яичников проводится после легкого завтрака. На обследование пациентка приносит с собой

какую-либо емкость (бутылку, термос) с жидкостью (некрепким чаем, морсом, водой) объемом около 1,5 л и пьет жидкость небольшими порциями до тех пор, пока не появится позыв на мочеиспускание. В это время необходимо начать исследование.

Показателем достаточного количества жидкости врач считает такое наполнение, когда мочевой пузырь перекрывает дно тела матки. При этом он превращается в своеобразное «акустическое» окно и становится для обследуемой пациентки эталоном бесструктурного образования.

Расшифровка результатов исследования обязательно должна проводиться квалифицированным специалистом в области УЗИ, окончательное диагностическое заключение на основании всех данных о состоянии пациента выносится врачом-клиницистом, направившим больного на исследование.

Ультразвуковая гистеросальпингоскопия

Суть метода: ультразвуковая гистеросальпингоскопия и рентгеновская гистеросальпингография (или метросальпингография – см. стр. 341) применяются в гинекологии для диагностики проходимости маточных труб.

Процесс введения специального вещества в полость матки и степень прохождения его по маточным трубам при рентгеновском исследовании оценивают, естественно, с помощью рентгена, а при ультразвуковом – под контролем аппарата УЗИ. По данным исследования оценивается состояние полости матки, проходимость маточных труб, косвенно – наличие спаечных процессов в малом тазу.

NB! Более безопасным методом, который использует гинекология, является ультразвуковая гистеросальпингоскопия, при которой отсутствует облучение репродуктивных органов, что более благоприятно для здоровья женщины.

Показания к исследованию:

Основное показание к проведению ультразвуковой гистеросальпингоскопии (УЗГСС) – бесплодие, т. к. при непроходимости маточных труб наступление беременно-

сти естественным образом становится невозможным.
Кроме того:

- атрезия матки;
- внутриматочная перегородка;
- внутриматочные синехии (синдром Ашермана);
- воспаления яичников (оофорит);
- выпадение матки и влагалища;
- генитальный туберкулез;
- гиперантефлексия матки;
- гипогонадизм;
- гипоменорея (скудные месячные);
- гипоплазия матки;
- гипоплазия яичников;
- двурогая матка;
- дисфункциональное маточное кровотечение;
- железистая гиперплазия эндометрия;
- задержка месячных;
- инородное тело матки;
- фиброма матки;
- киста яичника;
- меноррагия (обильные менструации);
- метротромбофлебит;
- миома матки;
- нарушение менструального цикла;
- олигоменорея (редкие месячные);

- опущение матки;
- пиосальпинкс;
- полипы матки;
- рак тела матки;
- сальпингит;
- седловидная матка;
- стрептококковые инфекции;
- туберкулез;
- фиброма матки;
- эндометриоз, эндометрит;
- эрозия шейки матки.

Проведение исследования: процедура проводится в первой или второй фазе менструального цикла, на гинекологическом кресле. В полость матки вводится тонкий катетер, через который медленно вводят рентгеноконтрастное вещество (верографин, урографин, уротраст и т. д.) или стерильный, подогретый до 37 °С раствор (глюкозы, 0,9 % натрия хлорида, фурациллина и т. д.). Применение специального контрастного вещества дает возможность различить расположение и очертания маточных труб, выявить патологические изменения матки и придатков. Трубное бесплодие, вызванное спайками и деформацией маточных труб, часто встречается среди страдающих бесплодием женщин, имеет бессимптомное течение и требует проведения своевременной и точной диагностики. Проподимость маточных труб характеризуется свободным поступлением контраста в маточные трубы и в брюшную полость. Если контрастное вещество накапливается в маточной трубе и не поступает в брюшную

полость, это указывает на непроходимость маточных труб.

Противопоказания, последствия и осложнения: противопоказаниями служат острые воспаления влагалища и органов малого таза, общие заболевания в стадии обострения, маточные кровотечения в анамнезе, изменение степени чистоты влагалища при отсутствии симптомов воспаления. Проведение исследования противопоказано при наличии аллергии к йоду.

Во время исследования пациентки могут испытывать неприятные ощущения, а в течение нескольких часов после проведения процедуры может наблюдаться небольшое кровотечение. Достаточно редко после проведения УЗГСС развиваются обострения воспалительных процессов в матке или маточных трубах.

Подготовка к исследованию: перед прохождением исследования рекомендуется обследование, включающее в себя: общий анализ крови, общий анализ мочи, мазок на степень чистоты из влагалища, кровь на сифилис и ВИЧ.

Расшифровка результатов исследования : проходимость маточных труб характеризуется свободным поступлением контраста в маточные трубы и в брюшную полость. Если контрастное вещество накапливается в маточной трубе и не поступает в брюшную полость, это указывает на непроходимость маточных труб.

Расшифровка результатов исследования обязательно должна проводиться квалифицированным специалистом в области УЗИ, окончательное диагностическое заключение на основании всех данных о состоя-

нии пациента выносится врачом-клиницистом, направлявшим больного на исследование.

Ультразвуковой контроль овуляции (фолликулометрия)

Суть метода: фолликулометрия – ультразвуковое динамическое наблюдение за ростом и созреванием фолликулов, а также за развитием эндометрия. Фолликулометрия производится в первой фазе менструального цикла с целью фиксирования факта и времени овуляции (выхода из фолликула созревшей яйцеклетки).

В первые дни фолликулярной фазы менструального цикла в яичниках начинает развиваться несколько фолликулов, в последующем рост одного из них начинает опережать остальных. Когда доминирующий фолликул увеличивается до 15 и более миллиметров, другие подвергаются обратному развитию (атрезии). Оставшийся фолликул продолжает расти, его диаметр увеличивается на 2–3 мм в сутки и достигает к моменту овуляции 18–24 мм.

У женщин с циклом продолжительностью 28 дней клиническая гинекология рекомендует проводить первое УЗИ сразу после окончания менструации или на 8–10-й день цикла, после чего наблюдение за развитием фолликула осуществляется ежедневно или через день, в зависимости от полученных результатов. В случае более длинного или короткого цикла срок начала фолликулометрии соответственно корректируется. Наблюдение производят до тех пор, пока не зафиксируют выход яйце-

клетки из фолликула, либо, в случае ановуляции, до следующей менструации.

NB! Фолликулометрия проводится несколько раз в дни цикла, определенные врачом-диагностом.

Показания к исследованию:

- ановуляторный цикл;
- гипоменорея;
- гипоплазия матки;
- гипоплазия яичников;
- дисфункциональное маточное кровотечение;
- дисфункция яичников;
- железистая гиперплазия эндометрия;
- женский псевдогермафродитизм;
- климакс;
- нарушение менструального цикла;
- олигоменорея;
- туберкулез;
- фолликулярная киста яичника;
- эндокринное бесплодие.

Проведение исследования: см. «УЛЬТРАЗВУКОВОЕ ИССЛЕДОВАНИЕ МАТКИ И ЯИЧНИКОВ».

Противопоказания, последствия и осложнения: противопоказаний нет.

Подготовка к исследованию: см. «УЛЬТРАЗВУКОВОЕ ИССЛЕДОВАНИЕ МАТКИ И ЯИЧНИКОВ».

Расшифровка результатов исследования : размер фолликула в момент овуляции равен 18–24 мм; после выхода яйцеклетки в яичнике отмечается наличие желтого тела, в малом тазу – некоторое количество свободной жидкости. В результатах исследования ориентироваться можно на следующие признаки.

- **Нормальная овуляция** . Овуляция является нормальной, если определяются ВСЕ диагностические критерии: доминантный фолликул достиг овуляторных размеров, были отмечены признаки высвобождения яйцеклетки (исчезновение фолликула и выход свободной жидкости в полость малого таза позади матки). После этого на месте фолликула обнаруживается развивающееся желтое тело, а спустя неделю в крови отмечается снижение уровня прогестерона.

- **Атрезия (регрессия) фолликула** . Иногда доминантный фолликул прекращает свой рост (нередко не достигнув овуляторных размеров) и начинает уменьшаться (регрессировать) без овуляции. Об отсутствии овуляции свидетельствует отсутствие жидкости в заматочном пространстве и желтого тела. Атрезия фолликула обычно сопровождается пониженным уровнем прогестерона в фолликулярной фазе менструального цикла.

- **Персистенция фолликула** . Если фолликул достигает должных размеров, но овуляция не происходит

на протяжении длительного времени (нередко до следующей менструации и более), говорят о его персистенции.

- **Фолликулярная киста** . Фолликулярной кистой называют неовулировавший фолликул, превышающий в диаметре нормальный овуляторный размер (25 мм и более).

- **Лютеинизация фолликула** . В случае если в неовулировавшем фолликуле начинает развиваться желтое тело, говорят о его лютеинизации. Овуляции при этом не происходит, ультразвуковое исследование показывает постепенное уменьшение фолликула. В крови отмечается нормальное для второй менструальной фазы содержание прогестерона.

- **Фолликулы не развиваются** . На протяжении всего менструального цикла отсутствуют признаки развития доминантного фолликула.

Любые отклонения от нормального цикла развития фолликула требуют всестороннего гинекологического и эндокринологического обследования.

Расшифровка результатов исследования обязательно должна проводиться квалифицированным специалистом в области УЗИ.

УЗИ в I триместре беременности

Суть метода: во время беременности ультразвуковое исследование проводится трижды: на сроках в 10–14 недель, 20–24 недели и 30–34 недели (в I, II и III триместре).

Несмотря на безопасность исследования, современная гинекология не рекомендует беременным проходить УЗИ чаще, чем 3–4 раза.

Показания к исследованию:

- определение локализации (расположения) плодного яйца (маточная беременность или внематочная);
- выявление количества плодов (одноплодной и многоплодной беременности);
- оценка строения, размеров и роста плодного яйца и эмбриона;
- исследование экстраэмбриональных структур (хориона, желточного мешка, амниона);
- определение строения эмбриона (плода);
- диагностика осложнений беременности (тонус матки, угроза выкидыша, начавшийся аборт);
- выявление и диагностика заболеваний внутренних половых органов (доброкачественной опухоли – миомы матки, опухолей яичников, кист яичников, наличие второй матки или внутриматочной перегородки);

- установление маточной беременности.

Проведение исследования: см. «УЛЬТРАЗВУКОВОЕ ИССЛЕДОВАНИЕ МАТКИ И ЯИЧНИКОВ». Продолжительность УЗИ в среднем 10–30 минут.

Противопоказания, последствия и осложнения: противопоказаний нет.

Подготовка к исследованию: для прохождения трансабдоминального УЗИ (через брюшную стенку) нужна небольшая подготовка. Исследование проводится при наполненном мочевом пузыре, поэтому за полчаса до процедуры необходимо выпить 300–500 мл негазированной воды. Перед исследованием мочевого пузыря опорожнять не надо.

Трансвагинальное УЗИ (через влагалище) проводится без специальной подготовки. При этом виде исследования мочевого пузыря должен быть свободен. При трансвагинальном обследовании на датчик надевается презерватив.

Расшифровка результатов исследования :

На ранних сроках беременности плодное яйцо визуализируется в верхней части полости матки как округлое или овальное образование темно-серого, почти черного цвета. При многоплодной беременности врач видит два и более отдельно расположенных плодных яйца. При трансабдоминальном обследовании диагностика маточной беременности возможна уже на акушерском сроке в 5–6 недель (задержка с момента последней менструации составляет 1–2 недели). Ориентировочно диаметр плодного яйца в этот период равен 5–7 мм. При проведении трансвагинального ультразвукового исследования, плод-

ное яйцо можно увидеть на сроке в 4–5 недель, это соответствует 3–6 дням задержки менструации. Размеры плодного яйца на этом сроке составляют 2–4 мм. Сердечные сокращения начинают определяться в 5–6 недель беременности.

Оценка размеров и роста плодного яйца и эмбриона

Размер, а затем и развитие плодного яйца и эмбриона (плода) определяются по двум показателям: КТР – копчико-теменной размер и СВД – средний внутренний диаметр плодного яйца. СВД плодного яйца – это среднеарифметическое значение суммы длины, ширины и переднезаднего размеров плодного яйца по внешнему контуру. Для каждого срока беременности в первом триместре определены средние допустимые значения СВД плодного яйца. Если при измерении СВД плодное яйцо больше 14 мм, а эмбрион не визуализируется, то говорят о неразвивающейся беременности, при которой отсутствует эмбрион.

Оценка жизнедеятельности эмбриона и плода

При проведении УЗИ в I-м триместре жизнедеятельность эмбриона (плода) оценивают по сердцебиению и наличию двигательной активности.

При трансвагинальном обследовании уже в 5–6 недель видно, как бьется сердце эмбриона. При этом в норме наблюдается правильная ритмичность сердечных сокращений. У плода на разных этапах беременности наблюдается разная частота сердечных сокращений (ЧСС). В норме на сроке 6–8 недель ЧСС составляет

130–140 ударов в минуту, на сроке 9–10 недель ЧСС доходит до 190 ударов в минуту, затем снижается и до родов остается в пределах 140–160 ударов в минуту.

Если длина тела эмбриона по КТР больше 8 мм и сердечные сокращения не визуализируются, то говорят о неразвивающейся (замершей) беременности. При подозрении на неразвивающуюся беременность УЗИ проводится повторно через неделю.

Двигательная активность эмбриона выявляется с 7–9 недель беременности. Сначала это едва заметные движения всем телом, затем эмбрион начинает сгибать и разгибать свое туловище, позже он начинает совершать движения конечностями.

NB! Эмбрион активен не постоянно, часто и длительно отдыхает, поэтому ЧСС является более важным критерием оценки жизнедеятельности эмбриона.

Оценка строения эмбриона (плода)

При проведении УЗИ в I-м триместре врач уделяет особое внимание анатомии плода. На сроке в 12 недель могут быть выявлены пороки, не совместимые с жизнью, и тяжелые пороки развития, такие как анэнцефалия, грыжа спинного мозга, аномалии развития скелета. В 8–9 недель беременности голова эмбриона начинает визуализироваться как отдельное округлое образование. Органы брюшной стенки начинают быть видны с 10–11-й недели беременности.

Кроме того, врачи уделяют особое внимание воротниковой зоне – по толщине воротникового пространства можно диагностировать хромосомные заболевания. Величина воротниковой зоны определяется на задней поверхности шеи. В норме увеличение воротниковой зоны должно быть не более 3 мм. При диагностике увеличения воротникового пространства можно быть уверенным, что в 80 % случаев у эмбриона имеются хромосомные заболевания.

Исследование экстраэмбриональных структур

При проведении ультразвукового исследования исследованию подлежит не только эмбрион, но и желточный мешок, хорион и амнион.

Желточный мешок при физиологической беременности выполняет питательную и кроветворную функции. Определяется уже в 5 недель беременности, визуализируется в виде белого двухмиллиметрового кольца. На сроке в 10 недель желточный мешок достигает 7 мм. При нормальном протекании беременности на сроке выше 12 недель определение желточного мешка невозможно.

Хорион – ворсинчатая оболочка плодного яйца, из нее образуется плодовая часть плаценты. Толщина хориона в первом триместре чаще всего равна сроку беременности в неделях. Гипоплазия (недоразвитие) и изменения в структуре хориона нередко становятся причиной гибели и изгнания эмбриона из полости матки. Ворсины хориона плотно прилегают к децидуальной (отпадающей) поверхности матки, поэтому при нарушении взаимодействия происходит отслойка плодного яйца. На месте отслойки хориона образуется ретрохориальная (расположенная за хорионом) гематома (ограниченное скопление

крови). Ретрохориальная гематома – это первый признак начавшегося выкидыша.

Амнион (водная оболочка плода) или как его еще называют «рубашка» представляет собой замкнутый мешок, в котором находится эмбрион, окруженный околоплодными водами. Если на сроке в 6 недель беременности диаметр амниотической полости не превышает 10–12 мм, то говорят о гипоплазии (недоразвитии) амниотической полости. Это приводит к неразвивающейся беременности. Увеличение размеров амниона характерно для раннего многоводия, оно говорит о наличии внутриутробной инфекции. Мутные околоплодные воды (взвесь в околоплодных водах) также говорят о наличии инфекции.

Диагностика осложнений беременности

Самая частая патология, которая встречается в первом триместре беременности, – это угроза невынашивания (прерывания) беременности. На УЗИ (I-й триместр) это состояние визуализируется как утолщение мышц матки (миометрия). Чаще всего выявляется несколько участков гипертонуса. Если участок повышенного тонуса расположен в месте формирования плаценты, то высока вероятность отслойки плодного яйца и, как следствие, самопроизвольное прерывание беременности.

Беременные женщины сами часто чувствуют гипертонус миометрия – он сопровождается болями внизу живота. В этом случае проводится лечение, направленное на сохранение беременности. Если все-таки происходит отслойка плодного яйца от стенки матки и формируется ретрохориальная гематома, то говорят о начавшемся самопроизвольном аборте (выкидыше). При этом наблюдаются кровянистые выделения. Угрозу прерывания бере-

менности можно также диагностировать по воронкообразному расширению внутреннего зева и укорочению шейки матки до 2,5 см (норма 3,5–4 см).

Если выкидыш все-таки произошел, то необходима УЗИ-диагностика состояния полости матки. Необходимо выявить, остались ли в полости матки остатки плодного яйца. Если они будут выявлены, то женщина госпитализируется.

Если беременность не развивается, то диагностируется меньший размер плодного яйца, чем это характерно для данного срока беременности, его деформация, нечеткость контуров, уменьшение толщины хориона и отсутствие сердечных сокращений.

Частой патологией является локализация плодного яйца в цервикальном канале. В этом случае необходима срочная госпитализация, так как высока вероятность развития кровотечения!

Киста желтого тела часто встречается во время беременности. Она представляет собой образование диаметром 3–8 см с толстыми стенками и неоднородной внутренней структурой. Это вариант нормы. Данная киста постепенно рассасывается и полностью исчезает к концу первого триместра.

Пузырный занос – осложнение, которое наблюдается крайне редко: в 1 случае на 2000–3000 беременностей. Связано с патологией хориона. При пузырном заносе происходит превращение хориона в гроздевидные образования, разрушающие все остальные структуры плодного яйца.

Заболевания и пороки внутренних половых органов

Ультразвуковое исследование позволяет выявить до возникновения беременности и на любом ее сроке патологии органов малого таза, например миому, кисты яичников, двурогость матки.

Расшифровка результатов исследования обязательно должна проводиться квалифицированным специалистом в области УЗИ!

УЗИ акушерское (II–III триместры беременности)

Суть метода: во время беременности УЗИ проводится трехкратно – в I, II и III триместрах.

Первое ультразвуковое исследование осуществляют после 10-недельного срока беременности. Исследование на ранних стадиях позволяет определить срок с максимальной точностью, что дает возможность рассчитать предполагаемую дату родов и выход в декретный отпуск. Кроме того, УЗИ на ранних сроках дает возможность выявлять различные патологии или исключать даже подозрение на них.

Второе УЗИ гинекология рекомендует проводить во втором триместре на 20–24-й неделе. В этот период выявляются аномалии развития эмбриона, если таковые имеются; расположение плаценты, ее толщина, степень зрелости и наличие кальцинатов; состояние шейки матки, а также длину и состояние цервикального канала. В этот период врач может определить примерную массу тела ребенка, а также определить его пол, если положение эмбриона позволяет увидеть гениталии.

Последнее ультразвуковое исследование проводится в третьем триместре. В этот период определяется количество околоплодных вод и расположение плода. Это исследование дает возможность оценить состояние плода, наличие инфекций (по состоянию околоплодных вод) и

наследственных патологий. Также в ходе третьего исследования определяется скорость кровотока в пуповине и сосудах матки, так называемая доплерометрия. Это важное исследование, позволяющее своевременно выявить нарушение кровоснабжения плода.

Показания к исследованию:

- оценка строения, размеров и роста плодного яйца и эмбриона;
- исследование экстраэмбриональных структур (хориона, желточного мешка, амниона);
- определение строения эмбриона (плода) и его развития;
- диагностика осложнений беременности (тонуса матки, угрозы выкидыша, начавшегося аборта).

Проведение исследования: см. «УЛЬТРАЗВУКОВОЕ ИССЛЕДОВАНИЕ МАТКИ И ЯИЧНИКОВ». Продолжительность УЗИ в среднем 10–30 минут.

Противопоказания, последствия и осложнения: противопоказаний нет.

Подготовка к исследованию: для прохождения трансабдоминального УЗИ (через брюшную стенку) нужна небольшая подготовка. Исследование проводится при наполненном мочевом пузыре, поэтому за полчаса до процедуры необходимо выпить 300–500 мл негазированной воды. Перед исследованием мочевого пузыря опорожнять не надо.

Трансвагинальное УЗИ (через влагалище) проводится без специальной подготовки. При этом виде исследования мочевого пузыря должен быть свободен. При транс-

вагинальном обследовании на датчик надевается презерватив.

Расшифровка результатов исследования

Ультразвуковое исследование плода

УЗИ во II–III триместрах позволяет точно определить размер плода и установить срок беременности.

На ранних сроках беременности размер плода позволяет определить дату родов, на поздних сроках – оценить возраст и процесс роста плода. В зависимости от соответствия реальных размеров плода сроку беременности можно выявить задержку внутриутробного развития.

В ходе исследования проводят следующие измерения:

7–13-я неделя – определяется копчико-теменной размер. Это измерение с точностью до 3–4 дней позволяет установить срок беременности. Определение размера в более поздний период не дает такой высокой точности. Кроме того, оценка размеров эмбриона дает возможность проводить сравнительную оценку развития во время разных сроков беременности. К примеру, если через 6–8 недель после проведения первого УЗИ устанавливается меньший срок, то врачи говорят о замедлении развития плода.

13-я неделя – расчет бипариетального размера, размера между левой и правой сторонами головы. На 13-й неделе он обычно составляет 2,4 сантиметра, а к концу

беременности достигает 9,5 сантиметров. На поздних сроках бипариетальный размер у детей с одинаковым весом может быть разным, поэтому по данному параметру достоверно определить возраст плода можно только на ранних сроках.

14-я неделя – проводят измерение самой длинной кости в теле эмбриона (и взрослого человека) – длины бедра. Данное измерение делается в тех же целях, что и бипариетальное. На 14-й неделе длина бедра составляет около 1,5 сантиметра и увеличивается к концу беременности до 7,8 сантиметра.

Для определения веса плода на любых сроках беременности используются параметры, вычисляемые по результатам УЗИ и измерительным таблицам, имеющимся у врача.

Ранняя диагностика отклонений в развитии плода

Начиная с 20-недельного срока можно выявить нарушения в строении тела ребенка, такие как анэнцефалия, гидроцефалия, омфалоцеле, расщелина позвоночника (spina bifida), водянка плода, миеломенингоцеле, гастрошизис, ахондроплазия, атрезия двенадцатиперстной кишки, незаращение неба и губы, пороки сердца, синдром Дауна. Это исследование проводится при помощи маркеров хромосомных аномалий.

Определение состояния плаценты

Результаты ультразвукового исследования дают возможность определить нижние края прикрепления пла-

центы и ее локализацию. Это позволяет исключить такой диагноз, как предлежание плаценты. По состоянию плаценты можно выявить другие аномалии, которые могут возникнуть при диабете, водянке плода, конфликте резусов и прочих факторах.

Многоплодная беременность

При помощи акушерского УЗИ определяется количество плодов, плацент, их расположение, выявляется трансфузионный синдром^[32] и задержка развития беременности.

Маловодие или многоводие

Количество амниотической жидкости хорошо определяется при ультразвуковом исследовании. Как увеличение, так и уменьшение объема амниотических вод может говорить о задержке развития и внутренних патологиях плода.

Другие диагностические критерии

Помимо прочего, акушерское УЗИ позволяет увидеть внутриутробную смерть плода, предлежание (головное или тазовое), поперечное положение плода, сердцебие-

³² Трансфузионный фето-фетальный синдром возникает при беременности двойней и характеризуется несбалансированным обменом крови между кровеносными системами двух плодов, который происходит через внутриплацентарные сосудистые соединения. Это может вызвать ухудшение состояния развития плодов вплоть до наступления гибели как «донора», так и «реципиента». Синдром впервые был описан F. Schatz в 1875 году.

ния, оценить двигательные функции и дыхательные движения плода, используется для диагностики аномалий матки и таза во время беременности, в том числе выявления кисты яичников и фибромиомы.

Расшифровка результатов исследования обязательно должна проводиться квалифицированным специалистом в области УЗИ!

Допплерография маточно-плацентарного кровотока

Суть метода: связь «мать-плацента-плод» представляет собой единую отлаженную систему. Если в этой системе происходит сбой, то данный процесс провоцирует недостаточность плаценты – патологию, ведущую к огромному количеству внутриутробных заболеваний, осложнений родов, перинатальных недугов и даже смертности. Допплерография маточно-плацентарного кровотока обеспечивает анализ скорости и полноценности кровотока сосудов плаценты, пуповины и магистрального кровотока плода. Специфические нарушения кровообращения имеют общие доплерографические признаки и не зависят от причин патологии или состояния плода. Оценка скорости кровотока в аорте, крупных артериях мозга и внутренних органах плода позволяет сделать определенные выводы о состоянии его здоровья, что позволяет оперативно и своевременно оценить изменения в кровотоке на максимально ранней стадии, когда еще имеется возможность восстановить нормальную гемодинамику и предотвратить патологии внутриутробного развития и гибель плода.

В наши дни клиническая гинекология стала настолько широко применять доплерографию, что проводит это обследование в плановом порядке всем беременным на сроке 30–34 недели. На более ранних сроках доплеро-

графия при ведении беременности не позволяет получить диагностически значимый результат.

Показания к исследованию

- Заболевания беременной:
 - гестоз^[33];
 - гипертоническая болезнь;
 - заболевания почек;
 - коллагеновые сосудистые заболевания;
 - диабет;
 - резус-сенсibilизация.
- Заболевания и врожденные пороки развития плода:
 - синдром задержки развития плода (СЗРП);
 - несоответствие размеров плода сроку беременности;
 - необъяснимое маловодие;
 - преждевременное созревание плаценты;
 - неиммунная водянка;
 - диссоциированный тип развития плодов при многоплодной беременности;
 - врожденные пороки сердца;
 - патологические типы кардиотокограмм;

³³ Гестоз (токсикоз беременных) – осложнения нормально протекающей беременности в виде рвоты и/или слюнотечения (ранние токсикозы), водянки, нефропатии, преэклампсии и эклампсии (поздние токсикозы).

- аномалии пуповины;
- хромосомная патология.
- Осложненный акушерский анамнез (склонность к гестозу, вероятность гипоксии плода и подозрение на патологии внутриутробного развития, осложненный акушерский анамнез, хронические патологии почек и сердечно-сосудистой системы, сахарный диабет, коллагенозы, резус-конфликт).

Проведение исследования: см. «Ультразвуковое исследование матки и яичников».

Противопоказания, последствия и осложнения: противопоказаний нет.

Подготовка к исследованию: не требуется.

Расшифровка результатов исследования

Классификация нарушений маточно-плацентарного кровообращения и адекватная нарушениям акушерская тактика

СТЕПЕНЬ НАРУШЕНИЯ МАТОЧНО-ПЛАЦЕНТАРНОГО КРОВОТОКА	ТАКТИКА ВЕДЕНИЯ БЕРЕМЕННОСТИ И РОДОВ
1-я СТЕПЕНЬ: А — нарушение маточно-плацентарного кровотока при сохраненном плодово-	<i>Кратность исследования: до 30 недель — 1 раз в 3 недели, 30–34 недели — 1 раз в 2 недели, 35–40 недели — 1 раз в неделю. При подозрении на</i>

<p>плацентарном кровотоке; Б — нарушение плодово-плацентарного кровотока при сохраненном маточно-плацентарном кровотоке</p>	<p>ухудшение состояния плода доплерометрия проводится независимо от срока предыдущего исследования. <i>Проводится лечение</i> плацентарной недостаточности; гестоза, диабета, другой патологии со стороны матери. <i>Кардиотахограмма</i> плода — после 34 недель, определение биофизического профиля плода — после 26 недель</p>
	<p><i>Дородовая госпитализация</i> — в 36–37 недель в плановом порядке. <i>Родоразрешение</i> — через естественные родовые пути под тщательным контролем</p>
<p>2-я СТЕПЕНЬ: одновременное нарушение маточно-плацентарного и плодово-плацентарного кровотоков, не достигающих критических изменений (сохранен конечный диастолический кровоток)</p>	<p><i>Обязательная госпитализация</i> в стационар. Необходим доплерометрический контроль каждые 3–4 дня. Проводится интенсивная терапия плацентарной недостаточности для поддержания компенсаторных возможностей плода; лечение, направленное на созревание легких плода; лечение патологии со стороны матери; пролонгирование беременности до 34–35 недель. <i>Родоразрешение</i> путем операции кесарево сечение под эпидуральной анестезией</p>
<p>3-я СТЕПЕНЬ: критические нарушения плодово-плацентарного кровотока (отсутствие кровотока или реверсный диастолический кровоток) при сохраненном либо нарушенном маточно-плацентарном кровотоке</p>	<p><i>Экстренное родоразрешение</i> путем операции кесарево сечение. При недоношенной беременности консилиум принимает решение исходя из желания матери. При выявлении изолированного нарушения кровотока во внутренней сонной артерии, в средней мозговой артерии</p>

	необходимо определение внеплатцентарной причины гипоксии, проведение лечения. Контроль в динамике. В дальнейшем необходимо внести коррективы в тактику ведения беременности и родов в зависимости от степени нарушения плодовой гемодинамики
--	--

Расшифровка результатов исследования должна проводиться квалифицированным специалистом УЗИ, окончательное заключение на основании всех данных о состоянии пациента выносится акушером-гинекологом, направлявшим беременную на исследование.

Кардиотокография

Суть метода: кардиотокография – одновременная регистрация в динамике сердечной деятельности плода (тахограмма) и интенсивности сокращений матки (гистерограмма). Регистрация частоты сердечных сокращений производится ультразвуковым датчиком на основе эффекта Допплера (доплерография). Регистрация тонуса матки осуществляется тензометрическими датчиками. Современные кардиотокографы помимо прочего регистрируют движения плода в матке.

Показания к исследованию: кардиотокография является стандартным методом контроля состояния беременной и плода. Рекомендовано осуществлять это обследование в плановом порядке в третьем триместре беременности не менее двух раз.

Кроме того, кардиотокограмму назначают дополнительно:

- асфиксия новорожденного;
- гемолитическая болезнь плода;
- гестоз;
- гипоксия плода;
- головное предлежание плода;
- дискоординированная родовая деятельность;
- нефропатия беременных;
- патологический прелиминарный период родов;
- переносенная беременность;

- поперечное положение плода;
- предлежание плаценты;
- преждевременная отслойка плаценты;
- преждевременные роды;
- резус-конфликт;
- родовая травма;
- самопроизвольное прерывание беременности;
- седловидная матка;
- слабость родовой деятельности;
- тазовое предлежание плода;
- узкий таз;
- фетоплацентарная недостаточность;
- чрезмерно сильная родовая деятельность;
- эклампсия.

Многие врачи предпочитают производить кардиотокографическое исследование в родах. На основании данных, полученных с помощью кардиотокографии, врач принимает решение о выборе тактики ведения родов.

Проведение исследования: пациентка лежит на боку, датчики располагаются на брюшной стенке в точке максимального выслушивания сердечных тонов плода. Исследование продолжается 40–60 минут, ввиду необходимости оценить деятельность сердца в фазах покоя и активности плода.

Противопоказания, последствия и осложнения: противопоказаний нет.

Подготовка к исследованию: не требуется.

Расшифровка результатов исследования

Сердечная деятельность плода характеризуется несколькими показателями, основным среди которых считается базальная частота сердечных сокращений (средняя частота, регистрирующаяся на протяжении 10 и более минут). Норма базальной частоты сердечных сокращений 110–160 ударов в минуту.

Тахикардия (более 200 ударов в минуту), сопровождающаяся выраженными нарушениями ритма, говорит об имеющихся место патологиях сердечной проводимости. ЧСС более 240 уд/мин говорит о сердечной недостаточности плода.

Брадикардия (снижение базальной частоты сердечных сокращений) обычно является признаком гипоксии плода, но нередко может быть ответом на гипотермию, прием некоторых лекарств, продолжительное сдавление головки плода в родовых путях. Иногда брадикардия сохраняется в течение продолжительного времени, однако родившиеся дети не имеют признаков гипоксии или иной патологии.

Лапароскопическая эхография

Суть метода: лапароскопическая эхография – инвазивная методика обследования органов малого таза.

Визуализация органов производится в ходе эндоскопической операции с помощью введенного в брюшную полость ультразвукового датчика. В совокупности с цветным доплеровским картированием кровотока малого таза позволяет получить исчерпывающую информацию о состоянии женской половой системы, выявить имеющиеся пороки развития и патологии кровоснабжения.

Показания к исследованию: чаще всего данная методика применяется при выяснении причин бесплодия, а также у пациенток с опухолевыми заболеваниями малого таза. Кроме того, данный метод позволяет выявить воспалительные заболевания матки, воспаление придатков, внематочную беременность. В настоящее время все чаще под ультразвуковым контролем производятся операции по удалению миом матки (миомэктомия).

Кроме того, показаниями к исследованию с помощью лапароскопической эхографии являются:

- киста яичника;
- миома матки;
- нарушение менструального цикла;
- некроз миоматозного узла;
- воспаление яичников (оофорит);

- папиллярная киста яичника;
- пиосальпинкс;
- поликистоз яичников;
- пузырьный занос;
- рак маточной трубы;
- рак тела матки;
- рак яичников;
- синдром истощения яичников;
- синдром резистентных яичников;
- фиброма яичника;
- фолликулярная киста яичника;
- эндометриоз.

Проведение исследования: ультразвуковой датчик, тщательно стерилизованный, вводится через прокол в брюшной стенке в нижний отдел брюшной полости, расширенной с помощью введения 400–600 мл изотонической жидкости (которая улучшает звукопроводящие свойства среды).

Противопоказания, последствия и осложнения: лапароскопическая эхография является инвазивной методикой, осуществляется с применением анестезии и, как всякая операция, имеет противопоказания.

Абсолютными противопоказаниями к лапароскопии являются любые терминальные состояния (кома, коллапс, шок), гнойный перитонит и сепсис, а также тяжелые органные недостаточности.

Относительным противопоказанием может стать крайняя степень ожирения, недавно перенесенные хи-

рургические вмешательства, патологии свертываемости крови и инфекционные заболевания.

Лапароскопическое исследование обычно не проводится на поздних сроках беременности.

Подготовка к исследованию: подготовка как к операции. Требуется предварительное обследование:

- общие анализы крови, мочи;
- анализ крови на свертываемость;
- анализ крови на резус-фактор и группу крови;
- мазок из влагалища на флору, различные инфекции;
- мазок на онкоцитологию (на наличие раковых клеток);
- флюорография;
- ЭКГ;
- УЗИ малого таза.

Собственно подготовка к операции:

- перед операцией необходимо исключить прием различных обезболивающих и других медицинских препаратов (об их приеме обязательно нужно сообщить врачу, который будет проводить операцию);
- за 8 часов до проведения операции необходимо воздержаться от приема пищи;
- за неделю до операции необходимо соблюдать определенную диету: необходимо исключить продукты, которые могут вызвать нарушение работы желудочно-кишечного тракта. Желательно питаться нежирными бульонами, рыбой и мясом, творогом, кашами и кефиром. Реко-

мендуется исключить из рациона фрукты, овощи, особенно бобовые, а также черный хлеб;

- накануне операции необходимо есть только жидкую пищу;

- перед операцией также рекомендуется полное очищение кишечника (клизма);

- операция должна проводиться не менее чем за 3 дня до менструации. Наиболее оптимальное время – либо во время овуляции (при бесплодии), либо в начале цикла, сразу после менструации;

- за 5 дней до операции необходимо принимать активированный уголь (3 раза в день по 2 таблетки после еды);

- перед операцией необходимо принять душ, сбрить волосы на животе и в области промежности;

- для нормализации эмоционального состояния рекомендуется за несколько дней до операции начать прием растительных успокоительных средств (настойки валерианы или пустырника);

- в цикле, в котором проводится операция, необходимо предохраняться во время полового акта, желательно использование презервативов, которые также защищают от различных инфекций.

Расшифровка результатов исследования обязательно должна проводиться квалифицированным специалистом в области УЗИ, окончательное диагностическое заключение на основании всех данных о состоянии пациента выносится врачом-клиницистом, направившим больного на исследование.

Экологическое 3D/4D УЗИ

Суть метода: трехмерное 3D УЗИ – высокотехнологичное современное исследование, позволяющее с помощью ультразвука получить детальное изображение плода в трех проекциях. С помощью 3D УЗИ возможна диагностика пороков внутриутробного развития: дефектов формирования конечностей, позвоночника, лицевых костей. Это исследование производится с помощью ультразвукового сканера, формирующего цветное изображение с эффектом 3D.

4D УЗИ – более сложная методика, позволяющая не только создать трехмерное изображения плода, но и проанализировать его в движении. По сути, 4D УЗИ – это видеосъемка плода, производимая через брюшную стенку матери с помощью ультразвуковых волн.

Трехмерное ультразвуковое сканирование – один из **ДОПОЛНИТЕЛЬНЫХ МЕТОДОВ** анализа здоровья будущего ребенка. В остальных – показаниях, методике проведения и прочем – не отличается от обычного УЗИ.

NB! Для женщины значительным антистрессовым фактором является подтвержденная уверенность в отсутствии у будущего младенца пороков развития, что благотворно сказывается на течении беременности.

Показания к исследованию: см. «УЗИ В I ТРИМЕСТРЕ БЕРЕМЕННОСТИ».

Проведение исследования: см. «УЗИ В I ТРИМЕСТРЕ БЕРЕМЕННОСТИ».

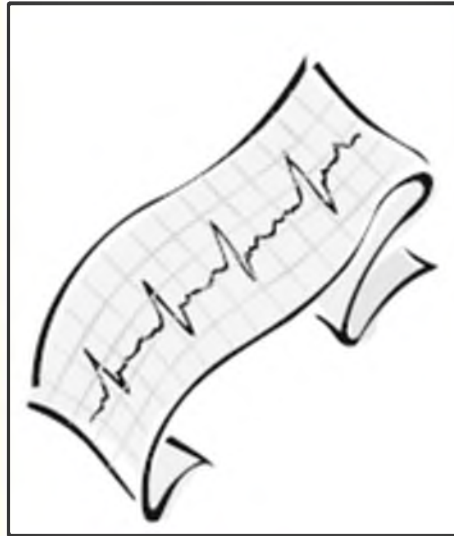Противопоказания, последствия и осложнения: см. «УЗИ В I ТРИМЕСТРЕ БЕРЕМЕННОСТИ».

Подготовка к исследованию: см. «УЗИ В I ТРИМЕСТРЕ БЕРЕМЕННОСТИ».

Расшифровка результатов исследования : см. «УЗИ В I ТРИМЕСТРЕ БЕРЕМЕННОСТИ».

Часть 4

ЭКГ и другие электрофизиологические методы исследования



Электрофизиологические методы исследования в современной медицине – это методы анализа активности организма на основе регистрации биопотенциалов, изменение которых может происходить спонтанно или в ответ на внешний раздражитель.

Биопотенциал (биоэлектрический потенциал) – энергетическая характеристика взаимодействия зарядов, находящихся в исследуемой живой ткани, например, в различных областях мозга, в клетках и других структурах. Измеряется не абсолютный потенциал, а разность потенциалов между двумя точками ткани, отражающая

ее биоэлектрическую активность, характер метаболических процессов.

Разность потенциалов между возбужденной и невозбужденной частями отдельных клеток всегда характеризуется тем, что потенциал возбужденной части клетки меньше потенциала невозбужденной части. Для ткани (или органа) разность потенциалов определяется совокупностью потенциалов отдельных клеток. Наиболее информативно изучение динамики изменения биопотенциалов при изучении возбудимых тканей и органов (нервной ткани, мышечной ткани, сетчатки, сосудов).

Начало истории электрофизиологических методов исследования традиционно связывают со знаменитыми опытами итальянского врача, анатома и физиолога Луиджи Гальвани. В 1791 году Гальвани опубликовал «Трактат о силах электричества при мышечном движении», в котором впервые связывались мышечные сокращения и электрические явления. Дальнейшее развитие этих идей связано с Карло Маттеуччи, который в 1830–1840 годах показал, что в мышце всегда может быть отмечен электрический ток, который течет от ее неповрежденной поверхности к поперечному разрезу.

В середине XIX века Э. Дюбуа-Реймон показал связь между электрическим током и нервным импульсом.

Дальнейшее развитие изучения электрических свойств организма человека и животных тесно связано с нейрофизиологией. В 1875 году независимо друг от друга английский хирург и физиолог Ричард Кэтон и русский физиолог В. Я. Данилевский показали, что мозг является генератором электрической активности, то есть были открыты биотоки мозга.

В 1888 году Юлий Бернштейн^[34] предложил так называемый *дифференциальный реотом* для изучения токов действия в живых тканях, которым определил скрытый период, время нарастания и спада потенциала действия. После изобретения капиллярного электрометра такие исследования были повторены более точно Э. Ж. Мареем (1875) на сердце и А. Ф. Самойловым (1908) на скелетной мышце. Н. Е. Введенский (1884) применил телефон для прослушивания потенциалов действия. В 1902 году Ю. Бернштейн сформулировал основные положения мембранной теории возбуждения, развитые позднее английскими учеными П. Бойлом и Э. Конуэем (1941), А. Ходжкином, Б. Кацем и А. Хаксли (1949).

В начале XX в. для электрофизиологических исследований был использован струнный гальванометр. С его помощью В. Эйнтховен и Самойлов получили подробные характеристики электрических процессов в различных живых тканях. С этого времени фактически можно отсчитывать возраст клинической электрофизиологии, когда электрофизиологические исследования стали все шире и шире применяться в практической медицине.

Неискаженная регистрация любых форм биоэлектрических потенциалов стала возможной лишь с введением в практику электронных усилителей и осциллографов (30–40-е гг. XX в.). На сегодняшний день электрофизиологические методы исследования, пожалуй, представляют собой один из самых удобных и применимых подходов к изучению живых организмов. В настоящее время в исследовательской работе и клинической

³⁴ J. Bernstein, 1839–1917, немецкий физиолог.

практике широко применяются основные электрофизиологические методы изучения деятельности:

- желудочно-кишечного тракта (электрогастроэнтерография);
- кожи (кожно-гальваническая реакция, находящая основное использование в полиграфе – «детекторе лжи»);
- кровообращения (реография, син. – импедансная плетизмография);
- мозга (электроэнцефалография);
- мышц (электромиография);
- сердца (электрокардиография);
- сетчатки (электроретинография).

Рассмотрим последовательно общие принципы наиболее распространенных электрофизиологических исследований и их использование в различных медицинских специальностях.

Глава 1

Основные электрофизиологические исследования

Реография

Реография (электроплетизмография, импедансная плетизмография, импедансометрия) – метод исследования пульсовых колебаний кровенаполнения сосудов различных органов и тканей, основанный на графической регистрации колебаний его электрического сопротивления.

Метод основан на том, что при пропускании через участок тела переменного тока звуковой или сверхзвуковой частоты (16–300 кГц) роль проводника тока выполняют жидкие среды организма, прежде всего кровь в крупных сосудах; это дает возможность судить о состоянии кровообращения в определенной области тела или органе. С помощью реографии можно оценить кровообращение в органах, лежащих близко к поверхности тела: головного мозга (реоэнцефалография), печени (реогепатография), почек (реонефрография). Реография также позволяет определить изменения кровотока при физическом напряжении, при проведении так называемых нагрузочных проб.

Метод является высокочувствительным и эффективным для качественной оценки состояния кровоснабжения, важен для диагностики нарушений кровообращения органов или поражения всей сосудистой системы организма, используется для определения функции сердца.

Это исследование проводится с помощью специальных приборов – реографов. Реограф структурно состоит из генератора электрического тока, усилителя, детектора и насадки для графического отображения проведенных

измерений. Реограммы в современной медицине регистрируют обычно с помощью реографов двух типов – биполярных и тетраполярных. Конструкция биполярных реографов предусматривает наложение на какой-либо участок тела двух электродов, между которыми пропускают переменный ток высокой частоты. Одновременно регистрируют изменение сопротивления на исследуемом участке тела.

В последнее время большое распространение получили тетраполярные реографы, которые позволяют более точно измерять сопротивление тканей и, соответственно, количественно оценивать объемный кровоток в тканях. При использовании тетраполярного реографа два электрода служат для пропускания электрического тока, а еще два – для регистрации электрического сопротивления тканей.

Для записи реограммы используют электроды из различных металлов и сплавов – никеля, алюминия, стали. Форма и размер электродов для реографии различны и зависят от цели исследования и исследуемого органа. Для изучения кровообращения во внутренних органах (в печени, легких) применяют прямоугольные электроды, при исследовании кровоснабжения головного мозга – круглые, при исследовании конечностей – ленточные. Для улучшения контакта между электродом и поверхностью тела пациента применяют тканевые прокладки, смоченные 20 % раствором хлорида натрия или электропроводным гелем. Перед наложением электродов кожу обезжиривают спиртом.

Реограммы регистрируют обычно на многоканальных электрокардиографах, синхронно с ЭКГ и первой производной реограммы (кривой скорости). Обязатель-

ной является регистрация так называемых калибровочных сигналов, равных 0,1 Ом.

Графическое отображение кровообращения любых органов, кроме сердца, имеет вид волны с крутым подъемом, вершиной и более пологим спуском. В нисходящей части кривой могут быть 2–3 дополнительные небольшие волны. Восходящая часть кривой характеризует артериальный кровоток в органе, нисходящая – венозный.

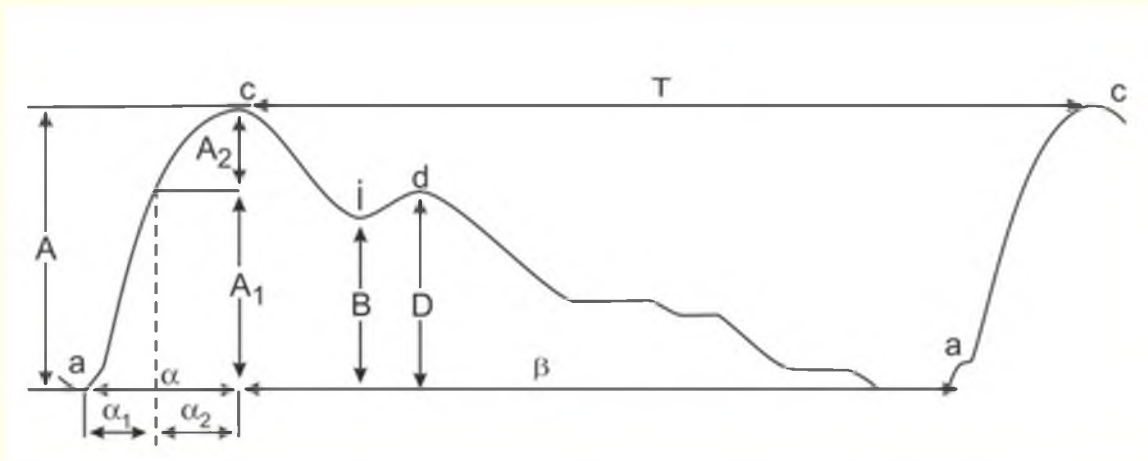


РИС. 1. Основная реовазограмма

а – пресистолическая волна; с – вершина систолической волны; i – инцизура; d – вершина диастолической волны; A – амплитуда систолической волны с компонентами A1 и A2; B – амплитуда реографической волны на уровне инцизуры; D – амплитуда диастолической волны; α – длительность анакроты (от начала подъема систолической волны до момента формирования ее вершины с), складываемая из интервалов α1 и α2; β – длительность катакроты (от момента, соответствующего вершине волны, до начала следующей систолической волны); T – период между вершинами соседних волн реовазограммы, соответствующий длительности сердечного цикла.

При анализе реографической кривой специалист обращает внимание, в первую очередь, на ее регулярность, форму восходящей и нисходящей частей, вершины волны, количество и величину дополнительных кривых в нисходящей части.

Регулярность кривых – это сходство волн между собой. При аритмиях и вегетососудистой дистонии кривые могут быть нерегулярными, т. е. различными по форме.

Восходящая часть реографической кривой может быть крутой, полой, зазубренной, нисходящая – крутой, плавной, выпуклой.

Вершина кривой бывает плоской, выпуклой, острой, двугорбой.

Любое отклонение этих параметров от нормы имеет свою причину. Например, остроконечная вершина кривой свидетельствует о сосредоточении крови в крупных сосудах и недостаточном кровотоке во внутренних органах, полая вершина говорит о закупорке сосуда выше места расположения датчика.

Кроме характеристики внешнего вида кривой, по специальным формулам вычисляют несколько показателей.

- *Реографический индекс (РИ)* – отношение максимальной амплитуды систолической волны к высоте калибровочного импульса (Аарт/К). Этот показатель характеризует величину суммарного кровенаполнения исследуемой области.

- *Амплитуду реограммы* в момент достижения максимальной скорости подъема кривой (Асист), а также ее

отношение ко времени этого подъема (Асист / α_1). Эти два показателя отражают величину и скорость кровенаполнения артерии изучаемого участка тела.

- *Максимальная амплитуда первой производной реограммы* (Адиф/тах).

- *Систолю-диастолический показатель* – отношение амплитуды систолической волны реограммы к максимальной амплитуде ее диастолической части (Аарт /Адикр). Этот показатель косвенно характеризует состояние венозного оттока.

- *Индекс эластичности* – отношение максимальной амплитуды систолической волны к ее амплитуде в конце периода наполнения сосудистой области (Аарт/Авен). Это отношение является косвенным показателем эластичности сосудистой стенки.

- *Индекс тонуса* – отношение амплитуды реограммы в нижней точке инцизуры к максимальной амплитуде систолической волны (Аинц/ Аарт) – отражает величину тонуса сосудистой стенки и хорошо коррелирует с величиной общего периферического сопротивления.

- *Временной интервал* Qx (время от начала комплекса QRS ЭКГ до начала анакротического подъема систолической волны реограммы), который характеризует скорость распространения пульсовой волны.

Диагностическая ценность реографии

Метод реографии, благодаря своей простоте, относительно высокой информативности, безопасности и доступности, получил широкое распространение в клинической практике, особенно при диагностике нарушений кровообращения в сосудах конечностей и изменениях мозгового кровотока.

Реовазография (РВГ) – это регистрация кровенаполнения различных сосудистых областей. Наибольшее практическое значение имеет РВГ сосудов нижних конечностей. В этих случаях для записи РВГ используют лентообразные электроды, которые устанавливают в проксимальной и дистальной частях конечности, симметрично, справа и слева.

При анализе РВГ конечностей оценивают форму кривой, некоторые количественные показатели РВГ, а также обращают внимание на симметричность РВГ, зарегистрированных на одних и тех же участках конечности справа и слева. Это позволяет:

- выявить локализацию и распространенность нарушения периферического кровообращения;
- оценить тонус сосудов;
- оценить состояние коллатерального кровотока.

При уменьшении кровенаполнения какой-либо области наблюдается снижение амплитуды и уплощение

вершины систолической волны, уменьшение скорости анакротического подъема РВГ.

Увеличение кровенаполнения характеризуется увеличением амплитуды и заострением вершины систолической волны РВГ, плохо выраженной инцизурой и низким расположением диастолической волны.

При повышении тонуса сосудов отмечается уменьшение амплитуды систолической волны, закругленность ее вершины, высокое расположение инцизуры и увеличение амплитуды диастолической волны.

При снижении тонуса сосудов наблюдается увеличение амплитуды систолической волны, заостренная вершина с крутым подъемом (анакротой) и быстрым спадом и низко расположенная инцизура. Для более четкой диагностики и выявления причин изменений кровенаполнения тканей применяют различные *функциональные пробы* с оценкой их влияния на реовазограммы. Чаще всего используют *постуральную пробу, пробы с нитроглицерином, локальной физической нагрузкой, реактивной гиперемией, холодовую, тепловую*, иногда *дыхательную (вдох, выдох, проба Вальсальвы)* и *ортостатическую пробы*.

Одной из наиболее информативных является *сосудорасширяющая постуральная проба*. Реовазограмму записывают при горизонтальном положении конечностей, затем после их подъема на угол в 45° , отмечая при этом в норме увеличение амплитуды волн (положительная постуральная проба), которое при органической патологии стенок артерий менее выражено (в ранних стадиях) или отсутствует (отрицательная проба) либо наблюдается парадоксальное уменьшение амплитуды. Так, к примеру, в ранних стадиях облитерирующего артериита нижних ко-

нечностей отрицательная постуральная проба и асимметрия показателей появляются на реовазограмме стоп, в то время как на реовазограмме голеней проба остается положительной, а при облитерирующем атеросклерозе отрицательная постуральная проба определяется, напротив, на голенях и сохраняется положительной на стопах.

Нитроглицериновая проба состоит в регистрации реовазограммы до и через 1, 3 и 5 мин после подъязычного приема от 0,5 до 2 таблеток нитроглицерина. При этом наблюдаются четыре типа сосудистых реакций, видимых на реовазограмме: положительная, слабopоложительная, отрицательная и парадоксальная. Положительная проба отмечается у здоровых лиц и у лиц с повышенным тонусом артерий (лабильным ангиоспазмом) и характеризуется трансформацией реовазограммы в направлении атонического типа: амплитуда увеличивается в 1,5–2 раза, заостряется вершина волны, уменьшается дикротический индекс (до 0,4 и ниже), увеличивается и смещается к изолинии дикротический зубец, кривая становится гипотоничной. Слабopоложительная проба наблюдается у лиц с начальными структурными изменениями артериальной стенки, проявляется незначительным увеличением амплитуды волны (на 30–40 %) и некоторой тенденцией к снижению дикротического индекса. Отрицательная проба (отсутствие каких-либо изменений реовазограммы) и особенно парадоксальная реакция на нитроглицерин (снижение амплитуды реовазограммы) наблюдается при значительной степени выраженности органических изменений артерий с развитием коллатералей.

Холодовая проба применяется чаще всего при подозрении на болезнь Рейно: регистрируется реовазограмма кисти, пальцев до и после охлаждения кисти в течение 1–2 мин струей холодной воды (10–12 °С). У здоро-

вых людей сразу после охлаждения амплитуда волн реовазограммы незначительно уменьшается, а через 5–8 мин нормализуется. При болезни Рейно сразу после охлаждения кисти наблюдается значительное уменьшение амплитуды волн реовазограммы вплоть до полного их исчезновения; восстановление исходных параметров кривой происходит обычно не ранее чем через 15–30 мин.

Проба с локальной физической нагрузкой состоит в регистрации реовазограммы до и после осуществления больным сгибательно-разгибательных движений в голеностопном или лучезапястном суставе в течение примерно 1 мин (до утомления). После нагрузки у здоровых людей наблюдается увеличение амплитуды волн реовазограммы, длительность анакроты существенно не меняется. У лиц с облитерирующими заболеваниями сосудов конечностей величина амплитуды реографической волны после нагрузки не изменяется или уменьшается (возможно уменьшение на 50–60 %), а длительность анакроты увеличивается на 30–60 %.

Пробу с *реактивной (постишемической) гиперемией* проводят путем регистрации исходной реовазограммы и сразу после устранения временной искусственной ишемии конечности, для создания которой конечность приподнимают на 3 мин, а затем пережимают проксимальный участок манжетой тонометра. У здоровых лиц после снятия манжеты наблюдается постепенное увеличение амплитуды волн реовазограммы, которая достигает исходной величины через 20–40 с и максимальной (с увеличением на 30–40 % от исходной) – через 1–1,5 мин.

Реоэнцефалография (РЭГ) используется для косвенной оценки кровенаполнения сосудов головного мозга. Для регистрации РЭГ электроды располагают симметрич-

но справа и слева так, чтобы «зондирующий» электрический ток проходил через различные участки головного мозга, кровоснабжаемые внутренней сонной артерией, позвоночной артерией, передней и средней мозговой артерией и т. п. Чаще всего электроды фиксируют справа и слева на лобной кости и в области сосцевидного отростка.

При исследованиях применяют специальные функциональные пробы, которые дают возможность разграничить функциональные и органические изменения. Наиболее часто используют пробу нитроглицерином (в малых дозах под язык), повороты головы, изменения положения тела.

РЭГ позволяет выявить:

- межполушарную асимметрию кровоснабжения головного мозга;
- установить преобладание функциональных или органических расстройств кровоснабжения головного мозга;
- уточнить преобладающие механизмы выявляемых нарушений (стеноз артерий, склеротические изменения сосудов головного мозга, повышение или снижение тонуса артериальной стенки, нарушения венозного оттока и т. д.).

Например, *стеноз одной из крупных артерий головного мозга* на РЭГ, зарегистрированной в бассейне ее кровоснабжения, определяется низкой амплитудой пульсовых волн, уплощенной вершиной, плохо выраженной инцизурой и диастолической (дикротической) волны. Здесь же обычно определяется четко выраженная асимметрия РЭГ, зарегистрированная справа и слева.

Выраженные *склеротические изменения сосудов головного мозга* сопровождаются появлением аркообразной формы кривой с плохо выраженной диастолической волной, поздним началом подъема систолической волны (увеличение интервала Qx) и уменьшением индекса эластичности.

Повышение тонуса артериол и ангиоспазм характеризуется приближением инцизуры к вершине реографической кривой, повышается индекс тонуса.

Застойные явления в венозном русле церебрального кровообращения характеризуются увеличением амплитуды диастолической волны и, соответственно, снижением систоло-диастолического показателя.

Нормализация или положительная динамика реографических показателей и формы РЭГ после фармакологических проб свидетельствует о преимущественно функциональном характере найденных изменений (например, спазм артерий или снижение венозного тонуса). Сохранение патологических изменений РЭГ после использования фармакологических препаратов говорит в пользу преобладания органических изменений (атеросклероз, стенозирование просвета артерий, тромбоз).

Электрогастроэнтерография

Элэктрогастроэнтерографія (или элэктрогастрографія) – электрофизиологический метод исследования моторно-эвакуаторной функции желудочно-кишечного тракта (ЖКТ) при помощи одновременной регистрации биопотенциалов его различных отделов.

Сама по себе моторно-эвакуаторная функция желудочно-кишечного тракта является сложной, многоэтапной и тщательно скоординированной мышечной деятельностью, что позволяет судить о ней по результатам фиксации биопотенциалов, возникающих при мышечной работе.

Судите сами – пищевой комок из полости рта при глотании (которое само по себе сложный процесс) поступает в пищевод и далее, под давлением мышц пищевода, выполняющих серию ритмичных волнообразных сокращений, продвигается к желудку. Здесь, минуя пищеводно-желудочный переход (нижний пищеводный сфинктер), пищевой комок попадает в желудок.

В желудке пищевой комок перемешивается с пищеварительными соками и подвергается механической обработке благодаря кратковременным перистальтическим сокращениям и медленным длительным изменениям тонуса.

После завершения обработки в желудке пища небольшими порциями, с периодом около 20 секунд, поступает в двенадцатиперстную кишку, где происходит ее

дальнейшая обработка ферментами, выделяемыми поджелудочной железой, и желчью. И здесь ее движение обеспечивается перистальтическими волнообразными сокращениями.

Затем пища, превратившаяся в своеобразную кашичу, химус, поступает в тощую, далее в подвздошную кишки, где происходит дальнейшее ее переваривание и всасывание питательных веществ. И все эти перемещения, перемешивания и продвижения происходят в результате согласованных друг с другом перистальтических движений разных отделов ЖКТ – пищевода, желудка, двенадцатиперстной кишки, тонкого кишечника.

Дальнейший путь перевариваемого пищевого комка лежит в толстую кишку. Здесь пища задерживается надолго – до 20 часов. Известны три типа двигательной активности толстой кишки: прямое перемещение массы, ретроградное (обратное) продвижение и ритмичные сокращения в отдельных сегментах кишки. Такое сложное поведение кишки обеспечивает полное поглощение соли и воды из каловых масс и нормальную дефекацию. Из-за своей сложности и задействованности всех отделов нарушение моторно-эвакуаторной деятельности ЖКТ является либо причиной, либо одним из наиболее грубых симптомов большинства болезней желудочно-кишечного тракта. Знание степени изменения моторно-эвакуаторной функции ЖКТ важно как при подборе консервативной терапии, так и при выборе метода оперативного вмешательства.

Электрогастроэнтерографию назначают в случаях, когда требуется получить информацию о перистальтике желудка, тонкой, подвздошной, двенадцатиперстной и толстой кишок. По полученным данным можно также су-

дить о качестве работы кровеносных сосудов, снабжающих кровью ЖКТ, выявить наличие спазмов сосудов или их сужений (стенозов).

Электрофизиологические методы, ориентированные на изучение электрической активности ЖКТ, базируются на наличии тесных взаимосвязей между электрической и сократительной деятельностью ЖКТ. Эти методы включают в себя как непосредственную регистрацию биопотенциалов гладкомышечных стенок органов с фиксированных на них электродов – прямая электрогастроэнтерография, так и их регистрацию с накожных электродов – периферическая электрогастроэнтерография.

Необходимость вживления электродов в стенку органа ограничивает использование прямой электрогастроэнтерографии в клинической практике.

При проведении периферической электрогастроэнтерографии измерительные электроды закрепляются либо на поверхности передней брюшной стенки, либо на конечностях. Место крепления референтного электрода определяется используемой методикой. При работе с многоканальным электрогастроэнтерографом возможен вариант, при котором часть каналов используется для снятия сигналов с поверхности передней брюшной стенки, а другая часть для снятия сигналов с конечностей.

В мировой практике применяются, в основном, два способа исследования электрической активности ЖКТ:

- *электрогастроэнтерография (ЭГЭГ)* – исследуется одновременно электрическая активность желудка, и кишечника. Реже применяется термин *электрогастроинтестинография* ;

- *электрогастрография (ЭГГ)* – исследуется электрическая активность только желудка.

Расположение электродов при проведении электрогастроэнтерографии

1-й вариант (стандартная 40-минутная периферическая электрогастроэнтерография):

- 1-й активный электрод закрепляется на правой руке пациента, ближе к кистевому суставу;
- 2-й активный электрод закрепляется на правой ноге пациента, на передней части голени, где нет мышц и сухожилий;
- нейтральный электрод закрепляется на левой ноге пациента, на передней части голени, где нет мышц и сухожилий.

2-й вариант (суточная электрогастроэнтерография по В. А. Ступину):

- 1-й активный электрод располагается в зоне антродуоденального водителя ритма;
- 2-й активный электрод располагается в зоне илеоцекального угла;
- нейтральный электрод закрепляется в левой подвздошной области.

Расположение электродов при проведении электрогастрографии (по Ch. Stendal)

- 1-й активный электрод – на середине расстояния между пупком и мечевидным отростком;

- 2-й активный электрод – на 5 см левее и на 45
- градусов выше первого;
- нейтральный – на 10–15 см правее первого.

Показатели периферической электрогастроэнтерографии:

- суммарный уровень электрической активности (P_s) органов ЖКТ;
- электрическая активность (ЭА) по отделам ЖКТ (P_i);
- процентный вклад каждого частотного спектра в суммарный спектр (P_i/P_s) (%);
- коэффициент ритмичности (Критм), который характеризует наличие и характер пропульсивных сокращений гладкомышечных структур для каждого отдела ЖКТ;
- коэффициент соотношения $P_i/P_{(i+1)}$ – отношение электрической активности вышележащего отдела к нижележащему.

Достоинства метода: периферическая электрогастроэнтерография неинвазивна, не имеет противопоказаний и хорошо переносится всеми больными. Это позволяет обследовать даже крайне тяжелых пациентов как до операции, так и с первых часов послеоперационного периода.

Электрокардиография

Электрокардиография (ЭКГ) – электрофизиологическая методика регистрации и исследования электрических полей, образующихся при работе сердца. Электрокардиография представляет собой относительно недорогой, но ценный метод электрофизиологической инструментальной диагностики в кардиологии. Несомненно, что сегодня ЭКГ является одним из самых популярных методов исследования в медицине, накопивших громадный опыт.

В XIX веке стало ясно, что сердце во время своей работы производит некоторое количество электричества. Первые электрокардиограммы были записаны Габриелем Липпманом с использованием ртутного электрометра. Кривые Липпмана имели монофазный характер, лишь отдаленно напоминая современные ЭКГ.

Опыты продолжил Виллем Эйнтховен, сконструировавший прибор (струнный гальванометр), позволявший регистрировать ЭКГ. Он же придумал современное обозначение зубцов ЭКГ и описал некоторые нарушения в работе сердца. В 1924 году ему присудили Нобелевскую премию по медицине.

Техника регистрации электрокардиограммы

Для записи ЭКГ пациента укладывают на кушетку. На обнаженную кожу накладывают смоченные для лучшей проводимости электроды.

Схема наложения электродов традиционна, и ошибки в наложении электродов недопустимы. В этом случае ЭКГ-кривая приобретает нестандартный вид и теряет диагностическую ценность. Чтобы избежать ошибок кабели, идущие к электродам, маркируют разными цветами. В отечественной традиции маркировка следующая:

- кабель красного цвета подключают к правой руке;
- кабель желтого цвета – к левой руке;
- кабель зеленого цвета – к левой ноге;
- кабель черного цвета – к правой ноге.

На Западе применяют следующую маркировку:

- правая рука – белый кабель;
- левая рука – черный кабель;
- левая нога – красный кабель;
- правая нога – зеленый кабель.

Грудные электроды маркированы следующим образом:

- V1 – красный;
- V2 – желтый;
- V3 – зеленый;
- V4 – коричневый;
- V5 – черный;

- V6 – фиолетовый (синий, голубой).

Столь же традиционно запись ЭКГ начинается с контрольного милливольты, который при обычной калибровке равен 10 мм. Стандартная скорость записи составляет 50 мм/с.

Основы анализа ЭКГ

Стандартный бланк ЭКГ выглядит таким образом:

- помечается информация о пациенте – имя, пол, возраст;
- помечаются формальные данные о частоте ритма, интервалах (PQ, QRS, QT/QTc), электрических осях (ось вершины P, ось QRS, ось вершины T);
- расшифровка ЭКГ, сделанная автоматически;
- скорость движения бумаги (25 или 50 мм/с), чувствительность (10 мм/мВ), информация о фильтрах (40 Гц, противошумовой);
- в начале каждого отведения отбивается контрольный милливольт. И собственно электрокардиограмма.

12 основных отведений

При регистрации ЭКГ всегда используют 12 общепринятых отведений: 6 от конечностей и 6 грудных.

Стандартные отведения

Первые три стандартных отведения (I, II, III) были предложены Эйнтховеном. Электроды при этом накладываются следующим образом:

I отведение: левая рука (+) и правая рука (-)

II отведение: левая нога (+) и правая рука (-)

III отведение: левая нога (+) и левая рука (-)

Оси этих отведений в грудной клетке образуют во фронтальной плоскости так называемый треугольник Эйнтховена.

Стандартные отведения от конечностей являются двухполюсными отведениями – они регистрируют разность потенциалов между двумя точками, не предоставляя прямой информации о потенциале на отдельной конечности.

Регистрируют также усиленные отведения от конечностей (aVR, aVL, aVF) – это однополюсные отведения, они измеряются относительно усредненного потенциала всех трех электродов.

Также используются 6 грудных отведений. Однополюсные грудные отведения обозначаются буквой V.

Таблица 1. Расположение электрода при записи грудных отведений

Отведения	Расположение регистрирующего электрода
V_1	В 4-м межреберье у правого края грудины
V_2	В 4-м межреберье у левого края грудины
V_3	На середине расстояния между V_2 и V_4
V_4	В 5-м межреберье по срединно-ключичной линии
V_5	На пересечении горизонтального уровня 4-го отведения и передней подмышечной линии
V_6	На пересечении горизонтального уровня 4-го отведения и средней подмышечной линии

Дополнительные отведения

Кроме 12 стандартных отведений существуют еще дополнительные отведения, которые имеют определенные преимущества при диагностике отдельных видов патологии или определенных участков сердца.

Отведения по Небу

Довольно широко в клинической практике используют двухполюсные грудные отведения по Небу (D, A, I). Электроды при этом размещают в трех точках.

- Первый – во втором межреберье у правого края грудины. Электрод от правой руки.
- Второй – в точке, находящейся на уровне верхушки сердца по задней подмышечной линии. Электрод от левой руки.
- Третий – на месте верхушечного толчка. Электрод с левой ноги.

При регистрации ЭКГ с первого и второго электродов получают отведение D (dorsalis), оно принципиально соответствует первому стандартному отведению, а также отведению V7. При положении переключателя отведений в положение 2 регистрация происходит от электродов первого и третьего. При этом записывается отведение A (anterior), соответствующее второму стандартному, а еще ближе по форме к отведению V4. При использовании электродов второго и третьего (переключатель отведений ставится на цифру 3) регистрируется отведение I (inferioir), соответствующее третьему стандартному, а также отведению V3.

Ортогональные отведения

Ортогональные отведения отражают проекции потенциалов сердца на три взаимно перпендикулярные плоскости: фронтальную, горизонтальную и сагиттальную. Регистрируют три ортогональных отведения: X – поперечное, Y – вертикальное, Z – переднезаднее.

Наибольшее распространение получила система скорректированных ортогональных отведений Франка. Для получения этих отведений используют семь электродов. Пять из них помещают в четвертом межреберье, шестой – на задней поверхности шеи или на лбу. Седьмой – на левой голени.

В системе Франка электроды расположены на неодинаковом расстоянии от сердца, что вызывает изменения величины регистрируемых потенциалов. Для корректирования этих изменений используют систему сопротивлений.

Отведение Лиана

Используют при необходимости четкого выявления зубца R. Один из электродов помещают на рукоятке грудины, присоединив к нему провод с правой руки – отрицательный. Второй электрод располагают в пятом межреберье у правого края грудины, соединив его с проводом от левой руки – положительный. Переключатель отведений – в позицию 1.

Отведения по Масону-Ликару

Модификация стандартных 12 отведений предложена Масоном в 1966 году. Широко используется на Западе при проведении проб с физической нагрузкой и холтеровском мониторинге. Для предотвращения наводок, возникающих при изменении положения тела, электроды от конечностей «стягиваются» на туловище: электроды от рук расположены в соответствующих подключичных ямках, электрод с левой ноги размещается в левой подвздошной области, чаще всего на ости подвздошной кости.

По заявлению авторов, электрокардиограмма полностью соответствует записанной с помощью стандартных отведений, однако впоследствии выявился ряд отличий.

Характеристики нормальной ЭКГ

Компоненты электрокардиограммы

Нормальная электрокардиограмма представлена рядом зубцов и интервалов между ними.

Латинские буквы Q, R и S используются для следующих обозначений:

- Q – первая негативная (направленная вниз от изо-электрической линии) волна, следующая за зубцом P. Если первое отклонение не направлено вниз – такой зубец отсутствует;
- R – первая позитивная (направленная вверх от изо-электрической линии) волна, следующая за зубцом Q или при его отсутствии – за зубцом P;
- S – первая негативная волна вслед за R.

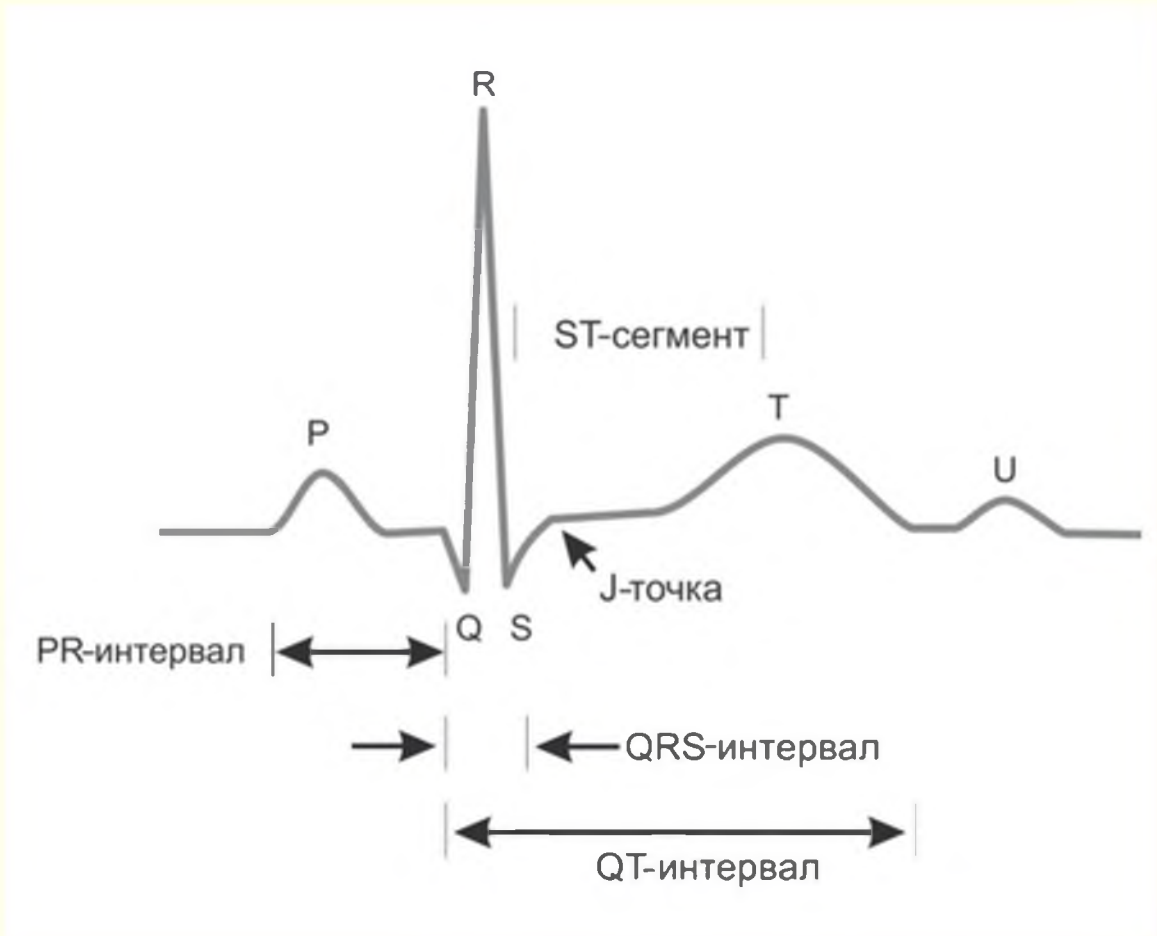


РИС 2. Схема зубцов ЭКГ

Выделяют следующие ЭКГ зубцы и интервалы:

- Начальная часть – зубец P;
- Средняя часть – зубцы Q, R и S, образующие комплекс QRS;
- Конечная часть – зубцы T и U;
- Интервалы – PQ (PR); ST; QT; QU; TP.

Амплитуда и длительность сигнала

Для характеристики амплитуды комплекса QRS используют как заглавные (Q, R и S), так и строчные буквы (q, r и s). При этом заглавными буквами обозначают преобладающие зубцы (> 5 мм), а строчными – зубцы малой амплитуды (≤ 5 мм).

Амплитуду зубцов измеряют в милливольтгах (мВ). Обычно электрокардиограф настроен таким образом, что сигнал величиной 1 мВ соответствует отклонению от изоэлектрической линии на 1 см.

Ширину зубцов и продолжительность интервалов измеряют в секундах.

Соответствие участков ЭКГ фазам работы сердца

Электрокардиограмма представляет собой запись электрической деятельности сердца. Так же как и скелетная мускулатура, кардиомиоциты для своего сокращения подвергаются электрической стимуляции. Эта стимуляция называется активация или возбуждение. Сердечная мышца является электрически заряженной даже в состоянии покоя. Внутренняя поверхность клеток миокарда имеет отрицательный заряд относительно их наружной поверхности – потенциал покоя. При электрической стимуляции клетки деполяризуются (потенциал покоя изменяет свой заряд на положительный) и сокращаются. По мере того как электрический импульс движется по миокарду, создаваемое им электрическое поле изменяется по силе и направлению. ЭКГ является графическим представлением этих изменений.

Электрическая работа сердца

В нормальных условиях электрическая активность сердца начинается в синусовом узле, частота разрядов которого определяет частоту ритма. В первую очередь деполяризуются и сокращаются предсердия, затем желудочки миокарда. Электрический импульс достигает желудочков, распространяясь от синусового узла по миокарду предсердий. Достигает атриовентрикулярного узла (точнее – соединения), проходит через ствол пучка Гиса. Затем распространяется по правой и левой его ножкам, заканчиваясь в сети волокон Пуркинье.

Какие процессы отображает каждый зубец

Зубец P отображает процесс деполяризации предсердий. Деполяризация начинается в клетках-водителях ритма синусового (синоатриального) узла. Распространяется по проводящим пучкам к правому и левому предсердию. Процесс реполяризации предсердий обычно не виден на поверхностной ЭКГ, однако выявляется при некоторых заболеваниях (инфаркт предсердий, перикардит, полная поперечная блокада).

Комплекс QRS представляет сумму потенциалов внутренних (субэндокард) и наружных (субэпикард) слоев миокарда. Субэндокардиальные участки деполяризуются несколько раньше субэпикардиальных, это приводит к формированию начального зубца Q.

Зубец T возникает в результате реполяризации желудочков. В этот период сердечная мышца находится в покое.

Волна U является непостоянным компонентом ЭКГ.
Ее точное происхождение до сих пор остается неясным.

Признаки нормальной ЭКГ

Нормальная электрокардиограмма характеризуется следующими признаками.

- Ритм: синусовый.
- Частота: 60–100 уд/мин.
- Проводимость:
 - интервал PQ: постоянной ширины, 120–200 мс;
 - ширина QRS: 60–100 мс, зубец R заостренный, без расщепления;
 - интервал QTс: 390–450 мс;
 - электрическая ось: между -30 и $+90$ градусов.

Морфология зубца P:

- максимальная амплитуда зубца P в отведениях II и III не более 2,5 мм (250 мкВ);
- зубец P позитивный в отведениях II и aVF, двухфазный в V1;
- ширина зубца P менее 0,12 с (120 мс).

Морфология комплекса QRS:

- отсутствие патологических зубцов Q (не шире 20–40 мс и не глубже 1/3 зубца R);
- в отведении aVR зубец P отрицательный, комплекс QRS ориентирован вниз от изоэлектрической линии;
- отсутствие гипертрофии левого или правого желудочков;
- отсутствие микровольтаций;

- нормальное нарастание зубца R (увеличение его амплитуды в V1—V5);

- правые грудные отведения имеют форму rS;

- левые грудные отведения имеют форму qR;

Морфология ST:

- отсутствие элевации или депрессии сегмента ST;

- зубцы T должны быть конкордантны (сонаправлены) комплексу QRS, т. е. направлены в ту же сторону, что и зубец R, четко выражены в I, II и левых грудных отведениях.

- ЭКГ не должна иметь изменений по сравнению с предыдущими записями.

Критерии нормальности ЭКГ во многом условны. Вариантами нормы могут являться:

- незначительные замедления предсердно-желудочковой проводимости;

- физиологическая элевация (подъем) интервала ST;

- неполная блокада правой ножки пучка Гиса.

NB! Заключение следует давать не по отдельным феноменам, а по целой электрокардиограмме в контексте клинической картины!

Общая визуальная оценка технической пригодности ЭКГ

Пригодная для клинической оценки электрокардиограмма должна в техническом смысле соответствовать ряду критериев:

- Наличие контрольного милливольта. Как правило, его амплитуда равна 10 мм. При необходимости контрольный милливольт может быть уменьшен вдвое, но это должно быть отмечено знаком (1:2).

- Форма контрольного милливольта должна быть прямоугольной. Наличие на углах «хвостиков» или закруглений указывает на неисправность прибора: сделанные им записи искажены.

- Правильность наложения электродов проверяется по зубцу Р во втором стандартном отведении (при синусовом ритме всегда положительные) и зубцу Р в отведении aVR (при синусовом ритме всегда отрицательные).

- Необходимо оценить скорость записи. Наиболее часто (в отечественных клиниках) используется скорость 50 мм/сек, являющаяся наиболее удобной для изучения морфологии зубцов ЭКГ. Для изучения нарушений ритма практичнее пользоваться скоростью 25 мм/сек. Если скорость записи не указана, ее можно оценить по продолжительности интервала QT – он должен быть равен 350–400 мс, что составляет 3,5–4 больших деления при скорости 50 мм/с.

Соблюдение этих правил позволит забраковать заведомо некорректные ЭКГ и избежать тем самым целого ряда диагностических ошибок.

Технические ошибки и артефакты при регистрации электрокардиограммы могут значительно затруднить правильную ЭКГ-диагностику, что потенциально может привести к последующему назначению ненужных и дорогостоящих методов дополнительного обследования и лечения.

Частой причиной ошибок в интерпретации ЭКГ является неправильное наложение электродов. Кроме того, возможны технические артефакты записи, имеющие электрическое (плохой электрический контакт электродов с кожей) или механическое (тремор) происхождение, которые могут имитировать опасные нарушения ритма.

Значительные сотрясения тела пациента могут привести к плаванию базовой линии (так называемой изоэлектрической или изолинии), что может симулировать паттерн депрессии или элевации сегмента ST, т. е. паттерн повреждения миокарда.

Наиболее частые помехи при съемке ЭКГ

Мышечный тремор. При некоторых неврологических заболеваниях (например, паркинсонизм, выраженный тиреотоксикоз) или регистрации в прохладной комнате электрокардиограммы искажаются наложением потенциалов сокращающихся скелетных мышц. Вместо ровной нулевой линии записываются беспорядочные мелкие колебания.

Переменный ток с частотой 50 Гц. При технической неисправности или неправильном заземлении прибора изоэлектрическая линия может искажаться наложением регулярных колебаний переменного электрического тока городской сети. В этих случаях следует проверить кон-

такты, заземление, заземлить кровать для экранирования больного.

Электромиография

Электромиография – метод электрофизиологического исследования поражений нервно-мышечной системы, состоящий в регистрации электрической активности (биопотенциалов) скелетных мышц.

Электромиография позволяет проводить диагностику поражения нервной и мышечной систем, оценивать тяжесть, стадию, течение заболевания, эффективность применяемой терапии.

Современные электромиографы – компактные компьютерные системы, с помощью которых проводят исследование по заданной программе. Аппаратура позволяет получать запись минимальных по амплитуде биопотенциалов, производить автоматический оперативный подсчет амплитуды, частоты и длительности латентных периодов, спонтанных и вызванных потенциалов мышц и нервов, осуществлять их спектральный анализ. Возможность усреднения кривых, высокий коэффициент усиления при низком уровне «шумов» обеспечивают возможность использования этих аппаратов при записи и анализе стволовых и корковых вызванных потенциалов.

Различают спонтанную электромиограмму, отражающую состояние мышц в покое или при мышечном напряжении (произвольном или содружественном), а также вызванную электромиограмму, обусловленную электрической стимуляцией мышцы или нерва.

Отведение потенциалов действия мышцы осуществляют при помощи поверхностных электродов, накладываемых на кожу над исследуемой мышцей, или игольчатых,

вводимых в мышцу. Поверхностные электроды представляют собой парные металлические пластины (олово, серебро и др.) размером 10×5 мм, которые накладывают на расстоянии 20–25 мм друг от друга для взрослых и 10–15 мм – для детей. Они используются для регистрации биоэлектрической активности значительного участка мышцы.

Игольчатые электроды применяются для локального отведения биопотенциалов отдельных двигательных единиц.

Оба метода отведения используются самостоятельно или в сочетании, однако у новорожденных и детей раннего возраста чаще используют поверхностные электроды.

Исследованию подвергают не только те мышцы, которые наиболее вероятно изменены в результате патологического процесса, но и симметричные им, а также другие группы мышц, находящиеся в функциональной взаимосвязи с пораженными. Каждую мышцу исследуют в нескольких режимах: в покое, при синергических произвольных мышечных напряжениях и при максимальном по силе мышечном сокращении.

В норме с мышцы, находящейся в состоянии максимально возможного расслабления, биоэлектрическая активность не регистрируется.

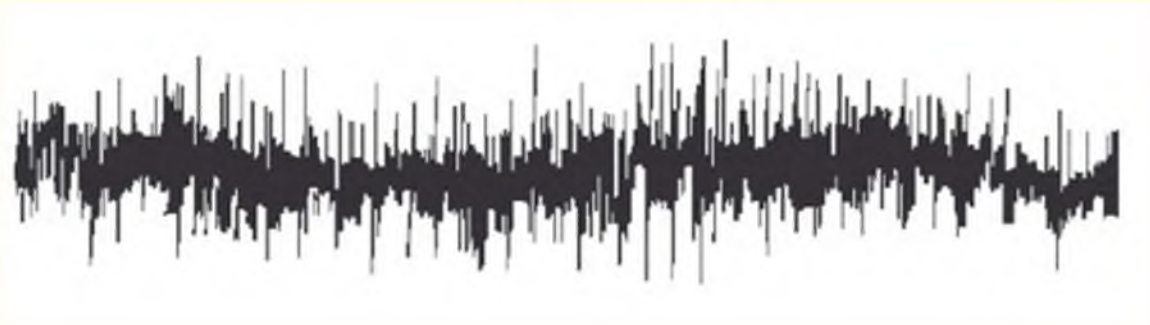

РИС. 3. Электромиограмма в норме

При слабом мышечном сокращении появляются периодические колебания биоэлектрической активности с амплитудой 100–150 мкВ. При максимальном произвольном мышечном сокращении амплитуда колебаний биоэлектрической активности нарастает. Как и сила людей, различающихся по возрасту и физическому здоровью, изменение амплитуды индивидуально и может достигать в норме 1000–3000 мкВ.

В зависимости от уровня поражения нервной и нервно-мышечной систем на электромиограммах выявляются различные изменения.

При первичном мышечном поражении (прогрессирующие мышечные дистрофии, миозиты и др.) отмечается снижение амплитуды колебаний, соответствующее тяжести атрофии мышц и снижению их силы (до 20–150 мкВ при максимальном усилии).

Поражения периферических нервных стволов (наследственные, метаболические, алкогольные и другие полинейропатии) на электромиограмме выявляются урежением колебаний, возникновением неравномерных по амплитуде и частоте одиночных потенциалов на фоне низкоамплитудной активности. При других заболеваниях

изменения миограммы носят еще более специфический характер.

Объем и программа исследования зависят от предположительного диагноза, установленного неврологом, и его рекомендациями.

NB! Не существует «стандартной электромиограммы», перед проведением данного исследования необходима консультация врача-невролога.

Показаниями для проведения электромиографического исследования являются:

- подозрение на поражение одного или нескольких нервов любой этиологии (синдром запястного канала, поражение нервов при сахарном диабете, острые и хронические полиневропатии различного генеза);
- поражения мышц любой этиологии (полимиозит, наследственная миодистрофия и т. д.);
- поражения нервно-мышечного соединения (аутоиммунная миастения);
- поражения корешков и нервных сплетений;
- поражения спинного мозга.

Электроретинография

Электроретинография – электрофизиологический метод исследования сетчатки глаза, основанный на регистрации суммарной биоэлектрической активности всех нейронов сетчатки. Электроретинограмма фиксируется при воздействии на сетчатку световыми стимулами различного размера, формы, длины волны, интенсивности, длительности, частоты следования в различных условиях световой и темновой адаптации.

Электроретинограмма регистрирует потенциал действия сетчатки в ответ на световую стимуляцию соответствующей интенсивности, т. е. потенциал между активным роговичным электродом, вмонтированным в контактную линзу (или пленчатым золотым электродом, зафиксированным на нижнем веке), и референтным электродом на лбу пациента. Электроретинограмма регистрируется в условиях световой адаптации (фотопическая электроретинограмма) и темновой адаптации (скотопическая электроретинограмма).

В норме электроретинограмма двухфазна:

- α -волна – первое негативное отклонение от изолинии, источником которого служат фоторецепторы;
- β -волна – положительное отклонение, которое генерируется клетками Мюллера и отражает биоэлектрическую активность биполярных клеток. Амплитуда β -волны измеряется от негативного пика α -волны до позитивного пика β -волны, увеличивается при темновой адаптации и при увеличении яркости светового стимула. β -волна состоит из субкомпонентов: β_1 (отражает активность палоч-

чек и колбочек) и $\beta 2$ (активность колбочек). Особая методика регистрации позволяет выделить палочковый и колбочковый ответы.

Практическая ценность электроретинографии определяется тем, что она является очень чувствительным методом оценки функционального состояния сетчатки, который позволяет определить как самые незначительные биохимические нарушения, так и грубые процессы.

Электроретинограмма может быть зарегистрирована от всей площади сетчатки и от локальной области различной величины. Локальная электроретинограмма, зарегистрированная от макулярной области, позволяет оценить функции колбочковой системы макулярной области. Электроретинограмму, вызываемую реверсивным шахматным стимулом, используют для характеристики нейрона второго порядка.

Выделение функций фотопической (колбочковой) и скотопической (палочковой) систем основано на различии физиологических свойств колбочек и палочек сетчатки, поэтому используют соответствующие условия, в которых доминирует каждая из этих систем. Колбочки более чувствительны к ярким красным стимулам, предъявляемым в фотопических условиях освещения после предварительной световой адаптации, подавляющей палочковую активность, к частоте мельканий свыше 20 Гц, палочки – к слабым ахроматическим или синим стимулам в условиях темновой адаптации, к частоте мельканий до 20 Гц.

Различная степень вовлечения в патологический процесс палочковой и/или колбочковой систем сетчатки является одним из характерных признаков любого заболевания сетчатки наследственного, сосудистого, воспали-

тельного, токсического, травматического и иного генеза, что и определяет характер электрофизиологической симптоматики.

В основе принятой в электроретинографии классификации изменений ретинограммы лежат амплитудные характеристики основных α -и β -волн электроретинограммы, а также их временные параметры.

Различают следующие виды электроретинограммы: нормальную, супернормальную, субнормальную (плюс- и минус-негативную), угасшую, или нерегистрируемую (отсутствующую). Каждый из типов электроретинограммы отражает локализацию процесса, стадию его развития и патогенез.

Нормальная электроретинограмма включает 5 видов ответа. Первые 3 вида ответов регистрируют после 30 минут темновой адаптации (скотопические), а 2 другие вида – после 10 минут адаптации к диффузному освещению средней яркости (фотопические).

Скотопические ответы – это палочковый ответ на белую вспышку небольшой интенсивности или на синий стимул:

- высокоамплитудная β -волна и низкоамплитудная или нерегистрируемая α -волна; смешанный палочковый и колбочковый ответ на белую вспышку высокой яркости;
- выраженная α -и β -волны;
- осцилляторные потенциалы на яркую вспышку и при особых параметрах регистрации. Осцилляции регистрируются на восходящем «колбачке» β -волны и генерируются клетками внутренних слоев сетчатки.

Фотопические ответы:

- колбочковый ответ на единичную яркую вспышку состоит из α -волны и β -волны с небольшими осцилляциями;

- колбочковый отклик используют для регистрации изолированного колбочкового ответа при стимуляции мелькающим стимулом с частотой 30 Гц, к которой не чувствительны палочки. Колбочковый ответ регистрируется в норме на вспышку до 50 Гц, выше которой отдельные ответы не регистрируемы (критическая частота слияния мельканий).

Супернормальная электроретинограмма характеризуется увеличением α -и β -волн, что отмечается при первых признаках гипоксии, медикаментозных интоксикациях, симпатической офтальмии и пр.

Субнормальная электроретинограмма – это наиболее часто выявляемый вид патологической электроретинограммы, которая характеризуется снижением α -и β -волн. Ее регистрируют при дистрофических заболеваниях сетчатки, отслойке сетчатки, увеитах, хронической сосудистой недостаточности с нарушением микроциркуляции и т. д.

Негативная электроретинограмма характеризуется увеличением или сохранностью α -волны и небольшим или значительным снижением β -волны. Негативную электроретинограмму можно наблюдать при ишемических тромбозах центральной вены сетчатки, лекарственных интоксикациях, прогрессирующей миопии и других видах патологии.

Угасшая, или нерегистрируемая (отсутствующая), электроретинограмма является электрофизиологическим симптомом тяжелых необратимых изменений в сетчатке при ее тотальной отслойке, воспалительных процессах в

оболочках глаза, окклюзии центральной артерии сетчатки.

Электроэнцефалография

Электроэнцефалография (ЭЭГ) – электрофизиологический метод исследования электрической активности головного мозга.

История электроэнцефалографии берет начало с работ Ханса Бергера (Hans Berger, 1873–1941), выдающегося австрийского психиатра и психофизиолога, которому в 1924 году при помощи гальванометра удалось зафиксировать на бумаге в виде кривой электрические сигналы от поверхности головы (а не непосредственно от самого мозга, как до него), генерируемые головным мозгом (сам факт генерации мозгом электрического тока открыл английский врач Р. Катон в 1875 году). Кроме того, он установил, что электрические характеристики этих сигналов зависят от состояния испытуемого. Наиболее заметными были синхронные волны относительно большой амплитуды (около 50 микровольт) с характерной частотой около 10 циклов в секунду (10 Гц). Бергер назвал их «альфа-волнами» и противопоставил высокочастотным «бета-волнам», которые появляются, когда человек переходит в более активное состояние. Альфа-волны мозговой активности, имеющие частоту 8–12 Гц, получили название «волн Бергера».

Позднейшие исследования показали, что ЭЭГ качественно отличается от открытых ранее более простых показателей активности вегетативной нервной системы. Периодические сокращения сердца и связанные с ними сдвиги потенциала – это сама простота по сравнению с громадной сложностью ритмов ЭЭГ. Ученые могли предполагать, что код работы мозга более сложен, чем зако-

ны сокращения мышц. ЭЭГ эти ожидания оправдывает и даже с избытком. Для интерпретации наблюдаемых волн существенно не только место их возникновения: сложность их формы как будто бросает вызов исследователям, пытающимся найти в них хоть какой-то смысл.

Сегодня ЭЭГ остается наиболее перспективным, но пока наименее расшифрованным источником данных для психофизиолога. Одна из ее самых поразительных черт – это ее спонтанный, автономный характер. Регулярные электрические осцилляции прекращаются только с наступлением смерти: даже при глубокой коме и наркозе наблюдается особая характерная картина мозговых волн.

На протяжении уже без малого ста лет ЭЭГ является единственным методом функциональной диагностики головного мозга, широко применяемым в неврологии, психиатрии, нейрохирургии, реабилитологии, реанимационной практике. ЭЭГ позволяет:

- оценить общее функциональное состояние головного мозга с учетом индивидуальных особенностей конкретного пациента;
- выявить наличие и характер нарушений в его работе;
- определить локальные и очаговые повреждения и в ряде случаев установить их природу;
- определить характер и объем применения как лекарственных препаратов, так и других лечебных процедур;
- уточнить показания к применению тех или иных дополнительных исследований (МРТ, УЗДГ), тех или иных

лечебных воздействий и процедур, а также хирургических вмешательств.

Особую значимость ЭЭГ приобрела в изучении эпилепсии и разработке методов ее лечения. И по сей день ЭЭГ остается, по сути, единственным методом объективной диагностики этого распространенного заболевания, позволяющим:

- провести дифференциальную диагностику с другими пароксизмальными состояниями;
- определить наличие, локализацию и характер эпилептического очага;
- спрогнозировать дальнейшее развитие эпилептического процесса;
- подобрать наиболее эффективные лекарственные препараты и их дозы;
- выработать оптимальную схему и режим лечения и наблюдения;
- оценить в динамике эффективность лечения;
- предложить схему отмены лекарств при достижении длительной ремиссии.

Основными характеристиками ЭЭГ являются частота, амплитуда и фаза.

- *Частота* определяется количеством колебаний в 1 секунду.

- *Амплитуда* – это размах колебаний электрического потенциала на ЭЭГ, ее измеряют от пика предыдущей волны в противоположной фазе.

- *Фаза* определяет текущее состояние процесса и указывает направление его изменений. Монофазным на-

зывают колебание в одном направлении от изоэлектрической линии с возвращением к начальному уровню, двухфазным – такое колебание, когда после завершения одной фазы кривая переходит начальный уровень, поворачивается в противоположном направлении и возвращается к изоэлектрической линии.

Основные ритмы ЭЭГ взрослого человека, который находится в состоянии спокойного бодрствования:

- *альфа (α) – ритм*. Его частота – 8–13 Гц, амплитуда до 100 мкВ. Регистрируется у 85–95 % здоровых взрослых лиц. Лучше всего он выражен в затылочных отведениях, по направлению к лобной доле полушарий амплитуда его постепенно уменьшается. Самая большая амплитуда α -ритма у человека, который находится в спокойном расслабленном состоянии;

- *бета (β) – ритм*. Частота – 14–40 Гц, амплитуда – до 15 мкВ. Лучше всего этот ритм регистрируется в участке передних центральных извилин.

К ритмам и феноменам, которые являются патологическими для взрослого человека, относятся:

- *тета (θ) – ритм*. Частота – 4–6 Гц, амплитуда патологического θ -ритма чаще всего выше амплитуды нормальной электрической активности и превышает 40 мкВ. При некоторых патологических состояниях она достигает 300 мкВ и больше;

- *дельта (δ) – ритм*. Частота – 1–3 Гц, амплитуда такая же, как и θ -ритма. δ - и θ -ритмы могут в небольшом количестве наблюдаться на ЭЭГ взрослого человека, который находится в состоянии бодрствования, при амплитуде, не превышающей α -ритма, что свидетельствует о

некотором смещении уровня функциональной активности мозга.

Эпилептическая (эпилептиформная, судорожная, конвульсивная) активность . При эпилепсии мозг подвергается определенным функциональным перестройкам на макро– и микроструктурном уровнях. Одной из основных особенностей мозга при этой патологии является свойство нейронов давать более активные реакции возбуждения и вступать в синхронизированную активность. Если разряды отдельных нейронов очень плотно группируются во времени, кроме нарастания амплитуды может наблюдаться уменьшение продолжительности суммарного потенциала в связи с укорочением временной дисперсии, которая приводит к образованию высокоамплитудного, но короткого феномена – пика.

Пик , или *спайк* (от англ. spike) – это потенциал пикообразной формы. Продолжительность его 5–50 мс, амплитуда превышает амплитуду активности фона и может достигать сотен и даже тысяч микровольт.

Близким по происхождению феноменом, характерным для эпилептического синдрома, является острая волна. Внешне она напоминает пик и отличается от него только растянутостью во времени. Продолжительность острой волны свыше 50 мс. Амплитуда ее может достигать тех же самых значений, что и амплитуда пиков.

Острые волны и пики чаще всего комбинируются с медленными волнами, образуя стереотипный комплекс.

«*Пик-волна*» – это комплекс с большой амплитудой, возникающий вследствие комбинации пика с медленной волной.

«*Острая волна – медленная волна*» – это комплекс, который по форме напоминает комплекс пик-волна, однако имеет бóльшую продолжительность. Особенности ЭЭГ, связанные с течением времени, при ее анализе определяются терминами «периоды», «вспышки», «разряды», «пароксизмы», «комплексы».

Периодом называют более или менее продолжительный отрезок, в течение которого на ЭЭГ регистрируют относительно однородную активность. Так, различают периоды десинхронизации и периоды временного α -ритма на фоне десинхронизированной ЭЭГ.

Разрядами называют компактные группы электрических феноменов, которые длятся относительно короткое время, возникают внезапно и существенным образом превышают амплитуду активности общего фона. Термин «разряды» используют главным образом относительно патологических проявлений на ЭЭГ. Различают разряды высокоамплитудных волн типа α - или β -ритма, разряды высокоамплитудных полифазных колебаний, разряды δ - и T-волн, комплексов «пик-волна» и т. п.

Комплексами называют короткие разряды описанного выше типа, которые длятся больше 2 с и имеют обычно стереотипную морфологию.

Топографические особенности ЭЭГ описывают пространственными терминами. Одним из основных таких терминов при анализе ЭЭГ является симметричность. Под симметричностью ЭЭГ понимают значительное совпадение частот, амплитуд и фаз ЭЭГ симметричных отделов обоих полушарий мозга.

Нормальная ЭЭГ взрослого человека, который находится в состоянии бодрствования

У большинства (85–90 %) здоровых людей во время закрывания глаз в состоянии покоя на ЭЭГ регистрируется доминирующий α -ритм. Максимальная его амплитуда наблюдается в затылочных отделах. По направлению к лобной доле α -ритм уменьшается по амплитуде и комбинируется с β -ритмом.

У 10–15 % здоровых обследуемых регулярный α -ритм на ЭЭГ не превышает 10 мкВ, и по всему мозгу регистрируются высокочастотные низкоамплитудные колебания. Такого типа ЭЭГ называют плоскими, а ЭЭГ с амплитудой колебаний, которая не превышает 20 мкВ, низкоамплитудными. Плоские и низкоамплитудные ЭЭГ, по современным данным, являются вариантом нормы.

В настоящее время можно считать общепризнанным, что обнаружение явных патологических изменений на ЭЭГ является проявлением ненормального функционирования ткани головного мозга, а следовательно, церебральной патологии.

Выделяют три группы ЭЭГ:

- нормальные;
- пограничные между нормой и патологией;
- патологические. Нормальными называются ЭЭГ, содержащие α -или β -ритмы, которые по амплитуде не превышают соответственно 100 и 15 мкВ в зонах их физиологической максимальной выраженности. На нормальной ЭЭГ взрослого бодрствующего человека могут наблюдаться δ - и τ -волны, по амплитуде не превышающие основной ритм, не носящие характера билатеральносинхронных организованных разрядов или четкой локально-

сти и охватывающие не более 15 % общего времени записи. Пограничными называют ЭЭГ, выходящие за указанные рамки, но не имеющие характера явной патологической активности. К пограничным можно

отнести ЭЭГ, на которых наблюдаются следующие феномены:

- α -ритм с амплитудой выше 100 мкВ, но ниже 150 мкВ, имеющий нормальное распределение, которое дает нормальные веретенообразные модуляции во времени;

- β -ритм с амплитудой выше 15 мкВ, но ниже 40 мкВ, регистрирующийся в пределах отведения;

- δ - и т-волны, не превышающие по амплитуде доминирующего α -ритма и 50 мкВ, в количестве более 15 %, но менее 25 % общего времени регистрации, не имеющие характера билатерально

синхронных вспышек или регулярных локальных изменений;

- четко очерченные вспышки α -волн амплитудой свыше 50 мкВ или β -волн амплитудой в пределах 20–30 мкВ на фоне плоской или низкоамплитудной активности;

- α -волны заостренной формы в составе нормального α -ритма;

- билатерально-синхронные генерализированные δ - и т-волны с амплитудой до 120 мкВ при гипервентиляции.

Патологическими называют ЭЭГ, которые выходят за вышеуказанные границы.

При регистрации электрической активности мозга в условиях покоя можно и не выявить так называемую эпилептическую активность. В этих случаях используют

функциональную электроэнцефалографию – запись в процессе применения различных функциональных нагрузок. Важными специфическими пробами для больных эпилепсией являются *гипервентиляция* и *фотостимуляция*.

Наиболее распространена *фотостимуляция*, которая осуществляется с помощью специального прибора. Импульсную газоразрядную лампу устанавливают на расстоянии 12–15 см от глаз по средней линии, и она работает в заданном ритме от 1 до 35 Гц; продолжительность процедуры до 10 с. При подобном исследовании на ЭЭГ наблюдается реакция усвоения ритма мелькания преимущественно в затылочных областях мозга. В начале стимуляции наблюдается депрессия α -ритма, затем амплитуда воспроизводимого ритма постепенно увеличивается, особенно в диапазоне 8–13 Гц.

Проба *гипервентиляции* состоит в записи ЭЭГ во время глубокого и регулярного дыхания (20 вдохов за 1 мин в течение 2 мин) с последующей задержкой дыхания. Во время проб у больных эпилепсией могут участиться патологические волны, усилиться синхронизация α -ритма, появиться или усилиться пароксизмальная активность под влиянием прогрессирующего снижения уровня CO_2 в крови и возникшего после этого повышения тонуса неспецифических систем головного мозга.

Глава 2

Электрофизиологически е исследования в андрологии

Реофаллография

Суть метода: реофаллография – метод электрофизиологического исследования в андрологии, основанный на регистрации электрического сопротивления различных участков артериальных сосудов полового члена в состоянии покоя и в ответ на стимуляцию.

Показания к исследованию: применяется для оценки кровотока в пещеристых телах и степени нарушения регионарного кровообращения в сосудах полового члена при эректильной дисфункции (импотенции).

Проведение исследования: Прикрепив электроды (дорсальный – у корня члена, вентральный – около венечной борозды), производят тотальную (лонгитудинальную) реофаллографию. Параллельно производят электрокардиографию (стандартное отведение), в некоторых случаях – фонокардиографию. По величине амплитуды волн можно судить о степени кровоснабжения члена и параметрах изменения эрекции.

Противопоказания, последствия и осложнения: противопоказаний нет.

Подготовка к исследованию: не требуется.

Расшифровка результатов исследования обязательно должна проводиться квалифицированным специалистом в области функциональной диагностики, окончательное диагностическое заключение на основании всех данных о состоянии пациента выносится врачом-клиницистом, направившим больного на исследование.

Кавернозная электромиография

Суть метода: кавернозная электромиография (ЭМГ) – электрофизиологическое исследование, позволяющее оценить автономную иннервацию пениса у пациентов с эректильной дисфункцией. Кавернозная ЭМГ основана на регистрации электрической активности кавернозной ткани во время эрекции, вызванной фармакологической нагрузкой.

Показания к исследованию: эректильная дисфункция (импотенция).

Проведение исследования: кавернозная электромиография полового члена выполняется с помощью электромиографической установки и электродов (накожных или игольчатых). Кавернозная электрическая активность регистрируется в течение 40 минут в виде графической электромиограммы, отражающей продолжительность, амплитуду и частоту потенциалов.

Противопоказания, последствия и осложнения: противопоказаний нет.

Подготовка к исследованию: не требуется.

Расшифровка результатов исследования обязательно должна проводиться квалифицированным специалистом функциональной диагностики, окончательное диагностическое заключение на основании всех данных о состоянии пациента выносится врачом-клиницистом, направлявшим больного на исследование.

Исследование бульбокавернозного рефлекса

Суть метода: исследование бульбокавернозного рефлекса – нейроэлектрофизиологическое исследование, применяемое для диагностики эректильной дисфункции нейрогенного генеза.

Показания к исследованию: эректильная дисфункция (импотенция).

Проведение исследования: клиническим выражением бульбокавернозного рефлекса служит сокращение луковично-губчатой (бульбокавернозной) мышцы и сфинктера ануса в ответ на легкое надавливание пальцами на головку полового члена. Латентный период бульбокавернозного рефлекса (интервал между стимуляцией и получением мышечного ответа) определяется с помощью миографического исследования, регистрирующего появление бульбокавернозной реакции в ответ на электростимуляцию полового нерва с помощью раздражающих кольцевых и отводящего игольчатого электрода.

Противопоказания, последствия и осложнения: противопоказаний нет.

Подготовка к исследованию: не требуется.

Расшифровка результатов исследования обязательно должна проводиться квалифицированным специалистом функциональной диагностики, окончатель-

ное диагностическое заключение на основании всех данных о состоянии пациента выносится врачом-клиницистом, направлявшим больного на исследование.

Глава 3

Электрофизиологически е исследования в гастроэнтерологии

Электрогастрография

Суть метода: электрогастрография – электрофизиологическое исследование перистальтической активности желудка с помощью регистрации его биопотенциалов. Электрогастрография информативна для изучения электрической активности и ритмичности моторики желудка при язвенной болезни и в процессе ее лечения, оценки двигательной активности желудка после операций, исследования реакции желудка на смену пищи, физические нагрузки и пр. Исследование больше распространено в США и Канаде, чем в России, однако постепенно приобретает популярность.

Показания к исследованию: язва желудка.

Проведение исследования: при электрогастрографии три электрода накладываются на живот. Первая запись, по типу ЭКГ, проводится на голодный желудок. Вторая – после приема пищи. Вычисляется доминирующая частота колебаний сигнала. Определяется следующее:

- нормогастрия – при частоте от 2 до 4 циклов в минуту;
- брадигастрия – при частоте менее 2 циклов в минуту;
- тахигастрия – при частоте от 4 до 10 циклов в минуту.

Противопоказания, последствия и осложнения: противопоказаний нет.

Подготовка к исследованию: не требуется.

Расшифровка результатов исследования обязательно должна проводиться квалифицированным специалистом функциональной диагностики, окончательное диагностическое заключение на основании всех данных о состоянии пациента выносится врачом-клиницистом, направившим больного на исследование.

Гастрокардиомониторинг

Суть метода: гастрокардиомониторинг – комбинированная электрофизиологическая методика, совмещающая определение кислотности в желудке и электрокардиографическое исследование. Гастрокардиомониторинг проводится для дифференциации эзофагеальных (при гастроэзофагеальном рефлюксе) и кардиологических (при ИБС) за грудных болей.

Показания к исследованию:

- гастроэзофагеальная рефлюксная болезнь;
- грыжа пищеводного отверстия диафрагмы;
- ишемическая болезнь сердца (ИБС);
- стенокардия.

Проведение исследования: исследование выполняется с помощью прибора, совмещающего суточную рН-метрию с холтеровским ЭКГ-мониторированием. Данные о кислотности передаются на гастрокардиомонитор с рН-метрического зонда, введенного в желудок через нос, электропотенциалы миокарда – с накожных электродов. Информация обрабатывается с учетом действий и ощущений пациента за сутки.

Противопоказания, последствия и осложнения: исследование не проводится в тех случаях, когда противопоказаны любые инвазивные зондовые манипуляции:

- злокачественные новообразования пищевода и желудка;

- язвы пищевода и желудка с угрозой кровотечения;
- варикозно-расширенные вены пищевода II–IV-й степени;
- недавние хирургические вмешательства или кровотечения из верхних отделов ЖКТ;
- ожоги, дивертикулы, декомпенсированные стриктуры пищевода;
- упорный кашель или рвота;
- аневризма аорты;
- тяжелые формы гипертонической болезни и ИБС;
- обструкция носоглотки;
- челюстно-лицевые травмы;
- тяжелые формы коагулопатий;
- психические заболевания.

Подготовка к исследованию: установка рН-зонда должна проводиться натощак. За 8–12 часов до проведения исследования больной не должен принимать пищу, курить. Прием жидкостей запрещается за 3–4 часа до начала исследования для уменьшения риска появления рвоты и аспирации, а также для предупреждения защелачивания желудочного содержимого.

До начала исследования врач должен выяснить имеющиеся у больного жалобы, принимаемые в настоящее время лекарственные препараты, наличие сопутствующих заболеваний и аллергических реакций.

Ограничение приема лекарственных препаратов зависит от длительности их эффекта: прием антацидных препаратов и холинолитиков необходимо отменить не менее чем за 12 часов, ингибиторов протонной помпы –

за 72 часа до начала исследования, H₂-блокаторов – за 24 часа.

Расшифровка результатов исследования обязательно должна проводиться квалифицированным специалистом функциональной диагностики, окончательное диагностическое заключение на основании всех данных о состоянии пациента выносится врачом-клиницистом, направлявшим больного на исследование.

Импедансометрия ЖКТ

Суть метода: импедансометрия ЖКТ – метод электрофизиологического исследования функционального состояния пищевода и желудка, основанный на регистрации импеданса (сопротивления) между электродами зонда, введенного через рот в верхние отделы ЖКТ.

Показания к исследованию:

- гастрит хронический;
- гастроэзофагеальная рефлюксная болезнь;
- грыжа пищеводного отверстия диафрагмы;
- язва желудка.

Проведение исследования: импедансометрия ЖКТ обычно проводится вместе с измерением кислотности (импеданс-рН-метрия) с помощью рН-электродов, расположенных на том же зонде. В процессе импедансометрии исследуется кислотообразующая, моторнодвигательная, эвакуаторная функция желудка, выявляется гастроэзофагеальный рефлюкс и его тип (кислый, слабокислый, щелочной), производится прицельная оценка функционального состояния ЖКТ.

Противопоказания, последствия и осложнения: исследование не проводится в тех случаях, когда противопоказаны любые инвазивные зондовые манипуляции:

- злокачественные новообразования пищевода и желудка;
- язвы пищевода и желудка с угрозой кровотечения;

- варикозно-расширенные вены пищевода II–IV-й степени;
- недавние хирургические вмешательства или кровотечения из верхних отделов ЖКТ;
- ожоги, дивертикулы, декомпенсированные стриктуры пищевода;
- упорный кашель или рвота;
- аневризма аорты;
- тяжелые формы гипертонической болезни и ИБС;
- обструкция носоглотки;
- челюстно-лицевые травмы;
- тяжелые формы коагулопатий;
- психические заболевания.

Подготовка к исследованию: установка рН-зонда должна проводиться натощак. За 8–12 часов до проведения исследования больной не должен принимать пищу, курить. Прием жидкостей запрещается за 3–4 часа до начала исследования для уменьшения риска появления рвоты и аспирации, а также для предупреждения защелачивания желудочного содержимого.

До начала исследования врач должен выяснить имеющиеся у больного жалобы, принимаемые в настоящее время лекарственные препараты, наличие сопутствующих заболеваний и аллергических реакций.

Ограничение приема лекарственных препаратов зависит от длительности их эффекта: прием антацидных препаратов и холинолитиков необходимо отменить не менее чем за 12 часов, ингибиторов протонной помпы –

за 72 часа до начала исследования, H₂-блокаторов – за 24 часа.

Расшифровка результатов исследования обязательно должна проводиться квалифицированным специалистом функциональной диагностики, окончательное диагностическое заключение на основании всех данных о состоянии пациента выносится врачом-клиницистом, направлявшим больного на исследование.

Реогепатография

Суть метода: реогепатография (РГГ) – методика реографической оценки гемодинамики печени с помощью регистрации кровенаполнения сосудов печени в фазы сердечного цикла. Реогепатография отражает функциональное состояние сосудистого бассейна печени, тонус артерий, кровенаполнение артериального русла, выявляет застойные явления в венозной портальной системе. РГГ выполняется при циррозе, гепатитах, токсических поражениях, позволяя коррегировать лечебную тактику при заболеваниях печени различного генеза.

Показания к исследованию:

- алкогольная болезнь печени;
- брюшная жаба;
- вирусный гепатит (А, В, С, D, E);
- гепатиты неинфекционного происхождения;
- хроническая печеночная недостаточность;
- цирроз печени.

Проведение исследования: реогепатограмма регистрируется на электрокардиографе с реографической приставкой с накожных электродов синхронно с ЭКГ (иногда с применением фармакологической нагрузки).

Противопоказания, последствия и осложнения: противопоказаний нет.

Подготовка к исследованию: не требуется.

Расшифровка результатов исследования обязательно должна проводиться квалифицированным специалистом функциональной диагностики, окончательное диагностическое заключение на основании всех данных о состоянии пациента выносится врачом-клиницистом, направлявшим больного на исследование.

Глава 4

Электрофизиологически е исследования в кардиологии

Электрокардиография

Показания к исследованию:

В плановом порядке ЭКГ проводится в ходе диспансерных обследований, ведения беременности, перед планированием любых инвазивных процедур и операций.

ЭКГ рекомендуется делать при наличии факторов, повышающих риск развития кардиологических заболеваний: высоких показателей артериального давления, атеросклероза сосудов, ожирения, гиперхолестеринемии, курения, а также после перенесенных инфекций и вирусных заболеваний.

ЭКГ используется для оценки работы электрокардиостимулятора, эффективности антиаритмической, тромболитической, антигипертензивной терапии, действия сердечных гликозидов.

ЭКГ необходимо при ревматологической патологии, ряде заболеваний нервной и эндокринной систем, ЛОР-органов, при которых высока вероятность поражения структур сердца.

ЭКГ выполняется для экспертной оценки здоровья пилотов, водителей, моряков, спортсменов и других лиц, имеющих профессиональные риски и вредности.

В экстренном порядке следует сделать ЭКГ в случае ухудшения самочувствия пациента с диагностированной кардиопатологией, возникновения загрудинных болей, одышки или аритмии.

В профилактическом режиме ЭКГ рекомендуется людям старше 40 лет, а также лицам, постоянно испытывающим стресс и нервное напряжение.

Проведение исследования: при регистрации ЭКГ пациент лежит неподвижно на горизонтальной поверхности с обнаженной грудью, лодыжками и запястьями. Во время снятия показателей ЭКГ следует расслабиться и спокойно дышать.

Запись ЭКГ производится с использованием электродов, накладываемых на определенные участки поверхности тела. После запуска электрокардиографа производится регистрация ЭКГ. Процедура записи ЭКГ длится около 5–7 минут.

Противопоказания, последствия и осложнения: противопоказаний нет.

Подготовка к исследованию: не требуется.

Расшифровка результатов исследования обязательно должна проводиться квалифицированным специалистом функциональной диагностики, окончательное диагностическое заключение на основании всех данных о состоянии пациента выносится врачом-клиницистом, направлявшим больного на исследование, – в первую очередь, кардиологом.

Ритмокардиография

Суть метода: ритмокардиография – дополнительное электрофизиологическое исследование сердца, включающее регистрацию и графическое отображение 200 и более следующих друг за другом кардиоциклов (R – R интервалов) в одном из ЭКГ-отведений. Анализ полученной ритмограммы позволяет прогнозировать развитие и осложнения ИБС, артериальной гипертонии, инфаркта миокарда; анализировать аритмии, определять тип и характер нарушений ритма; оценивать эффективность приема антиаритмических и антигипертензивных препаратов, влияние вегетативной регуляции на синусовый ритм и т. д. Ритмокардиография может проводиться в покое, с медикаментозными или нагрузочными пробами.

Показания к исследованию:

- аритмия;
- атриовентрикулярная блокада;
- ишемическая болезнь сердца;
- кардиосклероз;
- мерцательная аритмия;
- пароксизмальная тахикардия;
- синдром слабого синусового узла;
- системная склеродермия;
- тахикардия;
- экстрасистолия.

Противопоказания, последствия и осложнения: противопоказаний нет.

Подготовка к исследованию: не требуется.

Расшифровка результатов исследования обязательно должна проводиться квалифицированным специалистом функциональной диагностики, окончательное диагностическое заключение на основании всех данных о состоянии пациента выносится врачом-клиницистом, направлявшим больного на исследование, – в первую очередь, кардиологом.

Фонокардиография

Суть метода: фонокардиография – диагностическая электрофизиологическая методика, основанная на регистрации звуковых сигналов работающего сердца – шумов и тонов. Фонокардиография дополняет аускультативное исследование сердца, дает возможность объективной оценки продолжительности, интенсивности, характера, происхождения сердечных шумов и тонов, записи аускультативно неразличимых 3-го и 4-го тона. Регистрируемая фонокардиограмма представляет собой графическую запись преобразованных звуковых колебаний, позволяющих диагностировать клапанные пороки сердца, проводить фазовый анализ кардиоцикла и т. д. Диагностические возможности фонокардиографии расширяются при синхронном выполнении ЭКГ.

Показания к исследованию:

- перикардит;
- приобретенные пороки сердца;
- сердечная недостаточность;
- эндокардит (инфекционный).

Противопоказания, последствия и осложнения: противопоказаний нет.

Подготовка к исследованию: не требуется.

Расшифровка результатов исследования обязательно должна проводиться квалифицированным специалистом функциональной диагностики, окончательное диагностическое заключение на основании всех дан-

ных о состоянии пациента выносятся врачом-клиницистом, направившим больного на исследование, – в первую очередь, кардиологом.

Суточное мониторирование ЭКГ

Суть метода: суточное мониторирование ЭКГ – метод непрерывной электрокардиографической регистрации по Холтеру (холтеровское мониторирование), выполняемой в течение 24–48–72 и более часов.

Показания к исследованию:

- аденома паращитовидных желез;
- аритмия;
- атриовентрикулярная блокада;
- брадикардия;
- грыжа пищеводного отверстия диафрагмы;
- диабетическая макроангиопатия;
- диабетическая ретинопатия;
- дивертикулы пищевода;
- застойная пневмония;
- ишемическая болезнь сердца;
- кардиосклероз;
- мерцательная аритмия;
- пароксизмальная тахикардия;
- постгистерэктомический синдром;
- сердечная недостаточность;
- синдром слабого синусового узла;

- стенокардия;
- тахикардия;
- экстрасистолия.

Проведение исследования: суточное ЭКГмониторирование осуществляется с помощью клейких электродов, закрепленных на теле пациента, специальным портативным аппаратом-рекордером. В течение периода мониторинга пациент придерживается обычного образа жизни, ведя специальный дневник,

где фиксирует свои действия и самочувствие. Проведение суточного мониторинга ЭКГ важно для диагностики нарушений проводимости и ритма сердца, ИБС, оценки функционирования кардиостимулятора, контроля медикаментозной антиангинальной и антиаритмической терапии.

Противопоказания, последствия и осложнения: противопоказаний нет.

Подготовка к исследованию: не требуется.

Расшифровка результатов исследования обязательно должна проводиться квалифицированным специалистом функциональной диагностики, окончательное диагностическое заключение на основании всех данных о состоянии пациента выносится врачом-клиницистом, направившим больного на исследование, – в первую очередь, кардиологом.

Чреспищеводная электрокардиография

Суть метода: чреспищеводная электрокардиография – метод записи ЭКГ с электрода, помещенного в пищевод исследуемого. По данным чреспищеводной электрокардиографии выявляются и дифференцируются различные виды нарушений проводимости, тахиаритмий, блокады атриовентрикулярного и синоатриального узлов, брадикардии. Благодаря близкому анатомическому расположению пищевода и сердца метод позволяет более четко, чем при использовании накожных датчиков, выявлять электрическую активность предсердных и желудочковых биопотенциалов и их взаимоотношения.

Показания к исследованию:

- аритмия;
- брадикардия;
- ишемическая болезнь сердца;
- сердечная недостаточность.

Проведение исследования: ЭКГ-электрод после обработки раствором антисептика, например 6 % перекисью водорода, и промывания дистиллированной водой вводится в пищевод через нос или через рот в положении пациента лежа на спине или (реже) сидя. Во время введения электрода, после его продвижения на 8–10 см, больному рекомендуется опустить подбородок (наклонить голову вперед) и делать глотательные движения, во время которых электрод продвигается в пищевод медлен-

но и без усилий. В ряде случаев электрод целесообразно вводить в пищевод при задержке дыхания на вдохе, что позволяет избежать попадания его в трахею. При введении электрода важно не форсировать его продвижение, так как это может привести к его закручиванию или попаданию в трахею. При использовании описанной методики электрод практически всегда удается быстро установить в пищеводе. После этого проводится ЭКГ.

Противопоказания, последствия и осложнения

Противопоказания:

- невозможность введения электрода в пищевод (высокий рвотный рефлекс);
- заболевания пищевода (опухоли, стриктуры, дивертикулы, эзофагит, варикозное расширение вен и другие);
- фибрилляция предсердий на момент обследования, атриовентрикулярная блокада II–III-й степени;
- недостаточность кровообращения II б – III-й степени;
- протезы клапанов сердца;
- острые инфекционные заболевания.

Подготовка к исследованию: исследование необходимо проводить натощак или не менее чем через три часа после приема пищи.

Расшифровка результатов исследования обязательно должна проводиться квалифицированным специалистом функциональной диагностики, окончательное диагностическое заключение на основании всех данных о состоянии пациента выносится врачом-клиници-

стом, направявшим больного на исследование, – в первую очередь, кардиологом.

Сфигмография

Суть метода: сфигмография – неинвазивный электрофизиологический метод изучения гемодинамики с помощью графической фиксации пульсовых колебаний артериальной стенки. Сфигмография выполняется как самостоятельно, так и в процессе комбинированных исследований – механокардиографии, поликардиографии.

Показания к исследованию:

- атеросклероз;
- мерцательная аритмия;
- приобретенные пороки сердца;
- экстрасистолия.

Проведение исследования: запись пульсовой кривой производится после закрепления датчика над сонной или подключичной артерией (центральная сфигмограмма) и/или артериями конечностей – бедренной, лучевой (периферическая сфигмограмма). По сфигмограммам оценивается ритмичность, частота, амплитуда, форма и скорость пульсовой волны, напряжение и наполнение пульса, объективно характеризующие работу сердца и состояние сосудов.

Противопоказания, последствия и осложнения: противопоказаний нет.

Подготовка к исследованию: не требуется.

Расшифровка результатов исследования обязательно должна проводиться квалифицированным специалистом функциональной диагностики, окончатель-

ное диагностическое заключение на основании всех данных о состоянии пациента выносится врачом-клиницистом, направлявшим больного на исследование, – в первую очередь, кардиологом.

Поликардиография

Суть метода: поликардиография – метод неинвазивной синхронной регистрации электрокардиограммы во 2-ом стандартном отведении, центральной сфигмограммы и фонокардиограммы в проекции верхушки сердца. Запись поликардиограммы производится с помощью многоканального прибора-регистратора, имеющего соответствующие датчики. Поликардиография позволяет количественно исследовать фазовые компоненты сердечного цикла, оценить сократительную деятельность сердца и ее связь с гемодинамическими изменениями. Поликардиография имеет диагностическую значимость для распознавания некоторых видов пороков сердца, гипертензии, стеноза аорты и легочной артерии и т. д.

Показания к исследованию:

- мерцательная аритмия;
- приобретенные пороки сердца;
- сердечная недостаточность;
- стрептококковые инфекции;
- эндокардит (инфекционный).

Противопоказаний нет.

Расшифровка результатов исследования обязательно должна проводиться квалифицированным специалистом функциональной диагностики, окончательное диагностическое заключение на основании всех данных о состоянии пациента выносится врачом-клиници-

стом, направявшим больного на исследование, – в первую очередь, кардиологом.

Глава 5

Электрофизиологически е исследования в неврологии

Электроэнцефалография

Суть метода: электроэнцефалография (ЭЭГ) – метод регистрации биоэлектрических сигналов, исходящих из клеток головного мозга. Благодаря электроэнцефалографии можно диагностировать различные формы эпилепсии; заподозрить объемное образование; определить степень нарушения мозговых функций при ряде заболеваний нервной системы, после перенесенной травмы, инсульта или операции; подобрать эффективное лечение.

Показания к исследованию: в первую очередь ЭЭГ показана пациентам с возникшими приступами потери сознания или эпизодами отключения сознания. В детской неврологии ЭЭГ назначается для сопоставления степени активности головного мозга возрастной норме. Электроэнцефалография важна в дифференциальной диагностике пароксизмальных состояний, возникновения обмороков, кризов, панических атак (нарушения в работе ЦНС или сбой в сердечной деятельности). Кроме того, показаниями к ЭЭГ являются:

- абсцесс головного мозга;
- атаксии;
- болезнь Меньера;
- болезнь Паркинсона;
- вегетососудистая дистония;
- гипоталамический синдром;
- головная боль напряжения;
- головокружение;

- заикание;
- ложная беременность;
- мигрень;
- нарушения сна;
- неврастения;
- нейрогенный мочевого пузыря;
- нейроциркуляторная дистония;
- предменструальный синдром;
- сахарный диабет;
- синдром хронической усталости;
- хроническая недостаточность кровообращения головного мозга;
- энцефалит;
- эпилепсия.

Проведение исследования: для проведения электроэнцефалографии пациенту на голову надевают специальную шапочку, внутри которой находятся электроды, смоченные специальным гелем. Шапочка подключается к энцефалографу, энцефалограф подключен к компьютеру, который обрабатывает информацию и выдает ее в виде графиков мозговой активности с указанием участков, где выявлены отклонения.

При проведении электроэнцефалограммы могут использоваться функциональные пробы с нагрузкой. Для этого пациента просят закрыть и открыть глаза, быстро подышать, смотреть на световые вспышки или слушать резкие звуковые сигналы. Такие пробы делают исследо-

вание более информативным и лучше выявляют патологическую активность головного мозга.

Умеренная реакция на внешние раздражители и гипервентиляцию является нормальной.

Значительное усиление сигнала при проведении пробы происходит в очагах эпилептической активности коры головного мозга или вокруг какого-либо патологического процесса.

Снижение или отсутствие реакции на пробы говорит о функциональной недостаточности, снижении или разрушении связей между этой областью коры и нижерасположенными отделами.

Обычно проведение ЭЭГ занимает около 15 минут.

Противопоказания, последствия и осложнения: ЭЭГ безвредна для пациентов и не имеет противопоказаний. Однако проведение функциональных проб не рекомендовано пациентам с установленным диагнозом эпилепсии, психическими расстройствами, стенокардией, высоким артериальным давлением, так как могут спровоцировать приступ.

Подготовка к исследованию: перед прохождением ЭЭГ не следует использовать средства для укладки волос. Не стоит проходить ЭЭГ в состоянии утомления, высокого эмоционального возбуждения, после употребления алкоголя или возбуждающих напитков.

Расшифровка результатов исследования должна проводиться квалифицированным специалистом в этой области. ЭЭГ является специфической областью медицины и даже компьютерная расшифровка записи не может сравниться с качеством диагностических заключений, получаемых опытным специалистом. Однако для по-

становки диагноза недостаточно одного ЭЭГ-заключения. Диагноз ставится на основании всех данных и результатов всех методов исследования врачом-клиницистом, направлявшим пациента на обследование.

Реоэнцефалография

Суть метода: реоэнцефалография (РЭГ) – метод исследования кровенаполнения артерий и вен головы и шеи, который позволяет оценить тонус и полноценность кровотока в разных отделах артериального русла и исследовать состояние венозного оттока из полости черепа.

Показания к исследованию: несмотря на развитие более современных методов обследования (УЗДГ, дуплексное сканирование), неврология продолжает широко применять РЭГ как наиболее информативный метод диагностики мозгового кровообращения. Проведение РЭГ в первую очередь показано пациентам с сосудистой патологией или подозрением на нее. РЭГ высоко информативна для индивидуального подбора эффективной сосудистой терапии и оценки результатов лечения. Из конкретных нозологических показаний можно назвать:

- атаксии;
- болезнь Меньера;
- болезнь Паркинсона;
- гипертоническая болезнь;
- головная боль напряжения;
- головокружение;
- заикание;
- ишемическая нейропатия зрительного нерва;
- мигрень;

- нарушения сна;
- неврастения;
- сахарный диабет;
- синдром хронической усталости;
- туберкулез;
- хроническая ишемия головного мозга;
- энцефалит;
- эпилепсия.

Проведение исследования: во время проведения реоэнцефалографии пациент может находиться в положении лежа на спине или сидя. На обезжиренную кожу головы пациента накладывают электроды, смазанные контактным гелем или пастой. Места наложения электродов зависят от отведения, в котором записывается РЭГ.

Для исследования кровообращения в бассейне внутренней сонной артерии используют фронтотемпореальное отведение: один электрод накладывают на внутренний край надбровной дуги, а второй – за ухом на сосцевидный отросток.

Для оценки кровообращения в бассейне позвоночной артерии применяют окципитотемпореальное отведение: один электрод накладывают на сосцевидный отросток, а второй – на затылочный бугор.

Для того чтобы сопоставить кровенаполнение сосудов с сердечным выбросом, одновременно с РЭГ производят запись ЭКГ во 2-м отведении.

В ходе реоэнцефалографии применяют специальные функциональные пробы: задержка дыхания, гипервенти-

ляция, введение сосудосуживающих или сосудорасширяющих препаратов.

Может быть использована ортостатическая проба, когда пациента просят резко наклониться и выпрямиться. Для выявления спазма сосудов может применяться проба с глицерином. При проведении РЭГ врач может по очереди пережимать позвоночные или сонные артерии, это делается для оценки развития коллатерального кровообращения.

Противопоказания, последствия и осложнения: противопоказаний нет. Проведение функциональных проб требует особой осторожности у пациентов с эпилепсией, гипертонией, стенокардией, психическими отклонениями, поскольку может спровоцировать приступ.

Подготовка к исследованию: за сутки до проведения РЭГ пациенту необходимо прекратить прием всех лекарственных препаратов, которые влияют на кровообращение. Следует воздержаться от курения как минимум в течение 2-х часов перед проведением обследования.

Расшифровка результатов исследования : полученные в ходе обследования данные позволяют неврологу судить не только о степени и симметричности кровенаполнения внутренней сонной и позвоночной артерии справа и слева, но и оценить скорость кровотока, скорость распространения пульсовой волны, тонус и эластичность сосудистой стенки, вязкость крови, состояние оттока крови по венам, время и выраженность реакции сосудов на различные функциональные пробы.

Вызванные потенциалы

Суть метода: вызванные потенциалы (ВП) – метод исследования биоэлектрической активности нервной ткани, по сути своей являющийся модификацией ЭЭГ. ВП проводятся с применением зрительных и звуковых стимуляций головного мозга, электростимуляции периферических нервов (тройничного, срединного, локтевого, малоберцового и др.) и вегетативной нервной системы. Вызванные потенциалы позволяют оценить состояние зрительных и слуховых нервных путей, проводящих путей глубокой чувствительности (вибрационная чувствительность, чувство давления, мышечно-суставное чувство), изучить работу вегетативной нервной системы.

Показания к исследованию: исследование зрительных вызванных потенциалов показано при подозрении на патологию зрительного нерва (опухоль, воспаление и др.). Крайне важно выявление такого поражения зрительного нерва, как ретробульбарный неврит, который является ключевым симптомом для ранней постановки диагноза рассеянного склероза. ВП используется для оценки и прогноза нарушений зрения при височном артериите, гипертонии, сахарном диабете.

Слуховые вызванные потенциалы применяются для диагностики поражения слухового пути при подозрении на опухоль, воспалительное поражение или демиелинизацию слухового нерва. У пациентов с жалобами на снижение слуха, головокружение, шум в ушах, нарушения координации оно позволяет выяснить характер и уровень поражения слухового и вестибулярного анализатора.

Соматосенсорные вызванные потенциалы применяются для изучения состояния проводящих путей головного и спинного мозга, отвечающих за глубокую чувствительность (соматосенсорный анализатор). Они позволяют выявить патологию глубокой чувствительности у пациентов с нарушениями чувствительности (болевой, тактильной, вибрационной и др.), чувством онемения в конечностях, неустойчивой ходьбой и головокружениями. Это важно в диагностике полинейропатии, демиелинизирующих заболеваний, бокового амиотрофического склероза, фуникулярного миелоза, болезни Штрюмпеля, различных поражений спинного мозга.

Тригеминальные вызванные потенциалы используются при подозрении на невралгию тройничного нерва.

Кожные вызванные потенциалы применяются для исследования функционального состояния вегетативной нервной системы (частота сердечных сокращений и дыхания, потоотделение, сосудистый тонус – артериальное давление). Такое исследование показано для диагностики вегетативных нарушений, являющихся ранними проявлениями вегетососудистой дистонии, болезни Рейно, болезни Паркинсона, миелопатии, сирингомиелии.

Проведение исследования: на голову пациента накладывают плоские электроды, смазанные гелем. Их подключают к аппарату, регистрирующему биоэлектрическую активность. При проведении исследования зрительных ВП пациента просят смотреть на экран телевизора, где показывают картинки, или на вспышки яркого света. При исследовании слуховых ВП используют щелчки и другие резкие звуки. При исследовании соматосенсорных ВП – чрезкожную электростимуляцию периферических

нервов. Для изучения функции вегетативной нервной системы производят электростимуляцию кожных покровов.

Противопоказания, последствия и осложнения: абсолютным противопоказанием для наложения электродов являются патологические процессы на коже в этом месте. Относительными противопоказаниями является наличие у пациента эпилепсии, психических расстройств, тяжелой стенокардии или гипертонии, а также наличие электрокардиостимулятора.

Подготовка к исследованию: в день проведения обследования необходимо отменить прием сосудистых препаратов и транквилизаторов, так как они могут исказить результаты обследования.

Расшифровка результатов исследования обязательно должна проводиться квалифицированным специалистом, окончательное диагностическое заключение на основании всех данных о состоянии пациента выносится врачом-клиницистом, направлявшим больного на исследование.

Электронейрография

Суть метода: электронейрография – электрофизиологический метод исследования нервно-мышечной проводимости. Измеряется скорость прохождения нервного импульса по волокнам периферических нервов (двигательным и чувствительным) от места их выхода из головного и спинного мозга до нервных окончаний в мышцах и связках.

Показания к исследованию: электронейрография показана при первично-мышечных заболеваниях, таких как наследственные, токсические и эндокринные миопатии, полимиозит, миотонии, периодический паралич. Она проводится при невритах, полинейропатиях различного генеза (диабетическая, алкогольная и т. п.), корешковых синдромах (радикулитах), компрессии нервов в узких костно-мышечных каналах (туннельные синдромы), полимиелите, амиотонии, боковом амиотрофическом склерозе, миастении, травматических повреждениях нервов и сплетений, опухолях.

Проведение исследования: в проекции прохождения исследуемого периферического нерва на кожу накладываются электроды. На один электрод подают электрические сигналы, которые проходят по нерву к мышце и вызывают ее сокращение.

Сигнал с мышцы регистрируется вторым электродом и передается на аппарат. Последний фиксирует время, прошедшее от подачи сигнала до его регистрации. Это время и есть время передачи электрического сигнала по нерву. Затем аналогичное исследование проводят на дру-

гой стороне и сравнивают полученные данные. Определение скорости проведения по нерву проводится в различных его участках и с повторными стимуляциями.

Противопоказания, последствия и осложнения: исследование противопоказано пациентам с эпилепсией, психическими расстройствами, приступами стенокардии, тяжелой гипертонией (при артериальном давлении 180/100 и выше), при наличии электрокардиостимулятора. Наложение электродов невозможно в местах поражения кожи различного генеза.

Подготовка к исследованию: не требуется. В день его проведения необходимо, по возможности, прекратить прием антихолинергетиков или миорелаксантов, которые могут исказить результаты обследования.

Расшифровка результатов исследования обязательно должна проводиться квалифицированным специалистом, окончательное диагностическое заключение на основании всех данных о состоянии пациента выносится врачом-клиницистом, направлявшим больного на исследование.

Электромиография

Суть метода: электромиография – метод исследования биоэлектрической активности мышц и нервно-мышечной передачи.

Показания к исследованию: в неврологии часто для получения более полной информации электромиографию проводят после электронейрографии (см. стр. 557). Невролог назначает электромиографию пациентам с жалобами на мышечную слабость, подергивания, судороги или спазмы в отдельных мышцах. Исследование способно прояснить причину подобных состояний, локализацию патологического процесса – мышца, периферический нерв или центральная нервная система; тип поражения – множественный (полинейропатия) или единственный (монойропатия). В некоторых случаях ЭМГ применяется для оценки биоэлектрической активности сфинктера мочевого пузыря.

Проведение исследования: пациент лежит или сидит. Исследование мышцы производится через электроды, фиксированные к мышце двумя способами: накожным – пластинчатые электроды накладываются на кожу над исследуемой мышцей и игольчатым – игольчатые электроды вводятся прямо в мышцу.

Игольчатая (локальная) электромиография является инвазивным методом и вызывает у пациента болевые ощущения во время введения электрода в мышцу.

Электромиография проводится вначале в состоянии покоя. При этом может быть выявлена спонтанная мышечная активность, как правило, свидетельствующая о

каких-либо нарушениях. Затем электромиография проводится во время медленного произвольного сокращения мышцы пациентом и во время ее тонического напряжения.

Время проведения ЭМГ зависит от ее целей и объемов исследования, в среднем оно колеблется в пределах 30–60 минут.

Противопоказания, последствия и осложнения: невозможно наложение электродов и тем более введение игольчатых электродов в местах кожных поражений. Противопоказанием для игольчатой электромиографии является эпилепсия и психические расстройства, так как укол может спровоцировать приступ.

После проведения исследования при помощи игольчатых электродов в местах их введения могут образоваться небольшие синяки и появиться болезненность.

ВВ! После игольчатой электромиографии в крови пациента может увеличиться содержание некоторых ферментов: лактатдегидрогеназы (ЛДГ), аспартатаминотрансферазы (АСТ), креатинфосфокиназы (КФК). Это связано с некоторым повреждением мышечной ткани игольчатыми электродами и никак не отражается на самочувствии пациента, но должно учитываться при назначении биохимического анализа крови в ближайшее время после исследования.

Расшифровка результатов исследования обязательно должна проводиться квалифицированным

специалистом, окончательное диагностическое заключение на основании всех данных о состоянии пациента выносится врачом-клиницистом, направлявшим больного на исследование.

Транскраниальная магнитная стимуляция

Суть метода: транскраниальная магнитная стимуляция – электрофизиологический метод исследования возбудимости и проводимости двигательных структур нервной системы. Стимулируя двигательные зоны коры головного мозга и регистрируя сокращения соответствующих мышц, в ходе исследования получают информацию о возбудимости нейронов коры головного мозга; состоянии проведения нервного импульса от коры до мышц; наличии поражения двигательных проводящих путей, его локализации и тяжести повреждения.

Показания к исследованию: транскраниальная магнитная стимуляция применяется в диагностике демиелинизирующих заболеваний (например, рассеянный склероз), бокового амиотрофического склероза, радикулопатий, миелопатий, последствий спинномозговых травм. Транскраниальная магнитная стимуляция может применяться у пациентов, перенесших острое нарушение мозгового кровообращения (ишемический, геморрагический инсульт), сопровождающееся парезами или параличами. Из нозологических единиц, требующих подобной диагностической процедуры, надо назвать:

- боковой амиотрофический склероз;
- геморрагический инсульт;
- ишемический инсульт;
- нарушения спинномозгового кровообращения;

- рассеянный склероз;
- спинальная травма;
- черепно-мозговая травма;
- энцефалит.

Проведение исследования: обследование происходит в положении пациента лежа на спине. На кожу над мышцами конечностей пациента накладывают плоские электроды для регистрации мышечных сокращений. Обычно в ходе исследования регистрируют мышечный ответ передней большеберцовой мышцы и мышцы, отводящей большой палец кисти. Врач берет ручной зонд, внутри которого находится магнитная катушка, индуцирующая переменное магнитное поле, и помещает его над областью проекции двигательных зон коры головного мозга на некотором расстоянии от головы пациента. Переменное магнитное поле, излучаемое зондом, генерирует в нейронах коры возникновение биоэлектрических сигналов, которые распространяются по двигательным проводящим путям и вызывают сокращение мышц. Электроды, наложенные над мышцами, регистрируют их ответ на стимуляцию коры головного мозга. При необходимости исследование повторяют, перемещая зонд в область над остистыми отростками VI–VII-го шейных, а затем I–II-го поясничных позвонков. Магнитная стимуляция различных уровней двигательного пути центральной нервной системы (кора головного мозга, шейный и поясничный отделы спинного мозга) проводится разными по интенсивности стимулами. При этом определяют минимальный стимул, вызывающий ответную мышечную реакцию, силу мышечного ответа и время прохождения импульса по двигательным путям.

Противопоказания, последствия и осложнения:

наличие у пациента больших металлических предметов (например, титановые пластины в черепе) в области действия магнитного поля и на расстоянии ближе, чем 20 см от него, является абсолютным противопоказанием^[35] к проведению обследования. Не рекомендовано проведение транскраниальной магнитной стимуляции:

- беременным;
- пациентам с эпилепсией или психическими расстройствами;
- при наличии кардиостимулятора, большой аневризмы сосудов мозга или перенесенной ранее трансплантации магистральных сосудов головы.

NB! Исследование при помощи магнитной стимуляции – это относительно новый метод диагностики в неврологии. В настоящее время он считается относительно безопасным, но этот вопрос продолжает изучаться. Наблюдения показали, что магнитная стимуляция может неблагоприятно отразиться на барабанной перепонке пациента, так как быстрый электромагнитный разряд вызывает довольно сильный акустический щелчок. Это безвредно, но может вызывать беспокойство пациента.

³⁵ Небольшие объекты из металла или неметаллические клипсы для аневризм не являются противопоказанием, даже если они расположены в 2–3 см от зонда.

Подготовка к исследованию: не рекомендуется прием сосудистых препаратов и транквилизаторов в день обследования, так как это может повлиять на достоверность полученных результатов. Поскольку во время обследования на пациента будут воздействовать электромагнитные поля, перед его проведением необходимо снять электронные или кварцевые часы, убрать мобильные телефоны и портативные приборы, а также кредитные карточки и другие цифровые носители информации.

Расшифровка результатов исследования обязательно должна проводиться квалифицированным специалистом, окончательное диагностическое заключение на основании всех данных о состоянии пациента выносится врачом-клиницистом, направлявшим больного на исследование.

Полисомнография

Суть метода: полисомнография – это комплексное обследование пациента во время сна. Оно позволяет определить причину нарушений сна: возникли они изза нарушений функции внутренних органов (дыхания, сердечной деятельности) и соматических заболеваний или связаны с нарушением деятельности нервной системы. По данным полисомнографии определяют отдельные фазы сна, их продолжительность, состояние органов и систем пациента в каждую из этих фаз, выявляют отклонения.

Показания к исследованию: исследование сна показано пациентам с жалобами на различные его нарушения: трудности засыпания, частые пробуждения, чувство разбитости после сна, беспокойный сон, храп или скрежет зубами во время сна, снохождение, ночной энурез и др. Полисомнография показана пациентам, не предъявляющим жалобы на сон, но страдающим плохим самочувствием, постоянным чувством усталости, снижением работоспособности, дневной сонливостью. У детей школьного возраста полисомнография показана для выявления причины нарушения поведения или плохой способности к обучению.

Диагностически показания к проведению исследования могут формулироваться как:

- нарушения сна;
- нейроциркуляторная дистония;
- синдром сонных апноэ;

- синдром хронической усталости;
- экстрасистолия;
- эпилепсия.

Проведение исследования: исследование проводится в специальном помещении в ночное время. В комнате находятся две кровати: одна – для пациента, вторая – для сопровождающего его лица (для маленьких детей сопровождение обязательно). Во время полисомнографии пациенту предлагают поспать на удобной кровати, позволяющей подобрать наиболее привычный для него угол наклона головы. Перед засыпанием на тело пациента накладывают многочисленные датчики для регистрации электроэнцефалограммы, электрокардиограммы, движения глаз, мышечного напряжения, положения тела, движений груди и живота при дыхании, объема дыхания, насыщения крови кислородом. Происходящее фиксируется специальной видеокамерой с инфракрасной подсветкой, что позволяет записывать движения пациента даже в полной темноте.

Видеозапись и сигналы от всех датчиков синхронизируются и передаются на компьютер. Исследование проводится всю ночь. Запись сигналов постоянно контролируется дежурным техником, а состояние пациента – врачом.

Противопоказания, последствия и осложнения:

противопоказаний нет. Трудности могут возникнуть у пациентов с нарушением процесса засыпания.

Подготовка к исследованию: не требуется.

Расшифровка результатов исследования обязательно должна проводиться квалифицированным специалистом, окончательное диагностическое заключение на основании всех данных о состоянии пациента выносится врачом-клиницистом, направлявшим больного на исследование.

Глава 6.

Электрофизиологически е исследования в отоларингологии

Аудиометрия

Суть метода: аудиометрия – методика для оценки остроты слуха.

Показания к исследованию:

- адгезивный средний отит;
- болезнь Меньера;
- головокружение;
- евстахиит;
- кохлеарный неврит;
- лабиринтит;
- мастоидит;
- наружный отит;
- нейрофиброматоз Реклингхаузена;
- опухоли уха;
- отомикоз;
- отосклероз;
- повреждения барабанной перепонки;
- рассеянный склероз;
- травмы уха;
- тугоухость.

Проведение исследования: в настоящее время для проведения исследования обычно используются специальные электроакустические приборы – аудиометры. Результаты исследования записывают в виде кривой на

аудиометрической сетке. Сравнивая полученную кривую с нормой, определяют степень снижения слуха.

Противопоказания, последствия и осложнения: противопоказаний нет.

Подготовка к исследованию: не требуется.

Расшифровка результатов исследования обязательно должна проводиться квалифицированным специалистом, окончательное диагностическое заключение на основании всех данных о состоянии пациента выносится врачом-клиницистом, направлявшим больного на исследование.

Исследование слуховых вызванных потенциалов

Суть метода: см. стр. 555.

Показания к исследованию: исследование слуховых вызванных потенциалов применяется для раннего выявления тугоухости у детей. Методика позволяет определить степень снижения слуха. Показанием к проведению обследования у грудных детей является отягощенная наследственность, травмы черепа, пороки развития, асфиксия во время родов, перенесенная матерью во время беременности краснуха и герпес. Детям старшего возраста и взрослым исследование проводят при подозрении на аггравацию, симуляцию, диссимуляцию и глухоту психогенного характера. Кроме того, исследование показано при сильном шуме в ушах, который мешает пациенту давать точные ответы при проведении стандартных психоакустических тестов.

Проведение исследования: см. стр. 555.

Противопоказания, последствия и осложнения: см. стр. 555.

Подготовка к исследованию: см. стр. 555.

Расшифровка результатов исследования обязательно должна проводиться квалифицированным специалистом, окончательное диагностическое заключение на основании всех данных о состоянии пациента выносится врачом-клиницистом, направлявшим больного на исследование.

Электрокохлеография

Суть метода: электрокохлеография – метод регистрации вызванной активности улитки и слухового нерва, возникающей после предъявления короткого акустического стимула.

Показания к исследованию: ощущение заложенности ушей, головокружения и одностороннее снижение слуха (при подозрении на патологию внутреннего уха).

- болезнь Меньера;
- кохлеарный неврит;
- лабиринтит;
- нейрофиброматоз Реклингхаузена;
- отит;
- отосклероз;
- повреждения барабанной перепонки;
- травмы уха;
- тугоухость;
- холестеатома уха.

Проведение исследования: микроэлектрод под местной анестезией устанавливают в наружный слуховой проход или на барабанную перепонку. В остальном метод напоминает регистрацию акустических стволовых вызванных потенциалов: референтный электрод фиксируется на противоположном сосцевидном отростке, за-

земляющий – на лбу или в области седьмого шейного позвонка. Исследование продолжается от 1 до 1,5 часов.

Противопоказания, последствия и осложнения: противопоказаний нет.

Подготовка к исследованию: не требуется.

Расшифровка результатов исследования обязательно должна проводиться квалифицированным специалистом, окончательное диагностическое заключение на основании всех данных о состоянии пациента выносится врачом-клиницистом, направлявшим больного на исследование.

Глава 7

Электрофизиологические исследования в офтальмологии

Реоофтальмография

Суть метода: реоофтальмография – исследование скорости кровотока в глазных сосудах.

Показания к исследованию:

- близорукость;
- гемералопия;
- диабетическая ретинопатия;
- инородные тела глаза;
- ишемическая нейропатия зрительного нерва;
- окклюзия центральной артерии сетчатки;
- окклюзия центральной вены сетчатки;
- отслойка сетчатки;
- ретинопатия;
- увеит;
- эндофтальмит.

Проведение исследования: как правило, реоофтальмография проводится с помощью специальных электродов, вмонтированных в контактную линзу, помещаемую на передний сегмент глазного яблока. Исследование позволяет оценить глазное кровоснабжение

при близорукости, глаукоме, дистрофических поражениях и общих заболеваниях (атеросклероз, сахарный диабет, гипертония, тиреотоксикоз); определить эффективность вазоактивных и гипотензивных лекарственных средств.

Противопоказания, последствия и осложнения: противопоказаний нет.

Подготовка к исследованию: не требуется.

Расшифровка результатов исследования обязательно должна проводиться квалифицированным специалистом, окончательное диагностическое заключение на основании всех данных о состоянии пациента выносится врачом-клиницистом, направлявшим больного на исследование.

Электроретинография

Суть метода: электроретинография – метод исследования функции органа зрения посредством регистрации биоэлектрических потенциалов сетчатки, образующихся в результате воздействия света на глаз.

Показания к исследованию:

- амблиопия;
- гемералопия;
- диабетическая ретинопатия;
- инородные тела глаза;
- ишемическая нейропатия зрительного нерва;
- катаракта;
- механические повреждения глаз;
- окклюзия центральной артерии сетчатки;
- окклюзия центральной вены сетчатки;
- отслойка сетчатки;
- ретинит;
- увеит;
- хориоретинальная дистрофия;
- эндофтальмит.

Проведение исследования: электроретинография проводится с помощью двух электродов, один из которых устанавливается за затылке пациента, а второй – на поверхность глаза при помощи контактной линзы, в которую он вмонтирован. Производится регистрация

электрических импульсов, возникающих в ответ на различные световые стимулы, подаваемые до и после темновой адаптации глаз.

Противопоказания, последствия и осложнения: противопоказаний нет.

Подготовка к исследованию: не требуется.

Расшифровка результатов исследования обязательно должна проводиться квалифицированным специалистом, окончательное диагностическое заключение на основании всех данных о состоянии пациента выносится врачом-клиницистом, направлявшим больного на исследование.

Электроокулография

Суть метода: при движении глазных яблок возникает разница потенциалов, на регистрации которой и основан метод электроокулографии.

Показания к исследованию:

- гемералопия;
- диабетическая ретинопатия;
- инородные тела глаза;
- ишемическая нейропатия зрительного нерва;
- катаракта;
- механические повреждения глаз;
- окклюзия центральной артерии сетчатки;
- окклюзия центральной вены сетчатки;
- опущение верхнего века;
- отслойка сетчатки;
- ретинит;
- ретинопатия;
- эндофтальмит.

Проведение исследования: исследование проводится при помощи электродов, установленных на нижнем веке в области наружного и внутреннего угла глаза. В ходе обследования пациент должен с одинаковой амплитудой перемещать взор из стороны в сторону. Наибольшее клиническое значение имеет расчет коэффициента Ардена, который в норме должен быть больше 185 %.

Противопоказания, последствия и осложнения: противопоказаний нет.

Подготовка к исследованию: не требуется.

Расшифровка результатов исследования обязательно должна проводиться квалифицированным специалистом, окончательное диагностическое заключение на основании всех данных о состоянии пациента выносится врачом-клиницистом, направлявшим больного на исследование.

Исследование зрительных вызванных потенциалов

Суть метода: см. стр. 555.

Показания к исследованию:

- атрофия зрительного нерва;
- гемералопия;
- инородные тела глаза;
- ишемическая нейропатия зрительного нерва;
- катаракта;
- косоглазие;
- механические повреждения глаз;
- окклюзия центральной артерии сетчатки;
- окклюзия центральной вены сетчатки;
- отслойка сетчатки.

Проведение исследования: на голове пациента в области проекции зрительной коры фиксируют плоские электроды, воспринимающие зрительные ВП, возникающие в ответ на стимуляцию зрительных нервных клеток световыми вспышками или изменяющимся шахматным узором. Компьютерная обработка полученных данных позволяет точно установить, на каком именно участке зрительного анализатора происходит нарушение передачи импульсов.

Противопоказания, последствия и осложнения: противопоказаний нет.

Подготовка к исследованию: не требуется.

Расшифровка результатов исследования обязательно должна проводиться квалифицированным специалистом, окончательное диагностическое заключение на основании всех данных о состоянии пациента выносится врачом-клиницистом, направлявшим больного на исследование.

Определение критической частоты слияния мельканий

Суть метода: определение критической частоты слияния мельканий – исследование функциональной характеристики зрительного анализатора, заключающееся в определении минимальной частоты импульсного излучения, необходимой для субъективного восприятия светового излучения как непрерывного.

Показания к исследованию:

- амблиопия;
- атрофия зрительного нерва;
- близорукость;
- гемералопия;
- глаукома;
- дальнозоркость;
- диабетическая ретинопатия;
- инородные тела глаза;
- ишемическая нейропатия зрительного нерва;
- окклюзия центральной артерии сетчатки;
- окклюзия центральной вены сетчатки;
- отслойка сетчатки;
- ретинит;

- ретинопатия.

Проведение исследования: пациент смотрит на мелькающий источник света и должен сообщить, когда по мере увеличения частоты мельканий произойдет полное слияние предъявляемого стимула. Снижение критической частоты слияния мельканий выявляется при заболеваниях сетчатки и зрительного нерва (диабетической ретинопатии, атрофии зрительного нерва, макулодистрофии), зрительном утомлении, амблиопии, дальнозоркости и близорукости высокой степени, афакии, глаукоме и т. д.

Противопоказания, последствия и осложнения: противопоказаниями к исследованию служат эпилепсия и рассеянный склероз.

Подготовка к исследованию: не требуется.

Расшифровка результатов исследования обязательно должна проводиться квалифицированным специалистом, окончательное диагностическое заключение на основании всех данных о состоянии пациента выносится врачом-клиницистом, направлявшим больного на исследование.

Глава 8

Электрофизиологически е исследования в урологии

Электромиография мышц мочевого пузыря

Суть метода: в урологии электрофизиологические исследования позволяют судить о тоне и функциональном состоянии мышц мочевого пузыря и сфинктеров, имеющих важное значение в удержании мочи и осуществлении произвольного акта мочеиспускания. Они дают возможность определить причину нарушений мочеиспускания, выявить их связь с патологией спинного или головного мозга.

Показания к исследованию:

- диабетическая нейропатия;
- недержание мочи;
- нейрогенный мочевой пузырь;
- острый цистит;
- хронический простатит;
- хронический цистит;
- цистит у женщин;
- цистит у мужчин.

Проведение исследования: исследование про

водится путем наложения электродов на обследуемые мышцы и включает регистрацию биоэлектрических потенциалов в покое, во время акта мочеиспускания и при стимуляции соответствующих участков в центральной нервной системе.

Противопоказания, последствия и осложнения: противопоказаний нет.

Подготовка к исследованию: не требуется.

Расшифровка результатов исследования обязательно должна проводиться квалифицированным специалистом, окончательное диагностическое заключение на основании всех данных о состоянии пациента выносится врачом-клиницистом, направлявшим больного на исследование.

Приложения

Приложение 1

Стадии полового созревания мальчиков и девочек по Дж. Таннеру (1969 г.)

Стадия	Развитие грудных желез, признаки	Рост волос на лобке, признаки
I	Препубертатное; увеличение только соска	Препубертатное, отсутствие волос
II	Уплотнение грудных желез заметно или пальпируется; увеличение ареол	Редкие волосы, длинные, прямые или слегка вьющиеся, минимум пигментированных волос, в основном на половых губах
III	Дальнейшее увеличение грудных желез и ареол без выделения их контуров	Более темные и грубые волосы, распространяющиеся по лобку
IV	Выступление ареолы и соска над грудной железой	Густые, взрослого типа волосы, не распространяющиеся на медиальную поверхность бедер
V	Взрослые контуры грудной железы с выступанием только соска	Волосы взрослого типа, распространяющиеся в форме классического треугольника

I	Препубертатная длина яичек менее 2,5 см	Препубертатный; отсутствие волос
II	Яичко больше 2,5 см в длину. Мошонка тонкая и красноватая	Редкий рост слегка пигментированных и слегка вьющихся волос, в основном у корня полового члена
III	Рост полового члена в длину и ширину и дальнейший рост яичек	Более толстые, вьющиеся волосы, распространяющиеся на лобок
IV	Дальнейшее увеличение полового члена, яички большие, пигментация мошонки	Взрослый тип оволосения, не распространяющийся на медиальную поверхность бедер
V	Половые органы взрослого по размеру и форме	Оволосение взрослого типа, распространяющееся на медиальную поверхность бедер

Приложение 2

Маркеры опухолей различных органов

(по С. С. Вялову, С. А. Чорбинской, 2009, с изменениями)

Локализация опухоли	Онкомаркер
Желудок	СА 72–4 СА 19–9 РЭА
Желчный пузырь	СА 19–9 РЭА АФП (дополнительно)
Легкие	Сyfra 21–1 СА 72–4 СА 125 РЭА СА 15–3 (для немелкоклеточного рака легких)
Матка	СА 125 РЭА
Молочная железа	СА 15–3 РЭА Пролактин Эстрадиол
Мочевой пузырь	Сyfra 21–1 РЭА
Печень	АФП СА 19–9
Поджелудочная железа	РЭА СА 19–9

Предстательная железа	ПСА общий ПСА свободный ПСА свободный/ПСА общий
Прямая кишка	РЭА СА 19–9
Толстый кишечник	РЭА СА 19–9
Щитовидная железа	ТГ РЭА Кальцитонин
Яичко	АФП β-ХГЧ
Яичники	СА 125 РЭА АФП β-ХГЧ

Приложение 3

Сводная таблица лабораторных и биохимических констант человеческого организма (кровь)

Показатель	Значение в норме
ОБЩИЕ ПОКАЗАТЕЛИ КРОВИ	
Гемоглобин	Мужчины: 130,0–160,0 г/л Женщины: 120,0–140,0 г/л
Количество эритроцитов	Мужчины: $4,0\text{--}5,5 \times 10^{12}/\text{л}$ Женщины: $3,7\text{--}4,7 \times 10^{12}/\text{л}$
Гематокрит	Мужчины: 41–53% Женщины: 36–46%
Цветовой показатель	0,86–1,1
Количество ретикулоцитов	0,7% (от 0,2% до 1,2%)
Количество лейкоцитов	$4\text{--}9 \times 10^9/\text{л}$
Количество тромбоцитов	$180\text{--}320 \times 10^9/\text{л}$
Скорость оседания эритроцитов	Мужчины: 1–10 мм/час Женщины: 2–15 мм/час
БИОХИМИЧЕСКИЕ ПОКАЗАТЕЛИ КРОВИ	
<i>Белки и аминокислоты крови</i>	
Общий белок	65,0–85,0 г/л

Альбумин	35–55 г/л
Гомоцистеин	Мужчины: 6,26–15,01 мкмоль/л Женщины: 4,6–12,44 мкмоль/л
Миоглобин	Мужчины: 19–92 мкг/л Женщины: 12–76 мкг/л
Остеокальцин	Мужчины: 12,0–52,1 нг/мл Женщины: 5,4–59,1 нг/мл
Ферритин	Мужчины: 20–250 мкг/л Женщины: 10–120 мкг/л
Ферменты крови	
Аланинаминотрансфераза (АЛТ)	Мужчины: 18,0 Ед/л Женщины: 15,0 Ед/л
Аспартатаминотрансфераза (АСТ)	Мужчины: 22,0 Ед/л Женщины: 17,0 Ед/л
Гамма-глутамилтрансфераза	Мужчины: 32 Ед/л Женщины: 49 Ед/л
Амилаза (α -амилаза)	3,3–8,9 мг/(с х л)
Амилаза панкреатическая	до 50 Ед/л
Лактатдегидрогеназа	120–240 Ед/л
Креатинфосфокиназа	Мужчины: 190 Ед/л Женщины: 167 Ед/л
Фосфатаза щелочная	Мужчины: до 270 Ед/л Женщины: до 240 Ед/л
Липаза	от 0 до 190 Ед/мл
Холинэстераза	5300–12900 Ед/л
С-пептид	0,7–4,0 нг/л

<i>Липиды крови</i>	
Общий холестерин	3,6–5,2 ммоль/л
Холестерин ЛПНП	менее 3,5 ммоль/л
Холестерин ЛПВП	0,9–1,9 ммоль/л
Триглицериды	менее 1,7 ммоль/л
<i>Углеводы крови</i>	
Глюкоза крови	3,89–5,83 ммоль/л
Фруктозамин	15–285 мкмоль/л
<i>Пигменты</i>	
Прямой (связанный) билирубин	до 3,4 мкмоль/л
Непрямой (свободный) билирубин	до 19 мкмоль/л
<i>Низкомолекулярные азотистые вещества</i>	
Креатинин	Мужчины: 80–115 мкмоль/л Женщины: 53–97 мкмоль/л
Мочевая кислота	Мужчины: 262–452 мкмоль/л Женщины: 137–393 мкмоль/л
Мочевина	2,1–7,1 ммоль/л
Остаточный азот	14,3–28,6 ммоль/л
<i>Неорганические вещества и витамины</i>	
Витамин В ₁₂	208–963,5 пг/мл
Витамин D	30–100 нг/мл
Железо	Мужчины: 10,7–30,4 мкмоль/л Женщины: 9–23,3 мкмоль/л

Калий	3,5–5,1 ммоль/л
Кальций	1,17–1,29 ммоль/л
Натрий	136–145 ммоль/л
Хлор	98–107 ммоль/л
Магний	0,66–1,07 ммоль/л
Фосфор	0,87–1,45 ммоль/л
Фолиевая кислота	7,2–15,4 нг/мл
<i>Свертываемость крови</i>	
Протромбиновое время	11–15 секунд
МНО (международное нормализованное отношение, INR)	0,8–1,15
АЧТВ (активированное частичное тромбопластиновое время, каолин-кефалиновое время, АРТТ)	21–35 секунд
Протромбиновый индекс (ПТИ)	70–120%
Тромбиновое время	14–21 секунда
Фибриноген	2,00–4,00 г/л
Антитромбин III	210–320 мг/л (75–125%)
D — димер	250–500 нг/мл
Время кровотечения	2–4 минуты
Время свертывания	2–5 минут
<i>Иммунологические исследования</i>	
Иммуноглобулин А (IgA)	0,9–4,5 г/л

Иммуноглобулин E (IgE)	30–240 мкг/л
Иммуноглобулин G (IgG)	7–17 г/л
Иммуноглобулин M (IgM)	0,5–,5 г/л
Антистрептолизин-O (ASO)	менее 200 Ед/мл
Антиспермальные антитела (ИФА)	0–60 Ед/мл
Антитела к тиреоглобулину (anti-thyroglobulin autoantibodies)	титр менее 1:10
Антитела к тиреоидной пероксидазе (АТ-ТПО)	менее 5,6 Ед/мл
ИССЛЕДОВАНИЕ ГОРМОНОВ КРОВИ	
<i>Гормоны надпочечников</i>	
17-гидроксипрогестерон	0,8–6,0 нмоль/л
Альдостерон	В плазме: 15–70 нмоль/л В моче: 4,5–17,7 мкг/сут
Кетостероиды (17-кетостероиды, 17-КС)	Мужчины: 10,0–25,0 мг/сут Женщины: 7,0–20,0 мг/сут
Кортизол (гидрокортизон, Cortisol)	140–640 нмоль/л
<i>Гормоны гипофиза</i>	
Адренокортикотропный гормон (АКТГ)	16,4–32,8 нмоль/л

Пролактин (Prolactin)	Мужчины 73–407 мЕд/мл Женщины 109–557 мЕд/мл
Соматотропный гормон (соматотропин, СТГ, Growth hormone, GH)	0,2–13 мЕд/л
Гормоны щитовидной железы	
Тиреотропный гормон (Thyroid Stimulating Hormone, TSH)	0,4–4,0 мЕд/л
Трийодтиронин общий (Total Triiodthyronine, ТТ3)	0,62–2,79 нмоль/л
Трийодтиронин свободный (Free Triiodthyronine, FT3)	2,6–5,7 пмоль/л
Тироксин общий (Total Thyroxine, ТТ4)	9,0–22,0 пмоль/л
Тест поглощения тиреоидных гормонов	24–35%.
Исследование функции половых желез, способности к зачатию и контроль беременности	
Андростандиол глюкуронид (Androstanediol glucuronide, 3 α -diol-G)	Мужчины: 3,4–22,0 нг/мл Женщины: 0,5–5,4 нг/мл
Андростендион (Androstenedione)	Мужчины 2,1–10,8 нмоль/л Женщины 1,0–11,5 нмоль/л
Тестостерон	Мужчины: 5,76–30,43 нмоль/л Женщины: 0,31–3,78 нмоль/л
Свободный тестостерон	Мужчины: 5,5–42,0 пг/мл Женщины: менее 4,1 пг/мл

Глобулин, связывающий половые гормоны (ГСПГ, Sex hormone-binding globulin,)	Мужчины: 13–71 нмоль/л Женщины: 18–114 нмоль/л
---	---

Прогестерон (Progesterone)	Мужчины: 0,3–2,2 нмоль/л		
	Женщины:	Фолликулярная фаза	0,3–2,2 нмоль/л
		Овуляторная фаза (середина цикла)	0,5–9,4 нмоль/л
		Лютеиновая фаза	7,0–56,6 нмоль/л
Эстрадиол (E2, Estradiol)	Мужчины: 40–161 пмоль/л		
	Женщины:	Фолликулярная фаза	068–1269 пмоль/л
		Овуляторная фаза (середина цикла)	131–165 пмоль/л
		Лютеиновая фаза	91–861 пмоль/л
Катехоламины и биогенные амины			
Адреналин		2,0–2,5 нмоль/л	
Норадреналин		0,615–3,239 нмоль/л	
Дофамин		менее 30–40 нг /л	

Библиография

1. *Адаскевич В.П.* Инфекции, передаваемые половым путем. – М.: Медицинская книга, 2001. – 414 с.

2. Врожденные пороки развития. Пренатальная диагностика и тактика / под ред. Б.М. Петриковского, М. В. Медведева, Е.В. Юдиной. – М.: Реальное время, 1999.

3. *Гусельников В.И.* Электрофизиология головного мозга. – М.: Высшая школа, 1976.

4. *Дадвани С.А.* и др. Неинвазивные методы диагностики в хирургии брюшной полости и артерий нижних конечностей. – М.: Видар, 2000.

5. *Данилова Л.А.* Анализы крови и мочи. – СПб., ЗАО «Салит» – ООО «Издательство Деан», 2000. – 128 с.

6. *Дронова О.Б.* Периферическая электрогастроэнтерография в диагностике ГЭРБ: пособие для врачей. – М.: МЕДПРАКТИКА-М. 2011.

7. *Зенков Л.Р.* Клиническая электроэнцефалография с элементами эпилептологии. – М.: МЕД-пресс-информ, 2002.

8. *Иванов Л.Б.* Прикладная компьютерная электроэнцефалография. – М.: Антидор, 2000.

9. *Камышников В.С.* Карманный справочник врача по лабораторной диагностике. – М.: «МЕД-пресс-информ», 2008. – 400 с.

10. Клиническая лабораторная диагностика / Сост. *В.Н. Ослопов, А.Р. Садикова, Р.А. Абулхаков.* – 3-е издание. – М.: «МЕДпресс-информ», 2005. – 64 с.

11. Клинические рекомендации. Стандарты ведения больных. Вып. 2. – М.: ГЭОТАР-Медиа, 2008. – 1376 с.
12. Клиническое руководство по ультразвуковой диагностике / под ред. В.В. Митькова, М.В. Медведева. – М.: Видар, 1996.
13. Лабораторные методы исследования в клинике / под ред. В.В. Меньшикова. – М.: «Медицина», 1987.
14. *Лелюк В.Г., Лелюк С.Э.* Ультразвуковая ангиология. – М.: Реальное время, 2003.
15. *Лея Ю.Я.* Оценка результатов клинических анализов крови и мочи. – М.: «Медпресс», 2000. – 184 с.
16. *МакДермотт М.Т.* Секреты эндокринологии. М. – СПб.: Бином – Невский Диалект, 2001. – 464 с.
17. Медицинские анализы и исследования. Полный справочник/ под редакцией д.м.н., профессора Ю.Ю. Елисеева. – М.: «ЭКСМО», 2009. – 08 с.
18. Общая врачебная практика: диагностическое значение лабораторных исследований. – М.: «МЕДпресс-информ», 2009. – 176 с.
19. *Румянцев А.Ш.* Справочник пациента, или как ставится диагноз. – СПб.: Диля, 2005.
20. *Симоненко В.Б., Цоколов А.В., Фисун А.Я.* Функциональная диагностика: руководство для врачей общей практики. – М.: «Медицина», 2005.
21. *Смирнова Г.О., Силуянов С.В.* Периферическая электрогастроэнтерография в клинической практике: пособие для врачей / под ред. профессора В.А. Ступина. – М.: 2009.

22. *Сухих Г.Т., Ванько Л.В.* Иммунология беременности. – М.: Изд. РАМН, 2003. – 399 с.

23. Ультразвуковая фетометрия: справ. таблицы и нормативы / под. ред. М.В. Медведева. – М.: Реальное время, 2003.

24. *Хофер Матиас.* Компьютерная томография. Базовое руководство. – М.: Медицинская литература, 2011.

25. *Шахнович А.Р., Шахнович В.А.* Диагностика нарушений мозгового кровообращения. Транскраниальная доплерография. – М.: Ассоциация книгоиздателей, 1996.

26. *Шахнович В.А.* Ишемия мозга. Нейросонология. – М., 2002.

27. *Яруллин Х.Х.* Клиническая реоэнцефалография. – М.: Медицина, 1983.

28. *Leonard G. Gomella, Steven A. Haist,* Clinician's Pocket Reference, 2002

Алфавитный указатель анализов, методик и определяемых веществ

A-Z

17-гидроксипрогестерон 96

17-кетостероиды 99

3D УЗИ 479

4D УЗИ 479

CA 15-3 162

CA 19-9 162

CA 72-4 163

CA 125 161

Cyfra 21-1 163

C-реактивный белок 31

D-димер 82

HLA антигены 94

IgA 86

IgE 86

IgG 87

IgM 87

MAR-тест 91

pH мочи 178

А

адреналин 159

адренокортикотропный гормон 102

АКТГ 102

активированное частичное тромбопластиновое
время 78

аланинаминотрансфераза 38

алкоголь 72

аллоиммунные антитела 88

АЛТ 38

альбумин 28

альдостерон 97

альфа-амилаза 40

альфа-фетопропротеин 164

амилаза 40

амилаза панкреатическая 41

аминотрансферазы 38

амфетамин 76

анализ мочи по Зимницкому 191

ангиография 291

ангиография сосудов головного мозга 294, 299

ангиокардиография 296

ангиопульмонография 295
андростандиол глюкуронид 128
андростендион 129
антеградная пиелография 336
антинуклеарный фактор 89
антиспермальные антитела 90
антистрептолизин-о 89
антитела к тиреоглобулину 92
антитела к тиреоидной пероксидазе 93
антитромбин 82
аортография 295
аспартатаминотрансфераза 38
ассоциированный с беременностью протеин-А плазмы 143
АСТ 38
аудиометрия 567
АЧТВ 78

Б

барбитураты 76

белковые фракции 29

белок в моче 179

бензодиазепины 73

бета-ХГЧ 138

билирубин в моче 181

билирубин общий 53

билирубин прямой 53

бронхиальная ангиография 297

В

варикоцеле 228

витамин D 61

витамин B12 59

время кровотечения 83

время свертывания 84

вызванные потенциалы 555

Г

гамма-глутамилтранспептидаза 39

гамма-глутамилтрансфераза 39

гастрин 156

гастрокардиомониторинг 533

гематокрит 14

гемоглобин 12

гемоглобин в моче 184

гидрокортизон 101

гистеросальпингография 341

гликолизированный гемо-

глобин 33

глобулин, связывающий половые гормоны 135

глюкоза в моче 179

глюкоза крови 50

гомоцистеин 34

ГСПГ 135

Д

дегидроэпиандростерон-сульфат 98

ДНК-диагностика 233

доплерография 403

доплерография маточно-плацентарного кровотока
469

дофамин 161

дуктография 308

дуоденальное зондирование 202

Ж

железо 63

железосвязывающая способность сыворотки 35

желудочный сок 201

И

- иммуноглобулин G 87
- иммуноглобулин A 86
- иммуноглобулин E 86
- иммуноглобулин M 87
- импедансометрия 485
- импедансометрия ЖКТ 535
- инфузионная урография 338
- инсулин 153
- ирригоскопия 325
- исследование бульбокавернозного рефлекса 531
- исследование желудка и двенадцатиперстной кишки
316
- исследование зрительных вызванных потенциалов
575
- исследование кала 208
- исследование мочевого остатка 184
- исследование мочи 204
- исследование мочи по Нечипоренко 190
- исследование пищевода 315
- исследование слуховых вызванных потенциалов 568
- исследование слюны 200

исследование содержимого двенадцатиперстной
кишки 202

исследование содержимого желудка 201

К

кавернозная электромиография 530

кавернозография 340

кавография 295

калий 63

кальций 65

кальцитонин 157

кардиотокография 473

кетоновые тела в моче 182

кетостероиды 99

кобаламин 59

кокаин 77

количество кала 213

количество лейкоцитов 17

количество ретикулоцитов 16

количество тромбоцитов 22

количество эритроцитов 13

компьютерная томография 383

консистенция и форма кала 214

контрастная рентгенография 287

коронарография 302

кортизол 101

краниограмма 262

креатинин 55

креатинкиназа 43

Л

лактат 41

лактатдегидрогеназа 41

лапароскопическая эхография 475

лейкоцитарная формула 18

лептин 153

липаза 45

лютеинизирующий гормон 103

М

магний 68

международное нормализованное отношение 77

метамфетамин 76

метронидазол 176

магнитно-резонансная томография (МРТ) 391

маммография молочных

желез 260

мезентерикография 296

метросальпингография 341

миоглобин 36

миоглобин в моче 184

МНО 77

мочевая кислота 57

мочевина крови 58

Н

натрий 66

нейросонография 413

неорганический осадок мочи 189

нефросцинтиграфия динамическая 376

нефросцинтиграфия статическая 374

нитриты в моче 183

нитроглицериновая проба 491

норадреналин 160

О

- обзорная урография 342
- общий анализ крови 11
- общий анализ мочи 172
- общий белок 26
- общий билирубин 53
- общий трансферрин 35
- оксипрогестерон-17 96
- определение амфетаминов в моче 197
- определение белка в кале 220
- определение билирубина в кале 222
- определение каннабиноидов в моче 195
- определение кокаина в моче 196
- определение критической частоты слияния мельканий 576
- определение крови в кале 221
- определение опиатов в моче 198
- определение реакции кала 220
- определение уробилина в кале 221
- ортогональные отведения 504
- ортопантомограмма 265
- остаточный азот 59

остеокальцин 36

отведение Лиана 504

отведения по Масону-Ликарю 505

отведения по Небу 503

П

ПАПП-А 143

паратгормон 158

паратиреоидный гормон 158

паратирин 158

периферическая ангиография 297

плацентарный лактоген 144

плетизмография 485

плотность мочи 177

позитронно-эмиссионная томография (ПЭТ) 398

поликардиография 547

полисомнография 564

портография 295

почечная ангиография 304

почечная ангиография 296

почечная флебография 296

примеси в кале 218

проба с локальной физической нагрузкой 492

прогестерон 145

прозрачность мочи 177

пролактин 107

простатит 228

простатический специфический антиген общий 166
простатический специфический антиген свободный
167

протромбин 77

протромбиновое время 77

протромбиновый индекс (ПТИ) 79

ПСА общий 166

ПСА свободный 167

Р

- радиофотография 285
- раковоэмбриональный антиген 169
- ревматоидный фактор 32
- релаксационная дуоденография 319
- рентгенография брюшной полости 248
- рентгенография височных костей 264
- рентгенография грудной клетки 252
- рентгенография зубов 265
- рентгенография костей 278
- рентгенография костей таза 280
- рентгенография лёгких 254
- рентгенография пассажа бария по толстому кишечнику 323
- рентгенография позвоночника 282
- рентгенография придаточных пазух носа 272
- рентгенография сердца 256
- рентгенография средостения 255
- рентгенография черепа 262
- рентгеноскопия 354
- рентгеноскопия сердца 258

рентгенофлюорография 285

рентгенофотография 285

реогепатография 537

реография 485

реоофтальмография 571

реофаллография 529

реоэнцефалография 552

ретроградная уретеропиелография 346

ретроградная холангиопанкреатография 332

РЭА 169

С

- свободная бета-субъединица хорионического гонадотропина человека 140
- свободный бета-ХГЧ 140
- свободный тестостерон 134
- свободный эстриол 148
- скорость оседания эритроцитов 23
- соматотропин 109
- соматотропный гормон 109
- сонография 403
- сосудорасширяющая по-
стуральная проба 491
- С-пептид 46
- спермограмма 227
- стеркобилиноген 181
- стандартные отведения 502
- стресс-эхокардиография 442
- суточное мониторирование ЭКГ 542
- сфигмография 546
- сцинтиграфия гепатобилиарной системы динамиче-
ская 370
- сцинтиграфия кишечника статическая 366
- сцинтиграфия легких вентиляционная 361

сцинтиграфия легких перфузионная 363
сцинтиграфия надпочечников 378
сцинтиграфия печени статическая 369
сцинтиграфия пищевода и желудка динамическая
364
сцинтиграфия поджелудочной железы 372
сцинтиграфия скелета статическая 357
сцинтиграфия щитовидной железы 379

Т

Т3 общий 118

Т3 свободный 120

Т4 общий 121

Т4 свободный 124

тестостерон 131

тест поглощения тиреоидных гормонов 128

тетрайодтиронин общий 121

тиреоглобулин 126

тиреотропный гормон 116

тироксин общий 121

тироксин свободный 124

тироксинсвязывающий глобулин 127

тиротропин 116

транквилизаторы 73

транскраниальная магнитная стимуляция 561

триглицериды 49

трийодтиронин общий 118

трийодтиронин свободный 120

тромбиновое время 80

ТТГ 116

у

- углеводный антиген 15-3 162
- углеводный антиген 19-9 162
- углеводный антиген 72-4 163
- углеводный антиген 124 161
- УЗДГ сосудов головы и шеи 419
- УЗИ 404
- УЗИ акушерское 465
- УЗИ в I триместре беременности 458
- УЗИ головного мозга 413
- ультразвуковая гистеросальпингоскопия 451
- ультразвуковая доплерография (УЗДГ) 409
- ультразвуковое исследование желчного пузыря 422
- ультразвуковое исследование лимфатической системы 423
- ультразвуковое исследование матки и яичников 450
- ультразвуковое исследование молочной железы 425
- ультразвуковое исследование мочевого пузыря 427
- ультразвуковое исследование надпочечников 428
- ультразвуковое исследование печени 429
- ультразвуковое исследование поджелудочной железы 430
- ультразвуковое исследование почек 431

ультразвуковое исследование предстательной железы 432

ультразвуковое исследование селезенки 433

ультразвуковое исследование щитовидной железы
434

ультразвуковой контроль овуляции 455

уретрография 348

уробилиноген 181

Ф

фенобарбитал 75

ферритин 37

фибриноген 81

флебография 306

флюорография 285

фолиевая кислота 70

фолликулометрия 455

фолликулостимулирующий гормон 112

фонокардиография 541

фосфатаза щелочная 44

фосфор 69

фруктозамин 52

X

хлор 67

холеграфия 329

холестерин 47

холецистография 329

холодовая проба 492

хорионический гонадотропин человека 138

Ц

цвет кала 216

цвет мочи 175

цветовой показатель 15

цианкобаламин 59

целиакография 295

цилиндры 187

цистография 348

цитокератина 19 фрагмент 163

Ч

чрескожная чреспеченочная холангиография 334

чреспилщеводная электрокардиография 544

чреспилщеводная эхокардиография 440

Э

- эксреторная урография 350
- электрогастрография 532
- электрогастроэнтерография 495
- электрокардиография 499, 539
- электрокохрография 569
- электромиография 512, 559
- электромиография мышц мочевого пузыря 578
- электронейрография 557
- электроокулография 573
- электроплетизмография 485
- электроретинография 515, 572
- электроэнцефалография 519, 549
- эритропоэтин 155
- эстрадиол 150
- этанол 72
- этиловый спирт 72
- эхография 403
- эхокардиография 436
- эхоэнцефалография 446

Алфавитный указатель заболеваний, состояний и синдромов

A-Z

acne vulgaris 101

Felty-синдром 33

Herpes zoster 39, 109

spina bifida 164

Still-синдром 33

TORCH-комплекс 85

А

- абсцесс 279, 324
- абсцесс брюшной полости 250, 316
- абсцесс головного мозга 549
- абсцесс легкого 20
- агранулоцитоз 21
- аденокарцинома почки 346, 358, 374, 376
- аденома гипофиза 106, 117
- аденома паращитовидных желез 380
- аденома предстательной железы 167, 169, 348, 350
- аденома щитовидной железы 380
- аднексит 450
- адреногенитальный синдром 51, 99, 100, 102, 133,
137
- азооспермия 230
- акромегалия 51, 56, 111, 127, 128, 137
- алкоголизм 34, 46, 47, 49, 60, 71, 111, 134
- алкогольная болезнь печени 332, 369, 371, 538
- алкогольная интоксикация 183
- алкогольные поражения печени 83, 84, 165
- алкогольный делирий 43
- аллергические заболевания 87
- аллергические реакции замедленного типа 19

аллергические реакции немедленного типа 19
аллергический ринит 19, 87
аллергия 20
амблиопия 572
амебы 87
амилоидоз 81, 188
амилоидоз почек 343
анальбуминемия 28
анафилактический шок 19, 84
ангина 20, 90
ангиосаркома печени 358
анемии 13, 14, 42, 44, 49, 63, 155, 318
анемия при беременности 16
анемия при свинцовом отравлении 16
анкилоз сустава 276
аномалии дуги аорты 315
анорексия 71
анэнцефалия 164
анэнцефалия плода 150
аплазия 274
апластическая анемия 16
аппендицит 250, 324, 326
арахноидальные кисты 417
аритмия 63, 541, 543, 544

артериальная гипертензия 101, 185, 305, 343, 374, 376, 420

артериальная гипертония 46, 160

артралгии 284

артрит 284

аскариды 86

аспермия 231

астенозооспермия 231

асфиксия новорожденного 74

асцит 250, 369

атаксия 87, 549, 552

атеросклероз 47, 48, 50, 546

атоническая бронхиальная астма 19

атонический дерматит 19

атрезия матки 452

атриовентрикулярная блокада 541, 543

атрофия 274

атрофия мышц 57

атрофия зрительного нерва 575, 576

аутоиммунные заболевания 87

аутоиммунный тиреоидит 93, 109, 123

ацидоз 66

Б

- «белая горячка» 43
- «болезнь тяжелых цепей» 27,180
- базофилия 21
- бактериальные инфекции 20
- беременность 15, 23, 30, 31, 37, 39, 72, 81, 128, 155, 157,
- беременность 450
- бесплодие 340, 341, 456
- бесплодие у женщин 96
- билирубинурия 181
- близорукость 571, 576
- болезни печени 78
- болезнь Аддисона 51, 64, 67, 70, 97, 98, 100, 101, 102, 103
- болезнь Аддисона-Бирмера 18, 61
- болезнь Альцгеймера 61, 62, 134, 135
- болезнь Бехтерева 358
- болезнь Вакеза 12, 14
- болезнь Вальденстрема 27, 33
- болезнь Вильсона-Коновалова 28, 55, 58
- болезнь Гирке 51
- болезнь Гиршпрунга 324, 326

болезнь Грейвса 92, 93
болезнь Иценко-Кушинга 70, 100, 101, 102, 103
болезнь Крона 215, 321, 324
болезнь Кушинга 99, 137
болезнь Маркиафава-Микели 176
болезнь Меньера 420, 549, 552, 567, 569
болезнь острова Танжер 31
болезнь Паркинсона 550, 552
болезнь Педжета 37, 70
болезнь Пейрони 340
болезнь Симмондса 107, 115
болезнь Такаясу 420
болезнь Ходжкина 27, 58
боли в груди 315
боли в животе 316
боли в спине 282
брадикардия 543, 544
бронхиальная астма 87
бронхит 362, 363
бруцеллез 18, 21
брюшная жаба 366, 368, 538
брюшной тиф 18
В12-дефицитная анемия 16

В

варикозное расширение

вен 307

вегетарианство 134

вегетососудистая дистония 550

вирусные заболевания 18

вирусный гепатит 40, 53, 181

ВИЧ 87, 123, 137

внутриутробная инфекция 99, 150

воздействие рентгеновских лучей 115

волчаночный нефрит 89

воспаления яичников (оофорит) 452

вторичная аменорея 106

вторичный альдостеронизм 97

вторичный эритроцитоз 14

вывих 277

выкидыш 463

Г

- газ в стенке полого органа 314
- галактоземия 51
- ганглионеврома 160
- гангрена легкого 362, 363
- гастринома 316, 320, 365, 373
- гастрит 317, 535
- гематурия 427
- гемодиализ 117, 119, 121
- гемодилюция 15
- гемолиз 33, 55, 64
- гемолитическая анемия 16, 182
- гемолитическая анемия Минковского-Шоффара 14
- гемолитическая болезнь
новорожденных 23
- гемолитическая болезнь плода 474
- гемолитические анемии 72
- геморрагические лихорадки 83
- геморрой 326
- гемоспермия 231
- гемофилия 83, 84
- гепатит 30, 31, 38, 42, 46, 60, 88, 102, 127, 137, 182,
369, 371, 429, 433, 538

гепатиты 28, 35, 80, 97
гепатобластома 358
гепатоцеребральная дистрофия 58
герпес 85
гестоз 470, 474
гигантизм 51, 56
гидронефроз 336, 343, 346, 348, 350, 374, 376
гидроторакс 253
гипергидратация 13
гиперкалиемия 178
гиперкортицизм 37, 352
гипернефрома 346, 351, 358, 374, 376
гиперостоз 275
гиперпаратиреоз 189, 351
гиперплазия 275
гиперплазия надпочечников 97
гиперпротеинемия 15
гипертиреоз 72, 128, 381
гипертиреоидизм 180
гипертоническая болезнь 50, 305, 343, 374, 376,
470, 552
гипертонический криз 160
гипертония 63
гипогонадизм 106, 115, 135, 152, 452
гипокалиемия 179

гипокортицизм 98
гипоменорея 456
гипопаратиреоз 37
гипоплазия 275
гипопластическая анемия 16
гипостоз 275
гипоталамический синдром 550
гипотиреоз 43, 44, 92, 381
гипофизарный гигантизм 111
гипофизарный нанизм 112, 115, 152
гирсутизм 96, 99, 101, 129, 130, 135
глаукома 576
гломерулонефрит 42, 86, 89, 188, 305, 343, 374, 376
глюкозурия 179
гнойный менингит 20
головная боль 384, 420, 552
головная боль напряжения 550
головокружение 300, 420, 550, 552, 567
голодание 15, 28, 29, 35, 38, 49, 52, 57, 59, 64, 70,
106, 111, 115, 118, 134, 154, 179, 183
грипп 18
грыжа 317, 321, 326
грыжа белой линии живота 324
грыжа пищеводного отверстия диафрагмы 253,
315, 365, 533, 535, 543

Д

дальнозоркость 576

ДВС-синдром 23, 78, 80, 81, 82, 83

дегидратация 56, 68, 69

демпинг-синдром 317, 321, 366

депо бария 312

депрессия 102

дефект наполнения 312

дефицит аскорбиновой

кислоты 63

дефицит витамина D 69

дефицит витамина К 78

дефицитарные анемии 16, 23

диабет 470

диабетическая кома 153

диабетическая ретинопатия 572, 574

диарея 15, 214, 324, 326

диета 57, 121

дистопия почки 351, 374

дисфагия 315

дисфункциональное маточное кровотечение 452,
456

дисфункция яичников 456

дифтерия 20

диффузный токсический зоб 37, 92, 93, 109, 381

дыхательная недостаточность 362, 363

Ж

железодефицитная анемия 16, 22, 30, 35, 38

желтуха 42

желтухи надпеченочные 54

желтухи печеночные (паренхиматозные) 54

желудочно-кишечное кровотечение 317, 326, 365,
368

желчная колика 250

желчнокаменная болезнь

330, 332, 334, 371

З

заболевания легких 14, 49

заболевания печени 48, 49, 81

заболевания поджелудочной железы 48

заболевания почек 48

задержка жидкости в организме 13

заикание 550, 553

запор 324, 326

И

- изменение рельефа слизистой оболочки 312
- импотенция 135, 340
- инородное тело в глотке и пищеводе 315
- инсулин-независимый сахарный диабет 154
- инсульт 420
- интенсивная физическая нагрузка 52, 152
- интоксикации 20
- инфаркт легкого 42
- инфаркт миокарда 17, 36, 39, 42, 43, 46, 48, 50, 51, 81, 180, 184, 437
- инфаркт почки 188
- инфекции 88
- инфекционный мононуклеоз 21, 39, 87
- истощение 70
- ишемическая болезнь сердца 50, 440, 444, 533, 541, 543, 545
- ишемия головного мозга 418, 421

К

камни в почках 343, 346, 351, 374, 377

камни мочевого пузыря 349

камни мочеточника 377

кандидоз 88

кардиосклероз 541, 543

карликовость Лэрона 111

кетонурия 182

кислородное голодание тканей 14

киста яичника 452, 477

кисты сосудистых сплетений головного мозга 416

кишечная непроходимость 324, 366

климакс 456

кокцигодиния 280, 326

колит 22, 215, 324, 326

коллагенозы 18, 81

компрессионные переломы 282

контакт со свинцом 115, 117, 126

косоглазие 575

крапивница 19, 87

краснуха 18, 47, 85

краш-синдром 56

кровоизлияние 279

кровоизлияние в мозг 17, 384

кровоизлияния в желудочки и вещество головного
мозга 417

кровопотеря 15

кровотечения 63

курение 14, 34, 49, 83, 107, 115, 170

Л

лактация 72

легочная эмболия 39

легочное кровотечение 362, 363

лейкемия 157, 158

лейкозы 17, 21, 22, 60, 81, 84, 157, 160, 161, 433

лейкопения 18

лейкоцитоз 17

лейкоцитоспермия 231

лейкоцитурия 185

лептоспироз 39

лечение антикоагулянтами 79

лечение гепарином 78, 79, 80, 82

лечение кумарином 79

лечение цитостатиками 16, 87

лимфогранулематоз 20, 22, 38, 58, 433

лимфома 31, 57

лимфоцитоз 21

лимфоцитопения 22

лихорадка 72, 188

лихорадки неясного генеза 358

ложная беременность 550

лучевая болезнь 16, 18, 56, 86, 87, 88

лучевая терапия 16

М

макроглобулинемия Вальденстрема 31
макроцитоз 14
мальабсорбция 321
малярия 18, 39
маниакально-депрессивный психоз 46, 160, 161
мастопатия 162
мерцательная аритмия 440, 541, 543, 546, 547
механическая желтуха 31, 163, 181
механические (обтурационные, подпеченочные)
желтухи 55
миастения 36, 160
мигрень 421, 550, 553
миелома 31, 52
миеломная болезнь 27, 57, 86, 87
миелотоксический агранулоцитоз 21
микроцитоз 14
микседема 84
миокардиодистрофия 43
миокардит 43, 89
миома матки 341, 449, 452, 476
миопатии 184

многоплодная беременность 145, 150

моноцитоз 21

мочекаменная болезнь 187, 336, 338, 349, 351

Н

- надпочечниковая недостаточность 69, 119, 121
- нарушение менструального цикла 452, 456, 476
- нарушение мочеиспускания 427
- нарушение функции надпочечников 96
- Нарушение эластичности
стенки и перистальтики 313
- нарушения менструального цикла 450
- нарушения питания 31
- нарушения сна 421, 550, 553, 565
- неврастения 553
- недержание мочи 349, 578
- недоедание 28, 29, 57
- недоношенность 23
- недостаток витамина К 82
- недостаток кислорода 16
- недосыпание 112
- нейробластома 160
- нейрогенный мочевой пузырь 344, 349, 351, 374,
377, 550, 578
- нейродермит 19
- нейропатия зрительного нерва 572, 574
- нейрофиброматоз Реклингхаузена 567, 569

нейроциркуляторная дистония 444, 550, 565
нейтрофилез 20
нейтрофильный «сдвиг влево» 20
некроз 24
нематоды 86
непроходимость кишечника 27
непроходимость тонкой кишки 250
несахарный диабет 27, 68, 351
неукротимая рвота 27
нефрит 27, 68
нефроз 46, 100
нефролитиаз 250
нефропатия беременных 474
нефроптоз 305, 317, 336, 338, 344, 346, 374, 377
нефросклероз 179
нефротический синдром 30, 35, 53, 119, 123, 127, 137, 179, 188, 194
нефротический синдром 305, 336, 344, 346, 374, 377
новообразования пищевода и желудка 534
нормоспермия 231

О

- обезвоживание 15, 30, 179
- обморок 384
- обширные ожоги 29
- ожирение 45, 46, 48, 49, 50, 102, 107, 115, 123, 134, 153, 154
- ожоги 31, 38, 49, 56, 66
- ожоговая болезнь 15, 27
- окклюзия центральной
артерии сетчатки 572, 575, 576
- окклюзия центральной
вены сетчатки 421, 571
- олигозооспермия 231
- олигоменорея 101, 456
- олигоспермия 231
- оофорит 476
- опоясывающий лишай 39
- опухоли 31
- опухоли головного мозга 418
- опухоли желудка 365
- опухоли легких 362, 363
- опухоли мочеточника 336, 344, 351, 358, 374, 377
- опухоли надпочечников 96

опухоли печени 317, 369
опухоли тонкого кишечника 320, 321, 366, 368
опухоли уха 567
опухоли яичников 161
опухоль гипофиза 117
опухоль мочевого пузыря 427
опухоль надпочечника 428
опухоль печени 53
опухоль толстого кишечника 169
опущение матки 453
остеоартроз 284
остеолиз 275
остеолизис 275
остеомалаяция 62
остеомиелит 22, 38, 90, 281, 284
остеопороз 37, 101, 131, 275, 284
остеосклероз 276
остеофиты 276
остеохондроз 283
остеохондроз позвоночника 421
остеохондропатия (болезнь Пертеса) 284
острая алкогольная интоксикация 98
острая кровопотеря 16
острая лучевая болезнь 22

острый аппендицит 20
острый вирусный гепатит 39
острый гломерулонефрит 90
острый инфаркт миокарда 160
острый лейкоз 18, 23, 38, 42
острый панкреатит 180
острый радиационный синдром 22
отек Квинке 19
отёк лёгких 253
отит 89, 569
отосклероз 569
отравление алкоголем 36
отравление инсектицидами 45, 46
отравление некоторыми сортами рыб 36
отравление свинцом 181, 188
отравление тяжёлыми металлами 179
отравление фосфором 84
отравления 52, 86, 87, 88, 185
отслойка сетчатки 571, 575, 576

П

- панкреатит 31, 40, 41, 42, 51, 66, 69, 163, 215, 332, 430
- панкреатиты 45
- панцитопения 21
- паразитарное поражение 31, 279
- паразитарные заболевания 60
- паразитарные инфекции 32
- паразиты 86
- парапроктит 281
- паркинсонизм 160, 161
- пароксизмальная тахикардия 541, 543
- первичный гипогонадизм 115
- переломы рёбер 253
- перенапряжение скелетных мышц 36
- периодический паралич 64, 65
- периостоз 276
- перитонит 15, 27, 29, 45, 81
- пернициозная анемия 71
- печёночная кома 60
- печеночная недостаточность 369, 538
- пиелонефрит 42, 185, 187, 188, 190, 305, 336, 344, 346, 374, 377

пиодермия 90
пиоспермия 231
пневмония 20, 81, 253, 316, 362, 363, 543
повышение артериального
давления 437
подавление синтеза белка в
печени 28
подагра 45, 48, 57
подвывих 277
подострый тиреоидит (де Кревена) 93
полиомиелит 39
полипоз желудка 16
полиспермия 231
полицитемия 155, 182
поллинозы 19
понос 27, 59, 64, 66, 175, 179
поражения печени 79
пороки сердца 14, 542, 546, 548
портальная гипертензия 369
порфирия 68, 123, 127
постинфарктная стенокардия 302
потеря жидкости 15, 59
потеря сознания 300
почечная колика 250, 344, 351, 375, 377, 427

почечная недостаточность

35, 39, 57, 59, 60, 62, 66, 68, 69, 70, 106, 156, 163,
375, 377

почечнокаменная болезнь 188

пребывание в высокогорной местности 14

предменструальный синдром 550

преждевременное половое

развитие 101

прокталгия 281

простатит 578

протеинурия 177, 179

псевдогермафродитизм 97, 129

псевдоподагра 159

псориаз 34

пузырный занос 142, 150, 476

пупочная грыжа 164

Р

разжижение крови 15

разрыв сухожилий 279

рак бронха 359

рак желудка 163, 169

рак кожи 359

рак легкого 163

рак молочной железы 46, 162

рак мочевого пузыря 163, 359

рак поджелудочной железы 163, 373

рак почки 359

рак предстательной железы 167, 169

рак простаты 81, 359

рак толстой кишки 170

рак тонкого кишечника 359

рак уретры 359

рак щитовидной железы 381

рак яичка 359

рассеянный склероз 35, 567

расширение верхней глазничной щели 271

расширение желудочков мозга 415

расширение зрительного

канала 272
расширение просвета (деформация) пищевода 312
расширение субарахноидального пространства 416
расширение суставной
щели 277
рахит 44, 62, 69, 70
рвота 59, 64, 66, 68, 175, 189
ревматизм 18, 87, 89, 90, 440
ревматоидный артрит 22, 31, 33, 36, 38, 86, 87, 88,
89, 109
резус-конфликт 145, 474
ретинит 573, 574
ретинопатия 571, 574, 576
рожистое воспаление 89, 90

С

«свинка» 40

саркоидоз 31, 159, 179

саркома Капоши 359

сахарный диабет 373, 421, 550, 553

сахарный диабет 45, 46, 48, 50, 51, 52, 98, 102, 153, 179, 180, 183, 190

сгущение крови 15

сенная лихорадка 19, 87 сепсис 17, 18, 20, 48, 66, 82, 182

сердечная недостаточность 23, 43, 56, 59, 97, 188, 440, 444, 542, 543, 545, 548

серповидноклеточная анемия 13, 14, 131, 179

сидеробластическая анемия 72

синдром «малых признаков» 317

синдром «острого живота» 250

синдром Ашермана 452

синдром Бартера 65

синдром Дауна 93, 143, 144, 150, 165

синдром Денни-Морфана 107, 115

синдром длительного сдавливания 36, 56

синдром Дубина-Джонсона 55

синдром Жильбера 55

синдром Золлингера-Эллисона 156, 158, 159, 318, 320, 365

синдром Иммерслунда-Гресбека 61

синдром истощения яичников 106, 115, 477

синдром Иценко-Кушинга 37, 112, 133, 153, 160, 162

синдром Клайнфельтера 100

синдром Конна 66, 97

синдром Корнелии де Ланге 144

синдром Криглера-Найяра 55

синдром Кушинга 22, 51, 65, 66, 130, 180

синдром Леша-Нихана 57

синдром мальабсорбции 29, 31, 60, 62

синдром Меккеля 165

синдром Нельсона 103

синдром поликистозных
яичников 100, 106, 109, 130, 135, 137

синдром раздражения кишечника 322, 324, 327

синдром резистентных яичников 477

синдром Ротора 55

синдром Свайера 115

синдром Сезари 368

синдром слабого синусового узла 541

синдром Тернера 93, 98

синдром Фанкони 58, 65, 179, 189

синдром хронической усталости 421, 550, 553, 565

синдром Шегрена 33
синдром Шершевского-Тернера 106, 115, 152
синдром Шихана 106, 109, 115, 123
синдром Штейна – Левенталя 100
синдром Эдвардса 143, 144, 165
системная красная волчанка 18, 22, 23, 31, 33, 38, 86, 87, 88, 89, 109, 185
системная склеродермия 541
системные васкулиты 23, 88, 89
системные заболевания соединительной ткани 18, 29, 30, 31, 81, 84, 161, 163 сифилис 21
скарлатина 89, 90
сколиоз 283
скопление газа и жидкости в кишечнике 314
снижение веса 154
снижение функции гипофиза 100
снижение функции щитовидной железы 34, 100
спазмофилия 70
сперматурия 190
спленэктомия 88
спру 60, 215
стеаторея 62
стенокардия 444, 533, 543
столбняк 43, 46
стресс 22, 100, 107, 118, 127

стрессовая реакция 47

стрессовые ситуации 22, 103

субэпидимальные кисты 417

судороги 36

судорожная активность 64

сужение просвета (деформация) пищевода 311

сужение суставной щели 277

Т

талассемия 14, 63
тахикардия 541, 543
телеангиоэктазии 87
тератобластома 165
тератозооспермия 231
тератоспермия 231
тестикулярная феминизация 106, 152
тестикулярные опухоли 142
тиреоидит 93, 119, 121, 127, 158, 381
тиреоидит Хашимото 92, 93, 117
тиреотоксикоз 51, 62
токсикозы беременных 40, 177
токсический зоб 118, 119, 123
токсоплазма 85, 86
тошнота 300
травмы 36
травмы живота 250
травмы скелетных мышц 42
трихинелла 87
тромбоз 79, 80, 83
тромбозы глубоких вен 307

тромбофлебит 307
тромбоцитоз 22
тромбоцитопения 23
тромбоэмболия 82, 83
тромбоэмболия легочной
артерии 362, 363
трофические язвы 307
туберкулез 20, 21, 22, 344, 553
туберкулез лимфатических
узлов 22
туберкулез почек 347, 352, 375, 377
тугоухость 570
тяжёлые физические нагрузки 121

у

угри 101

угроза невынашивания 463

узелковый периартериит 20

узурация 276

употребление героина 126

уремия 17, 158

уретрит 179

уролитиаз 250

ушиб 279

Ф

- феохромоцитома 51, 158, 160, 181
- фибринолитическая терапия 80
- физиологическая гипергликемия 51
- физическое перенапряжение 36
- фолиеводефицитная анемия 16

Х

- холецистит 20, 250, 330, 332, 334, 371
- хориокарцинома 142
- хромосомная патология 471
- хроническая недостаточность кровообращения 24
- хроническая почечная недостаточность 109, 111,
158
- хроническая сердечная недостаточность 48
- хронический гепатит 27, 89, 162, 165, 170
- хронический лейкоз 18
- хронический миелолейкоз 21
- хронический панкреатит 153, 162, 170
- хронический полиартрит 27
- хронический простатит 134, 152
- хронический тонзиллит 90
- хронический язвенный колит 21

Ц

целиакия 38, 60, 322

цилиндрурия 191

цинга 44

цирроз печени 27, 29, 30, 31, 35, 37, 39, 42, 46, 53, 60, 63, 80, 86, 87, 88, 97, 102, 109, 128, 137, 152, 157, 162, 165, 170, 181, 182, 332, 334, 365, 370, 371, 429, 433, 538

цистит 179, 185, 189, 349, 578

цитомегаловирус 85

цитомегаловирусная инфекция 370, 371

Ч

черепно-мозговая травма 283, 421

чрезмерные физические

нагрузки 56, 117

Ш

ШИСТОСОМА 86

ШОК 30

Э

- экзофтальм 271
- эклампсия 23, 98, 183, 474
- экстрасистолия 541, 543, 546, 565
- электроимпульсная терапия 36
- эндемический зоб 123
- эндокардит 440, 542, 548
- эндокардит Леффлера 20
- эндометриоз 106, 162, 477
- эндометриоз, эндометрит 453
- энтерит 22, 215, 322, 366
- энтероколит 182, 322, 366
- энурез 281, 349, 352
- энцефалит 421, 550, 553
- эозинопения 22
- эозинофилия 20
- эпидемический паротит 40
- эпилепсия 421, 550, 553, 565
- эректильная дисфункция (импотенция) 530, 531
- эритремия 12, 14, 15, 21, 24
- эритроцитоз 24
- эхинококки 86

Я

язва желудка 318, 368, 535

язвенная болезнь 320

язвенная болезнь желудка 48

язвенная болезнь двенадцатиперстной кишки 368

язвенный колит 29, 170

**Алфавитный указатель
лекарственных
препаратов и
химических веществ,
влияющих на результаты
анализов и исследований**

A-Z

6-азауридин 35

Etidronic acid 62

L-дофа 112

L-метилдопа 53

Pleostat 62

А

адреналин 64, 179

азатиоприн 71

азидотимидин 71

азлоциллин 65

АКТГ 22, 65, 66, 102, 160, 161

алкоголь 11, 52, 66

алпразолам 74

альбутерол 65

альфа-адреноблокаторы 112

альфа-адреномиметики 112

амидопирин 18

амилорид 64

аминогликозиды 65, 67

аминоглутемид 67

аминоглютетимид 124, 152

аминокапроновая кислота 64

аминокислоты 156

аминосалициловая кислота 124

амиодарон 117, 119, 121, 123, 125

амитриптилин 67

аммония хлорид 67

ампициллин 148
амфетамин 52, 197
амфотерицин 65
амфотерицин В 67
анаболические стероиды 46, 52, 66, 81, 107, 115, 118, 120, 126, 128, 152
анальгин 23
ангидрид декстрозы 65
андрогены 49, 56, 66, 81, 124, 128, 137
антациды 71
антибиотики 18, 23, 150
антибиотики из группы аминогликозидов 56
антигистаминные препараты 52
антитиреоидные средства 120
апоморфин 109
аргинин 64, 112
аскорбиновая кислота 39, 50, 52, 56, 58, 64, 179, 181
аспарагиназа 63, 81, 124, 128
аспирин 42, 58, 65, 71, 125, 181
атенолол 112, 117, 120
атропин 102, 157
ацетазоламид 65
ацетолазамид 181
ацетон 73

Б

барбитураты 56, 102

беклометазон 102

белладонна 210

белок Бенс-Джонса 179

бензеразид 117

бензин 86, 87, 88

бензол 18

бензотропин 74

бета-адреноблокаторы 64, 12, 117

бета-адреномиметики 112, 118

бета-блокаторы 49, 50

бикарбонат натрия 65

бикарбонаты 179

бисакодил 65

бомбезин 106, 109, 115

бромазепам 74

бромкриптин 109, 112, 118

бромокриптин 106, 112, 115

бузерелин 115, 152

бузерин 133

буметанид 65

бутадион 18, 44

бутанол 73

бутирофенон 74

В

вазопрессин 67, 102

вальпроевая кислота 82, 107, 109, 115, 117, 124,
125, 148, 152

винбластин 67

винкристин 58, 64, 67

висмут 210, 217

витамин D 24

витамин B12 65

витамин К 23

витамин РР 112

Г

галоперидол 67

гемфиброзил 74

гентамицин 39

гепарин 23, 50, 53, 64, 67, 81, 82, 84

гидрокортизон 120

гидроксид алюминия 63

гидроксизин 74

гистамин 64

глюкагон 65, 102, 111

глюкоза 65, 67

глюкокортикоиды 41, 46, 51, 112, 120, 124, 137, 150

гозерелин 106, 107, 115, 133, 148

гонадотропин-рилизинггормон 115

Д

даназол 107, 109, 115, 125, 128, 133, 137, 148, 152

дезоксикортикостерон 102

дексаметазон 100, 102, 109, 120, 133, 152

декстран 24

декстроамфетамин 102

десмопрессин 67

диазепам 74

диазоксид 67

дигоксин 64, 107

диклофенамид 65

диметакрин 74

дифенгидрамин 74

дифенин 117

дихлофос 45

диэтилстильбестрол 107, 115

добутамин 118

допамин 107, 109, 112, 118

допексамин 118

дофамин 112

Ж

железо 210, 217

женские половые гормоны 51

З

закись азота 35

змеиный яд 185

И

ибупрофен 56

изониазид 64

изопропанол 73

изопротеренол 112

индометацин 67, 74

инсулин 42, 65, 111, 112, 123, 156, 160, 161

интерлейкин-6 102

интерфероны 102

иопаноевая кислота 123

иприндол 74

К

каберголин 109
кальцитонин 109, 117
капреомицин 65
каптоприл 67
карбамазепин 35, 67, 107, 109, 115, 118, 124, 126,
133, 148, 152, 181
карбенициллин 65, 66
карбенексолон 67
карбидопа 109
карбонат кальция 156
карбонат лития 181
карбоплатина 67
катехоламины 156
кетоконазол 67, 102, 106, 115, 133, 147, 152
кетопрофен 74, 100
кломифен 115, 117, 147, 152
клоназепам 74
клонидин 67, 102, 112
клопамид 65
клотримазол 74
клофибрат 67, 124, 126
кодеин 39, 198

кокаин 74, 77, 196

конопля индийская 195

кортизола 65

кортизон 63, 102, 160, 161

кортикостероиды 40, 49, 65, 67, 112, 118, 128, 181

кортикотропин 63, 65, 111, 124, 128, 147, 179

кортикотропин-рилизинг-гормон 102

кофеин 35, 42, 51, 156, 160

кристаллы Шарко-Лейдена 226

ксилол 86, 87, 88

курантил 83, 84

Л

лабеталол 109

лакрица 65

лактолаза 67

леводопа 56, 58, 64, 65, 102, 109, 115, 123, 181

левомицетин 18

левоноргестрел 133

левотироксин 119, 123, 125

леупромид 148

линкомицин 39, 44

литий 67

ловастатин 74, 118, 124

локсапин 74, 109

лоразепам 74

лоркаинид 67

лорметазепам 74

М

маннитол 64
марихуана 195
мегестрол 107, 115, 152
медазепам 74
мезлоциллин 65
мепробомат 100
мерказолил 118
местранол 106
метадон 74, 119, 123, 126, 127
метандростенолон 107, 134
метанол 73
метерголин 118
метилдопа 67
метилдофа 24
метилпреднизолон 102, 134
метимазол 118, 124
метионин 179
метирапон 134
метисегрид 112
метициллин 64
метоклопрамид 109, 117

метоксифлюран 67
метолазон 65
метопролол 117, 120
метотрексат 35, 71
метотримепразин 74
мефенамовая кислота 74
мидазолам 102
мидазолам гидрохлорид 74
миконазол 67
микорайс 67
мифепристон 133, 147, 152
моклобемид 153
молиндон 109
морфий 39
морфин 24, 102, 109, 118, 198
мотилиум 117
мочегонные препараты 41, 49, 50, 51, 67
мышьяк 18, 24, 52

Н

- налоксон 106, 115
- нандролон 153
- наркотические средства 41
- нафарелин 115, 133, 152, 153
- нафциллин 65
- нейролептики 109, 117
- нестероидные противовоспалительные средства 18, 64, 67, 120, 124
- никотинамид 179
- никотиновая кислота 181
- нилутаамид 106, 115
- нитразепам 74
- нитроглицерин 23
- нитрофуразон 56
- нитрофураны 71
- нифедипин 109, 118
- новокаионамид 44
- норадреналин 112
- норпропоксифен 74
- норэтиндрон 107

О

окись азота 102

оксазепам 74

оксапрозин 74

окситацин 67

оксифенбутазон 67

окскарбазепин 106, 115

октреотид 107, 118, 126, 153

омепразол 156

опиаты 102, 123

орфенадрин 74

П

папаверин 198

пенициллин 64, 65, 100

перибедил 118

перидол 109

пероральные контрацептивы 40, 41, 44, 46, 49, 50, 63, 67, 71, 81, 100, 102, 107, 112, 115, 119, 120, 123, 126, 127, 133, 134, 137, 148, 153

пероральные контрацептивы группы эстрогенов 152

пероральные контрацептивы группы гестагенов 99

пероральные контрацептивы прогестинового типа
50

пилокарпин 210

пимозид 115

пимозин 109

пиперациллин 65

пиразинамид 58, 100

Плеостат 62

полимиксин В 65

правастатин 115, 133, 148, 153

празепам 74

преднизон 118, 134

препараты алюминия 70

препараты лития 102, 126
приём эстрогенов и пероральных контрацептивов
30, 38, 40, 63
пробенецид 100
прогестерон 107, 112, 148
прокаинамид 64
пролинтан 74
пропанол 73
пропиленгликоль 73
пропилтиоурацил 123, 124, 125
пропранолол 52, 112, 117, 120, 121, 125, 128
простагландин F2 148
простагландины 123
противогрибковые препараты 124
противорвотные средства 117
противосудорожные средства 71, 107, 117, 126
противоэпилептические
препараты 18

Р

ранитидин 109

резерпин 23, 56, 67, 100, 160

рилизинг-гормон 115

рифампин 133

рифампицин 109, 118

ропинерол 109

ртути соединения 56

рыбий жир 82

С

салицилаты 40, 52, 56

сальбутамол 65

свинец 24

секретин 109, 157

сентралин 74

сернокислый барий 210

серотонин 112

синтетические глюкокортикоиды 102

соли лития 124

соматостатин 112, 118, 137

соматотропный гормон 115

спиронолактон 64, 100, 106, 134

станозолол 107, 115, 124, 134

сукцинилхолин 64

сульфаниламиды 18, 44, 56, 176

сульфасалазин 35, 71

сульфат железа 117

сульфат магния 102, 134

Т

тамоксифен 106, 107, 109, 115, 123, 124, 125, 127, 133, 148, 152

темазепам 74

тенилдиамин 74

теофиллин 65, 160

терапия глюкокортикоидами 37

тербуталин 65, 120

тергурид 109

тестостерон 63

тетрациклин 40, 44, 56, 64, 134

тиазидные мочегонные 56, 58

тикарциллин 65

тимозид 107

тиоридазин 107

тиреолиберин 123

тиреостатики 18

тироксин 118, 181

тиропаноевая кислота 123

тиротропин 123

толметин 74

толуол 86, 87, 88

торимифен 107, 115

тразодон 74
триамтерен 64
триамцинолон 102
тризолам 74
трийодтиронин 118
триметоприм 71
трициклические антиде-
прессанты 67
троетамин 64
тролеандомицин 106, 152

Ф

фендиметразин 74
фенилбутазон 67, 74
фенилтолоксамин 74
фенитоин 35, 100, 106, 107, 115, 117, 124, 126, 128,
133, 137, 148, 152
фенобарбитал 124
фенолфталеин 65
фенопрофен 74
фенотиазид 107, 123
фенотиазины 67
фентоламин 112
фенформин 64
финастерид 106
финастерин 133
флумазенил 74
флуоксетин 67
флуороурацил 123
флуразепам 74
флурбипрофен 74
флутамид 133
флуфенамовая кислота 74
флюконазол 65

флюнитразепам 74

фоскарнет натрий 64

фуросемид 65, 109, 117, 124, 125, 181

Х

хинетазон 65

хлорамфеникол 18, 63

хлордиазепоксид 74

хлорид кальция 156

хлористый натрий 65

хлороформ 52

хлорпропамид 67

хлорталидон 65, 181

холестирамин 50, 63, 65, 67, 71, 120, 124

холинергические препараты 39

Ц

цефазолин 56

цефаклор 56

цефалоридин 64

цефалоспорины 100

цианкобаламин 65

циклоспорин 35, 64

циклоспорин А 109

циклофосфамид 64, 67, 133

циметидин 56, 109, 115, 133, 152, 156

ципрогептадин 112

ципротерон 107, 133, 148, 152

цисплатин 65

цитостатики 23, 118

Э

- эноксолон 65, 67
- эпостан 148, 152
- эритромицин 39, 44, 100
- эстазолам 74
- эстриол 148
- эстрогены 48, 67, 71, 81, 100, 102, 107, 109, 111, 119, 123, 127
- этакриновая кислота 65, 181
- этамбутол 58
- этанол 160
- этидроновая кислота 63
- этиленгликоль 73
- этионамид 124
- эфедрин 102

1

Лейкопения обычно проявляется как нейтропения (снижение количества нейтрофилов – см. далее «Лейкоцитарная формула»).

2

Наследственное генное заболевание, основное клиническое проявление которого – помутнение роговицы.

3

Существует ряд работ, рекомендующих проверять уровень гомоцистеина всем женщинам, готовящимся к беременности. В том числе – в обязательном порядке – проверять уровень гомоцистеина у пациенток с бывшими ранее акушерскими осложнениями и у женщин, у родственников которых были инсульты, инфаркты и тромбозы в возрасте до 45–50 лет.

4

Ряд руководств по клинической лабораторной диагностике рекомендует устанавливать показатели нормы для каждой отдельной лаборатории, а известные из литературы показатели нормы рассматривать как ориентировочные.

5

При этом аспирин в больших дозах, напротив, вызывает снижение концентрации!

6

Возможно использование альтернативной единицы измерения – пмоль/л. Формула для пересчета единиц – $\text{пмоль/л} \times 1,36 = \text{пг/мл}$.

7

Возможно использование альтернативной единицы измерения – нмоль/л. Формула для пересчета единиц – $\text{нг/мл} \times 2,496 = \text{нмоль/л}$.

8

По другим данным (В. С. Камышников. Карманный справочник врача по лабораторной диагностике. М., «МЕДпресс-информ», 2008, стр. 90) – 10,0–70,0 нг/л (менее 100 нг/л).

9

Гестоз – грозное осложнение беременности, которое входит в первую тройку причин материнской смертности в России. Обязательная тройка симптомов – отеки, белок в моче, повышенное артериальное давление. Гестоз начинается только после 16–20-й недели беременности, а чаще всего выявляется в III триместре (после 28

недель). Симптомы (головная боль, тошнота, мелькание «мушек» перед глазами, сонливость, заторможенность, боли в области желудка) могут проявиться всего за несколько часов, а иногда и минут до приступа судорог, которые способны унести жизнь и матери, и ребенка.

10

Значения могут зависеть от метода исследования, применяемого в конкретной лаборатории.

11

В зависимости от применяемого метода чувствительность может колебаться от 20 до 100 нг/мл.

12

В общем случае при употреблении марихуаны 2 раза в неделю каннабиноиды могут быть обнаружены в моче в течение 1–3 дней при пороговом уровне обнаружения 100 нг/мл. При хроническом потреблении этот срок может продлеваться до недели или даже дольше. Использование методов с пороговым уровнем 20 нг/мл позволяет продлить эти сроки до 3–6 дней, а в случае хронического потребления – до 25–40 дней.

13

Лабораторные методы исследования в клинике / под ред. В. В. Меншикова. М.: «Медицина», 1987.

14

ЭКО – экстракорпоральное оплодотворение, ИКСИ (Intra Cytoplasmic Sperm Injection, что дословно переводится как «введение сперматозоида в цитоплазму ооцита») – это фактически ЭКО с дополнительным оплодотворением яйцеклетки единичными сперматозоидами в эякуляте (при тяжелых формах мужского бесплодия, когда существенно снижена оплодотворяющая способность спермы).

15

По Вялову С. С., Чорбинской С. А., 2009, с изменениями.

16

Внимание! Содержание «блоков» в различных лабораториях может различаться.

17

М.М. Балтин, 1898–1951, советский офтальмолог;
W. Comberg, 1885–1958, нем. офтальмолог.

18

Которое, вопреки обыденной логике, называется «тенью», т. к. рентгеновский снимок является негативом,

где тени – светлые, а структуры, прозрачные для рентгеновского луча, – темные (прим. редактора).

19

Чревный ствол – короткая (2 см), но толстая артерия, первая висцеральная ветвь, отходящая от верхнего отдела брюшной части нисходящей аорты (прим. редактора).

20

Демпинг-синдром – болезненное состояние с приступами слабости и сердцебиения, возникающее после еды у некоторых больных с частичным или полным удалением желудка.

21

Синдром малых признаков – сочетание немотивированной слабости, снижения работоспособности, утомляемости, депрессии со снижением аппетита, похуданием, явлениями «желудочного дискомфорта», наблюдаемое при раке желудка; термин предложен А.И. Савицким.

22

Синдром Золлингера-Эллисона (аденома поджелудочной железы) – опухоль островкового аппарата поджелудочной железы, характеризующаяся возникновением пептических язв двенадцатиперстной кишки и желудка.

23

Мальабсорбция – потеря одного или многих питательных веществ, поступающих в пищеварительный тракт, обусловленная недостаточностью их всасывания в тонком кишечнике.

24

Синдром раздражения кишечника (синдром раздраженной толстой кишки) – распространенное заболевание, проявляющееся периодически беспокоящей человека болью в животе, которая сопровождается запором и/или поносом; болезнь длится годами, обычно не приводя к общему ухудшению состояния человека. При этом не наблюдается никаких структурных повреждений кишечника; все симптомы обычно связаны с нарушением мышечных сокращений стенок кишечника. Причина заболевания неизвестна, однако оно нередко сопровождается повышенным беспокойством или напряжением и может развиваться после сильной инфекции кишечника.

25

Болезнь Гиршпрунга – одно из тяжелых врожденных заболеваний желудочно-кишечного тракта у детей.

26

Болезнь Крона – хроническое неспецифическое воспаление желудочно-кишечного тракта, которое может

поражать все его отделы, начиная от полости рта и заканчивая прямой кишкой.

27

Нефропиелостома – образованный хирургическим путем наружный мочевого свищ (отверстие) для опорожнения лоханочного аппарата почки.

28

Синдром Сезари – разновидность поражения кожи, характеризующаяся зудящим покраснением кожи с шелушением, потемнением, увеличением лимфатических узлов, облысением, а также лейкоцитозом с наличием в крови атипичных макрофагов.

29

На сегодняшний день очень часто встречается написание «доплерография» даже в специальной медицинской литературе (прим. редактора).

30

Болезнь Меньера – заболевание внутреннего уха, характеризующееся классической триадой симптомов:

- приступы системного головокружения, сопровождающиеся расстройством равновесия, тошнотой, рвотой и другими разнообразными вегетативными проявлениями;

- прогрессирующее снижение слуха на одно или оба уха;
- шум в одном или обоих ушах, вызывающий увеличение количества жидкости в его полости. Было отмечено, что приступы головокружения сопровождают целый ряд заболеваний нервной системы, обмена веществ, эндокринных желез, травмы и т. д. Внешнее сходство позволило называть такие головокружения термином «синдром Меньера». Однако речь в таких случаях идет о совершенно другой природе заболеваний.

31

Болезнь Такаясу (неспецифический аортоартериит) – воспалительное заболевание неизвестного происхождения, поражающее аорту и её ветви. Свыше 80 % всех заболевших составляют женщины азиатского происхождения в возрасте от 15 до 25 лет.

32

Трансфузионный фето-фетальный синдром возникает при беременности двойней и характеризуется несбалансированным обменом крови между кровеносными системами двух плодов, который происходит через внутриплацентарные сосудистые соединения. Это может вызвать ухудшение состояния развития плодов вплоть до наступления гибели как «донора», так и «реципиента». Синдром впервые был описан F. Schatz в 1875 году.

33

Гестоз (токсикоз беременных) – осложнения нормально протекающей беременности в виде рвоты и/или слюнотечения (ранние токсикозы), водянки, нефропатии, преэклампсии и эклампсии (поздние токсикозы).

34

J. Bernstein, 1839–1917, немецкий физиолог.

35

Небольшие объекты из металла или неметаллические клипсы для аневризм не являются противопоказанием, даже если они расположены в 2–3 см от зонда.

36

Цитируется по материалам сайта <http://www.med.tehlit.ru>