617.3(03)
Т65

Национальный проект «Здоровье»

Российская ассоциация ортопедов и травматологов

ТРАВМАТОЛОГИЯ
НАЦИОНАЛЬНОЕ РУКОВОДСТВО

АССОЦИАЦИЯ МЕДИЦИНСКИХ ОБЩЕСТВ ПО КАЧЕСТВУ

ИЗДАТЕЛЬСКАЯ ГРУППА «ГЭОТАР-Медиа»

CD

ТРАВМАТОЛОГИЯ

НАЦИОНАЛЬНОЕ РУКОВОДСТВО

Главные редакторы
акад. РАМН Г.П. Котельников,
акад. РАН и РАМН С.П. Миронов

Подготовлено под эгидой
Российской ассоциации ортопедов и травматологов
и Ассоциации медицинских обществ по качеству

Национальное руководство по травматологии разработано и рекомендовано Российской ассоциацией ортопедов и травматологов и Ассоциацией медицинских обществ по качеству

Рекомендуется Учебно-методическим объединением по медицинскому и фармацевтическому образованию вузов России в качестве учебного пособия для системы послевузовского профессионального образования врачей.

Т65 **Травматология** : национальное руководство / под ред. Г.П. Котельникова, С.П. Миронова. - М.: ГЭОТАР-Медиа, 2008. - 808 с. - (Серия «Национальные руководства»).
ISBN 978-5-9704-0571-0

Руководство содержит сведения об анатомии, физиологии и различных повреждениях опорно-двигательной системы, о клинических, рентгенологических и прочих видах диагностики этих травм, консервативных и оперативных способах их лечения. В руководстве детально рассмотрены повреждения головы, позвоночника, рёбер, грудины, костей плечевого пояса, таза, верхних и нижних конечностей, а также освещены теоретические и практические вопросы компрессионно-дистракционного остеосинтеза, травматической болезни, гравитационной терапии, микрохирургии и артроскопии в травматологии.

Руководство рассчитано на травматологов, ортопедов, интернов, врачей смежных специальностей, преподавателей и студентов старших курсов медицинских

УДК 616-001(035)
ББК 54.58

Авторы, редакторы и издатели руководства предприняли максимум усилий, чтобы обеспечить точность представленной информации, в том числе дозировок лекарственных средств. Осознавая высокую ответственность, связанную с подготовкой руководства, и учитывая постоянные изменения, происходящие в медицинской науке, мы рекомендуем уточнять дозы лекарственных средств по соответствующим инструкциям. Пациенты не могут использовать эту информацию для диагностики и самолечения.

Права на данное издание принадлежат издательской группе «ГЭОТАР-Медиа». Воспроизведение и распространение в каком бы то ни было виде части или целого издания не могут быть осуществлены без письменного разрешения издательской группы.

ISBN 978-5-9704-0571-0

© Коллектив авторов, 2007
© Издательская группа «ГЭОТАР-Медиа», 2008

ОГЛАВЛЕНИЕ

Предисловие ... **4**
Участники издания ... **6**
Методология создания и программа обеспечения качества ... **10**
Список сокращений ... 12

Глава 1. Методы обследования больных при травмах ... 15
Опрос больного ... 15
Осмотр больного ... 15
Лабораторные исследования ... 20
Инструментальные исследования ... 22
Функциональные методы обследования ... 24
Глава 2. Повреждения мягких тканей опорно-двигательной системы ... 32
Закрытые повреждения мягких тканей ... 32
Повреждения сухожилий ... 41
Повреждения связок ... 52
Повреждение нервов конечностей ... 71
Открытые повреждения мягких тканей ... 76
Глава 3. Вывихи ... 82
Вывихи верхней конечности ... 88
Вывихи нижней конечности ... 112
Глава 4. Хирургическая артроскопия ... 121
Артроскопия плечевого сустава ... 121
Артроскопия локтевого сустава ... 127
Артроскопия кистевого сустава ... 132
Артроскопические методы лечения при внутрисуставной патологии тазобедренного сустава ... 135
Артроскопические методы лечения при внутрисуставной патологии коленного сустава ... 142
Артроскопия голеностопного сустава ... 165
Глава 5. Переломы ... 168
Глава 6. Переломы рёбер, грудины, ключицы, лопатки ... 315
Повреждение пояса верхней конечности ... 319
Глава 7. Переломы костей верхней конечности ... 329
Переломы плечевой кости ... 329
Переломы костей предплечья ... 351
Переломы костей кисти ... 366
Глава 8. Переломы костей нижней конечности ... 379
Анатомия ... 379
Переломы бедренной кости ... 380
Переломы голени ... 403
Переломы костей стопы ... 415
Глава 9. Микрохирургия в травматологии ... 423
Классификация повреждений верхней конечности ... 426
Медицинская помощь пострадавшим на догоспитальном этапе и в предоперационном периоде ... 427
Глава 10. Черепно-мозговая травма ... 451
Клиническая картина и диагностика отдельных нозологических форм черепно-мозговой травмы ... 458
Переломы костей черепа ... 477

Глава 11. Повреждения позвоночника: классификация, диагностика, лечение ... 486
Повреждения шейного отдела позвоночника ... 486
Повреждения грудного и поясничного отделов позвоночника ... 536
Глава 12. Повреждение таза и тазовых органов ... 562
Повреждения тазовых органов ... 581
Глава 13. Множественные и сочетанные повреждения ... 609
Политравма ... 609
Травма груди (борьба с острой дыхательной недостаточностью) ... 622
Повреждения других органов ... 633
Глава 14. Трудовая экспертиза, клинико-экспертная комиссия, медико-социальная экспертная комиссия. Сроки нетрудоспособности ... 647
Сроки нетрудоспособности ... 660
Глава 15. Правовые аспекты травматологии ... **670**

Список литературы ... **674**
Фармакологический справочник ... 680
Предметный указатель ... 798

СОДЕРЖАНИЕ КОМПАКТ-ДИСКА

Алгоритмы диагностики и лечения основных заболеваний
Дополнительные рисунки и иллюстрации
Задачи по травматологии
МКБ-10
Памятки для больных:
- Борьба с отёком в иммобилизированной конечности
- Уход за гипсовой повязкой

Решение съезда травматологов (Самара, 2006)
Фармакологический справочник

ПРЕДИСЛОВИЕ

5 сентября 2005 г. Президент России В.В. Путин выступил на встрече с членами Правительства, руководством Федерального собрания и Президиумом Госсовета с программой улучшения жизни россиян. Примечательно, что в перечне сфер жизнедеятельности человека первое место было отведено здравоохранению, а в структуре этой отрасли акцент был сделан на укреплении его первичного звена. Программа действий, озвученная Президентом, получила статус приоритетного национального проекта в сфере здравоохранения.

Отрадно, что мнения центральных и периферических административных органов совпадают.

Ещё в июне 2005 г. правительство Самарской области приняло целевую программу **«Развитие скорой и неотложной медицинской помощи населению в сельских районах на 2006-2010 гг.».** В соответствии с ней из областного бюджета выделено 800 млн рублей на достижение следующих целей.

- Строительство и реконструкция 145 офисов врачей общей практики.
- Приобретение 288 единиц санитарного автотранспорта.
- Оснащение медицинским оборудованием бригад скорой медицинской помощи и 145 офисов врачей общей практики.
- Телефонизация 255 ФАПов и 145 офисов врачей общей практики.
- Обучение 396 врачей общей практики правилам оказания неотложной помощи.

Программа предусматривает также строительство коттеджей для жилья. После выхода на пенсию врач общей практики получает право выкупить это жильё по остаточной стоимости. Кроме того, с целью повышения заинтересованности среднемесячную заработную плату врача общей практики, занимающегося лечением сельских пациентов, предполагают увеличить до 50 000 рублей, а медицинской сестры — до 30 000 рублей.

Первые итоги реализуемого в наши дни приоритетного национального проекта «Здоровье» позволяют говорить о нём как о системе планомерных и последовательных мероприятий по улучшению качества и доступности медицинской помощи населению России. Впервые в истории отечественного здравоохранения для решения целого комплекса давно назревших проблем регулярно выделяют серьёзные финансовые средства.

В России, как и во всём мире, продолжает сохраняться тенденция к постоянному росту травматизма и ортопедических заболеваний. У нас в стране, по данным ЦИТО им. Н.Н. Приорова (2005), на диспансерном учёте с последствиями травм и ортопедическими заболеваниями состоят более 1 млн 700 тыс. детей и около 1 млн подростков. В этих условиях, помимо важности укрепления материально-технической базы лечебных учреждений и развития профилактического направления в медицине, решающую роль начинают играть уровень подготовки травматолога-ортопеда, объём прочно усвоенных им теоретических знаний и практических навыков. И здесь очень важно обеспечить врачу доступ к учебной литературе, отражающей современные взгляды на профилактику, диагностику и лечение заболеваний.

Предлагаемое Вашему вниманию руководство по травматологии призвано стать надёжным помощником любого врача, независимо от уровня его первоначальной подготовки и стажа работы, на пути приобретения и систематизации знаний в области лечения больных с различными травматическими повреждениями опорно-двигательной системы. Написанное ведущими учёными Москвы, Санкт-Петербурга, Самары, Саратова, Новосибирска, оно обобщает уникальный опыт российской школы травматологов-ортопедов.

При этом современные взгляды на особенности клинических проявлений различных травматических повреждений, методы консервативного лечения и этапы хирургических вмешательств описаны предельно «приземлённо», что делает их максимально доступными как специалистам со стажем, так и студентам медицинских вузов, интернам, клиническим ординаторам, аспирантам.

Руководством с успехом могут пользоваться не только травматологи-ортопеды специализированных отделений лечебно-профилактических учреждений, но и медицинские работники первичного контакта: врачи общей практики, участковые терапевты и педиатры, врачи скорой медицинской помощи. Выраженная практическая направленность руководства позволит врачу не только существенно пополнить свой багаж теоретических знаний, но и даст ориентиры, которые помогут выбрать наиболее эффективную тактику лечения пациента.

Материалы издания изложены в строгом соответствии с требованиями, предъявляемыми к национальным руководствам для непрерывного последипломного образования врачей. Изданное в рамках информационной поддержки приоритетного национального проекта в сфере здравоохранения руководство прошло обязательный этап независимой экспертизы и получило одобрение Ассоциации травматологов и ортопедов России.

Руководство содержит компакт-диск, в котором приведены ситуационные задачи по травматологии, эталоны к ним (для врачей) и короткие справочно-обучающие статьи (памятки) для пациентов травматолого-ортопедического профиля.

Надеемся, что знания, приобретённые с помощью данного руководства, помогут практикующему врачу более успешно добиваться главной стоящей перед ним цели — не только вернуть пациентам с повреждениями опорно-двигательной системы утраченное здоровье, но и увеличить продолжительность и качество их жизни.

Главные редакторы:
академик РАМН *Т.П. Котельников,*
академик РАН и РАМН *СП. Миронов*

УЧАСТНИКИ ИЗДАНИЯ

ГЛАВНЫЕ РЕДАКТОРЫ

Котельников Геннадий Петрович - д-р мед. наук, проф., акад. РАМН, лауреат Государственной премии РФ, дважды лауреат премии Правительства РФ, заслуженный деятель науки РФ, ректор, зав. кафедрой травматологии, ортопедии и экстремальной хирургии Самарского государственного медицинского университета, вице-президент Ассоциации ортопедов и травматологов РФ

Миронов Сергей Павлович - д-р мед. наук, проф., акад. РАН и РАМН, лауреат Государственной премии РФ и премии Правительства РФ, заслуженный деятель науки РФ, заслуженный врач РФ, зам. управляющего делами Президента РФ, начальник Главного медицинского управления делами Президента РФ, директор ФГУ «ЦИТО им. Н.Н. Приорова Росздрава», главный травматолог-ортопед Минздравсоцразвития России, президент Российской ассоциации врачей-артроскопистов

ОТВЕТСТВЕННЫЙ РЕДАКТОР

Мирошниченко Валентин Филимонович - канд. мед. наук, проф. кафедры травматологии, ортопедии и экстремальной хирургии Самарского государственного медицинского университета, лауреат Государственной премии РФ, отличник здравоохранения РФ

РЕЦЕНЗЕНТЫ

Болотов Владимир Иванович - заслуженный врач РФ, главный травматолог Пензенской области

Клюквин Иван Юрьевич - д-р мед. наук, проф., акад. РАМТН, руководитель отделения неотложной травмы НИИ скорой помощи им. Н.В. Склифосовского

Пелеганчук Владимир Алексеевич - канд. мед. наук, главный травматолог Алтайского края, главный врач ГКБ № 1, г. Барнаул

АВТОРЫ И СОСТАВИТЕЛИ

Абалмасов Константин Георгиевич - д-р мед. наук, проф., зав. кафедрой, ГОУ «ДПО РМА ПО Росздрава», г. Москва (глава 9)

Абалмасов Павел Константинович - врач отделения экстренной микрохирургии ГКБ № 71, г. Москва (глава 9)

Ардатов Сергей Владимирович - канд. мед. наук, доцент, зав. отделением травматологии клиник Самарского государственного медицинского университета (глава 7)

Бурмакова Галина Максимовна - д-р мед. наук, ФГУ «ЦИТО им. Н.Н. Приорова Росздрава» (глава 4)

Буткова Людмила Леонидовна - ФГУ «ЦИТО им. Н.Н. Приорова Росздрава» (глава 4)

Голубев Валерий Григорьевич - д-р мед. наук, проф., зав. отделением хирургии кисти ГОУ «ДПО РМА ПО Росздрава», г. Москва (глава 9)

Горелик Евгений Исаевич - канд. мед. наук, доцент, ГОУ «ДПО РМА ПО Росздрава», г. Москва (глава 9)

Евдокимов Владимир Михайлович - д-р мед. наук, проф. кафедры травматологии, ортопедии и экстремальной хирургии Самарского государственного медицинского университета (глава 2)

Загородний Николай Васильевич - зав. кафедрой травматологии, ортопедии и ВПХ РУДН, лауреат премии Правительства РФ (глава 8)

Измалков Сергей Николаевич - д-р мед. наук, проф., заслуженный врач РФ, директор ИПО и зав. кафедрой травматологии, ортопедии и поликлинической

хирургии ИПО Самарского государственного медицинского университета (главы 14,15)

Кавалерский Геннадий Михайлович — д-р мед. наук, проф., проректор по лечебной работе, зав. кафедрой травматологии, ортопедии и ВПХ ММА им. И.М. Сеченова (глава 7)

Карпов Игорь Николаевич - канд. мед. наук, ФГУ «ЦИТО им. Н.Н. Приорова Росздрава» (в главе 5: «Репаративная регенерация костной ткани. Структура и функция тканевых компонентов»)

Ключевский Вячеслав Васильевич — д-р мед. наук, проф., зав. кафедрой травматологии, ортопедии и ВПХ Ярославской медицинской академии, заслуженный деятель науки РФ (глава 10)

Колесников Владимир Владимирович - д-р мед. наук, зам. главного врача ГКБ № 5 «МедВАЗ», г. Тольятти (глава 13)

Корнилов Николай Васильевич - д-р мед. наук, проф., чл.-кор. РАМН, заслуженный деятель науки РФ, зав. кафедрой ортопедии, травматологии и военно-полевой хирургии Санкт-Петербургского государственного медицинского университета им. И.П. Павлова (глава 5)

Котельников Геннадий Петрович - д-р мед. наук, проф., акад. РАМН, лауреат Государственной премии РФ, дважды лауреат премии Правительства РФ, заслуженный деятель науки РФ, ректор, зав. кафедрой травматологии, ортопедии и экстремальной хирургии Самарского государственного медицинского университета, вице-президент Ассоциации ортопедов и травматологов РФ (в главе 5: «Травматическая болезнь», «Лечение переломов в анатомическом периоде», «Меры активизации репаративной регенерации после репозиции и фиксации отломков», «Лечение переломов в функциональном периоде», «Гравитационная терапия», «Нарушение заживления переломов», главы 6-8, 10, в главе 13: «Политравма»)

Котельников Михаил Геннадьевич - канд. мед. наук, лауреат премии Правительства РФ, зам. главного врача Самарской ОКБ им. М.И. Калинина по медицинской части (в главе 5: «Гравитационная терапия»)

Краснов Александр Никодимович - канд. мед. наук, доцент, зав. кафедрой педагогики Самарского государственного медицинского университета (компакт-диск)

Краснов Александр Фёдорович - д-р мед. наук, акад. РАМН, проф. кафедры травматологии, ортопедии и экстремальной хирургии Самарского государственного медицинского университета, заслуженный деятель науки РФ, лауреат Государственной премии РФ и премии Правительства РФ (глава 3, компакт-диск)

Лазарев Анатолий Фёдорович - д-р мед. наук, проф., зав. 1-м отделением острой травмы, ФГУ «ЦИТО им. Н.Н. Приорова Росздрава», г. Москва (глава 12)

Ларцев Юрий Васильевич - канд. мед. наук, доцент, зав. ортопедическим отделением клиник Самарского государственного медицинского университета (глава 8)

Лопаткин Николай Алексеевич - д-р мед. наук, проф., акад. РАМН, председатель Российского общества урологов (глава 12)

Лосев Игорь Иванович - д-р мед. наук, проф. кафедры травматологии, ортопедии и экстремальной хирургии Самарского государственного медицинского университета (глава 1)

Макнасси Салах Тахорович - канд. мед. наук, ФГУ «ЦИТО им. Н.Н. Приорова Росздрава» (глава 4)

Миронов Сергей Павлович - д-р мед. наук, проф., акад. РАН и РАМН, лауреат Государственной премии РФ и премии Правительства РФ, заслуженный деятель науки РФ, заслуженный врач РФ, зам. управляющего делами Президента РФ, начальник Главного медицинского управления Управления делами Президента РФ, дирек-

тор ФГУ «ЦИТО им. Н.Н. Приорова Росздрава», главный травматолог-ортопед Минздравсоцразвития России, президент Российской ассоциации врачей-артроскопистов (глава 4)

Мирошниченко Валентин Филимонович - канд. мед. наук, проф. кафедры травматологии, ортопедии и экстремальной хирургии Самарского государственного медицинского университета, лауреат Государственной премии РФ, отличник здравоохранения РФ (в главе 5: «Общие принципы лечения переломов на различных этапах», «Лечение переломов в анатомическом периоде», «Меры активизации репаративной регенерации после репозиции и фиксации отломков», «Лечение переломов в функциональном периоде», «Нарушение заживления переломов», главы 6-8,10, в главе 13: «Политравма», глава 14. компакт-диск)

Михайловский Михаил Витальевич - д-р мед. наук, зав. клиникой детской вертебрологии, НИИТО, г. Новосибирск (глава 11)

Николаев Кирилл Алексеевич - канд. мед. наук, ФГУ «ЦИТО им. Н.Н. Приорова Росздрава» (глава 4)

Норкин Игорь Алексеевич - д-р мед. наук, проф., заслуженный врач РФ, директор Саратовского НИИТО (глава 13)

Омельяненко Николай Петрович - д-р мед. наук, проф., зав. лабораторией ФГУ «ЦИТО им. Н.Н. Приорова Росздрава» (в главе 5: «Репаративная регенерация костной ткани», «Структура и функция тканевых компонентов»)

Орлецкий Анатолий Корнеевич - д-р мед. наук, проф., зам. заведующего отделением балетной и спортивной травмы, ФГУ «ЦИТО им. Н.Н. Приорова Росздрава» (глава 4)

Павлов Андрей Юрьевич - д-р мед. наук, зав. 1-м урологическим детским отделением НИИ урологии, г. Москва (глава 12)

Повелихин Александр Кузьмич - д-р мед. наук, проф. кафедры травматологии, ортопедии и экстремальной хирургии Самарского государственного медицинского университета, отличник здравоохранения РФ (глава 3)

Рамих Эдуард Алексеевич - д-р мед. наук, проф., НИИТО, г. Новосибирск (глава 11)

Рерих Виктор Викторович - канд. мед. наук, зав. клиникой травматологии позвоночника, НИИТО, г. Новосибирск (глава 11)

Садовой Михаил Анатольевич - д-р мед. наук, проф., директор НИИТО, г. Новосибирск (глава 11)

Сизиков Михаил Юрьевич - канд. мед. наук, зав. отделением спинномозговой травмы, НИИТО, г. Новосибирск (глава 11)

Скороглядов Александр Васильевич - д-р мед. наук, проф., зав. кафедрой травматологии, ортопедии и ВПХ РГМУ, г. Москва, заслуженный врач РФ (глава 10)

Соколов Владимир Анатольевич - д-р мед. наук, проф., руководитель отделения множественной и сочетанной травмы НИИ скорой помощи им. Н.В. Склифосовского (в главе 5: «Компрессионный остеосинтез», глава 13)

Троценко Виктор Владимирович - д-р мед. наук, проф., зам. директора ФГУ «ЦИТО им. Н.Н. Приорова Росздрава» (глава 8)

Труханова Инна Георгиевна - д-р мед. наук, зав. кафедрой анестезиологии, реаниматологии и скорой помощи ИПО Самарского государственного медицинского университета (в главе 5: «Травматическая болезнь»)

Фомичёв Николай Гаврилович - д-р мед. наук, проф., заслуженный врач РФ, НИИТО, г. Новосибирск (глава **11)**

Черкес-заде Дурсун Измаилович - д-р мед. наук, проф., ФГУ «ЦИТО им. Н.Н. Приорова Росздрава», г. Москва (глава 12)

Чернов Алексей Петрович - д-р мед. наук, проф. кафедры травматологии, ортопедии и экстремальной хирургии Самарского государственного медицинского университета, лауреат Государственной премии РФ, заслуженный врач РФ (глава 2)

Швед Сергей Иванович - д-р мед. наук, проф., заслуженный врач РФ, ФГУН «РНЦ» ВТО им. акад. Г.А. Илизарова, г. Курган (в главе 5: «Компрессионный остеосинтез»)

Шевцов Владимир Иванович - д-р мед. наук, проф., чл.-кор. РАМН, заслуженный деятель науки РФ, лауреат премии Правительства РФ, директор ФГУН «РНЦ» ВТО им. акад. Г.А. Илизарова, г. Курган (в главе 5: «Компрессионный остеосинтез»)

Шевченко Сергей Борисович - д-р мед. наук, проф. кафедры травматологии и ортопедии и ВПХ РУДН, лауреат премии Правительства РФ (глава 6)

Яшков Александр Владимирович - д-р мед. наук, проф. кафедры восстановительной медицины, курортологии и физиотерапии ИПО, лауреат премии Правительства РФ (в главе 5: «Гравитационная терапия»)

МЕТОДОЛОГИЯ СОЗДАНИЯ И ПРОГРАММА ОБЕСПЕЧЕНИЯ КАЧЕСТВА

АУДИТОРИЯ

«Травматология. Национальное руководство» предназначено травматологам, ортопедам, хирургам, студентам старших курсов медицинских вузов, интернам, клиническим ординаторам, аспирантам.

СОДЕРЖАНИЕ

Национальное руководство по травматологии включает в себя описание этиологии, патогенеза, клинической картины, диагностики и лечения наиболее часто встречающихся повреждений опорно-двигательного аппарата.

РАЗРАБОТЧИКИ

- Авторы-составители — практикующие врачи, сотрудники научно-исследовательских учреждений России, руководители кафедр;
- главные редакторы — акад. РАМН Г.П. Котельников; акад. РАН и РАМН С.П. Миронов;
- научные редакторы и рецензенты — ведущие специалисты травматологи-ортопеды;
- редакторы издательства — практикующие врачи с опытом работы в издательстве не менее 5 лет;
- руководители проекта — опыт руководства проектами с большим числом участников при ограниченных сроках создания, владение методологией создания специализированных медицинских руководств.

Всем специалистам были предоставлены описание проекта, формат статьи, инструкция по составлению каждого элемента содержания, источники информации и инструкции по их использованию, пример каждого элемента содержания. В инструкциях для составителей указывались необходимость подтверждать эффективность (польза/вред) вмешательстве независимых источниках информации, недопустимость упоминания каких-либо коммерческих наименований. Приведены международные (некоммерческие) названия лекарственных препаратов, проверявшиеся редакторами издательства по Государственному реестру лекарственных средств (по состоянию на 1 июня 2007 г.). В требованиях к авторам-составителям было подчёркнуто, что материалы должны кратко и конкретно отвечать на клинические вопросы. После редактирования текст согласовывали с авторами.

КОМПАКТ-ДИСК — ЭЛЕКТРОННОЕ ПРИЛОЖЕНИЕ К НАЦИОНАЛЬНОМУ РУКОВОДСТВУ

Каждый экземпляр национального руководства снабжён бесплатным электронным приложением на компакт-диске. Электронное приложение содержит ситуационные задачи по травматологии, эталоны к ним (для врачей) и короткие справочно-обучающие статьи (памятки) для пациентов травматолого-ортопедического профиля, фармакологический справочник, видеоматериалы операций и другие дополнительные материалы (см. с. 4 — содержание компакт-диска).

КОМПАКТ-ДИСК «КОНСУЛЬТАНТ ВРАЧА. ТРАВМАТОЛОГИЯ И ОРТОПЕДИЯ»

В рамках проектов «Травматология. Национальное руководство» и «Ортопедия. Национальное руководство» подготовлена электронная информационно-образовательная система «Консультант врача. Травматология и ортопедия» (на компакт-диске). Система содержит полный текст национальных руководств по травматологии и ортопедии, фармакологический справочник, фото- и видеоматериалы, раздел «Обучение пациентов» и другую дополнительную информацию. Программа снаб-

жена уникальной системой поиска. Информацию об электронной информационной системе «Консультант врача. Травматология и ортопедия» можно получить по тел.: (495) 228-09-74, 228-99-75; по электронной почте: bookpost@geotar.ru, а также на интернет-сайте: www.geotar.ru.

ОБРАТНАЯ СВЯЗЬ

Замечания и пожелания по подготовке книги «Травматология. Национальное руководство» можно направлять по адресу: 119828, ул. Малая Пироговская, 1а; электронный адрес: info@asmok.ru.

Таким образом, руководство в удобной и доступной форме содержит все необходимые для практической деятельности и непрерывного медицинского образования сведения по травматологии.

Все приведённые материалы рекомендованы Ассоциацией травматологов и ортопедов России, Ассоциацией медицинских обществ по качеству и ведущими научно-исследовательскими институтами.

Национальное руководство по травматологии будет регулярно пересматриваться и обновляться не реже одного раза в 3-4 года.

Дополнительную информацию о проекте «Национальные руководства» можно получить на интернет-сайте: http://nr.asmok.ru.

СПИСОК СОКРАЩЕНИЙ

0 — обозначение материалов, представленных в приложении на компакт-диск
АВФ — аппарат внешней фиксации
АД — артериальное давление
АКТГ — адренокортикотропный гормон
АНФ — аппарат наружной фиксации
АПК — аппаратно-программный комплекс
АПТВ — активированное парциальное тромбопластиновое время
АТФ — аденозинтрифосфорная кислота
ВНС — вегетативная нервная система
ВПХ — военно-полевая хирургия
ГБД — гидроксибутиратдегидрогеназа
ГБО — гипербарическая оксигенация
ГКБ — городская клиническая больница
ГЭР — гранулярный эндоплазматический ретикулум
ДАП — диффузное аксональное повреждение головного мозга
ДВС — диссеминированное внутрисосудистое свёртывание
ДДТ — диадинамические токи
ДОПК — детерминированные остеогенные продромальные клетки
ДТП — дорожно-транспортное происшествие
ЗКС — задняя крестообразная связка
ЗЛК — заднелатеральный комплекс
ИВЛ — искусственная вентиляция лёгких
ИПВ — интегральный показатель восстановления
ИТТ — илиотибиальный тракт
КС — коленный сустав
КСФ — колониестимулирующий фактор
КТ — компьютерная томография
КФК — креатинфосфокиназа
КЭК — клинико-экспертная комиссия
ЛДГ — лактатдегидрогеназа
ЛПИ — лодыжечно-плечевой индекс
ЛПУ — лечебно-профилактическое учреждение
ЛФК — лечебная физкультура
МВ-КФК — МВ-форма креатинкиназы
МГБ — миоглобин
МКБ-10 — Международная классификация болезней 10-го пересмотра
МРТ — магнитно-резонансная томография
МСЭК — медико-социальная экспертная комиссия
НИИТО — Научно-исследовательский институт травматологии и ортопедии
ОАД — объём активных движений
ОДН — острая дыхательная недостаточность
ОПН — острая почечная недостаточность
ОСН — острая сердечная недостаточность
ОЦК — объём циркулирующей крови
ПКС — передняя крестообразная связка
ПТИ — протромбиновый индекс
ПХО — первичная хирургическая обработка
ПШК — противошоковый костюм
РФМК — растворимые фибринмономерные комплексы
РФП — радиофармацевтический препарат
СДР — синдром длительного раздавливания

СКТ — спиральная компьютерная томография
СМ — световая микроскопия
СМП — скорая медицинская помощь
СОЭ — скорость оседания эритроцитов
СТГ — соматотропный гормон
ТТГ — тиреотропный гормон
УВЧ — лечение токами ультравысокой частоты
УЗДГ — ультразвуковая допплерография
УЗИ — ультразвуковое исследование
УИ — ударный индекс
ФВ — фракция выброса
ЦВД — центральное венозное давление
ЦИТО — Центральный институт травматологии и ортопедии
ЧКДО — чрескожный компрессионно-дистракционныи остеосинтез
ЧМТ — черепно-мозговая травма
ЧСС — частота сердечных сокращений
ЭКГ — электрокардиография
ЭМГ — электромиография
ЭОП — электронно-оптический преобразователь
ЭхоКГ — эхокардиография
ЭхоЭГ — эхоэнцефалография
ЭЭГ — электроэнцефалография
pH — концентрация водородных ионов, выраженная отрицательным логарифмом

Глава 1

Методы обследования больных при травмах

Правильная методика обследования пострадавшего — основа постановки диагноза и своевременно начатого лечения.

Обследование больного с травмой или её последствиями состоит в опросе (жалобы и анамнез травмы), осмотре, пальпации, перкуссии, аускультации, определении объёма движений в суставах, измерении длины конечностей, определении мышечной силы и функций конечности, и только после этого прибегают к выбору дополнительных методов исследования: лабораторных, рентгенологических, ультразвуковых и т.д.

ОПРОС БОЛЬНОГО

Если больной без сознания, необходимо выяснить, если возможно, обстоятельства и механизм травмы у сопровождающих его лиц.

Если больной в сознании, его жалобы могут указывать на основной источник боли и часто — на сегмент повреждения.

Очень важную роль играет анамнез. Необходимо выяснить время, место и обстоятельства травмы. Если первые два фактора интересуют юридические органы, то по механизму травмы можно предположить диагноз или опровергнуть его. Например, если пострадавшего ударили палкой по спине, могут быть сломаны отростки и дуга позвонка, но никак не тело. Если пострадавший утверждает, что стопа подвернулась кнаружи, то возможен перелом лодыжек типа Дюпюитрена, но не перелом Мальгеня.

Данные анамнеза заносят в историю болезни даже в том случае, когда врач сомневается в их правдивости (пациент в алкогольном или наркотическом опьянении, аггравирует и т.д.), во всех случаях описания анамнеза следует делать оговорку: «Записано со слов больного», «со слов родственников», «со слов работников "скорой помощи"» и т.д.

ОСМОТР БОЛЬНОГО

Осмотр начинают с момента поступления пациента в приёмный покой или травматологический кабинет. Если больной передвигается самостоятельно, необходимо обратить внимание на его походку, на то, как он садится, снимает одежду, на его мимику и защитные движения при этом.

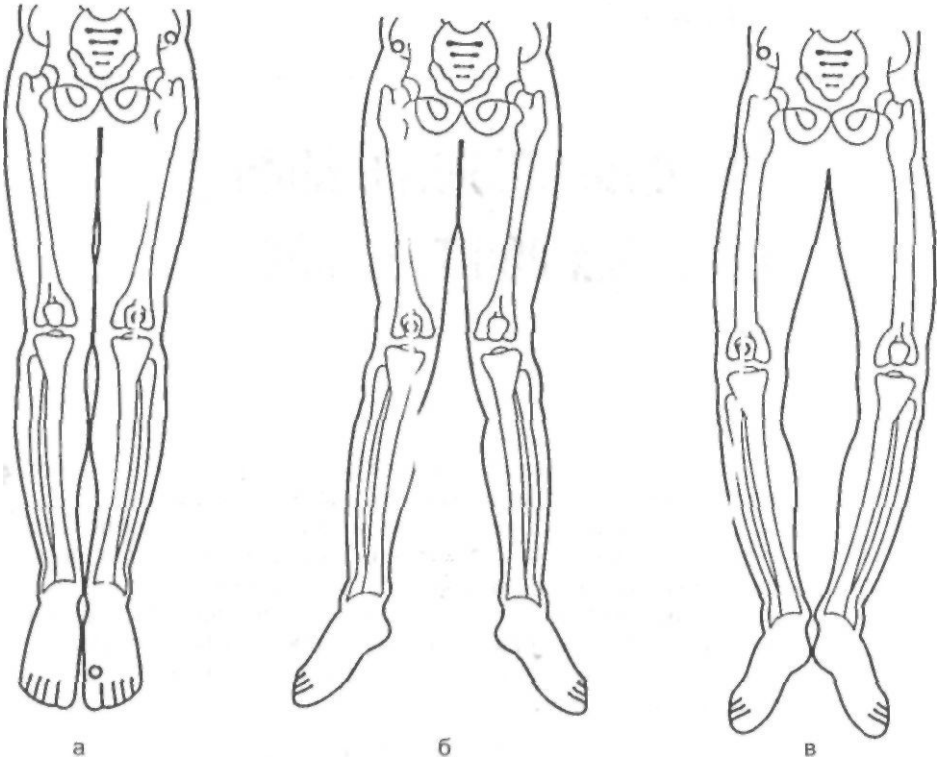

Рис. 1-1. Осмотр нижних конечностей: а — норма; б — вальгусная деформация; в — варусная деформация.

Дальнейшее обследование лучше проводить при полном обнажении пострадавшего, а если в этом нет необходимости, то можно ограничиться осмотром половины туловища, причём конечности осматривают симметрично для сравнения. При этом методе обследования можно выявить щадящие позы больного, деформации сегментов тела за счёт отёка, гематом или повреждения костей, увеличение или исчезновение физиологических изгибов позвоночника, напряжение мышц, неестественные установки конечностей при вывихах. Иногда видны отклонения конечности или её сегмента кнаружи или кнутри. В первом случае возникает угол, открытый кнаружи; такую деформацию называют вальгусной. При отклонении сегмента кнутри угол также будет открытым, но кнутри, а деформацию называют варусной (рис. 1-1).

Пальпация

Пальпация в постановке травматологического диагноза играет важную (если не решающую) роль. С её помощью можно определить точку наибольшей болезненности, наличие гематомы, жидкости в полости сустава, деформацию кости, её патологическую подвижность, крепитацию. Пальпаторно выявляют достоверный признак перелома — симптом осевой нагрузки. Проверяют его путём сдавления длинной трубчатой кости или сегмента костей конечности по продольной оси. При этом возникает боль в месте перелома. При ощупывании можно определить нарушение внешних ориентиров костей, образующих суставы. Например, в согнутом локтевом суставе линии, проведённые через наружный и внутренний надмыщелки плеча и через вершину локтевого отростка, образуют равносторонний треуголь-

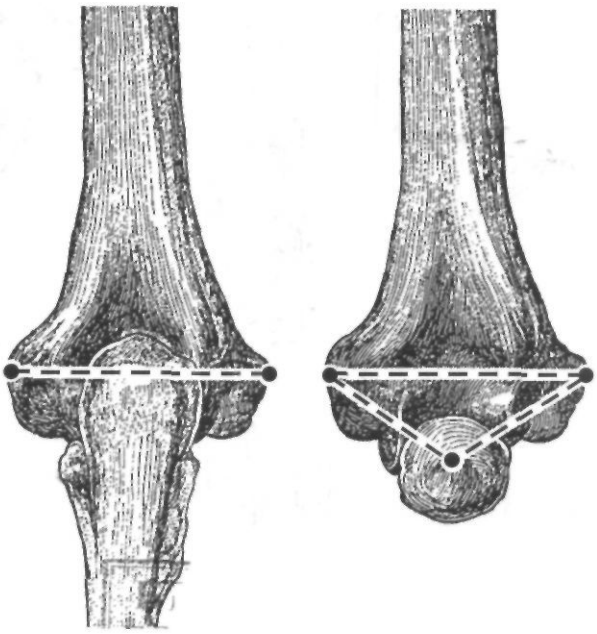

Рис. 1-2. Треугольник и линия Гютера.

ник, а при разогнутой руке эти три точки лежат на одной линии (линия и треугольник Гютера) (рис. 1-2).

При переломах указанных образовании изменяются внешние ориентиры сустава.

Перкуссия и аускультация

Эти два метода обследования используются при травмах грудной клетки и органов брюшной полости для диагностики повреждений сердца, лёгких, кишечника (перитонит, внутреннее кровотечение и т.д.). При переломах длинных трубчатых костей аускультацией и перкуссией проверяют симптом нарушения костной звукопроводимости: приставляют фонендоскоп, например, к большому вертелу бедренной кости, а согнутым III пальцем поколачивают по мыщелку бедра. При целой кости звук хорошо проводится, при переломах с отсутствием контакта костей звук не проводится. Если отломки контактируют, звукопроводимость резко снижена по сравнению со здоровой стороной.

Определение объёма движений в суставах

Всегда проверяют объём активных движений в суставах, а при их ограничении — и пассивных. Объём движений определяют при помощи угломера, ось которого устанавливают в соответствии с осью сустава, а бранши угломера — по оси сегментов, образующих сустав. Измерение движений в суставах конечностей и позвоночника проводят по международному методу SFTR [нейтральный — 0°, S — движения в сагиттальной плоскости, F — во фронтальной, T — движения в трансверсальной (поперечной) плоскости, R — ротационные движения].

- Нулевое (нейтральное) положение для верхних конечностей — положение опущенной руки.
- Нулевое положение для нижних конечностей — расположение ног параллельно друг другу, ось конечности образует с биспинальной линией угол 90°.
- Плечевой сустав — исходное положение с опущенной рукой, проверяют отведение, приведение, сгибание и разгибание.

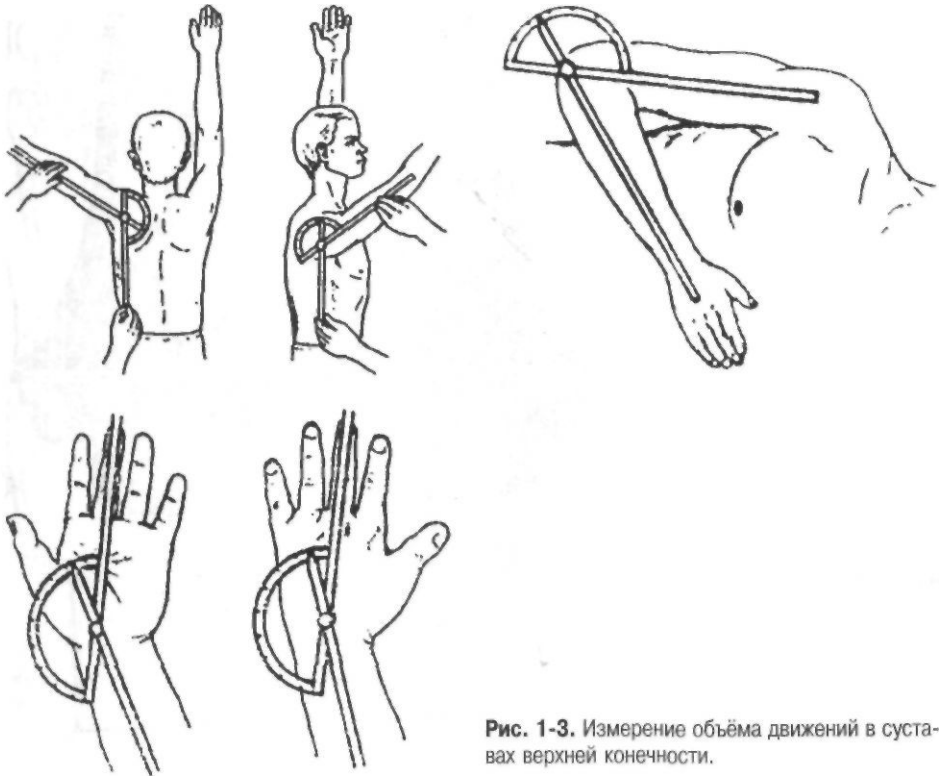

Рис. 1-3. Измерение объёма движений в суставах верхней конечности.

- Исходное положение для локтевого сустава — полное разгибание (0°), кисть устанавливают по оси предплечья (0°). В локтевом суставе исследуют сгибание и разгибание, в лучезапястном — сгибание, разгибание, лучевое (рис. 1-3) и локтевое отведение. В случаях нарушения функций суставов верхней конечности функционально выгодным положением для неё будут отведение на 70-80°, передняя девиация — 30°, сгибание в локтевом суставе — 90°, в лучезапястном — тыльное сгибание под углом 25°.
- Исходное положение тазобедренного и коленного суставов — прямая нога (0°). В тазобедренном суставе проверяют сгибание, разгибание, приведение и отведение, в коленном — сгибание и разгибание.
- В голеностопном суставе исходное положение (0°) — стопы под углом к голени — 90°; проверяют сгибание (рис. 1-4), разгибание, отведение и приведение, функционально выгодное положение нижней конечности для ходьбы: сгибание в тазобедренном суставе на 25-30°, отведение на 0°, сгибание в коленном суставе на 10°, в голеностопном суставе — на 10°.

Измерение длины и окружности конечностей

Измерение длины и окружности конечностей выполняют как на повреждённой, так и на здоровой конечности. Полученные данные сравнивают, что даёт представление о степени анатомических и функциональных нарушений.

При измерениях больного необходимо правильно уложить: обращают внимание на таз, чтобы он не был перекошен, а линия, соединяющая передневерхние ости, должна быть перпендикулярна срединно-сагиттальной плоскости тела.

Различают истинную, или анатомическую, и функциональную длину конечности.

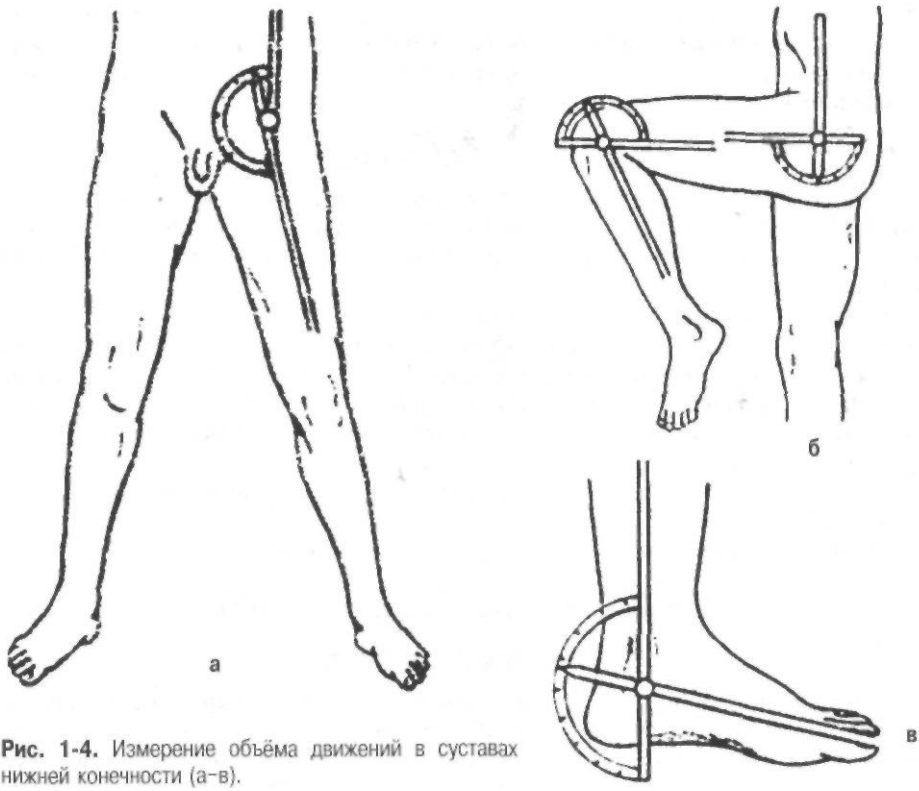

Рис. 1-4. Измерение объёма движений в суставах нижней конечности (а–в).

- На верхней конечности *анатомигескую длину* определяют измерением от большого бугорка плечевой кости до локтевого отростка и от локтевого отростка до шиловидного отростка локтевой кости; *функциональную длину* — от акромиального отростка лопатки до конца фаланги III пальца.
- *Анатомигескую длину* нижней конечности определяют (рис. 1-5) от большого вертела бедренной кости до наружной лодыжки, *функциональную* — от верхней передней подвздошной ости таза до медиальной лодыжки.

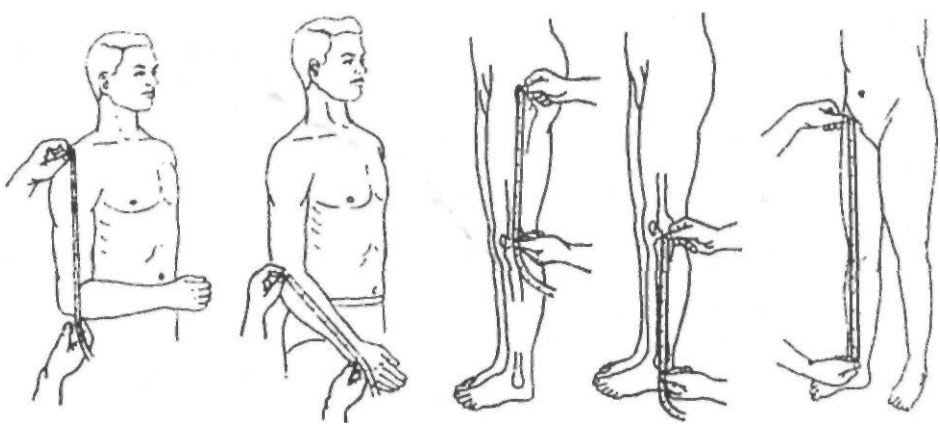

Рис. 1-5. Измерение анатомической и функциональной длины конечностей.

Измерение окружности сегментов конечностей выполняют в симметричных местах на одинаковом расстоянии от опознавательных костных выступов. Например, окружность бедра в средней трети измеряют на 15-20 см выше верхнего полюса надколенника.

Определение силы мышц

Мышечную силу определяют методом действия и противодействия, т.е. больного просят выполнять свойственное для сустава движение и, противодействуя рукой исследующего, определяют напряжение мышц. Силу мышц оценивают по 5-балльной системе:

- 5 баллов — мышцы здоровой конечности;
- 4 балла — незначительная атрофия мышц, но сила позволяет преодолеть массу сегмента конечности и препятствие, создаваемое рукой исследователя, однако сопротивление слабее, чем на здоровой конечности;
- 3 балла — умеренная атрофия мышц с активным преодолением массы сегмента, но без сопротивления;
- 2 балла — выраженная атрофия, мышцы с трудом сокращаются при исключении действия массы сегмента;
- 1 балл — выраженная атрофия мышц, сокращений нет.

ЛАБОРАТОРНЫЕ ИССЛЕДОВАНИЯ

Клинические анализы

Под клиническими исследованиями понимают в первую очередь общие анализы крови, мочи и кала. Это тот минимум лабораторных исследований, без которого пострадавшему невозможно провести полноценную терапию, а тем более выполнить хирургическое вмешательство без риска получить тяжёлое осложнение или даже летальный исход.

ИССЛЕДОВАНИЕ КРОВИ

Исследование крови проводят с подсчётом количества эритроцитов, лейкоцитов и определением лейкоцитарной формулы, содержания гемоглобина, цветового показателя, гематокрита, СОЭ. Если предполагают оперативное вмешательство, есть подозрение на продолжающееся внутритканевое или внутриполостное кровотечение, исследование дополняют подсчётом тромбоцитов, ретикулоцитов, определением времени свёртываемости и длительности кровотечения.

Приводим примерные нормальные показатели перечисленных параметров исследований у взрослого человека.

Почему примерные? Да потому, что они колеблются в зависимости от возраста, пола, иногда времени суток и места жительства обследуемого. Приводим средние цифры норм для Центральной зоны России без учёта экстремальных климатических районов Крайнего Севера, Северо-востока, Юга.

- Количество эритроцитов:
  - мужчины — 4,0-5,5x10^{12}/л; женщины — 3,6-5,0x10^{12}/л.
- Количество лейкоцитов: 4,0-4,8x10^{12}/л.
- Гематокрит (соотношение объёмов эритроцитов и плазмы циркулирующей крови):
  - мужчины - 0,380-0,480; женщины - 0,330-0,450.
- Количество тромбоцитов: 180-320x10^{9}/л.
- Количество ретикулоцитов (молодые формы эритроцитов) в норме в циркулирующей крови — от 0,2 до 1%, т.е. 30-70x10^{9}/л.
- Длительность кровотечения (по Дьюку) — 2-3 мин.
- Время свёртываемости крови (по Сухареву):

- начало — от 30 с до 2 мин;
- конец — от 3 до 5 мин.

• Лейкоцитарная формула — процентное содержание разных лейкоцитов в мазке крови. Исследование практически неспецифическое, но очень важное, так как служит показателем тяжести состояния больного.

ИССЛЕДОВАНИЕ МОЧИ

Определяют количество, цвет, прозрачность, плотность (норма 1,008-1,025, колеблется в течение суток). pH — 4,5-8,0. Пробы на белок, глюкозу, билирубин должны быть отрицательными.

При травмах — исследование на наличие крови в моче. Положительная реакция указывает на повреждение мочеполовых органов и мочевыводящих путей. При тяжёлых травмах олигурия, анурия указывают на тяжесть состояния больного и становятся прогностически плохими признаками.

ИССЛЕДОВАНИЕ КАЛА

Наличие крови в кале после травмы подтверждает повреждение кишечника, другие отклонения от нормы могут указывать на сопутствующие заболевания: нарушение функций печени, поджелудочной железы, наличие гельминтов и т.д.

ДРУГИЕ ИССЛЕДОВАНИЯ

Из общих клинических анализов большое значение имеют исследования жидкостей, полученных из серозных полостей: плевральной, перикардиальной, брюшной, суставной, люмбальной. Содержимое этих полостей при травмах может свидетельствовать о многом.

Наличие крови в плевральной полости указывает на гемоторакс или продолжающееся кровотечение. То же самое можно получить из брюшной полости, но в отличие от плевральной, содержимым её может быть транссудат с примесью мочи, жёлчи, содержимого кишечника и даже остатков пищи, что указывает на повреждение соответствующих органов.

Биохимические исследования

Если детально рассматривать биохимические исследования в травматологии, это выльется в объёмный труд в сотни машинописных страниц. Цель руководства по травматологии — не описать технику и особенности всех биохимических исследований, а еще раз напомнить травматологам-ортопедам о важности этого раздела медицины в диагностике травм и заболеваний, но самое главное — заострить внимание на необходимости таких исследований у тяжёлых больных, а это в первую очередь пострадавшие со множественными и сочетанными повреждениями опорно-двигательной системы.

Без биохимических исследований невозможно контролировать и регулировать водно-солевой баланс, кислотно-основное, коллоидно-осмотическое равновесие, определять состояние и функциональность органов жизненного обеспечения: печени, почек, поджелудочной железы и т.д.

Только постоянный мониторинг биохимических исследований и медикаментозная коррекция выявленных сдвигов могут вернуть к жизни больного с политравмой.

Биопсия и гистологические исследования

Морфологические исследования у экстренных травматологических больных проводят крайне редко. Они могут потребоваться при срочных ампутациях для документального (в последующем) подтверждения нежизнеспособности тканей отсекаемой конечности. Другой причиной экстренного морфологического иссле-

дования может быть интраоперационная находка, когда во время экстренного или планового вмешательства находят образование неясной этиологии, но с предполагаемой угрозой малигнизации. В таких случаях показана биопсия.

БИОПСИЯ

Биопсию используют для получения предварительного гистологического диагноза. Она может быть пункционной, аспирационной и открытой, по времени забора материала — предварительной и срочной (в момент операции).

- К пункционной биопсии прибегают при труднодоступных для открытой биопсии очагах или при подозрении на образование, более просто диагностируемое с помощью пункции. Для её выполнения используют специальные шприцы со специальными иглами, которыми в момент прокола забирают столбик материала для исследования.
- Более достоверный метод биопсии — аспирационный, когда доступ к объекту исследования обеспечивают с помощью троакара, а аспирация способствует более обширному изъятию тканей для исследования.
- Наиболее точное представление о морфологии патологической ткани даёт открытая биопсия. Её необходимо выполнять как серьёзную операцию (чаще под общим обезболиванием) с соблюдением всех правил асептики и антисептики. Разрез мягких тканей делают небольшим, но достаточным для визуального определения патологических или подозрительных тканей и забора нужных участков для последующего исследования. Чаще открытую биопсию назначают при опухолевых процессах стационарным больным в момент операции (срочная биопсия).

ИНСТРУМЕНТАЛЬНЫЕ ИССЛЕДОВАНИЯ

Рентгенологическое исследование

Рентгенологические методы исследования с момента их появления до настоящего времени играют ведущую роль в диагностике, изучении динамики консолидации и разрешении травм опорно-двигательной системы. На эту работу отводят почти половину всего рабочего времени любого рентгенологического отделения. Понятно, что и в любой травматологической клинике рентгенодиагностика занимает по праву среди других методов распознавания переломов, вывихов и их осложнений главное место.

Казалось бы, что может быть проще, чем постановка диагноза повреждения костного скелета по рентгенограмме? Но так может считать лишь дилетант, далёкий от понимания того, как ставят диагноз повреждения сегмента опорно-двигательной системы. Чтобы заключение врача было безошибочным, он должен хорошо знать рентгеноанатомию и физиологию скелета, его возрастные особенности, начиная с формирования скелета ребёнка и заканчивая старческими изменениями. Врач, читающий рентгеновский снимок, должен представлять стандартные способы укладки пациента во время исследования и возможные искажения изображения при их погрешностях. Кроме того, не следует забывать о так называемых рентгенологических находках: особенностях развития скелета, непостоянных костях, аномалиях, дисплазиях и редко встречающихся или просто хронических вялотекущих заболеваниях. Вот небольшой перечень знаний, необходимых для постановки диагноза при самом простом исследовании — рентгенографии.

И всё же одно из основных условий правильной постановки диагноза — тщательное клиническое изучение больного в целом и места повреждения — в частности.

Диагностическое клинико-рентгенологическое наблюдение считают наиболее полноценным, если травматолог-ортопед сам овладевает чтени-

щщщщщяттттяящттттщшщтт^тттттттттгтшяг^тттттщтттт1шттт1птщитт<.шп •• щщщщщщ

ем рентгенограмм, а не строит свои выводы только на данных письменного заключения рентгенолога.

Рентгенологическая наука не стоит на месте: появилось большое количество новых исследований, поэтому диапазон врачебных знаний должен постоянно расширяться.

В последнюю четверть века получили широкое распространение новые методы диагностической визуализации, такие, как УЗИ (ультрасонография), сцинтиграфия, компьютерная томография (КТ) и магнитно-резонансная томография (МРТ).

Компьютерная рентгеновская томография

Компьютерная рентгеновская томография — метод послойной визуализации органов и тканей в аксиальной проекции. Во время исследования узкий пучок рентгеновских лучей «просматривает» тело больного по окружности на уровне крайнего противоположного слоя. Проходя через тени, он частично поглощается, затем его регистрируют датчики, где он преобразуется в электрический сигнал. Множество электрических сигналов, неся в себе информацию о рентгеновском изображении, трансформируется в аналоговую цифровую форму и передаётся в компьютер. На основании цифрового кода процессор компьютера строит плотностное изображение исследуемого слоя, видимое на экране дисплея. Метод позволяет чётко выделить структуру костного вещества, определить плотность кости, выполнить измерения, изучить состояние мягких тканей, суставных хрящей, стенок позвоночного канала, построить объёмное изображение скелета.

Магнитно-резонансная томография

Магнитно-резонансная томография — визуализация тонких слоев тканей тела человека в любой плоскости. Метод основан на способности ядер водорода (протонов), находящихся в тканях организма, отвечать на воздействие стабильного магнитного поля и переменной радиочастотной волны. Во время исследования пациента помещают в диагностический тоннель магнита, в котором есть и установка для наведения радиосигнала на исследуемый слой. Радиочастотный импульс приводит к резонансному возбуждению протонов и отклонению их от оси вращения на 90° или 180°. По окончании импульса возникает релаксация протонов, сопровождающаяся выделением энергии в виде МР-сигнала. После этого ядра водорода возвращаются в исходное положение. Энергию релаксированных ядер водорода регистрируют, преобразуют в цифровой код, затем она поступает в мощные компьютеры, где её используют для реконструкции изображения. Наиболее мощный МР-сигнал характерен для мягких тканей. На МР-томограммах прекрасно отображаются мышцы, жировые прослойки, хрящи, сосуды, костный и спинной мозг, межпозвонковые диски, надкостница. Костная ткань МР-сигнала не даёт.

Остеосцинтиграфия

Остеосцинтиграфия — радионуклидная визуализация скелета. Исследование осуществляют с помощью остеотропных радиофармацевтических препаратов (РФП), введённых внутривенно. Включение их в костную ткань отражает состояние кровотока в кости и интенсивность в ней обменных процессов. Гамма-излучение радиоактивной метки регистрируется гамма-камерой и преобразуется в видимое изображение. Движущийся стол гамма-камеры позволяет визуализировать распределение РФП во всём скелете. В норме отмечают сравнительно равномерное и симметричное накопление РФП в скелете. При опухолевых метастазах выявляют «горячие очаги». Гиперфиксацию РФП отмечают в области перелома, при остеомиелитах, артритах, первичных злокачественных опухолях костей. Локальное снижение концентрации РФП наблюдают при асептическом некрозе кости.

Ультразвуковое сканирование

Ультразвуковое сканирование (УЗИ, сонография) — послойная визуализация органов и тканей на ультразвуковых установках. Метод основан на использовании ультразвуковых волн с частотой выше 20 кГц. Они хорошо проникают через ткани и способны частично отражаться от границ двух сред с различной плотностью. Отражённый эхо-сигнал служит для формирования изображения на экране дисплея. Метод наиболее информативен при изучении мягких тканей. При исследовании выявляют разрывы сухожилий, выпот в суставе, пролиферативные изменения синовиальной оболочки, синовиальные кисты, абсцессы и гематомы мягких тканей, инородные тела мягких тканей.

ФУНКЦИОНАЛЬНЫЕ МЕТОДЫ ОБСЛЕДОВАНИЯ

Оценка функционального состояния опорно-двигательной системы при различных её патологических состояниях — сложная задача. Обычно она основана на визуальной оценке врачом актов ходьбы и стояния пациента, что становится субъективной характеристикой, зависящей от опыта и знаний специалиста. В травматологии-ортопедии данные тесты обычно дополняют измерениями длины и объёма конечностей (антропометрия); определением активного и пассивного объёма движений в суставах (гониометрия); мышечной силы (динамометрия); регистрацией электрической активности мышц (электромиография). Эти методы объективны, однако они не дают реального представления о картине функциональных нарушений, развивающихся вследствие поражения той или иной составляющей опорно-двигательной системы.

В подтверждение этого заключения рассмотрим простой пример. Для оценки амплитуды активного сгибания-разгибания коленного сустава у больных с нестабильностью коленного сустава часто применяют простой механический гониометр, выполненный по типу транспортира. Проводят замер этого показателя в положении больного лёжа, т.е. оценку выполняют в искусственных условиях. Предположим, что амплитуда составила 110° (разгибание — 0°, сгибание — 110°). Однако это весьма условный показатель функциональной состоятельности сустава, так как при обычной повседневной ходьбе здорового человека за цикл шага сустав сгибается в среднем до 55°, амплитуда составляет соответственно только 55°. Излишнее сгибание коленного сустава в период переноса конечности при ходьбе ведёт к дополнительным усилиям со стороны задней группы мышц бедра и, соответственно, к избыточному расходу энергии и быстрой утомляемости пациента. При нестабильности коленного сустава в фазе субкомпенсации и (особенно) декомпенсации часто можно наблюдать снижение этого показателя в момент ходьбы при сохранении его в покое на уровне 60°, а при пассивном форсированном сгибании — до 40°. Выполнить адекватную оценку избыточной фронтальной девиации и ротации голени относительно бедренной кости таким способом обычно не представляется возможным.

Цель данной главы — ознакомить врачей с современными методами функциональной диагностики состояния опорно-двигательной системы. Использована информация следующих фирм:

- «МБН», г. Москва, и действительного члена Международного научного общества клинического анализа движений, члена редакционной коллегии журнала «Функциональная диагностика», эксперта по вопросам клинической биомеханики, канд. мед. наук Д.В. Скворцова;
- Международной ортопедической компании ООО «Интурспорт», г. Ярославль, и её генерального представителя С.В. Кузнецова;
- ООО «КОМОТ», г. Новосибирск, и её директора, акад. АМТН РФ, канд. тех. наук В.Н. Сарнадского;
- Данные кабинета функциональной диагностики, кафедры травматологии, ортопедии и экстремальной хирургии СамГМУ.

Методы клинического анализа движений

Для объективизации результатов обследования в настоящее время в основном применяют два подхода: видеорегистрацию и аппаратно-программную диагностику акта ходьбы с использованием специальных датчиков, помещённых непосредственно на тело обследуемого, а также стабилометрическое исследование. Преимущество последних заключается в том, что кроме исследования локомоций в суставах нижних конечностей выполняют измерение биоэлектрической активности выбранных исследователем мышц, реакции опоры и (самое главное) подометрию. Это важно, так как все получаемые объективные данные привязаны к фазам цикла шага, что позволяет проводить глубокий анализ функциональных изменений со стороны опорно-двигательной системы. Стабилометрическое исследование, применяемое для анализа вертикальной стойки, — важный тест анализа статических нарушений.

Одним из лучших на сегодняшний день аппаратно-программных комплексов подобного рода служит «МБН-Биомеханика», разработанный в Москве в 1994 г.

Комплекс включает все классические методы исследования движений:

- подометрия — измерение временных характеристик шага;
- гониометрия — измерение кинематических характеристик движений в суставах;
- элекромиография — регистрация поверхностной ЭМГ;
- динамометрия — регистрация реакций опоры;
- стабилометрия — регистрация положения и движений общего центра давления на плоскость опоры при стоянии.

ПОДОМЕТРИЯ

С помощью специальных кнопок (рис. 1-6, см. ©) регистрируют моменты нагрузки на четыре зоны на каждой стопе: пяточную, головку I и V плюсневых костей и носок.

В отличие от распространённой в отечественных исследованиях в 60-80-х годах двухконтактной подометрии, четырёхконтактная позволяет регистрировать кроме базовых временных параметров характеристики переката как в сагиттальной, так и во фронтальной плоскости и ряд других показателей.

ГОНИОМЕТРИЯ

Используют цифровые трёхкомпонентные гониометры (рис. 1-7, 1-8, см. @), позволяющие регистрировать синхронно движения сгибания-разгибания, отведения-приведения и ротационные движения в различных суставах или сегментах тела. Погрешность измерения этого датчика составляет 0,1°.

Итоговая, статистически обработанная графическая информация в отчёте (гониограмма) выглядит следующим образом (рис. 1-9).

ЭЛЕКТРОМИОГРАФИЯ

Электромиография (ЭМГ) походки или любой другой пространственной локомоции требует специальной аппаратной реализации. Применяют специализированный автоматический электромиограф с предварительным усилением сигнала непосредственно на отводящем электроде. Отличительные конструктивные решения электромиографа: полная обработка первичного сигнала (усиление и оцифровка), снимаемого с ЭМГ-электродов непосредственно на пациенте в портативном носимом блоке. Электромиограф выполнен в одном корпусе с системным носимым блоком (фиксируемым на поясе обследуемого). Три электрода (активный, пассивный и «земля») расположены в колодке, расстояние между ними выдержано в едином стандарте (рис. 1-10, см. ®). В этой же колодке находится планарная микросхема предварительного усилителя. Таким образом, сигнал

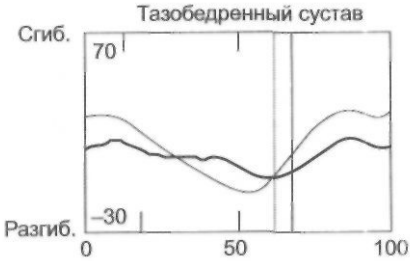

Рис. 1-9. Гониограмма правого тазобедренного сустава. По горизонтали от 0 до 100 — проценты цикла шага. Тонкая кривая — гониограмма тазобедренного сустава в норме. Толстая кривая — гониограмма тазобедренного сустава пациента. Первая слева вертикальная линия обозначает конец периода опоры в норме, вторая — пациента.

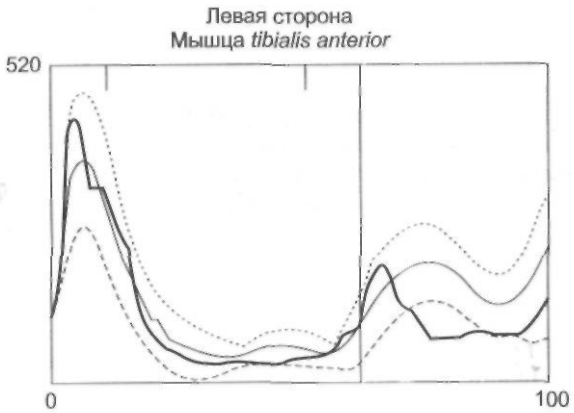

Рис. 1-11. Конечный результат обработки огибающей ЭМГ. Тонкая линия — средняя норма; прерывистые линии — пределы нормы; толстая линия — усреднённый профиль биоэлектрической активности мышцы пациента.

усиливается непосредственно в месте его съёма. Это исключает наличие помех даже в незащищённом помещении.

Конечный этап обработки — нормирование ЭМГ к циклу шага и усреднение биоэлектрической активности. Метод огибающей ЭМГ, приведённой к циклу шага, стал общепринятым стандартом в исследовании походки. Конечный этап обработки — нормирование ЭМГ к циклу шага и усреднение биоэлектрической активности нескольких циклов шага (рис. 1-11).

ДИНАМОМЕТРИЯ

Для этой методики разработана цифровая шестикомпонентная динамометрическая платформа (рис. 1-12, см. И).

Платформа имеет разъём для подключения к компьютеру, приспособления для установки (для некоторых платформ существует специальный цоколь с коробом для бетонирования в специальной нише в полу).

Динамометрическая платформа позволяет проводить измерения реакций опоры при ходьбе (рис. 1-13).

Стандартный режим работы комплекса позволяет проводить исследование локомоций синхронно с использованием всех аппаратных средств (рис. 1-14, см. @).

Как уже было сказано ранее, во время ходьбы пациента исследуют временные характеристики шага, движения в трёх взаимно перпендикулярных плоскостях в тазобедренных, коленных и голеностопных суставах, реакции опоры (динамическую опороспособность) и функциональную ЭМГ по четырём мышцам. Синхронизацией и первичной обработкой получаемой первичной информации занимается ЭВМ (рис. 1-15, см. @).

Окончательное заключение по этим данным делает врач, чаще всего травматолог-ортопед или невропатолог, имеющий соответствующую специализацию. Само обследование в среднем занимает около 45-60 мин, а для написания развёрнутого заключения необходимо ещё столько же времени.

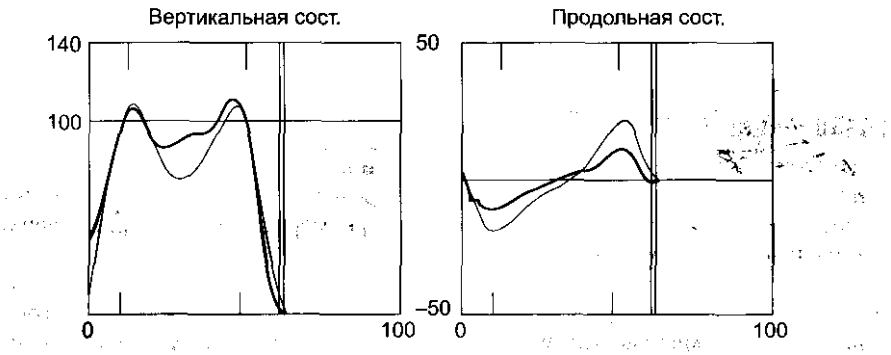

Рис. 1-13. Результат регистрации вертикальной и продольной составляющих реакции опоры при ходьбе. Тонкая линия — норма, жирная линия — данные пациента. Согласно стандарту, данные нормируют в процентах к массе тела пациента. Горизонтальная линия со значением 100 на графике вертикальной составляющей показывает уровень 100% массы тела пациента.

СТАБИЛОМЕТРИЯ

Стабилометрия — методика исследования вертикальной позы, больной при этом стоит на динамометрической платформе. Регистрируют положения и колебания общего центра масс тела пациента (рис. 1-16, см. @).

Методика очень чувствительна к самым незначительным воздействиям на опорно-двигательную, нервную, зрительную и психоэмоциональную сферы. Отчёт в программе формируется автоматически (рис. 1-17, см. ©).

Показания и противопоказания к применению клинического анализа движений

Показания к применению клинического анализа движений следующие.

- Функциональная диагностика двигательной патологии, определение её ключевого звена, количественных и качественных показателей нарушенной функции.
- Планирование процесса реабилитации.
- Решение вопроса о характере и последовательности лечебных воздействий, включая и оперативное лечение, в зависимости от имеющейся двигательной патологии с целью оптимальной её коррекции.
- Прогнозирование результата лечения.
- Динамическое наблюдение:
  - периодический (возможно, и ежедневный) контроль проводимого лечения с целью своевременной его корректировки;
  - оценка отдалённого результата и долговременное прогнозирование:
    - объективный контроль восстановительного лечения или (правильнее) управление реабилитацией больного,
    - использование двигательных параметров для построения биологической обратной связи: обучение ходьбе, тренировка баланса тела в основной стойке и др.

Противопоказания к применению клинического анализа движений такие.

- Невозможность пациента ходить самостоятельно или со средствами дополнительной опоры (костыли, трости и пр.).
- Невозможность пациента сохранять самостоятельно равновесие без поддержки в течение 30-60 с.
- Возраст обследуемых до 7 лет и старше 70 лет (относительное противопоказание).

Неинвазивные методы регистрации деформации различных областей тела

ПОЗВОНОЧНИК И ГРУДНАЯ КЛЕТКА

Проблемы деформации позвоночника, или вертеброгенных заболеваний, остаются актуальными и «не желают» поддаваться усилиям современной медицинской науки. В последние годы появились методы трёхмерной регистрации поверхности спины человека и позвоночного столба.

Попытки документировать процесс визуального осмотра и получить не только объективную, но и качественно иную информацию предпринимали многократно. В настоящее время известно множество методов. Часть из них имеет только историческое значение, другие уже вошли в практическое применение, третьи активно развиваются.

Фотография

Фотографию использовали и продолжают использовать для исследований у больных с патологией позвоночника. Простота и доступность этого когда-то передового метода позволяет применять его при любой необходимости. Так или иначе, но простая фотография, даже выполненная по всем правилам использования ракурса, света и тени, даёт явно недостаточную информацию для пространственного представления о патологии позвоночника. Тем не менее, она прекрасно подходит для массового скрининга, особенно детей. Заслуживает внимания аппаратно-программный комплекс «Плантовизор Синди Грация» с ортопедической программой «Каноны красоты и гармонии», выпускаемый Международной ортопедической компанией ООО «Интурспорт» в г. Ярославле (рис. 1-18, см. ©). Принцип его работы довольно прост: производится цифровая фотосъёмка с последующей обработкой снимка в компьютерной программе, разработанной сотрудниками фирмы.

Стереофотография

Стереофотография, как метод регистрации трёхмерных объектов, стоит значительно выше простой фотографии, но, создавая трёхмерное изображение, она ранее не имела инструмента его обработки. Такой инструмент появился позднее и совместно со стереофотографией был развит в целую специальность — стереофотограмметрию. Метод стереофотограмметрии позволил проводить высокоточные измерения уже не на самом объекте, а на его стереоизображении.

Проекционные методы

Проекционные методы — группа методов, основанных на том, что на поверхность спины человека проецируются различного рода светотеневые изображения (параллельные и пересекающиеся полосы, другие фигуры). Поскольку светотеневые изображения имеют заранее известную структуру и подаются на пациента под определённым углом, то получающаяся деформация этой структуры характеризует пространственную конфигурацию исследуемой поверхности (рис. 1-19, см. @).

В России один из вариантов проекционного метода известен. под названием «оптическая топография» (КОМОТ). Разработка выполнена сотрудниками Новосибирского НИИТО. Метод КОМОТ обеспечивает дистанционное и бесконтактное определение рельефа поверхности туловища обследуемых пациентов. При обследовании пациента устанавливают на определённой дистанции от ТВ-камеры, на его спину проецируют под заданным углом систему вертикальных оптически контрастных параллельных полос с прецизионного растра на стеклянной подложке (рис. 1-20, см. @). Полосы на теле пациента деформируются в соответствии с рельефом поверхности тела.

Изображение этих полос с помощью ТВ-камеры вводят в компьютер, где посредством специальных алгоритмов по нему в каждой точке исходного снимка восстанавливается подобная слепку цифровая модель поверхности. По этой модели, с использованием выделенных на ней анатомических ориентиров костных структур, строятся выходные формы топографических результатов обследования, описывающие состояние дорсальной поверхности туловища и формы позвоночника пациента в трёх плоскостях: фронтальной, горизонтальной, сагиттальной (рис. 1-21, см. @).

Видеорегистрация

Видеорегистрацию, как метод исследования конфигурации и подвижности позвоночника, используют в научных исследованиях достаточно длительное время. Основа метода — синхронная регистрация двумя и более видеокамерами, расположенными по разные стороны от пациента, следящими за перемещениями специальных маркёров на теле. Несомненные достоинства метода в том, что есть возможность осуществлять регистрацию движений исследуемого, хотя и в ограниченном пространстве. Возможности регистрации положения позвоночника зависят от количества применяемых маркёров, также имеющего разумные ограничения.

Контактные методы

Основное отличие этих методов состоит в том, что они требуют непосредственного механического контакта регистрирующего или излучающего устройства с поверхностью тела обследуемого. Последние разработки в этой области связаны с применением ультразвуковых датчиков или механических устройств с использованием прецизионных датчиков угла.

Ультразвуковое устройство немецкой фирмы Zebris позволяет регистрировать отдельные точки в трёхмерном пространстве в непосредственной близости от принимающего датчика. Общий вид процедуры обследования на такой аппаратуре представлен на рис. 1-22, см. @.

В результате обследования программное обеспечение выдаёт отчёт в виде графиков пространственного положения позвоночника во фронтальной, сагиттальной и поперечной плоскостях. Немаловажно, что эта аппаратура, в отличие от многих других, позволяет проводить исследование в положениях сгибания, наклона и др.

Другой вариант системы контактного типа выпускает в США компания Orthoscan. Прибор «Ortelius 800™» представляет собой массивное основание с регистрирующей системой и собственно датчик, надеваемый на пальцы исследователя. Оператор, проводя пальпацию остистых отростков позвонков, одновременно проводит регистрацию их пространственного положения (рис. 1-23, см. ©). На приборе также возможна регистрация в различных функциональных положениях тела обследуемого (это существенная отличительная возможность контактных методов регистрации).

Из отечественных приборов к контактному типу принадлежит трёхмерный сканер, разработанный НМФ «МБН», г. Москва (рис. 1-24, см. ®).

Как и другие приборы этого типа, сканер позволяет проводить не только исследование в положении основной стойки, но и при наклонах, ротации и других тестах. Информация представляется как в графическом, так и в цифровом формате. Отличительная особенность этой системы — применение для построения графиков и проведения расчётов внутренней системы координат пациента. Данный методический подход позволяет получать сравнимые данные как для одного и того же пациента, так и для людей разного возраста, пола, роста, конституции (рис. 1-25, см. @).

ИССЛЕДОВАНИЕ СТОП

Деформации стоп — весьма распространённое явление. Одна из причин позднего диагностирования этого вида патологии — нежелание родителей подвергать

своих детей лучевой нагрузке. Существуют современные методы обследования, полностью исключающие использование рентгеновского излучения, в то же время они позволяют проводить функциональные пробы. В нашей стране в основном распространены методы, использующие цифровую фотографию и сканирование.

Аппаратно-программный комплекс «Плантовизор»

Прибор выпускается Международной ортопедической компанией ООО «Интурспорт» в г. Ярославле (рис. 1-26, см. ©).

Главное отличие — цифровая фотосъёмка плантарной поверхности стоп с последующей обработкой в компьютерной программе «Кастинг Созвездие». В программе применена технология «MouseMark» с корреляционными коэффициентами для получения графико-математических показателей стопы: длины, ширины стоп, формы и коэффициента распластанности переднего отдела, коэффициента продольного уплощения, угла шопарова сустава, угла отклонения I пальца, высоты продольного свода (до таранной, ладьевидной костей, до нижней поверхности мягких тканей), индекса таранной и ладьевидной костей, таранно-опорного угла, угла позиционной установки заднего отдела стопы и голени и т.д. (рис. 1-27, см. ©).

Для врачебно-призывных комиссий военкоматов показатели интерпретируются в соответствии с рентгенологическими нормативами. Кроме того, возможна диагностика вальгусной и варусной деформации стопы и других показателей (рис. 1-28, @).

Аппаратно-программный комплекс «МБН-Подоскан»

Комплекс выпускается фирмой «МБН» в г. Москве. В основе его работы лежит не фотосъёмка, а сканирование поверхности стоп (рис. 1-29, см. ®). Собственно регистрирующая и аналитическая часть программного пакета позволяет в автоматическом режиме методом последовательных шагов формировать отчёт по исследованию. При необходимости врач может в ручном режиме откорректировать процесс распознавания изображения и установку реперных точек для последующего расчёта основных параметров и индексов.

Комплекс предназначен для проведения плантографического исследования с целью диагностики патологии стоп, врождённых и приобретённых деформаций, плоскостопия, вальгусного отклонения I пальца и другой патологии, а также для профилактических исследований. Возможно вычисление показателей по Штритеру и Годунову, а также трёхмерная визуализация поверхности стоп (рис. 1-30, см. @).

АРТРОСКОПИЯ

Артроскопия суставов на сегодняшний день — самый точный и информативный метод ранней и дифференциальной диагностики повреждений и заболеваний большинства суставов, что позволяет ей оставаться эталоном для сравнения с другими методами исследования. Этот метод даёт возможность адекватно определить дальнейший комплекс лечебных мероприятий при той или иной патологии суставов, направленный на нормализацию или компенсацию его функций.

Метод артроскопии открывает новые возможности в решении многих проблем, связанных с заболеваниями суставов. Она обладает наибольшей диагностической ценностью по сравнению с лучевыми методами исследования и позволяет одновременно с диагностикой с помощью артроскопического инструментария выполнить необходимое хирургическое вмешательство наименее инвазивно, воздействуя на параартикулярные и внутрисуставные структуры (по сравнению с артротомией), что сокращает сроки лечения пациентов.

Становление этого метода у нас в стране связано с деятельностью сотрудников ЦИТО (З.С. Миронова, С.П. Миронов, О.А. Ушакова, А.К. Орлецкий). Внедрение

его в практику ортопедотравматологических учреждений страны началось после проведённого на базе ЦИТО Международного семинара по артроскопии совместно с немецкой фирмой K. Storz и группой зарубежных артроскопистов в 1989 г.

В настоящее время широко используют артроскопическую диагностику повреждений и заболеваний тазобедренного, коленного, плечевого, локтевого, кистевого и голеностопного суставов.

Показания к проведению диагностической артроскопии следующие:

- неясная клинико-рентгенологическая картина при повреждениях;
- воспалительные или дегенеративные процессы;
- неблагоприятные исходы предшествовавших операций;
- необходимость в точной информации о внутрисуставной патологии для определения лечебной тактики и выбора метода операции;
- необходимость определения показаний к выполнению хирургической артроскопии.

Относительными **противопоказаниями** к применению метода считают такие:

- воспалительные заболевания кожных покровов;
- острый гнойный процесс;
- тугоподвижность сустава (фиброзный анкилоз).

По мнению большинства авторов, эффективность диагностической артроскопии, применяемой в сочетании с другими методами исследования, достигает 100%. Информация, полученная при диагностической артроскопии, часто вносит поправки в клинико-рентгенологический диагноз, позволяет отказаться от операции или изменить её характер, выбрать более рациональный операционный доступ или положительно решить вопрос о целесообразности артроскопической операции.

Глава 2

Повреждения мягких тканей опорно-двигательной системы

Повреждения мягких тканей встречают весьма часто: они составляют 50-70% всех травм. По механизму и возникшим вследствие этого функциональным и анатомическим нарушениям выделяют закрытые и открытые повреждения. К первым относят ушибы, сдавления, растяжения и разрывы, ко вторым — раны.

В зависимости от преимущественного поражения той или иной ткани различают повреждения кожи, мышц, сухожилий, связок, надкостницы, хряща.

Многие нозологические формы повреждений мягких тканей находятся в компетенции поликлинического или семейного врача.

ЗАКРЫТЫЕ ПОВРЕЖДЕНИЯ МЯГКИХ ТКАНЕЙ

Ушиб *(contusio)*

ОПРЕДЕЛЕНИЕ

Под ушибом понимают повреждение мягких тканей вследствие кратковременного действия травмирующего агента, не сопровождающееся образованием ран.

ЭТИОЛОГИЯ, МЕХАНИЗМ ТРАВМЫ

Ушибы возникают в основном от прямого насилия. Тяжесть их зависит от вида, массы и скорости действия ранящего агента, зоны повреждения, упругости тканей, степени их кровоснабжения, возраста больного и других факторов.

КЛИНИЧЕСКАЯ КАРТИНА

Патологоанатомическая картина характеризуется частичным разрушением подкожной жировой клетчатки, мелких кровеносных и лимфатических сосудов, кровоизлиянием в мягкие ткани, вплоть до образования гематом.

Пострадавший предъявляет жалобы на боль в месте травмы; интенсивность боли бывает различной: чем более выражены гематома и отёк, тем сильнее болевой синдром вследствие сдавления нервных окончаний и растяжения тканей.

ДИАГНОСТИКА

Анамнез

В анамнезе есть указание на травму.

Осмотр и физикальное обследование

В месте повреждения локализована припухлость за счёт кровоизлияния и воспалительного отёка. Размеры припухлости значительнее там, где больше рыхлой подкожной клетчатки. Примером могут служить отёки лица, тыла кисти, области некоторых суставов. В этих же местах более выражены и кровоизлияния. Их выявляют на 2-3-й день в виде синих пятен (синяков), по мере распада и всасывания элементов крови, изменяющих окраску на сине-багровую, зелёную, жёлтую.

Пальпация припухлости болезненна. В местах, где ткани более плотные, окутаны апоневротическими футлярами (например, предплечье), сдавление нервных окончаний кровоизлиянием и отёком вызывает особенно сильные боли.

Нарушение функций бывает наиболее очевидным при повреждении конечностей.

При ударах, нанесённых по касательной, в некоторых случаях происходит отслойка кожи от подлежащих тканей (иногда на большом протяжении), что видоизменяет картину ушиба. Под кожей образуется полость, заполненная экссудатом, смешанным с кровью и лимфой. Клинически определяют обширную флюктуирующую припухлость.

Другая особая форма — ушиб сустава, при котором кровоизлияние происходит не только в периартикулярные ткани, но и в полость сустава, — гемартроз. Сустав увеличен в объёме, контуры его сглажены, зыбление указывает на наличие свободной жидкости в полости сустава. Если это коленный сустав, выявляют баллотирование (пружинящее колебание) надколенника. Его обнаруживают таким образом: если охватить ладонями коленный сустав, одновременно толчками нажимая на него большими пальцами, — надколенник как бы взвешен в жидкости и отстоит от бедренной кости.

ЛЕЧЕНИЕ

Консервативное лечение

Лечение ушибов заключается в создании покоя повреждённой части тела, назначении холода в течение первых суток для предупреждения кровоизлияний и отёка, рассасывающей и восстановительной терапии в последующем.

Тотчас после травмы применяют холод в виде орошений хлорэтилом или прикладывания пузырей со льдом. Через каждые 2-3 ч пузыри убирают на 30 мин во избежание холодового пареза сосудов. Накладывают давящую повязку, которую в лечебном учреждении при необходимости меняют на гипсовую лонгету. Со 2-х или 3-х суток назначают УВЧ, позднее (по мере уменьшения болевого синдрома) применяют тепловые процедуры (озокерит, ванны, компрессы, растирания), электро- или фонофорез с обезболивающими, противовоспалительными, антигистаминными и рассасывающими средствами (прокаин, антибиотики, дифенгидрамин, гепарин натрий), ЛФК без форсированных и насильственных движений. При выраженном болевом синдроме необходимы прокаиновые блокады, назначают метамизол натрия.

Хирургическое лечение

Обширные гематомы и полости при отслойке кожи пунктируют толстой иглой, удаляют содержимое, вводят антибиотики в растворе прокаина, накладывают давящие повязки.

Гемартроз также устраняют пункцией сустава, после неё обязательно наложение гипсовой иммобилизации. Чтобы избежать развития контрактур, используют раннее функциональное лечение.

Приблизительный срок нетрудоспособности

Сроки лечения и восстановления трудоспособности определяют индивидуально. Наиболее часто они колеблются от 3 дней до 4 нед.

Растяжения *(distorsio)*

ОПРЕДЕЛЕНИЕ

Растяжение — повреждение мягких тканей, вызванное силой, действующей в виде тяги и не нарушающей анатомической непрерывности эластических образований (связок, сухожилий, мышц).

ЭТИОЛОГИЯ, МЕХАНИЗМ ТРАВМЫ

Причиной растяжения бывает движение или тяга, несколько превышающие физиологические возможности эластичности тканей. Наиболее часто растяжения происходят в области суставов — лучезапястного, коленного, голеностопного.

КЛИНИЧЕСКАЯ КАРТИНА

Патологоанатомическая картина близка к ушибу, дополнена разволокнением и разрывом отдельных волокон травмированных тканей. Пострадавшего беспокоят боль в месте повреждения и ограничение функций.

ДИАГНОСТИКА

Анамнез

Характерный механизм травмы в анамнезе.

Осмотр и физикальное обследование

При обследовании обнаруживают припухлость, отёк, возможно небольшое локальное кровоизлияние в виде синяка в зоне повреждения. Здесь же выявляют болезненность при пальпации и движении, повторяющем механизм травмы. Функции конечности ограничены из-за боли. Особенно болезненны ротационные движения.

Лабораторные и инструментальные исследования

На рентгенограммах костной патологии не определяют.

Дифференциальная диагностика

Рентгенодиагностика обязательна для исключения отрывного перелома.

ЛЕЧЕНИЕ

Лечение растяжений мягких тканей ничем не отличается от лечения ушибов.

Приблизительный срок нетрудоспособности

Сроки лечения и восстановления трудоспособности в основном составляют от 1 до 4 нед.

Разрыв *(ruptura)*

ОПРЕДЕЛЕНИЕ

Разрыв — нарушение анатомической целостности тканей, вызванное силой, превышающей их эластические возможности.

ЭТИОЛОГИЯ, МЕХАНИЗМ ТРАВМЫ

Причина и механизм травмы аналогичны таковым при растяжении: тяга, превышающая физиологические возможности эластичности тканей.

КЛИНИЧЕСКАЯ КАРТИНА

Пострадавший жалуется на боль в месте травмы, ограничение функций, старается беречь повреждённое место.

ДИАГНОСТИКА

Анамнез

В анамнезе — травма, по механизму подобная травме при растяжении.

Осмотр и физикальное обследование

Кроме признаков, характерных для растяжения, при разрывах появляются симптомы, специфичные для этой травмы:

- обширное кровоизлияние в мягкие ткани, далеко выходящее за пределы зоны повреждения;
- патологическое увеличение объёма движений в суставе;
- резкое нарушение функций конечности, например потеря опороспособности (устойчивости) в коленном суставе.

Если разорвана мышца, при её сокращении определяют выпячивание брюшка мышечной культи.

Лабораторные и инструментальные исследования

При помощи рентгенографии патологии костей не выявляют.

Дифференциальная диагностика

Разрыв необходимо рентгенологически дифференцировать от перелома.

ЛЕЧЕНИЕ

Лечение может быть консервативным и оперативным.

Консервативное лечение

Консервативное лечение используют чаще при неполных разрывах связок и мышц (реже — сухожилий) и в ранние сроки — не позднее 3-5 дней с момента травмы. Применяют циркулярную гипсовую иммобилизацию с фиксацией одного или двух соседних суставов в положении максимального расслабления травмированных связок и сухожилий сроком на 3-6 нед. С этой целью конечности придают состояние гиперкоррекции — максимального отклонения в сторону повреждённых тканей. Например, при растяжении внутренней боковой связки коленного сустава голень устанавливают в положении приведения *(cms varus),* при повреждении ахиллова сухожилия конечность сгибают в коленном и голеностопном суставах до 150° *(pes equinus)* с целью максимального расслабления трёхглавой мышцы голени. Повреждённой конечности придают возвышенное положение на подушке. С 3-4-го дня назначают УВЧ (6-8 процедур) через гипсовую повязку. По окончании иммобилизации показаны массаж, ЛФК, тёплые хвойные ванны, ритмическая гальванизация пострадавших мышц, электрофонофорез прокаина и поливитаминов на зону повреждения.

Хирургическое лечение

Наиболее надёжным методом восстановления разрывов признан хирургический. На ранних стадиях необходимо сшить разорванные образования, в поздние сроки прибегают к различным видам пластических вмешательств.

Синдром длительного раздавливания (СДР)

СИНОНИМЫ

Травматический токсикоз, краш-синдром, синдром размозжения, миоренальный синдром, синдром «освобождения», синдром Байуотерса.

ОПРЕДЕЛЕНИЕ

Синдром длительного раздавливания — специфический вариант травмы, связанный с массивным длительным раздавливанием мягких тканей или сдавлением

магистральных сосудистых стволов конечностей, отличающийся тяжёлым клиническим течением и высокой летальностью.

КОД ПО МКБ-10

T79.5. Травматическая анурия.

T79.6. Травматическая ишемия мышцы.

ЭПИДЕМИОЛОГИЯ

Встречают в 20-30% случаев аварийных разрушений зданий, при землетрясениях, обвалах горных пород и в шахтах.

КЛАССИФИКАЦИЯ

По видам компрессии различают сдавление (позиционное или прямое) и раздавливание.

По локализации поражения: голова (грудь, живот, таз, конечности).

По сочетанию повреждений мягких тканей:

- с повреждением внутренних органов;
- с повреждением костей, суставов;
- с повреждением магистральных сосудов и нервных стволов.

По тяжести состояния:

- лёгкая степень — сдавление до 4 ч;
- средняя степень — развивается при сдавлении до 6 ч;
- тяжёлая форма — возникает при сдавлении всей конечности в течение 7-8 ч; характерны признаки ОПН и гемодинамические расстройства;
- крайне тяжёлая форма — сдавление одной или обеих конечностей с экспозицией свыше 8 ч.

По периодам клинического течения:

- период компрессии;
- посткомпрессионный период: ранний (1-3 сут), промежуточный (4-18 сут) и поздний.

По комбинации:

- с ожогами, отморожениями;
- с острой лучевой болезнью;
- с поражением боевыми отравляющими веществами.

ЭТИОЛОГИЯ, ПАТОГЕНЕЗ

Основные факторы патогенеза СДР — травматическая токсемия, плазмопотеря и болевое раздражение. Первый фактор возникает вследствие попадания в русло крови продуктов распада повреждённых клеток, из-за чего происходит внутрисосудистое свёртывание крови. Плазмопотеря — результат значительного отёка конечностей. Болевой фактор нарушает координацию процессов возбуждения и торможения в центральной нервной системе.

Длительное сдавление ведёт к ишемии и венозному застою всей конечности или её сегмента. Травмируются нервные стволы. Происходит механическое разрушение тканей с образованием большого количества токсичных продуктов метаболизма клеток, прежде всего миоглобина. Метаболический ацидоз в сочетании с миоглобином приводит к внутрисосудистому свёртыванию крови, при этом блокируется фильтрационная способность почек. Конечной стадией этого процесса становится острая почечная недостаточность, по-разному выраженная в различные периоды болезни. Усугубляет токсемию гиперкалиемия (до 7-12 ммоль/л), а также поступающие из повреждённых мышц гистамин, продукты распада белков, креатинин, фосфор, адениловая кислота и др.

В результате плазмопотери развивается сгущение крови, появляются массивные отёки повреждённых тканей. Плазмопотеря может достигать 30% объёма циркулирующей крови.

КЛИНИЧЕСКАЯ КАРТИНА

Течение синдрома длительного раздавливания можно разделить на три периода.

I период (начальный или ранний), первые 2 сут после освобождения от сдавления. Это время характеризуют как период локальных изменений и эндогенной интоксикации. В клинической картине преобладают проявления травматического шока: выраженный болевой синдром, психоэмоциональный стресс, нестабильность гемодинамики, гемоконцентрация, креатинемия; в моче — протеинурия и цилинрурия. После проведённого консервативного и оперативного лечения происходит стабилизация состояния больного в виде короткого светлого промежутка, после этого состояние пациента ухудшается — развивается следующий период.

II период — период острой почечной недостаточности. Длится с 3-го по 8-12-й день. Нарастает отёк повреждённой конечности, на коже появляются пузыри, кровоизлияния. Гемоконцентрация сменяется гемодилюцией, нарастает анемия, резко падает диурез вплоть до анурии. Максимально высокая гиперкалиемия и гиперкреатинемия. Несмотря на интенсивную терапию, летальность достигает 35%.

III период — восстановительный, начинается с 3-4-й недели. Нормализуются функции почек, содержание белка и электролитов крови. На первый план выходят инфекционные осложнения, возможно развитие сепсиса.

Обобщая опыт наблюдения за пострадавшими во время землетрясения в Армении, клиницисты пришли к выводу, что тяжесть клинических проявлений СДР в первую очередь зависит от степени сдавления, площади поражения и наличия сопутствующих повреждений. Сочетание небольшого по продолжительности сдавления конечности с переломами костей, черепно-мозговой травмой, повреждением внутренних органов резко утяжеляет течение травматической болезни и ухудшает прогноз.

ДИАГНОСТИКА

Анамнез

В начальном периоде — жалобы на боль в области травмы, слабость, тошноту. В тяжёлых случаях — рвота, сильная головная боль, возможны депрессия, эйфория, нарушения восприятия и т.д.

Токсический период. Жалобы остаются прежними, присоединяются боли в поясничной области.

Период поздних осложнений. Жалобы зависят от развившихся осложнений.

Осмотр и физикальное обследование

В начальном периоде кожные покровы бледные, в тяжёлых случаях — серого цвета. АД и ЦВД обычно снижены, иногда значительно (АД — 60/30 мм рт.ст., показатели ЦВД отрицательны). Выявляют тахикардию, аритмии, возможно развитие асистолии. Если травмированную конечность освободили без предварительного наложения жгута, происходит резкое ухудшение состояния пострадавшего, падение АД, потеря сознания, непроизвольные мочеиспускание и дефекация. Местно на коже видны ссадины, пузыри с серозным и геморрагическим содержимым. Конечность холодная, синюшного цвета.

Токсический период. Больной заторможен, в тяжёлых случаях происходит потеря сознания. Развиваются выраженные отёки, анасарка. Температура тела повышается до 40 "С, при развитии эндотоксинового шока может снижаться до 35 °С. Гемодинамика нестабильная, АД чаще снижено, ЦВД — значительно повышено (до 20 см вод.ст.), характерна тахикардия (до 140 в минуту). Развиваются аритмии (из-за выраженной гиперкалиемии), токсический миокардит и отёк лёгких. Диарея или паралитическая кишечная непроходимость. Вследствие некроза почечных канальцев — выраженная олигурия, вплоть до анурии. Местно — очаги некроза в местах сдавливания, нагноение ран и эрозированных поверхностей.

Период поздних осложнений. При адекватном и своевременном лечении интоксикация, симптомы ОПН, сердечно-сосудистой недостаточности значительно уменьшаются. Основные проблемы — различные осложнения (например, иммунодефицит, сепсис и т.д.) и местные изменения (например, нагноение ран, атрофия жизнеспособных мышц конечности, контрактуры).

Лабораторные и инструментальные исследования

Результаты лабораторных исследований зависят от периода СДР.

- Начальный период — гиперкалиемия, метаболический ацидоз.
- Токсический период. В крови — анемия, лейкоцитоз со значительным сдвигом лейкоцитарной формулы влево, гипопротеинемия, гиперкалиемия (до 20 ммоль/л), креатинин — до 800 мкмоль/л, мочевина — до 40 ммоль/л, билирубин — до 65 мкмоль/л, активность трансфераз повышена в 3 раза и более, миоглобин, бактериальные токсины (из области поражения и кишечника), нарушение свёртывающей системы крови (вплоть до развития ДВС). Моча лаково-красного или бурого цвета (высокое содержание миоглобина и Hb), выраженная альбумин- и креатинурия.
- Период поздних осложнений. Данные лабораторных и инструментальных исследований зависят от вида развившихся осложнений.

Осложнения

Наиболее часто развиваются такие осложнения:

- со стороны органов и систем организма — инфаркт миокарда, пневмония, отёк лёгких, перитонит, невриты, психопатологические реакции и др.;
- необратимая ишемия конечности;
- гнойно-септические осложнения;
- тромбоэмболические осложнения.

ЛЕЧЕНИЕ

Показания к госпитализации

Все пострадавшие подлежат госпитализации.

Первая доврачебная помощь

После устранения сдавления конечность бинтуют, иммобилизируют, применяют холод и назначают обезболивающие и седативные средства. При сдавлении конечности дольше 10 ч и сомнении в её жизнеспособности следует наложить жгут по уровню сдавления.

Первая медицинская помощь

Первая врачебная помощь заключается в коррекции или проведении манипуляций, не выполненных на первом этапе, и налаживании инфузионной терапии (независимо от показателей гемодинамики). Для инфузии желательны декстран [мол. масса 30 000-40 000], 5% раствор декстрозы и 4% раствор натрия гидрокарбоната.

Консервативное лечение

Терапия СДР комплексная. Её особенности зависят от периода заболевания. Однако можно выделить общие принципы консервативного лечения.

- Инфузионная терапия с вливанием свежезамороженной плазмы до 1 л/сут, декстрана [мол.масса 30 000-40 000], детоксикационных средств (натрия гидрокарбонат, натрия ацетат + натрия хлорид). Плазмаферез с извлечением за одну процедуру до 1,5 л плазмы.
- Гипербарооксигенотерапия для уменьшения гипоксии периферических тканей.

- Раннее наложение артериовенозного шунта, гемодиализ, гемофильтрация — в период острой почечной недостаточности ежедневно.
- Сорбционная терапия — повидон внутрь, местно после операций — угольная ткань АУГ-М.
- Строжайшее соблюдение асептики и антисептики.
- Диетический режим — ограничение воды и исключение фруктов в период острой почечной недостаточности.

Конкретное лечение каждого больного зависит от этапа оказания помощи и клинического периода синдрома длительного раздавливания.

I период.

Катетеризация крупной вены, определение группы крови и резус-фактора. Инфузионно-трансфузионная терапия не менее 2000 мл/сут: свежезамороженная плазма 500-700 мл, 5% раствор декстрозы до 1000 мл с аскорбиновой кислотой, витаминами группы В, альбумин 5-10% — 200 мл, 4% раствор натрия гидрокарбоната — 400 мл, декстрозопрокаиновая смесь — 400 мл. Количество и вид трансфузионных средств определяют по состоянию больного, лабораторным показателям и диурезу. Обязателен строгий учёт выделенной мочи.

Сеансы ГБО-терапии — 1-2 раза в сутки.

Плазмаферез показан при явных признаках интоксикации, экспозиции сдавления более 4 ч, выраженных локальных изменениях повреждённой конечности.

Медикаментозная терапия:

- фуросемид до 80 мг/сут, аминофиллин 2,4% 10 мл (стимуляция диуреза);
- гепарин натрий по 2,5 тыс. под кожу живота 4 раза в сутки;
- дипиридамол или пентоксифиллин, нандролон 1 раз в 4 дня;
- сердечно-сосудистые средства, антибиотики (после посева микрофлоры на чувствительность к антибиотикам).

После хирургического лечения (если его проводили) объём инфузионной терапии в сутки возрастает до 3000-4000 мл, в состав входит до 1000 мл свежезамороженной плазмы, 500 мл 10% альбумина. ГБО-терапия — 2-3 раза в сутки. Дезинтоксикация — вливание натрия гидрокарбоната до 400 мл, приём повидона и активированного угля. Местно применяют угольную ткань АУГ-М.

II период. Вводят ограничение приёма жидкости. Гемодиализ показан при снижении диуреза до 600 мл/сут. Экстренными показаниями к нему считают анурию, гиперкалиемию более 6 ммоль/л, отёк лёгких или головного мозга. При выраженной гипергидратации показана гемофильтрация в течение 4-5 ч с дефицитом жидкости 1-2 л.

В междиализный период проводят инфузионную терапию теми же препаратами, что и в I периоде, с общим объёмом 1,2-1,5 л/сут, а при наличии хирургических вмешательств — до 2 л/сут.

При своевременном и адекватном лечении почечную недостаточность купируют к 10-12-му дню.

III период. Лечение заключается в терапии местных проявлений СДР, гнойных осложнений и профилактике сепсиса. Лечение инфекционных осложнений ведут по общим законам гнойной хирургии.

Хирургическое лечение

Общие принципы хирургического лечения — строжайшее соблюдение асептики и антисептики, фасциотомия («лампасные разрезы»), некрэктомия, ампутация (по строгим показаниям).

Хирургическое лечение зависит от состояния и степени ишемии повреждённой конечности.

- I степень — незначительный индуративный отёк. Кожа бледная, возвышается над здоровой на границе сдавления. Консервативное лечение эффективно, поэтому нет необходимости в хирургическом вмешательстве.

- II степень — умеренно выраженный отёк тканей и их напряжение. Кожа бледная, с участками цианоза. Могут быть пузыри с прозрачно-желтоватым содержимым, под ними — влажная розовая поверхность.
- III степень — выраженный индуративный отёк и напряжение тканей. Кожа синюшная или «мраморная», температура её снижена. Через 12-24 ч появляются пузыри с геморрагическим содержимым, под ними — влажная тёмно-красная поверхность. Признаки нарушения микроциркуляции прогрессивно нарастают. Консервативная терапия неэффективна, ведёт к некрозу. Показаны лампасные разрезы с рассечением фасциальных влагалищ.
- IV степень — отёк умеренный, ткани резко напряжены. Кожа синюшно-багровая, холодная. Пузыри с геморрагическим содержимым, под ними — синюшно-чёрная сухая поверхность. В последующем отёк не нарастает, что свидетельствует о глубоких нарушениях кровообращения. Консервативное лечение неэффективно. Широкая фасциотомия обеспечивает максимально возможное восстановление кровообращения, позволяет ограничить некротический процесс в более дистальных отделах, снижает интенсивность всасывания токсичных продуктов. В случае последующей ампутации уровень её будет значительно ниже.

Приблизительный срок нетрудоспособности и прогноз

Срок нетрудоспособности и прогноз зависят от своевременности оказанной помощи, объёма поражения, особенностей течения СДР и индивидуальных особенностей (например, возраст, наличие тяжёлых хронических заболеваний) каждого конкретного больного.

Повреждения мышц

ЭПИДЕМИОЛОГИЯ

Разрывы мышц встречают очень редко, а полные разрывы — уникальная травма.

КЛАССИФИКАЦИЯ

Различают полные и неполные разрывы мышц.

ЭТИОЛОГИЯ, МЕХАНИЗМ ТРАВМЫ

Разрывы мышц происходят при чрезмерном их натяжении или же в момент удара по сокращающейся мышце. Однако чаще встречают повреждения от внезапного и резкого перенапряжения мышц. При подобном механизме травмы может пострадать любая мышца, хотя в клинической практике наблюдают преимущественно разрывы двуглавой мышцы плеча, прямой мышцы бедра, икроножной, реже — трёхглавой мышцы плеча, дельтовидной и других мышц. Обычно разрушение мышцы происходит в месте перехода в сухожилие, т.е. в точке, где эластичность уже потеряна, а прочность ещё не достигла сухожильной.

КЛИНИЧЕСКАЯ КАРТИНА И ДИАГНОСТИКА

Анамнез

В анамнезе — указание на травму, резкую боль в момент травмы и потерю функций пострадавшей мышцы. В этот момент больные слышат хруст в месте повреждения.

Осмотр и физикальное обследование

В области разрыва при осмотре определяют отёк тканей и кровоподтёк. Оторванное брюшко зачастую можно определить визуально. Также оно пальпируется под кожей как плотный желвак, размеры которого увеличиваются при попытке напрячь мышцу; функции мышцы значительно нарушены. Кроме того,

прощупывается щелевидное западение в месте разрыва (следует сравнивать со здоровой конечностью).

Лабораторные и инструментальные исследования

Электромиография выше зоны повреждения в острой стадии даёт усиление биопотенциалов с последующим их снижением в хроническом периоде. Ниже уровня разрыва сразу же регистрируют резкое снижение биопотенциалов вплоть до выравнивания электромиографической кривой.

ЛЕЧЕНИЕ

Консервативное лечение

Консервативное лечение применяют чаще при неполных разрывах мышц. Оно заключается в иммобилизации конечности гипсовой лонгетой в положении наибольшего расслабления пострадавшей мышцы с захватом выше- и нижележащего сустава. Холод на область травмы желательно начать с орошения хлорэтилом. С 3-го дня назначают УВЧ. Иммобилизация длится 3-4 нед при частичных разрывах, 4-6 нед — при полных. Затем приступают к восстановительному лечению (ЛФК, физиотерапия) с постепенно возрастающей физической нагрузкой.

Хирургическое лечение

Хирургическое лечение в ранние сроки заключается в сшивании разорванной мышцы, в поздние сроки (из-за её ретракции и дегенерации) эту операцию выполнить не удаётся. Выполняют пластическое восстановление мышц.

ПОВРЕЖДЕНИЯ СУХОЖИЛИЙ

КЛАССИФИКАЦИЯ

Различают разрывы сухожилия на протяжении (чаще на уровне перехода в мышечное брюшко) и отрывы его от места фиксации, зачастую с небольшой костной пластинкой.

ЭТИОЛОГИЯ

Подкожные повреждения сухожилий происходят в результате внезапного перенапряжения или удара по напряжённому сухожилию.

Разрыв сухожилия длинной головки двуглавой мышцы плеча

КОД ПО МКБ-10

S46.1. Травма мышцы и сухожилия длинной головки двуглавой мышцы.

ЭПИДЕМИОЛОГИЯ

Почти всегда бывает у мужчин.

ЭТИОЛОГИЯ, МЕХАНИЗМ ТРАВМЫ

Возникает при подъёме тяжести или резком насильственном разгибании согнутой в локтевом суставе руки.

КЛИНИЧЕСКАЯ КАРТИНА И ДИАГНОСТИКА

Анамнез

Резкая боль, иногда хруст в момент травмы.

Осмотр и физикальное обследование

Сила руки на сгибание предплечья резко уменьшается. Активное напряжение двуглавой мышцы умеренно болезненно, выявляют отсутствие тонуса и западание

в верхней её части. Брюшко мышцы выбухает под кожей нижней трети плеча. Сгибание и супинация предплечья ослаблены. Исследование нужно производить, сравнивая со здоровой стороной.

ЛЕЧЕНИЕ

Хирургическое лечение

Людям трудоспособного возраста в условиях стационара назначают оперативное лечение — дистальный конец оторванного сухожилия трансоссально фиксируют в зоне межбугорковой борозды или несколько ниже. Конечность иммобилизируют гипсовой торакобрахиальной повязкой на 5-6 нед.

Приблизительный срок нетрудоспособности

Трудоспособность восстанавливается через 6-10 нед.

Разрыв вращательной манжеты плеча

КОД ПО МКБ-10

S46.0. Травма сухожилия вращательной манжеты плеча.

АНАТОМИЯ

Под вращательной манжетой плеча понимают передненаружную часть капсулы плечевого сустава, в которую вплетены сухожилия надостной, подостной и малой круглой мышц. Последние прикрепляются к расположенным рядом фасеткам большого бугорка плечевой кости. Такая анатомическая близость фиксации мышц позволила травматологам объединить их в одну группу (вращательная манжета плеча), хотя по функциям они различны: надостная мышца отводит плечо кпереди и кнаружи, подостная и малая круглая мышцы — ротаторы плеча кнаружи.

ЭТИОЛОГИЯ, МЕХАНИЗМ ТРАВМЫ

Разрыв сухожилий, входящих в состав вращательной манжетки плеча, как правило, бывает осложнением вывиха плеча. Наиболее часто происходит повреждение сухожилий всех трёх мышц одновременно, но возможны и изолированные разрывы сухожилий надостной мышцы или только подостной и малой круглой мышц.

КЛИНИЧЕСКАЯ КАРТИНА

Выявить разрыв вращательной манжеты плеча на ранних этапах затруднительно, так как клиническая картина завуалирована симптомами вывиха плеча и последующей иммобилизацией гипсовой повязкой. Обычно больные обращаются после продолжительного реабилитационного лечения, не приводящего к успеху.

Больные жалуются на нарушение функций плечевого сустава, боли, утомляемость и ощущение дискомфорта в нём.

ДИАГНОСТИКА

Анамнез

В анамнезе — вывих плеча с последующим длительным безуспешным лечением.

Осмотр и физикальное обследование

Пальпаторно определяют болезненность в области большого бугорка. Особенно характерны двигательные расстройства — не удаётся отведение плеча. При попытке выполнить это движение рука активно отводится от туловища на 20-30°, а затем подтягивается кверху вместе с надплечьем (симптом Леклерка). Объём пассивных движений полный, но если отвести плечо и не удерживать его, рука падает (симптом падающей руки). Кроме того, при пассивном отведении плеча появляется симптом болезненного препятствия прохождения плечом

горизонтального уровня, возникающий за счёт уменьшения подакромиального пространства.

Следует отметить, что при наклоне туловища вперёд больной активно отводит плечо кпереди и кнаружи до 90° и более. В норме при вертикальном положении тела человека отведение плеча совершается так: сокращаясь, надостная мышца прижимает головку плеча к суставной впадине, создавая опору, а затем дельтовидная мышца воздействует на длинный рычаг плечевой кости. При разрыве сухожилия подостной мышцы плечевой сустав не замыкается, сокращение дельтовидной мышцы ведёт к смещению головки плеча кверху, т.е. в положение подвывиха, поскольку оси плечевой кости и суставной впадины не совпадают. При наклоне туловища эти оси совмещаются, сокращение дельтовидной мышцы может замкнуть плечевой сустав и удержать конечность в горизонтальном положении.

В поздних стадиях травмы может появиться симптом «замороженного плеча», когда и пассивное отведение его становится невозможным из-за облитерации кармана Риделя.

А.Ф. Краснов и В.Ф. Мирошниченко (1990) выявили и патогенетически обосновали новый симптом, характерный для разрыва вращательной манжеты плеча, — симптом «падающего флажка шахматных часов». Проверяют его следующим образом: больного просят активно или пассивно (поддерживая локоть здоровой рукой) отвести кпереди до горизонтального уровня руку, занимающую среднее положение между супинацией и пронацией. Затем сгибают его руку в локтевом суставе до угла 90°. В этом положении предплечье не удерживается и падает в медиальную сторону (подобно флажку шахматных часов при цейтноте), ротируя плечо внутрь. Причина состоит в отсутствии антагонистов внутренним ротаторам и невозможности удержать плечо, утяжелённое согнутым предплечьем, в положении, среднем между супинацией и пронацией.

Лабораторные и инструментальные исследования

При контрастной артрографии [Прудников О.Е., 1977] плечевого сустава для разрыва манжеты характерны заполнение контрастным веществом подакромиальной сумки, которая в норме не сообщается с суставом, и уменьшение или исчезновение подакромиального пространства.

Дифференциальная диагностика

Разрыв вращательной манжеты следует дифференцировать от повреждения подмышечного нерва, на которое указывают атония и атрофия дельтовидной мышцы и выпадение кожной чувствительности по наружной поверхности верхней трети плеча.

ЛЕЧЕНИЕ

Хирургическое лечение

Лечение этой патологии только оперативное. Наиболее часто применяют предложенный Кодманом «сабельный» разрез, идущий от середины ости лопатки и параллельно ей через акромион книзу на 5-6 см. Пересекают трапециевидную мышцу и акромион, расслаивают дельтовидную мышцу, рассекают фиброзную пластинку, покрывающую надостную мышцу, и подакромиальную сумку, достигая вращательной манжеты плеча. В свежих случаях отводят плечо и сшивают прочным шовным материалом сблизившиеся концы сухожилий. Рану послойно ушивают, в том числе и акромион, который скрепляют двумя шёлковыми швами. Конечность фиксируют гипсовой торакобрахиальной повязкой на 4-6 нед в функционально выгодном положении.

Следует отметить, что хирургические вмешательства при разрыве вращательной манжеты плеча вариабельны и зависят от вида повреждения, его давности и вторичных изменений в зоне повреждения.

На ранних стадиях травмы, особенно при отрывах сухожилий от бугорков, вмешательство можно выполнить из передненаружного доступа без рассечения или резекции акромиона. В поздних стадиях, когда происходят дегенерация сухожилий, их укорочение и спаяние грубыми рубцами с окружающими тканями, сшить их не представляется возможным. Прибегают к пластическим операциям Дебейра (перемещение прикрепления надостной мышцы) и Пат-Гуталье (одновременное перемещение надостной, подостной и малой круглой мышц), позволяющим выполнить устранение дефекта вращательной манжеты плеча.

Приблизительный срок нетрудоспособности

Трудоспособность обычно восстанавливается через 3-4 мес после операции.

Повреждение сухожилий сгибателей пальцев кисти

КОД ПО МКБ-10

S63.4. Травматический разрыв связки пальца на уровне пястно-фалангового и межфалангового сустава (ов).

S63.6. Растяжение и повреждение капсульно-связочного аппарата на уровне пальца.

КЛАССИФИКАЦИЯ

Различают закрытые и открытые повреждения сухожилий сгибателей пальцев кисти.

ЭТИОЛОГИЯ, МЕХАНИЗМ ТРАВМЫ

Закрытые повреждения сухожилий сгибателей пальцев кисти возникают при подъёме тяжёлых плоских предметов (листов металла, стекла), открытые — при различных ранениях ладонной поверхности кисти.

КЛИНИЧЕСКАЯ КАРТИНА И ДИАГНОСТИКА

Осмотр и физикальное обследование

Характерны боль в момент травмы и последующая потеря сгибательной функции пальцев кисти, сохранено лишь сгибание в пястно-фаланговых сочленениях. Эти движения порой приводят к диагностическим ошибкам. Чтобы убедиться в целости сухожилий, необходимо попросить больного согнуть концевую фалангу при фиксированной средней, а затем согнуть среднюю при фиксированной основной. Такие движения возможны только при неповреждённых сухожилиях. Открытые повреждения сухожилий диагностируют на основании нарушения функций пальцев, а также видимых в ране дистальных концов сухожилий. Проксимальные концы сухожилий смещены в сторону предплечья за счёт сокращения мышц.

ЛЕЧЕНИЕ

Хирургическое лечение

Лечение только оперативное. На ранних этапах производят первичный шов сухожилия одним из способов (рис. 2-1), при застарелых повреждениях прибегают к пластике сухожилий аутотканями или с применением различных трансплантатов.

Наиболее благоприятен первичный сухожилный шов, но он, как и вторичный, имеет ряд особенностей и представляет немалые технические трудности. Шовный материал для соединения концов разорванного или пересечённого сухожилия должен быть минимально тонким и в то же время очень прочным. Это может быть стальная или хромоникилевая проволока, капрон, нейлон и другие синтетические материалы. Кстати, они предпочтительнее, так как обладают инертностью в отличие от металла, шёлка и (особенно) кетгута.

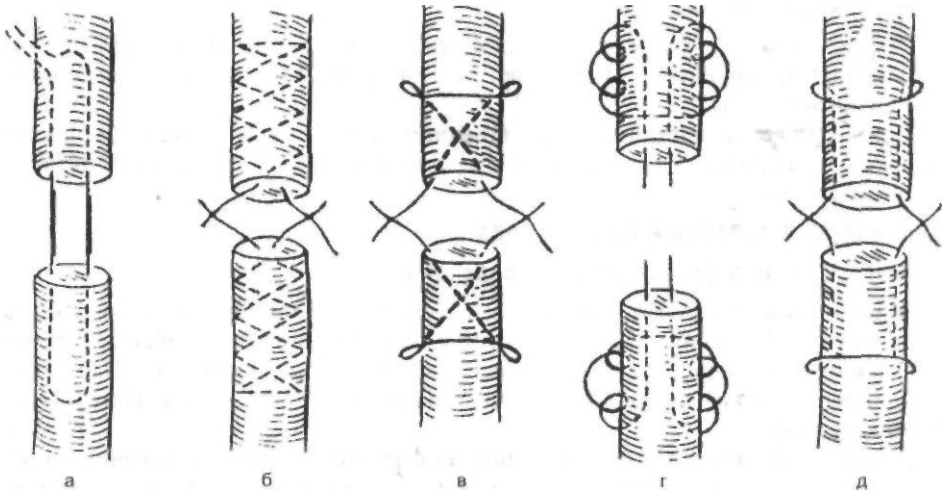

Рис. 2-1. Виды швов в сухожилии: а — Ланге; б — Кюнео; в — Блоха и Бонне; г — Казакова; д — Розова.

Другая техническая сложность — особая структура сухожилия, волокна которого легко расслаиваются, вследствие чего шов становится несостоятельным. Если же в шов захватить слои больше трети его диаметра, нарушается кровоснабжение сухожилия. Кроме того, грубые манипуляции с сухожилием и его влагалищем вызывают развитие спаечного процесса, сводящего на нет функциональные результаты операции.

Революционным переворотом в хирургии сухожилий стало предложение Беннела (1940) применять съёмные блокирующие швы (рис. 2-2) и их последующие модификации (шов Беннела II, 1940; шов Дегтярёва СИ., 1959; шов Пугачёва А.Г., 1960). Разгрузка места повреждения, минимальное количество швов и шовного материала, удаление шовного материала, сохранение кровообращения сухожилия скачкообразно улучшили результат лечения повреждений сгибателей пальцев кисти.

Разрыв сухожилия разгибателя пальца кисти

КОД ПО МКБ-10

S63.4. Травматический разрыв связки пальца на уровне пястно-фалангового и межфалангового сустава (ов).

S63.6. Растяжение и повреждение капсульно-связочного аппарата на уровне пальца.

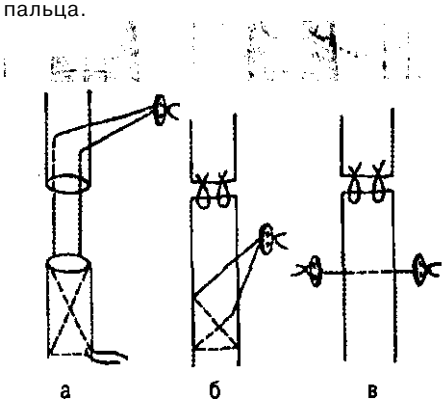

Рис. 2-2. Методы блокируемого сухожильного шва: а — шов Беннела 1-Дегтярёва; б — шов Беннела II; в — шов Пугачёва.

ЭТИОЛОГИЯ, МЕХАНИЗМ ТРАВМЫ

Разрыв сухожилия разгибателя пальца кисти происходит на двух уровнях: на уровне проксимального межфалангового сустава (I тип) или же на уровне концевой фаланги (II тип).

Патология возникает при непосредственном ударе по тылу пальца или опосредованно — при резкой нагрузке по продольной оси пальца с чрезмерным натяжением сухожилия.

КЛИНИЧЕСКАЯ КАРТИНА И ДИАГНОСТИКА

Анамнез, осмотр и физикальное обследование

Первый тип. Возникает боль в момент травмы, затем умеренный отёк пальца и типичная деформация — двойная контрактура Вайнштейна: сгибание в проксимальном и разгибание в дистальном межфаланговом сочленении. Пассивное выпрямление пальца свободное, но при устранении пассивной силы контрактура возникает вновь.

Второй тип. Вслед за травмой концевая фаланга занимает положение сгибания, активное разгибание отсутствует. Пассивное разгибание сохранено в полном объёме.

Лабораторные и инструментальные исследования

При втором типе повреждения на рентгенограмме в некоторых случаях выявляют отрыв костной пластинки треугольной формы от тыльной поверхности ногтевой фаланги.

ЛЕЧЕНИЕ

Консервативное лечение

Консервативное лечение возможно только при свежем разрыве сухожилия разгибателя пальца кисти второго типа. Палец фиксируют гипсовой лонгетой в «писчем положении» — ногтевая фаланга переразогнута, а средняя согнута. Срок иммобилизации 6 нед.

Хирургическое лечение

Оперативное лечение показано при всех разрывах сухожилия разгибателя пальца кисти первого типа и при несвежих разрывах второго типа. Накладывают первичный сухожильный шов, а в поздние сроки выполняют один из видов пластики (рис. 2-3).

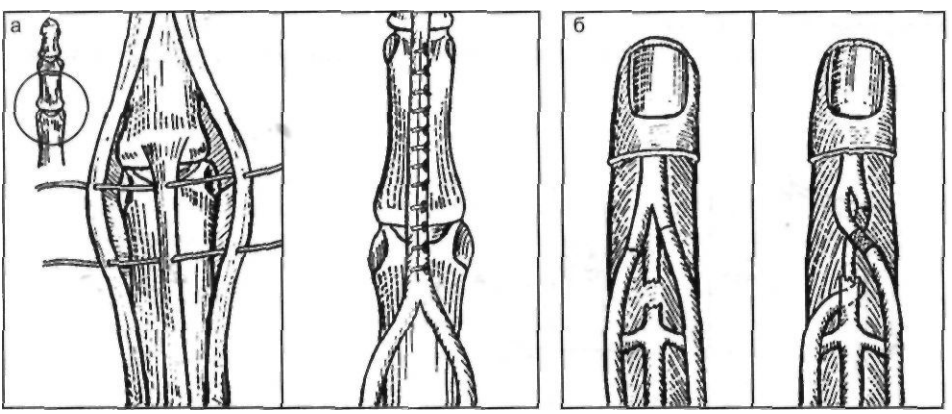

Рис. 2-3. Пластика сухожилия разгибателя пальцев кисти: а — по Вайнштейну; б — по Матеву.

Затем показана иммобилизация гипсовой лонгетой в течение 4 нед.

Восстановительное лечение после ликвидации гипсовой повязки заключается в активной и пассивной гимнастике повреждённого пальца, тепловых процедурах (парафин, озокерит), водолечении. Очень полезны бытовые упражнения (трудотерапия) — стирка мелких вещей в тёплой мыльной воде, игра на музыкальных инструментах и т.д.

Приблизительный срок нетрудоспособности

Приступить к работе разрешают через 6-8 нед.

Разрыв сухожилия четырёхглавой мышцы бедра

КОД ПО МКБ-10

S76.1. Травма четырёхглавой мышцы и её сухожилия.

ЭТИОЛОГИЯ, МЕХАНИЗМ ТРАВМЫ

Причина разрыва сухожилия четырёхглавой мышцы бедра — резкое внезапное сокращение мышцы при полностью разогнутой в коленном суставе конечности, реже — прямая травма.

КЛИНИЧЕСКАЯ КАРТИНА

Боль в месте травмы, нарушение опорной функции конечности, сустав не замыкается. Для сохранения опоры больные при движении максимально ротируют конечность кнаружи.

ДИАГНОСТИКА

Анамнез

В анамнезе — указание на соответствующую травму.

Осмотр и физикальное обследование

Бедро в нижней трети отёчное, на 2-3-и сутки появляется обширный кровоподтёк. При пальпации определяют болезненность и западение в месте разрыва (чаще всего над надколенником). Активное разгибание в коленном суставе отсутствует, пассивное возможно. Надколенник расположен на обычном месте, в дальнейшем отмечают его смещение вниз.

ЛЕЧЕНИЕ

Хирургическое лечение

Лечение оперативное. Сшивают сухожилие, а в более поздние сроки выполняют его пластику. Дефект на месте разрыва закрывают лавсаном или консервированным сухожилием, фасцией. При такой операции тонус мышцы не восстанавливается, сила её используется не полностью. А.Ф. Краснов разработал физиологический метод тонизирующей аутомиотенопластики, предусматривающий восстановление тонуса повреждённой мышцы и закрытие дефекта аутотканями. Этого достигают разделением четырёхглавой мышцы на составляющие её части, выполняют пластику дефекта окружающими аутотканями и закрывают их широкими мышцами в виде полы сюртука (рис. 2-4).

Конечность иммобилизируют циркулярной гипсовой повязкой на 6 нед. Затем приступают к восстановительному лечению, но иммобилизацию продолжают в виде съёмной гипсовой лонгеты ещё в течение 1 мес. Применяют тепловые, обезболивающие физиопроцедуры, лечебную гимнастику, механотерапию на протяжении длительного времени, поскольку травма и операция способствуют развитию довольно стойких контрактур коленного сустава.

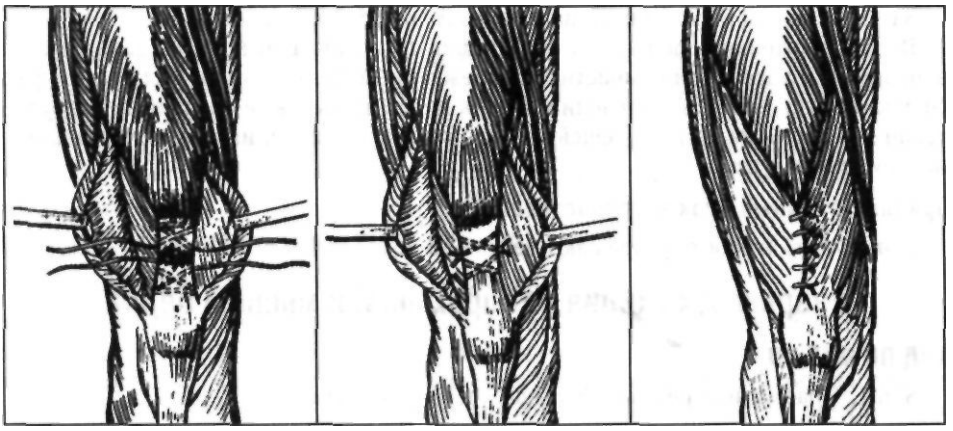

Рис. 2-4. Пластика четырёхглавой мышцы бедра при её разрыве.

Приблизительный срок нетрудоспособности

Трудоспособность восстанавливается через 3-4 мес.

Разрыв ахиллова сухожилия

КОД ПО МКБ-10

S86.0. Травма пяточного [ахиллова] сухожилия.

Встречают чаще у спортсменов, артистов балета и других лиц, совершающих прыжки.

ЭТИОЛОГИЯ, МЕХАНИЗМ ТРАВМЫ

Механизм травмы сходен с повреждениями других сухожилий.

КЛИНИЧЕСКАЯ КАРТИНА

Резкая боль, хруст и неустойчивость голеностопного сустава вслед за травмой.

ДИАГНОСТИКА

Анамнез

В анамнезе — указание на соответствующую травму.

Осмотр и физикальное обследование

Область ахиллова сухожилия отёчная, бывают кровоподтёки. При активном тыльном сгибании стопы натяжение ахиллова сухожилия не определяется, подошвенное сгибание резко ослаблено. На носок стопы больной стать не может. Пальпаторно выявляют боль и отсутствие тонуса сухожилия.

ЛЕЧЕНИЕ

Хирургическое лечение

Лечение только оперативное — соединение разорванных концов одним из видов сухожильного шва (Кюнео, Казакова и т.д.).

Накладывают циркулярную гипсовую повязку от средней трети бедра до концов пальцев при сгибании в коленном суставе под углом 30°, в голеностопном — 10°. Сроки иммобилизации составляют 6-8 нед.

При запоздалой диагностике разрывов ахиллова сухожилия из-за ретракции мышц сшить сухожилие конец в конец не удаётся — необходимо прибегнуть



Рис. 2-5. Пластика ахиллова сухожилия при застарелых разрывах по А.Ф. Краснову.

к пластике. Применяют различные пластические операции [Чернавский А.В., 1953; Миронова З.С., 1969; Краснов А.Ф., 1979].

Техника оперативного вмешательства, по методу А.Ф. Краснова, представлена на рис. 2-5.

Отличительная особенность метода — оставление паратенона и погружение в него сухожильного аутотрансплантата. Это сохраняет окружающие сухожилие сосуды и нервы, а также скользящий аппарат, обеспечивает хорошую регенерацию и восстанавливает анатомо-физиологические принципы данной зоны.

Конечность после операции иммобилизируют на 3 нед циркулярной гипсовой повязкой от верхней трети бедра до концов пальцев в положении сгибания голени и стопы до угла 150°. Затем ещё на 3 нед накладывают гипсовый «сапожок», но сгибание в коленном суставе уменьшают до 175°, в голеностопном — до 90°.

После устранения иммобилизации назначают ЛФК, физиотерапию, водолечение.

Приблизительный срок нетрудоспособности

Восстановление трудоспособности наступает через 3-4 мес.

Повреждения менисков коленного сустава

КОД ПО МКБ-10

M23.6. Другие спонтанные разрывы связки(ок) колена.
M23.8. Другие внутренние поражения колена.
S83.2. Разрыв мениска свежий.

ЭПИДЕМИОЛОГИЯ

Травмы менисков занимают первое место среди внутрисуставных повреждений коленного сустава и достигают 77%.

ЭТИОЛОГИЯ, МЕХАНИЗМ ТРАВМЫ

Механизм разрыва мениска чаще связан со сжатием его между суставными поверхностями во время резкого сгибания или разгибания в коленном суставе, особенно в сочетании с ротацией бедра при фиксированной голени. Повреждения внутреннего мениска происходят в 5-10 раз чаще наружного. Связано это с тем, что медиальный мениск более прочно сращён с капсулой сустава и большебер-

цовой коллатеральной связкой, которые делают его менее подвижным. Разрывы менисков могут быть продольными, по типу «ручки лейки», а также переднего или заднего рогов. Последние случаются в 4 раза реже, чем разрывы в переднем отделе.

КЛИНИЧЕСКАЯ КАРТИНА

Вслед за типичным механизмом травмы возникают резкая боль в коленном суставе и ограничение активных и пассивных движений — «блокада сустава». Попытка движений в нём, особенно в сторону разгибания, резко усиливает боль.

Нередко под действием лечения или самопроизвольно блокада коленного сустава исчезает, уменьшаются болевой синдром и явления вторичного синовита. Наступает мнимое «выздоровление». Но в последующем малейшее неловкое движение, повторяющее механизм травмы, может вызвать рецидив блокады коленного сустава. Иногда она жестокая и не исчезает без врачебной помощи, а в ряде случаев больной устраняет её сам путём качательных и ротационных движений голенью. Боли в суставе держатся 1-2 дня, синовит незначителен или отсутствует. За медицинской помощью пациенты не обращаются. Подобные приступы блокад начинают повторяться и могут возникать несколько раз в месяц, неделю или даже день, что вынуждает больного обратиться за медицинской помощью.

ДИАГНОСТИКА

Осмотр и физикальное обследование

При пальпации выявляют болезненность по ходу суставной щели в проекции мениска. Сустав отекает. Гемартроз и реактивный выпот синовиальной жидкости создают картину наличия свободной жидкости в коленном суставе — симптомы зыбления и баллотирования надколенника. Голень в вынужденном положении: согнута под углом 30-40°.

При обследовании больных, имеющих застарелые разрывы менисков, выявляют признаки, характерные для этой нелеченой травмы.

Атрофия мышц бедра — один из объективных признаков заболевания коленного сустава. Если попросить больного поднять разогнутую в коленном суставе ногу, можно выявить уплощение брюшка внутренней широкой мышцы бедра на стороне поражения и более чётко очерченные контуры портняжной мышцы — симптом Чаклина.

Коленный сустав несколько согнут, под него всегда можно подвести ладонь (симптом «ладони») у лежащего на кушетке больного. А.М. Ланда описал этот признак как симптом сгибательной контрактуры.

При пальпации суставной щели в зоне повреждённого мениска при согнутом коленном суставе определяют умеренную болезненность, а если оставить палец в этом месте и разогнуть ногу пациента, боль значительно усиливается — симптом Н.И. Байкова.

У многих больных выявляют положительный симптом В.П. Перельмана: спуск по лестнице более затруднителен из-за боли, чем подъём.

Лабораторные и инструментальные исследования

Поскольку на обзорной рентгенограмме коленного сустава разрыв мениска не виден, прибегают к введению контрастных веществ или воздуха. Но и подобные исследования не всегда достоверны. В настоящее время подспорьем клинической диагностики внутренних повреждений коленного сустава стала артроскопия.

Дифференциальная диагностика

В остром периоде патологию дифференцируют от разрыва капсулы и связочного аппарата, ушиба и внутрисуставного перелома; в хронической стадии — от менископатии, менискоза и кисты мениска.

ЛЕЧЕНИЕ

Консервативное лечение

При наличии блокады коленного сустава её устраняют. Пунктируют коленный сустав, эвакуируют содержимое и вводят в полость 10 мл 1% раствора прокаина. Больного сажают на высокий табурет или стол так, чтобы бедро лежало на плоскости сидения, а голень свисала под углом 90°. Выждав 10-15 мин от начала анестезии, приступают к устранению блокады (рис. 2-6).

Манипуляцию выполняют в четыре этапа:

- первый этап — тракция за стопу книзу;
- второй этап — отклонение голени в сторону, противоположную ущемлённому мениску;
- третий этап — ротация голени кнутри и кнаружи;
- четвёртый этап — свободно, без усилий разгибают голень.

Если попытка не удалась, её следует повторить, но не более 2-3 раз. После устранения блокады накладывают заднюю гипсовую лонгету от кончиков пальцев до верхней трети бедра на 3-4 нед, назначают УВЧ, гимнастику статического типа. После окончания иммобилизации проводят восстановительное лечение.

Хирургическое лечение

При повторных блокадах показано оперативное лечение так же, как и в случаях, когда устранение блокады консервативным путём не удалось. Операция заключается во вскрытии сустава парапателлярным доступом и его ревизии. При выявлении разорванного мениска его резецируют на всём протяжении. Оставленные мобильные участки мениска (чаще задний рог) могут вновь давать «блокады» коленного сустава. Рану послойно ушивают. Накладывают заднюю гипсовую лон-

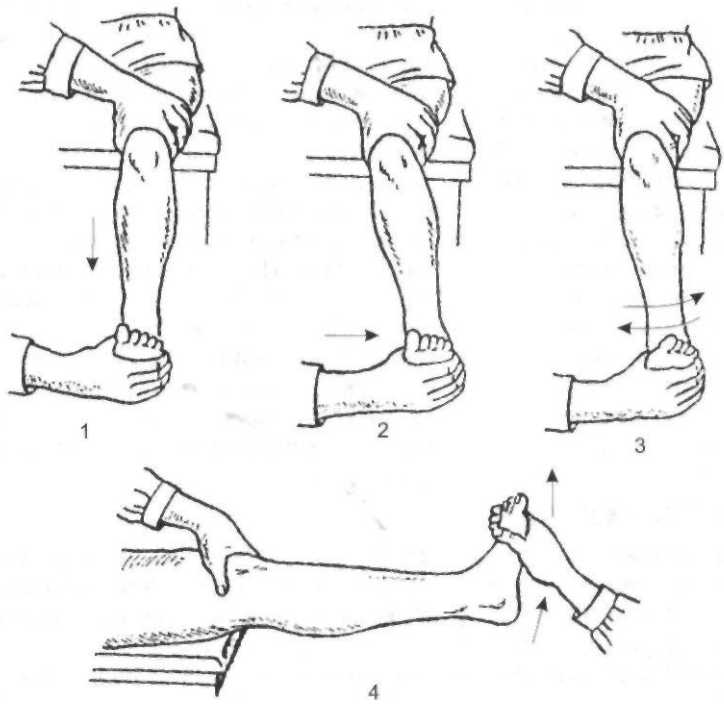

Рис. 2-6. Устранение блокады коленного сустава при повреждении мениска.

гету на 2 нед. Ходьба на костылях показана в течение 3 нед. ЛФК и физиотерапию назначают с 3-го дня.

Приблизительный срок нетрудоспособности

Восстановление функций сустава и трудоспособности происходит через 8-10 нед.

ПОВРЕЖДЕНИЯ СВЯЗОК

КЛАССИФИКАЦИЯ ПОВРЕЖДЕНИЙ СВЯЗОК КОЛЕННОГО СУСТАВА

На основе степени морфофункциональных нарушений всех анатомических образований функциональной системы коленного сустава Г.П. Котельников выделил три формы его нестабильности: компенсированную, субкомпенсированную и декомпенсированную.

- У больных с компенсированной формой посттравматической нестабильности коленного сустава большинство качественных показателей обычно близко к норме. Клинически почти не выявляют атрофию мышц, их силу оценивают в 5 баллов. Лишь применение устройства для выявления нестабильности в суставе позволяет констатировать патологию. Артроскопия помогает обнаружить повреждения конкретных анатомических структур. Биопсия и изучение показателей функционального и биомеханического обследования (электромиография, реовазография, подография и т.д.) свидетельствуют, что существующие изменения лишь незначительно не соответствуют норме.
- У больных с субкомпенсированной формой нестабильности сустава качественные показатели изменены. Периодически возникают боль и хруст в суставе, возникает атрофия мышц бедра. Разница в окружности бёдер достигает 3-4 см. Нестабильность проявляется при значительных нагрузках и беге. У половины больных нестабильность выявляют клинически, почти у всех — с помощью специальных устройств для диагностики разрыва связок. Сила сгибателей и разгибателей голени до 4 баллов. На рентгенограммах находят изменения, соответствующие гонартрозу 1-Й стадии. Дополнительные методы исследования подтверждают наличие патологии в суставе.
- При декомпенсированной форме нестабильности все показатели клинического и морфофункционального обследования значительно отклонены от нормы. Больные жалуются на постоянную боль, неустойчивость в коленном суставе даже при ходьбе, ощущения хруста, щелчков, появление хромоты. Некоторые больные пользуются тростью. При осмотре выявляют резкую атрофию мышц со снижением силы менее 4 баллов. Патологическую подвижность в коленном суставе клинически отмечают все больные, поэтому надобность в дополнительных приспособлениях для определения нестабильности отпадает. Рентгенологическое и микроскопическое исследования выявляют изменения в суставе, характерные для артроза II—III степени.

Предложенная классификация позволяет решать тактические задачи в выборе необходимого метода лечения.

ЭТИОЛОГИЯ, МЕХАНИЗМ ТРАВМЫ

Закрытые повреждения связочного аппарата в большинстве случаев бывают результатом непрямого насилия — движения, превышающего функциональные возможности сустава. Различают растяжения и разрывы связок. Поскольку растяжения уже были рассмотрены, остановимся на разрывах.

Изолированные закрытые разрывы связок наиболее часто происходят в коленном, голеностопном и первом пястно-фаланговом суставах. Повреждение связок других сочленений, как правило, сопровождают переломы и вывихи костей.

При разрыве одной и более связок коленного сустава нарушается его опорная функция — появляются неустойчивость, подвихивание, что обозначают термином «нестабильность сустава».

Разрывы боковых связок коленного сустава

КОД ПО МКБ-10

S83.4. Растяжение и разрыв (внутренней/наружной) боковой связки коленного сустава.

ЭТИОЛОГИЯ, МЕХАНИЗМ ТРАВМЫ

Разрывы боковых связок коленного сустава возникают при непрямом механизме травмы — избыточном отклонении голени кнутри или кнаружи, при этом разрывается боковая связка, противоположная стороне отклонения.

КЛИНИЧЕСКАЯ КАРТИНА

Пациентов беспокоят боль и неустойчивость в коленном суставе, причём боль локальная — в месте разрыва.

ДИАГНОСТИКА

Анамнез

Характерная травма в анамнезе.

Осмотр и физикальное обследование

Сустав отёчен, контуры его сглажены. На 2-е-3-и сутки после травмы появляется кровоподтёк, иногда обширный, спускающийся на голень. Определяют наличие свободной жидкости (гемартроз): положительный симптом зыбления и баллотирования надколенника. Пальпация выявляет локальную болезненность в проекции повреждённой связки.

При разрыве боковой связки отмечают избыточное отклонение голени в сторону, противоположную повреждённой связке. Например, если есть подозрение на разрыв внутренней боковой связки, врач одной рукой фиксирует наружную поверхность коленного сустава пациента, а второй отклоняет голень кнаружи. Возможность отклонить голень кнаружи значительно больше, чем на здоровой ноге, указывает на разрыв внутренней боковой связки. Нога пациента при исследовании должна быть разогнутой в коленном суставе (рис. 2-7). При острой травме эти исследования выполняют после введения прокаина в полость коленного сустава и его анестезии.

После стихания острого периода у больных сохраняется нестабильность коленного сустава («подвихивание»), что вынуждает пострадавших укреплять сустав бинтованием или ношением специального наколенника. Постепенно развивается атрофия мышц конечности, появляются признаки деформирующего гонартроза.

Лабораторные и инструментальные исследования

Если началось развитие деформирующего гонартроза, клинический диагноз можно подтвердить рентгенологическим исследованием с помощью устройства, предложенного в клинике (Г.П. Котельников, А.П. Чернов) (рис. 2-8). На рентгенограмме отчётливо видно расширение суставной щели на стороне травмы.

ЛЕЧЕНИЕ

Показания к госпитализации

Лечение острого периода травмы проводят в стационаре.

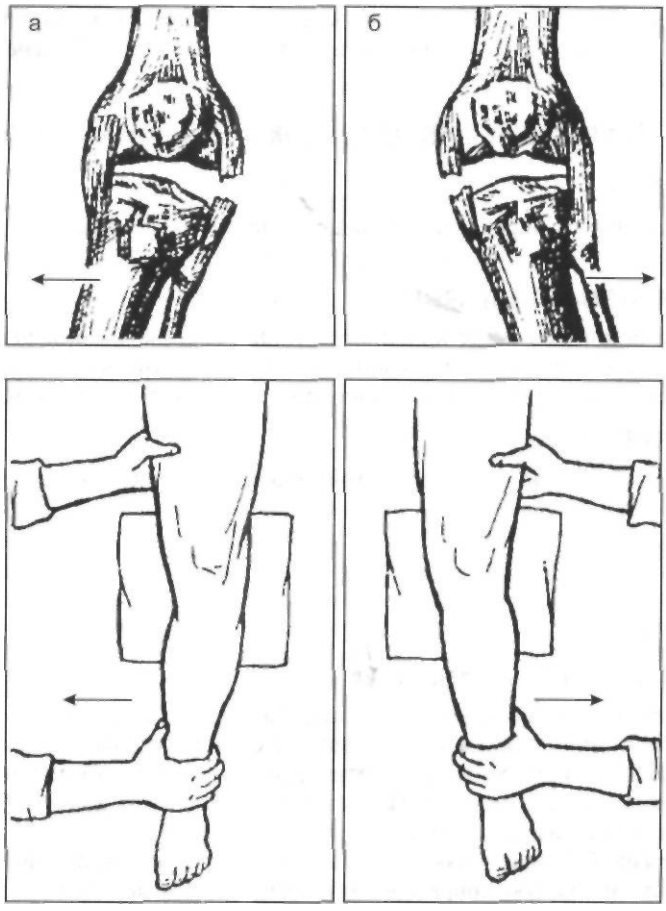

Рис. 2-7. Схема диагностики разрыва боковых связок коленного сустава: а — латеральной, б — медиальной.

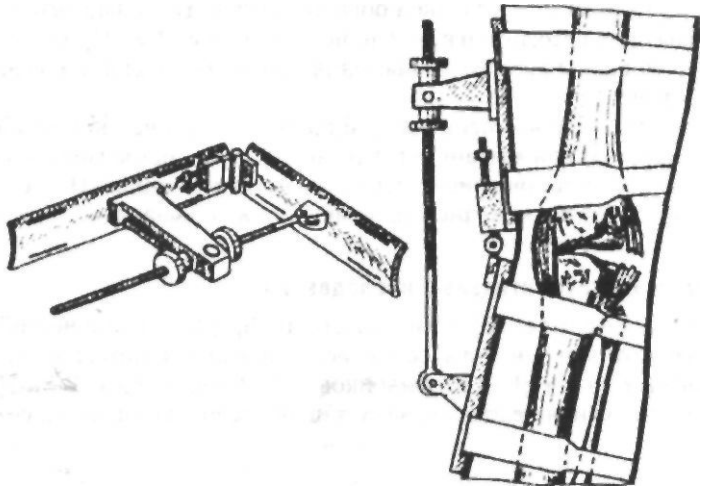

Рис. 2-8. Устройство для диагностики разрыва боковых связок коленного сустава и схема его применения.

Консервативное лечение

При изолированном разрыве одной боковой связки применяют консервативное лечение. Проводят пункцию коленного сустава, устраняют гемартроз, в полость сустава вводят 25-30 мл 0,5% раствора прокаина. На 5-7 дней (до исчезновения отёка) накладывают гипсовую лонгету, а затем — циркулярную гипсовую повязку от паховой складки до концов пальцев в функционально выгодном положении и с избыточным отклонением голени (гиперкоррекция) в сторону поражения. УВЧ и статическую гимнастику назначают с 3-го дня. Иммобилизация длится 6-8 нед. После её устранения назначают восстановительное лечение.

Хирургическое лечение

Существует несколько способов операционного восстановления коллатеральных связок коленного сустава.

Пластика коллатеральной больше-берцовой **связки.** Разрывы коллатеральной большеберцовой связки встречаются чаще, чем разрывы коллатеральной малоберцовой. Нередко они сочетаются с повреждениями внутреннего мениска и передней крестообразной связки (триада Турнера).

Для восстановления стабильности коленного сустава при разрыве коллатеральной большеберцовой связки раньше наиболее часто применяли операцию Кемпбелла (рис. 2-9). Материалом для пластики служит полоска из широкой фасции бедра.

В последующем было предложено немало способов оперативного восстановления коллатеральной большеберцовой связки: гофрирование (Меркулова Р.И., 1973; Краснов А.Ф., Чернов А.П., 1984], пластика связки лавсаном [Громов М.Б., 1968; Сухоносенко В.М., 1974; Чемерис А.И., 1982; Мовшович И.А., 1983], консервированным сухожилием [Калнберз В.К., 1964]; аутопластика [Каплан А.В., 1967; Литтман И., 1982; Трубников В.Ф., 1984].

В 1985 г. А.Ф. Краснов и Г.П. Котельников разработали новый способ аутопластики этой связки.

Делают разрез мягких тканей в проекции нижней трети нежной мышцы и выделяют её сухожилие (рис. 2-10).

В области внутреннего надмыщелка бедра формируют костно-надкостничную створку, под неё перемещают сухожилие. Затем подшивают его к надкостнице у входа и выхода. Створку укрепляют трансоссальными швами. Ушивают рану.

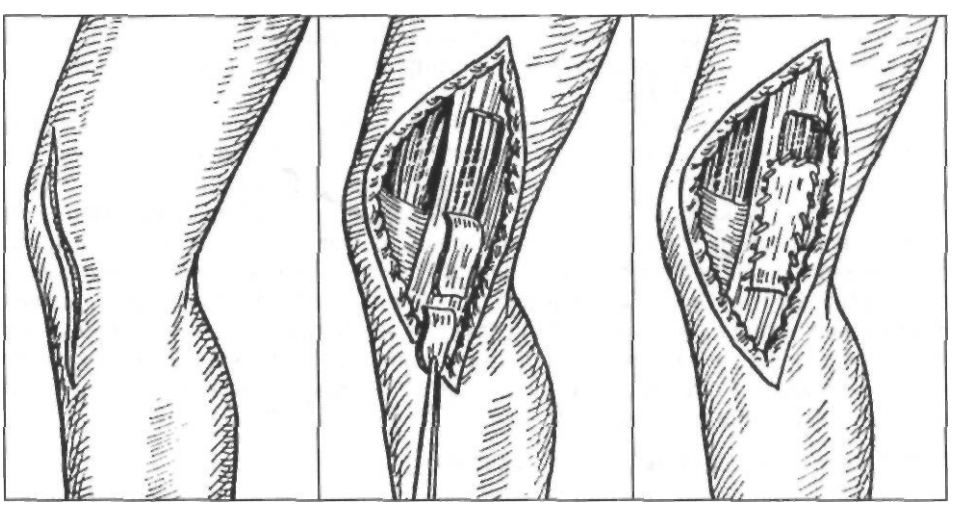

Рис. 2-9. Схема операции Кемпбелла.

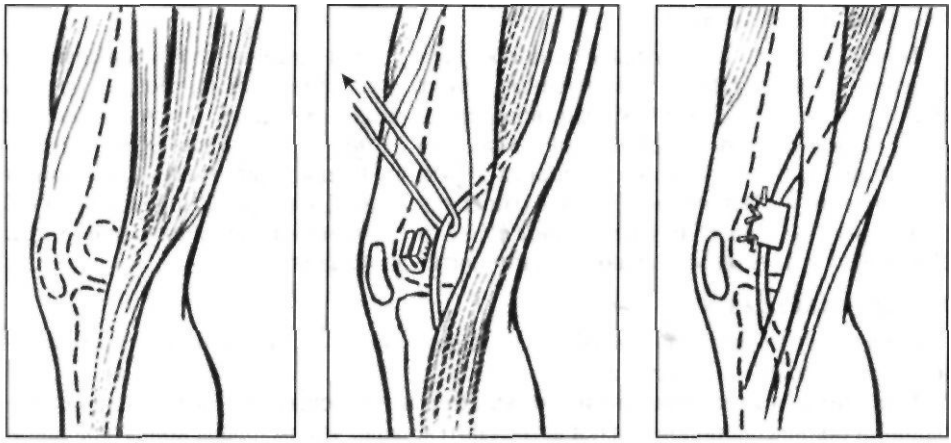

Рис. 2-10. Схема аутопластики внутренней боковой связки.

Накладывают циркулярную гипсовую повязку от кончиков пальцев до верхней трети бедра на 4 нед. Угол сгибания в коленном суставе составляет 170°.

Эта операция выгодно отличается от применявшихся ранее малой травматичностью и несложностью техники исполнения. Трансплантат под костно-надкостничной створкой фиксируется надёжно за счёт тенодеза, что доказано клиническими и экспериментальными работами А.Ф. Краснова (1967). Вторая точка фиксации у большеберцовой кости остаётся естественной.

Пластика коллатеральной малоберцовой связки. В застарелых случаях стабильность коленного сустава при разрывах коллатеральной малоберцовой связки восстанавливают с помощью её пластики ауто- или ксеноматериалами. Как правило, предпочтение отдают аутопластическим вмешательствам. Примером может служить операция Эдварса, где связку формируют из лоскута широкой фасции бедра (рис. 2-11).

Наряду с известными методиками пластики при разрывах коллатеральной малоберцовой связки используют и способ её аутопластики, предложенный Г.П. Котельниковым (1987). Применяют его при разрывах коллатеральной малоберцовой связки у больных с компенсированными и субкомпенсированными формами нестабильности коленного сустава. При декомпенсированной форме нестабильности взятие трансплантата из широкой фасции нежелательно из-за резкой атрофии мышц бедра.

Из широкой фасции бедра выкраивают трансплантат размером 3x10 см с основанием у наружного мыщелка. В области надмыщелка бедра формируют костно-надкостничную створку основанием кзади под ширину трансплантата (рис. 2-12).

Второй продольный разрез длиной 3-4 см делают над головкой малоберцовой кости. В ней формируют канал в переднезаднем направлении, помня об опасности повреждения общего малоберцового нерва. Укладывают трансплантат под створку, натягивают и проводят его через канал. Прошивают у места входа и выхода. Костно-надкостничную створку фиксируют чрескостными швами. Свободный конец фасции подшивают к трансплантату в виде дубликатуры. Раны ушивают наглухо. Накладывают гипсовую циркулярную повязку от кончиков пальцев до верхней трети бедра под углом в коленном суставе 165-170° на 4 нед.

Приблизительный срок нетрудоспособности

При консервативном лечении изолированного разрыва одной боковой связки трудоспособность восстанавливается через 2-3 мес.

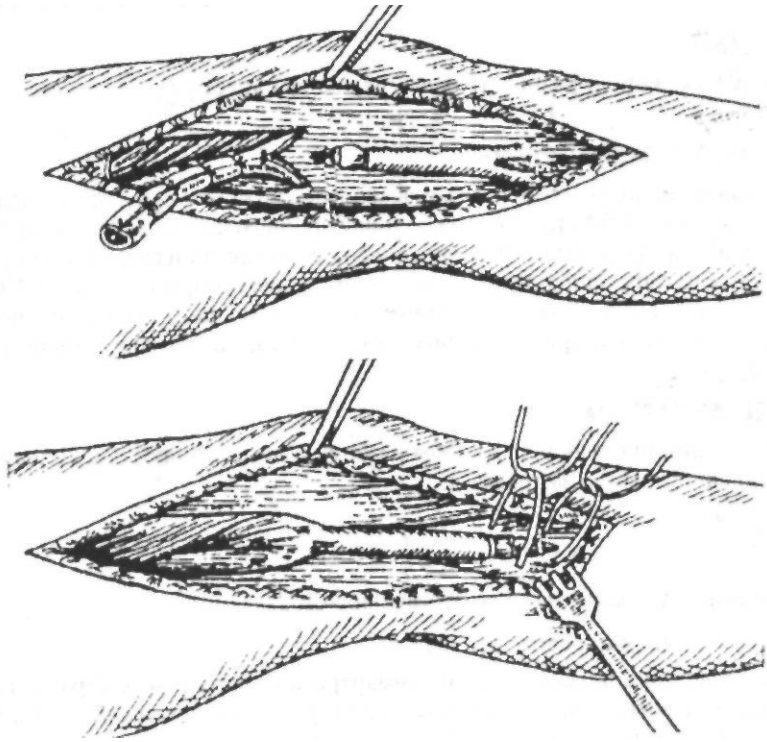

Рис. 2-11. Схема операции Эдварса.

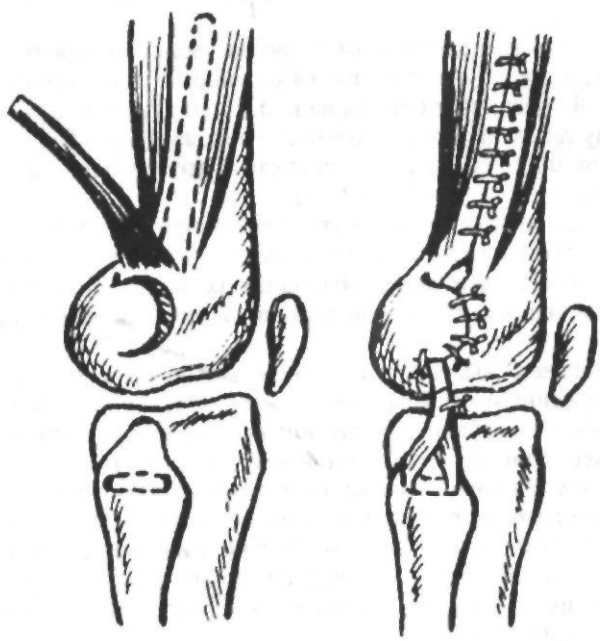

Рис. 2-12. Схема аутопластики наружной коллатеральной связки.

Разрывы крестообразных связок коленного сустава

КОД ПО МКБ-10

S83.5. Растяжение и разрыв (задней/передней) крестообразной связки коленного сустава.

ЭТИОЛОГИЯ, МЕХАНИЗМ ТРАВМЫ

Передняя и задняя крестообразные связки удерживают голень от смещения кпереди и кзади. При грубом насилии на большеберцовую кость с направлением удара сзади и вперёд происходит разрыв передней крестообразной связки, при приложении силы в обратном направлении рвётся задняя крестообразная связка. Передняя крестообразная связка страдает во много раз чаще задней, так как повреждение её возможно не только при описанном механизме, но и при чрезмерной ротации голени кнутри.

КЛИНИЧЕСКАЯ КАРТИНА

Пострадавший предъявляет жалобы на боль и неустойчивость в коленном суставе, появившиеся вслед за травмой.

ДИАГНОСТИКА

Анамнез

В анамнезе — указание на соответствующую травму.

Осмотр и физикальное обследование

Сустав увеличен в размерах за счёт гемартроза и реактивного (травматического) синовита. Движения в коленном суставе ограничены из-за боли. Чем больше свободной жидкости, сдавливающей нервные окончания синовиальной оболочки, тем интенсивнее болевой синдром.

Достоверные признаки разрыва крестообразных связок — симптомы «переднего и заднего выдвижного ящика», характерные, соответственно, для разрыва одноимённых связок.

Проверяют симптомы следующим образом. Больной лежит на кушетке на спине, повреждённая конечность согнута в коленном суставе до состояния положения подошвенной поверхности стопы на плоскости кушетки. Врач садится лицом к пострадавшему так, чтобы стопа больного упиралась в его бедро. Охватив верхнюю треть голени пострадавшего двумя руками, исследующий пытается сместить её поочерёдно кпереди и кзади (рис. 2-13).

Если голень избыточно смещается кпереди, говорят о положительном симптоме «переднего выдвижного ящика», если кзади — «заднего выдвижного ящика». Подвижность голени следует проверять на обеих ногах, ибо у артистов балета и гимнастов иногда бывает мобильный связочный аппарат, симулирующий разрыв связок.

Симптом «переднего выдвижного ящика» можно проверить и по-другому — способом, предложенным Г.П. Котельниковым (1985). Больной лежит на кушетке. Здоровую конечность сгибают в коленном суставе под острым углом. Больную ногу кладут на неё областью подколенной ямки (рис. 2-14).

Просят пациента расслабить мышцы и плавно надавливают на дистальный отдел голени. При разрыве связки проксимальный отдел голени легко смещается кпереди. Этот несложный способ можно применить и во время рентгенографии как документальное подтверждение наличия смещения голени кпереди. Описанный приём прост. Это имеет большое значение при проведении диспансерных осмотров больших групп населения.

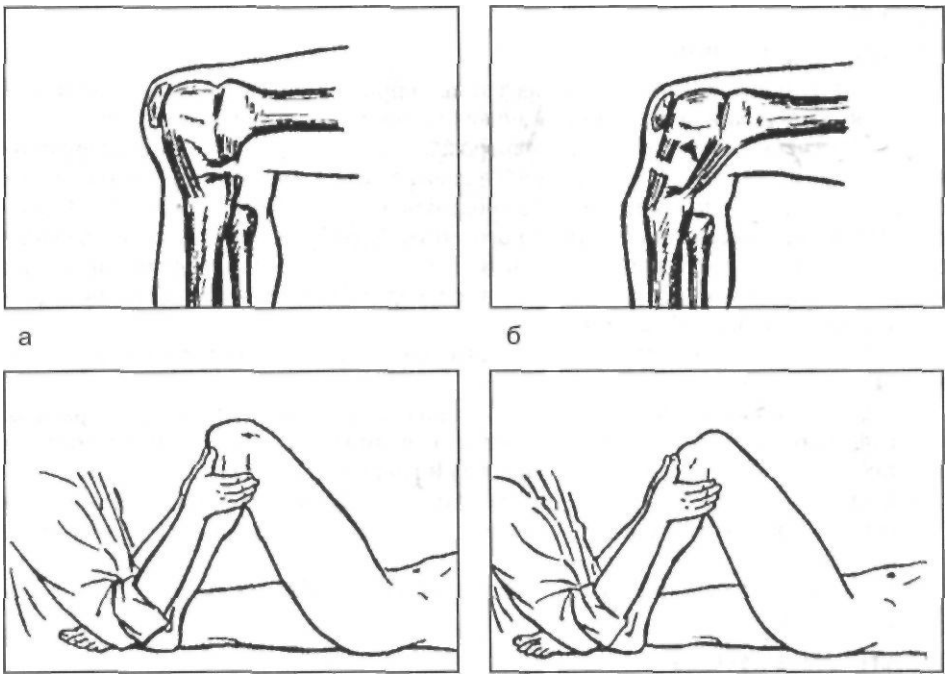

Рис. 2-13. Схема диагностики разрыва крестообразных связок. Симптомы «заднего (а) и переднего (б) выдвижного ящика».

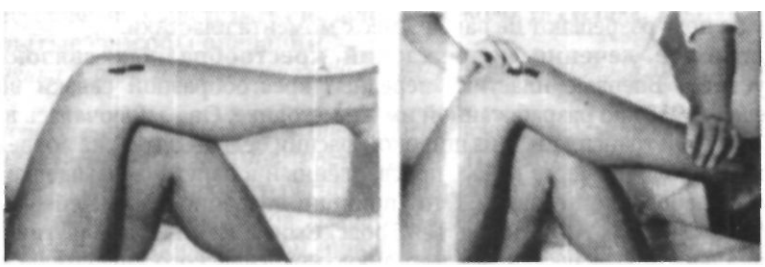

Рис. 2-14. Способ диагностики разрыва передней крестообразной связки по Г.П. Котельникову.

В застарелых случаях клиническая картина разрыва крестообразных связок состоит из признаков неустойчивости коленного сустава (подвихивание голени при ходьбе, невозможность приседания на одной ноге), положительных симптомов «выдвижного ящика», быстрой утомляемости конечности, статических болей в бедре, пояснице, здоровой конечности. Объективным признаком служит атрофия мышц повреждённой ноги.

Тугое бинтование коленного сустава или ношение наколенника временно облегчает ходьбу, придаёт уверенность больному, уменьшает хромоту. Однако длительное пользование этими приспособлениями приводит к атрофии мышц, что снижает результат оперативного лечения.

Лабораторные и инструментальные исследования

При рентгенологическом исследовании можно обнаружить отрыв межмыщелкового возвышения.

ЛЕЧЕНИЕ

Консервативное лечение

Консервативное лечение применяют только при неполных разрывах или в случаях, когда операция не может быть по каким-либо причинам выполнена.

Сустав пунктируют, устраняют гемартроз, в полость вводят 0,5-1% раствор прокаина в количестве 25-30 мл. Затем накладывают циркулярную гипсовую повязку от паховой складки до конца пальцев сроком на 6-8 нед. УВЧ назначают с 3-5-го дня. Показана гимнастика статического типа. Ходьбу на костылях разрешают с 10-14-го дня. После снятия гипсовой повязки назначают электрофорез прокаина и кальция хлорида на коленный сустав, озокерит, ритмическую гальванизацию мышц бедра, тёплые ванны, ЛФК.

Особенности в диагностике и консервативном лечении повреждений связок коленного сустава.

- Симптомы, указывающие на несостоятельность боковых или крестообразных связок, тотчас после травмы определить невозможно из-за боли. Исследование проводят после устранения гемартроза и анестезии сустава.
- Обязательно следует предпринимать рентгенологическое исследование для выявления отрывных переломов и исключения повреждения мыщелков бедра и голени.
- Если после спадения отёка гипсовая повязка ослабла, её нужно переложить (сменить).

Хирургическое лечение

Хирургическое лечение заключается в сшивании разорванных связок, но прибегают к нему крайне редко из-за технических сложностей выполнения операции и малой эффективности. В застарелых случаях применяют различные виды пластик. Вид иммобилизации и сроки такие же, как и при консервативном лечении. Полную нагрузку на ногу разрешают не ранее 3 мес с момента пластики.

Оперативное лечение повреждений крестообразных связок коленного сустава. Впервые пластику передней крестообразной связки выполнил И.И. Греков (1913) по разработанной им же методике. Она заключалась в следующем. Свободный трансплантат из широкой фасции бедра, взятый на повреждённой конечности, проводят через канал, просверлённый в наружном мыщелке бедра, и сшивают с разорванной связкой. Этот принцип операции в дальнейшем использовали М.И. Ситенко, А.М. Ланда, Гей Гровс, Смите, Кемпбелл и другие, внёсшие принципиально новые элементы в методику хирургического вмешательства.

Наибольшее распространение получила методика Гей Гровса-Смитса (рис. 2-15).

Вскрывают и обследуют коленный сустав. Разорванный мениск удаляют. Разрез по наружной поверхности бедра имеет длину 20 см. Из широкой фасции бедра выкраивают полоску длиной 25 см и шириной 3 см, сшивают в трубку и отсекают в верхней части, оставляя внизу питающую ножку. Просверливают каналы в наружном мыщелке бедра и внутреннем мыщелке большеберцовой кости, через них проводят сформированный трансплантат. Конец трансплантата натягивают и подшивают к специально приготовленному костному ложу внутреннего мыщелка бедра, создавая таким образом одновременно переднюю крестообразную и внутреннюю боковую связки. Конечность фиксируют гипсовой повязкой при сгибании в коленном суставе под углом 20° на 4 нед. Затем иммобилизацию устраняют и приступают к реабилитационному лечению без нагрузки на конечность, которую разрешают только через 3 мес с момента операции.

В последние годы для восстановления связок стали применять не только аутотрансплантаты, но и консервированные фасции, сухожилия, взятые от людей и животных, а также синтетические материалы: лавсан, капрон и др.

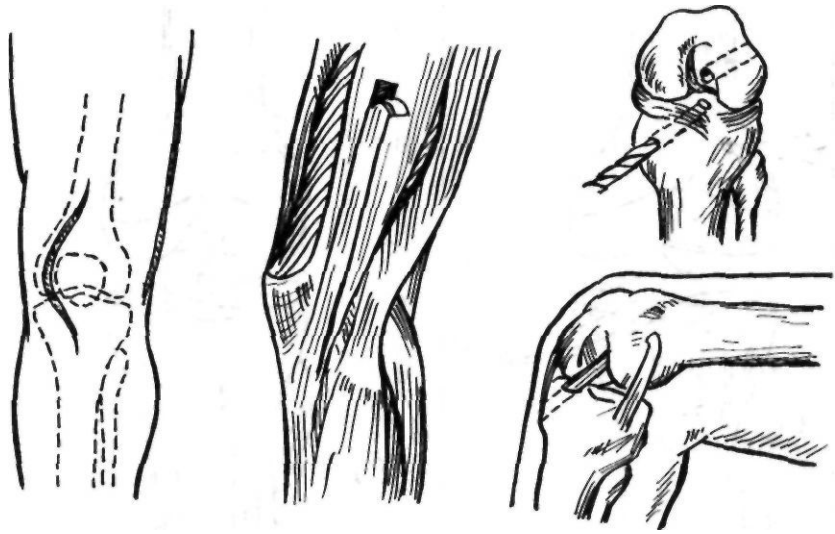

Рис. 2-15. Схема операции Гей Гровса-Смитса.

Для восстановления крестообразных связок при различных степенях нестабильности коленного сустава в клинике разработаны новые и усовершенствованные способы операций, которые можно условно разделить на три группы:

- открытые — когда во время операции вскрывают коленный сустав;
- закрытые — через небольшие разрезы инструмент проникает в полость сустава, но артротомию не выполняют;
- внесуставные — инструмент не попадает в полость сустава.

Открытые способы операций

Пластика передней крестообразной связки коленного сустава внутренним мениском.

В литературе известны способы операций с применением мениска [Петрашевская Г.Ф., 1921; Битюгов И.А., 1964; Ростовская М.П., 1967; Бодулин В.В., 1974; Zur-Verth, 1916]. Однако широкого распространения они не получили.

В 1983 г. Г.П. Котельников разработал новый способ пластики передней крестообразной связки мениском, признанный изобретением. Внутренним парапателлярным разрезом Пайра вскрывают коленный сустав. Ревизуют его. При выявлении повреждения мениска в области заднего рога или продольного разрыва мобилизуют его субтотально до места прикрепления переднего рога. Прошивают отсечённый конец хромированными кетгутовыми нитями (рис. 2-16).

Тонким шилом-проводником диаметром 3-4 мм в бедренной кости формируют канал с направлением от места прикрепления передней крестообразной связки у бедренной кости к наружному мыщелку. Здесь делают разрез мягких тканей длиной 3 см. Выход в канал со стороны сустава расширяют на глубину 4-5 см другим шилом, равным по диаметру размеру мениска. Нити выводят шилом-проводником через канал у наружного надмыщелка. С их помощью заводят в канал задний рог мениска, придают оптимальное натяжение, а нити фиксируют за мягкие ткани и надкостницу бедренной кости. Конечность при этом сгибают под углом 100-110°.

В последнее время подшивают к мениску для улучшения питания гипертрофированную жировую клетчатку, учитывая, что она хорошо кровоснабжается. Длительные наблюдения за больными позволили А.Ф. Краснову провести аналогию между жировой клетчаткой коленного сустава и сальником брюшной полос-

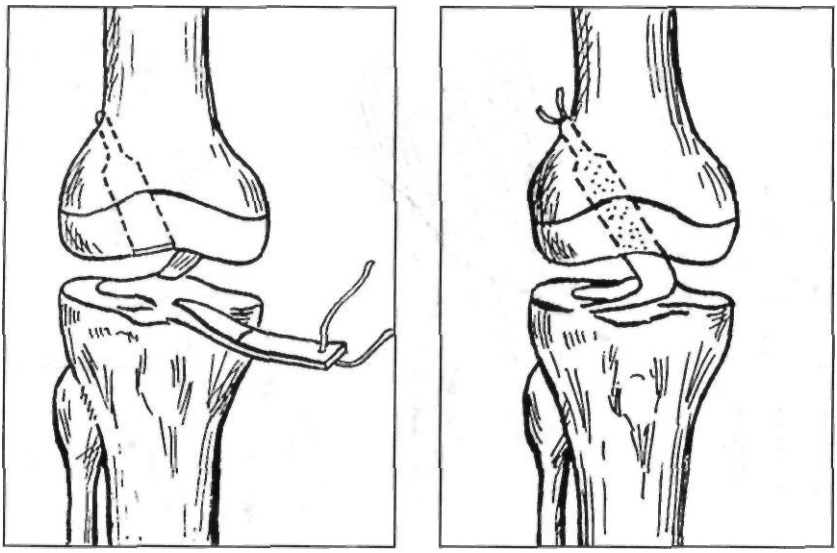

Рис. 2-16. Схема пластики передней крестообразной связки коленного сустава внутренним мениском.

ти. Именно это свойство жировой клетчатки используют теперь при подобных операциях. Дальнейший ход операции заключается в следующем. Ногу пациента осторожно разгибают в коленном суставе до угла 5-0°. Послойно ушивают рану кетгутом. Накладывают гипсовую циркулярную повязку от кончиков пальцев до верхней трети бедра.

Способ аутопластики передней крестообразной связки сухожилием полусухожильной мышцы. Этот способ успешно применяют в клинической практике [Котельников Г.П., 1985]. Такую операцию можно выполнить при невозможности использовать мениск для аутопластики.

Разрез проводят у места прикрепления «гусиной лапки» на большеберцовой кости (длиной в 3-4 см) или же увеличивают разрез Пайра. Второй разрез делают в нижней трети внутренней поверхности бедра длиной 4 см. Здесь выделяют сухожилие полусухожильной мышцы, берут его на держалку (рис. 2-17).

Специальным тендовыделителем мобилизуют сухожилие подкожно до места прикрепления «гусиной лапки». Подшивают брюшко полусухожильной мышцы к брюшку рядом расположенной нежной мышцы. Отсекают сухожильную часть полусухожильной мышцы, выводят сухожилие в разрез на большеберцовой кости. Отступают кнутри 1,5-2 см от бугристости большеберцовой кости и формируют канал в большеберцовой и бедренной костях. Угол в коленном суставе при этом составляет 60°. У места выхода шила на бедре делают третий разрез мягких тканей длиной 3-4 см. За хромированные нити, которыми предварительно был прошит конец сухожилия, его проводником выводят в разрез на бедре через сформированные в эпифизах костей каналы. Сустав разгибают до угла 15-20°. Сухожилие натягивают и в таком положении фиксируют за надкостницу и мягкие ткани бедра. Разрезы ушивают кетгутом. Накладывают гипсовую циркулярную повязку от кончиков пальцев до верхней трети бедра на 5 нед.

Закрытые способы операции

Вся история развития хирургии — стремление врачей предложить наиболее эффективные оперативные методы лечения, наносящие при этом минимальную травму. Оперативное вмешательство при патологии коленного сустава должно к тому же учитывать и косметический эффект.

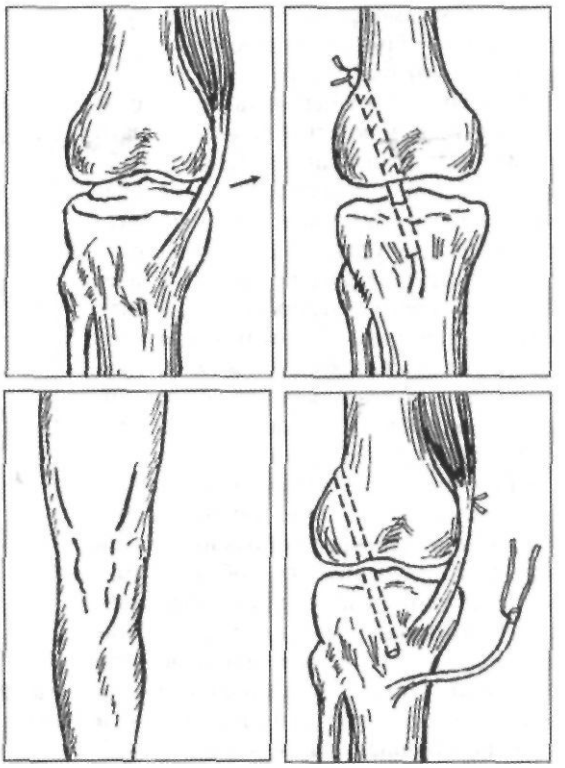

Рис. 2-17. Схема пластики передней крестообразной связки аутосухожилием.

Так называемые закрытые способы восстановления связочного аппарата применяли некоторые отечественные и зарубежные хирурги. Однако впоследствии многие отказались от этих методик, выдвинув в качестве аргумента неполноту диагностики повреждений коленного сустава и трудности соблюдения точных топографических направлений при формировании каналов. В последние годы в литературе вновь появились единичные работы об использовании закрытой пластики связок [Иванов В.И., Чемерис А.И, 1982; Силин СИ., 1983; Имамалиев А.С., 1984; Klein W., 1987]. Сам термин «закрытая пластика», правда, не совсем соответствует действительности, так как во время операции выполняют небольшие разрезы для введения шильцев. Через каналы в костях существуют сообщения полости сустава с внешней средой. Поэтому под «закрытым» оперативным вмешательством следует понимать вмешательство, выполняемое без артротомии.

В настоящее время накоплен определённый опыт, предложены новые способы закрытой пластики связок и выработаны показания к таким оперативным вмешательствам. Как правило, закрытую пластику связок мы проводим больным с субкомпенсированными и декомпенсировэнными формами посттравматической нестабильности коленного сустава.

Пластика передней крестообразной связки [Котельников Г.П., 1987]. Перед началом операции подготавливают трансплантат: консервированное сухожилие или (при его отсутствии) сосудистый лавсановый протез. К концу трансплантата фиксируют лавсановыми или хромированными кетгутовыми нитями специальный фиксатор, имеющий вид трезубца. Его изготавливают из тантала или нержавеющей стали. Операция заключается в следующем. Ногу пациента сгибают под углом 120°, отступают от бугристости большеберцовой кости кнутри на 1,5-2 см и формируют канал по направлению к межмыщелковому углублению бедра, слепо заканчивая его в эпифизе (рис. 2-18).

Удаляют само шило, а через оставшуюся в каналах большеберцовой и бедренной кости трубку специальным проводником заводят трансплантат трезубцем вперёд. Вынимают трубку из сустава и натягивают трансплантат. Зубья трезубца раскрывают и закрепляют за губчатую кость стенок канала. Ногу пациента разгибают до угла 15-20°, фиксируют трансплантат за надкостницу большеберцовой кости хромированным кетгутом или лавсановыми нитями. Ушивают рану. Выполняют контрольную рентгенографию. Накладывают гипсовую циркулярную повязку от кончиков пальцев до верхней трети бедра на 5-6 нед.

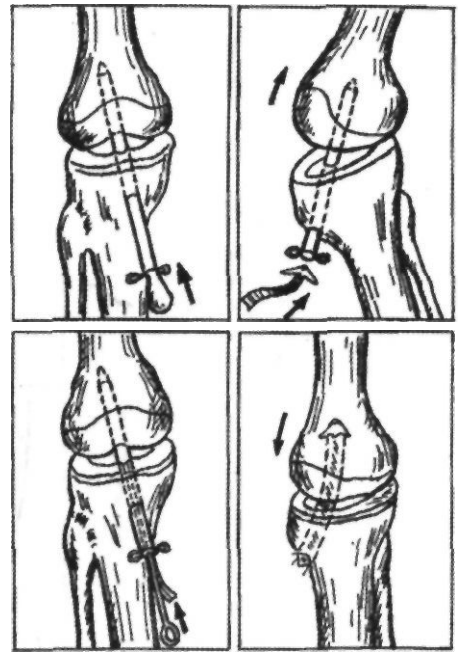

Рис. 2-18. Схема закрытой пластики передней крестообразной связки по Г.П. Котельникову.

Пластика передней крестообразной связки аутосухожилием. Для восстановления передней крестообразной связки наряду с описанным способом применяют пластику связки аутосухожилием полусухожильной мышцы с сохранением места его прикрепления в области «гусиной лапки» на большеберцовой кости. Техника операции такая же, как и при способе пластики передней крестообразной связки, выполняемой открыто. Артротомию, естественно, не производят. Продолжительность иммобилизации составляет 5 нед.

Внесуставные способы операций

Вариант закрытых способов восстановления связок коленного сустава — внесуставная пластика. При её выполнении хирургический инструмент вообще не проникает в полость сустава. Показания к таким операциям следующие.

- Предшествующие оперативные вмешательства на коленном суставе, когда повторные артротомии крайне нежелательны, так как они ускоряют развитие артроза.
- Нестабильность в суставе на фоне деформирующего гонартроза П-Ш стадии. В таких случаях артротомия усугубляет деструктивно-дистрофический процесс.
- Разрывы связок коленного сустава без повреждения других внутрисуставных образований. Для уточнения диагноза предварительно проводят комплексное обследование сустава с применением артроскопии.

Пластика передней крестообразной и коллатеральной связок [Котельников Г.П., 1986]. Из небольших разрезов (2-4 см) ниже медиального и латерального надмыщелков и выше бугристости большеберцовой кости формируют костные каналы. Через них (как показано на рис. 2-19) субфасциально протягивают аутотрансплантат из широкой фасции бедра на питающей ножке. После натяжения трансплантата при согнутой до 90° голени его фиксируют на входе и выходе к надкостнице. Циркулярную гипсовую повязку при сгибании в коленном составе под углом 140° накладывают на 5 нед.

Способ динамигеской пластики передней крестообразной связки [Котельников Г.П., 1989]. При разрывах передней крестообразной связки хороший эффект даёт операция, цель которой — создать активно действующую внесуставную связку,

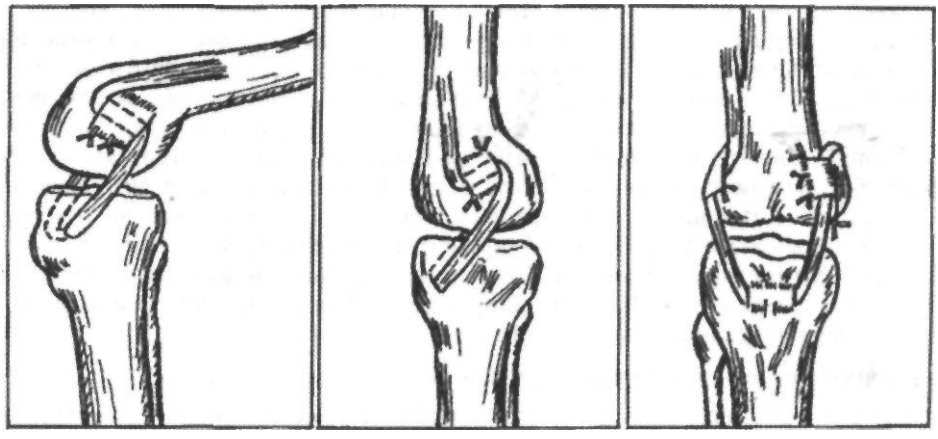

Рис. 2-19. Схема пластики передней крестообразной и коллатеральной связок.

обеспечивающую динамическую конгруэнтность в суставе. Операцию назначают больным с субкомпенсированными и декомпенсированными формами нестабильности коленного сустава.

Через два разреза по 1 см делают поперечный канал в большеберцовой кости диаметром 4-5 мм на 1 см выше её бугристости. Проводят через него трансплантат (полоску из широкой фасции бедра или консервированное сухожилие), фиксируют его у места входа и выхода хромированным кетгутом (рис. 2-20).

Два других разреза по 4 см делают на бедре в проекции сухожилия полусухожильной мышцы изнутри, двуглавой — снаружи. Концы трансплантата проводят через тоннели, сформированные с обеих сторон, подкожно внекапсулярно в разрезы. Сгибают ногу пациента в коленном суставе под углом 90°, натягивают трансплантат и фиксируют его к полусухожильной и двуглавой мышцам хромированным кетгутом. Ушивают раны. Накладывают гипсовую циркулярную повязку от кончиков пальцев до верхней трети бедра (нога пациента согнута под углом 140° в коленном суставе).

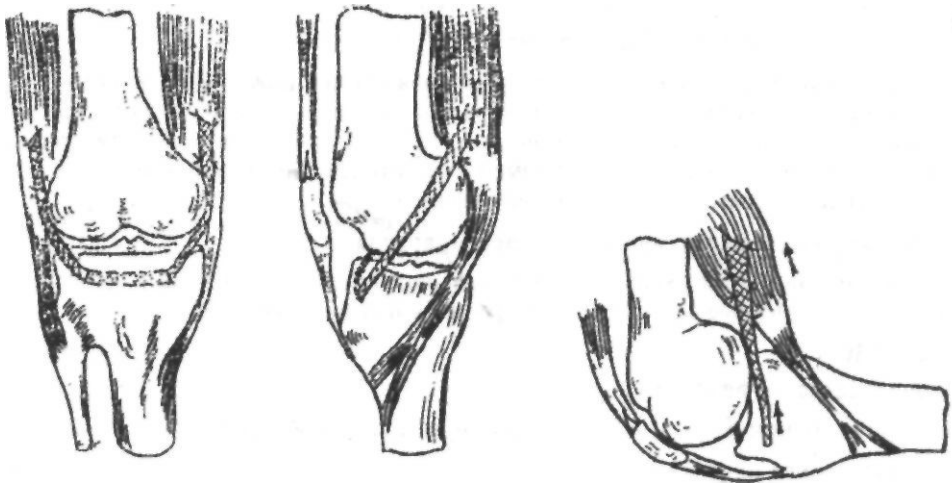

Рис. 2-20. Схема динамической пластики передней крестообразной связки.

Такой способ динамической пластики позволяет использовать силу мышц-сгибателей голени для активного удержания её проксимального отдела от смещения кпереди во время ходьбы. В фазе сгибания голени, когда напрягаются мышцы-сгибатели, трансплантат, имеющий П-образный вид, натягивается, так как один его отдел фиксирован интимно, внутрикостно (фасцио- или тенодез), а два других конца снаружи и изнутри соединены с мышцами-сгибателями. Эти точки фиксации смещаются адекватно работе мышц. Вывих голени кпереди (передняя нестабильность) чаще всего происходит в фазе сгибания сустава, но активно действующая связка удерживает её, причём на каждом этапе движения связка получает оптимальное натяжение и обеспечивает динамическую конгруэнтность суставных поверхностей. Вновь сформированная связка действует физиологично, не нарушая биомеханики движений в суставе.

Приблизительный срок нетрудоспособности

При консервативном лечении трудоспособность восстанавливается через 2,5-3 мес. После хирургического лечения приступить к труду разрешают через 3,5-4 мес.

Разрыв связки надколенника

КОД ПО МКБ-10

S83.6. Растяжение и разрыв других и неуточнённых элементов коленного сустава.

КЛАССИФИКАЦИЯ

Разрывы связки надколенника могут быть частичными и полными.

ЭТИОЛОГИЯ, МЕХАНИЗМ ТРАВМЫ

Наиболее часто разрыв связки надколенника происходит при прямом механизме травмы.

КЛИНИЧЕСКАЯ КАРТИНА

Пациенты предъявляют жалобы на боль и неустойчивость в коленном суставе.

ДИАГНОСТИКА

Анамнез

В анамнезе — указание на соответствующую травму.

Осмотр и физикальное обследование

При осмотре выявляют припухлость и кровоподтёк ниже надколенника. При напряжении четырёхглавой мышцы бедра тонус связки надколенника отсутствует. Надколенник расположен выше обычного места. Движения в коленном суставе умеренно ограничены из-за боли, кроме активного сгибания, которое отсутствует — положительный симптом «прилипшей пятки».

Лабораторные и инструментальные исследования

На рентгенограммах коленного сустава выявляют высокое стояние надколенника, иногда отрывные переломы бугристости большеберцовой кости.

ЛЕЧЕНИЕ

Консервативное лечение

При неполном разрыве возможно консервативное лечение.

Хирургическое лечение

При полных разрывах связки восстанавливают хирургическим путём, используя классические швы или их комбинации, применяемые для сшивания сухожилий.

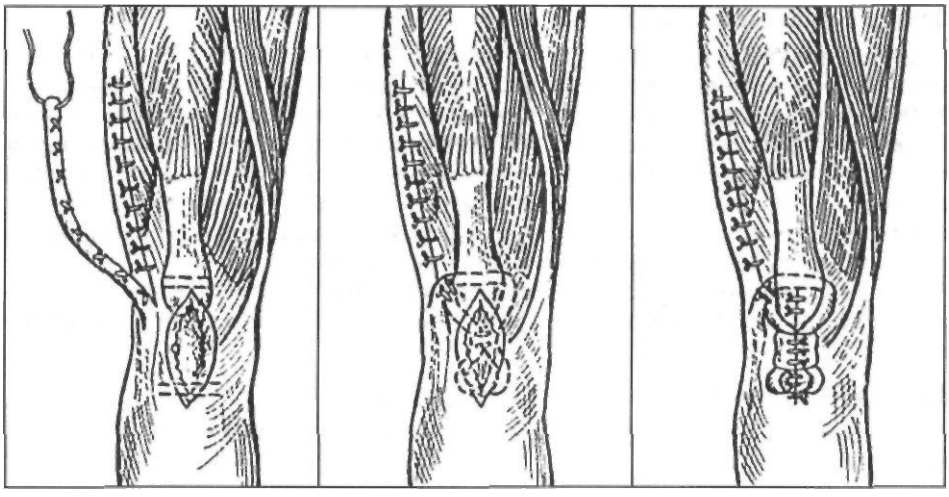

Рис. 2-21. Пластика связки надколенника по А.Ф. Краснову.

После вмешательства накладывают циркулярную гипсовую повязку от паховой складки до концов пальцев на 6-8 нед. При застарелых разрывах связки надколенника прибегают к её ауто- или аллопластике [Каплан А.В., 1967; Краснов А.Ф., 1980J (рис. 2-21).

Делают разрез длиной 8-10 см в проекции собственной связки надколенника. Тупо и остро разделяют застарелые рубцовые ткани и формируют ложе для трансплантата. Шилом формируют поперечные каналы в середине надколенника и бугристости большеберцовой кости. Берут трансплантат из широкой фасции бедра на «питающей ножке». Проводят его последовательно: снаружи кнутри через канал надколенника, далее вниз через канал в бугристости изнутри кнаружи, затем вверх. Натягивают трансплантат после максимального низведения надколенника и сшивают с началом трансплантата у входа в первый канал. В средней части обе порции трансплантата сшивают между собой, погружают в рубец и в сохранившиеся остатки связки, сшивают их над трансплантатом.

Приблизительный срок нетрудоспособности

При своевременном лечении трудоспособность восстанавливается через 3 мес.

Повреждение связок голеностопного сустава

КОД ПО МКБ-10

S93.2. Разрыв связок на уровне голеностопного сустава и стопы.

ЭТИОЛОГИЯ, МЕХАНИЗМ ТРАВМЫ

Среди изолированных разрывов связок голеностопного сустава практически встречают лишь нарушение целостности передней таранно-малоберцовой связки. Механизм травмы непрямой — форсированная супинация с подошвенным сгибанием.

КЛИНИЧЕСКАЯ КАРТИНА

Пациентов беспокоят резкие боли в голеностопном суставе, значительно ограничивающие его функции.

ДИАГНОСТИКА

Анамнез

В анамнезе — указание на травму.

Осмотр и физикальное обследование

Сустав, а также тыл наружной поверхности стопы отёчные. На 2-3-й день после травмы здесь же появляется обширный кровоподтёк. При пальпации выявляют боль по передненаружной поверхности голеностопного сустава и стопы, причём интенсивность боли возрастает, если пальпацию выполнять с одновременным лёгким подошвенным сгибанием и приведением стопы. Активные и пассивные движения в суставе резко ограничены из-за боли. После анестезии выявляют избыточное отклонение стопы кнутри и в подошвенную сторону. Давление на пяточную кость кверху (осевая нагрузка) не вызывает боли.

Больные хромают, при ходьбе ротируют конечность кнаружи, опираясь только на пятку. Тугое бинтование сустава уменьшает боль и облегчает пользование конечностью.

Лабораторные и инструментальные исследования

На рентгенограммах можно выявить отрыв кортикального слоя в месте прикрепления связок.

ЛЕЧЕНИЕ

Консервативное лечение

В свежих случаях применяют консервативное лечение. После прокаиновой блокады места повреждения (1% раствор, 10-15 мл) накладывают циркулярную гипсовую повязку от верхней трети голени до концов пальцев. Стопа под углом 90° отклонена и ротирована кнаружи (гиперкоррекция, *valgus)*. Срок иммобилизации составляет 6 нед. Затем показано восстановительное лечение. На протяжении 1-2 мес сустав фиксируют 8-образной марлевой повязкой.

Хирургическое лечение

При застарелых разрывах пластику связки наиболее часто выполняют способом Уотсона-Джонса. Материалом служит сухожилие короткой малоберцовой мышцы. Срок иммобилизации составляет 2 мес. Послеоперационное лечение такое же, как и при консервативном способе.

Приблизительный срок нетрудоспособности

В свежих случаях трудоспособность восстанавливается через 2-2,5 мес.

Разрыв связок дистального межберцового соединения

КОД ПО МКБ-10

S86.8. Травма других мышц и сухожилий на уровне голени.

ЭТИОЛОГИЯ, МЕХАНИЗМ ТРАВМЫ

Разрыв связок, соединяющих болынеберцовую и малоберцовую кости в дистальном отделе, как правило, сопутствует переломам лодыжек, но может быть и изолированным. Механизм травмы непрямой. Основным компонентом насилия бывает избыточное отклонение стопы с одновременной её ротацией или же вращение голени при согнутой и супинированной стопе. Разрываются передняя и задняя связки берцовых костей, «вилка» голеностопного сустава расходится, возникает инконгруэнтность между разошедшимися берцовыми костями. Опора на ногу становится невозможной.

КЛИНИЧЕСКАЯ КАРТИНА И ДИАГНОСТИКА

Анамнез

В анамнезе — указание на травму с соответствующим механизмом.

Осмотр и физикальное обследование

Голеностопный сустав увеличен в объёме и деформирован за счёт отёка, травматического синовита и подвывиха стопы кнаружи. Движения в суставе ограничены, а осевая нагрузка невозможна из-за боли. Пальпаторно можно выявить подвижность берцовых костей в дистальном отделе, сжав голень в области лодыжек. Ощущаются сближение и расхождение «вилки» в момент приложения и прекращения усилия.

Лабораторные и инструментальные исследования

На рентгенограммах голеностопного сустава выявляют расхождение берцовых костей — тень малоберцовой не наслаивается на контуры большеберцовой кости, суставная щель становится клиновидной, виден подвывих стопы кнаружи.

ЛЕЧЕНИЕ

Показания к госпитализации

Лечение проводят в условиях стационара.

Консервативное лечение

При консервативном лечении восстанавливают взаимоотношения берцовых костей ручным или аппаратным способом. Накладывают лонгетно-циркулярную повязку (U-образная лонгета, которую после затвердевания переводят в круговую повязку) от концов пальцев до верхней трети голени.

Хирургическое лечение

Если вправление не удалось, прибегают к оперативному лечению — фиксации «вилки» дистального отдела берцовых костей металлическим болтом или другим приемлемым способом (рис. 2-22). Затем используют гипсовый «сапожок».

Приблизительный срок нетрудоспособности

Срок иммобилизации независимо от способа лечения составляет 3 мес. Трудоспособность восстанавливается через 4-6 мес.

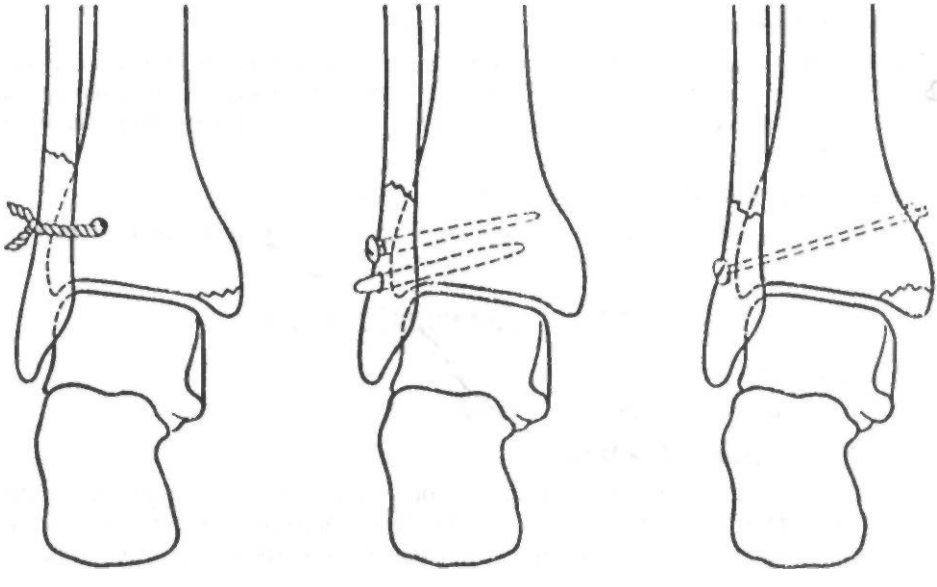

Рис. 2-22. Варианты пластики дистального межберцового синдесмоза.

Разрыв боковых связок I пястно-фалангового сочленения

КОД ПО МКБ-10

S63.4. Травматический разрыв связки пальца на уровне пястно-фалангового и межфалангового сустава(ов).

ЭТИОЛОГИЯ, МЕХАНИЗМ ТРАВМЫ

Разрыв боковых связок I пястно-фалангового сочленения возникает обычно у спортсменов при неудачных попытках выполнения упражнений на гимнастических снарядах и бывает результатом форсированного избыточного отведения I пальца. Чаще повреждается связка, расположенная на стороне, обращенной ко II пальцу.

КЛИНИЧЕСКАЯ КАРТИНА

Больной предъявляет жалобы на боль и нарушение функций I пальца вслед за травмой.

ДИАГНОСТИКА

Анамнез

В анамнезе — характерная травма.

Осмотр и физикальное обследование

Палец и кисть в области возвышения I пальца резко отёчны. Активные и пассивные движения в пястно-фаланговом суставе ограничены из-за боли и отёка окружающих тканей. После анестезии или через несколько дней после травмы можно выявить чрезмерное отклонение и подвихивание I пальца. Противопоставление пальца невозможно.

Лабораторные и инструментальные исследования

На рентгенограммах можно увидеть отрыв кортикальной пластинки (при отрыве связки) или же подвывих пальца.

ЛЕЧЕНИЕ

Консервативное лечение

Консервативное лечение назначают при свежих травмах. Заключается оно в фиксации I пальца гипсовой лонгетой в положении противопоставления II пальцу на срок 3 нед. Назначают УВЧ через гипс с 3-го дня, по окончании иммобилизации — реабилитационное лечение.

Хирургическое лечение

Если восстановление связки не наступило, прибегают к оперативному вмешательству.

Повреждение надкостницы

КОД ПО МКБ-10

T14. Травма неуточнённой локализации.

ЭТИОЛОГИЯ, МЕХАНИЗМ ТРАВМЫ

Травматический периостит — разновидность ушиба мягких тканей, возникает в результате прямого механизма травмы. Наиболее часто страдают участки костей, не имеющие мышечного покрова и прилежащие к коже: гребень большеберцовой кости, нижняя треть предплечья, кости черепа и т.д. В результате механического повреждения надкостницы развивается её асептическое воспаление.

КЛИНИЧЕСКАЯ КАРТИНА

В острой стадии клиническая картина травматического периостита ничем не отличается от ушиба.

ДИАГНОСТИКА

Анамнез

В анамнезе — указание на травму.

Осмотр и физикальное обследование

В острой стадии выявляют припухлость, кровоподтёк и боль в месте травмы. В последующие дни, недели и даже месяцы продолжают сохраняться локальный отёк тканей и выраженный болевой синдром. Пальпаторно в зоне травмы ощущается утолщение значительной плотности, исходящее из кости.

Лабораторные и инструментальные исследования

В острой стадии на рентгенограммах большеберцовой кости (наиболее частая локализация периоститов) патологии не находят.

В процессе лечения очаг поражения претерпевает обратное развитие, структура тканей восстанавливается, принимает свой первоначальный вид, но в части случаев может развиться оссифицирующий периостит. Тогда на рентгенограммах параллельно кортикальному слою кости и рядом с ним появляется тёмная полоска, которая в дальнейшем сливается с тенью кости, образуя напластывания с волнистой или зубчатой поверхностью.

Дифференциальная диагностика

Оссифицирующий периостит следует дифференцировать от специфических и злокачественных заболеваний.

ЛЕЧЕНИЕ

Первая медицинская помощь

Тотчас после травмы повреждённый участок орошают хлорэтилом.

Консервативное лечение

В течение 1-2 сут применяют пузырь со льдом. Назначают покой и возвышенное положение конечности. С 3-го дня проводят УВЧ, затем электрофорез прокаина, йода, аппликации озокерита, ультрафиолетовое облучение. При угрозе присоединения инфекции назначают антибиотики.

ПОВРЕЖДЕНИЕ НЕРВОВ КОНЕЧНОСТЕЙ

КОДПОМКБ-Ю

S44. Травма нервов на уровне плечевого пояса и плеча.
S54. Травма нервов на уровне предплечья.
S64. Травма нервов на уровне запястья и кисти.
S74. Травма нервов на уровне тазобедренного сустава и бедра.
S84. Травма нервов на уровне голени.
S94. Травма нервов на уровне голеностопного сустава и стопы.

Эпидемиология, этиология, механизм травмы

Повреждения периферических нервов конечностей встречаются у 20-30% пострадавших в автодорожных происшествиях, при производственных травмах и во время занятий спортом. Большинство авторов сходятся во мнении, что наиболее

зуе[г]

от]

IHO

и III

и предплечья, парезом волокон срединного нерва, идущих к сгибателям пальцев. Парализуются все мелкие мышцы кисти, возможно, и длинные сгибатели пальцев кисти. Кожная чувствительность нарушается по локтевой стороне плеча, предплечья и кисти (в зонах локтевого и срединного нервов). При выпадении функций шейного симпатического нерва выявляют синдром Хорнера (птоз, миоз и энофтальм).

Повреждения отдельных стволов плечевого сплетения, как и тотальное его повреждение, могут быть и при закрытых травмах.

В случаях полного пареза плечевого сплетения верхняя конечность свисает вдоль туловища, умеренно отёчна, синюшна, без признаков функционирования мышц. Чувствительность отсутствует до уровня плечевого сустава.

ПОВРЕЖДЕНИЕ ДЛИННОГО ГРУДНОГО НЕРВА (C_5-C_7)

Возникает при подтягивании на руках, в результате давления тяжёлого рюкзака у альпинистов и т.д. Следствием бывает парез передней зубчатой мышцы. При попытке поднять руки вперёд у больного отходит медиальный край лопатки (крыловидная лопатка). Нарушений чувствительности нет.

ПОВРЕЖДЕНИЯ ПОДКРЫЛЬЦОВОГО НЕРВА ($C_г C_6$)

Причина травмы — вывихи плеча, реже переломы хирургической шейки плеча. Характеризуется парезом дельтовидной и малой круглой мышц, в результате чего нарушаются отведение и наружная ротация плеча. Чувствительность выпадает по наружной поверхности проксимального отдела плеча (шириной в ладонь).

ПОВРЕЖДЕНИЯ ПОДЛОПАТОЧНОГО НЕРВА (C_4-C_6)

Причины возникновения и нарушения функций те же, что и при повреждении подкрыльцового нерва. Возникают в результате пареза надостной и подостной мышц. Чувствительность не страдает.

ПОВРЕЖДЕНИЯ КОЖНО-МЫШЕЧНОГО НЕРВА ($C_г C_7$)

Изолированные повреждения встречаются редко, чаще кожно-мышечный нерв травмируется с другими нервами сплетения. Вызывают паралич двуглавой мышцы плеча, а при более высоких поражениях — клювоплечевой и плечевой мышц, из-за чего возникают слабость при сгибании и супинации предплечья и незначительное снижение чувствительности по лучевой стороне предплечья.

ПОВРЕЖДЕНИЯ ЛУЧЕВОГО НЕРВА (C_5-C_8)

Повреждения лучевого нерва — самая частая разновидность повреждений нервов верхней конечности, возникающая вследствие огнестрельных ранений и закрытых переломов плеча. Клиническая картина зависит от уровня травмы.

- При повреждении нерва на уровне верхней трети плеча выявляют паралич трёхглавой мышцы плеча (нет разгибания предплечья) и исчезновение рефлекса с её сухожилия. Чувствительность выпадает по задней поверхности плеча.
- При повреждении нерва на уровне средней трети плеча возникает наиболее известная клиническая картина, характеризующаяся парезом разгибателей кисти («висячая кисть»), становится невозможным разгибание кисти, основных фаланг пальцев, отведение I пальца, нарушается супинация. Кожная чувствительность расстраивается на тыле предплечья и радиальной половине тыла кисти (не всегда с чёткими границами), чаще в зоне основных фаланг I, II и половины III пальца.

ПОВРЕЖДЕНИЯ СРЕДИННОГО НЕРВА ($C_г$TH,1

Причиной становятся огнестрельные ранения плеча, резаные раны дистального отдела ладонной поверхности предплечья и лучезапястной складки.

При повреждении нерва на уровне плеча становится невозможным сгибание кисти и пальцев, сжатие кисти в кулак, противопоставление I пальца, пронация кисти. Быстро развивающаяся атрофия *thenar* придаёт кисти своеобразный вид («обезьянья лапа»). Чувствительность расстраивается по лучевой половине ладонной поверхности кисти и первых трёх с половиной пальцев на тыле — средних и концевых фаланг II и III пальцев. Появляются выраженные вегетативные расстройства: сосудистая реакция кожных покровов, изменения потоотделения (чаще повышенное), кератозы, усиление роста ногтей, каузалгии с положительным симптомом «мокрой тряпки»: смачивание кисти уменьшает жгучие боли.

При повреждении нерва ниже ветвей, отходящих к пронаторам, клиническая картина изменяется. Она проявляется только нарушением противопоставления I пальца, но чувствительные расстройства бывают такими же, как и при повреждении на уровне плеча.

ПОВРЕЖДЕНИЯ ЛОКТЕВОГО НЕРВА (C^-TH,)

Встречают при переломах мыщелка плеча, резаных ранах предплечья и ранах на уровне лучезапястного сустава. Локтевой нерв в основном иннервирует мелкую мускулатуру кисти, поэтому при его повреждении исчезают приведение I и V пальцев, сдвигание и раздвигание пальцев, разгибание ногтевых фаланг, особенно IV и V пальцев, противопоставление I пальца. Развившаяся атрофия *hypothenar* придаёт кисти характерный вид («когтистая кисть»). Чувствительность выпадает на ульнарной половине кисти, а также на полутора пальцах ладонной и двух с половиной пальцах тыльной стороны.

ПОВРЕЖДЕНИЯ БЕДРЕННОГО НЕРВА (Ц-LJ

Повреждения бедренного нерва возникают при переломах таза и бедра. Повреждение бедренного нерва вызывает паралич четырёхглавой и портняжной мышц; разгибание голени становится невозможным. Исчезает коленный рефлекс. Чувствительность нарушается по передней поверхности бедра (передний кожный бедренный нерв) и передневнутренней поверхности голени (подкожный нерв).

ПОВРЕЖДЕНИЯ СЕДАЛИЩНОГО НЕРВА (L_4-S_3)

Повреждение этого самого крупного нервного ствола возможно при разнообразных травмах на уровне таза и бедра. Это огнестрельные ранения, колотые раны, переломы, вывихи, растяжения и сдавления. Клиническая картина повреждения складывается из симптомов поражения большеберцового и малоберцового нервов, причём поражение последнего имеет более яркие проявления и всегда выступает на первый план. Выявление одновременно признаков нарушения функций большеберцового нерва указывает на травму седалищного нерва.

ПОВРЕЖДЕНИЯ МАЛОБЕРЦОВОГО НЕРВА (L_4-S_2)

Наиболее частая причина изолированного повреждения малоберцового нерва — травма в области головки малоберцовой кости, где он наиболее близко прилежит к кости. Основные признаки —.отвисание стопы и её наружного края («конская стопа»); активное тыльное сгибание и пронация стопы невозможны из-за пареза малоберцовых мышц. Кожная чувствительность отсутствует по передненаружной поверхности нижней трети голени и на тыле стопы.

ПОВРЕЖДЕНИЯ БОЛЬШЕБЕРЦОВОГО НЕРВА (Ц-8,)

Встречают при переломах большеберцовой кости и других механических травмах в зоне прохождения нерва. Выключение иннервации приводит к выпадению функции сгибания стопы и пальцев, её супинации. Ходьба на носках становится невозможной. Исчезает ахиллов рефлекс. Чувствительность нарушается на задне-

наружной поверхности голени, наружном крае и всей подошвенной поверхности стопы и пальцев.

Общие принципы лечения повреждений нервов конечностей

Лечение повреждений нервов конечностей должно быть комплексным, его следует начинать с момента установки диагноза. Различают консервативное и оперативное лечение. Это деление условно, так как после оперативного вмешательства используют весь арсенал консервативных средств, способствующих восстановлению иннервации.

Консервативное лечение

Начинают с иммобилизации конечности в функционально выгодном положении с максимально возможным исключением воздействия силы тяжести на повреждённую, если повреждение нервного ствола расположено в проксимальном отделе конечности (надплечье, плечо, бедро). Иммобилизация служит средством профилактики контрактур в порочном положении. Применение её обязательно, поскольку при закрытых травмах прогноз и сроки лечения предсказать чрезвычайно трудно. Иммобилизация же в виде гипсовых и мягкотканных (повязка-змейка или косыночная) повязок предупреждает и отвисание конечности. Оставленная без фиксации верхняя конечность в результате действия силы тяжести отвисает книзу, перерастягивает парализованные мышцы, сосуды и нервы, вызывая в них вторичные изменения. От избыточной тракции могут возникать невриты ранее не повреждённых нервов.

Назначают медикаментозную стимуляцию нервно-мышечного аппарата по следующей схеме:

- инъекции монофостиамина по 1 мл подкожно и бендазол по 0,008 внутрь 2 раза в сутки в течение 10 дней;
- затем в течение 10 дней больной получает инъекции 0,06% раствора неостигмина метилсульфата по 1 мл внутримышечно;
- потом вновь повторяют 10-дневный курс монофостиамина и микродоз бендазола.

Параллельно назначают физиофункциональное лечение. Начинают его с УВЧ на область травмы, затем применяют обезболивающие физиопроцедуры (электрофорез прокаина, ДДТ, «Луч», лазер). В последующем переходят на лечение, направленное на профилактику и рассасывание рубцово-спаечного процесса: электрофорез калия йодида, фонофорез гиалуронидазы, парафин, озокерит, грязи. Очень полезны продольная гальванизация нервных стволов и электростимуляция мышц, находящихся в состоянии пареза. Эти процедуры предупреждают перерождение нервов и мышц, контрактуры, уменьшают отёки. Обязательно применение активной и пассивной лечебной гимнастики, массажа, водных процедур, гипербарической оксигенации.

Известно, что регенерация нерва и его рост не превышает 1 мм в сутки, поэтому процесс лечения растягивается на месяцы и требует настойчивости и терпения как больного, так и врача. Если в течение 4-6 мес лечения нет клинических и электрофизиологических признаков улучшения, следует перейти к оперативному лечению. Если же консервативное лечение не даёт результата в течение 12-18, максимум 24 мес, надежды на восстановление функций повреждённого нерва нет. Необходимо переходить на ортопедические способы лечения: пересадку мышц, артродезы в функционально выгодном положении, артроризы и т.д.

Оперативное лечение

Оперативное лечение показано в следующих случаях.

- При открытых повреждениях, позволяющих выполнить первичный шов нерва.

- При отсутствии эффекта от консервативного лечения, проводимого в течение 4-6 мес.
- При развитии паралича через 3-4 нед после перелома.

При открытых повреждениях конечностей первичный шов нерва можно выполнить в тех случаях, когда после первичной хирургической обработки предполагают ушивание раны наглухо. В противном случае оперативное лечение должно быть отсрочено до 3 нед или до 3 мес и более. В первом случае речь идёт о раннем отсроченном вмешательстве, во втором — о позднем. Если выявлено повреждение костей, сосудов, то сначала необходимо выполнить остеосинтез, затем сшивание сосудов, а потом нейрорафию.

Первичный шов нерва производят после его мобилизации, усечения повреждённых концов бритвой, подготовки ложа, сближения и контакта «освежённых» поверхностей. Атравматичными иглами с тонкими нитями (№ 00) накладывают 4-6 узловатых швов за эпиневрий, стараясь избегать сдавлений нерва и его скручивания по оси. После ушивания раны накладывают гипсовую иммобилизацию (лонгету) в положении, способствующем сближению концов нерва, на 3 нед. Оперированному больному проводят весь комплекс консервативного лечения.

ОТКРЫТЫЕ ПОВРЕЖДЕНИЯ МЯГКИХ ТКАНЕЙ

Раны

ОПРЕДЕЛЕНИЕ

Раной называют зияющее нарушение целостности кожных покровов или слизистых оболочек.

КЛАССИФИКАЦИЯ, ЭТИОЛОГИЯ, МЕХАНИЗМ ТРАВМЫ

По характеру повреждения тканей различают резаные, рубленые, колотые, ушибленные, рваные, укушенные, отравленные и огнестрельные раны.

- Резаные раны возникают от воздействия острых предметов (например, бритва, нож). Края ран ровные, гладкие. Рана неглубокая, зияет. Дно раны разрушено незначительно, если им не являются крупные сосуды и нервы, например, на шее. Резаные раны наиболее благодатны для заживления.
- Рубленые раны — следствие воздействия острого, но тяжёлого предмета (топор, шашка), по клинической картине напоминают резаные. Отличительный признак — более значительное разрушение дна раны. Обычно повреждены прилежащие сухожилия, мышцы и даже кость.
- Колотые раны возникают в результате поражения острыми и тонкими длинными предметами (нож, заточка, шило и т.д.). Это зачастую чрезвычайно опасные ранения, поскольку маленькая, иногда точечная ранка не зияет, не кровоточит и быстро покрывается корочкой. В то же время ранящий предмет мог повредить лёгкое, кишечник, печень и через какое-то время возможны анемия, пневмоторакс или перитонит.
- Ушибленные раны — результат воздействия тупого предмета (палка, бутылка). Края раны размяты, как и ткани в самой ране. Последние пропитаны кровью, тёмного цвета, не кровоточат или кровоточат незначительно. Видимые сосуды тромбированы.
- Рваные раны возникают в случае скольжения относительно острого предмета по поверхности кожи с дополнительным давлением на него. Рана неправильной формы, с лоскутами по типу скальпа, кровоточит. Разрушение подлежащих тканей зависит от силы, давившей на ранящий снаряд. Обычно рваные раны, равно как и ушибленные, имеют затяжной характер заживления из-за некроза разрушенных тканей и нагноения в ране.

- Отравленные раны возникают при попадании в них ядовитых веществ (яд змеи, отравляющие вещества).
- Отличие огнестрельных ран от всех прочих — особенность ранящего снаряда, раневого канала и течения раневого процесса.

По причинам повреждения раны делят на операционные и случайные.

По микробному загрязнению различают раны асептические и микробно-загрязнённые.

По отношению к замкнутым полостям тела человека (череп, грудь, живот, сустав) различают проникающие и непроникающие ранения. Проникающими называют ранения, в результате которых произошло повреждение внутренней серозной оболочки, выстилающей полость (твёрдая мозговая оболочка, париетальная плевра, париетальная брюшина, синовиальная оболочка).

КЛИНИЧЕСКАЯ КАРТИНА

Клиническая картина ран зависит от характера раны, ранящего снаряда, размеров раны, повреждения полостей и внутренних органов, нарушения целости сосудов, нервов и костей. Она состоит из местных и общих симптомов.

К местным симптомам относят боль, зияние раны, кровотечение, нарушение функций повреждённого сегмента. Общие симптомы включают признаки возникшего осложнения травмы (например, анемия, шок, перитонит и т.д.).

Течение раневого процесса

В чистой ране с хорошим контактом между краями происходит их склеивание. Погибшие клеточные элементы и бактерии рассасываются, происходит усиленное размножение соединительнотканных клеток, которые со временем превращаются в рубец. Он прочно соединяет стенки бывшей раны — так происходит заживление раны первичным натяжением.

Если же между стенками раны был диастаз или развилась гнойная инфекция, заживление раны идёт медленно, с постепенным заполнением грануляциями с её дна. Это заживление вторичным натяжением.

В течении раневого процесса при заживлении гнойных ран целесообразно выделить следующие стадии: воспаление, образование и созревание грануляционной ткани, эпителизация.

Выделение стадий, несмотря на их определённую последовательность, носит условный характер, поскольку провести строгую грань между окончанием одной стадии и началом другой невозможно. Обычно через 48 ч возникает грануляционная ткань. После стихания воспалительной реакции начинается процесс преобразования, пролиферации фибробластов, образования новой ткани — процесс репаративной регенерации. На всём протяжении воспалительной реакции, начиная с момента повреждения ткани, наблюдают пролиферативные или продуктивные явления (размножение клеточных элементов). Эти явления особенно выражены в более поздних стадиях воспаления. По мере роста грануляционной ткани, образования и созревания соединительной ткани отмечают стихание воспалительных явлений, происходит эпителизация по направлению с краёв раны к её дну.

Кровотечения

ОПРЕДЕЛЕНИЕ

Кровотечением называют вытекание крови из сосуда во внешнюю среду, ткани или какую-нибудь полость тела. Наличие крови в определённой полости носит своё название. Так, скопление крови в грудной полости называют гемотораксом, в брюшной полости — гемоперитонеумом, в перикарде — гемоперикардиумом, в суставе — гемартрозом и т.д. Наиболее частая причина кровотечения — травма.

Кровоизлиянием называют диффузное пропитывание кровью какой-либо ткани (например, подкожная клетчатка, мозговая ткань).

Гематомой называют скопление крови, ограниченное тканями.

КЛАССИФИКАЦИЯ

- По анатомо-физиологическому принципу кровотечения делят на артериальные, венозные, капиллярные и паренхиматозные, они имеют особенности в клинической картине и методах остановки.
  - При артериальном кровотечении кровь алого цвета, вытекает пульсирующей струёй, самостоятельно не останавливается, что быстро приводит к тяжёлой острой анемии.
  - При венозном кровотечении кровь тёмного цвета, вытекает тем медленнее, чем мельче калибр сосуда.
  - Паренхиматозные и капиллярные кровотечения внешне протекают одинаково, их отличие от предыдущих — отсутствие видимого на глаз источника кровотечения, продолжительность и сложность гемостаза.
- По клиническим проявлениям кровотечения делят на наружные и внутренние (полостные, скрытые).
  - При наружном кровотечении кровь вытекает во внешнюю среду.
  - При внутреннем кровотечении кровь попадает в какую-либо полость тела или полый орган. Скрытого кровотечения при травмах практически не бывает. Его причиной часто становятся язвы желудка и кишечника.
- По времени появления кровотечения выделяют первичные, вторичные ранние и вторичные поздние кровотечения.
  - Первичные начинаются сразу после травмы.
  - Вторичные ранние возникают в первые часы и сутки после травмы в результате выталкивания тромба из раненого сосуда. Причины этих кровотечений — нарушение принципов иммобилизации, ранняя активизация больного, повышение артериального давления.
  - Вторичные поздние кровотечения могут развиться в любой момент после нагноения раны. Причина их развития — гнойное расплавление тромба или стенки сосуда воспалительным процессом.

КЛИНИЧЕСКАЯ КАРТИНА

Клиническая картина кровотечения зависит от того, какой орган повреждён, от калибра травмированного сосуда и от того, куда вытекает кровь. Все признаки кровотечения делятся на общие и местные симптомы.

Общие симптомы наружного и внутреннего кровотечений одинаковы. Это слабость, головокружение с частыми обмороками, жажда, бледность кожных покровов и (особенно) слизистых оболочек (губы белого цвета), частый малый пульс, прогрессивно падающее и нестабильное артериальное давление, резкое снижение количества эритроцитов и содержания гемоглобина.

Местные симптомы при наружном кровотечении уже были перечислены; основные из них — кровотечение из раны. Местные же симптомы при внутренних кровотечениях чрезвычайно разнообразны, их возникновение зависит от полости, в которую вытекает кровь.

- Так, при кровотечении в полость черепа основную клиническую картину составляют симптомы сдавления головного мозга.
- При кровотечении в плевральную полость возникают признаки гемоторакса со всем комплексом физикальных признаков (одышка, укорочение перкуторного звука, ослабление дыхания и голосового дрожания, ограничение дыхательных экскурсий) и данных вспомогательных методов исследования (рентгенография грудной клетки, пункция плевральной полости).

- При скоплении крови в брюшной полости возникают симптомы перитонита (боль, тошнота, рвота, напряжение мышц передней брюшной стенки, симптомы раздражения брюшины) и притупление в отлогих местах живота. Наличие свободной жидкости в брюшной полости подтверждают УЗИ, пункцией или лапароцентезом.
- В связи с малым объёмом полости кровотечение в сустав не бывает массивным, поэтому никогда не возникает острой анемии, угрожающей жизни больного, как при других внутриполостных кровотечениях.
- Клиническая картина внутритканевой гематомы зависит от её размеров, локализации, калибра повреждённого сосуда и наличия сообщения между ним и гематомой. Местные проявления — значительная припухлость, увеличение объёма конечности, распирающее уплотнение тканей, болевой синдром. Прогрессивно нарастающая гематома может привести к гангрене конечности. Если этого не случилось, конечность несколько уменьшается в объёме, но отчётливо наблюдают ухудшение трофики дистального отдела конечности. При исследовании находят пульсацию над гематомой, там же выслушивают систолический шум, что указывает на формирование ложной аневризмы.

ОСТАНОВКА КРОВОТЕЧЕНИЯ

Различают самопроизвольную и искусственную остановку кровотечения. Самопроизвольная остановка наступает при повреждении сосудов мелкого калибра за счёт их спазма и тромбоза. Травма сосудов более крупного калибра требует применения лечебных мероприятий, в этих случаях остановку кровотечения делят на временную и окончательную.

- Временная остановка кровотечения не всегда оправдывает своё наименование, поскольку нередко принятые для неё меры при ранении сосудов среднего калибра, особенно венозных, дают окончательную остановку. К мерам временной остановки кровотечения относят возвышенное положение конечности, давящую повязку, максимальное сгибание сустава, пальцевое прижатие сосуда, наложение жгута, наложение на сосуд зажима с оставлением его в ране.
  - Давящую повязку накладывают следующим образом. Повреждённую конечность поднимают. На рану накладывают стерильный ватно-марлевый валик и туго перебинтовывают её. Приподнятое положение конечности сохраняют. Сочетание этих двух приёмов позволяет успешно остановить венозное кровотечение.
  - При повреждении сосудов в области локтевого сгиба или подколенной ямки кровотечение можно временно остановить максимальным сгибанием сустава, зафиксировав это положение повязкой из мягкой ткани.
  - *$* При повреждении магистральных артерий кровотечение кратковременно можно остановить пальцевым прижатием сосуда к подлежащим костям. Точки прижатия артериальных стволов показаны на рис. 2-23. Такую остановку кровотечения (из-за быстрого возникновения усталости рук оказывающего помощь) можно продолжать всего несколько минут, поэтому нужно как можно скорее наложить жгут.
  - Правила наложения жгута следующие. Раненую конечность поднимают и выше раны оборачивают полотенцем, на которое и накладывают жгут. Последний может быть стандартным (резиновый жгут Эсмарха) или же импровизированным (кусок тонкого резинового шланга, ремень, верёвка и т.д.). Если жгут резиновый, перед наложением его нужно сильно растянуть. При правильно наложенном жгуте отмечают исчезновение пульса на дистальном отделе конечности. Учитывая, что длительность нахождения жгута на конечности составляет не более 2 ч, необходимо засечь время его наложения, записать на бумаге и прикрепить её к жгуту. Больного необходимо

транспортировать в лечебное учреждение в сопровождении медицинского работника.

Окончательную остановку кровотечения можно выполнить различными способами: механическим, термическим, химическим и биологическим.

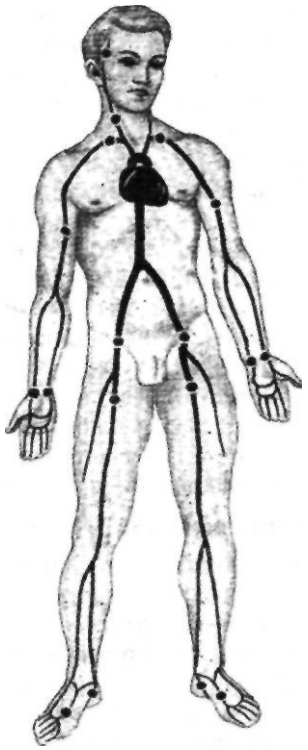

Рис. 2-23. Точки прижатия артерий для временной остановки кровотечения.

- К механическим способам окончательной остановки кровотечения следует отнести тампонаду, перевязку сосуда в ране или на протяжении, сосудистый шов. Гемостаз марлевым тампоном применяют при капиллярных и паренхиматозных кровотечениях, когда нет возможности применить другие способы. После тромбирования сосудов (через 48 ч) во избежание развития инфекции тампон желательно удалить. Перевязку сосуда в ране выполняют обязательно под контролем зрения. Кровоточащий сосуд захватывают кровоостанавливающим зажимом, перевязывают у основания одним узлом, зажим снимают и завязывают второй узел. Иногда источник кровотечения скрыт мощным мышечным массивом, например, в ягодичной области, поиски его чреваты дополнительной значительной травмой. В таких случаях производят перевязку сосуда на протяжении (внутренняя подвздошная артерия). Аналогичные вмешательства выполняют при поздних вторичных кровотечениях из гнойной раны. Сосудистый шов накладывают при сшивании концов пересечённого сосуда или же когда размозжённый его участок замещают трансплантатом или эндопротезом. Применяют ручной шов шёлковыми нитями или же выполняют его с помощью специальных аппаратов, которые скрепляют концы разорванного сосуда танталовыми скрепками.
- К термическим способам следует отнести воздействие на кровоточащие сосуды низких и высоких температур. Наиболее часто для предупреждения формирования межмышечных гематом, гемартрозов используют накожное воздействие холода в виде пузырей со льдом, орошения хлорэтилом, холодных примочек и т.д. Хорошо останавливают капиллярное и паренхиматозное кровотечения примочки с горячим 0,9% раствором натрия хлорида. Хороший гемостаз при кровотечении из мелких и средних по калибру сосудов даёт электрокоагуляция с помощью диатермии.
- Химические способы остановки кровотечения включают применение сосудосуживающих и повышающих свёртываемость крови препаратов, используемых как местно, так и внутривенно. Наиболее часто используют примочки и орошения раны растворами водорода пероксида, 0,1% раствором эпинефрина, хлоридов кальция и натрия. Внутривенно вводят 10% раствор хлорида кальция, 5% раствор аскорбиновой кислоты, 4% раствор аминокапроновой кислоты и т.д.
- Биологические способы остановки применяют в основном при капиллярном и паренхиматозном кровотечениях. Причина таких кровотечений — хирур-

гические вмешательства, связанные с разделением обширных спаечных конгломератов, и повреждение паренхиматозных органов (печени, почек). Все способы биологической остановки кровотечения можно разделить на следующие группы:

- тампонада кровоточащей раны аутотканями, богатыми тромбокиназой (сальником, мышцей, жировой клетчаткой, фасцией); выполняют тампонаду свободным куском сальника, мышцы или же трансплантатом на ножке с подшиванием к краям ран;
- переливание небольших доз (100-200 мл) эритроцитарной массы, плазмы;
- введение менадиона натрия бисульфита и 5% раствора аскорбиновой кислоты;
- местное применение производных крови (фибриновая плёнка, гемостатическая губка и т.д.): их вводят в рану и оставляют там после её ушивания.

При острой анемии возникает потребность в определении объёма кровопотери. Ориентировочно его можно определить следующими способами.

- По клинической картине.
  - Нарушений гемодинамики нет — величина кровопотери до 10% ОЦК (объёма циркулирующей крови).
  - Бледность кожных покровов, слабость, число сердечных сокращений до 100 в минуту, АД снижено до 100 мм рт.ст. — величина кровопотери до 20% ОЦК.
  - Резкая бледность кожных покровов, холодный пот, адинамия, число сердечных сокращений до 120 в минуту, АД меньше 100 мм рт.ст., олигурия — величина кровопотери до 30% ОЦК.
  - Расстройство сознания, число сердечных сокращений до 140 в минуту, АД меньше критического, анурия — величина кровопотери более 30% ОЦК.
- При переломах голени объём кровопотери обычно составляет 0,5-1 л, бедра - 0,5-2,5 л, таза - 0,8-3 л.

Достоверно определить величину кровопотери можно только с помощью лабораторных исследований (по таблицам или номограммам, в которых учитывают величину АД, ОЦК, гематокрит, удельный вес крови и т.д.)

Острую кровопотерю незамедлительно следует компенсировать, а при показателях содержания гемоглобина 100 г/л и гематокрита 30% показано переливание препаратов крови. Объёмы, темп и правила трансфузий описаны в разделе «Политравма».

Глава 3

Вывихи

ОПРЕДЕЛЕНИЕ

Вывих *(luxatio)* — стойкое разобщение сочленяющихся поверхностей в результате физического насилия или патологического процесса.

Наименование вывих получает по повреждённому суставу или же вывихнутым считают нижележащий сегмент (кроме ключицы и позвонков). Пример: вывих в локтевом суставе или же вывих предплечья, но не вывих локтевого сустава.

ЭПИДЕМИОЛОГИЯ

Травматические вывихи — наиболее частая их разновидность, составляющая 2-4% всех повреждений скелета и 80-90% всех остальных вывихов. Встречаются во всех возрастных группах, но преимущественно у мужчин в возрасте 20-50 лет: на их долю приходится 60-75% травм.

КЛАССИФИКАЦИЯ

Различают вывихи врождённые и приобретённые. Последние в свою очередь можно разделить на травматические, патологические и привычные.

Разобщение конгруэнтных поверхностей не всегда происходит по всей площади, поэтому наряду с полными встречают неполные вывихи, или подвывихи.

По времени, прошедшему с момента нарушения сочленения, вывихи делят на свежие, несвежие и застарелые. Свежими считают вывихи, когда с момента травмы прошло не более 3 дней, несвежими — от 3 дней до 3 нед, застарелыми — 3 нед и больше.

Иногда разрушаются все покровы сочленения, включая и кожу; в таких случаях говорят об открытом вывихе (рис. 3-1, см. цв. вклейку). Кроме того, вывихи могут осложняться переломами (переломовывих). Последние две разновидности относят к осложнённым вывихам.

ЭТИОЛОГИЯ, МЕХАНИЗМ ТРАВМЫ

Причиной возникновения вывихов чаще всего бывают травмы непрямого механизма — насильственные движения, превышающие функциональные возможности суставов. При этом, как правило, разрывается капсула сустава, частично связочный аппарат, травмируются окружающие мягкие ткани.

КЛИНИЧЕСКАЯ КАРТИНА

Пострадавший жалуется на сильную боль в суставе и потерю его функций. Конечность в зависимости от вывихнутого сегмента занимает вынужденное положение.

ДИАГНОСТИКА

Анамнез

Характерная травма в анамнезе.

Осмотр и физикальное обследование

Сустав деформирован. При пальпации выявляют изменение внешних ориентиров сочленения, болезненность. Активные движения в суставе отсутствуют. Попытка выполнения пассивных движений вызывает резкую боль. Определяют симптом пружинящего сопротивления. Последний заключается в том, что врач, производящий пассивные движения, ощущает упругое сопротивление движению, а при прекращении усилия сегмент конечности возвращается в прежнее положение.

При подозрении на вывих необходимо проверить пульсацию артерий, кожную чувствительность и двигательную функцию дистального отдела конечности, так как возможно повреждение нервно-сосудистого пучка.

Лабораторные и инструментальные исследования

При диагностировании вывихов обязательно проведение рентгенографического исследования, без него невозможно установить наличие сопутствующих переломов без смещения и трещин костей. В противном случае при попытке вправления сегмента могут произойти перелом и смещение отломков.

ЛЕЧЕНИЕ

Первая медицинская помощь

Лечение свежих вывихов — экстренное мероприятие; приступать к нему нужно немедленно после установления диагноза. Помощь начинают с введения обезболивающих наркотических средств.

Консервативное лечение

После обезболивания вывихнутый сегмент конечности вправляют.

При устранении травматического вывиха необходимо соблюдать следующие правила.

- Манипуляцию выполняют с применением местного или общего обезболивания, так как только в этом случае можно добиться полного расслабления мышц.
- Вывихнутый сегмент вправляют максимально щадящим способом, без рывков и грубых насилий.
- После устранения вывиха конечность иммобилизуют гипсовой повязкой.
- После снятия фиксирующей повязки проводят курс реабилитационного лечения (лечебная гимнастика, физиопроцедуры, водолечение, механотерапия, направленные на снятие болевого синдрома, нормализацию кровообращения, увеличение эластичности мягких тканей).

Вопросы лечения несвежих и (особенно) застарелых вывихов решают в индивидуальном порядке, поскольку прогноз далеко не всегда бывает благополучным.

Хирургическое лечение

Больных с привычными вывихами необходимо направлять в стационар для хирургического лечения.

Вывихи ключицы

КОД ПО МКБ-10

543.1. Вывих акромиально-ключичного сустава.
543.2. Вывих грудино-ключичного сустава.
Составляют 3-5% всех вывихов.

КЛАССИФИКАЦИЯ

Различают вывихи акромиального и стернального концов ключицы, причём первые встречают в 5 раз чаще. Очень редко обнаруживают вывих обоих концов ключицы одновременно.

ЭТИОЛОГИЯ, МЕХАНИЗМ ТРАВМЫ

Возникают преимущественно в результате непрямого механизма травмы: падение на надплечье или отведённую руку, резкое сжатие надплечий во фронтальной плоскости.

ВЫВИХ АКРОМИАЛЬНОГО КОНЦА КЛЮЧИЦЫ

Код по МКБ-10

S43.1. Вывих акромиально-ключичного сустава.

Анатомия

С наружной стороны ключицу удерживают акромиально-ключичная и клювовидно-ключичная связки (рис. 3-2).

Классификация

В зависимости от того, разрыв какой связки произошёл, различают полные и неполные вывихи. При разрыве одной акромиально-ключичнои связки вывих считают неполным, при разрыве обеих — полным.

Клиническая картина

Жалобы на боли в зоне акромиального сочленения, умеренно ограничивающие движения в плечевом суставе.

Диагностика

Анамнез

Характерный механизм травмы в анамнезе.

Осмотр и физикальное обследование

В месте повреждения отмечают отёк и деформацию. Её выраженность зависит от того, с каким вывихом: полным или неполным — имеем мы дело. При полных вывихах акромиальный конец выстоит значительно, наружная его поверхность прощупывается под кожей, а при движении лопаткой ключица остаётся неподвижной. При неполных вывихах ключица сохраняет связь с лопаткой через клювовидно-ключичную связку и движется вместе с лопаткой; наружный конец ключицы прощупать не удаётся. Пальпация во всех случаях болезненна,

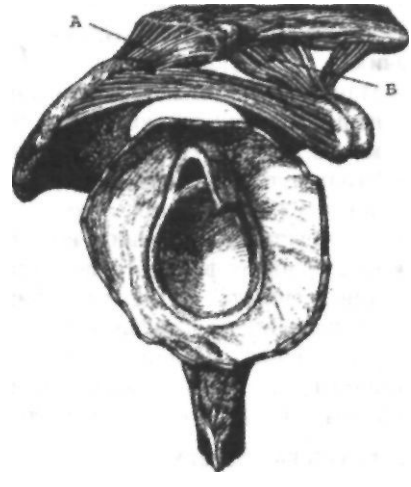

Рис. 3-2. Акромиально-ключичная (А) и клювовидно-ключичная (Б) связки.

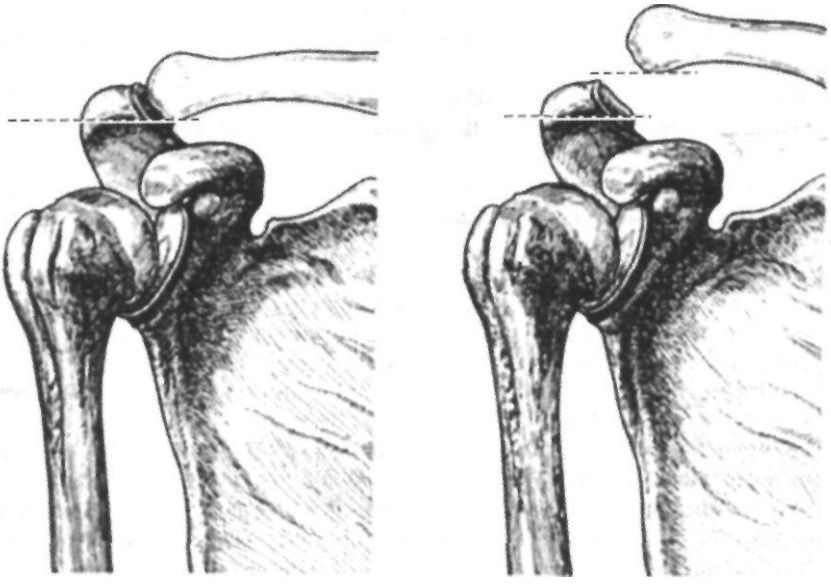

Рис. 3-3. Рентгенодиагностика вывиха акромиального конца ключицы.

При надавливании на ключицу вывих довольно легко устраняется, но стоит прекратить давление — возникает вновь. Это так называемый «симптом клавиши» — достоверный признак разрыва акромиально-ключичного сочленения.

Лабораторные и инструментальные исследования

Рентгенография облегчает постановку диагноза. При чтении рентгенограмм следует обращать внимание не столько на ширину суставной щели (величина её вариабельна, особенно при неправильных укладках), сколько на положение нижнего края ключицы и акромиального отростка. Если они стоят на одном уровне, значит, связочный аппарат цел и вывиха нет, а смещение ключицы кверху — признак патологии (рис. 3-3).

Лечение

Различают консервативные и оперативные способы лечения.

Консервативное лечение

Вправление вывихнутого акромиального конца ключицы не представляет трудностей, однако удержать его в нужном положении консервативными методами довольно сложно. Для фиксации используют разнообразные повязки, шины и аппараты, дополненные пелотом, давящим на акромиальное сочленение. Рассмотрим некоторые из них.

Повязка Волковича. После анестезии места повреждения 20-30 мл 1% раствора прокаина вправляют ключицу. На область акромиально-ключичного сочленения накладывают ватно-марлевый пелот, фиксируют его полоской липкого пластыря от акромиального отростка через надплечье кзади и книзу, затем по задней поверхности плеча, вокруг локтевого сустава и возвращаются по передней поверхности плеча к исходной точке. Повязку накладывают при отведённом кнаружи и кзади плече. В подмышечную область вкладывают небольшой валик, руку опускают, фиксируют косынкой.

Другим способом фиксации пелота служит наложение пластырной повязки при отведённом плече от надплечья до нижней трети плеча по наружной поверхности. Фиксацию подкрепляют второй полоской, идущей перпендикулярно первой

(крестообразно). Руку опускают, что усиливает натяжение пластыря и удержание ключицы. И ту и другую пластырные повязки целесообразно подкрепить наложением повязки Дезо.

Гипсовая повязка служит наиболее частым способом фиксации. Применяют различные модификации торакобрахиальных повязок, гипсовую повязку Дезо и другие, но с обязательным использованием пелотов.

Срок иммобилизации при всех консервативных способах составляет 4-6 нед. В последующем показано реабилитационное лечение.

Хирургическое лечение

При безуспешности консервативного лечения и при застарелых вывихах больных следует направить в стационар для оперативного лечения.

Суть его заключается в создании акромиально-ключичной и клювовидно-ключичной связок из аутотканей, аллотканей или синтетических материалов (шёлк, капрон, лавсан). Наиболее часто применяют операции по способу Бома, Беннеля, Уоткинса-Каплана (рис. 3-4).

После хирургического вмешательства накладывают гипсовую торакобрахиальную повязку сроком на 6 нед.

Подкупающие по простоте операции восстановления акромиально-ключичного сочленения спицами, шурупами, путём сшивания и другими подобными способами без пластики клювовидно-ключичной связки выполнять не следует из-за большого количества рецидивов. Клювовидно-ключичная связка — основная связка, отвечающая за удержание ключицы.

Приблизительный срок нетрудоспособности

Трудоспособность восстанавливается через 6-8 нед.

ВЫВИХ ГРУДИННОГО КОНЦА КЛЮЧИЦЫ

Код по МКБ-10

S43.2. Вывих грудино-ключичного сустава.

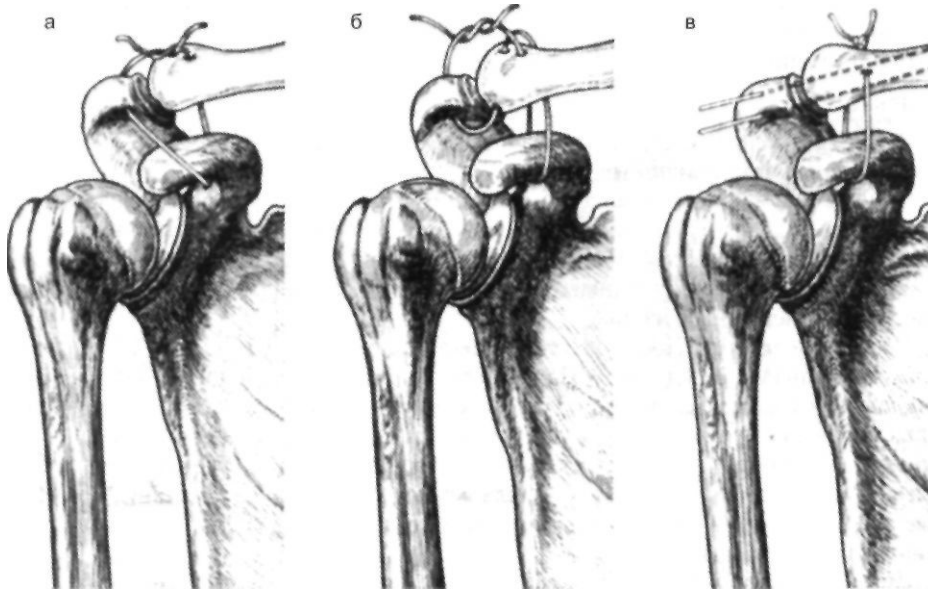

Рис. 3-4. Схема оперативного лечения вывихов акромиального конца ключицы: а — по Бому; б — по Беннелю; в — по Уоткинсу-Каплану.

Классификация

В зависимости от смещения внутреннего конца ключицы различают предгрудинный, надгрудинный и загрудинный вывихи. Последние два встречаются чрезвычайно редко.

Этиология, механизм травмы

Вывих грудинного конца ключицы происходит в результате непрямого механизма травмы: избыточное отклонение плеча и надплечья кзади или кпереди.

Клиническая картина

Пациента беспокоят боли в области грудино-ключичного сочленения.

Диагностика

Анамнез

В анамнезе — соответствующая травма.

Осмотр и физикальное обследование

В верхней части грудины определяют выпячивание (исключая загрудинный вывих), которое смещается при сведении и разведении надплечий и глубоком дыхании. Ткани отёчные, болезненны при пальпации. Надплечье на стороне травмы укорочено.

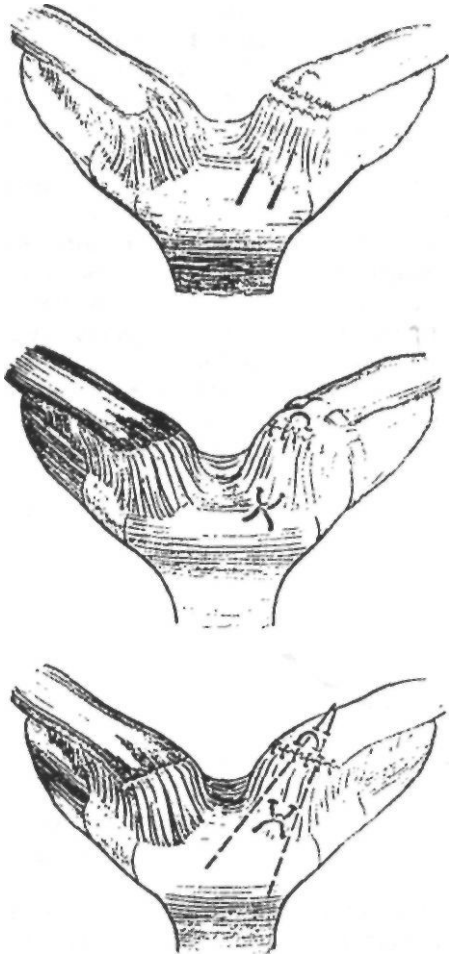

Рис. 3-5. Схема оперативного лечения вывихов грудинного конца ключицы.

Лабораторные и инструментальные исследования

Обязательна рентгенография обоих грудино-ключичных сочленений в строго симметричной укладке. При вывихе грудинный конец ключицы смещается вверх и к средней линии тела. На снимке его тень перекрывает тень позвонков и проецируется выше по сравнению со здоровой стороной.

Лечение

Хирургическое лечение

Наилучших анатомических и функциональных результатов достигают при хирургическом лечении этого повреждения. Способы фиксации грудинного конца ключицы представлены на рис. 3-5.

Наиболее часто выполняют операцию по способу Марксера. Фиксируют ключицу к грудине П-образным трансоссальным швом. Накладывают отводящую шину или торакобрахиальную гипсовую повязку на 3-4 нед.

Приблизительный срок нетрудоспособности

Трудоспособность восстанавливается через 6 нед.

ВЫВИХИ ВЕРХНЕЙ КОНЕЧНОСТИ

Вывихи плеча

СИНОНИМЫ

Вывих в плечевом суставе.

ОПРЕДЕЛЕНИЕ

Вывихом плеча называют стойкое разобщение сочленяющихся поверхностей головки плечевой кости и суставной впадины лопатки в результате физического насилия или патологического процесса. Когда конгруэнтность нарушена, но сохраняется контакт сочленяющихся поверхностей, говорят о подвывихе плеча.

КОД ПО МКБ-10

S43.0. Вывих плечевого сустава.

АНАТОМИЯ

Плечевой сустав образован головкой плечевой кости и суставной впадиной лопатки. Суставные поверхности покрыты гиалиновым хрящом. Их площади соприкосновения составляют 3,5:1 или 4:1. По краю суставной впадины лопатки расположена суставная губа, имеющая фиброзно-хрящевое строение. От неё начинается суставная капсула, прикрепляющаяся к анатомической шейке плечевой кости. Толщина капсулы неравномерна. В верхнем отделе она утолщена за счёт вплетающихся суставно-плечевых и клювовидно-плечевой связок, а в переднемедиальном отделе значительно истончена; соответственно, здесь она в 2-3 раза менее прочная. В передненижнем отделе капсула сустава прикрепляется значительно ниже хирургической шейки, увеличивая его полость и образуя подмышечный заворот (карман Риделя). Последний позволяет максимально отводить плечо, при этом сосудисто-нервный пучок приближается к сочленяющимся поверхностям, о чём следует помнить во время оперативных вмешательств. В состав пучка входят нервы плечевого сплетения: медиальный кожный нерв плеча и предплечья, мышечно-кожный нерв, срединный, лучевой, локтевой и подмышечный нервы. Здесь же проходят сосуды: подмышечная артерия и вена с их ветвями (грудоакромиальная, подлопаточная, верхняя грудная, передняя и задняя артерии, огибающие плечевую кость, с сопровождающими их венами).

Рентгенограмма плечевого сустава в двух проекциях и поясняющая схема представлены на рис. 3-6.

КЛАССИФИКАЦИЯ

1. Врождённые.
2. Приобретённые:
- нетравматические:
  - произвольный;
  - патологический (хронический);
- травматические:
  - неосложнённые;
  - осложнённые: открытые, с повреждением сосудисто-нервного пучка, с разрывом сухожилий, переломовывихи, патологические повторяющиеся, застарелые и привычные вывихи плеча.

Травматические вывихи плеча достигают 60% всех вывихов. Это объясняется анатомо-физиологическими особенностями сустава (шаровидная головка плечевой кости и плоская суставная впадина лопатки, несоответствие их размеров, большая полость сустава, слабость связочно-капсулярного аппарата, особенно

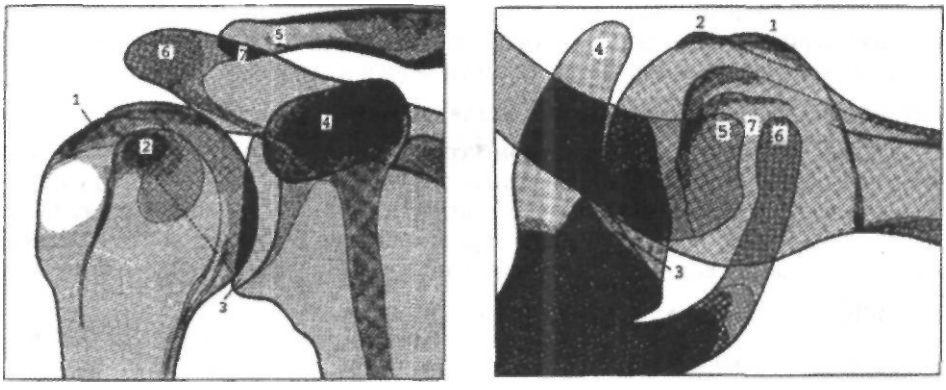

Рис. 3-6. Рентгенограмма плечевого сустава в двух проекциях с поясняющей схемой: 1 — большой бугорок плечевой кости; 2 — малый бугорок плечевой кости; 3 — суставная впадина лопатки; 4 — клювовидный отросток; 5 — ключица; 6 — акромион; 7 — акромиально-ключичное сочленение.

в переднем отделе, своеобразная работа мышц и ряд других факторов, способствующих возникновению вывиха).

По отношению к лопатке различают передние вывихи плеча (подклювовидный, внутриклювовидный, подмышковый), нижний (подсуставной) и задние (подакромиальный, подостный). Наиболее часто (75%) встречаются передние вывихи, подмышковые составляют 24%, на остальные приходится 1%.

ЭТИОЛОГИЯ, МЕХАНИЗМ ТРАВМЫ

Механизм травмы в основном непрямой: падение на отведённую руку в положении передней или задней девиации, избыточная ротация плеча в том же положении и т.д.

КЛИНИЧЕСКАЯ КАРТИНА

Пациенты предъявляют жалобы на боли и прекращение функционирования плечевого сустава, наступившие вслед за травмой. Больной удерживает руку на стороне повреждения здоровой рукой, стараясь зафиксировать её в положении отведения и некоторого отклонения кпереди.

ДИАГНОСТИКА

Анамнез

В анамнезе — указание на травму.

Осмотр и физикальное обследование

Плечевой сустав деформирован: уплощён в переднезаднем направлении, акромион выстоит под кожей, под ним имеется западение. Всё это придаёт суставу характерный внешний вид.

При пальпации определяют нарушение внешних ориентиров проксимального отдела плеча: головка прощупывается в необычном для неё месте, чаще кнутри или кнаружи от суставной впадины лопатки. Активные движения невозможны, а при попытке выполнения пассивных движений выявляют положительный симптом пружинящего сопротивления. Ротационные движения плеча передаются на атипично расположенную головку. Ощупывание и определение двигательной функции плечевого сустава сопровождаются болью. Движения в дистальных суставах руки сохраняются в полном объёме. Движения, равно как и кожную чувствительность, хирург должен определять обязательно, поскольку вывихи могут сопровождаться

повреждением нервов, чаще других страдает подмышечный нерв. Не исключено и повреждение магистральных сосудов, поэтому следует проверять пульсацию на артериях конечности и сравнивать её с пульсацией на здоровой стороне.

Лабораторные и инструментальные исследования

Главным вспомогательным методом исследования при вывихах плеча служит рентгенография. Без неё нельзя ставить окончательный диагноз, а попытку устранения вывиха до рентгеногрфии следует отнести к врачебным ошибкам. Без рентгенограммы можно и не распознать переломы проксимального конца плечевой кости или лопатки, вследствие чего при манипуляции нанести вред больному.

ЛЕЧЕНИЕ

Консервативное лечение

Вывихнутый сегмент необходимо вправить тотчас же по установлении диагноза. Обезболивание может быть как общим, так и местным. Предпочтение следует отдать наркозу. Местную анестезию обеспечивают введением в полость сустава 1% раствора прокаина в количестве 20-40 мл после предварительной подкожной инъекции раствора морфина или же вводят кодеин + морфин + наркотин + папаверин + тебаин.

Вправление плеча без анестезии следует считать ошибкой. Перед устранением вывиха необходимо войти в контакт с больным: успокоить его, определить поведение на этапах вправления, добиться максимального расслабления мускулатуры.

Применяют проводниковую анестезию плечевого сплетения **по методу В.А. Мешкова** (1973). Выполняют её следующим образом. Больной сидит на стуле, опираясь на его спинку, или лежит на перевязочном столе. Голова его повёрнута в сторону здорового плеча. Для анестезии определяют точку под нижним краем ключицы на границе её наружной и средней третей над вершиной прощупываемого клювовидного отростка лопатки, где делают «лимонную корочку». Затем перпендикулярно к поверхности кожи вводят иглу на глубину 2,5-3,5 см (в зависимости от выраженности подкожного жирового и мышечного слоев больного) и вводят 20 мл 2% или 40 мл 1% раствора прокаина.

Исследования В.А. Мешкова показали, что игла в этом месте не может повредить подключичные сосуды, а нагнетаемый через неё раствор омывает нервные ветви, участвующие в иннервации капсулы и мышц плечевого сустава (рис. 3-7).

После достижения анестезии приступают к вправлению плеча.

Существует более 50 способов устранения вывиха плеча. Все их можно разделить на три группы:

- рычаговые способы;
- физиологические методы, основанные на утомлении мышц вытяжением (тракционные);
- способы, предусматривающие проталкивание головки плечевой кости в полость сустава (толчковые методы).

Следует заметить, что такое деление весьма условно, так как при многих способах сочетают различные элементы техники вправления плеча.

Наиболее известный пример *рыгагового принципа* вправления плеча — способ Кохера (1870). Больной сидит на стуле. Полотенцем в виде 8-образной петли охватывают повреждённый плечевой сустав, создавая противотягу. Врач свою руку, одноимённую с вывихнутой рукой пострадавшего, накладывает сверху на локтевой сгиб и охватывает его, а второй рукой удерживает лучезапястный сустав, сгибая конечность больного в локтевом суставе под прямым углом. Далее действия врача складываются из четырёх этапов, плавно сменяющих друг друга (рис. 3-8):

- вытяжение по оси конечности и приведение плеча к туловищу (а);

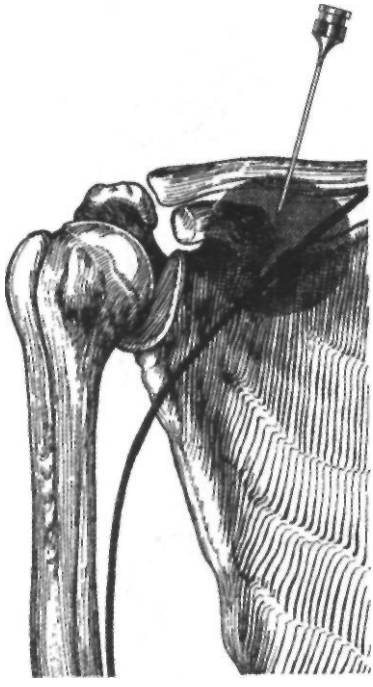

Рис. 3-7. Распространение раствора при подключичной анестезии.

• продолжая движения первого этапа, производят ротацию плеча кнаружи путём отклонения предплечья в ту же сторону (б);
• не меняя достигнутого положения и тяги, перемещают локтевой сустав кпереди и кнутри, приближая его к средней линии тела (в);
• производят внутреннюю ротацию плеча за предплечье, перемещая кисть этой руки на здоровое надплечье (г).

Способ Кохера — один из самых травматичных, его можно применять для вправления плеча у лиц молодого возраста при передних вывихах плеча. У пожилых людей применять его нельзя из-за угрозы перелома порозных костей плеча и других осложнений.

Способ Ф.Ф. Андреева (1943). Больной лежит на спине на кушетке. Хирург, встав у изголовья, берёт повреждённую руку пострадавшего за согнутое под прямым углом предплечье и поднимает её вверх до фронтальной плоскости, производя одновременно тягу по оси плеча. Руку ротируют сначала кнутри, затем кнаружи и опускают вниз.

Самой многочисленной следует признать группу способов, основанную на *вправлении вывиха вытяжением*. Зачастую вытяжение сочетают с ротационными или качательными движениями.

Наиболее древний в этой группе **способ Гиппократа** (IV век до нашей эры). Больной лежит на кушетке на спине. Врач помещает пятку своей разутой ноги (одноимённой с вывихнутой рукой пациента) в подмышечную область больного. Захватив кисть пострадавшего, производит тракцию по длинной оси руки с одновременным постепенным приведением и давлением пяткой на головку плеча кнаружи и кверху. При подталкивании головки происходит её вправление (рис. 3-9).

Способ Е.О. Мухина (1805). Больной лежит на спине или сидит на стуле. Повреждённый плечевой сустав охватывают сзади свёрнутой простынёй, концы которой перекрещиваются на груди больного. Помощник использует её для противотяги. Хирург плавно, с нарастающей силой производит тракцию за плечо больного, постепенно отводя его до прямого угла и одновременно совершая ротационные движения (рис. 3-10).

Способ Мота (1812). Больной лежит на столе. Помощник тянет его больную руку вверх, упираясь стопой в надплечье пострадавшего, а хирург стремится пальцами вправить головку плеча (рис. 3-11).

Есть ещё несколько методов устранения вывиха плеча, основанных на *тракции за повреждённую конегность*. Это способы Симона (1896), Гофмейстера (1901), А.А. Кудрявцева (1937).

По способу Симона больного укладывают на пол на здоровый бок. Помощник становится на табурет и тянет за кисть вывихнутой руки вверх, а хирург пальцами стремится вправить головку плечевой кости.

Способы Гофмейстера и А.А. Кудрявцева различаются тем, что в первом случае тракцию за конечность производят с помощью подвешенного к руке груза, а во втором — с помощью шнура, перекинутого через блок (рис. 3-12).

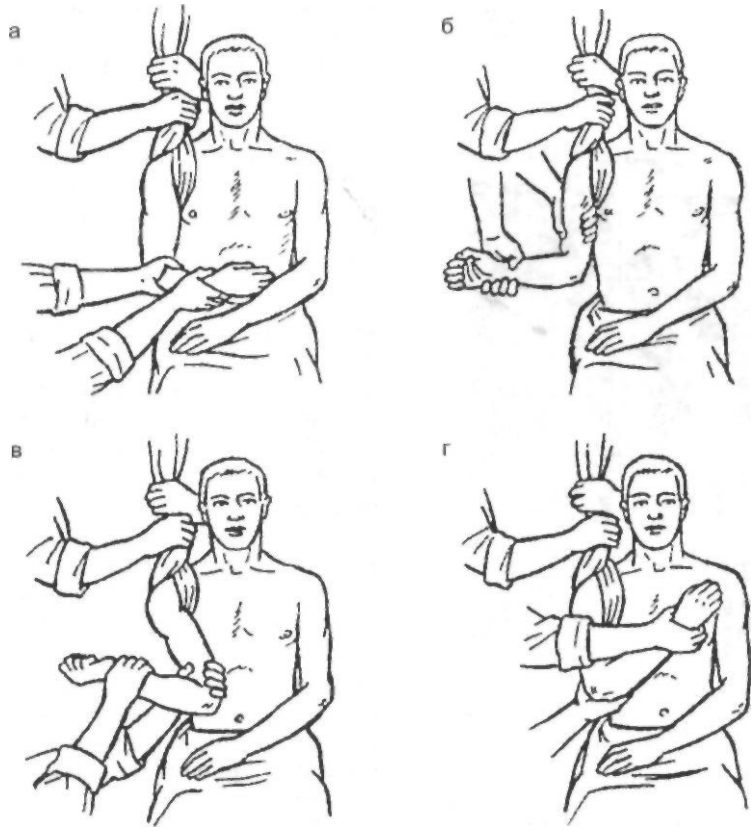

Рис. 3-8. Этапы вправления плеча по способу Кохера.

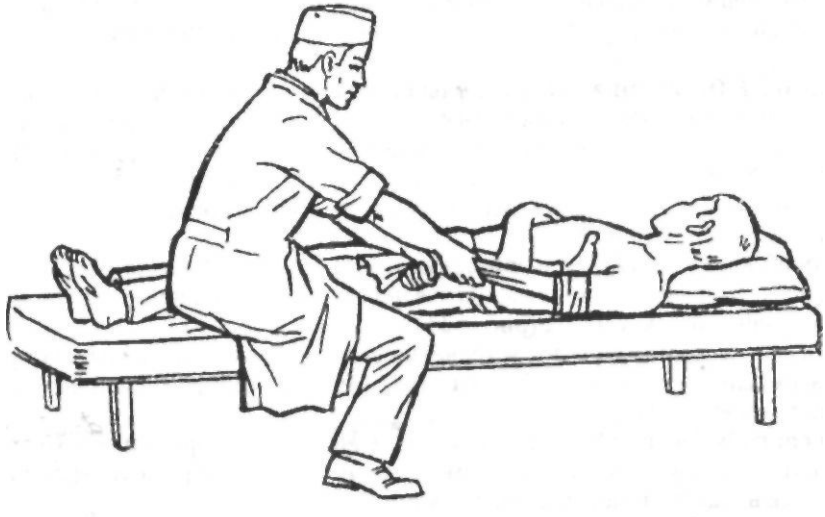

Рис. 3-9. Вправление плеча по способу Гиппократа.

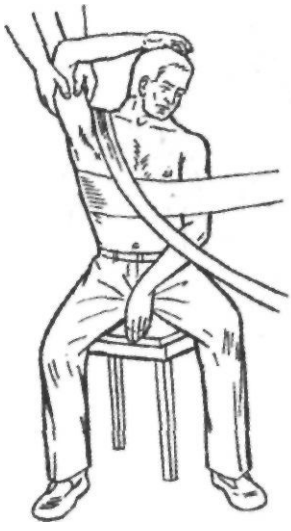

Рис. 3-10. Вправление плеча по способу Мухина.

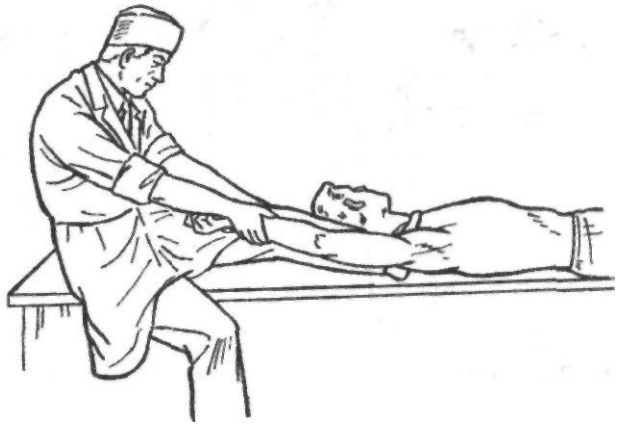

Рис. 3-11. Вправление плеча по способу Мота,

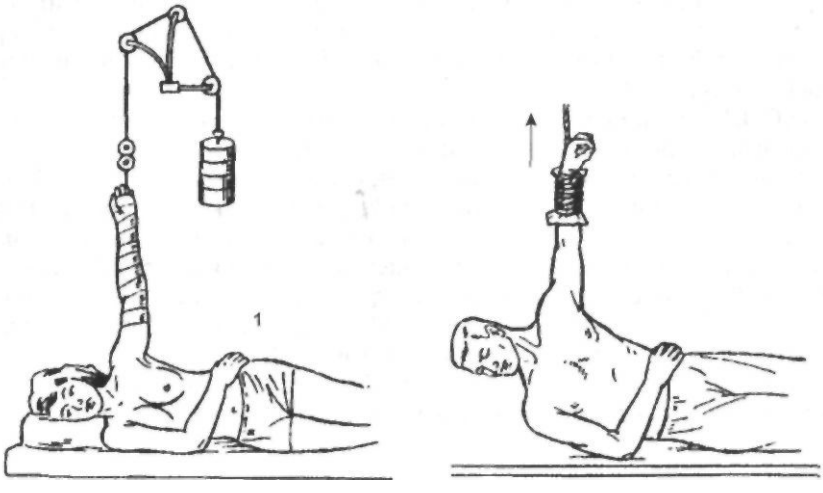

Рис. 3-12. Вправление плеча по способу Гофмейстера (1) и Кудрявцева (2).

Наиболее физиологичным, атравматичным в этой группе признан **способ Ю.С. Джанелидзе** (1922). Он основан на расслаблении мышц вытяжением, силой тяжести пострадавшей конечности. Больного укладывают на перевязочный стол на бок с таким расчётом, чтобы вывихнутая рука свисала через край стола, а под голову ставят высокий столик или тумбочку (рис. 3-13).

Туловище пациента фиксируют валиками, особенно в области лопаток, и оставляют его в таком положении на 20-30 мин. Происходит расслабление мышц. Хирург, захватив согнутое предплечье больного, производит тракцию вниз по ходу руки (кнаружи) с последующей ротацией кнаружи и кнутри. Вправление плеча можно определить по характерному щелчку и восстановлению движений в суставе.



Рис. 3-13. Этапы вправления плеча по способу Джанелидзе.

Небольшое количество способов основано на прямом вталкивании головки плечевой кости в суставную впадину без применения вытяжения или при очень незначительном вытяжении.

Способ В. Д. Чаклина (1964). Больного укладывают на спину. Хирург захватив верхнюю треть предплечья, согнутого под прямым углом, несколько отводит вывихнутую руку и производит вытяжение оси плеча. Одновременно другой рукой, введенной в подмышечную впадину, давит на головку плеча, что и приводит к вправлению (рис. 3-14).

Способ В.А. Мешкова (1973) относят к категории атравматичных, он удобен при устранении передних и (особенно) нижних вывихов.

После подключичной проводниковой анестезии, описанной ранее, больного укладывают на стол на спину. Помощник отводит вывихнутую конечность вверх и кпереди под углом 125-130° и удерживает её в этом положении, не производя никаких действии в течение 10-15 мин с целью утомления и расслабления мышц. Хирург одной рукой создаёт противоупор за счёт давления на акромион, а второй - выталкивает головку плеча из подмышечной впадины кверху и кзади при передних вывихах и только кверху - при нижних (рис. 3-15).

Приведённые способы устранения вывиха плеча не равнозначны по технике исполнения и популярности, но каждым из них можно восстановить анатомию

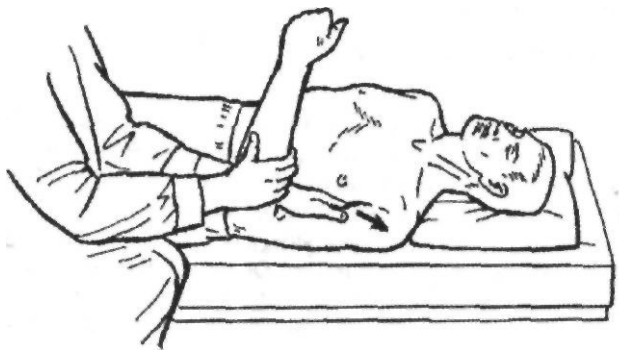

Рис. 3-14. Вправление плеча по способу Чаклина.

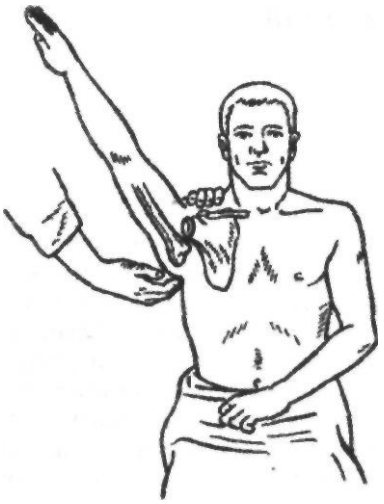

Рис. 3-15. Вправление плеча по способу Мешкова.

сустава. Правда, это не значит, что хирург обязан применять в своей работе все способы и их модификации. Достаточно освоить методику вправления головки тремя-пятью способами, их будет вполне достаточно для устранения любых разновидностей травматических вывихов. Необходимо выбрать щадящие, атравматичные методы вправления. Мы полагаем, что заслуживающими широкого внедрения в практику можно считать способы Джанелидзе, Кудрявцева, Мешкова, Чаклина, Гиппократа, Симона. Но они будут успешными только в том случае, когда манипуляцию выполняют бережно и при полном обезболивании.

Следует отметить, что иногда даже при классическом исполнении методики восстановить сочленение не удаётся. Это так называемые невправимые вывихи плеча. Возникают они при попадании тканей между сочленяющимися поверхностями. Интерпонатом наиболее часто бывают повреждённые сухожилия и мышцы, края разорванной и завернувшейся капсулы сустава, соскользнувшее сухожилие длинной головки двуглавой мышцы, костные фрагменты. Кроме того, препятствием могут быть оторванные от большого бугорка сухожилия мышц лопатки, спаянные с капсулой сустава и именуемые хирургами манжетой ротаторов.

Хирургическое лечение

Невправимые вывихи считают показанием к оперативному лечению — артротомии плечевого сустава, ликвидации препятствия, устранению вывиха и восстановлению конгруэнтности сочленяющихся поверхностей.

После закрытого или открытого вправления плеча конечность следует иммобилизовать гипсовой лонгетой по Турнеру от здорового надплечья до головок пястных костей повреждённой конечности. Срок обездвиженности, во избежание развития привычного вывиха плеча, должен быть у молодых людей не менее 4 нед, у лиц старшего возраста — 3 нед. У пожилых и людей старческого возраста применяют косыночные повязки (вместо гипсовых) сроком на 10-14 дней.

Назначают аналгезирующие средства, УВЧ на плечевой сустав, ЛФК статического типа и активные движения в суставах кисти.

После ликвидации иммобилизации назначают ЛФК для плечевого сустава. Упражнения должны быть пассивного и активного типов, направленными на восстановление круговых движений и отведения плеча. Во время лечебной гимнастики следует контролировать, чтобы движения плеча и лопатки были разобщены, а при наличии плечелопаточного синдрома (плечо движется вместе с лопаткой) лопатку должен фиксировать руками методист. Назначают также ритмическую гальванизацию мышц плеча и надплечья, электрофорез прокаина, озокерит, луч лазера, магнитотерапию, занятия в плавательном бассейне.

Приблизительный срок нетрудоспособности

Трудоспособность восстанавливается через 4-6 нед.

Застарелые вывихи плеча

ОПРЕДЕЛЕНИЕ

Застарелыми считают вывихи, не устранённые в течение 3 нед и более.

КОД ПО МКБ-10

S43.0. Вывих плечевого сустава.

ЭТИОЛОГИЯ, МЕХАНИЗМ ТРАВМЫ

При застарелых вывихах капсула сустава уплотняется, становится толще, теряет эластичность. В полости сустава появляются разрастания фиброзной ткани, покрывающей суставные поверхности и заполняющей свободные пространства. В мышцах, окружающих плечевой сустав, происходят атрофические и дистрофические изменения. С увеличением давности неустранённого вывиха в тканях ещё больше развиваются фиброз, жировая дегенерация, склероз синовиальной оболочки, хрящевое перерождение и даже оссификация сустава, что приводит к образованию обширного конгломерата, не позволяющего в большинстве случаев закрытым путём восстановить конгруэнтность.

ЛЕЧЕНИЕ

Если вопросы диагностики застарелых вывихов плеча не представляют трудности, то выбор метода лечения, гарантирующего полное восстановление функций руки, не всегда возможен. Тактика хирурга зависит от вида вывиха, его давности, наличия сопутствующих заболеваний и возраста больного. У молодых людей хирург обязательно должен попытаться устранить закрытый вывих плеча независимо от его давности. Нам удавалось устранять вывихи 4- и даже 6-месячной давности.

Вправление плеча выполняют под общим обезболиванием и только в операционной по следующим причинам.

- Во-первых, когда в спайки, окружающие плечевой сустав, оказывается вовлечена подмышечная артерия, в момент редрессации она может разорваться — потребуется срочное хирургическое вмешательство.
- Во-вторых, вправление плеча иногда происходит относительно легко, но при ослаблении фиксации конечности головка плеча соскальзывает с суставной впадины. В таких случаях трансартикулярно проводят две спицы Киршнера с целью удержания головки от релюксации. Спицы удаляют через 3 нед. Нам кажется, что к этой методике следует прибегать чаще, поскольку у половины больных, у которых застарелый вывих был устранён в поздние сроки, наступила релюксация на 3-10-й день, пришлось повторять вправление.
- В-третьих, если закрытое вправление не удалось, применяют открытое, о чём больной должен быть предупреждён заранее.

Необходимо помнить, что чем больше давность вывиха, тем сложнее, травматичнее вмешательство и хуже функциональный результат. Из-за часто возникающей тугоподвижности в плечевом суставе некоторые хирурги отказываются от радикальных вмешательств и выполняют паллиативные: резекцию головки плеча [Озеров А.Д., 1932; Каплан А.В., 1977], артродез плечевого сустава [Бабич Б.К., 1951]. У людей пожилого возраста ригидность мягких тканей развивается значительно быстрее, поэтому и устранение застарелых вывихов, даже при небольших сроках, представляет немалые трудности и опасность. При малейшем риске у этой группы больных следует отказаться от манипуляций и назначить электрофорез или фонофорез аналгезирующих средств, начав активную разработку движений с постепенно нарастающим объёмом. Цель — создание неоартроза. При достаточном физиофункциональном лечении результаты зачастую бывают лучше, чем

после оперативного лечения. Пациент может в полной мере обслуживать себя и выполнять домашнюю работу.

Привычный вывих плеча

КОД ПО МКБ-10

S43.0. Вывих плечевого сустава.

ЭПИДЕМИОЛОГИЯ

Частота привычного вывиха после травматического может достигать 60%. В среднем она составляет 22,4% [Ахмедзянов Р.Б., 1969].

КЛАССИФИКАЦИЯ

По мнению Г.П. Котельникова, нестабильность плечевого сустава следует делить на компенсированную и декомпенсированную формы, причём в первой различают три стадии: субклинических, лёгких клинических и выраженных клинических проявлений. Такая градация позволяет более тонко оценить состояние больного и на патогенетической основе избрать оптимальный способ оперативного лечения и комплекс последующей реабилитационной терапии. В частности, в стадии субклинических проявлений применяют консервативное лечение, предупреждающее, по мнению исследователя, переход в следующую стадию патологического процесса.

ЭТИОЛОГИЯ, МЕХАНИЗМ ТРАВМЫ

Иногда повторные вывихи возникают без особого насилия — достаточно отвести и ротировать плечо кнаружи. Например, замах руки для удара по мячу, попытка бросить камень, закладывание рук за голову, при надевании одежды, причёсывании и т.д. Периодически вывихи плеча могут случаться во сне. Такие вывихи именуют привычными.

Развитию привычного вывиха плеча могут способствовать повреждения сосудисто-нервного пучка, суставной губы, переломы суставной впадины лопатки. Но наиболее часто привычный вывих развивается как осложнение травматического переднего вывиха вследствие артифициальных ошибок: пренебрежения обезболиванием или его неполноценности, грубых способов вправления, недостаточной иммобилизации или её отсутствия, ранней физической нагрузки. В результате повреждённые ткани (капсула, связки и мышцы, окружающие сустав) заживают вторичным натяжением с образованием стойких рубцов, появляется мышечный дисбаланс. Развивается нестабильность плечевого сустава с исходом в привычный вывих.

КЛИНИЧЕСКАЯ КАРТИНА

Вывихи повторяются, по мере нарастания их частоты снижается нагрузка, необходимая для их возникновения, и упрощается методика их устранения. В результате больной отказывается от медицинской помощи и устраняет вывихи самостоятельно или с помощью окружающих. После вправления, как правило, беспокоит боль в плечевом суставе, проходящая в течение нескольких часов, иногда 1-2 сут. Мы наблюдали пациентов, имевших по 500 и более вывихов, случавшихся по 1-3 раза в день. Самовправление плеча больные производят различными способами: путём тракции здоровой рукой за вывихнутое плечо, отведением и ротацией вывихнутой руки, тракцией за вывихнутую руку, кисть которой зажата между коленями больного, и т.д.

ДИАГНОСТИКА

Анамнез

В анамнезе — травматический вывих плеча, после которого вывихи стали повторяться без адекватной нагрузки. Ретроспективное изучение лечения первичной травмы, как правило, выявляет ряд грубых ошибок.

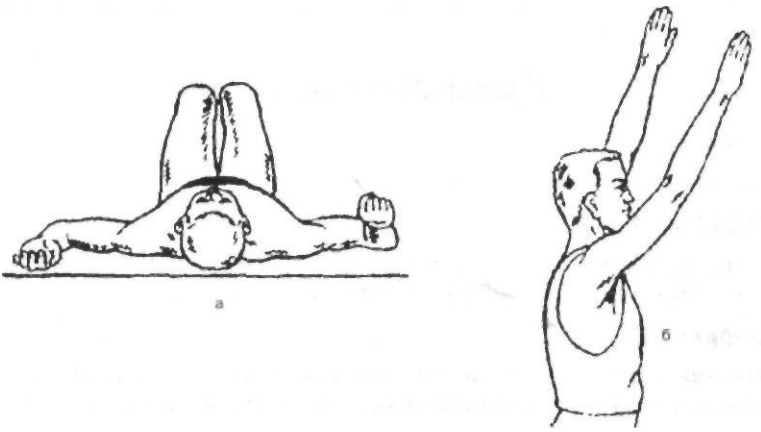

Рис. 3-16. Симптом Степанова (а) и «ножниц» (б) при привычном вывихе плеча.

Осмотр и физикальное обследование

При внешнем осмотре выявляют атрофию мышц дельтовидной и лопаточной областей; конфигурация плечевого сустава не изменена, но выраженно страдают его функции. Отмечают ограничение активной наружной ротации плеча при его отведении до 90° и согнутом предплечье из-за боязни вывиха (симптом Вайнштейна) и пассивной ротации в том же положении и по той же причине (симптом Бабича). Характерен положительный симптом Степанова. Проверяют его так же, как и симптом Вайнштейна, но с той разницей, что больного укладывают на кушетку на спину. Выполняя ротацию плеч, пациент не может достать тылом кисти больной руки до поверхности, на которой он лежит (рис. 3-16).

Попытка пассивного приведения руки к туловищу при активном сопротивлении больного на стороне поражения удаётся легко, на здоровой стороне — нет (симптом снижения силы дельтовидной мышцы). Подъём рук кверху и одновременное отклонение их кзади выявляет ограничение этих движений на стороне поражения (симптом «ножниц»). Существует ещё ряд признаков привычного вывиха плеча, детально описанных в монографии А.Ф. Краснова и Р.Б. Ахмедзянова «Вывихи плеча» (1982).

Лабораторные и инструментальные исследования

С помощью электромиографии выявляют снижение электровозбудимости дельтовидной мышцы (симптом Новотельнова).

На рентгенограмме плечевого сустава определяют умеренный остеопороз головки плечевой кости. Иногда на её задненаружнои поверхности отмечают вдавленный дефект, расположенный позади вершины большого бугорка. Дефект чётко виден на аксиальной рентгенограмме. Аналогичный, но менее выраженный дефект может быть выявлен в зоне передненаружного края суставной впадины лопатки.

ЛЕЧЕНИЕ

Цели лечения

Консервативное лечение

Больных с привычным вывихом плеча необходимо оперировать, поскольку консервативные методы лечения успеха не дают.

Хирургическое лечение

Существует более 300 способов хирургического лечения привычного вывиха плеча. Все вмешательства можно разделить на пять основных групп, не считая способов, имеющих лишь историческое значение. Приводим эти группы с иллюстрацией каждой (1-2 метода, получивших наибольшее распространение).

Операции на капсуле сустава — родоначальники вмешательств при привычном вывихе плеча, во время которых хирурги иссекали избыток капсулы с последующим гофрированием и ушиванием.

Банкарт (1923) заметил, что при привычном вывихе плеча происходит отрыв передненижнего края хрящевой губы от костного края суставной впадины лопатки, и предложил следующий метод оперативного лечения. Передним доступом отсекают верхушку клювовидного отростка и низводят прикреплённые к нему мышцы, вскрывая плечевой сустав. Затем шёлковыми трансоссальными швами фиксируют оторванный край хрящевой губы на прежнее место. Капсулу сустава ушивают, образуя дупликатуру, над которой сшивают концы рассечённого ранее сухожилия подлопаточной мышцы. Чрескостно пришивают верхушку клювовидного отростка лопатки, а затем накладывают швы на кожу. Заканчивают оперативное вмешательство гипсовой иммобилизацией.

Операция по способу Путти-Плятта — более простое с технической точки зрения вмешательство. Доступ к суставу аналогичен предыдущей операции, но рассечение сухожилия подлопаточной мышцы и капсулы делают несовпадающими разрезами с последующей отсепаровкой этих образований друг от друга. Швы накладывают при сильной внутренней ротации плеча, создавая дупликатуру капсулы, а кпереди от неё — дупликатуру сухожилия подлопаточной мышцы.

В нашей стране эти операции не нашли широкого применения из-за рецидивов: их частота колеблется в первом случае от 1 до 15%, а при втором вмешательстве — до 13,6%.

Операции по созданию связок, фиксирующих головку плеча. Эта группа операций — наиболее популярная и многочисленная, насчитывают около ПО вариантов. Большинство хирургов [Розенштейн В.С., 1962; Чернаский В.А., Охотский В.П., 1966; Краснов А.Ф., 1970; Павлов В.Ф. и др., 1987; Ткаченко С.С., 1990; Ierre T., 1929; Nicola, 1947, и др.] для стабилизации плечевого сустава использовали сухожилие длинной головки двуглавой мышцы. Однако в методиках, где при создании связки сухожилие пересекали, отмечено значительное количество неудовлетворительных результатов [Самойлов Г.С., Румянцева А.А., 1963; Озеров А.Х., Леотчук Г.С., 1971; Watson-Gones, 1948]. Исследователи связывали это с нарушением питания пересечённого сухожилия, его дегенерацией и потерей прочности.

А.Ф. Краснов (1970) предложил способ оперативного лечения привычного вывиха плеча, лишённый этого недостатка. Передним разрезом обнажают зону межбугорковой борозды. Выделяют и берут на держалку сухожилие длинной головки двуглавой мышцы. Изнутри подсекают часть большого бугорка и отклоняют кнаружи в виде створки. Под ней формируют вертикальный, с овальными концами желобок, в который переносят сухожилие длинной головки. Костную створку укладывают на место и фиксируют трансоссальными швами. Таким образом, расположенное внутрикостно сухожилие в последующем интимно спаивается с окружающей костью и образует подобие круглой связки бедра, становясь одним из основных компонентов, удерживающих плечо от последующих вывихов (рис. 3-17).

После операции накладывают гипсовую повязку на 4 нед.

Операция выполнена более чем 400 пациентам, за ними наблюдали 25 лет, лишь у 3,3% из них отмечены рецидивы. Ретроспективное изучение причин рецидивов показало, что для создания связки брали дегенеративно-изменённые, истончённые, разволокнённые сухожилия, которые разрывались при повторной травме.

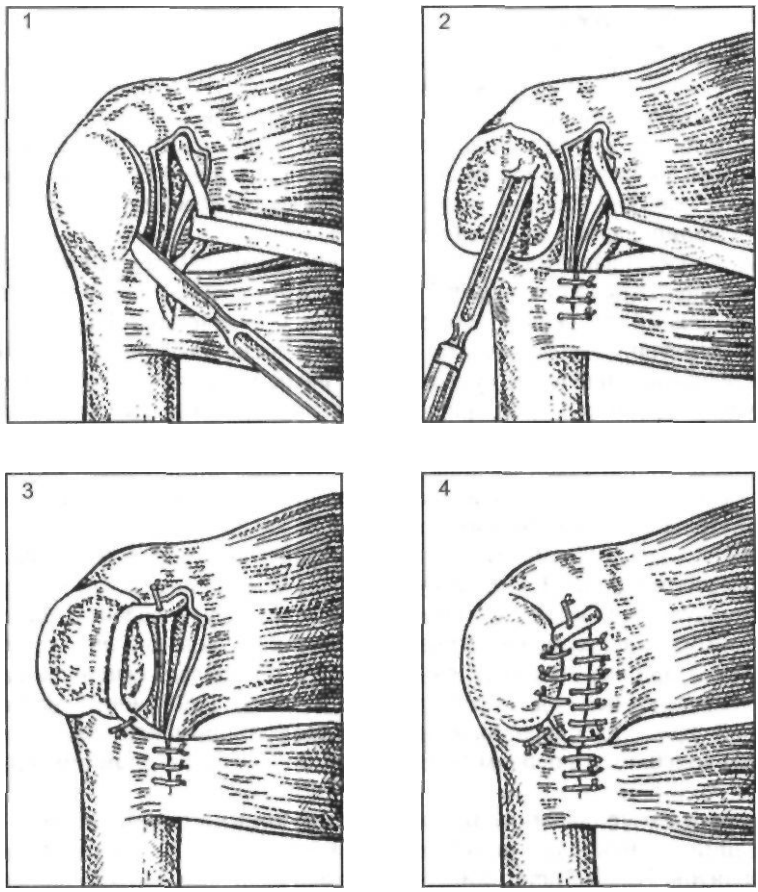

Рис. 3-17. Схема операции по способу А.Ф. Краснова.

Чтобы избежать такой причины рецидива, А.Ф. Краснов и А.К. Повелихин (1990) предложили укреплять сухожилие двуглавой мышцы. Его имплантируют в консервированное аллосухожилие. Аллотрансплантат подшивают к сухожилию на всём протяжении, а нижний конец погружают в мышечное брюшко бицепса, и только после этого укреплённое сухожилие перемещают под створку.

Операции на костях. Эти оперативные вмешательства предполагают восстановление костных дефектов или создание артроризов — дополнительных костных упоров, выступов, ограничивающих подвижность головки плечевой кости. Убедительным примером таких методик может служить операция Эдена (1917) или её вариант, предложенный Андина (1968) (рис. 3-18).

В первом случае берут аутотрансплантат из гребня большеберцовой кости и плотно внедряют его в углубление, созданное в переднем отделе шейки лопатки с таким расчётом, чтобы конец пересаженной кости на 1-1,5 см возвышался над суставной впадиной.

Андина же брал трансплантат из крыла подвздошной кости, заострял нижний его конец и внедрял в шейку лопатки. Верхний сглаженный конец выстоит кпереди и служит препятствием смещению головки плечевой кости.

Другая группа операций на костях заключается в субкапитальной ротационной остеотомии [Сах, 1969; Вебер, 1977], ограничивающей в последующем наружную ротацию плеча и уменьшающей возможность вывиха.

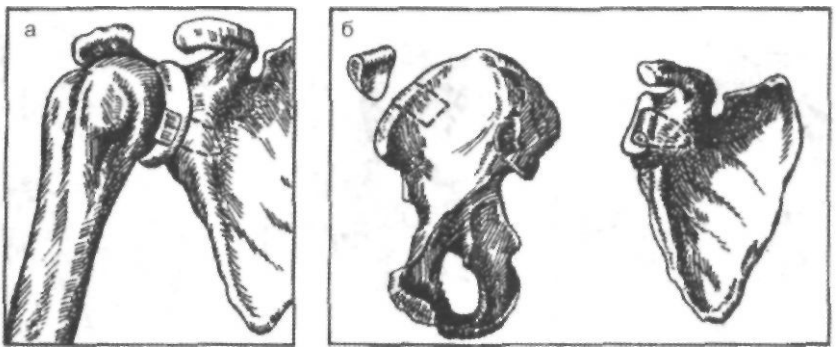

Рис. 3-18. Схема операции Эдена (а) и Андина (б).

Недостаток всех операций на костях — ограничение функций плечевого сустава.

Операции на мышцах предполагают изменение длины мышц и устранение мышечного дисбаланса. Примером может служить операция Менгусона-Стэка, заключающаяся в пересадке подлопаточной мышцы к большому бугорку (рис. 3-19) с целью ограничить отведение плеча и наружную ротацию. Ограничение последних двух движений на 30-40% снижает угрозу вывиха плеча, но всё же рецидивы бывают у 3,91% оперированных больных.

Ф.Ф. Андреев в 1943 г. предложил следующую операцию. Отсекают часть ключовидного отростка с прикрепляющимися мышцами. Этот костно-мышечный компонент проводят под сухожилием подлопаточной мышцы и пришивают на прежнее место. В модификации Бойчева перемещают ещё и наружную часть малой грудной мышцы. Рецидивы при операции по методике Андреева-Бойчева отмечены лишь у 4,16% больных.

Комбинированные операции — вмешательства, сочетающие методики различных групп. Наибольшую известность получила операция В.Т. Вайнштейна (1946) (рис. 3-20).

Передним разрезом в проекции межбугорковой борозды рассекают мягкие ткани и капсулу плечевого сустава. Выделяют и отводят кнаружи сухожилие длинной головки двуглавой мышцы плеча. Производят максимальную ротацию плеча до появления в ране малого бугорка. Прикрепляющуюся здесь подлопаточную мышцу на протяжении 4-5 см, начиная от бугорка, продольно разрезают. Затем верхний

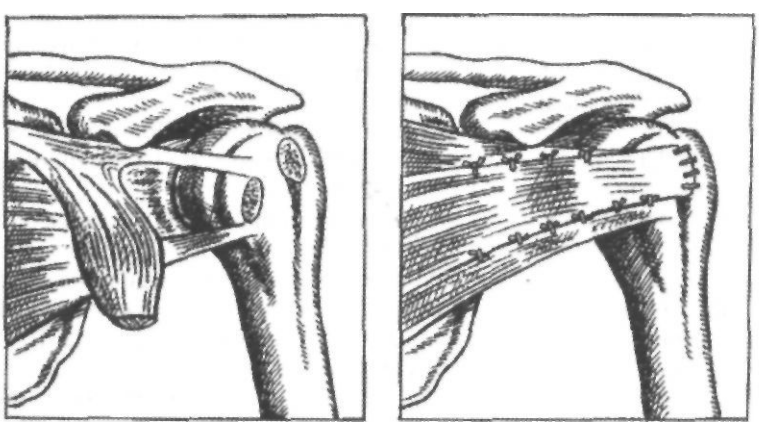

Рис. 3-19. Схема операции Менгусона-Стэка.

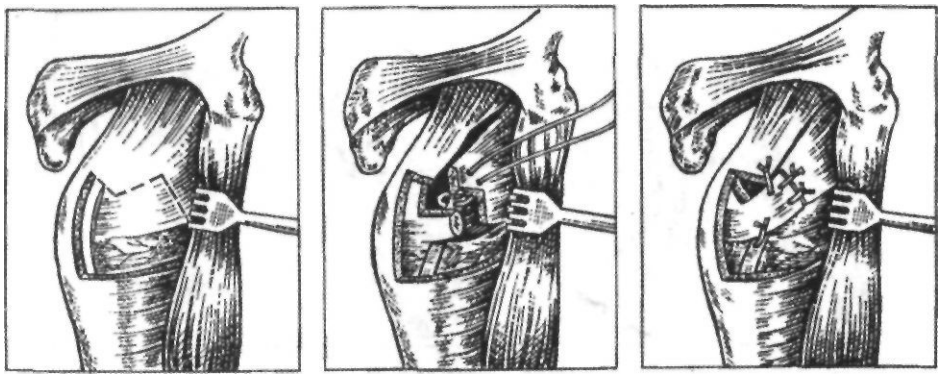

Рис. 3-20. Схема операции по способу Вайнштейна.

пучок пересекают у малого бугорка, а нижний — у конца продольного разреза. Под отсепарованную, оставшуюся у малого бугорка культю подлопаточной мышцы подводят сухожилие длинной головки двуглавой мышцы плеча и фиксируют его П-образным швом, а саму культю сшивают с верхним концом подлопаточной мышцы. После операции накладывают мягкую повязку в приведённом положении руки на 10-12 дней. Частота рецидивов, по данным различных авторов, колеблется от 4,65 [Леончук Л.С., 1959] до 27,58% [Самойлов Г.С, Румянцева А.А., 1962].

К этой же группе можно отнести операцию Ю.М. Свердлова (1968), разработанную в ЦИТО им. Н.Н. Приорова: тенодез сухожилия длинной головки двуглавой мышцы плеча сочетают с созданием дополнительной аутопластической связки, фиксирующей головку плеча. Делают передний разрез от клювовидного отростка по проекции межбугорковой борозды. Выделенное сухожилие длинной головки бицепса отводят кнаружи. Из сухожилий, прикрепляющихся к клювовидному отростку мышц, выкраивают лоскут размерами 7х2 см основанием кверху. Возникший дефект ушивают. Лоскут кетгутом сшивают в виде трубки. Плечо отводят до 90° и максимально ротируют кнаружи. Кнутри от малого бугорка вскрывают капсулу сустава. В шейке плечевой кости долотом делают продольный желобок, в него укладывают вновь созданную связку и подшивают её к наружному краю капсулы сустава, а внизу — к плечевой кости. Внутренний листок капсулы сшивают с наружным.

Межбугорковую борозду очищают, насверливают множество мелких отверстий и укладывают в неё сухожилие длинной головки двуглавой мышцы, которое натягивают книзу и фиксируют шёлковыми трансоссальными швами. Ниже перерастянутое сухожилие сшивают в виде дупликатуры, а затем послойно ушивают рану. Накладывают гипсовую повязку на 4 нед.

При наличии импрессионного дефекта головки плечевой кости выполняют оперативное вмешательство по способу Р.Б. Ахмедзянова (1976) костную аутопластику по типу «крыши домика» (рис. 3-21).

Подводя итог разделу о хирургическом лечении привычного вывиха плеча, мы считаем, что выбор оптимального метода — сложное решение. Трудность в том, что результаты в большинстве случаев оценивают по данным исследователя (у которого результаты, конечно же, будут лучше) и по одному тесту на наличие рецидивов. А это хоть и важный, но не единственный и не основной показатель. Например, комбинированная операция Ланге [Lange, 1944] — сочетание операций Ждена и Мегнуссона-Стэка — даёт лишь 1,06-1,09% рецидивов. Однако после операций на костях и мышцах в отдельности, а тем более в сочетании (метод Ланге) очень

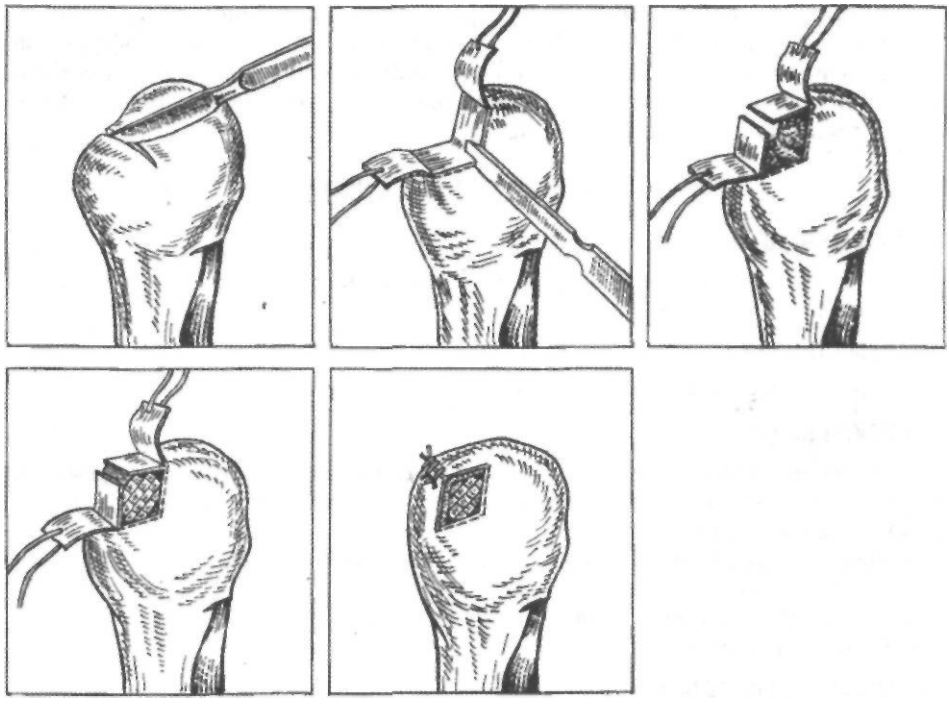

Рис. 3-21. Схема операции по способу Р.Б. Ахмедзянова.

часто развивается тугоподвижность в плечевом суставе и, естественно, рецидивов вывиха не будет.

Небезопасны и те вмешательства, когда приходится (без особых на то показаний) вскрывать плечевой сустав [Зден, 1917; Банкарт, 1923; Свердлов Ю.М., 1968; Андина, 1968].

Мы не станем опровергать дежурную стандартную истину, что выбор способа должен быть индивидуальным в каждом конкретном случае и что хорош тот метод, которым в совершенстве владеет хирург. Всё это так. Но как же всё-таки найти оптимальный в данном случае метод? Чтобы выбрать приемлемый метод оперативного лечения для конкретного больного и получить благоприятные результаты, необходимы следующие условия.

- Точная диагностика патологии плечевого сустава:
  - вид вывиха — передний, нижний, задний;
  - есть ли внутрисуставные повреждения — отрыв хрящевой губы, импрессионный дефект головки плечевой кости, дефект суставной впадины лопатки;
  - есть ли внесуставные повреждения — отрыв манжеты сухожилий ротаторов.
- Метод должен быть технически прост, а оперативное вмешательство — щадящим, с минимальной долей травмы, физиологичным по отношению к связочно-капсулярному и мышечному аппарату.
- Метод не должен предполагать создание ограничения движений в плечевом суставе.
- Соблюдение сроков и объёма иммобилизации.
- Адекватное комплексное лечение в период иммобилизации и после её устранения.
- Правильная трудовая экспертиза.

Нам кажется, что большинством из перечисленных достоинств обладает способ операции А.Ф. Краснова (1970). Он технически прост, щадящ и высокоэффективен по отдалённым результатам. 35-летний опыт наблюдения и оперативного лечения более 400 больных показал, что функции плечевого сустава сохранялись во всех случаях, а рецидивы составили лишь 3,3%.

Вывихи предплечья

КОД ПО МКБ-10

S53. Вывих, растяжение и повреждение капсульно-связочного аппарата локтевого сустава.

ЭПИДЕМИОЛОГИЯ

Вывихи предплечья составляют 18-27% всех вывихов.

КЛАССИФИКАЦИЯ

В локтевом суставе возможен одновременный вывих обеих костей, а также изолированный вывих лучевой и локтевой кости. В зависимости от этого различают такие виды вывихов предплечья.

- Вывих обеих костей предплечья кзади, кпереди (рис. 3-22), кнаружи, кнутри и расходящийся вывих.
- Вывих лучевой кости кпереди, кзади, кнаружи.
- Вывих локтевой кости.

ПОКАЗАНИЯ К ГОСПИТАЛИЗАЦИИ

Среди всех разновидностей нарушения конгруэнтности локтевого сустава наиболее часто встречают вывих обеих костей предплечья кзади и подвывих головки лучевой кости кпереди у детей. Эти две нозологические единицы и подлежат лечению в амбулаторных условиях. Остальные же виды вывихов встречаются редко. Устранение их сопряжено с общим обезболиванием и другими трудностями, поэтому больных следует направлять для получения помощи в дежурный стационар.

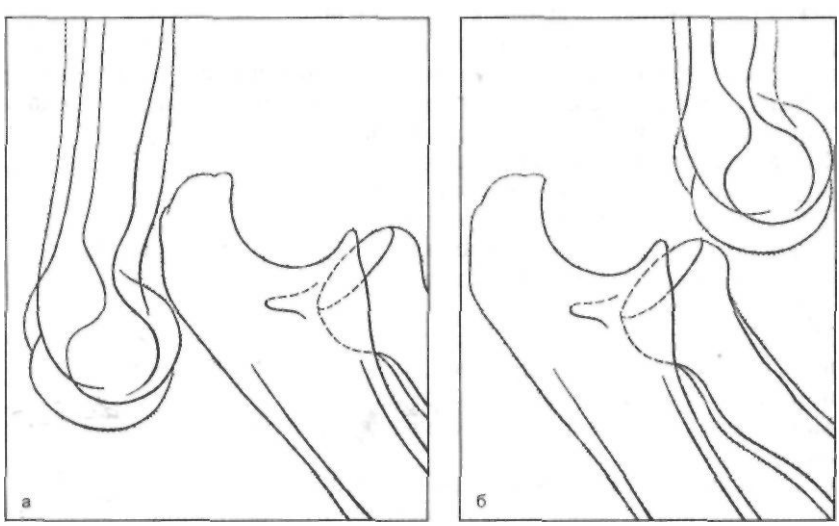

Рис. 3-22. Передний (а) и задний (б) вывихи предплечья.

ВЫВИХ ОБЕИХ КОСТЕЙ ПРЕДПЛЕЧЬЯ КЗАДИ

Код по МКБ-10

S53.1. Вывих в локтевом суставе неуточнённый.

Эпидемиология

Вывих обеих костей предплечья кзади составляет около 90% всех вывихов в локтевом суставе.

Этиология, механизм травмы

Вывих обеих костей предплечья кзади бывает результатом непрямого механизма травмы — падения на вытянутую руку с переразгибанием в локтевом суставе.

Клиническая картина

Пострадавшего беспокоят боль и нарушение функций в локтевом суставе, наступившее вслед за травмой.

Диагностика

Анамнез

В анамнезе — соответствующая травма.

Осмотр и физикальное обследование

Сустав отёчен, деформирован. По задней поверхности, на некотором расстоянии от плеча под кожей выстоит локтевой отросток. Нарушены треугольник и линия Гютера. Предплечье укорочено. Активные и пассивные движения в локтевом суставе отсутствуют. Попытка их выполнения вызывает острую боль. Отмечают положительный симптом пружинящего сопротивления.

Лабораторные и инструментальные исследования

На рентгенограммах, выполненных в двух проекциях, выявляют разобщение сочленяющихся поверхностей плеча и предплечья.

Для уточнения диагноза следует проверить двигательную функцию и кожную чувствительность в зоне иннервации локтевого, лучевого и срединного нервов.

Лечение

Консервативное лечение

Вправление предплечья осуществляют под общим или местным обезболиванием. Руку отводят и слегка разгибают в локтевом суставе. Хирург охватывает плечо пострадавшего в нижней трети двумя руками так, чтобы большие пальцы лежали на выстоящем локтевом отростке (рис. 3-23).

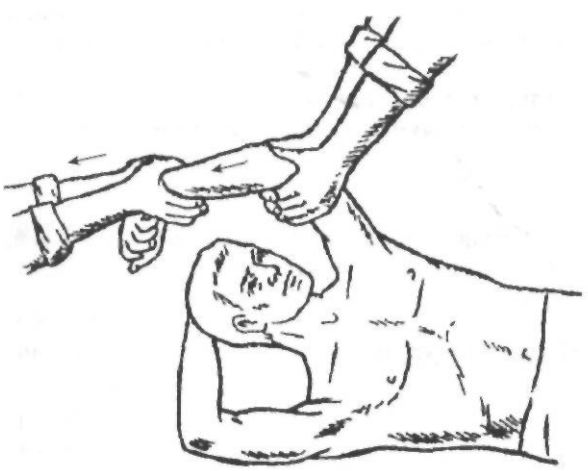

Рис. 3-23. Устранение заднего вывиха предплечья.

Помощник удерживает кисть. Производят тракцию по оси конечности, а хирург большими пальцами сдвигает кпереди локтевой отросток и головку лучевой кости при одновременном оттягивании плеча кзади и использовании его в качестве точки опоры. Если предплечье вправлено, появляются свободные пассивные движения.

Необходимо признать неправильной методику вправления заднего вывиха предплечья на согнутом локтевом суставе до угла 90°, так как при этом может произойти перелом венечного отростка.

Конечность фиксируют задней гипсовой лонгетой от верхней трети плеча до головок пястных костей. Обязателен рентгенологический контроль. Срок иммобилизации 5-10 дней. Затем назначают реабилитационное лечение: ЛФК, физиотерапию, водолечение. На ранних стадиях лечения не следует назначать массаж локтевого сустава, механотерапию, форсированные пассивные движения, так как они становятся грубыми раздражителями и усиливают оссификацию периартикулярных тканей.

Приблизительный срок нетрудоспособности

Трудоспособность восстанавливается через 6-8 нед.

ПОДВЫВИХ ГОЛОВКИ ЛУЧЕВОЙ КОСТИ У ДЕТЕЙ

Код ПО МКБ-10

S53.0. Вывих головки лучевой кости.

Эпидемиология

Наиболее часто встречают у детей в возрасте от 1 года до 4 лет.

Этиология, механизм травмы

В этом периоде дети часто падают, а сопровождающие их взрослые, пытаясь предотвратить падение, тянут ребёнка за выпрямленную руку. Тракция по оси дополняется ротацией предплечья и плеча. Головка лучевой кости несколько смещается кпереди. Подвывих удерживается ущемившейся суставной капсулой и кольцевидной связкой.

Клиническая картина

Ребёнок плачет, жалуется на боль в предплечье. Функции локтевого сустава нарушены, предплечье пронировано.

Диагностика

Осмотр и физикальное обследование

При пальпации определяют лёгкую припухлость по передней и наружной поверхности локтевого сустава; активное и пассивное сгибание невозможно из-за сильных болей.

Лабораторные и инструментальные исследования

На рентгенограммах локтевого сустава в двух проекциях патологии не выявляют.

Лечение

Устранения подвывиха достигают тракцией предплечья по оси, его супинацией, надавливанием на головку лучевой кости и сгибанием в локтевом суставе (рис. 3-24).

После манипуляции руку на 3-5 дней подвешивают на косынке.

Вывихи кисти

КОД ПО МКБ-10

S63.0. Вывих запястья.

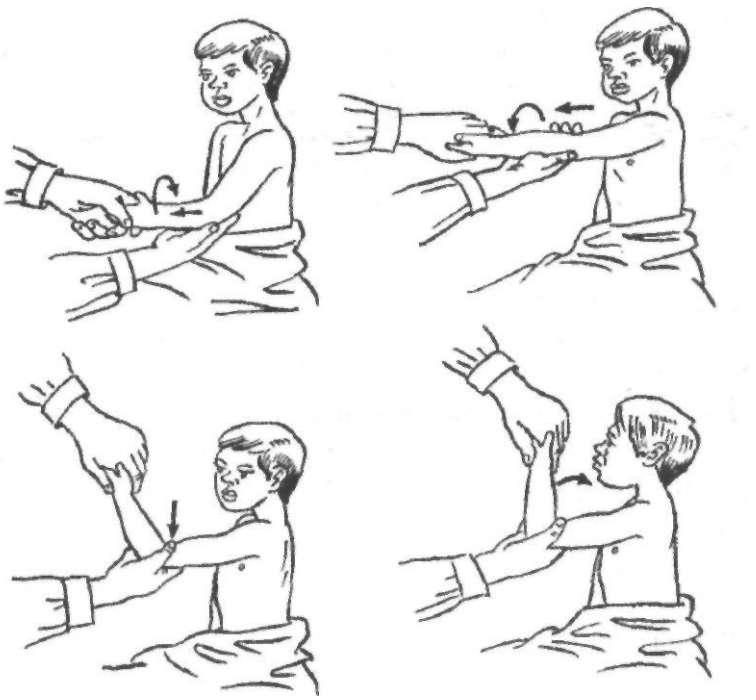

Рис. 3-24. Способ устранения подвывиха головки лучевой кости у детей.

ЭПИДЕМИОЛОГИЯ

Вывихи кисти и отдельных составляющих её костей встречаются довольно редко. Чаще других происходит вывих полулунной кости, регистрируют также вывихи кисти дистальнее первого ряда костей запястья.

ЭТИОЛОГИЯ, МЕХАНИЗМ ТРАВМЫ

Вывихи кисти чаще происходят в тыльную, реже — в ладонную сторону. Причиной возникновения становится избыточное разгибание или сгибание в лучезапястном суставе.

КЛИНИЧЕСКАЯ КАРТИНА И ДИАГНОСТИКА

Анамнез

В анамнезе — указание на соответствующую травму.

Осмотр и физикальное обследование

Характерны боль, штыкообразная деформация лучезапястного сустава, отёк, нарушение функций. При пальпации отмечают болезненность и нарушение формы кистевого сустава, положительный симптом пружинящего сопротивления.

Лабораторные и инструментальные исследования

На рентгенограмме выявляют вывих кисти.

ЛЕЧЕНИЕ

Показания к госпитализации

Сложность строения и важность функций кисти требуют высококвалифицированного лечения на всех этапах травмы, поэтому больных следует направлять в отделения хирургии кисти или же в травматологические.

Консервативное лечение

После обезболивания (применим любой способ) предплечье сгибают под углом в 90°, плечо фиксируют. Производят тракцию за кисть по оси предплечья, а затем дислоцируют вывихнутый сегмент в тыльную или ладонную сторону (обратно смещению). После вправления кисти, что обычно почти всегда удаётся, накладывают циркулярную гипсовую повязку от головок пястных костей до локтевого сустава. Обязателен рентгенологический контроль. Срок постоянной иммобилизации составляет 4 нед, после чего приступают к реабилитационному лечению, но съёмную гипсовую лонгету сохраняют ещё 2-3 нед.

Хирургическое лечение

Хирургическое лечение показано при безуспешности попыток консервативного вправления вывиха.

Приблизительный срок нетрудоспособности

Средние сроки восстановления трудоспособности составляют 7-8 нед.

ПЕРИЛЮНАРНЫЙ ВЫВИХ КИСТИ

Определение

Перилюнарный вывих кисти — вывих кисти дистальнее полулунной кости, которая продолжает сохранять конгруэнтность с лучевой костью.

Код по МКБ-10

S63.0. Вывих запястья.

Клиническая картина и диагностика

Осмотр и физикальное обследование

Клиническая картина и диагностика сходны с вывихом кисти, переломом луча в типичном месте и другими разновидностями переломовывихов. Однообразность клинической картины — следствие смещения кисти в тыльную сторону.

Лабораторные и инструментальные исследования

Рентгенологическое исследование разрешает сомнения.

Лечение

Консервативное лечение

Общее обезболивание. После интенсивного вытяжения по продольной оси и тыльного сгибания кисти хирург давит большими пальцами на выпячивающуюся часть тыльной поверхности запястья, а остальными пальцами осуществляет противоупор в дистальную часть предплечья. После устранения вывиха кисть сгибают под углом 135° и фиксируют гипсовой повязкой на 3 нед. После этого кисть выводят в функционально выгодное положение и иммобилизируют гипсовой повязкой ещё на 3 нед.

Приблизительный срок нетрудоспособности

К труду приступают через 10-12 нед.

ВЫВИХ ЛАДЬЕВИДНОЙ КОСТИ

Код по МКБ-10

S63.0. Вывих запястья.

Этиология, механизм травмы

Вывих ладьевидной кости происходит при чрезмерном сгибании и отведении кисти в локтевую сторону. Ладьевидная кость, смещаясь, разрывает капсулу сустава и вывихивается в тыльно-лучевую сторону.

Клиническая картина и диагностика

Осмотр и физикальное обследование

Выявляют боль, припухлость, отёк и сглаженность контуров лучезапястного сустава, нарушение функций. Иногда удаётся прощупать болезненное выпячивание в области анатомической табакерки.

Лабораторные и инструментальные исследования

На рентгенограмме выявляют вывих ладьевидной кости.

Лечение

Консервативное лечение

Обезболивание предпочтительно общее. Тракция за кисть по оси предплечья с отведением в локтевую сторону. Хирург надавливает большими пальцами на вывихнутую кость, возвращая её в прежнее положение. Кисти придают положение тыльного сгибания и отведения в локтевую сторону, конечность фиксируют циркулярной гипсовой повязкой от локтевого сустава до головок пястных костей на 3 нед, а затем заменяют иммобилизацию на съёмную лонгету ещё на 3 нед.

Приблизительный срок нетрудоспособности

Трудоспособность восстанавливается через 6-8 нед.

ВЫВИХ ПОЛУЛУННОЙ КОСТИ

КОД ПО МКБ-10

563.0. Вывих запястья.

Вывих полулунной кости возникает вследствие чрезмерного разгибания кисти, что вызывает избыточное давление головчатой кости на полулунную кость и смещение последней в ладонную сторону.

Клиническая картина и диагностика

Осмотр и физикальное обследование

Запястье утолщено с ладонной стороны, выше волярной складки определяют болезненное выпячивание, пальцы полусогнуты. Движения в лучезапястном суставе ограничены из-за резкой боли, сжать пальцы в кулак или полностью разогнуть больной не может. Возможно появление неврологической симптоматики в результате повреждения срединного нерва.

Лабораторные и инструментальные исследования

Рентгенограмма подтверждает диагноз вывиха полулунной кости.

Лечение

Консервативное лечение

Под наркозом производят сильную и длительную тракцию по длине, а затем надавливают на вывихнутую кость в тыльном направлении, возвращая её в прежнее положение. Накладывают гипсовую повязку на 3 нед, затем превращают её в съёмную ещё на 1-2 нед.

Хирургическое лечение

При застарелых или невправимых вывихах кисти и костей запястья применяют аппараты внешней фиксации для создания достаточной дистракции и устранения вывиха или же прибегают к оперативному лечению — открытому вправлению вывихнутого сегмента.

Приблизительный срок нетрудоспособности

Приступить к работе больной может через 5-6 нед.

Вывихи пястных костей и фаланг пальцев

КОД ПО МКБ-10

563.1. Вывих пальца кисти. S63.2. Множественные вывихи пальцев кисти.

ЭПИДЕМИОЛОГИЯ

Вывихи в пястно-фаланговых и межфаланговых суставах встречаются редко. Исключение представляет пястно-фаланговое сочленение I пальца. Поэтому далее будем вести речь о вывихе I пальца.

КЛАССИФИКАЦИЯ

Очень редко происходит вывих I пальца кпереди, типичной же формой следует считать вывих кзади (кзади и кверху).

ЭТИОЛОГИЯ, МЕХАНИЗМ ТРАВМЫ

Причиной возникновения становятся травмы непрямого механизма: насилие на палец с ладонной стороны, ведущее к переразгибанию и смещению кзади (падение, удар мячом и т.п.).

КЛИНИЧЕСКАЯ КАРТИНА

Боль и нарушение функций сочленения — основные жалобы пострадавшего. Кисть имеет характерный вид (рис. 3-25).

ДИАГНОСТИКА

Анамнез

В анамнезе — указание на травму с соответствующим механизмом.

Осмотр и физикальное обследование

Концевая фаланга I пальца согнута, основная стоит почти под прямым углом к пястной кости. Головка последней выстоит под кожей ладонной поверхности. Движения в пястно-фаланговом сочленении невозможны. Отмечают положительный симптом пружинящего сопротивления.

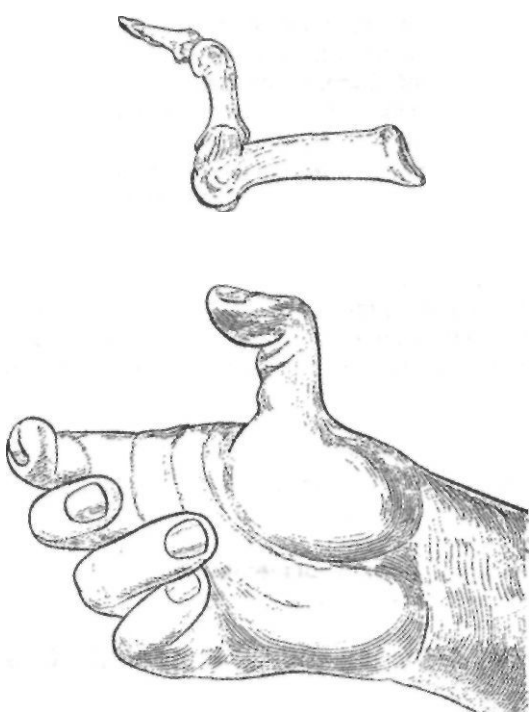

Рис. 3-25. Внешний вид и схематичное изображение кисти при вывихе I пальца.

Лабораторные и инструментальные исследования

Рентгенограмма подтверждает диагноз.

ЛЕЧЕНИЕ

Консервативное лечение

Обезболивание общее или местное. На концевую фалангу I пальца надевают петлю из скрученного бинта, за концы петли хирург производит тракцию по длине пальца и увеличивает переразгибание основной фаланги до острого угла. Большим пальцем второй руки врач смещает проксимальный отдел основной фаланги так, чтобы он скользил по пястной кости, и как только произойдёт контакт краёв суставных поверхностей, палец сгибают (рис. 3-26). Происходит вправление.

Необходим контроль восстановления движений. Накладывают гипсовую лонгету от верхней трети предплечья до конца I пальца, остальные пальцы свободны, начиная с головок пястных костей. Обязательна контрольная рентгенография.

Срок иммобилизации составляет 3 нед. Затем назначают восстановительное лечение: ЛФК, озокерит, тёплые ванны с ЛФК и т.д.

Хирургическое лечение

В некоторых случаях вправление I пальца закрытым способом не удаётся. Происходит интерпозиция сухожилия сгибателя, сесамовидных костей или обрывков капсулы между сочленяющимися поверхностями. Если несколько правильно выполняемых попыток не привели к вправлению, показано оперативное лечение.

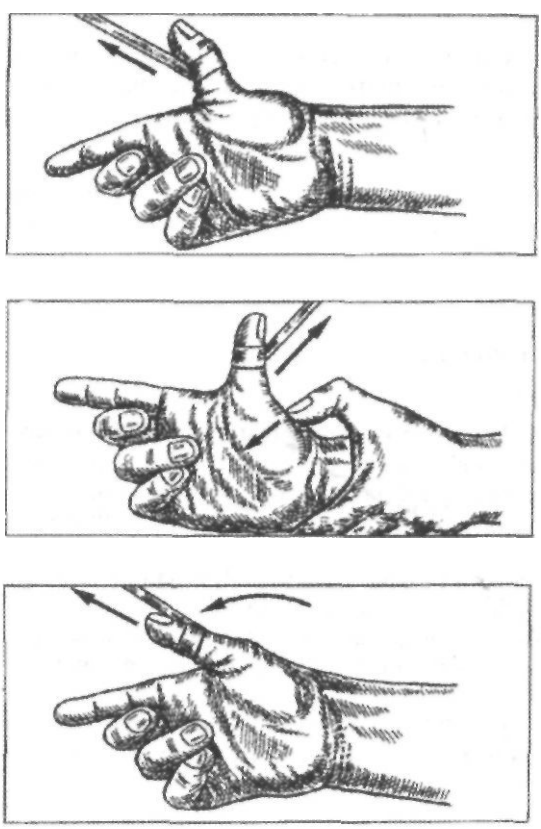

Рис. 3-26. Этапы вправления I пальца.

Приблизительный срок нетрудоспособности

Трудоспособность после консервативного лечения восстанавливается через 4-бнед.

ВЫВИХИ НИЖНЕЙ КОНЕЧНОСТИ

Вывихи бедра

КОД ПО МКБ-10

S73.0. Вывих бедра.

ЭПИДЕМИОЛОГИЯ

Травматические вывихи бедра составляют от 3 до 7% общего количества вывихов.

На первом месте по частоте стоит подвздошный вывих бедра (85%), затем седалищный, запирательный, на последнем месте — надлонный вывих бедра.

КЛАССИФИКАЦИЯ

В зависимости от направления силы головка бедра может вывихиваться кзади или кпереди от вертлужнои впадины. Различают четыре основных вида вывихов бедра:

- задневерхний — подвздошный вывих бедра;
- задненижний - седалищный вывих;
- передневерхний — надлонный вывих;
- переднснижний — запирательный вывих бедра.

ЭТИОЛОГИЯ, МЕХАНИЗМ ТРАВМЫ

Чаще вывих бедра происходит у мужчин трудоспособного возраста в результате непрямого механизма травмы, когда насилие, приложенное к бедренной кости, превышает функциональные возможности тазобедренного сустава.

КЛИНИЧЕСКАЯ КАРТИНА

Пострадавший жалуется на сильную боль и потерю функций тазобедренного сустава, возникшие вслед за травмой.

ДИАГНОСТИКА

Анамнез

Характерный механизм травмы в анамнезе.

Осмотр и физикальное обследование

Активные движения невозможны. При попытке выполнения пассивных возникает симптом пружинящего сопротивления. Нижняя конечность деформирована и занимает вынужденное положение, характерное для каждого вида вывиха.

При подвздошном вывихе (рис. 3-27, в) бедро умеренно согнуто, приведено и ротировано кнутри. Отмечают уменьшение функциональной длины конечности. Большой вертел определяется выше линии Розера-Нелатона. В ягодичной области на стороне вывиха пальпируется головка бедренной кости.

При седалищном вывихе (рис. 3-27, б) бедро значительно согнуто, несколько ротировано внутрь и приведено. Головка бедренной кости прощупывается книзу и кзади от вертлужнои впадины.

При надлонном вывихе бедра (рис. 3-27, г) конечность разогнута, несколько отведена и ротирована кнаружи. При пальпации определяют головку бедренной кости под паховой связкой.

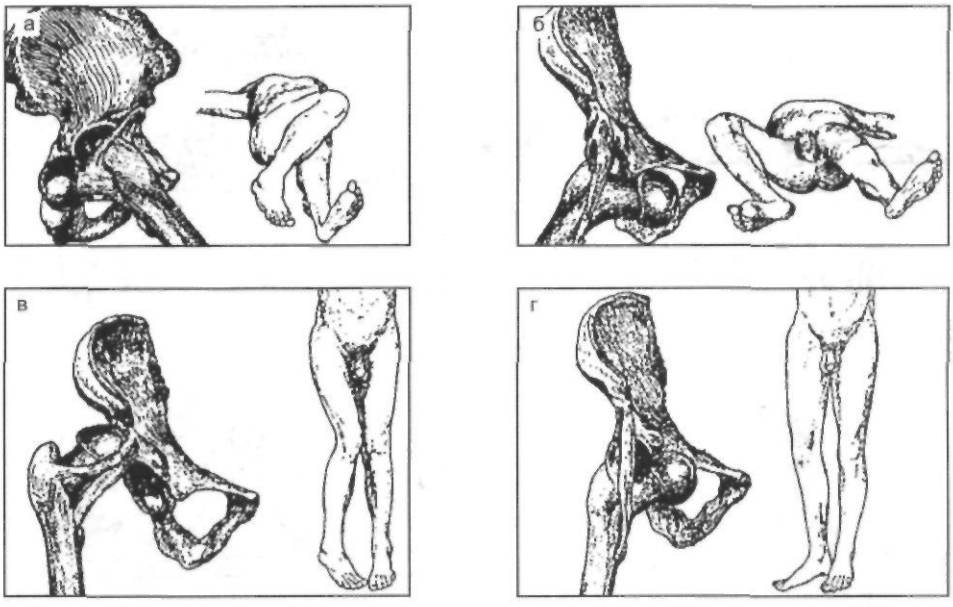

Рис. 3-27. Виды вывихов бедра и положение нижней конечности при них.

При запирательном вывихе бедра (рис. 3-27, а) нижняя конечность резко согнута в тазобедренном и коленном суставах, отведена и ротирована кнаружи. Большой вертел не прощупывается, а в области запирательного отверстия определяется выпячивание.

При передних вывихах бедра обычно отмечают синюшную окраску конечности из-за сдавления сосудов вывихнутым сегментом.

Виды вывихов бедра и положение нижней конечности при них показаны на рис. 3-27.

Лабораторные и инструментальные исследования

Окончательный диагноз ставят после рентгенографии.

ЛЕЧЕНИЕ

Показания к госпитализации

Вывих бедра — экстренная травмой, необходимо незамедлительное его устранение. Пострадавшего следует доставить в стационар для оказания помощи.

Консервативное лечение

Обезболивание общее, лишь при невозможности его выполнения прибегают к местной анестезии. В сустав вводят 30-40 мл 1% раствора новокаина.

Наибольшее распространение получили два способа устранения вывиха бедра и их модификации. Это способы Кохера и Джанелидзе.

Способ Кохера предпочтительнее для устранения передних вывихов бедра или же несвежих вывихов независимо от вида.

Больного укладывают на пол на спину, помощник фиксирует таз пострадавшего двумя руками. Хирург сгибает конечность больного под прямым углом в коленном и тазобедренном суставах и производит медленно нарастающее вытяжение по оси бедра в течение 15-20 мин. Эту манипуляцию можно облегчить приёмом, предло-

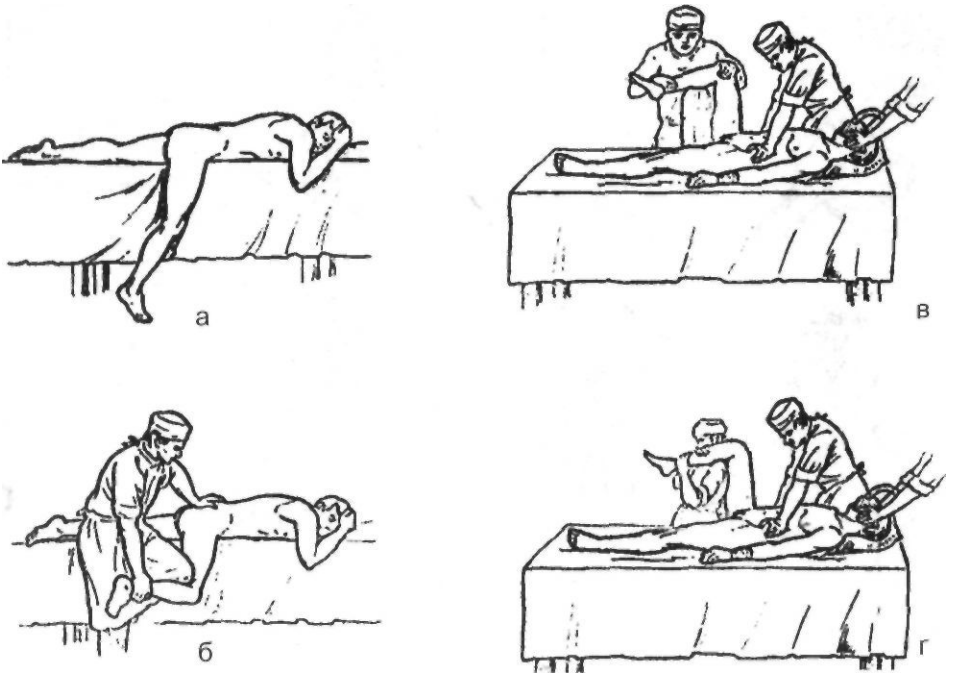

Рис. 3-28. Этапы устранения вывиха бедра по Джанелидзе (а, б) и модифицированным способом Кохера (в, г).

женным Н.И. Кефером: хирург становится на колено, а другую ногу сгибает под прямым углом и подводит в подколенную ямку больного. Захватив голень рукой в надлодыжковой области, врач давит на неё кзади и, как рычагом, производит вытяжение бедра. После тракции бедро приводят, а затем совершают ротацию кнаружи и его отведение. Происходит вправление (рис. 3-28).

При каждой разновидности вывиха этапы вправления сегмента должны быть обратными механизму его возникновения.

Неудобств с укладыванием больного на пол при использовании способа Кохера-Кефера можно избежать, используя следующий приём. Хирург становится рядом с лежащим на перевязочном столе больным на уровне повреждённого тазобедренного сустава спиной к головному концу. Вывихнутую конечность подколенной ямкой кладёт на свое надплечье и, захватив дистальный отдел голени, использует её как рычаг. Дальнейшая методика — по Кохеру.

Способ Ю.Ю. Джанелидзе. Больного укладывают на стол на живот так, чтобы повреждённая конечность свисала со стола, и в таком положении оставляют на 15-20 мин. Затем повреждённую ногу сгибают в тазобедренном и коленном суставах под углом в 90° и несколько отводят. Хирург захватывает дистальный отдел голени и своим коленом надавливает на голень больного, производя тракцию по оси бедра, а затем несколько плавных ротационных движений. Бедро вправляется с характерным щелчком. Подтверждение достигнутой цели - отсутствие симптома пружинящего сопротивления и контрольная рентгенография.

После вправления бедра конечность иммобилизуют корытообразной лонгетой от угла лопатки до концов пальцев в течение 4 нед. Гипсовую иммобилизацию можно заменить манжетным дисциплинарным вытяжением с грузом 1-2 кг на тот же срок. Показаны УВЧ, электрофорез прокаина на тазобедренный сустав.

После устранения иммобилизации рекомендована ходьба на костылях в течение 8-10 нед. Нагрузку на повреждённую конечность из-за опасности развития асептического некроза головки бедренной кости разрешают не ранее 3 мес с момента травмы.

Хирургическое лечение

При неэффективности консервативного метода и застарелых вывихах применяют оперативное вправление вывиха.

Приблизительный срок нетрудоспособности

Трудоспособность восстанавливается через 14-15 нед.

Вывихи голени

КОД ПО МКБ-10

S83.1. Вывих коленного сустава.

ЭПИДЕМИОЛОГИЯ

Вывихи голени составляют 1-1,5% общего количества вывихов.

КЛАССИФИКАЦИЯ

В зависимости от дислокаций голени в результате травмы различают задние, передние, наружные, внутренние вывихи. Чаще встречают задние вывихи голени.

ЭТИОЛОГИЯ, МЕХАНИЗМ ТРАВМЫ

Возникают в результате прямого и непрямого механизма травмы при воздействии значительной механической силы. Для того чтобы произошло разобщение суставных поверхностей бедра и голени, должны быть разорваны все или почти все связки коленного сустава. При вывихе голени повреждаются мениски, а иногда и сосудисто-нервный пучок.

КЛИНИЧЕСКАЯ КАРТИНА И ДИАГНОСТИКА

Осмотр и физикальное обследование

Распознавание вывихов голени не представляет больших затруднений. Нижняя конечность штыкообразно искривлена на уровне коленного сустава. Последний деформирован, прощупываются ненормально расположенные мыщелки бедра и голени. Коленный сустав нестабильный. Активные движения в нём невозможны. Конечность укорочена.

Следует обязательно проверить пульсацию на артериях стоп и иннервацию голени и стопы.

Лабораторные и инструментальные исследования

На рентгенограмме определяют вывих голени в ту или иную сторону (рис. 3-29).

Осложнения

Осложнениями могут быть повреждения малоберцового нерва, подколенных артерии и вены.

ЛЕЧЕНИЕ

Консервативное лечение

Показано срочное устранение вывиха под общим или местным обезболиванием. Больного укладывают на спину. Помощник фиксирует бедро больного, а хирург производит тракцию за согнутую в коленном суставе голень. После растяжения проксимальный отдел голени перемещают обратно смещению, конечность разгибают до угла 5-10°. Пунктируют коленный сустав и удаляют содержимое.



Рис. 3-29. Рентгенограмма коленного сустава в боковой проекции — передний вывих голени.

Накладывают циркулярную гипсовую повязку от верхней трети бедра до концов пальцев сроком на 8-10 нед. С 3-го дня назначают УВЧ, ЛФК статического типа. Через 7-10 дней разрешают ходить на костылях. После устранения иммобилизации больному назначают физиотерапевтические процедуры, ЛФК активного и пассивного типов, водолечение, но он должен продолжать ходить на костылях без нагрузки на ногу ещё в течение 3-4 нед.

Хирургическое лечение

При сохраняющейся нестабильности коленного сустава следует добиться максимально возможного объёма движений и затем определить сроки пластики повреждённых крестообразных или коллатеральных связок.

Приблизительный срок нетрудоспособности

Трудоспособность восстанавливается через 3,5-4 мес.

Вывихи стопы

Вывихи в голеностопном суставе, как правило, сочетаются с переломами лодыжек или переднего и заднего краёв большеберцовой кости. Изолированные вывихи сегментов стопы или отдельных её костей встречаются относительно редко.

ПОДТАРАННЫЙ ВЫВИХ СТОПЫ

Код поМКБ-10

S93.0. Вывих голеностопного сустава.

S93.3. Вывих другой и неуточнённой части стопы.

Этиология, механизм травмы

Вывих происходит на уровне таранно-пяточного и таранно-ладьевидного сочленений от чрезмерного непрямого насилия. Наиболее часто в результате избыточного сгибания и внутренней ротации стопы возникает вывих её кзади с супинацией и внутренней ротацией. Однако при изменении направления насилия возможны вывихи стопы кпереди, кнаружи и кнутри.

Клиническая картина и диагностика

Осмотр и физикальное обследование

Характерна боль. Деформация стопы зависит от вида смещения. При задневнутренних вывихах передний отдел стопы укорочен. Стопа смещена кнутри и кзади, супинирована и максимально согнута. По наружной поверхности выстоит таранная кость.

Лабораторные и инструментальные исследования

Окончательный диагноз ставят после рентгенографии.

Лечение

Консервативное лечение

Обезболивание общее. К устранению вывиха приступают сразу по установлении диагноза. Промедление может привести к образованию пролежней в местах давления выступающими костями и за счёт быстро нарастающего отёка.

Больного укладывают на спину, ногу сгибают до угла 90° в коленном и тазобедренном суставах. Фиксируют голень. Стопу ещё больше смещают в сторону вывиха и производят тракцию по оси смещённого сегмента. Вторым этапом создают противоупор в выстоящую кость, стопу возвращают в правильное положение. При вправлении слышен щелчок и появляются движения в голеностопном суставе. Накладывают заднюю корытообразную глубокую лонгету от концов пальцев до средней трети бедра на 3 нед. При умеренном отёке можно наложить циркулярную повязку на этот же срок, но сразу же рассечь её по длине и отжать края. Сгибание в коленном суставе должно составлять 30°, в голеностопном — 0°. Через 3 нед заменяют гипсовую повязку на циркулярную, укоротив её до верхней трети голени. Срок иммобилизации продляют ещё на 8 нед. Нагрузку на конечность в гипсовой повязке разрешают не ранее чем через 2 мес.

Приблизительный срок нетрудоспособности

Трудоспособность восстанавливается через 3-3,5 мес. В течение года больному следует пользоваться супинатором.

ВЫВИХ ТАРАННОЙ КОСТИ

КодпоМКБ-10

S93.3. Вывих другой и неуточнённой части стопы.

Этиология, механизм травмы

Механизм травмы непрямой: чрезмерное приведение, супинация и подошвенное сгибание стопы.

Клиническая картина и диагностика

Осмотр и физикальное обследование

Боль в месте травмы, голеностопный сустав деформирован. Стопа отклонена кнутри. По передненаружной поверхности стопы прощупывается плотное выпячивание. Кожа над ним белесоватого цвета за счёт ишемии.

Лабораторные и инструментальные исследования

На рентгенограмме определяют вывих таранной кости.

Лечение

Консервативное лечение

Устранение вывиха производят под наркозом и немедленно после постановки диагноза из-за опасности некроза кожи в области выстояния таранной кости. Больного укладывают так же, как и для устранения подтаранного вывиха. Производят интенсивную тракцию за стопу, придавая ей ещё большее подошвенное сгибание, супинацию и приведение. Затем хирург надавливает на таранную кость кнутри и кзади, пытаясь развернуть её и сместить в собственное ложе. Конечность

фиксируют циркулярной гипсовой повязкой от середины бедра до концов пальцев при сгибании в коленном суставе под углом 30°, в голеностопном — 0°. Повязку рассекают по длине для профилактики сдавления. Через 3 нед повязку меняют на гипсовый сапожок сроком на 6 нед. После устранения иммобилизации проводят реабилитационное лечение. Во избежание асептического некроза таранной кости нагрузку на конечность разрешают не ранее чем через 3 мес с момента травмы.

ВЫВИХ В СУСТАВЕ ШОПАРА

Код по МКБ-10

S93.3. Вывих другой и неуточнённой части стопы.

Этиология, механизм травмы

Вывих в таранно-ладьевидном и пяточно-кубовидном суставах возникает при резкой отводящей или приводящей (чаще абдукционной) ротации переднего отдела стопы, который смещается к тылу и в одну из сторон.

Клиническая картина и диагностика

Осмотр и физикальное обследование

Резкая боль, стопа деформирована, отёчна. Нагрузка на конечность невозможна. Кровообращение дистального отдела стопы нарушено.

Лабораторные и инструментальные исследования

На рентгенограмме выявляют нарушение конгруэнтности в суставе Шопара.

Лечение

Консервативное лечение

Безотлагательно и только под наркозом устраняют вывих. Производят вытяжение за пяточную область и передний отдел стопы. Хирург устраняет смещение давлением на тыл дистального отдела стопы и в сторону, противоположную смещению (рис. 3-30).

Накладывают гипсовый сапожок с хорошо моделированным сводом. Конечности придают возвышенное положение на 2-4 дня, после чего разрешают ходьбу на костылях. Срок иммобилизации составляет 8 нед, затем накладывают съёмную лонгету на 1-2 нед, в которой больной ходит на костылях с постепенно нарастающей нагрузкой. Далее проводят реабилитационное лечение.

Приблизительный срок нетрудоспособности

Трудоспособность восстанавливается через 12 нед. Показано ношение супинатора в течение года.

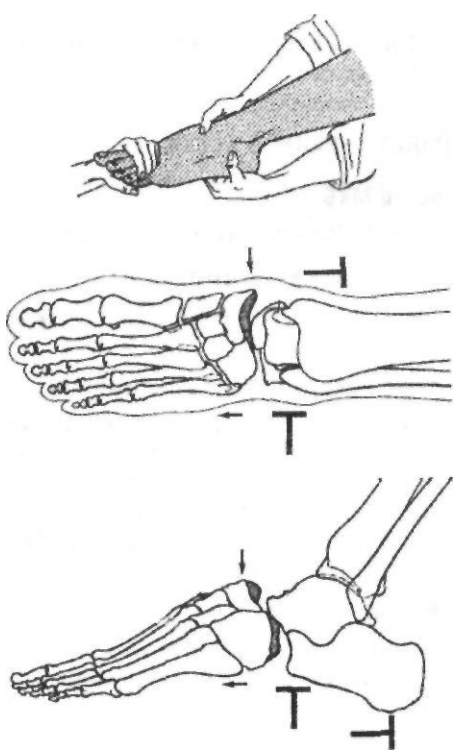

Рис 3-30. Схема устранения вывиха в суставе Шопара.

ВЫВИХ СТОПЫ В СУСТАВЕ ЛИСФРАНКА

Код по МКБ-10

S93.3. Вывих другой и неуточнённой части стопы.

Этиология, механизм травмы

Вывихи плюсневых костей чаще возникают от прямого насилия, нередко сочетаются с переломами основания этих костей. Смещение вывихнутых костей может произойти кнаружи, кнутри, в тыльную или подошвенную сторону.

Клиническая картина и диагностика

Осмотр и физикальное обследование

Боль в месте повреждения. Стопа деформирована: укорочена, утолщена и расширена в переднем отделе, умеренно супинирована. Опорная функция стопы нарушена.

Лабораторные и инструментальные исследования

На рентгенограмме определяют вывих в суставе Лисфранка.

Лечение

Консервативное лечение

Вправление проводят под общим обезболиванием. Помощники растягивают стопу по продольной оси, захватив передний и задний отделы вместе с голенью. Хирург устраняет имеющиеся смещения давлением пальцев в направлении, обратном вывиху (рис. 3-31).

Конечность иммобилизуют гипсовым сапожком на 8 нед. Придают ноге возвышенное положение, назначают холод на стопу, контролируют состояние кровообращения. Циркулярную гипсовую повязку по истечении срока снимают и накладывают съёмную гипсовую лонгету на 1 -2 нед. Нагрузку на конечность разрешают через 8-10 нед.

Приблизительный срок нетрудоспособности

Трудоспособность восстанавливается через 3-3,5 мес. В течение года показано ношение супинатора.

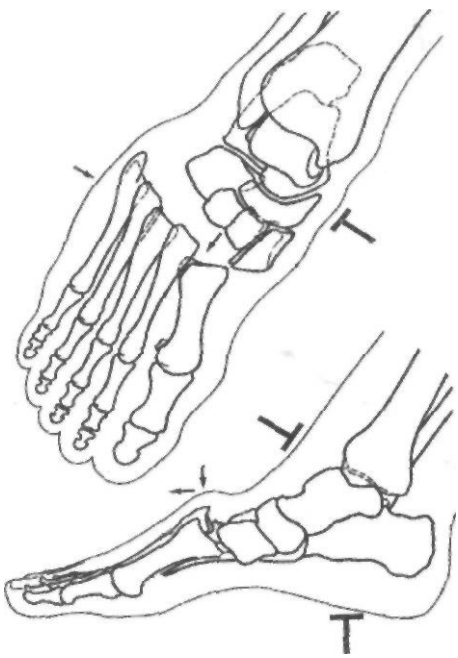

Рис. 3-31. Схема устранения вывиха в суставе Лисфранка.

Вывихи пальцев стоп

Из всех вывихов в суставах нижней конечности амбулаторному лечению подлежат лишь вывихи пальцев стопы. Наиболее частым среди них бывает вывих I пальца в плюснефаланговом суставе в тыльную сторону.

КОД ПО МКБ-10

S93.1. Вывих пальца(ев) стопы.

КЛИНИЧЕСКАЯ КАРТИНА И ДИАГНОСТИКА

Осмотр и физикальное обследование

I палец деформирован. Основная фаланга расположена над плюсневой под углом, открытым в тыльную сторону. Движения в суставе отсутствуют. Отмечают положительный симптом пружинящего сопротивления.

Лабораторные и инструментальные исследования

С помощью рентгенографии выявляют вывих I пальца стопы.

ЛЕЧЕНИЕ

Консервативное лечение

Способ вправления точно такой же, как и при устранении вывиха I пальца кисти. После манипуляции конечность иммобилизируют узкой тыльной гипсовой лонгетои от нижней трети голени до конца пальца на 10-14 дней. Назначают последующее восстановительное лечение.

Приблизительный срок нетрудоспособности

Трудоспособность восстанавливается через 3-4 нед.

Глава 4

Хирургическая артроскопия

Одно из важных условий успешного исхода оперативного лечения патологии суставов — минимальная травматичность операций. Это вынуждало многих травматологов-ортопедов искать пути снижения травматичности за счёт уменьшения артротомического доступа. Однако недостаточный доступ значительно ограничивал возможности ревизии сустава и выполнения необходимых приёмов. Это приводило к увеличению количества интраоперационных ошибок. Кроме того, использование традиционных инструментов при предельно малых артротомических разрезах вынуждает хирурга производить внутрисуставные манипуляции практически вслепую, что нередко приводит к техническим ошибкам и значительным повреждениям внутрисуставных образований.

Снижения травматичности отдельных операций на коленном суставе можно достичь, обеспечив оптимальные условия для осмотра полости сустава в процессе внутрисуставных операций. Один из путей обеспечения таких условий — применение современной эндоскопической аппаратуры для операций на коленном и других суставах, а также усовершенствование специальных инструментов для артроскопическои хирургии: ножниц, зажимов для захвата свободных тел, щипцов для биопсии, трубок для промывания суставов и пр.

При сегодняшнем уровне развития травматологии и ортопедии оперативная артроскопия имеет определённые преимущества. Одно из основных — высокие диагностические возможности артроскопии, позволяющие в полном объёме обследовать визуально все отделы сустава и определить морфологические изменения внутрисуставных образований.

Соответственно полученной информации выполняют артроскопическую операцию. Уменьшается вероятность совершения тактических и технических ошибок при лечении патологии суставов.

АРТРОСКОПИЯ ПЛЕЧЕВОГО СУСТАВА

Плечевой комплекс — наиболее подвижный из суставов человеческого тела. Он состоит из пяти суставов: двух физиологических (или ложных) и трёх анатомических. Физиологические суставы — подплечевой и лопаточно-грудинный, анатомические — грудино-ключичный, акромиально-ключичный и плечелопаточный. Для нормаль-

ного функционирования плечевого комплекса необходимо точное, координированное и синхронное взаимодействие этих суставов.

Этиология и патогенез нестабильности плечевого сустава

В медицинской литературе накоплено большое количество информации, относящейся к причинам и механизмам возникновения посттравматической, рецидивирующей дислокации плеча, тем не менее многие авторы расходятся в оценке их роли и места в сложной цепи от острого травматического вывиха плеча до его рецидивирующей нестабильности. Среди отечественных авторов наиболее хорошо обоснована точка зрения Ю.М. Свердлова (1978), А.Ф. Краснова, Р.Б. Ахметзянова (1982), Д.И. Черкес-Заде и соавт. (1992): они считают, что главным в патогенезе данного заболевания бывает нарушение мышечного равновесия в результате первичного травматического вывиха, которое не поддаётся консервативным методам лечения. Наряду с этим определённое значение придают изменениям в параартикулярных тканях, растянутой капсуле с плечелопаточными связками. Это первое образование на пути вывихивающейся головки плеча, от его прочности и способности противостоять давлению головки зависит возникновение вывиха. Определённое значение в системе стабилизации плечевого сустава имеет хрящевая губа (прикреплённая к краю суставного отростка лопатки), играющая, по мнению Банкарта, роль присоски, создающей «вакуумный эффект» между головкой плечевой кости и суставным отростком лопатки (этот эффект значительно облегчает вращение головки плечевой кости во всём диапазоне движений в суставе). Повреждение суставной губы ведёт к горизонтальной нестабильности плечевого сустава. Среди отечественных ортопедов сложилось мнение о второстепенной роли данного повреждения в патогенезе привычного вывиха плеча. Д.И. Черкес-Заде с соавт. (1992) первый из отечественных авторов отметил очень важный факт: основной причиной развития привычного вывиха плеча и послеоперационных рецидивов бывает нестабильность плечевого сустава, обусловленная недостаточностью сумочно-связочного аппарата плечевого сустава. Нестабильность плечевого сустава, как правило, становится результатом повреждения нескольких различных элементов сумочно-связочного аппарата плечевого сустава, каждый из которых обладает определённой стабилизирующей функцией. Очевидно, что у таких больных невозможно восстановить потерянную стабильность плечевого сустава методами, не учитывающими роль каждого повреждённого элемента.

На сегодняшний день теория нестабильности плечевого сустава, предложенная J.P.Jon, Scott Lephart (1995), — наиболее современная и научно обоснованная теория. Остановимся на ней более подробно.

Таким образом, капсульно-связочные структуры могут значительно влиять на стабильность за счёт обеспечения афферентной обратной связи — рефлекторного мышечного сокращения ротаторной манжетки и двуглавой мышцы плеча в ответ на чрезмерную ротацию и поступательные движения головки плеча. Повреждение этих структур приводит к значительному дефициту механизма афферентной обратной связи как при остром травматическом повреждении, так и при постепенном развитии рецидивирующей нестабильности плеча за счёт суммированного повреждения капсульно-связочных структур. Хирургическое восстановление нормальной анатомии нестабильных суставов ведёт к восстановлению проприоцептивной чувствительности.

Механизм повреждения, частота нестабильности плечевого сустава

Возможен вывих любого здорового плеча, если травма довольно сильна. Однако у некоторых пациентов нестабильность плечевого сустава может возникнуть спон-

танно, без значительной травмы — вследствие излишнего размера капсулы или других врождённых отклонений от нормы [CTDonoghue D.H., 1987].

Многочисленные данные, анализирующие обстоятельства, при которых возникает травматическая нестабильность плечевого сустава, показывают, что смещение головки плеча происходит при определённом положении верхней конечности. Конечно, плечо может быть дислоцировано под влиянием непосредственной травмы, направленной на проксимальный отдел плеча, но непрямая, косвенно действующая сила бывает наиболее частой причиной передней травматической сублюксации или дислокации. Передняя нестабильность возникает при отведении плеча выше горизонтального уровня, в момент сочетания сил отведения, экстензии и наружной ротации и супинации. Нестабильность может возникнуть также в результате очень сильного мышечного сокращения или судорожных приступов [Lindholm T.S., 1980; Protzman R.R., 1980; Hawkins R.H., 1985].

Наиболее частая причина острой травматической нестабильности плеча — падение с упором на руку. В момент удара ладони о землю возникает контакт верхненаружного отдела головки плечевой кости с передненижним краем суставного отростка лопатки. Возникает своеобразный рычаг с точкой опоры в месте соприкосновения вышеуказанных зон, дистальнее этой точки находится длинное плечо рычага, а коротким плечом становится самый проксимальный отдел головки плечевой кости. Соотношение длины этих плеч составляет 1:20, в результате чего на конце короткого рычага развивается давление на окружающие ткани, составляющее несколько сотен килограммов, а костная ткань разрушается при усилии в 300 кг/см^2. Это наиболее типичный механизм возникновения вывихов плеча, хотя возможны различные отклонения [Краснов А.Ф., Ахметзянов Р.Б., 1982]. Характерное следствие такого механизма травмы — большое разрушение окружающих тканей. При подобном рычаговом механизме по мере удаления головки плеча от центра суставного отростка лопатки тяжесть повреждения увеличивается, поэтому нижние вывихи чаще сопровождаются переломами костной ткани, повреждением сосудов и нервов.

Наибольшая частота среди всей нестабильности плечевого сустава приходится на переднюю нестабильность: по данным различных авторов, она составляет 75-98% (Ю.М. Свердлов, И.А. Мовшович, Neer, C.R. Rowe, A.F. Depalma, C.A. Rockwood).

Задняя травматическая дислокация плеча — наиболее редкий вид нестабильности плечевого сустава: её встречают в 2% случаев. Как правило, она бывает следствием тяжёлой прямой травмы, автомобильной аварии, хирургического вмешательства, лечения электрошоком. При этом виде нестабильности головка плеча смещается позади суставного отростка лопатки субакромиально, при этом очень часто возникает импрессионный перелом её заднего отдела. При такой нестабильности наиболее часты диагностические ошибки. По материалам ЦИТО им. Н.Н. Приорова, все ошибки были обусловлены тем, что не проводили рентгенологического исследования в аксиальной проекции (Ю.М. Свердлов, А.Ф. Краснов, R.J. Hawkins, J.C. Moeller, M.A. Thomas).

Вертикальная нестабильность плечевого сустава была впервые описана в 1859 г. M. Meddeldorph в виде нижней дислокации. В чистом виде это очень редкое направление нестабильности. При этом возникают тяжёлые повреждения мягких тканей, переломы в проксимальном отделе плеча и нижнем крае суставного отростка лопатки (А.В. Каплан, В.Г. Вайнштейн, Z. Kubin).

Верхняя дислокация, по сведениям M. Wirth, была зарегистрирована в литературе в 1834 г., он же сообщает о 12 описанных случаях. В современной литературе мало упоминаний об этом виде травматической дислокации: существуют сообщения о единичных наблюдениях. Обычной причиной возникновения такого повреждения становится экстремальная сила, направленная вперёд и вверх и действующая на отведённую руку. При этом смещении возникают переломы акромиона, акромиально-ключичного

сочленения, большой бугристости. Повреждения мягких тканей крайней степени происходят с капсулой сустава, ротаторной манжетой, окружающими мышцами. Обычно присутствуют нейроваскулярные осложнения [Wirth M., 1993J.

Травматическая острая и рецидивирующая нестабильность плечевого сустава в возрасте пациентов от 20 до 30 лет в 55-78% случаев возникает при занятиях спортом (Миронова З.С., 1981; Rokwood C.A., 1984; Hovelius L., 1987; Caspari R.B., 1989, и др.).

Травматическая нестабильность плечевого сустава

Самое первое и подробное описание травматической плечелопаточной нестабильности относится к 460 г. до н. э., оно принадлежит Гиппократу. Он первый описал анатомию плечевого сустава, виды его дислокации и ту первую хирургическую операцию, которую сам разработал для уменьшения «того широкого пространства, в которое вывихивается головка плеча». В последующие столетия были опубликованы более точные описания травматической патологии вывихов плечевого сустава, но вопрос относительно «основного поражения» до сих пор остаётся предметом споров.

Травматический дефект, возникающий в задненаружном отделе головки плечевой кости в результате контакта с передним краем суставного отростка лопатки во время вывиха, выявлен давно.

В 1940 г. Hill и Sachs опубликовали очень чёткий и конкретный обзор, дающий информацию о патологической анатомии головки плечевой кости при вывихах плеча. Суть их сообщения в следующем.

- Импрессионный перелом головки плечевой кости происходит при большинстве вывихов плеча.
- Чем дольше головка плечевой кости остаётся дислоцированной, тем больше этот дефект.
- Эти импрессионные переломы обычно больше при передненижней дислокации, чем при передних вывихах.
- Дефект головки плечевой кости обычно больше и крупнее при повторных передних вывихах плеча.

За последнее десятилетие многие авторы на большом клиническом материале выявили данное повреждение артроскопически в 82-96% случаев.

Более того, возможности артроскопической хирургии позволили значительно углубить морфологическое представление о повреждении Банкарта. Благодаря работе R. Minolla, P.L. Gambrioli, Randelli (1995) создана классификация различных вариантов этого повреждения. Повреждение капсульно-связочного комплекса плечевого сустава при рецидивирующей дислокации плеча разделяют на пять типов.

- Классическое повреждение Банкарта — хрящевая губа отделена от переднего края суставного отростка лопатки вместе с капсулой и плечелопаточными связками.
- Неполное повреждение Банкарта — хрящевая губа и капсула плечевого сустава не полностью оторваны от суставного отростка лопатки.
- Капсула оторвана от шейки лопатки, хрящевая губа оторвана и изолирована. В этом случае капсула становится явно избыточной, нижняя плечелопаточная связка чрезмерно растянута и смещена вниз. На переднем крае суставного отростка лопатки, в положении 2-4 часов, определяют костно-хрящевое поражение, вызванное травматическим воздействием задненаружного отдела головки плечевой кости во время первой дислокации. Это типичное, наиболее частое повреждение при рецидивирующей передней дислокации плеча.
- Перелом передненижнего костного ободка суставного отростка лопатки, нижняя плечелопаточная связка смещена вниз, капсула растянута, хрящевая губа может отсутствовать в положении 2-6 часов.

• Лабральная дегенерация с передним капсулярным избытком. В этих случаях поражение трудно распознать из-за рубцовой дегенерации хрящевой губы и комплекса плечелопаточных связок.

Артроскопическая стабилизация плечевого сустава

Из работ Пертеса и Банкарта известно о важности комплекса плечелопаточных связок и хрящевой губы в стабильном функционировании плечевого сустава. В очень большом проценте случаев (более 90%) при хирургическом лечении травматического вывиха плеча многие авторы обнаруживали отрыв этих связок и хрящевой губы от передненижнего края суставного отростка лопатки. Нижняя плечелопаточная связка функционирует как первичный статический ограничитель, предупреждающий смещение головки плечевой кости кпереди во время отведения плеча. Кроме того, хрящевая губа как анатомическое образование способствует формированию 25-50% всей вогнутости относительно плоской лопаточной впадины. Неповреждённая хрящевая губа функционирует подобно краю чашки с присоской, создавая вакуумный эффект в нагруженном плече, что помогает мышцам ротационной манжетки центрировать головку плеча в суставной ямке лопатки при активной амплитуде движений. После травматического вывиха плеча функции плечелопаточных связок и хрящевой губы теряются, прежде всего из-за потери их анатомической связи с лопаткой.

Кровоснабжение хрящевой губы осуществляется, с одной стороны, за счёт надкостницы, с другой стороны — за счёт капсулы сустава. После травматического отрыва хрящевой губы процесс заживления может начаться только за счёт окружающих мягких тканей. Фибробластическое заживление в этих случаях находится под угрозой. По этим причинам реконструктивные мероприятия, связанные с повреждением этих анатомических структур, прежде всего должны быть направлены на их рефиксацию к суставному отростку лопатки как можно раньше.

В основу хирургической методики артроскопического лечения нестабильности плечевого сустава мы положили способ, описанный Morgan и Bodenstab при восстановлении повреждения Банкарта. Для операции использовали артроскопические наборы фирм «Шторц» и «Страйкер» с хирургическими инструментами фирмы «Артрекс».

Предоперационная подготовка типична для ортопедического больного и не отличается специфичностью. Операцию проводят под общим эндотрахеальным наркозом. После сравнительного осмотра под анестезией обоих плечевых суставов больного укладывают на операционном столе на здоровый бок, оперируемая конечность фиксирована в подвешенном состоянии с отведением 30° и передней девиацией 15°, во внутренней ротации, с вытяжением по оси конечности грузом 5 кг (рис. 4-1) на специальной шине фирмы «Артрекс».

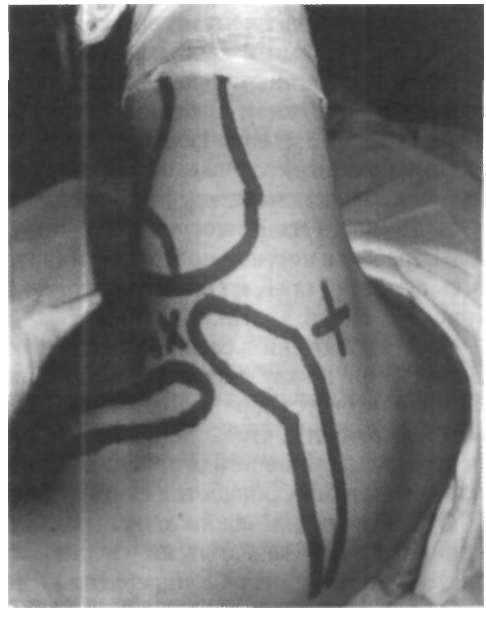

Рис. 4-1. Положение на операционном столе.

Далее, после обработки операционного поля и нанесения маркёром на коже ориентиров плечевого сустава, из заднего доступа в направлении к

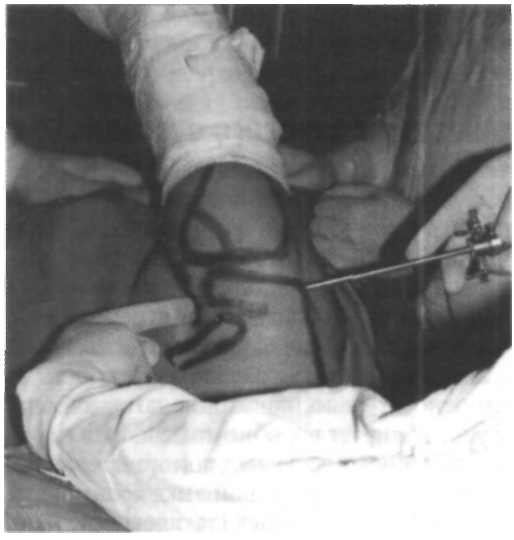

Рис. 4-2. Введение артроскопических инструментов,

медиальной части верхушки клювовидного отростка лопатки шприцем с пункционной иглой пунктируют плечевой сустав. При этом попадание иглы в плечевой сустав ощущается в виде лёгкого «провала», вслед за чем из иглы начинается истечение синовиальной жидкости. Далее в полость сустава вводят 50-60 мл физиологического раствора для его полости сустава. После этого в проекции заднего доступа проводят кожный разрез длиной 0,5 см. Через него с помощью тупого троакара, повторяя направление пункционной иглы, вводят в сустав пенал артроскопа, троакар меняют на оптический артроскоп с видеокамерой. Через передний доступ, расположенный между верхушкой клювовидного отростка и головкой плечевой кости, по направляющему проводнику вводят в сустав пластиковую канюлю для оттока жидкости из сустава. Через эту канюлю в сустав вводят необходимые артроскопические инструменты (рис. 4-2), после чего выполняют диагностическую артроскопию плечевого сустава с помощью стандартного 30-градусного артроскопа диаметром 4 мм.

Приток жидкости в сустав осуществляется через кожух артроскопа с помощью механической помпы (для поддержания постоянного давления физиологического раствора в суставе). Опыт показывает, что использование механической помпы безопасно и помогает хирургу постоянно контролировать возможное кровотечение из тканей. После того как визуально диагностировано повреждение Банкарта (отрыв передненижнего отдела хрящевой губы со средней и нижней плечелопаточными связками и капсулой плечевого сустава от суставного отростка лопатки, иногда с костным фрагментом), с помощью поискового крючка определяют степень мобильности и глубины отделения мягких тканей от лопаточного края и шейки (рис. 4-3, см. цв. вклейку).

Когда отслоение хрящевой губы невелико, его обязательно следует увеличить с помощью специального ручного распатора (рис 4-4, см. цв. вклейку).

Далее через пластиковую канюлю в сустав вводят электровращательный бор для обработки костной поверхности (артрошейвер), с его помощью обрабатывают весь передний край суставного отростка лопатки до кровоточащей костной раны (рис. 4-5, см. цв. вклейку).

Этот этап очень важен, так как он создаёт условия для фибробластического заживления между повреждением Банкарта и суставным отростком лопатки. Особенно хочется обратить внимание на аккуратную равномерную обработку костной поверхности, чтобы не повредить суставной хрящ и не нарушить сферичную поверхность суставного отростка лопатки. Когда получено точечное кровотечение из кости, глубину обработки считают достаточной.

Отслоённый плечелопаточный комплекс (нижняя плечелопаточная связка + хрящевая губа) захватывают специальным зажимом-направителем, смещают к анатомическому месту прикрепления на суставном отростке лопатки и удерживают в этом положении.

Следующий очень важный этап — наложение трансгленоидных швов. Через зажим-направитель вводят спицу с ушком (длиной 30 см, диаметром 2 мм), прокалывают хрящевую губу, весь комплекс смещают максимально кверху (краниально) на 5-10 мм. Это очень важный момент физиологического натяжения нижней плечелопаточной связки и её фиксации в анатомическом месте прикрепления на переднем крае суставного отростка лопатки. При этом спица должна пройти на 2-3 мм ниже края суставного отростка, через шейку лопатки под углом 30° и 10-15° медиально к гленоидной плоскости. Проведение спицы осуществляют с помощью дрели, острый конец спицы выходит через заднюю поверхность шейки лопатки и подостную мышцу под кожу. Скальпелем делают разрез длиной 1 см, в него выводят острый конец спицы. Место выхода спицы на лопаточной поверхности предварительно определяют с помощью стереоскопической дуги, которую фиксируют на основании зажима-направителя, что позволяет избежать случайного повреждения надлопаточного нерва *(n. suprascapularis)*. В ушко спицы вводят монофильную шовную нить «polydioxanone» № 1 (рис. 4-6, см. цв. вклейку). Удаляя спицу за острый конец, проводят шовную нить через мягкотканный комплекс и шейку лопатки. Вторую спицу проводят подобным образом на 1 см выше (краниальнее) первой, в её ушко завязывают свободный конец первой нити, к нему привязывают вторую нить. При прохождении через лопатку нити выводят в кожный разрез на 1 см выше первого. Концы первой нити связывают между собой под фасцией подлопаточной мышцы, когда снимают вытяжение с конечности и руке придают положение приведения и внутренней ротации.

Всего накладывают 3-4 подобных шва, расположенных последовательно снизу вверх. Швы надёжно фиксируют хрящевую губу на суставном отростке лопатки в анатомическом положении. При этом восстановленный комплекс плечелопаточных связок и хрящевой губы должен выглядеть как натянутая структура, а губа — быть расположенной выше переднего края суставного отростка лопатки, равномерно по всему периметру (рис. 4-7, см. цв. вклейку).

На кожные ранки накладывают швы и асептическую повязку. Конечность фиксируют во внутренней ротации в иммобилизационной шине.

Таким образом, основной операционный принцип артроскопического шва по Банкарту при первичной или рецидивирующей посттравматической нестабильности плечевого сустава — анатомически обоснованная рефиксация *glenoid labrum* с комплексом *lig. glenohumerale* к переднему краю суставного отростка лопатки. После артроскопической рефиксации хрящевая губа снова может функционировать как место прикрепления этих связок и как герметизирующее кольцо между суставным отростком лопатки и головкой плечевой кости, обеспечивающее присасывающий эффект за счёт отрицательного давления в этом пространстве на всём диапазоне движений в плечевом суставе.

АРТРОСКОПИЯ ЛОКТЕВОГО СУСТАВА

В последнее время широкое распространение и внедрение в клиническую практику получила артроскопия локтевого сустава. Помимо чисто диагностических целей (ревизия внутрисуставных структур, биопсия синовиальной оболочки и суставного хряща), выполняют различные оперативные манипуляции: удаление внутрисуставных тел, санацию очагов хондромаляции, артролиз и т.д.

Противопоказано проведение артроскопии в следующих случаях:

- наличие общей и местной инфекции;
- деформирующий артроз III—IV степени со значительным сужением суставной щели и деформацией суставных концов;
- тяжёлые контрактуры локтевого сустава с уменьшением объёма полости сустава.

Методика проведения артроскопии локтевого сустава

Предварительно проводят маркировку локтевого сустава при сгибании его до 90°: делают разметку латерального и медиального надмыщелков плечевой кости, головки лучевой кости и всех используемых артроскопических доступов (рис. 4-8).

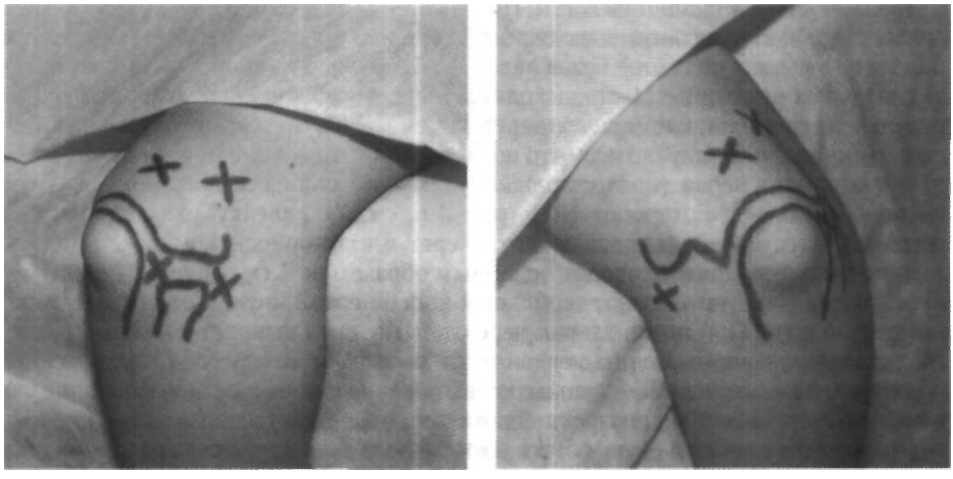

Рис. 4-8. Маркировка локтевого сустава.

Положение больного

Супинационная позиция. Положение больного — на спине, руку в плечевом суставе отводят до 90°. Дистальный отдел предплечья и кисть фиксируют таким образом, чтобы в случае необходимости можно было осуществить вытяжение через специальное, прикрепляющееся к операционному столу подвесное устройство с блоком и противовесом. При этом удерживают сгибание в локтевом суставе под углом около 90° (рис. 4-9).

Пронационная позиция. Положение пациента — на животе. Исследуемая рука свободно свисает с края операционного стола. В этом варианте подвесная система не нужна, плечо отведено до 90°, в локтевом суставе самопроизвольно устанавливается угол сгибания 90°. Под плечевой сустав и верхнюю треть плеча устанавливают короткую подставку с валиком (рис. 4-10).

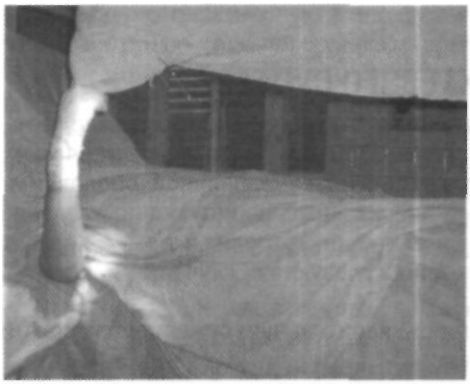

Рис. 4-9. Супинационное положение больного на операционном столе.



Рис. 4-10. Пронационное положение больного на операционном столе.

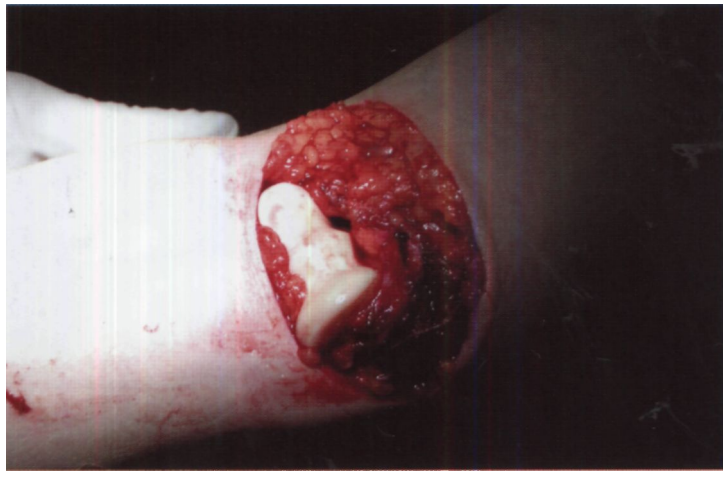

Рис. 3-1. Открытый вывих в локтевом суставе.

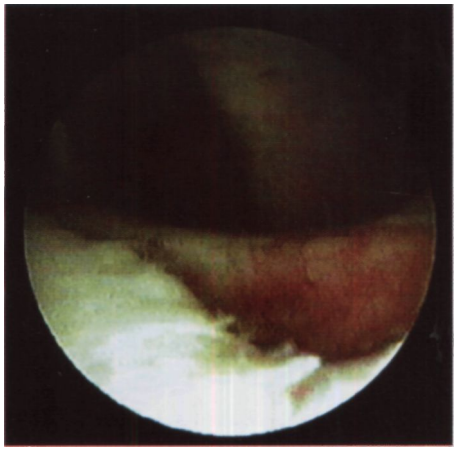

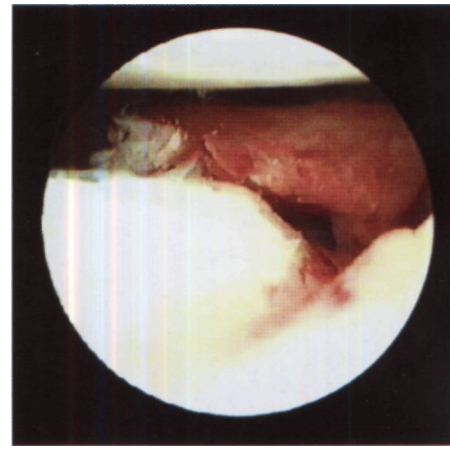

Рис. 4-3. Определение степени мобильности и глубины отделения мягких тканей от лопаточного края.

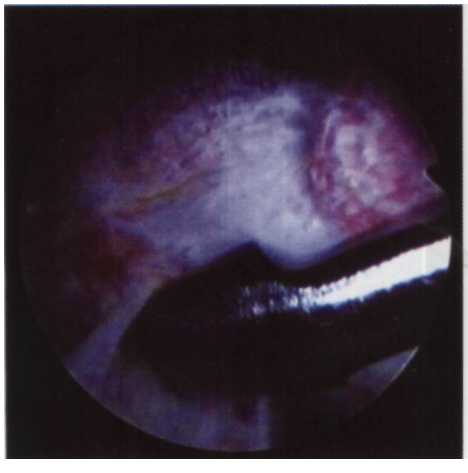

Рис. 4-4. Ручным распатором увеличивают отслоение хрящевой губы.

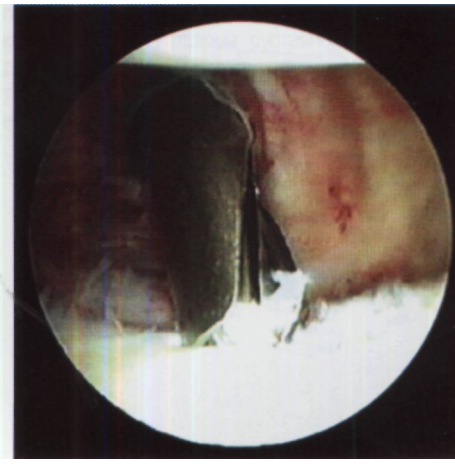

Рис. 4-5. Обработка костной поверхности,

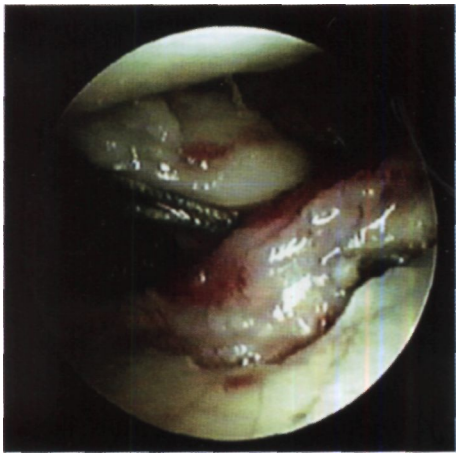

Рис. 4-6. Наложение трансгленоидальных швов.

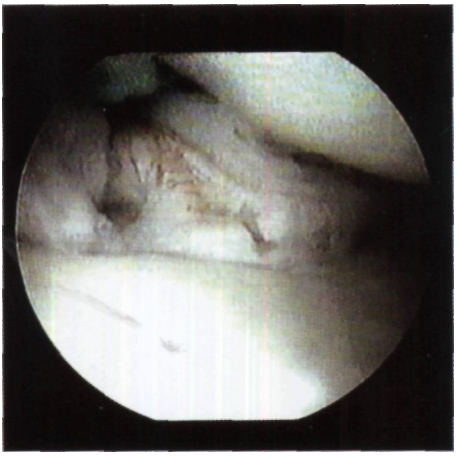

Рис. 4-7. Восстановленный комплекс плечелопаточных связок.

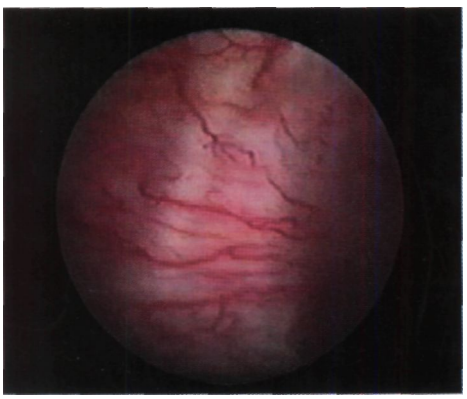

Рис. 4-13. Медиальный отдел капсулы сустава в норме.

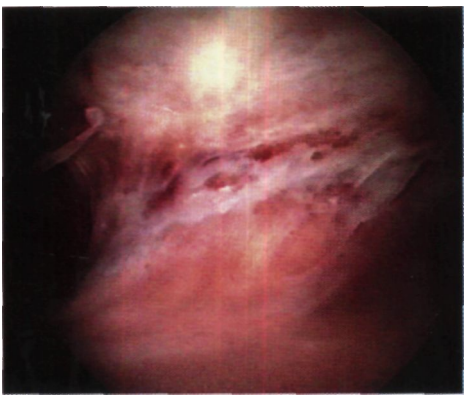

Рис. 4-14. Рубцовые изменения переднего отдела капсулы сустава после произошедших ранее повреждений.

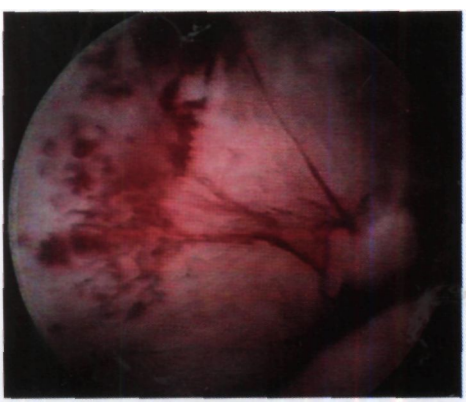

Рис. 4-15. Передний отдел капсулы с кровоизлияниями, внутрисуставное тело.

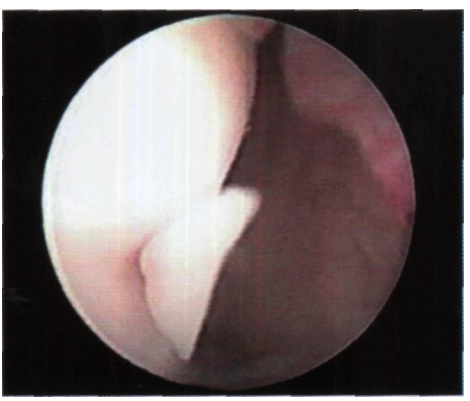

Рис. 4-16. Внутрисуставное тело.

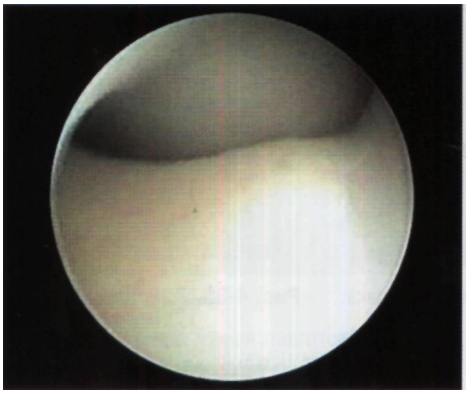

Рис. 4-18. Блок плечевой кости из медиального доступа.

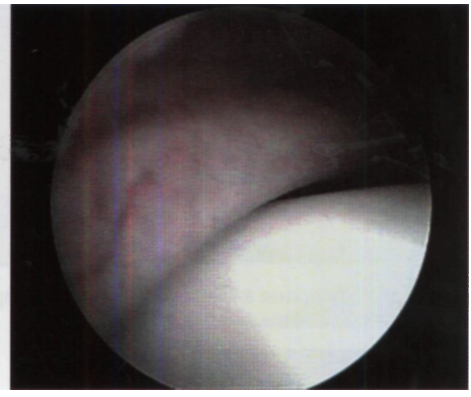

Рис. 4-19. Артроскопическая картина нормальной кольцевидной связки у подростка 15 лет.



Рис. 4-21. Анатомия кистевого сустава.

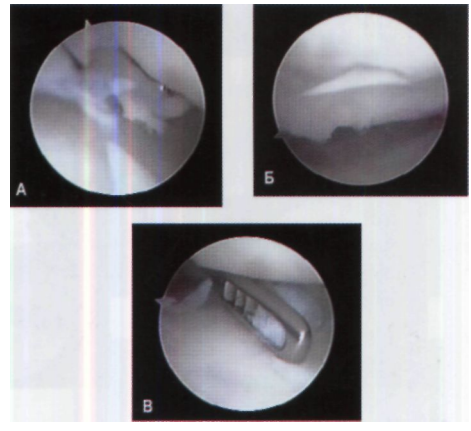

Рис. 4-23. Артроскопия лучезапястного сустава: повреждения трёхгранного фиброзно-хрящевого комплекса. А — разрыв суставного хрящевого диска; Б — хондромаляция суставной поверхности трёхгранной кости; В — резекция повреждённого суставного хрящевого диска.

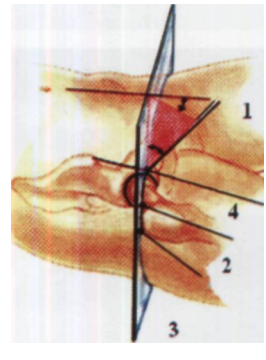

Рис. 4-28. Артроскопические доступы к тазобедренному суставу: 1 — передний; 2 — переднебоковой; 3 — заднебоковой; 4 — передняя верхняя подвздошная ость.

Рис. 4-31. Вертлужная впадина.

Рис. 4-32. Жировая подушка.

Рис. 4-33. *Zona orbicularis.*

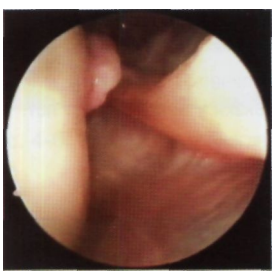

Рис. 4-34. Ацетабулярная губа,

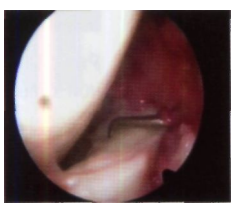

Рис. 4-35. Повреждение заднего рога внутреннего мениска,

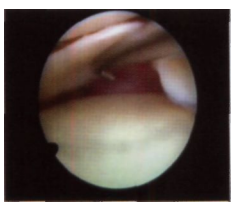

Рис. 4-36. Повреждение внутреннего мениска по типу «ручки-лейки».

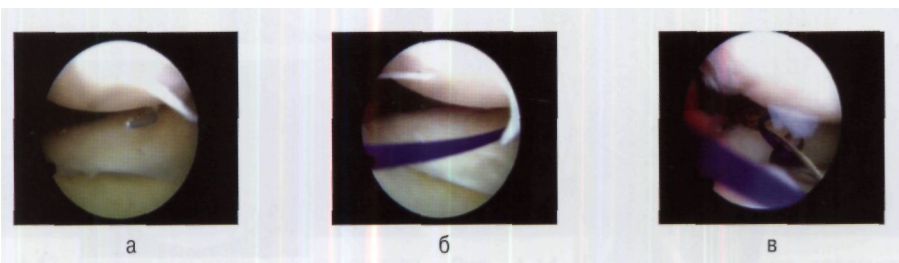

Рис. 4-37. Этапы шва мениска.

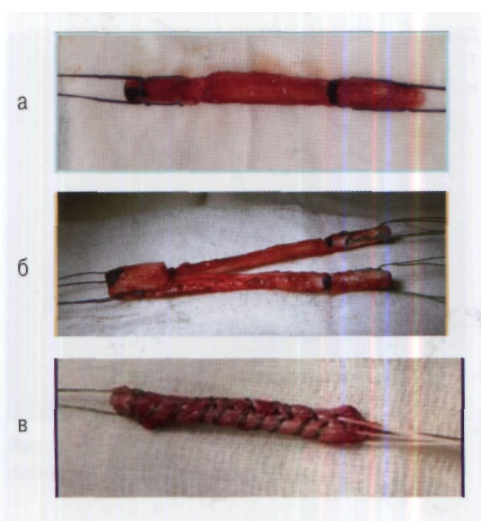

Рис. 4-43. Используемые аутотрансплантаты. а — аутотрансплантат из связки надколенника с двумя костными блоками; б — двухпучковый аутотрансплантат из связки надколенника с тремя костными блоками; в — аутотрансплантат из сухожилия четырёхглавой мышцы с одним костным блоком.



Рис. 4-44. Специальная подготовка аутотрансплантата с помощью щипцов (придание округлой формы костным блокам).



Рис. 4-45. Сглаживание кромки большеберцового канала.

а

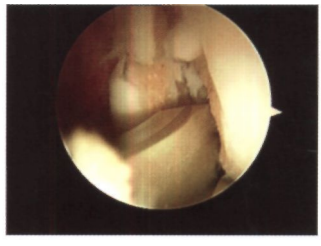

б

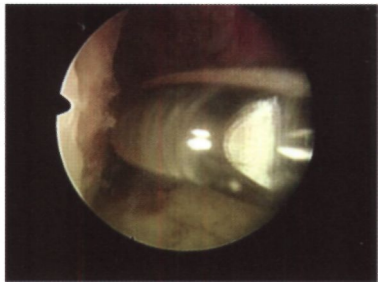

Рис. 4-46. Пластика внутренней поверхности наружного мыщелка бедра с помощью артроскопического долота и бора.

а

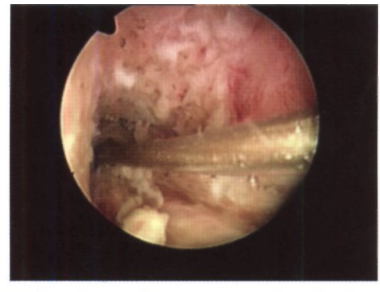

б



Рис. 4-47. Фиксация аутотрансплантата во внутрикостных туннелях.

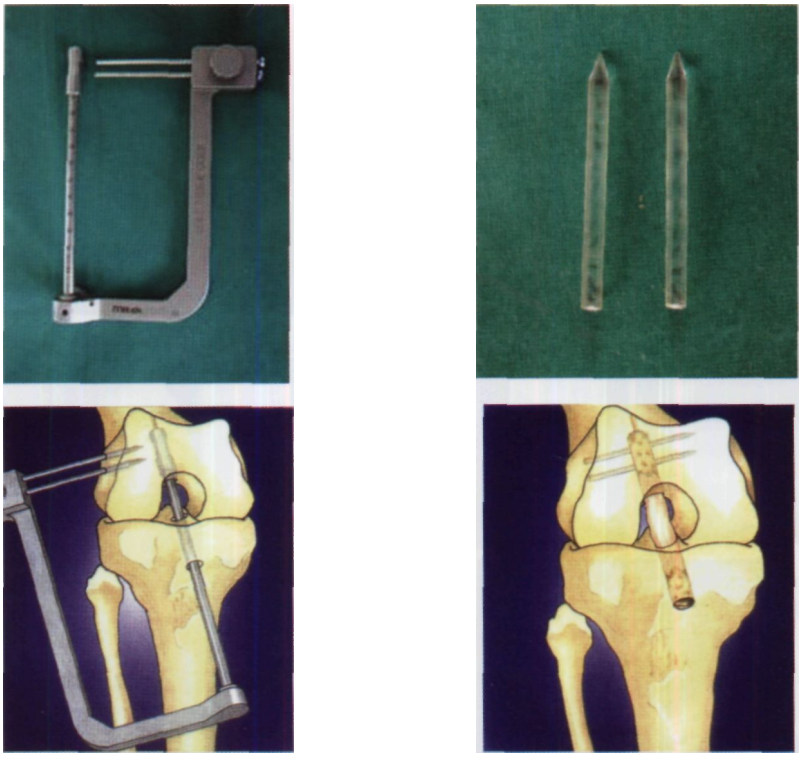

Рис. 4-48. Рамка направителя, пины и техника фиксации системы Rigidfix.

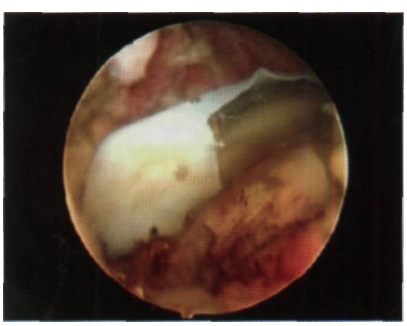

Рис. 4-52. Выделение заднего края большеберцовой кости с помощью высокочастотного аблатора.

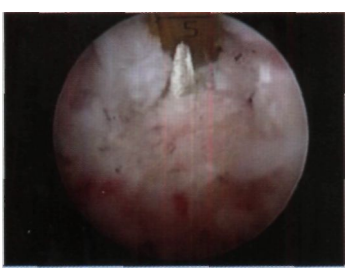

Рис. 4-53. Проведение направляющей спицы.



Рис. 4-55. Высверливание бедренного канала.

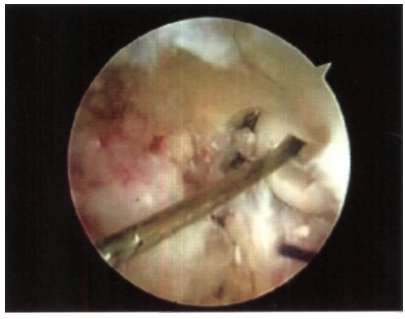

Рис. 4-56. Фиксация трансплантата в бедренном канале биорассасывающимся винтом.

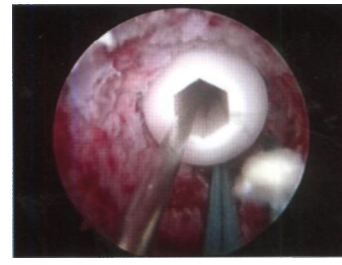

Рис. 4-57. Фиксация трансплантата в большеберцовом канале биорассасывающимся винтом.



Рис. 4-59. Вид после высверливания бедренных каналов.

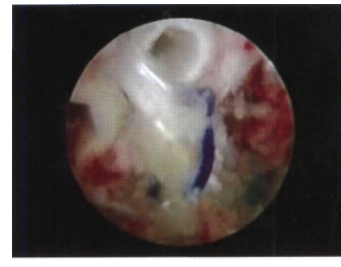

Рис. 4-60. Фиксация трансплантата в бедренных каналах биорассасывающимися винтами.

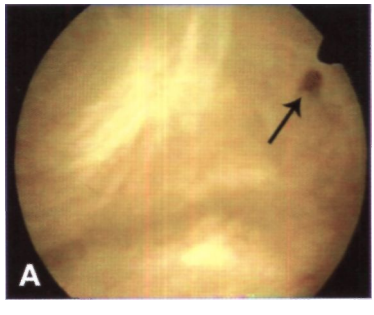

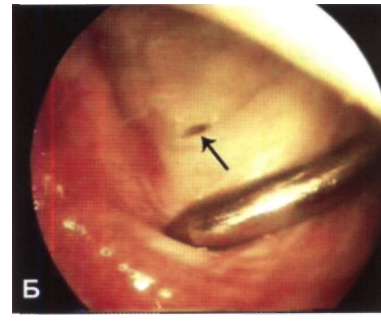

Рис. 4-63. Артроскопическая картина соустья подколенной кисты. А — округлая форма соустья (стрелка); Б — щелевидная форма соустья (стрелка).



Рис. 4-64. Внутрисуставное тело голеностопного сустава.

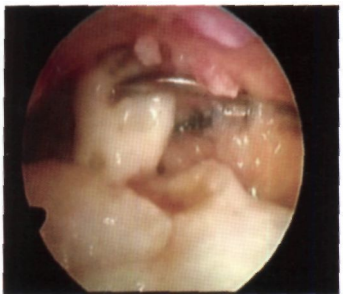

Рис. 4-65. Удаление внутрисуставного тела.

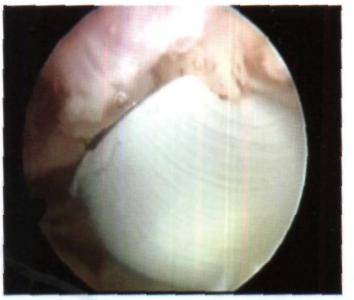

Рис. 4-66. Высокочастотная аблация суставного хряща при начальных стадиях деформирующего артроза.

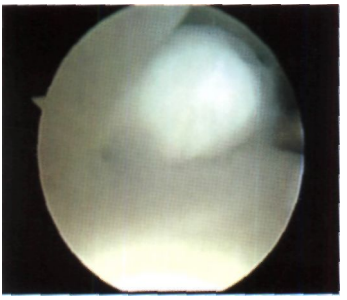

Рис. 4-67. Рассекающий остеохондрит таранной кости.

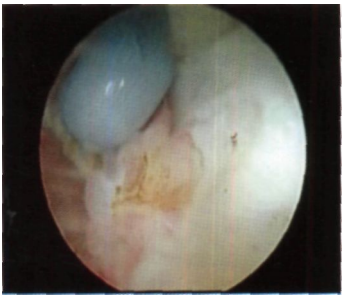

Рис. 4-68. Высокочастотная аблация суставной поверхности таранной кости.

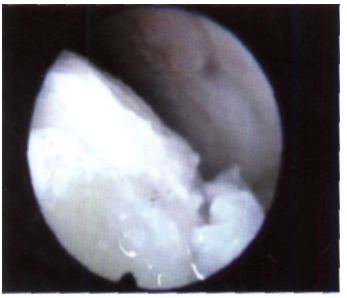

Рис. 4-69. Окончательный вид после высокочастотной аблации суставной поверхности таранной кости.

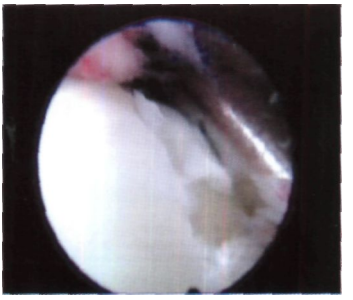

Рис. 4-70. Шеивирование суставной поверхности таранной кости.

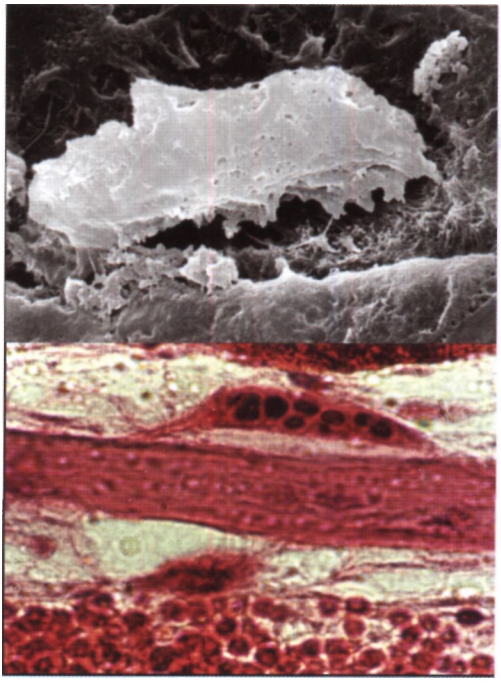

Рис. 5-23. Остеокласты.



Рис. 5-25. Строение остеона.



Рис. 5-31. Формирование ложного сустава.

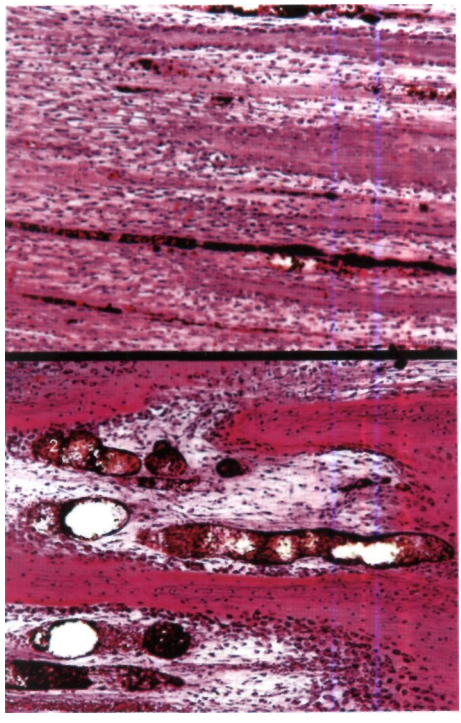

Рис. 5-33. Врастание сосудов.

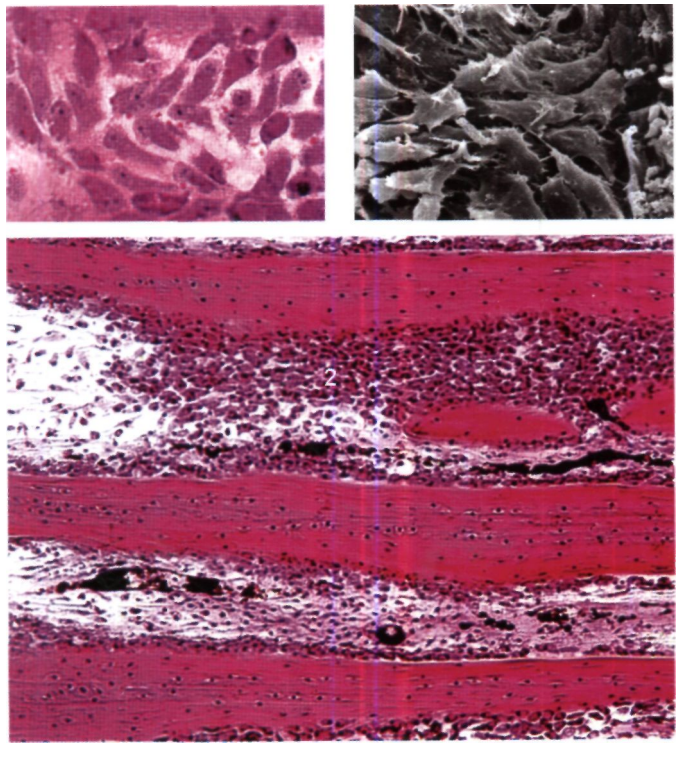

Рис. 5-34. Образование пулов первичных остеобластов.

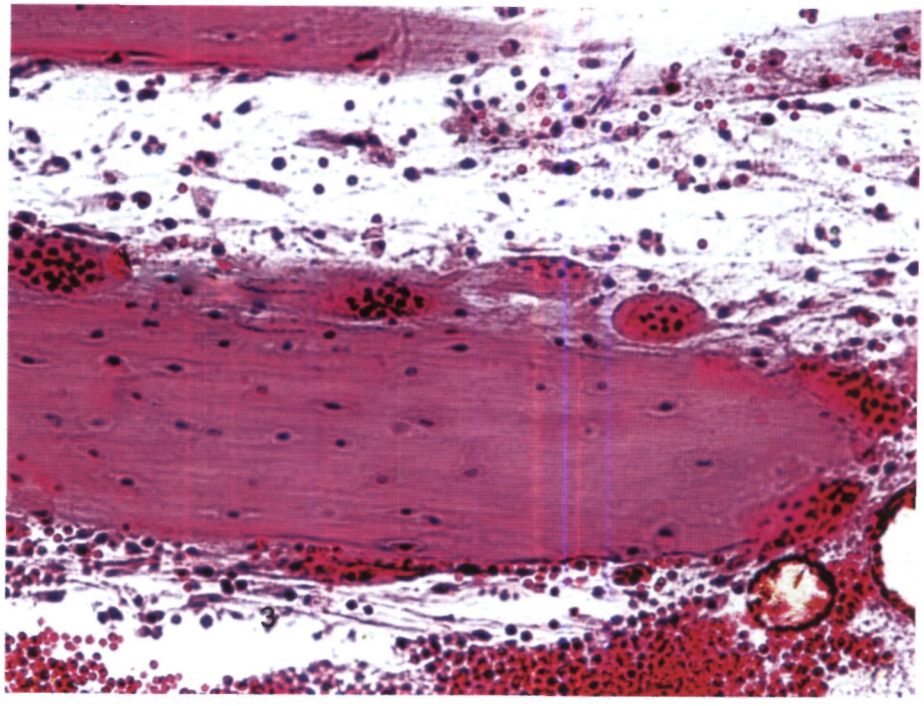

Рис. 5-36. Ремоделирование костной ткани.

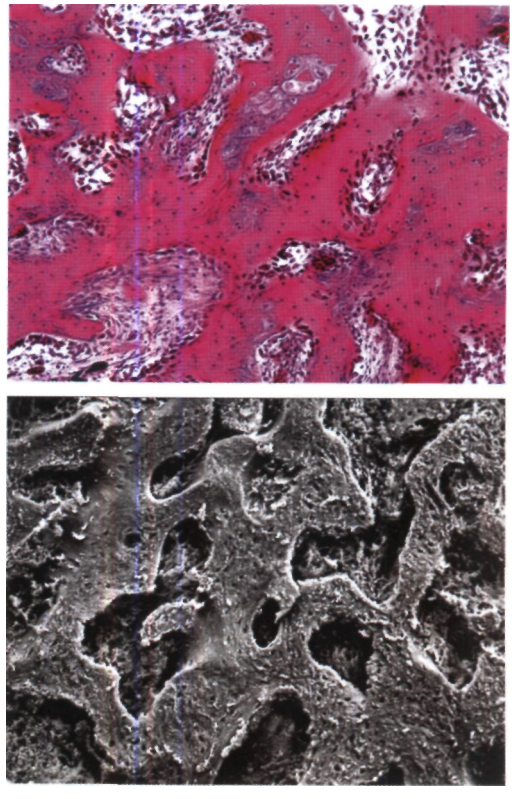

Рис. 5-37. Формирование ретикулофиброзной костной ткани с изотропной конструкцией.



Рис. 9-1. Травматическая ампутация кистей.



Рис. 9-2. Внешний вид кистей после реимплантации.



Рис. 9-3. Травматическая ампутация пальцев кисти.



Рис. 9-4. Внешний вид кистей после реимплантации пальцев.

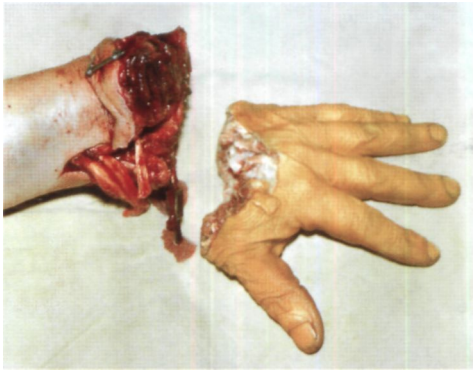

Рис. 9-5. Травматическая ампутация левой кисти.



Рис. 9-6. Внешний вид левой кисти после реимплантации.

Рис. 9-7. Отрыв большого пальца (рентгенограмма).





Рис. 9-8. Отрыв большого пальца.



Рис. 9-9. Внешний вид после операции.



Рис. 9-10. Использование микроскопов во время операции.

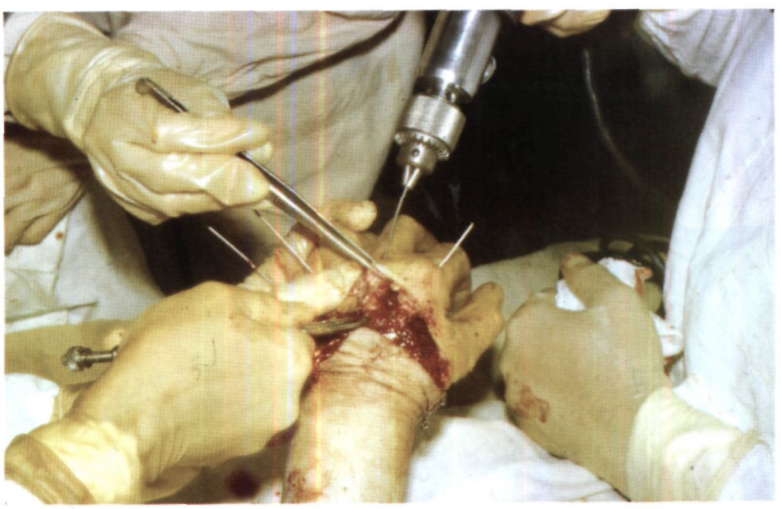

Рис. 9-12. Остеосинтез отломков.



Рис. 9-13. Травматическая ампутация пальцев правой кисти.

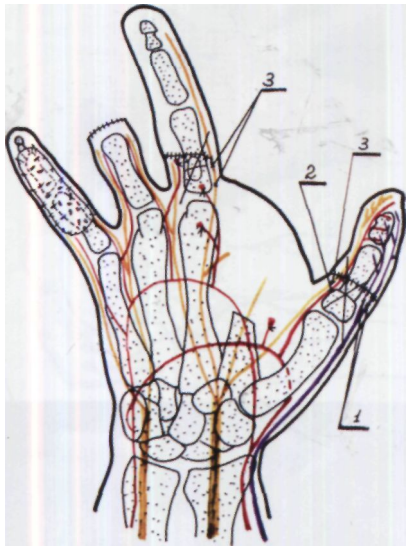

Рис. 9-14. Схема операции.

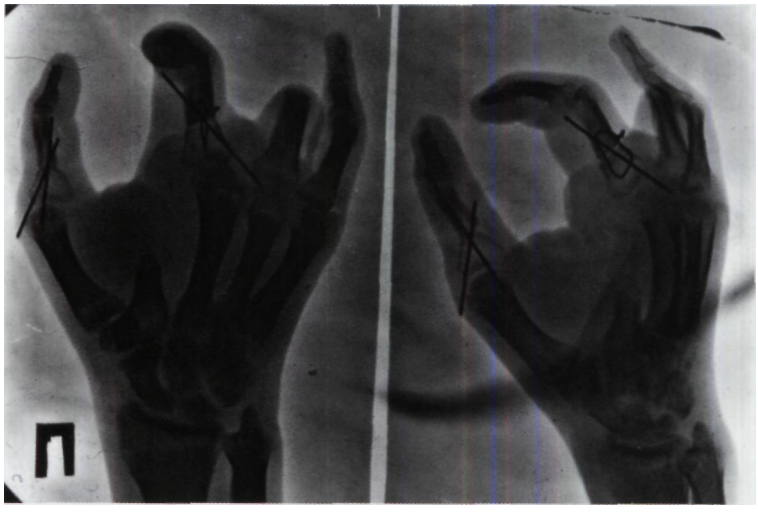

Рис. 9-15. Результат гетеротопической реплантации (рентгенограмма)



Рис. 9-16. Вид кисти до операции.

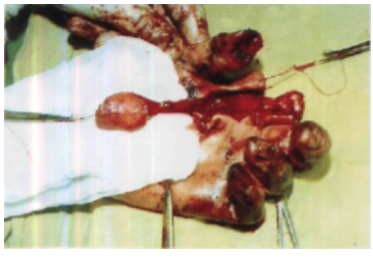

Рис. 9-17. Использование «утильных лоскутов» во время операции.



Рис. 9-18. Вид кисти после операции.



Рис. 13-3. Ультразвуковое исследование органов брюшной полости при удалённой брюшной секции противошокового костюма «Каштан».



Рис. 13-4. Использование противошокового костюма «Каштан» в условиях отделения реанимации и интенсивной терапии.

В верхней трети плеча накладывают пневматический жгут. Максимальное давление — 250 мм рт.ст.

На первом этапе осуществляют максимальное наполнение полости локтевого сустава физиологическим раствором, что позволяет сместить нервные и сосудистые структуры кпереди и исключает возможность их повреждения. Наполнение сустава производится через прямой латеральный доступ, в нём же устанавливают постоянную канюлю для оттока. Топографически этот доступ располагается в центре так называемого треугольника Smith, образованного серединой головки лучевой кости, верхушкой локтевого отростка и латеральным надмыщелком плеча (рис. 4-11). Иглу вводят перпендикулярно поверхности кожи через мышцы и суставную капсулу. Обычно объём полости сустава составляет 15-25 мл. Признаком того, что сустав максимально наполнен, служит истечение жидкости из иглы под давлением. Рекомендуемое давление в полости сустава — до 30 мм рт.ст. При более высоком давлении может возникнуть наряду с перерастяжением капсулы и перерастяжение лучевого нерва [Casscells S.W., 1987].

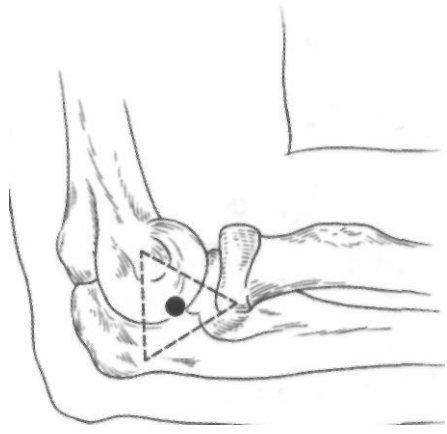

Рис. 4-11. Прямой латеральный доступ.

Наиболее часто при артроскопии локтевого сустава используют три основных доступа: переднелатеральный, переднемедиальный и заднелатеральный. Остальные доступы считают добавочными и используют по мере необходимости. Недопустимо «слепое манипулирование» инструментами в полости сустава: это может привести к повреждению сосудисто-нервного пучка и/или суставного хряща даже при максимальном наполнении полости сустава.

Диагностическую артроскопию локтевого сустава начинают с переднего отдела. Это связано с тем, что максимальное расширение суставной полости возможно только при условии сохранения герметичности суставной капсулы, а при выполнении заднего доступа это условие уже не соблюдается — соответственно, нет максимального наполнения и перемещения нейрососудистых структур кпереди.

Переднелатеральный доступ. Согласно данным J.R. Andrews (1985), этот доступ расположен на 3 см дистальнее и на 1 см кпереди от латерального надмыщелка. В этом случае при введении троакар проходит вентральнее головки лучевой кости через короткий лучевой разгибатель кисти, всего в 1 см от лучевого нерва, расположенного кпереди. W.G. Carson (1991) определяет точку для этого доступа на 3 см дистальнее и на 2 см кпереди от латерального надмыщелка, вследствие чего ещё больше приближается к лучевому нерву. В эксперименте на трупных препаратах мы отработали оптимальную, на наш взгляд, точку для этого доступа [Марина В.С., Бурмакова Г.М., 1997]: она расположена на 1 см дистальнее и на 1 см кпереди от латерального надмыщелка. В продольном направлении делают разрез кожи длиной 0,5 см. Оболочку артроскопа с тупым троакаром вводят строго по направлению к венечному отростку. Траектория проходит прямо, спереди головки лучевой кости, через короткий лучевой разгибатель и в 1 см от лучевого нерва. Артроскоп вводят при пронации предплечья, что уменьшает риск повреждения глубокой ветви лучевого нерва (рис. 4-12).

В первую очередь осматривают медиальный отдел капсулы сустава (рис. **4-13,** см. цв. вклейку).

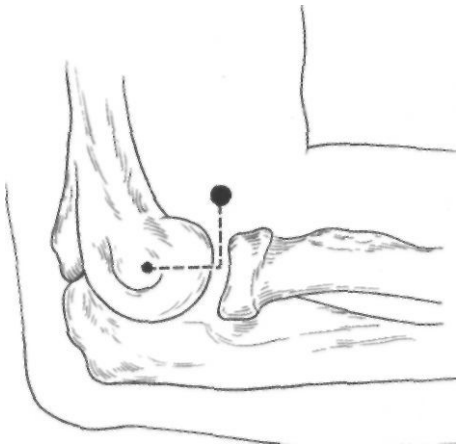

Рис. 4-12. Переднелатеральный доступ.

В части случаев можно отметить сморщивание и рубцевание медиального отдела капсулы сустава (рис. 4-14, см. цв. вклейку). При гипертрофии синовиальных ворсин, затрудняющей осмотр сустава, производят шейвирование синовиальной оболочки.

Затем артроскоп перемещают из медиального отдела в средний, а потом в латеральный отдел сустава. Последовательно осматривают блок плечевой кости, венечный отросток, головочку мыщелка плеча и головку лучевой кости. При осмотре этих структур обращают внимание на состояние хрящевого покрова, наличие очагов хондромаляции, их распространённость, глубину поражения хрящевой пластины, наличие остеофитов венечного отростка, его деформацию и соответствие блоку плечевой кости при сгибании и разгибании. Головочку мыщелка плеча осматривают спереди, головку лучевой кости — при ротационных движениях предплечья, что даёт возможность осмотреть примерно три четверти её поверхности (рис. 4-15, 4-16, см. цв. вклейку).

На следующем этапе определяют переднемедиальный доступ, расположенный на 2 см дистальнее и на 2 см кпереди от медиального надмыщелка (рис. 4-17). Траектория троакара при этом проходит очень близко к основному сосудисто-нервному пучку. Исследования Lynch и соавт. (1996), а также наши наблюдения показали, что при не наполненном физиологическим раствором суставе артроскоп проходит всего в 6 мм от срединного нерва и близлежащей плечевой артерии, место деления которой находится примерно на уровне шейки лучевой кости. При наполнении сустава основной сосудисто-нервный пучок смещается на 8-10 мм кпереди. Кроме того, при прохождении троакара необходимо разогнуть руку пациента до 110-120°. Это связано с тем, что существует так называемый мобильный локтевой нерв, который при сгибании локтевого сустава может перемещаться на внутренний мыщелок плечевой кости и, соответственно, может оказаться в зоне прохождения троакара или других артроскопических инструментов. Этот доступ считают инструментальным.

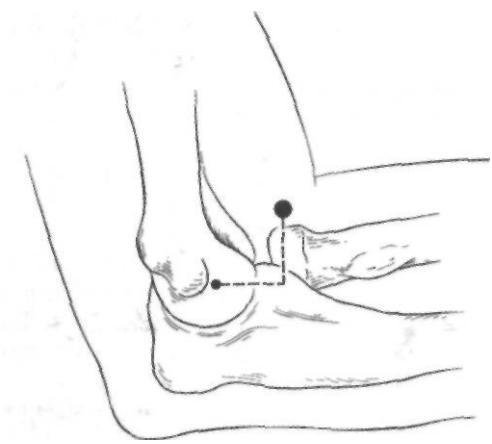

Рис. 4-17. Переднемедиальный доступ.

Существует второй способ установки переднемедиального доступа. При этом артроскоп, введённый через переднелатеральный доступ, продвигают в нижнемедиальный отдел сустава. Затем артроскоп заменяют на длинный троакар, который упирается в медиальную стенку сустава, и снаружи в области выступающего конца троакара делают надрез кожи. На наш взгляд, второй способ

имеет преимущества, так как полностью отсутствует риск повреждения суставного хряща при введении троакара. Кроме того, точка, выбираемая в полости сустава под контролем зрения, максимально удалена от передней поверхности сустава и, следовательно, от сосудисто-нервного пучка.

Во время артроскопии возможна инверсия, т.е. перестановка артроскопа и инструментов, так как лучшая визуализация синовиальной оболочки латерального отдела сустава, головочки мыщелка плеча и головки лучевой кости осуществляется из переднемедиального доступа (рис. 4-18, 4-19, см. цв. вклейку).

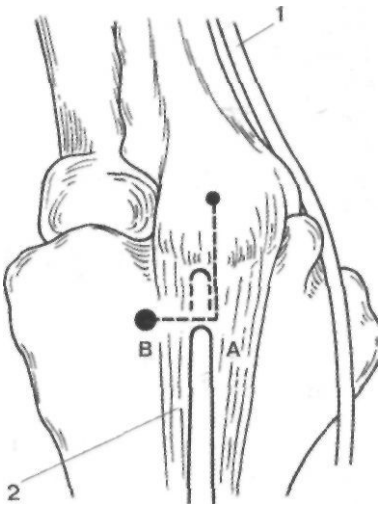

Рис. 4-20. Заднелатеральный доступ.

Основным диагностическим доступом для заднего отдела сустава считают **заднелатеральный доступ** (рис. 4-20), локализованный на 3 см проксимальнее верхушки локтевого отростка, сразу же за латеральным краем сухожилия *m. triceps*. В зоне доступа проходят ветви заднего кожного нерва предплечья и латерального кожного нерва плеча. Для предупреждения их повреждения необходимо при выполнении доступа исключить использование острого троакара.

Второй способ установки заднелатерального доступа — по ходу суставной щели между прямым задним и среднелатеральным доступом. В этом случае артроскоп проходит в ямку локтевого отростка снизу вверх, что имеет свои преимущества для обзора. Инструментальным доступом тогда будет прямой задний. Посредством заднелатерального доступа можно визуализировать ямку локтевого отростка, верхушку локтевого отростка, заднелатеральную сторону плечелоктевого сочленения. При осмотре необходимо выполнять сгибательно-разгибательные движения в суставе, что позволяет более полноценно осмотреть эту зону.

Прямой задний доступ находится чуть латеральнее срединной линии, проходящей через локтевой отросток. Троакар проводят непосредственно через сухожилие трёхглавой мышцы по направлению к центру локтевой ямки. Этот доступ используют для установки артроскопа, тогда как инструменты проводят через заднелатеральный доступ.

После проведения артроскопии накладывают швы на кожные раны. Показана иммобилизация конечности — на косыночной повязке. На следующий день начинают активные движения в локтевом суставе.

Ошибки и осложнения при проведении артроскопии локтевого сустава

По данным литературы, наиболее серьёзными осложнениями при проведении артроскопии локтевого сустава бывают нейроваскулярные. G.J. Linch и соавт. (1986) сообщили о результатах 21 артроскопии локтевого сустава. У одного пациента был отмечен кратковременный парез лучевого нерва, связанный, по мнению автора, с перерастяжением суставной полости, у другого — кратковременный парез срединного нерва, обусловленный действием местного анестетика, и сформировавшаяся неврома медиального кожного нерва предплечья. J.R. Andrews и W.G. Carson (1985) также сообщили о временном парезе срединного нерва. При резких

и грубых манипуляциях артроскопическими инструментами в полости сустава возможно повреждение суставного хряща.

В заключение необходимо отметить, что артроскопия локтевого сустава — перспективный метод обследования и лечения. Малотравматичность, максимальная диагностическая ценность, а также возможность сочетания артроскопии с открытыми хирургическими вмешательствами даёт возможность значительно повысить эффективность лечения весьма сложной внутрисуставной патологии локтевого сустава.

АРТРОСКОПИЯ КИСТЕВОГО СУСТАВА

Кистевым суставом называют комплекс суставов, соединяющих кисть с предплечьем. Кистевой сустав включает лучезапястный, дистальный лучелоктевой, запястный, межпястные, запястно-пястные и межзапястные суставы. Кистевой сустав имеет небольшие размеры и при этом сформирован 8 костями запястья, лучевой и локтевой костями, трёхгранным фиброзно-хрящевым комплексом (хрящевым суставным диском) (рис. 4-21, см. цв. вклейку).

Повреждения кистевого сустава разнообразны и могут возникнуть на основе травматических, инфекционно-воспалительных, дегенеративных и врождённых причин. Среди всех повреждений опорно-двигательного аппарата травмы и заболевания кистевого сустава составляют от 4 до 6%.

Сложность анатомического строения, многообразие движений и высокие функциональные требования, предъявляемые к кистевому суставу, обусловливают необходимость максимально точного и бережного выполнения хирургических манипуляций на кистевом суставе при его повреждениях. В связи с этим всё большее значение приобретает артроскопическая хирургия.

Артроскопия позволяет осуществлять прямую визуализацию всех внутрисуставных структур кистевого сустава: суставных поверхностей, синовиальной оболочки, связок костей запястья и пр. (рис. 4-22).

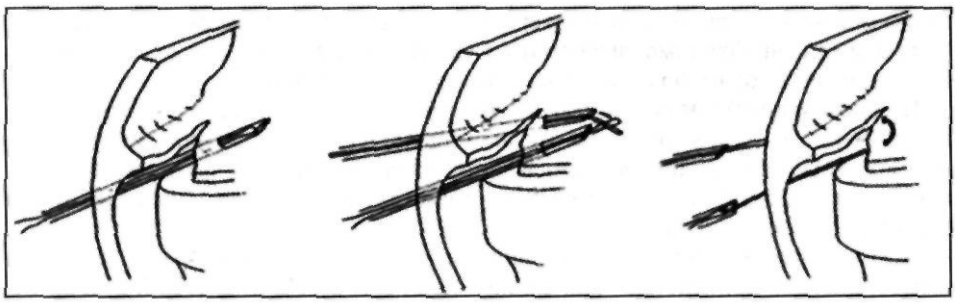

Рис. 4-22. Шов трёхгранного фиброзно-хрящевого комплекса (суставного хрящевого диска), схема.

При острых повреждениях капсульно-связочного аппарата артроскопию рекомендуют проводить в тех случаях, когда после периода фиксации необходимой для нормализации состояния сустава, и последующего восстановительного лечения состояние не улучшается. Ранее в таких ситуациях, чтобы уточнить характер полученных внутрисуставных повреждений, врачи были вынуждены использовать УЗИ, МРТ, контрастную артрографию. Однако эффективность артроскопии лучезапястного сустава заметно изменила эту ситуацию: артроскопия наравне с указанными методами диагностики позволила не только обнаруживать, но и проводить одновременную коррекцию внутрисуставных отклонений. В части случаев (по данным разных авторов, до 75%) артроскопия позволяет выявлять повреждения трёхгранного фиброзно-хрящевого комплекса, полулунно-трёхгранную и полу-

лунно-ладьевидную нестабильность, хондромаляцию суставных поверхностей и фиброз сустава, в то время как в большинстве случаев при проведении специального лучевого обследования (УЗИ, МРТ) патологических изменений не выявляют (рис. 4-23, см. цв. вклейку).

Показания

В настоящее время сложно сформулировать чёткие критерии необходимости оперативного лечения. Связано это с тем, что показания к проведению артроскопии кистевого сустава постоянно расширяются. Их определяют исходя из оценки целостности связочного аппарата: при наличии повреждений связок оценивают степень разрыва, а также наличие связанной с этим повреждением нестабильности. Также большое значение имеют наличие и степень повреждения трёхгранного фиброзно-хрящевого комплекса, выявленных хрящевых дефектов в лучезапястном и межзапястных суставах и хроническая боль запястья неизвестной этиологии.

Благодаря артроскопии стало возможным малоинвазивное и малотравматичное выполнение следующих лечебно-диагностических мероприятий.

- Контроль репозиции отломков при внеочаговом или малоинвазивном остеосинтезе внутрисуставных переломов костей запястья.
- Лечение нестабильности межкостных сочленений (ушивание, вапоризация, радиочастотная аблация связок).
- Лечение повреждений трёхгранного фиброзно-хрящевого комплекса (сшивание, резекция или дебридмент).
- Артроскопическая синовэктомия.
- Обнаружение и удаление внутрисуставных тел.
- Ганглионэктомия.
- Санация и лаваж кистевого сустава.
- Лечение синдрома карпального канала.

Техника операции

Пространство, доступное для проведения артроскопических манипуляций, в запястье существенно меньше, чем в более крупных суставах. Для артроскопии кистевого сустава необходим инструментарий меньшего диаметра (2,7-2,9 мм с углом обзора 30 и 70°). Чёткое размещение и правильный подбор инструментария даёт возможность обеспечить нормальную визуализацию всех структур и выполнить манипуляции на всех отделах кистевого сустава.

Для искусственного увеличения полости сустава при выполнении артроскопии необходимо осуществлять вытяжение за кисть. Степень тяги различна и зависит от выполняемых задач. Существует несколько методик вытяжения.

- Накладывают специально разработанную универсальную систему вытяжения (рис. 4-24).
- Осуществляют предварительное наложение аппарата внешней фиксации, с помощью которого и выполняют дистракцию (рис. 4-25).
- Ассистент осуществляет ручную тракцию за кисть или за I палец.

Самое большое значение для успешного выполнения артроскопии кистевого сустава имеют зна-



Рис. 4-24. Наложение системы вытяжения за кисть—



Рис. 4-25. Дистракция кистевого сустава в аппарате Илизарова.

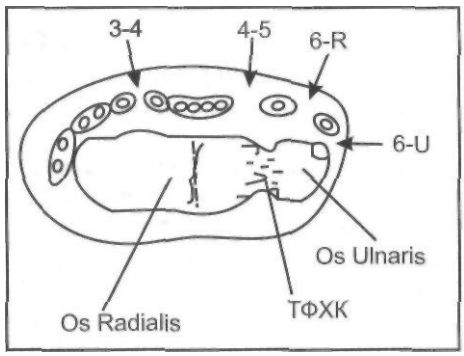

Рис. 4-26. Артроскопические порталы для лучезапястного сустава.

ние нормальной анатомии сустава и точное размещение артроскопических порталов. Несоответствующее размещение порталов может не только помешать выполнению операции, но и привести к дополнительному повреждению внутрисуставных или околосуставных структур (рис 4-26).

Портал 3-4 стандартно используют для визуализации; 4-5 и 6-R — основные рабочие порталы для выполнения различных манипуляций. Отток налаживают через портал 6-U.

Осложнения

При правильном соблюдении техники операции осложнения артроскопии запястья крайне редки. Их можно предотвратить, соблюдая следующие правила.

- Хирург должен абсолютно точно ориентироваться в анатомическом строении сустава, должен быть знаком с анатомическими ориентирами и местоположением артроскопических порталов.
- Необходимо соблюдать правильное расположение и направление порталов. Инструментарий всегда должен быть направлен по ходу порталов, чтобы инструмент вместо полости сустава не попал в мягкие ткани вне сустава.
- Чтобы избежать повреждения внутрисуставных структур, важно использовать тупые троакары и выполнять манипуляции только при чёткой визуализации рабочей поверхности инструментов внутри сустава.
- Хорошо налаженная система оттока позволяет избежать попадания жидкости в мягкие ткани.
- Использование физиологического раствора способствует быстрейшему поглощению жидкости в мягких тканях, таким образом, уменьшая риск синдрома сдавления.

АРТРОСКОПИЧЕСКИЕ МЕТОДЫ ЛЕЧЕНИЯ ПРИ ВНУТРИСУСТАВНОЙ ПАТОЛОГИИ ТАЗОБЕДРЕННОГО СУСТАВА

Патология тазобедренного сустава занимает основное место среди заболеваний опорно-двигательного аппарата. Повреждения костных и мягкотканных образований ведут к развитию вторичных изменений в суставах, к дегенеративно-дистрофическим процессам, структурной перестройке как повреждённых, так и интактных тканей тазобедренного сустава, что в конечном счёте приводит к его функциональной недостаточности и контрактуре.

Травмы и заболевания тазобедренного сустава в значительной мере снижают профессиональную работоспособность пострадавших, а в некоторых случаях приводят даже к инвалидности, иногда в молодом возрасте. Инвалидность по заболеванию тазобедренного сустава составляет 40-60%. Зачастую неудовлетворительные исходы лечения и значительный процент инвалидизации обусловлены поздней диагностикой, несвоевременным началом лечебных мероприятий, выбором неадекватной тактики лечения, особенно в детском возрасте и при врождённой патологии. Это обусловлено, с одной стороны, особенностями анатомического строения тазобедренного сустава, с другой — ограниченными возможностями традиционных клинических и лучевых методов диагностики.

Развитие артроскопии тазобедренного сустава шло более медленно по сравнению с артроскопией других суставов, метод не нашёл широкого распространения в клинической практике до настоящего времени. Это объясняется частотой возникновения серьёзных послеоперационных осложнений, вызванных не столько самой процедурой, сколько последствиями прикладываемых усилий для расширения суставной щели, необходимого для лучшей визуализации внутрисуставных структур и манипулирования артроскопическим инструментарием. Артроскопическое исследование тазобедренного сустава впервые в России начато в клинике спортивной и балетной травмы ФГУ «ЦИТО им. Н.Н. Приорова».

Артроскопию тазобедренного сустава в 47-68% случаев выполняют в диагностических целях. Диагностическая роль артроскопии особенно важна в случаях, когда диагноз невозможно поставить в ранних стадиях патологического процесса посредством традиционных методов обследования: рентгенографии, УЗИ, КТ (рис. 4-27), МРТ.

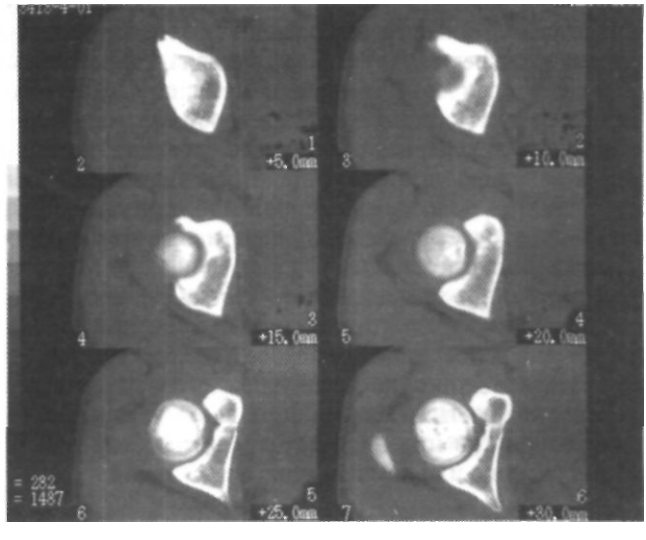

Рис. 4-27. КТ тазобедренного сустава.

Например, посттравматические повреждения сумочно-связочного аппарата тазобедренного сустава, особенно суставного хряща, трудно поддаются объективной диагностике, часто их выявляют по прошествии значительного периода времени. Развитие артроскопии открывает новые возможности в решении многих проблем, связанных с заболеваниями тазобедренных суставов. Она обладает наибольшей диагностической ценностью по сравнению с перечисленными лучевыми методами исследования и позволяет одновременно с диагностикой с помощью артроскопического инструментария выполнить необходимое хирургическое вмешательство, наименее инвазивно воздействуя на параартикулярные и внутрисуставные структуры по сравнению с артротомией. При открытом вмешательстве увеличивается риск усугубления патологии сустава (возникновение воспалительного процесса, прогрессирующее ограничение движений, боли, синовиты, контрактуры, а иногда и развитие анкилоза). Таким больным в течение длительного срока приходится пользоваться костылями. Спортсмены, артисты балета и цирка вынуждены прекратить свои занятия и в течение длительного времени проводить восстановительное лечение.

Используемые в настоящее время традиционные методы клинического и специального обследования пациентов с патологией тазобедренного сустава не дают достаточно объективной информации о наличии тех или иных повреждений в тазобедренном суставе. Это в свою очередь приводит к неправильной трактовке существующей внутрисуставной патологии, недооценке степени тяжести повреждений, особенно у лиц молодого возраста, и к неадекватному выбору тактики лечения. Особый интерес представляет применение метода артроскопии у детей, как наиболее информативного в диагностическом плане, когда возникают определённые трудности при сборе анамнеза заболевания, выяснении обстоятельств и механизмов травмы, а существующие дополнительные методы обследования не всегда дают однозначную трактовку имеющейся патологии. Так, большинство неудовлетворительных исходов лечения такой патологии тазобедренного сустава, как болезнь Пертеса, обусловлено недостаточно развитой системой диагностики этого заболевания в начальных стадиях и, соответственно, неадекватным лечением.

Различные методы консервативного лечения в остром периоде повреждений тазобедренного сустава не оказывают достаточно длительного положительного эффекта лечения и в последующем приводят к различным степеням нарушения функций сустава. Применение артроскопических оперативных вмешательств даёт возможность одновременно выполнять манипуляции на капсульно-лигаментарном аппарате и суставном хряще тазобедренного сустава, что позволяет с минимальной долей травматизации в более короткие сроки восстановить функции сустава и как результат — профессиональную работоспособность.

В связи с широким внедрением в клиническую практику эндопротезирования тазобедренного сустава стало целесообразным проведение артроскопической диагностики в отдалённые сроки после операции, позволяющей выявить возникшие дефекты эндопротеза, погрешности технического исполнения или наличия кусочков цемента в полости протезированного сустава и т.д. Артроскопическая ревизия сустава позволяет провести и оперативные манипуляции, сокращающие до минимума данные осложнения.

Артроскопия тазобедренного сустава — весьма редкий вид эндоскопии. На сегодняшний день это самый точный и информативный метод диагностики внутрисуставных повреждений тазобедренного сустава, что позволяет артроскопии оставаться эталоном по сравнению с другими методами исследования. Этот метод даёт возможность адекватно определить дальнейший комплекс лечебных мероприятий при той или иной патологии тазобедренного сустава, направленный на нормализацию или компенсацию его функций.

Артроскопические доступы

При диагностической и оперативной артроскопии тазобедренного сустава используют следующие доступы (порталы): передний, переднебоковой, заднебоковой (рис. 4-28, см. цв. вклейку).

Передний доступ создают посредством проведения вертикальной линии от передней верхней подвздошной ости в дистальном направлении. Вторую линию проводят горизонтально от верхнего края большого вертела бедренной кости к лобковому симфизу. В месте пересечения этих линий находится точка входа. Троакар вводят в сустав под углом 45° краниально и 30° медиально. Артроскоп, попадая в сустав, проходит через *m. sartorius, m. rectus femoris* и *lig. iliofemorale*. Сухожилие *m. ilipsoas* расположено медиальнее входа. Артроскоп проникает в сустав под передним краем губы вертлужной впадины. На уровне этого доступа *n. cutaneus femoris lateralis* делится на три ветви. Доступ расположен вблизи медиальной веточки. Артроскопический вход проходит по касательной (тангенциально) к оси бедренного нерва и немного приближается к нему на уровне капсулы сустава. *N. femoralis* расположен медиальнее входа, в среднем на расстоянии 3,2 см. Восходящая ветвь латеральной огибающей бедренной артерии локализована дистальнее уровня входа. Среднее расстояние составляет 3,7 см.

Переднебоковой доступ локализован непосредственно над верхним краем большого вертела со стороны его передней поверхности. При этом тазобедренный сустав должен находиться в положении нейтральной ротации, потому что при ротации бедра внутрь или наружу положение большого вертела относительно головки бедренной кости меняется. После рассечения кожи скальпелем над местом входа вводят троакар параллельно фронтальной плоскости в краниальном направлении в переднелатеральный отдел сустава под краем ацетабулярной губы. Прежде чем достичь синовиальной капсулы сустава, артроскоп проходит через *m. gluteus medius.* Из полости таза через надгрушевидное отверстие выходит верхний ягодичный нерв и проходит поперечно между малой и средней ягодичными мышцами, располагаясь краниальнее артроскопического входа на расстоянии около 4,4 см.

Заднебоковой доступ создают параллельно переднебоковому над верхним краем большого вертела по его задней поверхности. При этом артроскоп имеет слегка краниальное направление. Прежде чем войти в заднелатеральный отдел сустава, артроскоп проходит через *m. gluteus medius* и *m. gluteus minimus.* Он перфорирует капсулу выше и медиальнее сухожилия *m. periformis* и проникает в сустав под заднелатеральным краем ацетабулярной губы. Седалищный нерв локализован ниже уровня входа. На уровне капсулы сустава этот вход максимально приближается к седалищному нерву и находится на расстоянии от него в среднем 2,9 см. Верхний ягодичный нерв расположен проксимальнее входа, на расстоянии около 4,4 см.

Наружная ротация бедра во время перфорации мягкотканных структур сдвигает большой вертел кзади, тем самым приближая заднебоковой вход к седалищному нерву. Следовательно, нужно избегать наружной ротации во время создания доступа. Сгибание тазобедренного сустава частично расслабляет капсулу сустава и обеспечивает дополнительное расширение внутрисуставного пространства. Это в свою очередь усиливает натяжение седалищного нерва и приближает его к суставу, что увеличивает риск его повреждения. Таким образом, следует избегать чрезмерного сгибания тазобедренного сустава при выполнении артроскопии.

Этот доступ применяют редко из-за топически близкого расположения *n. ischiadicus* и связанной с этим опасности его травматизации.

При выполнении артроскопии тазобедренного сустава с использованием **переднебокового доступа** хорошо визуализируются следующие внутрисуставные структуры:

- передний отдел губы вертлужной впадины;

- передний отдел дна вертлужнои впадины;
- передняя поверхность головки бедренной кости.

Использование **заднебокового доступа** позволяет хорошо визуализировать такие внутрисуставные структуры:

- задний отдел губы вертлужнои впадины;
- задний отдел дна вертлужнои впадины;
- заднюю поверхность головки бедренной кости.

Структуры, лучше всего визуализируемые при использовании **переднего доступа:**

- латеральный отдел губы вертлужнои впадины и взаимоотношение двух боковых входов;
- передний отдел поперечной связки вертлужнои впадины;
- вертлужная впадина и её содержимое, включая связку головки бедренной кости, полулунную суставную поверхность, жировую подушку;
- используя ротацию тазобедренного сустава во время артроскопического исследования, можно визуализировать приблизительно 75% несущей нагрузку (опорной) суставной поверхности головки бедренной кости.

Артроскопия тазобедренного сустава

Процедуру выполняют под эндотрахеальным наркозом. Положение больного на операционном столе — лёжа на здоровом боку (рис. 4-29, @).

С помощью специальных дополнительных подставок налаживают систему вытяжения. Оперируемый сустав находится в положении экстензии и нейтральной ротации, при этом нижняя конечность отведена на 25°. Суставная щель растягивается до 10-15 мм. Для контроля за растяжением суставной щели в операционной после наложения системы вытяжения выполняют рентгенографию тазобедренного сустава в прямой проекции (рис. 4-30). Если на контрольной рентгенограмме суставная щель растянута недостаточно, дистракцию продолжают и повторно выполняют рентгенографию сустава.

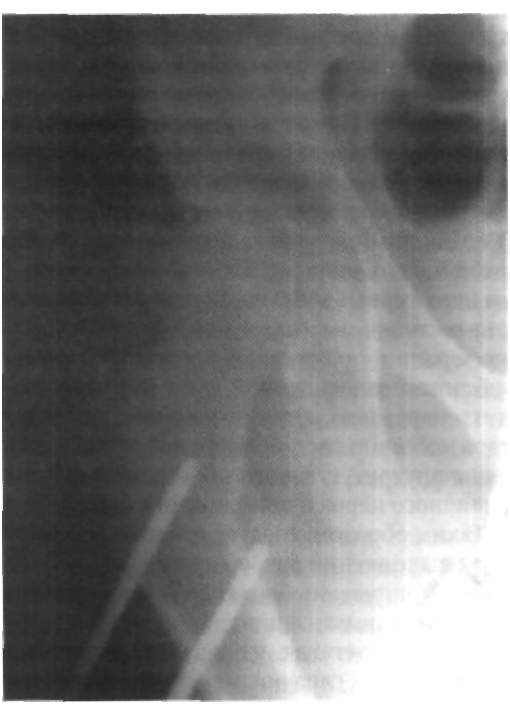

Рис. 4-30. Рентгенологический контроль на операционном столе.

Перед началом артроскопии наносят внешние ориентиры и отмечают проекцию предполагаемых доступов. Маркировка сустава необходима для лучшей ориентации хирурга во время операции. После подготовки операционного поля на кожу наносят внешние ориентиры: обозначают контуры большого вертела бедренной кости, передней верхней подвздошной ости, верхнего края лобкового сочленения. Определяют пульсацию бедренной артерии и маркируют проекцию бедренного сосудисто-нервного пучка. Отмечают также места стандартных доступов к суставу.

Через переднебоковой доступ перпендикулярно поверхности бедра в

направлении головки бедренной кости с помощью шприца и длинной спинальной инъекционной иглы в полость сустава вводят 30-40 мл физиологического раствора с эпинефрином (в разведении 1:1000), что способствует дополнительному расширению внутрисуставного пространства. Если процедура выполнена правильно, после удаления шприца через иглу, находящуюся в полости сустава, под давлением струйкой вытекает введённая жидкость. После удаления иглы в месте её входа скальпелем производят колотый разрез кожи длиной около 5 см. В сустав вводят тупой троакар, помещённый в шахту артроскопа. Он проходит непосредственно над большим вертелом по наружной поверхности головки бедренной кости под латеральный отдел губы вертлужной впадины. Благодаря нормальной антеверсии шейки бедренной кости, при нейтральной ротации тазобедренного сустава блок троакара проходит параллельно переднелатералыюму краю вертлужной впадины. По мере продвижения блока в сустав после перфорации капсулы конец троакара немного приподнимают, чтобы избежать повреждения суставной поверхности головки бедренной кости. Троакар удаляют, в шахту вводят 30-градусный артроскоп диаметром 4,2 мм. Подключают артроскопическую камеру и световод, а также ирригационную систему. Предпочтительнее использовать приточно-отточную ирригационную систему с роликовым насосом, что позволяет контролировать и поддерживать на постоянном уровне оптимальное внутрисуставное давление (100-150 мм вод.ст.).

После введения артроскопа в полость сустава выполняют передний доступ. В его проекции скальпелем делают колющий разрез кожи и под артроскопическим контролем (для этого лучше использовать 70-градусный артроскоп) в сустав вращательно-поступательными движениями вводят троакар в шахте артроскопа по направлению к средней линии тела под углом 45" к фронтальной (в краниальном направлении) и 30° к сагиттальной плоскости (в медиальном направлении). Аналогичным образом выполняют заднебоковой доступ, к шахте которого подсоединяют тюбинг притока жидкости. После создания всех трёх доступов полость тазобедренного сустава осматривают через три взаимозаменяемые шахты с использованием 30-градусной и 70-градусной оптики. С помощью 70-градусного артроскопа удобно осматривать тубу вертлужной впадины, периферическую часть дна вертлужной впадины и головки бедренной кости, а также глубокие карманы вертлужной впадины и круглую связку. При использовании 30-градусной оптики лучше визуализируются центральные части вертлужной впадины и головки бедренной кости, а также верхний отдел вертлужной впадины (рис. 4-31, см. цв. вклейку).

Ревизию полости тазобедренного сустава начинают с осмотра ямки вертлужной впадины и располагающейся в ней жировой подушки, окружённой полулунным хрящом (рис. 4-32, см. цв. вклейку).

С продвижением артроскопа вперёд во впадину визуализируется связка головки бедренной кости; можно наблюдать и поперечную связку, однако не во всех случаях, так как её волокна чаще вплетаются в капсулу сустава. Вращая артроскоп по часовой стрелке, осматривают передний край губы вертлужной впадины и отходящую от него подвздошно-бедренную связку (Y-образная связка Бигелоу), она плотно прилежит к переднему отделу капсулы сустава над верхней частью шейки бедренной кости. Продолжая поворачивать артроскоп, несколько вытягивая его назад, осматривают среднюю верхнюю часть полулунной поверхности и губы вертлужной впадины. По мере продвижения артроскопа вперёд по суставной щели обзору становятся доступны задний отдел губы вертлужной впадины и разделённая с нею расщелиной седалищно-бедренная связка.

Иногда в заднем отделе, используя заднебоковой доступ и 70-градусную оптику, можно визуализировать связку Вейтбрехта, идущую от капсулы сустава к головке и задневерхнему отделу шейки бедренной кости в виде уплощённого тяжа.

Продвигая артроскоп дальше вниз, соскальзывая по шейке бедренной кости, осматривают *zona orbicularis* — циркулярное кольцо, образующее валик вокруг шейки бедренной кости (рис. 4-33, см. цв. вклейку).

Её волокна не прикрепляются к кости и натягиваются, когда бедро находится в положении внутренней ротации. Их плотное натяжение вокруг шейки бедренной кости может быть ошибочно принято за губу вертлужной впадины. Чтобы избежать этого, бедру необходимо придать положение наружной ротации, что позволяет волокнам *zona orbicularis* расслабиться и отойти от шейки бедренной кости. При этом из-под арбикулярных волокон по мере того, как они расслабляются, выпячиваются синовиальные ворсины, чётко дифференцируя их от ацетабулярной губы (рис. 4-34, см. цв. вклейку).

Ассистент хирурга, поочерёдно используя наружную и внутреннюю ротацию бедра, придаёт необходимое положение головке бедренной кости, чтобы обеспечить лучшую визуализацию всех отделов сустава и артикулярной поверхности головки бедренной кости.

Поскольку мягкие ткани сустава, его мышцы, суставно-связочный аппарат были предварительно растянуты и расслаблены, особых усилий для растяжения сустава со стороны ассистента не требуется.

При выполнении оперативного этапа артроскопии тазобедренного сустава используют артроскопический инструментарий диаметром от 2 до 3,5 мм, а также шейвер с диаметром насадки 2,4 мм для удаления внутрисуставных тел, иссечения спаек и обработки зон повреждённого хряща.

По окончании артроскопии, после ревизии и санации полости тазобедренного сустава, оставшуюся жидкость аспирируют из полости сустава и вводят бупивакаин + эпинефрин 0,25% раствор в количестве 10-15 мл, резьбовые стержни удаляют. На область артроскопических доступов накладывают швы, удаляемые через 5-7 дней, и асептические повязки.

Послеоперационное ведение больных

В раннем послеоперационном периоде важно обеспечить пациенту адекватное обезболивание. Интенсивность болевых ощущений зависит от конкретной патологии и объёма хирургического вмешательства, выполненного во время артроскопии тазобедренного сустава. Например, после удаления свободных внутрисуставных тел боли после операции практически не беспокоят пациента, дискомфорт после операции гораздо меньше, чем до неё. И наоборот, после абразивной артропластики по поводу повреждения хряща сразу после операции пациент испытывает боль более интенсивного характера. В первые сутки после операции обезболивание обеспечивают с помощью наркотических анальгетиков, а в дальнейшем пациентам назначают нестероидные противовоспалительные препараты в течение 5-7 дней (кетопрофен по 100 мг 2-3 раза в сутки).

Сразу после артроскопической операции на область тазобедренного сустава кладут мешок со льдом. При этом попытки организма сохранить тепло путём сужения поверхностных кожных сосудов ведут к снижению капиллярной проницаемости и уменьшению кровотечения. Это изменяет биологическую реакцию тканей на травму, уменьшая воспаление, отёк и боль. Лёд используют в течение 15-20 мин каждые 3 ч в течение первых суток, а иногда и в течение 2-3 дней.

Смену повязок выполняют на следующие сутки после операции. Перевязки производят через день. Через 7 дней после операции снимают швы. В раннем послеоперационном периоде пациентам разрешают присаживаться. Это обусловлено тем, что при сгибании тазобедренного сустава происходит расслабление его капсулы, поэтому пациенты чувствуют себя более комфортно в положении сидя. Вставать, используя костыли, рекомендуют в первые 2 дня после операции, но без нагрузки на оперированную конечность. Функциональное восстановительное

лечение начинают со 2-го дня после операции. Программа реабилитации индивидуальна для каждого пациента, она зависит от патологии и объёма хирургического вмешательства.

Показания и противопоказания

Показания к проведению лечебно-диагностической артроскопии: наличие внутрисуставных тел, повреждение суставной губы вертлужной впадины, остеоартрит, повреждение суставного хряща, аваскулярный некроз головки бедренной кости, разрыв круглой связки, хронический синовит, нестабильность сустава, септический артрит, состояние после ранее проведённого эндопротезирования тазобедренного сустава, наличие в анамнезе хирургических вмешательств на тазобедренном суставе.

Наиболее типичное противопоказание к выполнению артроскопии — анкилоз тазобедренного сустава. При этой патологии не удаётся расширить внутрисуставное пространство, что создаёт препятствие введению инструментов в полость сустава. Значительные нарушения в нормальной анатомии кости или окружающих мягких тканях в результате предыдущей травмы или операции также исключают возможность проведения артроскопии.

Тяжёлая степень ожирения — относительное противопоказание к артроскопии тазобедренного сустава. При чрезвычайной плотности мягких тканей, даже при наличии инструментов большой длины, бывает невозможно достигнуть полости сустава.

Заболевания, проявляющиеся деструкцией тазобедренного сустава, также считают противопоказанием к артроскопии.

Возможные осложнения при проведении артроскопии тазобедренного сустава и меры предосторожности

Внутрисуставная инфекция (нагноение артроскопической раны, коксит, сепсис).

- Во время проведения оперативного вмешательства, чтобы предупредить развитие нагноения в послеоперационном периоде, необходимо строго соблюдать правила асептики и антисептики.
- В предоперационном и раннем послеоперационном периодах возможно назначение антибиотиков широкого спектра действия.

Повреждение суставного хряща во время введения артроскопического инструментария.

- Чтобы избежать этого осложнения, необходимо вводить инструменты в полость тазобедренного сустава без резких движений и усилий.

Временный болевой синдром.

- Для купирования болевого синдрома в раннем послеоперационном периоде (первые сутки) назначают наркотические анальгетики.
- В дальнейшем пациентам показаны противовоспалительные нестероидные препараты в течение 5-7 дней.

Во время проведения артроскопии есть опасность поломки артроскопического инструментария, что приводит к необходимости удаления инородного тела из полости сустава.

- Для предупреждения этого осложнения необходимо обеспечить достаточное растяжение суставной щели — до 10-15 мм.
- Если при поломке образовалось свободное инородное тело в суставе, очень важно удержать позицию сустава неизменной, чтобы не потерять из поля зрения отломленный фрагмент и иметь возможность захватить и удалить его зажимом как можно скорее.

Тракционные повреждения сосудисто-нервного пучка и капсульно-связочного аппарата.

- Для предотвращения этого осложнения следует избегать форсирования дистракции. Перед началом операции больной лежит в течение 15-20 мин на операционном столе при минимальном усилии дистракции.

Экстравазация жидкости.

- Для того чтобы промывная жидкость не выходила в подкожные ткани, необходимо соблюдать следующие правила:
  - не допускать повышения давления в промывной системе выше обычного уровня;
  - перекрывать подачу жидкости на промывной системе при случайном выходе конца артроскопа из полости сустава.

АРТРОСКОПИЧЕСКИЕ МЕТОДЫ ЛЕЧЕНИЯ ПРИ ВНУТРИСУСТАВНОЙ ПАТОЛОГИИ КОЛЕННОГО СУСТАВА

Повреждения менисков

АНАТОМИЯ

Мениски представляют собой фиброзно-хрящевые образования полулунной формы. На разрезе имеют форму треугольника. Толстый край менисков обращен наружи и сращён с капсулой сустава, а истончённый — внутрь сустава. Верхняя поверхность менисков вогнутая, а нижняя — почти плоская.

Мениски служат амортизаторами коленного сустава, смягчающими ударные нагрузки в суставе и оберегающими гиалиновый суставной хрящ от травматического воздействия. Изменяя свою форму и смещаясь в полости сустава, мениски обеспечивают конгруэнтность суставных поверхностей бедренной и большеберцовой костей. Пучки подколенной и полуперепончатой мышц подходят к менискам, способствуя их перемещению внутри сустава. Благодаря соединению менисков с боковыми связками мениски регулируют степень натяжения этих связок.

Окружность медиального мениска больше, чем латерального. Внутреннее расстояние между рогами латерального мениска в два раза короче, чем медиального. Передний рог медиального мениска прикрепляется у переднего края суставной поверхности большеберцовой кости в передней межмыщелковой ямке. Место прикрепления латерального мениска расположено несколько кзади, перед местом прикрепления дистального конца передней крестообразной связки. Задние рога медиального и латерального менисков прикрепляются в задней межмыщелковой ямке большеберцовой кости позади бугорков межмыщелкового возвышения.

Медиальный мениск по наружной поверхности плотно соединён с капсулой сустава, а в средней части — с глубокими пучками медиальной боковой связки. По сравнению с латеральным мениском он менее подвижен. Латеральный мениск плотно соединён с капсулой только в области своих рогов. Средняя часть латерального мениска неплотно сращена с капсулой. В области перехода заднего рога в тело латерального мениска проходит сухожилие подколенной мышцы. В этом месте мениск отделён от капсулы.

Нормальные мениски имеют гладкую поверхность и тонкий острый край. Мениски плохо кровоснабжаются. Сосуды локализованы в передних и задних рогах, а также в паракапсулярной зоне, т.е. ближе к капсуле сустава. Сосуды проникают в мениск через менискокапсулярное соединение и распространяются не более чем на 5-6 мм от периферического края мениска.

ЭПИДЕМИОЛОГИЯ

Разрывы менисков коленного сустава составляют 60-85% всех закрытых повреждений коленного сустава.

КЛАССИФИКАЦИЯ

Существуют разные классификации разрывов менисков. Основными повреждениями менисков бывают следующие: разрыв переднего рога, поперечный или радиальный, полный или частичный разрыв тела мениска, продольный лоскутный разрыв, продольный разрыв по типу «ручки лейки», паракапсулярный разрыв, отрыв заднего рога, горизонтальный разрыв.

Повреждения латерального и медиального менисков во многом схожи, в то же время для медиального мениска более характерны продольные и лоскутные, а для латерального — горизонтальные и поперечные разрывы. Повреждение медиального мениска встречают в 3-4 раза чаще латерального. Нередко одновременно разрываются оба мениска, но преобладают клинические проявления повреждения одного из них. Подавляющее количество разрывов приходится на задний рог мениска (рис. 4-35, см. цв. вклейку). В этом месте, как правило, происходит косой или лоскутный разрыв. На втором месте по частоте находится продольный разрыв мениска. При смещающемся мениске длинный продольный разрыв может превратиться в разрыв по типу «ручки лейки» (рис. 4-36, см. цв. вклейку). В заднем роге внутреннего мениска у пациентов в возрасте 30-40 дет часто встречают горизонтальный расслаивающийся разрыв. Все перечисленные разрывы могут комбинироваться с косыми или лоскутными разрывами. В латеральном мениске чаще встречают поперечные (радиальные) разрывы. Оторванная часть мениска, сохраняя связь с передним или задним рогом, часто смещается и ущемляется между мыщелками бедра и голени, вызывая блокаду сустава, которая проявляется внезапными ограничениями движений (разгибание), острой болью, синовитом.

КЛИНИЧЕСКАЯ КАРТИНА

При неполных продольных повреждениях заднего рога медиального мениска визуальный осмотр не позволяет выявить характерных изменений. Для того чтобы выявить повреждения, верхнюю и нижнюю поверхности мениска исследуют с помощью артроскопического крючка. При наличии в толще мениска щели в неё проваливается кончик зонда. При лоскутном разрыве мениска его лоскут может загибаться в заднемедиальный отдел или в медиальный фланг либо подгибаться под мениск. В таком случае край мениска выглядит утолщённым или закруглённым. При повреждении в месте перехода тела мениска в задний рог можно выявить патологическую подвижность мениска при потягивании на себя крючка, расположенного в паракапсулярной зоне. При разрыве мениска по типу «ручки лейки» центральная оторванная часть может оказаться ущемлённой между мыщелками либо значительно сместиться. При этом периферическая зона разрыва выглядит узкой и имеет вертикальный или косой край.

Дегенеративные изменения мениска происходят в результате возрастных изменений. Они проявляются в виде разволокнения и размягчения ткани и комбинируются с нарушением целостности суставного хряща. При застарелой длительной дегенерации мениска его ткань имеет тусклый, желтоватый оттенок, а свободный край мениска разволокнён. Дегенеративные разрывы мениска могут не иметь клинической симптоматики. Дегенеративные разрывы, как и горизонтальные расслоения менисков, часто встречают в сочетании с косыми или лоскутными разрывами. Для дисковидной формы латерального мениска характерен необычно широкий край. Если мениск полностью покрывает латеральный мыщелок большеберцовой кости, его можно ошибочно принять за суставную поверхность голени. Использование артроскопического крючка позволяет отличить мениск

от гиалинового хряща, покрывающего большеберцовую кость. В отличие от суставного хряща, при скольжении зонда по поверхности мениска он волнообразно деформируется.

ДИАГНОСТИКА

Диагностику повреждения менисков проводят на основании следующих симптомов.

- Симптом Байкова. При надавливании пальцем в области суставной щели при согнутой до угла 90° голени в коленном суставе появляется значительная болезненность, при продолжении давления и разгибании голени боль усиливается вследствие того, что при разгибании мениск упирается во вдавленную пальцем неподвижную ткань. При сгибании мениск смещается кзади, давление уменьшается, боль проходит.
- Симптом Чаклина. При повреждении внутреннего мениска снижается тонус и происходит гипотрофия медиальной головки четырёхглавой мышцы бедра. При напряжении мышц бедра на фоне гипотрофии медиальной головки четырёхглавой мышцы бедра можно наблюдать отчётливое напряжение *m. sartorius*.
- Симптом Apley. Боль в коленном суставе при ротации голени и флексии в суставе до 90°.
- Симптом Ланда, или симптом «ладони». Пациент не может полностью выпрямить больную ногу в коленном суставе. Вследствие этого между коленным суставом и плоскостью кушетки образуется «просвет», которого нет со здоровой стороны.
- Симптом Перельмана, или симптом «лестницы». Боль в коленном суставе и неуверенность при спуске по лестнице.
- Симптом Steimann. Появление резкой болезненности с внутренней стороны коленного сустава при наружной ротации голени, при сгибании голени боль смещается кзади.
- Симптом Bragarda. Боль при внутренней ротации голени и иррадиация её кзади при продолжающемся сгибании.
- Симптом McMurray. При значительном сгибании в коленном суставе, ротации голени (кнутри или кнаружи) и постепенном её разгибании возникает боль в соответствующем отделе коленного сустава.
- Симптом «зацепки», или симптом Краснова. Чувство страха и неуверенности при ходьбе, ощущение в суставе постороннего, мешающего предмета.
- Симптом Турнера. Гипестезия или анестезия кожи на внутренней поверхности коленного сустава.
- Симптом Белера. При повреждении менисков ходьба назад усиливает боли в суставе.
- Симптом Дедушкина-Вовченко. Разгибание голени с одновременным давлением пальцами в область проекции латерального или медиального мыщелка спереди вызывает боль на стороне повреждения.
- Симптом Мерке. Служит для дифференциальной диагностики повреждения медиального и латерального менисков. Больной, стоя, слегка сгибает ноги в коленных суставах и поворачивает туловище попеременно то в одну, то в другую сторону. Появление боли в коленном суставе при повороте кнутри (по отношению к больной ноге) свидетельствует о повреждении медиального мениска, если же боль появляется при повороте кнаружи — о повреждении латерального.
- Симптом Гайдукова. Наличие жидкости в коленном суставе. Более чёткая передача поперечных толчков в области верхнего заворота при максимальном сгибании голени (по сравнению с неповреждённым суставом).

- Симптом Пайра. Надавливание на коленный сустава в положении больного с перекрещенными ногами вызывает резкую боль.
- Симптом Раубера. При застарелом повреждении мениска возникает экзостоз у верхнего края большеберновой кости.
- Симптом Хаджистамова. При максимальном сгибании голени в коленном суставе и сдавлении заворотов имеющаяся в полости жидкость перемещается в передний отдел сустава и образует по бокам от связки надколенника небольшие выпячивания.

ЛЕЧЕНИЕ

По мнению W. Hackenbruch, за последние 15 лет артроскопическая менискэктомия стала «золотым стандартом» лечения повреждений менисков. Артроскопия позволяет обнаружить, точно определить и классифицировать тип повреждения мениска. Низкая инвазивность артроскопического вмешательства привела к тому, что срок пребывания больного в стационаре значительно сократился по сравнению с открытой операцией. Ранее практиковавшаяся открытая менискэктомия позволяла осуществлять только удаление части мениска. Нынешняя эндоскопическая процедура позволяет выполнять парциальную менискэктомию, т.е. резецировать только повреждённую часть мениска с помощью специальных инструментов с сохранением важного в функциональном отношении края мениска, который нужен для нормальной биомеханики сустава и поддержания его стабильности, что предотвращает развитие артроза.

У молодых пациентов в остром периоде травмы артроскопия позволила осуществлять сшивание менисков (рис. 4-37, см. цв. вклейку). Для выполнения шва мениска наиболее важный фактор — локализация его повреждения. Разрывы периферических отделов мениска, находящихся в кровоснабжаемой зоне, заживают лучше, чем разрывы центральных отделов, где расположена аваскулярная зона.

Артроскопия позволила пересмотреть сроки начала и продолжительности реабилитации в послеоперационном периоде. После артроскопии возможны ранняя нагрузка на конечность, ранняя разработка движений в суставе, а также раннее возвращение к профессиональной деятельности.

Повреждения передней крестообразной связки. Диагностика и лечение

В ЦИТО на протяжении нескольких десятилетий проводят работу по изучению результатов артроскопического лечения повреждений капсульно-связочного аппарата коленного сустава.

Несмотря на многообразие артроскопических методов лечения передней посттравматической нестабильности коленного сустава, до сих пор сохраняется значительный процент неудовлетворительных результатов, наиболее важными причинами которых становятся осложнения в результате ошибок на этапах диагностики, оперативного лечения и реабилитации пациентов с передней посттравматической нестабильностью.

В литературе довольно широко освещены возможные осложнения после артроскопического лечения передней посттравматической нестабильности. Однако мало внимания уделено анализу их причин и методам их коррекции.

ЭПИДЕМИОЛОГИЯ

Проблема лечения пациентов с патологией коленного сустава до настоящего времени остаётся важной и одной из самых сложных в травматологии. Коленный сустав — наиболее часто травмируемый сустав, на его долю приходится до 50% повреждений всех суставов и до 24% повреждений нижней конечности.

По данным различных авторов, разрывы крестообразных связок коленного сустава встречают с частотой от 7,3 до 62% среди всех повреждений капсульно-связочного аппарата коленного сустава.

ДИАГНОСТИКА

Всем пациентам перед выполнением первичной операции проводят клинико-рентгенологическое обследование. Выполняют сбор анамнеза, осмотр, пальпацию, клиническое тестирование повреждений структур коленного сустава, рентгенографию, общий анализ крови и мочи, биохимические анализы крови и мочи. По показаниям выполняют следующие инструментальные исследования: тестирование на аппарате КТ-1000, КТ, МРТ, УЗИ. Диагностическая артроскопия непосредственно предшествует оперативному лечению.

Обследование пациента начинают с выяснения жалоб и сбора анамнеза. Важно определить механизм повреждения сумочно-связочного аппарата коленного сустава и собрать информацию о перенесённых операциях на коленном суставе. Далее проводят осмотр, пальпацию, измерение окружности сустава, определяют амплитуду пассивных и активных движений, также широко используют таблицы анкетного тестирования Lysholm для спортсменов и 100-балльную шкалу, разработанную в ЦИТО для пациентов с меньшими физическими притязаниями.

Оценку функций нижних конечностей проводят по следующим параметрам: жалобы на неустойчивость в суставе, возможность активного устранения пассивно заданного патологического смещения голени, опороспособность, хромота, выполнение специальных двигательных заданий, максимальная сила околосуставных мышц при продолжительной работе, гипотрофия мышц бедра, тонус мышц, жалобы на боли в суставе, наличие синовита, соответствие двигательных возможностей уровню функциональных притязаний.

Каждый признак оценивают по 5-балльной шкале: 5 баллов — отсутствие патологических изменений, компенсация функций; 4-3 балла — умеренно выраженные изменения, субкомпенсация; 2-0 балла — выраженные изменения, декомпенсация.

Оценка результатов лечения включает три степени: хорошую (более 77 баллов), удовлетворительную (67-76 баллов) и неудовлетворительную (менее 66 баллов).

Один из критериев субъективной оценки результатов лечения — оценка самим пациентом своего функционального состояния. Условие хорошего результата — восстановление функциональной работоспособности. Без этого результаты лечения считают удовлетворительными или неудовлетворительными.

При клиническом обследовании оценивают объём движений и выполняют тесты на стабильность. Всегда важно исключить симптом переднего «выдвижного ящика».

Пациенты жалуются на боль и/или чувство нестабильности в суставе. Боль может быть вызвана самой нестабильностью или связанными с ней повреждениями хряща или менисков. Некоторые пациенты не могут вспомнить предшествующее повреждение, внезапно через месяцы или годы обращают внимание на коленный сустав. Пациенты редко описывают коленный сустав как нестабильный. Они обычно описывают неуверенность, разболтанность, невозможность контролировать движения в повреждённом суставе.

Характерна крепитация под надколенником ввиду нарушения биомеханики в пателлофеморальном сочленении.

Нередко доминирующими становятся вторичные симптомы: хронический выпот в суставе, дегенеративные изменения в суставе или киста Бейкера.

Также важным считают состояние активно-динамических стабилизирующих структур как до операции, так и после. Это связано с достижением достаточно надёжного стабилизирующего эффекта за счёт околосуставных мышц.

Большое значение придают показателю силы мышц.

Для диагностики передней нестабильности и оценки отдалённых результатов её лечения используют наиболее информативные тесты: симптом переднего «выдвижного ящика» в нейтральной позиции голени, абдукционный тест, аддукционный тест, Lachman-тест (рис. 4-38).

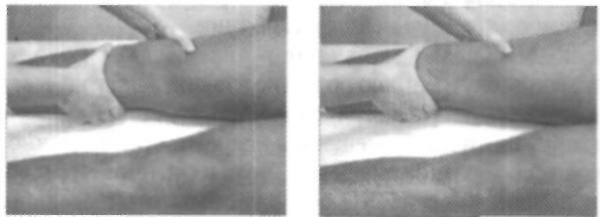

Рис. 4-38. Lachman-тест, положительный справа (+).

Важным показателем функционального состояния служит способность активно устранять пассивно заданное патологическое смещение голени относительно бедра.

Из специальных двигательных заданий мы применяем ходьбу, бег, прыжки, подъём по лестнице, приседания и т.д.

В обязательном порядке учитывают выносливость околосуставных мышц при продолжительной работе.

Комплекс пассивного тестирования включает симптом переднего «выдвижного ящика» в трёх позициях голени, абдукционный и аддукционный тесты при 0 и 20° флексии в суставе, тест рекурвации и тест латеральной смены точки опоры, тест Lachman-Trillat, измерение патологической ротации голени.

Комплекс активного тестирования включает активный тест переднего «выдвижного ящика» в трёх позициях голени, активный абдукционный и аддукционный тесты при 0 и 20° флексии в суставе, активный Lachman-тест.

Для определения повреждения или неполноценности передней крестообразной связки используют симптом переднего «выдвижного ящика» — пассивное смещение голени (передняя трансляция), также при различной сгибательной установке голени. Рекомендуют ориентироваться на одну из наиболее принятых, по данным литературы, градаций этого симптом: I степень (+) — 6-10 мм, II степень (++) - 11-15 мм, III степень (+++) — более 15 мм.

Кроме того, симптом переднего «выдвижного ящика» следует оценивать при различной ротационной установке голени — 30°, наружной или внутренней ротации.

Симптом Lachman признан наиболее патогномоничным тестом для выявления повреждения передней крестообразной связки или её трансплантата. Считают, что он даёт наибольшую информацию о состоянии ПКС при острой травме КС, так как при его выполнении почти полностью отсутствует мышечное противодействие переднезадней трансляции (смещению) голени, а также при хронической нестабильности КС.

Lachman-тест выполняют в положении лёжа на спине. Оценку теста Lachman производят по величине переднего смещения большеберцовой кости относительно бедра. Некоторые авторы используют следующие градации: I степень (+) — 5 мм (3-6 мм), II степень (++) - 8 мм (5-9 мм), III степень (+++) — 13 мм (9-16 мм), IV степень (++++) — 18 мм (до 20 мм). Стремясь унифицировать систему оценки, мы используем аналогичную ранее описанной для симптома переднего «выдвижного ящика» трёхстепенную градацию.

Симптом смены точки ротации, или симптом переднего динамического подвывиха голени (pivot shift-test), тоже относят к симптомам, патогномоничным для

повреждения ПКС, в меньшей степени он характерен для сочетания с разрывом внутренних боковых связочных структур.

Тестирование проводят в положении лёжа на спине, мышцы ног должны быть расслаблены. Одна рука захватывает стопу и поворачивает голень внутрь, другая располагается в области латерального мыщелка бедра. При медленном сгибании КС до 140-150° рука ощущает возникновение переднего подвывиха большеберцовой кости, устраняемого при дальнейшем сгибании.

Pivot shift test по Macintosh выполняют в аналогичном положении пациента. Одной рукой производят внутреннюю ротацию голени, а другой — вальгусную девиацию. При положительном тесте латеральная часть суставной поверхности большеберцовой кости (наружное плато) смещается кпереди, при медленном сгибании КС до 30-40° происходит её обратное смещение. Хотя и считают, что pivot shift test патогномоничен для неполноценности ПКС, он может быть отрицательным при повреждении илиотибиального тракта (ИТТ), полном продольном разрыве медиального или латерального мениска с дислокацией его тела (разрыв по типу «ручки лейки»), выраженном дегенеративном процессе в латеральном отделе сустава, гипертрофии бугорков межмыщелкового возвышения большеберцовой кости и др.

Активный Lachmann-тест можно использовать как при клиническом осмотре, так и при рентгенологическом обследовании. При повреждении ПКС переднее смещение большеберцовой кости достигает 3-6 мм. Тестирование проводят в положении лёжа на спине при полностью выпрямленных ногах. Одну руку подкладывают под бедро исследуемой конечности, согнув её в коленном суставе под углом 20°, и кистью захватывают КС другой ноги так, чтобы бедро исследуемой конечности лежало на предплечье исследователя. Другую кисть помещают на переднюю поверхность голеностопного сустава пациента, его пятку прижимают к столу. Затем просят пациента напрячь четырёхглавую мышцу бедра и внимательно следят за перемещением бугристости большеберцовой кости кпереди. При ее смещении более чем на 3 мм симптом считают положительным, что указывает на повреждение ПКС. Для определения состояния медиальных и латеральных стабилизаторов сустава аналогичный тест можно выполнять при внутренней и наружной ротации голени.

Рентгенография

Рентгенографию проводят по общепринятой методике в двух стандартных проекциях, так же выполняют функциональные рентгенограммы (рис. 4-39).

При оценке снимков учитывают положение надколенника, тибиофеморальный угол, выпуклость латерального тибиального плато, вогнутость медиального, дорсальное расположение малоберцовой кости по отношению к большеберцовой.

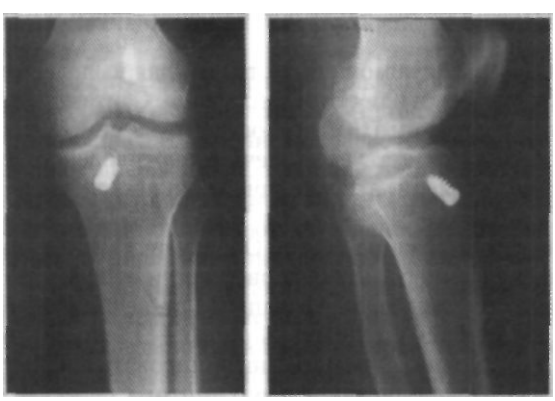

Рис. 4-39. Рентгенограмма коленного сустава после оперативного лечения.

Рентгенограммы позволяют оценить в целом состояние коленного сустава, выявить дегенеративные изменения, определить состояние костей, тип и положение металлических конструкций, расположение туннелей и их расширение после проведённого оперативного лечения.

Большое значение имеет опыт доктора, так как оценка полученных изображений довольно субъективна.

Боковые рентгенограммы целесообразно производить при 45° флексии в суставе для правильной оценки взаимоотношения большеберцовой кости с надколенником. Чтобы объективно оценить ротацию голени, необходимо выполнить наложение латерального и медиального мыщелков большеберцовой кости друг на друга. Оценивают также высоту расположения надколенника.

Недостаточное разгибание легче диагностировать в боковой проекции, пациент при этом лежит с пронированной ногой.

Для определения оси конечности необходимы дополнительные рентгенограммы в прямой проекции на длинных кассетах в положении пациента стоя, поскольку при деформирующем артрозе есть отклонения от нормы. Анатомическая ось конечности, определяемая продольной ориентацией бедра к таковой на голени, составляет в среднем 50-80°. Это наиболее важный момент в ходе дальнейшего оперативного лечения (корригирующая остеотомия, артропластика, эндопротезирование).

Степень смещения голени относительно бедра в переднезаднем и медиально-латеральном направлении определяют с помощью функциональных рентгенограмм с нагрузкой.

При хронической передней нестабильности коленного сустава отмечают характерные рентгенологические признаки: сужение межмыщелковой ямки, сужение суставного пространства, наличие периферических остеофитов на большеберцовой кости, верхнем и нижнем полюсе надколенника, углубление передней менисковой бороздки на латеральном мыщелке бедра, гипертрофию и заострённость бугорка межмыщелкового возвышения.

Боковая рентгенограмма очень часто указывает на причину ограничения подвижности. Боковая рентгенограмма при максимальном разгибании может указать на недостаточное разгибание, при этом оценивают положение тибиального туннеля относительно межмыщелкового свода, который выглядит как линейное уплотнение (линия Blumensaat).

Компьютерная томография

КТ не относят к рутинным исследованиям. КТ выполняют пациентам при недостаточной информативности других видов обследования, особенно в случае компрессионных переломов мыщелков большеберцовой кости.

С помощью КТ хорошо визуализируются костные и костно-хрящевые повреждения. При КТ возможно выполнение различных динамических тестов со сгибанием в коленном суставе под различным углом.

КТ-1000

Для измерения переднезаднего смещения голени используют аппарат КТ-1000.

Аппарат КТ-1000 — артрометр, он состоит из собственно измерителя переднезаднего смещения большеберцовой кости относительно бедренной кости и подставок под нижние трети бёдер и стопы. Аппарат крепят на голени с помощью ремней-липучек, а существующая сенсорная площадка прижимает надколенник к передней поверхности бедренной кости. При этом суставная щель должна совмещаться с линией на аппарате. Расположенная на подставках нижняя конечность согнута в коленном суставе в пределах 15-30° для измерения переднего смещения голени и 70° — для измерения заднего смещения голени относительно бедренной кости.

Сначала проводят тестирование повреждённого коленного сустава. Для измерения переднего смещения голени врач тянет ручку, расположенную в передне-верхней части аппарата, на себя и пытается, придерживая сенсорную площадку на надколеннике, произвести переднее смещение голени. При этом прилагают усилие

в 6, 8 и 12 кг, что контролируется звуковыми сигналами. При появлении каждого звукового сигнала врач отмечает отклонение стрелки по шкале и записывает показания прибора. Смещение голени относительно бедра выражают в миллиметрах. Далее врач тестирует заднее смещение голени путём сгибания её в коленном суставе до угла 70° и производит с помощью ручки аппарата попытку сместить голень кзади. Звуковой сигнал, возникающий при отклонении стрелки, указывает величину заднего смещения большеберцовой кости относительно бедренной кости.

Аналогичное тестирование выполняют на здоровом коленном суставе. Затем проводят сравнение и вычитание соответствующих данных, полученных от здорового и повреждённого коленных суставов. Эта разность показывает величину переднего смещения голени относительно бедренной кости при нагрузке 6, 8 и 12 кг.

Переднее смещение определяют при угле сгибания голени 30°.

При выявлении разницы величины переднего смещения при 67Н и 89Н поражённого и здорового сустава более 2 мм подозревают разрыв ПКС.

Существуют определённые принципы инструментального тестирования при нестабильности КС. Необходимо учитывать следующие параметры: степень жёсткости фиксации конечности ремнями, местоположение сенсорных датчиков на суставе, полную релаксацию мышц ноги, расположение артрометра по отношению к суставной щели, степень ротации голени, массу ноги, угол сгибания в коленном суставе.

В остром периоде после травмы использование артрометра нецелесообразно, так как невозможно полностью расслабить околосуставные мышцы. Следует правильно выбирать нейтральную позицию голени, учитывая, что при переднем смещении голени происходит внутренняя ротация, при заднем — наружная. В противном случае величина переднезадней трансляции окажется меньше истинного значения. Для того чтобы получить максимальное значение патологического смещения голени, необходимо также допустить её свободную ротацию.

Степень трансляции зависит от величины прилагаемой силы, точки её притяжения и направления.

Использование подставок для стоп не должно ограничивать ротацию голени. Необходимо располагать сенсорные датчики, строго ориентируясь на суставную щель, поскольку если они смещены дистально, то показания будут меньше истинного значения, если проксимально — то больше.

Обязательное условие объективной оценки — фиксация надколенника в межмыщелковой борозде. Для этого надо придать голени угол сгибания в суставе порядка 25-30°. При врождённых и посттравматических подвывихах надколенника угол сгибания увеличивают до 40°. При передней нестабильности угол сгибания в суставе составляет 30°, при задней — 90°.

Два аудиосигнала сопровождают тестирование: первый — при нагрузке 67Н, второй — при 89Н. Иногда для определения разрыва ПКС необходимо приложение большей силы.

В норме разница между двумя конечностями при тестировании переднезаднего смещения не превышает 2 мм, иногда указывают на величину менее 3 мм как на предел нормы.

Учитывают индекс передней податливости, то есть разницу между смещением при 67Н и 89Н. Эта величина также не должна в норме превышать 2 мм.

При смещении более 2 мм можно говорить о разрыве ПКС (трансплантата ПКС).

Хотелось бы также отметить, что при нестабильности обоих коленных суставов или гипермобильности применение артрометра КТ-1000 нецелесообразно.

В заключение необходимо сказать о том, что при использовании данного артрометра, безусловно, существует элемент субъективности, зависящий от ряда пара-



Рис. 4-40. Тестирование на аппарате КТ-1000.

метров, в том числе и от исследователя. Поэтому обследование больных должен проводить (по возможности) один врач.

С помощью КТ-1000 можно лишь констатировать переднезаднее смещение большеберцовой кости относительно бедренной кости, при этом боковую нестабильность не регистрируют (рис. 4-40).

Магнитно-резонансная томогрфия

МРТ — наиболее информативный из неинвазивных методов исследования, позволяющий визуализировать как костные, так и мягкотканные структуры коленного сустава.

Здоровая ПКС должна выглядеть малоинтенсивно на всех изображениях. По сравнению с более плотной ЗКС ПКС может быть немного негомогенной. В связи с её косым направлением многие предпочитают использовать косые коронарные изображения. При разрыве ПКС МРТ позволяет визуализировать место повреждения.

ПКС хорошо визуализируется на боковых срезах при экстензии и наружной ротации голени. ПКС ярче ЗКС, волокна ПКС скручены. Отсутствие непрерывности волокон или их хаотичная ориентация указывает на разрыв связки.

Полный разрыв ПКС больше диагностируют по косвенным признакам: переднее смещение голени, чрезмерный задний наклон ЗКС, волнистый контур ПКС (рис. 4-41).



Рис. 4-41. Картина МРТ-исследования после реконструкции ПКС аутотрансплантатом из связки надколенника.

Ультразвуковое исследование

Преимущества УЗИ — малая стоимость, безопасность, быстрота, высокоинформативное изображение мягких тканей (рис. 4-42).

УЗИ позволяет по эхогенности структуры изучить состояние мягких тканей коленного сустава, поверхность кости и хряща, также по снижению эхогенности

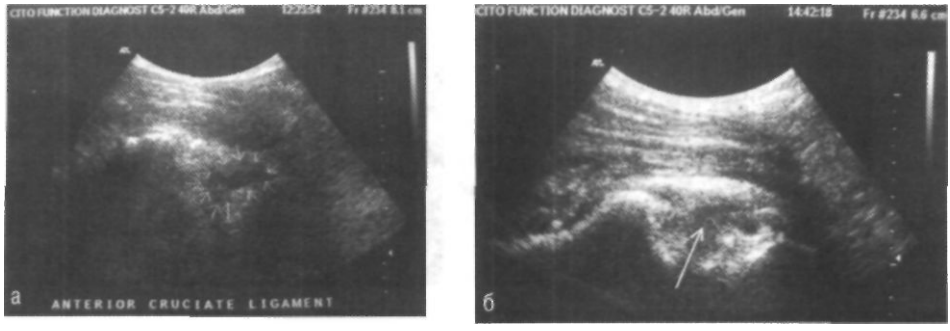

Рис. 4-42. УЗИ-картина разрыва ПКС (а) и интрасиновиального повреждения ПКС (б).

определить отёк тканей, скопление жидкости в полости сустава или околосуставных образованиях. УЗИ используют для выявления повреждений менисков коленного сустава, коллатеральных связок, мягкотканных структур, окружающих коленный сустав.

Артроскопия

При диагностической артроскопии авторы используют стандартные доступы: антеролатеральный, антеромедиальный, верхнепателлярный латеральный.

Артроскопический осмотр ПКС включает оценку внешнего вида ПКС, целостности собственной синовиальной оболочки связки, ориентированности коллагеновых волокон не только у большеберцового места прикрепления связки, но и на её протяжении, особенно в месте бедренной инсерции. Если в случаях повреждения ПКС на протяжении и в большеберцовом месте прикрепления с отрывом костного фрагмента артроскопическая диагностика не представляет особого труда, то диагностика интрасиновиальных (внутристволовых) свежих и застарелых повреждений ПКС представляет большие трудности. Это обусловлено тем, что внешне, на первый взгляд, ПКС кажется целой: синовиальная оболочка целая, пальпирование ПКС артроскопическим крючком показывает наличие полноценной структуры и толщины связки, артроскопический симптом переднего «выдвижного ящика» показывает достаточное натяжение волокон связки. Однако более внимательное изучение капиллярной сети в средней и бедренной частях связки, а также вскрытие синовиальной оболочки связки даёт возможность определить повреждение связочных волокон и наличие кровоизлияний или рубцовых тканей. Вторичным признаком старого интрасиновиального повреждения ПКС служит гипертрофия синовиальной и жировой ткани на бедренной части задней крестообразной связки и своде межмыщелковой вырезки бедра (симптом «прироста ткани»).

Иногда только артроскопически удаётся зафиксировать следующие виды повреждений ПКС:

- повреждение ПКС у бедренного места прикрепления с образованием и без образования культи;
- интрасиновиальное повреждение ПКС;
- повреждение ПКС на протяжении;
- в редких случаях — повреждение ПКС в области межмыщелкого возвышения с отрывом костного фрагмента.

ЛЕЧЕНИЕ ПЕРЕДНЕЙ НЕСТАБИЛЬНОСТИ КОЛЕННОГО СУСТАВА

При компенсированной форме передней нестабильности коленного сустава лечение заключается в иммобилизации с последующим восстановлением подвижности сустава и функций активных стабилизаторов (мышц).

При субкомпенсированной и декомпенсированной формах передней нестабильности возникает необходимость в хирургическом вмешательстве, направленном на восстановление целостности в первую очередь статических стабилизаторов. В комплекс лечения обязательно включают функциональное лечение для усиления активных стабилизаторов.

Необходимо также отметить, что в результате проведения лечебных мероприятий, в основном при антеромедиальном виде нестабильности, возможны переходы из субкомпенсированной в компенсированную форму, так как данная анатомическая область имеет наибольшее количество вторичных стабилизаторов, что благоприятно сказывается на результате лечения.

Лечение пациентов с передней нестабильностью коленного сустава зависит от многих факторов: возраста, вида профессиональной деятельности, уровня спортивной подготовки, сопутствующих внутрисуставных повреждений, степени нестабильности, риска повторного повреждения, срока с момента получения травмы. В первую очередь пластическое восстановление ПКС при разрыве показано профессиональным спортсменам, особенно с сопутствующими повреждениями других структур коленного сустава. Также реконструкцию ПКС рекомендуют при хронической нестабильности коленного сустава.

Показаниями к передней артроскопической статической стабилизации считают первичные и рецидивные субкомпенсированные и декомпенсированные формы и виды антеромедиальной (А2М1, А2М2, А3М1, А3М2, А3М3) и антеролатеральной (А2Л1, А2Л2, А2Л3, А3Л1, А3Л2, А3Л3) нестабильности, невозможность компенсировать патологию консервативными методами лечения.

Решение о пластическом восстановлении ПКС у пациентов старше 50 лет принимают в зависимости от возраста и уровня физической активности пациента, степени деформирующего артроза. Пластику ПКС рекомендуют в случае сильного ограничения физической активности в связи с нестабильностью коленного сустава.

В каждом отдельном случае решение об оперативном лечении принимают с учётом индивидуальных особенностей пациента.

Противопоказанием к статической стабилизации считают следующие состояния и заболевания:

- наличие гонартроза III—IV степени;
- выраженную гипотрофию мышц бедра;
- контрактуру сустава;
- срок после травмы более 3 дней и менее 3 нед;
- инфекционные заболевания;
- остеопороз;
- тромбоз сосудов нижней конечности.

На этапе определения показаний и противопоказаний к оперативному лечению передней посттравматической нестабильности иногда возникает дилемма. С одной стороны, последствия хронической нестабильности (гипотрофия мышц бедра, деформирующий артроз) становятся противопоказаниями к выполнению статической стабилизации и артроскопическая стабилизация с использованием трансплантатов с костными блоками приводит к увеличению нагрузки на суставной хрящ (как следствие — к прогрессированию деформирующего артроза). С другой стороны, консервативные методы не обеспечивают достаточного стабилизирующего эффекта, что также способствует развитию деформирующего артроза.

Иногда рекомендуют отложить операцию до увеличения объёма движений в коленном суставе, что может занять 2-3 нед. Отсрочка операции в острой фазе приводит к уменьшению осложнений во время реабилитационных мероприятий, связанных с восстановлением объёма движений в коленном суставе после оперативного лечения.

Выбор аутотрансплантата и метода фиксации

Для восстановления ПКС наиболее часто используют аутотрансплантаты (рис. 4-43, см. цв. вклейку) из связки надколенника, сухожилия полуперепончатой и нежной мышц, в редких случаях ахиллова сухожилия и сухожилия квадрицепса. Центральная треть связки надколенника с двумя костными блоками остаётся самым частым аутотрансплантатом для реконструкции ПКС у спортсменов. Сухожилие квадрицепса с одним костным блоком или без костного блока всё чаще применяют в качестве аутотрансплантата для замещении ПКС. Наиболее часто используемым аутоматериалом для трансплантации ПКС в ЦИТО служит центральная треть связки надколенника. Этот трансплантат имеет два костных блока (от надколенника и бугристости большеберцовой кости) для обеспечения первичной надёжной жесткой фиксации, что способствует ранней нагрузке.

Преимущества аутотрансплантата из связки надколенника следующие.

- В норме ширина связки надколенника позволяет выполнить забор аутотрансплантата любой необходимой ширины и толщины. Обычно трансплантат имеет ширину 8-10 мм, но иногда, в случаях повторной реконструкции, необходимая ширина может достигать 12 мм.
- Связка надколенника всегда доступна в качестве аутоматериала и имеет незначительные анатомические вариации. Это позволяет в любое время технически просто произвести забор аутоматериала.
- Костные блоки позволяют прочно зафиксировать трансплантат, например, интерферентными винтами, ввинтив их между костным блоком и стенкой костного туннеля. Этот метод обеспечивает очень высокую первичную фиксацию.

Использование аутотрансплантата из сухожилий полусухожильной и нежной мышц, по мнению ряда авторов, увеличивает патологическую наружную ротацию голени до 12%. Успех реконструкции ПКС значительно зависит от биологического ремоделирования трансплантата.

В связи с забором полоски связки с костными блоками из надколенника и бугристости большеберцовой кости возникает болезненность этого участка. Хотя костный дефект можно закрыть губчатой костью, не всегда удаётся адекватно закрыть дефект мягкими тканями, особенно если первичное повреждение спровоцировало образование рубца вокруг сухожилия.

Поскольку костный блок забирают из бугристости большеберцовой кости, которая важна для опоры на колено, некоторые пациенты (спорстмены-борцы, артисты, священнослужители и др.) могут жаловаться на боль во время прямой нагрузки на коленный сустав или невозможность опоры на колено. Существуют наблюдения, когда пациент не предъявляет жалоб на нестабильность коленного сустава и недостаточность функций конечности после операции, однако из-за данного осложнения вынужден бросить или ограничить привычную профессиональную деятельность. Поэтому хороший результат основывается не только на стабильности.

В клинике спортивной и балетной травмы ЦИТО отдают предпочтение использованию аутотрансплантатов из связки надколенника с двумя костными блоками и фиксации их интерферентными винтами.

Переднюю статическую стабилизацию коленного сустава свободным аутотрансплантатом из связки надколенника выполняют вслед за диагностической артроскопией для определения объёма и видов вмешательства.

Забор аутотрансплантата проводят, как правило, на ипсилатеральной конечности для сохранения контралатеральной в качестве опорной. Сначала выполняют забор костного блока из бугристости большеберцовой кости, потом из надколенника. Один из костных блоков должен быть достаточно массивным для фиксации его в бедренном туннеле.

Чтобы уменьшить вероятность раскалывания костного блока и объём повреждений в донорском участке, забирают костные фрагменты аутотрансплантата трапециевидной формы; такой костный блок легче обработать с помощью обжимающих клещей, что придаёт трансплантату округлую форму, при этом меньше риск перелома надколенника.

Такой аутотрансплантат легче установить во внутрикостных туннелях. Отсечение аутотрансплантата проводят сначала от бугристости большеберцовой кости, затем от надколенника.

С помощью артроскопических обжимов костным блокам придают округлую форму (рис. 4-44, см. цв. вклейку).

Одновременно с подготовкой аутотрансплантата определяют оптимальное (изометрическое) положение тибиального туннеля. Для этого используют специальную стереоскопическую систему (угол стереоскопической системы составляет 5,5°). Туннель центрируют, ориентируясь на оставшуюся тибиальную часть ПКС, а при её отсутствии — на область между бугорками межмыщелкового возвышения или на 1-2 мм кзади от них.

Диаметр его меняется в зависимости от размера аутотрансплантата (он должен быть на 1 мм больше диаметра трансплантата). Последовательно заданным диаметром сверла формируют внутрикостный туннель (строго по спице, иначе будет расширение канала). Сустав обильно промывают для удаления костной стружки. С помощью артроскопического рашпиля производят сглаживание кромки выхода большеберцового канала (рис. 4-45, см. цв. вклейку).

На следующем этапе (рис. 4-46, см. цв. вклейку) с помощью сверла производят определение бедренной точки инсерции на наружном мыщелке бедра (5-7 мм от заднего края) для правого коленного сустава на 11 часах. При ревизионных реконструкциях, как правило, используют «старый» канал с незначительными вариациями его положения. С помощью канюлированного сверла просверливают бедренный канал, его глубина не должна превышать 3 см. Закончив сверлить канал, с помощью артроскопического рашпиля обрабатывают кромки бедренного канала.

В некоторых случаях производят пластику межмыщелковой вырезки (готическая арка, пандус межмыщелковой вырезки).

Перед проведением аутотрансплантата в костных туннелях из полости сустава удаляют все костно-хрящевые фрагменты с помощью артроскопического зажима и тщательного промывания сустава.

Прошитый трансплантат проводят во внутрикостных туннелях и фиксируют в бедренном туннеле интерферентным винтом (рис. 4-47, см. цв. вклейку).

После фиксации бедренного конца трансплантата сустав промывают антисептиками для профилактики гнойных осложнений.

Затем оперированную нижнюю конечность полностью разгибают и выполняют фиксацию в тибиальном канале, обязательно при полном разгибании коленного сустава. Нити натягивают по оси канала, артроскоп вводят в нижний тибиальный портал, с помощью спицы определяют точку и направление фиксации винтом (если костная ткань в этой области твёрдая, вводят мечик). При вкручивании винта по положению и натяжению нитей следят за смещением костного блока, чтобы он не выталкивался из канала в полость сустава. На следующем этапе с помощью артроскопа визуализируют, не выступает ли костный блок в сустав вследствие смещения его вдоль оси канала при закручивании винта (поэтому лучше использовать самонатягивающий винт), далее с помощью артроскопа оценивают степень прилегания костного блока к стенке костного туннеля, после этого винт закручивают полностью.

Если изначальная длина аутотрансплантата с костными блоками превышает 10 см, велика вероятность выступания костного блока из тибиального канала наружу.

Во избежание в послеоперационном периоде болей в пателлофеморальном сочленении после фиксации скусывают выступающую часть костного блока.

Перед закрытием мягкими тканями с помощью рашпиля сглаживают острые выступающие костные кромки и углы, а затем ушивают мягкие ткани.

Далее внимательно осматривают область тибиального винта на наличие кровотечения, в случае необходимости выполняют тщательный гемостаз с помощью коагулирования.

Контрольные рентгенологические снимки в двух проекциях выполняют прямо в операционной.

Раны ушивают послойно наглухо, не рекомендуют устанавливать дренаж, так как он становится входными воротами для инфекции; в случае необходимости (появление выпота в суставе) на следующий день проводят пункцию сустава.

На оперированную конечность накладывают послеоперационный брейс с блокировкой 0-180°.

После операции на сустав накладывают холодовую систему, что значительно снижает количество таких осложнений, как параартикулярный отёк и выпот в суставе.

Впервые в России в ЦИТО начато применение более универсального метода фиксации аутотрансплантатов пинами из полимолочной кислоты системы Rigidfix (рис. 4-48, см. цв. вклейку) и интерферентным винтом последнего поколения Mi-La-Gro для трансплантатов с костными блоками. Универсальность метода заключается в его применении как к мягкотканным трансплантатам, так и к трансплантатам с костными блоками. Достоинства метода — отсутствие опасности повреждения мягкотканной части аутотрансплантата с костными блоками в момент фиксации, ригидная фиксация, отсутствие проблем с удалением фиксирующих пинов в связи с их рассасыванием. Жёсткость первичной фиксации и плотное прилегание костных блоков трансплантата обеспечены разбуханием пинов и возникшей компрессией.

Повреждения ЗКС. Диагностика и лечение

ЭПИДЕМИОЛОГИЯ

Повреждения задней крестообразной связки (ЗКС) — одно из самых серьёзных повреждений капсульно-связочного аппарата коленного сустава. Их встречают гораздо реже, чем разрывы передней крестообразной связки (ПКС), они составляют 3-20% всех повреждений коленного сустава. Разрывы ЗКС могут быть изолированными или сочетаться с повреждениями других связок и структур коленного сустава (например, мениски, ПКС, коллатеральные связки, капсула сустава, сухожилие подколенной мышцы, дугообразная связка). Изолированные разрывы ЗКС составляют 40% всех её повреждений и 3,3-6,5% всех повреждений коленного сустава.

ЭТИОЛОГИЯ, МЕХАНИЗМ ТРАВМЫ

В литературе описано несколько механизмов повреждения ЗКС. Наиболее распространённый — прямой механизм травмы — удар по передней поверхности проксимальной трети голени, согнутой в коленном суставе. Такой механизм чаще всего встречают при дорожно-транспортных происшествиях (удар о приборную панель). Повреждения ЗКС стали всё чаще возникать во время занятий спортом, особенно при таких видах, как футбол, регби, хоккей, горные лыжи, борьба. Более редкий механизм повреждения ЗКС — непрямой механизм травмы — падение на область коленного сустава и насильственное переразгибание голени в суставе. Это приводит к разрыву заднего отдела капсулы сустава и ЗКС. Одновременное повреждение ЗКС и ПКС, как правило, происходит при приложении силы трав-

мирующего агента в нескольких плоскостях. Это ротирующий момент при фиксированной стопе с одновременным приложением силы снаружи внутрь и спереди назад. Травма такого характера возможна при падениях с высоты и автомобильных авариях. Знание и понимание механизмов повреждения ЗКС дают возможность своевременно диагностировать разрыв ЗКС.

КЛИНИЧЕСКАЯ КАРТИНА И ДИАГНОСТИКА

Из-за трудности дифференцирования повреждений ПКС и ЗКС при постановке диагноза повреждения ЗКС часто не диагностируют, что приводит к развитию задней нестабильности и вторичных изменений в коленном суставе. При отсутствии лечения деформирующий артроз коленного сустава прогрессирует в 8-36% случаев.

Разрывы ЗКС могут сочетаться с повреждениями задневнутренних и/или заднена-ружных капсульно-связочных структур коленного сустава, в зависимости от механизма травмы.

В литературе существуют большие разногласия по поводу лечения задней нестабильности коленного сустава. Некоторые авторы любой ценой пытаются восстановить ЗКС. Другие, учитывая технические сложности, связанные с восстановлением центральной оси, выполняют пластику активных и пассивных структур коленного сустава, обеспечивающих устойчивое положение при отведении или приведении, а также контролируемую внутреннюю или наружную ротацию голени. Методы реконструкции включают пластику местными тканями, пластику с использованием синтетических тканей, одноканальные и двуканальные способы, открытые и артроскопические методы.

Все существующие методы и способы оперативного лечения повреждений ЗКС коленного сустава можно разделить на внутрисуставные и внесуставные. Внесуставные операции основаны на ограничении заднего подвывиха голени. Смысл внесуставных стабилизации заключается в расположении сухожильных структур спереди центра ротации коленного сустава, что создаёт препятствие заднему подвывиху голени при движениях в суставе. В настоящее время внесуставные реконструкции, как изолированный метод стабилизации, применяют редко, чаще они становятся дополнением к внутрисуставной стабилизации. Внесуставные стабилизации целесообразнее проводить при значительных степенях деформирующего артроза коленного сустава.

Для оценки состояния коленного сустава используют классические методы обследования: анамнез, выяснение механизма травмы, осмотр, пальпацию, измерение окружности сустава и околосуставных сегментов нижней конечности для выявления гипотрофии мышц, амплитуды пассивных и активных движений, специальные тесты, выявляющие повреждения менисков, связочных структур, нестабильности и т.д. Из специальных дополнительных методов исследования применяют УЗИ, МРТ, обзорную рентгенографию, функциональные рентгенограммы с нагрузкой.

Жалобы

Жалобы пациентов разнообразны и не всегда указывают на заднюю нестабильность коленного сустава. Пациенты могут предъявлять жалобы на:

- дискомфорт в коленном суставе при полусогнутом положении конечности, при подъёме и спуске по лестнице, а также при ходьбе на длинные дистанции;
- боль под надколенником, возникающую вследствие прогиба большеберцовой кости кзади;
- неустойчивость в суставе при ходьбе по неровной местности;
- боль во внутреннем отделе сустава, что связано с дегенеративными изменениями в суставе.

Осмотр и физикальное обследование

При осмотре обращают внимание на характер походки, наличие хромоты. При всех видах нестабильности коленного сустава внимание уделяют оси нижней конечности (варусное или вальгусное отклонение, рекурвация). Осмотр продолжают в положении пациента лёжа для сравнения со здоровой конечностью.

Хроническую заднюю нестабильность гораздо легче диагностировать, чем острый разрыв ЗКС. Самая частая жалоба пациентов в случае острого повреждения — боль в коленном суставе. Наличие значительного выпота в суставе наблюдают редко, так как кровь из-за разрыва заднего отдела капсулы (нарушается герметичность сустава) может распространяться по межфасциальным пространствам голени. Большинство пациентов с разрывами ЗКС в момент травмы не сообщают о щелчке, который часто слышен при разрывах ПКС. Болезненность и гематома в подколенной ямке должны насторожить клинического врача в отношении разрыва ЗКС. В этом случае помощь в постановке правильного диагноза может оказать подробно выясненный механизм травмы (например, прямой удар передней поверхностью голени о приборную панель при автомобильных авариях — самый характерный механизм травмы). Пациенты с разрывом ЗКС могут передвигаться самостоятельно с полной нагрузкой на конечность, но при этом голень немного согнута в коленном суставе, пострадавший избегает полного разгибания голени и ее наружной ротации. Особое внимание при осмотре необходимо обращать на ушибы и ссадины кожных покровов по передней поверхности коленного сустава вследствие прямого удара, наличие кровоподтёка в подколенной ямке. Важно помнить, что отсутствие выпота в суставе не исключает серьёзной травмы капсульно-связочных структур коленного сустава.

Если повреждения ЗКС сочетаются с повреждениями других связок коленного сустава, выпот в суставе будет намного больше. При множественных разрывах связок есть опасность повреждения нейроваскулярных структур. Особенно часто это происходит при вывихах голени в коленном суставе. Приблизительно 50% вывихов голени вправляются самопроизвольно во время травмы, поэтому во время врачебного осмотра их не выявляют, что приводит к неправильной диагностике и несоответствующему лечению. Поэтому во всех случаях необходим тщательный контроль за кровообращением и чувствительностью нижней конечности. В сомнительных случаях можно выполнить допплеровское сканирование сосудов нижней конечности и ЭМГ.

Тесты, используемые для диагностики повреждения ЗКС

Первый шаг в клиническом обследовании повреждённого коленного сустава — дифференциация между патологическим передним и задним смещением голени. В норме при 90° сгибания плато большеберцовой кости выступает кпереди от мыщелков бедра приблизительно на 10 мм. При задней нестабильности происходит смещение большеберцовой кости кзади под силой тяжести. Выявляемый из этого положения симптом переднего «выдвижного ящика» будет ложноположительным, что может привести к неверному трактованию патологии и неправильному диагнозу.

- Тест заднего «выдвижного ящика» при сгибании в коленном суставе до угла 90° служит самым точным тестом для диагностики разрыва ЗКС. Степень смещения определяют изменением расстояния между передней поверхностью медиального плато большеберцовой кости и медиальным мыщелком бедра. В норме плато располагается на 1 см впереди мыщелков бедра. Задний «выдвижной ящик» классифицируют как I степени (+) при 3-5 мм смещения большеберцовой кости, при этом плато большеберцовой кости расположено впереди мыщелков бедра; II степени (++) — при 6-10 мм, плато большеберцовой кости находится на уровне мыщелков бедра, III степени (+++) — при 11 мм и более, плато большеберцовой кости находится позади мыщелков бедра.

Степень смещения в сагиттальном направлении оценивают при сгибании коленного сустава под углом 30°. Небольшое увеличение смещения при 30°, а не при 90° сгибания может указывать на повреждение зад нелатерального комплекса (ЗЛК). Тест заднего «выдвижного ящика» трудно выполнить в остром периоде из-за припухлости и ограничения сгибания коленного сустава. В случае острых повреждений можно использовать задний Lachman-тест.

- Обратный Lachman-тест (задний Lachman-тест). Как и при выполнении нормального Lachman-теста, коленный сустав удерживают аналогичным образом при 30° сгибания, большеберцовая кость смещается кзади. Смещение большеберцовой кости кзади относительно бедра указывает на разрыв ЗКС.
- Trillat-тест — заднее смещение голени при сгибании в коленном суставе до угла 20°.
- Тест заднего прогиба (провиса, тест Годфри) — уменьшение выпуклости бугристости болыпеберцовой кости по сравнению со здоровой конечностью. Для выполнения этого теста пациент лежит на спине с согнутыми коленным и тазобедренным суставами до угла 90°. Врач удерживает ногу пациента за пальцы стопы. Под действием силы тяжести происходит смещение большеберцовой кости.
- Активный тест четырёхглавой мышцы бедра — при сгибании в коленном суставе до угла 90° и фиксированной стопе во время напряжения четырёхглавой мышцы бедра голень выходит из положения заднего подвывиха (редукция).
- Тест активного устранения заднего подвывиха. Исследуемая конечность согнута в коленном суставе до угла 15°, при активном поднимании конечности на 2-3 см от поверхности происходит устранение заднего подвывиха голени в коленном суставе.
- Тестпассивногоустранения (редукции) заднего подвывиха голени. Аналогичен предыдущему тесту с той лишь разницей, что при поднимании нижней конечности за пятку проксимальный отдел болыпеберцовой кости смещается кпереди.
- Динамический тест задней смены точки опоры. Сгибание в тазобедренном суставе 30° при небольших углах сгибания в коленном суставе. При полном разгибании задний подвывих голени устраняется со щелчком.
- Симптом заднего «выдвижного ящика» в положении больного лёжа на животе при 90° сгибания в коленном суставе. При пассивном заднем смещении голени происходит её задний подвывих. Стопа смещается в сторону сочетайного повреждения.
- Тест наружной ротации голени выполняют в положении больного на животе при 30° и 90° сгибания в коленном суставе. Изолированное повреждение заднелатеральных структур даёт максимальное увеличение наружной ротации при 30°, а сочетанные повреждения ЗКС и ЗЛК увеличивают степень избыточной наружной ротации при 90° сгибания. Степень ротации измеряют углом, образованным медиальной границей голени и осью бедренной кости. Сравнение с контралатеральной стороной обязательно. Различие больше чем 10^{D} считают патологическим.

Поскольку повреждения ЗКС редко бывают изолированными, всем пациентам необходимо проводить клиническое исследование других связок коленного сустава. Для выявления несостоятельности малоберцовой и болыпеберцовой коллатеральных связок используют абдукционные и аддукционные тесты. Исследование проводят в положении полного разгибания голени и при 30° сгибания в коленном суставе. По степени отведения голени в сагиттальной плоскости можно судить о степени повреждения капсульно-связочных структур. Увеличение варусной девиации при 30° сгибания в коленном суставе указывает на повреждение малоберцовой коллатеральной связки и, возможно, ро/>/tfe«s-комплекса. Дополнительное

небольшое увеличение варусной девиации при полном разгибании совместимо с повреждением обеих этих структур. Если есть большая степень варусной девиации при полном разгибании, то возможны сочетанные повреждения ЗЛК, ЗКС и ПКС.

Рентгенографическое обследование

Рентгенографическое исследование — наиболее достоверный метод обследования коленного сустава. Оценка рентгенографических снимков очень важна. Обызвествления и остеофиты в задней межмыщелковой области не только указывают на застарелое повреждение ЗКС, но могут также препятствовать проведению оперативного вмешательства. Дегенеративные изменения часто присутствуют в медиальном отделе и бедренно-надколенниковом сочленении. Для определения заднего смещения голени относительно бедра выполняют функциональные рентгенограммы с нагрузкой. Для смещения голени применяют различные приспособления. Нижнюю конечность располагают на специальной подставке, с углом сгибания в коленном суставе до 90°, стопу фиксируют, смещение голени кзади осуществляют с помощью специальных тяг до максимального положения (рис. 4-49).



Рис. 4-49. Функциональные рентгенограммы с нагрузкой больного и здорового коленных суставов.

Магнитно-резонансная томография

Наиболее информативный из неинвазивных инструментальных методов исследования — магнитно-резонансная томография (МРТ), позволяющая визуализировать как костные, так и мягкотканные структуры коленного сустава (рис. 4-50).

Точность диагностики при МРТ, по данным разных авторов, составляет 78-82%. При МРТ разрыв ЗКС определяется лучше, чем ПКС. ПКС ярче, чем ЗКС. Волокна ЗКС идут параллельно, а волокна ПКС скручены. Отсутствие непрерывности волокон или их хаотичная ориентация указывают на разрыв связки. Интактная ЗКС определяется сзади как выпуклая, гомогенная структура низкой интенсивности сигнала. Разрыв увеличивает интенсивность сигнала. Зоны кровотечения и отёка (при остром разрыве) выглядят как ограниченные области увеличенной интенсивности сигнала. МРТ информативна на 100% при полных разрывах ЗКС. Частичные

разрывы и повреждения на протяжении связки более трудно распознать. При экстензии голени ЗКС имеет небольшой задний уклон в сагиттальной плоскости.

Часто рядом с ЗКС прослеживается фиброзный тяж, соединяющий задний рог наружного мениска с мыщелком бедра. Это передняя или задняя менискофеморальная связка (Wrisberg или Hemphrey).

МРТ можно использовать для оценки состояния менисков, суставных поверхностей и связок коленного сустава, которые не видны на обычных рентгенограммах и не могут быть различимы на компьютерной томографии. Однако стандартная МРТ обычно неинформативна для оценки ЗЛК.



Рис. 4-51. МРТ коленного сустава,

Ультразвуковое исследование

Ультразвуковое исследование позволяет по эхогенности структуры изучить состояние мягких тканей коленного сустава, поверхность кости и хряща, также по снижению эхогенности определить отёк тканей, скопление жидкости в полости сустава или околосуставных образований.

Наиболее доступное и удобное место исследования крестообразных связок — подколенная ямка. Это место прикрепления дистальных отделов связок. Обе крестообразные связки на сонограммах видны как гипоэхогенные полосы при сагиттальном срезе. ПКС лучше всего исследовать поперечно в подколенной ямке. Сравнительное исследование контралатерального сустава обязательно (рис. 4-51).

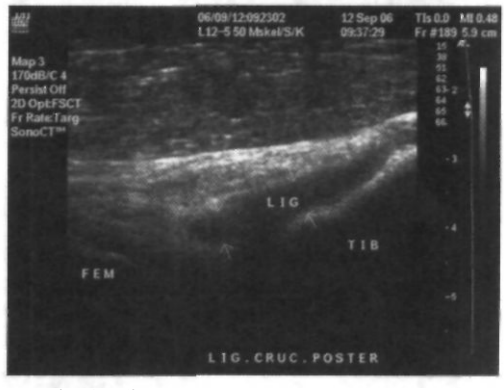

Рис. 4-51. УЗИ коленного сустава,

Полное повреждение связки выявляется как гипо- или анэхогенное образование в месте прикрепления к бедренной или большеберцовой кости. Частичное или полное повреждение связки выглядит как глобальное утолщение связки.

УЗИ-диагностику можно использовать для выявления повреждений крестообразных связок, менисков коленного сустава, коллатеральных связок, мягкотканных структур, окружающих коленный сустав.

ЛЕЧЕНИЕ

В остром периоде травмы (до 2 нед) при отрыве ЗКС от внутреннего мыщелка бедра возможна рефиксация культи связки к месту анатомического прикрепления с использованием артроскопической техники.

В случае развития хронической задней нестабильности коленного сустава при компенсированной форме проводят консервативное лечение, включающее лечебную гимнастику, направленную на укрепление мышц, препятствующих патологическому заднему смещению голени, на массаж, электростимуляцию четырёхглавой мышцы бедра.

Субкомпенсированная или декомпенсированная задняя нестабильность коленного сустава может быть устранена только оперативно. С этой целью выполняют внутрисуставные аутопластические или аллопластические (например, лавсанопластика) и внесуставные (направленные на активацию деятельности околосуставных мышц) стабилизирующие операции.

В отделении спортивной и балетной травмы ФГУ ЦИТО при повреждении ЗКС выполняют артроскопические внутрисуставные стабилизирующие операции с использованием однопучкового или двухпучкового аутотрансплантата из связки надколенника.

Задняя статическая стабилизация с использованием однопучкового аутотрансплантата из связки надколенника

Этот вид оперативного вмешательства применяют у пациентов с повреждениями ЗКС и менисков, одной из коллатеральных связок, а также в случае переднезадней нестабильности (т.е. при одномоментном восстановлении ПКС и ЗКС).

На первом этапе проводят артроскопическую диагностику полости коленного сустава, выполняют все необходимые манипуляции (например, резекция менисков, иссечение культи ПКС, обработка зон хондромаляции и дефектов хряща, удаление свободных внутрисуставных тел), осуществляют забор трансплантата из связки надколенника. Из дополнительного заднемедиального доступа осматривают задний край большеберцовой кости и освобождают его от Рубцовых тканей (рис. 4-52, см. цв. вклейку). По аналогии с местоположением нативной ЗКС определяют место выхода внутрикостного канала — на 1-1,5 см ниже заднего края большеберцовой кости в её середине. В рассчитанное место для большеберцового канала проводят спицу с помощью стереоскопической системы (рис. 4-53, см. цв. вклейку). Для определения правильного расположения спицы выполняют интраоперационные рентгенограммы в боковой проекции (рис. 4-54).



Рис. 4-54. Контрольные рентгенограммы в боковой проекции после проведения направляющей спицы.

По направляющей спице вводят канюлированное сверло, размер которого зависит от размера костных блоков трансплантата. Во избежание повреждения нейроваскулярных структур используют специальный защитник. Положение голени в этот момент — максимальное выдвижение кпереди.

Далее осматривают внутренний мыщелок бедра и выбирают место для внутрикостного канала, ориентиром служит естественное расположение ЗКС. В рассчитанное место проводят направляющую спицу. При выполнении бедренного канала необходимо поддерживать постоянный угол сгибания в коленном суставе (110-120°) для правильного расположения и облегчения просверливания канала, а также уменьшения вероятности повреждения хряща на латеральном мыщелке бедра. По спице вводят сверло и высверливают внутрикостный канал (рис. 4-55, см. цв. вклейку).

Следующий этап операции заключается в проведении трансплантата в полость коленного сустава. Трансплантат фиксируют интерферентным титановым или биорассасывающимся винтом (рис. 4-56, см. цв. вклейку). Во время введения винта необходимо максимально натянуть трансплантат, чтобы избежать накручивания его вокруг винта.

Затем трансплантат фиксируют в большеберцовом канале интерферентным винтом при сгибании голени в коленном суставе до 90° и максимальном её выведении из положения заднего подвывиха (рис. 4-57, см. цв. вклейку). После фиксации трансплантата на операционном столе выполняют контрольные рентгенограммы в прямой и боковой проекциях (рис. 4-58). После завершения операции конечность фиксируют шиной. Угол сгибания голени в коленном суставе в шине составляет 20°.

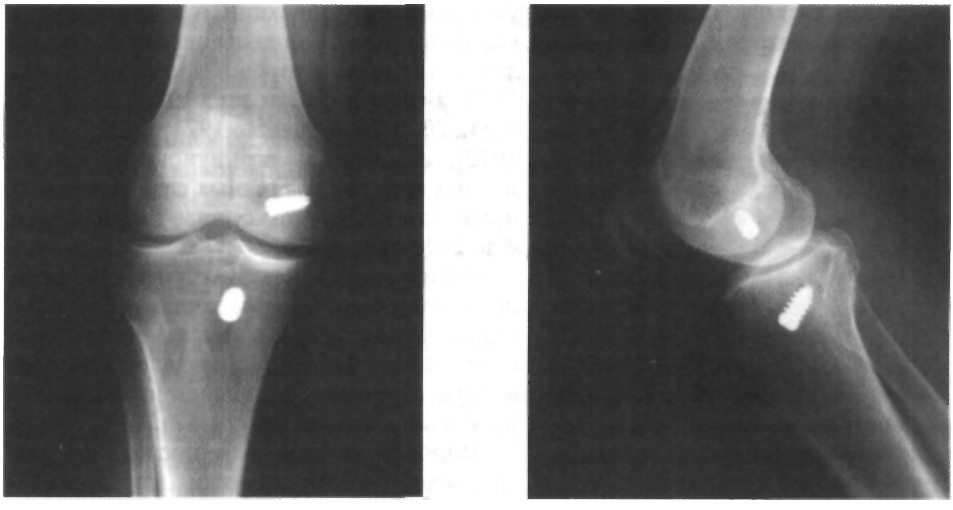

Рис. 4-58. Контрольные рентгенограммы после оперативного вмешательства в прямой и боковой проекциях.

Задняя статическая стабилизация коленного сустава с использованием двухпучкового трансплантата

Показанием к проведению этой операции считают тотальную нестабильность коленного сустава (повреждение ЗКС, ПКС и коллатеральных связок). Использование двухпучкового трансплантата при данном типе нестабильности позволяет в достаточной степени устранить ротацию голени.

На I этапе аналогично проводят артроскопическую диагностику коленного сустава и необходимые оперативные манипуляции по поводу сопутствующей внутрисуставной патологии. Аутотрансплантат шириной 13 мм забирают из связки надколенника с двумя костными блоками из нижнего полюса надколенника и бугристости большеберцовой кости. Сухожильную часть трансплантата и один костный блок рассекают на две части.

Следующий этап операции (выделение места прикрепления ЗКС на большеберцовой кости, формирование тибиального канала) проводят точно так же, как и при использовании однопучкового трансплантата. Затем приступают к выполнению бедренных каналов. Центр канала для переднелатерального пучка локализован на расстоянии 7 мм от края суставного хряща и 7 мм — от крыши межмыщелковой ямки, а центр канала для заднемедиального пучка — на расстоянии 4 мм от края суставного хряща и 15 мм — от крыши межмыщелковой ямки. В намеченные точки поочерёдно проводят направляющие спицы, по ним высверливают каналы, сна-

чала заднемедиальный, а затем переднелатеральный (рис. 4-59, см. цв. вклейку). Далее проводят трансплантат. Первым проводят и фиксируют заднемедиальный пучок. Затем при полном разгибании голени в коленном суставе фиксируют дистальный конец трансплантата в большеберцовом канале (рис. 4-60, см. цв. вклейку). После этого голень в коленном суставе сгибают до 90°, переднемедиальный пучок натягивают и при максимальном выведении голени из положения заднего подвывиха фиксируют.

Артроскопическое лечение кист подколенной области (кисты Бейкера)

Весьма частыми последствиями внутрисуставных повреждений и заболеваний коленного сустава, существенно нарушающими его функции и переносимость физических нагрузок, бывают кисты, образовавшиеся в подколенной области. По данным разных авторов [Сапожников А.М., 1972; Бердыев В.Г. и др., 1986; Данилова И.М., 2000; Ficat P. et al., 1971; Kolar J. et al., 1972], вероятность возникновения подколенных кист при различных патологических процессах в коленном суставе составляет от 4 до 20% (рис. 4-61).

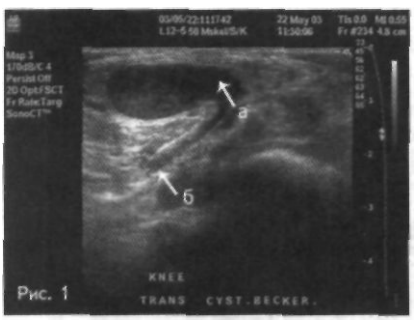

Рис. 4-61. Ультразвуковое исследование подколенной области: а — киста Бейкера; б — шейка и соустье кисты.

Подколенные кисты, или кисты Бейкера, не являются истинными кистами. Это объёмные образования в подколенной ямке, содержащие жидкость, имеющие синовиальную оболочку и обычно связанные с коленным суставом (рис. 4-62).

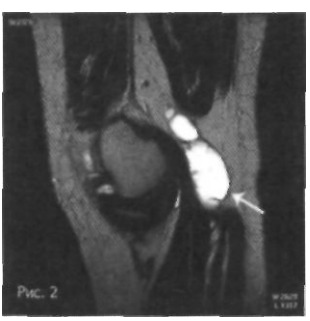

Рис. 4-62. Магнитно-резонансная томография коленного сустава. Стрелкой отмечена подколенная киста.

Широкое внедрение в последние годы артроскопической техники для диагностики и лечения повреждений и заболеваний коленного сустава, а также сведения об анатомо-функциональных особенностях сустава, полученные при эндоскопическом исследовании коленного сустава, легли в основу нового направления в лечении подколенных кист. Применение артроскопии позволило доказать, что кисты подколенной области развиваются как вторичные патологические изменения на фоне повреждений внутрисуставных структур и дегенеративных заболеваний коленного сустава.

Подколенные кисты происходят из слизистых сумок коленного сустава — замкнутых полостей, в одних случаях обособленных, в других имеющих сообщение с полостью сустава или со смежной кистой. Субстратом возникновения указанных кист становится растяжение сумок подколенной области, сообщающихся с полостью коленного сустава (в частности, сумки, расположенной между сухожилиями медиальной головки икроножной и полуперепончатой мышц). Увеличение объёма жидкости в полости коленного сустава приводит к накоплению жидкости в сумке и возникновению подколенной кисты.

Проведение артроскопии позволяет выявить соустье подколенной кисты. Оно имеет вид дефекта капсулы в заднем отделе коленного сустава, локализуется чаще

в его медиальном отделе на уровне или выше суставной щели, обычно имеет округлую форму и размеры от 3 до 10 мм, реже — вид щелевидного дефекта капсулы длиной до 12-15 мм (рис. 4-63, см. цв. вклейку).

Восстановление нормальных взаимоотношений внутрисуставных структур в коленном суставе способствует купированию кисты. Чтобы предотвратить развитие рецидива кисты и достичь более надёжного результата лечения при обнаружении соустья кисты, дополнительно к санации проводят коагуляцию соустья кисты.

АРТРОСКОПИЯ ГОЛЕНОСТОПНОГО СУСТАВА

По данным отечественной и зарубежной литературы, повреждения голеностопного сустава составляют от 6 до 21% повреждений опорно-двигательного аппарата. Несмотря на большой арсенал средств, которыми владеют современные травматологи, высокая частота неудовлетворительных исходов лечения этой патологии при консервативном лечении составляет 17%, при оперативном — 11%.

Повреждения костных и мягкотканных образований ведут к развитию вторичных изменений в суставе, дегенеративно-дистрофическим процессам, структурной перестройке как повреждённых, так и интактных тканей голеностопного сустава, что в конечном счёте приводит к его функциональной недостаточности и контрактуре.

Рентгенологическая картина костных повреждений хорошо изучена. Однако ряд внутрисуставных нарушений не может быть определён только с помощью рентгенологических методов. К ним относят растяжения связок, травмы суставного хряща при острой травме, а при застарелых травмах — хондромаляцию, кисты, внутрисуставные тела.

При открытом вмешательстве усугубляется риск прогрессирования патологии сустава: возникновения воспалительного процесса, послеоперационной неустойчивости в голеностопном суставе, нарастающего ограничения движений, боли, синовитов, контрактуры, а иногда — развития анкилоза. У больных с различными повреждениями голеностопного сустава, как правило, бывает нарушение ходьбы, они испытывают боли при длительном стоянии, не могут носить обычную обувь.

Показания и противопоказания

Показания к проведению артроскопии голеностопного сустава следующие:

- боли неясной этиологии;
- синовиты, гемартрозы;
- блокады сустава (внутрисуставные тела);
- трансхондральные переломы и отслойки хряща;
- начальные явления деформирующего артроза;
- рассекающий остеохондрит;
- изменения хряща при импинджемент-синдроме;
- хондроматоз;
- артриты;
- переломы лодыжек;
- нестабильность сустава;
- артродез.

Относительные противопоказания:

- инфицирование кожных покровов;
- воспалительные заболевания в параартикулярных тканях;
- выраженные стадии деформирующего артроза;
- осложнённое соматическое состояние больного.

Артроскопические доступы

При диагностической и оперативной артроскопии голеностопного сустава применяют три передних и два задних доступа, которые в разных комбинациях используют для введения артроскопа и инструментов. Передние доступы располагаются вдоль передней суставной щели.

Антеромедиальный (передневнутренний) доступ локализован на 0,5 см ниже суставной щели, несколько медиальнее сухожилия передней большеберцовой мышцы, латеральнее внутренней лодыжки, проксимальнее медиального края купола таранной кости. Существует риск повреждения терминальной ветви *n. saphenous* и *v. saphenous.*

Антеролатеральный (передненаружный) доступ служит основным порталом для выполнения артроскопии. Он находится на 0,5 см дистальнее суставной щели, несколько латеральнее сухожилия V пальца, медиальнее наружной лодыжки, проксимальнее латеральной части купола таранной кости. Возможно повреждение наружной кожной ветви малоберцового нерва.

Антероцентральный (переднецентральный) доступ находится на 0,5 см дистальнее суставной щели, между длинным разгибателем I пальца и сухожилием передней большеберцовой мышцы. Существует опасность повреждения глубокого малоберцового нерва и передней большеберцовой артерии.

Постеролатеральный (задненаружный) доступ — единственный из рекомендованных задних порталов. Он расположен на 1 см ниже передних доступов и на 0,5 см дистальнее суставной щели, прилегает к ахиллову сухожилию. Возможно повреждение v. *saphenous* и *n. surahs.*

Постеромедиальный (задневнутренний) доступ находится на 0,5 см дистальнее суставной щели, несколько медиальнее края ахиллова сухожилия на этом уровне. Использовать этот доступ не рекомендуют из-за неэффективности и высокого риска повреждения образований тарзального канала (задний большеберцовый нерв и артерия).

Достаточно полный обзор голеностопного сустава возможен из двух переднебоковых доступов с помощью артроскопа диаметром 4,5 мм с углом обзора 30°.

Используя перечисленные доступы, удаётся осмотреть 95% суставного пространства: суставные поверхности большеберцовой и таранной костей, обе лодыжки, таранно-лодыжечные суставы, дельтовидную связку, таранно-малоберцовые связки, синовиальные карманы.

Техника выполнения артроскопии голеностопного сустава

Процедуру выполняют под спинальной или проводниковой анестезией. Положение больного на операционном столе — лёжа на спине. Оперируемую конечность фиксируют на уровне средней трети голени и закрепляют на операционном столе в специальной подставке на высоте 20 см. После обработки операционного поля проводят артроскопию голеностопного сустава из двух доступов: антеромедиального и антеролатерального. Одновременно ассистент растягивает суставную щель голеностопного сустава путём тракции за стопу (мануальный способ дистракции). Возможно применение и других способов дистракции: дистракция за счёт манжетного вытяжения (использование груза) и с помощью аппаратов и приспособлений (например, стержневой дистрактор). Оптимальная величина дистракции составляет 7-8 мм.

Сначала осматривают передний, затем задний отдел сустава. После введения артроскопа в полость голеностопного сустава осматривают суставные поверхности большеберцовой и таранной костей, обе лодыжки, таранно-лодыжечные суставы, дельтовидную связку, таранно-малоберцовые связки, синовиальные карманы. В случае начальных явлений деформирующего артроза проводят высокочастотную

абляцию, шейвирование суставной поверхности (рис. 4-66, 4-70, см. цв. вклейку), при наличии внутрисуставных тел (рис. 4-64, см. цв. вклейку) осуществляют их удаление (рис. 4-65, см. цв. вклейку). При рассекающем остеохондрите таранной кости (рис. 4-67, см. цв. вклейку) применяют высокочастотную абляцию хряща таранной кости (рис. 4-68, 4-69, см. цв. вклейку).

Глава 5

Переломы

Общие сведения

Перелом *ifracturae)* — нарушение целостности кости, вызванное физической силой или патологическим процессом. Различают два механизма возникновения травматических переломов: прямой и непрямой.

- При прямом механизме точка приложения силы и место повреждения совпадают, например при ударе по предплечью или ударе предплечьем о какой-либо предмет с возникновением перелома кости в месте воздействия.
- При непрямом механизме точка приложения силы и место повреждения не совпадают. Примером может служить перелом хирургической шейки плеча, возникший в результате падения на кисть отведённой руки, или же компрессионный перелом тела позвонка при падении с высоты на ноги и т.д. Переломы, вызванные в результате непрямого механизма действия, возникают при сгибании, скручивании костей и приложении силы по продольной их оси. К этой же группе следует относить отрывные переломы, вызванные резким чрезмерным сокращением мышц.

По отношению плоскости излома к длинной оси диафиза выделяют переломы поперечные, косые, спиральные (или винтообразные) и их сочетания (косопоперечные), оскольчатые, многооскольчатые (раздробленные), краевые, дырчатые (рис. 5-1).

Переломы длинной трубчатой кости могут происходить в трёх её отделах: проксимальном, диафизарном и дистальном. В переломах диафиза различают три уровня разрушения кости: верхняя треть, средняя треть и нижняя треть. Каждый из переломов проксимального и дистального отделов кости имеет свою классификацию повреждения, о чём будет сказано ниже в разделе «Частная травматология».

Переломы костей могут быть со смещением отломков и без их смещения. Последние встречают чаще у детей при поднадкостничных переломах, но возможны и у взрослых, когда происходит неполное повреждение кости по её диаметру.

В большинстве случаев происходит смещение отломков, вызванное либо силой, разрушившей кость, либо спастическим сокращением мышц из-за болевого синдрома. Чаще же причиной смещения отломков становится одновременное влияние обоих факторов.

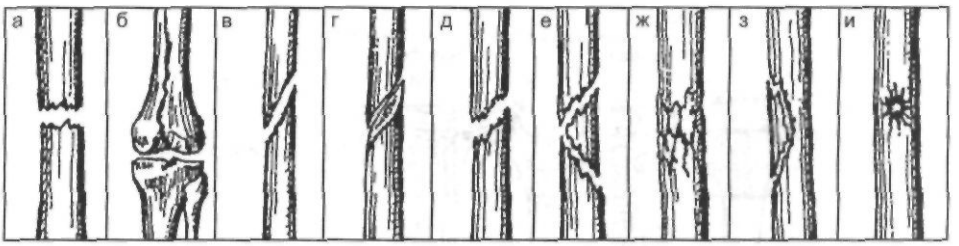

Рис. 5-1. Виды переломов: а — поперечные; б — продольные; в — косые; г — спиральные; д — косо-поперечные; е — оскольчатые; ж — многооскольчатые; з — краевые; и — дырчатые.

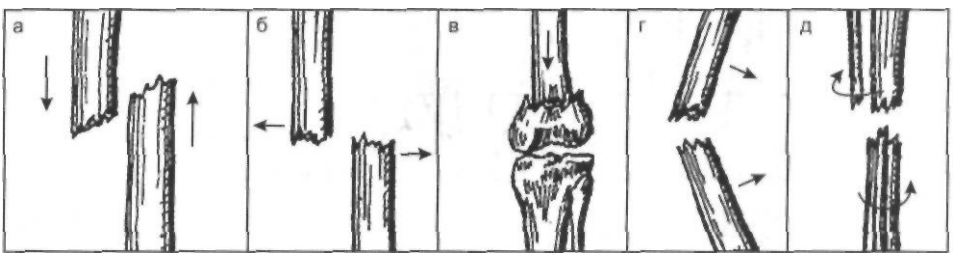

Рис. 5-2. Виды смещения отломков: а — по длине; б — по ширине; в — вколоченный перелом; г — под углом; д — ротационные.

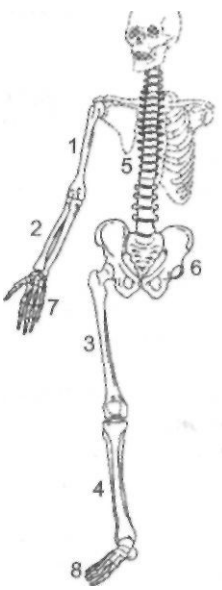

Рис. 5-3. Обозначения костей: 1 — плечевая кость; 2 — лучевая и локтевая кости; 3 — бедренная кость; 4 — большеберцовая и малоберцовая кости; 5 — позвоночный столб; 6 — кости таза; 7 — кости кисти; 8 — кости стопы.

Смещения отломков бывают по длине, по ширине, под углом и по оси (ротационные) (рис. 5-2).

Смещение отломков подлине непременно сочетается со смещением по ширине. Исключение составляют так называемые вколоченные, или сколоченные, переломы или же избыточная дистракция при лечении скелетным вытяжением или аппаратом внешней фиксации, когда между отломками возникает диастаз. Особую сложность в распознавании смещений отломков представляет ротационная дислокация, её трудно определить по рентгенограмме, если не захвачены близлежащие суставы.

В последние годы за рубежом и у нас в стране получила распространение универсальная классификация переломов AO/ASIF, предложенная швейцарскими учёными.

Все кости скелета (по одной или группами) получают цифровое обозначение (рис. 5-3).

Длинные трубчатые кости, в свою очередь, делят на три сегмента: проксимальный (1), диафизарный (2) и дистальный (3). При делении концевых сегментов кости используют правило квадратов

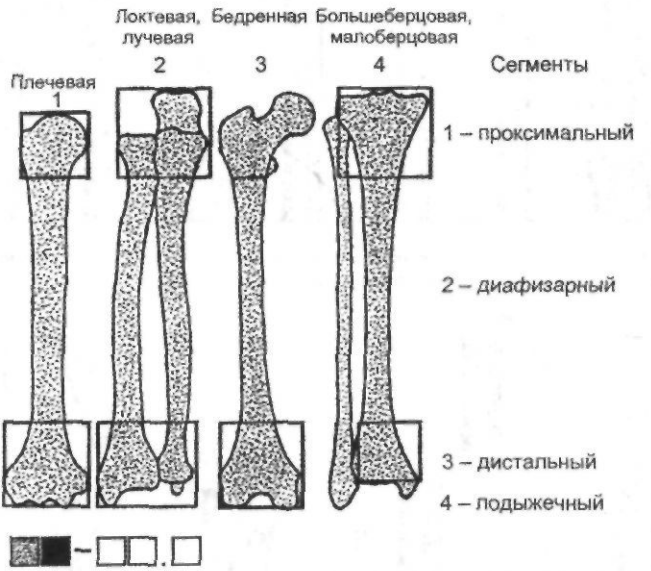

Рис. 5-4. Деление костей скелета по сегментам.

(рис. 5-4), при котором сторона квадрата должна равняться наиболее широкой части эпифиза. Из этого правила сделаны два исключения: 31 — проксимальный сегмент бедра ограничивается горизонтальной линией по нижнему краю малого вертела; переломы лодыжек выделены в отдельный сегмент (44) и не включены в сегмент 43.

Переломы каждого сегмента кости делят на три типа. Так, диафизарные переломы делят на простые (А), оскольчатые клиновидные (Б) и сложные (С). Переломы проксимального и дистального сегментов делят на: околосуставные (А), внутрисуставные неполные, когда часть суставной площадки является целым окончанием кости (В), и внутрисуставные полные (С).

По сложности каждый тип перелома делят ещё на три подгруппы: A1, A2, A3; B1, B2, B3; C1, C2, C3.

Такое цифровое обозначение позволяет выставить полный кодированный диагноз, по которому можно определить способ лечения, подбор фиксатора и предположить прогноз исхода.

Пример кодированного диагноза при диафизарном переломе плеча: 1.2—C2 (плечо — 1, диафиз — 2, сложный перелом — С, сегментарный — 2).

К каждой подгруппе сложности перелома прилагается перечень основных типов переломов костей скелета, необходимый для постановки полного диагноза, и таблица детализации возможных повреждений костей, состоящая из множества пунктов. Понятно, что сломанная кость может состоять из отломков самой разнообразной величины и формы. По-видимому, авторы выбрали параметры фрагментов, наиболее часто встречающихся при переломах. И, тем не менее, перечень пунктов детализации переломов плеча составляет 87 разновидностей, переломов предплечья — 61, а переломов костей таза — 193 разновидности.

Такое подробное детальное рассмотрение переломов похвально, но предполагаемой классификацией невозможно пользоваться, не имея перед глазами иллюстративного или хотя бы печатного её отображения. Более того, она приемлема для высококвалифицированных учреждений, оснащённых инструментарием и оборудованием фирм Ассоциации остеосинтеза.

Для многих российских районных, городских стационаров и поликлиник, не имеющих пока высокотехнологических средств диагностики и лечения, приемлемой можно признать лишь первую половину классификации, не включающую подробную детализацию переломов костей скелета. Не зря В.В. Ключевский (2004) предложил упрощённый вариант классификации Мюллера с соавт. (1991).

Вторым препятствием для подробного рассмотрения классификации AO/ASIF становится тот факт, что подавляющая масса травматологов России, работающая в периферийных лечебных учреждениях, обучалась в вузах и работает по нашим старым классификациям, а одномоментно совершить переход от старого к новому (даже психологически) чрезвычайно трудно. Поэтому мы решили привести в разделе «Общая фрактурология» классификацию AO/ASIF без детализации, а при описании отдельных нозологических форм переломов (раздел «Частная травматология») частично сохранили наиболее приемлемые элементы ранее известных классификаций.

Приводим перечень основных типов переломов костей скелета согласно классификации AO/ASIF.

Основные типы переломов костей скелета

ПЛЕЧЕВАЯ КОСТЬ, ПРОКСИМАЛЬНЫЙ СЕГМЕНТ

Повреждение проксимального сегмента плечевой кости (рис. 5-5).

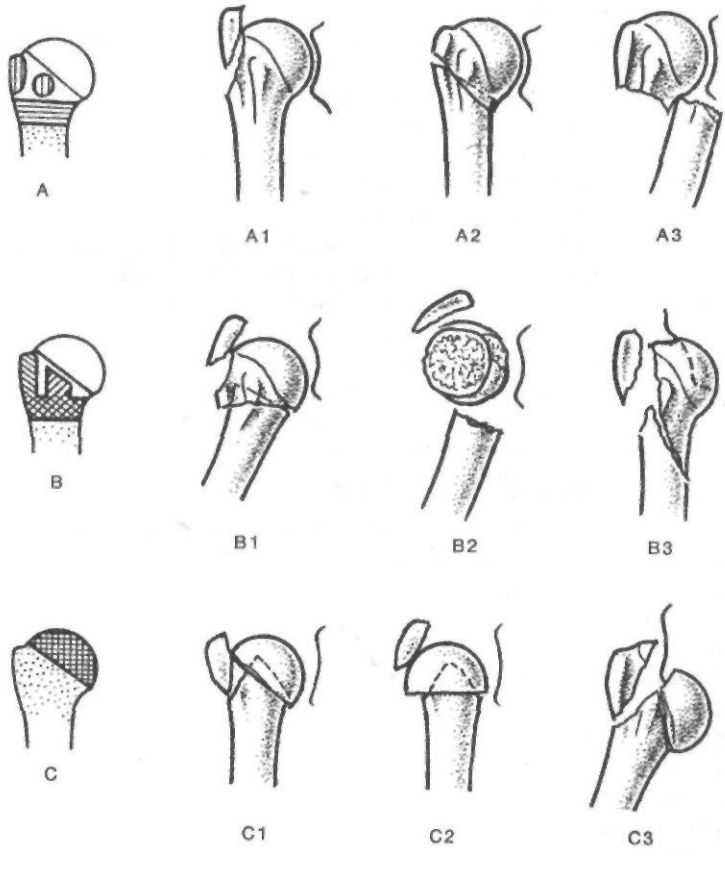

Рис. 5-5. Повреждение проксимального сегмента плечевой кости.

A1 — околосуставной унифокальный перелом бугорка:
1 — большого бугорка, без смещения;
2 — большого бугорка, со смещением + детализация;
3 - е вывихом в плечевом суставе + детализация.
A2 — околосуставной унифокальный перелом метафизарный вколоченный:
1 — без деформации во фронтальной плоскости + детализация;
2 - е варусной деформацией + детализация;
3 - е вальгусной деформацией + детализация.
A3 — околосуставной унифокальный перелом метафизарный вколоченный:
1 — простой, с угловым смещением;
2 — простой, с поперечным смещением + детализация;
3 — оскольчатый + детализация.
81 — околосуставной бифокальный перелом с вколоченным метафизом:
1 — смещение кнаружи + перелом большого бугорка + детализация;
2 — смещение кнутри + перелом малого бугорка + детализация;
3 — смещение кзади + перелом большого бугорка.
82 — околосуставной бифокальный перелом без вколоченного метафиза:
1 — без ротационного смещения эпифизарного фрагмента;
2 — с ротационным смещением эпифизарного фрагмента + детализация;
3 — оскольчатый метафизарный + перелом одного из бугорков.
83 — околосуставной бифокальный перелом с вывихом плеча:
1 — «вертикальная линия» шеечного перелома + большой бугорок интактен + вывих кпереди и кнутри;
2 — вертикальная линия шеечного перелома + перелом большого бугорка + вывих кпереди и кнутри;
3 — перелом малого бугорка + вывих кзади + детализация.
C1 — внутрисуставной перелом с незначительным смещением:
1 — головки, большого бугорка с вальгусной деформацией;
2 — головки, большого бугорка с варусной деформацией;
3 — анатомической шейки + детализация.
C2 — внутрисуставной перелом, вколоченный с выраженным смещением:
1 — головки большого бугорка с вальгусной деформацией;
2 — головки большого бугорка с варусной деформацией;
3 — через головку и бугорок с варусной деформацией.
C3 — внутрисуставной перелом с вывихом плеча:
1 — анатомической шейки + детализация;
2 — анатомической шейки + бугорков + детализация;
3 — оскольчатый перелом головки и бугорков + детализация.

ПЛЕЧЕВАЯ КОСТЬ, ДИАФИЗАРНЫЙ СЕГМЕНТ

Повреждение диафизарного сегмента плечевой кости (рис. 5-6).
A1 — простой перелом, спиральный:
1 — проксимальный отдел;
2 — средний отдел;
3 — дистальный отдел.
A2 — простой перелом, косой (>30°):
1 — проксимальный отдел;
2 - средний отдел;
3 — дистальный отдел.
A3 — простой перелом, поперечный (<30°):
1 — проксимальный отдел;
2 — средний отдел;
3 — дистальный отдел.

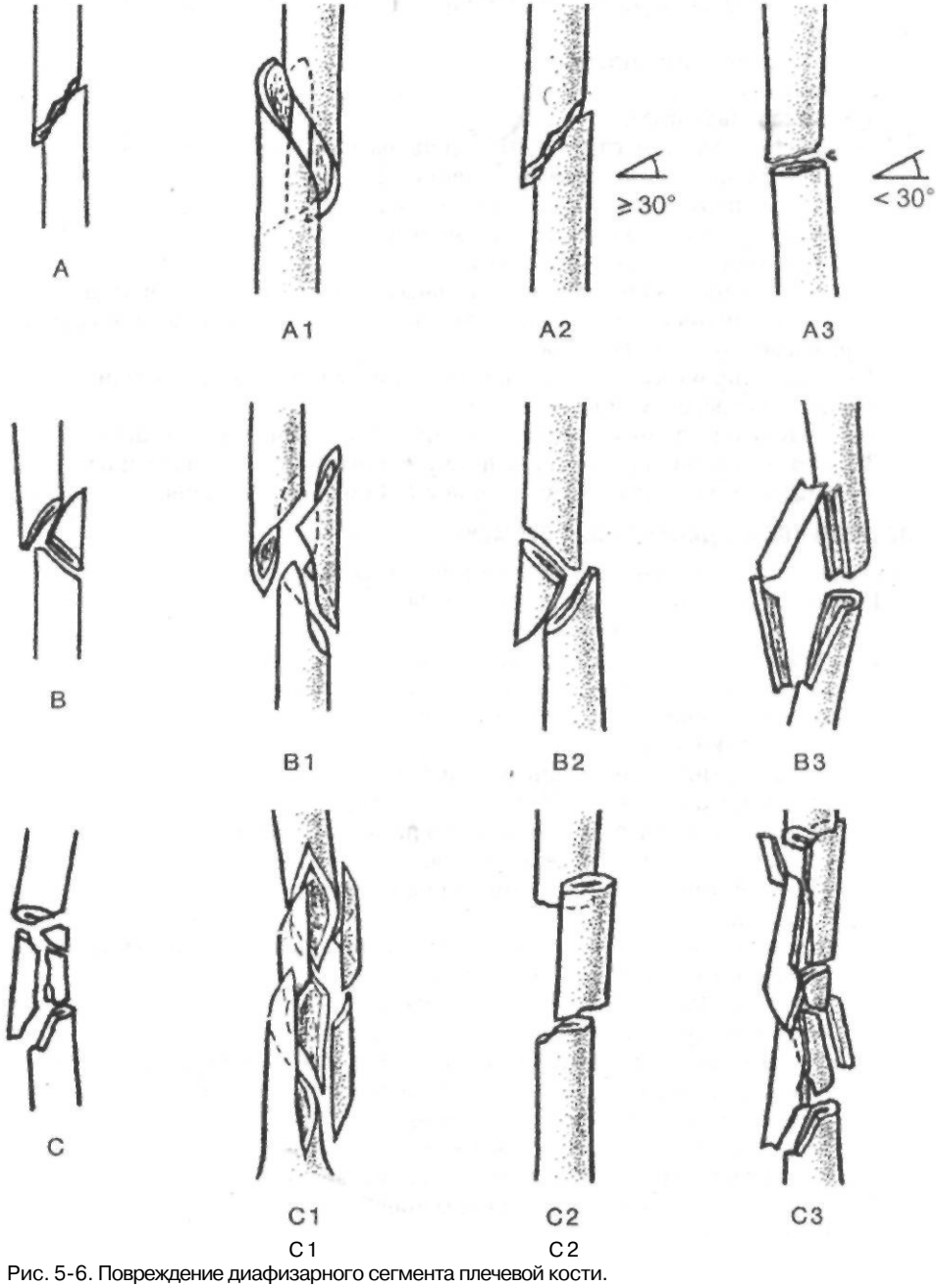

Рис. 5-6. Повреждение диафизарного сегмента плечевой кости.

81 — клиновидный перелом, спиральный клин:
1 — проксимальный отдел;
2 — средний отдел;
3 — дистальный отдел.

82 — клиновидный перелом, клин от сгибания:
1 — проксимальный отдел;
2 — средний отдел;
3 — дистальный отдел.

B3 — клиновидный перелом, фрагментарный клин + детализация для всех подгрупп:
1 — проксимальный отдел;
2 — средний отдел;
3 — дистальный отдел.
C1 — сложный перелом, спиральный + детализация для всех подгрупп:
1 — с двумя промежуточными фрагментами;
2 - е тремя промежуточными фрагментами;
3 — более трёх промежуточных фрагментов.
C2 — сложный перелом, сегментарный:
1 - е одним промежуточным сегментарным фрагментом + детализация;
2 - е одним промежуточным сегментарным и дополнительным клиновидным фрагментами + детализация;
3 - е двумя промежуточными сегментарными фрагментами + детализация.
C3 — сложный перелом, иррегулярный:
1 - е двумя или тремя промежуточными фрагментами + детализация;
2 - е раздроблением на ограниченном участке (<4 см) + детализация;
3 - е распространённым раздроблением (>4 см) + детализация.

ПЛЕЧЕВАЯ КОСТЬ, ДИСТАЛЬНЫЙ СЕГМЕНТ

Повреждение дистального сегмента плечевой кости (рис. 5-7).
A1 — околосуставной перелом, отрыв апофиза:
1 — латерального надмыщелка;
2 — медиального надмыщелка без ущемления в суставе + детализация;
3 — медиального надмыщелка с ущемлением в суставе.
A2 — околосуставной перелом, метафизарный простой:
1 — косой, с линией излома книзу и кнутри;
2 — косой, с линией излома книзу и кнаружи;
3 — поперечный + детализация.
A3 — околосуставной перелом, метафизарный оскольчатый:
1 - е интактным клином + детализация;
2 - е фрагментированным клином + детализация;
3 — сложный.
81 — неполный внутрисуставной перелом, сагиттальный латерального мыщелка:
1 — головчатого возвышения + детализация;
2 — через блок сустава, простой + детализация;
3 — через блок сустава, оскольчатый + детализация.
82 — неполный внутрисуставной перелом, сагиттального медиального мыщелка:
1 — через медиальную часть блока сустава, простой (Милча);
2 — через вырезку блока сустава + детализация;
3 — через блок сустава оскольчатый + детализация.
83 — неполный внутрисуставной перелом, фронтальный:
1 — головчатого возвышения + детализация;
2 — блока сустава;
3 — головчатого возвышения и блока сустава.
C1 — полный внутрисуставной перелом, суставной простой, метафизарный простой:
1 - е незначительным смещением + детализация;
2 - е выраженным смещением + детализация;
3 — Т-образный эпифизарный.
C2 — полный внутрисуставной перелом, суставной простой, метафизарный оскольчатый:
1 - е интактным клином + детализация;

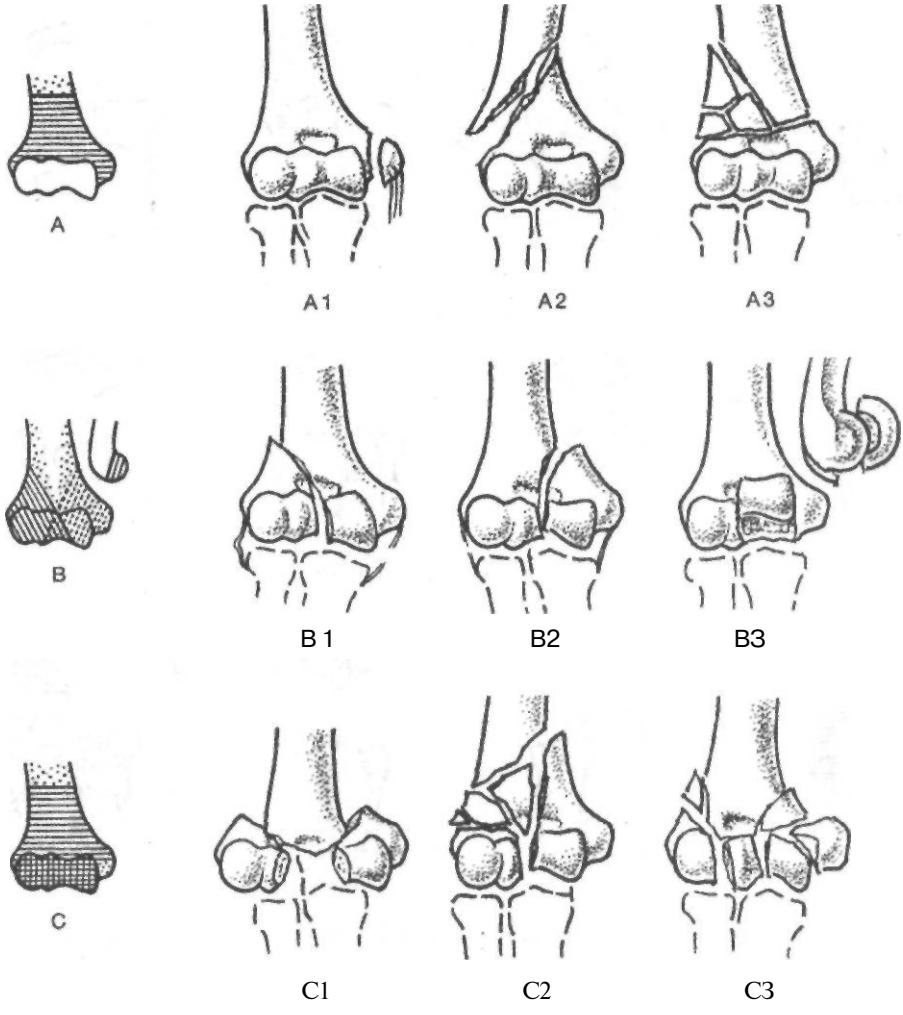

Рис. 5-7. Повреждение дистального сегмента плечевой кости.

2 - е фрагментированным клином + детализация;
3 — сложный.

C3 — полный внутрисуставной перелом, суставной оскольчатый:
1 — метафизарный простой;
2 — метафизарный клиновидный + детализация;
3 — метафизарный сложный + детализация.

ЛУЧЕВАЯ И ЛОКТЕВАЯ КОСТИ, ПРОКСИМАЛЬНЫЙ СЕГМЕНТ

Повреждения проксимального сегмента лучевой и локтевой костей (рис. 5-8).

A1 — околосуставной перелом локтевой кости, лучевая кость интактна:
1 — отрыв точки фиксации трёхглавой мышцы от локтевого отростка;
2 — метафизарный простой;
3 — метафизарный оскольчатый.

A2 — околосуставной перелом лучевой кости, локтевая кость интактна:
1 — отрыв бугристости двуглавой мышцы от лучевой кости;
2 — шейки, простой перелом;
3 — шейки, оскольчатый перелом.

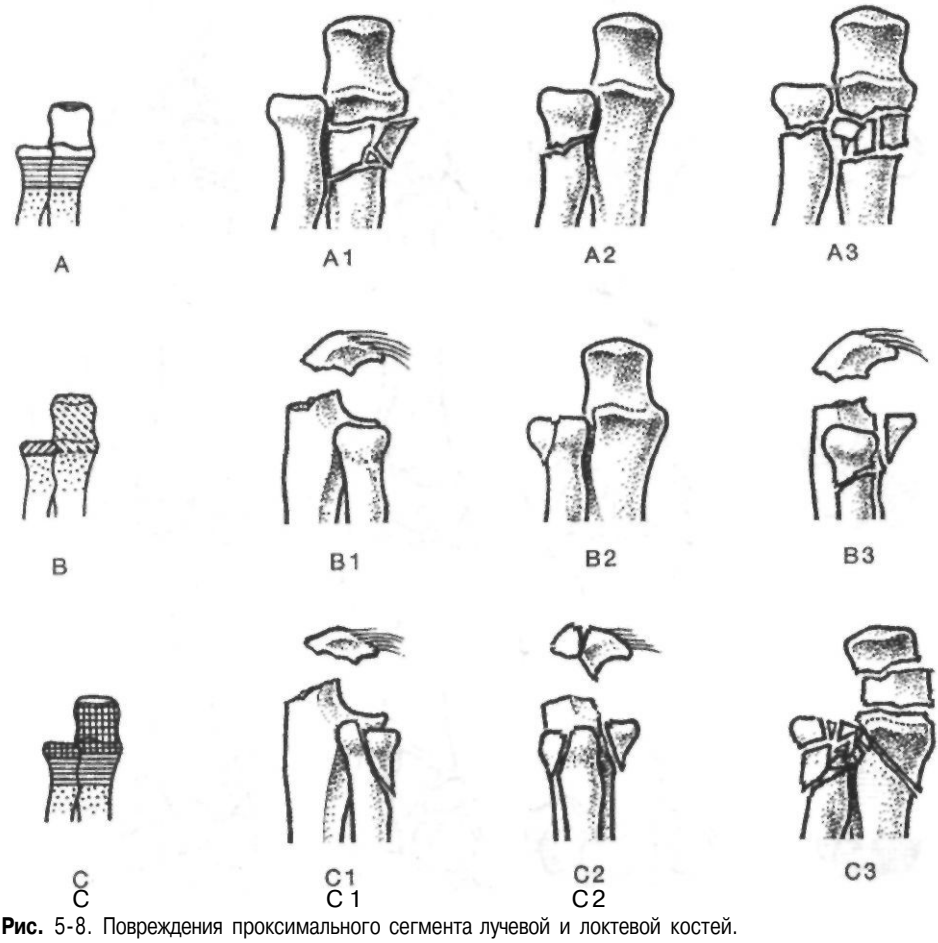

Рис. 5-8. Повреждения проксимального сегмента лучевой и локтевой костей.

A3 — околосуставной перелом обеих костей:
1 — простой перелом обеих костей;
2 — оскольчатыи перелом одной кости, простой перелом другой + детализация;
3 — оскольчатыи перелом обеих костей.
81 — внутрисуставной перелом локтевой кости, лучевая кость интактна:
1 — унифокальный + детализация;
2 — бифокальный простой;
3 — бифокальный оскольчатыи + детализация.
82 — внутрисуставной перелом лучевой кости, локтевая кость интактна:
1 — простой + детализация;
2 — оскольчатыи перелом без вдавливания;
3 — оскольчатыи перелом с вдавливанием.
83 — внутрисуставной перелом одной кости, околосуставной — другой:
1 — простой внутрисуставной перелом локтевой кости + детализация;
2 — простой внутрисуставной перелом лучевой кости + детализация;
3 — оскольчатыи внутрисуставной перелом + детализация.
C1 — внутрисуставной перелом обеих костей, суставной простой:
1 — локтевого отростка и головки лучевой кости;
2 — венечного отростка и головки лучевой кости.

C2 — внутрисуставной перелом обеих костей, одной — простой, другой — оскольчатый:
1 — локтевого отростка — оскольчатый, головки лучевой кости — простое раскалывание;
2 — локтевого отростка — простой, головки лучевой кости — оскольчатый;
3 — венечного отростка — простой, головки лучевой кости — оскольчатый.
C3 — внутрисуставной перелом обеих костей, суставной оскольчатый:
1 — трёхфрагментный обеих костей;
2 — локтевой кости — более трёх отломков + детализация;
3 — лучевой кости — более трёх отломков + детализация.

ЛУЧЕВАЯ И ЛОКТЕВАЯ КОСТИ, ДИАФИЗАРНЫЙ СЕГМЕНТ

Повреждение диафизарного сегмента лучевой и локтевой костей (рис. 5-9).
A1 — простой перелом локтевой кости, лучевая кость интактна:
1 — косой;
2 — поперечный;
3 — с вывихом головки лучевой кости (Монтеджиа).
A2 — простой перелом лучевой кости, локтевая кость интактна:
1 — косой;
2 — поперечный;
3 - е вывихом в дистальном лучелоктевом сочленении (Галеацци).
A3 — простой перелом обеих костей + детализация для всех подгрупп:
1 — лучевой кости, проксимальный отдел;
2 — лучевой кости, средний отдел;
3 — лучевой кости, дистальный отдел.
81 — клиновидный перелом локтевой кости, лучевая кость интактна:
1 — интактный клин;
2 — фрагментированный клин;
3 - е вывихом головки лучевой кости (Монтеджиа).
82 — клиновидный перелом лучевой кости, локтевая кость интактна:
1 — интактный клин;
2 — фрагментированный клин;
3 - е вывихом в дистальном лучелоктевом сочленении (Галеацци).
83 — клиновидный перелом одной кости, простой неклиновидный — другой + детализация для всех подгрупп:
1 — локтевой клин и простой перелом лучевой кости;
2 — лучевой клин и простой перелом локтевой кости;
3 — лучевой клин и локтевой клин.
C1 — сложный перелом локтевой кости:
1 — сегментарный, лучевая кость интактна + детализация;
2 — сегментарный, лучевая кость повреждена + детализация;
3 — неправильной формы + детализация.
C2 — сложный перелом лучевой кости:
1 — сегментарный, локтевая кость интактна + детализация;
2 — сегментарный, локтевая кость повреждена + детализация;
3 — неправильной формы + детализация.
C3 — сложный перелом обеих костей:
1 — сегментарный;
2 — сегментарный — одной кости, иррегулярный — другой + детализация;
3 — иррегулярный.

ЛУЧЕВАЯ И ЛОКТЕВАЯ КОСТИ, ДИСТАЛЬНЫЙ СЕГМЕНТ

Повреждения дистального сегмента лучевой и локтевой костей (рис. 5-10).

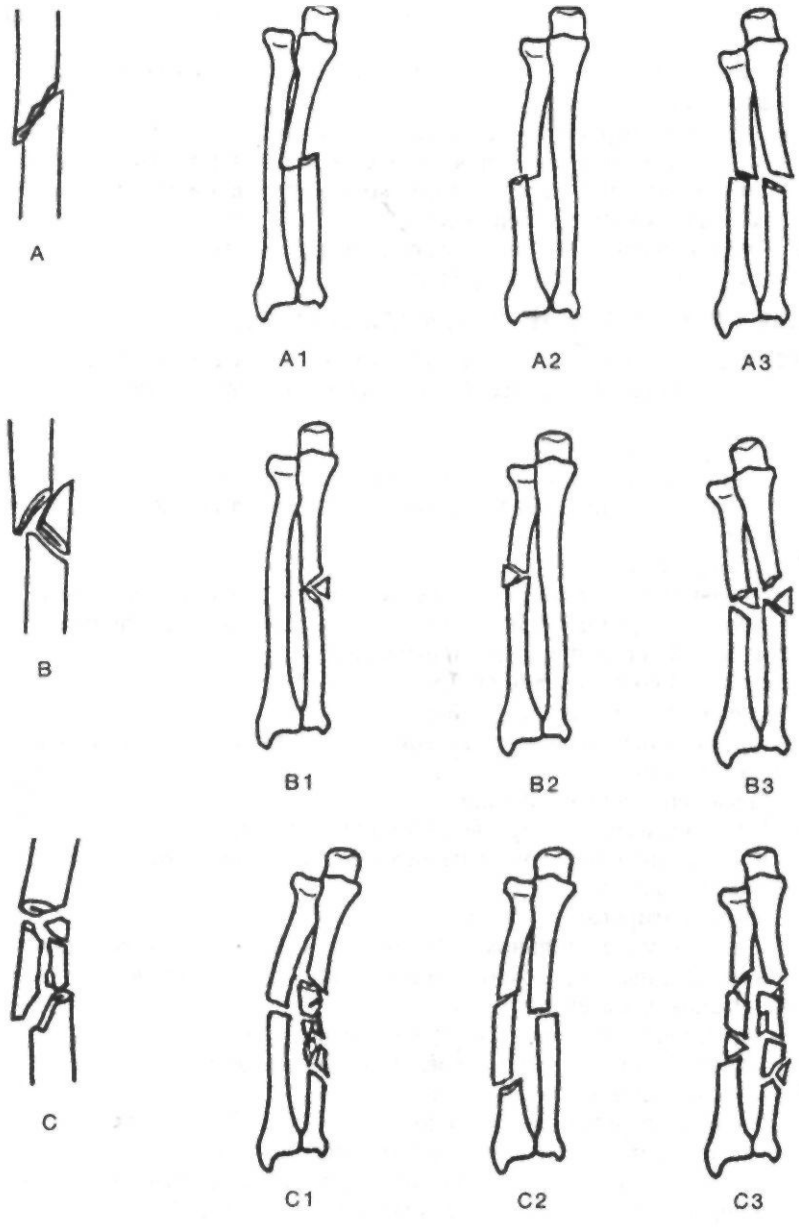

Рис. 5-9. Повреждение диафизарного сегмента лучевой и локтевой костей.

A1 — околосуставной перелом локтевой кости, лучевая кость интактна:
1 — шиловидного отростка;
2 — метафизарный простой;
3 — метафизарный оскольчатый.
A2 — околосуставной перелом лучевой кости, простой и вколоченный + детализация для всех подгрупп:
1 — простой;
2 — с тыльным смещением (Коллиса);
3 - е ладонным смещением (Смита).

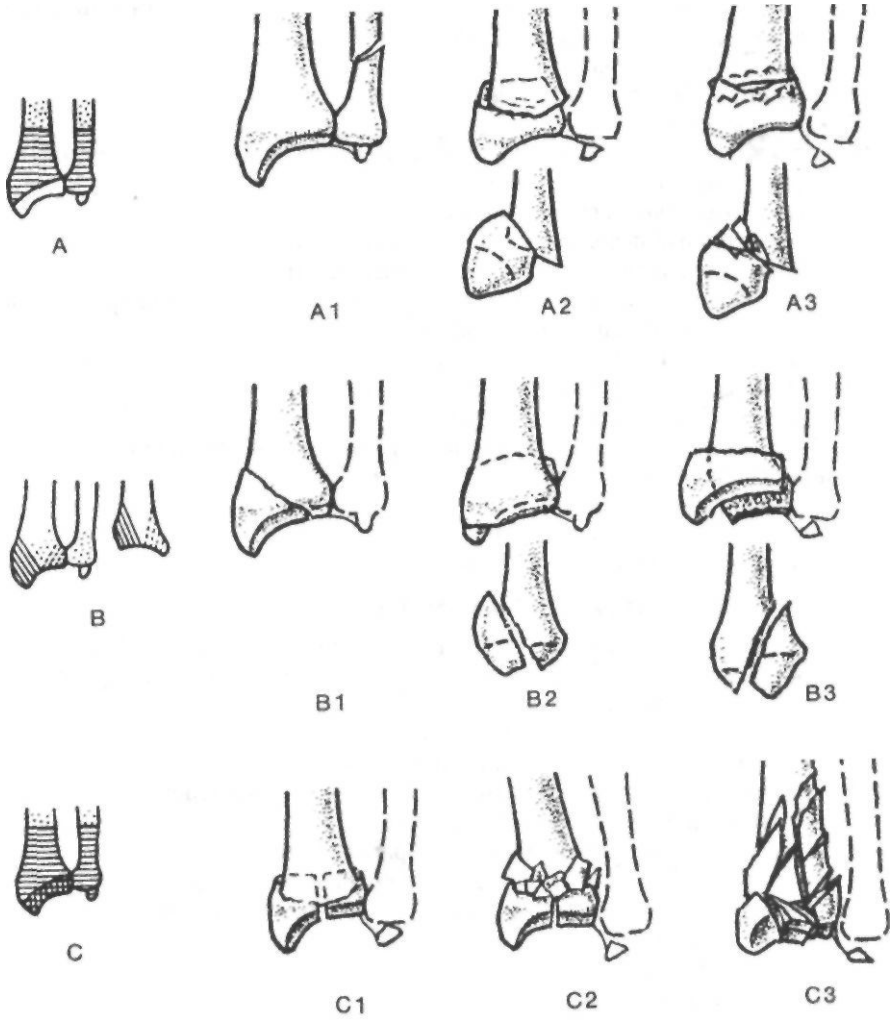

Рис. 5-10. Повреждения дистального сегмента лучевой и локтевой костей.

A3 — околосуставной перелом лучевой кости, оскольчатыи + детализация для всех подгрупп:
1 — вколоченный с осевым укорочением;
2 — вколоченный с клиновидным осколком;
3 — сложный.

81 — неполный внутрисуставной перелом лучевой кости, сагиттальный + детализация для всех групп:
1 — латеральный простой;
2 — латеральный оскольчатыи + детализация;
3 — медиальный.

82 — неполный внутрисуставной перелом лучевой кости, фронтальный, тыльный край + детализация:
1 — простой;
2 - е латеральной сагиттальной линией излома;
3 - е вывихом кзади в лучевом суставе.

B3 — неполный внутрисуставной перелом лучевой кости, фронтальный, ладонный край + детализация для всех подгрупп:
1 — простой с маленьким осколком;
2 — простой с большим осколком;
3 — оскольчатыи.
C1 — полный внутрисуставной перелом лучевой кости, суставной простой, метафизарный простой + детализация:
1 — заднемедиальный суставной фрагмент;
2 — сагиттальный перелом суставной поверхности;
3 — фронтальный перелом суставной поверхности.
C2 — полный внутрисуставной перелом лучевой кости, суставной простой, метафизарный оскольчатыи + детализация:
1 — сагиттальный перелом суставной поверхности;
2 — фронтальный перелом суставной поверхности;
3 — распространяющийся на диафиз.
C3 — полный внутрисуставной перелом лучевой кости, суставной оскольчатыи + детализация всех подгрупп:
1 — метафизарный простой;
2 — метафизарный оскольчатыи;
3 — распространяющийся на диафиз.

БЕДРЕННАЯ КОСТЬ, ПРОКСИМАЛЬНЫЙ СЕГМЕНТ

Повреждения проксимального сегмента бедренной кости (рис. 5-11).
A1 — околосуставной перелом вертельной зоны, чрезвертельныи простой:
1 — по межвертельной линии;
2 — через большой вертел + детализация;
3 — ниже малого вертела + детализация.
A2 — околосуставной перелом вертельной зоны, чрезвертельныи оскольчатыи:
1 - е одним промежуточным фрагментом;
2 - е несколькими промежуточными фрагментами;
3 — распространяющийся более 1 см ниже малого вертела.
A3 — околосуставной перелом вертельной зоны, межвертельный:
1 — простой косой;
2 — простой поперечный;
3 — оскольчатыи + детализация.
81 — околосуставной перелом шейки, субкапитальный, с небольшим смещением:
1 — вколоченный с вальгусом более 15° + детализация;
2 — вколоченный с вальгусом менее 15° + детализация;
3 — невколоченный.
82 — околосуставной перелом шейки, трансцервикальный:
1 — базисцервикальный;
2 — через середину шейки, аддукционный;
3 — чресшеечный от сдвига.
83 — околосуставной перелом шейки, субкапитальный, со смещением, невколоченный:
1 — умеренное смещение с наружной ротацией;
2 — умеренное смещение по длине с наружной ротацией;
3 — значительное смещение + детализация.
C1 — внутрисуставной перелом головки, раскалывание (Пипкина):
1 — отрыв от места прикрепления круглой связки;
2 - е разрывом круглой связки;
3 — большой осколок.

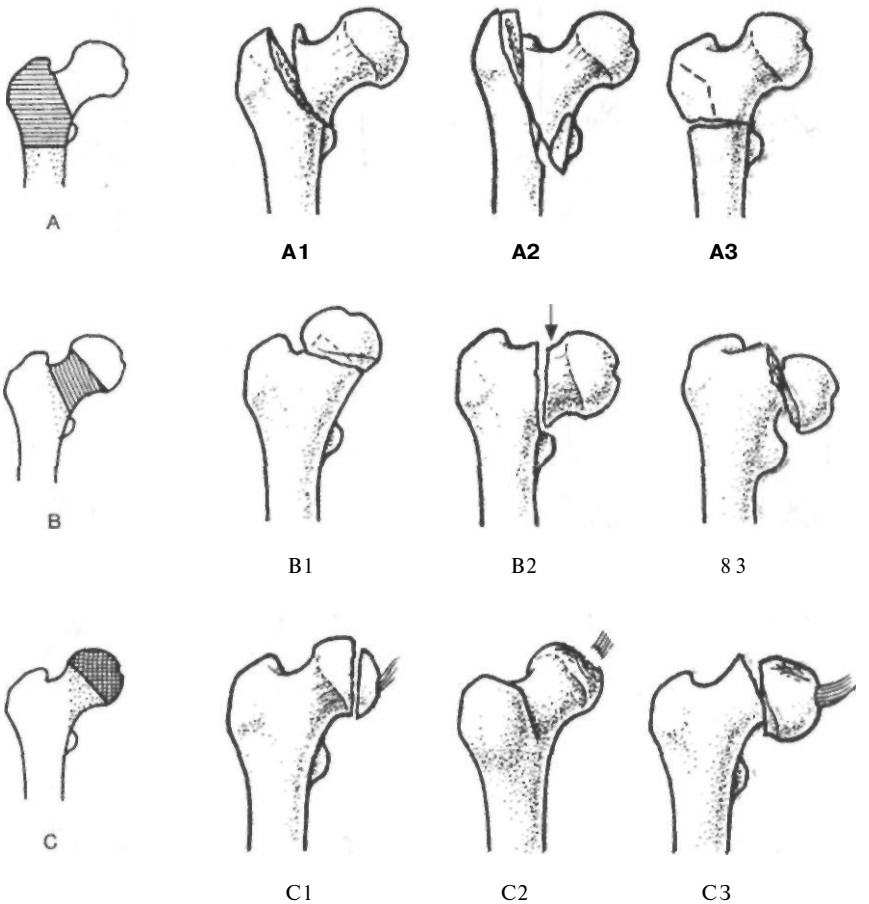

Рис. 5-11. Повреждения проксимального сегмента бедренной кости.

C2 — внутрисуставной перелом головки, с вдавливанием:
1 — задневерхней части головки;
2 — передневерхней части головки;
3 — раскалывание с вдавливанием.
C3 — внутрисуставной перелом головки с переломом шейки:
1 — раскалывание и чресшеечный перелом;
2 — раскалывание и субкапитальный перелом;
3 — вдавливание и перелом шейки.

БЕДРЕННАЯ КОСТЬ, ДИАФИЗАРНЫЙ СЕГМЕНТ

Повреждения диафизарного сегмента бедренной кости (рис. 5-12).
A1 — простой перелом, спиральный:
1 — подвертельный отдел;
2 — средний отдел;
3 — дистальный отдел.
A2 — простой перелом, косой (>30°):
1 — подвертельный отдел;
2 — средний отдел;
3 — дистальный отдел.

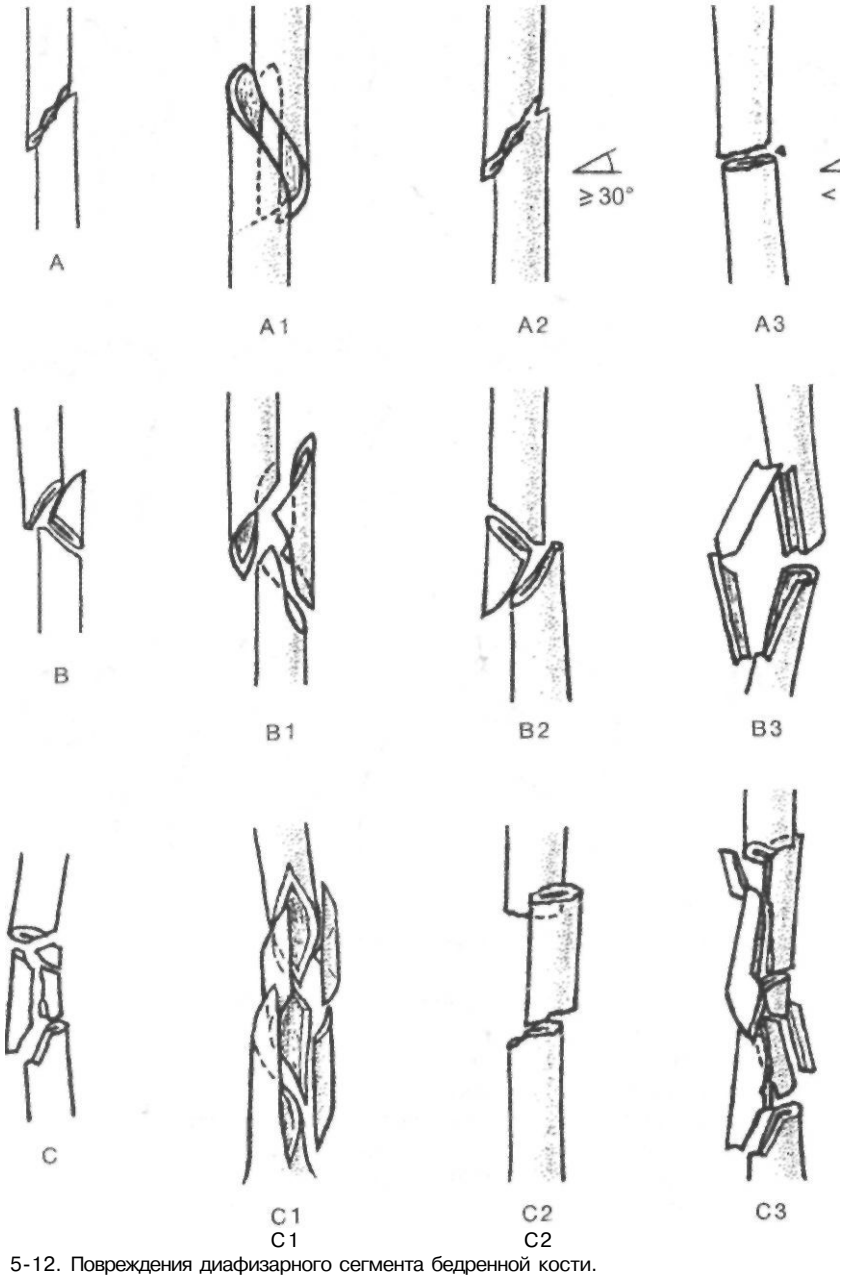

Рис. 5-12. Повреждения диафизарного сегмента бедренной кости.

A3 — простой перелом, поперечный (<30°):
1 — подвертельный отдел;
2 — средний отдел;
3 — дистальный отдел.

B1 — клиновидный перелом, спиральный клин:
1 — подвертельный отдел;
2 — средний отдел;
3 — дистальный отдел.

82 — клиновидный перелом, клин от сгибания:
1 — подвертельный отдел;
2 — средний отдел;
3 — дистальный отдел.
83 — клиновидный перелом, фрагментированный клин + детализация для всех подгрупп:
1 - подвертельный отдел;
2 - средний отдел;
3 - дистальный отдел.
C1 - сложный перелом, спиральный + детализация для всех подгрупп:
1 - с двумя промежуточными фрагментами;
2 - с тремя промежуточными фрагментами;
3 - более трёх промежуточных фрагментов.
C2 - сложный перелом, сегментарный:
1 - с одним промежуточным сегментарным фрагментом + детализация;
2 - с одним промежуточным сегментарным и дополнительным клиновидным фрагментами + детализация;
3 - с двумя промежуточными сегментарными фрагментами + детализация.
C3 — сложный перелом, иррегулярный:
1 - с двумя или тремя промежуточными фрагментами + детализация;
2 - с раздроблением на ограниченном участке (<5 см) + детализация;
3 - с распространённым раздроблением (>5 см) + детализация.

БЕДРЕННАЯ КОСТЬ, ДИСТАЛЬНЫЙ СЕГМЕНТ

Повреждение дистального сегмента бедренной кости (рис. 5-13).
A1 — околосуставной перелом, простой:
1 — отрыв апофиза + детализация;
2 — метафизарный косой или спиральный;
3 — метафизарный поперечный.
A2 — околосуставной перелом, метафизарный клин:
1 — интактный + детализация;
2 — фрагментированный, латеральный;
3 — фрагментированный, медиальный.
A3 — околосуставной перелом, метафизарный сложный:
1 — с расколотым промежуточным фрагментом;
2 — неправильной формы, ограниченный зоной метафиза;
3 — неправильной формы, распространяющийся на диафиз.
81 — неполный внутрисуставной перелом латерального мыщелка, сагиттальный:
1 — простой, через вырезку;
2 — простой, через нагружаемую поверхность;
3 — оскольчатый.
82 — неполный внутрисуставной перелом медиального мыщелка, сагиттальный:
1 — простой, через вырезку;
2 — простой, через нагружаемую поверхность;
3 — оскольчатый.
83 — неполный внутрисуставной перелом, фронтальный:
1 — перелом передней и наружной и латеральной части мыщелка;
2 — перелом задней части одного мыщелка + детализация;
3 — перелом задней части обоих мыщелков.
C1 — полный внутрисуставной перелом, суставной простой, метафизарный простой:
1 — T- или Y-образный с незначительным смещением;
2 — T- или Y-образный с выраженным смещением;
3 — T-образный эпифизарный.

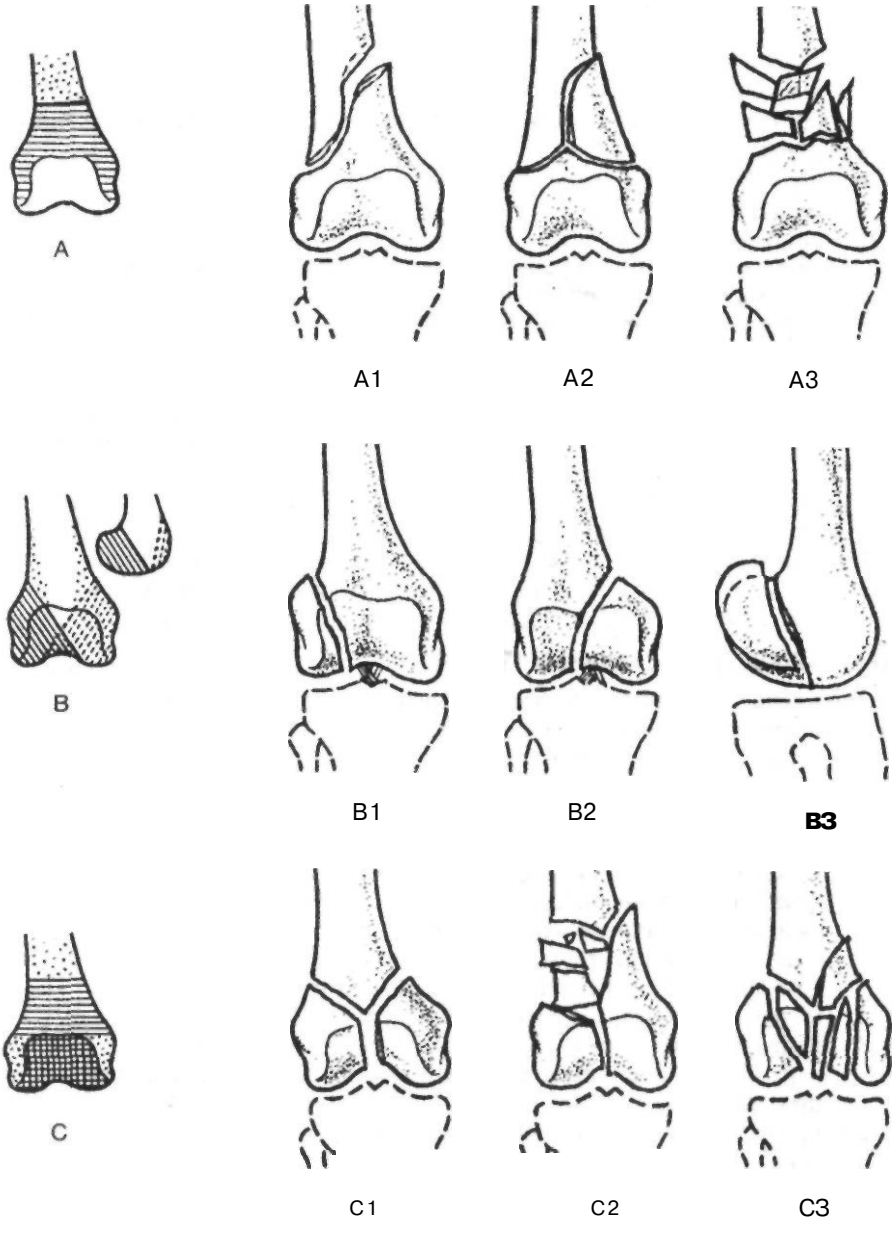

Рис. 5-13. Повреждение дистального сегмента бедренной кости.

С2 — полный внутрисуставной перелом, суставной простой, метафизарный оскольчатыи:
1 — интактный клин + детализация;
2 — фрагментированный клин + детализация;
3 — сложный.

С3 — полный внутрисуставной перелом, суставной оскольчатыи:
1 — метафизарный простой;
2 — метафизарный оскольчатыи;
3 — метафизарно-диафизарный оскольчатыи.

БОЛЬШЕБЕРЦОВАЯ И МАЛОБЕРЦОВАЯ КОСТИ, ПРОКСИМАЛЬНЫЙ СЕГМЕНТ

Повреждения проксимального сегмента большеберцовой и малоберцовой костей (рис. 5-14).

A1 — околосуставной перелом, отрывной:
- 1 — головки малоберцовой кости;
- 2 — бугристости большеберцовой кости;
- 3 — места прикрепления крестообразной связки + детализация.

A2 — околосуставной перелом, метафизарный простой:
- 1 — косой в сагиттальной плоскости;
- 2 — косой во фронтальной плоскости;
- 3 — поперечный.

A3 — околосуставной перелом, метафизарный оскольчатый:
- 1 — интактный клин + детализация;
- 2 — фрагментированный клин + детализация;
- 3 — сложный + детализация.

B1 — неполный внутрисуставной перелом, чистое раскалывание:
- 1 — латеральной поверхности + детализация;
- 2 — медиальной поверхности + детализация;
- 3 — косой, распространяющийся на межмыщелковые возвышения и один из мыщелков + детализация.

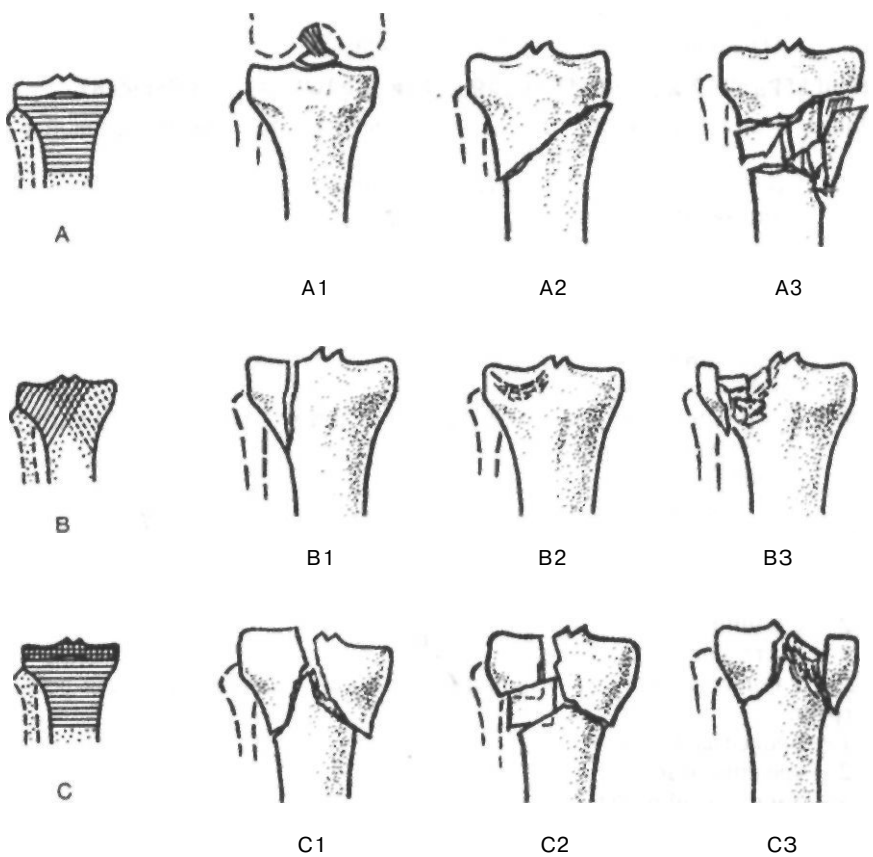

Рис. 5-14. Повреждения проксимального сегмента большеберцовой и малоберцовой костей.

82 — неполный внутрисуставной перелом, чистое вдавливание:
1 — всего латерального мыщелка + детализация;
2 — части латерального мыщелка + детализация;
3 — медиального мыщелка + детализация.
83 — неполный внутрисуставной перелом, раскалывание с вдавливанием:
1 — латерального мыщелка + детализация;
2 — медиального мыщелка + детализация;
3 — косой, распространяющийся на межмыщелковое возвышение и один из мыщелков + детализация.
C1 — полный внутрисуставной перелом, суставной простой, метафизарный простой + детализация для всех подгрупп:
1 — незначительное смещение;
2 — смещение одного мыщелка;
3 — смещение обоих мыщелков.
C2 — полный внутрисуставной перелом, суставной простой, метафизарный оскольчатыи:
1 — интактный клин + детализация;
2 — фрагментированный клин + детализация;
3 — сложный.
C3 — полный внутрисуставной перелом, суставной оскольчатыи + детализация для всех подгрупп:
1 — латерального мыщелка;
2 — медиального мыщелка;
3 — латерального и медиального мыщелков.

БОЛЬШЕБЕРЦОВАЯ И МАЛОБЕРЦОВАЯ КОСТИ, ДИАФИЗАРНЫЙ СЕГМЕНТ

Повреждения диафизарного сегмента большеберцовой и малоберцовой костей (рис. 5-15).

A1 — простой перелом, спиральный + детализация для всех подгрупп:
1 — проксимальный отдел;
2 — средний отдел;
3 — дистальный отдел.
A2 — простой перелом, косой (>30°) + детализация для всех подгрупп:
1 — проксимальный отдел;
2 — средний отдел;
3 — дистальный отдел.
A3 — простой перелом, поперечный (<30°) + детализация для всех подгрупп:
1 — проксимальный отдел;
2 — средний отдел;
3 — дистальный отдел.
81 — клиновидный перелом, спиральный клин + детализация для всех подгрупп:
1 — проксимальный отдел;
2 - средний отдел;
3 — дистальный отдел.
82 — клиновидный перелом, клин от сгибания + детализация для всех подгрупп:
1 — проксимальный отдел;
2 — средний отдел;
3 — дистальный отдел.
83 — клиновидный перелом, фрагментированный клин + детализация для всех подгрупп:
1 — проксимальный отдел;

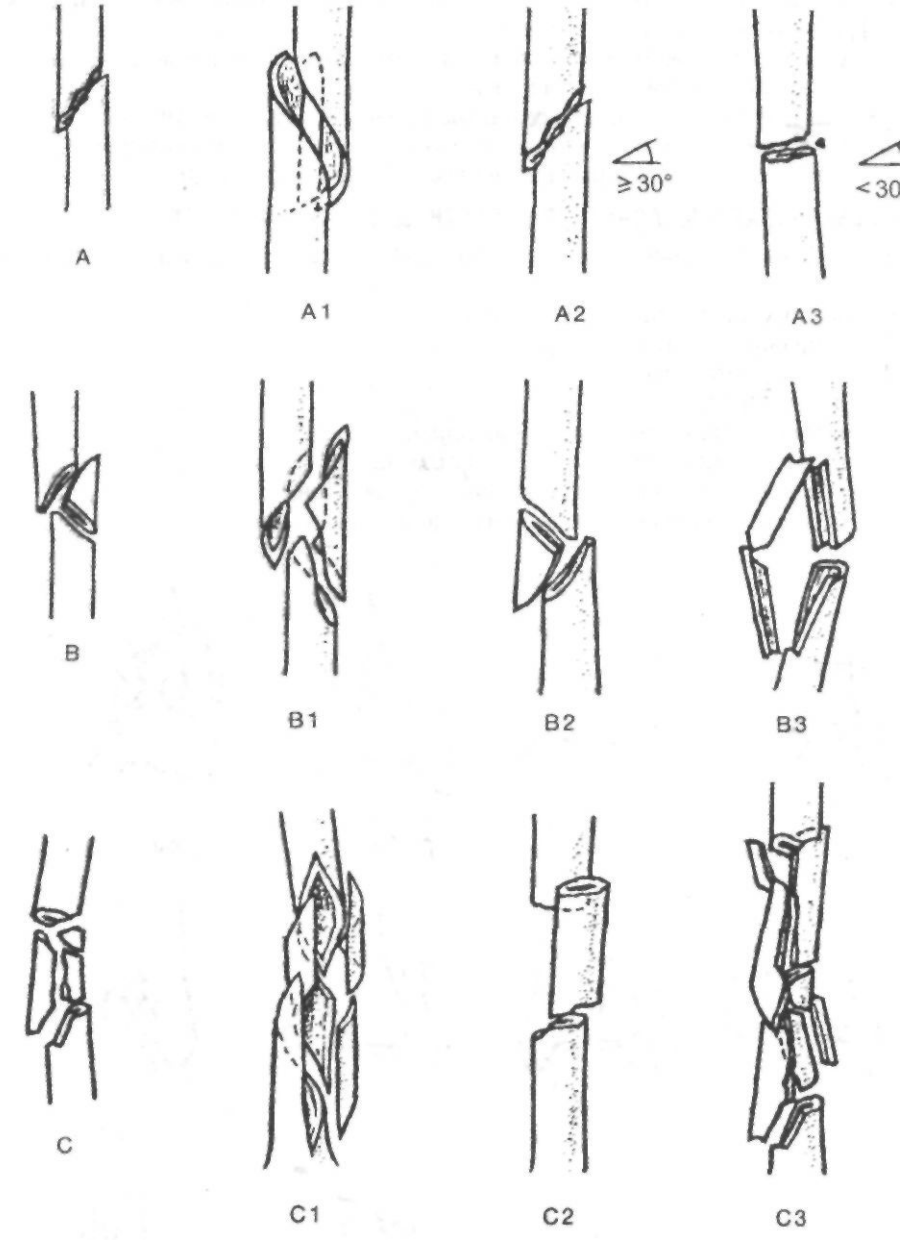

Рис. 5-15. Повреждения диафизарного сегмента большеберцовой и малоберцовой костей.

2 — средний отдел;
3 — дистальный отдел.
C1 — сложный перелом, спиральный:
1 - е двумя промежуточными фрагментами + детализация;
2 - е тремя промежуточными фрагментами + детализация;
3 — более трёх промежуточных фрагментов + детализация.
C2 — сложный перелом, сегментарный:
1 - е одним промежуточным сегментарным фрагментом + детализация;

2 - е одним промежуточным сегментарным и дополнительным клиновидным фрагментами + детализация;
3 - е двумя промежуточными сегментарными фрагментами + детализация.

C3 — сложный перелом, иррегулярный:
1 - е двумя или тремя промежуточными фрагментами + детализация;
2 - е раздроблением на ограниченном участке (<4 см) + детализация;
3 - е распространённым раздроблением (>4 см) + детализация.

БОЛЬШЕБЕРЦОВАЯ И МАЛОБЕРЦОВАЯ КОСТИ, ДИСТАЛЬНЫЙ СЕГМЕНТ

Повреждения дистального сегмента большеберцовой и малоберцовой костей (рис. 5-16).

A1 — околосуставной перелом, простой:
1 — спиральный + детализация;
2 — косой + детализация;
3 — поперечный.

A2 — околосуставной перелом, клиновидный:
1 — заднепереднее вколачивание + детализация;
2 — переднемедиальное вколачивание + детализация;
3 — распространяющийся на диафиз + детализация.

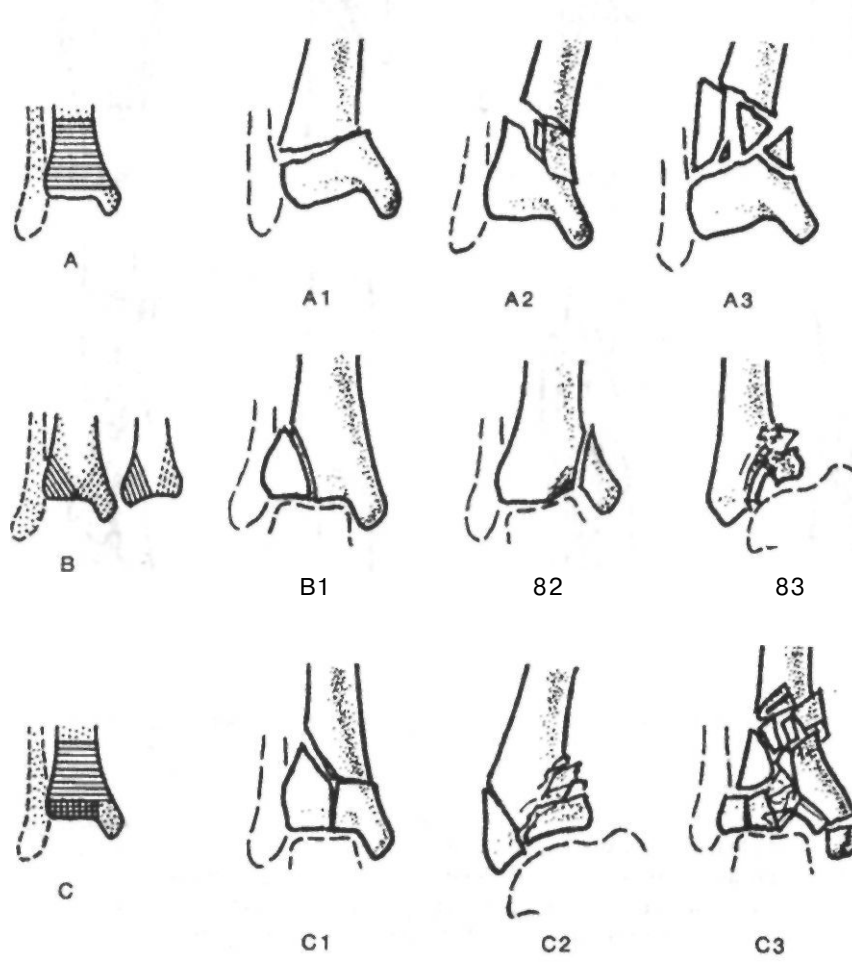

Рис. 5-16. Повреждения дистального сегмента большеберцовой и малоберцовой костей.

A3 — околосуставной перелом, сложный:
1 — три промежуточных фрагмента + детализация;
2 — более трёх промежуточных фрагментов + детализация;
3 — распространяющийся на диафиз.
81 — неполный внутрисуставной перелом, чистое раскалывание:
1 — сагиттальный + детализация;
2 — фронтальный + детализация;
3 — метафизарный оскольчатый + детализация.
82 — неполный внутрисуставной перелом, раскалывание с вдавливанием:
1 — сагиттальный + детализация;
2 — фронтальный + детализация;
3 — центрального фрагмента + детализация.
83 — неполный внутрисуставной перелом, оскольчатый с вдавливанием:
1 — сагиттальный + детализация;
2 — фронтальный + детализация;
3 — метафизарный оскольчатый + детализация.
C1 — полный внутрисуставной перелом, суставной простой, метафизарный простой:
1 — без вдавливания + детализация;
2 - е вдавливанием + детализация;
3 — распространяющийся на диафиз + детализация.
C2 — полный внутрисуставной перелом, суставной простой, метафизарный оскольчатый:
1 - е асимметричным вколочением + детализация;
2 — без асимметричного вколочения + детализация;
3 — распространяющийся на диафиз + детализация.
C3 — полный внутрисуставной перелом, суставной оскольчатый:
1 — эпифизарный + детализация;
2 — эпифизарно-метафизарный + детализация;
3 — эпифизарно-метафизарно-диафизарный + детализация.

ЛОДЫЖКИ

Повреждения лодыжек (рис. 5-17).
A1 — подсиндесмозное повреждение, изолированное:
1 — разрыв таранно-малоберцовой связки;
2 — отрыв верхушки латеральной лодыжки;
3 — поперечный перелом латеральной лодыжки.
A2 — подсиндесмозное повреждение с переломом медиальной лодыжки + детализация для всех подгрупп:
1 — разрыв таранно-малоберцовой связки;
2 — отрыв верхушки латеральной лодыжки;
3 — поперечный перелом латеральной лодыжки.
A3 — подсиндесмозное повреждение с переломом заднемедиального края:
1 — разрыв таранно-малоберцовой связки;
2 — отрыв верхушки латеральной лодыжки;
3 — поперечный перелом латеральной лодыжки.
81 — чрессиндесмозный перелом малоберцовой кости, изолированный:
1 — простой;
2 — простой, с разрывом передней порции синдесмоза + детализация;
3 — оскольчатый.
82 — чрессиндесмозный перелом малоберцовой кости, с повреждением большеберцовой кости или дельтовидной связки:
1 — простой перелом малоберцовой кости с разрывом передней порции синдесмоза + дельтовидной связки + детализация;

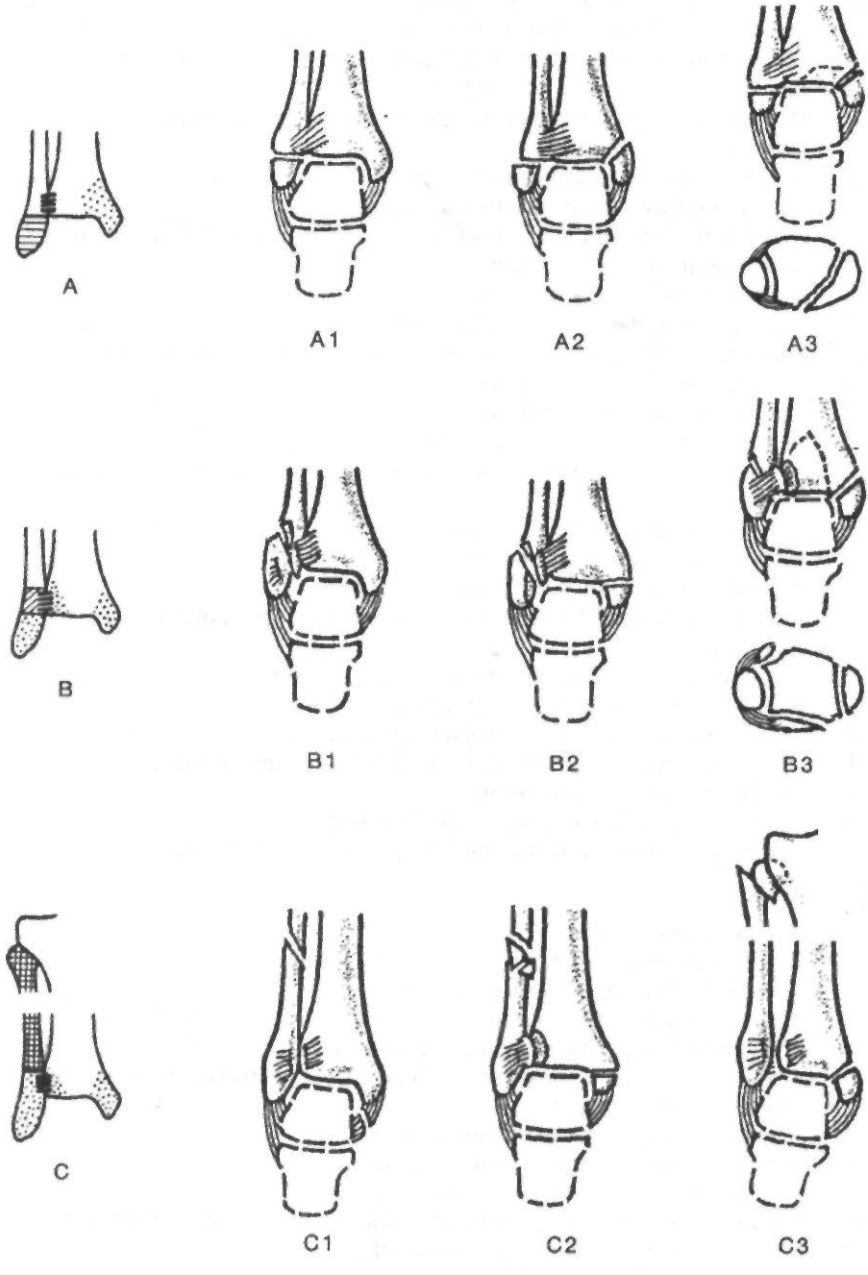

Рис. 5-17. Повреждения лодыжек.

2 — простой перелом малоберцовой кости с разрывом передней порции синдесмоза + перелом медиальной лодыжки + детализация;
3 — оскольчатый перелом малоберцовой кости + детализация.

B3 — чрессиндесмозный перелом малоберцовой кости с повреждением большеберцовой кости или дельтовидной связки и перелом заднего отдела:
1 — простой перелом малоберцовой кости с разрывом дельтовидной связки;
2 — простой перелом малоберцовой кости с переломом медиальной лодыжки;

3 — оскольчатый перелом малоберцовой кости с переломом медиальной лодыжки.

C1 — надсиндесмозное повреждение, диафизарный перелом малоберцовой кости, простой:
1 - е разрывом дельтовидной связки;
2 - е переломом медиальной лодыжки;
3 - е переломом медиальной лодыжки и заднего отдела.

C2 — надсиндесмозное повреждение, диафизарный перелом малоберцовой кости, оскольчатый:
1 - е разрывом дельтовидной связки;
2 - е переломом медиальной лодыжки;
3 - е переломом медиальной лодыжки и заднего отдела.

C3 — надсиндесмозное повреждение, проксимальное повреждение малоберцовой кости + детализация для всех подгрупп:
1 — без укорочения, без перелома заднего отдела;
2 - е укорочением, без перелома заднего отдела;
3 — медиальной лодыжки или дельтовидной связки и перелом заднего отдела.

ПОЗВОНОЧНИК

Сегменты, подсегменты и типы

Существует четыре основных сегмента позвоночника и 24 подсегмента (каждый позвонок считают подсегментом). Крестец подсегментов не имеет.

51 — шейный отдел:
- подсегменты:
  51.01 — атлант;
  51.02 — аксис;
  51.03-51.07 — нижний шейный отдел.

52 — грудной отдел:
- подсегменты от 52.01 до 52.12.

53 — поясничный отдел:
- подсегменты от 53.01 до 53.05.

54 — крестцовый отдел.

Типы переломов

51.01 — атлант:
- тип A — перелом только одной дуги;
- тип B — «взрывной» перелом;
- тип C — вывих в атлантоаксиальном суставе.

51.02 — аксис:
- тип A — чрезистмальный перелом (перелом дуги позвонка);
- тип B — перелом зуба;
- тип C — чрезистмальный перелом в сочетании с переломом зуба.

51.03-51.07 — нижний шейный отдел позвоночника.

Повреждения классифицируют на основании их морфологических характеристик и прогноза, связанных с механизмом их возникновения. В этих сегментах повреждения вследствие растяжения бывают более тяжёлыми, чем переломы в результате ротации. В отличие от грудного и поясничного отделов позвоночника, повреждения в результате растяжения классифицируют как тип C.

52-53 — грудной и поясничный отделы позвоночника.

Все подсегменты грудного и поясничного отделов позвоночника имеют идентичные типы повреждений. Их классифицируют на основании механизма их возникновения и связанной с ним морфологии перелома.

Тип A — повреждение тела позвонка с компрессией.

Тип В — повреждение переднего и заднего комплексов с растяжением.
Тип С — повреждение переднего и заднего комплексов с ротацией.
54 — крестец (группы и подгруппы пока не установлены).
Тип А — перелом каудального отдела крестца.
Тип В — компрессионный перелом краниального отдела крестца.
Тип С — переломовывих краниального отдела крестца.

Поясничный отдел позвоночника

Повреждение поясничного отдела позвоночника (рис. 5-18).
А1 — тело позвонка — компрессионное повреждение, вколоченный перелом:
1 — замыкательной пластинки;
2 - клиновидное вколочение + детализация;
3 — коллапс тела позвонка.
А2 — тело позвонка — компрессионное повреждение, раскалывание:
1 — раскалывание в сагиттальной плоскости;
2 — раскалывание во фронтальной плоскости;
3 — оскольчатый перелом в коронарной плоскости (щипцевидный).
А3 — тело позвонка — компрессионное повреждение, взрывной перелом:
1 — неполный взрывной перелом + детализация;
2 — взрывной перелом с раскалыванием + детализация;
3 — полный взрывной перелом + детализация.
81 — повреждение переднего и заднего комплексов, с растяжением, заднее дистракционное повреждение преимущественно связок:
1 - е поперечным разрывом диска + (Ь);
2 - е переломом типа А тела позвонка + (а) + (Ь).
82 — повреждение переднего и заднего комплексов, с растяжением, заднее дистракционное повреждение преимущественно костей:
1 — с поперечным раскалыванием тела позвонка + (Ь);
2 — с поперечным разрывом диска + (Ь);
3 - е переломом типа А тела позвонка + (а) + (Ь).
83 — повреждение переднего и заднего комплексов с растяжением, переднее дистракционное повреждение через диск:
1 — подвывих кзади + (а) + (Ь);
2 — вывих кзади + (а) + (Ь).
О — повреждение переднего и заднего комплексов, с ротацией, тип А с ротацией:
1 — ротационный вколоченный перелом + (а);
2 — ротационное раскалывание + (а);
3 — ротационный взрывной перелом + (а).
С2 — повреждение переднего и заднего комплексов, с ротацией, тип В с ротацией:
1 — заднее дистракционное повреждение преимущественно связок (В1) + (а) + (Ь);

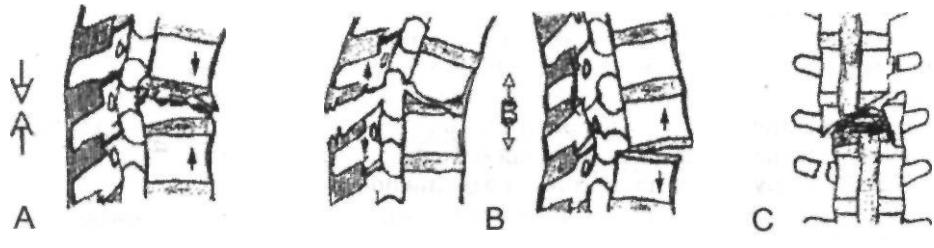

Рис. 5-18. Повреждение поясничного отдела позвоночника (стрелками указаны силы воздействия): А — повреждение тела позвонка, В — повреждение переднего и заднего комплексов с растяжением, С — повреждение переднего и заднего комплексов с ротацией.

2 — заднее дистракционное повреждение преимущественно костных тканей (B2) + (a) + (Ь);
3 — переднее дистракционное повреждение через диск (B) + (a) + (Ь).

C3 — повреждение переднего и заднего комплексов, с ротацией, ротационный сдвиг:
1 — косой перелом;
2 — поперечный срезающий перелом;
3 — чистое повреждение связок с ротационным вывихом.

ТАЗОВОЕ КОЛЬЦО

Типы переломов тазового кольца (рис. 5-19).

Тазовое кольцо может быть разделено на два полукольца относительно вертлужной впадины — заднее и переднее. Заднее полукольцо расположено позади суставной поверхности вертлужной впадины. Оно включает крестец, крестцово-подвздошное сочленение со связками и задний отдел подвздошной кости. Это нагружаемая часть таза, обеспечивающая передачу нагрузки вдоль оси скелета на нижние конечности. Переднее полукольцо расположено кпереди от суставной поверхности вертлужной впадины. Оно включает ветви лобковых костей и лобковый симфиз.

Диафрагма таза, включающая крестцово-бугорковые и крестцово-остистые связки, соединяет полукольца и участвует в обеспечении их стабильности. Так как таз — кольцо, при повреждениях типов B и C он разрывается как минимум в двух местах, обычно спереди и сзади, однако при прямом ударе возможен разрыв только переднего полукольца.

Тип A. Целостность костно-связочного аппарата заднего полукольца не нарушена. Стабильное повреждение таза, диафрагма таза интактна, таз способен противодействовать обычным физическим нагрузкам без смещения.

Тип B. Неполный разрыв заднего полукольца таза, при котором возможна ротационная нестабильность вокруг вертикальной, а также вокруг поперечной оси. Частично стабильное повреждение с сохранением частичной целостности костно-связочного аппарата заднего полукольца и (в некоторых случаях) с интактной диафрагмой таза.

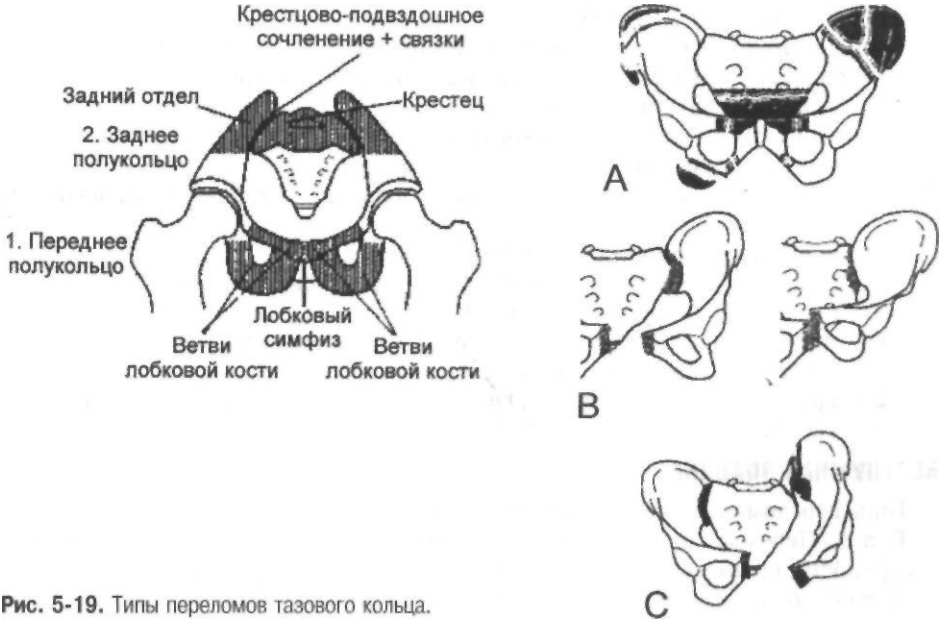

Рис. 5-19. Типы переломов тазового кольца.

Тип С. Полный разрыв заднего полукольца с нарушением непрерывности его костных и/или связочных элементов и, как следствие, возможным смещением в трёх плоскостях и ротационной нестабильностью. Нестабильное повреждение таза с полным нарушением целостности костно-связочного комплекса, диафрагма таза всегда разорвана.

A1 — заднее полукольцо интактно, перелом безымянной кости, отрыв:
1 — подвздошной кости + (а);
2 — подвздошного гребня;
3 — седалищного бугра.

A2 — заднее полукольцо интактно, перелом безымянной кости при прямом ударе:
1 — крыла подвздошной кости + (а);
2 — унилатеральный перелом переднего полукольца + (а);
3 — бифокальный перелом переднего полукольца + (а);

A3 — заднее полукольцо интактно, поперечный перелом каудального отдела крестца:
1 — вывих копчика;
2 — «несмещённый» крестец;
3 — смещение крестца.

81 — неполный разрыв заднего полукольца, унилатеральный, наружная ротация по типу «открытая книга»:
1 — крестцово-подвздошное сочленение — передний разрыв + (с);
2 — крестец — перелом + (с).

82 — неполный разрыв заднего полукольца, унилатеральный, внутренняя ротация, «наружная компрессия»:
1 — компрессионный перелом переднего отдела крестца с подвывихом + (Ь) **+ (с);**
2 — частичный перелом через крестцово-подвздошное сочленение с подвывихом + (Ь)+ (с);
3 — неполный перелом заднего отдела подвздошной кости + (Ь) + (с).

83 — неполный разрыв заднего полукольца, билатеральный:
1 — двусторонний В1 по типу «открытая книга» + (а) + (Ь) + (с);
2 - В 1 + В2+(а) + (Ь) + (с);
3 — двусторонний В2, «латеральная компрессия» + (а) + (Ь) + (с).

C1 — полный разрыв заднего полукольца, унилатеральный:
1 — через подвздошную кость + (с);
2 — через крестцово-подвздошное сочленение + (а) + (с);
3 — через крестец + (а) + (с).

C2 — полный разрыв заднего полукольца, полный с одной стороны, неполный с другой:
1 — полный через подвздошную кость + (а) + (с);
2 — полный через крестцово-подвздошное сочленение + (а) + (Ь) + (с);
3 — полный через крестец + (а) + (Ь) + (с).

C3 — полный разрыв заднего полукольца, билатеральный:
1 — внекрестцовый обеих сторон + (а) + (Ь) + (с);
2 — крестца — с одной стороны, внекрестцовый — с другой + (а) + (Ь) + (с);
3 — крестца с обеих сторон + (а) + (Ь) + (с).

ВЕРТЛУЖНАЯ ВПАДИНА

Типы переломов вертлужной впадины (рис. 5-20).

Тип А. Перелом распространяется на переднюю или заднюю часть суставной поверхности, кроме того, отломки включают в себя большую или меньшую часть соответствующей колонны. Этот тип переломов распространяется либо на перед-

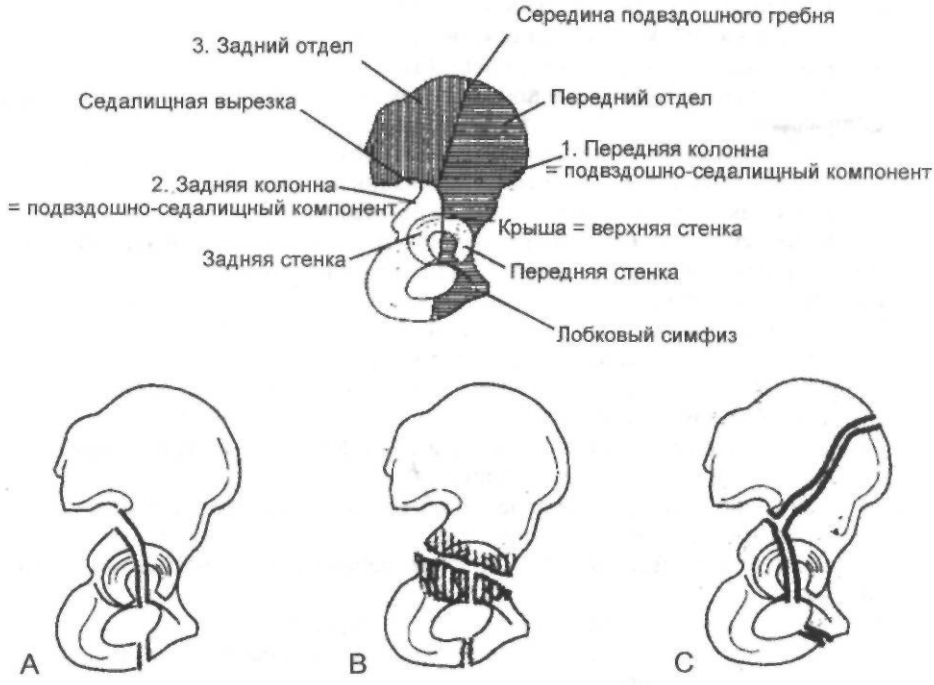

Рис. 5-20. Типы переломов вертлужной впадины.

нюю стенку, либо на переднюю колонну, либо на заднюю стенку, либо на заднюю колонну, либо на заднюю колонну и стенку. Во всех случаях другая колонна остаётся интактной.

Тип B. Линия перелома или хотя бы её часть располагается поперечно; часть суставной поверхности всегда остаётся связанной с подвздошной костью; переломы поперечной формы могут быть «чисто поперечными», «Т-образными» или включать «задний полупоперечник и переднюю колонну».

Тип C. Перелом с разрывом обеих колони и соответствующих частей суставной поверхности вертлужной впадины; не существует связи ни одного фрагмента суставной поверхности с подвздошной костью. Эти переломы могут распространяться на крестцово-подвздошное сочленение.

A1 — Неполный внутрисуставной перелом одной колонны, задней стенки:
1 — чистый переломовывих, один фрагмент + (а);
2 — чистый переломовывих, оскольчатый + (а);
3 — переломовывих с краевым вколочением + (а).

A2 — неполный внутрисуставной перелом одной колонны, задний:
1 — через седалищную кость;
2 — через запирательное кольцо + (а);
3 — в сочетании с переломом задней стенки + (а) + (Ь).

A3 — неполный внутрисуставной перелом одной колонны, передний:
1 — передней стенки + (а);
2 — передней колонны, высокий вариант перелома подвздошной кости (достигает передней верхней подвздошной кости) + (а);
3 — передней колонны, низкий вариант перелома подвздошной кости (достигает её переднего края) + (а).

B1 — неполный внутрисуставной перелом с поперечной линией излома, «чисто поперечный»:

1 — ниже ямки вертлужной впадины + (а);
2 — по касательной к ямке вертлужной впадины + (а);
3 — через ямку вертлужной впадины + (а).

82 — неполный внутрисуставной перелом с поперечной линией излома, Т-образный:
1 — ниже ямки вертлужной впадины + (а) + (Ь);
2 — по касательной к ямке вертлужной впадины + (а) + (Ь);
3 — через ямку вертлужной впадины + (а) + (Ь).

83 — неполный внутрисуставной перелом с поперечной линией излома, передней колонны или задней стенки — задний полупоперечник:
1 — передней стенки;
2 — передней колонны, высокий вариант + (а);
3 — передней колонны, низкий вариант + (а).

С1 — полный внутрисуставной перелом обеих колонн, высокий вариант:
1 — каждой колонны, простой;
2 — задней колонны — простой, передней — с фрагментами (два и более);
3 — задней колонны + задней стенки + (а).

С2 — полный внутрисуставной перелом обеих колонн, низкий вариант:
1 — перелом каждой колонны, простой;
2 — перелом задней колонны — простой, передней — с фрагментами (два и более);
3 — задней колонны + задней стенки + (а) + (Ь).

С3 — полный внутрисуставной перелом обеих колонн, распространяющийся на крестцово-подвздошное сочленение:
1 — задней колонны, простой + (а);
2 — задней колонны — оскольчатый, передней колонны — высокий вариант + (а) + (Ь);
3 — задней колонны — оскольчатый, передней колонны — низкий вариант + (а) + (Ь).

ПОЛИТРАВМА

Политравма — совокупность двух повреждений и более, требующих специализированного лечения, характер которого зависит от особенностей каждого из повреждений и их взаимного влияния на организм. Это не просто сумма повреждений, а именно совокупность, т.е. общий результат всех повреждений.

Характер и тяжесть этого «итога» будут определять характер, последовательность и интенсивность лечебно-профилактических мер как общего порядка, так и специально направленных на каждое локальное повреждение.

Выделяют следующие **виды политравм.**

1 — множественные повреждения:
1.1 — множественные переломы костей:
1.1.1 — множественные переломы костей туловища;
1.1.2 — множественные переломы костей конечностей одного сегмента:
- одной конечности;
- двух конечностей:
  - односторонние;
  - симметричные;
  - перекрестные;
- трёх и четырёх конечностей.

2 — другие виды множественных повреждений.
3 — сочетанные повреждения:
3.1 — сочетанные переломы костей конечностей:
3.1.1 — сочетанная черепно-мозговая травма;

3.1.2 — сочетанные повреждения позвоночника;
3.1.3 — сочетанные повреждения груди;
3.1.4 — сочетанные повреждения таза;
3.1.5 — сочетанные повреждения органов живота;
3.1.6 — сочетанные повреждения магистральных сосудов, нервов, обширные разрушения мышц, клетчатки, кожи;
3.2 — другие виды сочетанных повреждений.
4 — комбинированные поражения:
4.1 — радиационно-механические;
4.2 — радиационно-термические;
4.3 — радиационно-термомеханические;
4.4 — термомеханические;
4.5 — другие виды комбинированных поражений.

Клиническая картина и диагностика переломов

Колоссальное количество возможных разнообразных переломов, различных сегментов и областей тела человека порождают и неоднородные клинические проявления, характерные лишь для того или иного повреждения. Рассмотрению семиотики травм отдельных органов опорно-двигательной системы, их индивидуальных особенностей будет посвящен раздел «Частная фрактурология» и др. В этой главе речь идёт об общих признаках переломов, характерных для многих разновидностей повреждений элементов опорно-двигательной системы. По клиническим проявлениям переломы можно разделить на три группы.

ДИАФИЗАРНЫЕ, ИЛИ ПЕРЕЛОМЫ ТРУБЧАТЫХ КОСТЕЙ

Для таких переломов характерны классические признаки: боль, нарушение функций, деформация и укорочение конечности, патологическая подвижность, крепитация, нарушение звукопроводимости кости, положительный симптом осевой нагрузки.

Следует отметить, что определения патологической подвижности и крепитации необходимо избегать, а в случаях крайней нужды делать это после обезболивания места перелома. Названные симптомы констатируют в процессе обследования и транспортировки.

Звукопроводимость кости проверяют следующим образом: на проксимальный отдел сегмента конечности ставят фонендоскоп, а по дистальному производят поколачивание. При нарушении целостности кости звукопроводимость значительно снижается по сравнению со здоровой стороной, а при разобщении отломков вообще отсутствует. Стетофонендоскоп можно также устанавливать на рукоятку грудины при переломах верхних конечностей, на симфиз — при обследовании нижних конечностей. Интенсивность звука определяют в сравнении со здоровой половиной тела.

ВНУТРИСУСТАВНЫЕ ПЕРЕЛОМЫ

Внутрисуставные переломы — разрушение кости, образующей сочленяющуюся поверхность.

Для этих повреждений характерны такие признаки: боль, гемартроз, нарушение функций, крепитация, нарушение симметрии внешних ориентиров, положительный симптом осевой нагрузки. Патогномоничный признак внутрисуставных переломов — гемартроз. Он выражается в увеличении размеров сустава, сглаженности его контуров, выблении. При пункции получают выпот с обильной примесью крови. Иногда в пунктате видны капельки жира, что указывает на внутрисуставной перелом.

При переломах со смещением отмечают нарушение симметрии внешних ориентиров. Наглядным примером служат изменения треугольника и линии Гюнтера,

признака Маркса при травмах локтевого сустава, линии Розера-Нелатона при переломах шейки бедренной кости и т.д.

Укорочение конечности, патологическую подвижность, нарушение звукопроводимости определить в большинстве случаев невозможно из-за малых размеров одного из отломков.

ПЕРЕЛОМЫ ПЛОСКИХ И ДЛИННЫХ ГУБЧАТЫХ КОСТЕЙ

Переломы плоских (череп, лопатка, таз) и длинных (ребра, грудина) губчатых костей имеют общие признаки: боль, деформация, положительный симптом осевой нагрузки. Остальные же признаки могут быть характерными для повреждения одних костей и отсутствовать при травме других. Например, крепитацию почти всегда выявляют при переломе рёбер, но она отсутствует при переломах грудины и черепа.

Таким образом, каждая из групп переломов имеет определённую клиническую картину, а повреждение каждой кости в отдельности (о чём будет сказано ниже) характеризуется, кроме общих симптомов, своими характерными признаками. И тем не менее, ошибки в диагностике переломов встречаются нередко. Особенно часто не распознают повреждения мелких костей (кисть, стопа), переломы без смещения, внутрисуставные переломы.

Во избежание диагностических ошибок клиническое обследование необходимо дополнить рентгенографией кости в двух проекциях (фас и профиль), а при необходимости (лучезапястный сустав, шейные позвонки, предплюсна и др.) — в трёх проекциях (полупрофиль). Заслуживают внимания прицельные снимки — центрация фокуса снимка на предполагаемый очаг патологии.

Во многих неясных или сомнительных случаях (плохое качество снимков из-за габаритов пациента или плохой подготовки), особенно при повреждении позвоночника, черепа, таза, крестца и копчика, неоценимую помощь оказывает КТ, позволяющая выявить повреждения, которые невозможно диагностировать рентгенографически.

Следует помнить, что перелом кости невозможен без травмы окружающих мышц, сухожилий, связок, апоневрозов, фасций, сосудов и нервов. А от состояния мягкотканного аппарата зависит трофика кости и всей конечности. Кроме того, в период обездвиженности конечности возможно образование рубцов и спаек между перечисленными слоями мягких тканей и костной мозолью (миофасциотенодез), ведущее к развитию стойких контрактур [Краснов А.Ф., Мирошниченко В.Ф., 1975].

Каков бы ни был объём повреждений опорно-двигательной системы, какие бы сложные клинико-диагностические трудности ни вставали на пути исследующего, ничто не может сравниться с теми колоссальными изменениями в органах и системах, которые должен знать врач, оказывающий помощь пострадавшему с травматической болезнью.

Травматическая болезнь

В последние десятилетия проблему травм и их последствий рассматривают в аспекте концепции, название которой — травматическая болезнь. Важность этого учения в междисциплинарном подходе к рассмотрению функционирования всех систем организма от момента получения травмы до выздоровления или смерти пострадавшего, когда все процессы (перелом, рана, шок и т.д.) рассматривают в единстве причинно-следственных отношений. Значение для практической медицины связано с тем, что эта проблема касается врачей многих специальностей: реаниматологов, травматологов, хирургов, терапевтов, врачей семейной медицины, психологов, иммунологов, физиотерапевтов, так как пациент, перенёсший травму, последовательно получает лечение у этих специалистов как в стационаре, так и в поликлинике.

ОПРЕДЕЛЕНИЕ

Термин «травматическая болезнь» появился в 50-е годы XX в. (Бурденко Н.Н., 1951; Давыдовский И.В., 1952; Кларк Р., 1955].

Травматическая болезнь — синдромокомплекс компенсаторно-приспособительных и патологических реакций всех систем организма в ответ на травму различной этиологии, характеризующийся стадийностью и длительностью течения, определяющий её исход и прогноз для жизни и трудоспособности | Котельников Г.П., Чеснокова (Труханова) И.Г., 1996].

ЭПИДЕМИОЛОГИЯ

Во всех странах мира сохраняется тенденция к ежегодному росту травматизма. Сегодня это приоритетная медицинская и социальная проблема. Травмы получают свыше 12,5 млн человек в год, из них погибают свыше 340 тыс., ещё 75 тыс. становятся инвалидами. В России показатель потерянных лет потенциальной жизни от травм составляет 4200 лет, что на 39% больше, чем от болезней системы кровообращения, так как большинство пациентов относятся к молодому, наиболее трудоспособному возрасту [Ермаков СП. и др., 1996]. Эти данные ставят перед травматологами конкретные задачи и в реализации приоритетного Российского национального проекта в сфере здравоохранения.

КЛАССИФИКАЦИЯ

Классификация травматической болезни предложена И.И. Дерябиным и О.С. Насонкиным в 1987 г.

Формы течения болезни.

- По тяжести:
  - лёгкая;
  - средняя;
  - тяжёлая.
- По характеру:
  - неосложнённая;
  - осложнённая.
- По исходам:
  - благоприятная (выздоровление полное или неполное, с анатомо-физиологическими дефектами);
  - неблагоприятная (с летальным исходом или переходом в хроническую форму).

Периоды болезни:

- острый;
- клинического выздоровления;
- реабилитации.

Клинические формы:

- повреждения головы;
- повреждения позвоночника;
- повреждения груди изолированные;
- повреждения живота множественные;
- повреждения таза сочетанные;
- повреждения конечностей комбинированные.

Классификация форм травматической болезни по степени компенсации функций органов и систем |Котельников ГЛ., Труханова И.Г., 2000, 2006| такова:

- компенсированная;
- субкомпенсированная;
- декомпенсированная.

Практическому врачу, занимающемуся проблемой травмы и посттравматической патологии, необходимо учитывать следующие принципы:

- синдромальный подход к диагностике;
- выход на уровень диагностики предболезней и своевременной их коррекции;
- индивидуальный подход к реабилитации;
- лечение не болезни, а больного.

КЛИНИКО-ЛАБОРАТОРНАЯ И ИНСТРУМЕНТАЛЬНАЯ ДИАГНОСТИКА СТЕПЕНИ ПОВРЕЖДЕНИЯ ОРГАНОВ И СИСТЕМ ПРИ ТРАВМАТИЧЕСКОЙ БОЛЕЗНИ

Травма — мощный эмоциональный и болевой стресс, приводящий к развитию у пострадавших изменений во всех системах, органах и тканях (психоэмоциональном состоянии, работе центральной и вегетативной нервной системы, сердца, лёгких, пищеварения, процессах метаболизма, иммунореактивности, гемостазе, эндокринных реакциях), т.е. происходит нарушение гомеостаза.

Говоря о роли нервной системы в формировании клинических вариантов посттравматических расстройств, нельзя не остановиться на специфике самой ситуации, когда возникает травма. При этом блокируются многие актуальные потребности личности, что отражается на качестве жизни и приводит к изменениям в системе психологической адаптации. Первичная психологическая реакция на травматизацию может быть двух типов — анозогнозическая и тревожная [СухобрусЕ.А.,2006].

- При анозогнозическом типе до 2 нед с момента травмы отмечают положительный эмоциональный фон, минимум вегетативных проявлений и склонность к отрицанию или приуменьшению симптомов своей болезни, такие особенности психологической реакции на травму характерны преимущественно для молодых мужчин, ведущих подвижный образ жизни.
- Пациентам с тревожным типом в эти же сроки свойственно угнетённое состояние, мнительность, подавленность, отрицательно окрашенный эмоциональный фон, обилие вегетативной симптоматики, выраженный болевой синдром, чувство страха, озабоченность, неуверенность в хорошем исходе, плохое самочувствие, нарушение сна, снижение активности, что может приводить к обострению сопутствующей патологии и осложнять течение основного заболевания. Такая реакция чаще характерна для пациентов старше 50 лет, преимущественно женского пола.

В дальнейшей динамике к концу первого месяца травматической болезни у большей части пациентов с тревожным типом реакции начинает стабилизироваться психоэмоциональное состояние, уменьшаются вегетативные проявления, что свидетельствует о более адекватном восприятии и реалистичной оценке своего состояния и ситуации в целом. Тогда как у больных с анозогностическим типом в течение 1-3 мес с момента травмы начинают нарастать признаки тревоги, фрустрации, эмоционального дискомфорта, они становятся агрессивными, вспыльчивыми, появляется обеспокоенность настоящим и будущим («тревожная оценка перспектив»), что отчасти можно объяснить неспособностью пациентов справиться с ситуацией самостоятельно. Появляются попытки привлечь к себе внимание родственников и близких.

К 3-му месяцу болезни только у трети больных происходит гармонизация психологического состояния, при этом отмечают хорошую социальную адаптацию, активное участие в процессе лечения и принятие ответственности за своё состояние на себя. У большинства пациентов в этот срок первичные психологические реакции получают дезадаптивное развитие в виде преобладания патологических типов отношения к болезни, повышения тревожности с преобладанием психического компонента тревоги над вегетативным, увеличения агрессивности и ригидности. Такое развитие приобретает психоэмоциональное состояние у половины пациентов с первично анозогностическим и у 86% больных с изначально тревожным типом реакции на травму.

Через полгода с момента травмы у 70% больных травматической болезнью сохраняется дезадаптивное психологическое состояние, связанное с частыми госпитализациями и вынужденной длительной изоляцией от привычной среды. Причём у половины из них формируется дисфорический тип, характеризующийся повышением конфликтности, агрессивности, эгоистичности с раздражительностью, слабостью, вспышками озлобленности и неприязни к окружающим, контроль за эмоциями и поведением снижается. У другой части всё протекает по апатическому типу, когда преобладает неуверенность в себе, чувство беспомощности, при этом отмечают выраженный вегетативный компонент, пациенты теряют веру в выздоровление, появляются чувство обречённости, отказ от общения, безучастность и безразличие ко всему, включая собственное состояние здоровья. Всё это оказывает существенное влияние на процесс реабилитации пациента, а следовательно, требует обязательного участия медицинского психолога в диагностике и лечении больных травматической болезнью.

Нарушения психического состояния больных травматической болезнью нередко сопровождаются вегетативной симптоматикой.

В реагировании вегетативной нервной системы (ВНС) на травму существует четыре формы [Труханов В.В., 2006]:

- с преобладанием во все сроки обследования парасимпатических реакций;
- с наличием в ранние сроки травматической болезни ваготонии, а в отдалённые — симпатикотонии;
- с кратковременной активацией симпатического отдела и стойкой эйтонией в дальнейшем;
- со стабильным доминированием симпатикотонии во все сроки.

Так, в случае выраженного преобладания парасимпатических симптомов в ранние сроки критическими становятся 7-14-е сутки, когда у больных в клинической картине преобладает апатия, артериальная гипотензия, ортостатические обмороки, брадикардия, дыхательная аритмия и другие симптомы ваготонии, которые отсутствовали у них до травмы. В отдалённые сроки травматической болезни наиболее опасными в отношении развития вегетативной патологии при этой форме реагирования считают 180-360-е сутки. Развивающийся в ранние сроки порочный круг вегетативного дисбаланса без соответствующей коррекции у таких больных может привести в отдалённые сроки к формированию патологии, вплоть до диэнцефального синдрома. Последний проявляется в виде нескольких вариантов: вегетативно-висцерального, или нейротрофического, синдрома, синдрома нарушения сна и бодрствования, ваго-инсулярных кризов. Такой вариант реагирования вегетативной нервной системы на травму носит название «декомпенсированная форма парасимпатического типа».

Существует и другая форма ответа вегетативной нервной системы на травму, когда выявляют два диаметрально противоположных периода: с первых по 30-е сутки преобладает тонус парасимпатического отдела, а с 90-х по 360-е сутки — симпатический. В сроки с 7-х по 14-е сутки после травмы у этих больных регистрируют такие симптомы преобладания парасимпатического тонуса, как брадикардия (ЧСС 49 в минуту и менее), артериальная гипотензия, экстра систол ия, стойкий красный дермографизм, дыхательная аритмия; 30-90-е сутки — срок компенсации процессов вегетативной адаптации; с 90-х по 360-е сутки в связи с недостаточностью компенсаторных возможностей системы выявляют большое количество симптомов преобладания симпатического отдела вегетативной нервной системы: тахикардию (в виде постоянной синусовой или пароксизмальной суправентрикулярной и желудочковой тахикардии), похудение, артериальную гипертензию, склонность к субфебрилитету. Такую форму реагирования вегетативной нервной системы на условия травматической болезни следует относить к субкомпенсированной.

Наиболее физиологичная и частая форма реагирования вегетативной нервной системы на условия травмы при неосложненной травматической болезни такова: кратковременная (до 7, максимум 14 сут) симпатикотония, с полным восстановлением вегетативного равновесия к 3 мес, так называемая «компенсированная форма». При таком характере вегетативных процессов организм без дополнительной коррекции способен восстановить нарушенные в результате травмы регуляторные взаимосвязи симпатического и парасимпатического отделов.

Существует ещё один вариант вегетативного ответа на травму. Его отмечают у больных, имеющих в анамнезе эпизоды повышения артериального давления (АД), связанные с психоэмоциональным перенапряжением или физической нагрузкой. У таких пациентов вплоть до 1 года с момента травмы преобладает тонус симпатического звена. В ранние сроки критический пик нарастания симпатикотонии регистрируют к 7-м суткам в виде тахикардии (до 120 в минуту), артериальной гипертензии, сердцебиения, сухости кожных покровов и слизистых оболочек, отмечают плохую переносимость душных помещений, чувство онемения конечностей по утрам, белый дермографизм. При отсутствии соответствующего лечения такая динамика вегетативной регуляции работы сердца и сосудов прогрессивно приводит к развитию у половины из них в отдалённые сроки заболевания (90-360-е сутки) таких патологических состояний, как гипертоническая болезнь с частым кризовым течением или пароксизмальная тахикардия. Клинически у этих пациентов к 90-м суткам наблюдают учащение приступов внезапного повышения артериального давления (от 160/90 мм рт.ст. до 190/100 мм рт.ст.), требующих вызова врачей скорой помощи. Следовательно, перенесённая травма у больных, изначально имевших предрасположенность к повышению АД, становится фактором, провоцирующим прогрессирование артериальной гипертензии. Необходимо отметить, что клиническое течение самих гипертонических кризов укладывается в понятие «симпатоадреналовый» или «криз I типа», так как АД повышается быстро (от 30 мин до часа), при этом появляются тремор конечностей, покраснение лица, сердцебиение, чувство страха, эмоциональная окрашенность, а после снижения давления нередко возникает полиурия. Такую форму реагирования вегетативной нервной системы на травму также следует относить к декомпенсированной, но симпатического типа.

Следовательно, более тяжёлым и прогностически неблагоприятным в отношении отдалённого прогноза считают преобладание в ранние сроки травматической болезни (с первых по 14-е сутки) влияние парасимпатического отдела ВНС. Пациентам, имеющим в анамнезе указание на склонность к повышению АД или другие факторы риска артериальной гипертензии, необходимы с ранних сроков после перенесённой травмы мероприятия по профилактике повышенного симпатического влияния ВНС, систематический контроль АД и электрокардиографический мониторинг, курсовое назначение индивидуально подобранных доз гипотензивных препаратов (например, эналаприл, периндоприл и др.), использование комплексного подхода к реабилитации: электросон, рациональная психотерапия, аутотренинг и др.

Среди висцеральной патологии одно из первых мест при травматической болезни занимают изменения в работе сердца и сосудов: отмечают снижение функциональной активности в целом всей системы кровообращения в сроки до года и более с момента травмы [Адонина Е.В., 2001]. Критическими в отношении развития сердечной недостаточности и посттравматической миокардиодистрофии считают 1-21-е сутки, что проявляется в снижении показателей ударного индекса (УИ) и фракции выброса (ФВ). Разовая производительность сердца зависит от нескольких факторов: объём притекающей крови, состояние сократительной способности миокарда и время диастолы. При тяжёлой механической травме все эти факторы существенно влияют на величину УИ, хотя определить удельный вес каждого из

них достаточно сложно. Чаще всего низкие величины УИ у пострадавших в ранние сроки травматической болезни (с первых по 21-е сутки) обусловлены гиповолемией, уменьшением диастолы в связи с тахикардией, длительным гипоксическим эпизодом, влиянием на сердце кардиодепрессорных веществ (кининов), выбрасываемых в кровь при повреждении больших массивов мышечной ткани, гиподинамическим синдромом, эндотоксикозом, что, несомненно, необходимо учитывать при лечении больных с механическими травмами

При этом в качестве факторов развития посттравматического дефицита ОЦК следует рассматривать как внесосудистые (кровотечение, экссудация), так и внутрисосудистые (патологическое депонирование крови, быстрое разрушение донорских эритроцитов).

Кроме того, тяжёлая механическая травма сопровождается значительным повышением ферментативной активности (в 2-4 раза по сравнению с нормой) таких кардиоспецифических ферментов, как креатинфосфокиназа (КФК), МВ-форма креатинкиназы (МВ-КФК), лактатдегидрогеназа (ЛДГ), о-гидроксибутиратдегидрогеназа (а-ГБД), миоглобин (МГБ), с наибольшим пиком с первых по 14-е сутки, что свидетельствует о выраженном гипоксическом состоянии кардиомиоцитов и склонности к нарушению функций миокарда. Это особенно необходимо учитывать у больных, имеющих в анамнезе указание на ишемическую болезнь сердца, так как травма у них может спровоцировать приступ стенокардии, острый коронарный синдром и даже инфаркт миокарда |Адонина Е.В., 20011.

При травматической болезни дыхательная система оказывается чрезвычайно ранимой и страдает одной из первых. Изменяется соотношение между вентиляцией лёгких и перфузией крови. Часто выявляют гипоксию. Острая лёгочная недостаточность характеризуется плавным развитием артериальной гипоксемии. При шоковой гипоксии присутствует гемический компонент из-за уменьшения кислородной ёмкости крови вследствие её разжижения и агрегации эритроцитов. В дальнейшем происходит расстройство внешнего дыхания, развивающееся по типу паренхиматозной дыхательной недостаточности. Наиболее грозными осложнениями травматической болезни со стороны дыхательной системы становятся респираторный дистресс-синдром, острая пневмония, отёк лёгких, жировая эмболия.

После тяжёлых травм изменяется транспортная функция крови (перенос кислорода и углекислого газа). Это происходит в связи с уменьшением при травматической болезни на 35-80% количества эритроцитов, гемоглобина, негемового железа со снижением объёма тканевого кровотока, ограничением использования тканями кислорода; такие изменения сохраняются в среднем от 6 мес до 1 года с момента травмы [Корытцева С.А., 1998].

Дисбаланс кислородного режима и циркуляции крови, особенно в состоянии шока, оказывает влияние на процессы метаболизма и катаболизма. Особое значение при этом имеют нарушения углеводного обмена. В организме после полученной травмы развивается состояние гипергликемии, называемое «диабет травмы». Оно связано с потреблением глюкозы повреждёнными тканями, выходом её из органов депо, кровопотерей, присоединением гнойных осложнений, в результате чего уменьшается гликогенный запас миокарда, изменяется углеводный обмен печени. Страдает энергетический обмен, количество АТФ уменьшается в 1,5-2 раза. Одновременно с этими процессами при травматической болезни происходит расстройство липидного обмена, который в торпидной фазе шока сопровождается ацетонемией и ацетонурией, снижением концентрации (}-липопротеидов, фосфолипидов, холестерина. Восстанавливаются эти реакции через 1-3 мес после получения травмы.

Нарушения белкового обмена сохраняются до 1 года и проявляются в ранние сроки (до 1 мес) гипопротеинемией вследствие усиления катаболических процессов (снижается концентрация функциональных белков: трансферринов, фер-

ментов, мышечных белков, иммуноглобулинов). При тяжёлых травмах суточная потеря белка достигает 25 г. В дальнейшем (до 1 года) регистрируют пролонгированную диспротеинемию, связанную с нарушением соотношения между альбуминами и глобулинами в сторону преобладания последних, повышение количества острофазовых белков и фибриногена.

При травме нарушается электролитный и минеральный обмен. Выявляют гиперкалиемию и гипонатриемию, наиболее выраженные в состоянии шока и довольно быстро восстанавливающиеся (к 1 мес болезни). Тогда как снижение концентрации кальция и фосфора отмечают даже через 1 год после получения травмы. Это свидетельствует о том, что минеральный обмен костной ткани страдает значительно и длительно.

Травматическая болезнь приводит к изменению водно-осмотического гомеостаза, кислотно-основного состояния, пигментного обмена, истощаются витаминные ресурсы.

Особое внимание необходимо обратить на функционирование таких важных систем, как иммунная, эндокринная и система гомеостаза, так как от их состояния и реагирования во многом зависят клиническое течение болезни и восстановление повреждённого организма.

Иммунная система оказывает влияние на течение травматической болезни, вместе с тем механическая травма нарушает ее нормальную деятельность. Изменения иммунологической активности организма в ответ на травму рассматривают как проявления общего адаптационного синдрома,

В ранние посттравматические сроки (до 1 мес с момента травмы) развивается выраженный иммунодефицит смешанного генеза (в среднем на 50-60% снижено большинство показателей иммунного статуса). Клинически в это время возникает наибольшее количество инфекционно-воспалительных (у половины больных) и аллергических (у трети пациентов) осложнений. От 1 до 6 мес регистрируют разнонаправленные сдвиги, носящие адаптивный характер. Несмотря на то что через 6 мес происходит образование адекватной костной мозоли и опорная функция конечности восстанавливается (что подтверждают рентгенологически), иммунологические сдвиги у таких больных пролонгированы и не исчезают даже к 1,5 годам с момента получения травмы. В отдалённые сроки (от 6 мес до 1,5 лет) у больных формируется синдром иммунологической недостаточности преимущественно по Т-дефицитному типу (снижено количество Т-лимфоцитов, Т-хелперов/индукторов, активность комплемента, количество фагоцитов), который клинически проявляется у половины, а лабораторно — у всех, перенёсших тяжёлую травму [Чеснокова (Труханова) И.Г., 1996, 2000, 2002].

Критические сроки возникновения возможных иммунопатологических осложнений:

- первые сутки, период с 7-х по 30-е сутки и с 1 года до 1,5 лет — прогностически неблагоприятны в отношении инфекционно-воспалительных осложнений;
- периоды с первых по 14-е сутки и с 90-х по 360-е сутки — в отношении аллергических реакций.

Такие длительные иммунные сдвиги требуют соответствующей коррекции.

Тяжёлая механическая травма приводит к серьёзным изменениям в системе гемостаза [Чеснокова (Труханова) И.Г., 1996, 2000, 2002],

В статусе гемостаза у больных в первые 7 сут выявляют тромбоцитопению с внутрисосудистой агрегацией тромбоцитов и разнонаправленные сдвиги коагуляционных тестов:

- колебание тромбинового времени;
- удлинение активированного парциального тромбопластинового времени (АПТВ);
- уменьшение протромбинового индекса (ПТИ);

- снижение активности антитромбина III;
- значительное повышение в крови количества растворимых фибринмономерных комплексов (РФМК);
- положительный этаноловый тест.

Всё это свидетельствует о наличии синдрома диссеминированного внутрисосудистого свёртывания крови (ДВС-синдрома).

ДВС-синдром у обследованных больных — процесс обратимый, но дающий длительную следовую реакцию. Чаще всего это связано с глубоким поражением компенсаторных механизмов системы гемостаза под влиянием тяжёлой механической травмы. У таких больных развивается длительно протекающая коагулопатия (до 6 мес с момента травмы). От 6 мес до 1,5 лет регистрируют тромбоцитопению, тромбофилию и нарушения реакций фибринолиза. Лабораторно в эти сроки могут быть снижены количество тромбоцитов, активность антитромбина III, активность фибринолиза; повышено количество РФМК в плазме. Клинически у части больных наблюдают возникновение спонтанных десневых и носовых кровотечений, кожных геморрагии петехиально-пятнистого типа, а у части — тромбозов. Следовательно, в патогенезе становления и формирования характера течения травматической болезни одним из ведущих факторов становятся нарушения в системе гемостаза, их необходимо своевременно диагностировать и корригировать.

Эндокринная система в функциональном состоянии — одна из динамичных систем, она регулирует деятельность всех морфофункциональных систем организма, отвечает за гомеостаз и резистентность организма.

При механических травмах определена стадийность функциональной активности гипофиза, щитовидной и поджелудочной желёз, надпочечников [Лапатухин И.В., 1998]. Существует три периода эндокринных реакций у больных травматической болезнью: первый период — с первых по 7-е сутки; второй период — с 30-х по 90-е сутки; третий период — с 1 до 1,5 лет.

- В первом периоде отмечают значительное снижение активности гипоталамо-гипофизарно-тиреоидной системы, сочетающееся с резким возрастанием активности гипофизарно-надпочечниковой системы, снижением эндогенной функции поджелудочной железы и возрастанием активности соматотропного гормона.
- Во втором периоде наблюдают усиление активности щитовидной железы, активность гипофиза снижена при нормальном функционировании надпочечников, уменьшается синтез соматотропного гормона (СТГ) и инсулина.
- В третьем периоде регистрируют усиление активности щитовидной железы и гипофиза при низкой функциональной способности надпочечников, повышается содержание С-пептида, приходит к норме количество соматотропного гормона.

Наибольшее прогностическое значение при травматической болезни имеют кортизол, тироксин (Т,), инсулин, соматотропный гормон. Отмечены различия в функционировании отдельных звеньев эндокринной системы в ранние и отдалённые сроки травматической болезни. Причём с 6 мес до 1,5 лет с момента травмы у больных выявлена гиперфункция щитовидной железы за счёт T_4, гипофункция поджелудочной железы за счёт инсулина, снижение активности гипофиза за счёт адренокортикотропного (АКТГ) и тиреотропного гормонов (ТТТ), повышение активности коры надпочечников за счёт кортизола.

Для практического врача важно, что эндокринные сдвиги в ответ на травму неоднозначны: одни носят адаптационный, преходящий характер и в коррекции не нуждаются. Другие изменения, обозначаемые как патологические, нуждаются в специфической терапии, а такие больные — в длительном наблюдении у эндокринолога.

У больных с травматической болезнью происходят метаболические и деструктивные изменения в органах пищеварения в зависимости от локализации и тяжес-

ти травмы. Возможно развитие гастроэнтеральных кровотечений, эрозивных гастроэнтеритов, стрессовых язв желудка и двенадцатиперстной кишки, холецистопанкреатитов, иногда на длительное время нарушаются кислотность желудочно-кишечного тракта и всасывание пищи в кишечнике. При тяжёлом течении травматической болезни замечено развитие гипоксии слизистой оболочки кишечника, следствием чего может быть геморрагический некроз.

ЛЕЧЕНИЕ

Лечение травматической болезни зависит от тяжести и периода болезни, но, несмотря на общие принципы, самое важное - индивидуальный подход с учётом комплекса синдромов у конкретного больного.

Первый этап (догоспитальный) начинается на месте происшествия и продолжается с участием специализированной службы скорой помощи. Он включает экстренную остановку кровотечения, восстановление проходимости дыхательных путей, искусственную вентиляцию лёгких (ИВЛ), закрытый массаж сердца, адекватное обезболивание, инфузионную терапию, наложение асептических повязок на раны и транспортную иммобилизацию, доставку в лечебное учреждение.

Второй этап (стационарный) продолжается в специализированном лечебном учреждении. Он складывается из устранения травматического шока. У всех пациентов с травмой бывает выраженная болевая реакция, поэтому им необходимо адекватное обезболивание, включающее современные ненаркотические средства (лорноксикам, кеторолак, трамадол + парацетамол), наркотические анальгетики, психотерапию, направленную на купирование боли. Кровопотеря при переломе бедра составляет до 2,5 л, следовательно, объём циркулирующей крови необходимо восполнить. Для этого существуют современные препараты: гидроксиэтилкрахмал, желатин, антиоксиданты и детоксиканты (реамберин, цитофлавин). В период шока и ранней постшоковой реакции происходит запуск катаболических процессов. При тяжёлых травмах суточная потеря белка достигает 25 г, причём идёт так называемое «съедание» собственной скелетной мускулатуры, и если больному в этот период не помогать, самостоятельно мышечная масса восстанавливается только к 1 году (и не у всех больных). Нельзя забывать про парентеральное и энтеральное питание у больных травматологического профиля, лучше всего для этого подходят сбалансированные смеси типа Нутрикомб для энтерального питания и препараты «три в одном» — для парентерального (Кабивен, Оликлиномель). При успешном решении перечисленных задач происходит нормализация ОЦК, восстанавливаются нарушения гемодинамики, что обеспечивает доставку кислорода, пластических веществ и энергии тканям, а значит, стабилизирует гомеостаз в целом. Кроме потери мышечной массы, нарушения белкового обмена поддерживают имеющийся посттравматический иммунодефицит, который приводит к развитию воспалительных осложнений и даже сепсису. Поэтому наряду с адекватным питанием необходимо проводить коррекцию иммунных нарушений (например, полиоксидоний).

При наличии ДВС-синдрома к указанной терапии необходимо добавить свежезамороженную плазму, содержащую все необходимые компоненты противосвёртывающей системы (антитромбин III, протеин С и др.) в сочетании с гепарином; антиагреганты (пентоксифиллин, дипиридамол); лечебный плазмаферез для деблокировки системы мононуклеарных фагоцитов и детоксикации организма; поливалентные ингибиторы протеаз (апротинин); периферические а-адреноблокаторы (фентоламин, дроперидол).

Устранение посттравматической острой дыхательной недостаточности (ОДН) должно быть патогенетическим. Для экстренного восстановления проходимости дыхательных путей выполняют осмотр верхних дыхательных путей, устраняя западения языка и нижней челюсти. Затем с помощью электроотсоса аспирируют

из трахеобронхиального дерева слизь, кровь и другие жидкие ингредиенты. Если больной в сознании и адекватное дыхание восстановилось, назначают ингаляционную оксигенотерапию и контролируют вентиляцию лёгких. Тяжёлым больным при несостоятельности функций внешнего дыхания или в случае его чрезмерного напряжения показана интубация трахеи (реже трахеотомия) с последующей искусственной вентиляцией лёгких (ИВЛ). Её также применяют для предупреждения и лечения респираторного дистресс-синдрома взрослых. Следующий и наиболее сложный раздел борьбы с ОДН — восстановление каркасности грудной клетки при травме груди и ликвидация пневмоторакса. На всех этапах борьбы с ОДН необходимо достаточное насыщение тканей кислородом с помощью искусственной вентиляции лёгких, а при первой возможности — в барокамере.

Пострадавшим с психогениями (агрессивное поведение, выраженное возбуждение и т.д.) необходимо введение одного из следующих препаратов: хлорпромазин, галоперидол, левомепромазин, бромдигидрохлорфенилбензодиазепин. Альтернатива этому — введение смеси, состоящей из хлорпромазина, дифенгидрамина и магния сульфата. При супорозном состоянии в вену вводят 10% раствор кальция хлорида (10-30 мл), иногда используют рауш-наркоз. При тревожно-депрессивных состояниях назначают амитриптилин, пропранолол, клонидин.

После выведения пострадавшего из острого состояния и проведения экстренного хирургического вмешательства необходимо полное обследование больного, проведение отсроченных операций или других манипуляций, направленных на устранение дефектов (наложение скелетного вытяжения, гипсовых повязок и т.д.). После определения ведущих клинических синдромов необходимо наряду с лечением основного процесса (травмы той или иной области) проводить коррекцию общих реакций организма на травму. Своевременное назначение препаратов, способствующих восстановлению гомеостаза, таких как антигомотоксические препараты и средств системной энзимотерапии (флогэнзим, вобэнзим) позволяет улучшить течение травматической болезни, уменьшить риск возникновения инфекционных и аллергических осложнений, восстановить нейроэндокринные реакции, тканевое дыхание, отрегулировать микроциркуляцию, а следовательно, оптимизировать репаративные и регенеративные процессы при наличии переломов костей, избежать развития в отдалённые сроки болезни приобретённой иммунологической недостаточности, синдромов патологии системы гемостаза. В комплекс реабилитационных мероприятий необходимо включать адекватную физиотерапию (массаж, УВЧ, электрофорез ионов кальция и фосфора, лазеротерапию биоактивных точек, ЛФК), гипербарическую оксигенацию (не более 5 сеансов), иглорефлексотерапию, гравитационную терапию. Хороший эффект даёт применение препаратов, содержащих минерало-витаминные комплексы.

С учётом психогенного действия травм следует привлекать врачей-психологов и использовать комплекс различных психотерапевтических методов, медикаментозных средств и социально-реабилитационных программ. Наиболее часто применяют сочетание ситуативной защиты, эмоциональной поддержки и методов когнитивной психотерапии, желательно в групповых условиях. Следует избегать затягивания курса психосоциальных вмешательств во избежание формирования эффекта вторичной выгоды от болезни.

Таким образом, травматическая болезнь представляет большой интерес для широкого круга врачей практической медицины, так как процесс реабилитации длителен и требует привлечения специалистов различных профилей, а также нуждается в разработке принципиально новых лечебных и профилактических мероприятий.

Структура и функции кости и её тканевых компонентов

Кость — орган опорно-двигательной системы, её основу составляют костная и хрящевая ткани в совокупности с надкостницей, эндостом, костным мозгом, кро-



Схема 5-1. Функции кости.

веносными сосудами и нервами. Кость выполняет биомеханическую (опорную и защитную), метаболическую (минеральный обмен) функции, а также обеспечивает оптимальные условия функционирования костного мозга (схема 5-1).

КОСТНАЯ ТКАНЬ

Костная ткань — основа зрелой кости. Это минерализованная плотная оформленная соединительная ткань с организованной ассоциацией специализированных клеточных элементов, упорядоченной волокнистой основой и внеклеточным интерстициальным пространством, представленным сложной системой сообщающихся между собой каналов. Все компоненты костной ткани специфически связаны между собой и находятся в определённом количественном отношении. Клеточные элементы — производные мезенхимы. Эта ткань выполняет в организме биомеханическую (опорную, защитную) и метаболическую функции, служа основой кости (органа опорно-двигательной системы) и одним из звеньев функциональной системы поддержания минерального состава крови организма человека и животных (схема 5-2).

Дифферон* костных клеток

В формировании и дальнейшем поддержании (обновлении) структуры костной ткани участвуют клетки двух дифферонов. Один из них — костный дифферон, большая часть клеток которого постоянно присутствует в костной ткани:

* Дифферон (гистогенетический ряд) — совокупность клеточных форм одной линии дифференцировки, находящихся на её разных уровнях/стадиях от стволовой, т.е. родоначальной, до специализированной клетки и её последующей дифинитивной формы.



Схема 5-2. Строение костной ткани.

- полипотентные стволовые клетки соединительной ткани, находящиеся в костном мозге;
- полустволовые, или коммитированные, предшественники остеогенных клеток — преостеобласты;
- остеобласты;
- остеоциты.

Другой клеточный дифферон, имеющий отношение к костной ткани, — дифферон мононуклеарных фагоцитов. В его состав входят следующие клетки:

- полипотентные стволовые гемопоэтические клетки костного мозга;
- миелоидные коммитированные родоначальные полипотентные клетки костного мозга;
- миелоидные коммитированные родоначальные олигопотентные клетки;
- унипотентные предшественники моноцитов;
- монобласты;

- промоноциты;
- моноциты;
- макрофаги/остеокласты.

Стволовые полипотентные стромальные клетки костного мозга — производные мезенхимы, служат одним из элементов микроокружения для кроветворных клеток и могут быть родоначальниками дифферона костных клеток. Эти клетки имеют особенность: их функциональное назначение заключается в поддержании популяции нескольких дифферонов (включая костный) соединительной ткани организма путём периодического деления, при котором часть клеток остаётся материнскими клетками, а другая часть начинает дифференцироваться и по мере приобретения специализированной функции теряет постепенно способность к делению. Стволовые клетки имеют свойство самоподдержания, и при нормальном функционировании организма пребывают в состоянии физиологического покоя, но при необходимости могут перемещаться по кровяному руслу в различные участки организма, давая там соответствующие популяции. Специализированная функция клеток — синтез компонентов межклеточного матрикса соединительнотканной части органа и дальнейшее поддержание её гомеостаза.

Преостеобласты (коммитированные* камбиальные** остеогенные клетки) имеют потенцию к пролиферации и способность к синтезу компонентов костного матрикса, на что указывают развитый гранулярный эндоплазматический ретикулум (ГЭР), аппарат Гольджи (цистерны и везикулы), соответствующее ядерно/цитоплазматическое отношение. Преостеобласты обнаруживают в самом внутреннем слое надкостницы, граничащем со слоем остеоида на наружной поверхности кости (периостальные клетки), и в составе эндоста (эндостальные клетки), выстилающего костномозговые полости, гаверсовы (центральные) и фолькмановские (прободающие) каналы, а также покрывающего костные балки в губчатой кости. В зависимости от степени их дифференцировки, функциональной активности и местонахождения (на поверхности растущей кости, в зонах ремоделирования, очагах репаративной регенерации, интактной зрелой кости) эти клетки имеют различную форму (уплощённую, веретенообразную, овальную и др.), варьирующие ядерно-плазматические отношения, различное количество и разнообразие цитоплазматических органелл.

В растущих костях преостеобласты выстилают одним слоем поверхность (наружную и внутреннюю) кости, чередуясь с остеобластами. Преостеобласты имеют короткие и длинные отростки, с помощью которых посредством щелевых контактов они взаимодействуют друг с другом и соседними остеобластами.

В зрелых костях взрослых людей, где ремоделирование кости происходит достаточно редко, на костных поверхностях (наружной и внутренней) находятся преостеобласты уплощённой формы, с разреженной цитоплазмой, обеднённой органеллами общего назначения, собранными в основном вблизи перинуклеарной области. Основная же роль этих камбиальных клеток, находящихся в основном в GO периоде клеточного цикла, заключается в поддержании популяции остеогенных клеток при возникающей необходимости: физиологическая регенерация (обновление), ремоделирование, репаративная регенерация.

Дифференцировка преостеобластов, проявляющаяся морфологически формированием и накоплением ГЭР, компонентов комплекса Гольджи и других органелл общего назначения, увеличением объёма клетки, поляризацией ядра, уменьшением ядерно-цитоплазматического отношения, приводит к переходу этих клеток в остеобласты.

* Коммитированность — ограниченность возможных путей дифференцировки.
** Камбиальность — способность клетки путём деления (пролиферации) пополнять дифференцирующуюся часть клеток.

Остеобласты — дифференцированные костеобразующие клетки, синтезирующие и секретирующие компоненты костного матрикса, участвующие в его формировании и физиологической регенерации (обновлении), т.е. в поддержании структуры костной ткани в нормальном функциональном состоянии. Эти клетки сохраняют способность к делению. В связи с синтетическими потенциями остеобластов они имеют в своем составе все необходимые (обязательные) компоненты: развитый ГЭР, аппарат Гольджи, митохондрии. В зависимости от функциональной активности остеобласты могут быть покоящимися или активными. Последние, как правило, находятся в зонах интенсивного остеогенеза (растущая кость, репаративный регенерат, кость при ремоделировании). Активные остеобласты также можно разделить на две группы.

- Первичные остеобласты участвуют в образовании ретикулофиброзной костной ткани в эмбриогенезе или при репаративной регенерации. При этом они погружаются в первичные костные балки, превращаясь в первичные остеоциты, имеющие уплощённую форму, многочисленные короткие отростки, что не позволяет им взаимодействовать друг с другом и образовывать упорядоченные ассоциации.
- Ретикулофиброзная костная ткань подвергается резорбции, и на её месте появляются вторичные остеобласты (рис. 5-21), имеющие длинные отростки и взаимодействующие друг с другом. Результат жизнедеятельности этих клеток — пластинчатая костная ткань, а сами клетки превращаются во вторичные, или зрелые, остеоциты, образующие организованные ассоциации, в которых сохраняется их связь между собой посредством длинных клеточных отростков.

Покоящиеся остеобласты находятся в периосте или эндосте зрелой кости и не образуют сплошной слой, хотя своими отростками могут взаимодействовать между собой и с остеоцитами, находящимися в подлежащей костной ткани. Эти связи, очевидно, установлены ими ранее так же, как между соседними остеобластами, и при погружении в костный матрикс сохраняются. Вокруг клеток, погружённых

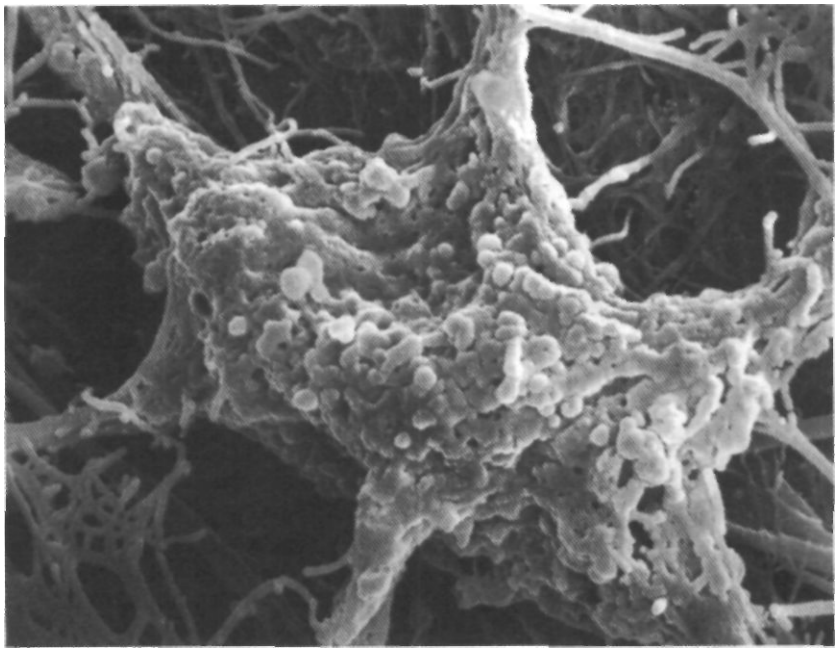

Рис. 5-21. Вторичные остеобласты.

в костный матрикс, и их отростков остаются свободные пространства, образующие в дальнейшем систему костных каналов — лакуно-канальцевую систему, заполненную тканевой жидкостью. В цитоплазме остеобластов в результате синтеза на ГЭР в везикулах аппарата Гольджи накапливаются и транспортируются компоненты межклеточного костного матрикса: волокнистые (коллагеновые) белки, гликозаминогликаны, полипептидные части протеогликанов, ферменты (щелочная и кислая фосфатазы).

В соответствии с выраженностью остеогенной функции и развитием синтетического и секреторного аппарата выделяют молодые остеобласты, зрелые функционально активные остеобласты и гипертрофированные остеобласты — клетки-депо секрета. После завершения остеогенеза у оставшихся на поверхности кости зрелых остеобластов частично редуцируются ГЭР и аппарат Гольджи, а у молодых — задерживается процесс развития синтетического аппарата, и они превращаются в неактивную форму остеобластов. Неактивные остеобласты — плоские клетки со слабо развитым синтетическим аппаратом. Вместе с преостеобластами они покрывают около 70-80% процентов костной поверхности в скелете взрослого человека (без подлежащего остеоида) и 4-8% — с подлежащим остеоидом.

Остеоциты — дифференцированные костные клетки, участвующие в поддержании рабочей структуры костной ткани и концентрации минералов в крови. У этих клеток утрачена способность к делению. По размеру они несколько меньше остеобластов, имеют уплощённую полигональную форму и многочисленные длинные отростки (рис. 5-22), которыми связаны друг с другом посредством щелевых контактов, образуя таким образом достаточно упорядоченную клеточную ассоциацию, характерную только для костной ткани. В остеоцитах ядра имеют округлую или овальную форму с инвагинациями, занимают значительный объём цитоплазмы. В цитоплазме присутствуют органеллы общего назначения: в относительно небольшом количестве ГЭР, комплекс Гольджи, митохондрии, лизосомы. Состояние и форма клеток, их отростков и цитоплазмы, состав и количество органелл, структура лакун позволяют выделить четыре разновидности остеоцитов:

- образующие костный матрикс;
- резорбирующие костный матрикс;
- покоящиеся;
- дегенерирующие остеоциты.

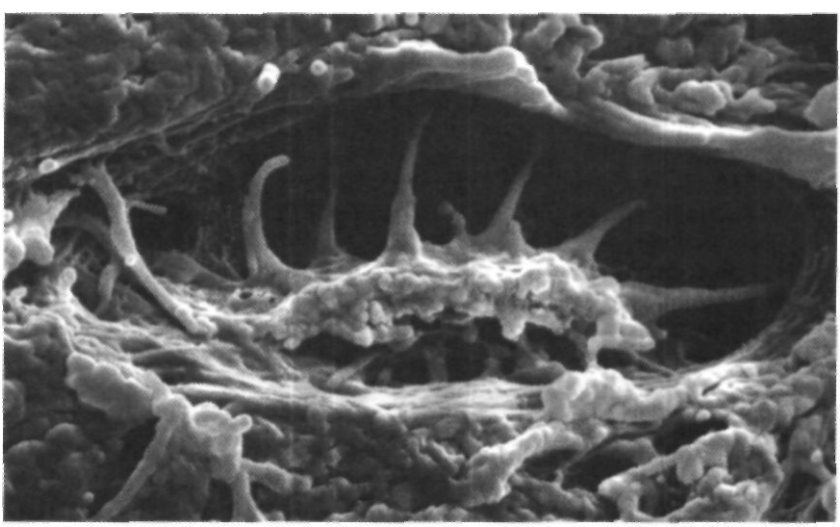

Рис. 5-22. Остеоциты.

В первой разновидности остеоцитов также можно выделить две группы.

- Остеоциты, образующие костный матрикс в зонах активного остеогенеза, близки по структуре к активно продуцирующим остеобластам — первичные остеоциты. Очевидно, их изолированность вновь образованным костным матриксом и ограниченность тем самым к доступу питательных веществ ещё не успела сказаться на их структуре. В то же время они продолжают участвовать в формировании костного матрикса.
- Остеоциты, образующие костный матрикс в зрелой кости при её естественном (физиологическом) обновлении. В этих клетках количество органелл, особенно ГЭР и компонентов комплекса Гольджи, значительно меньше, но и объём обновляемого костного матрикса несопоставим с матриксом, образующимся в зонах активного остеогенеза.

Вторая разновидность остеоцитов, резорбирующих костный матрикс, содержит в цитоплазме большее количество лизосом. Эти клетки резорбируют костный матрикс стенок лакун и (возможно) костных канальцев.

В покоящихся остеоцитах находится минимальное количество клеточных органелл, очевидно, необходимых для поддержания жизнедеятельности самой клетки. Вполне логично предположить, что остеоциты первых трёх разновидностей — одни и те же клетки, меняющие количество органелл в зависимости от требуемого функционального состояния. Такие остеоциты можно назвать «участковыми», т.е. отвечающими за состояние участка костного матрикса, на который распространяются клеточные отростки остеоцита.

В дегенерирующих остеоцитах (четвёртая разновидность) практически отсутствуют органеллы, ядра сморщенные и электроннoплотные, цитоплазма представлена узким ободком. Такие остеоциты чаще встречают во вставочных пластинках и по периферии остеонов.

Остеокласты: структурная организация, источники происхождения, механизмы клеточной резорбции

Остеокласты — специализированные костерезорбирующие клетки, имеющие характерную структурную организацию, позволяющую утилизировать компоненты костной ткани и минерализованного хряща. Клетки могут иметь округлую, шаровидную, сфероидную или эллипсоидную форму с уплощённым основанием, которое находится на резорбируемой ткани и служит основной рабочей частью (рис. 5-23, см. цв. вклейку). Цитолемма, прилегающая к поверхности кости и ограниченная светлой зоной, имеет многочисленные достаточно глубокие складки и крипты. В литературе этот участок остеокласта обозначают как «гофрированная каёмка». Эта часть, образуя своеобразное кольцо, изолирует таким образом зону резорбции и ограничивает возможное распространение образующейся кислоты и выделяемых ферментов на остальную поверхность кости. Совместное действие группы ферментов с кислым и нейтральным оптимумами pH ведёт к полной деградации органической части межклеточного костного матрикса.

В центральной части остеокласта находятся ядра, количество которых может быть от одного до нескольких десятков. Вблизи ядер располагаются цистерны комплекса Гольджи, однако его пузырьки рассеяны по всей цитоплазме. Хорошо развиты каналы ГЭР. Обращает на себя внимание большое количество средних и мелких митохондрий.

Происхождение остеокластов не до конца определено. С точки зрения доказательной основы наиболее предпочтительна гипотеза, предполагающая возникновение остеокласта в результате дифференцировки стволовой гемопоэтической клетки в промоноцит и далее по двум направлениям: моноциты и преостеокласты.

Структура волокнистой основы зрелой костной ткани

Волокнистые структуры костной ткани так же, как и другой соединительной ткани, представлены сложной многоуровневой иерархической системой, включающей коллагеновые молекулы, микрофибриллы, фибриллы, волокна и волоконные комплексы (схема 5-3).

Основа этих структур — коллагеновый белок I типа, составляет около 95% органической части костного матрикса. Большую часть зрелой костной ткани составляют плоские и уплощённые коллагеновые волокна, комплексы которых в минерализованном состоянии называют костными пластинками. Поскольку морфологические исследования костной ткани чаще проводят на её деминерализованных образцах, понятия «костная пластинка» и «плоское коллагеновое волокно» имеют одинаковое значение. В зависимости от места, занимаемого ими в составе компактной или губчатой костной ткани, их обозначают как наружные и внутренние периферические общие (генеральные), остеонные (гаверсовы), промежуточные (интерстициальные, вставочные, обломочные), трабекулярные костные пластинки. Все пластинки имеют общий принцип построения (рис. 5-24).

Их толщина колеблется в среднем от 2 до 5 мкм. Они расположены параллельно друг другу и вдоль длинной оси структур, ими образуемых (кортикальная часть диафиза или трабекула). Ширина и длина костных пластинок варьируют от нескольких

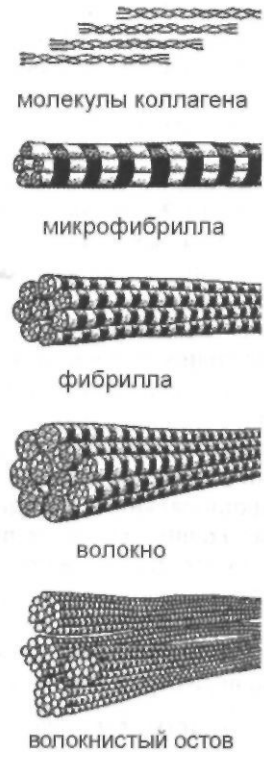

Схема 5-3. Структура волокнистой основы зрелой костной ткани.

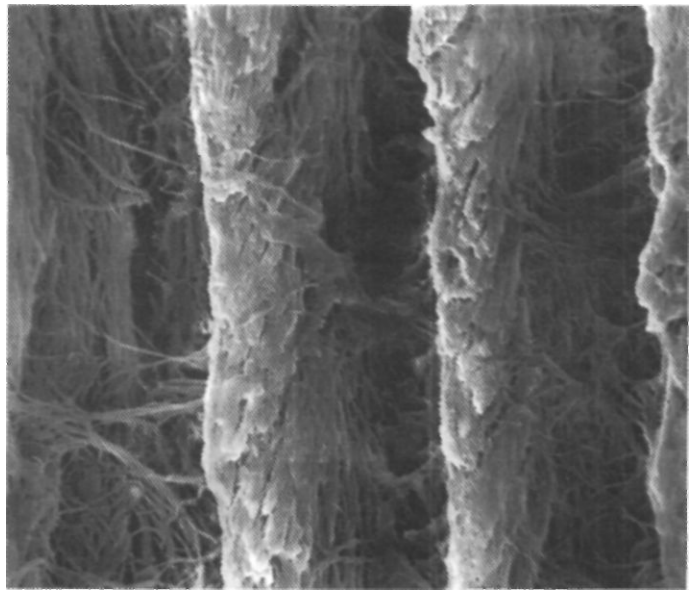

Рис. 5-24. Строение костных пластин.

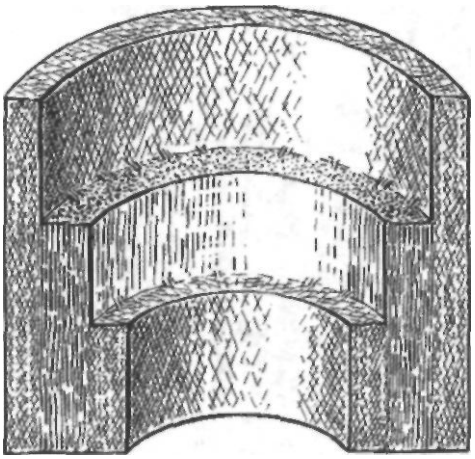

Схема 5-4. Строение костных пластин на срезе кости.

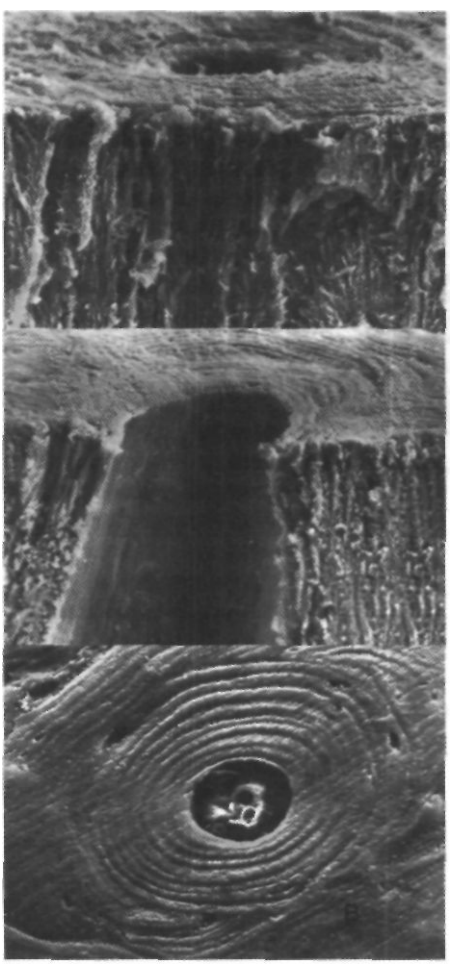

Рис. 5-26. Строение остеона (электронная микроскопия).

десятков до сотен микронов. В состав костной пластинки могут входить от нескольких сотен до нескольких тысяч коллагеновых фибрилл. В центральной части костных пластинок коллагеновые фибриллы имеют преимущественную продольную ориентацию (схема 5-4).

Эта ориентация коллагеновых фибрилл совпадает с длинной осью остеона. По периферии пластинки фибриллы имеют, наряду с продольной, тангенциальную и поперечную ориентацию. Тангенциальная ориентация здесь преобладает. Плоские коллагеновые волокна костных пластинок расслаиваются (ветвятся), т.е. происходит перераспределение их фибриллярного состава, при этом фибриллы нигде не прерываются. Таким образом обеспечивается единство всей волокнистой основы кости. В промежуточных слоях с обеих сторон костной пластинки цилиндрические и уплощённые волокна имеют преимущественную циркулярно-поперечную ориентацию. Вероятно, они выполняют интегрирующую функцию в составе волокнистого остова. Из костных пластинок образована волокнистая основа остеона, представляющая «цилиндры», состоящие из «вставленных» одна в другую «трубок» (телескопическая структура), которые служат основой остеонов — гаверсовых систем. Диаметр отдельных «трубок» построенных и костных пластинок уменьшается к центру остеона, где расположен центральный (гаверсов) канал (рис. 5-25, см. цв. вклейку; 5-26).

Между остеонами в тесной связи с ними находятся вставочные костные пластинки. Из остеонов и вставочных костных пластинок построена большая часть компактного костного вещества (центральная часть «кортикала» трубчатых костей). Периферические, как наружная, так и внутренняя, части «кортикала» костей построены из общих (генеральных) костных пластинок. Все разновидности костных пластинок взаимосвязаны и образуют единый массив компактного костного вещества (рис. 5-27).



Рис. 5-27. Компактное костное вещество.

Плоские костные пластинки образуют костные трабекулы (балки). Если диаметр трабекул превышает 250-300 мкм, в их структуре появляются остеоны и полуцилиндрические комплексы. Из трабекул, в свою очередь, построено губчатое костное вещество, имеющее ячеистую организацию (рис. 5-28). В костях присутствуют обе разновидности костного вещества с преобладанием одной из них, что зависит от специфики биомеханической функции кости.

Совокупность всех современных морфологических данных позволяет предложить новую, более совершенную модель волокнистой основы остеона (схема 5-5). Принципиальные отличия её от других моделей такие.

- Ориентация коллагеновых фибрилл в костных пластинках имеет два преимущественных направления по отношению к центральному каналу остеона: тангенциальное (по периферии пластинок) и продольное (в центральной части пластинок).
- Характер ориентации фибрилл в различных костных пластинках (включая смежные) аналогичен.

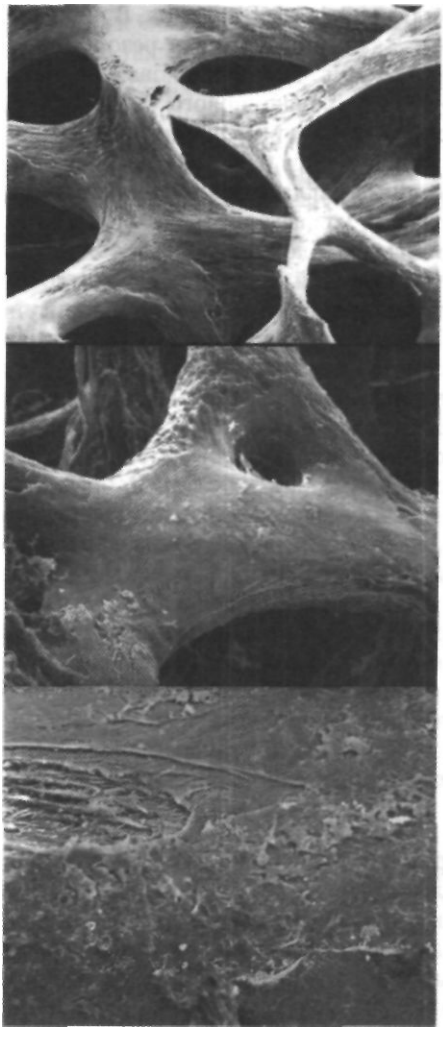

Рис. 5-28. Губчатое вещество кости.

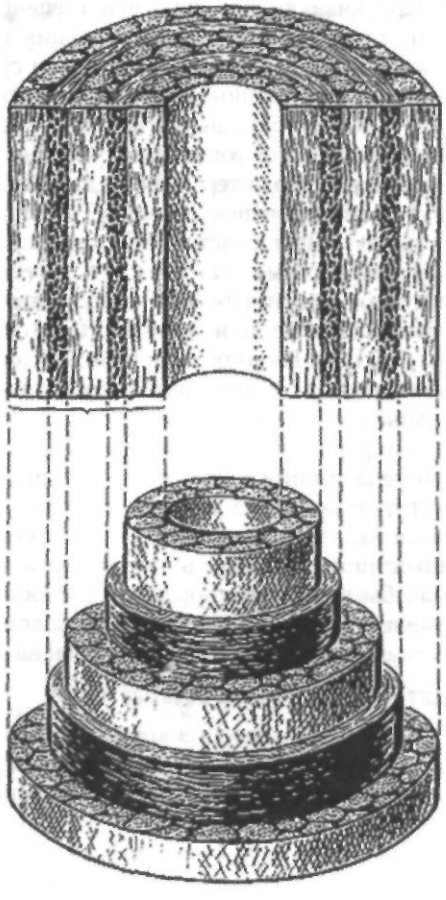

Схема 5-5. Строение остеона.

- В костных пластинках существует система связочных волокон, расположенных поперечно ориентации самих пластинок.
- Параллельно расположенные костные пластинки разделены промежутками, заполненными коллагеновыми волокнами цилиндрической (округлой) или уплощённой формы, и расположены в основном циркулярно по отношению к центральному каналу.

Ещё одна разновидность костной ткани, известная в литературе, — грубоволокнистая, или ретикулофиброзная, костная ткань. Эти два названия отождествляют. Однако сравнительный морфологический анализ этой ткани по топографии и степени её зрелости показывает значительную вариабельность её структурной организации. Так, эмбриональная костная ткань и костная ткань костных регенератов на стадии их формирования имеет ретикулофиброзное или губчатое строение. Поэтому при её описании используют термин «первичные костные балки» (трабекулы) — коллагеновые волокна (неплоские) или их пучки. Основным структурным элементом таких волокон служит коллагеновый белок III типа. Большую часть

минеральной фазы этой ткани составляет аморфный фосфат кальция. В процессе ремоделирования ретикулофиброзная костная ткань подвергается резорбции, а на её месте формируется пластинчатая костная ткань, её коллагеновые волокна имеют плоскую форму и в основном построены из коллагенового белка I типа. Минеральная фаза в большей степени представлена кристаллическим гидрокшапатитом. В местах прикрепления сухожилий мышц к костям расположена зона перехода коллагеновых волокон сухожилий в коллагеновые волокна кости. Значительная толщина и плотность расположения коллагеновых волокон в этом месте дают формальные основания выделить грубоволокнистую разновидность костной ткани, но отождествлять её с ретикулофиброзной костной тканью было бы некорректно. По литературным данным, грубоволокнистая костная ткань присутствует в области черепных швов. Некоторые авторы это не подтверждают. Костная ткань там имеет пластинчатое строение (в том числе остеонное). Структурные элементы костных пластинок (коллагеновые фибриллы) не переходят из костных пластинок одной черепной кости в другую. Край каждой сочленяющейся кости имеет выпячивания и углубления, за счёт взаимодействия которых формируется костный шов. Плотность прилегания костных образований друг к другу обеспечена за счёт тонкой прослойки волокнистой соединительной ткани, непосредственно соединённой с обеими костями. Прочность шва обеспечена исключительно фиксацией формы вышеуказанных образований минеральными компонентами. При деминерализации черепа составляющие его кости достаточно свободно отделяются друг от друга без нарушения их структуры. Отслаивается только волокнистая прослойка, которая, вероятно, представляет собой остаток минерализованной надкостницы. Называть такую структуру ретикулофиброзной костной тканью было бы не совсем корректно. Очевидно, дальнейший морфологический и биохимический анализ подтвердит правомерность разделения грубоволокнистой и ретикулофиброзной костных тканей на две отдельные разновидности.

Минеральный состав костной ткани

Своеобразие строения костной ткани определяется наличием в ней минерального основного вещества. Минеральные соли присутствуют в форме кристаллов и в аморфной фазе. По-видимому, основным компонентом минералов костной ткани служит гидроксиапатит. Элементарная ячейка гидроксиапатита содержит 10 атомов кальция, 6 — фосфора, 2 — гидроксила. Кроме кальция, фосфора и магния, в костной ткани присутствует около 20 микроэлементов: медь, цинк, стронций, барий, бериллий, алюминий, молибден, золото, марганец, железо и др. Содержание большинства из них не превышает 0,0001%. Недостаток или избыток микроэлементов вызывает в костях тяжёлые функциональные расстройства — остеомаляцию, остеопороз, рахит и др. При физиологической регенерации кости микроэлементы играют важную роль в процессах обновления кристаллической решетки минералов. Форма кристаллов минерализованной костной ткани варьирует от игольчатой до пластинчатой. Наиболее вероятно, что в кости содержатся кристаллы разных размеров. Они могут быть толщиной от 2,7 до 7,5 нм, шириной от 4 до 7,5 нм и длиной от 5 до 50 нм.

На форму и размеры кристаллов могут влиять возраст, коллагеновая матрица и другие факторы. Величина кристаллов определяет удельную поверхность минерала кости, влияющую на скорость обменных процессов. Кристаллы заполняют межволокнистые пространства, находятся в тесной связи с коллагеновыми фибриллами. Кристаллы, расположенные на поверхности фибрилл, ориентированы вдоль их длинных осей. Аморфная фаза характеризуется наличием в основном фосфата кальция — первого минерала, образующегося в костной ткани при кальцификации, предшественника кристаллического гидроксиапатита. Соотношение кристаллической и аморфной фаз в костной ткани меняется с возрастом. Существуют некоторые

различия в химическом составе минерального компонента в разных костях одного скелета, а также возрастные различия в химическом составе одной и той же кости. Остеоны костной ткани характеризуются разной степенью минерализации, что связано с возрастом остеонов. Наиболее минерализованные структуры — зрелые остеоны и промежуточные пластинки. Содержание кальция и фосфора в остеонах меньше, чем в промежуточных пластинках. В зрелых остеонах, как правило, кальций и фосфор равномерно распределены по радиусу гаверсовой системы.

ИНТЕРСТИЦИАЛЬНОЕ ПРОСТРАНСТВО

Комплекс коллагеновых структур и минерализованного основного вещества — основное функциональное звено компактной костной ткани, одна из его функций - опорная. В связи с этим это звено нуждается в постоянном обновлении. Доступ пластического материала в кость и вывод продуктов распада из кости осуществляется по интерстициальным пространствам, представляющим собой широко развитую сеть связанных между собой каналов. Каналы отличаются по размерам, направлению, назначению, хотя и являются участками единой системы. Каждая из групп каналов в литературе имеет своё определённое название: центральные (гаверсовы) каналы, фолькмановские (прободающие), соединяющие, радиальные каналы (анастомозы), канальцы, лакуны (клеточные и неклеточные), межструктурные (межфибриллярные и межкристаллические) пространства.

- Центральные (гаверсовы) каналы расположены в центре остеона — структурной единицы кости (см. рис. 5-25,5-26). Стенки каналов образованы костными пластинками. В основном они ориентированы вдоль длинной оси кости. хотя часть из них имеет тангенциальную и даже поперечную ориентацию. Каналы ветвятся, однако их ориентация значительно не меняется (рис. 5-29). Диаметры центральных каналов находятся в диапазоне 30-150 мкм. В их просвет открываются все другие разновидности каналов, перечисленные выше.
- Фолькмановские каналы идут от периостальной поверхности кости поперечно к её длинной оси и примыкают (открываются) в центральные каналы. Их диаметр несколько меньше — 30—60 мкм. За счёт этих каналов центральные каналы сообщаются с наружной поверхностью кости, а точнее — со средой, окружающей кость. Такой же размер и направленность имеют соединяющие каналы или анастомозы между центральными каналами.
- Следующий участок системы костных каналов — канальцы и лакуны. Канальцы — звено микроциркуляторной системы кости, обеспечивающее связь лакун между собой и центральными каналами (рис. 5-26; 5-30, а). Канальцы ветвятся, сливаются и анастомозируют. Они имеют различную ориентацию по отношению к центральному каналу: вдоль центрального канала, радиально и циркулярно. Протяжённость неразветвленной части канальцев может составлять 5-25 мкм. Диаметры канальцев находятся в диапазоне 0,1-1,5 мкм. Часть канальцев облитерирована. Заметно варьирует количество канальцев на единицу площади, т.е. их густота. Одни канальцы открываются в центральные каналы, другие — в лакуны. Клеточные лакуны — место пребывания клеток (рис. 5-30, б). Они имеют размеры по ширине 8-15 мкм, по длине 25-35 мкм. Одна клеточная лакуна может соединяться с 20-40 канальцами. Межструктурные промежутки имеют размеры 5-50 нм и меньше. Морфологически их выявляют только с помощью ТЭМ.

В отличие от большинства тканей организма, кость — многофазный материал, в связи с чем её одинаково широко изучают как морфологическими, так и физико-химическими методами. С позиции последних, интерстициальные пространства или каналы — своеобразные поры, делающие кость пористым материалом. Такое строение определяет высокую прочность кости. Установлено, что общий объём открытой (доступной) пористости компактного костного вещества кортикальной

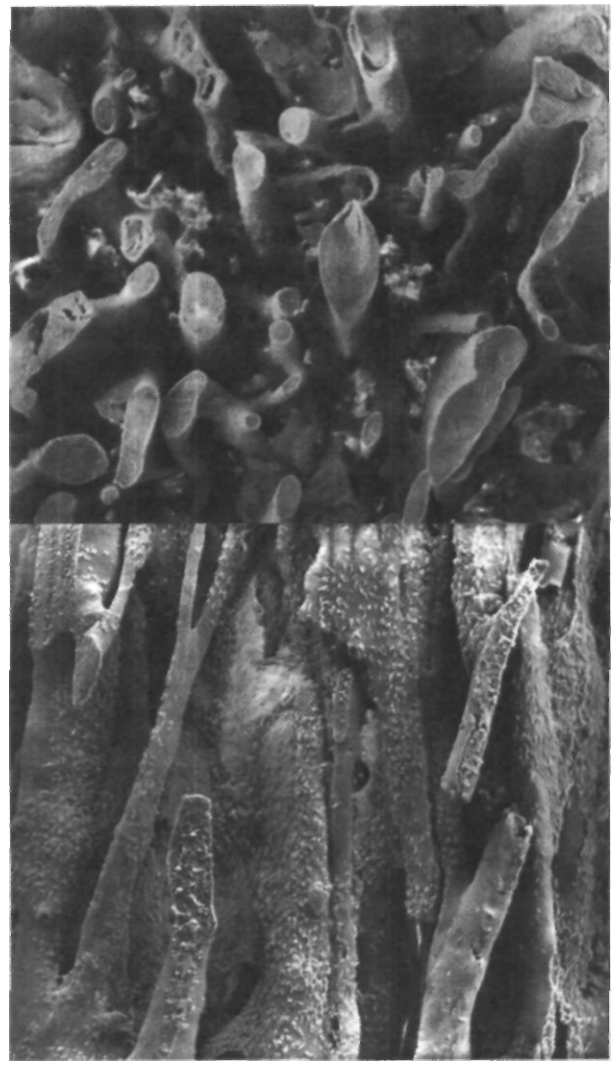

Рис. 5-29. Гаверсовы каналы.

части диафиза трубчатых костей составляет 11-13%, а остальная часть костной ткани представлена органическим и минеральным компонентами. Объём минерального вещества составляет 30-35%, органического — 55-60%. Сопоставление эквивалентных диаметров пор, полученных с помощью порометрии, с диаметрами костных каналов и канальцев, измеренных на ТЭМ и СЭМ-фото, определило процентное представительство объёмов различных отделов интерстициальных каналов компактной костной ткани. Центральные и прободающие каналы, их анастомозы, имеющие диапазон диаметров 30-150 мкм, составляют 13,5% общего объёма интерстициального (порового) пространства. На анастомозы и прободающие каналы диаметром 1,5-30 мкм приходится 10%. Лакунарные пространства диаметром 1,5-15 мкм составляют 24,4%. Канальцы размером 0,1-1,5 мкм занимают 19,3% общего объёма интерстициального пространства. Межфибриллярные и межкристаллические пространства с эквивалентными диаметрами 5-50 нм и меньше составляют 35,5%.

Совокупность данных об интерстициальном пространстве костной ткани, полученных с помощью морфологических (СМ, ТЭМ, СЭМ) и физико-химических

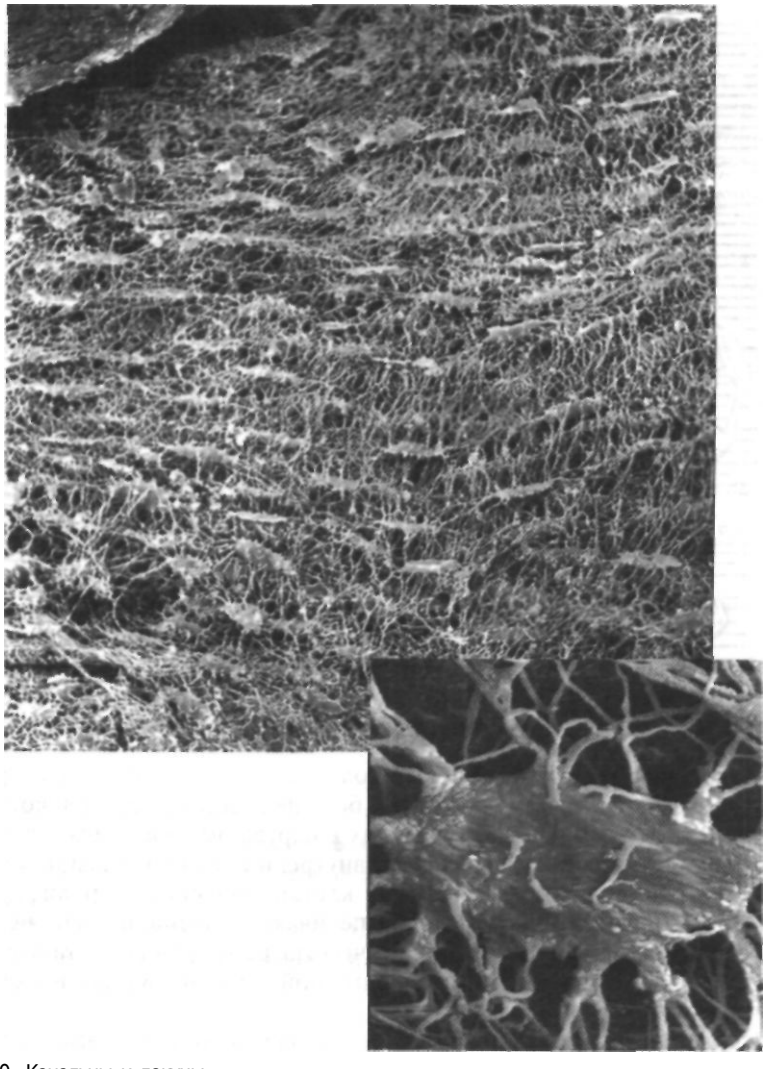

Рис. 5-30. Канальцы и лакуны.

(ртутная порометрия, газовая адсорбция, пикнометрия) методов, позволила дать количественную характеристику различным отделам этой системы и построить схематическую модель системы костных каналов (схема 5-6).

НАДКОСТНИЦА

Надкостница — периферическая часть кости, представленная неминерализованной плотной волокнистой соединительной тканью, разделённой на наружный и внутренний слои.

- В наружном слое плотно расположенные коллагеновые волокна имеют преимущественную ориентацию вдоль длинной оси кости. В этом слое локализовано небольшое количество эластических волокон. Среди волокнистых элементов располагаются мелкие кровеносные сосуды и капилляры, тонкие нервные волокна и их окончания. Клеточные элементы представлены полным комплектом, присущим волокнистой соединительной ткани, включающим собственно соединительнотканные клетки — фибробласты.

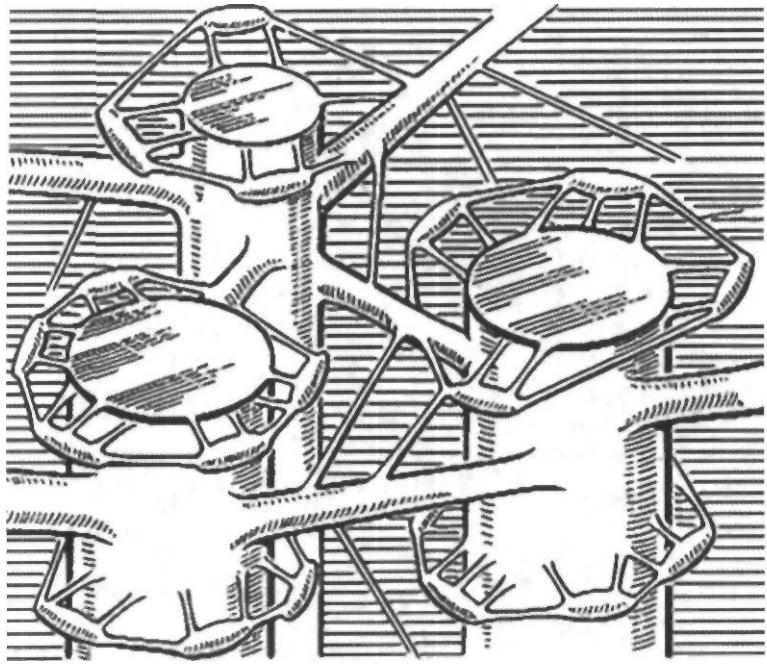

Схема 5-6. Система костных каналов.

- Во внутреннем слое коллагеновые волокна расположены менее ориентированно, чем в наружном слое. Здесь больше эластических волокон. Кроме клеточных элементов, представленных в наружном слое, имеются преостеобласты и остеобласты, в связи с чем внутренний слой называют камбиальным, или остеогенным. Остеогенные клетки способны к пролиферации и синтезу костного матрикса. Они обеспечивают аппозиционный рост кости, т.е. её рост в толщину, и физиологическую регенерацию, а также служат потенциальными участниками репаративной регенерации кости в случае её повреждения.

Часть коллагеновых волокон обоих слоев переходит в костные коллагеновые волокна, обеспечивая тем самым достаточно прочную связь надкостницы и кости.

ЭНДОСТ

Эндост — тонкая соединительнотканная оболочка, выстилающая стенки костных полостей. В её состав входят остеогенные и хондрогенные клетки-предшественники, остеобласты и стромальные фибробласты. В костных полостях, содержащих костный мозг, эндост служит частью стромы костного мозга, коллагеновые фибриллы и волокна которой образуют своеобразную пограничную мембрану вместе с остеоидом на поверхности минерализованной кости. В то же время его можно рассматривать как самостоятельное образование (в составе кости) в центральных каналах, где он выстилает их стенки. В наиболее удалённой от поверхности кости части эндоста среди волокнистых структур расположены капилляры и тонкие нервные волоконца. В зонах резорбции кости в составе эндоста появляются остеокласты. В области образования костной ткани в эндосте резко увеличивается количество остеобластов и их предшественников. Значительно утолщается слой остеоида.

КОСТНЫЙ МОЗГ

Костный мозг состоит из двух частей: паренхимы и стромы. Он заполняет межбалочные и костномозговые каналы плоских и трубчатых костей и выполняет функцию кроветворения. В состав паренхимы входят стволовые полипотентные кроветворные клетки, дифферoны гемопоэтических клеток эритроидного, гранулоцитарного и мегакариоцитарного ряда, а также предшественники В- и Т-лимфоцитов. Совокупность вышеуказанных клеток обозначают в литературе термином «красный костный мозг».

Жёлтый костный мозг состоит в основном из жировых клеток — адипоцитов, содержащих пигменты типа липохромов, придающие ему жёлтый цвет. Эта разновидность костного мозга содержится главным образом в диафизах длинных трубчатых костей. Следует отметить, что небольшое количество адипоцитов постоянно присутствует в красном костном мозге. В физиологическом состоянии жёлтый костный мозг не осуществляет кроветворной функции, однако при больших кровопотерях, т.е. в условиях сильного гемопоэтического стресса, или при некоторых патологических состояниях организма в нём появляются очаги миелопоэза, возможно, за счёт стволовых полипотентных клеток, сохранившихся с раннего периода развития или приносимых сюда кровью, но после регенерации кроветворения структура жёлтого (жирового) костного мозга в этих участках вновь восстанавливается.

В течение жизни кроветворная ткань постепенно замещается жировой. У взрослого человека красный костный мозг длительное время сохраняется в грудине, подвздошной кости, эпифизах трубчатых костей, в то время как жёлтый расположен в диафизах.

Не менее важной частью костного мозга служит его строма, выполняющая роль «кроветворного микроокружения», обеспечивающая трофику и механическую поддержку клеточным элементам, — своеобразный гомеостаз гемопоэтическому процессу и специфику для определённых направлений развития клеток крови. Кроме этого, в строме существует популяция стволовых соединительнотканных клеток и клеток-предшественников всех соединительнотканных дифферонов, включая остеогенные и хондрогенные. В состав клеток стромы костного мозга входят следующие.

- Ретикулярные клетки — стромальные фибробласты, имеющие многочисленные отростки, с помощью которых они взаимодействуют друг с другом, образуя сеть, похожую на клеточный синцитий. Эти клетки секретируют все компоненты межклеточного матрикса, из которых образуются коллагеновые и эластические волокна и структурированные протеогликаны.
- Адвентициальные клетки сопровождают кровеносные сосуды и покрывают значительную часть поверхности синусоидных капилляров.
- Эндотелиальные клетки образуют внутреннюю оболочку сосудов костного мозга, синтезируют гемопоэтины, колониестимулирующие факторы (КСФ), фибронектин, обеспечивающий клеточную агрегацию, коллаген IV типа для построения базальной мембраны.
- Адипоциты — постоянные элементы костного мозга.
- Макрофаги секретируют различные биологически активные вещества: КСФ, интерлейкины, простагландины, интерферон и др.

Большинство стромальных клеток синтезирует ростовые факторы, индуцирующие родоначальные гемопоэтические клетки к пролиферации и дифференцировке. Межклеточный матрикс костного мозга представлен коллагеновыми фибриллами и волокнами, образованными на основе коллагенового белка III типа. Ранее эти волокна называли ретикулиновыми. В межклеточном матриксе встречают и эластические волокна. Волокнистые структуры так же, как и ретикулярные клетки, образуют сеть (волокнистую) для поддержания паренхимы, но, естественно, более прочную, чем клеточная.

ФИЗИОЛОГИЧЕСКАЯ РЕГЕНЕРАЦИЯ КОСТНОЙ ТКАНИ

Физиологическая регенерация костной ткани подразумевает её постоянное обновление, связанное с «износом» или накоплением микроповреждений в каких-либо участках при физиологических нагрузках. В этом случае вновь формируемая костная структура должна быть идентичной утраченной. Если при замене одной костной структуры на другую происходят определённые изменения архитектоники, новообразованная структура отличается количественно или конформационно от исходной, этот процесс следует называть ремоделированием, т.е. перестройкой. Однако в литературе ремоделированием называют практически все процессы замены костной ткани. Очевидно, это связано с тем, что физиологическая регенерация и ремоделирование костной ткани имеют одинаковые механизмы:

- подготовка места будущей резорбции на поверхности кости путём освобождения её от остеогенных клеток и их предшественников, а также неминерализованного костного матрикса;
- миграция остеокластов и их фиксация на подготовленной костной поверхности;
- растворение костного минерала путём закисления среды и ферментативный лизис освободившегося органического костного матрикса остеокластами;
- после завершения резорбции костного матрикса начинаются пролиферация и дифференцировка остеогенных клеток-предшественников в эндосте, окружающем резорбционную лакуну, и последующая их миграция в эту лакуну;
- синтез органических компонентов межклеточного матрикса (коллагенового белка, гликозаминогликанов, гликопротеидгз) и их структурирование в межклеточном пространстве, т.е. образование надмолекулярных агрегатов: коллагёновых микрофибрилл, фибрилл, волокон, структурированных протеогликанов.

Вышеописанный механизм резорбции и остеогенеза возможен в губчатом веществе костей, где могут происходить частичное или полное рассасывание костных балок, построение новых или отложение нового костного вещества на частично резорбированных балках. Новообразованное костное вещество отделено от прежнего базофильной линией склеивания. При многократных перестройках эти линии указывают на их количество и придают данной костной балке мозаичный вид.

Также резорбция и остеогенез протекают на периостальной поверхности кости и стенках центральных каналов остеонов в компактном костном веществе. Резорбция костных пластинок, образующих стенки остеонов, приводит к увеличению их диаметра. В расширенных каналах на сохранившихся стенках происходит новообразование костного вещества. При этом форма и направление перестраивающихся остеонов может несколько измениться.

Кроме представленного механизма резорбции и остеогенеза с участием мигрирующих остеокластов и остеогенных клеток периоста, эндоста и костного мозга, возможен ещё один механизм обновления костной ткани в толще компактного костного вещества, куда недоступны остеокласты и где невозможен остеогенез за счёт пролиферации и дифференцировки остеобластов. Очевидно, в этих местах обновление костного вещества осуществляется остеоцитами, сохранившими способность к растворению костного матрикса и последующему его образованию. О возможности выполнения той и другой функции указано выше при описании клеточных дифферонов кости. Безусловно, эти функциональные возможности ограничены, но учитывая равномерность распределения остеоцитов в костном веществе и площадь их поверхности (с учётом отростков), можно предположить, что этот механизм поддержания структуры костного вещества достаточно эффективен.

РЕПАРАТИВНАЯ РЕГЕНЕРАЦИЯ КОСТНОЙ ТКАНИ

Общие закономерности репаративной костной регенерации

Репаративная регенерация костной ткани — образование костной ткани на месте повреждения кости, направленное на её полноценное структурно-функциональное восстановление.

Особенность костной репаративной регенерации — многоэтапность её течения, при котором каждый последующий этап бывает следствием предыдущего. От момента повреждения кости до завершения репарации, т.е. образования морфологически зрелой костной ткани, заполняющей дефект и соединяющей костные отломки, и достижения полноценного восстановления функций кости как самостоятельного органа проходит достаточно много времени. При этом отчётливо прослеживаются общие закономерности течения репаративного процесса костной ткани и специфические особенности, зависящие от условий его течения, потенций остеогенных клеточных элементов, а также от состояния всего организма.

Общие закономерности репаративного процесса в повреждённой кости и его завершения, происходящих в оптимальных условиях, представлены в виде своеобразного «собирательного образа». Оптимальные условия подразумевают простой закрытый перелом длинной трубчатой кости, правильную репозицию и хорошую фиксацию костных отломков.

Стадия повреждения, или первичной деструкции, обычно бывает кратковременной, но её обширность зависит от травмирующего фактора (в рассматриваемом случае — механического характера): его силы, продолжительности и площади контакта. При наиболее часто встречаемом закрытом переломе длинной трубчатой кости происходит нарушение её целостности с разделением на два костных отломка (дистальный и проксимальный). При этом разрываются надкостница, эндост, костная ткань и все элементы, в них присутствующие и с ними связанные: волокнистые (коллагеновые и эластические) и клеточные (фибробласты, остеобласты, остеоциты, клетки-предшественники) элементы, костный мозг, кровеносные и лимфатические сосуды, нервы, ткани, окружающие кость.

Таким образом, травма вызывает деструкцию тканевых элементов в области повреждения, нарушение взаимосвязи сохранившихся тканевых элементов и изменение тканевой пространственной архитектоники. За этим следуют физико-химические и биохимические изменения среды в зоне повреждения, инициирующие новые (другие) структурные изменения.

Стадия последствий первичной деструкции, вторичная деструкция. В результате альтерации в очаге повреждения развивается воспалительная реакция. Её первый признак — расстройство кровотока и лимфообращения, связанное с вазодилатацией и сопровождающееся повышением проницаемости сосудистой стенки, в результате чего происходит экссудация, т.е. выход из сосудов в ткани воды, белков, солей и клеток крови. Вследствие этого возникает отёк окружающих тканей. В очаге воспаления обнаруживают продукты обмена веществ, токсины. За этим следует лейкодиапедез, т.е. миграция лейкоцитов и инфильтрация ими тканей, окружающих очаг воспаления. Развивается воспалительная гиперемия, изменяются реологические свойства крови, возникают стазы, местные кровоизлияния, тромбоз мелких сосудов, фибринозный выпот. В результате нарушения обмена веществ в очаге воспаления развиваются ацидоз, гипоксия и гиперосмия. В результате лейкоцитарной реакции в очаге появляется большое количество ферментов, что вызывает распад повреждённых тканей. Между костными отломками образуется кровяной сгусток. При переломе кортикальной части диафиза происходит разрыв сосудов, проходящих в центральных каналах остеонов, что приводит к прекращению кровотока по ним на некоторую глубину от границы повреждения до места их ближайшего разветвления или анастомоза с сосудами смежных остеонов.

В связи с этим на обоих костных отломках, обращенных в рану, появляется слой костной ткани, где отсутствует кровоток. В этих слоях происходит гибель остеоцитов и запустевание их лакун, а следовательно — омертвение костной ткани в области погибших остеоцитов. Именно по этому признаку отличают отмирающую кость от живой кости. Повреждение кровеносных сосудов приводит к отмиранию части надкостницы и части костного мозга в обоих костных отломках. Однако эти ткани кровоснабжаются лучше, и поэтому их некроз распространяется менее обширно, чем в кости. Следует отметить, что разрушение и резорбция нежизнеспособной костной ткани продолжается достаточно долго и идёт параллельно с формированием ретикулофиброзного костного регенерата (костной мозоли).

Стадия очищения костной раны, формирование грануляционной ткани. Дальнейший распад и утилизация тканевого детрита происходит путём его фагоцитоза гранулоцитами и макрофагами или лизиса без фагоцитоза за счёт ферментов, освобождающихся при гибели гранулоцитов. Макрофаги завершают этот процесс. Во время предыдущих стадий и очищения костной раны появляется большое количество различных веществ (например, факторы роста), стимулирующих пролиферацию и дифференцировку соединительнотканных клеток — фибробластов. Их предшественники присутствуют в соединительной ткани, окружающей кость, надкостнице и костном мозге. В результате активной жизнедеятельности фибробластов образуется волокнистая рыхлая неоформленная соединительная ткань. Она легко адаптируется и развивается в создавшихся неблагоприятных условиях (гипоксия и др.). Вслед за волокнистой рыхлой неоформленной соединительной тканью в очаге воспаления начинают образовываться сосуды, в результате чего появляется грануляционная ткань.

Стадия образования первичного ретикулофиброзного костного регенерата, восстановление целостности (непрерывности) повреждённой кости. Во время образования рыхлой неоформленной волокнистой соединительной ткани и грануляционной ткани начинается пролиферация остеогенных клеток и их предшественников в местах их присутствия: в надкостнице и эндосте вблизи, но не в непосредственной близости от краёв костных отломков, в сохранившемся костном мозге (и жировом в том числе). Очевидно, к этому времени происходит более интенсивная резорбция нежизнеспособной костной ткани, составляющей концевые участки костных отломков, освобождение костных морфогенетических белков, служащих сильными стимуляторами остеогенеза, а точнее — пролиферации и дифференцировки остеогенных клеток. В результате этих процессов и синтетической деятельности остеобластов на поверхности надкостницы и эндоста вблизи края костного отломка появляются первичные костные балки (трабекулы) — коллагеновые волокна, основу которых составляет коллагеновый белок III типа. Новые трабекулы достаточно прочно соединены с костным матриксом отломка. Дифференцировка клеток-предшественников в остеобласты напрямую зависит от степени их кровоснабжения. В связи с этим формирование ретикулофиброзного костного регенерата будет происходить до тех пор, пока будет обеспечен определённый уровень кровоснабжения области пролиферации и дифференцировки клеток-предшественников. Одновременно с этими процессами происходит неоангиогенез. Однако капилляры растут значительно медленнее, чем пролиферируют клетки-предшественники. В связи с этим возникает несоответствие между существующими и требуемыми условиями для дифференцировки клеток-предшественников в остеогенные, т.е. в остеобласты. При недостаточном кровоснабжении будет проходить дифференцировка клеток-предшественников в хондробласты и далее — в хондроциты. Так образуется трёхслойный регенерат, состоящий из ретикулофиброзной костной ткани, хрящевой гиалиново-волокнистой и волокнистой соединительной ткани. По мере прорастания капилляров в ретикулофиброзный костный регенерат хрящевая ткань будет замещаться ретикулофиброзной.

Продвигаясь навстречу друг другу, периостальные и эндостальные регенераты от обоих костных отломков соединяются, восстанавливая целостность повреждённой кости. Ретикулофиброзные регенераты от надкостницы и эндоста заполняют также и пространство между кортикальными частями костных отломков. Нарушенное кровоснабжение в повреждённых остеонах компактного костного вещества «кортикалов», как было указано ранее, делает его нежизнеспособным, в связи с чем клетки-предшественники, находящиеся в эндосте центральных каналов, также погибают. Происходит постепенная резорбция омертвевших частей компактного костного вещества «кортикалов» и замещение их новообразованной регенераторной ретикулофиброзной костной тканью. Следует обратить внимание, что эта резорбция, или рассасывание, проходит в большей степени без участия остеокластов, т.е. происходит «гладкая», или химическая резорбция.

Репаративное и адаптационное ремоделирование первичного ретикулофиброзного костного регенерата. Образование ретикулофиброзного костного регенерата в виде муфты вокруг костных отломков и прослойки между ними не только соединяет их, восстанавливая целостность повреждённой кости, но и достаточно прочно фиксирует их положение относительно друг друга. В то же время этот регенерат нельзя считать органоспецифичным, он не соответствует по своей прочности нативной кости. Поэтому он подвергается постепенной резорбции, а на его месте образуется регенерат из компактной костной ткани. Этот процесс называют репаративным ремоделированием (генетически запрограммированным), без этого процесса репарация будет неполноценной. При этом восстанавливаются костный канал и костный мозг в области повреждения. Следует обратить внимание на то, что объём регенерата из компактной костной ткани меньше замещённого ретикулофиброзного и незначительно выступает за анатомические границы как с внутренней, так и с наружной части кости. Однако, несмотря на полное единство новообразованного регенерата из компактной костной ткани с костными отломками, чётко прослеживается граница между ними. Это связано с несоответствием ориентации остеонов регенерата (в том числе их центральных каналов и сосудов) и остеонов компактной костной ткани костных отломков. Тем не менее, на этом этапе завершается генетически запрограммированный процесс репаративной костной регенерации, при отсутствии соответствующей нагрузки ремоделирование остановится. В связи с этим последующее ремоделированние костного регенерата, происходящее под влиянием постепенно возрастающих механических нагрузок, называют адаптационным. Эта перестройка в конечном счете завершится не только тканевым единством, но и конструкционной однородностью, что сделает новообразованную кость идентичной и по биомеханическим показателям нативной костной ткани соответствующей топографии. Этот последний этап может продолжаться достаточно долго — в течение месяцев или лет, что зависит от характера бывшего повреждения, топографии, разновидности кости и др. Вышеуказанная морфофункциональная перестройка показывает, что костная ткань может регенерировать без остаточных структурных несоответствий, т.е. без рубцов.

Особенности репаративной костной регенерации, зависящие от условий её течения

Вышеописанный обобщённый вариант течения репаративной костной регенерации встречают наиболее часто, однако при определённых отличиях в условиях течения структурная динамика регенераторного процесса также может быть отличной. Так, при точном сопоставлении и плотном контакте костных отломков в условиях стабильной (жёсткой) фиксации и достаточного кровоснабжения зоны перелома периостальный ретикулофиброзный костный регенерат невелик по объёму, но эндостальный — более выражен и занимает значительную часть костномозгового канала. Интермедиарный регенерат не выражен. Наблюдают

размножение и дифференцировку остеогенных клеток внутри центральных каналов остеонов костной ткани контактирующих поверхностей костных отломков. Центральные каналы расширяются с помощью остеокластов, вслед за этим начинается образование новых остеонов, которые, проходя плоскость перелома, т.е. через межотломковую щель, внедряются в костную ткань противоположного костного отломка. Таким непосредственным образом восстанавливается пластинчатая костная ткань. Образовавшиеся периостальный, эндостальный и интермедиарный ретикулофиброзные регенераты в течение относительно короткого срока (около 2 нед) ремоделируются в пластинчатую костную ткань. Такой вариант заживления переломов встречают достаточно редко, его называют первичным сращением.

При менее благоприятных условиях (нестабильность фиксации костных отломков, недостаточность кровоснабжения и др.) образование ретикулофиброзного костного регенерата может идти параллельно с образованием хрящевой гиалиноподобной ткани, которая в дальнейшем не будет замещаться ретикулофиброзной костной тканью. Эта хрящевая ткань станет своеобразной прокладкой между костными отломками и будет препятствовать полноценному морфофункциональному восстановлению повреждённой кости, что потребует дополнительного хирургического вмешательства (рис. 5-31, см. цв. вклейку).

Оптимальной моделью для исследования репаративной костной регенерации служат дистракционные костные регенераты. Метод дистракционного остеосинтеза позволяет распределить в пространстве и во времени структурные элементы вновь образованной костной ткани по степени их зрелости, т.е. по этапам формирования в пределах одного костного регенерата, что особенно информативно при его морфологическом исследовании.

Как было указано ранее, репаративной костной регенерации предшествует воспаление, протекающее в области повреждения кости и приводящее к следующим изменениям:

- очищение этой области от разрушенных некротизированных тканей;
- заполнение костного дефекта рыхлой неоформленной соединительной тканью с сосудами (неспецифическая репарация), что обеспечивает среду для жизнедеятельности остеогенных клеток и их предшественников;
- появление стимуляторов или активаторов механизмов восстановления повреждённой кости, т.е. её репаративной регенерации.

Первый этап собственно костной регенерации — пролиферация коммитированных предшественников остеогенных клеток в периосте, эндосте, сохранённом костном мозге костных отломков и их миграция в костный дефект с последующей дифференцировкой. В дистракционных регенератах этот процесс происходит в центральной части диастаза — зоне роста. Предшественники остеогенных клеток имеют различную форму: шаровидную, веретенообразную, вытянутую, уплощённую. Их размеры варьируют от 4 до 8 мкм. Они располагаются бессистемно, не имея закономерной взаимосвязи друг с другом. В результате жизнедеятельности клеток остео-, хондро- и фибробластического дифферонов дефект (диастаз) заполняется межклеточным матриксом, структурными формами которого служат гранулярный материал и волокнистые элементы. Очевидно, гранулярный материал — коллагеново-протеогликановый продукт синтетической деятельности соединительнотканных клеток, в нём происходит спонтанная самосборка волокнистых элементов регенерата (рис. 5-32).

Наличие протеогликанов, с одной стороны, является обязательным условием формирования коллагеновых фибрилл, а с другой — обеспечивает метаболическую среду для клеточных элементов. В междистракционный период, т.е. между моментами удлинения, в центральной части регенерата (зона роста) вновь синтезированные волокнистые структуры не имеют какой-либо преимущественной ориентации. Сразу после очередной дистракции эти структуры ориентируются

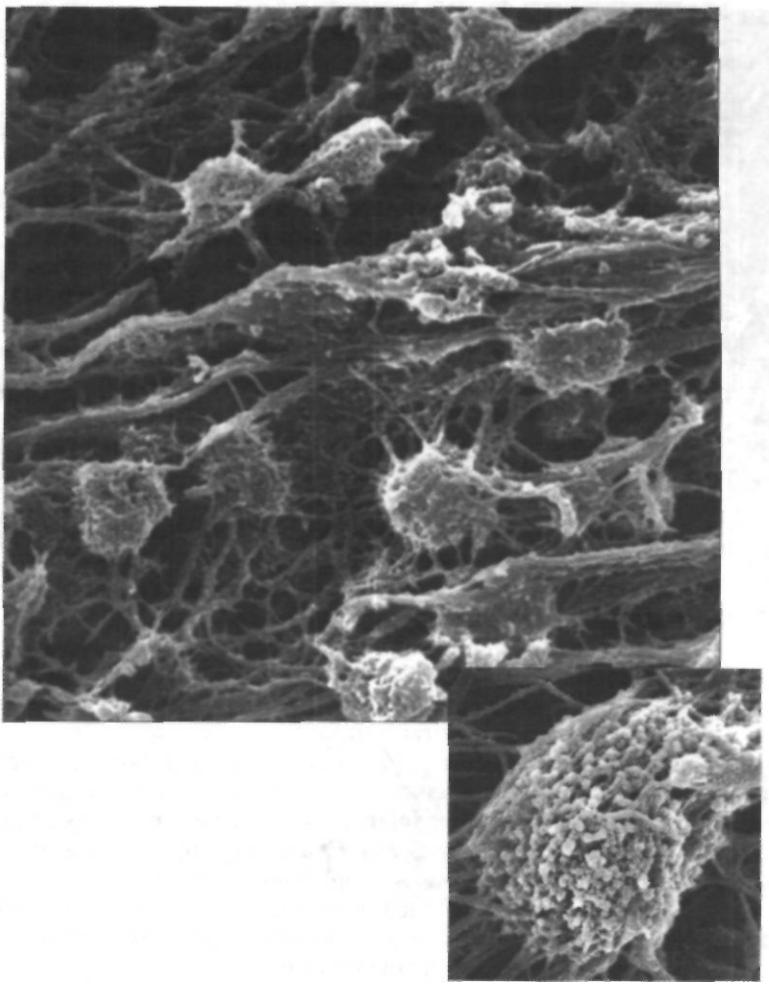

Рис. 5-32. Костная регенерация.

вдоль вектора созданного напряжения-растяжения. При этом большая часть коллагеновых фибрилл организуется в волокна, которые постепенно утолщаются, сохраняя при этом преимущественную продольную ориентацию. По мере удаления от центральной зоны гранулярного материала становится меньше, что, очевидно, связано с сокращением объёма синтезируемого материала по мере формирования костного матрикса.

Врастание сосудов (капилляров, превращающихся в синусоидные капилляры) в эту новообразованную форму соединительной ткани (рис. 5-33, см. цв. вклейку) стимулирует дальнейшую дифференцировку предшественников остеогенных клеток и приводит к образованию пулов первичных остеобластов, имеющих полигональную уплощённую форму и взаимодействующих между собой с помощью коротких отростков (рис. 5-34, а, б; см. цв. вклейку).

Структура первичных остеобластов характерна для активно синтезирующих и экскретирующих клеток. Из экскретируемых молекулярных компонентов межклеточного матрикса (коллаген III типа, гликозаминогликаны, полипептиды) во внеклеточном пространстве образуются коллагеновые фибриллы, коллагеновые волокна цилиндрической формы и их пучки. Последние представляют собой первичные костные балки (рис. 5-34, в). Следует отметить, что волокна не являются

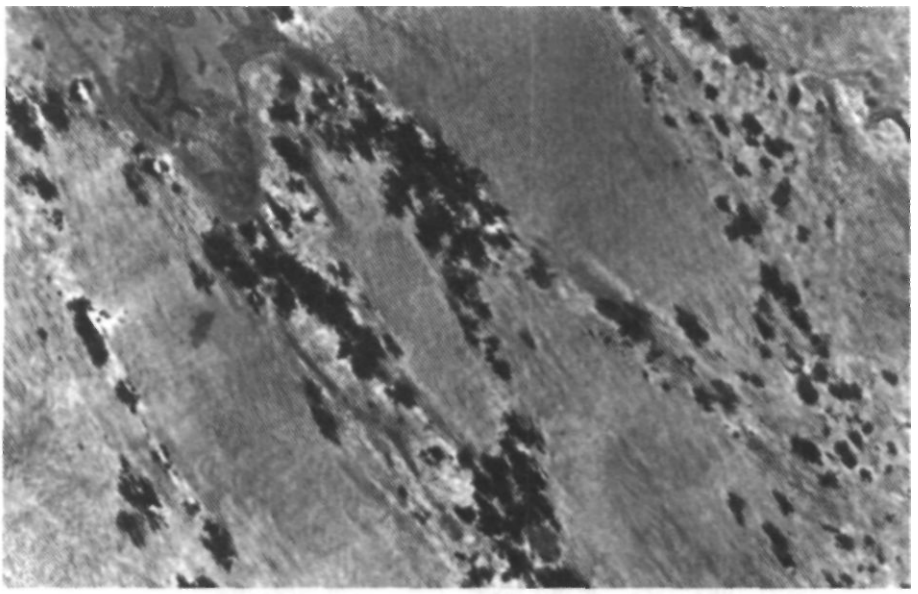

ис. 5-35. Минерализация костных балок.

костными пластинками. Остеобласты «замуровывают» себя в структуру балок (волокон), превращаясь в первичные остеоциты. Последние имеют уплощённую форму и многочисленные, но короткие отростки, длина которых не позволяет им взаимодействовать с отростками других остеоцитов. В цитоплазме первичных остеоцитов сохраняется развитый синтетический аппарат с расширенными цистернами. Вслед за формированием волокнистой основы первичных костных балок начинается их минерализация (рис. 5-35). Сначала вокруг них и в их межволоконных пространствах, а затем — в межфибриллярных пространствах, т.е. внутри волокон, локально появляются скопления мелких гранул, вероятно, аморфного фосфата кальция. Далее увеличивается количество гранул и их размеры. Они сливаются в агрегаты. Заполнение межволоконных и межбалочных пространств происходит одновременно с интеграцией тонких первичных костных балок в более толстые. Так образуется первичная ретикулофиброзная (сетчато-волокнистая) костная ткань.

Второй этап костной репарации, или ремоделирование, начинается с резорбции кальцифицированной костной ткани первичных (костных балок) остеокластами и/или путём бесклеточной резорбции. Остеокласты фиксируются на поверхности костных балок, растворяют их минеральную фазу и лизируют органическую основу (большей частью коллагеновые структуры) (рис. 5-36, см. цв. вклейку).

Параллельно этому продолжается пролиферация и дифференцировка предшественников остеогенных клеток, находящихся в межбалочных пространствах, которые могут повторять цикл формирования первичных костных балок. Так как постепенно резорбируемая минерализованная ретикулофиброзная костная ткань имеет достаточно жёсткую конструкцию, дистракция на этом этапе уже не влияет на ориентацию вновь образующихся первичных костных балок. В связи с этим формируется ретикулофиброзная (сетчато-волокнистая) костная ткань с изотропной (без преимущественной ориентации костных балок) конструкцией (рис. 5-37, см. цв. вклейку).

После очередной резорбции остеогенные предшественники могут давать новую генерацию — вторичных остеобластов. Последние имеют звёздчатую или овальную форму и многочисленные длинные отростки. Эти костные клетки образуют

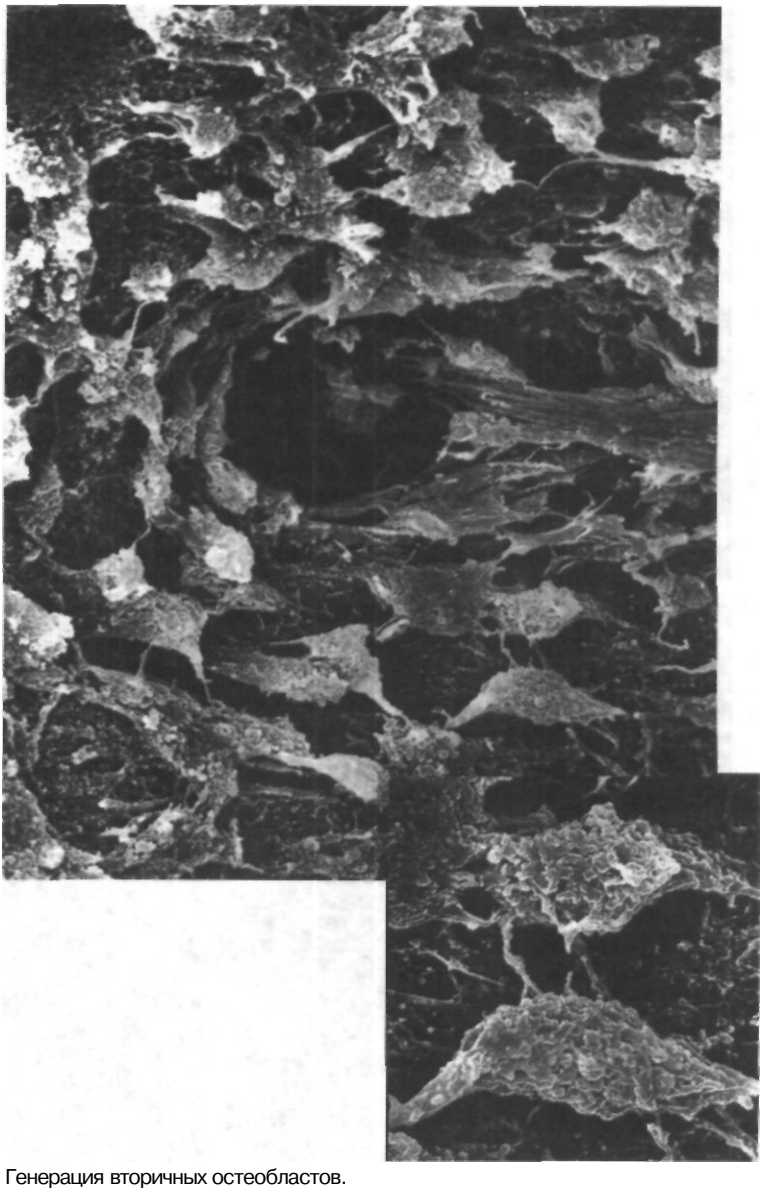

Рис. 5-38. Генерация вторичных остеобластов.

упорядоченные ассоциации вокруг сосудов либо ориентируются по отношению к источнику поступления питательных веществ (рис. 5-38).

С помощью отростков они взаимодействуют друг с другом. Вторичные остеобласты синтезируют и выделяют во внеклеточное пространство коллаген I типа и другие компоненты межклеточного матрикса, из них строятся плоские коллагеновые волокна, превращающиеся после минерализации в костные пластинки — структурную основу пластинчатой костной ткани. Костные пластинки, формирующиеся вокруг сосудов, образуют многослойные циркулярные структуры, называемые остеонами (рис. 5-39).

«Бессосудистая» организация (образование) костных пластинок приводит к формированию костных балок (трабекул). Остеобласты, погружаясь в костные

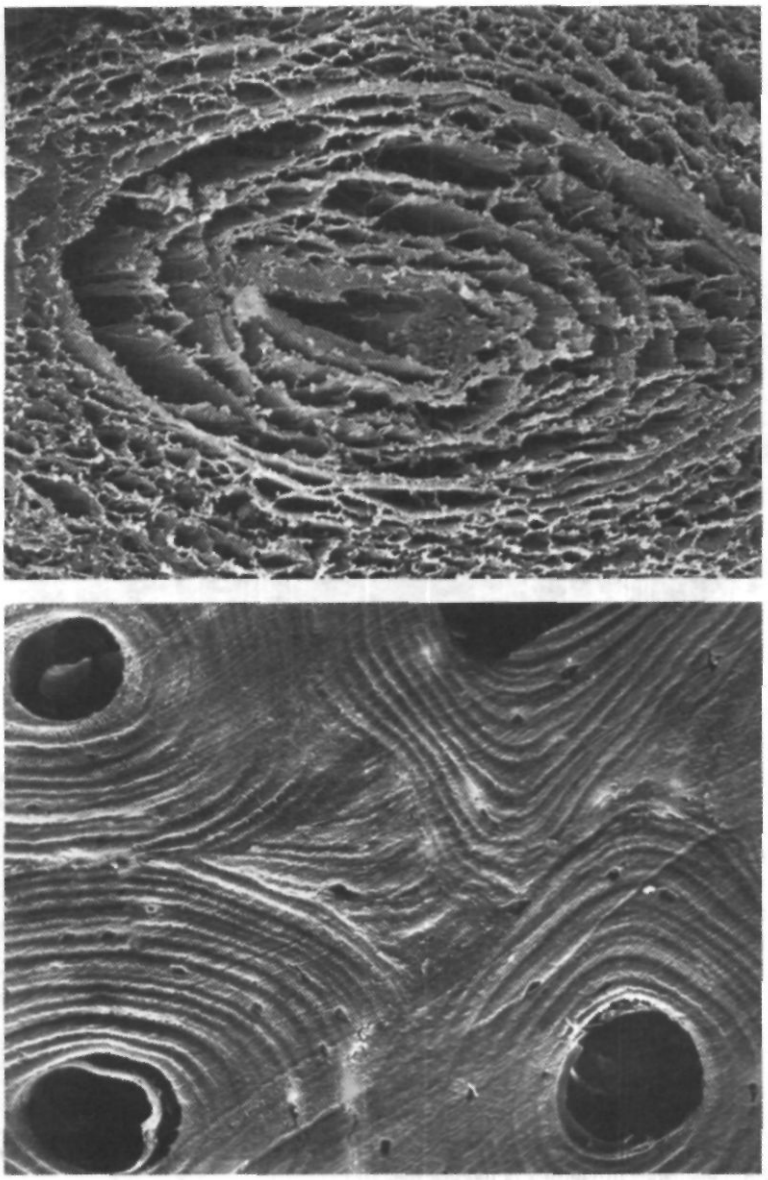

Рис. 5-39. Формирование остеона.

пластинки, превращаются в остеоциты. При этом взаимодействие их отростков сохраняется. В минерализованном костном матриксе остеоциты находятся в лакунах, а их отростки — в канальцах, по которым происходит перемещение питательных веществ и метаболитов. Вышеприведённые этапы репаративнои регенерации детерминированы исключительно генетически. После завершения формирования органоспецифичной пластинчатой костной ткани следует ещё несколько циклов её ремоделирования, служащих своеобразной структурной адаптацией новообразующейся костной ткани под влиянием физиологических нагрузок, приходящихся на восстановленную кость.

Возможности управления репаративной костной регенерацией

В литературе обсуждают различные факторы, запускающие механизмы регенерации. Прежде всего, это касается деструктивных нарушений тканевой пространственной архитектоники и следующих за этим биохимических изменений микросреды в зоне повреждения. Возможную роль стимуляторов репаративного процесса могут играть продукты распада тканей. Согласно современным данным, активировать репаративный остеогенез могут факторы роста, синтезируемые и экскретируемые в межклеточную среду фибробластами, а также морфогенетические белки, входящие в состав волокнистых структур и выделяющиеся в окружающее пространство при их разрушении. Каждый из вышеперечисленных факторов вносит свой вклад в начало и развитие репаративной регенерации.

Известно, что местами начального костеобразования, как правило, бывают периост и эндост, расположенные вблизи повреждённого участка кости, но не граничащие непосредственно с некротизированной тканью и очагом воспаления. Вероятно, действие активирующих факторов должно сочетаться с благоприятными («комфортными») для остеогенных клеток условиями окружающей среды.

Течение и завершение репаративной костной регенерации зависит от многочисленных факторов, среди них наиболее важными считают точность сопоставления (репозицию) костных отломков, их удалённость друг от друга, стабильность фиксации, обширность повреждения, степень кровоснабжения зоны повреждения и скорость его восстановления.

Хорошая фиксация при точной репозиции костных отломков, сохранённом кровоснабжении зоны безоскольчатого повреждения кости у молодых людей с неотягощённым анамнезом не вызывает опасений в благоприятном исходе репаративного процесса. Пожилой возраст, обширные костные дефекты, наследственные заболевания соединительной ткани, ослабление организма, связанное с перенесёнными заболеваниями, неполноценное питание — неблагоприятные факторы для достижения оптимального исхода заживления. Восстановление повреждённых костей может оказаться неполноценным или замедленным. Очевидно, что вышеуказанные факторы — причины снижения или недостаточности потенций (абсолютной, относительной) организма к остеогенезу. В связи с этим поиски возможностей направленного влияния на репаративный остеогенез оправданы, их рассматривают в качестве одной из актуальных проблем современной остеоартрологии. Решить эту проблему можно посредством оптимизации внутритканевой среды в зоне регенерации, а также активации остеогенеза с выходом за пределы генетического алгоритма остеогенных клеток и их предшественников, характерного для естественного течения репаративной регенерации.

Основной (центральный) механизм как репаративной, так и физиологической костной регенерации — пролиферация и дифференцировка предшественников остеогенных клеток, находящихся в периосте, эндосте и костном мозге. При анализе возможных подходов к управлению репаративным регенераторным процессом необходимо учитывать этот механизм.

Как пролиферация, так и дифференцировка образующихся остеогенных клеток зависит от их трофического обеспечения, которое в свою очередь определяется кровоснабжением зоны регенерации. Факторы, влияющие на кровоснабжение, можно разделить на две группы. Первая — стимуляторы ангиогенеза, вторая — стимуляторы кровотока как непосредственно в зоне регенерации, так и перифокально, т.е. в тканях, окружающих эту зону.

Как было отмечено выше, стимуляторами ангиогенеза, как и остеогенеза, служат факторы роста. Для усиления развития сосудистого русла в области больших диафизарных дефектов у экспериментальных животных (кроликов) применяли адреналовый экстракт надпочечников и антиоксиданты. Вполне понятно, что развитие сосудистого русла, в том числе микроциркуляторного, ускоряло регене-

раторные процессы. Известен также ряд веществ гормональной природы, активно участвующих и регулирующих метаболические и регенераторные процессы в костной и других тканях.

Локальную гиперемию в области повреждения кости и, следовательно, интенсификацию микроциркуляции можно вызвать с помощью индуктотермии, УВЧ-терапии, ультразвука, электростимуляции, гравитационной терапии, постоянного и переменного магнитных полей, лазерного излучения, 10% спиртового раствора йода, растворов солей кальция, молочной кислоты и т.д.

Из анализа литературы следует, что в настоящее время существует большой арсенал способов воздействия или факторов влияния на различные патогенетические звенья репаративной костной регенерации:

- непосредственное воздействие (стимуляция) на предшественники остеобластов в периосте и эндосте и полипотентные стволовые соединительнотканные клетки костного мозга факторами роста и BMP;
- трансплантация аутоклеток костного дифферона после культивирования и помещения на соответствующие носители;
- имплантация остеоиндуктивных и остеокондуктивных материалов (например, деминерализованный костный матрикс, гидроксиапатит, пористая керамика, коралл);
- имплантация фрагментированной незрелой костной ткани, выступающей в роли носителя (источника) факторов роста и BMPs и интенсифицирующей ангиогенез и микроциркуляцию в зоне регенерации.

В настоящее время известно несколько наиболее распространённых способов стимуляции репаративной регенерации.

- Трансплантация детерминированных остеогенных продромальных клеток (ДОПК), обладающих собственной потенцией костеобразования, — остеобластический остеогенез.
- Способ пассивной стимуляции ДОПК с помощью аллогенных костных трансплантатов, синтетических или полусинтетических заменителей кости — остеокондуктивный остеогенез, или остеокондукция. Имплантаты искусственного или биологического происхождения в этом случае служат остовом (кондуктором) для прорастания кровеносных сосудов, после чего происходит врастание клеток (остеобластов) из костного ложа.
- Воздействие специфическими субстанциями, к которым принадлежит костный морфогенетический белок (BMP — bone morphogenetic protein), а точнее — некоторые из семейства морфогенетических белков, индуцирующих фенотипическое преобразование полипотентных стволовых соединительнотканных клеток, или индуцибельных остеопродромальных клеток, в остеобласты — остеоиндуктивный остеогенез, или остеоиндукция.
- Воздействие на остеогенез факторами, стимулирующими новообразование кости (TGFp, IGF-1, IGF-II, PDGF, bFGF, aFGF, BMPs), - стимулированный остеогенез. Эти факторы постоянно присутствуют в нативной костной ткани, служа медиаторами клеточной пролиферации и дифференцировки, ангиогенеза и минерализации как при физиологической, так и при репаративной регенерации костной ткани.

В основе остеоиндуктивного и стимулированного остеогенеза лежит активирование морфогенетическими белками и/или факторами роста коммитированных клеток-предшественников остеобластов в периосте и эндосте или полипотентных стволовых соединительнотканных клеток в костном мозге.

Использование указанных способов воздействия на репаративную регенерацию необходимо осуществлять комплексно, с их оптимальным подбором и в сочетании с традиционными методами лечения костных повреждений (фиксация, репозиция, остеосинтез и др.) с целью достижения синергического эффекта. При этом следует

учитывать особенности повреждённых костей, объём повреждения, возраст пострадавшего и др.

Таким образом, уровень современных теоретических знаний о структурно-функциональной организации кости, её тканевых компонентов и их репаративной регенерации даёт возможность ортопеду-травматологу выбирать оптимальные методы лечения костных повреждений.

Общие принципы лечения переломов

КОНСЕРВАТИВНОЕ ЛЕЧЕНИЕ

Прежде чем приступить к глубокой диагностике, лечению и профилактике повреждений, необходимо освоить хотя бы минимальный комплекс манипуляций для достижения поставленной цели. В него входят понятия о транспортной и лечебной иммобилизации с умением искусно владеть гипсовой техникой, блокадами и пункцией суставов.

БЛОКАДЫ

Под блокадой понимают локальное введение различных концентраций и количеств прокаина, иногда в сочетании с другими веществами для получения лечебного эффекта.

Прокаиновые блокады снимают боль при повреждении костей и суставов, служат хорошей профилактикой шока, а при его развитии — лечебными мероприятиями. Блокады используют при лечении не только травм, но и ряда заболеваний, поскольку они прерывают поток патологических импульсов, устраняют спазм сосудов и гипертонус мышц, улучшают кровообращение и нормализуют нейротрофические расстройства в очаге поражения.

Общие правила техники блокад таковы.

- Блокады выполняют в операционной или чистой перевязочной с соблюдением правил асептики и антисептики.
- Место вкола обрабатывают двукратно 5% настойкой йода, затем смываемой спиртом.
- В месте вкола тонкой иглой внутрикожно вводят раствор прокаина до получения «лимонной корочки» и только после наступления анестезии производят пункцию иглой нужного сечения и длины. Иглы для блокад должны быть длинной не менее 10-15 см. К сожалению, в наше время, с вводом в обиход шприцев разового пользования больницы получают комплекты с короткими (для внутримышечного и внутривенного введения) иглами. При выполнении блокад этими иглами отмечен слабый эффект, а иногда и полное его отсутствие. Использовать старые длинные иглы с новыми шприцами невозможно из-за разного размера канюль. Приходится выполнять манипуляцию старыми многоразовыми шприцами.
- Прокаин поступает в клетчаточные пространства свободно и не вытекает обратно из иглы после снятия шприца - «сухая игла». Если же из канюли струйкой вытекает раствор прокаина, значит его вливают в плотные ткани (мышцы), а не в нужное пространство, т.е. процедуру выполняют неверно. Нужно изменить положение иглы до состояния «сухой дышащей иглы».
- При блокаде возможно вхождение иглы в сосуд, полые и паренхиматозные органы, поэтому необходимо периодически потягивать поршень на себя и, убедившись, что посторонних примесей в шприц не поступает, продолжать манипуляцию.
- После выполнения блокады больной в течение 1,5-2 ч должен находиться в постели.
- Перед выполнением блокады необходимо выяснить чувствительность к прокаину и другим вводимым средствам.

Блокада места перелома

Пальпаторно определяют область перелома, затем вводят иглу, стараясь проникнуть между отломками. Достигнув цели, вводят 10-40 мл 1% или 10-20 мл 2% раствора прокаина в зависимости от величины сломанной кости, вида перелома, возраста больного. Точность попадания иглы определяют по наличию гематомы — при потягивании поршня кзади в шприц поступает кровь. Анестезия наступает в течение 7-10 мин.

Футлярная блокада по Вишневскому

Футлярную блокаду по Вишневскому (рис. 5-40, см. *9)* предпринимают при переломах костей конечностей, синдроме длительного раздавливания, перед снятием жгута, наложенного в течение 1-2 ч.

Выполняют в области бедра и плеча. Место вкола выбирают в стороне от проекции сосудов и нервов. Длинной иглой (10-20 см) прокалывают мягкие ткани до кости. Несколько оттянув иглу от кости, вводят 0,25% раствор прокаина. Для футлярной блокады на бедре необходимо 120-200 мл, на плече — 100-150 мл.

Шейная вагосимпатическая блокада по Вишневскому (рис. 5-41)

Больной лежит на спине, голова отклонена в сторону, противоположную стороне блокады. Хирург надавливает концом указательного пальца левой руки по заднему краю грудинно-ключично-сосцевидной мышцы на уровне верхнего края щитовидного хряща, стараясь сместить органы шеи кнутри. Сначала тонкую иглу вводят на указанном уровне и создают «лимонную корочку» за счёт поверхностной инъекции лекарства. Затем иглу продвигают вглубь и несколько кверху, в направлении передней поверхности позвоночника до упора в тело позвонка. Впереди иглы посылают порции прокаина по 2-3 мл. Поршень периодически потягивают назад, чтобы убедиться, что игла не вошла в сосуды шеи, трахею, пищевод. Всего для блокады необходимо 30-50 мл 0,25% раствора прокаина.

Применяют блокаду при травмах грудной клетки для профилактики плевропульмонального шока, при лечении черепно-мозговой травмы с гипотензионным синдромом и т.д.

Внутритазовая блокада по Школьникову-Селиванову (рис. 5-42)

Применяют при переломах костей таза, замедленной консолидации и трофических расстройствах нижних конечностей. Длинную иглу (12-16 см) вкалывают на 1-1,5 см кнутри и книзу от верхней передней ости и ставят её под острым углом к подвздошной кости. Продвигают в пространство между брюшиной и крылом подвздошной кости. На глубине 12-14 см вводят 400 мл 0,25% раствора прокаина, при двусторонней блокаде вводят по 250 мл с каждой стороны. При правильно

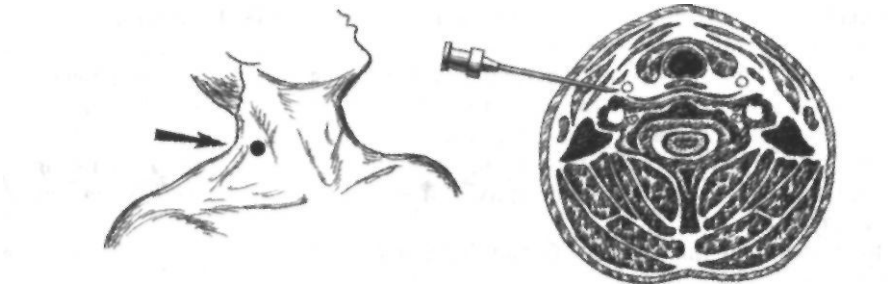

Рис. 5-41. Места вкола иглы и распространения раствора прокаина при шейной вагосимпатической блокаде по Вишневскому.

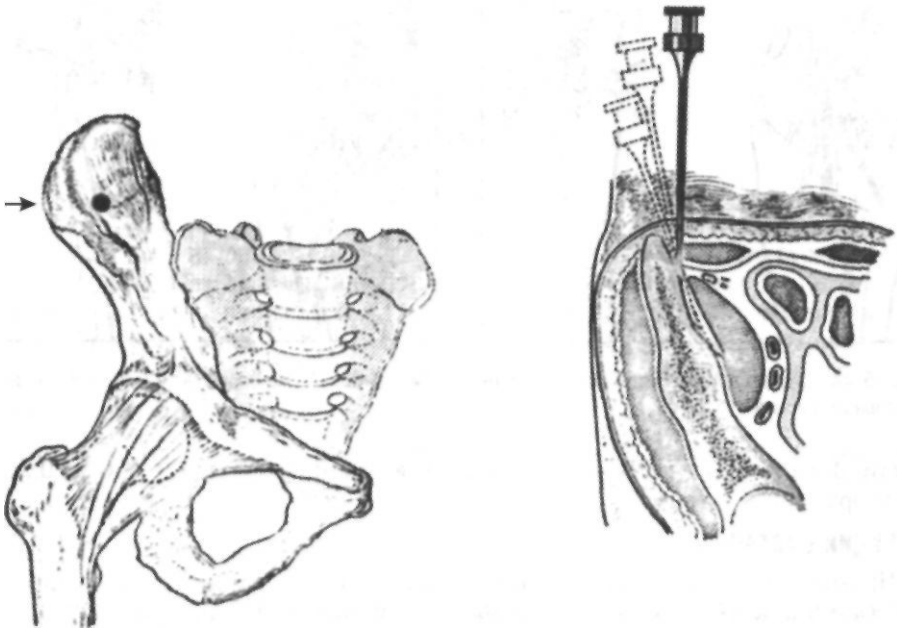

Рис. 5-42. Схема блокады по Школьникову-Селиванову.

выполненной блокаде больные отмечают исчезновение боли и чувство тепла в конечности.

Пресакральная блокада (рис. 5-43, см. ••)

Больного укладывают на бок с приведёнными к животу коленями. Иглу вкалывают между копчиком и анальным отверстием и передвигают её параллельно крестцу, постоянно вводя порции прокаина. Чтобы исключить травму прямой кишки, в неё вводят палец и под пальпаторным контролем продвигают иглу между прямой кишкой и крестцом, придерживаясь ближе к крестцу.

Выполняют блокады при травмах крестца и копчика, кокцигодинии и других заболеваниях.

Расход прокаина на блокаду — 150 мл 0,25% раствора.

Блокада бедренного нерва

Больной лежит на спине. По пульсации находят пересечение бедренных сосудов с пупартовой связкой. Отступя от этой точки на 1-2 см кнаружи (рис. 5-44), строго перпендикулярно вкалывают иглу на глубину 1-2 см и вводят 50 мл 0,25% раствора прокаина. Сначала происходит анестезия в зоне бедра, а через 10-15 мин — в зоне голени.

Блокада запирательного нерва

Вкалывают иглу ниже лобкового бугра на 1-2 см и достигают нижнего края горизонтальной ветви лобковой кости, по которому иглу продвигают кзади на 3-4 см до места соединения с телом седалищной кости. Вводят 30-50 мл 025% раствора прокаина (рис. 5-44).

Блокада седалищного нерва

Больного укладывают на живот. Проводят горизонтальную линию через верхушку большого вертела и вертикальную линию по наружному краю седалищной

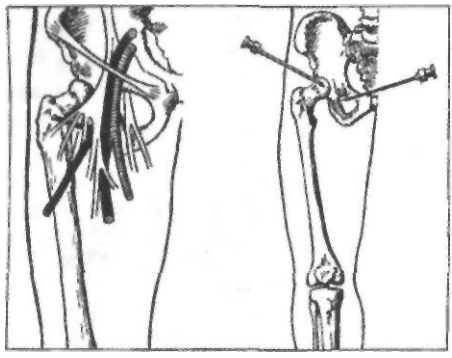

Рис. 5-44. Схема блокады бедренного и запирательного нервов.

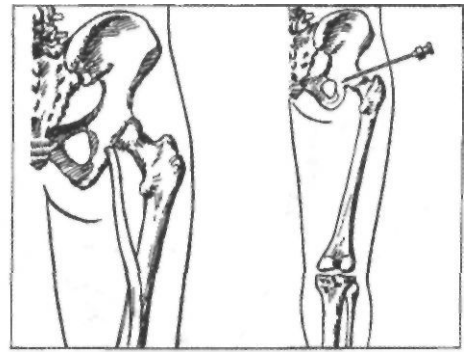

Рис. 5-45. Схема блокады седалищного нерва,

кости. В месте пересечения вкалывают иглу до кости и вводят 100-150 мл 0,25% раствора прокаина (рис. 5-45).

ПУНКЦИИ СУСТАВОВ

Проколы суставов в зависимости от поставленных целей могут быть диагностическими и лечебными. Задачи первых — визуально и лабораторно определить характер содержимого полости сустава, вторые же используют для удаления патологического содержимого и санации сустава антибактериальными средствами.

Пункция — операция, создающая кратковременный контакт полости сустава с внешней средой, поэтому к её выполнению предъявляют высокие требования.

- Пункцию выполняют в условиях, в которых можно произвести любую хирургическую операцию, а инструменты, операционное поле, руки хирурга обрабатывают, как и перед операцией.
- Проколу сустава должна предшествовать анестезия его тканей. Тонкой иглой вводят прокаин внутрикожно («лимонная корочка») и послойно инфильтрируют покровные ткани сустава.
- Тонкими иглами производить пункцию не нужно, так как они часто забиваются содержимым полости сустава.
- Пунктируют суставы в определённых точках, избирая наиболее короткий доступ, где нет сосудов и нервов.
- После прокола сустав обязательно иммобилизируют тугой мягкой или гипсовой повязкой.

Пункции суставов в амбулаторных условиях следует ограничить до минимума, а диагностические выполнять только по строгим показаниям. При вывихах и внутрисуставных переломах эффективной анестезии достигают введением прокаина непосредственно в полость сустава.

Места пункции суставов показаны на рис. 5-46.

Пункция плечевого сустава

Прокол осуществляют введением иглы под акромиальный отросток спереди или сзади. Наиболее просто проникнуть в сустав с задненаружной поверхности: иглу вводят сзади и снаружи, направляют кпереди и кнутри.

Пункция локтевого сустава

Пунктируют спереди и сзади. В первом случае иглу вводят с наружной стороны в плечелучевои сустав, а во втором — сзади над локтевым отростком. Для улучшения доступа руку сгибают в локтевом суставе до угла 90-100°.

Пункция лучезапястного сустава

В этот сустав проникают с тыльной поверхности на середине лучевой кости или же через анатомическую табакерку. В обоих случаях игла должна проходить между сухожилиями, не задевая их. С ладонной поверхности пунктировать нельзя из-за опасности повреждения сосудов и нервов.

Пункция тазобедренного сустава

В зависимости от показаний пунктируют с наружной или передней стороны. В первом варианте длинную иглу вводят над верхушкой большого вертела, ориентируясь на шейку бедренной кости: достигнув её, попадают в сустав. Во втором варианте вкол иглы производят на 1,5-2 см книзу и кнаружи от пересечения бедренной артерии с пупартовой связкой, причём в момент пункции артерию оттесняют пальцем кнутри.

Пункция коленного сустава

Наименее травматичный путь проникновения в коленный сустав — пункция у верхнего полюса надколенника с наружной или внутренней стороны, когда игла входит под коленную чашечку.

Пункция голеностопного сустава

Пунктируют спереди при подошвенном сгибании стопы. Иглу вводят по средней линии между болыпеберцовой и таранной костями. Не следует делать проколы под лодыжками из-за опасности инфицирования сухожильных влагалищ и повреждения болыпеберцовой артерии и нерва.

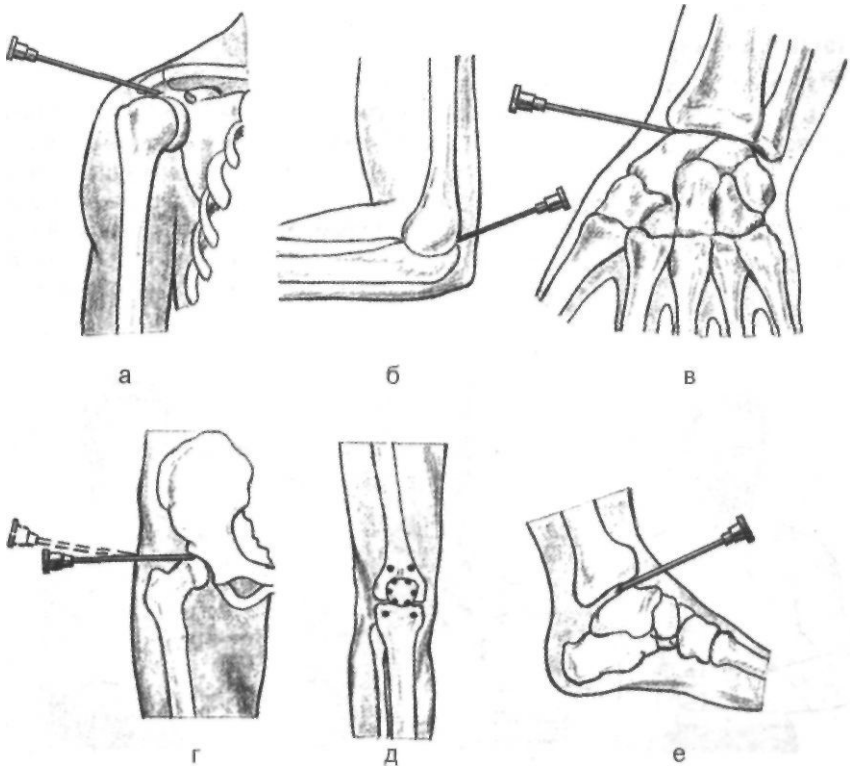

Рис. 5-46. Места пункции суставов: а — плечевого, б — локтевого, в — лучезапястного, г — тазобедренного, д — коленного, е — голеностопного.

Иммобилизация и основы искусства гипсовой техники

Под иммобилизацией понимают создание покоя, обездвиженности повреждённого сегмента тела человека. Различают транспортную и лечебную иммобилизацию.

ТРАНСПОРТНАЯ ИММОБИЛИЗАЦИЯ

Средства фиксации повреждённого участка тела, используемые при доставке больного в лечебное учреждение, именуют транспортной иммобилизацией. Это важнейшее звено в оказании первой помощи пострадавшему. Иммобилизация исключает подвижность костных отломков и вторичное ранение нервно-сосудистых пучков, спинного мозга, внутренних органов, кожи, уменьшает болевой синдром, способствует профилактике шока и жировой эмболии. Отсутствие транспортной иммобилизации или её неправильное применение может пагубно сказаться на течении и исходе травматической болезни.

Основные требования, предъявляемые к транспортной иммобилизации, таковы.

- Максимальная обездвиженность повреждённого участка тела. При переломах обязательно нужно фиксировать суставы, лежащие выше и ниже места повреждения. Исключение составляют переломы лучевой кости в типичном месте и переломы лодыжек.
- Фиксирующие повязки не должны вызывать сдавление тканей. Во избежание пролежней и расстройств кровообращения выступающие точки тела закрывают мягкими прокладками, устраняют перетяжки.
- Обездвиженность конечностей производят в функционально выгодном положении.

Транспортную иммобилизацию осуществляют мягкотканными повязками, шинами, гипсовыми лонгетами.

Мягкотканые повязки (рис. 5-47)

Мягкотканые повязки можно использовать как самостоятельный способ фиксации или как дополнение к другому. Матерчатые повязки наиболее часто применяют при переломах и вывихах ключицы, переломах лопатки (повязки Дезо, Вельпо, кольца Дельбе и т.д.), повреждениях шейного отдела позвоночника (воротник Шанца). В случаях, когда нет других средств для фиксации, перечисленные повязки, а также косынки можно использовать для иммобилизации переломов верхней и даже нижней конечности — бинтование травмированной ноги к здоровой. Кроме того, мягкотканые повязки всегда дополняют все другие способы транспортной иммобилизации.

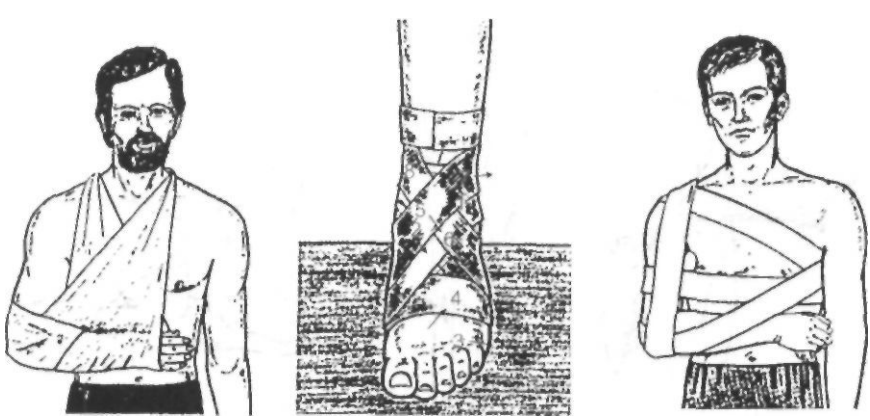

Рис. 5-47. Мягкотканые повязки: косыночная повязка, повязка на голеностопный сустав, повязка Дезо. Цифрами пронумерованы туры бинта.

Шины

Шины — наиболее приемлемый и часто применяемый способ фиксации при транспортировке пострадавших. Различают стандартные и импровизированные шины.

Стандартные шины (рис. 5-48, см. Ф) выпускают в промышленных условиях, они могут быть изготовлены из дерева, фанеры (шины ЦИТО), из металлической проволоки (сетчатые, шины Крамера), пластмассы, резины (надувные шины) и других материалов.

Существуют шины, предназначенные для иммобилизации определённых частей тела (рис. 5-49, 5-50, см. «*), например шина Белера для пальца, шина Еланского для головы и шеи, шина Богданова, Нечаева, Дитерихса для бедра, причём последние сочетают фиксацию конечности с вытяжением.

Импровизированные шины изготавливают на месте происшествия из подручного материала. Им может быть картон, дерево, металл и т.д. Для фиксации могут быть использованы палки, доски, а также предметы обихода: трости, зонты и др.

Если больного транспортируют из поликлиники или травматологического пункта, временную иммобилизацию можно применить в виде гипсовой лонгеты.

Независимо от материала, из которого изготовлена шина, и условий, в которых её пришлось накладывать, площадь охвата конечности должна быть достаточной для полноценной иммобилизации и составлять не менее двух третей по окружности и двух суставов (одного — ниже, другого — выше места травмы) по длине.

ЛЕЧЕБНАЯ ИММОБИЛИЗАЦИЯ

Под лечебной иммобилизацией понимают стойкое длительное обездвиживание повреждённого сегмента тела до восстановления его целостности (консолидации перелома, заживления ран). Для иммобилизации в лечебных целях наиболее часто используют гипсовую повязку, различные шины и аппараты (шины Кузьминского, Шулутко, ЦИТО и др.), компрессионно-дистракционные аппараты (Волкова-Оганесяна, Илизарова, Калнберза и др.).

Гипсовые повязки

Гипсовые повязки вошли в медицинскую практику с середины прошлого века, прошли проверку в период массового травматизма (войн, стихийных бедствий) и остаются до настоящего времени одним из оптимальных способов фиксации.

Гипс ($CaSO_4$-$2H_20$) — широко распространённый в природе минерал, который превращают в порошок и обжигают для удаления из него молекулы воды. Гипс, применяемый для повязок, — белый мелкий порошок, мягкий, без комков. Смешанный с водой, он превращается в кашицеобразную массу, быстро затвердевающую до каменистой плотности.

Хранят гипс упакованным в мешках, рассыпной же помещают в герметические металлические ящики, опасаясь попадания влаги. Отсыревший гипс следует просушить в духовом шкафу при температуре не выше 120°.

Для наложения гипсовых повязок применяют стандартные марлевые бинты различной ширины от 7 до 16 см, длиной не более 3 м. Их заранее нагипсовывают (втирают сухой гипсовый порошок), т.е. заготавливают впрок.

Перед наложением повязки обязательно проводят пробы на качество гипса:

- гипсовая кашица, приготовленная из 5 частей гипса и 3 частей воды, должна хорошо отвердевать за 5-7 мин;
- из гипсовой каши (соотношение 1:1) делают шарик; через 7-10 мин его бросают с высоты 1 м; если гипс качественный — шарик не разбивается.

Для создания повязки в тёплую воду (30-35 °С) опускают заранее заготовленные гипсовые бинты или лонгеты. Дожидаются полного промокания материала,

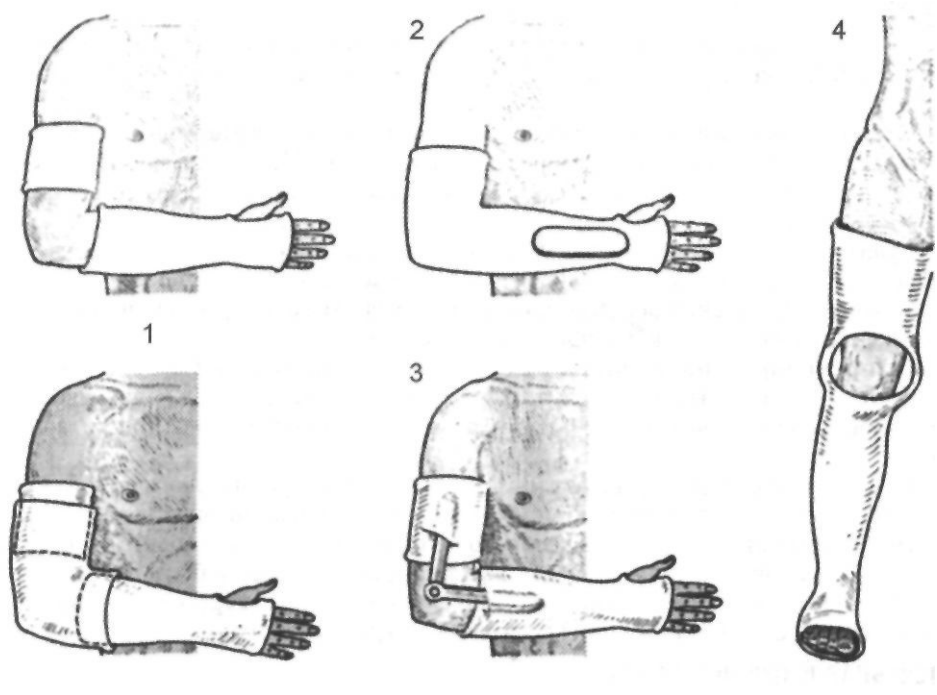

Рис. 5-52. Гипсовые повязки: 1 — этапная; 2 — окончатая; 3 — шарнирная; 4 — мостовидная.

что определяют по прекращению выделения пузырьков воздуха, извлекают и осторожно (от краёв к центру с целью удержать гипсовую кашицу) отжимают бинт. Конечность во избежание прилипания волос к гипсу смазывают вазелином или окутывают ватой и затем приступают к изготовлению той или иной повязки. Виды гипсовых повязок показаны на рис. 5-51, см. @; 5-52.

Лонгетная гипсовая повязка (рис. 5-51, 1). Изготавливают из заранее приготовленного пласта марли или бинтов (6-10 слоев). Отжатую лонгету кладут на стол и тщательно разглаживают, устраняя складки, а также твёрдые частицы. Эту процедуру можно выполнять и по-другому: захватив узкий край, лонгету удерживают на весу, а гипсующий зажимает её между ладонями и проглаживает сверху вниз. Затем лонгету с одной стороны покрывают тонким слоем ваты, что исключает её прилипание к волосяному покрову, и лишь после этого накладывают на повреждённый участок тела. При бесподстилочных повязках кожные покровы с той же целью смазывают вазелином. Гипсовая повязка должна охватывать не менее двух третей объёма конечности. В местах изгибов лонгету подрезают, чтобы не было складок и выступов, несколько отжимают края, предупреждая их врезание, и фиксируют к телу марлевым бинтом. Обращают внимание на закруглённость краёв лонгеты. С этой целью их слегка отворачивают кнаружи, окаймляют марлей и тщательно моделируют.

Если позволяют условия, лонгету можно изготовить из гипсовых бинтов непосредственно на теле больного. Такие повязки значительно лучше, так как полностью повторяют рельефы тела. При таком способе излишне закрывать естественные костные выступы (лодыжки, мыщелки), поскольку хорошо моделированная повязка не приводит к сдавлению.

Циркулярная (рис. 5-51, 2-4) (круговая, сплошная, глухая) гипсовая повязка наиболее полно обездвиживает повреждённую часть тела. По протяжённости она

может быть различной, например охватывать предплечье и кисть, всю верхнюю конечность и грудную клетку одновременно (торакобрахиальная повязка) или же таз и нижнюю конечность (большая тазобедренная повязка). При наложении циркулярных повязок обязательно следует закрыть выстоящие части тела мягкими прокладками (слоем ваты), особенно в тех случаях, когда применяют бесподстилочную гипсовую повязку. Бинтование конечностей выполняют от периферии к центру с таким расчётом, чтобы последующий тур бинта наполовину прикрывал тур предыдущий. Концы пальцев обязательно оставляют открытыми.

Циркулярную повязку применяют в условиях стационара или палат временного пребывания поликлиники, где возможно динамическое наблюдение за состоянием иммобилизированной конечности. В чисто амбулаторных условиях этого сделать нельзя, и в случае сдавления может развиться ишемическая контрактура и/или некроз конечности.

Окончатая (рис. 5-52, 2) — циркулярная гипсовая повязка с вырезанным отверстием («окном») над участком, подлежащим контролю или процедурам. При наличии раны через «окно» можно выполнять перевязки, блокады, физиотерапевтическое лечение и многое другое. Размеры «окна» в гипсовой повязке не должны превышать половины окружности, в противном случае она теряет прочность.

Мостовидная (рис. 5-52, 4). Когда перелому сопутствуют раны, расположенные на одном уровне и по окружности конечности, накладывают мостовидную повязку, состоящую из двух циркулярных повязок, скреплённых между собой перемычками. Последние изготавливают из скрученного бинта, иногда из металла. Таким образом создают доступ к раневым поверхностям.

Этапная (рис. 5-52,1). Применяют для борьбы с контрактурами. Выше и ниже поражённого сустава накладывают циркулярные повязки, как и при мостовидной. После их высыхания насильственно выполняют сгибание или разгибание в суставе (в зависимости от вида контрактуры), а достигнутое положение фиксируют гипсовой муфтой, скрепляющей обе части повязки. Через 7-10 дней муфту снимают и повторно производят редрессацию (насильственную коррекцию) с фиксацией, как и в первый раз. Манипуляции повторяют до устранения порочного положения конечности.

Лечение контрактур также возможно гипсовой повязкой с закруткой, по механизму действия напоминающей этапную.

Шарнирно-гипсовая (рис. 5-52, 3). По форме похожа на этапную повязку, но вместо муфты верхнюю и нижнюю её части скрепляет металлический шарнир, расположенный в области сустава. Применяют повязку в случаях, когда предполагается длительная иммобилизация и есть угроза контрактур. Лучшая профилактика их возникновения — ранние движения, что становится возможным при использовании шарнирно-гипсовой повязки.

Корсет. По сути дела корсет — циркулярная повязка для туловища, иногда и шеи, применяемая при переломах позвоночника. В острой стадии, после обезболивания по Шнеку или под наркозом выполняют одномоментную реклинацию и накладывают гипсовый корсет в положении, достигнутом манипуляцией. Чаще же корсет накладывают после этапной реклинации. Для этого в специальном приспособлении (рама Гоффа) в положении больного стоя создают вытяжение с помощью петли Глиссона таким образом, чтобы больной едва касался пола пятками. Накладывают круговую повязку на туловище от симфиза с опорой на крылья подвздошных костей до подмышечных впадин или шеи в положении некоторого гиперлордоза (переразгибания кпереди) (рис. 5-53).

Кроме типичных гипсовых повязок, применяют всевозможные их комбинации, сочетая гипсовые повязки между собой (лонгетно-циркулярная повязка) и многочисленными устройствами, приспособлениями из других материалов. Примером могут служить гипсовые повязки с одновременным вытяжением при переломах

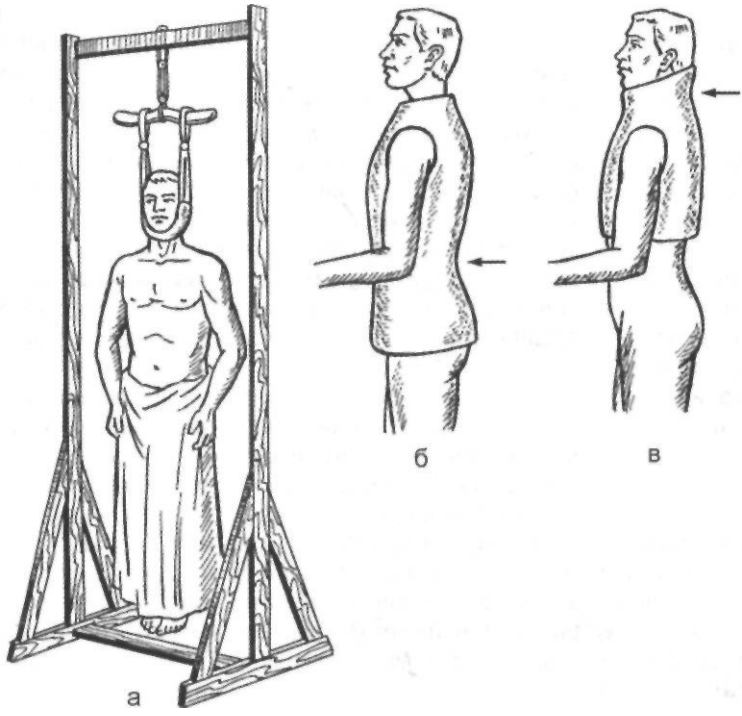

Рис. 5-53. Рама Гоффа. Гипсовый корсет при переломе поясничного и шейного отделов позвоночника.

пальцев стопы и кисти, сочетание повязок с аппаратом Илизарова, Гудушаури, с винтовым пелотом при вывихе акромиального конца ключицы, деревянные угольники для облегчения наложения торакобрахиальной повязки.

Таким образом, гипс — быстро твердеющий материал, относительно дешёвый, с помощью которого в любых условиях, без каких-либо сложных приспособлений можно провести устойчивую иммобилизацию. Пластичность его позволяет фиксировать любой сегмент тела человека, а сочетание с различными устройствами придаёт большую вариабельность способам лечения. Гипс гигроскопичен и хорошо впитывает отделяемое ран. Он хорошо проводит тепло. По локальному повышению температуры (определяют на ощупь), цвету и запаху отделяемого, пропитавшего повязку, можно судить о воспалении раны.

Важную роль играет гипсовая повязка в период боевых действий, когда раненых приходится транспортировать на значительные расстояния. Устойчивая иммобилизация делает их мобильными, позволяет раненым обслуживать себя, а в экстремальных ситуациях участвовать в оборонительных действиях. Неоценима заслуга великого отечественного хирурга Н.И. Пирогова, впервые применившего гипсовую повязку в боевых условиях и усовершенствовавшего её использование у раненых и больных.

Но как бы ни велика была значимость гипсовой повязки, все её положительные свойства проявляются лишь при правильном её применении. Приводим ряд требований к гипсовой повязке и методике её наложения.

- Повязка должна быть изготовлена из качественного гипса.
- Различают подкладочные (слой ваты под гипсом) и бесподкладочные (без ватной прослойки) повязки.
- Перед наложением циркулярной гипсовой повязки все наиболее выступающие точки тела (рис. 5-54, см. @), подлежащие фиксации, должны быть

закрыты (защищены) ватно-марлевыми прокладками. При высокой гипсовой технике можно обойтись без прокладки, очень осторожно накладывая гипс и нежно, художественно его моделируя. Молодым врачам следует начинать с подкладочных гипсовых повязок. Это уместно также в случаях предполагаемого отёка. По мере совершенствования гипсовой техники следует осваивать бесподкладочные повязки с точной, ювелирной подгонкой и моделированием.

- Конечности иммобилизируют в функционально выгодном положении, кроме случаев, когда метод лечения предусматривает отклонение от этого правила. Необходимо помнить, что при тяжёлых, осложнённых травмах исходом может быть контрактура или даже анкилоз, тогда порочное положение конечности приведёт к инвалидности.
- Функционально выгодное положение для верхней конечности: отведение плеча на 70°, передняя его девиация на 30°, сгибание в локтевом суставе до угла 160°; пальцы кисти в положении, охватывающем теннисный мяч. Функционально выгодное положение для нижней конечности: разгибание и умеренное отведение (до угла 20-30°) в тазобедренном суставе, сгибание под углом 170-175° в коленном суставе; стопу устанавливают под углом 90-100°.
- Гипсовая повязка должна быть достаточной по объёму. Короткие повязки (а лонгетные повязки могут быть ещё и узкими) не создают достаточной обездвиженности и не оправдывают возложенных на них надежд. На рис. 5-55 (см. И) и 5-56 (см. ®) показаны уровни иммобилизации сегментов тела при различных повреждениях.
- Толщина гипсовой повязки зависит от иммобилизируемого сегмента, вида повязки. Так, для пальцев кисти достаточно 5-6 слоев гипсового бинта; для пясти — 6-7 слоев; для предплечья — 8-10; плеча — 8-10; пальцев стопы — 6-8; голени — 10; бедра — 12 слоев.
- Нельзя накладывать круговые туры мягкого бинта на рану под гипсовые повязки, поскольку марля промокает сукровичным отделяемым или влагой гипсовой повязки, а высыхая, создаёт «удавки», приводящие к ишемии конечности.
- Туры гипсового бинта необходимо класть свободно, без натяжения и после каждого витка моделировать (разглаживать) повязку руками, особенно в местах со сложной конфигурацией (лодыжки, пяточный бугор, свод стопы). Сдавление гипсовой повязкой конечности выявляют по резкой боли в точке давления, расстройству кровообращения, а если повязка тесна на туловище, больные отмечают затруднённое дыхание и распирающие боли в животе после приёма пищи. Рассечение повязки по длине приносит облегчение.
- Гипсовый бинт следует не натягивать, а свободно раскатывать по поверхности тела. Каждый последующий тур должен быть наложен не туже, чем предыдущий, и покрывать его не менее половины, а ещё лучше — на две трети объёма.
- И верхние, и нижние края циркулярной повязки, а также дополнительно и боковые поверхности лонгетных повязок следует окаймить марлевой салфеткой. Последнюю необходимо вгипсовать и тщательно отмоделировать. Это сглаживает острые края гипса, предупреждает краевой излом и попадание мелких частей гипса под повязку, что может волновать больных и создавать неудобства.
- Гипсуемую конечность удерживают на ладонях, а не пальцами, от которых остаются вдавления. На протяжении гипсования конечность фиксируют в избранном положении, не меняя его, так как от колебаний сырая гипсовая повязка ломается. На человека, удерживающего конечность (обычно это хирург), возлагается большая ответственность. Он обязан обладать большой выдержкой. Врач, удерживающий конечность, не имеет права менять положе-

ние рук до схватывания гипсовой повязки, на что минимум уходит 15-30 мин (срок наложения и схватывания гипса).

- Концы пальцев гипсуемых конечностей всегда оставляют открытыми для контроля за состоянием кровообращения конечности.
- Гипсовая повязка не должна мешать отправлению естественных надобностей.
- Законченную гипсовую повязку маркируют. На ней изображают схему перелома или операции. Ставят даты травмы, наложения и снятия гипса. Вместо последнего может быть указан ориентировочный срок иммобилизации, например «гипс наложен на 2 мес». Обязательна подпись врача, наложившего повязку.
- Затвердевает гипс в течение 7-10 минут, а высыхает в течение 24-48 ч. На протяжении этого срока с повязкой надо обращаться осторожно. Высыхание можно ускорить, обдувая повязку горячим воздухом (феном).
- Для лучшего высыхания гипсовую повязку на 1-2 сут оставляют открытой, без одеяла. Пальцы накрывают ватой с целью создания уюта и тепла.
- Для уменьшения отёка в течение первой недели конечности придают возвышенное положение. С этой целью конечность помещают на подушку, шину подвешивают к раме или используют иное приспособление. Для удобства и предупреждения полома при всех гипсовых повязках на койку под матрац укладывают деревянный щит.
- Гипс, пропитанный кровью, обрабатывают 5% раствором калия перманганата. Последний обладает дезинфицирующим, дубящим и дезодорирующим свойствами. Он отвечает также и косметическим требованиям, стушёвывая кровяные пятна.

По окончании срока иммобилизации повязку снимают. Если устранение лонгеты не представляет труда, то снятие циркулярных повязок, особенно громоздких, например большой тазобедренной, представляет значительные трудности. Любую повязку рассекают по длине. Делают это с помощью специальных ножниц, пил, ножей и т.д. Гипсовые ножницы одной браншей, имеющей площадку, подводят под край повязки. Второй браншей, на конце которой имеется нож, производят колебания вперед-назад и рассекают гипс. По мере образования щели первую браншу смещают дальше под повязку, но так, чтобы её площадка была всегда параллельна коже. И так, перемещая без колебаний одну браншу и работая второй, разрезают повязку по всей длине.

Если повязку рассекают ножом или пилой, линию разреза следует смочить раствором поваренной соли. В образующуюся щель вводят специальные щипцы, которыми отжимают края гипсовой повязки. Затем инструментами и вручную края рассечённой повязки разводят настолько, чтобы можно было извлечь иммобилизированную часть тела. Инструменты, необходимые для снятия гипсовых повязок, представлены на рис. 5-57. По способу применения выделяют следующие виды иммобилизации: постоянную и перемежающуюся.

- Постоянную (стабильную) иммобилизацию применяют, когда необходима жёсткая фиксация повреждённого сегмента тела, а досрочное устранение её ведёт к грубым дефектам в лечении — смещению отломков, рецидиву вывихов и др. Постоянную иммобилизацию осуществляют преимущественно путём наложения циркулярных гипсовых повязок, хотя возможно использование лонгет, кроваток и разнообразных шин. Следует помнить, что по исчезновению болевого синдрома недисциплинированные пациенты могут самостоятельно снять фиксирующее устройство или повязку, поэтому у таких лиц должны превалировать круговые гипсовые повязки.
- Перемежающаяся (съёмная) иммобилизация. В ряде случаев, где иммобилизация крайне необходима, она одновременно служит и помехой в лечении. Например, при обширных ранах, нагноительных процессах возникает необ-

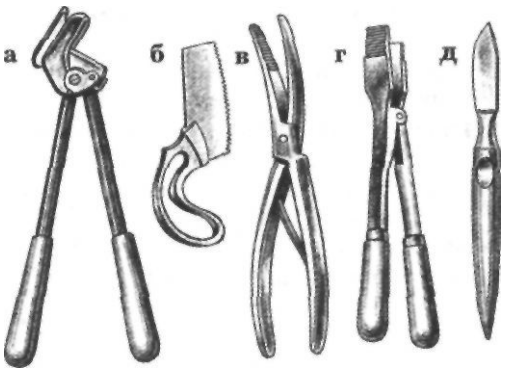

Рис. 5-57. Инструменты для снятия гипсовых повязок: а — ножницы Штилля; б — пила; в — щипцы-«клюв» Вольфа; г — гипсорасширитель Кнорре; д — нож для разрезания гипсовых повязок.

ходимость в частых перевязках; при внутрисуставных переломах запрещают нагрузку на конечность в течение 3-4, иногда 6 мес, а отсутствие движений в суставе в течение такого срока приведёт к тугоподвижности или анкилозу. Компромиссной в данных случаях служит перемежающаяся иммобилизация. Гипсовую повязку снимают на время перевязки.

При переломах костей, образующих сустав, стабильную иммобилизацию продолжают до образования фиброзной спайки между отломками (3-4 нед), а затем переводят в съёмную. Назначают лечебную гимнастику, начиная с осторожных пассивных движений, физиотерапию. По окончании процедур гипсовую повязку надевают вновь. Естественно, что наиболее приемлемой формой иммобилизации служат гипсовые лонгетные повязки. Циркулярные повязки могут быть стабильными или съёмными, применяющимися в виде туторов или корсетов, рассечённых по длине. Гипс не отличается гибкостью, и такие повязки быстро разрушаются. Поэтому по слепку первой гипсовой повязки лучше изготовить пластмассовый тутор из полевика или другого синтетического материала.

Оптимальны для перемежающейся иммобилизации любого сегмента опорно-двигательной системы современные промышленные изделия в виде бандажей, разъёмных туторов, ортезов, брейсов и т.д. Такие изделия свободно можно приобрести в аптеке или на протезно-ортопедических предприятиях. Они создают относительно стабильную иммобилизацию, имеют малую массу, легко фиксируются на конечностях с помощью застёжек-«липучек».

В завершающих стадиях лечения съёмную гипсовую иммобилизацию применяют только в ночное время, но это время тоже должно входить в сроки лечебной фиксации конечности или другой части тела. Например, длительность иммобилизации нижней конечности при переломе мыщелка бедра составляет 4 мес, из них 1 мес занимает постоянная иммобилизация и 3 мес — съёмная.

Следует сказать, что в настоящее время на смену гипсовым повязкам пришли полимерно-пластиковые. Для их изготовления используют специальные бинты, которые замачивают перед употреблением и накладывают на конечность подобно гипсовым. Преимущества такой повязки: она очень лёгкая, не боится влаги, сетчатое строение бинтов сохраняет поры, позволяющие «дышать» коже. Недостаток — дороговизна изделия, что делает её недоступной широким слоям населения, тем более что у нас в стране его не производят. Мы используем бинты «скотчкаст» (3М, Франция) и «целла-каст» (Германия).

Основные периоды лечения

По времени применения лечение переломов костей можно разделить на два основных периода: анатомический и функциональный.

Анатомический период длится от момента травмы до формирования костной мозоли и в большинстве случаев соответствует сроку иммобилизации. Основная

цель этого периода — восстановление анатомической целостности повреждённых структур конечностей.

Функциональный период начинается со времени образования костной мозоли (устранение иммобилизации) и заканчивается восстановлением трудоспособности пациента. Цель периода — восстановить функциональные возможности костного, сухожильно-мышечного и суставного аппаратов конечности.

Несмотря на успехи медицинской науки, управление остеогенезом с целью сокращения сроков образования костной мозоли остаётся нерешённой проблемой: протяжённость функционального периода даже имеет тенденцию к удлинению. Причиной этого становятся отрицательные экологические факторы, сопутствующие заболевания, хронические интоксикации и пр.

Второй же период — функциональный, благодаря щадящей консервативной или хирургической тактике и технике вмешательства, новейшим и рано применяемым методам функционального лечения он постепенно сокращается и должен быть сведён до минимума. Врачу следует стремиться к разумному сочетанию различных приёмов, чтобы сократить функциональный период. Заблуждаются те, кто пытается укоротить сроки лечения, сокращая время иммобилизации.

Лечение переломов в анатомическом периоде

Все мероприятия этого периода, преследующие цель создания условий для полноценной репаративной регенерации, условно делят на три вида лечения: консервативное, оперативное и стимулирующее консолидацию.

КОНСЕРВАТИВНОЕ ЛЕЧЕНИЕ

Консервативное лечение — совокупность мероприятий, направленных непосредственно на очаг повреждения. Существует две группы мер локального воздействия. Одна предусматривает репозицию и фиксацию, другая — местную и общую активизацию репаративной регенерации.

Репозиция и фиксация отломков

Сопоставление и удержание костных отломков в положении, необходимом для сращения, может быть обеспечено консервативными или оперативными методами.

Бескровный, или консервативный, метод лечения переломов костей конечностей применяют при закрытых неосложнённых повреждениях или когда осложнения не требуют неотложных хирургических пособий.

Переломы без смещения отломков — наиболее простая нозологическая форма. В место перелома вводят 20-40 мл 1% раствора прокаина. Блокаду выполняют при соблюдении правил асептики и после выяснения переносимости анестетика больным.

После наступления анестезии больному накладывают гипсовую повязку, её габариты зависят от разновидности перелома. Положение иммобилизированной конечности должно быть функционально выгодным, т.е. таким, чтобы в случае развития контрактур или анкилозов больной мог пользоваться повреждённой конечностью. Такое положение для верхней конечности: отведение плеча до угла 60-70°, отклонение кпереди на 20-30°, сгибание в локтевом суставе под углом 80-90°, разгибание в лучезапястном суставе на 30°, сгибание пальцев кисти в положении пальцев, охватывающих теннисный мяч, с противопоставлением первого пальца. При этом углы сгибания в пястно-фаланговых и межфаланговых суставах составляют примерно 50-40°. Для нижней конечности: отведение бедра до 20°, сгибание его под углом 10°, сгибание в коленном суставе — 5°, в голеностопном — 90-100°. Очень строго необходимо следить за состоянием конечности по отношению к продольной оси туловища, ротацией конечности или её сегментов.

Циркулярные гипсовые повязки при острой травме целесообразно накладывать в условиях стационара, где больной должен находиться не менее 1-2 сут с момента иммобилизации. В амбулаторных условиях такие повязки следует накладывать с большой осторожностью, помня о возможности отёка и сдавлении конечности.

Обезболивание может быть как местным, так и общим, показания к нему определяют по виду травмы. При лечении детей предпочтение следует отдать общей анестезии.

Репозицию производят руками хирургов (ручная репозиция) или же с помощью специальных аппаратов (аппаратная репозиция).

Каким бы методом ни выполняли сопоставление отломков, необходимо всегда соблюдать основные правила репозиции.

- Устраняют спазм мышц путём полноценного обезболивания, а при местной анестезии ещё и за счёт психологического контакта с больным и утомления мышц методом длительного (5-7 мин) вытяжения за периферический сегмент.
- Репозицию производят обратно механизму травмы и смещению отломков, сначала устраняют смещение по длине, затем по ширине. Угловое и ротационное смещение исчезает при тракции отломков по длине.
- Периферический отломок ставят по центральному.
- Конечности придают функционально выгодное положение, если нет угрозы вторичного смещения отломков и необходимости придать атипичное положение конечности для более надёжной фиксации (например, при переломах ключицы, лопатки и др.).
- Заканчивают манипуляцию наложением гипсовой или другой иммобилизирующей повязки, сохраняя положение отломков, достигнутое репозицией.

Переломы со смещением отломков лечат различными методами в зависимости от характера и уровня линии излома.

Ручную репозицию с гипсовой иммобилизацией применяют обычно при сколоченных и вколоченных переломах трубчатых костей с угловой деформацией; при метаэпифизарных переломах в связи с достаточной площадью контакта костных отломков (надмыщелковые переломы плеча, переломы лучевой кости в типичном месте, лодыжек и др.); при переломах губчатых костей кисти и стопы (ладьевидные, полулунная, кубовидная и др.).

Скелетное вытяжение

При переломах длинных трубчатых костей (плечо, бедро, голень) с косой или спиральной линией излома, а также при травмах некоторых плоских костей (таз, лопатка), тоже имеющих мощный мышечный массив, и при значительном смещении отломков одномоментная репозиция, как правило, не удаётся, а если и удаётся, то в ближайшие дни происходит вторичное смещение отломков, даже в гипсовой повязке. При таких переломах отломки можно сопоставить и удержать с помощью аппаратов внешней фиксации или постепенной репозицией методом скелетного вытяжения.

Скелетное вытяжение — функциональный метод лечения переломов. Несмотря на кажущуюся простоту, врачу следует чётко знать и исполнять принципы, исходящие из анатомо-физиологических позиций. К сожалению, в последнее время в литературе, а главное — в практике в связи с определёнными успехами (компрессионно-дистракционный метод, расширенные показания к оперативному вмешательству) понятие о методе скелетного вытяжения очень упростилось: в начале лечения повесить груз, в конце — снять его. Это далеко не так. Кратко излагаем анатомо-физиологические предпосылки и методику лечения этим способом.

Под местной инфильтрационной анестезией через определённые точки (рис. 5-58), в зависимости от места перелома, проводят металлическую спицу, на которой монтируют скобу.

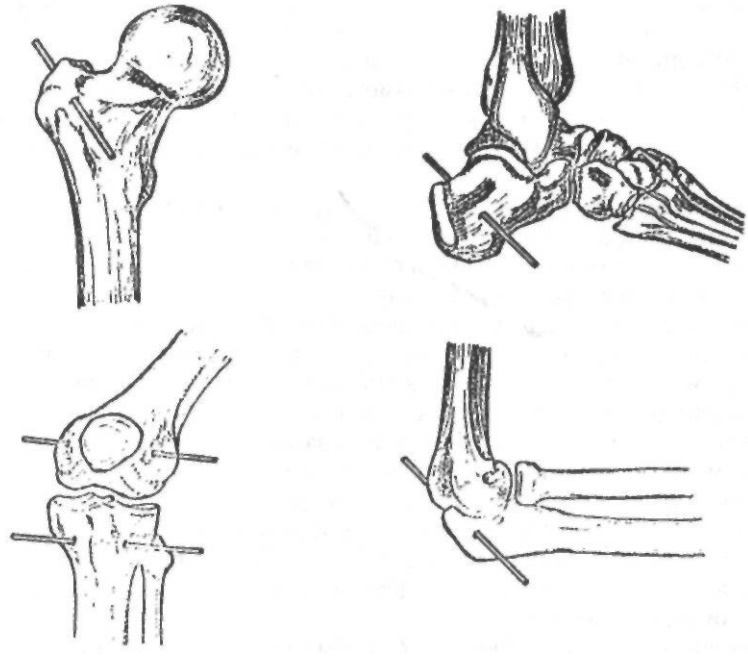

Рис. 5-58. Точки проведения спиц при скелетном вытяжении.

Техника проведения спицы не сложна, но имеет свои особенности. Операционное поле и руки хирурга обрабатывают, как перед обычной операцией. Пальпаторно находят костные ориентиры, через которые будет проведена спица. Эти точки намечают раствором бриллиантового зелёного. В обозначенные зоны вводят 0,25 или 0,5% раствор прокаина, начиная с «лимонной корочки», и послойно инфильтрируют ткани до кости, причём в месте выхода участок анестезии должен быть значительно шире, поскольку спица может отклониться и выйти не там, где нужно хирургу. Повторно обрабатывают кожу и несколько смещают её проксимально, чтобы в последующем не произошло прорезывание кожи спицей. Наиболее часто такое осложнение возникает при лечении переломов бедра и проведении спицы через его надмыщелки. Следует помнить, что чем больше смещение отломков бедренной кости по длине, тем значительнее необходимо сдвинуть кожно-фасциальный футляр бедра кверху. Затем дрелью с направителем и заряженной в неё спицей одномоментно прокалывают мягкие ткани до кости. Спицу вводят со стороны, где проходят крупные сосуды, нервы или другие образования. Так, в надлодыжковой области спицу проводят снаружи кнутри, через бугристость большеберцовой кости — тоже снаружи кнутри, через надмыщелки бедра — изнутри кнаружи, через локтевой отросток — изнутри кнаружи. Не соблюдая порядок проведения спицы и в случае её отклонения можно поранить (в последовательности указанных точек) сухожилия перонеальной группы и их синовиальные влагалища, малоберцовый нерв, сосудисто-нервный пучок бедра, локтевой нерв.

Проведённую спицу закрепляют в скобе ЦИТО или Киршнера и натягивают, но не чрезмерно, ибо она может лопнуть, причём не всегда сразу: это может произойти после того, как больной будет доставлен в палату. Концы спицы скусывают и загибают проксимально. Прежде чем транспортировать больного в палату, необходимо провести пробу прочности фиксации спицы в кости. Захватывают кистью скобу и плавно тянут за неё с усилием, не меньшим, чем величина будущего груза.

Если спица проведена очень близко к кортикальному слою — он прорежется. Некачественная или слишком натянутая спица лопнет. Во всех случаях неудачного наложения скелетного вытяжения нужно демонтировать скобу, извлечь спицу и повторить манипуляцию сначала, добившись качественного завершения. Ранки в точках прокола кожи закрывают марлевыми шариками со спиртом и прижимают резиновыми пробками, ранее надетыми на спицу. Конечность укладывают на шину. Для верхней конечности применяют отводящие (абдукционные) шины, для нижней — шины Белера, ЦИТО, Шулутко и др.

К скобе прикрепляют стальную спиральную пружину (демпфер), служащую для гашения резких колебаний и плавной тракции. К пружине привязывают прочный тонкий шнур, перебрасывают его через блоки шины и на конце подвешивают нужной величины груз.

Существуют следующие способы расчёта грузов при переломе бедра.

- «На глаз» — в пределах 8-12 кг.
- 15% массы тела больного. Например, при массе тела пациента 70 кг груз должен быть равен 10,5 кг, т.е. совпадает с предыдущим расчётом.
- Удвоенные единицы десятков массы больного + 1 кг на каждый 1 см смещения отломков по длине. Например, больной массой 70 кг, смещение отломков бедра по длине 6 см. Груз равен 7x2+6=20 кг. При таких грузах репозиция наступает быстро, через 2-7 ч. Затем груз должен быть уменьшен на 1/3-1/2 от исходного для последующего удержания отломков. Уменьшение груза необходимо производить медленно, в течение 2-3 дней, с разделением на равные порции.

Для остальных сегментов величину грузов для скелетного вытяжения подбирают эмпирически с учётом пола, возраста, развития скелетной мускулатуры больного. Наиболее часто применяют следующие грузы: при переломе плеча — 3-4 кг; шейки и вертелов бедра — 4-6 кг; диафиза голени — 5-8 кг; вертикальных переломах таза — 8-14 кг.

При переломах крупных сегментов (бедро, таз) со значительным смещением отломков, особенно в несвежих случаях, применяют скелетное вытяжение одновременно за бедро и голень (пяточную кость) большими грузами: 12-15 кг и более. Распределение груза должно быть таким, чтобы на бедро приходилось две трети массы тела больного, на голень — треть массы.

Для противотяги и предупреждения сползания больного ножной конец кровати поднимают на 10-25 см. У пожилых людей для профилактики осложнений со стороны сердечно-сосудистой и дыхательной систем подъём должен быть минимальным, с полным его исключением в отдельных случаях и уменьшением груза.

Весь процесс лечения переломов методом скелетного вытяжения по времени и поставленным задачам можно разделить на три этапа.

I этап длится от 1 до 10 сут. Цель — репозиция. Достигают её разными приёмами.

- Смещение по длине устраняют массой груза при расслаблении мышц. Контроль — измерение длины сегмента сантиметровой лентой.
- Смещение по ширине исчезает за счёт сжатия отломков растянутым мышечным футляром. Контроль — пальпация.
- Смещение под углом ликвидируют тракцией по продольной оси и положением конечности. Её отводят, приводят, сгибают — в зависимости от направления центрального отломка. Контроль — пальпация, измерение и определение оси сегмента, ориентируясь на здоровую конечность.
- Ротационные смещения устраняют, придав конечности правильное положение. Контроль — по совпадению точек внешних ориентиров. Например, верхняя передняя ость подвздошной кости, средина надколенника и I палец стопы должны находиться на одной линии.

Окончательный контроль всех видов смещения — рентгенография.

Репозицию начинают с того, что сначала подвешивают половину или две трети предполагаемого груза. Вторую половину наращивают дробными дозами по 50-100 г через равные промежутки времени в течение 1-2 сут. По истечении 3 сут проводят клинический и рентгенологический контроль репозиции. В случае неудачи можно корригировать процесс репозиции увеличением или уменьшением груза, изменением положения конечности. Смещение по ширине при необходимости устраняют с помощью боковых тяг. Если при острой травме в течение 7-10 дней правильно проводимое скелетное вытяжение не даёт эффекта, следует сменить метод лечения.

Если же репозиция удалась, то начинают **II этап** лечения. Цель его — удержать отломки в правильном положении и стимулировать остеогенез. С момента сопоставления отломков выжидают 2-3 дня, а затем груз постепенно уменьшают на треть от исходного. Проводят рентгенологический контроль и продолжают вытяжение до образования мягкой костной мозоли (4-6 нед с момента репозиции).

III этап состоит в замене скелетного вытяжения манжетным (клеоловым, пластырным) или гипсовой повязкой до полной консолидации (2-4 мес). При необходимости больной остаётся на скелетном вытяжении до полного заживления перелома.

Кроме скелетного, применяют вытяжение за мягкие ткани (манжетное, клеевое). Его используют как самостоятельный метод при переломах, репозиция которых не требует больших грузов, и у детей до 3-летнего возраста или как вспомогательный метод, когда необходимо распределение больших грузов либо когда грузы нужны минимальные (1-2 кг).

Большой недостаток скелетного вытяжения — длительное (3-6 нед) пребывание пациента в постели и необходимость постороннего ухода за ним. Это, как правило, не устраивает ни пострадавшего, ни медицинский персонал. Но совсем отказаться от метода скелетного вытяжения пока невозможно. Он показан как способ временной репозиции и иммобилизации у больных с множественными и сочетанными травмами, когда из-за тяжести состояния больного радикальные вмешательства выполнить невозможно, как одно из первых противошоковых мероприятий, как этап лечения при инфекционных осложнениях и патологических переломах и т.д.

Кроме того, существует категория больных, которым радикальные вмешательства выполнить невозможно из-за сопутствующих тяжёлых заболеваний (операции по жизненным показаниям) или же из-за непреодолимого страха пациента перед наркозом и операцией. Скелетное вытяжение становится методом выбора.

ОПЕРАТИВНОЕ ЛЕЧЕНИЕ ПЕРЕЛОМОВ

Кровавый, или оперативный, метод лечения применяют по строгим показаниям, они могут быть абсолютными и относительными.

- Абсолютные показания: повреждение сосудистого пучка, интерпозиция, открытые переломы.
- Относительные показания: угроза перфорации кожи острыми отломками, некоторые виды переломов в связи с трудностями репозиции, удержания отломков, плохой консолидацией — поперечный диафизарный перелом бедра, косые переломы костей предплечья, варусные переломы шейки бедра, многооскольчатые или сегментарные переломы с неуправляемыми отломками. К последним относят костные фрагменты, лишённые точек прикрепления мышц, в случае грубого смещения вернуть на место эти отломки с помощью обычных закрытых манипуляций не представляется возможным, т.е. всё то, что относится к переломам типа C_v C_2, C_3 по классификации AO/ASIF.

Оперативное лечение заключается в первичной хирургической обработке имеющейся раны, открытой репозиции и фиксации отломков.

Существует большое количество средств и приспособлений для удержания сопоставляемых отломков. Материалом, из которого изготавливают фиксаторы, может быть металл, кость, керамика, пластмасса, синтетические ткани. Последние три вида материалов в настоящее время применяют редко. Костные фиксаторы чаще используют для соединения губчатых костей. Достоинство костных штифтов в том, что они в процессе консолидации резорбируются, т.е. отпадает необходимость их удаления. Для остеосинтеза можно использовать ауто-, алло- или ксенокость. Кости, взятые от трупа и животных, подлежат специальной обработке.

Наиболее широкое распространение получили фиксаторы, изготовленные из металла. Они должны быть прочными, иметь гладкую поверхность, быть антикоррозийными и не раздражать окружающие ткани. Таким требованиям соответствуют некоторые сорта стали (20Х13, 40Х13, 95Х18, 12Х18Н9Т, 14Х17Н2, 25Х13Н2, 4Х18Н2М) и сплавы титана с другими антикоррозийными материалами (ВТ1-0, ВТ5, ВТ6, ОТ4, ОТ4-1).

Фиксация отломков может быть внутрикостной, накостной, сочетанной, с помощью склеивания или сварки кости.

Для внутрикостной (интрамедуллярной) фиксации используют стержни Богданова, ЦИТО, Кюнчера и др. (рис. 5-59). Фиксатор должен плотно входить в костномозговой канал, перекрывать линию излома и не менее чем на 8 см проникать в дистальный отломок. «Головка» гвоздя должна выстоять над костью на 1-2 см, а конец — на 2-3 см не доходить до суставной поверхности. По окончании остеосинтеза отломки не должны иметь подвижности при нагрузке во всех направлениях, включая и ротацию.

Ряд исследователей (Фишкин В.И., Павлик и др.) предлагают стержни, имеющие на конце анкерное устройство, а наверху — приспособление для создания компрессии. Таким образом достигают плотного сопоставления отломков и сжатия их по продольной оси.

Все оперативные вмешательства, выполненные в классическом варианте, заканчиваются наложением жёсткой иммобилизирующей (гипс, скотчкаст) повязки на весь срок консолидации перелома.

В последнее десятилетие в травматологии произошли значительные изменения. Методом выбора на сегодняшний день при лечении переломов длинных трубчатых костей становится использование малоинвазивного биологического остеосинтеза. Один из его вариантов — интрамедуллярный остеосинтез с блокированием. Суть его заключается в том, что при вмешательстве не стараются добиться идеального сопоставления отломков по ширине (кроме внутрисуставных), штифт подбирают по диаметру меньше костномозгового канала — нет необходимости в его рассверливании.

Остеосинтез с рассверливанием технически более сложен, требует оснащения операционной ортопедическим столом и электронно-оптическим преобразователем (ЭОП), специального инструментария и фиксаторов, а также определённого хирургического опыта.

Штифт проводят закрыто, из минимального разреза, после репозиции с помощью дистрактора, штифта, введённого в один из отломков, и рук хирурга. В трудных случаях в отломки вворачивают стержни Шанца и, используя их как рычаги, проводят сопоставление костных фрагментов.

После завершения интрамедуллярного остеосинтеза производят блокирование поперечно введёнными шурупами, по два выше и ниже перелома, которые проводят через отверстия в штифтах (рис. 5-59).

Блокирование выполняют с помощью прицеливающих устройств (через отверстие на кондукторе) или методом «свободной руки» под контролем ЭОП.

Проксимальное блокирование переломов длинных трубчатых костей можно выполнить в статическом или динамическом варианте. Для динамического блокирования в штифте предусмотрено овальное отверстие длиной до 1 см.



Рис. 5-59. Стержни для внутрикостной фиксации отломков.

Преимущества интрамедуллярного остеосинтеза с блокированием

Операция интрамедуллярного остеосинтеза с блокированием — это не вбивание гвоздя в кость, а операция имплантации морфологически и биологически совместимой с костью системы управления регенерацией. Она имеет следующие достоинства.

- Низкая инвазивность (минимальная травматизация надкостницы, эндоста и их кровообращения).
- Исключение ротационного смещения отломков на штифте.
- Исключение миграции штифта.
- Функциональность метода (при отсутствии внешней иммобилизации сохраняются движения в суставах — профилактика отёков, мышечной атрофии, развития контрактур).
- Быстрое восстановление качества жизни, особенно при переломах костей верхней конечности.
- Ранняя нагрузка в соответствии с характером перелома.
- Ранняя нагрузка, стимулирующая регенерацию костной ткани, с предупреждением атрофии кости.

Показания и планирование закрытого интрамедуллярного остеосинтеза с блокированием

Показания к оперативному лечению остаются прежними, но сейчас, в связи с коммерциализацией медицины, они значительно расширены. Хирурги вынуждены учитывать пожелания пациентов. Длительное пребывание в постели (скелетное вытяжение), тяжёлые гипсовые повязки не устраивают больных, и они предпочитают оперативное лечение, с возмущением отвергая все прочие методы, даже при высокой степени риска хирургических вмешательств.

Перед интрамедуллярным остеосинтезом с блокированием необходимо выполнить следующие действия.

- Несмотря на то, что остеосинтез может быть ранним (первые 48-72 ч) или отсроченным (7-10 дней), пациент должен быть обследован и иметь набор лабораторных анализов, необходимых для разрешения на выполнение анестезиологического и хирургического пособий.
- Обязательно исследование функций смежных суставов для определения технических возможностей оперативного вмешательства.

- Рентгенологическое исследование повреждённого сегмента в двух проекциях с обязательным захватом смежных суставов.
- В наличии должен быть обязательный набор металлоконструкций для полноценного выполнения предполагаемого вмешательства.

Накостная фиксация отломков

Накостную (экстрамедуллярную) фиксацию отломков осуществляют с помощью серкляжей и всевозможных пластинок.

Серкляжи приемлемы при косых и винтообразных переломах с направлением линии излома под острым углом и большой площадью контакта отломков. Однако широкого распространения этот метод не имеет из-за создания циркулярных «удавок» надкостницы, особенно проволокой, и нарушения трофики в зоне травмы.

Пластинки применяют при поперечных переломах длинных трубчатых костей в местах с ровной поверхностью, позволяющей тесный контакт фиксатора и кости. Техника скрепления отломков пластинкой проста: отломки сопоставляют и закрепляют костодержателями. Перекрывая линию излома, пластинку накладывают на кость и через её отверстия насверливают каналы в кости. Обязательно просверливают оба кортикальных слоя. Пластинку привинчивают к кости. Костодержатели убирают. Правильно наложенная пластинка изображена на рис. 5-60.

У нас в стране В.М. Демьяновым, А.В. Капланом, А.И. Антоновым, Г.Г. Пермяковым, С.С. Ткаченко и другими исследователями предложены компрессирующие пластинки, которые, кроме фиксации отломков, создают их одноразовое сжатие.

В.М. Демьянов (1967), Begbi G. (1965), Tamaj T., Hoschico N. (1967), Alcower M. et al. (1970) усовершенствовали пластины, разработав самокомпрессирующий

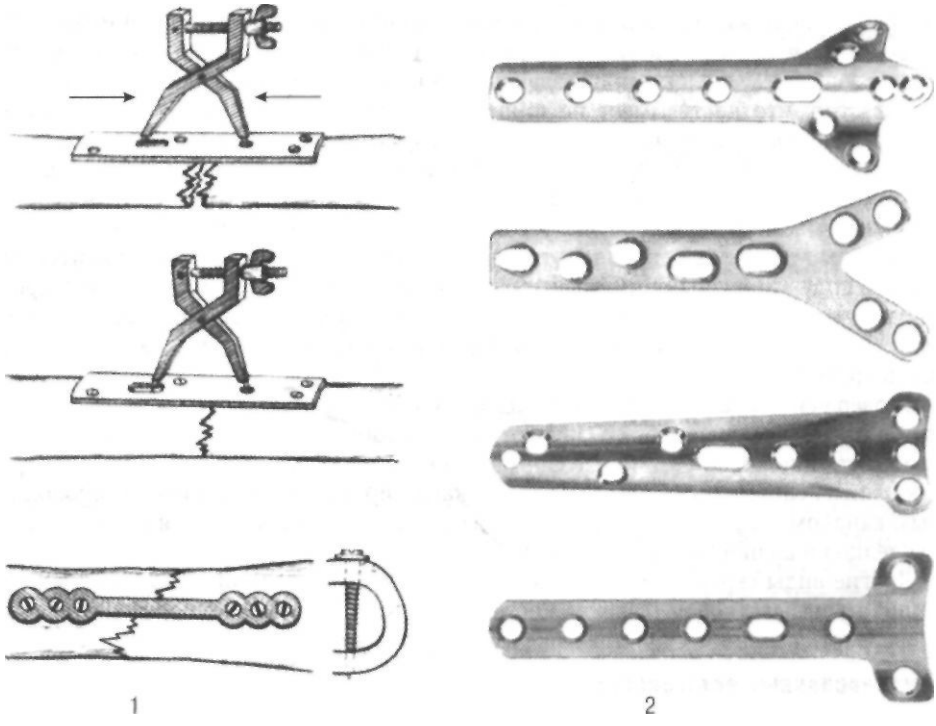

Рис. 5-60. Техника наложения компрессирующей пластинки (1). Различные виды пластинок (2).

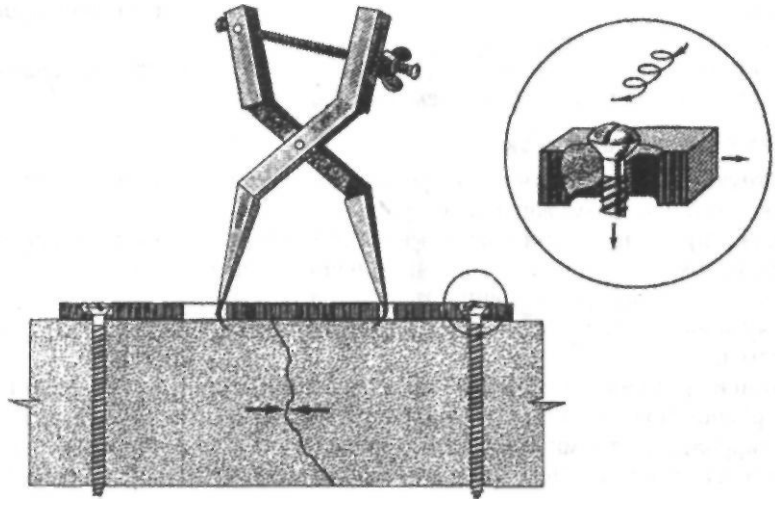

Рис. 5-61. Техника остеосинтеза с двойным способом создания компрессии: с помощью контрактора и введения винтов в наклонные отверстия пластины.

их вариант, при котором сжатие усиливается за счёт движения винта в наклонном отверстии пластины.

Современные пластины последних лет приобрели разнообразные формы: Т, У, Г-образные формы, «лист клевера» и т.д., что позволяет использовать их на любом участке любой кости, особенно на проксимальных и дистальных отделах при внутрисуставных и околосуставных переломах. Пластины последнего поколения применяют как малоинвазивные устройства, устанавливаемые на кость из минимальных разрезов. Они имеют угловую стабильность за счёт резьбы на головке винта, не позволяющую ему смещаться и создающую дополнительную жёсткость пластин.

Известно, что кость имеет не цилиндрическую форму, а подобна песочным часам. Наиболее узкая часть — средина диафиза. Книзу и кверху от неё кость постепенно утолщается. При переломах в эпиметафизарных отделах возникает ситуация, когда внутрикостный и накостный способы фиксации оказываются неприемлемыми. В первом случае устойчивый остеосинтез на штифте невозможен из-за малых размеров одного из отломков, во втором — пластинка не ложится на кость в силу кривизны эпиметафизарного отдела. Компромиссным следует признать сочетанный (экстраинтрамедуллярный) метод фиксации с помощью балок (рис. 5-62), болтов, когда часть удерживающего устройства погружают в кость, а часть крепят извне.

Усовершенствованные пластины вытеснили применение балок в травматологии, в настоящее время балки считают лишь исторической реликвией. Винты же, наоборот, приобрели различные формы нарезки и целевую направленность: кортикальные, спонгиозные, маллеолярные, канюлированные со сквозным продольным каналом и т.д. Так, появились винты больших размеров — для остеосинтеза мыщелков и шейки бедра (рис. 5-63).

Другие виды скрепления отломков при открытой репозиции, такие как склеивание и ультразвуковая «сварка» костей, не вышли за рамки экспериментальных разработок, в клинической практике их не применяют.

Компрессионный остеосинтез

Некоторые виды очагового компрессионного остеосинтеза мы упоминали в разделе об оперативном лечении. Это приспособления, с помощью которых создают

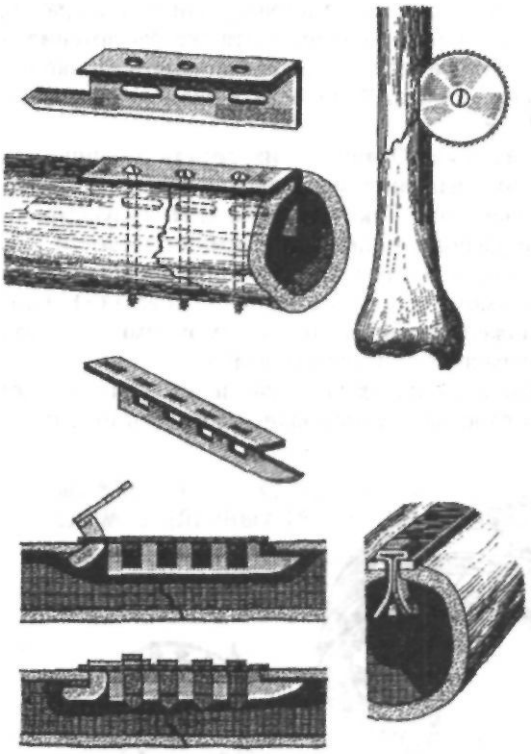

Рис. 5-62. Остеосинтез балками.



Рис. 5-63. Виды винтов.

одномоментное сжатие отломков. Существуют другие устройства, позволяющие управлять силой компрессии извне.

Способ Грайфенштайнера. Выше и ниже места перелома проводят по одной спице через центральный и периферический отломки. Концы спиц закрепляют в скобе и натягивают. Сближаясь, спицы сдавливают отломки.

Компрессионный остеосинтез спицами с упорными площадками. В разработке этого метода большую роль сыграли Ф.С. Юсупов, Р.И. Воронович и Чарнли. Этот вид остеосинтеза показан при косых и спиральных переломах и заключается в репозиции и проведении двух спиц перпендикулярно площади излома. На концах спиц имеются площадки, которые, упираясь в кортикальный слой, препятствуют дальнейшему прохождению спицы и смещают отломок. Концы спиц, противоположные упорным площадкам, закрепляют в скобу и натягивают. Создаётся компрессия отломков (рис. 5-64, см. 0).

Все перечисленные способы компрессионного остеосинтеза требуют дополнительной внешней иммобилизации гипсовыми лонгетами с захватом выше и ниже расположенного сустава.

Внеочаговый компрессионно-дистракционный остеосинтез — один из современных прогрессивных и перспективных методов лечения.

Осуществляется он с помощью компрессионно-дистракционных аппаратов, дающих возможность производить не только сжатие, но также растяжение и даже коррекцию положения отломков. Наиболее известны аппараты Волкова-Оганесяна, Гудушаури, Демьянова, Илизарова, Калнберза, Сиваша и Ткаченко (рис. 5-65).

Принцип назначения аппаратов единый. Отличают их детали технических решений: способы проведения спиц, их крепления, материал, из которого выполнен аппарат, и некоторые другие элементы. Так, аппараты О.Н. Гудушаури и К.М. Сиваша имеют горизонтальное расположение спиц в одной плоскости, что недостаточно жёстко фиксирует отломки и требует дополнительной внешней иммобилизации. Эта причина, по-видимому, и побудила М.В. Волкова и О.В. Оганесяна отказаться от такого расположения спиц в предлагаемом ими аппарате (модель 2) и перейти к взаимно перекрещивающимся в модели 8.

Перекрёстное проведение спиц и закрепление их в кольцах, а не в дугах, создаёт условия для оптимальной фиксации отломков и позволяет управлять ими как в

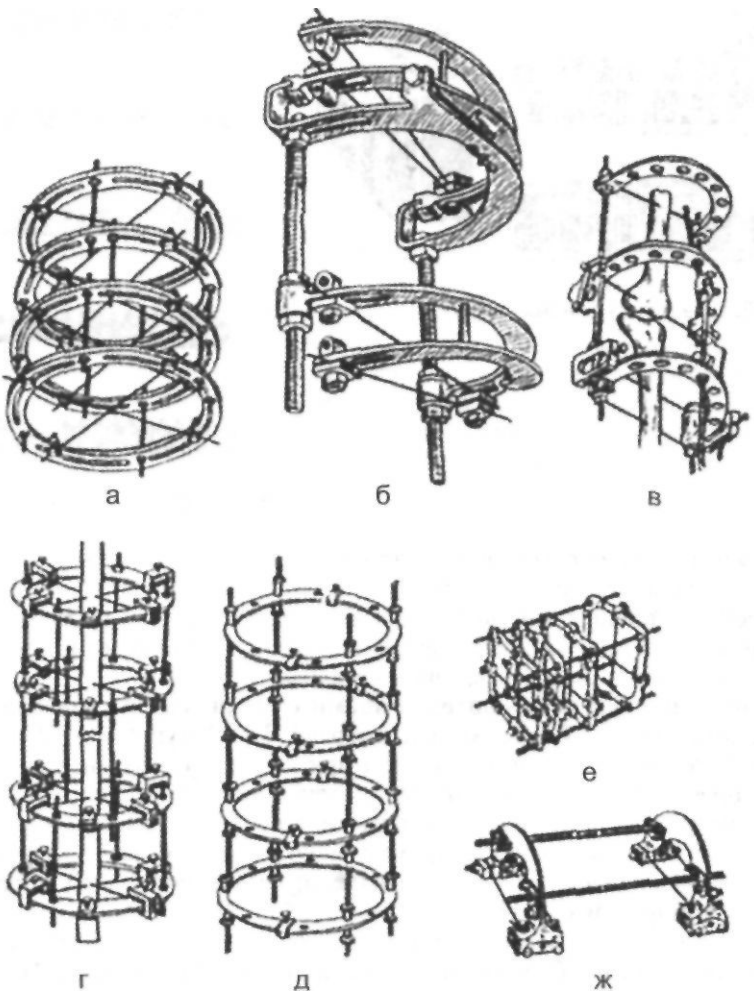

Рис. 5-65. Аппараты внешней фиксации: а — В.М. Демьянова; б — О.Н. Гудушаури; в — М.В. Волкова-О.В. Оганесяна; г — Г.А. Илизарова; д — В.К. Калнберза; е — С.С. Ткаченко; ж — К.М. Сиваша.

период репозиции, так и в компрессионно-дистракционном процессе. Внешняя дополнительная фиксация не нужна.

Возможность репозиции, укорочения или удлинения, жёсткой внеочаговой фиксации отломков кости в процессе консолидации, малая травматичность при наложении, доступ к кожной поверхности, мобильность больного после вмешательства и ряд других достоинств вывели компрессионно-дистракционный метод лечения переломов костей в число ведущих, а в ряде случаев — незаменимых. В числе примеров можно назвать открытые переломы, огнестрельные, с разрушением мягких тканей и дефектами костей. С помощью компрессионно-дистракционных аппаратов успешно лечат последствия травм: ложные суставы, деформации костей, контрактуры и т.д.

Ведущая роль по разработке компрессионно-дистракционного метода лечения травм и заболеваний опорно-двигательного аппарата принадлежит профессору Г.А. Илизарову Курганского научно-исследовательского института экспериментальной и клинической ортопедии и травматологии и его коллегам учёным-медикам.

ВОЗМОЖНОСТИ ЧРЕСКОСТНОГО СПИЦЕВОГО ОСТЕОСИНТЕЗА В ЛЕЧЕНИИ ПЕРЕЛОМОВ ДЛИННЫХ ТРУБЧАТЫХ КОСТЕЙ

Разносторонние клинико-экспериментальные разработки и теоретические исследования по чрескостному остеосинтезу учёных нашей страны позволили отечественной ортопедии и травматологии занять по многим разделам лидирующее положение в мире. В частности, разработанные в РНЦ «ВТО» многочисленные высокоэффективные методики лечения и оригинальные экспериментально-теоретические исследования привели к созданию не только принципиально новой системы лечения многих ортопедо-травматологических заболеваний, но и нового научно-практического направления.

Следует подчеркнуть, что большие достижения отечественной ортопедии и травматологии признаны учёными западных стран, американскими и африканскими коллегами. Так, только в 2006 г. сотрудники нашего центра были участниками международных конгрессов в Перу, Канаде, Японии, Израиле и Турции. Достаточно сказать, что ведущим специалистам центра во главе с профессором В.И. Шевцовым была предоставлена возможность выступать с докладами, которые были на всех заседаниях основополагающими, и каждый из них наглядно иллюстрировал большие преимущества нашей отечественной системы лечения ортопедо-травматологических больных. Это было отмечено многими ведущими учёными с трибуны и в печати.

Занять передовые рубежи ортопедотравматологической науки и продолжать их удерживать в значительной мере позволяет успешная работа специализированного института в г. Кургане, единственного пока не только в нашей стране, но и за её пределами, в котором трудятся более 1500 человек. Среди них специалисты разного профиля: клиницисты, хирурги-экспериментаторы, радиологи, биологи, биофизики, патофизиологи, физиологи, инженеры-конструкторы, ангиологи, морфологи, включая специалистов по электронной микроскопии. Это даёт возможность комплексно решать на современном высоком уровне ряд практических и теоретических аспектов чрескостного остеосинтеза.

Новые фундаментальные разработки и исследования благодаря созданию комплекса оптимальных механических и биологических условий для восстановительных и формообразовательных процессов позволили открыть принципиально новые законы, среди которых закон адекватности кровоснабжения и нагрузки в восстановительном и формообразовательном процессах, закон напряжения растяжения как фактор, возбуждающий и поддерживающий генез тканей, структуру и форму кости. На их основе раскрыты неизвестные ранее огромные возможности

репаративного костеобразования, получены принципиально новые решения лечения наиболее тяжёлых повреждений и ортопедических заболеваний. В частности, стало возможным возмещать без трансплантации большие дефекты костей и мягких тканей (в том числе сосудов и нервов) при лечении тяжёлых переломов, моделировать форму костей и сегмента конечности, бескровно удлинять их у детей и взрослых с помощью автоматической круглосуточной дистракции по заданной программе, регулировать рост, бескровно излечивать многие тяжёлые заболевания, в том числе врождённые ложные суставы. Возможность выращивать сосуды мы используем с положительным эффектом в клинике института при лечении нарушений кровообращения конечностей. Управление восстановительными и формообразовательными процессами стало реальностью, оно позволяет изменять размеры и форму опорно-двигательной системы, что, в частности, дало возможность впервые увеличивать длину и одновременно утолщать и моделировать форму конечностей, изменять форму и удлинять позвоночник, нормализовать размеры и конфигурацию голени, таза, выращивать недостающие части конечности и исправлять бескровно другие тяжёлые деформации.

Многие разработки успешно применяют в практическом здравоохранении для восстановительного и органо-сохраняющего лечения больных с повреждениями опорно-двигательной системы. В настоящее время метод применяют при лечении открытых, внутрисуставных переломов и переломов, осложнённых гнойной инфекцией. Что касается разработанной системы лечения больных с диафизарными переломами, то его недостаточно используют в практике лечебных учреждений Российской Федерации. Многие специалисты предпочтение отдают внутрикостному, накостному остеосинтезу с использованием отечественных и (в большей мере) зарубежных металлоконструкций. Исходя из этого, представляем анализ экспериментальных исследований и многолетний опыт лечения больных с переломами длинных костей конечностей.

НЕКОТОРЫЕ ЭКСПЕРИМЕНТАЛЬНО-ТЕОРЕТИЧЕСКИЕ ИССЛЕДОВАНИЯ И КЛИНИЧЕСКИЕ ВОЗМОЖНОСТИ МЕТОДА ЧРЕСКОСТНОГО ОСТЕОСИНТЕЗА

Общеизвестно, что на протяжении многих лет применявшиеся методы лечения переломов не обеспечивали должного гармоничного сочетания факторов механического и биологического характера. Это, как показали многочисленные исследования и разработки, не позволяло в полной мере использовать потенциальные возможности костной ткани к остеосинтезу, улучшить исходы и заметно сократить сроки лечения больных.

Эти требования впервые получили своё комплексное обоснование с внедрением в практику метода чрескостного остеосинтеза.

Большое разнообразие переломов костей, обусловленное различием локализации, характера и степени повреждения костной и мягких тканей, величины и вида смещения отломков, давности с момента травмы и других факторов, требует, чтобы конструкция аппарата соответственно была универсальной, легко приспособляемой к особенностям того или иного случая и позволяла максимально индивидуализировать лечение.

Предложенный Г.А. Илизаровым (1951) аппарат для чрескостного остеосинтеза отличается высокой жёсткостью фиксации и динамичностью конструкции. Он имеет важную особенность: из небольшого набора стандартных деталей многоцелевого назначения можно собрать множество различных функциональных узлов, разнообразные формы опоры, присоединять к ним во всех направлениях, плоскостях и на любом уровне кости спицы и тяги применительно к локализации и особенностям того или иного повреждения.

Имеющаяся возможность приложения к кости необходимых усилий в любых направлениях позволяет управлять не только положением отломков, но и жест-

костью их фиксации, лечить практически бескровно переломы трубчатых костей всех локализаций, а также бескровно репонировать и фиксировать отломки и других костей, это же позволяет закрыто вправлять как свежие, так и застарелые вывихи, сочетающиеся с переломами.

Следовательно, комплект деталей многоцелевого назначения представляет собой не застывшую схему, а своего рода универсальную конструкцию с большим диапазоном различных функциональных возможностей и изменяющимися соответственно этому его конфигурациями. При этом геометрические формы аппарата изменяются в зависимости от количества, вариабельности сочетания различных деталей, из которых его собирают для того или иного конкретного круга лечебных задач, и особенностей анатомической области, где планируют его наложение.

Одна из главных отличительных особенностей конструкции аппарата — её высокая жёсткость и динамичность. Последняя обеспечена тем, что из небольшого набора деталей многоцелевого назначения можно собирать множество вариантов различных компоновок аппарата применительно к локализации, особенности того или иного повреждения или заболевания и планируемым лечебным задачам, с возможностью управления положением отломков как внутри опор, так и вместе с ними.

Всё это позволяет при переломах костей в любые сроки после травмы выполнять закрыто, независимо от характера излома (при свежих переломах — одномоментно, при застарелых и неправильно срастающихся — постепенно) полную коррекцию положения отломков и обеспечивать прочную их фиксацию без выключения функций мышц и суставов.

Создающиеся при этом условия для раннего и полноценного функционального лечения с нагрузкой повреждённой конечности способствуют улучшению кровоснабжения кости, поддерживают активность физиологического и репаративного остеогенеза, сокращают период сращения и перестройки костной мозоли.

Разнообразные щадящие методики лечения переломов костей впервые позволили в значительной мере комплексно решить проблему оптимизации медико-биологических и механических условий для сращения, так как при этом максимально сохраняются питающие кость сосуды, надкостница, эндост и костный мозг, имеющие очень большое значение в регенерации костной ткани.

Следовательно, предложенный метод позволяет управлять положением отломков и процессами регенерации, имеет явные преимущества по сравнению со многими, всё ещё широко применяемыми традиционными способами остеосинтеза.

Не подлежит сомнению, что операции с применением внутренних металлических фиксаторов или аппаратов для чрескостного остеосинтеза с большим количеством стержней находятся в противоречии с медико-биологическими требованиями, так как при этом значительно повреждаются кость и мягкотканые структуры, играющие важную роль в остеогенезе.

Однако традиционными методами далеко не всегда можно обеспечить стабильную фиксацию костных отломков, необходимую для консолидации и качественного функционального восстановления.

Высказанные выше положения получили подтверждение специально проведёнными в РНЦ «ВТО» имени академика Г.А. Илизарова соответствующими экспериментально-теоретическими исследованиями и большим клиническим материалом, демонстрирующим влияние приведённых выше медико-биологических и механических факторов на течение остеогенеза.

Значение стабильной фиксации костных отломков

Для изучения значения стабильной фиксации костных отломков были поставлены три серии опытов. Во всех опытах пилкой Джигли собакам проводили поперечную остеотомию костей голени на одинаковых уровнях диафиза с полным пересечением надкостницы и костного мозга.

- В первой серии прочную фиксацию костных отломков осуществляли проведением через каждый из них по две пары перекрещивающихся спиц, закреплённых в натянутом состоянии в кольцевых опорах аппарата, соединённых между собой стержнями.
- Во второй серии фиксацию осуществляли проведением через отломки кости по одной паре перекрещивающихся спиц, закреплённых после натяжения в двух кольцевых опорах. В этих условиях фиксация допускала незначительную подвижность костных отломков.
- Третья серия опытов отличалась от второй тем, что фиксацию спиц к кольцевым опорам осуществляли без их натяжения. При этом присутствовала относительно выраженная взаимная подвижность костных фрагментов (рис. 5-66, см. @).

Эти эксперименты позволили изучить особенности течения репаративного процесса костной ткани в различных условиях фиксации.

- В первой серии опытов к концу первого месяца при стабильной фиксации костных отломков отмечали хорошо выраженную эндоостальную и интрамедиальную мозоль по типу первичного сращения.
- Во второй серии опытов заживление наступало в более поздние сроки, протекало по типу вторичного заживления переломов с возникновением промежуточной хрящевой ткани и выраженной периостальной регенерацией.
- В третьей серии опытов, где практически отсутствовала фиксация костных отломков, сращение происходило с участками формирования сосудистых и бессосудистых зон, хондроиной и соединительной ткани с выраженным булавовидным утолщением кости и превышало сроки по сравнению с первой серией в 2,5 раза.

Проведённые экспериментальные исследования свидетельствуют о влиянии механических факторов на течение остеогенеза и формирование сращения, которое наступает в более ранние сроки при стабильной фиксации.

Особенности течения регенерации костной ткани в условиях стабильной фиксации и при разной степени повреждения сосудов и остеогенных элементов

После изучения значения стабильной фиксации для костеобразования после открытой остеотомии с полным пересечением периоста и содержимого костномозгового канала были проведены две серии сравнительных исследований с применением более щадящих методик остеотомии для выяснения особенностей течения регенерации кости в условиях стабильной фиксации отломков в зависимости от степени повреждения питающих их сосудов и остеогенных элементов (периоста, костного мозга, эндоста).

- В первой серии специально сконструированным долотом с ограничителем погружения осуществляли поперечную остеотомию большеберцовой кости с полным рассечением надкостницы, кортикальной стенки диафиза, частичным пересечением (на одну треть диаметра) костного мозга и соответствующих веточек питательной артерии. Непрерывность же магистральных её ветвей не нарушали.
- Во второй серии перелом производили так, чтобы максимально сохранить непрерывность надкостницы, костного мозга, сосудов системы питательной артерии и параоссальных тканей. Для этого аппаратом осуществляли закрытую остеоклазию (рис. 5-67).

В обеих сериях фиксацию отломков обеспечивали четырьмя парами перекрещивающихся спиц, фиксируемых в натянутом состоянии в кольцевых опорах аппарата.

Изучение влияния различной степени повреждения ветвей питательной артерии и костного мозга на течение восстановительного процесса выявило определённую количественную и качественную зависимость между ними.

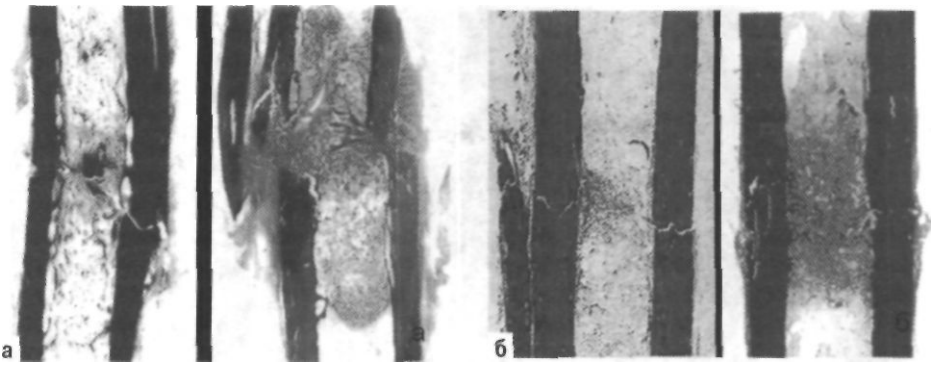

Рис. 5-67. Гистотопограммы: а — остеотомия долотом; б — закрытая остеоклазия.

При частичном повреждении костного мозга и соответствующих веточек питательной артерии регенеративный процесс в условиях стабильной фиксации протекал значительно быстрее, чем при полном его пересечении.

В опытах с закрытой остеоклазией, при которой максимально сохраняли целостность костного мозга, надкостницы и содержащихся в них сосудов, в условиях стабильной фиксации регенеративный процесс и формирование костного сращения протекает более активно, в отличие от всех предыдущих серий, и в более короткие сроки.

Таким образом, опыты с достаточной убедительностью показали, что наряду со стабильной фиксацией очень большое значение для остеосинтеза и формирования сращения костных отломков в минимально короткие сроки имеет состояние кровообращения, а также бережное отношение к остеогенным тканям.

Исходя из того, что в клинике в ряде случаев наблюдают относительно выраженное замедление остеогенеза после остеотомии большеберцовой кости на уровне канальной части питательной артерии с большой вероятностью её повреждения, проведены соответствующие экспериментальные исследования на одноимённой кости собаки, воспроизводящие приближенные условия грубого нарушения кровоснабжения. С этой целью у животных резецировали участок диафиза названной кости на протяжении около 2 см, включающий канальную часть питательной артерии. Отломки сближали до контакта и стабильной фиксации аппаратом из 4 колец (рис. 5-68, см. #) .

В опытах с резекцией канальной части питательной артерии через 7 дней после операции отмечали выраженные расстройства кровообращения, сопровождающиеся обширными некрозами костного мозга. У конца проксимального отломка в костномозговом канале в непосредственной близости от линии опила отмечали слабо выраженную эндостальную реакцию в виде небольших единичных пролиферирующих клеток с образованием остеоидных балочек. В дистальном же отломке проявлений остеогенеза не обнаружено.

Через 28 дней после операции сращение отломков отсутствует. В центральных отделах содержимое костномозгового канала отломков спаяно узкой полоской скелетогенной ткани, сливающейся с сетью пристеночно расположенных эндостальных балочек проксимального отломка. Зона некроза костного мозга уменьшилась. В костномозговых каналах расположены единичные островки костно-остеоидных балочек.

С аналогичным дефектом костей голени в нижней трети с сохранением питательной артерии к 28-му дню фиксации формировался эдостальный регенерат, имеющий структуру губчатой кости.

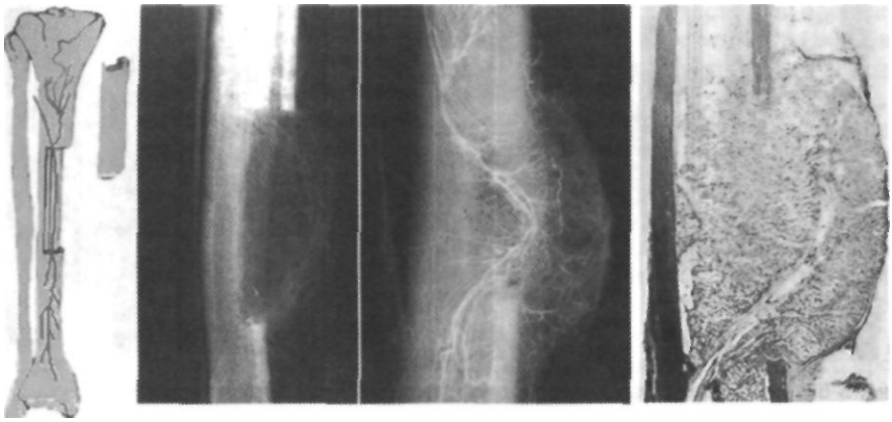

Рис. 5-69. Схема, рентгенограмма, ангиограмма и гистотопограмма при полуциркулярном дефекте кортикальной стенки диафиза большеберцовой кости.

Таким образом, эти эксперименты также подтвердили существенную зависимость между восстановительными процессами и кровоснабжением в условиях стабильной фиксации костных отломков.

Для подтверждения больших потенциальных возможностей костного мозга в остеогенезе были проведены исследования с созданием полуциркулярного и циркулярного дефектов кортикальной стенки диафиза с сохранением непрерывности ветвей питательной артерии и костного мозга. Через 3 нед полуциркулярный дефект замещён новообразованной губчатой костью, разрастающейся далеко за пределы костномозгового канала. На представленных гистотопограмме и ангиограмме этого препарата в костном регенерате виден крупный, дугообразно изогнутый кровеносный сосуд (рис. 5-69).

При циркулярном дефекте диафиза со стабильной фиксацией фрагментов аппаратом с сохранением целостности костного мозга и непрерывности питательных сосудов, что хорошо видно на ангиограмме на 5-й день, гистологически — к 14-му и 21-му дню опыта, область дефекта замещена на всём протяжении костным регенератом (рис. 5-70).

На рентгенограммах к 35-му дню опыта без повреждения костного мозга дефект замещён относительно плотным костным регенератом, ось которого совпадает с продольной осью отломков.

Проведённые экспериментальные исследования стали основой для разработки и обоснования малотравматичных методик чрескостного остеосинтеза в лечении переломов и их последствий.

ОСНОВНЫЕ ПРИНЦИПЫ ЧРЕСКОСТНОГО ОСТЕОСИНТЕЗА ПЕРЕЛОМОВ ДЛИННЫХ ТРУБЧАТЫХ КОСТЕЙ

Малая травматичность чрескостного остеосинтеза позволяет проводить его под местной анестезией, но, в зависимости от общего состояния больного и тяжести травмы, чаще используют проводниковое обезболивание или наркоз.

Для выяснения истинной плоскости перелома кости необходимо проводить рентгенографию в двух проекциях, для оценки степени повреждения мягкотканых структур и костного мозга использовали ультразвуковую диагностику, КТ и МРТ.

Чрескостный остеосинтез необходимо выполнять по принципу неотложной хирургии на операционном ортопедическом столе, дающем возможность выполнить соответствующую укладку больного при любой локализации и уровне перелома.

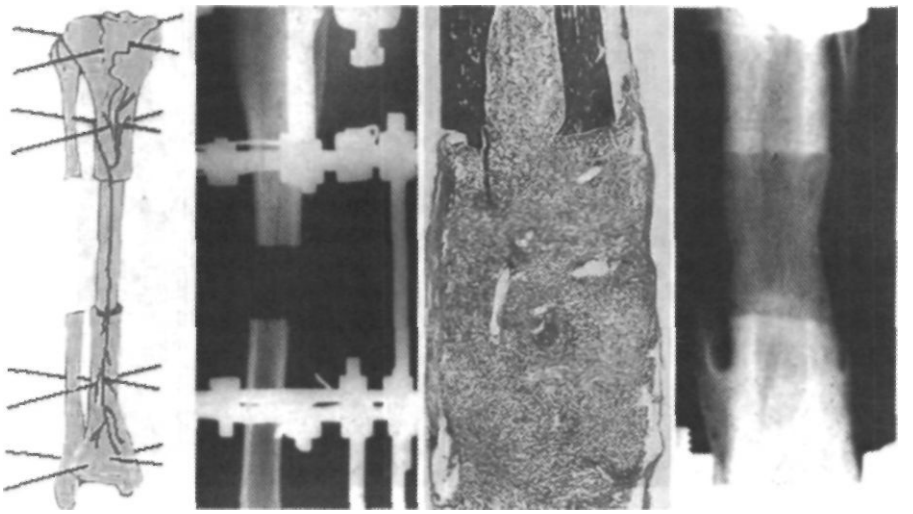

Рис. 5-70. Схема, рентгенограммы и гистотопограмма при циркулярном дефекте кортикальной стенки диафиза большеберцовой кости.

Операционное поле обрабатывают по всем правилам асептики и отгораживают стерильным материалом с таким расчётом, чтобы был возможен доступ со всех сторон для проведения спиц и наложения аппарата. Для устранения смещения отломков накладывают скелетное вытяжение на операционном столе и соответствующими грузами или винтовыми тягами добиваются одинаковой длины сегмента при оскольчатых, косых и винтообразных переломах. Некоторые авторы [Бабкова М.И., Савин А.М., Складчиков Ю.М., Котельников Г.П. АС910153,1981] при наложении аппарата используют специальную подставку с подстопником и винтовой тягой собственной конструкции, что облегчает репозицию отломков и создаёт их относительную стабильность при операции. При поперечных переломах с костными выступами необходимо на их величину добиваться перерастяжения отломков с целью возможного устранения смещения их по ширине. Противоупором при этом может быть вес больного или же специальные приспособления к операционному столу (рис. 5-71).

Детали аппарата подбирают перед операцией, их комплектация зависит от уровня, локализации перелома и лечебной задачи. Особое внимание уделяют качеству зажимов: они должны плотно прижимать спицу к плоскости кольца. Внешними опорами могут быть кольца, дуги, балки и консольные приставки. Стержни должны быть достаточной длины для создания последующей дистракции. Кольца подбирают с таким расчётом, чтобы расстояние от внутренней поверхности зажима до кожных покровов по всему периметру составляло 1,5-2 см.

Спицы можно проводить на любом участке длинных трубчатых костей с учётом топографии сосудов и нервов. Базисные спицы при лечении переломов диафиза необходимо проводить через метафизарные отделы кости, так как при этом исключена возможность повреждения питательной артерии. Через концы отломков на расстоянии 3-4 см от линии излома при диафизарных переломах, а также для фиксации отломков проводят репозиционно-фиксационные спицы, на которых имеются упорные площадки в виде булавовидного утолщения из серебряного припоя ПСР-40, штыкообразного или штопорообразного изгиба. Для предупреждения ожога мягких тканей и кости спицы проводят со стороны сегмента, покрытой более толстым слоем мягких тканей, на малых оборотах мотора электродрели и с частыми остановками. Для облегчения проведения спиц через плотный учас-

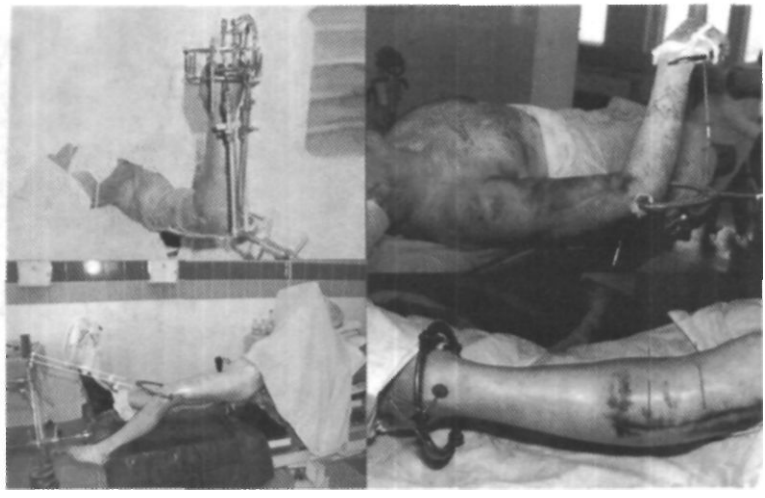

Рис. 5-71. Примеры наложения скелетного вытяжения на операционном столе перед выполнением чрескостного остеосинтеза.

ток диафиза используют спицы со специальной заточкой (рис. 5-72). Во время проведения спица не должна дугообразно искривляться, так как это приводит к накручиванию на неё мягких тканей с последующим их некрозом. При проведении спиц всегда необходимо учитывать, что давление на кость может привести к смещению костного отломка, в таких случаях плоскость введения спицы в кость будет не перпендикулярной. Плоскость проведения перекрещивающихся спиц должна быть перпендикулярной оси каждого отломка с отклонением её в ту или другую сторону в соответствии с физиологической кривизной кости при проведении спиц через дистальные метафизы кости с короткими отломками, сгибание и разгибание конечности может привести к смещению фрагментов. Поэтому спицы следует проводить при максимальном сгибании дистального отдела конечности с последующим полным разгибанием.

В остальных случаях общее правило для проведения спиц: сгибание дистального сегмента конечности при прохождении их через переднюю полуокружность и разгибание — при прохождении через заднюю.

При закреплении спиц в наружных опорах следует зажим подводить к спице, а не наоборот. Проведение спиц к зажиму приводит к их искривлению, которое при натяжении способствует смещению костных отломков. Проводить спицы через обе кости при переломах костей предплечья и голени следует только при правильных соотношениях в дистальном и проксимальном сочленениях. Недопустимо прове-

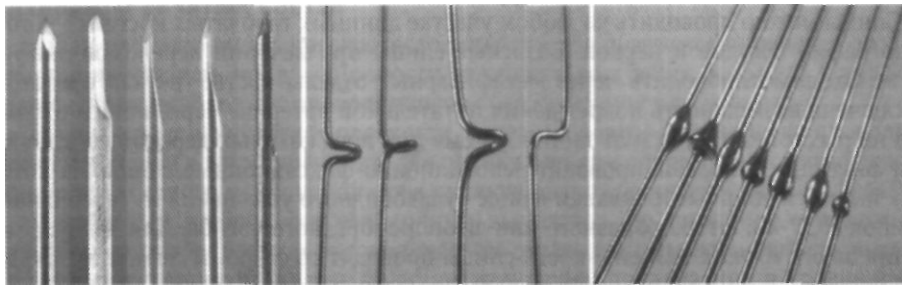

Рис. 5-72. Виды заточки и упорных площадок спиц, применяемых при чрескостном остеосинтезе.

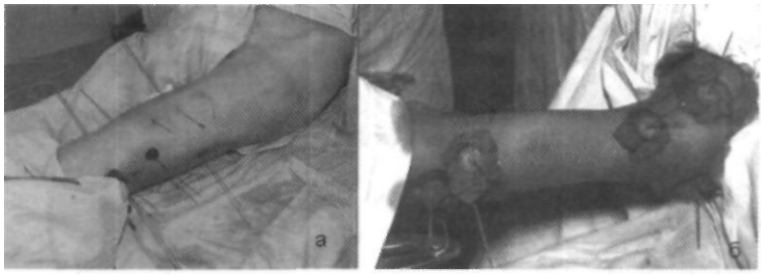

Рис. 5-73. Вид бедра и плеча после проведения спиц перед монтажом аппарата.

дение репозиционно-фиксационных спиц вблизи отломков до полного устранения смещения отломков по длине. На спицы надевают резиновые пробки из-под флаконов антибиотиков для фиксации салфеток, смоченных спиртом (рис. 5-73).

Закрепление спиц в дистальном кольце производят таким образом, чтобы дистальный отломок располагался аналогично проксимальному с учётом физиологической кривизны кости (рис. 5-74, см. 0).

Для усиления жёсткости фиксации костных отломков нами предложены варианты проведения базисных спиц с упорными площадками, увеличение их количества, проведение дополнительно консольных спиц в различных направлениях, создание базовых опор на проксимальном конце бедренной кости с соответствующим проведением их через подвертельную область, шейку и головку бедренной кости с созданием дополнительного перекреста в сагиттальной плоскости (рис. 5-75, см. @). Математические расчёты показали, что разработанные варианты'проведения спиц можно использовать на всех сегментах и любом уровне и локализации. Для этого используют спицы с упорными площадками, расположенными на уровне 1,5 см от их острия, на расстоянии необходимом на величину её погружения, середине и ближе к её основанию.

Доказано, что использование спицы диаметром 1,5 мм эффективно при лечении переломов костей у детей и переломов костей верхних конечностей. Спицы большего диаметра (1,8-2,0 мм) применяют при лечении переломов нижних конечностей у взрослых больных при длинных рычагах костных отломков.

Для усиления жёсткости фиксации проксимального конца бедренной кости у тучных больных проводят стержни через подвертельную область и шейку бедренной кости. Как показал 50-летний опыт применения метода чрескостного остеосинтеза, использование стержней с биологической точки зрения, особенно на уровне диафиза верхних и нижних конечностей, нецелесообразно.

ОСОБЕННОСТИ ЧРЕСКОСТНОГО ОСТЕОСИНТЕЗА ПРИ ПЕРЕЛОМАХ ПЛЕЧЕВОЙ КОСТИ

Особенность остеосинтеза данным методом — строго индивидуальный подход к лечению больных в зависимости от локализации, характера перелома, степени повреждения кости и мягких тканей.

При чрескостном остеосинтезе как перекрещивающиеся, так и репозиционные спицы могут быть проведены на любом уровне плеча, но при этом необходимо учитывать анатомические особенности и топографию сосудов и нервов. Хорошими ориентирами служат внутренняя и наружная бороздки плеча, помогающие определить расположение сосудисто-нервных образований и направление введения спиц. При выполнении чрескостного остеосинтеза часто спицы проводят вблизи плечевого и локтевого суставов, что предопределяет здесь некоторые особенности остеосинтеза. В верхней трети плечевой кости и на уровне хирургической шейки применяют полукольцо с пластинчатыми приставками или дугу. Спицы вблизи плечевого сустава проводятся Х-образно, что продиктовано анатомической формой и топографией данной области (рис. 5-76).

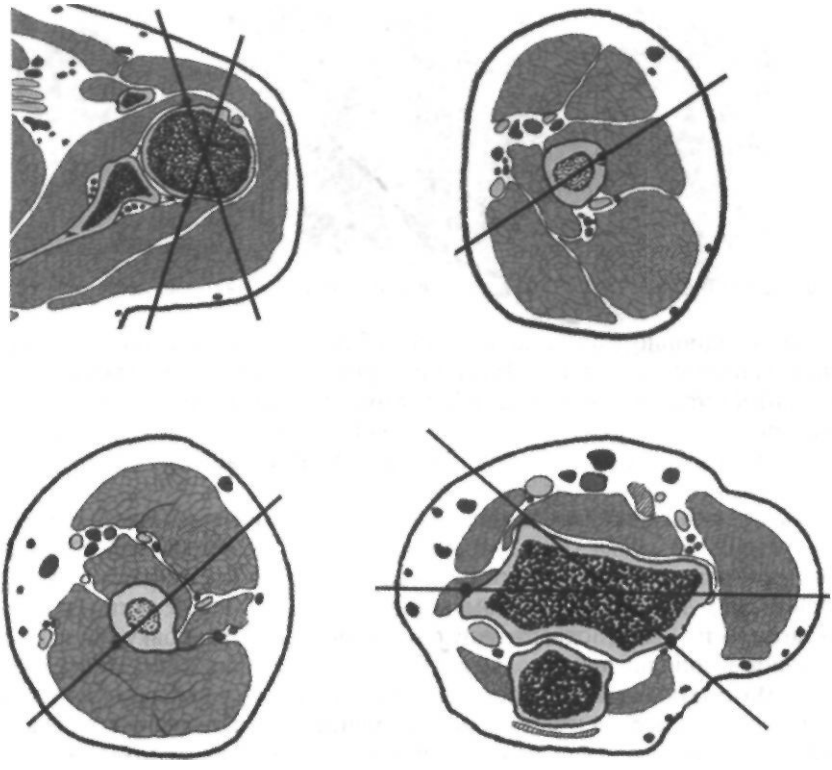

Рис. 5-76. Схемы проведения спиц на различных уровнях плечевой кости.

Ввиду резкого уплощения дистального конца плечевой кости в переднезаднем направлении спицы вблизи локтевого сустава проводят также Х-образно. Чтобы не ограничивать движения в локтевом суставе, спицы здесь крепят к дуге или полукольцу аппарата с пластинчатыми приставками. При проведении дистальных спиц через заднюю полуокружность плеча предплечье необходимо сгибать в локтевом суставе и разгибать — при проведении их через переднюю полуокружность. Соответственное смещение кожных покровов и мышц предотвращает прорезывание и гофрирование мягких тканей в послеоперационном периоде. Аппарат комплектуется из 3 или 4 основных или вспомогательных опор в зависимости от локализации перелома (рис. 5-77).

ЧРЕСКОСТНЫЙ ОСТЕОСИНТЕЗ ПЕРЕЛОМОВ КОСТЕЙ ПРЕДПЛЕЧЬЯ

Предплечье — сегмент конечности, состоящий из двух костей, характеризуется сложными переломами, особенно когда они сочетаются с нарушениями в радиоульнарных сочленениях. Сильные супинаторы предплечья, расположенные в верхней трети, и сильные пронаторы в средней и нижней трети, помимо смещения костных отломков по ширине и длине, оказывают основное влияние на ротационное смещение. При планировании лечебной задачи эти биомеханические особенности обязательно необходимо учитывать.

Выбор схемы монтажа аппарата при переломах костей предплечья зависит от уровня переломов и их локализации: на локтевой кости, с нарушением или без нарушения радиоульнарного сочленения; на лучевой кости, с нарушением или без нарушения радиоульнарного сочленения, а также при переломах обеих костей предплечья.

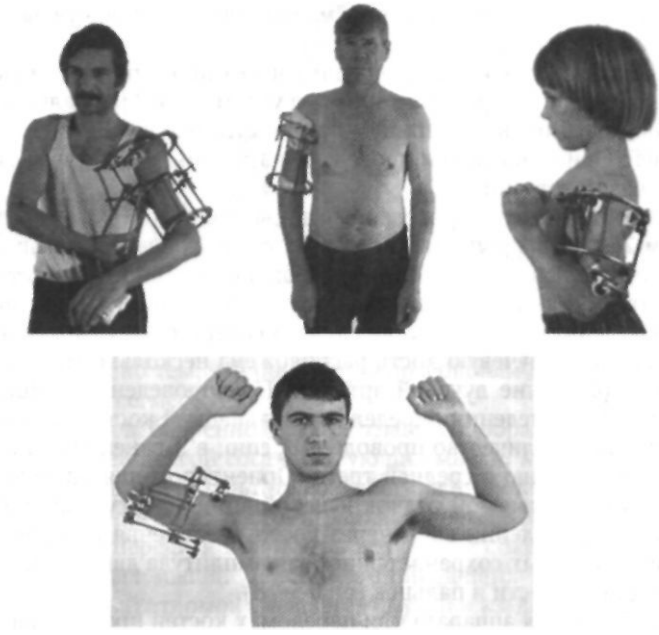

Рис. 5-77. Различные компоновки аппаратов в зависимости от возраста больных и локализации переломов.

Чрезвычайно важное обстоятельство при лечении переломов костей предплечья — недопустимость проведения спиц через оба отломка при наличии их смещения по длине и по периферии.

Одна из основных трудностей остеосинтеза предплечья — определение точек введения спиц с учётом топографии сосудисто-нервных образований.

При проведении спиц через костные отломки постоянно следует пользоваться внешними ориентирами предплечья (шиловидные и локтевые отростки, головка лучевой кости, гребень локтевой кости, ладонные складки в области лучезапястного сустава, рельеф контуров мышц предплечья и пульсация сосудов как в локтевом сгибе, так и нижней трети предплечья.

Для правильного проведения спиц при чрескостном остеосинтезе необходимо чётко представить проекционную топографию основных сосудисто-нервных пучков.

- Проекция лучевой артерии — линия, проведённая от точки, лежащей на 0,5 см кнаружи от середины линии, соединяющей надмыщелки плечевой кости, к точке, находящейся на 1,5 см кнутри от бокового края шиловидного отростка лучевой кости.
- При супинации лучевая артерия смещается кнаружи. Проекционная линия локтевой артерии в верхней трети предплечья идёт косо сверху и кнутри-кнаружи и в нижней трети пальпируется спереди головки локтевой кости. Локтевой нерв проходит кнутри от локтевой артерии.
- Срединный нерв проецируется по линии, идущей от точки, лежащей на расстоянии 1 см кнутри от сухожилия двуглавой мышцы к середине дистальной кожной складки запястья в среднефизиологическом положении предплечья.

Кроме того, следует придерживаться общего принципа проведения спиц через мышечный массив, т.е. при максимальном функциональном его растяжении. При проведении спиц через ладонную поверхность необходимо не только разгибание кисти, но и пальцев, а при проведении спиц через тыльную поверхность необходи-

мо сгибание кисти и пальцев. Такой приём обеспечивает хорошую функцию после чрескостного остеосинтеза.

При переломах обеих костей предплечья через проксимальный метафиз проводят две спицы; одну — через обе кости под углом 35° к фронтальной плоскости. Через лучевую кость проводят спицу в плоскости, близкой к сагиттальной, под углом 10° к ней. Ориентиром при проведении этой спицы может служить пульсовой толчок лучевой артерии.

Если есть необходимость проведения спицы через локтевую кость, её проводят под углом 25-30° к фронтальной плоскости. Точка введения спицы лежит на линии, соединяющей внутренний надмыщелок плеча с головкой локтевой кости.

В средней трети, как правило, проводят по одной спице через каждую кость, плоскость проведения в большинстве случаев соответствует сагиттальной. Точка введения спицы через лучевую кость расположена несколько медиальнее линии, определяющей положение лучевой артерии. При проведении спицы через локтевую кость точку её введения определяют пальпацией кости на тыльной поверхности. Плоскость и количество проводимых спиц в нижней трети соответствует описанному выше уровню в средней трети. Ориентиром для проведения спиц на этом уровне служат пульсовой толчок лучевой артерии и сухожилия сгибателей. При правильном проведении спиц через кости предплечья на уровне средней и нижней третей у больных сохраняется полная амплитуда движений в лучезапястном суставе, суставах кисти и пальцев (рис. 5-78).

Классический монтаж аппарата при переломах костей предплечья состоит из 4 основных или вспомогательных опор (рис. 5-79).

АНАТОМИЧЕСКАЯ ОСОБЕННОСТЬ ЧРЕСКОСТНОГО ОСТЕОСИНТЕЗА ПРИ ПЕРЕЛОМАХ БЕДРЕННОЙ КОСТИ

В силу известных причин метод чрескостного остеосинтеза применяют крайне редко при переломах диафиза бедра.

Бедренная кость — одна из самых прочных костей скелета, поэтому её переломы происходят при воздействии большой травмирующей силы. Обычно смещение

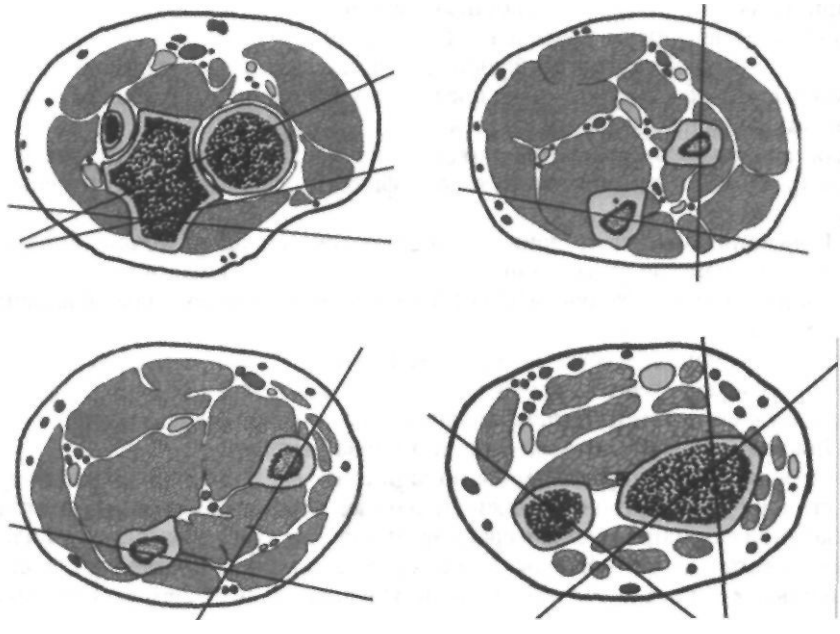

Рис. 5-78. Схемы проведения спиц на различных уровнях предплечья.

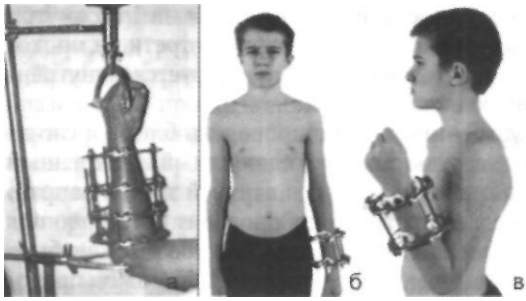

Рис. 5-79. Примеры монтажа аппарата на предплечье.

Рис. 5-79. Примеры монтажа аппарата на предплечье.

отломков бедренной кости бывает более значительным, чем при переломах других костей. Это обусловлено тем, что оно окружено мощным мышечным массивом по сравнению с другими сегментами.

Смещение отломков бедренной кости главным образом зависит от уровня перелома и обусловлено тягой соответствующих мышц. Могут быть и атипичные смещения, возникающие в результате воздействия прямой травмирующей силы.

При переломах бедренной кости в верхней трети короткий проксимальный отломок смещается кпереди и кнаружи в результате сокращения крестцово-подвздошной и ягодичных мышц. Действием приводящих мышц и силой тяжести конечности дистальный отломок смещается кнутри и кзади. В средней трети могут быть самые различные смещения отломков. В нижней трети короткий дистальный отломок смещается кзади из-за ретракции икроножной мышцы, а проксимальный под действием приводящих мышц — кнутри.

В свете чрескостного компрессионно-дистракционного остеосинтеза первостепенное значение имеет знание топографии магистральных сосудов и нервов бедра. Следует широко пользоваться внешними анатомическими ориентирами, такими как: передневерхняя ость подвздошной кости, большой вертел бедренной кости, симфиз, пупартова связка, седалищный бугор, надколенник, подколенная ямка, наружный и внутренний надмыщелки бедренной кости, головка малоберцовой кости, бугристость большеберцовой кости и рельеф контуров мышц бедра.

Пульсовой толчок бедренной артерии под пупартовой связкой всегда легко определить, однако на остальном протяжении до подколенной ямки он не доступен для пальпаторного исследования. Поэтому необходимо иметь пространственное представление о ходе артерии на протяжении бедра.

В скарповском треугольнике бедренная артерия пересекает медиальную часть головки бедренной кости. Ниже она идёт несколько кнутри от малого вертела, на этом уровне от неё ответвляется глубокая артерия бедра. Под пупартовой связкой бедренная артерия выходит в скарповский треугольник, медиальнее её располагается бедренная вена, латеральнее — бедренный нерв.

В средней трети бедренная артерия и вена идут на расстоянии 5-6 см медиальнее бедренной кости и покрыты сверху только портняжной мышцей.

Бедренная артерия в гунтеровом канале постепенно приближается к кости и скрывается за ней сзади на расстоянии 6 см выше основания надколенника. Проведение спиц во фронтальной плоскости на уровне канала приводящих мышц (гунтерова канала) опасно.

С изменением положения конечности меняются и взаимоотношения бедренной кости с магистральными сосудами. При отведении и повороте конечности кнаружи бедренные сосуды приближаются к бедренной кости в верхней её половине и отходят от неё в нижней. При резкой ротации бедра кнутри и сгибании в коленном суставе сосуды проецируются на кость также в верхней её половине и отходят от неё в нижней.

Седалищный нерв проецируется по линии, соединяющей точки на 1 см кнутри от седалищного бугра до середины подколенной ямки. В верхней трети он проходит кнутри от бедренной кости на 2-3 см, в средней трети проецируется к внутреннему её краю, а в нижней — к середине подколенной ямки.

Таким образом, в верхней трети бедра спицы можно проводить ближе к сагиттальной плоскости, при этом бедренные сосуды, а также седалищный и бедренный нервы остаются медиальнее спицы. На границе средней и верхней третей направление спиц должно быть косым, а в средней трети спицы проводят примерно под углом 45° к сагиттальной плоскости. Чем дистальнее, тем больше должен быть угол наклона спиц. На протяжении 6 см выше надколенника спицы можно проводить во фронтальной плоскости (рис. 5-80).

Для успешного выполнения чрескостного остеосинтеза при переломах бедра большое значение имеет правильная укладка больного на операционном столе. При возрастных изменениях со стороны позвоночника пострадавшего необходимо уложить на панель стола с соответствующими подкладками.

После обезболивания и укладки больного на операционном столе для репозиции костных отломков проводят спицу и накладывают скелетное вытяжение. Винтовой тягой или постепенно возрастающими грузами устраняют смещение отломков по длине. Сила тяги и вес грузов зависит от величины смещения отломков и локализации перелома. Одновременно устраняют смещения под углом, по ширине и периферии. Для определения качества репозиции выполняют рентгенографию бедра с захватом близлежащего сустава в двух проекциях. Для точного определения уровня проведения репозиционно-фиксационных спиц применяют рентгенконтрастные метки. Чаще пользуются для этой цели инъекционными игла-

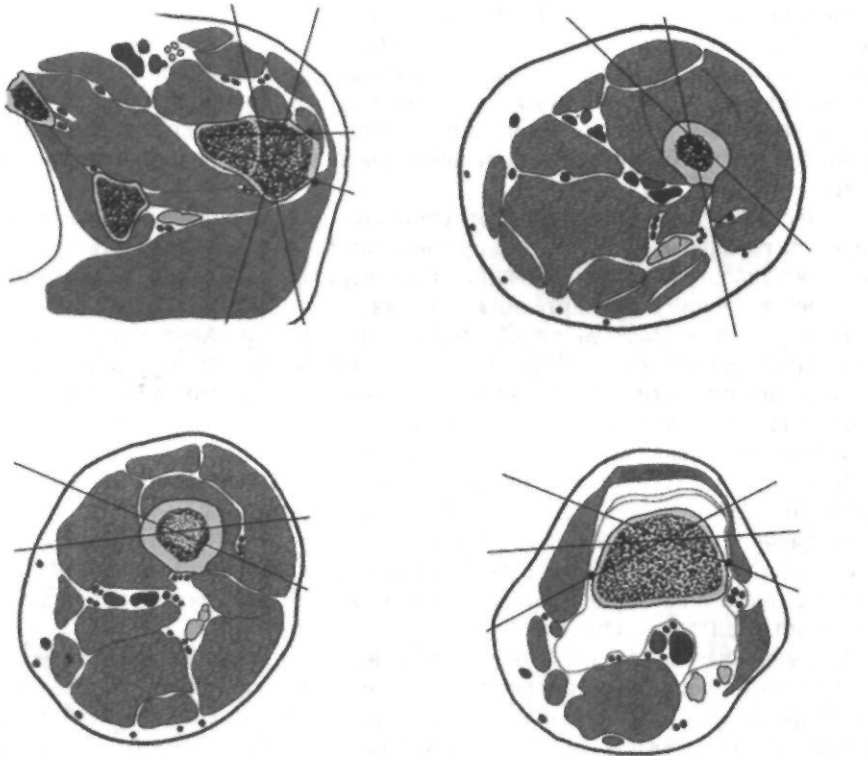

Рис. 5-80. Схемы проведения спиц на различных уровнях бедра.

ми, фиксируемыми на месте перелома с передней и боковой поверхностей бедра. После оценки рентгенограмм приступают к выполнению чрескостного остеосинтеза. Панели операционного стола из-под нижних конечностей опускают так, чтобы образовалось пространство для наложения аппарата. На передней поверхности бедра бриллиантовым зелёным наносят проекционный рисунок предстоящего остеосинтеза: проводят линии, соответствующие анатомической оси, сосудисто-нервному пучку, уровню перелома и местам предполагаемого ведения спиц.

Операционное поле обрабатывают антисептическим раствором и ограждают так, чтобы сохранилась ниша для наложения аппарата. Стопу и голень обертывают стерильной простынёй и забинтовывают.

Проведение перекрещивающихся спиц через дистальный метафиз осуществляют следующим образом. При полном разгибании конечности проводят вкол спицы по задненаружной поверхности бедра между задним краем подвздошно-берцового тракта и передним краем сухожилия двуглавой мышцы бедра под углом 30° к фронтальной плоскости. После прохождения спицы через одну кортикальную пластинку вращение электродрели прекращают, производят сгибание конечности в коленном суставе, далее спицу проводят через вторую кортикальную пластинку с быстрым прохождением мягких тканей. Вкол второй спицы проводят на этом же уровне с передненаружной поверхности над передним краем подвздошно-берцового тракта под углом 60-65° к проведённой спице. При выходе из кости сверление прекращают, производят полное разгибание конечности, спица выводится через мягкие ткани. После проведения спиц через дистальный метафиз можно заметить, что концы их по передненаружной и передневнутренней поверхностям бедра слегка изгибаются в проксимальном направлении, а противоположные концы — в дистальном. Это возникает за счёт смещения мягких тканей при сгибании и разгибании конечности. Созданный таким образом запас мягких тканей, вполне достаточен для обеспечения движений в коленном суставе в послеоперационном периоде.

Место проведения проксимальной пары спиц зависит от уровня перелома. При локализации перелома в верхней трети бедра проксимальную пару спиц проводят на уровне большого вертела. При переломах в средней трети проксимальные перекрещивающиеся спицы проводят с передней поверхности на уровне малого вертела. Пальпаторно определяют пульсацию бедренной артерии под пупартовой связкой и проводят спицу на 1,5-2 см латеральнее, под углом 10-15° к сагиттальной плоскости спереди кзади и кнаружи. Вторую спицу проводят на этом же уровне под углом 30-35° к уже проведённой спице. Такой угол перекреста в этой области продиктован анатомическим строением бедра и необходимостью крепления спиц в дугах. Усиливают жёсткость фиксации за счёт дополнительных спиц или стержней.

Классический вариант компоновки аппарата состоит из 4 основных или вспомогательных опор (рис. 5-81, см. @).

ЧРЕСКОСТНЫЙ ОСТЕОСИНТЕЗ ПЕРЕЛОМОВ КОСТЕЙ ГОЛЕНИ

Внешняя конфигурация голени имеет булавовидную форму за счёт мощного мышечного массива на границе верхней и средней третей. Эта неравномерность конфигурации сегмента обусловлена за счёт задненаружной полуокружности. На передней поверхности голени на всём её протяжении легко пропальпировать гребень большеберцовой кости, покрытый сверху подвижным кожным покровом. Подколенная артерия, переходя на голень, делится на переднюю и заднюю большеберцовые артерии. Передняя большеберцовая артерия находится в фасциальном футляре разгибателей и, продолжаясь вниз, проецируется по линии от середины расстояния между бугристостью большеберцовой и головкой малоберцовой костей к середине расстояния между лодыжками и к первому межпальцевому

промежутку. На всём протяжении артерию сопровождают две вены и *n. peroneus profundus.*

Задняя большеберцовая артерия — непосредственное продолжение подколенной артерии, она идёт в сопровождении *n. tibialis* и двух вен. В верхних двух третях голени сосудисто-нервный пучок располагается между поверхностными и глубоким разгибателями стопы. Проекционная линия проходит от середины подколенной ямки к середине расстояния между внутренним краем сухожилия и внутренней лодыжкой.

На уровне нижней трети бедра седалищный нерв делится на болылеберцовый и малоберцовый нервы. Малоберцовый нерв, спускаясь вниз, огибает шейку малоберцовой кости тут же кзади, далее переходит на переднюю поверхность, где в свою очередь делится на поверхностные и глубокие ветви. Большое клиническое значение имеет расположение малоберцового нерва на уровне головки и шейки малоберцовой кости.

При выполнении чрескостного остеосинтеза с целью правильного и безопасного проведения спиц следует пользоваться внешними анатомическими ориентирами: надколенник, наружный и внутренний мыщелки голени, бугристость большеберцовой кости, собственная связка надколенника, *planum et crista tibiae,* головка малоберцовой кости, наружная и внутренняя лодыжки, ахиллово сухожилие, пульсовой толчок подколенной артерии, тыльной артерии стопы, задней большеберцовой артерии и рельеф мышц голени (рис. 5-82).

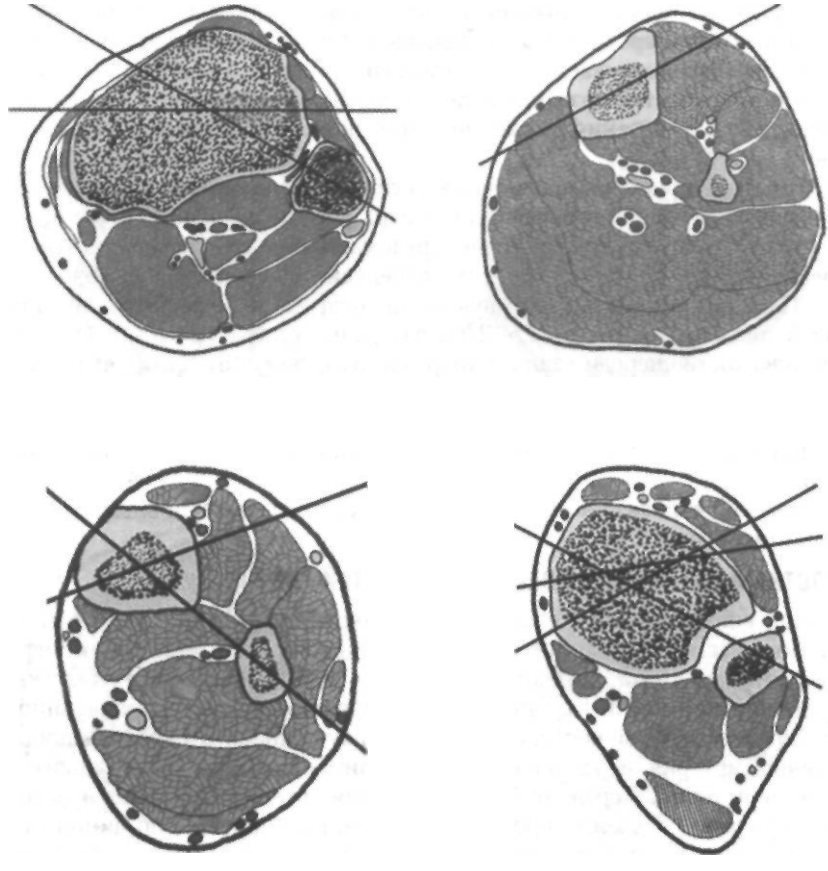

Рис. 5-82. Схемы проведения спиц на различных уровнях голени.

импульс силы, действующей вдоль оси конечности, который измеряли по методике и с помощью устройств, разработанных в КНИЭКОТ. Нагрузку на каждую ногу выражали в процентах к суммарной нагрузке, приходящейся на обе конечности. Соотношение между нагрузкой при ходьбе и нагрузкой при стоянии выражали в виде динамостатического коэффициента.

Многократно обследованы больные в возрасте от 17 до 70 лет в период фиксации отломков бедра аппаратом Илизарова при стоянии и ходьбе. Продолжительность периода фиксации принимали за 100%. В качестве нормы использованы данные обследования здоровых испытуемых. Обследование показало, что нагрузка распределяется на конечности довольно равномерно и составляет в среднем 50,0±3,9% (M±т) при стоянии, 50,0±1,4% - при ходьбе.

К измерению величины функциональной нагрузки на конечности у больных приступали в основном со 2-й недели остеосинтеза. Восстановление опорной и опорно-динамической функций травмированной конечности происходило нелинейно и начиналось примерно с одинакового уровня (14,3±4,5% и 15,5+7,1% соответственно). Динамический коэффициент был близок к норме. Эти значения начальной функциональной нагрузки в статистике и динамике можно считать, по-видимому, минимально необходимыми для начала восстановления повреждённой конечности, они характеризуют стабильность фиксации отломков бедренной кости аппаратом Илизарова.

В первой половине периода фиксации отломков восстановление опорной функции травмированной конечности опережало восстановление опорно-динамической функции, что можно объяснить наличием периода адаптации больных к компрессионно-дистракционному аппарату, когда больные адаптируются к новым условиям, преодолевают психологический барьер, препятствующий полноценной нагрузке стоя и при ходьбе. К середине срока фиксации аппаратом Илизарова различие между уровнями функциональной нагрузки при стоянии и при ходьбе достигает максимума (33,4% и 18,4%), что хорошо отражает динамостатический коэффициент, который в это же время имеет наименьшее значение — 0,55. Именно с этого момента начинается интенсивное восстановление опорно-динамической функции. К этому времени опорная функция конечности восстанавливается уже в достаточной степени и не лимитирует восстановление опорно-динамической функции. Больные хорошо адаптировались к новым условиям передвижения. Постепенно восстанавливается сократительная способность мышц, что, безусловно, имеет большее значение при ходьбе, чем при стоянии.

Рентгенологический контроль, проводимый периодически у больных на протяжении всего срока фиксации аппаратом, свидетельствовал об определённой параллельности между процессами формирования костной мозоли и становлением опорной и опорно-динамической функций травмированной конечности. Сравнение показателей функциональной нагрузки больных с оскольчатыми и больных с поперечными и косыми переломами по непараметрическому критерию Вилкоксона для несопряжённых совокупностей не выявило существенного различия межу ними. Это свидетельствует о том, что спицевые аппараты Илизарова обеспечивают одинаково стабильную фиксацию костных отломков независимо от характера перелома.

Таким образом, проведённые исследования функциональной нагрузки на нижние конечности у больных с переломами показали, что постепенная нормализация опорной и опорно-динамической функций повреждённой ноги происходит на всём протяжении периода фиксации костных отломков аппаратом Илизарова. Восстановление опорной и опорно-динамической функций происходит нелинейно и с различной скоростью: в первой половине периода фиксации преобладает восстановление опорной, во второй половине — опорно-динамической функции. К моменту снятия компрессионно-дистракционного аппарата функциональная

нагрузка на травмированную ногу как стоя, так и при ходьбе достигает четырёх пятых её нормального значения и не зависит от характера перелома.

Ранний активный двигательный режим и нагрузка на повреждённую конечность содействуют не только предотвращению посттравматических осложнений, но и быстрому восстановлению крово- и лимфообращения. Отёк мягких тканей нл уровне перелома был отмечен у всех больных. Его степень зависит от механизма повреждения, величины смещения костных отломков, давности травмы. Анализ клинического материала показал, что после остеосинтеза аппаратом Илизарова, репозиции и фиксации костных отломков отёк постепенно уменьшается, к 15-20-му дню он появлялся только во время ходьбы и длительного пребывания на ногах. Необходимо отметить, что чем раньше, малотравматичнее и точнее осуществлена репозиция отломков, тем меньше бывает отёчность мягких тканей в послеоперационном периоде. Восстановлению крово- и лимфообращения также способствовали упражнения по разработке движений в смежных суставах повреждённой конечности и нагрузка.

Изменения жёсткости фиксации в зависимости от стадии развития регенерата при максимальном сохранении биологических условий способствуют направленному течению консолидации. Этого можно достичь равномерным ослаблением гаек, которыми удерживают средние стержни, или поочерёдным удалением перекрещивающихся спиц и демонтажом аппарата при непрекращающейся активности больных. Первое ведёт к усилению продольной, а второе — боковых нагрузок на костный регенерат. Их последовательно увеличивали за 2-3 нед до предполагаемого срока снятия аппарата. При этом всегда учитывали плоскость излома кости: при переломах с хорошим торцевым упором усиливали боковые и продольные нагрузки, а при оскольчатых — только боковые.

Таким образом, чрескостный остеосинтез аппаратом Илизарова, ранний активный двигательный режим, упражнения для суставов, дозированные нагрузки на повреждённую конечность и костную мозоль создают оптимальные условия для восстановления функций, крово- и лимфообращения травмированной конечности и формирования прочного костного регенерата (рис. 5-84, см. @).

Для объективной оценки общего состояния больных и характеристики течения травматической болезни проведено исследование состояния свёртывающей системы крови и сократительной способности миокарда на самом тяжёлом контингенте больных — пострадавших с закрытыми диафизарными переломами бедренной кости пожилого и старческого возраста.

Исследования свёртывающей и фибринолитической систем крови, проведённые у больных пожилого и старческого возраста при чрескостном остеосинтезе диафизарных переломов бедренной кости, выявило некоторые изменения гемокоагуляции в процессе лечения. Незначительная гиперкоагуляция развивалась к 7-10-му дню лечения и постепенно уменьшалась к 30-му дню. Однако следует отметить, что наряду с этим увеличивалась способность крови к растворению сгустков вследствие активизации плазминовой системы, тем самым практически снималась угроза тромбообразования и появления грозных осложнений. Это мы связываем с ранним активным двигательным режимом больных, служащим неспецифической профилактикой тромбоэмболических осложнений. У пациентов, которых не удалось активизировать в раннем послеоперационном периоде, наблюдали гиперкоагуляцию и торможение фибринолиза с 3-го дня после травмы и остеосинтеза, что было основанием для назначения медикаментозной антикоагуляционной терапии.

Угнетение сердечной деятельности обусловлено травмой, введением наркотических веществ, оперативным вмешательством и гиподинамией, выраженной в большей или меньшей степени в зависимости от применяемого метода лечения. Если учесть, что у большинства больных есть сопутствующие заболевания со

стороны сердечно-сосудистой системы, в результате чего компенсаторные возможности сердечной мышцы значительно снижены, то становится очевидной важность исследования сократительной способности миокарда. Проведённые исследования не обнаружили данных об ухудшении кардиодинамики у больных пожилого и старческого возраста с переломами бедренной кости при лечении методом чрескостного остеосинтеза.

Создающиеся при этом условия для раннего и полноценного функционального лечения с нагрузкой повреждённой конечности способствуют улучшению кровоснабжения кости, поддерживают активность физиологического и репаративного остеогенеза, сокращают период сращения и перестройки костной мозоли.

Для выяснения влияния биологических и механических факторов на течение остеогенеза мы провели экспериментально-теоретические исследования. Их результаты с достаточной убедительностью показали, что при стабильной фиксации костных отломков особенно большое значение для остеосинтеза и формирования сращения костных отломков в минимально короткие сроки имеет состояние кровообращения, а также бережное отношение к остеогенным тканям при оперативных вмешательствах. При этом установлена зависимость между восстановительными процессами и кровоснабжением костного мозга в условиях стабильной фиксации костных отломков.

Значение костного мозга и его кровоснабжения в остеогенезе нашло определённые подтверждения и в клинической практике. Для этого мы провели специальные исследования у больных с разными переломами длинных трубчатых костей с целью изучения влияния степени смещения костных отломков, а следовательно, и степени повреждения ими костного мозга и ветвей питательной артерии на сроки консолидации отломков. Соответственно величине смещения костных отломков выделено четыре группы больных. В первую группу включены пострадавшие без смещения или со смещением отломков на толщину кортикальной пластинки, во вторую — со смещением на одну вторую, в третью — на три четверти, в четвёртую — на полный поперечник.

В первой группе больных содержание костномозгового канала, как правило, не страдало, целостность костного мозга и питающих кость сосудов была не нарушена. Сроки сращения в первой группе составили 20-30 дней (рис. 5-85).

Во второй группе при смещении отломков на половину поперечника кости костный мозг частично был повреждён, но сосуды костномозгового канала оставались проходимыми. Сроки сращения колебались в пределах 31-40 дней (рис. 5-86).

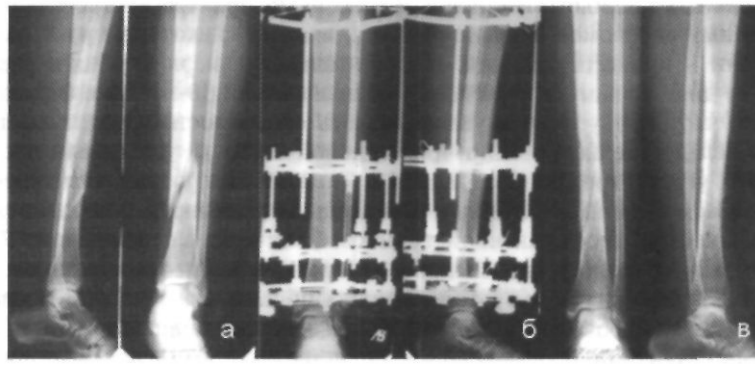

Рис. 5-85. Больная С, 21 год. Закрытый винтообразный перелом левой болыиеберцовой кости со смещением отломков на одну вторую поперечника кости. Рентгенограммы: а — при поступлении; б — после закрытого чрескостного остеосинтеза аппаратом из четырёх опор (срок фиксации 40 дней); в — через 15 мес с момента травмы.

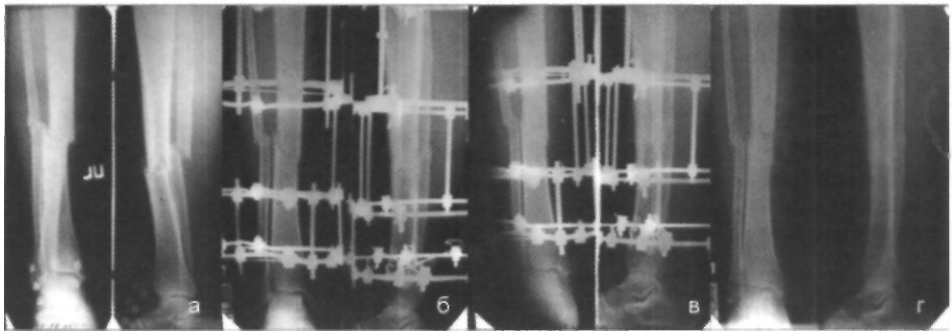

Рис. 5-86. Больной Щ., 44 года. Косопоперечный перелом костей правой голени со смещением отломков на три четверти её поперечника. Рентгенограммы: а — при поступлении; б — после достижения точной репозиции; в — срок фиксации аппаратом 48 дней; г — через 1 год и 8 мес с момента травмы.

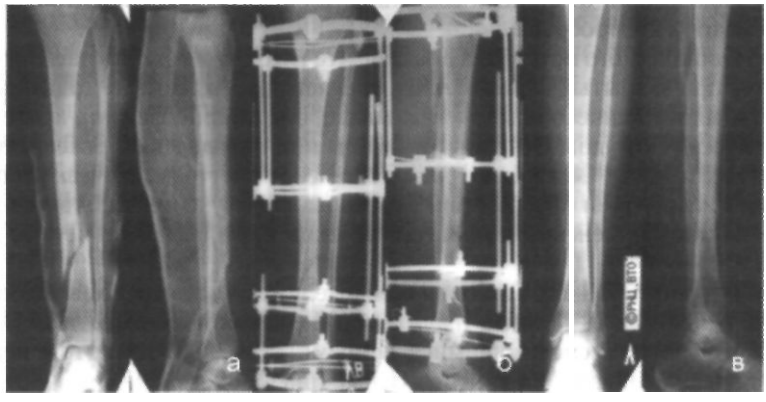

Рис. 5-87. Больной Е., 23 года. Винтообразный перелом левой большеберцовой кости со смещением. Рентгенограммы: а — при поступлении; б — после наложения аппарата из 4 кольцевых опор (срок фиксации аппаратом 51 день); в — через 1 год после лечения.

В третьей группе со смещением отломков на три четверти поперечника костный мозг был повреждён почти по всему поперечнику, однако проходимость сосудов полностью или частично сохранялась. Сроки фиксации аппаратом составили 41-50 дней (рис. 5-87).

В четвёртой группе при смещении отломков более чем на полный поперечник содержимое костномозгового канала было полностью повреждено. Сроки фиксации составили 50-70 дней (рис. 5-88).

Зависимость сроков фиксации костных отломков от величины их смещения наглядно проявляется у больных с непрямым механизмом травмы, когда мягкие ткани повреждены незначительно.

Всем больным, у которых изучали течение консолидации в зависимости от степени повреждения костного мозга, осуществляли закрытый экстренный чрескостный остеосинтез с полной репозицией отломков и ранней функциональной нагрузкой на повреждённую конечность.

С целью изучения состояния кровообращения, течения репаративной регенерации и минерализации костного регенерата у этих больных проведены соответствующие исследования с применением радиофармпрепаратов. Эти исследования с убедительностью показали, что остеогенез и сроки сращения отломков находятся

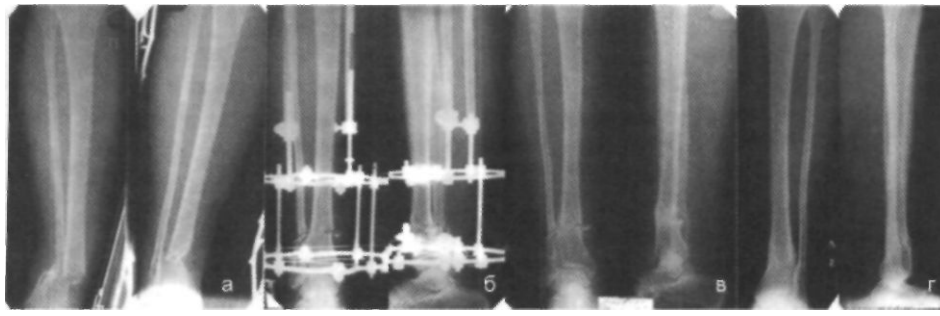

Рис. 5-88. Больной Р., 32 года. Мелкооскольчатый перелом левой большеберцовой кости в нижней трети со смещением. Рентгенограммы: а — при поступлении; б — после наложения аппарата; в — срок фиксации аппаратом 66 дней; г — через 2 года после лечения.

в прямой зависимости от степени сохранности остеогенных элементов, особенно костного мозга и кровообращения.

Анализ клинического материала показал, что глубину и тяжесть патологического процесса при закрытых переломах определяет повреждение не только костной ткани, но и мягкотканного компонента: мышц, сухожилий, фасций, кровеносных и лимфатических сосудов. Основные факторы при определении тяжести повреждения мягких тканей — механизм травмы и течение посттравматического периода у больных с закрытыми переломами. На основании изучения механизма травмы и патологических изменений в процессе лечения нами выделено четыре группы больных.

К первой группе больных отнесены больные, у которых переломы возникали в результате непрямого механизма травмы, мягкие ткани при этом страдали незначительно, в основном смещающимися концами отломков. При этом переломы были, как правило, косые или винтообразные (рис. 5-89, см. Ф).

Ко второй группе отнесены больные с переломами, возникшими от прямого удара с площадью контакта размером от 1 до 5 см в диаметре. При этом в месте приложения травмирующей силы на соответствующей площади отмечено повреждение мягких тканей с образованием отёка, кровоподтёка, фликтен и т.д. Переломы у этой группы больных чаще всего поперечные, мелкооскольчатые или косые (рис. 5-90, см. 0).

Третью группу составили больные, у которых перелом возник от массивного прямого удара, площадь поражения — 5 см и более. В этих случаях мягкие ткани в месте приложения травмирующей силы страдали на большом протяжении, что клинически проявлялось выраженным не только локальным отёком, но и отёком дистального отдела конечности, наличием фликтен и последующего частичного некроза кожи. Переломы у этой группы больных были, как правило, многооскольчатыми (рис. 5-91, см. ®).

В четвёртую группу включены больные, у которых переломы возникали от длительного сдавления конечности. Такие переломы чаще всего возникали при землетрясениях, обвалах и других стихийных бедствиях. Одна из отличительных особенностей этого вида переломов — спазм и тромбоз сосудов с последующим развитием ишемического синдрома и почечной недостаточности (рис. 5-92, см. @).

Тяжесть повреждения мягких тканей оказывает влияние на сроки сращения костных отломков и реабилитации больных. Так, в первой группе они составляют 60-70 дней, во второй группе они увеличивались до 90-100 дней, в третьей — до 110-130, в четвёртой — до 150 и более. Наш опыт оказания помощи пострадавшим четвёртой группы от землетрясения в Армении показал, что ранний стабильный

остеосинтез аппаратом Илизарова параллельно с общетерапевтическими мероприятиями способствует более благоприятному течению посттравматического периода и позволяет спасти не только жизнь, но и пострадавшую конечность.

Проведённые в нашем центре экспериментальные исследования свидетельствуют о влиянии механических факторов на течение остеогенеза и формирование сращения, которое наступает в более ранние сроки при стабильной фиксации.

Учитывая вышеуказанные особенности формирования костного эндостального регенерата и увеличение его прочности в процессе сращения при лечении перелома методом чрескостного остеосинтеза, нами разработаны и предложены методики формирования костного регенерата увеличением нагрузки после двух третей предполагаемого срока фиксации отломков, путём постепенного удаления спиц, частичного демонтажа аппарата и снятия дистракционных или компрессионных усилий. При этом нагрузка на конечность и фиксация в суставах не ограничивается, и на всех этапах лечения сохраняется жёсткая фиксация отломков. На первых этапах она обеспечена только аппаратом, а в дальнейшем как аппаратом, так и формирующимся костным регенератом. В формировании регенерата выделяют 4 стадии его развития (рис. 5-93, см. 0).

В зависимости от стадии формирования эндостального регенерата нами разработаны методики постепенного демонтажа аппарата, что иллюстрируется схемами и стадиями развития регенерата. Схема для остеосинтеза, состоящая из 4 кольцевых опор и двух кронштейнов, на начальных этапах формирования регенерата показана на рис. 5-93, а (см. ®). По мере обызвествления эндостального регенерата производят демонтаж аппарата, включающий удаление трёх спиц и нижнего промежуточного кольца и кронштейнов (рис. 5-93, б; см. @). За 7 дней до снятия аппарата демонтировано среднее кольцо, фиксация отломков осуществляется только с помощью базисных колец, соединённых между собой телескопическими стержнями (рис. 5-93, в; см. ®). Нагрузка на конечность после постепенного демонтажа аппарата не только сохранялась, но и постепенно увеличивалась.

Приводим клинигеское наблюдение.

Больная Ф. получила перелом левой большеберцовой кости со смещением костных отломков на трёх уровнях и перелом малоберцовой кости в нижней трети (рис. 5-94, а; см. 0). При поступлении произведён остеосинтез аппаратом Илизарова из 6 колец и 4 кронштейнов (рис. 5-94, б; см. 0).

Через 67 дней с момента фиксации сняты компрессионные усилия на стержнях, а через 75 дней удалены спицы и демонтировано три средних промежуточных кольца (рис. 5-94, в; см. @).

Через 92 дня с момента наложения аппарата удалили спицу и оставшееся среднее кольцо. Отломки оставались фиксированы аппаратом из двух колец, соединённых между собой четырьмя стержнями (рис. 5-94, г; см. 0). Срок фиксации аппаратом — 120 дней. На рис. 5-94, д (см. »•?) изображена рентгенограмма через 1,5 года: полное анатомическое и функциональное восстановление.

Изучение результатов лечения закрытых диафизарных переломов показало высокую эффективность метода чрескостного остеосинтеза, получены положительные исходы у 99,1% пострадавших и только в 0,9% случаев отмечены неудовлетворительные исходы. Встретившиеся осложнения в 9,5% существенно не повлияли на окончательный исход, но сроки реабилитации увеличивались.

На основании клинического анализа мы сформулировали основные принципы ЧКДО при переломах.

- Выполнение остеосинтеза следует осуществлять по принципу ургентной хирургии.
- Репозиция отломков должна быть идеальной при косых, поперечных и винтообразных переломах, а при оскольчатых переломах следует добиваться максимального контакта между осколками, фрагментами и отломками.

- Репозицию отломков необходимо заканчивать на операционном столе.
- Нагрузку на конечность следует осуществлять с первого дня после остеосинтеза.
- Функции смежных суставов должны быть сохранены на всём протяжении лечения.
- По мере увеличения прочности сформировавшегося регенерата необходимо уменьшать жёсткость фиксации.
- Сращение отломков — состояние костного регенерата, позволяющее не применять после снятия аппарата средств наружной фиксации.
- После снятия аппарата нагрузка на конечность должна быть адекватна прочности регенерата.

В заключение можно сказать, что приведённые экспериментально-клинические исследования убедительно показали важность создания оптимальных биологических и механических условий для сращения отломков и восстановления функций в оптимальные сроки при закрытых монолокальных диафизарных переломах. На современном этапе достижений в травматологии и ортопедии только чрескостный остеосинтез может обеспечить сбалансированное гармоничное сочетание этих двух важных взаимосвязанных условий, которые изолированно друг от друга рассматривать неправомочно.

Описанные методики чрескостного остеосинтеза при изолированных переломах успешно применены при лечении 1490 больных с множественными переломами (3725), среди которых были выделены следующие.

- Переломы одного сегмента:
  - двойные;
  - тройные;
  - раздробленные;
  - переломы диафиза и проксимального метаэпифиза;
  - переломы диафиза и дистального метаэпифиза;
  - переломы дистального и проксимального метаэпифизов;
  - множественные переломы большеберцовой кости с вывихом малоберцовой кости в дистальном или проксимальном тибиофибулярном сочленении.
- Односторонние переломы костей в сочетании с повреждениями суставов конечностей:
  - переломы диафиза с повреждением связок дистального сустава;
  - переломы диафиза в сочетании с вывихом в проксимальном или дистальном отделе;
  - переломы диафиза бедра и голени в сочетании с переломами надколенника.
- Односторонние множественные переломы двух сегментов:
  - переломы диафизов бедра и голени, плеча и предплечья;
  - переломы диафиза одного и метафиза второго сегмента;
  - переломы метаэпифизов обоих сегментов.
- Множественные переломы костей различных конечностей:
  - оба бедра;
  - *о*- обе голени;
  - оба плеча;
  - оба предплечья;
  - переломы верхних и нижних конечностей в различных комбинациях.

ОСОБЕННОСТИ ЧРЕСКОСТНОГО ОСТЕОСИНТЕЗА ПРИ ПОЛИТРАВМЕ

При политравме в остром периоде следует рекомендовать активную тактику хирургического лечения переломов и травм мягких тканей, что способствует благоприятному течению травматической болезни, уменьшению остаточных нарушений функционального, психического и эстетического характера.

Чрескостный остеосинтез при множественных переломах необходимо осуществлять по принципу неотложной помощи.

После всестороннего обследования, предоперационной подготовки и оценки общего состояния пострадавшего травматолог совместно с анестезиологом решает вопрос о виде обезболивания и объёме остеосинтеза.

Чрескостный остеосинтез в зависимости от тяжести травмы, общего состояния больного и локализации переломов может быть выполнен под местной анестезией, под проводниковым обезболиванием или наркозом. Общее обезболивание предпочтительно у детей и при тяжёлом состоянии пациента. Наркоз и чрескостный остеосинтез мы расцениваем как противошоковые мероприятия в комплексном лечении больных с политравмой.

Перед выполнением чрескостного остеосинтеза в первую очередь необходимо устранить грубое смещение отломков методом скелетного вытяжения и зафиксировать те переломы, где нет смещения отломков.

При общем удовлетворительном состоянии больного чрескостный остеосинтез выполняют в один этап, а при необходимости — несколькими бригадами одновременно. На операционном столе достигают точной репозиции и стабильной фиксации отломков всех переломов.

При тяжёлом состоянии больного, обусловленном травмой или сопутствующими заболеваниями, может быть осуществлен стабильный вариант остеосинтеза без достижения точной репозиции костных отломков. При этом проводят все спицы, монтируют аппарат в полном объёме, но точной репозиции достигают после нормализации состояния больного.

При неустойчивом состоянии функций жизненно важных органов и систем возможен фиксационный вариант остеосинтеза, заключающийся в проведении двух пар перекрещивающихся спиц через метафизы сломанных сегментов и закреплении их во внешних опорах, соединённых между собой телескопическими стержнями.

При наличии ран, открытых переломов, повреждении сосудов и нервов сначала проводят первичную хирургическую обработку, затем остеосинтез и восстановление проходимости сосудов и непрерывности нервов.

Чрескостный остеосинтез переломов разноимённых сегментов конечностей необходимо осуществлять двумя бригадами одновременно, особенно у больных, которым из-за общего состояния остеосинтез необходимо выполнить в возможно короткие сроки.

Малая травматичность чрескостного остеосинтеза позволяет совместить его с полостными операциями, необходимыми для восстановления и нормализации витальных функций организма.

ЧРЕСКОСТНЫЙ ОСТЕОСИНТЕЗ ПРИ ОТКРЫТЫХ ПЕРЕЛОМАХ

Разработанные и усовершенствованные методики чрескостного остеосинтеза нами успешно были применены при лечении переломов у 1240 детей с закрытыми, открытыми и множественными переломами различной локализации.

Особенно эффективны методики лечения открытых переломов с помощью управляемого чрескостного остеосинтеза. Наш опыт лечения более 2000 больных с тяжёлыми открытыми переломами показал, что выполненный ранний стабильный остеосинтез способствует профилактике тяжёлых гнойных осложнений. На первых этапах лечения открытых переломов создают оптимальные условия для заживления мягких тканей, после чего появляется возможность раннего ортопедического лечения, направленного на восстановление кости и мягкотканных структур.

Оптимальные условия для заживления мягких тканей при открытых переломах обеспечивают следующими действиями.

- Перемещение малоберцовой кости по направлению к большеберцовой.
- Образование углового смещения.
- Удаление костных фрагментов.
- Дублирование костных фрагментов.
- Остеотомия парной кости.
- Перемещение одной из парных костей для замещения дефекта.
- Использование дерматензии для ликвидации кожного дефекта.

В заключение следует отметить, что метод чрескостного остеосинтеза даёт наилучшие положительные исходы лечения при всех видах и локализациях переломов при соблюдении и выполнении основных принципов, обеспечивающих создание оптимальных биологических условий для восстановления анатомии и функций повреждённого скелета. Метод требует постоянной кропотливой работы в овладении и совершенствовании его выполнения. Для врачей в г. Кургане существует кафедра усовершенствования по чрескостному остеосинтезу, там можно пройти обучение по общим или монотематическим циклам.

Остеосинтез стержневыми аппаратами наружной фиксации

В настоящее время при некоторых разновидностях повреждений конкуренцию аппаратам внешней фиксации (АВФ) составляют стержневые аппараты наружной фиксации (АНФ) (рис. 5-95, см. ®).

Показаниями к наложению стержневых аппаратов наружной фиксации считают закрытые и открытые диафизарные и внутрисуставные переломы 1-Ш степени и их сочетания, переломы бедра, голени, плеча и предплечья. Противопоказаний к этому виду операций нет, за исключением нестабильной гемодинамики у пострадавшего с тяжестью травмы по шкале ISS более 40 баллов, когда даже такая малотравматичная операция может привести к срыву неустойчивой компенсации основных жизненных функций организма и летальному исходу. Преимуществом данного вида стабилизации костных отломков признана малая травматичность (минимальная кровопотеря, непродолжительное время операции). Практически любой диафизарный или внутрисуставной перелом можно стабилизировать за 20-30 мин. Отрицательные моменты при использовании стержневых аппаратов наружной фиксации — трудность последующей репозиции костных отломков при закрытых переломах, а также низкая прочность фиксации перелома при использовании односторонней одноплоскостной рамы. Так, если при открытых переломах можно во время операции точно сопоставить костные отломки и стабилизировать аппаратом, то при закрытых переломах добиться идеальной репозиции практически невозможно. Данный способ остеосинтеза не требует специального дорогостоящего оборудования, поэтому его можно использовать в большинстве травматологических клиник России. Мы считаем, что в остром периоде сочетанной травмы этот вид остеосинтеза показан как мера временной фиксации при любых диафизарных, внутрисуставных переломах и их сочетаниях (типы А1-А3, В1-В3, С1-С3), закрытых переломах у наиболее тяжело пострадавших (тяжесть полученных повреждений по шкале ISS от 26 до 40 баллов), а также при лечении тяжёлых (П-Ш степень) открытых переломов (рис. 5-96, см. *<?)*.

Техника ранней первичной хирургической стабилизации переломов стержневыми аппаратами наружной фиксации следующая.

Базовый стандартный набор имплантатов и инструментов для наружной фиксации переломов (рис. 5-97, см. 0>):

- штанги (трубки) — диаметр 11 мм, длина 200, 300, 400 мм;
- стержни Штеймана — диаметр 4,5 мм, длина 180 мм;
- винты Шанца — диаметр 4,5 мм, длина 120,140,180 мм;
- универсальные зажимы винт-штанга;
- репозиционные зажимы штанга-штанга (для монтажа модульных аппаратов);

- свёрла спиральные — диаметр 3,2 мм;
- метчик;
- направитель с троакаром;
- отвёртка, гаечный ключ.

Для наложения АНФ использовали винты Шанца (стержни Штеймана), штанги, универсальные зажимы. Винты Шанца вводили в костные отломки через разрез-укол длиной не более 0,5 см после рассверливания обоих кортикальных слоев сверлом 3,2 мм (рис. 5-98, см. ;•*). Затем формировали резьбу с помощью метчика и вводили проксимальный и дистальный винты на 3-4 см выше (или ниже) линий суставов. Винты крепили к штанге необходимой длины универсальными зажимами. Визуально контролировали репозицию отломков, затем аналогично вводили винты Шанца на 3 см выше и ниже линии перелома, фиксировали зажимами к штанге, устраняли смещение по длине, а также по возможности угловые деформации и смещения по ширине.

Внешний фиксатор можно монтировать в виде четырёх рамных конструкций, каждая из них имеет свои особенности. Различают следующие виды рам: односторонняя одноплоскостная, односторонняя двухплоскостная, двусторонняя одноплоскостная, двусторонняя двухплоскостная. В зависимости от типа и локализации перелома применяли различные виды наружной фиксации.

Одностороннюю одноплоскостную раму применяли наиболее часто, так как она подходит для всех случаев (рис. 5-99), особенно при диафизарных переломах типов А и В. Односторонняя двухплоскостная рама более эффективна для нейтрализации угловых и ротационных смещений отломков при сложных переломах (тип С), дефектах кости, а также у больных с сочетанной ЧМТ, находящихся в бессознательном состоянии.

Двустороннюю одноплоскостную раму применяли как нейтрализующую или компрессирующую (рис. 5-100, см. 0), двустороннюю двухплоскостную — при переломах с коротким проксимальным или дистальным фрагментом, когда в него нельзя было ввести более одного винта или стержня (рис. 5-101).

Винты Шанца вводили в пределах «коридора безопасности», чтобы не повредить магистральные сосуды и нервы. Зона безопасности на голени находится на переднемедиальной поверхности и варьирует в пределах дуги от 220° в проксимальном отделе большеберцовой кости (рис. 5-102) до 120° непосредственно над голеностопным суставом.

Для того чтобы исключить повреждение передних большеберцовых сосудов, избегали вводить винты на протяжении двух пятых латерального кортикального слоя. Теснота «коридора безопасности» ограничивает выбор рамы, что заставляло нас применять наиболее безопасные односторонние рамы. Как показано на рис. 5-102, на первом уровне ниже бугристости большеберцовой кости зона безопасности уменьшается до 190°, на третьем — до 140°, но даже в этой зоне передние большеберцовые сосуды и глубокий малоберцовый нерв уязвимы при прохождении латерального кортикального слоя. На четвёртом уровне над голеностопным

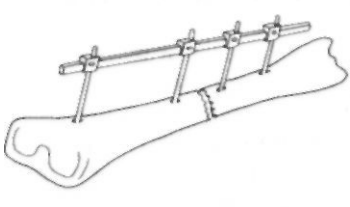

Рис. 5-99. Односторонняя одноплоскостная фиксация перелома.

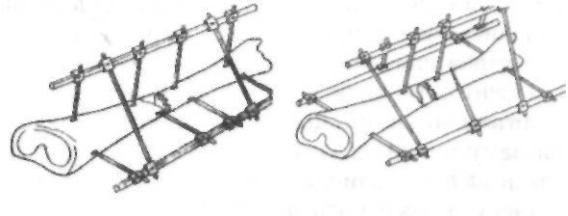

Рис. 5-101. Двусторонняя двухплоскостная фиксация перелома.

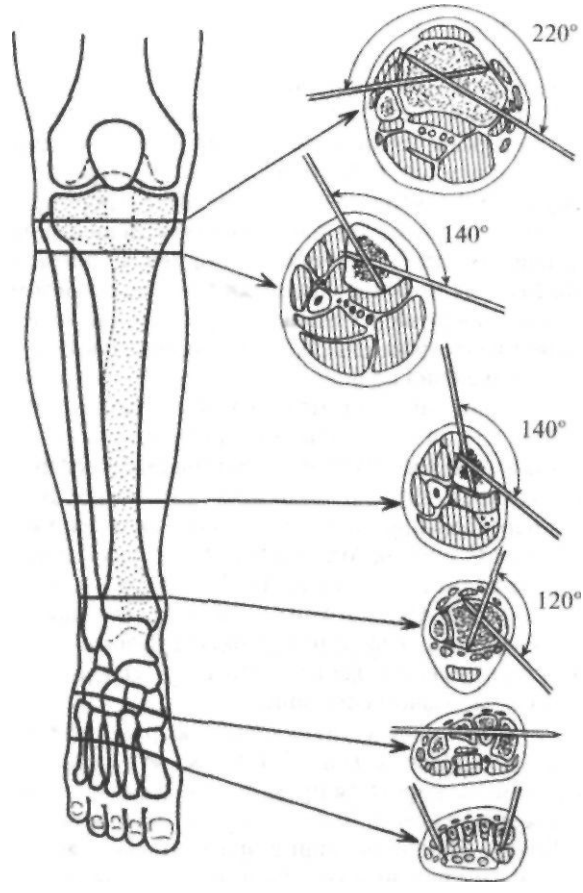

Рис. 5-102. Схема безопасного наложения на голень АНФ.

суставом зона безопасности равна 120°, на пятом уровне гвоздь Штеймана можно ввести ниже уровня голеностопного сустава. Наиболее часто мы использовали одностороннюю одноплоскостную раму, так как это наименее трудоёмкая и технически наиболее простая операция, занимающая по времени не более 25-30 мин. Стабильность односторонней одноплоскостной фиксации сравнительно невелика, поэтому мы её применяли для первичной хирургической иммобилизации переломов в качестве первого этапа лечения. В последующем демонтировали аппарат и проводили погружной остеосинтез перелома. Односторонняя одноплоскостная фиксация наиболее удобна для хирургической иммобилизации диафизарных переломов большеберцовой, плечевой и бедренной костей. При односторонней одноплоскостной внешней фиксации, кроме того, использовали модульную раму, причём применение её считаем более предпочтительным, так как она позволяет выполнить репозицию отломков в трёх плоскостях.

Техника применения модульной системы следующая. В каждый из основных фрагментов вводили по 2 винта Шанца, с помощью держателей крепили их к коротким штангам. Две короткие штанги соединяли между собой с помощью промежуточной штанги и универсальных замков штанга-штанга. Репозиции перелома достигали после ослабления держателей, соединяющих промежуточную штангу с двумя основными. При неадекватной репозиции промежуточную штангу снимали, а затем после проведения повторной репозиции вновь закрепляли. Для достижения более прочной фиксации, достигнутой в аппарате, модульную раму

дополняли одной или двумя сплошными штангами. Кроме того, необходимость сборки модульного аппарата возникала в тех случаях, когда нужно было фиксировать смежные сегменты конечностей, например при наложении АНФ на плечо и предплечье с углом сгибания в локтевом суставе 90°.

Если наружную фиксацию решали оставить как окончательный метод лечения, модульную раму заменяли двумя сплошными штангами. При переломах с клиновидным отломком последний репонировали с помощью винта Шанца. При оскольчатых и косых переломах фрагменты фиксировали пластиной или винтом, а внешний фиксатор применяли как нейтрализующую раму.

При переломах бедра, особенно оскольчатых и сложных, наиболее эффективным оказалось использование односторонней двухплоскостной фиксации. Односторонняя двухплоскостная рама аппарата обеспечивала стабильную фиксацию костных отломков, достаточную для активизации больного с дополнительной опорой на костылях, даже при двусторонних переломах бедра.

Двустороннюю внешнюю фиксацию применяли, как правило, при открытых и закрытых переломах костей голени. При поперечных переломах аппарат использовали как компрессирующий, при оскольчатых — как нейтрализующий.

Техника применения двустороннего аппарата следующая. После репозиции перелома на операционном столе методом скелетного вытяжения на 3 см выше линии голеностопного сустава перпендикулярно большеберцовой кости на 0,5 см кпереди от малоберцовой кости производили разрез-укол и вводили троакар. Стилет троакара удаляли. Через трубку троакара сверлом рассверливали сквозные отверстия в кости и вводили гвоздь Штеймана. Второй гвоздь вводили таким же образом параллельно первому на 3 см ниже уровня коленного сустава, при этом было важно сохранить и контролировать репозиционное положение отломков. Стержни временно фиксировали на штангах. При неблагоприятном положении фрагментов вновь репонировали их в аппарате. При правильном стоянии отломков вводили третий и четвёртый гвозди Штеймана. При поперечных переломах создавали компрессию между отломками, при косых переломах — встречно-боковую компрессию.

Стабильность фиксации при двусторонней внешней фиксации прямо зависела от места введения винтов и стержней. Оптимальный вариант — крайние стержни введены на расстоянии 3 см от линии проксимального и дистального суставов, а средние — не более чем на 2-3 см от линии перелома. Фиксация отломков стабильнее при минимальном расстоянии между штангами. Стабильности фиксации и предупреждения скольжения кости по стержню достигали дугообразным искривлением стержней и применением стержней с центральной резьбой.

Применение двустороннего двухплоскостного аппарата мы считаем целесообразным при коротком дистальном или проксимальном фрагменте, когда нет места для введения в отломок второго стержня. Техника двустороннего двухплоскостного остеосинтеза была аналогична вышеописанной, но дополнительно по передней поверхности сегмента конечности вводили 2 винта, которые фиксировали к штанге. Последнюю с помощью зажимов соединяли с другими штангами.

Таким образом, разработана техника оперативного вмешательства с применением АНФ, которая различается в зависимости от типа и вида перелома. При открытых переломах операция включала обязательную открытую репозицию перелома и фиксацию АНФ. При закрытых переломах проводили хирургическую иммобилизацию перелома с помощью АНФ без точной анатомической репозиции, но старались устранить ротационные смещения, захождение по длине и выровнять ось конечности, для чего нами разработаны репозиционный узел аппарата и способ фиксации достигнутой репозиции в АНФ. При простых и оскольчатых переломах (типы А и В по классификации АО) использовали один из видов одноплоскостного АНФ. Однако в группе пострадавших с сочетанной ЧМТ, а также у

больных, находящихся в коме, на ИВЛ и требующих постоянного интенсивного ухода, для предотвращения развития несостоятельности фиксации АНФ дополнительно укрепляли перелом путём наложения гипсовой лонгетной повязки. При сложных переломах (тип С по классификации АО) фиксацию осуществляли двухплоскостными аппаратами наружной фиксации, при которых стабильность фиксации костных отломков значительно повышалась.

Меры активизации репаративной регенерации после репозиции и фиксации отломков

НЕМЕДИКАМЕНТОЗНАЯ ТЕРАПИЯ

В период образования мягкой костной мозоли цель лечения заключается в ликвидации локальных последствий травм (местного шока, кровоизлияний, нарушений микроциркуляции, обменных процессов и т.д.) и создании условий формирования регенерата между отломками.

Подавленное психологическое состояние пациента зачастую приводит к угнетению процессов репарации и заживления, снижению скорости выздоровления, увеличению количества и тяжести осложнений. «Помня о патогенезе травматической болезни, следует прибегнуть ко всем мерам, способствующим восстановлению организма, независимо от величины сломанной кости».

Психологическая помощь. Большинство пациентов, получивших травматическое повреждение, испытывают интенсивный болевой синдром и чувство тревоги, сопровождающиеся обилием вегетативной симптоматики. Подобное состояние приводит к развитию различного рода осложнений и затрудняет лечение. В связи с этим наряду с проведением ключевых мероприятий необходимо оказание психологической помощи пострадавшим. На этапе приёмного отделения она должна быть направлена на купирование состояния паники, в дальнейшем — на купирование болевого синдрома и тревожности, обучение навыкам самообезболивания и устранение дефицита информации. При необходимости следует провести психологическую подготовку больного до операции. Для этого используют такие методы, как дыхательная гимнастика, аутогенная тренировка, ротационная психотерапия, а также специально разработанный в клиниках СамГМУ «Психологический противоболевой комплекс» [Котельников Г.П., Сухобрус Е.А., 2002,2005]. Изменения, возникающие при его применении в деятельности сердечно-сосудистой, дыхательной и нервной систем, приводят к восстановлению микроциркуляции, улучшению трофики повреждённых тканей, способствуют устранению явлений гипоксии и аутоинтоксикации. Овладение способами саморегуляции позволяет больному уменьшить болевой синдром в среднем на 2-3 балла, снизить количество и частоту принимаемых обезболивающих препаратов, облегчает период их отмены, нормализует сон, способствует стабилизации психоэмоционального состояния.

Одномоментно с психологической помощью пациенту следует создать **условия быта,** исключающие дополнительные раздражения повреждённого сегмента опорно-двигательной системы и снимающие психоэмоциональное напряжение, вызванное травмой и последующими манипуляциями.

Кровать обязательно должна иметь жёсткое основание. Если она не специальная (функциональная), то на ней должен быть деревянный щит. Без этого больной, особенно с наложенной внешней иммобилизацией гипсом или аппаратом внешней фиксации, не сможет себя обслуживать в постели, не травмируя повреждённую конечность.

К кровати крепят приспособления в виде кронштейна или балканской рамы, ухватившись за которые, пациент может перемещаться в постели и покидать её. Если этого нет, к спинке кровати привязывают длинные ремни в виде вожжей, а

лучше с деревянными перемычками в виде лесенки, перебираясь по которой, больной может занять сидячее положение.

Повреждённой конечности обязательно должно быть придано возвышенное положение. Достигают его подъёмом соответствующих частей функциональной кровати. При её отсутствии возвышенное положение создают с помощью функциональных шин, подушек, гамаков, подвешенных к балканским рамам, и т.д.

Возвышенное положение конечности — непременное условие в лечении переломов костей. Важность его в том, что оно способствует оттоку венозной крови от дистальных отделов конечности. В норме сокращающиеся мышцы сдавливают вены и проталкивают кровь. Поскольку вены имеют клапаны, то кровь перемещается от периферии к центру. В обездвиженной конечности этого не происходит. Циркуляция крови по венам осуществляется лишь присасывающим действием сердца, грудной и брюшной полостей, а этого оказывается недостаточно. Возникают венозные стазы. Жидкая часть крови пропотевает за пределы сосудистого русла — конечность отекает. Отёчные ткани сдавливают венозные стволы, создавая застой кровотока. Возникает порочный круг. Возвышенное положение конечности по закону гидродинамики уменьшает отёки и способствует улучшению венозного оттока, но разорвать порочный круг могут только движения, активные сокращения мышц.

Следующим немедикаментозным, но очень важным назначением следует признать **применение холода** к месту повреждения. Это могут быть пузыри со льдом, снегом, а в зимнее время — просто с холодной водой. Место охлаждения должно быть закрыто пелёнкой, а пузыри со льдом подвешены, чтобы они касались конечности, но не давили на неё. Холод обладает аналгезирующим свойством, даёт хороший гемостатический эффект, уменьшает гипоксию за счёт снижения потребности тканей в кислороде, служит хорошим средством профилактики отёков.

Больного следует **обучить пользоваться костылями.** Зачастую при отсутствии иммобилизации во время ходьбы больные сгибают ногу в коленном суставе, боясь задеть пол пальцами стопы, и в конечном итоге приобретают сгибательную контрактуру.

Тяжёлая гипсовая повязка на нижней конечности при ходьбе оттягивает кожу и мягкие ткани книзу, создавая неприятные ощущения у больного. Чтобы избежать их, стопу охватывают лямкой из полосы плотной ткани (или сшитой из ваты и марли), за неё руками поднимают конечность с гипсовой повязкой, затем длинный конец лямки надевают на шею (рис. 5-103), разгружая повреждённую ногу.

Для стимуляции регенерации и образования костной мозоли неплохо использовать старинный способ — раздражающую терапию. Заключается он в периодическом (2-3 раза в день) поколачивании по месту перелома деревянным молоточком или большой деревянной ложкой. Способ основан на наблюдении за людьми, занимающимися боксом, особенно в детском и юношеском возрасте. От регулярных периодических ударов по лицу в результате раздражения надкостницы происходит усиленный рост выстоящих костей лица: скуловых, надбровных дуг и т.д.

Диета. Учитывая значительное усиление процессов катаболизма в посттравматическом периоде и то, что восполнение белков, витаминов, микроэлементов и минеральных веществ идёт не только за счёт внутренних ресурсов, но и активно пополняется за счёт рационального питания, пища должна быть разнообразной, легко усваиваемой, полноценной по калорийности и составу. Мясо, рыбу, яйца, свежие овощи и фрукты необходимо включать в рацион пострадавшего. В первые дни после травмы происходит повышение концентрации глюкозы в крови, поэтому следует ограничить поступление её извне.

Причём на разных стадиях формирования костной мозоли пища должна быть не только разнообразной, но и различной. Если в первые 2 нед в диете пострадавшего должны превалировать продукты с высоким содержанием белка, то начиная

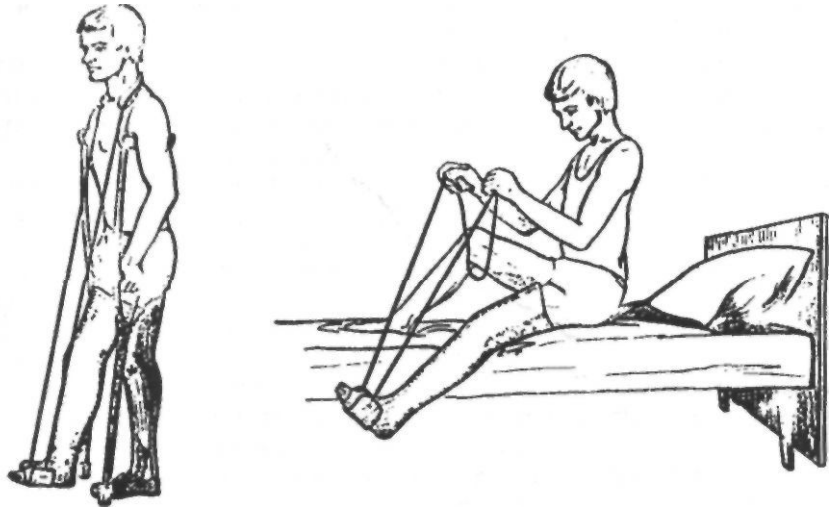

Рис. 5-103. Передвижения больного в гипсовой повязке с иммобилизированной нижней конечностью.

с 3-й недели в организме появляется дефицит солей кальция, фосфора, микроэлементов, поэтому качественный состав пищи необходимо изменить с учётом этих потребностей.

МЕДИКАМЕНТОЗНАЯ ТЕРАПИЯ

Медикаментозная терапия должна быть патогенетически обоснованной. Так, в остром периоде травмы показано назначение обезболивающих средств. В первую неделю назначают наркотические препараты: тримеперидин, кодеин + морфин + наркотин + папаверин + тебаин, морфин. Причём чем тяжелее травма, тем значительнее доза обезболивающих средств. В первые 3 дня после травмы назначают не менее 3-4 инъекций в сутки. Необходимо помнить, что болевой синдром при переломах устраняется в течение 7-10 дней, дальнейшее применение наркотиков нецелесообразно и чревато развитием пристрастия. Поэтому, учитывая степень травмы, суточную дозу уменьшают и заменяют инъекциями метамизола натрия — на него и переходят к 8-10-му дню (если сохраняется болевой синдром).

Наркотические препараты назначает врач. Он же делает запись в истории болезни с указанием вещества, дозы и времени введения. Врач обязан контролировать правильность списания наркотических средств средним медицинским персоналом.

Посттравматическую гипопротеинемию восполняют диетой и введением препаратов аминокислот (метионин, глутаминовая кислота и т.д.), альбумина, сухой или нативной плазмы, белковых кровезаменителей (аминокислоты + пептиды, аминокислоты + декстроза + минеральные соли + пептиды и др.). Назначение белковых препаратов показано в течение первых 2 нед.

Истощение в организме ресурсов витаминов в результате травмы корригируют назначением аскорбиновой кислоты, рутина, монофостиамина, кобамамида. Последний активно участвует в биосинтезе метионина и стимуляции нервов. Насыщением организма витаминами не следует пренебрегать, поскольку они служат строительным материалом для ферментов.

Для восстановления биохимических процессов и нормализации энергетического обмена назначают трифосаденин.

Начиная с 10-15-го дня после травмы целесообразно назначение препаратов кальция: 10% раствора кальция хлорида или кальция глюконата внутрь в течение 10-14 дней.

Благоприятное действие на процесс репаративной регенерации оказывают биогенные стимуляторы: например, препараты алоэ.

ФИЗИОТЕРАПИЯ И ЛЕЧЕБНАЯ ФИЗКУЛЬТУРА

Физиотерапию и лечебную физкультуру уже в ранние сроки после травм используют с целью симптоматического воздействия на такие проявления, как боль, отёк, повышения функциональных возможностей уцелевших элементов мышечной и нервной систем, стимуляции репаративных процессов, а позже — профилактики чрезмерного фиброза, келлоидных рубцов, контрактур, ликвидации остаточных явлений, развития временных или стойких компенсаций, восстановления нарушенных функций.

К основным правилам комплексного использования физических факторов относят следующие [Улащик В.С., 1976,1985]:

- в один день не рекомендуют назначать более двух (реже трёх) процедур;
- в один день не комбинируют две процедуры на одну и ту же рефлексогенную зону;
- не сочетают в один день и на одно поле две процедуры, близкие по физической природе (две высокочастотные электропроцедуры или грязь и парафин и т.д.);
- в один день не проводят более одной общей процедуры (ванны, обширные грязевые аппликации, воздействие на шейно-воротниковую область и т.д.);
- при назначении больным сложных диагностических исследований физиотерапию в этот день не проводят совсем.

Физиотерапия

Физиотерапия в раннем посттравматическом периоде и в стадии формирования первичной мозоли помогает снять воспалительные явления, болевой синдром, отёк и создать активную гиперемию в очаге повреждения.

УВЧ-терапия — наиболее часто приемлемый вид физического лечения, поскольку гипсовая повязка не становится для него препятствием. Назначают с 3-4-го дня после травмы в слаботепловых дозах по 8-10 мин. Всего проводят 6-8 сеансов. При лечении переломов компрессионно-дистракционными аппаратами УВЧ не применяют. В таких случаях процедуру назначают на симметричную часть здоровой конечности.

Одновременно с УВЧ для снятия болевого синдрома применяют диадинамотерапию, но использовать её можно при условии, если конечность иммобилизирована лонгетой или гипсовая повязка имеет окна. Продолжительность лечения составляет 6-10 дней.

Хорошо устраняет боль лекарственный электрофорез: с прокаином и другими анестетиками. Его можно назначать не только локально, но и продольно, располагая электроды выше и ниже места перелома. Электрофорез анестетиков целесообразно назначать до 7-10-го дня с момента травмы.

Магнитотерапия оказывает обезболивающее действие и эффективна при выраженных травматических отёках. Лечение начинают с 3-4-го дня после травмы. Доза составляет 200-400 Э (эрстед). Длительность лечения в среднем 10-12 сеансов.

Для снятия болей можно использовать иглорефлексотерапию, но она имеет недостаток: её нельзя применять совместно со многими медикаментозными препаратами и физиопроцедурами. Теряется комплексность лечения.

К 3-5-й неделе происходит бурное накопление минеральных веществ в зоне перелома. Этому способствует электрофорез соединений кальция и фосфора. Используют 2% раствор кальция хлорида и 5% раствор фосфата натрия (18-20 процедур).

Электрофорез соединений кальция и фосфора — переходное лечебное мероприятие, охватывающее конец периода образования мягкой мозоли и начало фор-

мирования костной. В стадии оссификации остеоидной ткани и создания кости тактика лечения меняется.

В настоящее время в связи с появлением высокотехнологических хирургических вмешательств (остеосинтез с применением штифтов, малоинвазивных пластин с угловой стабильностью), не требующих после их применения внешней иммобилизации, диапазон возможностей использования различных физиотерапевтических процедур значительно расширился. Отпали проблемы с применением ультразвука, лазера, криотерапии. Последняя обладает аналгетическим, гемостатическим, противоотёчным, противовоспалительным, спазмолитическим эффектами и показана при различных травмах опорно-двигательной системы.

На протяжении всего срока лечения (от момента репозиции до формирования мягкой, а затем костной мозоли) можно применять физиотерапевтические процедуры, направленные на улучшение кровотока, микроциркуляции, активизации репаративных процессов и т.д. Для достижения поставленных целей эффективны ультразвук, лазер, магнитотерапия, вибротерапия (аппарат «Фитвайб Мед»).

Лечебная гимнастика

Лечебная гимнастика общеукрепляющего типа, а также для симметричных участков неповреждённой конечности неотъемлема от комплекса общей терапии. Она способствует активизации больного, стимулирует работу жизненно важных органов, улучшает кровообращение и обменные процессы в месте повреждения. Гимнастические упражнения начинают при отсутствии общих противопоказаний в максимально ранние сроки: со 2-3-го дня после травмы, репозиции и фиксации отломков. Начинают с упражнений для свободных частей иммобилизированной конечности. Как правило, это пальцы кисти или стопы. С 7-10-го дня начинают статические сокращения обездвиженных групп мышц. На первом занятии больного обучают выполнению упражнений на здоровой конечности, а затем — на повреждённой. Сокращения и расслабления мышц выполняют без рывков, плавно, на счёт «раз-два-три-четыре» — каждое движение, помня, что регенерат между отломками ещё очень нежный. Комплекс лечебной гимнастики начинают с 1-2 занятий в день и доводят до 5-6, постепенно увеличивая продолжительность каждого занятия и интенсивность нагрузки.

Если в период формирования регенерата отломки должны быть максимально неподвижны, то во втором периоде покой относителен. Начинает создаваться костное вещество, для правильной его архитектоники нужна осевая нагрузка. Функция определяет форму — вот основной закон этого периода. Однако не следует забывать, что нагрузка должна быть адекватной, ибо чрезмерное сдавление отломков разрушит костную мозоль. Когда больному разрешено подниматься, его обучают ставить загипсованную конечность, не опираясь на неё. К концу 4-6-й недели иммобилизации пациентам разрешают приступить на конечность, а по истечении двух третей срока фиксации нагрузка уже может составлять примерно 20% массы тела больного. К моменту снятия гипсовой повязки можно разрешить ходьбу на костылях с частичной опорой на ногу (приступать).

Возвышенное положение конечности не становится излишним и во втором периоде, поскольку отёки иногда держатся довольно долго, даже при сросшихся переломах. В начале первого периода конечность опускают книзу на короткий промежуток времени, ориентируясь на субъективные и объективные показатели. У больных появляется чувство «прилива» к ноге, распирания её в гипсовой повязке. Цвет конечности становится синюшным, иногда с багровым оттенком, удлиняется время «белого пятна»: если нажать на мякоть I пальца стопы повреждённой и здоровой конечностей пальцами и быстро отпустить, появляется белое пятно: на стороне поражения оно исчезает значительно медленнее, что свидетельствует о нарушении кровообращения. В этом случае пациент должен придать конечное-

ти возвышенное положение. После 10-15-минутного отдыха конечность вновь опускают. Засекают время появления неприятных ощущений, а конечность поднимают. Проводя подобные ежедневные тренировки, добиваются того, что время между вертикальным положением конечности и появлением неприятных ощущений удлиняется до 2-3 ч и более. Этого бывает достаточно для разовых прогулок и переходов пациента на лечение, в столовую и т.д.

Лечебная гимнастика в период окостенения мозоли отличается от предыдущего периода длительностью и интенсивностью выполнения упражнений. В оставшуюся треть срока предполагаемой иммобилизации больные выполняют упражнения не только статического, но и динамического типа. Им предлагают плавно, с возрастающим усилием сгибать и разгибать конечность — «ломать гипсовую повязку».

Современные виды остеосинтеза блокируемыми штифтами, динамическими винтами для проксимальных и дистальных отделов больших трубчатых костей, самокомпрессирующими пластинами с угловой стабильностью позволяют завершать вмешательство без применения внешней иммобилизации. А это значит, что пациент буквально на 2-й день после операции может начать активные движения в суставах повреждённой конечности.

Оксигенобаротерапия

Оксигенобаротерапия — способ лечения повышенным давлением кислорода. Чрезвычайно перспективен при тяжёлых травмах, сопровождающихся угнетением функций жизненно важных органов, и развитии локальной или тотальной гипоксии. Показан при черепно-мозговой травме, повреждении грудной клетки с нарушением внешнего дыхания, массивной невосполненной кровопотере, шоке, реплантации оторванной конечности, массивных разрушениях мягких тканей конечности или повреждении сосудистого пучка, замедленной консолидации, инфицированных и многих других травмах.

Лечение проводят в одноместных («Иртыш-МТ», «ОКА-МТ»), а также многоместных камерах. Газовой средой одноместной барокамеры служит кислород, а многоместной — воздух (рис. 5-104). Кислород подают каждому больному индивидуально под маску.

Гипербарическая оксигенация показана при переломах как в острой стадии, так и на протяжении заживления перелома.

Гравитационная терапия в травматологии

Изучение механизмов репаративной регенерации костной ткани продолжает оставаться одним из ведущих и фундаментальных научных направлений травматологии и ортопедии. Несмотря на многообразие способов лечения повреждений опорно-двигательного аппарата, удельный вес посттравматических осложнений, связанных с нарушением репаративного остеогенеза, продолжает расти. Ведущими в патогенезе замедленной консолидации, несращённого перелома, ложного сустава становятся ухудшение кровоснабжения и стойкие гемомикроциркуляторные нарушения.

Пионерской разработкой в этом направлении стали научно-практические достижения сотрудников Самарского государственного медицинского университета (профессоров Яшкова А.В., Галкина Р.А., Маховой А.Н., Макарова И.В., доцента Левашова Н.В., кандидатов медицинских наук Котельникова М.Г., Коновалова Д.А., Тулаевой О.Н., Богатырёвой М.В.) во главе с академиком РАМН, профессором Г.П. Котельниковым, которые впервые создали и внедрили в практическую медицину абсолютно новую медицинскую технологию — гравитационную терапию. Учёные Самарского медицинского университета ещё раз подтвердили свои передовые позиции в области разработки и внедрения новейших технологий и методик лечения в клиническую практику. Гравитационная терапия — воздействие на организм



Рис. 5-104. Многоместная барокамера «Волга-МТ».

человека с лечебной или профилактической целью повышенной силы тяжести, которая возникает при вращении на специальной электроцентрифуге короткого радиуса действия с вектором центробежных сил краниокаудального направления (патент на изобретение РФ № 2192236).

Первое упоминание о лечебном использовании искусственной гравитации относится ещё к XVIII веку. Исследования влияния гравитации на организм человека продолжались с развитием авиационной и космической отрасли. Учёные изучали компенсаторные возможности различных систем организма здорового человека при предельно допустимых величинах повышенной гравитации, в частности космонавтов, лётчиков. Примечательно, что одним из участников этих научных разработок и практической реализации был сотрудник тогда ещё Куйбышевского медицинского института им. Д.И. Ульянова доцент кафедры хирургических болезней стоматологического и педиатрического факультетов Н.В. Левашов. Им и соавторами был разработан в 1984 г. способ лечения ишемических состояний конечностей, а также создан стенд для моделирования повышенной гравитации. Лечебный эффект был обусловлен принудительным током крови к нижним конечностям, вызванным действием центробежных сил, и последующим развитием коллатерального кровообращения.

Особое развитие новое направление в медицине получило под руководством академика РАМН Г.П. Котельникова. Впервые были проведены экспериментальные исследования и дан глубокий анализ влияния повышенной гравитации на восстановительные процессы и жизнеспособность тканей при травмах и патологии опорно-двигательной системы. На молекулярном, клеточном и тканевом уровнях с применением математического моделирования развивающихся процессов изучены патогенетические механизмы позитивного воздействия на организм.

Действие повышенной гравитации краниокаудального направления на Земле имитируют хроническим ускорением, создаваемым с помощью вращения на центрифугах.

Конструктивные особенности этих центрифуг обеспечивали плавное изменение скорости вращения от 0 до 60 об/мин. Больного укладывали на платформу центрифуги так, чтобы голова находилась в центре вращения, а нижние конечности — по периметру описываемой ею окружности. При вращении центрифуги возника-

ло радиальное ускорение, действующее в направлении к центру, в то время как центробежная сила, имеющая с ним одинаковую величину, действовала в противоположном направлении. Формируемый вектор центробежных сил направления «голова-ноги» обусловливал перераспределение циркулирующей крови в организме с преимущественным депонированием её в нижних конечностях.

Наряду с усилением артериального притока во время сеанса гравитационной терапии наблюдали затруднение оттока венозной крови из нижних конечностей. Поэтому для устранения негативных гемодинамических реакций со стороны венозного русла, отмечаемых при изолированном применении гипергравитации, особое значение придавали дозированной мышечной работе, производимой нижними конечностями с помощью специального тренажёра, представляющего педали, с вмонтированными в них пружинами. Таким образом, включается мышечно-венозная помпа нижних конечностей, способствующая оттоку крови по венозному руслу к сердцу. Больной поочерёдно нажимает на педали двумя стопами до утомления или появления болей в икроножных мышцах, при этом усилие определяет врач в соответствии с функциональными возможностями пациента. Мышечная нагрузка составляет от 10 до 50 Вт. Поскольку ритмическое сокращение скелетных мышц повышает внутримышечное давление, препятствует растяжению вен гидростатическим давлением, а также чрезмерной фильтрации жидкой части плазмы в ткани, то возникающий во время вращения венозный застой устраняется. При этом внутримышечное давление в икроножной и четырёхглавой мышце бедра увеличивается от 7-15 мм рт.ст. в состоянии расслабления до 55-220 мм рт.ст. при мышечном сокращении. Это сопровождается изгнанием крови из мышц голени до 65%, а из мышц бедра — до 15% [Осадчий Л.И., 1982; Lundbrook J., 1966; Linnarsson D., Rosenhamer G., 1968; Nachbur B., 1970].

Устойчивость больного к действию хронической гравитационной перегрузки зависит от физических и физиологических факторов.

- Из физических факторов существенное значение придавали величине перегрузки, длительности воздействия, направлению результирующего вектора сил по отношению к продольной оси тела, градиенту нарастания перегрузки, характеру режима воздействия.
- Среди физиологических факторов наибольшее значение имели исходное функциональное состояние, степень и характер развития мышечной системы, возраст.

При выборе величины повышенной гравитации учитывали индивидуальные особенности организма и опирались на данные литературы, из которых следует, что величины перегрузок краниокаудального направления в диапазоне 1,5-3 ед. не вызывают патологических изменений как у животных [Smith A.H., Burton R.R., 1971], так и у человека [Суворов П.М., 1968; Chambers R.M., 1963]. Причём учитывали, что повторное воздействие радиальных ускорений +Gz в течение нескольких дней способствует не только повышению устойчивости организма, но и вызывает изменения в скелетно-мышечной и сердечно-сосудистой системах, которые свидетельствуют о перестройке, обеспечивающей более интенсивное их функционирование [Котовская А.Р. и др., 1985].

В связи с этим мы выбрали диапазон перегрузок от +1,1 до +3,0 ед., составляющий около половины величины устойчивости человека к данному фактору при длительности воздействия до 15 мин [Chembers R.M., 1963]. Такой уровень перегрузки в соответствии с установленной чёткой зависимостью между величиной ускорения и частотой сердечных сокращений [Тихомиров Е.П., 1969] вызывал умеренное повышение частоты сердечных сокращений. По нашим наблюдениям, частота сердечных сокращений при вращении на центрифуге до и после воздействия существенно не изменялась и в случаях незначительного повышения быстро нормализовалась после прекращения вращения.

Значение нарастания величины скорости чрезвычайно важно. В отношении ускорений +Gz установлено, что с увеличением скорости нарастания ускорений устойчивость к ним в основном уменьшалась. Так, A.M. Stoll (1956) на основании экспериментального материала составил номограмму, которая показывает ожидаемое время появления «серой пелены» при заданном плато ускорений +Gz и скорости их нарастания. Её анализ свидетельствует, что увеличение нарастания ускорения от 0,3 ед./с и менее значительно отдаляют время появления негативных явлений. Выбранный нами градиент нарастания перегрузки (0,08-0,1 ед./с) позволял постепенно достигать максимальных значений, не вызывая общих негативных реакций со стороны организма [Домашук Ю., 1988].

Данные экспериментальных исследований на животных и клинические наблюдения позволили проводить хроническое и достаточное по величине воздействие, не вызывающее развития кумулятивных эффектов, которые при непрерывном и длительном воздействии гипергравитации нередко были отмечены [Вартбаронов Р.А. и соавт., 1987; Gell C.F., Polis F.D., Baily O., 1955].

При расчёте создаваемой перегрузки исходили из того, что в процессе кругового вращения радиальное ускорение (ац) и возникающая сила (Рцс) действуют по направлению к центру вращения, в то время как вызванная ими центробежная сила (Рцб), имеющая с ними одинаковую величину, действует в противоположном направлении (рис. 5-105). Под воздействием центробежной силы происходит перемещение массы крови к нижним конечностям. В то же время на тело действует ускорение силы тяжести, направленное вертикально вниз. Результирующая сила — геометрическая сумма центробежной силы и тяжести, что можно выразить следующим образом:

$$F_{рез} = \sqrt{F_T^2 + F^2},$$

где Fт — сила тяжести; F — центробежная сила.

Преобразуя данное выражение, получаем:

$$F_{рез} = m\sqrt{a^2 + g^2},$$

где m — масса тела; a — центробежное ускорение; g — ускорение свободного падения тел, затем:

$$F_{рез} = mg\sqrt{\left(\frac{a}{g}\right)^2 + 1}.$$

При равномерном вращении на человека будут действовать результирующая сила (Fрез) и сила тяжести (Fт).

В этом случае уровень перегрузки определяется отношением результирующей силы к силе, действующей на тело человека в покое под действием силы тяжести.

$$K = \frac{mg\sqrt{\left(\frac{a}{g}\right)^2 + 1}}{mg} = \sqrt{\left(\frac{a}{g}\right)^2 + 1}.$$

Поскольку $a = (2\pi n/60)^2$, вводим его в формулу.

В итоге получаем, что коэффициент перегрузки будет равен:

$$K = \sqrt{\left(\frac{a}{g}\right)^2 + 1} = \sqrt{\left[\left(\frac{2\pi n}{60}\right)^2 \frac{R}{g}\right]^2 + 1},$$

где R — радиус вращения.

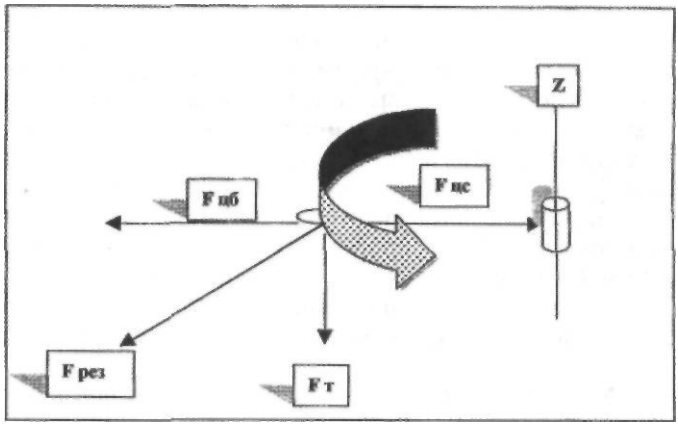

Рис. 5-105. Схема действия сил при вращении на центрифуге короткого радиуса действия: Fц6 — центробежная сила; Рцс — центростремительная сила; FT — сила тяжести; Fрез — результирующая сила; Z — ось вращения.

Из этого выражения следует, что значение коэффициента >1 или равно 1 при n=0.

Важно, что коэффициент перегрузки, определяющий увеличение силы тяжести (веса), не зависит от массы. Он зависит от расстояния от центра вращения (в метрах) и количества оборотов в минуту.

Эта закономерность была нами учтена при расчётах величины перегрузки у пациентов с переломами нижних конечностей.

В зависимости от уровня повреждения сегмента конечности и роста пациента подбирали соответствующую величину перегрузки и количество оборотов.

Для облегчения практического выполнения этой задачи были разработаны стандартные графики и таблицы зависимости значения величины (R) и количества оборотов (n) при заданном уровне перегрузки (Gz) (рис. 5-106). Путём экстраполяции на графике при известном расстоянии до уровня перелома (R) и заданной величине перегрузки +Gz определяли количество оборотов в каждом конкретном случае.

Таким образом, проведённое биомеханическое обоснование позволило оптимально подобрать режимы и схемы применения повышенной гравитации с учё-

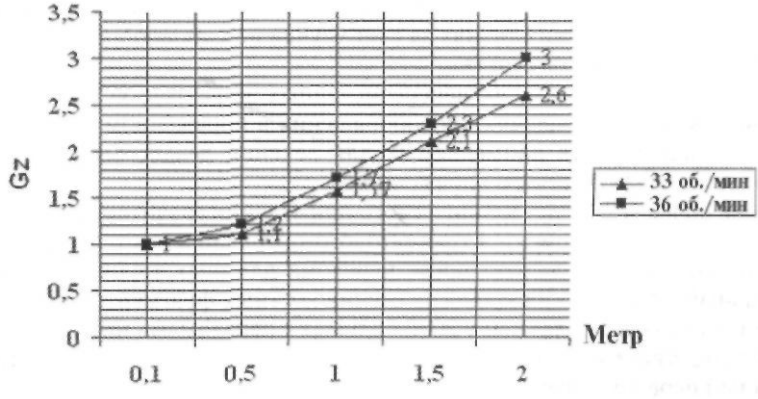

Рис. 5-106. Номограмма зависимости величины перегрузки +Gz от уровня перелома при скорости вращения 33 и 36 об./мин.

том биологических возможностей организма и характера действия внешних сил, не вызывающих в нём негативных изменений. При проведении гравитационной терапии величина перегрузки для конкретного больного может меняться в зависимости от уровня перелома. Для выбора её величины целесообразно в практической работе использовать разработанные нами номограммы зависимости величины перегрузки от уровня перелома и скорости вращения.

Проведённые фундаментальные исследования воздействия повышенной гравитации на 650 экспериментальных животных (крысы, кролики) с изучением более 3500 микропрепаратов костной, хрящевой, сухожильно-мышечной, сосудистой и других тканей объективно подтвердили мощное воздействие повышенной гравитации на стимуляцию микроциркуляции, дополнительного роста сосудов в зоне перелома, процессов регенерации в костной, соединительной и мышечной тканях.

Результаты проведённых экспериментов послужили основанием для применения повышенной гравитации краниокаудального направления в комплексе лечения пациентов с переломами нижних конечностей и их последствиями, при внутрисуставных повреждениях и начальных признаках деформирующего артроза нижних конечностей, при хроническом остеомиелите нижних конечностей.

Патогенетическими предпосылками применения гравитационного фактора были следующие моменты.

Воздействие центробежных сил краниокаудального направления вызывает такие изменения.

- Усиление притока крови к нижним конечностям и, как следствие этого, повышение активности метаболических процессов в тканях опорно-двигательной системы, улучшение сосудистой трофики кожи, мягких тканей.
- Увеличение веса тела при действии повышенной гравитации становится своеобразной статической нагрузкой, вызывающей стимуляцию нейромышечного аппарата. Это особенно важно для больных с патологией опорно-двигательной системы, которые находятся в состоянии гипокинезии (у них, как правило, выявляют признаки гипотрофии мышц нижних конечностей).
- Повышенная гравитация вызывает активный рост сосудов микроциркуляторного русла в формирующемся регенерате и прилегающих тканях опорно-двигательной системы, способствует увеличению количества функционирующих капилляров.
- Увеличение количества новообразованных сосудов неизбежно индуцирует развитие костных балок, ускоряет резорбцию мягких тканей и их замещение костной тканью.
- Гравитационная терапия вызывает скорейшее стихание воспалительных процессов в костях и мягких тканях за счёт улучшения кровообращения и усиления оттока раневого экссудата.
- Предполагают, что кроме вышеперечисленных эффектов, за счёт гравитационной терапии и улучшения кровообращения в поражённом сегменте повышается концентрация применяемых для лечения лекарственных средств в очаге остеомиелитического поражения.

В течение более чем 20 лет клинического применения гравитационной терапии пролечены около 3500 пациентов травматолого-ортопедического профиля.

Развитие костного регенерата после перелома длинных трубчатых костей во многом зависит от состояния кровоснабжения костных фрагментов. Впервые для коррекции остеогенеза более чем у 2000 больных с переломами нижних конечностей и их последствиями (например, замедленная консолидация костных отломков, несращённый перелом, аваскулярная форма ложного сустава) применена гравитационная терапия (патенты РФ № 2145823 от 27.02.2000, № 2146115 от 10.03.2000, № 2145824 от 27.02.2000).

Вращение на центрифуге способствовало не только значительному притоку крови к поражённому сегменту конечности, но и дополнительному развитию сети кровеносных сосудов. Увеличение ёмкости сосудистого русла обеспечивало благоприятные условия регенерации тканей, особенно на стадии формирования первичной костной мозоли.

У 357 больных с повреждениями и заболеваниями суставов, сопровождающимися выраженным нарушением микроциркуляции, трофики, применяли способ лечения начальных форм деформирующего артроза нижних конечностей, который предусматривал воздействие повышенной гравитации в сочетании с согласованной мышечной работой нижних конечностей в условиях осевой разгрузки поражённого сустава. На данный вид лечения получен патент на изобретение РФ № 2145824 от 27.02.2000 г. С патогенетических позиций использование физиотерапевтического фактора у больных с такой патологией способствует устранению патологической рефлекторной импульсации со спазмированных мышц, ликвидации тканевой гипоксии, улучшению регионарного кровообращения, стимулирует репаративную регенерацию хрящевой ткани.

Сочетание раннего функционального лечения с активизацией периферического кровообращения позволяло устранить циркуляторные расстройства, восстановить или увеличить объём движений в поражённом суставе.

Отчётливый клинический эффект был получен у больных с синдромом Зудека. Гравитационная терапия способствовала нормализации регионарного кровообращения и более быстрому восстановлению структуры костной ткани при наличии у больных пятнистого остеопороза в дистальных отделах нижних конечностей.

Особую группу больных с костной патологией составили пациенты с хроническим остеомиелитом нижних конечностей. Впервые в комплексе лечения больных этой категории с хорошим клиническим эффектом была применена гравитационная терапия (патенты на изобретение РФ № 2225189 от 10.03.2004 г. и № 2225190 от 10.03.2004 г.).

Продолжительный опыт клинического применения гравитационной терапии у больных с различной патологией и проводимая научная работа потребовали решения организационных вопросов внедрения гравитационной терапии в практическую медицину. В апреле 2003 г. в соответствии с приказом ректора Самарского государственного медицинского университета академика РАМН Г.П. Котельникова на базе клиник СамГМУ открыт Центр гравитационной терапии, не имеющий ближайших аналогов в отечественной и мировой медицине. В состав Центра входят два филиала, расположенных в разных лечебных учреждениях г. Самары.

Центр — специализированное структурное подразделение клиник. Основные задачи Центра — активное внедрение в лечебную практику принципиально нового физиотерапевтического метода воздействия гипергравитацией, контроль клинических проявлений и оценка полученных результатов, определение направлений экспериментальной медицины и выполнение широкого спектра научно-методических исследований, координация междисциплинарного взаимодействия и организация научно-педагогического процесса (рис. 5-107).

Проведение сеансов гравитационной терапии осуществляют под контролем врача-физиотерапевта, квалификационный уровень которого позволяет уточнять показания и выявлять противопоказания к этому способу лечения, определять оптимальные режимы гипергравитации, проводить психологическую подготовку больного перед процедурой, своевременно диагностировать возможные осложнения и разрабатывать меры их профилактики.

Методика проведения процедуры гравитационной терапии заключается в следующем.

Пациента укладывают на ложемент центрифуги таким образом, чтобы голова находилась в центре вращения. С помощью специального винта подгоняют под-



Рис. 5-107. Академик РАМН Г.П. Котельников знакомит министра Минздравсоцразвития Самарской области Г.И. Гусарову и губернатора К.А. Титова (трое в середине) с изобретением самарских медиков.

вижную нижнюю часть ложемента с ножным тренажёром в соответствии с ростом пациента, ноги устанавливают на педали. Пациент может свободно нажимать на педали тренажёра во время сеанса, выполняя мышечную работу в голеностопных, коленных или тазобедренных суставах. Далее подгоняют рычаги, за которые пациент держится во время вращения, на груди застёгивают специальные ремни, напоминающие ремни безопасности пассажиров самолёта. Затем устанавливают угол наклона центрифуги относительно горизонтальной плоскости вращения. На глаза пациента надевают светонепроницаемые очки (во избежание неприятных ощущений от мерцания света при вращении).

Перед началом сеанса пациент обязательно проходит несложный инструктаж о необходимости неподвижного положения головы и закрытия глаз во время вращения, о наличии сигнальной кнопки внутри ложа центрифуги и о работе ногами на тренажёре. При наличии гипсовой повязки, выраженных контрактурах, ограничении физических нагрузок на нижние конечности больного обучают изометрическим упражнениям.

Сеанс гравитационной терапии проводят не менее чем через час после еды, проведение сеансов натощак не рекомендовано. Одежда должна быть удобной и тёплой, особое внимание необходимо обратить на отсутствие тугих резинок на носках, нижнем белье и одежде пациента.

Вращение центрифуги осуществляется как по, так и против часовой стрелки, направление движения для каждого пациента подбирают индивидуально в процессе лечения.

На пульте управления задают направление движения, затем выбирают количество оборотов в минуту (рис. 5-108).

После завершения сеанса и отключения всех рычагов центрифуга останавливается по инерции самостоятельно, при необходимости возможна экстренная остановка за более короткий промежуток времени.



Рис. 5-108. Центрифуга в действии.

После окончания сеанса и полной остановки центрифуги пациент остаётся в положении лежа не менее 3-5 мин во избежание возможных проявлений поствращательного синдрома.

Таким образом, гравитационная терапия, как и любой другой физиотерапевтический метод, имеет чётко определённые параметры воздействия, его режимы и дозы: время процедуры (от 3 до 18 мин), скорость вращения, или количество оборотов в минуту (от 28 до 42), угол наклона центрифуги (от 0 до 10°), кратность проведения процедур (ежедневно или через день). Курс лечения для каждого пациента подбирают индивидуально.

Оценку эффективности гравитационной терапии у больных травматолого-ортопедического профиля осуществляли следующими диагностическими методами:

- физикальный осмотр (цвет кожных покровов, оценка трофических изменений, пальпация артерий в доступных местах, оценка кожной температуры стоп, измерение окружности конечности на разных уровнях, определение силы мышц, измерение объёма движений в суставах);
- клинико-рентгенологический метод;
- тетраполярная реовазография с целью изучения регионарного кровообращения;
- компьютерная термография стоп на модифицированном спутниковом тепловизоре (оценивали среднюю температуру кожи пальцев обеих стоп, свода и пяточной области стоп, площадь теплового рисунка стоп, термографический индекс);
- радионуклидная диагностика (сцинтиграфия);
- электромиография (поверхностная и игольчатая);
- ультразвуковая допплерография;
- лабораторные методы (биохимические показатели).

Ряд диагностических мероприятий проводят на базе Центра гравитационной терапии:

- мониторирование ЭКГ, ЧСС, АД до, во время и после сеанса гравитационной терапии;
- исследование вестибулярной функции;
- допплерометрия с помощью портативного аппарата для измерения лодыжечно-плечевого индекса (ЛПИ);
- измерение кожной температуры (температурный мониторинг) с помощью аппаратно-программного комплекса ThermoChron Revisor (для косвенной оценки состояния артериолярного и капиллярного кровообращения не только кожи, но и глубжележащих тканей, так как она в большей степени зависит от перфузии этих тканей).

Ежегодно лечение в Центре проходят более 200 человек, из них 89,4% — пациенты травматологического, ортопедического и хирургического профилей. Основной контингент составляют больные с замедленной консолидацией костных отломков при переломах костей нижних конечностей, пациенты с последствиями переломов (синдром Зудека, ложный сустав, деформирующий артроз, хронический остеомиелит нижних конечностей), а также больные с облитерирующим атеросклерозом нижних конечностей. Улучшение после лечения в виде уменьшения отёков конечностей, болевого синдрома, увеличения объёма движений в суставах отмечают более чем у 85% пациентов.

Подводя итог вышесказанному, можно констатировать, что продолжительный опыт клинического применения гравитационной терапии у больных травматолого-ортопедического профиля позволил разработать показания и противопоказания к её использованию.

Показания к гравитационной терапии:

- замедленная консолидация костных отломков;
- несросшиеся переломы костей нижних конечностей;
- ложный сустав;
- переломы костей в зонах с пониженной васкуляризацией (нижняя треть голени);
- диафизарные оскольчатые переломы длинных трубчатых костей;
- внутрисуставные переломы костей нижних конечностей;
- деформирующий артроз;
- асептический некроз костей, вызванный их ишемией;
- трофические нарушения нижних конечностей посттравматического характера (синдром Зудека, трофические язвы, вторичный остеопороз);
- проведение реконструктивных оперативных вмешательств на нижних конечностях, сопровождающихся значительным повреждением надкостницы и мягких тканей;
- хронический остеомиелит нижних конечностей.

Противопоказания к гравитационной терапии:

- хронические заболевания в стадии декомпенсации;
- тяжёлые формы ишемической болезни сердца, в том числе протекающие с нарушением ритма по типу мерцательной аритмии;
- флеботромбозы и тромбофлебиты нижних конечностей в остром периоде либо осложнённые выраженной венозной недостаточностью;
- тяжёлые вестибулопатии различного генеза;
- психические нарушения;
- общие противопоказания к физиотерапии.

Метод достаточно прост, неинвазивен и не оказывает вредного воздействия на организм больного и обслуживающего персонала.

Экономическая эффективность гравитационной терапии как новой медицинской технологии и неинвазивного способа лечения больных травматолого-ортопе-

дического профиля несомненна. Отсутствие особых требований к помещению, где расположена центрифуга, возможность использования в амбулаторных и стационарных условиях расширяют диапазон её применения. Использование гравитационной терапии позволяет избежать дополнительных оперативных вмешательств, снизить риск возможных осложнений, уменьшить инвалидизацию больных, повысить качество жизни и снизить затраты на лечение.

Авторами разработана и внедрена в медицинскую практику новая лечебная центрифуга (патент на изобретение РФ № 2192236, 10.11.2002 г.), налажен её серийный выпуск на заводе ОАО «Салют». Это медицинское изделие прошло Государственную регистрацию в Федеральной службе по надзору в сфере здравоохранения и социального развития и внесено в государственный реестр изделий медицинского назначения и медицинской техники (регистрационное удостоверение № ФС 02262005/2634-06 от 20.01.2006 г.), а в 2006 г. удостоено золотой медали на 6-м Международном салоне инноваций и инвестиций в г. Москве.

Результаты работы обобщены в 2 докторских, 6 кандидатских диссертациях, новизна подтверждена 12 патентами РФ на изобретение, авторами опубликовано более 150 научных работ, выпущено 4 монографии, 2 из них выпущены издательством «Медицина», одна из них стала лучшей научной книгой РФ 2005 г. (рис. 5-109).

Таким образом, коллектив учёных Самарского государственного медицинского университета, инженеров и конструкторов самарского завода ОАО «Салют» провёл громадную работу экспериментального и клинического характера, результатом работы стало создание нового направления в медицине — гравитационной терапии. Признанием пионерской разработки гравитационной терапии как новой медицинской технологии стало получение в 2006 г. руководителем работы академиком РАМН Г.П. Котельниковым и профессором А.В. Яшковым национальной премии «Призвание» лучшим врачам России «За создание нового направления в медицине» (рис. 5-110).



Рис. 5-109. Монографии по гипергравитации.

А творческий коллектив учёных-медиков СамГМУ и ведущих специалистов ОАО «Салют» (Яшков А.В., Махова А.Н., Галкин Р.А., Левашов Н.В., Котельников М.Г., Порол-ло Н.А., Крылов Е.А.) во главе с академиком РАМН Г.П. Котельниковым стали лауреатами Премии Правительства РФ в области науки и техники за 2005 г.



Рис. 5-110. Приз «Призвание».

Лечение переломов в функциональном периоде

Лечение переломов в функциональном периоде, или, как его называют, восстановительное лечение, начинают с момента устранения иммобилизации и подразделяют на общее и местное.

ОБЩЕЕ ЛЕЧЕНИЕ

Цель общего лечения — полностью восстановить трудоспособность пострадавших с возвращением физических сил и психологического настроя. Укрепление организма, подготовка его к выполнению больших нагрузок — основное направление проводимой терапии. Большую роль в этом направлении играет психологическая реабилитация пострадавшего. Создание позитивного настроя, укрепление веры в свои силы, формирование мотивации к активному участию в процессе лечения позволяют существенно увеличить эффект проводимых лечебных мероприятий. Немаловажное значение имеет и проведение групповых психологических тренингов, позволяющих активизировать внутренние резервы, восстановить активную социальную роль пациента, помочь ему адаптироваться в обществе, вернуться к профессиональной деятельности. Реализация лечебных мероприятий облегчается, если устранение фиксирующих устройств и повязок приходится на летние месяцы. Закаливание, солнечные и воздушные ванны, естественное общее ультрафиолетовое облучение (зимой используют кварцевые лампы, ванны, бассейн и др.) (рис. 5-111) способствуют поднятию общего тонуса организма, повышению работоспособности.

Немаловажную роль в достижении поставленных задач играет водолечение. Применяют его в виде душа и ванн (индифферентной температуры 35-36 °С, пресные, хвойные и радоновые ванны). Особо следует выделить занятия в плавательном бассейне. Благотворное действие воды, уменьшение массы тела больного за счёт выталкивающей силы в сочетании с лечебной гимнастикой способствуют нагрузке на весь локомоторный аппарат, улучшению внешнего дыхания, крово- и лимфообращения.

МЕСТНОЕ ЛЕЧЕНИЕ

Местное лечение направлено на устранение атрофии мышц, нормализацию кровообращения в зоне травмы, восстановление функций скользящего аппарата и движений в суставах иммобилизированной конечности, т.е. на устранение пагубных влияний длительной обездвиженности.

Всякое искусственное создание продолжительного покоя повреждённому органу, будь то скелетное вытяжение, иммобилизация гипсовой или скотч-повязкой, спицевым или стержневым аппаратом внешней фиксации, кроме блага, влечёт



Рис. 5-111. Бассейн для занятий лечебной физкультурой и гидротерапией.

за собой массу негативных явлений. Отсутствие активных сокращений мышц и осевой нагрузки на кость ведёт к нарушению кровообращения, венозным стазам, атрофии и перерождению мышечных волокон, сморщиванию и укорочению сухожилий, связок, капсулы суставов, спаечному процессу между мягкотканными элементами и формирующейся костной мозолью, остеопорозу.

Врач должен помнить сам и сообщить об этом больному, что после устранения иммобилизации опора на конечность и движения в суставах будут невозможны из-за боли, а всякая нагрузка будет усиливать боль и вызывать выраженный отёк мягких тканей. Причина — контрактуры, в механогенезе которых лежит травма, длительная обездвиженность и перечисленные ранее изменения.

Лечение в функциональном периоде начинают с того, что, устранив глухую гипсовую повязку или иные иммобилизационные конструкции, сразу же изготавливают съёмную лонгету. Полную опору на нижнюю конечность не разрешают из-за опасности повредить атрофированный связочный и сухожильно-мышечный аппарат.

Лечебная гимнастика — основной метод восстановительного лечения, его нельзя заменить никаким другим. Больному следует объяснить, что никакие прогревания, электропроцедуры и медикаментозные средства не смогут восстановить функции конечности, если он сам, активно, превозмогая боль, не будет сокращать мышцы и выполнять движения в суставах.

Гимнастика может быть активной, активно-пассивной и пассивной. В первом случае больной выполняет упражнения с помощью собственных усилий, во втором — производит активные движения в суставе до возможного предела с помощью методиста или же механического приспособления. Самые малоэффективные — упражнения пассивного типа, когда движения в суставе выполняются посторонней силой и не сопровождаются мышечными сокращениями. Однако они зачастую выходят на первый план, особенно в начале лечения. Страх и болевой синдром — два препятствия для активных движений. Даже при активно-пассивной разработке пациент пытается противостоять методисту, а не делает усилие на выполнение активного сокращения контрагированных групп мышц.

На помощь приходят современные аппараты, такие как мультисуставной комплекс «BIODEX MULTI JOINT SISTEM 3» (США). Комплекс создан на основе самых

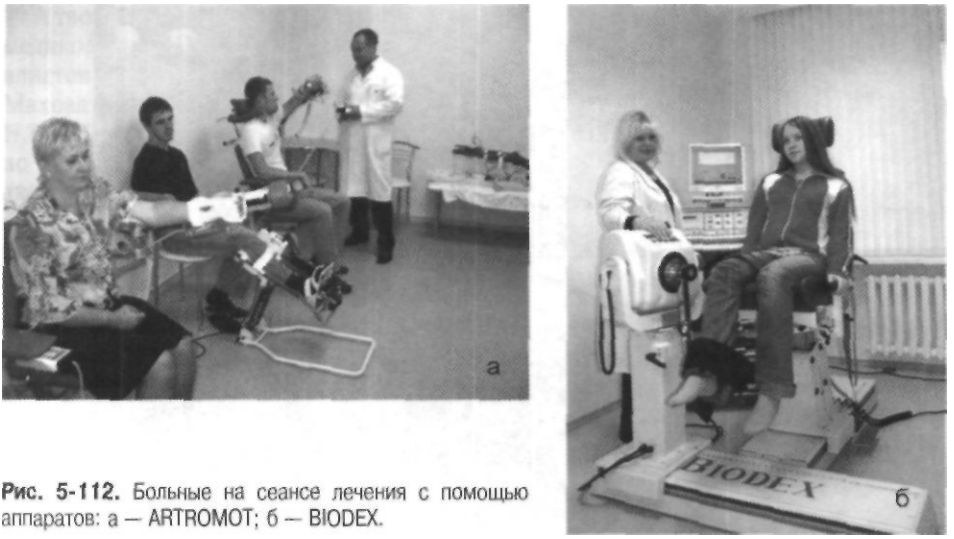

Рис. 5-112. Больные на сеансе лечения с помощью аппаратов: а — ARTROMOT; б — BIODEX.

современных технологий, имеет набор приспособлений для работы со всеми крупными суставами конечностей и позволяет осуществлять движения с изменением скорости в широком диапазоне, а изометрический режим даёт возможность развивать силу мышц и проводить лечение пациентов, у которых движения вызывают болевые ощущения. Система даёт полную свободу в выборе режимов лечения на различных клинических этапах, что позволяет индивидуально подойти к проблеме каждого пациента.

CPM-терапия (англ. Continuous Passive Motion) — методика пассивной длительной разработки суставов с помощью оснащённых двигателем тренажёров. Семейство тренажёров ARTROMOT предназначено для пассивной разработки всех крупных суставов кисти и пальцев рук (рис. 5-112).

Обычно упражнения начинают с активных движений, а затем, когда они становятся неэффективными (не увеличивается амплитуда объёма движений в суставе), переходят к активно-пассивным, используя помощь методиста или же специальных механотерапевтических аппаратов. Нормальным темпом устранения контрактуры считают прибавку объёма движений в суставе на один градус в сутки.

Независимо от вида приспособления, больной должен то или иное движение выполнять сам, используя при этом вспомогательное устройство. Следует избегать резких движений, грубых насилий, сопровождающихся выраженным болевым синдромом. Занятия лечебной физкультурой должны быть регламентированы по времени и цикличны: нагрузку чередуют с отдыхом. Постепенно увеличивают интенсивность и протяжённость занятий, доводя их до 5-6 раз в день по 30-45 мин.

Физиотерапия представляет обширную группу средств лечебного воздействия в функциональный период. Основные задачи этого метода такие:

- устранение боли;
- разрыхление рубцов и спаек;
- нормализация кровообращения и обменных процессов в зоне повреждения и всей конечности.

Электрофорез — способ введения лекарственных веществ в организм человека с помощью постоянного тока низкого напряжения. Ионы лекарственного вещества или же комбинации препаратов, которыми смачивают прокладку под электродом, проникают в толщу кожи на глубину до 3 мм, где кумулируются. Подобное депо

может существовать до 3 нед, оказывая локальное действие на очаг травмы. Таким образом, кроме благотворного влияния постоянного тока (местная гиперемия, улучшение лимфо- и кровообращения, активизация обменных процессов, повышение иммунологических свойств тканей и пр.), лечебный эффект усиливается медикаментозными препаратами. В восстановительном периоде электрофорез назначают с целью устранения болевого синдрома и размягчения рубцов. Для этого применяют соответственно электрофорез прокаина, тримекаина, лидокаина, тетракаина и рассасывающих препаратов (калия йодида, гиалуронидазы). Следует отметить, что после электрофореза гиалуронидазы использованную прокладку на коже оставляют на 18-20 ч в виде аппликации. По мере высыхания её смачивают физиологическим раствором или кипячёной водой. Для более глубокого проникновения выполняют тепловые процедуры (парафин, озокерит, соллюкс и т.д.). Курс лечения составляет 10-18 процедур.

Хороший аналгезирующий эффект дают **диадинамические токи.** Кроме того, они обладают способностью разрыхлять рубцовую ткань. С лечебной целью применяют полусинусоидные токи различной частоты, модулированные короткими и длинными периодами. Для лучшего обезболивания можно с помощью диадинамических токов вводить местные анестетики — диадинамофорез.

Аппараты, генерирующие диадинамические токи (ДДТ), дают 7 их разновидностей. Выбор необходимых токов, определение длительности курса лечения осуществляют в каждом конкретном случае индивидуально в зависимости от поставленных целей. План лечения составляют совместно с врачом-физиотерапевтом.

Ритмическая гальванизация — средство борьбы с атрофией мышц после травмы и длительной обездвиженности. Она улучшает кровообращение и трофику нервно-мышечного аппарата. Раздражая двигательные точки электротоком низкого напряжения, получают ритмические сокращения мышц, что способствует увеличению их объёма, повышению работоспособности. Курс лечения — 10-25 процедур.

Ультразвук с лечебной целью используют для нормализации обменных процессов, крово- и лимфообращения, обезболивания, рассасывания рубцовой ткани в очаге повреждения. Применяют в непрерывном и импульсном режиме. Первый обладает более выраженным тепловым действием, а второй — аналгезирующим. Курс лечения — 10-15 процедур. Длительное последействие ультразвука в течение 3-5 мес исключает необходимость его повторения на протяжении указанного времени. На такой же срок следует воздержаться от рентгенорадиевой терапии до и после лечения ультразвуком.

Теплолечение осуществляют с помощью применения лечебных грязей различного происхождения, озокерита, торфа, глины, песка и других грязеподобных веществ (пелоидов), парафина. Способность длительно сохранять тепло, а также химическое воздействие на ткани даёт терапевтический эффект, заключающийся в локальном улучшении кровообращения и тканевого обмена, уменьшении отёков и болевого синдрома, рассасывании и размягчении инфильтратов и рубцов. Наиболее часто применяют аппликационные способы. Курс лечения грязью — 10-12 процедур, парафином и озокеритом (или их смесью) — 10-15 процедур.

Светолечение в восстановительном периоде представлено инфракрасными излучателями для местного воздействия: лампы соллюкс, Минина, инфраруж, местные световые ванны. Все источники света создают чисто тепловой эффект и по лечебным свойствам близки к терапии пелоидами. Процедуры проводят ежедневно в течение 10-12 дней.

Наряду со старыми проверенными средствами физиотерапии появились новые **современные аппараты** для лечения переломов в анатомическом и функциональном периодах, замедленной консолидации, повреждений мягкотканного аппарата и т.д.



Рис. 5-113. Пациент на сеансе вибротерапии.

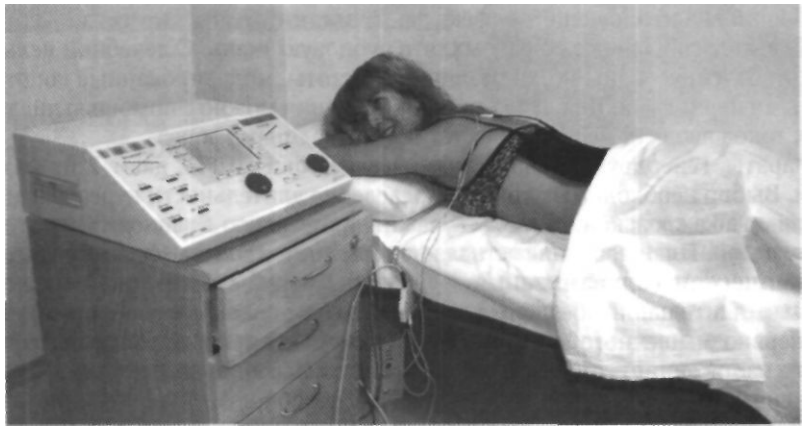

Рис. 5-114. Лечение аппаратом HiToP.

- Аппарат «Ракита» с широким спектром показаний, воздействующий сочетанием инфракрасного лазера и магнита.
- Вибротерапевтический аппарат «Фитвфайб Мед» (рис. 5-113), осуществляющий глубокую общую и местную вибростимуляцию мышц и тканей всего тела. Он снимает боль и отёки, улучшает регенерацию, увеличивает объём движений при контрактурах, улучшает консолидацию костей.
- Аппарат «HiToP» (рис. 5-114). Высокотоновая терапия с частотой 4096 и 32768 Герц изменяет биохимические и биоэлектрические процессы в клетке, прекрасный стимулятор мышц, обладающий обезболивающим эффектом, имеет компьютерное обеспечение и многоцелевое назначение.
- При свежих травмах сухожилий и мышц, бурситах, артралгиях, несращённых переломах костей хороший эффект даёт ударно-волновая терапия.
- Многоканальный стимулятор «Миотон» обладает обезболивающим эффектом, заменяющим медикаментозное лечение, и др.

Нарушение заживления переломов

Для правильного течения репаративной регенерации в области перелома необходимы определённые условия:

- точное соприкосновение фрагментов по плоскости излома;
- плотное сжатие отломков до исчезновения зазора, видимого на глаз и рентгенологически;
- максимальная обездвиженность отломков на протяжении первых двух третей срока иммобилизации;

- сохранение кровообращения и иннервации конечности;
- отсутствие хронических интоксикаций и сопутствующих заболеваний, негативно влияющих на заживление перелома.

Каждая кость в силу своих биологических особенностей имеет свой срок сращения, и если к концу этого срока не восстанавливается целостность кости — констатируют нарушение консолидации перелома. Различают следующие её виды: замедленная консолидация, несращённый перелом и ложный сустав.

- О замедленной консолидации говорят, когда сращение отломков не произошло в положенные сроки. Костная мозоль в таких случаях может отсутствовать или быть слабо выраженной с чётко прослеживающейся линией излома.
- При аналогичной рентгенологической картине и удвоенных-утроенных сроках заживления перелома ставят диагноз: несращённый перелом.
- Ложный сустав в ранние сроки (9-12 мес) определяют клинически и рентгенологически. Он отличается от предыдущих форм нарушения консолидации тем, что сохраняется щель между отломками, концы отломков грибовидно расширены, а отверстия костномозговых каналов запаяны склерозированной костной тканью (замыкательные пластинки). Формирование замыкательных пластинок — патогномоничный рентгенологический признак ложного сустава. Клинически в это время определяют безболезненную патологическую подвижность в области бывшего перелома. При больших дефектах кости или длительном существовании ложного сустава подвижность отломков может быть значительной — болтающийся ложный сустав. Рассматривая формы нарушения консолидации, мы умышленно на первый план поставили данные рентгенологического исследования, поскольку они действительно имеют определяющее значение. В некоторых случаях, при явной рентгенологической картине псевдоартроза отсутствует патологическая подвижность отломков — тугой ложный сустав. Если врач не знаком с этой формой псевдоартроза, то он, полагая, что это рентгенонегативная мозоль, разрешает больному нагрузку на конечность. В результате через несколько месяцев пациент обращается повторно с углообразно-искривлённой конечностью и патологической подвижностью отломков.

Причины нарушения заживления переломов разнообразны и могут зависеть от действия врача (артифициальные), поведения больного, особенности травмы и травмированного сегмента, а также от общего состояния пациента и сопутствующих заболеваний.

К первым следует отнести тактические и лечебные врачебные ошибки, касающиеся преимущественно репозиции и фиксации.

- Отсутствие сопоставления отломков после закрытой репозиции, выявленное на рентгенограмме. Репозицию следует повторить, а в случае неудач при нескольких попытках — решить вопрос о хирургическом лечении.
- После закрытой репозиции, а также при лечении скелетным вытяжением не следует часто и необоснованно пытаться улучшить положение отломков («подправить», «поддавить» и т.п.). Подобные манипуляции на ранних стадиях приводят к подвижности отломков, повреждению формирующихся сосудов регенерата, нарушению его трофики и несращению костей.
- Неполноценная по объёму и протяжённости иммобилизация не создаёт обездвиженности отломков.
- Устранение иммобилизации раньше положенного срока — неокрепшая костная мозоль разрушается в результате нагрузки.
- При открытой репозиции нарушение консолидации может произойти за счёт грубого обращения с тканями в зоне повреждения (надкостницей, мышцами, сосудами) и неправильного подбора фиксатора, не обеспечивающего хорошего и стабильного контакта между отломками.

• Пренебрежение общими и местными средствами комплексного лечения.

Причинами, влияющими на репаративную регенерацию в сторону её угнетения по вине больного, могут стать следующие.

• Излишняя активность больного, выражающаяся в ранней нагрузке на повреждённую конечность, разрушении или самовольном устранении фиксирующих повязок и приспособлений, повторные травмы того же сегмента.
• Излишняя пассивность пациента, заключающаяся в чрезмерном щажении конечности, отказе от лечебной гимнастики, физиотерапии, ипохондрическое состояние больного с неверием в успех лечения.
• Сопутствующие заболевания (гнойная инфекция, сахарный диабет, сердечно-сосудистая недостаточность и др.) и хронические интоксикации (алкоголизм, наркомания).

Отсутствие костной мозоли между отломками может быть определено особенностями травмы и травмированного сегмента:

• большие разрушения мягких тканей и кости в месте перелома;
• инфекционные осложнения при открытых переломах, остеомиелит;
• нарушение трофики конечности в результате повреждений магистральных сосудов и нервов;
• интерпозиция тканей между костными отломками;
• асептический некроз при переломе некоторых костей, обусловленный нарушением их особой васкуляризации (ладьевидная, таранная кости, шейка бедренной кости).

Факторов, отрицательно влияющих на заживление перелома, достаточно много. Здесь приведены лишь некоторые, наиболее часто встречающиеся, устранение которых позволяет вести активную профилактику замедленной консолидации, несращённых переломов и ложных суставов.

Лечение переломов при нарушении заживления

Лечение замедленной консолидации или несращённого перелома начинают с поисков и устранения причины, угнетающей репаративную регенерацию. Если этого сделать нельзя (например, после снятия гипса выявлено полное смещение отломков), решают вопрос об оперативном лечении.

В других случаях причиной нарушения заживления перелома могут быть сопутствующие хронические заболевания. Например, при поражении желудочно-кишечного тракта (дисбактериоз) в организм не попадают или не усваиваются вещества, необходимые для процесса репаративной регенерации (белки, соли, микроэлементы и т.д.). Лечение сопутствующих заболеваний следует начинать сразу после фиксации отломков.

Цель консервативного лечения несращённых переломов и замедленной консолидации — усиление регенерации.

• Остеогенон (оссеин-гидроксиапатитное соединение) по данным гистоморфометрии значимо тормозит потерю кортикальной кости.
• Остеогенон уменьшает риск повторных переломов на фоне остеопороза.
• Остеогенон очевидно ускоряет образование костной мозоли на 7-10 дней раньше обычных сроков у пациентов с травматическими переломами.
• Остеогенон эффективен у пострадавших с политравмой: сроки консолидации переломов и реабилитации сокращаются на 2-3 нед.
• Получены положительные результаты при использовании Остеогенона у пациентов с псевдоартрозами бедра и костей голени, осложнёнными системным остеопорозом. Доказано, что Остеогенон способствует активации костеобразовательных процессов, обеспечивая значительное, на 2-3 мес, сокращение сро-

ков сращения и соответственно уменьшение продолжительности общих сроков реабилитации этой категории больных.

- Разработан способ фармакологической коррекции нарушения ремоделирования костной ткани (защищен патентом РФ на изобретение № 2155588), основанный на комбинированной лекарственной терапии с использованием Остеогенона, позволяющий добиться улучшения репаративного остеосинтеза.

Материал печатается на правах рекламы.

МЕСТНОЕ ЛЕЧЕНИЕ

Назначают полноценную иммобилизацию гипсовой повязкой, дозированную нагрузку на конечность, ЛФК статического типа для фиксированной конечности, поколачивание по месту перелома через окно в гипсе, электрофорез соединений кальция и фосфора на область перелома или сегментарно, магнитотерапию (25-30 сеансов), лазерное облучение (10-30 сеансов), ГБО-терапия. Из медикаментозных препаратов назначают ретаболил (небарол) 1 инъекция в 7 дней, № 3, остеогенон по 2 капсулы 2 раза в день, кальций никомед $Д_3$, витамины. Возможно введение между отломками 10-15 мл аутокрови, взятой из вены. Инъекции аутокрови чередуют с введением в место перелома 1 мл спирта, разведённого в 5 мл 1% раствора прокаина. Манипуляцию выполняют через день по 3-5 инъекций на курс лечения. Рекомендуют ультразвук в стимулирующих дозах. В клиниках Самарского медицинского университета разработан [Котельников Г.П., Яшков А.В. и др., 1997] новый метод консервативного лечения нарушения заживления переломов гипергравитационной терапией (рис. 5-115). Больного вращают на центрифуге с вектором центробежных сил в краниокаудальном направлении с одновременным сокращением мышц нижних конечностей. Это способствует усиленному притоку крови, что вызывает более раннюю периостальную и эндостальную реакцию.



Рис. 5-115. Центр гравитационной терапии СамГМУ посетили (слева направо): главный специалист МЗ РФ В.К. Зотов; ректор Башкирского государственного медицинского университета профессор В.М. Тимербулатов; директор клиник СамГМУ доцент В.С. Новокшенов; ректор Санкт-Петербургского государственного медицинского университета им. академика И.И. Павлова академик РАМН Н.А. Яицкий; директор Института хирургии им. А.В. Вишневского академик РАМН В.Д. Фёдоров.

К лечению замедленной консолидации и несращённого перелома хирургическим путём в настоящее время не прибегают. Исключение представляет метод компрессионно-дистракционного остеосинтеза, широко используемый для лечения несращённых переломов.

ЛОЖНЫЙ СУСТАВ

Ложный сустав — диагноз, исключающий надежды на излечение консервативными методами. Применение их при псевдоартрозе не оправдано и только удлиняет и без того затянувшиеся сроки лечения. В данном случае показана операция. Основная цель хирургического лечения ложного сустава — удаление рубцовой ткани между отломками, разрушение склерозированной кости в области замыкательных пластинок и соприкасающихся частей отломков, т.е. превращение псевдоартроза в обычный перелом. Возникшие в результате вмешательства дефекты кости восполняют методами пластики, преследующими и вторую цель — стимуляцию остеогенеза. Существует довольно много разнообразных оперативных вмешательств. Одни из них имеют лишь историческое значение, другие применяют как самостоятельный способ оперативного лечения или как этап в сочетании с другими (рис. 5-116).

В.М. Аршин для ликвидации ложных суставов длинных трубчатых костей предложил метод эластической аутомиокомпрессии. Проводят дистракцию отломков на штифте (рис. 5-117). Рядом с местом перелома берут аутотрансплантат, распиливают его на две равные части и внедряют их между костными фрагментами, устраняют дистракцию. Вследствие эластичности тканей аутотрансплантаты ущемляются отломками. После вмешательства конечность фиксируют гипсовой повязкой.

В настоящее время разработан и широко применим способ закрытого лечения ложных суставов с помощью компрессионно-дистракционного метода. Аппарат Илизарова накладывают, как и при переломе кости. Затем производят компрессию, в результате которой от чрезмерного сжатия происходят разрушение и резорбция костной и рубцовой тканей. После исчезновения склерозированных участков и замыкательных пластинок начинают дистракцию фрагментов, добиваясь консолидации и выравнивания длины повреждённого сегмента соответственно таковому здоровой конечности (рис. 5-118).

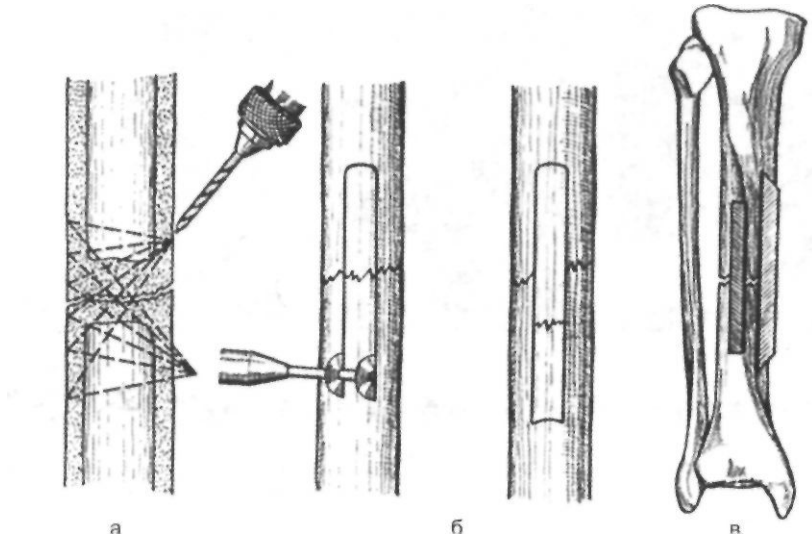

Рис. 5-116. Вмешательства при ложных суставах: а — по Беку; б — по Хахутову; в — по Чаклину.

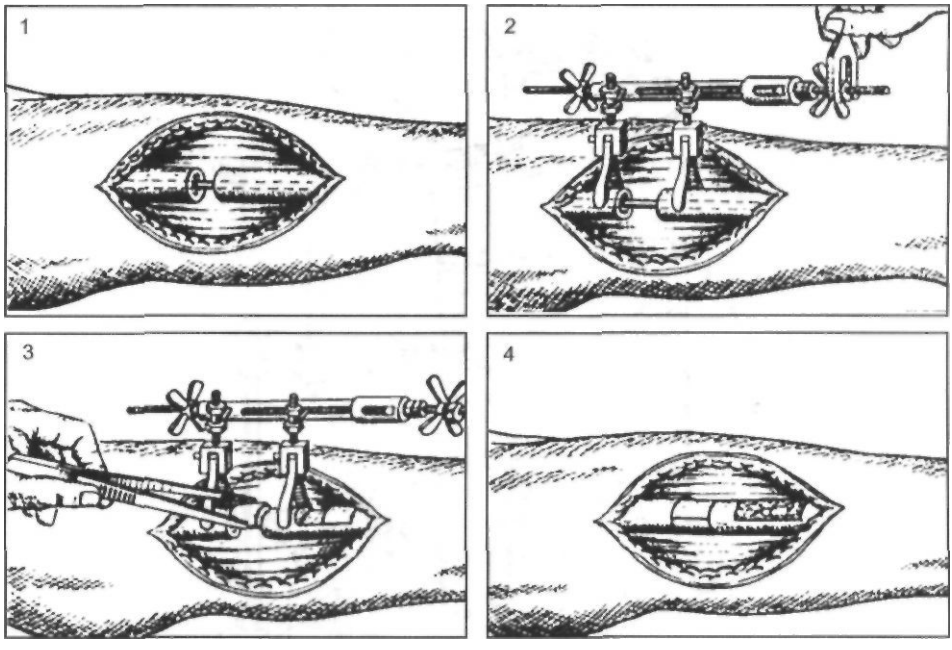

Рис. 5-117. Схема операции по методу В.М. Аршина.

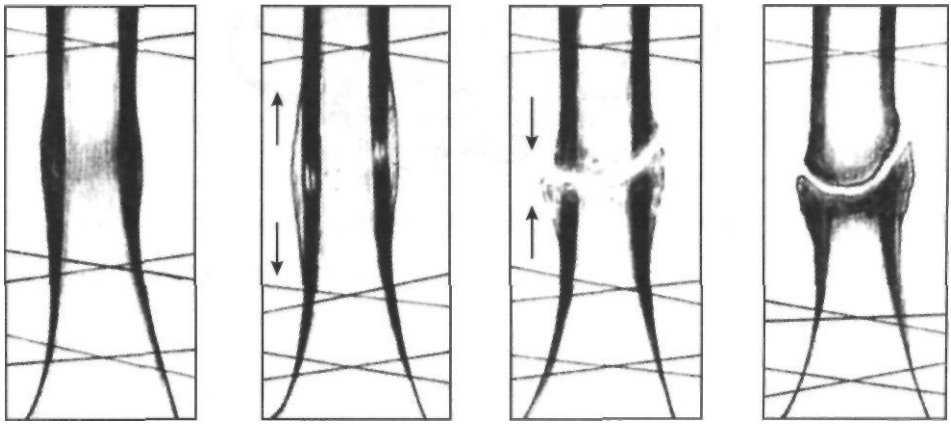

Рис. 5-118. Этапы лечения ложного сустава в аппарате внешней фиксации.

При болтающихся ложных суставах с дефектом кости применяют билокальный компрессионно-дистракционныи остеосинтез по Г.А. Илизарову. Монтируют аппарат внешней фиксации из 4 колец, по 2 кольца выше и ниже дефекта кости. Выполняют остеотомию между кольцами и постепенную дистракцию фрагментов. Таким образом в местах остеотомии выращивают регенерат, восстанавливая первоначальную длину кости, а скомпрессированные концы отломков срастаются (рис. 5-119).

Небольшие костные дефекты можно устранить с помощью костной пластики с использованием аутокости, деминерализованного остеоматрикса, гомокости.

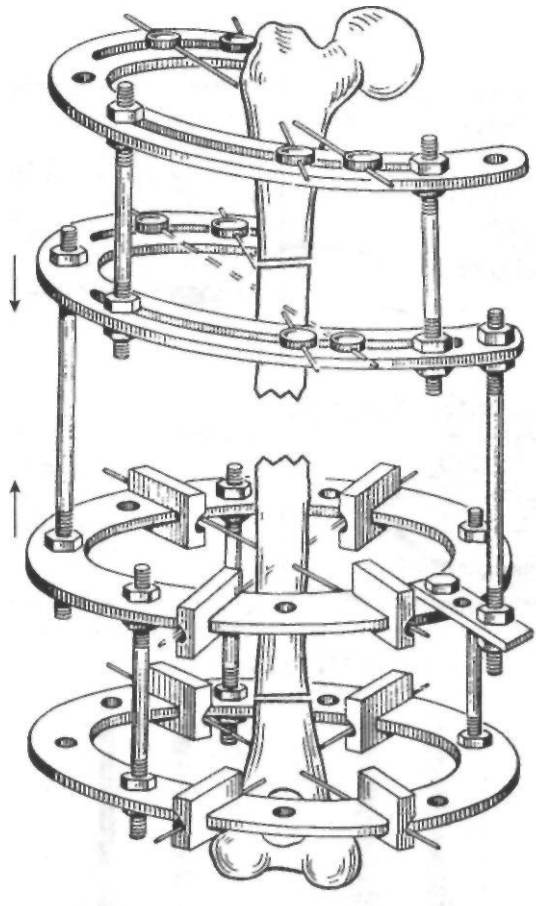

Рис. 5-119. Схема устранения дефекта бедренной кости методом билокального остеосинтеза.

Глава 6

Переломы рёбер, грудины, ключицы, лопатки

Переломы рёбер

КОД ПО МКБ-10

S22 Перелом ребра (рёбер), грудины и грудного отдела позвоночника.

АНАТОМИЯ

Ребро относят к разряду длинных губчатых костей. Оно состоит из костной части и хрящевой, расположенной спереди и соединяющейся с грудиной. Хрящи VIII-IX-X рёбер не доходят до грудины, а прикрепляются к хрящу вышележащего ребра. XI-XII рёбра не достигают грудины и оканчиваются в мягких тканях. Сзади рёбра сочленяются с позвонками. Таким образом, позвонок, два ребра и грудина образуют костное кольцо. Рёбра между собой соединены наружными и внутренними межрёберными мышцами, а в месте отсутствия — одноимёнными мембранами, подрёберными и поперечной мышцами груди. Кожа, жировая подкожная клетчатка, поверхностные мышцы, фасции и плевра довершают структуру грудной стенки.

ЭПИДЕМИОЛОГИЯ

Перелом рёбер составляет от 5 до 15% всех повреждений костей скелета.

ЭТИОЛОГИЯ, МЕХАНИЗМ ТРАВМЫ

Переломы рёбер могут возникать как при прямом механизме травмы, так и при непрямом. Примером последнего может служить сжатие грудной клетки в переднезаднем направлении, приводящее к перелому рёбер в боковых отделах (рис. 6-1). Значительных смещений отломков, как правило, не происходит, поскольку рёбра хорошо соединены друг с другом мягкотканным футляром.

КЛИНИЧЕСКАЯ КАРТИНА

Характерны жалобы на сильные боли в месте травмы, затруднение дыхания — «невозможно вдохнуть». Кашель вызывает резчайшую боль. Пострадавшие передвигаются, снимают и надевают одежду медленно, со страхом усиления боли. По той же причине дыхание становится поверхностным. Если сломанным ребром повреждено лёгкое, выявляют кровохарканье, подкожную эмфизему в области перелома.

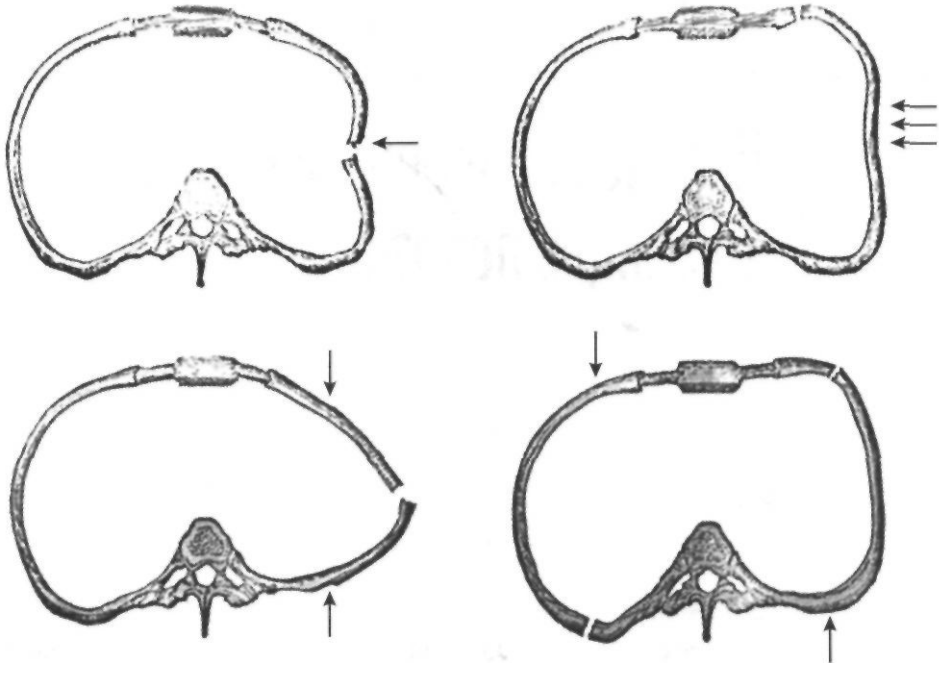

Рис. 6-1. Схема механизма переломов рёбер.

ДИАГНОСТИКА

Анамнез

Предшествующая травма грудной клетки.

Осмотр и физикальное обследование

Возможно отставание грудной клетки в акте дыхания на стороне повреждения. Иногда в области перелома обнаруживают болезненную припухлость.

При попытке сделать глубокий вдох возникает боль (в некоторых случаях боли предшествует щелчок), вследствие чего экскурсия грудной клетки обрывается — положительный симптом «прерванного вдоха» . Этот признак не выявляют при ушибах грудной клетки.

Другим важным клиническим признаком служит симптом осевой нагрузки. Его проверяют с помощью поочерёдного сдавливания грудной клетки в сагиттальной и фронтальной плоскостях. Грудная клетка — костное кольцо, сжатие одних его отделов усиливает нагрузку на другие, поэтому при повреждении кольца боль возникает не в месте сдавления, а в зоне дефекта кости (симптом расценивают как положительный).

При пальпации выявляют резкую локальную болезненность, возможна крепитация. Деформация в виде ступеньки в точке максимальной болезненности также указывает на перелом ребра.

Для исключения возможных осложнений выполняют пальпацию не только грудной клетки, но и брюшной полости, аускультацию, определяют ЧСС и АД.

Лабораторные и инструментальные исследования

Хорошее подспорье в диагностике — рентгенография. К сожалению, в силу ряда причин (тень плотных внутренних органов, тангенциальные наслоения, несов-

падение линии излома и хода луча) не всегда можно распознать перелом ребра в стандартных укладках. Дополнительные же исследования сопряжены с техническими сложностями, материальными затратами и не оправдывают себя. Поэтому ведущую роль в диагностике переломов рёбер играет клиническая картина. Если диагноз не вызывает сомнения, в некоторых случаях можно обойтись без рентгенологического исследования.

Для исключения осложнений назначают общий анализ крови и мочи.

Осложнения

Подкупающая простота диагностики, удовлетворительное состояние больного, благоприятные исходы лечения не должны настраивать врача на благодушный лад и упрощенчество. Ибо перелом лишь одного ребра может сопровождаться тяжелейшими осложнениями: пневмотораксом, разрывом межрёберной артерии с внутренним кровотечением (для остановки которого зачастую необходимо выполнять торакотомию), ранением и ушибом лёгкого и/или сердца.

При переломе нижних рёбер возможно повреждение органов брюшной полости (селезёнки, печени) и забрюшинного пространства (почки). Поэтому аускультация и перкуссия грудной клетки, определение пульса и артериального давления, исследование крови и мочи должны быть тем минимумом, который позволит избежать грубых диагностических ошибок.

Следует отметить, что если одиночные переломы рёбер могут создавать угрозу жизни больного, то множественные переломы увеличивают её многократно. Особенно опасны множественные сегментарные, так называемые окончатые, или флотирующие переломы. Им всегда сопутствуют острая дыхательная недостаточность и плевропульмональный шок.

Множественные переломы рёбер зачастую бывают и сочетанными, поэтому их клиническая картина, диагностика и лечение описаны в разделе «Политравма».

ЛЕЧЕНИЕ

Показания к госпитализации

Переломы рёбер лечат консервативно. В условиях поликлиники или дома (под контролем семейного врача) можно проводить лечение больных, имеющих перелом одного, максимум двух рёбер, без осложнений и при удовлетворительном состоянии больного. В остальных случаях пострадавшего госпитализируют.

Первая медицинская помощь

Оказание первой медицинской помощи начинают с введения обезболивающих средств: 1 мл 2% раствора промедола. На время транспортировки больного туго бинтуют грудную клетку. Как лечебную иммобилизацию этот способ использовать не следует (особенно у пожилых людей) из-за угрозы развития пневмонии.

Медикаментозное лечение

Показана спиртово-прокаиновая блокада. В место перелома вводят 10 мл 1-2% раствора прокаина, после чего, не извлекая иглы, добавляют 1 мл 70% спирта. При правильно выполненной блокаде боль почти исчезает, становится возможным глубокое дыхание, а также кашель.

Назначают метамизол натрия в таблетках, отхаркивающую микстуру, горчичники на грудную клетку, дыхательную гимнастику, УВЧ с 3-го дня после травмы. Если боль сохраняется, блокаду можно повторить через 2-3 дня.

В последующем применяют электрофорез прокаина и кальция хлорида на область перелома, лечебную гимнастику.

Приблизительный срок нетрудоспособности

Сращение перелома происходит через 3-4 нед. Трудоспособность восстанавливается через 4-5 нед. При переломе нескольких рёбер к труду можно приступить через 6-8 нед.

Перелом грудины

КОД ПО МКБ Ю

S22 Перелом ребра (рёбер), грудины и грудного отдела позвоночника.

АНАТОМИЯ

Грудину относят к длинным губчатым костям. Она состоит из рукоятки, тела и мечевидного отростка, соединённых хрящевыми прослойками. Рукоятка сочленяется с ключицами и сращена с I рёбрами. При соединении с телом образуется угол, открытый кзади — угол грудины. Последний сочленяется со II ребром. К телу присоединяются хрящи II—VII рёбер. Грудина выполняет опорную и защитную функции.

ЭПИДЕМИОЛОГИЯ

Переломы грудины встречают редко.

ЭТИОЛОГИЯ, МЕХАНИЗМ ТРАВМЫ

Переломы грудины возникают преимущественно при прямом механизме травмы. Смещения отломков чаще незначительны, но могут быть и на толщину кости.

КЛИНИЧЕСКАЯ КАРТИНА

Пострадавшие жалуются на боль в месте перелома и затруднение дыхания, возникающее из-за боли и кровоизлияния в переднее средостение. Кровь изливается из сломанной губчатой кости.

ДИАГНОСТИКА

Анамнез

В анамнезе — соответствующая травма грудной клетки.

Осмотр и физикальное обследование

При осмотре в области грудины определяют припухлость и деформацию.

Пальпаторно выявляют резкую болезненность, деформацию за счёт отёка, а иногда и вследствие смещения отломков.

Лабораторные и инструментальные исследования

Диагноз подтверждают рентгенограммой грудной клетки в боковой проекции. Следует отметить, что выполнение и чтение рентгенограмм грудной клетки представляет известные трудности, диагноз перелома грудины можно достоверно поставить лишь в том случае, если на снимке видно смещение отломков.

Осложнения

Этой травме нередко сопутствует ушиб сердца.

ЛЕЧЕНИЕ

Показания к госпитализации

Лечение консервативное. Проводят в условиях стационара.

Первая медицинская помощь

В место перелома вводят 10 мл 2% раствора прокаина и 0,5 мл 70% спирта. Большого количества анестетика вводить не следует, дабы не увеличивать объем загрудинной гематомы.

Немедикаментозное лечение

Больного укладывают на щит. Если выявлено смещение отломков, осуществляют их постепенное сопоставление путём переразгибания грудного отдела позвоночника. В межлопаточную область подкладывагот валик-реклинатор, на котором больной должен лежать в течение 2-3 нед. Показаны УВЧ, кварц, горчичники, дыхательная гимнастика.

Медикаментозное лечение

В процессе лечения назначают обезболивающие средства.

Хирургическое лечение

Оперативное лечение переломов грудины выполняют редко. Проводят вертикальный разрез над местом перелома длиной 6-8 см. Мягкие ткани отсепаровывают вправо и влево. В обоих отломках, ближе к линии излома выполняют по два отверстия так, чтобы конец шила выходил из губчатого вещества в месте перелома. Вертикально к грудине устанавливать шило не следует во избежание повреждения органов средостения. Через полученные отверстия проводят прочные нити или проволоку, которыми после репозиции скрепляют отломки П-образным швом.

При остеосинтезе спицами обнажают края грудины на одно-два межреберья выше и ниже перелома. Сопоставляют отломки и скрепляют перекрёстно проведенными (косо вверх) спицами. Спица должна войти в верхний отломок на 3-4 см, но не выходить из него по задней поверхности! Концы спиц скусывают и загибают.

Приблизительный срок нетрудоспособности

Трудоспособность восстанавливается через 4-6 нед.

ПОВРЕЖДЕНИЕ ПОЯСА ВЕРХНЕЙ КОНЕЧНОСТИ

Пояс верхней конечности состоит из двух парных костей — ключицы и лопатки, которые, сочленяясь между собой и рукояткой грудины, образуют полукольцо, разомкнутое по задней поверхности. Такое взаиморасположение костей играет важную роль в распределении мышечных усилий и биомеханике движений надплечья и плеча.

Перелом ключицы

КОД ПО МКБ-10

S42.0 Перелом ключицы.

АНАТОМИЯ

Ключица — единственная кость, соединяющая верхнюю конечность с туловищем. Это трубчатая кость, имеющая S-образную форму, из-за которой в некоторых северных областях страны до настоящего времени встречают её старорусское название «огниво». Абсолютная длина ключицы взрослого человека составляет 12,2-16,0 см. Средняя длина относительно роста у мужчин — 8,8%, у женщин — 8,3%. Ключица состоит из тела (средняя часть) и двух концов: акромиального и грудинного. Концы несколько утолщены и образуют сочленения с лопаткой и грудиной.

Характер движений определяется формой суставов и направлением тяги мышц. Акромиально-ключичный сустав относится к амфиартрозам и отличается малой подвижностью. Сустав имеет плотную фиброзную капсулу, в неё как бы вплетена акромиально-ключичная связка. Другая, более прочная связка, удерживающая сочленение ключицы с акромионом, — клювовидно-ключичная, состоит из двух связок (трапециевидной и конической).

Грудино-ключичный сустав по форме шаровидный. Фиброзная капсула его укреплена передней и задней грудиноключичными связками. Кроме того, сущее-

твуют реберно-ключичная и межключичная связки, предохраняющие сочленяющиеся кости от разобщения. К ключице прикрепляется пять мышц.

- В области грудинного конца: от верхненаружного края идёт грудино-ключично-сосцевидная мышца шеи, от нижнепереднего — ключичная часть большой грудной мышцы.
- В области акромиального конца: к передневерхней поверхности прикрепляется трапециевидная мышца, а к передненижнему краю — дельтовидная.
- Пятая мышца — подключичная — проходит по задней поверхности ключицы в средней её части. Следует помнить, что под этой мышцей расположены подключичная артерия, вена и нервы плечевого сплетения. Несколько медиальнее, на уровне грудино-ключичного сочленения справа находятся плечеголовной ствол и общая сонная артерия, слева — подключичная артерия, с обеих сторон — блуждающий нерв.

С физиологической точки зрения ключица — своеобразная пружинящая распорка между грудиной и плечевым суставом, не позволяющая ему занять более медиальное положение. Упор для плеча и подвижность в суставах ключицы способствуют значительному объёму движений плеча и надплечья. Важную роль в биомеханике этих движений играют мышцы, прикрепляющиеся к ключице. Кроме того, ключица служит защитой сосудисто-нервного пучка.

ЭПИДЕМИОЛОГИЯ

Переломы ключицы составляют от 3 до 16% нарушений целостности всех костей скелета. Чаще их встречают у лиц молодого возраста.

ЭТИОЛОГИЯ, МЕХАНИЗМ ТРАВМЫ

Механизм травмы преимущественно непрямой: падение на отведённую руку, локтевой или плечевой сустав, сжатие надплечий. Но возможен и прямой механизм травмы — удар в область ключицы каким-либо предметом или при падении.

КЛИНИЧЕСКАЯ КАРТИНА

Признаки перелома — резкая боль в месте перелома, больной принимает характерное вынужденное положение, поддерживает руку на стороне повреждения.

ДИАГНОСТИКА

Анамнез

В анамнезе — соответствующая травма.

Осмотр и физикальное обследование

Диагностика переломов ключицы не вызывает затруднений, поскольку кость расположена под кожей и доступна исследованию (однако и здесь врач не застрахован от ошибок).

Характерен вид больного: голова повёрнута и наклонена в сторону повреждения, надплечье опущено и смещено кпереди, а медиальный край лопатки и нижний её угол отходят от грудной клетки в результате отсутствия «распорки», каковой служила ключица. Плечо опущено, прижато к туловищу и ротировано внутрь. Подключичная ямка сглажена. Обычно в области ключицы видна припухлость за счёт выстоящего центрального отломка.

Пальпаторно выявляют нарушение непрерывности кости, можно (но не желательно!) определить патологическую подвижность и крепитацию.

Переломы ключицы очень часто сопровождаются смещением отломков, особенно если линия излома идёт косо и проходит через середину кости. Из-за нарушения физиологического равновесия мышц отломки смещаются и занимают типичное положение. Центральный отломок под действием грудино-ключично-сосцевидной мышцы смещается кверху и кзади, а периферический — книзу, кпереди и кнут-

ри. Причина дислокации дистального фрагмента — исчезновение опоры между плечевым суставом и грудиной. Тяга дельтовидной мышцы и собственная масса конечности смещают периферический отломок книзу. Тракция большой и малой грудных мышц ротируют плечо кнутри, приближают конечность к туловищу и не только увеличивают смещение книзу, но и сдвигают фрагмент кнутри. Отломки заходят один за другой, ключица укорачивается. Усугубляет медиальное смещение периферического отломка сокращение подключичной мышцы (рис. 6-2).

Лабораторные и инструментальные исследования

Рентгенографию ключицы обычно выполняют только в прямой переднезадней проекции, очень редко (при оскольчатых переломах, чтобы уточнить расположение промежуточного отломка) — в аксиальной проекции.

Осложнения

Осложнения включают ранение сосудисто-нервного пучка и сдавление нервного сплетения.

ЛЕЧЕНИЕ

Немедикаментозное и медикаментозное лечение

Наиболее часто консервативное лечение заключается в одномоментной репозиции отломков с последующей фиксацией их в правильном положении на срок, необходимый для сращения.

Обезболивание местное. В область перелома вводят 10-20 мл 1% раствора прокаина, через 5-7 мин приступают к манипуляции. Цель репозиции — подвести периферический отломок к центральному путём подъёма надплечья и отведения его кнаружи и кзади. Существует несколько способов сопоставления отломков ключицы.

- Первый способ. Больного укладывают на спину на край стола с подложенным высоким валиком между лопаток. Руку на стороне перелома свешивают со стола. Через 10-15 мин помощник хирурга становится у изголовья больного и, захватывая руками подмышечные впадины пациента, смещает его надплечья кверху и кзади. Хирург, стоя лицом к больному, одной рукой фиксирует плечевой сустав, второй вправляет и удерживает отломки.

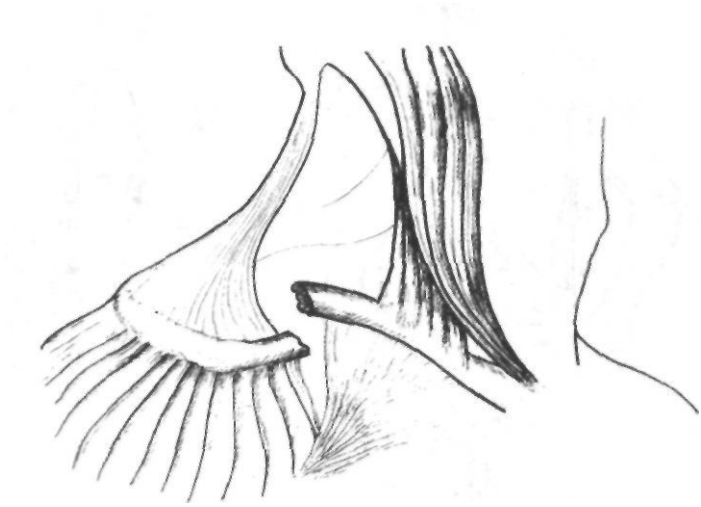

Рис. 6-2. Смещение отломков при переломе ключицы.

- Второй способ аналогичен первому, но его выполняют при вертикальном положении больного, которого усаживают на низкий табурет. Помощник хирурга становится сзади пострадавшего, спереди захватывает его подмышечные впадины и, упираясь коленом в спину пациента, максимально поднимает и разводит его надплечья. Хирург осуществляет репозицию непосредственно в месте перелома.
- Третий способ используют при отсутствии помощника. Рядом ставят два табурета. На них боком друг к другу усаживаются больной и хирург. Врач заводит своё предплечье в подмышечную впадину больного, одновременно своей грудной клеткой удерживает плечо и локтевой сустав пострадавшего в положении приведения. Затем своим предплечьем поднимает надплечье больного и, действуя как рычагом, отводит его кзади. Свободной же рукой сопоставляет отломки.

Выполняя любой из описанных способов репозиции, не следует, как советуют в некоторых учебных пособиях, отводить плечо пострадавшего, так как при этом натягивается большая грудная мышца, происходит приведение плечевого сустава, что затрудняет сопоставление отломков.

По окончании манипуляции, не ослабляя тяги, необходимо зафиксировать надплечье и плечо на стороне поражения в положении, достигнутом репозицией. Лучше всего это сделать гипсовой повязкой. Из множества предложенных повязок [Перминов А.Д. (1943), Очкур И.Л. (1951), Хавкин М.Л. (1960), Юнко М.А. (1961) и др.] выдержала испытание временем и заслужила признание повязка, предложенная в 1927 г. М.П. Смирновым и В.Т. Ванштейном (рис. 6-3, см. ©). Осуществляя иммобилизацию, следует обязательно положить ватно-марлевый валик в подмышечную впадину.

Другим устройством, создающим надёжную фиксацию отломков, служит шина СИ. Кузьминского (рис. 6-4). В случае неудачи при одномоментной репозиции эту шину можно использовать для постепенного (в течение 2-3 дней) сопоставления отломков. Правильная установка сегментов тела и коррекция тяги путём перемещения ремней позволяют использовать шину как репонирующее приспособление.

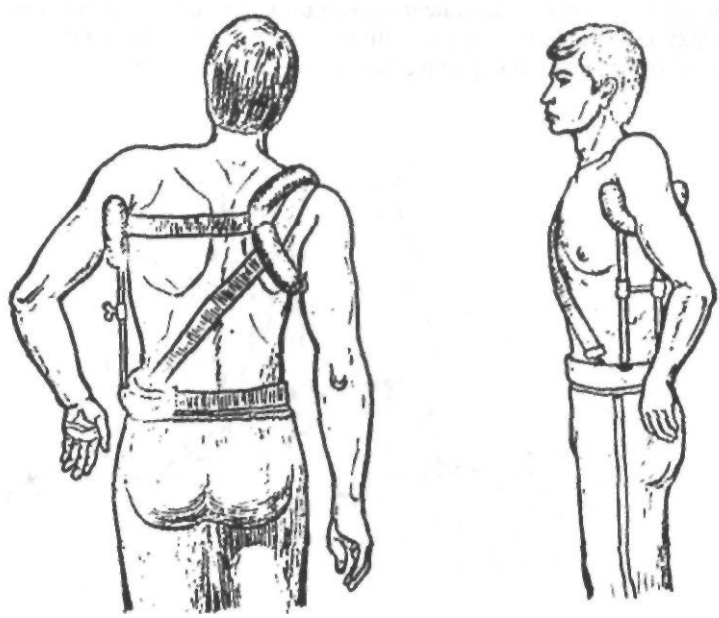

Рис. 6-4. Шина СИ, Кузьминского на больном.

Ранее предложенные Белером (Bohler, 1928), Х.Д. Рахмановым (1949), М.К. Тихомировым (1949), М.И. Чижиным (1940) специальные шины в настоящее время практически не применяются и имеют лишь историческое значение.

Неплохие результаты при правильном его использовании дает метод А.В. Титовой (1950), основанный на применении определённого размера и формы «овала», помещённого в подмышечную впадину больного. Руку подвешивают на косынке. Назначают раннее функциональное лечение.

Непригодны для фиксации отломков ключицы мягкотканые повязки: 8-образная повязка и кольца Дельбе не создают подъёма надплечья, а только отводят его кзади; косыночная, повязки Дезо и Вельпо не закрепляют отломки в нужном положении. Кроме того, через 1-2 сут туры бинта, как правило, ослабевают, вследствие чего повязка перестаёт выполнять фиксирующую роль. Однако в виде исключения перечисленные повязки можно использовать у детей (при поднадкостничных переломах) и у лиц пожилого и старческого возраста.

Переломы ключицы нередко бывают составной частью политравмы, тогда перечисленные способы лечения становятся неприемлемыми из-за вынужденного лежачего положения больного. Считаем, что в подобных ситуациях следует включать в арсенал медицины катастроф метод Куто (Kouteaud, 1940) (рис. 6-5), заключающийся в следующем. Больной лежит на спине, ближе к краю кровати со свешенной рукой в течение 24 ч. Затем руку, согнутую в локтевом суставе, помещают на низкий приставной табурет на 14-21 день. Назначают УВЧ, массаж, ЛФК для локтевого сустава и пальцев кисти.

Хирургическое лечение

Оперативное лечение переломов ключицы выполняют по строгим показаниям: повреждение сосудисто-нервного пучка, открытый перелом, многооскольчатый перелом с угрозой повреждения сосудов и нервов, интерпозиция мягких тканей, угроза перфорации кожи острым отломком. Если отломок с острым краем значительно выстоит, а кожа в месте выпячивания анемична (белого цвета), не следует ждать возникновения открытого перелома — необходимо оперировать больного. Операция даёт возможность провести разрез в нужной проекции и в асептических условиях.

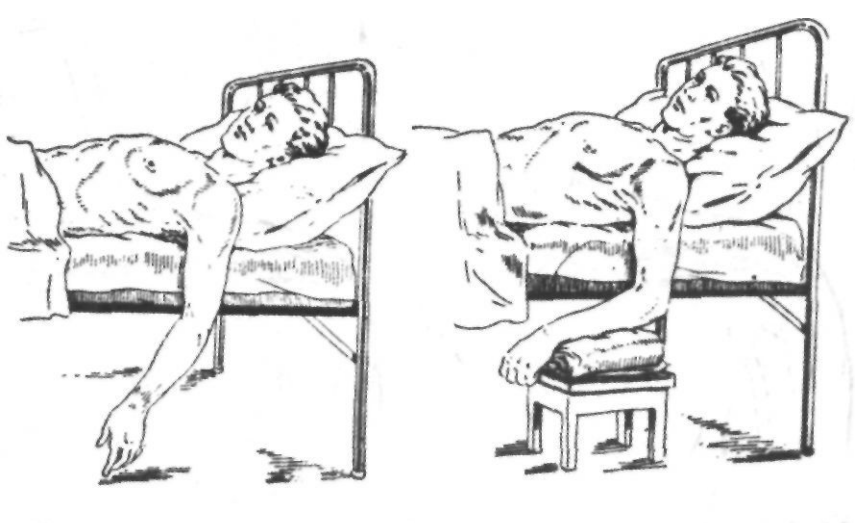

Рис. 6-5. Положение больного при лечении по Куто в первые (слева) и последующие сутки.

Оперативное лечение заключается в обнажении отломков, открытой репозиции и фиксации костных фрагментов одним из способов. Наиболее часто применяют внутрикостный остеосинтез металлическим штифтом. Фиксатор может быть внедрён со стороны центрального отломка или ретроградно, когда штифт пробирают в периферический отломок до выхода за акромионом, а затем, сопоставив костные фрагменты, внедряют штифт в центральный отломок, перемещая его в обратном направлении (рис. 6-6).

Возможны и накостные способы фиксации с помощью пластин (рис. 6-7), серкляжей, костных гомотрансплантатов, которыми перекрывают линию излома. Во избежание смещения трансплантат прикрепляют к ключице шурупами или проволокой. Иммобилизацию осуществляют с помощью гипсовой торакобрахиальной повязки.

В настоящее время исследователи применяют для лечения переломов ключицы аппараты внешней фиксации, как правило, собственной конструкции.

Независимо от способа лечения и вида фиксирующего устройства иммобилизация должна продолжаться не менее 4-6 нед. С 3-4-го дня необходимо УВЧ на область перелома и ЛФК для неиммобилизованных суставов. На 7-10-й день приступают к статическим сокращениям мышц предплечья и плеча. С 18-21-го дня назначают электрофорез препаратов кальция и фосфора на область перелома.

По истечении срока иммобилизации гипсовую повязку снимают и выполняют рентгенографию. Если консолидация наступила, приступают к восстановительному лечению: ЛФК для суставов верхней конечности, массаж надплечья и плеча, озокерит и электрофорез прокаина, кальция хлорида на плечевой сустав, лазеротерапия, водолечение в бассейне и т.д.

Приблизительный срок нетрудоспособности

Трудоспособность восстанавливается через 6-8 нед.

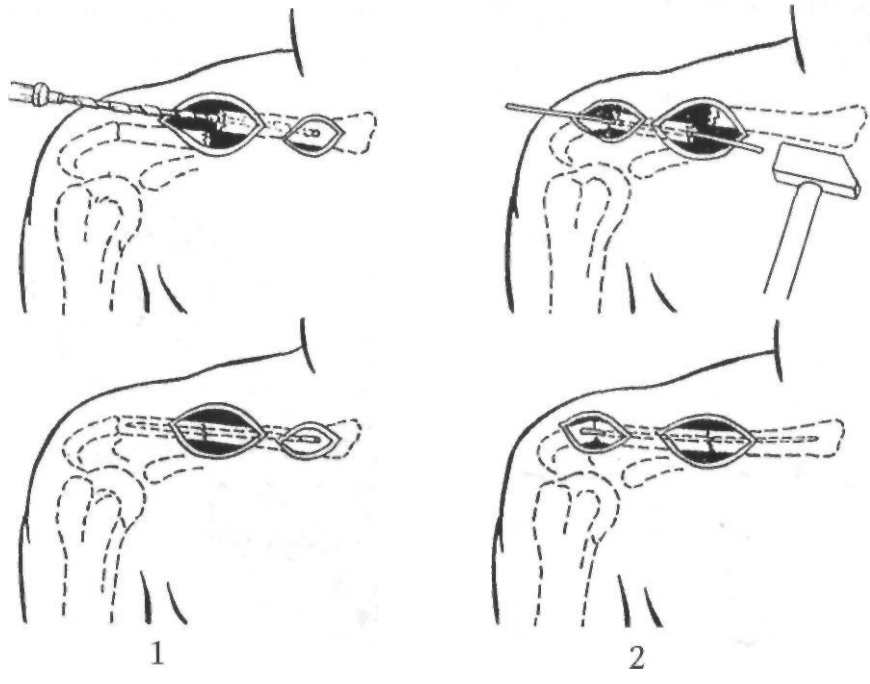

Рис. 6-6. Схема внедрения штифта при внутрикостном остеосинтезе ключицы: 1 - штифт вводят через проксимальный отросток после предварительного формирования канала сверлом; 2 - ретроградный способ остеосинтеза ключицы штифтом Богданова.

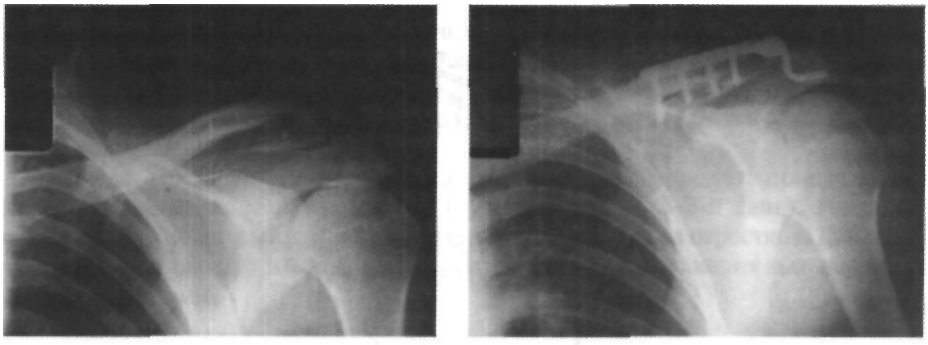

Рис. 6-7. Рентгенограммы больного с переломом ключицы до и после остеосинтеза пластиной.

Перелом лопатки

КОД ПО МКБ-10

S42.1 Перелом лопатки.

АНАТОМИЯ

Лопатка располагается от II до VII ребра по задней поверхности грудной клетки, представляет собой плоскую треугольную кость, имеющую три края (верхний, медиальный и латеральный), сходящихся и образующих три угла (верхний, латеральный и нижний). Латеральный угол утолщён и образует шейку лопатки, переходящую в суставную впадину. Рядом с впадиной от верхнего края отходит клювовидный отросток. Передняя поверхность лопатки выполнена подлопаточной мышцей, задняя делится остью на две неравной величины ямки: меньшую — надостную, заполненную одноименной мышцей, и большую — подостную, заполненную подостной, малой и большой круглыми мышцами. Ость лопатки, продолжаясь в латеральную сторону, оканчивается акромионом, нависающим сзади и сверху над суставной впадиной. От ости и акромиона начинается дельтовидная мышца, а от клювовидного отростка к плечу идут клювовидно-плечевая мышца, короткая головка двуглавой мышцы и малая грудная мышца. К бугоркам суставной впадины выше и ниже хрящевой зоны прикрепляются соответственно длинная головка двуглавой и длинная головка трёхглавой мышц.

Начинаясь от поперечных отростков $C_{,\,IV}$ четырьмя зубцами, идёт косо вниз и прикрепляется к верхнему углу лопатки мышца, поднимающая лопатку. И ещё две мышцы подходят к медиальному краю лопатки: ромбовидная, берущая начало от остистых отростков C_{V},—VII и $Th_{,\,IV}$, и передняя зубчатая, начинающаяся девятью зубцами от верхних рёбер (с I по VIII или IX).

Такое обилие мышц делает лопатку очень подвижной. Кроме того, все перечисленные мышцы участвуют в отведении, приведении, наружной и внутренней ротации плеча, а трапециевидная и передняя зубчатая мышцы осуществляют отведение плеча за пределы 90°.

ЭПИДЕМИОЛОГИЯ

Переломы лопатки составляют 0,3-1,5% всех повреждений костей скелета.

КЛАССИФИКАЦИЯ

Линия излома может проходить через различные анатомические образования лопатки. В связи с этим выделяют переломы тела, ости лопатки и её углов (рис. 6-8).

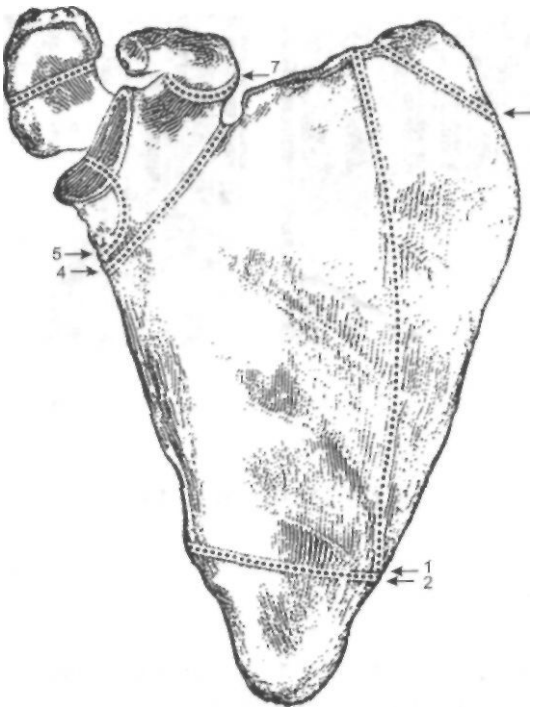

Рис. 6-8. Схема возможных переломов лопатки: 1 — тела; 2, 3 — углов; 4 — шейки лопатки; 5 — суставной впадины лопатки; 6 — акромиального отростка; 7 — клювовидного отростка.

ЭТИОЛОГИЯ, МЕХАНИЗМ ТРАВМЫ

Переломы лопатки в большинстве случаев возникают при прямом механизме травмы: удар в область лопатки или падение на неё. При непрямом механизме (падение на кисть или локтевой сустав отведённой руки) чаще всего возникает другая группа повреждений: переломы суставной впадины, шейки лопатки, акромиона и клювовидного отростка.

КЛИНИЧЕСКАЯ КАРТИНА

Характер клинических проявлений зависит от локализации повреждения лопатки. Постоянный симптом — боль в месте травмы.

ДИАГНОСТИКА

Анамнез

В анамнезе — соответствующая травма с характерным механизмом повреждения.

Осмотр и физикальное обследование

Переломы тела, ости и углов лопатки сопровождаются болью, припухлостью за счёт кровоизлияния — симптом «треугольной подушки». Пальпаторно иногда удаётся выявить деформацию, патологическую подвижность, крепитацию. Функции конечности страдают умеренно.

Перелом суставной впадины проявляется болью, гемартрозом, резким нарушением функций плечевого сустава.

При переломе шейки лопатки со смещением отломков плечевой сустав как бы сползает кпереди и книзу. Контуры его изменяются. Акромион излишне выстоит

под кожей, а клювовидный отросток уходит кзади. Под акромионом образуется некоторое западение. Движения в плечевом суставе возможны, но резко ограничены из-за боли. При пальпации выявляют болезненность, иногда крепитацию в зоне шейки лопатки, особенно если одновременно производят попытку пассивных движений. Место повреждения доступно исследованию с передней и задней поверхностей подмышечной впадины.

Переломы акромиона и клювовидного отростка характеризуют припухлость в месте травмы, наличие кровоподтёка (лучше виден на 2-3-й день), локальная болезненность и костный хруст, выявляемые при пальпации отростков. Движения в плечевом суставе ограничены, поскольку попытка их выполнения вызывает боль в местах переломов.

Лабораторные и инструментальные исследования

Лопатка покрыта мышцами, а её наружный угол покрыт тканями плечевого сустава и расположен в их глубине. Выраженная припухлость тканей за счёт отёка и кровоизлияния, повторяющая форму лопатки (симптом «треугольной подушки»), в некоторых случаях затрудняет исследование и постановку диагноза. Во избежание возможных ошибок при малейшем подозрении на перелом лопатки необходимо выполнить рентгенографию в двух проекциях: прямой и боковой.

ЛЕЧЕНИЕ

Немедикаментозное и медикаментозное лечение

Переломы лопатки лечат преимущественно консервативно. При всех видах переломов обезболивание осуществляют введением 1% раствора прокаина от 10 до 40 мл в место повреждения. Отломки тела, ости и углов лопатки смещаются незначительно и в репозиции не нуждаются. Накладывают повязку Дезо с валиком в подмышечной впадине сроком на 3-4 нед.

При переломах шейки лопатки без смещения, переломе акромиона и клювовидного отростка со смещением конечность фиксируют отводящей шиной или гипсовой торакобрахиальной повязкой. Плечо отводят на 80-90° и отклоняют кзади от оси надплечий на 10-15° (рис. 6-9). Срок иммобилизации составляет 4-6 нед.

При переломе шейки лопатки со смещением репозицию осуществляют с помощью скелетного вытяжения на отводящей шине. Спицу проводят через локтевой отросток. Положение конечности то же, что и при переломах без смещения.

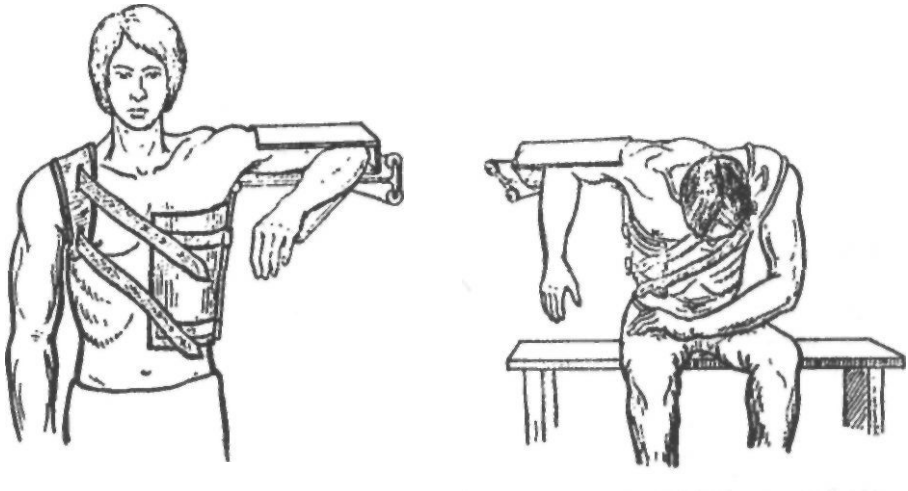

Рис. 6-9. Положение конечности на отводящей шине при переломе шейки лопатки.

Вытяжение длится 3-4 нед, затем его заменяют на гипсовую торакобрахиальную повязку ещё на 3 нед. Стояние отломков в процессе вытяжения контролируют клиническими и рентгенологическими методами.

В период иммобилизации проводят функциональное и физиотерапевтическое лечение, по его окончании назначают курс восстановительной терапии.

Хирургическое лечение

К оперативному лечению переломов шейки лопатки прибегают крайне редко. Показанием к открытой репозиции считают переломы с неустранённым значительным смещением отломков, особенно угловым, когда прогнозируют грубое нарушение функций плечевого сустава.

Операцию выполняют под общим обезболиванием. Больного укладывают на живот с отведённой рукой. Проводят разрез параллельно наружному краю лопатки от заднего края дельтовидной мышцы до средины медиального края лопатки. Обнажают и тупо разделяют подостную и малую круглую мышцы. Подостную мышцу вместе с фасцией пересекают у дельтовидной мышцы. Разведя крючками края раны кверху и книзу, обнажают шейку лопатки. Отломки сопоставляют и скрепляют металлическими пластинками. Послойно ушивают рассечённые ткани. На кожу накладывают кетгутовые швы* и гипсовую торакобрахиальную повязку с отведением и задней девиацией плеча сроком на 6 нед. Последующее лечение такое же, как и при консервативных способах.

Приблизительный срок нетрудоспособности

При переломах тела, ости и углов лопатки трудоспособность восстанавливается через 4-5 нед.

При переломах шейки лопатки без смещения, переломе акромиона и клювовидного отростка со смещением пациенту можно приступить к трудовой деятельности через 6-8 нед.

Трудоспособность при переломах шейки лопатки со смещением восстанавливается через 8-10 нед.

* В тех случаях, когда после операции предполагают наложение глухой гипсовой повязки, кожные покровы ушивают кетгутом.

Глава 7

Переломы костей верхней конечности

ПЕРЕЛОМЫ ПЛЕЧЕВОЙ КОСТИ

КОД ПО МКБ-10

542.2. Перелом верхнего конца плечевой кости.
542.3. Перелом тела [диафиза] плечевой кости.
542.4. Перелом нижнего конца плечевой кости.

АНАТОМИЯ

Плечевую кость относят к длинным трубчатым костям, в ней различают проксимальный и дистальныи концы, а между ними — тело плечевой кости.

Проксимальный конец плечевой кости состоит из головки полушаровидной формы, переходящей в циркулярную борозду, именуемую анатомической шейкой. Кнаружи и кпереди от головки находятся два бугорка с гребешками. Наружный бугорок, более крупный, именуют большим, внутренний — малым бугорком. Между ними проходит межбугорковая борозда, в которой лежит сухожилие длинной головки двуглавой мышцы. Часть кости, лежащую ниже бугорков, называют хирургической шейкой плеча (место наиболее частых переломов).

На передненаружной поверхности тела плечевой кости расположена дельтовидная бугристость, а рядом, но сзади проходит борозда лучевого нерва. Тело плечевой кости приобретает трёхгранную форму и образует медиальную переднюю, латеральную переднюю и заднюю поверхности.

Дистальныи конец представлен мыщелком плечевой кости. Удивительно, но в некоторых, даже современных (2004) монографиях встречается деление дистального отдела плечевой кости на два мыщелка: медиальный и латеральный. По анатомической номенклатуре — **мыщелок плеча один!** Суставная поверхность его состоит из головки мыщелка и блока плечевой кости. Спереди и сзади в мыщелке имеются углубления, именуемые соответственно венечной ямкой и ямкой локтевого отростка. По наружной и внутренней поверхностям мыщелка расположены костные выступы — надмыщелки плеча. Медиальный надмыщелок значительно превышает по размерам латеральный, кроме того, кнаружи от него существует углубление — борозда локтевого нерва.

Мышцы плеча делят на передние и задние. К первым относят сгибатели предплечья (двуглавая мышца и плечевая), ко вторым — разгибатели (трёхглавая мышца и локтевая).

Кровоснабжение происходит за счёт плечевой артерии и её ветвей. Иннервация разгибателей осуществляется лучевым, а сгибателей предплечья — мышечно-кожным нервом.

Переломы проксимального конца плечевой кости

КОД ПО МКБ-10

S42.2. Перелом верхнего конца плечевой кости.

ЭПИДЕМИОЛОГИЯ

В практике травматолога переломы проксимального конца плечевой кости встречаются довольно часто и составляют 5-7% всех переломов скелета и почти половину переломов плечевой кости. 80% и более пострадавших составляют люди старше 60 лет.

КЛАССИФИКАЦИЯ

В отечественной классификации различают следующие виды переломов проксимального конца плечевой кости (рис. 7-1): надбугорковые или внутрисуставные переломы головки плеча (1); переломы анатомической шейки (2); подбугорковые или внесуставные чрезбугорковые переломы (3); изолированные переломы большого и малого бугорков (4); переломы хирургической шейки (5).

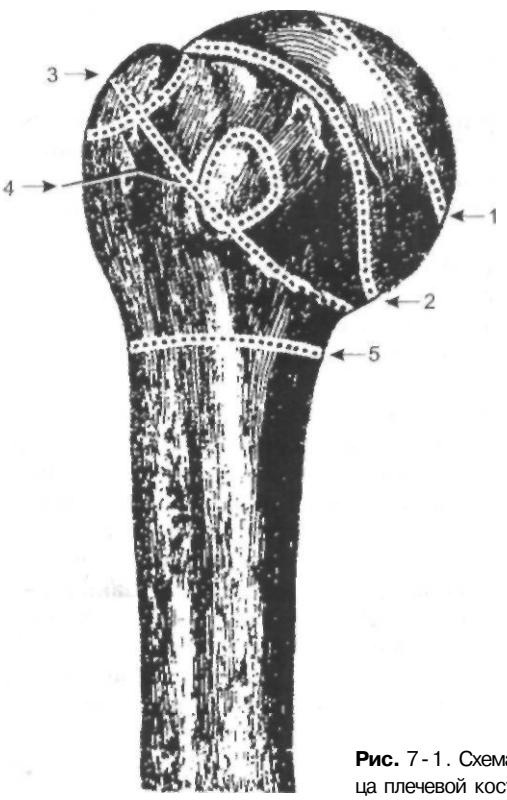

Рис. 7-1. Схема возможных переломов проксимального кольца плечевой кости.

НАДБУГОРКОВЫЕ ПЕРЕЛОМЫ. ПЕРЕЛОМЫ ГОЛОВКИ И АНАТОМИЧЕСКОЙ ШЕЙКИ ПЛЕЧА

Эпидемиология

Внутрисуставные переломы проксимального конца плечевой кости встречают редко.

Этиология, механизм травмы

Механизм травмы прямой — удар по наружной поверхности плечевого сустава, но может быть и косвенным — при падении на локтевой сустав отведённой руки. Головка плеча сминается, а чаще раскалывается на несколько фрагментов. Иногда разрушению подвергается весь проксимальный эпиметафиз.

Клиническая картина

Пострадавших беспокоят боль и нарушение функций в плечевом суставе.

Диагностика

Анамнез

В анамнезе — указание на соответствующую травму.

Осмотр и физикальное обследование

Плечевой сустав увеличен в размерах за счёт отёка и гемартроза. Контуры его сглажены. Активные движения резко ограничены, особенно в сторону отведения. Пассивные движения возможны, но болезненны. Надавливание на головку плечевой кости вызывает боль. Положительный симптом осевой нагрузки — давление на локтевой сустав снизу вверх вызывает боль в плечевом сочленении. Отличительным признаком надбугорковых переломов служит абсолютная невозможность активного отведения плеча (после анестезии!), поскольку исчезает опора о суставную поверхность лопатки.

Лабораторные и инструментальные исследования

Подтверждает диагноз рентгенограмма плечевого сустава, выполненная в двух проекциях: прямой и аксиальной. Без аксиальной проекции невозможно точно определить наличие перелома и характер смещения отломков.

Лечение

Показания к госпитализации

В амбулаторных условиях допустимо лечение больных с вколоченными переломами анатомической шейки и головки плеча. При более сложных повреждениях больных направляют в стационар.

Первая медицинская помощь

Перед транспортировкой пострадавшего в стационар вводят обезболивающие средства и накладывают транспортную иммобилизацию.

Консервативное лечение

Начинают лечение вколоченных переломов с пункции плечевого сустава и введения в его полость 20 мл 1% раствора прокаина. Конечность иммобилизуют гипсовой лонгетой по Турнеру — от здорового надплечья до головок пястных костей. Рука согнута в локтевом суставе, несколько отклонена кпереди и отведена на 40-50°. В подмышечную впадину помещают клиновидную подушку, заполняющую пространство. Внутрь назначают метамизол натрия. Также показаны УВЧ на область перелома с 3-го дня и ЛФК для кисти.

На 7-10-й день гипсовую повязку превращают в съёмную, начинают активные движения в лучезапястном и локтевом суставах, пассивные — в плечевом. После гимнастики и физиотерапевтических процедур (электрофорез прокаина, в дальнейшем — препаратов кальция и фосфора, аппликации озокерита и т.д.) лонгету

надевают вновь (снимают окончательно через 3 нед). Руку подвешивают на косынке и продолжают восстановительное лечение.

При переломах без смещения, если они даже многооскольчатые, производят пункцию сустава, устраняют гемартроз и вводят 20 мл 1% раствора прокаина. Конечности придают положение с отведением плеча до угла 45-50°, передней девиацией от фронтальной оси туловища на 30° и фиксируют гипсовой торакобрахиальной повязкой или отводящей шиной ЦИТО.

При переломах со смещением отломков необходимо выполнить репозицию под местной анестезией или, что лучше, под общим обезболиванием. Суть сопоставления состоит в тракции по длине в функционально выгодном положении с ручным моделированием отломков головки плеча. После манипуляции конечность фиксируют гипсовой торакобрахиальной повязкой или отводящей шиной.

При оскольчатых переломах с небольшим смещением отломков или при неудавшейся попытке закрытой ручной репозиции следует применить метод скелетного вытяжения за локтевой отросток на шине ЦИТО.

Срок постоянной иммобилизации при переломах со смещением отломков составляет 6-8 нед, съёмной — 2-3 нед.

Хирургическое лечение

Хирургическое лечение при внутрисуставных переломах проксимального конца плечевой кости показано в следующих случаях:

- повреждение сосудисто-нервного пучка;
- открытый перелом, оскольчатый перелом переломовывих;
- интерпозиция мягких тканей между отломками (наиболее часто это бывает сухожилие длинной головки двуглавой мышцы плеча);
- крупно-оскольчатый перелом со смещением отломков, когда возможно восстановление анатомической формы костей;
- безуспешность закрытой репозиции.

Операция заключается в открытой репозиции и фиксации отломков одним из способов: длинными шурупами или металлическими спицами, проведёнными перекрёстно. При переломах по линии анатомической шейки плеча головку можно фиксировать трансоссальными швами или же балкой Климова.

После вмешательства конечность фиксируют гипсовой торакобрахиальной повязкой на 6 нед.

Приблизительный срок нетрудоспособности

Трудоспособность восстанавливается через 8-10 нед.

ПОДБУГОРКОВЫЕ ПЕРЕЛОМЫ. ПЕРЕЛОМЫ ХИРУРГИЧЕСКОЙ ШЕЙКИ

Эпидемиология

Такие переломы встречают очень часто, особенно у лиц пожилого возраста. Они составляют половину всех переломов плечевой кости.

Возникают преимущественно от непрямого насилия, но возможны и при прямом механизме травмы.

Классификация, этиология, механизм травмы

В зависимости от механизма травмы и смещения отломков различают аддукционные и абдукционные переломы.

Аддукционный перелом — результат падения на согнутую и приведённую в локтевом суставе руку. На локтевой сустав приходится основное действие силы. За счёт подвижности нижних рёбер дистальный конец плеча совершает максимальное приведение. Истинные же рёбра (особенно выстоящие V-VII) соединены с грудиной и не столь податливы, что создаёт точку опоры на границе верхней трети плеча. Возникает рычаг, продолжение нагрузки на длинное плечо которого должно вывихнуть головку плеча кнаружи. Мощный капсулярный аппарат пре-

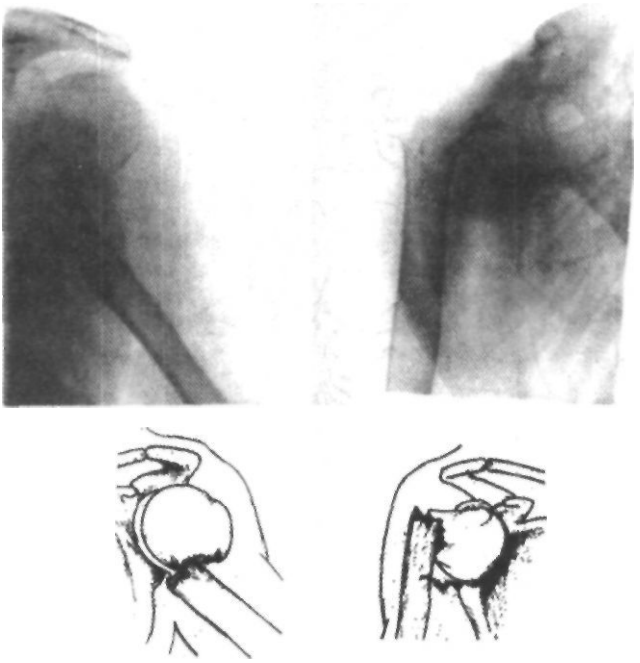

Рис. 7-2. Рентгенограммы и их схемы абдукционного (слева) и аддукционного переломов хирургической шейки плечевой кости.

пятствует этому, в результате возникает перелом в слабом месте кости — на уровне хирургической шейки.

Центральный отломок смещается кнаружи и кпереди, ротируется кнаружи за счёт механизма травмы и тяги надостной, подостной и малой круглой мышц. Периферический отломок в результате механизма повреждения отклоняется кнаружи и смещается кверху под действием дельтовидной, двуглавой и других мышц, перебрасывающихся через сустав. Между отломками образуется угол, открытый кнутри (рис. 7-2).

Абдукционный перелом возникает при падении на отведённую руку. Казалось бы, при одном уровне перелома и действии одних и тех же мышц смещение отломков при аддукционном и абдукционном переломах должно быть одинаковым. Но механизм травмы вносит свои коррективы. Одновременное действие сил в двух направлениях (см. рис. 7-2) приводит к тому, что периферический отломок смещается кнутри и своим наружным краем разворачивает центральный в сторону приведения. В результате центральный отломок несколько отклоняется кпереди и книзу. Периферический, располагаясь кнутри от него, образует угол, открытый кнаружи.

Клиническая картина

Жалобы на боль и нарушение функций в плечевом суставе. Пострадавший поддерживает сломанную руку под локоть.

Диагностика

Анамнез

В анамнезе - характерная травма.

Осмотр и физикальное обследование

Внешне плечевой сустав не изменён. При абдукционных переломах со смещением отломков образуется западение на месте углообразной деформации, симулирующее вывих плеча. При пальпации выявляют боль в месте перелома, иногда у худых людей можно прощупать костные отломки.



Рис. 7-3. Зона выпадения кожной чувствительности при повреждении ветвей подкрыльцового нерва.

Активные движения в плечевом суставе крайне ограничены, пассивные возможны, но резко болезненны. Отмечают положительный симптом осевой нагрузки. Ротационные движения плечевой кости совершаются изолированно от её головки. Для определения этого хирург ставит пальцы одной своей руки на большой бугорок плеча повреждённой конечности больного, а второй рукой, захватив локтевой сустав, производит лёгкие ротационные движения. Вращение плеча не передаётся на головку, а совершается в месте перелома.

Обследуя больных с переломами хирургической шейки плеча, нельзя забывать о подкрыльцовом нерве, ветви которого проходят по задней поверхности плечевой кости в этой зоне. Их повреждения наиболее часто ведут к парезу дельтовидной мышцы и потере кожной чувствительности по наружной поверхности верхней трети плеча (рис. 7-3), а это ведёт к отвисанию конечности, перерастяжению мышц и нервных окончаний, вторичному парезу, сублюксации головки плеча.

Лабораторные и инструментальные исследования

Для уточнения диагноза и определения характера смещения отломков выполняют рентгенографию в прямой и аксиальной проекциях.

Лечение

Консервативное лечение

Больных с вколоченными переломами хирургической шейки плеча лечат амбулаторно. Такой диагноз может быть выставлен лишь после рентгенографии в двух проекциях. По снимку в прямой проекции судить о смещении трудно, так как отломки, заходя один за другой во фронтальной плоскости, создают иллюзию вколоченного перелома. В аксиальной же проекции будет чётко видно смещение отломков по ширине и длине (рис. 7-4).

В гематому места перелома вводят 20-30 мл 1% раствора прокаина, предварительно выяснив, переносит ли его больной. Людям пожилого и старческого возраста дозу вводимого вещества следует уменьшить во избежание интоксикации, проявляющейся состоянием опьянения: эйфория, головокружение, бледность кожных покровов, шаткость походки, тошнота, может быть рвота, снижение артериального давления. В случаях развития интоксикации больному следует подкожно ввести кофеин-бензонат натрия: 1-2 мл 10-20% раствора.

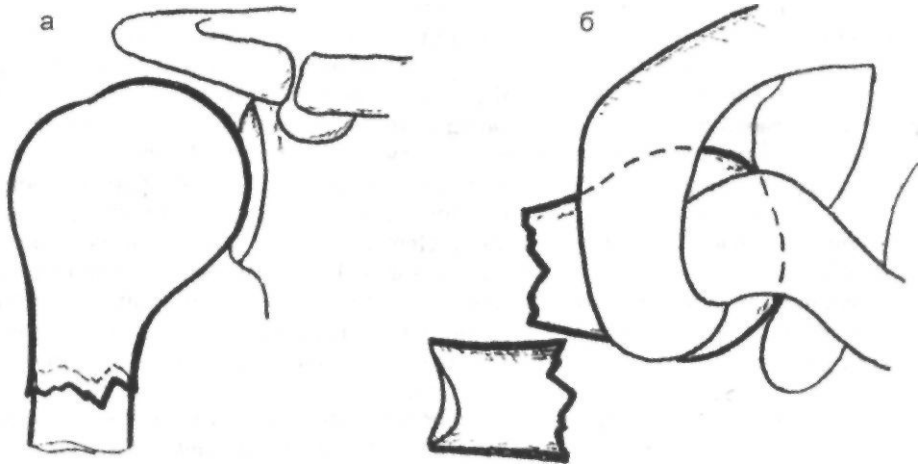

Рис. 7-4. Схема рентгенограммы перелома хирургической шейки плеча в прямой (а) и аксиальной (б) проекциях.

После анестезии места перелома конечность иммобилизуют гипсовой лонгетой по Г.И. Турнеру (от здорового надплечья до головок пястных костей повреждённой руки). В подмышечную впадину помещают валик или клиновидную подушку для придания конечности некоторого отведения. В положении приведения иммобилизовать конечность нельзя из-за угрозы развития тугоподвижности в плечевом суставе. Отведение плеча на 30-50° раскрывает карман Риделя (подмышечный заворот плечевого сустава), предупреждает его спаяние и облитерацию, что служит профилактикой контрактур. Кроме отведения, плечо отклоняют кпереди, примерно на 30°, локтевой сустав сгибают под углом 90°, лучезапястный — разгибают на 30°. Постоянная иммобилизация длится 3-4 нед.

Назначают анальгетики, УВЧ, ЛФК статического типа для иммобилизованной конечности и активные упражнения для кисти. Через 3-4 нед лонгету делают съёмной и приступают к лечебной гимнастике для плечевого и локтевого суставов. На область плеча назначают фоно- и электрофорез прокаина, соединений кальция, фосфора, витаминов. Фиксация конечности съёмной гипсовой лонгетой длится ещё 3 нед. Общий срок иммобилизации составляет 6 нед.

По истечении этого периода приступают к восстановительному лечению: ДДТ, аппликация озокерита или парафина, ультразвук, ритмическая гальванизация мышц плеча и надплечья, массаж этих же областей, лазеротерапия, ЛФК и механотерапия для суставов верхней конечности, водолечение (ванны, бассейн с ЛФК в воде), ультрафиолетовое облучение.

Не следует считать, что все физические факторы можно применять одновременно. Рационально назначить одну или две физиопроцедуры в сочетании с лечебной гимнастикой. Лицам старше 50 лет и имеющим сопутствующие заболевания лечение проводят под контролем артериального давления, электрокардиографии, общего состояния больного и субъективных ощущений, осуществляемого амбулаторным или семейным врачом.

Трудоспособность восстанавливается через 6-8 нед.

Лечение переломов хирургической шейки плеча со смещением отломков проводят в условиях стационара. Наиболее часто оно бывает консервативным и заключается в закрытой ручной репозиции, выполняемой с соблюдением основных правил травматологии:

- периферический отломок ставят по центральному;
- репозицию производят обратно механизму травмы и смещению отломков.

Обезболивание местное (20-30 мл 1% раствора прокаина в место перелома) или же общее. Положение больного — лёжа на спине. Через подмышечную впадину пропускают свёрнутую простыню, концы которой сводят над здоровым надплечьем. За них один из помощников осуществляет противотягу. Второй помощник захватывает нижнюю треть плеча и предплечья пострадавшего. Хирург производит манипуляции непосредственно в зоне перелома и координирует действия всей бригады, участвующей в репозиции. Первый этап — тракция по оси конечности (без рывков и грубых усилий) в течение 5-10 мин до расслабления мышц. Дальнейшие этапы зависят от вида перелома. Так как переломы хирургической шейки делят на абдукционные и аддукционные, и смещения отломков при них бывают различными, следуют помнить, что направления перемещения репонируемых отломков будут различными (рис. 7-5).

- Так, при абдукционном переломе сопоставления отломков достигают тракцией конечности по оси кпереди и последующим приведением сегмента, расположенного ниже перелома. Хирург большими пальцами снаружи упирается в центральный отломок, а остальными охватывает верхнюю часть периферического отломка и смещает его кнаружи. В подмышечную впадину помещают бобовидный валик. Конечность фиксируют гипсовой лонгетой по Г.И. Турнеру.
- При аддукционном переломе после тракции по оси конечность отводят кнаружи, кпереди и ротируют кнаружи. Ослабляют тягу по оси, после склинения отломков плечо осторожно ротируют кнутри. Конечность устанавливают в положении отведения плеча кнаружи и кпереди, соответственно на 70° и 30°, сгибают в локтевом суставе на 90-100°, предплечье находится в среднем положении между супинацией и пронацией, лучезапястный сустав отведён на 30° тыльного разгибания. Фиксацию осуществляют гипсовой торакобрахиальной повязкой или отводящей шиной. Положительный результат репозиции обязательно должен быть подтверждён рентгенограммой.

Срок иммобилизации при переломах хирургической шейки плеча после ручной репозиции составляет 6-8 нед, из них в течение 5-6 нед гипсовая повязка должна

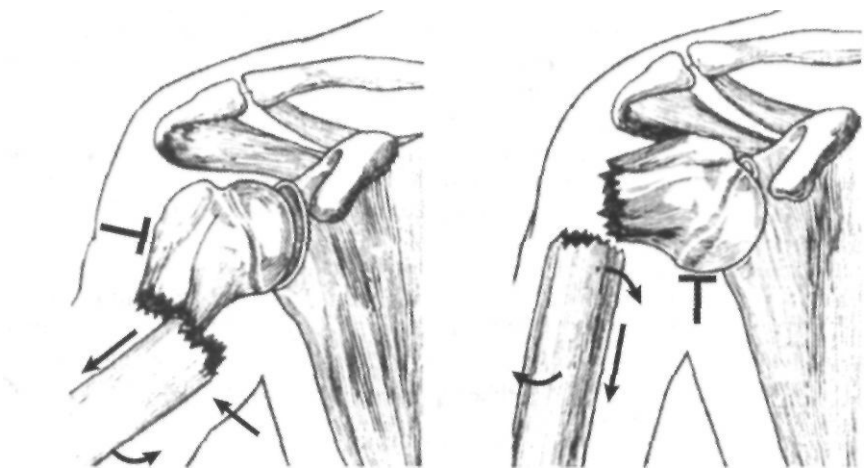

а б

Рис. 7-5. Схема репозиции абдукционного (а) и аддукционного (б) переломов хирургической шейки плеча.

быть постоянной, затем 1-2 нед — съёмной. Трудоспособность восстанавливается через 7-10 нед.

В тех случаях, когда отломки имеют косую линию излома и после сопоставления легко смещаются, раньше использовали метод скелетного вытяжения за локтевой отросток на шине ЦИТО. В настоящее время метод практически не востребован из-за громоздкости сооружения, невозможности применения у пожилых людей и наличия более радикальных и доступных вмешательств. Иногда же им пользуются как щадящим методом этапной репозиции.

У пожилых людей в стационарных условиях применяют функциональный метод лечения по Древинг-Гориневской, которому обучают пациента в течение 3-5 дней, затем занятия продолжают амбулаторно. Метод рассчитан на саморегулирование отломков за счёт расслабления мышц под действием массы конечности и ранних движений.

Хирургическое лечение

Оперативное лечение переломов хирургической шейки плеча заключается в открытой репозиции и фиксации отломков одним из многочисленных способов, часть которых представлена на рис. 7-6.

Оригинальный фиксатор с термомеханической памятью предложили учёные Сибирского физико-технического института имени В.Д. Кузнецова и Новокузнецкого ГИДУВа. Изготавливают фиксатор из специальных сплавов в виде

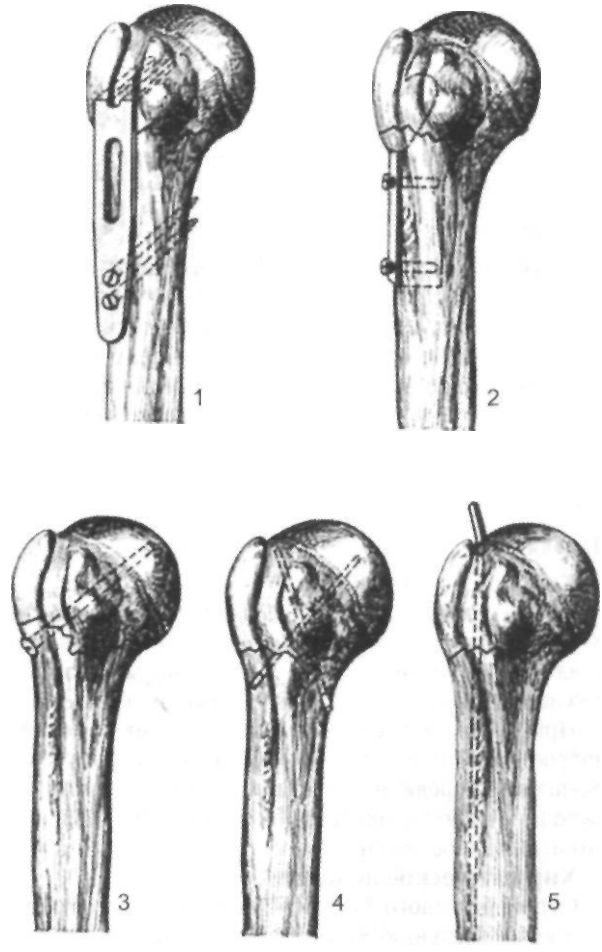

Рис. 7-6. Остеосинтез при переломах хирургической шейки плеча с помощью пластинки А.В. Каплана (1), балки А.М. Климова (2), шурупа (3), спиц (4), штифта (5).

изогнутых конструкций, которые не только удерживают отломки, но и сближают их. В отломках насверливают отверстия. Затем, охладив фиксатор хлорэтилом, придают его частям форму, удобную для внедрения в подготовленные отверстия. Нагревшись в тканях до 37 °С, металл принимает свою первоначальную форму, скрепляя и компенсируя отломки. Остеосинтез бывает настолько стабильным, что позволяет обходиться без внешней иммобилизации.

В остальных случаях после операции накладывают гипсовую торакобрахиальную повязку. Следует оговориться, что гипсовая повязка приемлема у молодых людей. Поскольку переломы хирургической шейки плеча встречают чаще у людей старшего возраста, то методом фиксации у них становится повязка-змейка и клиновидная подушка в подмышечной впадине. Сроки иммобилизации и восстановления трудоспособности такие же, как при переломах со смещением отломков. Металлические фиксаторы удаляют через 3-4 мес после операции, предварительно убедившись, что произошло сращение отломков.

Чрескостный остеосинтез по Г.А. Илизарову и аппаратами внешней фиксации других авторов не нашёл широкого распространения для лечения больных с переломами хирургической шейки плеча. Его применяют лишь отдельные энтузиасты.

ИЗОЛИРОВАННЫЕ ПЕРЕЛОМЫ БУГОРКОВ ПЛЕЧЕВОЙ КОСТИ

Этиология, механизм травмы

Изолированные переломы бугорков плечевой кости в большинстве своём возникают при непрямом механизме травмы, частой разновидностью которых бывают отрывные переломы. Последние почти всегда происходят со смещением отломков.

Клиническая картина

Больные жалуются на боль в месте перелома и ограничение движений в плечевом суставе.

Диагностика

Осмотр и физикальное обследование

Проксимальный отдел плеча отёчен, иногда виден кровоподтёк и другие признаки насилия. При пальпации выявляют резкую болезненность в проекции бугорков. Активные движения в плечевом суставе ограниченные — затруднены ротация и отведение, пассивные движения возможны, но болезненны.

Лабораторные и инструментальные исследования

Окончательный диагноз ставят после обязательной рентгенографии, так как переломы бугорков в некоторых случаях не диагностируют, относя их к ушибам плеча.

Лечение

Консервативное лечение

При переломах без смещения, после прокаиновой блокады (10 мл 1% раствора) накладывают гипсовую повязку Дезо с клиновидной подушкой в подмышечной впадине, создающей отведение не менее 30° на 3 нед. После устранения иммобилизации назначают курс восстановительного лечения.

При переломах со смещением отломки сопоставляют и накладывают отводящую шину или гипсовую торакобрахиальную повязку. Плечо отводят на 90°, смещают кпереди на 30°. Остальным сегментам руки придают функционально выгодное положение. Иммобилизация продолжается 6 нед, затем назначают реабилитационное лечение.

Хирургическое лечение

Отрыв большого бугорка со смещением его под акромион — показание к оперативному лечению. Производят открытый остеосинтез металлическим шурупом,

спицами Киршнера или трансоссальными швами хромированным кетгутом. После операции обязательна иммобилизация. Дальнейшая тактика и сроки такие же, как и при консервативном лечении.

Приблизительный срок нетрудоспособности

После перелома без смещения трудиться разрешают через 6-8 нед. При переломах со смещением трудоспособность восстанавливается через 8-10 нед.

Переломы тела плечевой кости

КОД ПО МКБ-10

S42.3. Перелом тела [диафиза] плечевой кости.

ЭПИДЕМИОЛОГИЯ

Переломы диафиза плеча составляют от 2,2 до 2,9% всех переломов костей скелета.

ЭТИОЛОГИЯ, МЕХАНИЗМ ТРАВМЫ

Механизм травмы может быть прямым и косвенным. В первом случае — удар по плечу или плечом о твёрдый предмет, во втором — падение на кисть или локтевой сустав отведённой руки, чрезмерное её вращение по оси.

КЛИНИЧЕСКАЯ КАРТИНА

Клиническая картина идентична любому перелому длинной трубчатой кости: боль, нарушение функций.

ДИАГНОСТИКА

Анамнез

В анамнезе — указание на соответствующую травму.

Осмотр и физикальное обследование

Характерны деформация и укорочение конечности, патологическая подвижность, крепитация, снижение звукопроводимости кости, положительный симптом осевой нагрузки.

Травмы плеча могут сопровождаться повреждением нервно-сосудистого пучка, наиболее часто при переломах диафиза плечевой кости страдает лучевой нерв. Поэтому необходимо проверить кожную чувствительность и двигательную функцию в зоне иннервации лучевого, локтевого и срединного нервов.

Лабораторные и инструментальные исследования

Для уточнения формы излома, наличия осколков, степени смещения отломков необходимо выполнить рентгенографию плеча в двух проекциях.

При переломах диафиза плеча в зависимости от уровня повреждения различают три вида типичных смещений отломков (рис. 7-7).

- Первый тип. Линия излома проходит выше места прикрепления большой грудной мышцы. Вследствие сокращения прикрепляющихся к большому бугорку надостной, подостной и малой круглой мышц центральный отломок занимает положение отведения кнаружи и кпереди и ротирован кнаружи. Периферический отломок приведён кнутри силой большой грудной мышцы, подтянут кверху и под действием двуглавой и трёхглавой мышц плеча ротирован кнутри (при разогнутом локтевом суставе) под влиянием физиологического положения конечности — пронация.
- Второй тип. Линия излома проходит ниже прикрепления большой грудной мышцы, но выше дельтовидной (средняя треть плеча). Центральный отломок силой большой грудной мышцы приведён и умеренно ротирован кнутри.

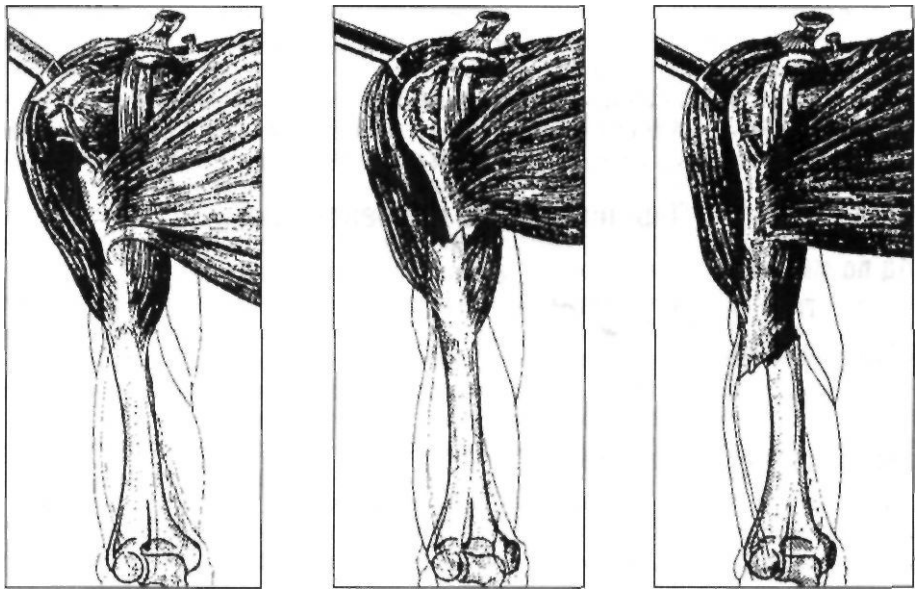

Рис. 7-7. Типичные смещения отломков при переломах диафиза плеча на разных уровнях.

Периферический отломок умеренно отведён кнаружи и подтянут кверху за счёт сокращения дельтовидной мышцы и всего мышечного футляра плеча.

- Третий тип. Линия излома проходит ниже прикрепления дельтовидной мышцы, которая оказывает максимальное влияние на центральный отломок, отводя его кнаружи и кпереди. Периферический отломок подтянут кверху в результате сокращения мышечного футляра плеча.

ЛЕЧЕНИЕ

Различают консервативный и оперативный способы лечения, для каждого из которых существуют свои показания.

Показания к госпитализации

Лечение диафизарных переломов плеча проводят в условиях стационара.

Консервативное лечение

При переломах без смещения отломков лечение заключается в обезболивании места перелома 1% раствором прокаина и наложении гипсовой торакобрахиальной повязки в функционально выгодном положении. С 3-го дня назначают УВЧ, ЛФК для пальцев кисти и лучезапястного сустава. В дальнейшем проводят медикаментозную и физическую терапию, направленную на создание оптимальных условий регенерации. Сроки постоянной иммобилизации составляют 6-8 нед, перемежающей — 2-3 нед. После устранения иммобилизации проводят рентгенологический контроль и приступают к комплексному восстановительному лечению. Трудиться разрешают через 9-11 нед.

При переломах со смещением отломков существует два способа консервативного лечения: одномоментная репозиция и вытяжение.

Закрытую одномоментную ручную репозицию выполняют в тех случаях, когда линия излома расположена ближе к метафизу, имеет поперечное сечение и есть гарантия, что после сопоставления отломков не произойдёт их вторичное смещение. Манипуляцию выполняют под местным или общим обезболиванием с учётом смещения отломков и соблюдением основных законов репозиции. Сопоставленные

отломки фиксируют гипсовой торакобрахиальной повязкой, дальнейшая тактика не отличается от лечения больных с переломами плечевой кости без смещения отломков.

Вытяжение показано при косых и винтообразных переломах плечевой кости, когда отломки легко сопоставить, но они так же легко и смещаются при прекращении репонирующей силы. Вытяжение может быть скелетным, клеевым и по методу Колдуэлла-Ильина.

- При скелетном вытяжении спицу проводят через локтевой отросток перпендикулярно его длинной оси и закрепляют в скобе. Конечность укладывают на отводящую шину. К скобе привязывают шнур, перебрасывают через блок шины и фиксируют к пружинной или резиновой тяге, создавая усилие натяжения в 3-4 кг. Скелетное вытяжение продолжают 3-4 нед (до образования первичной, мягкой мозоли), затем накладывают гипсовую торакобрахиальную повязку до окончания срока консолидации.
- Клеевое вытяжение используют при невозможности провести спицу по каким-либо причинам.
- Вытяжение по методу Колдуэлла-Ильина имеет те же показания, что и два предыдущих, но оно предпочтительнее у лиц с повреждениями или заболеваниями грудной клетки, органов дыхания и кровообращения, поскольку не предполагает наложения громоздких отводящих шин и гипсовых торакобрахиальных повязок. Метод следует включить в раздел медицины катастроф как элемент лечения политравм. Накладывают циркулярную гипсовую повязку от плечевого сустава до головок пястных костей с вгипсованными проволочными кольцами в области локтевого отростка и лучевой поверхности запястья. В подмышечную область кладут ватно-марлевый валик, чтобы придать конечности отведение на 30-40°. В основе метода лежит постоянное вытяжение. В вертикальном положении больного вытяжение осуществляется за счёт массы повязки, а в горизонтальном — с помощью тяги за кольцо в области

1МЖЧЄЪОТО ОТ^ОСУУ^ ($Ж.Л -&У

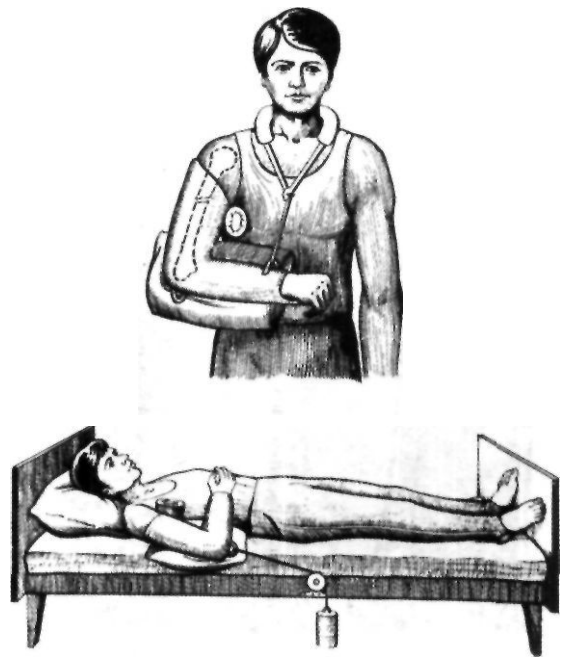

Рис. 7-8. Лечение переломов плеча по методу Колдуэлла-Ильина.

Постоянная иммобилизация при переломах тела плечевой кости со смещением отломков длится 8-10 нед, съёмная — 4 нед. Трудоспособность восстанавливается через 12-14 нед.

Хирургическое лечение

Хирургическое лечение больных с переломами диафиза плечевой кости показано при повреждении нервно-сосудистого пучка, интерпозиции мягких тканей, открытых, оскольчатых или сегментарных переломах с неуправляемыми отломками. К последним относят костные фрагменты, лишённые точек прикрепления мышц.

Оперативное лечение заключается в открытой репозиции и фиксации отломков одним из способов: внутрикостным, накостным, сочетанным, внеочаговым (рис. 7-9).

Рассекают мягкие ткани, обнажая место перелома. Гвоздь пробивают в центральный отломок до выхода его под кожей над большим бугорком. Кожу над вышестоящим концом разрезают, и гвоздь полностью вбивают в центральный отломок, оставляя 0,5-1 см. Сопоставляют отломки и ретроградно, сверху вниз пробивают гвоздь в периферический отломок.

Штифт может быть внедрён в плечевую кость и с других точек: из дополнительных разрезов в области большого бугорка или из локтевой ямки над локтевым отростком, где кость косо и параллельно продольной оси просверливают до сооб-

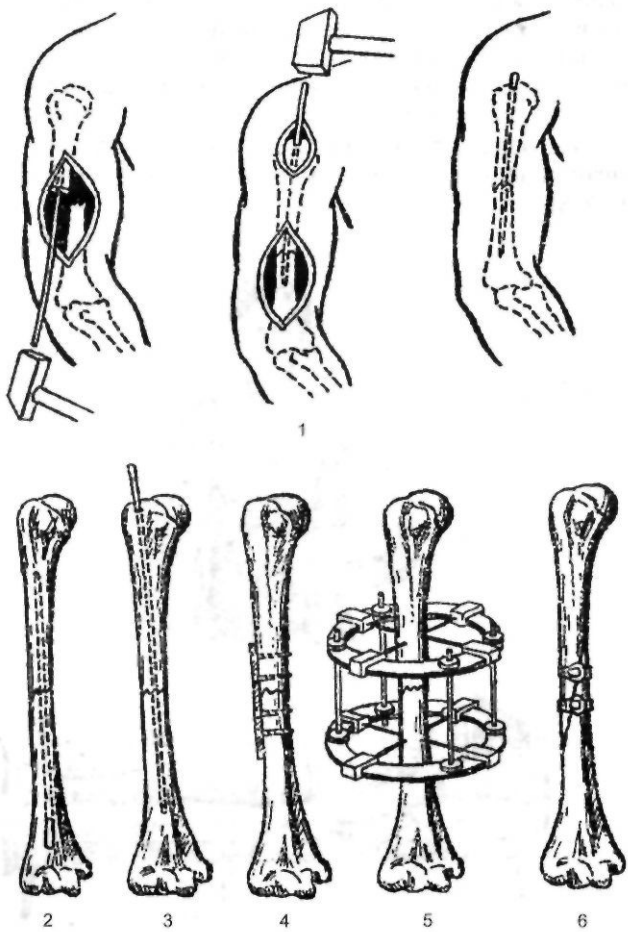

Рис. 7-9. Виды классических способов остеосинтеза плечевой кости: интрамедуллярный с внедрением штифта ретроградно (1); с дистального (2) и проксимального (3) концов кости; остеосинтез пластиной (4); аппаратом внешней фиксации (5); блокируемым штифтом (6).

щения с костномозговым каналом. Через эти отверстия после репозиции вколачивают металлический гвоздь, который, проходя по костномозговым каналам обоих отломков, плотно скрепляет их.

В последние годы в травматологических стационарах, имеющих соответствующее оборудование, применяют закрытый интрамедуллярный остеосинтез плеча в статическом или динамическом варианте. Стержень в кость можно установить с проксимального или дистального конца.

Если начинают с проксимального конца, делают разрез длиной 2-3 см, обнажая большой бугорок, и несколько медиальнее вскрывают костномозговой канал канюлированным шилом по предварительно введённой спице Киршнера на глубину 6 см. После подготовки канала (промерки и т.д.) стержень фиксируют в направителе, устанавливают целенаправитель и вводят в костномозговой канал с помощью толкателя. Ставят дистальные, а затем проксимальные блокирующие винты (или винт). Отсоединяют стержень от направителя. Устанавливают компрессирующий или слепой винт (рис. 7-10). Иммобилизация не нужна.

Накостную фиксацию отломков осуществляют с помощью серкляжей и всевозможных пластинок. Серкляжи приемлемы при косых и винтообразных переломах с направлением линии излома под острым углом и большой площадью контакта отломков. Однако широкого распространения этот метод не имеет из-за создания циркулярных «удавок» и нарушения трофики кости. Пластинки лучше применять при поперечных переломах в местах с ровной поверхностью, позволяющей создать тесный контакт фиксатора и кости.

Техника скрепления отломков пластинкой проста: отломки сопоставляют и закрепляют костодержателями. Перекрывая линию излома, на кость накладывают пластинку, через её отверстия просверливают каналы в кости, причём обязательно через оба кортикальных слоя. Пластинку привинчивают к кости, костодержатели убирают.

Остеосинтез пластинками не всегда приводил к желаемым результатам, поэтому в начале 50-х годов начались поиски по их совершенствованию. В последующие годы были разработаны самокомпрессирующие пластины различной формы, которыми можно фиксировать отломки любого участка кости. Появились малоинвазивные пластины, устанавливаемые из минимальных (длиной несколько сантиметров) разрезов, крепящиеся шурупами из точечных проколов по специальным направителям. Некоторые пластины соединены с динамическими винтами, имеют дополнительную угловую стабильность и полностью вытеснили из обихода травматологов старые пластинки, балки, серкляжи и т.д.

Остеосинтез современными пластинами не требует дополнительной внешней иммобилизации.

И всё же при переломах с косой или спиральной длинной линией излома, многооскольчатых и сегментарных переломах диафиза плеча, когда хирург вынужден

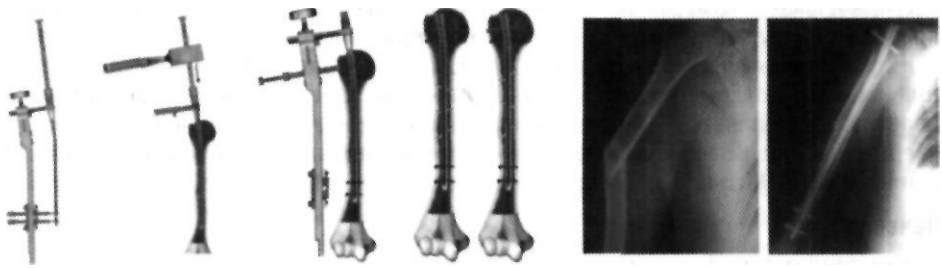

Рис. 7-10. Некоторые этапы блокируемого интрамедуллярного остеосинтеза плеча. Рентгенограмма больного, оперированного по этой методике.

использовать более 6 шурупов для крепления пластины, угроза операционной травмы и осложнений возрастает. Поэтому следует согласиться с хирургами, полагающими, что применять пластины на плече следует быть в тех случаях, когда невозможно использовать интрамедуллярный остеосинтез аппаратами внешней фиксации. Спицевые и стержневые аппараты внешней фиксации остаются в числе передовых способов лечения переломов плеча.

Переломы дистального конца плечевой кости

КОД ПО МКБ-10

S42.4. Перелом нижнего конца плечевой кости.

НАДМЫЩЕЛКОВЫЕ ПЕРЕЛОМЫ

Определение

К надмыщелковым переломам относят переломы с линией излома, проходящей дистальнее тела плечевой кости, но без нарушения внутрисуставной части мыщелка.

Классификация

По механизму травмы различают сгибательный и разгибательный переломы.

Этиология, механизм травмы

Сгибательный перелом возникает при падении на согнутую в локтевом суставе руку.

Разгибательный перелом происходит при падении на разогнутую в локтевом суставе руку.

Клиническая картина

Вслед за травмой появляются боль и нарушение функций конечности.

Диагностика

Анамнез

В анамнезе — соответствующая травма.

Осмотр и физикальное обследование

При попытке активных и пассивных движений возможна крепитация, ощущаемая пациентом или исследующим. Локтевой сустав деформирован, значительно отёчен. Треугольник и линия Гютера сохранены. Нарушен признак Маркса — изменён угол между средней продольной осью плечевой кости и горизонтальной линией, соединяющей оба надмыщелка. В норме угол составляет 90°.

Лабораторные и инструментальные исследования

Сгибательный перелом. На рентгенограммах дистального конца плеча в двух проекциях определяют перелом. Линия излома идёт над мыщелком косо снизу и сзади, кпереди и кверху. Центральный отломок смещён кзади и кнутри, периферический — кпереди и кнаружи. Угол между отломками открыт кпереди и кнутри (рис. 7-11).

Разгибательный перелом. На рентгенограмме, при одинаковом уровне повреждения, смещение отломков будет иным. Периферический отломок смещается кзади и кнаружи, центральный — кпереди и кнутри. Линия излома идёт спереди и снизу — кверху и кзади. Сгибатели предплечья прижимают периферический отломок к центральному. Мышцы плеча смещают отломки по длине.

Лечение

Консервативное лечение

Лечение *сгибательного надмыщелкового перелома плеча* заключается в местном или общем обезболивании и закрытой ручной репозиции. Производят тракцию

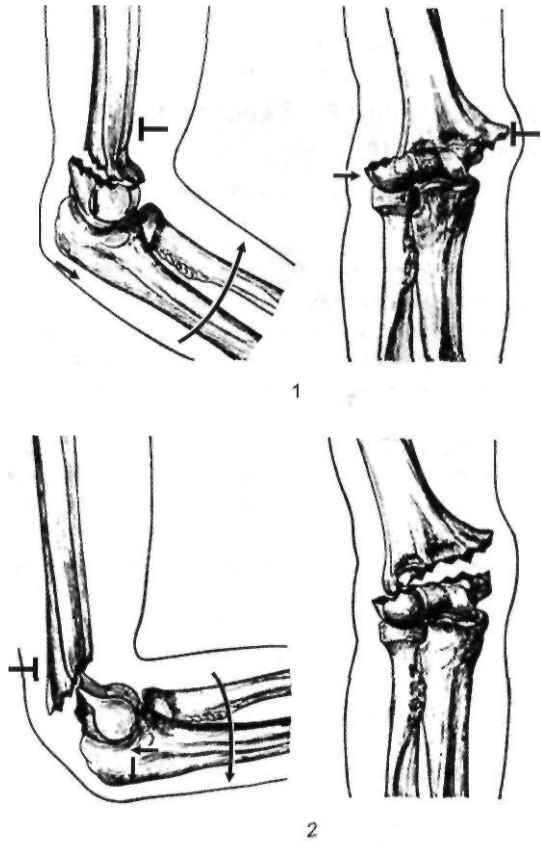

Рис. 7-11. Схема репозиции при разгибательном (1) и сгибательном (2) надмыщелковых переломах плеча.

по продольной оси конечности, периферический отломок смещают кзади и кнутри. Репозицию выполняют на разогнутой в локтевом суставе конечности. После сопоставления отломков предплечье сгибают под углом 90-100° и фиксируют лонгетой по Турнеру на 6-8 нед, затем лонгету делают съёмной и оставляют ещё на 3-4 нед.

Разгибательный перелом. После обезболивания выполняют ручную репозицию. Конечность сгибают в локтевом суставе под прямым углом для расслабления мышц и производят тракцию по продольной оси. Периферический отломок смещают кпереди и кнутри. Накладывают лонгету по Турнеру на согнутую в локтевом суставе руку под углом в 60-70°. Производят контрольную рентгенографию. Срок иммобилизации такой же, как и при сгибательном переломе.

При неудачной репозиции применяют скелетное вытяжение за локтевой отросток на отводящей шине в течение 3-4 нед. Затем накладывают гипсовую лонгету. Следует помнить, что в период вытяжения конечность должна быть согнута в локтевом суставе под углом 90-100° при сгибательном переломе, под углом 60-70° — при разгибательном.

Вместо скелетного вытяжения для этапной репозиции и последующего удержания отломков можно использовать аппарат внешней фиксации.

Хирургическое лечение

Оперативное лечение надмыщелковых переломов проводят в случаях, когда все попытки сопоставления отломков оказались безуспешными. Открытую репозицию завершают скреплением отломков с помощью пластин, болтов и других приспособлений. Накладывают гипсовую лонгету на 6 нед, затем назначают съёмную иммобилизацию ещё на 2-3 нед.

Приблизительный срок нетрудоспособности

Трудоспособность после консервативного и оперативного лечения надмыщелковых переломов плеча восстанавливается через 10-12 нед.

ПЕРЕЛОМЫ ПЛЕЧЕВОЙ КОСТИ В МЕСТЕ ОБРАЗОВАНИЯ ЛОКТЕВОГО СУСТАВА

Код по МКБ-10

S42.4. Перелом нижнего конца плечевой кости.

Анатомия

Локтевой сустав образован плечевой, локтевой и лучевой костями, которые объединяют между собой три пары сочленяющихся поверхностей: плечелоктевую — между блоком мыщелка плеча и полулунной вырезкой локтевой кости; плечелучевую — между головкой мыщелка плеча и головкой лучевой кости; лучелоктевую — между головкой лучевой кости и лучевой вырезкой локтевой кости (рис. 7-12).

В плечелоктевом суставе возможно сгибание и разгибание, амплитуду которых ограничивают спереди венечный, а сзади локтевой отросток локтевой кости. Плечелучевой сустав более мобилен. В нём, кроме сгибания и разгибания, возможна ротация кнаружи и кнутри. В лучелоктевом суставе возможны только ротационные движения.

Все три сустава находятся в единой замкнутой полости, ограниченной сумкой локтевого сустава. Сумка с боков утолщена за счёт коллатеральных локтевой и лучевой связок, скрепляющих мыщелки плеча с костями предплечья. Из других мощных связок локтевого сустава следует назвать кольцевидную связку лучевой кости, которая охватывает её шейку и головку, не срастаясь с ними. Она прикрепляется обоими концами к локтевой кости и как ошейником удерживает лучелоктевое сочленение.

По передней поверхности локтевого сустава проходят плечевая вена и артерия, которая на уровне шейки лучевой кости делится на лучевую и локтевую артерии. Здесь же в области локтевого сгиба располагается срединный нерв. По заднемедиальной поверхности локтевого сустава, огибая внутренний надмыщелок, проходит локтевой нерв.

Кровоснабжение локтевого сустава осуществляется из сети, образованной разветвлением плечевой артерии. Капсулу сустава иннервируют срединный, лучевой и локтевой нервы.

Переломы мыщелка плеча

Возможны повреждения следующих отделов, составляющих мыщелок плечевой кости: внутреннего и наружного надмыщелков плечевой кости, головки мыщелка плечевой кости, блока, самого мыщелка в виде линейных Т- и У-образных переломов.

Переломы надмыщелков плечевой кости

Переломы надмыщелков плечевой кости относят к разряду внесуставных повреждений, чаще они происходят у детей и подростков.

Механизм травмы непрямой — избыточное отклонение предплечья кнутри или кнаружи (отрывные переломы), но может быть и прямым — удар в область локтевого сустава или падение на него. Чаще страдает внутренний надмыщелок плечевой кости.

Клиническая картина и диагностика

Анамнез, осмотр и физикальное обследование. Беспокоит боль в месте травмы. Здесь же видны припухлость, кровоподтёк. При пальпации выявляют болезненность, иногда подвижный костный фрагмент, крепитацию. Нарушены внешние ориентиры сустава. В норме выстоящие точки надмыщелков и локтевого отростка при согнутом предплечье образуют равнобедренный треугольник, а при разгиба-

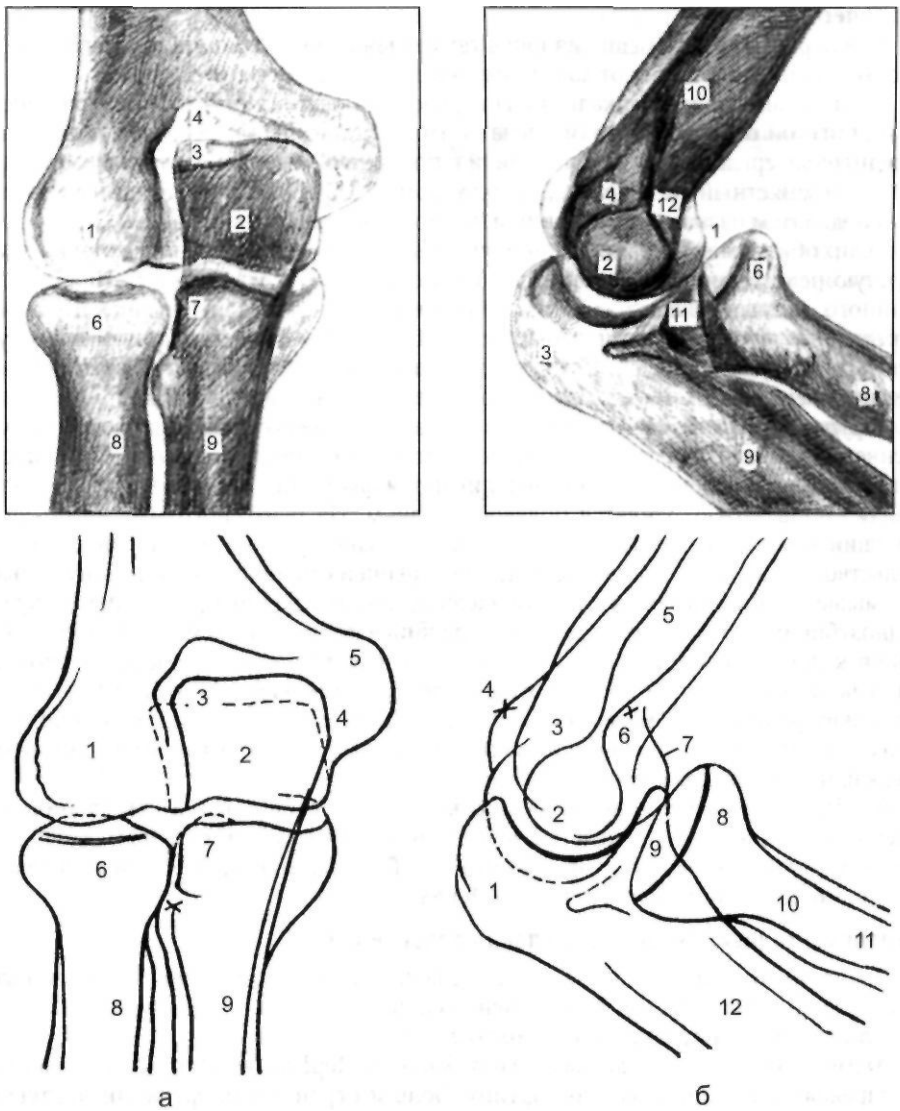

Рис. 7-12. Рентгенограмма и схема локтевого сустава *(articulatio cubiti)* в прямой (а) и боковой (б) проекциях: 1 — головка мыщелка плечевой кости *{capitulum humeri); 2* — блок плечевой кости *{trochlea humeri);* 3 — локтевой отросток *{olecranon);* 4 — ямка локтевого отростка *{fossa olecrani);* 5 — медиальный надмыщелок *(epicondyhis medialis);* 6 — головка лучевой кости *{caput radii);* 7 — проксимальный лучелоктевой сустав *(articulatio radiouluaris);* 8 — лучевая кость *{radius);* 9 — локтевая кость *(ulna);* 10 — плечевая кость *(humerus);* 11 — венечный отросток *(processus coronoideus);* 12 — венечная ямка *(fossa coronoidea).*

нии в локтевом суставе точки расходятся, образуя прямую линию — треугольник и линию Гютера. Смещение надмыщелка ведёт к деформации этих условных фигур. Движения в локтевом суставе умеренно ограничены из-за боли. По той же причине, но более выражено ограничение ротационных движений предплечья и сгибания кисти при переломе внутреннего надмыщелка и разгибание кисти при травме наружного надмыщелка плечевой кости.

Лабораторные и инструментальные исследования. Подводит итог диагностике рентгенография локтевого сустава в прямой и боковой проекциях.

Лечение

При переломах без смещения или в тех случаях, когда отломок находится выше суставной щели, применяют *консервативное лечение.*

После прокаиновой блокады зоны перелома конечность иммобилизуют гипсовой лонгетой от верхней трети плеча до головок пястных костей при положении предплечья, среднем между супинацией и пронацией. Сгибание в локтевом суставе 90°, лучезапястный сустав разогнут под углом 30°. Срок иммобилизации составляет 3 нед. Затем назначают восстановительное лечение.

Если обнаружено значительное смещение отломка, производят закрытую ручную репозицию. После обезболивания отклоняют предплечье в сторону сломанного надмыщелка и пальцами прижимают фрагмент к материнскому ложу. Предплечье сгибают до прямого угла. Накладывают циркулярную гипсовую повязку от верхней трети плеча до головок пястных костей на 3 нед, затем повязку делают съёмной на 1-2 нед. Назначают восстановительное лечение.

Хирургигеское легение. Иногда при вывихах предплечья происходит отрыв внутреннего надмыщелка с ущемлением его в полости сустава. Именно поэтому после вправления предплечья не восстанавливаются функции локтевого сустава («блокада» сустава) и сохраняется болевой синдром. На рентгенограмме виден ущемившийся надмыщелок плечевой кости. Показано срочное оперативное вмешательство. Вскрывают локтевой сустав с внутренней стороны, обнажая зону отрыва надмыщелка. Раскрывают суставную щель путём отклонения предплечья кнаружи. Однозубным крючком извлекают ущемившийся костный фрагмент с прикреплёнными к нему мышцами. Манипуляцию эту следует проводить очень осторожно, так как надмыщелок может ущемиться с локтевым нервом. Оторванный костный фрагмент фиксируют к материнскому ложу спицей, шурупом, а у детей пришивают надмыщелок трансоссальными кетгутовыми швами. Сроки иммобилизации такие же, как и при консервативном лечении.

Приблизительный срок нетрудоспособности. При переломах без смещения трудоспособность восстанавливается через 5-6 нед. В остальных случаях возвращение к труду после перелома наружного надмыщелка плечевой кости разрешают через 5-6 нед, внутреннего — через 6-8 нед.

Переломы головки мыщелка и блока плечевой кости

Переломы головки мыщелка и блока плечевой кости, как отдельные нозологические формы травмы, встречают очень редко.

Клиническая картина и диагностика

Анамнез, осмотр и физикальное обследование. Переломы внутрисуставные, что и определяет их клиническую картину: боль и ограничение функций локтевого сустава, гемартроз и значительный отёк сочленения, положительный симптом осевой нагрузки.

Лабораторные и инструментальные исследования. Диагноз подтверждают рентгенографически.

Лечение

Консервативное легение. При переломах без смещения производят пункцию локтевого сустава, устраняют гемартроз и вводят 10 мл 1% раствора прокаина. Конечность фиксируют гипсовой повязкой в функционально выгодном положении от верхней трети плеча до пястно-фаланговых сочленений на 2-3 нед. Затем приступают к разработке движений, а иммобилизацию используют как съёмную ещё в течение 4 нед. Восстановительное лечение продолжают и после снятия гипсовой повязки.

При переломах со смещением выполняют закрытую ручную репозицию. После анестезии руку разгибают в локтевом суставе, создают тягу по продольной оси за предплечье и переразгибают его, стараясь максимально расширить щель локтевого сустава. Оторванный фрагмент, располагающийся обычно по передней поверх-

ности, хирург вправляет давлением своих больших пальцев. Конечность сгибают до угла 90° при пронированном предплечье и фиксируют гипсовой повязкой на 3-5 нед. Назначают лечебную гимнастику активного типа, а иммобилизацию сохраняют ещё в течение месяца.

Хирургигеское легение. При невозможности закрытого сопоставления отломков осуществляют открытую репозицию и фиксацию фрагментов спицами Киршнера. Необходимо провести не менее двух спиц для исключения возможной ротации отломка. Конечность иммобилизуют гипсовой лонгетой. Спицы извлекают через 3 нед. С этого же времени иммобилизацию превращают в съёмную и сохраняют ещё 4 нед. При многооскольчатых переломах неплохие функциональные результаты получают после резекции раздробленной головки мыщелка плеча.

Приблизительный срок нетрудоспособности. При переломах без смещения работоспособность восстанавливается через 8-12 нед. При переломах со смещением с последующим консервативным лечением срок нетрудоспособности составляет 12-16 нед. После хирургического лечения трудоспособность восстанавливается через 10-12 нед.

Линейные (краевые), Т- и У-образные переломы мыщелка плечевой кости

Такие переломы — сложные внутрисуставные повреждения, чреватые ограничением или потерей функций локтевого сустава.

Механизм травмы может быть прямым или непрямым.

Клиническая картина и диагностика

Клиническая картина характеризуется болью, потерей функций конечности, значительным отёком и деформацией локтевого сустава. Нарушены, а в некоторых случаях и не определяются треугольник и линия Гютера, признак Маркса. Диагноз уточняют по рентгенограмме.

Лечение

Консервативное легение. При переломах без смещения отломков лечение заключается в устранении гемартроза и обезболивании сочленения. Конечность фиксируют корытообразной гипсовой лонгетой от верхней трети плеча до головок пястных костей. Предплечье сгибают до угла 90-100° и придают среднее положение между супинацией и пронацией. Через 4-6 нед иммобилизацию превращают в съёмную на 2-3 нед. Назначают комплексное лечение. Приступить к работе разрешают через 8-10 нед.

Лечение переломов со смещением отломков сводится к закрытой репозиции. Она может быть либо одномоментной ручной, либо постепенной с помощью скелетного вытяжения за локтевой отросток или аппаратом внешней фиксации. Главное, что восстановление анатомических взаимоотношений костных фрагментов должно быть максимально точным, поскольку неточное сопоставление и избыточная костная мозоль грубо нарушают функции локтевого сустава. Методика репозиции нестандартна, её этапы подбирают индивидуально для каждого конкретного случая. Принцип её состоит в вытяжении за согнутое под прямым углом предплечье с целью расслабления мышц, отклонении предплечья кнаружи или кнутри для устранения углового смещения, моделировании (ликвидации смещения по ширине). Предплечье устанавливают в среднем положении между супинацией и пронацией.

Обезболивание лучше применять общее. Успешное сопоставление отломков, подтверждённое рентгенологическим контролем, завершают наложением гипсовой лонгеты от плечевого сустава до головок пястных костей при сгибании в локтевом суставе до 90-100°. В область локтевого сгиба помещают комок рыхло уложенной ваты. Тугое бинтование, перетяжки в зоне сочленения должны быть исключены, иначе нарастающий отёк приведёт к сдавлению и развитию ишемической контрактуры. Срок постоянной иммобилизации составляет 5-6 нед, съёмной — ещё 3-4 нед.

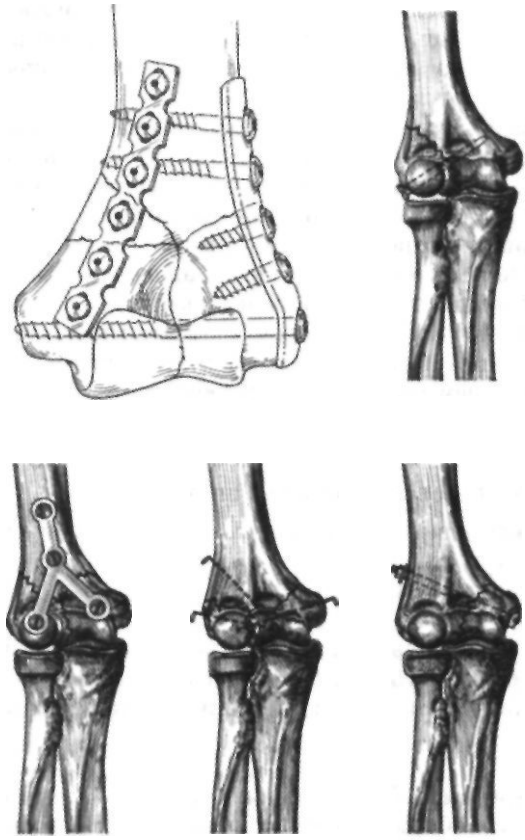

Рис. 7-13. Некоторые варианты остеосинтеза переломов мыщелка плеча.

Хирургигеское легение применяют при безуспешности консервативных попыток сопоставления. Открытую репозицию выполняют максимально щадяще. Нельзя отсепаровывать от костных отломков суставную капсулу и мышцы. Это приведёт к нарушению питания и асептическому некрозу участков кости. Сопоставленные отломки фиксируют одним из способов. Некоторые варианты переломов мыщелка плечевой кости и способов скрепления отломков представлены на рис. 7-13.

После ушивания раны конечность фиксируют гипсовой лонгетой, такой же, как и при консервативном лечении. Срок постоянной иммобилизации — 3 нед, съёмной — 4 нед.

Приблизительный срок нетрудоспособности. При благоприятном исходе трудоспособность восстанавливается через 10-12 нед с момента травмы.

Ошибки, опасности и осложнения при переломах плечевой кости

При переломах плечевой кости необходимо проверить пульсацию сосудов, кожную чувствительность и функции конечности в зоне иннервации подмышечного, лучевого, локтевого и срединного нервов. Наиболее часто происходит повреждение подмышечного нерва, огибающего сзади область хирургической шейки, лучевого нерва, спирально охватывающего средину задней поверхности тела плечевой кости, и локтевого нерва — при переломах внутреннего надмыщелка.

При повреждении подкрыльцового нерва, независимо от способа лечения перелома хирургической шейки плеча, необходимо исключить действие веса конечное-

ти. Достигают этого косыночной повязкой или повязкой Дезо с хорошо подтянутым туром бинта, идущим под локтевой сустав и затем кверху. Без этого никогда не разрешится парез дельтовидной мышцы, даже на фоне интенсивной медикаментозной (монофостиамин, пиридоксин, неостигмина метилсульфат и т.д.) и физиотерапии (продольная гальванизация нервов, электростимуляция мышц и пр.).

При подозрении на перелом, особенно проксимального или дистального конца плечевой кости, обязательна рентгенография в двух проекциях.

При репозиции переломов мыщелка плечевой кости должно быть сделано не более двух-трёх попыток. При неудаче необходимо использовать метод скелетного вытяжения или аппаратной репозиции. Если же это невозможно, то (как исключение) следует наложить гипсовую лонгету, а через 2-3 дня повторить попытку репозиции или оперировать больного.

Если конечность пострадавшего иммобилизована циркулярной гипсовой повязкой, особенно при неоднократных попытках репозиции, то больного необходимо госпитализировать для динамического наблюдения — возможно развитие ишемической контрактуры Фолькмана.

В тех случаях, когда после операции предполагают наложение циркулярной гипсовой повязки, кожные покровы ушивают кетгутом.

После ушивания кожи, сохраняя стерильность, выполняют рентгенографию. Убедившись, что фиксатор на месте, накладывают гипсовую повязку. Если на рентгенограмме стояние отломков не удовлетворяет хирурга, есть возможность распустить швы и исправить дефект.

Сопоставление отломков и фиксация их закрытым или открытым путём означает завершение только первого этапа лечения. Сразу же необходимо назначить медикаментозное лечение и физиотерапию, а также ЛФК до окончания срока иммобилизации. После снятия гипса необходимо назначить комплекс лечения, направленный на снятие болей, уменьшение отёка, нормализацию кровообращения, эластичности тканей, профилактику образования рубцов и оссификатов, восстановление объёма движений в суставе.

Во избежание оссифицирующих периартритов и развития тяжёлых стойких контрактур не следует назначать ЛФК раньше положенных сроков, увеличивать сроки обездвиженности конечности, производить массаж локтевого сустава, увлекаться на ранних стадиях травмы (в процессе консолидации) применением тепловых процедур: аппликации парафина, согревающие компрессы и т.д.

При внутрисуставных переломах мыщелка плеча следует быть осторожным с прогнозом и принять все необходимые меры для сохранения функций сустава. Известно, что локтевой сустав — самый «капризный» из всех сочленений, вследствие чего функциональный исход не всегда предсказуем. Иногда, даже при ушибах, возникают стойкие тяжёлые контрактуры локтевого сустава.

ПЕРЕЛОМЫ КОСТЕЙ ПРЕДПЛЕЧЬЯ

Переломы костей предплечья делят на переломы костей, образующих локтевой сустав, диафизарные переломы и переломы дистального метаэпифиза.

Переломы костей предплечья, образующих локтевой сустав

КОД ПО МКБ-10

552.0. Перелом верхнего конца локтевой кости.
552.1. Перелом верхнего конца лучевой кости.

АНАТОМИЯ

В образовании локтевого сустава принимают участие головка и шейка лучевой кости между диафизом и головчатым возвышением плеча, локтевой и венечный

отростки, образующие вырезку локтевой кости, сочленяющуюся с блоком плечевой кости.

ЭТИОЛОГИЯ, МЕХАНИЗМ ТРАВМЫ

Переломы от прямого насилия встречают крайне редко. Как правило, такие переломы бывают результатом непрямого механизма травмы: избыточного переразгибания в суставе, излишнего отклонения предплечья кнаружи или кнутри и т.д.

ПЕРЕЛОМ ГОЛОВКИ ЛУЧЕВОЙ КОСТИ

Клиническая картина

Боль и ограничение функций указывают на повреждение локтевого сустава.

Диагностика

Анамнез

В анамнезе — указание на травму.

Осмотр и физикальное обследование

При внешнем осмотре выявляют припухлость по передненаружной поверхности сочленения. Надавливание на головку лучевой кости болезненно. Отмечают положительный симптом осевой нагрузки. Движения в локтевом суставе резко ограничены, особенно ротация и разгибание.

Лабораторные и инструментальные исследования

На рентгенограммах обнаруживают перелом, определяют его характер и смещение отломков.

Лечение

Показания к госпитализации

Амбулаторно в поликлинике или под наблюдением семейного врача лечат больных с компрессионными переломами головки и шейки лучевой кости, а также с переломами без смещения отломков.

Больных с переломами со смещением и оскольчатыми переломами госпитализируют.

Консервативное лечение

Больных с компрессионными переломами головки и шейки лучевой кости, а также с переломами без смещения отломков лечат консервативно. После анестезии места перелома лучезапястный сустав разгибают до угла 150°, предплечье устанавливают в положении, среднем между супинацией и пронацией, и сгибают под углом 90-100°. Конечность фиксируют гипсовой лонгетой от верхней трети плеча до головок пястных костей на 2-3 нед. В процессе иммобилизации назначают УВЧ, ЛФК статического и динамического типов. После снятия гипсовой повязки приступают к разработке движений в суставе, применяют тепловые и обезболивающие процедуры, ЛФК. Во избежание оссификации параартикулярных тканей и развития стойких контрактур нельзя производить прямой массаж сустава и форсированных насильственных движений. В равной степени нецелесообразна грязетерапия, особенно высоких температур.

Если выявлены краевые переломы или головка раскололась на два-три крупных фрагмента, которые располагаются рядом друг с другом, производят закрытую ручную репозицию. Техника её заключается в тракции супинированной конечности до продольной оси и отклонении предплечья в локтевую сторону. Низведение лучевой кости через кольцевидную связку может сблизить продольно расколотые фрагменты. Отклонением предплечья кнутри расширяют суставную щель, исключая давление на головки мыщелка плеча. Хирург давлением пальцев непосредственно на головку лучевой кости довершает репозицию. Конечность иммобилизуют гипсовой лонгетой в функционально выгодном положении от верхней трети плеча до головок пястных костей на 4-5 нед.

Хирургическое лечение

При многооскольчатых переломах или неудавшейся репозиции применяют оперативное лечение. Оно заключается в резекции головки лучевой кости. Детям эту операцию производить нельзя, так как удаление ростковой зоны приведёт в дальнейшем к неравномерной длине костей предплечья и вальгусной деформации локтевого сустава.

После операции конечность фиксируют гипсовой лонгетой на 2 нед и ещё в течение 2 нед используют съёмную иммобилизацию. Проводят физиотерапевтическое лечение для профилактики спаек и гетеротопической оссификации.

Приблизительный срок нетрудоспособности

Трудоспособность восстанавливается через 6-8 нед.

ПЕРЕЛОМ ЛОКТЕВОГО ОТРОСТКА

Этиология, механизм травмы

Чаще возникает от прямого механизма травмы (например, падение на локоть), но может происходить и при непрямом насилии — отрывной перелом от резкого сокращения трёхглавой мышцы или же при падении на кисть разогнутой в локтевом суставе руки.

Клиническая картина

Пациент предъявляет жалобы на боль и нарушение функций сустава.

Диагностика

Анамнез

Осмотр и физикальное обследование

Контуры сустава сглажены за счёт отёка и гемартроза. При пальпации отмечают резкую болезненность в зоне перелома, в случае смещения отломков выявляют щелевидное западение, идущее поперечно к длиннику кости. Нарушены треугольник и линия Потера. Движения в локтевом суставе ограничены из-за боли. При переломах со смещением преимущественно страдает активное разгибание, так как включается трёхглавая мышца плеча.

Лабораторные и инструментальные исследования

Подтверждают диагноз рентгенографией в двух проекциях, причём боковую выполняют при согнутом локтевом суставе.

Лечение

Показания к госпитализации

В поликлинических и домашних условиях лечат переломы локтевого отростка без смещения отломков.

Консервативное лечение

При переломе локтевого отростка без смещения отломков в место перелома вводят 10 мл 1-2% раствора прокаина. Локтевой сустав сгибают под углом 90-100°, предплечье устанавливают в положении, среднем между супинацией и пронацией, кисть — в функционально выгодном положении. Достигнутое положение фиксируют гипсовой лонгетой от верхней трети плеча до пястно-фаланговых сочленений сроком на 3 нед. Затем приступают к восстановительному лечению, а гипсовую лонгету переводят в съёмную ещё на 1-2 нед.

Госпитализации подлежат пациенты с оскольчатыми переломами и переломами с расхождением отломков.

При оскольчатых переломах и переломах с расхождением отломков тактика хирурга следующая. Под местной анестезией производят закрытую ручную репозицию в разогнутом положении локтевого сустава с целью расслабления мышц. Если репозиция удалась, конечность допустимо иммобилизовать в функционально невыгодном положении (разогнутом) задней гипсовой лонгетой сроком на 4-

5 нед. Затем приступают к восстановительному лечению, а иммобилизацию переводят в съёмную ещё на 1-2 нед.

Хирургическое лечение

Несопоставленный перелом локтевого отростка нарушает конгруэнтность и приводит к грубому ограничению функций локтевого сустава, поэтому необходимо произвести репозицию открытым способом. При сохранившемся дистазе отломков 0,5 см и более также показано оперативное лечение. Фрагмент локтевого отростка фиксируют к ложу с помощью шва (шёлкового, проволочного) или же длинным шурупом, который обязательно должен прободать кортикальный слой передней поверхности локтевой кости. Ещё лучше, чтобы он дополнительно был фиксирован проволочной петлёй, проведённой поперечно через локтевую кость, подобно проволочной петле при операции по Weber. В последние годы мы делаем петли из медленно рассасывающегося прочного шовного материала, что избавляет от повторного вмешательства.

Остеосинтез локтевого отростка возможен также пластинками. Остеосинтез должен быть стабильным, не требовать внешней иммобилизации и обеспечивать возможность сразу после операции совершать движения в локтевом суставе.

При многооскольчатых переломах удаляют все костные фрагменты, а сухожилие трёхглавой мышцы фиксируют к локтевой кости. Варианты возможных оперативных вмешательств представлены на рис. 7-14.

Конечность иммобилизуют гипсовой лонгетой в положении сгибания в локтевом суставе под углом 90-100° на 4 нед постоянно и в течение 1-2 нед сохраняют съёмную. Труд возможен через 8-10 нед. Металлофиксатор удаляют через 12 нед с момента вмешательства после констатации сращения рентгенографией.

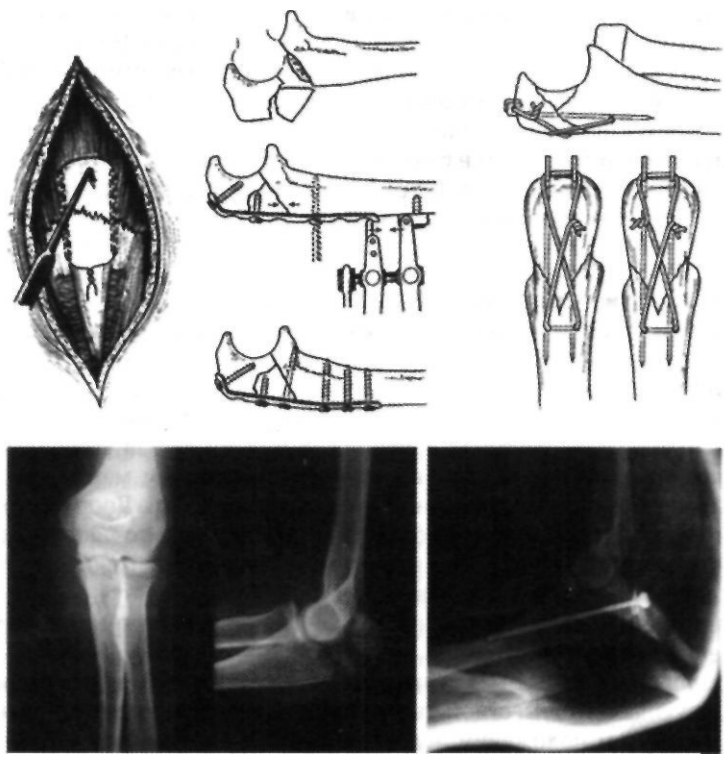

Рис. 7-14. Способы фиксации локтевого отростка. Рентгенограмма: остеосинтез длинным шурупом.

Приблизительный срок нетрудоспособности

Трудоспособность восстанавливается через 6-8 нед. В остальных случаях трудиться разрешают через 8-10 нед.

ПЕРЕЛОМ ВЕНЕЧНОГО ОТРОСТКА ЛОКТЕВОЙ КОСТИ

Этиология, механизм травмы

Встречают редко. Причиной возникновения, как правило, становится непрямой механизм травмы — падение на разогнутую руку или резкое сокращение плечевой мышцы, при котором происходит отрыв фрагмента венечного отростка.

Клиническая картина и диагностика

Осмотр и физикальное обследование

Беспокоят боль и ограничение сгибания в локтевом суставе, который умеренно увеличен в размерах из-за отёка и кровоизлияния. При пальпации передней поверхности плечелоктевого сустава определяют болезненность. Активные и пассивные движения в локтевом суставе ограничены, особенно в сторону сгибания. Ротация предплечья безболезненна.

Лабораторные и инструментальные исследования

Очень важное место в диагностике переломов венечного отростка занимает рентгенография.

Лечение

Консервативное лечение

Если смещение отсутствует или оно минимальное, больным накладывают гипсовую повязку, не отличающуюся от таковой при переломе локтевого отростка, сроком на 2-3 нед. Назначают курс восстановительного лечения. Следует избегать массажа сустава и ранних форсированных движений.

Хирургическое лечение

При значительных смещениях отломка (что бывает редко) или блокадах локтевого сустава больных направляют в стационар для оперативного лечения. Крупные отломки подшивают к материнскому ложу хромированным кетгутом, капроном или лавсаном. Мелкие фрагменты, блокирующие движения в локтевом суставе, удаляют. Затем показана иммобилизация постоянной гипсовой лонгетой на 2-3 нед, после этого съёмной — на 2-3 нед.

Приблизительный срок нетрудоспособности

После консервативного лечения трудоспособность восстанавливается через 4-6 нед. После хирургического лечения труд разрешают через 6-8 нед.

Переломы тела костей предплечья

КОД ПО МКБ-10

552.2. Перелом тела [диафиза] локтевой кости.
552.3. Перелом тела [диафиза] лучевой кости.
552.4. Сочетанный перелом диафизов локтевой и лучевой костей.

АНАТОМИЯ

Предплечье состоит из двух костей: лучевой и локтевой. Каждая из них имеет тело, проксимальный и дистальный концы. Проксимальные концы костей предплечья участвуют в образовании локтевого сустава. Тело подразделяют на верхнюю, среднюю и нижнюю трети. Дистальный конец локтевой кости заканчивается головкой локтевой кости, на которой с внутренней стороны и несколько кзади располагается шиловидный отросток. Дистальный конец лучевой кости расширен

и образует суставную поверхность для сочленения с костями запястья. Наружный край дистального конца лучевой кости несколько выстоит и называется шиловидным отростком.

Кости предплечья покрыты мышцами, их делят на три группы: переднюю, латеральную и заднюю.

- Передняя группа мышц имеет четыре слоя.
  - Первый слой состоит из круглого пронатора, лучевого сгибателя запястья, длинной ладонной мышцы и локтевого сгибателя запястья.
  - Второй слой представлен поверхностным сгибателем пальцев.
  - В третий слой входят глубокий сгибатель пальцев и длинный сгибатель большого пальца.
  - Четвёртым слоем служит квадратный пронатор.
- Латеральная группа мышц состоит из плечелучевой мышцы и длинного и короткого разгибателей кисти.
- Задняя группа мышц имеет два слоя.
  - Поверхностный слой состоит из локтевого разгибателя запястья, общего разгибателя пальцев и разгибателя мизинца.
  - Глубокий слой представлен супинатором, длинной мышцей, отводящей большой палец кисти, коротким и длинным разгибателями большого пальца кисти и разгибателем указательного пальца кисти.

КЛАССИФИКАЦИЯ

Диафизарные переломы предплечья включают переломы обеих костей или же изолированные повреждения локтевой и лучевой. По уровню нарушения целостности различают переломы верхней, средней и нижней трети костей предплечья.

ПЕРЕЛОМЫ ОБЕИХ КОСТЕЙ ПРЕДПЛЕЧЬЯ

Код по МКБ-10

S52.4. Сочетанный перелом диафизов локтевой и лучевой костей.

Этиология, механизм травмы, клиническая картина

Смещения бывают по длине, ширине, под углом и ротационные. Смещение по ширине происходит под действием механизма травмы, по длине — за счёт тяги всего мышечного футляра предплечья, под углом — в результате механизма травмы и сокращения превалирующих сгибателей и радиальной группы мышц, которые оказываются сильнее своих антагонистов. Наиболее сложными представляются смещения по оси. Степень ротации зависит от уровня перелома обеих костей или лучевой кости и воздействия антагонических групп мышц на отломки. Если перелом произошёл в верхней трети предплечья, ниже места прикрепления супинаторов, но выше прикрепления круглого пронатора (рис. 7-15), то центральный отломок будет максимально супинирован, а периферический — максимально пронирован. Ротационное смещение отломков превышает 180°. Другой уровень перелома — когда линия излома проходит ниже прикрепления круглого пронатора. При этом центральный отломок занимает положение, среднее между супинацией и пронацией, так как сила мышц, вращающих предплечье в ладонную и тыльную стороны, уравновешивается. Периферический отломок пронирован под действием квадратного пронатора.

Лечение

Показания к госпитализации

Больных с диафизарными переломами костей предплечья госпитализируют.

Консервативное лечение

При отсутствии смещения отломков лечение заключается в анестезии места перелома 1% раствором прокаина в количестве 20-30 мл и фиксации конечное-

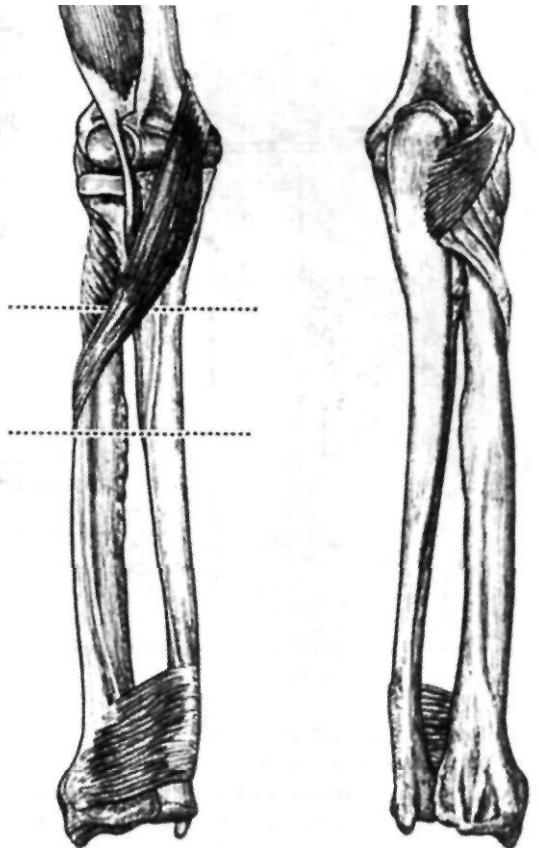

Рис. 7-15. Схема уровней переломов костей предплечья по отношению к его ротаторам.

ти циркулярной гипсовой повязкой от средней трети плеча до головок пястных костей. Положение конечности: при высоких переломах предплечье супинируют, при переломах на границе средней и нижней третей предплечью придают среднее положение между супинацией и пронацией. Сгибание в локтевом суставе составляет 90°, в лучезапястном — тыльное разгибание до угла 30°, пальцы в положении охвата теннисного мяча. Продолжительность постоянной иммобилизации — 8-10 нед, съёмной — 1-2 нед.

При переломах костей предплечья со смещением отломков производят закрытую репозицию. Она может быть как ручной, так и аппаратной. Для облегчения сопоставления отломков используют аппараты Соколовского, Иванова, стол Каплана, Н.И. Милешина (рис. 7-16).

Под местной анестезией после растяжения и ротационной установки отломков (в зависимости от уровня перелома) хирург руками сопоставляет концы повреждённых костей. Не ослабляя тяги, накладывают корытообразную лонгету от средней трети плеча до головок пястных костей в положении, достигнутом репозицией. Выполняют контрольную рентгенограмму. Если репозиция удалась, повязку превращают в циркулярную. При массивном отёке лонгету можно оставить на 10-12 дней до его спадения, а затем наложить циркулярную гипсовую повязку. Обязателен рентгенологический контроль! Его всегда выполняют после спадения отёка (независимо от того, будут или нет заменять повязку), чтобы не пропустить вторичное смещение отломков. Срок постоянной иммобилизации составляет 10-12 нед, съёмной — 24 нед.

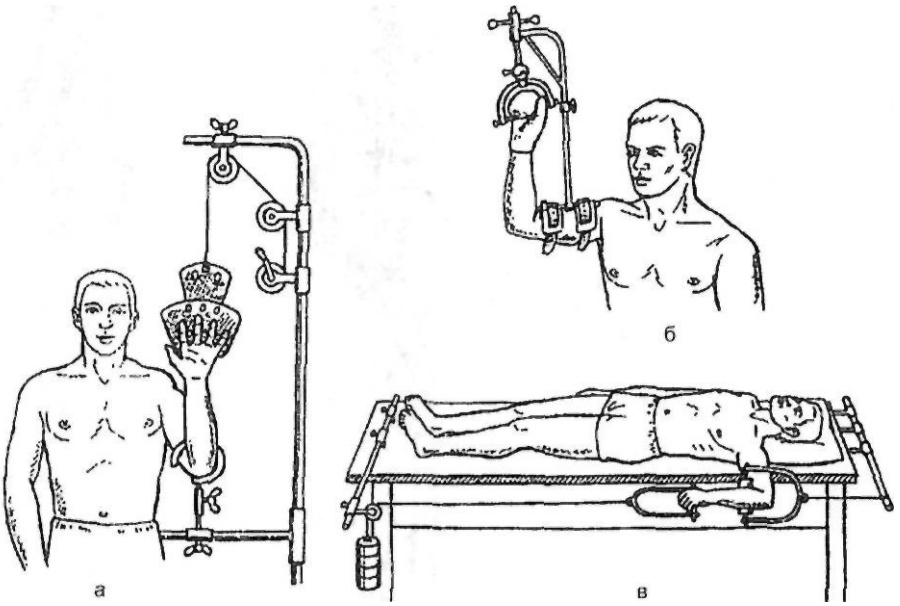

Рис. 7-16. Приспособления для репозиции костей предплечья: аппарат Соколовского (а), аппарат Милешина (б), стол Каплана (в).

Хирургическое лечение

Оперативное лечение заключается в открытой репозиции костей предплечья, которую выполняют из двух самостоятельных разрезов над местом перелома лучевой и локтевой костей. Обнажают отломки и фиксируют их избранным способом. Внутрикостную фиксацию чаще выполняют штифтами Богданова. Один стержень вбивают в костномозговой канал центрального отломка локтевой кости до выхода его под кожей в области локтевого отростка. Кожу надсекают. Отломки сопоставляют, штифт ретроградно вбивают в периферический отломок. На тыльной поверхности дистального конца лучевой кости после небольшого дополнительного разреза кожи просверливают канал, через который внедряют стержень до выхода из конца периферического отломка. Производят репозицию и остеосинтез, углубляя штифт в центральный отломок. При накостной фиксации наиболее часто применяют разнообразные пластинки (рис. 7-17).

После оперативного лечения любым из способов необходима внешняя иммобилизация. Накладывают гипсовую лонгету, через 10-12 дней её превращают в циркулярную гипсовую повязку. Срок постоянной иммобилизации 10-12 нед, съёмной — 1-2 нед.

Представленную схему оперативного лечения до последнего десятилетия считали классической. Не совсем хорошие результаты лечения вынудили травматологов более глубоко изучать биомеханику имплантатов, технику их внедрения, недостатки зависимости от иммобилизации и многое другое. Наука далеко шагнула вперёд. Однако не все отошли от традиционных способов лечения. Одни — в силу слабой оснащённости периферийных лечебных учреждений, другие, по-видимому, пытаются произвести «переоценку ценностей».

Так, Holmenschlager F. и соавт. (1995) провел серию операций остеосинтеза костей предплечья пучками спиц, по три в каждую кость (причём спицы разной длины), и получил хорошие результаты.

Но всё же интрамедуллярный блокируемый остеосинтез штифтами и (особенно) накостный остеосинтез пластинами LCP и PC-Fix становятся методом выбора

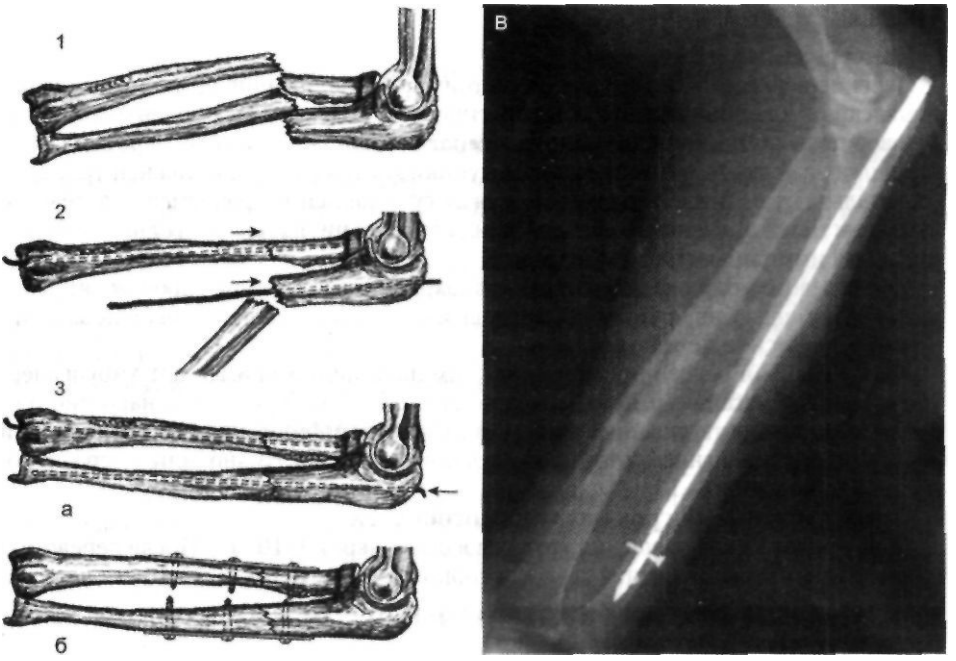

Рис. 7-17. Остеосинтез костей предплечья штифтами Богданова (а), пластинками (б), блокируемыми штифтами (в).

в лечении диафизарных переломов предплечья. Пластины с блокируемым винтом и угловой стабильностью фиксируют 6 винтами (по 3 выше и ниже перелома). Остеосинтез начинают с лучевой кости. При завершении операции фасцию не ушивают и даже рассекают вдоль во избежание развития ишемической контрактуры Фолькмана. Устанавливают дренаж через контрапертуру на 2 сут. Внешняя иммобилизация не нужна.

При многооскольчатых открытых переломах костей предплечья целесообразно применение спицевых и стержневых аппаратов внешней фиксации.

Приблизительный срок нетрудоспособности

После переломов без смещения к труду приступают через 10-12 нед с момента травмы. В остальных случаях трудоспособность восстанавливается через 12-16 нед.

ИЗОЛИРОВАННЫЕ ПЕРЕЛОМЫ ЛУЧЕВОЙ КОСТИ

Код по МКБ-10

S52.3. Перелом тела [диафиза] лучевой кости.

Клиническая картина, диагностика

Изолированные переломы лучевой кости сложнее в клинической диагностике, чем повреждения обеих костей. Сохранившаяся локтевая кость препятствует грубой деформации предплечья и нарушению функций. Сохраняются основные признаки: боль в месте травмы, умеренное ограничение движений из-за боли, припухлость. Пальпаторно выявляют боль, иногда деформацию и крепитацию отломков. Отмечают положительный симптом осевой нагрузки. При активной и пассивной ротации предплечья головка лучевой кости не вращается.

Лечение

Консервативное лечение

Лечение переломов без смещения состоит в обезболивании места повреждения и фиксации конечности циркулярной гипсовой повязкой от средины плеча до головок пястных костей. Положение предплечья зависит от уровня перелома. При переломах в верхней трети предплечье супинируют, в средней и нижней третях — устанавливают в среднее положение между супинацией и пронацией. Локтевому, лучезапястному и суставам пальцев придают функционально выгодное положение. Срок иммобилизации 7-8 нед.

При переломах со смещением отломков закрытое сопоставление производят руками или с помощью аппаратов с последующей иммобилизацией гипсовой повязкой.

Хирургическое лечение

При неудачной репозиции или по другим показаниям применяют хирургическое лечение. Фиксацию отломков можно выполнить внутрикостно, накостно или с помощью аппарата внешней фиксации. Срок иммобилизации конечности при переломах со смещением отломков, леченных консервативно или оперативно, составляет не менее 8-10 нед.

Приблизительный срок нетрудоспособности

При переломах без смещения труд разрешают через 9-10 нед. После переломов со смещением восстановление трудоспособности происходит через 10-12 нед.

ИЗОЛИРОВАННЫЕ ПЕРЕЛОМЫ ЛОКТЕВОЙ КОСТИ

КодпоМКБ-10

S52.2. Перелом тела [диафиза] локтевой кости.

Клиническая картина, диагностика

Изолированные переломы локтевой кости отличаются от других диафизарных переломов предплечья отсутствием ротационных смещений. Клинические проявления аналогичны перелому лучевой кости.

Лечение

Виды консервативного и оперативного лечения и показания к ним такие же, как и при переломах лучевой кости. Единственное отличие: показана иммобилизация конечности в положении предплечья, среднем между супинацией и пронацией, независимо от уровня перелома локтевой кости.

Сроки иммобилизации и восстановления трудоспособности примерно те же, что и при переломе лучевой кости.

Переломовывихи костей предплечья

КОДПОМКБ-10

S52.0. Перелом верхнего конца локтевой кости.

S53.0. Вывих головки лучевой кости.

S52.5. Перелом нижнего конца лучевой кости.

КЛАССИФИКАЦИЯ

Выделяют две разновидности переломовывихов костей предплечья: Монтеджа и Галеацци. В первом случае происходит перелом локтевой кости в верхней трети с вывихом головки лучевой кости. Во втором — перелом лучевой кости в нижней трети с вывихом головки локтевой кости.

ПЕРЕЛОМОВЫВИХ МОНТЕДЖА

КодпоМКБ-10

S52.0. Перелом верхнего конца локтевой кости.

S53.0. Вывих головки лучевой кости.

Классификация

Различают сгибательный и разгибательный тип повреждения.

Этиология, механизм травмы

Разгибательный тип возникает при падении и ударе верхней третью предплечья о твёрдый предмет или же при ударе по этой области. Происходит перелом локтевой кости, а продолжение насилия ведёт к разрыву кольцевидной связки и вывиху головки лучевой кости (рис. 7-18).

Сгибательный тип повреждения возникает при нагрузке, приложенной преимущественно к дистальному отделу предплечья и направленной с тыльной в ладонную сторону и по продольной оси предплечья. Происходят перелом локтевой кости в средней трети со смещением отломков под углом, открытым в ладонную сторону, и вывих головки лучевой кости в тыльную сторону (см. рис. 7-18).

Клиническая картина и диагностика

Разгибательный тип. Боль в месте перелома и резкое нарушение функций локтевого сустава. Предплечье несколько укорочено, отёчно в верхней трети и в области локтевого сустава. Движения в локтевом суставе резко ограниченные, при попытке движений — боль и ощущение препятствия по передненаружной поверхности сустава. Пальпаторно в этой зоне выявляют выпячивание. При ощупывании гребня локтевой кости в месте травмы определяют болезненность, деформацию, возможны патологическая подвижность и крепитация. На рентгенограмме выявляют вывих головки лучевой кости кпереди, перелом локтевой кости на границе верхней и средней третей с углообразным смещением. Угол открыт в тыльную сторону.

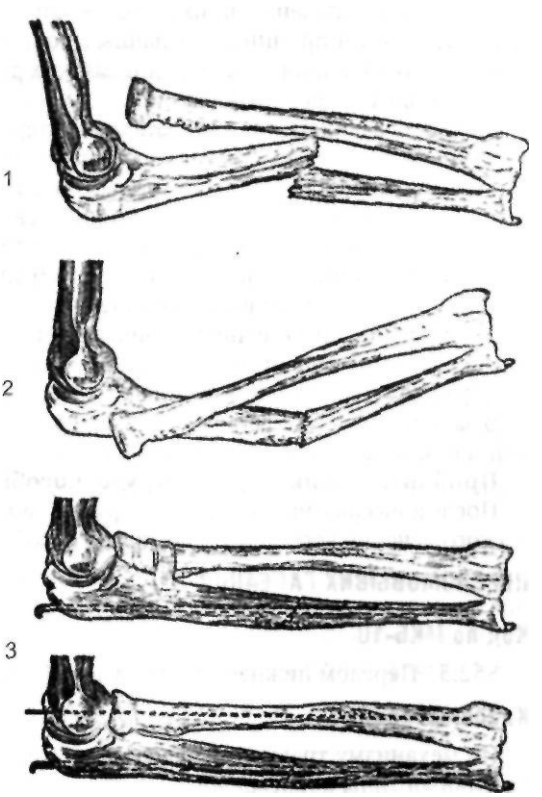

Рис. 7-18. Переломовывих Монтеджа: 1 — разгибательный тип; 2 — сгибательный тип, 3 — схемы его лечения.

Сгибательный тип. Нарушение взаимоотношений костей и определяет клиническую картину повреждения: боль в области перелома и локтевого сустава, который деформируется за счёт отёка и выстоящей кзади головки лучевой кости, умеренное ограничение функций из-за боли, укорочение предплечья. Рентгенологическая картина подтверждает диагноз.

Лечение

Консервативное лечение

Консервативное лечение состоит из репозиции отломков и устранения вывиха. Манипуляцию выполняют под местной анестезией или общим обезболиванием вручную или же с помощью аппаратов для репозиции костей предплечья.

- *При разгибательном типе* производят тракцию за кисть согнутого под прямым углом и супинированного предплечья и сопоставляют отломки локтевой кости. Если репозиция удалась, то лучевая кость во многих случаях вправляется самостоятельно. Если этого не случилось, вывих устраняют путём давления на головку лучевой кости и смещения её кзади.
- *При сгибательном типе* также производят тракцию за кисть супинированного, но разогнутого предплечья. Надавливая пальцами с тыльной на ладонную поверхность предплечья, хирург сопоставляет отломки. Дальнейшие манипуляции такие же, как и при разгибательном типе повреждения.

По завершении пособия накладывают циркулярную гипсовую повязку от верхней трети плеча до головок пястных костей при сгибании в локтевом суставе под углом в 90°, супинации предплечья и функционально выгодном положении кисти на 6-8 нед. Затем приступают к восстановительному лечению, сохраняя съёмную лонгету ещё в течение 4-6 нед.

Хирургическое лечение

Оперативное лечение применяют в случае неудачи закрытых манипуляций. Наиболее частой причиной неудачных попыток репозиции и устранения вывиха бывает интерпозиция — внедрение мягких тканей между отломками или между сочленяющимися поверхностями.

Операция заключается в устранении интерпоната, вправлении головки лучевой кости и внутрикостном металлоостеосинтезе ретроградным способом локтевой кости. Для профилактики повторных вывихов сшивают или выполняют пластику полоской аутофасции кольцевидной связки (см. рис. 7-18). Иногда, чтобы предупредить релюксацию, проводят через плечелучевой сустав спицу Киршнера, извлекают её через 2-3 нед. Другой способ удержания головки — пришпилить её короткой спицей к венечному отростку.

После операции конечность фиксируют гипсовой повязкой от верхней трети плеча до пястно-фаланговых сочленений на 6 нед, затем превращают её в съёмную и сохраняют ещё в течение 4-6 нед.

В застарелых случаях переломовывиха Монтеджа проводят остеосинтез локтевой и резекцию головки лучевой кости.

Приблизительный срок нетрудоспособности

После консервативного лечения труд возможен через 12-16 нед. После хирургического лечения восстановление трудоспособности происходит через 12-14 нед.

ПЕРЕЛОМОВЫВИХ ГАЛЕАЦЦИ

Код по МКБ-10

S52.5. Перелом нижнего конца лучевой кости.

Классификация

По механизму травмы и смещению отломков выделяют разгибательный и сгибательный типы повреждения.

- *При разгибательном типе* отломки лучевой кости смещены под углом, открытым в тыльную сторону, а вывих головки локтевой кости происходит в ладонную сторону.
- *Для сгибательного типа* повреждения характерно смещение отломков лучевой кости под углом, открытым в ладонную сторону, а головка локтевой кости смещается в тыльную сторону.

Этиология, механизм травмы

Переломовывих Галеацци возможен от прямого и непрямого механизма травмы, в результате происходит перелом лучевой кости в нижней трети и вывих головки локтевой кости.

Клиническая картина и диагностика

Диагноз ставят на основании механизма травмы, боли и нарушения функций лучезапястного сустава, углообразной деформации лучевой кости, болезненности при пальпации. Головка локтевой кости выстоит кнаружи и в тыльную или ладонную сторону, подвижна. Перемещения её болезненны. Рентгенограмма подтверждает диагноз и способствует определению типа повреждения.

Лечение

Лечение может быть консервативным и оперативным.

Консервативное лечение

Консервативное лечение начинают с достаточного обезболивания одним из способов. Затем производят ручную или аппаратную репозицию перелома лучевой кости путём тракции за кисть в среднем между супинацией и пронацией положении предплечья. Смещения по ширине и под углом хирург устраняет руками. Вправить головку локтевой кости также не представляет никакого труда. Сложность заключается в том, что не всегда возможно удержать локтевую кость во вправленном положении. Если все же это удаётся, то в область головки локтевой кости кладут пелот, а конечность фиксируют гипсовой повязкой от верхней трети плеча до основания пальцев на 6-8 нед, а затем для активного физиотерапевтического лечения иммобилизацию превращают в съёмную и сохраняют ещё на 4-6 нед.

Хирургическое лечение

Если консервативные мероприятия не дают успеха, переходят к хирургическому лечению. Начинают с устойчивого остеосинтеза лучевой кости интрамедуллярным штифтом или пластинкой. Чтобы удержать головку локтевой кости, применяют различные способы: пластику радиоульнарной связки, фиксацию её спицей Киршнера, фиксацию лучевой и одновременно локтевой костей с их сближением в аппарате Илизарова. Некоторые авторы в трудных случаях советуют резецировать головку.

Объём и сроки иммобилизации такие же, как и при консервативном лечении.

Следует помнить, что лечение переломовывихов всегда начинают с устранения вывиха, а затем производят репозицию отломков. Это правило. Лечение же повреждений Монтеджа и Галеацци служат исключением, когда репозицию выполняют первой и только потом устраняют вывих.

Существуют ещё две разновидности переломовывихов, описанные в литературе, но не встретившиеся нам ни разу. Это переломовывих Мальгеня (перелом локтевого и венечного отростков и вывих предплечья кпереди) и переломовывих Эссекс-Лопрести — вывих головки лучевой кости (иногда с переломом), вывих головки локтевой кости, разрыв межкостной мембраны и смещение лучевой кости проксимально. Оба переломовывиха лечат оперативно.

Приблизительный срок нетрудоспособности

Трудоспособность восстанавливается через 11-13 нед.

Переломы лучевой кости в типичном месте

КОД ПО МКБ-10

S52.5. Перелом нижнего конца лучевой кости.

ЭПИДЕМИОЛОГИЯ

Переломы лучевой кости в типичном месте встречают очень часто, они составляют 12% всех повреждений костей скелета.

КЛАССИФИКАЦИЯ

В зависимости от механизма травмы различают разгибательный и сгибательный типы перелома, первый встречают значительно чаще.

ЭТИОЛОГИЯ, МЕХАНИЗМ ТРАВМЫ

Разгибательный перелом (экстензионный перелом Коллиса) бывает результатом непрямой травмы, падения на разогнутую в лучезапястном суставе руку, хотя возможен и при прямом насилии. Смещение отломков при разгибательном переломе бывает типичным: центральный фрагмент смещается в ладонную сторону, периферический — в тыльную и лучевую. Между отломками образуется угол, открытый к тылу (рис. 7-19).

Сгибательный перелом (флексионный, перелом Смита) возникает при падении на кисть, согнутую в лучезапястном суставе, реже — от прямого механизма воздействия. Под действием механизма травмы и сокращения мышц периферический отломок смещается в ладонную и лучевую стороны, центральный — в тыльную. Между отломками образуется угол, открытый в ладонную сторону (рис. 7-20).

КЛИНИЧЕСКАЯ КАРТИНА

Пациента беспокоят боли и нарушение функций лучезапястного сустава.

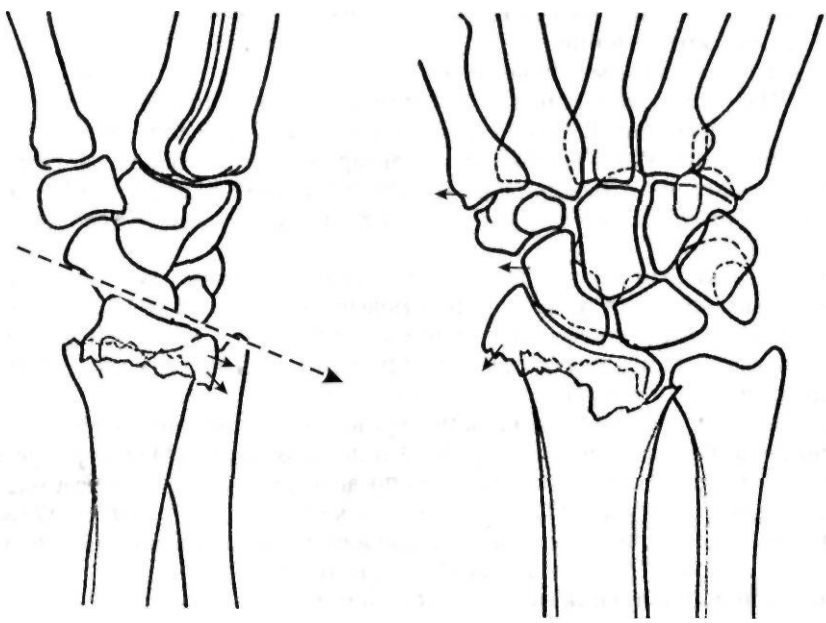

Рис. 7-19. Смещение отломков при разгибательном переломе лучевой кости в типичном месте.

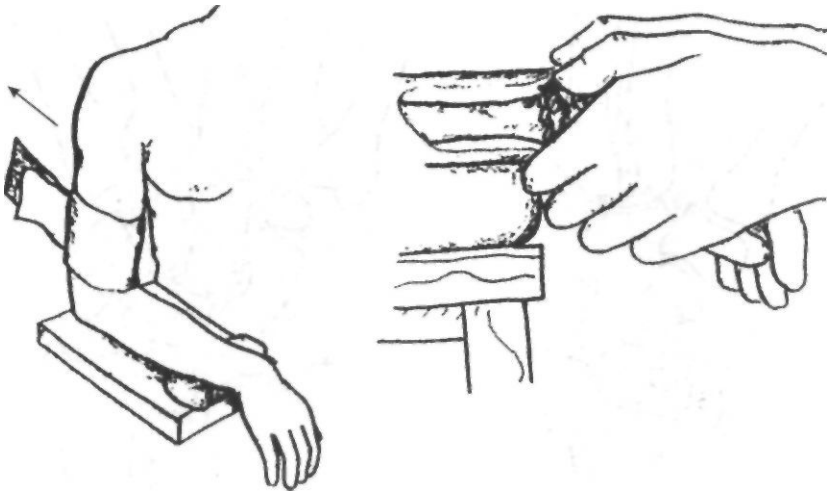

Рис. 7-20. Схема репозиции разгибательного перелома лучевой кости в типичном месте.

ДИАГНОСТИКА

Анамнез

В анамнезе — указание на соответствующую травму.

Осмотр и физикальное обследование

Дистальный отдел предплечья штыкообразно деформирован, отёчен. Пальпация резко болезненна, выявляет сместившиеся костные отломки. Положительный симптом осевой нагрузки. Движения в лучезапястном суставе ограниченные из-за боли.

Лабораторные и инструментальные исследования

Рентгенограмма подтверждает диагноз.

ЛЕЧЕНИЕ

Консервативное лечение

Разгибательный перелом. После анестезии места перелома 1% раствором прокаина в количестве 10-20 мл выполняют закрытую ручную репозицию. Положение больного при манипуляции показано на рис. 7-21. Предплечье сгибают под углом 90° и создают противотягу: тракцию за кисть по продольной оси конечности и в ульнарную сторону в течение 10-15 мин. После расслабления мышц периферический отломок смещают в ладонную и локтевую стороны. Чтобы устранить углообразную деформацию, кисть сгибают вместе с дистальным фрагментом в ладонную сторону. Эту манипуляцию выполняют обычно через край стола, подложив предварительно под руку тонкую клеенчатую подушечку. В достигнутом положении (ладонного сгибания и лёгкого ульнарного отведения) накладывают тыльную гипсовую лонгету от верхней трети предплечья до пястно-фаланговых сочленений сроком на 4 нед. Движения в пальцах кисти разрешают со 2-го дня. УВЧ на область перелома — с 3-го дня. После ликвидации иммобилизации назначают курс реабилитационного лечения.

Сгибательный перелом. Обезболив место перелома, выполняют закрытую ручную репозицию. Создают тракцию по продольной оси конечности, периферический отломок ставят по центральному, т.е. перемещают его в тыльную и локтевую стороны. Для устранения углового смещения периферический фрагмент разгиба-

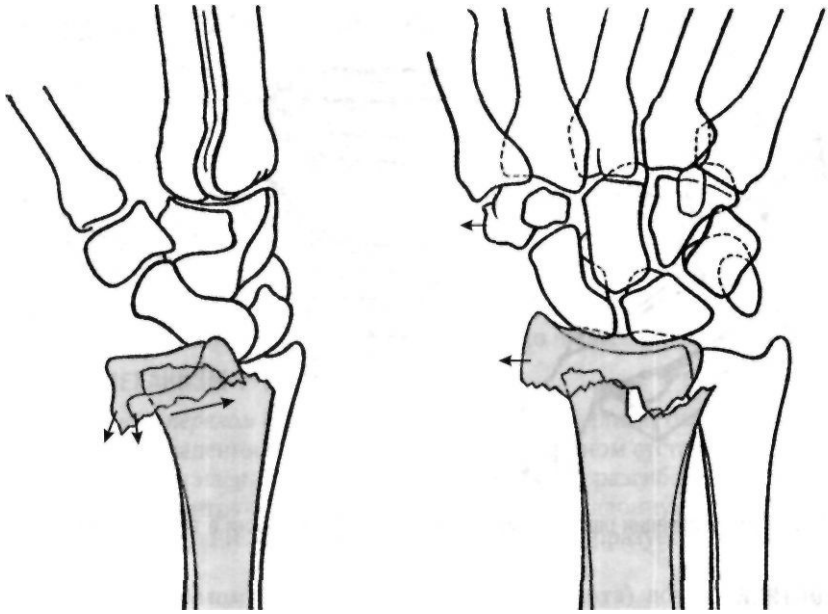

Рис. 7-21. Смещение отломков при сгибательном переломе лучевой кости в типичном месте.

ют, а кисти придают положение разгибания в лучезапястном суставе под углом 30°, создают лёгкое сгибание пальцев кисти, противопоставление I пальца. В этом положении накладывают ладонную гипсовую лонгету от локтевого сустава до головок пястных костей. Сроки иммобилизации и реабилитации такие же, как и при переломе Коллиса.

Приблизительный срок нетрудоспособности

Трудоспособность восстанавливается через 6-8 нед.

ПЕРЕЛОМЫ КОСТЕЙ КИСТИ

Анатомия

Кисть представлена 27 костями, их делят на кости запястья, пясти, фаланг пальцев. Дистальнее предплечья лежит запястье, состоящее из двух рядов костей — верхнего и нижнего (рис. 7-22). Верхний, или проксимальный, ряд костей запястья участвует в образовании лучезапястного сустава. В него входят (если считать от первого пальца) ладьевидная, полулунная трёхгранная и гороховидная кости. Нижний, или дистальный, ряд состоит из большой трапециевидной, малой трапециевидной, головчатой и крючковиднои костей. От них расходятся веером кости пясти, а ещё дистальнее расположены фаланги пальцев. Каждый палец имеет по три фаланги, кроме I пальца, где их только две. Все кости соединены между собой мощным связочным аппаратом, сочленяясь, образуют большое количество различных по форме суставов. Наибольшей подвижностью отличается лучезапястный сустав, пястно-фаланговые и межфаланговые суставы кисти. Межзапястный и межпястные суставы относят к группе амфиартрозов — малоподвижных суставов, играющих роль своеобразных амортизаторов.

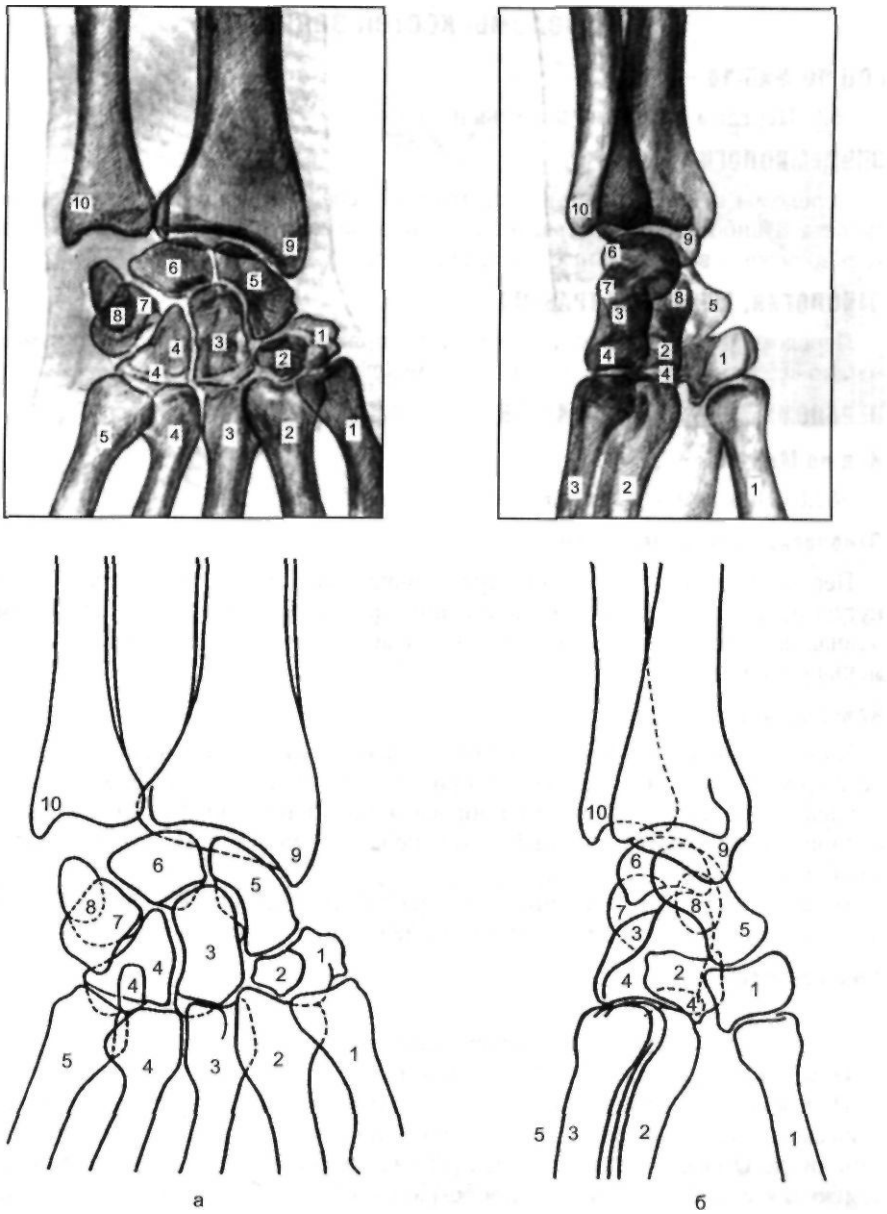

Рис. 7-22. Рентгенограмма и схема лучезапястного сустава *(articulatio radiocarpea)* в прямой (а) и боковой (б) проекциях: 1-5 — пястные кости *(ossa metacarpi);* 1 — кость-трапеция *(os trapezium);* *2* — трапециевидная кость *(os trapezoideum);* 3 — головчатая кость *(os capitatum);* 4 — крючковидная кость *(os hamatum);* 5 — ладьевидная кость *(os scaphoideum);* 6 — полулунная кость *(os lunatum);* 7 — трёхгранная кость *(os triquetrum);* 8 — гороховидная кость *(os pisiforme);* 9 — шиловидный отросток лучевой кости *(processus styloideus radii);* 10 — шиловидный отросток локтевой кости *(processus styloideus ulnae).*

Переломы костей запястья

КОД ПО МКБ-10

S62. Перелом на уровне запястья и кисти.

ЭПИДЕМИОЛОГИЯ

Переломы костей запястья достигают 1% среди переломов остальных костей скелета. Наиболее часто страдает ладьевидная кость, затем полулунная, значительно реже — все остальные кости запястья.

ЭТИОЛОГИЯ, МЕХАНИЗМ ТРАВМЫ

Переломы могут возникать в результате прямого и непрямого механизма травмы, но всё же чаще отмечают непрямой механизм травмы.

ПЕРЕЛОМЫ ЛАДЬЕВИДНОЙ КОСТИ

Код по МКБ-10

S62.0. Перелом ладьевидной кости кисти.

Этиология, механизм травмы

Переломы ладьевидной кости происходят, как правило, при падении на вытянутую руку, с упором на кисть. Обычно кость ломается на две части примерно одинаковой величины, лишь при переломе бугорка откалывается значительно меньший фрагмент.

Клиническая картина

Клинические проявления переломов ладьевидной кости довольно скудны, что, по-видимому, и становится частой причиной ошибок в диагнозе. У начинающих и у врачей, не настороженных на повреждение костей запястья, переломы ладьевидной кости остаются большей частью нераспознанными: их расцениваются, как ушиб лучезапястного сустава.

Жалобы на боли в лучезапястном суставе, ограничение его функций должны наводить на мысль о возможном повреждении костей запястья.

Диагностика

Анамнез

В анамнезе — указание на соответствующую травму.

Осмотр и физикальное обследование

При осмотре выявляют припухлость с лучевой стороны сустава в зоне «анатомической табакерки». Здесь же отмечают боль при пальпации и тыльном разгибании кисти. Осевая нагрузка на I палец вызывает боль в точке ладьевидной кости. Движения в лучезапястном суставе ограниченные и болезненные, особенно при отклонении кисти в лучевую и тыльную стороны.

Лабораторные и инструментальные исследования

При подозрении на перелом ладьевидной кости необходимо произвести рентгенографию в двух, а лучше и в трёх проекциях: прямой, боковой и полупрофильной. В некоторых случаях при явной клинической картине на рентгенограммах перелом не находят даже с помощью лупы. В таких случаях следует придерживаться тактики, как при переломе ладьевидной кости. Необходимо наложить гипсовую повязку на 10-14 дней, а затем снять гипс и повторить рентгенологическое обследование. За это время происходит рарефикация кости, щель между отломками увеличивается и становится видимой на рентгенограммах.

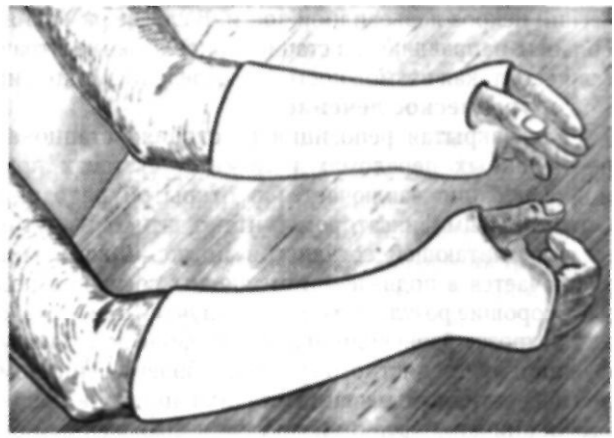

Рис. 7-23. Объём иммобилизации при переломе ладьевидной кости.

Лечение

Консервативное лечение

Лечение преимущественно консервативное. После введения в место перелома 10-15 мл 1% раствора прокаина производят сопоставление отломков путём тракции за кисть, сгибания её в ладонную сторону и ульнарного отведения. Давлением на костные фрагменты в области «анатомической табакерки» завершают репозицию. Накладывают циркулярную гипсовую повязку (рис. 7-23) от локтевого сустава до пястно-фаланговых сочленений в функционально выгодном положении кисти (положение кисти, охватывающей теннисный мяч).

Через 3-5 дней назначают УВЧ, статическое сокращение мышц под гипсом, ЛФК, стимулирующую физиотерапию на симметричные участки здоровой конечности. Через 2,5-3 мес повязку снимают, выполняют контрольную рентгенографию. Если консолидация не наступила, иммобилизацию продолжают до 4-6 мес. После прекращения фиксации назначают курс реабилитационного лечения.

Приблизительный срок нетрудоспособности

Восстановление трудоспособности происходит через 4-8 мес.

Прогноз

Благоприятный исход бывает чаще при переломах без смещения, отломков. Но и в этих случаях возможна замедленная консолидация, может сформироваться ложный сустав или из-за нарушения кровообращения (рис. 7-24) развиться асепти-

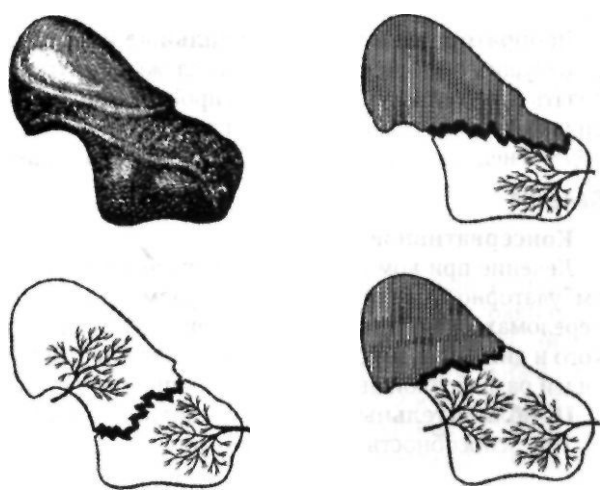

Рис. 7-24. Ладьевидная кость и схема её кровообращения при переломах.

ческий некроз ладьевидной кости. В случае развития двух последних осложнений больных направляют на стационарное лечение в травматологическое отделение, а если есть такая возможность — в отделение микрохирургии или хирургии кисти.

Хирургическое лечение

Если закрытая репозиция в условиях стационара не удаётся, а также при несращённых переломах и ложных суставах показано хирургическое лечение. Операция заключается в открытой репозиции и скреплении отломков. Оптимальным фиксатором считают штифт из аутокости, а ещё лучше, если он взят на питающей сосудистой ножке. Другая микрохирургическая операция заключается в подведении питающих сосудов к повреждённой кости, она тоже даёт хорошие результаты. В ряде случаев при ложных суставах и даже асептических некрозах ладьевидной кости на фоне деформирующего артроза сохраняются функции лучезапястного сустава, а болевой синдром отсутствует или незначителен. Оперативного лечения у таких пациентов следует избегать. Если же выявлены ограничение функций сустава и выраженный болевой синдром, выполняют эндопротезирование ладьевидной кости. В редких случаях производят артродез лучезапястного сустава.

ПЕРЕЛОМ ПОЛУЛУННОЙ КОСТИ

Код поМКБ-10

S62.1. Перелом другой (их) кости(ей) запястья.

Эпидемиология

Изолированный перелом полулунной кости встречают крайне редко.

Этиология, механизм травмы

Перелом полулунной кости возникает в результате падения на кисть, отведённую в локтевую сторону.

Клиническая картина

Жалобы на боль и ограничение движений в лучезапястном суставе.

Диагностика

Осмотр и физикальное обследование

На тыльной поверхности средины запястья определяют припухлость. Осевая нагрузка на III—IV пальцы, пальпация области полулунной кости и тыльное разгибание кисти болезненны. Движения в лучезапястном суставе ограничены из-за боли.

Лабораторные и инструментальные исследования

Ведущим методом диагностики служит рентгенография. Снимки обязательно делать в двух-трёх укладках: фас, профиль, полупрофиль. Как и при травме ладьевидной кости, в сомнительных случаях выполняют контрольную рентгенографию через 2 нед после повреждения — в период рарефикации.

Лечение

Консервативное лечение

Лечение при компрессионных переломах и переломах без смещения проводят амбулаторно. Анестезия, объём и форма гипсовой повязки такая же, как и при переломах ладьевидной кости. В период фиксации назначают УВЧ, ЛФК статического и динамического типов. Срок иммобилизации составляет 8-10 нед с последующей разработкой движений в лучезапястном суставе и суставах кисти.

Приблизительный срок нетрудоспособности

Трудоспособность восстанавливается через 3-4 мес.

ПЕРЕЛОМ ОСТАЛЬНЫХ КОСТЕЙ ЗАПЯСТЬЯ.

КодпоМКБ-10

S62.1. Перелом другой(их) кости(ей) запястья.

Этиология, механизм травмы

Из-за наличия большого количества малоподвижных суставов, укреплённых с тыла и ладони туго натянутыми связками (запястно-пястной, тыльной и ладонной), а также из-за расположения костей в виде свода, выпуклого к тылу, создаются условия хорошей амортизации. Этим объясняется крайне редкая травматизация трёхгранной, гороховидной, крючковидной, головчатой, большой и малой трапециевидной костей, особенно при непрямом механизме травмы.

Клиническая картина и диагностика

Клиническая картина переломов скудна: отёк кисти, локальная болезненность, положительный симптом осевой нагрузки (надавливание по оси пальца или пястной кости). Из-за малых размеров костей окончательный диагноз без рентгенографии поставить практически невозможно.

Лечение

После обезболивания места перелома накладывают гипсовую лонгету на 5-6 нед. После курса восстановительного лечения можно приступить к работе не ранее 8-10 нед с момента травмы.

Переломы пястных костей

Переломы пястных костей составляют 2,5% всех повреждений костей скелета.

Следует отметить, что механизм травмы, характер перелома и вид смещения повреждений I пястной кости отличается от переломов II—V пястных костей, поэтому есть необходимость рассмотреть эти нозологические формы отдельно.

ПЕРЕЛОМЫ II—V ПЯСТНЫХ КОСТЕЙ

Код поМКБ-10

S62.3. Перелом другой пястной кости.

Этиология, механизм травмы

Возникают преимущественно в результате прямого механизма травмы (удар по кисти или удар кистью о твёрдый предмет), но могут происходить и при опосредованном приложении силы (нагрузка по оси, сгибание, скручивание).

Клиническая картина

Пациенты предъявляют жалобы на боли в месте травмы, ограничение функций конечности.

Диагностика

Анамнез

В анамнезе — указание на травму.

Осмотр и физикальное обследование

При осмотре определяют значительный отёк тыла кисти, синюшную окраску за счёт кровоподтёка. При сжатой в кулак руке исчезает выпуклость головки пястной кости при переломе её тела. Пальпация сломанной кости болезненна, иногда прощупываются сместившиеся отломки (в виде ступеньки). Положительный симптом осевой нагрузки — надавливание на головку пястной кости или на основную фалангу пальца по длинной оси вызывает боль в месте предполагаемого перелома. Движения в суставах кисти ограниченные, резко нарушена хватательная функция.

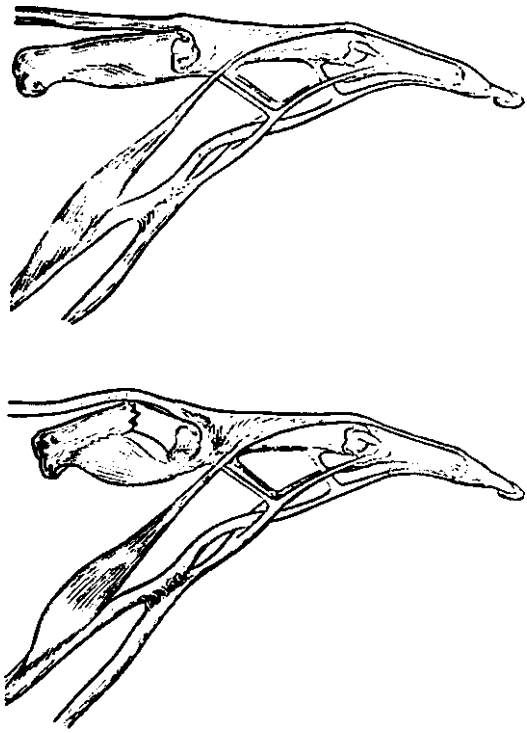

Рис. 7-25. Смещение отломков при переломе пястных костей.

Лабораторные и инструментальные исследования

Подтверждают диагноз рентгенографией кисти в двух плоскостях.

Для переломов пястных костей характерно типичное смещение отломков с углом, открытым в ладонную сторону. Возникает деформация за счёт сокращения межостных и червеобразных мышц (рис. 7-25). Значительных смещений по длине и ширине, как правило, не бывает, так как пястные кости в проксимальном и дистальном отделах скреплены связками. Однако при косой или спиральной линии излома смещение происходит почти всегда, в некоторых случаях удержать отломки после сопоставления невозможно. В результате прямой травмы возможны множественные, а также сложные многооскольчатые переломы, вплоть до размозжения кисти.

Лечение

Показания к госпитализации

В амбулаторных условиях и под контролем семейного врача лечат больных с закрытыми переломами пястных костей без смещения отломков, с поперечными переломами одной или нескольких костей, с угловой деформацией.

В место перелома вводят 10-15 мл 1% раствора прокаина. Выждав 5-10 мин, производят ручную репозицию. Помощник выполняет тракцию за пальцы кисти. Хирург надавливает на тыльную поверхность в месте перелома, смещая отломки в ладонную сторону, и одновременно давит на головку сломанной пястной кости, пытаясь сместить её к тылу. Такими действиями устраняют смещение отломков под углом. Конечность фиксируют тыльной гипсовой лонгетой от верхней трети предплечья до головок пястных костей с захватом пальца, сочленяющегося со сломанной костью (на 4 нед).

Рентгеновские снимки делают после репозиции и по окончании срока фиксации. Если перелом сросся, приступают к разработке движений в ранее иммобилизованных суставах. Трудоспособность восстанавливается через 5-6 нед.

Во всех случаях сложных повреждений пясти (множественные переломы II—IV пястных костей, а также переломы со смещением) или когда успех лечения в условиях поликлиники вызывает сомнения (неустойчивые переломы), следует направлять больных на стационарное лечение. В стационаре есть возможность применять методы скелетного вытяжения, компрессионно-дистракционного остеосинтеза, различные способы хирургических вмешательств.

Консервативное лечение

Лечение переломов пястных костей может быть консервативным и оперативным. При консервативном лечении производят закрытую ручную репозицию после обезболивания мест переломов 1% раствором прокаина, по 5-7 мл в каждую точку. Помощник выполняет тракцию за пальцы кисти. Хирург надавливает на тыльную поверхность в месте перелома, смещая отломки в ладонную сторону, и одновременно давит на головки сломанных пястных костей, пытаясь сместить их к тылу. Конечность фиксируют тыльной гипсовой лонгетой от верхней трети предплечья до кончиков пальцев. Срок постоянной иммобилизации при одиночных переломах — 4 нед, при множественных — 4-5 нед, затем в течение 2-3 нед конечность фиксируют съёмной лонгетой.

При косых и спиральных переломах, когда легко наступает вторичное смещение отломков, применяют скелетное вытяжение за концевые фаланги.

Хирургическое лечение

Оперативное лечение заключается в открытой репозиции и фиксации отломков. Накладывают гипсовую лонгету на 4 нед.

Приблизительный срок нетрудоспособности

После консервативного лечения трудоспособность восстанавливается при одиночных переломах через 4-6 нед, при множественных — через 6-8 нед. Если лечение проводили оперативным путём, труд разрешают через 5-6 нед.

ПЕРЕЛОМЫ I ПЯСТНОЙ КОСТИ

Особое внимание уделено этой кости вследствие того, что I пястная кость расположена отдельно от остальных, очень подвижна, участвует в приведении, отведении и противопоставлении I пальца. Его же в функциональном отношении приравнивают к остальным четырём пальцам.

КодпоМКБ-10

S62.2. Перелом первой пястной кости.

Классификация

Различают два типа переломов: переломовывих I пястной кости (перелом Беннета) и сгибательный перелом I пястной кости.

Перелом Беннета

Этиология, механизм травмы

Перелом Беннета возникает в результате удара, направленного по оси I пальца. При этом происходит вывих в запястно-пястном сочленении с одновременным переломом основания I пястной кости, которая, смещаясь кверху, отламывает треугольный фрагмент ульнарного края собственного основания (рис. 7-26). Таким образом, перелом Беннета правильнее называть переломовывихом I пястной кости.

Клиническая картина и диагностика

Жалобы на боль в месте перелома, ограничение функций кисти. Радиальная сторона лучезапястного сустава деформирована за счёт выстоящей I пястной кости и отёка. Контуры «анатомической табакерки» сглажены. Пальпация первого запястно-пястного сустава и осевая нагрузка на I палец болезненны. Резко ограниченно приведение, отведение и противопоставление I пальца. Рентгенограмма подтверждает диагноз.

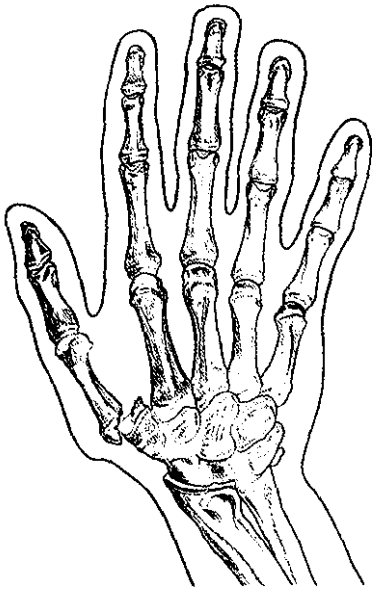

Рис. 7-26. Переломовывих Беннета.

Лечение

Консервативное легение. В область первого запястно-пястного сустава вводят 5-10 мл 2% раствора прокаина. После наступления анестезии производят вправление I пястной кости. Достигают этого тракцией по оси и отведением I пальца. Конечность фиксируют циркулярной гипсовой повязкой от верхней трети предплечья до пястно-фаланговых суставов с захватом основной фаланги I пальца в положении отведения. Необходима контрольная рентгенограмма. Если вправление и репозиция наступили, иммобилизацию оставляют на 4-6 нед.

Хирургигеское легение. Если вправления не получилось, следует повторить попытку или направить больного в стационар, где возможно применение скелетного вытяжения или хирургических методов лечения.

При неудачных попытках вправления применяют скелетное вытяжение или фиксацию спицей Киршнера костным аутошипом.

Приблизительный срок нетрудоспособности. Трудоспособность восстанавливается через 6-8 нед.

Сгибательный перелом I пястной кости

Этиология, механизм травмы

Сгибательный перелом I пястной кости возникает при резком форсированном сгибании I пястной кости в ладонно-локтевую сторону (при ударе о твёрдый предмет). При этом, в отличие от перелома Беннета, линия излома проходит вне сустава, дистальнее его на 1-1,5 см. Фрагменты смещаются под углом, открытым в ладонную сторону (рис. 7-27).

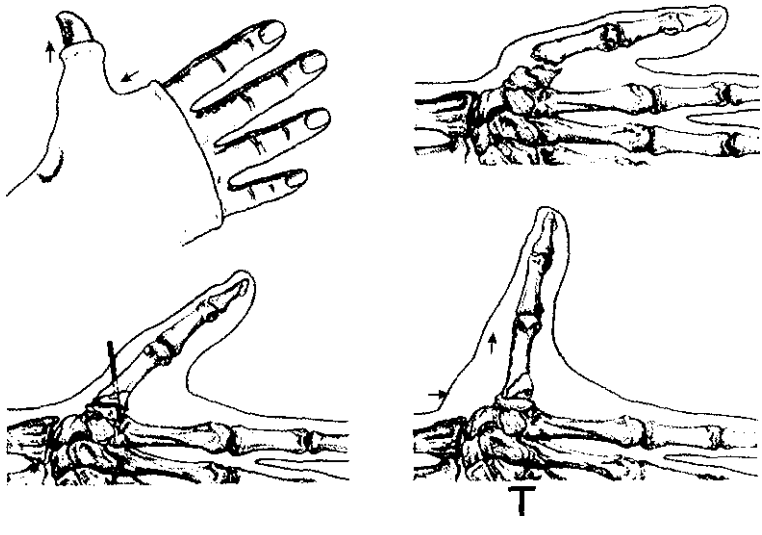

Рис. 7-27. Схема смещения отломков, репозиции, иммобилизации и остеосинтеза спицей.

Часто подобные переломы случаются во время драк и у начинающих боксёров, неправильно выполняющих боковые удары.

Клиническая картина и диагностика

Клиническая картина и диагностика идентичны перелому Беннета, за исключением того, что пальпаторно определяют недеформированный запястно-пястный сустав. Разницу выявляют и рентгенологически.

Лечение

Лечение консервативное. Под местной анестезией производят ручную репозицию с устранением углообразной деформации и фиксируют так же, как и при переломе Беннета. Срок иммобилизации при переломе основания и тела I пястной кости — 4-5 нед. В случаях, когда репозиция не удалась, применяют скелетное вытяжение или хирургический метод лечения.

Приблизительный срок нетрудоспособности. Восстановление трудоспособности происходит через 6-7 нед.

Переломы пальцев кисти

КОД ПО МКБ-10

562.5. Перелом большого пальца кисти.
562.6. Перелом другого пальца кисти.
562.7. Множественные переломы пальцев.

ЭПИДЕМИОЛОГИЯ

Переломы пальцев кисти встречают довольно часто и достигают 5% всех повреждений костей.

ЭТИОЛОГИЯ, МЕХАНИЗМ ТРАВМЫ

В большинстве случаев переломы пальцев кисти бывают результатом прямого механизма травмы, преимущественно бытового и производственного характера. Под действием глубокого и поверхностного сгибателей пальцев, а также червеобразных и межкостных мышц при переломах фаланг пальцев возникает типичное смещение отломков под углом, открытым в тыльную сторону (рис. 7-28, 7-29).

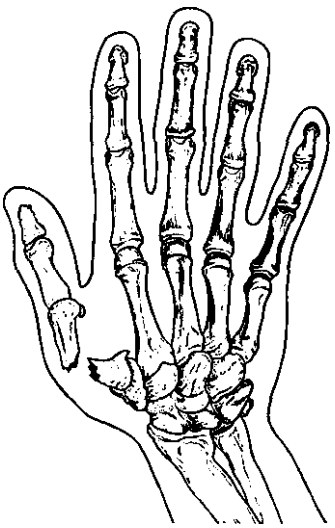

Рис. 7-28. Сгибательный перелом I пястной кости.

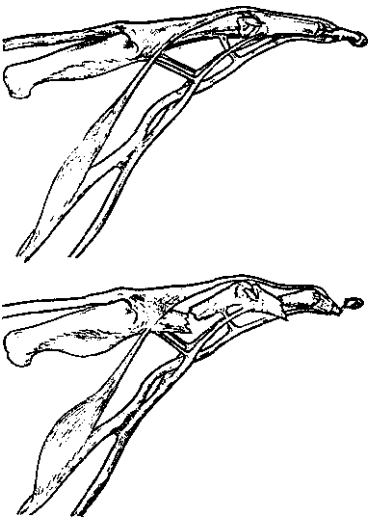

Рис. 7-29. Смещение отломков при переломе фаланг пальцев.

КЛИНИЧЕСКАЯ КАРТИНА И ДИАГНОСТИКА

Осмотр и физикальное обследование

Налицо все признаки повреждения коротких трубчатых костей: деформация за счёт смещения отломков, отёка и кровоподтёка. Болезненность при пальпации. Патологическая подвижность и крепитация отломков. Нарушение функций пальца и кисти.

Лабораторные и инструментальные исследования

Рентгенограмма в двух проекциях уточняет характер перелома.

ЛЕЧЕНИЕ

Показания к госпитализации

По своей структуре и функциональным возможностям кисть — чрезвычайно сложный орган, поэтому любое её повреждение требует индивидуального подхода, вдумчивого, рационального лечения на всех этапах. Переломы фаланг пальцев относят к разделу тяжёлых травм кисти. В амбулаторных условиях допустимо лечение переломов без смещения отломков и одиночных переломов фаланг, которые после репозиции не дают вторичных смещений.

Успех лечения переломов фаланг пальцев зависит от тщательного анатомического сопоставления отломков, полноценной иммобилизации по объёму и срокам и последующей комплексной терапии.

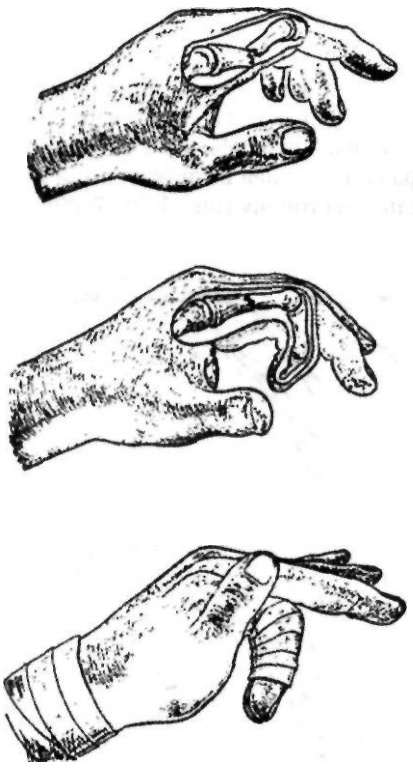

Рис. 7-30. Иммобилизация сломанного пальца.

Консервативное лечение

В область перелома вводят 3-5 мл 2% раствора прокаина. Выждав 5-7 мин, приступают к репозиции: тракция по оси, затем палец сгибают во всех суставах до функционально выгодного положения (угол 120°) и путём давления с ладонной стороны устраняют углообразную деформацию. Конечность фиксируют ладонной гипсовой лонгетой от верхней трети предплечья до головок пястных костей, а дальше иммобилизуют лишь повреждённый палец (рис. 7-30). Разгибание в лучезапястном суставе составляет 30°, фаланги пальцев согнуты до соприкосновения с противопоставленным первым пальцем, что и составляет примерно 60°. Этим положением достигают следующих целей:

- расслабление сухожилий сгибателей и червеобразных мышц — профилактика вторичного смещения;
- оптимальное натяжение кольцевидных связок — профилактика контрактур;
- при осложнениях в виде стойких контрактур или анкилозов в суставах пальцев сохраняется хватательная функция кисти.

Иммобилизацию неповреждённых пальцев считают хирургической ошибкой. В равной степени нельзя повреждённый палец фиксировать в разогнутом положении.

В первые сутки после травмы назначают холод и возвышенное положение конечности с целью профилактики отёка тканей и уменьшения болей. Внутрь или парантерально показан метамизол натрия. С 3-го дня назначают УВЧ на место перелома и лечебную гимнастику для неиммобилизованных пальцев и локтевого сустава. Гипс снимают через 3-4 нед, проводят рентгенологический контроль и приступают к восстановительному лечению: тёплые ванночки (содовые, солёные) с ЛФК в воде, аппликации озокерита, ЛФК для межфаланговых суставов, массаж предплечья, механотерапия.

Трудоспособность восстанавливается через 4-6 нед.

Несколько короче сроки лечения при переломе концевых фаланг без смещения отломков и переломе сесамовидных костей кисти: иммобилизация на 2-3 нед, трудоспособность восстанавливается через 3-4 нед.

При множественных переломах фаланг пальцев выполняют закрытую ручную репозицию и фиксируют повреждённые пальцы гипсовой лонгетой в течение 3-4 нед. Труд — через 6-8 нед.

Метод скелетного вытяжения применяют в случаях, когда невозможно удержать отломки. Конечность фиксируют гипсовой повязкой, такой же, как и после репозиции, но с вгипсованным по ладонной поверхности проволочным крючком. Анестезируют ногтевую фалангу 2-3 мл 2% раствора прокаина и проводят устройство для тяги (рис. 7-31). Это может быть шёлковая нить, проведённая через мягкие ткани (а) или ногтевую пластинку (б), специальная булавка (г), тонкие спицы или скобы, внедрённые в кость концевой фаланги (в). Хорошо производить вытяжение за ногтевые пластинки, на которые нанесён слой полимерной смолы (АКР-100, стеракрил и т.д.) с вмонтированной петлёй для вытяжения. Вытяжение длится 3 нед и ещё на 1-3 нед конечность фиксируют гипсовой съёмной лонгетой. Труд — через 4-6 нед.

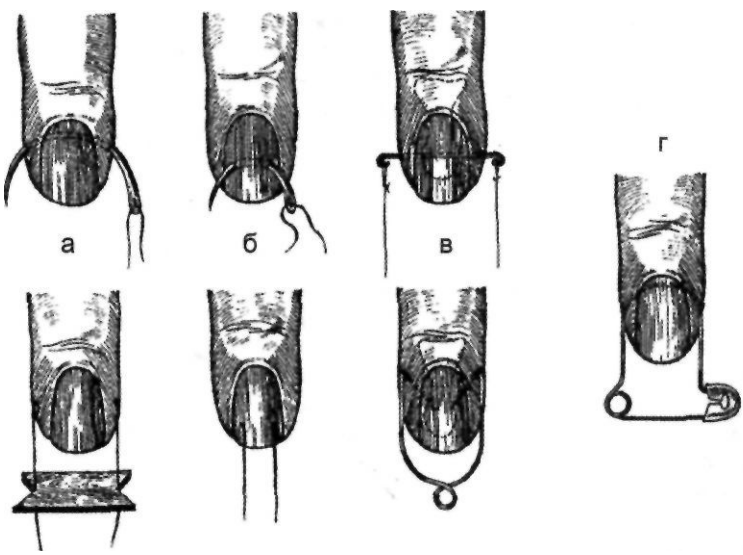

Рис. 7-31. Фиксация тракционных устройств к ногтевой фаланге.

Хирургическое лечение

Хирургическое лечение заключается в открытой репозиции и (наиболее часто) внутрикостной фиксации спицами Киршнера. Жёсткой фиксации отломков добиваются с помощью миниатюрных компрессионно-дистракционных аппаратов (Бабкова М.И., Илизаров Г.А. и др.). Сроки иммобилизации: постоянной и съёмной — по 2-3 нед. Труд — через 6-8 нед.

При множественных переломах восстановление трудоспособности происходит через 6-8 нед и более.

Глава 8

Переломы костей нижней конечности

АНАТОМИЯ

Скелет нижней конечности состоит из бедренной кости, надколенника, костей голени и стопы.

Бедренную кость условно делят на проксимальный конец, тело и дистальный конец.

Проксимальный конец бедренной кости состоит из головки и шейки, расположенных к телу под углом 125-127° (шеечно-диафизарный угол). Дистальнее располагаются два вертела: кнаружи — большой, кнутри — малый. Головка бедренной кости, сочленяясь с вертлужной впадиной таза, образует тазобедренный сустав (рис. 8-1). Капсула сустава начинается по всей окружности вертлужной впадины и заканчивается спереди по межвертельной линии, а сзади — по межвертельному гребню. Таким образом, головка и шейка бедренной кости по передней поверхности находится полностью в полости сустава, сзади же основание шейки остаётся вне его. Сустав укрепляют три основные связки: подвздошно-бедренная, лобково-бедренная и седалищно-бедренная. Кроме того, существуют две внутрисуставные связки: поперечная связка вертлужной впадины и связка головки бедренной кости (круглая связка).

Тазобедренный сустав окружён значительным мышечным массивом. Спереди расположены гребешковая, длинная приводящая мышца бедра, наружная запирательная, портняжная мышца и прямая головка четырёхглавой мышцы. К малому вертелу прикрепляется подвздошно-поясничная мышца. Снаружи сустав покрыт напрягателем широкой фасции бедра, а от большого вертела начинается латеральная широкая мышца бедра. По задней поверхности проходят грушевидная, внутренняя запирательная, верхняя и нижняя близнецовые мышцы, квадратная мышца бедра. Все эти мышцы прикрыты тремя ягодичными мышцами (большой, средней и малой).

В области тазобедренного сустава проходят бедренные сосуды, бедренный и седалищный нервы.

Тазобедренный сустав шарообразный по форме, даёт возможность движений во всех плоскостях: сгибание возможно до угла 40°, разгибание — до 15-20°, отведение — до 70-75°, ротация кнутри и кнаружи — на 40-60°.

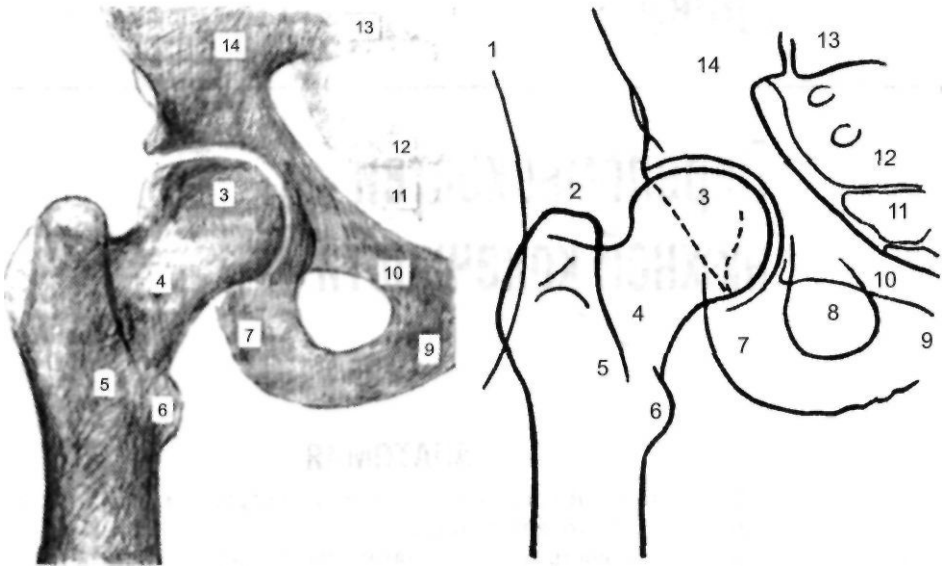

Рис. 8-1. Рентгенограмма тазобедренного сустава *(articulatio coxae)* в прямой проекции и её схема: 1 — кожные покровы *(cutis); 2* — большой вертел *(trochanter major);* 3 — головка бедренной кости *(caput ossis femoris);* 4 — шейка бедренной кости *(collum ossis femoris);* 5 — межвертельная линия *(linea intertrochanterica);* 6 — малый вертел *(trochanter minor);* 7 — седалищный бугор *(tuber inchiadicum);* 8 — запирательное отверстие *(foramen obturatum);* 9 — нижняя ветвь лобковой кости *(ramus inferior ossis pubis);* 10 — верхняя ветвь лобковой кости *(ramus superior ossis pubis);* 11 — копчик *(os coccygis);* 12 — крестец *(os sacrum);* 13 — крестцово-подвздошный сустав *(articulatio sacroiliaca);* 14 — подвздошная кость *(os ilium).*

Кровоснабжение сустава осуществляется из сети, образованной ветвями глубокой бедренной и запирательной артерий, иннервация капсулы сустава — запирательным, бедренным и седалищным нервом.

Тело бедренной кости несколько изогнуто кпереди и расширено книзу, где из цилиндрической формы переходит в трёхгранную. Условно выделяют верхнюю, среднюю и нижнюю трети.

Мышцы, окружающие бедренную кость, делят на три группы: переднюю, заднюю и медиальную.

- В переднюю группу входят четырёхглавая мышца бедра и портняжная.
- Задняя группа состоит из полусухожильной, полуперепончатой, подколенной и двуглавой мышц бедра.
- Медиальную группу представляют длинная, короткая и большая приводящие мышцы, а также тонкая (нежная) мышца.

Вдоль бедренной кости с медиальной, а в нижней трети с задней стороны проходят бедренная артерия и вена, переходя в подколенные сосуды. Бедренный нерв, выходя из мышечной лакуны, на 3-4 см ниже пупартовой связки делится на множество мелких ветвей. Седалищный нерв идёт единым стволом и лишь на уровне нижней трети бедра делится на большеберцовый и общий малоберцовый нервы.

ПЕРЕЛОМЫ БЕДРЕННОЙ КОСТИ

Переломы бедренной кости составляют от 1 до 10,6% всех повреждений костей скелета. Их делят на переломы проксимального отдела, диафизарные и переломы дистального отдела.

Переломы проксимального отдела бедра

КОД ПО МКБ-10

572.0. Перелом шейки бедра.
572.1. Чрезвертельный перелом.
572.2. Подвертельный перелом.

КЛАССИФИКАЦИЯ

Различают медиальные (внутрисуставные) и латеральные (внесуставные) переломы. К первым относят переломы головки и шейки бедренной кости, ко вторым — межвертельные, чрезвертельные и изолированные переломы большого и малого вертелов.

МЕДИАЛЬНЫЕ ПЕРЕЛОМЫ

Эпидемиология

Переломы головки бедра встречают редко. Нарушения целости его шейки составляют 25% всех переломов бедра.

Классификация

В зависимости от прохождения линии излома (рис. 8-2) выделяют подголовочные (субкапитальные), чресшеечные (трансцервикальные) и переломы основания шейки (базальные).

По положению конечности в момент травмы переломы шейки бедра делят на абдукционные и аддукционные (см. рис. 8-2).

Этиология, механизм травмы

Абдукционные переломы возникают при падении на отведённую в тазобедренном суставе ногу. При этом шеечно-диафизарный угол, составляющий в норме 125-127°, увеличивается, поэтому такие переломы ещё называют вальгусными.

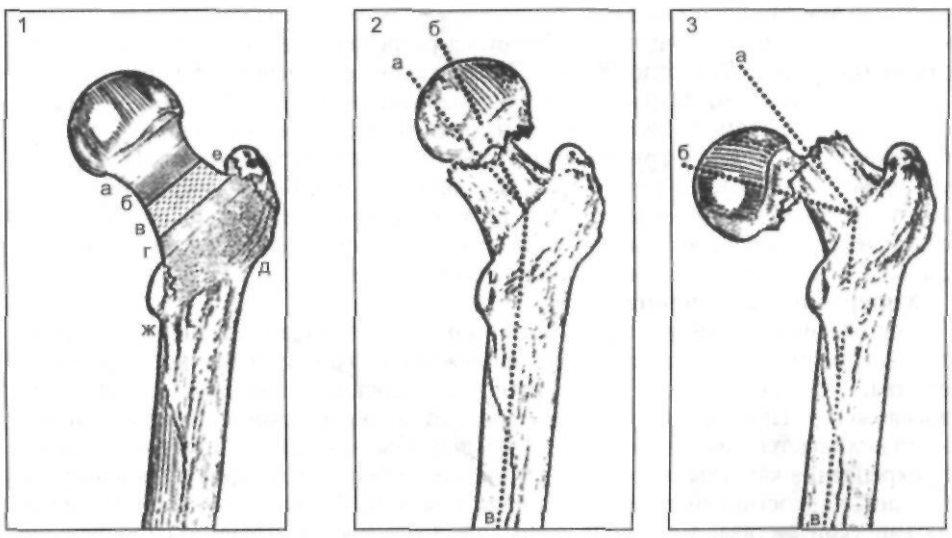

Рис. 8-2. Схема классификации переломов проксимального отдела бедра. 1. Места переломов: а — подголовочный; б — чресшеечный; в — базальный; г — межвертельный; д — чрезвертельный; е — перелом большого вертела; ж — перелом малого вертела. 2. Вальгусный перелом шейки бедра: линия а-в — нормальный шеечно-диафизарный угол; линия б-в — после перелома. 3. Варусный перелом шейки бедра: линия а-в — нормальный шеечно-диафизарный угол; линия б-в — после перелома.

При падении на приведённую ногу происходит уменьшение шеечно-диафизарного угла (аддукционные, или варусные, переломы). Варусные переломы встречают в 4-5 раз чаще.

Клиническая картина

Медиальные переломы шейки бедра чаще возникают у пожилых людей при падении на приведённую или отведённую ногу. После травмы появляются боли в тазобедренном суставе и теряется опороспособность конечности.

Диагностика

Анамнез

В анамнезе — характерная травма.

Осмотр и физикальное обследование

Повреждённая конечность ротирована кнаружи, умеренно укорочена. Область тазобедренного сустава не изменена. При пальпации отмечают усиление пульсации бедренных сосудов под пупартовой связкой (симптом С.С. Гирголава) и болезненность. Положительные симптомы осевой нагрузки и «прилипшей пятки»: больные не могут поднять разогнутую в коленном суставе ногу. Конечность укорочена за счёт функциональной длины.

Лабораторные и инструментальные исследования

По рентгенограмме определяют место излома и величину шеечно-диафизарного угла.

Лечение

Больных с переломами шейки бедренной кости лечат оперативно, за исключением вколоченных вальгусных переломов и травм на фоне общих противопоказаний к хирургическому вмешательству.

Консервативное лечение

Консервативное лечение у молодых людей заключается в наложении большой тазобедренной гипсовой повязки по Уитмену с отведением конечности на 30° и ротацией внутрь сроком на 3 мес. Затем разрешают ходьбу на костылях без нагрузки на повреждённую конечность. Нагрузка разрешена не ранее чем через 6 мес с момента травмы. Трудоспособность восстанавливается через 7-8 мес.

У людей старшего возраста большая тазобедренная повязка даёт различные осложнения, поэтому целесообразнее наложить скелетное вытяжение за мыщелки бедра на 8-10 нед с грузом массой 3-6 кг. Конечность отводят на 20-30° и умеренно ротируют кнутри. Назначают раннюю лечебную гимнастику. С 7-10-го дня больным разрешают приподниматься на локти, постепенно обучая их сидеть в постели, а через 2 мес — вставать на костыли без нагрузки на конечность. Дальнейшая тактика такая же, как и после снятия гипса.

Хирургическое лечение

Костная мозоль, как уже было сказано ранее, развивается из эндоста, периоста, интермедиарно, параоссально из прилежащих мышц и первичного кровяного сгустка, а для полноценной репаративной регенерации необходимо хорошее кровоснабжение. При переломе шейки бедра центральный отломок практически полностью лишается питания, поскольку кровоснабжение идёт из метафиза от места прикрепления капсулы. Артерия круглой связки бедра облитерируется в возрасте 5-6 лет. Надкостницей шейка бедра не покрыта, от ближайших мышц отгорожена капсулой сустава, а первичный кровяной сгусток размывается синовиальной жидкостью, таким образом, источником регенерации остаётся лишь эндост. Всё это и становится основной причиной посттравматического асептического некроза головки и шейки бедра у 25% пострадавших и более.

Таким образом, чтобы наступила консолидация перелома шейки бедра в столь невыгодных условиях, необходимы хорошее сопоставление и жёсткая фиксация отломков, чего можно добиться лишь хирургическим путём.

В хирургическом лечении различают два вида остеосинтеза шейки бедра: открытый и закрытый.

При открытом способе производят артротомию тазобедренного сустава, обнажают и репонируют отломки. Затем из подвертельной области пробивают штифт, которым под контролем зрения и скрепляют отломки. Рану ушивают. Открытый, или внутрисуставной, способ применяют редко, так как после него зачастую развивается выраженный коксартроз. Метод травматичен.

Широкое распространение получил *закрытый, или внесуставной, способ* остеосинтеза шейки бедра. Больного укладывают на ортопедический стол. Под местным или общим обезболиванием производят репозицию отломков путём отведения конечности на 15-25°, тракции по оси и внутренней ротации на 30-40° по сравнению с нормальным положением стопы. Достигнутую репозицию подтверждают рентгенограммой.

Рассекают мягкие ткани в подвертельной области до кости, из этой точки пробивают штифт, который должен скрепить отломки, не отклонившись от оси шейки бедра. Это нелёгкая задача, поскольку хирург не видит отломков. Чтобы не промахнуться, прибегают к помощи различных направителей (Каплана А.В., Петрова Б.А., Яснова Е.Ф. и др.). Многие хирурги не пользуются направителями, а поступают следующим образом. Параллельно пупартовой связке на кожу живота больного пришивают металлическую планку с отверстиями. Из подвертельной области проводят две спицы, ориентируясь на предполагаемую проекцию шейки бедра. Проводят рентгенологический контроль. Если спицы стоят хорошо, по ним пробивают трёхлопастный гвоздь. Если нет, то положение гвоздя корригируют, ориентируясь на спицы и пластинку с отверстиями (рис. 8-3). После скрепления отломков устраняют тягу по оси конечности, сколачивают отломки специальным

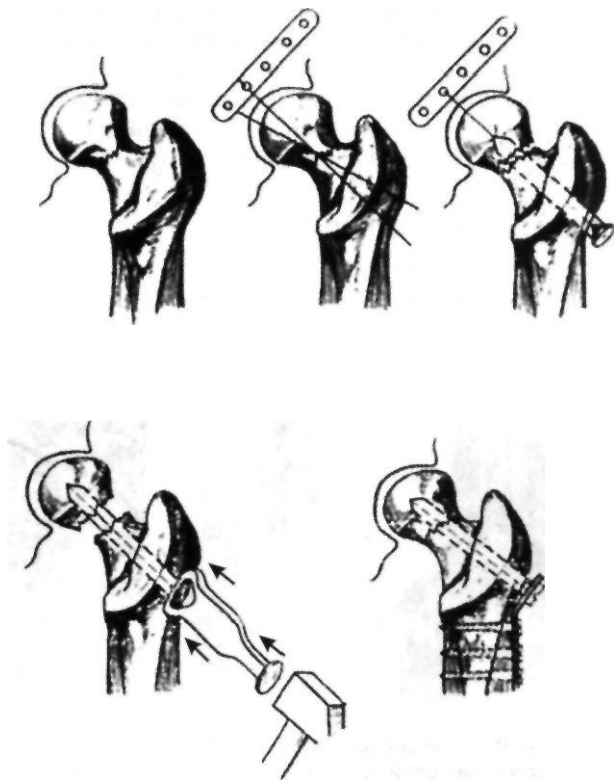

Рис. 8-3. Схема остеосинтеза шейки бедра трёхлопастным гвоздём.

инструментом (импактором), а к трёхлопастному гвоздю привинчивают диафизарную накладку, которую шурупами крепят к бедренной кости. Рану ушивают. Накладывают заднюю гипсовую лонгету от угла лопатки до концов пальцев на 7-10 дней. С первого дня после операции приступают к дыхательной гимнастике. После устранения иммобилизации конечности придают деротационное положение. Больному разрешают подниматься на локтях, а затем садиться на постели. Через 4 нед пострадавший может ходить на костылях без нагрузки на оперированную конечность. Нагрузку разрешают не ранее чем через 6 мес после операции. Трудоспособность восстанавливается через 8-12 мес.

Оптимально упрощает технику закрытого остеосинтеза шейки бедра телерентгенологический контроль. Он помогает значительно сократить время вмешательства, что крайне необходимо при операциях у пациентов старшего возраста, отягощенных сопутствующими заболеваниями. После репозиции производят разрез до кости в области подвертельной ямки длинной в 2-3 см. Отломки скрепляют двумя-тремя длинными спонгиозными винтами. Накладывают швы на кожу (рис. 8-4).

Более надёжный и прочный вид остеосинтеза шеечных и вертельных переломов — фиксация динамическим шеечным винтом DHS, о чём будет сказано в разделе «Латеральные переломы».

Если пациент отказывается от операции или сопутствующие заболевания считают противопоказанием к хирургическому вмешательству, лечение должно быть направлено на активизацию больного. Отказ от операции не означает отказа от лечения. Его начинают с профилактики тромбоэмболических осложнений (бинтование конечностей, антикоагулянты). Больной должен сидеть в постели, начиная со 2-го дня после травмы, на 3-й день — сидеть, свесив ноги с кровати. Пациенту следует максимально рано научиться стоять и передвигаться на костылях с подвешенной на собственной шее конечностью с помощью матерчатой лямки.

В настоящее время в лечении медиальных подголовчатых переломов у пожилых людей с высокой степенью перспективы развития асептического некроза всё большее признание находит эндопротезирование сустава. Оно может быть однополюсным (с заменой только головки бедренной кости) или двухполюсным (с заменой головки и вертлужной впадины). С этой целью применяют протезы Сиваша, Шершера, Мура и др. Преимущество отдают тотальному эндопротезированию.

ЛАТЕРАЛЬНЫЕ ПЕРЕЛОМЫ

Эпидемиология

Латеральные переломы составляют 20% всех переломов бедра.



Рис. 8-4. Рентгенограммы больных после остеосинтеза шейки бедра трёхлопастным гвоздём с диафизарной накладкой, длинными спонгиозными винтами и динамическим винтом DHS.

Межвертельные и чрезвертельные переломы

Клиигеская картина и диагностика. Боль в области травмы, нарушение функций конечности. При осмотре выявляют припухлость в зоне большого вертела, пальпация его болезненна. Положительный симптом осевой нагрузки. На рентгенограмме выявляют перелом, линия которого проходит внесуставно — латеральнее прикрепления капсулы сустава.

Легение. Большая площадь излома, а соответственно — и площадь соприкосновения отломков, а также хорошее кровоснабжение позволяют с успехом лечить вертельные переломы консервативно.

Накладывают скелетное вытяжение за надмыщелки бедра, масса груза 4-6 кг. Конечность укладывают на функциональную шину и отводят на 20-30°. Длительность вытяжения 6 нед, затем ногу фиксируют гипсовой тазобедренной повязкой ещё на 4-6 нед. Общий срок иммобилизации — не менее 12 нед. Трудиться разрешают через 4-5 мес.

У пожилых людей лечение скелетным вытяжением может быть продолжено до 8 нед. Затем в течение 4 нед применяют манжетное вытяжение с грузом массой 1-2 кг или же придают деротационное положение конечности с помощью деротационного сапожка (рис. 8-5). Исключить вращение конечности можно с помощью мешков с песком или деротационного сапожка, манжеты А.П. Чернова.

Хирургическое лечение вертельных переломов выполняют с целью активизации пострадавшего, сокращения времени пребывания в постели, быстрейшего обучения ходьбе на костылях и самообслуживания.

Операция заключается в проведении в шейку бедренной кости двухлопастного или трёхлопастного гвоздя, которым скрепляют отломки, а для придания жёсткости конструкции применяют большую диафизарную накладку. Вместо гвоздей можно использовать Г-образную пластину. Сроки лечения и восстановления трудоспособности такие же, как и при консервативном лечении.

У ослабленных больных операцию упрощают, заменив трёхлопастный гвоздь тремя длинными спонгиозными винтами.

Один из оптимальных фиксаторов при вертельных переломах — динамический винт DHS. Некоторые этапы техники его наложения представлены на рис. 8-6.

После вмешательства внешняя иммобилизация не нужна. Больной ходит на костылях с дозированной нагрузкой на конечность, начиная с 3-4-й недели.

При одновременных переломах шейки бедра и вертелов применяют гамма-гвоздь (рис. 8-6) с блокирующими винтами (GN — gamma nail). Гамма-гвоздь отличается прочностью конструкции и стоит качественно выше гвоздя DHS. Он хорош ещё тем, что в случае наличия ещё и подвертельного перелома бедренной кости можно использовать его удлинённый вариант (LGN). Основное же достоинство гвоздя в том, что пациенту разрешают дозированную нагрузку на костылях уже на 6-й день после операции.

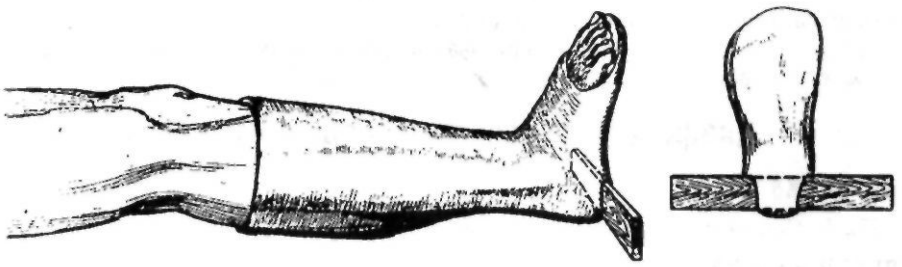

Рис. 8-5. Деротационный сапожок.

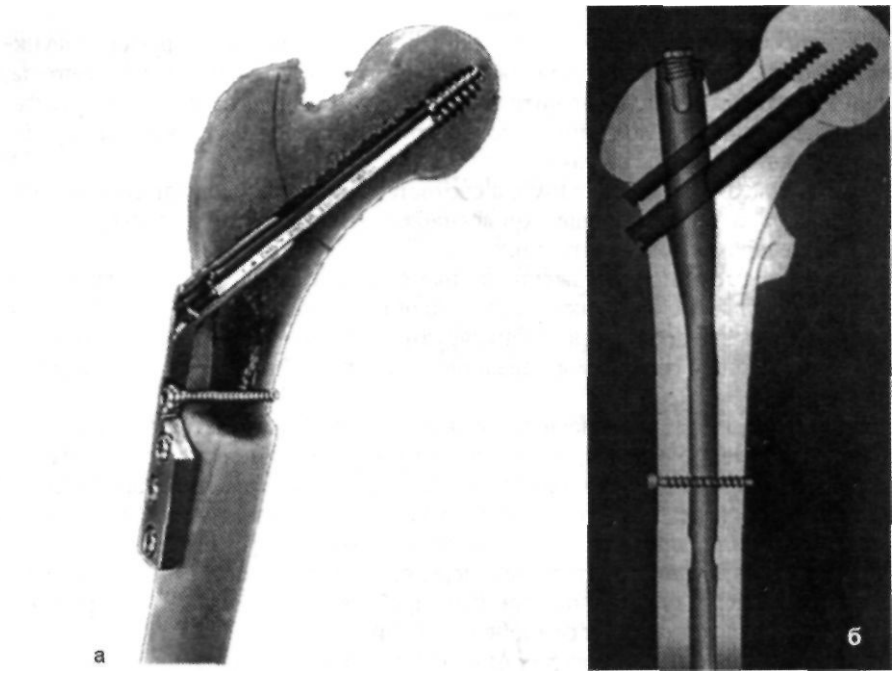

Рис. 8-6. Остеосинтез проксимального отдела бедренной кости динамическим винтом DHS (а) и гамма-гвоздём (б).

Изолированные переломы вертелов

Перелом большого вертела чаще возникает в результате прямого механизма травмы и характеризуется локальной болью, отёком, ограничением функций конечности. Пальпаторно можно выявить крепитацию и подвижный костный фрагмент. Затем производят рентгенографию.

В место перелома вводят 20 мл 1% раствора прокаина. Конечность укладывают на функциональную шину с отведением в 20° и умеренной наружной ротацией.

Перелом малого вертела — результат резкого сокращения подвздошно-поясничной мышцы. При этом находят припухлость и болезненность по внутренней поверхности бедра, нарушение сгибания бедра — «симптом прилипшей пятки». Достоверность диагноза подтверждает рентгенограмма.

После обезболивания места перелома конечность укладывают на шину в положении сгибания в коленном и тазобедренном суставах до угла 90° и умеренной внутренней ротации. И в том, и другом случае накладывают дисциплинарное манжетное вытяжение с грузом массой до 2 кг.

Сроки иммобилизации при изолированных переломах вертелов — 3-4 нед.

Восстановление трудоспособности происходит через 4-5 нед.

Диафизарные переломы бедренной кости

КОД ПО МКБ-10

S72.3. Перелом тела [диафиза] бедренной кости.

ЭПИДЕМИОЛОГИЯ

Составляют около 40% всех переломов бедренной кости.

ЭТИОЛОГИЯ, МЕХАНИЗМ ТРАВМЫ

Возникают от прямого и непрямого механизма травмы.

КЛИНИЧЕСКАЯ КАРТИНА И ДИАГНОСТИКА

Диагностика типичного диафизарного перелома характеризуется всеми присущими ему признаками. Особенность травмы — частое развитие шока и кровотечение в мягкие ткани, достигающее потери 0,5-1,5 л.

В зависимости от уровня повреждения различают переломы верхней, средней и нижней третей, причём смещение отломков, а соответственно и тактика при нарушении целостности каждого из сегментов будет различной (рис. 8-7).

- При переломах в верхней трети под действием тяги мышц центральный отломок смещается кпереди, кнаружи и ротирован кнаружи. Периферический отломок приведён и подтянут кверху.
- При переломе в средней трети центральный отломок несколько отклонён кпереди и кнаружи, периферический — смещён кверху и слегка приведён. Деформация конечности происходит из-за преимущественного смещения по длине и умеренного углообразного искривления.
- Перелом в нижней трети бедра характеризуется смещением центрального отломка кпереди и кнутри за счёт тяги сгибателей и мощных приводящих мышц. Короткий периферический отломок в результате сокращения икроножных мышц отклоняется кзади. Возможно повреждение нервно-сосудистого пучка костным фрагментом.

ЛЕЧЕНИЕ

Консервативное лечение

Лечение может быть консервативным и оперативным. Переломы без смещения лечат фиксацией конечности большой тазобедренной повязкой, соблюдая правило: «Чем выше перелом — тем больше отведение бедра».

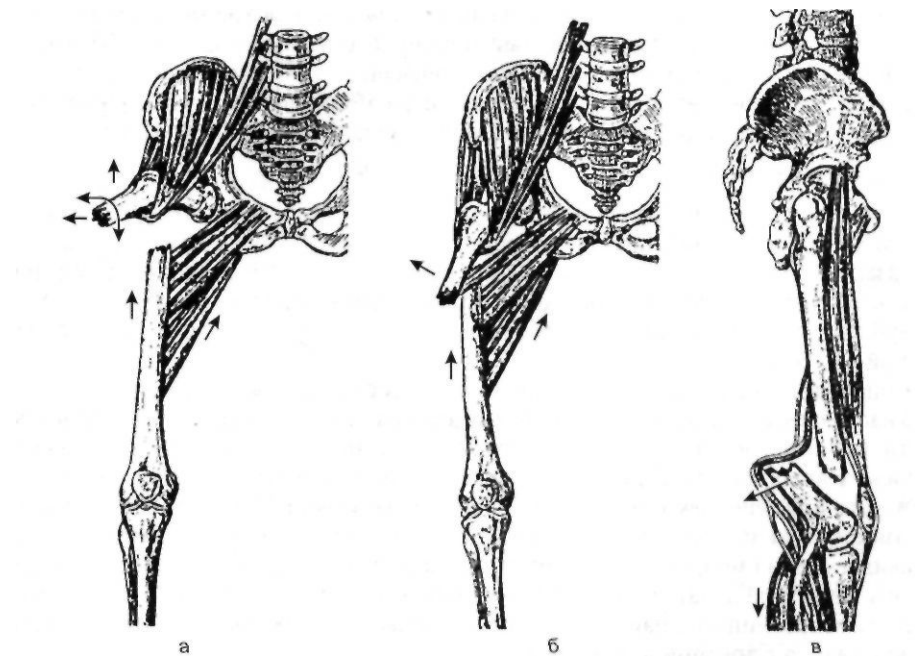

Рис. 8-7. Смещение отломков при переломе диафиза бедренной кости в верхней (а), средней (б) и нижней (в) третях.

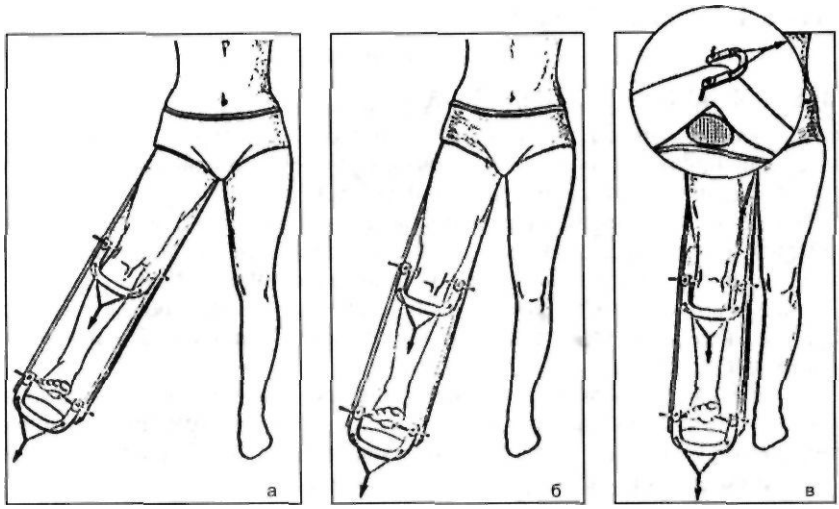

Рис. 8-8. Положение конечности больного с переломом бедра в верхней (а), средней (б) и нижней (в) третях при скелетном вытяжении.

При косых и спиральных переломах целесообразно применение скелетного вытяжения. Спицу проводят через надмыщелки бедра, используют груз массой 8-12 кг. Конечность укладывают на шину. С учётом смещения центрального отломка и во избежание углообразной деформации «галифе» при высоких переломах бедра конечность отводят не менее чем на 30° от оси туловища. При переломах в средней трети отведение не превышает 15-20°. В обоих случаях сгибание в коленном и тазобедренном суставах соответствует 140°, в голеностопном — 90°.

При переломах бедра в нижней трети, чтобы избежать повреждения нервно-сосудистого пучка и получить сопоставление отломков, необходимо уложить приведённую конечность на функциональную шину и согнуть её под углом 90-100° в коленном и тазобедренном суставах. Под периферический отломок подкладывают мягкий валик. Проводят контроль состояния нервно-сосудистого пучка (рис. 8-8).

Сроки иммобилизации при консервативных методах лечения 10-12 нед.

Хирургическое лечение

Открытую репозицию заканчивают скреплением отломков одним из способов. Наиболее часто применяют интрамедуллярный металлоостеосинтез, реже — экстрамедуллярный. Схема соединения отломков различными фиксаторами при переломах бедра в верхней, средней и нижней третях представлена на рис. 8-9. Завершают операцию ушиванием раны кетгутом и наложением гипсовой тазобедренной повязки.

У оперированных больных фиксация конечности продолжается 12 нед.

В настоящее время возможности травматологов в лечении переломов бедренной кости значительно расширились. Сдержанное отношение врачей к применению спицевых аппаратов на бедре из-за частого нагноения мягких тканей сменилось активным применением стержневых аппаратов наружной фиксации, как в качестве самостоятельного метода лечения, так и для подготовки будущих вмешательств. Появилась серия мощных и больших по размеру пластин, позволяющих с успехом лечить многооскольчатые переломы бедренной кости. Особое внимание следует уделить современному, наиболее перспективному **методу интрамедуллярного остеосинтеза блокируемыми штифтами.**

Различают четыре способа интрамедуллярного остеосинтеза тела бедренной кости: реконструктивный, компрессионный, динамический и статический (рис. 8-10).

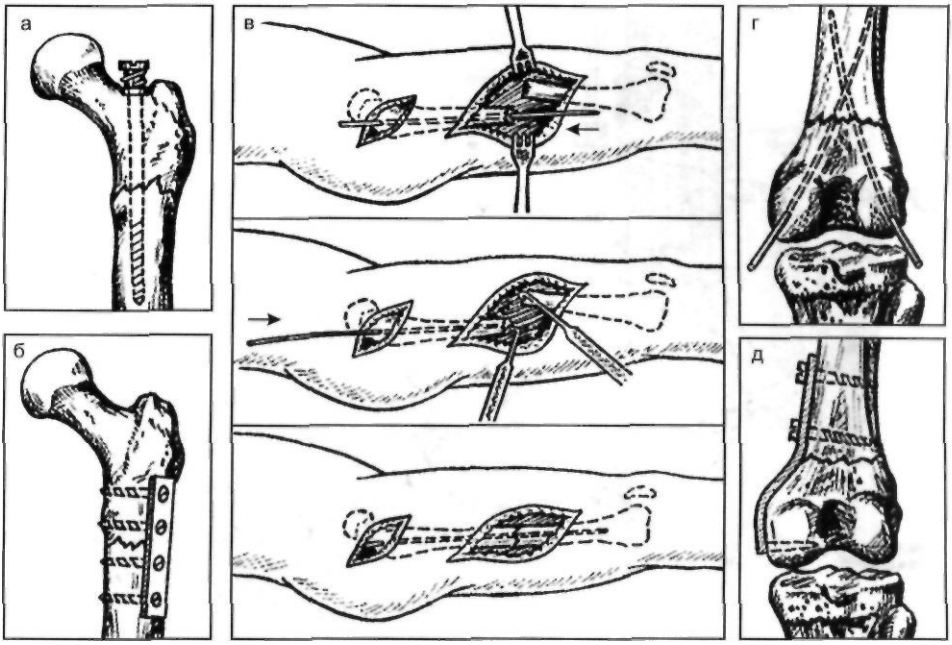

Рис. 8-9. Схема остеосинтеза диафиза бедра различными способами: а — штифтом К.С. Сиваша; б — пластинкой; в — металлическим штифтом; г — по Рашу; д — Г-образной пластинкой.

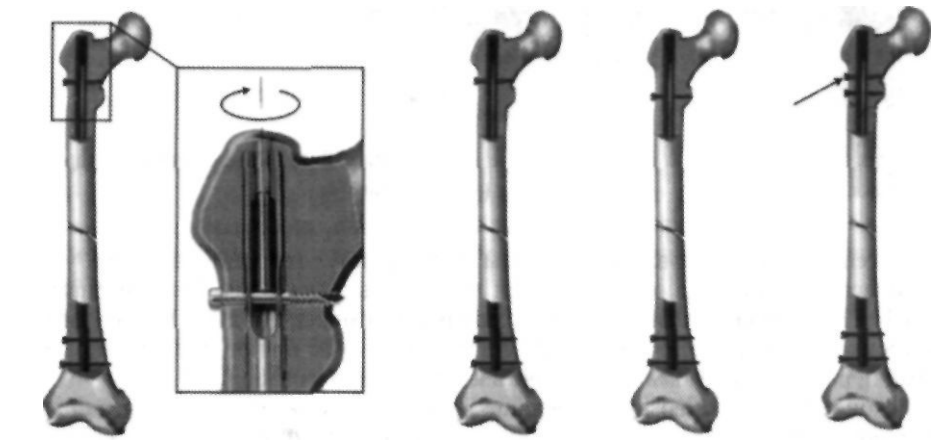

Рис. 8-10. Способы интрамедуллярного остеосинтеза тела бедренной кости.

Внедрение штифта в бедренную кость можно выполнить антеградно (через проксимальный отдел) или ретроградно (через дистальный отдел).

Антеградный способ

Операцию выполняют на экстензионном операционном столе под рентгенологическим контролем. Больного укладывают на спину (рис. 8-11).

Проводят разрез над вершиной большого вертела длиной 8-10 см. Освобождают верхушку большого вертела. Чуть медиальнее и кпереди расположено углубление (рис. 8-12), через которое проводят спицу Киршнера в костномозговой канал.

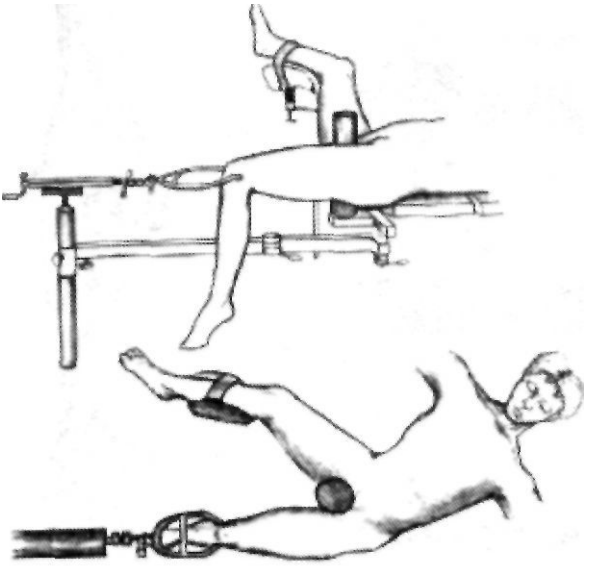

Рис. 8-11. Укладка больного для операции.



Рис. 8-12. Точка вскрытия бедренного канала.

По спице канюлированным шилом расширяют отверстие, а затем углубляют его на 8 см. Диаметр отверстия должен быть на 2 мм больше диаметра штифта. Промеряют глубину костномозгового канала до дистального отдела. Внутрикостный стержень соединяют с проксимальным и дистальным направителями и, репонируя отломки, проводят в костномозговой канал.

Реконструктивные гвозди применяют для внутрикостного остеосинтеза проксимального отдела бедренной кости при переломах шейки и вертельных переломах. Благодаря угловой установке реконструктивных винтов, головка и область вертела находятся в анатомическом положении по отношению к телу кости (рис. 8-13). Блокируют сначала проксимальный, а затем дистальный отдел.

Компрессионные стержни применяют при внутрикостном остеосинтезе бедренной кости, причём перелом должен находится на расстоянии не менее 3 см от блокирующего винта.

Конструкция стержня позволяет применять компрессионный, динамический и статический методы, причём блокирующие шурупы при этих методах ставят сначала в дистальном, а затем в проксимальном отделе кости. Целенаправители убирают. При компрессионном методе ввинчивают компрессионный винт в резьбовое отверстие внутри стержня, при динамическом и прочих методах туда вкручивают слепой винт.

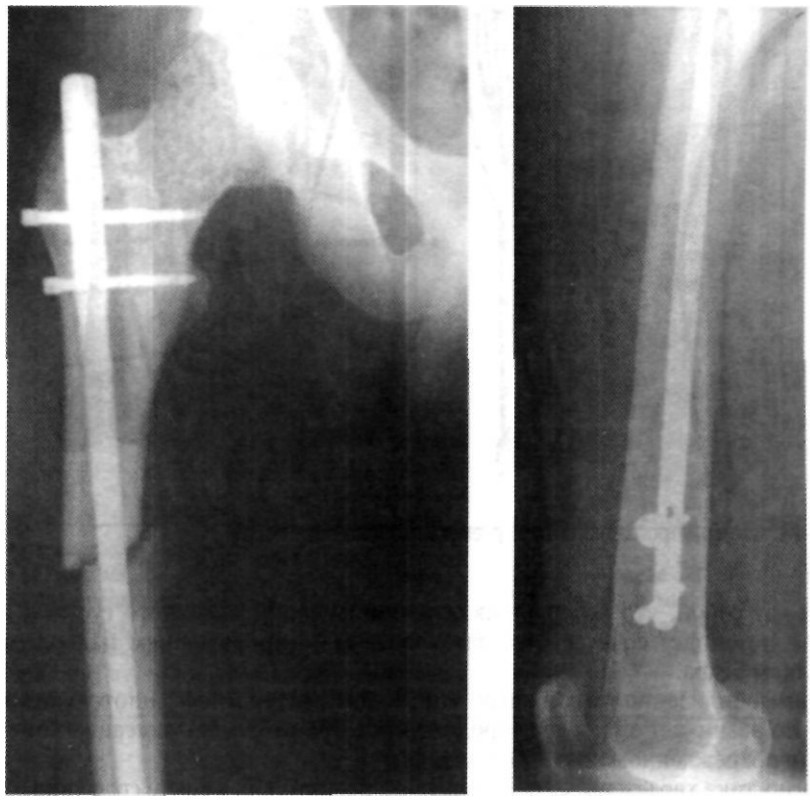

Рис. 8-13. Рентгенограмма больного после антеградного блокируемого остеосинтеза бедра.

Ретроградный способ

Применяют при низких диафизарных переломах бедренной кости или когда невозможно работать на проксимальном отделе — наличие металлоконструкций, эндопротеза и т.д.

Перед операцией по рентгенограммам определяют характер переломов и размеры имплантируемого стержня. Больной лежит на столе с согнутым под 30° коленным суставом. Малым разрезом Пайра с медиальной стороны вскрывают коленный сустав. Обнажают межмыщелковую ямку, через неё формируют канал в бедренной кости, становящийся продолжением костномозгового канала. Глубина его должна быть 6 см, ширина — на 1,5-2 см больше диаметра стержня. Последний соединяют с целенаправителем и вводят в костномозговую полость. Блокирование стержня начинают с наиболее дистального отверстия, а затем — в проксимальном отделе. Операцию заканчивают внедрением слепого винта в дистальный конец внутрикостного стержня и ушиванием раны коленного сустава. Внешняя иммобилизация не нужна (рис. 8-14).

Осложнения

После переломов бедра, особенно леченных старыми способами, во многих случаях развиваются стойкие разгибательные контрактуры коленного сустава. Причиной их возникновения становится длительная иммобилизация, повреждение сустава или миофасциотенодез. Последний заключается в сращении головок четырёхглавой мышцы бедра с костью, а также различных слоев мягких тка-

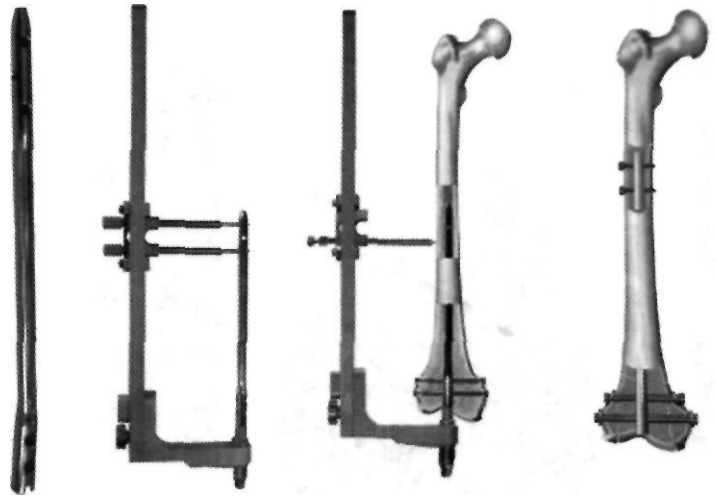

Рис. 8-14. Схема ретроградного блокируемого остеосинтеза бедра.

ней между собой, что ведёт к выключению функций коленного сустава. Иногда миофасциотенодез сочетается с пателлодезом — приращением надколенника к мыщелкам бедра.

От иммобилизационных и артрогенных контрактур миофасциотенодез отличает то, что возникает он после непродолжительной (2-3 мес) фиксации конечности и при неповреждённом коленном суставе.

Диагностика характеризуется ощущением препятствия в месте сращения, отсутствием боли при разработке, атрофией мышц бедра, преимущественно в средней трети, нарушением подвижности кожно-фасциального футляра бедра. Проверяют подвижность, смещая мягкие ткани руками вверх, вниз и вокруг продольной оси. Имеющиеся рубцы после операций бывают втянутыми и еще больше втягиваются при попытке движений в коленном суставе. Отмечают смещение надколенника кверху и кнаружи, а также ограничение его подвижности.

При длительно существующих контрактурах развиваются вальгусное отклонение голени и рекурвация коленного сустава.

Характерны симптомы нарушения натяжения и неравномерного тонуса мышц. В первом случае пассивное сгибание голени приводит к хорошо выраженному натяжению мышц до места сращения. На проксимальные отделы натяжение не распространяется. Во втором случае при активном сгибании голени возникает напряжение мышц выше спаяния и отсутствие его в дистальных отделах.

Рентгенологически находят избыточную костную мозоль с шиловидными выростами, втяжение мягких тканей, атрофию мышц и увеличение подкожного жирового слоя.

В зоне коленного сустава — регионарный остеопороз, мыщелки бедра деформированы: снижены и вытянуты в переднезаднем направлении (симптом «сапога»). Особенно страдает наружный мыщелок (рис. 8-15).

Изменяется угол наклона надколенника (рис. 8-16). Если в норме между задней поверхностью надколенника и осью бедренной кости угол составляет 27,1°, то при миофасциотенодезе угол уменьшается до 11,1°. Сам надколенник изменяет структуру и форму. Истончается кортикальный слой, тело становится порозным и округляется — симптом «линзы». На электромиограмме выше места сращения изменения минимальные, зато ниже сращения осцилляции резко снижены, неравномерны по высоте и частоте, а иногда кривая приближается к прямой линии.

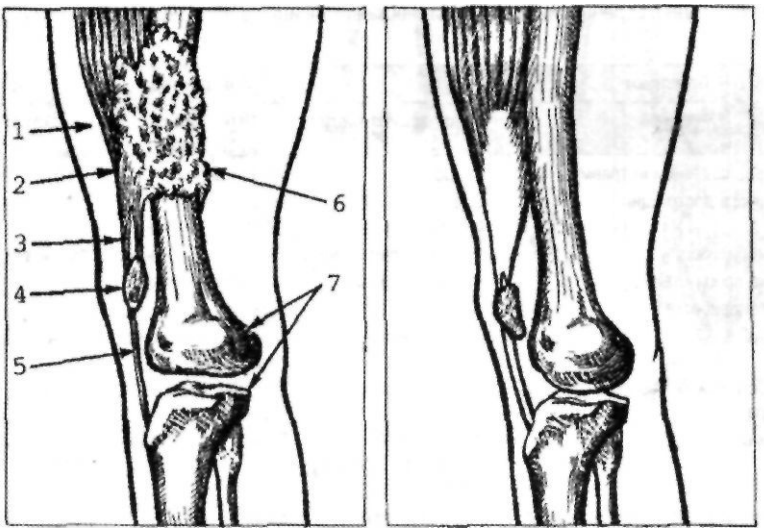

Рис. 8-15. Схема рентгенологических признаков миофасциотенодеза коленного сустава: 1 — увеличение подкожного жирового слоя бедра; 2 — атрофия и втяжение мышц в месте спаяния; 3 — симптом «колпака»; 4 — симптом «линзы»; 5 — истончение связки надколенника; 6 — избыточная костная мозоль; 7 — симптом «сапога».

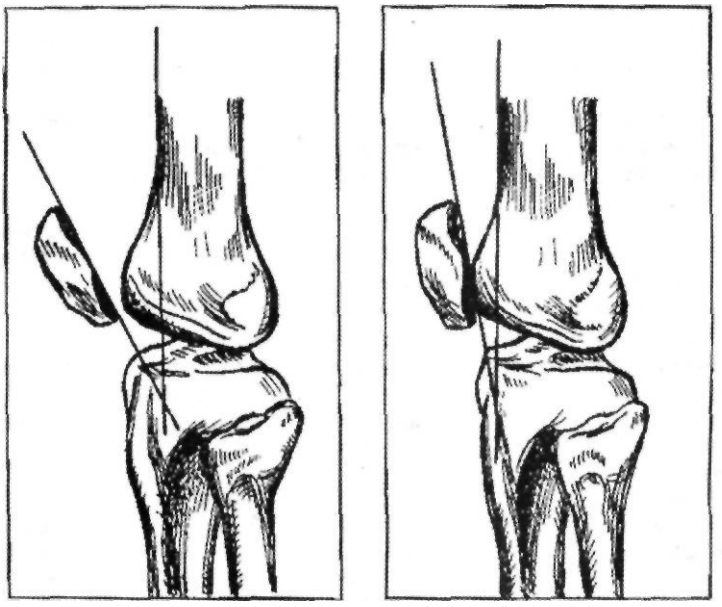

Рис. 8-16. Уменьшение угла наклона надколенника при миофасциотенодезе.

Все выявленные симптомы нарушения функций коленного сустава сгруппированы в дифференциально-диагностическую таблицу, которая необходима для отличия трёх наиболее часто встречающихся контрактур: иммобилизационных, артрогенных и миофасциотенодеза.

Таблица 8-1. Дифференциально-диагностическая таблица органических контрактур коленного сустава

Признаки	Контрактура		
	Миофасциотенодез	**Иммобилизационная**	**Артрогенная**
Область воспаления или травмы	Бедро	Любой сегмент	
Уровень очага деструкции	Средняя и нижняя трети бедра	На любом уровне любого сегмента	
Срок иммобилизации	Соответствует травме	Превышает обычные сроки значительно	
Ощущение препятствия	В зоне сращения	Коленный сустав	
Боль при разработке	Нет	Есть	Есть
Кожные рубцы	Чаще втянутые	Обычные или отсутствуют	Чаще отсутствуют
Подвижность кожно-фасциального футляра бедра	Резко ограничена	Обычная или слегка ограничена	Обычная
Атрофия мышц бедра	Умеренная, боль не выражена в средней трети	Резкая, равномерная	Значительная, равномерная
Атрофия внутренней широкой мышцы бедра	Умеренная или отсутствует	Выраженная	
Смещение надколенника	Часто	Нет. Смещение книзу (по О.В. Недригайловой)	Нет или слегка книзу
Смещение надколенника кнаружи	Часто	Нет	Нет
Активная подвижность надколенника	Часто ограничена	Ограничена умеренно	Ограничена резко или отсутствует
Пассивная подвижность надколенника	Ограничена незначительно	Ограничена значительно	Ограничена резко или отсутствует
Вальгусная деформация коленного сустава	Есть	Нет	Нет
Рекурвация коленного сустава	Бывает	Нет	Нет
Симптом неравномерного тонуса мышц	Положительный	Отрицательный	
Симптом нарушения натяжения мышц	Положительный	Отрицательный	
Рентгенологические признаки			
Большая костная мозоль	Часто	Нет	При внутрисуставных переломах
Оссификаты на бедренной кости	Встречают	Нет	Нет
Гетеротопические оссификаты	Встречают	Нет	Внутри сустава
Втяжение мягких тканей	Есть	Нет	Нет
Деформация мыщелков бедра и голени	Симптом «сапога»	Нет	Посттравматическая
Угол наклона надколенника	Уменьшен	Не изменён	
Форма надколенника	Симптом «линзы»	Обычная, иногда вытянут нижний полюс	
Треугольное просветление над надколенником	Симптом «колпака»		
Симптом «ячеек»	Положительный	Отрицательный	
Связка надколенника	Истончена	Обычная	Обычная
Суставная щель	Не изменена	Сужена, при тяжёлых формах не прослеживается	Сужена, местами не прослеживается
Электромиография	Кривая выше места сращения почти нормальная, ниже — резкое снижение биоэлектрической активности мышц	Равномерное снижение биоэлектрической активности мышц на всех точках и уровнях	
Консервативное лечение	Без успеха	Успешное	Без успеха
Редрессация	Без успеха	Увеличивает угол сгибания	Чаще без успеха

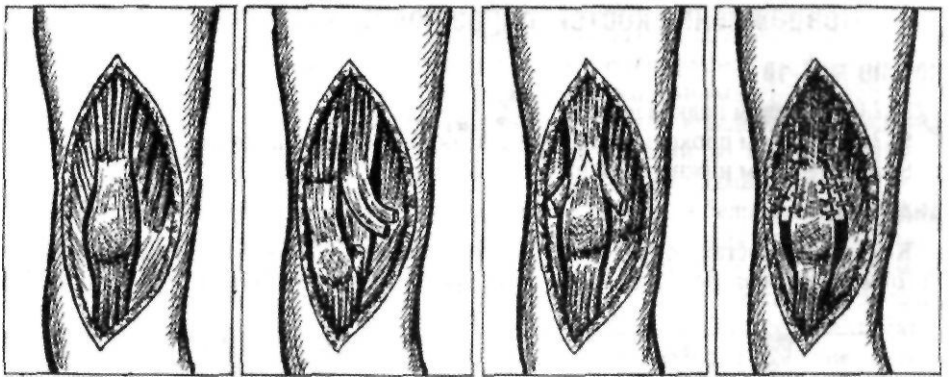

Рис. 8-17. Схема этапов операции А.Ф. Краснова и В.Ф. Мирошниченко при миофасциотенодезе коленного сустава.

Следует отметить, что миофасциотенодез коленного сустава в большинстве своём не поддаётся консервативному лечению и требует хирургического вмешательства. Операция заключается в теномиолизе, разделении головок четырёхглавой мышцы и последующей пластике. В послеоперационном периоде обязательно раннее функциональное лечение.

В клинике СамГМУ оперативное лечение миофасциотенодеза коленного сустава ведут с 1961 г. различными методами: Пайра, Жюде, Томпсона-Каплана. В последние годы операции выполняют по методике, разработанной А.Ф. Красновым и В.Ф. Мирошниченко (рис. 8-17).

Продольно отделяют от широких мышц бедра прямую и промежуточную головки и максимально мобилизуют за пределы спаечного процесса. После этого сухожилие прямой и промежуточной мышц бедра разделяют во фронтальной плоскости и отсекают от надколенника. Путём тракции по длине и флексии голени растягивают эти мышцы и сгибают голень до максимально возможного угла, чаще до нормы (30-40°). Сухожилие промежуточной мышцы бедра рассекают вдоль, а концы выводят справа и слева от прямой мышцы бедра. Ногу сгибают под углом 90-100° и производят пластику четырёхглавой мышцы бедра, используя лоскуты сухожилия промежуточной мышцы не только для восстановления функций, но и для пластики дефектов, возникающих при сгибании в коленном суставе. Затем послойно ушивают ткани на полусогнутом коленном суставе, накладывают гипсовую повязку на 2-3 нед, затем съёмную — ещё на 10-12 дней. В ране на 1-2 сут оставляют две дренажных трубки, лучше с активной аспирацией. Со 2-3-го дня показаны физиотерапия и ЛФК пассивного типа. С 4-5-го дня проводят ЛФК для коленного сустава: активное сгибание и пассивное разгибание голени. С 7-8-го дня больной разгибает голень, лёжа на боку, а с 10-12-го дня — в положении сидя. После снятия гипса показаны механотерапия, бассейн и ЛФК в воде, упражнения на тренажёрах, костыли при ходьбе. Нагрузку на конечность разрешают через 2-3 нед с момента операции, но следует помнить, что в первые месяцы после оперативного вмешательства сохраняется дефицит активного разгибания в 10-15°.

Приблизительный срок нетрудоспособности

При консервативных методах лечения трудоспособность восстанавливается через 14-18 нед. У оперированных больных восстановление трудоспособности происходит через 16-20 нед.

Повреждения костей, образующих коленный сустав

КОД ПО МКБ-10

582.0. Перелом надколенника.
582.1. Перелом проксимального отдела большеберцовой кости.
S72.4. Перелом нижнего конца бедренной кости.

АНАТОМИЯ

Коленный сустав образован сочленяющимися поверхностями дистального метаэпифиза бедренной кости и проксимального большеберцовой кости

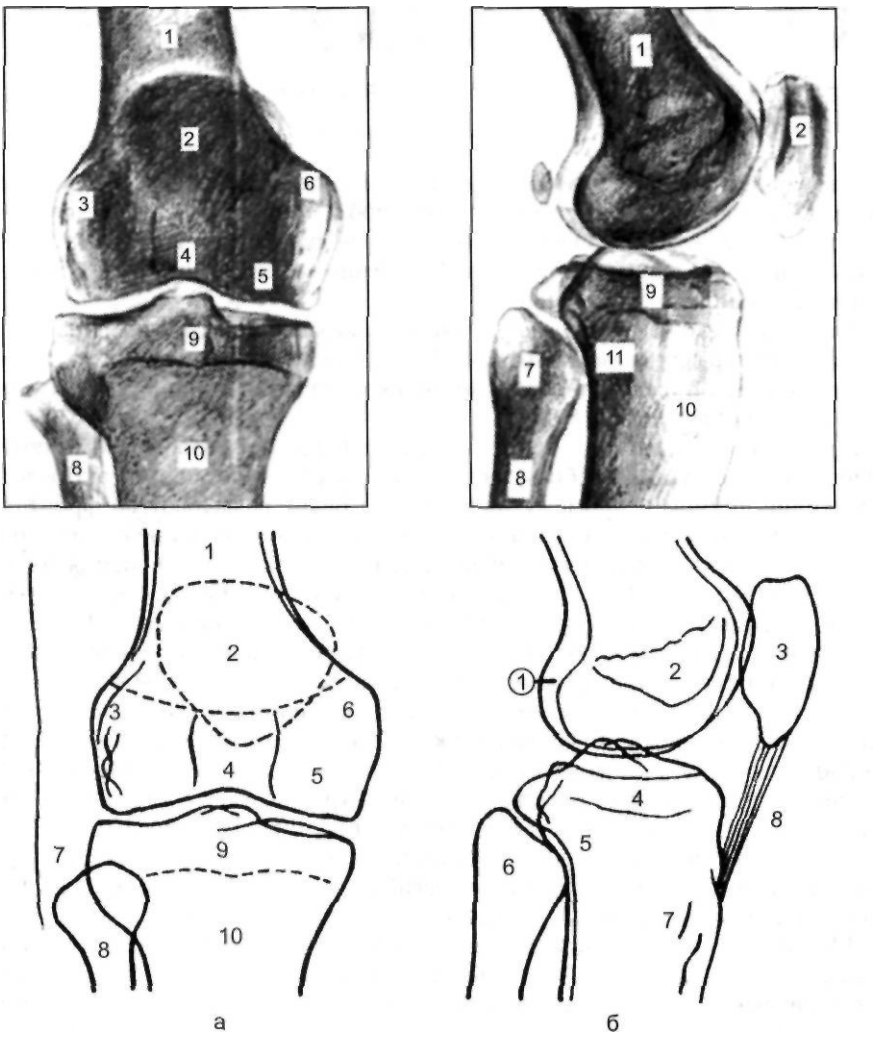

Рис. 8-18. Рентгенограмма коленного сустава *(articulatio genus)* и её схема в прямой (а) и боковой (б) проекциях: 1 — бедренная кость *(os femoris);* 2 — надколенник *(patella);* 3 — латеральный мыщелок *(condylus lateralis);* 4 — межмыщелковая ямка *(fossa intercoudylaris);* 5 — медиальный мыщелок *(condylis medialis);* 6 — медиальный надмыщелок *(epicondylus medialis);* 7 — головка малоберцовой кости *(caput fibulae);* 8 — малоберцовая кость *(fibula);* 9 — межмыщелковое возвышение *(eminentia intercoudylaris);* 10 — большеберцовая кость *(tibia);* 11 — межберцовый сустав *(articulatio tibiofibularis);* 12 — подколенник (непостоянная сесамовидная кость, os *fabella).*

(рис. 8-18), каждый из которых в свою очередь состоит из наружного и внутреннего мыщелков. На последних расположены костные выступы, именуемые надмыщелками. По передней поверхности дистальный конец бедренной кости частично прикрыт надколенником, образуя с ним бедренно-надколенниковый сустав. Кости бедра и голени скреплены мощными связками: передней и задней крестообразными, идущими от межмыщелкового возвышения голени до межмыщелковой ямки бедра навстречу друг другу. С боков от наружного надмыщелка бедра до головки малоберцовой кости и от внутреннего надмыщелка бедра до медиального выступа большеберцовой кости идут наружная и внутренняя коллатеральные связки коленного сустава. Суставные поверхности бедренной и большеберцовой костей покрыты хрящом, по его краю прикрепляется фиброзная капсула сустава. По переднебоковым поверхностям в неё вплетаются волокна сухожилий сгибателей и разгибателей голени, связка надколенника и его поддерживающие связки. Изнутри капсула покрыта синовиальной оболочкой, выстилающей полость сустава и все завороты (передневерхний, переднснижний, задневерхний, заднснижний, латеральный, медиальный) и дающей на уровне нижнего полюса надколенника два расходящихся выроста (крыловидные связки), заполненных жировой клетчаткой. Функции синовиальной оболочки чрезвычайно важны, но окончательно не изучены. Она вырабатывает синовиальную жидкость, служащую смазкой сустава, питательной средой для хрящей, защитой от бактериальной и другой чужеродной агрессии. Так, при введении радиоактивного стронция в полость коленного сустава он в считанные минуты оказывается выброшенным за его пределы. Но если ввести тот же препарат в кровь или параартикулярно, то в полость сустава он не попадает. Синовиальная оболочка играет роль полупроницаемой (в одну сторону) мембраны.

Выпуклые мыщелки бедра сочленяются с впадинами на суставной площадке голени. На последней, улучшая конгруэнтность и выполняя буферную роль, расположены два С-образных хряща — медиальный и латеральный мениски (рис. 8-19). Задними и передними рогами они сращены с большеберцовой костью и частично с капсулой сустава. Кроме того, передние рога менисков скреплены поперечной связкой. Несмотря на фиксацию, мениски относительно мобильны и умеренно перемещаются при функционировании коленного сустава.

Надколенник расположен несколько выше суставной щели и скользит вверх и вниз при сокращении четырёхглавой мышцы бедра, но значительно больше происходит его скольжение относительно бедра (до 6-11 см) при сгибании голени.

По форме коленный сустав относят к блоковидным, поэтому основные возможные движения в нем — сгибание до 150° и разгибание до угла 0°. Ротационные

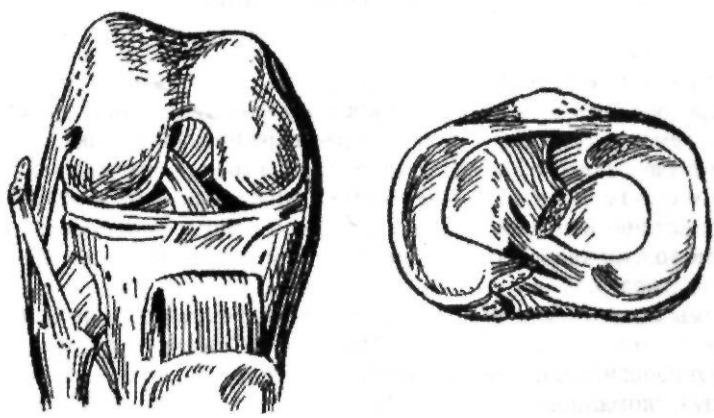

Рис. 8-19. Расположение и фиксация менисков коленного сустава.

движения голени, более выраженные при согнутом коленном суставе, могут достигать 20-25°. Все указанные анатомические образования могут разрушаться под воздействием чрезмерной механической нагрузки.

ПЕРЕЛОМЫ МЫЩЕЛКОВ БЕДРА И ГОЛЕНИ

Переломы мыщелков бедра и голени относят к внутрисуставным повреждениям коленного сустава.

КодпоМКБ-10

S82.1. Перелом проксимального отдела болыиеберцовой кости.
S72.4. Перелом нижнего конца бедренной кости.

Классификация

Различают переломы наружного и внутреннего мыщелков бедра и голени, переломы обоих мыщелков. Последние могут быть V- и Т-образными.

Этиология, механизм травмы

Механизм травмы преимущественно непрямой. Это избыточное отклонение голени или бедра кнаружи или кнутри, избыточная нагрузка по оси, а чаще сочетание факторов. Так, при избыточном отведении голени может возникнуть перелом наружного мыщелка бедра или голени, при чрезмерном приведении голени происходит перелом внутренних мыщелков тех же сегментов.

Клиническая картина

Беспокоят боли в коленном суставе, нарушение функций сустава и опороспособности конечности.

Диагностика

Анамнез

Характерная травма в анамнезе.

Осмотр и физикальное обследование

При осмотре можно обнаружить варусную или вальгусную деформацию коленного сустава. Он увеличен в объёме, контуры сглажены. Пальпаторно выявляют болезненность в месте повреждения, иногда крепитацию и наличие выпота (гемартроз) в коленном суставе, характеризующегося флюктуацией и баллотированием надколенника. Положительный симптом осевой нагрузки. Пассивные движения в коленном суставе болезненны и могут сопровождаться хрустом.

Лабораторные и инструментальные исследования

Рентгенография в двух проекциях уточняет диагноз.

Лечение

Консервативное лечение

При переломах без смещения отломков производят пункцию коленного сустава, устраняют гемартроз и вводят 20 мл 2% раствора прокаина. Накладывают циркулярную гипсовую повязку от верхней трети бедра до концов пальцев на разогнутую в коленном суставе до угла 5° конечность. Если сломан один мыщелок бедра или голени, фиксацию конечности осуществляют с дополнением гиперкоррекции — отклонение голени кнаружи при сломанном внутреннем мыщелке и наоборот, т.е. в здоровую сторону.

Переломы одного мыщелка бедра или голени со смещением лечат консервативно. Устраняют гемартроз. В полость сустава вводят 2% раствор прокаина (20 мл) и выполняют репозицию путём максимального отклонения голени в сторону, противоположную сломанному мыщелку. Пальцами пытаются прижать отломок к материнскому ложу. Манипуляцию выполняют на разогнутой конечности. Достигнутое

положение закрепляют циркулярной гипсовой повязкой от паховой складки до концов пальцев в функционально выгодном положении.

Сроки постоянной иммобилизации при переломах одного мыщелка бедра составляют 4-6 нед. Затем лонгету переводят в съёмную и приступают к восстановительному лечению, но запрещают нагрузку на ногу. Через 8-10 нед иммобилизацию устраняют и после рентгенологического контроля разрешают осторожно приступать на ногу с костылями, постепенно увеличивая нагрузку. Свободная ходьба возможна не ранее, чем через 4-5 мес. Трудоспособность восстанавливается через 18-20 нед.

Тактика при переломах мыщелков голени такая же. Сроки постоянной иммобилизации 4-6 нед, съёмной — 8 нед. Трудиться разрешают через 14-20 нед.

При переломах двух мыщелков со смещением отломков сопоставления добиваются тягой по оси конечности и сдавлением мыщелков с боков руками или специальными приспособлениями (тисками). Конечность фиксируют циркулярной повязкой. Если репозиция не удалась, накладывают скелетное вытяжение за пяточную кость грузом массой 7-9 кг. Через 1-2 дня производят рентгенологический контроль. За этот срок происходит сопоставление отломков по длине, но иногда остаётся смещение по ширине. Его устраняют боковым сжатием фрагментов и, не прекращая тяги, накладывают гипсовый тутор от верхней трети бедра до стопы. Конечность помещают на шину и продолжают скелетное вытяжение. Следует отметить, что вытяжение, репозицию, гипсовую иммобилизацию осуществляют на разогнутой до угла 175° конечности. Груз постепенно уменьшают до 4-5 кг. Вытяжение и постоянную иммобилизацию устраняют через 8 нед, затем приступают к реабилитационному лечению. Съёмная лонгета показана на 8-10 нед при переломе мыщелков бедра, на 6 нед — при переломе мыщелков голени. Трудоспособность восстанавливается у больных с переломами обоих мыщелков бедра или голени через 18-20 нед.

Хирургическое лечение

Хирургическое лечение состоит в максимально точном сопоставлении отломков и плотном их скреплении. Достичь этого можно различными способами. Один из них — компрессионный остеосинтез, разработанный у нас в стране И.Р. Вороновичем и Ф.С. Юсуповым. Суть его состоит в том, что через разошедшиеся по ширине отломки проводят две спицы с упорными площадками. Конец спицы, противоположный упорной площадке, закрепляют в скобу. Её раздвигают, создав сжатие костных фрагментов. Аналогичную компрессию отломков можно осуществлять в аппаратах внешней фиксации с помощью дополнительно проведённых спиц с упорами. Метод достаточно эффективен, но требует строжайшего соблюдения асептики, поскольку спицы создают канал, сообщающий через линию излома полость сустава с внешней средой.

Другие виды жёсткой фиксации отломков заключаются в соединении их шурупами, болтами, пластинками и комбинациями этих приспособлений.

Из всех современных фиксаторов, применяемых для лечения пострадавших с переломами мыщелков бедра, оптимальной следует признать конструкцию DCS. Она стабильно скрепляет отломки, что даёт возможность избежать внешней иммобилизации конечности и рано начать движения в коленном суставе.

Переломы мыщелков голени лечат аналогично переломам мыщелков бедра. Следует ещё раз напомнить, что это внутрисуставные переломы, поэтому необходимо стремиться к идеальному сопоставлению отломков. К сожалению, даже открытая репозиция зачастую представляет значительные трудности, особенно если её выполняют не в первые 3-4 дня после травмы.

Сопоставления отломков добиваются за счёт натяжения коллатеральных связок путём отклонения голени кнутри-кнаружи, используя различные элеваторы, широкие остеотомы и т.д. Один из приёмов устранения вдавленного перелома

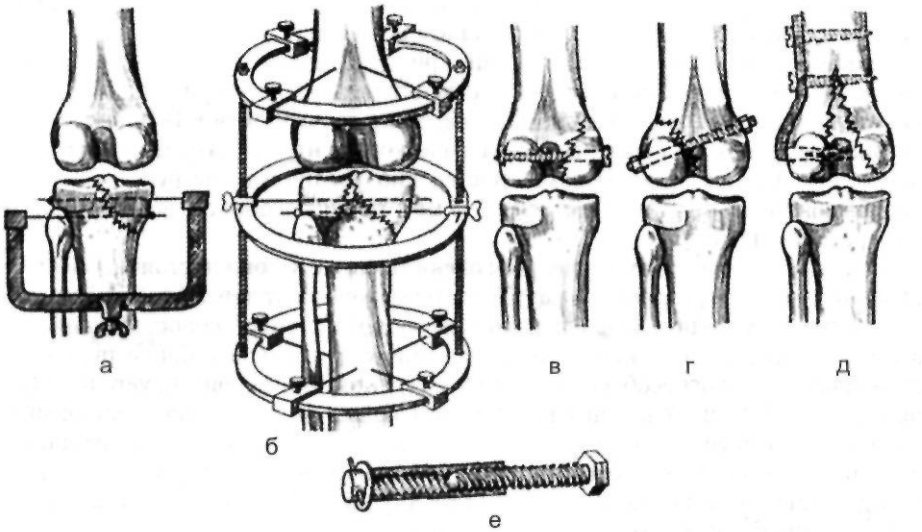

Рис. 8-20. Схема способов остеосинтеза мыщелков бедра: а — динамическими винтами; б — в аппарате Г.А. Илизарова; в — шурупом; г — болтом; д — Г-образной пластинкой; е — ниппельный болт В.М. Аршина.

показан на рис. 8-20. Контроль за репозицией выполняют пальпаторно со стороны суставной поверхности и путём рентгенологического исследования.

Если репозиция удалась, отломки следует зафиксировать 2-3 спицами Киршнера и лишь потом переходить на окончательный способ остеосинтеза (рис. 8-20) во избежание повторного смещения отломков в момент манипуляции.

ПЕРЕЛОМЫ НАДКОЛЕННИКА

Код по МКБ-10

S82.0. Перелом надколенника.

Анатомия

Надколенник — крупная сесамовидная кость, вплетённая в толщу сухожилия четырёхглавой мышцы бедра. Пучки его с боков образуют поддерживающие связки надколенника. Задняя поверхность коленной чашки покрыта хрящом и участвует в образовании бедренно-надколенникового сустава. Надколенник служит частью скользящего аппарата, он увеличивает плечо рычага и силу тяги четырёхглавой мышцы, а также играет защитную роль. На передней поверхности надколенника располагаются слизистые сумки, их количество может достигать трёх.

Эпидемиология

Переломы надколенника составляют 1,5% всех переломов костей скелета.

Этиология, механизм травмы

Переломы надколенника возникают преимущественно в результате прямого механизма травмы: падение на согнутый коленный сустав, удар в область надколенника. Примером непрямого насилия служит перелом (разрыв) надколенника от резкого перенапряжения четырёхглавой мышцы бедра.

Клиническая картина

Пострадавшие предъявляют жалобы на боль и ограничение функций коленного сустава.

Диагностика

Анамнез

В анамнезе — травма с характерным механизмом.

Осмотр и физикальное обследование

Сустав увеличен в размерах, контуры его сглажены за счёт гемартроза. При пальпации определяют наличие свободной жидкости в суставе, флюктуацию, а также резкую болезненность. Если отломки сместились, можно найти западение между ними, идущее чаще горизонтально. Углубление между отломками тем больше, чем дальше они разошлись. Отломки захватывают пальцами и смещают верхний кнаружи, нижний кнутри или наоборот. Появляется независимая боковая подвижность костных фрагментов. Активное сгибание в коленном суставе резко болезненно, разгибание при поднятой конечности невозможно.

Лабораторные и инструментальные исследования

На рентгенограмме определяют перелом надколенника. Он может быть поперечным, в области тела или верхушки, оскольчатым (рис. 8-21). При врождённой патологии неслияния ядер окостенения надколенник может состоять из двух-трёх долек *(patellae tripartita, tripartita),* что следует отличать от перелома надколенника.

Лечение

Показания к госпитализации

Амбулаторно лечат больных с переломами надколенника без смещения отломков.

Консервативное лечение

При смещении отломков более 3 мм по длине консервативное лечение заключается в эвакуации крови из сустава. Делают это следующим образом. Кожу обрабатывают, как для хирургического вмешательства. Тонкой иглой анестезируют мягкие ткани сустава (0,5% раствор прокаина 5-10 мл). Толстой иглой пунктируют сустав (см. раздел «Пункция суставов») и отсасывают шприцем выпот и кровь из его полости. Для облегчения удаления крови её разжижают введением 40-50 мл 0,25% прокаина. После опорожнения сустава перед извлечением иглы в полость вводят 20 мл 2% раствора прокаина.

На область надколенника накладывают ватно-марлевый «бублик» с расчётом, чтобы в его отверстии располагалась коленная чашечка. Конечность фиксируют

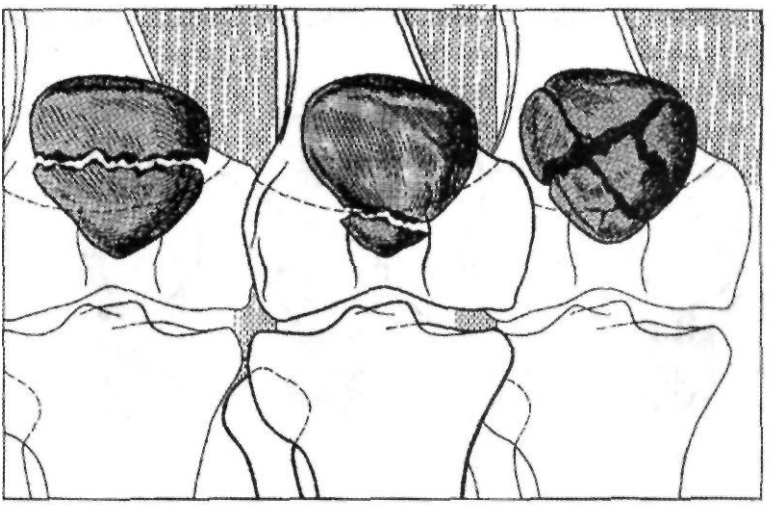

Рис. 8-21. Наиболее часто встречающиеся виды переломов надколенника.

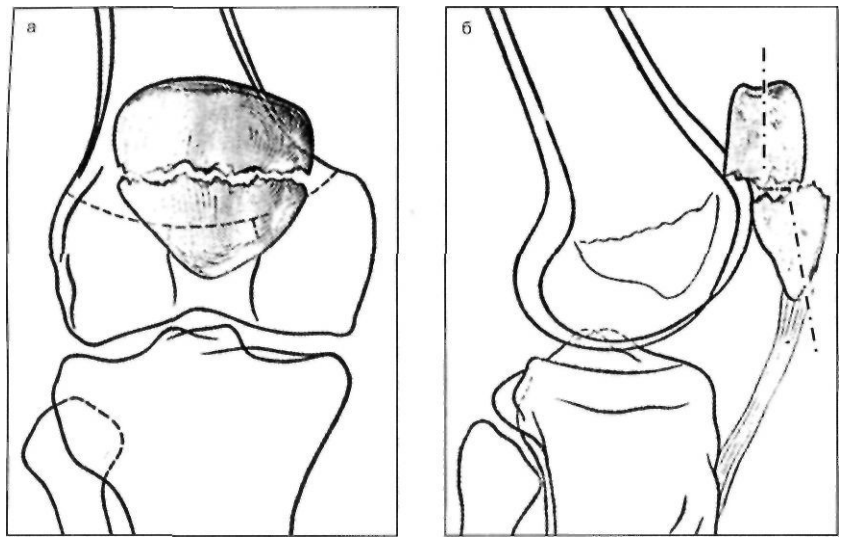

Рис. 8-22. Смещение отломков надколенника в прямой (а) и боковой (б) проекциях.

циркулярной гипсовой повязкой от паховой складки до концов пальцев, сохраняя сгибание в коленном суставе в пределах 5-10° (175-170°), в голеностопном — 90°.

С 3-го **дня** назначают УВЧ на область перелома и ЛФК для пальцев стопы. С 7-10-го дня — ЛФК статического типа для четырёхглавой мышцы бедра. К началу 3-й недели разрешают ходьбу с опорой на ногу, без костылей. Общий срок иммобилизации составляет 4 нед. После снятия гипса применяют физиотерапию, лечебную гимнастику, водолечение.

Хирургическое лечение

При смещении отломков более 3 мм по длине и (особенно) по ширине (боковая проекция) (рис. 8-22) показано оперативное лечение в экстренном порядке. Продольным или дугообразным (основанием кверху) разрезом обнажают надколенник. Из полости сустава удаляют кровяные сгустки.

Отломки сближают и скрепляют одним из способов, указанных на рис. 8-23. После остеосинтеза обязательно ушивают апоневроз и поддерживающие связки

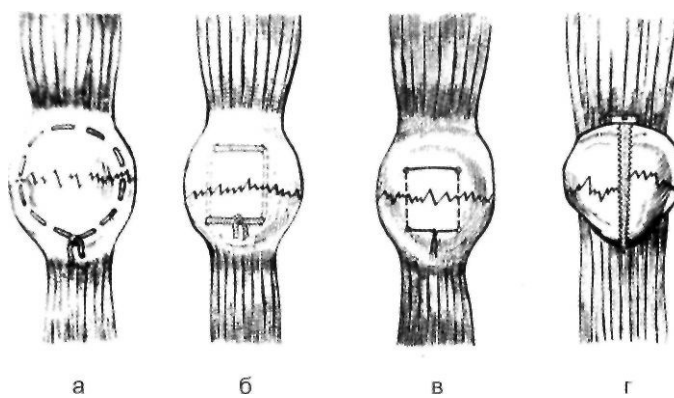

Рис. 8-23. Остеосинтез надколенника кисетным (а), П-образным шёлковым (б) и проволочным (в) швами, шурупом (г).

надколенника. Кожную рану ушивают кетгутом. Иммобилизация такая же, как и при консервативном лечении. Срок иммобилизации 6 нед.

Приблизительный срок нетрудоспособности

После консервативного лечения трудоспособность восстанавливается через 6 нед, после хирургического — через 8-10 нед.

ПЕРЕЛОМЫ ГОЛЕНИ

Диафизарные переломы большеберцовой кости

КОД ПОМКБ-10

S82.2. Перелом тела [диафиза] большеберцовой кости.

КЛАССИФИКАЦИЯ

Различают переломы верхней, средней и нижней трети.

ЭТИОЛОГИЯ, МЕХАНИЗМ ТРАВМЫ

Смещение отломков обусловлено механизмом травмы и тягой четырёхглавой мышцы бедра, отклоняющей центральный отломок кпереди и кнутри. Периферический отломок располагается кзади и под действием собственной массы конечности ротируется кнаружи.

КЛИНИЧЕСКАЯ КАРТИНА

Клиническая картина типична для диафизарных переломов.

ДИАГНОСТИКА

Анамнез

В анамнезе — указание на травму.

Осмотр и физикальное обследование

С учётом доступности большеберцовой кости обследованию, диагноз перелома, особенно со смещением, обычно не вызывает сомнения.

Лабораторные и инструментальные исследования

Характер повреждения уточняют рентгенологически. При винтообразных переломах нижней трети голени нередко просматривают перелом шейки малоберцовой кости в её проксимальном конце, где заканчивается травматический «винт» по механизму повреждения.

ЛЕЧЕНИЕ

Консервативное лечение

Переломы без смещения отломков лечат иммобилизацией конечности циркулярной гипсовой повязкой от паховой складки до концов пальцев в функционально выгодном положении.

При поперечных переломах со смещением, особенно в расширенной метафизарной части, возможна одномоментная закрытая ручная или аппаратная (на ортопедическом столе) репозиция. Обезболивание общее или местное 1% раствором прокаина в количестве 30-40 мл. Не прекращая тяги, конечность фиксируют лонгетно-циркулярной гипсовой повязкой.

Широкое распространение в лечении косых и винтообразных переломов костей голени получил метод скелетного вытяжения. Спицу проводят через пяточную кость, применяют груз массой 5-7 кг. Конечность укладывают на шину в среднее физиологическое положение. Следует обязательно проконтролировать натяжение

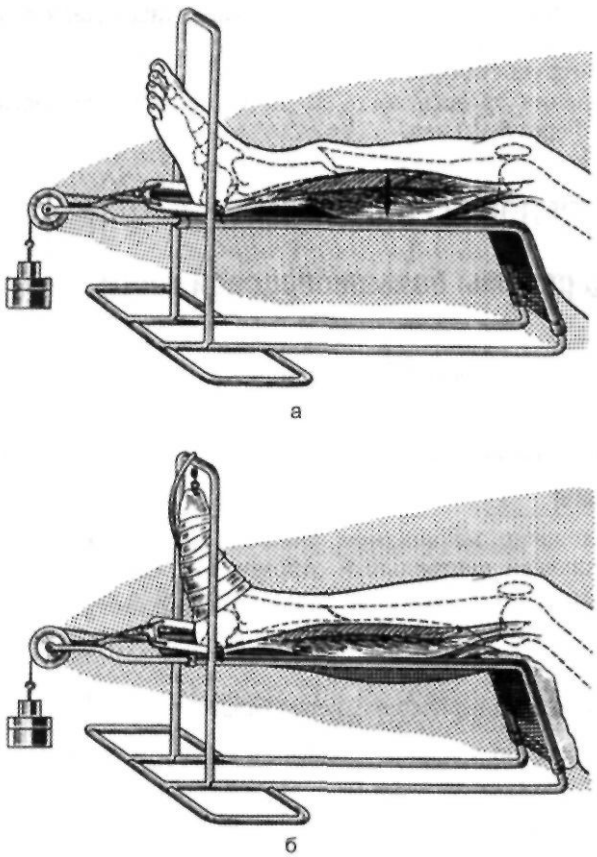

Рис. 8-24. Неправильное (а) и правильное (б) положения конечности на шине при переломе голени.

гамачка шины, который должен быть ослаблен под икроножной мышцей. Для выравнивания поверхности под область ахиллова сухожилия подводят ватно-марлевый валик. В противном случае мышечный массив задней поверхности голени будет оттеснять центральный отломок кпереди и репозиция не произойдёт (рис. 8-24). Вытяжение длится 4-6 нед с момента сопоставления отломков. Затем выполняют пробу на состоятельность мягкой костной мозоли — снимают груз и просят больного поднять ногу. Если это удаётся, а в месте перелома не возникает деформации, можно накладывать циркулярную гипсовую повязку до окончания срока консолидации.

Лечение диафизарных переломов костей голени методом компрессионно-дистракционного остеосинтеза в последние годы XX столетия практически вытеснило традиционное. Причина этого — особенность строения, доступность сегмента и хорошие результаты. Кроме того, больной остаётся мобильным, он не прикован к постели, как при скелетном вытяжении. При косых и винтообразных переломах хорошего сопоставления добиваются аппаратной коррекцией и применением дополнительно боковой компрессии с помощью штыкообразно изогнутых спиц или спиц с упорными площадками.

Недостаток метода — сложность выбора точки центра излома. Если же спица проведена эксцентрично, то при попытке сжатия отломков они ротируются и увеличивают смещение. Сотрудник кафедры Ю.М. Складчиков методом ортогонального проектирования выявил четыре вида плоскости излома винтообразных переломов, что позволило рассчитать оптимальную точку проведения спицы в центре плоскости и добиться точного компрессионного остеосинтеза.

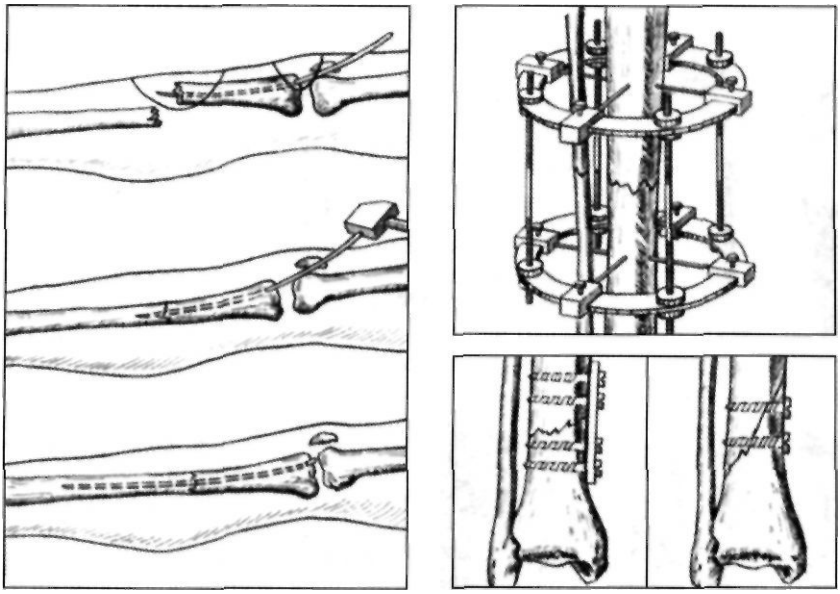

Рис. 8-25. Способы фиксации отломков большеберцовой кости.

Хирургическое лечение

Оперативное лечение диафизарных переломов голени проводят по строгим показаниям. Заключается оно в открытой репозиции и фиксации отломков одним из приемлемых способов (рис. 8-25).

Внутрикостная фиксация металлическими штифтами Кюнчера, Богданова и другими показана при закрытых переломах. Применение интрамедуллярного остеосинтеза при открытых переломах таит опасность разноса инфекции из раны по костномозговому каналу. Скрепление отломков при открытых переломах целесообразнее проводить непосредственно в ране с помощью проволоки, шурупов, различного рода пластин, минимально травмируя мягкие ткани и кость.

Оптимальным же способом лечения открытых переломов костей голени служит внеочаговый компрессионно-дистракционный остеосинтез.

После хирургического вмешательства, равно как и после репозиции, конечность фиксируют циркулярной гипсовой повязкой от паховой складки до концов пальцев при сгибании в коленном суставе до угла 10-5°, в голеностопном — 90°.

При переломах голени в верхней и средней третях постоянная иммобилизация длится 12 нед, съёмная — 2-4 нед.

В нижней трети большеберцовая кость лишена мышц. Артериальные стволы проходят, не отдавая ветвей, а вены, наоборот, образуют сплетения, что ставит в критическое положение сломанную в этой зоне кость. Это место наиболее частого развития замедленной консолидации и ложных суставов. Поэтому сроки иммобилизации конечности при переломах костей голени в нижней трети длиннее, чем в других её отделах. Постоянная иммобилизация составляет 14-16 нед, съёмная — 2-4 нед.

Несмотря на широкий диапазон методов хирургического лечения переломов костей голени (многие из них устарели, их редко применяют), методом выбора стал закрытый интрамедуллярный блокируемый остеосинтез.

Оперативное вмешательство проводят на операционном столе, оснащённом специальными приспособлениями для вытяжения и рентгеновским аппаратом с

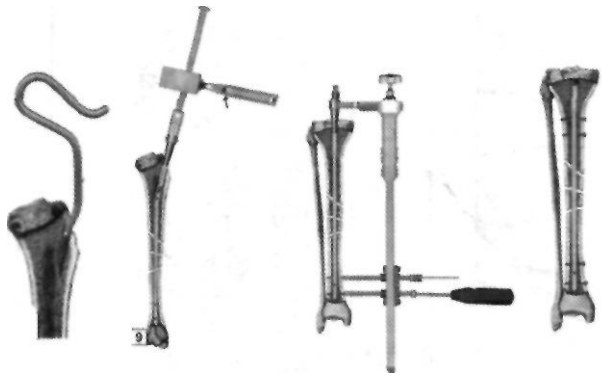

Рис. 8-26. Схема этапов блокируемого остеосинтеза большеберцовой кости.

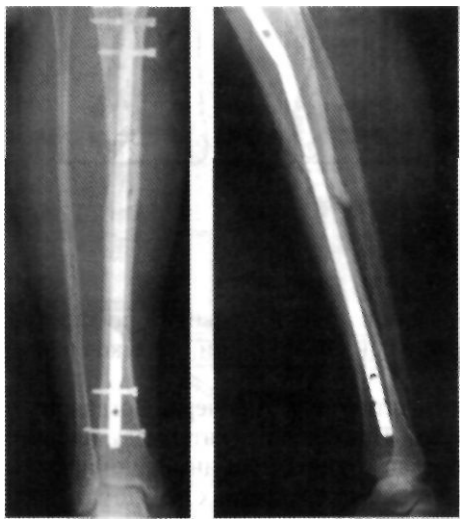

Рис. 8-27. Рентгенограмма больного после блокируемого остеосинтеза болыиеберцовой кости.

электронно-оптическим преобразователем. Разрез кожи проводят от нижнего полюса надколенника до бугристости болыиеберцовой кости. Из нужной точки (рис. 8-26) по проведённой спице Киршнера вскрывают костномозговой канал, промеряют его и готовят для внедрения стержня. Собирают проксимально-дистальный везир и внедряют стержень. Производят дистальное, а затем проксимальное блокирование.

Минимальная операционная травма, стабильность фиксации отломков, отказ от внешней иммобилизации, сохранение качества жизни и мобильности пациента сделали закрытый интрамедуллярный блокируемый остеосинтез болыиеберцовой кости практически идеальным вмешательством в хирургии повреждений (рис. 8-27).

Приблизительный срок нетрудоспособности

При переломах голени в верхней и средней третях трудоспособность восстанавливается через 16-20 нед. При переломах в нижней трети трудиться разрешают через 16-24 нед.

Перелом малоберцовой кости

КОД ПО МКБ-10

S82.4. Перелом только малоберцовой кости.

ЭПИДЕМИОЛОГИЯ

Изолированные переломы малоберцовой кости (исключая дистальный конец) встречают довольно редко.

ЭТИОЛОГИЯ, МЕХАНИЗМ ТРАВМЫ

Переломы малоберцовой кости происходят в результате прямой травмы.

КЛИНИЧЕСКАЯ КАРТИНА

Пациентов беспокоят боли в месте перелома.

ДИАГНОСТИКА

Анамнез

В анамнезе — указание на соответствующую травму.

Осмотр и физикальное обследование

При внешнем осмотре находят отёк, иногда кровоподтёк в месте травмы. Ощупывание вызывает боль, реже, когда кость повреждена в зоне, не покрытой мышечным массивом, выявляют деформацию в виде ступеньки и крепитацию отломков. Опорная функция нижней конечности страдает незначительно. При переломах малоберцовой кости в верхней трети, особенно её головки, следует тщательно проверить активные движения в голеностопном суставе и чувствительность по наружной поверхности голени, так как подобные переломы часто сопровождаются травматизацией проходящего под головкой кости малоберцового нерва.

Лабораторные и инструментальные исследования

Диагноз подтверждают рентгенологически.

ЛЕЧЕНИЕ

Консервативное лечение

После прокаиновой блокады места перелома накладывают корытообразную гипсовую лонгету от средней трети бедра до концов пальцев при согнутом коленном суставе до угла 10°, голеностопном — до угла 90°. Срок иммобилизации составляет 3 нед.

Приблизительный срок нетрудоспособности

Трудоспособность восстанавливается через 4-5 нед.

Переломы лодыжек

КОД ПО МКБ-10

582.5. Перелом внутренней [медиальной] лодыжки.

582.6. Перелом наружной [латеральной] лодыжки.

АНАТОМИЯ

В дистальном отделе костей голени локализованы два образования, именуемых лодыжками. Утолщение нижнего эпифиза малоберцовой кости — наружная лодыжка, отросток нижнего эпифиза большеберцовой кости с внутренней стороны — медиальная лодыжка (рис. 8-28).

Нижние эпифизы костей соединены с помощью дистального межберцового синдесмоза и образуют вилку, которая, сочленяясь с таранной костью, формирует голеностопный сустав. От лодыжек к костям стопы идут связки, скрепляющие голеностопный сустав: от наружной лодыжки — передняя и задняя таранно-малоберцовые и пяточно-малоберцовая; от внутренней лодыжки — дельтовидная (медиальная), состоящая из четырёх частей: передней и задней большеберцово-таранных, большеберцово-ладьевидной, большеберцово-пяточной (рис. 8-29).

Голеностопный сустав по форме относят к блоковидным, в нём возможны только сгибание и разгибание стопы. При максимальном подошвенном сгибании функциональные возможности сустава несколько увеличиваются за счёт качательных боковых и ротационных движений.

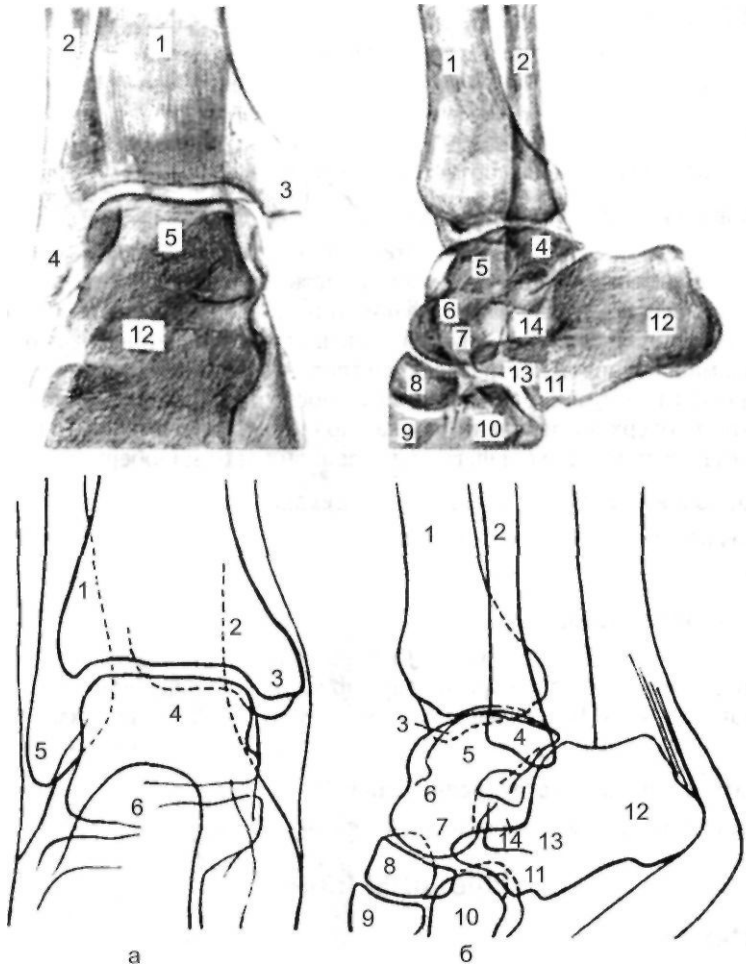

Рис. 8-28. Рентгенограмма голеностопного сустава *(articulatio talocruralis)* и её схема в прямой (а) и боковой (б) проекциях: 1 — большеберцовая кость *(tibia);* 2 — малоберцовая кость *(fibula);* 3 — медиальная лодыжка *(malleolus medialis);* 4 — латеральная лодыжка *(malleolus lateralis);* 5 — тело таранной кости *(corpus tali);* 6 — шейка таранной кости *(collum tali);* 7 — головка таранной кости *(caput tali);* 8 — ладьевидная кость *(os naviculare);* 9 — клиновидная кость *(os cuneiforme);* 10 — кубовидная кость *(os cuboideum);* 11 — кубовидная суставная поверхность пяточной кости *(fades articularis cuboidea);* 12 — тело пяточной кости *(corpus calcane);* 13 — опора таранной кости *(sustentaculum tali);* 14 — пазуха предплюсны *(sinus tarsi).*

ЭПИДЕМИОЛОГИЯ

Переломы лодыжек составляют 20-22% всех повреждений костей скелета.

ЭТИОЛОГИЯ, МЕХАНИЗМ ТРАВМЫ

Возникают в результате непосредственного удара в область лодыжек или же (намного чаще) при механическом усилии, формирующем нехарактерные для голеностопного сустава движения с превышением его физиологических и механических возможностей: отведение и приведение, супинацию и пронацию, эверзию и инверзию (ротацию кнаружи и кнутри). Атипичные движения стопы могут совершаться при тыльном или подошвенном сгибании. Такая сложнейшая биомеханика травмы приводит к возникновению большого количества разновидностей пере-

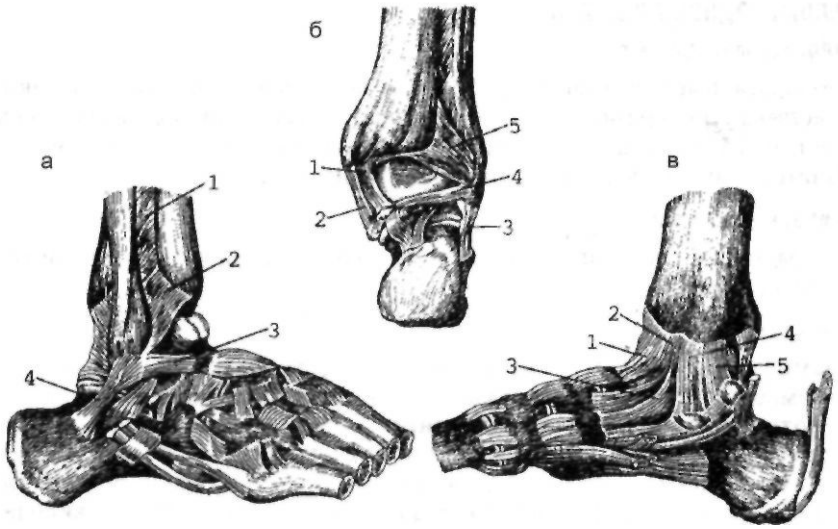

Рис. 8-29. Связки голеностопного сустава, а: 1 — межкостная перепонка голени; 2 — передняя связка берцовых костей; 3 — передняя таранно-малоберцовая; 4 — пяточно-малоберцовая. б: 1, 2 — медиальная связка; 3 — пяточно-малоберцовая; 4 — таранно-малоберцовая задняя; 5 — задняя связка берцовых костей, в. Медиальная (дельтовидная связка): 1, 2 — передняя болыиеберцово-таранная часть; 3 — большеберцово-ладьевидная часть; 4 — болыиеберцово-пяточная часть; 5 — задняя большеберцово-таранная часть.

ломов дистального конца голени и сопутствующих осложнений. Это переломы лодыжек (а, б), заднего (в), переднего (г) и наружного края (д) большеберцовой кости, указанные на рис. 8-30, разрывы связок, синдесмоза, подвывихи и вывихи стопы и т.д.

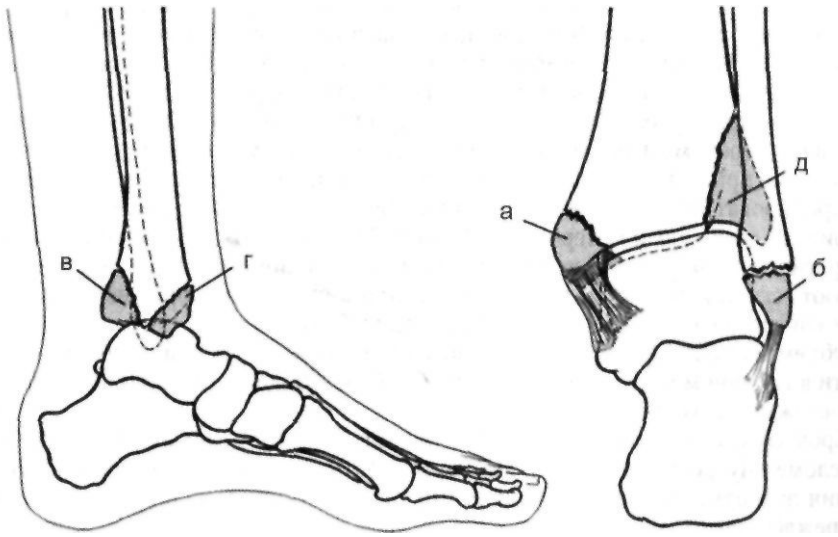

Рис. 8-30. Возможные виды переломов дистального конца большеберцовой кости (схема).

ПЕРЕЛОМЫ ОДНОЙ ЛОДЫЖКИ

Этиология, механизм травмы

Изолированные переломы наружной или внутренней лодыжки возникают преимущественно при прямом насилии — удар по лодыжке или лодыжкой о твёрдый предмет. Более половины этих переломов бывает без смещения отломков или с незначительным смещением, не требующим репозиции.

Клиническая картина

Пострадавшие предъявляют жалобы на боль и ограничение функций голеностопного сустава.

Диагностика

Анамнез

В анамнезе — характерная травма.

Осмотр и физикальное обследование

Сустав деформирован, преимущественно за счёт отёка в месте повреждения. Там же бывают довольно обширные кровоподтёки, особенно если с момента травмы прошло более суток. При пальпации лодыжки определяют локальную болезненность, а если есть смещение — деформацию, патологическую подвижность, крепитацию. Отклонение стопы в сторону перелома, равно как и от него, вызывает боль. В первом случае она возникает в результате нагрузки на сломанную лодыжку таранной костью, во втором происходит натяжение связок и раздражение места перелома. Движения в голеностопном суставе ограничены из-за боли.

Лабораторные и инструментальные исследования

Подводит итог диагностике рентгенография голеностопного сустава в двух проекциях.

Лечение

Показания к госпитализации

Пострадавших с переломом одной лодыжки лечат амбулаторно или под наблюдением семейного врача.

Консервативное лечение

В место повреждения вводят 20-30 мл 1% раствора прокаина и через 10 мин приступают к репозиции. Больной лежит на спине, нога согнута в тазобедренном и коленном суставах до прямого угла. Сопоставление отломков производят движением стопы, обратным механизму травмы, под контролем и с помощью пальцев хирурга. Например, если при избыточной супинации и аддукции стопы произошёл отрывной перелом латеральной лодыжки со смещением фрагмента книзу, необходимо стопе придать пронационно-абдукционное положение. Затем пальцами проконтролировать уровень восстановления отломка, при необходимости усилить его и прижать фрагмент к материнскому ложу. Стопе придать нормальное или гиперкорригированное положение (абдукционно-пронационное). Конечность иммобилизуют задней корытообразной лонгетой или циркулярной гипсовой повязкой от верхней трети голени по концов пальцев (рис. 8-31).

Объём иммобилизации при переломе лодыжки, как и при переломе лучевой кости в типичном месте, — исключение из общего правила, так как не захватывает вышележащий сустав.

Срок фиксации конечности при переломе наружной лодыжки — 4 нед, при переломе внутренней — 6 нед. Назначают УВЧ на область повреждения и движения пальцами стопы с 3-го дня после травмы. Статическое сокращение мышц повреждённого сегмента и общеукрепляющая лечебная физкультура показаны на протяжении всего курса лечения.

После снятия гипса назначают ЛФК для голеностопного сустава, массаж, тепловые процедуры (парафин, озокерит), ванны (содовые, солёные) с ЛФК в воде,

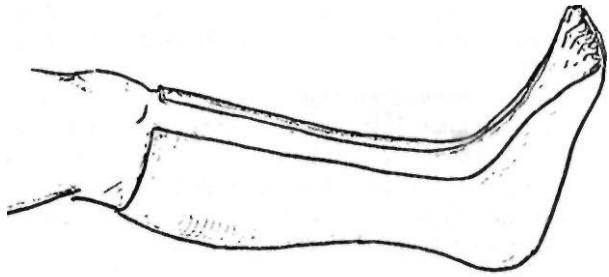

Рис. 8-31. Иммобилизация конечности при переломе одной лодыжки.

электрофорез прокаина, препаратов кальция и фосфора на область перелома, механотерапию и т.д.

Приблизительный срок нетрудоспособности

Трудоспособность восстанавливается при переломе наружной лодыжки через 5-6 нед, внутренней — через 8 нед.

ПЕРЕЛОМЫ ОБЕИХ ЛОДЫЖЕК

Классификация, этиология, механизм травмы

По механизму травмы переломы лодыжек делят на пронационно-абдукционные и супинационно-аддукционные.

- Пронационно-абдукционные переломы возникают при механическом насилии с преимущественным отклонением и ротацией стопы кнаружи. Происходит отрыв внутренней лодыжки вследствие перенапряжения дельтовидной связки. Стопа, смещаясь кнаружи, ломает малоберцовую кость на 5-7 см выше уровня сочленения, разрывает дистальный межберцовый синдесмоз, устанавливается в положении подвывиха или вывиха. Это перелом Дюпюитрена (рис. 8-32).
- Супинационно-аддукционные переломы бывают результатом отклонения и внутренней ротации стопы. Происходит отрыв наружной лодыжки за счёт перенапряжения боковой связки. Продолжение применения силы ведёт к перелому внутренней лодыжки и подвывиху или вывиху стопы кнутри. Такое повреждение голеностопного сустава именуют переломом Мальгеня (см. рис. 8-32).

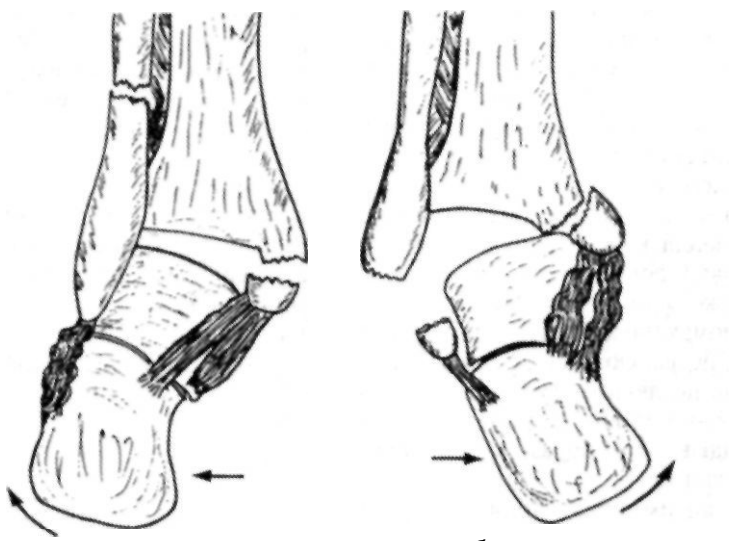

Рис. 8-32. Двухлодыжечные переломы Дюпюитрена (а) и Мальгеня (б).

Многочисленные разновидности этих двух классических форм именуют как незавершенные переломы или повреждения типа переломов Дюпюитрена и Мальгеня.

В ряде случаев повреждения обеих лодыжек сочетаются с переломом переднего или заднего края большеберцовой кости. Сломанный один из краёв большеберцовой кости условно принимают за лодыжку, а повреждение называют трёхлодыжечным переломом (Пота-Десто). Трёхлодыжечные переломы с отрывом переднего края большеберцовой кости могут сопровождаться смещением стопы кпереди, а при разрушении заднего края — кзади.

Клиническая картина

Следует отметить, что клиническая картина переломов лодыжек вариабельна и зависит от механизма травмы, количества переломов, наличия подвывиха или вывиха и других факторов.

Диагностика

Анамнез

В анамнезе — указание на травму.

Осмотр и физикальное обследование

Голеностопный сустав отёчен, деформирован. При наличии подвывихов и вывихов стопа смещена, чаще кнаружи, что создаёт штыкообразное искривление конечности. Кожа на стороне, противоположной вывиху, натянута, белесоватой окраски (ишемия). При пальпации выявляют нарушение взаимоотношений костей голеностопного сустава, боль в местах переломов, патологическую подвижность фрагментов, крепитацию. Движения в сочленении ограничено, осевая нагрузка на конечность невозможна.

Лабораторные и инструментальные исследования

Рентгенологически определяют вид перелома и степень нарушения конгруэнтности сустава.

Лечение

Показания к госпитализации

Переломы двух лодыжек, также в сочетании с переломом переднего или заднего края большеберцовой кости (каждый край расценивают как дополнительную лодыжку, отсюда старые наименования «трёхлодыжечный перелом», «четырёхлодыжечный перелом» и т.д.), с подвывихами и вывихами стопы, расхождением вилки берцовых костей рассматривают как тяжёлую травму голеностопного сустава. Больных в срочном порядке следует направить в стационар.

Консервативное лечение

Консервативное лечение заключается в пункции голеностопного сустава и анестезии его 20-30 мл 1% раствора прокаина. При отсутствии смещения отломков и нарушения конгруэнтности суставных поверхностей конечность иммобилизуют гипсовой повязкой. При двухлодыжечных переломах накладывают гипсовый «сапожок» от верхней трети голени до концов пальцев. При трёхлодыжечных переломах циркулярная повязка должна быть наложена, как минимум, от средней трети бедра. Объём повязки обусловлен необходимостью обездвижить коленный сустав, исключить функционирование трёхглавой мышцы голени, влияющей на положение стопы и смещение отломков. При массивных отёках на 10-14 дней накладывают U-образную и заднюю лонгеты, затем их заменяют на гипсовый «сапожок».

Сроки иммобилизации зависят от вида перелома. При переломах Мальгеня (и ему подобных): постоянной — 8 нед, съёмной — 2-4 нед. При переломах Дюпюитрена: постоянной — 8 нед, съёмной — 2-4 нед. Трёхлодыжечные переломы: постоянной — 10-12 нед.

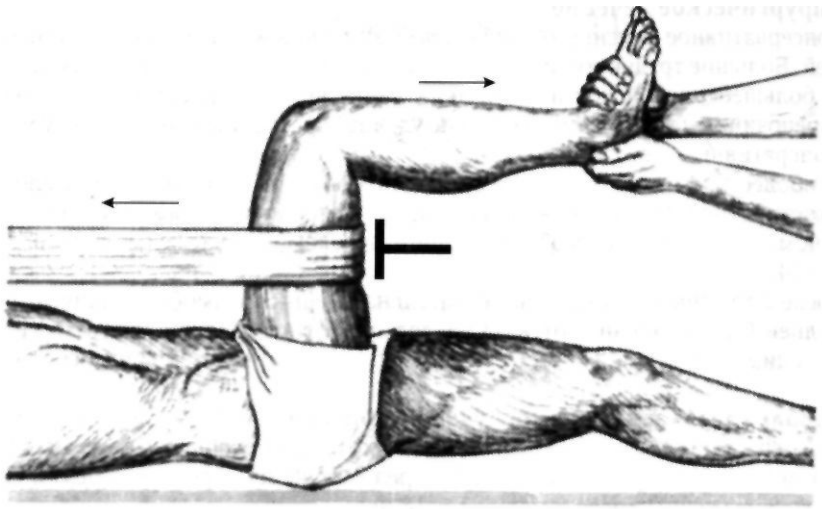

Рис. 8-33. Положение больного при репозиции переломов лодыжек.

Смещение отломков и разобщение суставных поверхностей — показание к немедленному восстановлению правильных анатомических взаимоотношений. Обезболивание местное, реже — общее. Положение больного — лёжа на спине. Повреждённую конечность сгибают в коленном и тазобедренном суставах до прямого угла. Бедро охватывают свёрнутой простынёй для осуществления противотяги (рис. 8-33).

При переломе Дюпюитрена сначала устраняют вывих стопы кнаружи. Достигают этого без особого труда: тракцией конечности по оси и смещением стопы кнутри. Не ослабляя тяги, хирург сжатием сближает кости в зоне межберцового синдесмоза и давлением пальцев сопоставляет сломанные лодыжки. Стопу ротируют кнутри и устанавливают в варусном положении. Накладывают боковую U-образную и заднюю гипсовые лонгеты. Проводят рентгенологический контроль. В случае успешной репозиции повязку переводят в циркулярную. Через 4-5 нед гипсовую повязку заменяют и устраняют варусное положение стопы. Манипуляцию выполняют без обезболивания, осторожно, памятуя о возможности смещения отломков. Сроки постоянной иммобилизации составляют 8-12 нед.

Трёхлодыжечные переломы отличаются от переломов Мальгеня и Дюпюитрена тем, что при них происходит нарушение целостности переднего или заднего края болыыеберцовой кости с подвывихом (или вывихом) стопы не только кнутри или кнаружи, но и одновременно кпереди или кзади. Поэтому лечение начинают с устранения вывиха тягой по продольной оси конечности и перемещением стопы обратно механизму травмы. Пальцами устраняют смещение лодыжек и края большеберцовой кости, а стопе придают следующее положение: если сломан задний край большеберцовой кости, стопу отклоняют к тылу на 10°, если сломан передний край — подошвенное сгибание на 15-20° от исходных 90°. Показана гипсовая иммобилизация до средней трети бедра. Через 4 нед стопу выводят в правильное положение и вновь фиксируют гипсовой повязкой. Сроки иммобилизации: постоянной — 12 нед, съёмной — 4-6 нед.

После выписки пациенты проходят долечивание в амбулаторных условиях, здесь нередко допускают ошибку: срок иммобилизации сокращают. Следует помнить, что независимо от способа лечения гипсовая иммобилизация должна продолжаться из расчёта не менее 1 мес на сломанную лодыжку, принимая передний и задний края большеберцовой кости за дополнительные лодыжки.

Хирургическое лечение

Консервативное лечение может быть безуспешным при интерпозиции мягких тканей. Большие трудности представляют репозиция и удержание отломка заднего края большеберцовой кости и «вилки» дистального межберцового синдесмоза. Если репозиция и устранение вывиха не удались бескровным путём, следует перейти к оперативным методам лечения.

Наиболее часто при переломе лодыжек применяют остеосинтез малоберцовой кости штифтом Богданова и фиксацию внутренней лодыжки металлическим шурупом. Возможные способы фиксации переломов лодыжек представлены на рис. 8-34.

После остеосинтеза лодыжек обязательна внешняя иммобилизация. В первые 7-10 дней (при массивных отёках) накладывают гипсовую лонгету, затем её переводят в циркулярную повязку. Сроки иммобилизации и потери трудоспособности те же.

Приблизительный срок нетрудоспособности

При переломах Мальгеня (и ему подобных) трудоспособность восстанавливается соответственно через 9-11 нед, при переломах Дюпюитрена — через 10-12 нед, при трёхлодыжечных переломах — 14-18 нед.

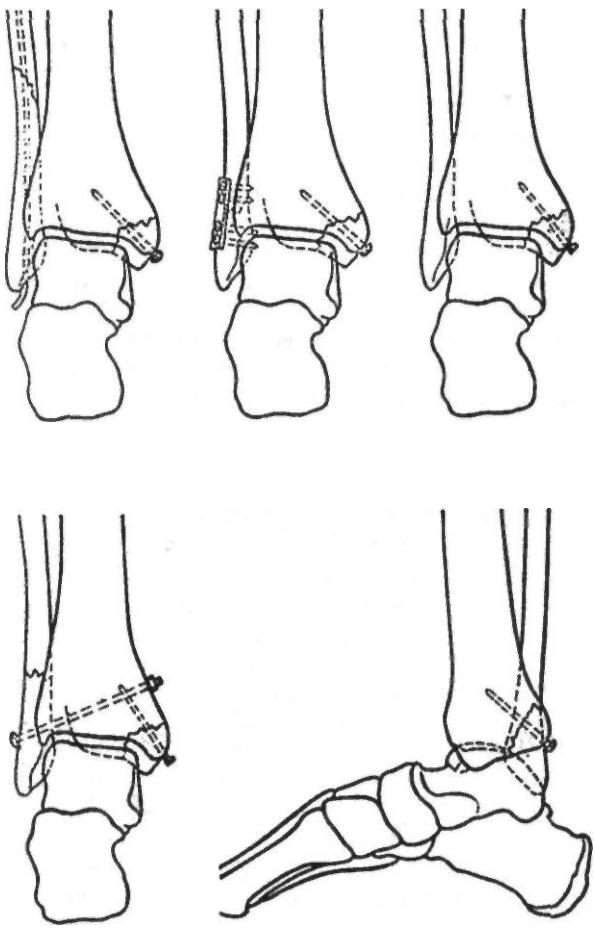

Рис. 8-34. Фиксация отломков при переломах лодыжек.

ПЕРЕЛОМЫ КОСТЕЙ СТОПЫ

КОД ПО МКБ-10

S92. Перелом стопы, исключая перелом голеностопного сустава.

Анатомия

В стопе различают предплюсну, плюсну и фаланги пальцев. Первая состоит из семи коротких губчатых костей, расположенных в два ряда: в проксимальном — таранная и пяточная, в дистальном — ладьевидная, три клиновидных и кубовидная кости. Плюсна представлена пятью плюсневыми костями, сочленяющимися с фалангами пальцев (рис. 8-35). Отделы стопы фиксированы прочным связочным аппаратом, а кости, сочленяясь между собой, образуют большое количество суставов.

Среди них следует выделить две группы суставов, идентичных по функциям и объединённых в два крупных сочленения. Это сустав Шопара — между таранной, ладьевидной, пяточной и кубовидной костями — и сустав Лисфранка — между кубовидной, тремя клиновидными и пятью плюсневыми костями (рис. 8-36). Кости стопы, соединяясь между собой, образуют свод, вогнутый снизу и притом в двояком направлении: спереди назад (продольный свод) и от латерального края к медиальному на уровне головок плюсневых костей (поперечный свод). При нагрузке свод стопы опирается сзади на пяточную кость, спереди — на головки плюсневых костей (преимущественно I и V). Благодаря сводообразному строению, связкам, апоневрозам и мышечному аппарату стопа представляет образование пружинящего (рессорного) характера и, будучи концевой опорой тела, выносит его вес, включая и перегрузки во время прыжков и подъёма тяжестей.

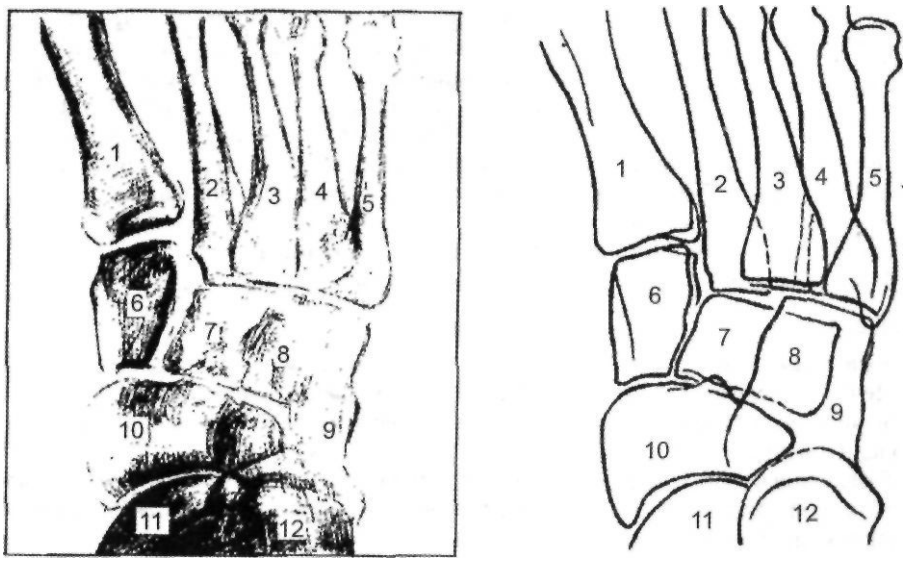

Рис. 8-35. Рентгенограмма и схема стопы в прямой проекции и её: 1-5 — плюсневые кости *(ossa metatarsi* 1-5); 6 — медиальная клиновидная кость *(os cuneiforme mediate);* 7 — промежуточная клиновидная кость *(os cuneiforme intermedium);* 8 — латеральная клиновидная кость *(os cuneiforme lateralis);* 9 — кубовидная кость *(os cuboideum);* 10 — ладьевидная кость *(os naviculare);* 11 — головка таранной кости *(caput tali);* 12 — кубовидная суставная поверхность пяточной кости *(fades articularis cuboidea).*

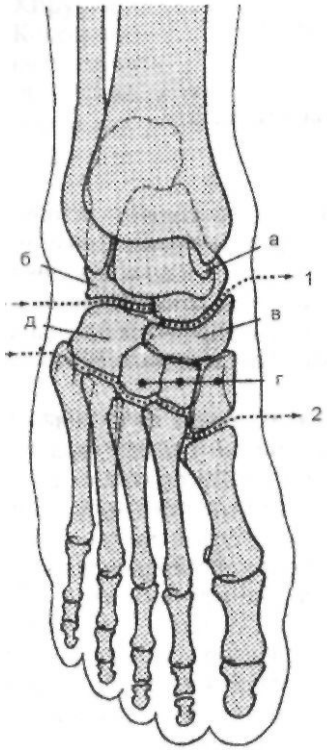

Рис. 8-36. Кости и суставы предплюсны. Кости: а — таранная; б — пяточная; в — ладьевидная; г — клиновидные; д — кубовидная. Суставы: 1 — Шопара; 2 — Лисфранка.

Переломы костей предплюсны

КОД ПО МКБ-10

592.0. Перелом пяточной кости.
592.1. Перелом таранной кости.
592.2. Перелом других костей предплюсны.

ПЕРЕЛОМЫ ТАРАННОЙ КОСТИ

Код по МКБ-10

S92.1. Перелом таранной кости.

Классификация, этиология, механизм травмы

Переломы таранной кости могут быть следующими:
- переломы головки;
- переломы шейки;
- переломы тела;
- переломы заднего края.

Первые возникают в результате чрезмерного разгибания стопы, а последние — в результате избыточного сгибания. Переломы тела таранной кости — преимущественно компрессионные, происходящие вследствие сжатия между пяточной и болыпеберцовой костями.

Клиническая картина и диагностика

Осмотр и физикальное обследование

Разворачивается клиническая картина внутрисуставного перелома: голеностопный сустав деформирован за счёт отёка, гемартроза, а при значительных смещениях — выстоящим под кожей костным фрагментом. При пальпации определяют болезненность в проекции таранной кости. Характерен положительный симптом осевой нагрузки. Движения в голеностопном суставе ограниченные. Нарушена опорная функция конечности.

Лабораторные и инструментальные исследования

Рентгенограмма в двух проекциях подтверждает диагноз.

Лечение

Консервативное лечение

Лечение переломов таранной кости без смещения отломков осуществляют наложением гипсовой повязки до верхней трети голени («сапожок») с хорошо моделированным сводом стопы.

Смещение отломков при переломе шейки таранной кости устраняют закрытой репозицией (рис. 8-37). Обезболивание общее. Выполняют тракцию стопы книзу с максимальным подошвенным сгибанием.

Вторым этапом производят давление на стопу и тракцию её спереди назад. Достигнутое вправление отломков фиксируют положением конечности последнего этапа репозиции. Показана циркулярная гипсовая повязка с хорошо отмоделированным сводом стопы на 4 нед. Затем устраняют эквинус стопы, конечность иммобилизуют в функционально выгодном положении до наступления консолидации.

Компрессионные переломы тела таранной кости обычно бывают с незначительным смещением отломков и коррекции не требуют.

Сроки иммобилизации перелома (шейки и тела) без смещения отломков составляют: постоянной — 8-10 нед, съёмной — 4 нед. Труд разрешают через 12-14 нед. После репозиции сроки постоянной иммобилизации увеличивают до 12-14 нед, съёмной лонгеты — ещё на 4 нед. Восстановление трудоспособности происходит через 16-20 нед.

При переломах заднего края таранной кости фиксация конечности продолжается в течение 3-4 нед. Труд разрешают через 5-6 нед.

Хирургическое лечение

К хирургическому лечению прибегают при неудавшихся попытках закрытого сопоставления отломков, многооскольчатых переломах, переломовывихах с угрозой некроза мягких тканей от сдавления костным фрагментом. Операция заключается в открытой репозиции и скреплении отломков шурупами, спицами и другими фиксаторами. При раздробленных переломах, когда сопоставление невозможно, астрогалэктомию (удаление таранной кости) выполняют, так как после этого происходит укорочение конечности, деформация голеностопного сустава с нарушением функций и внешнего вида. Выполняют артродез голеностопного и подтаранного суставов.

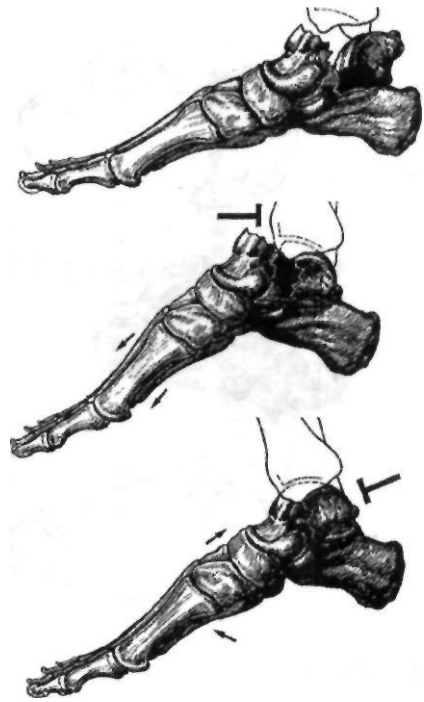

Рис. 8-37. Схема этапов сопоставления отломков таранной кости.

Сроки иммобилизации и восстановления трудоспособности после остеосинтеза таранной кости такие же, как и при переломах со смещением отломков, леченных консервативно.

Несопоставленный отломок заднего края таранной кости, причиняющий боли, подлежит удалению.

При сложных переломах надпяточной кости всё большее применение находит компрессионно-дистракционный остеосинтез.

ПЕРЕЛОМЫ ПЯТОЧНОЙ КОСТИ

Кодпо МКБ-10

S92.0. Перелом пяточной кости.

Классификация

Различают переломы тела и краёв пяточной кости. К последним относят вертикальный и горизонтальный переломы пяточного бугра и перелом отростка, поддерживающего таранную кость (рис. 8-38).

Клиническая картина и диагностика

Осмотр и физикальное обследование

Задний отдел стопы отёчен, имеются кровоподтёки по её боковым поверхностям. Пальпация пяточной области болезненная, с увеличением интенсивности боли по линии излома. Положительный симптом осевой нагрузки. Опора на конечность невозможна из-за боли.

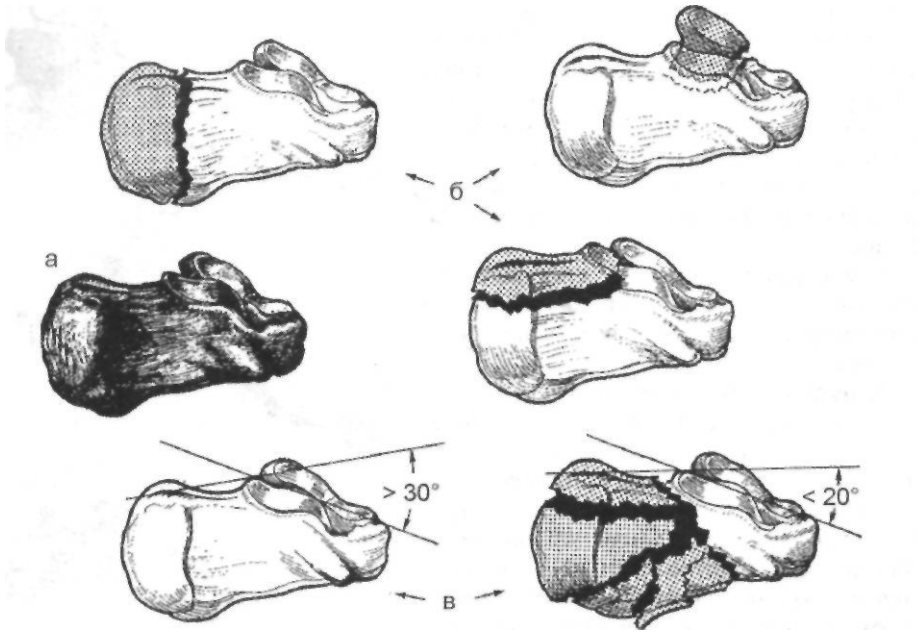

Рис. 8-38. Пяточная кость (а). Схема возможных переломов пяточной кости (б), изменения таранно-бугорного угла при оскольчатых компрессионных переломах (в).

Лабораторные и инструментальные исследования

На рентгенограмме, обязательно в боковой и аксиальной проекциях, определяют вид перелома, степень смещения отломков и величину пяточно-бугорного угла. Линии, проведённые через выстоящие бугры пяточной кости, пересекаются, образуя угол, равный 30°. При компрессионных переломах величина угла значительно уменьшается, это свидетельствует об уплощении свода стопы.

Лечение

Консервативное лечение

При переломах тела пяточной кости без смещения отломков производят обезболивание места повреждения 1% раствором прокаина и накладывают циркулярную гипсовую повязку от концов пальцев до коленного сустава с хорошо моделированным сводом стопы. Постоянная иммобилизация длится 8 нед, съёмная — 3-4 нед. Трудоспособность восстанавливается через 12-16 нед.

При переломах тела пяточной кости со смещением показана репозиция отломков с восстановлением формы продольного свода, при этом следует ориентироваться на величину пяточно-бугоркового угла. Обезболивание общее или местное. Способы репозиции перелома пяточной кости показаны на рис. 8-39. После манипуляции накладывают циркулярную гипсовую повязку от концов пальцев до коленного сустава. При переломах тела в заднем отделе есть опасность вторичного смещения отломка, к которому прикреплено ахиллово сухожилие. Чтобы исключить тягу трёхглавой мышцы голени, накладывают повязку от средней трети бедра при согнутом до угла 160° коленном суставе, а стопе придают положение подошвенного сгибания. Через 3-4 нед производят смену гипса и устанавливают стопу под 90°. Тщательно моделируют гипсовую повязку в области свода стопы. Сроки иммобилизации: постоянная — в течение 12 нед, съёмная лонгета — ещё на 3-4 нед. Трудоспособность восстанавливается через 20-24 нед.

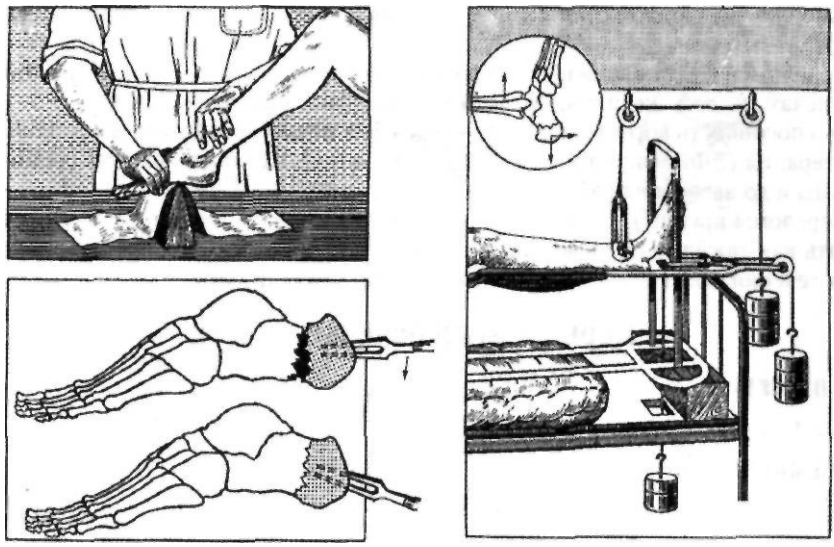

Рис. 8-39. Схема способов репозиции и скелетного вытяжения при переломах пяточной кости.

Другим способом, позволяющим восстановить форму пяточной кости, служит скелетное вытяжение по А.В. Каплану. Места проведения спиц и направление тяг показаны на рис. 8-40. В течение 3-4 сут проводят обычное вытяжение по оси голени с грузом массой 8 кг. Затем груз уменьшают до 6 кг, за ту же спицу дополнительно производят вытяжение кзади. Противотяга за надлодыжковую область с грузом массой 4-8 кг. Через 5 сут эти грузы уменьшают до 4 кг. На 7-10-е сутки производят боковое сжатие пяточной кости и накладывают повязку, не снимая вытяжения. На 30-40-е сутки устраняют вытяжение и накладывают обычную гипсовую повязку до конца срока лечения.

Хирургическое лечение

Оперативное лечение применяют довольно редко, когда сломанная кость состоит из крупных фрагментов, утративших конгруэнтность с соседними костями, а консервативные меры не дали успеха. Сопоставленные отломки «сшивают» хромированным кетгутом, значительно реже используют металлические шурупы, спицы и т.д. Сроки лечения и восстановления трудоспособности такие же, как и при переломах со смещением отломков.

Особенность в лечении переломов пяточной кости — исключение ранней нагрузки, поскольку она может привести к оседанию кости и развитию травматического плоскостопия. Всем больным после устранения иммобилизации следует рекомендовать ношение супинатора в течение года.

ПРОГНОЗ, ПРИБЛИЗИТЕЛЬНЫЙ СРОК НЕТРУДОСПОСОБНОСТИ

Больных с переломами таранной и пяточной костей лечат в условиях стационара. И тем не менее врач поликлиники должен чётко представлять особенности лечения переломов этих костей, так как соотношение сроков стационарного и амбулаторного лечения в большинстве случаев составляет 1:4-1:6. Короткие губчатые кости срастаются медленно, поскольку не покрыты надкостницей, а травма в значительной мере нарушает их кровообращение. Для консолидации необходимы точное сопоставление отломков и полная продолжительная обездвиженность. Конечность фиксируют циркулярной гипсовой повязкой с хорошо моделированными сводами на 3-4 мес (кроме краевых переломов отростков и бугорков). Трудоспособность восстанавливается через 4-5 мес. В течение года после травмы

больной должен носить супинатор — специальную стельку, поддерживающую свод стопы.

Переломы малоподвижных ладьевидной, кубовидной и клиновидной костей лечат по тем же принципам, но сроки фиксации уменьшают до 5-6 нед. Трудоспособность восстанавливается через 7-8 нед. Очень важна восстановительная терапия (ЛФК, физиотерапия, механотерапия), начиная в ранние сроки после травмы и до выхода на работу.

Переломы крупных костей предплюсны (таранной и пяточной) следует расценивать как тяжёлые повреждения нижней конечности, поскольку плохие результаты лечения могут стать причиной инвалидности пациента.

Переломы плюсневых костей

КОД ПО МКБ-10

S92.3. Перелом костей плюсны.

ЭПИДЕМИОЛОГИЯ

Составляют около 2% всех переломов.

ЭТИОЛОГИЯ, МЕХАНИЗМ ТРАВМЫ

Возникают в основном при прямом механизме травмы в момент падения на стопу тяжёлых предметов или сдавления её в результате наезда колес различных видов транспорта.

КЛИНИЧЕСКАЯ КАРТИНА

Жалобы на боли в переднем отделе стопы при попытке наступить на ногу.

ДИАГНОСТИКА

Анамнез

Характерная травма в анамнезе.

Осмотр и физикальное обследование

В области травмы выявляют обширный отёк и кровоподтёк. При ощупывании отмечают резкую болезненность в месте перелома, иногда деформацию за счёт выстоящих к тылу стопы отломков. Осевая нагрузка на пальцы, плюсневые кости, а также давление с подошвенной стороны болезненны. Активное и пассивное сгибание стопы в тыльную и подошвенную стороны ограничено из-за боли.

Лабораторные и инструментальные исследования

Рентгенография стопы в двух проекциях уточняет вид перелома и характер смещения отломков.

ЛЕЧЕНИЕ

Показания к госпитализации

При переломах со смещением отломков и множественных, даже без смещения — показано лечение в условиях стационара. Механическое воздействие, нарастающая гематома и отёк могут привести к сдавлению мягких тканей и их некрозу в области тыла стопы. Во избежание этого больные должны находиться под динамическим наблюдением врача, что невозможно при амбулаторном лечении.

Консервативное лечение

При переломах без смещения накладывают циркулярную гипсовую повязку с хорошо моделированным сводом от верхней трети голени до концов пальцев. Если сломано несколько костей, постоянная иммобилизация длится 8 нед, съёмная — 2 нед.

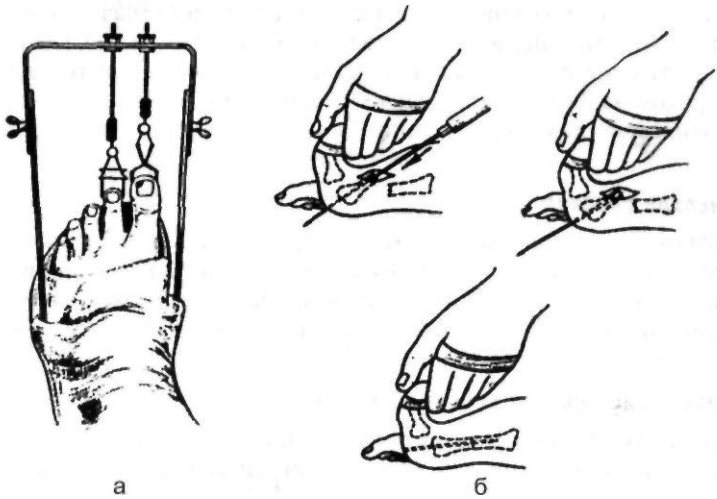

Рис. 8-40. Методика скелетного вытяжения (а) и хирургического лечения (б) при переломах плюсневых костей.

При наличии смещения производят закрытую ручную репозицию путём тракции за пальцы стопы и давления в сторону, противоположную вершине искривления.

Скелетное вытяжение используют, когда отломки не удаётся удержать от смещения в гипсовой повязке. Вытяжение производят за мягкие ткани или непосредственно за кость (рис. 8-40).

Хирургическое лечение

Оперативное лечение заключается в открытой репозиции и остеосинтезе с помощью тонкого штифта или спицы. Возможно применение накостного способа фиксации. После вмешательства накладывают гипсовую повязку, как и при переломах без смещения.

Во всех случаях переломов плюсневых костей больным назначают физиотерапию и ЛФК, показано также ношение супинатора в течение 1 года.

Приблизительный срок нетрудоспособности

После консервативного лечения трудоспособность восстанавливается через 9-10 нед, после оперативного — через 10-12 нед.

Переломы фаланг пальцев стопы

КОД ПО МКБ-10

592.4. Перелом большого пальца стопы.

592.5. Перелом другого пальца стопы.

КЛИНИЧЕСКАЯ КАРТИНА И ДИАГНОСТИКА

Механизм травмы и клиническая картина такие же, как и при переломах плюсневых костей. Правда, пальцы более доступны исследованию, поэтому в некоторых случаях можно выявить патологическую подвижность, крепитацию и углообразное искривление фаланги с вершиной в подошвенную сторону.

ЛЕЧЕНИЕ

Консервативное лечение

Прокаиновая блокада перелома. При смещении отломков производят репозицию путём тракции пальца по продольной оси и давления с подвешенной стороны

для устранения углообразной деформации. Тяга за палец облегчается, если концевую фалангу захватить петлёй из скрученного бинта. После вправления отломков конечность фиксируют гипсовой повязкой от верхней трети голени до концов пальцев сроком на 3-5 нед. Длительность срока фиксации зависит от вида перелома и количества сломанных фаланг. На всех этапах применяют физиотерапию, ЛФК.

Хирургическое лечение

Хирургическое лечение заключается в открытой репозиции и (наиболее часто) внутрисуставной фиксации спицами Киршнера, тонкими штифтами и накостными пластинками. Жёсткой фиксации отломков добиваются с помощью миниатюрных компрессионно-дистракционных аппаратов (Бабкова М.И., Илизарова Г.А. и др.) Сроки иммобилизации: постоянной и съёмной — по 2-3 нед.

Приблизительный срок нетрудоспособности

После консервативного лечения трудоспособность восстанавливается через 4-6 нед, после оперативного — через 6-8 нед. При множественных переломах восстановление трудоспособности происходит через 6 8 нед и более.

Глава 9

Микрохирургия в травматологии

Под термином «микрохирургия» подразумевают специальную технику выполнения хирургических операций под операционным микроскопом с применением специального инструментария и сверхтонкого атравматического шовного материала. А.Е. Белоусов считает: «микрохирургия — это наивысший уровень техники, открывающий принципиально новые возможности в любой области хирургии». Строго говоря, существует две категории микрохирургических операций (Крылов В.С.):

- когда операция принципиально невозможна без средств микрохирургии;
- когда микрохирургическая техника существенно улучшает традиционную методику.

По утверждению одних источников, микроскоп был изобретён в 1590 г. Z. Janssen, многие другие считают, что приоритет в этом вопросе принадлежит Van der Leewenhock, который первым открыл возможность наблюдения за клетками, бактериями, эритроцитами, сперматозоидами и прочими мелкими образованиями с помощью увеличительных линз (1673).

Многие века микроскоп как оптический инструмент оставался вне «поля зрения» хирургии, представляясь лишь средством для наблюдения и описания некоторых биологических и физических процессов. Правда, искусство гравировки под микроскопом, выполнение механических и художественных микроминиатюр — реальных прототипов сказочной блохи, подкованной тульским мастером Левшой, — очень древнее умение, насчитывающее как минимум около 2000 лет.

Так, в Лувре хранится микроакварель из Китая, сделанная в VII в. н. э. В Санкт-Петербургском «Эрмитаже» находятся часы в форме яйца, собранные вручную из пятисот деталей русским механиком-самоучкой И.П. Кулибиным. В Московском политехническом музее собрана коллекция более чем из 250 микроминиатюр. Это и рисовое зерно с надписью из 386 букв, подаренное в 1948 г. правительством Индии И.В. Сталину, и микроминиатюры, выполненные в игольном ушке, на срезах макового зернышка, конского волоса и многое другое, в том числе и по медицинской тематике. Прообразом же современной микрохирургии по праву можно считать попытки применить микроскоп при операциях на среднем ухе шведским оториноларингологом O'Nyllen в начале XX в. (1921). Затем методика была

подхвачена офтальмологами. И лишь со второй половины XX столетия, после доклада J. Jackobson и E. Suarez на XI Международном съезде хирургов в 1960 г. об успешно выполненном анастомозе сосуда кошки диаметром 1,6 мм произошёл мощный, стремительный прорыв в развитии микрохирургии, бурно внедрявшейся буквально во все хирургические дисциплины.

Пожалуй, самым революционным моментом стало внедрение микрохирургической методики в раздел травматологии, именуемый в дальнейшем реплантологией, — осуществилась мечта хирургов многих поколений о «приживлении» ампутированных в результате травмы пальцев, кисти, сегментов конечностей. По образному выражению создателя анестезиологической службы и общей концепции анестезиологического обеспечения для экстренной микрохирургической помощи пострадавшим Ю.А. Петренко, «операция реплантации — это лучшая модель победы жизни над смертью».

Сам термин «реплантация» (лат. *replantare* — вновь сажать, пересаживать) — оперативное приживление временно отделённого от организма органа или его сегмента. В клинической практике применяют реплантацию скальпа, зубов, носа, ушной раковины и др. Наибольшее практическое значение имеет реплантация конечностей и их сегментов — кисти, стопы, пальцев.

Выделяют макрореплантацию, осуществляемую при травматической ампутации конечности проксимальнее лучезапястного или голеностопного суставов, и микрореплантацию, выполняемую при ампутации сегментов конечности дистальнее этих суставов.

Собственно реплантацию конечностей нельзя считать проблемой микрохирургии, так как при реплантации конечности в ней и в других органах и системах развиваются многообразные изменения: нарушения центральной гемодинамики, функций почек и печени, биохимические сдвиги, денервация, отёк, дистрофические изменения в реплантированной конечности. После реплантации конечностей развивается травматический токсикоз, обусловленный поступлением в кровоток токсинов, продуктов извращённого обмена и разрушения ишемизированных тканей. Выраженность этих изменений зависит от массы реплантированного органа, общего состояния организма, зависящего от величины кровопотери, тяжести травматического шока, наличия сочетанных повреждений и сопутствующих заболеваний (сахарного диабета, атеросклероза и др.). Таким образом, макрореплантация в первую очередь — проблема патофизиологии, реаниматологии, гомеостазиологии и других смежных дисциплин, а хирургическая проблема никак не главенствует в лечении больных с реплантированной конечностью.

Чем дистальнее уровень ампутации конечности и меньше масса тканей и (особенно) мышц, лишённых кровообращения, тем меньше опасность возникновения травматического токсикоза, а при реплантации пальца токсикоза вообще не отмечают.

Кроме того, к микрореплантации относят оперативное приживление при ампутации ушной раковины, полового члена, скальпа. При определении показаний к макрореплантации первостепенное значение имеет длительность тепловой аноксии конечности: её допустимый максимум составляет 6 ч.

При микрореплантации (например, пальца) длительность тепловой аноксии может быть более 6 ч, а в условиях охлаждения и правильной консервации увеличивается до 20 и даже 30 ч. Для создания оптимальной холодовой консервации ампутат помещают в чистый полиэтиленовый пакет и плотно его завязывают. Этот пакет помещают в другой, содержащий холодную водопроводную воду с кусочками льда — так называемой двойной целлофановый пакет (а некоторые авторы предлагают даже тройной).

Устанавливая показания к реплантации, необходимо учитывать общее состояние, возраст и профессию пациента, его согласие на операцию, доминантность

пострадавшей конечности, функциональную значимость отчленённого сегмента, а также вид ампутации и степень повреждения тканей. Прямым показанием к реплантации служит ампутация кисти, всех пальцев кисти, I и II пальцев. При наличии у пострадавшего множественных или сочетанных повреждений от реплантации следует отказаться. Исход реплантации во многом зависит от вида ампутации (о чём будет сказано ниже).

О первой, единственной успешной из десяти попыток экспериментальной реплантации ампутированных пальцев кисти у обезьян сообщил H. Buncke в 1965 г. Первое сообщение об успешной операции в клинике, из одних источников, было сделано S. Komatsu и S. Tamai в 1968 г. Из других (американских) источников, первую реплантацию, выполненную R. Malt в Бостоне (США), относят к 1962 г. Первая успешная реплантация пальца в Европе была осуществлена в Мюнхенском технологическом университете в 1972 г. E. Biemer. Вскоре появились и другие публикации: P.G. Lendvay (1973), C. O'Brien (1977), и др. Тогда же был опубликован опыт 100 тотальных реплантаций, накопленный в VI народном госпитале Шанхая Американской миссией, а в 1976 г. E. Biemer и соавт. опубликовали свой опыт 132 реплантаций пальцев, кисти и различных сегментов верхней конечности. В нашей стране первая успешная реплантация I пальца кисти была выполнена в 1975 г. [Крылов В.С. и др.].

Статистика открытых повреждений кисти с дефектом мягких тканей и скелета

Кисть как рабочий орган чаще других частей тела подвергается разного рода повреждениям. Открытые повреждения кисти, по данным различных авторов, занимающихся восстановительной хирургией кисти, составляют 30-70,7% всех открытых травм опорно-двигательного аппарата, причём частота повреждений не имеет тенденции к снижению. Больные с открытыми повреждениями кисти составили 50-60% среди всех больных с травмами кисти. Удельный вес повреждений кисти среди производственных травм, по данным отечественных и зарубежных авторов, составляет 30-40%, а в некоторых производствах — до 60%. Во всех промышленно развитых регионах мира тяжёлые травмы кисти, приводящие к потере жизнеспособности пальцев или более крупных сегментов, составляют от 25 до 60% всех производственных травм. Бытовой травматизм достигает 25-30%. 51,2% травм приходится на наиболее трудоспособный возраст.

Значительную группу повреждений кисти (до 18,1%) составляют тяжёлые травмы. Такие повреждения характеризуются обширной зоной размозжения мягких тканей, множественными оскольчатыми переломами с нарушением целостности сосудов, нервов и сухожилий, а также дефектами покровных тканей и скелета.

По данным многих авторов, неуклонно растут частота и тяжесть повреждений кисти с длительной утратой трудоспособности — до 30%, высокой инвалидностью — до 28%, значительным количеством ошибок диагностики и лечения — от 30 до 80% случаев.

Количество травм I пальца составляет 21,7% всех повреждений кисти, причём сочетанные травмы — 10%. В структуре инвалидности в результате травм кисти инвалидность при ампутации I пальца составляет 2,3% [Сазанский СМ., 1971]. После открытых сложных повреждений пальцев кисти только 44% пострадавших приступают к работе по прежней специальности (Волков М.В., Любошиц Н.А., 1979J.

Функции I пальца составляют 40-50% функций кисти |Adamson J.E., 1967; Нельзина З.Ф., 1980]. Учитывая профессию пострадавшего, при утрате отдельных анатомических образований I пальца функции кисти снижаются на 20-70%, больные страдают от косметического дефекта fPitztler K., 1972].

Необходимо отметить, что большинство больных с травмами I пальца кисти — люди молодого и среднего, т.е. трудоспособного возраста, поэтому одна из первоочеред-

ных задач восстановительной хирургии — скорейшее возвращение этих больных к труду.

Восстановление функций повреждённой кисти — актуальная проблема современной реконструктивной хирургии. В то же время лечение больных с открытыми травмами кисти — весьма трудная задача, так как при этом необходимо восстановить не только анатомическую целостность органа, но и сложную тонкую функциональность.

J. Katsaros указывает на двойственность основной задачи при экстренной реконструкции верхней конечности:

- первая — максимально большее восстановление функционально важных структур конечности и покровных тканей над ними;
- вторая — проведение этих мероприятий в возможно ближайшее время после травмы.

A.H. Schwabegger, проанализировав 10-летний опыт лечения тяжёлых повреждений верхней конечности, уделяет большое значение первичным реконструктивным операциям, отмечая малое количество инфекционных осложнений и повторных вмешательств.

КЛАССИФИКАЦИЯ ПОВРЕЖДЕНИЙ ВЕРХНЕЙ КОНЕЧНОСТИ

В экстренной микрохирургии повреждений конечностей преимущественно пользуются классификацией, предложенной Б.В. Петровским и соавт. (1977), в которой вид и характер повреждения рассматривают с точки зрения механизма травмы и состояния кровообращения в сегменте.

По виду ампутации разделены на полные и неполные. Неполные ампутации могут быть с декомпенсацией кровообращения в сегменте и с компенсированным кровообращением.

По характеру ампутации выделены следующие виды: гильотинная, раздавливание, отрыв, скальпирование и травма электропилой. Очень много по этой проблеме работал ГА. Степанов (1979-1989).

Однако на сегодняшний день классификацию повреждений необходимо изменить в силу того, что появились новые данные о кровообращении в ампутированных сегментах и механизме самой травмы. Видоизменённая, модифицированная классификация представлена в табл. 9-1.

Таблица 9-1. Классификация повреждений верхней конечности

Вид ампутации	Механизм травмы
Полная	Гильотинная
	Раздавливание
	Отрыв
Неполная	Электропилой
	Фрезой
	Электрорубанком
	Отрыв с раздавливанием

Из классификации изъято деление неполных ампутаций по состоянию кровообращения в сегменте, так как мы считаем, что если в сегменте компенсировано кровообращение, то таковое повреждение ампутацией считать нельзя. По нашему мнению, правильно разделять травмы по механизму их получения, так как из этого вытекают характер травмы и тактика лечения.

Дополнительно в классификации выделены такие повреждения, как травма электрорубанком и фрезой. Травмы электрорубанком выделяют в отдельную группу, так как они имеют характерную особенность, что обусловлено конструкцией рубанка. Травмирующий агент — вращающийся со скоростью 800 оборотов в минуту барабан с двумя ножами. Повреждения представляют собой множественные рубленые раны и всегда сопровождаются дефектом мягких тканей и скелета.

Не случайно в отдельную группу выделены травмы фрезой. Такие повреждения сопровождаются множественными оскольчатыми переломами, повреждением структур конечности на нескольких уровнях, часто сочетаются с дефектами мягких тканей и скелета. Чаще всего повреждения локализуются на тыльной поверхности кисти. Скальпирование сегмента в большинстве случаев происходит при тракционном механизме травмы, а отрыв с раздавливанием сочетает два отдельных механизма повреждения.

МЕДИЦИНСКАЯ ПОМОЩЬ ПОСТРАДАВШИМ НА ДОГОСПИТАЛЬНОМ ЭТАПЕ И В ПРЕДОПЕРАЦИОННОМ ПЕРИОДЕ

Сохранение и восстановление функций конечности с нарушенным в результате травмы кровообращением ставит перед работниками службы «Скорой помощи» три основные задачи [Акчурин Р.С., 1978; Лебедев Л.В. и др., 1981; Daniel R., Terns J., 1977]:

- восстановление и стабилизация жизненно важных функций организма больного;
- правильная консервация отчленённого (повреждённого) сегмента;
- быстрая доставка пострадавших в специализированный центр.

Первая помощь и транспортировка

Восстановление и стабилизация жизненно важных функций организма больного обычно необходимы при отчленении крупных сегментов конечностей, как правило, сопровождающемся значительной кровопотерей и развитием шока. Для решения этой задачи необходимы ранняя остановка кровотечения и проведение комплексной противошоковой терапии. Действия медицинского персонала во многом зависят от срока возможной доставки пострадавшего в реплантационный центр.

- Если доставка займёт не более 1-1,5 ч, раненого можно сразу отправить в реплантационный центр с наложенным на конечность жгутом.
- При более длительных сроках больного необходимо эвакуировать через промежуточный госпитальный этап, на котором необходимо перевязать крупные сосуды и остановить кровотечение из раны. При этом зажимы и лигатуры следует накладывать лишь на самый конец сосуда, максимально предохраняя его от дополнительных повреждений.

При отчленении пальцев для остановки кровотечения в большинстве случаев достаточно придать конечности возвышенное положение и наложить давящую повязку. Во всех случаях рана должна быть закрыта стерильными салфетками, а конечность иммобилизована.

Весьма важно раннее профилактическое введение антибиотиков, позволяющее снизить риск развития инфекции в послеоперационном периоде. Сотрудники микрохирургического центра должны быть по возможности заранее оповещены о предстоящем поступлении пострадавшего. При этом необходимо передать информацию о возрасте и состоянии пострадавшего, ориентировочных сроках его доставки, группе крови (если она точно известна), а также уровне и характере повреждения.

Консервация ишемизированных тканей

Огромную роль в спасении отчленённого (повреждённого) сегмента конечности играет его охлаждение. Как известно, предельно допустимые сроки сохранения жизнеспособности тканей в условиях комнатной температуры составляют для пальцев и кисти около 12-14 ч, а для сегментов, включающих крупные мышечные массивы (начиная с уровня верхней трети предплечья и проксимальнее), — не более 8-9 ч [Петровский Б.В., Крылов В.С., 1976; Daniel R., Terzin J., 1977; O'Brien B., 1977]. W. Harris и R. Malt (1974) считают, что для верхней конечности период аноксии может достигать 11 ч и в целом он несколько выше, чем для нижней конечности, в связи с меньшим объёмом мышц.

При наступлении необратимых изменений тканей реплантация (реваскуляризация) пальцев кисти сопровождается блокадой их микроциркуляторного русла, но не представляет опасности для жизни больного. Позднее восстановление кровотока в крупных сегментах конечностей приводит к развитию реплантационного токсикоза (синдрома реплантированной конечности) и гибели пострадавшего [Лапчинский А.Г., 1973; Eiken O. et al., 1964; O'Brien B. et al., 1973].

Многочисленными исследованиями показано, что раннее охлаждение лишённых кровообращения тканей до 4-5 °С позволяет значительно увеличить сроки допустимой аноксии, истинные границы которой пока точно не установлены. По мнению большинства авторов, для пальцев кисти они составляют 24-30 ч и более. Максимальные зарегистрированные сроки гипотермической ишемии крупных сегментов с их последующей успешной реплантацией составили 33 ч [Replantation Surgery, 1973]. Китайские хирурги ампутировали и успешно реплантировали голень собаки после перфузии охлаждённым до 4 °С изотоническим раствором натрия хлорида через 108 ч (!) [Replantation Surgery, 1973].

Правильная консервация предусматривает помещение отчленённого сегмента в полиэтиленовый пакет после того, как его раневая поверхность будет закрыта салфетками, смоченными изотоническим раствором натрия хлорида. С целью предотвращения прямого контакта тканей со льдом этот пакет должен быть помещён во второй, частично наполненный водой, а последний — в третий, содержащий лёд. Охлаждение тканей до более низких температур (ниже 0 °С) приводит к их окаменению и повреждению. Отчленённый сегмент также можно обернуть влажным стерильным полотенцем и поместить в пакет со льдом или снегом.

Наиболее частой ошибкой, встречающейся в практике, бывает отказ от охлаждения не полностью отчленённых сегментов конечностей, что во многих случаях значительно ограничивает возможности реплантационной хирургии. Принципиальных различий в методике гипотермии в этих случаях нет.

Инструкция по транспортировке травмированных пациентов

Значительное количество ошибок, допускаемых при транспортировке больных с отчленёнными сегментами конечностей, свидетельствует о недостаточной информированности в этом вопросе как врачей, так и медицинских работников среднего звена. Это во многих случаях существенно ухудшает условия проведения сохраняющих операций, а иногда и делает их невозможными. С учётом этого большое практическое значение имеет разработка соответствующей инструкции по данному вопросу, в которой в краткой форме были бы изложены основные правила оказания первой медицинской помощи этой категории пострадавших. Может быть предложен следующий проект подобного документа.

Инструкция по догоспитальному лечению и правилам транспортировки больных с отчленёнными сегментами конечностей и другими повреждениями, сопровождающимися нарушениями кровоснабжения дистальных отделов конечностей

1. С развитием микрохирургической техники стала возможной успешная реплантация (реваскуляризация) участков тканей при их полном (неполном) отчленении, начиная от уровня дистального межфалангового сустава до уровня основания конечности.

Основные показания к реплантации:

1) отчленение крупных сегментов конечностей;
2) множественные отчленения пальцев кисти;
3) отчленения I пальца кисти;
4) отчленения пальцев у молодых женщин и детей.

Проведение реплантации (реваскуляризации) противопоказано в следующих случаях:

1) наличие других тяжёлых повреждений (множественная и сочетанная травма), требующих срочного хирургического вмешательства и существенно утяжеляющих общее состояние больного;
2) обширное размозжение тканей отчленённого сегмента, в том числе при его повреждении на нескольких уровнях; в этом случае ткани отчленённого сегмента можно использовать для пластического формирования культи.

2. Возможность проведения органосохраняющих операций в значительной степени зависит от условий транспортировки больного и тканей с нарушенным кровообращением, а также от качества оказания медицинской помощи пострадавшему на догоспитальном этапе. При травмах конечностей с нарушениями периферического кровообращения необходима экстренная доставка пострадавшего в один из центров микрохирургии, с которым у руководителей медицинских учреждений должен быть установлен контакт.

Для каждого региона (города, посёлка) должны быть спланированы основные и дополнительные пути эвакуации пострадавших, в том числе на большие расстояния, железнодорожным, авто- и авиатранспортом с учётом действующего расписания движения транспортных средств и возможностей их дополнительного выделения.

3. Действующие центры микрохирургии созданы после Москвы (51 ГКБ) в Санкт-Петербурге, Самаре, Саратове, Киеве, Вильнюсе, Тбилиси, Ташкенте, Минске, Витебске и других городах бывшего СССР.

4. Оказание первой медицинской помощи при открытых повреждениях конечностей необходимо начинать с остановки кровотечения, чего при отчленении пальцев в большинстве случаев можно достичь путём придания конечности возвышенного положения и наложения давящей повязки. При более проксимальных уровнях отчленения временную остановку кровотечения осуществляют путём наложения жгута.

После этого необходимо немедленно начать охлаждение тканей с нарушенным кровообращением (см. п. 10). Сроки начала охлаждения должны быть зафиксированы в сопровождающих пострадавшего документах.

5. Если доставка больного в микрохирургический центр возможна в сроки до 1,5 ч, его можно транспортировать с наложенным жгутом. При эвакуации на более значительные расстояния необходимы снятие жгута и остановка кровотечения на промежуточном госпитальном этапе.

6. Хирургическую помощь на промежуточном госпитальном этапе оказывают по экстренным показаниям в ограниченном объёме. При этом необходимо соблюдать следующие правила:

1) при перевязке сосуда в ране накладывать лигатуру только на его повреждённую часть, всячески сберегая неповреждённый участок;
2) оставлять длинные (1,5-2 см) концы лигатур;
3) ввести больному антибиотики широкого спектра действия (при отсутствии к ним повышенной чувствительности);
4) при отчленении крупных сегментов конечностей или нескольких пальцев определить группу крови и резус-фактор пострадавшего и сообщить эти данные в микрохирургический центр;
5) во всех случаях по показаниям необходимо провести противошоковые мероприятия, содержание и продолжительность которых зависит от тяжести состояния больного; транспортировка пострадавшего на большие расстояния допустима лишь в сопровождении врача при стабилизированных на удовлетворительном уровне показателях жизненно важных функций организма.

7. Обязательна транспортная иммобилизация повреждённой конечности.

8. Консервация тканей с нарушенным кровообращением для профилактики развития в них необратимых метаболических нарушений — важнейший фактор, обеспечивающий возможность значительного увеличения сроков допустимой аноксии (ишемии) тканей и транспортировки больного на большое расстояние с последующим успешным проведением микрососудистой сохраняющей операции.

9. Основной метод консервации тканей — их охлаждение до температуры +4-5 °С. Примерный запас времени, в течение которого пострадавший должен быть доставлен в центр, при рано начатом охлаждении следующий:

1) для пальцев, кисти, стопы — до 24 ч и более (без охлаждения — 12-14 ч);
2) для предплечья в средней и нижней трети, голени в нижней трети — до 20-24 ч (без охлаждения — 10-12 ч);
3) для предплечья в верхней трети и плеча, голени в верхней трети и бедра — до 12-16 ч (без охлаждения — 6-8 ч).

ВНИМАНИЕ! Оценивая сроки допустимой ишемии тканей, лучше ориентироваться на меньшие из приведённых выше цифр и помнить о «правиле трёх часов»: при расчёте времени указанные сроки следует уменьшить на 3 ч — среднее время, необходимое для включения тканей в кровоток после доставки больного в микрохирургический центр.

10. Правила охлаждения тканей с нарушенным кровообращением таковы.

1) Для охлаждения следует использовать лёд или снег. При этом отчленённый сегмент может быть закрыт мокрой стерильной салфеткой и помещён в полиэтиленовый пакет. Последний вкладывают в другой пакет со льдом (снегом), смешанным с водой.
2) При полном отчленении сегментов конечностей и транспортировке пострадавшего на большое расстояние в дополнение к этому пакеты целесообразно поместить в изотермический контейнер. При неполном отчленении сегмента для сохранения холода охлаждённую часть конечности дополнительно изолируют от внешней среды с помощью ватно-марлевой повязки. При длительной транспортировке пациента в тёплое время года следует предусмотреть возможность своевременного пополнения запасов льда.
3) Следует воздействовать холодом на всю поверхность отчленённого сегмента, не допуская прямого контакта тканей со льдом во избежание их оледенения. По этой же причине недопустимо хранение отчленённых сегментов в морозильных камерах холодильников, а также при минусовой температуре окружающего воздуха.

11. При подготовке больного к транспортировке или параллельно этому необходимо сообщить в микрохирургический центр следующую информацию:

1) возраст больного;

2) время травмы и время начала охлаждения тканей с нарушенным кровообращением;
3) тяжесть состояния пострадавшего;
4) вид транспорта и примерные сроки доставки пострадавшего в микрохирургический центр;
5) группу крови и резус-фактор пациента, если они точно известны;
6) уровень повреждения и состояние отчленённого сегмента (наличие дополнительных травм и пр.), механизм травмы.

12. Наиболее частые ошибки, допускаемые при транспортировке пострадавших с отчленёнными сегментами конечностей:
1) использование толстой ватно-марлевой прокладки между поверхностью отчленённого сегмента и льдом (снегом);
2) отказ от охлаждения при неполном отчленении сегментов конечностей;
3) позднее начало охлаждения тканей с нарушенным кровообращением;
4) хранение отчленённых участков тканей в морозильных камерах холодильников, а также непосредственный контакт сегмента со льдом, что вызывает оледенение тканей;
5) сообщение в микрохирургический центр неточной (или недостаточной) информации о пострадавшем;
6) необоснованная задержка пациента на промежуточных этапах эвакуации.

Показания и противопоказания к реплантации пальцев и кисти

Учитывая значимость I пальца в функционировании кисти (40-50%), показанием к реплантации считают отчленение этого пальца. При желании пострадавшего реплантацию следует выполнять во всех случаях, если нет абсолютных противопоказаний к операции.

Показания к реплантации длинных пальцев менее определены. При определении показаний к реплантации длинного пальца следует учитывать пол, возраст и профессию пострадавшего. Нужно помнить, что восстановление функций кисти при реплантации одного пальца (изолированное отчленение) может быть незначительным, но пациента больше интересует косметический результат операции.

Таким образом, решение о выполнении реплантации пальца формируется на основе желания пострадавшего и противопоказаний к операции.

Противопоказания к реплантации пальца делят на абсолютные и относительные. Абсолютными противопоказаниями принято называть условия, при которых операция невозможна. Эти условия можно разделить на общие и местные.

Общие противопоказания:
- тяжёлое общее состояние больного, связанное с тяжёлыми сочетанными травмами, тяжёлыми соматическими заболеваниями;
- болезни психики в стадии обострения.

Местные противопоказания:
- множественные травмы кисти с повреждением сосудов и нервов пальца и кисти на нескольких уровнях;
- воспаление мягких тканей культи пальца;
- неправильная консервация отчленённого пальца (тепловая аноксия более 24 ч, хранение в агрессивных средах, глубокое замораживание и т.д.).

Возраст пациента не считают противопоказанием к реплантации, однако имеет значение выраженность атеросклеротических изменений в сосудах кисти.

При отсутствии противопоказаний к операции необходимо определить показания к конкретному методу восстановления пальца в зависимости от вида травмы и уровня повреждения, т.е. тактику операции.

Характеристика повреждения структур пальца в зависимости от вида травмы

Для определения тактики операции приводим классификацию видов травмы, в которой прослеживается зависимость повреждения структур пальца от механизма повреждения.

Классификация, применяемая в нашей клинике с 1979 г.*

1. Гильотинная ампутация.
2. Ампутация циркулярной пилой.
3. Раздавливание.
4. Отрыв.
5. Скальпирование.

Приживление оперированного пальца и выбор метода операции в значительной степени зависят от механизма травмы пальца.

- К первой группе по характеру повреждения можно отнести травмы, нанесённые режущим или острым рубящим орудием. Такие травмы отличаются небольшой зоной повреждения. Нарушение целостности анатомических структур пальца (костей, сухожилий, сосудов и нервов) происходит на одном уровне. При этом виде травмы структуры восстанавливают, как правило, без пластики, после незначительного укорочения костных отломков или без него (рис. 9-2, 9-3, см. цв. вклейку).
- Ко второй группе по характеру повреждения можно отнести травмы, нанесённые циркулярной пилой или фрезой. Повреждения этими орудиями характеризуются разрывами мягких тканей пальца (сухожилий, сосудов, нервов), оскольчатыми переломами костей. Целостность структур пальцев нарушается на значительно большем протяжении. При этом виде травмы в части случаев возникает необходимость в пластике артерий, вен, нервов, кожи.
  - При повреждении циркулярной пилой чаще, чем при других видах травмы, происходит отчленение нескольких пальцев кисти, включая I палец.
  - При невозможности реплантации I пальца в его позицию можно реплантировать один из сохранившихся сегментов длинного пальца. Для восстановления I пальца целесообразно использовать отчленённый сегмент длинного пальца с повреждённым пястно-фаланговым или проксимальным межфаланговым суставом, так как длинные пальцы с повреждёнными суставами менее функциональны после реплантации на своё место (рис. 9-4, 9-5, см. цв. вклейку).
- В третью группу выделены травмы от раздавливания. При воздействии травмирующего орудия во время раздавливания возникает гидродинамический удар, в результате чего происходит повреждение стенок сосудов на протяжении. Повреждение интимы сосуда распространяется за пределы раны, что становится ведущей причиной тромбоза сосудов и ухудшает прогноз операции. Сходный механизм травмы может быть и при взрывной травме, но, как правило, при взрыве происходит полное разрушение ампутированного сегмента. Реплантации пальцев после взрывной травмы крайне редки, и мы не стали выделять их в отдельную группу. Для улучшения результатов операции в большинстве случаев необходима пластика сосудов, часто на большом протяжении (рис. 9-6, 9-7, см. цв. вклейку).
- В четвёртую группу повреждений выделен отрыв. Для отрыва характерно повреждение структур пальца на значительном протяжении — отрыв сосудов и нервов в центральном и периферическом направлении из кисти и пальца.

*С 2004 г. классификация несколько видоизменена и дополнена с учётом последних данных о кровообращении в ампутированных сегментах и механизме самой травмы.

Вследствие вытягивания перед разрывом происходит повреждение эластических волокон стенок сосудов. Артерии из-за большей эластичности повреждаются на большем протяжении, чем вены. Во время операции при этом виде травмы обязательна ревизия сосудов и нервов на значительном протяжении и пластика повреждённых структур пальца. В отдельных случаях пластику артерии пальца необходимо выполнять до уровня ногтевой фаланги (рис. 9-8-9-10, см. цв. вклейку). Необходимо отметить нецелесообразность реплантации оторванного длинного пальца, кроме обоснованно мотивированного требования к восстановлению внешнего вида кисти. Длинный палец после реплантации по поводу отрыва малоподвижен и зачастую мешает движениям неповреждённых пальцев.

- В пятую группу выделено скальпирование. Скальпирование сочетает элементы отрыва и раздавливания, характеризуется раздавливанием мягких тканей в зоне воздействия травмирующего орудия и отрывом структур пальца. В связи с повреждением сосудов и нервов на протяжении при этом виде травмы также необходимо выполнять их пластику во время операции.

Оснащение микрохирургической операционной

Основные технические средства, необходимые для выполнения микрососудистых операций, включают операционный микроскоп, набор микрохирургических инструментов и специальный ультратонкий атравматический шовный материал. Для проведения оперативного вмешательства параллельно на двух конечностях возможно использование двух микроскопов (рис. 9-10, см. цв. вклейку).

Для проведения операций на кисти наиболее удобны модели операционных микроскопов, обеспечивающие одновременный обзор одного и того же участка операционной раны для двух-трёх членов операционной бригады под почти одинаковым углом, т.е. микроскопы с вертикальным или близким к таковому расположением осей всех объективов. Расстояние от нижней точки оптического блока микроскопа до плоскости резкого изображения (т.е. до зоны операционной раны) должно быть не менее 20 см. Оптическая система операционного микроскопа должна обеспечивать плавное изменение степени увеличения в диапазоне не менее чем от 4-кратного до 24-кратного. Из моделей, отвечающих всем этим условиям, следует отдать предпочтение операционному микроскопу, имеющему большую глубину резкости и более широкое поле обзора операционной раны при высоких степенях увеличения. Кроме того, желательно, чтобы оптика микроскопа имела педальное управление, а в системе освещения должна быть предусмотрена возможность быстрого включения резервной лампы в случае выхода из строя основного осветителя во время операции.

В набор микрохирургических инструментов, необходимых для выполнения реплантаций фрагментов кисти, входят ранорасширители, прямой и изогнутый иглодержатели, прямые и изогнутые ножницы, хирургические и анатомические пинцеты для работы с мягкими тканями, прямые и изогнутые пинцеты для работы с сосудами и нервами (эти же пинцеты служат для завязывания узлов), сосудистые зажимы (микроклипсы) различной длины и жёсткости. Желательно, чтобы у каждого из участвующих в операции хирургов был свой набор микроинструментов на расположенном рядом отдельном столике.

Помимо описанного набора микроинструментов, необходимо иметь специальный биполярный микрохирургический электрокоагулятор, набор общехирургических инструментов и травматологические инструменты для обработки костей (костные кусачки, распаторы, спицы Киршнера различной толщины и дрель для их проведения).

Кроме того, для промывания сосудов при наложении сосудистых анастомозов необходимы шприцы с тонкими иглами и мягкими пластиковыми катетерами

диаметром около 0,5 мм. Раствор для промывания сосудов готовят непосредственно перед операцией: к 200 мл 0,25% раствора прокаина добавляют одну каплю (т.е. около 250 ЕД) гепарина натрия.

В настоящее время оптимальным шовным материалом для шва сосудов считают нити из полипропилена, представляющие собой мононить с очень гладкой поверхностью. Полипропиленовые нити достаточно пластичны, вызывают минимальную реакцию окружающих тканей и не подвергаются биодеградации даже при длительном нахождении в живом организме. Для шва сосудов и нервов на кисти используют нити условных номеров 8/0, 9/0 и 10/0 (т.е. диаметром 25-45 мкм), снабжённые одной или двумя атравматическими колющими иглами. Наиболее удобны для этих целей изогнутые иглы кривизной 3/8-4/8 окружности.

Ещё одной немаловажной характеристикой атравматического шовного материала, применяемого для шва сосудов, служит соотношение между диаметрами иглы и нити. Чем диаметр иглы ближе к диаметру нити, тем меньше будет кровоточивость из места прокола сосудистой стенки, так как отверстие, создаваемое в стенке сосуда иглой, будет почти полностью заполняться прошедшей за ней нитью. У лучших образцов современного микрохирургического шовного материала это соотношение приближается к 3-3,5.

Кроме микрохирургического оборудования и инструментария, операционная должна быть обеспечена удобными креслами с мягкими подлокотниками, имеющими возможность их регулировки по высоте, и операционным столом с приставным столиком для оперируемой руки.

Все хирурги, участвующие в микрохирургических операциях, должны отлично владеть навыками выполнения хирургических манипуляций в условиях оптического увеличения операционного микроскопа. Для приобретения этих навыков необходимо пройти специальный курс обучения основам микрохирургической техники.

Методика и техника реплантации пальцев кисти

Операцию при различных видах травмы пальца можно разделить на четыре этапа: первичная хирургическая обработка раны, ревизия структур пальца, травматологический и микрохирургический этапы.

ПЕРВИЧНАЯ ХИРУРГИЧЕСКАЯ ОБРАБОТКА

Во время первичной хирургической обработки необходимо иссечь нежизнеспособные ткани, удалить осколки костных фрагментов, укоротить сухожилия. При этом нежелателен как избыток, так и недостаток покровных тканей, так как в первом случае возможно сдавление восстановленных сосудов, а во втором необходима пластика кожи над восстановленными сосудами.

При иссечении кожи и укорочении костных отломков нельзя ориентироваться на размеры дефекта сосудов, так как дефект легко восполнить пластическим материалом. Лучше максимально сохранить длину пальца. Укорачивать сухожилия нужно с таким расчётом, чтобы затем сшить их без натяжения.

РЕВИЗИЯ СТРУКТУР ПАЛЬЦА

Ревизию сосудов и нервов лучше выполнять под операционным микроскопом. Применение оптического увеличения позволяет распознавать невидимые невооружённым глазом повреждения сосуда, отрыв мелких ветвей от основного ствола, периадвентициальные кровоизлияния, коагулировать мелкие сосуды.

Наиболее трудно определить границы повреждения артерии пальца при отрыве. Существуют признаки, позволяющие с определённой степенью достоверности определить границы повреждения сосуда. Один из них — признак «красной линии»: наличие внутрикожных петехиальных кровоизлияний по ходу сосуда, что

указывает на отрыв ветвей от основного ствола артерии. При распространении кровоизлиянии до ногтевой фаланги можно с определённой долей уверенности прогнозировать тромбоз этого сосуда после восстановления кровотока.

Артерия, стенки которой сохранили эластические свойства, на разрезе выглядит в виде кольца. Если артерия на разрезе образует эллипс и её стенки смыкаются, можно говорить о признаке «знак ленты», свидетельствующем о повреждении эластических волокон артерии при её растяжении во время травмы. Следует отметить, что при отрыве артерия повреждается на большем протяжении, чем вена, что связано с эластическими свойствами стенки артерии.

При ревизии нерва необходимо обратить внимание на границы его контузии — разволокнение пучков, пропитывание кровью. При восстановлении нерва на этом уровне чувствительность не восстановится.

ТРАВМАТОЛОГИЧЕСКИЙ ЭТАП

Травматологический этап состоит из остеосинтеза и восстановления сухожилий.

Для остеосинтеза обычно используют метод интрамедуллярного введения металлических спиц или вводят их в перекрёстном направлении, фиксируют отломки проволочными швами, при трансартикулярном повреждении выполняют шов капсулы сустава. Так как в настоящее время нет удовлетворяющих микрохирурга аппаратов для наружного остеосинтеза, предпочтительнее фиксировать отломки спицами, проведёнными в перекрёстном направлении, что предупреждает смещение отломков по продольной оси и ротацию вокруг неё.

Сухожилия в большинстве случаев нужно восстанавливать первично, даже (если необходимо) с помощью пластики. Отказ от первичного восстановления оправдан при дефекте сухожилия и массивном загрязнении раны биологическими средами или повреждении тканей на протяжении, когда невозможно определить границы будущего некроза.

Метод шва сухожилий индивидуален, но концы сшитых сухожилий не должны разойтись во время операции и в течение ближайшего послеоперационного периода.

Сначала нужно восстанавливать сухожилие разгибателя в состоянии умеренного натяжения при слегка переразогнутом пальце. Восстановленный сгибатель слегка согнёт палец и приведёт его в физиологическое положение.

При отрыве сухожилий длинного сгибателя и разгибателя I пальца от мышечной части можно выполнить артродез пястно-фалангового сустава в физиологическом положении, учитывая, что мышцы тенара обеспечат противопоставление пальца и его движения в запястно-пястном суставе. Можно транспонировать сухожилия поверхностного сгибателя длинного пальца (лучше IV) и собственного разгибателя II пальца, но следует помнить, что движения пальца едва ли будут полноценными.

При повреждении мышц тенара необходимо восстанавливать сухожилия длинного сгибателя и разгибателя пальца.

МИКРОХИРУРГИЧЕСКИЙ ЭТАП

Микрохирургический этап состоит из восстановления сосудов и нервов пальца.

При гильотинной ампутации, а также в большинстве случаев ампутации циркулярной пилой повреждение сосудов локализовано в пределах раны. В таких случаях сосуды необходимо экономно резецировать, соединить и наложить узловые или непрерывные обвивные швы нитью 8/0 или 10/0.

Восстановление вен в первую очередь предотвращает заполнение раны кровью и уменьшает кровопотерю при реплантации нескольких пальцев. При ампутации от раздавливания, отрыве и скальпировании в части случаев необходимо определить вены с наилучшим кровотоком. В таких случаях сначала нужно восстановить артерию.

Повреждённые на протяжении сосуды необходимо резецировать и выполнить пластику аутовеной или перемещённым с неповреждённого пальца сосудом.

Приготовление трансплантата из аутовены не представляет каких-либо сложностей. На сгибательной поверхности предплечья выделяют вену соответственной длины и диаметра, перевязывают или коагулируют боковые ветви, рассекают периадвентициальные ткани. Затем трансплантат вставляют между концами восстанавливаемого сосуда и выполняют анастомозы. В качестве трансплантата можно использовать вены тыла стопы, но необходимо учитывать возможность аутотрансплантации пальца стопы на кисть в последующем, особенно при ампутации нескольких пальцев. Восстанавливая артерию, необходимо реверсировать трансплантат.

Восстановление артерии I пальца при тяжёлых видах повреждения имеет свои особенности. Лучевую артерию необходимо выделить в месте отхождения от неё собственной артерии I пальца. Трансплантат реверсируют, проводят в подкожном туннеле из раны в области анатомической табакерки в рану на локтевой стороне пальца, производят тугое наполнение физиологическим раствором с гепарином с целью устранения возможного перекрута аутовены и последующего тромбоза микроанастомозов. Убедившись в проходимости трансплантата, выполняют дистальный анастомоз аутовены с собственной артерией пальца и проксимальный — в месте её отхождения от лучевой артерии или с лучевой артерией.

При пластике вен аутовенозными трансплантатами при правильном выборе аутовены диаметр трансплантата примерно соответствует диаметру восстанавливаемой вены.

Особенность пластики артерии аутовеной заключается в том, что дистальный анастомоз приходится выполнять при значительном несоответствии диаметра артерии пальца наибольшему диаметру реверсированной вены. Для уменьшения несоответствия диаметров артерии и аутовены можно применить такие технические приемы, как срез конца артерии под острым углом или формирование конца артерии в форме «рыбьего рта». Несмотря на уменьшение несоответствия диаметров, в зоне анастомоза сохраняется несоответствие калибров артерии и аутовены после её дилатации.

С целью уменьшения вероятности тромбоза микроанастомозов при пластике артерий и вен пальцев применим метод транспозиции сосудов предложенный K. Doi в 1978 г.

Для пластики артерии делают зигзагообразный разрез по нейтральной линии донорского пальца с продолжением на ладонь до дистальной ладонной складки. Выделяют общепальцевую артерию с последующей мобилизацией пальцевой артерии до ногтевой фаланги, пересекают отходящую от общепальцевой артерию соседнего пальца. Мобилизованную артерию проводят в подкожном туннеле (возможность перекрута!) в рану на локтевой стороне пальца и соединяют с дистальным концом артерии реплантируемого пальца.

Для пластики вен методом транспозиции используют одну из вен тыла кисти (для пластики вен I пальца — дренирующую II и III пальцы). На тыле кисти делают V-образный разрез (для I пальца разрезы проводим вдоль I и II пястных костей с вершиной над первым запястно-пястным суставом). На тыле кисти выделяют вену соответствующего диаметра и, переместив её к венам восстанавливаемого пальца, выполняют анастомозы (рис. 9-11, см. 0).

Положительные стороны пластики артерии и вен перемещёнными сосудами в том, что пластику производят однородными структурами, анастомозы выполняют при соответствии диаметров, уменьшается количество анастомозов по сравнению с пластикой аутовенозным трансплантатом, так как отпадает необходимость выполнять проксимальный анастомоз. Все эти факторы уменьшают вероятность тромбоза сосудов и последующего некроза реплантированного пальца.

Восстанавливая нерв, необходимо учитывать уровень и характер его повреждения. При гильотинных ампутациях концы пересечённого нерва сопоставляют по линии поперечного среза и сшивают эпи- и периневральными швами. Протяжённость повреждения нервов при раздавливании и отрыве определяют во время ревизии. Травмированные участки сшивают до появления неповреждённых пучков проксимальных и дистальных сегментов нервных стволов. При значительном дефекте можно выполнить первичную пластику нерва аутотрансплантатом (например, из латерального кожного нерва предплечья) или переместив пальцевой нерв вместе с перемещаемой артерией. При этом необходимо помнить, что в дальнейшем будут значительные трудности при переадаптации корковых зон головного мозга, и дискриминационная чувствительность редко бывает приемлемой (до 15 мм). Если рана обильно загрязнена, можно оставить нерв для вторичной пластики.

Сшивая кожу, необходимо помнить о возможности сдавления восстановленных сосудов, поэтому необходимо избежать натяжения её краев. Швы над сосудами лучше проводить под оптическим увеличением. При необходимости нужно выполнить пластику кожи даже над восстановленными сосудами.

Реплантация сегмента кисти

Несмотря на отсутствие принципиальных различий по сравнению с реплантацией пальцев, методика реплантации сегмента кисти имеет свои особенности, знание которых поможет успешно реплантировать сегменты кисти, отчленённые на различных уровнях.

Уровень отчленения сегмента кисти имеет значение как для операции, так и для восстановления функций кисти после приживления реплантированного сегмента, в связи с чем необходимо рассмотреть особенности операции при отчленении сегмента кисти на трёх уровнях:

- уровень пястно-фалангового сустава;
- уровень середины пястных костей;
- отчленение на уровне основания пястных костей или запястно-пястного сустава.

ПОВРЕЖДЕНИЕ НА УРОВНЕ ПЯСТНО-ФАЛАНГОВОГО СУСТАВА

Повреждение на уровне пястно-фалангового сустава имеет свои особенности:

- повреждаются или разрушаются пястно-фаланговые суставы длинных пальцев;
- весьма вероятна травма ногтевой фаланги I пальца;
- отчленение происходит дистальнее деления артерии и нервов на пальцевые артерии и нервы, в связи с чем придётся восстанавливать не менее одной артерии каждого пальца и оба ладонных нерва;
- вены могут быть повреждены как на уровне пальцевых, так и на уровне коллекторных вен при слиянии пальцевых;
- сухожилия повреждаются у входа в фиброзный канал.

Перечисленные факторы определяют как ход операции, так и функциональность кисти в последующем.

Восстановить суставы при отчленении на этом уровне почти невозможно, так как даже при сохранении суставных поверхностей имеется дефект капсулы и связок, окружающих суставы. Даже артропластика не приводит к приемлемому результату в последующем, так как в послеоперационном периоде развивается фиброз окружающих тканей, артроз с исходом в анкилоз суставов. Поэтому лучше выполнить артродез повреждённых суставов в положении сгибания пальцев под углом 45° после соответствующего укорочения, этим достигают как физиологи-

ческого положения пальцев, так и возможности восстановления артерий и нервов без пластики.

Сухожилия сгибателей, восстановленные на уровне фиброзных каналов, как правило, срастаются со стенками канала и между собой. Иссечение сухожилий поверхностных сгибателей не улучшает положения, так как ножки этих сухожилий срастаются со стенками каналов и сухожилиями глубоких сгибателей.

Артерии могут быть повреждены на уровне деления общепальцевых артерий, в связи с чем после иссечения повреждённых участков артерии придётся анастомозировать общепальцевые артерии с собственно пальцевыми при несоответствии диаметров или, при отсутствии укорочения (если восстанавливали капсулы суставов), необходимо выполнить пластику артерий.

Шов нервов при отсутствии дефекта не представляет каких-либо трудностей. При наличии дефекта можно отложить пластику нервов на несколько месяцев и выполнить ее попутно с тенолизом сгибателей пальцев.

Шов кожи при отсутствии дефекта также не представляет каких-либо особенностей. Необходимо проследить, чтобы не были сдавлены сосуды и не вворачивалась утолщённая кожа на ладонной поверхности. При наличии дефекта не стоит увлекаться перемещением кожи кисти, особенно на ладони, так как отёкшая в результате травмы и операции кожа кисти перемещается с большим трудом, а натяжение её приводит к некрозу покровной ткани.

ПОВРЕЖДЕНИЕ НА УРОВНЕ СЕРЕДИНЫ ПЯСТНЫХ КОСТЕЙ (НА УРОВНЕ ДИАФИЗА)

При поперечном повреждении возможно отчленение I пальца на уровне основной фаланги или пястно-фалангового сустава.

При выполнении первичной хирургической обработки следует помнить, что мышцы кисти дистальнее уровня повреждения погибают в послеоперационном периоде. В раннем послеоперационном периоде наступает выраженный отёк дистальных отделов межкостных и червеобразных, мышц, что ведёт к сдавлению артерий, натяжению покровных тканей, особенно вдоль линии швов. При асептическом некрозе мышц развивается фиброз. Воспаление раны приводит к нагноению с последующим выгнаиванием остатков мышц.

На основании нашего опыта можно рекомендовать удаление остатков мышц кисти в отчленённом сегменте, что очень удобно выполнить после выделения сухожилий, артерий и нервов. После пуска кровотока придётся потратить несколько больше времени на гемостаз, но в последующем — меньше риск осложнений.

Остеосинтез отломков пястных костей на этом уровне можно выполнить интрамедуллярно проведённой спицей или спицами, проведёнными в перекрёстном направлении. Однако следует помнить, что при интрамедуллярном остеосинтезе возможен поворот отломка вокруг оси с ротацией пальца. Остеосинтез перекрёстно введёнными спицами нелегко выполнить из-за большого количества спиц (при остеосинтезе четырёх пястных костей необходимо 8 спиц). Следует помнить, что все эти спицы нелегко в последующем удалить. Представляется более рациональным остеосинтез в виде «решётки» — относительно толстые спицы диаметром 1,5 мм вводят по одной в дистальные отломки II и III пястных костей в лучевом направлении, а спицы в дистальные отломки IV и V пястных костей вводят в локтевом направлении. При совмещении отчленённого сегмента с культей спицы вводят в ретроградном направлении в проксимальные отломки, при этом спицы перекрещиваются, образуя некое подобие решётки на уровне основания пястных костей. При этом способе остеосинтеза некоторое смещение отломков пястных костей не имеет большого значения (рис. 9-12, см. цв. вклейку).

После перекреста спиц ротация и тракция отломков невозможны. Спицы располагаются под кожей, их легко удалить.

Восстановление сухожилий и вен на этом уровне не имеет каких-либо особенностей. Артерии повреждаются часто на уровне дуги. В таких случаях не имеет смысла восстанавливать артериальную дугу в первозданном виде. Проще и надёжнее с помощью трансплантатов из аутовены (прямых или Y-образных) соединить общепальцевые или пальцевые артерии (в зависимости от протяжённости повреждения) с лучевой и локтевой артериями.

ОТЧЛЕНЕНИЕ НА УРОВНЕ ОСНОВАНИЯ ПЯСТНЫХ КОСТЕЙ ИЛИ ЗАПЯСТНО ПЯСТНОГО СУСТАВА

В этом случае сегмент кисти состоит из пяти пальцев. Выполняют остеосинтез интрамедуллярно проведёнными спицами с фиксацией кистевого сустава. Сосуды и нервы восстанавливают «конец-в-конец», если нет повреждения их на протяжении. Рекомендации по восстановлению остальных структур изложены выше.

ПОСЛЕОПЕРАЦИОННЫЙ ПЕРИОД

В послеоперационном периоде после реплантации пальцев или сегмента кисти необходим постельный режим в течение нескольких суток, отказ от курения. Медикаментозное лечение, кроме антибактериальной и противовоспалительной терапии, — назначение препаратов, способствующих снижению вязкости крови (парентерально и *per os),* препаратов, улучшающих питание тканей, способствующих улучшению капиллярного кровообращения.

Иммобилизацию кисти лучше проводить до появления рентгенологических признаков сращения отломков (в среднем — 1,5 мес). Необходимо помнить, что рентгенологические признаки консолидации переломов отстают от патофизиологических в среднем на 2 нед.

Через 2 нед после операции, при отсутствии осложнений, можно начать пассивную, а с 22-го дня и активную разработку оперированных пальцев.

Особенности техники реплантации (реваскуляризации) пальцев кисти в зависимости от характера травмы

Содержание операции и тактика хирурга во многом зависят от вида и локализации травм пальцев кисти.

Гильотинные отчленения характеризуются отсутствием значительных повреждений мягких тканей и костей. В связи с этим укорочение костных отломков обычно минимально, а условия поиска концов повреждённых сосудов и их анастомозирование облегчены. Всё это определяет и наилучшие ближайшие результаты, достигаемые при повреждениях этой группы.

Существенные сложности при выполнении операции могут возникать в основном при наиболее дистальных повреждениях.

Отчленения дисковой электропилой обычно носят множественный характер, сопровождаются значительной травматизацией тканей и образованием их первичного дефекта, величина которого может быть значительной (зависит от ширины развода зубьев пилы). Как правило, встречают отчленения (повреждения) пальцев на различных уровнях, в связи с чем на каждом пальце объём и содержание операции могут существенно различаться.

Основные усилия хирурга должны быть направлены на тщательную первичную хирургическую обработку раневых поверхностей и на сохранение максимальной длины костных отломков.

Отчленения от раздавливания тканей. Наиболее часто встречают травмы пальцев с элементами раздавливания, при которых масштабы иссечения тканей значительно варьируют. При обширных повреждениях возрастают показания к ампутации, при более ограниченных можно провести сохраняющую операцию.

Следует отметить характерную особенность этого вида повреждений — частое сохранение анатомической непрерывности сухожилия глубокого сгибателя и/или собственных ладонных пальцевых нервов (одного или двух) при полном повреждении всех остальных тканей. Сохранение этих образований в ходе вмешательства, как правило, облегчает восстановление функций кисти. Это особенно касается функций нервов, которые могут восстановиться в короткие сроки.

Тракционные отчленения — наиболее неблагоприятные по своему характеру отчленения (отрывы). Чаще всего встречают отрывы I пальца вследствие наматывания рабочей перчатки на вращающуюся часть станка. Нередки отрывы III—IV пальцев кольцом. При таком механизме травмы внутренний и средний слои сосудистой стенки могут быть повреждены на нескольких участках, в стороне от места полного разрыва сосуда. В связи с этим при отрывах пальцев целесообразно сначала сшить артерию и ненадолго восстановить кровоток. Если произойдёт её тромбоз, то сшивают парную артерию, а затем — хорошо функционирующие вены.

При тракционном повреждении нервов функциональные результаты их сшивания часто неудовлетворительны. Значительные трудности возникают и при вмешательствах на сухожилиях, которые отрываются от мышечного брюшка. Всё это значительно снижает шансы на достижение положительного исхода. Поэтому при данном виде отчленений чаще всего показана реплантация I пальца, особенно важного для функционирования кисти.

Данное вмешательство имеет особенности. Прежде всего более крупная собственная ладонная артерия I пальца, проходящая по его локтевой стороне, как правило, имеет размеры, позволяющие наложить микроанастомоз даже на уровне проксимальной трети дистальной фаланги. Парная артерия, проходящая по лучевой стороне, всегда имеет значительно меньший диаметр. При травме сосудов на различном уровне значительная разница в диаметре артерий I пальца иногда делает невыгодным такой тактический приём, как их перекрёстное сшивание.

В случаях отрыва I пальца в связи с образованием значительного дефекта артерий может быть выполнена транспозиция (как было сказано выше) собственной ладонной артерии и нерва с ладонно-локтевой поверхности II или III пальца, что позволяет добиться более надёжного в прогностическом плане приживления пальцев.

Скальпированное отчленение чаще всего происходит на IV пальце и бывает следствием тяги за кольцо. Этот вид травмы характеризуется прежде всего несоответствием уровня пересечения мягких тканей (сосудов) и уровня перелома (вывиха). Скелет пальца всегда повреждается на более дистальном уровне. Сосудисто-нервные пучки могут быть травмированы на протяжении, что нередко требует пластики артерий и вен. После операции часто происходит очаговый некроз кожи.

Отчленение с множественными повреждениями пальца встречают редко, оно представляет исключительные трудности для лечения. Сосудистую сеть восстанавливают на двух повреждённых уровнях. При сохранении отчленённых сегментов дальнейшая разработка движений может дать весьма ограниченные результаты из-за вовлечения скользящих структур в рубцовые процессы.

Гетеротопические реплантации, т.е. трансплантации фрагментов одних лучевых костей на культи других лучевых костей кисти, также можно отнести к числу нестандартных методов микрохирургической реконструкции при тяжёлых травмах кисти.

Показания к выполнению гетеротопических реплантаций возникают в тех случаях, когда невозможно [Brenner P. et al., 1993] или нецелесообразно (с точки зрения потенциального объёма восстановления функций кисти в целом) выполнение ортотопической реплантации всех отчленённых фрагментов.

Утрата I пальца при множественных отчленениях пальцев кисти совершенно справедливо признана большинством авторов в качестве основного показания к гетеротопической реплантации на его место луча другого отчленённого пальца или к его замещению с помощью кожно-костной реконструкции, транспозиции пальца кисти на сосудистой ножке или пересадки пальца со стопы [Подгайский В.Н. и др., 1989; Степанов Г.А. и др., 1989; Миланов Н.О. и др., 1997; Stock W. et al., 1980; AdaS. etal., 1995].

В связи с тем, что главная задача гетеротопической реплантации — наиболее полное восстановление функций кисти, многие авторы указывают на необходимость более широкого применения этого метода при множественных отчленениях трехфаланговых пальцев, особенно для реконструкции указательного и среднего пальцев [Chiu H.Y. et al., 1985; Brenner P. et al., 1993; Soucacos P.N. et al., 1994].

Несмотря на то что гетеротопическая реплантация пальцев кисти обязательно сопряжена с потерей одного пальца и более, что, безусловно, сказывается на конечном косметическом результате, применение этого метода при одновременном отчленении нескольких лучей позволяет добиться максимального восстановления функций кисти [Сидоренков Д.А. и др., 2001] (рис. 9-13-9-15, см. цв. вклейку).

В редких случаях для реконструкции утраченных лучей одной кисти можно использовать соответствующие лучи другой кисти. В литературе есть единичные сообщения о такого рода вмешательствах, когда происходило одновременное отчленение фрагментов обеих кистей [Grieb N.J. et al., 1993]. Для подобных трансплантаций в качестве донорских можно использовать неповреждённые лучи полностью парализованной конечности [Pederson W.C., 1994| или фрагменты лучей другой кисти, травмированные ранее и функционально незначимые для этой кисти [Вавилов В.Н. и др., 1985].

Одномоментная пластика дефектов мягких тканей верхних конечностей микрохирургическими аутотрансплантатами

Свободные васкуляризованные аутотрансплантаты из других, отдалённых участков тела используют для пластики обширных дефектов мягких тканей и скелета верхней конечности.

Лоскут из широчайшей мышцы спины без пересечения сосудистой ножки был предложен I. Tansini в 1906 г., и получил широкое распространение. С разработкой микрохирургической техники этот лоскут стал наиболее популярным для свободной аутотрансплантации тканей.

Свободный торако-дорсальный кожно-мышечный лоскут применяют при глубоких кожно-мышечных дефектах. Хорошо кровоснабжаемая мышечная ткань в лоскуте нашла широкое применение трансплантата для хирургического лечения хронического остеомиелита, а наличие в лоскуте двигательного нерва позволяет производить пластику целых групп мышц с их реиннервацией, однако объём активных движений в пальцах после реиннервации пересаженной мышцы значительно уступает таковому на здоровой конечности. Несколько лучшие функциональные результаты можно получить при перемещении лоскута в виде островкового в позицию двуглавой мышцы для восстановления сгибания верхней конечности в локтевом суставе. В состав такого лоскута можно включить фрагмент лопатки, которым производят замещение дефекта плечевой кости.

При необходимости в состав лоскута можно включить переднюю зубчатую мышцу с фрагментом ребра, что позволяет одномоментно замещать большие по объёму и сложные дефекты тканей. D. Ozcelik, K. Ugurlu, T. Turan описывают случай реконструкции реплантированной верхней конечности на уровне нижней трети предплечья: они одномоментно заместили два изолированных дефекта мяг-

ких тканей, используя торако-дорсальный лоскут и васкуляризованную зубчатую фасцию.

Недостаток лоскута — его массивность, в связи с этим использование его на кисти ограничено. С целью уменьшения толщины торако-дорсального лоскута возможен забор только мышечной его части, покрываемой дерматомной кожей. Так, M. Hatoko и T. Muramatsu представляют хороший эстетический и функциональный результат замещения обширного дефекта мягких тканей тыльной поверхности кисти и II—III—IV пальцев, полученного в результате электротравмы. Авторы использовали свободный васкуляризованный мышечный торако-дорсальный лоскут, покрытый расщеплённым кожным лоскутом, с формированием временной синдактилии II—III—IV пальцев и последующим её разобщением. Стремление к уменьшению толщины этого популярного комплекса тканей привело к разработке метода взятия лоскута на кожных перфораторных сосудах, исключая его мышечную часть. Как комбинированный трансплантат на одной сосудистой ножке, торако-дорсальный лоскут на перфораторных сосудах может быть забран вместе с кожным лопаточным лоскутом и фрагментом васкуляризованной лопатки.

По данным J.L. Rios и соавт., в 30% случаев после забора лоскута в донорской области формируется серома. Авторы предлагают прогрессивно компрессирующие швы, позволяющие значительно снизить процент этого осложнения. Около 20% пациентов не удовлетворены косметическим результатом донорской области после забора ТДЛ. Хорошие эстетические результаты в донорской области получили при заборе лоскута с помощью эндоскопической техники, однако широкого применения эта методика не получила.

Большую популярность приобрела донорская область в проекции лопатки. Лоскут на сосудах, огибающих лопатку, впервые описан L. Fonseca dos Santose в 1978 г., многие специалисты продолжили анатомические исследования и внедрение в клинике данного лоскута. Все авторы указывают на постоянную, длинную сосудистую ножку, значительный диаметр питающих сосудов, небольшую и равномерную толщину кожи в данной области.

Окололопаточные лоскуты наиболее часто используют для пересадки в область сравнительно неглубоких дефектов, для покрытия восстановленных структур (сухожилий, сосудов, нервов). Кожно-костные лоскуты применяют для замещения дефектов мягких тканей в сочетании с небольшими дефектами (до 5-8 см) длинных трубчатых костей и нижней челюсти. Р.О. Датиашвили и соавт. описали случай замещения дефекта одновременно двух пястных костей и мягкотканного дефекта тыльной поверхности кисти путём пересадки свободного кожно-костного лопаточного лоскута с разделением костного фрагмента лоскута на две части. Для замещения обширных дефектов мягких тканей применяют префабрикованный при помощи экспандера лопаточный лоскут.

Аутотрансплантация васкуляризованной фасции на артерии, огибающей лопатку, с покрытием её дерматомным кожным лоскутом позволяет получить тонкое и, следовательно, более косметическое покрытие для обнажённых в результате травмы функциональных структур кисти. Единственный, но важный недостаток этого лоскута — отсутствие чувствительного нерва.

Паховая область — одна из самых первых и самых популярных донорских зон. Этот типичный лоскут с осевым кровоснабжением описали J.A. Mc'Gregor и J.T. Jackson в 1972 г. Дальнейшая разработка данной области позволила широко внедрить паховый лоскут в реконструкции травмированной верхней конечности. Лоскут обладает подходящей толщиной для пластики дефектов тканей кисти, структурой кожи и, что немаловажно, отсутствием косметического ущерба в донорской зоне. Последующие разработки открыли возможность мобилизации комбинированного кожно-костного трансплантата, включающего фрагмент крыла или гребня подвздошной кости, на поверхностной или глубокой огибающей

подвздошную кость артерии и свободной его аутотрансплантации. S. Acarturk и E. Ozmen (1984) использовали свободный кожно-костный паховый лоскут для пластики комбинированного дефекта мягких тканей и скелета области запястья и нижней трети локтевой кости. F. Parmaksizoglu и T. Beyzadeoglu использовали свободный паховый кожно-костный лоскут в сочетании с островковым лоскутом с длинного пальца для кожно-костной реконструкции I пальца. S.F. Jeng, F.C. Wei и M.S. Noordhoff применили кожно-костный паховый лоскут для замещения сложных дефектов тыльной поверхности кисти и стопы, используя апоневроз лоскута для одномоментного восстановления сухожилий разгибателей.

Недостатки этой зоны — вариабельность топографии сосудов, короткая ножка с сосудами относительно небольшого диаметра, а также отсутствие чувствительного нерва.

Анатомо-физиологическая близость стопы и кисти во многом определяет широкое многообразие вариантов формирования комплексов тканей, используемых для реконструкции верхней конечности.

Так, тыльный лоскут стопы на тыльной артерии стопы имеет незначительный слой подкожной жировой клетчатки. Лоскут с включением сухожилий длинных разгибателей пальцев и кожных нервов идеально подходит для одномоментной пластики дефекта кожи, сухожилий и нервов травмированной конечности. Возможно включение в лоскут фрагмента II плюсневой кости и мышцы короткого разгибателя пальцев стопы.

Лоскут из первого межпальцевого промежутка стопы можно рассматривать как периферическую часть тыльного лоскута стопы, при возможности выделения первой тыльной плюсневой артерии как продолжения тыльной артерии стопы. Особая форма лоскута, взятого со смежных поверхностей 1-Й пальцев стопы, идеально подходит для пластики мягкотканных дефектов или восстановления чувствительности на оппонентных поверхностях I и II пальцев кисти — в первом межпальцевом промежутке.

Преимущество этого лоскута — его хорошая реиннервация, длинная сосудистая ножка, значительный диаметр сосудов, тонкий слой подкожной жировой клетчатки.

При заборе значительных по размерам свободных лоскутов всегда необходима кожная пластика расщеплённой кожей, имеющей низкую сопротивляемость механической нагрузке, что осложняет ношение обуви.

Использование «утильных» комплексов тканей для замещения травматических дефектов тканей верхней конечности

При замещении обширных дефектов тканей конечностей васкуляризованными лоскутами в отдельную тему можно выделить применение «утильных» комплексов тканей. При сочетанных травмах, когда произошло одновременное отчленение или повреждение нескольких пальцев кисти, не всегда можно реплантировать или восстановить отчленённый (повреждённый) сегмент конечности, в таком случае формируют культю конечности, а ампутированные ткани «уходят в утиль». Н.О. Миланов на основании многолетнего опыта делает вывод о том, что около 50% ампутированных сегментов нельзя было реплантировать вследствие обширности повреждения либо их реплантация была функционально бесперспективна. Развитие метода микрохирургической пересадки и перемещения тканей потребовало оценки тяжёлых повреждений конечностей под новым углом зрения и позволило значительно расширить возможности лечения больных с данной патологией. Появилась уникальная возможность использования для реконструктивной операции комплексов тканей, взятых из не подлежащих реплантации или реконструк-

ции сегментов конечностей, т.е. «утильных». Эти ткани могут служить источником сосудистых, нервных, мягкотканных и сложносоставных аутотрансплантатов. Поэтому метод получил название «spare parts», или метод «запасных частей». Данная методика позволяет использовать для пластики полноценные, однородные, кровоснабжаемые, иннервированные ткани, максимально приближенные по структуре и функциям к реконструируемому сегменту, что избавляет пациента и хирурга от вмешательства на других (интактных) донорских зонах. Многие авторы указывают на необходимость максимального использования нереплантабельных сегментов конечности при её первичной экстренной реконструкции.

Так, P. Haussmann сообщает о случае восстановления повреждённого III пальца кисти с помощью пересадки свободного васкуляризованного «утильного» кожно-жирового лоскута, взятого из нереплантабельного II пальца, которым был укрыт дефект кожи и предлежащие в рану кость средней фаланги и сухожилие сгибателя. G.W. Sormann произвёл успешную пересадку тканей ампутированного IV пальца для пластики дефекта на III пальце кисти. B.J. Gainor заместил комбинированный кожно-костный дефект основной фаланги I пальца сложным трансплантатом, включающим кость, взятым из ампутированного II пальца.

При комплексных повреждениях кисти, когда возник дефект мягких тканей ладонной поверхности в сочетании с ишемией пальцев, использование «утильных» лоскутов позволяет решить сразу несколько задач — выполнить замещение дефекта тканями, максимально близкими по строению, и одновременно произвести реваскуляризацию реконструируемого сегмента. K. Brandt и соавт. выполнили реваскуляризацию пальца кисти, используя в качестве вставки артерию «утильного» кожно-жирового лоскута, выкроенного из ампутированного II пальца, одновременно произведя замещение дефекта покровных тканей на ладонной поверхности пальца. D. Brooks, R. Buntic и H.J. Buncke описывают больного с ампутацией сегмента кисти, которому была выполнена пересадка свободного васкуляризованного венозного лоскута (по типу «артерия-вена-вена»), взятого из ампутированного сегмента размером 9х6 см, которым укрыты кости, суставы и восстановленные сухожилия разгибателей.

При околосуставных ампутациях первостепенная задача, стоящая перед хирургом, — сохранение длины культи и ближайшего сустава (плечевого или локтевого), что очень важно для последующего протезирования и реабилитации пациента. «Утильные» лоскуты из ампутированного сегмента, не подлежащего реплантации, могут быть взяты с этой целью без использования других донорских зон. Так, G.G. Hallock сообщает об использовании свободного кожно-жирового лоскута, выкроенного из нереплантабельного ампутата предплечья, с целью сохранения длины его культи. M.A. Chernofsky использовал свободный локтевой лоскут, выкроенный из ампутированной верхней конечности на уровне средней трети плеча, для сохранения длины культи плеча. D. Erdmann и соавт. описывают два случая использования утильных кожно-жировых лоскутов, выкроенных из ампутированной конечности, для пересадки в область культи с целью сохранения её длины. M.J. Rees, J.J. de Geus сообщают о трёх аутотрансплантациях лучевых «утильных» лоскутов на культю предплечья.

В литературе можно встретить лишь единичные сообщения об использовании «утильных» лоскутов при экстренной реконструкции верхней конечности. А между тем, в нашей стране на кафедре пластической и реконструктивной микрохирургии РМАПО ведут активную работу по устранению дефектов тканей и улучшению результатов хирургического лечения пациентов с дефектами тканей конечностей. Одним из направлений в решении данной проблемы стало внедрение в общеклиническую практику использования «утильных» комплексов тканей. В 2006 г. Т.Ю. Сухинин обобщил накопленный опыт и представил в своей кандидат-

ской диссертации результаты лечения 44 больных, которым было пересажено 47 «утильных» лоскутов (рис. 9-16-9-18, см. цв. вклейку).

Осложнения. Профилактика

Некоторые вопросы, касающиеся течения раннего послеоперационного периода после реплантаций фрагментов кисти, до сих пор нельзя считать окончательно решёнными.

Во многих публикациях приведены сообщения о высокой частоте развития сосудистых осложнений (тромбозов анастомозов) после выполнения микрореплантаций. По разным данным, этот показатель составляет от 16,4 до 48,5% [Гуобис А. и др., 1991; Олекас Ю.Ю. и др., 1985; Степанов Г.А. и др., 1989; Pomerance J. et al., 1997; Zhixian Yang et al., 1989]. Это указывает на высокую значимость проблемы для определения прогноза приживления реплантированного фрагмента, так как большинство сосудистых осложнений развивается в первые 2-3 сут после реплантации [Виткус К.М. и др., 1989; Цинаридзе Л.Г. и др., 1989; Friedel R. et al., 1993], т.е. в сроки, когда кровоснабжение реплантата осуществляется в основном через микроанастомозы и их тромбоз реально угрожает жизнеспособности реплантированного фрагмента. Однако в литературе описаны единичные наблюдения, когда сосудистые осложнения приводили к полному или частичному некрозу реплантированных пальцев и в случае их развития через 16 дней и более после операции [Duffy FJ.etal., 1998].

По разным данным, при развитии сосудистых осложнений сохранить жизнеспособность реплантированного фрагмента удается в 45-63% случаев [Виткус К.М. и др., 1989; Arakaki A. et al., 1993].

Приводимые в литературе сведения о частоте развития артериальных и венозных тромбозов при выполнении микрореплантаций и об эффективности лечебных мероприятий при их развитии достаточно разноречивы.

Yang Zhixian и соавт. (1989) отметили сосудистые осложнения в 25% случаев, из них две трети составили артериальные тромбозы и одну треть — венозные. Авторам удалось сохранить реплантированные пальцы в 68,8% и 62,5% случаев соответственно.

Ю.Ю. Олекас и соавт. (1985) указывают, что в большинстве случаев сосудистые осложнения отмечены при полных ампутациях: артериальные тромбозы — в 21,6% случаев, венозная недостаточность — в 20,5%. Эти авторы — сторонники активной хирургической тактики при развитии артериального тромбоза в первые 7 сут, а при венозном — в первые 5 сут после реплантации, так как считают консервативную тактику менее эффективной. Аналогичного мнения придерживаются и M. Sturzenegger и соавт. (1990), в их наблюдениях две трети повторных операций при тромбозах микроанастомозов увенчались успехом.

По данным других специалистов, при реплантациях пальцев чаще отмечено развитие венозной недостаточности [Цинаридзе Л.Г. и др., 1989], повторные операции, выполненные позднее 3-го дня после реплантации, малоперспективны (Janezic T.F. et al., 1996], а консервативная терапия при развитии сосудистых осложнений оказывается более эффективной [Golden M.A. et al., 1995; Isaacs I.J., 1997; Kotani H. et al., 1984].

Лишь небольшое количество работ посвящено анализу причин развития сосудистых осложнений после реплантаций фрагментов кисти и вопросам выбора лечебной тактики при их развитии [Артыков К.П. и др., 1989; Лебедев Л.В. и др., 1991; Степанов Г.А. и др., 1989; Chang L.D. et al., 1996; Copperneur-Krieger C. et al., 1995].

Однако ни в одной из вышеупомянутых работ не проведён комплексный анализ возможной взаимосвязи между частотой развития ранних послеоперационных осложнений и такими параметрами травмы, как полнота, механизм и уровень

отчленения. В качестве основных причин развития сосудистых осложнений рассматривают лишь технические или тактические ошибки при наложении анастомозов или экстраваза льное их сдавление гематомой, кожными швами или даже дренажами [Goldner R.D., 1985J. При обосновании выбора лечебной тактики (консервативной или оперативной) в случае развития сосудистых осложнений не учитывают такой важный фактор, как развивающаяся со временем компенсация кровоснабжения реплантированного фрагмента по новообразованным по линии реплантации сосудам.

Согласно экспериментальным исследованиям Ю.Е. Выренкова и соавт. (1990), уже на 3-й день после реплантации комплекса тканей на микрососудистой ножке на границе между тканями реплантата и реципиентным ложем образуется обилие капилляров, а на 7-е сутки циркуляция крови во всех сосудистых сетях реплантированного комплекса тканей полностью восстанавливается. В то же время, по данным А.И. Неробеева (1988), в аналогичных экспериментах образования новых сосудов или значительной перестройки сосудов реплантированного на микросусудистой ножке комплекса тканей не отмечено.

Однако немногочисленные работы по изучению гемодинамики реплантированных фрагментов кисти в отдалённые сроки после травмы безусловно подтверждают факт формирования новообразованных сосудов по линии реплантации с течением времени [Богомолов М.С. и др., 1994; Povlsen B. et al., 1995]. Следовательно, этот фактор обязательно нужно учитывать при выборе лечебной тактики в случае тромбоза микроанастомозов реплантированного фрагмента кисти.

В любом случае повышению эффективности лечебных мероприятий при развитии послеоперационных сосудистых осложнений способствует максимально ранняя диагностика нарушений кровообращения в реплантированном фрагменте [Миланов Н.О. и др., 1985]. Чем меньше длительность повторного периода аноксии, тем меньше вероятность развития необратимых ишемических изменений в сосудах реплантированного фрагмента. В связи с этим пациенты, перенёсшие микрососудистые операции, нуждаются в постоянном мониторинге в течение первых 5-7 сут после операции [Кичемасов С.Х. и др., 1989].

В течение этого периода больные, перенёсшие реплантацию фрагментов кисти, нуждаются в ежедневных перевязках. Во время перевязки осуществляют контроль за состоянием линии швов и прилежащих тканей на предмет наличия или отсутствия воспалительных изменений в области расположения сосудистых анастомозов. Как уже было сказано, для обеспечения контроля за состоянием оперированной конечности повязку нужно накладывать так, чтобы дистальные фаланги всех реплантированных лучей были доступны осмотру и пальпации.

Наиболее доступный способ наблюдения за состоянием кровоснабжения реплантированного фрагмента — регулярный (не реже чем через каждые 2-3 ч) врачебный осмотр, при котором оценивают цвет и температуру кожных покровов каждого из реваскуляризованных лучей. В норме отмечают умеренно выраженную гиперемию (за счёт пареза денервированных сосудов, способного сохраняться несколько недель), тургор тканей нормальный или несколько повышен, кожная температура соответствует или даже несколько выше, чем температура кожи пальцев здоровой кисти пациента.

При развитии первичного артериального тромбоза отмечают побледнение или мраморность кожи реплантированного луча, тургор тканей резко снижается (особенно на ногтевой фаланге, где возможно появление морщинистости кожи подушечки пальца), кожная температура приближается к температуре помещения.

Основные признаки венозной недостаточности, свидетельствующие о нарушении венозного оттока, — цианоз и снижение кожной температуры реплантированного фрагмента.

В среднем при неосложнённом течении послеоперационного периода средняя температура кожи реплантированного фрагмента составляет 33±2,4 °С [Inberg P. et al., 1995].

По данным S.Y. Lu и соавт. (1984), если кожная температура в первые сутки после операции была выше 32 °С, то вероятность успешного приживления реплантированных пальцев составляет более 99%.

Однако следует иметь в виду, что снижение кожной температуры может быть связано не только с сосудистыми проблемами, поэтому окончательное решение о наличии или отсутствии осложнений со стороны микрососудистых анастомозов принимают лишь после комплексного обследования с обязательным учётом клинической симптоматики [Reagan D.S. et al., 1994].

Если на фоне тромбоза вен артериальный анастомоз продолжает функционировать, развивающееся при этом увеличение тургора тканей может быть зарегистрировано лишь при внимательном динамическом наблюдении, так как на фоне имеющегося исходно постишемического отёка тканей заметить эти изменения бывает довольно сложно. Достаточно достоверными признаками сохранения артериального кровоснабжения служат заметное уменьшение цианоза и нормализация кожной температуры после проведения пульсирующего массажа реплантированных лучей, постановки медицинских пиявок или проведения других мероприятий, направленных на «разгрузку» венозного русла травмированного фрагмента кисти [Kotani H. et al., 1984; Golden M.A. et al., 1995].

При развитии вторичного тромбоза артерии тургор тканей заметно снижается. Если артерии продолжали функционировать в течение нескольких часов после развития венозной недостаточности, то помимо цианоза можно обнаружить обширную имбибицию кровью кожных покровов реплантированного фрагмента. Образование экхимозов связано с повышением проницаемости стенок мелких сосудов, перенёсших длительную ишемию, в условиях массивной гепаринизации и несоответствия артериального притока венозному оттоку.

Для объективной диагностики сосудистых осложнений используют специальные методы исследования. Инструментальные методы мониторинга состояния реплантированных фрагментов кисти и диагностики сосудистых осложнений достаточно разнообразны.

Наиболее простой и доступный из них — определение кожной температуры с помощью точечного датчика электротермометра. Наши исследования показывают, что при благополучном течении послеоперационного периода температура кожи ногтевых фаланг реплантированных лучей не опускается ниже 30 °С. Таким образом, самым простым и достаточно надёжным способом, обеспечивающим максимально раннюю диагностику сосудистых осложнений, может стать круглосуточный мониторинг кожной температуры с помощью датчика, фиксированного на ногтевой фаланге реплантированного луча и подключённого к устройству, автоматически включающему «тревожный сигнал» при снижении температуры ниже критического уровня.

Метод термографии также основан на регистрации поверхностной температуры различных участков тела и может быть использован для бесконтактного контроля за состоянием кровоснабжения травмированной кисти — при нарушении кровотока в реплантированном фрагменте на экране монитора будет выявляться феномен «термоампутации».

Следует отметить, что так как снижение кожной температуры происходит при нарушении как артериального притока, так и венозного оттока, оба этих метода позволяют лишь заподозрить наличие сосудистых проблем, но не помогают определить характер развившихся нарушений.

Для более дифференцированной оценки нарушений кровообращения в реплантированном фрагменте более удобным и в настоящее время достаточно доступным

способом может служить определение пульсации в сосудах реплантированного луча и уровня оксигенации циркулирующей в нём крови с помощью надеваемых на палец специальных датчиков «прищепок». Регистрируемое с помощью такого датчика снижение уровня оксигенации крови будет объективно свидетельствовать о нарушении венозного оттока, а отсутствие пульсовых колебаний — о развитии тромбоза артериального анастомоза.

Наиболее точную информацию о состоянии микроанастомозов можно получить при ультразвуковом или лазерном допплерографическом исследовании, позволяющем оценить характер кровотока по каждому из восстановленных сосудов и в ряде случаев выявить нарушения функций артериального анастомоза ещё до наступлении его окончательного тромбоза [Сидоренков Д.А. и др., 2001; Heden P.G. et al., 1985].

В современных условиях применение других инструментальных методов исследования (например, ангиография, радиоизотопная сцинтиграфия, полярография и т.п.) для диагностики сосудистых осложнений после реплантаций фрагментов кисти ограничено, в основном их используют в научных целях.

Оценка результатов реплантаций

Оценку результатов реплантации и реваскуляризации пальцев и кисти осуществляют в два этапа. Она представляет значительные трудности вследствие существенных различий в возрасте больных, локализации и характере повреждений.

Ближайшие результаты оценивают на первом этапе по частоте приживления участков тканей с нарушенным кровообращением. Этот показатель всегда выше при неполном отчленении пальцев (кисти), а общий процент успешных вмешательств с ростом мастерства хирургов достигает 80-90.

Со временем специалисты пришли к заключению, что приживление сегмента конечности без восстановления его функций следует считать неудачей реплантации. Поэтому процент успешных сосудистых операций при травмах кисти и пальцев с нарушением периферического кровообращения может служить лишь промежуточным критерием их эффективности.

Окончательные результаты. Окончательные исходы реплантации (реваскуляризации) пальцев и кисти (второй этап оценки) определяют в отдалённые сроки по степени восстановления функций конечности. Для этого можно использовать специальную методику, разработанную и опубликованную А.Е. Белоусовым и Н.Г. Губочкиным в 1984 г. Критериями функциональных исходов были избраны следующие:

- общий объём активных движений (ОАД) пальца в градусах;
- степень восстановления кожной чувствительности;
- восстановление трудоспособности пациентов.

Каждый из этих критериев оценивают в баллах:

- отлично — 6;
- хорошо — 5;
- удовлетворительно — 2;
- плохо — 1.

Интегральный показатель восстановления (ИПВ) функций — сумма трёх составляющих показателей, градация оценочных баллов которых (6, 5, 2,1) подобрана таким образом, чтобы при определении интегрального показателя восстановления функций сохранялась монотонность оценочного ряда при максимальном соответствии реальных результатов показателям ИПВ.

Общий объём активных движений.

- Общий объём активных движений на двух-пяти пальцах оценивают как отличный при значении 180° и более, что соответствует у большинства людей сумме нормальных движений в двух суставах пальца из трёх. Такой объём

движений на практике достигается только при сохранении функций пястно-фаланговых суставов и обеспечивает участие пальца во всех видах захватов кисти.

- Общий объём активных движений в пределах 126-179° оценивают как хороший, так как при этом палец сохраняет возможность участия в большинстве манипуляций.
- Удовлетворительный объём (55-125°) позволяет использовать палец только для большого захвата.
- Общий объём движений менее 55° оценивают как плохой.

Особая роль I пальца в функционировании кисти предполагает для него и особое содержание градаций общего объёма активных движений: даже лишённый активных движений в пястно-фаланговом и межфаланговом суставах, он настолько улучшает функционирование кисти, что это позволяет отказаться от таких оценок, как «удовлетворительно» или «плохо». Хорошим считают общий объём активных движений I пальца в пределах 44°, а отличным — в пределах 45° и более.

Чувствительность.

- Чувствительность пальцев оценивают как отличную, когда восстанавливаются все её виды, включая наиболее тонкий — дискриминацию двух точек (менее 15 мм). Только при этом условии палец, как известно, сохраняет возможность участия в тонком, чувствительном захвате.
- При хорошей оценке восстановлены все виды чувствительности кожи, за исключением дискриминационной. На кисти отсутствуют явления раздражения.
- Удовлетворительная оценка предполагает наличие глубокой чувствительности и частичное восстановление поверхностной болевой и тактильной чувствительности, что обеспечивает использование пальца при работе и предупреждает его случайные травмы.
- Плохую оценку ставят при наличии только глубокой чувствительности или при анестезии пальца.

Трудоспособность.

- Трудоспособность может быть признана отличной, когда сохранённый палец активно используется на работе и в быту.
- Хорошая оценка восстановления трудоспособности предполагает достаточно активное использование пальца в трудовом процессе, но в ограниченном масштабе.
- Удовлетворительную градацию данного критерия применяют, когда лечение не привело к достаточному восстановлению трудоспособности больного, однако палец в какой-то степени используется при работе и в быту.
- Неудовлетворительной считают трудоспособность пациента, если сегмент практически не используется при работе и в быту и даже мешает больному.

При вмешательстве на нескольких пальцах степень восстановления их функций оценивают отдельно, тем более что вид повреждения, его локализация и содержание операции могут быть различными на каждом сегменте. При более проксимальных уровнях травмы целесообразно определять средние показатели всех указанных критериев.

Общие результаты.

- Общие результаты считают отличными, если каждый из критериев функций оценен на «отлично» (ИПВ 18 баллов).
- Общие результаты определяют как хорошие, когда каждый или хотя бы один из использованных критериев оценен на «хорошо» (ИПВ 15-17 балов).
- Удовлетворительную оценку общих результатов применяют, когда все или хотя бы один из критериев функций оценены «удовлетворительно» (ИПВ 6-14 баллов).

- Общий результат лечения считают плохим, если хотя бы один из критериев восстановления функций оценен неудовлетворительно (ИПВ 5 баллов и менее).

Отличные и хорошие результаты восстановления функций пальцев составили 44,2%, а в целом положительные — 87,2%.

Установлено, что функциональные результаты сохраняющих операций определяют три основных фактора:

- особенности травмы (её механизм, уровень и тяжесть);
- опыт хирурга и его готовность выполнить экстренную повторную операцию при тромбозе сшитых сосудов;
- индивидуальные особенности пациента (возраст, диаметр сшиваемых сосудов, психологическое состояние и пр.).

Наилучших функциональных результатов реплантации и реваскуляризации пальцев достигают при травмах на уровне средних фаланг, а наихудшие — при отчленениях на уровне проксимального межфалангового и пястно-фалангового суставов.

Глава 10

Черепно-мозговая травма

КОД ПО МКБ-10

S06. Внутричерепная травма.

АНАТОМИЯ

Скелет головы — череп, состоящий из плоских костей. В нём выделяют два отдела: лицевой и мозговой.

- Лицевой череп представлен группой парных (верхняя челюсть, нижняя носовая раковина, нёбная, скуловая, носовая) и группой непарных (сошник, нижняя челюсть, решетчатая, подъязычная) костей.
- Мозговой череп состоит из непарных (затылочной, клиновидной, лобной и решётчатой) и парных (височных и теменных) костей.

В мозговом черепе выделяют свод и основание. Свод составляет верхнюю часть (крышу) черепа и образован плоскими, с относительно гладкой поверхностью внутри и снаружи костями. Основание черепа состоит из более объёмных костей, многие из них выстоят в полость черепа и создают сложную конфигурацию его внутренней поверхности. Из наиболее крупных углублений выделяют переднюю, среднюю и заднюю черепные ямки.

В полости черепа расположен головной мозг с его оболочками: твёрдой мозговой, паутинной и сосудистой (мягкой). Между твёрдой мозговой и паутинной оболочками, а так же между паутинной и сосудистой образовано два щелевидных пространства: субдуральное и субарахноидальное. В последнем циркулирует спинномозговая жидкость.

Череп выполняет следующие функции:

- служит вместилищем и защитой для наиболее развитого отдела нервной системы — головного мозга;
- укрывает и защищает непосредственно связанные с мозгом органы чувств;
- образует вместилища для начальных отделов дыхательной и пищеварительной систем.

ЭПИДЕМИОЛОГИЯ

Черепно-мозговую травму относят к разряду наиболее распространённых повреждений, она составляет 40% общего их числа [Бабчин А.И. и соавт., 1995]. Если учесть, что летальность при

тяжёлых травмах черепа и мозга достигает 70-80%, становится ясно, что знать эту нозологическую форму обязаны все врачи, включая и специалистов не хирургического профиля.

КЛАССИФИКАЦИЯ ЧЕРЕПНО-МОЗГОВОЙ ТРАВМЫ

- Черепно-мозговая травма закрытая.

1. Сотрясение головного мозга (I, II степени).
2. Ушиб головного мозга (I, И, III степени).
3. Сдавление головного мозга на фоне его ушиба.
4. Сдавление головного мозга без сопутствующего ушиба.
5. Повреждения костей свода черепа и головного мозга (ушиб, сдавление).
6. Диффузные аксональные повреждения головного мозга.

- Черепно-мозговая травма открытая.

1. Повреждение мягких тканей головы без признаков травмы головного мозга.
2. Повреждение мягких тканей головы с нарушением функций головного мозга (сотрясение, ушиб, сдавление).
3. Повреждения мягких тканей головы, костей свода черепа и головного мозга (ушиб, сдавление):
   - проникающие;
   - непроникающие.
4. Перелом основания черепа (ушиб и сдавление).
5. Огнестрельные ранения.

- Синдромы.

1. Гипертензионный — давление спинномозговой жидкости повышено.
2. Гипотензионный — давление спинномозговой жидкости понижено.
3. Нормотензионный — давление спинномозговой жидкости не изменено.

- Субарахноидальное кровоизлияние.

В представленной развёрнутой классификации черепно-мозговой травмы, принятой на III Всесоюзном съезде нейрохирургов (1982), мы сохранили градацию сотрясения головного мозга на I и II степени вместо ранее предложенного громоздкого разделения на «сотрясение головного мозга с незначительными клиническими проявлениями» и «сотрясение головного мозга с выраженными клиническими проявлениями» [Самотокин Б.А., 1978].

Аналогично представлены и степени ушиба головного мозга: I, II, III — вместо лёгкой, средней и тяжёлой степеней, т.е. упрощено написание при сохранении того же смысла. Кроме того, такое деление устраняет путаницу в понятиях тяжести состояния больного, тяжести травмы (по клиническому делению, производственному и судебно-медицинскому), где также существует деление на лёгкие, средние и тяжёлые степени.

В настоящее время, несмотря на решение III Всесоюзного съезда нейрохирургов, у нас в стране нет единого мнения о классификации черепно-мозговой травмы. Следует отметить, что существующие разногласия носят преимущественно академический характер и практически не влияют на тактику и лечение больных.

ЭТИОЛОГИЯ, МЕХАНИЗМ ТРАВМЫ

Механизм черепно-мозговой травмы может быть прямым и непрямым. В первом случае повреждение возникает в результате удара по голове или удара головой обо что-то, т.е. когда точка приложения силы и место повреждения совпадают. При непрямом механизме травмы эти две точки разобщены. Примером непрямого механизма может служить черепно-мозговая травма в результате падения с высоты на ноги или на таз. При приземлении и остановке движения скелета череп в силу инерции как бы насаживается на позвоночник, в результате может

произойти перелом основания черепа. Если этого не случилось, череп останавливается, а мозг, продолжая движение, ударяется о его основание и выстоящие кости. Описаны случаи разрыва внутричерепных сосудов при резкой ротации головы в результате смещения мозга по отношению к черепу.

КЛИНИЧЕСКАЯ КАРТИНА И ДИАГНОСТИКА

Черепно-мозговая травма изобилует большим количеством и разнообразием клинических признаков, их насчитывают несколько сотен, что не облегчает, а затушёвывает и усложняет диагностику. Для упрощения распознавания черепно-мозговой травмы, сокращения избытка малоценной информации, облегчения восприятия из всех признаков отобраны наиболее характерные и объединены в группы симптомов (синдромы). Выделяют четыре группы клинических симптомов: общемозговые, локальные, менингеальные и стволовые.

ОБЩЕМОЗГОВЫЕ СИМПТОМЫ

В основе их формирования лежат функциональные (обратимые) изменения в веществе головного мозга. Появляясь вслед за травмой, эти признаки постепенно регрессируют и затем исчезают бесследно.

Потеря сознания протекает по стволовому типу и характеризуется тремя формами проявления: оглушение, сопор, кома.

- Оглушение выражается кратковременным нарушением ориентировки с последующей лёгкой сонливостью. На эту форму расстройства сознания следует обращать особое внимание, поскольку пострадавшие остаются на ногах и не расценивают состояние оглушенности как потерю сознания.
- Сопор — более тяжёлая степень нарушения сознания, но при ней всё же сохраняется реакция на грубые раздражители (боль, громкий крик) в виде координированных защитных движений, открывания глаз.
- Кома — прострация с полной утратой восприятия окружающего мира. Углубляясь, характеризуется адинамией, атонией, арефлексией, угнетением витальных функций.

Для количественной оценки нарушения сознания при черепно-мозговой травме используют шкалу комы Глазго. Состояние больного по этой шкале оценивают на момент поступления и повторно через 24 ч по трём параметрам: открыванию глаз, словесному и двигательному ответу на внешние раздражители.

- Спонтанное открывание глаз оценивают в 4 балла, открывание на звук — 3 балла, на боль — 2 балла, отсутствие реакции — 1 балл.
- Развёрнутая спонтанная речь — 5 баллов, произнесение отдельных фраз — 4 балла, произнесение отдельных слов в ответ на болевой раздражитель или спонтанно — 3 балла, невнятное бормотание — 2 балла, отсутствие речевого ответа на раздражители — 1 балл.
- Движения, выполняемые по команде, оценивают в 6 баллов, локализация боли — 5 баллов, отдёргивание конечности в ответ на боль — 4 балла, патологические сгибательные движения — 3 балла, патологические разгибательные движения — 2 балла, отсутствие спонтанных или в ответ на раздражители реакций оценивают в 1 балл.

Суммарная оценка состояния сознания пострадавшего по шкале комы Глазго варьирует от 3 до 15 баллов. При этом принято, что 3-8 баллов соответствуют тяжёлой черепно-мозговой травме, 9-12 — среднетяжёлой, а 13-15 баллов — лёгкой черепно-мозговой травме.

Разработанная НИИ нейрохирургии им. Н.Н. Бурденко РАМН качественная оценка состояния сознания при черепно-мозговой травме и шкала комы Глазго хорошо коррелируют между собой.

Градация состояния сознания	Шкала комы Глазго (баллы)
Ясное	15
Оглушение умеренное	13-14
Оглушение глубокое	10-12
Сопор	8-9
Кома умеренная	6-7
Кома глубокая	4-5
Кома терминальная	3

Потеря памяти (амнезия) может быть трёх видов:

- ретроградная, когда больные не помнят события, непосредственно предшествовавшие травме;
- антероградная — потеря памяти на события, произошедшие после травмы;
- антероретроградная — сочетанная форма потери памяти на события до и после травмы.

Головная боль бывает как разлитой, так и локальной. Характер боли бывает распирающий или сжимающий голову.

Головокружение. Неустойчивость в позе Ромберга.

Тошнота и рвота. В зависимости от вида и характера травмы тошнота может быть кратковременной (с одно- или двукратной рвотой) и продолжительной (с часто повторяющейся рвотой, вплоть до неукротимой).

Положительный симптом Манна-Гуревича. Врач просит больного проследить глазами, не поворачивая головы, за каким-либо предметом, находящимся у него в руке, и совершает несколько (3-5) колебательных движений предметом во фронтальной плоскости. Если самочувствие больного ухудшилось, усилились общемозговые и вегетативные проявления, появилась тахикардия, то симптом считают положительным.

Вегетативные проявления. Черепно-мозговая травма сопровождается слабостью, шумом или звоном в ушах, бледностью или гиперемией кожных покровов, их повышенной влажностью или сухостью, лабильностью пульса и другими вегетативными проявлениями.

ЛОКАЛЬНЫЕ (ОНИ ЖЕ ОЧАГОВЫЕ, МЕСТНЫЕ) СИМПТОМЫ

Причина их появления заключается в органическом поражении какого-либо участка головного мозга и выпадении функций в зоне его иннервации. Определяемые клинически локальные признаки есть не что иное, как парезы, параличи, расстройства чувствительности и нарушение функций органов чувств. Примерами могут служить моторная или сенсорная афазия, анизокория, сглаженность носогубной складки, девиация языка, монопарезы конечностей, гемипарезы и т.д.

МЕНИНГЕАЛЬНЫЕ (ОБОЛОЧЕЧНЫЕ) СИМПТОМЫ

Менингеальные симптомы — следствие раздражения мозговых оболочек непосредственно травмой (ушибы, разрывы), давлением костных отломков, инородных тел, гематом, (твёрдая мозговая оболочка имеет барорецепторы), кровью, инфекцией и другими ингредиентами. Типичные выраженные менингеальные симптомы можно выявить уже при внешнем осмотре больного. Он занимает вынужденное положение, лёжа на боку с запрокинутой головой и согнутыми в коленных и тазобедренных суставах ногами (поза «курка»). Другой характерный признак — светобоязнь. Пострадавший старается отвернуться от источника света или закрывает лицо одеялом. Отмечают повышенную возбудимость, крайней реакцией на грубые раздражители может стать судорожный припадок.

Больные жалуются на интенсивную головную боль, усиливающуюся при движении головой. Локализация боли — лобная и затылочная области с иррадиацией в шею или глазные яблоки. Нередко беспокоят боли в глазных яблоках. При раздражении мозговых оболочек возникают тошнота и рвота, причём последняя бывает многократной и носит изнуряющий характер.

Патогномоничные менингеальные признаки — ригидность затылочных мышц и положительные симптомы Кернига и Брудзиньски. Характерно повышение температуры тела до 39-40 °С, особенно если присоединяется инфекция.

СТВОЛОВЫЕ СИМПТОМЫ

Стволовые симптомы по своему генезу ничем не отличаются от локальных, но повреждение касается только ствола мозга и его регулирующих жизненно важные функции структур. Травма ствола мозга может быть первичной либо возникает как следствие дислокации мозга и ущемления ствола в отверстии мозжечкового намёта или же в затылочно-шейной дуральной воронке.

Стволовые симптомы делят на верхнестволовой, нижнестволовой и дислокационный.

Верхнестволовой (мезодиэнцефальный синдром) характеризуется расстройством сознания в виде оглушения или сопора. Нарушения дыхания лёгкие — тахипноэ и «упорядоченное дыхание», когда продолжительность вдоха и выдоха становится одинаковой. Сердечно-сосудистые расстройства заключаются в учащении сердечных сокращений до 120 в минуту и повышении артериального давления до 200/100 мм рт.ст.

К верхнестволовой симптоматике относят большое количество глазодвигательных расстройств: симптом «плавающего взора», дивергенция в вертикальной и горизонтальной плоскостях, конвергенция, парез взора и т.д.

Мышечный тонус высокий, рефлексы оживлены или повышены, проявляются двусторонние патологические рефлексы со стоп (Бабински, Гордона, Оппенхайма). Глотание не нарушено. Температура тела высокая.

Нижнестволовой (бульбарный) синдром характеризуется более тяжёлым состоянием. Сознание отсутствует — кома. Расстройство дыхания достигает крайней степени, возникают патологические формы дыхания. Пульс слабый и частый. Артериальное давление падает до 70/40 мм рт.ст. и ниже. Зрачки широкие, реакция на свет едва уловимая. Глотание резко нарушено. Терморегуляция снижена.

Дислокационный симптом — быстрый переход от верхнестволового к нижнестволовому синдрому в результате ущемления мозга.

ИЗМЕНЕНИЯ ДАВЛЕНИЯ СПИННОМОЗГОВОЙ ЖИДКОСТИ

Черепно-мозговая травма может протекать с повышенным, нормальным или пониженным давлением спинномозговой жидкости, в зависимости от чего и различают гипер-, нормо- и гипотензионный синдромы. Диагностировать синдром можно на основании клинических проявлений и с применением вспомогательных методов.

Гипертензионный синдром встречают у 65% пострадавших с черепно-мозговой травмой. Чаще бывает у лиц старшего возраста. Протекает с головной болью распирающего характера, повышенным артериальным давлением, брадикардией. Отмечают положительный симптом «поднятой головы» (подушки) — больные занимают вынужденное положение с приподнятым головным концом, поскольку возвышенное положение уменьшает головную боль.

Черепно-мозговая травма с гипотензионным синдромом возникает у 25% пострадавших. Понижение ликворного давления чаще наблюдают у молодых людей. Протекает с головной болью сжимающего характера, нормальным или пониженным артериальным давлением, тахикардией. Выражены вегетативные

признаки, чаще проявляющиеся бледностью, потливостью. Отмечают повышенную утомляемость, вялость, психическую истощаемость. Положительный симптом «опущенной головы» — придание больному положения Тренделенбурга уменьшает головную боль.

Вспомогательный метод

При люмбальной пункции в лежачем положении больного ликвор вытекает каплями с частотой 60 в минуту, а давление, измеренное манометром, составляет 120-180 мм вод. ст. Эти цифры считают нормой. Увеличение частоты капель и давления спинномозговой жидкости расценивают как гипертензию, уменьшение — как гипотензию.

Следует оговориться, что люмбальную пункцию выполняют не всем больным, а только по показаниям. В остальных случаях необходимо пользоваться клиническими признаками определения того или иного синдрома.

ДОПОЛНИТЕЛЬНЫЕ МЕТОДЫ ИССЛЕДОВАНИЯ

Краниография — наиболее распространённый и доступный метод. Из множества укладок, используемых для исследования черепа, начинающему травматологу необходимо освоить основные из них, наиболее простые и чаще других применяемые в повседневной работе. Врач должен чётко представлять возможности этих укладок.

При обследовании больных с •> черепно-мозговой травмой обязательны две обзорные краниограммы: прямая и боковая. Прямая в свою очередь может быть передней и задней.

Прямой передний снимок делают при повреждении лицевого скелета, задний — при переломе задних отделов теменной и затылочной костей. Больным, которым из-за тяжести состояния или обширной травмы лица нельзя сделать передний снимок, выполняют краниограмму в прямой задней проекции. При выполнении боковой проекции голову больного укладывают повреждённой стороной на кассету.

Схемы краниограмм в обзорных проекциях с пояснением представлены на рис. **10-1.**

Каротидная ангиография. Этот метод исследования основан на введении в сонную артерию веществ, обладающих свойством поглощать рентгеновские лучи, что обеспечивает видимость на рентгенограмме сосудов на разных фазах мозгового кровообращения.

В сонную артерию контрастное вещество вводят путём пункции или через катетер, который вставляют в просвет сосуда после его обнажения. С помощью специальных киноангиографических установок выполняют серию снимков (9-12) с интервалом от 0,3 до 1,5 с. По изменению наполнения и местоположения сосудов судят о степени нарушения кровообращения мозга и его причинах.

Эхоэнцефалография — регистрация положения срединных структур мозга (эпифиз, III желудочек, межполушарная щель и т.д.) путём получения от них отражённого ультразвукового сигнала (М-эхо). Метод основан на способности ультразвука распространяться в различных средах и отражаться от границы структурных образований с неоднородным акустическим сопротивлением. Отражённая от объекта ультразвуковая волна регистрируется на экране эхоэнцефалографа в виде пика, расположенного по средней линии. При объёмных процессах в полости черепа (гематомы, гигромы, травматические кисты, абсцессы, опухоли) происходит смещение срединных структур головного мозга в сторону здорового полушария. Это и выявляют на эхоэнцефалограмме в виде смещения М-эхо от средней линии на 3 мм и более. При выраженных объёмных процессах, например при эпи- и субдуральных гематомах, смещение М-эхо может достигать 8-15 мм (рис. 10-2).

Компьютерная томография — рентгенологический метод исследования с использованием ЭВМ, позволяющий получить изображения структур мозга и костей

черепа как в целостном виде, так и срезами толщиной от 3 до 13 мм. Изображение проецируется на экран дисплея или может быть отснято на рентгеновскую пленку. Метод позволяет увидеть изменения и повреждения костей черепа, структур головного вещества, выявить внутримозговые и внутричерепные кровоизлияния и многое другое. Кроме того, метод даёт возможность определить плотность исследуемой

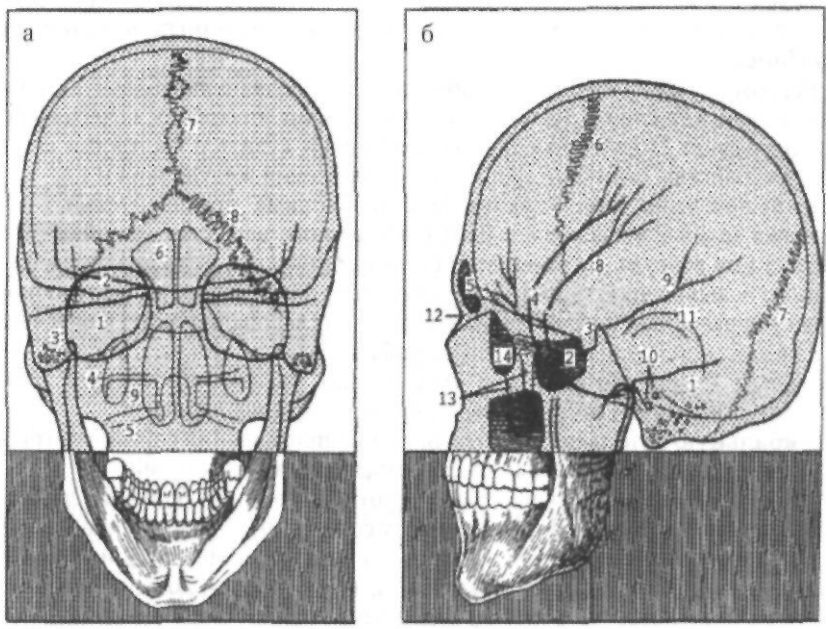

Рис. 10-1. Схема краниограмм в прямой (а) и боковой (б) проекциях, а: 1 — пирамида; 2 — малое крыло основной кости; 3 — сосцевидный отросток; 4 — атлантоокципитальный сустав; 5 — атлантоаксиальный сустав; 6 — лобная пазуха; 7 — сагиттальный шов; 8 — ламбдовидный шов; 9 — венечный шов; 10 — гайморова пазуха; б: 1 — пирамида; 2 — основная кость; 3 — турецкое седло; 4 — передняя часть больших крыльев основной кости; 5 — лобная пазуха; 6 — венечный шов; 7 — ламбдовидный шов; 8, 9 — передняя и задняя ветви оболочечной артерии; 10 — внутренний и наружный слуховые проходы; 11 — тень хряща ушной раковины; 12 — кости носа; 13 — скуловые кости; 14 — гайморова пазуха.



Рис. 10-2. Нормальная эхограмма (а). Смещение срединных структур и М-эхо при внутричерепной гематоме (б).

ткани. Например, плотность серого вещества головного мозга составляет 33-45 ед. Н (единиц Хаунсфилда — по фамилии английского физика, предложившего компьютерную томографию), белого — 29-36 ед. Н. Перемещая индикатор датчика по экрану дисплея, можно измерить плотность тканей и сред на любом участке.

Из других информативных, но реже применяемых методов дополнительного исследования при острой черепно-мозговой травме следует назвать **электроэнцефалографию и магнитно-резонансную томографию.**

При обследовании больных с черепно-мозговой травмой, особенно для выявления её последствий, часто используют **пневмоэнцефалографию и вентрикулографию.**

В первом случае больному в положении сидя делают люмбальную пункцию и вводят (очень медленно!) 10-20 мл воздуха или кислорода, после чего выполняют рентгенографию. Полученные данные позволяют судить о состоянии подпаутинного пространства, величине, форме и расположении желудочков и т.д.

Для выполнения вентрикулографии необходима предварительная пункция желудочка мозга с введением в него контрастного вещества (например, конрей, майодил) или воздуха. Дальнейшее рентгенологическое исследование может способствовать выявлению причины нарушения оттока ликвора из желудочков.

В настоящее время перечисленные методы исследования вытесняются бескровной и безопасной компьютерной томографией.

Больным с черепно-мозговой травмой по показаниям следует проводить офтальмологическое и оториноневрологическое обследование.

Люмбальную пункцию делают для уточнения давления спинномозговой жидкости, определения её состава и проходимости ликворных путей.

Наиболее часто манипуляцию выполняют в положении больного лёжа на боку на жёстком столе с приведёнными к животу согнутыми ногами. Спина максимально согнута. Оптимальное место для пункции — промежуток между III и IV поясничными позвонками. Обрабатывают кожу йодом, затем спиртом до исчезновения следов йода, попадание которого в люмбальный канал крайне нежелательно. Место прокола обезболивают 1% раствором прокаина в количестве 5-10 мл. Пункцию производят специальной иглой с мандреном, направляя её ход строго сагиттально и под углом к фронтальной плоскости. Угол соответствует наклону остистых отростков. Ощущение провала иглы, как правило, соответствует нахождению иглы в подпаутинном пространстве. При извлечении из иглы мандрена начинает вытекать ликвор. Манометром измеряют давление, а затем берут спинномозговую жидкость в количестве 2 мл на исследование. При высоком давлении следует медленно, капельно выпустить спинномозговую жидкость до нормализации ликворного давления.

В норме спинномозговая жидкость прозрачная. У взрослого человека в подпаутинном пространстве и желудочках содержится 100-150 мл ликвора, который полностью обновляется до 6 раз в сутки. Он всасывается и взамен продуцируется преимущественно сосудистыми сплетениями желудочков.

Лабораторное исследование (норма): бесцветная прозрачная жидкость, цитоз в 1 мкл - 2-3; pH - 7,35-7,80; белок - 0,15-0,33 г/л; глюкоза - 0,5-0,8 г/л.

КЛИНИЧЕСКАЯ КАРТИНА И ДИАГНОСТИКА ОТДЕЛЬНЫХ НОЗОЛОГИЧЕСКИХ ФОРМ ЧЕРЕПНО-МОЗГОВОЙ ТРАВМЫ

Сотрясение головного мозга

ОПРЕДЕЛЕНИЕ

Сотрясение головного мозга — функционально обратимое повреждение головного мозга с кратковременной потерей сознания, обусловленное черепно-мозговой травмой.

КОД ПО МКБ-10

S06.0. Сотрясение головного мозга.

ЭТИОЛОГИЯ, МЕХАНИЗМ ТРАВМЫ

Причиной сотрясения головного мозга бывает механическая травма прямого или непрямого воздействия.

КЛИНИЧЕСКАЯ КАРТИНА

Вслед за травмой развиваются общемозговые симптомы: потеря сознания, потеря памяти (чаще ретроградная), головная боль, тошнота, одно- или двукратная рвота, слабость, головокружение, вегетативная лабильность, неустойчивость в позе Ромберга, положительный симптом Манна-Гуревича. Характер головных болей и положение в постели зависят от ликворного давления, а выраженность клинических проявлений — от степени тяжести травмы.

ДИАГНОСТИКА

Осмотр и физикальное обследование

Различают две степени тяжести сотрясения головного мозга.

- *Первая степень.* Потеря сознания не превышает 10 мин, а в некоторых случаях выявить её вообще не удаётся. Клиническая картина состоит из умеренно выраженных общемозговых и вегетативных симптомов, в большинстве своём носящих характер жалоб. Отмечают положительный симптом Манна-Гуревича, усиление перечисленных симптомов и тахикардию при движении глазных яблок. Зачастую выявляют неустойчивость в позе Ромберга. Чётких объективных признаков, указывающих на поражение центральной нервной системы, нет. В динамике процесса происходит исчезновение перечисленных симптомов в течение 5-7 дней, лишь головная боль может сохраняться на более продолжительное время.
- *Вторая степень.* Потеря сознания от 10 до 30 мин. Больной в состоянии оглушённости, бледен. Старается занять горизонтальное положение, сонлив. Беспокоят интенсивные головные боли, шум в ушах, слабость. При попытке встать появляются головокружение, тошнота, рвота. Характер головной боли, показатели пульса и артериального давления, положение в постели зависят от изменения давления спинномозговой жидкости. Симптом Манна-Гуревича положительный. Может появляться нистагм, лёгкая асимметрия лица за счёт сглаженности носогубной складки и опущения угла рта, девиация языка. Эти и другие локальные «микросимптомы» выявляют, как правило, в пределах 1-2 дней. Более продолжительное сохранение этих признаков указывает на ушиб мозга.

Лабораторные и инструментальные исследования

Дополнительные методы исследования информации, достоверно подтверждающей диагноз, практически не дают. Исключение — люмбальная пункция, с помощью которой можно установить изменение давления спинномозговой жидкости.

Следует отметить, что в случаях, когда гипер- или гипотензионный синдром может быть определён косвенными методами, стремиться к обязательной люмбальной пункции не следует.

Дифференциальная диагностика

Сотрясение головного мозга следует дифференцировать с периодом светлого промежутка при развитии сдавления мозга.

ЛЕЧЕНИЕ

Лечение консервативное, сводится к симптоматической терапии: ненаркотические анальгетики при болях, антибактериальные средства при наличии ран мягких тканей, вазотропные и ноотропные препараты и т.п.

При правильном лечении состояние больного улучшается к концу первой недели, а полный регресс клинических признаков наступает через 2-4 нед. Наиболее стабильными бывают головная боль и симптом Манна-Гуревича, проверкой которого следует пользоваться для определения сроков постельного режима. Как только он исчезает (становится отрицательным), пациентам разрешают садиться в постели, а затем вставать и ходить.

Также см. «Лечение больных с черепно-мозговой травмой».

Ушиб головного мозга

СИНОНИМЫ

Контузия головного мозга.

ОПРЕДЕЛЕНИЕ

Ушиб головного мозга — черепно-мозговая травма, характеризующаяся очаговыми макроструктурными повреждениями мозгового вещества.

КОДПОМКБ-10

S06. Внутричерепная травма.

ЭТИОЛОГИЯ, МЕХАНИЗМ ТРАВМЫ

Ушиб головного мозга возникает вследствие прямого и непрямого механизма воздействия. Примером непрямого механизма травмы служит противоудар, когда волна «возмущённого» мозгового вещества, состоящего на 80% из воды, достигает противоположной стенки черепа и ударяется о её выстоящие части или разрушается о туго натянутые участки твёрдой мозговой оболочки.

Ушиб головного мозга — органическое поражение. В результате травмы возникают участки размозжения и некроза мозговой ткани, грубые сосудистые расстройства с явлениями геморрагического размягчения. Вокруг участка ушиба мозга располагается зона тяжёлого молекулярного сотрясения. Последующие патоморфологические изменения выражаются в энцефаломаляции и лизисе участка мозгового вещества, его рассасывании. Если в этом периоде присоединяется инфекция, то формируется абсцесс мозга. При асептическом течении дефект мозговой ткани замещается рубцом из нейроглии или же образуются мозговые кисты.

КЛИНИЧЕСКАЯ КАРТИНА

Клиническая картина ушиба мозга заключается в том, что сразу после травмы у пострадавших возникают общемозговые и локальные симптомы, а при тяжёлых формах присоединяются менингеальные и стволовые.

ДИАГНОСТИКА

Осмотр и физикальное обследование

Различают три степени ушиба мозга.

I степень. Потеря сознания от нескольких минут до 1 ч. По восстановлении сознания определяют выраженные общемозговые симптомы и локальные, преимущественно микроочаговые признаки. Последние сохраняются 12-14 дней. Нарушений жизненно важных функций нет.

II степень. Время выключения сознания после травмы достигает 4-6 ч. В период комы, а иногда и в первые дни восстановления сознания выявляют умеренно выраженные расстройства витальных функций (верхние стволовые признаки) в виде брадикардии, тахипноэ, повышения артериального давления, нистагма и т.д. Как правило, эти явления преходящи. По возвращении сознания отмечают амнезию, интенсивную головную боль, многократную рвоту. В раннем посткоматозном

периоде возможны расстройства психики. При обследовании больного находят отчётливые локальные симптомы, сохраняющиеся от 3-5 нед до 6 мес.

Кроме перечисленных признаков, при ушибе мозга II степени всегда выявляют выраженные менингеальные симптомы, могут быть найдены переломы свода и основания черепа, во всех случаях — значительное субарахноидальное кровоизлияние.

III степень. Потеря сознания после травмы продолжительная — от нескольких часов до нескольких недель. Состояние крайне тяжёлое. На первый план выступают тяжёлые нарушения жизненно важных функций: изменение частоты сердечных сокращений (брадикардия или тахикардия), артериальная гипертензия, нарушение частоты и ритма дыхания, гипертермия. Ярко выражены первично-стволовые симптомы: плавающие движения глазных яблок, парез взора, тонический нистагм, двусторонний мидриаз или миоз, нарушение глотания. Если больной в сопоре или в состоянии умеренной комы, возможно выявление локальных симптомов в виде парезов или параличей с нарушением мышечного тонуса и рефлексов. Менингеальные симптомы проявляются ригидностью затылочных мышц, положительными симптомами Кернига и Брудзиньски.

Ушиб головного мозга Ш степени, как правило, сопровождается переломами свода и основания черепа и массивным субарахноидальным кровоизлиянием.

Лабораторные и инструментальные исследования

I степень. Ушиб головного мозга I степени может сопровождаться умеренным субарахноидальным кровоизлиянием и переломами костей свода и основания черепа, выявляемыми на краниограммах. Компьютерная томография помогает определить зону пониженной плотности мозговой ткани, аналогичной по показателям отёку головного мозга (от +4-+18 до +28 ед. **Н).**

II степень. Дополнительные методы исследования: при люмбальной пункции определяют повышенное давление спинномозговой жидкости и значительную примесь крови в ней. На краниограммах — переломы костей черепа. Эхоэнцефалография даёт смещение М-эхо более 3-5 см. Компьютерная томография выявляет очаговые изменения в виде мелких плотных включений в зону пониженной плотности, что соответствует мелким кровоизлияниям в зоне ушиба или умеренному геморрагическому пропитыванию мозговой ткани.

III степень. Компьютерная томография при ушибах головного мозга Ш степени выявляет очаги гомогенного повышения плотности от +64 до +76 ед. Н с нечёткими контурами границ и неправильной формой. Электроэнцефалография: при ушибе мозга и его размозжении в зоне разрушения появляются дельта-волны высокой амплитуды. При обширном конвекситальном поражении обнаруживают зоны электрического молчания, соответствующие наиболее сильно пострадавшему участку.

ЛЕЧЕНИЕ

Показания к госпитализации

Госпитализация обязательна для всех пациентов.

Консервативное лечение

Консервативное лечение — основной метод терапии ушиба головного мозга. Пострадавшим показан постельный режим, при бессознательном состоянии - парентеральное питание. Особое внимание уделяют поддержанию жизненно важных функций, при необходимости проводят реанимационные мероприятия.

Показана терапия отёка мозга: дегидратирующие средства.

Назначают анальгетики для борьбы с болевым симптомом. При судорогах — противосудорожные средства. При двигательном беспокойстве — хлорпромазин 50 мг в/м, галоперидол 2-5 мг в/м.

При открытой черепно-мозговой травме всегда назначают антибиотики широкого спектра действия.

Также показаны средства, улучшающие мозговое кровообращение и метаболизм, ноотропные средства и ингибиторы протеаз.

Хирургическое лечение

Оперативное лечение показано при ушибе мозга с размозжением его ткани (наиболее часто возникает в области полюсов лобной и височной долей). Суть операции: костнопластическая трепанация и вымывание мозгового детрита струёй 0,9% раствора натрия хлорида, остановка кровотечения.

Подробнее см. «Лечение больных с черепно-мозговой травмой».

Сдавление головного мозга

КОД ПО МКБ-10

S06.8. Другие внутричерепные травмы.

ЭТИОЛОГИЯ

Причинами сдавления головного мозга могут быть внутричерепные гематомы, костные отломки, инородные тела, гигромы, пневмоцефалия, гидроцефалия, субарахноидальное кровоизлияние, отёк и набухание мозга. Первые четыре из названных причин вызывают локальную компрессию мозга и бывают истинными первопричинами внутричерепных катастроф с довольно типичным течением и частым трагическим исходом. Остальные же нозологические формы возникают как следствие перечисленных или других тяжёлых травм черепа и мозга или же как закономерный последующий этап локального сдавления головного мозга. Они приводят к тотальному увеличению объёма головного мозга и при прогрессировании патологии могут вызывать дислокацию и ущемление мозга в большом затылочном отверстии.

СДАВЛЕНИЕ ГОЛОВНОГО МОЗГА КОСТНЫМИ ОТЛОМКАМИ И ИНОРОДНЫМИ ТЕЛАМИ

Код по МКБ-10

S01.0. Открытая рана волосистой части головы.

S02.0. Перелом свода черепа.

S06.8. Другие внутричерепные травмы.

Этиология, механизм травмы

Сдавление головного мозга костными отломками возникает при переломах свода черепа с пролабированием фрагментов глубже внутренней костной пластинки. Вдавленные переломы свода черепа бывают преимущественно двух видов. Первый — когда в результате механического воздействия отломки смещаются под углом, вершина которого «смотрит» в полость черепа, а периферические концы отломков сохраняют связь с материнской костью. Такие переломы называют импрессионными. Второй вид перелома (депрессионный) возникает, когда травма нанесена с большой силой, а повреждающий агент имеет небольшую площадь соприкосновения. Например, удар молотком, кастетом или же подобным предметом. В результате травмы возникает окончатый перелом, размером и формой повторяющий ранящий предмет. Костная пластинка, закрывавшая возникшее «окно», проваливается в полость черепа и приводит к сдавлению мозга (рис. 10-3).

Инородные тела попадают в полость черепа преимущественно в результате огнестрельных (пулевых, осколочных) ранений. Однако возможны проникающие повреждения черепа и холодным оружием или бытовыми предметами, части которых, отламываясь, остаются в полости черепа.

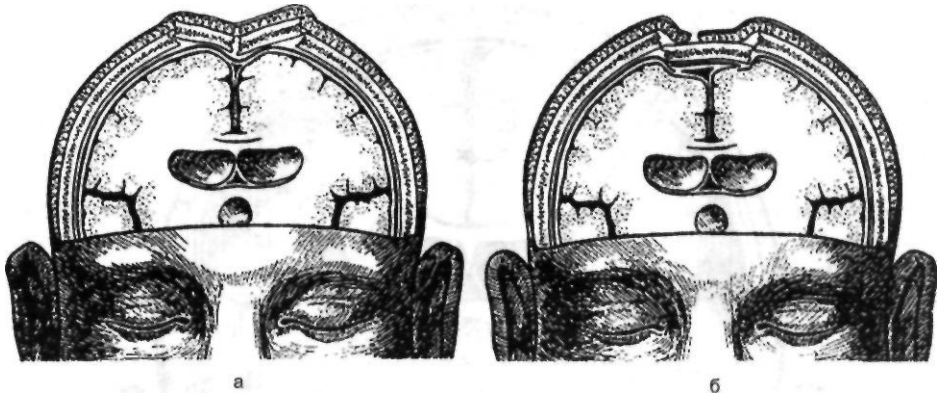

Рис. 10-3. Вдавленные переломы свода черепа: а — импрессионный; б — депрессионный.

Определение сдавления головного мозга костными отломками или инородными телами в большинстве своём не представляет диагностических трудностей.

Клиническая картина

Диагностика

Анамнез

Открытая или закрытая травма головы в анамнезе.

Осмотр и физикальное обследование

При клиническом обследовании выявляют общемозговые, менингеальные и локальные симптомы. По последним можно определить топографию зоны повреждения мозгового вещества. Предварительные данные позволяют поставить диагноз ушиба мозга (той или иной степени тяжести), который в действительности и сопровождает вдавленные переломы и инородные тела черепа с компрессией головного мозга.

Лабораторные и инструментальные исследования

Окончательный диагноз ставят после краниографии, компьютерной томографии, эхоэнцефалографии, с помощью которых выявляют вдавленные переломы черепа или инородные тела в нем, причём клинические данные и результаты дополнительных методов исследования по топографии расположения ингредиента, вызывающего давление на мозговую ткань, должны совпадать.

Лечение

Оперативным путём удаляют инородные тела, кровь, вдавленные костные отломки и нежизнеспособные ткани, останавливают кровотечение.

Подробнее см. «Лечение больных с черепно-мозговой травмой».

СДАВЛЕНИЕ ГОЛОВНОГО МОЗГА ВНУТРИЧЕРЕПНЫМИ ГЕМАТОМАМИ

КодпоМКБ-10

161. Внутримозговое кровоизлияние.

Эпидемиология

Внутричерепные гематомы встречают в 2-9% случаев черепно-мозговых травм.

Классификация

Различают эпидуральные, субдуральные, субарахноидальные, внутримозговые, внутрижелудочковые гематомы (рис. 10-4).

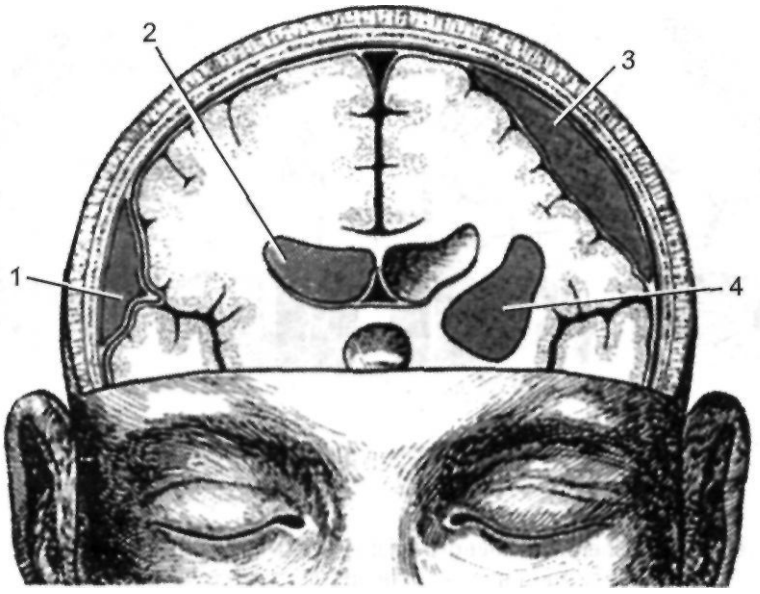

Рис. 10-4. Внутричерепные гематомы: 1 — эпидуральная; 2 — субдуральная; 3 — внутримозговая; 4 — внутрижелудочковая.

Клиническая картина и диагностика

Клинические проявления различных гематом не одинаковы, но в их течении прослеживается ряд закономерностей, позволяющих рассматривать внутричерепные гематомы в одной группе. Схематически это выглядит следующим образом. В анамнезе травма головы с потерей сознания (часто на короткий промежуток). По возвращении сознания выявляют общемозговые симптомы, на основании которых может быть поставлен диагноз «Сотрясение головного мозга». В оптимальном варианте больного госпитализируют и назначают соответствующее лечение: покой, седативные средства и т.д. В ряде случаев пострадавшие за помощью могут и не обращаться, поскольку непродолжительный постельный режим, как правило, купирует общемозговую симптоматику. Сохраняются умеренные головные боли, амнезия. Состояние больного значительно улучшается. Таким образом, разрыв внутричерепного сосуда в момент травмы из-за отсутствия признаков сдавления мозга остаётся незамеченным. По мере нарастания компрессии появляются менингеальные, а затем и локальные симптомы (анизокория, моно- или гемипарезы и т.д.). Наступает расстройство сознания по корковому типу. Возникает психомоторное и речевое возбуждение, которое в дальнейшем переходит в угнетённое сознание (сопор), зачастую с судорожными припадками и последующей мозговой комой. Исходом сдавления головного мозга при отсутствии лечения, как правило, бывает смерть. Таким образом, для внутричерепной гематомы характерна трёхфазность течения:

- травма с потерей сознания;
- улучшение состояния (светлый промежуток);
- ухудшение состояния с трагическим исходом.

Светлым промежутком называют время от возвращения сознания после первичной травмы до появления признаков сдавления головного мозга. Продолжительность светлого промежутка может быть от нескольких часов до нескольких дней, недель и даже месяцев. В зависимости от этого гематомы делят

на острые (светлый промежуток до 3 сут), подострые (от 4 до 21 сут) и хронические (более 3 нед).

От чего же зависит продолжительность светлого промежутка? Ранее считали, что повторное ухудшение состояния больного наступает по мере накопления крови в полости черепа, а факторов, влияющих на темп формирования гематомы, довольно много:

- какой сосуд повреждён — артерия или вена;
- состояние сосудистой стенки (склероз) и уровень артериального давления;
- состояние свёртывающей системы;
- объём пространства, в которое изливается кровь;
- состояние пациента в момент травмы — алкогольное опьянение, эмоциональная и физическая нагрузка и т.д.

Количество причин, определяющих интенсивность кровотечения, значительно больше, но трудно представить, чтобы оно продолжалось сутками и даже неделями, тем более известно, что для проявления клинической картины сдавления головного мозга иногда достаточно 30-50 мл жидкости.

В настоящее время доказано, что гематомы в основном формируются в течение первых 3 ч, а объём их, значительно превышая 30-50 мл, не всегда прерывает светлый промежуток. Причина в том, что мозг «не втиснут» в череп, существуют определённые пространства между ним и оболочками с определённым внутричерепным давлением. Сформировавшаяся гематома на ранней стадии не вызывает выраженного сдавления головного мозга, поскольку он, как и всякий живой орган, до известного предела поступается своим объёмом; компенсируя при этом функциональное состояние. Постепенные сосудистые расстройства, гипоксия, нарастающий отёк, а затем набухание мозга приводят к увеличению его объёма и резкому усилению давления по площади соприкосновения гематомы и мозга. Наступает срыв компенсаторных возможностей центральной нервной системы, который выражается в окончании светлого промежутка. Дальнейшее увеличение объёма мозга ведёт к смещению срединных структур, а затем дислокации ствола мозга в отверстие мозжечкового намёта и затылочно-шейную дуральную воронку.

Увеличение срока светлого промежутка в острой стадии возможно за счёт всасывания жидкой части крови из гематомы и уменьшения её объёма. Продолжительности мнимого благополучия способствует и дегидратация, проводимая в стационаре больным с диагнозом «сотрясение» или «ушиб головного мозга», не позволяющая развиться выраженному отёку мозговой ткани.

При подостро и хронически протекающих гематомах возможно увеличение их объёма (на 16-90-й день) за счёт притока жидкости. Разложение излившейся крови и рост содержания высокомолекулярных белков увеличивают онкотическое давление в гематоме. Это вызывает диффузию ликвора до создания осмотического равновесия между жидким содержимым гематомы и спинномозговой жидкостью.

Не исключено прерывание светлого промежутка и повторными кровоизлияниями в эпи- или субдуральное пространство при срыве тромба с повреждённого сосуда. Это может возникнуть при внезапном резком перепаде артериального и внутричерепного давления — при чихании, кашле, натуживании и т.д.

Таким образом, продолжительность светлого промежутка зависит от многих факторов, а не только от времени и интенсивности кровотечения.

Лечение

Показана декомпрессия головного мозга путём эвакуации содержимого гематомы.

Подробнее см. «Лечение больных с черепно-мозговой травмой».

Эпидуральные гематомы

СИНОНИМЫ

Гематома экстрадуральная. Гематома внутричерепная надоболочечная.

ОПРЕДЕЛЕНИЕ

Эпидуральная гематома — ограниченное скопление крови между костями черепа и твёрдой оболочкой головного мозга.

КОД ПОМКБ-10

S06.4. Эпидуральное кровоизлияние.

ЭПИДЕМИОЛОГИЯ

Эпидуральные гематомы составляют 0,6-5% всех черепно-мозговых травм.

ЭТИОЛОГИЯ, МЕХАНИЗМ ТРАВМЫ

Надоболочечные кровоизлияния возникают в результате прямого механизма травмы при воздействии травмирующего агента с небольшой площадью приложения силы различной интенсивности.

Источником образования эпидуральных гематом наиболее часто становятся повреждения ветвей средней оболочечной артерии, одноимённой вены или же губчатое вещество сломанной кости. Поэтому эпидуральные гематомы в 73-75% случаев бывают расположены в височной области. Твёрдая мозговая оболочка плотно прилежит к костям черепа, по линии швов сращена с ними, вследствие чего площадь эпидуральных гематом ограничена и наиболее часто составляет 6-8 см в диаметре.

Надоболочечные гематомы обычно имеют полушаровидную форму с высотой в центральной части до 4 см. Количество крови, излившееся в эпидуральное пространство, чаще бывает в пределах 80-120 мл, хотя локальное скопление крови объёмом 30-50 мл приводит к компрессии головного мозга.

КЛИНИЧЕСКАЯ КАРТИНА И ДИАГНОСТИКА

Клиническая картина острой эпидуральной гематомы характеризуется преимущественно классическим течением.

Анамнез

Из анамнеза выявляют наличие травмы головы, сопровождавшейся потерей сознания.

Осмотр и физикальное обследование

По возвращении сознания у больного находят только общемозговые симптомы: жалобы на головную боль, головокружение, амнезию, тошноту, рвоту. В позе Ромберга неустойчив, положительный симптом Манна-Гуревича. Характерны вегетативные проявления в виде гиперемии или бледности лица, повышенного потоотделения, умеренной тахикардии. Локальных, менингеальных и стволовых симптомов нет.

В дальнейшем клиническом течении эпидуральной гематомы можно выделить четыре стадии: светлый промежуток, стадия возбуждения, торможения и мозговой комы.

Светлый промежуток короткий, от нескольких часов до 1,5-2 сут, в большинстве случаев не превышает 24 ч. Эта стадия начинается с момента возвращения сознания и характеризуется наличием уже описанной общемозговой симптоматики. На протяжении первых часов после травмы выраженность общемозговых симптомов угасает. В покое исчезает головокружение, рвота, уменьшаются тошнота и головная боль. Пострадавший адекватен, ориентируется во времени и пространстве, критически оценивает своё состояние.

В стадии возбуждения у больного появляется неосознанная тревога. Он излишне активен, стремится изменить положение конечностей, сесть, встать, выйти из палаты. Лицо гиперемировано, в глазах отчуждённость или испуг. Больные не выносят яркого света, шума. Такое возбуждение обусловлено усилением головной боли, которая носит мучительный распирающий характер. Пострадавший охватывает голову руками, принимает вынужденное положение, умоляет или требует оказать ему немедленную помощь, соглашается и настаивает на оперативном лечении.

Появляются упорная тошнота, многократная рвота, устрашающее головокружение — перед глазами всё плывет. Замедляется частота пульса, наступает умеренная брадикардия (51-59 сердечных сокращений в минуту), артериальное давление возрастает (от 140/80 до 180/100 мм рт.ст.). Дыхание умеренно учащается (21-30 дыханий в минуту). В этой стадии могут появляться очаговые микросимптомы: лёгкая анизокория (незначительное расширение зрачка на стороне гематомы), сглаженность носогубной складки, умеренная девиация языка. При перкуссии черепа можно выявить участки усиления болезненности (как правило, над гематомой), на которые больной реагирует страдальческой гримасой лица.

В стадии торможения поведение больного коренным образом изменяется. Он больше не буйствует и ничего не просит. Наступает вторичное расстройство сознания, начинающееся с оглушения и переходящее в сопор. Пострадавший безучастен к окружающему, взгляд бессмысленно устремлён вдаль. Нарастает брадикардия (41-50 уд./мин) и тахипноэ (31-40 дыханий в минуту). Появляется асимметрия артериального давления. На противоположной от очага поражения руке артериальное давление будет на 15-20 мм рт.ст. выше, чем на руке со стороны гематомы. Нарастают очаговые симптомы. Среди них основную диагностическую роль играют расширение зрачка на стороне гематомы, сглаженность носогубной складки, нарушения оскала, девиация языка, спастический гемипарез с преимущественным поражением руки на противоположной половине тела. Выявляют менингеальные признаки в виде ригидности затылочных мышц и положительных симптомов Кернига и Брудзиньски.

Заключительным этапом нелеченой эпидуральной гематомы становится **стадия мозговой комы.** Она вызвана перемещением и ущемлением мозга. Характеризуется дислокационными признаками: переход брадикардии в тахикардию (120 сердечных сокращений в минуту и выше), тахипноэ и патологические типы дыхания, артериальное давление начинает неуклонно снижаться, достигая критических цифр (ниже 60 мм рт.ст.), появляются расстройство глотания, симптом плавающего взора, грубые анизокория и диссоциация менингеальных симптомов, мышечного тонуса и рефлексов по оси тела. В заключительной фазе отмечают двусторонний мидриаз с отсутствием реакции зрачков на свет, арефлексию, мышечную атонию, наступает смерть.

Лабораторные и инструментальные исследования

Кроме клинических признаков, диагностическую ценность представляют краниография, компьютерная томография, эхоэнцефалография и каротидная ангиография, с помощью которых можно выявить переломы костей свода черепа, наиболее часто чешуи височной кости, зону повышенной плотности (от +64 до +76 ед. Н) плосковыпуклой или двояковыпуклой формы, примыкающей к черепу, смещение срединного М-эхо на 6-15 мм и смещение внутримозговых сосудистых структур.

При офтальмологическом исследовании обнаруживают застойные явления на глазном дне.

ЛЕЧЕНИЕ

Благоприятный исход при эпидуральной гематоме возможен при ранней диагностике и своевременном адекватном лечении. В большинстве случаев наличие эпидуральной гематомы — показание к срочному оперативному вмешательству.

Подробнее см. «Лечение больных с черепно-мозговой травмой».

Прогноз

При своевременной диагностике (в светлом промежутке) и лечении летальность составляет 5-10%. Если эпидуральная гематома протекает без светлого промежутка, летальность повышается до 20-25%. Приблизительно у 20% пациентов эпидуральной гематоме сопутствует субдуральная гематома, в таких случаях прогноз значительно хуже: летальность может достигать 90% (как и при запоздалом оперативном вмешательстве).

Субдуральные гематомы

ОПРЕДЕЛЕНИЕ

Субдуральная гематома — ограниченное скопление крови между твёрдой и паутинной оболочками головного мозга.

КОД ПО МКБ-10

161. Внутримозговое кровоизлияние.

ЭПИДЕМИОЛОГИЯ

Частота этих кровоизлияний составляет от 1 до 13% всех черепно-мозговых травм.

ЭТИОЛОГИЯ, МЕХАНИЗМ ТРАВМЫ

Субдуральные гематомы чаще возникают при непрямом механизме травмы по типу контрудара на стороне, противоположной приложению силы. Площадь контакта с травмирующим агентом большая, поэтому в этом месте происходят значительные разрушения: переломы костей черепа, ушибы мозга, субарахноидальные кровоизлияния.

Источником формирования субдуральных гематом чаще всего становится повреждение переходных вен на участке между поверхностью мозга и сагиттальными синусами в результате смещения мозга (рис. 10-5) или же костными отломками. Другая причина — разрыв нежных пиальных сосудов при резкой ротации головы и смещении полушарий вокруг вертикальной или горизонтальной оси. Повреждение этих же сосудов происходит при ушибах головного мозга.

Объём субдуральных гематом может достигать 250-300 мл, но чаще составляет 80-150 мл. В 60% случаев гематомы образуются над выпуклой поверхностью мозга в виде плаща толщиной 1-1,5 см, покрывающего одну-две доли на площади от 4х6 до 13х15 см.

КЛИНИЧЕСКАЯ КАРТИНА И ДИАГНОСТИКА

Клинические проявления субдуральных гематом в классическом варианте близки к течению эпидуральных кровоизлияний, но в то же время имеют большое количество отличительных признаков, позволяющих проводить дифференциальную диагностику этих нозологических форм травмы в остром периоде. Чтобы избежать пространного описания клинических различий между эпи- и субдуральной гематомой и упростить восприятие материала, мы решили свести все данные в единую дифференциально-диагностическую схему (табл. 10-1).

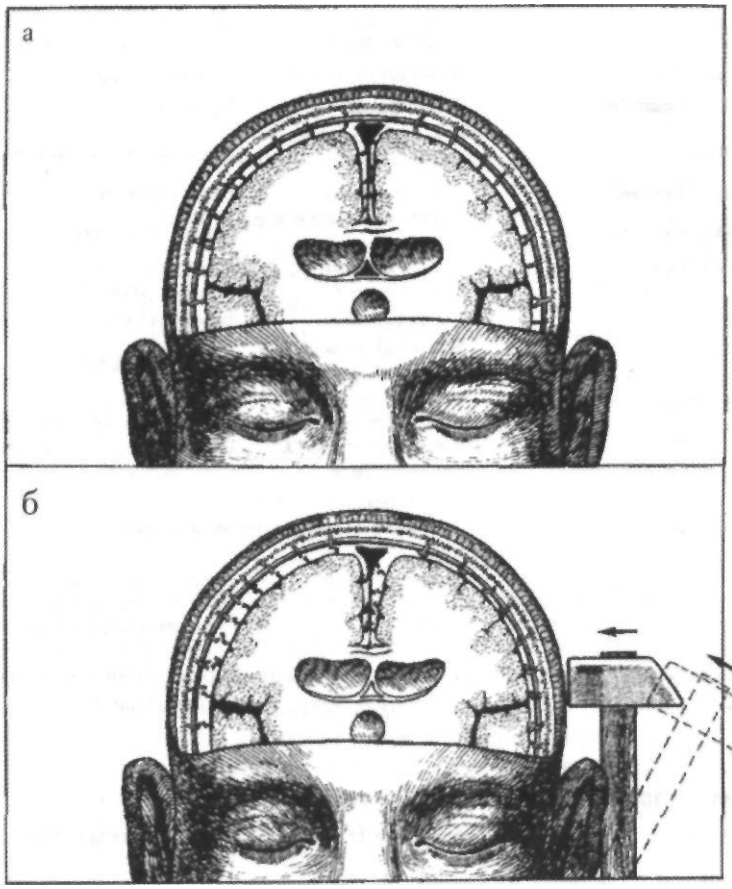

Рис. 10-5. Состояние переходных вен в норме (а) и их разрыв при смещении мозга в сторону приложения силы (б).

Таблица 10-1. Дифференциальный диагноз эпидуральных и субдуральных гематом

Признаки	Гематомы	
	эпидуральные	субдуральные
Механизм травмы	Прямой	Чаще непрямой (контрудар)
Тяжесть травмы	Менее тяжёлая	Более тяжёлая, с переломами костей черепа
Вид травмы	Локальный удар	Площадь травмы более обширна
Локализация приложения травмирующего агента	Височная область	Лобная, затылочная, теменная области
Травма головы обязательна	Да	Нет, может быть при падении на ноги, на таз, при резкой ротации головы
Частота	Реже: 0,6–5%	Чаще: 1–13%
Локализация гематомы	Чаще всего — височная область	Занимают две-три доли мозга: теменно-лобную, теменно-лобно-височную
Двусторонние гематомы	Казуистика, только односторонние	Бывают часто

Окончание табл. 10-1

Сопутствующие ушибы мозга	Встречают реже	Встречают чаще, более тяжёлые
Светлый промежуток	Менее продолжителен	Более продолжителен
Распирающая головная боль	Бывает реже	Бывает чаще
Перкуссия головы	Локальная боль бывает реже	Локальная боль бывает чаще
Общемозговые симптомы	Менее выражены	Более выражены
Менингеальные симптомы	Бывают реже, менее выражены	Бывают чаще, более выражены
Локальные симптомы	Более выражены	Менее выражены
Мидриаз	Более выражен	Менее выражен
Гемисиндром	Менее выражен	Более выражен
Парезы	Более выражены парезы руки, иногда монопарез	Чаще гемиопарез
Нарушения чувствительности	Встречают реже	Встречают чаще
Тип повторного нарушения сознания	Чаще стволовой: оглушение, сопор, кома	Чаще по корковому типу: делирий, аменция, онейроид, лобная психика
Психомоторное возбуждение	Встречают реже	Встречают чаще
Эпилептические припадки	Бывают реже, чаще генерализованные судорожные пароксизмы	Бывают чаще
Застойные явления на глазном дне	Выражены редко	Выражены более часто
Переломы костей черепа на рентгенограммах	Находят чаще, локальные (одна кость)	Находят реже, но более обширные — перелом свода и основания черепа

Таким образом, существует довольно много признаков, позволяющих отличить клиническую картину эпидуральной от субдуральной гематомы.

ЛЕЧЕНИЕ

Показания к госпитализации

Госпитализация показана всем пациентам с субдуральной гематомой.

Хирургическое лечение

В большинстве случаев при острой субдуральной гематоме необходимо экстренное оперативное вмешательство — краниотомия, удаление гематомы. Абсолютным показанием к операции считают гематому толщиной более 1 см (по данным КТ).

После операции показана интенсивная терапия с поддержкой жизненных функций и контролем внутричерепного давления (должно составлять менее 25 мм рт.ст.).

Также см. «Лечение больных с черепно-мозговой травмой».

Прогноз

Летальность составляет 50-90%, причём в первую очередь она обусловлена первичным травматическим повреждением головного мозга, а не самой гематомой. У пожилых пациентов (старше 60 лет) и пострадавших, получающих антикоагулянты, летальность составляет 90-100%.

Субдуральная гигрома

ОПРЕДЕЛЕНИЕ

Субдуральная гигрома — ограниченное скопление спинномозговой жидкости в пространстве под твёрдой мозговой оболочкой, возникающее в результате травмы.

КОД ПО МКБ-10

S06. Внутричерепная травма.

ЭПИДЕМИОЛОГИЯ

Субдуральные гигромы встречают значительно реже гематом в аналогичной ситуации.

ЭТИОЛОГИЯ, МЕХАНИЗМ ТРАВМЫ

Вопрос патогенеза гигром окончательно не решён. Причинами ограниченного скопления спинномозговой жидкости под твёрдой мозговой оболочкой считают повреждения паутинной оболочки по типу клапана, позволяющего перемещаться ликвору только в одном направлении — из подпаутинного в субдуральное пространство. Гигромы могут также возникать из-за изменений сосудов твёрдой мозговой оболочки, создающих условия пропотеванию плазмы крови в субдуральное пространство, или в результате тяжёлых повреждений мозга, когда возникают сообщения между подоболочечными пространствами, боковыми желудочками.

КЛИНИЧЕСКАЯ КАРТИНА И ДИАГНОСТИКА

Клинические проявления субдуральных гигром разнородны, поскольку они могут возникать как изолированно, так и в сочетании с многими нозологическими формами черепно-мозговой травмы, наиболее часто сопутствуют тяжёлому ушибу головного мозга.

Если гигрома возникла изолированно, клиническая картина очень напоминает таковую субдуральной гематомы, особенно трёхфазностыо течения. Как правило, вслед за травмой с кратковременной потерей сознания наступает светлый промежуток, чаще продолжительностью 1-3 сут, с типичной общемозговой симптоматикой. Затем головная боль усиливается, появляется и нарастает оглушённость, возникают менингеальные и локальные симптомы в виде пареза лицевого нерва, моно- или гемипареза, нарушений чувствительности.

Однако в классической клинической картине внутричерепной гематомы можно заметить некоторые особенности, типичные для субдуральной гигромы, или признаки, наиболее часто встречающиеся при ней. Это большой светлый промежуток (1-10 сут) — гигромы чаще имеют подострое течение. Головные боли приступообразные, с оболочечным оттенком, иррадиируют в глазные яблоки, шейно-затылочную область. Характерны светобоязнь и локальная болезненность при перкуссии черепа. Общее состояние больных ухудшается медленно, признаки компрессии мозга нарастают постепенно. Нередко отмечают нарушения психики по типу лобно-каллёзного синдрома (снижение критики к своему состоянию, эйфория, дезориентация, апатико-абулические симптомы), появляются хоботковый и хватательный рефлексы. Часто развивается психомоторное возбуждение.

Возможны парезы конечностей спастического типа с гипертонусом и оживлением рефлексов. Довольно часто у больных с гигромами бывают судорожные припадки, начинающиеся с мышц лица или на контралатеральной стороне. Для субдуральных гигром характерно постепенное, волнообразное углубление вторичных нарушений сознания. Так, на ранних стадиях после судорожного припадка сознание восстанавливается, с больным можно вступить в контакт.

Для острых гигром характерно отсутствие анизокории, а если она есть, то в отличие от гематом сохраняется реакция зрачка на свет.

Таким образом, для острой гигромы характерны медленное развитие сдавления мозга с волнообразным течением общемозговой, менингеальной и очаговой симптоматикой, частые нарушения психики, наличие судорожных припадков, отсутствие грубых стволовых симптомов, сохранение реакции зрачков на свет при анизокории, частое отсутствие последней.

В случаях, когда гигрома формируется на фоне тяжёлого ушиба мозга, сопровождающегося коматозным состоянием больного, выраженными локальными, менингеальными и стволовыми симптомами, поставить правильный предопера-

ционный диагноз бывает трудно. Как правило, предпринимают хирургическое вмешательство, предполагая наличие внутричерепной гематомы, а гигрома становится операционной находкой.

ЛЕЧЕНИЕ

Лечение см. «Лечение больных с черепно-мозговой травмой».

Внутримозговые гематомы

ОПРЕДЕЛЕНИЕ

Внутримозговая гематома — посттравматическое кровоизлияние в вещество мозга с образованием в нём полости, заполненной кровью.

КОД ПО МКБ-10

161. Внутримозговое кровоизлияние.

ЭПИДЕМИОЛОГИЯ

Частота формирования интрацеребральных кровоизлияний составляет примерно 5-7% всех внутричерепных гематом.

ЭТИОЛОГИЯ, МЕХАНИЗМ ТРАВМЫ

Излюбленной локализацией бывает лобно-височная доля. Размер внутримозговых гематом относительно небольшой — составляет 1-3 см в диаметре, но может достигать 7-8 см. Объём излившейся крови наиболее часто бывает в пределах 30-50 мл, иногда встречают более массивные гематомы — 120-150 мл.

Источником церебральных кровоизлияний бывают повреждённые сосуды вещества мозга при его ушибе или других видах черепно-мозговой травмы. Отсюда понятно, что изолированно внутримозговые гематомы встречают редко. По-видимому, это и послужило причиной пессимистического мнения некоторых авторов, что до операции распознать внутричерепную гематому нельзя.

КЛИНИЧЕСКАЯ КАРТИНА

Клиническая картина изолированных внутримозговых кровоизлияний имеет склонность к трёхфазное™ и острой, подострой и хронической стадиям течения. Последние зависят от объёма гематомы и реакции мозга на травму, выраженную отёком и набуханием.

ДИАГНОСТИКА

Осмотр и физикальное обследование

При остром течении гематомы светлый промежуток отмечают у половины больных, у остальных он отсутствует или бывает в стёртой форме. После первичной утраты сознания, которая может длиться от нескольких минут до нескольких суток, наступает период мнимого благополучия, отличающийся от оболочечных гематом своей непродолжительностью (не более 6 ч), наличием, кроме общемозговых, менингеальных и грубых очаговых симптомов в виде гемипарезов и плегий. Следует подчеркнуть, что парезы и параличи у больных с внутримозговыми гематомами всегда развиваются контралатерально, тогда как расширение зрачка у 50% пострадавших бывает на стороне гематомы, у остальных же — на противоположной стороне. Светлый промежуток, как правило, обрывается внезапным вхождением в кому. Рано появляются вегетативно-стволовые симптомы в виде нарушения дыхания, сердечно-сосудистой деятельности. Зачастую развивается синдром горметонии, характеризующийся сильным тоническим напряжением мышц конечностей и туловища с преобладанием разгибателей. Иногда бывают эпилептические припадки. Вся симптоматика имеет тенденцию к нарастанию.

Лабораторные и инструментальные исследования

Облегчить диагностику может компьютерная томография, ЭхоЭГ, ангиография и пневмоэнцефалография, с помощью которых можно соответственно выявить участок изменённой плотности в веществе мозга, смещение М-эхо, смещение сосудистых и срединных структур головного мозга.

ЛЕЧЕНИЕ

Показания к госпитализации

Все пациенты подлежат обязательной госпитализации.

Консервативное лечение

Лечение в большинстве случаев бывает консервативным и включает поддержку жизненных функций и коррекцию внутричерепного давления с целью поддержания его ниже 25 мм рт.ст.

Хирургическое лечение

При возникновении дислокации и вклинения (или явной угрозе их развития) показано оперативное вмешательство.

Подробнее см. «Лечение больных с черепно-мозговой травмой».

Прогноз

Прогноз зависит от тяжести черепно-мозговой травмы. В случае развития отсроченного травматического внутримозгового кровоизлияния на фоне черепно-мозговой травмы и оценки по шкале Глазго 8 баллов и ниже летальность достигает 75%.

Внутрижелудочковые гематомы

ОПРЕДЕЛЕНИЕ

Внутрижелудочковые гематомы — посттравматические кровоизлияния в полости боковых, III и IV желудочков головного мозга.

КОД ПО МКБ-10

161. Внутримозговое кровоизлияние.

ЭПИДЕМИОЛОГИЯ

Внутрижелудочковые гематомы составляют от 1,5 до 4% всех интрацеребральных кровоизлияний. Этот вид геморрагии встречают на фоне ушиба головного мозга тяжёлой степени. Изолированных внутрижелудочковых гематом практически не бывает.

ЭТИОЛОГИЯ, МЕХАНИЗМ ТРАВМЫ

Причиной возникновения становится разрыв сосудистых сплетений желудочков в результате гидродинамического удара в момент травмы. Чаще страдает один из боковых желудочков. В него может излиться 40-60 и даже 100 мл крови.

КЛИНИЧЕСКАЯ КАРТИНА

Клиническая картина интравентрикулярной гематомы зависит от скорости кровотечения в желудочек и тяжести сопутствующего ушиба мозга. Давление крови на стенки желудочка, раздражение заложенных в них рефлексогенных зон не только усугубляет тяжесть травмы, но и придаёт клинической картине некоторое своеобразие. Развивается расстройство сознания в виде сопора или комы. Буквально вслед за травмой появляются и быстро нарастают вегетативно-стволовые нарушения. На фоне прогрессирующей внутричерепной гипертензии, сочетающейся с артериальной гипертензией, возникает гипертермия, достигающая 38-41 °С. Лицо и шея пострадавшего гиперемированы с явлениями гипергидроза.

Характерным для внутрижелудочковых гематом считают выраженное двигательное возбуждение с наличием горметонии. Экстензорные судороги могут быть спровоцированы внешними раздражениями, даже приёмами неврологического обследования. Иногда они сочетаются с эпилептическими припадками.

ДИАГНОСТИКА

Осмотр и физикальное обследование

Неврологическая симптоматика при внутрижелудочковых гематомах обычно двусторонняя.

Довольно рано появляются нарушения регуляции дыхания в виде тахипноэ (30-70 дыханий в минуту), они упорно прогрессируют, доходя до патологических форм (дыхание Чейна-Стокса, Биота). В последующем возникают признаки дислокации мозга: переход брадикардии в тахикардию, доходящую до 160 в минуту и более, с двусторонним мидриазом, возникновением патологических рефлексов со стоп.

У больных с внутрижелудочковыми гематомами нередко выявляют двигательно-тонические феномены в виде автоматизированных жестикуляций, стереотипных движений руками («почёсывание», «поглаживание», «натягивание одеяла»), а также оральных и мануальных гиперкинезов подкоркового типа (сосательные и чмокающие движения губ, тремор конечностей), которые манифестируют от начального периода и могут сохраняться вплоть до агонального состояния.

Лабораторные и инструментальные исследования

При люмбальной пункции выявляют обильную примесь крови в спинномозговой жидкости.

ЛЕЧЕНИЕ

Лечение см. «Лечение больных с черепно-мозговой травмой».

Субарахноидальное кровоизлияние

ОПРЕДЕЛЕНИЕ

Субарахноидальное кровоизлияние — скопление крови в подпаутинном пространстве, не дающее локального сдавления головного мозга.

КОД ПО МКБ-10

160. Субарахноидальное кровоизлияние.

ЭПИДЕМИОЛОГИЯ

Субарахноидальные кровоизлияния встречают в 15-42% всех черепно-мозговых травм, а при тяжёлых формах частота достигает 79%. Ещё большие цифры дают судебные медики: они зарегистрировали подпаутинные кровоизлияния в 84-92% случаев, а некоторые из них — в 100% случаев черепно-мозговых травм.

ЭТИОЛОГИЯ, МЕХАНИЗМ ТРАВМЫ

Эта внутричерепная геморрагия часто бывает спутником черепно-мозговых травм, преимущественно ушиба мозга. Возможно субарахноидальное кровоизлияние в результате разрыва артериальной аневризмы.

Источником субарахноидальных кровоизлияний становятся разорванные сосуды оболочек, ограничивающих подпаутинное пространство, или же повышение проницаемости сосудов в результате травмы. Излившаяся кровь распространяется на обширные участки (от 50 до 300 $см^2$ и более), принимая пластинчатый характер. В последующем большая часть крови всасывается в субдуральное пространство и далее — в кровеносные сосуды твёрдой мозговой оболочки, оставшиеся эритроциты подвергаются распаду.

Установлено, что кровь и её токсические продукты распада (билирубин, серотонин) раздражают мозговые оболочки и вызывают нарушение мозгового кровообращения, ликвординамики, резкое колебание внутричерепного давления с расстройством мозговых функций.

КЛИНИЧЕСКАЯ КАРТИНА

Патогномоничным для субарахноидальных кровоизлияний считают тот факт, что утрата сознания после первичной травмы сменяется состоянием оглушённости, дезориентации и зачастую психомоторного возбуждения. Восстановлению сознания сопутствует ретро- и антероградная амнезия, нарушения памяти по астеническому типу и корсаковский травматический амнестический синдром.

ДИАГНОСТИКА

Осмотр и физикальное обследование

У пострадавших с субарахноидальным кровоизлиянием к концу первых суток развивается менингеальный синдром как ответная реакция на раздражение оболочек кровью. Он характеризуется интенсивной головной болью в затылочной и лобной областях, болью в глазных яблоках и шее, светобоязнью, тошнотой и многократной рвотой, ригидностью затылочных мышц и положительными симптомами Кернига и Брудзиньски. Синдром нарастает, достигая пика на 7-8-е сутки, а затем идёт на убыль и исчезает к 14-18-му дню.

В результате раздражения кровью возвратной ветви тройничного нерва (первая ветвь) возникает синдром мозжечкового намета, проявляющийся светобоязнью, инъецированностью сосудов конъюнктивы, слезотечением, учащённым миганием. По мере уменьшения поступления в ликвор свежей крови синдром угасает и полностью исчезает к 6-7-му дню.

Продукты распада крови и мозгового детрита угнетают корковый отдел двигательного анализатора. Из-за этого со 2-3-го дня происходит ослабление сухожильных и периостальных рефлексов (особенно коленного), они исчезают полностью к 5-6-му дню. К 8-9-му, иногда к 12-14-му дню и даже в более поздние сроки рефлексы восстанавливаются полностью.

На протяжении 7-14 дней после травмы сохраняется повышение температуры тела на 1,5-2 градуса.

Лабораторные и инструментальные исследования

Достоверный признак субарахноидального кровоизлияния — наличие крови в спинномозговой жидкости. Ликвор для анализа набирают в несколько (3-4) пробирок с целью исключения ложноположительного результата из-за наличия «путевой» крови. Ксантохромия свидетельствует о давности кровоизлияния не менее 48 ч.

Компьютерная томография головного мозга позволяет более чем в 95% случаев выявить наличие крови в базальных цистернах, желудочках мозга, возможные внутримозговые кровоизлияния.

ЛЕЧЕНИЕ

Консервативное лечение

Устраняют соматические расстройства и нарушения водно-электролитного баланса: показаны тщательный мониторинг показателей жизненно важных функций, симптоматическая терапия, профилактика осложнений.

Хирургическое лечение

Хирургическое лечение (при повреждении крупного сосуда или разрыве аневризмы, сопутствующем повреждении мягких тканей или костей черепа) включает ангиопластику, санацию ликвора, клипирование аневризмы или её эндоваскулярную облитерацию микроспиралями, устранение костных отломков и т.д.

Также см. «Лечение больных с черепно-мозговой травмой».

Прогноз

Прогноз зависит главным образом от тяжести самого кровоизлияния. Для оценки тяжести субарахноидального кровотечения используют шкалу Ханта-Хесса (в последнее время применяют редко) и шкалу Всемирной федерации нейрохирургов.

Диффузное аксональное повреждение мозга

КОД ПО МКБ-10

S06. Внутричерепная травма.

ЭТИОЛОГИЯ, МЕХАНИЗМ ТРАВМЫ

Диффузное аксональное повреждение головного мозга (ДАП) обычно бывает результатом воздействия на голову линейного либо углового ускорения-замедления, что происходит при автодорожных авариях или падении с большой высоты. В результате более подвижные большие полушария мозга закручиваются относительно фиксированного ствола, что приводит к натяжению и скручиванию длинных аксонов, связывающих кору полушарий с подкорковыми структурами и стволом головного мозга. Одновременно повреждаются сопровождающие аксоны мелкие сосуды, что приводит к петехиальным кровоизлияниям в белом веществе лобной и височной долей, мозолистом теле, верхней части ствола. Результатом ДАП становится разобщение коры от подкорковых структур и ствола головного мозга, в тяжёлых случаях связанное с анатомическим перерывом волокон, а в лёгких - с обратимым функциональным нарушением.

КЛИНИЧЕСКАЯ КАРТИНА

Клинически ДАП проявляется многосуточным коматозным состоянием, возникшим со времени получения травмы.

ДИАГНОСТИКА

Анамнез

В анамнезе — травма с характерным механизмом повреждения.

Осмотр и физикальное обследование

Обычно диагностируют глубокую или запредельную кому. Преобладают первично-стволовые симптомы: парез взора вверх, разностояние глаз по вертикальной или горизонтальной оси, двустороннее угнетение фотореакции зрачков, нарушение окулоцефалического рефлекса. Часто выявляют грубые нарушения частоты и ритма дыхания. Типичны поздно-тонические реакции по типу децеребрационной ригидности. Характерны изменения мышечного тонуса в виде горметонии или диффузной гипотонии. Часто обнаруживают тетраплегию. Ярко выступают вегетативные расстройства: артериальная гипертензия, гипертермия, гипергидроз, гиперсаливация.

Отличительная особенность течения ДАП — переход из длительной комы в транзиторное или стойкое вегетативное состояние.

Лабораторные и инструментальные исследования

Компьютерно-томографическая картина при этом виде травмы сначала характеризуется незначительными изменениями: небольшими очагами повышенной плотности, локализующимися в мозолистом теле, подкорковых ядрах, перивентрикулярном веществе. Возможно выявление множества ограниченных кровоизлияний в семиовальном центре обоих полушарий, стволовых и перивентрикулярных структурах, мозолистом теле на фоне диффузного увеличения объёма мозга вследс-

твие набухания (гиперемии) или генерализованного отёка. Последний обусловливает нарастание внутричерепной гипертензии с дислокацией мозга и ущемлением стволовых структур на тенториальном или окципитальном уровне. В дальнейшем возникает нарастающая атрофия белого вещества, приводящая к значительному расширению желудочков мозга и формированию внутренней гидроцефалии.

ЛЕЧЕНИЕ

Консервативное лечение

Диффузное аксональное повреждение головного мозга лечат консервативно независимо от тяжести состояния и наличия скопления ликвора над передними отделами больших полушарий, похожих на объёмные гигромы.

Лечение диффузного аксонального повреждения головного мозга заключается в длительной ИВЛ в режиме умеренной гипервентиляции и комплексной интенсивной терапии: питание через зонд и парентеральное, нормализация кислотно-щелочного, водно-электролитного баланса, коллоидного и осмотического давления, антибактериальная терапия, тщательный уход.

Хирургическое лечение

Оперативное лечение применяют лишь при обнаружении сопутствующих вдавленных переломов костей черепа и внутричерепных гематом в том случае, если они вызывают угрожающее сдавление головного мозга.

Также см. «Лечение больных с черепно-мозговой травмой».

Прогноз

Исход после диффузного аксонального повреждения головного мозга зависит от длительности и глубины комы. Треть пострадавших погибают. По данным НИИ нейрохирургии им. Н.Н. Бурденко РАМН, при продолжительности комы до 7 сут у большинства выживших регистрируют умеренную инвалидизацию. При коме дольше 8 сут в структуре исходов резко возрастает удельный вес грубой инвалидизации и вегетативного состояния.

ПЕРЕЛОМЫ КОСТЕЙ ЧЕРЕПА

КОД ПО МКБ-10

S02. Перелом черепа и лицевых костей.

ЭПИДЕМИОЛОГИЯ

Переломы костей черепа составляют до 10% переломов всех костей скелета. Их относят к разряду тяжёлых травм, потому что они немыслимы без повреждения подлежащих структур — оболочек и вещества головного мозга. 18-20% всех тяжёлых черепно-мозговых травм сопровождается переломами костей черепа.

КЛАССИФИКАЦИЯ

Различают переломы лицевого и мозгового черепа, причём в повреждениях мозгового черепа выделяют переломы свода и основания.

Переломы основания черепа

КОД ПО МКБ-10

S02.1. Перелом основания черепа.

ЭТИОЛОГИЯ, МЕХАНИЗМ ТРАВМЫ

Переломы основания черепа возникают преимущественно от непрямого механизма травмы при падении с высоты на голову, таз, нижние конечности вследствие воздействия через позвоночник, а также как продолжение переломов свода. Если

перелом одиночный, линия излома может проходить через одну из черепных ямок основания (переднюю, среднюю или заднюю), что в последующем определит клиническую картину травмы. Последняя имеет характерные проявления ещё и потому, что перелом основания черепа сопровождается разрывом твёрдой мозговой оболочки, интимно спаянной с ним, и зачастую образует сообщение полости черепа с внешней средой.

КЛИНИЧЕСКАЯ КАРТИНА

Картина перелома основания черепа складывается из клинических проявлений сопутствующей травмы мозга (ушиб той или иной степени тяжести) и симптомов, патогномоничных для нарушения целостности передней, средней или задней черепных ямок.

ДИАГНОСТИКА

Анамнез

В анамнезе — указание на соответствующую травму.

Осмотр и физикальное обследование

При повреждении передней черепной ямки возникают кровоизлияния в параорбитальную клетчатку (симптом «очков») и истечение ликвора с примесью крови из носовых ходов. Следует оговориться, что при черепно-мозговых травмах возможны множественные ушибы мягких тканей головы с образованием большого количества различной величины и локализации кровоподтёков и кровотечений из носа, слуховых проходов и т.д. Необходимо уметь дифференцировать кровоподтёки и кровотечения в результате прямого механизма травмы от симптома «очков» и ликвореи.

- Травматические «очки» проявляются через 12-24 ч и более с момента повреждения, чаще симметричные. Окраска кровоподтёка гомогенная, не выходит за пределы глазницы. Пальпация безболезненна. Отсутствуют признаки механического воздействия — раны, ссадины, травмы глаза. Перелом основания черепа может сопровождаться экзофтальмом (кровоизлияние в ретробульбарную клетчатку) и подкожной эмфиземой при повреждении воздухоносных полостей.
- При прямой травме кровоподтёки появляются непосредственно после удара. Они не симметричны и зачастую выходят за пределы глазницы, болезненны при пальпации. Есть признаки непосредственного механического воздействия: ссадины кожи, раны, кровоизлияния в склеру, кровоподтёки неоднородной окраски и т.д.
- Кровь с примесью спинномозговой жидкости на белой хлопчатобумажной ткани даёт пятно в виде двух колец разной окраски. В центре окраска более интенсивная за счёт форменных элементов крови, а по периферии имеет сукровичный цвет, образованный избытком жидкой части.

При переломе средней черепной ямки характерными признаками следует считать кровоподтёк в заднюю стенку глотки и ликворею из слуховых проходов.

Перелом задней черепной ямки сопровождается тяжёлыми бульварными расстройствами (повреждение ствола мозга) и кровоподтёками в подкожную клетчатку области сосцевидного отростка. Следует отметить, что все кровоподтёки при переломе основания черепа появляются, как и симптом «очков», не ранее 12-24 ч с момента травмы.

Лабораторные и инструментальные исследования

Ведёт в диагностике переломов основания черепа клиническая картина, поскольку на первичных рентгенограммах в стандартных укладках повреждение костей удаётся обнаружить лишь у 8-9% пострадавших. Связано это со сложностью

анатомического строения костей, образующих дно черепной коробки, и не менее сложным ходом линии излома, избирающей отверстия в наиболее слабых местах основания черепа. Для достоверной диагностики необходимы специальные укладки, не всегда применимые из-за тяжести состояния больного.

ЛЕЧЕНИЕ

Лечебная тактика зависит от сопутствующей черепно-мозговой травмы (например, ушиб, сдавление головного мозга и т.д.). Терапия этих состояний описана в соответствующих статьях. Также активное лечение необходимо при осложнениях перелома основания черепа (например, базальное истечение ликвора, менингит или абсцесс, травматическое каротидно-кавернозное соустье, ложная аневризма, поражение лицевого нерва).

Подробнее см. «Лечение больных с черепно-мозговой травмой».

Прогноз

Прогноз зависит от объёма и тяжести сопутствующей черепно-мозговой травмы и наличия осложнений перелома основания черепа.

Переломы свода черепа

КОД ПО МКБ-10

S02.0. Перелом свода черепа.

КЛАССИФИКАЦИЯ

Переломы свода черепа делят на линейные (трещины), вдавленные (импрессионные и депрессионные) и оскольчатые.

ЭТИОЛОГИЯ, МЕХАНИЗМ ТРАВМЫ

Переломы свода черепа бывают результатом прямого механизма травмы, когда точка приложения силы и место повреждения совпадают. Возможен и непрямой механизм при сдавлении черепной коробки, имеющей шаровидную форму, перелом происходит в точке пересечения силовых линий с запредельной нагрузкой, а не в зоне давления.

КЛИНИЧЕСКАЯ КАРТИНА И ДИАГНОСТИКА

Клиническая диагностика закрытых переломов свода черепа, составляющих около двух третей всех его переломов, чрезвычайно сложна. Поднадкостничные и подапоневротические гематомы, резкая болезненность затрудняют пальпацию, которая и без того должна быть крайне щадящей во избежание смещения оскольчатого перелома и травмы подлежащих образований.

Анамнез, осмотр и физикальное обследование

На мысль о возможном переломе могут навести сведения анамнеза о тяжести механической травмы и симптом осевой нагрузки — сжатие головы в сагиттальной и фронтальной плоскостях. При этом боль иррадиирует в место перелома.

Лабораторные и инструментальные исследования

Для уточнения диагноза необходимо выполнить краниографию в стандартных укладках, но и при этом, по данным судебно-медицинских вскрытий, около 20% переломов остаётся нераспознанными. Наибольшую сложность в диагностике представляют линейные переломы, нередко принимаемые за сосудистый рисунок. Последний отличается от линейного перелома тем, что имеет древовидную форму с более широким основанием и тонкой вершиной. Кроме того, от ствола отходят извитые ветви, которые в свою очередь имеют такие же ответвления, но более тонкие.

Линейные переломы имеют следующие отличительные признаки.

- *Симптом прозрагности* (линейного просветления) — связан с разрывом кости и нередко бывает отчётливым, но иногда может быть обусловлен сосудистым рисунком или контуром черепных швов.
- *Симптом раздвоения* — по ходу трещин на отдельных участках линия раздваивается, а затем снова идёт одинарно. Раздвоение возникает при сквозных трещинах, когда луч, идущий под углом к линии излома, может раздельно отразить края наружной и внутренней пластинок свода. Создаётся иллюзия, что по ходу линии излома выколоты островки кости, поэтому этот признак называют симптомом «льдинки» . Симптом раздвоения абсолютно подтверждает диагноз перелома.
- *Симптом зигзагообразности* (молнии) — выражается в зигзагообразной линии просветления. Его относят к достоверным признакам перелома, имеющим абсолютную диагностическую ценность (рис. 10-6).

Иногда наряду с трещинами происходит расхождение швов.

ЛЕЧЕНИЕ

Лечение см. «Лечение больных с черепно-мозговой травмой».

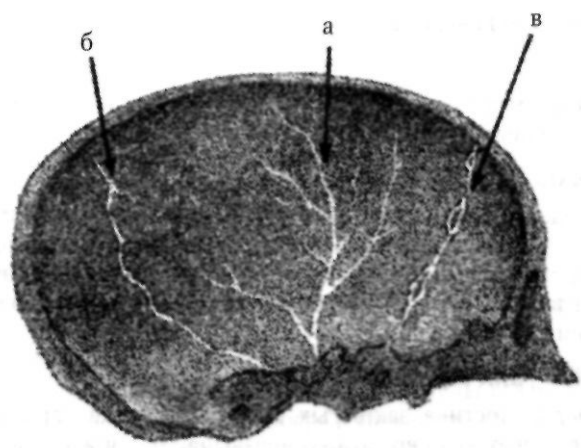

Рис. 10-6. Рентгенологические признаки перелома свода черепа: а — нормальный сосудистый рисунок; б — симптом просветления и зигзагообразности; в — симптом раздвоения линий (симптом «льдинки»).

Лечение больных с черепно-мозговой травмой

Лечение больных с черепно-мозговой травмой представляет сложный и обширный комплекс медицинских мероприятий, выбор которых в каждом конкретном случае зависит от вида, тяжести и прогрессирования повреждения, стадии, на которой начата терапия, возраста, сопутствующих заболеваний и многого другого.

Помощь пострадавшим с черепно-мозговой травмой можно условно разделить на три периода: помощь на догоспитальном этапе, лечение в стационаре (госпитальный этап) и «долечивание» в поликлинических условиях (амбулаторный этап) или под наблюдением семейного врача.

ПОКАЗАНИЯ К ГОСПИТАЛИЗАЦИИ

Все больные с черепно-мозговой травмой подлежат госпитализации.

ПЕРВАЯ МЕДИЦИНСКАЯ ПОМОЩЬ

Оказание помощи на догоспитальном этапе заключается в следующем.

- Придать больному горизонтальное положение. Создать покой голове подручными средствами: подушка, валики, одежда.
- Проверить проходимость дыхательных путей, а при необходимости освободить их от рвотных масс, устранить западение языка и т.д.
- Остановить наружное кровотечение, прижав края раны пальцами или давящей повязкой.
- Приложить холод к голове.
- Начать ингаляцию кислорода.
- По показаниям ввести аналептические средства (никетамид, цитизин, лобелии), сердечные гликозиды (строфантин-К, ландыша гликозид).
- В экстренном порядке транспортировать больного (обязательно в лежачем положении) в лечебное учреждение.

КОНСЕРВАТИВНОЕ ЛЕЧЕНИЕ

Лечение в стационаре может быть консервативным либо оперативным. Бескровные методы лечения применяют значительно чаще, хирургические же вмешательства выполняют по строгим показаниям.

Консервативно лечат больных с сотрясением головного мозга, ушибом головного мозга, закрытыми переломами свода черепа, переломами основания черепа, субарахноидальными кровоизлияниями.

Всем больным, независимо от вида повреждения, назначают следующие мероприятия и лекарственные средства.

- **Строгий постельный режим.** Продолжительность его зависит от тяжести травмы. Так, при сотрясении головного мозга I степени строгий постельный режим длится 1-3 дня, II степени — 3-5 дней. При ушибе головного мозга I степени — 10-14 дней, II степени — 2-3 нед, III степени — не менее 3-4 нед. Для определения срока прекращения строгого постельного режима, кроме указанных сроков, используют симптом Манна-Гуревича. Если он отрицателен — больному можно садиться в постели, а после адаптации вставать и под контролем персонала ходить.
- **Холод к голове.** Применяют пузыри со льдом, обёрнутые полотенцем во избежание отморожений. Для охлаждения головы предлагали шлемы различных конструкций (с системой постоянно циркулирующей холодной воды, с системой термоэлементов и т.д.). К сожалению, наша промышленность эти необходимые для лечения больных приспособления не выпускает. Экспозиция гипотермии головы зависит от тяжести травмы. При лёгких травмах (сотрясение головного мозга и ушиб мозга I степени) его воздействие ограничивают 2-3 ч, а при тяжёлых экспозиция продолжается 7-8 ч и более (до 1-2 сут). Но следует помнить, что при длительном применении холода через каждые 2-3 ч делают перерыв на 1 ч. Цели применения холода: нормализация сосудистых расстройств, снижение продукции ликвора, профилактика отёка мозга, уменьшение потребности тканей мозга в кислороде, уменьшение головной боли.
- **Седативные средства** (натрия бромид, бромкамфора, мяты перечной масло + фенобарбитал + этилбромизовалерианат) и **транквилизаторы** (хлордиазепоксид, диазепам, оксазепам).
- **Снотворные средства** (например, фенобарбитал).
- **Антигистаминные препараты** (дифенгидрамин, хифенадин, мебгидролин).

Строгий постельный режим, назначение транквилизаторов, седативных и снотворных средств — комплекс мер, направленных на создание покоя повреждённому органу, т.е. головному мозгу. Лекарственные препараты ослабляют внешние раздражители, продлевают физиологический сон, что благотворно влияет на функции центральной нервной системы.

В результате сосудистых расстройств и гипоксии головного мозга, разрушения и рассасывания внутричерепных кровоизлияний, распада разрушенного мозгового вещества образуется масса гистаминоподобных веществ (серотонин и др.), поэтому назначение антигистаминных препаратов обязательно.

Дальнейший выбор лечебных назначений зависит от высоты ликворного давления больного. При повышенном ликворном давлении (гипертензионном синдроме) лечение должно быть следующим: положение в постели по Фовлеру (с приподнятым головным концом), диета № 7 с ограничением соли и жидкости.

С целью уменьшения отёка мозга применяют дегидратацию. Внутривенно вводят концентрированные гипертонические растворы, чтобы повысить осмотическое давление в сосудистом русле и вызвать отток жидкости из межтканевых пространств головного мозга. Для осмотерапии используют 40% раствор декстрозы, 40% раствор натрия хлорида, 25% раствор магния сульфата, 15% раствор маннитола. Последние два препарата обладают выраженными диуретическими свойствами. Из мочегонных средств наиболее часто применяют для обезвоживания тканей фуросемид. Выведению жидкости из организма способствуют очистительные клизмы.

Непосредственно снижают ликворное давление разгрузочные люмбальные пункции, когда вслед за поясничным проколом медленно выпускают 8-12 мл спинномозговой жидкости.

При гипотензионном синдроме назначают диету № 15, положение в постели по Тренделенбургу — с поднятым ножным концом. Внутривенно вводят растворы с низкой концентрацией солей (изотонический натрия хлорида раствор сложный (калия хлорид + кальция хлорид + натрия хлорид], 5% раствор декстрозы). Хороший лечебный эффект оказывают подкожные введения кофеин-бензонат натрия по 1 мл 10% раствора и вагосимпатические прокаиновые блокады.

Медикаментозное лечение **при сотрясении головного мозга** не должно быть агрессивным [Лихтерман Л.Б., 2003], но для более быстрого и полного восстановления мозговых функций и предупреждения возникновения посткоммоционных симптомов целесообразно назначить вазотропные (винпоцетин, циннаризин, ксантинола никотинат) и ноотропные (пирацетам, гамма-аминомасляную кислоту) препараты. Например: винпоцетин по 1 таблетке (5 мг) и пирацетам по 2 капсулы (0,8) 3 раза в день на протяжении 1-2 мес. Кроме того, пациент в течение года должен находиться под наблюдением невропатолога.

При ушибах головного мозга лёгкой и средней степени диапазон лечебных мероприятий значительно расширяется. По преследуемым целям его можно разделить на следующие направления:

- улучшение мозгового кровотока:
- улучшение энергообеспечения мозга:
- восстановление функций гематоэнцефалического барьера:
- устранение патологических сдвигов водных секторов в полости черепа:
- метаболическая терапия;
- противовоспалительная терапия.

Основным фоном для эффективного действия препаратов служит восстановление церебральной микроциркуляции путём улучшения реологических свойств крови, чего достигают внутривенными капельными вливаниями декстрана [мол. масса 30 000-40 000], винпоцетина, аминофиллина. Последний, обладая многофакторным влиянием на мозговой кровоток, функции клеточных мембран, проходимость дыхательных путей, то есть на процессы и структуры, особенно уязвимые при черепно-мозговой травме, признан наиболее благоприятным препаратом в лечении ушибов мозга.

В лечебно-восстановительный период назначают метаболическую терапию (ноотропные препараты) и вазотропные препараты, улучшающие мозговую микроциркуляцию (винпоцетин, циннаризин).

При ушибах мозга тяжелой степени консервативное лечение осуществляют под контролем мониторинга общемозговой, очаговой и стволовой симптоматики, деятельности сердечно-сосудистой и дыхательной систем, температуры тела, важнейших критериев состояния гомеостаза, данных ЭЭГ, КТ и пр.

Для лечения тяжёлых ушибов головного мозга Л.Б. Лихтерман (2003) предлагает следующую схему и группы препаратов.

- Дегидраданты: салуретики (фуросемид — 0,5-1 мг/кг в сутки в/м), осмотические диуретики (маннитол — в/в капельно в разовой дозе **1-1,5** г/кг в сутки), альбумин — 10% раствор (в/в капельно 0,2-0,3 г/кг в сутки). Применение для борьбы с отёком мозга при тяжёлых его ушибах глюкокортикоидов в настоящее время исключено из признанных стандартов лечения черепно-мозговой травмы.
- Ингибиторы протеолиза: апротинин в/в капельно на 300-500 мл 0,9% раствора натрия хлорида в дозе до 100 000-150 000 ЕД в сут (разовая доза 20 000-30 000 ЕД) в течение первых 3-5 дней.
- Антиоксиданты:
  - метилэтилпиридинол 1% раствор в/в капельно на 200 мл 0,9% раствора натрия хлорида в дозе 10-15 мг/кг в сут в течение 10-12 дней;
  - альфа-токоферола ацетат до 300-400 мг в сут внутрь в течение 15 дней.
- Антигипоксанты — активаторы электронтранспортной системы митохондрий:
  - цитохром С в/в капельно в дозе 50-80 мг/сут на 200 мл 0,9% раствора натрия хлорида в течение 10-14 дней;
  - инозин до 400 мг в сут в/в капельно на 250-500 мл изотонического раствора натрия хлорида в течение 10 дней.
- Средства, способствующие регулированию агрегатного состояния крови:
  - антикоагулянты прямого действия — препараты гепарина (в/м или п/к до 20 000-40 000 ЕД в сутки в течение 3-5 дней), после отмены переходят на приём непрямых антикоагулянтов;
  - стимуляторы: комполамин по 5-6 мл 15% раствора в/в капельно (медленно!) на 100-200 мл 5% раствора декстрозы; аминометилбензойная кислота в/в капельно на 200 мл изотонического раствора натрия хлорида в разовой дозе 50-100 мг;
  - средства, обладающие дезагрегирующими свойствами: пентоксифиллин в/в капельно в дозе 0,1-0,2 г в сут на 250-500 мл 9% раствора натрия хлорида, декстран [мол. масса 30 000-40 000] в/в капельно 400-500 мл в течение 5-10 дней, декстран [ср. мол. масса 30 000-50 000] + маннитол + натрия хлорид в/в капельно в течение 4-5 дней из расчёта 10 мг/кг в сут;
  - нативная плазма — 100-150 мл в сутки.
- Антипиретики — ацетилсалициловая кислота, литические смеси, парацетамол, метамизол натрия.
- Вазоактивные препараты — аминофиллин, винпоцетин, гексобендин + этамиван + этофиллин, ницерголин.
- Нормализаторы обмена нейромедиаторов и стимуляторы репаративных процессов:
  - леводопа + карбидопа, леводопа + бенсеразид внутрь по схеме до 3 г в сутки;
  - ноотропы (пирацетам) внутрь в суточной дозе 2,4 г либо в/м и в/в до 10 г в сутки;
  - церебролизин по 3-5 мл в/м или в/в.
- Витамины:
  - монофостиамин (в суточной дозе 2-3 мг);
  - пиридоксин (в суточной дозе 0,05-0,1 г) в/м в течение 20-30 дней;
  - аскорбиновая кислота (0,05-0,1 г 2-3 раза в сутки парентерально в течение 15-20 дней).
- Антиконвульсанты — фенобарбитал, карбамазепин, вальпроевая кислота и др.

Лица, перенёсшие ушиб мозга, подлежат длительному диспансерному наблюдению и восстановительному лечению. Его целесообразно проводить 2-месячными курсами с интервалом 1-2 мес на протяжении 1-2 лет. Наряду с методами лечебной физкультуры, физиотерапии и трудовой терапии применяют метаболические, вазоактивные, общетонизирующие препараты и биогенные стимуляторы. При необходимости предупреждения эпилептических припадков назначают противосудорожную терапию под контролем ЭЭГ. Наряду с барбитуратами и транквилизаторами назначают карбамазепин и вальпроевую кислоту, а также ламотриджин. Для профилактики и лечения посттравматических спаечных процессов применяют средства, влияющие на тканевой обмен: аминокислоты (актовегин, глутаминовая кислота), биостимуляторы (препараты алоэ), ферменты (гиалуронидаза). При головокружении эффективен бетагистин.

ХИРУРГИЧЕСКОЕ ЛЕЧЕНИЕ

Ушибы мозга тяжёлой степени или размозжение могут быть предметом оперативного вмешательства. Его проводят по следующим показаниям.

- Стойкое пребывание пострадавшего в фазе клинической декомпенсации.
- Состояние сознания в пределах сопора или комы (по шкале комы Глазго ниже 10 баллов).
- Выраженные клинические признаки дислокации ствола мозга.
- Объём очага размозжения по данным КТ или МРТ больше 30 $см^3$ (при височной локализации) и более 50 $см^3$ (при лобной локализации) при гомогенности его структуры.
- Выраженные КТ- или МРТ-признаки боковой (смещение срединных структур более 7 мм) и аксиальной (грубая деформация охватывающей цистерны) дислокации мозга.

В ряде случаев возникает необходимость назначения некоторых групп препаратов и лекарственных средств. Так, при открытых повреждениях, когда существует угроза развития инфекционных осложнений, применяют антисептические средства, антибиотики и сульфаниламиды.

При нарушении жизненно важных функций вводят аналептические средства, стимулирующие дыхательный центр и сосудистый тонус (никетамид, лобелии, цитизин), для нормализации артериального давления при целом сосудистом русле используют адреномиметические вещества (эпинефрин, норэпинефрин, фенилэфрин). Слабость сердечной мышцы купируют сердечными гликозидами (строфантин-К, ландыша гликозид).

Черепно-мозговая травма зачастую бывает частью политравмы, сопровождаемой шоком и кровопотерей. В комплексе противошоковой терапии переливают кровь и плазмозамещающие растворы (декстран [мол. масса 30 000-40 000], желатин, натрия ацетат + натрия хлорид + калия хлорид), вводят анальгетики (морфин, тримеперидин, метамизол натрия), гормоны (гидрокортизон) и другие препараты.

Оперативное лечение больных с острой черепно-мозговой травмой неизбежно при открытых повреждениях и наличии признаков сдавления головного мозга.

При открытых повреждениях выполняют первичную хирургическую обработку. Рану закрывают стерильным материалом. Волосы вокруг неё сбривают. Кожу моют мыльным раствором, протирают салфетками и двукратно обрабатывают 5% спиртовым раствором йода.

Производят местную инфильтрационную анестезию 0,25% раствором прокаина с добавлением в него антибиотиков. После обезболивания рану тщательно промывают раствором антисептика (нитрофурал, водорода пероксид, этакридин) и осматривают. Если повреждены только мягкие ткани, иссекают нежизнеспособные ткани. При ушибленных ранах с размозжением краёв их лучше иссечь на ширину 0,3-0,5 см до кости. Останавливают кровотечение, рану ушивают.

Если при ревизии раны обнаружен перелом, необходимо пинцетом осторожно удалить все мелкие свободнолежащие отломки и осмотреть твёрдую мозговую оболочку. При отсутствии её повреждений, обычной окраске, сохранившейся пульсации оболочку не вскрывают. Края костной раны рецезируют кусачками на ширину 0,5 см. Производят гемостаз и накладывают швы на рану.

Если твёрдая мозговая оболочка повреждена, т.е. установлено проникающее ранение черепа, первичную хирургическую обработку производят так, как описано выше, но с экономным иссечением краев оболочки. Для лучшей ревизии субдурального пространства рану твёрдой мозговой оболочки расширяют. Свободнолежащие костные отломки, мозговой детрит, кровь вымывают перекисью водорода и тёплым изотоническим раствором хлорида натрия. После остановки кровотечения твёрдую мозговую оболочку по возможности ушивают и накладывают послойные швы на мягкие ткани покровов черепа.

Сдавление головного мозга, независимо от причин его вызвавших, необходимо устранить сразу же после постановки диагноза.

При вдавленных закрытых переломах свода черепа проводят разрез мягких тканей до кости с расчётом обнажить место перелома. Рядом с ним накладывают фрезевое отверстие, через которое леватором пытаются поднять вдавленный фрагмент. Если отломки удалось поднять, что бывает очень редко, и они не смещаются, то операцию можно на этом закончить, предварительно убедившись в отсутствии показаний к расширенной операции. Если же отломки поднять не удаётся, производят резекцию вдавленного участка кости со стороны трепанационного отверстия. Дальнейший ход вмешательства такой же, как и при первичной хирургической обработке, но без иссечения в твёрдой мозговой оболочки.

При сдавлении головного мозга гематомами или гигромой можно выполнить резекционную или костно-пластическую операцию. Первый вариант операции заключается в том, что в проекции предполагаемой гематомы накладывают поисковое фрезевое отверстие. В случае обнаружения гематомы отверстие расширяют путём постепенной резекции кости до нужных размеров (6х6,7х7 см). Через созданное окно выполняют вмешательство на мозге и оболочках. Операцию заканчивают ушиванием мягких тканей, оставляя обширный дефект костей черепа. Такая операция создаёт хорошую декомпрессию головного мозга, особенно когда сдавление мозга сочетается с тяжёлым его ушибом. Но резекционная трепанация имеет и отрицательные стороны. После неё необходимо ещё одно вмешательство по закрытию дефекта черепа синтетическим материалом (стерактил) или аутокостью, взятой из ребра. Если этого не сделать, разовьётся посттрепанационный синдром. Перепады внутричерепного давления, вызванные физическим напряжением (натуживанием, кашлем, чиханием и т.д.), приводят к частым перемещениям мозгового вещества в «окно» дефекта черепа. Травматизация мозга о края трепанационного отверстия вызывает развитие фиброзного процесса в этой зоне. Формируются спайки между мозгом и оболочками, костями и покровами черепа, которые вызывают локальные и головные боли, а в дальнейшем эпилептические припадки.

Костно-пластическая трепанация не оставляет дефектов черепа, требующих последующей пластики. Производят полуовальный, основанием книзу разрез мягких тканей до кости. По линии разреза, не отсепаровывая мягкотканый лоскут, насверливают пять фрезевых отверстий — два у основания лоскута и три по дуге. С помощью проводника через два фрезевых отверстия проводят пилу Джигли и перепиливают костную перемычку. Поэтапно соединяют все отверстия в единое, а костно-мягкотканный лоскут на питающей ножке отворачивают книзу. Дальнейший ход операции зависит от вида травмы. После завершения вмешательства в полости черепа костную створку укладывают на место и послойно ушивают мягкие ткани.

Глава 11

Повреждения позвоночника: классификация, диагностика, лечение

Повреждения позвоночника многообразны, их относят к числу наиболее тяжёлых травм опорно-двигательной системы.

Переломы позвоночника среди всех переломов костей опорно-двигательной системы составляют 3,3%, по данным Н.Г. Фомичева, и 3,2% — по данным СМ. Журавлёва и соавт., при частоте 70,9 на 100 000 населения России. Распространённость позвоночно-спинномозговой травмы составила 29,7 на 1 000 000 населения в год. После травмы позвоночника, осложнённой повреждением спинного мозга, стойкая инвалидность развивается у 80-95% пациентов. В США ежегодно среди получивших травму позвоночника 38,3% пострадавших погибают на дорогах на догоспитальном этапе и ещё 7,4% — в стационарах. Большинству пациентов с травмой позвоночника необходимо стационарное лечение.

Экспериментальные, клинико-рентгенологические, миелорентгенографические, компьютерно-томографические (КТ), спирально-компьютерно-томографические (СКТ), магнитно-резонансно-томографические (МРТ), электрофизиологические исследования последних лет позволяют достаточно полно представить характер повреждений, возникающих при определённых механизмах травмы в различных отделах, в соответствующих позвоночных сегментах. Полученные данные позволили систематизировать различные виды возникающих повреждений позвоночника в зависимости от механизма, локализации травмы, патоморфологической характеристики, анатомо-биомеханических особенностей поражённого отдела.

Основополагающие классификации отражают указанные принципиальные особенности многообразных повреждений позвоночника, помогающие диагностировать, выявить истинный характер, вид травмы позвоночника, своевременно выбрать патогенетически обоснованную тактику, оптимальный метод лечения и, наконец, уверенно прогнозировать исход.

ПОВРЕЖДЕНИЯ ШЕЙНОГО ОТДЕЛА ПОЗВОНОЧНИКА

Анатомо-функциональные особенности шейного отдела позвоночника существенно отличают его от других отделов, предопределяя своеобразные черты многообразных видов его повреждений, вопросы экстренной диагностики, классификации, лечения и реабилитации.

Повреждения шейного отдела составляют 20-30% всех переломов позвоночника, 10-20% из них осложняются повреждением спинного мозга. Среди осложнённых повреждений позвоночника травму шейного отдела встречают значительно чаще — в 50-60% случаев.

Частота и тяжесть повреждений шейного отдела позвоночника обусловлены его анатомо-функциональными особенностями. Большая свобода движений, особенности затылочно-атлантоаксиальной части, строение и расположение суставных фасеток шейных позвонков предопределяют частое возникновение подвывихов, вывихов, переломовывихов позвонков. Возникающие при этом значительная дислокация позвонков, деформации позвоночного канала при нестабильной травме часто приводят к повреждению спинного мозга и его корешков.

Основными этиологическими факторами повреждений шейного отдела позвоночника у 75,74% взрослых и у 60,58% детей становятся автодорожная травма, падения и повреждения ныряльщиков. Основной причиной летальных исходов при позвоночно-спинномозговой травме шейного отдела бывает тяжесть повреждения. У 25% пострадавших смерть наступает сразу после травмы, на догоспитальном этапе. Среди пациентов, лечившихся в Чикагском центре острой травмы позвоночника в 1972-1994 гг., у 91,1% не отмечено регресса неврологической симптоматики. Среди обследованных с позвоночно-спинномозговой травмой инвалидами I—II группы были признаны 86,9% пациентов, причём 49,2% получили инвалидность I группы.

К общей картине повреждений шейного отдела позвоночника следует добавить высокий процент диагностических ошибок, достигающих, особенно при переломах верхнешейных позвонков, более 50%. Диагностические ошибки закономерно предопределяют выбор неадекватного и несвоевременного лечения, возникновение или усугубление неврологических осложнений.

Краниовертебральные повреждения

ШЕЙНО-ЗАТЫЛОЧНАЯ ТРАВМА

Определение

Шейно-затылочная травма, составляющая, по мнению В.В. Крючкова, 20% всех черепно-мозговых травм, — разновидность нейротравмы, отличающаяся специфическим механизмом повреждения черепа, субтенториальных и супратенториальных структур головного мозга, нервно-сосудистых структур верхнешейного отдела позвоночника и позвоночных артерий.

Анатомия

Затылочная кость с атлантом и аксисом формируют единый функциональный биомеханический комплекс. При любой травме элементов этого комплекса необходима тщательная неврологическая экспертиза, а также оценка костных и связочных структур. Для того чтобы определить наличие повреждения, необходимо хорошо знать рентгеноанатомию краниовертебральной области и нередко выявляемые при этом аномалии развития и ревматоидные изменения, анатомо-функциональные особенности верхнешейного отдела позвоночника (рис. 11-1).

Тяжесть травмы верхнешейного отдела позвоночника бывает предопределена характером, типом повреждения и (особенно) наличием и выраженностью возникающей нестабильности в атлантозатылочном и атлантоаксиальном сочленениях. Вес головы через мыщелки затылочной кости передаётся на боковые массы атланта, далее — на верхние суставные фасетки аксиса, распределяясь преимущественно (до 80%) на его передние и (в меньшей степени) задние структуры. Латеральные массы атланта, тело аксиса стабилизируют осевые нагрузки; зуб аксиса, передняя дуга атланта, нижние суставные отростки аксиса — сдвиговые нагрузки; динами-

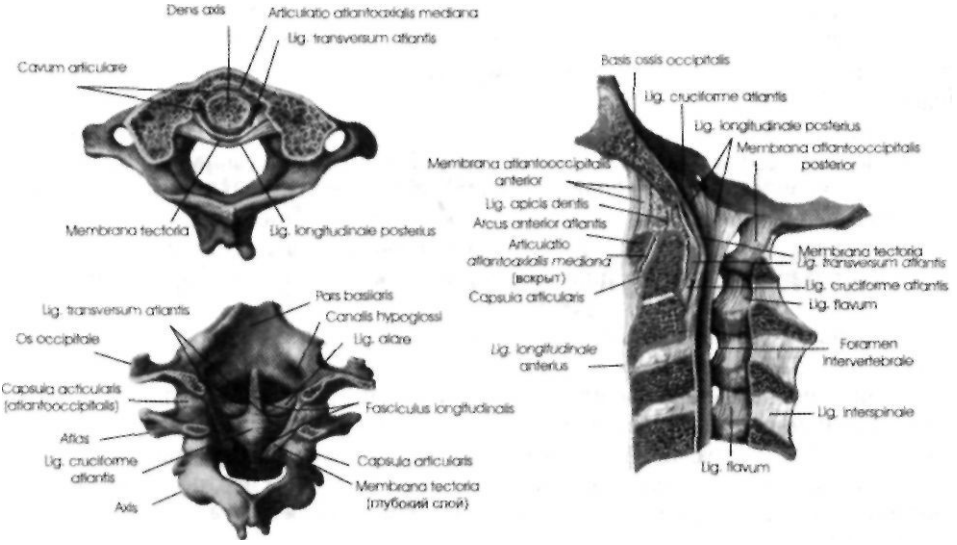

Рис. 11-1. Анатомия костно-связочных структур краниовертебральной области.

ческую нагрузку: флексионно-экстензионную, ротационную, сдвиговую — воспринимает связочный аппарат. Смещению атланта кпереди препятствует поперечная связка. Осевое вращение головы, во время которого нет костного ограничения, стабилизируют крыловидные связки, служащие первичными ограничителями движения в суставах. Связки, стабилизирующие Cj-C,, — связки напряжённости, обеспечивающие вторичную стабильность в суставе C_0-$C_г$ Для атлантозатылочного и атлантоаксиального суставов первичные и вторичные стабилизаторы различны. При повреждении различных связок стабильность нарушается неодинаково. При переломе зуба теряется опора для атланта и одновременно исчезает напряжённость крыловидных и апикальной связок между основанием черепа и аксисом. Неповреждённая вертикальная часть крестообразной связки сохраняет напряжённость между затылком и аксисом. Повреждение вертикальной части крестообразной связки больше дестабилизирует атлантоаксиальный сегмент, чем перелом зуба. Покровная мембрана и жёлтая связка — более слабые образования напряжённости: при смещении зуба более чем на 6 мм они повреждаются. Дополнительными стабилизаторами служат мышцы. Возникающий при травме мышечный спазм ограничивает патологическую подвижность, что иногда позволяет пострадавшему находиться при нестабильном повреждении в вертикальном положении без внешней иммобилизации.

Эпидемиология

Шейно-затылочная травма — одна из наиболее частых причин смертельных исходов, составляет от 18 до 25% всех черепно-мозговых травм.

Этиология, механизм травмы

По существу в единой патобиомеханической системе краниовертебральной области шейно-затылочная травма — особая клиническая форма черепно-мозговой и позвоночно-спинномозговой травм, отличающаяся механизмом повреждения черепа и верхнешейного отдела позвоночника при падении навзничь или при сильном ударе по затылку, причём в достаточно многочисленной группе больных с шейно-затылочной травмой только у 4,4% пострадавших зарегистрировано одновременное повреждение атланта, аксиса, мыщелков затылочной кости,

атлантозатылочного и атлантоаксиального сочленений. Повреждение затылка и костных структур аксиса у 90% пострадавших связано с автодорожной травмой.

ПЕРЕЛОМЫ МЫЩЕЛКОВ ЗАТЫЛОЧНОЙ КОСТИ

КОД НО МКБ-10

S02.1. Перелом основания черепа.

Изолированные переломы мыщелков затылочной кости трудно выявить при стандартной рентгенографии. Асимметрия атлантозатылочного сочленения, увеличение размеров мягкотканных превертебральных образований, выявление фрагментов вокруг большого затылочного отверстия при КТ-исследовании указывают на необходимость более тщательного КТ-исследования с коротким (1,5 мм) шагом сечения шейно-затылочной области в сагиттальной и коронарной плоскостях. При отсутствии точного представления о характере возникшего повреждения тракцию за череп применять не следует. Anderson и Montesano, классифицируя переломы мыщелков затылочной кости, выделили три типа (рис. 11-2).

Пациенты со стабильными переломами мыщелков затылочной кости без асимметрии суставной линии и неврологического дефицита могут успешно лечиться с помощью краниоцервикального ортеза. Переломы с минимальным смещением требуют вправления и иммобилизации галоаппаратом. Переломы с выраженным повреждением связочного аппарата и значительным смещением, нестабильные требуют открытой редукции и спондилодеза. Нестабильность перелома мыщелков затылочной кости иногда выявляют только во время консервативного лечения.

Повреждение с дислокацией в атлантозатылочном сочленении с подвывихом или вывихом головы происходит чрезвычайно редко. В мировой литературе до 1981 г. зарегистрировано восемь случаев. Очень малое количество пациентов, получивших такую травму, выживают, большинство погибают сразу или через несколько дней. На основании патологоанатомического исследования Bucholz и Burkhead установили, что вероятность выживания для пострадавшего с шейно-затылочной посттравматической дислокацией в атлантозатылочном сочленении составляет 0,65-1%.

Этиология, механизм травмы

Наиболее частой причиной подобной травмы бывают дорожно-транспортные происшествия, в которых человек получает удар в затылок и голова, смещаясь на кольце атланта, вывихивается кпереди.

Клиническая картина и диагностика

Обычно неврологические поражения сопровождают эти тяжёлые травмы, включая в себя повреждения головного мозга, ствола мозга или самых верхних

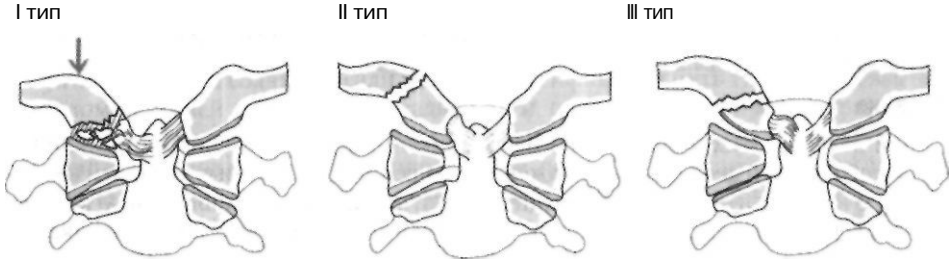

Рис. 11-2. Типы переломов мыщелков затылочной кости по Anderson-Montesano: I тип — раздробленные вдавленные переломы основания черепа, стабильные; II тип — переломы срезывающего типа через затылочные мыщелки, могут быть нестабильными; III тип — переломы с разрывом крыловидных связок, могут быть нестабильными. Стабильность данных переломов варьирует от вывихов до устойчивых повреждений.

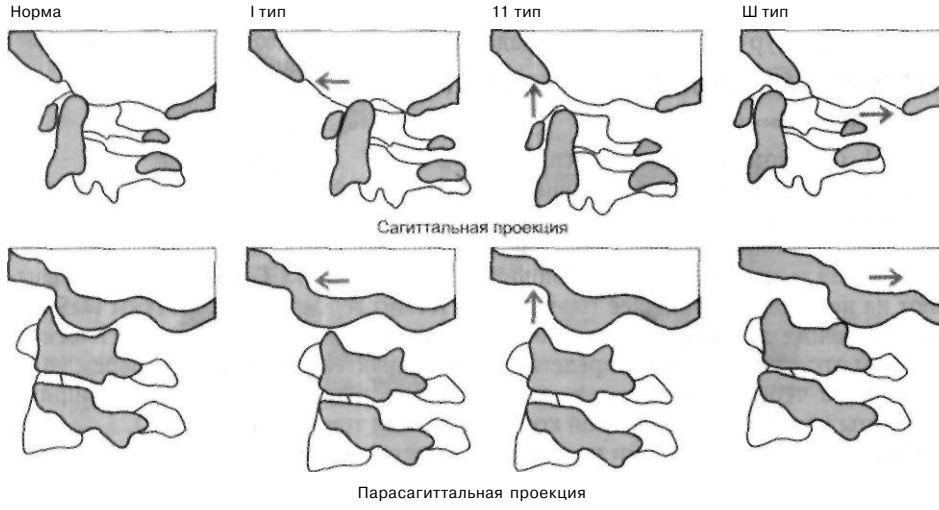

Рис. 11-3. Типы шейно-затылочной нестабильности по Traynelis и соавт.: норма; I тип — передний подвывих; II тип — вертикальный; III тип — задний.

отделов спинного мозга. При этом названные повреждения часто сочетаются с бессознательным состоянием пострадавшего и нарушением у него дыхательной функции. Нередко одновременно с переломом основания черепа происходит перелом кольца атланта или зуба аксиса.

По стандартным рентгенограммам трудно диагностировать такое повреждение. Подобная травма сопровождается образованием локализованных субдуральной и субокципитальной гематом, выявляемых при МРТ. Осевой компрессионный механизм травмы атлантозатылочного сочленения нередко приводит к компрессионному перелому мыщелков или диастазу кольца атланта спереди и сзади.

Traynelis и соавт. классифицировали в шейно-затылочном сочленении передние, вертикальные и задние подвывихи головы (рис. 11-3).

При этом могут быть различной степени краниоцервикальные дислокации, вплоть до полного разделения сочленения. Диагностическое функциональное исследование при осевой тракции, сгибании-разгибании при подобных повреждениях представляет потенциальную угрозу жизни пострадавшего, поэтому проводить его не рекомендуют. Если при МРТ выявляют разрыв крыловидных связок и покровной мембраны, следует учитывать, что повреждение высоконестабильное. Названный вид травмы шейно-затылочной области часто сопровождается разнообразными неврологическими повреждениями, нейрофизиологические проявления при которых (в частности, возникновение крестовидного паралича Белла) не всегда легко объяснимы.

Лечение

При лечении этих повреждений необходимо прежде всего учитывать наличие неврологического дефицита и выраженность нестабильности, вызывающей вертикальную и горизонтальную дислокацию. S. Tuli и соавт. предложили новую классификацию для определения тактики лечения этой тяжёлой травмы. Классификация различает следующие типы:

- I — устойчивое повреждение без смещения;
- НА — устойчивое повреждение со смещением, без связочной нестабильности;
- ИВ — нестабильное повреждение со смещением и связочной нестабильностью.

Лечение этих повреждений должно быть направлено на немедленную стабилизацию атлантозатылочного сустава и осторожное устранение дислокации с защитой и декомпрессией нервных структур. После установления диагноза галоаппаратом чрезвычайно осторожно, с установкой головы в нейтральном положении, осуществляют иммобилизацию краниовертебральной области. При этом интенсивная дистракция недопустима, при осторожной попытке репозиции тракцию контролируют неврологическим исследованием и последовательной рентгенографией. Для окончательной коррекции положения головы и устранения краниовертебральной неустойчивости осуществляют задний затылочно-цервикальный спондилодез. Эта операция без фиксации специальной экстракортикальной пластиной требует внешней иммобилизации краниоторакальным корсетом или (лучше) галоаппаратом в течение 12 нед и более. В результате удаётся получить дорсальный костный блок без неврологических осложнений.

ПОВРЕЖДЕНИЯ АТЛАНТА

Код поМКБ-10

512.0. Перелом первого шейного позвонка.

513.1. Вывих шейного позвонка.

S13.4. Растяжение и повреждение связочного аппарата шейного отдела позвоночника.

Анатомия

Атлант — кольцевидное, слегка уплощённое костное образование, служащее своеобразной шайбой, костным мениском между мыщелками затылочной кости и боковыми массами аксиса, обусловливающим переход движений от сгибательно-разгибательных к ротационным. Боковые массы атланта, имеющие в поперечном направлении клиновидную форму, соединены в единое кольцевидное образование передней и задней дугами. Боковые массы атланта спереди слева направо связывает мощная поперечная связка, обеспечивающая таким образом дополнительную стабильность костного кольца. Установлено, что средний предел прочности кажущейся хрупкой кости атланта составляет 2280 N. Средняя деформация, требуемая для перелома кольца атланта, составляет 1,6 мм.

Классификация

CD. Landells и соавт. выделяют три типа повреждений:

- I — повреждение только передней или задней дуги;
- II — линия перелома проходит через обе дуги;
- III (истинные взрывные переломы Джефферсона) — переломы с расхождением кольца в 3-4 местах, при этом боковая масса, как правило, оказывается изолированной.

Перелом может быть с повреждением поперечной связки или без такового (рис. 11-4).

J.A. Gehweiler и соавт. описали в своей классификации пять типов повреждений: перелом передней дуги, перелом задней дуги, перелом боковой массы, растрескивающийся перелом Джефферсона и перелом рёберно-поперечного отростка.

При использовании КТ для диагностики переломов атланта B. Segal и соавт. выявили дополнительный тип — оскольчатый перелом боковой массы с преимущественной локализацией повреждения в её передней и задней частях. Оскольчатый перелом боковой массы обусловлен асимметричным осевым механизмом травмы, при этом голова отклонена от сагиттальной плоскости в сторону смещения латеральной массы. Остеопериостальный разрыв поперечной связки закономерно возникает при этом типе травмы (рис. 11-5).

Классификация А.А. Луцика с соавт. выделяет ещё такие редкие повреждения, как отрыв переднего бугорка атланта и перелом рёберно-поперечного отростка;

к отдельной группе отнесены вывихи и подвывихи атланта.

Эпидемиология

Переломы атланта составляют 10% всех переломов шейного отдела позвоночника. В 50% случаев они сочетаются с другими переломами позвоночника, особенно с повреждениями аксиса. Соотношение частоты переломов атланта к переломам аксиса, по данным А.А. Луцика и соавт., составляет 1:2.

Этиология, механизм травмы

Переломы кольца С, больше чем на две части могут происходить от чисто растягивающего осевого, взрывного механизма насилия. При этом кольцо C_1 будет ломаться при деформации в 1 мм. Величина силы, вызывающей перелом атланта, в 3-4 раза превосходит усилие, необходимое для разрыва поперечной связки.

Переломы атланта изначально обусловлены механизмом травмы. Переломы кольца атланта — результат осевой нагрузки, ротации и экстензии головы кзади и вниз, через затылочные мыщелки к латеральным массам атланта. Результатом становится расхождение кнаружи имеющих клиновидную форму латеральных масс атланта с переломом, проходящим через дугу спереди или кольцо сзади и билатерально. Величина насилия, своеобразие механизма травмы в итоге предопределяют вид перелома атланта и одну наиболее важную его особенность — стабильный или нестабильный характер повреждения.

Клиническая картина и диагностика

Переломы атланта, особенно наиболее тяжёлые, со смещением, из-за расхождения фрагментов атланта, расширяющих позвоночный канал, редко осложняются повреждением неврологических структур.



Рис. 11-4. Три типа переломов атланта по классификации CD. Landells и соавт.

Эти повреждения хорошо выявляются при обычной рентгенографии. На стандартных рентгенограммах, произведённых через открытый рот и в боковой проекции, хорошо видны зубовидный отросток и боковые массы атланта, равно удалённые от боковых поверхностей зуба аксиса при отсутствии повреждения.

КТ, как правило, необходима всем пациентам с повреждением атланта, независимо от результатов предварительного рентгенографического исследования. Смещение боковых масс атланта по отношению к мыщелкам затылочной кости и аксиса указывает на перелом атланта. Расхождение боковых масс атланта больше чем на 6,9 мм свидетельствует о разрыве поперечной связки и выраженной нестабильности затылочно-аксиального перехода.

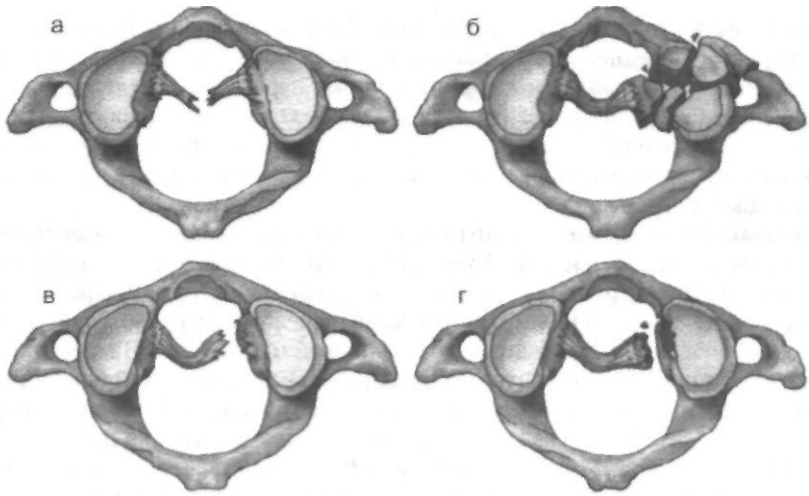

Рис. 11-5. Виды повреждений поперечной связки атланта, а, в — повреждения I типа; б, г — повреждения II типа.

Рентгенограммы в боковой проекции позволяют выявить неоднородность костной структуры атланта по отношению к структуре аксиса. Расстояние между задней поверхностью передней дуги атланта и передней поверхностью зуба аксиса должно быть меньше 3 мм у взрослых и 5 мм у детей до 6 лет.

Скрытая неустойчивость С.-С, перехода может быть определена функциональной рентгенографией при вытяжении, разгибании и сгибании. В процессе этого исследования можно выявить вертикальную атлантоаксиальную нестабильность. При переломе атланта она обусловлена расхождением латеральных масс и дислокацией зуба аксиса в сторону затылочного отверстия, сопровождается значительным неврологическим дефицитом. Выявляемые на рентгенограммах признаки отёка, увеличение тени мягкотканных превертебральных структур — важные диагностические признаки существенной скрытой травмы шейного отдела позвоночника. Таким пациентам необходимы дополнительные КТ и МРТ. КТ следует выполнять от затылка к позвонку C_2 в случае подозрения на перелом аксиса. КТ атланта, как было подчёркнуто выше, следует производить с шагом в 1,5 мм сечения.

Характеристика различных переломов атланта

Переломы передней дуги атланта — изолированные переломы переднего полукольца, происходящие под действием флексионно-аксиальных сил, встречают реже других типов. В результате большого насилия при переломе атланта может произойти значительное смещение переднего полукольца. В этих случаях зубовидный отросток аксиса может сместиться и находиться вне кольца C_1. Несмотря на такое смещение, неврологические проявления бывают редко, поскольку происходит расширение позвоночного канала при разгибании головы. Повреждения передней дуги, возникающие при гиперэкстензионном механизме насилия, характеризуются минимальным смещением и оскольчатым, раздробленным характером перелома. Тяжесть перелома зависит от дистракционных повреждений длинных мышц шеи и связочного комплекса, приводящих к нестабильности в суставе Крювелье, выявляемой при функциональной рентгенографии в боковой проекции. Как и при всех повреждениях шейно-затылочного комплекса, важно определить, есть ли атлантозатылочная неустойчивость. Рентгенография

в боковой проекции при лёгкой осторожной осевой тракции может исключить разрыв связок в этой области и повреждение структур аксиса. Вызывая оскольчатыи перелом передней дуги атланта, продолжающийся гиперэкстензионный механизм насилия приводит к дополнительному перелому нижележащих задних структур аксиса. Перелом передней дуги атланта в сочетании с переломом заднего полукольца, как правило, происходит при оскольчатом переломе боковой массы и возникает от асимметрично-осевого механизма насилия, как и при взрывном переломе Джефферсона.

Переломы боковых масс атланта возникают обычно при осевом асимметричном боковом механизме насилия. Уменьшение высоты боковой массы или неоднородность её костной структуры, выявляемые при рентгенографии через открытый рот, могут быть единственными признаками перелома, нередко сочетающегося с наружным смещением фрагментов одной боковой массы. При КТ можно выявить разрыв поперечной связки, контралатеральной к травмированной боковой массе. В результате асимметричной осевой нагрузки возникает оскольчатыи перелом боковой массы, её задней и передней частей, выявляемый только при аксиальной КТ. Каждый из двух оскольчатых переломов сопровождается остеопериостальным разрывом поперечной связки, вызывая атлантоаксиальную нестабильность. Большинство повреждений поперечной связки, встречаемых в месте остеопериостального присоединения, заживает в виде костного сращения. Тактика лечения зависит от наличия или отсутствия разрыва поперечной связки атланта.

Переломы задней дуги атланта бывают вызваны чрезмерным перерастяжением позвонков вместе с осевой нагрузкой образований затылка и задних дуг C_x и С,. Частота переломов задней дуги варьирует от 25 до 67%. При подобных повреждениях возможно поражение затылочных нервов. Переломы задней дуги атланта обычно устойчивы, их успешно лечат внешней иммобилизацией ортезом или гипсовым воротником.

Взрывные (лопающиеся) переломы атланта с четырьмя фрагментами кольца Джефферсон впервые описал в 1920 г. (рис. 11-6).

Такие переломы — результат осевой чрезмерной нагрузки, вектор силы которой разрывает кольцо атланта на два, три или четыре фрагмента. В настоящее время описано три типа перелома Джефферсона:

- при I типе вовлекается одна дуга атланта — передняя или задняя;
- при II типе происходят параллельные переломы дуг, как передней, так и задней;
- III тип переломов включает классический перерыв кольца атланта в четырёх точках — это истинный перелом Джефферсона.

При истинном переломе Джефферсона перелом боковой массы позвонка С, может простираться на переднюю или заднюю дугу. Переломы Джефферсона без смещения рассматриваются как устойчивые. Большей частью из-за клиновидной формы боковых масс в момент вертикального осевого насилия при переломе Джефферсона происходят латеральное их смещение, расхождение кольца атланта. Смещение боковых масс атланта больше чем на 6,9 мм возможно только в результате разрыва или отрыва поперечной связки, при этом увеличивается расстояние между передней дугой атланта и зубом аксиса, превышая 3 мм. В процессе рентгенографии через открытый рот выявляют значительное

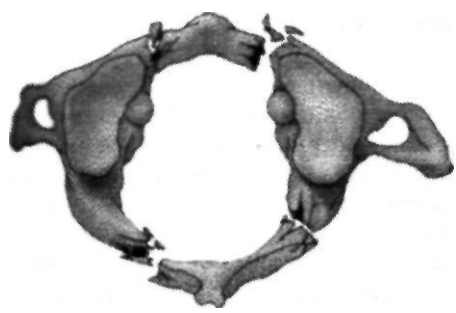

Рис. 11-6. Взрывной (лопающийся) перелом атланта - перелом Джефферсона.

латеральное смещение боковых масс атланта над боковыми массами аксиса, создающее по наружной краеобразующей атлантоаксиального сочленения выраженную ступенеобразную деформацию. Величина деформации определяет степень расхождения боковых масс атланта, позволяя диагностировать стабильность взрывного перелома. Такие переломы часто сочетаются с переломом зуба аксиса и другими повреждениями шейного отдела.

Перелом Джефферсона, сопровождающийся расширением позвоночного канала, редко осложняется повреждением неврологических структур. Стабильные переломы Джефферсона успешно лечат внешней иммобилизацией краниоцервикальной области жёстким воротником или галоаппаратом. Нестабильные переломы атланта можно успешно лечить галоаппаратом, при его использовании удаётся осуществить репозицию смещённых фрагментов атланта и фиксировать их в заданном положении на 10-12 нед. При переломе атланта, сочетающемся с переломом зуба аксиса II или III типа либо с переломом палача, может быть показано хирургическое лечение, направленное на репозицию смещённых фрагментов, устранение осевой деформации и стабилизацию повреждённых сегментов: трансартикулярный атлантоаксиальный остеосинтез, винтовой остеосинтез зуба аксиса, вентральный межтеловой корпородез C_2-C_3 с фиксацией коронарным эндофиксатором либо атлантоаксиальный или окципитоцервикальный C_0-C_2 спондилодез.

Атлантоаксиальная нестабильность

Различают три вида атлантоаксиальной нестабильности: флексионно-экстензионную, дистракционную и ротационную. Они могут быть изолированными или (чаще) сочетаться. Нестабильность связана с повреждением структур краниоцервикального перехода. Поперечная связка — ключевое образование, целостность или повреждение которой определяет величину смещения и нестабильность в атлантоаксиальном сочленении. Если расхождение между передней дугой атланта и зубом аксиса превышает 7 мм, происходит сдавление спинного мозга между зубом аксиса и задней дугой атланта. Вертикальные смещения атланта на аксисе возникают вследствие расхождения C_1-C_2 позвонков в атлантоаксиальном сочленении. Вершина зуба аксиса обычно находится в пределах передней дуги атланта или даже каудальнее (рис. 11-7).

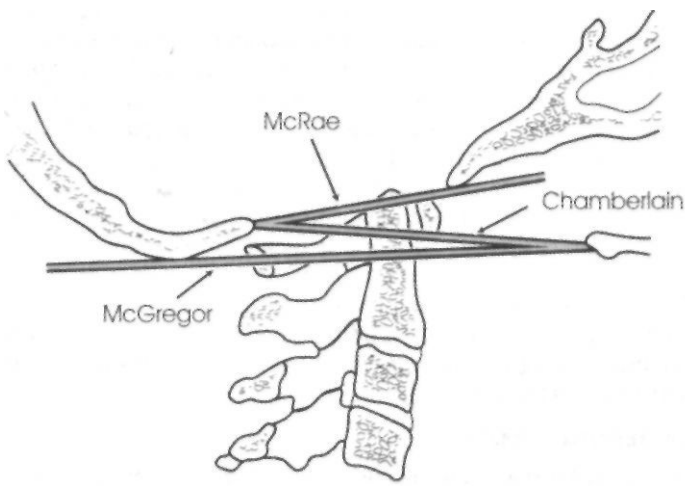

Рис. 7. Схема скиорентгенограммы в боковой проекции затылочно-аксиальной области, обычно используемая для определения базилярной инвагинации зуба аксиса.

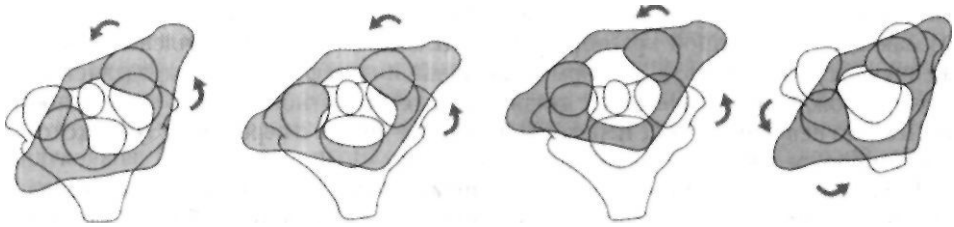

Рис. 11-8. Типы ротационных подвывихов в атлантоаксиальном сочленении по Fielding и Howkins.

Основной причиной вертикальной нестабильности бывает разрыв крыловидных связок и покровной мембраны. Вертикальная нестабильность в этой ситуации проявляется при разрывах в атлантозатылочном соединении.

Травматическое ротационное смещение атланта может варьировать от незначительного до фактически полного вывиха. При рентгенографии через открытый рот зуб аксиса располагается эксцентрично между боковыми массами, асимметрично изменена высота атлантоаксиальных сочленений. Изменение расстояния между передней частью кольца атланта и аксисом — важный показатель стабильности. КТ хорошо демонстрирует степень их смещения. Fielding и Howkins различают четыре типа дислокации в атлантоаксиальном сочленении (рис. 11-8).

- Тип А — простое вращательное смещение с неповреждённой поперечной связкой, зуб аксиса рассматривается как центр вращения, эти ротационные подвывихи в атлантоаксиальном сочленении — устойчивые повреждения.
- Тип В характеризуется передним смещением C_1 на C_2 от 3 до 5 мм с одной боковой массой, обеспечивающей осевое вращение при неполноценной поперечной связке.
- Тип С характеризуется передним смещением атланта более чем на 5 мм, боковые массы или чётко находятся в подвывихе, или повреждены, оставляя смещение в атлантоаксиальном сочленении, фиксируют возникшую дислокацию, дестабилизируя атлантоаксиальное сочленение.
- Тип D встречают редко, в этом случае ротационного подвывиха происходит заднее смещение C_1. Это повреждение обычно сочетается со сломанным или неполноценным зубом аксиса.

Повреждения спинного мозга при ротационных атлантоаксиальных подвывихах чрезвычайно редки. Наиболее часто выявляют дизестезию в результате повреждения корешков C_2-позвонка (сегмента). Сдавление или повреждение позвоночной артерии при ротационном подвывихе практически не встречают.

После осторожной одномоментной или постепенной тракции и деротации за голову в горизонтальном положении пациента происходят вправление, устранение ротационного подвывиха в атлантоаксиальном сочленении, приводящее к быстрому восстановлению нарушенных спинномозговых функций. При выявлении черепно-мозговой симптоматики, чтобы исключить повреждение сосудистых образований, необходимы дополнительные исследования (доплеровское исследование, МРТ, артериография). Начальный этап лечения должен быть направлен на защиту спинного мозга от дополнительного повреждения, на устранение любых дислокаций и стабилизацию травмированного позвоночного сегмента на весь период репаративной регенерации.

Сочетанные переломы атланта

В 50% случаев переломы атланта сочетаются с переломами аксиса и повреждениями других позвоночных сегментов. Изолированные или отрывные переломы устойчивы, их успешно лечат консервативно. Рентгенография в боковой проекции в вертикальном положении важна для идентификации скрытого повреждения

связок. Стабильный оскольчатый перелом боковых масс атланта требует жёсткой внешней иммобилизации в нейтральном положении краниоцервикальной гипсовой повязкой в течение 12 нед. При сопутствующей челюстно-лицевой травме следует использовать галоаппарат. Потенциально нестабильные повреждения атланта — оскольчатые, раздробленные переломы передней дуги; взрывные, лопающиеся переломы Джефферсона с разрывом поперечной связки и вертикальным или ротационным смещением повреждённых фрагментов Cj- и C_2-позвонков — требуют иного тактического подхода в выборе метода лечения. На начальном этапе лечения в галоаппарате осуществляют репозицию смещённых фрагментов. Достигнутое положение сохраняется в галоаппарате в течение 10-12 нед.

Подвывих или вывих в сочленении C_1-C_2. Ширина сустава Крювелье больше 3 мм указывает на несостоятельность поперечной связки. Заживление такого повреждения поперечной связки у взрослого маловероятно. Вертикальная нестабильность позвонков C_1-C_2 нечаста и указывает на разрыв крыловидных и апикальной связок. Тракция в этих случаях опасна. Пациентам с такой травмой показан задний окципитоаксиальный спондилодез. У пациентов с ротационными подвывихами или вывихами атланта лечение должно быть направлено на раннее закрытое вправление. Грубое смещение может быть устранено тракцией за череп с последующей контрольной рентгенографией. III и IV типы повреждения из-за вероятного разрыва поперечной связки могут потребовать открытого вправления и атлантоаксиального спондилодеза в случае вывиха боковых масс. Пациентам с наличием атлантоаксиальной нестабильности без перелома атланта осуществляют трансартикулярную фиксацию винтами по Magerl или атлантоаксиальный спондилодез. Дорсальный атлантоаксиальный спондилодез с проволочной фиксацией по Gallie не требует субламинарной фиксации позвонка C_2, но исключает подвижность в атлантоаксиальном сочленении, как и при спондилодезе по Brooks. Методика Gallie требует дополнительной внешней иммобилизации и целостности дорсальных структур позвонков C_1 и C_2. При тяжёлом повреждении задний спондилодез по Brooks или по Gallie необходимо дополнить надёжной жёсткой фиксацией краниоторакальной повязкой или галоаппаратом. Использование зажимов Halifax было предложено как альтернатива названным выше методам проволочной фиксации. Хотя экспериментальные биомеханические исследования показали, что зажимы Halifax обеспечивают такую же фиксацию, как и при методике Brooks, эти устройства не дают каких-либо клинических преимуществ, но их использование сопровождается неприемлемо высоким количеством осложнений. Пациентам со сломанным кольцом атланта и наличием нестабильности между позвонками C_1 и C_2 показаны трансартикулярная фиксация винтами или окципитоспондилодез. Доказано, что самая жёсткая стабилизация поражённого атлантоаксиального сочленения достигается после трансартикулярной фиксации двумя винтами по Magerl. Однако для полноценного выполнения трансартикулярной фиксации непременное условие — полное анатомическое вправление боковых масс позвонков Cj и C_2. В качестве альтернативы данной методике с успехом может быть использован окципитоцервикальный спондилодез с эндофиксацией специальными пластинами или проволокой.

Осложнения

Большинство переломов атланта заживает бесследно. Неудовлетворительные исходы могут быть при неустранённой нестабильности в атлантоаксиальном сочленении или при неустранённом вертикальном смещении зуба аксиса к затылочной кости, большому затылочному отверстию. Такая ситуация создаёт угрозу повреждения продолговатого мозга и требует хирургического вмешательства. У пациента с подобным осложнением нередко развивается миелопатия. Закрытое устранение вертикального смещения осуществляют посредством скелетного выпя-

жения. Если при скелетном вытяжении не устраняется вертикальное смещение, выполняют открытое вправление и трансартикулярную фиксацию позвонков Cj-Cy Если вправление не удаётся, осуществляют окципитоцервикальный спондилодез в сочетании с ламинэктомией позвонка C_r

Несращение после атлантоаксиального спондилодеза регистрируют в 4-10% случаев. Если технически возможно, трансартикулярная фиксация — предпочтительный вид стабилизации позвоночного сегмента. Особенно эффективен задний спондилодез Cj-C_2 с проволочной фиксацией аутотрансплантатов в комбинации с трансартикулярным остеосинтезом двумя винтами, обеспечивающий формирование полноценного костного блока атлантоаксиального сочленения. В клинической практике чаще используют окципитоцервикальный спондилодез.

Затылочная невралгия — редкое осложнение после атлантоокципитальной травмы. Это связано с переломом задней дуги или ятрогенным ущербом при осуществлении спондилодеза. Лечение должно быть направлено на декомпрессию и устранение воздействия на корешок C_2, вправление и стабилизацию позвонков $C_,$-C_2. Повреждение позвоночной артерии в ранние сроки может не проявляться. Чтобы минимизировать любое компрессионное воздействие на артерию, необходимо раннее вправление атланта. В случае закрытого повреждения *a. vertebralis* в комплекс лечения следует включать противосвёртывающие средства; при открытом повреждении артерии показана моментальная тампонада с последующей попыткой её восстановления или перевязкой при невозможности восстановления.

ПОВРЕЖДЕНИЯ АКСИСА

Перелом зуба аксиса

Код по МКБ-10

S12.1. Перелом второго шейного позвонка.

Анатомия

Зуб аксиса совместно с поперечной связкой и передней дугой атланта — основа стабильности атлантоаксиального сочленения, он препятствует чрезмерному смещению атланта и головы кпереди и кзади. С переломом зуба эта стабильность утрачивается и возникает опасность при дислокации его повреждения медуллобульбарного отдела мозга, вертебральных артерий у выхода их из костного канала. При вентральной трансдентальной дислокации атланта, когда расстояние между дорсальной поверхностью каудального фрагмента зуба и вентральной поверхностью задней дуги атланта становится равным 7 мм, происходит повреждение спинного мозга.

Эпидемиология

Переломы зубовидного отростка встречают у 8-15% пострадавших с повреждениями шейного отдела позвоночника. Такие повреждения особенно часто встречают у людей моложе 8 и старше 70 лет. У лиц до 60 лет переломы зуба аксиса отмечены в 50,8% случаев, старше 60 — у 49,2%, причём, по данным C.R. Clark и A.A. White, чаще переломы зуба встречаются у мужчин (86%) с таким видом травмы. Переломы зубовидного отростка у пострадавших в 16-25% случаев осложняются повреждением спинного мозга, а в 5,5-11,1% приводят к летальному исходу.

Этиология, механизм травмы

Механизм травмы не представляется ясным до конца. Чаще перелом зуба возникает при автомобильной аварии, падении на голову, от большого осевого воздействия с преобладанием момента сгибания или разгибания. Наиболее частой причиной перелома зуба аксиса бывает воздействие на голову пострадавшего, находящуюся в положении флексии. Именно при таком механизме травмы чаще возникает перелом зуба аксиса со смещением кпереди. При насилии на голову, находящуюся в положении разгибания, происходит перелом зуба аксиса с более редким смещением его кзади. Сгибательные переломы зуба чаще происходят

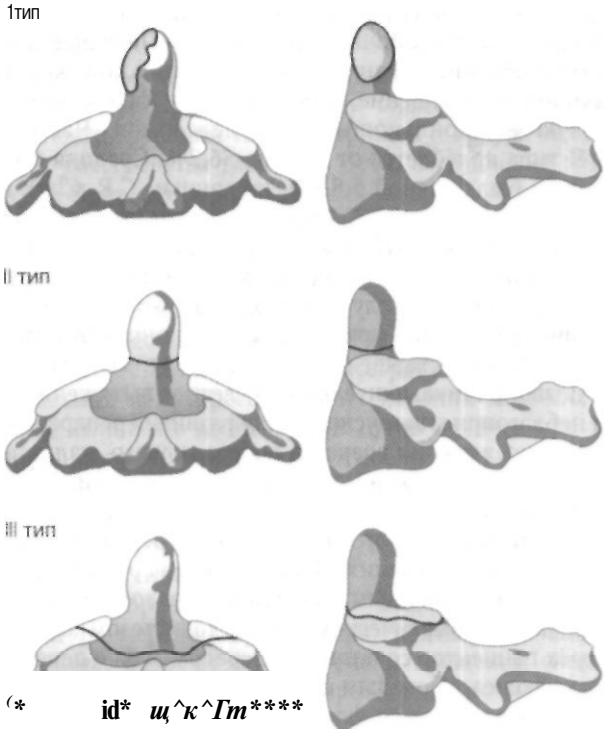

Рис. 11-9. Классификация переломов зуба аксиса по Anderson и D'Alonzo.

у молодых, разгибательные — у пожилых. Встречают и хлыстовой механизм травмы, когда сила инерции и движения массы головы создаёт разрушительный очаг на уровне атлантоаксиального сочленения.

Классификация

L.D. Anderson и R.T. D'Alonzo все переломы зуба аксиса подразделяют на три типа (рис. 11-9).

Переломы зуба аксиса классифицируют в зависимости от наличия и степени смещения по ширине и под углом.

I **тип** — редко встречающиеся отрывные переломы верхушки зуба аксиса. Они возникают при чрезмерном напряжении крыловидных связок в период максимальной ротации головы. Поскольку апикальные и крыловидные связки стабилизируют сломанную верхнюю часть зуба, удерживая его фрагменты на месте, переломы этого типа, если им не сопутствует травматическое разобщение в атлантозатылочном сочленении, рассматриваются как стабильные. Стабильность в подобной ситуации подтверждают функциональной рентгенографией в боковой проекции в положении сгибания и разгибания.

И **тип,** наиболее частый, выявляют в 64,9-68% случаев. Линия перелома локализуется в самой узкой области, в зоне талии зубовидного отростка, в части, закрытой поперечной связкой, каудальной границей которой служит тело аксиса. Переломы зуба через его талию, как полагают P.K. Meyer и W.H. Mouradian и соавт., бывают следствием действия боковых сил, приложенных к голове, передающихся на боковые массы и зубовидный отросток и в итоге приводящих к срезыванию зуба над телом аксиса. Эти переломы нестабильны, особенно при сопутствующем разрыве поперечной связки. M.N. Hadley и соавт. предложили выделить оскольчатые переломы основания зуба аксиса из-за их высокой нестабильности — тип ПА.

Дальнейшая дифференциация этого типа переломов исходит из наличия и величины смещения зуба, что имеет значение при выборе метода лечения. Смещения

при переломе зуба аксиса могут быть в виде угловой деформации, переднего или заднего смещения или вертикальной дистракционной дислокации. Переднее или заднее смещение зуба при переломе обычно устраняют при изменении положения головы. Вертикальное дистракционное смещение, диастаз между фрагментами зуба обусловливают выраженную нестабильность таких переломов. Частота смещения зуба при переломах II типа колеблется от 24,5 до 56,2%. Средняя степень смещения при переломах зуба была равной 5,8 мм, по данным C.R. Clark и A.A. White, а величина угловой деформации — 13,3°. Эти показатели имеют большое прогностическое значение. Так, смещение зуба аксиса при переломе на 6 мм и более приводит к несращению перелома у 67% пострадавших. При смещении зуба менее чем на 4 мм несращение отмечено в 10% случаев. При этом, кроме заднего и переднего смещения, имеет значение наличие фрагментации на концах отломка зуба, препятствующих репозиции. Возраст старше 50 лет, неадекватная иммобилизация верхнешейного отдела позвоночника, длительное скелетное вытяжение — всё это существенно усугубляет неблагоприятные условия для развития репаративного остеогенеза. H.S. An не отмечает влияния возраста пострадавшего, наличия сопутствующего неврологического дефицита или направления смещения зуба аксиса на процесс заживления перелома.

Неврологические нарушения спинномозгового характера встречаются при переломе зуба аксиса II типа у 5-10% пострадавших. Известно, что переломы зуба аксиса II типа могут сочетаться с одновременным взрывным переломом атланта, переломом задней дуги атланта и травматическим спондилолистезом аксиса. F. Signoret и соавт. выявили у трёх пациентов сочетанный перелом зуба с переломом верхнего суставного отростка аксиса и боковым смещением фрагментов.

Переломы зуба аксиса **III типа** возникают от флексионно-аксиального механизма насилия и локализуются у основания зуба в теле аксиса. Такие переломы обычно имеют хорошо васкуляризованную широкую губчатую поверхность излома. Смещение зуба аксиса предопределяется степенью дистракции и величиной угловой деформации. Стабильность перелома зуба зависит от величины первоначального смещения. Смещение зуба аксиса, превышающее 5 мм, и угловая деформация в 10° создают риск несращения перелома или замедленного сращения в положении сохранившегося смещения. Частота сопутствующих повреждений неврологических структур достигает 20%.

Переломы зуба аксиса чаще встречаются у мужчин. При таких переломах после закрытого вправления и последующей внешней иммобилизации происходит сращение аксиса у 96% пациентов.

Клиническая картина

Клинические проявления переломов зуба аксиса варьируют в широких пределах: от лёгких болевых ощущений при движении головы до моментальной смерти на месте происшествия. При переломах зуба без смещения или с незначительным смещением клинические проявления могут быть в виде незначительных болевых ощущений в верхних отделах шеи, усиливающихся при движении головы, быстро исчезающих болей при глотании, ограничении движений головы, болях при широком открывании рта. Лёгкая болезненность в области шеи и головы при движениях, чувство дискомфорта быстро проходят. Пациент, не испытывая боли, встаёт, передвигается, осуществляет активные движения головой. Это кажущееся благополучие крайне сомнительно и опасно. Неосторожный шаг, внезапный толчок, минимальная дополнительная травма могут привести к вторичному смещению сломанного зуба, дислокации атланта и внезапной компрессии спинного мозга с соответствующими клиническими проявлениями, иногда в виде потери сознания различной длительности.

При более значительном смещении зуба при переломе II типа могут проявляться симптомы, связанные со сдавлением спинного и продолговатого мозга,

позвоночных артерий и с заинтересованностью ядер подъязычного и блуждающих нервов, а также языкоглоточного и нёбного нервов и *chorda tympani*.

В остром периоде воздействия на спинной мозг проявляются чаще всего в виде тетрапареза, слабости и онемения в конечностях, расстройства чувствительности, функций тазовых органов и нарушения дыхания. Наряду с этим выявляют расстройства глотания, речи, затруднение при открывании рта, нарушение вкуса. Проявления повреждений спинного мозга могут варьировать от нарушения функций дыхательных движений до развития крестообразного паралича Белла. Радикулопатия может проявляться как невралгия большого затылочного нерва или включать нижние шейные корешки, возникает у 5-10% пациентов с переломами зуба аксиса II и III типов.

Особое место в клинической картине переломов зубовидного отростка занимают поздние спинномозговые расстройства, пирамидная недостаточность. Причина появления и прогрессирования поздних неврологических расстройств — сдавление спинного мозга задней дугой атланта при продолжающейся дислокации сломанного зубовидного отростка вследствие вторичных сдвигов его в результате погрешностей в лечении или при отсутствии такового при неустановленном диагнозе. В качестве первопричины могут быть нарушения кровотока в позвоночных артериях и недостаточность кровоснабжения продолговатого мозга.

Диагностика

Спондилорентгенография — обязательный метод обследования при подозрении на перелом зуба аксиса, подтверждающий наличие, характер, уровень перелома, особенности и степень смещения сломанного зуба. Переломы зуба аксиса могут быть диагностированы при стандартной рентгенографии в боковой проекции и через открытый рот в 94% случаев. Подтверждает диагноз расширение шейно-ларингеального промежутка (между задней стенкой гортани и краниовентральным углом тела позвонка C_3), который в норме не должен превышать 4 мм. При диагностике у детей перелома зуба без смещения на уровне синхондроза в теле аксиса могут возникать трудности, так как линия синхондроза в теле аксиса обычно закрывается у ребёнка в возрасте 7 лет. Знание рентгеносемиотики аномалий развития в верхних двух третях зубовидного отростка (аплазии, гипоплазии, *os odontoideum)* важно при дифференциальной диагностике. Трудно идентифицировать перелом зуба аксиса у пожилых людей при наличии остеопении. При переломе зуба аксиса у основания без смещения линия перелома может проникать в медиальное возвышение боковой массы; это осложняет идентификацию перелома при рентгенографии. Рентгенотомография, КТ, реконструирующее изображение в сагиттальной и коронарной плоскостях позволяют в подобных случаях выявить наличие перелома.

Лечение

Показания к госпитализации. Госпитализации подлежат все пострадавшие с подобной травмой.

Первая медицинская помощь. На месте происшествия каждого пострадавшего с подозрением на перелом зуба аксиса необходимо рассматривать как пациента с наличием перелома. Его в экстренном порядке с внешней иммобилизацией шейного отдела позвоночника в нейтральном положении необходимо транспортировать в специализированный центр неотложной помощи.

Консервативное и хирургическое лечение. *Переломы зуба аксиса I типа*. При отсутствии сопутствующего нестабильного повреждения атлантозатылочного сочленения переломы зуба аксиса с успехом лечат консервативно с помощью внешней иммобилизации краниоцервикального отдела в нейтральном положении жёстким воротником. Наступление сращения перелома зуба контролируют функциональной рентгенографией в положении сгибания и разгибания. При наличии посттравматической нестабильности, особенно с неустранённой дислокацией

в атлантозатылочном сочленении, обычно рекомендуют краниоцервикальный дорсальный спондилодез. Если удаётся закрыто устранить дислокацию в атлантозатылочном сочленении, то с успехом может быть осуществлена краниоцервикальная фиксация галоаппаратом в течение 10-12 нед. В последующем при необходимости может быть продолжена внешняя иммобилизация краниоцервикальной жёсткой повязкой ещё в течение 6-8 нед.

Переломы зуба аксиса II типа. Считают, что все переломы зуба аксиса II типа нестабильны. Успех лечения перелома зависит от соблюдения следующих принципиальных положений: своевременного исчерпывающего диагноза, репозиции сломанного зуба, надёжной иммобилизации в положении, достигнутом при репозиции, в течение всего периода репаративного остеогенеза. При этом следует помнить, что при переломах зуба II типа частота несращения колеблется от 4 до 36%. Среди травматологов не существует единого отношения к выбору тактики и метода лечения данного типа переломов зуба аксиса. Многие выбирают сначала консервативный метод лечения, затем, если в течение 2-3 нед не удаётся репонировать перелом, удержать после репозиции фрагменты сломанного зуба в заданном положении, уверенно стабилизировать их, применяют хирургическое лечение. Некоторые травматологи первоначально применяют хирургическое лечение, особенно в тех случаях, когда сломанный фрагмент зуба смещён более чем на 5 мм, а угловая деформация больше 10° или когда в плоскости перелома концы фрагментов зуба имеют мелкие отломки. Одни хирурги используют в виде первичного оперативного лечения дорсальный атлантоаксиальный спондилодез, другие — трансартикулярный остеосинтез, третьи — остеосинтез зуба аксиса одним или двумя винтами.

Консервативное лечение включает скелетное вытяжение, закрытую репозицию сломанного зуба и последующую иммобилизацию в течение 10-12 нед в галоаппарате. Скелетную тракцию необходимо проводить осторожно, чтобы не вызвать вертикальное смещение, диастаз между фрагментами зуба. Максимально допустимое смещение зуба не должно превышать в обеих плоскостях 20%, что обеспечивает поверхностный контакт в 64% случаев. Положение репонированных фрагментов зуба в процессе их сращения контролируют рентгенологически. Признаки консолидации перелома зуба после 6-8 нед иммобилизации в гало-аппарате определяют функциональной рентгенографией в положении сгибания и разгибания. В некоторых случаях необходимы томорентгенография и КТ.

Консервативное лечение переломов зуба аксиса II типа в галоаппарате приводит к успешному восстановлению стабильности в травмированном сегменте у 66-70% пациентов. В случаях, когда при консервативном лечении галоаппарат по ряду причин невозможно использовать, особенно у пожилых людей при переломах зуба без смещения или после успешной закрытой репозиции, применяют краниоторакальный гипсовый корсет в течение 3-4 мес. При таком лечении вероятность получить сращение перелома зуба меньше, чем при использовании галоаппарата.

При неэффективном консервативном лечении применяют задний атлантоаксиальный спондилодез по Brooks или Gallie с проволочной фиксацией, иногда - спондилодез с субламинарными зажимами Halifax или (особенно в последние годы) фигурным фиксатором-стяжкой из металла с памятью формы. При значительном смещении зуба с выраженной нестабильностью некоторые травматологи предпочитают первично использовать задний спондилодез позвонков C_1-C_2. Задний атлантоаксиальный спондилодез приводит к сращению перелома зуба аксиса у 96% пациентов. До 31% случаев осложнений возникло при использовании компрессионных зажимов Halifax. J.R. Chapman и P.A. Anderson не рекомендуют использовать данную методику дорсальной фиксации позвонков C_1-C_2.

Перелому зуба аксиса примерно у 16% пострадавших сопутствует перелом задней дуги атланта. В этих случаях, а также после ламинэктомии задней дуги атланта, чтобы осуществить задний спондилодез позвонков C_1-C_2, необходимо

либо ждать консолидации сломанной дуги атланта, либо включать в спондилодез затылочную кость, что приведёт краниоцервикальный отдел позвоночника к ещё большему обездвиживанию. В подобной ситуации с успехом применяют трансартикулярную фиксацию винтами или дорсальный трансартикулярный атлантоаксиальный спондилодез по Magerl. Трансартикулярная фиксация обеспечивает самую высокую стабилизацию позвонков C_1-C_2. После трансартикулярной фиксации по данной методике в послеоперационном периоде обычно нет нужды в дополнительной иммобилизации в галоаппарате, но для успешного выполнения операции необходимо устранить дислокацию боковых масс позвонков C_1 и C_2. Неверно выбранное направление в ходе сверления и установки винта могут привести к повреждению позвоночной артерии, что может закончиться смертельным исходом. Частота повреждения позвоночной артерии при трансартикулярном атлантоаксиальном остеосинтезе колеблется от 4,1 до 8,2%. Повреждение позвоночной артерии предопределяется изменчивостью её расположения и слишком узким перешейком, через который проводят винт. Ко всему прочему позвоночная артерия образует острый боковой изгиб сразу под верхней суставной фасеткой аксиса приблизительно у 80% пациентов. Поэтому необходимы предоперационная оценка топографической анатомии позвоночной артерии и рентгеноскопический или навигационный контроль прохождения винта при трансартикулярном остеосинтезе. Трансартикулярная винтовая фиксация позвонков C_1-C_2 позволяет получить сращение перелома зубовидного отростка у всех пациентов, тем не менее, дорсальный спондилодез приводит к существенной потере движений в сагиттальной и фронтальной плоскостях в атлантоаксиальном сегменте. Именно поэтому возникла необходимость разработать метод открытого вправления и внутренней фиксации перелома зубовидного отростка.

Началом применения остеосинтеза сломанного зуба аксиса считают август 1978 г. Примерно в это время с успехом начинают использовать при переломе зуба II типа метод винтовой фиксации Magerl, Bohler, Fujii и др. Внутренняя фиксация фрагмента зуба канюлированными винтами была успешной у пациентов с переломами давностью меньше 3 нед с момента травмы. Преимущество надёжного остеосинтеза зуба винтами заключается в сохранении движений в атлантоаксиальном сегменте и в отсутствии зависимости от сопутствующего перелома задней дуги атланта. Успешное осуществление остеосинтеза зуба требует во время введения винтов хорошей визуализации при рентгеноскопии в двух плоскостях на аппарате с электронно-оптическим преобразователем и адекватной закрытой репозиции при переднем доступе к телу аксиса. Для передней винтовой фиксации зуба его перелом должен быть поперечным, вправимым и нераздробленным на концах фрагментов. Небольшой зубовидный отросток, застарелый или несросшийся перелом, выраженный остеопороз кости, сопутствующий разрыв поперечной связки — всё это становится относительным противопоказанием к остеосинтезу зуба. Наличие у пациента хронических заболеваний лёгких с увеличенным переднезадним диаметром грудной клетки с выраженным шейным кифозом создаёт чрезвычайно сложные технические проблемы в момент введения винтов при осуществлении остеосинтеза зуба аксиса. Винтовая фиксация зубовидного отростка - технически сложная процедура, требующая тщательного предоперационного планирования и адекватного хирургического навыка. Один винт, используемый для остеосинтеза зуба, создаёт достаточную неподвижность фрагментов, но фиксация зуба двумя винтами надёжнее предотвращает ротационное смещение фрагмента. При клиническом сравнении результатов остеосинтеза зуба аксиса с задним спондилодезом позвонков C_1-C_2 выявлено, что количество выздоровевших было примерно одинаковым, но при остеосинтезе зуба аксиса отмечено большее количество осложнений. В литературе остеосинтез винтами зубовидного отростка утвердился как надёжный метод лечения переломов зуба II типа.

Переломы зуба аксиса III типа. Консервативное лечение, предусматривающее тракцию в галоаппарате с устранением смещения и угловой деформации зуба аксиса и иммобилизацию его в течение 12 нед, — метод выбора при переломах III типа. Частота несращения вместе с количеством неправильно сросшихся переломов составляет 13-15%. Нестабильные переломы зуба III типа имеют повышенный риск несращения или сращения с неустранённым смещением. Консервативное лечение переломов зуба с неустранённой дислокацией и угловой деформацией заканчивается несращением у 22-40% пациентов. Пациенты с неустранённым смещением зуба более 5 мм и угловой деформацией более 10° нуждаются в хирургической стабилизации в виде дорсального атлантоаксиального спондилодеза или вентральной фиксации зуба и тел позвонков C_2-C_3 дельтовидной металлической пластиной по R. Streli.

Перелом кольца аксиса

Код по МКБ-10

S12.1. Перелом второго шейного позвонка.

Эпидемиология

По данным B. Effendi и соавт., переломы I типа выявлены у 65% пациентов, II типа — у 28%, III типа — у 7%. Особенно часто такие переломы кольца аксиса встречают при автомобильной аварии, большей частью у мужчин. Возраст пострадавших колеблется от 5 до 86 лет. Неврологический дефицит, связанный с переломом кольца аксиса, отмечают относительно редко. Тяжёлые неврологические поражения в основном обусловлены сопутствующими повреждениями шейного отдела позвоночника и недостаточностью позвоночной артерии. Смертность при переломах кольца аксиса обусловлена главным образом сочетанной тяжёлой черепно-мозговой травмой, тяжёлой травмой грудной клетки, органов дыхания и составляет 6,8%.

Классификация

B. Effendi и соавт. с дополнениями A.M. Levine и C.C. Edwards разделяют все переломы на три типа (рис. 11-10).

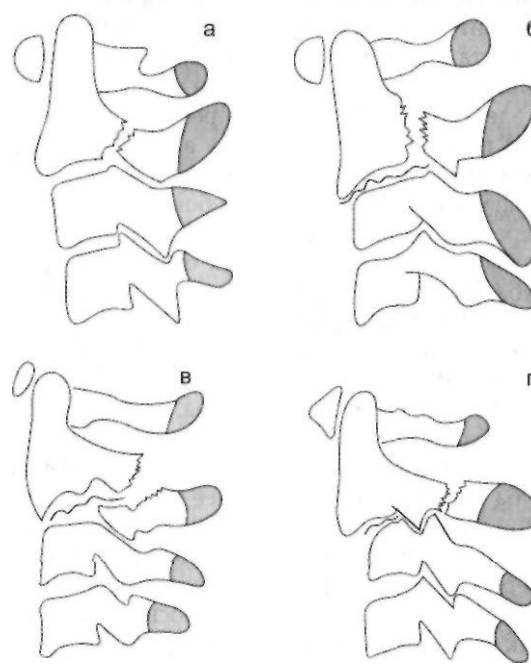

Рис. 11-10. Трёхстепенная классификация переломов кольца аксиса Effendi в модификации Levine.
а — I тип; б — II тип; в — ПА тип; г — III тип.

- I тип — билатеральный перелом межсуставной части дужки без смещения или со смещением менее 3 мм и без угловой деформации. Это повреждение стабильное, межпозвонковый диск C_2-C_3 не повреждён. Стабильность подтверждают функциональной рентгенографией в боковой проекции при произвольных флексии и экстензии. Этот тип перелома аксиса нередко сочетается с другими переломами шейных позвонков, особенно с переломом задней дуги атланта, взрывным переломом атланта, переломом зуба и переломом боковых масс атланта.
- Перелом II типа сопровождается смещением больше 3 мм и значительной угловой деформацией, иногда с сопутствующим компрессионным переломом краниовентрального угла тела позвонка C_3 и возможным отрывом дорсокаудальной части позвонка C_2. Эти повреждения потенциально нестабильные. Levine и Edwards описали тип перелома ПА с небольшим смещением по линии перелома и значительной угловой деформацией. Передняя продольная связка остаётся неповреждённой, а задняя продольная связка и задняя часть диска C_2-C_3 полностью разорваны. Это повреждение отличается от перелома II типа наличием дистракционного смещения переднего фрагмента тела аксиса, которое может опасно увеличиваться при осуществлении осевой тракции.
- Переломы III типа — нестабильные повреждения со значительным смещением и угловой деформацией, с одно- или двусторонним сцепившимся вывихом дугоотростчатых суставов C_2-C_3 и повреждением передней и задней продольных связок. Дислокация суставных фасеток вызвана гиперфлексией и предшествует перелому кольца аксиса. При сцепившемся вывихе продолжающаяся гиперэкстензия и осевая нагрузка приводят к перелому кольца аксиса, при этом смещённое тело аксиса удерживается в положении флексии. Встречают неврологические осложнения, большей частью нетяжёлые из-за имеющегося расширения позвоночного канала. Особенно часто, до 33%, неврологические повреждения бывают при так называемых атипичных переломах палача, когда линия перелома проходит через заднюю поверхность тела позвонка с односторонним или двусторонним повреждением задней кортикальной пластинки.

Этиология, механизм травмы

F. Wood-Jones описал анатомию перелома аксиса у повешенных, у которых в момент казни узел петли располагался под нижней челюстью. У всех погибших были выявлены двусторонний перелом дужки аксиса и полное разрушение связок и диска между позвонками C_2 и C_3, что и вызвало поперечный разрыв спинного мозга и мгновенную смерть. Механизм травмы был обусловлен гиперэкстензией, сочетающейся с внезапной сильной дистракцией. На основании сходства рентгенологической картины перелома аксиса у пострадавших после автоаварии, падения на голову, у ныряльщиков, повешенных R.S. Schneider и соавт. дали звучное название этому виду повреждения позвонка C_2 — перелом палача. У повешенных гиперэкстензионный механизм насилия сочетался с выраженной дистракцией, у травматологических больных гиперэкстензия, а иногда и флексия сочетались с противоположным сжимающим осевым воздействием. Эта особенность механизма травмы объясняет различную частоту и тяжесть повреждения спинного мозга и обоснованность термина «травматический спондилолистез аксиса».

При автомобильной аварии или падении на голову происходит удар по передней части головы, что вызывает экстензию шейного отдела позвоночника с сильным напряжением передних мягкотканных образований. Происходит большое давление на костные структуры дорсальной колонны, пока межсуставная часть дужки не сломается. Если экстензия продолжается, передняя продольная связка и диск рвутся от напряжения с отрывом части тела позвонка C_2 или C_3 или без такового. Продолжающаяся гиперэкстензия с осевой нагрузкой отделяет диск от тела поз-

вонка C_3 или (реже) C_2 с разрушением задней продольной связки. Именно в этот момент может произойти повреждение спинного мозга. Сразу после перелома тело аксиса смещается вперёд по отношению к C_3 на расстояние, зависящее от разрушения передней продольной связки и диска. Это переднее смещение возможно из-за потери ограничения со стороны сломанной части дорсальной колонны. Переднее смещение тела аксиса увеличивает позвоночный канал и фораминальное отверстие, эта «декомпрессия» бывает одной из причин небольшой частоты возникновения неврологического дефицита при отсутствии какой-либо дистракции. Перелом аксиса может произойти в любой его точке.

Диагностика

Травмы передних отделов головы, полученные при автомобильной аварии или падении на голову, при нырянии, вызвавшие вынужденное положение головы, анталгическую позицию в шейном отделе с припухлостью тканей и болезненностью в затылочной области, указывают на гиперэкстензионный механизм насилия с одновременным выраженным осевым воздействием на верхнешейный отдел позвоночника, приводящим, как известно, к перелому кольца аксиса. Полное клиническое и неврологическое обследование проводят до рентгенологического исследования. При необходимости немедленной интубации предварительно нужно выполнить боковую рентгенографию, так как эндотрахеальная трубка в трахее не позволяет выявить нестабильность в травмированном позвоночном сегменте. Рентгенологическое исследование, включая рентгенографию в двух проекциях, должно установить сначала стабильность в повреждённом позвоночном сегменте. Боковую рентгенографию в положении сгибания и разгибания следует выполнять без анестезии при осторожной ручной тракции. Боковая рентгенография обычно идентифицирует перелом дорсальной дуги, признаки перелома аксиса: угловую деформацию, переднее смещение задних структур, признаки повреждения, отёка превертебральных тканей. КТ невральной дуги позвонка C_2 показывает перелом межсуставной части дужки на одной стороне, характер и уровень повреждения — на другой (как следствие вращательного механизма насилия). Асимметричные повреждения невральной дуги отмечены у 18% пациентов с переломами кольца аксиса. Реконструированная КТ позволяет идентифицировать смещение суставных фасеток, определить ширину линии перелома, величину угловой деформации, кифоза в градусах, смещение в миллиметрах.

Лечение

Показания к госпитализации. Госпитализация показана всем пациентом с подобной травмой.

Консервативное лечение. Лечение травматического спондилолистеза позвонка C_2, в зависимости от типа перелома, зависит прежде всего от стабильности повреждения, величины дислокации и деформации травмированных структур кольца аксиса.

Переломы кольца I типа с успехом лечат консервативно иммобилизацией краниоцервикального отдела в нейтральном положении гипсовым или ортопедическим воротником или галоаппаратом в течение 3 мес и более.

Более тяжёлые повреждения кольца аксиса (И тип) лечат 3-недельной временной тракцией посредством скелетного вытяжения за кости свода черепа с последующей иммобилизацией в галоаппарате в течение 12-14 нед. В последние годы многие травматологи сразу начинают лечение с наложения галоаппарата или после тракции на скелетном вытяжении в течение 8 дней продолжают иммобилизацию в галоаппарате до появления признаков сращения; в итоге успешное заживление отмечено у 94,5% пациентов. Несращение обнаружено у тех пациентов, у которых неисправленная угловая деформация превышала 11°. При флексионно-дистракционном повреждении НА типа со значительной угловой деформацией и чрезмерным расширением сзади межтелового промежутка C_2-C_3 и неповреждённой

передней продольной связкой не следует осуществлять тракцию, чтобы не вызвать повреждения спинного мозга. В этих случаях необходимо осторожное экстензионное вытяжение с одновременным осевым сжатием при фиксации в галоаппарате. Если при подобных повреждениях фибротизация травмированного диска не предотвращает нестабильность в позвоночном сегменте, необходим вентральный межтеловой C_2-C_3 корпородез коронарным моносегментарным фиксатором.

Хирургическое лечение. При повреждениях III типа показано оперативное лечение. При травматическом спондилолистезе аксиса с односторонним или двусторонним сцепившимся вывихом позвонка C_2, особенно когда перелом межсуставной части дужки асимметричен, закрытая репозиция обычно невозможна. Необходимы открытое дорсальное вправление сцепившегося вывиха позвонка C_2 и стабилизация травмированного сегмента. Открытое вправление вывиха многие хирурги завершают дорсальным спондилодезом позвонков $C_,$-C_3 с последующей иммобилизацией гало-аппаратом.

В последние годы в подобной ситуации всё чаще осуществляют дорсальную фиксацию позвонков C_2-C_3 металлическими пластинами, закреплёнными педикулярными винтами к C_2 и боковым массам C_3. Задняя фиксация пластинами позвонков C_2-C_3 освобождает атлантоаксиальное сочленение от стабилизации и необходимости последующей фиксации галоаппаратом. B. Effendi и соавт. вполне резонно считают, что после открытого вправления дугоотростчатого сустава C_2-C_3, если нет перелома суставных фасеток с их дислокацией, травматический спондилолистез аксиса приобретает характер повреждения II типа, т.е. нет необходимости во внутренней дорсальной фиксации. Нестабильность при данном типе перелома после вправления вывиха обусловлена разрывом диска C_2-C_3, разрывом передней и задней продольных связок и передней дислокацией тела аксиса, то есть разрушением передней и средней колонн позвоночного сегмента. Поэтому в такой ситуации показан вентральный межтеловой спондилодез позвонков C_2-C_3. Костный блок Cj-C_2 надёжно предотвращает рецидив деформации аксиса и не ограничивает функции в атлантоаксиальном сочленении.

Хирургическое лечение повреждений верхнешейного отдела позвоночника

Показания к экстренному оперативному лечению возникают не часто. Пациенты с грубой неврологической симптоматикой, обычно необратимой, как правило, не требуют неотложного оперативного лечения, исключая те случаи, когда диагностирована неустраняемая дислокация фрагментов позвонка, компримирующих содержимое позвоночного канала. Показания к экстренной или ранней операции возникают в тех случаях, когда продолжают манифестировать проявления неврологического поражения ниже уровня травмы: при неполном неврологическом повреждении с признаками прогрессирования неврологической симптоматики или при неполном неврологическом нарушении с неустраняемой стойкой компрессией спинного мозга, корешков при невправимом одно- или двустороннем вывихе, дислоцированных фрагментах позвонка.

Хирургическое лечение, проводимое в плановом порядке в ранние сроки после травмы, показано пациентам, у которых консервативными методами не удаётся восстановить анатомические взаимоотношения в повреждённом сегменте. Своевременное хирургическое лечение в ранние сроки после травмы оказывается менее травматичным и более эффективным, чем при оперативном лечении застарелых повреждений.

При предоперационном планировании прежде всего должны быть обоснованы показания к выбору хирургического лечения с учётом всех данных обследования пациента. В процессе предоперационного планирования определяют оптималь-

ный метод оперативного лечения, условия анестезиологического обеспечения, уточняют положение и фиксацию головы на операционном столе в зависимости от хирургического доступа. Учитывают особенности обязательного рентгенологического контроля при проведении винта при трансартикулярном атлантоаксиальном остеосинтезе или при остеосинтезе зуба аксиса. Определяют методику интраоперационного мониторинга неврологического статуса (соматосенсорные вызванные потенциалы или тест с пробуждением). Определяют вид внешней иммобилизации краниоцервикального отдела после операции.

ОКЦИПИТОАКСИАЛЬНЫЙ СПОНДИЛОДЕЗ

Эндотрахеальный наркоз. Положение пациента — на животе. Голову в положении сгибания фиксируют посредством скелетного вытяжения за кости свода черепа грузом массой 2 кг. При этом областью лба голова упирается в специальный пелот, прикреплённый в заданном положении к операционному столу.

Проводят срединный линейный разрез от затылочного бугра до остистых отростков позвонков С.,-$С_4$. Строго по средней линии послойно рассекают мягкие ткани. Субпериостально скелетируют затылочную кость от большого бугра до заднего края большого затылочного отверстия. Осторожно, чтобы не повредить позвоночные артерии, не отклоняясь кнаружи от средней линии более чем на 1,5 см, субпериостально скелетируют заднюю дугу атланта, остистые отростки и дужки аксиса. С обеих сторон от затылочного гребня на 1,5-2 см выше заднего края большого затылочного отверстия скоростной фрезой диаметром 2 мм перфорируют наружную компактную пластинку затылочной кости. Сформированные отверстия в затылочной кости соединяют между собой в виде внутрикостного канала.

В образованный в толще затылочной кости канал проводят специальную проволоку марки МЯ11Х19Т диаметром 0,5 мм. Вторую проволочную петлю проводят субламинарно через заднюю дугу атланта. Третью фиксирующую проволоку проводят у каудального края основания остистого отростка аксиса.

Из гребня крыла подвздошной кости субпериостально резецируют два компактно-спонгиозных трансплантата, по форме и размерам соответствующие окципитоаксиальному переходу от бугра затылочной кости до нижней границы $С_2$. В трансплантатах для прохождения фиксирующих проволок формируют фрезой три отверстия на уровне закреплённой проволоки в затылочной кости, дуге атланта и остистом отростке аксиса.

Обнажённую затылочную кость, заднюю дугу атланта, остистый отросток и дужки позвонка $С_2$ осторожно декортицируют до «кровавой росы» с помощью фрезы и тонкого остеотома. На подготовленное таким образом костное ложе укладывают компактно-спонгиозные аутотрансплантаты с обеих сторон от средней линии и прочно фиксируют к затылочной кости и дорсальным отделам атланта и аксиса петлеобразными проволочными швами в нейтральной позиции краниоцервикального отдела (рис. **11-11).**

После операции краниоцервикальный отдел фиксируют в течение 12 нед галоаппаратом или краниоторакальным гипсовым корсетом, затем — жёстким воротником до образования костного блока.

Завершающему этапу дорсального окципитоаксиального спондилодеза обязательно должны предшествовать вправление неустранённого подвывиха в атлантозатылочном или атлантоаксиальном сочленении и репозиция фрагмента позвонка. В ранние сроки после травмы удаётся устранить имеющиеся дислокации. Сам процесс открытой репозиции и завершающих этапов спондилодеза требует мониторинга соматосенсорных вызванных потенциалов.

У детей для заднего шейно-затылочного спондилодеза в качестве костнопластического материала используют ауторёбра. Коррекция посттравматической

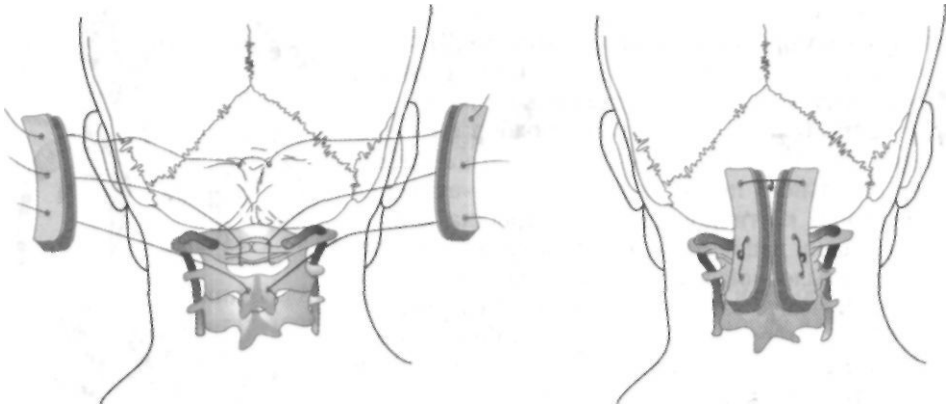

Рис. 11-11. Окципитоаксиальный спондилодез.

деформации при данном виде спондилодеза у детей продолжается перед операцией, во время операции и в последующем, при иммобилизации краниоцервикального отдела галоаппаратом.

В последние годы всё чаще в сочетании с костной пластикой или без неё для окципитоспондилодеза используют различные металлические конструкции: из металла с памятью формы, проволочные с протакрилом. Так, H.R. Meyer при осуществлении окципитоспондилодеза дополнительно к проволочной фиксации компактно-спонгиозных аутотрансплантатов использовал металлические пластины, закрепляемые кортикальными винтами. Пластины, изогнутые в соответствии с установленной позицией «голова-шея», привинчивают к затылочной кости и боковым массам позвонков C_3 и C_4 кортикальными винтами. Затем осуществляют внешнюю иммобилизацию галоаппаратом в течение 3 мес (рис. 11-12).

Для шейно-затылочной фиксации применяют различные конструкции: булавку (Steinmann), титановые пруты (Grooved), гладкие стальные стержни (прямоугольник Hartshill, петлю Rausford), титановую рамку (титановые конструкции Codman, Raudolph) или стержни-винты.

Окципитоспондилодез фиксаторами с термомеханической памятью предложили И.К. Раткин, А.А. Луцик и В.В. Казанцев (А.с. SU - № 16554775-A1). Фиксаторы для заднего окципитоспондилодеза изготавливают в виде пластины,

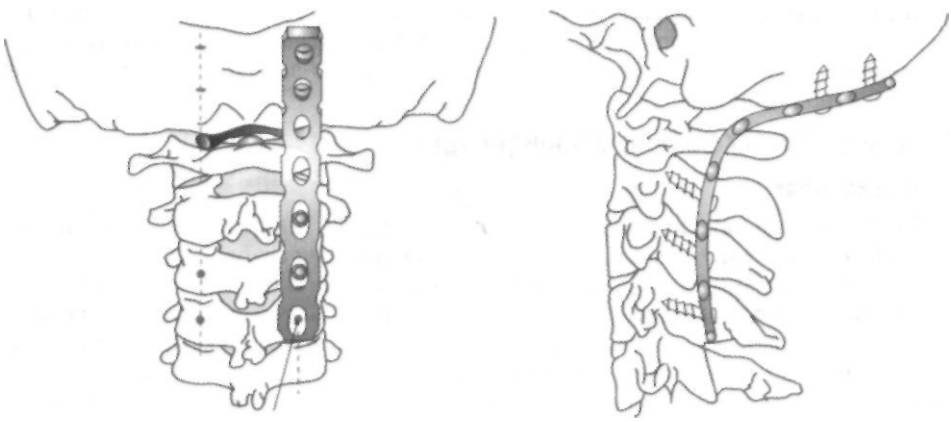

Рис. 11-12. Шейно-затылочные пластины.

дугообразно изогнутой в средней части и снабжённой фиксирующими элементами (рис. 11-13).

Фиксатор изготавливают из никелида титана с температурными интервалами восстановления формы от 10 до 25 °С. Фиксатор подбирают индивидуально для пациента с учётом кривизны краниовертебрального перехода и расстояния от чешуи затылочной кости до остистого отростка аксиса. В положении пациента на левом боку скелетируют чешую затылочной кости, заднюю дугу атланта и аксиса. В чешуе затылочной кости высверливают фрезой два отверстия. Затем скобу, избранную для остеосинтеза, либо помещают в лоток с холодной жидкостью, либо орошают хлорэтилом в течение 5-10 с. При температуре ниже 10 °С разгибают ножки краниального конца пластины и бранши вилки захвата на её каудальном конце. Скобу переносят в операционную рану так, чтобы ножки её краниального конца вошли в отверстия чешуи затылочной кости, а бранши вилки обхватили остистый отросток аксиса. Скобу удерживают в заданном положении в течение 20-30 с. За это время она при контактном нагревании до 37 °С стремится принять первоначальную форму, за счёт чего обеспечивает прочную фиксацию указанных костных структур. При этом остроконечный выступ вилки внедряется сверху в основание остистого отростка аксиса, что исключает смещение скобы с отростка при разгибании в данном сегменте.

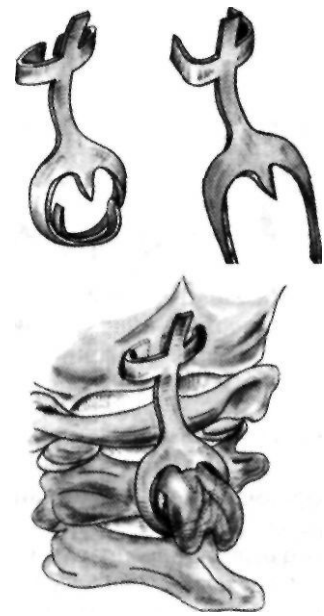

Рис. 11-13. Фиксатор для окципитоцервикального спондилодеза из металла с памятью формы по И.К. Раткину и соавт.

Окципитоспондилодез проволокой с протакрилом по А.А. Луцику. В скелетированной чешуе затылочной кости как можно ниже высверливают два отверстия по сторонам от средней линии на одном уровне на расстоянии 25-30 мм друг от друга. Через эти отверстия под затылочным гребнем проводят двойную проволоку, один конец которой фиксируют за дугу аксиса. Оба конца проволоки связывают между собой, образованную конструкцию вместе с остистым отростком аксиса замуровывают полужидким протакрилом, который моделируют таким образом, чтобы широким основанием он создавал опору для чешуи затылочной кости. Протакрил после застывания образует прочную конструкцию, надёжно фиксирующую в заданном положении стабилизируемый краниоцервикальный отдел. Операция обеспечивает жёсткую стабилизацию шейно-затылочного отдела и не требует дополнительной внешней иммобилизации.

ЗАДНИЙ АТЛАНТОАКСИАЛЬНЫЙ СПОНДИЛОДЕЗ

Операция Brooks

Эндотрахеальный наркоз. Положение на операционном столе — на животе. Скелетное вытяжение за кости свода черепа в положении сгибания.

Проводят срединный линейный разрез от затылка до позвонка C_3. Субпериостально скелетируют заднюю дугу атланта на 1,5 см кнаружи от средней линии в обе стороны у взрослых и на 1 см — у детей, чтобы избежать повреждения позвоночных артерий. Скелетируют остистый отросток и дужку позвонка C_2. Если необходимо, при тракции на скелетном вытяжении осуществляют открытую репозицию дислоцированных фрагментов сломанного позвонка, устраняют подвывих в атлантоаксиальном сочленении. Круглой иглой субпериостально на 1 см кнару-

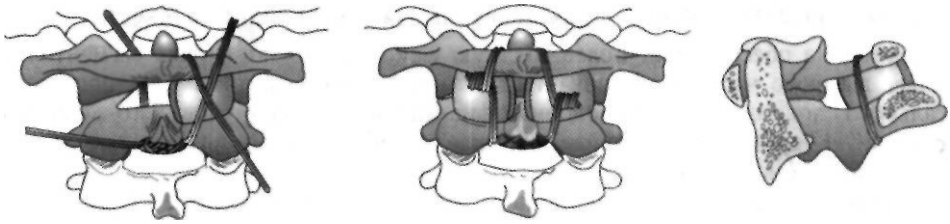

Рис. 11-14. Атлантоаксиальный спондилодез по Brooks.

жи от средней линии под заднюю дугу атланта и полудужку аксиса с обеих сторон от остистого отростка проводят прочную нить, с помощью которой в положении натяжения осторожно субпериостально протягивают проволоку. С обнажённой дорсальной поверхности дуги атланта, остистого отростка и полудужек аксиса снимают компактную кость. Из гребня крыла подвздошной кости выкраивают два компактно-спонгиозных трансплантата прямоугольной формы в соответствии с междужковым атлантоаксиальным промежутком размером приблизительно 2x4 см. Трансплантаты, обращенные компактной поверхностью дорсально, укладывают в междужковое пространство между атлантом и аксисом справа и слева от остистого отростка аксиса. Предварительно проведённые субпериостально через заднюю дугу атланта и дужки аксиса проволоки натягивают, сближая дуги атланта и аксиса и сдавливая помещённые между ними трансплантаты, объединяя тем самым в единое целое атлант, аксис и трансплантаты. В таком положении концы проволочных швов на дорсальной поверхности трансплантатов скручиванием прочно фиксируют между собой. Показана иммобилизация краниоторакальным гипсовым корсетом или галоаппаратом в течение 3 мес. Затем используют жёсткий воротник до образования дорсального костного блока (рис. 11-14).

Задний атлантоаксиальный спондилодез по Gallie

Методика отличается от вышеописанной методики Brooks тем, что каудальный конец фиксирующей проволоки закрепляют за основание массивного остистого отростка позвонка C_2, а не субпериостально за дужку аксиса. Выкраивают из гребня крыла подвздошной кости один компактно-спонгиозный трансплантат прямоугольной формы. В нижней его части делают седлообразный вырез для опоры на верхнюю поверхность основания остистого отростка позвонка C_2. Метод дорсального спондилодеза по Gallie достаточно надёжно стабилизирует атлантоаксиальное сочленение, избавляя от необходимости вхождения в субламинарное пространство аксиса при проведении фиксирующей проволоки. Вместе с тем методика Brooks обеспечивает лучшую ротационную стабильность, чем методика Gallie (рис. 11-15).

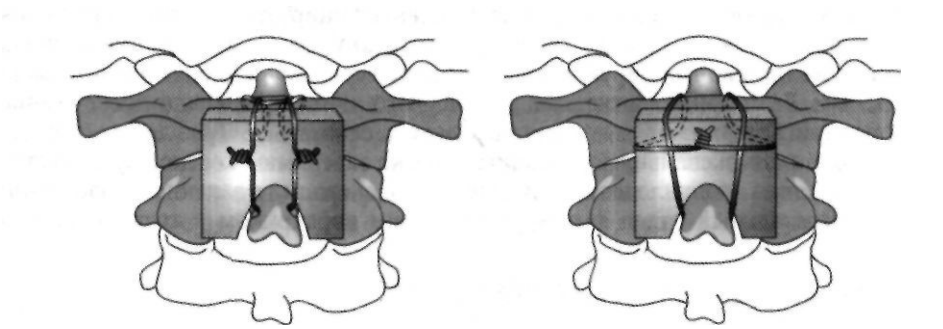

Рис. 11-15. Дорсальный атлантоаксиальный спондилодез по Gallie.

Задний трансартикулярный атлантоаксиальный спондилодез по Magerl

Методика обеспечивает более жёсткую фиксацию блокируемых сегментов и более высокую частоту образования костного блока, чем после обычного дорсального спондилодеза с проволочной фиксацией трансплантатов. В то же время существует потенциальный риск повреждения позвоночной артерии, что может завершиться смертельным исходом.

Частота повреждения позвоночной артерии колеблется от 4,1 до 8,2%. Повреждение позвоночной артерии возможно не только из-за того, что винт проходит очень близко к ней, но и из-за того, что расположение позвоночной артерии анатомически изменчиво, перешеек, через который проводят винт, иногда слишком узкий. Позвоночная артерия делает острый боковой изгиб сразу под верхней суставной фасеткой аксиса приблизительно у 80% пациентов. Чрессуставной винт должен быть проведён через перешеек, то есть выше и кзади или заднемедиальнее точки изгиба позвоночной артерии. Если эта точка изгиба расположена слишком медиально, слишком кзади и высоко, а перешеек аксиса сужен, то это состояние обозначают как высокое расположение позвоночной артерии. Особенности анатомии перешейка аксиса оценивают до операции с использованием реконструктивной КТ. Если в результате выявляют слишком узкий перешеек, многие хирурги советуют отказаться от винтовой фиксации.

Техника операции состоит в следующем. Эндотрахеальный наркоз. Положение на операционном столе — на животе. Скелетное вытяжение за кости свода черепа. Голова фиксирована в положении лёгкой флексии. Непременное условие для осуществления трансартикулярной винтовой фиксации — полное устранение посттравматической дислокации в атлантоаксиальном сочленении.

Проводят продольный разрез по средней линии от затылка до остистого отростка позвонка C_7. Субпериостально обнажают заднюю дугу атланта в стороны от средней линии на 1,5 см, боковые поверхности остистых отростков и дужки аксиса — до наружного края фасетки сочленений позвонков Cj-C_2. До этого следует определить местоположение большого затылочного нерва, уходящего дорсально от сочленения. Нерв и сопровождающее его венозное сплетение отводят в краниальном направлении. Капсулу над сочленением иссекают. Из сочленения с помощью сверла и костных кусачек удаляют хрящ. Идентифицируют каудальный край дужки и медиальную сторону сочленения C^-C^. Из каудального края дужки С2 кусачками удаляют маленький кусочек для установки сверла дрели. Ориентируясь на медиальную и боковую стороны сочленения Cj-C^ сверло (проволочный проводник диаметром 2 мм) вводят в сагиттальной плоскости снизу вверх под углом 25° и медиально под углом 25° через нижнюю суставную фасетку и далее — по заднему краю верхнего суставного отростка в боковую массу атланта. Безопаснее ошибиться в медиальном направлении, чтобы не повредить позвоночную артерию. Спинной мозг медиально защищен, так как сочленение C_1-C_2 лежит в вентральной части позвоночного канала. Когда сверло идентифицируется внутри сочленения Ц-С^ его медленно продвигают вперёд в боковую массу $C_г$ Положение кончика сверла постоянно контролируют рентгеноскопически. Затем вводят винт диаметром 3,5 мм. Если при попытке введения первого винта произошло повреждение позвоночной артерии, от этого метода следует отказаться. Трансартикулярную винтовую атлантоаксиальную фиксацию нередко завершают костной аутопластикой, дорсальным спондилодезом по Gallie. После операции в заданном положении краниоцервикальный отдел фиксируют жёстким воротником в течение 12 нед (рис. 11-16).

ПЕРЕДНИЙ ОСТЕОСИНТЕЗ ЗУБА АКСИСА ВИНТОМ

Передний остеосинтез зуба аксиса винтом после репозиции обеспечивает стабильную его фиксацию, не ограничивая при этом движений в атлантоаксиальном

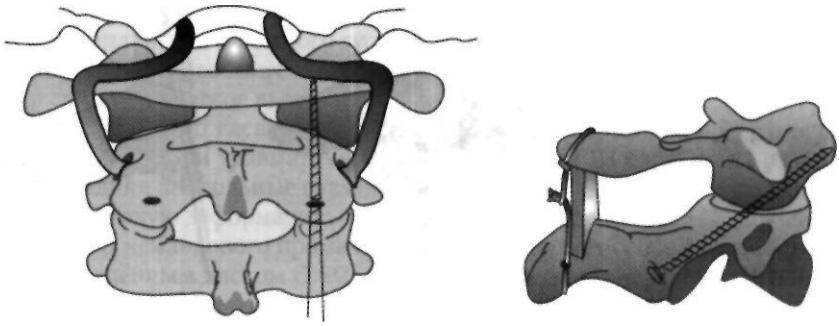

Рис. 11-16. Трансартикулярный атлантоаксиальный спондилодез по Magerl.

сочленении. Для передней винтовой фиксации зуба перелом должен быть относительно поперечным, нераздробленным и вправимым. Этот метод в литературе утвердился как надёжный способ лечения переломов зубовидного отростка аксиса. Однако существуют противоречия в отборе больных для оперативного лечения: следует использовать этот метод при несросшихся переломах, ложных суставах, нестабильных переломах, сопровождающихся разрывом поперечной связки, и использовать один или два винта при остеосинтезе зуба. Если перед операцией на скелетном вытяжении не удаётся устранить смещение фрагментов зуба или удержать их после вправления, во время операции их необходимо репонировать до осуществления остеосинтеза.

Техника операции состоит в следующем. Эндотрахеальный наркоз. Скелетное вытяжение за кости свода черепа. Положение на операционном столе — на спине. Под грудной отдел позвоночника укладывают валик шириной 12-14 см, высотой 10 см. Ретрофарингеальный переднемедиальный оперативный доступ. При левостороннем доступе голова отклонена вправо, кзади, а подбородок отведён кпереди. При правостороннем доступе голову отклоняют влево.

Проводят линейный кожный разрез по передневнутреннему краю кивательной мышцы от мочки уха книзу до уровня Сб. Рассекают кожу, подкожную клетчатку, подкожную мышцу. Обнажают претрахеальную фасцию. На 3-4 мм кпереди от пульсирующей сонной артерии рассекают претрахеальную фасцию, вскрывают и тупо расслаивают претрахеальное клетчаточное пространство до превертебральной фасции и передней продольной связки. Срединные образования шеи отводят медиально, а сонные артерии вместе с кивательной мышцей — кнаружи. Превертебральную фасцию и переднюю продольную связку рассекают по средней линии над телом аксиса. Если необходима открытая репозиция зубовидного отростка, рассечение превертебральной фасции и передней продольной связки продолжают краниально, выделяя зуб и участок перелома. Если перелом зуба вправлен, после выделения вентральной поверхности тела аксиса определяют межпозвонковый диск C_2-C_3, обнажают в средней части передненижний край тела аксиса. При этом от нижней границы тела частично отслаивают верхнепередний край фиброзного кольца диска C_2~C_3, в переднекаудальную часть тела аксиса по средней линии вводят спицу-проводник Киршнера диаметром 1,5-2 мм.

Проволоку продвигают в теле позвонка вверх и кзади в сагиттальной плоскости под рентгеноскопическим контролем в двух проекциях. Проволоку проводят до вершины зубовидного отростка сзади с вхождением в кортикальный слой верхушки зуба. Проволока может быть удалена, если использована как проводник для неканюлированного винта. Проведение канюлированного винта требует тщательного рентгенологического контроля, поскольку в момент его введения возможно закручивание проволоки вокруг винта. Такое осложнение может разрушить зубовидный отросток и исключить возможность его полноценного остеосинтеза.

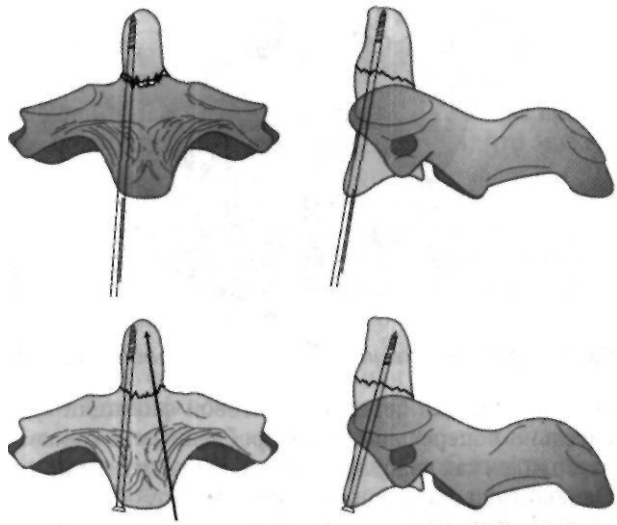

Рис. 11-17. Передний остеосинтез зуба аксиса винтом.

При остеосинтезе зубовидного отростка двумя винтами проволоку-проводник диаметром 1,5 мм, начиная кнаружи на 2-3 мм от средней линии, сразу под каудальнопередним краем тела позвонка C_2 направляют краниально и параллельно продольной оси до вхождения в краниальную вершину зуба сзади. Затем точно так же параллельно проводят вторую проволоку Киршнера. После проведения проволок Киршнера по их ходу вводят винты (рис. 11-17).

Для компрессионного остеосинтеза перелома зуба аксиса необходимо использование специального винта для губчатой кости с частичной нарезкой или просверливанием через ближайшую кортикальную кость. При косых переломах, проходящих от заднего краниального края зуба до его переднего каудального края, нужна опорная пластина для предотвращения сдвига в месте перелома. Её фиксируют в углублении на передней поверхности аксиса, куда вдавливают каудальный конец переднего фрагмента зубовидного отростка, что предотвращает его смещение.

При несращении перелома, ложном суставе зуба (признанных, по мнению многих хирургов, противопоказанием к его остеосинтезу) P.K. Montesano, используя специально изогнутую кпереди кюретку, производит кюретаж передней части линии перелома зубовидного отростка, при необходимости заполняя образовавшийся дефект губчатой костью, взятой из тела позвонка C_3, затем вышеописанным способом осуществляет остеосинтез зуба винтом или винтами. Обязательна контрольная рентгенография в двух проекциях. Показана внешняя иммобилизация в нейтральном положении шейного отдела позвоночника жёстким воротником или шейно-грудным корсетом в течение 6-12 нед.

Остеосинтез зубовидного отростка винтами находит довольно широкое применение при лечении переломов II и (реже) III типов, особенно у пациентов с сочетанной травмой, когда ранняя стабилизация травмированного позвонка чрезвычайно важна. Вместе с тем необходим тщательный отбор больных для хирургического лечения. У пожилых пациентов с остеопорозом могут возникнуть неразрешимые проблемы при попытке осуществить стабильный остеосинтез зуба аксиса и создать условия для полноценного развития репаративного остеогенеза.

ПЕРЕДНИЙ МЕЖТЕЛОВОЙ СПОНДИЛОДЕЗ С-С. С ЭНДОФИКСАЦИЕЙ КОРОНАРНЫМ ФИКСАТОРОМ НОВОСИБИРСКОГО НИИТО

Чаще такой спондилодез осуществляют при посттравматическом листезе аксиса III типа (классификация Levine и Edwards), вторым этапом после открытого дор-

сального вправления сцепившегося вывиха позвонка C_2, а также по поводу сегментарной нестабильности и ложного сустава, развившихся после перелома палача.

Техника операции состоит в следующем. Эндотрахеальный наркоз. Положение — на спине. Скелетное вытяжение за кости свода черепа. Стандартный ретрофарингиальный доступ слева или справа. Открывают переднюю поверхность тел позвонков C_2 и C_3. При травматическом листезе аксиса III типа, когда разорваны передняя и задняя продольные связки, а тело позвонка C_2 смещено кпереди, образуя ступенеобразную деформацию над краниальным отделом тела C_3, локализация повреждённого межтелового промежутка не представляет особой трудности.

Над повреждённым диском C_2-C_3 Н-образно рассекают переднюю продольную связку, переднюю часть фиброзного кольца и отслаивают в виде лоскутов в стороны. Резецируют повреждённый диск, осторожно, не иссекая заднюю продольную связку, удаляют дислоцированные в позвоночный канал части разорванного диска вместе (при их наличии) с небольшими костными фрагментами смежных тел позвонков C_2-C_r Острым остеотомом с замыкательных пластинок каудальной C_2 и краниальной C_3 удаляют гиалиновый хрящ до кровоточащей субхондральной зоны. В положении умеренной экстензии и лёгкой осевой тракции, устраняя вентральную дислокацию тела аксиса, в межтеловой промежуток плотно вводят коронарный эндофиксатор конструкции Новосибирского НИИТО. Центральная полая часть фиксатора выполнена компактно-спонгиозным аутотрансплантатом из гребня крыла подвздошной кости. После прекращения осевой тракции эндофиксатор прочно заклинивают в межтеловом промежутке, фиксируя позвоночный сегмент в заданном положении физиологического лордоза (рис. 11-18,11-19).



Рис. 11-18. Травматический спондилолистез аксиса, III тип перелома по Effendi. Спондилорентгенограммы в боковой проекции до операции и после редукции и межтелового спондилодеза C_2-C_3 с эндофиксацией коронарным фиксатором Новосибирского НИИТО.



Рис. 11-19. Травматический спондилолистез аксиса, III тип перелома по Effendi. Спондилорентгенограммы в боковой проекции до операции и после редукции и межтелового спондилодеза C_2-C_3 с эндофиксацией имплантатом из пористого никелида титана.

Обязательна контрольная рентгенография в двух проекциях. Отслоённые лоскуты фиброзного кольца, передней продольной связки сближают, закрывая вентральную поверхность межтелового промежутка, и фиксируют швом. После операции показана внешняя иммобилизация в нейтральном положении в галоаппарате или краниоцервикальном корсете не менее 12 нед.

ПЕРЕДНИЙ СПОНДИЛОДЕЗ С-С -СЕГМЕНТА С ЭНДОФИКСАЦИЕЙ МЕТАЛЛИЧЕСКОЙ ПЛАСТИНОЙ

После резекции повреждённого диска и удаления гиалинового хряща вместе с субхондральной зоной тел выше- и нижележащих позвонков C_2 и C_3 в межтеловой промежуток при лёгкой тракции вбивают импактором соответствующих размеров трикортикальный аутотрансплантат из гребня подвздошной кости. На вентральную поверхность тел позвонков C_2 и C_3 по средней линии накладывают специальную пластину AO, H-пластину Synthes или титановую пустотелую пластину Morscher. Во всех случаях пластина должна плотно прилегать к вентральной поверхности тел фиксируемых позвонков, для чего на передней поверхности позвонков зоны спондилодеза удаляют остеофиты. Пластину располагают таким образом, чтобы центральное отверстие в ней находилось над трансплантатом. Во всех случаях пластина должна иметь такую форму и располагаться так, чтобы позвоночный сегмент был фиксирован в положении физиологического лордоза. Для этого проксимальный винт вводят под углом 10-12°, а нижний винт — перпендикулярно к вертикальной оси вентральной колонны. При использовании пластины Morscher два краниальных отверстия направлены под углом 12° кверху. Длина винта не должна превышать 14 мм, чтобы избежать пересечения второго кортикального слоя тела позвонка. Винты предпочтительнее цельные, а не перфорированные. Отверстия для винтов просверливают вручную, используя проводник сверла во избежание внедрения в позвоночный канал. Meyer рекомендует в первую очередь закрепить пластину винтом к трансплантату. Очень важно, чтобы трансплантат не был смещён к задней части ложа и не вызвал тем самым передней эпидуральной компрессии. Перед ушиванием послеоперационной раны проводят контрольную рентгенографию. После операции шейный отдел позвоночника фиксируют жёстким ортезом в течение 3-5 мес.

Травма нижнего шейного отдела позвоночника: диагностика, классификация, лечение

код по МКБ-Ю

Травмы шеи (S10-S19).

ЭПИДЕМИОЛОГИЯ

Повреждения C_3-C_7-позвонков составляют около 80% всех травм шейного отдела позвоночника. При этом особенно часто происходит повреждение наиболее подвижных сегментов C_4-C_5 и C_5-C_6. Дорожно-транспортные происшествия (38-60%), спортивный травматизм, прыжки в воду при нырянии (11-12%), падение с высоты (26-28%) — наиболее частые причины таких травм. Их чаще встречают у молодых мужчин и примерно с одинаковой частотой у пожилых мужчин и женщин. В настоящее время переломы шейного отдела составляют приблизительно 20-30% всех переломов позвоночника, из них 10-30% сопровождаются повреждением спинного мозга. По данным травматологической клиники университетского госпиталя в Ницце (Франция), у 63% пациентов с травмой нижнего шейного отдела позвоночника отмечены неврологические нарушения: у 40% пострадавших был повреждён спинной мозг, у 60% задеты спинномозговые корешки. Исследования P.R. Meyer показывают, что у наблюдаемых в спинальном центре 2294 пациентов с травмой шейного отдела позвоночника неврологические осложнения отмечены у 68% пострадавших: полное повреждение — у 27%, неполное — у 41%. Следует иметь в виду, что у каждого четвёртого пострадавшего повреждение шейного отдела позвоночника сочетается с черепно-мозговой травмой, а у 50% пациентов выявляют повреждения более чем на одном уровне.

ЭТИОЛОГИЯ, МЕХАНИЗМ ТРАВМЫ

Особенности анатомии шейного подаксиального отдела позвоночника, в частности строение и расположение фасеток дугоотростчатых суставов, предопределяют достаточно большую амплитуду движений в четырёх направлениях: флексии, экстензии, ротации и боковой флексии. Внезапное одностороннее или комбинированное воздействие большой силовой нагрузки приводит к чрезмерному движению за границы допустимого в позвоночном сегменте, вызывая в соответствии с механизмом и величиной насилия определённые повреждения.

ПРИНЦИПИАЛЬНАЯ СХЕМА ЛЕЧЕНИЯ ПОВРЕЖДЕНИЙ ШЕЙНОГО ОТДЕЛА ПОЗВОНОЧНИКА

Догоспитальный этап

При подозрении на повреждение шейного отдела позвоночника лечебная тактика такая же, как и при установленном виде травмы. Поражение невральной и кардиореспираторной функций требует немедленного мониторинга. Помощь на месте происшествия должна быть направлена на профилактику дополнительных повреждений позвоночника.

Шейный отдел позвоночника в нейтральном положении жёстко фиксируют шиной типа ЦИТО, Filadelphia или воротником Шанца. Если у пострадавшего в анамнезе есть указание на фиксированную деформацию позвоночника, анкилозирующий спондилоартрит, не следует в этой ситуации исправлять деформацию, придавая шейному отделу нейтральное положение, из-за возможности усугубить имеющееся повреждение травмированного позвоночного сегмента. После осуществления внешней иммобилизации шейного отдела пострадавшего необходимо срочно в положении лёжа или полусидя транспортировать в специализированный центр неотложной помощи для экстренной диагностики характера повреж-

дения позвоночника и своевременного квалифицированного лечения. Чтобы предупредить возникновение пролежней во время транспортировки пациентов с нарушением чувствительности, жёсткие носилки должны быть сухими, бельё — без складок, матрац — мягкий. При транспортировке ныряльщиков с пляжа можно использовать на носилках надувной матрац.

При осложнённых повреждениях шейного отдела позвоночника, особенно на уровне C_4-C_5, может возникнуть нарушение дыхания, поэтому необходимо быть готовым к поддержанию и восстановлению дыхательной функции во время транспортировки пострадавшего. Полноценная дыхательная функция предопределяет гемодинамическую стабилизацию.

Аспирация желудочным содержимым и шок — две самые частые причины высокой смертности на догоспитальном этапе при травмах шейного отдела позвоночника, осложнённых повреждением спинного мозга.

Госпитальный этап

В специализированном центре неотложной помощи пострадавшего необходимо в экстренном порядке тщательно обследовать для установления наличия, вида и характера имеющегося повреждения позвоночника и спинного мозга, определения сопутствующей патологии и общего состояния пациента. У пациента со стабильным соматическим статусом при подвывихе, вывихе, переломовывихе, оскольчатом переломе позвонка, особенно осложнённом повреждением, компрессией спинного мозга и спинномозговых корешков, посттравматическую деформацию позвоночника необходимо срочно устранить посредством одномоментного закрытого вправления либо скелетного вытяжения, что более эффективно и чаще применяется в клинической практике. Посредством форсированной тракции большими грузами (массой до 18 кг) на скелетном вытяжении обычно удаётся устранить посттравматическую деформацию, дислокацию позвонков при различных вывихах. После вправления вывиха позвонка, подтверждённого контрольной рентгенографией, КТ, груз на вытяжении уменьшают до 4-6 кг. Затем скелетное вытяжение продолжают в заданном положении в стабилизационном режиме в течение нескольких дней. В этот период пациент нуждается в тщательном постоянном наблюдении, контроле стабилизирующего скелетного вытяжения. В то же время осуществляют симптоматическое и системное лечение в зависимости от повреждения спинного мозга и спинномозговых корешков, клинических проявлений сопутствующих повреждений и заболеваний.

Пациентам с клинической картиной спинального шока, сопровождающегося триадой известных симптомов (артериальная гипотензия, брадикардия, гипотермия), назначают метилпреднизолон по следующей схеме. Препарат при введении в начальной дозе 30 мг/кг не позднее 8 ч после травмы, а далее — 5,4 мг/ч в течение суток уменьшает отёк, препятствует увеличению зоны некроза спинного мозга, способствует восстановлению спинального кровотока. С большим положительным эффектом используют бетаметазон — препарат для купирования спинального шока. Обладая противовоспалительным эффектом, бетаметазон улучшает кровообращение в повреждённом спинном мозге, проводимость и генерирование нервных импульсов, уменьшает развитие восходящего отёка спинного мозга. При проведении гормональной терапии, а также для профилактики стрессовых язв желудка и двенадцатиперстной кишки в обязательном порядке назначают в суточной дозировке блокаторы гистаминовых H_2-рецепторов (циметидин и др.) путём непрерывного введения через шприц-дозатор.

Опасное раннее осложнение позвоночно-спинномозговой травмы шейного отдела — дыхательная недостаточность. Основные показатели патогенеза острой дыхательной недостаточности по И.Э. Анкудиновой следующие:

- выключение из акта дыхания межрёберных мышц;

- паралич экспираторных мышц и блокирование кашлевого механизма;
- дисбаланс нейрорегуляции с преобладанием парасимпатической иннервации, способствующей бронхоконстрикции;
- изменение физиологических свойств секрета респираторного тракта.

Профилактика и лечение дыхательной недостаточности включают электростимуляцию диафрагмы, низкоэнергетическую лазертерапию, регулярные сеансы фибробронхоскопии, элементы физиотерапии на фоне патогенетической фармакологической коррекции, по показаниям — вспомогательную ИВЛ. Медикаментозная и метаболическая коррекция включает применение препаратов реологического и гемодинамического действия, ингибиторов протеаз и перекисного окисления липидов, антиоксидантного комплекса, мембраностабилизаторов, ноотропов, диуретиков, симпатомиметиков, дезагрегантов.

Пациентам со стабильным статусом, сохраняющейся после вправления на вытяжении позицией позвонков в зависимости от характера травмы, поражения спинного мозга, количества травмированных позвоночных сегментов, сопутствующих повреждений и заболеваний, соматического состояния скелетное вытяжение при консервативном лечении заменяют внешней иммобилизацией шейного отдела в достигнутом положении жёстким воротником или краниоторакальным корсетом, реже — галоаппаратом. При наиболее тяжёлых нестабильных осложнённых повреждениях, когда внешняя иммобилизация не предотвращает рецидива деформации в травмированном отделе, когда при взрывном оскольчатом переломе дорсальные фрагменты тела позвонка смещены в позвоночный канал, повреждены смежные диски, показана надёжная хирургическая стабилизация травмированного отдела позвоночника в заданном положении; обычно это вентральный спондилодез с коронарной эндофиксацией. Надёжная стабилизация травмированного отдела позвоночника избавляет пациента от строгого постельного режима, позволяет осуществить восстановительное лечение функционально более полноценно.

В случае неудачной попытки закрытого вправления вывиха шейного позвонка следует уменьшить груз на вытяжении до 6 кг, дополнительно провести КТ и МРТ зоны повреждения, а затем осуществить хирургическое открытое вправление и фиксацию травмированного позвоночного сегмента. Показаниями к экстренному хирургическому вмешательству при ПСМТ шейного отдела считают вывих шейного позвонка с неполным неврологическим повреждением, когда дислокацию фасеток не удаётся устранить закрыто на скелетном вытяжении, и/или неполное неврологическое повреждение с признаками нарастания неврологического дефицита при наличии деформации позвоночного канала и компрессии спинного мозга. В остальных случаях хирургическое вмешательство можно отложить.

Резюме

Резюмируя суть описанных этапов лечения травм нижнего шейного отдела позвоночника, следует выделить ряд принципиальных позиций.

- На догоспитальном этапе необходимы раннее выявление травмы, адекватная помощь на месте происшествия, срочная доставка пострадавшего в специализированный центр или заменяющий его стационар неотложной помощи.
- На госпитальном этапе — раннее исчерпывающее высококвалифицированное обследование пострадавшего с использованием всех современных методов лучевой диагностики, экстренно (в комплексе с интенсивной терапией спинального шока, восходящего отёка спинного мозга, дыхательной недостаточности) устраняют посттравматическую деформацию позвоночника, осуществляют декомпрессию спинного мозга и надёжную стабилизацию повреждённого отдела в положении, достигнутом после коррекции.
- При консервативном лечении стабилизации позвоночника достигают за счёт скелетного вытяжения и последующей внешней иммобилизации, а при хирур-

гическом лечении — за счёт внутренней фиксации повреждённых позвоночных сегментов.

- Раннее восстановление анатомии повреждённого отдела и его надёжная стабилизация в течение всего периода репарации создают благоприятные условия для дальнейшего проведения функционально полноценного комплексного восстановительного лечения.

КЛИНИЧЕСКАЯ КАРТИНА

Клиническая симптоматика повреждений шейного подаксиального отдела позвоночника многообразна, она зависит от уровня, характера травмы, поражения спинного мозга и его корешков.

Если пострадавший в сознании, важно выяснить обстоятельства травмы, наиболее вероятный механизм насилия. Ранение лица, лба обычно указывает на экстензионный механизм травмы. При падении на теменную, теменно-затылочную область головы характерны аксиальный и флексионно-аксиальный, нередко в сочетании с ротацией, механизмы повреждения позвоночника.

При осмотре и обследовании в зависимости от тяжести и вида травмы выявляют вынужденное положение головы, её неустойчивость, деформацию шеи, припухлость мягких тканей в определённой части шеи, боли, напряжение отдельных групп мышц, ограничение и болезненность движений в шейном отделе позвоночника.

При пальпации определяют локальную болезненность на уровне повреждённого позвоночного сегмента, выявляют деформацию линии остистых отростков, расхождение межостистого промежутка при повреждении заднего связочного комплекса. При флексионно-дистракционной травме отмечают дислокацию остистого отростка вывихнутого позвонка. При одностороннем вывихе смещение остистого отростка происходит в сторону вывиха, при опрокидывающемся двустороннем вывихе — краниально и кпереди, при скользящем двустороннем вывихе, чаще переломовывихе позвонка, — кпереди с образованием штыкообразной деформации.

ОСМОТР И ФИЗИКАЛЬНОЕ ОБСЛЕДОВАНИЕ

Клиническое обследование пациента с позвоночно-спинномозговой травмой шейного отдела необходимо начинать с оценки проходимости дыхательных путей, функций дыхания и кровообращения, определения клинических проявлений спинального шока (артериальная гипотензия, брадикардия, гипотермия), требующих экстренной комплексной терапии, о которой сказано выше. Затем детально исследуют позвоночник и неврологический статус пациента. Клиническое обследование должно быть полным, включающим проверку и пальпацию всего позвоночного столба в разных положениях больного, чтобы не пропустить повреждений в несмежных сегментах и двухуровневых переломов в шейном отделе. Необходимо полное неврологическое обследование двигательных, сенсорных функций и рефлексов пациента. Каждый дерматом проверяют реакцией на укол, лёгкое прикосновение и изменение положения тела. Поскольку сакральные рефлексы могут быть единственной сохранённой функцией, указывающей на неполное повреждение спинного мозга, необходимо исследовать анальную чувствительность, тонус и сокращение сфинктера. Положительный бульбокавернозный рефлекс указывает на купирование спинального шока у пациентов с полным повреждением спинного мозга. Детальное исследование неврологических функций верхних конечностей часто указывает на уровень повреждения позвоночника. При развитии отёка спинного мозга изменяется неврологическая симптоматика со стороны верхних конечностей. Ежечасный контроль динамики неврологической симптоматики со стороны верхних конечностей может выявить изменения, указывающие на появ-

ление начинающегося отёка спинного мозга. Такая динамика неврологической симптоматики, соответствующая уровню C_3-C_4, свидетельствующая о проявлениях восходящего отёка спинного мозга, предопределяет развитие дыхательной недостаточности, при которой необходима срочная терапия, направленная на предотвращение декомпенсации функций внешнего дыхания.

КЛАССИФИКАЦИЯ

Выявленные в процессе обследования пациента неврологические изменения систематизируют в соответствии с известной классификацией H.L. Frankel и соавт., широко используемой в клинической практике до сих пор. В последнее десятилетие клиницисты всё чаще отдают предпочтение более исчерпывающей классификации Американской ассоциации повреждений позвоночника — ASIA. Эта классификация, как и классификация Frankel, подразделяет все повреждения спинного мозга в зависимости от тяжести на несколько типов:

- A — полное повреждение без сохранения двигательной и чувствительной функций ниже уровня повреждения;
- B — чувствительная функция сохранена, а двигательная отсутствует ниже уровня повреждения;
- C — определяют чувствительные и двигательные функции ниже уровня повреждения, у большинства ключевых мышечных групп мышечная сила меньше трёх;
- D — определяют чувствительные и двигательные функции ниже уровня повреждения, сила мышц больше трёх;
- E — нормальные неврологические функции, за исключением аномальных рефлексов и спастичности.

Если двигательные функции соответствуют трём, совпадая с типом D, то ASIA такие проявления рассматривает как следствие самого дистального уровня повреждения.

Дополнительно анатомическая классификация повреждений проводящих путей спинного мозга включает известные клинические синдромы: центральный, Броун-Секара, передний, задний, *conus medullaris, cauda equina*.

Шкала ASIA/ISCSCI — международный стандарт неврологической и функциональной классификации повреждений спинного мозга, представленный в виде унифицированной схемы, помогает достаточно полно и объективно оценить неврологические изменения в ранний период после ПСМТ и в динамике — в процессе восстановительного лечения и после него.

Известные классификации не всегда однозначно оценивают механизм возникновения и морфологические признаки травмы костно-связочных образований позвоночника, спинного мозга и спинномозговых корешков. Не существует единой универсальной классификации, рассматривающей одновременно повреждения костно-связочных структур позвоночника и его содержимого. Неврологические повреждения, отражая современные представления о морфологии возникающих травматических поражений спинного мозга и соответствующих клинических проявлений, классифицированы ASIA в виде отмеченных выше международных стандартов, пересмотренных в 2002 г.

Осложнённую травму позвоночника Г.П. Салдун классифицирует по анатомическим признакам:

- разрыв спинного мозга (анатомический перерыв);
- сдавление спинного мозга;
- ушиб спинного мозга;
- сдавление или повреждение элементов спинного мозга (корешков).

Е.А. Давыдов в сводной классификации позвоночно-спинномозговых повреждений более полно подразделяет повреждения спинного мозга и его корешков:

- первичная гематомиелия — кровоизлияния эпидуральные, субдуральные, внутримозговые, субарахноидальные;

- вторичная гематомиелия:
  - миелоишемия;
  - сотрясение, ушиб, сдавление, размозжение (лёгкая, средняя, тяжёлая степени), анатомический перерыв;
  - травматическая радикулопатия, радикулоишемия, отрыв корешка.

Классификация повреждений костно-связочных структур позвоночника в течение последних десятилетий претерпела определённые изменения.

В известной классификации В.П. Селиванова и М.Н. Никитина все повреждения C_2-C_7 рассматриваются с позиции вывихов позвонков. Вывихи позвонков подразделяют на передние и задние, односторонние и двусторонние, одиночные и множественные, полные (вывихи) с высоким стоянием суставных отростков, сцепившиеся, тотальные и частичные (подвывихи) со смещением на $^{1}/_{5}$, $^{1}/_{4}$, $^{x}/_{y}$ $У_2$, $^{2}/_{5}$ и т.д. длины суставного отростка, верховой подвывих. Вывихи могут сочетаться с повреждением спинного мозга и его корешков, переломами позвонков, повреждением позвоночной артерии. Все они могут быть свежими, несвежими и застарелыми. Подчёркивая частоту и многообразие вывихов и их большое значение в механогенезе разнообразных повреждений подаксиального шейного отдела позвоночника, данная классификация в клинической практике существенно помогает травматологу в диагностике истинного характера возникшего повреждения, выборе рациональной тактики лечения. Вместе с тем в самой классификации не указан ряд ключевых позиций: не отражён подробно описанный в предшествующем тексте механизм травмы, не обозначены опрокидывающиеся и скользящие вывихи позвонков, не подчёркнута стабильность повреждённого сегмента, не выделены в отдельную группу переломы позвонков (компрессионные, взрывные, отрывные, переломовывихи), не показаны экстензионные повреждения.

В монографии Я.Л. Цивьяна все эти вопросы подробно освещены с позиций существовавших в 70-х годах XX века представлений (концепция двухколонного строения позвоночника, при отсутствии данных КТ, спиральной КТ и МРТ).

Достаточно полная и более сложная известная система классификации повреждений С;-C_7 позвонков B.L. Allen и соавт. основана на шести типах повреждений, сгруппированных в зависимости от определённого механизма травмы. В каждом типе в зависимости от тяжести и характера повреждения выделены отдельные подтипы.

- I тип — флексионно-дистракционные повреждения. Флексионный механизм травмы объединяет прежде всего повреждения дорсальных элементов задней колонны позвоночника. Из-за разрыва заднего связочного комплекса эти повреждения предопределяют нестабильность в травмированном позвоночном сегменте:
  - 1-й подтип — повреждения дорсального связочного комплекса с подвывихом позвонка;
  - 2-й подтип — повреждения дорсальных связок с односторонним подвывихом позвонка;
  - 3-й подтип — повреждения дорсальных связок с двусторонним подвывихом позвонка;
  - 4-й подтип — дорсальные повреждения связок с дистракционным верховым подвывихом и полным смещением тела позвонка.
- II тип — вертикальная осевая компрессия. Эти переломы костных структур сопровождаются незначительными повреждениями дорсальных связок:
  - 1-й подтип — повреждения только краниальной или каудальной части тела позвонка и соответствующей замыкательной пластинки;
  - 2-й подтип — перелом краниальной и каудальной замыкательных пластинок;
  - 3-й подтип — центробежный взрывной перелом тела позвонка.
- III тип — флексионно-компрессионные повреждения (подтипы 1 и 2 — стабильные, относительно нетяжёлые повреждения; подтипы 3 и 4 — повреждe-

ния, требующие тщательного наблюдения во избежание вторичного коллапса тела; 5-й подтип — очень нестабильные повреждения, не полностью исправляемые при вытяжении):

- 1-й подтип — компрессия краниовентрального отдела тела позвонка;
- 2-й подтип — выраженная компрессия тела позвонка;
- 3-й подтип — клиновидная компрессия тела позвонка с переломом краниальной и каудальной замыкательных пластинок;
- 4-й подтип — перелом тела позвонка с подвывихом его дорсальной части, не превышающим 3 мм;
- 5-й подтип — перелом тела позвонка с дислокацией, превышающей 5 мм, наличие подвывиха в истинных суставах указывает на разрушение вентральной и дорсальной колонн.

- IV тип — компрессионно-экстензионные повреждения. Этот вид повреждений в зависимости от силы воздействия в момент травмы подразделён на пять подтипов. В соответствии с величиной насилия возникают разрушение дорсальных костных элементов, разрыв вентральной колонны, перелом тел позвонков. В подтипах 1 и 2 обычно выявляют одно- или двусторонние переломы элементов дорсальной колонны, повреждения, как правило, стабильные. Постепенно от 3-го к 5-му подтипу происходит разрушение пластинок дужек, боковых масс в сочетании с разъединением через зону межпозвонкового диска вентральной колонны. Возникает выраженная нестабильность в случае одновременного разрушения задней, средней и передней колонн позвоночника.
- V тип — дистракционно-экстензионные повреждения. Разделяют на два подтипа в зависимости от выраженности смещения. В отличие от компрессионно-дистракционных повреждений, при этом виде травмы не возникает переломов дорсальных элементов. Подобные травмы встречаются нечасто, в противоположность изолированным флексионным повреждениям.
- VI тип — боковая флексия. Эти повреждения редки, их подразделяют на два подтипа. Более тяжёлые переломы костных элементов с выраженным смещением отнесены ко второму подтипу.

Сгруппированные типы повреждений шейного отдела позвоночника в предложенной классификации по определённому механизму травмы позволяют лучше представить генез возникшего повреждения и соответственно более полно оценить характер травматического поражения. Однако механизм травм часто комбинируется с различными векторами насилия. Так, флексионный механизм сочетается не только с компрессией или дистракцией, но и с ротацией, экстензией. В связи с этим не выделенные в классификации Allen и соавт. флексионно-экстензионные, флексионно-ротационные и экстензионно-ротационные механизмы повреждения исключают из данной системы классификации хлыстовые повреждения, перелом одного суставного отростка, травматическое разъединение суставной колонны, односторонний вывих позвонка.

Этот недостаток хорошо восполнен в классификации C. Argenson и соавт. Классификация, основанная на схемах B.L. Allen и соавт., J.H. Harris и соавт., J. Senegas и соавт., по механизму травмы подразделяет все повреждения шейного отдела на три группы, а в каждой группе по степени тяжести выделяет ещё три подгруппы (табл. 11-1).

Приведённые наиболее часто используемые в клинической практике классификации повреждений подаксиального отдела позвоночника достаточно полно систематизируют патологоанатомические, морфологические, биомеханические изменения известных типов травматических поражений. Вместе с тем описание морфологических признаков повреждений без количественной оценки степени нестабильности поражения, тяжести травмы позвоночных сегментов не позволяет уверенно прогнозировать исход, определять выбор тактики, метода лечения.

Таблица 11-1. Классификация повреждений нижнего шейного отдела позвоночника по C. Argenson и соавт.

A. Компрессионные повреждения	I. Компрессионные переломы	II. Оскольчатые переломы	III. Отрывные переломы
B. Флексионно-экстензионно-дистракционные повреждения	II. Хлыстовые повреждения	II. Повреждение средней колонны, подвывихи	II. Двусторонние переломовывихи
C. Ротационные повреждения	III. Перелом одного суставного отростка	III. Травматическое отделение суставной колонны	III. Односторонний вывих

Новая классификация повреждений нижнешейного отдела позвоночника Moore T.A. и соавт., основанная на достоверной количественной оценке стабильности поражения, исходящей из тяжести травмы костных и связочных образований позвоночного сегмента и точной оценки неврологического дефицита, позволяет в итоге обоснованно выбрать оптимальный алгоритм реабилитации, своевременно определить показания к хирургическому лечению и прогнозировать исход. Обращение к классификации подразумевает квалифицированное знание обстоятельств и механизма травмы, клинико-рентгенологические признаки её проявления, представления об особенностях морфологии типичных повреждений. В таком случае классификация поможет оценить истинный характер возникшего повреждения и выбрать оптимальный метод лечения.

ЛАБОРАТОРНЫЕ И ИНСТРУМЕНТАЛЬНЫЕ ИССЛЕДОВАНИЯ

После клинического обследования при сохранении неизменного нейтрального положения в шейном отделе выполняют обзорную рентгенографию позвоночника в переднезадней, боковой проекциях и через открытый рот. Если на рентгенограмме в боковой проекции, произведённой с каудальной тракцией плеч, не визуализируются позвонки C_7-$D_г$ следует повторить рентгенографию, придав пациенту положение пловца. Определяемое на рентгенограммах отклонение трахеи кпереди от тела позвонка больше 10 мм на уровне C_v 4-5 мм — на уровне C_3-C_4, 15-20 мм — на уровне C_6 указывает на посттравматический отёк превертебральных тканей, развившийся в результате острой травмы. На рентгенограмме в боковой проекции при проведении мнимых линий лордоза по передней и задней поверхностям тел позвонков, по переднему краю оснований остистых отростков и дорсальных верхушек остистых отростков можно выявить сужение, деформацию позвоночного канала измерением расстояния между задней поверхностью тела позвонка и передним кортикальным краем остистого отростка. Для определения врождённого или посттравматического сужения позвоночного канала используют коэффициент Torg, выражающий отношение ширины позвоночного канала в сагиттальной плоскости к заднепереднему размеру тела позвонка. Значение меньше 0,8 указывает на врождённый стеноз позвоночного канала. Наличие врождённого стеноза позвоночного канала в какой-то мере предопределяет вероятность возникновения неврологического дефицита при травме шейного отдела.

Травму двигательного позвоночного сегмента, сопровождающуюся сдвиговой дислокацией позвонка больше 3,5 мм и угловой деформацией больше 11°, расценивают по шкале A.A. White, M.M. Panjabi как нестабильное повреждение. На рентгенограмме, произведённой в переднезадней проекции, выявляют неправильное взаиморасположение остистых отростков при односторонних вывихах дугоотростчатого сустава или при переломах боковых масс. На рентгенограммах, произведённых в косой, $^3/_4$ проекции, лучше определяются переломы ножки дужки, суставных отростков, дислокация суставных отростков при подвывихе и вывихе позвонка. Функциональная рентгенография в положении флексии, экстензии, при лёгкой осевой тракции, выполняемая крайне осторожно в острый период

после травмы, позволяет выявить признаки повреждения межпозвонкового диска, нестабильности позвоночного сегмента, переломы без смещения задних структур позвонка, не выявляемые на обычных рентгенограммах. Функциональную рентгенографию рекомендуют обычно производить для обнаружения сегментарной нестабильности через 1-2 нед после травмы.

Краевые переломы тела позвонка без смещения, дорсальные фрагменты тела, смещённые в позвоночный канал при взрывных переломах, переломы дужки и внутрисуставные переломы фасетки лучше выявляются при КТ, особенно при реконструкции изображения. КТ с реконструкцией в сагиттальной или фронтальной плоскостях может значительно расширить визуализацию переломов и других повреждений позвоночного сегмента, не выявляемых при обычной рентгенографии.

МРТ, выявляя в основном повреждения мягкотканных образований позвоночника, существенно дополняет данные КТ. МРТ показана всем пациентам, имеющим неврологический дефицит. Известно, что МРТ высокоинформативна для прогнозирования исхода травмы спинного мозга. Кровоизлияние в спинной мозг имеет неблагоприятный прогноз для восстановления функций в отличие от отёка, при котором возможно полное восстановление функций.

Для выявления отёка или кровоизлияния в спинной мозг наиболее информативны Т2-взвешенные изображения в сагиттальной проекции.

- Острые кровоизлияния на Т2-взвешенных изображениях проявляются различной формы зонами снижения интенсивности сигнала, что обусловлено выбросом внутриклеточного деоксигемоглобина. Со временем интенсивность сигнала на Т2-взвешенных изображениях зоны кровоизлияния повышается, что связано с образованием метгемоглобина.
- Острый отёк спинного мозга проявляется повышением интенсивности сигнала на Т2-взвешенных изображениях.

МРТ также предоставляет полезную информацию при дифференциальной диагностике компрессии спинного мозга, позволяет увидеть компримирующии субстрат (например, гематома, травмированный дислоцированный диск, отломок кости). По данным МРТ можно оценить состояние мягких тканей, целостность связочного аппарата. Повреждение задней продольной связки выглядит как неоднородность сигнала. Важно оценить целостность заднего связочного комплекса, повреждение которого одновременно с повреждением передней и средней колонн приводит к выраженной нестабильности, что существенно влияет на выбор тактики лечения. Для уточнения состояния позвоночных артерий, диагностики их повреждения при МРТ возможно применение МР-ангиограмм.

ЛЕЧЕНИЕ

Определение стабильности на основе принятой системы классификации, шкалы White и соавт., рентгенографии в боковой проекции при осуществлении продольной дистракции — непременное условие начала лечения. Травму шейного отдела позвоночника, осложнённую повреждением спинного мозга и его элементов, расценивают как нестабильную.

Минимальные повреждения нижнего шейного отдела позвоночника

Изолированные разрывы передней продольной связки, переломы без смещения пластинок дужек или боковых масс, переломы остистых отростков при отсутствии смещения и угловой деформации устойчивы, их успешно лечат консервативно. Предварительно на основании данных рентгенографии шейного отдела в вертикальном положении пациента исключают наличие осевой деформации позвоночника. Затем в течение 2-3 мес осуществляют иммобилизацию шейного отдела позвоночника жёстким воротником или шейно-грудным корсетом. После

прекращения иммобилизации для проверки адекватного заживления выполняют контрольную функциональную рентгенографию шейного отдела позвоночника.

Повреждение связок может быть различным — от растяжения до полного разрыва. Определение степени повреждения связок, стабильности позвоночного сегмента проводят рентгенологически при дистракционном вытяжении или функциональной рентгенографии. В последние годы для выявления острых повреждений связок в шейном отделе позвоночника с успехом используют МРТ с методикой жирового подавления. Незначительные повреждения связок лечат внешней иммобилизацией шейного отдела жёстким ортезом в течение 2 мес с последующим рентгенологическим контролем.

Односторонние подвывихи, вывихи, переломовывихи позвонка

Обычно такие дислокации суставного отростка бывают следствием флексионно-дистракционно-ротационного механизма травмы. При одностороннем вывихе суставной фасетки краниальный позвонок ротируется и смещается вперёд над каудальным позвонком с односторонним смещением в суставе. Вывих суставной фасетки может сопровождаться её переломом, при котором сломанный и дислоцированный отломок может оказать давление на спинномозговой корешок и существенно осложнить вправление вывиха. Односторонний вывих позвонка может сопровождаться повреждением диска, усугублять нестабильность в повреждённом сегменте. При одностороннем подвывихе или вывихе суставной фасетки, не сопровождающемся её переломом и повреждением диска, по данным КТ и МРТ, с успехом проводят консервативное лечение: закрыто одномоментно или посредством скелетного вытяжения вправляют вывих позвонка и осуществляют внешнюю иммобилизацию краниоторакальным корсетом или галоаппаратом в течение 8-10 нед. Рентгенологически контролируют возможный из-за несостоятельности внешней иммобилизации рецидив деформации в повреждённом позвоночном сегменте. Через 2 мес после внешней иммобилизации с помощью функциональной рентгенографии в положении сгибания и разгибания исключают нестабильность в двигательном сегменте. Рецидив дислокации суставной фасетки и нестабильность требуют хирургической стабилизации, чаще в виде моносегментарного корригирующего вентрального спондилодеза с эндофиксацией.

Односторонний вывих позвонка, связанный с переломом суставного отростка, обычно легко вправляется, но так же часто рецидивирует в процессе консервативного лечения. При подобных повреждениях рекомендуют хирургическую дорсальную стабилизацию металлическими пластинами, фиксируемыми винтами к боковым массам сегмента. С успехом можно применить моносегментарный вентральный спондилодез с эндофиксацией коронарным фиксатором. У пациентов с односторонним вывихом суставного отростка нередко отмечают симптомы радикулопатии, им нужно проводить КТ с миелографией и МРТ для исключения посттравматического стеноза фораминального канала. Если фораминальный стеноз подтверждён, показаны фораминотомия и дорсальная стабилизация травмированного сегмента металлическими пластинами, фиксированными к боковым массам.

Двусторонние подвывихи, вывихи C_3-C_7 позвонков

Механизм травмы. При чрезмерных флексии и дистракции на вершине дуги форсированно сгибаемого шейного отдела позвоночника, обычно на уровне сегментов C_4-C_5, C_5-C_6, C_6-C_7 происходит разрыв над- и межостистой жёлтой связок, капсул дугоотростчатых суставов. Суставные отростки краниального вывихиваемого позвонка скользят по фасеткам нижележащего позвонка кпереди и кверху, в результате происходит расхождение дорсальных структур между вывихиваемым и каудальным позвонками. По мере продолжающейся гиперфлексии суставные отростки смещаются, вплоть до верхового подвывиха. Краниальный позвонок,

опрокидываясь над каудальным, раскрывает задние структуры, заднюю стенку позвоночного канала, избавляя его содержимое от повреждения. Продолжающееся флексионно-дистракционное насилие приводит сначала к неполному, затем к полному сцепившемуся вывиху позвонка. При этом над замыкательной пластинкой тела позвонка происходят субхондральный разрыв диска в переднезаднем направлении и дислокация тела краниального позвонка кпереди. В этой стадии повреждения может возникнуть компрессионный перелом краниовентральной части тела нижележащего позвонка. Смещение тканей повреждённого диска в виде грыжи в позвоночный канал происходит редко. Разрыв задней продольной связки, отмечаемый некоторыми исследователями, встречают чрезвычайно редко. Если к флексионно-дистракционному механизму присоединяется ротационный механизм насилия, может возникнуть, с одной стороны, сцепившийся вывих, с другой — подвывих или двусторонний вывих, осложнённый переломом суставной фасетки. При двустороннем скользящем вывихе, когда флексионный механизм сочетается с форсированным сдвиговым смещением кпереди в сагиттальной плоскости, как правило, происходят перелом суставных отростков и поражение неврологических структур. Двусторонние вывихи шейных позвонков приводят к выраженной нестабильности в травмированном сегменте и часто осложняются повреждением неврологических структур, компрессией спинного мозга, дислоцированной в позвоночный канал грыжей диска.

При подобной травме показано срочное закрытое одномоментное или посредством скелетного вытяжения вправление вывиха позвонка. Предварительно необходимо проведение МРТ для исключения посттравматической грыжи повреждённого диска. Известно, что у 15-42% пациентов с двусторонним вывихом при закрытом вправлении позвонка происходит вытеснение тканей диска в позвоночный канал. При постепенном закрытом вправлении двустороннего вывиха посредством скелетного вытяжения с возрастающим грузом большей частью удаётся этого избежать. После закрытого вправления двустороннего вывиха и 3-6 нед скелетного вытяжения консервативное лечение предусматривает внешнюю иммобилизацию шейного отдела в положении лёгкой экстензии ещё в течение 3-4 мес. В результате такого длительного консервативного лечения рецидив деформации в той или иной степени наступает в травмированном сегменте у 48% пациентов. Следовательно, в каждом случае нестабильного двустороннего вывиха позвонка следует рассматривать показания к оперативному лечению, включающему дискэктомию и межтеловой спондилодез с моносегментарной эндофиксацией. Десятилетний опыт подобного лечения в Новосибирском НИИТО подтвердил его высокую эффективность. Коронарный титановый межтеловой фиксатор обеспечивает надёжную стабилизацию позвоночного сегмента и не требует при установке (в отличие от пластинчатых фиксаторов) обнажения передней поверхности вышеи нижележащих тел позвонков (рис. 11-20,11-21).

Как правило, на 2-й день после операции, после контрольной рентгенографии, скелетное вытяжение прекращают, осуществляют внешнюю иммобилизацию шейного отдела позвоночника в нейтральном положении краниоторакальным корсетом или жёстким воротником. В комплексе восстановительного лечения пациенту уже на 2-3-й день разрешают вставать, ходить и через 10-12 дней после операции его выписывают на амбулаторное лечение. Через 3-4 мес снимают внешнюю иммобилизацию.

В тех случаях, когда двусторонний вывих осложняется переломом суставных фасеток с их дислокацией, препятствующим закрытому вправлению, производят в экстренном порядке открытое вправление. Из дорсального доступа осуществляют репозицию перелома суставных отростков, вправление вывиха позвонка и дорсальную фиксацию травмированного сегмента проволокой за основание остистых отростков или пластинами, закрепляемыми винтами трансартикулярно

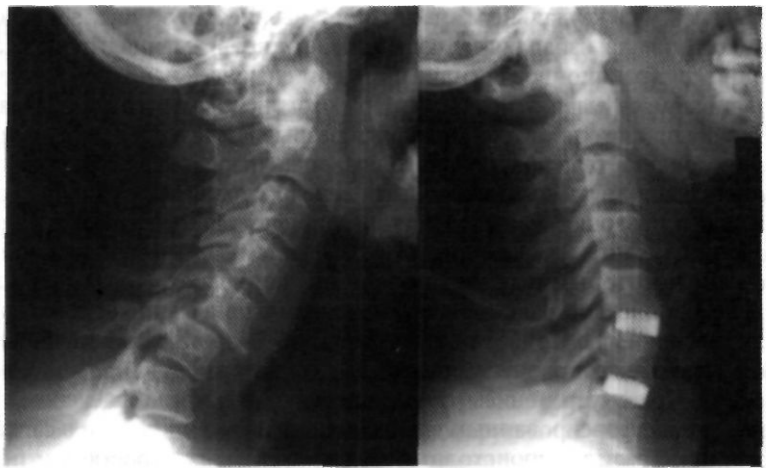

Рис. 11-20. Больной Г., 45 лет. Диагноз: неосложнённый флексионно-ротационный правосторонний подвывих позвонка C_5, опрокидывающийся двусторонний верховой подвывих позвонка C_6, разрыв дисков C_5-C_6 и C_6-C_7. Рентгенограммы в боковой проекции до операции и после скелетного вытяжения за кости свода черепа, закрытого вправления, межтелового спондилодеза C_5~C_6 и C_6-C_7 аутотрансплантатами и коронарными эндофиксаторами,

к боковым массам. Затем одномоментно производят дискэктомию, вентральный межтеловой спондилодез с костной аутопластикой и моносегментарной эндофиксацией.

Двусторонние вывихи, сопровождающиеся переломом заднего опорного комплекса, средней колонны, остеопорозом, требуют вентральной и дорсальной стабилизации. Вывихи шейных позвонков, осложнённые компрессией спинного мозга, не устраняемой при закрытом вправлении, с продолжающимся нарастанием неврологического дефицита требуют срочного (в первые 4-6 ч) оперативного лечения. Продолжая скелетное вытяжение, производят открытое вправление — переднюю декомпрессию, вентральный спондилодез с костной аутопластикой и фиксацией моносегментарным эндофиксатором или имплантатом из пористого никелида титана. Такое хирургическое лечение позволяет в оптимальные сроки устранить компрессию спинного мозга и его элементов, максимально восстановить анатомию травмированных сегментов и надёжно фиксировать их в заданном положении.

Компрессионные оскольчатые взрывные и отрывные переломы

Непроникающие компрессионные переломы тела позвонка, не сопровождающиеся переломом замыкательной пластинки и повреждением диска, успешно лечат традиционными консервативными методами.

Проникающие компрессионные переломы тела позвонка сопровождаются переломом замыкательной пластинки с проникновением тканей повреждённого диска по линии излома в тело с выраженной компрессией его краниальной части, наличием сегментарного кифоза и повреждением в той или иной степени заднего связочного комплекса. Такие переломы требуют полной коррекции посттравматической деформации и надёжной стабилизации. Для подобных повреждений метод выбора — оперативное лечение: корригирующий корпородез с моносегментарной аутопластикой и моносегментарной эндофиксацией, избавляющей пострадавшего от длительной внешней иммобилизации.

Оскольчатые взрывные переломы тела позвонка возникают от выраженной осевой компрессии. При таких повреждениях образуется несколько линий перелома



Рис. 11-21. Больной Р., 65 лет. Диагноз: правосторонний сцепившийся вывих и левосторонний верховой подвывих позвонка C_6.
а — спондилограммы до операции; б — сподилограммы и МРТ после вправления позвонка C_6, вентрального межтелового спондилодеза позвонков C_6-C_7 аутокостью и коронарным эндофиксатором.

в краниальной и каудальной частях тела позвонка. Под воздействием осевой компрессии ткани краниального и каудального дисков по линии переломов проникают в тело позвонка, раздвигая фрагменты тела в стороны. Чем более массивны и гидрофильны диски, тем больше по типу эффекта взрыва ткани повреждённых дисков смещаются фрагменты тела позвонка в стороны, в основном вентрально и дорсально. Присоединяющееся в этот момент к осевой компрессии флексионное насилие компримирует вентральные фрагменты и выталкивает дорсальные фрагменты в позвоночный канал, образуя типичную картину взрывного перелома тела позвонка. При сосредоточении повреждающего воздействия на уровне одного сегмента может возникнуть неполный взрывной перелом (обычно в краниальной половине тела позвонка). При аксиальном механизме травмы линии переломов тела позвонка могут проходить через краниальную и каудальную замыкательные пластинки в сагиттальной плоскости без образования фрагментов, смещённых в позвоночный канал, и почти без снижения высоты тела. Подобные переломы чаще возникают у пожилых пострадавших, у которых диски обычно деструктивно изменены.



Рис. 11-22. Больной М., 23 лет. Диагноз: осложнённый взрывной перелом тела позвонка C_5 со смещением дорсальных фрагментов в позвоночный канал, перелом задней дуги атланта без смещения, синдром полного поперечного повреждения спинного мозга на уровне сегмента C_5, тетраплегия: а — спондилограммы и МРТ до операции; б — спондилограммы после операции передней декомпрессии, субтотальной резекции тела позвонка C_5, коррекции деформации, вентрального межтелового спондилодеза, аутопластики компактно-спонгиозным трансплантатом из гребня подвздошной кости с эндофиксацией коронарным фиксатором.

Такие переломы стабильны, многие травматологи их лечат консервативно или методом трансартикулярного остеосинтеза.

Взрывные переломы с ретропульсией дорсальных фрагментов в позвоночный канал, разрывом задней продольной связки, компрессией спинного мозга и одновременным повреждением средней и дорсальных колонн чрезвычайно нестабильны. Эти переломы требуют срочной репозиции и стабилизации посредством скелетного вытяжения и раннего оперативного лечения. Если при закрытой репозиции и скелетном вытяжении не устраняется компрессия спинного мозга, необходима экстренная операция — открытая репозиция, передняя декомпрессия, костно-пластическая резекция сломанного тела позвонка с замещением дефекта компактно-спонгиозным аутотрансплантатом с бисегментарным эндофиксатором (рис. 11-22).

Современные пластинчатые и стержневые фиксаторы со специальными винтами для однокортикального крепления к телам смежных позвонков или коро-

нарные межтеловые эндофиксаторы надёжно стабилизируют травмированные сегменты в течение всего периода репаративной регенерации. Только при тяжёлом повреждении трёх колонн с одновременным разрушением заднего опорного комплекса при ламинэктомии необходимы одновременно дорсальный и вентральный спондилодезы.

Отрывные переломы тела позвонка

Отрывные переломы тела позвонка встречаются, по данным C. Argenson и соавт., чаще взрывных оскольчатых переломов. Отрывные переломы тела позвонка возникают от строго осевого механизма насилия в момент, когда позвоночник находится в положении сгибания, например, у ныряльщиков при ударе головой о дно. Характерный признак отрывного перелома — наличие отделённого от каудовентрального угла тела позвонка треугольной формы костного фрагмента, остающегося в связи с нижележащим диском. При подобном переломе выявляют повреждение диска, задней продольной связки, смещение дорсальной части тела кзади. У 50% пострадавших с такими переломами повреждается каудальный диск (со смещением в среднем 4,3 мм), и только у 2% пациентов повреждение было на уровне краниального диска. У $^{2}/_{3}$ пациентов с подобными повреждениями обнаруживают (чаще при КТ) сагиттальные переломы тела позвонка, а иногда и тела вышележащего позвонка. Смещение дорсальных фрагментов в позвоночный канал обусловливает неврологические повреждения у 80% пациентов. На уровне повреждённого диска может быть разрушен дорсальный связочный комплекс: капсула дугоотростчатых суставов с дислокацией фасеток, межостистые связки; возможен перелом полудужки.

В зависимости от тяжести травмы, преобладания флексионного или аксиально-компрессионного механизма насилия характер повреждения позвонка может быть различным. При преобладании флексионного насилия повреждаются в основном диски, связки, при превалирующей аксиальной компрессии встречаются в основном переломы костных структур. Перелом бывает нестабильным, что обусловливает необходимость хирургического лечения при повреждении задней и средней колонн, дислокации суставных отростков и расхождении межостистого промежутка в сочетании с ретролистезом дорсокаудального отдела тела вместе с травмированными тканями прилежащего диска, смещёнными в позвоночный канал. Такие признаки присущи большинству отрывных переломов, за исключением редких случаев с преимущественным повреждением тела позвонка (таких больных можно лечить консервативно).

Лечение отрывных нестабильных переломов тел позвонков начинают со скелетного вытяжения за кости свода черепа. Посредством скелетного вытяжения по оси и в положении лёгкой экстензии устраняют дорсальную дислокацию тела и суставных отростков, осуществляют закрытую переднюю декомпрессию спинного мозга при её наличии. Проводят контрольную МРТ. Затем осуществляют вентральный межтеловой спондилодез с аутопластикой и моносегментарной эндофиксацией.

При одновременном повреждении двух сегментов, краниального и каудального, производят вентральный спондилодез с бисегментарной эндофиксацией. Обычно на 2-й день после операции стабилизирующее скелетное вытяжение заменяют жёсткой внешней иммобилизацией торакоцервикальным корсетом. Через 8-10 нед проводят контрольную функциональную рентгенографию.

Экстензионные повреждения шейного подаксиального отдела позвоночника

Экстензионные повреждения шейного подаксиального отдела позвоночника могут быть вызваны компрессионно-экстензионным и одновременно дистракционно-экстензионным механизмами насилия. При автодорожном происшествии или падении вниз головой, когда сила, приложенная к подбородку, лицу постра-

давшего, вызывает резкое одномоментное переразгибание в шейном отделе, происходит интенсивное компрессионно-экстензионное воздействие на дорсальную колонну позвоночника. На вершине дуги разогнутого позвоночника продолжающееся компрессионно-экстензионное насилие приводит к чрезмерному сближению, компрессии остистых отростков, дужек позвоночного сегмента, вызывая их оскольчатые переломы. Одновременно на вентральную колонну шейного отдела позвоночника действует дистракционно-экстензионный механизм насилия, приводя на уровне этого же сегмента к разрыву передней продольной связки, разрыву диска с переломом каудальнои замыкательнои пластинкой тела вышележащего позвонка. Вышележащий отдел позвоночника по линии субхондрального разрыва диска смещается кзади, отрывая заднюю продольную связку от тела нижележащего позвонка. В результате спинной мозг оказывается зажатым спереди заднениж-ней частью сместившегося кзади тела, разорванной задней продольной связкой, дислоцированными тканями диска, а сзади — дужками, дубликатурой жёлтой связки. Продолжающееся форсированное разгибание шейного отдела позвоночника приводит к сдавлению и даже размозжению спинного мозга. В конечной стадии экстензионного механизма травмы повреждение спинного мозга сопровождается выраженной нестабильностью в поражённом позвоночном сегменте. В такой ситуации при прекращении экстензионного насилия восстановившееся физиологическое напряжение сгибателей мышц шеи приводит дислоцированное тело из дорсальной позиции к вентральному его смещению.

На рентгенограммах в боковой проекции в этот момент выявляют переднее смещение тела позвонка, характерное для флексионных повреждений, вызывающее у травматолога затруднение в определении истинного механизма травмы, особенно если у пострадавшего нет перелома дорсальных структур позвонка. Описанный механизм присущ крайней степени тяжести экстензионного повреждения нижнего шейного отдела позвоночника, осложнённого повреждением спинного мозга.

В клинической практике нередко экстензионные повреждения из-за относительно умеренного компрессионного и дистракционного механизмов насилия в конечной стадии данного многовекторного воздействия не приводят к оскольчатым переломам структур дорсальной колонны и разрыву задней продольной связки и дислокации тела позвонка. Функциональная рентгенография в положении осевой тракции, а также МРТ позволяют выявить в начальной стадии экстензионной травмы наличие разрыва передней продольной связки, межпозвонкового диска, заднего связочного комплекса. Такие экстензионные повреждения успешно лечат консервативно внешней иммобилизацией шейного отдела позвоночника в нейтральном положении. Более тяжёлые виды экстензионных повреждений со смещением тела позвонка, разрывом задней продольной связки очень нестабильны, поэтому после коррекции посттравматической деформации необходима надёжная хирургическая стабилизация передней колонны — вентральный межтеловой спондилодез.

Экстензионные повреждения шейного подаксиального отдела позвоночника часто встречают у пожилых пациентов, у которых из-за сопутствующих дегенеративных поражений, спондилоартрита нередко сужен позвоночный канал, что предопределяет при экстензионной травме без перелома дорсальной и вентральной колонн возникновение неврологических повреждений типа центрального или переднего синдрома спинного мозга. Спинной мозг у таких пациентов при гиперэкстензии сжимается в позвоночном канале между остеофитом тела позвонка спереди и фиксированным тяжем жёлтой связки сзади. Первоначально у таких пострадавших необходимо исправить деформацию позвоночного канала посредством скелетного вытяжения. Тактика дальнейшего лечения вариабельна. Повреждения, ограниченные уровнем одного сегмента без признаков компрессии спинного мозга и наличия переломов дорсальной колонны, можно успешно

лечить консервативно: скелетное вытяжение, затем внешняя иммобилизация шейного отдела позвоночника в нейтральном положении жёстким воротником. При наличии компрессии спинного мозга, неполном восстановлении неврологических функций показано оперативное лечение. Функциональное восстановление синдрома центрального повреждения спинного мозга у пациентов со стенозом позвоночного канала невозможно без хирургического лечения. Выбор передней или задней декомпрессии зависит от количества подлежащих коррекции уровней шейного отдела позвоночника и зоны компрессии. Декомпрессивная ламинопластика с фиксацией металлическими пластинами за боковые массы показана при многоуровневом стенозе с лордозированием шейного отдела позвоночника. Передняя декомпрессия и спондилодез показаны при наличии передней компрессии меньше чем на трёх уровнях или кифотической деформации позвоночника. У пациентов с неврологическими повреждениями хирургическая декомпрессия и стабилизация делают неврологическое восстановление более полным. Хирургическая стабилизация показана пациентам с нестабильными экстензионными повреждениями, возникающими на фоне анкилозирующего спондилита или распространённого гиперостоза.

Хлыстовые повреждения

Хлыстовые повреждения — особый вид экстензионно-флексионных повреждений шейного отдела позвоночника, возникающих довольно часто при дорожно-транспортном происшествии. При внезапном ударе о заднюю часть автомобиля голова пострадавшего резко отклоняется назад и вниз, переразгибая шейный отдел позвоночника. Гиперэкстензия позвоночника в автомашине обычно ограничивается подголовником. За экстензией немедленно следует, как удар хлыста, насильственная флексия. Хлыстовые повреждения не вызывают повреждения задней продольной связки и не приводят к нестабильности. Передняя компрессия при хлыстовой травме может вызвать микроповреждение межпозвонкового диска и последующую его дегенерацию или даже появление острой грыжи диска. Задняя дистракция наряду с растяжением может вызвать микроразрывы в над- и межостистых связках.

В то же время эти повреждения не нарушают стабильности позвоночного сегмента: 50% пациентов с подобными повреждениями в течение 6 нед выздоравливали от консервативного лечения, проводимого в амбулаторных условиях, и только немногим было необходимо более длительное лечение. У небольшого количества пострадавших (5%) с хлыстовыми повреждениями при отсутствии повреждения костных структур, межпозвонковых дисков, разрыва связок обнаруживают проявления сенсорного и моторного дефицита. Динамика этих клинических проявлений зависит от возраста пациента. У молодых чаще встречают неврологическую симптоматику, проходящую в течение нескольких минут или часов, в худшем случае у пациентов сохраняется остаточная спастика при хождении. У взрослых и пожилых пациентов клиническая картина более серьёзная и завершённая, клинические проявления могут колебаться вплоть до тетраплегии. Эти пациенты, как правило, имеют стеноз позвоночного канала в связи с наличием остеофитов тел позвонков и суставных отростков. Неврологические поражения у пациентов возникают как следствие передней контузии спинного мозга и кровеносных сосудов во время внезапной гиперэкстензии. Компрессия обычно происходит на уровне одного позвонка, эластичность дисков и связок достаточна, чтобы вызвать сдавление спинного мозга без их повреждения в узком позвоночном канале. Транзиторная неврологическая симптоматика у молодых пациентов требует медикаментозного лечения и внешней иммобилизации ортопедическим воротником. Всех этих пациентов необходимо обследовать на наличие стеноза позвоночного канала. У пациентов более старшей группы, если неврологический дефицит носит постоянный характер и не

поддаётся консервативной терапии, возникает необходимость в широкой передней декомпрессии с последующей стабилизацией. Это вмешательство достаточно травматичное, сопровождающееся значительной кровопотерей, поэтому пожилым пациентам выполняют дорсальную декомпрессивную ламинопластику с трансартикулярной фиксацией металлическими пластинами за боковые массы.

Травматическое разъединение суставной колонны

Этот вид повреждений среди ротационных поражений подаксиального шейного отдела позвоночника выделен как самостоятельный в классификации C. Argenson и соавт. Характерная особенность этого редко встречающегося повреждения — наличие двойной линии перелома, разъединяющей суставную колонну. Передняя линия проходит через корень дужки, задняя — между суставным отростком и пластиной дужки. В результате разобщённый с другими структурами суставной отросток принимает горизонтальное положение.

Выявляемое при рентгенографии горизонтальное положение суставного отростка — основной рентгенологический признак данного вида повреждения. Считают, что такая травма происходит при чрезмерной ротации в сочетании с гиперэкстензией, приводящей к перелому верхнего суставного отростка в результате аксиальной компрессии нижнего суставного отростка вышележащего позвонка. Флексионно-ротационный механизм травмы также может вызвать подобный перелом. У части больных такой перелом сопровождается антелистезом тела позвонка, что указывает на возможное повреждение диска и средней колонны. Такое сочетание обусловливает нестабильность травмы. У 40% пострадавших с данным видом повреждения возникают неврологические осложнения.

Травматологическое разъединение суставной колонны, как правило, — показание к хирургическому лечению. После закрытой одномоментной или постепенной репозиции дислоцированного суставного отростка осуществляют вентральный межтеловой спондилодез с эндофиксацией в положении коррекции травмированного сегмента. Поскольку при закрытой репозиции не всегда удаётся устранить дислокацию травмированного суставного отростка, многие хирурги предпочитают дорсальную стабилизацию — открытое вправление и трансартикулярный остеосинтез металлическими пластинами повреждённого сегмента. После операции шейный отдел позвоночника фиксируют в нейтральном положении жёстким воротником или торакоцервикальным корсетом на срок не менее 3 мес.

Застарелые подаксиальные повреждения шейного отдела позвоночника

Застарелые подаксиальные повреждения шейного отдела позвоночника представляют собой всё реже встречающиеся грубые посттравматические деформации, развившиеся в силу различных обстоятельств после несвоевременного и неквалифицированного консервативного лечения наиболее тяжёлых нестабильных вывихов и переломов шейных позвонков. К застарелым относят повреждения, при которых через 6-8 нед и больше с момента травмы остаются невправленными подвывих, вывих позвонка, не репонирован взрывной оскольчатый перелом тела, не устранены кифотическая деформация, компрессия спинного мозга и его корешков. Причём уже через 6-8 нед после травмы деформация позвоночного сегмента оказывается фиксированной за счёт спонтанного костного блока, дислоцированных дугоотростчатых суставных отростков и деформированной вентральной колонны.

Показанное в подобных случаях хирургическое реконструктивное вмешательство, направленное на восстановление анатомии поражённого отдела, декомпрессию неврологических образований, сопряжено с большим риском повреждения во время операции фиксированных и дислоцированных неврологических образований, сосудов и в итоге — с возможным серьёзным усугублением тяжести состояния пострадавшего. Очевидно, поэтому при подобных застарелых повреждениях неко-

торые хирурги ограничивают оперативное лечение декомпрессией невральных образований и вентральным спондилодезом без коррекции деформации травмированного отдела. Двухэтапный одномоментный метод хирургической коррекции застарелой фиксированной деформации шейного отдела позвоночника позволяет восстановить анатомию в поражённом позвоночном сегменте, осуществить декомпрессию неврологических структур и надёжную стабилизацию травмированного отдела в заданном положении (при качественном выполнении операции), не причинив дополнительных сосудистых и неврологических повреждений. Операцию проводят под эндотрахеальным наркозом. Осуществляют скелетное вытяжение за кости свода черепа.

Первый этап: из дорсального доступа резецируют костный блок дислоцированных суставных отростков, производят фасетэктомию верхних суставных отростков нижележащего позвонка, мобилизуют междужковый и межостистый промежутки повреждённого сегмента, устраняют дислокацию дорсальных структур в пределах допустимого при наличии спонтанного блока вентральной колонны.

Второй этап: из вентрального доступа резецируют спонтанный межтеловой блок, выполняют дискэктомию разрушенного фибротизированного диска в пределах субхондральной зоны замыкательных пластинок смежных тел позвонков, удаляют ткани диска, костные фрагменты, смещённые в позвоночный канал, — передняя декомпрессия.

При взрывных переломах осуществляют субтотальную резекцию тела сломанного позвонка вместе с повреждёнными смежными дисками. Затем с использованием тракции на скелетном вытяжении осуществляют открытое вправление дислоцированного позвонка. Обязательна контрольная рентгенография. В положении, достигнутом после коррекции деформации позвоночника, осуществляют межтеловой спондилодез компактно-спонгиозной аутокостью из гребня подвздошной кости с фиксацией моно- или бисегментарным (в зависимости от уровня поражения) коронарным эндофиксатором конструкции Новосибирского НИИТО (рис. 11-23).

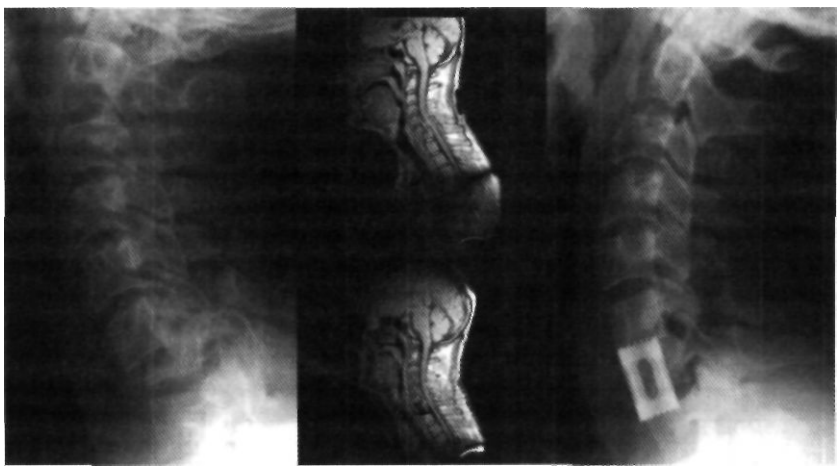

Рис. 11-23. Больной Д., 29 лет. Диагноз: застарелый осложнённый правосторонний верховой подвывих и левосторонний сцепившийся вывих позвонка C_6, перелом задней части дужки позвонка C_6, травматический листез позвонка C_6, оскольчатый перелом тела позвонка C_7, стеноз позвоночного канала на уровне C_6-C_7, формирующиеся спонтанные вентральный и дорсальный костные блоки, кифоз 32°, компрессия спинного мозга на уровне сегментов C_7 и C_8. Рентгенограммы и МРТ в боковой проекции до операции и после фасетэктомии на уровне C_6-C_7, передней декомпрессии спинного мозга, открытого вправления позвонка C_6, коррекции кифоза и переднего спондилодеза позвонков Cg-D, аутокостью и коронарным эндофиксатором.

Для спондилодеза можно использовать имплантат из пористого никелида титана или один из известных пластинчатых металлических фиксаторов. Для более надёжной стабилизации, особенно при выраженной нестабильности дорсальной колонны, дополнительно осуществляют задний спондилодез с проволочной фиксацией за основание остистых отростков или (что делают чаще в последнее время) металлическими пластинами, фиксируемыми монокортикальными винтами к боковым массам. После операции на 2-й день прекращают стабилизирующее скелетное вытяжение, осуществляют внешнюю иммобилизацию шейного отдела жёстким воротником или краниоторакальным корсетом в течение 3-4 мес. Ближайшие и отдалённые результаты после качественно выполненного сложного двухэтапного хирургического лечения бывают, как правило, хорошие.

ПОВРЕЖДЕНИЯ ГРУДНОГО И ПОЯСНИЧНОГО ОТДЕЛОВ ПОЗВОНОЧНИКА

Анатомо-функциональные особенности грудного и поясничного отделов позвоночника

Структурная биомеханическая единица позвоночника, проявляющая двигательные свойства, характерные для позвоночника в целом, — позвоночный двигательный сегмент. Он включает в себя два смежных позвонка, связанных друг с другом при помощи межпозвонкового диска и связок. Для различных отделов позвоночника существуют различия в факторах, оказывающих решающее влияние на объём и характер движений. В поясничном отделе амплитуда движений в сагиттальной плоскости ограничивается преимущественно фиброзным кольцом, продольными связками и задними элементами. Контакт между суставными отростками ограничивает ротацию в поясничном отделе наподобие кромки колеса у железнодорожного вагона. Преимущественно вертикальная установка грудных фасеток ограничивает значительную флексию и экстензию, приближение остистых отростков ограничивает грудную экстензию, даже без участия грудной клетки.

Трёхмерный анализ кинематики грудного отдела позвоночника, проведённый A. White, показал, что верхне- и нижнегрудной отделы позвоночника значительно отличаются от среднегрудного отдела и имеют сходство с прилежащими шейным и поясничным отделами. При этом нижнешейный и верхнегрудной отделы (C_6-Th_3) с биомеханической точки зрения можно рассматривать как одну область. Флексия и экстензия в этих отделах незначительны и прогрессивно уменьшаются в каудальном направлении. Боковой наклон совершается в несколько меньших пределах, чем в шейном отделе (табл. 11-2).

Таблица 11-2. Объем движений в позвоночно-двигательных сегментах шейно-грудного отдела позвоночника

Позвоночные сегменты	Вид движений	Объём движений, градус
C_6-C_7	Сгибание-разгибание	15
	Ротация	8
C_7—Th,	Сгибание-разгибание	8
	Ротация	8
Th-Thj	Сгибание-разгибание	5
	Ротация	8

Грудной отдел позвоночника отличается вентральным положением пульпозного ядра и более толстой жёлтой связкой. Движения, в том числе ротация, ограничены

фасетками, дисками, рёбрами с грудиной, близко расположенными остистыми отростками и связками рёберно-позвоночных сочленений. Грудной отдел позвоночника — более стабильная структура, чем шейный и поясничный отделы.

T. Andriacchi установил значение грудной клетки в поддержании стабильности грудного отдела позвоночника. Реберно-поперечные связки усиливают капсулы соответствующих суставов, играющих значительную роль в обеспечении стабильности грудных двигательных сегментов. В грудном отделе позвоночника совершается до 25% флексии и экстензии, в большей степени для него характерны флексионные движения (табл. 11-3).

Таблица 11-3. Обьём движений в позвоночно-двигательных сегментах грудного отдела позвоночника

Позвоночные сегменты	Вид движений	Объём движений, градус
Th_3-Th_6	Сгибание-разгибание	4
	Ротация	9
	Боковой наклон	6
Th_6-Th_{10}	Сгибание-разгибание	6
	Ротация	8
	Боковой наклон	7
Th_{10}-Th_{12}	Сгибание-разгибание	12
	Ротация	2
	Боковой наклон	9

Аксиальная ротация, наоборот, более характерна для верхней части грудного отдела позвоночника, а в нижних трёх сегментах она не превышает 2°. Суставные отростки играют незначительную роль в ограничении ротации, наиболее важны в этом отношении задняя продольная и жёлтая связки, а также капсулы суставов. Во время ходьбы наибольший объём ротационных движений совершается в среднегрудном отделе позвоночника. Боковые наклоны до Th_{10} ограничены, нижние три сегмента чуть более мобильны.

Нижнегрудной отдел по своим свойствам приближается к поясничному. Наиболее уникальная характеристика поясничного отдела позвоночника — его способность выдерживать значительные нагрузки, производимые массой тела и разнообразными движениями. Более высокий поясничный межпозвонковый диск позволяет совершать большой объём движений. При этом наибольшее напряжение создаётся в корнях дужек L_4, L_5 и в их межсуставных частях.

Объём сгибания и разгибания увеличивается в каудальном направлении. Нормальный объём сгибания-разгибания в поясничном отделе позвоночника составляет 40-70°, до 50% из которых приходится на нижнепоясничные сегменты. Исследования H.F. Farfan показали, что средний объём сгибания в поясничном отделе позвоночника составляет 60°, при этом происходит одновременное его удлинение (20-25% на уровне капсулы сустава). Экстензия в поясничном отделе ограничивается контактом вершин суставных отростков. В результате ежедневной деятельности верхних конечностей и плечевого пояса ротационный момент передаётся к тазу и нижним конечностям. Чтобы человек мог развивать достаточные усилия, поясничный отдел должен быть устойчив к ротации. Согласно данным M.W. Swanepoel и соавт., ротационная стабильность обеспечена в первую очередь дугоотростчатыми суставами. Суставные отростки обладают низким коэффициентом трения и предназначены для восприятия нагрузки под углом 90° к суставной поверхности, то есть в плоскости диска. Сгибание и разгибание на уровне Ц - Ц — наиболее характерное для этого региона движение. Хотя полная флексия у здорового субъекта приводит не более чем к выпрямлению физиологического лордоза, объём движений внушителен. Диск L_5-Sj и позвонок L_5 имеют форму клина.

С уровня сегмента Th_{11} и ниже, по направлению к L_3, амплитуда движений, особенно в сагиттальной плоскости, начинает прогрессивно увеличиваться. Латеральный наклон увеличивается до 7° на уровне Th_{10}-Th_{11} и до 9° на уровне Th_{11}-Th_{12}.

Резкое изменение биомеханических характеристик на уровне грудопоясничного перехода делает этот уровень более уязвимым, прежде всего к травмам, что находит подтверждение в клинической практике.

По данным P.R. Meyer, среди общего количества пациентов с позвоночно-спинномозговой травмой повреждения грудного и поясничного отделов позвоночника отмечены в 38,6% случаев, причём в 19,5% случаев преобладают повреждения в грудопоясничном переходе, а верхние и нижние грудопоясничные позвонки подвержены переломам гораздо реже. По данным F. Magerl, повреждения типа А случаются в 66,1%, В — в 14,5%, С — в 19,4% случаев.

Диагностика повреждений грудного и поясничного отделов позвоночника

Клинические проявления локальных повреждений позвоночника достаточно известны. Травмы позвоночника могут возникать при различных обстоятельствах, но, как правило, связаны с высокоэнергетическим воздействием. Вне зависимости от выраженности и локализации болевого синдрома необходимо тщательное клиническое обследование. Решающее значение имеет спондилография в двух проекциях.

Принципиально необходимо знать, что из-за особенностей анатомии позвоночника рентгенологически не всегда удаётся определить переломы, не вызывающие изменений наружных очертаний позвонков. Трудно визуализировать повреждение средней колонны в силу проекционных наслоений корней дужек на фрагмент, сместившийся в позвоночный канал, особенно при остеопорозе.

Диагностические ошибки чаще возникают в грудном отделе позвоночника, где иногда не распознают переломы тел позвонков либо перелом принимают за клиновидность вследствие юношеского кифоза. В поясничном отделе позвоночника болезненность в местах надрыва надостистой и межостистой связок ошибочно трактуют как признак перелома, хотя рентгенологически его нередко выявляют значительно краниальнее. До 15% диагностических ошибок совершают при локализации повреждения в верхнегрудном отделе позвоночника. Их можно избежать, если использовать возможности томографии.

Основная часть (до 50%) застарелых посттравматических деформаций бывает следствием неустановленных переломов позвоночника, в том числе и связанных с тяжестью состояния пациентов с сочетанной травмой, когда диагностические манипуляции затруднены. В таких случаях необходимо при наличии симптоматики, указывающей на повреждение позвоночника, проводить соответствующее лечение с обязательным дообследованием после выхода больного из тяжёлого состояния. При определении величины посттравматической деформации на уровне грудного и поясничного отделов позвоночника следует предпочесть методику Cobb.

Большое значение в диагностике переломов позвоночника имеет КТ, позволяющая не только провести дифференциальную диагностику в сомнительных случаях, но и расширить полученную информацию. Это особенно важно при наличии неврологического дефицита. Полученные данные становятся основополагающими в классифицировании вида повреждений по морфологическому признаку.

О состоянии спинного мозга и его оболочек судят по результатам МРТ и исследований ликвородинамики. При этом выявляют признаки компрессии содержимого позвоночного канала, а изменения интенсивности МРТ-сигнала указывают на отёк спинного мозга или кровоизлияние в его ткань или оболочки.

При неосложнённых переломах грудного и поясничного отделов позвоночника, помимо стандартной спондилографии, в случае подозрения на нестабильный характер повреждения проводят КТ, а при отсутствии возможности её выполнения обследование дополняют рентгенотомографией, прицельными и в косых проекциях рентгенограммами. Пострадавшим с наличием неврологического дефицита срочно проводят МРТ. При отсутствии томографии обследование следует дополнить миелографией для установления факта компрессии спинного мозга. Оценку неврологического статуса следует проводить с использованием шкалы ASIA/ISCSCI, позволяющей качественно и количественно определить динамику нарушений.

Классификации повреждений грудного и поясничного отделов позвоночника

Сложная анатомия и особенности биомеханики позвоночника предполагают довольно большие изменения его положения при нормальном объёме движений и физиологической нагрузке. При чрезмерных движениях и нагрузке могут происходить повреждения, патологическая анатомия которых зависит от механизма повреждения и уровня приложения нагрузки. Основные повреждения происходят вследствие компрессии, дистракции, сдвига и торсии, которая, в свою очередь, может быть обусловлена флексией, экстензией или ротацией.

Holdsworth представил концепцию взрывного перелома позвоночника, суть которой заключается в том, что компрессия позвонка — следствие перелома замыкательной пластинки и внедрения пульпозного ядра диска между фрагментами. Это приводит к смещению их к периферии (по аналогии со взрывом). Автор полагал, что благодаря целостности связочного аппарата такие переломы стабильны, несмотря на их раздробленный характер. Эта концепция была в дальнейшем развита в соответствии с различными представлениями о строении позвоночника на базе двух- и трёхколонной моделей.

T.E. Whiteside, R.P. Kelly и соавт. преобразовали концепцию Holdsworth, полагая, что грудопоясничный отдел позвоночника состоит из двух колонн, несущих нагрузку: полой колонны позвоночного канала с заключёнными внутри него нервными структурами и полужёсткой колонны, представленной телами позвонков и дисками. Авторы считали, что взрывные переломы, сопровождающиеся смещением фрагментов в позвоночный канал, нестабильны, и предлагали при оперативном лечении проводить переднюю декомпрессию.

R.E. DeWald предложил двухколонную концепцию строения позвоночника, в которой передняя колонна состоит из тела позвонка, диска, передней и задней продольных связок. Эта колонна противостоит силам компрессии, тогда как задняя колонна, включающая дужки и межсегментарные связки, противостоит дистракции.

F. Denis классифицировал взрывные переломы с позиций трёхколонной модели строения позвоночника, которая стала стандартом для оценки этих переломов. Он сосредоточил внимание на наличии средней колонны, состоящей из задней продольной связки, задней части тела позвонка и задней порции фиброзного кольца, отметил, что разрушение этих структур может вести к нестабильности при флексии и экстензии, и определил, что взрывной характер перелома бывает при разрушении передней и средней колонн. Он же выделил и описал пять типов взрывных переломов:

- с переломом обеих замыкательных пластинок;
- с переломом верхней замыкательной пластинки;
- с переломом нижней замыкательной пластинки;
- с ротацией;
- с боковой компрессией.

Первые два типа составляют 63% всех взрывных переломов.

P.C. McAfee и соавт. предположили, что ключевой анатомической структурой позвоночника служит остеолигаментозный комплекс средней колонны. Когда происходит его повреждение вследствие компрессии без повреждения задних структур позвоночника, перелом бывает стабильным, а при наличии повреждения задних структур перелом нестабильный.

R.L. Ferguson и соавт. отметили, что при компрессионных повреждениях средняя колонна «выдавливает» в сторону позвоночного канала фрагменты заднего верхнего отдела тела позвонка. Авторы считают, что механическая несостоятельность позвоночника объясняется не только компрессией, поскольку происходит укорочение тела позвонка. При уменьшении высоты средней колонны меньше шансов получить угловую деформацию на уровне перелома, чем в случаях с сохранением высоты средней колонны.

C. Argenson и соавт. показали, что фиброзное кольцо и продольные связки — чрезвычайно важные элементы обеспечения стабильности позвоночника. G. Schmorl и соавт. выделили и описали позвоночный двигательный сегмент, состоящий из межпозвонкового диска, передней и задней продольных связок, капсулы сустава, жёлтой и межостистой связок. Двигательная подвижность сегмента лежит в основе движений позвоночника, позвоночный двигательный сегмент служит активным компонентом, тогда как сам позвонок представляет собой пассивный компонент. Трёхколонная концепция F. Denis характеризует и костные, и связочные структуры как целостное структурное образование.

J.P. Farcy и соавт., применяя концепцию позвоночного двигательного сегмента, дополнили классификацию F. Denis, разделив костный и связочный компоненты и представив их в качестве трёх элементов, соответствующих каждой колонне позвоночника. Костный компонент каждой колонны обозначен как B, связочные структуры каждой колонны — L. Каждая из трёх колонн позвоночника (передняя, средняя и задняя) включает костный (B) и связочный (L) компоненты. Сумма их составляет шесть элементов. Повреждение любых трёх и более из этих элементов проявляется нестабильностью. Понимание характера и философии взрывных переломов заметно продвинулось при появлении и широком распространении компьютерно-томографических методов обследования.

H.L. Frankel и соавт. сообщили, что только 1,7% из 394 переломов позвоночника носили характер взрывных. Это исследование предшествовало эре широкого использования КТ. При использовании метода КТ F. Denis установил, что взрывными были 14% тяжёлых переломов позвоночника. От 30 до 60% взрывных переломов связано с неврологическим дефицитом, 50% из них происходило в области грудопоясничного перехода. По мнению T.E. Whiteside, взрывные переломы — наиболее частая причина возникновения неврологического дефицита в грудопоясничном отделе позвоночника.

Взрывные переломы связаны с высокоэнергетическими повреждениями позвоночника, главным образом они происходят при падении с высоты или в связи с автодорожными катастрофами. Наиболее часто страдают позвонки Th_{10}-L_2. При приложении осевой нагрузки на позвоночник происходит его повреждение, пропорциональное по тяжести действующей силе и степени устойчивости позвоночника к сопротивлению силам компрессии. При этом происходит радиальный взрывной перелом, сопровождающийся уменьшением позвонка по высоте и увеличением его осевого диаметра. Вследствие осевого расширения происходит ретропульсия костного и мягкотканного детрита в позвоночный канал.

Существует много классификаций переломов грудных и поясничных позвонков, как отдельных, так и включённых в общую классификацию повреждений позвоночника. Классификационные схемы основаны на морфологии повреж-

денного позвонка, механизме травмы или целостности колонн позвоночника. Практическое значение классификаций в конечном счёте состоит в том, чтобы не только дать в руки клиницисту метод оценки стабильности повреждённого позвоночника сразу после травмы, но и прогнозировать её возможный отдалённый результат.

Классификация F. Magerl и соавт. наиболее полно отражает морфологию повреждений грудных и поясничных сегментов, поскольку она универсальна для данного вида травм.

КЛАССИФИКАЦИЯ F. MAGERL И СОАВТ. (1994)

Тип А (компрессия).
- А 1. Вколоченный перелом.
  - А 1.1. Импакция кортикальной пластинки.
  - А 1.2. Клиновидный вколоченный перелом.
  - А 1.3. Коллапс позвонка.
- А 2. Перелом с раскалыванием.
  - А 2.1. Сагиттальный.
  - А 2.2. Фронтальный.
  - А 2.3. Раздробленный.
- А 3. Взрывные переломы.
  - А 3.1. Неполный.
  - А 3.2. Взрывной с раскалыванием.
  - А 3.3. Полный.

Тип В (дистракция).
- В 1. Связочный задний разрыв (флексионно-дистракционные повреждения).
  - В 1.1. С поперечным разрывом диска.
  - В 1.2. С переломом типа А тела позвонка.
- В 2. Задний костный разрыв (флексия-дистракция).
  - В 2.1. Поперечный перелом обеих колонн позвоночника.
  - В 2.2. С поперечным разрывом диска.
  - В 2.3. С переломом типа А тела позвонка.
- В 3. Внешний разрыв диска (скручивающее повреждение, гиперэкстензия).
  - В 3.1. Гиперэкстензия-подвывих.
  - В 3.2. Гиперэкстензия-спондилолиз.
  - В 3.3. Задний вывих.

Тип С (ротация).
- С 1. Повреждения типа А (компрессионные повреждения с ротацией).
  - С 1.1. Ротационный клиновидный перелом.
  - С 1.2. Ротационный перелом с расколом.
  - С 1.3. Взрывной перелом с ротацией.
- С 2. Повреждения типа В с ротацией.
  - С 2.1. Повреждения В1 с ротацией (флексионно-дистракционные повреждения с ротацией).
  - С 2.2. Повреждения В2 с ротацией (флексионно-дистракционные повреждения с ротацией).
  - С 2.3. Повреждения В3 с ротацией (гиперэкстензия — ротационные скручивающие повреждения).
- С 3. Ротационные скручивающие повреждения.
  - С 3.1. Перелом в виде поперечного среза.
  - С 3.2. Косой перелом.

Эта система составлена по принципу классификации АО переломов длинных трубчатых костей M.E. Miller и соавт.

ДРУГИЕ КЛАССИФИКАЦИИ

McCormack и соавт. создали классификацию, основанную на системе балльной оценки по трём параметрам — степени раздробленности тела позвонка, степени смещения фрагментов тела позвонка в области перелома и степени исправления кифотической деформации. Чем более высокоэнергетичной травме подвергся позвоночник, тем больше разрушение тела и тем более выражено расхождение фрагментов тела позвонка в области перелома. Эта классификация позволяет количественно оценить степень разрушения передней и средней колонн позвоночника и может быть применена для предоперационного планирования. Пациенты с высоким суммарным баллом (более 6) имеют большой дефицит костной ткани передней и средней колонн, что сопровождается их несостоятельностью при несении нагрузки. При переломах с большой дисперсией фрагментов и наименьшим контактом между ними создаётся наиболее длинное плечо рычага нагрузки на педикулярные винты, что предопределяет возможную несостоятельность инструментария. Эта классификация помогает хирургу принять решение о необходимости вентрального оперативного вмешательства после проведённой задней стабилизации, основанное на предполагаемой несостоятельности передних отделов позвоночника и чрезмерной нагрузке на задний инструментарий, что может привести к перелому его элементов.

Классификация повреждений позвоночника с позиций морфологических изменений костных структур и повреждений спинного мозга и его корешков определяет подходы к травме позвоночника как с ортопедической, так и с нейрохирургической точки зрения.

A.R. Vaccaro и соавт. на основании значительного клинического материала создали новую классификационную схему, названную «Классификация грудопоясничных повреждений и шкала оценки тяжести» (табл. 11-4-11-6). Она основана на трёх характеристиках:

- морфология повреждения;
- целостность заднего связочного комплекса;
- неврологический статус пациента.

Комплексная балльная оценка повреждения, рассчитанная по этим характеристикам, помогает распределить пациентов в группы оперативного и консервативного лечения. Кроме того, в группе кандидатов на оперативное лечение может быть определён наиболее целесообразный способ хирургического лечения.

Таблица 11-4. Неврологический статус, A.R. Vaccaro и соавт.

Статус	
Отсутствие неврологической симптоматики	0
Радикулопатия	2
Повреждение спинного мозга, *conus medullaris* с полным неврологическим дефицитом	2
Повреждение спинного мозга, *conus medullaris* с неполным неврологическим дефицитом	3
Повреждение корешков конского хвоста	3

Таблица 11-5. Целостность заднего остеолигаментозного комплекса, A.R. Vaccaro и соавт.

Ротационно-трансляционные повреждения	Баллы
Неповреждённый комплекс	0
Подозрение на повреждение комплекса	2
Повреждённый комплекс	3

Таблица 11-6. Морфология повреждений грудного и поясничного отделов позвоночника, A.R. Vaccaro и соавт.

Тип повреждений	Баллы
Компрессия	1
Компрессия (взрывной перелом)	1
Трансляция/ротация	3
Дистракция	4

Примечание. Сумма баллов до 3 — показано консервативное лечение, от 4 до 5 баллов — относительное показание к оперативному лечению, свыше 5 баллов — показано оперативное лечение.

Новая классификация травм грудного и поясничного отделов позвоночника впервые количественно оценивает тяжесть возникших патологоанатомических изменений в связи со степенью нестабильности, обусловленной главным образом поражением заднего связочного комплекса и состоянием неврологического статуса пострадавшего. Такая комплексная количественная оценка степени тяжести каждого систематизируемого типа повреждения позвоночника должна помочь врачу определить клиническую тактику, выбрать оптимальный метод лечения. Вместе с тем, в новой классификации недостаточно учтены различные виды взрывных переломов тела позвонка, в частности с ретропульсией дорсального фрагмента в позвоночный канал, с деформацией позвоночного канала и компрессией спинного мозга; ничего не сказано о наличии повреждения средней колонны позвоночника при оценке нестабильности, о наличии сопутствующего системного остеопороза, сенильных переломах и некоторых других известных особенностях многообразных переломов грудного и поясничного отделов позвоночника. Насколько в этой классификации учтены разнообразные особенности травм грудного и поясничного отделов позвоночника, покажет клиническая практика. В настоящее время использование данной классификации следует соотносить с хорошо известными классификациями AO, Magerl F. и соавт., ASIA [2002].

Стратегия консервативного лечения больных с повреждениями грудного и поясничного отделов позвоночника

Наибольшее количество переломов грудного и грудопоясничного отделов позвоночника составляют компрессионные, стабильные взрывные переломы тел позвонков и изолированные повреждения задних структур, которые классифицируются как стабильные с незначительным риском возникновения неврологического дефицита. Сохранённые костные структуры и связки обычно предотвращают острую нестабильность, но потенциально угроза развития хронической нестабильности остаётся. Приблизительно в трети случаев компрессионные переломы крайне болезненны, их необходимо лечить длительным постельным режимом с адекватным обезболиванием. В дальнейшем пациенты эффективно могут лечиться с использованием стандартного корсета, обеспечивающего три точки фиксации, и ЛФК. У пожилых людей в случае болевого синдрома, продолжающегося более 5-6 нед, следует предполагать прогрессирование деформации и постоянной хронической боли. В этом случае целесообразно проведение вертебропластики, позволяющей избежать негативных последствий травмы позвоночника.

Взрывные переломы, по определению F. Denis, — переломы тела позвонка, сопровождающиеся разрушением передней и средней колонн позвоночника, в том числе и задней части тела. Неврологически не осложнённые взрывные переломы без повреждения заднего остеолигаментозного комплекса считаются стабильными.

K.S. James и соавт. рекомендует для пациентов со взрывными переломами и неповреждённым задним отделом позвоночника консервативное лечение.

Взрывные переломы грудных позвонков (Tr^-Th^) составляют от 5 до 10% от всех взрывных повреждений. Эти переломы более стабильные вследствие наличия рёберно-позвоночного связочного комплекса, а также фиксации рёберным каркасом. И в этих случаях применяют консервативное лечение, включающее постуральную коррекцию и ношение корсета.

Консервативное лечение взрывных переломов может быть проведено пациентам со стабильными повреждениями; их критериями считают следующие:

- менее 50% потери вентральной высоты тела;
- кифотическая деформация менее 20°;
- отсутствие признаков повреждения заднего остеолигаментозного комплекса.

Протокол лечения таких повреждений состоит в рекомендациях немедленной иммобилизации контактным корсетом у гемодинамически стабильных пациентов на срок 16 нед с последующим переводом на иммобилизацию съёмным ортопедическим корсетом с тремя точками фиксации.

При такой тактике достигают ранней мобилизации пациента, уменьшаются сроки пребывания в больнице и затраты на лечение. Консервативное лечение также можно использовать у неврологически не осложнённых пациентов со взрывными переломами, сопровождающимися смещением фрагментов до критических величин (по данным КТ, не более 30% на уровне Th_n-Th_{12}, не более 40% на уровне Ц, не более 50% на уровне Ц-Ц) в позвоночный канал в случаях отсутствия значительного кифоза или признаков повреждения заднего остеолигаментозного комплекса. Данные КТ подтверждают спонтанное ремоделирование позвоночного канала путём резорбции костных фрагментов в позвоночном канале у пациентов без оперативного вмешательства.

Однако в случае усугубления неврологического дефицита вследствие явной или скрытой нестабильности целесообразно обратиться к оперативному лечению.

Стратегия оперативного лечения больных с повреждениями грудного и поясничного отделов позвоночника

При оценке тяжести повреждения грудного или грудопоясничного перелома хирургу необходимо определить структурную целостность позвоночника и наличие влияния повреждения на неврологический статус пострадавшего на основании данных методов исследования. Трактовка полученных данных позволяет индивидуально определить показания к оперативному вмешательству, распределить их в группы относительных и абсолютных. Совершенно ясно, что переломовывихи позвоночника нестабильны, необходимость их оперативного лечения очевидна.

Для пациентов с неполным неврологическим дефицитом показаны декомпрессия и стабилизация, поскольку они увеличивают потенциальные возможности неврологического восстановления. Кроме того, повреждения с небольшим кифозом, но выявленным повреждением задних структур, лечат оперативным методом.

Общепринято, что флексионно-дистракционные повреждения также потенциально нестабильны. Разрушения заднего остеолигаментозного комплекса, проявляющиеся расширением межостистого промежутка и тяжёлой кифотической деформацией (более 30°), следует относить к нестабильным и требующим оперативного лечения.

Ряд пациентов без наличия очевидных признаков нестабильного повреждения имеют так называемую скрытую нестабильность, проявляющуюся позднее болевым синдромом или прогрессирующим неврологическим дефицитом.

Оперативное лечение проводят для достижения трёх целей:

- декомпрессии нервных структур для оптимизации условий максимального неврологического восстановления;
- коррекции посттравматической деформации;
- восстановления стабильности позвоночника путем формирования межтелового сращения.

Оперативное вмешательство на позвоночнике должно обеспечивать первичную стабилизацию позвоночника и раннюю мобилизацию пациентов для предотвращения или уменьшения последствий длительного постельного режима — лёгочных расстройств, урологической инфекции, тромбоза глубоких вен и пролежней.

Корреляция между степенью кифоза в грудном и грудопоясничном отделах и наличием неврологического дефицита не установлена. У неврологически не осложнённых пациентов с кифотической деформацией менее 15° и минимальным разрушением задних структур консервативное лечение вполне приемлемо. Однако явное усугубление деформации, указывающее на разрыв заднего связочного комплекса, часто становится потенциалом для возникновения хронической прогрессирующей нестабильности. В этих случаях следует рассматривать вариант хирургического лечения.

ОБОСНОВАНИЕ СПОСОБОВ ФИКСАЦИИ ГРУДНОГО И ПОЯСНИЧНОГО ОТДЕЛОВ ПОЗВОНОЧНИКА

Разрушение одной или нескольких структур может привести к неспособности позвоночника противостоять физиологическим нагрузкам. Показания к хирургической стабилизации после поражения определённых структур зависят от вклада этих структур в общую систему стабильности позвоночника. Хирург должен определить, может ли позвоночник функционировать как нагрузочно-несущая колонна, способен ли он нести как функциональную, так и стрессовую нагрузку.

С появлением концепции F. Denis, с учётом анатомии трёх колонн позвоночника (рис. 11-24) стал возможен более точный анализ его стабильности. Зная, какая

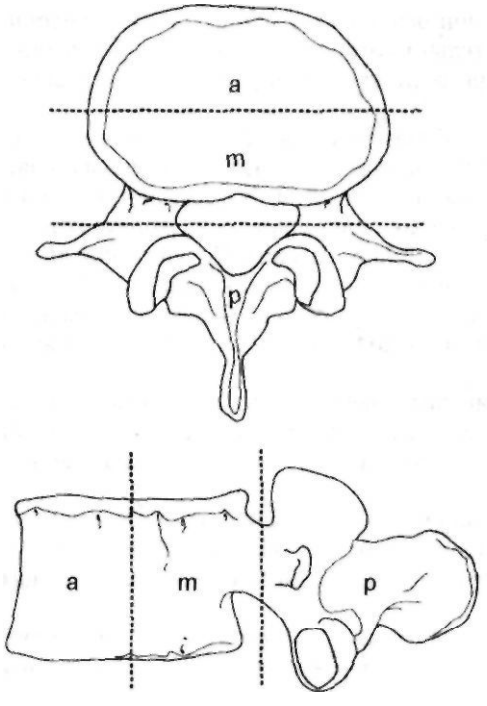

Рис. 11-24. Трёхколонное строение позвоночника: a) anterior, m) media, p) posterior.

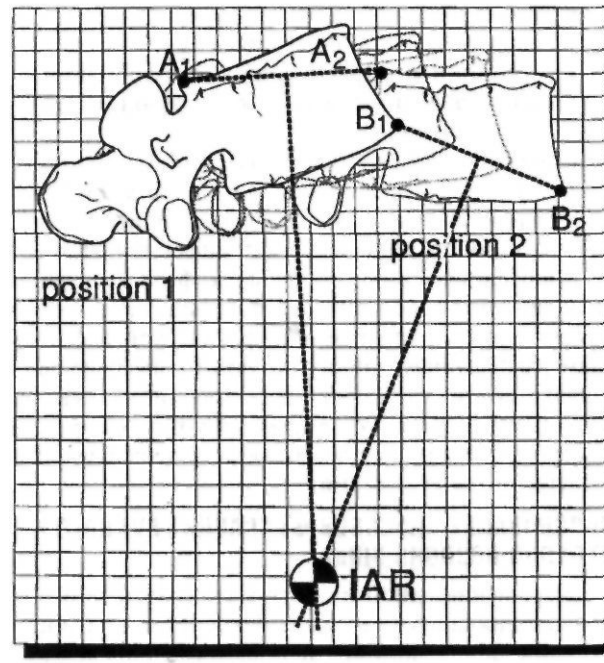

Рис. 11-25. Моментальная ось вращения.

колонна повреждена, клиницист на основании комплексного обследования может легче определить методику, необходимую для восстановления позвоночника как несущей системы.

Биомеханические основы стабилизации позвоночника лежат в области определения восстановления равновесного положения позвоночника как нагрузочно-несущей системы.

Основываясь на понятии моментальной оси вращения (рис. 11-25), представляемой точкой в пространстве, относительно которой вращается тело позвонка, объясняют биомеханические нарушения, возникающие в результате разрушения несущих колонн позвоночника.

Для моментальной оси вращения не обязательно находиться в каждой дискретной структуре позвонка, но она меняет положение, когда структура изменяет форму или структурная целостность позвонка нарушена. В нормальном интактном позвоночнике моментальная ось вращения определяет точку, вокруг которой действуют как центр гравитации, так и поясничные мышцы. По известной аналогии G.L. Lowery и соавт. сравнивали позвоночник с подъёмным краном. В вертикальном положении моменты, созданные силами гравитации и паравертебральной мускулатурой, относительно постоянны и находятся в положении равновесия (рис. 11-26).

Повреждение передней колонны приводит к перемещению моментальной оси вращения кзади и книзу, что увеличивает плечо рычага гравитации (рис. 11-27). Для нейтрализации этих сил необходимо чрезмерное напряжение паравертебральной мускулатуры.

При повреждении задней колонны происходит смещение моментальной оси вращения кпереди из-за отсутствия противодействия паравертебральной мускулатуры силе гравитации вследствие разрушения заднего остеолигаментозного стягивающего комплекса (рис. 11-28).

Одновременное повреждение ещё и средней колонны существенно усугубляет смещение моментальной оси вращения. Так, повреждение передней и средней

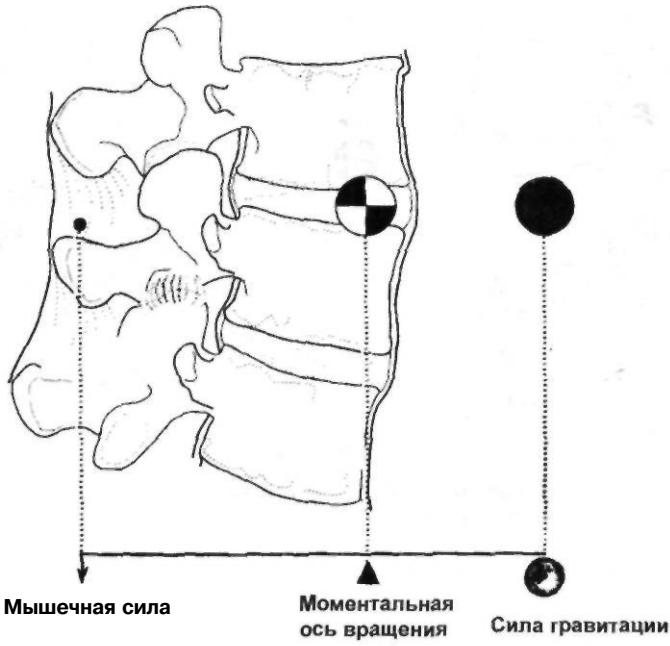

Рис. 11-26. Нейтральное положение позвоночного сегмента.

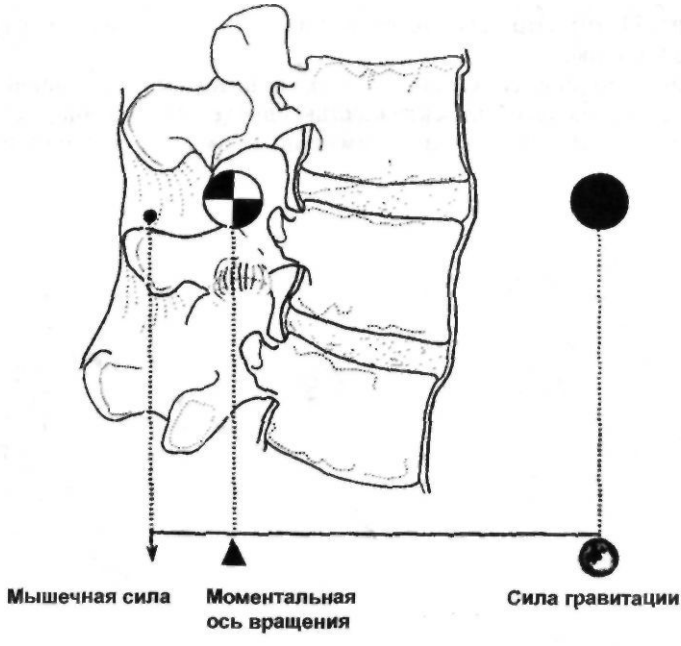

Рис. 11-27. Повреждение передней колонны.

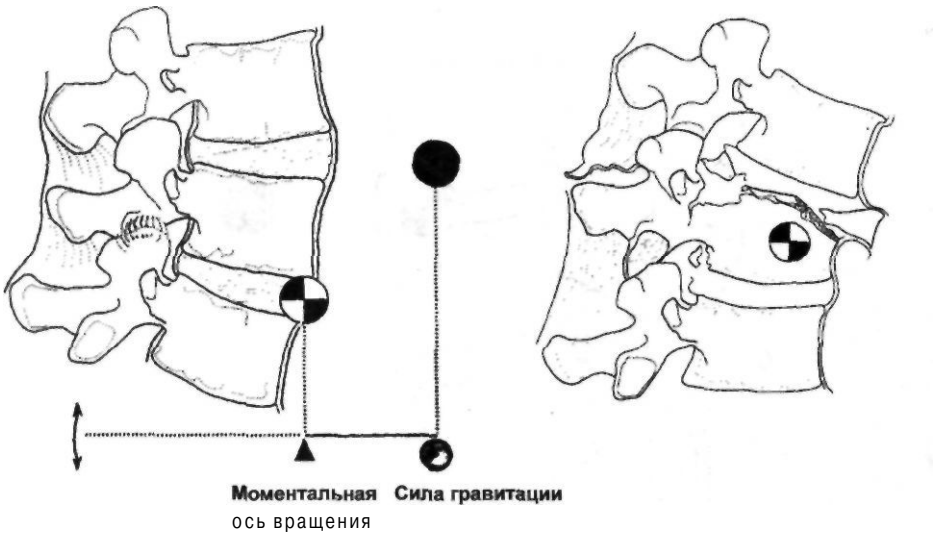

Рис. 11-28. Повреждение задней колонны.

колонн, характерное для взрывных переломов, резко смещает моментальную ось вращения кзади. Мышцы не могут сбалансировать рычаг, созданный силой гравитации, и равновесие нарушается. Новое местоположение моментальной оси вращения на этом примере отражает неспособность повреждённого позвоночника и паравертебральной мускулатуры сопротивляться длинному плечу момента гравитации (рис. 11-29). Это доказывает нестабильный характер повреждений двух колонн позвоночника.

Знание закономерностей патологических смещений моментальной оси вращения помогает с наибольшей эффективностью определить способы восстановления нормального её расположения и оптимально применить тот или иной способ

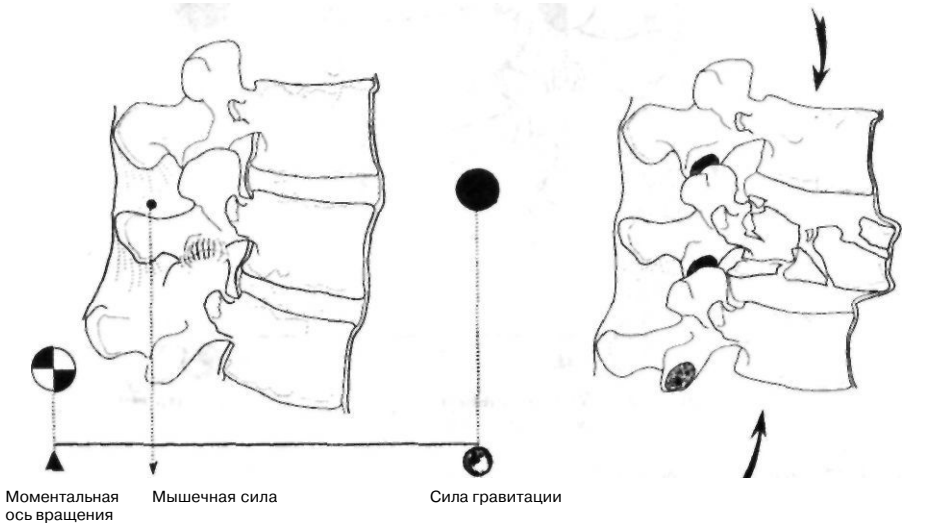

Рис. 11-29. Повреждение передней и средней колонн.

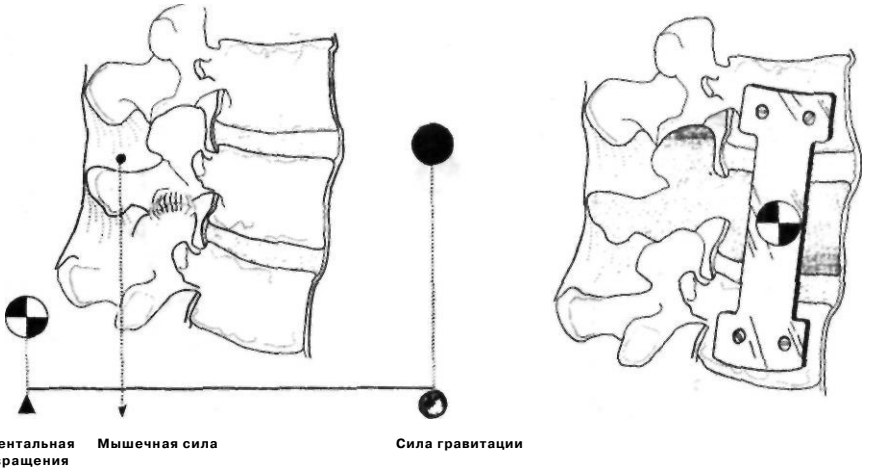

Рис. 11-30. Моментальная ось вращения, смещённая кпереди при использовании переднего инструментария.

стабилизации повреждённого позвоночника. Следует помнить, что сама стабилизация вносит изменения в расположение моментальной оси вращения в других сегментах. Поэтому чем меньше сегментов подвергается хирургической стабилизации, тем с меньшей вероятностью можно предположить влияние фиксации на смежные сегменты.

Таким образом, при повреждении передней и средней колонн для восстановления равновесной системы необходимо переносить кпереди смещённую дорсально моментальную ось вращения, уменьшая длину рычага гравитации (рис. 11-30).

При повреждении задней позвоночной колонны с клинических и биомеханических позиций показано применение дорсального инструментария, так как моментальная ось вращения восстанавливает своё положение при искусственном восстановлении анатомической целостности заднего остеолигаментозного стягивающего комплекса (рис. 11-31).

Итак, при оперативном лечении повреждённого позвоночника необходимо максимально полно восстанавливать повреждённые анатомические структуры, полностью исправлять посттравматическую деформацию, восстанавливая таким образом анатомическую ось сегмента, что позволит достичь сагиттального баланса туловища.

Стабилизация в порочном положении, пусть даже очень надёжная, неизбежно приводит к компенсаторным изменениям положения моментальной оси вращения на повреждённом и нижележащих уровнях, к нарушению баланса сил гравитации и активной мускулатуры. Срыв такой компенсации становится причиной болевого синдрома, функциональной несостоятельности позвоночника.

ЗАДНЯЯ ВНУТРЕННЯЯ ФИКСАЦИЯ

Показания к инструментальной фиксации возникают в результате нарушения биомеханики позвоночных двигательных сегментов и резко снижающейся способности их не только сбалансировать, но и нести гравитационную нагрузку. Среди современных способов задней внутренней фиксации грудного, грудопоясничного и поясничного отделов позвоночника стабильно лидирующее место занимает транспедикулярная фиксация, предложенная в клинической практике Roy Camille в 1963 г. и впоследствии развитая W. Dick.

Этот вид фиксации, обеспечивающий стабильность в трёх плоскостях, можно применять как самостоятельный способ оперативного лечения повреждений

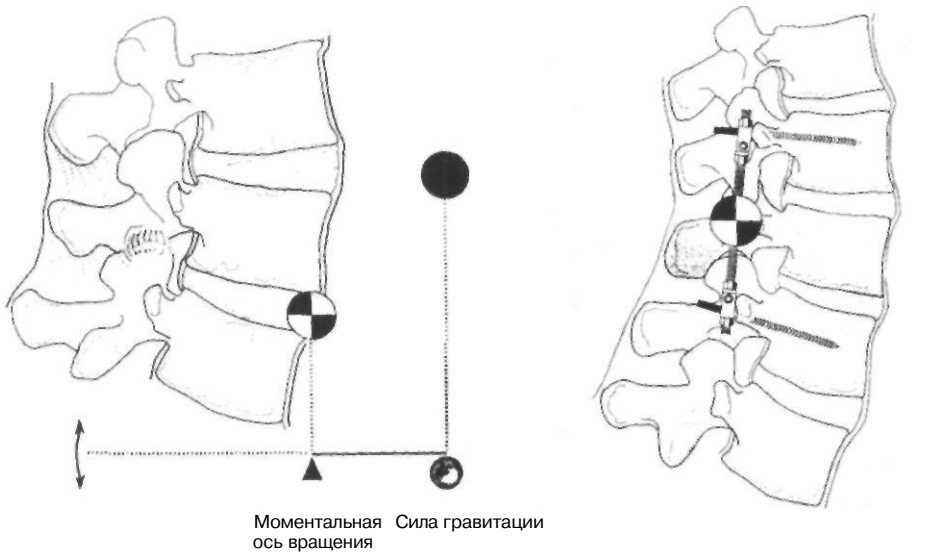

Рис. 11-31. Моментальная ось вращения, смещённая кзади при использовании заднего инструментария.

грудного и поясничного отделов позвоночника, когда произошло разрушение костного и связочного аппарата задних структур. Во время коррекции деформации в сагиттальной плоскости и одновременной тракции по длинной оси позвоночника в условиях транспедикулярной фиксации создаётся максимальное напряжение связочного аппарата сегментов позвоночника, включённых в зону фиксации. В случаях взрывных переломов позвонков, сопровождающихся смещением фрагментов в позвоночный канал, удаётся в большинстве случаев за счёт напряжения задней продольной связки и задних порций фиброзного кольца уменьшить величину этого смещения. Этот эффект назван лигаментотаксисом. Разрыв связочного аппарата средней колонны делает безуспешной эту манипуляцию. В таких случаях B.A. Akbarnia предлагает в условиях транспедикулярной фиксации проводить устранение смещённых в позвоночный канал фрагментов из заднего доступа с частичной резекцией структур на уровне сломанного позвонка и с формированием полости в задних отделах сломанного тела позвонка (рис. 11-32).

W. Dick успешно использует для лечения свежих взрывных переломов грудопоясничных и поясничных позвонков транспедикулярную фиксацию с остеопластикой тела позвонка (рис. 11-33). При этом предварительно осуществляют расправление тела позвонка путём разгибания позвоночника, затем репонируют фрагменты тела через сформированный в корне дужки канал, в полость тела позвонка внедряют костную ткань в виде крошки или пасты.

В случаях нестабильных травм позвоночника, сопровождающихся повреждением задних и передних колонн грудного и поясничного отделов, возникает необходимость в сочетании транспедикулярной фиксации с коррекцией и стабилизацией вентральной колонны. Последовательность выполнения дорсального и вентрального этапов определяют в каждом конкретном случае. Использование транспедикулярных винтов эффективно в случае правильного их введения и хороших прочностных характеристик костной ткани. Наибольшие трудности представляет введение винтов в корни дужек ввиду уменьшения их поперечного размера в позвонках выше середины грудного отдела. В таких случаях целесообразнее применение крючков. Как правило, крючки устанавливают за поперечные

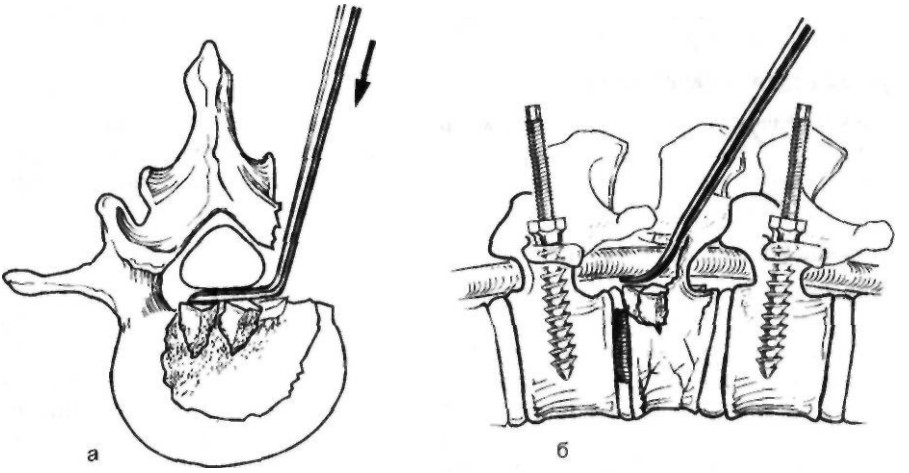

Рис. 11-32. Декомпрессия спинного мозга.
а — формирование полости в задних отделах тела позвонка; б — репозиция задних фрагментов сломанного тела позвонка при дистракции в условиях транспедикулярной фиксации.

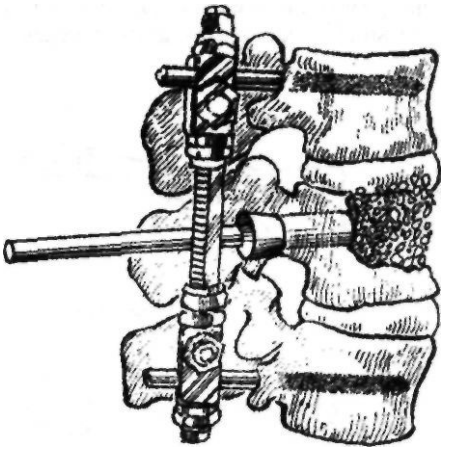

Рис. 11-33. Остеопластика тела позвонка в условиях транспедикулярной фиксации.

отростки, над ними и под корни дужек или полудужки позвонков, расположенных выше и ниже повреждённого уровня, причём фиксацию осуществляют с обеих сторон от остистых отростков. Возможна комбинация ламинарного и транспедикулярного инструментария.

ТЕХНИКА ТРАНСПЕДИКУЛЯРНОЙ ФИКСАЦИИ

Оперативное вмешательство проводят в положении больного лёжа на животе. Позвоночнику придают положение разгибания, позволяющее корригировать полностью или частично кифотическую деформацию повреждённого сегмента. Осуществляют задний срединный доступ к позвоночнику со скелетированием остистых отростков, полудужек, задних поверхностей суставных пар, основания поперечных отростков. Протяжённость и расположение доступа зависят от уровня повреждения и количества позвоночных сегментов, планируемых для фиксации.

Для определения точек входа транспедикулярных шурупов необходимо точное знание анатомии педикул (корней дужек) позвонков. Педикулы имеют форму коротких конических трубок с овальным поперечным сечением. Цель манипуляции — введение винтов через центр корней дужек, приблизительно параллельно верхнему краю дужки или с лёгким наклоном вниз. Винты должны сходиться к средней линии под углом до 20°, в зависимости от уровня расположения позвонка, чтобы не пенетрировать боковую стенку его тела. Расположение педикулы может быть идентифицировано посредством спондилографии в прямой и боковой проекциях, для определения положения шурупов можно использовать другие вспомогательные методы, в том числе и прямую визуализацию внутренней нижней стенки корня дужки. Они осо-

бенно важны в тех случаях, когда анатомические ориентиры трудны для определения вследствие нарушенных анатомических взаимоотношений.

Грудной отдел позвоночника

Точка введения винта находится ниже края вышележащего межпозвонкового сустава (рис. 11-34, а), в 3 мм латеральнее середины сустава, у основания поперечного отростка. Этот винт должен быть наклонён на 7-10° по направлению к средней линии и на 10-20° в каудальном направлении (рис. 11-34, б, в).

Поясничный отдел позвоночника

Практически на всех уровнях длинная ось ножки проходит через дужку на уровне пересечения двух линий: вертикальной, проведённой тангенциально к латеральному краю верхнего суставного отростка, и горизонтальной, разделяющей поперечный отросток на две равные части (рис. 11-35, а). Точка пересечения этих линий находится в углу, образованном верхним суставным отростком и основанием поперечного отростка. Винты должны сходиться на 5° на уровне нижнегрудных позвонков (рис. 11-35, б) и на 10-15° по мере удаления от L, к L_5 (рис. 11-35, в).

Крестец

Правильное расположение винтов в крестце — сложная задача вследствие вариабельности его анатомического строения. Винты могут быть введены в различных точках и в разных направлениях, что зависит от имеющегося в наличии инструментария и качества кости. Последний фактор чрезвычайно важен для получения желаемого результата. В целом точка введения винтов расположена на пересече-

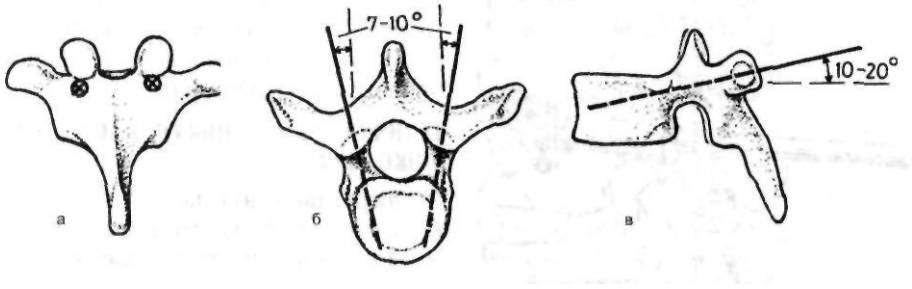

Рис. 11 -34. Грудной отдел позвоночника.
а — точки введения винтов в грудных позвонках; б, в — направление винтов в грудных позвонках.

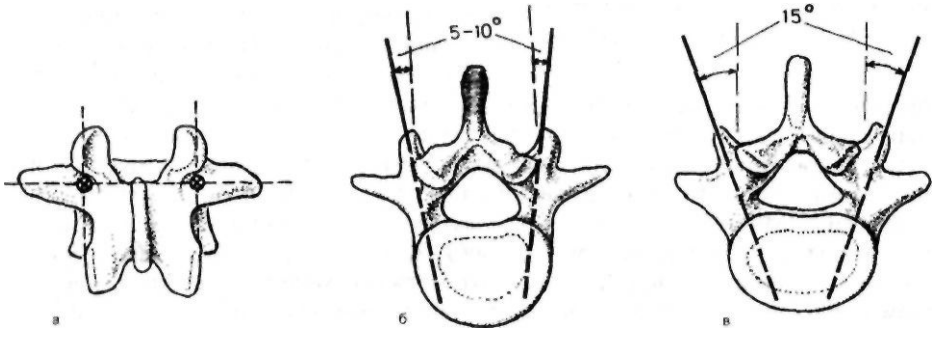

Рис. 11-35. Нижнегрудной и поясничный отделы позвоночника.
а — точки введения винтов в нижнегрудных и поясничных позвонках; б — направление винтов в нижнегрудных позвонках; в — направление винтов в поясничных позвонках.

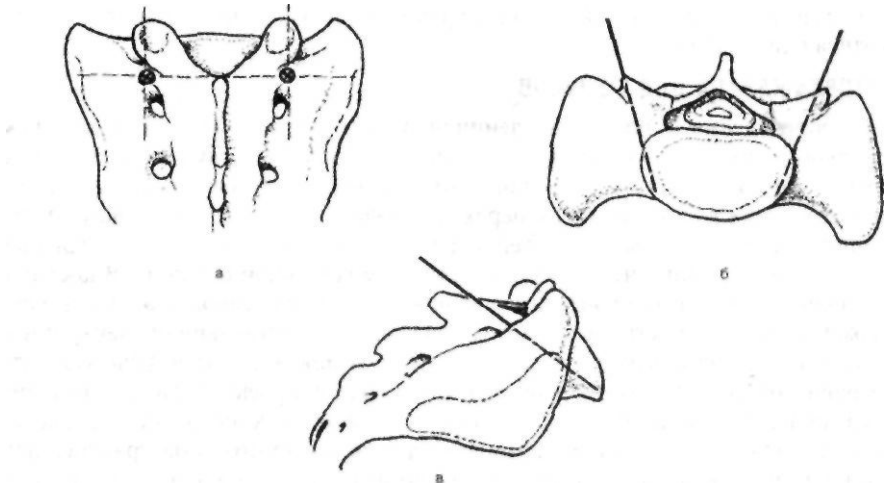

Рис. 11 -36. Крестец.
а — точки введения винтов в Б^позвонок; б, в — направление винтов в Э^позвонке.

ним двух линий: вертикальной, тангенциальной к латеральному краю межпозвонкового сустава L_s-$S_{1г}$ и горизонтальной, тангенциальной к нижнему краю этого сустава (рис. 11-36, а). В большинстве случаев винты сходятся по направлению к средней линии (рис. 11-36, б) и направлены к переднему углу промонториума (рис. 11-36, в).

Альтернативная возможность — введение винтов более сагиттально или параллельно поверхности крестцово-подвздошного сочленения. Точка введения смещена слегка медиально, поскольку направления шурупов расходятся. Винты, введённые параллельно крестцово-подвздошному сочленению, направлены к переднему верхнему краю латеральной массы крестца.

Для достижения оптимального результата необходимо внимательно следить за плотностью кости во время введения винтов: субхондральный слой кости наиболее плотен, в то время как боковые массы крестца часто остеопоротичны и иногда содержат пустоты.

РЕНТГЕНОЛОГИЧЕСКИЙ КОНТРОЛЬ ПОЛОЖЕНИЯ ВИНТОВ

Во всех случаях незаменимы предоперационные рентгенограммы в прямой и боковой проекциях. Если есть хотя бы малейшее подозрение на особенности анатомического строения, необходимо выполнить КТ. Она даёт информацию о диаметре ножек и их направлении. Во время операции незаменим электронно-оптический преобразователь, точно определяющий локализацию и направление шурупов в необходимых проекциях. Прямая визуализация ножек дужек позвонков необходима при технических трудностях, связанных с доступом, анатомической вариабельностью элементов позвонка.

В поясничном отделе позвоночника нижнюю и нижнелатеральную поверхности ножки можно обнажить путём субпериостальной диссекции, начиная от основания поперечного отростка кпереди. Мягкие ткани с нервным корешком и кровеносными сосудами бережно отводят изогнутым диссектором. Малый изогнутый диссектор используют для пальпации латеральной стенки ножки. При необходимости возможна также пальпация нижней части медиальной стенки.

Кроме того, идентификации ножки может помочь редко применяемая остеотомия основания поперечного отростка. В качестве альтернативы можно вскрыть позвоночный канал и затем идентифицировать медиальную стенку ножки. На уровне

крестца чрезвычайно полезно выделение нервного корешка S,, что позволяет осмотреть латеральную стенку канала $S_г$

ПОДГОТОВКА КАНАЛА ДЛЯ ШУРУПОВ

После определения точки для введения шурупа и направления ножек в заднем кортикальном слое дужки формируют отверстие около 5 мм глубиной. Наиболее безопасная методика — подготовка канала тонким шилом или маленькой кюреткой. Эту подготовку проводят до уровня перехода ножки в тело позвонка. Окружность канала проверяют крючком измерителя глубины для того, чтобы удостовериться в отсутствии перфорации, что особенно важно с медиальной стороны. В костный канал вводят маркёр с измерителем глубины или спицу Киршнера, после чего подтверждают правильность выбранного положения с использованием электронно-оптического преобразователя. Измеритель глубины можно ввести в губчатую кость тела позвонка на глубину до 80% диаметра тела в прямой проекции. После введения винтов в подготовленные каналы осуществляют монтаж конструкции, последовательность выполнения которого зависит от используемого типа транспедикулярной системы. Методика требует определённого навыка. Качество проведения винтов в позвонках значительно улучшается при использовании навигационных систем.

ВЕНТРАЛЬНЫЕ ВМЕШАТЕЛЬСТВА НА ПОЗВОНОЧНИКЕ

Хирургическое лечение повреждений позвоночника при разрушении вентральной колонны связано с необходимостью доступов к его передним отделам. Наиболее применимые хирургические доступы указаны в табл. 11-7.

Таблица 11-7. Виды хирургических доступов к грудному и поясничному отделам позвоночника

Позвоночные сегменты	Хирургический доступ
Шейно-грудные ($С_7$-$Тп_3$)	Передний с рассечением ключицы или грудины
Грудные и верхнепоясничные ($Тп_4$-Ц)	Трансторакальный
Нижнегрудные и верхнепоясничные {Th_{12}-L_1	Торакоабдоминальный
Поясничные (Ц~Ц)	Передний внебрюшинный

Выбор доступа и его размеры зависят прежде всего от показаний к оперативному вмешательству и задач, которые должны быть решены в процессе операции. В не меньшей мере на выбор доступа влияет и индивидуальный опыт хирурга.

Показаниями к операциям на вентральных отделах позвоночника считают следующие.

- Неполный или полный неврологический дефицит, обусловленный компрессией спинного мозга и его корешков фрагментами сломанного тела позвонка. В этих случаях показаны проведение открытой декомпрессии, коррекция деформации и стабилизация повреждённого сегмента.
- Изолированные повреждения вентральной колонны, сопровождающиеся значительной посттравматической деформацией, критическими величинами смещения фрагментов в позвоночный канал и угрозой развития неврологического дефицита. При этом показано восстановление размеров позвоночного канала и резервных эпидуральных пространств путём закрытого ремоделирования канала с последующими коррекцией и стабилизацией.
- Повреждение всех позвоночных колонн типа В и С по универсальной классификации F. Magerl и соавт. как этап комбинированного вмешательства при оперативном лечении. Необходимость проведения переднего этапа трактуется стремлением достичь равновесия в зоне остеосинтеза позвоночника путём восстановления опорности вентральных отделов позвоночника.
- Ригидные посттравматические деформации как мобилизующий этап многоэтапных корригирующих вмешательств. С точки зрения оптимального сохра-

нения подвижных анатомических структур позвоночных сегментов следует стремиться к осуществлению спондилодеза в пределах разрушенных частей.

Таким образом, выполнять моносегментарный вентральный спондилодез можно при разрушениях преимущественно краниальной или каудальной части тела позвонка. При невозможности выполнения операции в пределах одного сегмента в отсутствие опорности тела необходимо проводить блокирование двух и более сегментов по показаниям.

Исторически сложилось, что для создания костного сращения между телами позвонков большей частью употребляли костные трансплантаты, которые в процессе перестройки изменяли свою структуру и прочность, после чего нередко возникали миграция, рецидив деформации, ложные суставы. Во избежание этих негативных явлений в последнее два десятилетия, помимо костной пластики межтелового дефекта, используют различные виды фиксации, один из которых — совмещение пластики дефекта с металлическим имплантатом, установленным в межтеловом промежутке. Такой вид фиксации позволяет достичь первичной стабилизации позвоночника непосредственно на операционном столе. Костное сращение, наступающее в известные сроки, происходит в условиях исправленной деформации и стабильной фиксации металлическим имплантатом.

Известны также вентральные фиксаторы в виде пластин и стержневых систем, представленных уже несколькими поколениями конструкций (рис. 11-37).

Все эти имплантаты устанавливают на переднебоковую поверхность позвоночника из соответствующих уровню фиксации доступов. В то же время при использовании этих конструкций всё равно остаётся потребность в наличии опорного костного «трансплантата-распорки». Зона безопасной фиксации имплантатов на боковых поверхностях тел позвонков строго определена ввиду близкого расположения магистральных сосудов и спинномозговых корешков, выходящих из межпозвонковых отверстий (рис. 11-38).

Крепление систем к телам позвонков осуществляют винтами, которые должны проходит через кортикальные вентральные пластинки с обеих сторон, что обес-

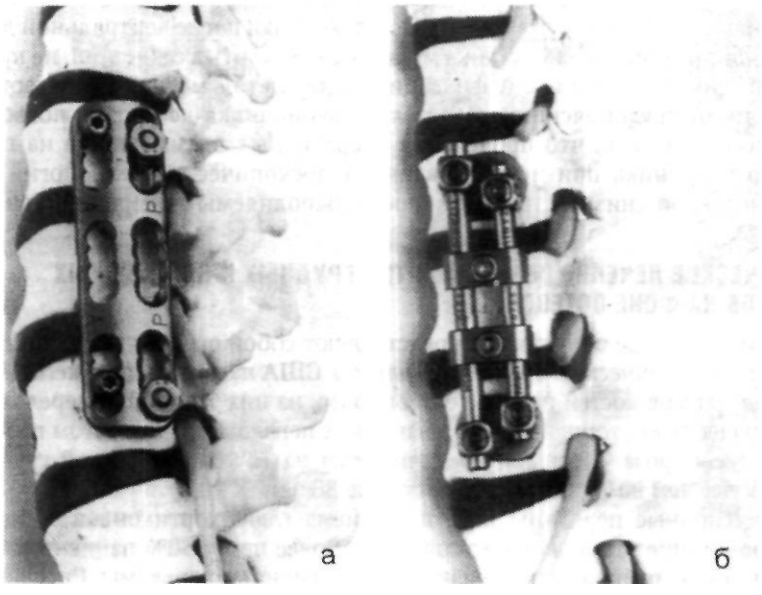

Рис. 11-37. Системы для фиксации вентральных отделов грудных и поясничных позвонков, а — вентральная динамическая пластина; б — вентральная стержневая система.

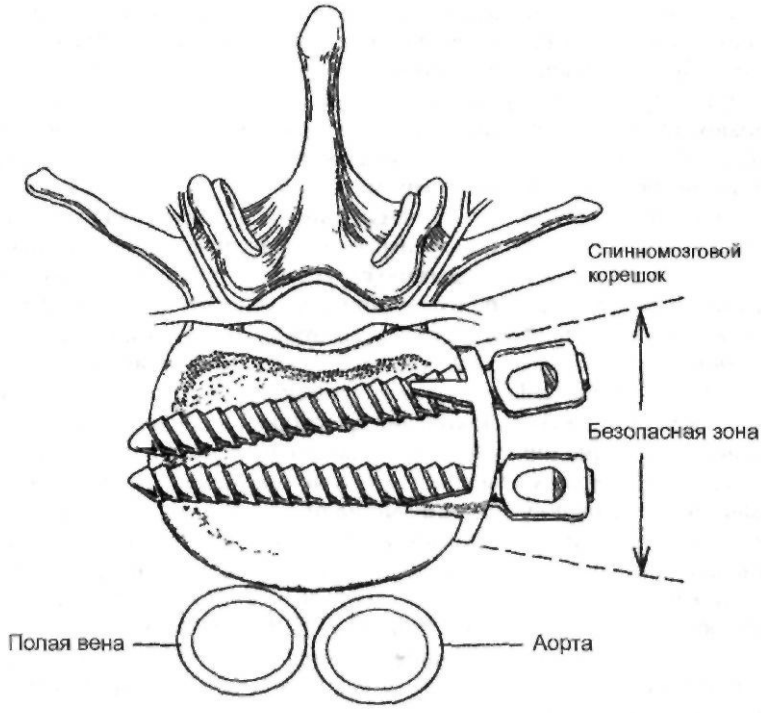

Рис. 11-38. Схема введения винтов в безопасной зоне.

печивает наибольшую прочность осуществлённого спондилосинтеза. Как указывают многие авторы, использование стержневого вентрального инструментария увеличивает устойчивость к вертикальным нагрузкам не менее чем дорсальный транспедикулярный инструментарий. По их мнению, после вентральной декомпрессии стабилизацию позвоночника можно осуществить в один этап, не прибегая к дополнительной дорсальной фиксации. Этот метод можно использовать на протяжении от грудопоясничного отдела позвоночника до уровня позвонка Ц. Необходимо отметить, что проведение оперативных вмешательств на грудном отделе позвоночника при использовании эндоскопических технологий позволяет значительно снизить травматичность выполняемых операций, связанных с доступом.

ХИРУРГИЧЕСКОЕ ЛЕЧЕНИЕ ПЕРЕЛОМОВ ТЕЛ ГРУДНЫХ И ПОЯСНИЧНЫХ ПОЗВОНКОВ НА ФОНЕ ОСТЕОПОРОЗА

Переломы на фоне остеопороза представляют собой огромную медицинскую и социально-экономическую проблему. Только в США насчитывают ежегодно более 1,5 млн переломов костей на фоне остеопороза, из них 700 000 — переломы позвонков. Существует стойкая взаимосвязь таких переломов с возрастом пациентов. Частота остеопороза у женщин увеличивается на 15% в возрастной группе 50-59 лет и более чем на 70% — в группе старше 80 лет.

Компрессионные переломы на фоне приёма глюкокортикоидов — наиболее частое проявление вторичного остеопороза. Более чем у 50% пациентов, принимающих глюкокортикоиды, встречают компрессионные переломы. Риск перелома дозозависим; как правило, он возрастает в течение первого месяца гормональной терапии и сохраняется повышенным в течение всего курса.

Клиническая картина и диагностика

Большинство переломов позвонков на фоне остеопороза происходит спонтанно (46%) или после минимальной травмы (36%), но правильный диагноз при первом визите к врачу устанавливают лишь в 43% случаев. Чаще компрессионный перелом на фоне остеопороза манифестирует острой болью в спине. Осложнения перелома тела позвонка на фоне остеопороза включают длительную боль в области перелома, развитие кифотической деформации, уменьшение роста. Компрессионные переломы на фоне остеопороза могут значительно ухудшить качество жизни. Диагностические мероприятия связаны прежде всего со стандартной спондилографией в двух проекциях. Для определения характера перелома, как правило, необходима КТ, для определения выраженности остеопороза — денситометрия.

Наиболее полно отражает основные характеристики переломов позвонков на фоне остеопороза классификация Magerl и соавт. В ней подробно представлены типы переломов тел позвонков в зависимости от наступивших морфологических изменений по нарастанию их тяжести — типы A1, A2 и A3 (рис. 11-39).

Лечение

Традиционно консервативное лечение переломов остеопоротичных позвонков включало постельный режим, анальгетики, использование корсета, приём остеотропных препаратов. Однако такая терапия не приносит желаемых результатов в случаях тяжёлых переломов и, кроме того, приводит к вторичным осложнениям в виде усугубления остеопороза, к появлению прогрессирующих кифотических деформаций, пневмонии, тромбозу глубоких вен голеней.

В настоящее время для лечения повреждений позвонков, возникших на фоне остеопороза, применяют и хирургические методы, требующие дифференциального подхода. К ним относят цементную вертебропластику и кифопластику.

Вертебропластика

Вертебропластика впервые была выполнена в 1984 г. H. Deramond. Это минимально инвазивная процедура заключается в чрескожном или открытом введе-

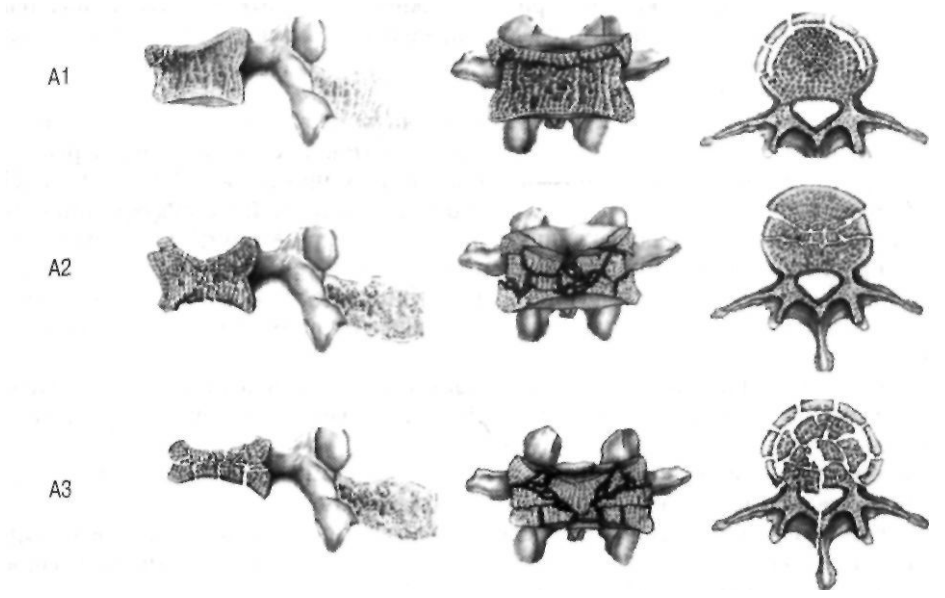

Рис. 11-39. Классификация переломов позвонков на фоне остеопороза: A1 — компрессионный перелом; A2 — компрессионный перелом с раскалыванием; A3 — взрывной перелом.

нии костного цемента (полиметилметакрилата) в повреждённое тело позвонка. В течение нескольких десятилетий вертебропластику использовали как открытое хирургическое вмешательство, при котором костный цемент вводили с целью укрепления тел позвонков перед установкой стабилизирующих систем.

Множество ретро- и проспективных исследований, посвященных введению костного цемента в тело позвонка, указывает на значительный регресс болевой симптоматики приблизительно в 90% случаев при компрессионных переломах на фоне остеопороза.

В настоящее время факторами уменьшения, а порой и полного купирования болевого синдрома считают термический, химический и механический.

С биомеханической точки зрения обоснованность этих операций связана прежде всего с восстановлением анатомической формы позвонка и в какой-то мере с уменьшением кифотической деформации. Механический фактор — основная причина, обусловливающая уменьшение боли за счёт стабилизации и укрепления тела позвонка, предотвращения микроподвижности в области перелома и тем самым уменьшения ирритации нервных окончаний.

Показаниями к проведению вертебропластики и кифопластики при повреждениях позвоночника считают компрессионные переломы тел позвонков на фоне остеопороза, сопровождающиеся болевым синдромом [20, 29, 63, 67,78, 90], когда величина снижения высоты тела позвонка не превышает 70%.

Противопоказания

- Любые проявления локального (остеомиелит, эпидуральный абсцесс) или общего (сепсис) инфекционного процесса.
- Коагулопатия (тромбоцитов менее 100 000, протромбиновое время в 3 раза выше верхней границы нормы, частичное тромбопластиновое время превышает нормальные показатели в 1,5 раза).
- Компрессия спинного мозга с развитием вторичной миелопатии.
- Аллергическая непереносимость составляющих полиметилметакрилата.
- Радикулопатию и деструкцию задней стенки тела позвонка не считают абсолютными противопоказаниями к выполнению перкутанной вертебропластики и кифопластики, хотя риск осложнений значительно увеличивается. В такой ситуации пациента следует предупредить о возможных негативных последствиях.

Техника выполнения вертебропластики

Стандартные исследования перед проведением перкутанной вертебропластики — осмотр, включающий подробное неврологическое обследование, рентгенографическое исследование позвоночника в двух проекциях. Желательны КТ с 3Б-реконструкцией и МРТ (для исключения компрессии структур спинного мозга и/или корешков), общеклинические анализы и развёрнутая коагулограмма. Предоперационное введение антибиотиков обязательно. Наиболее часто используют цефазолин по 1 г внутривенно или внутримышечно. Как альтернатива, возможно использование пероральных антибиотиков (например, ципрофлоксацин по 500 мг 2 раза в день).

Анестезиологическое пособие включает нейролептаналгезию и локальную анестезию 1% раствором лидокаина послойно, соответственно будущему маршруту иглы.

У больных с высокой степенью болевого синдрома, а также при локализации поражения на уровне шейно-грудного отдела позвоночника целесообразно использовать общую анестезию. Введение и позиционирование иглы в тело грудного или поясничного позвонка зависят от уровня и протяжённости поражения. Проводят постоянный ЭОП-мониторинг или КТ-контроль.

Существует несколько доступов к поражённым позвонкам: транспедикулярный, экстрапедикулярный, заднебоковой (рис. 11-40).

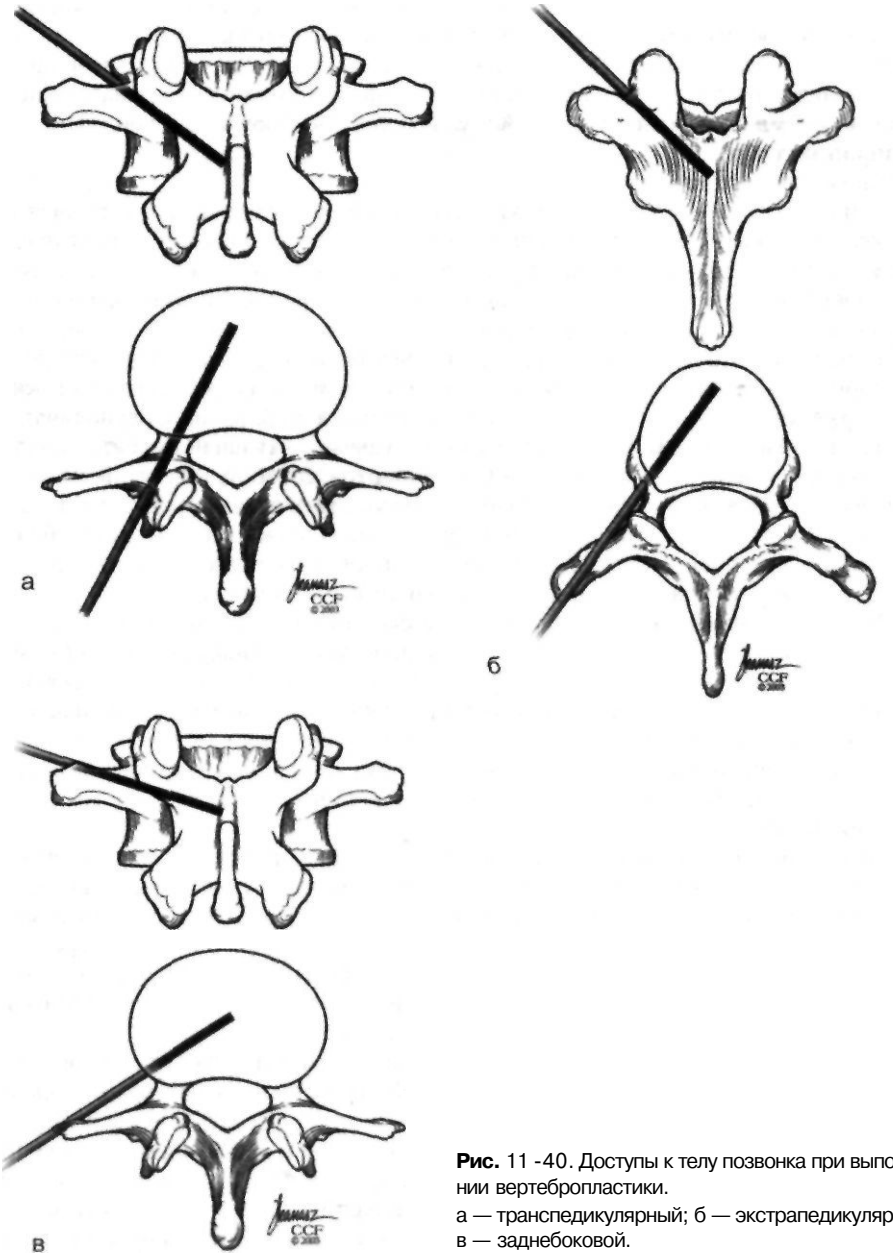

Рис. 11 -40. Доступы к телу позвонка при выполнении вертебропластики.
а — транспедикулярный; б — экстрапедикулярный; в — заднебоковой.

Классический доступ для большинства подобных процедур на поясничном и грудном уровнях — транспедикулярный, реже используют заднебоковой доступ. Иглу вводят до границы передней и средней третей тела позвонка — две трети расстояния от задней стенки и одна треть до передней стенки тела позвонка (рис. 11-41, см. 0).

Флебоспондилография, как правило, предшествует основной процедуре введения цемента и служит важным этапом вертебропластики. Флебоспондилография позволяет оценить венозные дренажи интересующего уровня, однако не может

с большей вероятностью спрогнозировать утечку цемента во время процедуры из-за разной вязкости контрастного вещества и костного цемента.

Введение костного цемента — заключительный этап. Количество введённого цемента составляет от 2 до 6 мл на один уровень. Инъекции 2-3 мл на грудном уровне и 3-5 мл на поясничном в 97% случаев обеспечивают регресс болей.

Кифопластика

Техника выполнения

Техника выполнения кифопластики мало отличается от техники выполнения вертебропластики в стадии введения иглы в тело позвонка. Кифопластика представляет собой методику введения костного цемента в тело сломанного позвонка после предварительного создания полости в нём путём расталкивания фрагментов надувающимся баллоном либо раздвигающейся конструкцией (рис. 11-42, см. @).

Это позволяет значительно увеличить высоту тела сломанного позвонка. Предварительные данные указывают, что при помощи кифопластики можно более эффективно восстановить высоту тела позвонка до близкой к первоначальной, предотвращая формирование кифоза, ведущего к ухудшению деятельности внутренних органов, особенно у пожилых пациентов. В работе J.T. Ledlie и соавт. отмечено, что через год после кифопластики высота тела позвонка сохраняла 85% первоначальной высоты. Уменьшение клиновидности позвонков, а также общей деформации позвоночника позволяет минимизировать неблагоприятные биомеханические нагрузки на уровне кифоза и в парагиббарных отделах.

Предварительно созданная полость в теле сломанного позвонка путём сжатия остеопорозной кости позволяет уплотнить фрагменты по периферии и тем самым закрыть доступ к миграции цемента при его введении, что часто происходит при вертебропластике. Восстановление высоты позвонков, значительное уменьшение болевого синдрома, возможность более ранней активизации больных, меньшее количество осложнений, связанных прежде всего с миграцией костного цемента, делают кифопластику более перспективной, чем вертебропластика.

Осложнения

Осложнения реже возникают при выполнении кифопластики, их встречают в 1-10% случаев. Во время процедуры осложнения связаны с истечением цемента за пределы тела позвонка, что чаще встречают при значительной деструкции замыкательных пластин в задней части тела позвонка. При компрессионном переломе на фоне остеопороза риск клинически проявляемых осложнений при выполнении кифопластики не превышает 1%. Это в большей степени связано как с контингентом больных, так и с характером деструкции позвонка.

Наиболее часто встречающиеся осложнения — спондилиты как проявление инфекционных осложнений после перкутанной вертебропластики; транзиторная артериальная гипотензия во время введения костного цемента; усиление болевого синдрома и повышение температуры тела. Достаточно редки переломы ребра, поперечного отростка, дужки позвонка, ранение плевры. Радикулопатия может быть связана с вытеканием костного цемента в радикулярную вену или межпозвонковое отверстие, в большинстве случаев радикулопатия регрессирует во время приёма пероральных анальгетиков, редко бывает необходимо хирургическое вмешательство, включающее удаление цемента и декомпрессию корешка.

Наиболее грозное осложнение — компрессия спинного мозга, довольно редко возникает в результате миграции цемента в позвоночный канал. В большинстве случаев необходимо срочное открытое хирургическое вмешательство, заключающееся в удалении инородного тела из позвоночного канала, как правило, технически сложное.

Лёгочная эмболия может быть спровоцирована использованием избыточного количества костного цемента, например, во время цементирования большого количества позвонков и/или проникновением цемента в паравертебральные вены.

Кровоизлияние встречают у пациентов с коагулопатией. Учитывая это обстоятельство, коагулопатию необходимо корригировать до выполнения вертебропластики.

В литературе описаны случаи смертельных исходов, которые были связаны с большим количеством позвонков, подвергшихся цементированию. Общепринято правило: введение цемента возможно не более чем в три позвонка во время одной процедуры.

Послеоперационный режим

В течение 1 ч после процедуры пациент должен соблюдать постельный режим; каждые 15 мин необходим осмотр, включая оценку витальных функций и неврологического статуса. В этот период полиметилметакрилат достигает 90% своей максимальной прочности.

Если осложнений после перкутанной вертебро- или кифопластики нет, через 1 ч пациенту можно сесть в постели с посторонней помощью. Контрольная КТ (желательно спиральная) уровня вмешательства показана после процедуры для визуализации протяжённости имплантата. Как правило, в первые часы после процедуры происходит регресс болевого синдрома практически на 50%, однако возможно и усиление болей. В этом случае показано применение анальгетиков и нестероидных противовоспалительных препаратов в течение 1-2 дней.

Необходимо отметить, что хирургическое лечение переломов позвонков, возникших на фоне остеопороза, отнюдь не признано панацеей в лечении самого остеопороза, а лишь служит составной частью комплексного лечения, в которое включены этиопатогенетическая остеотропная терапия, физиотерапия, ортопедический режим.

Глава 12

Повреждение таза и тазовых органов

Развитие и существование современного общества уже не представляется без достижений научно-технического прогресса. Наряду с положительными факторами улучшения качества жизни, прогрессивно увеличивается количество техногенных высокоэнергетических механических повреждений опорно-двигательной системы в структуре травматизма. Одновременно возрастает количество тяжёлых повреждений таза и их удельный вес в общей структуре переломов, составляя в среднем 3% всех переломов, достигая 18% в индустриальных и горнодобывающих районах. Абсолютное большинство повреждений тазового кольца — более 75% — справедливо относят к категории самых тяжёлых травм опорно-двигательной системы.

Этиология, механизм травмы

Основной причиной повреждений таза становится высокоскоростная и высокоэнергетическая травма — 88,9% (дорожно-транспортные происшествия составляют 54,3%, кататравмы — 21,9%, несчастные случаи на производстве и катастрофы — 12,7%), падение с высоты собственного роста в пожилом возрасте составляет 11,1%.

Абсолютное большинство повреждений таза (79%) характеризуется нарушением непрерывности и стабильности тазового кольца, конгруэнтности суставных поверхностей в результате переломов костей, разрывов фиброзно-хрящевых структур сочленений, причём в 63,1% случаев отмечен множественный характер повреждений таза — возникновение нескольких травматических очагов в одном или разных анатомических отделах (переднее полукольцо, заднее полукольцо, вертлужная впадина). Полифокальный характер повреждений — закономерное явление, отражающее особенности системного противодействия тазового кольца физиологическим и запредельным механическим нагрузкам.

В среднем летальность при острой травме таза составляет около 14% и имеет определённую зависимость от механогенеза повреждений тазового кольца (механический удар, падение с высоты, сдавление между двух опор, сдавление с проворотом, переезд). Смертность при автодорожной травме (74,1%) в 4 раза превышает этот показатель при кататравме (18,5%).

Тазовое кольцо с позиции биомеханики — часть локомоторного комплекса, функции которого подчинены задачам удержания и пере-

мещения тела в пространстве. В процессе локомоции разные участки тазового кольца испытывают различные по величине и направленности механические нагрузки, что, в свою очередь, определяет функциональные и структурные различия анатомических отделов (переднее полукольцо, заднее полукольцо, вертлужная впадина).

В ответ на механическое воздействие разные отделы реализуют свои функции не только одновременно, но и координировано, обеспечивая системный ответ — стабильность тазового кольца, реализуя объединённую интегральную функцию системы — устойчивость к внешнему воздействию. В пределах физиологических нагрузок градиент изменений величины, направления, частоты воздействия и прочие механические факторы в разных отделах тазового кольца имеют постоянные параметры. Это определяет функциональную направленность и специфическое структурное построение отделов тазового кольца.

Реализация динамической функции с сохранением рессорности требует специального построения тазового кольца и наличия структурных элементов, обеспечивающих упругоустойчивость к деформации в результате циклических нагрузок. Устойчивость костной ткани к динамическому механическому воздействию ограниченна по сравнению с возможностью других опорных тканей. Таким образом, тазовое кольцо представлено раздельным эллиптическим бочкообразным сводом с фиброзно-хрящевыми стяжками. Фиброзно-мышечный аппарат в области каждого сочленения и тазового дна значительно увеличивает прочность разделённого свода. Этот аппарат состоит из связок, фиброзных волокон, расположенных согласно векторам основных нагрузок, сухожильных волокон разных мышечных групп. Связки играют роль индикаторов нагрузки, а мышцы — активных стабилизаторов. Интегральная функция таза (устойчивость к динамическим внешним воздействиям) обеспечивается построением тазового кольца с участием твёрдых опорных (костных), упругих устойчивых (хрящевых) и эластичных (фиброзно-мышечных) структур.

Устойчивость таза при форсированном внешнем воздействии в конечном итоге обеспечивается механическими свойствами тканевых структур и системным противодействием травмирующему агенту. Первыми повреждаются структуры с самыми низкими прочностными характеристиками в результате перераспределения нагрузки из очага воздействия травмирующего агента, только после них страдают более прочные структуры как на протяжении, так и в зоне травматического воздействия. Нарушив структурную целостность, воздействие тарвмирующего агента продолжается только в зоне прямого контакта. Прямой механизм повреждения отмечают при переломах, непрямой — при разрывах.

С клинической точки зрения структурные повреждения — результат взаимодействия таза и травмирующего агента, их тяжесть зависит от локализации, зоны площади контакта, силы и направления внешнего воздействия.

Наиболее типичны следующие механизмы повреждения тазового кольца и их комбинации:

- Прямой задний удар. Приводит к наружной ротации крыльев подвздошных костей, разрыву лобкового симфиза, передних крестцово-подвздошных связок. Феномен «открытой книги».
- Прямой передний удар. «Перелом наездника» — двусторонний перелом лобковых и седалищных костей. Передне-задняя компрессия. Сочетание вышеуказанных повреждений (рис. 12-1).
- Латеральная компрессия. Компрессионный перелом боковых масс крестца, разрыв задних крестцово-подвздошных связок, перелом переднего полукольца, однако связки тазового дна могут быть интактны. При форсированной латеральной компрессии происходит внутренняя ротация контактной половины таза с вертикальным ротационным смещением ацетабулярной зоны и переднего полукольца с укорочением конечности и наружной ротацией кон-

тралатеральной половины таза (рис. 12-2).

- Сочетание наружной ротации и отведения наиболее часто отмечают при мотоциклетной травме, оно становится причиной сверхтяжёлой травмы — отрыв половины таза.
- Вертикальная компрессия — срезающее смещение при падении с высоты (рис. 12-3).

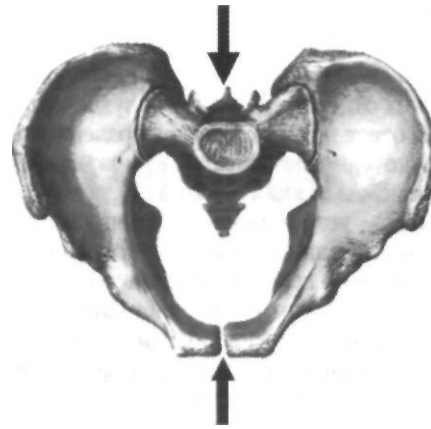

Рис. 12-1. Схема механизма прямого переднего и заднего ударов.

С увеличением тяжести структурных разрушений тазового кольца повышается частота и тяжесть внетазовых повреждений внутренних органов и скелета. Шок и кровопотеря — основные причины смерти в 68,7% случаев. Частота неблагоприятных исходов повреждений таза имеет прямую зависимость от количества источников продолжающегося кровотечения внутритазовои и внетазовои локализации. Летальность среди пострадавших с повреждениями таза составляет 2,8% при изолированной травме, 5% — при множественной, 41,3% — при сочетанной.

Классификация и эпидемиология

На протяжении 40 лет травматологи Советского Союза, а затем России пользовались (многие продолжают пользоваться и поныне) классификацией повреждения таза, предложенной профессором ЦИТО им. Н.Н. Приорова А.В. Капланом (1967). По этой классификации повреждения таза и тазовых органов делили на пять групп (рис. 12-4).

В последние годы в связи с появившимися возможностями глубокого исследования повреждений таза и тазовых органов (КТ, МРТ, УЗИ), обнаружением новых разновидностей переломов назрела необходимость в составлении новых классификаций. Одну из них, разработанную сотрудниками ФГУ «ЦИТО им. Н.Н. Приорова Росздрава», предлагаем читателям.



Рис. 12-2. Схема механизма латеральной компрессии.

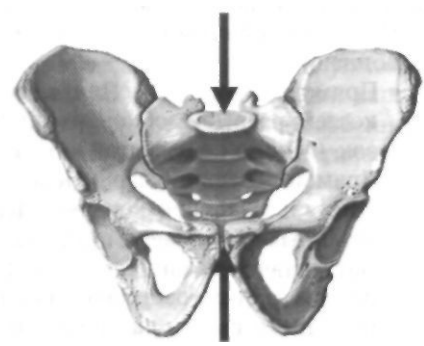

Рис. 12-3. Схема механизма вертикальной компрессии таза.

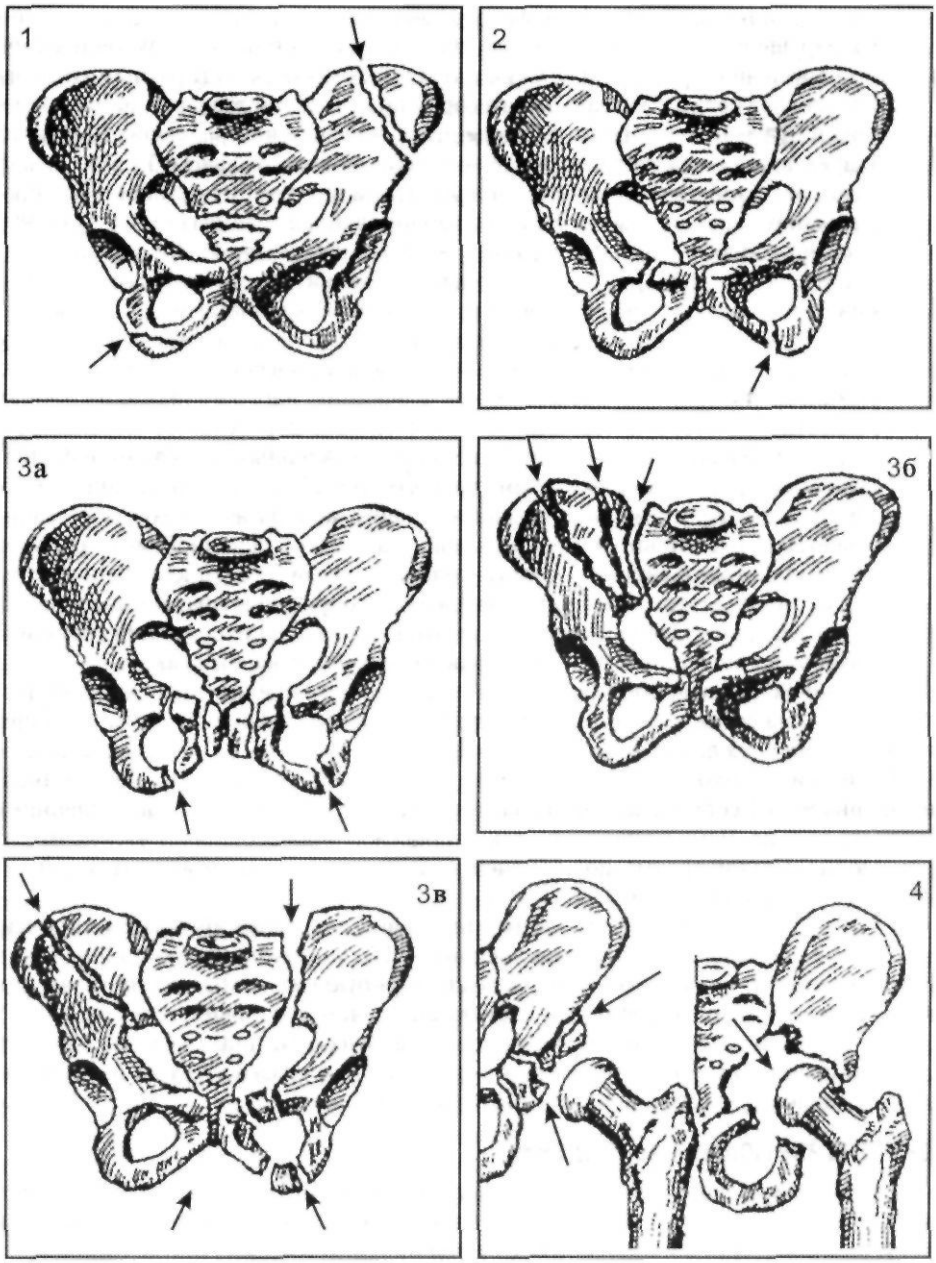

Рис. 12-4. Классификация повреждений таза (А.В. Каплан, 1967).

ТИПЫ ПОВРЕЖДЕНИЙ ТАЗОВОГО КОЛЬЦА

Среди множества разнообразных сочетаний переломов костей, разрывов сочленений, переломовывихов в области крестцово-подвздошного и тазобедренного суставов представляется рациональным выделение двух основных категорий повреждений: простые и дезинтегрирующие повреждения тазового кольца.

- Простые повреждения — краевые переломы костей таза, не сопровождающиеся нарушением непрерывности костного остова и стабильности сочленений, без нарушения структурных и функциональных связей между разными отделами тазового кольца. Указанная категория повреждений тазового кольца отмечена в 21,2% общего числа наблюдений. Состояние пострадавших при таких повреждениях страдает незначительно: шок отмечен только в 11,5% случаев и связан с наличием внетазовых повреждений внутренних органов. При простых повреждениях тазового кольца изолированная травма составляет 68,9%, множественная — 12,3%, сочетанная — 12,8% наблюдений. Летальный исход крайне редок (4,1%), причиной смерти становится тяжёлая тупая травма живота с повреждением внутренних органов. В тактическом и техническом плане лечение простых повреждений тазового кольца не вызывает трудностей, в абсолютном большинстве случаев бывает консервативным.
- Дезинтегрирующие повреждения — следствие нарушения непрерывности костного остова и стабильности сочленений в результате переломов и разрывов. Характеризуются нарушением структурных и функциональных связей между разными отделами тазового кольца, а также последнего — со смежными сегментами опорно-двигательного аппарата. В результате таких повреждений становится невозможной реализация основной интегральной (объединённой) функции тазового кольца — устойчивости к механическому воздействию. В этой категории повреждений определяют различную степень дестабилизации тазового кольца. Дезинтегрирующие повреждения составили абсолютное большинство — 78,8% среди всех повреждений таза.

В клиническом аспекте тяжесть травмы и исход лечения повреждений таза зависят от наличия именно дезинтегрирующих повреждений. Если в общей сложности повреждения таза сопровождаются шоком у 40,2% пострадавших, то 94,3% из них приходятся на дезинтегрирующие повреждения. Из общего числа погибших 93,8% составляют пострадавшие с дезинтегрирующими повреждениями тазового кольца. Частота шока при таких повреждениях составляет 47,9%, из них при изолированной травме шок отмечен в 22,5% случаев, при множественной — в 46,3%, при сочетанной — в 82,5%.

В то же время при наличии дезинтегрирующих повреждений таза изолированная травма составляет 47%, множественная — 17,7%, сочетанная — 35,3%. Таким образом, отличительная особенность дезинтегрирующих повреждений таза - повреждение внутренних органов и скелета более чем в половине случаев (53%). Это, в свою очередь, определяет различия тактического подхода в зависимости от комбинации внутри- и внетазовых повреждений и сказывается на результатах лечения непосредственно повреждений тазового кольца.

ДЕЗИНТЕГРИРУЮЩИЕ ПОВРЕЖДЕНИЯ

Дезинтегрирующие повреждения представлены двумя основными типами: монофокальными (в пределах одного анатомического отдела тазового кольца) и полифокальными (одновременно в нескольких его отделах).

Монофокальные повреждения

Монофокальные повреждения составляют 42,1% дезинтегрирующих повреждений таза, причём такие повреждения отмечены только в переднем отделе и ацетабулярной зоне тазового кольца. Изолированная травма при монофокальных повреждениях тазового кольца составила 56,4%, сочетанная — 24,1%, множественная — 19,5%.

Монофокальные повреждения (38,4% всех повреждений таза) тазового кольца при изолированной травме в подавляющем большинстве случаев (95%) не сопровождаются шоком. Случаи шока, причём только I и II степени тяжести, связаны

с отягощающими факторами, такими, как возраст пострадавших старше 60 лет, маточные кровотечения при акушерской травме таза. Наличие шока и степень его тяжести при монофокальных повреждениях таза зависят от внетазового компонента множественной и сочетанной травмы.

Монофокальные повреждения вертлужной впадины встречают довольно редко (3,5% всех повреждений таза) ввиду специфического механизма травмы. Это единственный тип повреждений, возникающий в результате центробежного приложения силы травмирующего агента. Такие повреждения не сопровождаются нарушением непрерывности тазового кольца в ацетабулярной зоне и других отделах тазового кольца, а локализуются в пределах задней колонны. Все монофокальные повреждения вертлужной впадины с переломом задней колонны сопровождаются внетазовыми повреждениями и, как правило, вывихом головки бедра. Именно степень разрушения задней колонны вертлужной впадины определяет наличие шока, тяжесть же его зависит от характера внетазовых повреждений.

Полифокальные повреждения

На долю полифокальных повреждений приходится 57,9% дезинтегрирующих повреждений таза. Наиболее типичным для механической травмы тазового кольца бывает сочетание повреждений заднего и переднего полукольца, вертлужной впадины и переднего и/или заднего полукольца, что убедительно подтверждает системность противодействия тазового кольца запредельным механическим нагрузкам. На полифокальные повреждения тазового кольца приходится 35,8%, вертлужной впадины — 22,1% наблюдений.

Изолированная травма таза при полифокальных повреждениях тазового кольца отмечена в 38,2%, множественная — в 14,8%, сочетанная — в 47% наблюдений.

При полифокальных повреждениях вертлужной впадины более чётко прослеживается значение её буферной функции — защиты внутренних органов при воздействии травмирующего агента. Изолированная травма отмечена в 45% наблюдений, множественная — в 18%, сочетанная — в 37%.

При полифокальных повреждениях тазового кольца удельный вес шокогенных повреждений таза составляет 37,1% — при изолированной травме, 75% — при множественной травме, 92,1% — при сочетанной травме. Удельный вес шокогенных повреждений вертлужной впадины составляет 37,7% — при изолированной травме, 66,7% — при множественной, 73% — при сочетанной травме таза.

Качественный анализ структурных нарушений тазового кольца позволил установить **шокогенные повреждения таза.** К ним относят переломы задней колонны вертлужной впадины, трансацетабулярные переломы (передней и задней колонны одновременно), повреждения заднего отдела тазового кольца со смещением.

В то же время разного рода повреждения переднего полукольца таза, а также переломы передней колонны и дна вертлужной впадины — как изолированные, так и в сочетании с повреждениями переднего полукольца — **не сопровождаются шоком.**

Условно шокогенными (отягощающие шокогенные внетазовые повреждения) являются переломы передней колонны в сочетании с переломами дна вертлужной впадины.

КЛИНИЧЕСКОЕ ЗНАЧЕНИЕ ВЫДЕЛЕННЫХ ТИПОВ

Клиническое значение выделенных типов повреждений тазового кольца выглядит следующим образом. Монофокальные повреждения тазового кольца и вертлужной впадины не сопровождаются шоком, за исключением случаев перелома задней колонны, но при них шок не превышает II степень. Полифокальные повреждения заднего отдела тазового кольца без смещения не сопровождаются шоком. При локальном смещении заднего отдела (горизонтальном смещении) отмечают шок

I—II степени. При вертикальном смещении в очаге повреждения заднего отдела и «вывихе» половины таза выявляют шок II и III степеней тяжести.

Полифокальные повреждения вертлужной впадины с переломами передней колонны или дна в сочетании с любыми повреждениями переднего полукольца не сопровождаются шоком. Переломы передней колонны и дна осложняются шоком I степени, передней и задней колонны — шоком II степени, за исключением случаев сочетания данных повреждений со смещением половины таза в результате повреждений заднего отдела. В таких случаях обнаруживают шок III степени тяжести. Отягощающим прогноз фактором при изолированной травме признан возраст старше 60 лет — при полифокальных повреждениях тазового кольца, старше 50 лет — при иолифокальных повреждениях вертлужной впадины.

ВНЕТАЗОВЫЕ ПОВРЕЖДЕНИЯ ПРИ ТРАВМЕ ТАЗА

С учётом зависимости возникновения шока и тяжести течения травматической болезни от наличия внетазовых повреждений представляют интерес данные, характеризующие частоту возникновения внетазовых повреждений при разной степени выраженности механических разрушений тазового кольца. Было установлено, что частота внетазовых повреждений при монофокальных повреждениях тазового кольца составляет 43,6%, при полифокальных повреждениях вертлужной впадины — 55%, при полифокальных повреждениях тазового кольца — 61,8%. Причём при полифокальных повреждениях сочетанную травму выявляют в среднем в 2,5 раза чаще, чем множественную. Характер сочетанных повреждений может быть самым различным.

Повреждения головного мозга разной степени тяжести — наиболее частый компонент внетазовых повреждений - составляют при сочетаннои травме таза 65,6%. Тяжесть повреждения головного мозга может служить индикатором тяжести сочетаннои травмы. Так, вероятность наличия сочетанных повреждений внетазовой локализации при сотрясениях и ушибах мозга лёгкой степени составляет 58,7%, при ушибах средней степени тяжести — 81%, причём ушибы головного мозга тяжёлой степени сопровождаются другими внетазовыми повреждениями во всех случаях. Моносистемные повреждения головного мозга отмечены только в 23,8% наблюдений, в основном это ушибы лёгкой степени.

Травма грудной клетки и её органов отмечена у 47,5% пострадавших с сочетаннои травмой таза, причём из них на долю повреждений органов грудной клетки приходится 77,6%. При переломах множественный характер повреждений отмечен у 95% пострадавших. Только в 7,9% наблюдений травма грудной клетки не сопровождалась шоком. Изолированные (одиночные) повреждения грудной клетки составили всего 11,8% наблюдений.

Повреждения органов мочевыделительной системы составили 45% всех сочетанных повреждений, причём в половине случаев они характеризовались нарушением анатомической целостности органов — разрывом почек (8,3%), мочевого пузыря (25%), уретры и мочевого пузыря (4,2% всех повреждений органов мочевыделительной системы). Изолированные повреждения мы встретили только в 19,4% случаев (на разрывы мочевого пузыря и уретры пришлось 92,8% изолированных повреждений), в остальных наблюдениях повреждения мочевыделительной системы сопровождались внетазовыми повреждениями иных локализаций. Клиническое значение имеет тот факт, что практически у каждого третьего пациента с разрывом мочевого пузыря или уретры (26,6%) мы обнаружили повреждения органов брюшной полости. Это говорит о необходимости прямой ревизии брюшной полости при оперативном вмешательстве на органах малого таза у всех пострадавших без дополнительных исследований брюшной полости.

Травма органов брюшной полости составила только 19,4% всех сочетанных повреждений, но именно они имеют наибольшее значение, поскольку они очень часто сопровождаются обильными кровотечениями. Для правильной диагностики повреждений органов брюшной полости необходимо знать их особенности при сочетанной травме таза. Так, повреждения органов брюшной полости лишь в 29% произошли при монофокальных повреждениях переднего полукольца, в 71% наблюдений они сочетались с полифокальными повреждениями таза. При монофокальных переломах вертлужной впадины не отмечено ни одного случая повреждений органов брюшной полости. Тяжесть шока при наличии таких повреждений, как правило, II и III степени.

Травма органов брюшной полости сопровождается другими повреждениями внетазовой локализации в 96,8% случаев: в 83,3% — повреждением внутренних органов других систем, в 51,6% — переломами костей скелета. Одновременное повреждение внутренних органов и скелета отмечено в 38,7% наблюдений. Существенно, что в 58% наблюдений повреждения внутренних органов брюшной полости сочетаются с травмой грудной клетки, в 67,7% — с повреждениями мочевыделительной системы, т.е. с органами смежных по локализации систем.

Вероятность изолированных повреждений органов брюшной полости при травме составляет всего 2%, при переломах костей скелета — 4,8%, при травме внутренних органов и скелета — 25,4%, при повреждении нескольких внутренних органов — 28,8% всех дезинтегрирующих повреждений таза при сочетанной травме.

Приведённые данные имеют большое **значение для клинической практики.** При монофокальных повреждениях тазового кольца следует проводить дифференциальную диагностику повреждений органов грудной клетки и органов брюшной полости. При наличии разрывов органов мочевыделительной системы дифференциальную диагностику проводят интраоперационно для исключения повреждений органов брюшной полости. У пострадавших с полифокальными повреждениями таза при отсутствии повреждений внетазовой локализации не бывают повреждены органы брюшной полости.

ПРОГНОСТИЧЕСКИЕ ФАКТОРЫ

Таким образом, **факторы, влияющие на исход травмы,** — категория и тип повреждений тазового кольца, комбинации внетазовых повреждений, возраст пострадавших. Анализ смертности пострадавших с повреждениями таза позволил выявить и использовать в качестве прогностических факторов наиболее общие признаки и критерии, определяющие окончательный результат взаимодействия организма и разрушающего механического агента.

При изолированной и множественной травме таза прогноз исхода благоприятен в большинстве, а возрастной группе до 60 лет — во всех случаях.

При сочетанной травме частота смертельных случаев прямо пропорциональна количеству травматических очагов внетазовой локализации, становящихся источниками продолжающегося кровотечения. Благоприятные факторы прогноза при сочетанной травме — одиночные моносистемные повреждения внутренних органов. Смертность в этой группе составила 11,5%, т.е. ниже средних показателей смертности при сочетанной травме (41,3%) и при дезинтегрирующих повреждениях таза (16,8%).

При множественных полисистемных повреждениях внутренних органов погибают почти половина пострадавших (45,8%). Такой тип сочетания внетазовых повреждений следует считать неопределённым в прогностическом плане.

При политравме (одновременном повреждении внутренних органов и скелета) летальный исход зарегистрирован в большинстве случаев (63,3%). Этот тип комбинации внетазовых повреждений неблагоприятен с точки зрения прогноза.

КАТЕГОРИИ ПОВРЕЖДЕНИЙ ПРИ СОЧЕТАННОЙ ТРАВМЕ

При сочетанной травме мы выделяем основные категории повреждений — доминирующие, ведущие и сопутствующие - независимо от локализации травматического очага, тем самым отрицая абсолютно доминирующий характер повреждений внутренних органов по отношению к повреждениям тазового кольца.

- Доминирующие повреждения сопровождаются нарушением гомеостаза на уровне всего организма.
- Ведущие повреждения сопровождаются острыми функциональными нарушениями на уровне системы органов (в частности, тазового кольца).
- Для сопутствующих повреждений характерны структурные и функциональные нарушения в пределах одного органа или сегмента скелета, либо отдела тазового кольца.

Таким образом, при сочетанной травме следует выделить три типа повреждений, имеющих разное значение в патогенезе травматическое болезни и свои особенности в развитии компенсаторно-приспособительных реакций.

Доминирующие повреждения

Доминирующие повреждения вызывают структурные и функциональные нарушения в организме с превалированием полисистемных постагрессивных реакций повреждения, приводящих к необратимым изменениям гомеостаза. Основной причиной таких нарушений независимо от локализации травматического очага становятся профузные кровотечения и острая массивная кровопотеря, повреждения жизненно важных органов с развитием их острой необратимой недостаточности. Эти повреждения представляют непосредственную угрозу жизни пострадавших при их поступлении в стационар.

При угрожающих повреждениях тазового кольца регистрируют профузные полифокальные кровотечения в клетчаточные пространства таза. Основными источниками кровотечений становятся сосудистые сплетения как заднего, так и переднего отделов, а также параоссальные сосуды терминальной линии, что сочетается с кровотечениями из губчатого вещества костного остова таза, особенно в области заднего полукольца и вертлужной впадины. Интенсивность кровотечений прямо пропорциональна площади повреждённой губчатой кости, имеющей богатое кровоснабжение. Кровотечения при данном типе повреждений носят смешенный артериовенозныи характер и не имеют тенденции к самопроизвольному гемостазу.

Ведущие повреждения

При ведущих повреждениях структурные и функциональные нарушения вызывают моносистемные адаптационные реакции. Превалирование реакций повреждения или реакций защиты определяет тяжесть и особенности течения шока и травматической болезни. Эти повреждения не угрожают жизни пострадавшего непосредственно при поступлении в стационар, но их осложнения (тромбоэмболические, гнойно-септические и др.) могут стать причиной летального исхода при неблагоприятном течении или стойкой функциональной системной недостаточности.

При ведущих повреждениях тазового кольца отсутствуют повреждения сосудистых сплетений заднего отдела таза. Основными источниками кровотечения в данном случае становятся поверхности губчатой кости заднего отдела и вертлужной впадины, сосудистые сплетения переднего полукольца таза. В данном случае сохраняется тенденция к самопроизвольному гемостазу, однако продолжительность кровотечений может достигать нескольких суток, всегда существует опасность их возобновления при недостаточной стабилизации тазового кольца. Реальные условия для самопроизвольного гемостаза зависят от объёма общей

кровопотери при наличии внетазовых источников кровотечения и имеют обратно пропорциональную зависимость ввиду быстрого развития коагулопатии.

Сопутствующие повреждения

В результате сопутствующих повреждений структурные нарушения вызывают местные адаптационные реакции на уровне органа, сегмента, ткани и компенсированные функциональные расстройства. Сопутствующие расстройства тазового кольца монофокальные, вызывающие функциональные расстройства только в очаге повреждения таза. Они сопровождаются локальными кровоизлияниями в мягкие ткани, окружающие очаг повреждения.

СТЕПЕНЬ СТАБИЛЬНОСТИ ПОВРЕЖДЕНИЙ

Изучение связи структурных повреждений тазового кольца с функциональными нарушениями различных отделов таза позволило нам выделить три типа повреждений с различной степенью дестабилизации тазового кольца. Степень нарушения стабильности как основной интегральной функции таза зависит от комбинации повреждённых структур, особенностей повреждения заднего отдела тазового кольца и вертлужной впадины:

- Относительно стабильными считают монофокальные повреждения таза, так как сохранены структуры заднего отдела и фиброзно-мышечного аппарата стабилизации тазового кольца на протяжении от очага повреждения. В их числе переломы лобковой дуги, изолированные повреждения лобкового симфиза, переломы задней колонны и дна вертлужной впадины, маргинальные переломы задней колонны с образованием небольших (до 2 см) фрагментов, не влияющие на функции тазобедренного сустава.
- Нестабильные повреждения возникают при переломах заднего отдела тазового кольца или разрывах крестцово-подвздошных сочленений с единичными очагами повреждений заднего отдела или задней колонны вертлужной впадины. Такие повреждения сопровождаются нарушением функций повреждённых отделов таза, а также нарушением интегральной функции тазового кольца в целом.
- Крайне нестабильные повреждения характеризуются наличием нескольких травматических очагов в заднем отделе тазового кольца, сочетанием трансацетабулярных переломов с повреждениями переднего и заднего полуколец таза. Их особенности — наличие смещений практически во всех травматических очагах, а также вертикальные смещения половины таза. В таких случаях чаще всего отмечают двусторонние повреждения как переднего, так и заднего отделов тазового кольца, переломы костного остова одновременно с разрывами сочленений таза. Крайне нестабильные повреждения сопровождаются значительными нарушениями субинтегральных функций повреждённых отделов и интегральной функции тазового кольца в целом.

Следует отметить, что описанные типы повреждений тазового кольца могут иметь как идентичные, так и различные морфологические картины структурных нарушений.

Монофокальные повреждения тазового кольца относительно стабильны, при сочетанной травме бывают сопутствующими. Монофокальные повреждения вертлужной впадины относительно стабильны при маргинальных переломах задней колонны с образованием небольших фрагментов, при сочетанной травме бывают сопутствующими. Монофокальные повреждения вертлужной впадины с переломом задней колонны относят к нестабильным, они играют ведущую роль в патогенезе травматической болезни и развитии функциональной недостаточности тазового кольца, при сочетанной травме их относят к ведущим повреждениям.

Полифокальные повреждения вертлужной впадины — переломы передней колонны и дна без смещения — относительно стабильны, однако играют веду-

щую роль в развитии функциональной недостаточности тазового кольца. Тем не менее при сочетанной травме их относят к сопутствующим. Полифокальные трансацетабулярные переломы нестабильны в сочетании с повреждениями переднего полукольца, играют ведущую роль в патогенезе травматической болезни и развитии функциональной недостаточности тазового кольца, при сочетанной травме их относят к ведущим повреждениям. Те же переломы вертлужной впадины в сочетании с повреждениями заднего отдела тазового кольца считают крайне нестабильными, при сочетанной травме их относят к ведущим и доминирующим в зависимости от особенностей повреждения заднего полукольца, они играют ведущую роль в патогенезе травматической болезни и развитии функциональной недостаточности тазового кольца. Полифокальные повреждения тазового кольца играют ведущую роль в патогенезе травматической болезни и развитии функциональной недостаточности во всех случаях. Нестабильные повреждения при сочетанной травме относят к ведущим, крайне нестабильные — к доминирующим.

Переломы костей таза без смещения и неполные разрывы сочленений бывают результатом частичного повреждения структур в травматическом очаге и характеризуются сохранением структуры как в очаге повреждения, так и на протяжении тазового кольца.

Нефиксированное смещение в области перелома или разрыва сочленения возникает вследствие полного повреждения структур в травматическом очаге при сохранении структурных связей на протяжении тазового кольца.

Фиксированное смещение свидетельствует о повреждении всех структур в очаге и нарушении всех структурных связей как в травматическом очаге, так и на протяжении, бывает результатом грубых полифокальных повреждений и интерпозиций.

Диагностика повреждений, вида и степени нестабильности тазового кольца

Основным методом объективного исследования повреждений тазового кольца служит рентгенологический. Для повышения качества рентгенодиагностики нами выработаны принципы многопроекционного рентгенологического исследования таза. Их клиническим воплощением стал оригинальный способ с рядом методических приёмов, позволяющих получить необходимое количество проекций тазового кольца в целом и его отделов прицельно, во взаимопересекающихся плоскостях. Используя подвижность рентгеновского луча, возможность его отклонения в заданном направлении и под заданным углом, мы избегаем изменения положения тела и таза пострадавших на столе.

Объективный признак переломов костей — нарушение непрерывности костных структур, объективный признак повреждения рентгенонегативных структур суставов и сочленений таза — вертикальная или горизонтальная нестабильность сочленяющихся костей, что выражается в смещении последних относительно друг друга, а также дисконгруэнтность поверхностей суставов сочленяющихся костей, ступенеобразная деформация терминальной линии, наличие костных фрагментов в проекции суставов и сочленений.

Смещение фрагментов, наличие диастаза — частный признак переломов костей и повреждений сочленений. Тем не менее своевременное установление характера смещения (фиксированное или нефиксированное) относят к основным задачам рентгенологического исследования. Именно характер смещения фрагментов в травматическом очаге служит важным прогностическим признаком в определении основного метода лечения повреждений тазового кольца.

Во всех случаях диагностики повреждений тазового кольца и вертлужной впадины прежде всего проводят обзорную рентгенографию в прямой и косой каудаль-

ной проекциях, а затем делают прицельные снимки и выполняют рентгенофункциональные исследования.

При обзорной рентгенографии таза в косой каудальной проекции пострадавший лежит на спине, рентгеновский луч отклоняют от вертикали на 30-45° к его ногам с центрацией по средней линии в точку на границе между средней и нижней третями расстояния от пупка до лона. Проекцию считают правильной, если на рентгенограмме изображение крестца получается в поперечном сечении (крестцовые отверстия не дифференцируются), а область крестцово-подвздошных суставов заднего отдела тазового кольца представлена в виде двух соединяющихся дуг с плавным переходом по терминальной линии. В переднем отделе тазового кольца развёртка запирательных отверстий отсутствует, а лобковые и седалищные кости не перекрывают друг друга. В этой проекции направление рентгеновского луча перпендикулярно плоскости входа в малый таз.

Особенность изображения тазового кольца в косой каудальной проекции — разная степень отклонения от вертикали переднего и заднего отделов. Для более точного структурно-функционального анализа повреждений с определением качественного и количественного состояния смещения отломков мы подбираем проекции раздельно на передний и задний отделы.

Во время неотложной диагностики в остром периоде травмы обзорная косая каудальная проекция позволяет получить достаточно полноценную качественную характеристику повреждения тазового кольца разной локализации. При интерпретации полученных рентгенограмм объём информации позволяет избежать диагностических ошибок, особенно при повреждении сочленений, при условии отказа в сомнительных случаях от субъективного признака асимметрии проекций изображения крестцово-подвздошных суставов, поскольку физиологическую билатеральную асимметрию в строении скелета отмечают в 90% случаев.

Информативность предлагаемого нами принципа диагностики повреждения тазового кольца проиллюстрирована схемами и фотокопиями рентгенограмм. Таким образом, объективную и полноценную информацию о состоянии крестцово-подвздошных суставов можно получить только при сравнении рентгенограмм, как минимум, в двух проекциях — прямой и каудальной (рис. 12-5).

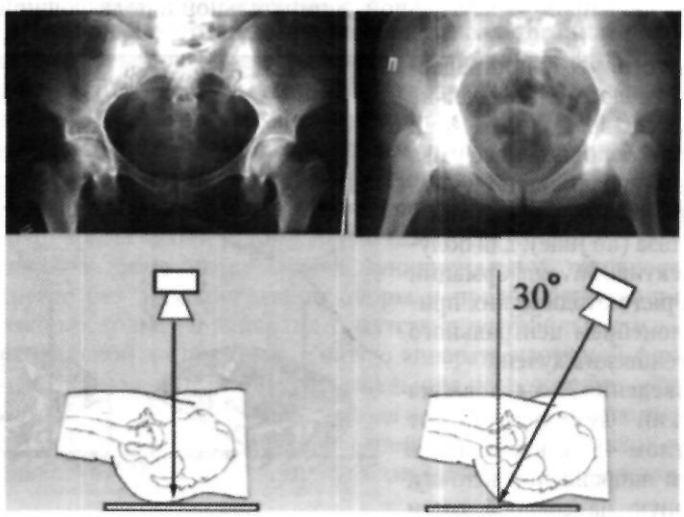

Рис. 12-5. Прямая обзорная и каудальная проекции.

Рентгенологическое выявление расхождения костей в области сочленений таза имеет решающее значение в клинической диагностике. Если же на рентгенограмме расхождение не выявлено, это лишь свидетельствует о том, что в данный момент при данном положении пострадавшего на данных рентгенограммах не обнаружено достоверного смещения костей в области сочленений.

После прекращения нагрузки травмирующим агентом признаков разобщения суставных поверхностей крестца и подвздошных костей рентгенологически может не быть. Распознавание таких структурных нарушений облегчается тем, что повреждения передних связок крестцово-подвздошных суставов всегда сопровождаются отрывными переломами в местах их прикрепления и наличием мелких костных фрагментов в проекции щели сустава. Обнаружение таких теней, выведенных на контур в каудальной проекции, всегда бывает свидетельством расхождения костей в момент травмы.

Применение косой каудальной проекции облегчает выбор тактики лечения при переломах лобковых и седалищных костей, их сочетании с разрывом лобкового симфиза. На рентгенограммах в прямой проекции эти повреждения часто выглядят как переломы без смещения из-за суперпозиции по линиям изломов, что приводит к ложноположительной оценке степени контакта между отломками. Только использование при рентгенологическом исследовании тазового кольца как минимум двух проекции — прямой и каудальной — позволяет обнаружить разрыв лобкового симфиза при сомнительной величине диастаза между лобковыми костями, отсутствие или недостаточность контакта между отломками при наличии переднезаднего смещения и заподозрить интерпозицию мягких тканей, представляющую скорее правило, чем исключение, при полифокальных переломах со смещением и гетероструктурном характере повреждений.

Применение каудальной проекции при диагностике повреждений в ацетабулярной зоне тазового кольца позволяет, не изменяя положения таза и нижних конечностей обследуемого, определить дорсальное смещение головки бедренной кости при заднем вывихе. При этом смещение головки и степень нарушения конгруэнтности суставных поверхностей можно определить даже в тех довольно частых случаях, когда на прямой переднезадней рентгенограмме таза головка находится на уровне вертлужной впадины.

Для полноценного исследования повреждений вертлужной впадины применяют рентгенографию в прямой, каудальной, запирательной и подвздошной проекциях (рис. 12-6).

С учетом того, что у пострадавших из-за тяжёлого состояния не представляется возможным при исследовании боковых масс таза и вертлужной впадины получить типичные рентгеновские снимки с поворотом таза (по Jude), для получения объективной информации разработан ряд методических приёмов с отклонением центрального пучка рентгеновских лучей.

Для проведения исследования рентгеновский луч центрируют вниз под углом 45° к вертикали в латеральном направлении в точку, расположенную на средней трети расстояния от передневерхней ости до лобкового симфиза. Луч в этом

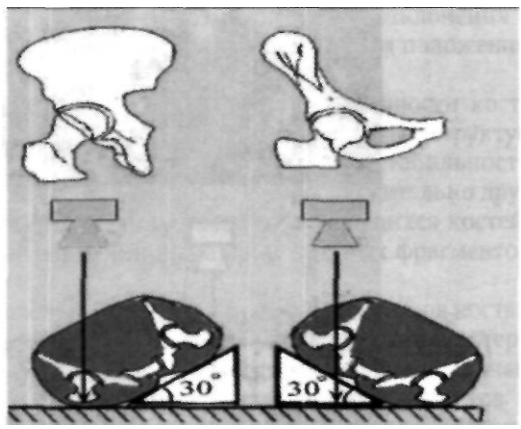

Рис. 12-6. Подвздошная и запирательная рентгенологические проекции.

случае проходит перпендикулярно плоскости крыла и тела подвздошной кости, дна вертлужной впадины, седалищной ости. Таким образом, получаем подвздошную проекцию. Необходимо отметить, что для рентгенографии таза в представленных проекциях необязателен поворот больного. При тяжёлом состоянии пациента необходимые проекции можно получить при положении больного на спине только путём изменения угла наклона рентгеновского луча.

Если центральный пучок рентгеновских лучей отклонить от вертикали с центрацией на передненижнюю ость подвздошной кости, получим изображение задней колонны вертлужной впадины, выведенное на контур, полную развертку овала запирательного отверстия и образующих его костных структур. Таким образом, получаем запирательную проекцию вертлужной впадины.

При исследовании задней колонны вертлужной впадины, чтобы контуры головки шейки бедренной кости не перекрывали интересующие нас структуры, исследование проводим при согнутом бедре.

Для исключения у пострадавших структурных повреждений тазового кольца необходимо провести рентгенологическое исследование травматического очага минимум в двух взаимно перекрещивающихся проекциях. Если рентгенологические признаки перелома или разрыва отсутствуют в обеих проекциях (при условии, что плоскости проекций пересекаются под углом 90° или близким к нему), подозрения на перелом костей или разрыв сочленений могут быть объективно сняты.

Характер смещения определяют при рентгенофункциональном исследовании с дозированной направленной нагрузкой или при сравнительной рентгенографии тазового кольца после одномоментной или продолжительной репозиции скелетным вытяжением. Клинические наблюдения показали, что при нефиксированном смещении в абсолютном большинстве случаев репозиции достигают одномоментно при достаточных релаксации и обезболивании или в течение первых 3 сут. При наличии остаточного смещения в более поздние сроки скелетного вытяжения считают характер смещения фиксированным.

Для объективного подтверждения нарушения стабильности тазового кольца при переломах без смещения, неполных разрывах сочленений без диастаза, а также для определения нестабильности посттравматических деформаций при застарелых разрывах, несросшихся переломах и ложных суставах тазового кольца разработан способ диагностики, основанный на регистрации изменения взаимоположения сегментов тазового кольца в очаге повреждения при направленной дозированной нагрузке. При обычном рентгенологическом исследовании такие повреждения не имеют прямых рентгенологических признаков нестабильности.

Определение вертикальной нестабильности тазового кольца в травматических очагах проводим по оригинальной методике путём сравнительной рентгенографии таза в переднезадней проекции горизонтальным лучом в положении пострадавшего стоя с попеременной нагрузкой на нижние конечности.

Рентгенофункциональные исследования проводят в процессе лечения для определения степени компенсации стабильности таза после хирургической коррекции травматических очагов, а также сроков функциональной готовности к вертикальной нагрузке без дополнительной опоры и продолжительности наружной фиксации тазового кольца в аппарате. Отсутствие нестабильности — показание к началу вертикальной нагрузки или снятию аппарата наружной фиксации таза. Выявленная нестабильность при функциональном исследовании — показание к продолжению стабилизации тазового кольца или к исключению вертикальной нагрузки при острой травме. При исследовании посттравматических деформаций таза нестабильность — показание к прямой хирургической коррекции очага повреждения.

В последнее время большое значение для диагностики повреждений тазового кольца имеет КТ, позволяющая качественно и объёмно определить характер пов-

реждения. Особенно информативна КТ при оскольчатых переломах вертлужной впадины, когда необходимо точно определить характер перелома и выбрать тактику лечения (рис. 12-7).

Если рассматривать комбинацию травматических очагов тазового кольца как конечный закономерный результат индивидуального системного противодействия травмирующему агенту, то наиболее общие признаки, качественно и количественно характеризующие степень разрушения структур тазового кольца, можно использовать для определения категории повреждения таза и прогноза интенсивности внутритазовых кровотечений. Кроме того, морфологический анализ структурных разрушений тазового кольца позволяет прогнозировать наличие внетазовых повреждений, что чрезвычайно важно для определения правильной хирургической тактики в остром периоде травмы.

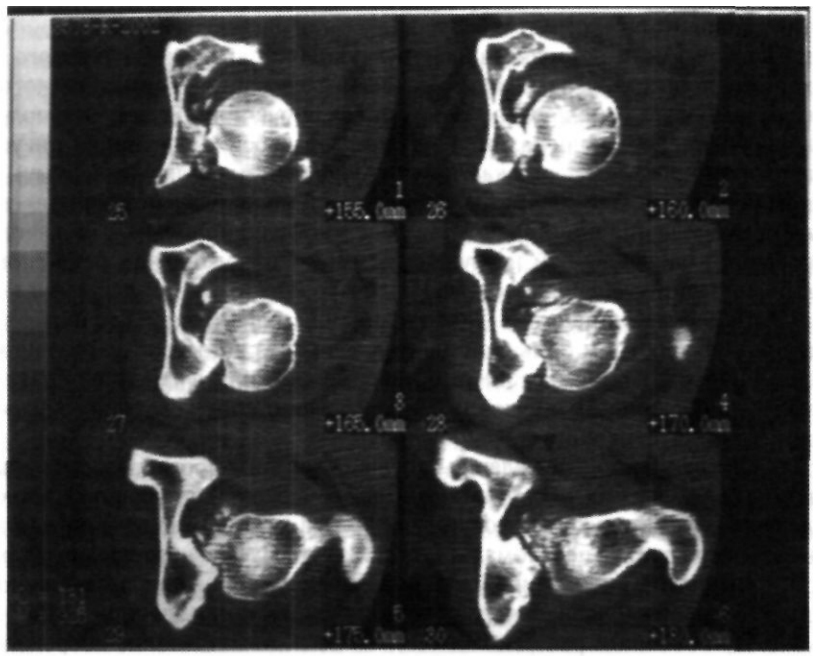

Рис. 12-7. Компьютерная томография вертлужной впадины.

Варианты хирургической тактики при повреждении различных отделов тазового кольца

Задачи и объём оперативного лечения повреждений таза зависят от характера структурных нарушений тазового кольца и наличия повреждений внетазовой локализации. Тактика лечения в остром периоде травмы определяется необходимостью остановки кровотечений как внутри-, так и внетазовой локализации, а в восстановительном — необходимостью адекватной коррекции структурных нарушений травматических очагов. Однако уже в остром периоде травмы можно решать вопросы восстановления структурного обеспечения утраченных функций тазового кольца при правильно подобранной тактико-технической схеме хирургической коррекции травматических очагов.

Только в ситуации, когда повреждения тазового кольца — единственный источник кровотечения, удаётся получить удовлетворительный гемостатический

эффект от консервативных мероприятий и гемостатической терапии при условии обеспечения высокой объёмной скорости восполнения кровопотери в основном периоде в пределах 140-180% первично определённого объёма кровопотери при поступлении.

При сочетанной, множественной и политравме таза правильное определение категории повреждения позволяет конкретизировать очередность, этапность и объём хирургической коррекции травматических очагов как вне-, так и внутритазовой локализации.

По абсолютным показаниям (независимо от локализации очага повреждения и состояния пострадавших) выполняют хирургическую коррекцию очага (очагов) доминирующих повреждений. По экстренным показаниям на фоне противошоковых мероприятий в период относительной стабилизации гомеостаза, после остановки угрожающих кровотечений выполняют хирургическую коррекцию очагов ведущих повреждений. При необходимости хирургической коррекции сопутствующих повреждений оперативное вмешательство проводят в период стойкой стабилизации гомеостаза.

Хирургическая коррекция доминирующих повреждений — основной компонент противошоковых мероприятий; коррекция доминирующих ведущих повреждений — основной метод профилактики необратимых осложнений и стойкой функциональной недостаточности.

При сочетанной травме таза регистрируют наибольшую частоту доминирующих повреждений органов брюшной полости, забрюшинного пространства и малого таза (40,7%), а также доминирующих повреждений непосредственно тазового кольца (70%). Доминирующие повреждения, сопровождающиеся угрожающими (внутричерепными, внутриполостными, забрюшинными, внутритазовыми) кровотечениями, лечат оперативно в остром периоде травмы, при поступлении пострадавшего.

Ведущие повреждения головного мозга не требуют оперативного лечения, достаточный эффект даёт патогенетическая терапия. Ведущие повреждения грудной клетки не требуют оперативного вмешательства непосредственно на очаге повреждения, однако в 84,5% наблюдений определяют необходимость хирургических манипуляций, таких, как торакоцентез и дренирование плевральных полостей. Ведущие повреждения, составляющие половину всех повреждений мочевыделительной системы, лечат оперативно в остром периоде травмы, сопутствующие — консервативно. Исключение составляют повреждения органов брюшной полости, приводящие к необходимости оперативной коррекции всех травматических очагов в остром периоде, независимо от категории повреждений.

При ведущих повреждениях тазового кольца необходимы интенсивные мероприятия с момента травмы, направленные на повышение резистентности систем гомеостаза, адекватное восполнение кровопотери, остановку и профилактику рецидивов внутритазовых кровотечений. Наилучших результатов достигают при рациональном сочетании интенсивной терапии с оперативным вмешательством на тазовом кольце. Необоснованный отказ от хирургической коррекции травматических очагов приводит к неудовлетворительным окончательным результатам лечения и стойкой функциональной недостаточности тазового кольца. Именно оперативный метод наиболее эффективен при лечении дезинтегрирующих повреждений таза, причём разные по характеру и объёму оперативные вмешательства можно с успехом выполнить в остром периоде травмы. Наибольшей эффективности оперативного лечения достигают при хирургической коррекции травматических очагов в первые 3 сут после травмы.

Тактическая схема оперативного лечения доминирующих повреждений тазового кольца в остром периоде сочетанной травмы предусматривает возможность непосредственного воздействия на источник вне- и внутритазовых кровотечений в

сочетании с коррекцией структурных нарушений. В этой схеме учтён полифокальный характер внутритазовых кровотечений, а также необходимость воздействия на все их источники. Эффективность и надёжность гомеостаза обеспечены комплексным применением хирургических способов остановки кровотечений в строго определённой последовательности.

Схема оперативного лечения состоит из следующих этапов:

- Лапаротомия — ревизия органов брюшной полости и забрюшинного пространства (определение категорий повреждений внутренних органов и тазового кольца по интенсивности кровотечений и объёму забрюшинных кровоизлияний), остановка кровотечений из паренхиматозных органов и сосудов брыжейки, расширение доступа для вмешательства на тазовом кольце и полости малого таза.
- Экстравазальная окклюзия подвздошных артерий наложением турникетов (централизация кровообращения за счёт уменьшения регионарного кровотока), одномоментная репозиция тазового кольца до смыкания краёв костных ран заднего отдела.
- Стабилизация тазового кольца аппаратом наружной фиксации (остановка кровотечения из губчатой кости заднего отдела, ограничение полости малого таза).
- Забрюшинная гидротампонада с применением диатермокоагуляции или прямая тампонада с применением гемостатиков (остановка венозных кровотечений из крестцово-подвздошных сплетений), ушивание брюшины над тампонами (после восстановления стабильности тазового кольца).
- Визуальный контроль эффективности гемостаза, турникетная проба (при отсутствии кровотечения турникеты снимают после расслабления, при усилении — выводят на переднюю брюшинную стенку и снимают в отсроченном периоде), дренирование малого таза.
- Завершение операции на брюшной полости (ушивание ран полых органов, брыжейки, серозных оболочек и пр.), дренирование брюшной полости.

Следует отметить, что при консервативном лечении доминирующих повреждений тазового кольца при сочетанной травме в первые сутки погибло 94,7% пострадавших, в то время как при оперативном — только 17,4%. Частота летального исхода при лечении доминирующих повреждений таза с применением интенсивной терапии в сочетании с комплексом хирургических мероприятий, выполненных по вышеописанной схеме, сократилась в 2 раза (до 43,5%), что в конечном итоге позволило снизить летальность при оперативном лечении сочетанной травмы таза до 12,5%, в то время как при лечении сочетанной травмы таза по общепринятым методикам летальность составляет 41,3%.

Реализация решения о хирургической коррекции повреждений тазового кольца находится в прямой зависимости от факторов общего значения — состояния пострадавших и особенностей внутри- и внетазовых повреждений. Однако наличие отягощающих факторов не считают противопоказанием к оперативному лечению повреждений таза. Оно указывает на необходимость конкретизировать задачи оперативного лечения, его объём, направленность и сроки с учётом динамики состояния пострадавшего, динамики компенсаторно-приспособительных реакций общего значения и репаративных процессов в очаге повреждения. Лишь выраженная стойкая положительная динамика состояния пострадавших позволяет отложить хирургическую коррекцию повреждений тазового кольца.

Основная задача лечения дезинтегрирующих повреждений таза — создание оптимальных условий для полноценной регенерации повреждённых структур тазового кольца. Выбор основного метода лечения зависит от типа повреждений тазового кольца и характеристики травматических очагов.

При относительно стабильных повреждениях с наличием травматических очагов с нефиксированными смещениями необходимо провести закрытую репозицию

и обеспечить стабильную фиксацию на весь период регенерации повреждённых структур. При консервативном лечении это обеспечивают применением вытяжения и внешней иммобилизации с обязательным исключением физиологических нагрузок.

При крайне нестабильных повреждениях как закрытая репозиция, так и внешняя иммобилизация консервативными методами малоэффективны.

При оперативном лечении нестабильных повреждений репозиции нефиксированных смещений и стабильной фиксации достигают закрытыми методами, нет необходимости в исключении физиологических нагрузок. Наличие фиксированных смещений в травматических очагах — показание к непосредственному открытому вмешательству для устранения интерпозиции и создания оптимальных условий для полноценной органотипической регенерации повреждённых структур. В таких случаях неэффективны не только консервативные мероприятия, но и закрытые методы оперативного лечения.

Показанием к оперативному лечению мы считаем нестабильные повреждения таза, а также фиксированные смещения, нарушающие основные физиологические условия регенерации повреждённых структур и биомеханические условия реализации субинтегральных функций в травматических очагах тазового кольца.

Тактика оперативного лечения повреждений таза определяется возможным объёмом оперативного вмешательства в остром периоде, сроком безопасной хирургической коррекции структурных нарушений и компенсаторно-приспособительными регенеративными изменениями в травматических очагах, произошедшими к данному моменту — в восстановительном периоде.

Опыт показывает, что все операции на тазовом кольце целесообразно делить на **три типа** соответственно основной задаче лечения:

- **Стабилизирующие операции,** с помощью которых решают задачу компенсации механической стабильности таза за счёт фиксации основных сегментов и восстановления непрерывности тазового кольца. Их выполняют чаще всего вне травматических очагов. Нами установлено, что чем тяжелее состояние пострадавших, тем более выражен эффект стабилизирующих операций. Противопоказаний к проведению стабилизирующих операций даже в самые ранние сроки после травмы нами не выявлено.
- **Восстановительные операции,** направленные на создание оптимальных условий репаративной регенерации повреждённых структур непосредственно в очаге повреждения при стабильном состоянии пострадавших. С точки зрения адекватного структурного обеспечения восстановления утраченных функций тазового кольца вариант проведения восстановительных операций наиболее предпочтителен.
- **Моделирующие операции,** направленные на коррекцию последствий повреждений тазового кольца путём структурного обеспечения компенсаторно-приспособительных реакций в травматических очагах, которые позволяют восстановить утраченные функции тазового кольца в изменённых (в результате повреждений) биомеханических условиях.

Выбор момента операции на тазовом кольце основан на индивидуальной оценке тяжести повреждений и реакции на травму. Наиболее достоверным показателем напряжённости компенсаторных реакций организма служит продолжительность шока, которая может быть определена прогностически или ретроспективно.

В результате анализа продолжительности шока выделяют **основные группы пострадавших** с повреждениями таза и определяют тактические задачи оперативного лечения.

- I группа — продолжительность шока более 12 ч; условия, благоприятные для проведения восстановительных операций на тазовом кольце в ближайшие 3 сут после травмы. Возможно проведение симультанных операций на очагах

вне- и внутритазовой локализации как в отсроченном периоде, так и при поступлении. Экстренная оперативная стабилизация тазового кольца имеет относительные показания.

- II группа — продолжительность шока не более 24 ч; условия, относительно благоприятные для проведения восстановительных операций на тазовом кольце. Данные операции удаётся провести в течение первых 2 нед после травмы; симультанные операции на травматических очагах вне- и внутритазовой локализации; в ближайшем отсроченном периоде. Экстренная оперативная стабилизация тазового кольца при поступлении позволяет значительно приблизить сроки проведения восстановительных операций к моменту травмы.
- III группа — продолжительность шока более 24 ч; условия, не благоприятные для проведения восстановительных операций. В данном случае экстренная стабилизация тазового кольца (при поступлении) как первый этап хирургической коррекции имеет абсолютные показания. В последующем выполняют восстановительные или моделирующие операции. К хирургической коррекции травматических очагов тазового кольца открытыми методами удаётся приступить не ранее 4 нед с момента травмы. Коррекцию внетазовых повреждений проводят раздельно и поэтапно.

Восстановительные операции проводят непосредственно в очаге повреждения, наиболее эффективны компрессионный остеосинтез и реконструктивная пластика сочленений тазового кольца.

Стабилизирующие и моделирующие операции проводят вне травматических очагов, наиболее эффективны соответственно стабилизация тазового кольца аппаратами наружной фиксации и недацетабулярная коррекция, артродезирование крестцово-подвздошного сустава.

При поступлении пострадавших в удовлетворительном состоянии показано проведение первичных восстановительных операций в ближайшие сроки после травмы. Обязательным компонентом предоперационной подготовки мы считаем адекватное восполнение кровопотери, его следует начинать уже при поступлении. При строгом соблюдении данного подхода проведение восстановительных операций становится возможным в первые 3 сут после травмы. По нашим данным, именно в этот период отрицательное влияние оперативного вмешательства на репаративные процессы в очаге повреждения выражено в наименьшей степени. Тем не менее с учётом особенностей различных клинических ситуаций оптимальные сроки проведения восстановительных операций составляют 2 нед после травмы.

В сложных клинических случаях сокращение срока подготовки к проведению восстановительных операций возможно при выполнении экстренной оперативной стабилизации тазового кольца при поступлении.

Основное требование к стабилизирующим операциям — минимальная травматичность и максимальная степень системной компенсации стабильности тазового кольца. Соблюдение данных условий обеспечено применением разработанной нами методики стабилизации тазового кольца спицевыми аппаратами наружной фиксации. Противопоказаний к наложению аппарата наружной фиксации таза при поступлении мы не обнаружили, более того, необходимо иметь в виду, что экстренная стабилизация тазового кольца играет роль мощного противошокового, гемостатического фактора не только местного, но и общего значения, оказывающего благоприятное влияние на состояние всего организма.

Рациональная тактика оперативного лечения пострадавших с повреждениями таза позволила добиться значительного снижения смертности. Летальный исход зарегистрирован лишь в 4,6% случаев оперативного лечения острой травмы таза, он был обусловлен в основном тяжестью сочетанных повреждений внетазовой локализации.

ПОВРЕЖДЕНИЯ ТАЗОВЫХ ОРГАНОВ

КодпоМКБ-10

S37. Травма тазовых органов.

Этиология, эпидемиология

Сочетанные повреждения костей таза и тазовых органов возникают при травматизации в ходе военных конфликтов, техногенных катастроф и бытовых травмирующих ситуаций. При боевых действиях частота поражения органов таза составляет 0,2-3%. Автотравма как причина повреждений костей таза и органов таза составляет 68-84%, сочетанная травма костей таза и тазовых органов в быту составляет 34% [Koraitim M.M., 1996]. По данным J.K. Palmer (1983), в 10% случаев повреждения костей таза сочетаются с повреждением уретры. Практически все повреждения мембранозного отдела уретры, вызванные тупой травмой, сочетаются с повреждением костей таза. Кроме того, по данным B.I. Carlin (1995), повреждения уретры сочетаются с травмой мочевого пузыря в 10-20% случаев. Сочетанные повреждения костей таза и мочеполовой системы чаще встречают в возрасте до 30 лет, поэтому проблема лечения и реабилитация этих больных имеет не только медицинское, но и социальное значение.

Сочетанные повреждения костей таза и мочеполовой системы чаще встречают у мужчин. По данным M.O. Perry (1992), повреждения уретры при травме таза у женщин встречают в 1-6% случаев, основной причиной становится повреждение уретры костными фрагментами. Такие повреждения часто сочетаются с повреждениями прямой кишки (30%) и влагалища (75%) [Venn S.N., 1998].

Повреждения мочевого пузыря

Повреждения мочевого пузыря относят к тяжёлым проявлениям травмы живота и таза. Тяжесть состояния пострадавших с повреждением мочевого пузыря определяется сочетанным поражением костей и других органов таза, а также развитием затёков мочи в брюшную полость и окружающие ткани. Формирование мочевых затёков и урогематом на фоне развития посттравматического и геморрагического шока усугубляет состояние пациентов и ухудшает прогноз исхода лечения. Тяжесть состояния больных определяет необходимость паллиативных оперативных вмешательств и исключает возможность полного одномоментного восстановления поражённых органов. Кроме того, при сочетании ранений мочевого пузыря и костей таза летальность достигает 20,7%.

КОДПОМКБ-10

S37.2. Травма мочевого пузыря.

КЛАССИФИКАЦИЯ

По виду повреждений:

- закрытые (при целостности кожных покровов):
  - ушиб;
  - неполный (внутренний, наружный) и полный разрыв;
  - двухэтапный разрыв
  - отрыв мочевого пузыря от уретры;
- открытые (ранения):
  - ушиб, ранение неполное (касательное);
  - ранение полное (сквозное, слепое);
  - отрыв мочевого пузыря от уретры.

По виду ранящего снаряда:
- ножевые;
- пулевые, осколочные;
- вследствие действия взрывной волны.

По отношению к брюшной полости:
- внутрибрюшинные;
- внебрюшинные;
- смешанные (внутри- и внебрюшинные).

По локализации:
- передней и боковой стенки пузыря;
- верхушки пузыря;
- дна пузыря;
- шейки пузыря;
- мочепузырного треугольника.

По наличию повреждений других органов:
- изолированные;
- сочетанные с повреждениями костей таза, органов брюшной полости (полые, паренхиматозные), внебрюшинных органов живота и таза, других органов и областей тела.

По наличию осложнений:
- неосложнённые;
- осложнённые шоком, кровопотерей, перитонитом, мочевой инфильтрацией, мочевой флегмоной, остеомиелитом, уросепсисом и др.

[Руководство по урологии под редакцией Н.А. Лопаткина, 1998.]

ЗАКРЫТЫЕ ПОВРЕЖДЕНИЯ

Эпидемиология

Закрытые повреждения мочевого пузыря при повреждениях таза встречают у 12-36% пострадавших. Среди закрытых повреждений, причиной которых стали транспортная, спортивная и бытовая травмы, треть приходится на внутрибрюшинные, две трети — на внебрюшинные повреждения.

Этиология, механизм травмы

В основе повреждения мочевого пузыря при нарушении целостности костей таза лежат анатомические особенности их взаимоотношений. Также повреждение мочевого пузыря зависит от механизма, силы травмирующего воздействия и степени наполнения мочевого пузыря мочой.

Таз — достаточно жёсткий комплекс суставов, обеспечивающий функционирование нижних конечностей. Тазовые кости и связки, образующие тазовое кольцо, составляют основу для фиксации мышц туловища, ног и тазовой диафрагмы и обеспечивают поддерживающую и органоохраняющую функции для органов брюшной полости и таза. Мочевой пузырь, равно как и другие органы таза, фиксирован связками, обеспечивающими его нормальное расположение и функционирование. Рассматривая механизм повреждения мочевого пузыря при травме таза, необходимо учитывать степень наполнения мочевого пузыря на момент воздействия травматического агента.

В ситуации, когда мочевой пузырь пуст, исключена опасность его разрыва в результате резкого повышения внутрипузырного давления. Однако при этом в случае перелома *os pubis, os ischii* или разрыва *symphisis pubica* нарушается взаимодействие связочно-мышечного аппарата таза с изменением силовых векторов тракции, осуществляемой каждой из связок и мышц таза. В связи с тем что мочевой пузырь связан с тазовым кольцом *lig. pubovesicalis,* начинающейся от нижней ветви *os pubis* и переходящей в *m. pubovesicalis,* которая направляясь к шейке мочевого пузыря переходит на его заднюю поверхность, достигая верхушки, становится понятным

механизм повреждения мочевого пузыря при нарушении целостности этих анатомических структур. При этом возникает разрыв внебрюшинного отдела мочевого пузыря, вплоть до полного его отрыва от уретры. Мочевой пузырь смещается кверху вместе с внутренним сфинктером, в связи с чем возможно частичное удержание мочи в мочевом пузыре и его периодическое опорожнение в полость таза. Это ещё больше разобщает мочевой пузырь и уретру.

Наряду с этим повреждения мочевого пузыря в области его шейки возникают в результате ранения смещающимися отломками лобковых и седалищных костей. В то же время костные отломки, ранив мочевой пузырь в момент травмы, впоследствии чаще выходят из раневого канала за счёт эластичности тазового кольца, что исключает возможность их обнаружения в мочевом пузыре при оперативном вмешательстве [Устименко Е.М., 1978]. При этом механизме травмирующее воздействие на мочевой пузырь осуществляется снаружи внутрь. В клиническом отношении это может проявляться различной степенью выраженности надрыва стенки мочевого пузыря, вплоть до полного её разрыва.

В тех случаях, когда травматическое воздействие осуществляется при наполненном мочевом пузыре, дополнительным повреждающим мочевой пузырь фактором становится резкое повышение внутрипузырного давления. При этом наиболее ранима задняя стенка мочевого пузыря, покрытая брюшиной. Резкое и в то же время равномерное гидродинамическое давление на все отделы мочевого пузыря преимущественно оказывает повреждающее воздействие на свободно перемещающуюся заднюю стенку мочевого пузыря. Его боковые стенки, окружённые костями, и основание пузыря, прилежащее к диафрагме таза, противодействуют возросшему внутрипузырному давлению, тогда как наименее защищенная и наиболее истончённая часть пузыря, обращенная к брюшной полости, разрывается. Возникающие по этому механизму внутрибрюшинные разрывы стенки пузыря распространяются изнутри кнаружи: сначала слизистая оболочка, затем подслизистая и мышечная стенки, а как завершающий этап разрывается брюшина. В тех случаях, когда предбрюшинная клетчатка достаточно выражена, брюшина может остаться целой, что приводит к подбрюшинному распространению мочевого затёка. К аналогичному гидродинамическому разрыву может привести сжатие переполненного мочевого пузыря заходящими друг за друга фрагментами тазового кольца при его переломах без непосредственного ранения пузырной стенки костными отломками.

В то же время не все переломы костей таза, даже с нарушением целостности тазового кольца, сопровождаются разрывами мочевого пузыря.

В части случаев неполный разрыв в результате воспалительных и некротических изменений в ране, переполнения мочой и повышения внутрипузырного давления в момент мочеиспускания может превратиться в полный разрыв. Такой механизм называют двухэтапным разрывом.

Патологическая анатомия

Различают ушибы, неполные разрывы и полные разрывы стенки мочевого пузыря.

- При ушибе стенки мочевого пузыря образуются подслизистые или внутристеночные кровоизлияния, иногда деформирующие орган. Гематомы чаще всего рассасываются бесследно.
- Неполные разрывы могут быть внутренними (при нарушении целостности слизистой оболочки и подслизистого слоя) или наружными (при повреждении костными отломками наружных слоев стенки).
  - При внутренних разрывах возникает кровотечение в полость мочевого пузыря, интенсивность которого зависит от характера повреждаемых сосудов: венозное вскоре прекращается, артериальное обычно приводит к тампонаде мочевого пузыря кровяными сгустками.

- При наружных разрывах кровь изливается в околопузырное пространство, вызывая деформацию и смещение стенки пузыря.

• Полные внутрибрюшинные разрывы расположены на верхней или верхнезадней стенке по средней линии или вблизи неё, чаще одиночные, ровные, имеют сагиттальное направление, однако могут быть множественными и неправильной формы. Кровотечение при этих разрывах небольшое из-за отсутствия в этой области крупных сосудов и их сокращения вместе с опорожнением мочевого пузыря в брюшную полость. Излившаяся моча частично всасывается, приводя к раннему повышению концентрации мочевины и других продуктов белкового обмена в крови, вызывает химическое раздражение брюшины, сменяющееся асептическим, а затем и гнойным перитонитом. При изолированных внутрибрюшинных разрывах перитонеальные явления нарастают медленно, в течение нескольких часов. К этому времени в брюшной полости накапливается значительное количество жидкости за счёт мочи и экссудата.

Внебрюшинные разрывы, возникшие в связи с переломом костей таза, локализуются чаще на передней или переднебоковой поверхности мочевого пузыря, имеют небольшие размеры, правильную форму, чаще одиночные. Иногда осколок кости может ранить и противоположную стенку со стороны полости мочевого пузыря, а также одновременно повредить стенку прямой кишки. Довольно редко, обычно при переломах костей таза, обусловленных падением с высоты и минно-взрывной травмой, происходит отрыв шейки мочевого пузыря от уретры.

Внебрюшинные разрывы, как правило, сопровождаются значительным кровотечением в околопузырную клетчатку из венозного сплетения и сломанных тазовых костей, а также в полость мочевого пузыря из сосудистой сети шейки и мочепузырного треугольника. Одновременно с кровотечением в паравезикальные ткани поступает моча, что приводит к их инфильтрации. Образующаяся урогематома деформирует и смещает мочевой пузырь. Пропитывание тазовой клетчатки мочой, гнойно-некротические изменения стенки мочевого пузыря и окружающих тканей, всасывание мочи и продуктов распада приводят к нарастающей интоксикации организма, ослаблению местных и общих защитных механизмов. Грануляционный вал обычно не образуется, присоединяющаяся инфекция ведёт к быстрому расплавлению фасциальных перегородок, начинаются щелочное разложение мочи, выпадение солей и инкрустация ими инфильтрированных и некротизированных тканей, развивается мочевая флегмона тазовой, а затем и забрюшинной клетчатки.

Воспалительный процесс из области раны мочевого пузыря распространяется на всю его стенку, развивается гнойно-некротический цистит. Нередко к этому присоединяется остеомиелит при сочетанных переломах костей таза. В воспалительный процесс сразу или через несколько дней вовлекаются сосуды таза, развиваются тромбо- и перифлебиты. Отрыв тромбов иногда приводит к эмболии лёгочной артерии с развитием инфаркта лёгкого и инфарктной пневмонии. При несвоевременной хирургической помощи процесс принимает септический характер. Развивается токсический нефрит, гнойный пиелонефрит, появляется и быстро нарастает печёночно-почечная недостаточность. Лишь в случаях ограниченных разрывов и поступления в окружающие ткани небольших порций мочи развитие гнойно-воспалительных осложнений может развиться позже. В этих случаях в тазовой клетчатке образуются отдельные гнойники.

Клиническая картина

Клиническая картина характеризуется сочетанием симптомов повреждения мочевого пузыря, признаков повреждений других органов и костей таза и проявлений ранних и поздних осложнений травмы. При изолированных повреждениях

отмечаются боль в надлобковой области, нарушение мочеиспускания и гематурию. Характер расстройства мочеиспускания обычно связан со степенью опорожнения мочевого пузыря через раневое отверстие в окружающие ткани или брюшную полость.

Диагностика

При ушибах и неполных разрывах отмечают учащение позывов и усиление боли при мочеиспускании, изредка возникает острая задержка мочи. Иногда при таких повреждениях мочеиспускание может оставаться нормальным.

Полные разрывы характеризуются обычно отсутствием самостоятельного мочеиспускания при частых и болезненных позывах. В отличие от задержки мочи в этом случае определяют тимпанит над лобком, который при внебрюшинном повреждении вскоре сменяется нарастающим притуплением, не имеющим чётких границ, а при внутрибрюшинных разрывах тимпанит сочетается с наличием свободной жидкости в брюшной полости.

Интенсивность гематурии зависит как от вида повреждения, так и от его локализации. При ушибах, наружных неполных и внутрибрюшинных разрывах макрогематурия может быть кратковременной или даже отсутствовать, тогда как при значительных разрывах в области шейки и треугольника Льето носит выраженный характер. Изолированные разрывы крайне редко сопровождаются значительной кровопотерей и шоком.

При внутрибрюшинных разрывах мочевого пузыря перитонеальные явления нарастают постепенно, выражены слабо и непостоянны, в связи с чем мочевой перитонит диагностируют поздно. Первоначально локализованные в надлобковой области боли приобретают разлитой характер, присоединяются парез кишечника, вздутие живота, задержка стула и газов, тошнота, рвота. После очистительной клизмы бывает стул, отходят газы. Живот участвует в дыхании, напряжение мышц брюшной стенки и болезненность при пальпации живота незначительны или умеренно выражены, перитонеальные симптомы выражены слабо, длительное время выслушивают перистальтику кишечника. Через сутки состояние больного ухудшается, присоединяются признаки интоксикации, отмечают лейкоцитоз, азотемию. Попадание в брюшную полость инфицированной мочи приводит к более раннему появлению картины разлитого перитонита, однако и в этом случае на первый план выступает клиника динамической кишечной непроходимости, сопровождающаяся резким вздутием кишечника. В случае отсутствия анамнестических сведений о травме такая клиническая картина может быть расценена как пищевое отравление.

При внебрюшинном повреждении через несколько часов после травмы интенсивность гематурии уменьшается, но частота и болезненность позывов на мочеиспускание возрастают, появляется отёчность кожи и подкожной клетчатки в виде тестоватой припухлости в надлобковой и паховой областях, пастозность семенных канатиков, а также тазовой клетчатки, выявляемая при ректальном или вагинальном исследовании. Состояние пострадавшего постепенно ухудшается из-за нарастающей мочевой интоксикации и развития тазовой флегмоны или абсцессов, о чем свидетельствуют высокая температура тела, нейтрофильный лейкоцитоз со сдвигом влево, гипохромная анемия, повышение содержания остаточного азота, мочевины и креатинина в крови.

У детей школьного возраста при пальпации передней брюшной стенки определяют напряжение мышц над лобком. При ректальном исследовании выявляют инфильтрацию и пастозность передней стенки прямой кишки и околопузырной клетчатки. Припухлость в области промежности постепенно распространяется на мошонку, у девочек — на половые губы.

Пострадавшие с сочетанными повреждениями мочевого пузыря в 50-80% случаев находятся в состоянии коллапса и шока, которые существенно меняют

характер клинических проявлений и затрудняют диагностику. В то же время изолированные переломы костей таза с околопузырной гематомой также могут проявляться болями, дизурическими явлениями, напряжением и болезненностью при пальпации передней брюшной стенки, задержкой газов, стула и мочи. Эти симптомы связаны с раздражением гематомой париетальной брюшины и сдавлением шейки мочевого пузыря.

Диагностика повреждений мочевого пузыря на догоспитальном этапе трудна, о чём свидетельствует тот факт, что только 20-25% пострадавших направляют в стационар с правильно установленным диагнозом, где распознавание внебрюшинных разрывов не вызывает особых затруднений. Высокая частота сочетаний повреждения мочевого пузыря с переломами костей таза настораживает врачей, поэтому при наличии соответствующих жалоб, расстройств мочеиспускания, наличия крови в моче возникает необходимость в дополнительном рентгенологическом исследовании, позволяющем установить правильный диагноз и предпринять хирургическое лечение в первые часы после госпитализации.

Совсем иначе обстоит дело с диагностикой внутрибрюшинных разрывов. Типичная картина внутрибрюшинного повреждения разворачивается примерно у половины пострадавших, в связи с чем наблюдение за больными затягивается. Казалось бы, тяжёлое общее состояние, частый пульс, вздутие живота, наличие свободной жидкости в брюшной полости, симптомы раздражения брюшины, нарушение мочеиспускания и другие признаки должны помочь в диагностике. Однако большинство перечисленных симптомов либо отсутствуют, либо на фоне шока и кровопотери они выражены слабо.

Наличие ссадин, ушибов и других признаков травмы в области живота и таза, уточнение её механизма, оценка состояния больного и степени наполнения мочевого пузыря помогают заподозрить его повреждение. Пальпацией через прямую кишку определяют наличие или отсутствие его повреждения, наличие гематомы и мочевого затёка, переломов костей, нависание пузырно-прямокишечной складки.

Наиболее доступный, не требующий высокой квалификации и специальной аппаратуры метод диагностики — катетеризация мочевого пузыря, ее следует выполнять осторожно, мягким катетером, при отсутствии признаков повреждения уретры.

На повреждение мочевого пузыря указывают следующие признаки, выявляемые при катетеризации:

- отсутствие или незначительное количество мочи в мочевом пузыре у больного, длительное время не мочившегося;
- большое количество мочи, превышающее максимальную ёмкость пузыря;
- выпущенная жидкость, представляющая смесь мочи и экссудата, содержит до 70-80 г/л белка;
- примесь крови в моче (необходимо исключить почечное происхождение гематурии);
- несоответствие объёмов вводимой и выводимой по катетеру жидкости (положительный симптом Зельдовича).

Для выявления свободной крови и мочи в брюшной полости в последние годы широко используют УЗИ, лапароскопию и лапароцентез. Введённый в брюшную полость катетер поочерёдно направляют в оба подреберья, подвздошные области и в полость таза, аспирируя шприцем содержимое брюшной полости. При получении крови, жидкости с примесью жёлчи, кишечного содержимого или мочи диагностируют повреждение внутренних органов и выполняют неотложную лапаротомию. Если по катетеру ничто не аспирируется, в брюшную полость вводят 400-500 мл изотонического раствора натрия хлорида, отсасывают и исследуют на примесь крови, диастазы и мочи. Отрицательный результат лапароцентеза позволяет воздержаться от лапаротомии (Шапошников Ю.Г., 1984).

Для обнаружения небольшой примеси мочи в раневом отделяемом или внутрибрюшинной жидкости, полученной при лапароцентезе или в ходе операции, не определяемой макроскопически, целесообразно их исследовать на наличие веществ, которые избирательно концентрируются в моче и, следовательно, служат её индикатором. Наиболее подходящее для этой цели эндогенное вещество — аммиак, концентрация которого в моче в тысячи раз больше, чем в крови и других биологических жидкостях.

- К 5 мл исследуемой жидкости добавляют столько же 10% раствора трихлоруксусной кислоты для осаждения белка, перемешивают и фильтруют через бумажный фильтр.
- К прозрачному и бесцветному фильтрату для ощелачивания приливают 3-5 мл 10% раствора гидроксида калия (KOH) и 0,5 мл реактива Несслера.
- Если в исследуемой жидкости содержится более 0,5-1% мочи, она приобретает оранжевую окраску, мутнеет, из неё выпадает осадок бурого цвета, что расценивают как свидетельство повреждения мочевых органов.
- При отсутствии мочи в исследуемой жидкости проба остаётся прозрачной, слабо-жёлтой окраски [Левковский Н.С. и др., 1987].

УЗИ, катетеризация мочевого пузыря и пункция брюшной полости служат наиболее приемлемыми методами диагностики повреждений мочевого пузыря в практике оказания неотложной помощи.

Эти же методы считают основными диагностическими приёмами на этапе оказания квалифицированной хирургической помощи при отсутствии в оснащении рентгенологической аппаратуры.

Диагностическое значение цистоскопии при разрывах мочевого пузыря ограничено сложностью укладки больного в урологическое кресло (шок, переломы костей таза), невозможностью заполнения мочевого пузыря при наличии разрыва, интенсивной гематурией, препятствующей осмотру вследствие плохой видимости. Поэтому стремиться выполнить цистоскопию при подозрении на повреждение мочевого пузыря не следует. Её можно использовать в качестве заключительного этапа, если клинические и рентгенологические данные не подтверждают, но и не исключают с достаточной надёжностью наличие повреждения, а состояние больного допускает проведение цистоскопии.

Обзорная рентгенография позволяет выявить переломы костей, наличие свободной жидкости и газа в брюшной полости.

Экскреторная урография с нисходящей цистографией в большинстве случаев повреждений мочевого пузыря, особенно осложнённых шоком, малоинформативна, так как концентрация контрастного вещества недостаточна для выявления затёков мочи.

Наиболее ценным диагностическим методом служит контрастная ретроградная цистография, позволяющая выявить нарушение целостности мочевого пузыря, провести дифференциальную диагностику между внутри- и внебрюшинными разрывами, установить наличие и локализацию затёков. Помимо высокой информативности, метод безопасен, не утяжеляет состояние пострадавшего, не даёт осложнений от попадания контрастного вещества в брюшную полость или околопузырную клетчатку, так как при выявлении разрыва за цистографией следует операция с дренированием брюшной полости или затёков.

Проведение ретроградной цистографии следует совместить с приёмом Зельдовича, состоящим в учёте количества вводимой и выводимой катетером жидкости. По катетеру в мочевой пузырь вводят не менее 250-300 мл 10-15% раствора контрастного водорастворимого вещества на 1-2% растворе прокаина с антибиотиком широкого спектра действия. Рентгенограммы выполняют в прямой и боковой (или двух косых) проекциях. Обязательно следует выполнить снимок после опорожнения мочевого пузыря для уточнения локализации и характера распространения затёков в околопузырной и забрюшинной клетчатке.

Прямой рентгенологический признак повреждения мочевого пузыря — наличие контрастного вещества за его пределами, косвенный — деформация и смещение его кверху или в сторону. Косвенные признаки чаще наблюдают при внебрюшинном разрыве и околопузырных гематомах. Характерными прямыми рентгенологическим признаками внутрибрюшинного разрыва служат чёткие боковые границы, вогнутый и неровный верхний контур мочевого пузыря за счёт перекрытия пузырной тени излившимся контрастом. Тени контрастного вещества, излившегося в брюшную полость, хорошо очерчены из-за их расположения между петлями раздутого кишечника. Признаки внебрюшинного разрыва — наличие нечёткого контура мочевого пузыря, его расплывчатость, затёк контрастного вещества в околопузырной клетчатке в виде отдельных полос при небольших разрывах, облаковидной тени — при средних, сплошного затемнения без чётких контуров — при больших разрывах.

При клинических признаках повреждения органов брюшной полости нередко окончательную диагностику повреждения мочевого пузыря осуществляют в ходе операции. После ревизии всех органов брюшной полости проверяют целостность мочевого пузыря. Через рану пузыря при достаточных её размерах проводят ревизию всех стенок для исключения также и внебрюшинных разрывов.

Лечение

Хирургическая тактика диктуется характером повреждения мочевого пузыря и сочетанными травмами других органов. При наличии шока оперативному вмешательству в большинстве случаев должны предшествовать противошоковые мероприятия.

Консервативное лечение

Изолированные ушибы и неполные разрывы пузырной стенки лечат консервативно: назначают постельный режим, гемостатическую, обезболивающую и противовоспалительную терапию. Для предупреждения двухэтапного разрыва мочевого пузыря его катетеризируют на 7-10 дней.

Хирургическое лечение

Лечение полных закрытых повреждений всегда оперативное.

Практика свидетельствует, что чем раньше выполняют оперативное вмешательство при внутри- и внебрюшинных повреждениях мочевого пузыря, тем лучше результаты лечения. Операция состоит в восстановлении целостности мочевого пузыря, отведении из него мочи и дренировании мочевых затёков при их наличии.

При внутрибрюшинном повреждении проводят срединную лапаротомию. Брюшную полость тщательно дренируют. Рану мочевого пузыря ушивают двухрядными кетгутовыми или синтетическими рассасывающимися швами. После ушивания дефекта стенки проверяют герметичность шва. В брюшную полость устанавливают тонкий полихлорвиниловый дренаж. При затруднениях в обнаружении дефекта пузырной стенки во время операции и для проверки герметичности шва в конце операции на мочевом пузыре прибегают к введению в мочевой пузырь по катетеру 1% раствора метиленового синего или 0,4% раствора индигокармина, следя за местом поступления краски в брюшную полость. Если ушивание раны мочевого пузыря затруднено, проводят его экстраперитонизацию.

Внебрюшинные, легко доступные разрывы мочевого пузыря ушивают двухрядным швом из рассасывающегося материала. Труднодоступные разрывы в области дна и шейки мочевого пузыря ушивают погружным швом со стороны его полости. К раневому отверстию снаружи подводят дренажи, выводят их (в зависимости от локализации раны) через надлобковый доступ, на промежность по Куприянову или через запирательное отверстие по Буяльскому-Мак-Уортеру (рис. 12-8).

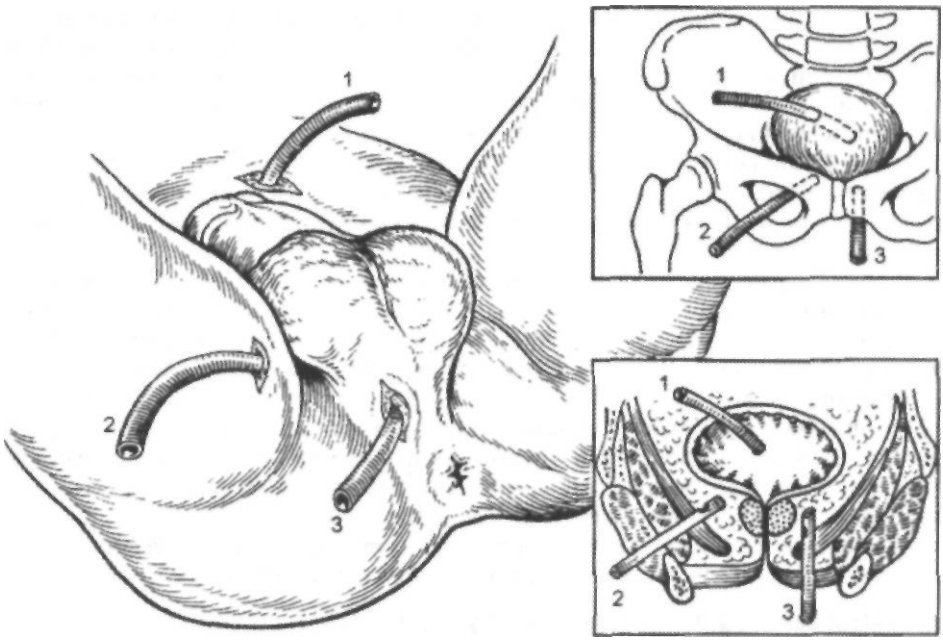

Рис. 12-8. Схема дренирования мочевого пузыря и клетчаточных пространств таза: 1 — надлобковый мочепузырный дренаж; 2 — дренирование таза через запирательное отверстие; 3 — дренирование таза через промежность.

При отрыве шейки мочевого пузыря от уретры сшивание разошедшихся частей практически невозможно из-за технических трудностей наложения швов в этой области и развившейся мочевой инфильтрации к моменту оперативного вмешательства. Для восстановления проходимости мочеиспускательного канала и профилактики образования стриктур большой протяжённости после эвакуации урогематомы в мочевой пузырь через уретру проводят катетер. Затем, отступив на 0,5-1,5 см от края раны шейки пузыря, накладывают кетгутовые лигатуры (одну или две) справа и слева, прошивают детрузор мочевого пузыря и капсулу предстательной железы вблизи отверстия мочеиспускательного канала. Лигатуры поэтапно завязывают и устраняют диастаз между шейкой пузыря и проксимальным концом уретры. Мочевой пузырь фиксируют в его анатомическом ложе. Мочевой пузырь и околопузырное пространство дренируют силиконовыми (хлорвиниловыми) трубками. Катетер в уретре сохраняют до 4-6 сут. При невозможности наложения сближающих, фиксирующих лигатур применяют катетер типа Фолея, баллон которого заполняют жидкостью и натяжением за катетер приближают шейку пузыря к предстательной железе, накладывают между ним швы в легко доступных местах и фиксируют к бедру катетер с натяжением. При тяжёлом состоянии больного и затянувшемся вмешательстве сопоставление шейки мочевого пузыря с уретрой откладывают на более поздний срок, а операцию заканчивают цистостомией и дренированием околопузырного пространства.

Мочевой пузырь следует дренировать при любых его разрывах, **используя преимущественно эпицистостому,** причём дренажную трубку лучше устанавливать как можно ближе к верхушке пузыря.

Трубку фиксируют кетгутом к стенке мочевого пузыря и после ушивания пузырной раны ниже трубки область стомы подшивают к апоневрозу прямых мышц.

Высокое расположение дренажной трубки предупреждает развитие остеомиелита лобковых костей. Лишь в отдельных случаях, при изолированном небольшом повреждении пузыря у женщин, отсутствии перитонита и мочевых затёков, герметичности шва пузырной раны, допустимо дренирование с помощью постоянного катетера в течение 7-10 дней.

У детей школьного возраста, независимо от пола ребенка, мочевой пузырь дренируют через эпицистостому. У девочек школьного возраста при единичных разрывах пузыря допустимо ушивание последнего наглухо с дренированием пузыря постоянным уретральным катетером.

В послеоперационном периоде целесообразно активно аспирировать мочу при помощи сифонного дренажа, системы из трёх банок по Перстесу-Гартерту, устройства для дренирования УДР-500, виброаспиратора, монтируемого сменой клапанов виброкомпрессора для аквариумов ВК-1, стационарных вакуумных отсосов.

Прогноз

Улучшение результатов закрытых повреждений мочевого пузыря определяется ранней диагностикой и своевременным оперативным вмешательством. Летальность в ряде учреждений удалось снизить до 3-14% [(Валиахметов Р.З., Гафаров А.И., 1983; Войно-Ясенецкий, 1983; Козлов В.А., **1983].**

Основными причинами смерти пострадавших становятся множественные тяжёлые повреждения, шок и кровопотеря, разлитой перитонит и уросепсис.

ОТКРЫТЫЕ ПОВРЕЖДЕНИЯ МОЧЕВОГО ПУЗЫРЯ

Эпидемиология

Открытые повреждения (ранения) мочевого пузыря составляют около 0,3% общего количества ранений. В период Великой Отечественной войны их регистрировали у 6,4% раненых в область таза, у 24,1% — в живот, у 19,3% — среди лиц с ранениями мочеполовых органов. Внутрибрюшинные ранения составляли 27,2% всех ранений мочевого пузыря, причём среди них только 13,8% были изолированными. Наиболее часто внутрибрюшинные ранения сочетались с повреждениями кишечника. Внебрюшинные ранения констатированы в 72,8% случаев, среди них изолированных было 32,8%. Остальные чаще всего сочетались с повреждениями костей таза [Соболев И.И., 1955]. Ранения мочевого пузыря относят к тяжёлым. Частота их среди лиц с тяжёлыми ранениями достигала в региональных конфликтах 0,9% fOchsner et al., 1969].

Этиология, механизм травмы

В мирное время чаще встречаются колотые и резаные открытые повреждения, в том числе в результате ранения пузыря осколками костей при переломах костей таза и непреднамеренные повреждения во время оперативных вмешательств (при грыжесечении, особенно в случае скользящей грыжи, содержащей пузырную стенку; во время акушерских и гинекологических операций; при экстирпации прямой кишки). В военное время открытые повреждения мочевого пузыря в большинстве случаев огнестрельные — пулевые или осколочные. При ранении современными высокоскоростными ранящими элементами, обладающими большой кинетической энергией, помимо прямого их воздействия возможны непрямые повреждения за счёт бокового удара ранящего снаряда и давления временной пульсирующей полости.

Патологическая анатомия

Патоморфологические изменения зависят от калибра, формы, массы и скорости полета ранящего снаряда, характера передачи энергии (прямое и непрямое действия), степени наполнения мочевого пузыря, удалённости тканей от раневого канала и других факторов.

В зоне раневого канала преобладают некротические и деструктивные изменения. В ближайшие часы после травмы в окружающих тканях возникает травматический отёк, ухудшающий микроциркуляцию, что способствует наряду с мочевой инфильтрацией развитию вторичного некроза и гнойных осложнений.

Патологические изменения при открытых повреждениях в отличие от закрытых проявляются ещё большей тяжестью вследствие обширного повреждения костей и мягких тканей, сочетания ранений мочевого пузыря и прямой кишки или других отделов кишечника, инфицирования тканей с момента ранения, в том числе и анаэробной флорой. Это приводит к раннему развитию перитонита, тазовой флегмоны, остеомиелита со слабо выраженной тенденцией к отграничению воспалительного процесса.

Применение огнестрельного оружия с высокоскоростными ранящими снарядами привело к некоторым особенностям повреждений. По сравнению с периодом Великой Отечественной войны увеличилось количество сочетанных повреждений мочевого пузыря. При этом у двух третей раненых происходит одновременное повреждение трёх и более органов. Внутрибрюшинные и смешанные ранения составляют половину всех ранений мочевого пузыря. Возросла частота тяжёлого шока и массивной кровопотери. Множественные обширные разрушения органов таза, обильная кровопотеря более чем у 85% раненых вызывают травматический шок [Сергиенко Н.Ф. и др., 1990].

Перечисленные особенности современных ранений мочевого пузыря существенно усложнили диагностику, увеличили необходимый объём и трудоёмкость хирургических вмешательств, сделали их жизненно необходимыми и в то же время отдалили возможность выполнения операции в связи с необходимостью проведения реанимационных и противошоковых мероприятий.

Клиническая картина

Клиническая картина ранения мочевого пузыря в первые часы после травмы складывается из признаков общего характера, симптомов повреждения внутрибрюшинных органов или костей таза и симптомов повреждения мочевого пузыря. Наиболее частыми признаками общего характера бывают коллапс и шок. Почти 40% раненых поступают на этап квалифицированной помощи в шоке III степени или в терминальном состоянии.

К симптомам, связанным с повреждением органов брюшной полости, относят боли по всему животу, напряжение мышц передней брюшной стенки, резкую болезненность при пальпации, притупление в отлогих местах живота при перкуссии и нависание передней стенки прямой кишки при её пальцевом исследовании. По мере развития перитонеальных явлений напряжение передней стенки живота сменяется вздутием кишечника, задержкой стула и газов, рвотой. Перитонит при сочетанных ранениях кишечника начинается рано и протекает с выраженной симптоматикой, в связи с чем симптомы ранения мочевого пузыря часто пропускают, его диагностируют только во время оперативного вмешательства. На сочетание повреждения мочевого пузыря и прямой кишки указывает выделение газа и кала с мочой.

Диагностика

Анамнез

В анамнезе — указание на травму или ранение.

Осмотр и физикальное исследование

Симптомы повреждения мочевого пузыря — задержка мочи, частые, болезненные позывы к мочеиспусканию с выделением небольшого количества или нескольких капель кровянистой мочи при отсутствии перкуторно определяемых контуров мочевого пузыря после длительного перерыва между мочеиспусканиями, гематурия при сохранившемся мочеиспускании и истечение мочи из раны.

Перечисленные клинические признаки ранения мочевого пузыря у части раненых в первые часы не выявляются или затушёвываются проявлениями шока и кровопотери. При сочетанных внутрибрюшинных ранениях мочевого пузыря и кишечника разлитая по всему животу боль и симптомы раздражения брюшины выявляют только у 65% раненых. С такой же частотой перитонеальные явления обнаруживают и при внебрюшинных ранениях, сочетанных с повреждением костей таза, в связи с чем дифференциальная диагностика вне- и внутрибрюшинных ранений практически невозможна без специальных методов исследования. Такие симптомы, как гематурия, нарушение акта мочеиспускания и выделение мочи из раны, встречают в отдельности или в различных сочетаниях у 75% раненых, в том числе почти у всех при внебрюшинных или смешанных ранениях, у 60% — при внутрибрюшинных, у 50% — при ушибах мочевого пузыря. Чаще всего отмечают гематурию (55%), реже — задержку мочи (35%) и выделение мочи из раны (20%) [Шапошников Ю.Г., 1984].

Таким образом, учёт характера боли, наличия перитонеальных явлений, изменения цвета мочи и мочеиспускания не даёт основания для диагностики внутрибрюшинных ранений мочевого пузыря примерно в 40% случаев. В связи с этим возрастает значение инструментальных и рентгенологических методов исследования, а также диагностики в ходе оперативного вмешательства по поводу повреждений органов брюшной полости.

Лабораторные и инструментальные исследования

Диагностика при колотых и резаных ранах мочевого пузыря принципиально не отличается от диагностики закрытых повреждений.

При огнестрельных ранениях применение инструментальных и рентгенологических методов диагностики ограничено условиями оказания хирургической помощи на войне, тяжестью состояния и необходимостью довольно часто выполнять операцию по жизненным показаниям (внутреннее кровотечение и др.). В связи с этим основным диагностическим методом в период Великой Отечественной войны была катетеризация мочевого пузыря, применяемая у 30,5% раненых с внутрибрюшинными и у 43,9% — с внебрюшинными ранениями мочевого пузыря. Несколько чаще, у 55% пострадавших, этот метод используют в современных локальных войнах. Катетеризация оказалась информативной в 75% случаев её применения. Если по катетеру не удаётся получить мочу, что может быть при проникновении клюва катетера в брюшную полость, не следует предпринимать попытки промыть катетер и мочевой пузырь, так как промывная жидкость увеличивает обсеменённость брюшной полости при сочетанном повреждении кишечника, не внося существенной ясности в диагностику.

Другими доступными и высокодостоверными методами диагностики повреждений органов брюшной полости, включая внутрибрюшинные ранения мочевого пузыря, служат УЗИ и лапароцентез с исследованием эвакуированной жидкости на примесь крови, мочи, жёлчи и кишечного содержимого. Облегчает диагностику ранений мочевого пузыря введение в его полость раствора метиленового синего или индигокармина и окрашивание ими эвакуированной при лапароцентезе жидкости из брюшной полости. Лапароцентез в значительном количестве наблюдений позволяет избежать ошибочных лапаротомий, которые в военно-полевых условиях в период Великой Отечественной войны в 12% случаев заканчивались летально [Лисицын К.М., 1982].

Ретроградная цистография при правильном проведении этого исследования позволяет в большинстве случаев выявить ранение мочевого пузыря, оценить его локализацию и размеры, определить отношение раны к брюшной полости и направление мочевых затёков. Вместе с тем цистографию при ранениях мочевого пузыря применяют только у 10-16% пострадавших.

Ещё реже используют экскреторную урографию вследствие её низкой информативности при наличии шока. Этот метод, как и цистоскопию, применяют преиму-

щественно на этапе специализированной урологической помощи для диагностики осложнений, тогда как на этапе квалифицированной хирургической помощи более половины ранений мочевого пузыря диагностируют при лапаротомии.

Своевременное распознавание мочевой инфильтрации тазовой клетчатки представляет значительные трудности, так как общая реакция на неё отсутствует или выражена слабо, а местную выявить удаётся не всегда.

Особенно трудно диагностировать мочевые затёки у пострадавших с шоком и кровопотерей, в связи с чем и тазовые флегмоны у них встречают чаще, и протекают они более тяжело.

Типичные для шока симптомы в виде понижения температуры тела, частого пульса, низкого артериального давления, безразличия к своему состоянию и окружающим переплетаются с симптомами мочевой инфильтрации. Больные беспокойны, иногда эйфоричны, жалуются на боли и чувство тяжести в глубине таза, жажду. Дальнейшее ухудшение состояния, наступающее через 3-5 дней после ранения, проявляется признаками септического состояния и обусловлено развитием мочевой флегмоны — ведущего осложнения внебрюшинных повреждений мочевого пузыря [Жукова М.Н., 1969]. Кожные покровы при этом осложнении бледные, пепельного оттенка или желтушные, аппетит отсутствует, язык сухой, обложен коричневым налётом, с трещинами. Появляется пастозность тканей в паховой области, промежности, на внутренней поверхности бедра, кожа этих областей впоследствии приобретает сине-багровый или желтоватый цвет, при целенаправленном исследовании обнаруживают инфильтрат или гнойные затёки. Края раны сухие, грануляции вялые, дно раны покрыто серым налётом. Пульс частый, слабого наполнения. Температура тела высокая, с ознобами и проливными потами, лишь в последующем по мере развития сепсиса температура тела может стать нормальной из-за ареактивности организма. Возникновение гнойных осложнений сопровождается высоким нейтрофильным лейкоцитозом со сдвигом лейкоцитарной формулы влево и токсической зернистостью, высокой СОЭ, нарастающей гипохромной анемией и гипопротеинемией.

Тазовые гнойники и остеомиелит тазовых костей характеризуются постепенным ухудшением общего состояния, слабостью, периодическими повышениями температуры тела, признаками интоксикации, нарастающим исхуданием, прогрессирующей атрофией скелетной мускулатуры и дистрофическими изменениями внутренних органов.

Лечение

Хирургическое лечение

Лечение ранений мочевого пузыря оперативное. Объём помощи зависит от вида и локализации повреждения, осложнений и возможностей этапа оказания медицинской помощи. Основные положения оперативного лечения раненых этой категории, сформулированные в годы Великой Отечественной войны, не потеряли своего значения и в настоящее время. Они предусматривают следующие действия:

- Рассечение раневого канала для создания хорошего оттока раневого содержимого, мочи и гноя, иссечение омертвевших тканей и удаление инородных тел и костных отломков. Обязательному удалению подлежат инородные тела, расположенные вблизи мочевого пузыря, так как они часто поддерживают его хроническое воспаление и нередко мигрируют внутрь пузыря с образованием камней.
- Обязательно проводят ревизию полости мочевого пузыря и удаление ранящих снарядов, отломков костей, других инородных тел. Доступ к мочевому пузырю преимущественно нижнесрединный, независимо от расположения раневого канала.
- Внутрибрюшинное ранение ушивают кетгутом или другим рассасывающимся материалом в два ряда со стороны брюшной полости, которую осушают

и ушивают наглухо с оставлением тонкой полихлорвиниловой трубки для дренирования. При грубых изменениях брюшины для фракционного диализа с целью лечения перитонита в полость таза дополнительно вводят полихлорвиниловую трубку с большим количеством отверстий диаметром 1-2 мм. При сочетанном ранении органов брюшной полости на них выполняют соответствующие вмешательства в первую очередь по тем же принципам, что и в отсутствие повреждения мочевого пузыря.

- Доступные внебрюшинные раны мочевого пузыря ушивают снаружи двухрядным швом рассасывающимися нитями. Раны, расположенные в области дна, треугольника Льето или шейки пузыря, ушивают рассасывающимся материалом со стороны слизистой оболочки. При невозможности ушить рану такой локализации её края сближают и к ней снаружи подводят дренажи.
- Мочу из пузыря отводят эпицистостомой, наложенной вблизи от верхушки и подшитой к мышцам и апоневрозу кетгутовым швом. При больших ранах и затруднениях в их ушивании эпицистостомию дополняют активной аспирацией мочи.
- Дренирование тазовой клетчатки, учитывая её инфицированность с момента ранения и большую частоту сочетанных повреждений кишечника, необходимо осуществлять в большинстве случаев, используя раневой канал, надлобковый доступ, методики Буяльского-Мак-Уортера или Куприянова. При сочетанном повреждении прямой кишки для профилактики мочекаловых флегмон таза наиболее эффективно наложение противоестественного заднего прохода на сигмовидную кишку.

Лечение пострадавших с ранениями мочевого пузыря, полученными на поле боя и этапах медицинской эвакуации, организуют следующим образом:

Первая и доврагебная помощь состоит в наложении асептической повязки на рану, иммобилизации при переломах костей таза и обширных повреждениях мягких тканей, введении обезболивающих средств из шприц-тюбика, применении внутрь антибиотика широкого спектра с первоочередной эвакуацией в положении лежа.

Первая врагебная помощь сводится к контролю и исправлению повязок, временной остановке кровотечения тугой тампонадой раны или наложением зажима на кровоточащий сосуд, введению антибиотиков в окружность раны и внутримышечно, противостолбнячной сыворотки и столбнячного анатоксина, проведению противошоковой и инфузионно-трансфузионной терапии с целью подготовки к эвакуации.

При сочетанном повреждении костей таза выполняют внутритазовую прокаиновую блокаду по Школьникову и Селиванову.

Квалифицированная хирургигеская помощь предусматривает хирургическую обработку раны, окончательную остановку кровотечения, операцию на мочевом пузыре и других органах с учётом вышеперечисленных принципов.

Современная многокомпонентная общая анестезия позволяет выполнять операции по жизненным показаниям (продолжающееся кровотечение, повреждение внутренних органов, включая ранения мочевого пузыря, и др.) в состоянии шока при одновременном энергичном проведении противошоковой терапии.

На этап специализированной помощи раненые поступают преимущественно для долечивания, а также с осложнениями повреждений: длительно не заживающими свищами, мочевыми затёками, острыми и хроническими флегмонами тазовой клетчатки и остеомиелитами тазовых костей.

Осложнения

Лечение осложнений травмы мочевого пузыря требует в каждом случае индивидуального выбора доступа для хирургической обработки гнойных ран и дренирования гнойников, тщательного иссечения рубцовой ткани и мобилизации пузырной стенки, а в части случаев использования мышечных лоскутов на сосудистой ножке для закрытия незаживающих свищей.

В лечении гнойно-септических осложнений следует широко использовать антибиотики, иммуностимуляторы, переливания белковых растворов, компонентов крови, различные физиотерапевтические методы.

Прогноз

Исходы ранений мочевого пузыря зависят от своевременности оперативного вмешательства. Раннее отведение мочи, дренирование затёков, правильная и своевременная обработка костной ткани и ранений прямой кишки позволяют значительно снизить летальность у этой тяжёлой категории раненых.

Повреждения мочеиспускательного канала

Повреждения мочеиспускательного канала относят к тяжёлому виду травмы. Это обусловлено тем, что они сопровождаются многочисленными осложнениями и относительно высокой летальностью. Пострадавшие нуждаются в длительном специализированном лечении, причём значительная доля больных становятся инвалидами.

Больше половины пострадавших нуждаются в восстановительных оперативных вмешательствах. Задержка мочи, орошение раны мочой, возможность развития мочевых затёков, образование гематом и урогематом, а также сочетание с другими, нередко очень тяжёлыми повреждениями (мочевого пузыря, прямой кишки, крупных сосудов, костей таза и др.) оказывают существенное влияние на течение травмы уретры, затрудняют диагностику, выбор способов лечения и отягощают прогноз.

КОД ПО МКБ-10

S37.3. Травма мочеиспускательного канала.

ЭПИДЕМИОЛОГИЯ

Повреждения мочеиспускательного канала — распространённый вид травмы органов мочеполовой системы у мужчин, составляет в мирное время 15%, в военное — 30%. У женщин такие повреждения встречают реже. Основной вид повреждений в мирное время составляет закрытая травма. Открытые повреждения мочеиспускательного канала встречают лишь в 4% случаев, причём три четверти из них бывают огнестрельными. В военное время основной вид — открытая травма, преимущественно огнестрельная.

КЛАССИФИКАЦИЯ

Повреждения мочеиспускательного канала делят на закрытые и открытые; по характеру — на изолированные и сочетанные; по степени тяжести — на лёгкие, средней тяжести, тяжёлые; по локализации — на повреждения переднего отдела мочеиспускательного канала (висячего, мошоночного, промежностного отделов губчатой части) и заднего (перепончатой и предстательной частей); по наличию осложнений — на осложнённые и неосложнённые.

Закрытые повреждения подразделяют по виду на ушибы, неполные разрывы или надрывы (повреждены не все слои стенки уретры), полные разрывы (повреждены все слои стенки уретры и просвет её сообщается с окружающими тканями), перерывы уретры (канал разорван на две части), размозжение.

Открытые повреждения подразделяют на ушибы; касательные и слепые ранения без повреждения всех слоев стенки уретры; касательные, слепые и сквозные ранения с повреждением всех слоев стенки уретры; перерывы уретры, размозжение.

Помимо этого, перерывы целесообразно делить на простые, когда концы разорванной уретры находятся на одной оси, разделённые небольшим промежутком, и сложные, при которых концы разорванной уретры смещены один по отношению к другому, а пространство между ними заполнено мягкими тканями и гематомой (рис. 12-9).

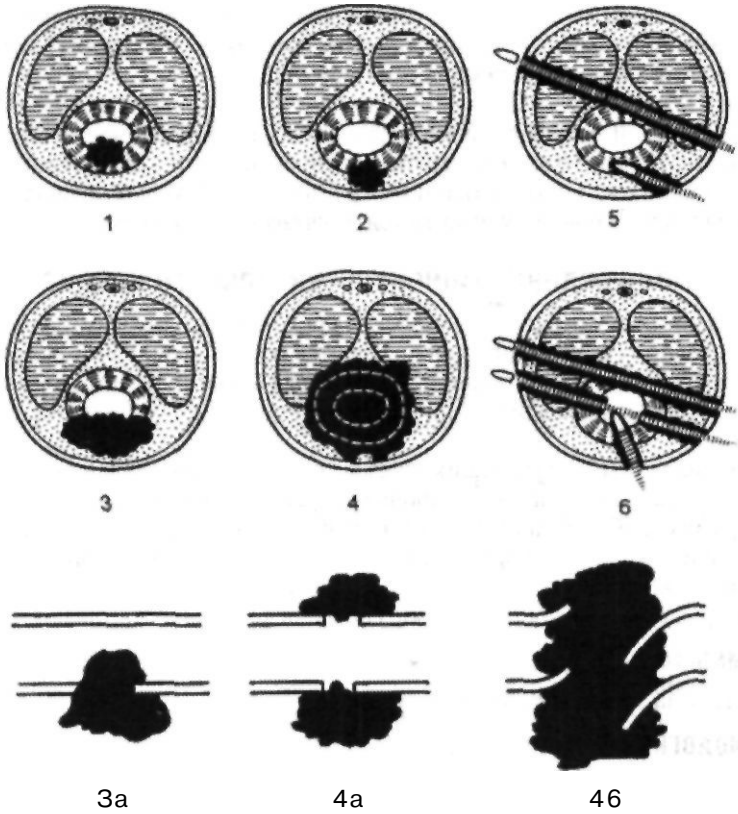

Рис. 12-9. Схематическое изображение основных видов повреждения мочеиспускательного канала: 1 — неполный разрыв (надрыв) стенки мочеиспускательного канала со стороны его просвета; 2 — неполный разрыв (надрыв) стенки мочеиспускательного канала; 3а — полный разрыв стенки мочеиспускательного канала; 4 — перерыв мочеиспускательного канала, 4а — простой, 4б — сложный; 5 — открытые повреждения (ранения) без нарушения целостности всех слоев стенки мочеиспускательного канала; 6 — открытые повреждения (ранения) с нарушением всех слоев стенки мочеиспускательного канала.

ЗАКРЫТЫЕ ПОВРЕЖДЕНИЯ МОЧЕИСПУСКАТЕЛЬНОГО КАНАЛА

Этиология, механизм травмы

Закрытые повреждения мочеиспускательного канала в мирное время, как правило, бывают следствием транспортного и промышленного травматизма, реже — бытового, в военное время — результатом насыщенности современных армий техникой и применения оружия, обладающего большой разрушительной силой.

Наиболее часто закрытая травма мочеиспускательного канала сочетается с повреждениями костей таза. По данным многих авторов, такое сочетание регистрируют в 40-60% случаев [Русаков В.И., 1962; Школьников Л.Г., 1966; Шевцов И.П., 1972]. При этом в результате деформации тазового кольца происходит растяжение мочеиспускательного канала между точками его фиксации к костям таза и разрыв. В некоторых случаях повреждение может происходить и от непосредственного воздействия костных отломков. Повреждается преимущественно перепончатая часть мочеиспускательного канала, реже — предстательная. Преобладающим видом повреждения бывают перерывы.

У женщин повреждение мочеиспускательного канала возникает в результате перелома костей таза, сочетаясь в части случаев с разрывами передней стенки влагалища.

Патологическая анатомия

Выраженность патологоанатомических изменений при травме мочеиспускательного канала зависит от характера повреждения и интенсивности мочевой инфильтрации. Ушиб и надрыв в зависимости от повреждённого слоя стенки вызывают образование небольшой экстрауретральной гематомы или уретроррагии. Разрыв, перерыв и размозжение стенки сопровождаются возникновением мочевой инфильтрации, кровоизлиянием в окружающие ткани с образованием гематом и урогематом. Образующиеся мочевые затёки при повреждениях задней части уретры распространяются внутри таза выше мочеполовой диафрагмы, при повреждении передней части уретры - в область промежности, мошонки, бёдер, живота (рис. 12-10). В дальнейшем мочевая инфильтрация может привести к образованию абсцессов и флегмон.

В зависимости от вирулентности инфекции, реактивности организма, распространённости затёков и предпринятого лечения образовавшиеся инфильтраты в стенке уретры и окружающих её тканях либо рассасываются, либо нагнаиваются, либо постепенно замещаются соединительной тканью, переходящей затем в рубцовую. Таким образом формируются стриктуры или возникает полная облитерация уретры.

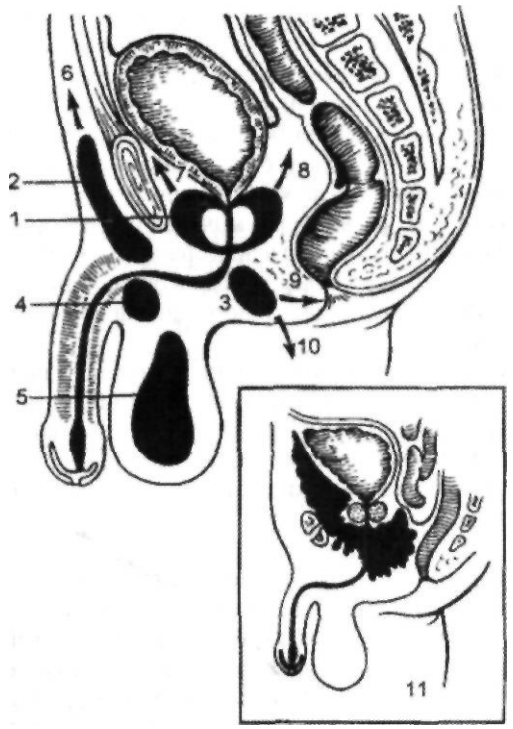

Рис. 12-10. Схема распространения мочевых затёков при разрывах и перерывах мочеиспускательного канала: 1 - околопростатический затёк; 2 - предлобковый затёк; 3 - промежностный затёк; 4 - затёк в кавернозное тело; 5 - затёк в мошонку; 6 - затёк в брюшную стенку; 7 - затёк в предпузырную клетчатку; 8 — затёк в забрюшинную клетчатку; 9 - затёк в седалищно-прямокишечную ямку; 10 - затёк в клетчатку бедра; 11 - распространение затёков при разрывах заднего отдела мочеиспускательного канала.

Клиническая картина

Основные симптомы повреждения мочеиспускательного канала — уретроррагия, острая задержка мочи, образование гематомы. Другими симптомами могут быть затруднённое, болезненное, учащённое мочеиспускание, боли в низу живота или промежности, перерастянутый мочевой пузырь. Клиническая картина повреждения зависит от степени его тяжести.

- При лёгких повреждениях, что соответствует ушибу стенки или неполному её разрыву без выраженной гематомы, состояние больного чаще всего бывает удовлетворительным. Пациент жалуется на боли в области промежности, мошонки или полового члена, иногда припухлость в одной из перечисленных областей, появление крови из наружного отверстия мочеиспускательного канала вне акта мочеиспускания, рези или болезненность во время мочеиспускания, затруднённое мочеиспускание. Крайне редко такие повреждения сопровождаются временной задержкой мочеиспускания.
- При повреждениях средней тяжести, что соответствует преимущественно полному разрыву стенки мочеиспускательного канала или его перерыву с локализацией в промежностно-мошоночном отделе губчатой части или мембранозно-простатической части, сопровождающихся умеренно выраженной мочевой инфильтрацией, общее состояние больных обычно средней тяжести. В этих случаях больные предъявляют жалобы на истечение крови из мочеиспускательного канала, нарушение акта мочеиспускания, реже — болезненность и затруднение мочеиспускания в большинстве случаев в виде острой задержки мочи. Вследствие переполнения мочевого пузыря возникают боли в низу живота и императивные позывы к мочеиспусканию. В области травмы отмечают болезненность, припухлость и синюшность кожных покровов. При попытке к мочеиспусканию боли в промежности усиливаются, иногда увеличивается припухлость, а в части случаев появляется несколько капель кровавой мочи или крови. Когда моча проникает в околоуретральные ткани, а затем пропитывает их, развивается мочевая инфильтрация. В этих случаях синюшность и пастозность могут распространяться с промежности на мошонку, внутреннюю поверхность бёдер и даже в область нижних отделов живота. Такие повреждения мочеиспускательного канала сравнительно редко сопровождаются шоком.
- Тяжёлые повреждения мочеиспускательного канала — перерывы или размозжение уретры — почти всегда сочетаются с травмой смежных или отдалённых органов. От повреждений средней тяжести они отличаются более выраженными клиническими симптомами и тяжестью клинического течения. При этих видах травмы часто обнаруживают шок, кровотечение. Общее состояние пострадавшего тяжёлое.

Осложнения

На клиническую картину травмы мочеиспускательного канала в раннем периоде влияют осложнения, возникающие непосредственно вслед за его повреждением: шок и острая анемия. Тяжёлые повреждения уретры сопровождаются шоком в 45-100% случаев, что в 7-10% приводит к летальному исходу [Гостев В.С., 1973; Бабоша В.А., 1974; Лоскутов М.И., 1983 и др.]. Острую анемию могут вызвать тяжёлые повреждения задней части уретры, сопровождающиеся значительным кровоизлиянием в полость таза. В последующем на клиническое течение травмы мочеиспускательного канала накладывают отпечаток так называемые осложнения позднего времени с присущей им симптоматикой. К ним относят мочевую инфильтрацию, воспалительные заболевания (пиелонефрит, цистит, уретрит), мочекаменную болезнь, стриктуру уретры, импотенцию, недержание мочи.

Диагностика

Диагностику повреждений мочеиспускательного канала строят на изучении жалоб больного, детальном выяснении возможного механизма травмы, результатах осмотра и наблюдения за больным, а также данных инструментальных, рентгенологических и других видов исследований. При повреждении мочеиспускательного канала необходимо не только установить его наличие, но и определить тяжесть, локализацию, вид, а также сочетание его с повреждениями других органов и тканей.

Анамнез

В анамнезе — указание на травму с соответствующим механизмом действия.

Осмотр и физикальное исследование

Задержка мочи, уретроррагия, наличие гематом, механизм травмы позволяют с большой достоверностью предположить повреждение мочеиспускательного канала. При подозрении на повреждение задней части уретры необходимо провести пальцевое ректальное исследование, позволяющее обнаружить гематому области таза, повреждение прямой кишки, перелом костей таза.

Лабораторные и инструментальные исследования

Диагностическую катетеризацию при повреждениях мочеиспускательного канала многие авторы считают нецелесообразной, а если применяют, то с осторожностью, чтобы избежать инфицирования и дополнительного травмирования уретры. Катетеризацию выполняют только мягким катетером, когда вслед за этим возможно произвести оперативное лечение. Диагностическая катетеризация показана при тяжёлом состоянии больного, когда клиническая картина повреждения уретры не выражена, а контакт с больным затруднён. Противопоказанием для неё считают продолжающуюся уретроррагию.

Наиболее полную информацию при повреждении мочеиспускательного канала получают, используя различные методы рентгенологического исследования:

- обзорный рентгеновский снимок области таза, позволяющий определить наличие перелома костей;
- восходящую уретрографию — наиболее ценный метод исследования, дающий возможность определить вид повреждения (надрыв, разрыв и перерыв стенки мочеиспускательного канала), его величину, локализацию и протяжённость, а также размеры околоуретральных повреждений;
- экскреторную урографию с нисходящей цистоуретрографией, характеризующие состояние почек, верхних мочевых путей и уретры.

Для большей информативности можно сочетать восходящую уретрографию с нисходящей и выполнять их в двух проекциях (прямой и боковой).

При ушибах и надрывах стенки мочеиспускательного канала контрастное вещество не выходит за пределы его просвета; при разрывах и простых перерывах на рентгенограммах отмечают затекание контрастного вещества в парауретральные ткани и проникновение его в мочевой пузырь; при сложных перерывах контрастное вещество распространяется за пределы мочеиспускательного канала и не поступает в мочевой пузырь.

Проведение восходящей уретрографии предусматривает введение 15-20% раствора контрастного вещества под небольшим давлением вместе с раствором прокаина и антибиотиков.

Лечение

Первая медицинская помощь

При закрытых повреждениях мочеиспускательного канала оказывают первую и неотложную помощь (борьба с шоком, кровотечением и расстройством мочеиспускания), проводят профилактику и лечение поздних осложнений (мочевая инфильтрация, флегмона и абсцесс, флебит и тромбофлебит, стриктура уретры,

пиелонефрит, мочекаменная болезнь); восстанавливают целостность и проходимость уретры.

Выбор лечебной тактики при травме мочеиспускательного канала зависит от общего состояния больного, локализации и вида повреждения, наличия и тяжести сочетанных повреждений и осложнений, сроков госпитализации, а также от возможностей и условий, влияющих на выполнение лечебных мероприятий, и квалификации хирурга.

Консервативное лечение

Лёгкие повреждения в виде ушиба или неполного разрыва стенки мочеиспускательного канала без значительной уретроррагии при сохранившейся способности к мочеиспусканию и удовлетворительном состоянии больного лечат консервативно.

Пострадавшему создают покой, назначают обезболивающие препараты, спазмолитики, транквилизаторы. При уретроррагии — кальция хлорид, менадиона натрия бисульфит, этамзилат. С профилактической целью применяют антибиотики. Если лёгкие повреждения сопровождаются задержкой мочи, с осторожностью устанавливают катетер на 4-5 сут или выполняют надлобковую пункцию мочевого пузыря. В случае необходимости длительного отведения мочи производят троакарную цистостомию.

Хирургическое лечение

При полных разрывах, перерывах и размозжениях мочеиспускательного канала лечение хирургическое, предусматривающее отведение мочи путём высокого сечения мочевого пузыря. Выполняют вскрытие и дренирование гематом и мочевых затёков, восстановление целостности и проходимости мочеиспускательного канала. Если по первым двум тактическим мероприятиям существует единодушное мнение, то по методам и срокам восстановления мочеиспускательного канала единого взгляда нет.

В настоящее время существует три направления:

- восстановление повреждённого мочеиспускательного канала путём выполнения первичной пластики («первичный шов» уретры);
- формирование повреждённого мочеиспускательного канала на катетере;
- восстановление его в поздние сроки после ликвидации воспалительного процесса при сформировавшейся стриктуре или при облитерации просвета мочеиспускательного канала.

Каждое направление имеет своих приверженцев и противников.

Первичная пластика при свежей травме мочеиспускательного канала — идеальный метод его восстановления. Она предусматривает сшивание разорванной уретры «конец в конец». Для наложения анастомозов на мочеиспускательном канале используют рассасывающиеся материалы — атравматический хромкетгут, викрил и др. Противопоказания к выполнению первичной пластики уретры: общее тяжёлое состояние, вызванное шоком или массивной кровопотерей, тяжёлые сопутствующие повреждения, тяжёлые переломы костей таза, поздняя госпитализация после травмы со сроком более 12 ч, недостаточная квалификация уролога. Кроме того, выявленные в процессе операции сильное размозжение стенки мочеиспускательного канала, значительное расхождение концов повреждённой уретры, наличие больших мочевых затёков и гематом у места повреждения заставляют отказаться от наложения первичного шва и перейти к другому виду оперативного лечения.

У детей при разрыве задней части уретры рекомендуют прибегать к двум методам лечения:

- При незначительном расхождении повреждённых концов мочеиспускательного канала в случае отсутствия мочевых затёков показано наложение в течение первых 6 ч после травмы первичных швов.

- При тяжёлом шоке, наличии мочевых затёков, гематом показано наложение эпицистостомы с вскрытием затёков и гематом, дренирование предпузырного пространства. Восстановление мочеиспускательного канала выполняют через 4-6 мес после ликвидации воспалительных явлений.

У детей школьного возраста при высоком повреждении уретры предпочтение отдают переднему доступу с рассечением лонного сочленения.

Особенности анатомо-топографического строения уретры у девочек, механизмы разрыва мочеиспускательного канала обусловливают иную хирургическую тактику, чем у мальчиков. При обширных повреждениях уретры у девочек ограничиваются наложением мочепузырного свища и дренированием урогематом. Реконструктивную операцию проводят через 6-8 мес после травмы с обязательным восстановлением повреждённых стенок влагалища и шейки мочевого пузыря, которые в большинстве случаев повреждаются при обширных травмах. При незначительных повреждениях уретры, небольших по размеру парауретральных гематомах и сохранении мочеиспускания проводят консервативное лечение.

Формирование мочеиспускательного канала с помощью катетеров в последнее время рекомендует часть хирургов и урологов [Градец Э., 1984; Красулин В.В., 1983; Шевцов И.П., 1986, и др.]. Эту методику следует применять в тех случаях, когда невозможно выполнить по каким-то причинам первичную пластику, а состояние пострадавшего позволяет осуществить восстановление мочеиспускательного канала. После высокого сечения мочевого пузыря и ревизии его по уретре ретроградно в пузырь вводят катетер № 18-20 (по Ch), изготовленный из биологически инертного материала, и оставляют его на 2-3 нед.

Если катетер не удаётся провести обычным путём, по уретре под контролем пальца или методом «встречных бужей» в пузырь вводят буж, к клюву которого крепят и затем антеградно протягивают катетер. После установления и фиксации постоянного катетера формируют мочепузырный свищ и налаживают активный отсос мочи из пузыря (рис. 12-11). Если невозможно провести катетер с помощью описанных способов, его вводят после вскрытия промежности и обнажения повреждённого участка уретры через её центральный и периферический концы. При наличии гематомы её опорожняют и осуществляют гемостаз. Дефект стенки мочеиспускательного канала ушивают на катетере. При больших дефектах накладывают только направляющие швы или место повреждения не ушивают.

При перерывах мочеиспускательного канала и отрывах его от шейки мочевого пузыря ряд авторов предлагают в мочевой пузырь ретроградно вводить катетер типа Фолея и осуществлять в течение 10-14 дней вытяжение центрального конца разорванной уретры с целью сопоставления и сближения концов повреждённого мочеиспускательного канала. Считают, что такая методика укорачивает сроки заживления повреждений и улучшает результаты лечения [Дунаевский Л.И., 1970; Engel R.M.E., 1975].

Сроки пребывания катетера в мочеиспускательном канале зависят от заживления дефекта его стенки и характера сопутствующего воспалительного процесса в нём.

При тяжёлых повреждениях мочеиспускательного канала, соответствующих сложному перерыву и размозжению, а также при повреждениях в сочетании с тяжёлыми повреждениями костей таза и других органов больных выводят из шокового состояния, накладывают надлобковый мочепузырный свищ, вскрывают и дренируют мочевые затёки и гематомы. Восстановление мочеиспускательного канала откладывают на более поздние сроки.

Повреждения мочеиспускательного канала у женщин лечат по тому же принципу, что и у мужчин.

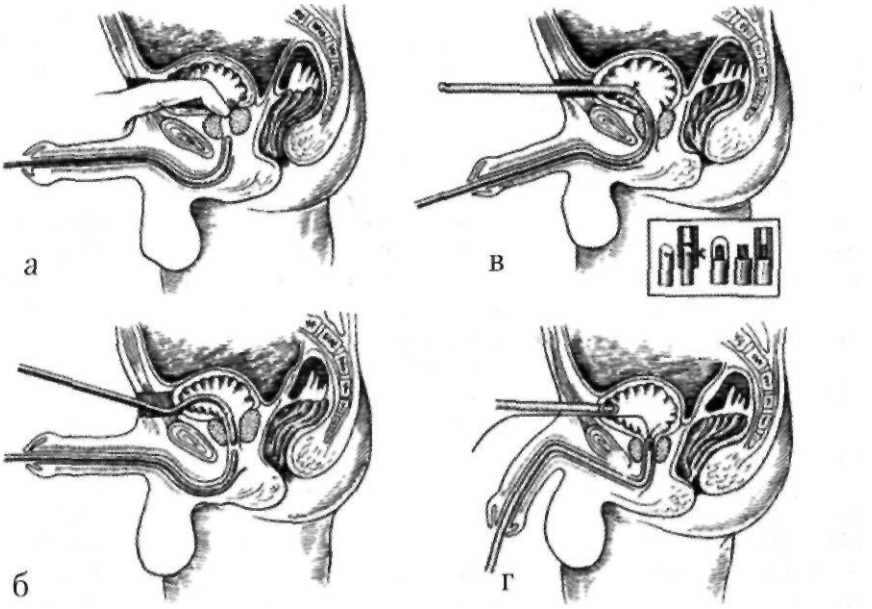

Рис. 12-11. Схематическое изображение наложения первичного шва при перерыве мочеиспускательного канала. Формирование повреждённого мочеиспускательного канала на катетере: а — введение бужа в мочевой пузырь под контролем пальца; б — введение бужа в мочевой пузырь методом встречных бужей; в — антеградное проведение в мочеиспускательный канал катетера, фиксированного к клюву бужа; г — окончательный вид выполненной операции.

ОТКРЫТЫЕ ПОВРЕЖДЕНИЯ МОЧЕИСПУСКАТЕЛЬНОГО КАНАЛА

Эпидемиология

По опыту Великой Отечественной войны, летальность при огнестрельных ранениях достигала 10-20%, в 20,8% раненые с сочетанными повреждениями задней части уретры погибали от травматического шока. Лишь 44,5% раненых после огнестрельных повреждений уретры возвратились в строй [Горкун Н.Ф., 1951; Левитанус М.Б., 1947; Фрумкин А.П., 1944].

Травма мочеиспускательного канала, происходящая в современных локальных войнах и конфликтах последних лет, вследствие применения новых видов огнестрельного оружия и различных мин приобрела свои особенности. Повреждения стали более тяжёлыми, множественными, со значительными Рубцовыми изменениями в тканях, сочетанными, с повреждениями двух-трёх и более органов [Товстолес К.Ф., 1985; Будорагин Е.С., Сергиенко Н.Ф. и др., 1990; Чан Дык Коэ, 1975; Ochsner I.G., 1969].

Чаще регистрируют ранения заднего отдела мочеиспускательного канала, реже — висячего. Ранения сочетаются с повреждением костей таза (64,2%), прямой кишки (17%), мочевого пузыря и мягких тканей бедра, промежности, ягодиц, передней брюшной стенки.

Этиология, механизм травмы

Патологическая анатомия

Для открытых повреждений мочеиспускательного канала, особенно огнестрельных и произошедших в результате минно-взрывного действия, характерно обширное ранение его стенок и окружающих мягких тканей с образованием значительных зон некроза, возникновение больших гематом и урогематом, мочевых затёков с последующим развитием мочевой инфильтрации и образованием абсцессов и флегмон. Любое огнестрельное ранение мочеиспускательного канала приводит к образованию стриктуры, а в части случаев при тяжёлой травме — к его облитерации. И то, и другое заставляет в дальнейшем выполнять многочисленные восстановительные пластические операции. В позднем периоде могут возникнуть мочевые свищи, остеомиелит костей таза, цистит, пиелонефрит, камни мочевого пузыря и почек. Такие осложнения, как мочевые свищи, остеомиелит и уролитиаз, также требуют хирургического лечения.

Клиническая картина

Наиболее характерные симптомы открытых повреждений мочеиспускательного канала — острая задержка мочи, боли в низу живота и промежности, болезненные позывы к мочеиспусканию, уретроррагия, выделение мочи из раны при акте мочеиспускания, образование гематом. Тяжесть состояния раненого зависит от вида повреждения, наличия сочетанных повреждений и обусловлена в первое время возникновением таких ранних осложнений, как шок и кровопотеря, а затем связана с возможностью образования мочевой инфильтрации и развитием флегмон и абсцессов тазовой клетчатки, флебитов и тромбофлебитов венозной сети таза. Нередко при тяжёлой травме с обширными зонами некроза происходит развитие сепсиса и уросепсиса.

Диагностика

Анамнез

В анамнезе — указание на соответствующее ранение.

Осмотр и физикальное исследование

Распознавание открытых повреждений мочеиспускательного канала в большинстве случаев не представляет трудности. Перечисленные выше симптомы открытого повреждения, а также локализация входного отверстия раневого канала и его направление позволяют без больших затруднений установить диагноз. Трудности возникают, как правило, при повреждениях задней части уретры, особенно если входное отверстие раневого канала расположено вдали от уретры, сам он имеет вид изломанной линии, а основные клинические симптомы смазаны, когда гематома, расположенная в предпузырной клетчатке, препятствует выявлению переполненного мочевого пузыря.

При огнестрельных ранениях уретры особую важность приобретают своевременность и правильность диагностики, так как при этом виде повреждения опасные для жизни осложнения развиваются быстро и при запоздалой диагностике могут нанести непоправимый вред раненому.

Лабораторные и инструментальные исследования

Применение диагностической катетеризации по сравнению с закрытой травмой ещё более сужено и допустимо лишь при повреждениях висячего отдела уретры. Наиболее ценным методом среди рентгенологических методов исследования, как и при закрытых повреждениях мочеиспускательного канала, остаётся уретрография. При необходимости для уточнения диагноза в специализированных учреждениях применяют зондирование, рентгенографию с введённым в уретру инструментом, уретрофистулографию.

Лечение

Лечение открытых повреждений мочеиспускательного канала принципиально не отличается от лечения закрытых.

На догоспитальном этапе его дополняют наложением асептической повязки и введением противостолбнячного анатоксина, а на последующих — хирургической обработкой раны. Исходя из вида повреждения, при открытой травме мочеиспускательного канала рекомендуют следующую схему проведения основных лечебных мероприятий.

При огнестрельных ранениях уретры, часто осложняющихся шоком и кровотечением, в большинстве случаев оказание помощи начинают с противошоковых мероприятий и остановки кровотечения. Отведение мочи, исключая случаи ушибов и касательных ранений без повреждения слизистой оболочки, производят путём наложения надлобкового мочепузырного свища. Рану подвергают хирургической обработке. Гематомы и мочевые затёки широко вскрывают и дренируют. При повреждениях задней части уретры дренируют полость малого таза по Буяльскому-Мак-Уортеру или Куприянову.

Восстановление мочеиспускательного канала, как правило, особенно при повреждениях современными видами огнестрельного оружия и в результате минно-взрывной травмы, проводят в отдалённые сроки после окончания рубцевания и ликвидации воспалительных явлений. Первичная пластика возможна лишь в некоторых случаях повреждения висячего отдела мочеиспускательного канала при небольших разрушениях его стенки и отсутствии диастаза между концами при его разрывах.

При таком виде повреждения восстановление можно выполнить и с помощью вторичного шва. Его проводят на 10-15-й день после ранения при отсутствии признаков воспаления. Как наложение первичного шва на уретру, так и восстановление её при помощи вторичного шва можно выполнять лишь в том случае, когда для этого есть соответствующие условия. Обязательно отведение мочи с помощью эпицистостомы или промежностного свища. В других случаях восстановление повреждений висячего отдела губчатой части мочеиспускательного канала откладывают на более позднее время до образования рубца.

Колотые небольшие ранения уретры имеют, как правило, короткий раневой канал, который при отсутствии инородного тела самопроизвольно закрывается и быстро рубцуется. В этих случаях достаточно ревизии раны, наложения асептической повязки и отведения мочи в первые дни с помощью капиллярных пункций. При значительном повреждении, гематоме и мочевых затёках следует опорожнить гематому, дренировать её полость и отвести мочу посредством наложения надлобкового мочепузырного свища. При благоприятных условиях целесообразно наложить на уретру первичный шов. В случаях тяжёлого повреждения накладывают надлобковый мочепузырный свищ, вскрывают и дренируют гематомы. Восстановление мочеиспускательного канала откладывают, как и при огнестрельных ранениях, на более поздние сроки.

При резаных ранах вследствие одновременного повреждения пещеристых тел в первую очередь необходима остановка кровотечения. Края повреждённой уретры тщательно соединяют швами из рассасывающегося материала. То же самое производят и с близлежащими тканями. Мочевой пузырь дренируют постоянным катетером или опорожняют капиллярными пункциями. В ближайшее время после операции во избежание эрекций назначают препараты брома или гексэстрол.

Если половой член и уретра полностью ампутированы, слизистую оболочку культи уретры сшивают с кожей. Во всех остальных случаях, когда между перерезанными отделами остаётся тканевый мостик, надо попытаться сшить соответствующие ткани и ввести постоянный катетер.

При укушенных ранах объём помощи зависит от вида и тяжести повреждений. Если раны нанесены животными, следует назначать прививки для профилактики бешенства.

Рвано-ушибленные раны, возникающие при повреждениях в результате минно-взрывной травмы, сопровождаются значительными разрушениями костей таза и промежности, вследствие чего признаны тяжёлыми повреждениями и часто осложняются шоком, кровотечением, образованием обширных гематом и мочевых затёков. Лечение их аналогично лечению огнестрельных ранений. Его начинают с противошоковых мероприятий, остановки кровотечения, отведения мочи путём наложения надлобкового мочепузырного свища, вскрытия и опорожнения гематом, дренирования парауретральнои клетчатки и, как правило, полости малого таза. Восстановление уретры выполняют в отдалённые сроки, не менее чем через 3 мес после ранения, после ликвидации острых воспалительных явлений.

Успех в лечении повреждений мочеиспускательного канала зависит от правильно выбранной тактики и последовательности выполнения лечебных мероприятий. В связи с этим целесообразно руководствоваться следующей **схемой этапного лечения.**

Первая медицинская помощь — предоставление больному покоя, ограничение приёма жидкостей, введение обезболивающих препаратов, при открытых повреждениях - наложение асептической повязки.

Первая врагебная помощь — проведение доступных противошоковых мероприятий, освобождение мочевого пузыря при его переполнении путём капиллярной пункции; при открытых повреждениях — временная остановка кровотечения, введение столбнячного анатоксина и в целях профилактики инфекции — антибиотиков, исправление ранее наложенной повязки или наложение её, если это не было выполнено. В случаях сочетания с тяжёлым повреждением костей таза - выполнение внутритазовой анестезии по Школьникову.

Квалифицированная хирургигеская помощь — проведение противошоковых мероприятий в полном объёме и окончательная остановка кровотечения. При закрытых повреждениях с полными разрывами и перерывами мочеиспускательного канала — отведение мочи с помощью наложения мочепузырного свища, вскрытие и дренирование гематом и мочевых затёков, при отсутствии противопоказаний — формирование уретры на трубке. При открытых повреждениях — первичная хирургическая обработка раны, широкое вскрытие гематом и мочевых затёков, дренирование тазовой клетчатки при ранении задней части уретры по Буяльскому-Мак-Уортеру или Куприянову.

Восстановление мочеиспускательного канала при огнестрельных ранениях и рвано-ушибленных ранах на этом этапе не проводят.

Специализированную хирургигескую помощь оказывают в полном объёме по принципам, предлагаемым для лечения закрытых и открытых повреждений мочеиспускательного канала.

В дальнейшем лечебные мероприятия направлены на профилактику и лечение раневой инфекции, а также восходящей инфекции мочевых путей; предупреждение возникновения и лечение мочевой инфильтрации, флегмон, остеомиелита тазовых костей, мочевых свищей; восстановление проходимости мочеиспускательного канала и лечение его стриктур; закрытие надлобковых мочепузырных свищей.

Прогноз

Прогноз при травме мочеиспускательного канала зависит от тяжести повреждения, своевременности и правильности проводимого лечения, серьёзности возникающих осложнений. Лица, перенёсшие такую травму, подлежат диспансерному наблюдению до стойкой нормализации акта мочеиспускания и отсутствия необходимости в бужировании.

Повреждения предстательной железы и семенных пузырьков

Предстательная железа и семенные пузырьки анатомически и топографически тесно связаны с мочевым пузырём, мочеиспускательным каналом, прямой кишкой, мочеполовой диафрагмой, поэтому их повреждения бывают чаще всего множественными и сочетанными. Такие повреждения встречают у мужчин в сочетании с повреждением костей таза в 15,5% случаев, а огнестрельная травма как причина составляет 1,3%.

В зависимости от вида травмы среди закрытых повреждений выделяют ушибы и разрывы предстательной железы и семенных пузырьков. При открытых повреждениях — ушибы, касательные, слепые и сквозные ранения.

КОД ПО МКБ-10

S37.8. Травма других тазовых органов.

ЗАКРЫТЫЕ ПОВРЕЖДЕНИЯ ПРЕДСТАТЕЛЬНОЙ ЖЕЛЕЗЫ И СЕМЕННЫХ **ПУЗЫРЬКОВ**

Классификация

Различают неполные, т.е. не проникающие через всю предстательную железу, и полные ложные ходы, проникающие за её пределы в тазовую клетчатку, мочевой пузырь, прямую кишку.

Этиология, механизм травмы

Закрытые повреждения предстательной железы и семенных пузырьков могут произойти при переломах костей таза, сильном ударе в промежность или падении на неё. Ушибы и разрывы этих органов обычно сочетаются с повреждением прилегающего к ним венозного сплетения. Одновременно возможно повреждение перепончатой и предстательной части уретры и прямой кишки.

Как же объяснить повреждение простатического отдела при переломе костей таза, тем более что костные отломки далеко не всегда обнаруживают вблизи предстательной железы? Объяснением могут служить некоторые анатомические особенности и условия перелома. В случае повреждения лобковых костей, в частности горизонтальных ветвей, происходят их смещение книзу и тракция предстательной железы вследствие прочности лобково-простатической связки, при этом повреждается простатический отдел уретры. В результате происходит отрыв шейки мочевого пузыря от уретры. Шейка смещается кпереди. Если же во время травмы лобково-простатическая связка не выдерживает и рвётся, то мембрана таза с мембранозным отделом уретры смещается кпереди и вниз вместе с костным блоком, предстательная железа остаётся на месте, уретра повреждается в простатическом отделе на уровне семенного бугорка и как бы выдёргивается из глубины простаты или разрывается в мембранозно-простатическом отделе. В этом случае получается значительное расхождение центрального и периферического концов, образуется соответствующий участок облитерации протяжённостью около 4-5 см. Семенной бугорок и вышележащий простатический отдел уретры сохраняют свою целостность [Кудрявцев Л. А., 1993].

Клиническая картина

Клинически закрытые повреждения предстательной железы и семенных пузырьков характеризуются появлением болей в области заднего прохода и промежности, затруднённым болезненным мочеиспусканием, гематурией, гемоспермией. При тяжёлой травме, сочетающейся со значительными повреждениями костей таза, чётко выраженные симптомы последних сглаживают или скрывают клинические признаки повреждений предстательной железы и семенных пузырьков. Повреждения семенных пузырьков во всех случаях распознают поздно, так как они не имеют патогномоничных симптомов.

Сочетанные повреждения предстательной железы и уретры или мочевого пузыря, полные ложные ходы могут привести к мочевым затёкам, мочевой инфильтрации и возникновению флегмон тазовой клетчатки. В отдельных случаях возможно развитие уросепсиса.

Диагностика

Диагноз ставится на основании анамнеза травмы, оценки имеющихся симптомов, результатов физикального исследования.

Анамнез

В анамнезе — соответствующая травма.

Осмотр и физикальное исследование

При ректальном исследовании предстательная железа увеличена, неравномерной консистенции, в ней могут определяться участки размягчения, инфильтрация парапростатических тканей, обусловленная кровоизлиянием или урогематомой. Пальпация её резко болезненна.

Лабораторные и инструментальные исследования

Большую помощь в диагностике оказывает УЗИ.

На уретроцистограммах могут быть видны затёки контрастного вещества в предстательную железу, парапростатическую клетчатку.

Лечение

Консервативное лечение

При ушибах предстательной железы больным назначают постельный режим, болеутоляющие, гемостатические и антибактериальные препараты. При задержке мочи целесообразно установление постоянного баллона-катетера, можно применять капиллярные пункции мочевого пузыря, а по показаниям — наложить надлобковый мочепузырный свищ.

Для остановки кровотечения из предстательной железы кроме обычных гемостатических средств, с успехом используют давящую повязку на промежность, местную гипотермию, тампонаду кровоточащей предстательной железы и предстательной части уретры дозированным натяжением баллона-катетера с помощью фиксированной асептической салфетки на уретральном катетере у наружного отверстия мочеиспускательного канала.

Хирургическое лечение

При разрывах предстательной железы, ранении осколками тазовых костей с обширными кровоизлияниями иногда возникает необходимость в оперативном лечении. Оно заключается в обнажении предстательной железы промежностным или мочепузырно-позадилобковым доступом, удалении из неё костных фрагментов, излившейся крови и кровяных сгустков, остановки кровотечения путём наложения восьмиобразных швов или тампонады повреждённой и кровоточащей части предстательной железы.

ОТКРЫТЫЕ ПОВРЕЖДЕНИЯ ПРЕДСТАТЕЛЬНОЙ ЖЕЛЕЗЫ И СЕМЕННЫХ ПУЗЫРЬКОВ

Этиология, механизм травмы

Открытые повреждения предстательной железы и семенных пузырьков происходят при огнестрельных и колото-резаных ранениях. Огнестрельные ранения (пулевые, осколочные, минно-взрывные) этих органов встречали во время Великой Отечественной войны довольно редко, они, как правило, были сочетанными. В современных военных конфликтах преобладают минно-взрывные ранения, всегда сочетанные.

Колото-резаные ранения происходят в бытовых, производственных или боевых условиях при внедрении через промежность или прямую кишку острых колющих предметов. В эту же группу входят ятрогенные повреждения предстательной железы

и семенных пузырьков во время операций удаления прямой кишки и мочевого пузыря, трепанобиопсии предстательной железы, парапростатической блокады и др.

Клиническая картина

Основные симптомы ранения предстательной железы — кровотечение, боли в области промежности и прямой кишки, иррадиирующие в головку полового члена, расстройства мочеиспускания. При сочетанных повреждениях уретры, мочевого пузыря, прямой кишки присоединяются затёки, выделение мочи через прямую кишку или рану промежности, отхождение кала и газов через рану.

Наиболее характерный признак открытого повреждения семенных пузырьков — истечение спермы из раны или образовавшихся свищей.

Диагностика

Диагностика базируется на оценке жалоб, анамнеза, локализации раны, проекции раневого канала, результатов физикального исследования с обязательной пальпацией предстательной железы, данных обзорной рентгенограммы области таза, уретро- и фистулограммы.

Лечение

Лечение ранений предстательной железы заключается в первичной хирургической обработке раны, удалении инородных тел, остановке кровотечения, вскрытии и дренировании мочевых затёков и гнойников. При одновременном повреждении уретры и прямой кишки накладывают надлобковый мочепузырный свищ, противоестественный задний проход, дренируют тазовую клетчатку. При повреждениях семенных пузырьков обычно ограничиваются дренированием раны.

Консервативное лечение возможно при лёгких изолированных ранениях предстательной железы с незначительным кровотечением и без признаков воспаления. Примером может быть лечение после неосложнённой трепанобиопсии предстательной железы.

Прогноз

Прогноз при повреждениях предстательной железы и семенных пузырьков для жизни благоприятный.

При значительных повреждениях этих органов может снижаться способность к совершению половых актов, оплодотворению. Поэтому в ходе лечения необходимо осуществлять сберегательный принцип вмешательства и проводить интенсивную терапию, направленную на предупреждение и ликвидацию воспалительных осложнений.

Глава 13

Множественные и сочетанные повреждения

ПОЛИТРАВМА

Политравма — термин, появившийся в научной литературе и обиходе врачей практического здравоохранения 30-35 лет назад. Он стал общепризнанным понятием, обозначающим наличие у пострадавшего множественных или сочетанных повреждений опорно-двигательной системы и внутренних органов. Понятно, что дословный перевод термина отражает только количественную сторону, множественность и никак не определяет качественную. А ведь сочетанные повреждения отличаются от множественных тяжестью течения, сложностью диагностики и высокой летальностью. По этой причине некоторые травматологи считают наименование «политравма» неправомочным.

Однако жизнь вносит свои коррективы. Термин «политравма» широко распространился и укоренился среди медицинских работников различного ранга, особенно тех, кто занят оказанием ургентной травматологической помощи. Для них краткое слово «политравма» — сигнал тревоги, определяющий и сложность травмы, и тяжесть состояния больного, и наличие кровопотери, шока и т.д. Одновременно это призыв к готовности оказать помощь пострадавшему на всех этапах (скорая помощь, приёмный покой, служба реанимации, операционная). Особенно важно это в становлении и развитии медицины катастроф.

Эпидемиология

По данным 70-80-х годов прошлого века, частота политравмы составляла 5-8% всех повреждений опорно-двигательной системы и внутренних органов.

На первом месте по причинам возникновения политравмы стоят автодорожные происшествия — от 50 до 75% всех несчастных случаев. На втором месте — падения с высоты, достигающие 23-40%. Следует отметить, что 9-14% всех политравм были производственными.

Летальность у больных с политравмой, по данным Г.Д. Никитина и Э.Г. Грязнухина (1983), колебалась при множественных переломах костей скелета от 2,3 до 18%, а при сочетанных повреждениях — от 38 до 71,1%.

Ситуация по травматизму за последние 10 лет во всех регионах России резко ухудшилась. Так, если из общего числа получивших травму количество пострадавших, нуждающихся в амбулаторном лечении, выросло всего на 6%, то число пострадавших, нуждающихся в госпитализации, возросло на 64%. За период 1997-1999 гг. (по сравнению с 1993-1996 гг.) частота сочетанной травмы возросла на 25%.

Среди причин смертности населения России травмы занимают второе место после сердечно-сосудистых заболеваний, среди лиц трудоспособного возраста — первое и составляют 45% в структуре всех причин. Средний возраст умерших колеблется от 40 до 50 лет. Это люди наивысшей профессиональной активности. Несмотря на то, что пострадавшие с политравмой составляют всего 8-10% всех пациентов, подлежащих стационарному лечению, на них приходится до 70% летальных исходов от травм [Соколов В.А., 1999].

Характерная особенность современного травматизма — высокий удельный вес множественных и сочетанных травм. Сочетанная травма, как наиболее тяжёлый вид повреждения, характеризуется высокой летальностью, составляющей 19-85%, длительной утратой работоспособности и высоким уровнем инвалидности (25-80%), превышающим в 10 раз таковой при изолированных повреждениях [Колесников Ю.П., Исманский С.Г., 1995; Краснов А.Ф., Соколов В.А., 1995; Брюсов П.Г., Ефименко Н.А., Розанов В.Е., 2001; Сингаевский А.Б., Малых И.Ю., 2001; Wick V.etal., 1997].

Проблема травматизма носит не только медицинский, но и социальный, экономический и демографический характер [Вагнер Е.А., 1990; Ерюхин И.А., Гуманенко Е.К., 1991]. Оказание помощи пострадавшим требует привлечения больших материальных ресурсов в связи с их трудоёмкостью и длительностью лечения [Соколов В.А., 1990]. Центры по контролю заболеваемости в США установили, что из-за травм государство ежегодно теряет 4 млн возможных человеко-лет; для сравнения: от сердечно-сосудистых заболеваний потеря составляет 2,1 млн, от злокачественных опухолей — 1,7 человеко-лет работы [Шварц С. и др., 1999].

Наиболее частыми причинами политравмы и самой высокой летальности остаются дорожно-транспортные происшествия. Второй по частоте причиной смерти при политравме бывает кататравма.

Проблема дорожно-транспортного травматизма в последнее десятилетие приобрела особую остроту. Начиная с 2000 г. в РФ устойчиво растут такие показатели, как количество лиц, погибших в результате ДТП, на 10 тыс. единиц транспорта (транспортный риск) и количество лиц, погибших в результате ДТП, на 100 тыс. населения (социальный риск). В 2004 г. они достигли своего максимума: произошло свыше 208 000 ДТП, в которых погибли 34 500 человек. По сравнению с 1997 г. количество погибших возросло на 27,8%. Всего за последние 10 лет в результате ДТП погибли 312 500 человек, из них более 25% — люди наиболее активного трудоспособного возраста (26-40 лет).

Наиболее многочисленная и самая уязвимая группа участников дорожного движения — пешеходы. За последние 8 лет только количество пешеходов, погибших в результате ДТП, увеличилось на треть. Всего за этот период погибли свыше 100 000 и получили повреждения различной степени тяжести свыше 500 000 пешеходов.

Особенность современного дорожно-транспортного травматизма: темпы увеличения количества пострадавших в результате ДТП в городах опережают темпы увеличения количества самих ДТП, в результате которых пострадавшие получают повреждения, характеризующиеся особой степенью тяжести. Общая смертность пострадавших при этом в 12 раз выше, чем при получении травм в результате других несчастных случаев; инвалидами они становятся в 6 раз чаще, а нуждаются в госпитализации в 7 раз чаще.

Система организации своевременного прибытия на место ДТП и оказания медицинской помощи пострадавшим неэффективна. Так, по данным МЗ и СР РФ, доля пострадавших, погибших до прибытия в лечебное учреждение, составляет 55% общего количества пострадавших, погибших вследствие ДТП.

Сложившаяся критическая ситуация характеризуется тенденцией к её дальнейшему ухудшению. В 2012 г. ожидают увеличение количества лиц, погибших в результате ДТП, до 38 000-40 000 человек, а количества дорожно-транспортных происшествий — до 212 000 (Постановление правительства РФ от 20 февраля 2006 г. № 100). Всё это требует выработки и реализации долгосрочной государственной стратегии, координации усилий государства и общества. Поэтому постановлением правительства РФ от 20 февраля 2006 г. № 100 утверждена федеральная целевая программа «Повышение безопасности дорожного движения в 2006-2012 годах», предусматривающая совершенствование оказания помощи лицам, пострадавшим в результате ДТП.

Классификация

Классификаций политравмы у нас в стране и за рубежом много, но все они имеют свои недостатки. Понятно, что такую массу разнообразных повреждений привести к общему знаменателю чрезвычайно трудно.

Из многих попыток у нас в стране классифицировать механическую травму наиболее приемлемой мы считаем градацию А.В. Каплана и В.Ф. Пожарисского (схема 13-1).

К сожалению, классификация отражает только понятийную (терминологическую) и частично анатомическую стороны, без отражения клинической картины и основного патологического симптомокомплекса, первоочередное устранение которого может спасти жизнь пострадавшего.

Классификация, отвечающая современным взглядам на политравму, а точнее на сочетанную травму, была предложена В.А. Соколовым в 1990 г. (табл. 13-1).

Схема 13-1. Классификация политравмы

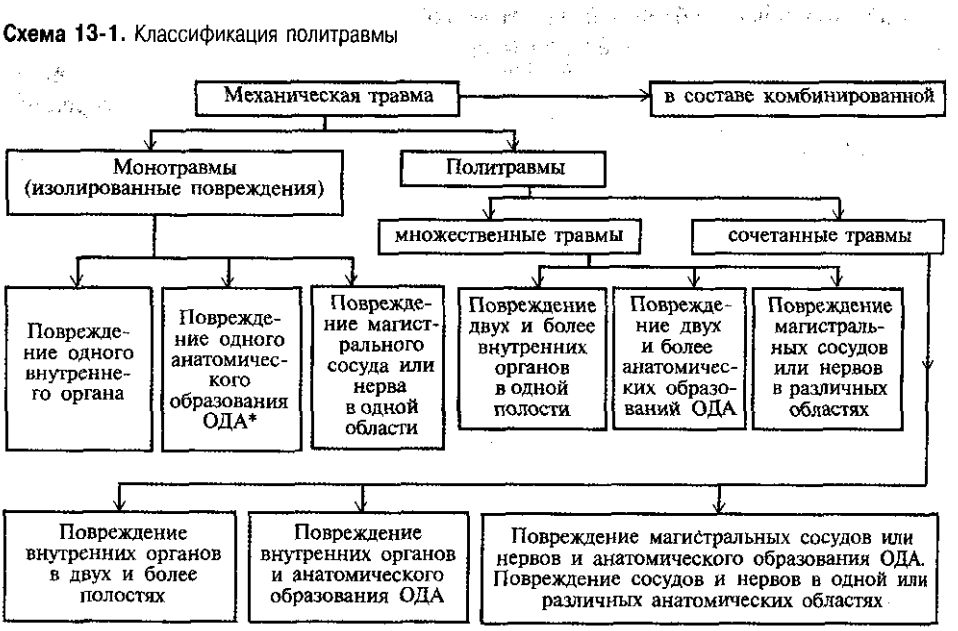

Таблица 13-1. Основные повреждения по группам сочетанных травм

Группа	Ведущие повреждения
I	Тяжёлая ЧМТ: • ушиб мозга с переломом костей свода и основания черепа или без таковых, сопровождающийся коматозным состоянием или грубыми очаговыми выпадениями; • внутричерепная гематома
II	Травма позвоночника с нарушением проводимости спинного мозга, тетраплегия или глубокий тетрапарез, параплегия или глубокий парапарез
III	Повреждение сердца, аорты; обширные разрывы лёгких с кровотечением, напряжённым пневмотораксом, флотирующая грудь, двусторонний или односторонний большой гемопневмоторакс, травматический открытый пневмоторакс, травматическая асфиксия тяжёлой степени, разрывы диафрагмы с пролапсом внутренностей живота в грудную полость
IV	Разрывы паренхиматозных органов живота, брыжейки с кровотечением в брюшную полость; разрывы полых органов живота; внутренние и наружные разрывы почек с кровотечением
V	Синдром длительного раздавливания, отрывы бедра, голени, плеча; переломы крупных сегментов конечности с повреждением магистральных сосудов; переломы костей таза с повреждением переднего и заднего полуколец; переломы двух и более сегментов конечностей; скальпирование кожи на площади более 20% поверхности тела
VI	Сочетание основных повреждений головного и спинного мозга, груди и живота, опорно-двигательной системы в различных вариантах
VII	Множественные не опасные для жизни повреждения: • сотрясение и ушибы головного мозга I степени; • переломы позвоночника с частичным повреждением спинного мозга, проявляющиеся умеренными расстройствами чувствительности и движений; • переломы костей лицевого скелета; переломы рёбер с малым и средним гемопневмотораксом; • ушибы и ссадины брюшной стенки; • внебрюшинные разрывы мочевого пузыря и уретры; • открытые и закрытые переломы конечностей; • изолированные переломы костей таза; переломы переднего полукольца таза; • травматическая асфиксия лёгкой и средней степени; • синдром сдавления конечности лёгкой и средней степени

Эта классификация более соответствует современному определению политравмы как совокупности двух или более повреждений, одно из которых либо сочетание которых несёт непосредственную угрозу для жизни, принятому на IV Пленуме Ассоциации травматологов-ортопедов России и на Всероссийской конференции «Диагностика и лечение политравмы» (г. Ленинск-Кузнецкий, 1999).

Клиническая картина

Политравма — не простая сумма переломов и повреждений внутренних органов. Это травматическая болезнь организма со сложным и многогранным патогенезом, в остром периоде которой на первый план выходят не признаки переломов, а нарушения витальных функций, угрожающих жизни больного.

Клиническое течение политравмы условно можно разделить на три периода:

- острый период;
- период местных проявлений;
- период последствий и осложнений политравм.

Острый период длится 2-3 нед. Клиническая картина этого периода складывается из симптомокомплексов, определяющих шок, кровопотерю, острую дыхательную недостаточность, и признаков повреждения внутренних органов и локомоторного аппарата.

ШОК

Шок при множественных и сочетанных повреждениях встречают у 11-86% пострадавших, что в среднем составляет 25-30% всех несчастных случаев.

Наиболее частые причины развития травматического шока:
- повреждения таза, грудной клетки, нижних конечностей;
- повреждения внутренних органов;
- открытые повреждения с обширным размозжением мягких тканей при отрывах конечностей.

Шок может возникнуть при разнообразном сочетании повреждений и даже при множественных тяжёлых ушибах тела.

В течении травматического шока выделяют две фазы: эректильную и торпидную.
- Эректильная фаза относительно короткая. Её продолжительность колеблется от нескольких минут до нескольких часов. Больной в сознании, беспокоен. Отмечают двигательное и речевое возбуждение. Нарушена критика оценки собственного состояния. Бледен. Зрачки обычных размеров, реакция на свет живая. Пульс хорошего качества, учащён. Артериальное давление в пределах нормы. Повышены болевая чувствительность и тонус скелетных мышц.
- Торпидная фаза шока характеризуется угнетением жизненно важных функций организма и в зависимости от тяжести течения делится на три степени.
  - *Шок I степени*. Сознание сохранено, отмечают лёгкую заторможенность и замедленность реакции. Болевая реакция ослаблена. Кожные покровы бледные, акроцианоз. Пульс хорошего качества, 90-100 в минуту, систолическое артериальное давление 100-90 мм рт.ст. Лёгкое тахипноэ. Тонус скелетной мускулатуры снижен. Диурез не нарушен.
  - *Шок II степени*. По клинической картине сходен с шоком I степени, но характеризуется более выраженным угнетением сознания, снижением болевой чувствительности и мышечного тонуса и значительными нарушениями гемодинамики. Пульс слабого наполнения и напряжения — 110-120 в минуту, максимальное артериальное давление 90-70 мм рт.ст.
  - *Шок III степени*. Сознание затемнено, больной резко заторможён, реакция на внешние раздражители заметно ослаблена. Кожные покровы бледно-серые, с синюшным оттенком. Пульс слабого наполнения и напряжения, 130 в минуту и более. Систолическое артериальное давление 70 мм рт.ст. и ниже. Дыхание поверхностное, частое. Отмечают мышечную гипотонию, гипорефлексию, снижение диуреза вплоть до анурии.

Большое диагностическое значение в определении степени шока играет индекс Алговера: отношение ЧСС к уровню систолического артериального давления. По нему можно ориентировочно определить степень шока и величину кровопотери (табл. 13-2). Отсутствие своевременной помощи больному приводит к переходу шока III степени в терминальное состояние.

Таблица 13-2. Индекс шока

Индекс шока	Объём кровопотери	Тяжесть шока
До 0,8	10%ОЦК-доО,5л	Нет
0,9-1,2	20% ОЦК — 1 л	I степень
1,3-1,4	30% ОЦК —1,5л	II степень
1,5	40% ОЦК - 2 л	III степень
1,6 и более	Кровопотеря, несовместимая с жизнью	

КРОВОПОТЕРЯ

Кровопотеря и шок, как правило, сочетаются при политравме. Так, во время Великой Отечественной войны 1941-1945 гг. у 85% раненых, находившихся в состоянии шока, в конечности выявляли кровопотерю в пределах 1,5-2 л [Боровская В.М., 1945]. Эта взаимосвязь прямо пропорционально усугубляет тяжесть состояния пострадавшего: чем массивнее кровопотеря, тем тяжелее шок.

Н.И. Егурнов (1970) предложил примерную схему определения кровопотери при шоке в первые часы после травмы, поскольку его исследованиями доказано, что падение артериального давления в ближайшее время после травмы преимущественно зависит от кровопотери. Существует ряд схем более точного определения кровопотери, но они приемлемы в условиях стационара, где возможны лабораторные исследования удельного веса крови, содержания гемоглобина, количества эритроцитов и т.д. (табл. 13-3).

Таблица 13-3. Схема Н.И. Егурнова

Систолическое АД, мм рт.ст.	Кровопотери, л
>100	0,5
90-100	1.0
80-90	1,5
70-80	2,0
<70	>2,0

Возникает закономерный вопрос: что же становится источником столь значительных кровопотерь? Оказывается, на первом месте среди причин массивных кровотечений стоят повреждения костей, на втором — повреждения внутренних органов, и лишь на третьем месте находятся нарушения целостности магистральных сосудов, и это не удивительно, поскольку значительная часть костей (особенно плоских) состоит из губчатого вещества с хорошим кровоснабжением, они сами служат частью кроветворного аппарата.

При закрытых переломах костей кровопотеря может достигать внушительных, а порой и критических размеров. Так, при переломе костей голени объём кровопотери составляет 0,5-2 л, при переломе бедра — 0,5-2,5 л, при переломах костей таза — 3,0 л, а при множественных повреждениях 3-4 л. Известно, что потеря 30% объёма циркулирующей крови в сочетании с политравмой ведёт к гибели больного, особенно при несвоевременном начале оказания помощи.

Клиническая картина кровопотери довольно характерна: больной бледен, видимые слизистые оболочки белесоватой окраски. Особенно бросается в глаза анемичность губ, напоминающих по внешнему виду «рыбьи губы». Кожные покровы покрыты капельками пота. Дыхание учащено. Тахикардия при слабом наполнении и напряжении пульса. Снижение артериального давления. Падение ударного и минутного объёма сердца, снижение венозного возврата. Наиболее достоверный признак продолжающегося кровотечения — нестабильность артериального давления.

В результате кровопотери при снижении систолического артериального давления до 80-70 мм рт.ст. сокращается перфузия тканей (кровоток в капиллярах падает более чем в 40 раз). Возникает кислородное голодание тканей, плодом которого становится накопление в них недоокисленных продуктов обмена: молочной, пировиноградной, щавелевой и других кислот, протеолитических ферментов, гистаминоподобных веществ. Компенсаторно возрастает активность симпатической нервной системы, происходит стимуляция коры надпочечников, которые наводняют сосудистое русло большим количеством адреналина, норадреналина, серотонина, гистамина и т.д. В результате возникает спазм периферических сосудов с уменьшением ёмкости сосудистого русла. Происходят мобилизация крови из депо, увеличение притока тканевой жидкости, падение диуреза. Такая централизация кровообращения направлена на избирательное поддержание кровотока в головном мозге и сердце в ущерб более устойчивым к гипоксии тканям (например, кожа, поперечнополосатые мышцы). Компенсаторный переход тканевой жидкости в кровеносное русло приводит к гемодилюции, её максимум наступает через 3 ч после травмы.

При продолжающемся кровотечении компенсаторные механизмы истощаются, прогрессивно падает артериальное давление, кровоснабжение головного мозга и сердца ухудшается. Нарушается микроциркуляция, что приводит к необратимым изменениям в органах и тканях. Замедленное продвижение крови, избыток недоокисленных продуктов способствуют агглютинации эритроцитов, закрывающих просветы мелких сосудов. Возникают фокальные очаги некроза в тканях (печень, почки, поджелудочная железа и т.д.). Гипоксия ведёт к острой почечной, печёночной, а затем и сердечной недостаточности. В крови растёт концентрация калия, уменьшается содержание натрия, развивается тяжёлый ацидоз. Сопротивляемость тканей к инфекции падает, что способствует быстрому размножению банальной и анаэробной микрофлоры и тяжёлой интоксикации. Истощение защитных и компенсаторных сил организма приводит к гибели больного.

ОСТРАЯ ДЫХАТЕЛЬНАЯ НЕДОСТАТОЧНОСТЬ

Острая дыхательная недостаточность (ОДН) сама по себе может вызывать тяжёлую гипоксию, а в сочетании с шоком и кровопотерей довольно быстро ведёт к критическим, а порой и необратимым изменениям в тканях головного мозга, сердца, печени, почек.

Острая дыхательная недостаточность развивается в результате угнетения дыхательного центра и при нарушении внешнего дыхания. Угнетение дыхательного центра наиболее часто встречают при политравме, в состав которой входит и тяжёлое повреждение головного мозга. Это либо непосредственный ушиб ствола головного мозга, в котором расположен дыхательный центр, либо сдавление головного мозга с его дислокацией и ущемлением стволовой части и вторичной травматизацией.

Причин для нарушения внешнего дыхания при множественных и сочетанных травмах много. Связаны они преимущественно с черепно-мозговой травмой, повреждением позвоночника и спинного мозга, повреждением скелета и внутренних органов грудной клетки, травмами таза и т.д.

Повреждение костей скелета приводит к вынужденному лежачему положению больного, что чрезвычайно неблагоприятно для полноценной вентиляции лёгочной ткани. Качество вентиляции страдает ещё больше, когда пострадавший находится в бессознательном состоянии и есть угроза аспирации крови, рвотных масс и других жидкостей. Нарушаются достаточная проходимость дыхательных путей и их дренажная функция. Слизь и мокрота скапливаются в альвеолах и мелких бронхах, выключая их из газообмена. Возникают застойные, а на 2-3-й день и воспалительные явления в лёгких. Ещё значительнее страдает внешнее дыхание при множественных и (особенно) сегментарных переломах рёбер. Последние, так называемые флотирующие, переломы в результате нарушения каркасности грудной клетки создают условия для парадоксального дыхания и быстрого развития острой дыхательной недостаточности (рис. 13-1).

Тяжёлое расстройство дыхательной функции возникает при повреждении спинного мозга на участках, иннервирующих дыхательную и вспомогательную мускулатуру.

Повреждение самой лёгочной ткани в виде мелких ушибов, ателектазов, кровоизлияний в альвеолы, скопление слизи, плохой газообмен и наличие микрофлоры способствуют развитию фокальных, а затем и сливных участков воспаления. Значительные участки лёгочной ткани уплотняются, теряют эластичность и совершенно выключаются из участия в газообмене.

По клиническому течению острую дыхательную недостаточность делят на две стадии: компенсации и декомпенсации.

- *Стадия компенсации*. Кожные покровы бледные, одышка 30-35 дыханий в минуту, умеренное участие вспомогательной мускулатуры в акте дыхания.

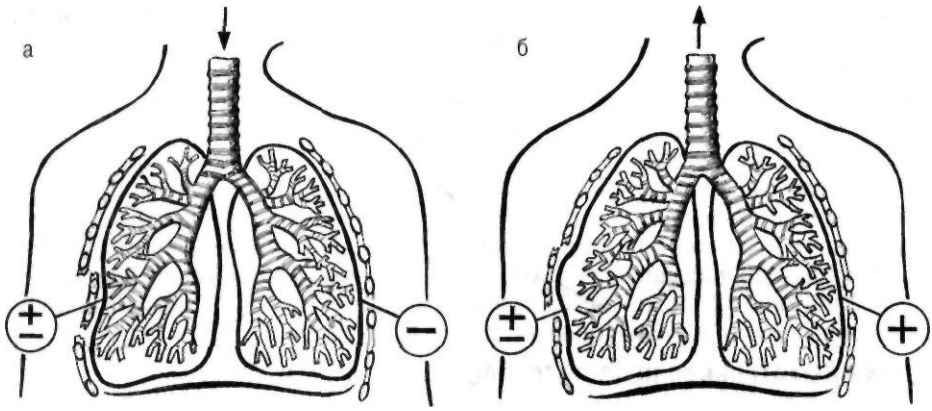

Рис. 13-1. Схема флотирующего перелома рёбер с развитием парадоксального дыхания (а — вдох; б — выдох).

Невыраженные застойные явления в лёгких. Пульс хорошего качества, но частый — до 100 в минуту.

- *Стадия декомпенсации*. Общее состояние тяжёлое, резкая бледность кожных покровов и слизистых оболочек с выраженным цианозом (если нет массивной кровопотери). Одышка 40 и более дыханий в минуту, в акте дыхания форсированно участвуют вспомогательные мышцы. Из-за выраженных застойных явлений в лёгких выслушивают влажные хрипы. Пульс слабого наполнения, частый — 120 и более в минуту. Артериальное систолическое давление снижено до 90 мм рт.ст.

ПОВРЕЖДЕНИЯ ВНУТРЕННИХ ОРГАНОВ И ЛОКОМОТОРНОГО АППАРАТА

Местные проявления политравмы имеют те же признаки, что и при изолированных повреждениях, но тяжёлое состояние больного, его безучастность, угнетение мышечного тонуса и рефлексов делают поиски многочисленных травм скелета и внутренних органов очень сложными. А если учесть фактор времени, где «промедление смерти подобно», то становится ясно, что врач, оказывающий помощь пострадавшему, должен знать, ЧТО, КОГДА и КАК делать, чтобы спасти жизнь больному, диагностировать все повреждения и принять меры к их правильному лечению.

Последствия политравмы имеют широкий диапазон — от расстройства здоровья и утраты трудоспособности на относительно непродолжительный срок (недели, месяцы) до временной или пожизненной инвалидности. Последнюю устанавливают, например, при утрате конечностей в момент травмы или в результате осложнений, возникших в течение первых двух периодов травматической болезни.

Причиной временной инвалидности чаще всего бывают ложные суставы, деформации костей в порочном положении, тяжёлые контрактуры и другие повреждения, приводящие к необходимости оперативного и длительного консервативного восстановительного лечения.

Количественный и качественный диапазон последствий травмы зависит от сложности имеющихся повреждений и тяжести общего состояния больного, поскольку оно — мерило возможности выполнить то или иное вмешательство, восстанавливающее прежние анатомические взаимоотношения тканей. В большинстве случаев врач вынужден прибегать к паллиативным мерам ради спасения жизни больного.

Тактика и лечение больных с политравмой в остром периоде

Полноценная помощь больному на всех этапах её оказания будет эффективной при соблюдении принципа: «Быстро, бережно, одновременно». Мы хотим обратить внимание на постулат «одновременно», поскольку его функцию читателю приходится представлять самостоятельно, домысливать. Авторы, излагая материал по тактике и лечению политравмы, не в состоянии одновременно описывать борьбу с шоком, кровопотерей, ОДН, диагностику повреждений во избежание эклектики и неразберихи. Поэтому материал расчленён и изложен по синдромам, сопровождающим политравму, а оказание помощи пострадавшему на практике необходимо проводить комплексно и ОДНОВРЕМЕННО!

ЛЕЧЕНИЕ НА ДОГОСПИТАЛЬНОМ ЭТАПЕ

Алгоритм диагностики и оказания помощи больным с политравмой на догоспитальном этапе.

- Определить наличие у пострадавшего признаков жизни (сознание, пульсация на сонных артериях, дыхание).
- Проверить и при необходимости восстановить проходимость дыхательных путей. При острой дыхательной недостаточности приступить к искусственной вентиляции лёгких.
- Пострадавшего с признаками жизни уложить на специальные шины-носилки для больных с политравмой. При отсутствии специальных иммобилизационно-транспортных средств пострадавшего уложить на носилки с жёстким основанием.
- Произвести временную остановку наружного кровотечения. Раны закрыть стерильным материалом.
- Наладить внутривенное введение противошоковых препаратов.
- Выполнить прокаиновые блокады предполагаемых мест переломов.
- Иммобилизовать повреждённые части тела.
- Применить противошоковый костюм (ПШК) (рис. 13-2, см. @) у пострадавших с тяжёлой сочетанной травмой, осложнённой декомпенсированным шоком.
- Максимально ускорить специализированную помощь в условиях стационара.

  Примечание. Пункты 2-7 можно выполнить во время транспортировки пострадавшего в машине «скорой помощи».

Показательно применение ПШК «Каштан» на догоспитальном этапе при тяжёлой травме, осложнённой шоком [Соколов В.А. и соавт., 1993,2000; Колесников В.В. и др., 2001; 2002]. Так, по данным НИИ скорой помощи им. Н.В. Склифосовского, у 80% погибших смерть наступает в течение первых 6 ч с момента травмы, главным образом — от большой кровопотери. На практике, к сожалению, ранее 2 ч с момента травмы хирург не может наложить зажим на кровоточащий сосуд. За это время пострадавший теряет более 40% ОЦК, что смертельно для человека [Соколов В.А., 1997J. Поэтому жизненно важно применение у таких пострадавших (уже на догоспитальном этапе) противошокового костюма. Он позволяет стабилизировать системную гемодинамику, продлить «золотой час» (период относительной компенсации), своевременно оказать специализированную хирургическую помощь и тем самым улучшить результаты лечения.

Согласно рекомендациям VI Всеевропейского конгресса реаниматологов, бригада СМП должна владеть методом наложения ПШК и контроля над ним. Противошоковый костюм «Каштан» разработан в НИИ скорой помощи им. Н.В. Склифосовского совместно с НПП «Звезда» в 1992 г. Клиническое испытание его проходило в условиях военных действий в Приднестровье [Макаров С.А., 19921.

Принцип действия ПШК «Каштан» состоит в наружной пневмокомпрессии нижней половины тела. Надувание двух ножных и брюшной секций ПШК и дости-

жение в них давления 40-70 мм рт.ст. в течение 8-10 мин приводят к централизации кровообращения — перераспределению крови из нижних конечностей и таза в верхнюю половину тела в пользу вышележащих жизненно важных органов. Это соответствует трансфузии 1,5-2 л собственной, абсолютно совместимой крови пострадавшего. Кроме того, происходит механическое сдавление кровоточащих сосудов забрюшинного пространства, мягких тканей таза и бёдер. Поэтому по сути своей ПШК — средство временной остановки кровотечений данной локализации, а также внутрибрюшных кровотечений [Соколов В.А., Диденко А.А., Макаров С.А., 1993]. ПШК «Каштан» выполняет и иммобилизующую функцию при переломах костей таза, нижних конечностей и нижних отделов позвоночника. Он обеспечивает более щадящую и безопасную транспортировку пострадавшего, позволяет преодолеть острый дефицит времени при оказании ему неотложной медицинской помощи, тем самым продлевает «золотой час».

Показаниями к применению ПШК при тяжёлой сочетанной травме мы считаем следующие клинические ситуации:

- невозможность поддержания систолического артериального давления выше 80 мм рт.ст. при гиповолемическом шоке, в том числе при остановившемся кровотечении;
- необходимость временного гемостаза и иммобилизации при переломах костей таза и нижних конечностей;
- необходимость временного гемостаза при травмах органов брюшной полости, сопровождающихся острой кровопотерей.

Пневмокомпрессию пострадавшим производили в комплексе мероприятий интенсивной терапии травматического и геморрагического шока, когда обычная терапия была неэффективна. Изолированно ножные секции ПШК старались применять только после остановки внутриполостных кровотечений. Давление в ПШК доводили до 80-130 мм рт.ст. Дистракционная шина ПШК обеспечивала щадящую иммобилизацию переломов обеих нижних конечностей и их репозицию за счёт тяги до 10 кг. Надувная брюшная секция позволяла временно остановить внутрибрюшное кровотечение. В операционной с целью выполнения физикального, УЗИ, рентгенологического обследования живота, лапароцентеза, лапароскопии и лапаротомии эту секцию удаляли (рис. 13-3, см. цв. вклейку), не снимая ножных секций костюма. Тазовая секция при этом продолжала обеспечивать иммобилизацию костей таза и нижних отделов позвоночника при переломах, уменьшала кровотечение в толщу ягодичных мышц и забрюшинное пространство.

Клинический опыт показал, что ПШК «Каштан» — эффективное средство временной остановки внутрибрюшных кровотечений, кровотечений из сосудов забрюшинного пространства, мягких тканей таза и бёдер, выполняет иммобилизующую функцию при переломах костей таза, нижних отделов позвоночника, нижних конечностей и обеспечивает щадящую транспортировку пострадавшего, позволяет преодолеть острый дефицит времени при оказании неотложной медицинской помощи, тем самым преодолеть «золотой час» (период обратимой декомпенсации). При этом включать применение ПШК в интенсивную терапию шока необходимо своевременно — когда внутривенная инфузия 3-4 л кровезаменителей в течение 20-30 мин не приводит к существенному улучшению системной гемодинамики (систолическое артериальное давление ниже 80 мм рт.ст.), предпочтительно до введения симпатомиметиков (рис. 13-4, см. цв. вклейку).

ОКАЗАНИЕ ПОМОЩИ ПОСТРАДАВШИМ С ПОЛИТРАВМОЙ В СТАЦИОНАРЕ

В приёмном покое пострадавшему измеряют артериальное давление и считают пульс, определяя его качества, одновременно снимают с больного одежду, часы, украшения, которые затем сдают на хранение, зафиксировав в квитанции, подклеенной к истории болезни. Если одежду нельзя снять, не причинив вреда больно-

му, её разрезают, но оставлять какие-то части одежды не следует. Пострадавший должен быть раздет полностью. Если необходима санитарная обработка, быстро и щадяще производят влажное обтирание. Все описанные манипуляции выполняют без многократных перекладываний больного на носилках «скорой помощи» или на каталке приёмного покоя.

Если позволяет состояние пациента, он может быть бегло осмотрен врачом приёмного покоя, если нет (систолическое артериальное давление ниже 70 мм рт.ст.), пострадавшего срочно доставляют на следующий этап.

Следующим этапом может быть палата реанимации или операционная, т.е. подразделение, в котором можно оказать полноценную помощь, продолжить диагностику всеми доступными методами, а в случае необходимости приступить к хирургическому лечению. Мы для этих целей предпочитаем ургентную операционную.

В чём заключается беглый предварительный осмотр, который можно выполнить в приёмном покое в течение 2-3 мин, и какова его цель? За столь короткий промежуток времени можно выявить локализацию повреждений опорно-двигательной системы и даже некоторые разновидности их нозологических форм (переломы, вывихи) без уточнения вида перелома, наличия осколков, типов смещения и многого другого.

Больной лежит на спине. Внешний осмотр: определяют цвет кожных покровов и слизистых оболочек, а также фиксируют деформации различных участков тела, если их видно невооружённым глазом, наличие ран, ссадин, гематом. Затем врач охватывает голову пострадавшего руками так, чтобы ладони располагались на височных областях, а пальцы на теменных. Перемещая пальцы кпереди и кзади, ощупывают свод черепа, определяя наличие ран, подкожных гематом, а иногда и дефектов черепа. Не отрывая рук, большими пальцами приподнимают веки и осматривают зрачки и глазные яблоки. Скользящим движением переводят кисти рук на шею, затем на надплечья, плечевые суставы. Ощупывают позвоночник, ключицу, лопатки и плечевые суставы в поисках деформации (припухлость или западение, нарушение конфигурации кости), костного хруста, патологической подвижности. Таким же образом пальпируют обе верхние конечности, скользя руками сверху вниз. Дойдя до дистального конца конечности, захватывают кисти пострадавшего и приподнимают руки на 2-3 с, проверяя, нет ли патологической подвижности диафизов плеча и предплечья с обеих сторон.

Дальше врач располагает свои ладони у грудины больного, а затем с каждой дыхательной экскурсией передвигает их от центра к периферии, доходя до позвоночника, который ощупывают вместе с лопатками. Скользя руками по грудной клетке больного во время дыхания, можно выявить крепитацию воздуха в подкожной клетчатке при наличии подкожной эмфиземы, крепитацию отломков рёбер, парадоксальное дыхание, хрипы и многое другое. Руки хирурга смещаются вниз, пальпируя поверхностно переднюю брюшную стенку, определяя ее напряжение, и поясничную область в поисках гематом и повреждений позвоночника.

Руки переводят на таз и охватывают его с боков. Одновременно перемещая поочерёдно руки кпереди и кзади, как бы поглаживая таз, проверяют его конфигурацию. Слегка сжав во фронтальной и сагиттальной плоскостях, убеждаются в отсутствии подвижности костей и крепитации. Осматривают наружные половые органы и промежность.

Руки перемещают на тазобедренные суставы, ощупывают их форму, а затем спускают вниз, поэтапно пальпируя кости и суставы в поисках деформаций, крепитации костей, патологической подвижности. Дойдя до дистального конца конечности, так же, как и на руках, их захватывают за стопы и приподнимают. Ищут патологическую подвижность диафизов бедра и голени и нарушение естественной подвижности в суставах.

Все выявленные места повреждения записывают, пациента переправляют из приёмного покоя на следующий этап. Если обследование начато в операционной, его проводят параллельно с оказанием помощи.

Инфузионная терапия

Оказание помощи пострадавшему в тяжёлом состоянии начинают с венепункции в области локтевого сгиба или же подключичной вены. Потягивая поршень на себя, получают кровь, которую тут же отправляют в лабораторию для определения группы принадлежности и резус-фактора. К канюле иглы подсоединяют систему для вливаний и начинают инфузионную терапию. Подключичную вену катетеризируют, а затем используют для постоянного введения жидких лекарственных препаратов.

С учётом тяжёлого состояния пострадавшего возникает вопрос: что вводить в вену, в каком количестве и с какой скоростью?

Начинать инфузию следует с имеющегося под руками жидкого вещества, приемлемого для внутривенного введения. Это может быть физиологический раствор хлорида натрия, 5% раствор глюкозы и т.д. Лечение начато и можно подобрать необходимые препараты, ориентировочно определить их количество и темп введения.

Цель терапии на начальном этапе — восполнить объём циркулирующей жидкости, поднять артериальное давление до нормальных или близких к норме показателей, ликвидировать болевой синдром. Последующая терапия направлена на нормализацию микроциркуляции, обменных процессов, восстановление деятельности жизненно важных органов. Лишь затем приступают к восстановлению анатомических взаимоотношений структур локомоторного аппарата, более устойчивых к гипоксии и нарушениям обмена.

Инфузионную терапию целесообразно начинать с крупномолекулярных препаратов, способных длительное время находиться в крови и хорошо удерживать жидкость в сосудистом русле, создавая благоприятный реологический эффект и стабильность артериального давления. Этими качествами обладает декстран [ср. мол. масса 50 000-70 000].

Преследуя вышеуказанные цели, вводят и другие плазмозаменяющие растворы (повидон + натрия хлорид + калия хлорид + кальция хлорид + магния хлорид + натрия гидрокарбонат, декстран [мол.масса 30 000-40 000], желатин), а также солевые растворы (альбумин, натрия ацетат + натрия хлорид + калия хлорид, натрия ацетат + натрия хлорид). Острую анемию и тяжёлую гипоксию устраняют переливанием крови, не забывая, что на каждые 500 мл крови необходимо вводить 10 мл 10% раствора натрия хлорида.

Соотношение крови, коллоидных и кристаллоидных растворов в объёме инфузионной терапии при травматическом шоке представлено в табл. 13-4.

Таблица 13-4. Соотношение крови, коллоидных и кристаллоидных растворов в объёме инфузионной терапии при травматическом шоке

Степень шока	Кровопотеря, мл	Вливание кровезаменителей, мл		Переливание крови, мл	Всего, мл
		кристаллоидные растворы	коллоидные растворы		
I	500-1000	100	500	–	1000
II	1000-1500	1000	1000	500	2500
III	1500-2000	1500	1100	2000	4500
Терминальное состояние	3000 и более	1500	500	4000-6000	6000-8000

Таким образом, при лечении больных в тяжёлом шоке и терминальном состоянии удельный вес крови в переливаемой жидкости составляет 50-80%.

Вливая большое количество кровезамещающих жидкостей, врач не должен забывать о гемодилюции. Разведение крови в пределах 30% оптимально. Большее разведение (35% и более) опасно, поскольку уменьшается приток кислорода к тканям, развивается гипоксемия, а при разведении крови меньше чем на 20% теряется реологический эффект.

Следует также остановиться на темпе переливания жидких сред. Темп вливания жидкостей, как и степень гемодилюции, имеет двойственную ответную реакцию: быстрое введение большого количества растворов может привести к перегрузке сердца, медленное заполнение сосудистого русла не даёт желаемого результата.

При тяжёлом шоке, особенно при терминальных состояниях, врач вынужден прибегать к высокому темпу переливания крови и кровезаменителей путём вливания в две вены, вену и артерию и даже путем нагнетания крови в артерии. Темп при этом может достигать 400-500 мл/мин. Естественно, такое вливание не может быть продолжительным. Как только появляется розовая окраска губ, ушных раковин, пульс достигает 90-100 в минуту при хорошем его качестве, систолическое артериальное давление устанавливается на цифрах 100 мм рт.ст. и выше, форсированное введение растворов следует прекратить и перейти к обычному темпу вливаний.

С целью коррекции метаболических расстройств вместе с вливаемыми растворами внутривенно вводят 40% раствор декстрозы в количестве 60-100 мл с добавлением препарата инсулина (1 ЕД инсулина на 4 г глюкозы), витамины группы В, 1% раствор аскорбиновой кислоты 5-7 мл, глюкокортикоиды (100-200 мг гидрокортизона). Для борьбы с ацидозом применяют внутривенное капельное вливание 3-5% раствора натрия гидрокарбоната.

Кроме того, внутривенно вводят все препараты, необходимые для стимуляции дыхания, сердечной деятельности, нормализации сосудистого тонуса, антигистаминные вещества и другие лекарственные средства, применяемые для патогенетической и симптоматической терапии.

При массивной инфузионной терапии обязательны применение диуретиков и контроль за выделительной функцией почек. Лучшим мочегонным препаратом признан фуросемид, его назначают в виде 1% раствора в количестве 4-6 мл и более.

Думаем, не лишним будет напоминание, что тяжёлым больным с систолическим артериальным давлением 70 мм рт.ст. и ниже никаких подкожных и внутримышечных инъекций выполнять не следует. Централизация артериального давления и угнетение кровотока кожи и мышц не позволяют всосаться введённым веществам, они временно депонируются. Но если удастся восстановить нормальное кровообращение, эти препараты, запоздало всосавшись, могут вызвать лекарственную интоксикацию.

Непосредственно с началом инфузионной терапии начинают и борьбу с болевым синдромом, направленную на снижение чувствительности к боли и прерывание потока шокогенных импульсов, идущих в центральную нервную систему. Внутривенно вводят 1-2 мл 1-2% раствора тримеперидина или кодеин + морфин + наркотин + папаверин + тебаин. Неплохой обезболивающий эффект даёт внутривенное введение 2-5 мл 50% раствора метамизола натрия. При стабильном артериальном давлении можно ввести внутривенно декстрозопрокаиновую смесь, состоящую из 150 мл 5% раствора декстрозы и 150 мл 0,25% раствора прокаина.

Важнейшее противошоковое мероприятие — прокаиновые или прокаиноспиртовые блокады. Это могут быть проводниковые, футлярные или блокады непосредственно мест переломов. При опасении получить гипотензивный эффект от применения прокаина показано введение 1 мл 10% раствора кофеин-бензоата натрия.

После анестезии необходимо обездвижить повреждённые сегменты тела. Если состояние больного позволяет, накладывают скелетное вытяжение, производят закрытые ручные репозиции, конечности фиксируют гипсовыми повязками. Если же манипуляции из-за тяжести состояния больного невозможны, повреждённые конечности иммобилизуют временными гипсовыми лонгетами до определения тактики лечения после выхода пострадавшего из критического состояния.

ТРАВМА ГРУДИ (БОРЬБА С ОСТРОЙ ДЫХАТЕЛЬНОЙ НЕДОСТАТОЧНОСТЬЮ)

Классификация

Травмы груди делят на изолированные, множественные, сочетанные и комбинированные, а также на открытые и закрытые (Е.А. Вагнер).

По классификации Ассоциации хирургов-травматологов США выделяют такие группы.

- Неотложные состояния, непосредственно угрожающие жизни больного:
  - нарушения внешнего дыхания (обструкция верхних дыхательных путей, пневмоторакс, массивный гемоторакс, патологическая подвижность грудной стенки);
  - нарушения кровообращения (кровотечение, тампонада сердца, сдавление магистральных сосудов);
  - шок.
- Повреждения, потенциально опасные для жизни (опасны без своевременного лечения, но дающие врачу несколько часов для постановки диагноза и выбора тактики):
  - разрывы пищевода;
  - повреждение диафрагмы;
  - повреждение лёгкого;
  - ушиб сердца или лёгкого;

  о- эмфизема средостения.

Тяжесть состояния зависит не столько от повреждений конкретных органов, сколько от нарушений жизненно важных функций, вызванных общими патофизиологическими механизмами. Примеры таких нарушений: шок (шоковое лёгкое), острая сердечная недостаточность (ОСН), острая дыхательная недостаточность (ОДН), бронходеструктивный синдром (ключевой момент — отёк, дискинезия и закупорка мокротой бронхиол).

В развитии патологии выделяют три стадии:

- компенсированная бронхорея (увеличивается и образование, и выведение мокроты);
- декомпенсированная бронхорея (продукция мокроты растёт, а механизмы выведения не справляются с её транспортом);
- обструкция.

Затем присоединяется полиорганная недостаточность.

Диагностика и лечение травм органов грудной клетки

По клинической картине травмы грудной клетки делят на четыре группы тяжести.

- Крайне тяжёлое состояние (с нарушением витальных функций) — пострадавшего немедленно доставляют в операционную. Показаны реанимация, УЗИ грудной и брюшной полости, ЭКГ, ЭхоКГ, срочная операция, остановка кровотечения.

- Тяжёлое состояние (без нарушения витальных функций) — выполняют обследование (осмотр, рентгенологическое исследование, ЭКГ, УЗИ, УЗДГ, ЭхоКГ), делают необходимые анализы, при необходимости — плевральную пункцию и дренирование. Выполняют операцию, стабилизируют состояние пациента.
- Состояние средней тяжести (нет угрозы жизни, гемодинамика стабильная) — проводят все необходимые исследования и консультации специалистов.
- Удовлетворительное состояние — все исследования выполняют в приёмном покое.

Комплекс обследования пострадавшего включает следующие действия и мероприятия:

- осмотр, пальпацию, аускультацию;
- все лучевые исследования, в том числе контрастные (исследование пищевода, желудка, ангиография);
- УЗИ (с целью поиска жидкостей и воздуха);
- УЗДГ сосудов;
- наиболее информативны КТ, эндоскопия, бронхоскопия, эзофагоскопия.

Борьбу с острой дыхательной недостаточностью начинают с осмотра верхних дыхательных путей, устранения западания языка и нижней челюсти. Затем с помощью электроотсоса аспирируют из трахеобронхиального дерева слизь, кровь и другие жидкие ингредиенты, восстанавливая его проходимость. Если больной в сознании и восстановилось адекватное дыхание, дают увлажнённый кислород через маску и контролируют вентиляцию лёгких. Тяжёлых больных интубируют и переводят на искусственную вентиляцию лёгких. Периодически отсасывают слизь из дыхательных путей тонким катетером через интубационную трубку.

Наиболее сложный раздел борьбы с ОДН — восстановление каркасности грудной клетки при множественных и (особенно) окончатых (флотирующих) переломах. В этих случаях возникает парадоксальное дыхание. В момент вдоха, когда грудная клетка расширяется, образовавшаяся рёберная панель западает и, наоборот, в момент спадения грудной клетки при выдохе выбухает над её поверхностью. В связи с тем, что давление в плевральной полости повреждённой половины грудной клетки остаётся почти неизменным, вентиляция лёгкого резко нарушается. Ухудшается вентиляция и здорового лёгкого, поскольку часть воздуха в него поступает из пострадавшего лёгкого, а не из атмосферы. С каждой дыхательной экскурсией ОДН нарастает, что в конце концов приведёт к гибели больного.

Сегментарные переломы рёбер по задней поверхности грудной клетки менее опасны, так как пострадавший своей массой тела прижимает рёберную панель, исключая её флотацию. Переломы же передних и боковых поверхностей грудной клетки нуждаются в незамедлительном восстановлении её каркасности. Наиболее простой способ — фиксация рёберной панели мешочками с песком или специальными пелотами. Из плотного картона или пластмассы вырезают заготовку по форме рёберной панели, но несколько ббльших размеров. Обворачивают её ватой и марлей и укладывают на подвижную часть грудной стенки. Фиксацию пелота осуществляют ремнями или полосой липкого пластыря вокруг всей грудной клетки, но без её сжатия. Через 2-3 нед фиксацию можно постепенно ослабить, а в последующем снять, ориентируясь на состояние больного.

Чаще всего восстановление каркасности создают путём вытяжения за мягкие ткани, а ещё лучше — за рёбра или грудину (рис. 13-5). Рёбра захватывают бельевыми цапками или подведёнными под них толстыми шёлковыми нитями, а грудину — пулевыми щипцами. Вытяжение осуществляют с помощью грузов, подвешенных к балканским рамам, массой при переломе рёбер 1,5-2 кг, при переломе грудины и рёбер — 2-5 кг. Сроки тракции составляют 2-4 нед.

Чтобы избежать длительного пребывания больного в постели, предложены оригинальные способы фиксации рёберной панели пелотами в виде больших,

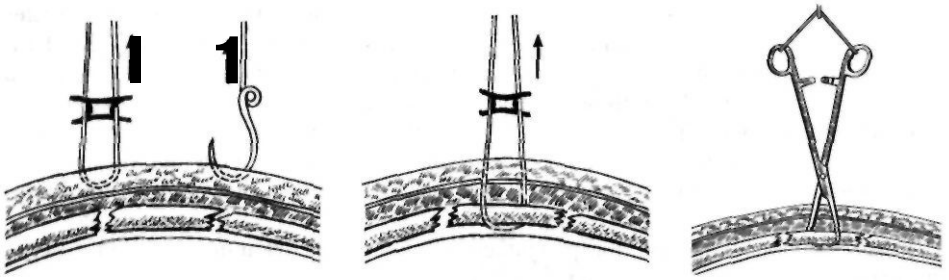

Рис. 13-5. Способы фиксации рёберной панели.

изогнутых по форме грудной клетки пластмассовых прозрачных пластин. Их крепят к грудной стенке с помощью швов, наложенных на мягкие ткани, или специальных устройств, прикреплённых к рёбрам (как при вытяжении), что создаёт восстановление каркасности грудной клетки (рис. 13-6).

При множественных переломах рёбер некоторые авторы [Кузьмичёв А.П., Соколов В.А., 1981] оптимальным считали оперативное лечение с остеосинтезом рёбер различными способами (рис. 13-7).

Для обнажения мест переломов используют широкие передние и боковые (рис. 13-8) доступы. После отслойки мышц находят сломанные рёбра, как правило, имеющие смещение отломков с захождением друг за друга. При ревизии выявляют переломы хрящевой части рёбер, невидимые на рентгенограммах, и повреждения париетальной плевры.

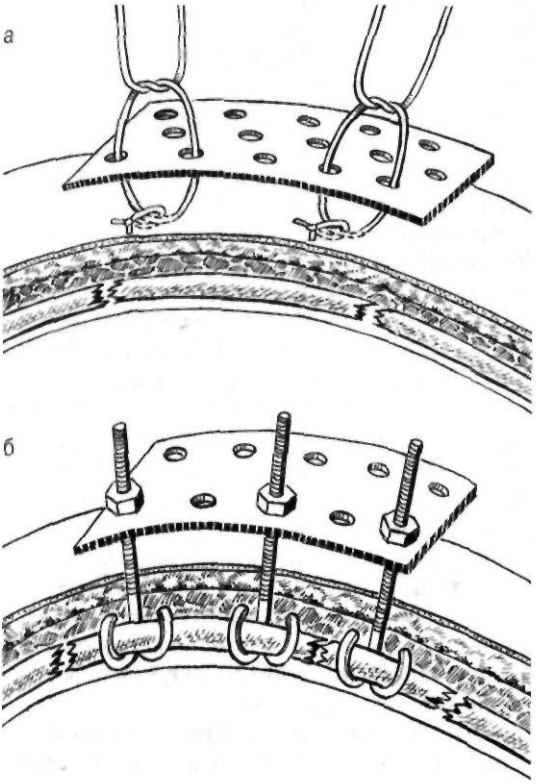

Рис. 13-6. Фиксация рёберной панели пластинкой с прошиванием за мягкие ткани (а) и по Константинеску (б).

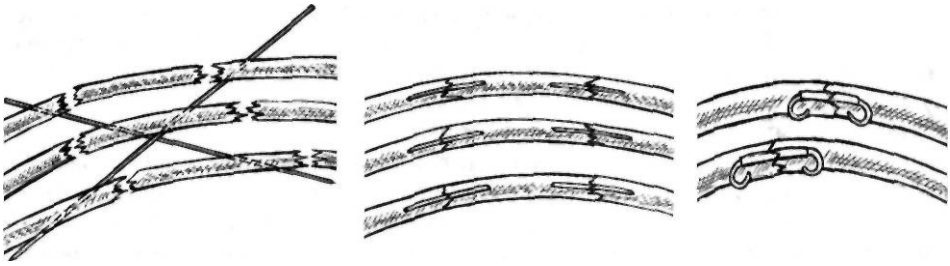

Рис. 13-7. Способы остеосинтеза рёбер.

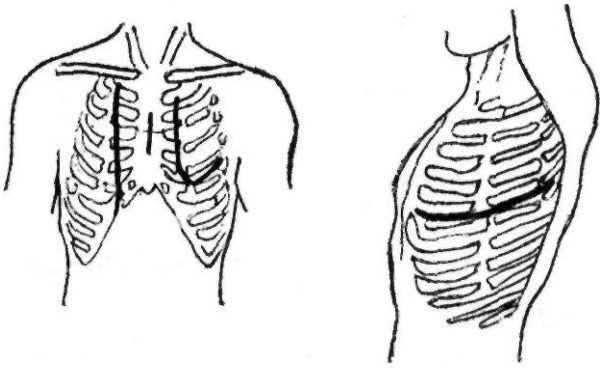

Рис. 13-8. Схема операционных разрезов, применяемых для остеосинтеза рёбер и грудины.

В конце отломков хрящевой части в вертикальном направлении просверливают по два отверстия в каждом и скрепляют их шёлковыми П-образными швами.

Костные части сломанных рёбер извлекают однозубым крючком, надкостницу рассекают продольно и отслаивают. Дрелью проводят спицу в центральный отломок, а после сопоставления продвигают её на 3-4 см в периферический. Спицу скусывают, а конец её загибают во избежание миграции в плевральную полость.

Остеосинтез танталовыми скрепками осуществляют аппаратами СГР-2 и СРКЧ-22. Последний даёт наиболее жёсткую фиксацию. Сшивание отломков рёбер выполняют поднадкостнично, одной или двумя танталовыми скобами, длиной 22 мм, которые затем самостоятельно рассасываются в течение 2-3 лет, что не требует последующего их удаления. Раны ушивают, а плевральную полость в зависимости от содержимого дренируют во втором-третьем или седьмом-восьмом межреберье. По показаниям выполняют трахеостомию.

Флотирующие переломы наиболее опасны. Их лечение включает вспомогательную или полную ИВЛ, санационную бронхоскопию, при необходимости трахеостомию, противошоковую терапию (блокады, наркотические анальгетики, перидуральная анестезия), антибиотикотерапию, стабилизацию каркаса грудной клетки (вытяжение фрагмента 4 цапками). Хирургическая стабилизация даёт много осложнений, поэтому её применяют крайне редко.

На всех этапах борьбы с острой недостаточностью дыхания необходимо достаточное насыщение тканей кислородом с помощью искусственной вентиляции лёгких, а при первой возможности - в барокамере.

Все перечисленные тактические и лечебные мероприятия в борьбе с шоком, кровопотерей и ОДН выполняют не последовательно, а, как гласит один из постулатов лечения травмы, одновременно. Благодаря этому удаётся вывести больного из критического состояния, добиться подъёма систолического АД до 90-100 мм рт.ст., что позволяет продолжить обследование больного.

В первую очередь необходимо исключить сдавление головного мозга, повреждение сердца, гемопневмоторакс, повреждение паренхиматозного органа с внутренним кровотечением или полого органа в брюшной полости, травму почки, мочевого пузыря и уретры. Это наиболее частые и грозные спутники политравмы.

При стабильности показателей гемодинамики и отсутствии подозрений на повреждение внутренних органов выполняют рентгенологическое исследование областей, в которых заподозрено наличие переломов или вывихов. Больным, находящимся в бессознательном состоянии с признаками шока тяжёлой степени, необходимо произвести рентгенографию черепа, грудной клетки и таза, так как при политравме наиболее частые ошибки в диагностике допускают при повреждении этих частей тела.

Значительно серьёзнее обстоит дело, когда нет полной уверенности в целостности внутренних органов. Наиболее часто возникают трудности в диагностике при повреждении содержимого грудной клетки, брюшной полости и забрюшинного пространства.

При травмах грудной клетки грозными явлениями становятся кровотечение и поступление воздуха в плевральную полость. И то, и другое раздражает плевру, изменяет отрицательное давление в плевральной полости на избыточно положительное, коллабирует лёгкое, выключая его из газообмена, смещает средостение в здоровую сторону, раздражая нервные сплетения аорты, бронхов, а в сумме создаёт симптомокомплекс, именуемый плевропульмональным шоком.

Пневмоторакс

ОПРЕДЕЛЕНИЕ

Пневмоторакс — присутствие воздуха в плевральной полости, возникшее вследствие ранения грудной стенки или лёгкого с повреждением одной из веточек бронха.

КОД ПО МКБ-10

J93. Пневмоторакс.

КЛАССИФИКАЦИЯ

По патофизиологическому механизму:
- закрытый;
- открытый;
- клапанный.

По объёму:
- ограниченный — лёгкое коллабировано на треть;
- средний — лёгкое коллабировано на одну вторую;
- тотальный — коллапс лёгкого больше чем наполовину.

ЭТИОЛОГИЯ, МЕХАНИЗМ ТРАВМЫ

Травматический пневмоторакс может быть обусловлен закрытой травмой грудной клетки, например, при повреждении лёгкого отломками рёбер, разрыве лёгкого или бронха вследствие повышения внутрилёгочного давления при смыкании голосовых связок в момент травмы. Другой причиной может быть проникающее ранение грудной клетки. Иногда происходят ятрогенные повреждения: при неудачной попытке катетеризации подключичной вены, акупунктуре звёздчатого ганглия, блокаде межрёберного нерва, плевральной пункции.

КЛИНИЧЕСКАЯ КАРТИНА И ДИАГНОСТИКА

Осмотр и физикальное обследование

Наличие воздуха в плевральной полости можно определить по подкожной эмфиземе, видимой на глаз и издающей крепитацию в подкожной клетчатке при

пальпации. Границы подкожной эмфиземы следует очертить раствором какого-нибудь красителя, чтобы иметь возможность контролировать динамику её размеров. При перкуссии определяют коробочный звук и исчезновение или резкое уменьшение границ лёгкого. Голосовое дрожание не проводится. Аускультативно не находят дыхательных шумов.

Лабораторные и инструментальные исследования

На обзорной рентгенограмме грудной клетки выявляют отсутствие лёгочного рисунка по всей половине грудной клетки, лёгкое определяется в виде плотной треугольной тени, расположенной у его корня. Возможно смещение средостения. В подкожной жировой клетчатке видны участки просветления, соответствующие местам скопления воздуха.

Осложнения

Осложнения включают синдром шокового лёгкого, пиопневмоторакс, бронхоплевральные фистулы.

ЛЕЧЕНИЕ

Консервативное лечение

Если не нарастают острая дыхательная недостаточность и подкожная эмфизема, пневмоторакс закрытый. Необходимо произвести плевральную пункцию во втором-третьем межреберье по среднеключичной линии и эвакуировать воздух, добившись максимального разрежения. Обязателен рентгенологический контроль за расправлением лёгкого. Если манипуляция удалась, ателектаз устранён (пусть даже не полностью) — дальнейшее лечение консервативное.

Если же максимальное разрежение не удаётся, лёгкое расправилось незначительно, нужно думать об открытом внутреннем пневмотораксе. Необходимо в месте, где производили пункцию, поставить в плевральную полость дренаж по Бюлау или же, подключив дренажную трубку (диаметром 5-7 мм) к аспирационному насосу, создать активную аспирацию воздуха. Показана торакоскопия.

Хирургическое лечение

Если же и в этом случае острая дыхательная недостаточность нарастает, разрежение в плевральной полости создать не удаётся, лёгкое не расправляется, следует думать о напряжённом пневмотораксе в результате разрыва бронха большого калибра (чаще причиной становится отрыв главного бронха). Больной подлежит оперативному лечению. Необходимо найти и устранить источник поступления воздуха в плевральную полость.

Гемоторакс

ОПРЕДЕЛЕНИЕ

Гемоторакс — скопление крови в плевральной полости.

КОД ПО МКБ-10

J94.2. Гемоторакс. S27.1. Травматический гемоторакс.

КЛАССИФИКАЦИЯ

По объёму (П.А. Куприянов):

- малый — 200-500 мл;
- средний — 500-1000 мл;
- большой — более 1000 мл.

По времени (М.М. Абакумов).

- I стадия — стадия формирования (4-5-е сутки с момента травмы) — желеобразная масса фибрина, элементов крови, рыхлых спаек.

- II стадия — организация свернувшегося гемоторакса (5-30-е сутки) — ретракция сгустка, разделение жидкой и плотной крови, появление молодой соединительной ткани.
- III стадия — нагноение (30-60-е сутки), эта стадия не возникает при интенсивном антибактериальном лечении.
- IV стадия — фиброторакс (60-90-е сутки) — плевропневмоцирроз с грубыми нарушениями функций внешнего дыхания.

ЭТИОЛОГИЯ

Причиной гемоторакса бывает кровотечение в плевральную полость, что может быть следствием открытых и закрытых травм грудной клетки. Быстрое накопление большого объёма крови приводит к нарушению вентиляции лёгких (из-за компрессионного воздействия). Плевральная жидкость, действуя как антикоагулянт, препятствует свёртыванию крови. В более поздние сроки плевральная жидкость инактивируется, что приводит к свёртыванию крови в плевральной полости — образуется свернувшийся гемоторакс.

КЛИНИЧЕСКАЯ КАРТИНА

Клинические проявления зависят от объёма гемоторакса.

- При малом гемотораксе нарушения функций сердечно-сосудистой системы и дыхательной системы минимальны или отсутствуют.
- При среднем гемотораксе пациент жалуется на общую слабость, боли в груди, одышку. Выявляют цианоз, холодный пот.
- Для большого гемоторакса характерна симптоматика среднего гемоторакса, выраженная более отчётливо.

Клиническая картина *инфицированного гемоторакса:* к перечисленным выше симптомам присоединяются лихорадка и лейкоцитоз.

ДИАГНОСТИКА

Осмотр и физикальное обследование

Определить наличие крови в плевральной полости довольно трудно. Суть в том, что пострадавший наиболее часто занимает горизонтальное положение. Кровь, разлившись по всему заднему отделу плевральной полости, практически не изменяет физикальных данных. Бронхофония не изменена, при перкуссии находят лёгочный звук, дыхательные шумы хорошо прослушиваются. Минимальные изменения (ослабление дыхания по задней поверхности, сомнительные укорочения перкуторного звука и т.д.), выявляемые при значительном кровоизлиянии в плевральную полость, не могут быть достоверным его подтверждением.

Лишь при большом объёме гемоторакса обращают на себя внимание учащение дыхания, снижение артериального давления, малый и частый пульс. Более выраженными становятся притупление перкуторного звука на стороне поражения, соответствующее уровню жидкости в плевральной полости, а также ослабление дыхательных шумов и голосового дрожания.

Лабораторные и инструментальные исследования

На рентгенограмме выявляют тотальное затенение всей половины грудной клетки, которое свидетельствует о наличии крови в плевральной полости, но не отвечают на два главных вопроса: каков объём гемоторакса и остановилось ли кровотечение?

Ответ на эти вопросы даёт плевральная пункция. Её производят в восьмом межреберье по задней подмышечной линии. Каплю полученной крови наносят на фарфоровую тарелку и ждут в течение 1-2 мин. Если кровь не свёртывается, значит кровотечение остановилось, а проведённый тест именуют отрицательной

пробой Рувилуа-Грегуара. Свернувшаяся кровь указывает на продолжающееся кровотечение, а пробу следует считать положительной.

При рентгеноскопии границы *свернувшегося гемоторакса* не смещаются при перемене положения тела больного. Диагноз подтверждают с помощью УЗИ.

Диагностика *инфицированного гемоторакса:* проба Петрова — мутный экссудат при пункции, проба Эффендиева — изменение жидкой и плотной частей крови при центрифугировании, бактериологическое исследование пунктата.

ЛЕЧЕНИЕ

Консервативное лечение

При остановившемся кровотечении содержимое плевральной полости эвакуируют шприцем Жане. Место пункции заклеивают стерильным шариком, в дальнейшем лечат больного консервативно.

Хирургическое лечение

Больным с продолжающимся кровотечением показано оперативное лечение — торакотомия, поиск и устранение источника кровотечения. Показанием к операции считают клинические признаки внутреннего кровотечения (бледность, холодный пот, частый слабый пульс, низкое и неустойчивое артериальное давление), безуспешность консервативного лечения и данные дополнительных исследований. Из них наиболее важны два показателя:

- положительная проба Рувилуа-Грегуара;
- если через дренаж из плевральной полости поступает жидкость со скоростью более 250 мл/ч и она интенсивно окрашена кровью, это признак продолжающегося кровотечения.

Лечение свернувшегося гемоторакса зависит от объёма скопившейся крови.

- При малом гемотораксе назначают антибиотики, лизирующие и рассасывающие препараты, физиотерапию.
- При среднем гемотораксе ставят проточно-промывную дренажную систему. В плевральную полость вводят стрептокиназу, урокиназу. Эти мероприятия эффективны до 10 сут.
- При большом гемотораксе показаны торакоскопия, разрушение и эвакуация сгустков. Лучший эффект отмечают при проведении лечебных мероприятий в срок до 10 дней с момента травмы, иногда до 30 дней. В поздние сроки необходимы торакотомия, плеврэктомия, декортикация лёгкого.

Лечение инфицированного гемоторакса включает проточно-промывной дренаж, антисептики, антибиотики, дезинтоксикационные мероприятия.

Ушиб сердца

ОПРЕДЕЛЕНИЕ

Ушиб сердца — травма без нарушения анатомической целостности структур сердца (диффузные изменения в миокарде, разрыв мелких сосудов, расслоение мышечных волокон).

КОД ПО МКБ-10

S26.8. Другие травмы сердца.

КЛАССИФИКАЦИЯ

По клиническому течению выделяют три формы ушиба сердца.

- Инфарктоподобную (10%).
- Стенокардитическую (80%).
- Смешанную (10%).

ЭТИОЛОГИЯ, МЕХАНИЗМ ТРАВМЫ

Чаще ушиб сердца бывает следствием удара в грудную клетку над областью сердца или в левую половину грудной клетки, реже — при ударе в правую половину. В результате происходит кровоизлияние в миокард, под эпикард или эндокард. Возможны разрывы мышечных волокон. Следствием может стать развитие травматического инфаркта миокарда.

КЛИНИЧЕСКАЯ КАРТИНА

Пострадавший предъявляет жалобы на боль в грудной клетке, возникшую сразу или через некоторое время после травмы. Возможны жалобы на общую слабость, сильное сердцебиение, ощущение перебоев в работе сердца, одышку.

Для ушиба сердца характерно течение по периодам:

- острый — 2-3 сут;
- репаративный — до 12-14-х суток;
- посттравматический кардиосклероз — с 14-х суток.

ДИАГНОСТИКА

Анамнез

В анамнезе — указание на травму грудной клетки с соответствующим механизмом действия.

Осмотр и физикальное обследование

При осмотре нередко обнаруживают внешние признаки закрытой травмы грудной клетки. При объективном обследовании выявляют артериальную гипотензию, тахикардию, нарушения сердечного ритма. Существенных изменений границ сердца, как правило, нет. Аускультативно отмечают глухость тонов сердца, реже — шум трения перикарда.

Лабораторные и инструментальные исследования

На ЭКГ обнаруживают подъём интервала *ST* выше изолинии, отсутствие зубца *R*. Также диагноз подтверждают с помощью УЗИ, УЗДГ, рентгенографии.

ЛЕЧЕНИЕ

Показания к госпитализации

Всем больным с закрытой травмой сердца показана госпитализация.

Консервативное лечение

Лечение такое же, как при инфаркте миокарда. Назначают препараты, купирующие болевой синдром; антиаритмические средства; средства, нормализующие гемодинамику, восстанавливающие сократительную способность миокарда и улучшающие обменные процессы.

Другие повреждения органов грудной клетки

УШИБ ЛЁГКОГО

КодпоМКБ-10

S27.3. Другие травмы лёгкого.

Клиническая картина и диагностика

В анамнезе — указание на травму грудной клетки.

Пациенты жалуются на боль, одышку, кашель, кровохарканье. Аускультативно выявляют влажные хрипы, ослабленное дыхание.

Лечение

Показана консервативная терапия, приблизительный срок лечения — 10 дней.

РАЗРЫВ ДИАФРАГМЫ

КодпоМКБ-10

S27.8. Травмы других уточнённых органов грудной полости.

Клиническая картина и диагностика

В анамнезе — указание на травму грудной клетки.

Патогномоничный признак такой травмы — кишечные шумы в плевральной полости. Для уточнения диагноза проводят рентгеноконтрастное исследование, торакоскопию.

Лечение

Лечение оперативное — восстановление целостности диафрагмы.

ОТКРЫТЫЕ ПОВРЕЖДЕНИЯ ЛЁГКИХ

КодпоМКБ-10

S27.3. Другие травмы лёгкого.

Клиническая картина и диагностика

В анамнезе — указание на ранение грудной клетки.

С точки зрения тяжести повреждения в лёгких выделяют три зоны:

- опасная зона (сосуды, бронхи);
- угрожаемая зона (центральная часть лёгкого — сегментарные сосуды и бронхи);
- безопасная зона (плащ лёгкого — периферия с мелкими сосудами и бронхами).

Клиническая картина зависит от того, в какой зоне произошло повреждение, и от обширности травмы.

Лечение

Показаны ПХО, герметизация грудной клетки, дренаж, антибактериальная терапия.

Торакотомия, торакоскопия и трахеостомия

Показания к экстренной торакотомии разработаны в 1910 г. И.И. Грековым:

- ранение в проекции сердца (второе межреберье сверху, среднеключичная линия справа, передняя подмышечная линия слева);
- продолжающееся кровотечение (положительная проба Рувилуа-Грегуара, или 200 мл/ч крови по дренажу);
- напряжённый пневмоторакс (отрыв главного бронха и т.д.);
- свернувшийся гемоторакс.

За истекший век кардинально изменились возможности анестезиологии, реаниматологии, функциональной диагностики (УЗИ, УЗДГ, КТ), эндоскопических исследований, что позволило пересмотреть тактику и лечение больных со сложными повреждениями грудной клетки и её органов.

Впервые торакоскопию выполнил в 1944 г. Ф.А. Шебанов при ранении грудной клетки. Бурное развитие этого малоинвазивного способа диагностики и лечения произошло у нас в стране в 1990 г. Считают, что до 70% всех торакальных операций (а экстренных — до 93,2%) можно выполнить торакоскопически (ранение диафрагмы — в 98% случаев, эвакуацию гемоторакса — в 90%, остановку внутриплеврального кровотечения — в 82% случаев). В 62% случаев удаётся избежать напрасных торакотомии и лапаротомий, при этом осложнения от манипуляции не превышают 2% [Жесткое К.Г., 2005].

ПОКАЗАНИЯ К ТОРАКОСКОПИИ

В настоящее время показаниями к торакоскопии считают следующие состояния:

- средний и малый гемоторакс или гемопневмоторакс;
- ранение в зоне сердца, в торакоабдоминальной зоне (четвёртое межреберье спереди, пятое сбоку и шестое сзади);
- напряжённый пневмоторакс;
- ранение диафрагмы;
- повреждение средостения (метод выбора);
- продолжающееся кровотечение по дренажу более 200 мл/ч или положительная проба Рувилуа-Грегуара;
- неразрешающийся пневмоторакс (сохранение сброса воздуха через 12 ч активной аспирации);
- свернувшийся и инфицированный гемоторакс.

ТЕХНИКА ТОРАКОСКОПИИ

Сначала осматривают перикард, затем средостение и корень лёгкого, затем — диафрагму и грудную стенку. Если выявляют ранение сердца или крупных сосудов и есть опасность не справиться торакоскопически, необходимо **немедленно перейти к торакотомии.**

Торакоскопия не показана при неустойчивом артериальном давлении.

АБСОЛЮТНЫЕ ПОКАЗАНИЯ К ЭКСТРЕННОЙ ТОРАКОТОМИИ

Достоверные признаки повреждения сердца и магистральных сосудов, большой и тотальный гемоторакс, гемоперикард и тампонада сердца, гемомедиастинум с компрессией дыхательных путей и магистральных сосудов, достоверные клинико-рентгенологические признаки разрыва трахеи, крупных бронхов.

Обезболивание

Обеспечивать обезболивание с помощью блокады сложно, так как много точек вкола, большой расход анестезирующего препарата, на манипуляцию уходит много времени, а анестезирующий эффект продолжается лишь в течение часа. В связи с этим предложены другие способы обезболивания.

- Под мышцы в месте перелома ставят тонкий многодырчатый дренаж. Введение анестетика осуществляют порциями или постоянно [Лихтенштейн А.О., Алтунин В.Ф., 1984J, однако эффект бывает слабым. Авторы предлагают вводить закись азота под кожу — эффект тот же.
- Длительная перидуральная анестезия (у больных на ИВЛ). К недостаткам метода следует отнести трудность ухода.
- Загрудинная блокада по В.И. Казанскому. Иглу длиной 4-5 см, изогнутую под углом 150°, вводят за грудину сверху до ощущения пульсации аорты. После этого вводят 50-60 мл 0,5% раствора прокаина. Метод хорош при травмах переднего отдела.
- Выполняют внутриплевральную пункцию в седьмом-восьмом межреберье. Через иглу вводят катетер, через него — 20 мл 0,5% бупивакаина с эпинефрином 15 мг/20 мл через 3-6 ч. Если введение осуществляют постоянно, скорость должна быть 8-10 мл/ч. Следует помнить, что **нельзя выполнять двусторонние блокады; кроме того, к противопоказаниям относят бессознательное состояние пациента.**
- Хороший эффект даёт вагосимпатическая блокада.

ТРАХЕОСТОМИЯ

Показания к наложению трахеостомы следующие.

- Необходимость ИВЛ с предполагаемым сроком не менее 10 дней.
- Тяжёлая травма лёгких и грудной клетки, особенно двусторонняя.
- Сочетанная травма: повреждение грудной клетки в сочетании с черепно-мозговой травмой.

Осложнения трахеостомии: трахеобронхиты, пневмонии, язвы слизистой оболочки трахеи, рубцовые стриктуры трахеи (потребность в пластических операциях).

ПОВРЕЖДЕНИЯ ДРУГИХ ОРГАНОВ

Повреждение органов брюшной полости

КОД ПО МКБ-10

S36. Травма органов брюшной полости.

КЛИНИЧЕСКАЯ КАРТИНА

Повреждение органов брюшной полости чревато массивными кровотечениями и разрывами полых органов, вызывающими перитонит. Кровотечения наиболее часто происходят из травмированных печени и селезёнки, но возможны кровотечения и из сосудов желудка, брыжейки и других органов.

Общие признаки внутрибрюшинного кровотечения такие же, как и при внутриплевральном. Тяжёлое состояние больного, связанное с политравмой, затушёвывает или не позволяет выяснить многие характерные признаки.

ДИАГНОСТИКА

Осмотр и физикальное обследование

Живот обычной конфигурации, участие в акте дыхания несколько ослаблено. При пальпации отмечают умеренное напряжение мышц, слабоположительный или сомнительный симптом Щёткина-Блюмберга. Перистальтика кишечника ослаблена, определяют единичные волны. Перкуторно можно выявить наличие жидкости в брюшной полости, если объём её не менее 750-1500 мл. Характерно смещение границ притупления в отлогих местах при перемене положения тела больного. Для этого достаточно подложить с одной стороны под спину пострадавшего мешочек с песком. При ректальном или вагинальном исследовании обнаруживают нависание прямокишечно-пузырного или пузырно-маточного углубления брюшины.

При разрыве полого органа в животе (например, желудок, тонкая или толстая кишка) клиническая картина характеризуется явлениями перитонита с довольно интенсивным его прогрессированием. Язык сухой, больного мучит жажда. Жалобы на боли в животе. Передняя брюшная стенка практически не участвует в акте дыхания, иногда втянута, напряжена. Если больной находится в бессознательном состоянии, напряжение передней брюшной стенки и болевая реакция на пальпацию живота сохраняются. Перистальтика кишечника не выслушивается. Симптом Щёткина-Блюмберга положительный.

В некоторых случаях при перкуссии определяют исчезновение почечной тупости. Феномен заключается в выходе газа из полого органа и скоплении его в правом подреберье, что и изменяет перкуторный звук. На обзорной рентгенограмме живота газ просматривается в виде серповидного просветления в правом подреберье над тенью печени.

Лабораторные и инструментальные исследования

Обязательно УЗИ!

Если остаются сомнения в правильности диагноза, производят пункцию брюшной полости, а лучше — лапароцентез.

Пункцию выполняют на середине расстояния между пупком и лобковым симфизом по белой линии живота. Кожу двукратно смазывают йодом. В место пункции вводят 0,25% раствор прокаина, создавая «лимонную корочку». Кожу захватывают бельевой цапкой и приподнимают кпереди. Длинной толстой иглой прокалывают переднюю брюшную стенку строго перпендикулярно. На канюлю надевают шприц, наполовину заполненный 0,25% раствором прокаина, и, убедившись, что игла проходима и находится в брюшной полости (прокаин идёт свобод-

но), потягивают поршень на себя. В шприц могут поступать кровь, содержимое полых органов и т.д.

Более надёжное диагностическое средство — лапароцентез. Выполняют его в той же точке, под такой же анестезией. Вместо бельевой цапки можно использовать держалки из толстой шёлковой нити. Скальпелем надсекают кожу, затем троакаром перфорируют переднюю брюшную стенку. Стилет троакара извлекают, в него вставляют резиновый катетер или тонкую силиконовую трубку. Троакар поочерёдно направляют в правое, левое подреберье и подвздошные области, максимально вводят в них трубку и аспирируют содержимое этих отделов брюшной полости, оценивая его по внешнему виду, запаху и лабораторно. С помощью такого поискового катетера можно у 80-90% пострадавших установить наличие внутреннего кровотечения или повреждение внутреннего органа брюшной полости.

Оставшиеся сомнения в правильности диагноза может разрешить только лапаротомия — крайнее диагностическое средство и первое лечебное мероприятие при катастрофе брюшной полости.

Повреждения почек

КОД ПО МКБ-10

S37.0. Травма почки.

ЭПИДЕМИОЛОГИЯ

Закрытые повреждения почек занимают 6-е место среди травм живота и составляют 4,5% [Романенко А.Е., 1985].

КЛИНИЧЕСКАЯ КАРТИНА И ДИАГНОСТИКА

Осмотр и физикальное обследование

Изолированные разрывы почек характеризуются клинической картиной внутреннего кровотечения (бледность кожных покровов, тахикардия, низкое и неустойчивое артериальное давление, снижение количества эритроцитов и содержания гемоглобина) и типичной триадой: боль в поясничной области, там же припухлость, гематурия.

Понятно, что в остром периоде политравмы общая симптоматика тяжёлого состояния не проясняет клинической картины, но наличие осаднения, гематомы, припухлость в поясничной области должны насторожить врача уже при беглом осмотре.

Лабораторные и инструментальные исследования

Выявление крови в моче обязывает принять лечебные меры (холод на область почки, гемостатические средства) и продолжить диагностику с целью определения наличия и функций ОБЕИХ (!) почек. Производят внутривенную урографию.

ЛЕЧЕНИЕ

Лечение большинства повреждений почек консервативное. Но если разрыв почки — источник интенсивного кровотечения (геморрагия из других органов исключена), то восстановление её функций — первостепенная задача, а резекция или удаление разрушенного органа становятся операцией выбора.

Повреждения костей

Повреждения костей, особенно нижних конечностей, сопровождаются шоком и значительной кровопотерей. Множественные переломы всегда представляют угрозу для жизни пострадавшего, лишь своевременная полноценная интенсивная терапия может ликвидировать эту угрозу. Ещё более опасно размозжение конеч-

ности. Сама травма, приведшая к тотальному разрушению и гибели тканей конечности, вызывает тяжёлый шок, а всасывание продуктов распада ведёт к тяжёлой интоксикации и развитию печёночной и почечной недостаточности. Поэтому размозжённую конечность необходимо удалить как можно раньше. Для этого производят футлярную прокаиновую блокаду, систолическое артериальное давление поднимают до 100-90 мм рт.ст., а если не удаётся, то и при более низких цифрах выполняют усечение размозжённой конечности.

Таким образом, оказание помощи больным с политравмой требует понимания её патогенеза и наличия определённых практических навыков, сочетающих одновременное проведение интенсивной терапии и дальнейшей углублённой диагностики. Необходимо уметь выявить доминирующий очаг повреждения и принять меры к его устранению. В части случаев это можно сделать только хирургическим путём на фоне тяжёлого состояния пострадавшего.

Хирургические вмешательства при тяжёлых стадиях травматической болезни должны представлять собой строго ограниченный комплекс жизненно необходимых мероприятий с минимальной затратой времени:

- операции при внутреннем кровотечении и разрыве полых органов;
- операции при размозжении конечности — её усечение и первичная хирургическая обработка;
- операции при обширных повреждениях тканей — первичная хирургическая обработка с закрытием дефектов.

Показания к оперативному лечению больных с политравмой, находящихся в состоянии шока с доминирующей травмой, следующие.

- Голова:
  - наружное кровотечение;
  - сдавление головного мозга.
- Грудь:
  - подозрение на ранение сердца;
  - продолжающееся внутриплевральное кровотечение;
  - напряжённый пневмоторакс.
- Живот:
  - внутрибрюшное кровотечение;
  - подозрение на повреждение внутреннего органа.

4. Почки:
   - интенсивное продолжающееся кровотечение.
5. Конечности:
   - отрыв, размозжение конечности с повреждением крупных сосудов и нервных стволов.

Проводимую до операции противошоковую терапию нельзя прекращать ни во время, ни после неё. Критерием при этом должно быть только стойкое выведение больного из состояния шока.

Независимо от избранного метода обезболивания хирургическое вмешательство на конечностях проводят только после прокаиновой блокады (места перелома или футлярной).

Хирургическое вмешательство при анатомических повреждениях, не представляющих непосредственной угрозы для жизни пострадавшего, необходимо отложить.

Завершение неотложных вмешательств и выведение больного из состояния шока с полной стабилизацией витальных функций может стать критерием для разрешения начать вмешательства по восстановлению анатомических взаимоотношений закрытым или открытым способом. Однако любая манипуляция — дополнительная травма, способная вновь ввергнуть больного в тяжёлое состояние.

Сложность и многогранность патогенеза травматической болезни, тяжёлое состояние больного, не всегда эффективная терапия и довольно высокая летель-

ность при политравме определили тактику хирургов в остром периоде: «НЕ ВРЕДИ!».

С развитием анестезиологии и реаниматологии, созданием различных аппаратов и лекарственных средств, позволяющих в той или иной степени управлять рядом функций человеческого организма, расширились диапазон и объём хирургических вмешательств при тяжёлых множественных и сочетанных повреждениях опорно-двигательной системы.

Травматологи стали смелее применять различные виды остеосинтеза, в том числе и внутрикостный. Стали говорить о том, что остеосинтез служит противошоковым мероприятием, поскольку исключает подвижность отломков. И с этим нельзя не согласиться. Кроме того, первичный остеосинтез имеет другие положительные стороны:

- простота вмешательства;
- более точное анатомическое восстановление тканей;
- нет нужды в повторных отсроченных операциях, а значит, нет повторной психической и операционной травмы, повторного наркоза, сократились сроки лечения и многое другое.

Казалось бы, прекрасный способ, но во многих случаях его нельзя использовать из-за тяжести состояния больного, наличия сопутствующих заболеваний, опасности гнойной и анаэробной инфекции, сложности диагностики. Негативные стороны остеосинтеза: больной не обследован и не подготовлен к операции и наркозу, индивидуально не подобраны фиксаторы, а само внедрение стержней в костно-мозговой канал травматично.

Кроме того, изучение отдалённых результатов показывает, что летальность при оперативных способах лечения значительно выше, чем при применении консервативных. Особенно высока она там, где хирургические вмешательства проводили без учёта состояния больного и достаточной лекарственной терапии.

Французский хирург Merl d'Aubigne (1972) писал, что большая опасность для больных возникает в том случае, когда хирург, овладев техникой введения в кости гвоздей, штифтов, винтов, пластинок и прочего, думает, что он научился лечить перелом. Эта опасность возрастает в несколько раз при лечении множественных переломов.

Иногда начинающих хирургов окрыляют удачные исходы хирургического лечения больных с переломами верхних конечностей, оперированных в первые часы после травмы. Не следует забывать, что повреждения верхних конечностей протекают более благоприятно, чем аналогичные травмы нижних конечностей.

Таким образом, выбор способа лечения и объёма вмешательства не всегда прост — необходим индивидуальный подход в каждом конкретном случае. И это не декларация, поскольку возникает масса вопросов, на которые должен быть представлен незамедлительный ответ.

- Какой способ лечения избрать: консервативный или оперативный?
- Если консервативный, то что применить: гипсовую повязку, скелетное вытяжение или их какое-то сочетание?
- Если решено оперировать больного, то когда: сразу или через какой-то промежуток времени?
- Какой способ вмешательства избрать: внеочаговый или очаговый?
- Какие фиксаторы использовать: накостные, внутрикостные или сочетанные?

В остром периоде политравмы подавляющее большинство хирургов придерживаются щадящей тактики. После стабилизации максимального артериального давления на цифрах 90-100 мм рт.ст. и выше устраняют вывихи, накладывают скелетное вытяжение, производят закрытые ручные репозиции и фиксацию конечности гипсовыми повязками. После выведения больного из шока выполняют закрытые ручные репозиции сложных переломов, сопоставление отломков которых требует

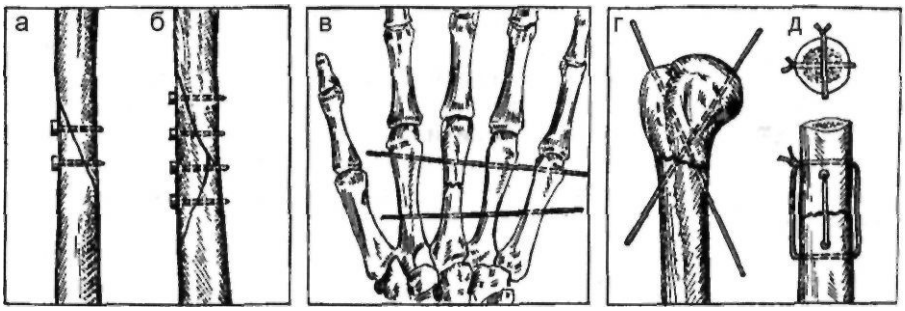

Рис. 13-9. Щадящие способы остеосинтеза: а — шурупами; б — пластинкой; в — параллельными спицами; г — перекрёстными спицами; д — перекрёстным проволочным швом.

применения значительных усилий и дополнительно травмирует пациента. В это же время выполняют первичную хирургическую обработку ран, репозицию открытых переломов. Для фиксации отломков в ране можно использовать щадящие способы фиксации: спицами, проведёнными параллельно и перекрёстно, болтами, пластинами, перекрёстным проволочным швом и т.д. (рис. 13-9).

Интрамедуллярный остеосинтез стержнями, особенно вводимыми ретроградно, применять не следует во избежание разноса инфекции из раны по костно-мозговому каналу.

Если позволяет состояние больного, хороший эффект стабилизации костных отломков даёт применение аппаратов внешней фиксации: Г.А. Илизарова, В.К. Калнберза, О.Н. Гудушаури, а также стержневые аппараты наружной фиксации Ламботта, Гоффманна-Видаля и др.

Остальные расширенные вмешательства по восстановлению анатомических взаимоотношений элементов опорно-двигательного аппарата необходимо отложить на 3-14 дней. За это время стабилизируется состояние больного, купируется «местный», «тканевый шок», пациента можно детально обследовать и индивидуально подобрать вид обезболивания и способ хирургического вмешательства.

В подтверждение сказанному приводим данные Г.Д. Никитина и соавт. (1976), которые 96,4% больных с политравмой в остром периоде лечили консервативно (гипсовую повязку применили у 73% больных, скелетное вытяжение — у 23,4%), отсроченный же остеосинтез выполнили в 23,8% случаев этому же контингенту пострадавших.

А.В. Каплан и соавт. (1979) используют для лечения больных в остром периоде политравмы гипсовую повязку, скелетное вытяжение и их сочетание, причём при множественных повреждениях консервативно лечили 53% больных, а при более тяжёлых сочетанных повреждениях — 71%. Оперативно методом погружного остеосинтеза при множественных повреждениях лечили 15% больных (не имевших шока), 28% пострадавших наложены аппараты внешней фиксации. При сочетанных травмах оперированы 3%, отсроченный остеосинтез выполнен 26% больных.

Аналогичные данные приводит В.Ф. Пожариский (1989): 86% пациентов с политравмой он лечил консервативно (гипсовая повязка — 30%, скелетное вытяжение — 56%). Операциям в остром периоде подвергнуты 14% больных с относительно лёгкими травмами. Отсроченный же остеосинтез произведён 29% больных, причём погружной остеосинтез — 25% этих пациентов, а внеочаговый аппаратами внешней фиксации — 45% больных.

В настоящее время, благодаря успехам анестезиологии-реаниматологии и появлению малоинвазивных вмешательств и имплантатов, показания к оперативному лечению переломов значительно расширились. Особенно это касается

внутрисуставных или околосуставных переломов даже с небольшим смещением отломков, переломов надколенника и локтевого отростка с диастазом отломков и т.д. Относительным, но иногда главным показанием к оперативному лечению становится желание пациента. Зная, что после внутрикостного блокируемого остеосинтеза не нужна внешняя иммобилизация, больные в категоричной форме отказываются от других методов лечения. Да и врач заинтересован в ранней активизации больного, что даёт положительный эффект в лечении и исключает массу осложнений.

Критерий, по которому определяют возможности оперативного лечения, — общее состояние пострадавшего. После перевода больного из реанимационного отделения палатный врач должен определиться с дальнейшей тактикой — с возможностью и сроками оперативного лечения.

ЛЕЧЕНИЕ ПОЛИТРАВМЫ В ПЕРИОД МЕСТНЫХ ПРОЯВЛЕНИЙ

Период местных проявлений длится от окончания острого периода (2-3-я неделя) до восстановления трудоспособности пострадавшего с ориентацией на средний срок консолидации и восстановления профессиональной трудоспособности.

В первые дни периода возможна высокая хирургическая активность, стараются устранить неудачи и дефекты консервативного лечения: отсутствие контакта между отломками, значительное их смещение по длине, углообразные искривления конечностей. В последующем лечение преимущественно консервативное. Потребность в операциях возникает, как правило, при осложнениях инфекционного или другого характера.

Консервативное лечение должно быть комплексным, направленным на своевременное сращение повреждённых костей скелета и восстановление утраченных функций конечности или другой части тела.

Цели проводимой терапии заключаются в следующем.

- Повысить психоэмоциональную и физическую активность пострадавшего.
- Улучшить или нормализовать микроциркуляцию в зоне травмы.
- Предупредить общую мышечную атрофию иммобилизованных частей тела.
- Предупредить развитие контрактур.

Для реализации поставленных целей и задач в комплексное лечение должны входить рациональное питание, соответствующий каждому этапу лечения режим, психотерапия и медикаментозная терапия, лечебная гимнастика, оксигенобаро-, физио- и иглотерапия и т.д.

После устранения иммобилизации возрастает интенсивность лечебной физкультуры, добавляют механотерапию, расширяют физиотерапию, включая лазертерапию, магнитотерапию, бальнеотерапию (бассейн, ванны) и другие средства воздействия на локомоторный аппарат. Логическим завершением функциональной реабилитации может стать санаторно-курортное лечение.

При благоприятном течении политравмы и своевременном правильном лечении исходом становится полное выздоровление пострадавшего. Удлинение сроков консолидации и восстановления трудоспособности на треть при множественных и сочетанных травмах следует считать закономерностью.

При тяжёлых политравмах, когда больные находятся по 3-4 нед в бессознательном состоянии, когда присоединяются грозные инфекционные осложнения (перитонит, мочевая инфильтрация, нагноение ран, сепсис), основная борьба направлена на спасение жизни больного, поэтому не всегда возможно выполнить необходимые мероприятия для восстановления целостности костей и суставов.

ЛЕЧЕНИЕ ПОСТРАДАВШИХ В ПЕРИОД ПОСЛЕДСТВИЙ И ОСЛОЖНЕНИЙ ПОЛИТРАВМЫ

Все неудачи и осложнения в лечении относят на III период — последствий и осложнений политравмы. Кроме того, в эту группу следует отнести повреждения,

калечащие больного: отрывы конечностей, многооскольчатые переломы костей, образующих сочленяющиеся поверхности сустава, дефекты костей, утерянных в момент травмы, повреждение спинного мозга и крупных нервных стволов и т.д.

Довольно распространённый дефект лечения II периода политравмы — порочное положение конечности, делающее её функционально непригодной даже при консолидации костей.

Самую большую группу больных, нуждающихся в лечении последствий множественных и сочетанных повреждений, составляют пациенты с осложнениями травм неинфекционного характера. Это замедленная консолидация, несросшиеся переломы, ложные суставы, неправильно сросшиеся переломы, контрактуры и анкилозы, асептические некрозы эпиметафизов длинных трубчатых и тел мелких губчатых костей.

В III периоде зачастую выявляют не распознанные ранее разрывы мышц сухожилий и связок.

Таким образом, контингент больных, перешедших в III период лечения политравмы, неоднороден, но все они нуждаются уже не только в медицинской, но и в социальной реабилитации. И если у одних утрата трудоспособности и инвалидность — временное явление, то другим необходимо установить постоянную инвалидность I, II или III группы и предпринять меры к обучению пострадавшего новой профессии и его трудоустройству.

Лечение замедленной консолидации, несросшихся переломов и ложных суставов описано нами в главе «Нарушения заживления переломов», поэтому мы не будем повторяться, а остановимся на некоторых реконструктивных вмешательствах, применяемых при неинфекционных осложнениях.

Неправильно сросшиеся переломы

Неправильно сращённые переломы или ложные суставы в порочном положении конечности как последствия политравмы встречают довольно часто, они бывают результатом тяжёлого состояния пострадавшего на протяжении длительного времени или же плодом неоправданной тактики II периода.

Консолидация наступает при значительном смещении отломков по длине, под углом, при избыточной ротации одного из отломков и намного реже при диастазе костных фрагментов по ширине. Функциональная значимость порочного положения отломков неравноценна в отношении верхних и нижних конечностей. Так, ротационные и углообразные смещения длинных трубчатых костей верхней конечности в пределах 10-15° или укорочение её на 4-5 см создают минимальные нарушения функций или полностью компенсируются, оставляя лишь косметический дефект. Совсем иную картину представляют аналогичные деформации нижних конечностей. После интрамедуллярного остеосинтеза бедра круглым металлическим стержнем многие врачи не применяют внешней иммобилизации. В результате физиологической ротации конечности во время расслабления мышц (сон, отдых) происходит поворот её кнаружи на штифте вместе с дистальным отломком. Центральный отломок сохраняет правильное положение, поскольку головка бедра фиксирована в вертлужной впадине. Сращение отломков в таком положении (ротация около 90°) вынудит больного передвигаться, разгибая ногу внутренним краем стопы кпереди. Нарушается биомеханика коленного, голеностопного суставов и суставов стопы, что можно исправить только оперативным путём — выполнить остеотомию, установить конечность в правильном положении и добиться консолидации.

Искривление длинной трубчатой кости нижней конечности ведёт к смещению оси центра тяжести нагрузки на суставы, увеличивая её на одни отделы и разгружая другие. Такая неравномерность нагрузки создаёт условия для быстрого развития деформирующего артроза, болевого синдрома и перестройки кости. Развивается

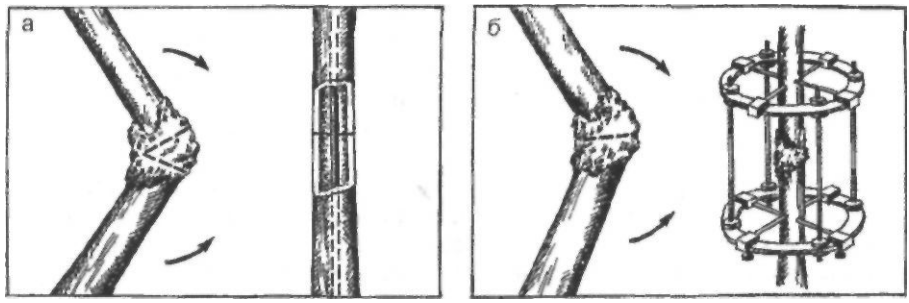

Рис. 13-10. Исправление деформации бедра одномоментно (а — укорачивающая остеотомия) и в аппарате Илизарова (б — удлиняющая остеотомия).

сложный комплекс статико-динамических, конкордантных (содружественных) полезных и дискордантных (обременительных для организма) нарушений и приспособлений.

Искривление бедра и голени свыше 10° нужно корригировать хирургическим путём. Возможны два варианта исправления деформаций.

- Первый вариант — иссечение костного клина на вершине искривления и накостная или внутрикостная фиксация металлической конструкцией.
- Второй вариант — остеотомия со стороны, противоположной вершине деформации, и устранение искривления в аппарате внешней фиксации с помощью выращивания регенерата (рис. 13-10).

Любое, самое малое укорочение конечности нарушает статико-динамическую функцию опорно-двигательного аппарата. При неравенстве длины конечностей одноимённые суставы оказываются на разных уровнях, возникают перекос таза, искривление позвоночника и соответствующее этому перераспределение нагрузки на локомоторный аппарат, что ведёт к тем же изменениям, что и при искривлении конечности.

Укорочение конечности до 4 см корригируют обувью, подкладывая в неё стельки, увеличивая высоту каблука и т.д. Более значительные укорочения устраняют хирургическим путём.

В аппарате внешней фиксации (Г. А. Илизарова, В.К. Калнберза) производят остеотомию кости, подлежащей удлинению. После стихания болевого синдрома (через 1-3 дня) начинают растяжение отломков (дистракцию) из расчёта 1 мм/сут. Таким образом, идёт регенерация, кость стремится срастись, а мягкую костную мозоль ежесуточно растягивают на 1 мм. По достижении запланированной длины кости дистракцию прекращают, закрепляют аппарат, в дальнейшем он выполняет роль иммобилизующего устройства до окончания консолидации (рис. 13-11).

Контрактуры

Контрактуры возникают у всех без исключения больных с повреждениями конечностей. Как правило, они бывают смешанного генеза, но по превалирующей причине их можно разделить на три наиболее часто встречающиеся группы: иммобилизационные, артрогенные, миофасциотенодез.

В основе первых лежит длительная обездвиженность конечности, в результате которой мышцы, сухожилия, связки теряют эластичность, сморщиваются и укорачиваются. Облитерируются завороты синовиальных оболочек, появляются фиброзные сращения внутри сустава.

При продолжительности иммобилизации 3-4 мес изменения в скользящем аппарате сустава бывают не столь выраженными, их довольно успешно устраняют консервативным лечением: ЛФК, механотерапией, физиотерапией, бальнеолечением.

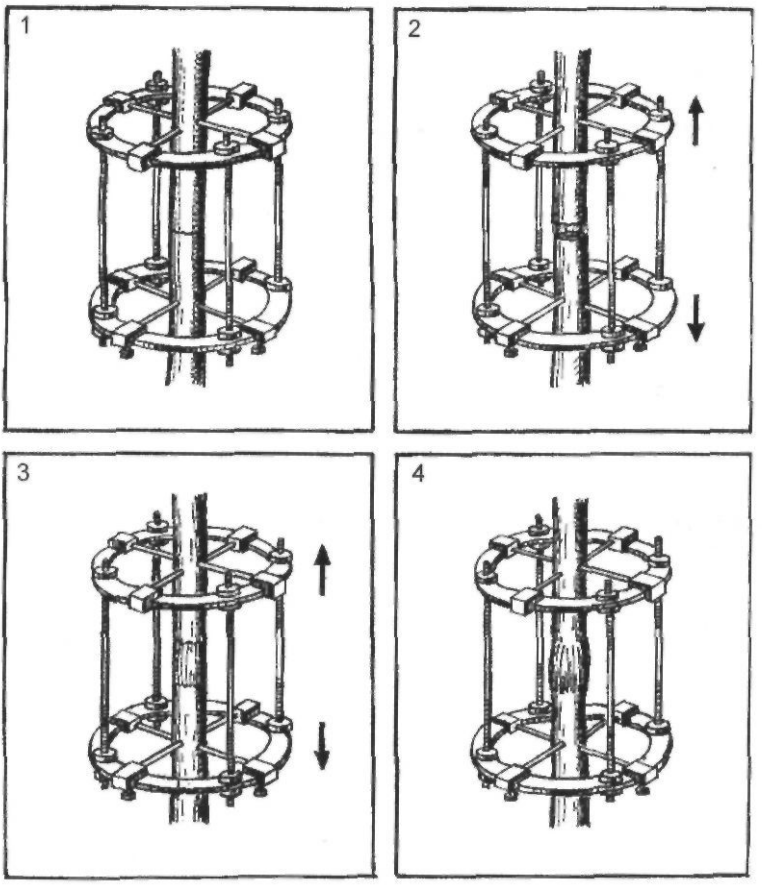

Рис. 13-11. Этапы удлинения костей.

Более тяжёлыми, а иногда и неустранимыми бывают артрогенные контрактуры. Причины их развития кроются в рубцово-дегенеративных изменениях в мягких тканях сустава (коже, подкожной клетчатке, фиброзной капсуле, синовиальной оболочке, связках и т.д.) и повреждениях костей, образующих сустав с гемартрозом и последующим грубым спаечным процессом. Исходом таких травм может быть не только контрактура, но и фиброзный или даже костный анкилоз.

Лечение артрогенных контрактур обязательно начинают с консервативного, стараясь добиться максимального объёма движения и укрепить сухожильно-мышечный аппарат сустава. В дальнейшем хирургическим путём устраняют препятствия, мешающие функционированию сочленения. Например, при пателлодезе (приращении надколенника) в ранние сроки бывает достаточно рассечь фиброзные спайки, чтобы восстановить функции коленного сустава. В более тяжёлых случаях прибегают к реконструктивным операциям, атропластике, а при анкилозах — к эндопротезированию.

Третья разновидность контрактур — миофасциотенодез. Он возникает после перелома костей и заключается в сращении скользящего аппарата с костной мозолью и выключении сустава. Иногда рубцовые сращения возникают после воспалительных заболеваний в мышцах и сухожилиях. Наиболее часто миофасциотенодез возникает после переломов бедра с исходом в тяжёлую разгибательную контрактуру коленного сустава. Консервативное лечение успеха, как правило, не имеет.

А.Ф. Краснов и В.Ф. Мирошниченко (1983) предложили новую методику оперативного лечения миофасциотенодеза. Она выгодно отличается от других аналогов своим щадящим отношением к четырёхглавой мышце бедра.

Немалую группу последствий политравмы представляют своевременно не распознанные разрывы сухожилий мышц и связочного аппарата верхних и нижних конечностей. Наиболее показателен в этом отношении коленный сустав, где возможны повреждения сухожилия четырёхглавой мышцы бедра, связки надколенника, боковых и крестообразных связок коленного сустава изолированно или в сочетании с мениском и другими тканями.

Сухожильно-мышечная пластика — одно из научных направлений клиники травматологии, ортопедии и экстремальной хирургии Самарского государственного медицинского университета. Сотрудниками клиники под руководством академиков РАМН Г.П. Котетельникова и А.Ф. Краснова разработано большое количество пластических операций на опорно-двигательной системе, небольшая часть из них представлена преимущественно в разделе «Повреждения мягких тканей». Все описанные хирургические вмешательства широко применяют для лечения больных в последние два периода политравмы.

Нарушение конгруэнтности

Частое последствие травмы бедра и коленного сустава — нарушение конгруэнтности в пателлофеморальном сочленении. Причиной этого может быть перелом мыщелков бедренной кости, самого надколенника, разрыв его связки или сухожилия четырёхглавой мышцы бедра, миофасциотенодез. Эти повреждения неизбежно вызовут смещение надколенника кверху или книзу.

В норме задняя поверхность надколенника имеет килевидную форму, причём ребро киля как бы проваливается в межмыщелковую ямку, а боковые поверхности контактируют с соответствующими фасетками мыщелков бедра.

При смещении надколенника возникают несоответствие контактирующих площадей, перераспределение давления между ними, т.е. нарушение всего нормального биомеханического равновесия. Появляется болевой синдром, приводящий к гипертонусу мышц, что усугубляет имеющийся дисбаланс механики движений. Возникает «порочный круг».

Неконгруэнтность поверхностей, избыточное давление на некоторых участках создаёт условия для развития структуральных изменений в виде деформирующего артроза пателлофеморального сочленения, а затем и всего коленного сустава. Многочисленные попытки восстановить конгруэнтность и уменьшить давление между надколенником и бедром хирургическими способами дают весьма скромные результаты.

В.Ф. Мирошниченко (1988) пришёл к выводу, что не нужно пытаться перемещать надколенник на прежнее место, а необходимо приспособить его к функционированию в новых условиях. Предложен способ реформации надколенника, когда улучшается конгруэнтность между надколенником и бедром и одновременно уменьшается давление между ними. Кроме того, вмешательство позволяет рано (с 3-го дня) начать функциональное лечение. Операция заключается в следующем.

Малым разрезом Пайра вскрывают коленный сустав. Надколенник фиксируют костодержателем. По середине его боковой поверхности делают разрез длиной 2-3 см, отслаивают мягкие ткани распатором. В обнажённой кости просверливают три-четыре отверстия. Губчатую кость надколенника ближе к задней поверхности разрушают развёртками и удаляют ложкой Фолькмана до хрящевой пластинки. Пальцами или костодержателем вдавливают хрящевую пластинку с гребнем надколенника в оставшуюся губчатую кость. Высота коленной чашечки уменьшается примерно на треть и более. Мягкие ткани надколенника сшивают, закрывая насверлённые отверстия (рис. 13-12). Рану послойно ушивают, накладывают асеп-

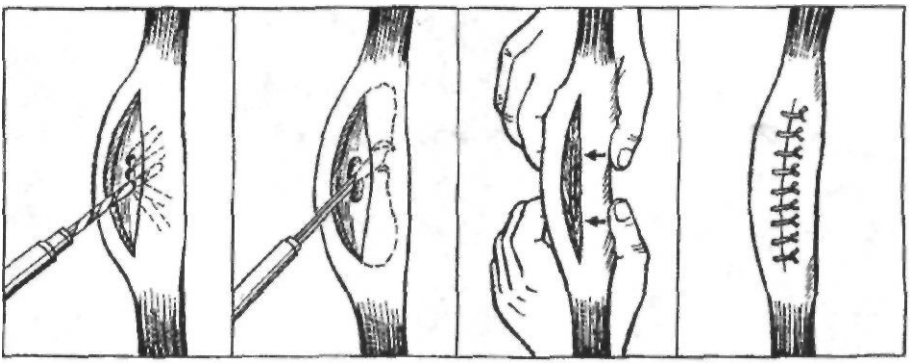

Рис. 13-12. Реформация надколенника, этапы операции.

тическую повязку и заднюю гипсовую лонгету на 3-5 дней. С 3-го дня назначают УВЧ и активные сокращения четырёхглавой мышцы («игра надколенником»). После устранения иммобилизации хороший эффект оказывают физиотерапия и ЛФК с постепенным наращиванием объёма движений и времени, отведённого для занятия лечебной гимнастикой.

Посттравматическим асептическим некрозам подвержены кости с особым кровообращением, которое может в результате перелома полностью прекратиться в одном из фрагментов. Наиболее часто страдают головка и шейка бедренной кости (рис. 13-13, см. 0), ладьевидная кость запястья, иногда мыщелки бедра.

Опороспособность конечности при разрушении головки и шейки бедра можно восстановить двумя путями.

- Первый путь — создать артродез тазобедренного сустава, резецировав впадину и внедрив в неё проксимальный отдел предварительно «освежённого» бедра. Конечность отводят на 30° и умеренно ротируют внутрь. Накладывают большую тазобедренную гипсовую повязку на 6 мес. После устранения иммобилизации обязательна ходьба на костылях без опоры на повреждённую ногу ещё в течение 6 мес.
- Второй путь — эндопротезирование тазобедренного сустава (рис. 13-14).

Эндопротезирование

В травматологии эндопротезирование в экстренном порядке применяют довольно редко. Используют в основном эндопротезирование тазобедренного сустава, значительно реже — коленного.

Показания к эндопротезированию

Показания к проведению такого вмешательства следующие.

- Застарелые переломы шейки бедра или мыщелков бедра и большеберцовой кости, нарушающие конгруэнтность суставов.
- Несвежие переломы шейки бедра (более 8-10 сут) у пожилых больных.
- Свежие переломы при невозможности восстановления конгруэнтности сустава (оскольчатые переломы, наличие остеопороза и обтурации питающих сосудов).
- Асептический некроз костей, образующих сустав.

Техника операции установки тазобедренного эндопротеза

Современные эндопротезы тазобедренного сустава состоят чаще всего из чашки, ножки и головки для цементного протезирования; чашки, вкладыша, ножки, головки — для бесцементого. В зависимости от производителя компоненты имеют свои конструктивные особенности, однако принципиально все современные протезы схожи, техника операции достаточно похожа. Фирма-производитель комплектует все протезы инструментарием для их установки.

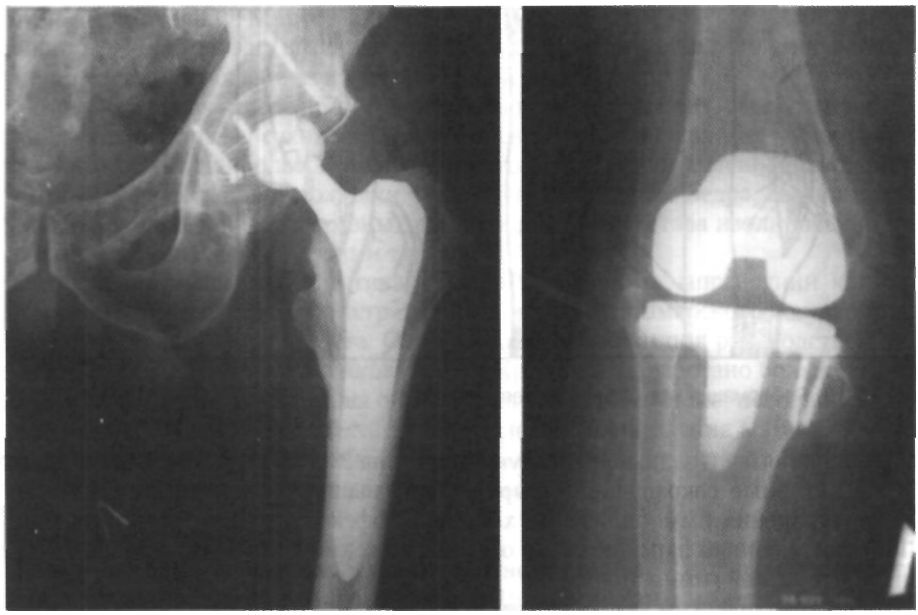

Рис. 13-14. Рентгенограммы эндопротезированных тазобедренного и коленных суставов.

Первый и довольно важный этап протезирования — подготовка пациента, включающая медикаментозное обеспечение дооперационного, операционного и послеоперационного ведения пациента. Пациента необходимо обследовать с исследованием кровотока сосудов конечностей, провести профилактику тромбоэмболии (назначение непрямых антикоагулянтов, эластического бинтования конечностей в послеоперационный период), сердечно-сосудистых и дыхательных осложнений.

Затем, при отсутствии противопоказаний, проводят предоперационное планирование вмешательства. По рентгенограммам сустава (необходимы снимки, выполненные с расстояния 1 м, с захватом параллельного сустава; для коленного сустава — с определением оси конечности) проводят подбор компонентов протеза по шаблонам. Для каждого протеза такие шаблоны разработаны и соответствуют различным размерам протеза.

Операцию проводят при соответствующем оснащении операционной. Необходимы комплекты общих и специальных инструментов для конкретного протеза с соответствующими шаблонами. Для полноценного протезирования хирург должен располагать всем набором типоразмеров протеза.

Положение пациента на столе — лёжа на боку или спине. Доступ — передний или задний, относительно большого вертела, дугообразный разрез с отсечением или инсерцией мышц от вертела. Вмешательство на мягкотканном аппарате должно быть щадящим, нужно помнить о сосудах, особенно проходящих по нижнемедиальной поверхности шейки бедра. Для каждого протеза существует своя техника, однако доступ к суставу одинаков.

После обнажения вертела и основания шейки в дальнейшем возможны два пути.

- Максимально возможное иссечение капсулы и вывих головки в рану с последующей её резекцией по шаблону, чаще по межвертельной линии.
- Резекция шейки с последующим удалением капсулы и извлечением головки.

После ампутации головки иссекают остатки капсулы, круглой связки и формируют дно вертлужной впадины с учётом условий: оно должно совпадать с истинным дном, хрящ должен быть полностью удалён, но без разрушения подлежащей

кости, протез не должен проникать в полость таза, впадина должна по возможности соответствовать её физиологическому положению.

Затем в сформированную вертлужную впадину помещают вертлужный компонент или чашку сустава. Расположение чашки должно быть максимально приближено к физиологическому: угол кпереди 10°, в сагиттальной плоскости — 30-45°, в зависимости от типа протеза и заболевания. Бесцементную чашку фиксируют предусмотренным конструкцией протеза способом, цементную кладут на цемент. При бесцементном варианте в чашку помещают вкладыш соответствующего размера.

Для установки бедренного компонента в бедре с помощью долота, развёрток и рашпилей вскрывают костномозговой канал и формируют ложе для ножки. В зависимости от конструкции протеза (цементный или бесцементный) устанавливают ограничительную «пробку» в костномозговой канал, затем помещают ножку эндопротеза, с цементом или без цемента. К ножке фиксируют головку. Бедренный компонент с головкой вправляют в чашку.

Операцию выполняют поэтапно, с использованием по назначению инструментария и конструкций, обязательным контролем сформированных подвздошного и бедренного лож шаблонами, а также первичного вправления с шаблоном головки и с контролем установки протеза. Устанавливают дренаж, ушивают операционную рану.

Послеоперационное ведение зависит от состояния пациента. При установке цементного протеза вставать и ходить разрешают на 2-й день после операции. При бесцементном протезе пациенты встают на 2-й день, однако нагрузку на конечность разрешают через 1,5-3 мес в зависимости от состояния пациента и конструкции протеза.

Относительные показания к протезированию

Показания к цементному протезированию:

- возраст 65 лет и старше;
- нарушение структуры кости (остеопороз, поликистоз);
- сопутствующая патология, исключающая длительный реабилитационный период;
- ревизионное протезирование.

В остальных случаях предпочтение отдают бесцементному протезированию, как более физиологичному.

Протезирование коленного сустава

При протезировании коленного сустава в настоящее время используют цементный трёхкомпонентный (бедренный, большеберцовый компоненты и вкладыш) эндопротез, хотя существуют бецементные однополюсные, одномыщелковые и многокомпонентные протезы.

Показания и подготовка пациента к операции аналогичны операции на тазобедренном суставе.

В операционной положение пациента — лёжа на спине с возможностью фиксации оперируемой конечности в положении разгибания и максимального сгибания в коленном суставе.

Разрез линейный или дугообразный, парапателлярный в зависимости от оперируемого сустава и удобства для хирурга.

При операции на коленном суставе, в зависимости от конструкции протеза и состояния сустава, возможно начало вмешательства или с бедра, или с голени. Однако чаще вмешательство начинают с иссечения суставных поверхностей и подгонки кости для бедренного компонента. Затем операцию выполняют на мыщелках большеберцовой кости.

При операции на коленном суставе особенно важны следующие действия:

- правильная установка оси конечности и размещение направителей;
- правильное последовательное использование шаблонов для иссечения удаляемой части мышелков;

52

- определение и сохранение связочного аппарата;
- необходимое и достаточное иссечение структур сустава — капсулы, менисков, жировой и соединительной ткани;
- последовательное использование шаблонов бедренного, большеберцового компонентов и вкладыша.

Только после того, как хирург убедился в правильности подбора компонентов и восстановления функций сустава на шаблонах, возможно установка компонентов протеза с фиксацией на цементе. Выполняют послойное ушивание с дренированием сустава на сутки. Вставать разрешают на 2-й день, нагрузка, в зависимости от состояния пациента и конструкции сустава, возможна с 4-6-го дня (после цементного протезирования) или через 3 мес (после бесцементного протезирования).

В послеоперационном периоде пациенту показано наблюдение в первый год каждые 3 мес с дозированием объёма движений в суставе. В последующие годы — ежегодно.

При асептических некрозах ладьевидной кости запястья удаляют её остатки, а дефект замещают консервированной гомокостью или же эндопротезом из синтетических материалов (например, силикон, полиуретан и т.д.). Обязательно тщательное послойное закрытие эндопротеза тканями во избежание вывиха его во время функционирования кисти.

Таким образом, III период политравмы не заключается в констатации её последствий. Это активный лечебный период, включающий как разнообразные виды консервативного лечения, так и серию реконструктивных паллиативных или радикальных вмешательств.

Задача врача в этом периоде — добиться максимального возвращения пострадавшего в привычные для него бытовые и социальные рамки.

Глава 14

Трудовая экспертиза, клинико-экспертная комиссия, медико-социальная экспертная комиссия. Сроки нетрудоспособности

Трудоспособность — состояние человека, способного выполнять общественно полезный труд. Травмы опорно-двигательной системы неизбежно сопровождаются расстройством здоровья и потерей трудоспособности на различные сроки, поэтому важная составная часть комплексного лечения пострадавшего — его освобождение от работы. При ортопедической патологии трудоспособность зависит от характера заболевания, степени выраженности болезненного процесса. Она может быть временно снижена в период обострения заболевания или, напротив, повышается после проведённого восстановительного лечения.

Важнейшая составная часть лечебного процесса — экспертиза временной нетрудоспособности — особый вид медицинской экспертизы Её главная цель — оценка состояния здоровья пациента, качества и эффективности проводимого обследования и лечения, возможности осуществлять профессиональную деятельность, а также определение степени и сроков временной утраты трудоспособности.

Экспертизу временной нетрудоспособности осуществляют лечащие врачи в лечебно-профилактических учреждениях (ЛПУ), независимо от их уровня, профиля, ведомственной принадлежности и формы собственности при наличии лицензии на этот вид медицинской деятельности.

Документы, удостоверяющие временную нетрудоспособность и подтверждающие временное освобождение от работы, — листок нетрудоспособности и (в отдельных случаях) справки установленной формы, выдаваемые гражданам при заболеваниях и травмах на период медицинской реабилитации, при необходимости ухода за больным членом семьи или в случае протезирования в условиях протезно-ортопедического стационара. Студентам высших учебных заведений, учащимся техникумов, профессионально-технических

училищ, школ выдают справку об освобождении от учёбы в связи с болезнью (форма 095у). Такая справка оплате не подлежит.

Листок временной нетрудоспособности или, как принято его называть в обиходе, больничный лист — многофункциональный документ, служащий основанием для освобождения от работы и начисления пособия по временной нетрудоспособности.

При первичном обращении по поводу заболеваний и травм опорно-двигательной системы врач самостоятельно одномоментно может выдать листок нетрудоспособности на срок до 10 календарных дней, в дальнейшем имеет право продлить его на срок до 30 календарных дней. При этом врач учитывает ориентировочные сроки временной нетрудоспособности (табл. 14-1) при различных травмах и заболеваниях опорно-двигательной системы.

В случае, если срок временной утраты трудоспособности превышает 30 дней, решение вопроса дальнейшего лечения и продления больничного листа осуществляет клинико-экспертная комиссия (КЭК). Такую комиссию создают на функциональной основе приказом главного врача поликлиники или стационара. Возглавляет её заместитель главного врача по клинико-экспертной работе.

Основная функция КЭК — коллегиальное обсуждение и принятие решения по всем наиболее значимым клинико-экспертным вопросам диагностики, лечения, тактики ведения, реабилитации, определения трудоспособности, профессиональной пригодности и иных медико-социальных вопросов, а также разрешение конфликтных ситуаций и претензий пациентов, возникающих в процессе оказания медицинской помощи.

В состав комиссии входят ведущие специалисты ЛПУ, на договорной основе могут привлекаться специалисты медицинских, научно-исследовательских институтов и других учреждений и организаций. Решение комиссии принимается простым большинством голосов, заключение вносится в первичные медицинские документы, а также в книгу записей заключений КЭК. Копии заключений, заверенные печатью лечебно-профилактического учреждения, выдаются по требованию пациента в установленном порядке.

Таблица 14-1. Ориентировочные средние сроки временной нетрудоспособности при травмах, отравлениях и других последствиях воздействия внешних причин (класс XIX по МКБ-10)

Код по МКБ-10	Номер строки по форме № 16-ВН	Наименование травмы по МКБ-10	Уровень и локализация травмы	Характер травмы	Ориентировочные сроки временной нетрудоспособности, дни
S00–S09	Травмы головы				
S01.0	83, 84	Открытая рана волосистой части головы		Без осложнения С осложнением	7–10 12–25
S01.1	83, 84	Открытая рана века и окологлазничной области		Без осложнения С осложнением	10–14 15–25
S01.2	83, 84	Открытая рана носа		Без осложнения С осложнением	7–10 10–14
S01.3	83, 84	Открытая рана уха		Без осложнения С осложнением	10–14 15–24
S01.4	83, 84	Открытая рана щеки и височно-нижнечелюстной области		Без осложнения С осложнением	7–10 10–14
S02.0.0	87, 88	Перелом свода черепа (закрытый без упоминания о внутричерепной травме)		Со смещением Без смещения	150–165 45–60

Продолжение табл. 14-1

S02.1.0	87, 88	Перелом основания черепа (закрытый без упоминания о внутричерепной травме)		Со смещением Без смещения	220–240, МСЭ 150–165, МСЭ
S02.2.0	87, 88	Перелом костей носа (закрытый, без упоминания о внутричерепной травме)		Со смещением Без смещения	25–40 18–25
S02.4.0	87, 88	Перелом скуловой кости и верхней челюсти		Со смещением Без смещения	20–30 15–20
S02.6.0	87, 88	Перелом нижней челюсти		Со смещением Без смещения	30–45 28–30
S02.7.0	87, 88	Множественные переломы костей черепа и лицевых костей (закрытые, без упоминания о внутричерепной травме)		Без смещения	240–260, МСЭ
S03.0	91, 92	Вывих челюсти		Без осложнения С осложнением	12–14 18–21
S05.4	83, 84	Проникающая рана глазницы (наличие инородного тела или без него)			30–50
S06.0	87, 88	Сотрясение головного мозга			20–28
S06.4	87, 88	Эпидуральное кровоизлияние (травматическое)		Без осложнения С осложнением	25–30 35–75
S06.5	87, 88	Травматическое субдуральное кровоизлияние		Без осложнения С осложнением	28–38 40–80, МСЭ
S06.6	87, 88	Травматическое субарахноидальное кровоизлияние		Без осложнения С осложнением	30–60 60–90, МСЭ
S10–S19	Травмы шеи				
S11	83, 84	Открытая рана шеи		Без осложнения С осложнением	12–14 18–20
S12.2.0	83, 84	Перелом других шейных позвонков (закрытый, без упоминания о повреждении спинного мозга)	Тела позвонка	Со смещением Без смещения	125–140, МСЭ 90–100, МСЭ
			Отростков позвонка	Со смещением Без смещения	45–60 35–40
S13.1	91, 92	Вывих шейного позвонка		Без осложнения С осложнением	105–120 120–150
S20–S29	Травмы грудной клетки				
S20.2	85, 86	Ушиб грудной клетки		Без осложнения С осложнением	7–10 15–20
S21	83, 84	Открытая рана грудной клетки		Без осложнения С осложнением	12–20 14–30
S22.0.0	83,84	Перелом грудного отдела позвоночника (закрытый, без упоминания о повреждении спинного мозга)	Тела позвонка	Компрессионный Без смещения	145–160, МСЭ 90–105, МСЭ
			Отростков позвонка	Со смещением Без смещения	40–45 25–30
S22.2.0	83, 84	Перелом грудины (закрытый)		Со смещением Без смещения	60–75 35–45
S22.3.0	83, 84	Перелом ребра (закрытый)		Со смещением Без смещения	20–30 16–25

Продолжение табл. 14-1

S22.4.0	83, 84	Множественные переломы рёбер	Двух-трёх рёбер	Со смещением Без смещения	50–60 30–45
			Четырёх-девяти рёбер	Со смещением Без смещения	60–90 45–80
			Десятого-двенадцатого ребра	Со смещением Без смещения	30–35 20–30
S30–S39	*Травмы живота, нижней части спины, поясничного отдела позвоночника и таза*				
S31.0	83, 84	Открытая рана нижней части спины и таза		Без осложнения С осложнением	12–15 20–30
S31.1	83, 84	Открытая рана брюшной стенки		Без осложнения С осложнением	12–14 20–25
S32.0.0	83, 84	Перелом поясничного отдела позвоночника (закрытый, без упоминания о повреждении спинного мозга)	Тела позвонка	Со смещением Без смещения	180–240, МСЭ 110–120, МСЭ
			Отростков позвонка	Со смещением Без смещения	35–40 26–30
S32.1.0	83, 84	Перелом крестца (закрытый)		Со смещением Без смещения	90–100* 55–90
S32.2.0	83, 84	Перелом копчика (закрытый)		Со смещением Без смещения	75–90* 55–80
S32.3.0	83, 84	Перелом подвздошной кости (закрытый)		Со смещением Без смещения	50–70* 35–45
S32.4.0	83, 84	Перелом вертлужной впадины (закрытый)		Со смещением Без смещения	165–180, МСЭ 105–120, МСЭ
S33.1	91, 92	Вывих поясничного позвонка		Без осложнения С осложнением	80–100 105–120
S33.5	91, 92	Растяжение и перенапряжение капсульно-связочного аппарата поясничного отдела позвоночника		Без осложнения С осложнением	21–25 35–40
S33.6	91, 92	Растяжение и перенапряжение капсульно-связочного аппарата крестцово-подвздошного сустава		Без осложнения С осложнением	25–30 40–50
S40–S49	Травмы плечевого пояса и плеча				
S40.0	85, 86	Ушиб плечевого пояса и плеча		Без осложнения С осложнением	7–10 15–20
S41	83, 84	Открытая рана плечевого пояса и плеча		Без осложнения С осложнением	10–15 15–25
S42.0.0	89, 90	Перелом ключицы (закрытый)	Акромиального конца	Со смещением Без смещения	45–50 30–35
			Диафиза	Со смещением Без смещения	50–60 30–40
S42.1.0	89, 90	Перелом лопатки (закрытый)	Тела	Со смещением Без смещения	50–60 30–35
			Акромиального отростка	Со смещением Без смещения	45–55 35–40
S42.2.0	89, 90	Перелом верхнего конца плечевой кости (закрытый)	Головки	Со смещением Без смещения	55–65 35–45
			Хирургической шейки	Со смещением Без смещения	72–80 50–60

Продолжение табл. 14-1

S42.2.1	89,90	Перелом верхнего конца плечевой кости (откры-	Головки	Со смещением Без смещения	135-145 130-140
		тый)	Хирургической шейки	Со смещением Без смещения	120-130 110-120
S42.3.0	89,90	Перелом тела (диафиза) плечевой кости (закрытый)		Со смещением Без смещения	140-155 110-125
S42.3.I	89,90	Перелом тела (диафиза) плечевой кости (открытый)		Со смещением Без смещения	150-160 120-135
S42.4.0	89,90	Перелом нижнего конца плечевой кости (закрытый)	Наружного мыщелка	Со смещением Без смещения	50-60 35-45
			Внутреннего мыщелка	Со смещением Без смещения	70-80 35-40
			Головчатого возвышения	Со смещением Без смещения	80-90 40-45
S42.4.1	89,90	Перелом нижнего конца плечевой кости (открытый)	Наружного мыщелка	Со смещением Без смещения	120-135 110-120
			Внутреннего мыщелка	Со смещением Без смещения	125-135 110-125
			Головчатого возвышения	Со смещением Без смещения	110-125 105-110
S43.0	91,92	Вывих плечевого сустава		Без осложнения С осложнением	45-60 60-75
S43.1	91,92	Вывих акромиально-ключичного сустава		Без осложнения С осложнением	40-50 50-60
S43.2	91,92	Вывих грудино-ключичного сустава		Без осложнения С осложнением	30-40 40-50
S43.4	91,92	Растяжение и перенапряжение капсульно-связочного аппарата плечевого сустава		Без осложнения С осложнением	15-25 20-30
S43.5	91,92	Растяжение и перенапряжение капсульно-связочного аппарата акромиально-ключичного сустава		Без осложнения С осложнением	10-15 15-25
S43.6	91,92	Растяжение и перенапряжение капсульно-связочного аппарата грудино-ключичного сустава		Без осложнения С осложнением	10-15 20-25
S47	83,84	Размозжение плечевого пояса и плеча		Без осложнения С осложнением	120-150, МСЭ 240-270, МСЭ
S50-S59	Травмы локтя и предплечья				
$51.-	83,84	Открытая рана предплечья		Без осложнения С осложнением	10-15 15-20
S52.0.0	89,90	Перелом верхнего конца плечевой кости (закрытый)	Венечного отростка	Со смещением Без смещения	40-55 35-45
			Локтевого отростка	Со смещением Без смещения	65-70 30-35
S52.0.1	89,90	Перелом верхнего конца плечевой кости (открытый)	Венечного отростка	Со смещением Без смещения	55-60 50-55
			Локтевого отростка	Со смещением Без смещения	70-80 60-65

Продолжение табл. 14-1

S52.1.0	89,90	Перелом верхнего конца лучевой кости (закрытый)	Головки	Со смещением Без смещения	50-55 30-35
			Шейки	Со смещением Без смещения	60-70 25-30
S52.1.1	89,90	Перелом верхнего конца лучевой кости (открытый)	Головки	Со смещением Без смещения	75-85 65-70
			Шейки	Со смещением Без смещения	60-65 45-50
S52.2.0	89,90	Перелом тела (диафиза) локтевой кости (закрытый)		Со смещением Без смещения	60-90 45-50
S52.2.1	89,90	Перелом тела (диафиза) локтевой кости (открытый)		Со смещением Без смещения	60-65 45-55
S52.3.0	89,90	Перелом тела (диафиза) лучевой кости (закрытый)		Со смещением Без смещения	80-100 70-80
S52.3.1	89,90	Перелом тела (диафиза) лучевой кости (открытый)		Со смещением Без смещения	90-100 80-90
S52.4.0	89,90	Сочетанный перелом диафизов локтевой и лучевой костей (закрытый)	Верхней трети	Со смещением Без смещения	130-150 85-90
			Средней трети	Со смещением Без смещения	115-125 55-60
			Нижней трети	Со смещением Без смещения	75-85 35-50
S52.4.1	89,90	Сочетанный перелом диафизов локтевой и лучевой костей (открытый)	Верхней трети	Со смещением Без смещения	145-160 120-140
			Средней трети	Со смещением Без смещения	120-130 85-90
			Нижней трети	Со смещением Без смещения	125-140 90-100
S52.5.0	89,90	Перелом нижнего конца лучевой кости (закрытый)	В типичном месте	Со смещением Без смещения	45-50 35-40
S52.5.I	89,90	Перелом нижнего конца лучевой кости (открытый)	В типичном месте	Со смещением Без смещения	60-65 50-55
S52.8.0	89,90	Перелом нижнего конца локтевой кости (закрыI ый)	Шиловидного отростка	Со смещением Без смещения	25-30 20-25
S52.8.I	89,90	Перелом нижнего конца локтевой кости (открытый)	Шиловидного отростка	Со смещением Без смещения	30-35 25-30
S53.0	91,92	Вывих головки лучевой кости (плечелучевого сустава)		Без осложнения С осложнением	32-45 50-70
S53.1	91,92	Вывих в локтевом суставе (плечелоктевого сустава)		Без осложнения С осложнением	40-50 80-95
S53.4	91,92	Растяжение и перенапряжение капсульно-связочного аппарата локтевого сустава		Без осложнения С осложнением	15-25 25-30
S60-S69	Травмы запястья и кисти				
S61	83,84	Открытая рана запястья и кисти		Без осложнения С осложнением	15-20 20-30
S62.0.0	89,90	Перелом ладьевидной кости кисти (закрытый)		Со смещением Без смещения	100-120 90-100

Продолжение табл. 14-1

S62.1.0	89,90	Перелом кости(ей) запястья (закрытый)	**Полулунной**		60-80
			Головчатой		60-80
			Гороховидной		30-35
			Прочих		30-35
S62.3.0	89,90	Перелом пястной кости (закрытый)		Со смещением Без смещения	35-45 30-35
S62.3.I	89,90	Перелом пястной кости (открытый)		Со смещением Без смещения	55-65 45-50
S62.5.0	89,90	Перелом большого пальца кисти (закрытый)		Со смещением Без смещения	25-30 20-25
S62.5.I	89,90	Перелом большого пальца кисти (открытый)		Со смещением Без смещения	30-35 25-28
S62.6.0	89,90	Перелом другого пальца кисти (закрытый)		Со смещением Без смещения	27-30 22-25
S62.6.I	89,90	Перелом другого пальца кисти (открытый)		Со смещением Без смещения	40-45 29-33
S63.0	91,92	Вывих запястья		Без осложнения С осложнением	80-95 110-120
S63.1	91,92	Вывих пальца кисти		Без осложнения С осложнением	25-30 30-40
S63.5	91,92	Растяжение и перенапряжение капсульно-связочного аппарата на уровне запястья		Без осложнения С осложнением	7-10 20-28
S68.0	83,84	Травматическая ампутация большого пальца кисти (полная, частичная)			15-25
S68.1	83,84	Травматическая ампутация другого одного пальца кисти (полная, частичная)			14-20
S68.4	83,84	Травматическая ампутация кисти на уровне запястья			25-30*
S70-S79	Травмы области тазобедренного сустава				
S70.7	85,86	Множественные поверхностные травмы области тазобедренного сустава и бедра		Без осложнения С осложнением	7-10 15-20
S71.-	83,84	Открытая рана области тазобедренного сустава и бедра		Без осложнения С осложнением	**20-25** 25-30
S72.0.0	89,90	Перелом шейки бедра (закрытый)		Со смещением Без смещения	170-190" 165-180
S72.0.I	89,90	Перелом шейки бедра (открытый)		Со смещением Без смещения	180-195** 175-190
S72.1.0	89,90	Чрезвертельный перелом (закрытый)		Со смещением Без смещения	160-175** 90-115
S72.1.I	89,90	Чрезвертельный перелом (открытый)		Со смещением Без смещения	175-190** 165-175
S72.3.0	89,90	Перелом диафиза бедренной кости (закрытый)		Со смещением Без смещения	195-210** 180-200

Продолжение табл. 14-1

S72.4.0	89,90	Перелом нижнего конца бедренной кости (закрытый)		Со смещением Без смещения	95-120 90-100
S72.4.I	89,90	Перелом нижнего конца бедренной кости (открытый)		Со смещением Без смещения	160-175 100-120
S73.0	91,92	Вывих бедра		Без осложнения С осложнением	180-200 200-220
S73.1	91,92	Растяжение и перенапряжение капсульно-связочного аппарата тазобедренного сустава		Без осложнения С осложнением	25-30 35-40
S77,-	83,84	Размозжение области тазобедренного сустава и бедра		Без осложнения С осложнением	120-160 160-200, МСЭ
S80-S89	Травмы колена и голени				
S81	83,84	Открытая рана голени		Без осложнения С осложнением	15-20 25-30
S82.0.0	89,90	Перелом надколенника (закрытый)		Со смещением Без смещения	90-100 45-60
S82.0.I	89,90	Перелом надколенника (открытый)		Со смещением Без смещения	95-110 75-80
S82.I.0	89,90	Перелом проксимального отдела большеберцовой кости (закрытый)	Наружного мыщелка Внутреннего мыщелка	Со смещением Без смещения Со смещением Без смещения	140-155 55-60 80-90 45-60
S82.1.I	89,90	Перелом проксимального отдела большеберцовой кости (открытый)	Наружного мыщелка Внутреннего мыщелка	Со смещением Без смещения Со смещением Без смещения	150-160 90-105 105-120 55-65
S82.2.0	89,90	Перелом тела (диафиза) большеберцовой кости (закрытый)		Со смещением Без смещения	160-175 125-135
S82.2.0	89,90			Со смещением Без смещения	155-170 145-155
S82.2.I	89,90	Перелом тела (диафиза) большеберцовой кости (открытый)		Со смещением Без смещения	160-180 115-125
S82.2.I	89,90	Сочетанный перелом диафизов большеберцовой и малоберцовой костей (открытый)		Со смещением Без смещения	170-185 150-160
S82.4.0	89,90	Перелом малоберцовой кости (закрытый)		Со смещением Без смещения	45-55 35-40
S82.5.0	89,90	Перелом внутренней (медиальной) лодыжки (закрытый)		Со смещением Без смещения	60-65 40-45
S82.6.0	89,90	Перелом наружный (латеральной) лодыжки (закрытый)		Со смещением Без смещения	65-75 40-45
S82.8.0	89,90	Перелом двухлодыжечный (закрытый)		Со смещением Без смещения	100-115 70-80

Продолжение табл. 14-1

S82.8.0	89, 90	Перелом трёхлодыжечный (закрытый)		Со смещением Без смещения	120–160 100–110
S82.8.I	89, 90	Перелом двухлодыжечный (открытый)		Со смещением Без смещения	135–150 105–120
S83.0	91, 92	Вывих надколенника		Без осложнения С осложнением	20–25 25–35
S83.1	91, 92	Вывих коленного сустава		Без осложнения С осложнением	60–80 110–120
S83.5	91, 92	Растяжение, разрыв и перенапряжение (передней, задней) крестообразной связки коленного сустава		Без осложнения С осложнением	45–60 60–90
S88	83, 84	Травматическая ампутация голени			60–90, МСЭ
S90–S99	Травмы области голеностопного сустава и стопы				
S91	83, 84	Открытая рана области голеностопного сустава и стопы		Без осложнения С осложнением	20–30 50–65
S92.0.0	89, 90	Перелом пяточной кости (закрытый)		Со смещением Без смещения	100–110 70–80
S92.0.1	89, 90	Перелом пяточной кости (открытый)		Со смещением Без смещения	135–150 105–120
S92.1.0	89, 90	Перелом таранной кости (закрытый)		Со смещением Без смещения	90–105 50–55
S92.2.0	89, 90	Перелом других костей предплюсны	Ладьевидной	Со смещением Без смещения	90–105 50–55
			Кубовидной	Со смещением Без смещения	65–70 45–50
			Клиновидной	Со смещением Без смещения	60–65 50–60
S92.3.0	89, 90	Перелом костей плюсны (закрытый)		Со смещением Без смещения	45–50 30–35
S92.3.I	89, 90	Перелом костей плюсны (открытый)		Со смещением Без смещения	65–70 35–40
S92.4.0	89, 90	Перелом большого пальца стопы (закрытый)		Со смещением Без смещения	25–30 20–28
S92.4.I	89, 90	Перелом большого пальца стопы (открытый)		Со смещением Без смещения	35–40 25–30
S92.5.0	89, 90	Перелом другого пальца стопы (закрытый)		Со смещением Без смещения	23–25 20–23
S92.5.I	89, 90	Перелом другого пальца стопы (открытый)		Со смещением Без смещения	40–45 22–25
S93.0	91, 92	Вывих голеностопного сустава	В голеностопном суставе	Без осложнения С осложнением	60–75 80–90
			В подтаранном суставе	Без осложнения С осложнением	50–60 60–75
			В шопаровом суставе	Без осложнения С осложнением	50–60 60–75
			В лисфранковском суставе	Без осложнения С осложнением	50–60 60–75
S93.1	91, 92	Вывих пальца(ев) стопы	Межфалангового сустава	Без осложнения С осложнением	10–15 15–25

Продолжение табл. 14-1

S93.4	91, 92	Растяжение и перенапряжение связок голеностопного сустава	Без осложнения С осложнением	10–15 20–25
S98.0	83, 84	Травматическая ампутация стопы на уровне голеностопного сустава		60–90, МСЭ
S98.1	83, 84	Травматическая ампутация одного пальца стопы	Без осложнения С осложнением	15–20 25–35
T20–T32	Термические и химические ожоги			
T20.1	83, 84	Термический ожог головы и шеи первой степени	Без осложнения С осложнением	10–12 10–20
T20.2	83, 84	Термический ожог головы и шеи второй степени	Без осложнения С осложнением	15–30 20–40
T20.3	83, 84	Термический ожог головы и шеи третьей степени	Без осложнения С осложнением	120–130*** 150–180***
T21.1	83, 84	Термический ожог туловища первой степени	Без осложнения С осложнением	10–15 40–50
T21.2	83, 84	Термический ожог туловища второй степени	Без осложнения С осложнением	30–40*** 40–80***
T21.3	83, 84	Термический ожог туловища третьей степени	Без осложнения С осложнением	160–180*** 180–200***
T22.1	83, 84	Термический ожог области плечевого пояса и верхней конечности, за исключением запястья и кисти, первой степени	Без осложнения С осложнением	3–5 10–15
T22.2	83, 84	Термический ожог области плечевого пояса и верхней конечности, за исключением запястья и кисти, второй степени	Без осложнения С осложнением	40–50 60–80***
T22.3	83, 84	Термический ожог области плечевого пояса и верхней конечности, за исключением запястья и кисти, третьей степени	Без осложнения С осложнением	40–80*** 60–100***
T23.1	83, 84	Термический ожог запястья и кисти первой степени	Без осложнения С осложнением	5–10 10–15
T23.2	83, 84	Термический ожог запястья и кисти второй степени	Без осложнения С осложнением	21–30 30–45***
T23.3	83, 84	Термический ожог запястья и кисти третьей степени	Без осложнения С осложнением	40–60*** 80–160***
T24.1	83, 84	Термический ожог области тазобедренного сустава и нижней конечности, исключая голеностопный сустав и стопу, первой степени	Без осложнения С осложнением	5–10 10–15

Продолжение табл. 14-1

T24.2	83, 84	Термический ожог области тазобедренного сустава и нижней конечности, исключая голеностопный сустав и стопу, второй степени		Без осложнения С осложнением	30–45*** 50–90***
T24.3	83, 84	Термический ожог области тазобедренного сустава и нижней конечности, исключая голеностопный сустав и стопу, третьей степени		Без осложнения С осложнением	60–90*** 90–150***
T33–T35	Отморожение				
T33.0	83, 84	Поверхностное отморожение головы		I степени II степени	3–5**** 10–15****
T33.5	83, 84	Поверхностное отморожение запястья и кисти		I степени II степени III степени: Без осложнения С осложнением IV степени: Без осложнения С осложнением	5–10**** 10–15**** 40–60**** 80–120**** 60–80 # 80–180
T33.8	83, 84	Поверхностное отморожение области сустава и стопы		I степени: Без осложнения С осложнением II степени: Без осложнения С осложнением III степени: Без осложнения С осложнением	 5–10 10–15 21–30 30–45 90–150 150–240, МСЭ
T36–T50	Отравление лекарственными средствами, медикаментами и биологическими веществами				
T42	83, 84	Отравление седативными и снотворными средствами		Лёгкой степени Средней тяжести Тяжёлой степени	5–7 7–14 15–30
T51–T65	Токсическое действие веществ, преимущественно немедицинского назначения				
T51.1	83, 84	Токсическое действие метилового спирта	Без поражения зрительного нерва	Лёгкой степени Средней тяжести Тяжёлой степени	2–5 4–10 12–20
			С поражением зрительного нерва		35–60, МСЭ
T51.2	83, 84	Токсическое действие изопропилового спирта		Лёгкой степени Средней степени Тяжёлой степени	2–3 5–7 7–13
T51.3	83, 84	Токсическое действие сивушных масел		Лёгкой степени Средней степени Тяжёлой степени	2–3 5–7 7–13

Окончание табл. ***14-1***

T52	83, 84	Токсическое действие растворителей, содержащих хлорированные углеводороды	Лёгкой степени	5–7
			Средней степени	7–12
			Тяжёлой степени	12–20
T54	83, 84	Токсическое действие разъедающих веществ	Лёгкой степени	5–7
			Средней степени	8–21
			Тяжёлой степени	35–50, МСЭ
T60.0	83, 84	Токсическое действие фосфорорганических и карбаматных инсектицидов	Лёгкой степени	5–7
			Средней степени	7–14
			Тяжёлой степени	15–30
T66–T78	Другие и неуточнённые эффекты воздействия внешних причин			
T75.0	83, 84	*Поражение молнией*	*Без осложнения*	25–30
			С осложнением	35–45
T75.4	83, 84	Воздействие электрического тока	С осложнением	30–60

*Возможно направление на МСЭ с учётом условий труда. ** Направление на МСЭ с учетом профессии больного. ***Сроки временной нетрудоспособности определяются с учётом площади поражённой поверхности. ****Сроки временной нетрудоспособности зависят от глубины и площади поражённой поверхности.

По решению КЭК при благоприятном клиническом и трудовом прогнозе больничный лист можно продлить до полного восстановления трудоспособности, но на срок не более 10 мес, в отдельных случаях (тяжёлая травма, реконструктивная ортопедическая операция) — не более 12 мес, с периодичностью продления комиссией не реже чем через 30 дней.

Больничный лист выдают в день установления нетрудоспособности, включая праздничные и выходные дни. Не допускают его выдачу за прошедшие дни, когда больной не был освидетельствован врачом. При выписке из стационара больничный лист выдают на весь период стационарного лечения, при сохранении нетрудоспособности его можно продлить ещё до 10 дней.

В случае, когда травма, ставшая причиной временной нетрудоспособности, была следствием алкогольного или наркотического опьянения, листок нетрудоспособности выдают с соответствующей отметкой о факте опьянения как в самом листке, так и в истории болезни (амбулаторной карте). Там же отмечают нарушения больничного режима пациентом.

Если при очередном посещении врача поликлиники пациент всё ещё нетрудоспособен, больничный лист продлевают со дня его явки на приём к врачу, в случае признания пациента трудоспособным в графе «приступить к работе» отмечают дату восстановления трудоспособности следующим днём после осмотра. При сохраняющейся нетрудоспособности в больничном листке подчеркивают «продолжение», записывают дату и номер нового листка.

Листок нетрудоспособности не может быть закрыт по просьбе пациента или по требованию администрации с места его работы.

Бланки листков нетрудоспособности и справок установленной формы (095у) — документы строгой отчётности. За нарушение порядка выдачи листов нетрудоспособности врачи государственной и частной систем здравоохранения несут дисциплинарную или уголовную ответственность в соответствии с законодательством Российской Федерации.

Если при первичном обращении в КЭК у пострадавшего изначально выявляют признаки инвалидности, то пребывание на больничном листе не должно превышать 4 мес, после чего пациента направляют в медико-социальную экспертную

комиссию (МСЭК) для определения степени утраты трудоспособности и назначения той или иной группы инвалидности.

В случае признания больного инвалидом, независимо от группы инвалидности, лечебное учреждение закрывает листок нетрудоспособности датой регистрации посыльного листка (форма 88) медико-социальной комиссией. Если МСЭК признает пациента трудоспособным, ему зачитывают все дни до освидетельствования и со следующего дня выписывают на работу.

На медико-социальную экспертизу направляют граждан, имеющих признаки стойкого ограничения жизнедеятельности и трудоспособности и нуждающиеся в социальной защите:

- при очевидном неблагоприятном клиническом и трудовом прогнозе вне зависимости от сроков временной нетрудоспособности, но не более 4 мес;
- при благоприятном трудовом прогнозе в случае продолжающейся нетрудоспособности до 10 мес (в отдельных случаях: травмы, состояние после реконструктивных операций — до 12 мес) для решения вопроса о продолжении лечения или установлении группы инвалидности;
- работающие инвалиды для изменения трудовой рекомендации в случае ухудшения клинического и трудового прогноза.

При установлении группы инвалидности срок временной нетрудоспособности завершают датой регистрации на МСЭК медико-социальной экспертной комиссией.

Лицам, не признанным инвалидами, листок нетрудоспособности продлевает лечебно-профилактическое учреждение до восстановления трудоспособности или повторного направления на медико-социальную экспертизу.

Пострадавшим в результате несчастного случая на производстве степень утраты профессиональной трудоспособности устанавливают также учреждения медико-социальной экспертизы. Этот процесс регламентирован постановлением Правительства Российской Федерации № 789 от 16.10.2000 г.

Лицам, получившим травму опорно-двигательной системы не при исполнении трудовых обязанностей, степень утраты профессиональной трудоспособности устанавливают учреждения судебно-медицинской экспертизы.

Степень утраты трудоспособности МСЭК определяет, исходя из оценки имеющихся у пострадавшего профессиональных способностей, психофизиологических возможностей и профессионально значимых качеств, позволяющих продолжать выполнение профессиональной деятельности того же содержания и в том же объёме, либо с учётом снижения квалификации, уменьшения объёма выполняемой работы и тяжести труда в обычных или специально созданных производственных условиях.

Срок переосвидетельствования при определении степени утраты профессиональной трудоспособности устанавливают через 6 мес, 1 год или 2 года на основе оценки состояния здоровья пострадавшего, а также прогноза развития его компенсаторных и адаптационных возможностей.

При выявлении необратимых нарушений, появившихся вследствие несчастного случая на производстве и сопровождающихся стойким нарушением профессиональных способностей и возможностей выполнения производственной деятельности, степень утраты профессиональной трудоспособности устанавливают бессрочно.

Причину инвалидности с формулировкой «трудовое увечье» устанавливают как по прямым последствиям несчастного случая на производстве, так и по различным его осложнениям и последствиям, независимо от срока обращения гражданина в учреждения Государственной службы медико-социальной экспертизы.

Основанием для определения причины инвалидности с формулировкой «трудовое увечье» служит акт о несчастном случае на производстве по форме Н-1, оформленный в порядке, предусмотренном постановлением Минтруда России

№ 73 от 24 октября 2002 г. «Об утверждении форм документов, необходимых для рассмотрения и учёта несчастных случаев на производстве» и «Положением об особенностях расследования несчастных случаев на производстве в отдельных отраслях и организациях».

Порядок установления группы инвалидности учреждениями медико-социальной экспертизы регламентирован приказом Министерства здравоохранения и социального развития РФ от 22 августа 2005 г. № 535 «Об утверждении классификаций и критериев, используемых при осуществлении медико-социальной экспертизы федеральными государственными учреждениями медико-социальной экспертизы» и постановлением Правительства РФ № 95 от 20 февраля 2006 г. «О порядке и условиях признания лица инвалидом». При этом МСЭК исходит из комплексной оценки состояния здоровья пострадавшего на основе анализа его клинико-функциональных, социально-бытовых, профессионально-трудовых и психологических данных.

Критерий для определения одной из трёх группы инвалидности — нарушение здоровья со стойким, значительно выраженным расстройством функций организма, обусловленных последствиями травмы, приводящее к ограничению следующих категорий жизнедеятельности и вызывающее необходимость социальной защиты гражданина: способности к самообслуживанию, передвижению, ориентации, общению, способности контролировать своё поведение.

Инвалидность, как и временная нетрудоспособность, — состояние динамичное. Поэтому необходимо переосвидетельствование через год при установлении инвалидности И-Ш группы и через 2 года при установлении инвалидности I группы. Инвалидность характеризуется двумя факторами: медицинским (стойкие функциональные нарушения) и социальным (трудовая деятельность). Так как всякий патологический процесс динамичен, то динамичен и социальный фактор. Инвалиды обучаются новой профессии, приобретают более высокую квалификацию. При этом задача лечащего врача и врачей МСЭК — дать пациентам правильную трудовую ориентацию.

В крупных городах для больных с поражением опорно-двигательной системы организованы специализированные МСЭК. Это позволяет врачам экспертных комиссий глубже познавать ортопедо-травматологическую патологию, более квалифицированно подходить к определению группы инвалидности, рекомендациям по медицинской реабилитации, трудовой и социальной адаптации пациента.

СРОКИ НЕТРУДОСПОСОБНОСТИ

Встречающиеся в доступной литературе сведения о средних сроках иммобилизации и нетрудоспособности при травмах опорно-двигательной системы весьма разноречивы. До настоящего времени нет единства взглядов на продолжительность различных этапов восстановительного лечения при переломах костей скелета, травматических вывихах, повреждении мягких тканей: сухожилий, мышц, связок.

В табл. 14-2 обобщён сорокалетний опыт кафедры травматологии, ортопедии и экстремальной хирургии Самарского государственного медицинского университета по установлению средних сроков иммобилизации, восстановительного лечения и временной нетрудоспособности при различных повреждениях органов опоры и движения.

Таблица 14-2. Ориентировочные средние сроки иммобилизации, реабилитации и нетрудоспособности при различных повреждениях

Локализация травм и способы лечения	Сроки иммобилизации, нед			Сроки реабилитации, нед	Сроки нетрудоспособности, нед	
	при постоянной иммобилизации	при съёмной иммобилизации	общий срок		не физический труд	физический труд
Повреждения сухожилт						
Надостная мышца						
консервативный*	4-5	2-3	6-8	4-5	6	8-10
оперативный	6	2	8	2-4	8	10
Длинная головка двуглавой мышцы плеча						
консервативный	-	-	-	-	-	-
оперативный	6	2	8	2-4	8	10
Разгибатель пальца кисти на уровне проксимального межфалангоеого сустава						
консервативный	6	-	6	1-2	7	8
оперативный	4	2	6	3-4	7	8
Разгибатель пальца кисти на уровне концевой фаланги						
консервативный	6	-	6	1-2	7	8
оперативный	4	1-2	5-6	2-4	6	8
Сгибатель пальцев кисти						
консервативный	-	-	-	-	-	-
оперативный	3	3	6	2	6	8
Четырёхглавая мышца бедра						
консервативный	4-5	2-3	6-8	6-8	10-12	12-14
оперативный	6	2-3	6-9	6-10	10-12	12-14
Ахиллово сухожилие						
консервативный	6	1-2	7-8	6-10	12	16
оперативный	6-8	-	6-8	6-10	12	16
Повреждения связок						
Боковые первого пястно-фалангового сустава						
консервативный	2	1-2	3-4	2-3	4	5
оперативный	2	1-2	3-4	2-3	5	6
Боковые межфаланговых суставов пальцев кисти						
консервативный	2	1-2	3-4	2-3	4	5-6
оперативный						
Лучезапястный сустав						
консервативный	2	2	4	1-2	4	5
оперативный						
Боковые коленного сустава						
консервативный	6	2	8	4-6	10	12

Продолжение табл. 14-2

оперативный	6	6	12	6–8	12	14
Передняя крестообразная коленного сустава						
консервативный	8	4	12	6–8	14	16
оперативный	6	4	10–12	7–9	14	16
Задняя крестообразная коленного сустава						
консервативный	8	4	12	6–8	14	16
оперативный	6–7	6	12–13	8–12	14	16
Две связки коленного сустава						
консервативный	6	6	12	8–10	14	16
оперативный						
Связка надколенника						
консервативный	3	3	6	3–5	6	8
оперативный	6–8	3–4	9–12	6–10	12	16
Межберцовый синдесмоз (дистальный)						
консервативный	8	4	12	6–8	14	16
оперативный	6	6	12	6–8	12	14
Боковые связки голеностопного сустава						
консервативный	6	1–2	7–8	2–4	8	10
оперативный	6	6	12	4–8	12	14
Надостистые позвоночника						
консервативный	4–6	–	4–6	1–2	4	5–6
оперативный	4	6–8	10–12	7–8	11	12
Межостистые						
консервативный	4	4–6	8–10	8–10	12	14
оперативный	4	4–6	8–10	8–10	12	14
Вывихи						
Ключица, акромиальный конец						
консервативный	–	–	6	1–2	7	8
оперативный	4–6	–	4–6	2	6	8
Ключица, стернальный конец						
консервативный	4	–	4	1–2	5	6
оперативный	3–4	–	3–4	2–3	5	6
Плечо	3–4	–	3–4	1–2	4	6
Предплечье	2	2–3	4–5	4–6	6	8
Головка лучевой кости	2–3	1–2	3–4	2–3	4	6
Кисть	4	2–3	6–7	3–4	7	8
Полулунная кость кисти	3	1–2	4–5	2–3	5	6
Ладьевидная кость кисти	3	3	6	3–5	6	8

Продолжение табл. 14-2

Первый палец кисти	3	–	3	1–2	4	6
Первая пястная кость	4	–	4	1–2	5	6
Пальцы кисти, фаланги	2	1	3	2–4	4	6
Бедро	4	8–10, костыли	12–14	10–12	14	16
Голень	8–10	3–4	10–14	6–8	14	16
Надколенник	4	2	6	1–2	7	8
Стопа						
Таранная кость	8	12	20	12–16	20	24
В суставе Шопара	8	1–2	9–10	4	12	12
В суставе Лисфранка	8	1–2	9–10	4	12	12
Пальцы стопы	2	–	2	1–2	3	4
Позвоночник, шейный отдел	8	4	12	4–8	12	14–16
Переломы						
Ключица						
консервативный	4–6	–	4–6	2	6	8
оперативный	4–6	–	4–6	2	6	8
Лопатка						
тело, углы	3–4	–	3–4	1–2	4	6
акромиальный и клювовидный отростки						
шейка	4–6	1–2	5–8	2–4	6–8	8–10
Рёбра						
одно	3	–	3	1–2	3	4
несколько	5–6	–	5–6	2–3	6	8
Грудина	2–3, покой	–	2–3	2–3	4	6
Плечо						
Головка, анатомическая шейка						
консервативный						
· без смещения	3–5	1–2	4–7	3–5	6	8
· со смещением	6–8	2–3	8–10	2–4	8	10
оперативный	6	–	6	2–4	8	10
Хирургическая шейка						
консервативный						
· без смещения	косынка — функциональный метод				6	8
· со смещением	5–6	1–2	6–8	1–4	7	10
оперативный	5	1–2	6–7	2–5	7	9
Бугорки (большой и малый)						
консервативный						
· без смещения	3–4	–	3–4	2–3	5	6
· со смещением	6–8	–	6–8	2–4	8	10
оперативный	6	–	6	2–4	8	10
Диафиз						

Продолжение табл. 14-2

консервативный:						
· без смещения						
· со смещением	**6–8**	2–3	8–11	3–5	9	11
	8–10	4	12–14	4–6	12	14
оперативный	**8**	1–2	9–10	4–6	12	14
Надмыщелковые						
консервативный:						
· без смещения	**3–4**	2–3	5–7	3–5	6	8
· со смещением	**6–8**	3–4	9–12	4–6	10	12
оперативный	**6**	2–3	8–9	4–6	10	12
Мыщелок плеча						
Внутренний надмыщелок						
консервативный	**3**	1–2	4–5	3–5	6	8
оперативный	3	2–3	5–6	3–5	6	8
Наружный надмыщелок						
консервативный	**3**	1–2	4–5	2–3	5	6
оперативный	3	1–2	4–5	2–3	5	6
Головчатое возвышение и блок						
консервативный:						
· без смещения	**2–3**	**4**	6–7	6–10	8	12
· со смещением	**3–5**	**4**	7–9	9–13	12	16
оперативный	**3**	**4**	7	7–9	10	12
У- и Т-образные переломы						
консервативный:						
· без смещения	**4–6**	2–3	6–9	4–6	8	10
· со смещением	**5–6**	3–4	8–10	5–7	10	12
оперативный	**3**	**4**	7	7–9	10	12
Локтевая кость						
Локтевой отросток						
консервативный:						
· без смещения	**3–4**	1–2	4–5	3–5	6	8
· со смещением	**4–6**	1–2	5–8	4–6	8	10
оперативный	**4–6**	1–2	5–8	4–6	8	10
Венечный отросток						
без смещения	1,5–2	1–2	2,5–4	2,5–3,5	4	5
со смещением	**2–3**	**2–3**	4–6	4–6	6	8
оперативный	**2–3**	**2–3**	4–6	4–6	6	8
Диафиз						
консервативный						
· без смещения	8–10	–	8–10	2–4	10	12
· со смещением	10–12	–	10–12	2–4	12	14
оперативный	10–12	–	10–12	2–4	12	14
Головка						
консервативный	**2**	**2**	**4**	1–2	5	6
оперативный	**4**	–	**4**	1–2	5	6
Шиловидный отросток	2	–	**2**	1	**2**	**3**
Лучевая кость						
Головка						

Продолжение табл. 14-2

консервативный						
• без смещения	2-3	-	2-3	2-5	4	7
• со смещением	4-5	-	4-5	2-4	6	8
оперативный	4-5	-	4-5	2 4	6	8
Диафиз						
консервативный						
• без смещения	7-8	-	7-8	2-3	9	10
• со смещением	8-10	-	8-10	2-4	10	12
оперативный	8-10	-	8-10	2-4	10	12
Типичное место						
• без смещения	3-4	1-2	4-5	1-2	4	5
• со смещением	4-6	2	6-8	2-4	6	8
Предплечье						
Обе кости						
консервативный						
• без смещения	8-10	1-2	9-12	2-4	10	12
• со смещением	10-12	2-4	12-16	2-6	12	16
оперативный	10	1-2	11-12	2-6	12	16
Переломовывих Монтеджа						
консервативный	6-8	4-6	10-12	6-8	12	16
оперативный	6	4-6	10-12	6-8	12	14
Переломовывих Галеацци						
консервативный	6	4 6	10-12	5-7	11	13
оперативный	6	4-6	10-12	4-6	11	13
Кисть						
Запястье						
Ладьевидная кость						
консервативный						
• без смещения	8-10	-	8-10	2-4	1-2	12
• со смещением	16-20	-	16-20	2-6	18	24
оперативный	10-12	-	10-12	6-14	16	24
Полулунная кость						
консервативный	8-10	4	12-14	4-8	12	16
оперативный	8-10	4	12-14	4-8	12	16
Остальные кости запястья						
консервативный	5-6	2-3	7-9	3-5	8	10
оперативный	6	2	8	2-4	8	10
Пясть						
Переломовывих Бенетта						
консервативный	4-6	2	6-8	2-4	6	8
оперативный	4-6	2	6-8	2-4	6	8
Первая пястная кость						
консервативный	4-6	-	4-6	2-4	6	8
оперативный	4	-	4-6	2-4	6	8
II—V пястные кости						

Продолжение табл. 14-2

консервативный						
· одиночные	4	–	4	1-2	5	6
· множественные	4-5	2-3	6-8	4-6	6	8
оперативный	3-4	–	3-4	1-3	4	6
Фаланги						
консервативный						
· без смещения	2-3	–	2-3	1-2	3	4
· со смещением	3-4	1-2**	4-6	1-3	4	6
оперативный	2-3	2-3**	4-6	2-4	8	8
Сесамовидные кости						
консервативный	2-3	1	3-4	1-2	3	5
оперативный	1	–	1	1-2	2	3
Позвоночник						
Тело позвонка						
Шейный отдел	6	2-4	8-12		12-16	16-24
Грудной отдел	8	функциональный метод		8-40	20-24	40-48
Поясничный отдел	8			8-40	20-24	40-48
Крестец	6-8	–	6-8	2-6	8	12
Копчик	2-3	–	2-3	1-2	3	4
Отростки позвонка	2	–	2	1-4	3	6
Поперечный						
Остистый	2	–	2	1-4	3	6
Дужка позвонка	6	6***	12-16	4-12	16	20
Таз						
Первая группа						
консервативный	4	–	4	2-4	6	8
оперативный	4	–	4	2-4	6	8
Вторая группа						
консервативный	6	–	6	1-2	7	8
оперативный	6	–	6	1-2	7	8
Третья группа						
· разрыв лонного сочленения						
– консервативный	8	–	8	2-4	10	12
– оперативный	8	–	8	2-4	10	12
· типа «бабочки»						
– консервативный	8-10	–	8-10	2-4	10	12
– оперативный	8	–	8	2-4	10	12
· односторонний вертикальный перелом						
– консервативный	10	–	10	4-10	14	20
– оперативный	10	–	10	4-10	14	20
· двусторонний вертикальный перелом						
– консервативный	10	–	10	6-10	16	20
– оперативный	10	–	10	6-10	16	20
Четвёртая группа						
· крыша вертлужной впадины						

Продолжение табл. 14-2

– консервативный	6–8		6–8	2–6	8	12
– оперативный	6	1–4****	6–10	4–6	10	12
• дно вертлужной впадины						
– консервативный	5–8	1–2****	6–10	7–11	12	16
– оперативный	5–8	1–2****	6–10	7–11	12	16
• центральный вывих						
– консервативный	10	6–14****	16–24	4–12	20	28 и больше
– оперативный	6	18****	24	8	24	32
Бедро						
Медиальные переломы						
Головка	6	6–8****	12–14	6–8	16	16–20
Шейка (вальгусные)						
• консервативный	12	12	24	4–8	28	32
• оперативный	4	20****	24	24–28	28	32
Шейка (варусные)						
• консервативный	–	–	–	–	–	–
• оперативный	4	20****	24	28–44	32–40	40–48
Латеральные переломы						
Чрезвертельные, межвертельные						
• консервативный	12	–	12	4–8	16	16–20
• оперативный	12	–	12	4–8	16	16–20
Большой вертел	3–4	–	3–4	1–2	4	5
Малый вертел	3–4	–	3–4	1–2	4	5
Диафиз						
• консервативный	10–12	–	10–12	4–8	14	16–18
• оперативный	12	–	12	4–8	16	18–20
Мыщелки						
Один мыщелок						
• консервативный	4	10	14–16	6–10	18	20
• оперативный	4	10	14–16	6–10	18	20
Два мыщелка (У- и Т-образные переломы)						
• консервативный						
– без смещения	6	8–10	14–16	8–12	16	20
– со смещением	8	8–10	16	10–12	20	24
• оперативный	4	8–10	16	14–16	20	24
Надколенник						
• консервативный	4	–	4	1–2	5	6
• оперативный	6	–	6	2–4	8	10
остеосинтез	–					
– удаление надколенника	2	–	4	2–3	4	5
Голень						
Обе кости						
• консервативный	12	4	16	4–6	16	18
• оперативный	12	4	16	4–6	16	18
Большеберцовая кость						

Продолжение табл. 14-2

Мыщелок						
• консервативный						
- без смещения	4	8	1?	10-16	14	20
- со смещением	6	8	14-16	10-16	16	20
• оперативный	4	8	12	10-16	14	20
У- и Т-образные переломы мыщелков						
• консервативный	8	6	14-16	8-12	16	22
• оперативный	6	8-10	16	10-14	16	22
Диафиз, верхняя и средняя трети						
• консервативный	12	2 4	14-16	2-4	14	18
• оперативный	12	2-4	14-16	2-4	14	18
Диафиз, нижняя треть						
• консервативный	14-16	2-4	16-18	2-10	16	24
• оперативный	14-16	2-4	16-18	2-10	16	24
Медиальная лодыжка						
• консервативный						
- без смещения	5-6	2	7-8*****	2-3	7	8
- со смещением	6-3	2	8-10*****	2-4	8	10
• оперативный	6-8	2	8-10*****	2-4	8	10
Передний или задний край большеберцовой кости						
• консервативный	4-6	2-3	6-8	3-4	7	8
• оперативный	4-6	2-3	6-8	3-4	7	8
Малоберцовая кость						
Диафиз						
• консервативный	3	1	4	1 -2	4	5
• оперативный	3	1	4	1-2	4	5
Наружная лодыжка						
• консервативный	3-4	2	**6**	2	6	7
• оперативный	5-6	2	7	2	7	8
Двухлодыжечные переломы						
Варусные (типа Мальгеня)						
• консервативный						
- без смещения	8	2	10	3	9	11
- со смещением	8-10	2-3	10-12	4-6	12	16
• оперативный	8-10	2-3	10-12	4-6	12	16
Вальгусные (типа Дюпюитрена)						
• консервативный						
- без смещения	8	3-4	10-12	2-4	10	12
- со смещением	8-12	-	8-12	4-8	12	16
• оперативный	8	3-4	10-12	4-8	12	16

Окончание табл. 14-2

Трёхлодыжечный перелом (типа Попа, Десто)						
• консервативный						
- без смещения	10-12	-	10-12	4-6	14	16
- со смещением	12	**4-6**	16	4-6	16	18
• оперативный	12	**4-6**	16	4-6	16	18
Стопа						
Пяточная кость						
• консервативный						
- без смещения	8	**2-4**	11-12	4-8	12	16
- со смещением	12	**3-4**	**15-16**	8-12	20	24
• оперативный	12	**3-4**	**15-16**	8-12	20	24
Таранная кость						
• консервативный						
- без смещения	8-10	**4**	**12-14**	4-6	12	14
- со смещением	12-14	**4**	16-20	4-8	16	20
• оперативный	**12-14**	**4**	16-20	4-8	16	20
Ладьевидная, кубовидная, клиновидная кости						
• консервативный						
- без смещения	**4-6**	**2-3**	6-9	3-4	7	8
- со смещением	**6-8**	**3-4**	9-12	2-6	8	10-12
• оперативный	**6**	**3-4**	9-10	2-6	8	10-12
Плюсневые кости						
• консервативный						
- одна кость	**6**	**2**	8	1-2	7	8
- несколько костей						
а) без смещения	**8**	**2**	10	1-2	9	10
б) со смещением	**8**	**2**	10	2-4	10	12
• оперативный	**8**	**2**	10	1-2	9	10
Фаланги						
• Основная I пальца	**3**	-	3	1	3	4
• Фаланги II—V пальцев						
- одиночные	**2-3**	-	2-3	2-4	4	0
- множественные	**3-4**	-	3-4	1-3	4	6

"• Консервативные способы применяют преимущественно при частичных повреждениях. **Ночные лонгеты. ***Корсет. *** "Съёмную иммобилизацию заменяет отсутствие нагрузки на конечность — ходьба на костылях. "Ночная лонгета.

Глава 15

Правовые аспекты травматологии

Расстройство здоровья в результате травмы — следствием физического воздействия, оно может возникать как по вине самого пострадавшего, так и по вине окружающих.

- В первом случае повреждения оказываются результатом неосторожного поведения человека на работе, в быту, на улице, а иногда и преднамеренных действий: симуляции, членовредительства, попытки самоубийства.
- Во втором случае травмы могут быть нанесены непреднамеренно или же умышленно.

Непреднамеренные травмы по вине пострадавших или окружающих укладываются в рамки классификации повреждений и могут быть производственными, бытовыми, уличными, транспортными, спортивными. Например, отсутствие спецодежды, шлемов, ограждения движущихся частей механизмов и электросетей, захламлённость территории могут также способствовать росту количества несчастных случаев на промышленных предприятиях. Обледенелые тротуары или их отсутствие, плохое покрытие полосы дорожного движения, неисправность осветительных приборов и светофоров, превышение скорости водителями и многое другое приводит к уличному и дорожно-транспортному травматизму.

Организуя процесс лечения пациента, получившего производственную травму, травматолог обязан по запросу предприятия оценить степень тяжести полученного повреждения. При этом он руководствуется «Схемой определения тяжести повреждения здоровья в результате несчастного случая на производстве», утверждённой приказом Министерства здравоохранения и социального развития РФ от 24 февраля 2005 г. № 160.

В соответствии с этим документом несчастные случаи на производстве по степени тяжести повреждения здоровья подразделяют на две категории: тяжёлые и лёгкие.

Главные квалифицирующие признаки:

- характер полученных повреждений здоровья и связанные с ними осложнения, а также развитие и усугубление имеющихся хронических заболеваний;
- последствия полученных повреждений в виде стойкой утраты трудоспособности.

Наличия хотя бы одного из квалифицирующих признаков достаточно для установления категории тяжести несчастного случая на производстве.

Порядок заполнения врачом-травматологом учётной формы № 315/у «Медицинское заключение о характере полученных повреждений здоровья в результате несчастного случая на производстве и степени их тяжести» регламентирован Приказом Минздравсоцразвития РФ от 15 апреля 2005 г. № 275. Эту форму выдаёт по запросу медицинская организация, куда впервые обратился за медицинской помощью пострадавший в результате несчастного случая на производстве, незамедлительно после поступления запроса.

В случае госпитализации пострадавшего соответствующее медицинское заключение выдаёт заведующий отделением ЛПУ, где проводят лечение. О выданном заключении лечащий врач обязан сделать запись в медицинскую карту амбулаторного больного (учётная форма № 025/у) или в медицинскую карту стационарного больного (учётная форма № 003/у) с указанием даты выдачи.

Полученные пострадавшим преднамеренные травмы опорно-двигательной системы относят к разряду криминальных. Это избиение из хулиганских побуждений, с целью ограбления, преднамеренного убийства и т.д. Иногда преступления сопровождаются применением холодного или огнестрельного оружия.

Таким образом, любая травма возникает по чьей-то вине — предприятия или же отдельного человека, но определить это бывает не всегда легко. Устанавливая истину, следственные органы испытывают большие трудности, во многих случаях главным источником доказательств по уголовному делу становится медицинская документация.

Почему же придают ей столь большое значение?

Дело в том, что врач становится одним из первых квалифицированных свидетелей и обязан зафиксировать в документации всё то, что в последующем может понадобиться судебно-медицинскому эксперту.

В амбулаторную карту, журнал учёта травм, историю болезни заносят сведения о времени, месте и обстоятельствах происшествия. Эти данные должны быть подробными и основываться на рассказе больного, очевидцев (прохожих, родственников, сотрудников скорой помощи), доставивших пострадавшего, о чём в медицинской документации вносят оговорку: «со слов больного...».

С особой тщательностью необходимо фиксировать в документации объективные данные повреждения. Все ссадины, кровоподтёки, раны описывают отдельно с указанием их внешнего вида, размеров, формы, области нахождения. Следует выделять некоторые характерные признаки ран: осаднение краёв, наличие копоти и частичек пороха в ране и вокруг неё, пыжей, дроби, пули, обломка лезвия ножа, стекла и т.д.

Вся информация должна быть записана так, чтобы судебный эксперт, исследующий материалы дела, мог установить, соответствует ли механизм повреждения его тяжести, совпадают ли размеры ранящего агента и раны и ответить на другие возникшие вопросы.

Записи в документации должны быть разборчивы. Исправления не допустимы, а если эти исправления, сделанные путём подчистки, внесения отдельных слов, дополнений, цифр или подписей ещё и искажают истину, врача могут привлечь к уголовной ответственности по статье 292 УК РФ — за служебный подлог.

Типичные примеры подобного преступления:

- выдача официального документа об освобождении от работы заведомо здоровому человеку;
- внесение исправлений или полная замена медицинского документа — амбулаторной карты или истории болезни;
- выдача справки о якобы имеющейся травме;
- оформление ложных медицинских документов при страховании от несчастных случаев и т.п.

Наказание за совершение этого преступления предусмотрено в виде штрафа в размере от ста до двухсот минимальных размеров оплаты труда либо обязатель-

ных работ на срок от 180 до 240 ч, либо исправительных работ на срок от 1 года до 2 лет, либо ареста на срок от 3 до 6 мес, либо лишения свободы на срок до 2 лет.

Во всех случаях обследования пострадавшего с повреждениями опорно-двигательной системы необходимо установить, не находится ли он в состоянии алкогольного опьянения. С этой целью проводят медицинское освидетельствование, порядок которого регламентирован приказом Министерства здравоохранения и социального развития РФ от 10 января 2006 г. № 1. Подобное освидетельствование проводят в медицинских организациях, имеющих лицензию на осуществление медицинской деятельности.

Врач, проводящий освидетельствование на состояние алкогольного опьянения, в обязательном порядке должен иметь документ, подтверждающий его теоретическую подготовку по программе, утверждённой Приказом Минздрава России от 14 июля 2003 г. № 308. Такой документ выдаёт руководитель территориального наркологического учреждения, он действует в течение 3 лет.

В акте медицинского освидетельствования в соответствующих графах описывают внешний вид освидетельствуемого, его поведение, эмоциональный фон, особенности речи, вегетативно-сосудистые реакции, состояние двигательной сферы, жалобы, отмечают наличие или отсутствие запаха алкоголя изо рта.

В обязательном порядке осуществляют исследование выдыхаемого воздуха на алкоголь.

В случае отказа гражданина от освидетельствования в регистрационном журнале делают запись «от освидетельствования отказался».

На основании экспертизы выносят заключение с одной из следующих формулировок:

- состояние опьянения не установлено;
- установлено состояние опьянения.

Заключение о состоянии опьянения в результате употребления алкоголя выносят при наличии клинических признаков опьянения и положительных результатах определения алкоголя в выдыхаемом воздухе при помощи инструментального обследования, проведённого с интервалом 20 мин.

Если опьянение возникло в результате употребления наркотических средств или психотропных веществ, то заключение об этом выносят при наличии у пострадавшего клинических признаков опьянения и обнаружении в его крови и моче одного или нескольких наркологических средств, психотропных веществ или их метаболитов, вне зависимости от их концентрации.

При наличии клинических признаков опьянения, отрицательных результатов исследования на наличие алкоголя в выдыхаемом воздухе и невозможности лабораторным химико-токсикологическим исследованием установить наличие в организме освидетельствуемого наркотического средства или психотропного вещества, выносят заключение о наличии опьянения неустановленным веществом.

Алкогольное опьянение, выявленное у пострадавшего, фиксируют в диагнозе, а признаки его записывают в медицинской документации. Например, у пострадавшего с переломом III пястной кости выявлены признаки алкогольного опьянения. Примерная запись в амбулаторной карте, указывающая на наличие алкогольного опьянения: «.. лицо гиперемированное. Сложные слова выговаривает с трудом. При ходьбе и в позе Ромберга неустойчив — покачивается. АД 140/80 мм рт.ст., пульс хорошего наполнения, 86 в минуту. Изо рта ощущается запах алкоголя.

Тыл правой кисти отёчен. Пальпация области III пястной кости и осевая нагрузка на нее болезненны. На рентгенограммах кисти выявлен перелом III пястной кости без смещения отломков. Диагноз: закрытый перелом III пястной кости справа без смещения отломков. Алкогольное опьянение».

По окончании осмотра пострадавшего лечебное учреждение обязано сообщить в РОВД (районный отдел внутренних дел) о случаях насильственных поврежде-

ний. Если пациент обратился по поводу ножевого или огнестрельного ранения, в отделение милиции следует сообщить немедленно.

В некоторых случаях к врачу могут обратиться во внерабочее время с просьбой оказать помощь. При осмотре пострадавшего может быть выявлено или заподозрено ножевое или огнестрельное ранение. Тотчас же следует сообщить в отделение милиции о предполагаемом или выставленном диагнозе.

Выполнение амбулаторных операций (удаление пули, ушивание ран и пр.) в домашних условиях запрещено и преследуется по закону, а если эти действия привели к стойкой утрате трудоспособности или смерти пациента, врач может быть привлечён к уголовной ответственности.

Травматолог первым оценивает тяжесть повреждения, нанесённого пострадавшему, и при утрате медицинских документов становится главным свидетелем обвинения. Кроме того, в соответствии с действующим законодательством врач может быть привлечён к судебному разбирательству в качестве эксперта. Статья 78 Уголовно-процессуального кодекса РФ специально оговаривает, что врач любой специальности может быть приглашён для участия в комиссионной судебно-медицинской экспертизе как специалист какого-либо определённого профиля, например как травматолог-ортопед.

Если врач сознательно искажает часть фактов или даёт их неверную оценку, это может привести к искажению истины в экспертном заключении, что чревато вынесением неправильного решения. Поэтому врачу, дающему заведомо ложные показания или необъективно выступающему в качестве эксперта, в соответствии со статьей 307 УК РФ грозит наказание в виде штрафа в размере от ста до двухсот минимальных размеров оплаты труда либо обязательных работ на срок от 180 до 240 ч, либо исправительных работ на срок до 2 лет, либо ареста на срок до 3 мес.

Если же ложные показания были даны в отношении лица, совершившего тяжкое или особо тяжкое преступление, то виновного наказывают лишением свободы на срок до 5 лет.

В случае, когда врач оказывается свидетелем правонарушения, ответственность за совершение которого предусмотрена Уголовным кодексом Российской Федерации, или же сам оказывается потерпевшим, но не хочет давать показания органам правосудия, его могут привлечь по статье 308 УК РФ — за отказ от дачи показаний. Тогда ему грозит штраф в размере от пятидесяти до ста минимальных размеров оплаты труда либо обязательные работы на срок от 120 до 180 ч, либо исправительные работ на срок до 1 года, либо арест на срок до 3 мес.

Во избежание ошибок юридического плана каждый врач, оказывающий травматологическую помощь больным, должен обладать запасом правовых знаний, необходимых в его работе.

СПИСОК ЛИТЕРАТУРЫ

1. *Абалмасов К.Г.* Микрохирургия на рубеже столетий (история, раздумья, перспективы) // Анналы хирургии. - 2001. - № 1. - С. 19-25.
2. *Абалмасов К.Г.* Микрохирургия сосудов и пластическая хирургия // В кн. В.С. Крылова «Микрохирургия в России. Опыт 30 лет развития». - М.: ГЭОТАР-Медиа, 2005. - С. 176-232.
3. *Абалмасов К.Г., Чигкин В.Г., Тарелик Е.И., и др.* Первичная пластика обширных дефектов конечностей васкуляризированными лоскутами // Анналы хирургии. - 2004. - № 6. - С. 47-53.
4. *Аршин В.М.* Эластическая аутокомпрессия при лечении последствий переломов длинных трубчатых костей. — Куйбышев, 1977. - С. 14.
5. *Белоусов А.Е.* Пластическая, реконструктивная и эстетическая хирургия. - СПб.: Гиппократ, 1998. - С. 179-206.
6. *Белоусов А.Е., Когиш А.Ю., Кигемасов С.Х. и др.* Использование мегакомплексов тканей при пластических операциях у больных с обширными поражениями конечностей. // Клин. хир. - 1989. - № 3. - С. 58-61.
7. *Бойгев Б., Конфорти Б., Чоканов К.* Оперативная ортопедия и травматология. - София: Медицина и физкультура, 1961. - 827 с.
8. *Боровиков А.М.* Пластическая хирургия ампутационных дефектов конечностей // «Микрохирургия в России. Опыт 30 лет развития» / Крылов В.С. - М.: ГЭОТАР-Медиа, 2005. - С. 328-331.
9. *Вагнер Е.А.* Проникающие ранения груди. — М.: Медицина, 1975. - 178 с.
10. *Тарелик Е.И.* Экстренные восстановительные микрохирургические операции при ампутации первого пальца кисти: Дис.... канд. мед. наук. - М., 1987.
11. *Тарелик ЕМ., Сухинин Т.Ю., Чигкин В.Г.* Применение «утильных» комплексов тканей для экстренной реконструкции мягких тканей и костного скелета при тяжелых травмах верхней конечности // IV Международ, конф. пластич. хирургии: Тез. докл. - Ярославль, 2003. - 42 с.
12. *Гиршин СТ.* Клинические лекции по неотложной травматологии. - М: Азбука, 2004. - 544 с.
13. *Гришин И.Г., Азолов В.В., Водяное Н.М.* Лечение повреждений кисти на этапах медицинской эвакуации. - М.: Медицина, 1985. - 191 с.
14. *Гришин И.Г., Ширяева Г.Н., Богдашевский Д.Р. и др.* Одномоментное восстановление нескольких структур кисти с применением микрохирургической техники // IV Всесоюзный симпозиум «Проблемы микрохирургии»: Тез. докл. - М., 1991. - С. 75-76.
15. *Дулаев А.К., Орлов В.П., Ястребков Н.М. и др.* Современные технологии хирургического лечения повреждений позвоночника // Новые имплантаты и технологии в травматологии и ортопедии: Тез. докл. конгр. травматологов-ортопедов России с междунар. участием. — Ярославль, 1999. — С. 125-126.
16. *Жеребцов СВ., Рерих В.В., Рамих Э.А.* Стабилизация верхнешейного отдела позвоночника при повреждениях // VII съезд траматол.-ортопед. России: Тез. докл. - 2002. - Т. 1. - С. 78-79.
17. *Жесткое Н.Г.* Открытые и закрытые повреждения грудной клетки. В кн.: «Хирургические болезни» / Под ред. В.Д. Федорова, СИ. Емельянова. - М.: МИА, 2005. - С. 349-378.
18. *Илизаров Г.А.* Основные принципы чрескостного компрессионного и дистракционного остеосинтеза // Ортопед, травматол. - 1971. - № 11. - С. 7.
19. *Исаков Ю.В.* Острые травматические внутричерепные гематомы. - М.: Медицина, 1977. - 264 с.
20. *Калнберз В.К.* Компрессионно-дистракционные аппараты напряженной и жесткой систем. — Рига: Зинатне, 1981. - 67 с.

21. *Каплан АВ.* Повреждение костей и суставов. - М.: Медицина, 1979. - 567 с.
22. *Клюгевский В.В.* Хирургия повреждений: Руководство для фельдшеров, хирургов и травматологов районных больниц. Изд. 2-е. — Рыбинск: Рыбинский дом печати, 2004. - 784 с.
23. *Коган О.Г.* Реабилитация больных при травмах позвоночника и спинного мозга. - М., 1975.
24. *Колесников В.В., Котельников ГЛ., Лескин А.С. и др.* Тактика хирургического лечения пострадавших с тяжелой сочетанной травмой живота // Травматология и ортопедия России. - 2004. - № 2-3. - С. 20-25.
25. *Колесников В.В., Онищенко Н.С., Душкин О.Ф.* Использование противошокового костюма «Каштан» в лечении тяжелой сочетанной травмы // Вестн. травматологии и ортопедии им. Н.Н. Приорова. - 2002. - № 2. - С. 9-13.
26. *КоллонтайЮ.Ю. и др.* Открытые повреждения кисти. - Киев: «Здоров'я», 1983. - 160 с.
27. *Колонтай Ю.Ю., Науменко Л.Ю., Милославский Ф.А и др.* Хирургия повреждений кисти. - Днепропетровск, 1997. - 459 с.
28. *Комаров Б.Д., Шиманко И.И.* Позиционная компрессия тканей. - М.: Медицина, 1984. - 176 с.
29. *Корж А.А., Талышинский Р.Р., Хвисюк Н.И.* Оперативные доступы к грудным и поясничным позвонкам. - М., 1968.
30. *Корнилов Н.В., Грязнухин Э.Г.* Травматологическая и ортопедическая помощь в поликлинике. - СПб.: Гиппократ, 1994. - С. 319.
31. *Корнилов Н.В., Усиков В.Д.* Повреждения позвоночника. Тактика хирургического лечения. - СПб., 2000.
32. *Королюк ИЛ.* Рентгеноанатомический атлас скелета. - М.: Видас, 1996. - 192 с.
33. Котельников Г.П. Посттравматическая нестабильность коленного сустава. Монография. - Самара: Самарский Дом печати, 2001. - 232 с.
34. *Котельников Г.П.* Диагностика и лечение посттравматической нестабильности коленного сустава. - Самара, 1991. - С. 63.
35. *Котельников ГЛ., Краснов А.Ф.. Мирошнигенко В.Ф.* Травматология. Учебник для пред- и постдипломной подготовки студентов старших курсов. 2-е изд. - Самара: Самарский Дом печати, 2001. - 480 с.
36. *Котельников ГЛ., Миронов СЛ., Мирошнигенко В.Ф.* Травматология и ортопедия: Учебник. - М.: ГЭОТАР-Медиа, 2006. - 400 с.
37. *Котельников ГЛ., Мирошнигенко В.Ф.* Травматология: Учебное пособие. - М.: Академия, 2004. - 272 с.
38. *Котельников ГЛ., Чеснокова И.Г* Травматическая болезнь: Монография. - М.: Медицина, 2002. - 154 с.
39. *Котельников ГЛ., Яшков А.В.* Гравитационная терапия: Монография. - М.: Медицина, 2003. - 244 с.
40. *Краснов А.Ф., Котельников ГЛ., Измалков СЛ.* Клиника, диагностика и лечение больных с повреждением разгибательного аппарата коленного сустава. - Самара, 1992. - С. 46.
41. *Краснов А.Ф., Ахмедзянов Р.Б.* Вывихи плеча. - М.: Медицина, 1982. - 160 с.
42. *Краснов А.Ф., Давыдкин Н.Ф.* Гипербарическая оксигенация при лечении переломов. - Куйбышев: Изд-во Саратовского ун-та, 1991. - 128 с.
43. *Краснов А.Ф., Котельников ГЛ., Чернов АЛ.* Сухожильно-мышечная пластика в травматологии и ортопедии: Монография. - Самара, 1999. - 376 с.
44. *Краснов А.Ф., Мирошнигенко В.Ф.* Тактика травматолога в экстремальных ситуациях. - Самара, 1991. - 230 с.
45. *Краснов А.Ф., Мирошнигенко В.Ф., Котельников Г.П.* Повреждения пояса верхней конечности, плеча и плечевого сустава. - Самара: СМИ, 1992. - 72 с.

46. *Краснов А.Ф., Соколов В.А.* Особенности медицинской помощи придорожно-транспортных травмах //Анналы травматологии и ортопедии. - 1995. - № 3. - С. 9-16.
47. *Крюков В.Н.* Механика и морфология переломов. - М.: Медицина, 1986. - 160 с.
48. *Кудрявцев Л.А.* Оперативные методы лечения последствий травм уретры: Монография. - Самара, 1993. - С. 222.
49. *Левашов Н.В.* Способы лечения ишемических состояний конечностей по Левашову Н.В.: Авторское свидетельство № 1245314. - 1986. - Бюл. № 27.
50. *Лихтерман Л.Б.* Черепно-мозговая травма. - М.: Медицинская газета, 2003. - 356 с.
51. *Лихтерман Л.Б., Хитрин Л.Х.* Травматические внутричерепные гематомы. - М.: Медицина, 1973. - 296 с.
52. *Луцик А.А., Раткин И.К., Никитин М.Н.* Краниовертебральные повреждения и заболевания. - Новосибирск, 1998.
53. *Люлько А.В., Романенко А.К., Серняк П.С.* Повреждения органов мочеполовой системы. - Киев: Здоров'я, 1981. - 256 с.
54. *Нельзина З.Ф.* Неотложная хирургия открытых повреждений кисти и пальцев. - М.: Медицина, 1980. - 184 с.
55. *Никитин Г.Д., Грязнухин Э.Г.* Множественные переломы и сочетанные повреждения. - Л.: Медицина, 1983. - 296 с.
56. *Ормантаев К.С.* Тяжёлая черепно-мозговая травма у детей. - Л.: Медицина, 1982. - 288 с.
57. Остеосинтез. Руководство для врачей / Под ред. С.С. Ткаченко. - Л.: Медицина, 1987. - 272 с.
58. *Петерсон Л., Ренстрем П.* Травмы в спорте. - М.: Физкультура и спорт, 1981. - 271с.
59. *Ревенко Т.А., Чирах С.Х., Бабоша В.А.* Сочетанные повреждения костей таза, мочевого пузыря и уретры. - Киев: Здоров'я, 1978. - 256 с.
60. *Ревенко Т.А., Гурьев В.Н., Шестерня НА.* Операции при травмах опорно-двигательного аппарата: Атлас. - М.: Медицина, 1987. - 200 с.
61. Роль чрескостного остеосинтеза по Илизарову в системе реабилитации травматологических больных с множественными переломами костей / СИ. Швед, Ю.М. Сысенко, СИ. Новичков, Л.В. Мальцева // Гений ортопедии. - 2000. - № 2. - С 5-9.
62. *Соколов В.А.* Множественные и сочетанные травмы. - М.: ГЭОТАР-Медиа, 2006. - 512 с.
63. Травматология и ортопедия: Руководство для врачей / Под ред. Н.В. Корнилова: В 4-х т. - СПб.: Гиппократ, 2004. - Т 1. - С. 768.
64. *Соколов В.А., Диденко А.А., Колесников В.В. и др.* Место и значение противошокового костюма «Каштан» на догоспитальном и реанимационном этапах оказания неотложной медицинской помощи // Скорая медицинская помощь, 2000. - № 2. - С. 37-42.
65. *Соколов В.А., Диденко А.А., Макаров С.А.* Использование костюма «Каштан» для неинфузионной коррекции острой кровопотери и шока при травмах // Вестн. интенсивной терапии, 1993. - № 2-3. - С. 23-26.
66. *Стругков В.И.* Общая хирургия. - М.: Медицина, 1966. - 502 с.
67. *Ткагенко С.С.* Военная травматология и ортопедия. - Л., 1977. - 399 с.
68. *Устименко Е.М.* Травматические разрывы мочевого пузыря. - М.: Медицина, 1978. - 136 с.
69. *Уотсон-Джонс Р.* Переломы костей и повреждения суставов. - М.: Медицина, 1972. - 672 с.
70. *Франке К.* Спортивная травматология. - М.: Медицина, 1981. - 352 с.
71. Хирургические болезни. Руководство для интернов / Под ред. В.Д. Федорова, Е.И. Емельянова. - М.: МИА, 2005. - 480 с.

72. *Цивьян ЯЛ.* Повреждения позвоночника. - М., 1971.
73. *Цивьян ЯЛ.* Хирургия позвоночника. - Новосибирск, 1993.
74. *Чигкин В.Г., Гарелик Е.И., Сухинин Т.Ю.* Восстановление покровных тканей нижних конечностей с помощью васкуляризированных аутотрансплантатов: Тез. докл. 2-го (VI) Междунар. симп. «Проблемы микрохирургии» // Анналы пласт., реконстр. и эстет, хирургии. - 2005. - № 4. - 96 с.
75. *Швед СИ. и др.* Лечение больных с переломами костей предплечья методом чрескостного остеосинтеза / СИ. Швед, В.И. Шевцов, Ю.М. Сысенко. - Курган, 1997. - 300 с.
76. *Швед СИ., Сысенко Ю.М., Каминский А.В.* Возможность применения стержней в аппарате Илизарова при лечении больных с затарелыми и неправильно срастающимися переломами бедренной кости вертельной области // Гений ортопедии. - 2001. - № 3. - С. 111-114.
77. *Шевцов В.И. и др.* Лечение больных с переломами плечевой кости и их последствиями методом чрескостного остеосинтеза / В.И. Шевцов, СИ. Швед, Ю.М. Сысенко. - Курган, 1995. - 223 с.
78. *Шевцов В.И.* Новые технологии в лечении и реабилитации больных с патологией суставов: Материалы научно-практической конференции / А.Н. Дьячков, Л.О. Марченкова. - Курган, 2004. - С 325.
79. *Шевцов В.И.* Современные методы лечения больных с травмами и их последствиями: Материалы научно-практической конференции / В.И. Шевцов, А.Н. Дьячков. - Курган. - С. 497.
80. *Шевцов В.И.* Чрескостный остеосинтез при лечении оскольчатых переломов / В.И. Шевцов, СИ. Швед, Ю.М. Сысенко. - Курган, 2002. - 331 с.
81. *Шевцов ИЛ.* Лечение расстройств мочеиспускания и их осложнений у больных с травмой спинного мозга. - Л.: Медицина, 1974. - 126 с.
82. *Школьников Л.Г., Селиванов В.П., Цодыкс В.М.* Повреждения таза и тазовых органов. - М.: Медицина, 1966. - 272 с.
83. *Юмашев Г.С* Травматология и ортопедия. - М.: Медицина, 1983. - 576 с.
84. *Яшков А.В., Котельников ГЛ., Коновалов Д.А.* Репаративные процессы в скелетной мышце при воздействии повышенной гравитации // Сборник научных работ III Конгресса с международным участием «Паллиативная медицина и реабилитация в здравоохранении». - Анталия, 2000. - № 1-2. - С. 137-138.
85. *Яшков А.В.* Репаративная регенерация костной ткани при диафизарном дефекте голени в условиях воздействия различных режимов повышенной гравитации // Анналы травматологии и ортопедии. - 1998. - № 1. - С. 54-61.
86. *Яшков А.В., Котельников М.Г.* Биомеханические аспекты применения гравитационной терапии у больных с нарушениемрепаративного остеогенеза нижних конечностей // Тез. докл. IV Всероссийской конференции по биомеханике. - Н. Новгород, 1998. - С. 234.
87. *Adani R., Busa R., Caroli A.* Complex traumatic lesions of the hand. Definition and surgical treatment // Chir. Organi. Mov. - 1997. - Vol. 82 (3). - P. 307-316.
88. *Adigun I.A., Kuranga S.A., Abdulrahman L.O.* Grinding machine: friend or foe // West Afr. J. Med. - 2002. - Vol. 4. - P. 338-340.
89. *Akbarnia B.A.* Transpedicular posterolateral decompression in. spinal fractures and tumors // Eds Bridwell K.H., DeWald R.L. // The Textbook of Spinal Surgery. - Philadelphia: Lippincott-Raven, 1997.
90. *Akin S., Ozgenel Y., Ozcan M.* Osteocutaneous posterior interosseous flap for reconstruction of the metacarpal bone and soft-tissue defects in the hand // Plast. Reconstr. Surg. - 2002. - Vol. 109 (3). - P. 982-987.
91. *Alleyne C.H.Jr., Rodts G.E.Jr., Haid R.W.* Corpectomy and stabilization with methylmethacrylate in patients with metastatic disease of the spine: a technical note //J. Spinal Disord. - 1995. - Vol. 8, N 6. - P. 439-443.

92. American Spine Injury Association (ASIA). International Standards for Neurological Classification of SCI, revised 2002, American Spine Injury Association booklet. ASIA.
93. *An H.S.* Cervical spine trauma // Spine. - 1998. - Vol. 23. - P. 2713-2729.
94. *Argenson C, de Peretti F, Chabris A. et al.* Traumatic rotatory displacement of the lower cervical spine // Bull. Hosp. Jt. Dis. - 2000. - Vol. 59. - P. 52-60.
95. *Bayon P., Pho R.W.H.* Anatomical basis of dorsal foream flap //J. Hand Surg. - 1988. - Vol. 13-B, N 4. - P. 435-439.
96. *Beckner M.A., Heggeness M.H., Doherty B.J.* Biomechanical study of Jefferson fractures // Spine. - 1998. - Vol. 23. - P. 1832-1836.
97. Beyer C.A., Cabanela M.E., Bergquist T.H. Unilateral facet dislocations and fracture-dislocations of the cervical spine // J. Bone Joint Surg. Br. - 1991. - Vol. 73. - P. 977-981.
98. *Bidros R.S., Metzinger S.E., Guerra A.B.* The thoracodorsal artery perforator-scapular osteocutaneous (TDAP-SOC) flap for reconstruction of palatal and maxillary defects // Ann. Plast. Surg. - 2005. - Vol. 54 (1). - P. 59-65.
99. *Brinker M.R., Weeden S.H., Whitecloud T.S.* Congenital Anomalies of the Cervical Spine. The Adult Spine: Principles and Practice. 2nd ed. - Philadelphia, 1997. - P. 1205-1222.
100. Choupina M., Malheiro E., Guimaraes I. et al. Osteofasciocutaneous flap based on the dorsal ulnar artery. A new option for reconstruction of composite hand defects // J. Plast. Surg. [Br]. - 2004. - Vol. 57 (5). - 465-468.
101. *Cooper PR., Cohen A., Rosiello A. et al.* Posterior stabilization of cervical spine fractures and subluxations using plates and screws // Neurosurgery. - 1988. - Vol. 23. - P. 300-306.
102. *Daniel R.K., Kerrigan C.L.* Principals and physiology of skin flap surgery. // Plastic surgery: in 8 volumes. / Ed. J.G. McCarthy. Vol.1: General Principles. - Philadelphia: W.B. Saunders Company, 1990. - P. 275-328.
103. *Dickman C.A., Sonntag V.K.H.* Posterior C1-C2 transarticular screw fixation for atlantoaxial arthrodesis // Neurosurgery. - 1998. - Vol. 43. - P. 275-281.
104. *Fehlings M.G., Errico T., Cooper H. et al.* Occipitocervical fusion with a five-millimeter malleable rod and segmental fixation // Neurosurgery. - 1993. - Vol. 32. - P. 198-208.
105. *Grob D., CriscaJ.J., Panjabi M.M. et al.* Biomechanical evaluation of four different posterior atlantoaxial fixation techniques // Spine. - 1992. - Vol. 17. - P. 480-490.
106. *Henriques T., Cunningham B.W., Olerud C et al.* Biomechanical comparison of five different atlantoaxial posterior fixation techniques // Spine. - 2000. - Vol. 25. - P. 2877-2883.
107. *Johnson J., Gracias V., Gupta R. et al.* Hepatic angiography in patients undergoing damage control laparotomy //J. Trauma. - 2002. - Vol. 52. - P. 1102-1106.
108. *Landellis CD., Van Peteghem R.K.* Fractures of the atlas: classification treatment and morbidity // Spine. - 1988. - Vol. 13. - P. 450-452.
109. *Sud V., Freeland A.E.* Skeletal fixation in digital replantation // Microsurgery. - 2002. - Vol. 22 (4). - P. 165-171.
110. *Wick V., Ekkernkamp A., Vuhr G.* Epidemiologic des Polytraumas // Chirurg. - 1977. - Bd 68, N 11. - S. 1053-1058.
111. *Zhongguo Xiu Fu, Chongjian, Wai Ke Za Zhi.* Microsurgical repair of skin-degloving injury of whole hand or foot // Microsurgical Center, Wusong Central Hospital of Shanghai, Baoshan, Shanghai, P. - 2003. - Vol. 174. - P. 321-323.
112. *Gibot-Boccon L., Aboulter P.* Les ruptures traumatigues de L'urethre moskulin. A proposed 52 Obesrvation // Am. Urol. - 1984. - Vol. 8, N 4. - P. 185-192.
113. *Fushe J., Knupper M.* Uretral stricture after trasurethal resection // Int. Urol. Nephrol. - 1984. - Vol. 16, N 1. - P. 33-38.

114. *Giesy J.D., Finn J.C, Hermann G.O.* Coaxial ballon and calibration of urethral strictures. Emmanuel Hospital, Portland. OR USA // Am. J. Surg. - 1984. - Vol. 6. - P. 611-614.

115. *Vaccaro A.R., Zeller S.C., Hulbert R.I. et al.* The thoracolumbar injuriseverity score: a proposed treatment algorithm // Spinal Disort Tech. - 2005. - Vol. 18. - P. 209-215.

Фармакологический справочник

АЛЬФА ТОКОФЕРОЛ (ALFA TOCOPHEROL)

ФАРМАКОЛОГИЧЕСКИЙ/ХИМИЧЕСКИЙ КЛАСС
Жирорастворимый витамин.
ТЕРАПЕВТИЧЕСКИЙ КЛАСС
Витаминный препарат.
МЕХАНИЗМ ДЕЙСТВИЯ
Кофактор некоторых ферментов. Торможение свободно-радикальных реакций, предупреждение образования пероксидов.
ФАРМАКОЛОГИЧЕСКИЕ ЭФФЕКТЫ
- Стимуляция синтеза гема и гемсодержащих белков: гемоглобина, миоглобина, цитохромов, каталазы, пероксидазы; оптимизация тканевого дыхания.
- Стимуляция синтеза коллагена, ферментных, структурных и сократительных белков скелетных и гладких мышц, миокарда.
- Предотвращение окисления витамина А, ненасыщенных жирных кислот и селена (компонент микросомальной системы переноса электронов).
- Ингибирование синтеза холестерина.
- Предотвращение гемолиза эритроцитов, повышения проницаемости и ломкости капилляров, нарушения функции гонад; нормализация репродуктивных функций.

ФАРМАКОКИНЕТИКА
F — 50-80%, необходимо наличие жёлчных кислот, пищевого жира, нормальная фунция поджелудочной железы. Биотрансформация в печени. Элиминация: с жёлчью >90%.
ПОКАЗАНИЯ К ПРИМЕНЕНИЮ И ДОЗИРОВАНИЕ
- Гиповитаминоз.
- Мышечная дистрофия, склероз амиотрофический боковой, дегенеративные изменения связочного аппарата (в т.ч. позвоночника), суставов (400 мг - 3 нед), (не эффективен при артрите коленных суставов) и мышц, посттравматическая и постинфекционная вторичная миопатия, дерматомиозит - внутрь 50-100 мг/сут в течение 1-2 мес, повторный курс - через 2-3 мес.
- Реконвалесценция.
- Дисменорея, угрожающий аборт — 100-150 мг/сут 7-14 дней, климакс, ухудшение условий внутриутробного развития плода (в первые 2-3 мес беременности ежедневно или через день).

- (Гипофункция половых желёз у мужчин, нарушение сперматогенеза) и потенции (эффект не доказан) - 100-300 мг/сут в сочетании с гормональной терапии в течение 1 мес.
- Астеноневротический синдром, неврастения при переутомлении.
- СКВ, склеродермия, ревматоидный артрит.
- Миокардиодистрофия.
- Спазм периферических артерий, перемежающаяся хромота (требует дальнейших исследований), атеросклероз - 100 мг/сут (с витамином А) в течение 20-40 дней, через 3-6 мес курс повторить.
- Артериальная гипертензия, сердечно-сосудистая недостаточность (минимальный эффект или отсутствие, требуются дальнейшие исследования), стенокардия, остановка сердца (не эффективен), диабетическая ангиопатия.
- Печёночная недостаточность.
- Дерматозы, трофические язвы, псориаз - 50-100 мг/сут 20-40 дней.
- Пожилой возраст, гипотрофия.
- Атрофия слизистой оболочки дыхательных путей.
- Парадонтоз (неэффективен).
- Эндокринные заболевания: тиреотоксикоз, сахарный диабет I типа (168 мг 3 р/сут) и сахарный диабет II типа (в качестве антиоксиданта), диабетическая полинейропатия.
- Дистрофия новорождённых.
- Синдром мальабсорбции.
- Анемия, ранняя анемия у недоношенных детей (эффективность не доказана, требуются дальнейшие исследования).
- Гемолитическая желтуха новорождённых (снижает билирубинемию у недоношенных новорождённых с низкой массой тела - 50 мгДкгхсут) - 1-2 дня).

Внутрь и в/м — 100-300 мг/сут, до 1 г/сут.

В составе комплексной терапии: 50-100 мг 1-2 р/сут курсами по 1-3 недели.

Парентерально — дозы такие же, как при приёме внутрь. Вводить в подогретом виде ежедневно или через день.

ПОБОЧНЫЕ ЭФФЕКТЫ

- <1%: контактный дерматит, нечёткость зрения, диарея, тошнота, рвота, дисфункция половых желёз, головная боль.
- Аллергические реакции; при в/м введении — болезненность, инфильтраты.

ПЕРЕДОЗИРОВКА

Диарея, гастралгия, снижение работоспособности слабость, тромбофлебит, тромбоэмболия лёгочной артерии, тромбоз, повышение активности КФК, гиперхолестеринемия, рост белых волос на участках алопеции при пузырчатом эпидермолизе. Лечение симптоматическое.

ПРОТИВОПОКАЗАНИЯ

Гиперчувствительность; с осторожностью — при повышенном риске тромбоэмболии, кардиосклероз, инфаркт миокарда, гипопротромбинемия на фоне гиповитаминоза К.

БЕРЕМЕННОСТЬ

ФДА категория А; С — при превышении рекомендуемых доз. Проникает через плаценту (20-30%).

КОРМЛЕНИЕ ГРУДЬЮ

Проникает в грудное молоко; осложнения не зарегистрированы.

КЛИНИЧЕСКИ ЗНАЧИМЫЕ ВЗАИМОДЕЙСТВИЯ

- Антикоагулянты, кумарин- или индадион-производные — риск гипопротромбинемиию.
- Холестирамин, колестипол — нарушение всасывания витамина Е.
- Препараты железа — увеличение потребности в токоферолe.

- Витамин А — большие дозы токоферола снижают усвояемость витамина А.
- Витамин Д, сердечные гликозиды — уменьшение их эффективности и токсичности.
- Противосудорожные средства — повышение их эффективности.

РЕЗЮМЕ И ДОПОЛНИТЕЛЬНЫЕ СВЕДЕНИЯ

651 КИ с 1950 года.

- Суточная потребность витамина Е: новорождённые — 3 мг; дети до 5 лет — 7 мг; взрослые — 10-15 мг; беременные и кормящие женщины -10-12 мг; в разных странах различна. Источники витамина Е: растительные масла, зародыши пшеницы, хлебные злаки с цельным зерном, зелёные овощи и зелёные части растений; Применение пищи, богатой витаминами-антиоксидантами и минеральными веществами (селен, цинк), не предотвращает возрастную макулярную дегенерацию.
- Очень высокие дозы витамина Е у больных с гиповитаминозом К усиливают геморрагический синдром; изменяют метаболизм гормонов щитовидной железы, снижают сексуальную функцию и увеличивают риск возникновения тромбофлебита.
- Одна капля 5,10 или 30% раствора из глазной пипетки содержит, соответственно — 1 мг; 2 мг и 6,5 мг токоферола ацетата.
- Не эффективен при болезни Альцгеймера, при поздних дискинезиях, при болезни Паркинсона; при хорее Гентингтона снижает мышечный тонус.

ТОРГОВЫЕ НАИМЕНОВАНИЯ, ФОРМЫ ВЫПУСКА И ПРОИЗВОДИТЕЛИ

альфа-Токоферола ацетат, капсулы 100 мг №25, Марбиофарм ОАО - Россия; *альфа-Токоферола ацетат,* раствор для приёма внутрь [масляный] 5% / 50 мл №1, 10% / 50 мл №1,30% / 50 мл №1, Марбиофарм ОАО - Россия; *Витамин Е Зентива,* капсулы, 100 мг №30, 400 мг №30, Зентива а.с. - Словацкая Республика.

АМИНОМЕТИЛБЕНЗОЙНАЯ КИСЛОТА (AMINOMETHYLBENZOIC ACID)

ФАРМАКОЛОГИЧЕСКИЙ/ХИМИЧЕСКИЙ КЛАСС АТХ

Аминокислота.

ТЕРАПЕВТИЧЕСКИЙ КЛАСС АТХ

Антифибринолитическое средство.

МЕХАНИЗМ ДЕЙСТВИЯ

Угнетение активности тканевого активатора плазминогена, угнетение активности плазмина.

ФАРМАКОЛОГИЧЕСКИЕ ЭФФЕКТЫ

Гемостатическии (только для местного применения при паренхиматозном или капиллярном кровотечении).

ПОКАЗАНИЯ К ПРИМЕНЕНИЮ И ДОЗИРОВАНИЕ

- Капиллярные и паренхиматозные кровотечения, кровотечения из костей, мышц и других тканей, в полостях и на поверхности тела, в том числе при местном повышении фибринолитической активности крови и общем фибринолизе при различных хирургических операциях в качестве средства для местной остановки.
- Носовые, дёсенные и другие наружные кровотечения у больных тромбоцитопенической пурпурой, лейкозами, геморрагическими тромбоцитопатиями, болезнью Рандю, циррозом печени, хроническим нефритом.

Местно. От $У_4$ губки до 3-4 губок и более (в зависимости от степени, характера и места кровотечения). После быстрого осушения кусочки губки придавли-

ваются марлевым шариком к кровоточащей поверхности в течение 3-5 мин. Губка может помещаться в марлевый тампон для рыхлой тампонады полости. Тампон извлекают через 24 ч. При необходимости измельчённой губкой покрывают всю раневую поверхность, также допустимо распылять препарат шприцем или распылителем.

РЕЗЮМЕ И ДОПОЛНИТЕЛЬНЫЕ СВЕДЕНИЯ

5 КИ с 1965 г.

Малоизученный препарат.

Не представлен в Фармакопее США.

АМИНОФИЛЛИН (AMINOPHYLUNE)

ФАРМАКОЛОГИЧЕСКИЙ/ХИМИЧЕСКИЙ КЛАСС АТХ

Ксантины

ТЕРАПЕВТИЧЕСКИЙ КЛАСС АТХ

Противоастматическое средство

МЕХАНИЗМ ДЕЙСТВИЯ

- Подавление фосфодиэстеразы и повышение содержания цАМФ в клетках, уменьшение внутриклеточной концентрации Ca^{2+} и расслабление гладких мышц бронхов и кровеносных сосудов лёгких.
- **Блокада рецепторов аденозина (A_x).**

ФАРМАКОЛОГИЧЕСКИЕ ЭФФЕКТЫ

- Бронхолитический - зависит от концентрации в сыворотке.
- Предупреждения приступов бронхиальной астмы.
- Стимуляция дыхания: повышение чувствительности дыхательного центра к стимулирующему действию углекислого газа.
- Повышение сократимости диафрагмы и улучшение функции дыхательных мышц.
- Стимуляция ЦНС.
- Стимуляция сердечной мышцы.
- Снижение ОПСС и давления в малом круге кровообращения.
- Повышение тонуса сосудов мозга.
- Умеренный диуретический эффект.
- **Повышение желудочной секреции.**

ФАРМАКОКИНЕТИКА

F 88-100%. Связь с белками 40%. Биотрансформация в печени до неактивных метаболитов (CYP 1A2). Кофеин - минорный активный метаболит у взрослых. T ^ 6-12 ч (курильщики — 4-5 ч). Элиминация метаболитов почками, 10% выводился в неизменённом виде у взрослых.

Терапевтические концентрации в сыворотке:

- для бронхорасширяющего действия 5-15-20 мкг/мл, при максимальной терапевтической концентрации повышается вероятность токсического действия;
- для стимуляции дыхания 5-12 мкг/мл.

Аминофиллин — соединение теофиллина с этилендиамином, высвобождает свободный теофиллин при физиологическом значении pH. Содержание теофиллина в его солях: аминофиллин безводный — 86%, аминофиллина дигидрат — 79%.

ПОКАЗАНИЯ К ПРИМЕНЕНИЮ И ДОЗИРОВАНИЕ

Парентеральное введение

- Астматический статус (в составе комплексной терапии) (небольшой дополнительный эффект: для взрослых; для детей): внутривенная инфузия 720—750 мг.

- Апноэ новорождённых (у недоношенных новорождённых, внутривенно нагрузочная доза 5—6 мг/кг, затем 1,5 мг/кг каждые 8 ч в течение 48 ч): начальная доза 5 мг/кг (по назогастральному зонду), поддерживающая доза 2 мг/кг в 2 приёма; длительность приёма — несколько недель, иногда — месяцев.
- Нарушение мозгового кровообращения по ишемическому типу (в составе комплексной терапии) (недостаточно доказательных данных) (эффект не выявлен)
- Отёчный синдром почечного генеза (в составе комплексной терапии).
- Левожелудочковая недостаточность с бронхоспазмом и нарушением дыхания по типу Чейна—Стокса.

Приём внутрь

- Бронхообструктивный синдром различного происхождения: бронхиальная астма (средство выбора при астме физического напряжения и как дополнительное средство при других формах), ХОБЛ (эмфизема лёгких, хронический обструктивный бронхит).
- Лёгочная гипертензия, лёгочное сердце.
- Ночное апноэ (недостаточно доказательных данных) (эффект не выявлен).
- Внутривенно взрослым при неотложных состояниях 6 мг/кг (развести в 10—20 мл 0,9% раствора натрия хлорида, вводить медленно в течение не менее 5 мин).
- Внутримышечно взрослым 100—500 мг/сут.
- Внутрь взрослым по 100—200 мг 3—4 раза в сутки, при необходимости дозу увеличивают с интервалом в 3 дня.
- Внутрь взрослым пролонгированные формы, начальная доза 175 мг каждые 12 ч, затем увеличивают каждые 3 дня до достижения оптимального терапевтического эффекта.
- В острой фазе ХОБЛ взрослым начальная доза 5—6 мг/кг (при дальнейшем увеличении дозы на каждые 0,5 мг/кг, концентрация аминофиллина в крови возрастает на 1 мкг/мл), концентрация в крови не должна превышать 20 мкг/мл; поддерживающая доза для курящих пациентов 4 мг/кг каждые 6 ч, для некурящих и пациентов с патологией печени — 2 мг/кг каждые 8 ч.
- В острой фазе заболевания детям начальная доза 5—6 мг/кг, поддерживающая (в мг/кг) рассчитывается по формуле:
  - до 6 мес — 0,07 возраст в неделях + 1,7 (каждые 8 ч);
  - от 6 мес до 1 года — 0,05 возраст в неделях + 1,25 (каждые 6 ч);
  - от 1 года до 9 лет - 5 мг/кг (каждые 6 ч);
  - от 9 до 12 лет — 4 мг/кг (каждые 6 ч);
  - от 12 до 16 лет — 3 мг/кг (каждые 6 ч).
- Вне обострения взрослым начальная доза 6—8 мгДкгхсут) (максимально 400 мг/сут) в 3—4 приёма, возможно увеличение на 25% каждые 2—3 дня до максимальной — 13 мгДкгхсут) (900 мг/сут).
- Вне обострения детям начальная доза 16 мгДкгхсут) (максимально 400 мг/сут) в 3—4 приёма, возможно увеличение на 25% каждые 2—3 дня до максимальной суточной, которая составляет:
  - до 1 года — 0,3 возраст в неделях + 8;
  - 1-9 лет- 22 мг/кг;
  - 9-12 лет- 20мг/кг;
  - 12-16 лет- 18 мг/кг;
  - старше 16 лет — 13 мг/кг.
- Детям в/м 15 мгДкгхсут).
- Детям в/в в возрасте до 3 мес 30—60 мг/сут, 4—12 мес 60—90 мг/сут, 2—3 лет 90—120 мг, 4—7 лет 120—240 мг, 8—18 лет 250—500 мг/сут; длительность парентерального введения не более 14 дней.
- Ректально в виде микроклизм взрослым 0,24—0,48 г в 20—25 мл тёплой воды; детям — меньше, в соответствии с возрастом.

- Высшие дозы для взрослых внутрь, в/м и ректально: разовая — 0,5 г, суточная — 1,5 г; внутривенно: разовая — 0,25 г, суточная — 0,5 г.
- Высшие дозы для детей внутрь, в/м и ректально: разовая — 7 мг/кг, суточная — 15 мг/кг; в/в: разовая — 3 мг/кг.

ПЕРЕДОЗИРОВКА

Длительная или сильная боль в животе, рвота с кровью, диарея, ажитация, спутанность сознания, изменение поведения, тремор, судороги, гипотензия, тахиаритмии, тахикардия, рвота, гипергликемия, гипокалиемия, метаболический ацидоз. Лечение симптоматическое.

ПОБОЧНЫЕ ЭФФЕКТЫ

- Тремор, повышенная возбудимость, головная боль, бессонница, тахикардия, тошнота и/или рвота, увеличение диуреза.
- Гастроэзофагеальный рефлюкс, дерматит (повышенная чувствительность к этилендиамиду — сыпь, шелушение кожи).

NB! Сообщалось о случаях гипотензии и остановки сердца после быстрого введения через катетер в центральной вене.

ПРОТИВОПОКАЗАНИЯ

- Гиперчувствительность (в том числе к другим производным ксантина — пентоксифиллину, кофеину, теобромину, к этилендиамину).
- Эпилепсия.
- Порфирия.
- Язвенная болезнь желудка и двенадцатиперстной кишки (в стадии обострения для пероральных форм), гастрит с повышенной кислотностью, кровотечение из ЖКТ в недавнем анамнезе.
- Тяжёлая артериальная гипертензия или гипотензия, тяжёлые тахиаритмии.
- Геморрагический инсульт, кровоизлияние в сетчатку глаза.
- С осторожностью! Тяжёлая коронарная недостаточность (острая фаза инфаркта миокарда, стенокардия), распространённый атеросклероз сосудов, ГОКМП, частая желудочковая экстрасистолия, хроническая сердечная недостаточность, повышенная судорожная готовность, печёночная и/или почечная недостаточность, язвенная болезнь желудка и двенадцатиперстной кишки (в анамнезе), кровотечение из ЖКТ в недавнем анамнезе, неконтролируемый гипотиреоз (возможность кумуляции), тиреотоксикоз, длительная гипертермия, гастроэзофагеальный рефлюкс, гипертрофия предстательной железы, беременность, период лактации, пожилой возраст, детский возраст (особенно для пероральных форм), диарея и заболевания прямой кишки (для ректального введения).

БЕРЕМЕННОСТЬ

FDA категория C. Применение возможно по жизненным показаниям.

КОРМЛЕНИЕ ГРУДЬЮ

Менее 1% введённой женщине дозы проникает в грудное молоко, что может вызвать повышение возбудимости у грудного ребёнка. Применение возможно по жизненным показаниям.

КЛИНИЧЕСКИ ЗНАЧИМЫЕ ВЗАИМОДЕЙСТВИЯ

Фармакокинетические взаимодействия

- Циметидин, антибиотики-макролиды (кларитромицин, эритромицин, тролеандомицин), эноксацин, флувоксамин, ципрофлоксацин, интерферон-альфа рекомбинантный, мексилетин, пентоксифиллин, пропранолол, такрин, тиабендазол, тиклопидин, алкоголь — снижение клиренса теофиллина.
- Морацизин, фенитоин, рифампин, курение табака или марихуаны — увеличение клиренса теофиллина.
- В случаях начала или прекращения одновременного применения указанных лекарственных средств необходим фармакокинетический мониторинг

Фармакодинамические взаимодействия

- {3-Адреноблокаторы, включая препараты применяемые в офтальмологии, — подавление бронхорасширяющего действия теофиллина.
- Галотан (фторотан) — риск желудочковых аритмий.
- Кетамин — снижение судорожного порога.

Фармацевтическая несовместимость (дополнительно)

- Выпадает в осадок в кислых средах.
- Несовместим с рядом ЛС — не вносить никаких добавок непосредственно в бутылку с аминофиллином для в/в инфузий.
- Несовместим при введении в один вход приспособления для в/в введения с амиодарона гидрохлоридом, ципрофлоксацином, дилтиазема гидрохлоридом, добутамина гидрохлоридом, гидралазина гидрохлоридом и ондансетрона гидрохлоридом.

РЕЗЮМЕ И ДОПОЛНИТЕЛЬНЫЕ СВЕДЕНИЯ

Общие сведения для производных теофиллина.

- Введение теофиллина связано с большой вероятностью развития токсического действия в связи с его малой терапевтической широтой.
- Передозировка сопровождается значительным риском смерти, обусловленной, главным образом, развитием аритмий сердца или судорог.
- Определение содержания теофиллина рекомендуется в начале лечения, до повышения дозы при отсутствии ожидаемых результатов лечения, при использовании высоких доз, при появлении любого побочного эффекта, при любом изменении физиологического состояния, а также назначении препарата, влияющего на выведение теофиллина или нового препарата с неизвестным влиянием на выведение теофиллина.
- Приводит к развитию большего числа побочных эффектов и, вероятно, обладает меньшей эффективностью в контролировании симптомов астмы (в том числе ночной) по сравнению с салметеролом.
- При лечении бронхиальной астмы препараты теофиллина не должны рассматриваться в качестве препаратов выбора, их следует применять у больных с неадекватной реакцией на противовоспалительные и (3-адренергические средства.
- Препараты теофиллина пролонгированного действия разных фирм обладают клинически значимыми различиями в степени и/или скорости всасывания.
- Следует избегать употребления в больших количествах продуктов питания и напитков, содержащих кофеин, в связи с возможным усилением стимулирующего действия теофиллина на ЦНС.

Отличительные характеристики

- В/м введение не рекомендовано: возможно накопление в месте инъекции, приводящее к сильной боли и медленному всасыванию.
- Для приготовления инъекционной формы для в/в введения используют раствор натрия хлорида, декстрозы.
- При приступе бронхиальной астмы у взрослых рутинное внутривенное введение аминофиллина в дополнение к терапии p_2-агонистами не показано. Это не приводит к дополнительному бронходилатирующему эффекту, но сопровождается увеличением частоты побочных эффектов.
- При тяжёлом обострении бронхиальной астмы у детей ($ОФВ_1$ 35—40% от нормы) должна быть рассмотрена необходимость в/в введения аминофиллина (нагрузочная доза 6—10 мкг/кг с последующей в/в инфузией) как дополнительной терапии к системным кортикостероидам, а также ингаляционным (3_2-агонистам и антихолинергическим средствам. Это приводит к дополнительному увеличению ОФВ, на 9%. Ценой этого улучшения является 4-кратное повышение риска развития рвоты.
- При обострении ХОБЛ по результатам существующих исследований применение метилксантинов (аминофиллин, доксофиллин, теофиллин) не приводит

к статистически значимому улучшению функции лёгких или уменьшению симптомов, но сопровождается значительным увеличением частоты побочных эффектов.

- При ишемическом инсульте и ночном апноэ не найдено эффекта терапии метилксантинами. Однако выводы основаны на небольшом числе исследований, возможны изменения при накоплении сведений.

668 КИ с 1948 г.

КОД АТХ: R03DA05

ВОЗ: +

ТОРГОВОЕ НАИМЕНОВАНИЕ, ФОРМА ВЫПУСКА И ПРОИЗВОДИТЕЛЬ

Эуфиллин, таблетки 150 мг №30, Фармасинтез ОАО (Иркутск) - Россия; *Эуфиллин,* раствор для внутривенного введения 24 мг/мл /10 мл №10, Мосхимфармпрепараты ФГУП им. Н.А. Семашко - Россия; *Эуфиллина раствор для инъекций 2,4%,* раствор для внутривенного введения 24 мг/мл / 5 мл №10, Синтез АКО ОАО - Россия; *Эуфиллина раствор для инъекций 2,4%,* раствор для внутривенного введения 24 мг/мл /10 мл №10, Биосинтез ОАО (Пенза) - Россия; *Эуфиллина таблетки 0,15 г,* таблетки 150 мг №30, Фармстандарт-Лексредства ОАО - Россия; *Эуфиллина таблетки 0,15 г,* таблетки 150 мг №30, Биосинтез ОАО (Пенза) - Россия.

АМИТРИПТИЛИН (AMITRIPTYLINE)

ФАРМАКОЛОГИЧЕСКИЙ/ХИМИЧЕСКИЙ КЛАСС АТХ

Неселективные ингибиторы обратного захвата моноаминов.

ТЕРАПЕВТИЧЕСКИЙ КЛАСС АТХ

Психоаналептики, антидепрессанты.

МЕХАНИЗМ ДЕЙСТВИЯ

Блокада обратного нейронального захвата норэпинефрина и серотонина, повышение их концентрации в синапсе.

ФАРМАКОЛОГИЧЕСКИЕ ЭФФЕКТЫ

- Антидепрессивный (трициклический антидепрессант).
- Анксиолитический.
- Седативный.
- Аналгезирующий (центральный генез).
- Противоязвенный: М-холиноблокирующий, антигистаминный (блокада гистаминовых H_2-рецепторов париетальных клеток желудка), антисеротониновый.
- Антиаритмический.
- Снижение аппетита; устранение ночного недержания мочи.

ФАРМАКОКИНЕТИКА

F - 30-60%, его метаболита - нортриптилина 46-70%. Связь с белками плазмы - 96%. Терапевтические концентрации в крови для амитриптилина - 50-250 нг/мл, для нортриптилина - 50-150 нг/мл. Проходит (в том числе нортриптилин) через ГЭБ. Биотрансформация в печени (CYP1A2, 2C9, 2C19, 2D6), активные метаболиты - нортриптилин и 10-гидроксиамитриптилин. Элиминация метаболитов почками - 80%, частично - с фекалиями. $T_{1/2}$ амитриптилина - 10-26 ч, нортриптилина - 18-44 ч.

ПОКАЗАНИЯ К ПРИМЕНЕНИЮ И ДОЗИРОВАНИЕ

- Депрессии (особенно с тревогой, ажитацией и нарушениями сна, в том числе в детском возрасте, эндогенная, инволюционная, реактивная, невротическая, медикаментозная, при органических поражениях мозга, алкогольной абстиненции, доказана эффективность при дистимии - 75-200 мг/сут).

- Шизофренические психозы (доказательных сведений недостаточно, чтобы рекомендовать или отвергнуть применение антидепрессантов при шизофренической депрессии).
- Смешанные эмоциональные расстройства, нарушения поведения.
- Детский энурез: младше 6 лет- 10 мг на ночь, 6-10 лет-10-20 мг/сут, 11-16лет-25-50 мг/сут (за исключением детей с гипотонией мочевого пузыря) - эффект не продолжается после прекращения приёма.
- Психогенная анорексия, хронический болевой синдром, язвенная болезнь желудка и двенадцатиперстной кишки.

Режим дозирования. Внутрь, не разжёвывая, после еды. Начальная доза взрослым - 25-50 мг на ночь, затем дозу увеличивают в течение 5-6 дней до 150-200 мг/сут в 3 приёма (максимальная часть дозы принимается на ночь). Если в течение 2 нед не наступило улучшение, суточную дозу увеличивают до 300 мг. В пожилом возрасте при лёгких нарушениях назначают в дозе 30-100 мг/сут (на ночь), после достижения терапевтического эффекта переходят на минимальные эффективные дозы - 25-50 мг/сут. В/м или в/в (вводить медленно) в дозе 20-40 мг 4 раза в сутки, постепенно заменяя приёмом внутрь. Длительность лечения - не более 6-8 мес.

ПОБОЧНЫЕ ЭФФЕКТЫ

Антихолинергические: нарушение аккомодации, фотофобия, запор, задержка мочи, сухость во рту >10%; головокружение, психозы (в том числе делириозный психоз, параноидно-галлюцинаторные состояния), экстрапирамидные расстройства, поздние дискинезии, тахикардия или брадикардия, нарушение проводимости, ортостатическая гипотензия, повышение аппетита, прибавка массы тела, сексуальные расстройства.

Редко: агранулоцитоз, аллергические реакции, алопеция, холестатическая желтуха, синдром неадекватной секреции АДГ.

ПЕРЕДОЗИРОВКА

Сонливость, дезориентация, спутанность сознания, расширение зрачков, повышение температуры тела, одышка, дизартрия, возбуждение, галлюцинации, судорожные приступы, ригидность мышц, рвота, аритмия, снижение АД, сердечная недостаточность, угнетение дыхания, сопор, кома. Лечение: симптоматическое; при тяжёлых антихолинергических эффектах (гипотензии, аритмии, коме, миоклонических припадках) - физостигмин 1-3 мг в/м или в/в каждые 1-2 ч. Не удаляется гемодиализом.

ПРОТИВОПОКАЗАНИЯ

Гиперчувствительность, применение совместно с ингибиторами МАО и за 2 нед перед началом лечения, инфаркт миокарда (острый и подострый), тревожно-параноидный синдром при депрессиях (возможность суицида), паралитическая кишечная непроходимость, пилоростеноз, атония мочевого пузыря, период кормления грудью, детский возраст (до 6 лет). С осторожностью - алкоголизм, бронхиальная астма, угнетение костномозгового кроветворения, беременность (I триместр), стенокардия, аритмия, сердечная недостаточность, язвенная болезнь желудка и двенадцатиперстной кишки, закрытоугольная глаукома, повышенное внутриглазное давление, нарушение функции печени и/или почек, гипертиреоз, гиперплазия предстательной железы с задержкой мочи, шизофрения (возможна активация психоза), - эпилепсия, артериальная гипертензия.

БЕРЕМЕННОСТЬ

FDA категория С. Проходит через плаценту. Тератогенный эффект у животных в дозах, во много раз превышающих терапевтические дозы для человека.

КОРМЛЕНИЕ ГРУДЬЮ

Проникает в грудное молоко.

КЛИНИЧЕСКИ ЗНАЧИМЫЕ ВЗАИМОДЕЙСТВИЯ

Алкоголь, другие средства, угнетающие ЦНС, - потенцирование угнетения ЦНС: угнетение дыхания, гипотензия.

Антитиреоидные препараты - риск агранулоцитоза.

Ингибиторы МАО - не совместим: гиперпиретические, гипертонические кризы, судороги, смерть.

Клонидин, гуанетидин - ослабление их гипотензивного эффекта, повышение седативного действия клонидина.

Симпатомиметики (норэпинефрин, эпинефрин, в том числе в виде глазных капель и при введении с местными анестетиками) - усиление действия, риск развития нарушений сердечного ритма, тахикардии, тяжёлой артериальной гипертензии.

Фенотиазиновые или тиоксантеновые нейролептики - усиление и удлинение седативного и антихолинергического действия, повышение судорожной готовности.

Фенотиазиновые производные и трициклические антидепрессанты угнетают метаболизм друг друга, повышают риск возникновения злокачественного нейролептического синдрома.

Циметидин - угнетение метаболизма амитриптилина, повышает его концентрацию и токсичность.

РЕЗЮМЕ И ДОПОЛНИТЕЛЬНЫЕ СВЕДЕНИЯ

Трициклический антидепрессант.

Традиционные ТЦА и СИОЗС равноэффективны в терапии различных депрессивных состояний, выбор должен основываться на соображениях переносимости и стоимости. СИОЗС более безопасны, чем трициклические/гетероциклические антидепрессанты по числу выбывших пациентов в связи с непереносимостью и развитием хотя бы одного побочного эффекта (разница 3%). Не рекомендовано использование ТЦА (старых) для лечения депрессии в препубертатном возрасте, сомнительный эффект у подростков.

Эффективен при дистимии (75-200 мг/сут, нет различия в эффективности антидепрессантов разных групп), невротической булимии (начиная с 50 мг/сут - с постепенным повышением до 200-300 мг/сут); при посттравматическом стрессовом расстройстве (50-300 мг/сут).

Во время лечения не следует употреблять этанол. Трициклические антидепрессанты (в т.ч. амитриптилин), усиливают действие этанола, особенно в течение первых нескольких дней терапии.

В период лечения необходимо воздерживаться от вождения автотранспорта и занятий потенциально опасными видами деятельности, требующими повышенной концентрации внимания и быстроты психомоторных реакций.

Назначать не ранее чем через 14 дней после отмены ингибиторов МАО.

При внезапном прекращении приёма после длительного лечения возможно развитие синдрома «отмены». Амитриптилин в дозах выше 150 мг/сут снижает порог судорожной активности (следует учитывать риск возникновения судорожных приступов у предрасположенных больных).

1588 КИ с 1962 г.

КОД АТХ: N06AA09

ВОЗ: +

ТОРГОВЫЕ НАИМЕНОВАНИЯ, ФОРМЫ ВЫПУСКА И ПРОИЗВОДИТЕЛИ

Амитриптилин, раствор для внутримышечного введения 10 мг/мл / 2 мл №10, Зентива а.с. - Чешская Республика; *Амитриптилин,* раствор для инъекций 10 мг/мл / 2 мл №10, Московский эндокринный завод ФГУП - Россия; *Амитриптилин,* таблетки 25 мг №50, ЗиО-Здоровье ЗАО - Россия; *Амитриптилин,* таблетки 25 мг №50, Московский эндокринный завод ФГУП - Россия; *Амитриптилин,* таблетки покрытые оболочкой 25 мг №50, Зентива а.с. - Словацкая Республика; *Амитриптилин,* таблетки покрытые оболочкой 25 мг №50, Мосхимфармпрепараты

ФГУП им. Н.А. Семашко - Россия; *Амитриптилин,* таблетки покрытые оболочкой 25 мг №50, Дару Пахш Фармасьютикал МФГ. Компани - Иран, уп. Акрихин ХФК ОАО - Россия; *Амитриптилин-Ферейн,* таблетки покрытые оболочкой 25 мг №50, Брынцалов-А ЗАО - Россия; *Апо-Амитриптилин,* таблетки покрытые оболочкой 10 мг №50, Апотекс Инк - Канада, уп. Вектор-Медика ЗАО - Россия; *Веро-Амитриптилин,* таблетки 25 мг №50, Верофарм ЗАО (Белгородский филиал) - Россия.

АПРОТИНИН (APROTININ)

ФАРМАКОЛОГИЧЕСКИЙ/ХИМИЧЕСКИЙ КЛАСС АТХ

Ингибитор протеиназ.

ТЕРАПЕВТИЧЕСКИЙ КЛАСС АТХ

Антифибринолитическое средство.

МЕХАНИЗМ ДЕЙСТВИЯ

Поливалентный ингибитор протеиназ (плазмина, трипсина, химотрипсина, кининогеназы, калликреина, в том числе активирующих фибринолиз), снижение фибринолитической активности крови, торможение фибринолиза.

ФАРМАКОЛОГИЧЕСКИЕ ЭФФЕКТЫ

Антифибринолитический, антигеморрагический, ингибитор протеиназ.

ФАРМАКОКИНЕТИКА

$T_{1/2}$ — 150 мин, терминальный — 10 ч. Элиминация — почками, в виде метаболитов.

ПОКАЗАНИЯ К ПРИМЕНЕНИЮ И ДОЗИРОВАНИЕ

- Панкреатит (острый (1,5 млн КИЕ/сут в/в, сравним с мезелатом габексата; уступает комбинации рутозид+кумарин; интраперитонеально; нет эффекта), обострение хронического), панкреонекроз (1,5 млн КИЕ/сут в/в, уступает мезелату габексата). При остром панкреатите — 500 000-1 000 000 КИЕ с последующим уменьшением в течение 2-6 сут до 500 000-300 000 КИЕ до полной отмены (после исчезновения ферментной токсемии). При обострении хронического панкреатита однократно 25 000 КИЕ/ч в течение 3-6 дней; в сутки — 25 000-50 000 КИЕ.
- Выполнение диагностических исследований и операций на поджелудочной железе (профилактика ферментативного аутолиза поджелудочной железы при операциях на ней и рядом расположенных органах брюшной полости).
- Профилактика острого неспецифического послеоперационного паротита.
- Кровотечение на фоне гиперфибринолиза:
  - посттравматическое;
  - *послеоперационное (особенно при операциях на предстательной железе, лёгких),* торакальные операции $2x10^6$ КИЕ болюсом, затем $0,5x10^6$ КИЕ/ч во время операции до 1 ч после её завершения; артропластика коленного сустава, бедра — неэффективен; трансплантация печени, резекция печени; операции на позвоночнике (при операциях на сердце). Неэффективен при введении после операции на сердце;
  - *до, после и во время родов (в том гисле при эмболии околоплодными водами). В акушерской практике нагольная доза — 1 000 000 КИЕ, затем каждый гас по 200 000 КИЕ до остановки кровотегения;*
  - полименорея: в/в капельно — 100 000-200 000 КИЕ, при необходимости до 500 000 КИЕ (в зависимости от интенсивности кровотечения).
- Ангионевротический отёк.
- Шок (токсический; травматический, ожоговый, геморрагический) *гиповолемигеский на фоне травмы.*

- Обширные и глубокие травматические повреждения тканей.
- В качестве вспомогательной терапии — коагулопатии, характеризующиеся вторичным гиперфибринолизом (в начальной фазе, до наступления эффекта после применения гепарина и замещения факторов свёртывания); массивное кровотечение (во время тромболитической терапии) — 1 000 000 КИЕ и более.
- **Проведение экстракорпорального кровообращения:** *1-2 млн КИЕ в/в в течение 20-30 мин, после введения в наркоз до разреза кожи, плюс 250-500 тыс. КИЕ/ч в/в капельно до окончания операции, плюс 1-2 млн КИЕ с первичным раствором аппарата искусственного кровообращения; схема, предусматривающая только однократное введение с первичным раствором аппарата искусственного кровообращения, менее эффективна.*
- Профилактика послеоперационных лёгочных эмболии и кровотечений; жировой эмболии при политравмах, особенно при переломах нижних конечностей и костей черепа.
  - В лечебных целях в начальной дозе 500 000 КИЕ (со скоростью не более 5 мл/мин), затем в/в капельно, по 50 000 КИЕ/ч.
  - Во время хирургических вмешательств с целью профилактики до, во время и после операции — 200 000-400 000 КИЕ в/в струйно (медленно или капельно), затем в течение 2 дней по 100 000 КИЕ. Возможно местное применение: марлю, пропитанную 100 000 КИЕ, прикладывают к очагу кровотечения.
  - При ревматических поражениях суставов назначают по 200 000 КИЕ в виде внутрисуставных инъекций (ревматоидный артрит — 25 000 КИЕ (U) 1 раз в неделю — эффект сомнителен, ювенильный ревматоидный артрит).
  - В послеоперационном периоде и профилактически (при опасности травмирования поджелудочной железы) начальная доза — 200 000 КИЕ, затем в течение 2 сут после операции по 100 000 КИЕ каждые 6 ч.

ПОБОЧНЫЕ ЭФФЕКТЫ

Почечная недостаточность, летальный исход — у лиц, получавших высокие дозы апротинина на фоне операций в условиях гипотермии и искусственного кровообращения, вследствие развития ДВС-синдрома.

Редко — аллергические реакции, анафилаксия (1%).

ПРОТИВОПОКАЗАНИЯ

Гиперчувствительность, резко выраженные аллергические реакции (в том числе на белок крупного рогатого скота), ДВС-синдром (за исключением фазы коагулопатии); беременность (I и III триместр), кормление грудью.

БЕРЕМЕННОСТЬ

ФДА — категория В.

КОРМЛЕНИЕ ГРУДЬЮ

Нет сведений.

КЛИНИЧЕСКИ ЗНАЧИМЫЕ ВЗАИМОДЕЙСТВИЯ

Алтеплаза, анистреплаза, стрептокиназа, урокиназа — взаимно антагонистическое действие, апротинин может быть эффективен при введении перед операцией для предотвращения серьёзных кровотечений у пациентов, получивших тромболитические средства.

РЕЗЮМЕ И ДОПОЛНИТЕЛЬНЫЕ СВЕДЕНИЯ

551 КИ с 1966 г.

Препарат уменьшает объём кровопотерь при операциях на сердце, в том числе с использованием аппарата искусственного кровообращения; а также при других торакальных операциях, операциях на печени и позвоночнике.

- Активированное время свёртывания, частичное тромбопластиновое время, креатинкиназа, трансаминазы — вызывает повышение.
- Перед началом введения провести кожную пробу для оценки индивидуальной переносимости препарата (при возникновении побочных явлений — немедленно прекратить введение).

• При гиперфибринолизе и синдроме ДВС назначение апротинина возможно только после устранения всех проявлений ДВС и на фоне профилактического введения гепарина.

АСКОРБИНОВАЯ КИСЛОТА (ВИТАМИН С)
ASCORBIC ACID

ФАРМАКОЛОГИЧЕСКИЙ/ХИМИЧЕСКИЙ КЛАСС АТХ

Аскорбиновая кислота, её комбинации.

ТЕРАПЕВТИЧЕСКИЙ КЛАСС АТХ

Витамин.

МЕХАНИЗМ ДЕЙСТВИЯ

Торможение перекисного окисления липидов; регуляция транспорта ионов водорода в биохимических реакциях.

ФАРМАКОЛОГИЧЕСКИЕ ЭФФЕКТЫ

• Участие в регуляции углеводного обмена (использование глюкозы в цикле трикарбоновых кислот), в образовании тетрагидрофолиевой кислоты, в свёртываемости крови.
• Уменьшение потребности в витаминах B_v B_2, А, Е, фолиевой и пантотеновой кислот.
• Участие в регенерации тканей, синтезе коллагена, проколлагена, поддержании коллоидного состояния межклеточного вещества.
• Участие в обмене ароматических аминокислот (фенилаланина, тирозина, норэпинефрина), пигментов, холестерина, в синтезе стероидных гормонов (стимуляция синтеза ГК), в гидроксилировании серотонина.
• Накопление в печени гликогена, усиление детоксикационной и белковосинтетической функций печени, повышение синтеза протромбина, активация протеолитических ферментов.
• Улучшение желчеотделения, внешнесекреторной функции поджелудочной железы, инкреторной функции щитовидной железы.
• Участие в регуляции иммунологических реакций (активация синтеза антител, C_3 - компонента комплемента, интерферона), стимуляция фагоцитоза, повышение сопротивляемости к инфекциям; торможение высвобождения и ускорение деградации гистамина, угнетение образования простагландинов и других медиаторов воспаления и анафилаксии.
• Поддержание целостности сосудистой стенки и нормальной проницаемости капилляров (угнетение гиалуронидазы), увеличение поглощения негемового железа.

ФАРМАКОКИНЕТИКА

Всасывание в двенадцатиперстной кишке (частично в подвздошной), уменьшается с увеличением дозы (>200 мг); F - 50-20%. Биотрансформация в печени. Связь с белками крови - 25%. Депо в организме -1,5 г: лейкоциты, тромбоциты, железы внутренней секреции, печень, глазной эпителий, лёгкие, почки, стенка кишечника, сердце, мышцы. Элиминация - почками метаболитов.

ПОКАЗАНИЯ К ПРИМЕНЕНИЮ

• Гипо- и авитаминоз С.
• Повышенная потребность (период искусственного вскармливания и интенсивного роста, напряжённой работы).
• Для активации иммунных сил организма, в качестве профилактики инфекционных заболеваний (положительный эффект не выявлен).
• Профилактика и лечение (у пожилых людей) инфекции верхних дыхательных путей и профилактика ринита (необходимы дальнейшие исследования).

- Повышенная утомляемость, синдром хронической усталости (возможен положительный эффект, требуются дальнейшие исследования).
- Анемия (в комплексе с препаратами железа).
- Стимуляция регенерации тканей.
- Ожоги (первые 24 ч).
- Период реконвалесценции после тяжёлых заболеваний.

В составе комплексной терапии:

- Геморрагический диатез, кровотечения (в том числе из дёсен, носовые, лёгочные, маточные, на фоне передозировки антикоагулянтов).
- Вялозаживающие раны, переломы костей, кожные раны (непосредственно на заживление не влияет, но может быть использован для улучшения механических свойств рубца), размозженные раны.
- Капилляротоксикоз, геморрагический инсульт или посттравматическое внутричерепное кровоизлияние (необходимы дальнейшие исследования).
- Алкогольный и инфекционный делирий (улучшает моторную координацию, не влияет на интеллектуальную сферу).
- Острая лучевая болезнь (не защищает человеческие лимфоциты от лучевого воздействия), радиационный дерматит (эффект не обнаружен).
- Посттрансфузионные осложнения.
- Заболевания печени (гепатит А, хронический гепатит, эффект не подтверждён, цирроз печени и холецистит).
- Заболевания ЖКТ (ахилия, язвенная болезнь желудка и двенадцатиперстной кишки, особенно после кровотечения, энтерит, колит, гельминтоз).
- Надпочечниковая недостаточность (болезнь Аддисона), гемосидероз.
- Беременность и период лактации.
- Эритродермия, псориаз, хронический распространённый дерматоз.

В качестве антиоксиданта:

- Атеросклероз (на прогрессирование коронарного атеросклероза не влияет).
- Бронхиальная астма (сведений недостаточно, требуются дальнейшие исследования).
- Диффузные болезни соединительной ткани (ревматоидный артрит, СКВ, склеродермия - эффективность не доказана).
- Передозировка антикоагулянтов.
- Отравление аконитом, бензокаином, анилином, дисульфирамом, барбитуратами, бензолом, дихлорэтаном, калия перманганатом, метиловым спиртом, мышьяком, окисью углерода, синильной кислотой, сульфаниламидами, фенолами, хинином, фенциклидином.

Внутрь после еды:

Для профилактики: взрослым - 50-100 мг/сут, детям - 25 мг/сут; при беременности и лактации - 300 мг/сут в течение 10-15 дней, далее 100 мг/сут.

С лечебной целью: детям - 50-100 мг 2-3 раза в сутки, взрослым -50-100 мг 3-5 раз в сутки.

Порошок используют для приготовления напитков - около 1 г (1/з чайной ложки) на 1 л воды (сока).

В/м, в/в, 1-3 мл 5% раствора, при отравлениях - до 60 мл; максимальная разовая доза - 0,2 г, суточная - 0,5 г. Детям - 1-2 мл 5% раствора в течение 2-3 нед.

ПРОТИВОПОКАЗАНИЯ

- Гиперчувствительность.
- С осторожностью! Гипероксалурия, почечная недостаточность, гемохроматоз, талассемия, полицитемия, лейкемия, сидеробластная анемия, дефицит глюкозо-6-фосфатдегидрогеназы, серповидно-клеточная анемия, прогрессирующие злокачественные заболевания.

Передозировка или применение в больших дозах: гиперкоагуляция, тромбофлебит, склонность к тромбозам, сахарный диабет, мочекаменная болезнь.

ПОБОЧНЫЕ ЭФФЕКТЫ

- Головная боль, головокружение, усталость, слабость, гиперемия кожи (чаще при быстром в/в введении), повышенная возбудимость ЦНС, инсомния (при длительном применении больших доз).
- Тошнота, рвота, диарея, анорексия, изжога, спазмы желудка, диарея (>1 г в день).
- Полиурия (>600 мг/день), окисление мочи, оксалаты; оксалатные камни в мочевом тракте (на фоне заболеваний почек, гемодиализе или хронической мочекаменной болезни при длительном применении в дозе более 1 г в день), повреждение гломерулярного аппарата почек.
- Угнетение функции инсулярного аппарата поджелудочной железы (гипергликемия, глюкозурия).
- Снижение проницаемости капилляров и ухудшение трофики тканей, тромбоз, высокие дозы - повышение АД, развитие микроангиопатий, миокардиодистрофия.
- Аллергические реакции, кожная сыпь, редко - анафилактический шок.
- Лабораторные показатели: тромбоцитоз, гиперпротромбинемия, эритропения, нейтрофильный лейкоцитоз, гипокалиемия.
- Прочие: гипервитаминоз, нарушение обмена веществ, ощущение жара, при длительном применении больших доз - задержка натрия и жидкости, нарушение обмена Zn^{2}\ Cu^{2+}.

КЛИНИЧЕСКИ ЗНАЧИМЫЕ ВЗАИМОДЕЙСТВИЯ

- Дефероксамин - усиление токсичности тканевого железа (декомпенсация сердечной деятельности). Разобщить введение на 1-2 ч.
- Дисульфирам-этанол - нарушение их взаимодействия.
- Непрямые антикоагулянты (производные кумарина и индандиона), гепарин - снижение их эффективности при дозе аскорбиновой кислоты 10 г и более.
- Курение и этанол - ускорение биотрансформации витамина С, снижение запасов в организме.
- Антибиотики, АСК, пероральные контрацептивы, свежие соки и щелочное питье - снижение всасывания и эффективности витамина С.
- Препараты железа - улучшение их всасывания (переводит трёхвалентое железо в двухвалентное).
- Салицилаты, сульфаниламиды короткого действия - риск развития кристаллурии.
- Кислоты и препараты со свойствами кислот - замедление выведения аскорбиновой кислоты почками.
- Препараты, имеющие щелочную реакцию (в том числе алкалоиды), - ускорение выведения аскорбиновой кислоты почками.
- Ионы тяжёлых металлов - усиление окисления витамина С.
- Препараты хинолинового ряда, кальция хлорид, салицилаты, ГК - истощение запасов витамина С в организме.
- Барбитураты, примидон - повышение экскреции витамина С с мочой.

БЕРЕМЕННОСТЬ

FDA категория А: С (при превышении рекомендуемых доз). Минимальная ежедневная потребность во И-Ш триместрах беременности -60 мг. Плод может адаптироваться к высоким дозам аскорбиновой кислоты, что приводит к развитию аскорбиновой болезни (реакция отмены).

КОРМЛЕНИЕ ГРУДЬЮ

Проникает в грудное молоко. Минимальная ежедневная потребность - 80 мг. Адекватная диета матери достаточна для профилактики дефицита у грудного ребенка.

РЕЗЮМЕ И ДОПОЛНИТЕЛЬНЫЕ СВЕДЕНИЯ

- Не образуется в организме человека, поступает только с пищей.

- Пищевые источники аскорбиновой кислоты: цитрусовые (апельсины, лимоны, грейпфруты), зелёные овощи (перец, капуста, брокколи), томаты, картофель. При хранении содержание витамина С в продуктах уменьшается. Аскорбиновая кислота в пищевых продуктах разрушается под воздействием кислорода, сушки, соления, в процессе нарезки свежих овощей и фруктов и при обычной кулинарной обработке (от 30 до 50%), особенно в медной посуде.
- Длительное использование жевательных таблеток с аскорбиновой кислотой может приводить к разрушению зубной эмали.
- Мониторинг: функции почек, поджелудочной железы, АД.
- При быстро пролиферирующих и интенсивно метастазирующих опухолях может усугубить течение процесса.
- Эффективен при эндотелиальной дисфункции: после пересадки почки, у хронических курильщиков (в/в), при ИБС (500 мг/сут внутрь, длительно).
- Тормозит кишечную метаплазию, возникшую после *Helicobacter pylori*.
- Не эффективен в лечении дискинетических расстройств («включение-выключение») при болезни Паркинсона.
- В дозе >2 г/день - риск развития мочекаменной болезни.

1143 КИ с 1948 г.

КОДАТХ: A11GA01

ВОЗ: +

ТОРГОВЫЕ НАИМЕНОВАНИЯ, ФОРМЫ ВЫПУСКА И ПРОИЗВОДИТЕЛИ

Аскорбиновая кислота, раствор для внутривенного и внутримышечного введения 50 мг/мл / 1 мл №10, Мосхимфармпрепараты ФГУП им. Н.А.Семашко - Россия: *Аскорбиновая кислота,* таблетки 25 мг №10, 50 мг №10, 75 мг №10, Марбиофарм ОАО - Россия; *Аскорбиновая кислота,* таблетки 50 мг №10, Медисорб ЗАО - Россия; *Аскорбиновой кислоты раствор для инъекций 10%,* раствор для внутривенного и внутримышечного введения 50 мг/мл / 2 мл №10, 100 мг/мл / 2 мл №10, Биосинтез ОАО (Пенза) - Россия; *Аскорбиновой кислоты таблетки 0.05 г,* таблетки 50 мг №50, Биосинтез ОАО (Пенза) - Россия.

АЦЕТИЛСАЛИЦИЛОВАЯ КИСЛОТА (ACETYLSALICYLIC ACID)/ АСПИРИН (ASPIRIN)

ФАРМАКОЛОГИЧЕСКИЙ/ХИМИЧЕСКИЙ КЛАСС АТХ

Производное салициловой кислоты.

ТЕРАПЕВТИЧЕСКИЙ КЛАСС АТХ

Ингибитор агрегации тромбоцитов; анальгетики и антипиретики, другие.

МЕХАНИЗМ ДЕЙСТВИЯ

Ингибирование циклооксигеназы (1 и 2), уменьшение синтеза предшественников простагландинов и тромбоксана A_2 из арахидоновой кислоты, в том числе в тромбоцитах.

В малых дозах - единственный селективный необратимый ингибитор ЦОГ в тромбоцитах.

ФАРМАКОЛОГИЧЕСКИЕ ЭФФЕКТЫ

- Анальгетический, жаропонижающий.
- Противовоспалительный - развивается к 2-3-й нед постоянного применения.
- Ингибирование агрегации тромбоцитов.

ФАРМАКОКИНЕТИКА

Абсорбция полная, быстрая. Связь с белками крови высокая. $T_{1/2}$ - 15-20 мин, быстро гидролизуется до салицилатов (в ЖКТ, печении и крови). Биотрансформация салицилатов в печени. Элиминация - почками, в виде свободной салициловой кислоты и конъюгированных метаболитов.

ПОКАЗАНИЯ К ПРИМЕНЕНИЮ И ДОЗИРОВАНИЕ

В качестве антиагрегантного средства: 0,125-0,25 г/сут длительно.

- ИБС.
- Наличие нескольких факторов риска ИБС (первичная профилактика сердечно-сосудистых заболеваний - польза от приёма антиагрегантов в отсутствии симптомов сердечно-сосудистых заболеваний сомнительна, абсолютная профилактическая ценность аспирина сравнительно невысока и приблизительно соответствует риску развития кровотечения).
- Безболевая ишемия миокарда.
- Нестабильная стенокардия.
- Инфаркт миокарда (для снижения риска повторного инфаркта миокарда и смерти после инфаркта миокарда), 40-325 мг 1 раз в сутки.
- Протезирование клапанов сердца (профилактика и лечение тромбоэмболии).
- Баллонная коронарная ангиопластика и установка стента (снижение риска повторного стеноза и лечение вторичного расслоения коронарной артерии). Для профилактики тромбоза или окклюзии аортального шунта 325 мг каждые 7 ч через интраназально установленный желудочный зонд, затем перорально 325 мг 3 раза в сутки (обычно в сочетании с дипиридамолом, который отменяют через неделю, продолжая длительное лечение АСК).
- При неатеросклеротических поражениях коронарной артерии (болезнь Кавасаки), (комбинация гамма-глобулина с аспирином более эффективна).
- Клапанные митральные пороки сердца.
- Мерцательная аритмия неревматического происхождения (75, 125, 325 мг/сут профилактика инсульта у пациентов с низким риском, у всех пациентов - менее эффективен, чем варфарин, но меньший риск кровотечений), пролапс митрального клапана (профилактика тромбоэмболии).
- Повторная преходящая ишемия мозга и ишемический инсульт (160-300 мг/сут внутрь или ректально в течение 48 ч после начала предполагаемого ишемического инсульта - снижение риска ранней повторной ишемической атаки без риска геморрагических осложнений и улучшение долгосрочного прогноза) у мужчин. При динамических нарушениях мозгового кровообращения у мужчин, церебральных тромбоэмболиях - 325 мг/сут, максимально до 1000 мг/сут, для профилактики рецидивов 125-300 мг/сут.
- Аортоартериит (болезнь Такаясу).
- Рецидивирующие тромбоэмболии лёгочной артерии, инфаркт лёгкого.
- Острый тромбофлебит (снижение риска развития тромбоза глубоких вен и тромбоэмболии лёгочной артерии при послеоперационном приёме аспирина при переломе шейки бедренной кости).
- Синдром Дресслера.

Другие:

- ревматизм активный - 5-8 г/сут взрослым и 100-125 мг/кг - детям; 4-5 раз в сутки. После 1-2 нед лечения детям уменьшить дозу до 60-70 мгДкгхсут); продолжительность лечения до 6 нед. Отменять постепенно в течение 1-2 нед; перикардит [60-70 мгДкгхсут)], ревматическая хорея;
- ревматоидный артрит;
- лихорадка при инфекционно-воспалительных заболеваниях;
- болевой синдром (различного генеза): головная боль (в том числе связанная с алкогольным абстинентным синдромом), мигрень, зубная боль, невралгия, люмбаго, грудной корешковый синдром, миалгия, артралгия, альгодисменорея.

Внутрь 500-1000 мг/сут (до 3 г); детям 2-3 лет - 100 мг/сут, 4-6 лет - 200 мг/сут, 7-9 лет - 300 мг/сут, старше 12 лет - 500 мг/сут, максимальная суточная доза - 750 мг. Продолжительность лечения не более 2 нед. Шипучие таблетки растворяют в 100-200 мл воды, принимают после еды, разово - 0,25-1 г, 3-4 раза в

сутки. Разовая доза для детей 5 лет и старше - 0,25 г, 4 лет - 0,2 г, 2 лет - 0,1 г, 1 года - 0,05 г на приём.

В клинической иммунологии и аллергологии: в постепенно нарастающих дозах для продолжительной «аспириновой» десенситизации и формирования стойкой толерантности к НПВП у больных с «аспириновой» астмой и «аспириновой» триадой.

ПОБОЧНЫЕ ЭФФЕКТЫ

Анафилактоидная реакция, анемия, гемолитическая анемия, бронхоспастическая аллергическая реакция, аллергический дерматит, желудочно-кишечные язвы, возможно, с кровотечением, раздражение ЖКТ (NNH 38), гепатотоксичность, снижение функции почек, уменьшение протромбинового времени, глухота, гипервентиляция, метаболический ацидоз, аспирининдуцированный бронхоспазм, ангионевротический отёк, крапивница, стимуляция ЦНС, сонливость (NNH 28).

Почти не встречается: раздражение прямой кишки (при приёме в суппозиториях).

ПЕРЕДОЗИРОВКА

Симптомы: салицилизм (спутанность сознания, диарея, боли в животе, головная боль, головокружение, сонливость, быстрое или глубокое дыхание, тошнота, рвота, нарушения зрения).

Тяжёлая передозировка - кровь в моче, судороги, галлюцинации, повышенная возбудимость, возбуждение, спутанность сознания, одышка или мучительное дыхание, лихорадка, респираторный алкалоз, метаболический ацидоз, гипер- или гипогликемия, кетонурия, гипонатриемия, гипокалиемия.

Последовательность развития токсических эффектов при повышении сывороточных концентраций салицилата: минимальные токсические проявления (нарушения слуха, шум в ушах - 200 мкг/мл), гепатотоксичность (нарушение функциональных проб), снижение почечной функции, уменьшение протромбинового времени, глухота, гипервентиляция, метаболический ацидоз (400 мкг/мл).

Лечение симптоматическое; гемодиализ, перитонеальный диализ, гемоперфузия.

ПРОТИВОПОКАЗАНИЯ

Гиперчувствительность; эрозивно-язвенные поражения ЖКТ (в фазе обострения), желудочно-кишечное кровотечение; «аспириновая» астма, «аспириновая» триада; геморрагические диатезы (гемофилии, болезнь Виллебранда, телеангиоэктазии, гипопротромбинемия, тромбоцитопения, тромбоцитопеническая пурпура); расслаивающаяся аневризма аорты, портальная гипертензия; дефицит витамина K; печёночная/почечная недостаточность; беременность (I и III триместр), кормление грудью; дефицит глюкозо-6-фосфатдегидрогеназы, детский возраст (до 15 лет с гипертермией на фоне вирусных заболеваний - риск развития синдрома Рейе).

С осторожностью - подагра, гиперурикемия, нефролитиаз, заболевания печени, сердечная недостаточность.

БЕРЕМЕННОСТЬ

FDA категория D.

КОРМЛЕНИЕ ГРУДЬЮ

Проникает в грудное молоко.

КЛИНИЧЕСКИ ЗНАЧИМЫЕ ВЗАИМОДЕЙСТВИЯ

- Нестероидные противовоспалительные препараты - повышение риска развития тяжёлых желудочно-кишечных и не желудочно-кишечных кровотечений и других побочных эффектов.
- Препараты, подщелачивающие мочу (ингибиторы карбоангидразы, цитраты, натрия бикарбонат, антациды, особеннно кальций- и/или магнийсодержащие при длительном использовании - ускорение выведения и снижение эффективности ацетилсалициловой кислоты.
- Антикоагулянты, производные кумарина и индандиона, гепарин, тромболитические препараты (альтеплаза, анистреплаза, стрептокиназа, урокиназа), ингибиторы агрегации тромбоцитов - повышение риска развития кровотечений.

- Цефамандол, цефоперазон, цефотетан, пликамицин, вальпроевая кислота - повышение риска развития кровотечений, токсичности вальпроевой кислоты.
- Метотрексат - усиление токсичности метотрексата.
- Ванкомицин - повышение риска развития ототоксичности.
- Пробенецид, сульфинпиразон - повышение токсичности ацетилсалициловой кислоты.
- Ципрофлоксацин, ломефлоксацин, норфлоксацин, офлоксацин, эноксацин, итраконазол, кетоконазол, тетрациклин - забуференные формы ацетилсалициловой кислоты снижают их всасывание и эффективность. Разобщить приём во времени.

РЕЗЮМЕ И ДОПОЛНИТЕЛЬНЫЕ СВЕДЕНИЯ

Доза >325 мг/сут не обеспечивает дополнительного профилактического влияния в отношении сердечно-сосудистых исходов, но чаще сопровождается осложнениями, чем применение более низких доз препарата. Эффективность аспирина в низких (75 мг/сут) и высоких дозах одинакова. Оптимален приём средних (75-325 мг/сут) доз аспирина.

- Снижает риск развития инсульта и других сосудистых катастроф на 20% при мерцательной аритмии неклапанного генеза (предупреждает 10 инсультов в год на 1000 пациентов, принимающих аспирин), менее эффективен, чем варфарин. Незначительно, но статистически значимо уступает тиенопиридинам (тиклопидин и клопидогрел) в профилактике инсультов у пациентов высокого риска (ПНМК и ишемические инсульты), вызывает больше желудочно-кишечных осложнений, но меньше кожной сыпи и диареи; для тиклопидина характерны также нейтропения и тромботическая тромбоцитопеническая пурпура.
- Эффективный анальгетик (600/650-1000-1200 мг) при острой боли умеренной и высокой интенсивности с чёткой дозозависимостью, равноэффективен с парацетамолом (миллиграм в миллиграм).
- У детей и подростков с острыми лихорадочными заболеваниями, особенно гриппом и ветряной оспой, может вызывать развитие синдрома Рея. Не назначать аспирин до исключения этих заболеваний.
- Необходим тщательный мониторинг сывороточных концентраций салицилатов у детей с болезнью Кавасаки: в фебрильную фазу всасывание нарушено и терапевтические концентрации достигаются с трудом при повышении доз; по прошествии фебрильной фазы всасывание восстанавливается и проявляются токсические эффекты, если дозу вовремя не уменьшить.

1581 КИ с 1960 г. 4434 КИ с 1904 г.

КОДАТХ: B01AC06

ВОЗ: +

ТОРГОВЫЕ НАИМЕНОВАНИЯ, ФОРМЫ ВЫПУСКА И ПРОИЗВОДИТЕЛИ

Аспикор, таблетки покрытые кишечнорастворимой оболочкой, 100 мг №30, Вертекс ЗАО - Россия; *Аспирин кардио,* таблетки покрытые кишечнорастворимой оболочкой 300 мг №20, Байер АГ, упаковано Байер Биттерфельд ГмбХ - Германия; *Ацетилсалициловая кислота,* таблетки 500 мг №10, Фармстандарт-Лексредства ОАО - Россия; *Ацетилсалициловая кислота,* таблетки 500 мг №10, Московская фармацевтическая фабрика ОАО - Россия; *Ацетилсалициловая кислота,* таблетки 500 мг №10, Алтайвитамины ЗАО - Россия; *Ацетилсалициловая кислота,* таблетки 0.5 г №10, Биохимик ОАО (Саранск) - Россия; *Ацетилсалициловой кислоты таблетки,* таблетки, 500 мг №10, Марбиофарм ОАО - Россия; *Ацетилсалициловой кислоты таблетки,* таблетки 500 мг №10, Биосинтез ОАО (Пенза) - Россия; *Ацетилсалициловой кислоты таблетки,* таблетки 500 мг №10, Биофарма ЗАО - Россия; КардиАСК, таблетки покрытые кишечнорастворимой оболочкой 50 мг №30, 100 мг №30, Канонфарма продакшн ЗАО - Россия; Тромбо АСС, таблетки покрытые кишечнорастворимой пленочной оболочкой 50 мг №30,100 мг №30, Ланнахер Хайльмиттель ГмбХ - Австрия.

БЕНДАЗОЛ (BENDAZOL)

ФАРМАКОЛОГИЧЕСКИЙ/ХИМИЧЕСКИЙ КЛАСС
Производное имидазола.
ТЕРАПЕВТИЧЕСКИЙ КЛАСС
Периферический вазодилататор.
МЕХАНИЗМ ДЕЙСТВИЯ
Спазмолитическое средство миотропного действия.
ФАРМАКОЛОГИЧЕСКИЕ ЭФФЕКТЫ
Сосудорасширяющий, гипотензивный.
ФАРМАКОКИНЕТИКА
Нет сведений.
ПОКАЗАНИЯ К ПРИМЕНЕНИЮ И ДОЗИРОВАНИЕ
- Спазм периферических артерий: коронароспазм, артериальная гипертензия (в том числе гипертонический криз) - при значительно повышенном АД без кризовой симптоматики — по 2-4 мл 1% или по 4-8 мл 0,5% раствора 2-3 раза в день, при гипертоническом кризе — в/в или в/м по 3-4 мл 1% или по 6-8 мл 0,5% раствора.
- Спазм гладкой мускулатуры внутренних органов: язвенная болезнь желудка и двенадцатиперстной кишки, кишечная колика, почечная и печёночная колики - внутрь по 0,02-0,04 г 2-3 раза в день в течение 3-4 нед.
- Остаточные явления полиомиелита, периферический паралич лицевого нерва, полиневрит - по 0,005 г (взрослым) 5-10 раз в сутки или через день. Через 3-4 нед курс лечения повторяют. Последующие курсы проводят с перерывом в 1-2 мес.

ПОБОЧНЫЕ ЭФФЕКТЫ
- Чувство жара, потливость, головокружение, тошнота, головная боль,
- Аллергические реакции.

ПРОТИВОПОКАЗАНИЯ
Гиперчувствительность. С осторожностью — пожилой возраст (уменьшение сердечного выброса).
БЕРЕМЕННОСТЬ
Нет сведений.
КОРМЛЕНИЕ ГРУДЬЮ
Нет сведений о проникновении в грудное молоко.
КЛИНИЧЕСКИ ЗНАЧИМЫЕ ВЗАИМОДЕЙСТВИЯ
- Фентоламин, другие гипотензивные и диуретические средства - усиление гипотензивного эффекта.

РЕЗЮМЕ И ДОПОЛНИТЕЛЬНЫЕ СВЕДЕНИЯ
2 КИ с 1976 г.
- Препарат не представлен в Фармакопее США, в Британской фармакопее (Martindale), в АТХ-классификации, мало изучен в клинических исследованиях.
- Не предназначен для длительного лечения артериальной гипертензии.

БЕТАМЕТАЗОН (BETAMETHASONE)

ФАРМАКОЛОГИЧЕСКИЙ/ХИМИЧЕСКИЙ КЛАСС
Глюкокортикоид.
ТЕРАПЕВТИЧЕСКИЙ КЛАСС
ГКС для системного и местного (высокая активность, группа III) применения, простые.
ФАРМАКОЛОГИЧЕСКИЕ ЭФФЕКТЫ
См. Преднизолон. Длительность действия от 3 дней (внутрь) до 1 нед (в/м, ацетат).

ПОКАЗАНИЯ К ПРИМЕНЕНИЮ И ДОЗИРОВАНИЕ

- Бронхиальная астма — 3,5-4,5 мг (начальная доза) и 0,5-2,5 мг (поддерживающая), астматический статус, ларингеальный отёк, аллергический дерматит, острая анафилактическая реакция на ЛС, переливание сыворотки и антибиотиков, пирогенные реакции, пыльцевая аллергия — 1,5-2,5 мг.
- Надпочечниковая недостаточность, врождённая гиперплазия коры надпочечников, болезнь Аддисона; лимфогранулематоз (болезнь Ходжкина), адреногенитальный синдром — 1-1,5 мг.
- Острый (негнойный) и подострый тиреоидит, гиперкальциемия на фоне опухолевого заболевания.
- Пузырчатка, экзема, зуд, псориаз, эритродермия.
- Симптоматический саркоидоз, синдром Леффлера, бериллиоз.
- Лейкоз и лимфомы у взрослых, острый лейкоз у детей (с целью достижения временной ремиссии). Геморрагические заболевания: идиопатическая и тромбоцитопеническая пурпура и аллергическая пурпура. Аутоиммунная гемолитическая анемия, эритробластопения при эритроцитарной анемии, эритроидная гипопластическая анемия, трансфузионные реакции.
- Гепатит (хронический гепатит В), печёночная кома, гипогликемия, липоидный нефроз, агранулоцитоз.
- Малая хорея.
- Дифференциальная диагностика синдрома и болезни Кушинга.
- Инфекции: токсемия, сосудистый коллапс (при менингококковой инфекции), септицемия, дифтерия, брюшной тиф, пневмония, грипп, перитонит, эклампсия; язвенный колит, нефротический синдром, эмфизема лёгких, фиброз лёгких, полипы носа, паралич Белла.
- Воспалительные заболевания глаз — 2,5-4,5 мг.
- Нейродермит, экзема.
- Неспецифический язвенный колит, болезнь Крона (не предотвращает рецидивы), рак молочной железы, простаты.
- Эмфизема лёгких и фиброз: 2-3,5 мг, поддерживающая доза — 1-2,5 мг.
- Бурсит — 1-2,5 мг.

Поддерживающую дозу определять по потребности. Детям — суточная доза 0,017-0,25 мг/кг.

Парентерально — надпочечниковая недостаточность; шок (гемодинамический, эндотоксический); отёк мозга, черепномозговая гипертензия; острый тиреоидит, тиреотоксическии криз. Бронхиальная астма, астматический статус, аллергический ринит, отёк Квинке, осложнения при переливании крови, аллергические реакции на ЛС и сыворотки, укусы насекомых. Круп при дифтерии (в комбинации с противомикробной терапией). Коллагенозы (тяжёлое течение): СКВ, склеродермия, дерматомиозит. Псориаз, келоидные рубцы, интактный атопический дерматит, язвенный колит, злокачественные новообразования, диабетический липоидный некробиоз, гнёздная алопеция, гиалиново-мембранозная болезнь новорождённых. Бетаметазона динатрия фосфат — в/в струйно (медленно) или капельно, разовая доза — 4-8 мг (1-2 мл) до 20 мг; поддерживающая — 2-4 мг. Разводить в изотоническом растворе натрия хлорида или декстрозы, непосредственно перед применением. Неиспользованные растворы хранить в холодильнике не более 24 ч. Бетаметазона дипропионат — глубоко в/м в начальной дозе 4-8 мг при тяжёлых заболеваниях (СКВ, астматический статус). Детям 1-5 лет начальная доза — 2 мг, 6-12 лет — 4 мг. Для профилактики гиалиново-мембранозной болезни новорождённых при проведении преждевременных родов — в/м 8 мг за 48-72 ч до родов (минимум за 24 ч), повторить через 24 ч.

Внутрисуставно: посттравматический остеоартрит, синовит при остеоартрите, острый неспецифический синовит, миозит, фиброзит, тендинит, бурсит, ревматоид-

ный артрит, суставной ревматизм, псориатический артрит, боли в нижних отделах позвоночника, люмбаго, ишиас, кокцигодиния, кривошея: суставы таза — 4-8 мг, крупные суставы (коленный, голеностопный, плечевой) — 4 мг, средние суставы (локтевой, запястный) — 2-4 мг, мелкие суставы (межфаланговые, грудино-ключичный, метакарпофаланговый) — 1-2 мг (0,25-0,5 мл).

Внутрикожное или внутрираневое введение для лечения кожных заболеваний — 0,2 мл на $см^2$, но не более 4 мг/нед. Местная инфильтрация: бурсит — 1-2 мг (острая форма — до 8 мг), синовиальная киста и синовит — 1-2 мг, тендинит — 2 мг, миозит, фиброзит, перитендинит, периартикулярные воспаления — 2-4 мг; введение повторять каждые 1-2 нед.

Субконъюнктивально — 2 мг: воспалительные заболевания глаз: иридоциклит, передний и задний увеит, ирит, тяжёлый острый конъюнктивит.

Способ введения и режим дозирования зависят от тяжести и характера заболевания.

Наружные формы — аллергический дерматит: атопический дерматит, контактный дерматит, нейродермит, эксфолиативный дерматит, крапивница, герпетиформный дерматит, себорейный дерматит, солнечный, лучевой дерматиты; узловатая почесуха Гайда, экзема (атопическая, детская, контактная, конституциональная, себорейная), псориаз (за исключением обширного бляшковидного); зуд кожи (за исключением аногенитального зуда при кандидозах); дискоидная красная волчанка; генерализованная эритродермия (в составе комплексной терапии) — местно, на пораженные участки кожи 2-6 раз в сутки наносить равномерным слоем и осторожно втирать. По достижении эффекта кратность аппликаций сократить до 1-2 раз в сутки. Крем — на влажные, мокнущие поверхности; мазь — при сухих лишайных или чешуйчатых поражениях, лосьон — при необходимости нанесения минимального количества на большие участки. У детей и у больных с поражением кожи лица курс лечения не должен превышать 5 дней. Использование окклюзионной повязки не рекомендуется.

Глазные и ушные капли — воспалительные заболевания глаз (увеит, хориоретинит, симпатический иридоциклит, центральный ретинит), неврит зрительного нерва, ретробульбарный неврит, наружный отит: в конъюнктивальный мешок — по 1-2 капли каждые 1-2 ч до достижения эффекта; в уши — по 2-3 капли через каждые 2-3 ч до эффекта, после чего частоту закапывания уменьшить.

ПОБОЧНЫЕ ЭФФЕКТЫ

Риск увеличивается при длительной терапии (см. *Преднизолон)*.

ПРОТИВОПОКАЗАНИЯ

- Гиперчувствительность, генерализованные микозы, герпетические заболевания, инфекционные поражения суставов и околосуставных мягких тканей, ожирение III—IV степеней, болезнь Иценко-Кушинга, период вакцинации, сердечная недостаточность III степени, туберкулёз (активная форма при отсутствии специфического лечения), сифилис, печёночная недостаточность, тромбофлебит.
- Для наружных форм — кожные проявления сифилиса; туберкулёз кожи; бактериальные, вирусные, грибковые кожные заболевания (пиодермия, ветряная оспа, герпес, актиномикоз, бластомикоз, споротрихоз); трофические язвы голени, связанные с варикозным расширением вен; опухоли кожи (рак кожи, невус, атерома, эпителиома, меланома, гемангиома, ксантома, саркома); угри (розовые, обыкновенные), поствакцинальные кожные реакции, у детей до 1 года — сыпь (на фоне опрелости). Бактериальные, вирусные, грибковые, гнойные, туберкулёзные заболевания глаз; глаукома; герпетический кератит, перфорация барабанной перепонки.
- Для внутрисуставного введения, в очаг поражения: «нестабильные» суставы, предшествующая артропластика, инфекционные поражения суставов и околосуставных мягких тканей и межпозвонковых пространств.

- С осторожностью — дивертикулит, эзофагит, гастрит, недавно созданный анастомоз кишечника, язвенная болезнь желудка и двенадцатиперстной кишки, ХПН, системный остеопороз, миастения, АГ, СД, психические заболевания, глаукома, гипоальбуминемия; беременность (I триместр), период кормления грудью.

КЛИНИЧЕСКИ ЗНАЧИМЫЕ ВЗАИМОДЕЙСТВИЯ

См. *Преджзолон.*

БЕРЕМЕННОСТЬ

FDA категория С. Проходит через плаценту, отрицательные эффекты терапевтических концентраций не подтверждены.

КОРМЛЕНИЕ ГРУДЬЮ

Малые дозы безопасны, высокие дозы — риск угнетения продукции собственных гормонов у ребенка и задержка роста. Не рекомендуется.

КОД АТХ: D07AC01, H02AB01

ТОРГОВЫЕ НАИМЕНОВАНИЯ, ФОРМЫ ВЫПУСКА И ПРОИЗВОДИТЕЛИ

Акридерм, крем для наружного применения 0.064% / 15 г №1, 0.064% / 30 г №1, Акрихин ХФК ОАО - Россия; *Дипроспан,* суспензия для инъекций 1 мл №1, 1 мл №5, Шеринг-Плау Лабо Н.В. - Бельгия; *Флостерон,* суспензия для инъекций 7 мг/мл / 1 мл №5, КРКА д.д. - Словения; *Целестодерм-В,* крем 0.1% / 15 г №1, 0.1% / 30 г №1, Шеринг-Плау Лабо Н.В. - Бельгия; *Целестодерм-В,* мазь 0.1% / 15 г №1, 0.1% / 30 г №1, Шеринг-Плау Лабо Н.В. - Бельгия.

ВАЛЬПРОЕВАЯ КИСЛОТА (VALPROIC ACID)

ФАРМАКОЛОГИЧЕСКИЙ/ХИМИЧЕСКИЙ КЛАСС АТХ

Производные жирных кислот.

ТЕРАПЕВТИЧЕСКИЙ КЛАСС АТХ

Противоэпилептическое средство.

МЕХАНИЗМ ДЕЙСТВИЯ

Прямое или вторичное увеличение концентрации тормозного нейромедиатора гамма-аминомасляной кислоты (ГАМК) в тканях головного мозга. Воздействие на участки постсинаптических рецепторов, имитирующее или усиливающее тормозной эффект ГАМК; ингибирование ГАМК-аминотрансферазы.

ФАРМАКОЛОГИЧЕСКИЕ ЭФФЕКТЫ

Противосудорожный, антиманиакальный, антимигренозный.

ФАРМАКОКИНЕТИКА

F - 100±10%. Связь с белками крови - 85-95%. Биотрансформация в печени, является слабым ингибитором изоферментов цитохрома Р-450. $T_{1/2}$ (часы) - 6-16. Клиренс, С1 (мл/мин / кг) - 0,11+0,02. Элиминация - почками 1,8±2,4%.

ПОКАЗАНИЯ К ПРИМЕНЕНИЮ И ДОЗИРОВАНИЕ

- Малые эпилептические припадки (абсансы) в юношеском возрасте.
- Большие эпилептические припадки.
- Комбинированные большие и малые припадки.
- Фокальные припадки (простые или комбинированные, вторичные генерализованные).
- Миоклонические и атонические приступы.
- Специфические синдромы (Веста, Леннокса-Гасто: в комбинации с фелбаматом, фенобарбиталом).
- Эпилептические светочувствительные припадки.
- Судорожный синдром на фоне органических заболеваний мозга (сведения об эффективности для профилактики послеоперационных эпилептических припадков противоречивы).
- Фебрильные судороги (у детей) (не для профилактики).

- Детский тик.
- Изменения характера и поведения (обусловленные эпилепсией).
- Маниакально-депрессивный психоз с биполярным течением, не поддающийся лечению препаратами лития или другими лекарственными средствами - 20 мгДкгхсут).

Начальная доза при монотерапии для взрослых - 5-15 мгДкгхсут) в 2 приёма независимо от приёма пищи (бООмг/сут), повышать на 5-10мг/(кгхнед) (15,6-18,8 мгДкгхсут), 200,700,800,900,1200 мг/сут). Максимально - 30 мгДкгхсут) - 3000 мг/сут может быть увеличена до 60 мгДкгхсут). При комбинированной терапии у взрослых- 10-30мгДкгхсут) с повышением на 5-10мг/(кгхнед). В/в струйно, по 400-800 мг или в/в капельно, из расчета 25 мг/кг в течение 24, 36, 48 ч. При решении перейти на в/в введение после перорального применения первое введение проводить в дозе 0,5-1 мгДкгхч), через 4-6 ч после последнего приёма внутрь.

ПОБОЧНЫЕ ЭФФЕКТЫ

- Печёночная недостаточность со смертельным исходом (наиболее высок риск у детей до 2 лет при проведении комбинированной противосудорожной терапии).
- Панкреатит (при концентрации >800 мкмоль/л).
- Гипераммониемия: анорексия, тошнота (14%), рвота, отёчность лица, возобновление эпилептических припадков.
- Токсическое действие на ЦНС: диплопия, нистагм (0-26%), пятна перед глазами, седация (3-42%), головокружение (0-23%), нарушение походки (0-23%), дрожание кистей или рук (45%), изменение поведения, изменение настроения (2-25%).
- Торможение агрегации тромбоцитов, тромбоцитопения.
- Изменение массы тела (увеличение >5,5 кг - 20%), повышение аппетита.
- Выпадение волос или изменение их структуры (12%).

ПЕРЕДОЗИРОВКА

При концентрации в крови >100-150мкг/мл. Симптомы: диарея, нарушение функции дыхания, мышечная гипотония, гипорефлексия, миоз, кома (на ЭЭГ увеличение медленных волн и фоновой активности). Лечение симптоматическое. Специфическое лечение при выраженной депрессии ЦНС проводится налоксоном - ОСТОРОЖНО! - возможна провокация судорог.

ПРОТИВОПОКАЗАНИЯ

Гиперчувствительность, печёночная недостаточность, острый и хронический гепатит, нарушения функции поджелудочной железы, порфирия, геморрагический диатез, тромбоцитопения, беременность (I триместр), кормление грудью, детский возраст (до 3 лет, кроме сиропа).

С осторожностью - аплазия костного мозга; патологические изменения крови, органические заболевания головного мозга или заболевания печени в анамнезе; гипопротеинемия, почечная недостаточность, беременность (поздние сроки).

БЕРЕМЕННОСТЬ

FDA категория D.

КОРМЛЕНИЕ ГРУДЬЮ

Проникает в грудное молоко до 10% от концентрации в плазме матери.

КЛИНИЧЕСКИ ЗНАЧИМЫЕ ВЗАИМОДЕЙСТВИЯ

- Алкоголь и другие средства, угнетающие ЦНС, - усиление угнетения ЦНС.
- Барбитураты, примидон - повышение их концентрации и токсичности.
- Салицилаты - вытеснение из связи с белками плазмы и повышение токсичности вальпроевой кислоты.
- Фенитоин - вытеснение из связи с белками и повышение его токсичности.
- Фенобарбитал, фенитоин, карбамазепин, мефлохин - снижение концентрации и эффективности вальпроевой кислоты.

- Гепарин, тромболитические средства и антиагреганты (производные АСК и др. ингибиторы агрегации тромбоцитов) - увеличение риска развития кровотечений.
- Этанол, ацетаминофен и др. гепатотоксичные средства - увеличение вероятности поражения печени.
- Фелбамат - повышение концентрации вальпроевой кислоты в плазме на 35-50% (необходима коррекция дозы).
- Ламотриджин - увеличение $T_{1/2}$ до 70 ч у взрослых и до 45-55 ч - у детей (ингибирование ферментов печени, замедление метаболизма ламотриджина).

РЕЗЮМЕ И ДОПОЛНИТЕЛЬНЫЕ СВЕДЕНИЯ

Препарат выбора для лечения больших и фокальных эпилептических припадков, сравним с карбамазепином и фенитоином, альтернативный - для лечения маниакально-депрессивого психоза.

- Не употреблять алкогольные напитки.
- Воздерживаться от занятий потенциально опасными видами деятельности, требующими повышенной концентрации внимания и быстроты реакций.
- Женщинам - использовать контрацептивные средства.
- Мониторинг - АЛТ, АСТ, ЛДГ, билирубин, амилаза, анализ крови, в том числе тромбоцитов и лейкоцитов, времени кровотечения - до начала лечения, затем раз в 3 мес. Лечение прервать в случае гиперферментемии, гипераммониемии.

544 КИ с 1975 г.

КОД АТХ: N03AG01

ВОЗ: +

ТОРГОВЫЕ НАИМЕНОВАНИЯ, ФОРМЫ ВЫПУСКА И ПРОИЗВОДИТЕЛИ

Вальпарин ХР, таблетки пролонгированного действия покрытые оболочкой 500 мг №100, Торрент Фармасьютикалс Лтд - Индия; *Депакин,* сироп 50 мг/мл / 150 мл №1, Санофи-Винтроп Индустрия - Франция; *Депакин хроно,* таблетки пролонгированного действия покрытые оболочкой 300 мг №100, 500 мг №30, Санофи-Винтроп Индастри - Франция; *Конвулекс,* капли для приема внутрь 300 мг/мл / 100 мл №1, Герот Фармацойтика ГмбХ - Австрия; *Конвулекс,* сироп [для детей] 50 мг/мл / 100 мл №1, Герот Фармацойтика ГмбХ - Австрия; *Конвулекс,* таблетки пролонгированного действия покрытые оболочкой 300 мг №50,500 мг №50, Герот Фармацойтика ГмбХ - Австрия; *Конвулъсофин,* таблетки 300 мг №100, АВД.фарма ГмбХ и Ко.КГ - Германия; *Энкорат,* таблетки покрытые кишечнорастворимой оболочкой 200 мг №100, 300 мг №100, Сан Фармасьютикал Индастриз Лтд - Индия; *Энкорат хроно,* таблетки с контролируемым высвобождением покрытые пленочной оболочкой 200 мг №30, 300 мг №30, 500 мг №30, Сан Фармасьютикал Индастриз Лтд - Индия.

ВИНПОЦЕТИН
(VINPOCETINE)

ФАРМАКОЛОГИЧЕСКИЙ/ХИМИЧЕСКИЙ **КЛАСС** АТХ

Психостимулятор и ноотропное средство, другое.

ТЕРАПЕВТИЧЕСКИЙ КЛАСС АТХ

Психоанатептик.

МЕХАНИЗМ ДЕЙСТВИЯ

Ингибирование фосфодиэстеразы, накопление ц-АМФ и АТФ, прямое миотропное спазмолитическое действие.

ФАРМАКОЛОГИЧЕСКИЕ ЭФФЕКТЫ

- Метаболический: увеличение аэробной утилизации глюкозы, кислорода, повышение сопротивления головного мозга к гипоксии, активизация метаболизма катехоламинов.

• Улучшение мозгового кровообращения: уменьшение агрегации тромбоцитов, снижение вязкости крови, увеличение деформируемости эритроцитов.

ФАРМАКОКИНЕТИКА

F - 50-70%, $T_{1/2}$ ~5 ч, легко проникает через гистогематические барьеры (ГЭБ).

ПОКАЗАНИЯ К ПРИМЕНЕНИЮ

• Острое (эффективность не доказана) и хроническое нарушение мозгового кровообращения (транзиторная ишемия, прогрессирующий инсульт, завершённый инсульт, состояние после инсульта; гипертоническая энцефалопатия).
• Черепно-мозговые травмы, посттравматическая энцефалопатия.
• Когнитивные расстройства и деменция (эффективность не доказана).
• Неврологические и психические нарушения у больных с цереброваскулярной недостаточностью (нарушение памяти; головокружение; афазия, апраксия, двигательные расстройства, головная боль) - 10 мг 3 раза в сутки.
• Вазовегетативная симптоматика в климактерическом периоде.
• Сосудистые заболевания глаз (дегенеративные заболевания сосудистой оболочки, сетчатки или жёлтого пятна; частичные окклюзии артерий, вторичная глаукома).
• Снижение остроты слуха сосудистого или токсического генеза, старческая тугоухость, болезнь Меньера, кохлеовестибулярный неврит, шум в ушах, головокружение лабиринтного происхождения.

Внутрь 5-10 мг в день 3 раза в день. Поддерживающая доза - 5 мг 3 раза в день в течение длительного времени. В острой фазе заболевания в/в капельно. Начальная суточная доза - 20 мг (растворить в 500-1000 мл инфузионного раствора). При хорошей переносимости в течение 3-4 дней дозу повышать до максимальной - 1 мг/(кгхсут). Курс лечения - 10-14 дней.

ПРОТИВОПОКАЗАНИЯ

• Гиперчувствительность.
• Геморрагический инсульт (острейший период - 5-7 дней).
• Беременность.
• С осторожностью! ИБС (тяжёлое течение), тяжёлые нарушения ритма (парентеральное введение).

ПОБОЧНЫЕ ЭФФЕКТЫ

• Снижение АД.
• Редко: тахикардия, экстрасистолия, замедление внутрижелудочковой проводимости.
• При парентеральном введении: головокружение, чувство жара, гиперемия лица, тошнота, тромбофлебит в месте введения.

ПЕРЕДОЗИРОВКА

См. побочные эффекты. Лечение симптоматическое.

КЛИНИЧЕСКИ ЗНАЧИМЫЕ ВЗАИМОДЕЙСТВИЯ

• Гепарин - фармацевтическая несовместимость.
• Гепарин - риск геморрагичсеких осложнений.

БЕРЕМЕННОСТЬ

FDA категория не определена.

КОРМЛЕНИЕ ГРУДЬЮ

Сведений о проникновение в грудное молоко нет.

РЕЗЮМЕ И ДОПОЛНИТЕЛЬНЫЕ СВЕДЕНИЯ

• При парентеральном введении больным с сахарным диабетом следует контролировать содержание глюкозы крови, так как в растворе содержится сорбитол.
• Больным с патологией сердца нельзя вводить в/в - опасность развития аритмии (фибрилляции желудочков)!
• Не применяется п/к или в/м! Не эффективен в острый период акустической травмы.
• Не представлен в фармакопее США.

27 КИ с 1985 г.

КОД АТХ: N06BX18
ВОЗ:-
ТОРГОВЫЕ НАИМЕНОВАНИЯ, ФОРМЫ ВЫПУСКА И ПРОИЗВОДИТЕЛИ

Бравинтон, раствор для инфузий 0.5% / 2 мл №10, Брынцалов-А ЗАО - Россия; *Бравинтон,* таблетки 5 мг №50, Брынцалов-А ЗАО - Россия; *Винпоцетин,* концентрат для приготовления раствора для инфузий 5 мг/мл / 2 мл №10, Сотекс ФармФирма ЗАО - Россия; *Винпоцетин,* таблетки 5 мг №20, Оболенское - фармацевтическое предприятие ЗАО - Россия; *Винпоцетин,* таблетки 5 мг №30, АЛСИ Фарма ЗАО - Россия; Винпоцетин, таблетки 5 мг №50, Фармпроект ЗАО - Россия; *Винпоцетин,* таблетки 5 мг №50, Макиз-Фарма ЗАО - Россия; *Винпоцетин,* таблетки, 5 мг №50, СТИ-Мед-Сорб ОАО - Россия; *Винпоцетин-АКОС,* таблетки 0.005 г №50, Синтез АКО ОАО - Россия; *Винпоцетин-Акри,* таблетки 5 мг №50, Акрихин ХФК ОАО - Россия; *Винпоцетин-Н.С,* таблетки 5 мг №50, Щелковский витаминный завод ОАО - Россия; *Винпоцетин-Сар,* раствор для инъекций 0.5% / 2 мл №10, Биохимик ОАО (Саранск) - Россия; *Винпоцетин-Сар,* таблетки 5 мг №20, 5 мг №30, 5 мг №50, Биохимик ОАО (Саранск) - Россия; *Кавинтон,* концентрат для приготовления раствора для инфузий 5 мг/мл / 2 мл №10, Гедеон Рихтер А.О. - Венгрия Уп. Сотекс ФармФирма ЗАО Россия; *Кавинтон,* таблетки 5 мг №50, Гедеон Рихтер А.О. - Венгрия; *Кавинтон Форте,* таблетки 10 мг №30, Гедеон Рихтер А.О. - Венгрия; *Телектол,* таблетки покрытые оболочкой 5 мг №20, 10 мг №30, Оболенское - фармацевтическое предприятие ЗАО - Россия.

ГАЛОПЕРИДОЛ (HALOPERIDOL)

ФАРМАКОЛОГИЧЕСКИЙ/ХИМИЧЕСКИЙ КЛАСС АТХ

Производное бутирофенона.

ТЕРАПЕВТИЧЕСКИЙ КЛАСС АТХ

Антипсихотик/нейролептик.

МЕХАНИЗМ ДЕЙСТВИЯ

Конкурентная блокада постсинаптических дофаминовых 0_2-рецепторов в лимбических структурах головного мозга.

ФАРМАКОЛОГИЧЕСКИЕ ЭФФЕКТЫ

- Антипсихотический.
- Антидискинетический.
- Противорвотный.
- Гипотензивный: блокада а-адренорецепторов автономной нервной системы.
- Экстрапирамидные двигательные реакции (блокада $Б_2$-рецепторов нигро-стриатной системы).
- Подавление высвобождения гормона роста и стимуляция секреции пролактина гипофизом (блокада D -рецепторов туберо-инфундибулярной системы).

ФАРМАКОКИНЕТИКА

F - 70%, эффект пресистемной элиминации. Связь с белками крови 92%. Биотрансформация в печени. С112 млДкгхмин). Ту : приём внутрь - 24 (12-37) ч, в/м - 21 (17-25) ч, в/в - 14 (10-19) ч. Элиминация: почками 40% (1% в неизменённом виде), с жёлчью - 15%.

ПОКАЗАНИЯ К ПРИМЕНЕНИЮ И ДОЗИРОВАНИЕ

- Психозы:
  - маниакально-депрессивный, не более 10 мг/сут;
  - эпилептический;
  - алкогольный (для лечения алкогольной зависимости);

- на фоне шизофрении (депо-форма деканоат) не имеет преимуществ по сравнению с оральными формами и с другими депо-препаратами в дозе 38-225 мг в месяц в/м).

• Психомоторное возбуждение различного генеза.
• Бред и галлюцинации (параноидные состояния).
• Острый психоз - 5-10 мг в/в или в/м. Указанную дозу можно вводить повторно 1-2 раза с интервалом в 30-40 мин до получения желаемого эффекта.
• Болезнь Туретта.
• Олигофрения, ажиотированная депрессия, хорея Гентингтона.
• Тошнота и рвота при химиотерапии, икота, заикание.
• Нарушение поведения в пожилом и детском возрасте.
• Психосоматические нарушения.

Внутрь через 30 мин после еды, взрослому - 0,5-5 мг 2-3 раза в сутки с постепенным повышением до 10-15 мг. Продолжительность лечения - 2-3 мес. Снижают дозу медленно, поддерживающие дозы - 5-10 мг/сут. Средняя разовая доза для внутримышечного введения - 2-5 мг, интервал между введениями - 6-8 ч. Максимальная суточная доза для взрослых - 30-40 мг внутрь. Пожилым или ослабленным пациентам 0,5-1,5 мг/сут. При хронических формах шизофрении - до 20-60 мг.

При неукротимой рвоте по 2 мг 2 раза в сутки. При отсутствии клинического эффекта в течение 1 мес лечение продолжать не рекомендуется. В острых состояниях и в случаях, когда пероральный приём невозможен - в/в или в/м. При остром алкогольном психозе - в/в 5-10 мг, при неэффективности - дополнительная инфузию 10-20 мг со скоростью 10 мг/мин.

Раствор для инъекций, содержащий галоперидола деканоат, строго в/м по 25 мг каждые 15-30 дней, при необходимости увеличение дозы до 100-150 мг.

ПОБОЧНЫЕ ЭФФЕКТЫ

• Двигательные нарушения:
  - акатизия (через 6 ч после приёма препарата) 40%;
  - дистонические экстрапирамидные эффекты (чаще всего у молодых людей в начале лечения);
  - паркинсонические экстрапирамидные эффекты (чаще у людей пожилого возраста как при длительном, так и при однократном применении);

персистирующая поздняя дискинезия.
• Ортостатическая гипотензия.
• Галлюцинации.
• Нейролептический злокачественный синдром (доказанной связи летальных случаев с применением галоперидола нет).
• Тепловой удар, обтурационная желтуха, антихолинергический эффект, пониженная жажда, необычная усталость, аллергические реакции.
• Редко: агранулоцитоз.

ПЕРЕДОЗИРОВКА

Затруднение дыхания, коматозное состояние, дрожание, подергивания, тугоподвижность мышц или неконтролируемые движения. Лечение симптоматическое. При угнетении дыхания - ИВ Л. Для поддержания АД в/в плазма (раствор альбумина), норадреналин. NB! Эпинефрин в этих случаях применять категорически запрещается!

ПРОТИВОПОКАЗАНИЯ

Гиперчувствительность, заболевания ЦНС, сопровождающиеся пирамидной или экстрапирамидной симптоматикой, депрессия, истерия, кома различного генеза, беременность, период кормления грудью, детский возраст (до 3 лет) - для парентерального применения.

С осторожностью - заболевания ССС (декомпенсированные), нарушения проводимости сердечной мышцы, эпилепсия, закрытоугольная глаукома, печёночная

недостаточность, гипертиреоз, тиреотоксикоз, легочно-сердечная недостаточность, гиперплазия предстательной железы.

БЕРЕМЕННОСТЬ

FDA категория С.

КОРМЛЕНИЕ ГРУДЬЮ

Не применять в период кормления грудью.

КЛИНИЧЕСКИ ЗНАЧИМЫЕ ВЗАИМОДЕЙСТВИЯ

- Алкоголь и другие средства, вызывающие угнетение ЦНС, - усиление угнетения ЦНС и угнетения дыхания, возрастание гипотензивного эффекта.
- Эпинефрин - блокирование а-адренорецепторов и снижение АД.
- Средства, вызывающие экстрапирамидные реакции (метоклопрамид), - возрастание тяжести и частоты экстрапирамидных эффектов.

РЕЗЮМЕ И ДОПОЛНИТЕЛЬНЫЕ СВЕДЕНИЯ

- Подбор доз с учётом индивидуальной чувствительности, постепенное повышение и снижение дозы.
- Перед назначением пролонгированной формы - проверить индивидуальную чувствительность.
- Избегать контакта кожи с растворами галоперидола (возможен контактный дерматит).
- Эффект депо-формы продолжается до 6 нед.
- Эффективен при лечении маниакальных состояний.
- Экстрапирамидная симптоматика более выражена у пациентов, получающих оланзапин, чем галоперидол, при лечении шизофрении.

1633 КИ с 1960 г.

КОД ATX: **NQ5AD01**

ВОЗ: +

ТОРГОВЫЕ НАИМЕНОВАНИЯ, ФОРМЫ ВЫПУСКА И ПРОИЗВОДИТЕЛИ

Галоперидол, раствор для внутривенного и внутримышечного введения 5 мг/мл/ 1 мл №5, Гедеон Рихтер А.О. - Венгрия; *Галоперидол,* раствор для внутримышечного введения 5 мг/мл / 1 мл №10, Мосхимфармпрепараты ФГУП им. Н.А. Семашко - Россия; *Галоперидол,* таблетки 1.5 мг №50, Гедеон Рихтер А.О. - Венгрия; *Галоперидол,* таблетки 1.5 мг №50,5 мг №50, Канонфарма продакшн ЗАО - Россия; *Галоперидол,* таблетки 1 мг №40,10 мг №20, Польфа, Варшавский фармацевтический завод - Польша; *Галоперидол,* таблетки 5 мг №50, АЛСИ Фарма ЗАО - Россия; *Галоперидол деканоат,* раствор для внутримышечного введения [масляный] 50 мг/мл / 1 мл №5, Гедеон Рихтер А.О. - Венгрия; *Галоперидол-Акри,* таблетки 1.5 мг №50, Акрихин ХФК ОАО - Россия; *Галоперидол-ратиофарм,* капли для приема внутрь 2 мг/мл / 30 мл №1, ратиофарм ГмбХ, произведено Меркле ГмбХ - Германия; *Галоперидол-ратиофарм,* таблетки 1 мг №20, 10 мг №20, ратиофарм ГмбХ, произведено Меркле ГмбХ - Германия; *Галоперидол-Ферейн,* таблетки 5 мг №50, Брынцалов-А ЗАО - Россия; *Сенорм,* раствор для внутривенного и внутримышечного введения 5 мг/мл / 1 мл №5, Сан Фармасьютикал Индастриз Лтд - Индия.

ГАММА АМИНОМАСЛЯНАЯ КИСЛОТА (GAMMA-AMINOBUTYRIC ACID)

ФАРМАКОЛОГИЧЕСКИЙ/ХИМИЧЕСКИЙ КЛАСС

Ноотропное средство.

ТЕРАПЕВТИЧЕСКИЙ КЛАСС

Психоаналептик (ноотропное средство).

МЕХАНИЗМ ДЕЙСТВИЯ

Влияние на ГАМК - рецепторы (А и В), изменение кинетики хлорных каналов.

ФАРМАКОЛОГИЧЕСКИЕ ЭФФЕКТЫ

- Ноотропный, антигипоксический и противосудорожный: оптимизация метаболизма в головном мозге, улучшение утилизации глюкозы мозгом и удаления токсичных продуктов обмена.
- Повышение продуктивности мышления, улучшение памяти, восстановление движений и речи после нарушения мозгового кровообращения.
- Лёгкий гипотензивный.

ФАРМАКОКИНЕТИКА

Абсорбция - быстрая, полная. T_{Cmjx} - 60 мин, затем концентрация быстро снижается, через 24 ч в плазме не определяется.

ПОКАЗАНИЯ К ПРИМЕНЕНИЮ

- Остаточные явления: ЧМТ, инсульт; цереброваскулярная недостаточность, дисциркуляторная энцефалопатия с нарушением памяти, внимания, речи, головокружением и головной болью; алкогольная энцефалопатия, алкогольная полиневропатия, детский церебральный паралич, последствия черепно-мозговой родовой травмы у детей, умственная отсталость, симптомокомплекс укачивания (морская и воздушная болезнь).

Внутрь, до еды. Суточную дозу делят на 3 приёма, для взрослых - 3-3,75 г; для детей 1-3 лет - 1-2 г/сут, 4-6 лет - 2-3 г/сут, старше 7 лет - 3 г/сут. Лечение проводится длительно (от 2-3 нед до 2-4 мес). С целью профилактики и лечения синдрома укачивания взрослым - 0,5 г, детям 0,25 г 3 раза в день в течение 3-4 сут.

- Индуцированная нейролептиками поздняя дискинезия ОР (относительный риск) - 0,83 (доверительный интервал), 0,6-1,1 - отсутствие различий с плацебо, нет смысла применять.
- Панические атаки.

ПРОТИВОПОКАЗАНИЯ

Гиперчувствительность.

ПОБОЧНЫЕ ЭФФЕКТЫ

Бессонница, лабильность АД, диспепсия, гипертермия (атаксия, сонливость, снижение мышечного тонуса, головокружение, тошнота, беспокойство, акатизия, рвота, припадки).

КЛИНИЧЕСКИ ЗНАЧИМЫЕ ВЗАИМОДЕЙСТВИЯ

Бензодиазепины, снотворные и противоэпилептические ЛС - усиление действия.

РЕЗЮМЕ И ДОПОЛНИТЕЛЬНЫЕ СВЕДЕНИЯ

В первые дни лечения возможны колебания АД.

266 КИ с 1969 г.

КОД АТХ: -

ВОЗ: -

ТОРГОВОЕ НАИМЕНОВАНИЕ, ФОРМА ВЫПУСКА И ПРОИЗВОДИТЕЛЬ

Аминалон, таблетки покрытые оболочкой 250 мг №100, Акрихин ХФК ОАО - Россия; *Аминалона таблетки покрытые обологкой 0.25* г, таблетки покрытые оболочкой 250 мг №100, Органика ОАО (Новокузнецк) - Россия.

ГЕПАРИН НАТРИЙ (HEPARIN SODIUM)

ФАРМАКОЛОГИЧЕСКИЙ/ХИМИЧЕСКИЙ КЛАСС АТХ

Группа гепарина.

ТЕРАПЕВТИЧЕСКИЙ КЛАСС АТХ

Антитромботическое средство.

МЕХАНИЗМ ДЕЙСТВИЯ

Антикоагулянт прямого действия; потенциирование эффектов антитромбина III, ингибирование активированного фактора X, подавление агрегации тромбоцитов, нарушение образования тромбина и ингибирование его эффектов, предотвращение синтеза фибрина из фибриногена, предотвращение распространения существующего тромба и образования новых, нарушение активации фибриназы тромбином.

ФАРМАКОЛОГИЧЕСКИЕ ЭФФЕКТЫ

Антикоагулянт. Действие развивается: в/в - несколько минут, продолжается 4-5 ч, п/к - через 20-30 мин, продолжается 12 ч и более.

ПОКАЗАНИЯ К ПРИМЕНЕНИЮ И ДОЗИРОВАНИЕ

Местно: столбик геля или мази длиной 3-10 см (0,5-1 г) наносят на поражённый участок (диаметром 3-5 см) 1-3 раза в сутки:

- профилактика и лечение тромбофлебита поверхностных вен (лечение низкими дозами п/к - уступает дефибротиду);
- постинъекционный и постинфузионный флебит;
- геморрой (в т.ч. послеродовый): на ущемленные узлы - тампоны или бязевые прокладки с нанесенной мазью, фиксируют повязкой или ректально. Курс - 3-4 дня;
- трофические язвы голени: смазывать 2-3 раза в день до купирования воспаления;
- слоновость;
- поверхностный перифлебит;
- лимфангит;
- поверхностный мастит;
- локализованные инфильтраты и отёки;
- травмы и ушибы (в том числе мышечной ткани, сухожилий, суставов) в составе гепатромбина;
- подкожная гематома.

Парентерально (профилактика и терапия):

Начальная доза 5000 МЕ в/в, затем п/к или в/в в виде инфузии.

Поддерживающие дозы:

- непрерывно в/в - по 1000-1250 МЕ/ч, 1000 мл изотонического раствора NaCl;
- регулярно в/в - по 5000-10 000 МЕ каждые 4-6 ч;
- п/к каждые 6 ч по 5000 МЕ.

Взрослым при тромбозах лёгкой и умеренной степени тяжести - в/в, по 40 000-50 000 МЕ/сут за 3-4 введения; при тяжёлом тромбозе и эмболии - в/в 20 000 МЕ 4 раза в сутки с интервалом 6 ч.

С профилактической целью - п/к, по 1500 МЕ/сут, с интервалами 8-12 ч; первая инъекция за 1-2 ч до начала операции; в послеоперационном периоде - 7-10 дней (по 5000 МЕ до начала колоректальной операции и 2-3 раза в сутки в послеоперационном периоде, до 7-10 сут, сравним с эноксапарином, превосходит плацебо, эффективность выше в сочетании с чулками с градуированной компрессией).

- тромбоз глубоких вен (сравним с низкомолекулярными гепаринами: 5000 ЕД в/в болюсом, затем 500 ЕДДкгхсут) в/в капельно или п/к в 2 приёма; под контролем АЧТВ увеличилось в 1,5-3 раза), лечение прекращают, если в течение 2 последующих дней АЧТВ увеличено в 2 раза или более; комбинирование со стрептокиназой - увеличение случаев кровотечений, успешного тромболизиса, уменьшение случаев развития посттромботической болезни;
- тромбоэмболия лёгочной артерии (в том числе при заболеваниях периферических вен - уступает урокиназе, данапароиду 2000 ЕД в/в, затем 2000 ЕД п/к 2 раза в сутки;
- тромбофлебиты (см. также тромбозы; не рекомендуется при септическом тромбофлебите вен таза после родов или кесарева сечения);

- нестабильная стенокардия (в/в в сочетании с аспирином);
- острый инфаркт миокарда (целесообразность рутинного применения гепарина в/в после тромболизиса не установлена);
- тромбоз почечных вен;
- профилактика микротромбообразования и нарушения микроциркуляции;
- мерцательная аритмия (в том числе сопровождающаяся эмболизацией);
- митральные пороки сердца (профилактика тромбообразования);
- бактериальный эндокардит;
- ДВС-синдром (первая фаза) - сравним с габексатом;
- гемолитико-уремический синдром (целесообразность применения не доказана);
- гломерулонефрит (в сочетании с преднизолоном, азатиоприном, варфарином, дипиридамолом на ранних стадиях заболевания детей IgA-нефропатией);
- волчаночный нефрит;
- ревматизм (местно, в составе энелбина);
- бронхиальная астма (в ингаляциях);
- поддержание катетера пупочной артерии в раскрытом состоянии: введение гепаринизированных растворов 0,25 ЕД/мл через катетер.

Профилактика свёртывания крови во время операций с использованием экстракорпоральных методов кровообращения (140-400 МЕ/кг или по 1500-2000 МЕ на 500 мл крови), поддержание АЧТВ на уровне более 480 с, при переливании крови, проведении гемодиализа (в начале вводят в/в 10 000 МЕ, затем в середине процедуры - еще 30 000-50 000 МЕ) [2000-5000 ЕД болюсом, затем 10 ЕД/кг/ч под контролем АЧТВ (70-80 с), сравним с далтепарином], при заборе крови на исследование.

ФАРМАКОКИНЕТИКА

Связь с белками крови очень высокая. Биотрансформируется печенью, преимущественно клетками ретикулоэндотелиальной системы. Элиминация - почками, большей частью в виде метаболитов.

ПОБОЧНЫЕ ЭФФЕКТЫ

- Ранняя тромбоцитопения (1%): на 2-4-й дни применения гепарина может спонтанно прекращаться.
- Поздняя тромбоцитопения: после 8 дней применения препарата, связана с образованием гепарининдуцированных антитромбоцитарных антител, повышена резистентность к гепарину, повышен риск формирования новых тромбов, требуется отмена препарата (2,7%).
- Кровоизлияние в надпочечник с развитием острой надпочечниковой недостаточности.
- Аллергические реакции.
- Ощущение жара в подошвах.
- Боль и цианоз конечностей.
- Периферическая нейропатия.
- Кровотечения, кровоточивость (32%).

ПЕРЕДОЗИРОВКА

Ранние признаки чрезмерной гипокоагуляции: кровоточивость дёсен, кровоточивость порезов или ран, синяки или пурпуры на коже, носовые кровотечения, увеличение кровопотери во время менструаций. Признаки внутреннего кровотечения: головокружение, боль в животе, боль в спине или в пояснице, гематурия, кровь в кале, мелена, рвота «кофейной гущей», лёгочные кровотечения, кровотечения в суставы.

Лечение умеренной передозировки: отмена гепарина. В тяжёлых случаях - протамина сульфат (1 мг на 100 ЕД гепарина), через 30 мин после в/в введения гепарина достаточно половины рассчитанной дозы, не более 50 мг за любые 10 мин, под контролем коагулограммы.

ПРОТИВОПОКАЗАНИЯ

Для местного применения: гиперчувствительность к компонентам мази, язвенно-некротические процессы, травматическое нарушение целостности кожных покровов. С осторожностью - повышенная склонность к кровоточивости, тромбоцитопения.

Для парентерального применения: гиперчувствительность к гепарину, заболевания, проявляющиеся повышенной кровоточивостью (гемофилия, тромбоцитопения и др.). кровотечение, эрозивно-язвенные поражения органов ЖКТ, геморрагический инсульт, тяжёлая артериальная гипертензия, цирроз печени, сопровождающийся варикозным расширением вен пищевода, ХПН, менструальный период, угрожающий выкидыш, недавно проведённые хирургические вмешательства на глазах, мозге, предстательной железе, печени и желчных путях, состояние после пункции спинного мозга.

С осторожностью - лицам, страдающим поливалентной аллергией (гепарин представляет собой экстракт из ткани животных), беременность.

БЕРЕМЕННОСТЬ

FDA категория С.

КОРМЛЕНИЕ ГРУДЬЮ

Нет сведений о проникновении гепарина в материнское молоко.

КЛИНИЧЕСКИ ЗНАЧИМЫЕ ВЗАИМОДЕЙСТВИЯ

- Переливание цитратной крови пациентам, получавшим гепарин, - увеличение риска развития кровотечений.
- Средства, вызывающие угнетение агрегации тромбоцитов, особенно аспирин и сульфинпиразон, - повышение риска развития кровотечений.
- Средства, вызывающие гипопротромбинемию (цефамандол, цефоперазон, цефотетан, пликамицин, вальпроевая кислота, метимизол, пропилтиоурацил), - повышение риска развития кровотечений.
- Пробенецид - пролонгирование и усиление антикоагуляторного эффекта гепарина.
- Алтеплаза, анистреплаза, стрептокиназа, урокиназа - повышение риска развития кровотечений.

РЕЗЮМЕ И ДОПОЛНИТЕЛЬНЫЕ СВЕДЕНИЯ

Целесообразность применения установлена в лечении тромбозов глубоких вен голени, сравним с низкомолекулярными гепаринами; тромбоэмболии лёгочной артерии, уступает урокиназе; нестабильной стенокардии; для поддержания катетера пупочной артерии в раскрытом состоянии у новорождённых; при профилактике тромбозов после колоректальных операций; при проведении гемодиализа, сравним с далтепарином.

- Пероральные антикоагулянты, начинать надо с 1-го дня лечения гепарином или с 5-го по 7-й день, а применение гепарина прекратить на 4-5-й день комбинированной терапии.
- Дозы гепарина подбирают так, чтобы активированное частичное тромбопластиновое время (АЧТВ) было в 1,5-2,5 раза больше контрольного. Забор крови на анализ протромбинового времени - до введения терапевтической дозы, или через 5 ч после в/в введения, или через 12-24 ч после п/к введения.
- Мониторинг - анализ тромбоцитов (ежедневно).
- Лицам с аллергией в анамнезе - 1000 ЕД гепарина пробно, до начала лечения.
- При совместном использовании с тромболитиками: не вводить гепарин после проведения тромболизиса, если АЧТВ больше начального в 2 раза и более.

4434 КИ с 1915 г.

КОД АТХ: B01AB01, C05BA03 (МАЗЬ)

ТОРГОВЫЕ НАИМЕНОВАНИЯ, ФОРМЫ ВЫПУСКА И ПРОИЗВОДИТЕЛИ

Лиотон 1000, гель для наружного применения 1000 ЕД/г / 50 г №1, Менарини А. - Италия

ДИАЗЕПАМ (DIAZEPAM)

Фармакологический/химический класс АТХ
Производное бензодиазепина.
Терапевтический класс АТХ
Транквилизатор.

МЕХАНИЗМ ДЕЙСТВИЯ

Неизбирательное связывание со всеми подтипами омега-рецепторов ГАМК-рецепторного комплекса, открытие хлорных каналов и потенцирование процессов торможения в ЦНС: повышение чувствительности ГАМК-рецепторов к медиатору в лимбической системе, таламусе, гипоталамусе и вставочных нейронах боковых рогов спинного мозга; уменьшение возбудимости подкорковых структур головного мозга, торможение полисинаптических спинальных рефлексов, усиление пресинаптического торможения.

ФАРМАКОЛОГИЧЕСКИЕ ЭФФЕКТЫ

- Анксиолитический - развивается на 2-7-й дни лечения.
- Седативно-снотворный.
- Противосудорожный.
- Антипанический.
- Вызывающий амнезию (только при парентеральном применении).
- Снимающий тремор (только при приёме внутрь).
- Миорелаксирующий.

ФАРМАКОКИНЕТИКА

F - 75%. Связь с белками крови - 98%. Биотрансформация в печени - 99% (CYP2C19, CYP3A4) до активных метаболитов (десметилдиазепам, темазепам и оксазепам). $T_{1/2}$ (часы): диазепам - 20-80, десметилдиазепам- 40-120. Элиминация: почками -70%, 1% в неизменённом виде.

ПОКАЗАНИЯ К ПРИМЕНЕНИЮ И ДОЗИРОВАНИЕ

- Как анксиолитическое средство: внутрь 2,5-10 мг 2-4 раза в сутки. Перед проведением эндоскопии верхних отделов желудочно-кишечного тракта - 10 мг в/в.
- Бессонница: 5 мг перед сном.
- Невроз (особенно в сочетании с тревожным синдромом), неврастения; психоз и органические заболевания ЦНС, истерия, реактивная депрессия, ипохондрия, фобия, дисфория (в составе комбинированной терапии в качестве дополнительного средства): по5-10мг 2-3раза в сутки, максимально- бОмг/сут. Лечение генерализованных тревожных расстройств в дозе 19,5±12,5 мг/сут, депрессия - 30-45 мг/сут.
- Психоневроз: в дозе 30 мг/сут, транзиторные реактивные состояния.
- Абстинентный алкогольный синдром: тревожность, напряжённость (и/или вегетативные эквиваленты этих нарушений): 10 мг 3-4 раза в сутки в первые 24 ч, с последующим уменьшением до 5 мг 3-4 раза в сутки. Для купирования симптомов абстиненции 0,5-0,75 мг/(кгхсут) в течение 6 дней, максимально 80 мг/сут. Делирий - 86,9+47,2 мг или 10 мг в/в, затем 5 мг в/в каждые 5 мин до снятия возбуждения больного.
- Психосоматические расстройства в акушерстве и гинекологии: климактерические и менструальные расстройства (5-20 мг/сут как дополнительное средство, эффективность небольшая), токсикоз беременности (ранний) - по 2-5 мг 2-3 раза в сутки.
- Столбняк: 0,1-0,3 мг/кг в/в каждые 1-4 ч, 4-10 мг/(кгхсут).
- Спазм скелетных мышц при местной травме: в/в однократно или двукратно 10 мг.
- Спастические состояния, связанные с поражением головного или спинного мозга (церебральный паралич, атетоз), хорея: в/м в начальной дозе 10-20 мг.

- Спастические состояния центрального происхождения при дегенеративных неврологических заболеваниях: внутрь, по 5-10 мг 2-3 раза в сутки (спастические состояния при рассеянном склерозе в дозе 8-40 мг/сут - эффективность не доказана), (спастические состояния после операций на спинном мозге - эффективность не доказана).
- Миозит, бурсит, артрит, ревматический пельвиспондилит, прогрессирующий хронический полиартрит, артроз, сопровождающийся напряжением скелетных мышц; как дополнительное средство: по 5 мг 1-4 раза в сутки. Ревматоидный артрит - 10 мг на ночь в сочетании с НПВС.
- Вертебральный синдром при постельном режиме: по 10 мг 4 раза в сутки. По 5 мг 3 раза в сутки при острой цервикальной и люмбальной боли.
- Стенокардия: по 2-5 мг 2-3 раза в сутки.
- Головная боль напряжения: 5-10 мг/сут, 2 мг/сут.
- Артериальная гипертензия (в составе комплексной терапии): по 2-5 мг 2-3 раза в сутки. Гипертонический криз - 10 мг сублингвально.
- Экзема и др. заболевания, сопровождающиеся зудом, раздражительностью.
- Болезнь Меньера.
- Премедикация перед наркозом: вечером, накануне операции - 10-20 мг (5 мг) внутрь; подготовка к операции - за 1 ч до начала анестезии в/м взрослым - 10-20 мг (0,25 мг/кг внутрь, 10 мг в/в); премедикация в случае дефибрилляции - 10-30 мг в/в медленно (отдельными дозами).
- В качестве компонента комбинированного наркоза: в начале анестезии - в/в 0,2-0,5 мг/кг (0,07 мг/кг, 0,3-0,4 мг/кг в/в); для кратковременного наркотического сна при сложных диагностических и лечебных вмешательствах в терапии и хирургии - в/в взрослым - 10-30 мг.
- Эффективность и безопасность (седация, угнетение дыхания) в сравнении с мидазоламом или триазоламом для премедикации и комбинированного наркоза - сведения противоречивы.
- Инфаркт миокарда (в составе комплексной терапии): начальная доза - 10 мг в/м, затем внутрь, по 5-10 мг 1-3 раза в сутки; не влияет на исходы инфаркта миокарда.
- Двигательное возбуждение различной этиологии в неврологии и психиатрии: в/м или в/в 10-20 мг 3 раза в сутки.
- Параноидно-галлюцинаторные состояния: до 400 мг/сут при параноидной шизофрении.
- Эпилептические припадки (купирование) ректально (0,2-0,5 мг/кг - взрослые и дети), сравним с мидазоламом буккально: в/в 10-20 мг, затем 20 мг в/м или в/в капельно.
- Эпилептический статус 10 мг в/в.
- Облегчение родовой деятельности: при раскрытии шейки матки на 2-3 пальца - в/м 20 мг.
- Преждевременные роды (только в конце III триместра беременности), преждевременная отслойка плаценты: в/м 20 мг, через 1 ч повторить; поддерживающие дозы - от 10 мг 4 раза до 20 мг 3 раза в сутки.
- Преэклампсия: 10-20 мг в/в, затем по 5-10 мг внутрь 3 раза в сутки (30 мг/0,5 л 5% глюкозы в/в со скоростью 60 мкг/ч, при развитии судорог 10 мг в/в болюсом - эффект сопоставим с магнезией); эклампсия (уступает магнезии) - 10 мг в/в болюсом, затем 40 мг/0,5 л или 80 мг/1 л 5% глюкозы в/в капельно за 24 ч, затем при необходимости 20 мг/0,5 л или 40 мг/1 л 5% глюкозы за 24 ч в/в капельно, при повторных судорогах дополнительно 10 мг в/в болюсом.

ПОБОЧНЫЕ ЭФФЕКТЫ

- При парентеральном введении (10,3%): угнетение дыхания (15%), апноэ, остановка сердца, гипотензия, брадикардия, мышечная слабость.

- Спутанность сознания, нарушения мышления и поведения, парадоксальные реакции (ажитация, агрессия, галлюцинации, враждебность, вспышки гнева, бессонница, необычное возбуждение, нервозность), антероградная амнезия (25%).
- Тахикардия.
- Аллергические реакции (сыпь - 0,04%, зуд).
- Агранулоцитоз, анемия, тромбоцитопения, лейкопения, нейтропения.
- Экстрапирамидальные реакции, дистония.
- Дисфункция печени.

ПЕРЕДОЗИРОВКА

Шатающаяся походка, брадикардия, смазанность речи, затрудненное дыхание, спутанность сознания, ослабление рефлексов, сонливость, судороги, кома. Специфический антидот - флумазенил (антагонист бензодиазепиновых рецепторов) - может провоцировать судороги, не рекомендуется эпилептикам; при гипотензии - допамин, норэпинефрин.

ПРОТИВОПОКАЗАНИЯ

Гиперчувствительность; суицидальная наклонность; алкогольная зависимость (в анамнезе, кроме острой абстиненции), наркотическая зависимость; гиперкапния; эпилепсия или эпилептические припадки в анамнезе (начало лечения диазепамом или его резкая отмена могут ускорять развитие припадков или эпилептического статуса), церебральная и спинальная атаксия, острый приступ глаукомы, закрытоугольная глаукома, гепатит, тяжёлая сердечная и дыхательная недостаточность, порфирия, миастения, ночное апноэ, беременность (I и III триместр), кормление грудью, младенческий возраст (до 5 нед).

С осторожностью - почечная и/или печёночная недостаточность.

БЕРЕМЕННОСТЬ

FDA категория D.

КОРМЛЕНИЕ ГРУДЬЮ

Проникает в грудное молоко.

КЛИНИЧЕСКИ ЗНАЧИМЫЕ ВЗАИМОДЕЙСТВИЯ

- Алкоголь и другие средства, вызывающие угнетение ЦНС, - усиление угнетения.
- Карбамазепин, рифампицин - уменьшение концентрации и эффективности диазепама.
- Циметидин, ранитидин, эстрогенсодержащие контрацептивы, дилтиазем, верапамил, эритромицин, итраконазол, кетоконазол, нефазодон - повышение концентрации и токсичности диазепама вследствие ингибирования ферментов печени.

РЕЗЮМЕ И ДОПОЛНИТЕЛЬНЫЕ СВЕДЕНИЯ

Препарат выбора для премедикации и комбинированного наркоза, купирования эпилептических припадков, эпилептического статуса, препарат второго выбора, после магнезии, в лечении эклампсии.

- Использование диазепама для купирования абсансного статуса может привести к тоническому эпилептическому статусу.
- Эффект препарата после в/в введения оценивается через 1-4 ч, так как необходимо время для образования активных метаболитов.
- Предпочтительно в/в болюсное введение, так как большая часть препарата адсорбируется на стенках капельницы.

Общее для всех бензодиазепинов

- Ограничить доступ к препарату пациентов с суицидальными тенденциями.
- В случае употребления с противотревожной или седативно-снотворной целью - не более 3 нед!
- У пожилых и маленьких детей - высокий риск угнетения дыхания.

- Длительный приём и/или использование больших доз повышает риск развития зависимости, отменять - медленно.
- Не применять алкогольсодержащие напитки.

2880 КИ с 1962 г.

КОД АТХ: N05BA01

ВОЗ: +

ТОРГОВЫЕ НАИМЕНОВАНИЯ, ФОРМЫ ВЫПУСКА И ПРОИЗВОДИТЕЛИ

Апаурин, раствор для инъекций 10 мг / 2 мл №10, КРКА д.д. - Словения; *Апаурин,* таблетки покрытые оболочкой 2 мг №30, 5 мг №30, КРКА д.д. - Словения; *Диазепам,* раствор для инъекций 5 мг/мл / 2 мл №10, Симпекс Фарма Пвт Лтд - Индия; *Диазепам,* таблетки 5 мг №100, Русан Фарма - Индия; *Диазепам,* таблетки 5 мг №100, Симпекс Фарма Пвт Лтд - Индия; *Релиум,* таблетки покрытые оболочкой 5 мг №20, Польфа, Тархоминский фармацевтический завод АО - Польша; *Седуксен,* раствор для внутривенного и внутримышечного введения 5 мг/мл / 2 мл №5, Гедеон Рихтер А.О. - Венгрия, уп. Гедеон Рихтер-РУС ЗАО - Россия; *Седуксен,* таблетки 5 мг №20, Гедеон Рихтер-РУС ЗАО - Россия; *Сибазон,* раствор для инъекций 0.5% / 2 мл №5, 0.5% / 2 мл №10, Московский эндокринный завод ФГУП - Россия; *Сибазон,* раствор для инъекций 0.5% / 2 мл №10, Дальхимфарм ОАО - Россия; *Сибазона таблетки,* таблетки 5 мг №20, Фармстандарт-Томскхимфарм ОАО - Россия.

ДИПИРИДАМОЛ (DIPYRIDAMOLE)

ФАРМАКОЛОГИЧЕСКИЙ/ХИМИЧЕСКИЙ КЛАСС

Ингибитор агрегации тромбоцитов.

ТЕРАПЕВТИЧЕСКИЙ КЛАСС

Препарат, влияющий на кровь и кроветворение, антикоагулянт.

ФАРМАКОЛОГИЧЕСКИЕ ЭФФЕКТЫ

- Антиагрегантный.
- Противотромботический (как дополнительное средство).
- Дополнительное средство для диагностики ИБС.
- Дополнительное средство для профилактики повторного инфаркта миокарда.

ПОКАЗАНИЯ К ПРИМЕНЕНИЮ И ДОЗИРОВАНИЕ

- Тромбоз и тромбоэмболия (профилактика), в качестве монотерапии и в сочетании с пероральными антикоагулянтами или с ацетилсалициловой кислотой — внутрь (натощак или за 1 ч до еды), по 75 мг 3-6 раз в сутки; суточная доза — 300-450 мг, при необходимости — 600 мг. 300 мг/сут, в сочетании с варфарином; профилактика тромбоэмболии при протезировании клапанов сердца, уступает варфарину; 225 мг/сут в сочетании с аспирином 1000 мг/сут — недостаточно эффективен для профилактики тромбоэмболии при протезировании бедра.
- Профилактика окклюзии стентов и аортокоронарных шунтов (в комбинации с аспирином); в первый день по 50 мг вместе с аспирином, затем — по 100 мг, кратность приёма — 4 раза в день (отменяют через 7 дней после операции при условии продолжения приёма аспирина в дозе 325 мг/сут) или — 100 мг препарата 4 раза в день в течение 2 сут до операции и 100 мг через 1 ч после операции (при необходимости в комбинации с варфарином). 0,5 мг/кг интракоронарно (в сочетании с гепарином 15 000 ЕД и аспирином 500 мг в/в) перед проведением чрескожной транслюминальной коронарной ангиопластики — снижает риск реокклюзии.
- Хроническая сердечная недостаточность.
- Инфаркт миокарда; профилактика повторного инфаркта миокарда — 150 мг/сут в сочетании с аспирином; на 2-е сутки инфаркта миокарда — 300 мг/сут в составе

комплексной терапии. Нестабильная стенокардия — 200 мг/сут, в сочетании с аспирином.

- Профилактика гипертрофии миокарда.
- При коронарной недостаточности — внутрь, по 25-50 мг 3 раза в сутки; в тяжёлых случаях в начале лечения — по 75 мг 3 раза в сутки, затем дозу уменьшают; суточная доза — 150-200 мг. Стабильная стенокардия напряжения — 400 мг/сут, незначительно превосходит плацебо.
- Лечение и профилактика нарушений мозгового кровообращения по ишемическому типу — 150-800 мг/сут [нет доказательств, что дипиридамол в виде монотерапии или в сочетании с другими антитромбоцитарными средствами снижает риск сердечно-сосудистой смертности, хотя он может снижать риск развития повторных острых сосудистых нарушений, — доказано только для лиц, перенёсших нарушение мозгового кровообращения по ишемическому типу, где дипиридамол + аспирин (50-1500 мг/сут аспирина) были более эффективны, чем аспирин; нет доказательств, что монотерапия дипиридамолом превосходит аспирин, необходимы дальнейшие исследования по сравнению дипиридамол + аспирин с аспирином в виде монотерапии].
- Дисциркуляторная энцефалопатия.
- Профилактика плацентарной недостаточности при осложнённой беременности — 300 мг/сут.
- Нарушения микроциркуляции любого генеза в составе комплексной терапии (диабетическая нефропатия при СД 2-го типа — 750 мг/сут, сравним с аспирином 1000 мг/сут).
- Хронические облитерирующие заболевания сосудов нижних конечностей, особенно при наличии факторов риска (АГ, курение) — 75 мг 3 раза в сутки; курс лечения 2-3 мес (целесообразно сочетать с малыми дозами аспирина). Парентерально — при отсутствии условий для введения внутрь, в/м или в/в медленно, по 5-10 мг, скорость инфузии не должна превышать 200 мкг/мин. Суточная доза — 150-200 мг.
- Лечение и профилактика ДВС-синдрома у детей при инфекционных токсикозах и септицемии. Для детей суточная доза — 5-10 мг/(кгхсут).
- Трехкомпонентное лечение гломерулонефрита — комплексная терапия: в сочетании с аспирином, дипиридамол в сочетании с варфарином для лечения IgA-нефропатии.
- Синдром подавления тромбоцитов у детей.
- Проведение дипиридамол-таллиевой-201 перфузионной сцинтиграфии (0,56 мг/кг в/в — для диагностики заболеваний коронарных артерий) с физической нагрузкой, дипиридамоловой стресс-ЭхоКГ — 300-400 мг непосредственно во время проведения стресс-ЭхоКГ или за 45 мин до инъекции радиофармацевтического препарата. Дипиридамол (99т)-Тс КТ — для диагностики исходов инфаркта миокарда в ранние сроки — 2-4 раза в сутки.

ПОБОЧНЫЕ ЭФФЕКТЫ

При в/в введении с диагностической целью - ангинозные боли: возникновение или усиление — >19%, редко - при пероральном приёме, обычно в начале лечения (ангинозные боли объясняются синдромом обкрадывания, чаще встречаются у лиц с заболеваниями коронарных артерий, но не всегда коррелируют с тяжестью поражения коронарных сосудов, могут возникать и у лиц с интактными коронарными артериями)

- Экстрасистолия — 5,2%
- Изменения сегмента ST-T — 7,5%
- Аллергические реакции — 2,3%
- Колебания АД — 1,6%, гипотензия — 4,6%, также при приёме внутрь в большой дозе, АГ - 1,5%

• Диспноэ - 2,6%
• **Тахикардия — 3,2%.**

ЛЕЧЕНИЕ

При ангинозной боли, желудочковой аритмии или бронхоспазме — 50-250 мг аминофиллина внутривенно за 30-60 с. Если состояние больного улучшается — дальнейшее наблюдение, повторное введение в случае рецидива симптомов. Если ангинозные боли продолжаются — ввести нитроглицерин, если боль продолжается — необходимо провести полное обследование для исключения инфаркта миокарда

• Выраженная гипотензия — уложить больного на спину, приподнять нижние конечности, ввести 50-250 мг аминофиллина, если необходимо могут использоваться также растворы и вазопрессоры.

ПЕРЕДОЗИРОВКА

Нет сведений.

ПРОТИВОПОКАЗАНИЯ

Гиперчувствительность, острый инфаркт миокарда, распространённый склерозирующий атеросклероз коронарных артерий, нестабильная стенокардия, ИГСС, декомпенсированная сердечная недостаточность, артериальная гипотензия, аритмии, склонность к кровотечениям, обструктивные заболевания лёгких, Тяжёлая АГ, ХПН, печёночная недостаточность, беременность (II и III триместры). С осторожностью — кормление грудью, возраст до 12 лет.

КЛИНИЧЕСКИ ЗНАЧИМЫЕ ВЗАИМОДЕЙСТВИЯ

Гепарин, НПВП, аспирин и другие антиагреганты и противотромботические ЛС, а также цефамандол, цефоперазон, цефотетан, пликамицин, вальпроевая кислота — повышение риска развития кровотечений.

Индометацин — повышение риска развития почечной недостаточности.

БЕРЕМЕННОСТЬ

FDA категория B.

КОРМЛЕНИЕ ГРУДЬЮ

Проникает в грудное молоко, осложнений у ребенка не зарегистрировано.

КОД АТХ: B01AC07

ТОРГОВЫЕ НАИМЕНОВАНИЯ, ФОРМЫ ВЫПУСКА И ПРОИЗВОДИТЕЛИ

Дипиридамол, таблетки покрытые оболочкой 25 мг №50, Нью-Фарм Инк - Канада, уп. Вектор-Медика ЗАО - Россия; *Дипиридамол-Ферейн,* таблетки покрытые оболочкой 25 мг №100, Брынцалов-А ЗАО - Россия; *Курантил 25,* драже 25 мг №100, Берлин-Хеми АГ/Менарини Групп - Германия; *Курантил N 75,* таблетки покрытые оболочкой 75 мг №40, Берлин-Хеми АГ - Германия.

ДИФЕНГИДРАМИН (DIPHENHYDRAMINE)

ФАРМАКОЛОГИЧЕСКИЙ/ХИМИЧЕСКИЙ КЛАСС АТХ

Эфиры аминоалкила.

ТЕРАПЕВТИЧЕСКИЙ КЛАСС АТХ

Антигистаминные средства для системного и местного применения.

МЕХАНИЗМ ДЕЙСТВИЯ

Конкурентная блокада H_1-рецепторов гистамина эффекторных клеток, предотвращение (но не устранение) эффектов, опосредованных гистамином. Блокада М-холинорецепторов.

ФАРМАКОЛОГИЧЕСКИЕ ЭФФЕКТЫ

• Антигистаминный (противоаллергический): длительность - 6-8 ч.
• Седативный и снотворный: ингибирование гистамин-Ы-метилтрансферазы (блокада центральных H_1-рецепторов).

- М-холиноблокирующий.
- Антидискинетический (центральный антихолинергический и седативный компоненты).
- Потиворвотный, противоукачивающий (центральный антихолинергический эффект).
- Противокашлевой (действие на кашлевой центр продолговатого мозга).
- Местноанестезирующий.

ФАРМАКОКИНЕТИКА

Хорошо всасывается при приёме внутрь. Связь с белками 98-99%. $T_{1/2}$ 1-4ч. Биотрансформация в печени (цитохром Р-450). Элиминация почками в виде метаболитов.

ПОКАЗАНИЯ К ПРИМЕНЕНИЮ И ДОЗИРОВАНИЕ

- Аллергические реакции (крапивница, ангионевротический отёк, сенная лихорадка, капилляротоксикоз), аллергический дерматит, зудящий дерматоз.
- Аллергический конъюнктивит, острый иридоциклит: по 1-2 капли 0,2-0,5% раствора 2-5 раз в сутки.
- Аллергический ринит, вазомоторный ринит, риносинусопатии: интраназально по 0,05 г в виде палочек.
- Язвенная болезнь желудка и двенадцатиперстной кишки, гиперацидный гастрит.
- Паркинсонизм, хорея: для лечения идиопатического и постэнцефалитического паркинсонизма начальная доза 25 мг 3 раза в сутки с увеличением при необходимости до 50 мг 4 раза в сутки.
- Бессонница: внутрь 50 мг за 20-30 мин перед сном.
- Морская и воздушная болезнь (тошнота, рвота - вспомогательное средство или головокружение): внутрь 25-50 мг каждые 4-6 ч; с целью профилактики - за 0,5-2 ч до воздействия факторов, вызывающих укачивание.
- Рвота беременных, синдром Меньера, лучевая болезнь.
- Обширные травматические повреждения кожи и мягких тканей (ожоги, размозжения), геморрагический васкулит, сывороточная болезнь.
- Премедикация.

Внутрь по 30 (50 мг)мг 1-3 раза в день; высшая разовая доза 100 мг, суточная - 250 мг. Внутримышечно (50 мг). Внутривенно: инфузия 20-50 мг (в 75-100 мл 0,9% раствора натрия хлорида), медленно (50 мг).

Ректально: суппозитории 1-2 раза в сутки после очистительной клизмы или самопроизвольного опорожнения кишечника. Детям до 3 лет - 5 мг, 3-4 лет - 10 мг, 5-7 лет - 15 мг, 8-14 лет - 20 мг.

ПОБОЧНЫЕ ЭФФЕКТЫ

Часто: сонливость, боли в области желудка, тошнота.

Редко: спутанность сознания, слабость, головокружение, нечёткость или другие изменения зрения, нарушения координации (неуклюжесть или неустойчивость), тремор, судороги, сгущение слизи, сухость в полости рта, холестаз, гепатит или другие нарушения функции печени, запор, диарея, нарушения менструального цикла, затруднённое или болезненное мочеиспускание, парадоксальная реакция (кошмарные сновидения, беспокойство, двигательное возбуждение), анафилактические реакции.

ПЕРЕДОЗИРОВКА

- Антихолинергические эффекты: неуклюжесть или неустойчивость, сухость в полости рта, носа или горла, прилив крови к лицу, одышка.
- Угнетение ЦНС (сонливость) или стимуляция ЦНС (галлюцинации, судороги, беспокойный сон).
- Гипотензия.

Лечение симптоматическое.

ПРОТИВОПОКАЗАНИЯ

Гиперчувствительность, закрытоугольная глаукома, гиперплазия предстательной железы, стенозирующая язвенная болезнь желудка и двенадцатиперстной кишки, стеноз шейки мочевого пузыря, бронхиальная астма, эпилепсия.

С осторожностью - беременность, период кормления грудью.

БЕРЕМЕННОСТЬ

FDA категория B.

КОРМЛЕНИЕ ГРУДЬЮ

Проникает в грудное молоко. Применение не рекомендуется, возможно повышение возбудимости у грудных детей. Может ингибировать лактацию в связи с наличием антихолинергической активности.

КЛИНИЧЕСКИ ЗНАЧИМЫЕ ВЗАИМОДЕЙСТВИЯ

- Алкоголь и средства, угнетающие ЦНС, - усиление угнетения ЦНС.
- Антихолинергические средства или другие препараты с антихолинергической активностью - усиление антихолинергических эффектов, развитие паралитической непроходимости кишечника.
- Ингибиторы МАО, включая фуразолидон и прокарбазин, - пролонгирование и усиление угнетающего действия на ЦНС и антихолинергических эффектов дифенгидрамина.
- Препараты, оказывающие ототоксическое действие, - маскировка симптомов ототоксического действия, таких как шум в ушах или головокружение.

РЕЗЮМЕ И ДОПОЛНИТЕЛЬНЫЕ СВЕДЕНИЯ

Отличительные характеристики

По эффективности предупреждения гистамин-опосредованных периферических реакций сопоставим с более новыми антигистаминными средствами, в наибольшей степени нарушает когнитивные функции, вызывает седативный эффект. Обладает наиболее высокой антихолинергической активностью.

Возможно затруднение диагностики аппендицита и передозировки других лекарственных средств.

При лечении бессонницы не использовать одновременно с другими седативными средствами или транквилизаторами.

Общие для всех антигистаминных средств

Недостаточно доказательств эффективности применения антигистаминных средств для облегчения зуда при атопическом дерматите. В ряде случаев эффект наблюдают при использовании антигистаминных средств с седативным действием. Применение новых более дорогих препаратов не оправдано.

Во избежание влияния на результаты кожных проб с аллергенами прекратить применение антигистаминных средств не менее чем за 72 ч до проведения проб (для лоратадина и фексофенадина не менее чем за 1 нед).

Избегать употребления алкоголя и других средств, угнетающих ЦНС.

Соблюдать осторожность при выполнении работы, требующей повышенного внимания и быстрых психических реакций.

363 КИ с 1958 г.

КОД АТХ: R06AA02

ВОЗ: -

ТОРГОВЫЕ НАИМЕНОВАНИЯ, ФОРМЫ ВЫПУСКА И ПРОИЗВОДИТЕЛИ

Димедрол, раствор для инъекций 10 мг/мл /1 мл №10, ВерофармЗАО (Белгородский филиал) - Россия; *Димедрол,* раствор для внутривенного и внутримышечного введения, 10 мг/мл / 1 мл №10, Мосхимфармпрепараты ФГУП им. Н.А. Семашко - Россия; *Димедрола раствор для инъекций 1%,* раствор для внутривенного и внутримышечного введения 10 мг/мл / 1 мл №10, Фармстандарт-Уфимский витаминный завод ОАО - Россия; *Димедрола таблетки,* таблетки 50 мг №10, Фармстандарт-Октябрь ОАО - Россия.

ДРОПЕРИДОЛ (DROPERIDOL)

ФАРМАКОЛОГИЧЕСКИЙ/ХИМИЧЕСКИЙ КЛАСС АТХ

Производное бутирофенона.

ТЕРАПЕВТИЧЕСКИЙ КЛАСС АТХ

Антипсихотик/нейролептик.

МЕХАНИЗМ ДЕЙСТВИЯ

Конкурентная блокада постсинаптических дофаминовых $Б_2$-рецепторов в лимбических структурах головного мозга.

ФАРМАКОЛОГИЧЕСКИЕ ЭФФЕКТЫ

См. Галоперидол.

ФАРМАКОКИНЕТИКА

F — 70%, эффект пресистемной элиминации. Связь с белками крови — 92%. Биотрансформация в печени. CI 12 мл/кг/мин. T (мин) — 134±13. Элиминация: почками 75%, с жёлчью — 22%.

ПОКАЗАНИЯ К ПРИМЕНЕНИЮ И ДОЗИРОВАНИЕ

- Премедикация, взрослым за 15-45 мин до начала хирургического вмешательства — в/м 2,5-5 мг.
- Вводный наркоз, в/в взрослым — 15-20 мг.
- Потенцирование общей и регионарной анестезии; при продолжительных операциях для поддержания наркоза проводят повторное в/в введение в дозе 2,5-5 мг.
- Нейролептаналгезия (с фентанилом или другими опиоидами).
- Тошнота, рвота (во время диагностических и хирургических манипуляций), эффективная доза для профилактики тошноты и болевого синдрома перед лапароскопией 20 мг/сут.
- Боли и рвота в послеоперационном периоде (взрослым — внутримышечно 2,5-5 мг каждые 6 ч) — оказывает успокаивающий эффект, однако не устраняет боль полностью.
- Психомоторное возбуждение.
- Галлюцинации.
- Болевой синдром.
- Болевой шок (при травмах, инфаркте миокарда, тяжёлых приступах стенокардии, ожогах), отёк лёгких; гипертонический криз.

ПОБОЧНЫЕ ЭФФЕКТЫ

- Двигательные нарушения: акатизия (через 6 ч после приёма препарата), дистония (15,2%), окулогирные кризы.
- Антихолинергические эффекты.
- Гипертензия, удлинение интервала *Q-T*.
- Гиперпирексия, тепловой удар, нейролептический злокачественный синдром (НЗС).
- Беспокойство.

ПЕРЕДОЗИРОВКА

Затруднение дыхания, коматозное состояние, дрожание, подёргивания, тугоподвижность мышц или неконтролируемые движения. Лечение симптоматическое. При угнетении дыхания — ИВЛ. Для поддержания АД внутривенно плазма (раствор альбумина), норадреналин. *NB:* эпинефрин в этих случаях применять категорически запрещается!

ПРОТИВОПОКАЗАНИЯ

Гиперчувствительность, экстрапирамидные нарушения, назначение во время проведения кесарева сечения, гипокалиемия, артериальная гипотензия, синдром удлинения интервала Q-Г, детский возраст (до 2 лет). С осторожностью — печё-

ночная и/или почечная недостаточность, алкоголизм, Тяжёлая сердечная недостаточность, эпилепсия, депрессия, беременность.

БЕРЕМЕННОСТЬ

ФДА — категория С.

КОРМЛЕНИЕ ГРУДЬЮ

Не применять в период кормления грудью.

КЛИНИЧЕСКИ ЗНАЧИМЫЕ ВЗАИМОДЕЙСТВИЯ

- Алкоголь и другие средства, вызывающие угнетение ЦНС, — усиление угнетения ЦНС и дыхания.
- Возрастание гипотензивного эффекта.
- Эпинефрин — усиление гипотензивного эффекта.
- Бромокриптин, леводопа — уменьшение терапевтического эффекта.
- Средства, вызывающие экстрапирамидные реакции, — возрастание тяжести и частоты экстрапирамидных эффектов.
- Гипотензивные средства — ортостатическая гипотензия.
- Пропофол — снижение антиэметической активности пропофола.
- Анестетики (парентерально, местно) — периферическая вазодилатация, гипотензия.

РЕЗЮМЕ И ДОПОЛНИТЕЛЬНЫЕ СВЕДЕНИЯ

648 К И с 1968 г.

Общие для всех бутирофеноновых препаратов

- Пожилые, слабоумные и ослабленные пациенты склонны к чрезмерной седации, удлинению интервала Q.-T, гипотензии, увеличение количества пролактина в крови; рекомендуется пониженная начальная доза.
- Не должен применяться как единственное средство для индукции анастезии в хирургии.
- Мониторирование экстрапирамидных эффектов и ЭКГ для выявления удлинения интервала Q-Гили признаков трепетания-мерцания желудочков.
- Препараты бутирофенонового ряда сопоставимы по эффективности с препаратами фенотиазинового ряда.

Отличительные характеристики

Парентеральное введение дроперидола эффективно для купирования острых психотических состояний, сравнительная эффективность с другими нейролептиками требует дальнейшего изучения.

ИНОЗИН (INOSINE)

ФАРМАКОЛОГИЧЕСКИЙ/ХИМИЧЕСКИЙДЕРАПЕВТИЧЕСКИЙ КЛАСС АТХ

Средства для лечения заболеваний сердца.

КЛАССЫ АТХ

Средство местного действия с антисептической и противовирусной активностью.

МЕХАНИЗМ ДЕЙСТВИЯ И ФАРМАКОЛОГИЧЕСКИЕ ЭФФЕКТЫ

Антигипоксический, метаболический и антиаритмический.

ФАРМАКОКИНЕТИКА

Хорошо абсорбируется в ЖКТ. Биотрансформация в печени. Элиминация почками в незначительном количестве.

ПОКАЗАНИЯ К ПРИМЕНЕНИЮ И ДОЗИРОВАНИЕ

- ИБС (инфаркт миокарда, коронарная недостаточность, нарушения сердечного ритма).
- Кардиомиопатии различного генеза, врождённые и приобретённые пороки сердца, ревматические пороки сердца, миокардит, коронарный атеросклероз, гли-

козидная интоксикация, лёгочное сердце, дистрофические изменения миокарда после тяжёлых физических нагрузок и перенесённых инфекционных заболеваний или вследствие эндокринных нарушений.

- Цирроз печени, острый и хронический гепатит, алкогольные и лекарственные повреждения печени, жировая дистрофия печени, язвенная болезнь желудка и двенадцатиперстной кишки, урокопропорфирия.
- Отравление ЛС, алкоголизм, профилактика лейкопении при радиоактивном облучении, операции на изолированной почке (как ЛС фармакологической защиты, когда временно выключается кровообращение оперируемого органа).
  - Суточная доза при приёме внутрь 0,6-2,4 г. В первые дни лечения суточная доза 0,6-0,8 г (0,2 г 3-4 раза в день). В случае хорошей переносимости суточную дозу повышают (на 2-3-й день) до 1,2 г, при необходимости до 2,4 г/сут. Длительность лечения от 4 нед до 1,5-3 мес.
  - При урокопропорфирии суточная доза составляет 0,8 г (по 0,2 г 4 раза в день).

В/в (медленно, струйно или капельно - 40-60 капель в минуту): начинать с введения 200 мг (10 мл 2% раствора) 1 раз в день, затем при хорошей переносимости дозу увеличивают до 400 мг 1-2 раза в день. Продолжительность лечения 10-15 дней.

- При острых нарушениях ритма и проводимости допустимо струйное введение в разовой дозе 200-400 мг.
- Для фармакологической защиты почек, подвергнутых ишемии, вводят в/в струйно в разовой дозе 1,2 г (60 мл 2% раствора) за 5-15 мин до пережатия почечной артерии, а затем еще 0,8 г (40 мл 2% раствора) сразу после восстановления кровообращения.
- Для в/в капельного введения 2% раствор разводят в 5% растворе декстрозы или 0,9% растворе NaCl (до 250 мл).

ПРОТИВОПОКАЗАНИЯ

Гиперчувствительность, подагра, гиперурикемия.

ПОБОЧНЫЕ ЭФФЕКТЫ

- Гиперурикемия, обострение подагры (при длительном приёме высоких доз).
- Аллергические реакции: кожный зуд, гиперемия кожи.

С осторожностью! Почечная недостаточность.

БЕРЕМЕННОСТЬ

FDA категория не определена.

КОРМЛЕНИЕ ГРУДЬЮ

Нет сведений о проникновении в грудное молоко.

РЕЗЮМЕ И ДОПОЛНИТЕЛЬНЫЕ СВЕДЕНИЯ

- Не представлен в Фармакопее США.
- Доказательства эффективности в кардиологии, токсикологии и клинике внутренних болезней отсутствуют. Показания к применению и дозирование приведены по Государственному реестру.

123 КИ с 1972 г.

КОДАТХ: G01AX02

ТОРГОВЫЕ НАИМЕНОВАНИЯ, ФОРМЫ ВЫПУСКА И ПРОИЗВОДИТЕЛИ

Рибоксин, раствор для инъекций 2% / 10 мл №10, Биосинтез ОАО (Пенза) - Россия; *Рибоксин,* таблетки покрытые оболочкой 200 мг №50, Биосинтез ОАО (Пенза) - Россия; *Рибоксина раствор для инъекций 2%,* раствор для внутривенного введения 20 мг/мл / 5 мл №10, Биохимик ОАО (Саранск) - Россия; *Рибоксина таблетки покрытые обологкой 0.2 г,* таблетки покрытые оболочкой 200 мг №50, Брынцалов-А ЗАО - Россия.

КАЛЬЦИЯ ХЛОРИД (CALCIUM CLORIDE)

ФАРМАКОЛОГИЧЕСКИЙ/ХИМИЧЕСКИЙ КЛАСС АТХ

Средство, восполняющее дефицит кальция в организме; противоаллергическое и гемостатическое средство.

ТЕРАПЕВТИЧЕСКИЙ КЛАСС АТХ

Соли кальция.

МЕХАНИЗМ ДЕЙСТВИЯ

Восполнение дефицита Ca^{2+}.

ФАРМАКОЛОГИЧЕСКИЕ ЭФФЕКТЫ

- Антигипокальциемический, восполнение электролитов.
- Кардиотонический.
- Антигипермагнеземический (при депрессии ЦНС из-за передозировки магния сульфата).
- Антигиперкалиемический (для снижения и/или изменения кардиодепрессивного эффекта гиперкалиемии).

ФАРМАКОКИНЕТИКА

Абсорбция 'Д-'/з перорально введённого препарата зависит от присутствия витамина D, pH, особенностей диеты и наличия факторов, способных связывать Ca^{2}, возрастает при дефиците Ca^{2+}, диете со сниженным содержанием Ca^{2}\ Связь с белками крови - 45%. Элиминация: почками - 20%, с калом - 80%.

ПОКАЗАНИЯ К ПРИМЕНЕНИЮ И ДОЗИРОВАНИЕ

- Повышенная потребность в Ca^{2+} (беременность, период кормления грудью, период усиленного роста организма).
- Кровотечения различной этиологии и локализации (лёгочные, желудочно-кишечные, носовые, маточные и др.).
- Аллергические заболевания (сывороточная болезнь, крапивница, лихорадочный синдром, зуд, ангионевротический отёк).
- Бронхиальная астма.
- Дистрофические алиментарные отёки.
- Спазмофилия, тетания.
- Туберкулёз лёгких.
- Рахит, остеомаляция, свинцовые колики.
- Гипопаратиреоз.
- Гипокальциемия.
- Повышенная проницаемость сосудов (геморрагический васкулит, лучевая болезнь).
- Гепатит паренхиматозный, гепатит токсический, нефрит, эклампсия, слабость родовой деятельности.
- Отравление солями Mg^{2+}, щавелевой и фтористой кислотами.
- Пароксизмальная миоплегия (гиперкалиемическая форма).
- Воспалительные и экссудативные процессы (пневмония, плеврит, аднексит, эндометрит и др.), экзема, псориаз.

В/в медленно (по 6-8 капель/мин) по 5-15 мл 10% раствора, разбавляя перед введением в 100-200 мл 0,9% раствора NaCl или 5% раствора декстрозы.

Внутрь после еды в виде 5-10% раствора 2-3 раза в сутки. Взрослым по 10-15 мл на приём, детям по 5-10 мл.

ПРОТИВОПОКАЗАНИЯ

Гиперчувствительность, гиперкальциемия, атеросклероз, склонность к тромбозам.

ПОБОЧНЫЕ ЭФФЕКТЫ

- При приёме внутрь - гастралгия, изжога.

- При в/в введении - ощущение жара, гиперемия кожи лица, брадикардия, при быстром введении - фибрилляция желудочков сердца.
- Местные реакции (при в/в введении): боль и гиперемия по ходу вены.

Особые указания

- Нельзя вводить п/к или в/м - возможен некроз тканей (высокие концентрации $CaCl_2$, начиная с 5%, вызывают сильное раздражение).
- При в/в введении $CaCl_2$ появляется ощущение жара сначала в полости рта, а затем по всему телу (ранее использовали для определения скорости кровотока - времени между введением в вену и появлением ощущения жара).

КЛИНИЧЕСКИ ЗНАЧИМЫЕ ВЗАИМОДЕЙСТВИЯ

- Тетрациклины, дигоксин, пероральные препараты Fe - замедление их абсорбции (интервал между приёмами должен быть не менее 2 ч).
- Тиазидовые диуретики - усиление гиперкальциемии.
- Кальцитонин - снижение эффекта кальцитонина при гиперкальциемии.
- Фенитоин - снижение биодоступности фенитоина.

БЕРЕМЕННОСТЬ

FDA категория C.

КОРМЛЕНИЕ ГРУДЬЮ

Попадает в грудное молоко, концентрация недостаточна, чтобы неблагоприятно воздействовать на новорождённого.

РЕЗЮМЕ И ДОПОЛНИТЕЛЬНЫЕ СВЕДЕНИЯ

- Метаанализ продемонстрировал клинически и статистически значимое предотвращение потери кости (позвонки и предплечье) у пациентов, находящихся на терапии глюкокортикоидами, при применении препаратов кальция и витамина D. В связи с низкой токсичностью и стоимостью пациентам перед глюкокортикоидной терапией следует проводить профилактику препаратами кальция и витамина D.
- Добавление кальция уменьшает риск повышения артериального давления (АД) при беременности, особенно у женщин с высоким риском гипертензии беременности и среди лиц с низким потреблением кальция в пищу. Оптимальные дозы и влияние на другие исходы требуют дальнейшего изучения.

114 КИ с 1974 г.

КОДАТХ: A12AA07, B05XA07

ТОРГОВЫЕ НАИМЕНОВАНИЯ, ФОРМЫ ВЫПУСКА И ПРОИЗВОДИТЕЛИ

Кальция хлорид, раствор для внутривенного введения 10% / 10 мл №10, Верофарм ЗАО (Воронежский филиал) - Россия; *Кальция хлорид,* раствор для внутривенного введения 100 мг/мл / 5 мл №10, Биохимик ОАО (Саранск) - Россия.

КАРБАМАЗЕПИН (CARBAMAZEPINE)

ФАРМАКОЛОГИЧЕСКИЙ/ХИМИЧЕСКИЙ КЛАСС АТХ

Производные карбоксамида.

ТЕРАПЕВТИЧЕСКИЙ КЛАСС АТХ

Противоэпилептическое средство.

МЕХАНИЗМ ДЕЙСТВИЯ

Блокада натриевых каналов, торможение выделения нейромедиаторов.

ФАРМАКОЛОГИЧЕСКИЕ ЭФФЕКТЫ

- Противосудорожный.
- Антиневралгический.
- Антипсихотический.

- Антиманиакальный.
- Антидиуретический.

ФАРМАКОКИНЕТИКА

F >70%. Связь с белками крови - 76% (55-59%, дети). Биотрансформация в печени, индуцирует собственный метаболизм (CYP3A4). $T_{1/2}$ (ч) - 8-29 (25-65, разовая доза). Клиренс, Cl (л/ч хкг) - 0,025-0,54 ($0,011-0,021^{5}$ - при разовом приёме). Элиминация: почечная - 72%, из них 3% в неизменённом виде; ЖКТ - 28%.

ПОКАЗАНИЯ К ПРИМЕНЕНИЮ И ДОЗИРОВАНИЕ

- Эпилепсия (исключая *petit mat):* парциальные формы припадков со сложной и простой симптоматикой, первично и вторично генерализованные формы припадков с тонико-клоническим компонентом, смешанные формы припадков - в начале лечения 200 мг 1-2 раза в сутки с повышением (не более чем на 200 мг/сут с интервалом в неделю) до эффективной дозы - 400 мг 2-3 раза в сутки [9,32-10,6 мг/(кгхсут); 500; 600; 700; 800; максимально - 2000 мг/сут]; пролонгированные формы - возможен приём 1 раз в сутки.
- Острые маниакальные состояния: 400-1600 мг/сут, в среднем - 400-600 мг 2-3 раза в сутки [20 мгДкгхсут)].
- Аффективные и шизоаффективные психозы (профилактика обострений, ослабление клинических проявлений): в виде монотерапии (800-1200 мг/сут) сравним с плацебо, в сочетании с нейролептиками (галоперидолом, хлорпромазином и некоторыми другими) в дозе 200-1200 мг/сут эффект сомнителен.
- Болевой синдром преимущественно нейрогенного генеза: невралгия тройничного нерва - начальную дозу в 200-400 мг/сут постепенно повышают до прекращения болей (в среднем - до 200 мг 3-4 раза в сутки), а затем уменьшают до минимально эффективной дозы; 400-800 мг/сут в 4 приёма; эссенциальная языкоглоточная невралгия; диабетическая полинейропатия, сопровождающаяся болями: 200-600 мг/сут.
- Абстинентный синдром (для лечения симптомов алкогольной абстиненции, зависимости и для профилактики судорог): 200 мг 3 раза в сутки (максимально 800 мг/сут); в сочетании с миансерином для лечения опиоидной абстиненции максимально 400 мг/сут - эффективность не доказана; для лечения кокаиновой зависимости в дозе 200-800 мг/сут нет доказательств эффективности.
- Несахарный диабет (любого генеза): 200 мг 2-3 раза в сутки.
- Полидипсия.

ПОБОЧНЫЕ ЭФФЕКТЫ

- Нечёткость зрения или двоение в глазах, нистагм, нарушение координации движений, тремор (22%), спутанность сознания, головокружение (22%), сонливость, головная боль, изменение поведения.
- Аллергические реакции: сыпь (11%), синдром Стивенса-Джонсона.
- Синдром, сходный с СКВ: кожная сыпь, повышение температуры, артралгии, миалгии.
- Тяжёлая диарея.
- Апластическая анемия, агранулоцитоз, эозинофилия, лейкопения, панцитопения, тромбоцитопения; аденопатия и лимфаденопатия.

ПЕРЕДОЗИРОВКА

Атаксия, атетоидные движения конечностей и гиперкинезы, дисметрия, гипер- и гипорефлексия, двигательное беспокойство, судороги, мышечные подёргивания, дрожание, головокружение, сонливость, мидриаз, тахикардия, гипер- или гипотензия, опистотонус, угнетение дыхания, шок, олигурия или ишурия, анурия. Лечение симптоматическое, ИВЛ.

ПРОТИВОПОКАЗАНИЯ

Гиперчувствительность (в том числе к трициклическим антидепрессантам), одновременный приём ингибиторов МАО, нарушение костно-мозгового кроветворе-

ния, анемия, лейкопения, острая порфирия в анамнезе, АВ-блокада, сердечная недостаточность, печёночная недостаточность, ХПН, гипонатриемия разведения (синдром неадекватной секреции АДГ, гипопитуитаризм, гипотиреоз, недостаточность коры надпочечников), закрытоугольная глаукома или повышение внутриглазного давления, гиперплазия предстательной железы, сахарный диабет, беременность, кормление грудью.

С осторожностью - заболевания ССС, старческий возраст.

БЕРЕМЕННОСТЬ

FDA категория С.

КОРМЛЕНИЕ ГРУДЬЮ

Проникает в грудное молоко до 60% от концентраций в плазме крови матери.

КЛИНИЧЕСКИ ЗНАЧИМЫЕ ВЗАИМОДЕЙСТВИЯ

- Антикоагулянты (производные кумарина и индандион), другие противосудорожные средства (фенитоин, барбитураты, сукцинамиды, клоназепам, примидон, вальпроевая кислота), эстрогенсодержащие препараты, в том числе противозачаточные, хинидин, кортикостероиды, трициклические антидепрессанты - уменьшение их эффективности вследствие усиления метаболизма.
- Циметидин, кларитромицин, эритромицин, верапамил, дилтиазем, изониазид, пропоксифен - увеличение токсичности карбамазепина вследствие повышения его концентрации.
- Вальпроевая кислота - повышение концентрации метаболита карбамазепина - 10,11-эпоксида и, соответственно, токсичности карбамазепина.
- Ингибиторы МАО, в том числе фуразолидон и прокарбазин - гиперпирексия, гипертонический криз, судороги, смерть. Между приёмом этих препаратов обязателен перерыв не менее 14 дней.
- Ацетаминофен, изониазид, энфлуран, галотан, метоксифлуран - усиление гепатотоксичности.
- Ингибиторы карбоангидразы - увеличение риска нарушения остеогенеза.
- Метоксифлуран, литий - увеличение риска нефротоксичности.

РЕЗЮМЕ И ДОПОЛНИТЕЛЬНЫЕ СВЕДЕНИЯ

Препарат выбора для лечения парциальных и тонико-клонических припадков (сравним с фенитоином и вальпроатами), невралгии тройничного нерва, диабетической нейропатии, алкогольной абстиненции. В лечении острой мании сопоставим с литием и вальпроатами, (переносится хуже, чем вальпроаты).

- Лечение начинать с малых доз, повышая постепенно с интервалом в неделю до адекватного ответа пациента, принимать с едой в 3-4 приёма. Отменять - медленно (резкая отмена может вызвать эпилептический статус).
- Мониторинг: АЛТ, АСТ, билирубин, мочевина, ионизированный кальций, периферическая кровь (в том числе тромбоциты и ретикулоциты) перед началом лечения, еженедельно в течение 1-го месяца, затем - ежемесячно.
- Не употреблять алкогольные напитки.
- Оптимальные концентрации в крови перед приёмом утренней дозы: 6-12 мкг/мл - эпилепсия (до 16 мкг/мл); 8-12 мкг/мл - психотические расстройства.

869 КИ с 1966 г.

КОД АТХ: H03AF01

ВОЗ: +

ТОРГОВЫЕ НАИМЕНОВАНИЯ, ФОРМЫ ВЫПУСКА И ПРОИЗВОДИТЕЛИ

Зептол, таблетки пролонгированного действия покрытые оболочкой 200 мг №30, 400 мг №30, Сан Фармасьютикал Индастриз Лтд - Индия; *Карбалепсин ретард,* таблетки пролонгированного действия 400 мг №50, Акрихин ХФК ОАО - Россия; *Карбамазепин,* таблетки 200 мг №50, Розфарм ООО - Россия; *Карбамазепин,* таблетки 200 мг №50, Синтез АКО ОАО - Россия; *Карбамазепин,* таблетки 200 мг №50, Ремедика Лтд - Кипр; *Карбамазепин,* таблетки 200 мг №50, Марбиофарм

ОАО - Россия; *Карбамазепин-Акри,* таблетки 200 мг №50, Акрихин ХФК ОАО - Россия; *Тегретол ЦР,* таблетки пролонгированного действия покрытые оболочкой 200 мг №50, 400 мг №30, Новартис Фарма С.п.А - Италия; *Финзепин,* таблетки 200 мг №50, Брынцалов-А ЗАО - Россия; *Финлепсин,* таблетки 200 мг №50, АВД. фарма ГмбХ и Ко.КГ - Германия; *Финлепсин ретард,* таблетки пролонгированного действия 200 мг №50, 400 мг №50, АВД.фарма ГмбХ и Ко.КГ - Германия.

КЕТОРОЛАК (KETOROLAC)

ФАРМАКОЛОГИЧЕСКИЙ/ХИМИЧЕСКИЙ КЛАСС АТХ

Производное уксусной кислоты.

ТЕРАПЕВТИЧЕСКИЙ КЛАСС АТХ

НПВС.

МЕХАНИЗМ ДЕЙСТВИЯ

Ингибирование циклооксигеназы с результирующим уменьшением синтеза предшественников простагландинов и тромбоксана из арахидоновой кислоты.

ФАРМАКОЛОГИЧЕСКИЕ ЭФФЕКТЫ

- Анальгетический (после в/м введения и приёма внутрь начало эффекта через 0,5 и 1 ч соответственно, максимальный эффект через 1-2 ч и 2-3 ч).
- Противовоспалительный.
- Жаропонижающий.
- Ингибирование агрегации тромбоцитов, обратимое. Влияние на агрегацию тромбоцитов прекращается через 24-48 ч.

ФАРМАКОКИНЕТИКА

F - 80-100%. Связь с белками плазмы 99%. Биотрансформация в печени, неактивные метаболиты. $T_{1/2}$ -5,3 ч (2-9 ч). Элиминация: почками -91%, жёлчью и калом 6%. Гемодиализом не удаляется из организма.

ПОКАЗАНИЯ К ПРИМЕНЕНИЮ И ДОЗИРОВАНИЕ

Болевой синдром сильной и умеренной выраженности:

- травмы, миалгия, вывихи, растяжения [60 мг кеторолака в/м и 800 мг ибупрофена равноэффективны по анальгетической активности для купирования острой мышечно-скелетной боли после травмы, кеторолак (10 мг внутривенно) не предотвращает миалгию, вызванную суксаметонием];
- зубная боль (10 и 20 мг кеторолака после удаления коренного зуба равноэффективны по анальгетической активности, более эффективны, чем кетопрофен 50 мг и плацебо);
- боли в послеродовом и послеоперационном периодах;
- онкологические заболевания;
- артралгия, невралгия, радикулит;
- ревматические заболевания (кеторолак 30 мг через день местно, 5 сеансов с использованием электрофизиологических методов лечения более эффективен, чем плацебо, - пациенты с эпикондилитом, гонартритом, периартритом, метатарсалгией по 30 человек в каждой группе).

  - В/м, в/в и внутрь. При в/в введении дозу необходимо вводить не менее чем за 15 с (для лекарственных форм, содержащих этанол).
  - При пероральном применении пациентам от 16 до 64 лет с массой тела более 50 кг рекомендуемая доза 20 мг в первый приём, далее по 10 мг 4 раза в сутки, но не более 40 мг/сут. Взрослым пациентам с массой тела менее 50 кг или с ХПН доза 10 мг в первый приём и далее по 10 мг 4 раза в сутки. Максимальная суточная доза при пероральном применении 40 мг.
  - При парентеральном применении пациентам от 16 до 64 лет с массой тела более 50 кг в/м за 1 введение вводят не более 60 мг (включая пероральную

дозу), обычно по 30 мг каждые 6 ч, в/в - по 30 мг (не более 15 доз за 5 сут). В/м взрослым пациентам с массой тела менее 50 кг или с ХПН за 1 введение вводят не более 30 мг (включая пероральную дозу), обычно по 15 мг (не более 20 доз за 5 сут), в/в - не более 15 мг каждые 6 ч (не более 20 доз за 5 сут).

- Максимальные суточные дозы для в/м и в/в введения составляют для пациентов от 16 до 64 лет с массой тела более 50 кг 90 мг/сут. Взрослым пациентам с массой тела менее 50 кг или с ХПН, а также пожилым пациентам (старше 65 лет) доза для в/м и в/в введения составляет 60 мг. Длительность лечения не должна превышать 5 сут.

ПРОТИВОПОКАЗАНИЯ

Гиперчувствительность, «аспириновая» триада (сочетание бронхиальной астмы, рецидивирующего полипоза носа и околоносовых пазух и непереносимости ацетилсалициловой кислоты и Л С пиразолонового ряда), гиповолемия (независимо от вызвавшей её причины), эрозивно-язвенные поражения ЖКТ в стадии обострения, гипокоагуляция (в том числе гемофилия), кровотечения или высокий риск их развития, тяжёлая почечная недостаточность (креатинин плазмы выше 50 мг/л), печёночная недостаточность, период родов, период кормления грудью, детский возраст (до 16 лет - безопасность и эффективность не установлены).

С осторожностью! Гиперчувствительность к другим НПВС, бронхиальная астма, наличие факторов, повышающих токсичность ЖКТ: алкоголизм, табакокурение, холецистит; послеоперационный период, ХСН, отёчный синдром, артериальная гипертензия, нарушение функции почек (креатинин плазмы ниже 50 мг/л), холестаз, активный гепатит, сепсис, системная красная волчанка (СКВ), одновременный приём с другими НПВП, пожилой возраст (старше 65 лет), беременность.

ПОБОЧНЫЕ ЭФФЕКТЫ

Часто - более 3%, менее часто - 1-3%, редко - менее 1%.

- Со стороны пищеварительной системы: часто - гастралгия, диарея, менее часто - стоматит, метеоризм, запор, рвота, ощущение переполнения желудка, редко - снижение аппетита, тошнота, эрозивно-язвенные поражения ЖКТ (в том числе с перфорацией и/или кровотечением - боль в животе, спазм или жжение в эпигастральной области, кровь в кале или мелена, рвота с кровью или «кофейной гущи», тошнота, изжога и др.), холестатическая желтуха, гепатит, гепатомегалия, острый панкреатит.
- Со стороны мочевыделительной системы: редко - острая почечная недостаточность, боль в пояснице, гематурия, азотемия, гемолитико-уремический синдром (гемолитическая анемия, почечная недостаточность, тромбоцитопения, пурпура), учащение мочеиспускания, повышение или снижение объёма мочи, нефрит, отёки почечного генеза.
- Со стороны органов чувств: редко - снижение слуха, звон в ушах, нарушение зрения (в том числе нечёткость зрительного восприятия).
- Со стороны дыхательной системы: редко - бронхоспазм или диспноэ, ринит, отёк лёгких, отёк гортани (одышка, затруднение дыхания).
- Со стороны ЦНС: часто - головная боль, головокружение, сонливость, редко - асептический менингит (лихорадка, сильная головная боль, судороги, ригидность мышц шеи и/или спины), гиперактивность (изменение настроения, беспокойство), галлюцинации, депрессия, психоз, обморочные состояния.
- Со стороны ССС: менее часто - повышение АД.
- Со стороны органов кроветворения: редко - анемия, эозинофилия, лейкопения.
- Со стороны системы гемостаза: редко - кровотечение из послеоперационной раны, носовое кровотечение, ректальное кровотечение.
- Со стороны кожных покровов: менее часто - кожная сыпь (включая макулопапулезную сыпь), пурпура, редко - эксфолиативный дерматит (лихорадка с ознобом или без, гиперемия, уплотнение или шелушение кожи, увеличение и/или

болезненность нёбных миндалин), крапивница, злокачественная экссудативная эритема (синдром Стивенса-Джонсона), токсический эпидермальный некролиз (синдром Лайелла).

- Местные реакции: менее часто - жжение или боль в месте введения.
- Аллергические реакции: редко - анафилаксия или анафилактоидные реакции (изменение цвета кожи лица, кожная сыпь, крапивница, зуд кожи, тахипноэ или диспноэ, отёки век, периорбитальный отёк, одышка, затруднённое дыхание, тяжесть в грудной клетке, свистящее дыхание).
- Прочие: часто - отёки (лица, голеней, лодыжек, пальцев, ступней, повышение массы тела), менее часто - повышенное потоотделение, редко - отёк языка, лихорадка.

ПЕРЕДОЗИРОВКА

Боль в животе, тошнота, рвота, эрозивно-язвенное поражение ЖКТ, нарушение функции почек, метаболический ацидоз. Лечение симптоматическое.

КЛИНИЧЕСКИ ЗНАЧИМЫЕ ВЗАИМОДЕЙСТВИЯ

- Парацетамол - повышение нефротоксичности кеторолака.
- Другие НПВС, глюкокортикоиды, этанол, кортикотропин, препараты Ca^{24} - увеличение риска изъязвления слизистой оболочки ЖКТ и развития желудочно-кишечных кровотечений.
- Антикоагулянты (производные кумарина и индандиона, гепарин), тромболитики (алтеплаза, стрептокиназа, урокиназа), антиагрегантные Л С, цефалоспорины, вальпроевая кислота, ацетилсалициловая кислота - повышение риска развития кровотечений.
- Гипотензивные и диуретические ЛС - снижение их гипотензивного эффекта (кеторолак снижает синтез простагландинов в почках).
- Метотрексат - повышение гепато- и нефротоксичности (совместное их назначение возможно только при использовании низких доз метотрексата и контроле его концентрации в плазме).
- Другие нефротоксичные ЛС (в том числе препараты золота) - повышение риска развития нефротоксичности.
- ЛС, блокирующие канальцевую секрецию, - снижение клиренса кеторолака и повышение его концентрации в плазме.
- Наркотические анальгетики - повышение их эффекта.
- Миелотоксические ЛС - усиление проявления гематотоксичности препарата.

БЕРЕМЕННОСТЬ

FDA категория С.

КОРМЛЕНИЕ ГРУДЬЮ

Попадает в грудное молоко. Не применять!

РЕЗЮМЕ И ДОПОЛНИТЕЛЬНЫЕ СВЕДЕНИЯ

- 10 и 20 мг кеторолака после удаления коренного зуба равноэффективны по анальгетической активности, более эффективны, чем кетопрофен 50 мг и плацебо.
- Кеторолак может быть использован в послеоперационном периоде у взрослых с нормальной функцией почек, так как не вызывает ухудшения почечной функции в послеоперационном периоде.
- 60 мг кеторолака в/м и 800 мг ибупрофена равноэффективны по анальгетической активности для купирования острой мышечно-скелетной боли после травмы.
- Кеторолак (10 мг в/в) не предотвращает миалгию, вызванную суксаметонием.
- Гиповолемия повышает риск развития нефротоксических побочных реакций.
- Не рекомендуется применять в качестве ЛС для премедикации, поддержания анестезии.
- При совместном приёме с другими НПВС могут наблюдаться задержка жидкости, декомпенсация сердечной деятельности, повышение АД.
- Не использовать одновременно с парацетамолом более 5 сут.

- Больным с нарушением свёртываемости крови назначают только при постоянном контроле числа тромбоцитов, особенно важно для послеоперационных больных, требующих тщательного контроля гемостаза.
- Риск развития лекарственных осложнений возрастает при удлинении лечения (у больных с хроническими болями) и повышении пероральной дозы препарата менее 40 мг/сут.

629 КИ с 1986 г.

КОДАТХ: M01AB15

ТОРГОВЫЕ НАИМЕНОВАНИЯ, ФОРМЫ ВЫПУСКА И ПРОИЗВОДИТЕЛИ

Адолор, таблетки покрытые оболочкой 10 мг №20, Оболенское - фармацевтическое предприятие ЗАО - Россия; *Кеталгин,* таблетки 10 мг №10, Фармстандарт-Октябрь ОАО - Россия; *Кеторол,* раствор для внутримышечного введения 30 мг/мл / 1 мл №10, Д-р Редди'с Лабораторис Лтд - Индия; *Кеторол,* таблетки покрытые оболочкой 10 мг №20, Д-р Редди'с Лабораторис Лтд - Индия; *Кеторолак,* раствор для внутривенного и внутримышечного введения 30 мг/мл / 1 мл №10, Синтез АКО ОАО - Россия; *Кеторолак,* раствор для внутримышечного введения 30 мг/мл /1 мл №10, Сотекс ФармФирма ЗАО - Россия.

КЛОНИДИН (CLONIDINE)

ФАРМАКОЛОГИЧЕСКИЙ/ХИМИЧЕСКИЙ КЛАСС АТХ

Симпатомиметики для лечения глаукомы, агонисты имидазолиновых рецепторов (a_2-адреномиметик).

ТЕРАПЕВТИЧЕСКИЙ КЛАСС АТХ

Антиглаукомные препараты и миотики, антигипертензивные препараты.

МЕХАНИЗМ ДЕЙСТВИЯ

Прямая стимуляция постсинаптических a_2-адренорецепторов, имидазолиновых рецепторов продолговатого мозга, снижение потока симпатических импульсов к сосудам и сердцу. При местном применении: прямая стимуляция $ос_2$-адренорецепторов цилиарного тела.

ФАРМАКОЛОГИЧЕСКИЕ ЭФФЕКТЫ

- Антигипертензивный: снижение общего периферического сопротивления сосудов, снижение сердечного выброса, урежение частоты сердечных сокращений; продолжительность эффекта - 6-12 ч.
- Снижение внутриглазного давления: уменьшение продукции внутриглазной жидкости и улучшение её оттока.
- Седативный.
- Уменьшение мозгового кровотока; увеличение почечного кровотока.

ПОКАЗАНИЯ К ПРИМЕНЕНИЮ И ДОЗИРОВАНИЕ

Системное действие

- Артериальная гипертензия (в том числе симптоматическая гипертензия при почечной патологии).
- Гипертонический криз - сублингвально (при отсутствии выраженной сухости во рту), внутривенно (струйно: 1 мл раствора в 10 мл физиологического раствора в течение 7-10 мин; капельно: 4 мл раствора в 500 мл 5% раствора глюкозы со средней скоростью 20 капель в минуту, максимальная скорость инфузии - 120 капель в минуту) или внутримышечно (в дозе 0,15 мг).
- Головная боль сосудистого генеза (профилактика) - внутрь 0,025 мг 2-4 раза в сутки, при необходимости увеличивать дозу до 0,05 мг 3 раза в сутки.
- Дисменорея или менопауза (лечение вазомоторных симптомов) - внутрь 0,025 мг 2 раза в сутки в течение 14 дней до и в период менструаций, при менопаузе - внутрь 0,025-0,075 мг 2 раза в сутки.

- Никотиновая зависимость.
- Синдром Жиль де ля Туретта - 3-5 мкг/(кгхсут).
- Абстинентный синдром у наркоманов (в составе комплексной терапии).

Внутрь 0,075 мг 3 раза в сутки независимо от приёма пищи. При необходимости - постепенное увеличение средней суточной дозы до 0,9 мг. Максимальная разовая доза 0,3 мг; максимальная суточная доза - 2,4 мг. Пожилым больным церебральным атеросклерозом начальная доза 0,0375 мг 3 раза в сутки. Отмена препарата постепенно, в течение 1-2 нед.

Местное действие

- Первичная открытоугольная глаукома (в качестве монотерапии или в сочетании с другими препаратами, снижающими внутриглазное давление): по 1-2 капли 2-4 раза в день (начиная с 0,25% раствора). Для уменьшения системного действия препарата после инстилляции необходимо в течение 1-2 мин нажать на область слёзного мешка.

ФАРМАКОКИНЕТИКА

Абсорбция после приёма внутрь - быстрая. Связь с белками плазмы - 20-40%. Проникает через гематоэнцефалический барьер. Биотрансформация - в печени (50% дозы). Элиминация: почками (40-60%) и через кишечник - 20%. $T_{1/2}$ - 12-16 ч, при нарушении функции почек - до 41 ч.

ПОБОЧНЫЕ ЭФФЕКТЫ

Местные реакции: сухость конъюнктивы, зуд или жжение в глазах.

Системные реакции: повышенная утомляемость, слабость (10%), сонливость, замедление скорости психических и двигательных реакций, головокружение (16%), беспокойство, тревожность, депрессия, яркие или «кошмарные» сновидения; сухость во рту (40%) при пероральном приёме, анорексия, тошнота, рвота, запоры - 10%, снижение желудочной секреции; снижение АД, ортостатическая гипотензия, брадикардия или тахикардия, сердцебиение, аритмия, изменения ЭКГ, синдром Рейно; импотенция, снижение либидо, задержка мочеиспускания; увеличение массы тела, преходящее повышение уровня глюкозы крови, гинекомастия; боли в суставах и мышцах; кожная сыпь, ангионевротический отёк, поредение волос, аллопеция.

Обычно эти эффекты постепенно ослабевают и через несколько дней могут пройти.

ПЕРЕДОЗИРОВКА

Токсическое действие у детей - при приёме 0,1 мг. Снижение или повышение АД (особенно у детей), брадикардия, уширение комплекса QRS, замедление атриовентрикулярной проводимости, синдром ранней реполяризации, вялость, миоз, гипотермия, угнетение дыхания (вплоть до апноэ), коллапс, нарушение сознания. Лечение: симптоматическое.

ПРОТИВОПОКАЗАНИЯ

Гиперчувствительность, выраженный атеросклероз сосудов головного мозга, артериальная гипотензия.

БЕРЕМЕННОСТЬ

FDA категория С.

КОРМЛЕНИЕ ГРУДЬЮ

Проникает в грудное молоко, обнаруживается в плазме младенцев. Гипотензивный эффект у младенцев не наблюдался.

КЛИНИЧЕСКИ ЗНАЧИМЫЕ ВЗАИМОДЕЙСТВИЯ

- Вазодилататоры, мочегонные и антигистаминные препараты - усиление эффекта клонидина.
- Трициклические антидепрессанты, анорексигенные средства (за исключением фенфлурамина), нестероидные противовоспалительные средства, симпатомиметики - ослабление эффекта клонидина.

- (3-Адреноблокаторы, сердечные гликозиды - повышение риска развития брадикардии и атриовентрикулярной блокады.
- Этанол - усиление эффекта этанола.
- Пирибедил - уменьшение его антипаркинсонического эффекта.

РЕЗЮМЕ И ДОПОЛНИТЕЛЬНЫЕ СВЕДЕНИЯ

Местное действие

Сравним с тимололом по эффекту снижения внутриглазного давления, не оказывает системного воздействия при местном применении. Эффективность повышается в комбинации с другими антиглаукомными препаратами. Нарушает глазную гемодинамику у здоровых, поэтому длительное применение нежелательно. Препарат выбора при профилактике послеоперационного повышения внутриглазного давления. Более быстро снижает внутриглазное давление по сравнению с пероральным ацетазоламидом (500 мг).

Системное действие

В сравнении с нифедипином одинаково эффективно и безопасно снижает артериальное давление при гипертоническом кризе (пероральный приём), но гипотензивный эффект развивается медленнее. Сравним по эффективности с гуанфацином, пропранололом, в отличие от которых имеет более выраженные побочные эффекты.

При быстром в/в введении возможно кратковременное повышение АД, обусловленное стимуляцией постсинаптических a_2-адренорецепторов сосудов. Для профилактики ортостатической гипотензии при в/в введении больной должен находиться в горизонтальном положении во время и на протяжении 1,5-2 ч после инъекции.

При длительном парентеральном введении клонидина необходимо регулярно контролировать внутриглазное давление.

В период лечения необходимо воздерживаться от занятий потенциально опасными видами деятельности, требующими повышенной концентрации внимания и быстроты психомоторных реакций.

1750 КИ с 1970 г.

КОД АТХ: C02AC01

ТОРГОВЫЕ НАИМЕНОВАНИЯ, ФОРМЫ ВЫПУСКА И ПРОИЗВОДИТЕЛИ

Клофелин, таблетки 150 мкг №50, Вифитех ЗАО - Россия; *Клофелин,* таблетки 75 мкг №50,150 мкг №50, Органика ОАО (Новокузнецк) - Россия; *Клофелин,* таблетки 75 мкг №50,150 мкг №50, Дальхимфарм ОАО - Россия.

ЛЕВОДОПА + БЕНСЕРАЗИД (LEVODOPA + BENSERAZIDE)

ФАРМАКОЛОГИЧЕСКИЙ/ХИМИЧЕСКИЙ КЛАСС АТХ

Дофаминергические агенты, производные ДОФА.

ТЕРАПЕВТИЧЕСКИЙ КЛАСС АТХ

Антипаркинсонические средства.

МЕХАНИЗМ ДЕЙСТВИЯ

Леводопа: декарбоксилирование в дофамин в ЦНС, восполнение дефицита эндогенного дофамина.

Бенсеразид: ингибирование периферической дофа-декарбоксилазы, предотвращение образования дофамина вне ЦНС.

ФАРМАКОЛОГИЧЕСКИЕ ЭФФЕКТЫ

- Противопаркинсонический: необходимо 2-3 нед непрерывного приёма для оценки клинической эффективности комбинации.
- Совместное применение леводопы с бенсеразидом в соотношении 4:1 существенно повышает эффективность и уменьшает количество побочных эффектов леводопы (тошнота, рвота, гипотония).

ФАРМАКОКИНЕТИКА

- Бенсеразид: F 66-74%. Элиминация: в неизменённом виде почками - 53-64%, 30% - с калом.
- Леводопа: F 30% (специфический транспортер), с бенсеразидом повышается. Плохо проходит через ГЭБ. 95% пресистемно превращаются в дофамин в желудке, слизистой кишечника, печени (дофа-декарбоксилаза). $T_{1/2}$ - 0,75-1,5 ч. Часть подвергается метоксилированию катехол-О-метилтрансферазой (КОМТ), при этом дофамин не образуется. Элиминация метаболитов почками - 70-80%. Некоторые метаболиты окрашивают в красный цвет мочу, которая при окислении кислородом воздуха становится тёмной.

ПОКАЗАНИЯ К ПРИМЕНЕНИЮ И ДОЗИРОВАНИЕ

- Болезнь Паркинсона, синдром паркинсонизма (за исключением вызванного антипсихотическими средствами).
  - Внутрь: вначале 100 мг/25 мг 2 раза в день, увеличивать на 100 мг/25 мг каждый 3-4-й день до наступления оптимального терапевтического эффекта без дискинезии.
  - Оптимальная суточная доза 400-800 мг леводопы и 100-200 мг бенсеразида в 4-6 приёмов.
  - Максимальная суточная доза 1000-1200 мг леводопы и 250-300 мг бенсеразида в течение первого года лечения.

ПОБОЧНЫЕ ЭФФЕКТЫ

- Часто: депрессия, блефароспазм, параноидные идеи, психотические эпизоды (галлюцинации - 3%), акинезия, хореоидные движения, мышечная скованность.
- Реже: агранулоцитоз, лейкопения, аритмии, стенокардия, судороги, гематурия, гемолитическая анемия, язва двенадцатиперстной кишки, кишечные кровотечения, приливы, судороги мышц шеи и спины, ортостатическая гипотензия, гипертензия, флебиты.

ПЕРЕДОЗИРОВКА

Ранний симптом - мышечные подергивания, блефароспазм. Специфического антидота нет; лечение поддерживающее и симптоматическое. Эффективность гемодиализа не установлена.

ПРОТИВОПОКАЗАНИЯ

- Гиперчувствительность.
- Тяжёлые нарушения деятельности сердечно-сосудистой, эндокринной системы, печени, почек; психозы. Злокачественная меланома, нарушения кроветворения.
- Беременность, период кормления грудью.
- Возраст до 30 лет.
- С осторожностью - аритмии, инфаркт миокарда (в анамнезе), язвенная болезнь желудка и двенадцатиперстной кишки, остеомаляция.

КЛИНИЧЕСКИ ЗНАЧИМЫЕ ВЗАИМОДЕЙСТВИЯ

- Антигипертензивные средства - ортостатическая гипотензия.
- Ингибиторы МАО - совместное применение не рекомендуется.

БЕРЕМЕННОСТЬ

FDA категория С. Леводопа проходит плацентарный барьер и метаболизируется в организме плода. Эмбриотоксичность и тератогенность показана на животных.

КОРМЛЕНИЕ ГРУДЬЮ

Нет сведений о проникновении комбинации в грудное молоко. Не применять!

РЕЗЮМЕ И ДОПОЛНИТЕЛЬНЫЕ СВЕДЕНИЯ

- Средняя суточная доза леводопы (без карбидопы или бенсеразида) после года лечения составила 196-336 мг, к 4-5-му годам лечения - 376-635 мг; бромокриптина - 18-36 мг после года лечения и 7,5-120 мг к 4-му году лечения.
- Лечение болезни Паркинсона (при отсутствии излечения) имеет целью ограничение постепенно возрастающей инвалидизации. Наиболее эффективной стра-

тегией лечения является применение леводопы, которая улучшает некоторые показатели болезни. Однако с каждым годом лечения леводопой возрастает число больных, у которых развиваются двигательные осложнения, утяжеляющие бремя болезни. Анализ существующих сведений об эффективности бромокриптина в монотерапии для предупреждения (отсрочивания) двигательных осложнений терапии леводопой у больных с ранними проявлениями болезни Паркинсона свидетельствует о его эффективности у тех больных, которые его переносят.

- Раннее совместное назначение леводопы и бромокриптина для замедления развития двигательных осложнений при лечении болезни Паркинсона не является эффективной стратегией.
- Нет различий в эффективности и безопасности двух коммерчески доступных препаратов леводопы, содержащих карбидопу или бенсеразид. Средняя суточная доза леводопы 658 ± 64 мг/сут (с карбидопой 66 мг/сут) и 605 ± 59 мг/сут (с бенсеразид ом 151 мг/сут).

128 КИ с 1974 г.

КОД АТХ: N04BA02

ВОЗ: -

ТОРГОВЫЕ НАИМЕНОВАНИЯ, ФОРМЫ ВЫПУСКА И ПРОИЗВОДИТЕЛИ

Мадопар «250», таблетки 200 мг+50 мг №100, Ф.Хоффманн-Ля Рош Лтд - Швейцария; *Мадопар быстродействующие таблетки (диспергируемые) «125»,* таблетки диспергируемые, 100 мг+25 мг №100, Ф.Хоффманн-Ля Рош Лтд [Швейцария], произведено Рош С.п.А. - Италия.

ЛЕВОДОПА + КАРБИДОПА (LEVODOPA + CARBIDOPA)

ФАРМАКОЛОГИЧЕСКИЙ/ХИМИЧЕСКИЙ КЛАСС АТХ

Дофаминергические агенты, производные ДОФА.

ТЕРАПЕВТИЧЕСКИЙ КЛАСС АТХ

Антипаркинсонические средства.

МЕХАНИЗМ ДЕЙСТВИЯ

Леводопа: декарбоксилирование в дофамин в ЦНС, восполнение дефицита эндогенного дофамина.

Карбидопа: ингибирование периферической дофа-декарбоксилазы, предотвращение образования дофамина на периферии.

ФАРМАКОЛОГИЧЕСКИЕ ЭФФЕКТЫ

- Противопаркинсонический - достигается через 7 дней непрерывного приёма.
- Совместное применение леводопы с карбидопой существенно повышает эффективность ЛС и уменьшает количество побочных эффектов леводопы (тошнота, рвота, гипотония).

ФАРМАКОКИНЕТИКА

- Карбидопа: F - 40-70%. Не проходит через ГЭБ. $T_{1/2}$ - 1-2 ч. Элиминация в неизменённом виде почками - 30%.
- Леводопа: F - 30%, (специфический транспортер), с карбидопой повышается. Плохо проходит через ГЭБ. 95% пресистемно превращаются в дофамин в желудке, слизистой кишечника, печени (дофа-декарбоксилаза). $T_{,/2}$ - 0,75-1,5 ч. Часть подвергается метоксилированию катехол-О-метилтрансферазой (КОМТ), при этом дофамин не образуется. Элиминация метаболитов почками - 70-80%. Некоторые метаболиты окрашивают в красный цвет мочу, которая при окислении кислородом воздуха становится тёмной.
- Сочетание карбидопы с леводопой приводит к повышению количества выводимой в неизменённом виде почками леводопы с 2 до 6%.

ПОКАЗАНИЯ К ПРИМЕНЕНИЮ И ДОЗИРОВАНИЕ

- Болезнь Паркинсона (600/150 мг), синдром паркинсонизма (за исключением вызванного антипсихотическими средствами).

Внутрь, во время еды (с небольшим количеством жидкости) - 1 таблетка (100 мг/10 мг) 3-4 раза в день, увеличивать на 1 таблетку каждые 2-3 дня, до достижения эффекта. Обычно оптимальный эффект отмечается при дозе 3-6 таблеток (по 250 мг/25 мг) в сутки. Максимальная суточная доза 2 г леводопы и 200 мг карбидопы. При переводе пациентов с препаратов леводопы на комбинацию леводопы с карбидопой, приём леводопы должен быть прекращён по крайней мере за 12 ч до назначения. Снижение дозы - при развитии мышечных судорог и блефароспазма.

ПОБОЧНЫЕ ЭФФЕКТЫ

- Часто: возбуждение, беспокойство, спутанность сознания, эйфория, галлюцинации (3%),дисфагия, атаксия, хореоидные движения, тошнота (13%) и рвота, периферическая нейропатия, повышенный тремор рук, слабость.
- Реже: диплопия, блефароспазм, мидриаз, приливы, сердцебиения, психотические эпизоды, ортостатическая гипотензия, нарушение мочеудержания и мочеиспускания.

ПЕРЕДОЗИРОВКА

Ранний симптом - блефароспазм. Специфического антидота нет; лечение поддерживающее и симптоматическое. Эффективность гемодиализа не установлена.

ПРОТИВОПОКАЗАНИЯ

- Гиперчувствительность.
- Закрытоугольная глаукома.
- Психоневроз, психоз, депрессия.
- Печёночная и/или почечная недостаточность.
- Сердечная недостаточность, «лёгочное» сердце.
- Лейкопения, болезни крови.
- Кожные заболевания неизвестной этиологии, меланома и подозрение на нее.
- Заболевания эндокринной системы.
- Беременность, период кормления грудью.
- Детский возраст (до 12 лет).
- С осторожностью - выраженный атеросклероз, артериальная гипертензия, инфаркт миокарда с нарушениями ритма (в анамнезе), бронхиальная астма, заболевания лёгких, судорожный синдром (в анамнезе), эрозивно-язвенные поражения ЖКТ.

КЛИНИЧЕСКИ ЗНАЧИМЫЕ ВЗАИМОДЕЙСТВИЯ

- Галотан и другие гидрокарбоновые ингаляционные средства для наркоза - риск возникновения аритмии вследствие накопления дофамина. Прекратить приём леводопы за 6-8 ч до наркоза этими средствами.
- Кокаин - риск возникновения сердечных аритмий.
- Галоперидол, фенотиазиновые и тиоксантеновые нейролептики - уменьшение эффекта леводопы.
- Ингибиторы МАО - выраженная гипертензивная реакция, повышение дозы карбидопы до 300-400 мг/сут снижает риск возникновения этого осложнения. Соблюдать 14-дневный перерыв между курсами лечения этими средствами.
- Селегилин - повышение риска дискинезий, тошноты, спутанности сознания, галлюцинаций, ортостатического коллапса. Снизить дозы леводопы при совместном применении.

БЕРЕМЕННОСТЬ

FDA категория С. Проходит плацентарный барьер, метаболизируется в организме плода. Эмбриотоксичность и тератогенность показана на животных.

КОРМЛЕНИЕ ГРУДЬЮ

Проникает в грудное молоко. Не применять!

РЕЗЮМЕ И ДОПОЛНИТЕЛЬНЫЕ СВЕДЕНИЯ

Общие для препаратов леводопы

- Недопустимо внезапное прекращения приёма леводопы (возможно развитие симптомокомплекса, напоминающего злокачественный нейролептический синдром, включающий мышечную ригидность, повышение температуры тела, отклонения в психике и повышение содержания КФК в сыворотке крови). Контроль за пациентами, которым потребовалось внезапно снизить дозу препарата или прервать его приём, особенно если пациент получает антипсихотические средства.
- Избегать деятельности, при которой требуются высокая концентрация внимания и быстрота психомоторных реакций.
- Не назначать для устранения экстрапирамидных реакций, вызванных ЛС!
- Мониторинг: психический статус, периферическая кровь, функции печени, почек и ССС, внутриглазное давление у больных глаукомой.
- Перед планируемой общей анестезией препарат можно принимать до тех пор, пока пациенту разрешён пероральный приём. После операции обычная доза может быть назначена вновь, как только пациент будет в состоянии принимать препарат внутрь.
- Средняя суточная доза леводопы (без карбидопы или бенсеразида) после года лечения составила 196-336 мг, к 4-5-му годам лечения - 376-635 мг; бромокриптина 18-36 мг после года лечения и 7,5-120 мг к 4-му году лечения.
- Лечение болезни Паркинсона (при отсутствии излечения) имеет целью ограничение постепенно возрастающей инвалидизации. Наиболее эффективной стратегией лечения является применение леводопы, которая улучшает некоторые показатели болезни. Однако с каждым годом лечения леводопой возрастает число больных, у которых развиваются двигательные осложнения, утяжеляющие бремя болезни. Анализ существующих сведений об эффективности бромокриптина в монотерапии для предупреждения (отсрочивания) двигательных осложнений терапии леводопой у больных с ранними проявлениями болезни Паркинсона свидетельствует о его эффективности у тех больных, которые его переносят.
- Раннее совместное назначение леводопы и бромокриптина для замедления развития двигательных осложнений при лечении болезни Паркинсона не является эффективной стратегией.
- Нет различий в эффективности и безопасности двух коммерчески доступных препаратов леводопы, содержащих карбидопу или бенсеразид. Средняя суточная доза леводопы 658 + 64 мг/сут (с карбидопой 66 мг/сут) и 605 +/- 59 мг/сут (с бенсеразид ом 151 мг/сут).

280 КИ с 1973 г.

КОД АТХ: N04BA03

ВОЗ: +

ТОРГОВЫЕ НАИМЕНОВАНИЯ, ФОРМЫ ВЫПУСКА И ПРОИЗВОДИТЕЛИ

Дуэллин, таблетки, 100 мг+25 мг №50,250 мг+25 мг №50, Эгис АО фармацевтический завод - Венгрия; *Карбидопа/Леводопа,* таблетки, 250 мг+25 мг №100, Ремедика Лтд - Кипр; *Паком,* таблетки, 250 мг+25 мг №100, Лек д.д. - Словения; *Синдопа,* таблетки 250 мг+25 мг №50, Сан Фармасьютикал Индастриз Лтд - Индия; *Тидомет форте,* таблетки 250 мг+25 мг №100, Торрент Фармасьютикалс Лтд - Индия; *Тремонорм,* таблетки, 250 мг+25 мг №100, Тева Фармацевтические Предприятия Лтд - Израиль Уп. Скопинский фармацевтический завод ЗАО - Россия.

ЛЕВОМЕПРОМАЗИН (LEVOMEPROMAZINE)

ФАРМАКОЛОГИЧЕСКИЙ/ХИМИЧЕСКИЙ КЛАСС АТХ

Производное фенотиазина, алифатическое.

ТЕРАПЕВТИЧЕСКИЙ КЛАСС АТХ

Психолептики/антипсихотикиДнейролептики).

МЕХАНИЗМ ДЕЙСТВИЯ

Конкурентная блокада постсинаптических дофаминовых (D_2) рецепторов мезолимбических структур головного мозга.

ФАРМАКОЛОГИЧЕСКИЕ ЭФФЕКТЫ

См. *Хлорпромазин*.

ФАРМАКОКИНЕТИКА

Абсорбция быстрая и полная. Связь с белками крови - 90%. Биотрансформация - в печени (активный метаболит). $T_{1/2}$-15-78 ч. Элиминация метаболитов почками <1, с жёлчью.

ПОКАЗАНИЯ К ПРИМЕНЕНИЮ И ДОЗИРОВАНИЕ

- Психомоторное возбуждение (сопровождающееся страхом, тревогой, гневом), психозы. При психозах и выраженном возбуждении начинают с парентерального введения 25-75 мг, увеличивая дозу при необходимости до 200-250 мг при в/м введении и до 75-100 мг при в/в введении. Затем переводят больных на приём препарата внутрь, по 50-100 мг/сут (при необходимости до 400 мг).
- Параноидно-галлюцинаторные синдромы (шизофрения, делириозный психоз).
- Эпилепсия, олигофрения, ажитированные депрессии (в качестве вспомогательного средства).
- Неврозы: внутрь, 12,5-50 мг, бессонница.
- Премедикация (усиление действия анальгетиков, антигистаминных препаратов и средств для наркоза).
- Болевой синдром (невралгия тройничного нерва, неврит лицевого нерва, опоясывающий лишай и др.), зудящие дерматозы.

Внутрь, в/м, в/в струйно, в/в капельно (на 250 мл изотонического раствора натрия хлорида или 5% раствора декстрозы), 100 -150 мг в течение 5-7 дней. Максимальная суточная доза 400 мг.

При умеренно выраженных психопатиях: - внутрь, в 2-4 приёма, начиная с 25-50 мг, постепенно увеличивая дозу до 200-300 мг/сут, после достижения эффекта - постепенное снижение доз до поддерживающих - 25-100 мг.

Купирование острого алкогольного психоза: в/в 50-75 мг. Для предупреждения развития ортостатического коллапса во время лечения требуется соблюдение постельного режима.

ПОБОЧНЫЕ ЭФФЕКТЫ

См. *Хлорпромазин*.

ПЕРЕДОЗИРОВКА

Нечёткость зрения, аритмия, остановка сердца, гипотензия, шок, тахикардия, изменение интервала Q.RS, фибрилляция желудочков, ажитация, судороги, дезориентация, сонливость, кома, увеличение зрачков, сухость во рту, гиперпирексия или гипотермия, мышечная ригидность, угнетение дыхания, рвота. Лечение симптоматическое. Специфического антидота нет.

ПРОТИВОПОКАЗАНИЯ

Гиперчувствительность, почечная/печёночная недостаточность, желтуха, гипоплазия костного мозга, гранулоцитопения, артериальная гипотензия, декомпенсированная сердечная недостаточность, беременность, период кормления грудью; закрытоугольная глаукома; эпилепсия, паркинсонизм, острые инфекционные заболевания; кома, вызванная интоксикацией этанолом, наркотиками и снотворными.

БЕРЕМЕННОСТЬ

FDA — категория С. У новорождённых детей отмечают длительную желтуху, гипо- и гиперрефлексию, экстрапирамидные эффекты.

КОРМЛЕНИЕ ГРУДЬЮ

Не применять в период кормления грудью.

КЛИНИЧЕСКИ ЗНАЧИМЫЕ ВЗАИМОДЕЙСТВИЯ

См. *Хлорпромазин*.

РЕЗЮМЕ И ДОПОЛНИТЕЛЬНЫЕ СВЕДЕНИЯ

- По эффективности при поведенческих расстройствах у больных с деменцией препараты фенотиазинового ряда сопоставимы с препаратами бутирофенонового ряда.
- У больных, получающих фенотиазины, может быть повышена потребность в рибофлавине.

Отлигительные характеристики

Болеутоляющий эффект левомепромазина превышает таковой петидина (наркотический анальгетик) у пациентов с острым инфарктом миокарда.

Левомепромазин эффективен в лечении мигрени, сопоставим с меперидином и не вызывает привыкания.

55 КИ с 1973 г.

КОД АТХ: N05AA02

ТОРГОВЫЕ НАИМЕНОВАНИЯ, ФОРМЫ ВЫПУСКА И ПРОИЗВОДИТЕЛИ

Тизерцин, раствор для инъекций 25 мг/мл / 1 мл №10, Эгис АО фармацевтический завод - Венгрия; *Тизерцин,* таблетки покрытые оболочкой 25 мг №50, Эгис АО фармацевтический завод - Венгрия.

ЛОРНОКСИКАМ (L0RN0XICAM)

ФАРМАКОЛОГИЧЕСКИЙ/ХИМИЧЕСКИЙ КЛАСС АТХ

Оксикам.

ТЕРАПЕВТИЧЕСКИЙ КЛАСС АТХ

Нестероидный противовоспалительный препарат.

МЕХАНИЗМ ДЕЙСТВИЯ

См. *Диклофенак*.

ФАРМАКОЛОГИЧЕСКИЕ ЭФФЕКТЫ

- Противовоспалительный, анальгетический, жаропонижающий.
- Антиагрегантный.

ФАРМАКОКИНЕТИКА

F - 97%. Связь с белками плазмы - 99%. Биотрансформация в печени до неактивного метаболита. T - 3-4 ч. Элиминация: почками ~$^{1}/_{3}$, с жёлчью ~$^{2}/_{3}$ в виде метаболитов.

ПОКАЗАНИЯ К ПРИМЕНЕНИЮ И ДОЗИРОВАНИЕ

- Ревматоидный артрит (12 мг/сут), остеоартроз (12-16 мг/сут), анкилозирующий спондилит (12 мг/сут), суставной синдром при обострении подагры.
- Бурсит, тендовагинит.
- Болевой синдром (слабой и средней интенсивности, *послеоперационная боль - 24мг/сут):* артралгия, миалгия, невралгия, люмбаго, ишиалгия, мигрень, зубная (4-20 мг) и головная боль, альгодисменорея.
- Боль при травмах, ожогах.
- Лихорадочный синдром («простудные» и инфекционные заболевания).

Внутрь перед приёмом пищи, запить 200 мл воды; при умеренном, сильном болевом синдроме — 8-16 мг, при необходимости — в первые 24 ч дополнительно 16 мг, в дальнейшем — 8 мг 2 раза в сутки, воспалительные заболевания: взрослым 8-16 мг/сут в 2-3 приёма. Максимальная доза - 16 мг/сут.

В/в 8-16 мг/сут, максимальная суточная доза - 16 мг.

При заболеваниях ЖКТ, нарушениях функции почек, печени у пожилых, при массе тела меньше 50 кг, после обширных операций, пациентам старше 65 лет максимальная суточная доза - 12 мг в 3 приёма.

ПОБОЧНЫЕ ЭФФЕКТЫ

- Диспепсия, НПВС-гастропатия, абдоминальные боли, сухость во рту, тошнота, рвота, изжога, диарея; эзофагит, гастрит, эрозивно-язвенные поражения слизистой оболочки желудка и кишечника, нарушение функции печени.
- Головная боль, головокружение, сонливость, нарушение сна, депрессия, возбуждение, усиление потоотделения, тремор, асептический менингит, изменение массы тела.
- Дизурия, снижение клубочковой фильтрации, интерстициальный нефрит, гломерулонефрит, папиллярный некроз, нефротический синдром, периферические отёки, острая почечная недостаточность.
- Снижение слуха, шум в ушах.
- Сердечная недостаточность, тахикардия, повышение АД.
- Агранулоцитоз, лейкопения, анемия, тромбоцитопения; кожная сыпь, зуд, крапивница, отёк Квинке, бронхоспазм.

Местные реакции: гиперемия, болезненность в месте введения.

При длительном применении в больших дозах - изъязвление слизистой оболочки ЖКТ, кровотечение (желудочно-кишечное, дёсенное, маточное, носовое, ректальное, геморроидальное).

ПЕРЕДОЗИРОВКА

Усиление побочных эффектов со стороны ЦНС и пищеварительной системы, острая почечная недостаточность. Лечение симптоматическое.

ПРОТИВОПОКАЗАНИЯ

Гиперчувствительность (в том числе к АСК и другим НПВС), эрозивно-язвенные поражения ЖКТ (язвенная болезнь желудка и двенадцатиперстной кишки, язвенный колит), бронхиальная астма, сердечная недостаточность, отёки, гиповолемия, обезвоживание, артериальная гипертензия, нарушения свёртываемости крови (в том числе гемофилия, геморрагический диатез, гипокоагуляция, тромбоцитопения), печёночная недостаточность, умеренная или тяжёлая почечная недостаточность (концентрация сывороточного креатинина более 300 мкмоль/л), ухудшение слуха, патология вестибулярного аппарата, дефицит глюкозо-6-фосфатдегидрогеназы; заболевания крови, кровоизлияние в головной мозг (подозрение на кровоизлияние).

С *осторожностью* — гипербилирубинемия, беременность, период кормления грудью, хирургические вмешательства у пациентов старше 65 лет и массой тела менее 50 кг, возраст до 18 лет.

БЕРЕМЕННОСТЬ

Не применять.

КОРМЛЕНИЕ ГРУДЬЮ

Не применять.

КЛИНИЧЕСКИ ЗНАЧИМЫЕ ВЗАИМОДЕЙСТВИЯ

- Урикозурические препараты - снижение их эффективности.
- Антикоагулянты, антиагреганты, фибринолитики - усиление их действия.
- Минералокортикоиды, ГКС, эстрогены - усиление их побочных эффектов.
- Гипотензивные и мочегонные средства - снижение эффекта этих препаратов.
- Производные сульфонилмочевины - усиление гипогликемического эффекта.
- Антациды и колестирамин - снижение абсорбции лорноксикама.
- Препараты лития, метотрексат - увеличение их концентрации в крови.
- Дигоксин - снижение почечного клиренса дигоксина.
- Циметидин - повышение концентрации лорноксикама в плазме.

РЕЗЮМЕ И ДОПОЛНИТЕЛЬНЫЕ СВЕДЕНИЯ

32 КИ с 1990 г.

Общие для всех НПВП: см. *Диклофенак*.

Лорноксикам (24 мг/сут) не уступает трамадолу (300 мг/сут) и морфину по эффективности купирования послеоперационной боли, более безопасен.

Не представлен в Фармакопее США.

МАГНИЯ СУЛЬФАТ (MAGNESIUM SULFATE)

ФАРМАКОЛОГИЧЕСКИЙ/ХИМИЧЕСКИЙ КЛАСС АТХ

Раствор электролита. Препарат магния. Осмотическое слабительное. Средство для диагностики функции желчевыводящих путей.

ТЕРАПЕВТИЧЕСКИЙ КЛАСС АТХ

Солевые добавки. Препараты минералов. Слабительное средство. Диагностическое средство. (Гипотензивное средство. Противосудорожное средство. Желчегонное средство.)

ФАРМАКОЛОГИЧЕСКИЕ ЭФФЕКТЫ И МЕХАНИЗМ ДЕЙСТВИЯ

- Системные:

противосудорожный: наркотическое действие; уменьшение выделения ацетилхолина в нервно-мышечных синапсах, нарушение нервно-мышечной передачи, прямое угнетение гладкой мускулатуры и угнетение ЦНС;

антиаритмический: стабилизация клеточных мембран, модуляция ионных токов $Na\backslash$ $Ca^{2}\backslash$ K^{+}, снижение возбудимости кардиомиоцитов;

токолитический: изменение поглощения, связывания, распределения ионов кальция в ГМК, угнетение сократительной способности миометрия; усиление кровотока в матке в результате расширения её сосудов;

желчегонный (рефлекторный);

гипотензивный.

- Локальные - слабительный: повышение осмотического давления в кишечнике, накопление воды, усиление перистальтики.

ФАРМАКОКИНЕТИКА

Выводится почками со скоростью, пропорциональной концентрации в сыворотке крови и уровню клубочковой фильтрации. Эффективные противосудорожные концентрации — 2-3,5 ммоль/л.

ПОКАЗАНИЯ К ПРИМЕНЕНИЮ И ДОЗИРОВАНИЕ

- Возможно применение магния сульфата для купирования эпилептического статуса (в составе комплексной терапии)[0].
- Для парентерального введения. В/м, в/в, медленно, первые 3 мл — в течение 3 мин по 5-20 мл 20-25% раствора ежедневно, 1-2 раза в сутки на протяжении 15-20 дней. Максимальная доза для взрослых — до 40 г/сут.

Артериальная гипертензия, гипертонический криз (в том числе с явлениями отёка мозга) магния сульфат в сочетании с препаратами калия для длительного лечения артериальной гипертензии.

Инфаркт миокарда: не влияет на исходы инфаркта миокарда, если применяется на фоне ангиопластики, снижает смертность от желудочковых аритмий (почти в 2 раза эффективнее пропранолола), нормализуя процессы реполяризации (в/в капельно 70 ммоль за 24 ч), 2 г в/в за 5 мин, непосредственно после проведения тромболитической терапии, затем 16 г в течение 24 ч.

Стенокардия напряжения. Нестабильная стенокардия при операции аортокоронарного шунтирования, 16 ммоль в/в с момента введения анестетиков до наложения скобы на аорту и 36 ммоль в течение 24 ч после снятия скобы с аорты. Нестабильная стенокардия — в/в. Вазоспастическая стенокардия — 0,27 ммоль/кг в/в.

Аритмии, особенно суправентрикулярные (комплексная терапия). Фибрилляция предсердий после аортокоронарного шунтирования (200 mEq в течение 5 дней после операции). См. также магнезии сульфат при инфаркте миокарда. Пароксизмальная мерцательная аритмия. Длительная суправентрикулярная тахикардия, фибрилляция или трепетание предсердий — менее эффективен, чем верапамил. Предсердная тахиаритмия — эффективнее амиодарона восстанавливает синусовый ритм (37 мг/кг в/в болюсом, 25 мг/кг/ч

в/в в течение 24 ч). Пароксизмальная суправентрикулярная тахикардия — 2 г в/в — эффективен менее, чем аймалин, при введении до аймалина повышает эффективность последнего.

Энцефалопатия.

Судорожный синдром. См. также магнезии сульфат при эклампсии, гипомагниемии и эпилептическом статусе.

Эклампсия 4-5 г в/в + 6-10 г в/м, затем 1,5-5 г в/м каждые 4 ч или 4-6 г в/в болюсом, затем инфузия 1 г/ч в течение 24 ч после родов или после последнего припадка, при повторном припадке 2 г в/в — препарат выбора; **преэклампсия** в дозе 4-6 г в/в болюсом, затем 1-2 г/ч в/в капельно или по 5 г в/м каждые 4 ч в течение 12-24 ч — преимущество перед плацебо сомнительно.

Гипомагниемия, в том числе профилактика (неполноценное или несбалансированное питание, приём контрацептивов, диуретиков, миорелаксантов, хронический алкоголизм). Индуцированная фоскарнетом — не для рутинного применения 1, 2, 3 г/сут в/в. Индуцированная цисплатином — на период лечения препаратом ежедневно в/в при мониторинге концентрации магния в крови. На фоне хронической сердечной недостаточности у лиц с желудочковыми аритмиями.

Повышенная потребность в магнии (беременность, период роста, период выздоровления, стрессы, гипергидроз).

Острая гипомагниемия (признаки тетании, нарушение функции миокарда). Судороги у новорождённых на фоне гипокальциемии и гипомагниемии.

Преждевременные роды 4 г в/в болюсом беременным перед операцией кесарева сечения по поводу подозрения на развитие дистресс-синдрома плода — менее эффективен, чем тербуталин. 4 г в/в болюсом, затем 5 г/ч в/в капельно в течение 90+28 мин.

Отравление солями тяжёлых металлов (ртуть, мышьяк, тетраэтилсвинец): в/в, 5-10 мл 5-10% раствора.

Задержка мочи. Для приёма внутрь.

Запоры — внутрь, растворив содержимое пакета (20-30 г) в 100 мл тёплой воды. *После геморроидэктомии.*

Холангит, холецистит, гипотоническая дискинезия жёлчного пузыря (для проведения тюбажей) — внутрь по 15 мл 20-25% раствора 3 раза в сутки.

Отравление растворимыми солями бария: промывают желудок 1% раствором магния сульфата или дают его внутрь (20-25 г в 200 мл воды для образования нерастворимого бария сульфата).

Дуоденальное зондирование (для получения пузырной порции жёлчи) — через зонд 50 мл 25% или 100 мл 10% тёплого раствора.

Очищение кишечника перед диагностическими манипуляциями — *сравним с препаратами сенны, бисакодилом.*

ПОБОЧНЫЕ ЭФФЕКТЫ

Ранние признаки и симптомы гипермагниемии: брадикардия, диплопия, внезапный прилив крови к лицу, головная боль, снижение АД, тошнота, одышка, смазанная речь, рвота, слабость. Признаки гипермагниемии — в порядке повышения концентраций Mg^{2t} в сыворотке крови: снижение глубоких сухожильных рефлексов (2-3,5 ммоль/л), удлинение интервала P-Q.H расширение комплекса *QRS* на ЭКГ (2,5-5 ммоль/л), утрата глубоких сухожильных рефлексов (4-5 ммоль/л), угнетение дыхательного центра (5-6,5 ммоль/л), нарушение проводимости сердца (7,5 ммоль/л), остановка сердца (12,5 ммоль/л). Кроме того, гипергидроз, тревога, глубокая седация, полиурия, атония матки.

ПЕРЕДОЗИРОВКА

См. *Побочные эффекты.* Лечение: кальция глюконат 10%, 10-20 мл развести в 0,9% растворе натрия хлорида, в/в медленно (устраняет блокады проводящей

системы сердца, угнетение дыхания). Возможно применение физостигмина (0,5-1,0 мл). При нарушенной функции почек — гемодиализ.

ПРОТИВОПОКАЗАНИЯ

Гиперчувствительность, угнетение дыхательного центра, артериальная гипотензия, выраженная брадикардия, АВ-блокада, ХПН (КК <20 мл/мин).

С осторожностью — миастения, заболевания органов дыхания, тяжёлое нарушение функции почек, острые воспалительные заболевания ЖКТ, беременность.

БЕРЕМЕННОСТЬ

ФДА - категория А, в случае длительного лечения матерей (4-13 нед) парентерально у новорождённых отмечали пороки развития костей и врождённый рахит.

КОРМЛЕНИЕ ГРУДЬЮ

В грудном молоке концентрация магния сульфата превышает концентрации в плазме крови матери в 2 раза.

КЛИНИЧЕСКИ ЗНАЧИМЫЕ ВЗАИМОДЕЙСТВИЯ

- Соли кальция — взаимная нейтрализация в организме, не вводить в одном шприце: возможно выпадение в осадок сульфата кальция; совместное назначение только для лечения синдрома «голодных костей» после паратиреоидэктомии, или тетании, связанной с гипокальциемией и гипомагниемией.
- Средства, вызывающие угнетение ЦНС, — усиление угнетения.
- Гликозиды наперстянки — нарушения проводимости сердца.
- Нифедипин — усиление гипотензии.
- Блокаторы нервно-мышечной передачи — внезапное и непредсказуемое усиление нервно-мышечной блокады.

РЕЗЮМЕ И ДОПОЛНИТЕЛЬНЫЕ СВЕДЕНИЯ

420 К И с 1968 г.

Препарат выбора для профилактики и лечения желудочковых аритмий при инфаркте миокарда, для лечения эклампсии (эффективнее диазепама), гипомагниемии, для очищения кишечника перед диагностическими манипуляциями.

Мониторинг:

- контроль артериального давления, ЭКГ, концентрации магния в крови, в норме 0,8-1,2 ммоль/л;
- контроль за глубокими сухожильными рефлексами, надколенниковым и коленным, перед каждым введением магнезии: если рефлекс отсутствует, не вводить очередную дозу;
- контроль за частотой дыхания перед каждым парентеральным введением магнезии — не менее 16 в минуту.

МАННИТОЛ (MANNITOL)

ФАРМАКОЛОГИЧЕСКИЙ/ХИМИЧЕСКИЙ КЛАСС АТХ

Шестиатомный спирт (диуретик; дегидратирующее средство).

ТЕРАПЕВТИЧЕСКИЙ КЛАСС АТХ

Осмотический диуретик.

МЕХАНИЗМ ДЕЙСТВИЯ

Повышение осмотического давления плазмы крови, увеличение объёма циркулирующей крови, увеличение диуреза за счёт повышения осмолярности гломерулярного фильтрата, уменьшение канальцевой реабсорбции воды, увеличение экскреции натрия и хлора.

ФАРМАКОЛОГИЧЕСКИЕ ЭФФЕКТЫ

- Диуретический -начало действия через 1-3 ч.
- Дегидратирующий.
- Противоглаукоматозный (системный).

ФАРМАКОКИНЕТИКА

Незначительная биотрансформация в печени, T - 100 мин, элиминация - почками.

ПОКАЗАНИЯ К ПРИМЕНЕНИЮ И ДОЗИРОВАНИЕ

- Отёк мозга.
- Черепно-мозговая гипертензия (при почечной или почечно-печёночной недостаточности).
- Эпилептический статус.
- Глаукома (острый приступ).
- Операции с экстракорпоральным кровообращением - в аппарат непосредственно перед началом перфузии вводят 20-40 г маннитола.
- Острая печёночная и/или почечная (в *комбинации с фуросемидом и допамином)* недостаточность.
- Посттрансфузионные осложнения после введения несовместимой крови.
- Форсированный диурез при отравлениях.

В/в (струйно или капельно), 10-20% раствор в дозе 0,5-1,5 г/кг; суточная доза не должна превышать 140-180 г. Лиофилизированную массу растворяют *ex tempore* водой для инъекций или 5% раствором глюкозы. Во избежание обезвоживания необходимо введение в организм жидкости.

ПОБОЧНЫЕ ЭФФЕКТЫ

- Гипотензия, артериальная гипертензия, гипонатриемия.
- Сухость во рту, жажда, головная боль>10%, тошнота>10%, рвота>10%, полиурия >10%, диарея.
- Нечёткость зрения — 1-10%, головокружение — 1-10%, сыпь — 1-10%.
- Редко: боль в грудной клетке, тахикардия, повышение температуры тела, затруднённое мочеиспускание, нарушение солевого баланса, застой в лёгких, почечная недостаточность, отёк стоп и лодыжек, тромбофлебит.

ПЕРЕДОЗИРОВКА

Полиурия, гипотензия, коллапс, отёк лёгких, гипонатриемия, гипокалиемия, олигурия, гемморагический инсульт. Лечение симптоматическое. Возможно удаление гемодиализом.

ПРОТИВОПОКАЗАНИЯ

Гиперчувствительность, ХПН, нарушение фильтрационной функции почек, застойная сердечная недостаточность, геморрагический инсульт, субарахноидальное кровоизлияние (кроме кровотечений во время трепанации черепа), отёк лёгких на фоне острой левожелудочковой недостаточности, тяжёлые формы дегидратации, гипонатриемия, гипохлоремия, гипокалиемия.

С осторожностью — беременность, кормление грудью.

БЕРЕМЕННОСТЬ

ФДА — категория В.

КОРМЛЕНИЕ ГРУДЬЮ

Нет сведений о проникновении в грудное молоко.

КЛИНИЧЕСКИ ЗНАЧИМЫЕ ВЗАИМОДЕЙСТВИЯ

- Гликозиды наперстянки - повышение риска токсического действия гликозидов.

РЕЗЮМЕ И ДОПОЛНИТЕЛЬНЫЕ СВЕДЕНИЯ

421 КИ с 1958 г.

ОТЛИЧИТЕЛЬНЫЕ ХАРАКТЕРИСТИКИ

Необходим контроль АД, диуреза, концентрации электролитов в сыворотке крови (ионы калия, натрия), функции почек.

МЕБГИДРОЛИН (MEBHYDROLIN)

ФАРМАКОЛОГИЧЕСКИЙ/ХИМИЧЕСКИЙ КЛАСС АТХ

Другие антигистаминные средства для системного применения

ТЕРАПЕВТИЧЕСКИЙ КЛАСС АТХ

Антигистаминные средства для системного применения

МЕХАНИЗМ ДЕЙСТВИЯ

См. *Дифенгидрамин*.

ФАРМАКОЛОГИЧЕСКИЕ ЭФФЕКТЫ

Антигистаминный: начало действия через 15—30 мин, максимальный эффект через 1—2 ч.

ФАРМАКОКИНЕТИКА

F — 40—60%. $T_{1/2}$ из плазмы ~4 ч. Биотрансформация в печени; небольшое количество препарата, не подвергшегося биотрансформации, выводится почками.

ПОКАЗАНИЯ К ПРИМЕНЕНИЮ И ДОЗИРОВАНИЕ

Сенная лихорадка, конъюнктивит, крапивница, экзема, кожный зуд, лекарственная сыпь, кожная реакция после укуса насекомого: внутрь взрослым и детям с 12 лет по 0,1 г 1—3 раза в сутки, детям с 5 лет по 0,05 г 2—4 раза в сутки, детям старше 2 лет по 0,05 г 1—2 раза в сутки. Высшие дозы для взрослых: разовая — 0,3 г, суточная — 0,6 г.

ПОБОЧНЫЕ ЭФФЕКТЫ

Диспепсические явления (изжога, тошнота, боли в эпигастральной области и т.д.).

Головокружение, парестезии, тремор, повышенная утомляемость, сонливость, тревожность (по ночам), замедление скорости реакции; у детей — парадоксальные реакции (повышенная возбудимость, раздражительность, тремор, нарушения сна).

Сухость во рту, задержка мочи, аллергические реакции, крайне редко гранулоцитопения и агранулоцитоз.

ПРОТИВОПОКАЗАНИЯ

Гиперчувствительность, гиперплазия предстательной железы, закрытоугольная глаукома, язвенная болезнь желудка и двенадцатиперстной кишки, другие воспалительные заболевания ЖКТ, пилоростеноз, нарушения сердечного ритма (обладая ваголитическим действием, может улучшать проводимость в предсердно-желудочковом узле и способствовать развитию наджелудочковых аритмий), эпилепсия, беременность, период кормления грудью.

С осторожностью — печёночная и/или почечная недостаточность (может потребоваться коррекция дозы и интервалов между приёмами).

БЕРЕМЕННОСТЬ

Противопоказан.

КОРМЛЕНИЕ ГРУДЬЮ

Прекратить кормление при необходимости лечения мебгидролином.

КЛИНИЧЕСКИ ЗНАЧИМЫЕ ВЗАИМОДЕЙСТВИЯ

Средства, угнетающие ЦНС, и алкоголь — усиление угнетения ЦНС.

РЕЗЮМЕ И ДОПОЛНИТЕЛЬНЫЕ СВЕДЕНИЯ

Для всех антигистаминных средств.

- Возможно влияние на результаты кожных проб с использованием аллергенов. Прекратить применение антигистаминных средств не менее чем за 72 ч до проведения проб.
- Избегать употребления алкоголя и других средств, угнетающих ЦНС.
- Воздержаться от выполнения работы, требующей повышенного внимания и быстрых психических реакций.

ОТЛИЧИТЕЛЬНЫЕ ХАРАКТЕРИСТИКИ

- Слабое седативное действие. Слабая антихолинергическая активность.
- Не представлен в Фармакопее США.

4 КИ с 1978 г.

КОД АТХ: R06AX15

ТОРГОВЫЕ НАИМЕНОВАНИЯ, ФОРМЫ ВЫПУСКА И ПРОИЗВОДИТЕЛИ

Диазолин, драже 50 мг №10, 100 мг №10, Щелковский витаминный завод ОАО - Россия; *Диазолина драже,* драже 100 мг №20, Марбиофарм ОАО - Россия; *Диазолина драже,* драже 50 мг №10, 100 мг №10, Фармстандарт-Уфимский витаминный завод ОАО - Россия.

МЕТАМИЗОЛ НАТРИЙ (METAMIZOLE SODIUM), ДИПИРОН (DIPYRONE)

ФАРМАКОЛОГИЧЕСКИЙ/ХИМИЧЕСКИЙ КЛАСС АТХ

Производное пиразолона

ТЕРАПЕВТИЧЕСКИЙ КЛАСС АТХ

Другие анальгетики и антипиретики

МЕХАНИЗМ ДЕЙСТВИЯ

Неселективная блокада циклооксигеназы, снижение образования простагландинов из арахидоновой кислоты.

ФАРМАКОЛОГИЧЕСКИЕ ЭФФЕКТЫ

- Анальгезирующий: нарушение проведения болевых экстра- и проприорецептивных импульсов по пучкам Голля и Бурдаха, повышение порога возбудимости таламических центров болевой чувствительности
- Жаропонижающий: увеличение теплоотдачи.
- Начало - через 20-40 мин после приёма внутрь, максимум - через 2 ч.

ФАРМАКОКИНЕТИКА

Хорошо и быстро всасывается в ЖКТ. В стенке кишечника гидролиз с образованием активного метаболита. Связь активного метаболита с белками — 50-60%. Биотрансформация в печени. Элиминация — почками. Проникает в грудное молоко (в терапевтических дозах).

ПОКАЗАНИЯ К ПРИМЕНЕНИЮ

- Лихорадочный синдром (инфекционно-воспалительные заболевания, укусы насекомых — комары, пчёлы, оводы и др., посттрансфузионные осложнения).
- Болевой синдром (слабой и умеренной выраженности): в том числе невралгия, миалгия, артралгия, жёлчная колика, кишечная колика, почечная колика (по некоторым исследованиям - однократная доза метамизола натрия равноэффективна другим болеутоляющим средства; в/м метамизол менее эффективен, чем 75 мг диклофенака), (НПВС, как и опиоидные анальгетики, обеспечивают эффективную местную анестезию при почечной колике) травмы, ожоги, декомпрессионная болезнь, опоясывающий лишай, орхит, радикулит, миозит, послеоперационный болевой синдром, головная боль, зубная боль, альгодисменорея и т.д.

Эффективность метамизола натрия не повышается в комбинации со спазмалитиками; обезболивающий эффект метамизола при в/в применении выше, чем при в/м.

Внутрь, 250-500 мг 2-3 раза в сутки, максимальная разовая доза — 1 г, суточная — 3 г. Разовые дозы для детей 2-3 лет — 50-100 мг, 4-5 лет — 100-200 мг, 6-7 лет — 200 мг, 8-14 лет — 250-300 мг, кратность назначения — 2-3 раза в сутки.

В/м или в/в (особенно при сильных болях): взрослым 250-500 мг 3 раза в сутки. Максимальная разовая доза — 1 г, суточная — 2 г.

Детям — 5-10 мг/кг 2-3 раза в сутки. Детям до 1 года препарат вводят только в/м.

Вводимый раствор для инъекций должен иметь температуру тела. Дозы более 1 г следует вводить в/в. Необходимо наличие условий для проведения противошоковой терапии.

Наиболее частой причиной резкого снижения АД является слишком высокая скорость инъекции, в связи с чем в/в введение должно проводиться медленно (со скоростью не более 1 мл/мин), в положении больного «лёжа», под контролем АД, ЧСС и числа дыханий.

Ректальное применение - для взрослых - 300, 650 и 1000 мг.

Доза для детей зависит от возраста ребёнка и характера заболевания, рекомендуется использовать детские свечи по 200 мг: от 6 мес до 1 года — 100 мг, от 1 года до 3 лет - 200 мг, от 3 до 7 лет - 200-400 мг, от 8 до 14 лет - 200-600 мг. После введения суппозитория ребёнок должен находиться в постели.

ПРОТИВОПОКАЗАНИЯ

- Гиперчувствительность.
- Угнетение кроветворения (агранулоцитоз, цитостатическая или инфекционная нейтропения).
- Наследственная гемолитическая анемия, связанная с дефицитом глюкозо-6-фосфатдегидрогеназы.
- Анемия, лейкопения.
- Печёночная и/или почечная недостаточность.
- «Аспириновая» астма.
- Беременность (особенно в I триместре и в последние 6 нед).
- Период кормления грудью.
- Период новорождённости (до 3 мес), заболевания почек (пиелонефрит, гломерулонефрит - в том числе в анамнезе), длительное злоупотребление этанолом.
- В/в введение больным с систолическим АД ниже 100 мм рт.ст. или при нестабильности кровообращения (например, на фоне инфаркта миокарда, множественной травмы, начинающемся шоке).

ПОБОЧНЫЕ ЭФФЕКТЫ

- Нарушение функции почек, олигурия, анурия, протеинурия, интерстициальный нефрит, окрашивание мочи в красный цвет.
- Крапивница (в том числе на конъюнктиве и слизистых оболочках носоглотки), ангионевротический отёк, в редких случаях — злокачественная экссудативная эритема (синдром Стивенса-Джонсона), токсический эпидермальный некролиз (синдром Лайелла), бронхоспастический синдром, анафилактический шок.
- Агранулоцитоз, лейкопения, тромбоцитопения.
- Снижение АД.
- Местные реакции: при в/м введении возможны инфильтраты в месте введения.
- При в/в применении - сонливость, сухость во рту.

ПЕРЕДОЗИРОВКА

- Тошнота, рвота, гастралгия, олигурия, гипотермия, снижение АД, тахикардия, одышка, шум в ушах, сонливость, бред, нарушение сознания, острый агранулоцитоз, геморрагический синдром, острая почечная и/или печёночная недостаточность, судороги, паралич дыхательной мускулатуры.
- Лечение симптоматическое

КЛИНИЧЕСКИ ЗНАЧИМЫЕ ВЗАИМОДЕЙСТВИЯ

- В одном шприце с другими лекарственными средствами - не применять: высокая вероятность развития фармацевтической несовместимости.
- Этанол - усиление эффекта.
- Хлорпромазин или др. производными фенотиазина - развитие выраженной гипертермии.
- Циклоспорин - снижение его концентрации в крови.
- Пероральные гипогликемические ЛС, непрямые антикоагулянты, ГКС и индометацин - увеличение их активности (вытеснение их из связи с белком).

- Фенилбутазон, барбитураты и др. индукторы ферментов печени - уменьшение эффективности метамизола.
- Ненаркотические анальгетики, трициклические антидепрессанты, контрацептивные гормональные ЛС и аллопуринол - усиление токсичности.
- Седативные и анксиолитические ЛС (транквилизаторы) - усиление анальгезирующего действия метамизола.
- Тиамазол и цитостатики - повышение риска развития лейкопении.
- Кодеин, блокаторы H_2-гистаминовых рецепторов и пропранолол - усиление эффекта метамизола (замедление инактивации).
- Миелотоксические ЛС - усиление гематотоксичности.

БЕРЕМЕННОСТЬ

FDA: категория не определена

КОРМЛЕНИЕ ГРУДЬЮ

Выделяется с грудным молоком в виде метаболитов.

ДОПОЛНИТЕЛЬНЫЕ СВЕДЕНИЯ И РЕЗЮМЕ

- Не представлен в Фармакопее США.
- При лечении детей до 5 лет и больных, получающих цитостатические ЛС, приём метамизола натрия должен проводиться только под наблюдением врача.
- При атопической бронхиальной астме и поллинозах имеется повышенный риск развития аллергических реакций.
- На фоне приёма метамизола натрия возможно развитие агранулоцитоза, поэтому при выявлении немотивированного подъёма температуры, озноба, болей в горле, затрудненного глотания, стоматита, а также при развитии явлений вагинита или проктита необходимо немедленно отменить препарат! При длительном применении необходимо контролировать картину периферической крови.
- Недопустимо использование для снятия острых болей в животе (до выяснения причины).
- Может быть окрашивание мочи в красный цвет за счёт выделения метаболита (значения не имеет).
- Лекарственный агранулоцитоз - летальность составляет 10-30%, возможна обратимость симптоматики при отмене препарата.
- Развитие агранулоцитоза и апластической анамии (иммуноаллергического и токсического генеза) - исследования по данному поводу проводились в Европе (Барселоне, Будапеште) и Израиле с 1982 г. - установлен различный риск в разных странах.
- Дипирон и аллергический шок: 1 к 50 000 (per os) и 1 к 5 000 (инъекции), в Германии с 1981 по 1986 г. умерло 94 человека, из них 46 случаев - агранулоцитоз, 39 случаев - анафилактический шок на фоне приёма метамизола.
- Частота возникновения агранулоцитоза (1996 г. Швеция, данные МФЭБЛ) - 1 на 1 700 больных, применяющих дипирон (метамизол).
- Влияние возрастного фактора на частоту возникновения лекарственного агранулоцитоза и смертность при приёме метамизола - (данные МФЭБЛ за 2001 г.) - с возрастом (>60 лет) - увеличивается в 2 раза.
- Наличие опасных побочных эффектов (агранулоцитоз) делает терапевтическое использование метамизола не допустимым (Lancet, 361, 2003).

256 КИ с 1973 г.

КОД ЛС: N02B B02

ВОЗ: -

ТОРГОВЫЕ НАИМЕНОВАНИЯ, ФОРМЫ ВЫПУСКА И ПРОИЗВОДИТЕЛИ

Анальгин, раствор для инъекций 50% / 2 мл №10, Мосхимфармпрепараты ФГУП им. Н.А.Семашко - Россия; *Анальгин,* раствор для инъекций 50% / 2 мл №10, Биосинтез ОАО (Пенза) - Россия; *Анальгин,* таблетки 500 мг №10,

Татхимфармпрепараты ОАО - Россия; *Анальгин,* таблетки 500 мг №10, Московская фармацевтическая фабрика ОАО - Россия; *Анальгин,* таблетки 500 мг №10, Фармстандарт-Лексредства ОАО - Россия; *Анальгин,* таблетки 500 мг №10, 0.5 г №20, Биохимик ОАО (Саранск) - Россия; *Анальгина таблетки 0.5 г,* таблетки 500 мг №10, Марбиофарм ОАО - Россия; *Баралгин М,* таблетки 500 мг №20, Авентис Фарма Лтд - Индия, уп. Сотекс ФармФирма ЗАО - Россия.

МЕТИЛЭТИЛПИРИДИНОЛА ГИДРОХЛОРИД (METHYLETHYLPIRIDIN0L HYDROCHLORIDE)

МЕХАНИЗМ ДЕЙСТВИЯ

Ингибирование свободнорадикальных процессов, уменьшение проницаемости сосудистой стенки, уменьшение вязкости крови и агрегации тромбоцитов, повышение содержания циклических нуклеотидов (цАМФ и цГМФ) в тромбоцитах и ткани мозга, уменьшение риска развития кровоизлияний и содействие их рассасыванию.

ФАРМАКОЛОГИЧЕСКИЕ ЭФФЕКТЫ

- Ангиопротекторный; антигипоксический; антиоксидантный.
- Ретинопротекторный - защита сетчатки от повреждающего действия света высокой интенсивности, рассасывание внутриглазных кровоизлияний, улучшение микроциркуляции глаза.
- Гипотензивный - при повышенном АД.
- Расширение коронарных сосудов, ограничение величины очага некроза в остром периоде инфаркта миокарда.
- Улучшение сократительной способности сердца и функции его проводящей системы.
- Уменьшение тяжести общемозговой и локальной неврологической симптоматики при острых ишемических нарушениях мозгового кровообращения.

ПОКАЗАНИЯ К ПРИМЕНЕНИЮ И ДОЗИРОВАНИЕ

- Нарушения мозгового кровообращения ишемического и геморрагического характера, черепно-мозговая травма, в послеоперационном периоде по поводу эпи- и субдуральных гематом.
- Острый инфаркт миокарда, нестабильная стенокардия.
- Профилактика синдрома реперфузии.

В/в капельно (20-40 капель/мин) 20-30 мл 3% раствора (600-900 мг) 1-3 раза в сутки в течение 5-15 дней (развести в 200 мл изотонического раствора натрия хлорида или 5% растворе декстрозы). Длительность курса лечения зависит от течения заболевания. В последующем - в/м 3-5 мл 3% раствора 2-3 раза в сутки в течение 10-30 дней.

- Субконъюнктивальные или внутриглазные кровоизлияния.
- Диабетическая ангиоретинопатия, хориоретинальная дистрофия, дистрофические кератиты.
- Тромбоз сосудов сетчатки, осложнения миопии.

Ретробульбарно 0,5 мл 1% раствора 1 раз в сутки в течение 10-15 дней, субконъюнктивально или парабульбарно - 0,2-0,5 мл (1-2 капли) 1% раствора 2-3 раза в сутки в течение 10-30 дней. При необходимости лечение можно повторять 2-3 раза в год.

- Защита роговицы (при ношении контактных линз) и сетчатки глаза от воздействия света высокой интенсивности (лазерные и солнечные ожоги, при лазерокоагуляции).
- Воспаление и ожог роговицы.

• Оперативные вмешательства на глазах.
• Состояние после операции по поводу глаукомы с отслойкой сосудистой оболочки.

Ретробульбарно 0,5 мл 1% раствора за 24 ч и за 1 ч до коагуляции; затем в тех же дозах (0,5 мл 1% раствора) 1 раз в сутки в течение 2-10 дней.

ПОБОЧНЫЕ ЭФФЕКТЫ

Кратковременное возбуждение, сонливость, повышение АД, аллергические реакции (кожные высыпания и другое); местные реакции - боль, жжение, зуд, гиперемия, уплотнение параорбитальных тканей (рассасывается самостоятельно).

ПРОТИВОПОКАЗАНИЯ

Гиперчувствительность, беременность.

БЕРЕМЕННОСТЬ

Нет сведений.

КОРМЛЕНИЕ ГРУДЬЮ

Нет сведений о проникновении в грудное молоко.

КЛИНИЧЕСКИ ЗНАЧИМЫЕ ВЗАИМОДЕЙСТВИЯ

Фармацевтически несовместим с другими ЛС.

РЕЗЮМЕ И ДОПОЛНИТЕЛЬНЫЕ СВЕДЕНИЯ

• Лечение следует проводить под контролем АД и свертываемости крови.
• Не представлен в АТХ-классификации, Фармакопее США, кокрановской библиотеке. Доказательных сведений об эффективности препарата нет.

КОД АТХ: -

ВОЗ: -

ТОРГОВЫЕ НАИМЕНОВАНИЯ, ФОРМЫ ВЫПУСКА И ПРОИЗВОДИТЕЛИ

Эмоксипин, раствор для инъекций 10 мг/мл /1 мл №10, Московский эндокринный завод ФГУП - Россия; *Эмоксипин-АКОС,* капли глазные 1% / 5 мл №1, Синтез АКО ОАО - Россия.

МОРФИН + КОДЕИН + НАРКОТИН + ПАПАВЕРИН + ТЕБАИН (0MN0P0N)

ФАРМАКОЛОГИЧЕСКИЙ/ХИМИЧЕСКИЙ КЛАСС АТХ

Природный алкалоид опия.

ТЕРАПЕВТИЧЕСКИЙ КЛАСС АТХ

Анальгетики (наркотические).

МЕХАНИЗМ ДЕЙСТВИЯ

См. *Морфин.*

ФАРМАКОЛОГИЧЕСКИЕ ЭФФЕКТЫ

Аналгезирующий, спазмолитический.

ФАРМАКОКИНЕТИКА

См. *Морфин.*

ПОКАЗАНИЯ К ПРИМЕНЕНИЮ И ДОЗИРОВАНИЕ

• Болевой синдром (различной этиологии), кишечная колика, жёлчная колика, почечная колика.

П/к взрослым по 1 мл 1-2% раствора. Высшие дозы: разовая 0,03 г, суточная 0,1 г.

ПРОТИВОПОКАЗАНИЯ

Гиперчувствительность, дыхательная недостаточность, пожилой возраст, кахексия, травма черепа, геморрагический инсульт, острые заболевания внутренних органов до установления диагноза, беременность.

ПОБОЧНЫЕ ЭФФЕКТЫ

См. *Морфин.*

КЛИНИЧЕСКИ ЗНАЧИМЫЕ ВЗАИМОДЕЙСТВИЯ

См. *Морфин.*

БЕРЕМЕННОСТЬ

FDA категория С.

КОРМЛЕНИЕ ГРУДЬЮ

Нет сведений о проникновении в грудное молоко. Не применять.

РЕЗЮМЕ И ДОПОЛНИТЕЛЬНЫЕ СВЕДЕНИЯ

- Вызывает привыкание и наркотическую зависимость. В меньшей степени, чем морфин, вызывает обстипацию.
- В период лечения необходимо соблюдать осторожность при вождении автотранспорта и занятии другими потенциально опасными видами деятельности, требующими повышенной концентрации внимания и быстроты психомоторных реакций.

Не представлен в Фармакопее США.

6 КИ с 1971 г.

КОД АТХ: N02AA51

ТОРГОВОЕ НАИМЕНОВАНИЕ, ФОРМА ВЫПУСКА И ПРОИЗВОДИТЕЛЬ

Омнопон, раствор для подкожного введения, 1% 1 мл №5, 2% 1 мл №5, Московский эндокринный завод ФГУП - Россия.

МОРФИН
(MORPHINE)

ФАРМАКОЛОГИЧЕСКИЙ/ХИМИЧЕСКИЙ КЛАСС АТХ

Природный алкалоид опия (фенантренового ряда).

ТЕРАПЕВТИЧЕСКИЙ КЛАСС АТХ

Анальгетики (наркотические).

МЕХАНИЗМ ДЕЙСТВИЯ

Агонист опиоидных рецепторов (мю-, каппа-, дельта-). Угнетение межнейрональной передачи болевых импульсов в афферентных путях ЦНС, снижение эмоциональной оценки боли и реакции на нее.

ФАРМАКОЛОГИЧЕСКИЕ ЭФФЕКТЫ

- Аналгезирующий - длительность 3-5 ч, 8-12 ч (перидуральное введение), 22-24 ч (пролонгированные формы).
- Снотворный (в высоких дозах).
- Снижение возбудимости кашлевого центра.
- Угнетение дыхательного и рвотного центров.
- Возбуждение центров блуждающего и глазодвигательного нервов, пусковой зоны рвоты.
- Торможение условных рефлексов.
- Эйфория.
- Повышение тонуса сфинктеров моче- и желчевыводящих путей, гладкой мускулатуры ЖКТ, бронхов, снижение секреции желез ЖКТ.
- Снижение основного обмена: гипотермия.

ФАРМАКОКИНЕТИКА

F - 75% (с пищей). Связь с белками крови - низкая. Биотрансформация - в печени, частично слизистой кишечника. Элиминация - 85% почками (9-12% в неизменном виде) и 7-10% с жёлчью. $T_{1/2}$ - 2-3 ч. Проходит через плаценту и ГЭБ.

ПОКАЗАНИЯ К ПРИМЕНЕНИЮ И ДОЗИРОВАНИЕ

- Выраженный болевой синдром (травмы, злокачественные новообразования, инфаркт миокарда, нестабильная стенокардия, послеоперационный период - в/м 10 мг, роды) - лекарственная форма, доза и кратность введения индивидуальны и зависят от выраженности боли и реакции больного; обычная начальная доза для пероральных форм 10-30 мг каждые 4 ч.

- Премедикация.
- Кашель (при неэффективности ненаркотических противокашлевых препаратов).
- Острая левожелудочковая недостаточность (в том числе отёк лёгких) - кардиогенный отёк лёгких: с в/в введением фуросемида.
- Рентгенологическое исследование желудка и двенадцатиперстной кишки, желчного пузыря (введение морфина увеличивает перистальтику желудка, ускоряет его опорожнение и вызывает растяжение двенадцатиперстной кишки контрастным веществом, что способствует лучшему выявлению язвы желудка и двенадцатиперстной кишки, опухолей; спазм сфинктера Одди создает благоприятные условия для рентгенологического исследования желчного пузыря). Гепатобилиарная сцинтиграфия.

Дети до 2 лет более чувствительны к эффектам морфина, особенно к угнетающему действию на дыхательный центр.

Внутрь, п/к, в/м или в/в, перидурально, ректально.

Внутрь: разовая доза 10-20 мг для обычных форм и 100 мг для пролонгированных форм, высшая суточная доза соответственно 50 и 200 мг, детям - 0,2-0,8 мг/кг.

П/к взрослым - 1 мг (разовая доза); в/м, в/в - 10 мг (высшая суточная доза 50 мг).

Раствор для инъекций пролонгированного действия - в/м. Для больных с постельным режимом однократная суточная доза - 40 мг (8 мл) на 70 кг, для больных с активным двигательным режимом - 30 мг на 70 кг.

Перидурально: 2-5 мг в 10 мл изотонического раствора натрия хлорида.

Ректально: суппозитории - 30 мг каждые 12 ч.

ПОБОЧНЫЕ ЭФФЕКТЫ

- Угнетение дыхательного центра.
- Головокружение, слабость, зуд (43%), нарушение сознания, снижение АД, покраснение лица, холодный пот, тахикардия: преимущественно связаны со стимуляцией выброса гистамина.
- Сонливость.
- Тошнота (10%), рвота (12%) - обычно при первом введении.
- Лекарственная зависимость.
- Запоры.

ПЕРЕДОЗИРОВКА

Холодная липкая кожа, замешательство, судороги, головокружение, зрачки сужены, брадикардия, редкое дыхание, отсутствие сознания. Лечение: антидот - налоксон.

ПРОТИВОПОКАЗАНИЯ

Гиперчувствительность, угнетение дыхательного центра, выраженное угнетение ЦНС, абдоминальные боли неясной этиологии, травма головного мозга, черепно-мозговая гипертензия, судорожный синдром, эпилептический статус, острая алкогольная интоксикация, делириозный психоз, сердечная недостаточность вследствие хронических заболеваний лёгких, аритмия, паралитический илеус, состояния после хирургического вмешательства на желчевыводящих путях, беременность, роды, период лактации, детский возраст (младше 2 лет), одновременное лечение ингибиторами МАО.

С осторожностью - пожилой возраст, кахексия, гиперплазия предстательной железы, стеноз мочеиспускательного канала, печёночная или почечная недостаточность, недостаточность коркового слоя надпочечников.

БЕРЕМЕННОСТЬ

FDA категория С.

КОРМЛЕНИЕ ГРУДЬЮ

Проникает в грудное молоко. Не применять в период кормления грудью.

КЛИНИЧЕСКИ ЗНАЧИМЫЕ ВЗАИМОДЕЙСТВИЯ

- Алкоголь - потенцирование угнетающего влияния на ЦНС, в том числе - дыхательного центра.
- Средства, угнетающие ЦНС, - угнетение ЦНС, угнетение дыхания, снижение АД.
- Другие средства, вызывающие лекарственную зависимость, - повышение риска развития лекарственной зависимости.
- Фенотиазиновые нейролептики - некоторые повышают, а некоторые снижают эффект морфина.
- Зидовудин - морфин конкурентно угнетает биотрансформацию в печени зидовудина, совместное применение повышает токсичность каждого из препаратов.
- Налтрексон, налоксон, налорфин - вызывают синдром отмены у больных с лекарственной зависимостью к морфину.

РЕЗЮМЕ И ДОПОЛНИТЕЛЬНЫЕ СВЕДЕНИЯ

- Эпидуральное введение местных анестетиков при проведении лапаротомии уменьшает желудочно-кишечный паралич по сравнению с системным или эпидуральным введением опиатов, с равным послеоперационным обезболиванием. Дополнение опиатов эпидурально к эпидуральному местному анестетику усиливает послеоперационную анальгезию.
- Эпидуральная аналгезия родов обеспечивает более выраженное обезболивающее действие, чем неэпидуральная, но способствует удлинению первой и второй стадий родов, увеличивает необходимость использования окситоцина и инструментальных влагалищных пособий.

ОТЛИЧИТЕЛЬНЫЕ ХАРАКТЕРИСТИКИ

- Морфин - лекарственное средство выбора для купирования умеренной и выраженной онкологической боли в соответствии с рекомендациями ВОЗ (1986).
- Снижает одышку у терминальных больных (неоперабельный рак, выраженная дыхательная и сердечная недостаточность) при приёме внутрь или парентерально.
- Морфин интратекально в дополнение к спинальной анестезии при кесаревом сечении сокращал послеоперационную боль и потребление анальгезирующих средств. Фентанил, суфентанил и бупренорфин уступали морфину по эффективности. Относительный риск зуда, тошноты или рвоты увеличился с увеличением дозы морфина. Оптимальная доза 0,1 мг.

3490 КИ с 1953 г.

КОД АТХ: N02A A01

ВОЗ: +

ТОРГОВЫЕ НАИМЕНОВАНИЯ, ФОРМЫ ВЫПУСКА И ПРОИЗВОДИТЕЛИ

Морфина гидрохлорид, раствор для инъекций 10 мг/мл / 1 мл №10, Московский эндокринный завод ФГУП - Россия; *МСТ континус,* таблетки пролонгированного действия покрытые оболочкой 10 мг №20, 30 мг №20, 60 мг №20, 100 мг №20, Бард Фармасьютикалз Лтд - Великобритания, уп. Московский эндокринный завод ФГУП - Россия.

МЯТЫ ПЕРЕЧНОЙ МАСЛО + ФЕНОБАРБИТАЛ + ЭТИЛБРОМИЗОВАЛЕРИАНАТ (КОРВАЛОЛ, CORVALOLUM)

ФАРМАКОЛОГИЧЕСКИЙ/ХИМИЧЕСКИЙ КЛАСС

Седативные средства

МЕХАНИЗМ ДЕЙСТВИЯ

Комбинированный препарат, содержащий этиловый эфир бромизовалериановой кислоты, фенобарбитал, едкий натр, масло мяты перечной, спирт этиловый.

ФАРМАКОЛОГИЧЕСКИЕ ЭФФЕКТЫ

- Успокаивающий на ЦНС
- Спазмолитический
- Легкий снотворный.

ПОКАЗАНИЯ К ПРИМЕНЕНИЮ

- Неврозы, тахикардия, бессонница, спазмы кишечника.

Внутрь до еды 15-30 капель 2-3 раза в день, можно увеличить дозу до 40-50 капель.

ПОБОЧНЫЕ ЭФФЕКТЫ

Лёгкое головокружение, сонливость - проходят самостоятельно.

КИ в кокрановских базах данных отсутствуют.

КОД АТХ: -

ВОЗ: -

ТОРГОВЫЕ НАИМЕНОВАНИЯ, ФОРМЫ ВЫПУСКА И ПРОИЗВОДИТЕЛИ

Корвалол, капли для приёма внутрь 25 мл №1, Дальхимфарм ОАО - Россия; *Корвалол,* капли для приёма внутрь 25 мл №1, Фармстандарт-Лексредства ОАО - Россия; *Корвалол,* капли для приёма внутрь 25 мл №1, Синтез АКО ОАО - Россия; *Корвалол,* капли для приёма внутрь 25 мл №1, Татхимфармпрепараты ОАО - Россия; *Корвалол,* капли для приёма внутрь 25 мл №1, Марбиофарм ОАО - Россия; *Корвалол-МФФ,* капли для приёма внутрь 25 мл №1, Московская фармацевтическая фабрика ОАО - Россия.

НАТРИЯ ХЛОРИД

ФАРМАКОЛОГИЧЕСКИЙ/ХИМИЧЕСКИЙ КЛАСС АТХ

Плазмозамещающее средство.

ТЕРАПЕВТИЧЕСКИЙ КЛАСС АТХ

Соли натрия.

МЕХАНИЗМ ДЕЙСТВИЯ

Восполнение дефицита Na^+. 0,9% раствор NaCl изотоничен плазме человека. Гипертонические растворы (3, 5, 10%) при наружной аппликации способствуют выделению гноя, проявляют противомикробную активность, при в/в введении усиливают диурез и восполняют дефицит Na^+ и Cl~.

ФАРМАКОЛОГИЧЕСКИЕ ЭФФЕКТЫ

Дезинтоксикационный, регидратирующий.

ФАРМАКОКИНЕТИКА

Концентрация в норме Na^+ 142 ммоль/л (плазма) и 145 ммоль/л (интерстициальная жидкость), концентрация хлорида 101 ммоль/л (интерстициальная жидкость). Элиминация почками.

ПОКАЗАНИЯ К ПРИМЕНЕНИЮ И ДОЗИРОВАНИЕ

- 0,9% раствор NaCl:
  - большие потери внеклеточной жидкости или недостаточное ее поступление [токсическая диспепсия, холера, диарея (в составе пероральных регидратационных солей со сниженной осмолярностью), неукротимая рвота, обширные ожоги с сильной экссудацией и др.];
  - гипохлоремия и гипонатриемия с обезвоживанием, кишечная непроходимость, интоксикации;
  - промывание ран, глаз, слизистой оболочки полости носа, растворение и разведение ЛС и увлажнение перевязочного материала.
- Гипертонический раствор:
  - лёгочное, желудочное и кишечное кровотечение;
  - форсированный диурез (вспомогательный осмотический диуретик);
  - обезвоживание;

- отравление нитратом серебра;
- гнойные раны (местно);
- запоры (ректально).

В/в капельно, п/к ректально, местно, наружно:

- 0,9% раствор NaCl: перед введением раствор нагревают до 36-38 °С. Доза определяется в зависимости от потери организмом жидкости, Na* и С1 , в среднем 1 л/сут. При больших потерях жидкости и выраженной интоксикации возможно введение до 3 л/сут. Скорость введения 540 мл/ч, при необходимости её увеличивают.
- Детям при выраженном снижении АД на фоне дегидратации (до определения лабораторных параметров) 20-30 мл/кг. В дальнейшем режим дозирования в зависимости от лабораторных показателей. При длительном введении больших доз 0,9% раствора NaCl необходимо проводить контроль электролитов в плазме и моче.
- Гипертонический 10% раствор: в/в струйно в количестве 20 мл, для промывания желудка 2-5%, в клизмах (100 мл) 5% раствор.
- Глазные капли: по 1-2 капли в поражённый глаз в дневное время.
- В клизмах: 100 мл 5% раствора для стимуляции дефекации при запорах или до 3 л/сут 0,9% раствора.

Особые указания. Возможно замораживание препарата при условии сохранности в герметичном контейнере. Контроль кислотно-основного состояния и электролитов.

ПРОТИВОПОКАЗАНИЯ

- Гипернатриемия, ацидоз, гиперхлоремия, гипокалиемия, внеклеточная гипергидратация.
- Циркуляторные нарушения, угрожающие отёком мозга и лёгких.
- Отёк мозга, отёк лёгких.
- Острая левожелудочковая недостаточность.
- Сопутствующее назначение глюкокортикоидов в больших дозах.

С осторожностью! Почечная недостаточность, декомпенсированная ХСН, ХПН (олигурил- и анурия).

ПОБОЧНЫЕ ЭФФЕКТЫ

Ацидоз, гипергидратация, гипокалиемия.

КЛИНИЧЕСКИ ЗНАЧИМЫЕ ВЗАИМОДЕЙСТВИЯ

При смешивании с другими ЛС необходимо визуально контролировать совместимость (тем не менее возможна невидимая и терапевтическая несовместимость).

РЕЗЮМЕ И ДОПОЛНИТЕЛЬНЫЕ СВЕДЕНИЯ

- У детей с диареей пероральные регидратационные соли (ПРС) сниженной осмолярности при сравнении со стандартными ПРС (ВОЗ) приводят к необходимости меньшего назначения внутривенных вливаний, уменьшению объёма и частоты стула и рвоты без дополнительного риска развития гипонатриемии по сравнению со стандартными ПРС.
- Нет свидетельств, полученных в рандомизированных контролируемых исследованиях, того, что реанимационные мероприятия с использованием коллоидов (альбумин, фракции белков плазмы, гидроксиэтилированный крахмал, модифицированный желатин, декстран) снижают риск смертельного исхода по сравнению с использованием кристаллоидов у пациентов с травмами, ожогами или после операции. Так как коллоиды не дают преимуществ по выживаемости и существенно более дорогие, чем кристаллоиды, применение коллоидов может быть оправдано только проведением клинических испытаний.

8753 КИ с 1955 г. (saline); 2143 КИ с 1952 г. (sodium cloride); NaCl упоминается в 832 КИ (в качестве плацебо, компонента растворов, электролитного показателя и др.)-

КОД АТХ: B05CB01, R01AX10

ТОРГОВЫЕ НАИМЕНОВАНИЯ, ФОРМЫ ВЫПУСКА И ПРОИЗВОДИТЕЛИ

Натрия хлорид, раствор для инфузий 0,9% / 250 мл №1, 0,9% / 500 мл №1, 0,9% / 1000 мл №1, Рестер ЗАО - Россия; *Натрия хлорид,* раствор для инфузий 0,9% / 250 мл №1, Мосхимфармпрепараты ФГУП им. Н.А.Семашко - Россия; *Натрия хлорид,* раствор для инфузий 0,9% / 200 мл №1, 0,9% / 400 мл №1, Биохимик ОАО (Саранск) - Россия; *Натрия хлорида изотонигеский раствор для инъекций 0,9%,* раствор для инфузий 0,9% / 200 мл №1, 0,9% / 400 мл №1, Биосинтез ОАО (Пенза) - Россия; *Натрия хлорида изотонигеский раствор для инъекций 0,9%,* растворитель для приготовления лекарственных форм для инъекций 0,9% / 5 мл №10, Биосинтез ОАО (Пенза) - Россия; *Натрия хлорида изотонигеский раствор для инъекций 0,9%,* растворитель для приготовления лекарственных форм для инъекций 0,9% / 2 мл №10, 0,9% / 5 мл №10, Фармстандарт-Уфимский витаминный завод ОАО - Россия; *Натрия хлорида изотонигеский раствор для инъекций 0,9%о,* растворитель для приготовления лекарственных форм для инъекций 0,9% / 5 мл №10, Биохимик ОАО (Саранск) - Россия.

НЕОСТИГМИНА МЕТИЛСУЛЬФАТ (NEOSTIGMINE METHYLSULFATE)

ФАРМАКОЛОГИЧЕСКИЙ/ХИМИЧЕСКИЙ КЛАСС АТХ

Антихолинэстеразные средства.

ТЕРАПЕВТИЧЕСКИЙ КЛАСС АТХ

Средства, влияющие на функции нервной системы, парасимпатомиметики.

МЕХАНИЗМ ДЕЙСТВИЯ

Обратимая блокада ацетилхолинэстеразы, усиление действия ацетилхолина на органы и ткани.

ФАРМАКОЛОГИЧЕСКИЕ ЭФФЕКТЫ

- Холинергический: урежение ЧСС, увеличение секреции желёз, сужение зрачка, спазм аккомодации, снижение внутриглазного давления, усиление тонуса гладкой мускулатуры кишечника и мочевого пузыря, бронхоспазм.
- Антимиастенический: улучшение нервно-мышечной проводимости.

ФАРМАКОКИНЕТИКА

F - 1-2%, биотрансформация в плазме крови и печени, связь с белками крови - 15-25%, $T_{1/2}$ - 0,5-2,1 ч. Элиминация - почками (50% в неизменённом виде).

ПОКАЗАНИЯ К ПРИМЕНЕНИЮ И ДОЗИРОВАНИЕ

- Слабость родовой деятельности (редко) - внутрь 3 мг 4-6 раз в сутки с интервалом 40 мин или п/к - 1 мл 0,05% раствора 1-2 раза с перерывом в 1 ч (в сочетании с 1 мл 0,1% раствора атропина сульфата, п/к однократно, на фоне первой инъекции).
- Устранение остаточных нарушений нервно-мышечной передачи недеполяризующими миорелаксантами - (после предварительного введения атропина сульфата в дозе 0,6-1,2 мг в/в, до учащения пульса до 80 уд/мин) — вводят через У,-2 мин 0,5-2 мг в/в медленно. При необходимости инъекции повторяют в общей дозе не более 5-6 мг (10-12 мл) в течение 20-30 мин; во время процедуры обеспечивают хорошую вентиляцию лёгких.
- Миастения (в составе комбинированной терапии, интраназально) - 15 мг внутрь и п/к или 0,5 мг в/м в день; курс лечения длительный, со сменой путей введения. При миастеническом кризе (с затруднением дыхания и глотания) - 0,5-1 мл 0,05% раствора в/в, затем п/к; двигательные нарушения после травмы мозга, параличи, восстановительный период после перенесённого менингита, полиомиелита, энцефалита.

- Атония ЖКТ, атония мочевого пузыря - п/к или в/м по 0,25 мг, как можно раньше после операции, и повторно - каждые 4-6 ч в течение 3-4 дней; лечение задержки мочи - п/к или в/м 0,5 мг; если в течение 1 ч моча не отходит, катетеризировать и после опорожнения мочевого пузыря вводить каждые 3 ч, всего 5 инъекций.
- Открытоугольная глаукома - в конъюнктивальной мешок по 1-2 капли 0,5% раствора 1-4 раза в день; атрофия зрительного нерва, неврит.

Внутрь, п/к, в/м, в/в, конъюнктивально.

Внутрь за 30 мин до еды 10-15 мг 2-3 раза в день, максимальная разовая доза - 15 мг, суточная - 50 мг.

П/к: 0,5-1-2 мг 1-2 раза в день, максимальная разовая доза - 2 мг, суточная - 6 мг. Курс лечения (кроме миастении) - 25-30 дней, при необходимости - повторно через 3-4 нед.

ПОБОЧНЫЕ ЭФФЕКТЫ

- >10% - диарея, усиление перистальтики, тошнота, гиперсаливация, вздутие живота.
- 1-10% - слезотечение, повышение бронхиальной секреции.
- АВ-блокада, брадикардия, гипотензия, брадиаритмия, асистолия, судороги, тромбофлебит, ларингоспазм, паралич дыхательной мускулатуры.

ПЕРЕДОЗИРОВКА

Холинергический криз: брадикардия, гиперсаливация, миоз, бронхоспазм, тошнота, усиление перистальтики, диарея, частое мочеиспускание, подёргивание мышц языка и скелетной мускулатуры, постепенное развитие общей слабости, снижение АД, паралич. Лечение - уменьшение дозы или прекращение лечения, при необходимости введение атропина (1 мл 0,1% раствора).

ПРОТИВОПОКАЗАНИЯ

Гиперчувствительность, эпилепсия, гиперкинез, ваготомия, ИБС, брадикардия, аритмии, стенокардия, бронхиальная астма, выраженный атеросклероз, гипертиреоз, язвенная болезнь желудка и двенадцатиперстной кишки, перитонит, механическая обструкция ЖКТ и мочевыводящих путей, аденома предстательной железы, период острого заболевания, интоксикации у резко ослабленных детей, беременность, кормление грудью.

БЕРЕМЕННОСТЬ

FDA — категория C.

КОРМЛЕНИЕ ГРУДЬЮ

Нет сведений о проникновении в грудное молоко.

КЛИНИЧЕСКИ ЗНАЧИМЫЕ ВЗАИМОДЕЙСТВИЯ

- М-холиноблокаторы - ослабление М-холиномиметических эффектов.
- Деполяризующие миорелаксанты - удлинение и усиление (при парентеральном введении) их эффекта.
- Антидеполяризующие миорелаксанты - ослабление или устранение их эффекта.

РЕЗЮМЕ И ДОПОЛНИТЕЛЬНЫЕ СВЕДЕНИЯ

- При парентеральном введении больших доз необходимо предварительное назначение атропина.
- При возникновении во время лечения миастенического (при недостаточной терапевтической дозе) или холинергического (вследствие передозировки) криза требуется тщательная дифференциальная диагностика из-за схожести симптоматики.

396 КИ с 1962 г.

КОД АТХ: N07AA01

ВОЗ: +

ТОРГОВЫЕ НАИМЕНОВАНИЯ, ФОРМЫ ВЫПУСКА И ПРОИЗВОДИТЕЛИ

Прозерин, раствор для инъекций, 0,5 мг/мл / 1 мл №10, Верофарм ЗАО, Воронежский филиал (Россия); *Прозерина таблетки 0,015г,* таблетки, 15 мг №20, Ай Си Эн Октябрь, ОАО (Россия); *Прозерина таблетки 0,015 г,* таблетки, 15 мг №20, Дальхимфарм, ОАО (Россия); *Прозерин-Дарница,* раствор для инъекций, 0,5 мг/мл / 1 мл №10, Дарница, фармацевтическая фирма, ЗАО (Украина).

НИЦЕРГОЛИН (NICERG0UNE)

ФАРМАКОЛОГИЧЕСКИЙ/ХИМИЧЕСКИЙ КЛАСС АТХ

Алкалоид спорыньи.

ТЕРАПЕВТИЧЕСКИЙ КЛАСС АТХ

Периферические вазодилататоры.

МЕХАНИЗМ ДЕЙСТВИЯ

а-Адреноблокирующее и прямое миотропное спазмолитическое действие на резистивные сосуды (головной мозг, конечности).

ФАРМАКОЛОГИЧЕСКИЕ ЭФФЕКТЫ

- Улучшение мозгового, лёгочного, печёночного кровотока, кровообращения в конечностях, увеличение доставки кислорода и глюкозы.
- Терапевтические дозы - нет влияния на АД; у больных с артериальной гипертензией - постепенное умеренное снижение давления.

ФАРМАКОКИНЕТИКА

F -60 %, биотрансформация в печени с образованием неактивных метаболитов, элиминация метаболитов, в основном с каловыми массами.

ПОКАЗАНИЯ К ПРИМЕНЕНИЮ И ДОЗИРОВАНИЕ

- Нарушение мозгового кровообращения: атеросклероз сосудов головного мозга, тромбоз и тромбоэмболия церебральных сосудов, ишемия головного мозга (30 мг 3 раза в день), ишемический инсульт, посттравматическая энцефалопатия, психоорганический синдром (в комбинации с никотиновой кислотой).
- Вертиго (головокружение), мигрень.
- Сосудистые расстройства периферической системы кровообращения (органические и функциональные): облитерирующий эндартериит, болезнь Рейно, ретинопатия, ишемическая нейропатия зрительного нерва.

Внутрь, перед приёмом пищи 5-10 мг 3 раза в день (от 2-3 нед до нескольких месяцев, в зависимости от тяжести заболевания и эффективности лечения). Курс лечения - 2 мес.

В/м, в/в, в/а - растворить в растворе натрия хлорида 0,9%.

В /м - 2-4 мг 2 раза в день; в/в капельно - 4-8 мг на 100 мл физиологического раствора натрия хлорида (можно повторить несколько раз в день); в/а - 4 мг на 10 мл физиологического раствора натрия хлорида, в течение 2 мин.

ПОБОЧНЫЕ ЭФФЕКТЫ

- Диспепсия (тошнота, рвота, диарея, абдоминальные боли).
- Гиперемия кожи лица и верхней половины туловища, жар, нарушение сна, снижение АД, головная боль, головокружение, стенокардия.
- Симптомы эрготизма, похолодание конечностей, боль в конечностях.
- Кожный зуд, аллергические реакции.

ПЕРЕДОЗИРОВКА

Сведений нет.

ПРОТИВОПОКАЗАНИЯ

Гиперчувствительность, артериальная гипотензия, выраженный атеросклероз периферических сосудов, органические поражения сердца.

БЕРЕМЕННОСТЬ

Сведений нет.

КОРМЛЕНИЕ ГРУДЬЮ

Нет сведений о проникновении в грудное молоко.

КЛИНИЧЕСКИ ЗНАЧИМЫЕ ВЗАИМОДЕЙСТВИЯ

- Гипотензивные, антипсихотические средства, анксиолитики - усиление гипотензивного эффекта.
- Антациды и холестирамин - замедление всасывания ницерголина.
- Симпатомиметики - риск идиосинкразии.

РЕЗЮМЕ И ДОПОЛНИТЕЛЬНЫЕ СВЕДЕНИЯ

После в/в введения рекомендовано находиться в горизонтальном положении в течение 10-15 мин (профилактика ортостатической гипотензии).

- Ницерголин оказывает положительный эффект на познавательную сферу при болезни Альцгеймера (по 30 мг 3 раза в день, курс - 6 мес) и при старческой деменции (по 30 мг 3 раза в день, курс - 6 мес).
- Ницерголин обладает ноотропным действием, оказывает нормализующее влияние на показатели ЭЭГ.
- Ницерголин (30 мг 2 раза в день) потенцирует кардиодепрессивное действие пропранолола, что позволяет снизить дозу последнего с 40 мг до 20 мг.
- Ницерголин оказывает положительный эффект при диабетических ангиопатиях.

Не представлен в Фармакопее США.

107 КИ с 1972 г.

КОД АТХ: C04AE02

ВОЗ: -

ТОРГОВЫЕ НАИМЕНОВАНИЯ, ФОРМЫ ВЫПУСКА И ПРОИЗВОДИТЕЛИ

Ницерголин для инъекций 0,004 г, лиофилизат для приготовления раствора для инъекций, 4 мг №5, Брынцалов-А, ЗАО (Россия); *Сермион,* лиофилизат для приготовления раствора для инъекций, 4 мг №4, Фармация и Апджон С.п.А, (Италия).

ОКСАЗЕПАМ (OXAZEPAM)

ФАРМАКОЛОГИЧЕСКИЙ/ХИМИЧЕСКИЙ КЛАСС АТХ

Производное бензодиазепина.

ТЕРАПЕВТИЧЕСКИЙ КЛАСС АТХ

Анксиолитик.

МЕХАНИЗМ ДЕЙСТВИЯ

См. *Диазепам,* один из метаболитов диазепама, клоразепата.

ФАРМАКОЛОГИЧЕСКИЕ ЭФФЕКТЫ

- Анксиолитический.
- Седативно-снотворный.

ФАРМАКОКИНЕТИКА

F — высокая. Связь с белками крови 97%. Биотрансформация: в печени — связывается с глюкуроновой кислотой. $T_{1/2}$ — 5-15 ч. Элиминация — почечная (50% в неизменённом виде), с калом.

ПОКАЗАНИЯ К ПРИМЕНЕНИЮ И ДОЗИРОВАНИЕ

- **Невротические и неврозоподобные состояния** (в том числе у больных с тяжёлыми соматическими заболеваниями, а также у пожилых больных и детей), протекающие с раздражительностью, повышенной утомляемостью, нарушением сна, вегетативными нарушениями.

  Депрессивные расстройства — в среднем 44,4 мг/сут, уступает алпразоламу 1,48 мг/сут.

Бессонница — 25 мг/сут, сравним с нитразепамом 5 мг/сут; 15 мг/сут; 30 мг/сут; 10 мг/сут, сравним с валерианой.

Генерализованная тревожность — 30-60 мг/сут, сравним с алпразоламом.

Психогенная ретардация и мутизм:

- абстинентный синдром *(алкогольный);*
- вегетативная лабильность (у женщин — климакс, преклимакс).

Внутрь, независимо от приёма пищи, в начальной дозе 5-10 мг 2-3 раза в день; при амбулаторном лечении средняя доза 30-50 мг/сут, при стационарном лечении, особенно в острых и тяжёлых состояниях, — до 120 мг/сут. Продолжительность курса — 2-4 нед. Отменять постепенно.

ПОБОЧНЫЕ ЭФФЕКТЫ

Антероградная амнезия, Тревога, Спутанность сознания, Снижение умственной активности, Тахикардия, сердцебиение. При парентеральном введении: угнетение дыхания, апноэ, остановка сердца, гипотензия, брадикардия, мышечная слабость.

ПЕРЕДОЗИРОВКА

См. *Диазепам.*

ПРОТИВОПОКАЗАНИЯ

Гиперчувствительность, психоз, острая алкогольная интоксикация с ослаблением жизненных функций, кома, шок, органические заболевания головного мозга, закрытоугольная глаукома (острая или предрасположенность к ней), гиперкинез, Тяжёлая депрессия, апноэ во сне (установленное или предполагаемое), ХОБЛ (тяжёлого течения), беременность, кормление грудью, миастения, нарушение функции печени и почек, детский возраст (до 6 лет).

С осторожностью — пожилой возраст, склонность к злоупотреблению психотропными препаратами.

БЕРЕМЕННОСТЬ

ФДА — категория D.

КОРМЛЕНИЕ ГРУДЬЮ

Проникает в грудное молоко.

КЛИНИЧЕСКИ ЗНАЧИМЫЕ ВЗАИМОДЕЙСТВИЯ

См. *Диазепам.*

РЕЗЮМЕ И ДОПОЛНИТЕЛЬНЫЕ СВЕДЕНИЯ

297 КИ с 1966 г.

См. *Диазепам.*

Эффективность препарата доказана при депрессивных расстройствах, уступает алпразоламу; при бессоннице, сравним с нитразепамом и валерианой; при тревожности, сравним с алпразоламом; эффективен при алкогольной абстиненции.

ОСТЕОГЕНОН (OSTEQGENON®)*

МНН:-

ПРОИЗВОДИТЕЛЬ: «Пьер Фабр Медикамент Продакш», Франция

ФОРМЫ ВЫПУСКА: Таблетки, покрытые оболочкой, 830 мг №40

Фармакологигеский/химигеский класс АТХ: регулятор кальциево-фосфорного обмена.

Терапевтигеский класс АТХ: M05BX

ЭФФЕКТИВНОСТЬ:

- ускорение консолидации и предотвращение повторных переломов у людей различных возрастных групп, в том числе у пациентов пожилого возраста на фоне остеопороза,

* Материал печатается на правах рекламы.

- качественное формирование костной ткани на фоне травматических переломов,
- положительное влияние на параметры кортикальной костной ткани при остеопорозе.

Эффективность препарата доказана в международных и отечественных исследованиях.

БЕЗОПАСНОСТЬ:

- побочные эффекты встречаются в очень редких случаях.

ПРЕИМУЩЕСТВА:

- физиологически ремоделирует кость,
- тормозит потерю кортикальной кости, способствует активации костеобразовательных процессов.

ДОПОЛНИТЕЛЬНАЯ ИНФОРМАЦИЯ:

- больным с нарушением функции почек следует избегать длительного применения высоких доз препарата;
- у пациентов, предрасположенных к мочекаменной болезни, возможна коррекция режима дозирования препарата.

ПАРАЦЕТАМОЛ (PARACETAMOL)/ АЦЕТАМИНОФЕН (ACETAMINOPHEN)

ФАРМАКОЛОГИЧЕСКИЙ/ХИМИЧЕСКИЙ КЛАСС АТХ

Анилид.

ТЕРАПЕВТИЧЕСКИЙ КЛАСС АТХ

Анальгетики и антипиретики, другие.

МЕХАНИЗМ ДЕЙСТВИЯ

Ингибирование синтеза простагландинов в ЦНС.

ФАРМАКОЛОГИЧЕСКИЕ ЭФФЕКТЫ

- Анальгетический.
- Жаропонижающий.
- Продолжительность действия 3-4 ч.

ФАРМАКОКИНЕТИКА

Абсорбция быстрая и полная. Связь с белками плазмы клинически незначима. Биотрансформация в печени (CYP2E1). Промежуточные метаболиты кумулируют при передозировке, гепатотоксичны. $T_{1/2}$ -1-4 ч. Элиминация почками в виде конъюгатов, 3% - в неизменённом виде.

ПОКАЗАНИЯ К ПРИМЕНЕНИЮ

- «Простудные» и инфекционные заболевания (лихорадочный синдром).
- Болевой синдром (слабой и умеренной выраженности): артралгия, миалгия, невралгия, мигрень (500 мг), зубная (1,5 г/сут) [после оперативного лечения третьего коренного зуба равноэффективны 3-дневный приём ибупрофена (600 мг 4 раза в сутки) и парацетамола (1000 мг 4 раза в сутки)] и головная боль, альгодисменорея (1,5 г/сут).
- Боль при травмах, ожогах.
- Остеоартроз.

- Внутрь, с большим количеством жидкости.
- Взрослым и подросткам (масса тела >40 кг) разовая доза - 500 мг; максимальная разовая доза - 1 г. Кратность - до 4 раз в сутки. Максимально - 4 г/сут; максимальная продолжительность лечения - 5-7 дней.
- Дети: максимальная суточная доза до 6 мес (до 7 кг) - 350 мг, до 1 года (до 10 кг) - 500 мг, до 3 лет (до 15 кг) - 750 мг, до 6 лет (до 22 кг) - 1000 мг, до 9 лет (до 30 кг) - 1500 мг, до 12 лет (до 40 кг) - 2000 мг.

- В виде суспензии: детям 6-12 лет - 10-20 мл (в 5 мл - 120 мг), 1-6 лет - 5-10 мл, 3 мес - 1 год - 2,5-5 мл. Кратность - 4 раза в сутки; интервал - не менее 4 ч. Максимальная продолжительность лечения - 3 дня.
- Ректально. Взрослым - 500 мг 1-4 раза в сутки; максимальная разовая доза - 1 г; в сутки - 4 г.
- Детям 12-15 лет - 250-300 мг 3-4 раза в сутки; 8-12 лет - 250-300 мг 3 раза в сутки; 6-8 лет - 250-300 мг 2-3 раза в сутки; 4-6 лет - 150 мг 3-4 раза в сутки; 2-4 лет - 150 мг 2-3 раза в сутки; 1-2 лет - 80 мг 3-4 раза в сутки; от 6 мес до 1 года - 80 мг 2-3 раза в сутки; от 3 мес до 6 мес - 80 мг 2 раза в сутки. После 5 дней лечения проводят анализ периферической крови.

ПРОТИВОПОКАЗАНИЯ

- Гиперчувствительность
- С осторожностью - печёночная, почечная недостаточность, синдром Жильбера, беременность, кормление грудью; пожилой возраст, новорождённые; дефицит глюкозо-6-фосфатдегидрогеназы; заболевания крови; сахарный диабет (для сиропа).

ПОБОЧНЫЕ ЭФФЕКТЫ

- Агранулоцитоз, анемия, тромбоцитопения, аллергический дерматит, гепатит, почечная колика, почечная недостаточность, асептическая пиурия (тёмная моча).

ПЕРЕДОЗИРОВКА

- Острая передозировка. Острая печёночная недостаточность, желудочно-кишечные расстройства (диарея, потеря аппетита, тошнота, рвота, спазмы, боль в желудке), увеличение потоотделения.
- Хроническая передозировка. Гепатотоксичность, нефротоксичность.

Первые признаки передозировки: симптомы повреждения печени и патологические функциональные пробы печени - на 2-4 день после передозировки.

- Специфическое лечение. Ацетилцистеин, желательно в первые 10-12-24 ч; гемодиализ или гемоперфузия (гемосорбция), трансплантация печени.

КЛИНИЧЕСКИ ЗНАЧИМЫЕ ВЗАИМОДЕЙСТВИЯ

- Алкоголь, особенно хроническое злоупотребление, индукторы печёночных ферментов, гепатотоксические средства - повышение риска гепатотоксичности.
- Постоянное применение барбитуратов или примидона - уменьшение терапевтического эффекта и повышение гепатотоксичности ацетаминофена.
- Антикоагулянты, производные кумарина и индандиона, при хроническом применении - увеличение антикоагулянтного эффекта.
- НПВС, аспирин или салицилаты - длительная комбинация не рекомендуется из-за значительного повышения риска анальгетической нефропатии, папиллярного некроза почек, терминальной стадии почечной недостаточности, рака почки или мочевого пузыря.
- При кратковременном применении комбинируемые дозы ацетаминофена и салицилатов не должны превышать рекомендуемые для отдельного приёма ацетаминофена или салицилата.
- Дифлунисал - увеличение риска ацетаминофен-индуцированной гепатотоксичности.

БЕРЕМЕННОСТЬ

FDA категория B. Проходит через плаценту.

КОРМЛЕНИЕ ГРУДЬЮ

Концентрация в молоке матери низкая (1-2% от материнской дозы). Проблем для грудных детей не зарегистрировано.

РЕЗЮМЕ И ДОПОЛНИТЕЛЬНЫЕ СВЕДЕНИЯ

- Парацетамол - эффективный пероральный анальгетик (послеоперационная боль - однократный приём) при низкой частоте побочных эффектов, эффективность повышается при комбинации с кодеином (60 мг), однако и в комбинации с кодеином уступает ибупрофену.

- При остеоартрозе коленного и тазобедреных суставов НПВС превосходят ацетаминофен (парацетамол) по анальгетической активности, но не в улучшении функции суставов. Исследования кратковременные, необходимы дальнейшие исследования.
- При ревматоидном артрите неясно, лучше ли парацетамол по сравнению с НПВС. Пациенты с РА предпочитали НПВС чаще, чем парацетамол. Необходимы крупные рандомизированные исследования.
- Опубликованные свидетельства эффективности жаропонижающего действия у детей слабы, однако они не означают, что парацетамол (ацетаминофен) не эффективен.

Код ЛС: N02B E01; N02B E51 - парацетамола комбинации без психолептиков; N02B E71 - парацетамола комбинации с психолептиками.
1429 КИ с 1956 г.

КОД АТХ: N02BE01
ВОЗ: +

ТОРГОВЫЕ НАИМЕНОВАНИЯ, ФОРМЫ ВЫПУСКА И ПРОИЗВОДИТЕЛИ

Парацетамол, таблетки 500 мг №10, Биосинтез ОАО (Пенза) - Россия; *Парацетамол,* таблетки 0.5 г №20, Биохимик ОАО (Саранск) - Россия; *Парацетамол МС,* таблетки 200 мг №10, 500 мг №10, Медисорб ЗАО - Россия; *Парацетамола таблетки 0.2 г,* таблетки 200 мг №10, Дальхимфарм ОАО - Россия; *Парацетамола таблетки 0.2 г,* таблетки 200 мг №10, Марбиофарм ОАО - Россия; *Парацетамола таблетки 0.5 г,* таблетки 500 мг №10, Дальхимфарм ОАО - Россия; *Парацетамола таблетки 0.5 г,* таблетки 500 мг №10, Фармстандарт-Лексредства ОАО - Россия; *Цефекон Д,* суппозитории ректальные [для детей] 50 мг №10, 100 мг №10, 250 мг №10, Нижфарм ОАО - Россия.

ПЕНТОКСИФИЛЛИН (PENTOXIFYLLINE)

ФАРМАКОЛОГИЧЕСКИЙ/ХИМИЧЕСКИЙ КЛАСС АТХ

Производное пурина (диметилксантин).

ТЕРАПЕВТИЧЕСКИЙ КЛАСС АТХ

Периферический вазодилататор.

МЕХАНИЗМ ДЕЙСТВИЯ

Угнетение фосфодиэстеразы, накопление цАМФ в клетках крови (в том числе в тромбоцитах), улучшение эластичности эритроцита, микроциркуляции, уменьшение вязкости крови.

ФАРМАКОЛОГИЧЕСКИЕ ЭФФЕКТЫ

Уменьшение вязкости крови.

ФАРМАКОКИНЕТИКА

F - 96%. Связь с белками - ограничена, с мембраной эритроцитов. Биотрансформация в эритроцитах, затем - печенью, эффект «первого прохождения» через печень. T - 0,5-1,5 ч. Элиминация: почками - 94% в виде метаболитов.

ПОКАЗАНИЯ К ПРИМЕНЕНИЮ И ДОЗИРОВАНИЕ

- Нарушения периферического кровообращения (облитерирующий эндартериит - «перемежающаяся» хромота - слабое улучшение функционального состояния, 800 мг 3 раза в сутки, 600-1800 мг/сут), диабетическая ангиопатия (400 мг 3 раза в сутки - уменьшает протеинурию, АД, увеличивает клиренс креатинина; ретинопатия: 2000 мг/сут - улучшение кровообращения в сетчатке, 400 мг 3 раза в сутки - микроангиопатия), болезнь Рейно (1200 мг/сут, уступает кетансерину).
- Нарушения трофики тканей [посттромботический синдром (лечение тромбоза глубоких вен), варикозное расширение вен, трофические язвы голени (язвы

ног вследствие венозной недостаточности, 1200 мг в 3 приёма - превосходит плацебо, сравним с дефибротидом, эффективен как дополнительное средство в сочетании с компрессионным бинтованием), гангрена, отморожения].

- Нарушения мозгового кровообращения: ишемические и постапоплексические состояния (нет данных об эффективности и безопасности после ишемического инсульта) (ретардированная форма - 300 мг/сут в 1 приём); церебральный атеросклероз (ретардированная форма - 300 мг/сут в 1 приём) (головокружение, головная боль, нарушения памяти, сна), дисциркуляторная энцефалопатия, вирусная нейроинфекция (профилактика возможного нарушения микроциркуляции).
- ИБС (1200 мг/сут), состояние после перенесённого инфаркта миокарда.
- Острые нарушения кровообращения в сетчатке (300-600 мг/сут), (острая закупорка центральной вены сетчатки: пентоксифиллин в/в 300 мг/сут + внутрь 1200 мг/сут + 25 мл гидроксиэтилированного крахмала) и сосудистой оболочке глаза (макулярная дегенерация - 400 мг 3 раза в сутки).
- Отосклероз, дегенеративные изменения на фоне патологии сосудов внутреннего уха с постепенным снижением слуха.
- ХОБЛ (400 мг 3 раза в сутки - улучшает газообмен), бронхиальная астма.
- Импотенция сосудистого генеза (400 мг 3 раза в сутки - сведения противоречивы); (не эффективен для лечения эректильной дисфункции у больных диабетом).

Режим дозирования.

- В/в, 50 мг на 10 мл физиологического раствора (в течение 10 мин), затем капельно 100 мг в 250-500 мл изотонического раствора натрия хлорида или в 5% растворе декстрозы (за 90-180 мин).
- В/а - 100 мг в 20-50 мл изотонического раствора натрия хлорида, в последующие дни - 200-300 мг в 30-50 мл растворителя (со скоростью - 10 мг/мин).
- В/м глубоко - по 100-200 мг 2-3 раза в сутки.
- Параллельно с парентеральным назначением можно назначать внутрь, до 800-1200 мг/сут за 2-3 приёма, после еды.
- Таблетки, покрытые кишечнорастворимой оболочкой, проглатывают целиком, запивая небольшим количеством воды, в 3 приёма. Начальная доза - 600 мг/сут. Пролонгированные формы - 2 раза в сутки.

ПОБОЧНЫЕ ЭФФЕКТЫ

- Аритмии, боль в груди. Головокружение, головная боль. Тошнота, рвота. Дискомфорт в желудке.

ПЕРЕДОЗИРОВКА

Сонливость, слабость, волнение, приливы. Лечение симптоматическое.

ПРОТИВОПОКАЗАНИЯ

Гиперчувствительность, острый инфаркт миокарда, массивное кровотечение, кровоизлияние в мозг, в сетчатку глаза, кормление грудью; детский возраст.

Для в/в введения (дополнительно) - аритмии, тяжёлый атеросклероз коронарных или мозговых артерий, неконтролируемая артериальная гипотензия.

С осторожностью - лабильность АД, склонность к артериальной гипотензии, сердечная недостаточность, язвенная болезнь желудка и двенадцатиперстной кишки (для приёма внутрь), состояние после недавно перенесённых оперативных вмешательств, печёночная и/или почечная недостаточность, беременность.

БЕРЕМЕННОСТЬ

FDA категория С.

КОРМЛЕНИЕ ГРУДЬЮ

Проникает в грудное молоко, рекомендуется отказаться от грудного вскармливания.

КЛИНИЧЕСКИ ЗНАЧИМЫЕ ВЗАИМОДЕЙСТВИЯ

Теофиллины - повышение в плазме концентрации теофиллинов.

РЕЗЮМЕ И ДОПОЛНИТЕЛЬНЫЕ СВЕДЕНИЯ

Препарат оказывает небольшой эффект при «перемежающейся» хромоте, эффективен в лечении трофических язв голеней при венозной недостаточности в сочетании с компрессионным бинтованием, эффективен в лечении нефро- и ретинопатии, закупорки центральной вены сетчатки.

У больных сахарным диабетом, принимающих гипогликемические средства, назначение больших доз может вызвать выраженную гипогликемию (требуется коррекция дозы).

469 КИ с 1975 г.

КОД АТХ: C04AD03

ВОЗ: -

ТОРГОВЫЕ НАИМЕНОВАНИЯ, ФОРМЫ ВЫПУСКА И ПРОИЗВОДИТЕЛИ

Агапурин, раствор для инъекций, Словакофарма АО Словацкая Республика; *Агапурин бООретард,* таблетки покрытые оболочкой 600 мг №20, Словакофарма АО Словацкая Республика; *Агапурин ретард* таблетки покрытые оболочкой 400 мг №20, Словакофарма АО Словацкая Республика; *Вазонит,* таблетки пролонгированного действия покрытые оболочкой 600 мг №20, Ланнахер Хайльмиттель ГмбХ Австрия; *Пентилин,* раствор для инъекций 20 мг/мл / 5 мл №5, таблетки пролонгированного действия покрытые оболочкой 400 мг №20, КРКА д.д. Словения; *Пентоксифиллин,* таблетки покрытые кишечнорастворимой оболочкой 100 мг №60, Шрея Лайф Саенсиз Пвт.Лтд Индия; *Пентоксифиллин,* таблетки покрытые кишечнорастворимой оболочкой 100 мг №60, Щелковский витаминный завод ОАО Россия; *Пентоксифиллин,* раствор для инъекций 2% 5 мл №10, Биохимик ОАО (Саранск) Россия; *Пентоксифиллин,* раствор для внутривенного введения 2% 5 мл №10, Новосибхимфарм ОАО Россия; *Пентоксифиллин,* раствор для инъекций 20 мг/мл / 5 мл №5, Шрея Лайф Саенсиз Пвт.Лтд Индия; *Пентоксифиллин,* таблетки ретард покрытые пленочной оболочкой 400 мг №20, Шрея Лайф Саенсиз Пвт.Лтд Индия; *Пентоксифиллина раствор для инъекций 2%,* раствор для инъекций 20 мг/мл / 5 мл №10, Уфавита Уфимский витаминный завод ОАО Россия; *Пентоксифиллина таблетки 0.1 г* (растворимые в кишечнике), таблетки покрытые кишечнорастворимой оболочкой 100 мг №60, Биосинтез ОАО (Пенза) Россия; *Пентоксифиллина таблетки 0.1 г* (растворимые в кишечнике), таблетки покрытые кишечнорастворимой оболочкой 100 мг №60, Фармпроект ЗАО Россия; *Пентоксифиллин-Акри,* таблетки покрытые оболочкой 100 мг №60, Акрихин ХФК ОАО Россия; *Треппентал,* таблетки покрытые оболочкой 100 мг №60, Брынцалов-А ЗАО Россия; *Треппентал,* раствор для инъекций 2% 5 мл №5, Брынцалов-А ЗАО Россия; *Трентал,* раствор концентрированный для приготовления инфузий 20 мг/мл / 5 мл №5, Авентис Фарма Лтд Индия.

ПИРАЦЕТАМ
(PIRACETAM)

ФАРМАКОЛОГИЧЕСКИЙ/ХИМИЧЕСКИЙ КЛАСС АТХ

Психостимулятор и ноотропное средство, другое.

ТЕРАПЕВТИЧЕСКИЙ КЛАСС АТХ

Психоаналептик.

МЕХАНИЗМ ДЕЙСТВИЯ

Полностью не изучен. Повышение концентрации АТФ в мозговой ткани, усиление синтеза РНК и фосфолипидов, стимуляция гликолитических процессов и усиление утилизации глюкозы.

ФАРМАКОЛОГИЧЕСКИЕ ЭФФЕКТЫ

- Ноотропный: улучшение межполушарных связей в головном мозге и синаптической проводимости в неокортикальных структурах, улучшение мозгового кровотока, ингибирование агрегации активированных тромбоцитов, защитное действие при гипоксии, усиление а- и (3-активности, снижение 5-активности на ЭЭГ. Эффект развивается постепенно.
- Отсутствие седативного влияния.

ФАРМАКОКИНЕТИКА

F - 95% (независимо от лекарственной формы); не связывается с белками крови; проникает через ГЭБ, накапливается в мозговой ткани через 1-4 ч после приёма внутрь. $T_{1/2}$ - 4,5 ч (7,7 ч - из головного мозга). Элиминация: почками, 2/3 в неизменённом виде в течение 30 ч.

ПОКАЗАНИЯ К ПРИМЕНЕНИЮ

Неврология:

- Сосудистые заболевания головного мозга (атеросклероз, артериальная гипертензия, паркинсонизм сосудистого генеза) с явлениями хронической цереброваскулярной недостаточности (нарушение памяти - 4,8 г/сут, курс - 6 мес, внимания, постинфарктная афазия (минимальный эффект), головокружение (2,4-4,8 г/сут в 2-3 приёма), головная боль;
- нарушение мозгового кровообращения (в острой фазе неэффективен) - 12 г/сут в течение 2 нед, затем по 4,8 г/сут) (необходимы дальнейшие исследования);
- коматозные и субкоматозные состояния после травм и интоксикаций головного мозга (начальная доза - 9 - 12 г/сут, поддерживающая - 2,4 г, курс лечения - 3 нед), нейроинфекций;
- реконвалесценция (для повышения двигательной и психической активности);
- заболевания нервной системы, сопровождающиеся снижением интеллектуально-мнестических функций (эффект не доказан, необходимы дальнейшие исследования).

Психиатрия:

- невротический синдром;
- астенодепрессивный синдром (различного генеза, с преобладанием в клинической картине адинамии, астенических и сенесто-ипохондрических нарушений, идеаторной заторможенности);
- вялоапатические дефектные состояния (шизофрения (улучшает терапевтический эффект типичных нейролептиков в комплексном лечении 3,2 г/день); психоорганический синдром (длительная терапия у пожилых - 1,2-2,4 г/сут, нагрузочная доза в течение первых недель терапии - до 4,8 г/сут);
- комплексная терапия: психические заболевания, протекающие на «органически неполноценной почве»;
- депрессивные состояния, резистентные к антидепрессантам;
- плохая переносимость антипсихотических и других психотропных средств с целью устранения или предотвращения вызываемых ими соматовегетативных, неврологических и психических осложнений;
- кортикальная миоклония (в сочетании с антимиоклоническими средствами - начальная доза - 7,2 г/сут, каждые 3-4 дня дозу увеличивают на 4,8 г/сут до достижения максимальной дозы 24 г/сут, 2-3 раза в сутки внутрь или парентерально. Каждые 6 мес уменьшать дозу на 1,2 г каждые 2 дня), болезнь Унверихта-Ландборга (12 г 2 раза в день).

Наркология:

- абстинентный алкогольный синдром, пре- и делириозные состояния; хронический алкоголизм (с явлениями стойких нарушений психической деятельности, астенический сидром, интеллектуально-мнестические нарушения) (12 г/сут в период манифестации синдрома отмены этанола; поддерживающая доза - 2,4 г);
- абстинентный морфинный синдром;

• острое отравление этанолом, морфином, барбитуратами.

Серповидно-клеточная анемия (в составе комбинированной терапии) (суточная доза - 160 мг, разделённая на 4 приёма, в период кризиса - до 300 мг/кг) (необходимы дальнейшие исследования).

Педиатрия:

• при необходимости ускорить процесс обучения (эффективность не доказана) и ликвидировать последствия перинатальных повреждений мозга (эффект не доказан), вызванных внутриутробными инфекциями, гипоксией (эффект не доказан), родовой травмой, при олигофрении, задержке умственного развития, детском церебральном параличе (30-50 мг/сут. Лечение должно продолжаться в течение всего учебного года. Раствор для приёма внутрь: суточная доза - 3,3 г (8 мл 20% раствора или 5 мл 33% раствора) 2 раза в сутки (перед завтраком и ужином). Можно добавлять к фруктовому соку или другим напиткам.

- Внутрь, парентерально. Суточная доза - 30-160 мг/кг, кратность приёма - 2-4 раза в сутки. При ХПН с КК 60-40 мл/мин - половинная доза, КК 40-20 мл/мин -1/4 дозы.

ПРОТИВОПОКАЗАНИЯ

• Гиперчувствительность.
• Геморрагический инсульт.
• Тяжёлая почечная недостаточность (КК менее 20 мл/мин).
• Депрессия с тревожностью (ажитированная депрессия).
• Хорея Гентингтона.
• Детский возраст (до 1 года).

ПОБОЧНЫЕ ЭФФЕКТЫ (чаще в дозах выше 5 г/сут)

• Нервозность, возбуждение, раздражительность, тревожность, нарушение сна, головокружение, головная боль.
• Гастралгия, тошнота, рвота, диарея, запор, анорексия, прибавка массы тела.
• Экстрапирамидные нарушения, тремор, судороги, повышение сексуальной активности.
• Ухудшение течения стенокардии.
• У детей (особенно с умственной отсталостью): суетливость, тревожность, неусидчивость, двигательная расторможенность, снижение способности к концентрации внимания, неуравновешенность, раздражительность, повышение конфликтности.

КЛИНИЧЕСКИ ЗНАЧИМЫЕ ВЗАИМОДЕЙСТВИЯ

• Гормоны щитовидной железы - повышение эффективности (беспокойство, раздражительность, расстройство сна).
• Психостимуляторы, непрямые антикоагулянты - усиление эффекта.
• Противосудорожные средства - снижение их эффективности (снижение судорожного порога).

БЕРЕМЕННОСТЬ

FDA категория не определена. Не применять!

КОРМЛЕНИЕ ГРУДЬЮ

Не применять!

РЕЗЮМЕ И ДОПОЛНИТЕЛЬНЫЕ СВЕДЕНИЯ

• Постоянный контроль функции почек (особенно у больных с ХПН) - остаточный азот и креатинин; у больных с заболеваниями печени - функциональное состояние печени.
• Избегать резкой отмены препарата. При нарушениях сна - отменить вечерний приём, присоединив эту дозу к дневному приёму.
• Проникает через фильтрирующие мембраны аппаратов для гемодиализа.
• Негативное действие на ЭЭГ показатели (в центральных и затылочных отведениях).

- Проведенные к настоящему времени систематические обзоры результатов имеющихся клинических исследований не подтвердили эффективность пирацетама. Необходимы дальнейшие исследования.
- Не представлен в фармакопее США.

333 КИ с 1972 г.

КОД АТХ: N06B ХОЗ

ВОЗ: -

ТОРГОВЫЕ НАИМЕНОВАНИЯ, ФОРМЫ ВЫПУСКА И ПРОИЗВОДИТЕЛИ

Луцетам, таблетки покрытые оболочкой, 1200 мг №20, Эгис АО фармацевтический завод - Венгрия; *Луцетам,* таблетки покрытые оболочкой 800 мг №30, Эгис АО фармацевтический завод - Венгрия; *Мемотропил,* таблетки покрытые оболочкой, 1.2 г №20, Польфарма Фармацевтический завод С.А. - Польша; *Ноотропил,* раствор для приема внутрь 200 мг/мл / 125 мл №1, ЮСБ С.А. Фарма Сектор - Бельгия; *Пирацетам,* капсулы 400 мг №60, Акрихин ХФК ОАО - Россия; *Пирацетам,* капсулы 400 мг №20, Биохимик ОАО (Саранск) - Россия; *Пирацетам,* капсулы 400 мг №60, Фармпроект ЗАО - Россия; *Пирацетам,* раствор для внутривенного и внутримышечного введения 200 мг/мл / 5 мл №10, Сотекс ФармФирма ЗАО - Россия; *Пирацетам,* раствор для инъекций 20% / 5 мл №10, Верофарм ЗАО (Белгородский филиал) - Россия; *Пирацетам,* раствор для инъекций 20% / 5 мл №10, Дальхимфарм ОАО - Россия; *Пирацетам,* таблетки покрытые оболочкой 200 мг №60, Марбиофарм ОАО - Россия; *Пирацетам,* таблетки покрытые оболочкой 200 мг №60, Татхимфармпрепараты ОАО - Россия; *Пирацетам,* таблетки покрытые оболочкой 200 мг №60, Дальхимфарм ОАО - Россия; *Пирацетам,* таблетки покрытые оболочкой 200 мг №60, Мосхимфармпрепараты ФГУП им. Н.А.Семашко - Россия; *Пирацетам,* таблетки покрытые оболочкой 200 мг №60, Биосинтез ОАО (Пенза) - Россия; *Пирацетам 0.4 г в капсулах,* капсулы 400 мг №20, СТИ-Мед-Сорб ОАО - Россия; *Пирацетам Оболенское,* таблетки покрытые оболочкой 200 мг №60, 400 мг №60, 800 мг №30, Оболенское - фармацевтическое предприятие ЗАО - Россия; *Пирацетама раствор для инъекций 20%,* раствор для внутривенного и внутримышечного введения 200 мг/мл / 5 мл №10, Мосхимфармпрепараты ФГУП им. Н.А.Семашко - Россия; *Пирацетама раствор для инъекций 20%,* раствор для внутривенного и внутримышечного введения 200 мг/мл / 5 мл №10, Синтез АКО ОАО - Россия; *Пирацетама раствор для инъекций 20%,* раствор для внутривенного и внутримышечного введения 200 мг/мл / 5 мл №10, Фармстандарт-Уфимский витаминный завод ОАО - Россия; *Пирацетама раствор для инъекций 20%,* раствор для внутривенного и внутримышечного введения 200 мг/мл / 5 мл №10, Биосинтез ОАО (Пенза) - Россия; *Пирацетам-АКОС,* капсулы 0.4 г №20, Синтез АКО ОАО - Россия; *Пирацетам-Рихтер,* таблетки покрытые оболочкой 400 мг №20, Гедеон Рихтер-РУС ЗАО - Россия.

ПИРИДОКСИН (ВИТАМИН BJ (PYRIDOXINS

ФАРМАКОЛОГИЧЕСКИЙ/ХИМИЧЕСКИЙ КЛАСС АТХ

Водорастворимый витамин в чистом виде.

ТЕРАПЕВТИЧЕСКИЙ КЛАСС АТХ

Витамин.

МЕХАНИЗМ ДЕЙСТВИЯ

В организме фосфорилируется в пиридоксаль-5-фосфат - кофермент реакций декарбоксилирования и переаминирования аминокислот.

ФАРМАКОЛОГИЧЕСКИЕ ЭФФЕКТЫ

- Восполнение дефицита витамина B_6: участие в обмене триптофана, метионина, цистеина, глутаминовой кислоты, глицина, у-аминомасляной кислоты, гиста-

мина, серотонина и других (обеспечение нормального функционирования центральной и периферической нервной системы).
- Нормализация липидного обмена.

ФАРМАКОКИНЕТИКА

Абсорбция в подвздошной кишке. Биотрансформация в печени (активные метаболиты: пиридоксальфосфат и пиридоксаминофосфат); $T_{1/2}$ - 15-20 дней. Элиминация: почками (избыток суточной потребности выделяется в неизменённом виде), при в/в введении - с жёлчью (2%).

ПОКАЗАНИЯ К ПРИМЕНЕНИЮ

- Гиповитаминоз B_6 (лечение и профилактика) (внутрь, для профилактики взрослым - 2-5 мг/сут, детям - 2 мг/сут. Лечебные дозы: взрослым - 0,02-0,03 г 1-2 раза в день, детям - дозу уменьшают по возрасту. Курс лечения 1-2 мес.
- Гипохромная и микроцитарная анемия, сидеробластная анемия (внутрь 0,1-0,4 г ежедневно или 0,1 г в/м, 2 раза в неделю. Целесообразно назначать одновременно фолиевую кислоту, цианокобаламин, рибофлавин), лейкопения различной этиологии.
- Паркинсонизм (в/м 100 мг/сут. Курс - 20-25 инъекций, повторяют через 2-3 мес, либо, начав с дозы 50-100 мг/сут, ежеднено увеличивают дозу на 50 мг, доводя её до 300-400 мг/сут, в виде однократной инъекции в течение 12-15 дней), малая хорея, поздние дискинезии на фоне приёма психотропных препаратов.
- Параличи центрального и периферического генеза, радикулит, неврит, невралгия, диабетические невропатии (50 мг 3 раза в день).
- Болезнь Литтла, болезнь и синдром Меньера, морская и воздушная болезнь, головокружения.
- Депрессия инволюционного возраста (в/м, по 200 мг/сут).
- Токсикоз беременности (снижает тошноту и рвоту - от 20-100 мг/сут).
- Сахарный диабет (И тип).
- Поражения печени на фоне приёма противотуберкулёзных препаратов, при алкоголизме, острые и хронические гепатиты.
- Для увеличения диуреза и усиления действия диуретиков.
- Комплексная терапия себорееподобных, несеборейных и атопических (эффективность не доказана) дерматитов, опоясывающего лишая, нейродермитов, экссудативных диатезов.

Внутрь (после еды), п/к, в/м или в/в.

Парентерально, если приём внутрь невозможен (при рвоте) и при нарушении всасывания в кишечнике: взрослым - 0,05-0,1 г/сут в 1-2 приёма, детям - 0,02 г курс - для взрослых 1 мес, для детей - 2 нед.

При сопутствующей терапии изониазидом, фтивазидом: профилактика нейропатии - 0,01 г/сут, лечение - 0,05 г 3 раза в сутки.

ПРОТИВОПОКАЗАНИЯ

- Гиперчувствительность.
- С осторожностью - язвенная болезнь желудка и двенадцатиперстной кишки; ИБС.

ПОБОЧНЫЕ ЭФФЕКТЫ

- Сенсорная нейропатия, парестезии, аллергические реакции, головная боль (<1%).
- Гиперсекреция соляной кислоты.

ПЕРЕДОЗИРОВКА

В дозе 200 мг/день в течение более чем 30 дней - синдром зависимости. Высокие дозы (2-6 г в день) в течение нескольких месяцев могут вызвать сенсорные нейропатии с прогрессирующим нарушением походки, чувством онемения в ногах, неловкости рук и ног (при отмене - обратимы).

КЛИНИЧЕСКИ ЗНАЧИМЫЕ ВЗАИМОДЕЙСТВИЯ

- Диуретики - усиление диуретического эффекта.
- Леводопа - ослабление антипаркинсонической активности (не снижает эффекта комбинации леводопа+карбидопа).
- Пеницилламин, циклосерин, этионамид, иммуносупрессоры (азатиоприн, хлорамбуцил, кортикостероиды, кортикотропин (АКТГ), циклофосфамид, циклоспорин, меркаптопурин), изониазид - ослабление эффекта пиридоксина (действуют как антагонисты или усиливают экскрецию пиридоксина), при длительном применении могут вызывать периферические невриты или анемию.
- Витамин B_1 и B_{12} - фармацевтическая несовместимость с пиридоксином.
- Эстрогены или эстрогенсодержащие пероральные контрацептивные средства - повышение потребности в пиридоксине.

БЕРЕМЕННОСТЬ

FDA категория A, C (при превышении рекомендуемых доз). Применение в больших дозах во время беременности может привести к синдрому зависимости у новорождённых.

КОРМЛЕНИЕ ГРУДЬЮ

Нет сведений о проникновении в грудное молоко.

РЕЗЮМЕ И ДОПОЛНИТЕЛЬНЫЕ СВЕДЕНИЯ

- Содержится в неочищенных зернах злаковых культур, в овощах, мясе, рыбе, молоке, печени трески и крупного рогатого скота, яичном желтке, бананах, арахисе, бобах лимы, в дрожжах. Потребность в витамине B_6 удовлетворяется продуктами питания, частично синтезируется микрофлорой кишечника. Суточная потребность в пиридоксине для взрослых - 2-2,5 мг; для детей от 6 мес до 1 года - 0,5 мг; от 1 г до 1,5 лет - 0,9 мг; от 1,5 лет до 2 лет - 1 мг; от 3-4 лет - 1,3 мг; в 5-6 лет - 1,4 мг; в 7-10 лет - 1,7 мг; в 11-13 лет - 2 мг; для юношей 14-17 лет - 2,2 мг; для девушек 14-17 лет - 1,9 мг. Для женщин - 2 мг и дополнительно для беременных - 0,3 мг, при кормлении грудью - 0,5 мг.
- Недостаточность витамина B_6: ацидурия, сидеробластная анемия, неврологические изменения, себорейный дерматит, хейлит.
- Эффективен в лечении предменструального синдрома (снижает депрессию, возбуждение и тревогу 50-100 мг/сут).
- Дополнительный приём витамина B_6 во время беременности может предотвратить распад зубной ткани (необходимы дальнейшие исследования).
- Рекомендовано применять витамин B_6 в комплексной терапии с противотуберкулёзными препаратами у детей и взрослых (особенно с препаратами изоникотиновой кислоты) для предотвращения неврологических осложнений и уменьшения побочных эффектов.
- Улучшает функциональное состояние эндотелия у реципиентов при пересадке сердца.
- Совместное применение пиридоксина (250 мг 1 раз в сутки) с фолиевой кислотой (5 мг 1 раз в день) снижает риск развития атеросклероза.
- Совместное применение пиридоксина с витамином B_{12} и фолатами снижает риск развития сердечно-сосудитых заболеваний.
- Может снижать побочные эффекты (тошноту, снижение аппетита и головокружение - 100 мг ежедневно) при лучевой терапии.
- Эффективен у детей при лечении фебрильных судорог (30 или 50 мг/кг/день), в комплексном лечении алкогольной полинейропатии и хронического алкоголизма.
- Применение витаминов группы B (в частности, витамина B_6) позволяет сократить курс приёма НПВС при лечении острых проявлений вертебральных синдромов.
- Не доказана эффективность применения комплексного препарата пиридоксина с магнием (B_6-Mg) для лечения аутизма при шизофрении.

- Не доказана эффективность витамина B_6 для лечения деменции и нарушений познавательной сферы.
- Пиридоксин не эффективен при лечении туннельного синдрома запястного сустава.

407 КИ с1960 г.

КОДАТХ: A11HA02

ВОЗ: +

ТОРГОВЫЕ НАИМЕНОВАНИЯ, ФОРМЫ ВЫПУСКА И ПРОИЗВОДИТЕЛИ

Пиридоксин, раствор для инъекций, 50 мг/мл / 1 мл №10, Дальхимфарм ОАО - Россия; *Пиридоксина гидрохлорида раствор для инъекций,* раствор для инъекций 50 мг/мл / 1 мл №10, Биосинтез ОАО (Пенза) - Россия.

ПОВИДОН (POVIDONE) / ПОЛИВИДОН (POLYVIDONE) / ЭНТЕРОДЕЗ (ENTERODESUM)

ФАРМАКОЛОГИЧЕСКИЙ/ХИМИЧЕСКИЙ КЛАСС АТХ

Не определён. Сорбент.

ТЕРАПЕВТИЧЕСКИЙ КЛАСС АТХ

Не определён. Сорбент.

МЕХАНИЗМ ДЕЙСТВИЯ

Связывание и выведение токсинов, образующихся в организме (или поступивших в ЖКТ). Улучшение скольжения, амплитуды движений суставных поверхностей, препятствует развитию спаек.

ФАРМАКОЛОГИЧЕСКИЕ ЭФФЕКТЫ

- Дезинтоксикационный: начало через 15-30 мин после приёма внутрь.
- **Исскуственный заменитель суставной, слёзной жидкости.**

ФАРМАКОКИНЕТИКА

Элиминация - кишечник (токсины), почки.

ПОКАЗАНИЯ К ПРИМЕНЕНИЮ И ДОЗИРОВАНИЕ

- Токсические формы острых инфекционных желудочно-кишечных заболеваний (дизентерия, сальмонеллёз и др.).
- Пищевые токсикоинфекции.
- Острая печёночная и/или почечная недостаточность.
- Токсикоз беременности.
- Язвенная болезнь желудка и двенадцатиперстной кишки - 5 г порошка 3 раза в сутки перед приёмом пищи (на фоне диеты и приёма антацидов). Курс лечения - 2-4 нед.

Внутрь по 100 мл приготовленного раствора 1-3 раза в сутки в течение 2-7 дней (до исчезновения симптомов интоксикации). Раствор готовят *ex tempore.* Перед употреблением 5 г порошка растворяют в 100 мл кипячёной воды. Для улучшения вкусовых качеств в раствор может быть добавлен сахар или фруктовые соки. При необходимости курс лечения может быть продлён до 10-15 дней.

- Деформирующий остеоартроз (с преимущественным поражением суставов конечностей, функциональной недостаточностью, без резко выраженных признаков вторичного синовита) - 15% и 20% раствор внутрисуставно, курс 5 дней; по эффективности равноценен гордоксу и плацебо, но уступает кеналогу и гидрокортизону; 1-2 раза в неделю по 1-10 мл, в зависимости от объёма сустава (тазобедренные — 4-6 мл, коленные — 5-10 мл, локтевые — 2-3 мл, плечевые — 3-4 мл, фаланговые — 1-1,5 мл). Курс лечения — 4-6 инъекций, через 6-12 мес — повторный курс.
- Искусственная слеза - увеличивает эпителизацию роговицы.

ПОБОЧНЫЕ ЭФФЕКТЫ

- Аллергические реакции, тошнота, рвота.
- Ухудшение зрения (вязкость слёзной жидкости).

ПРОТИВОПОКАЗАНИЯ

Гиперчувствительность.

БЕРЕМЕННОСТЬ

Нет сведений.

КОРМЛЕНИЕ ГРУДЬЮ

Нет сведений.

РЕЗЮМЕ И ДОПОЛНИТЕЛЬНЫЕ СВЕДЕНИЯ

379 КИ С 1961 г. — повидон, 37 КИ с 1960 г. — поливинилпирролидон.

Отсутствуют доказательства эффективности при приёме внутрь.

Доказательства применения в ревматологии не убедительны. Применение в офтальмологии дискутируется.

Не представлен в Фармакопее США, классификации АТХ.

ПРОКАИН (PROCAINE)

ФАРМАКОЛОГИЧЕСКИЙ/ХИМИЧЕСКИЙ КЛАСС АТХ

Эфир парааминобензойной кислоты.

ТЕРАПЕВТИЧЕСКИЙ КЛАСС АТХ

Местный анестетик (в том числе офтальмологический); антигеморроидальное средство для местного применения, содержащее местный анестетик.

МЕХАНИЗМ ДЕЙСТВИЯ

См. бупивакаин.

ФАРМАКОЛОГИЧЕСКИЕ ЭФФЕКТЫ

- Местноанестезирующий. Начало действия зависит от концентрации, объёма, пути введения; продолжительность - 30-60 минут.
- Стимуляция/угнетение ЦНС, кардиодепрессивное действие (большие дозы).

ФАРМАКОКИНЕТИКА

Абсорбция полная. Растворимость в липидах низкая. Связь с белками крови низкая. Биотрансформация: гидролиз в плазме крови и печени холинэстеразой до парааминобензойной кислоты. $T_{1/2}$ взрослый/новорождённый - 30-50/54-114 с. Элиминация метаболитов почками, <2% в неизменённом виде.

ПОКАЗАНИЯ К ПРИМЕНЕНИЮ И ДОЗИРОВАНИЕ

- Инфильтрационная (в том числе внутрикостная), проводниковая, эпидуральная, спинномозговая *(10% раствор)* анестезия: инфильтрационная анестезия - 0,25-0,5% растворы; для анестезии по методу Вишневского (тугая ползучая инфильтрация) - 0,125-0,25% растворы; для проводниковой анестезии - 1-2% растворы; для перидуральной - 2% раствор (20-25 мл); для спинномозговой - 5% раствор (2-3 мл); для анестезии слизистых оболочек в оториноларингологии - 10-20% раствор. Для уменьшения всасывания и удлинения действия при местной анестезии, дополнительно вводят 0,1% раствор эпинефрина гидрохлорида *(0,3 мг эпинефрина к 100 мг прокаина дают пролонгирование действия на 25%, при этом увеличивается частота возникновения тошноты)* - по 1 капле на 2-5-10 мл раствора прокаина.
- Анестезия слизистых оболочек (в оториноларингологии).
- Вагосимпатическая и паранефральная блокада (по А.В. Вишневскому) в околопочечную клетчатку вводить 50-80 мл 0,5% раствора или 100-150 мл 0,25% раствора, а при вагосимпатической блокаде - 30-100 мл 0,25% раствора.
- Поздний токсикоз беременности с артериальной гипертензией, фантомные боли: в/в 1 - 10-15 мл 0,25-0,5% раствора, медленно, в изотоническом раство-

ре натрия хлорида; число инъекций (10-20) зависит от тяжести заболевания и эффективности лечения. При мерцательной аритмии - в/в, по 2-5 мл 0,25% раствора (до 4-5 раз).

- Спазм сосудов (для снятия спазмов периферических сосудов и улучшения микроциркуляции при отморожениях в дореактивном периоде) - предложена смесь, вводимая в/в: 10 мл 0,25% раствора прокаина, 2 мл 2% раствора папаверина, 2 мл 1% раствора никотиновой кислоты и 10 000 ЕД гепарина.
- Для подготовки к наркозу, во время наркоза и в послеоперационном периоде (для снятия болей и спазмов).
- Для растворения пенициллина (с целью удлинения срока действия), *(с целью уменьшения болезненности инъекции пенициллина)*.
- Эндартериит, облитерирующий атеросклероз сосудов нижних конечностей, коронароспазм, спазм церебральных артерий, заболевания суставов ревматического и инфекционного происхождения: в/м, 5 мл 2% раствора 3 раза в неделю; курс - 12 инъекций, затем 10 дней перерыв. Лечение в условиях стационара. За год курс лечения повторяют до 4 раз. Эффект - преимущественно на ранних стадиях заболеваний.

Ректально - 1-2 раза в день: геморрой, кишечная колика, трещины ануса, тошнота.

Редко: язвенная болезнь желудка и двенадцатиперстной кишки, неспецифический язвенный колит- внутрь, 0,25-0,5% раствор, до 30-50 мл, 2-3 раза в сутки, в/в 1 - 10-15 мл 0,25-0,5% раствора, медленно, в изотоническом растворе натрия хлорида; зуд кожи (нейродермит, экзема - циркулярная и паравертебральная блокада при экземе, нейродермите и ишиасе - в/к, 0,25-0,5% раствор; 10% раствор применяют для электрофоретического введения), кератит, иридоциклит, глаукома.

Высшие дозы прокаина (для взрослых): разовая при приёме внутрь - 0,25 г, в/м 2% раствор - 0,1 г (5 мл), в/в 0,25% раствор - 0,05 г (20 мл); суточная доза при приёме внутрь - 0,75 г; в/м и в/в - 0,1 г.

Высшие дозы для инфильтрационной анестезии для взрослых: первая разовая доза в начале операции - не более 1,25 г 0,25% раствора (при использовании 0,25% раствора - 500 мл) и 0,75 г 0,5% раствора (150 мл). В дальнейшем, на протяжении каждого часа операции - не более 2,5 г ((1000 мл для 0,25% раствора) и 2 г (400 мл для 0,5% раствора).

ПОБОЧНЫЕ ЭФФЕКТЫ

См. бупивакаин.

ПЕРЕДОЗИРОВКА

См. бупивакаин.

ПРОТИВОПОКАЗАНИЯ

Гиперчувствительность, детский возраст (до 14 лет), экстренные операции, сопровождающиеся острой кровопотерей, выраженные фиброзные изменения в тканях (для анестезии методом ползучего инфильтрата).

БЕРЕМЕННОСТЬ

ФДА категория С.

КОРМЛЕНИЕ ГРУДЬЮ

Нет сведений о проникновении в грудное молоко.

КЛИНИЧЕСКИ ЗНАЧИМЫЕ ВЗАИМОДЕЙСТВИЯ

См. бупивакаин.

РЕЗЮМЕ И ДОПОЛНИТЕЛЬНЫЕ СВЕДЕНИЯ

381 КИ с 1949 года.

- Не всасывается со слизистых оболочек; не обеспечивает поверхностной анестезии.
- Метаболит прокаина (пара-аминобензойная кислота) является антагонистом сульфаниламидов.

ПРОПРАНОЛОЛ (PROPRANOLOL)

ФАРМАКОЛОГИЧЕСКИЙ/ХИМИЧЕСКИЙ КЛАСС АТХ

Неселективный р-адреноблокатор.

ТЕРАПЕВТИЧЕСКИЙ КЛАСС АТХ

Р-Адреноблокатор, антиаритмическое средство II класса.

МЕХАНИЗМ ДЕЙСТВИЯ

Конкурентная обратимая блокада (3,- и (3_2-адренорецепторов.

ФАРМАКОЛОГИЧЕСКИЕ ЭФФЕКТЫ

- Антиангинальный - снижение потребности миокарда в кислороде за счёт отрицательного хронотропного и инотропного действия.
- Антиаритмический - уменьшение скорости спонтанного возбуждения синусового и эктопического водителей ритма, замедление предсердно-желудочкового проведения.
- Антигипертензивный - снижение минутного объёма сердца, уменьшение симпатической стимуляции периферических сосудов, подавление высвобождения ренина почками (блокада (3,-адренорецепторов).
- Антитреморный (преимущественно периферические $Р_2$-адренорецепторы).
- Анксиолитический - ослабление соматических проявлений тревоги.
- Профилактика сосудистой головной боли за счет препятствования расширению артерий, повышению факторов коагуляции (блокада (3-адренорецепторов), уменьшения агрегации и адгезии тромбоцитов, подавления высвобождения ренина.
- Усиление сокращений матки (спонтанных и вызванных средствами, стимулирующими миометрий) - блокада |3_2-адренорецепторов.

ФАРМАКОКИНЕТИКА

F - 30%. Связь с белками - 93%. Биотрансформация: в печени - 99% (выраженный эффект «первого прохождения»). $T_{1/2}$ - 3-5 ч (при курсовом введении может удлиняться до 12 ч). Элиминация: почками - 90% в виде неактивных метаболитов, в неизменённом виде <1%. Высоколипофилен, проникает через ГЭБ, плаценту.

ПОКАЗАНИЯ К ПРИМЕНЕНИЮ И ДОЗИРОВАНИЕ

- Артериальная гипертензия - 40 мг 2-3 раза в сутки. Максимальная суточная доза - 320 мг (в исключительных случаях - 640 мг). Снижает вероятность фатального исхода.
- Стенокардия напряжения (средняя доза 183 мг/сут), нестабильная стенокардия - 20 мг 3 раза в сутки, 80 мг/сут, 120-160 мг/сут; максимальная суточная доза - 240 мг.
- Нарушения ритма: синусовая тахикардия (в том числе при гипертиреозе 160 мг/сут), наджелудочковая тахикардия (послеоперационная профилактика при шунтирующих операциях на сердце - 10 мг 4 раза в сутки), мерцательная тахиаритмия (с дигоксином, пароксизмальная с синдромом предвозбуждения - внутрь, эффективность - 37,5%), наджелудочковая и желудочковая (120 - 240 мг/сут) экстрасистолия - 20 мг 3 раза в сутки, максимальная суточная доза - 240 мг.

При пароксизмальных суправентрикулярных тахикардиях - в/в струйно, медленно, начальная доза 1 мг (1 мл 0,1% раствора), через 2 мин - та же доза повторно. При отсутствии эффекта в/в введение повторяют до достижения максимальной дозы 10 мг, под контролем АД и ЭКГ.

- Инфаркт миокарда (систолическое АД - более 100 мм рт.ст.) Снижает риск фатального исхода - лечение с первых часов инфаркта миокарда и длительное лечение 6-48 мес).
- Эссенциальный тремор - 40 мг 2-3 раза в сутки, до 160 мг/сут, (60-240 мг/сут).
- Алкогольная абстиненция (ажитация и дрожание).

- Тревожность (в ранний постинфарктный период 120 мг/сут).
- Феохромоцитома (вспомогательное лечение).
- Мигрень (профилактика приступов) - 40 мг 2-3 раза в сутки до 160 мг/сут.
- Диффузно-токсический зоб - 20 мг 3 раза в сутки, максимальная суточная доза - 240 мг, 160 мг/сут (эутиреоз - 160 мг/сут), тиреотоксический криз (при непереносимости тиреостатических ЛС) - в/в струйно, медленно, начальная доза 1 мг (1 мл 0,1% раствора), затем через 2 мин вводят ту же дозу повторно. При отсутствии эффекта в/в введение повторяют до достижения максимальной дозы 10 мг под контролем АД и ЭКГ.
- Симпатоадреналовые кризы на фоне диэнцефального синдрома.
- Первичная слабость родовой деятельности, 20 мг 4-6 раз с промежутками 30 мин (80-120 мг/сут) (2 мг в/в с одновременной инфузией окситоцина). В случае гипоксии плода дозу уменьшают. Послеродовые осложнения, связанные с нарушениями сократительной способности матки (профилактика), - 20 мг 3 раза в сутки в течение 3-5 дней.

ПОБОЧНЫЕ ЭФФЕКТЫ

- Брадикардия (0,8%), застойная сердечная недостаточность (5,4%), ухудшение периферического кровоснабжения (5,8%), редко - ортостатическая гипотензия (0,5%).
- Бронхоспазм (2,6%, редко - заложенность носа).
- Необычная усталость или слабость (3,1%), нарушение сна (4,3%), редко - депрессия (1,6%), состояние тревоги, нервозность, ночные кошмары или яркие сновидения (0,8%).
- Гипогликемия (подавление гликогенолиза, стимулированного катехоламинами), гипергликемия (нарушение метаболизма углеводов, повышение периферической резистентности к инсулину).
- Повышение содержания триглицеридов, ЛПНП, снижение ЛПВП.
- Редко: лейкопения, тромбоцитопения.
- Тошнота, рвота, неприятные ощущения в области желудка, запоры, диарея - 11,2%, редко - обратимое гепатотоксическое действие.
- Аллергические реакции, кожные высыпания (0,8%), боль в суставах или спине.
- Снижение половой функции.
- Синдром отмены (учащение приступов стенокардии, подъём АД).

ПЕРЕДОЗИРОВКА

Брадикардия, снижение АД, головокружение/обморок, аритмии, затруднение дыхания, цианоз пальцев или ладоней, судороги. Лечение: при тяжёлой брадикардии - в/в 1-2 мг атропина, эпинефрина, при низкой эффективности временно кардиостимулятор; при желудочковой экстрасистолии - лидокаин (препараты IA класса не применяются); при артериальной гипотензии, если нет признаков отёка лёгких в/в вводят плазмозамещающие растворы, при неэффективности - эпинефрин, допамин, добутамин; глюкагон: проявляет выраженное положительное инотропное и не столь значительное хронотропное действие, независимые от р-адренорецепторов; при бронхоспазме ингаляционно или парентерально - р\-адреностимуляторы и/или препараты теофиллина.

Не удаляется при гемодиализе.

ПРОТИВОПОКАЗАНИЯ

- Гиперчувствительность.
- АВ-блокада И-Ш степени, СА-блокада, синусовая брадикардия (ЧСС менее 55/мин), синдром слабости синусового узла, артериальная гипотензия, острая сердечная недостаточность.
- Вазомоторный ринит; облитерирующие заболевания артерий (в том числе болезнь Рейно).
- Бронхиальная астма, склонность к бронхоспастическим реакциям.

• Спастический колит.

С осторожностью; печёночная и/или почечная недостаточность, гипертиреоз, миастения, феохромоцитома - риск развития парадоксальной артериальной гипертензии (если предварительно не достигнута эффективная а-адреноблокада), псориаз, беременность, период кормления грудью.

БЕРЕМЕННОСТЬ

FDA категория С. Риск гипогликемии, угнетения дыхания, брадикардии и гипотензии у плода и новорождённого.

КОРМЛЕНИЕ ГРУДЬЮ

Проникает в грудное молоко. Применяют, если польза превышает риск развития побочных эффектов.

КЛИНИЧЕСКИ ЗНАЧИМЫЕ ВЗАИМОДЕЙСТВИЯ

- Аллергены для иммунотерапии, экстракты аллергенов для кожных проб, йодсодержащие рентгеноконтрастные вещества - повышение возможности тяжёлых аллергических реакций или анафилаксии.
- Средства для ингаляционного наркоза (галотан, фторотан, циклопропан, метоксифлуран, трихлорэтилен) - повышение риска угнетения функции миокарда и гипотензии.
- Инсулин, пероральные противодиабетические средства - нарушение регуляции уровня глюкозы, р-адреноблокаторы маскируют симптомы гипогликемии, такие, как повышение частоты пульса и АД.
- Ингибиторы МАО (фуразолидон, прокарбазин, селегилин) - в течение 14 дней после прекращения лечения на фоне р-адреноблокаторов возможна значительная гипертензия.
- Верапамил, дилтиазем, амиодарон, фенитоин - усиление кардиодепрессивного действия, брадикардия с тяжёлыми гемодинамическими эффектами.
- Симпатомиметические средства (добутамин, допамин, изопротеренол, норэпинефрин, эпинефрин, фенилэфрин, эфедрин) - взаимное подавление эффектов, возможно чрезмерное повышение АД на фоне выраженной брадикардии.
- Клонидин - |3-адреноблокаторы могут усиливать синдром отмены (гипертензивная реакция).
- Резерпин, клонидин - чрезмерная гипотензия, брадикардия.
- Ксантины, особенно теофиллин (эуфиллин) - взаимное ослабление терапевтических эффектов.
- Блокаторы кальциевых каналов - снижение печёночного метаболизма пропранолола; метопролола и других р-адреноблокаторов со значительным метаболизмом в печени.
- Лидокаин, теофиллин - подавление их метаболизма и элиминации.
- Курение, барбитураты, рифампицин - усиление метаболизма р-адреноблокаторов со значительным метаболизмом в печени и снижение эффективности.
- Эритромицин, кетоконазол, циметидин - снижение пресистемного метаболизма, увеличение биодоступности пропранолола и других р-адреноблокаторов со значительным метаболизмом в печени.

РЕЗЮМЕ И ДОПОЛНИТЕЛЬНЫЕ СВЕДЕНИЯ

Профилактика синдрома отмены - постепенное снижение дозы в течение 10-14 дней.

В период лечения - воздерживаться от занятий потенциально опасными видами деятельности, требующими повышенной концентрации внимания и быстроты психомоторных реакций.

Больные, пользующиеся контактными линзами, должны учитывать, что на фоне лечения р-адреноблокаторами возможно уменьшение продукции слезной жидкости.

ОТЛИЧИТЕЛЬНЫЕ ХАРАКТЕРИСТИКИ

- Один из наиболее изученных (3-адреноблокаторов с доказанной эффективностью степени А при ИБС (стенокардия напряжения, инфаркт миокарда), артериальной гипертензии, снижает риск фатального исхода у больных с сердечно-сосудистой патологией и риск повторного инфаркта.
- Как у липофильного (3-адреноблокатора, у пропранолола имеются более выраженные побочные эффекты со стороны ЦНС, такие, как беспокойный, тревожный сон, увеличение длительности и числа эпизодов ночного бодрствования по сравнению с гидрофильным р-адреноблокатором - атенололом.
- У больных артериальной гипертензией, принимающих пропранолол (80-400 мг/сут), не зарегистрированы случаи депрессии и сексуальной дисфункции.
- 18-месячное лечение пропранололом 160 мг/сут больных гипертензией с гиперхолестеринемией сопровождалось увеличением содержания триглицеридов и снижением ЛПВП плазмы, в отличие от селективного (3-адреноблокатора бисопролола (10 мг/сут), не влияющего на содержание липопротеидов плазмы.
- При нарушении функции печени необходимо снижение доз.

3695 КИ с 1964 г.

КОД АТХ: C07AA05

ВОЗ: +

ТОРГОВЫЕ НАИМЕНОВАНИЯ, ФОРМЫ ВЫПУСКА И ПРОИЗВОДИТЕЛИ

Анаприлин, таблетки, 10 мг №100, Биосинтез ОАО (Пенза) - Россия; *Анаприлин,* таблетки, 40 мг №100, Биосинтез ОАО (Пенза) - Россия; *Анаприлин,* таблетки 40 мг №50, Синтез АКО ОАО - Россия; *Анаприлина таблетки,* таблетки 10 мг №50, 40 мг №50, Татхимфармпрепараты ОАО - Россия; *Анаприлина таблетки,* таблетки 40 мг №50, Усолье-Сибирский химфармкомбинат ОАО - Россия; *Анаприлина таблетки,* таблетки 40 мг №50, 40 мг №100, СТИ-Мед-Сорб ОАО - Россия.

ТРАМАДОЛ
(TRAMADOL)

ФАРМАКОЛОГИЧЕСКИЙ/ХИМИЧЕСКИЙ КЛАСС

Опиоидный анальгетик, другой.

ТЕРАПЕВТИЧЕСКИЙ КЛАСС

Анальгетик.

МЕХАНИЗМ ДЕЙСТВИЯ

Комплементарное связывание с опиоидными рецепторами (мю-рецепторами) и ингибирование обратного захвата норэпинефрина и серотонина. Состоит из (+) и (-) энантиомеров, вызывает антоноцицепцию. (+) - Энантиомер - большее сродство к мю-рецепторам, избирательное торможение обратного захвата серотонина. (-) - Энантиомер - меньшее сродство к мю-рецепторам, ингибирование обратного захвата норэпинефрина в большей степени.

ФАРМАКОЛОГИЧЕСКИЕ ЭФФЕКТЫ

Анальгетический, начало эффекта дозозависимо, обычно в течение 1 ч.

ФАРМАКОКИНЕТИКА

F -75% (100 мг). Связь с белками крови 20%. Биотрансформация в печени (CYP2D6) с образованием активного метаболита моно-О-десметилтрамадола (M1). $T_{1/2}$ -6,3 ч, $T_{1/2}$ M1 -7,4 ч. Элиминация: почками -30% в неизменённом виде, 60% в виде метаболитов.

ПОКАЗАНИЯ К ПРИМЕНЕНИЮ И ДОЗИРОВАНИЕ

- Болевой синдром [сильной (100 мг однократно) и средней (300 мг/сут) интенсивности, в том число воспалительного, травматического, сосудистого происхождения]; послеоперационная боль.

• Проведение болезненных диагностических или терапевтических мероприятий.

Внутрь: однократно взрослым и детям старше 14 лет - 0,05 г с небольшим количеством жидкости или 20 капель раствора, или капель для приёма внутрь, с небольшим количеством жидкости или на сахаре. Через 30-60 мин можно повторить приём в той же дозе, но не более 8 доз в сутки.

Таблетки ретард - 0,1-0,2 г каждые 12 ч (0,4 г/сут), у онкологических больных - допустимы сокращение интервала до 6 ч и увеличение суточной дозы.

Ректально - 0,1 г до 4 раз в сутки.

В/в медленно, п/к или в/м: 0,05-0,1 г. Через 20-30 мин можно продолжить инфузию со скоростью 12 мг/ч или дополнительно назначить внутрь. Суммарная суточная доза - 0,4 г.

Детям >1 года - внутрь, только капли или парентерально (в/в, в/м, п/к), 1-2 мг/кг. Суточная доза - 4-8 мг/кг. 1 капля - 2,5 мг.

Пожилым и больным с почечной недостаточностью - индивидуальная дозировка (возможно удлинение $T_{1/2}$). При КК менее 30 мл/мин и у больных с печёночной недостаточностью необходим 12-часовой интервал между приёмом очередных доз препарата. При КК менее 10 мл/мин трамадол не назначать.

ПОБОЧНЫЕ ЭФФЕКТЫ

Часто: боли в животе, анорексия, диспепсия, тошнота, рвота запоры/диарея, астения, стимуляция ЦНС, головная боль или головокружение, ксеростомия, кожная сыпь, зуд, потоотделение.

Редко: нарушение равновесия, амнезия, когнитивные нарушения, галлюцинации, эпилептические припадки, зрительные нарушения, дезориентация во времени и пространстве, депрессия, нарушения сна; аллергические реакции, крапивница, одышка, ортостатическая гипотензия, обмороки, тахикардия, вазодилатация, парестезии, тремор, частое мочеиспускание/задержка мочи, метеоризм, менопаузальные симптомы (приливы).

После отмены: тревога, беспокойство, раздражительность, тремор, необыкновенно широкий зрачок, зевота, слабость, боли в теле, сердцебиение, лихорадка, ринорея, чиханье, «гусиная кожа», повышенное потоотделение, потеря аппетита, спазмы в желудке, тошнота, рвота, диарея.

ПЕРЕДОЗИРОВКА

Холодный липкий пот, спутанность сознания, судороги, головокружение, сонливость, возбудимость или беспокойство, брадикардия, сужение зрачков - «точечные зрачки», эпилептические припадки, замедленное или мучительное дыхание, слабость. Специфический антидот - налоксон, при судорогах - диазепам.

ПРОТИВОПОКАЗАНИЯ

Гиперчувствительность, острая алкогольная интоксикация, острая интоксикация снотворными средствами, анальгетиками или психотропными препаратами, беременность, кормление грудью (в случае длительного применения), детский возраст (до 1 года; таблетки, капсулы - до 14 лет), приём ингибиторов МАО, Тяжёлая печёночная и/или почечная недостаточность (КК менее 10 мл/мин).

С *осторожностью* - наркомания, спутанность сознания, снижение функции дыхательного центра, черепно-мозговая гипертензия, судорожный синдром (церебрального генеза).

БЕРЕМЕННОСТЬ

FDA категория С.

КОРМЛЕНИЕ ГРУДЬЮ

Не применять (недостаточно сведений).

КЛИНИЧЕСКИ ЗНАЧИМЫЕ ВЗАИМОДЕЙСТВИЯ

• Алкоголь, средства для наркоза, трициклические антидепрессанты, другие опиоидные анальгетики, фенотиазины, седативные снотворные, транквилизаторы и другие препараты, угнетающие ЦНС, - потенциирование угнетения ЦНС.

- Трициклические антидепрессанты, флуоксетин, сертралин - повышение риска эпилептических припадков.
- Карбамазепин - усиление метаболизма трамадола и снижение его эффекта, при суточной дозе карбамазепина 800 мг дозу трамадола можно удваивать.
- Ингибиторы моноаминооксидазы, включая фуразолидон и прокарбазин, - снижение судорожного порога, возникновение эпилептических припадков.

ДОПОЛНИТЕЛЬНЫЕ СВЕДЕНИЯ И РЕЗЮМЕ

- Анальгетический эффект трамадола соответствует 1/10 анальгетического эффекта морфина, безопаснее морфина в отношении угнетения дыхательного центра.
- Дозозависимо эффективен при послеоперационной боли, однократно 75-150 мг равноэффективны комбинациям ацетаминофен+пропоксифен и аспирин+кодеин, 100 мг внутривенно равны по анальгетической активности 2,5 г метамизола (дипирона, анальгина) внутривенно.

405 РКИ с 1978 г.

КОД АТХ: N02A X02

ВОЗ: -

ТОРГОВЫЕ НАИМЕНОВАНИЯ, ФОРМЫ ВЫПУСКА И ПРОИЗВОДИТЕЛИ

Традол, капсулы 50 мг №20, Русан Фарма Лтд - Индия; *Традол,* раствор для инъекций 50 мг/мл / 1 мл №10, 50 мг/мл / 2 мл №5, Русан Фарма Лтд - Индия; *Трамадол,* капсулы 50 мг №20, Зентива а.с. - Словацкая Республика; *Трамадол,* раствор для инъекций 50 мг/мл / 2 мл №5, Гексал АГ, произведено Салютас Фарма ГмбХ - Германия; *Трамадол,* раствор для инъекций 50 мг/мл / 1 мл №5, Зентива а.с. - Словацкая Республика; *Трамадол,* раствор для инъекций 50 мг/мл / 1 мл №5, 50 мг/мл / 2 мл №5, КРКА д.д. - Словения; *Трамадол,* раствор для инъекций 50 мг/мл / 1 мл №5, 50 мг/мл / 2 мл №5, Московский эндокринный завод ФГУП - Россия; *Трамадол,* суппозитории ректальные 100 мг №10, Гексал АГ, произведено Салютас Фарма ГмбХ - Германия; *Трамадол,* суппозитории ректальные, 100 мг №5, КРКА д.д. - Словения; *Трамадол,* таблетки, 100 мг №10, Пранафарм ООО - Россия; *Трамадол,* таблетки, 100 мг №20, Пранафарм ООО - Россия; Трамадол, таблетки, 50 мг №20, Пранафарм ООО - Россия; *Трамадол,* таблетки 50 мг №10, Гексал АГ, произведено Салютас Фарма ГмбХ - Германия; *Трамадол-Ратиофарм,* раствор для инъекций, 50 мг/мл / 1 мл №5, Ратиофарм ГмбХ, произведено Меркле ГмбХ - Германия; *Трамадол Ланнахер,* суппозитории ректальные 100 мг №5, Ланнахер Хайльмиттель ГмбХ - Австрия; *Трамадол Ланнахер,* таблетки покрытые оболочкой 50 мг №20, Ланнахер Хайльмиттель ГмбХ - Австрия; *Трамадол Штада,* капсулы 50 мг №30, ШТАДА Арцнаймиттель АГ - Германия; *Трамадол Штада,* раствор для инъекций 50 мг/мл / 2 мл №5, ШТАДА Арцнаймиттель АГ - Германия; *Трамадола таблетки 0.1 г,* таблетки 100 мг №20, Пранафарм ООО - Россия; *Трамадол-Акри,* капсулы 50 мг №20, Акрихин ХФК ОАО - Россия; *Трамал,* капсулы, 50 мг №20, Российский кардиологический научно-производственный комплекс ГУ-Экспериментальное производство медико-биологических препаратов - Россия; *Трамал,* раствор для инъекций, 50 мг/мл / 1 мл №5, Российский кардиологический научно-производственный комплекс ГУ-Экспериментальное производство медико-биологических препаратов - Россия; *Трамал,* раствор для инъекций, 50 мг/мл / 2 мл №5, Российский кардиологический научно-производственный комплекс ГУ-Экспериментальное производство медико-биологических препаратов - Россия; *Трамал,* суппозитории ректальные, 100 мг №5, Российский кардиологический научно-производственный комплекс ГУ-Экспериментальное производство медико-биологических препаратов - Россия; *Трамал ретард,* таблетки ретард покрытые оболочкой 100 мг №10, 200 мг №10, Грюненталь ГмбХ - Германия, уп. Российский кардиологический научно-производственный комплекс ГУ-Экспериментальное производство медико-биологических препаратов - Россия; *Трамолин,* капсулы 50 мг №20, Брынцалов-А ЗАО - Россия; *Трамолин,* раствор для инъекций 50 мг/мл / 2 мл №5, Брынцалов-А ЗАО - Россия.

ТРИМЕПЕРИДИН (TRIMEPERIDINE)

ФАРМАКОЛОГИЧЕСКИЙ/ХИМИЧЕСКИЙ КЛАСС АТХ

Наркотический анальгетик, производное фенилпиперидина.

ТЕРАПЕВТИЧЕСКИЙ КЛАСС АТХ

Наркотические анальгетики.

МЕХАНИЗМ ДЕЙСТВИЯ

См. *Морфин.*

ФАРМАКОЛОГИЧЕСКИЕ ЭФФЕКТЫ

- Анальгезирующий.
- Спазмолитический, утеротонический, лёгкий снотворный.

ФАРМАКОКИНЕТИКА

Хорошо всасывается при любом способе введения. Связь с белками крови - 40%. Биотрансформация в печени. Элиминация - почками. Проходит через плаценту и ГЭБ.

ПОКАЗАНИЯ К ПРИМЕНЕНИЮ И ДОЗИРОВАНИЕ

- Болевой синдром (сильной и средней интенсивности): послеоперационная боль, нестабильная стенокардия, инфаркт миокарда, расслаивающая аневризма аорты, тромбоз почечной артерии, тромбоэмболия артерий конечностей и лёгочной артерии, острый перикардит, воздушная эмболия, инфаркт лёгкого, острый плеврит, спонтанный пневмоторакс, язвенная болезнь желудка и двенадцатиперстной кишки, перфорация пищевода, хронический панкреатит, печёночная и почечная колика, паранефрит, острая дизурия, инородные тела мочевого пузыря, прямой кишки, мочеиспускательного канала, парафимоз, приапизм, острый простатит, острый приступ глаукомы, каузалгия, острые невриты, поясничнo-крестцовый радикулит, острый везикулит, таламический синдром, ожоги, боль у онкологических больных, травмы, протрузия межпозвоночного диска, послеоперационный период - п/к, в/м и, в экстренных случаях, в/в взрослым 10-40 мг (1 мл 1% раствора - 2 мл 2% раствора). Внутрь 25-50 мг. Детям старше двух лет - внутрь или парентерально в зависимости от возраста 3-10 мг. Детям до двух лет не применять. При болях, обусловленных спазмом гладкой мускулатуры (печёночная, почечная, кишечная колики), комбинировать с атропиноподобными и спазмолитическими средствами при тщательном контроле состояния больного. Высшие дозы для взрослых: внутрь - разовая 50 мг, суточная - 200 мг, парентерально: разовая - 40 мг, суточная - 160 мг.
- Роды (обезболивание у рожениц и стимуляция) - п/к или в/м 20-40 мг при раскрытии зева на 3-4 см и при удовлетворительном состоянии плода. Последняя доза - за 30-60 мин до родоразрешения (во избежание наркотической депрессии новорождённого).
- Острая левожелудочковая недостаточность, отёк лёгких, кардиогенный шок.
- Подготовка к операции (премедикация) - п/к или в/м 20-30 мг с атропином (0,5 мг) за 30-45 мин до операции.
- Во время наркоза (как противошоковое средство) - дробными дозами в/в 3-10 мг.
- Нейролептанальгезия (в комбинации с нейролептиками).

ПОБОЧНЫЕ ЭФФЕКТЫ

- Угнетение дыхательного центра.
- Головокружение, слабость, покраснение лица, холодный пот, сонливость.
- Тошнота, рвота.
- Лекарственная зависимость.

ПРОТИВОПОКАЗАНИЯ

Гиперчувствительность, депрессия дыхательного центра, общее истощение, ранний детский (до 2 лет) и старческий возраст. С осторожностью - дыхательная недоста-

точность, печёночная и/или почечная недостаточность, микседема, гипотиреоз, надпочечниковая недостаточность, угнетение ЦНС, черепно-мозговая травма с психозом, гиперплазия предстательной железы, стриктура мочеиспускательного канала, алкоголизм, пожилой возраст.

БЕРЕМЕННОСТЬ

FDA категория С.

КОРМЛЕНИЕ ГРУДЬЮ

Проникает в грудное молоко. Не применять.

КЛИНИЧЕСКИ ЗНАЧИМЫЕ ВЗАИМОДЕЙСТВИЯ

- Алкоголь - потенцирование угнетающего влияния на ЦНС, дыхательный центр.
- Средства, угнетающие ЦНС, - угнетение ЦНС, дыхания, снижение АД.

РЕЗЮМЕ И ДОПОЛНИТЕЛЬНЫЕ СВЕДЕНИЯ

В период лечения необходимо воздерживаться от вождения автотранспорта и занятий потенциально опасными видами деятельности, требующими повышенной концентрации внимания и быстроты психомоторных реакций, не допускать употребления этанола.

КОД АТХ: -

ВОЗ: -

ТОРГОВЫЕ НАИМЕНОВАНИЯ, ФОРМЫ ВЫПУСКА И ПРОИЗВОДИТЕЛИ

Промедол, раствор для инъекций, 1% / 1 мл №10, Московский эндокринный завод ФГУП - Россия; *Промедол,* раствор для инъекций, 1% / 1 мл №5, Московский эндокринный завод ФГУП - Россия; *Промедол,* раствор для инъекций, 10 мг/мл / 1 мл №10, Государственный завод медицинских препаратов ГУП, дочернее предприятие ГУП "ГосНИИОХТ" - Россия; *Промедол,* раствор для инъекций, 2% / 1 мл №10, Московский эндокринный завод ФГУП - Россия; *Промедол,* раствор для инъекций, 2% / 1 мл №100, Московский эндокринный завод ФГУП - Россия; *Промедол,* раствор для инъекций, 2% / 1 мл №5, Московский эндокринный завод ФГУП - Россия; *Промедол,* раствор для инъекций, 20 мг/мл / 1 мл №10, Государственный завод медицинских препаратов ГУП, дочернее предприятие ГУП «ГосНИИОХТ» - Россия.

ФЕНОБАРБИТАЛ
(PHEN0BARBITAL)

ФАРМАКОЛОГИЧЕСКИЙ/ХИМИЧЕСКИЙ КЛАСС АТХ

Барбитураты.

ТЕРАПЕВТИЧЕСКИЙ КЛАСС АТХ

Противоэпилептическое средство.

МЕХАНИЗМ ДЕЙСТВИЯ

Усиление и/или имитация ингибиторных эффектов ГАМК, нарушение проницаемости клеточных мембран, процессов моносинаптической и полисинаптической передачи в ЦНС, повышение порога электрической стимуляции моторной зоны коры головного мозга.

ФАРМАКОЛОГИЧЕСКИЕ ЭФФЕКТЫ

- Противосудорожный.
- Седативно-снотворный.
- Противогипербилирубинемический (за счет индукции глюкуронилтрансферазы).

ФАРМАКОКИНЕТИКА

F- 100+11%. Связь с белками крови- 20-45%. Биотрансформация в печени, индуцирует изоферменты печени и собственный метаболизм. $T_{,_2}$ (ч) - 53-118, (в среднем - 79 ч). Клиренс мл/(минх кг) - 0,062±0,013. Элиминация: почками - 25-50% в неизменённом виде.

ПОКАЗАНИЯ К ПРИМЕНЕНИЮ И ДОЗИРОВАНИЕ

- Эпилепсия: тонико-клонические или парциальные судороги с или без вторичной генерализации у детей и взрослых по 0,05-0,1 г 2 раза в день, эпилептический статус - 15 мг/кг.
- Тремор - эффективность невелика, может быть альтернативным препаратом после примидона и пропранолола.
- Судороги (в том числе на фоне лихорадки, при поражении головного мозга (при остром травматическом повреждении головного мозга эффективность сомнительна), малярии (предупреждает развитие судорог, но, возможно, увеличивает смертность - не рекомендуется для рутинного применения; 3,5-20 мг/кг, максимально 400 мг в/м однократно), у новорождённых (эффективен менее, чем у 50%), возможен приём для профилактики фебрильных судорог, но ОСТОРОЖНО! - фенобарбитал в дозе 4-5 мгДкгхсут) угнетает когнитивные функции, вред от приёма препарата может быть больше, чем польза от купирования судорог, по этой причине не всеми исследователями рекомендуется для профилактики судорог. При развитии судорог на фоне лихорадки - 15 мг/кг в/м; через 12 ч и затем каждые 24 ч, пока сохраняется повышенная температура - 5 мг/кг в/м или внутрь.
- Спастический паралич: по 0,01-0,05 г 2-3 раза в день.
- Хорея.
- Энцефалит, обусловленный корью, гриппом, ветряной оспой, краснухой, коклюшем и мононуклеозом.
- Бессонница 0,1-0,2 г за 0,5-1 ч до сна (0,2 г - уступает флунитразепаму).
- Тревога, напряжение, страх по 0,03-0,05 г 2-3 раза в день, эффективен для снятия тревоги у пациентов перед оперативными вмешательствами - за 0,5-1 ч до сна 0,1 г внутрь однократно.
- Алкогольная абстиненция: для лечения симптомов абстиненции.
- Возбуждение, психомоторное - для купирования 0,13 г фенобарбитала плюс 5 мг галоперидола в/м.
- Спазм периферических артерий: по 0,01-0,05 г 2-3 раза в день.
- Гипербилирубинемия (в том числе у новорождённых, при хроническом внутрипечёночном холестазе, врождённая негемолитическая неконъюгированная гипербилирубинемия): для профилактики желтухи новорождённых - 90 мг/сут матерям на 26-33-й неделе гестации при преждевременных родах, при очень маленьком весе новорождённых, 100 мг/сут перед сном в последние несколько недель до родов, новорождённым с субнормальным весом на 2-6-й день жизни 1 мгДкгхсут) или через 2 ч после рождения 12 мг/кг однократно.

ПОБОЧНЫЕ ЭФФЕКТЫ

- Физическая и психическая зависимость, синдром отмены (тревожность или беспокойство, судороги, дрожание рук, слабость, головокружение, нарушение зрения, тошнота, рвота, ночные кошмары, ортостатическая гипотензия, галлюцинации).
- Гиперчувствительность к барбитуратам, угнетение психики, парадоксальные реакции [возбуждение (22% у детей)].
- Остеопороз или рахит - при длительном приёме.
- Агранулоцитоз, тромбоцитопения, мегалобластная анемия.
- Аллергические реакции (кожная сыпь: 1-3%, - отёки лица, век, губ, хрипы или стеснение в груди), эксфолиативный дерматит и синдром Стивенса-Джонсона.
- Выраженное угнетение дыхания, апноэ, ларингоспазм, бронхоспазм или гипертензия - при парентеральном введении.

ПЕРЕДОЗИРОВКА

Выраженная слабость, головокружение, смазанная речь, атаксия, спутанность сознания, угнетение или отсутствие рефлексов, кома, лихорадка, гипотермия, угнетение

дыхания вплоть до дыхания Чейна-Стокса, брадикардия, тахикардия, олигурия, шок. Лечение симптоматическое, ИВЛ, при гипотензии - вазопрессоры.

ПРОТИВОПОКАЗАНИЯ

Гиперчувствительность, хронический алкоголизм, наркотическая зависимость, депрессия, гиперкинезы, гипертиреоз, сахарный диабет, гипофункция надпочечников, тяжёлая анемия, тяжёлая печёночная и/или почечная недостаточность, бронхообструктивные заболевания лёгких, порфирия, миастения, беременность (I и III триместры), кормление грудью.

БЕРЕМЕННОСТЬ

FDA категория D. В III триместре: синдром отмены, витамин К-зависимые кровотечения у новорождённых. Профилактика: витамин К в/м или п/к роженицам и новорождённым непосредственно после рождения.

КОРМЛЕНИЕ ГРУДЬЮ

Проникает в грудное молоко.

КЛИНИЧЕСКИ ЗНАЧИМЫЕ ВЗАИМОДЕЙСТВИЯ

- Алкоголь и другие средства, угнетающие ЦНС - усиление угнетения.
- Ацетаминофен (парацетамол) - повышение риска гепатотоксичности.
- Метоксифлуран - повышение риска нефротоксичности.
- Кортикостероиды, кортикотропин, эстрогенсодержащие противозачаточные, кумариновые и индандионовые антикоагулянты, карбамазепин, нейролептики, антидепрессанты, метадон, дизопирамид, доксициклин, хинидин, теофиллин, р-блокаторы, верапамил, нифедипин - снижение эффекта, вследствие индукции их метаболизма фенобарбиталом.
- Вальпроаты - ингибирование метаболизма фенобарбитала с повышением его токсичности, необходим мониторинг концентрации фенобарбитала, в то же время возможно ускорение выведения вальпроевой кислоты.
- Хлорамфеникол - снижение его концентрации; повышение концентрации фенобарбитала.
- Ингибиторы МАО - пролонгирование эффектов фенобарбитала.

РЕЗЮМЕ И ДОПОЛНИТЕЛЬНЫЕ СВЕДЕНИЯ

В лечении тонико-клонических и фокальных эпилептических припадков уступает фенитоину из-за частого развития побочных эффектов. При назначении по поводу бессонницы - не более 2 нед.

- Мониторинг: анализ крови, оценка функции почек до лечения и периодически во время терапии, мониторинг концентрации фенобарбитала в крови при использовании в качестве антиконвульсанта.
- Средняя доза, вызывающая физическую зависимость - 1,5 г/сут.
- Отменять постепенно, во избежание развития абстиненции.
- Выписывать рецепты на небольшие партии препарата, чтобы избежать передозировок.
- Не употреблять алкогольные напитки.
- Воздерживаться от занятий потенциально опасными видами деятельности, требующими повышенной концентрации внимания и быстроты психомоторных реакций.

611 КИ с 1955 г.

КОД АТХ: N03AA02

ВОЗ: +

ТОРГОВЫЕ НАИМЕНОВАНИЯ, ФОРМЫ ВЫПУСКА И ПРОИЗВОДИТЕЛИ

Фенобарбитал, таблетки 100 мг №6, Московский эндокринный завод ФГУП - Россия; *Фенобарбитала таблетки,* таблетки 50 мг №6,100 мг №6, Фармстандарт-Октябрь ОАО - Россия; *Фенобарбитала таблетки,* таблетки 50 мг №6,100 мг №6, Усолье-Сибирский химфармзавод ОАО - Россия.

ФЕНТОЛАМИН (PHENTOLAMINE)

ФАРМАКОЛОГИЧЕСКИЙ/ХИМИЧЕСКИЙ КЛАСС АТХ

Производные имидазолина.

ТЕРАПЕВТИЧЕСКИЙ КЛАСС АТХ

Периферические вазодилататоры (ос-адреноблокаторы).

МЕХАНИЗМ ДЕЙСТВИЯ

Блокада a_x- и a_2-адренорецепторов, вазодилатация, уменьшение периферического сосудистого сопротивления, снижение артериального давления.

ФАРМАКОЛОГИЧЕСКИЕ ЭФФЕКТЫ

Антиадренергический, сосудорасширяющий.

ФАРМАКОКИНЕТИКА

F - низкая, связь с белками крови - 54%, биотрансформация в печени, $T_{1/2}$ - 19 мин (при внутривенном введении), элиминация почками, 10% в неизменённом виде.

ПОКАЗАНИЯ К ПРИМЕНЕНИЮ И ДОЗИРОВАНИЕ

- Нарушение периферического кровообращения: болезнь Рейно, облитерирующий эндартериит, акроцианоз, начальные стадии атеросклеротической гангрены.
- Трофические язвы конечностей, вялозаживающие раны, пролежни, отморожения.
- Феохромоцитома.

Внутрь (после еды) 0,05-1 г 3-4 раза в день; курс лечения — 3-4 нед.

ПОБОЧНЫЕ ЭФФЕКТЫ

- Рефлекторная тахикардия, ортостатическая гипотензия, прилив крови к лицу или покраснение лица, **инфаркт миокарда, нарушения сердечного ритма.**
- Обморок, слабость, спазм или окклюзия сосудов головного мозга.
- Диарея, тошнота или рвота, боль в животе.
- Заложенность носа.

ПЕРЕДОЗИРОВКА

Острая гипотензия. Лечение - поддерживающие мероприятия, приподнимание ног больного и введение кровезамещающих жидкостей, внутривенная инфузия норэпинефрина (эпинефрин вводить не рекомендуется, так как он может вызвать дальнейшее парадоксальное снижение артериального давления).

ПРОТИВОПОКАЗАНИЯ

ГЛшерчувствительность, артериальная гипотензия, инфаркт миокарда, коронарная недостаточность, стенокардия. С осторожностью - почечная недостаточность, пептическая язва.

БЕРЕМЕННОСТЬ

ФДА — категория С.

КОРМЛЕНИЕ ГРУДЬЮ

Нет сведений о проникновении в грудное молоко.

КЛИНИЧЕСКИ ЗНАЧИМЫЕ ВЗАИМОДЕЙСТВИЯ

- Диазоксид - при одновременном применении с фентоламином ослабляет ингибирующий эффект фентоламина на высвобождение инсулина.
- Симпатомиметические средства - ослабление их прессорного действия.
- Гуанадрел, гуанетидин - ортостатическая гипотензия и брадикардия.

РЕЗЮМЕ И ДОПОЛНИТЕЛЬНЫЕ СВЕДЕНИЯ

224 КИ с 1967 г.

Показана эффективность при эректильной дисфункции (в составе комбинированной терапии) - 1 -2 мг интракорпорально. Интракорпорально, внутримышечно, внутривенно - нет регистрации в России.

ФУРОСЕМИД (FUROSEMIDE)

ФАРМАКОЛОГИЧЕСКИЙ/ХИМИЧЕСКИЙ КЛАСС АТХ

Диуретики, сульфонамиды.

ТЕРАПЕВТИЧЕСКИЙ КЛАСС АТХ

Петлевые диуретики.

МЕХАНИЗМ ДЕЙСТВИЯ

Подавление реабсорбции ионов натрия, хлора, калия, кальция в восходящей части петли нефрона, повышение экскреции воды, ионов натрия, хлора, калия, магния и кальция.

ФАРМАКОЛОГИЧЕСКИЕ ЭФФЕКТЫ

- Диуретический - при приёме внутрь начало действия через 20-30 мин, длительность - 4-8 ч, внутривенно начало действия - через 5 мин, длительность -2 ч.
- Антигипертензивный.
- Антигиперкальциемический.

ФАРМАКОКИНЕТИКА

F - 60-70%. Биотрансформация в печени, связь с белками крови - 91-97%. *T* - 0,5-1 ч. Элиминация почками - 88%, кишечником - 12%.

ПОКАЗАНИЯ К ПРИМЕНЕНИЮ И ДОЗИРОВАНИЕ

- Отёчный синдром при сердечной недостаточности И-Ш степени, циррозе печени, болезни почек (в том числе нефротический синдром); острая левожелудочковая недостаточность (отёк лёгких), отёк головного мозга.
- Гипертонический криз (самостоятельно или в сочетании с другими гипотензивными средствами).
- Артериальная гипертензия (тяжёлое течение) 20-40 мг. При добавлении фуросемида к уже назначенным гипотензивным препаратам их доза должна быть уменьшена в 2 раза.
- Гиперкальциемия.
- Проведение форсированного диуреза при отравлениях химическими соединениями, выводящимися почками в неизменённом виде.
- Эклампсия, *преэклампсия*.

В/в (редко в/м), парентеральное введение целесообразно осуществлять в тех случаях, когда нет возможности принимать его внутрь - в ургентных ситуациях, либо при резко выраженном отёчном синдроме.

Отечный синдром: начальная доза - 40 мг. В/в введение проводят в течение 1-2 мин; при отсутствии диуретического ответа каждые 2 ч вводят в увеличенной на 50% дозе до достижения адекватного диуреза. Средняя суточная доза для в/в введения у детей - 0,5-1,5 мг/кг, максимальная - 20 мг. Больным со сниженной клубочковой фильтрацией и низким диуретическим ответом назначают в больших дозах - 1-1,5 г. Максимальная разовая доза - 2 г.

Внутрь, утром, с пищей или молоком, средняя разовая начальная доза - 20-80 мг; при отсутствии диуретического ответа дозу увеличивают на 20-40 мг через каждые 6-8 ч до получения адекватного диуретического ответа. Разовая доза, при необходимости, может быть увеличена до 600 мг и более (требуется при снижении величины клубочковой фильтрации и гипопротеинемии).

ПОБОЧНЫЕ ЭФФЕКТЫ

Нет данных о частоте побочных эффектов.

- Аллергическая реакция, гематурия.
- Гипонатриемия, гипохлоремический алкалоз, гипокалиемия - 1,6% в комбинации с амилоридом.
- Желудочно-кишечное кровотечение, панкреатит, нарушение функции печени, диарея, боль в области желудка, ксантопсия (видение предметов окрашенными

в жёлтый цвет), нечёткость зрения, фотосенсибилизация, подагра, нарушение потенции, ортостатическая гипотензия, лейкопения, агранулоцитоз, тромбоцитопения, боль в грудной клетке, ототоксическое действие, спутанность сознания, головная боль, нервозность, анорексия.

ПЕРЕДОЗИРОВКА

Снижение АД, коллапс, шок, гиповолемия, дегидратация, гемоконцентрация, аритмии (в том числе АВ-блокада, фибрилляция желудочков), острая почечная недостаточность с анурией, тромбоз, тромбоэмболия, сонливость, спутанность сознания, вялый паралич, апатия. Лечение симптоматическое. Не удаляется гемодиализом.

ПРОТИВОПОКАЗАНИЯ

Гиперчувствительность, острая почечная недостаточность с анурией (величина клубочковой фильтрации менее 3-5 мл/мин), почечная кома и прекома, тяжёлая печёночная недостаточность, печёночная кома, стеноз мочеиспускательного канала, острый гломерулонефрит, обструкция мочевыводящих путей камнем, прекоматозные состояния, гипергликемическая кома, гиперурикемия, подагра, декомпенсированный митральный или аортальный стеноз, повышение центрального венозного давления (свыше 10 мм рт.ст.), ИГСС, артериальная гипотензия, острый инфаркт миокарда, СКВ, панкреатит, нарушение водно-электролитного обмена (гиповолемия, гипонатриемия, гипокалиемия, гипохлоремия, гипокальциемия, гипомагниемия), дигиталисная интоксикация.

С осторожностью: гиперплазия предстательной железы, гипопротеинемия (риск развития ототоксичности), сахарный диабет (снижение толерантности к глюкозе), стенозирующий атеросклероз церебральных артерий, беременность (особенно первая половина, возможно применение по жизненным показаниям), кормление грудью.

БЕРЕМЕННОСТЬ

FDA категория С.

КОРМЛЕНИЕ ГРУДЬЮ

Проникает в грудное молоко.

КЛИНИЧЕСКИ ЗНАЧИМЫЕ ВЗАИМОДЕЙСТВИЯ

- Амфотерицин В парентерально, другие препараты, оказывающие нефро- и ототоксическое действие - усиление ототоксического и нефротоксического действия.
- Другие средства, вызывающие гипокалиемию - возрастание риска тяжёлой гипокалиемии.
- Препараты лития - риск токсического действия лития.
- Антикоагулянты (производные кумарина или индандиона) - снижение антикоагулянтного эффекта.

РЕЗЮМЕ И ДОПОЛНИТЕЛЬНЫЕ СВЕДЕНИЯ

Общие для всех петлевых диуретиков

- Олигурия в течение более чем 24 ч требует отмены препарата.
- При лечении артериальной гипертензии прерывистое назначение уменьшает риск развития электролитных нарушений и гиперурикемии.
- Необходим регулярный мониторинг концентрации электролитов, мочевой кислоты, глюкозы (петлевые диуретики снижают концентрацию ионов кальция, хлора, магния, калия, натрия в сыворотке крови; повышают концентрацию мочевой кислоты в сыворотке крови; повышают концентрацию глюкозы в плазме крови и моче).

ОТЛИЧИТЕЛЬНЫЕ ХАРАКТЕРИСТИКИ

- По антигипертензивному действию равноэффективен буметаниду.
- При лечении сердечной недостаточности данные о сравнении с буметанидом противоречивы.

- Фуросемид вызывает гипокалиемию реже, чем гидрохлоротиазид.
- У пациентов с хронической сердечной недостаточностью ацетилсалициловая кислота ингибирует венодилатирующий эффект фуросемида, введённого внутривенно.

1138 КИ с 1965 г.

КОД АТХ: C03CA01

ВОЗ: +

ТОРГОВЫЕ НАИМЕНОВАНИЯ, ФОРМЫ ВЫПУСКА И ПРОИЗВОДИТЕЛИ

Фуросемид, раствор для внутривенного и внутримышечного введения 10 мг/мл / 2 мл №10, Биохимик ОАО (Саранск) - Россия; *Фуросемид,* раствор для инъекций 1% / 2 мл №10, Биосинтез ОАО (Пенза) - Россия; *Фуросемид,* таблетки 40 мг №50, Биосинтез ОАО (Пенза) - Россия; *Фуросемид,* таблетки 40 мг №50, Дальхимфарм ОАО - Россия; *Фуросемид,* таблетки 40 мг №50, Фармасинтез ОАО (Иркутск) - Россия; *Фуросемид,* таблетки, 40 мг №50, Розфарм ООО - Россия; *Фуросемид-Ферейн,* таблетки 40 мг №50, Брынцалов-А ЗАО - Россия.

ХИФЕНАДИН
(QUIFENADINE)

ФАРМАКОЛОГИЧЕСКИЙ/ХИМИЧЕСКИЙ КЛАСС

Антигистаминные средства для системного применения, другие.

ТЕРАПЕВТИЧЕСКИЙ КЛАСС

Антигистаминные средства для системного применения.

МЕХАНИЗМ ДЕЙСТВИЯ

См. *Дифенгидрамин.*

ФАРМАКОЛОГИЧЕСКИЕ ЭФФЕКТЫ

Антигистаминный.

ПОКАЗАНИЯ К ПРИМЕНЕНИЮ И ДОЗИРОВАНИЕ

Поллиноз, крапивница, отёк Квинке, аллергическая ринопатия, дерматозы (экзема, псориаз, нейродермит, кожный зуд): внутрь взрослым по 0,025-0,05 г 3-4 раза в сутки после еды. Максимальная суточная доза 0,2 г. Детям до 3 лет - 5 мг, от 3 до 7 - 10-15 мг, от 7 и старше - 15-20 мг 2-3 раза в сутки.

ПОБОЧНЫЕ ЭФФЕКТЫ

Сухость слизистой оболочки полости рта, диспепсия, тошнота, рвота, сонливость.

ПРОТИВОПОКАЗАНИЯ

Беременность (I триместр).

С осторожностью - заболевания сердечно-сосудистой системы, желудочно-кишечного тракта и почек.

БЕРЕМЕННОСТЬ

Противопоказан.

РЕЗЮМЕ И ДОПОЛНИТЕЛЬНЫЕ СВЕДЕНИЯ

В России - исторический опыт применения: положительный эффект, хороший терапевтический индекс (примечание эксперта).

Не представлен в Фармакопее США, в АТХ классификации. Отсутствуют клинические исследования в кокрановской базе данных.

Отсутствие выраженного седативного действия. Слабая антихолинергическая активность. Умеренное антисеротониновое действие.

Лицам, профессия которых требует быстрой психической и двигательной реакции, следует определить путем краткосрочного назначения, не вызывает ли препарат седативный эффект.

КОД АТХ: -

ВОЗ: -

ТОРГОВЫЕ НАИМЕНОВАНИЯ, ФОРМЫ ВЫПУСКА И ПРОИЗВОДИТЕЛИ

Фенкарол, таблетки, 10 мг №20, Олайнфарм АО - Латвия; *Фенкарол,* таблетки, 25 мг №20, Олайнфарм АО - Латвия.

ХЛОРДИАЗЕПОКСИД (CHLORDIAZEPOXIDE)

ФАРМАКОЛОГИЧЕСКИЙ/ХИМИЧЕСКИЙ КЛАСС АТХ

Производное бензодиазепина.

ТЕРАПЕВТИЧЕСКИЙ КЛАСС АТХ

Анксиолитик.

МЕХАНИЗМ ДЕЙСТВИЯ

См. *Диазепам.*

ФАРМАКОЛОГИЧЕСКИЕ ЭФФЕКТЫ

- Анксиолитический.
- Седативно-снотворный.
- Антипанический (только при парентеральном применении).
- Снимающий тремор.

ФАРМАКОКИНЕТИКА

F — 100%. Связь с белками крови 96%. Биотрансформация в печени. $T_{1/2}$ 5-30 ч. Клиренс, С1 млДминхкг) — 0,54±0,49. Элиминация — почечная (1-2% в неизменённом виде, 3-6% в виде конъюгатов).

ПОКАЗАНИЯ К ПРИМЕНЕНИЮ И ДОЗИРОВАНИЕ

- Неврозы.
- Психопатии (тревожное состояние, нервное напряжение, тревожность — *сравним с пропранололом или уступает ему, сравним с алпразоламом, ЗОмг/сут, сравним с 2 мг/сут пимозида,* навязчивость, раздражительность, психогенный ступор).
- Стресс.
- Невротическая головная боль.
- Кардиалгия.
- Каузалгия.
- Лицевой гемиспазм.
- Истерическое состояние.
- Реактивные депрессии *(большой депрессивный эпизод, в согетании с транквилизаторами — 20-60 мг/сут; возможно, более эффективен, гем транквилизатор в виде монотерапии).*
- Предменструальный синдром.
- Абстинентный синдром - *200 мг/сут, превосходит тиаприд, уступает клонидину;* наркомания, *опиоидная — сравним с метадоном* (алкоголизм — *целесообразность применения не установлена).*
- Вегетососудистая дистония, кожный зуд.
- Расстройства поведения у детей *(энурез, сравним с амитриптилином, уступает имипрамину).*
- Предоперационная премедикация больных.

Внутрь взрослым — по 5-10 мг 2-4 раза в сутки. При состоянии напряжения и беспокойства, сочетающемся с бессонницей, по 10-20 мг 1 раз за 1-2 ч до сна.

В психиатрической практике — первоначально 50-100 мг/сут, затем доза постепенно повышается до 300 мг/сут, которые разделяют на 3-4 приёма.

При алкогольном возбуждении возможно применение дозы более 300 мг/сут.

Детям в возрасте 4-7 лет — 5-10 мг/сут, 8-14 лет — 10-20 мг/сут, 15-18 лет — 20-30 мг/сут. Суточная доза всегда делится на 3-4 разовые дозы.

ПОБОЧНЫЕ ЭФФЕКТЫ

- Антероградная амнезия.
- Тревога.
- Спутанность сознания.
- Снижение умственной активности.
- Тахикардия, сердцебиение.
- При парентеральном введении: угнетение дыхания, апноэ, остановка сердца, гипотензия, брадикардия, мышечная слабость.

ПЕРЕДОЗИРОВКА

См. *Диазепам.*

ПРОТИВОПОКАЗАНИЯ

Гиперчувствительность, порфирия, алкогольная интоксикация, угнетение ЦНС различными веществами, миастения, шок, кома, лекарственная зависимость, закрытоугольная глаукома.

С осторожностью — гиперкинез, гипопротеинемия (заболевания, приводящие к её развитию), тяжёлая депрессия, органические заболевания головного мозга, бронхоспастический синдром, почечная/печёночная недостаточность, психозы (парадоксальное усиление симптоматики), нарушение глотания у детей.

БЕРЕМЕННОСТЬ

ФДА — категория D.

КОРМЛЕНИЕ ГРУДЬЮ

Проникает в грудное молоко.

КЛИНИЧЕСКИ ЗНАЧИМЫЕ ВЗАИМОДЕЙСТВИЯ

См. *Диазепам*.

РЕЗЮМЕ И ДОПОЛНИТЕЛЬНЫЕ СВЕДЕНИЯ

410 КИ с 1960 г.

См. *Диазепам.*

Препарат выбора для лечения опиоидной абстиненции (сравним с метадоном), энуреза (уступает имипрамину, сравним с амитриптилином), большого депрессивного эпизода (в сочетании с транквилизаторами), тревожности.

ХЛОРПРОМАЗИН (CHLORPROMAZINE)

ФАРМАКОЛОГИЧЕСКИЙ/ХИМИЧЕСКИЙ КЛАСС АТХ

Алифатическое производное фенотиазина.

ТЕРАПЕВТИЧЕСКИЙ КЛАСС АТХ

Антипсихотик/нейролептик.

МЕХАНИЗМ ДЕЙСТВИЯ

Конкурентная блокада постсинаптических дофаминергических $Б_2$-рецепторов мезолимбических структур головного мозга.

ФАРМАКОЛОГИЧЕСКИЕ ЭФФЕКТЫ

- Антипсихотический.
- Противорвотный: блокада $Б_2$-рецепторов в триггерной зоне рвотного центра, М-холиноблокирующее действие.
- Гипотензивный: блокада а-адренорецепторов автономной нервной системы.
- Экстрапирамидные двигательные реакции: блокада Dj-рецепторов нигро-стриатной системы.
- Анксиолитический, седативный, аналгезирующий: непрямое ослабление возбуждения в ретикулярной формации ствола мозга, вызывает амнезию путем подавления чувствительных импульсов.

- Антихолинергический, конкурентная блокада М-холинорецепторов.
- Подавление высвобождения гормона роста и стимуляция секреции пролактина гипофизом (блокада 0_2-рецепторов туберо-инфундибулярной системы).

ФАРМАКОКИНЕТИКА

F - 32+19, эффект пресистемной элиминации. Связь с белками крови - 90%. Биотрансформация в печени (CYP1A2, 2D6, 3A3/4) до активных и неактивных метаболитов. $T_{1/2}$ - 30+7. Элиминация метаболитов - преимущественно с жёлчью, почками <1.

ПОКАЗАНИЯ К ПРИМЕНЕНИЮ И ДОЗИРОВАНИЕ

- Психомоторное возбуждение (в том числе у больных шизофренией). При выраженном психомоторном возбуждении, судорожном синдроме, рвоте разовая начальная доза при в/м введении составляет 0,1-0,15 г. Для купирования острого возбуждения вводят в/в в дозах 0,05-0,075 г (2-3 мл 2,5% раствора) 1-2 раза в сутки.
- Острые бредовые состояния.
- Маниакальное и гипоманиакальное возбуждение при маниакально-депрессивном психозе.
- Острый психоз.
- Психические заболевания различного генеза, сопровождающиеся страхом, тревогой, возбуждением, бессонницей.
- Психопатия (в том числе у больных эпилепсией и органическими заболеваниями ЦНС).
- Алкогольный психоз.
- Тяжёлая тошнота и рвота, упорная икота.
- Для усиления действия анальгетиков при упорных болях.
- Заболевания, сопровождающиеся повышением мышечного тонуса: после нарушений мозгового кровообращения, столбняк (в комбинации с барбитуратами) и др. Для купирования психомоторного возбуждения при нарушении мозгового кровообращения, приступов икоты и непрерывной рвоты назначают в составе так называемых «литических смесей», содержащих в себе 1-2 мл 2,5% раствора хлорпромазина, 2 мл 2,5% раствора прометазина или 2 мл 2% раствора дифенгидрамина, 1 мл 2% раствора тримеперидина. Смесь вводят в/в или в/м 1-2 раза в сутки.
- В анестезиологии - премедикация и потенцирование наркоза, искусственная гипотермия (в составе так называемых литических смесей).
- Острая перемежающаяся порфирия (лечение).
- В дерматологии - зудящие дерматозы.

Внутрь, внутримышечно, внутривенно. Внутрь, в психиатрической практике - 0,3-0,5 г, поддерживающая терапия в амбулаторных условиях - 0,025-0,15 г. Внутримышечно или внутривенно, в виде 2,5% раствора. При внутримышечном введении разводить в 2-5 мл 0,25-0,5% раствора новокаина или изотонического раствора натрия хлорида. При внутривенном введении разводить в 20 мл 5% раствора декстрозы или изотонического раствора натрия хлорида. Вводить медленно, в течение 5 мин под контролем АД.

Высшие дозы для взрослых - внутривенно: разовая - 0,1 г, суточная - 0,25 г; внутримышечно: разовая - 0,15 г, суточная - 1 г. Ослабленным и пожилым больным, в зависимости от возраста, назначают до 0,3 г/сут.

ПОБОЧНЫЕ ЭФФЕКТЫ

- Двигательные нарушения; акатизия, острые дистонические экстрапирамидные реакции (NNH - 24) (чаще у молодых людей), паркинсонические экстрапирамидные эффекты (NNH - 10) (чаще у пожилых людей), поздняя дискинезия (чаще у пожилых людей, женщин, у больных с повреждением мозга), эпилептиформные припадки, депрессии, нейролептическая дисфория.

- Нечёткость зрения (антихолинергический эффект), отложение светонепроницаемого материала в роговице, хрусталике, сетчатке, пигментная ретинопатия, меланоз.
- Гипотензия (NNH - 12); удлинение Q-Г-интервала, трепетание и мерцание желудочков.
- Затруднение мочеиспускания, хронический запор, непроходимость кишечника.
- Фотосенсибилизация кожи, кожная сыпь, сопровождающаяся контактным дерматитом.
- Изменение картины крови (агранулоцитоз (в течение первых 3 мес лечения), лейкопения, тромбоцитопения), синдром, подобный СКВ, пневмония, (боль в груди, одышка, может быть бессимптомной).
- Холестатическая желтуха, тёмная моча.
- Нарушение терморегуляции, включая тепловой удар и гипотермию, нейролептический злокачественный синдром (НЗС).
- Сексуальная дисфункция, приапизм.

ПЕРЕДОЗИРОВКА

Смазанность речи, шатающаяся походка, брадикардия, затруднённое дыхание, выраженная слабость, спутанность сознания, ослабление рефлексов, сонливость, кома, судороги. Лечение симптоматическое. Специфического антидота нет. Не удаляется гемодиализом.

ПРОТИВОПОКАЗАНИЯ

Гиперчувствительность, тяжёлые сердечно-сосудистые заболевания (декомпенсированная сердечная недостаточность, тяжёлая артериальная гипотензия), выраженное угнетение функции ЦНС и коматозные состояния любой этиологии; травмы мозга, прогрессирующие системные заболевания головного и спинного мозга. Беременность, период кормления грудью, детский возраст (до 6 мес).

С осторожностью - алкоголизм (предрасположенность к гепатотоксическим реакциям), патологические изменения крови (нарушение кроветворения), рак молочной железы (в результате индуцированной фенотиазином секреции пролактина возрастает потенциальный риск прогрессирования болезни и резистентность к лечению эндокринными и цитостатическими препаратами), закрытоугольная глаукома, гиперплазия предстательной железы с клиническими проявлениями, печёночная и/или почечная недостаточность, язвенная болезнь желудка и двенадцатиперстной кишки (в период обострения); заболевания, сопровождающиеся повышенным риском тромбоэмболических осложнений; болезнь Паркинсона (усиливаются экстрапирамидные эффекты); эпилепсия; микседема; хронические заболевания, сопровождающиеся нарушением дыхания (особенно у детей); синдром Рейе (риск гепатотоксичности у детей и подростков, у которых можно предполагать синдром Рейе, повышен); кахексия, рвота (противорвотное действие фенотиазинов может маскировать рвоту, связанную с передозировкой других препаратов). Пожилой возраст.

БЕРЕМЕННОСТЬ

FDA категория СУ новорождённых детей отмечается длительная желтуха, гипо- и гиперрефлексия, экстрапирамидные эффекты.

КОРМЛЕНИЕ ГРУДЬЮ

Не применять в период кормления грудью.

КЛИНИЧЕСКИ ЗНАЧИМЫЕ ВЗАИМОДЕЙСТВИЯ

- Алкоголь и другие средства, вызывающие угнетение ЦНС - усиление угнетения.
- Трициклические антидепрессанты, мапротилин, ингибиторы МАО - удлинение и усиление седативного и антихолинергического эффектов.
- Средства для лечения гипертиреоза - риск развития агранулоцитоза.
- Препараты лития - снижение всасывания в ЖКТ, увеличение скорости выведения Lr почками, усиление выраженности экстрапирамидных нарушений.

- Эпинефрин (адреналин) - парадоксальное снижение АД и тахикардия.
- Леводопа - ослабляет эффект хлорпромазина.
- Метриксамид - уменьшает его эффект (снижает судорожный порог).
- Средства, вызывающие гипотензию, - тяжёлая гипотензия с обмороками.
- Средства, вызывающие экстрапирамидные реакции, - увеличение частоты и тяжести экстрапирамидных нарушений.

РЕЗЮМЕ И ДОПОЛНИТЕЛЬНЫЕ СВЕДЕНИЯ

Общие характеристики для фенотиазинов

По эффективности при поведенческих расстройствах у больных с деменцией препараты фенотиазинового ряда сопоставимы с препаратами бутирофенонового ряда.

У больных, получающих фенотиазины, может быть повышена потребность в рибофлавине.

Дозы подбирать индивидуально, путем увеличения, начиная с минимального уровня.

Противорвотное действие может маскировать признаки токсичности препаратов или затруднять диагностику состояний, первичным проявлением которых является тошнота. Не проявляют противорвотных свойств, когда тошнота является результатом вестибулярной стимуляции или местного раздражения ЖКТ.

Отличительные характеристики

Хлорпромазин используется в качестве эталона для сравнения других антипсихотических средств.

У пациентов, принимающих хлорпромазин, отмечается значительное увеличение массы тела.

1061 КИ с 1954 г.

КОД АТХ: N05A A01

ВОЗ: +

ТОРГОВЫЕ НАИМЕНОВАНИЯ, ФОРМЫ ВЫПУСКА И ПРОИЗВОДИТЕЛИ

Аминазин, драже 50 мг №10,100 мг №10, Акрихин ХФК ОАО - Россия; *Аминазин-Н.С.,* драже 25 мг №10, 50 мг №10, 100 мг №10, Щелковский витаминный завод ОАО - Россия.

ЦЕРЕБРОЛИЗИН (CEREBR0LYSIN)

ФАРМАКОЛОГИЧЕСКИЙ/ХИМИЧЕСКИЙ КЛАСС

Депротеинизированный гидролизат головного мозга свиньи / концентрат, содержащий низкомолекулярные пептиды.

ТЕРАПЕВТИЧЕСКИЙ КЛАСС

Нейрометаболический церебропротектор (ноотропное средство).

МЕХАНИЗМ ДЕЙСТВИЯ

Не установлен. Предположительно: низкомолекулярные пептиды (молекулярный вес <10 000 дальтон) проникают через ГЭБ, улучшают метаболизм, увеличивают потребление мозговой тканью глюкозы, кислорода, улучшают устойчивость к гипоксии.

ФАРМАКОЛОГИЧЕСКИЕ ЭФФЕКТЫ

- Нейропротекторный; функциональная нейромодуляция.
- Метаболический - повышение эффективности аэробного энергетического метаболизма.
- Нейротрофический - стимуляция образования синапсов, предотвращение активации клеток микроглии, индукции астроглиоза. После однократного введения нейротрофическая активность сохраняется ~8 ч.

ФАРМАКОКИНЕТИКА

Сложный состав не позволяет проведение фармакокинетических исследований.

ПОКАЗАНИЯ К ПРИМЕНЕНИЮ И ДОЗИРОВАНИЕ

- Цереброваскулярная недостаточность (дисциркуляторная энцефалопатия), ишемический инсульт (острая фаза и в стадии реабилитации), состояние после геморрагического инсульта.
- Диабетическая нейропатия (при сахарном диабете II типа) - по 5 мл препарата в 500 мл раствора Рингера, в/в капельно, 1 раз в день. Курс - 10 дней.
- Травматическое повреждение мозга (сотрясение мозга, черепно-мозговая травма, состояние после хирургического вмешательства на мозге).
- Задержка умственного развития у детей, снижение концентрации внимания у детей.
- Синдром деменции различного генеза (пресенильная - болезнь Альцгеймера (по 30 мл в/в 1 раз в день, курс - 4 нед), сенильная альцгеймеровского типа, сосудистая - мультифакторная форма, смешанные формы) - в/в 30 мл 2 раза в день или в/в капельно 15 мл в 200 мл физиологического раствора. Курс лечения - 28 инфузий.
- Эндогенная депрессия, резистентная к антидепрессантам - в/в 5-10 мл 10-15 дней.
  - Острое состояние (ишемический инсульт, черепно-мозговая травма, осложнение после нейрохирургических операций) - в/в капельно, в течение 60-90 мин 10-60 мл в 100-250 мл физиологического раствора; продолжительность курса -10-25 дней. Доказательных сведений к настоящему времени нет.
  - Резидуальный период инсульта и травматического повреждения мозга - в/в 5-10 мл в течение 20-30 дней. Доказательных сведений к настоящему времени нет.

ПРОТИВОПОКАЗАНИЯ

Гиперчувствительность, острая почечная недостаточность, эпилептический статус.

ПОБОЧНЫЕ ЭФФЕКТЫ

- Аллергические реакции.
- Гипертермия (на фоне быстрой в/в инфузий).
- Болезненность в месте введения.

КЛИНИЧЕСКИ ЗНАЧИМЫЕ ВЗАИМОДЕЙСТВИЯ

Антидепрессанты - усиление действия.

БЕРЕМЕННОСТЬ

FDA категория не определена. Не применять!

КОРМЛЕНИЕ ГРУДЬЮ

Нет сведений о проникновении в грудное молоко.

РЕЗЮМЕ И ДОПОЛНИТЕЛЬНЫЕ СВЕДЕНИЯ

- Доказательных сведений об эффективности при большинстве показаний к настоящему времени нет.
- Не представлен в Фармакопее США и в АТХ классификации.
- Сведения приведены по Государственному реестру лекарственных средств.

53 КИ с 1976 г.

КОД АТХ: -

ВОЗ: -

ТОРГОВЫЕ НАИМЕНОВАНИЯ, ФОРМЫ ВЫПУСКА И ПРОИЗВОДИТЕЛИ

Церебролизин, раствор для инъекций 1 мл №10, 5 мл №5,10 мл №5, 30 мл №1,30 мл №5, Эбеве Фарма ГмбХ Нфг.КГ - Австрия.

ЦИМЕТИДИН (CIMETIDINE)

ФАРМАКОЛОГИЧЕСКИЙ/ХИМИЧЕСКИЙ КЛАСС АТХ

Блокатор Н -рецепторов гистамина, производное имидазола.

ТЕРАПЕВТИЧЕСКИЙ КЛАСС АТХ

Средство для лечения язвенной болезни желудка и двенадцатиперстной кишки и ГЭРБ.

МЕХАНИЗМ ДЕЙСТВИЯ

Конкурентная обратимая блокада H_2-гистаминовых рецепторов, в том числе париетальных клеток слизистой желудка.

ФАРМАКОЛОГИЧЕСКИЕ ЭФФЕКТЫ

- Торможение гистаминопосредованной базальной и стимулированной секреции хлористо-водородной кислоты. Время достижения максимального эффекта (внутрь) — 1-2 ч, длительность действия — угнетение ночной секреции — 6-8 ч, базальной секреции — 4-5 ч.
- Ингибирование цитохромов Р450, Р448.
- Антиандрогенное действие (блокада рецепторов дигидротестостерона).
- Транзиторное повышение уровня пролактина в сыворотке крови (при внутривенном введении).

ФАРМАКОКИНЕТИКА

F - 60-70%. Связь с белками крови 15-20%. Биотрансформация в печени. Эффект пресистемной элиминации 30-35%. $T_{1/2}$ ~2 ч (внутрь), 1,6-2,1(парентерально). Элиминация - почками в неизменённом виде 48% (внутрь), 78% (парентерально), и в виде неактивных метаболитов. Клиренс — 450-650 мл/мин. Проникает через ГЭБ, плаценту.

ПОКАЗАНИЯ И ДОЗИРОВАНИЕ

- Язвенная болезнь желудка и двенадцатиперстной кишки: обострение — 400-800 мг/сут в 1-2 приёма, до 2,4 г/сут, длительность 4-8 недель, профилактика — 400 мг на ночь.
- Рецидивирующие послеоперационные язвы, терапия и профилактика повреждений слизистой оболочки ЖКТ (в том числе стрессовые *(200-400 мг 6 раз в день)* и лекарственные) — внутривенно медленно (максимальная скорость инфузии — 150 мг/час) — 200 мг 5-10 раз в сутки, или внутрь — 200-400 мг каждые 4-6 ч.
- Рефлюкс-эзофагит - 800-1600 мг в 2-4 приёма (во время еды, на ночь) 4-8 нед.
- Синдром Золлингера-Эллисона — 1,6-2 г/сут.
- НПВС-гастропатии - 400 мг/сут.
- Эрозивный гастрит 800 мг/сут.
- Кровотечения из верхних отделов ЖКТ (в том числе послеоперационные — 200-400 мг 6 раз в день) - в/в, по 200 мг 8-10 раз в сутки (до 1,6-2 г/сут).

ПОБОЧНЫЕ ЭФФЕКТЫ

- При внутривенном введении.

  Брадикардия, спутанность сознания (чаще у пожилых больных), тахикардия, АВ-блокада, асистолия, гипотензия.
- При приёме внутрь.

  Антиандрогенный эффект (гинекомастия, снижение потенции) — при длительном применении - больше 1 года (4%) - обратим при прекращении терапии.

  <2% — тошнота, рвота, диарея или запор, повышенная утомляемость, сонливость, головокружение, головная боль, парестезии, депрессия, галлюцинации; миалгия.

  При резкой отмене — обострение язвенной болезни.

  Аллергические реакции, повышение температуры, повышение активности трансаминаз сыворотки.

  Редко: нейтропения, агранулоцитоз, тромбоцитопения.

ПЕРЕДОЗИРОВКА

Тревога, брадикардия/тахикардия, угнетение дыхательного центра. Антидота нет. Лечение симптоматическое.

ПРОТИВОПОКАЗАНИЯ

Гиперчувствительность, печёночная и/или почечная недостаточность, нейтропения, беременность, период кормления грудью, детский возраст (до 14 лет).

С осторожностью при сердечной недостаточности, заболеваниях органов кроветворения.

БЕРЕМЕННОСТЬ

ФДА — категория В.

КОРМЛЕНИЕ ГРУДЬЮ

Проникает в грудное молоко. Прекратить кормление грудью при необходимости лечения циметидином!

КЛИНИЧЕСКИ ЗНАЧИМЫЕ ВЗАИМОДЕЙСТВИЯ

- Препараты, подвергающиеся микросомальному окислению в системе цитохрома Р450 (непрямые антикоагулянты — производные кумарина, пропранолол, метопролол, блокаторы кальциевых каналов, трициклические антидепрессанты, хлордиазепоксид, диазепам, мидазолам, лидокаин, хинин, фенитоин, теофиллин, аминофиллин, кофеин, метронидазол, циклоспорин), - увеличение их Т и усиление действия.
- Алкоголь — повышение его уровня в крови и активности/токсичности.
- Антацидные средства, сукральфат — снижение всасывания блокаторов H_2-рецепторов гистамина — разобщить приём во времени на 1-2 ч.
- Кетоконазол, итраконазол - уменьшение всасывания и эффективности.

РЕЗЮМЕ И ДОПОЛНИТЕЛЬНЫЕ СВЕДЕНИЯ

2315 КИ с 1975 г.

- Перед началом терапии исключить наличие злокачественного процесса (особенно при язве желудка), так как лечение, маскируя симптоматику, может отсрочить постановку правильного диагноза.
- Блокаторы H_2-рецепторов при гастроэзофагеальной рефлюксной болезни уступают по эффективности ингибиторам протонового насоса.
- Блокаторы H_2-рецепторов при неязвенной диспепсии уступают по эффективности прокинетикам.
- При язвенных кровотечениях уменьшают потребность в хирургическом вмешательстве, но не влияют на вероятность повторного кровотечения и смертность.

ОТЛИЧИТЕЛЬНЫЕ ХАРАКТЕРИСТИКИ

- Выражение ингибирует цитохромы Р450 и влияет на фармакокинетику лекарственных препаратов, метаболизирующихся цитохромами Р450.
- Циметидин (800 мг) уступает по способности подавлять секрецию HCl у больных язвенной болезнью по сравнению с ранитидином (300 мг).
- Циметидин (800 мг) уступает по способности подавлять секрецию HCl у здоровых добровольцев по данным 24-часовой pH-метрии по сравнению с ранитидином (300 мг) и фамотидином (40 мг).

ЦИННАРИЗИН (CINNARIZINE)

ФАРМАКОЛОГИЧЕСКИЙ/ХИМИЧЕСКИЙ КЛАСС АТХ

Анти-вертиго средство / блокатор кальциевых каналов.

ТЕРАПЕВТИЧЕСКИЙ КЛАСС АТХ

Анти-вертиго средство.

МЕХАНИЗМ ДЕЙСТВИЯ

Селективная блокада медленных кальциевых каналов, уменьшение поступления Ca^{21}в клетки, снижение тонуса гладкой мускулатуры артериол; усиление вазодилатирующего действия углекислого газа.

ФАРМАКОЛОГИЧЕСКИЕ ЭФФЕКТЫ

- Дилатация сосудов головного мозга, без существенного влияния на АД.
- Уменьшение реакции сосудов на сосудосуживающие вещества: норэпинефрин, ангиотензин, вазопрессин, серотонин.
- Антигистаминный.
- Уменьшение возбудимости вестибулярного аппарата, понижение тонуса симпатической нервной системы, повышение эластичности мембран эритроцитов, их способности к деформации, снижение вязкости крови; увеличение устойчивости мышц к гипо- и аноксии.

ФАРМАКОКИНЕТИКА

Биотрансформация в печени, связь с белками крови - 91%. $T_{1/2}$ -4 ч. Элиминация метаболитов: 1/3 почками, 2/3 - кишечником.

ПОКАЗАНИЯ К ПРИМЕНЕНИЮ

- Ишемический инсульт, постинсультные состояния (ишемический, геморрагический инсульт) [25-50 мг 3 раза в сутки, в каплях - 8 капель 3 раза в сутки, или по 1 капсуле (75 мг) 1 раз в сутки]; реконвалесценция после ЧМТ.
- Дисциркуляторная энцефалопатия.
- Вестибулярные нарушения [в том числе болезнь Меньера, головокружения *(эффективность меньше, гем у дотаризина, бетагистина),* шум в ушах, нистагм, тошнота и рвота лабиринтного происхождения] - 50 мг 3 раза в сутки.
- Профилактика кинетозов *(«дорожная болезнь» — морская и воздушная болезни - менее эффективен, гем скополамин, но более безопасен)* — 50 мг за 30 мин перед поездкой, при необходимости - приём повторить через 6-8 ч.
- Мигрень (профилактика приступов).
- Сенильная деменция, снижение и потеря памяти.
- Нарушение периферического кровообращения (эффективность недоказана) (облитерирующий атеросклероз, облитерирующий тромбангит, болезнь Рейно, болезнь Бюргера, диабетическая ангиопатия, тромбофлебит, трофические нарушения, трофические и варикозные язвы, предгангренозные состояния, парестезии, ночные спазмы и похолодания конечностей, «перемежающаяся» хромота) — 50-75 мг 3 раза в сутки.

Внутрь, после еды. Максимальная суточная доза - 225 мг. При высокой чувствительности к препарату лечение начинают с 1/2 дозы, увеличивая её постепенно. Длительность приёма — непрерывно от нескольких недель до нескольких месяцев.

ПРОТИВОПОКАЗАНИЯ

Гиперчувствительность.

С осторожностью! Болезнь Паркинсона (назначать только тогда, когда преимущество применения препарата превышает риск ухудшения состояния).

ПОБОЧНЫЕ ЭФФЕКТЫ

Сонливость, утомляемость, головная боль, снижение АД, потливость, депрессия; экстрапирамидные расстройства, тремор конечностей, повышение мышечного тонуса, гипокинезия; сухость во рту, боль в эпигастральной области, диспепсия, холестатическая желтуха; аллергические реакции (кожная сыпь), развитие волчаночноподобного синдрома; увеличение массы тела.

ПЕРЕДОЗИРОВКА

Рвота, сонливость, тремор, чрезмерное снижение АД, кома. Антидота нет. Терапия симптоматическая.

КЛИНИЧЕСКИ ЗНАЧИМЫЕ ВЗАИМОДЕЙСТВИЯ

- Этанол, ноотропные, седативные, гипотензивные средства - усиление эффекта.

• Гипертензивные средства - уменьшение их эффекта.

БЕРЕМЕННОСТЬ

FDA категория не определена.

КОРМЛЕНИЕ ГРУДЬЮ

Нет сведений о проникновение в грудное молоко. Применение не рекомендуется.

РЕЗЮМЕ И ДОПОЛНИТЕЛЬНЫЕ СВЕДЕНИЯ

• Снижает тошноту и головокружение (75 мг 3 раза в день) на фоне химиотерапии при совместном применении с метоклопрамидом (1 мг 3 раза в день) и лоразепамом (1 мг 1 раз в день).

• Не представлен в Фармакопее США

137 КИ с 1966 г.

КОД АТХ: N07CA02

ТОРГОВЫЕ НАИМЕНОВАНИЯ, ФОРМЫ ВЫПУСКА И ПРОИЗВОДИТЕЛИ

Стугезин, таблетки 25 мг №50, Брынцалов-А ЗАО - Россия; *Циннаризин,* таблетки 25 мг №50, Фармасинтез ОАО (Иркутск) - Россия; *Циннаризин,* таблетки 25 мг №20, Нижфарм ОАО - Россия; *Циннаризин,* таблетки 0,025 г №50, Биосинтез ОАО (Пенза) - Россия

ПРЕДМЕТНЫЙ УКАЗАТЕЛЬ

А

Аминазин 792
Аминофиллин 683
Амитриптилин 687
Ампутации 426
  неполные 426
  полные 426
Анальгин 748
Антропометрия 24
Артроскопия суставов 121
  голеностопного 165
  кистевого 132
  коленного 142
  локтевого 127
  плечевого 121
  тазобедренного сустава 135
Аскорбиновая кислота 692
Аускультация 17
Ацетилсалициловая кислота 695

Б

Бетаметазон 699
Биопсия 22
  аспирационная 22
  открытая 22
  пункционная 22
Блокада 235
  бедренного нерва 237
  внутритазовая по Школьникову-Селиванову 236
  запирательного нерва 237
  места перелома 236
  пресакральная 237
  седалищного нерва 237
  футлярная по Вишневскому 236
  шейная вагосимпатическая по Вишневскому 236
Болезнь
  травматическая 198

В

Вальпроевая кислота 702
Видеорегистрация 29
Винпоцетин 704
Витамин С 692
Вывих 82
  бедра 112
    запирательный 113
    надлонный 112
    передний 113
    подвздошный 112
    седалищный 112
  врождённый 82
  голени 115
  головки лучевой кости 106
  застарелый 82
  кисти 106
    перилюнарный 108
  ключицы 84
    акромиального конца 84
    грудинного конца 86
  ладьевидной кости 108
  несвежий 82
  открытый 82
  пальцев стоп 119
  плеча 88
    застарелый 96
    привычный 97
  полулунной кости 109
  предплечья 104
    обеих костей 105
  приобретённый 82
  пястных костей 109
  свежий 82
  стопы 116
    в суставе Лисфранка 118
    в суставе Шопара 118
  таранной кости 117
  травматический 82
  фаланг пальцев 109

Галоперидол 706
Гамма-аминомасляная кислота 708
Гематома
  внутрижелудочковая 473
  внутримозговая 472
  внутричерепная надоболочечная 466

субдуральная 468
экстрадуральная 466
эпидуральная 466
Гемоторакс 627
Гепарин 709
Гигрома субдуральная 470
Гониометрия 24, 25
Гравитационная терапия 293

Д

Диадинамические токи 307
Диазепам 713
Диазолин 746
Динамометрия 24, 25, 26
Дипиридамол 716
Дипирон 746
Дифенгидрамин 718
Длина
анатомическая 19
функциональная 19

И

Измерение длины конечностей 18
окружности конечностей 18
Иммобилизация 240
лечебная 241
транспортная 240
Инозин 722
Исследование
биохимическое 21
гистологическое 21
кала 21
крови 20
мочи 21
проекционное 28
рентгенологическое 22
ультразвуковое 24
функциональное 24

К

Кальция хлорид 724
Карбамазепин 725
Каротидная ангиография 456
Кеторолак 728
Клинические анализы 20
Клинический анализ движений 25
Клонидин 731
Компьютерная рентгеновская томография 23
Консервация ишемизированных тканей 428
Корвалол 753,754
Кость 207
Краниография 456
Крашсиндром 35
Кровоизлияние субарахноидальное 474
Кровотечение 77
артериальное 78
венозное 78
внутреннее 78
вторичное
позднее 78
ранне 78
капиллярное 78
наружное 78
паренхиматозное 78
первичное 78

Л

Леводопа + бенсеразид 733
Леводопа + карбидопа 735
Левомепромазин 737
Лечебная гимнастика 292,305
Ложный сустав 312

М

Мебгидролин 745
Метамизол натрий 746
Метилэтилпиридинола гидрохлорид 749
Методика обследования 15
Микрохирургия 423
Морфин 751
Морфин + Кодеин + Наркотин + Папаверин + Тебаин 750
Мяты перечной масло + Фенобарбитал + Этилбромизовалерианрианат 753

Н

Натрия хлорид 754
Неостигмин 756
Нестабильность
атлантоосевая 495
коленного сустава 152
плечевого сустава 122
Ницерголин 758
для инъекций 0,004 г 759
Нулевое положение 17

О

Обследование больного 15
Объём движений 17

Оксигенобаротерапия 293
Операция
Weber 354
Андина 100
Андреева-Бойчева 101
Аршина 312
Ахмедзянова 102
Беннеля 86
Бома 86
Вайнштейна 101
Гей Гровса-Смитса 60
Дебейра 44
Ждена 102
Кемпбелла 55
Котельникова 61, 63
Краснова 99,104, 395
Ланге 102
Марксера 87
Мегнуссона-Стэка 101,102
Мирошниченко 395
Пат-Гуталье 44
Свердлова 102
Уоткинса-Каплана 86
Эдвардса 56
Эдена 100
Опрос больного 15
Осмотр больного 15
Остеосинтез
зуба аксиса 512
интрамедуллярный 254
компрессионный 256
стержневыми аппаратами наружной фиксации 284
чрескостный 264
бедренной кости 270
костей голени 273
костей предплечья 268
плечевой кости 267
при открытых переломах 283
при политравме 282
Остеосцинтиграфия 23

П

Пальпация 16
Паралич
верхний 72
Дежерин-Клюмпке 72
Дюшенна-Эрба 72
нижний 72
Парацетамол 761
Пентоксифиллин 763
Перелом 168
атланта 491
боковых масс 494
взрывные 494
передней дуги 493
сочетанный 496
бедренной кости 380
диафизарного отдела 386
мыщелков 398
проксимального отдела 381,384,386
Беннетта 373
болыпеберцовой кости 403
внтурисуставной 197
голени 403
грудины 318
губчатых костей 198
диафизарный 197
зуба аксиса 498
ключицы 319
кольца аксиса 504
костей
образующих коленный сустав 396
запястья 368,371
кисти 366
костей
предплечья 351, 356
венечного отростка локтевой кости 355
локтевого отростка 353
тела 355
костей
предплюсны 416
стопы 415
черепа 477
ладьевидной 368
лодыжки
обеих 411
одной 410
локтевой кости 360
лопатки 325
лучевой кости 359
в типичном месте 364
малоберцовой кости 406
мышелков затылочной кости 489
мыщелков голени 398
надколенника 400
пальцев кисти 375
плечевой кости 329
анатомической шейки 331
блока 348
бугорков 338
в месте образования локтевого сустава 346
головки 331
головки мыщелка 348
дистального конца 344

краевые 349
мышелков 346
надбугорковые переломы 331
надмыщелков 346
подбугорковые переломы 332
проксимального конца 330
тела 339
хирургической шейки 332
плюсневых костей 420
полулунной кости 370
пястной кости 373
пястных костей 371
пяточной кости 417
рёбер 315
свода черепа 479
таранной кости 416
типы 171
бедренная кость 180,181,183
болыпеберцовая и малоберцовая кости 185,186,188
вертлужная впадина 194
лодыжки 189
лучевая и локтевая кость 175,177
плечевая кость 171,172,174
позвоночник 191
политравма 196
тазовое кольцо 193
фаланг пальцев стопы 421
Переломовывих
Галеацци 362
костей предплечья 360
Монтеджи 360
Перкуссия 17
Пирацетам 765
Пиридоксин 768
Пневмоторакс 626
Повреждения
костей 634
мышц 40
мягких тканей 32
почек 634
задней крестообразной связки 156
краниовертебральные 487
менисков коленного сустава 49
мозга диффузное аксональное 476
мочевого пузыря 581
закрытые 582
открытые 590
мочеиспускательного канала 595
закрытые 596
открытые 602
надкостницы 70
нерва
бедренного 74
болыпеберцового 74
длинного грудного 73
кожномышечного 73
локтевого 74
лучевого 73
малоберцового 74
подкрыльцового 73
подлопаточного 73
седалищного 74
срединного 73
нервов конечностей 71
органов брюшной полости 633
плечевого сплетения 72
позвоночника 486
грудного отдела 536
нижнего шейного отдела 517
поясничного отдела 536
шейного отдела 486
предстательной железы 606
связок
голеностопного сустава 67
дистального межберцового соединения 68
коленного сустава 52
коленного сустава боковых 53
коленного сустава крестообразных 58
первого пястно-фалангового сочленения 70
семенных пузырьков 606
сухожилий 41
таза 562
тазовых органов 562,581
Повязки
Вельпо 240
гипсовые 241
корсет 243
лонгетные 242
мостовидные 243
окончатые 243
циркулярные 242
шарнирно-гипсовая 243
этапные 243
Дезо 240
мягкотканные 240
Подометрия 25
Политравма 609
Прозерин 758
ПрозеринДарница 758
Прозерина таблетки 0,015 г 758
Пропранолол 774
Пункция
голеностопного сустава 239
коленного сустава 239

локтевого сустава 238
лучезапястного сустава 239
плечевого сустава 238
суставов 238
тазобедренного сустава 239

Р

Разрыв 34
вращательной манжеты плеча 42
мышц 40
связок
надколенника 66
коленного сустава 53
сухожилия
ахиллова 48
длинной головки двуглавой мышцы плеча 41
сгибателей пальцев кисти 44
четырёхглавой мышцы бедра 47
Разрыв
диафрагмы 631
связок коленного сустава крестообразных 58
Рана 76
Раневой процесс 77
Растяжение 34
Реплантация
пальцев кисти 434, 439
сегмента кисти 437
Ритмическая гальванизация 307

С

Светолечение 307
Сдавление головного мозга 462
Сермион 759
Сила мышечная 20
Симптом
Apley 144
Bragarda 144
Lahman 147
McMurray 144
Steimann 144
Бабича 98
Байкова 50,144
Белера 144
Брудзинского455, 461
Вайнштейна 98
Гайдукова 144
Гирголава 382
Дедушкина-Вовченко 144
дислокационный 455
заднего выдвижного ящика 58
зацепки 144
Зельдовича 586
зигзагообразности 480
Кернига 455,461
клавиши 85
колпака 393
Краснова 144
ладони 50,144
Ланда 144
Леклерка 42
лестницы 144
линейного просветления 480
линзы 392, 393
льдинки 480
Манна-Гуревича 454
Мерке 144
мокрой тряпки 74
молнии 480
Новотельнова 98
ножниц 98
осевой нагрузки 16
очков 478
падающего флажка шахматных часов 43
падающей руки 42
Пайра 145
переднего выдвижного ящика 58
переднего динамического подвывиха голени 147
Перельмана 50,144
прерванного вдоха 316
прилипшей пятки 66,386
прироста ткани 152
прозрачности 480
пружинящего сопротивления 83,89
раздвоения 480
Раубера 145
сапога 392
сгибательной контрактуры 50
смены точки ротации 147
снижения силы дельтовидной мышцы 98
Степанова 98
треугольной подушки 326
Тёурнера 144
Хаджистамова 145
Чаклина 50,144
Щёткина-Блюмберга 633
Симптомы
менингеальные 454
общемозговые 453
очаговые 454
стволовые 455
Синдром
амнестический 475

Байуотерса 35
бронхообструктивный 622
Броун-Секара 521
бульбарный 455
верхнестволовой 455
гипертензионный 452,455
гипотензионный 452,455
горметонии 472
длительного раздавливания 35
Зудека 299,302
краш 35
лобнокаллёзный 471
мезодиэнцефальный 455
миоренальный 35
мозжечкового намёта 475
нижнестволовой 455
нормотензионный 452
освобождения 35
посттрепанационный 485
размозжения 35
реплантированной конечности 428
шокового лёгкого 627
Сотрясение головного мозга 458
Спондилодез
атлантоаксиальный задний 510
noGallie 511
по Magerl 512
межтеловый передний 514
окципитоаксиальный 508
передний C_2-C_3 516
Сроки нетрудоспособности 660
Стабилометрия 25, 27
Стереофотография 28

Т

Теплолечение 307
Тизерцин 739
Токсикоз травматический 35
Томография
Магнитно-резонансная 23
рентгеновская компьютерная 23
Торакоскопия 631
Травма
груди 622
шейнозатылочная 487
Трамадол 777
Трахеостомия 632
Треугольник
Гютера 17
Тримеперидин 780
Трудоспособность 647

У

Ультразвуковое сканирование 24
Ультразвук 307
Ушиб 32
головного мозга 460
лёгкого 630
сердца 629

Ф

Фенкарол 788
Фенобарбитал 781
Физиотерапия 306
Фотография 28
Фуросемид 785

Х

Хифенадин 787
Хлорпромазин 789

Ц

Церебролизин 792
Циннаризин 795

Черепно-мозгоаая травма 451

Ш

Шины 241
Бёлера 241
Виноградова 241
Дитерихса 241
Еланского 241
стандартные 241
Шок 612

Э

Электромиография 24, 25
Электрофорез 306
Эмоксипин 750
Эуфиллин 687
раствор для инъекций 2,4% 687
таблетки 0,15 г 687
Эхоэнцефалография 456

Подписано в печать 12.10.2007. Формат 70x100 1/16.
Бумага офсетная. Печать офсетная. Обьём 50,5 п.л. + 1 п.л. цв. вкл.
Тираж 2000 экз. Заказ № 1396

Издательская группа «ГЭОТАР-Медиа».
119828, ул. Малая Пироговская, 1а,
тел.: (495) 921-39-07, факс: (495) 246-39-07,
e-mail: info@geotar, http://www.geotar.ru

Отпечатано в ООО «Чебоксарская типография № 1».
428019, г. Чебоксары, пр. И. Яковлева, 15

ISBN 978-5-9704-0571-0