

# **Анатомия головы и шеи. Введение в клиническую анатомию**

Библиография Анатомия головы и шеи. Введение в клиническую анатомию [Электронный ресурс] /

Баженов Д.В., Калиниченко В.М. - М. : ГЭОТАР-Медиа, 2014. -

<http://www.studentlibrary.ru/book/ISBN9785970430989.html>

Авторы Баженов Д.В., Калиниченко В.М.

Издательство ГЭОТАР-Медиа

Год издания 2014

Прототип Электронное издание на основе: Анатомия головы и шеи. Введение в клиническую анатомию :

учеб. пособие для студентов учреждений высш. проф. образования, обучающихся по специальности 31.05.03

"Стоматология" по дисциплине "Анатомия человека - анатомия головы и шеи" / Д. В. Баженов, В. М.

Калиниченко. - М. : ГЭОТАР-Медиа, 2014. - 464 с. : ил. - ISBN 978-5-9704-3098-9.

## Оглавление

ПРЕДИСЛОВИЕ .....	3
ГЛАВА 1. КОСТИ ЧЕРЕПА.....	5
ГЛАВА 2. СОЕДИНЕНИЯ ЧЕРЕПА.....	47
ГЛАВА 3. ЧЕРЕП В ЦЕЛОМ.....	56
ГЛАВА 4. ВОЗРАСТНЫЕ, ИНДИВИДУАЛЬНЫЕ И ПОЛОВЫЕ ОСОБЕННОСТИ СТРОЕНИЯ ЧЕРЕПА .....	78
ГЛАВА 5. МЫШЦЫ И ФАСЦИИ ГОЛОВЫ .....	102
ГЛАВА 6. МЫШЦЫ И ФАСЦИИ ШЕИ. ТОПОГРАФИЯ ШЕИ.....	139
ГЛАВА 7. ПОЛОСТЬ РТА .....	167
ГЛАВА 8. ОРГАНЫ ПОЛОСТИ РТА.....	196
ГЛАВА 9. ГЛОТКА .....	327
ГЛАВА 10. СОСУДИСТАЯ СИСТЕМА ЛИЦА, ОРГАНОВ ПОЛОСТИ РТА, ШЕИ.....	351
ГЛАВА 11. ИННЕРВАЦИЯ ЛИЦА, ОРГАНОВ ПОЛОСТИ РТА, ГЛОТКИ.....	403
РЕКОМЕНДУЕМАЯ ЛИТЕРАТУРА.....	466

# ПРЕДИСЛОВИЕ

*Нашему Учителю профессору Ивану Сергеевичу Кудрину посвящаем*

С переходом обучения в медицинских вузах на новый Федеральный государственный образовательный стандарт высшего профессионального образования перед кафедрами медико-биологического профиля встала задача максимально приблизить содержание их дисциплин к запросам клинических кафедр и врачебной практики. Мы считаем, что для этого было бы целесообразно на кафедрах анатомии человека ввести в преподавание отдельных разделов учебной программы вводный курс в клиническую (прикладную) анатомию, освоение которой заканчивается на выпускающих кафедрах.

На стоматологическом факультете такой курс может быть назван «Введение в клиническую стоматологическую анатомию» или шире - «Введение в клиническую анатомию головы и шеи».

Клиническая анатомия является ассоциативной многопрофильной дисциплиной, включающей базовые сведения классической систематической описательной нормальной анатомии и ее ветвей (направлений) - топографической, хирургической, рельефной, ориентирной, проекционной, пластической, функциональной, возрастной, типовой, вариантной анатомии. Их объединяют прикладной характер и прочная связь с практической медициной.

В пособии представлена клиническая анатомия органов полости рта и смежных областей. Основой при его написании послужило учебное пособие для студентов стоматологических факультетов «Анатомия органов полости рта» (1968) профессора И.С. Кудрина - нашего учителя, создавшего и долгое время возглавлявшего кафедру нормальной анатомии в Калининском государственном медицинском институте (ныне Тверская государственная медицинская академия). В ходе переработки этого пособия реализована изложенная выше концепция о клинической анатомии, ее составляющих и вводном курсе в нее на начальном этапе обучения студентов-стоматологов. При описании многих анатомических структур (образований) подчеркнуты клиническое значение и важность их знания, возможности применения в практической работе, что является одним из способов формирования у студентов младших курсов осознанной мотивации к глубокому изучению анатомии.

Структурно фактический материал пособия изложен по принципу систематической анатомии - в логической последовательности изучения программы и по главам, каждую из которых завершают «Примерные вопросы для самоконтроля», что позволит студентам проверять уровень подготовки к занятиям.

Латинско-русские названия анатомических образований даны в соответствии с Международной анатомической терминологией (МАТ, 1998, 2003) и официальным списком русских эквивалентов. Однако в ряде случаев приведены и названия из предыдущих анатомических номенклатур, которые продолжают широко использоваться в медицинской литературе и врачами-стоматологами.

Пособие прежде всего предназначено студентам стоматологических факультетов, изучающим анатомию человека, однако надеемся, что оно будет востребовано студентами старших курсов и на последипломном этапе образования, а также практикующими врачами-стоматологами.

Представленное учебное пособие во многом носит инновационный характер и, возможно, содержит спорные мнения. Будем искренне благодарны за критические и конструктивные замечания, рекомендации, которые позволят в дальнейшем улучшить пособие.

Большую помощь в процессе работы нам оказали коллеги по кафедре - доценты, старшие преподаватели, ассистенты. Выражаем всем свою благодарность за замечания и предложения, которые были учтены при подготовке материала к изданию.



# ГЛАВА 1. КОСТИ ЧЕРЕПА

Скелетом головы является череп (*cranium*). В нем выделяют 2 отдела: лицевой череп (висцерокраниум) - *cranium faciale (viscerocranium)* и мозговой череп (нейрокраниум) - *cranium cerebrate (neurocranium)*.

В состав лицевого черепа (рис. 1.1) входят парные кости: верхняя челюсть, нижняя носовая раковина, нёбная, скуловая, носовая и слезная, а также непарные: нижняя челюсть, сошник и подъязычная кость.

Мозговой череп образован парными височной и теменной костями и непарными: лобной, затылочной, решетчатой и клиновидной (рис. 1.2).

Такое деление костей черепа несколько условно, так как, например, чешуя лобной кости участвует в формировании мозгового черепа, а глазничные и носовая ее части вместе с решетчатой костью входят в состав стенок полостей носа и глазниц, относящихся к лицевому черепу.

## 1.1. СТРУКТУРНО-ФУНКЦИОНАЛЬНЫЕ ОСОБЕННОСТИ КОСТЕЙ МОЗГОВОГО ЧЕРЕПА

Внешнее строение каждой из костей мозгового черепа рекомендуем предварительно изучить по любому учебнику и атласу анатомии человека, так как знание их необходимо для усвоения излагаемого нами материала по функциональной анатомии жевательного аппарата.

Мозговой череп являетсяместилищем головного мозга, его опорой и защитой; в залегающих в его основании пирамидах височных костей находятся среднее и внутреннее ухо - органы слуха и равновесия; другие образующие его кости участвуют в формировании глазниц, полости носа. На мозговой череп передается жевательное давление, возникающее при механической обработке пищи в полости рта.

В мозговом черепе выделяют верхнюю часть - свод черепа (*calvaria*) и нижнюю - основание черепа (*basis cranii*).

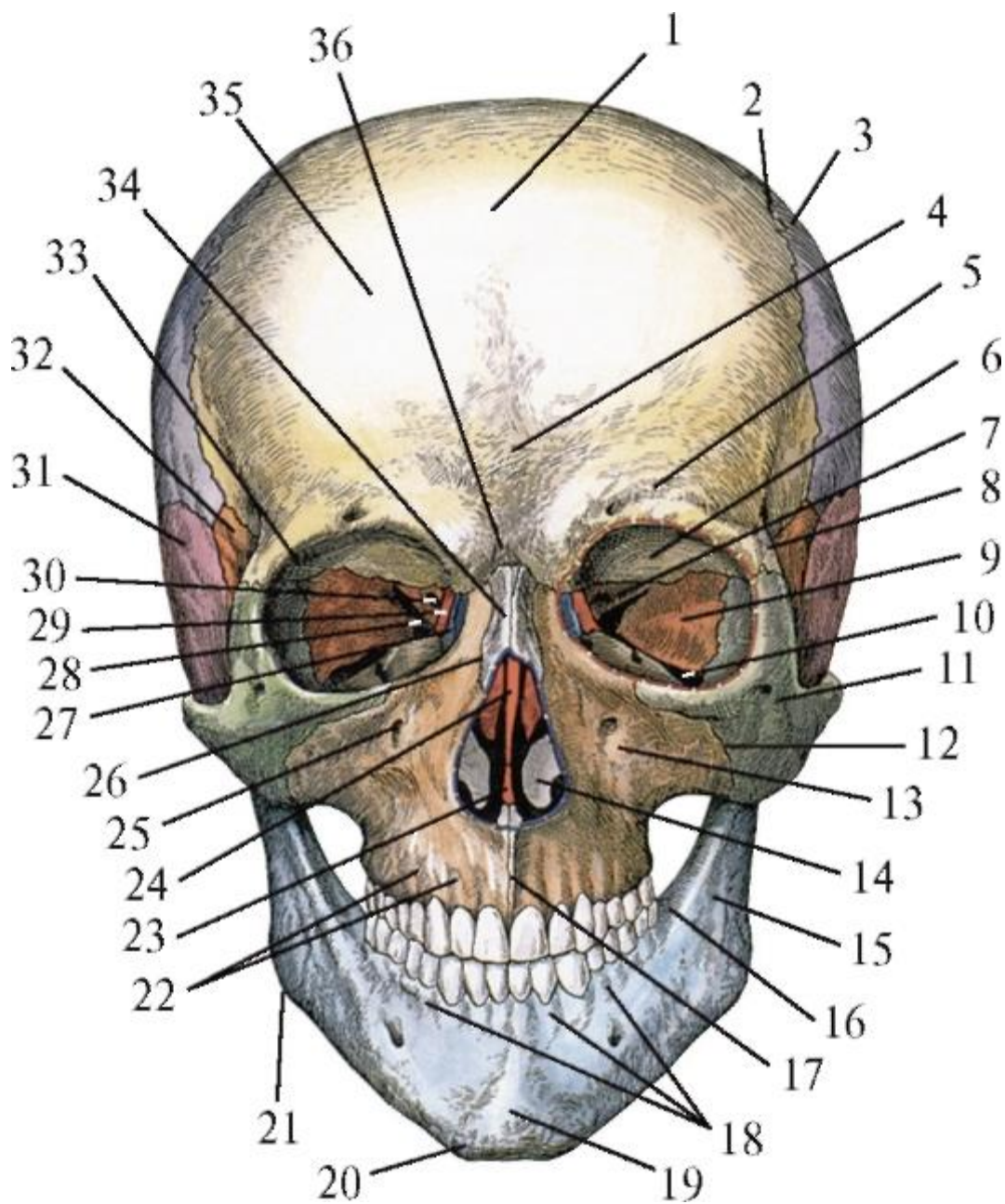


Рис. 1.1. Череп. Вид спереди: 1 - лобная чешуя; 2 - венечный шов; 3 - теменная кость; 4 - лобный шов; 5 - надбровная дуга; 6 - глазничная часть лобной кости; 7 - малое крыло клиновидной кости; 8 - скуловой отросток лобной кости; 9 - глазничная поверхность большого крыла клиновидной кости; 10 - нижняя глазничная щель; 11 - скуловая кость; 12 - скуловерхнечелюстной шов; 13 - передняя поверхность тела верхней челюсти; 14 - нижняя носовая раковина; 15 - косая линия нижней челюсти; 16 - позадиомолярная ямка; 17 - межверхнечелюстной шов; 18 - альвеолярные возвышения нижней челюсти; 19 - подбородочный выступ; 20 - подбородочный бугорок; 21 - угол нижней челюсти; 22 - альвеолярные возвышения верхней челюсти; 23 - носовая перегородка (сошник); 24 - носовая перегородка (перпендикулярная пластинка решетчатой кости); 25 - подглазничное отверстие; 26 - носоверхнечелюстной шов; 27 - слезная кость; 28 - верхняя

глазничная щель; 29 - глазничная пластинка решетчатой кости; 30 - зрительный канал; 31 - чешуйчатая часть височной кости; 32 - височная поверхность большого крыла клиновидной кости; 33 - ямка слезной железы; 34 - носовая кость; 35 - лобный бугор; 36 - глабелла

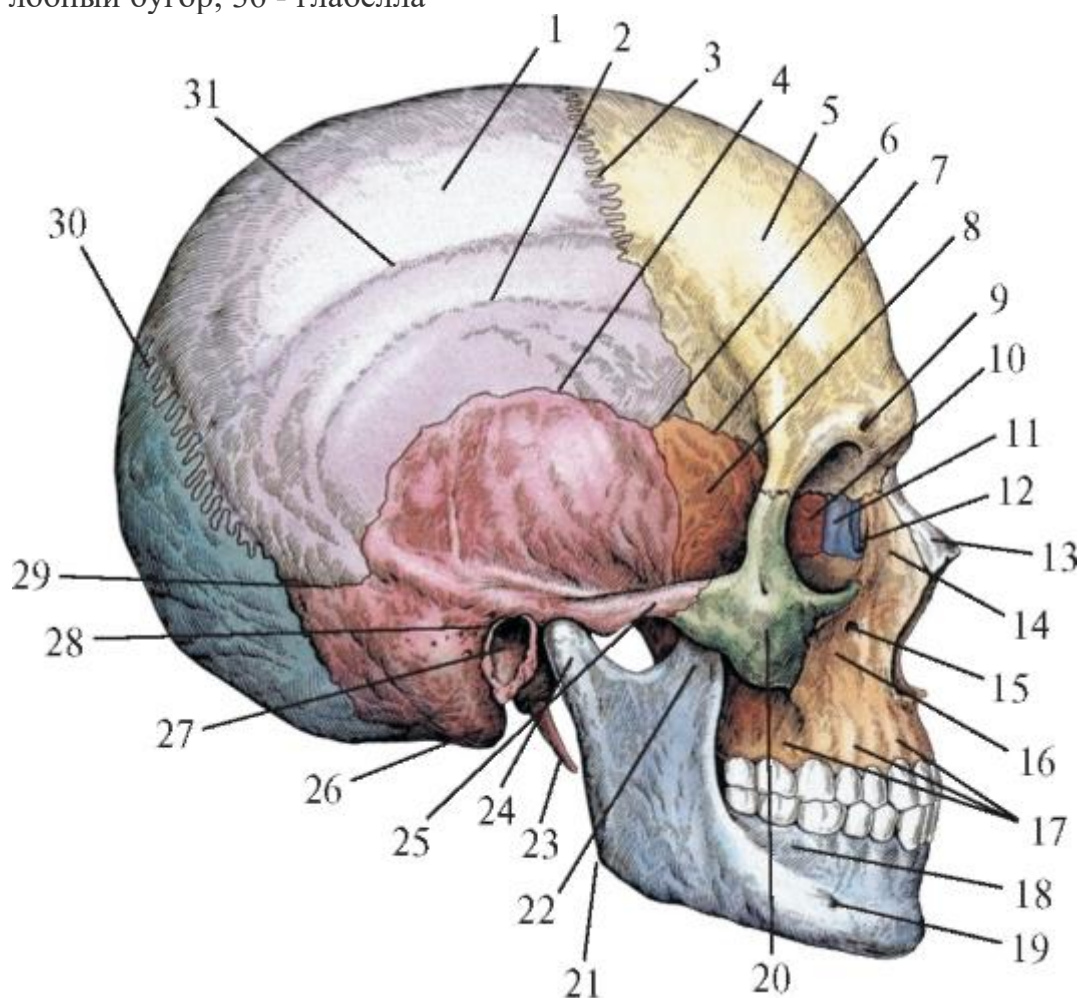


Рис. 1.2. Череп. Вид справа: 1 - теменная кость; 2 - нижняя височная линия; 3 - венечный шов; 4 - чешуйчатый шов; 5 - лобный бугор; 6 - клиновиднотеменной шов; 7 - клиновидно-лобный шов; 8 - большое крыло клиновидной кости; 9 - надглазничное отверстие; 10 - глазничная пластинка решетчатой кости; 11 - слезная кость; 12 - носослезный канал; 13 - носовая кость; 14 - лобный отросток верхней челюсти; 15 - подглазничное отверстие; 16 - клыковая ямка; 17 - альвеолярный отросток верхней челюсти; 18 - альвеолярная часть нижней челюсти; 19 - подбородочное отверстие; 20 - скуловая кость; 21 - угол нижней челюсти; 22 - венечный отросток нижней челюсти; 23 - шиловидный отросток височной кости; 24 - шейка нижней челюсти; 25 - скуловая дуга; 26 - сосцевидный отросток; 27 - наружный слуховой проход; 28 - барабаннососцевидная щель; 29 - теменно-сосцевидный шов; 30 - ламбдовидный шов; 31 - верхняя височная линия

### 1.1.1. Кости, образующие свод мозгового черепа

Свод мозгового черепа формируется чешуей лобной кости, парными теменными костями, чешуйчатыми частями височных костей, большими крыльями клиновидной кости, верхней частью затылочной чешуи. Из перечисленных образований теменные кости относятся к плоским губчатым костям, а остальные являются частями смешанных костей.

Общим в структуре костей, образующих свод мозгового черепа, является то, что каждая из них состоит из 3 слоев: наружной и внутренней пластинок компактного вещества и губчатого вещества между ними.

Наружная пластинка (*lamina externa*) гладкая; ее толщина в разных костях и отделах свода черепа определяется в пределах 1,5-2 мм. Наружная пластинка покрыта надкостницей (*pericranium*), за счет сосудов и нервов которой осуществляются питание и иннервация костей, а благодаря остеобластам - их рост в толщину. Надкостница прочно срастается с костями свода черепа только вдоль линий их соединений (швов). На остальном протяжении между надкостницей и каждой из костей свода образуются под- и надкостничные клетчаточные пространства, в которых при травмах головы могут возникать ограниченные нагноения и гематомы (скопления крови).

Губчатое вещество костей свода черепа (выполняющих в основном функции защиты головного мозга, а также восприятия, равномерного распределения и передачи жевательного давления) имеет иное, чем в других костях, строение и называется диплоэ (*diploe* - двойной), так как располагается между 2 пластинками компактного вещества кости. При этом костные трабекулы (перекладки) диплоэ ориентированы радиально в расходящемся направлении от наружной компактной пластинки к внутренней, что увеличивает площадь распределения по ней давления, воспринимаемого поверхностью кости. Между трабекулами губчатого вещества костей свода черепа образуются ячейки, полости (подобие губки), заполненные костным мозгом: в периоды развития и роста организма (у плодов, новорожденных и детей младшего возраста) - это красный мозг (орган кроветворения и иммунной системы); с 12-18 лет он постепенно замещается желтым, состоящим из жировых клеток. Через ячейки губчатого вещества костей свода черепа проходят многочисленные диплоические каналы с одноименными венами, которые соединяют венозные синусы твердой оболочки головного мозга с поверхностными венами мягких тканей головы. Стенки этих вен не спадаются; в связи с этим при переломах костей свода черепа или его трепанации (сверление отверстий для вскрытия черепа при нейрохирургических вмешательствах на головном мозге или его оболочках) возникают сильные венозные кровотечения, требующие особых методов остановки. Толщина диплоэ в костях свода черепа неравномерна и в

среднем составляет 5 мм; при этом в затылочной кости она может достигать 15 мм, а в чешуе височной кости губчатое вещество почти отсутствует.

Внутренняя пластинка (*lamina interna*) тоньше наружной; в ней больше минеральных и меньше органических веществ, в связи с чем она менее эластичная, хрупкая (прежнее образное название - *lamina vitrea* - стекловидная пластинка); при травмах черепа она ломается чаще и на большей площади, чем наружная пластинка, которая может остаться неповрежденной. Этому способствует и то, что кости более устойчивы к сжатию, чем к растяжению. При травмах черепа, когда повреждающая сила действует извне, наружная пластинка испытывает сжатие, а внутренняя - растяжение, вызывающее ее перелом.

Толщина костей, образующих свод черепа, различная: лобной - не более 5 мм, теменной - 3-4 мм, затылочной - 12-20 мм. Самая тонкая - чешуя височной кости (0,5-2 мм), в связи с чем она является местом наиболее частых переломов свода черепа. Такая травма может отягощаться повреждением ветвей средней менингеальной (оболочечной) артерии (*a. meningea media*), что вызывает быстро нарастающее внутричерепное кровотечение.

Внутренняя поверхность костей свода черепа неровная. На ней имеются вдавления (пальцевидные) извилин - *impessiones (digitatae) gyrorum* и мозговые возвышения (*juga cerebralia*), соответствующие рельефу дорсолатеральной поверхности полушарий большого мозга, а также ветвящиеся борозды для прилегающих артерий и вен (*sulci arteriosi et venosi*) твердой оболочки головного мозга. По срединной линии лобной и затылочной чешуи, вдоль сагиттальных (медиальных) краев теменных костей проходит борозда верхнего сагиттального синуса (венозного), *sulcus sinus sagittalis superioris*, а на затылочной кости, перпендикулярно к предыдущей, залегает борозда поперечного синуса (венозного) - *sulcus sinus transversus*. Эти борозды пересекаются на крестообразном возвышении (*eminentia cruciformis*) внутреннего затылочного выступа (*protuberantia occipitalis interna*), находящегося в центре вогнутой поверхности затылочной чешуи.

Изнутри к костям свода черепа прилежит твердая оболочка головного мозга, которая является для них внутренней надкостницей, выполняя трофическую, а также регенерационную функцию, восстанавливая целостность костей при их небольших дефектах вследствие травм или оперативных вмешательств. Твердая оболочка головного мозга (*dura mater encephali*) прочно срастается с костями свода черепа только по линиям их соединений (швов), а на остальной поверхности соединяется с ними рыхло и отделена от каждой щелевидными эпидуральными



пространствами, пронизанными соединительнотканными волокнами, сосудами и нервами.

### 1.1.2. Кости, образующие основание мозгового черепа

В формировании основания мозгового черепа участвуют глазничные части лобной кости, решетчатая пластинка решетчатой кости, тело клиновидной кости и отходящие от него парные малые, большие крылья и крыловидные отростки, а также пирамиды и чешуи височных костей, все части затылочной кости (рис. 1.3).

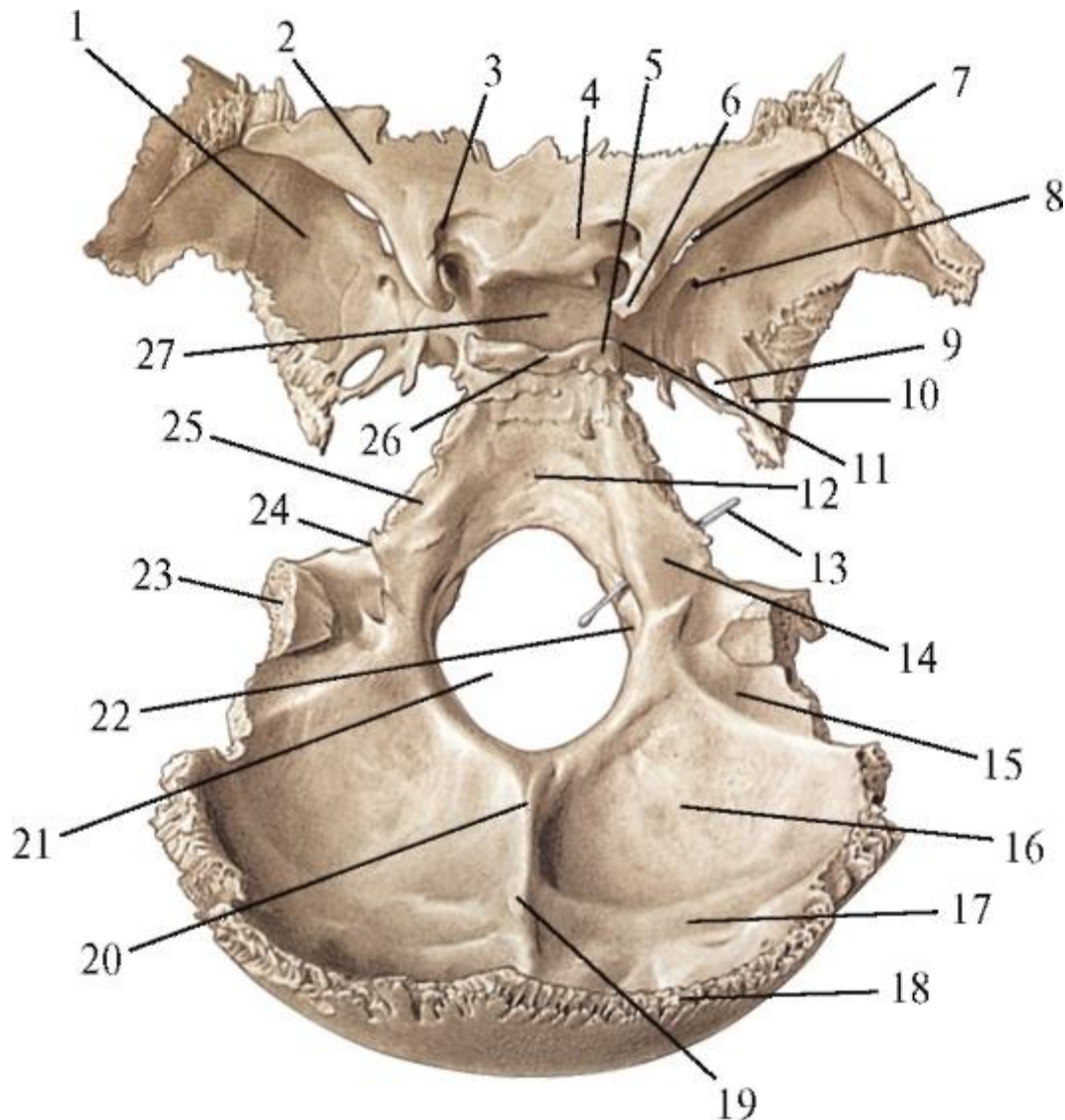


Рис. 1.3. Клиновидная и затылочная кости: 1 - большое крыло клиновидной кости; 2 - малое крыло клиновидной кости; 3 - зрительный канал; 4 - предперекрестная борозда; 5 - задний наклоненный отросток; 6 - передний наклоненный отросток; 7 - верхняя глазничная щель; 8 - круглое отверстие; 9 - овальное отверстие; 10 - остистое отверстие; 11 - сонная борозда; 12 - базилярная часть затылочной кости; 13 - зонд в канале подъязычного нерва; 14 - латеральная часть затылочной кости; 15 - борозда сигмовидного синуса; 16 - мозжечковая ямка; 17 - борозда

поперечного синуса; 18 - чешуя затылочной кости; 19 - внутреннее затылочное возвышение; 20 - внутренний затылочный гребень; 21 - большое отверстие; 22 - затылочный мыщелок; 23 - яремный отросток; 24 - яремная вырезка; 25 - борозда нижнего каменистого синуса; 26 - спинка турецкого седла; 27 - гипофизарная ямка

К функциям основания черепа относятся не только опора и защита головного мозга, но и обеспечение возможности его двусторонних структурно-функциональных взаимосвязей со всеми клетками, тканями, органами организма человека. В связи с этим в отличие от свода мозгового черепа в костях его основания (или между ними) имеется множество разнокалиберных отверстий, каналов, щелей, расщелин, вырезок, борозд для прохождения сосудов и нервов. Они, значительно усложняя строение костей, уменьшают прочность как каждой кости в отдельности, так и всего основания черепа в целом. Природа в какой-то степени «компенсировала» этот недостаток своего творения, разместив наиболее крупные отверстия и каналы в утолщениях костей или окружив их костными валиками. Примерами такой архитектуры костей основания мозгового черепа являются: круглое, овальное и остистое отверстия в основании большого крыла клиновидной кости; сонный канал и его отверстия (для внутренней сонной артерии) и канал лицевого нерва в каменистой части височной кости (рис. 1.4); большое отверстие в затылочной кости (для продолговатого мозга, продолжающегося в спинной, а также позвоночных артерий и спинномозговых корешков добавочных нервов - XI пары черепных нервов); яремное отверстие, образованное одноименными, обращенными друг к другу вырезками на каменистой части височной кости и боковом крае латеральной части затылочной кости (в этом отверстии залегает верхняя луковица внутренней яремной вены, а также проходят 3 черепных нерва: языкоглоточный - IX, блуждающий - X и добавочный - XI). Череп вместе с позвоночным столбом и грудной клеткой составляют осевой скелет тела человека. При этом череп подвижно соединяется с позвоночником в атлантозатылочном суставе, в образовании которого участвуют эллипсоидной формы парные утолщения на наружной поверхности латеральных частей затылочной кости - затылочные мыщелки, ограничивающие с боков большое (затылочное) отверстие; через основание каждого из них проходит канал подъязычного нерва. Движения черепа (головы) в этом суставе осуществляются сокращениями многих мышц, прикрепления которых к затылочной кости также формируют ее рельеф: шероховатость наружной поверхности базилярной части и поперечно расположенные на чешуе верхнюю и нижнюю выйные линии. На нижней поверхности базилярной части затылочной кости выступает глоточный бугорок, к которому прирастает фиброзная основа глотки - глоточно-базилярная фасция. Верхняя, обращенная в полость черепа, поверхность этой части

затылочной кости образует скат (*clivus*), на котором лежат части ствола головного мозга: мост и продолговатый мозг.

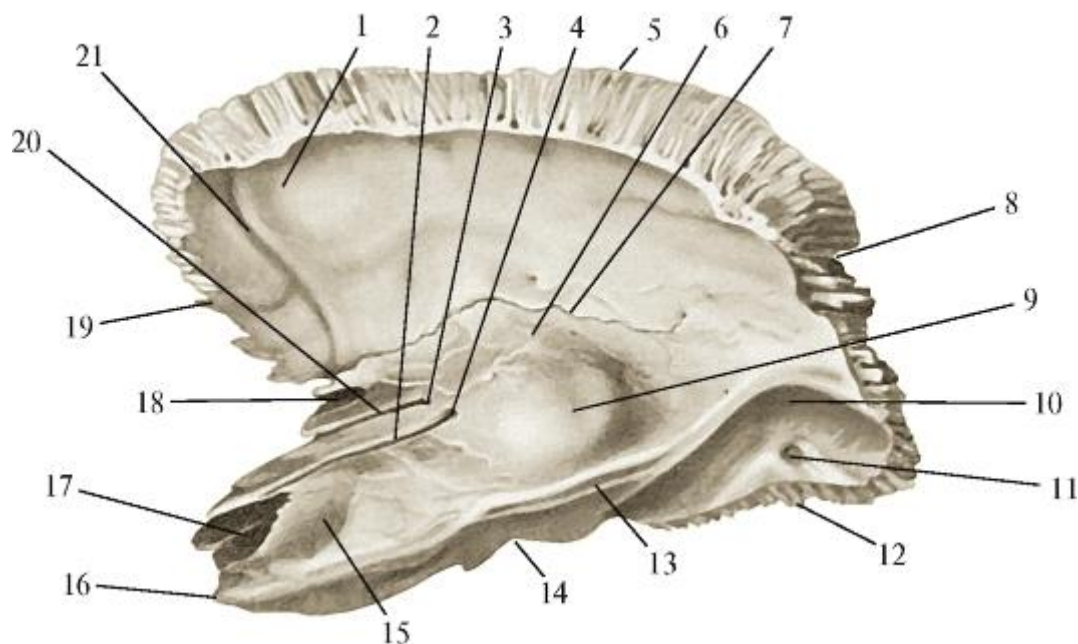


Рис. 1.4. Височная кость; правая. Вид изнутри и сверху: 1 - чешуйчатая часть; 2 - борозда большого каменистого нерва; 3 - расщелина канала малого каменистого нерва; 4 - расщелина канала большого каменистого нерва; 5 - теменной край; 6 - крыша барабанной полости; 7 - каменисто-чешуйчатая щель; 8 - теменная вырезка; 9 - дугообразное возвышение; 10 - борозда сигмовидного синуса; 11 - сосцевидное отверстие; 12 - затылочный край; 13 - борозда верхнего каменистого синуса; 14 - яремная вырезка; 15 - тройничное вдавление; 16 - верхушка пирамиды; 17 - внутренняя апертюра сонного канала; 18 - мышечно-трубный канал; 19 - клиновидный край; 20 - борозда малого каменистого нерва; 21 - борозда средней менингеальной артерии

От нижней (наружной) поверхности пирамиды височной кости (рис. 1.5) отходит широкий, пальпируемый под ушной раковиной сосцевидный отросток (*processus mastoideus*), выраженность которого зависит от силы прикрепляющейся к нему грудино-ключично-сосцевидной мышцы - основного разгибателя головы в атлантозатылочном суставе. Медиальнее основания сосцевидного отростка залегает глубокая сосцевидная вырезка, от которой начинается заднее брюшко двубрюшной мышцы, участвующей в жевании, глотании, речи.

Впереди массивного сосцевидного отростка выступает заостренный шиловидный отросток височной кости, от которого начинается шилоподъязычная мышца. Между этими отростками находится шило-сосцевидное отверстие, которым заканчивается проходящий в толще пирамиды височной кости канал лицевого нерва.



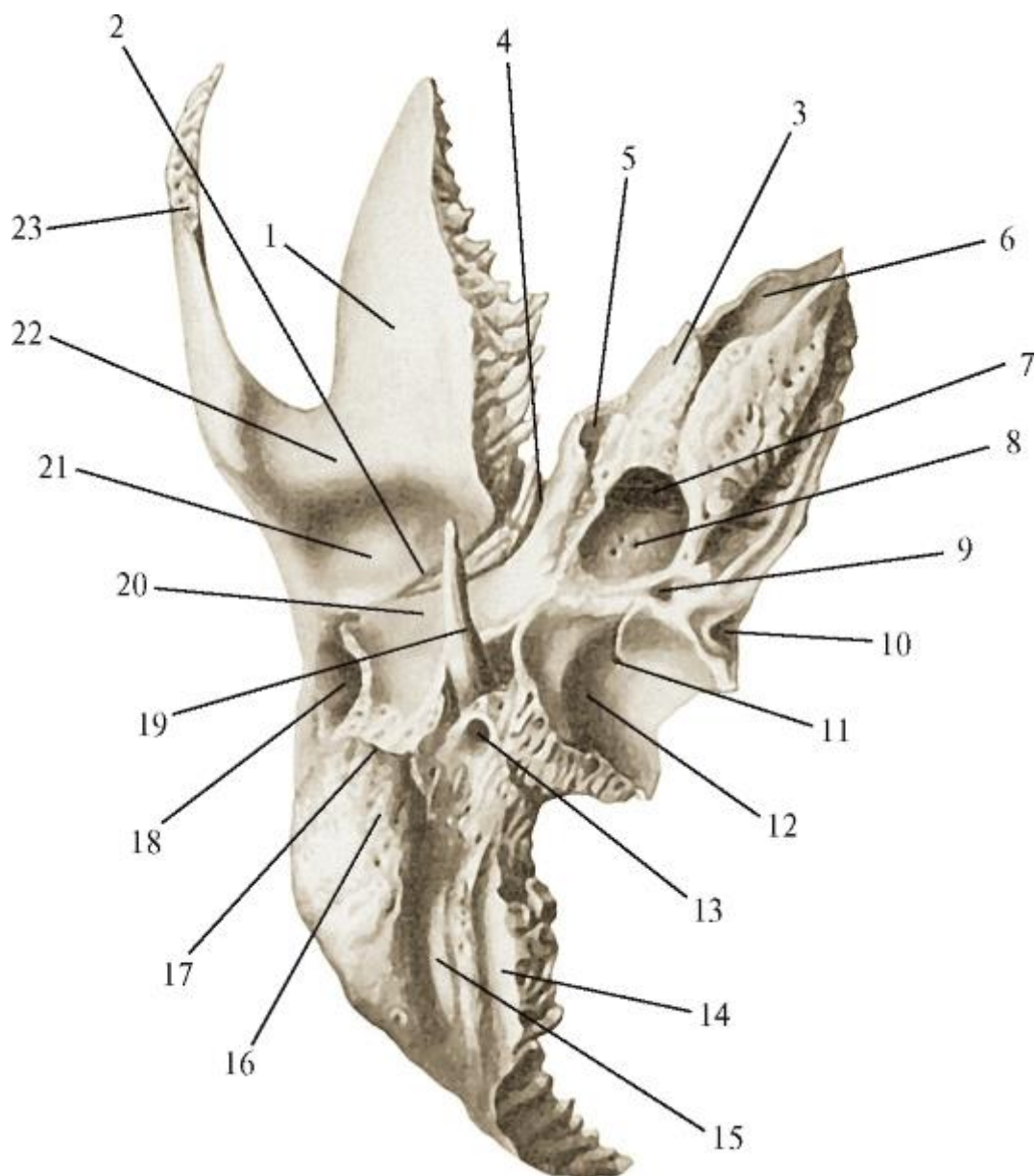


Рис. 1.5. Височная кость; правая. Вид снизу: 1 - чешуйчатая часть; 2 - каменисто-чешуйчатая щель; 3 - пирамида; 4 - каменисто-барабанная щель; 5 - мышечно-трубный канал; 6 - внутренняя апертюра сонного канала; 7 - наружная апертюра сонного канала; 8 - сонно-барабанные каналцы; 9 - каменистая ямочка; 10 - апертюра каналца улитки; 11 - сосцевидный каналец; 12 - яремная ямка; 13 - шилососцевидное отверстие; 14 - борозда затылочной артерии; 15 - сосцевидная вырезка; 16 - сосцевидный отросток; 17 - барабаннососцевидная щель; 18 - наружный слуховой проход; 19 - шиловидный отросток; 20 - барабанная часть; 21 - нижнечелюстная ямка; 22 - суставной бугорок; 23 - скуловой отросток

На нижней поверхности чешуйчатой части височной кости находится глубокая нижнечелюстная ямка, участвующая вместе с прилежащими к ней суставным диском и головкой нижней челюсти в образовании височно-нижнечелюстного сустава. Спереди она ограничена поперечным валиком -

суставным бугорком, переходящим в направленный латерально и кпереди скуловой отросток височной кости. Он, срастаясь с височным отростком скуловой кости, участвует в образовании скуловой дуги. Скуловая дуга, суставной бугорок и нижнечелюстная ямка являются путями передачи жевательного давления на основание и свод мозгового черепа.

В центре основания мозгового черепа находится тело клиновидной кости с отходящими от него парными крыльями: латерально - большими (с 3 отверстиями в каждом: круглым, овальным и остистым), вперед и вверх - малыми, срастающимися между собой. Верхняя вогнутая поверхность тела называется турецким седлом и имеет углубление для гипофиза - гипофизарную ямку. Седло спереди ограничено бугорком, а сзади - спинкой. По боковым поверхностям тела проходят сонные борозды, в которых залегают парные пещеристые венозные синусы с проходящими через них внутренними сонными артериями.

Нижняя (наружная) поверхность тела клиновидной кости посередине частично прикрыта крыльями сошника, а по бокам переходит в направленные вертикально вниз парные крыловидные отростки. Каждый из них состоит из расходящихся друг от друга кзади латеральной и медиальной пластинок, в результате чего между ними образуется крыловидная ямка. От каждого крыловидного отростка начинаются жевательные мышцы: от одноименной ямки - медиальная крыловидная мышца, а от наружной поверхности латеральной пластинки - нижнее брюшко латеральной крыловидной мышцы. Между нижними краями медиальных пластинок крыловидных отростков натянута фиброзная пластинка - нёбный апоневроз, являющийся дополнительным скелетом для участвующих в акте глотания мышц мягкого нёба (нёбной занавески) и зева.

Основание крыловидного отростка (место его отхождения от тела клиновидной кости) в сагиттальном направлении пронизывает тонкий крыловидный канал, в котором проходят секреторные большой и глубокий каменистые нервы, а также артерия этого канала к тканям носоглотки.

Передний край крыловидного отростка обращен к задней поверхности бугра верхней челюсти; в верхней половине между ними имеется промежуток - крыловидно-верхнечелюстная щель, а в нижней они срастаются швом, образуя при этом (за счет смыкания больших нёбных борозд на каждой из костей) большой нёбный канал для одноименных сосудов и нервов. Крыловидные отростки клиновидной кости, срастаясь с тонкой задней стенкой полых бугров (внутри их - гайморовы полости) верхней челюсти, укрепляют ее конструкцию и являются путями передачи жевательного давления от верхних больших коренных зубов (моляров) на основание и свод мозгового черепа.

Таким образом, кости мозгового черепа, образующие как его свод, так и основание, выполняют важную роль в функционировании жевательно-глотательного аппарата.

Решетчатая, лобная, клиновидная и височные кости мозгового черепа, а также верхняя челюсть составляют группу пневматических, или воздухоносных, костей, так как имеют полости, выстланные слизистой оболочкой и заполненные воздухом, что уменьшает вес скелета головы. Все эти пустоты (кроме находящихся в височных костях) сообщаются с полостью носа и потому называются придаточными, или околоносовыми, пазухами (*sinus paranasales*). Ими являются (рис. 1.6):

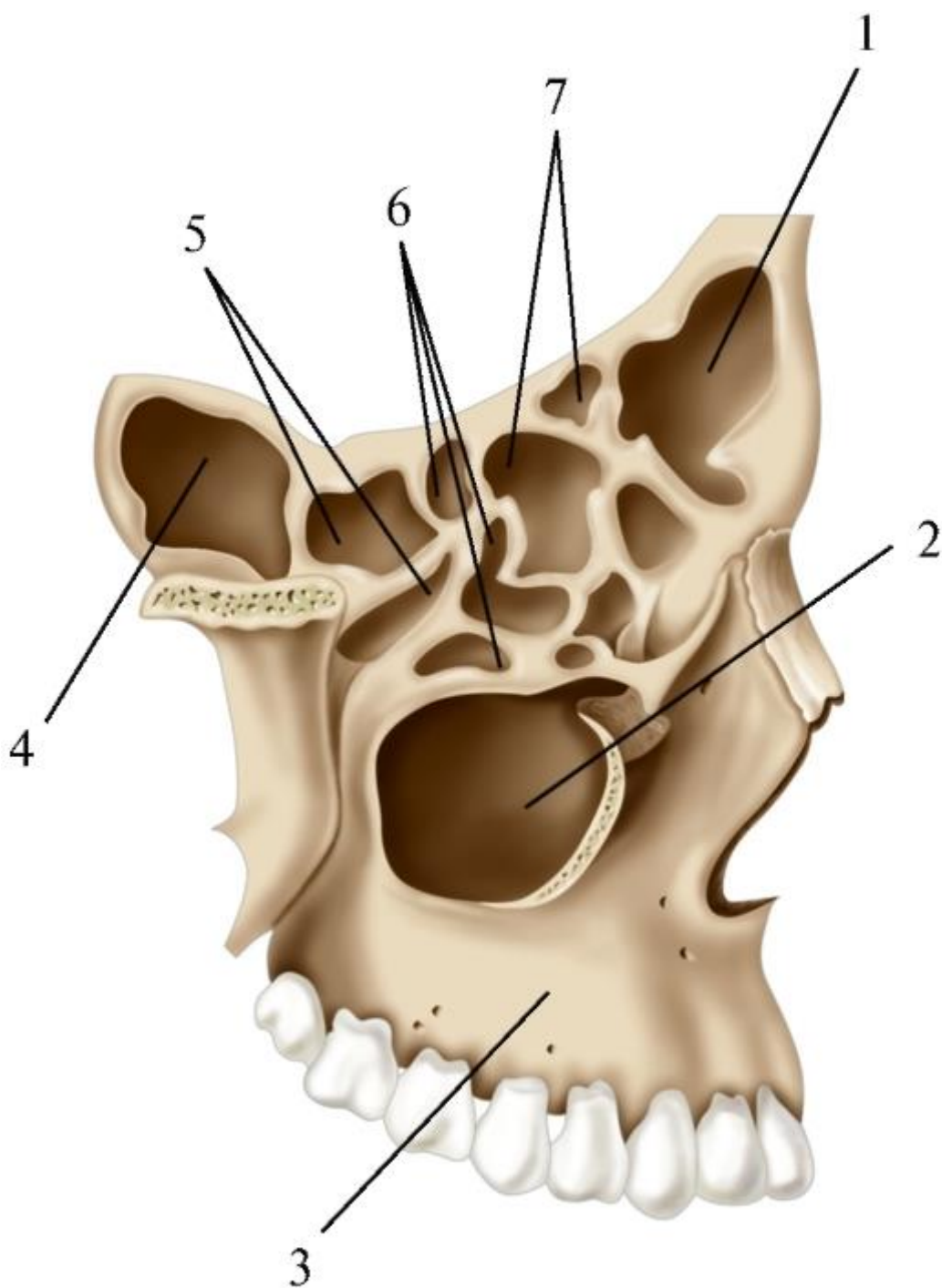


Рис. 1.6. Схема расположения околоносовых пазух: 1 - лобная пазуха; 2 - верхнечелюстная пазуха; 3 - верхняя челюсть; 4 - клиновидная пазуха; 5 - задние решетчатые ячейки; 6 - средние решетчатые ячейки; 7 - передние решетчатые ячейки

1. Передние, средние и задние ячейки решетчатой кости (*cellulae ethmoidales anteriores, mediales et posteriores*), из которых передние и средние открываются в средний носовой ход, а задние - в верхний.
2. Лобная пазуха (*sinus frontalis*) располагается чаще в носовой, реже - в глазничных частях (в области надбровных дуг) лобной кости и даже в ее чешуе. Лобная пазуха парная, так как делится вертикальной перегородкой на правую и левую половины, каждая из которых через воронку решетчатой кости открывается в средний носовой ход.
3. Клиновидная пазуха (*sinus sphenoidalis*) находится в толще тела клиновидной кости; сагиттально расположенной перегородкой делится на правую и левую половины, которые через парные отверстия на передней поверхности тела этой кости (*aperturae sinus sphenoidalis*) сообщаются с верхними (правым и левым) носовыми ходами полости носа.
4. Верхнечелюстная пазуха (гайморова) (*sinus maxillaris*) расположена в теле верхней челюсти (см. *Кости лицевого черепа*), открывается в средний носовой ход. Околоносовые пазухи не только облегчают вес черепа. Охватывая в виде муфт глазницы (с глазными яблоками внутри) и обонятельную область слизистой оболочки полости носа, они являются защитными термоизоляторами, сохраняющими постоянную оптимальную температуру вокруг нежных зрительных и обонятельных рецепторов.

Околоносовые пазухи вместе с самой полостью носа и полостями рта, глотки и гортани образуют верхний резонатор голоса, «рождающегося» в гортани в момент прохождения через ее голосовую щель выдыхаемого легкими воздуха. При этом длина и степень напряжения или расслабления ограничивающих голосовую щель голосовых складок и залегающих в них эластических голосовых связок определяют частоту их колебаний, от которой зависит высота образуемого звука. Сила звука обусловлена сокращениями гладкой мускулатуры бронхов и поперечнополосатых мышц, обеспечивающих выдох. Этот гортанный звук распространяется по полостям верхнего резонатора, проникая в том числе и в околоносовые пазухи. В зависимости от их проходимости, размеров, формы, состояния выстилающей их стенки слизистой оболочки звук отражается или поглощается, усиливается или ослабляется, т.е. приобретает тембр - определенную, индивидуальную для каждого

человека окраску голоса. Одновременно в полостях глотки и рта происходит дифференцировка однородных гортанных звуков на гласные и согласные, так как мягкое нёбо (нёбная занавеска) благодаря своей подвижности может направлять движение звуковых колебаний из глотки в полость рта или носа, в том числе в ее придаточные пазухи. При произношении гласных звуков нёбная занавеска поднята, напряжена и разделяет носо- и ротоглотку; согласные звуки произносятся при опущенной (расслабленной) нёбной занавеске.

Как считают врачи-оториноларингологи (от греч. *otos* - ухо, *rhinos* - нос, *laryngos* - гортань), роль околоносовых пазух в акте носового дыхания весьма условна: воздух в них поступает при выдохе, а при вдохе часть его выходит в полость носа, способствуя дополнительному согреванию и увлажнению вдыхаемого воздуха.

В связи с тем что слизистая оболочка, выстилающая стенки околоносовых пазух, является продолжением слизистой оболочки полости носа, воспаление последней (ринит) может распространяться на слизистые оболочки как отдельных пазух (гайморит, этмоидит, фронтит, сфеноидит), так и всех пазух (полипиди пансинусит).

Расположенная в пирамиде височной кости барабанная полость (полость среднего уха) непосредственно не сообщается с полостью носа. Воздух (необходимый для выравнивания давления на барабанную перепонку, отделяющую среднее ухо от наружного слухового прохода) поступает в нее из носоглотки по слуховой (евстахиевой) трубе. Часть воздуха из барабанной полости через широкое отверстие в ее задней стенке проникает в сосцевидную пещеру, а оттуда - в многочисленные и сообщающиеся между собой ячейки сосцевидного отростка височной кости, участвующего в костной проводимости звука. По этим естественным путям проведения воздуха может распространяться воспалительный процесс, вызывая отит, мастоидит, заболевания соседних органов.

## 1.2. КОСТИ ЛИЦЕВОГО ЧЕРЕПА

### 1.2.1. Верхняя челюсть

Верхняя челюсть (*maxilla*) - парная кость, находится в центре лицевого черепа; участвует в образовании стенок глазницы, носовой и ротовой полостей, крыловидно-нёбной и подвисочной ямок. В ней различают тело и 4 отростка, отходящие от него в разные стороны. Несмотря на относительно большую величину, кость очень легкая, так как внутри ее тела имеется воздухоносная полость - верхнечелюстная (гайморова) пазуха.

Тело верхней челюсти (*corpus maxillae*) имеет 4 поверхности: переднюю, подвисочную, глазничную, носовую (рис. 1.7).

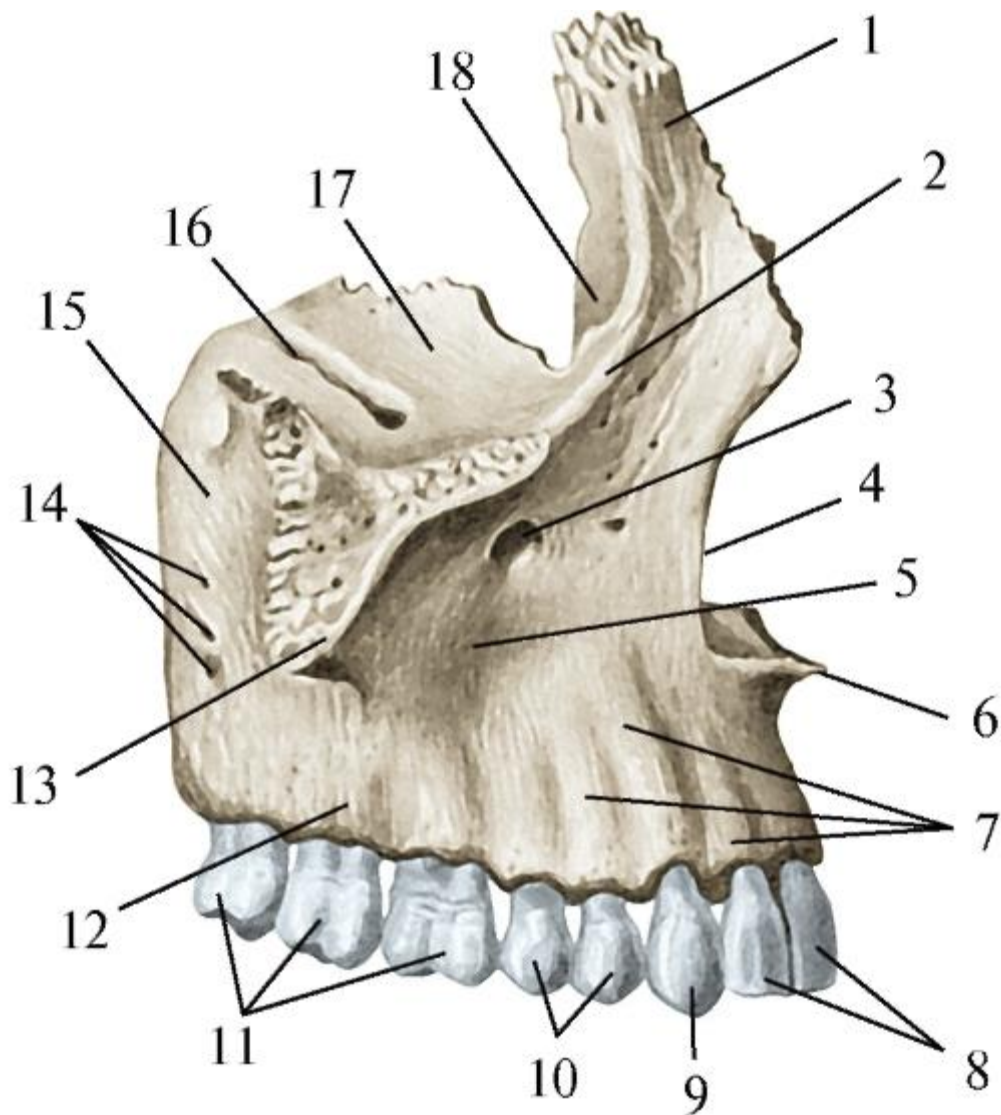


Рис. 1.7. Верхняя челюсть; правая. Вид снаружи; справа: 1 - лобный отросток; 2 - подглазничный край; 3 - подглазничное отверстие; 4 - носовая вырезка; 5 - клыковая ямка; 6 - передняя носовая ость; 7 - альвеолярные возвышения; 8 - резцы; 9 - клык; 10 - премоляры; 11 - моляры; 12 - альвеолярный отросток; 13 - скуловой отросток; 14 - альвеолярные отверстия; 15 - бугор верхней челюсти; 16 - подглазничная борозда; 17 - глазничная поверхность тела верхней челюсти; 18 - слезная борозда

Передняя поверхность (*facies anterior*) вогнутая; ограничена сверху подглазничным краем (*margo infraorbitalis*), латерально - скулоальвеолярным гребнем (*crista zygomaticoalveolaris*) и скуловым отростком (*processus zygomaticus*), медиально - носовой вырезкой (*incisura nasalis*), которая внизу заканчивается передней носовой остью (*spina nasalis anterior*); книзу эта сторона тела переходит в наружную поверхность альвеолярного отростка. Ниже подглазничного края находится подглазничное отверстие (*foramen infraorbitale*), через которое из одноименного канала выходят подглазничные артерия и нерв. В область этого

отверстия, расположенного на уровне 5-го зуба или промежутка между 5-м и 6-м зубами, производят проводниковую инфраорбитальную анестезию для обезболивания тканей, иннервируемых подглазничным нервом. Ниже подглазничного отверстия лежит клыковая (собачья) ямка (*fossa canina*), в которой начинается мышца, поднимающая угол рта.

Подвисочная поверхность (*facies infratemporalis*) отделяется от передней скулоальвеолярным гребнем; участвует в образовании стенок подвисочной и крыловидно-нёбной ямок. На ней выделяется задняя, более выпуклая часть - бугор верхней челюсти (*tuber maxillae*), на котором имеются 2-4 задних верхних альвеолярных отверстия (*foramina alveolaria superiora posteriora*). Ими начинаются одноименные каналы, проходящие в стенке бугра и содержащие сосуды и нервы к 6-8-м зубам (молярам), соответствующему им участку альвеолярного отростка и десне. Под слизистую оболочку бугра верхней челюсти проводят туберальную анестезию для обезболивания названных структур. Вдоль заднего края бугра вертикально проходит большая нёбная борозда (*sulcus palatinus major*), смыкающаяся с одноименными бороздами смежных костей (см. ниже). Глазничная поверхность (*facies orbitalis*) несколько вогнутая, треугольной формы; участвует в образовании нижней стенки глазницы. Спереди ограничена утолщенным подглазничным краем, латерально соединяется с глазничной поверхностью скуловой кости. Медиальный край срастается спереди со слезной костью, а сзади - с глазничной пластинкой решетчатой кости и глазничным отростком перпендикулярной пластинки нёбной кости. Между латеральным краем глазничной поверхности и нижним краем большого крыла клиновидной кости образуется нижняя глазничная щель (*fissura orbitalis inferior*), через которую из подвисочной и крыловидно-нёбной ямок в глазницу проникают сосуды и нервы. От этой щели спереди направляется подглазничная борозда (*sulcus infraorbitalis*), которая, углубляясь, продолжается в одноименный канал, открывающийся на передней поверхности тела челюсти подглазничным отверстием. На борозде и нижней стенке канала имеются мелкие средние и передние верхние альвеолярные отверстия (*foramina alveolaria superiora media et anteriora*). Они ведут в одноименные каналы передней стенки тела верхней челюсти к днам луночек малых коренных зубов, клыка и резцов; в них проходят сосуды и нервы.

Носовая поверхность (*facies nasalis*) образует наибольшую часть латеральной стенки полости носа (рис. 1.8). Она соединяется спереди и сверху со слезной костью, сзади - с перпендикулярной пластинкой нёбной кости. В ней имеется широкое отверстие - верхнечелюстная расщелина (*hiatus maxillaris*), ведущая в полость тела челюсти - верхнечелюстную пазуху. Спереди от расщелины



вертикально проходит слезная борозда (*sulcus lacrimalis*), образующая вместе со слезной костью и слезным отростком нижней носовой раковины носослезный канал (*canalis nasolacrimalis*), открывающийся в нижний носовой ход полости носа. Впереди слезной борозды горизонтально располагается раковинный гребень (*crista conchalis*), к которому присоединяется верхний край нижней носовой раковины. Вдоль границы между задними краями носовой и подвисочной поверхностей тела верхней челюсти вертикально проходит большая нёбная борозда (*sulcus palatinus major*). Ее края соединяются с краями одноименных борозд на перпендикулярной пластинке нёбной кости и переднем крае крыловидного отростка клиновидной кости; в результате образуется большой нёбный канал (*canalis palatinus major*).

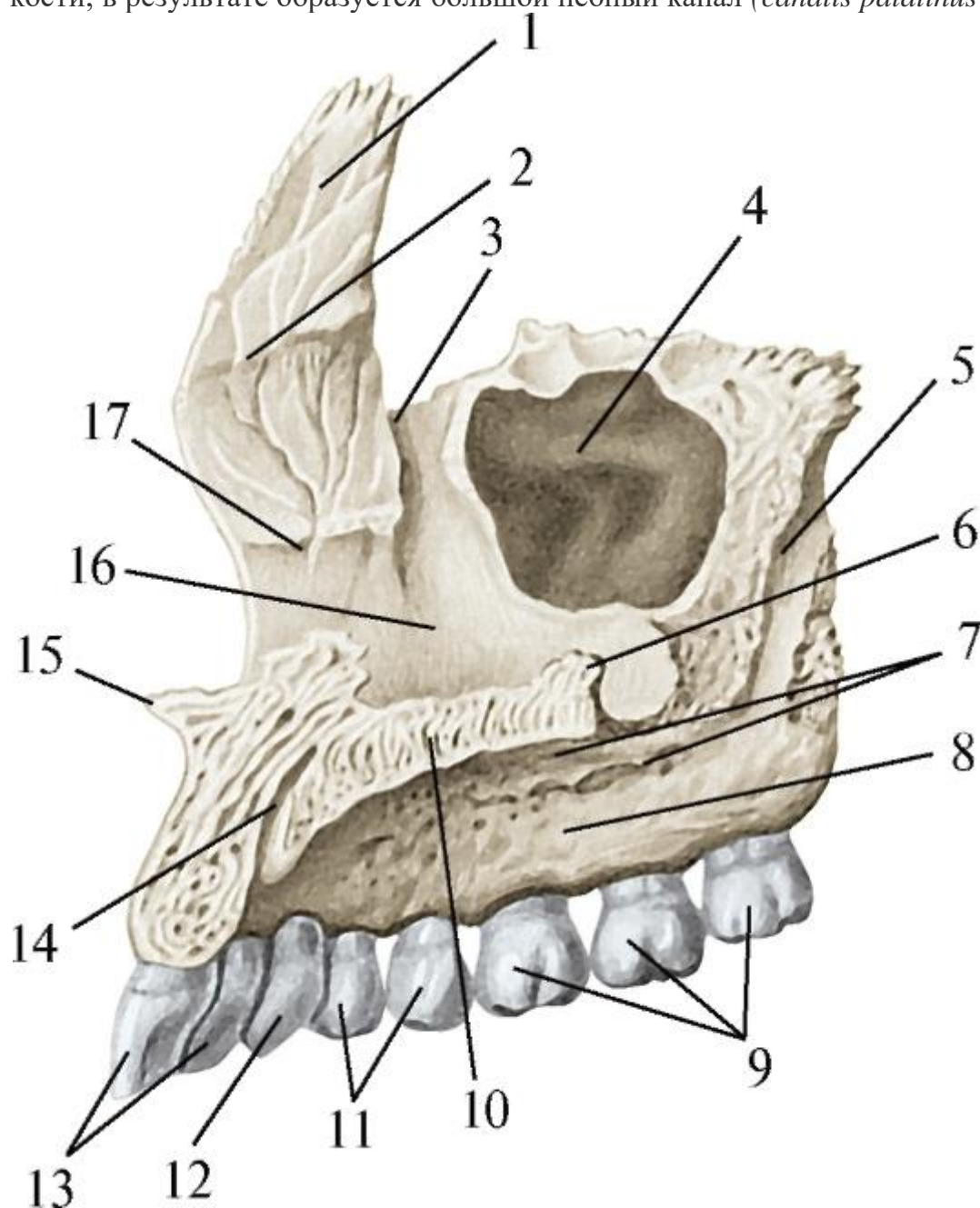


Рис. 1.8. Верхняя челюсть; правая; медиальная поверхность: 1 - лобный отросток верхней челюсти; 2 - решетчатый гребень; 3 - слезная борозда; 4 - верхнечелюстная



пазуха; 5 - большая нёбная борозда; 6 - носовой гребень; 7 - нёбные борозды; 8 - альвеолярный отросток; 9 - моляры; 10 - нёбный отросток; 11 - премоляры; 12 - клык; 13 - резцы; 14 - резцовый канал; 15 - передняя носовая ость; 16 - носовая поверхность тела верхней челюсти; 17 - раковинный гребень

Лобный отросток (*processus frontalis*) идет от тела челюсти вверх и срастается с краем носовой части лобной кости; передним краем он соединяется с носовой костью, а задним - со слезной костью. Медиальная поверхность отростка обращена в полость носа и имеет выступ - решетчатый гребень (*crista ethmoidalis*), к которому прикрепляется передняя часть средней носовой раковины. На наружной поверхности расположен передний слезный гребень (*crista lacrimalis anterior*), переходящий в подглазничный край. Кзади от гребня залегает слезная борозда (*sulcus lacrimalis*), продолжающаяся в одноименную борозду на носовой поверхности тела челюсти.

Скуловой отросток (*processus zygomaticus*) направляется от тела верхней челюсти латерально вверх и соединяется швом со скуловой костью. От его нижнего края к альвеоле 6-го зуба (1-го моляра) проходит утолщение -скулоальвеолярный гребень, передающий жевательное давление от больших коренных зубов на скуловую кость.

Нёбный отросток (*processus palatinus*) имеет форму горизонтальной пластинки (рис. 1.9). Впереди и латерально он переходит в альвеолярный отросток; его медиальный край срединным нёбным швом соединяется с нёбным отростком противоположной челюсти, а задний край - с горизонтальной пластинкой нёбной кости. Верхняя поверхность отростка, обращенная в полость носа, гладкая.

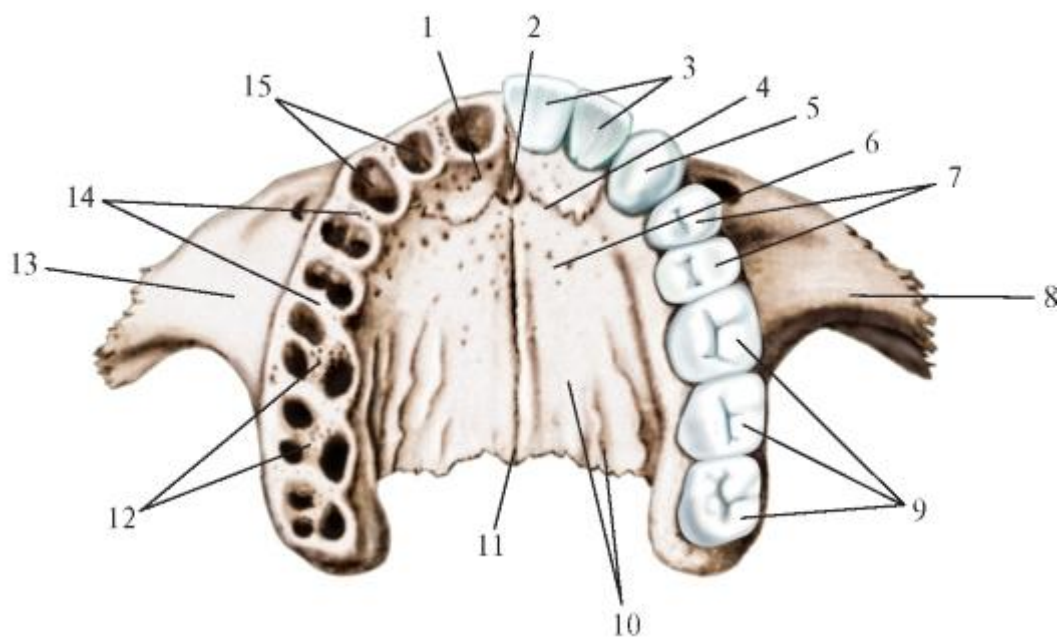


Рис. 1.9. Верхняя челюсть: правая и левая. Вид снизу; со стороны собственно полости рта: 1 - резцовая кость; 2 - резцовый канал; 3 - резцы; 4 - резцовый шов; 5 - клык; 6 - нёбный отросток верхней челюсти; 7 - премоляры; 8 - скуловой отросток верхней челюсти; 9 - моляры; 10 - нёбные борозды; 11 - срединный нёбный шов; 12 - межкорневые перегородки; 13 - передняя поверхность тела верхней челюсти; 14 - межальвеолярные перегородки; 15 - зубные альвеолы

Только вдоль медиального края проходит носовой гребень (*crista nasalis*), заканчивающийся у нижнего конца носовой вырезки передней носовой остью (*spina nasalis anterior*). Носовой гребень соединяется с нижним краем перпендикулярной пластинки решетчатой кости и сошником (сзади), а носовая ость - с хрящом перегородки носа. Нижняя поверхность нёбного отростка участвует в образовании костного нёба. На ней имеются 2 нёбные борозды (*sulci palatini*) - для сосудов и нервов, разделенные нёбными остями (*spinae palatinae*), что создает неровный рельеф этой поверхности отростка. Наиболее глубокая борозда проходит вдоль альвеолярного отростка в области лунок 4-6-го зубов. Медиальный край нёбного отростка утолщен и вместе с таким же краем отростка другой стороны образует продольный нёбный валик (*torus palatinus*), форма которого и степень развития могут быть различными; чрезмерное его развитие затрудняет фиксацию полного съемного протеза зубов верхней челюсти. Передний отдел нёбного отростка пронизывает резцовый канал (*canalis incisivus*), который открывается резцовыми отверстиями (*foramina incisiva*) на обеих его поверхностях: на нижней (ротовой) - на срединном нёбном шве и на верхней (носовой) - сбоку от носового гребня. Через резцовый канал проходят сосуды и нервы. В область его нёбного отверстия производят проводниковую анестезию для обезболивания переднего отдела альвеолярного и нёбного отростков верхней челюсти, десны, резцов и клыка.

Альвеолярный отросток (*processus alveolaris*) отходит от тела верхней челюсти наклонно вниз и несколько вперед, образуя выпуклую дугу. Основание отростка шире, чем его свободный край; особенно это заметно в задних отделах, где он с наружной стороны переходит без резкой границы в бугор тела верхней челюсти, а с внутренней поверхности продолжается в ее нёбный отросток.

Наружная (выпуклая) поверхность отростка обращена в преддверие рта и называется вестибулярной (*facies vestibularis*), а внутренняя (вогнутая), переходящая в нёбный отросток, - нёбной (*facies palatinus*). Альвеолярная дуга (*arcus alveolaris*) состоит из 2 компактных костных пластинок (вестибулярной и нёбной), между которыми находится губчатое костное вещество. В дуге располагаются лунки (ячейки) для корней зубов - зубные альвеолы (*alveoli dentales*); у детей их 5, у взрослых - 8. Альвеолы отделяются одна от

другой межальвеолярными перегородками(*septa interalveolaria*). В альвеолах для многокорневых зубов имеются межкорневые перегородки (*septa interradicularia*), разделяющие такую альвеолу на камеры для корней зуба. Каждая альвеола соответствует форме, ширине и длине находящегося в ней корня зуба. Самая глубокая (до 19 мм) - альвеола клыка. В альвеолах верхних резцов и клыков различают губную и нёбную стенки, а в лунках для премоляров и моляров - щечную и нёбную. Губные и щечные (вестибулярные) стенки альвеол верхних зубов тоньше нёбных (кроме 6-го зуба), что необходимо учитывать при их удалении. На вестибулярной поверхности отростка каждой альвеоле соответствуют альвеолярные возвышения(*juga alveolaria*), наиболее выраженные у медиального резца и клыка. Возвышение альвеолы клыка продолжается на переднюю поверхность тела верхней челюсти и разделяет 2 ямки: резцовую (*fossa incisiva*) - на альвеолярном отростке и клыковую (*fossa canina*) - на теле челюсти. Щечная стенка альвеолы 6-го зуба (1-го моляра) утолщена начинающимся от нее скулоальвеолярным гребнем, что следует учитывать при удалении этого зуба. На дне (верхней стенке) каждой альвеолы имеются 1-3 небольших отверстия, через которые в нее проникают из основания отростка сосуды и нервы.

Позади альвеолы 8-го зуба (3-го моляра) вестибулярная и нёбная компактные пластинки альвеолярного отростка соединяются, образуя альвеолярный бугорок (*tuberculum alveolare*), укрепляющий задний конец альвеолярной дуги; кверху он продолжается в бугор тела верхней челюсти.

Участок нёбного и альвеолярного отростков верхней челюсти, соответствующий альвеолам резцов, у плодов и новорожденных представлен самостоятельной резцовой костью - *os incisivum (premaxilla)*. По развитию и топографии она гомологична (подобна) межчелюстной кости (*os intermaxillare*) животных. Резцовая кость соединяется с нёбным и альвеолярным отростками верхней челюсти резцовым швом (*sutura incisiva*), который лучше заметен на костном нёбе у новорожденных, но иногда может сохраняться у взрослых людей.

Формы верхней челюсти индивидуально различны; среди них выделяют 2 крайние: 1) узкую и высокую (у узколицих людей); 2) широкую и низкую (у широколицих людей).

Верхнечелюстная (гайморова) пазуха - *sinus maxillaris (highmore)* - полость в теле верхней челюсти, сообщающаяся с полостью носа; заполнена воздухом и выстлана слизистой оболочкой с мерцательным эпителием (воспаление слизистой оболочки этой пазухи называется гайморитом). Верхнечелюстная пазуха - самая крупная из околоносовых пазух, или придаточных пазух носа (лобные, клиновидная, ячейки

решетчатой кости), расположенных в костях мозгового черепа (см. выше; там же - о функциях пазух).

Форма верхнечелюстной пазухи в основном соответствует форме тела этой кости. Ее размеры колеблются в следующих пределах: высота 2-4,3 см, ширина 1,5-3 см, объем - от 2,5 до 30 см<sup>3</sup> (чаще 10-20 см<sup>3</sup>). Обычно эти пазухи асимметричны по форме и размерам (левая больше правой); у женщин они меньше, чем у мужчин. Иногда пазуха разделяется перегородкой на 2 изолированные камеры, что создает трудности в лечении гайморита.

В верхнечелюстной пазухе выделяют 5 стенок, образованных костными компактными пластинками разной толщины: медиальную (носовую), верхнюю (глазничную), переднелатеральную (лицевую), заднелатеральную (обращенную в подвисочную и крыловидно-нёбную ямки) и нижнюю (прилежащую к основанию альвеолярного отростка).

Медиальная стенка является одновременно частью боковой стенки полости носа и образована носовой поверхностью тела верхней челюсти. Ее наименьшая толщина - на середине нижнего края (1,7-2,2 мм), наибольшая - в области передненижнего угла (до 3 мм). В верхнезаднем участке этой стенки (на уровне среднего носового хода) находится сообщение верхнечелюстной пазухи с полостью носа - верхнечелюстная расщелина (*hiatus maxillaris*). Она овальной или треугольной формы, размером 1-1,5 см. У живого человека и на неразобранном на отдельные кости черепа это отверстие значительно уменьшается прилежащим к нему внизу крючковидным отростком (*processus uncinatus*) решетчатой кости. В результате свободным остается только верхнезадний отдел верхнечелюстной расщелины, расположенный над крючковидным отростком. Он называется полулунной расщелиной (*hiatus semilunaris*), которая является истинным сообщением между полостью носа (ее средним носовым ходом) и верхнечелюстной пазухой. Ширина полулунной расщелины - всего 2-6 мм, она находится выше дна верхнечелюстной пазухи, что создает неблагоприятные условия для оттока из нее слизи и способствует развитию воспаления ее слизистой оболочки (гайморит). При неэффективности консервативного лечения применяют один из хирургических методов - пункцию гайморовой пазухи (прокол ее медиальной стенки в наиболее тонком участке: на уровне нижнего носового хода) для отсоса содержимого и промывания дезинфицирующими растворами. Кроме верхнечелюстной расщелины, в верхней части медиальной стенки пазухи (также на уровне среднего носового хода) имеются места, где кости нет. В результате полость носа и гайморова пазуха разделяются лишь прилегающими друг к другу их тонкими слизистыми оболочками. Такие участки называются родничками (фонтанелями). Чаще встречаются 2 родничка: передний и задний, разделенные крючковидным

отростком решетчатой кости; их используют как дополнительные точки для пункции гайморовой пазухи.

В переднем участке медиальной стенки верхнечелюстной пазухи залегает носослезный канал (*canalis nasolacrimalis*). В нем проходит одноименный проток, по которому вырабатываемая слезной железой слезная жидкость из слезного мешка глазницы оттекает в нижний носовой ход полости носа. При воспалении слизистой оболочки полости носа (ринит), которому часто сопутствует гайморит, происходит сужение носослезного протока, что проявляется обильным слезоточением.

Верхняя стенка отделяет верхнечелюстную пазуху от глазницы и образована глазничной поверхностью тела верхней челюсти. Толщина ее в разных участках составляет 0,7-1,2 мм; наибольшая - у подглазничного края. В области проходящего в ней подглазничного канала кость может отсутствовать. В таких случаях залегающие здесь подглазничные нерв и артерия отделяются от гайморовой пазухи лишь слизистой оболочкой. При ее воспалении возможны неврологические симптомы, распространение патологического процесса на конъюнктиву, слезный аппарат, глазное яблоко и окружающие структуры.

Переднелатеральная (лицевая) стенка образована передней поверхностью тела верхней челюсти. В области клыковой ямки, глубина которой 4-7 мм, она имеет наименьшую толщину - 0,2-0,25 мм, что чаще наблюдается при ее расположении по фронтальной плоскости. При переходе в лобный и скуловой отростки костная компактная пластинка стенки расщепляется на 2 - наружную и внутреннюю, между которыми располагается губчатое костное вещество. Благодаря этому толщина стенки увеличивается до 4,8-6,4 мм у подглазничного края. В переднелатеральной стенке проходят средние и передние верхние альвеолярные каналы (от подглазничных борозды и канала), содержащие сосуды и нервы к дну луночек премоляров, клыков и резцов.

Заднелатеральная стенка верхнечелюстной пазухи своей наружной поверхностью участвует в образовании подвисочной и крыловидноносовой ямок. Она представлена компактной костной пластинкой с наименьшей толщиной (0,8-1,3 мм) впереди крыловидно-верхнечелюстной щели и наибольшей (3,8-4,7 мм) - над альвеолой 7-го верхнего зуба (2-го моляра). В толще стенки проходят задние альвеолярные каналы к дну лунок верхних моляров. При истончении стенки (остеопороз) находящиеся в этих каналах сосуды и нервы могут прилежать к слизистой оболочке гайморовой пазухи и вовлекаться в воспалительный процесс.

Нижняя стенка (дно) верхнечелюстной пазухи обращена к альвеолярному отростку. Она имеет форму желоба, в который сходятся медиальная, переднелатеральная и

заднелатеральная стенки пазухи. На этой стенке иногда имеются выпячивания, соответствующие дну лунок 5-7-го зубов. У взрослых людей дно верхнечелюстной пазухи может занимать разное положение относительно уровня дна полости носа. Наиболее часто (42,8%) оно находится ниже дна полости носа или на одном с ним уровне (39,3%), значительно реже (17,9%) - выше его. Это необходимо учитывать при проведении пункций и других оперативных вмешательств на гайморовой пазухе с целью создания ее сообщения с полостью носа в области нижнего носового хода.

Низкому стоянию дна верхнечелюстной пазухи соответствует, как правило, близкое расположение к нему дна лунки и верхушек корней 7-го зуба (2-го моляра). В 45,5% наблюдений верхушки корней этого зуба отделяются от слизистой оболочки гайморовой пазухи очень тонкой (0,3-1,3 мм) костной пластинкой. Иногда она отсутствует, и верхушки корней вдаются в пазуху, будучи прикрыты тонкой (0,1 мм) слизистой оболочкой. В таких случаях возможно распространение воспалительных процессов от корней зуба и окружающих их тканей на слизистую оболочку верхнечелюстной пазухи (или в обратном направлении), а при удалении этого зуба - проталкивание его в полость пазухи. В этом случае возникает необходимость дополнительной сложной операции для извлечения зуба и последующей пластики стенки верхнечелюстной пазухи. У новорожденного верхнечелюстная пазуха находится в стадии формирования. Она развивается как дивертикул (вырост) слизистой оболочки латеральной стенки полости носа в толщу тела верхней челюсти и имеет вид щели (длиной 10 мм, шириной и высотой - по 2-3 мм), расположенной под нижней стенкой глазницы и 2 рядами зачатков молочных и постоянных зубов. К концу 1-го года жизни пазуха становится округлой; к 6-му году, увеличиваясь с ростом костей лицевого черепа, она начинает принимать контуры многогранной пирамиды. К 8 годам дно пазухи опускается до уровня дна полости носа, а к 12 - ниже его, как у взрослого человека. Форму, характерную для пазухи взрослого человека, она приобретает только по окончании прорезывания постоянных зубов (в 13-15 лет); максимальной ширины достигает в 15 лет, высоты - к 20 годам. Объем верхнечелюстной пазухи увеличивается, если она вдаётся в отходящие от тела челюсти отростки, образуя в них карманы (затрудняющие лечение гайморита).

#### 1.2.1.1. Структурно-функциональные особенности верхней челюсти

Верхняя челюсть, являясь парной костью, соединяется с противоположной 2 швами: 1) между альвеолярными отростками - межверхнечелюстным швом (*sutura intermaxillaris*); 2) между нёбными отростками - срединным нёбным швом (*sutura palatina mediana*). Эти швы (соединения прослойками соединительной ткани) к

концу 1-го года жизни переходят в синостозы (соединительная ткань замещается костной), где правая и левая верхние челюсти своими отростками срастаются между собой, образуя единые альвеолярный отросток (дугу) и большую часть костного нёба.

Верхняя челюсть при всей своей легкости (воздушности) достаточно прочная: способна выдерживать значительное жевательное давление, которое возникает при механической переработке пищи в полости рта. Сочетание этих 2 качеств объясняется как описанным выше внешним строением верхней челюсти, так и архитектурой ее костного компактного вещества, образующего контрфорсы (от франц. *contreforce* - противодействующая сила). Контрфорсы верхней челюсти - это утолщенные участки компактного вещества ее бугров, отростков, возвышений и гребней, которые воспринимают, передают и распределяют жевательное давление на кости свода и основания мозгового черепа.

В верхней челюсти (как единой кости) выделяют 4 пары контрфорсов (рис. 1.10).

Носолобный контрфорс проходит в костной боковой стенке полости носа. Он начинается в области альвеолярного возвышения клыка и переходит в лобный отросток верхней челюсти, который, соединяясь швом с носовой частью лобной кости, передает вертикальное жевательное давление от нижних и верхних передних зубов и частично первых премоляров на кости свода черепа. Правый и левый контрфорсы в области надпереносья (*glabella*) соединяются и укрепляются полулунной формы валиками - надбровными дугами.

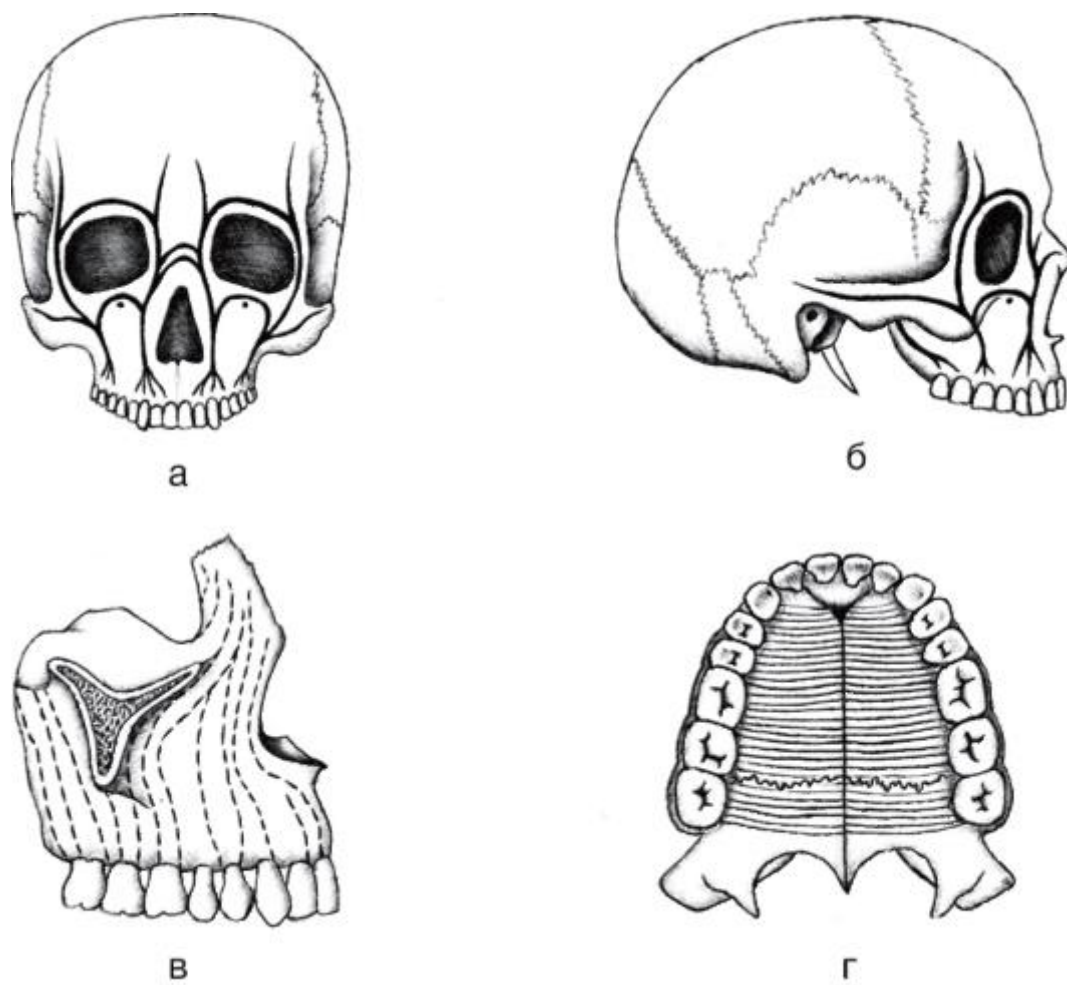


Рис. 1.10. Контрфорсы верхней челюсти: а, б - носолобный и альвеолярноскуловой; в - альвеолярно-носолобный и крыловидно-нёбный; г - нёбный

Альвеолярно-скуловой контрфорс проходит в переднебоковой стенке гайморовой пазухи, передавая жевательное давление при смыкании верхних и нижних премоляров и моляров. Он начинается от альвеолярных возвышений 1-го и 2-го моляров, проходит в скулоальвеолярном гребне и скуловом отростке верхней челюсти в скуловую кость. В ней жевательное давление распределяется по 3 направлениям: вверх - по лобному отростку на скуловой отросток лобной кости и по ее чешуе на свод черепа; кзади - по височному отростку на скуловой отросток височной кости, т.е. по скуловой дуге на височную ямку черепа; кнутри (медиально) - по скуловому отростку и подглазничному краю верхней челюсти в носолобный контрфорс. Альвеолярно-скуловой контрфорс является наиболее выраженным и универсальным: уравнивает силы, возникающие между верхними и нижними премолярами и молярами (при сокращении жевательных мышц) в вертикальном (снизу вверх), преддверно-оральном (спереди назад) и мезиодистальном (вдоль альвеолярных дуг) направлениях.

Крыловидно-нёбный контрфорс начинается от луночковых возвышений моляров и бугра верхней челюсти, направляется вверх и продолжается в крыловидный



отросток клиновидной кости и перпендикулярную пластинку нёбной кости. Он воспринимает жевательное давление от моляров в вертикальном и переднезаднем направлениях и передает его на основание мозгового черепа.

Нёбный контрфорс проходит в нёбных отростках верхней челюсти и горизонтальных пластинках нёбных костей (соединенных между собой срединным и поперечным нёбными швами), которые соединяют правую и левую половины верхней альвеолярной дуги. Этот контрфорс уравнивает (нейтрализует) силы, возникающие при боковых (поперечных) смещениях нижней челюсти относительно верхней во время жевания.

В верхней челюсти наряду с контрфорсами имеются участки - так называемые линии «слабого сопротивления» механическим воздействиям, где чаще происходят переломы при травмах головы.

Различают 3 основных типа перелома верхней челюсти (по Le Fort) (рис. 1.11):

I - по нижней линии «слабого сопротивления», проходящей по границе тела и альвеолярного отростка - от нижнего края носовой вырезки (грушевидной апертуры костной полости носа) горизонтально к бугру верхней челюсти; отламываются дно верхнечелюстной пазухи, дно полости носа, его перегородка;

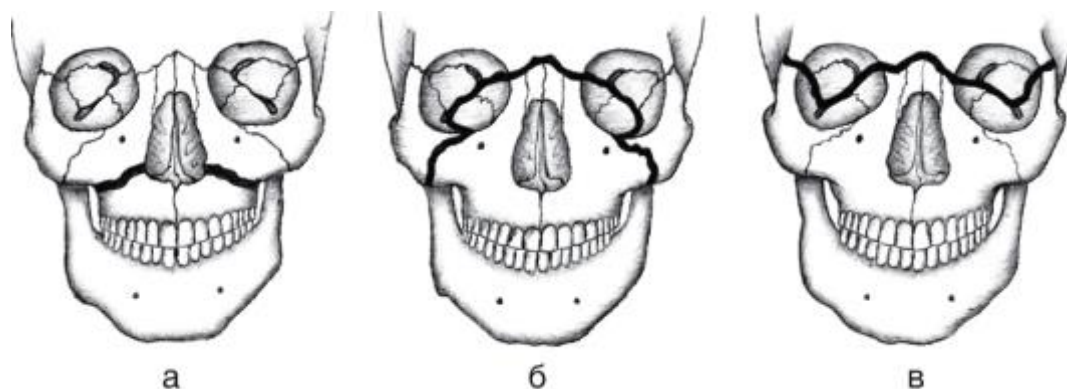


Рис. 1.11. Линии «слабого сопротивления» (типичных переломов) верхней челюсти (по Le Fort): а - 1-я; б - 2-я; в - 3-я

II - по средней линии «слабого сопротивления», которая проходит горизонтально по верхним краям носовой кости и лобного отростка верхней челюсти на медиальную стенку глазницы, по ней - к нижней глазничной щели, пересекает подглазничный край по скуловерхнечелюстному шву и опускается на альвеолярный отросток;

III - по верхней линии «слабого сопротивления»; вначале она также проходит по верхнему краю носовой кости и лобного отростка, медиальной стенке глазницы к нижней глазничной щели, а далее переходит на латеральную стенку глазницы,

пересекает ее наружный край и направляется кзади к бугру верхней челюсти и основанию крыловидного отростка, который отделяется вместе с челюстью.

## .2.2. Нижняя челюсть

Нижняя челюсть (*mandibula*) - непарная кость подковообразной формы; развивается как парная кость и состоит из 2 симметричных половин, которые срастаются на 1-2-м году жизни. В нижней челюсти выделяют тело и 2 ветви (рис. 1.12).

Тело нижней челюсти (*corpus mandibulae*) имеет утолщенный и закругленный нижний край - основание нижней челюсти (*basis mandibulae*), кверху оно переходит в альвеолярную часть (*pars alveolaris*). Правая и левая половины тела нижней челюсти соединяются под углом  $70,5^\circ$  (в среднем). В целом тело имеет форму дуги, широтно-продольный индекс которой (отношение расстояния между углами нижней челюсти к расстоянию от центра линии, соединяющей углы челюсти, к середине нижнего края подбородка) дает возможность выделять 2 крайние формы внешнего строения нижней челюсти: короткую - широкую ( $J = 153 - 175$ ) и длинную - узкую ( $J = 116 - 132$ ). Высота тела челюсти максимальная - в области резцов, минимальная - на уровне последнего моляра; толщина тела наибольшая в сегменте корней моляров, наименьшая - в фрагменте расположения премоляров.

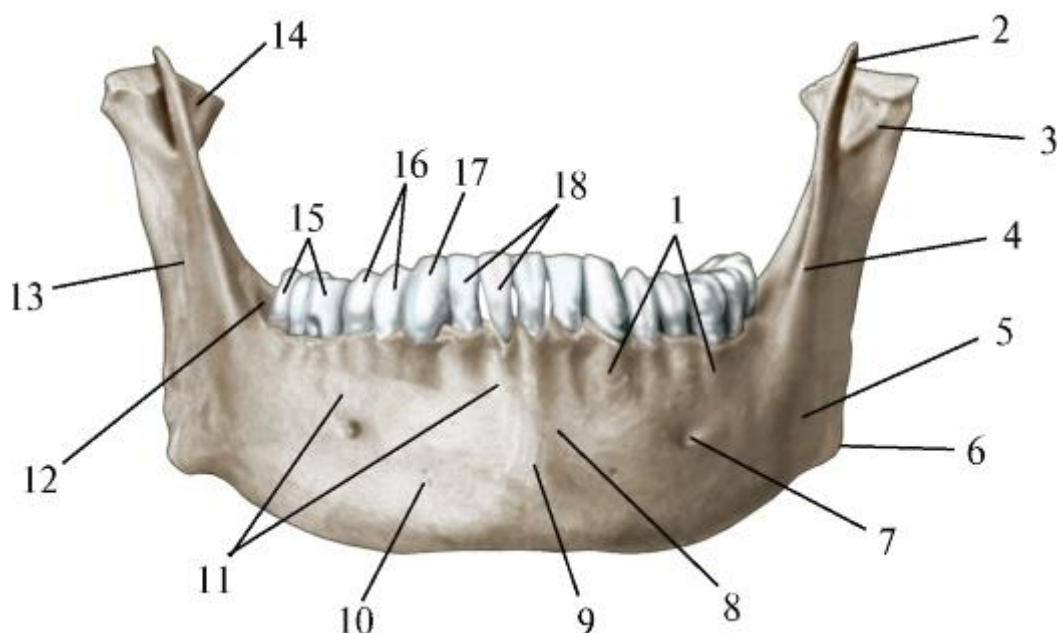


Рис. 1.12. Нижняя челюсть. Вид спереди: 1 - альвеолярные возвышения; 2 - венечный отросток; 3 - мышелковый отросток; 4 - косая линия; 5 - жевательная бугристость; 6 - угол нижней челюсти; 7 - подбородочное отверстие; 8 - подрезцовое вдавление; 9 - подбородочный выступ; 10 - тело нижней челюсти; 11 -

альвеолярная часть; 12 - позадимоллярный треугольник; 13 - ветвь нижней челюсти; 14 - крыловидная ямка; 15 - моляры; 16 - премоляры; 17- клык; 18 - резцы

В толще тела по срединной линии сохраняется след сращения 2-х его половин - нижнечелюстной симфиз(*symphysis mandibulae*), который на наружной поверхности разрастается в возвышение треугольной формы - подбородочный выступ (*protuberantia mentalis*). Он имеется только у современного человека и определяет образование подбородка (*mentum*; от греч. - *genion*). У человекообразных обезьян, питекантропа и гейдельбергского человека подбородочного выступа нет, и в этом месте нижний край челюсти загибается кзади; у неандертальца он также отсутствует, но край челюсти имеет форму прямого угла.

В нижних углах подбородочного возвышения выступают подбородочные бугорки (*tubercula mentalia*). Кзади и латеральнее их на каждой половине тела челюсти находится подбородочное отверстие (*foramen mentale*), через которое из канала нижней челюсти выходят одноименные сосуды и нерв. При проведении анестезии для обезболивания подбородка, нижней губы, резцов, клыка и премоляров необходимо учитывать, что подбородочное отверстие (иногда двойное), имея округлую или овальную форму и диаметр 1,5-5 мм, располагается чаще асимметрично под 2-м премоляром (в 54,5% - справа и в 42,3% - слева), реже - между 1-м и 2-м премолярами и ниже их (в 22,5% - справа и в 30,3% - слева) или под 1-м премоляром (в 11,1% - справа и в 15,9% - слева). У взрослого человека подбородочное отверстие находится на середине между нижним и альвеолярным краями челюсти. После выпадения зубов и последующей атрофии альвеолярной части челюсти оно оказывается ближе к ее свободному краю.

Кзади от подбородочного отверстия начинается дугообразный костный валик - косая линия (*linea obliqua*), переходящая на передний край ветви челюсти.

На внутренней поверхности тела челюсти (рис. 1.13) сбоку от срединной линии выступает шип - подбородочная ость (*spina mentalis*), иногда разделяющаяся на верхнюю и нижнюю. От этой ости начинается сухожилие подбородочно-язычной мышцы (*m. genioglossus*), участвующей в образовании членораздельной речи. У антропоморфных обезьян, у которых речь не развита, эта мышца имеет не сухожильное, а мышечное начало; в связи с этим у них на месте шипа имеется ямка.

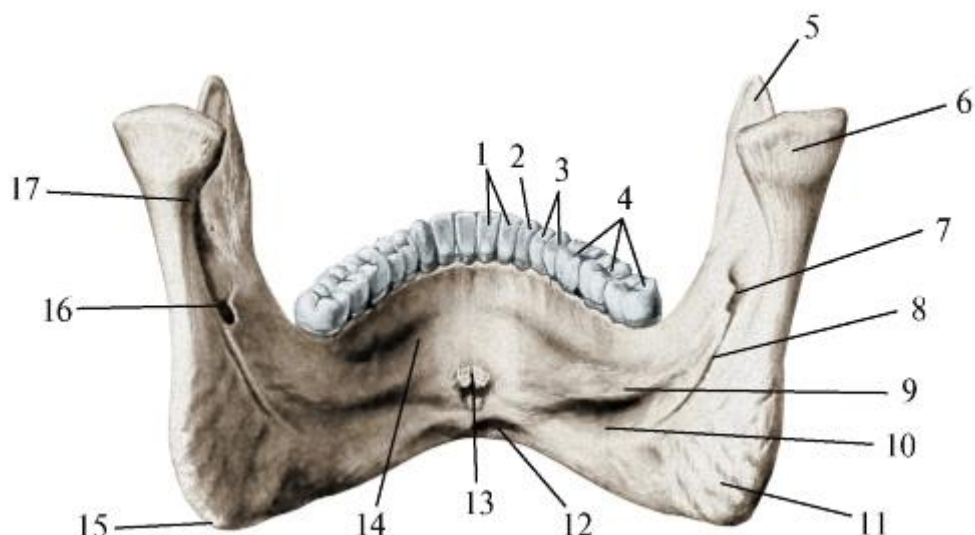


Рис. 1.13. Нижняя челюсть. Вид сзади: 1 - резцы; 2 - клык; 3 - премоляры; 4 - моляры; 5 - венечный отросток; 6 - мышечковый отросток; 7 - язычок нижней челюсти; 8 - челюстно-подъязычная борозда; 9 - челюстно-подъязычная линия; 10 - поднижнечелюстная ямка; 11 - крыловидная бугристость; 12 - двубрюшная ямка; 13 - подбородочная ость; 14 - подъязычная ямка; 15 - угол нижней челюсти; 16 - канал нижней челюсти; 17 - шейка нижней челюсти

От этой же ости или от небольшого бугорка ниже ее начинается подбородочноподъязычная мышца (*m. geniohyoideus*). В пожилом возрасте в области расположения подбородочных остей иногда образуется продольный костный валик (подбородочно-язычный торус), покрытый истонченной слизистой оболочкой, легко повреждающейся съемным протезом зубов нижней челюсти.

Ниже и латеральнее подбородочной ости на каждой половине тела челюсти находится двубрюшная ямка (*fossa digastrica*), в которой начинается переднее брюшко одноименной мышцы. Над двубрюшной ямкой в направлении ветви челюсти косо вверх проходит челюстно-подъязычная линия (*linea mylohyoidea*), от которой начинаются челюстно-подъязычная мышца (*m. mylohyoideus*) и верхний констриктор (сжиматель) глотки (*m. constrictor pharyngis superior*). Выше передней части этой линии располагается подъязычная ямка (*fossa sublingualis*) - костное ложе подъязычной слюнной железы, а ниже задней ее части (на уровне 5-7-го зубов) находится поднижнечелюстная ямка (*fossa submandibularis*), к которой прилежит одноименная слюнная железа.

Альвеолярная часть (*pars alveolaris*; рис. 1.14) тела нижней челюсти содержит зубные альвеолы (*alveoli dentales*), которые открываются на ее верхнем свободном крае - альвеолярной дуге (*arcus alveolaris*); в каждой половине по 5 лунок у детей и по 8 - у взрослых. Альвеолы отделяются одна от другой межальвеолярными перегородками (*septa interalveolaria*). В альвеолах 6-го

и 7-го зубов (1-го и 2-го моляров) имеется межкорневая перегородка (*septum interradicularis*), разделяющая каждую из них на медиальную и дистальную камеры для одноименных корней этих зубов. Альвеола 8-го зуба (3-го моляра) чаще не имеет перегородки, однако встречаются варианты многокамерных альвеол последних моляров, что обусловлено многообразием строения корня этого зуба. Форма, глубина и ширина каждой альвеолы соответствуют корню (корням) зуба. Наиболее глубокие альвеолы формируются для корней клыка и 2-го премоляра. Стенки альвеол, обращенные к губам и щекам, т.е. в преддверие рта (*vestibulum oris*), называются вестибулярными, а противоположные, расположенные ближе к языку, - язычными. Последние более толстые, поэтому при удалении нижних зубов первое, расшатывающее их движение делают в сторону преддверия рта (тонкой стенки), а следующее - в язычном направлении.

В заднем отделе альвеолярной дуги находятся костные образования, служащие ориентирами при проведении обезболивания многих структур жевательного аппарата.

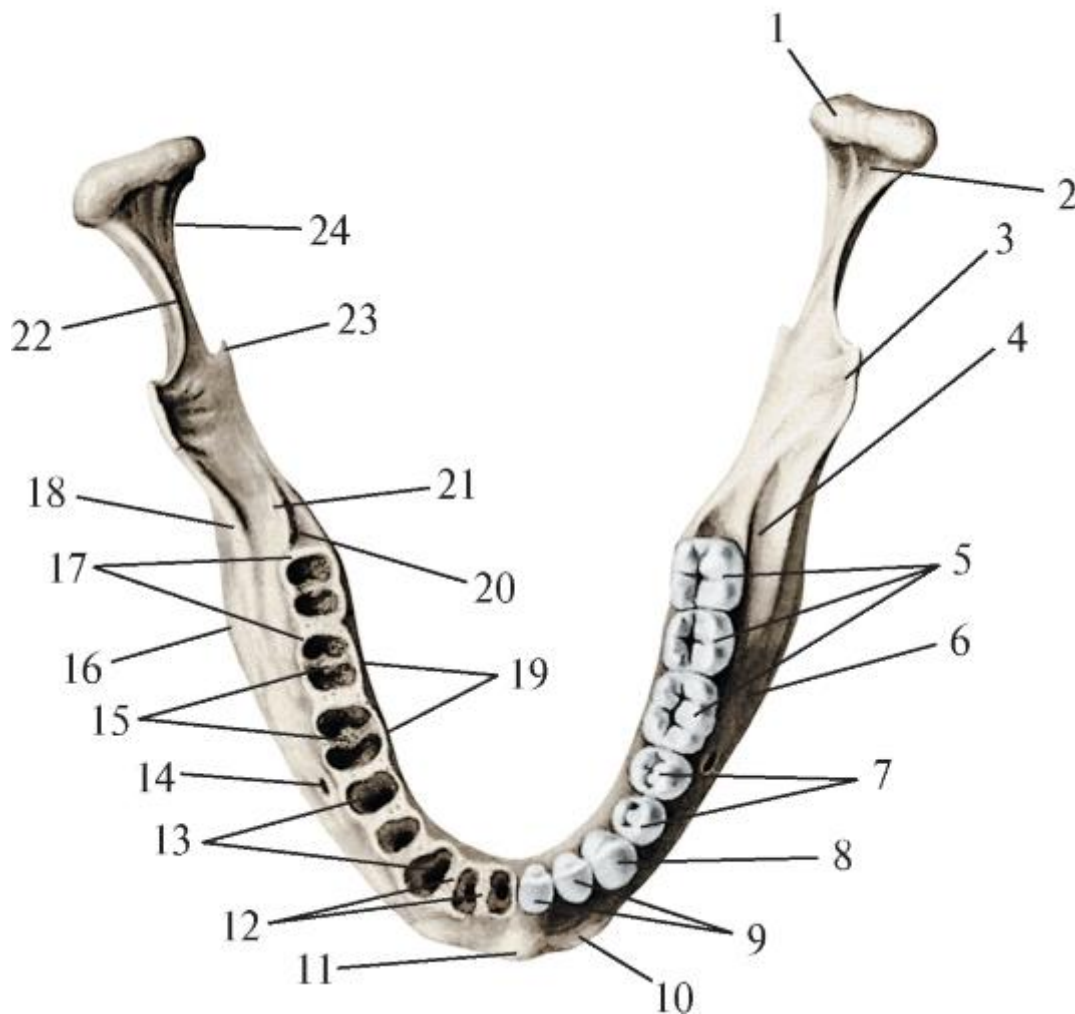


Рис. 1.14. Нижняя челюсть. Вид сверху: 1 - головка нижней челюсти; 2 - крыловидная ямка; 3 - венечный отросток; 4 - нижнечелюстной карман; 5 - моляры;

6 - тело нижней челюсти; 7 - премоляры; 8 - клык; 9 - резцы; 10 - подбородочный бугорок; 11 - подбородочный выступ; 12 - межальвеолярные перегородки; 13 - зубные альвеолы; 14 - подбородочное отверстие; 15 - межкорневые перегородки; 16 - угол нижней челюсти; 17 - наружная стенка альвеол; 18 - косая линия; 19 - внутренняя стенка альвеол; 20 - позадимоллярная ямка; 21 - щечный гребень; 22 - вырезка нижней челюсти; 23 - язычок нижней челюсти; 24 - шейка нижней челюсти

Дистальный край альвеолы последнего моляра образует основание небольшого позадимоллярного треугольника (*trigonum retromolare*); его латеральная и медиальная стороны - одноименные ножки, на которые разделяется спускающийся по переднемедиальному краю ветви нижней челюсти щечный гребень. Кнаружи от этого треугольника (латеральнее) залегает ладьевидной формы позадимоллярная ямка (*fossa retromolaris*; иногда ее называют нижнечелюстным карманом - *recessus mandibulae*). Она начинается на вестибулярной поверхности альвеолярной части челюсти в области 2-3-го моляров и далее продолжается вверх по переднему краю ее ветви (между косой линией снаружи и щечным гребнем изнутри) к основанию венечного отростка; ямка легко пальпируется на всем протяжении. Позадимоллярные треугольник и ямка, ограничивающие и разделяющие их костные утолщения косой линии и щечного гребня, укрепляют стенки альвеол нижних моляров, которые испытывают большое жевательное давление в щечно-язычном и мезиодистальном направлениях.

Тонкость губных и щечных стенок лунок для корней нижних зубов обуславливает образование на вестибулярной поверхности альвеолярной части челюсти альвеолярных возвышений (*juga alveolaria*), наиболее выраженных в сегментах клыка и 1-го премоляра. Под возвышениями лунок резцов и латеральнее подбородочного выступа находится подрезцовое вдавление (*impression subincisiva*). Ниже возвышения альвеолы 2-го моляра (у переднего конца косой линии) на наружной поверхности тела челюсти заметна выпуклость - подмоллярная бугристость (*tuberositas submolarica*).

Ветви нижней челюсти (*rami mandibulae*; рис. 1.15) отходят от задних отделов ее тела вверх и кзади. Они несколько развернуты кнаружи и расходятся между собой. Степень расхождения ветвей зависит от ширины лица: чем она больше, тем меньше развернуты ветви нижней челюсти.

На каждой ветви различают наружную и внутреннюю поверхности, 2 края: передний, вверху заканчивающийся заостренным венечным отростком, и задний,



расширяющийся кверху в мышелковый отросток; эти отростки разделены вырезкой нижней челюсти.

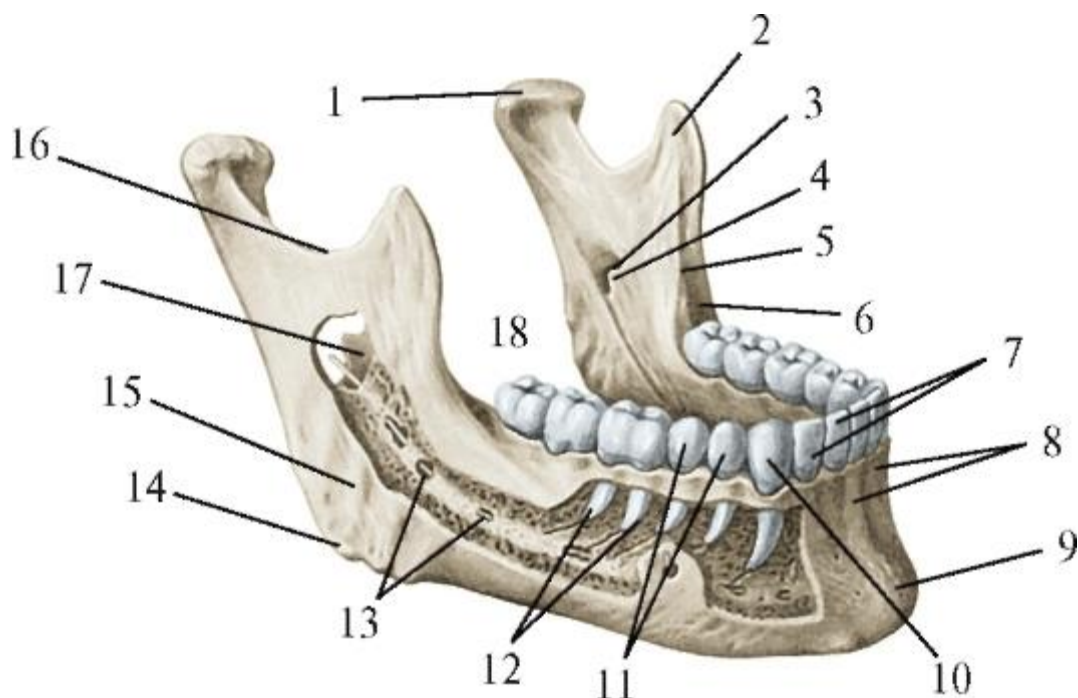


Рис. 1.15. Нижняя челюсть. Вид справа и спереди: 1 - мышелковый отросток; 2 - венечный отросток; 3 - отверстие нижней челюсти; 4 - язычок нижней челюсти; 5 - щечный гребень; 6 - позадиомолярная ямка; 7 - резцы; 8 - альвеолярные возвышения; 9 - подбородочное возвышение; 10 - клык; 11 - премоляры; 12 - корни зубов; 13 - канал нижней челюсти; 14 - угол нижней челюсти; 15 - жевательная бугристость; 16 - вырезка нижней челюсти; 17 - язычок нижней челюсти (вид снаружи); 18 - моляры

Задний край ветви внизу переходит в нижний край тела (его основание), образуя угол нижней челюсти (*angulus mandibulae*), величина которого у взрослых составляет от 102 до 144° (чаще в пределах 122-133°) и индивидуально изменяется в течение жизни человека (см. *Возрастная изменчивость черепа*). К заднему краю челюсти в области ее угла прикрепляется шилонижнечелюстная связка (*lig. stylomandibulare*) височнонижнечелюстного сустава.

На наружной поверхности ветви челюсти в области ее угла имеется жевательная бугристость (*tuberositas masseterica*), к которой прикрепляется одноименная мышца (*m. masseter*).

На внутренней поверхности ветви, обращенной в подвисочную ямку, также в области угла челюсти находится крыловидная бугристость (*tuberositas pterygoidea*) - место прикрепления медиальной крыловидной мышцы (*m. pterygoideus medialis*). В центре этой же поверхности ветви имеется щелевидной формы отверстие нижней челюсти (*foramen mandibulae*), через которое в одноименный канал входят нижние

альвеолярные артерия и нерв, а выходит вена с лимфатическим сосудом. Топография отверстия имеет большое практическое значение для проведения обезболивания структур, иннервируемых указанным нервом. Отверстие может располагаться на 15-35 мм (в среднем - на 25 мм) выше угла нижней челюсти, что соответствует уровню жевательной поверхности моляров, и на 10-25 мм (в среднем - на 15 мм) кзади от переднего края или на 9-20 мм (в среднем - на 13 мм) кпереди от заднего края ветви нижней челюсти, т.е. практически посередине ее ширины. Это отверстие частично прикрыто спереди костным выступом - язычком нижней челюсти (*lingula mandibulae*), который служит пальпируемым ориентиром при проведении анестезии нижнего альвеолярного нерва. К язычку прикрепляется клиновидно-нижнечелюстная связка (*lig. sphenomandibulare*) височно-нижнечелюстного сустава. Несколько выше и кпереди от язычка имеется возвышение - нижнечелюстной валик (*torus mandibularis*), образованный соединением 2 костных гребней, нисходящих от венечного и мышцелкового отростков ветви нижней челюсти. В область этого валика вводят иглу при торусальной анестезии для одновременного выключения проведения болевой чувствительности по 3 нервам: нижнему альвеолярному, щечному и язычному. От нижнего края отверстия нижней челюсти начинается челюстно-подъязычная борозда (*sulcus mylohyoideus*), в которой проходят одноименные сосуды и нерв. Борозда спускается с ветви челюсти на ее тело, залегая под задним участком челюстно-подъязычной линии.

Венечный отросток (*processus coronoideus*) ветви нижней челюсти имеет вид треугольной пластинки, снаружи более гладкой и шероховатой изнутри - с височным гребнем. Его форма, размеры и рельеф зависят от степени развития и силы прикрепляющейся к нему височной мышцы (*m. temporalis*). Венечный отросток, расширяясь книзу, переходит в передний край ветви челюсти. Он ограничен снаружи кривой линией, а изнутри - щечным гребнем, между которыми находятся позадиомолярные ямка и треугольник (см. выше).

Мышцелковый отросток (*processus condylaris*) ветви нижней челюсти располагается позади венечного. В нем выделяют суженную шейку, переходящую в головку. На переднемедиальной поверхности шейки нижней челюсти (*collum mandibulae*) находится крыловидная ямка (*fossa pterygoidea*), к которой прикрепляется латеральная крыловидная мышца (*m. pterygoideus lateralis*). Головка нижней челюсти (*caput mandibulae; condylus mandibulae*) сочленяется с нижнечелюстной ямкой височной кости. Она имеет форму горизонтального валика, расположенного так, что продольные оси обеих головок нижней челюсти пересекаются перед большим затылочным отверстием под углом 120-178° (в среднем - 148,2°), открытым кпереди. Форма и положение головки различны и



имеют большое значение для работы жевательного аппарата, при этом сами зависят от строения и функции образующих его структур и изменяются при их отклонении от нормы.

Венечный и мышцелковый отростки разделены вырезкой нижней челюсти (*incisura mandibulae*). Размеры этих отростков, расстояние между их вершинами (26-43 мм; чаще 32-37 мм) и глубина вырезки (7-21 мм; чаще 12-16 мм) имеют практическое значение для правильного проведения выключения ствола нижнечелюстного нерва у овального отверстия по С.Н. Вайсблату; при этом способе анестезии тканей, иннервируемых *n. mandibularis*, иглу вкалывают через эту вырезку (под скуловой дугой).

Канал нижней челюсти (*canalis mandibulae*) начинается на внутренней поверхности ветви нижней челюсти одноименным отверстием и заканчивается на наружной поверхности ее тела подбородочным отверстием. Повторяя профильный контур челюсти, канал имеет дугообразное направление: в ветви он идет сверху вниз и сзади наперед, а в теле - горизонтально, несколько поднимаясь к уровню выходного подбородочного отверстия. Медиальнее от него канал нижней челюсти дает ответвление в виде тонкого канальца, проходящего под альвеолами клыка и резцов к срединной линии челюсти; иногда такой каналец отсутствует; в подобных вариантах нервы и сосуды к названным зубам проходят в губчатом веществе тела челюсти. От части канала, залегающей в теле челюсти, отходят канальцы, открывающиеся на дне лунок моляров и премоляров: через них к этим зубам и окружающим их корням тканей подходят нервы и сосуды. Канал находится в губчатом веществе между наружной (вестибулярной) и внутренней (язычной) костными компактными пластинками нижней челюсти, на разной глубине от них: в области моляров - ближе к внутренней пластинке, в сегменте премоляров - к наружной. Практически важно также расположение канала относительно дна лунок зубов. В 50% наблюдений он проходит строго над ними (в остальных случаях чаще смещен в язычную сторону), отделяясь губчатым веществом от верхушек корней: 3-го моляра - толщиной 2-3 мм, 2-го - 5 мм, 1-го - 6 мм; 2-го премоляра - 8 мм. Близкое расположение верхушек корней и проходящего в канале сосудисто-нервного пучка требует особого внимания и осторожности при лечении и удалении этих зубов.

#### 1.2.2.1. Структурно-функциональные особенности нижней челюсти

К нижней челюсти прикрепляются 7 пар мышц, сокращения которых перемещают ее в разных направлениях: вперед-назад, в стороны, вниз-вверх (см. ниже). При смыкании с верхней челюстью и движениях относительно ее возникает весьма значительное жевательное давление. Оно воспринимается, распределяется и

передается на свод и основание мозгового черепа благодаря особой архитектонике костного губчатого и компактного веществ нижней челюсти.

В губчатом веществе нижней челюсти выделяют траектории - участки более плотно расположенных костных пластинок, проходящие в виде тяжей в направлениях распространения жевательного давления. Сами пластинки (трабекулы) губчатого вещества ориентированы вдоль силовых линий сжатия и растяжения, которые возникают в челюсти при сокращениях мышц, приводящих ее в движение при механической переработке пищи в полости рта.

Различают траектории нижней челюсти (рис. 1.16), проходящие:

- в переднем отделе ее тела - от уровня подбородочного бугорка одной стороны до области альвеол премоляров - противоположной, т.е. переходящие с одной половины челюсти на другую;
- в боковых отделах тела - от его основания вверх в альвеолярную дугу и в передний край ветви, к венечному отростку;
- от области угла челюсти (места прикрепления жевательной и медиальной крыловидной мышц) также к венечному отростку;
- от области угла и заднего края ветви вдоль него к мышечковому отростку;

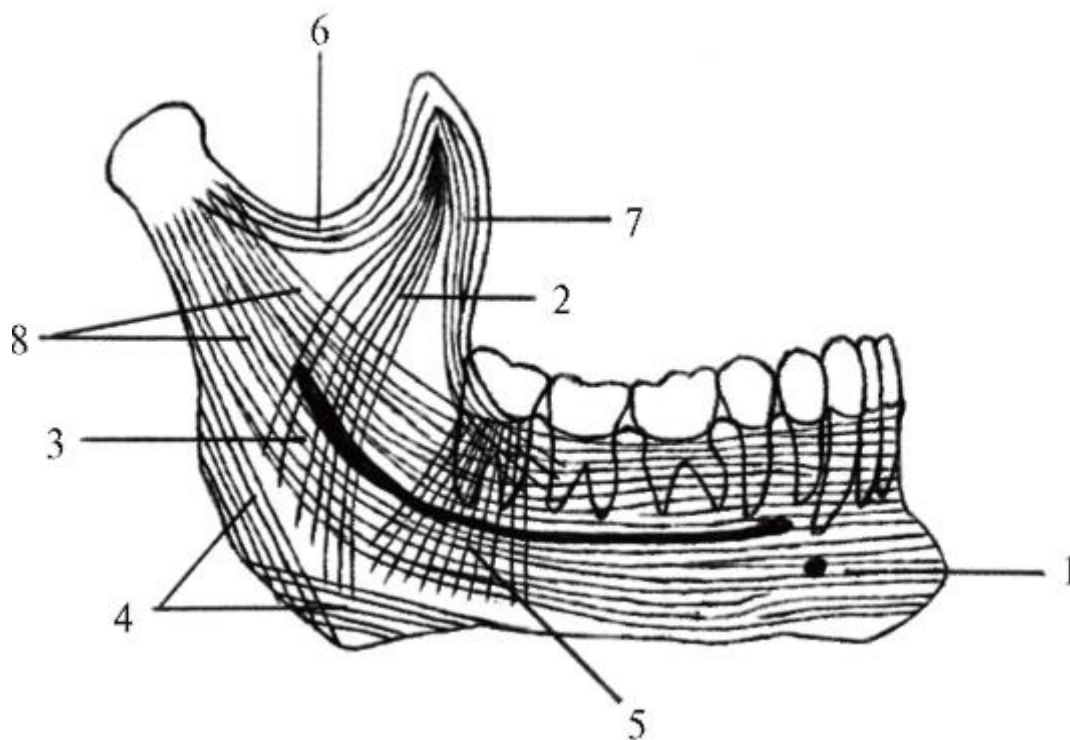


Рис. 1.16. Траектории и контрфорсы нижней челюсти: 1-6 - траектории; 7 - передний (альвеолярный) контрфорс; 8 - задний (восходящий) контрфорс

- от позадиомолярного треугольника веерообразно (радиально) к углу челюсти;

- между основаниями венечного и мышечного отростков вдоль вырезки челюсти (местами прикрепления височной и латеральной крыловидной мышц).

Жевательное давление, воспринимаемое траекториями губчатого вещества нижней челюсти, передается на ее контрфорсы (утолщения компактного костного вещества) - передний и задний. Передний (альвеолярный) образуется в позадиомолярном треугольнике слиянием косой линии и щечного гребня, проходит вдоль переднего края ветви нижней челюсти, заканчиваясь в венечном отростке - месте прикрепления височной мышцы. От него жевательное давление передается по этому мускулу на места его начала - кости черепа, образующие одноименную ямку свода мозгового черепа. Задний (восходящий) контрфорс проходит по заднему краю ветви от угла челюсти до ее головки, далее жевательное давление передается через внутрисуставной диск на основание мозгового черепа: суставной бугорок и нижнечелюстную ямку височной кости. Кроме этого жевательное давление от угла нижней челюсти - места прикрепления жевательных мышц - передается на поверхности их начала, т.е. соответственно по собственно жевательной мышце (*m. masseter*) - на скуловую кость и дугу, суставной бугорок височной кости; по медиальной крыловидной мышце - на крыловидную ямку клиновидной кости.

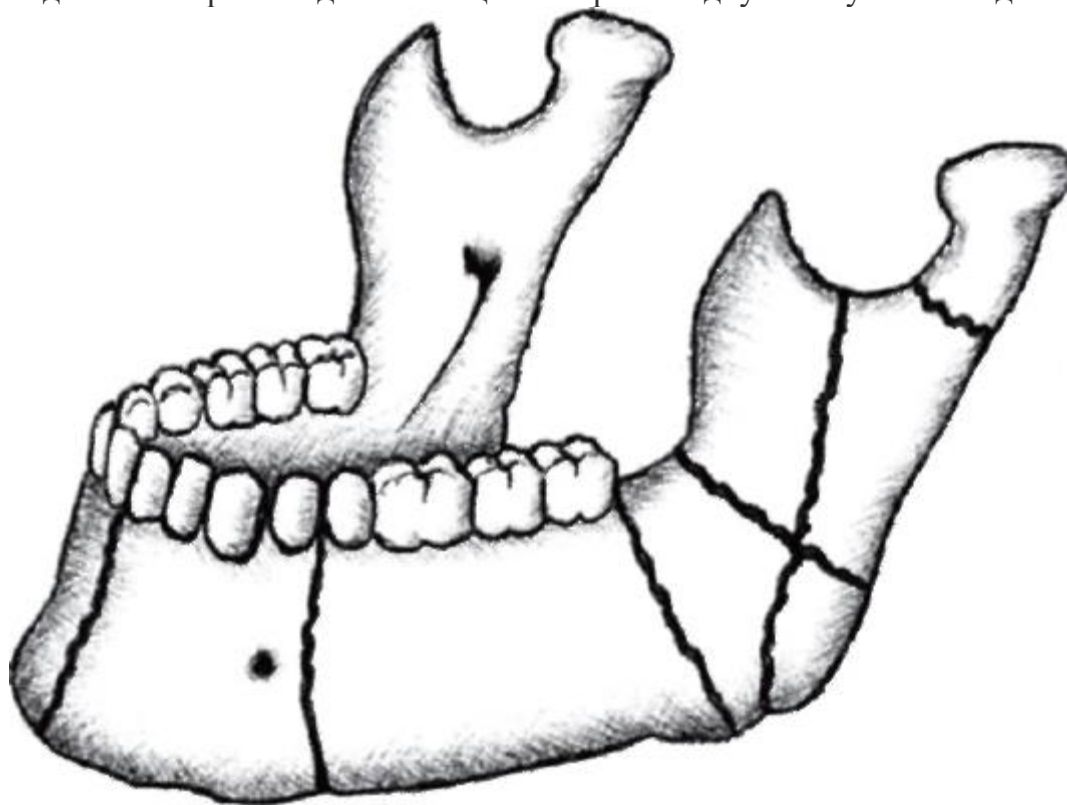


Рис. 1.17. Линии типичных переломов нижней челюсти

В костях свода и основания черепа жевательное давление равномерно распределяется, распространяется и «гасится».

Нижняя челюсть, несмотря на массивность, наличие траекторий и контрфорсов, нередко подвергается переломам, линии которых проходят по наиболее слабым участкам (рис. 1.17): 1) по срединной линии - между альвеолами медиальных резцов; 2) в области подбородочного отверстия - между лунками клыка и 1-го премоляра; 3) в области угла челюсти - между его нижним краем и альвеолой 3-го моляра; 4) в области шейки нижней челюсти. Переломы нижней челюсти осложняются смещениями ее фрагментов при сокращениях прикрепляющихся к ним мышц.

### 1.2.3. Скуловая кость

Скуловая кость (*os zygomaticum*) - парная, образует на каждой стороне боковой отдел лицевого черепа. В ней выделяют 3 поверхности и 2 отростка (рис. 1.18).

Латеральная поверхность (*facies lateralis*) по расположению - переднебоковая; выпуклая, контурирует на лице в форме бугра.

Глазничная поверхность (*facies orbitalis*) - вогнутая, участвует в формировании нижнелатеральной стенки глазницы.

Латеральная и глазничная поверхности переходят одна в другую в виде валика, продолжающегося медиально в подглазничный край верхней челюсти.

Височная поверхность (*facies temporalis*) обращена кзади; участвует в образовании передней стенки височной и подвисочной боковых ямок черепа.

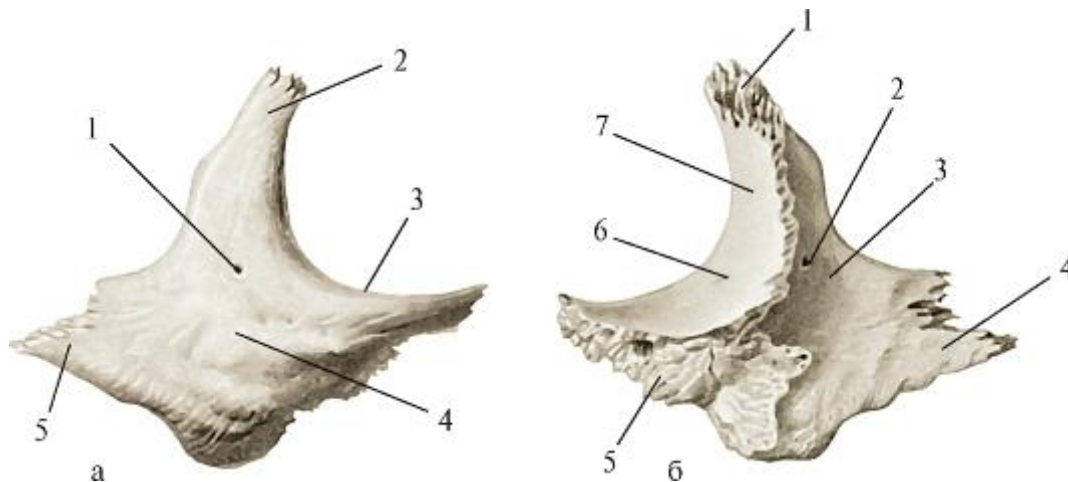


Рис. 1.18. Скуловая кость, правая; а - вид снаружи, б - вид изнутри: а: 1 - скулолицевое отверстие; 2 - лобный отросток; 3 - подглазничный край; 4 - латеральная поверхность; 5 - височный отросток; б: 1 - лобный отросток; 2 - скуловисочное отверстие; 3 - височная поверхность; 4 - височный отросток; 5 - верхнечелюстной край; 6 - скулоглазничное отверстие; 7 - глазничная поверхность. В толще скуловой кости проходит одноименный канал (*canalis zygomaticus*). Он начинается на ее глазничной поверхности скулоглазничным отверстием (*foramen*

*zygomaticoorbitale*), внутри кости разделяется на 2 канальца, один из которых открывается на переднелатеральной поверхности кости скулолицевым отверстием (*foramen zygomaticofaciale*) другой - на височной поверхности - скуловисочным отверстием (*foramen zygomaticotemporale*). Через скуловой канал, его разветвления и отверстия проходят скулоглазничная артерия (ветвь поверхностной височной артерии), скуловой нерв (ветвь верхнечелюстного нерва) и их ветви.

Медиальный край скуловой кости срастается со скуловым отростком верхней челюсти. В свою очередь, отростки скуловой кости соединяют ее с костями мозгового черепа, являясь путями передачи на него жевательного давления от верхних зубов. Отходящий вверх лобный отросток (*processus frontalis*) срастается швом со скуловым отростком лобной кости и большим крылом клиновидной кости, а направленный латерально и кзади височный отросток (*processus temporalis*) - со скуловым отростком височной кости, образуя вместе с ним скуловую дугу (*arcus zygomaticus*), от которой начинается большая часть пучков жевательной мышцы (*m. masseter*).

#### 1.2.4. Носовая кость

Носовая кость (*os nasale*) - парная, имеет форму 4-угольной пластинки. Верхним краем она соединяется с носовой частью лобной кости, латеральным - с лобным отростком верхней челюсти, медиальным - с одноименной костью другой стороны. Ее свободный нижний край участвует в образовании грушевидного отверстия костной полости носа.

Внутренняя поверхность носовой кости входит в состав верхней и латеральной стенок полости носа, корня и спинки носа.

#### 1.2.5. Слезная кость

Слезная кость (*os lacrimale*) - парная тонкая 4-угольная пластинка. Она соединяется спереди с задним краем лобного отростка верхней челюсти, сзади - с глазничной пластинкой решетчатой кости, вверху - с глазничной частью лобной кости, внизу - с глазничной поверхностью верхней челюсти. Ее медиальная (внутренняя) поверхность прикрывает передние ячейки решетчатой кости, а латеральная участвует в образовании медиальной стенки глазницы. По этой поверхности вертикально проходит задний слезный гребень (*crista lacrimalis posterior*). Кпереди от него залегает слезная борозда (*sulcus lacrimalis*), которая вместе с одноименной бороздой на лобном отростке верхней челюсти образует ямку слезного мешка (*fossa sacci lacrimalis*).

#### 1.2.6. Нижняя носовая раковина

Нижняя носовая раковина (*concha nasalis inferior*) - парная, самостоятельная кость (в отличие от средней и верхней раковин, которые являются частями решетчатой кости). Ее верхний прямой край пересекает верхнечелюстную расщелину (ведущую в гайморову пазуху), прикрепляясь впереди и кзади от нее к раковинным гребням соответственно носовой поверхности тела верхней челюсти и перпендикулярной пластинки нёбной кости; нижний край носовой раковины свободный. Нижняя носовая раковина разделяет нижний и средний носовые ходы. Ее вогнутая латеральная поверхность обращена в нижний носовой ход, а выпуклая медиальная - в средний. От верхнего края отходят 3 отростка: 1) верхнечелюстной отросток (*processus maxillaris*) самый большой, направлен книзу, покрывает нижний отдел верхнечелюстной расщелины; 2) слезный отросток (*processus lacrimalis*) огибает расщелину спереди, поднимается к слезной кости; 3) решетчатый отросток (*processus ethmoidalis*) идет позади расщелины вверх и соединяется с крючковидным отростком (*processus uncinatus*) решетчатой кости.

#### 1.2.7. Нёбная кость

Нёбная кость (*os palatinum*) - парная; находится между верхней челюстью спереди и крыловидным отростком клиновидной кости сзади. Она состоит из 2 пластинок, соединяющихся под прямым углом (рис. 1.19).

Горизонтальная пластинка (*lamina horizontalis*) передним краем срастается швом с задним краем нёбного отростка верхней челюсти; ее задний край свободен и является нижней стенкой хоаны. Горизонтальные пластинки обеих нёбных костей по срединной линии срастаются швом и образуют: верхней поверхностью - заднюю часть нижней стенки (дна) полости носа, нижней - задний отдел костного нёба. На носовой поверхности пластинки, вдоль ее медиального края, проходит носовой гребень (*crista nasalis*), к которому прирастает сошник.

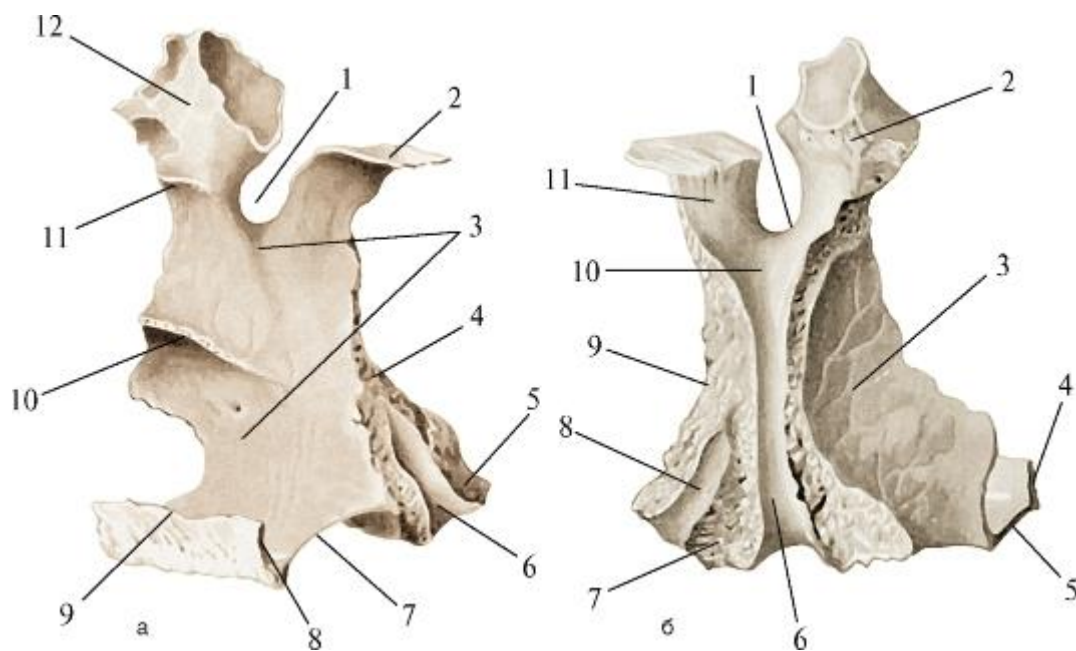


Рис. 1.19. Нёбная кость, правая; а - вид сзади и с медиальной поверхности, б - вид сзади и с латеральной поверхности: а: 1 - клиновидно-нёбная вырезка; 2 - клиновидный отросток; 3 - носовая поверхность; 4 - перпендикулярная пластинка; 5 - пирамидальный отросток; 6 - большая нёбная борозда; 7 - горизонтальная пластинка; 8 - задняя носовая ость; 9 - носовой гребень; 10 - раковинный гребень; 11 - решетчатый гребень; 12 - глазничный отросток; б: 1 - клиновидно-нёбная вырезка; 2 - глазничный отросток; 3 - верхнечелюстная поверхность; 4 - носовой гребень; 5 - горизонтальная пластинка; 6 - большая нёбная борозда; 7 - пирамидальный отросток; 8 - крыловидная ямка (нижняя часть); 9 - перпендикулярная пластинка нёбной кости; 10 - медиальная стенка крыловидно-нёбной ямки; 11 - клиновидный отросток

Задний конец гребня заострен в виде задней носовой ости (*spina nasalis posterior*) - место начала мышцы язычка (*m. uvulae*) мягкого нёба. На нёбной поверхности горизонтальной пластинки, вдоль ее заднего края, располагается нёбный гребень (*crista palatina*), перед которым залегает борозда для нёбных сосудов и нервов. На границе горизонтальной пластинки с нёбной стенкой альвеолы последнего моляра находится большое нёбное отверстие (*foramen palatinum majus*), через которое из одноименного канала выходят большие нёбные сосуды и нервы. В область этого отверстия производят анестезию структур, иннервируемых *n. palatinus major* (см. ниже).

Перпендикулярная пластинка (*lamina perpendicularis*) нёбной кости располагается между задним краем носовой поверхности тела верхней челюсти спереди и передним краем медиальной пластинки крыловидного отростка клиновидной кости сзади, участвуя в образовании заднего отдела латеральной стенки полости носа. По



ееносовой (медиальной) поверхности проходят 2 горизонтальных гребня: верхний - решетчатый (*crista ethmoidalis*), вдоль которого прикрепляется средняя носовая раковина решетчатой кости, и нижний - раковинный (*crista conchalis*) - место прикрепления нижней носовой раковины. Латеральная (наружная) верхнечелюстная поверхность перпендикулярной пластинки обращена в крыловидно-нёбную ямку черепа (см. ниже), образуя ее медиальную стенку. Вдоль заднего края этой поверхности вертикально проходит большая нёбная борозда (*sulcus palatinus major*), которая вместе с прилегающими к ней краями одноименных борозд на заднем крае бугра верхней челюсти и на переднем крае крыловидного отростка клиновидной кости образует большой нёбный канал (*canalis palatinus major*), открывающийся соименным отверстием на нёбной поверхности горизонтальной пластинки (см. выше). Перпендикулярная пластинка вверху разделяется на 2 отростка: передний глазничный (*processus orbitalis*), составляющий самый задний участок нижней стенки глазницы, и задний клиновидный (*processus sphenoidalis*), подходящий к нижнебоковой поверхности тела клиновидной кости. Между отростками идет клиновидно-нёбная вырезка (*incisura sphenopalatina*), которая вместе с прилегающим телом клиновидной кости образует клиновидно-нёбное отверстие (*foramen sphenopalatinum*), служащее для прохождения сосудов и нервов из крыловидно-нёбной ямки на латеральную стенку верхнего носового хода полости носа. В месте перехода горизонтальной пластинки в перпендикулярную отходит пирамидальный отросток (*processus pyramidalis*), который направляется латерально кзади и вклинивается между нижними краями латеральной и медиальной пластинок крыловидного отростка клиновидной кости. От этого отростка начинается часть пучков медиальной крышовой мышцы (*m. pterygoideus medialis*), участвующей в акте жевания. На нёбной поверхности пирамидального отростка имеются 1-2 малых нёбных отверстия (*foramina palatini minora*), которыми заканчиваются одноименные каналы - задние ответвления большого нёбного канала.

#### 1.2.8. Сошник

Сошник (*vomer*) - непарная кость, образующая задний отдел перегородки носа. Он представляет собой тонкую пластинку, утолщенный верхний край которой расщепляется на 2 (правое и левое) крыла сошника (*alae vomeris*), что делает его похожим на соименное древнее землеобрабатывающее орудие для подрезания пласта земли, проведения борозд. Крылья сошника прилежат к нижней поверхности тела клиновидной кости, образуя верхнюю стенку хоан. Задний край сошника свободный; он разделяет задние отверстия полости носа - хоаны, через которые она сообщается с носовой частью глотки (носоглоткой). Нижний край срастается с носовым гребнем нёбных отростков верхней челюсти и

горизонтальных пластинок нёбных костей. Передний (скошенный) край соединяется вверху с перпендикулярной пластинкой решетчатой кости, а внизу - с сошниково-носовым хрящом (*cartilage vomeronasalis*) перегородки носа.

#### 1.2.9. Подъязычная кость

Подъязычная кость (*os hyoideum*) - непарная; единственная кость черепа, которая с ним непосредственно не соприкасается и соединяется только связками и мышцами. К костям лицевого черепа она относится по общности источников развития (II-III жаберные дуги). Кость располагается поверхностно в переднебоковой области шеи между нижней челюстью и верхним краем щитовидного хряща гортани, на уровне (в покое) верхнего края тела IV шейного позвонка. Она имеет форму подковы (рис. 1.20); состоит из выступающего вперед тела (*corpus*) и отходящих от него кзади и латерально 2 пар отростков: больших рогов (*cornua majora*), направляющихся вверх, и ниже их - коротких малых рогов (*cornua minora*). К подъязычной кости прикрепляются мышцы шеи, языка, глотки; в связи с этим она участвует в актах жевания и глотания, речеобразовании (см. ниже).

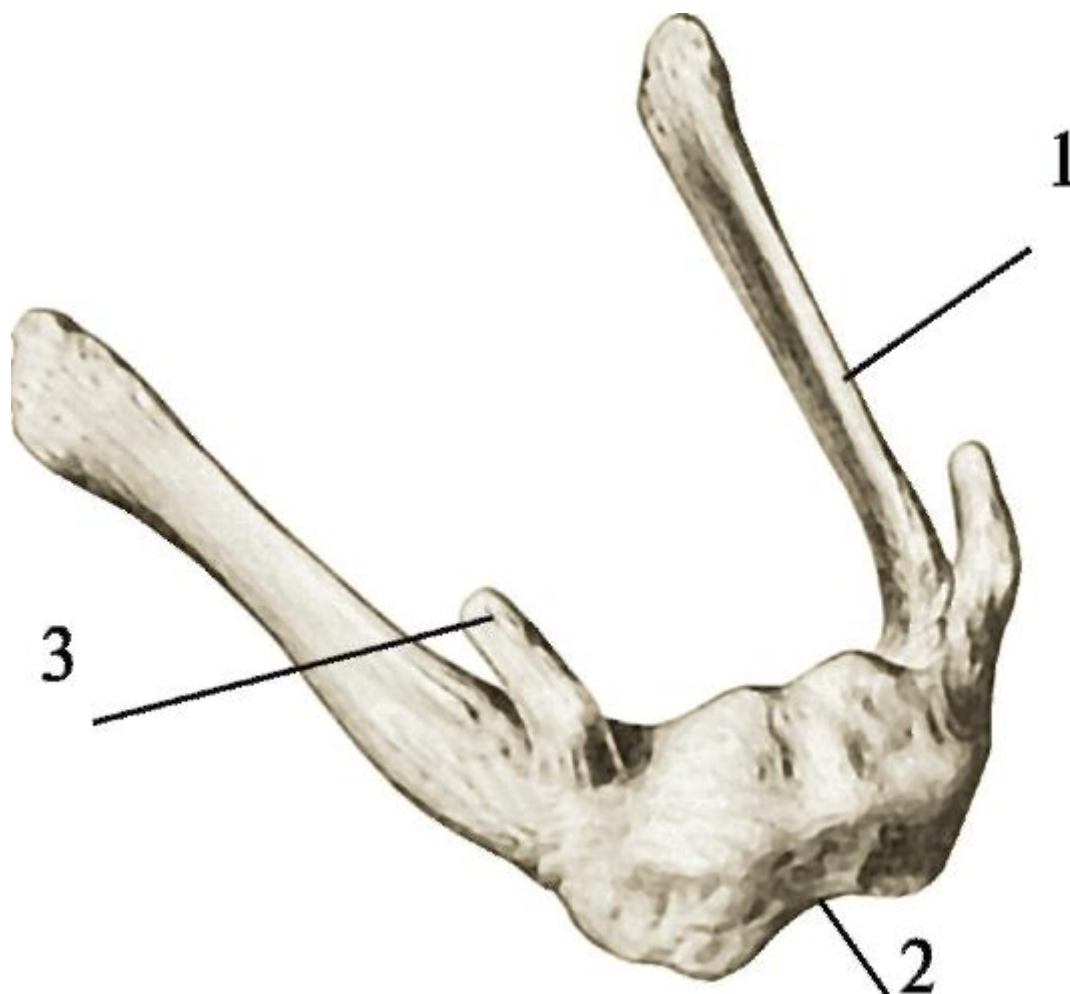


Рис. 1.20. Подъязычная кость. Вид сверху, справа и спереди: 1 - большой рог; 2 - тело; 3 - малый рог

### Примерные вопросы для самоконтроля

1. Назовите и покажите структуры, которые являются границей между сводом и основанием мозгового черепа.
2. Перечислите и покажите кости, образующие свод мозгового черепа.
3. Перечислите и покажите кости, образующие основание черепа.
4. Перечислите и покажите кости, образующие лицевой отдел черепа.
5. Перечислите и покажите поверхности тела и отростки верхней челюсти.
6. Назовите и покажите отверстия и каналы верхней и нижней челюстей.
7. Перечислите и покажите стенки верхнечелюстной пазухи; опишите отношения ее нижней стенки с дном альвеол зубов верхней челюсти.
8. Дайте определение контрфорсам.
9. Перечислите контрфорсы верхней челюсти.
10. Дайте определение траекториям нижней челюсти; перечислите их.
11. Опишите взаимоотношения альвеол нижних зубов с каналом нижней челюсти.
12. Перечислите и покажите отверстия, находящиеся на скуловой кости.
13. Назовите и покажите пластинки нёбной кости.
14. Перечислите и покажите части подъязычной кости.

## ГЛАВА 2. СОЕДИНЕНИЯ ЧЕРЕПА

### 2.1. ВИДЫ СОЕДИНЕНИЙ КОСТЕЙ ЧЕРЕПА

Кости черепа (кроме нижней челюсти) соединяются между собой непрерывными соединениями - синартрозами. В зависимости от вида соединительной ткани, находящейся между костями, выделяют фиброзные (волокнистые), хрящевые и костные непрерывные соединения.

I. Фиброзные соединения (*junctume fibrosae*) представлены швами и синдесмозами.

1. Шов (*sutura*) - это тонкая пластинка фиброзной соединительной ткани, волокна которой врастают в края (поверхности) соединяющихся костей. Швами соединяются кости свода мозгового черепа. Различают:

1) зубчатый шов (*sutura serrata seu dentata*) - в котором волокнистая соединительная ткань покрывает зубцы на краях соединяющихся костей. Такими швами являются: сагиттальный шов (*sutura sagittalis*) - между теменными костями, венечный шов (*sutura coronalis*) между теменными костями и краем чешуи лобной кости, ламбдовидный шов (*sutura lambdoidea*) - между теменными костями и краем чешуйчатой части затылочной кости;

2) чешуйчатый шов (*sutura squamosa*) - образуется прослойкой фиброзной соединительной ткани между поверхностью теменной кости и накладываемой на нее чешуей височной кости;

3) плоский шов (*sutura plana*) - формируется тонкой пластинкой волокнистой соединительной ткани между плотно прилегающими друг к другу гладкими (без зубцов) краями костей. Подобными швами соединяются кости лицевого черепа. Эти швы имеют названия соединяющихся костей, например: лобно-верхнечелюстной (*sutura frontomaxillaris*), межверхнечелюстной (*sutura intermaxillaris*), лобно-скуловой (*sutura frontozygomatica*) шов.

Швы являются зонами амортизации (смягчения, поглощения) толчков и сотрясений при ходьбе, беге, прыжках, ударах в голову, распределения и передачи жевательного давления. По швам происходят рост костей черепа (их ростковые зоны), увеличение его размеров. В 20-30 лет фиброзная ткань швов начинает замещаться костной (синостозирование швов).

2. Синдесмозы (*syndesmoses*; от греч. *syn* - с, *desmos* - связка) между костями черепа представлены:

1) парными шилоподъязычными связками (*ligamenta stylohyoidea*), которые в виде  
2) длинных пучков плотной фиброзной соединительной ткани идут от шиловидных

отростков височных костей мозгового черепа к расположенной на шее (под нижней челюстью) подъязычной кости лицевого черепа;

2) зубоальвеолярным синдесмозом (*syndesmosis dentoalveolaris*) - в виде коротких фиброзных пучков (периодонта) между корнями зубов и стенками зубных альвеол челюстей. Синоним этого названия - сомнительно образное и некорректное *gomphosis* (вколачивание), отождествляющее зубы и гвозди.

II. Хрящевые соединения черепа (*juncturae cartilagineae cranii*), костей черепа представлены синхондрозами (*synchondroses*; от греч. *syn* - с; *chondros* - хрящ) - межкостными прослойками волокнистого хряща. Синхондрозами соединяются кости основания мозгового черепа. Это прочные и упругие соединения с незначительной подвижностью костей, а также швы между костями свода мозгового черепа с рессорной (амортизирующей) функцией. Большинство синхондрозов черепа - временные, так как с возрастом происходит их синостозирование - замена хрящевой ткани на костную: 1) клиновидно-затылочный синхондроз (*synchondrosis sphenoccipitalis*) - между телом клиновидной кости и основной частью затылочной кости; 2) каменисто-затылочный (*synchondrosis petrooccipitalis*) - между пирамидой височной кости и основной частью затылочной; 3) клиновидно-решетчатый (*synchondrosis sphenothmoidalis*) - между клиновидной костью и решетчатой.

Постоянным синхондрозом, сохраняющимся в течение всей жизни человека, является клиновидно-каменистый (*synchondrosis sphenopetrosa*), заполняющий рваное отверстие (*foramen lacerum*) - между верхушкой пирамиды височной кости, основной частью затылочной кости и основанием большого крыла клиновидной кости. Через этот хрящ проходят вегетативные секреторные глубокий, большой и малый каменистые нервы, участвующие в иннервации слюнных и слизистых желез головы.

III. Костные соединения, или синостозы (*juncturae osseae seu synostoses*), (от греч. *syn* - с; *os* - кость) по развитию являются вторичными, т.е. им предшествуют швы, временные синхондрозы, а в нижней челюсти, которая развивается как парная кость из 2 зачатков, срастающихся по срединной линии на 2-м году жизни, - нижнечелюстной (по МАТ, 2003), точнее - подбородочный, симфиз (тоже синхондроз, но с небольшой щелью в хрящевой прослойке между правой и левой половинами челюсти).

## 2.2. ВИСОЧНО-НИЖНЕЧЕЛЮСТНОЙ СУСТАВ

Височно-нижнечелюстной сустав (*articulatio temporomandibularis*) образован суставной поверхностью нижнечелюстной ямки, суставным бугорком височной

кости и головкой нижней челюсти (рис. 2.1). Суставные поверхности ямки и бугорка в 2-3 раза больше сочленовной площади головки, т.е. они инконгруэнтны (не соответствуют друг другу), что теоретически допускает большой объем движений головки нижней челюсти. Однако парные височно-нижнечелюстные сочленения являются комбинированными суставами, т.е. анатомически они самостоятельные (каждый имеет свою суставную капсулу), а функционально - взаимосвязанные: движения в одном из них невозможны без движений в суставе другой стороны. Для увеличения конгруэнтности суставных поверхностей (большого их соответствия по величине и форме) височнонижнечелюстного сустава и тем самым уменьшения видов и амплитуды движений в нем до функционально оптимальных, в его полости имеется суставной диск.

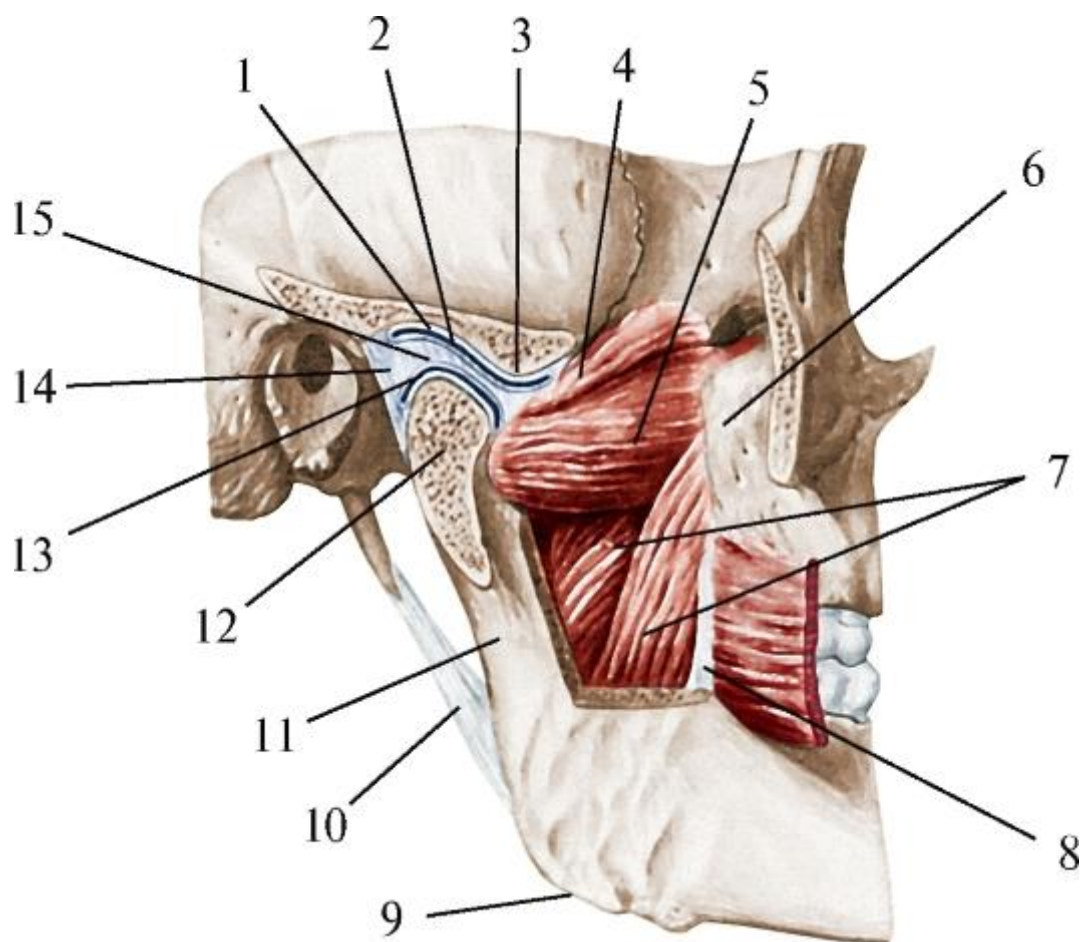


Рис. 2.1. Височно-нижнечелюстной сустав: 1 - нижнечелюстная ямка; 2 - верхний этаж суставной полости; 3 - суставной бугорок; 4 - верхняя головка латеральной крыловидной мышцы; 5 - нижняя головка латеральной крыловидной мышцы; 6 - бугор верхней челюсти; 7 - медиальная крыловидная мышца; 8 - крыловидно-нижнечелюстной шов и щечная мышца (отвернута); 9 - угол нижней челюсти; 10 - шилонижнечелюстная связка; 11 - ветвь нижней челюсти; 12 - головка нижней

челюсти; 13 - нижний этаж суставной полости височнонижнечелюстного сустава; 14 - суставная капсула; 15 - суставной диск

Суставная поверхность (внутрикапсулярная часть) нижнечелюстной ямки височной кости имеет эллипсоидную форму, покрыта хрящом и отделяется от меньшей задней внесуставной (внекапсулярной) части ямки каменисто-барабанной щелью. Спереди суставная поверхность ямки переходит в суставной бугорок (переднюю ножку основания скулового отростка височной кости); латерально она ограничена задней ножкой этого отростка, а медиально - остью (угловой) клиновидной кости; вверху, на границе со средней черепной ямкой, эта поверхность истончается. Глубина нижнечелюстной ямки индивидуально различна и зависит от выраженности суставного бугорка; выделяют 2 крайние формы ее рельефа: плоскую и глубокую.

Суставной бугорок височной кости имеет вид поперечно (фронтально) расположенного валика. Его высота и угол наклона суставной поверхности (около  $35^\circ$ ) определяют глубину и форму нижнечелюстной ямки и тем самым объем движений в височно-нижнечелюстном суставе. Выделяют 2 крайние формы бугорка: 1) низкий и широкий, которому соответствует плоская нижнечелюстная ямка; 2) высокий и узкий - при глубокой ямке. У новорожденных суставной бугорок выражен слабо, в связи с чем нижнечелюстная ямка уплощена.

Головка нижней челюсти представляет собой поперечно расположенный валик эллипсоидной формы; продольные оси обеих головок нижней челюсти пересекаются у переднего края большого затылочного отверстия под тупым, в пределах  $120-178^\circ$  (в среднем -  $148,2^\circ$ ), углом. Головка сдавлена в переднезаднем направлении. Ее передневерхняя поверхность покрыта фиброзным (волокнистым) хрящом и является суставной; задняя поверхность несколько выпуклая, треугольной формы, с вершиной, обращенной вниз - к шейке нижней челюсти.

Суставной диск (*discus articularis*) состоит из волокнистой хрящевой ткани повышенной прочности, которая покрывает также все сочленовные поверхности височно-нижнечелюстного сустава. Он располагается между головкой нижней челюсти и суставными поверхностями бугорка и нижнечелюстной ямки височной кости, не повторяя их кривизну. Диск имеет форму овальной двояковогнутой хрящевой пластинки, утолщенной по периферии и более тонкой в середине. Толщина диска связана с формой нижнечелюстной ямки: он толще при глубокой и узкой ямке и тоньше, если она более плоская и широкая. Диск по краям срастается с капсулой сустава, разделяя его полость на 2 изолированных друг от друга отдела (этажа) - верхний и нижний, с асинхронными и разными видами движений в



каждом. В связи с этим височно-нижнечелюстное сочленение классифицируется как комплексный сустав.

В переднемедиальный край суставного диска вращается часть сухожильных пучков верхней головки латеральной крыловидной мышцы; ее нижняя головка прикрепляется к крыловидной ямке на передней поверхности шейки нижней челюсти. Благодаря этому при сокращении мышцы диск может смещаться синхронно с головкой нижней челюсти относительно нижнечелюстной ямки и суставного бугорка височной кости.

Таким образом, суставной диск: 1) увеличивает конгруэнтность сочленяющихся поверхностей; 2) участвует в движениях нижней челюсти; 3) воспринимает жевательное давление с заднего контрфорса нижней челюсти (см. выше); 4) амортизирует и передает его на основание мозгового черепа.

Суставная капсула височно-нижнечелюстного сустава прикрепляется на височной кости: впереди - вдоль переднего края суставного бугорка, сзади - по переднему краю каменисто-барабанной щели, латерально - к задней ножке основания скулового отростка; медиально - фиксируется к ости (угловой) клиновидной кости. На нижней челюсти капсула прикрепляется к ее шейке: спереди - по верхнему краю крыловидной ямки, оставляя ее свободной; сзади - на 0,5 см ниже края суставной поверхности головки нижней челюсти. Передняя стенка капсулы тоньше задней, в связи с чем она более растяжима и допускает значительный объем движений нижней челюсти вперед-вниз и в стороны. Капсула сустава состоит из 2 слоев: наружного - фиброзной мембраны и внутреннего - синовиальной мембраны, которую разделяют на верхнюю и нижнюю. Верхняя синовиальная мембрана выстилает внутреннюю поверхность капсулы в области верхнего этажа полости сустава и прикрепляется по краям суставного хряща; нижняя синовиальная мембрана покрывает не только суставную капсулу в нижнем этаже полости сустава, но и заднюю поверхность шейки нижней челюсти.

Кзади от линии прикрепления суставной капсулы к каменисто-барабанной щели находится внесуставная часть нижнечелюстной ямки. Она заполнена рыхлой соединительной тканью, которая вместе с утолщенной задней стенкой капсулы выполняет функцию амортизационной «подушки» между задней поверхностью головки нижней челюсти и передней стенкой наружного слухового прохода височной кости. При этом необходимо иметь в виду, что позади места прикрепления капсулы из каменисто-барабанной щели выходит нерв («барабанная струна»; *chorda tympani*), обеспечивающий секрецию поднижнечелюстной и подъязычной слюнных желез, малых слюнных желез полости рта, а также вкусовую иннервацию передних 2/3 языка. При чрезмерном смещении головки

нижней челюсти кзади возможно ущемление этого нерва с соответствующими проявлениями: сухость полости рта, снижение вкуса.

Вспомогательными элементами височно-нижнечелюстного сустава, обеспечивающими его оптимальную функцию, являются связки, которые разделяются на внутри- и внекапсульные.

Внутрикапсульные связки состоят из фиброзной (волокнистой) ткани, покрыты синовиальной мембраной капсулы сустава и соединяют суставной диск с сочленяющимися костями, между которыми он располагается. Передняя и задняя дисковисочные связки расходятся от верхнего края диска вверх соответственно к передней и задней ножкам основания скулового отростка височной кости; латеральная и медиальная дисконижнечелюстные связки опускаются от нижнего края диска к наружной и внутренней поверхностям шейки нижней челюсти (линии прикрепления капсулы сустава). Внутрисуставные связки ограничивают чрезмерные смещения диска.

Внекапсульные связки (рис. 2.2): 1) латеральная (*lig. laterale*) - прикрывает сустав снаружи; имеет форму треугольника, основанием которого является ее начало на скуловом отростке височной кости, а вершиной - прикрепление к наружной поверхности шейки нижней челюсти. В связке различают 2 части: переднюю, в которой пучки волокон идут сверху - вниз и кзади, и заднюю, с направлением волокон сверху - вниз и вперед. Латеральная связка ограничивает чрезмерное боковое смещение челюсти в противоположную сторону; 2) клиновидно-нижнечелюстная связка (*lig. sphenomandibulare*) - начинается от ости (угловой) клиновидной кости, идет вперед и вниз, прикрепляется к язычку, медиальному краю шейки и заднему краю ветви нижней челюсти; ограничивает опускание нижней челюсти и ее боковое смещение в противоположную сторону;

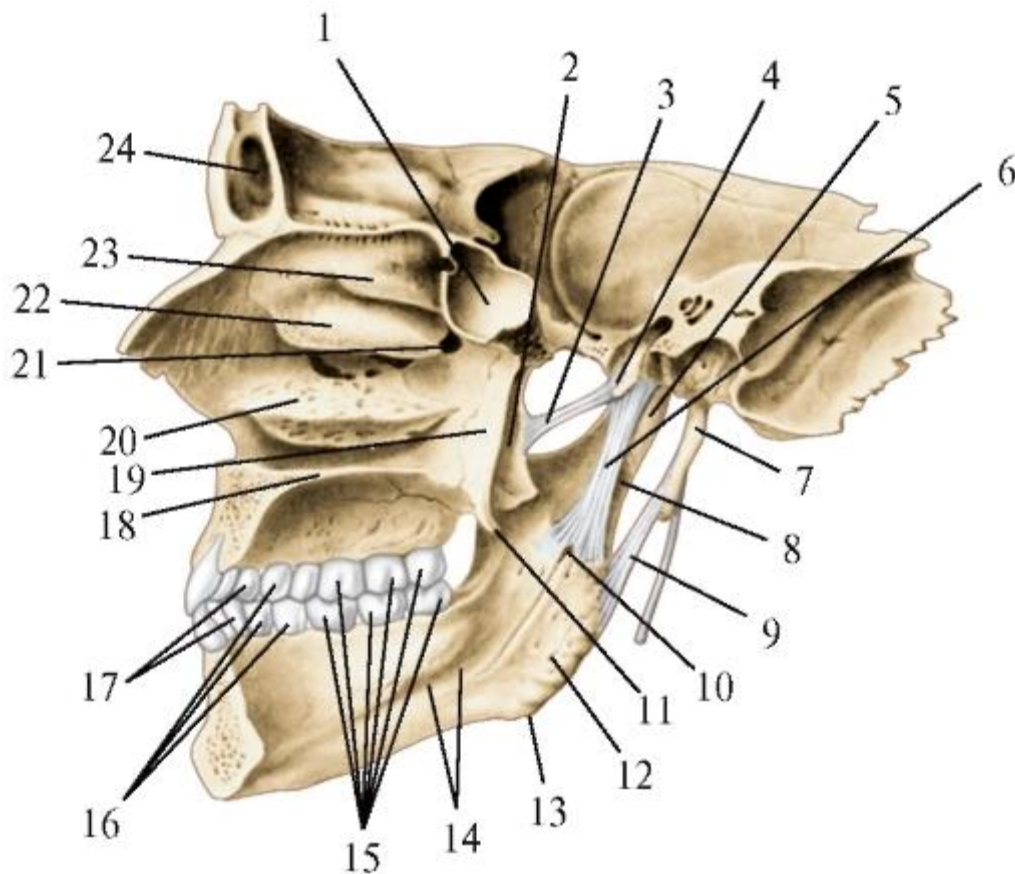


Рис. 2.2. Внесуставные связки височно-нижнечелюстного сустава. Вид изнутри. Сагиттальный распил: 1 - клиновидная пазуха; 2 - латеральная пластинка крыловидного отростка клиновидной кости; 3 - крыловидно-остистая связка; 4 - ость клиновидной кости; 5 - шейка нижней челюсти; 6 - клиновиднонижнечелюстная связка; 7 - шиловидный отросток височной кости; 8 - мышцелковый отросток нижней челюсти; 9 - шилонижнечелюстная связка; 10 - отверстие нижней челюсти; 11 - крыловидный крючок; 12 - крыловидная бугристость; 13 - угол нижней челюсти; 14 - челюстно-подъязычная линия; 15 - моляры; 16 - премоляры; 17 - клыки; 18 - твердое нёбо; 19 - медиальная пластинка крыловидного отростка; 20 - нижняя носовая раковина; 21 - клинонёбное отверстие; 22 - средняя носовая раковина; 23 - верхняя носовая раковина; 24 - лобная пазуха

3) шилонижнечелюстная связка (*lig. stylomandibular*) - идет от шиловидного отростка височной кости к заднему краю ветви нижней челюсти (в области ее угла); ограничивает выдвижение нижней челюсти.

Каждый височно-нижнечелюстной сустав в отдельности является эллипсовидным и комплексным (см. выше). Правый и левый суставы вместе образуют комбинированное сочленение. Движения в нем осуществляются относительно 2 осей: фронтальной и вертикальной; при этом нижняя челюсть может опускаться и подниматься (вертикальные движения), смещаться вперед и кзади (сагиттальные

движения), а также двигаться в боковые стороны (трансверсальные движения). При этом в каждом из этажей парных височно-нижнечелюстных суставов совершаются различные виды движений.

Опускание нижней челюсти происходит благодаря последовательным движениям в парных височно-челюстных суставах. При незначительном ее опускании (тихая речь, питье) головки челюсти вращаются вперед в нижнем этаже суставов вокруг фронтальной оси относительно нижней поверхности суставного диска. При большем опускании челюсти (громкая речь, крик, кусание, зевание) вращательное движение головок дополняется их скольжением вместе с дисками вниз и вперед по суставным бугоркам в верхнем этаже полости суставов. При максимальном опускании нижней челюсти скольжение ее головок вместе с дисками (как единое целое) заканчивается на вершинах суставных бугорков натяжением капсул обоих суставов, клиновидно-нижнечелюстных и задних дисковисочных связок.

Поднимание нижней челюсти из положения максимального опускания до смыкания с верхней челюстью сопровождается обратной последовательностью вращений головок нижней челюсти в нижнем этаже суставов и их скольжений вверх и назад вместе с дисками в верхнем этаже сочленений по суставным бугоркам на дно нижнечелюстных ямок височных костей.

Движение вперед (выдвижение) нижней челюсти осуществляется в верхнем этаже височно-нижнечелюстных суставов: в каждом из них головка челюсти вместе с диском (как единое целое) смещается относительно фронтальной оси вперед и вниз по скату суставного бугорка на его передний край. Это движение ограничивается передней стенкой капсул суставов, натяжением шилонижнечелюстных и задних дисковисочных связок.

Движение назад нижней челюсти происходит также в верхнем этаже суставов, но в обратном направлении.

Боковые (трансверсальные) движения нижней челюсти (при пережевывании и растирании пищи между жевательными поверхностями верхних и нижних больших коренных зубов) совершаются в результате попеременного одностороннего сокращения латеральной и медиальной крыловидных мышц противоположной стороны. При этом в верхнем этаже сустава на стороне сокращающихся мышц головка нижней челюсти вместе с диском скользит вниз и вперед по скату суставного бугорка, одновременно вращаясь внутрь; синхронно с этим в нижнем этаже противоположного сустава, в сторону которого происходит боковое смещение челюсти, ее головка вращается кнаружи и сдвигается кзади относительно нижней поверхности суставного диска. При боковых движениях нижняя челюсть может смещаться от срединной линии лица в каждую из сторон в

среднем на  $15^\circ$ . Чрезмерные трансверсальные движения ограничивают латеральная, клиновидно-нижнечелюстная, латеральная и медиальная дисконижнечелюстные связки.

Примерные вопросы для самоконтроля

1. Перечислите и покажите непрерывные соединения костей черепа.
2. Назовите и покажите синхондрозы, соединяющие кости основания черепа.
3. Перечислите и покажите швы, соединяющие кости свода черепа.
4. Назовите и покажите суставные поверхности, образующие височнонижнечелюстной сустав.
5. Перечислите и покажите связки, укрепляющие височно-нижнечелюстной сустав.
6. Дайте классификацию височно-нижнечелюстного сустава и перечислите движения в нем.

## ГЛАВА 3. ЧЕРЕП В ЦЕЛОМ

Череп благодаря соединениям составляющих его костей структурно является единым целым. При этом в связи с особенностями развития и функций в нем различают 2 отдела: мозговой и лицевой, сращенные между собой. Условная граница проходит симметрично по надглазничным краям лобной кости, лобным и височным отросткам скуловых костей, скуловым отросткам височных костей до наружных слуховых отверстий и от них - по задним краям ветвей нижней челюсти. Костные структуры, лежащие книзу и впереди от этой линии, относятся к лицевому черепу, а расположенные сверху и сзади - к мозговому.

В мозговом черепе выделяют свод и основание. Они разграничены условной линией, проводимой по парным носолобным швам, надглазничным краям, верхним краям скуловых дуг и наружных слуховых отверстий, подвисочным гребням больших крыльев клиновидной кости, основаниям сосцевидных отростков к верхней выйной линии и наружному затылочному выступу.

### 3.1. СВОД МОЗГОВОГО ЧЕРЕПА

Свод мозгового черепа образован спереди - чешуей лобной кости, в центре - теменными костями, сзади - затылочной чешуей, по бокам - чешуйчатыми частями височных костей и височными поверхностями больших крыльев клиновидной кости (см. рис. 1.2).

Впереди свод имеет выпуклость - лоб (*frons*). На нем заметны парные боковые возвышения - лобные бугры (*tubera frontalia*), косо идущие надбровные дуги (*arcus superciliares*), между которыми находится слегка вогнутая площадка - надпереносье (*glabella*). Теменные кости формируют темя (*vertex*) свода черепа с отчетливо контурируемым теменными буграми (*tubera parietalia*), между которыми по сагиттальной линии определяется наивысшая точка свода - *obelion* (греч. *стержень*). Чешуя затылочной кости образует заднюю выпуклость черепа (головы) - затылок (*occiput*) с хорошо выраженным наружным затылочным выступом (*protuberantia occipitalis externa*); его наиболее выступающая точка называется (в краниометрии) *inion* (греч. *затылок*). Кости, формирующие боковые участки свода, одновременно образуют височные ямки черепа в целом и являются скелетом висков (*temporae*) головы.

### 3.2. ОСНОВАНИЕ МОЗГОВОГО ЧЕРЕПА

Основание черепа изучают с 2 позиций: снаружи (снизу; в нижней или базальной норме, *norma inferior seu basalis*; МАТ) - наружное основание черепа и изнутри (после горизонтального распила черепа по границе основания и свода, удаления последнего и головного мозга) - внутреннее основание черепа.

### 3.2.1. Внутреннее основание черепа

Внутреннее основание черепа (*basis cranii interna*) отчетливо отделяется от внутренней поверхности свода черепа только в затылочной области - глубокими парными бороздами поперечных синусов (венозных) на чешуе затылочной кости; в других областях внутренняя поверхность основания черепа продолжается в свод без заметных границ.

Внутреннее основание черепа (рис. 3.1) состоит из 3 черепных ямок, расположенных ступенчатообразно, - передней (верхней), средней и задней (нижней). Границей между передней и средней черепными ямками являются свободные задние края малых крыльев и передний край бугорка турецкого седла на теле клиновидной кости. Средняя черепная ямка отграничена от задней верхними краями пирамид височных костей и спинкой турецкого седла.

Передняя черепная ямка (*fossa cranii anterior*) образована мозговыми поверхностями глазничных и носовой частей лобной кости, решетчатой пластинкой решетчатой кости, малыми крыльями клиновидной кости и располагается над обеими глазницами, полостью носа и ее придаточными лобными пазухами. В передней черепной ямке залегают лобные доли полушарий большого мозга. Через отверстия в решетчатой пластинке проходят обонятельные нити (*fila olfactoria*), объединяющиеся в обонятельные нервы (nn. *olfactorii*; I пара черепных нервов) вместе с волокнами концевое нерва (*n. terminalis*; 0 пара черепных нервов), а также передние решетчатые сосуды и нерв (a., v., n. *ethmoidales anteriores*). В связи с этим при переломах костей передней черепной ямки возможны носовые кровотечения и нарушения обоняния. Из центра решетчатой пластинки выступает острый петушиный гребень (*crista galli*) решетчатой кости, к которому прикрепляется отросток твердой мозговой оболочки - передний край серпа большого мозга. Впереди гребня находится слепое отверстие (*foramen caecum*), в которое врастает часть пучков серпа большого мозга и часто входит лобная диплоическая вена, соединяющая вены стенок полости носа с верхним сагиттальным синусом (венозным). Этот анастомоз может стать путем распространения воспалительных процессов из областей лица в венозные пазухи твердой мозговой оболочки.



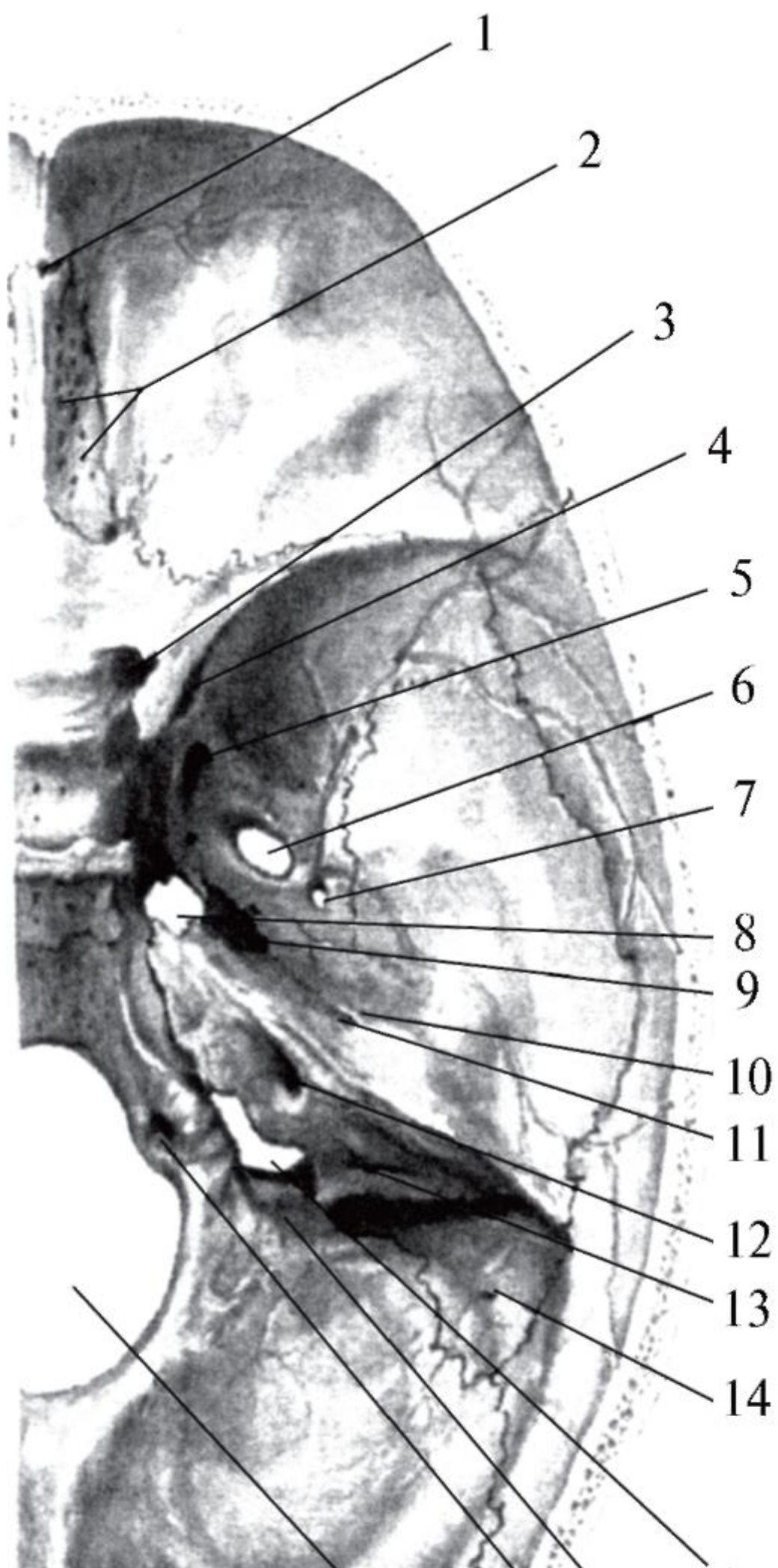


Рис. 3.1. Внутреннее основание черепа: каналы, отверстия, щели и сосуды, нервы, проходящие через них: 1 - foramen caecum (v. diploica frontalis); 2 - foramina cribrosa (fila olfactoria - n. olfactorius, I; a. et v. ethmoidalis ant.); 3 - canalis opticus (n. opticus - II, a. ophtalmica); 4 - fissura orbitalis superior (n. oculomotorius - III, n. trochlearis - IV, n. ophtalmicus - V1, n. abducens - VI, v. ophtalmica sup.); 5 - foramen rotundum (n. maxillaris V2); 6 - foramen ovale (n. mandibularis - V3, r. accessorius a. meningeae mediae, plexus venosus foraminis ovalis); 7 - foramen spinosum (a. et v. meningeae mediae, r. meningeus n. mandibularis); 8 - foramen lacerum - synchondrosis sphenopetrosa (nn. petrosi major, minor, profundus); 9 - apertura interna canalis carotici (a. carotis interna, plexus caroticus internus); 10 - hiatus canalis n. petrosi minoris (n. petrosus minor, a. tympanica ant.); 11 - hiatus canalis n. petrosi majoris (n. petrosus major, r. petrosus a. meningeae mediae); 12 - porus (meatus) acusticus internus (n. facialis и n. intermedius - VII, n. vestibulocochlearis - VIII, a. labyrinthi от a. basilaris, vv. labyrinthi); 13 - apertura canaliculi vestibuli (ductus et saccus endolymphaticus); 14 - foramen mastoideum (v. emissaria mastoidea, r. mastoideus a. occipitalis); 15 - foramen jugulare (n. glossopharyngeus - IX, n. vagus - X, n. accessorius - XI; bulbus superior v. jugularis (int.), a. meningeae post.); 16 - canalis condylaris (v. emissaria condylaris, a. meningeae post. от a. pharyngeae ascendens); 17 - canalis nervi hypoglossi (n. hypoglossus - XII, plexus venosus canalis nervi hypoglossi); 18 - foramen magnum - (medulla oblongata, radices spinales nn. accessorii - XI, aa. et vv. vertebrales, aa. spinales anteriores et posteriores, plexus (venosus) basilaris)

Средняя черепная ямка (*fossa cranii media*) образована расположенным в ее центре турецким седлом (*sella turcica*) - верхней поверхностью тела клиновидной кости и отходящими от него большими крыльями, а также чешуйчатыми частями и передневерхними поверхностями пирамид височных костей. На турецком седле имеется углубление для гипофиза (часть гипоталамуса промежуточного мозга) - гипофизарная ямка (*fossa hypophysialis*). Она ограничена спереди бугорком седла (*tuberculum sellae*), а сзади - высоким гребнем - спинкой седла (*dorsum sellae*), между которыми над гипофизарной ямкой и гипофизом перебрасывается твердая мозговая оболочка, образуя диафрагму седла (*diaphragma sellae*). Впереди бугорка седла в поперечном направлении проходит предперекрестная борозда (*sulcus prechiasmaticus*), которая по концам замыкается зрительными каналами (*canalis optici*). Через эти каналы в глазницы входят ветви внутренних сонных артерий - глазные артерии (*aa. ophtalmicae*), а выходят зрительные нервы (nn. *optici* - II пара черепных нервов), которые позади предперекрестной борозды переходят (частично) на противоположные стороны, образуя зрительный перекрест (*chiasma opticum*).

По бокам турецкого седла, на латеральных поверхностях тела клиновидной кости, имеются сонные борозды (*sulci carotici*), в которых располагаются венозные пещеристые пазухи (*sinus cavernosi*), с проходящими через них внутренними сонными артериями (*aa. carotici interni*).

В каждом из боковых углублений средней черепной ямки залегают височные доли полушарий большого мозга. Между задним краем малого крыла и верхним краем большого крыла клиновидной кости имеется верхняя глазничная щель (*fissura orbitalis superior*), через которую проходят в глазницу черепные нервы: глазодвигательный (*n. oculomotorius* - III пара), блоковый (*n. trochlearis* - IV пара), глазной (*n. ophthalmicus* - первая ветвь тройничного нерва, *n. trigemini* - V пара), отводящий (*n. abducens* - VI пара) и выходит верхняя глазная вена (*v. ophthalmica superior*), впадающая в пещеристый синус.

В основании каждого большого крыла клиновидной кости последовательно (друг за другом) находятся 3 отверстия: 1) круглое (*foramen rotundum*), через которое из полости черепа в крыловидно-нёбную ямку (см. ниже) проходит верхнечелюстной нерв (*n. maxillaris* - вторая ветвь тройничного нерва, *n. trigemini* - V пара); 2) овальное (*foramen ovale*), сквозь которое из средней черепной ямки на наружное основание черепа (в подвисочную ямку - см. ниже) выходит нижнечелюстной нерв (*n. mandibularis* - третья ветвь тройничного нерва, *n. trigemini* - V пара) в сопровождении венозного сплетения овального отверстия (*plexus venosus foraminis ovalis*), соединяющего вены лица (крыловидное венозное сплетение) с пещеристым синусом; 3) остистое отверстие (*foramen spinosum*), через которое из подвисочной ямки наружного основания черепа в полость черепа проникают средние оболочечные артерии (*a. meningea media* - ветвь *a. maxillaris*), вена и нерв.

На переднем крае вершины пирамиды височной кости начинается мышечно-трубный канал (*canalis musculotubarius*) и находится внутренняя апертура сонного канала (*apertura interna canalis carotici*), через которую из сонного канала височной кости в среднюю черепную ямку выходит внутренняя сонная артерия, далее лежащая в сонную борозду на боковой поверхности тела клиновидной кости. В углу между вершиной пирамиды височной кости и телом клиновидной кости находится отверстие с неровными краями - рваное отверстие (*foramen lacerum*), которое у живого человека заполнено хрящевой тканью: клиновидно-каменистым синхондрозом. Над ним залегают внеканальная часть внутренней сонной артерии. Через рваное отверстие, пронизывая хрящ, из полости черепа выходят: 1) глубокий каменистый нерв (из симпатического сплетения внутренней сонной артерии); 2) большой каменистый нерв (ветвь промежуточного (лицевого) нерва - VII пары черепных нервов); 3) малый каменистый нерв (от языкоглоточного нерва - IX пары черепных нервов).

На вершукке пирамиды височной кости имеется углубление - тройничное вдавление (*impressio trigeminalis*). В нем в расщеплении твердой оболочки головного мозга залегает чувствительный тройничный узел (*ganglion trigeminale*), от которого отходят названные выше 3 ветви тройничного нерва (V пара). Кзади и латеральнее вдавления на передневерхней поверхности пирамиды височной кости находятся параллельно идущие борозды большого и малого каменистых нервов (*sulci nn. petrosi majores et minores*), начинающиеся от расщелин соответствующих каналов (*hiatus canalis nervi petrosi majoris et minoris*). Позади них имеется дугообразное возвышение (*eminentia arcuata*), под которым располагается передний (сагиттальный или верхний) полукружный канал костного лабиринта внутреннего уха. Латеральнее этого возвышения заметно уплощение - крыша барабанной полости (*tegmen tympani*), являющаяся верхней стенкой барабанной полости среднего уха.

По верхнему краю пирамиды височной кости, отделяющему среднюю черепную ямку от задней, проходит борозда верхнего каменистого синуса (венозного; *sulcus sinus petrosi superioris*), задний конец которой соединяется с бороздой сигмовидного синуса, расположенной в задней черепной ямке.

Задняя черепная ямка (*fossa cranii posterior*) наиболее широкая и глубокая из всех ямок внутреннего основания черепа. В ней выделяют средний отдел и 2 боковых. Первый из них образован базилярной частью затылочной кости, верхняя поверхность которой имеет форму наклонного желоба - ската (*clivus*). Боковые отделы образуются задними поверхностями пирамид височных костей, латеральными частями затылочной кости и нижней половиной ее чешуи. Верхней границей задней черепной ямки, отделяющей ее от свода мозгового черепа, являются правая и левая борозды поперечного синуса (*sulci sinui transversi*), расходящиеся от крестообразного возвышения (*eminentia cruciformis*) на внутренней поверхности затылочной чешуи. На скате располагаются 2 части ствола головного мозга - продолговатый мозг и мост; в боковых отделах задней черепной ямки залегают полушария мозжечка.

В центре этой ямки находится большое (затылочное) отверстие - *foramen (occipitale) magnum*, ограниченное всеми частями затылочной кости. Через него в полость черепа входят: продолговатый мозг; спинномозговые корешки добавочных нервов (XI пара черепных нервов); 2 позвоночные артерии (*aa. vertebrales*) - ветви подключичных артерий (*aa. subclaviae*) и отходящие от каждой из них передняя и задняя спинномозговые артерии (*aa. spinales anteriores et posteriores*); залегает венозное базилярное сплетение (*plexus basilaris*).

На медиальной поверхности каждой из латеральных частей затылочной кости, ограничивающих с боков большое (затылочное) отверстие, начинается канал подъязычного нерва (*canalis nervi hypoglossi*), проходящий через основание затылочного мыщелка (*condylus occipitalis*) и открывающийся на наружном основании черепа; через этот канал из полости черепа выходят соименный нерв (XII пара черепных нервов) и вены канала, впадающие во внутреннюю яремную вену.

Между наружным (верхним) краем латеральной части затылочной кости и задним (нижним) краем пирамиды височной кости имеется яремное отверстие (*foramen jugulare*), образованное за счет смыкания одноименных вырезок (*incisurae jugulares*) на каждой из этих костей. Это отверстие с выступающими в его просвет внутрияремными отростками (*processus intrajugulares*) делится (чаще не полностью) на передний и задний отделы. Через передний (меньший) отдел из полости черепа выходят черепные нервы: языкоглоточный (*n. glossopharyngeus*) - IX пара, блуждающий (*n. vagus*) - X пара и добавочный (*n. accessorius*) - XI пара. В заднем (большем) отделе яремного отверстия и прилежащей к нему яремной ямке (*fossa jugularis*) височной кости берет начало внутренняя яремная вена (*v. jugularis interna*) и находится ее верхняя луковица (расширение) - *bulbus superior venae jugularis*, ветвь блуждающего нерва к твердой мозговой оболочке (*r. meningeus n. vagi*) и задняя артерия твердой мозговой оболочки (*r. meningea posterior* - от восходящей глоточной артерии). К яремному отверстию подходят: сверху - борозда нижнего каменистого синуса (*sulcus sinus petrosi inferioris*) височной кости, а снизу и сбоку - борозда сигмовидного синуса (*sulcus sinus sigmoidei*); лежащие в этих бороздах венозные синусы открываются в верхнюю луковицу внутренней яремной вены.

На задней поверхности пирамид височных костей имеется внутреннее слуховое отверстие (*porus acusticus internus*), ведущее во внутренний слуховой проход (*meatus acusticus internus*). Через них из внутреннего уха, расположенного в пирамиде этой кости, выходит в полость черепа VIII пара черепных нервов - преддверно-улитковый нерв (*n. vestibulocochlearis*), затем проникающий в головной мозг, и проходит VII пара черепных нервов - лицевой нерв вместе с промежуточным, далее вступающие в канал лицевого нерва (*canalis nervi facialis*). Латеральнее и кзади от внутреннего слухового отверстия находится поддуговая ямка (*fossa subarcuata*), в которую открывается наружная апертура канальца преддверия (*apertura externa canaliculi vestibuli*) внутреннего уха. В этом канальце проходит эндолимфатический проток (*ductus endolymphaticus*), по которому эндолимфа (жидкость внутреннего уха) может оттекать в эндолимфатический мешок (*saccus endolymphaticus*), расположенный в поддуговой ямке.

На заднем (нижнем) крае пирамиды височной кости находится наружная апертура канальца улитки (*apertura externa canaliculi cochleae*) внутреннего уха. В этом канальце проходит перилимфатический проток (*ductus perilymphaticus*), по которому перилимфа через отверстие канальца улитки оттекает в подпаутинное (субарахноидальное) пространство, окружающее головной мозг.

### 3.2.2. Наружное основание черепа

Наружное основание черепа (*basis cranii externa* - рис. 3.2), являясь частью мозгового черепа, в передней трети закрыто костями лицевого черепа, образующими костное нёбо (см. ниже).



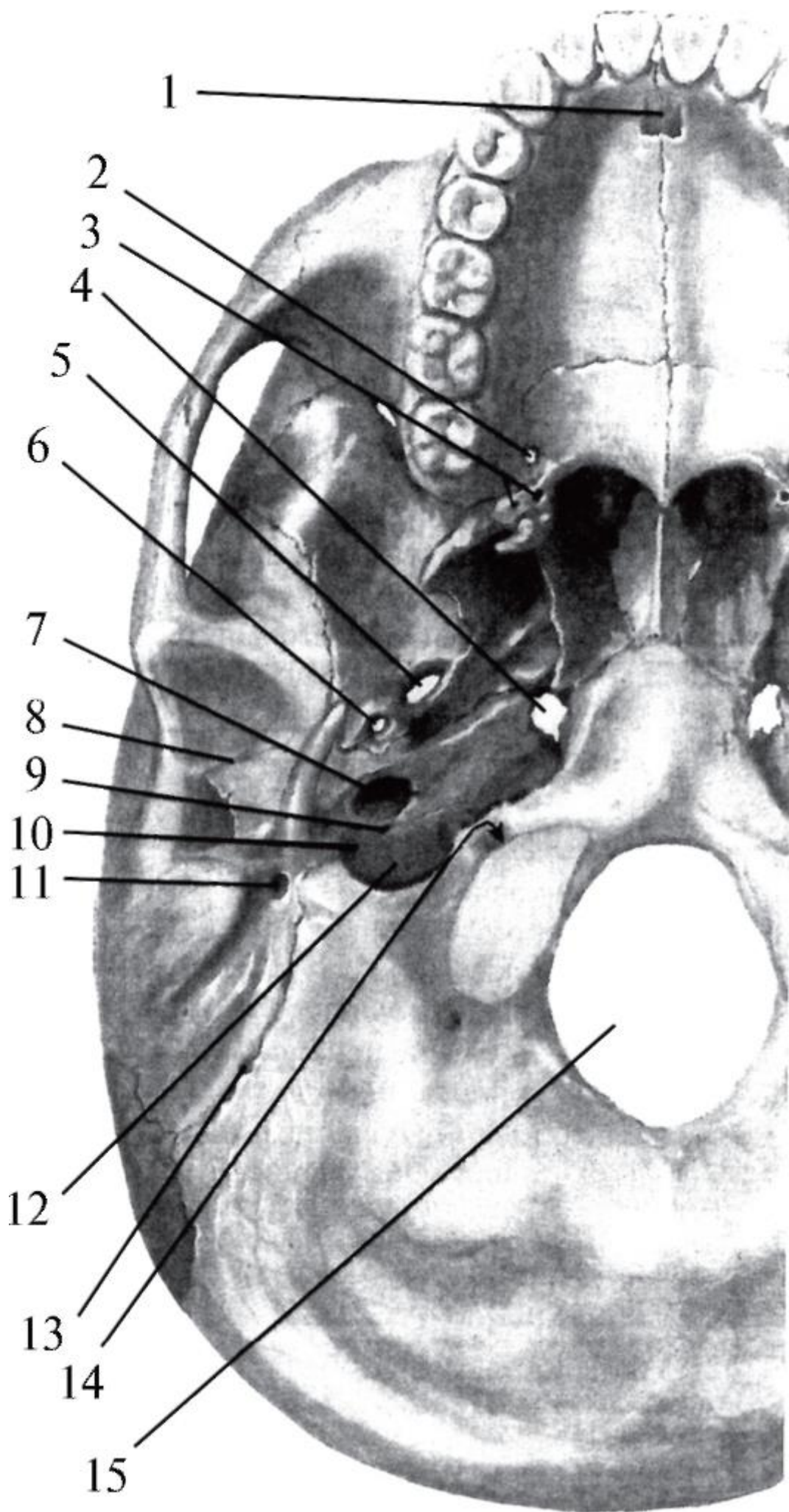




Рис. 3.2. Наружное основание черепа: каналы, отверстия, щели и сосуды, нервы, проходящие через них: 1 - *canalis incisivus* (n. nasopalatinus, rr. septales posteriores a. sphenopalatinae); 2 - *foramen palatinum majus* (a., v., n. palatini majores); 3 - *foramina palatina minora* (a., v., n. palatini minores); 4 - *foramen lacerum* (n. petrosus major, n. petrosus minor, n. petrosus profundus); 5 - *foramen ovale* (n. mandibularis - V3, r. accessorius a. meningeae mediae, plexus venosus foraminis ovalis); 6 - *foramen spinosum* (a. et v. meningeae mediae, r. meningeus n. mandibularis); 7 - *apertura externa canalis carotici* (a. carotis interna, plexus caroticus internus); 8 - *fissura petrotympanica* (*chorda tympani nervi intermedii* - n. facialis - VII); 9 - *canaliculus tympanicus* (n. tympanicus nervi glossopharyngei - IX); 10 - *canaliculus mastoideus* (r. auricularis nervi vagi - X); 11 - *foramen stylomastoideum* (n. facialis - VII, a. et v. stylomastoideae); 12 - *foramen jugulare* (n. glossopharyngeus - IX, n. vagus - X, n. accessorius - XI, v. jugularis interna); 13 - *foramen mastoideum* (v. emissaria mastoidea, a. meningeae posterior); 14 - *canalis nervi hypoglossi* (n. hypoglossus - XII); 15 - *foramen magnum* (medulla oblongata, radices spinales nn. accessorii - XI, aa. et vv. vertebrales, aa. spinales anteriores et posteriores, plexus (venosus) basilaris)

Позади него вертикально располагаются парные крыловидные отростки клиновидной кости. Каждый из них состоит из расходящихся кзади латеральной и медиальной пластинок, между которыми находится крыловидная ямка (*fossa pterygoidea*). В этой ямке начинается одна из жевательных мышц - медиальная крыловидная мышца. От наружной поверхности латеральной пластинки начинается часть другой жевательной мышцы - нижняя головка латеральной крыловидной мышцы. Медиальная пластинка книзу заканчивается крючком (*hamulus*), через который перегибается сухожилие мышцы, напрягающей нёбную занавеску, и выполняющей важную роль в акте глотания. Медиальные пластинки являются латеральными стенками хоан. Через основание крыловидного отростка в сагиттальном направлении проходит крыловидный канал (*canalis pterygoideus*), содержащий нервы и сосуды и открывающийся в крылоовидно-нёбную ямку (см. ниже).

Латеральнее основания крыловидного отростка располагается верхнечелюстная (подвисочная) поверхность большого крыла клиновидной кости, в котором находятся описанные выше овальное и остистое отверстия. Позади остистого отверстия имеется короткий острый выступ угла большого крыла клиновидной кости - ость клиновидной кости (*spina ossis sphenoidalis*), от которой начинается клиновидно-нижнечелюстная связка (*lig. sphenomandibulare*) височно-нижнечелюстного сустава.

У верхушки пирамиды височной кости находится рваное отверстие (см. выше). Кпереди от него через основание крыловидного отростка проходит крыловидный

канал (*canalis pterygoideus*), по которому с наружного основания черепа в крыловидно-нёбную ямку проникают 2 вегетативных секреторных нерва: глубокий каменистый (симпатический) и большой каменистый (парасимпатический).

На нижней поверхности пирамиды височной кости находится широкое отверстие (6x9 мм), ведущее в сонный канал, - наружная апертура сонного канала (*apertum externa canalis carotici*). Канал идет сначала вертикально вверх, затем изгибается под прямым углом и направляется вдоль длинной оси пирамиды, заканчиваясь на ее верхушке внутренним отверстием; через этот канал в полость черепа проходит внутренняя сонная артерия. В самом начале канала через его стенку проходят сонно-барабанные каналцы (*canaliculi caroticotympanici*), по которым в барабанную полость среднего уха проникают сонно-барабанные артерии и симпатические нервы (от периартериального нервного сплетения внутренней сонной артерии).

От нижней поверхности каменистой части височной кости (кпереди от наружного отверстия сонного канала) начинается часть пучков мышцы, поднимающей нёбную занавеску.

Позади наружной апертуры сонного канала имеется глубокая и широкая яремная ямка (*fossa jugularis*), в которой залегает начало выходящей из полости черепа внутренней яремной вены - ее верхняя луковица (*bulbus superior venae jugularis*). Медиальнее и кпереди от нее находится яремное отверстие (*foramen jugulare*), через которое из полости черепа выходят черепные нервы: IX - языкоглоточный (n. *glossopharyngeus*), X - блуждающий (n. *vagus*) и его менингеальная ветвь, XI - добавочный (n. *accessorius*) и входит задняя менингеальная ветвь восходящей глоточной артерии. Стволы языкоглоточного и блуждающего нервов в яремном отверстии имеют утолщения - верхние чувствительные узлы. На костном гребне, разделяющем наружное отверстие сонного канала и яремное отверстие, находится неглубокая каменистая ямочка (*fossula petrosa*), на дне (верхней стенке) которой начинается барабанный каналец (*canaliculus tympanicus*), ведущий в барабанную полость среднего уха. В каменистой ямочке залегает нижний узел языкоглоточного нерва, от которого в этом месте отходит парасимпатический секреторный (слюноотделительный) барабанный нерв (n. *tympanicus*), проникающий в барабанный каналец. У наружной поверхности яремного отверстия находится нижний узел блуждающего нерва.

На расположенной между пирамидами височных костей базилярной части затылочной кости выступает глоточный бугорок (*tuberculum pharyngeum*), к которому прикрепляется фиброзная основа стенки глотки - глоточно-базилярная фасция.

В центре наружного основания черепа находится большое (затылочное) отверстие (*foramen magnum*), окаймленное всеми частями затылочной кости (о содержимом этого отверстия см. *Внутреннее основание черепа*). Его переднебоковые полуокружности ограничивают мощные косорасположенные выпуклые выступы - затылочные мыщелки (*condyli occipitales*), участвующие в образовании атлантозатылочного сустава. Через основание каждого мыщелка проходит канал подъязычного нерва (*canalis nervi hypoglossi*), который открывается у его переднелатерального края (медиальнее яремного отверстия). Позади каждого затылочного мыщелка имеется мыщелковая ямка (*fossa condylaris*), в которую открывается мыщелковый канал (*canalis condylaris*); в нем проходит мыщелковая эмиссарная вена, соединяющая венозный сигмовидный синус с позвоночным венозным сплетением.

От середины заднего края большого отверстия вверх направляется наружный затылочный гребень (*crista occipitalis externa*), заканчивающийся наружным затылочным выступом (*protuberantia occipitalis externa*). От него вправо и влево расходится верхняя выйная (шейная) линия (*linea nuchalis superior*); на внутреннем основании черепа ей соответствует расположение борозды поперечного синуса. Ниже и параллельно проходит нижняя выйная (шейная) линия (*linea nuchalis inferior*). На гребне и выйных линиях начинаются (прикрепляются) мышцы и связки затылочной области головы, задней области шеи, спины.

В боковых отделах наружного основания черепа, кзади и латеральнее больших крыльев клиновидной кости, находятся парные глубокие нижнечелюстные ямки (*fossae mandibulares*) височных костей, участвующие в образовании височно-нижнечелюстных суставов. Каждая из них ограничена спереди поперечно расположенным суставным бугорком (*tuberculum articulare*), а сзади - каменисто-барабанной щелью (*fissura petrotympanica*), вдоль переднего края которой прикрепляется задняя стенка капсулы сустава; кзади от фиксированного участка суставной сумки из этой щели выходит нерв - барабанная струна (*chorda tympani*), ветвь промежуточного (лицевого) нерва.

С латеральной стороны нижнечелюстная ямка ограничена 2 корнями направленного кпереди скулового отростка (*processus zygomaticus*) височной кости. Передний его корень, утолщаясь, образует вышеназванный суставной бугорок; на заднем корне скулового отверстия имеется менее выраженный засуставной бугорок (*tuberculum retroarticulare*).

Кзади от нижнечелюстной и латеральнее яремной ямок на наружном основании черепа выступает длинный (до 1,5-2 см) острый шиловидный отросток (*processus styloideus*), от которого начинаются шилоподъязычная и шилонижнечелюстная

связки и 3 мышцы так называемого анатомического букета: шилоподъязычная, шилоязычная и шилоглоточная.

Позади и латеральнее шиловидного отростка располагается мощный конусовидный сосцевидный отросток (*processus mastoideus*). В углублении между ними находится шилососцевидное отверстие (*foramen stylomastoideum*), которым заканчивается проходящий в пирамиде височной кости канал лицевого нерва (*canalis nervi facialis*). Вместе с лицевым нервом (VII пара черепных нервов) из канала выходит шилососцевидная вена (впадает в занижнечелюстную вену), а в него проникает шилососцевидная артерия (ветвь задней ушной артерии). К наружной поверхности сосцевидного отростка прикрепляется грудино-ключично-сосцевидная мышца; с медиальной стороны вдоль его основания залегает глубокая сосцевидная вырезка (*incisura mastoidea*), от которой начинается заднее брюшко двубрюшной мышцы (*venter posterior m. digastrici*); медиальнее вырезки и параллельно ей проходит борозда затылочной артерии (*sulcus a. occipitalis*). Сосцевидный отросток отделяется от барабанной части височной кости барабанно-сосцевидной щелью (*fissura tympanomastoidea*). В шве между задним краем сосцевидного отростка и затылочной костью находится сосцевидное отверстие (*foramen mastoideum*), ведущее в одноименный каналец, в котором проходят ушная ветвь блуждающего нерва, менингеальная ветвь затылочной артерии и сосцевидная вена - эмиссарий, соединяющая сигмовидный (венозный) синус и затылочную вену.

В целом основание мозгового черепа, будучи более толстым и массивным, чем его свод, является менее прочным в связи с многочисленными описанными выше бороздами и щелями, ямками, пронизывающими его кости каналами, проходами, отверстиями, в которых залегают сосуды и нервы. Это - слабые места основания черепа, так как при травмах головы они чаще подвергаются переломам: 1) решетчатая пластинка решетчатой кости; 2) глазничные части лобной кости; 3) тело клиновидной кости; 4) каменистые части височных костей; 5) части затылочной кости вокруг большого отверстия.

При этом хирурги отмечают, что трещины в основании черепа нередко являются продолжением линий переломов костей его свода. Линии переломов костей основания черепа проходят от одного слабого места к другому; швы не изменяют их направление. Опасность переломов основания черепа заключается не столько в нарушении целостности его самого или образующих его костей, сколько в смещении костей и их фрагментов, которые могут повреждать головной мозг с его оболочками, те или иные сосуды и нервы. Именно эти факторы определяют симптоматику, диагностику, лечение и прогноз при каждом конкретном переломе основания черепа. При закрытых переломах основания черепа чаще всего

подвергаются повреждениям лицевой (17,9%) и преддверно-улитковый (16,5%) нервы; их сочетанное поражение встречается в 11,3% случаев.

### 3.3. БОКОВЫЕ ЯМКИ ЧЕРЕПА

На латеральных поверхностях черепа имеются парные углубления - так называемые боковые ямки: височная, подвисочная и крыловиднонёбная, имеющие большое клиническое значение.

Височная ямка (*fossa temporalis*) находится на боковой поверхности свода мозгового черепа (рис. 3.3). Она ограничена сверху - височной линией лобной кости, продолжающейся кзади в верхнюю височную линию теменной кости, снизу - подвисочным гребнем большого крыла клиновидной кости (медиально) и скуловой дугой (латерально). Височная ямка имеет 2 стенки: переднюю - височная (задняя) поверхность скуловой кости, и медиальную, образованную височными поверхностями чешуи лобной кости, большого крыла клиновидной кости, теменной кости, чешуйчатой части височной кости. В ней находятся височная мышца (*m. temporalis*) и одноименная фасция, клетчаточные пространства, ветви тройничного и лицевого нервов, сосуды (см. ниже). Книзу височная ямка переходит в подвисочную ямку.

Подвисочная ямка (*fossa infratemporalis*) значительно глубже (объемнее) височной. Ее верхней стенкой является верхнечелюстная (нижняя) поверхность большого крыла клиновидной кости. Медиальная стенка представлена наружной поверхностью латеральной пластинки крыловидного отростка этой же кости. Латеральную стенку образует внутренняя поверхность височного отростка скуловой кости и скуловой дуги, а также ветвь нижней челюсти. Передней стенкой подвисочной ямки является заднебоковая поверхность бугра верхней челюсти и ее скулового отростка. Внизу она ограничена прикреплением медиальной крыловидной мышцы к *tuberositas pterygoidea* на внутренней поверхности угла нижней челюсти. Сзади у ямки костной стенки нет, и она сообщается с окологлоточным клетчаточным пространством.

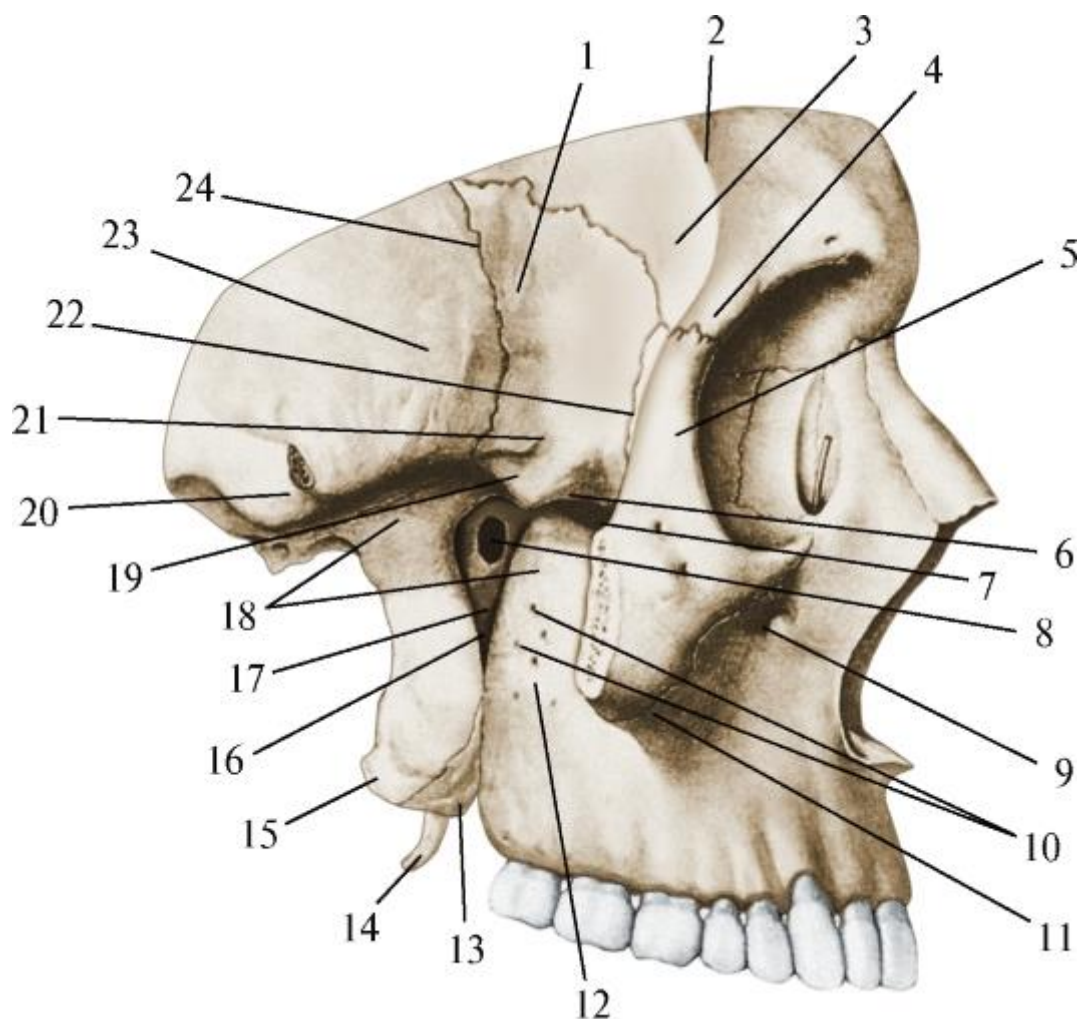


Рис. 3.3. Височная и подвисочная ямки. Вид сбоку (справа). Скуловая дуга удалена: 1 - большое крыло клиновидной кости; 2 - височная линия; 3 - височная поверхность лобной кости; 4 - скуловой отросток лобной кости; 5 - лобный отросток скуловой кости; 6 - нижняя глазничная щель; 7 - верхнечелюстная поверхность большого крыла клиновидной кости; 8 - клиновидно-нёбное отверстие; 9 - подглазничное отверстие; 10 - задние верхние альвеолярные отверстия; 11 - скуловой отросток верхней челюсти; 12 - бугор верхней челюсти; 13 - пирамидальный отросток нёбной кости; 14 - крыловидный крючок; 15 - латеральная пластинка крыловидного отростка; 16 - крыловидно-верхнечелюстная щель; 17 - перпендикулярная пластинка нёбной кости; 18 - подвисочная ямка; 19 - подвисочная поверхность большого крыла клиновидной кости; 20 - скуловая дуга (отпилена); 21 - подвисочный гребень; 22 - клиновидно-скуловой шов; 23 - чешуйчатая часть височной кости; 24 - клиновидно-чешуйчатый шов

Подвисочная ямка доступна для изучения и хирургических вмешательств только после удаления ветви нижней челюсти. Анатомические образования, залегающие в этой ямке, составляют в целом по топографоанатомической классификации глубокую область лица. В подвисочной ямке находятся полностью латеральная и медиальная

крыловидные мышцы, а также сухожилие височной мышцы; вырезку нижней челюсти (на ее ветви) снаружи прикрывает собственно жевательная мышца. Между этими мышцами имеются промежутки, заполненные рыхлой соединительной тканью и жировой клетчаткой: височно-крыловидное, межкрыловидное, надкрыловидное и крыловидно-челюстное пространства. Из подвисочной ямки они продолжают в соседние области и могут являться очагами возникновения и путями распространения воспалительных, в том числе гнойных, процессов. В этих пространствах проходят сосуды и нервы, отдающие ветви к структурам (в основном) жевательного аппарата. В подвисочной ямке залегают верхнечелюстные артерия и вена (a., v. *maxillares*) с их ветвями и притоками, крыловидное венозное сплетение. Через овальное отверстие (*foramen ovale*) большого крыла клиновидной кости (верхнюю стенку ямки) в нее проникает из полости черепа третья ветвь тройничного нерва - нижнечелюстной нерв (*n. mandibularis*), который здесь распадается на множество ветвей (подробнее о мышцах, артериях, венах и нервах подвисочной ямки см. в соответствующих главах пособия). Со средней черепной ямкой внутреннего основания черепа подвисочная ямка соединяется также остистым отверстием (*foramen spinosum*), через которое проходит средняя менингеальная артерия (ветвь верхнечелюстной артерии). Она также сообщается с глазницей нижней глазничной щелью (*fissura orbitalis inferior*), а крыловидно-верхнечелюстной щелью (*fissura pterygomaxillaris*) с крыловидно-нёбной ямкой.

Крыловидно-нёбная ямка (*fossa pterygopalatina*; рис. 3.4) - самая маленькая из всех боковых ямок черепа; находится глубже (медиальнее) подвисочной ямки, с которой соединяется вертикальной крыловидноверхнечелюстной щелью (*fissura pterygomaxillaris*), расположенной между передним краем крыловидного отростка клиновидной кости и задней поверхностью бугра верхней челюсти. Крыловидно-нёбная ямка имеет 4 стенки: переднюю - задняя поверхность бугра верхней челюсти, заднюю - передний край крыловидного отростка клиновидной кости, верхнюю - нижнебоковая поверхность тела клиновидной кости, медиальную (смежную с полостью носа) - перпендикулярная пластинка нёбной кости. При этом медиальная стенка разделяет ямку и полость носа не полностью, так как в ней имеется клиновидно-нёбное отверстие (*foramen sphenopalatinum*), образованное одноименной вырезкой на верхнем крае перпендикулярной пластинки нёбной кости и прилежащим к ней телом клиновидной кости.



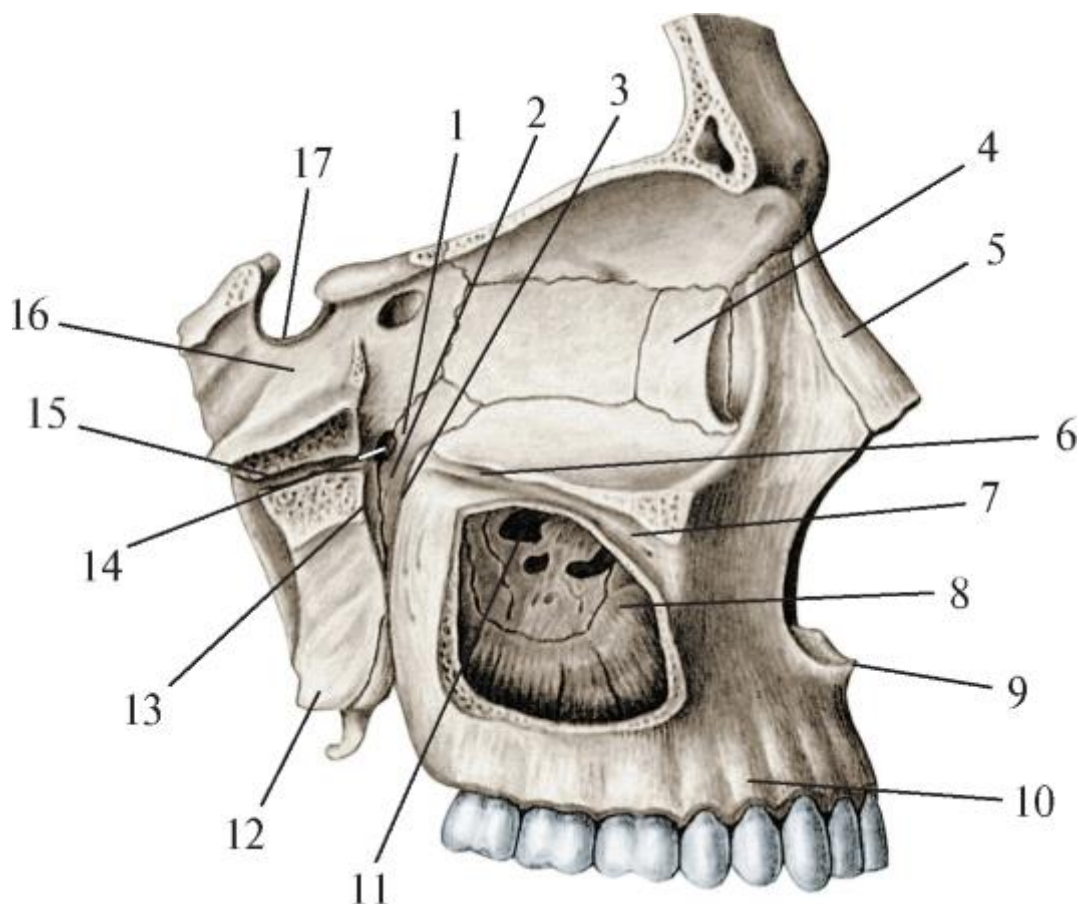


Рис. 3.4. Крыловидно-нёбная (крылонёбная) ямка. Вид сбоку (справа). Латеральная стенка глазницы и скуловой отросток верхней челюсти удалены. Вскрыты крыловидный канал и верхнечелюстная пазуха: 1 - крыловидно-нёбная ямка; 2 - медиальная стенка крыловидно-нёбной ямки (перпендикулярная пластинка нёбной кости); 3 - передняя стенка крыловидно-нёбной ямки (бугор верхней челюсти); 4 - слезная кость; 5 - носовая кость; 6 - подглазничная борозда; 7 - подглазничный канал; 8 - верхнечелюстная пазуха; 9 - передняя носовая ость; 10 - альвеолярный отросток верхней челюсти; 11 - апертюра верхнечелюстной пазухи; 12 - латеральная пластинка крыловидного отростка; 13 - задняя стенка крыловидно-нёбной ямки (крыловидный отросток); 14 - клиновидно-нёбное отверстие; 15 - крыловидный канал (вскрыт); 16 - тело клиновидной кости; 17 - гипофизарная ямка

Нижней стенки у крыловидно-нёбной ямки нет, так как книзу она конусовидно суживается и переходит в большой нёбный канал (*canalis palatinus major*), образованный сращением краев примыкающих друг к другу больших нёбных борозд (*sulci palatinae majores*) на переднем крае крыловидного отростка клиновидной кости, задней поверхности бугра и носовой поверхности тела верхней челюсти. Большой нёбный канал и отходящие от него малые нёбные каналы открываются в заднем отделе костного нёба (см. ниже): большой - на горизонтальной пластинке нёбной кости большим нёбным отверстием (*foramen*

*palatinum majus*), малые - позади него, на пирамидальном отростке нёбной кости, 2-3 малыми нёбными отверстиями (*foramina palatina minora*).

Крыловидно-нёбная ямка, несмотря на небольшой объем, содержит много сосудов и нервов. Они проникают в ямку и выходят по ее сообщениям с соседними анатомическими образованиями: 1) с подвисочной ямкой - черезкрыловидно-верхнечелюстную щель (*fissura pterygomaxillaris*) входит верхнечелюстная артерия (*a. maxillaris*), распадающаяся на конечные ветви; 2) со средней черепной ямкой - через круглое отверстие (*foramen rotundum*) входит вторая ветвь тройничного нерва (*n. trigeminus*) - верхнечелюстной нерв (*n. maxillaris*) и отдает ветви, в том числе к вегетативному парасимпатическому крылонёбному узлу (*ganglion pterygopalatinum*); 3) с наружным основанием черепа (с областью рваного отверстия) - по крыловидному каналу (*canalis pterygoideus*), в ямку (в крылонёбный узел) входит глубокий и большой каменистые нервы (*nn. petrosi profundus et major*); 4) с глазницей - через нижнюю глазничную щель (*fissura orbitalis inferior*), в нее выходят ветви верхнечелюстных артерии и нерва - подглазничные артерия и нерв (*a., n. infraorbitalis*), а также скуловой нерв (*n. zygomaticus*); 5) с полостью носа - черезклиновиднонёбное отверстие (*foramen sphenopalatinum*), на ее латеральную стенку выходят одноименная артерия (ветвь верхнечелюстной артерии) и задние верхние носовые ветви крылонёбного узла; 6) с твердым нёбом (верхней стенкой собственно полости рта) по большому и малым нёбным каналам (*canales palatini major et minores*), содержащим одноименные артерии (ветви нисходящей нёбной артерии от *a. maxillaris*) и нервы (из крылонёбного узла).

### 3.4. ЛИЦЕВОЙ ЧЕРЕП

Кости лицевого черепа образуют костную основу стенок полостей носа и рта.

#### 3.4.1. Костная носовая полость (скелет полости носа)

Костная носовая полость (*cavitas nasalis ossea*) спереди открывается грушевидной апертурой (*apertura piriformis*), а сзади через парные отверстия - хоаны (*choanae*) сообщается с носовой частью глотки (носоглоткой). Грушевидная апертура ограничена сверху нижними краями носовых костей, а с боков - носовыми вырезками обеих верхнечелюстных костей; посередине ее нижнего края выступает передняя носовая ость. Каждая хоана имеет 4 стенки: верхнюю - крыло сошника, покрывающее нижнюю поверхность тела клиновидной кости, нижнюю - горизонтальная пластинка нёбной кости, латеральную - медиальная пластинка крыловидного отростка клиновидной кости, медиальную - свободный задний край сошника, отделяющий одну хоану от другой.

Костная полость носа делится на правую и левую половины сагиттально расположенной костной перегородкой носа (*septum nasi osseum*). Она образована

перпендикулярной пластинкой решетчатой кости и сошником, которые срастаются вверху с носовой остью лобной кости и клиновидным гребнем одноименной кости, а внизу - с носовыми гребнями нёбных отростков верхней челюсти и горизонтальных пластинок нёбных костей.

Костная перегородка носа является медиальной стенкой каждой из половин полости носа.

Верхняя стенка полости носа образована носовой частью лобной кости, решетчатой пластинкой решетчатой кости и нижней поверхностью тела клиновидной кости. Нижняя стенка полости носа (или ее дно), отделяющая ее от собственно полости рта, состоит из нёбных отростков верхней челюсти и горизонтальных пластинок нёбных костей, которые срединным и поперечным нёбными швами срастаются в единое целое - костное нёбо. Составлатеральной стенки (рис. 3.5) на разных ее уровнях неодинаков: в нижней половине она представлена носовой поверхностью тела верхней челюсти, перпендикулярной пластинкой нёбной кости и медиальной пластинкой крыловидного отростка клиновидной кости; в верхнем отделе она образована (спереди назад): носовой костью, лобным отростком верхней челюсти, слезной костью и медиальной поверхностью решетчатого лабиринта решетчатой кости. От этой поверхности отходят в сторону перегородки носа (медиально) 2 изогнутые костные пластинки - верхняя и средняя носовые раковины (*conchae nasales superior et media*); иногда имеется и 3-я раковина -наивысшая (*concha nasalis suprema*). Эти две раковины решетчатой кости вместе с отдельной костью - нижней носовой раковиной (*concha nasalis inferior*), которая прирастает к раковинным гребням на носовой поверхности тела верхней челюсти и перпендикулярной пластинки нёбной кости, вдаваясь в полость носа, делят каждую ее половину на 3 носовых хода: верхний, средний и нижний.

Верхний носовой ход (*meatus nasi superior*) самый короткий и узкий, располагается в задней части полости носа между верхней и средней носовыми раковинами. В него открываются задние и средние ячейки решетчатой кости.

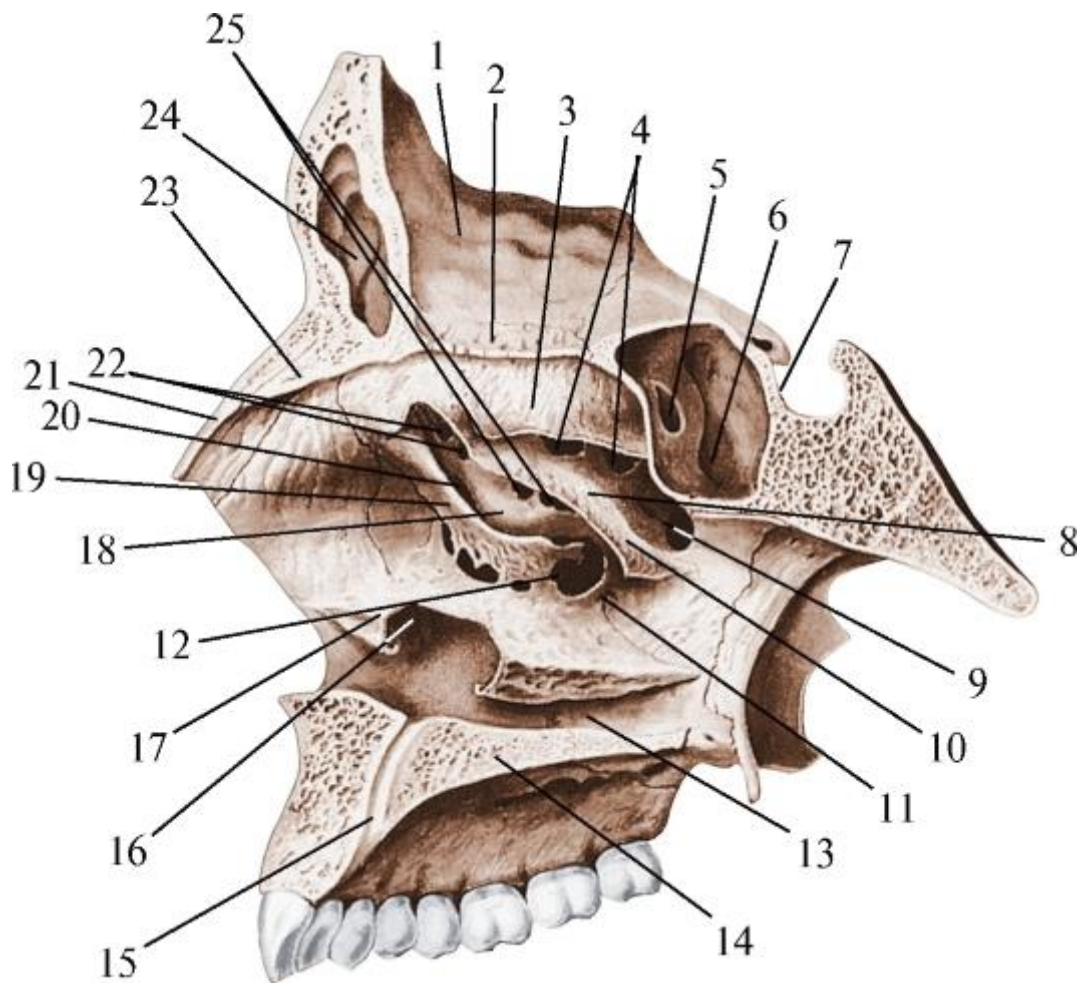


Рис. 3.5. Латеральная стенка полости носа и отверстия в ней, ведущие в околоносовые пазухи. Вид со стороны полости носа. Сагиттальный распил через правую половину полости носа. Верхняя и средняя носовые раковины частично удалены: 1 - глазничная часть лобной кости; 2 - решетчатая пластинка; 3 - верхняя носовая раковина; 4 - отверстия задних ячеек решетчатой кости; 5 - апертюра клиновидной пазухи; 6 - клиновидная пазуха; 7 - гипофизарная ямка; 8 - верхний носовой ход; 9 - клиновидно-нёбное отверстие; 10 - средняя носовая раковина; 11 - средний носовой ход; 12 - верхнечелюстная расщелина; 13 - нижний носовой ход; 14 - твердое нёбо; 15 - резцовый канал; 16 - выходное отверстие носослезного канала; 17 - нижняя носовая раковина; 18 - решетчатый пузырек; 19 - крючковидный отросток; 20 - решетчатая воронка; 21 - носовая кость; 22 - отверстия передних ячеек решетчатой кости; 23 - носовая ость лобной кости; 24 - лобная пазуха; 25 - отверстия средних ячеек решетчатой кости

У заднего конца верхней раковины находится клиновидно-нёбное отверстие (*foramen sphenopalatinum*), ведущее в крыловидно-нёбную ямку. Через это отверстие проходят одноименные сосуды и верхние задние носовые нервные ветви. Над задним концом верхней носовой раковины имеется клиновидно-

решетчатое углубление (*recessus sphenoidal*), в которое открывается апертура клиновидной пазухи.

Средний носовой ход (*meatus nasi medius*) находится между средней и нижней носовыми раковинами. В него открывается суженный канал решетчатой кости - решетчатая воронка (*infundibulum ethmoidale*), через которую полость носа сообщается с передними ячейками решетчатой кости и лобной пазухой. Этим объясняется возможность распространения воспалительного процесса при насморке (ринит) на лобную пазуху (фронтит). Верхнечелюстной расщелиной средний носовой ход соединяется с гайморовой пазухой.

Нижний носовой ход (*meatus nasi inferior*), наиболее длинный и широкий, располагается между нижней носовой раковиной и дном полости носа. Под передним отделом нижней носовой раковины на латеральной стенке этого хода открывается носослезный канал (*canalis nasolacrimalis*), начинающийся в глазнице.

В каждой половине полости носа между ее перегородкой и обращенными к ней медиальными поверхностями носовых раковин имеется сагиттально расположенная щель - общий носовой ход (*meatus nasi communis*). У переднего отдела основания костной перегородки носа в общий носовой ход открывается резцовый канал (*canalis incisivus*), через который носонёбный нерв (*n. nasopalatinus*), артериальные задние перегородочные ветви (*rr. septales posteriores*) и задние носовые латеральные ветви (*rr. nasales posteriores laterales*) проникают в передний отдел твердого нёба. Часть полости носа, находящаяся в каждой из ее половин позади носовых раковин, выделяется как носоглоточный ход (*meatus nasopharyngeus*), который открывается в носовую часть глотки хоаной.

#### 3.4.2. Скелет полости рта

Основание тела нижней челюсти и ее ветви являются местом начала мышц, образующих диафрагму рта. Альвеолярная часть тела нижней челюсти и альвеолярный отросток верхней челюсти разделяют (при сомкнутых челюстях) преддверие рта и собственно полость рта, являясь их стенками (вместе с зубами - при их наличии). Костное нёбо, образованное соединенными швами нёбными отростками верхнечелюстных костей и горизонтальными пластинками нёбных костей, составляет основу твердого нёба - верхней стенки собственно полости рта. Детальное описание этих анатомических образований дано в соответствующих главах.

Примерные вопросы для самоконтроля

1. Назовите и покажите ямки внутреннего основания черепа и их границы.

2. Назовите и покажите отверстия внутреннего основания черепа.
3. Назовите и покажите каналы, проходящие в основании черепа.
4. Перечислите и покажите слабые места основания черепа и точки возможного прохождения линий его трещин и переломов.
5. Назовите и покажите границы и стенки височной ямки.
6. Назовите и покажите стенки подвисочной ямки и кости, которые их образуют.
7. Покажите отверстия в стенках крыловидно-нёбной ямки и перечислите, с чем они ее соединяют.
8. Назовите и покажите кости, образующие костную основу полости носа.
9. Назовите и покажите кости, образующие костное нёбо.
10. Назовите и покажите борозды, отверстия и каналы, находящиеся в костном нёбе.

## ГЛАВА 4. ВОЗРАСТНЫЕ, ИНДИВИДУАЛЬНЫЕ И ПОЛОВЫЕ ОСОБЕННОСТИ СТРОЕНИЯ ЧЕРЕПА

Череп, являясь частью скелета человека, как и любая другая система его органов, имеет возрастные, индивидуальные и половые особенности строения.

Возрастная изменчивость в широком смысле этого понятия представляет собой наследственно закрепленную структурную и функциональную приспособляемость организма к специфическим условиям существования на разных этапах развития, т.е. совокупность морфологических, физиологических, биохимических и других признаков, генетически адаптированных к конкретному возрастному периоду жизни.

### 4.1. ОСОБЕННОСТИ ЧЕРЕПА НОВОРОЖДЕННОГО (ПЕРИОД НОВОРОЖДЕННОСТИ, ПО КЛАССИФИКАЦИИ ВОЗ, ВКЛЮЧАЕТ ВОЗРАСТ РЕБЕНКА 1-10 ДНЕЙ ЖИЗНИ)

Главным отличием черепа новорожденного являются роднички (*fonticuli*) - неокостеневшие участки *desmocranium*, первичного соединительнотканного мозгового черепа в области его свода. Всего их 6: 2 непарных, находящихся по срединной линии, и 2 пары боковых. Самый большой из них - передний (лобный) родничок (*fonticulus anterior*; рис. 4.1) ромбовидной формы, длиной 1,8-2,6 см и шириной 2-3 см. Он расположен между чешуями еще не сросшихся 2 лобных костей и обеими теменными костями; зарастает последним на 2-м году жизни. Задний (затылочный) родничок (*fonticulus posterior*) имеет вид треугольника с вершиной между теменными костями спереди и основанием (1-1,5 см) у переднего края затылочной чешуи сзади; окостеневаает на 2-м месяце. Переднелатеральный, или клиновидный, родничок (*fonticulus anterolateralis seu sphenoidalis*; рис. 4.2) - парный, находится в месте соединения большого крыла клиновидной кости с лобной, теменной костями и чешуей височной кости; оксифицируется на 2-3-м месяце. Заднелатеральный, или сосцевидный, родничок (*fonticulus posterolateralis seu mastoideus*) ограничен краями височной, теменной и чешуи затылочной костей; зарастает на 2-3-м месяце жизни.



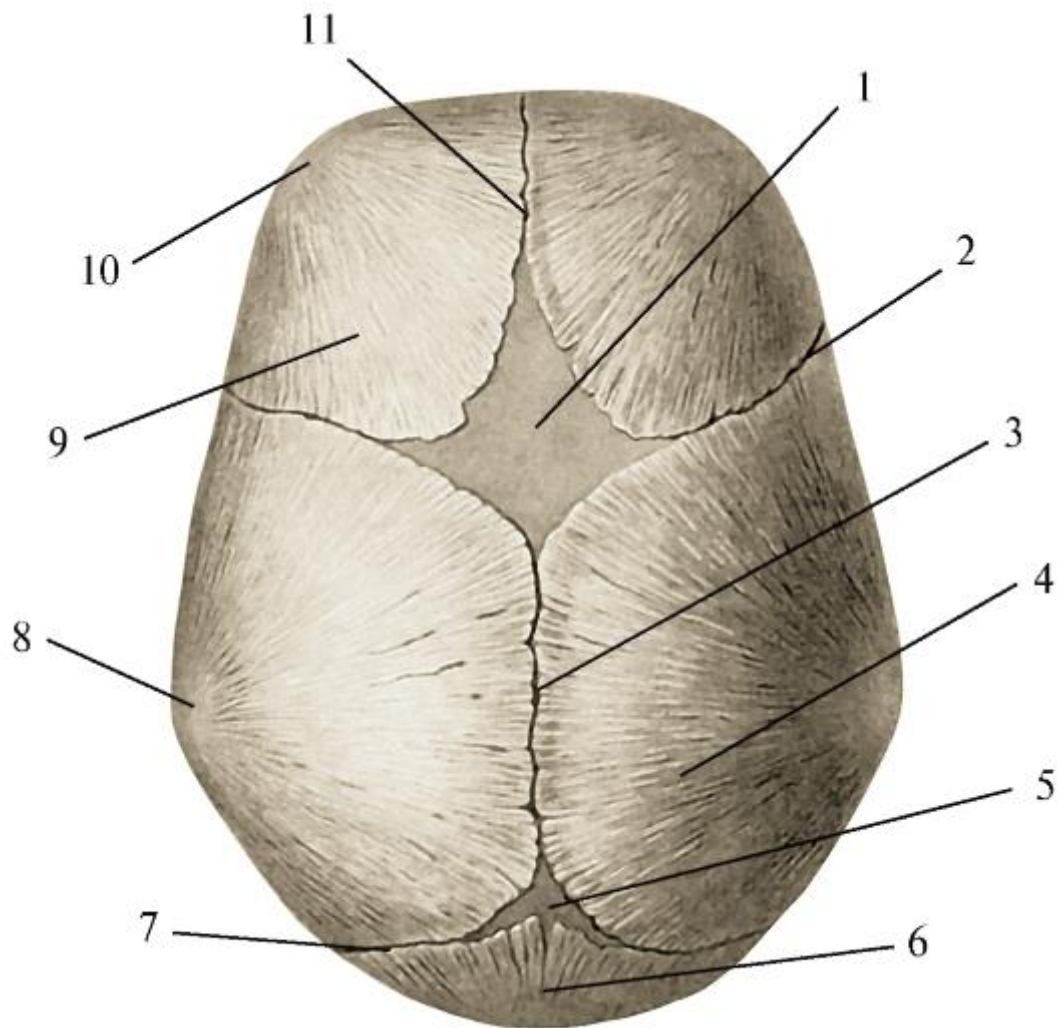


Рис. 4.1. Череп новорожденного ребенка. Вид сверху: 1 - лобный родничок; 2 - венечный шов; 3 - сагиттальный шов; 4 - теменная кость; 5 - затылочный родничок; 6 - затылочная чешуя; 7 - ламбдовидный шов; 8 - теменной бугор; 9 - лобная чешуя; 10 - лобный бугор; 11 - метопический шов

Значение родничков: 1) выравнивают колебания внутричерепного давления, возникающие при асинхронном (неравномерном) росте (увеличении) отдельных долей головного мозга; 2) при родах кости свода черепа могут значительно (на 1/4) смещаться одна за другую, благодаря чему головка плода приспосабливается к форме и размерам родовых путей; 3) по формам и расположению переднего и заднего родничков акушерами-гинекологами определяются так называемые позиции и предлежания плода, т.е. его положение (физиологическое или патологическое) в полости матки; исходя из этого прогнозируется течение беременности и родов и вырабатывается тактика их ведения.

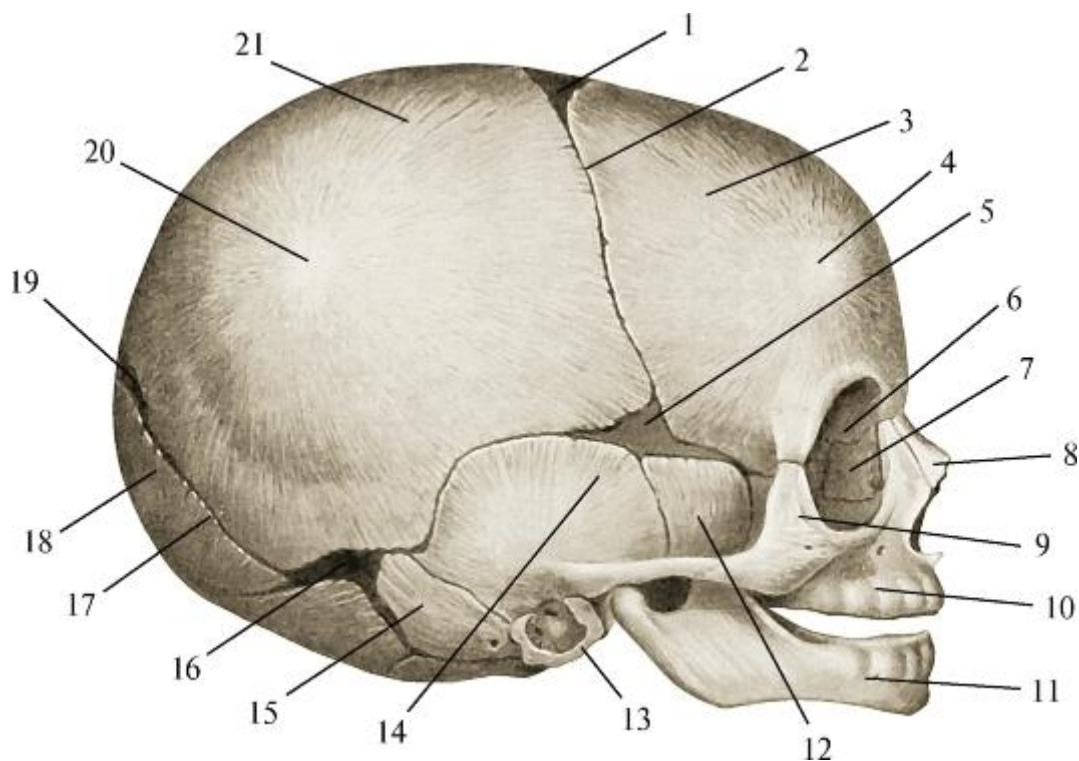


Рис. 4.2. Череп новорожденного ребенка. Вид сбоку: 1 - лобный родничок; 2 - венечный шов; 3 - лобная чешуя; 4 - лобный бугор; 5 - клиновидный родничок; 6 - глазница; 7 - слезная кость; 8 - носовая кость; 9 - скуловая кость; 10 - кость верхней челюсти; 11 - нижняя челюсть; 12 - большое крыло клиновидной кости; 13 - барабанная часть височной кости; 14 - чешуйчатая часть височной кости; 15 - сосцевидная часть; 16 - сосцевидный родничок; 17 - ламбдовидный шов; 18 - затылочная чешуя; 19 - затылочный родничок; 20 - теменной бугор; 21 - наружная поверхность теменной кости

Название этих образований (*fonticuli* - роднички) произошло от лат. *fons (fontis)* - источник, бьющая вверх струя жидкости или газа, а также от итал. *fontana* - фонтан, *fontanella* - фонтанчик. Именно к области лобного родничка врачи средневековья при болезнях мозга и глаз прикладывали горячее железо, а затем на месте образовавшегося рубца долго вызывали воспаление, чтобы с прорвавшимся гнойником открыть путь, как они считали, для скопившихся «вредных» веществ.

Кроме родничков, кости свода черепа соединяются швами. В своде черепа новорожденного имеется 5 швов (см. рис. 4.1, 4.2): 1) сагиттальный шов (*sutura sagittalis*), или стреловидный (более длинный, чем у взрослого), начинается от лобно-носового шва лицевого черепа, распространяется до верхнего угла чешуи затылочной кости и состоит из 2 сегментов: переднего (среднелобного) и заднего (межтеменного); у взрослого остается только последний участок; 2) сегмент между лобными костями выделяется как лобный шов, или метопический (*sutura frontalis seu metopica*), который закрывается после рождения. Его раннее зарастание ведет к образованию заостренного кпереди черепа треугольной формы, а преждевременное

сращение межтеменного фрагмента вызывает формирование сплющенного с боков - ладьевидного черепа; 3) венечный шов (*sutura coronalis*) находится между лобной и теменными костями и пересекается с лобным швом по срединной линии черепа на уровне переднего родничка. Раннее зарастание этого шва с обеих сторон способствует появлению высокого цилиндрического («башенного») черепа, а одностороннее - асимметричного черепа; 4) ламбдовидный шов (*sutura lambdoidea*) залегает между задними краями теменных костей и краем чешуи затылочной кости и прерывает стреловидный шов на уровне заднего родничка. Преждевременное окостенение последних 3 швов ведет к образованию конусовидного черепа; 5) чешуйчатый шов (*sutura squamosa*) - парный, находится между теменной костью и чешуей височной кости; раннее зарастание ведет к возникновению асимметричного черепа.

Кроме образования врожденных деформированных черепов, преждевременная, как и поздняя, оссификация швов и родничков способствует возникновению других видов патологии или сопутствует им. Например, чрезмерная величина переднего (лобного) родничка, углубление его краев, позднее закрытие сопровождаются рахитизмом, гидроцефалией (водянка мозга), а преждевременное его зарастание может привести к микроцефалии (недоразвитие головного мозга).

При нормальном развитии в первые недели после рождения головной мозг растет быстрыми темпами, что вызывает расширение швов и свода черепа, увеличение родничков. Швы и роднички исчезают в процессе окостенения, начинающегося всегда между внутренними компактными пластинками краев костей свода черепа, и происходящего в определенные сроки и в следующей последовательности: сначала - в области сагиттального (продольного) шва, затем - венечного, ламбдовидного и чешуйчатого.

У новорожденного в связи с интенсивным ростом в конце пренатального периода развития головного мозга и слабо выраженным скелетом ротовой и носовой полостей мозговой череп по объему в 8 раз больше лицевого; у взрослого человека с полностью сформированным жевательно-речевым аппаратом это соотношение равно 2:1.

Основание мозгового черепа у новорожденного меньше его свода; средняя черепная ямка - наиболее глубокая и широкая, тогда как задняя (в связи с мало еще развитым мозжечком) - плоская и узкая; гипофизарная ямка турецкого седла уплощена. Костей в основании черепа больше, чем у взрослого, так как части некоторых из них еще не срослись между собой. Затылочная кость состоит из 4 костей, соединенных хрящом. Височная кость - из 3 костей (частей), сращение которых начинается после рождения и продолжается до 13 лет, а шиловидный

отросток, развивающийся отдельно (из хряща II жаберной - висцеральной - гиоидной дуги), прирастает к каменистой части (пирамиде) на 2-12-м году жизни; сосцевидный отросток едва заметен. В клиновидной кости большие крылья еще не срослись с телом; малые крылья и крыловидные отростки недоразвиты.

В своде мозгового черепа новорожденного лобная кость еще парная, с неразвитыми надбровной дугой и пазухой. Бугры лобных и теменных костей хорошо выражены, в связи с чем при взгляде сверху череп имеет 4-угольную форму. Края костей свода черепа ровные, швы между ними не сформированы; только на 3-м году жизни начинают образовываться зубцы, которые постепенно увеличиваются и входят в промежутки между зубцами соседней кости, образуя вместе с соединительной тканью зубчатые швы. В толще костей свода черепа губчатое вещество - диплоэ (*diploe*) - развито слабо, как и сосудистые борозды, ямки грануляций паутинной оболочки головного мозга.

Лицевой череп у новорожденных в связи с недоразвитием челюстей (почти отсутствуют их альвеолярные части и отростки) небольшой по высоте - в 2 раза меньше ширины. Полость в теле верхней челюсти - верхнечелюстная (гайморова) пазуха - находится в зачаточном состоянии и представляет собой дивертикул (вырост) слизистой оболочки латеральной стенки полости носа в толщу челюсти у медиальнонижнего края глазницы и имеет вид щели длиной 10 мм, шириной и высотой 2-3 мм. Вследствие этого зачатки верхних зубов - временных (молочных) и постоянных - залегают в 2 ряда (передний и задний) непосредственно под нижней стенкой глазницы, а зачаток будущей верхнечелюстной пазухи - медиальнее, в некотором отдалении от них. Лишь к 6 годам пазуха, оставаясь маленькой (размером с горошину), начинает приобретать свою форму; к 8 годам ее нижняя стенка опускается до уровня дна полости носа, а к 12 годам - ниже его, располагаясь, как у взрослого человека. К этому времени зубы, развиваясь, постепенно перемещаются вниз. Верхнечелюстная пазуха только по окончании прорезывания постоянных зубов (кроме зубов мудрости), т.е. к 15 годам, принимает характерную для взрослых форму и достигает максимальных размеров: ширины - к 16 годам, высоты - в 20 лет.

У новорожденного, кроме зачатка гайморовой полости, имеется закладка еще одной пары околоносовых пазух: передних, средних и задних ячеек лабиринта решетчатой кости, количество и объем которых увеличиваются в возрасте от 3 до 5 лет.

Лобные и клиновидные придаточные пазухи носовой полости у новорожденного отсутствуют; они начинают формироваться в 3-4 года. Клиновидная пазуха является как бы производной задних, а лобная - передних и средних ячеек решетчатого лабиринта, в которые врастает слизистая оболочка полости носа;

одновременно происходит рассасывание губчатого вещества между кортикальными пластинками носовой части лобной кости и тела клиновидной кости. К 6 годам высота этих пазух составляет (в среднем) 8 мм, ширина - 12 мм.

Слабое и позднее развитие околоносовых пазух у новорожденных, в грудном (10 дней - 1 год), раннем (1-3 года) и первом (4-7 лет) детском возрасте объясняет тот факт, что дети этих групп, как правило, не болеют синуситами - воспалениями слизистых оболочек соответствующих придаточных полостей носа (гайморит, этмоидит, фронтит, сфеноидит).

В лицевом черепе новорожденного при незначительно развитой верхней челюсти большими размерами выделяются близко расположенные друг к другу глазницы. Полость каждой из них имеет форму треугольной пирамиды объемом около 6 см<sup>3</sup> (у взрослого она 4-гранная, объемом до 31 см<sup>3</sup>). В связи с недоразвитием располагающейся между глазницами решетчатой кости еще не выделяются, как самостоятельные, медиальные стенки глазницы. Как отмечалось выше, под нижней стенкой глазницы залегают зачатки временных (молочных) и постоянных верхних зубов.

Небольшие размеры верхней челюсти обусловлены отсутствием верхнечелюстных бугров и слабым развитием альвеолярного отростка.

Нижняя челюсть у новорожденного парная, состоит из 2 симметричных половин (по обе стороны от срединной линии), соединенных фиброзной тканью. Их костное сращение начинается на 3-м месяце жизни и заканчивается в 2 года с формированием в области подбородочного выступа (*protuberantia mentalis*), нижнечелюстного симфиза (*symphysis mandibulae*).

Нижняя челюсть у ребенка располагается кзади от верхней, в связи с чем их альвеолярная часть и отросток соприкасаются только при сосании. Нижняя челюсть закругленной, а не сплюсненной, как у взрослого, формы. Длина ее альвеолярной части (в среднем) - 35 мм (у взрослого - 58 мм). Ветвь нижней челюсти широкая и короткая, квадратной формы; ее угол с телом тупой (140-150°).

В связи с отсутствием в этом возрасте функций жевания и речи и, как следствие, слабым развитием соответствующей мускулатуры, рельеф костей лицевого черепа сглажен: нет хорошо выраженных у взрослого человека бугров, бугристостей, бугорков, гребней, борозд, ямок - мест начала или прикрепления мышц головы и шеи.

#### 4.2. ВОЗРАСТНЫЕ ИЗМЕНЕНИЯ ЧЕРЕПА ПОСЛЕ РОЖДЕНИЯ

Постнатальные изменения черепа обусловлены развитием головного мозга, воздействующего на его мозговой отдел, и жевательно-речевого аппарата, перестраивающего скелет лица.

*Выделяют 5 основных периодов возрастной изменчивости черепа.*

Первый период (от завершения новорожденности до 7 лет) включает грудной возраст (10 дней - 1 год), стадии раннего (1-3 года) и первого (4-7 лет) детства (по классификации ВОЗ) и характеризуется интенсивным ростом костей мозгового черепа. К концу первого года жизни их толщина увеличивается в 3 раза; в костях свода черепа начинает образовываться губчатое вещество - *diploe*.

В связи с ростом мозжечка значительно изменяется затылочная кость: появляется наружный затылочный выступ, углубляется и расширяется задняя черепная ямка; кроме этого начинается сращение частей затылочной кости: на 2-м году - чешуи с боковыми частями, в 3-4 года они начинают срастаться с ее основной частью.

Полностью единой затылочная кость становится в возрасте 6-10 лет.

С рождением ребенка и началом функционирования *m.*

*sternocleidomastoideus* развивается сосцевидный отросток височной кости и начинается его пневматизация: в возрасте до 1 года образуется пещера, от 2 до 3 лет - первые ячейки, к 5-6 годам окончательно определяются их количество и форма. К окончанию 3-го года заканчивается сращение 2 лобных костей; шов между ними зарастает в 7-8 лет.

Показатель усиленного роста костей мозгового черепа в первый период развития - динамика его объема: у новорожденных он равен (в среднем) 375 см<sup>3</sup> у мальчиков и 350 см<sup>3</sup> у девочек; за первые 6 мес жизни объем удваивается (соответственно до 750 и 700 см<sup>3</sup>), к 2-летнему возрасту утраивается (1125 и 1050 см<sup>3</sup>), у взрослых мужчин его объем достигает 1500-1550 см<sup>3</sup>, у женщин - 1350-1400 см<sup>3</sup>.

Кости лицевого черепа также растут, но не столь значительно, как в мозговом его отделе. В 3-4 года отмечается удлинение ветвей нижней и отростков верхней челюстей. Плоское у новорожденных костное нёбо постепенно становится куполообразным. Рост альвеолярной части нижней челюсти и альвеолярного отростка кости верхней челюсти идет синхронно с развитием и прорезыванием зубов. Как и у новорожденных, в лицевом черепе в этот период выделяются глазницы, объем которых уже к 3 годам достигает 75% от их параметра у взрослых.

Второй период развития черепа - от 7 лет до начала полового созревания (11 лет у девочек и 12 - у мальчиков); соответствует, по классификации ВОЗ, «второму детству». Он отличается замедленным, но равномерным ростом основания мозгового черепа и интенсивным увеличением свода. Объем полости черепа к 10

годам достигает (в среднем) 1300 см<sup>3</sup>, а окружность головы - 50 см (при рождении - 34 см). В этом возрасте в основном завершается сращение отдельных частей костей черепа, развивающихся из самостоятельных точек окостенения.

Верхняя и нижняя челюсти также растут, поэтому высота лица увеличивается. С прорезыванием зубов и усилением функции жевания происходит не только формирование рельефа их поверхностей, но и перестройка структур губчатого и компактного костного вещества, т.е. образование в челюстях траекторий и контрфорсов - путей передачи и распределения жевательного давления.

Третий период развития черепа (от 12-13 до 21-22 лет) включает подростковый и юношеский возраст (по классификации ВОЗ) и выделяется интенсивным ростом его лицевого отдела, что обусловлено прорезыванием постоянных зубов, формированием их прикуса (смыкания), полным развитием жевательной мускулатуры. Ширина лицевого скелета (между скуловыми размерами) по сравнению с таковым у новорожденных увеличивается (в среднем) с 64 до 135 мм (на 204%), а высота (от корня носа до нижнего края подбородка) - с 39 до 81 мм (на 207%). Под воздействием мышц усиливается рельеф поверхностей костей черепа с лучшей выраженностью мест их начала и прикрепления (бугорки, бугристости, гребни, линии, ямки). В этот период продолжают утолщение костей черепа, пневматизация воздухоносных костей; к 20 годам завершается рост основания черепа в длину; появляются половые различия в строении скелета головы.

Четвертый период развития черепа (с 21-22 до 45 лет), по классификации ВОЗ, соответствует I периоду (21-35 лет у женщин и 22-35 лет у мужчин) и первой половине II периода (соответственно 36-35 и 36-60 лет) зрелого возраста. Он характеризуется наибольшей стабильностью и отсутствием изменений размеров. Происходит зарастание (ассификация) швов между костями свода черепа (в разные сроки - индивидуально): задняя часть сагиттального шва - в 22-35 лет, венечный - в 22-41 год, лямбдовидный - в 26-42 года (у известного немецкого философа И. Канта лобный шов не был зарощен в возрасте 80 лет). Особенностью костей лицевого черепа в этот период является перестройка структуры нижней челюсти (в результате полноценной функции всего жевательного аппарата): угол между ее телом и ветвью, равный у новорожденных 140-150°, уменьшается до 102-125°.

Пятый период развития черепа наступает после 45 лет и сопровождается изменениями, соответствующими II периоду зрелого возраста: пожилому (56-74 года - для женщин, 61-74 года - для мужчин), старческому (75-90 лет) возрасту и у долгожителей (90 лет и старше). Эти изменения обусловлены выпадением зубов, что приводит к перестройке всего жевательного аппарата, в том числе и лицевого скелета. При отсутствии всех или большинства зубов постепенно происходит атрофия (уменьшение) альвеолярных отростков и частей челюстей вплоть до



полного их рассасывания и исчезновения. Это вызывает, кроме уменьшения длины лицевого черепа, сглаживание рельефа поверхностей костей (особенно нижней челюсти) в местах прикрепления жевательных мышц и надподъязычных мышц шеи, так как снижается мышечная тяга на кости. Результатом приспособления жевательного аппарата к смыканию челюстей при отсутствии зубов является постепенное увеличение угла нижней челюсти (между ее телом и ветвью) с 102-125° (в зрелом возрасте) до 140-150° (такой угол характерен для беззубой нижней челюсти новорожденного). Это происходит в процессе рассасывания губчатого вещества и истончения компактных пластинок нижней челюсти; в результате она как бы «разгибается» в области углов. Таким образом, на протяжении всего онтогенеза отчетливо проявляется возрастная изменчивость черепа и образующих его костей.

#### 4.3. ИНДИВИДУАЛЬНЫЕ ОСОБЕННОСТИ СТРОЕНИЯ ЧЕРЕПА

Индивидуальная изменчивость организма - это комплекс морфологических, физиологических, биохимических и других признаков как закрепленных наследственно, так и приобретенных на протяжении жизни и характерных только для данного индивидуума, т.е. определяющихся как гено-, так и фенотипом.

Особенности строения тела человека и закономерности изменчивости его морфологических признаков в зависимости от пола, возраста, конституции, профессии, климатогеографических и социальных условий изучает наука о человеке - антропология (от греч. *anthropos* - человек, *logos* - учение). Ее раздел, посвященный вариациям формы и размеров черепа, называется краниологией (от греч. *Kranion* - череп). В числе методов исследования скелета головы применяются краниоскопия и краниометрия.

Краниоскопический метод основан на наблюдениях (от греч. *scopeo* - смотрю) при визуальном изучении черепа. Основоположниками этого направления были не анатомы и врачи, а художники и скульпторы Древней Греции и Древнего Египта. Для создания своих творений они на основании тщательного анализа отдельных анатомических данных о черепе и его костях создавали каноны пропорций головы и лица.

Краниоскопическое изучение черепов дает возможность определить: 1) их половую принадлежность (см. ниже); 2) врожденные особенности: а) метопический череп, встречающийся в 9,4-11% случаев (наличие лобного шва между несросшимися одноименными костями); б) кость «инков» (небольшая косточка, отделившаяся от чешуи затылочной кости поперечным зубчатым швом); в) чаще (в 6% случаев) встречается у населения Перу; г) разделение каждой теменной кости на 2 части продольным или поперечным швами; д) кости швов (*ossa suturalia*) - чаще в

ламбдовидном шве; д) межтеменная кость (*os interparietale*) - на месте затылочного родника; 3) врожденные уродства (незаращение носослезного канала, «волчья пасть»); 4) следы перенесенных заболеваний (уменьшение глазницы после удаления глаза; уплощение височной ямки после паралича одноименной мышцы) или применявшихся методов лечения (прижизненные трепанационные отверстия в своде черепа); 5) форму мозгового (свода) черепа: овальная, округлая, квадратная, ромбовидная, треугольная.

Совершенное владение краниоскопией позволило антропологу и скульптору М.М. Герасимову установить закономерности в соотношениях скелета головы и покрывающих его мягких тканей и на этой основе разработать методы, представленные в работе «Восстановление лица по черепу» (1949). Путем указанной реконструкции в лаборатории М.М. Герасимова воссозданы как отдельные этнические типы (питекантроп, неандерталец), так и скульптурные образы реальных исторических личностей, чьи подлинные портреты отсутствовали вообще или не сохранились для наших современников: Ярослава Мудрого, Андрея Боголюбского, Ивана Грозного, Чингисхана, Тимура, Рудаки, Улугбека, Фридриха Шиллера, адмирала Ф.Ф. Ушакова.

Реконструкция лица по черепу, кроме большого вклада в антропологию, историю и искусство, значительно расширила возможности криминалистики в идентификации личности, и не только по скелету головы в целом, но и по отдельным сохранившимся его фрагментам - костям черепа.

История краниологии имеет, однако, и противоположные примеры толкования и использования анатомических данных, полученных визуальным методом исследования черепа. Так, австрийский врач-невропатолог Франц-Йозеф Галл утверждал, что: 1) склонности человека - врожденные; 2) они, как и проявления инстинктов, интеллектуальных способностей, моральных качеств, обусловлены большим или меньшим развитием определенных участков мозга, образуя как бы маленькие «мозги», или «органы» (всего 37). Степень выраженности этих «органов» якобы отражается на наружной поверхности черепа в виде различных выпуклостей: в лобной области головы, например, «прощупывалась» наблюдательность, философское умозаключение, приветливость, остроумие, подражательные и музыкальные способности. В затылочной области «пальпировались» неровности, каждая из которых отражала в той или иной степени выраженные животные побуждения, родительскую и детскую любовь, дружеские привязанности, храбрость, хитрость, осторожность, высокомерие, упрямство.

Концепция Галла («кефалоскопия»; от греч. *kephal* - голова, или «органология») пользовалась в свое время большой популярностью за счет простоты «диагностики» (ощупывание головы) и толкования душевных качеств людей и даже развилась в лженауку френологию (от греч. *phren* - душа), согласно которой на основании анатомических данных о черепе человека можно судить о его психических способностях. Этот термин ввел ученик и последователь Галла Иоганн Каспер Шпруцгейм (сам же Галл в 1828 г. умер и был похоронен на парижском кладбище Пер Лашез, но без головы, которую он завещал для пополнения своей краниологической коллекции).

Основное положение френологии, согласно которому по форме и рельефу черепа человека можно определить (а в детском возрасте и предсказать) отсутствие каких-то способностей, низкий интеллект или наличие отрицательных склонностей, делало дальнейшее обучение и воспитание такого индивидуума бесполезным.

Рациональным во взглядах Галла было предположение о разных функциях отдельных частей головного мозга, что позднее подтвердилось в учении И.П. Павлова о «динамической локализации функций в коре полушарий головного мозга» (центры мозговой коры).

Спустя полвека френология преобразовалась в криминологию (науку о преступности, ее причинах, личности преступника и мерах предупреждения), конкретнее, в одно из ее направлений - ломброзианство, объясняющее такое явление, как преступность, врожденными биологическими свойствами, в том числе и анатомическими особенностями черепа человека. Автор этого учения, итальянский врач-психиатр и криминалист Чезаре Ломброзо в 1876 г. выдвинул теорию, по которой до 40% всех преступников не виновны в нарушении законов, так как имеют врожденную предрасположенность к асоциальному поведению, проявляющуюся внешними «признаками низшей организации». К ним Ч. Ломброзо, в частности, относил узкую переднюю часть мозгового черепа за счет уменьшения размеров лобной кости, «тяжелое» увеличение нижней челюсти, удлинение лицевого скелета; «срезанный» подбородок. Уши у таких людей якобы отличаются «обезьяньей формой», а мозг «сильно напоминает мозг плотоядных животных и птиц из семейства куриных» (цит. Л. Этинген). В качестве профилактики злодеяний такими «потенциальными» грабителями, насильниками, убийцами предлагалось их превентивно насильственно изолировать от общества в специальных резервациях, колониях, поселениях.

Краниоскопический метод изучения черепа во многом субъективен, и его результаты определяются степенью внимательности и наблюдательности исследователя.

Более объективным и информативным является дополняющий его краниометрический метод, основанный на измерениях черепа. С целью сопоставимости, систематизации и анализа получаемых разными учеными данных были выработаны единые показатели: 1) плоскость, в которой должен располагаться череп при изучении; 2) нормы - позиции (положения) черепа перед исследователем; 3) антропометрические точки, между которыми проводят замеры.

Для краниометрии череп устанавливают в так называемой нормальной, или франкфуртской (немецкой), горизонтальной плоскости (принята в 1884 г. на Международном конгрессе антропологов во Франкфурте, Германия), проведенной параллельно линии, соединяющей нижние края обеих глазниц с верхними краями наружных слуховых отверстий. Эту же горизонталь можно провести и на голове человека (в том числе для прижизненных исследований): нижние точки глазниц легко пальпируются, а верхнему краю наружного слухового отверстия соответствует точка над местом отхождения козелка (*tragus*) ушной раковины - так называемая трагоорбитальная линия.

Различают следующие нормы (позиции) изучения черепа: 1) вертикальная - череп рассматривается сверху; 2) лобная - со стороны лица (спереди); 3) затылочная - сзади; 4) височная - сбоку (в профиль); 5) базилярная - со стороны наружного основания черепа (снизу).

Для измерения черепа и головы используют следующие антропометрические точки (рис. 4.3).

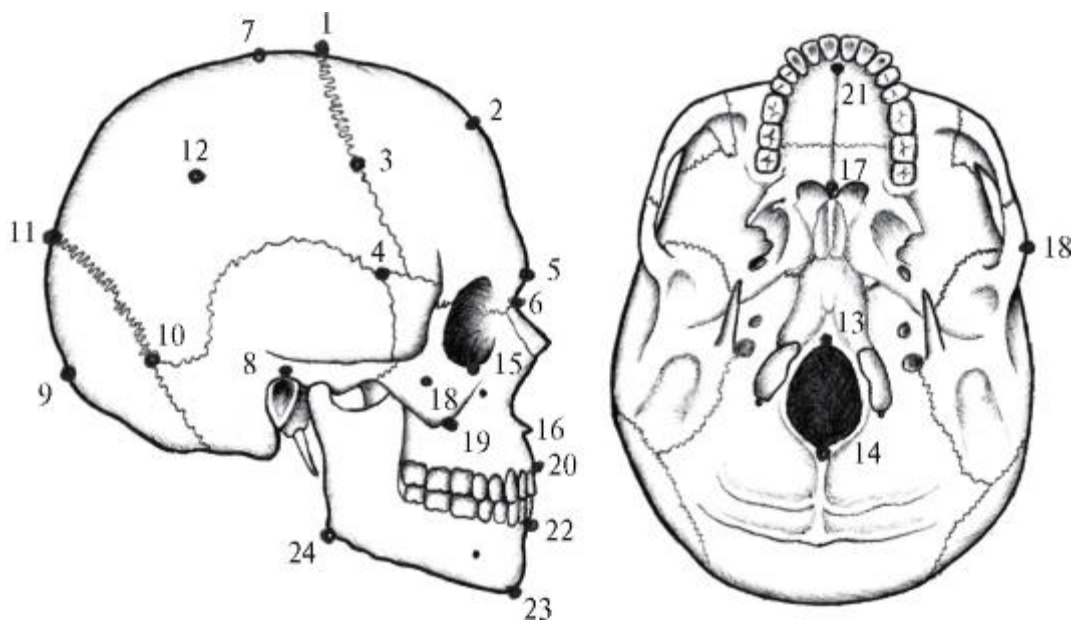


Рис. 4.3. Антропометрические точки черепа - мозгового: 1 - *bregma*; 2 - *ophryon*; 3 - *stephanion*; 4 - *pterion*; 5 - *glabella*; 6 - *nasion*; 7 - *obelion*; 8 - *porion*; 9 - *inion*; 10 - *asterion*; 11 - *lambda*; 12 - *seryon*; 13 - *basion*; 14 - *opisthion*; лицевого: 15 -

*orbitale*; 16 - *nasospinale*; 17 - *staphylion*; 18 - *zygion*; 19 - *zygomaxillare*; 20 - *prosthion*; 21 - *orale*; 22 - *infradentale*; 23 - *gnathion*; 24 - *gonion*

На мозговом черепе:

1. *Bregma* (греч. *темя*) - место пересечения венечного и сагиттального швов. У новорожденного здесь находится передний (лобный) родничок. На голове определяется на 2,5-3,5 см кпереди от темени по средней линии, соединяющей надпереносье (*glabella*) с наружным затылочным выступом.
2. *Ophryon* (греч. *бровь*) - точка пересечения сагиттальной плоскости черепа с его наименьшим поперечником.
3. *Stephanion* (греч. *венюк*) - точка пересечения венечного шва с височной линией лобной кости.
4. *Pterion* (греч. *крыло*) - место соединения большого крыла клиновидной кости с краями теменной и височной костей. У новорожденных - это область локализации переднелатерального (клиновидного) родничка, проецирующегося на 5 см выше середины скуловой дуги.
5. *Glabella* (надпереносье) - небольшая площадка между медиальными участками надбровных дуг вокруг точки пересечения сагиттальной линии с горизонталью, соединяющей лобные бугры.
6. *Nasion* (греч. *нос*) - точка соединения обеих носовых костей с лобной костью (середина лобно-носового шва).
7. *Obelion* (греч. *стержень*) - точка пересечения сагиттального шва с поперечной линией между теменными буграми; является наивысшей точкой теменной области.
8. *Porion* (греч. *отверстие*) - точка на середине верхнего края наружного слухового отверстия.
9. *Inion* (греч. *затылок*) - наиболее выступающая точка наружного затылочного выступа.
10. *Asterion* (греч. *звезда*) - точка соединения ламбдовидного и теменно-сосцевидного швов. У новорожденных - это место расположения заднелатерального (сосцевидного) родничка; на кожу головы проецируется по линии, соединяющей наружный затылочный выступ с наружным слуховым отверстием - на 1 см выше и на 3,5 см кзади от него.
11. *Lambda* (по форме греч. буквы К) - точка соединения краев затылочной и обеих теменных костей. У новорожденных здесь находится задний (затылочный)

родничок, который проецируется по срединной линии на 7,5 см выше (кпереди) от наружного затылочного выступа.

12. *Seryon* (греч. *широкий*) - наиболее выступающая точка на боковой поверхности теменной кости.

13. *Basion* (греч. *основа*) - место пересечения переднего края большого затылочного отверстия со срединной линией.

14. *Opisthion* (греч. *сзади*) - точка пересечения заднего края большого затылочного отверстия со срединной линией.

На лицевом черепе:

15. *Orbitale* - наиболее низко расположенная точка нижнего края глазницы.

16. *Nasospinale* (носоостистая) - под основанием передней носовой ости.

17. *Staphylion* (греч. *нёбо*) - вершина задней носовой ости костного нёба.

18. *Zygion* (греч. *скула*) - наиболее выступающая точка на наружной поверхности скуловой дуги.

19. *Zygomaxillare* - нижняя точка скуловерхнечелюстного шва.

20. *Prosthion* - наиболее выступающая вперед точка альвеолярного отростка верхней челюсти по срединной линии.

21. *Orale* (греч. *рот*) - точка между резцовым отверстием верхней челюсти (у живого человека - резцовым сосочком) и задней стенкой альвеол медиальных резцов.

22. *Infradentale* - наиболее выступающая вверх и вперед точка на альвеолярной дуге нижней челюсти.

23. *Gnathion* (греч. *подбородок*) - нижнепередняя точка подбородочного выступа нижней челюсти.

24. *Gonion* - наиболее выступающая точка угла нижней челюсти.

В краниологии для выявления индивидуальных особенностей строения мозгового черепа определяют (толстотным циркулем - краниометром) 3 его размера (диаметра): вертикальный, продольный и поперечный.

Вертикальный размер - это расстояние от *basion* до *bregma*; он колеблется от 126 до 143 мм. Франкфуртской горизонталью мозговой череп по высоте условно делится на верхний и нижний отделы с различными их соотношениями. Черепа с преобладанием верхней части относят к парietoпeтальным («устремленным к

темени»; от лат. *peto* - стремлюсь); черепа с относительно большей нижней частью, образующей его основание (*basis*), называют базопетальными.

Продольный размер (длина) мозгового черепа - это расстояние от *glabella* до *inion*; оно варьируется в пределах 167-193 мм. Условной фронтальной биаурикулярной плоскостью, проведенной через обе *porion*, мозговой череп делится на 2 неравных отдела - передний (лобный) и задний (затылочный). При значительно большей длине одного из них черепа классифицируются соответственно как фронтопетальные и окципитопетальные (рис. 4.4).

Поперечный размер (ширина) мозгового черепа - это расстояние между правой и левой *porion* в диапазоне 123-153 мм.

Для полной индивидуальной характеристики мозгового черепа большое значение имеют не только абсолютные величины отдельных его параметров, но и их соотношения - черепные показатели или индексы.

Широтный показатель (индекс) - это отношение ширины мозгового черепа к его длине, умноженное на 100:  $\text{ширина/длина} \times 100$ .

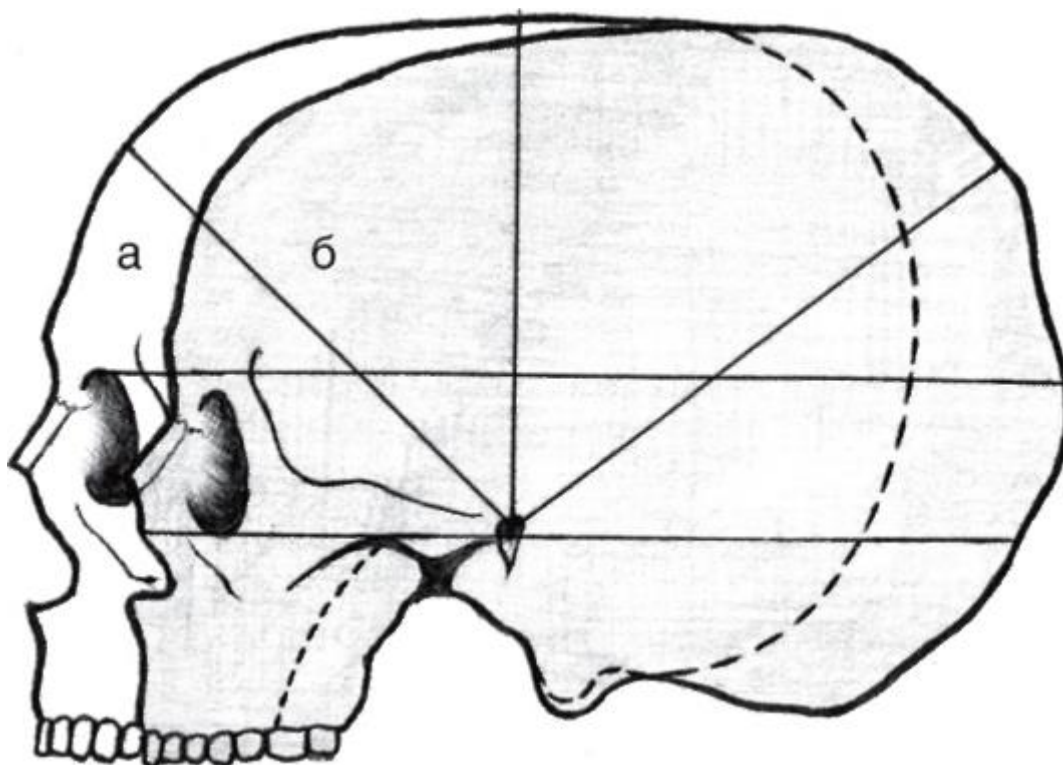


Рис. 4.4. Фронтопетальная (а) и окципитопетальная (б) формы мозгового черепа

Череп с широтными показателями, включая 74,9, составляют группу долихокранических (от греч. *dolichos* - длинный, *cranium* - череп) - длинных (но узких), эллипсоидной формы; в пределах 75-79,9 - мезокранических (от греч. *mesos* - средний) - средних, овоидной формы; 80 и более -



брахикранические (от греч. *brachys* - короткий) - широких (но коротких), шаровидной формы.

Форма черепа определяет конфигурацию головы (греч. *cephal*), в связи с этим выделяют (соответственно) людей: длинноголовых (долихоцефалы), среднеголовых (мезоцефалы) и широкоголовых (брахицефалы) с соответствующими приведенными выше цифровыми критериями (рис. 4.5).

Высотный показатель (индекс) - это отношение высоты мозгового черепа к его длине, умноженное на 100:  $\text{высота/длина} \times 100$ . По этому показателю выделяют 3 типа голов: с индексом  $>75$  - гипсицефалические (от греч. *hypsos* - высота) - высокие («башенные»); от 70 до 75 - ортоцефалические (от греч. *orthos* - правильные) - средние;  $<70$  - платицефалические (от греч. *platus* - плоский) - низкие.

Между перечисленными типами черепов существуют следующие виды корреляции: фронтопетальная форма черепа сочетается с его брахикранией и гипсицефалией, а окципитопетальные черепа одновременно являются долихокраниями и платицефалическими.

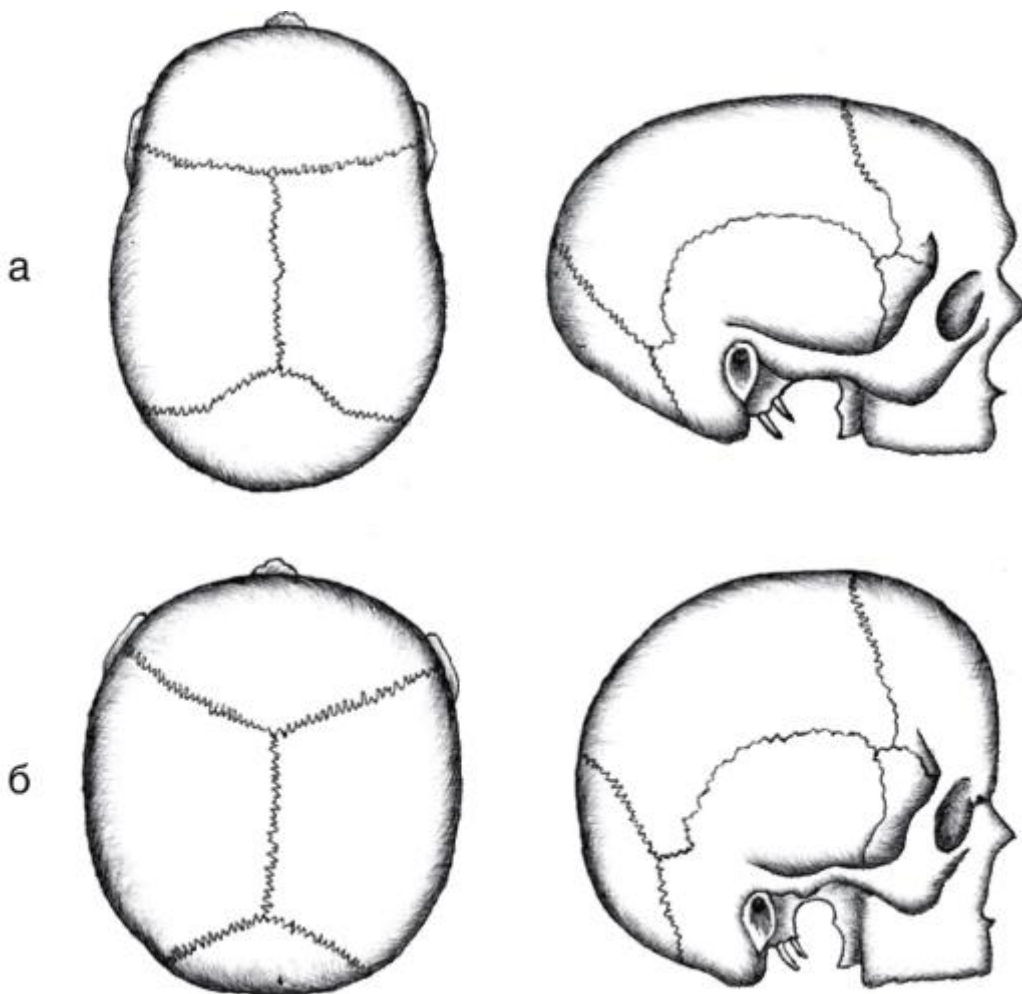


Рис. 4.5. Долихоцефалическая (а) и брахицефалическая (б) формы мозгового черепа

Знание индивидуальных особенностей строения мозгового черепа имеет практическое значение в нейрохирургии. Например, у брахи- и долихоцефалов разные расположение, направление и длина извилин полушарий головного мозга, рогов их боковых желудочков; выраженность и глубина передней, средней и задней черепных ямок; выявляются соответствующие различия размеров и топографии залегающих в них долей мозга. Кроме этого установлена взаимосвязь между формой черепа, отростками твердой мозговой оболочки и ее венозными синусами. У долихоцефалов серп большого мозга (*falx cerebri*), разделяющий его полушария, выражен лучше, чем у брахицефалов, а серп мозжечка (*falx cerebelli*), наоборот, в длинных черепах едва заметен, а в широких - глубоко вдается между его полушариями. Для брахицефалической формы черепа характерны недостаточно развитые венозные синусы твердой мозговой оболочки.

Фальсификаторы науки пытались использовать данные антропологии (в частности, изучения черепа) для обоснования теории расизма. Расизм - идеология, признающая изначальную физическую и психическую неравноценность человеческих рас с решающим влиянием расовых различий на историю и развитие общества. Автор этой «теории» Жозеф де Гобино (1816-1882) в работе «Опыт о неравенстве человеческих рас» утверждал, что неравенство рас - явление биологическое. Поэтому «высшие» расы должны господствовать, а «низшие» - подчиняться им; расовая борьба неизбежна, так как у людей разных рас будто бы существуют врожденные инстинкты неприязни и вражды друг к другу. Ведущей, призванной управлять миром, Гобино считал северо-германскую, арийскую расу. Одним из критериев такого «отбора» являлась... «длинноголовость», присущая якобы ее представителям как признак более развитого мозга. Приверженцы расистской идеологии смешали понятия «раса» и «нация». Раса - это естественноисторическая категория вида *homo sapiens* - «человек разумный», характеризующаяся общими наследственными физическими особенностями (цвет кожи, волос, форма черепа, длина тела и др.), связанными с единством происхождения и определенной областью распространения (проживания). На Земле существуют 3 расы: индоевропейская, африканская и монголоидная. Однако расширяющееся общение людей приводит к их непрерывному смешению и постепенному стиранию резких расовых различий. «Арийской» расы никогда не было. Арийцы, арии - это название народов, принадлежащих к индоевропейской языковой общности; индоиранские племена, заселявшие Северную Индию в середине II тысячелетия до н.э. Таким образом, немцы - это нация (от лат. *natio* - племя, народ), т.е. историческое объединение людей, складывающееся в процессе формирования общности их территории, экономических связей, языка, этнических особенностей характера, культуры.

Данные антропологических исследований (в том числе краниометрии) убедительно доказывают, что нет каких-либо анатомических признаков интеллектуального неравенства между различными расами или нациями. Люди всех рас и наций имеют долихо- и брахикранические, фронто- и окципитопетальные черепа, гипси- и платицефалические головы, нередко с чертами строения общего для всех неандертальского предка. Сравнение числа длинноголовых людей в разных расах и народах показало, что среди негров их в 2 раза больше, чем у немцев, французов; наибольшее их количество - у австралийцев, которых расисты относили к примитивному народу (из-за резкого рельефа лица, мощной нижней челюсти, покатого лба). Некоторые параметры черепов у представителей различных рас имеют почти одинаковые величины. Например, продольный размер мужского черепа европеоидного типа равен (в среднем) 180,7 мм, монголоидного - 184,6 мм, у негроидного - 185,2 мм. Емкость черепа равна у швейцарцев - 1367 см<sup>3</sup>, у голландцев - 1382 см<sup>3</sup>, бурят - 1496 см<sup>3</sup>, южноафриканских негров - 1540 см.

Как известно, важен не только футляр - череп, но и его содержимое - головной мозг. Масса головного мозга взрослого человека варьируется от 1100 до 2000 г, составляя в среднем у мужчин 1394 г, у женщин - 1245 г. По данным Л. Этинген, вес головного мозга японцев равен (в среднем) 1374 г, китайцев - 1430 г, англичан - 1456 г, французов - 1473 г, полинезийцев - 1475 г, индусов - 1514 г, бурят - 1524 г, эскимосов - 1558 г. Однако никто не осмелится по весу мозга оценить степень интеллекта, таланта французского писателя А. Франса (1017 г), русских писателей А.М. Горького (1420 г) и И.С. Тургенева (2012 г), поэтов американца У. Уитмена (1256 г), итальянца эпохи Возрождения Алигьери Данте (1420 г), русского С. Есенина (1920 г) и англичанина Джорджа Байрона (2238 г); композиторов А. Бородина (1325 г), австралийца Франца Шуберта (1420 г) и немца Людвиг ван Бетховена (1750 г); создателя режиссерской школы К.С. Станиславского (1505 г) и немецкого поэта и драматурга Фридриха Шиллера (1785 г); всемирно известных ученых: офтальмолога немца Германа Гельмгольца (1446 г), ботаника И.В. Мичурина (1522 г), химика Д.И. Менделеева (1571 г), физиолога И.П. Павлова (1653 г), немецкого математика Карла Фридриха Гаусса (2400 г); немецкого политика - «железного канцлера» Отто фон Бисмарка (1800 г), философа Иммануила Канта (1600 г) и создателя водородной бомбы А.Д. Сахарова (1440 г). Лицевой череп также имеет объективные критерии индивидуальных особенностей строения. К ним относят лицевые показатели или индексы.

Лицевой показатель (индекс - J) - это отношение полной высоты лица (расстояние от *nasion* до *gnation*) к его межскуловой ширине (между правой и левой точками *zygion*), умноженное на 100, т.е.  $J = \text{полная высота/ширина} \times 100$ .

При величине этого показателя в пределах 85-89,9 черепа относят (рис. 4.6) к среднелицым - мезопрозопическим (от греч. *prosopon* - лицо); <85 - к широколицым - эйрипрозопическим (от греч. *eurys* - широкий); 90 и более - к длиннолицым - лептопрозопическим (от греч. *leptos* - тонкий, легкий).

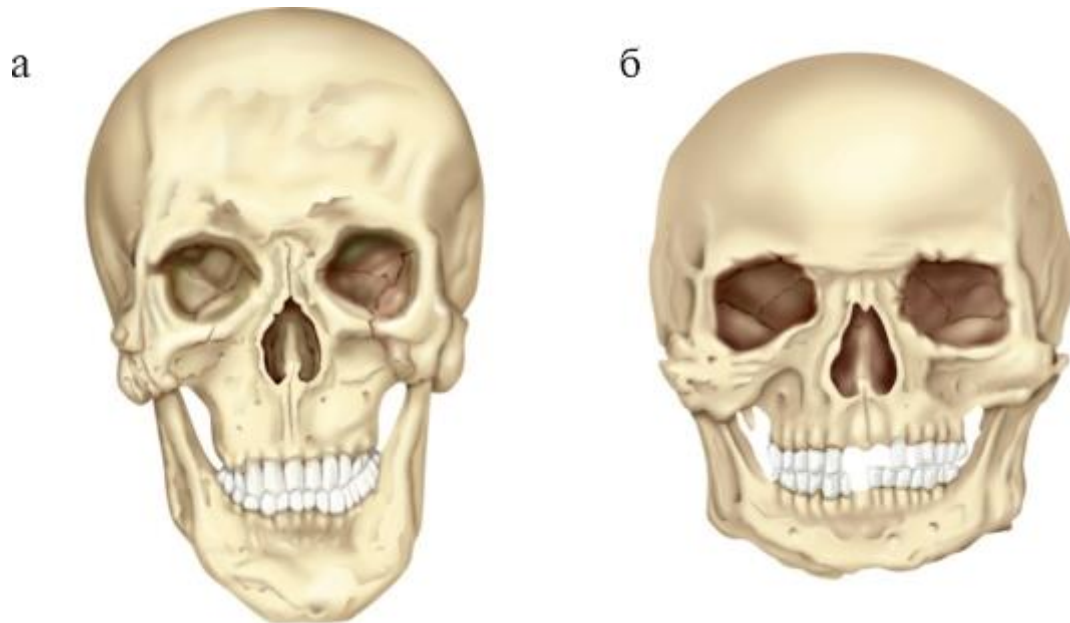


Рис. 4.6. Крайние формы индивидуальной изменчивости лицевого черепа взрослого человека: а - лептопрозопический череп (длинный и узкий череп); б - хамепрозопический череп (широкий и низкий череп)

Имеются корреляции между типами лица и формой головы в целом. Так, длиннолицость (лептопрозопия) чаще сочетается с удлинённой головой (долихоцефалией), широколицость (эйрипрозопия или хамепрозопия) - с широкоголовостью (брахицефалией), а мезопрозопия - со среднеголовостью. Однако люди с брахицефалической формой черепа могут быть лептопрозопами, а долихоцефалы - эйрипрозопами.

Ширина лица (скуловой диаметр) колеблется в пределах 123-145 мм и в значительной степени зависит от развития скуловых дуг. Ширина их на скелете головы (черепе) бывает от 100 до 155 мм, у живых людей - от 116 до 158 мм. Высота скуловой кости варьируется от 30 до 61 мм, ширина - от 37 до 71 мм. Скуловые кости наиболее широкие в брахицефалических черепах, более узкие - в долихоцефалических. Наиболее широкие они у эйрипрозопов, а самые узкие - у мезопрозопов.

Высота лица может колебаться от 90 до 145 мм, а по данным Я.Я. Рогинского и М.Г. Левина, - от 110 до 126 мм и обусловлена длиной коронок зубов, видом их смыкания (прикуса).

В связи с этим Н.Д. Довгялло (1937) предложил (при изучении роста лицевого черепа) заменить в формуле лицевого индекса общую высоту лица (см. выше) на ее верхнюю половину (от *nasion* до *prostion*):

$$J = \text{верхняя } 1/2 \text{ высоты} / \text{ширина} \times 100.$$

По величине этого показателя определяются следующие типы лицевого черепа: мезоны (средние) -  $J = 50-54,9$ ; эврионы (широкие) -  $J = 45-49,9$ ; лептоны (узкие) -  $J = 55-59,9$ .

Наиболее изменчива высота нижней части лица, которая зависит от наличия или отсутствия зубов-антагонистов, степени выраженности альвеолярного отростка верхней челюсти, альвеолярной части и угла нижней челюсти. Вертикальный размер этой области лицевого черепа определяет методику лечения больных с повышенной стираемостью эмали и дентина коронок зубов, их полным отсутствием, аномалиями прикуса. Стоматологи-ортопеды различают «лицо средней высоты» - при соотношении высоты и ширины 1,4:1. Вариант значительного преобладания высоты над шириной они называют синдромом удлинённого лица, обратную пропорцию - синдромом укороченного лица.

Тип лицевого черепа определяется индивидуальными особенностями образующих его костей, в частности, верхней челюсти. Выделяют 2 крайние формы ее внешнего строения: узкую и высокую - у людей с лептопрозопическим (узколицым) черепом; широкую и низкую - характерную для эврипрозопических (широколицых) черепов.

Каждому типу строения лицевого черепа (скорригированного с мозговым) соответствуют определенные индивидуальные формы, размеры его полостей и образующих их стенок. Например, от высоты альвеолярного отростка верхней челюсти, степени выпуклости ее нёбных отростков, а также горизонтальных пластинок нёбных костей зависят параметры и форма скелета верхней стенки собственно полости рта - костного нёба.

Длина костного нёба измеряется от *prostion* до *staphylion*, а ширина - между внутренними поверхностями лунок 2 больших коренных зубов.

$$\text{По широтному индексу нёба } (J = \frac{\text{Ширина нёба}}{\text{Длина нёба}} \times 100)$$

различают: мезостафилию (среднее нёбо) -  $J = 80-84,9$ ; лептостафилию (длинное нёбо) -  $J =$  до  $79,9$ ; брахистафилию (широкое нёбо) -  $J = 85$  и более.

$$\text{По высотному индексу нёба } (J = \frac{\text{Высота нёба}}{\text{Ширина нёба}} \times 100)$$

классифицируют: ортостафилию (среднее нёбо) -  $J = 28-39,9$ ; хаместафилию (низкое нёбо) -  $J < 28$ ; гипсистафилию (высокое или готическое нёбо) -  $J = 40$  и более.

М.А. Пискунов (1944) предложил следующую классификацию форм твердого нёба: 1) пропорционально развитое; 2) высокое (и узкое); 3) низкое (и широкое); 4) широкое (и короткое); 5) длинное (и узкое).

Л.Л. Колесников и соавт. (2006) приводят 2 крайних типа индивидуальной изменчивости формы верхней стенки полости рта: у людей с долихоцефалическим мозговым черепом, узким и высоким лицом свод нёба - высокий; у брахицефалов с широким лицом - более плоский.

У новорожденного костное нёбо обычно плоское. С развитием альвеолярного отростка верхней челюсти постепенно образуется сводчатость костного нёба. У старых людей в связи с потерей зубов и атрофией альвеолярного отростка оно уплощается.

Форма костного (твердого) нёба, как и его рельеф, имеет клиническое значение. В ортопедической стоматологии она определяет конструкцию базиса (пластинки) полного съемного протеза. В челюстно-лицевой хирургии ее необходимо знать с целью выбора разрезов при операции радикальной ураностафилопластики во избежание повреждения основного источника кровоснабжения твердого нёба - большой нёбной артерии, для которой характерны различные топография, типы ветвления и анастомозы на плоском, широком, коротком и глубоком, узком, длинном нёбе.

Кроме этого форма твердого нёба - верхней стенки полости рта, относящейся к верхнему резонатору, определяет тембр голоса человека.

Формы лица соответствуют определенным типам телосложения и конституции (от лат. *constitution* - установление, устройство) человека. Широкое короткое лицо (эйриили хамепрозопическое) с  $J = 80 - 84,9$  чаще встречается у людей брахиморфного типа (гиперстеников) и отличается выступающими скулами, широким и низкорасположенным входом в глазницу, коротким скелетом и широким входом в полость носа (ноздрями). Длинное узкое лицо (лептопрозопическое) с  $J = 90 - 94,9$  больше свойственно представителям долихоморфного типа (астеникам) и характеризуется слабо выделяющимися скуловыми дугами, высокими и округлыми глазницами, длинным и узким скелетом носа с вытянутым входом в его полость.

Э. Кречмер (1936), выделяя 3 типа людей: астенический, атлетический и пикнический (т.е. брахиморфный), принимал во внимание не только общее

телосложение, но и соответствующую конституцию лица. По классификации Sigo, церебральный (мозговой) тип человека отличается большой головой, респираторный (дыхательный) - сильно развитой грудной клеткой, дигестивный (пищеварительный) - объемным животом, мышечный - кроме общего атлетизма, характерно волевое лицо с рельефным скелетом и мышцами.

На схемах-рисунках типов соматической конституции человека дыхательному типу соответствует сильно развитая средняя треть лица (носовая, подглазничные и скуловые области); пищеварительному - нижняя треть (околоротовая, подбородочная, щечные и околоушножевательные области); мозговому - верхняя треть (лобная область); у мускулистого типа человека все 3 части лица изображены примерно равными.

Важным показателем индивидуальной характеристики лицевого черепа является лицевой угол (угол профиля), который определяется между франкфуртской горизонталью и линией, соединяющей точки *nasion* и *prostion*. По величине этого угла различают следующие типы черепов: мезогнатический (угол 80-84,9°; умеренно выступающая вперед верхняя челюсть); прогнатический (угол 70-79,9°; значительно выступающие вперед челюсти); ортогнатический (от греч. *ortos* - прямой, правильный; угол 85-92,9°).

Согласно классификации Л.Л. Колесникова (2006), при тех же критериях прогнатического типа ортогнатическую группу составляют черепа с лицевым углом от 80 до 90°; при большей его величине формируется опистогнатизм (нижняя челюсть располагается кзади от верхней). Однако форма лица зависит также от выраженности и положения подбородка: насколько значительно он выступает вперед («положительный подбородок») или отклонен кзади («отрицательный подбородок»).

Физиолог и антрополог П. Кампер абсолютизировал значение лицевого угла в определении интеллектуального уровня человека. Позднее величина этого угла была использована как один из аргументов расистской теории: по степени прогнатизма людей разделяли на высшую и низшую расы.

Лицевой угол имеет большое клиническое значение, так как между его величиной и видом смыкания зубов (прикусом) имеются корреляции. Если он больше 90°, то обычно наблюдается орто-, бипрогнатический или прямой прикус; при угле меньше 80° может определяться прогнатический прикус.

В настоящее время в стоматологической практике (реконструктивной челюстно-лицевой хирургии, ортодонтии) широко применяются и другие, более детальные и информативные, измерения головы и лица пациента. Для этого дополнены



скелетные и введены зубные и кожные антропометрические точки, цефалометрические плоскости, угловые и линейные кранио-, гнато- и профилометрические измерения. Они могут проводиться на голове больного специальными инструментами, измеряться на фотографиях, а также на телерентгенограммах с последующим анализом полученных данных на ЭВМ. Этот наиболее современный и самый объективный краниометрический метод позволяет изучить форму и строение мозгового и лицевого черепа, а также их соотношения у живого человека, топографические и геометрические взаимоотношения различных отделов лицевого скелета, толщину мягких тканей, зависимость между анатомическими вариантами архитектуры черепа и аномалиями прикуса. Этот метод необходим для выявления этиологии (причин), патогенеза (механизмов развития) и локализации заболеваний, аномалий и деформаций зубочелюстной системы, их дифференциальной диагностики, планирования и проведения хирургического и ортодонтического лечения, прогнозирования и наблюдения за динамикой их результатов.

#### 4.4. ПОЛОВЫЕ ОТЛИЧИЯ ЧЕРЕПА

У детей половые особенности черепа не выражены. Они начинают проявляться в период полового созревания, т.е. в подростковом возрасте: у девочек - с 12 лет, у мальчиков - с 13 лет. У мужчин мозговой череп завершает рост к началу I периода зрелого возраста, а у женщин он незначительно увеличивается в первые 20 лет жизни и продолжает расти в I периоде зрелого возраста. Во II периоде этого этапа у мужчин отмечается некоторое увеличение поперечного диаметра (ширины) мозгового черепа и уменьшение его продольного диаметра (длины).

При возрастных изменениях основания мозгового черепа как у мужчин, так и у женщин наиболее стабильной является точка, находящаяся на пересечении сагиттальной оси с поперечной (фронтальной) линией, соединяющей круглые отверстия больших крыльев клиновидной кости. Эта линия условно разделяет разные по происхождению и строению трабекулярный (клиновидно-решетчатый) и парахордальный (затылочноушной) отделы мозгового черепа.

В абсолютных величинах женский череп меньше мужского; его лицевой отдел короче и шире, чем у мужчин, но с более узким основанием мозговой части. В настоящее время считается, что объем мозгового черепа у мужчин равен (в среднем) 1559 см<sup>3</sup>, у женщин - 1347 см<sup>3</sup>, но если соотнести эти величины с усредненной длиной тела, то окажется, что относительная вместимость для мозга и его оболочек женского черепа больше, чем мужского. У женщин (рис. 4.7) в 75% случаев лоб и затылок по отношению к плоскости теменной области располагаются более отвесно (вертикально), с закругленными углами перехода, близкими к

прямоугольной (форма свода черепа при этом - в виде саквояжа или чемодана без ручки). Лицевой череп у женщин отличается сравнительно тонкими челюстями, мало выступающим подбородком, скуловыми костями, надбровными дугами, что обусловлено меньшей выраженностью и силой начинающихся (или прикрепляющихся) мышц. У мужчин лучше развит и пневматизирован сосцевидный отросток височной кости.

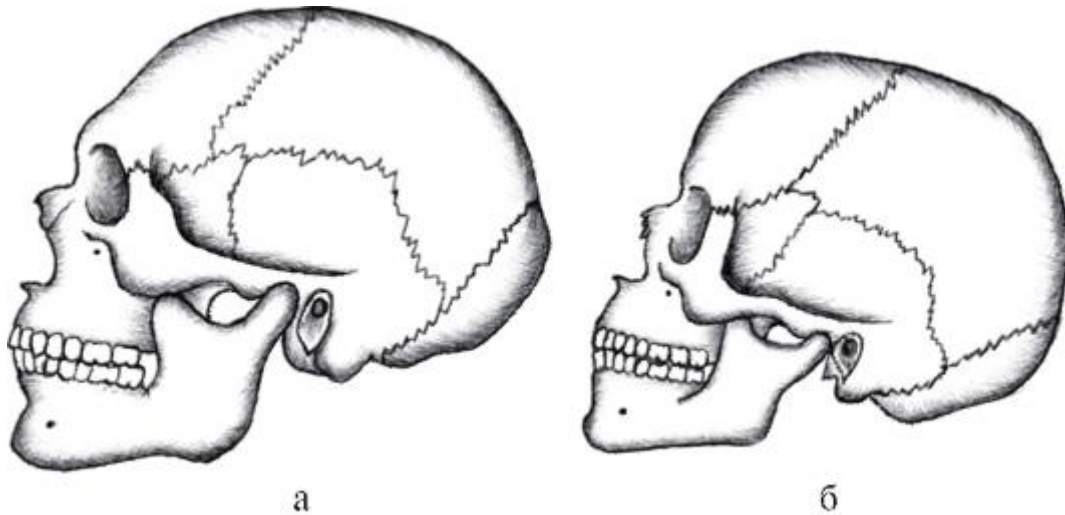


Рис. 4.7. Половые особенности строения черепа: а - мужской; б - женский

Примерные вопросы для самоконтроля

1. Перечислите и покажите роднички черепа новорожденных.
2. Назовите сроки формирования нижней и верхней челюстей, нёбной, скуловой, лобной, клиновидной и височной костей.
3. В какие сроки формируется каждая околоносовая пазуха?
4. Как изменяется величина угла нижней челюсти в зависимости от возраста?
5. Какие методы исследования существуют в краниологии?
6. Назовите черепные показатели и соответствующие им типологические классификации мозгового черепа.
7. Назовите лицевые показатели и соответствующие им типологические классификации лицевого черепа.
8. Опишите половые особенности лицевого и мозгового отделов черепа.

## ГЛАВА 5. МЫШЦЫ И ФАСЦИИ ГОЛОВЫ

### 5.1. МЫШЦЫ ЛИЦА (МИМИЧЕСКИЕ). ОСОБЕННОСТИ ИХ РАЗВИТИЯ, ТОПОГРАФИИ, СТРОЕНИЯ, ФУНКЦИИ И ИННЕРВАЦИИ

В большинстве учебников и атласов анатомии, руководств по эмбриологии человека, а также в стоматологической литературе мышцы лица ранее описывались как «мимические» в связи с особенностями их функции. Однако они имеют и другие существенные отличия от иных скелетных (поперечнополосатых) мышц.

Источником образования всей скелетной мускулатуры человека и животных является средний зародышевый листок - мезодерма. Мышцы туловища, например, развиваются из ее дорсального отдела, который сегментируется на сомиты (тельца); каждый из них затем дифференцируется на дерматом, склеротом и миотом; за счет разрастания и слияния (некоторых) последних и образуются мышцы тела.

Мышцы лица (мимические), а также жевательные и некоторые другие (см. ниже) развиваются из вентрального несегментированного отдела мезодермы головного конца тела эмбриона. Эта мезодерма входит в состав I и II жаберных (висцеральных) дуг.

Мимическая мускулатура образуется из мезодермы II жаберной (висцеральной) или гиоидной (подъязычной) дуги. Также из этого зачатка развиваются: стременичная мышца, *m. stapedius* (одна из «мышц слуховых косточек» среднего уха); часть надподъязычных мышц шеи: шилоподъязычная (*m. stylohyoideus*) и заднее брюшко двубрюшной мышцы (*venter posterior m. digastrici*).

В филогенезе зачаток будущей мимической мускулатуры человека появился у акулорых рыб в виде круговой подкожной мышечной пластинки на границе головы и туловища, выполнявшей функцию общего сжимателя шеи. У животных последующих классов эта пластинка постепенно разделилась на поверхностный и глубокий слои, переместившиеся на голову; они и явились непосредственными источниками развития специализированной системы мимических мышц обезьян и человека.

На сформировавшейся шее поверхностный листок преобразовался в ее подкожную мышцу (*platysma*).

В онтогенезе человека (в соответствии с основным биогенетическим законом Э. Геккеля, в главных чертах повторяющим филогенез) закладка мимической мускулатуры происходит на 5-й неделе эмбриогенеза в области будущей шеи из мезодермы II жаберной (гиоидной) дуги. Она имеет вид тонкой пластинки, которая

смещается на голову, образуя подкожную мышцу шеи (*platysma*) и головы; в последней выделяют затылочную и лицевую части. Лицевая часть подкожной мышцы головы разделяется на поверхностный и глубокий слои, которые разрастаются в направлении (в основном) естественных отверстий лица и дифференцируются на отдельные, но соединяющиеся между собой мимические мышцы. Из глубокого слоя у эмбриона на 6-й неделе образуются круговая мышца рта и мышцы верхней и нижней губ (поднимающие, опускающие их и угол рта), щечная, носовая, скуловые мышцы. На 7-й неделе развития поверхностный слой лицевой части подкожной мышцы распространяется в область глазницы, лба, виска, ушной раковины, за нижнюю челюсть. Позади нее он сливается с затылочной частью и вместе с ней образует лобно-ушно-затылочную мышцу, из переднего участка которой дифференцируются круговая мышца глаза, лобное брюшко надчерепной мышцы, передняя и верхняя ушные мышцы; из среднего участка формируется сухожильный шлем надчерепной мышцы, а из заднего отдела - ее затылочное брюшко и задняя ушная мышца. Кроме этих мимических мышц, из задней части лобно-ушно-затылочной мышцы выделяются мышцы шеи - заднее брюшко двубрюшной мышцы и шилоподъязычная мышца, а также одна из мышц слуховых косточек среднего уха - стременинная мышца (*m. stapedius*).

Большинство скелетных мышц покрыты фасцией, располагаются около суставов, начинаются и прикрепляются на образующих их костях и, укорачиваясь при сокращении, действуют на них, как на рычаги, производя движения относительно одной или нескольких осей (сгибание-разгибание, отведение-приведение, вращения внутрь - пронацию или наружу - супинацию).

Совсем иные принципы топографии, строения и функционирования мимической мускулатуры. Большинство мимических мышц ориентированы относительно естественных отверстий лица - ротовой щели, ноздрей, глазной щели.

По отношению к каждому из этих отверстий одни мышцы имеют циркулярное направление пучков и окружают их, а при сокращении - суживают, сжимают, являясь сфинктерами (констрикторами); другие мышцы к этим же отверстиям подходят под разными углами, радиально и, сокращаясь, расширяют их, функционально называясь дилататорами.

Мимические мышцы начинаются на костях черепа, а прикрепляются к коже лица и (или) к другим подобным мышцам, вращая в них. В связи с этим при сокращении они могут изменять форму и размеры ротовой и глазной щелей, ноздрей, а также вызывать образование разнообразных по длине, глубине и направлениям кожных складок, борозд, морщин, ямок; при расслаблении мимических мышц кожа лица в связи с упругостью и эластичностью возвращается в прежнее состояние и ее

неровности сглаживаются. Таким образом, сокращения и релаксация мимических мышц создают изменчивый рельеф лица, определяют его мимику. Мимика (от греч. *mimos* - актер; *mimicos* - актерский, подражательный) - это сокращения лицевых мышц, выражающие мысли, чувства, настроение человека; его «второй язык», дополняющий речь и способный заменить ее: «сложная игра мимических мышц отражает психическое состояние субъекта красноречивее его слов» (Дарвин Ч., 1874).

Парные (одноименные) мимические мышцы правой и левой половин лица в норме находятся в динамическом равновесии. При их одностороннем заболевании или поражении иннервирующих их ветвей лицевого нерва лицо становится асимметричным, «перекошенным», так как мышцы здоровой стороны, не испытывая противодействия, смещают на себя обездвиженные мягкие ткани пораженной стороны.

В отличие от других скелетных мышц мимические (кроме щечной) не покрыты фасциями, так как для выполнения своих функций они должны непосредственно соприкасаться с кожей, срастаться с ней, а также с другими мимическими мышцами, приводя их в движение.

Все мимические мышцы независимо от того, где они располагаются, на какие естественные отверстия лица действуют, сфинктеры они или дилататоры, развиваясь из общего зачатка (мезодерма II жаберной дуги), имеют и единый источник иннервации - лицевой нерв (VII пара черепных нервов). Он врастает в эту закладку и формируется синхронно с развивающимися и перемещающимися мышцами, следуя за ними своими ветвями, как «нитка за иголкой». Таким образом, уже на начальных стадиях развития устанавливаются структурнофункциональные нервно-мышечные взаимоотношения, которые сохраняются всю жизнь.

#### 5.1.1. Мышцы ушной раковины

В последней номенклатуре (МАТ, 2003) под рубрикой «Мышцы ушной раковины» названы: большая и малая мышцы завитка, козелковая и противокозелковая, а также пирамидальная, поперечная и косая мышцы ушной раковины, о которых в учебниках, атласах, руководствах по анатомии, оториноларингологии, пластической хирургии нет даже упоминаний.

Ранее к этим мышцам относили верхнюю, переднюю и заднюю ушные мышцы. Топографически они представляют собой мышцы области ушной раковины и являются рудиментами мускулатуры, окружавшей хрящевой наружный слуховой проход водных млекопитающих. Мышцы, его сжимающие и раскрывающие, остались хорошо развитыми только у тюленей; радиальные мышечные пучки

переместились на выступающую ушную раковину, их сокращения у животных позволяли изменять ее форму и положение, ориентацию для улавливания раздающегося звука. У человека они развиты слабо; немногие люди обладают способностью двигать своими ушными раковинами (ушами).

Верхняя ушная мышца (*m. auricularis superior*) начинается отдельными пучками от сухожильного шлема надчерепной мышцы, идет вниз и прикрепляется к наружной поверхности хряща ушной раковины.

Передняя ушная мышца (*m. auricularis anterior*) начинается тонким пучком от поверхностной пластинки височной фасции, идет горизонтально назад вдоль верхнего края скуловой дуги и врастает в кожу переднего края ушной раковины.

Задняя ушная мышца (*m. auricularis posterior*) выражена лучше предыдущих, начинается от сосцевидного отростка височной кости и сухожилия грудино-ключично-сосцевидной мышцы, направляется вперед и вплетается в заднюю выпуклую поверхность хряща ушной раковины.

Каждая из ушных мышц при хорошем развитии может смещать ушную раковину в свою сторону (без выражения каких-либо эмоций).

### 5.1.2. Мышцы свода черепа

Свод черепа покрыт надчерепной мышцей (*m. epicranius*), состоящей из височно-теменной и затылочно-лобной мышц, а также сухожильного шлема (надчерепного апоневроза).

Височно-теменная мышца (*m. temporoparietalis*) находится на одноименных костях боковой поверхности черепа; начинается от хряща ушной раковины и врастает в нижний край сухожильного шлема. Яв рудиментом ушной мускулатуры млекопитающих животных; у человека развита слабо, функция ее не выражена.

Затылочно-лобная мышца (*m. occipitofrontalis*) начинается задним затылочным брюшком (*venter occipitalis*) от основания сосцевидного отростка височной кости и наивысшей выйной линии затылочной кости, идет по ее чешуе вверх и переходит в задний край сухожильного шлема (рис. 5.1).

Сухожильный шлем (надчерепной апоневроз) - *galea aponeurotica (aponeurosis epicranialis)* - тонкая широкая фиброзная пластинка, покрывающая теменную кость. Шлем прочно сращен соединительнотканными волокнами с волосистой частью кожи головы, но рыхло - с надкостницей костей свода черепа. В связи с этим при сокращении брюшек затылочно-лобной мышцы он может свободно смещаться (вместе с кожей) относительно теменных костей. Эта особенность строения объясняет возможность образования так называемых скальпированных

ран черепа, при которых из-за несоблюдения техники безопасности в открытые передаточные механизмы попадают длинные волосы, отрывающиеся вместе с кожей и сухожильным шлемом от костей свода черепа. На уровне границы волосистой части кожи головы передний край сухожильного шлема переходит в лобное брюшко (*venter frontalis*) затылочнолобной мышцы. Оно развито лучше, чем затылочное, и разделено узкой фиброзной пластинкой, проходящей по срединной линии свода черепа, на правую и левую 4-угольные части, передними краями, врастающими в кожу бровей и медиальные отрезки верхнеглазничных частей круговых мышц глаз.

Функции: сокращение затылочного брюшка (имеющего костное начало) вызывает смещение кзади и натяжение сухожильного шлема, тем самым создается площадь опоры для последующего сокращения лобного брюшка, в результате которого кожа лба смещается кзади вверх с образованием горизонтальных (поперечных) складок. При этом брови и верхние веки поднимаются, глазные щели расширяются - выражение внимания, удивления («широко раскрытые глаза»).

В поднятии верхнего века (раскрытие и расширение глазной щели), кроме лобного брюшка затылочно-лобной мышцы (через глазничную часть круговой мышцы глаза), участвует специальная мышца, поднимающая верхнее веко (*m. levator palpebrae superioris*), по номенклатуре относящаяся к вспомогательным структурам глаза - наружным мышцам глазного яблока. Амплитуда движения верхнего века (вверх-вниз) - до 10 мм, нижнего - всего 2-3 мм.



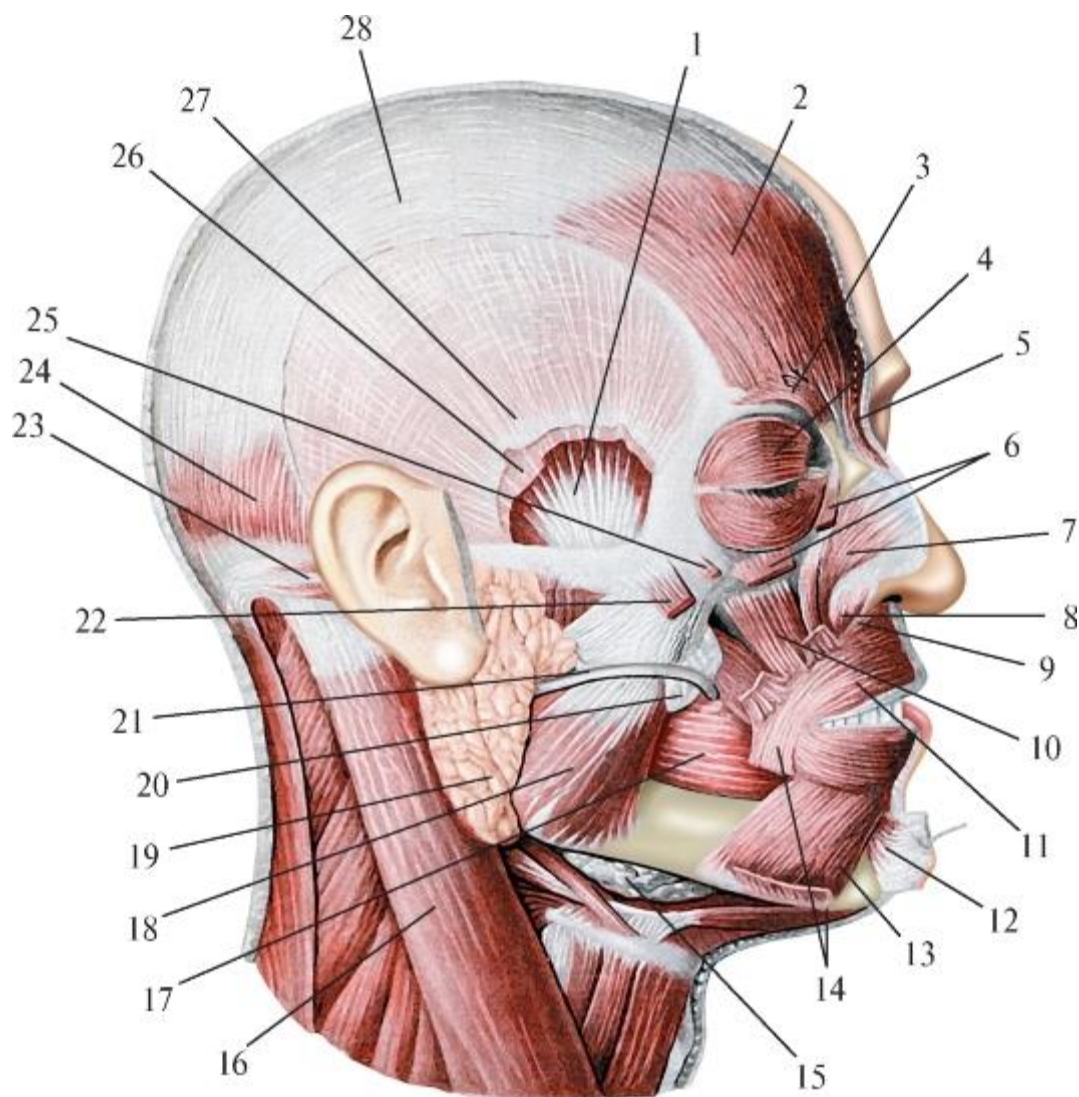


Рис. 5.1. Мышцы лица (мимические) и жевательные мышцы: 1 - височная мышца; 2 - лобное брюшко затылочно-лобной мышцы; 3 - мышца, сморщивающая бровь; 4 - круговая мышца глаза; 5 - мышца гордецов; 6 - мышца, поднимающая верхнюю губу и крыло носа; 7 - поперечная часть носовой мышцы; 8 - крыльчатая часть носовой мышцы; 9 - мышца, опускающая перегородку носа; 10 - мышца, поднимающая угол рта; 11 - круговая мышца рта; 12 - подбородочная мышца; 13 - мышца, опускающая нижнюю губу; 14 - мышца, опускающая угол рта; 15 - поднижнечелюстная железа; 16 - грудиноключично-сосцевидная мышца; 17 - щечная мышца; 18 - жевательная мышца; 19 - околоушная железа; 20 - околоушный проток; 21 - жировое тело щеки; 22 - большая скуловая мышца; 23 - задняя ушная мышца; 24 - малая скуловая мышца; 25 - затылочное брюшко затылочно-лобной мышцы; 26 - глубокий листок височной фасции; 27 - поверхностный листок височной фасции; 28 - апоневротический шлем

Мышца гордецов (*m. procerus*; лат. *procerus* - вельможа, гордый) начинается на спинке носа, непосредственно от носовой кости, имеет вид узкого продолговатого тяжа, направляющегося вверх к корню носа. Медиальными краями правая и левая

мышцы прилегают друг к другу, нередко обмениваясь пучками; врастают в кожу области надпереносья (*glabella*), частично переплетаясь с волокнами лобного брюшка затылочно-лобной мышцы.

Функция: сокращения мышц обеих сторон опускают кожу надпереносья с образованием в этой области коротких поперечных складок («сморщивание носа»). G. Duchenne (1862) характеризовал эту мышцу как «мускул борьбы», а F. Jange (1952) - как «мускул атаки».

Мышца, сморщивающая бровь (*m. corrugator supercilii*), начинается от носовой части лобной кости (над слезной костью), направляется вверх и латерально вдоль надбровной дуги и вплетается в кожу брови. По описанию В. Воробьева и Г. Ясвоина (1936), она «представлена мощным пучком волокон, отщепившихся от *m. frontalis (venter frontalis m. occipitofrontalis)*, лежит под последней», переплетается с ее пучками. М.Г. Привес и соавт. (2001) рассматривают ее как «еще одну небольшую часть круговой мышцы глаза, залегающую под ее *pars orbitalis*».

Функция: при одностороннем сокращении бровь смещается вниз и медиально, а над ней образуется небольшая ямочка; при двустороннем сокращении обе брови опускаются и сближаются, а между ними над корнем носа возникает продольная (вертикальная) складка - выражение сосредоточенности, размышления.

При совместном и двустороннем сокращении мышц гордецов и мышц, сморщивающих брови, в надпереносье образуется сочетание коротких горизонтальных кожных складок, прерывающихся продольной, - выражение боли, страдания, тяжелых душевных переживаний.

### 5.1.3. Мышцы, окружающие глазную щель

Психолог С.Р. Янкелевич подсчитал, что Л.Н. Толстой в романе «Война и мир» описал 85 оттенков выражения глаз и 97 вариантов улыбки, отражающих особенности настроения своих героев.

Круговая мышца глаза (*m. orbicularis oculi*) в виде тонкого округлого пласта концентрических волокон прикрывает вход в глазницу (*aditus orbitae*; рис. 5.2). В ней выделяют 3 части: глазничную, вековую и глубокую.

Глазничная часть (*pars orbitalis*) - наиболее толстая и широкая, начинается от лобного отростка верхней челюсти, носовой части лобной кости и медиальной связки века.

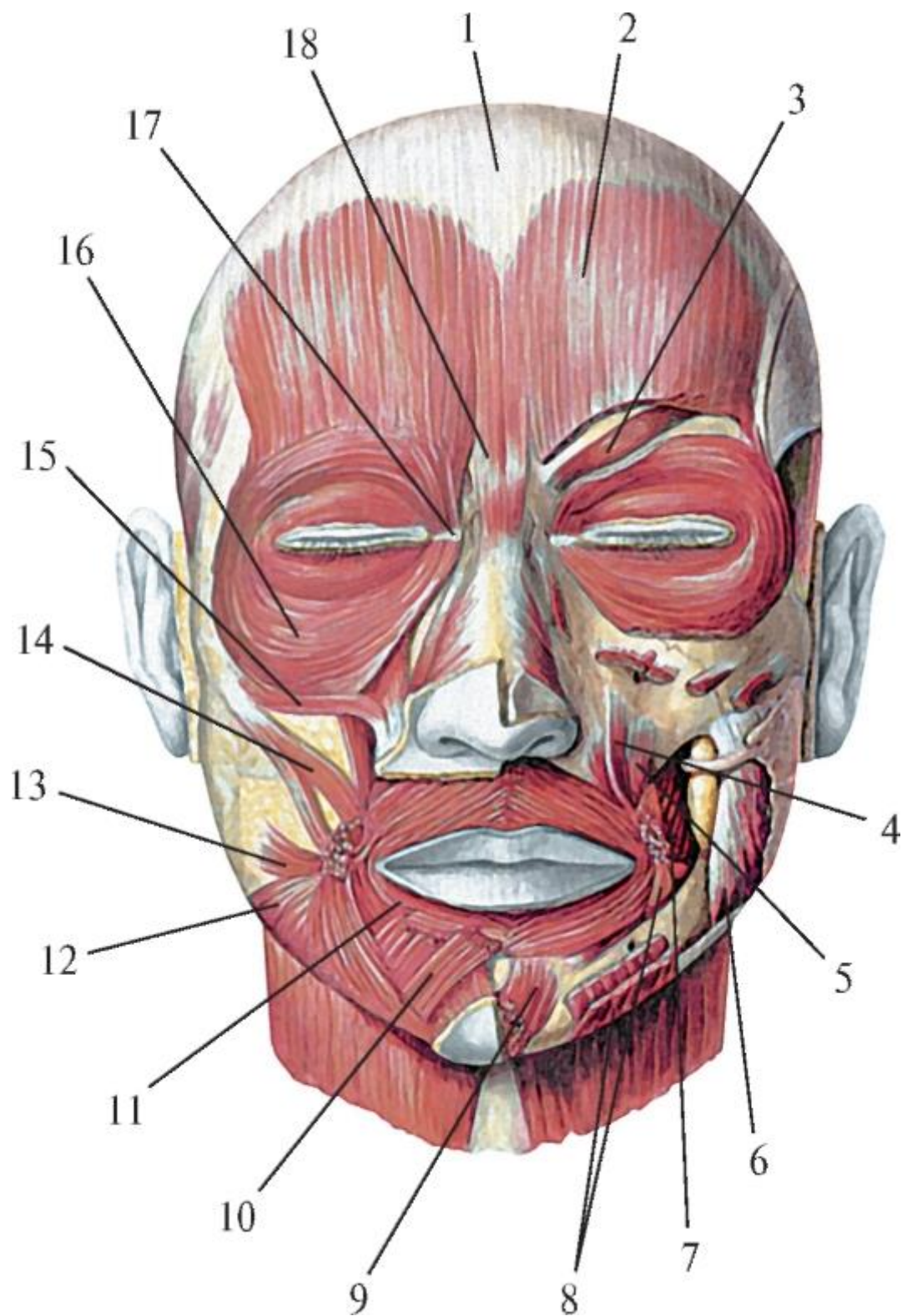


Рис. 5.2. Мышцы лица (мимические), вид снаружи: 1 - сухожильный шлем; 2 - лобное брюшко затылочно-лобной мышцы; 3 - мышца, сморщивающая бровь; 4 - мышца, поднимающая верхнюю губу; 5 - мышца, поднимающая угол рта; 6 - щечная мышца; 7 - жевательная мышца; 8 - мышца, опускающая угол рта; 9 - подбородочная мышца; 10 - мышца, опускающая нижнюю губу; 11 - круговая мышца рта; 12 - подкожная мышца шеи; 13 - мышца смеха; 14 - большая скуловая

мышца; 15 - малая скуловая мышца; 16 - круговая мышца глаза; 17 - медиальная вековая связка; 18 - мышца гордецов

Мышечные пучки направляются вдоль над- и подглазничных краев глазницы к ее латеральному контуру, где соединяются между собой, образуя кольцо; часть глубоких волокон прикрепляется к латеральной связке века. При этом у верхнемедиального края глазницы пучки этой мышцы перекрывают нижний край медиальной части лобного брышка затылочно-лобной мышцы и врастают в него; нижние пучки глазничной части круговой мышцы глаза прикрывают начальные отделы мышцы, поднимающей верхнюю губу, и малой скуловой мышцы, соединяясь с ними.

Вековая часть (*pars palpebralis*) является непосредственным продолжением предыдущей, располагается под кожей век на наружной поверхности их хрящей; ее тонкие мышечные пучки в каждом из век проходят от медиальной их связки к латеральной, где переплетаются, образуя латеральный шов века.

Глубокая часть (*pars profunda*); в прежних анатомических номенклатурах она называлась слезной (*pars lacrimalis*); мышца Горнера - m. Homers). Ее волокна начинаются от заднего гребня слезной кости, в ямке которой лежит слезный мешок (*saccus lacrimalis*), обходят его сзади и врастают в переднюю стенку, а также в предыдущую - вековую часть круговой мышцы глаза.

Функции: все 3 части круговой мышцы глаза, являющейся в основном суживателем глазной щели, структурно представляют собой единое целое; однако каждая из них может сокращаться самостоятельно, выполняя специфические функции.

Сокращения вековой части (обоих век) вызывает спокойное смыкание век (например, во время сна) или, при чередовании с расслаблениями, - незаметные для человека произвольные мигательные движения (смыкание-размыкание век), необходимые для работы слезного аппарата. При мигании происходят равномерное увлажнение и смывание со стенок конъюнктивного мешка и роговицы глазного яблока инородных частиц («пылинок-соринок») слезной жидкостью или лечебнопрофилактическими глазными каплями. Ток слез идет от латеральной части верхнего свода конъюнктивы (в которую открываются выводные протоки слезной железы, расположенной в одноименной ямке верхнелатеральной стенки глазницы) по слезному ручью (*rivus lacrimalis*) к медиальному краю глазницы - в слезное озеро (*lacus lacrimalis*). Дальнейшему движению слезной жидкости способствует сокращение глубокой (слезной) части круговой мышцы глаза, сращенной с предыдущей. При этом расширяется слезный мешок (*saccus lacrimalis*), и слезная жидкость засасывается в него из слезного озера по слезным канальцам (*canaliculi lacrimales*). При последующем расслаблении мышечных

волокон глубокой (слезной) части мешок в силу эластичности своих стенок спадается, при этом слезная жидкость изливается из него в носослезный канал и дальше - в нижний носовой ход. Все это объясняет, почему в начале плача при обильном выделении слез наблюдается необходимое для их быстрой эвакуации усиленное и учащенное мигание.

Сокращение глазничной части круговой мышцы глаза также вызывает смыкание век, но усиленное - зажмуривание, с полным закрытием глазной щели, что является защитным рефлексом не только на внешние раздражители (яркий свет, какие-то предметы), но и на повышение внутриглазного и внутриглазничного давления. Это происходит при сильном «натуживании» (при родах, затрудненной дефекации или мочеиспускании), сильном плаче (рыдание навзрыд) или смехе («сквозь слезы», нервном, истерическом, гомерическом, т.е. хохоте), приступах рвоты, нестерпимой боли, страхе и т.п. При всех этих реальных жизненных ситуациях веки обычно сильно сомкнуты и, как мягкий амортизатор, не допускают, чтобы глаза «вылезли из орбит» и «полезли на лоб».

В связи с тем что верхние пучки глазничной части круговой мышцы глаза переплетаются с нижними медиальными волокнами лобного брюшка затылочно-лобной мышцы, при сокращении первых (плотном смыкании век) кожа лба смещается (вместе с лобной мышцей) вниз с разглаживанием поперечных складок. Кроме этого верхняя половина глазничной части круговой мышцы глаза дополняет мышцу, сморщивающую бровь, в образовании над переносицей продольной складки (выражение внимания, сосредоточенности). Сокращение нижних пучков глазничной части круговой мышцы глаза, соединяющихся с малой скуловой мышцей, которая прикрепляется к коже лица в области носогубной борозды, поднимает ее, во многом определяя симметрию или асимметрию лица.

Таким образом, круговая мышца глаза - это не только мимическая мышца, участвующая вместе с другими, описанными выше, в выражении различных чувств, настроений человека. Она является единственной, обеспечивающей защиту глазного яблока, работу слезного аппарата и в связи с этим функционально может быть отнесена к вспомогательным структурам глаза.

#### 5.1.4. Мышцы, окружающие ноздри

В области носовых отверстий располагается несколько небольших, слабо развитых мышц.

Носовая мышца (*m. nasalis*) состоит из 2 частей: поперечной и крыльной.

Поперечная часть (*pars transversa*) начинается от клыковой ямки передней поверхности тела верхней челюсти, направляется медиально вверх, переходит в

тонкое сухожилие, которое перегибается через хрящевую часть спинки носа и продолжается в одноименную мышцу другой стороны.

Функция: суживает ноздри (*nares*) и преддверие носа (*vestibulum nasi*).

Крыльчатая часть (*pars alaris*) начинается ниже и медиальнее предыдущей - от альвеолярного возвышения латерального резца, идет вверх и медиально, врастает в кожу нижнего края крыла носа.

Функция: оттягивает крыло носа вниз и латерально, расширяя ноздри и преддверие носа.

Мышца, опускающая перегородку носа (*m. depressor septi nasi*), начинается от альвеолярного возвышения медиального резца верхней челюсти, дополняется пучком верхнегубной части круговой мышцы рта и врастает в нижний край хряща перегородки носа.

Функция: опускает хрящевую часть перегородки носа, тем самым суживает ноздри.

Таким образом, все эти мышцы регулируют объем и качество вдыхаемого воздуха, что внешне проявляется разными оттенками удовольствия - от благоухания (расширение ноздрей) до безразличия, отвержения дурного запаха (суженные ноздри, прижатые крылья носа).

#### 5.1.5. Мышцы, окружающие ротовую щель

Мышцы, расположенные около ротовой щели, делятся на 2 группы: одна представлена круговой мышцей рта, суживающей эту щель, другая - мышцами, расположенными по отношению к ней радиально; при этом их сокращения расширяют ее (рис. 5.3).

Круговая мышца рта (*m. orbicularis oris*) составляет основу мышечного слоя каждой из губ и образована не строго циркулярными (как в круговой мышце глаза), а продольно изогнутыми (вдоль ротовой щели) мышечными пучками, снаружи прочно сращенными с кожей губ; изнутри к ним прилежит подслизистая основа (*tela submucosa*) - рыхлая соединительная ткань, в которой залегают тела мелких губных слизистых желез. В круговой мышце рта выделяют 2 части: краевую и губную.

Краевая часть (*pars marginalis*) расположена в свободных краях губ, - в области так называемой красной каймы или промежуточной части (*pars intermedia*), покрывающей их снаружи кожи.



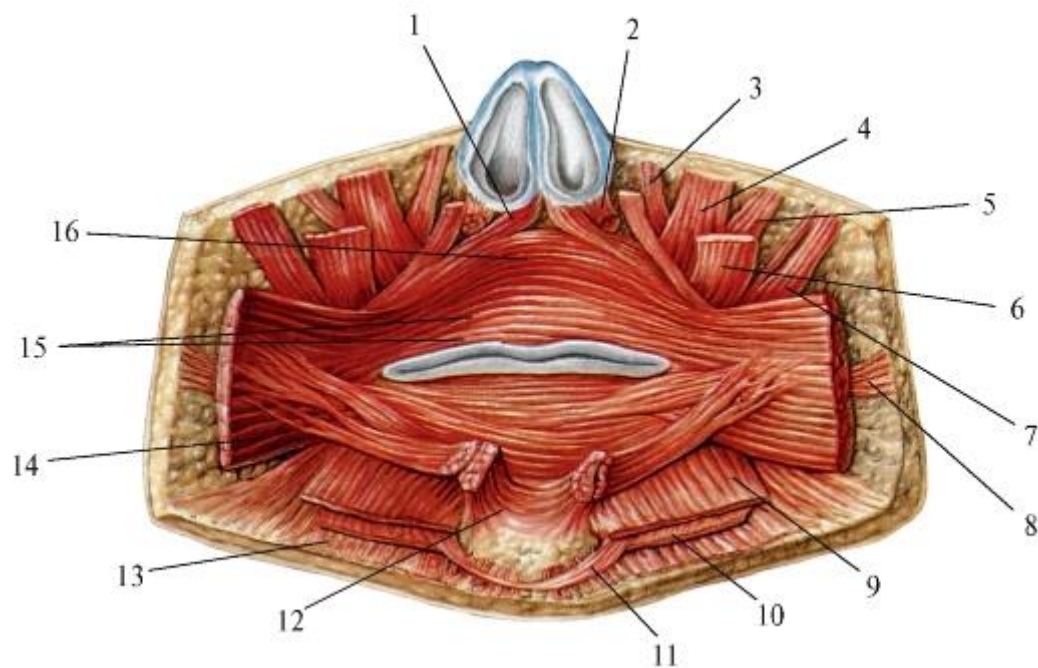


Рис. 5.3. Мышцы, окружающие ротовую щель; вид изнутри (слизистая оболочка и подслизистая основа губ и щек удалены): 1 - мышца, опускающая перегородку носа; 2 - крыльчатая часть носовой мышцы; 3 - мышца, поднимающая верхнюю губу и крыло носа; 4 - мышца, поднимающая верхнюю губу; 5 - малая скуловая мышца; 6 - мышца, поднимающая угол рта; 7 - большая скуловая мышца; 8 - мышца смеха; 9 - мышца, опускающая нижнюю губу; 10 - мышца, опускающая угол рта; 11 - поперечная мышца подбородка; 12 - подбородочная мышца; 13 - подкожная мышца шеи; 14 - щечная мышца; 15 - губная часть круговой мышцы рта; 16 - краевая часть круговой мышцы рта

Функция: в расслабленном состоянии (в покое) края губ слегка соприкасаются и несколько выступают вперед; при сокращении краевой части круговой мышцы рта губы смыкаются плотнее, выпрямляются и втягиваются внутрь, в преддверие рта (это происходит при сосании).

Губная часть (*pars labialis*) более широкая: ее наружный край (внутренний переходит в краевую часть мышцы) в верхней губе достигает основания хряща перегородки носа и носогубной, а в нижней - подбородочно-губной борозды кожи лица. В поверхностный (подкожный) слой этой части мышцы вдоль ее свободного края вплетается часть пучков мимических мышц (см. ниже), радиально ориентированных к ротовой щели (другая часть их волокон врастает в кожу губ). Ни одна из них, как и сама круговая мышца рта, не срастается со слизистой оболочкой губ (как иногда считают), так как они разделены хорошо выраженным слоем подслизистой основы.



Наибольшее количество конвергирующих к круговой мышце рта концов этих мышц находится в области углов рта. Каждая из них, не имея фасции и сухожилия, в области своего прикрепления к коже или к круговой мышце рта утрачивает обособленность: их пучки распадаются, переплетаются, срастаются с волокнами соседних мышц. В результате в толще круговой мышцы рта на 5-15 мм латеральнее его углов (т.е. на каждой стороне) образуется мышечное сплетение, утолщение - узел угла рта (*modiolus anguli oris*). Эти узлы для круговой мышцы рта (единственной из всех скелетных мышц, не имеющей костного начала или прикрепления) являются своеобразным «скелетом» - пунктами опоры, без которых невозможна ее функция сфинктера ротовой щели. Между ними, от одного угла рта до другого, в каждой из губ залегают волокна круговой мышцы рта, переходя затем из нижней губы в верхнюю, и наоборот.

От свободного края верхней части круговой мышцы рта в области желобка (*philtrum*) отделяется мощный глубокий пучок, присоединяющийся к верхнечелюстной головке описанной выше мышцы, опускающей перегородку носа.

Функции: сокращение губной части круговой мышцы рта смыкает губы и выдвигает их «трубочкой» вперед (как при поцелуе). Круговая мышца рта, являясь мышечной основой губ, участвует в актах сосания, питья, жевания, глотания, звуко- и буквопроизношения, артикулированной речи и др.

Как мимическая мышца, она выражает нежность, трогательность, умиление.

Антагонистами круговой мышцы рта - суживателя ротовой щели - являются мышцы, направляющиеся к ней по радиусам с боков, сверху, снизу. Сокращаясь при выполнении перечисленных выше и других функций, они в разной степени расширяют и изменяют форму ротовой щели, а также положение каждой губы, углов рта, щек. В дополнение к этому они являются выразителями чувств, настроений человека - его мимики.

Щечная мышца (*m. buccinator*) тонкая, плоская, 4-угольной формы, участвует в образовании щеки (*bucca*) - боковой стенки преддверия рта. Начинается от щечного гребня (*crista buccinatoria*), ветви нижней челюсти, альвеолярных возвышений моляров обеих челюстей; крылонижнечелюстного шва (*raphe pterygomandibularis*) - фиброзной пластинки между крючком медиальной пластинки крыловидного отростка клиновидной кости и основанием язычка на внутренней поверхности ветви нижней челюсти. Ее волокна направляются горизонтально вперед; на уровне переднего края жевательной мышцы (переднего края ветви нижней челюсти) и на 1 см ниже скуловой дуги они расходятся, пропуская выводной проток околоушной железы. Приближаясь к углу рта, глубокий слой мышцы группируется в 3 пучка:

верхний, средний и нижний. Особенно четко это видно на ее внутренней, не покрытой фасцией поверхности. Средний пучок, как и поверхностные волокна щечной мышцы, врастает в кожу области угла рта и при двустороннем сокращении растягивает углы в стороны, удлинняя ротовую щель и плотно смыкая губы (усиливает действие краевой части круговой мышцы рта). Верхний и нижний пучки в области углов рта перекрещиваются: верхний переходит в нижнегубную, а нижний - в верхнегубную части круговой мышцы рта, образуя вокруг ротовой щели мышечную петлю, структурно и функционально дополняющую и усиливающую круговую мышцу рта, как сфинктер. Такие взаимоотношения волокон (пучков) щечной и круговой мышцы рта определяют и горизонтально вытянутую форму ротовой щели: если бы она была окружена истинно кольцевой мышцей, то имела бы округлую форму.

Щечная мышца - единственная из мимических, покрытая щечноглоточной фасцией (см. ниже), но только с наружной, обращенной к коже, поверхности (отсутствие подобной соединительнотканной пластинки и позволяет глубоким мышечным волокнам дифференцироваться в описанные выше 3 мышечных пучка). Она (как и фасция любой другой мышцы) объединяет отдельные мышечные волокна и пучки, увеличивает площадь их опоры и тем самым усиливает сокращение всей мышцы в целом.

Функции. Щечная мышца, кроме сужения и удлинения ротовой щели, при сокращении напрягает и уплотняет щеку, предохраняя ее слизистую оболочку от прикусывания при еде. При этом щека (боковая стенка преддверия рта) прижимается к верхним и нижним премолярам и молярам и вместе с языком, действующим со стороны собственно полости рта, удерживает (подкладывает) кусок пищи между зубами в процессе его пережевывания. У человека с парализованной щечной мышцей этого не происходит, и он вынужден время от времени надавливать ладонью на щеку, направляя выпавшую в преддверие рта пищу на жевательные поверхности зубов. У хищных млекопитающих, не пережевывающих, а только отгрызающих пищу, щечные мышцы развиты очень слабо.

Сокращения щечных мышц также участвуют в акте сосания («втягивают» щеки в полость рта), игре на духовых инструментах («мышца трубочей»). Щечные мышцы, растягивая углы рта, могут участвовать в проявлении как положительных (смех), так и отрицательных (плач) эмоций.

На наружной поверхности щечной фасции под кожей щеки залегает слой жировой клетчатки, в котором выделяется (особенно у грудных детей) заключенное в капсулу округлой формы жировое тело щеки (комочек *Bichats*).

Мышца смеха (*m. risorius*) начинается от околоушно-жевательной фасции незначительными пучками, проходит под кожей щеки в горизонтальном направлении к углу рта, который и оттягивает его латерально, выполняя функцию, соответствующую названию. Иногда не доходит до угла рта; в таких случаях в месте ее вставания в кожу щеки образуется «ямочка», придающая лицу выражение доброжелательности. Считается продолжением на лице подкожной мышцы шеи; может отсутствовать.

Сверху из подглазничной и скуловой областей к верхней губе направляются несколько мышц (см. рис. 5.1, 5.2).

1. Мышца, поднимающая верхнюю губу (*m. levator labii superioris*), начинается от всего подглазничного края верхней челюсти (перекрывая одноименное отверстие и выходящие из него сосуды и нервы), идет вниз и медиально и врастает в кожу носогубной борозды. Ее рассматривают как пучок, отделившийся от круговой мышцы рта.

Функция: поднимает верхнюю губу, обнажая резцы; при этом ротовая щель расширяется, принимая форму 4-угольника; поднимает и углубляет носогубную борозду. Как мимическая мышца придает выражение агрессии.

2. Мышца, поднимающая верхнюю губу и крыло носа (*m. levator labii superioris et alaeque nasi*), начинается от основания лобного отростка верхней челюсти, располагается медиальнее предыдущей, спускается вниз и латерально, проходит над поперечной частью *m. nasalis* и врастает в кожу крыла носа и медиального отрезка носогубной борозды. Образовалась за счет отделения пучков круговой мышцы глаза.

Функция: соответствует названию; при ее сокращении расширяются ноздри (фрагмент выражения удовольствия).

3. Мышца, поднимающая угол рта (*m. levator anguli oris*), начинается ниже подглазничного отверстия, от «собачьей ямки» верхней челюсти, залегает под мышцей, поднимающей верхнюю губу, идет косо вниз и латерально, проходит между малой и большой скуловыми мышцами и врастает в кожу угла рта и круговую мышцу рта (в мышечный узел угла рта).

Функция: смещает угол рта вверх и медиально, поднимая при этом верхнюю губу и обнажая клык, что придает лицу выражение нападения, злобности или иронии, усмешки.

4. Малая скуловая мышца (*m. zygomaticus minor*) - начинается от передней поверхности скуловой кости, идет в виде узкого пучка вниз и медиально вдоль

наружного края мышцы, поднимающей верхнюю губу, и вплетается в кожу угла рта и латерального отдела носогубной борозды; начало мышцы переплетается с волокнами нижнеглазничной части круговой мышцы глаза.

Функция: смещает угол рта вверх и латерально, расширяя ротовую щель и углубляя носогубную складку. В сочетании с сокращениями других мышц может участвовать в мимике как страдания (боли), так и удовольствия (улыбки).

5. Большая скуловая мышца (*m. zygomaticus major*) начинается от боковой поверхности скуловой кости, идет в виде мощного тяжа вниз и медиально (ниже предыдущей) и врастает в круговую мышцу рта (в узел угла рта) и кожу спайки губ.

Функция: поднимает угол рта вверх и латерально, расширяя ротовую щель и углубляя носогубную борозду, придавая ей S-образную форму, показательную для выражения смеха. Является главной «мышцей смеха», а в сочетании с сокращениями других мышц вызывает «оскал», характерный для ярости, отвращения.

Снизу, от передней поверхности нижней челюсти к нижней губе, подходят следующие мышцы.

1. Мышца, опускающая угол рта (*m. depressor anguli oris*), - треугольной формы, начинается широким основанием от нижнего края и основания нижней челюсти, на боковой поверхности подбородка (до уровня 1-го премоляра), переплетаясь с волокнами подкожной мышцы шеи. Пучки этой мышцы, конвергируя, идут вверх; большая их часть прикрепляется к мышечному узлу (сплетению) угла рта и его коже, меньшая - соединяется с мышцей, поднимающей угол рта.

Функция: оттягивает угол рта вниз и латерально, расширяя ротовую щель, как при плаче. Является «мышцей траура», создает выражение печали, скорби.

2. Мышца, опускающая нижнюю губу (*m. depressor labii inferioris*), - 4-угольной формы, начинается выше предыдущей и частично (сзади) залегает под ней; закрывает подбородочное отверстие с выходящими из него одноименными сосудами и нервом. Мышечные пучки идут вверх и несколько кпереди и прикрепляются к коже нижней губы вдоль подбородочно-губной борозды. Функция: опускает нижнюю губу, «выворачивая» ее слизистой оболочкой кнаружи, - выражение брезгливости, отвращения.

3. Подбородочная мышца (*m. mentalis*) начинается от альвеолярных возвышений резцов нижней челюсти, направляется вниз и медиально; врастает в кожу подбородка около его срединной линии.

Функция: смещает кожу подбородка вверх с образованием ямочки; при этом нижняя губа может приподниматься и вытягиваться вперед, слегка выворачиваясь слизистой оболочкой наружу.

4. Поперечная мышца подбородка (*m. transversus menti*) часто отсутствует; если имеется, то образуется частью пучков мышцы, опускающей угол рта: их волокна идут не вверх, как большинство, а вниз - на шею, в кожу под подбородком, соединяясь в поперечном (горизонтальном) направлении с аналогичными пучками одноименной мышцы другой стороны.

Функция: сокращение мышцы подтягивает кожу подподбородочной области шеи кпереди, к краю нижней челюсти, что ведет к образованию «второго подбородка».

В некоторых руководствах и учебных пособиях по анатомии человека описываются резцовые мышцы верхней и нижней губы, не включенные в последние международные анатомические номенклатуры. Однако в них же перечислены непостоянные или едва заметные и не имеющие никакого практического значения рудиментарные передняя, верхняя и задняя ушные мышцы, мышца смеха, поперечная мышца подбородка.

Вместе с этим необходимо отметить, что в методических пособиях по ортопедической стоматологии упомянутые выше резцовые мышцы названы в числе других мимических мышц, способных влиять на стабилизацию съемного протеза на беззубых челюстях. В связи с этим клиницисты разработали специальную методику «объемного моделирования», учитывающую функцию этих мышц; приводим их описание.

Резцовая мышца верхней губы (*m. incisivus labii superioris*) - плоская мышца треугольной формы; находится под мышцей, поднимающей нижнюю губу, прилегая к верхнему краю верхнегубной части круговой мышцы рта. Начинается от альвеолярных возвышений верхних латерального резца и клыка, направляется вниз и латерально, врастает в кожу угла рта.

Функция: смещает угол рта вверх и медиально (внутрь), выдвигая вперед (выпячивая) верхнюю губу.

Резцовая мышца нижней губы (*m. incisivus labii inferioris*) - не оправдывая своего названия, начинается от альвеолярного возвышения клыка нижней челюсти; ее волокна идут вверх и латерально, прилегая к нижнегубной части круговой мышцы рта (частично вплетаясь в нее), и врастают в кожу угла рта.

Функция: смещает угол рта вниз и медиально, выдвигая (выпячивая) вперед нижнюю губу.

Все 4 резцовые мышцы образуют вокруг ротовой щели как бы мышечный ромб. Сокращаясь, они выдвигают губы вперед (выпячивают) при сосании, питье, свисте, поцелуе, произнесении «глухих» (и, б, в, ф) согласных.

#### 5.1.6. Мимика человека и ее клиническое значение

Все описанные выше лицевые мышцы изначально, филогенетически, образовались как двигательный аппарат для обслуживания естественных отверстий лица с 2 простейшими функциями (их суживания и расширения) и соответствующими им принципами расположения (циркулярно или радиально) относительно этих «входных ворот» в пищеварительный тракт, дыхательную систему, к органам чувств (вкуса, обоняния, зрения, слуха и равновесия).

В ходе эволюции животного мира, становления человека и его совершенствования как биологического и социального индивидуума «обязанности» лицевой мускулатуры расширились, что заставило ее тонко дифференцироваться и, сохраняя прежние функции, стать выразителем внутреннего, душевного состояния человека (его мыслей, настроения, эмоций и пр.) через мимику его лица, ставшую вторым, невербальным языком. По данным психологов-социологов, с помощью слов передается всего 7% информации, звуковыми средствами - 38%, а мимикой и жестами - 55% (Лизина 2006).

Мимика - это «координированные движения мышц лица, отражающие разнообразные психические состояния». Она характеризует индивидуальность человека, занимает важное место в общении людей. Выделяют 2 главные мимические зоны: область глаз и мышечный ансамбль рта; считают, что «глаза отражают врожденные качества, а губы - то, каким человек стал».

Анализ участия тех или иных мышц в придании лицу определенного выражения показывает, что мимика редко обусловлена сокращением какой-либо одной из них и что всегда, если выражение яркое, рельефное, в его образовании участвуют соседние и отдаленные мышцы или отдельные их пучки (рис. 5.4).

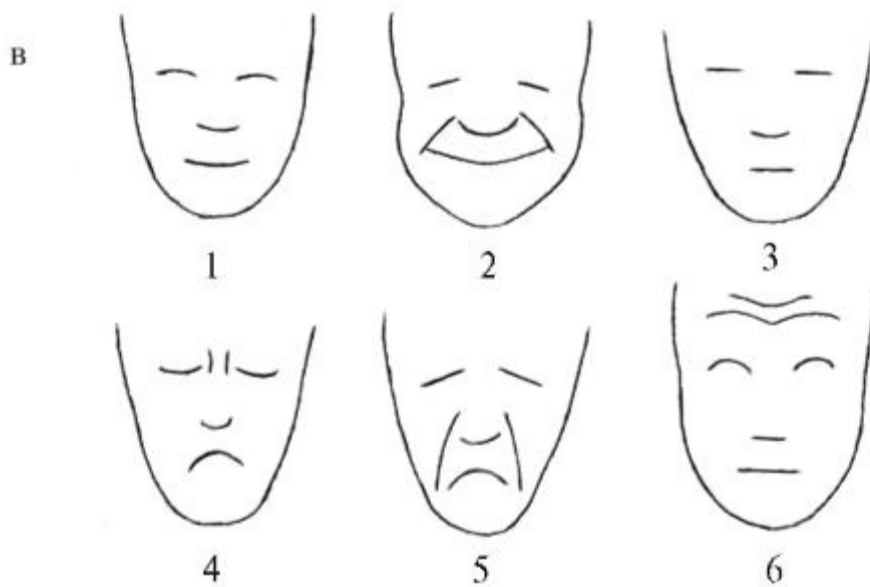
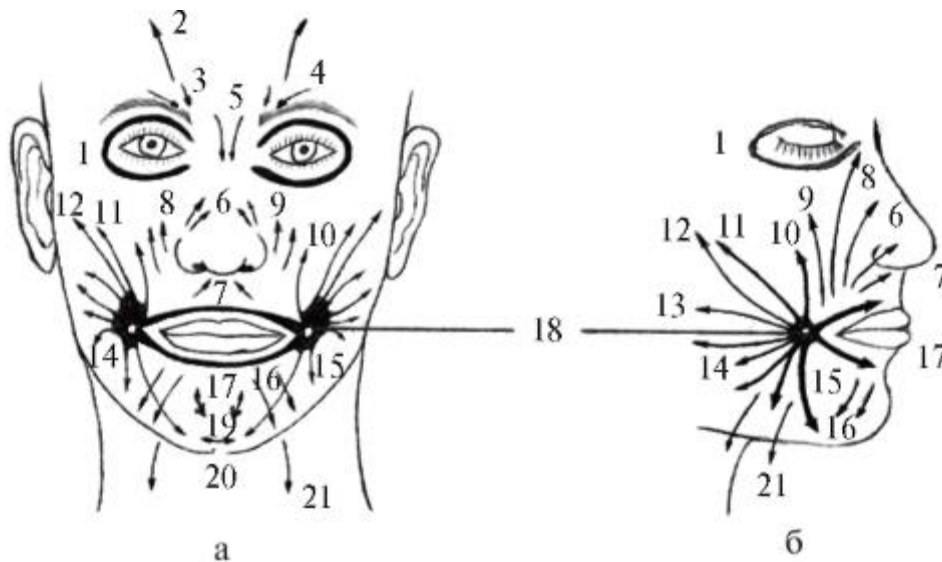


Рис. 5.4. Схематические изображения направлений тяги мышц (мимических) лица (а, б) и выражений лица - мимики (в): а, б: 1 - круговая мышца глаза; 2 - лобное брюшко затылочно-лобной мышцы; 3 - мышца, опускающая бровь; 4 - мышца, сморщивающая бровь; 5 - мышца гордецов; 6 - носовая мышца (крыльчатая и поперечная части); 7 - мышца, опускающая перегородку носа; 8 - мышца, поднимающая верхнюю губу и крыло носа; 9 - мышца, поднимающая верхнюю губу; 10 - мышца, поднимающая угол рта; 11 - малая скуловая мышца; 12 - большая скуловая мышца; 13 - щечная мышца; 14 - мышца смеха; 15 - мышца, опускающая угол рта; 16 - мышца, опускающая нижнюю губу; 17 - круговая мышца рта; 18 - узел угла рта (*modiulus anguli oris*); 19 - подбородочная мышца; 20 - поперечная мышца подбородка; 21 - подкожная мышца шеи (*phatysma*); в: 1 - удовольствие, веселье; 2 - смех, хохот; 3 - спокойствие, равнодушие, безразличие; 4 - грусть, печаль, разочарование; 5 - мучение, скорбный плач; 6 - внимательность, предупредительность; удивление, неожиданность

Выпадение функции одной из мышц ведет к нарушению взаимоотношений между другими, что проявляется в конкретных мимических воплощениях. В любом из них различают слабую, среднюю и сильную степень выраженности, и чем выражение экспрессивнее, тем сокращения большего количества мышц создают его. Богатство мимики свидетельствует о множестве возможных комбинаций сокращающихся мышц; при этом сочетание мышц, участвующих в передаче даже одной и той же эмоции, может значительно варьироваться.

Иногда возможно парадоксальное совмещение проявления на лице противоположных эмоций (плач от радости или смех сквозь слезы), т.е. мимика плача почти тождественна мимике смеха. Если сокращается большое количество мышц, в том числе мышцы-антагонисты по отношению к конкретному выражению, на лице появляется гримаса, т.е. мимика, не адекватная никакому естественному выражению чувств.

Особое значение имеют знание и понимание мимики человека для врача. Еще 2,5 тыс. лет назад Гиппократ утверждал, что лицо - первый показатель состояния пациента, по которому можно судить о его здоровье. Опытный и внимательный врач по одному выражению лица больного может: 1) поставить предварительный диагноз, который в дальнейшем подтверждается самыми современными клиническими и лабораторными исследованиями; 2) судить о течении заболевания; 3) оценить эффективность проводимого лечения; 4) сделать прогноз в отношении возможности выздоровления (конечно, в дополнение другим критериям).

На основании многовековых наблюдений за изменениями выражения лица (мимики) у больных с различной патологией и проявлением их специфических признаков была составлена терминологическая классификация клинических характеристик лица больных. В нее входят, в частности: *facies Hippocratika* («маска Гиппократа») - описанное «отцом медицины» предсмертное выражение лица: «кожа бледная, с синюшным оттенком, на лбу натянутая, сухая; черты лица заострены; закатывающиеся глазные яблоки углублены в глазницах; между несмыкающимися, безвольно опускающимися веками просвечивает белизна склеры; истонченный нос - холодный; через полуоткрытый рот слышно редкое дыхание; сознание утрачивается, жизнь угасает...»

Каждому врачу должны быть известны понятия «желтушное», «львиное», «холерное», «аденоидное», «брюшное», «аортальное», «сердечное», «чахоточное» лицо. Со времени описания Н.И. Пироговым (150 лет назад) характерные лицевые проявления признаков и различий 2 фаз травматического шока (эректильной - возбуждения и торпидной - торможения) не изменились.



В мимике лица проявляются многие стоматоневрологические заболевания. У больных столбняком происходят судорожные сокращения лицевых мышц, что вызывает искривление рта при улыбке - «сардонический смех». При поражении ЦНС, например при паркинсонизме, отмечается бедность мимики, с как бы застывшей на лице гримасой вынужденной улыбки или плаксивости; нарушена координация мышечных сокращений: из раскрытого рта вытекает слюна. Миопатии (заболевания мышц) сопровождаются гипомимией, парадоксальной экспрессией одновременно улыбки и плача, атонией мимических мышц, в частности невозможностью закрыть глаза. При атрофии и парезе лицевых мышц образуется амимичное маскообразное лицо; при одностороннем параличе лицевого нерва наступает резко выраженная асимметрия лица: на пораженной стороне мимические мышцы «обездвижены»: угол рта опущен, верхнее веко не поднимается, выявляется амимия, маскообразность, ротовая щель перекошена и смещена на противоположную сторону.

Аномалии развития и строения мозгового и лицевого отдела черепа, как врожденные, так и приобретенные, также проявляются в изменении мимики человека.

По словам Авиценны (Ибн Сины), «врач должен обладать взглядом сокола, руками девушки, мудростью змеи и сердцем льва», т.е. его первая задача - внимание к больному, прежде всего - к его лицу (своеобразной визитной карточке человека).

## 5.2. ЖЕВАТЕЛЬНЫЕ МЫШЦЫ

Жевательные мышцы (*mm. masticatorii*; от ср.-греч.-визант. *mastica* - смола, воск, липкая смесь) - это 4 пары мышц головы, которые: 1) развиваются, как и нижняя челюсть, из мезодермы I жаберной (висцеральной) или мандибулярной дуги: ее мезенхимные клетки, находящиеся снаружи от закладки челюсти, образуют жевательную мышцу, кнутри - латеральную и медиальную крыловидные мышцы, сверху - височную мышцу (кроме жевательных мышц, из мандибулярной дуги развиваются: мышцы дна полости рта - челюстно-подъязычная и переднее брюшко двубрюшной мышцы; мышца, напрягающая барабанную перепонку, и мышца, напрягающая нёбную занавеску); 2) располагаются в области височно-нижнечелюстных суставов; 3) начинаются на костях черепа и прикрепляются к единственной подвижной кости лицевого черепа - нижней челюсти; 4) их сокращения смещают нижнюю челюсть относительно верхней во всех направлениях (кроме опускания): вверх, вперед-назад, в стороны; 5) эти движения нижней челюсти обеспечивают не только механическую переработку пищи (жевание), но и акты глотания, зевания, членораздельную речь; 6) иннервируются

все одним нервом: нижнечелюстным (*n. mandibularis*) - 1-й ветвью тройничного нерва (*n. trigeminus*) - V пары черепных нервов.

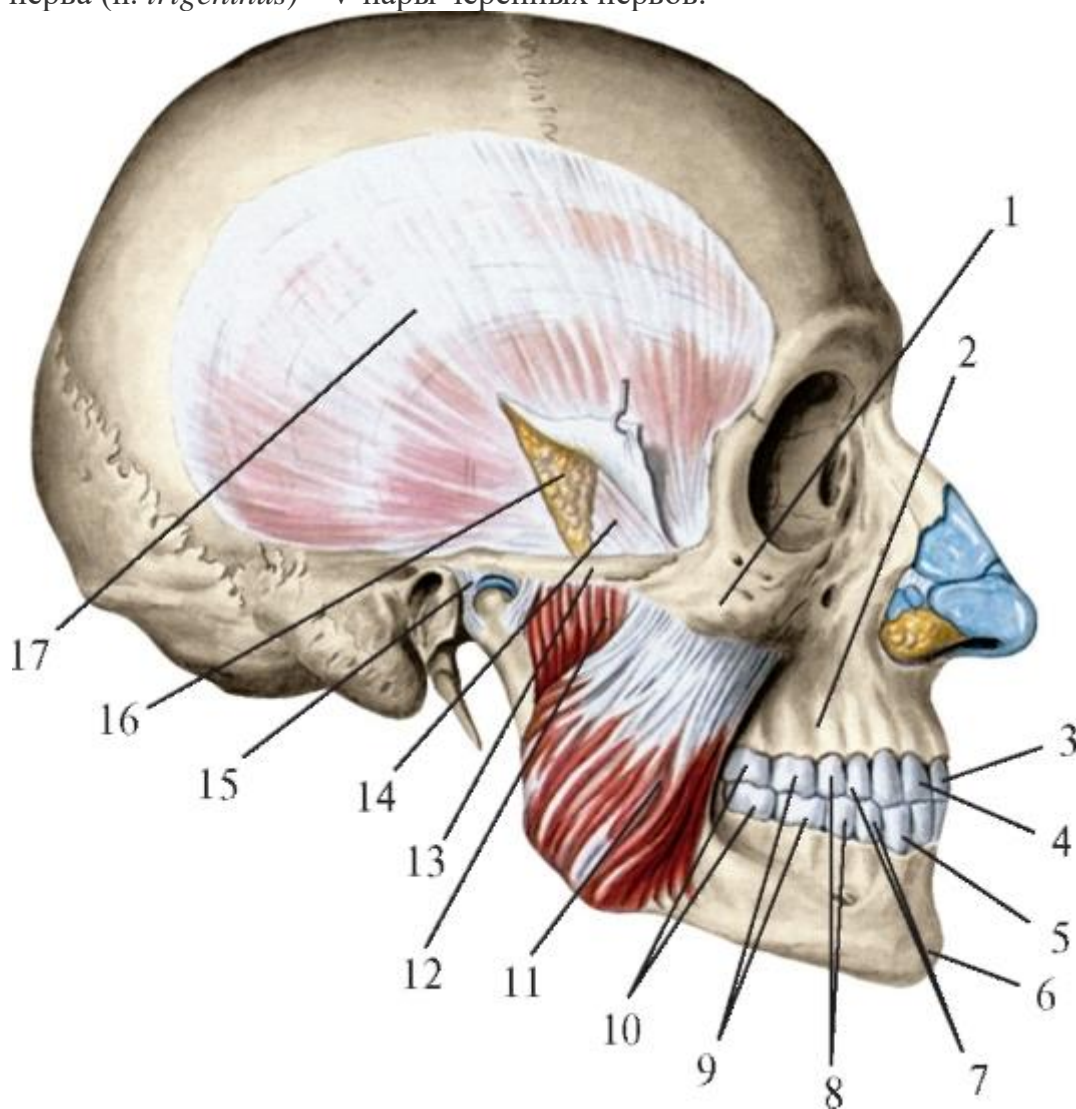


Рис. 5.5. Жевательная мышца. Вид справа: 1 - скуловая кость; 2 - верхнечелюстная кость; 3 - медиальный резец; 4 - латеральный резец; 5 - клык; 6 - нижняя челюсть; 7 - первые премоляры; 8 - вторые премоляры; 9 - первые моляры; 10 - вторые моляры; 11 - поверхностная часть жевательной мышцы; 12 - глубокая часть жевательной мышцы; 13 - скуловая дуга; 14 - глубокая пластинка височной фасции; 15 - височно-нижнечелюстной сустав; 16 - межжапоневротическое клетчаточное пространство; 17 - поверхностная пластинка височной фасции

1. Жевательная мышца (*m. masseter*; рис. 5.5) имеет форму плоского 4-угольника, лежит на наружной поверхности ветви и угла нижней челюсти. По МАТ (2003), в ней выделяют 2 части: поверхностную и глубокую. Поверхностная часть (*pars superficialis*) начинается сухожилием на наружной поверхности и нижнем крае передних 2/3 скуловой дуги; мышечные пучки идут косо вниз и кзади и прикрепляются к жевательной бугристости на внешней стороне угла челюсти. Глубокая часть (*pars profunda*) начинается мышечными пучками от

задней половины нижнего края и всей внутренней поверхности скуловой дуги; мышечные волокна идут вертикально сверху вниз и прикрепляются ко всей наружной поверхности ветви челюсти. Поверхностная часть *m. masseter* почти полностью перекрывает глубокую, оставляя свободным (видимым при препарировании) лишь верхнезадний ее участок треугольной формы под задней третью скуловой дуги. В этом месте легче всего разделить поверхностную и глубокую части мышцы, между которыми нередко находится слизистая жевательная сумка (*bursa masseterica*).

Л.Л. Колесников (2006) детализирует строение жевательной мышцы, выделяя в ней, наряду с поверхностной и глубокой частями, еще промежуточную часть. Она начинается от внутренней поверхности скуловой дуги и суставного бугорка височной кости и прикрепляется сухожилием к наружной поверхности ветви нижней челюсти ниже ее вырезки, а также вплетается в прилежащую поверхностную часть жевательной мышцы. Глубокая ее часть начинается мышечными пучками от внутренней поверхности скуловой кости и дуги, глубокой пластинки височной фасции и прикрепляется к наружной поверхности венечного отростка нижней челюсти и сухожилию височной мышцы.

Жевательные мышцы имеют типологические особенности строения. У брахицефалов и при лептопрозопической форме лица поверхностная часть узкая и длинная, мышечные пучки идут параллельно друг другу; промежуточная часть мышцы выступает из-под заднего края ее поверхностной части больше, чем у брахицефалов и при хамепрозопическом типе лица.

Деление жевательной мышцы на названные выше части искусственное, так как по строению, топографии и взаимоотношениям они являются ее слоями, различающимися глубиной залегания и направлением хода мышечных пучков.

Снаружи жевательная мышца покрыта плотной жевательной фасцией (*fascia masseterica*; см. ниже), которая прочно срастается с ее поверхностным слоем (частью). Ближе к заднему краю ветви нижней челюсти на фасции залегает околоушная слюнная железа, а в области передней половины жевательной мышцы по ней проходит (в поперечном направлении сзади наперед, на 1 см ниже скуловой дуги) выводной проток этой железы (см. рис. 5.1).

Для понимания функции любой мышцы, в том числе и из группы жевательных, необходимо знать не только место ее начала (фиксированная точка, *punctum fixum*) на неподвижной кости и место прикрепления (подвижная точка, *punctum mobile*) на подвижной кости, но и учитывать взаиморасположение этих точек: какая из них выше или ниже, впереди или сзади, латеральнее или медиальнее. Это во

многим определяет биомеханику мышцы, так как при сокращении она укорачивается и приближает подвижную кость к неподвижной.

Функции жевательных мышц (*mm. masseterici*):

- 1) при двустороннем сокращении всех частей (слоев) поднимают нижнюю челюсть, смыкая ее с верхней; при этом наибольшее жевательное давление создается между нижними и верхними большими коренными зубами;
- 2) при одностороннем сокращении производят боковые смещения нижней челюсти в свою сторону (латерально), так как место прикрепления мышцы находится медиальнее неподвижного места ее начала (см. выше);
- 3) при двустороннем сокращении только поверхностных частей (слоев) участвуют (как вспомогательные) в выдвигании нижней челюсти, так как места их прикрепления располагаются кзади от мест начала;
- 4) вместе с мимическими мышцами участвуют в выражении гнева, горя, боли, страдания; при этом их рефлекторные (непроизвольные) резкие сильные судорожные (спастические) сокращения и чрезмерное напряжение (ригидность) вызывает образование на коже лица под скуловой дугой выпуклостей (так называемых желваков)- в случае сдерживания человеком открытого проявления отрицательных эмоций.

2. Височная мышца (*m. temporalis*; рис. 5.6) заполняет одноименную ямку, имеет веерообразную форму и состоит, по данным Л.Л. Колесникова, из 3 слоев: поверхностного, среднего и глубокого. Поверхностный слой начинается от височной фасции и верхней височной линии теменной кости; прикрепляется к наружной поверхности и вершине венечного отростка нижней челюсти, ее вырезке и косой линии. Средний слой, наиболее мощный, начинается мышечно от височных поверхностей чешуйчатой части височной кости, лобного отростка скуловой кости, теменной и лобной костей; прикрепляется толстым сухожилием к наружной и внутренней поверхностям венечного отростка нижней челюсти, ее косой линии и щечному гребню. Глубокий слой начинается мышечно от височной и подвисочной поверхностей и разделяющего их гребня большого крыла клиновидной кости, височных поверхностей лобной чешуи и скуловой кости; прикрепляется мышечно к внутренней поверхности венечного отростка, передней и средней третям края вырезки нижней челюсти, ее щечному гребню. Имея широкое начало, мышечные волокна всех слоев конвергируют в направлении венечного отростка. В связи с этим в височной мышце выделяют 3 вида пучков: передние - идут вниз и кзади, средние - направляются вертикально вниз, задние -

распространяются сзади наперед и книзу. Мышца заключена в височную фасцию (см. ниже); ее сухожилие проходит под скуловой дугой.

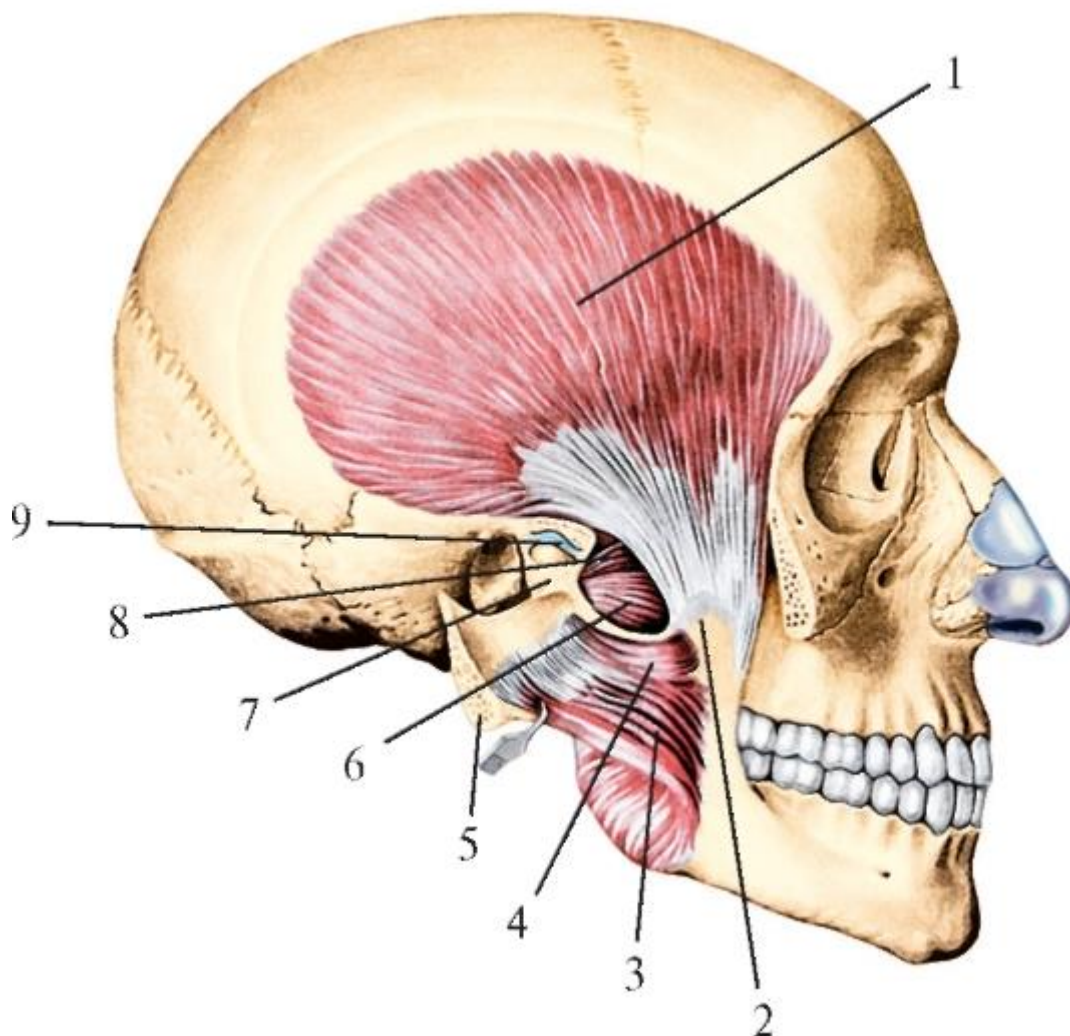


Рис. 5.6. Височная мышца, правая. Вид сбоку. Скуловая дуга отпилена и вместе с жевательной мышцей отвернута кзади. Височно-нижнечелюстной сустав вскрыт: 1 - височная мышца; 2 - венечный отросток нижней челюсти; 3 - жевательная мышца (поверхностная часть); 4 - жевательная мышца (глубокая часть); 5 - скуловая дуга (отпилена); 6 - нижняя головка латеральной крыловидной мышцы; 7 - шейка нижней челюсти; 8 - верхняя головка латеральной крыловидной мышцы; 9 - височно-нижнечелюстной сустав (суставной диск)

При долихоцефалической форме черепа височная мышца низкая и длинная, при брахицефалической - высокая и короткая.

Функции:

1) передние и средние пучки, идущие сверху вниз, поднимают нижнюю челюсть, обеспечивая преимущественно плотное смыкание нижних и верхних резцов. Височная мышца по сравнению с другими жевательными мышцами лучше развита в конце первого года жизни, когда эти зубы уже прорезались (первыми из всех



молочных зубов), и значительно утолщается в пожилом возрасте при потере задних зубов и сохранившихся передних;

2) задние пучки, идущие почти горизонтально сзади наперед, тянут ранее выдвинутую нижнюю челюсть назад, возвращая ее в положение покоя; если нижняя челюсть предварительно была смещена в сторону, то сокращение задних пучков височной мышцы противоположной стороны возвращает ее в нейтральную позицию.

3. Медиальная крыловидная мышца (*m. pterygoideus medialis*; рис. 5.7, 5.8) толстая, 4-угольной формы; располагается кнутри от ветви нижней челюсти, большей частью в подвисочной ямке черепа. Начинается в крыловидной ямке одноименного отростка клиновидной кости, от крючка его медиальной пластинки и от пирамидального отростка нёбной кости. Мышечные пучки идут сверху вниз, спереди назад и латерально; они продолжают в виде хорошо развитой сухожильной пластинки, которая прикрепляется к крыловидной бугристости на внутренней поверхности угла нижней челюсти, симметрично прикреплению к его внешней стороне жевательной мышцы. Известны варианты соединения *m. pterygoideus medialis* и *m. masseter* сухожильными пучками, огибающими нижний край угла челюсти и как бы «подвешивающими» нижнюю челюсть.

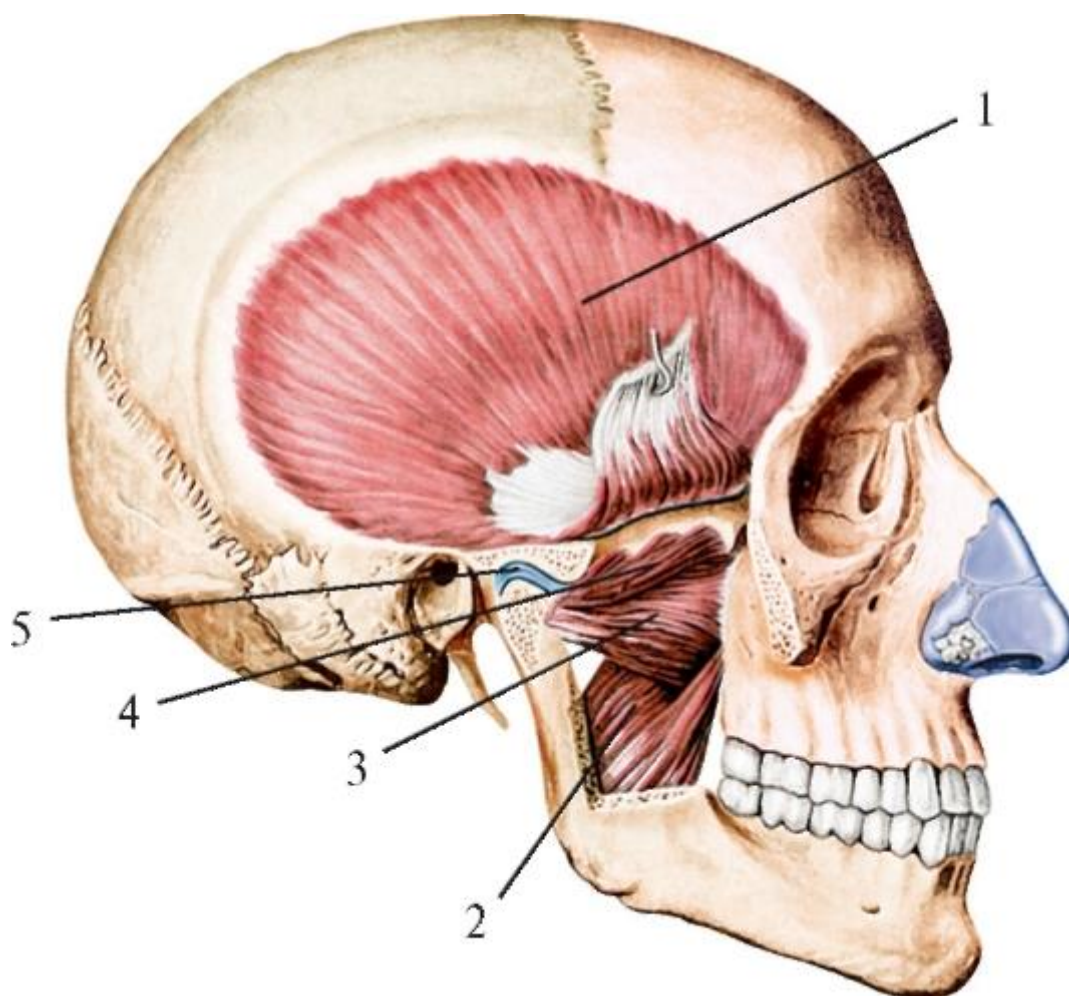


Рис. 5.7. Медиальная и латеральная крыловидные мышцы. Вид справа. Скуловая дуга и венечный отросток нижней челюсти удалены. Сухожилие височной мышцы поднято кверху: 1 - височная мышца; 2 - медиальная крыловидная мышца; 3 - нижняя головка латеральной крыловидной мышцы; 4 - верхняя головка латеральной крыловидной мышцы; 5 - суставной диск височнонижнечелюстного сустава

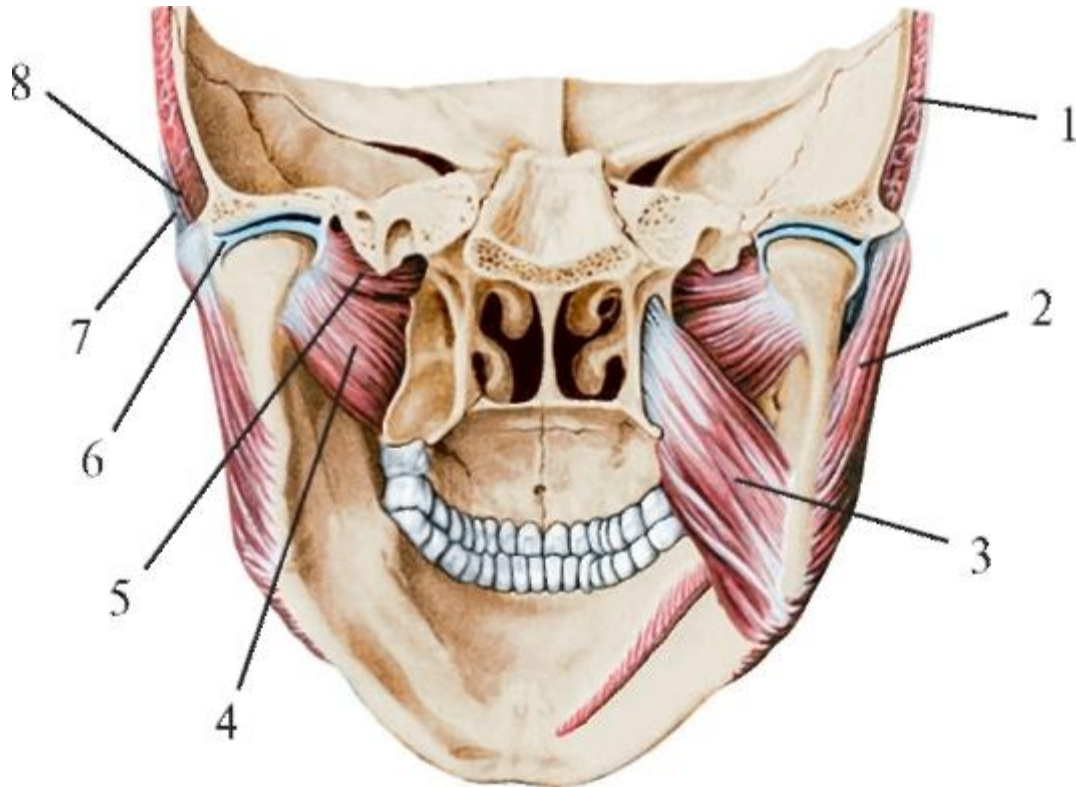


Рис. 5.8. Медиальная и латеральная крыловидные мышцы. Вид сзади. Медиальная крыловидная мышца на левой стороне удалена. Височно-нижнечелюстной сустав справа и слева вскрыт фронтальным разрезом: 1 - височная мышца; 2 - жевательная мышца; 3 - медиальная крыловидная мышца; 4 - нижняя головка латеральной крыловидной мышцы; 5 - верхняя головка латеральной крыловидной мышцы; 6 - суставной диск височно-нижнечелюстного сустава; 7 - поверхностный листок височной фасции; 8 - глубокий листок височной фасции

При долихоцефалической форме черепа и лептопрозопической форме лица медиальная крыловидная мышца длинная и узкая, при брахицефалическом типе черепа и хамепрозопическом типе лица она низкая (короткая) и широкая.

Функции:

- при двустороннем сокращении: 1) поднимает нижнюю челюсть, создавая, как и жевательные мышцы, наибольшее давление нижних задних зубов на верхние; 2) участвует (как вспомогательная) в выдвигании нижней челюсти, так как мышечные пучки идут спереди назад;

- при одностороннем сокращении смещает нижнюю челюсть в противоположную сторону, так как место начала мышцы находится медиальнее места прикрепления - угла подвижной нижней челюсти.

4. Латеральная крыловидная мышца (*m. pterygoideus lateralis*) располагается также в подвисочной ямке, но снаружи от предыдущей; имеет почти горизонтальное направление хода пучков. Мышца состоит из 2 головок: верхней и нижней (см. рис. 5.7, 5.8).

Верхняя головка (*caput superior*) - меньшая, уплощенная, начинается от верхнечелюстной (подвисочной) поверхности и подвисочного гребня большого крыла клиновидной кости. Мышечные пучки идут горизонтально спереди назад и латерально (снаружи), прикрепляются к верхней части капсулы височно-нижнечелюстного сустава и через нее - к переднему полюсу суставного диска (с нижней челюстью непосредственно не соединяются!).

Нижняя головка (*caput inferior*) - большая, начинается от наружной поверхности латеральной пластинки крыловидного отростка клиновидной кости. Ее волокна идут почти горизонтально кзади и, конвергируя (сходясь), продолжают в сухожильные, которые прикрепляются к нижней половине капсулы височно-нижнечелюстного сустава и крыловидной ямке на передней поверхности шейки нижней челюсти. Вся латеральная крыловидная мышца в целом имеет вид треугольника (с вершиной, обращенной к суставу) с бороздой (как высота) между ее головками. Обе ее головки при брахицефалической форме черепа короткие и широкие, при долихоцефалической - длинные и узкие.

Функции:

- при двустороннем сокращении выдвигает нижнюю челюсть, являясь главной в этом движении; при этом возможно синхронное с движением головки челюсти смещение вперед внутрисуставного диска вместе с передней стенкой капсулы сустава, что предохраняет ее от ущемления между суставными поверхностями;
- при одностороннем сокращении смещает нижнюю челюсть в противоположную сторону.

В результате сокращений жевательных мышц нижняя челюсть может совершать различные движения (кроме опускания, которое происходит при сокращении надподъязычных мышц шеи - см. ниже), участвуя в актах жевания, глотания, звукообразования, речи. При этом сокращения жевательных, височных и медиальных крыловидных мышц поднимают нижнюю челюсть до смыкания нижних и верхних зубов с той или иной силой.



Одним из факторов, определяющих силу мышцы, является площадь ее физиологического поперечника - суммарная площадь поперечного сечения всех ее мышечных волокон. Определено, что мышца с поперечным сечением  $1 \text{ см}^2$  при условии одновременного и максимального сокращения всех своих волокон может развить силу в 10 кг. Эта величина называется коэффициентом удельной силы мышцы. Поперечное сечение мышц, поднимающих нижнюю челюсть, в среднем составляет: жевательной -  $7,5 \text{ см}^2$ , височной -  $8 \text{ см}^2$ , медиальной крыловидной -  $4 \text{ см}^2$ . Таким образом, общая площадь поперечного сечения этих мышц на одной стороне достигает  $19,5 \text{ см}^2$ , а их суммарная сила равна 195 кг; так как в поднимании челюсти участвуют названные выше жевательные мышцы обеих сторон лица, они могут развить абсолютную силу в 390 кг. Коэффициент удельной силы мышцы значительно меньше (2-2,5 кг на  $1 \text{ см}^2$  площади ее поперечного сечения). По этому показателю абсолютная сила жевательных мышц, поднимающих нижнюю челюсть, составляет 80-100 кг.

Наряду с большой абсолютной силой жевательных мышц существует ограниченная выносливость к нагрузке зубов, их связочного аппарата, альвеолярных отростков (частей) челюстей. При усиленном смыкании челюстей в зубах и окружающих их тканях (пародонте) возникают болевые ощущения, в результате чего происходит рефлекторное прекращение дальнейшего сокращения мышц, поднимающих нижнюю челюсть, хотя их сила еще не исчерпана. Именно поэтому абсолютная сила жевательных мышц развивается и проявляется очень редко: при чрезмерном психическом возбуждении (в ярости), защите от опасности.

Кроме абсолютной силы мышц, поднимающих нижнюю челюсть, в ортопедической стоматологии различают жевательное давление - силу, развиваемую этими мышцами, действующую на отдельные участки нижней и верхней челюстей, группы зубов и необходимую для откусывания, отрывания, раздавливания, дробления и перетирания пищи. Экспериментально определено, что жевательное давление в передних отделах челюстей - между верхними и нижними резцами - равно у женщин 20-30 кг, у мужчин 25-40 кг; в задних отделах челюстных костей - между зубами мудрости - 40-60 кг у женщин и 50-80 кг - у мужчин. Жевательное давление, развиваемое мышцей и регулируемое барорецепторами зубов и окружающих их структур, является только частью всей силы мышцы и означает предел выносливости опорных тканей зубов и их связочного аппарата.

### 5.3. ФАСЦИИ ГОЛОВЫ. КОСТНО-ФАСЦИАЛЬНЫЕ И МЕЖМЫШЕЧНЫЕ КЛЕТЧАТОЧНЫЕ ПРОСТРАНСТВА ГОЛОВЫ, ИХ СОДЕРЖИМОЕ

Поверхностная (подкожная) фасция на голове не развита, и мимические мышцы вырастают непосредственно в кожу. При этом каждая из них покрыта собственной

тонкой соединительнотканной оболочкой - перимизием(*perimysium*) и индивидуально выраженной клетчаткой.

Жировая клетчатка (подкожная, межмышечная, межфасциальная), кроме выполнения свойственных ей функций (трофическая, формообразующая, терморегулирующая, амортизирующая, по изоляции одних структур от других, расположенных рядом), может в связи с рыхлостью строения стать очагом возникновения, развития и путями распространения воспалительных, в том числе гнойных, процессов.

Жировая ткань в области головы представлена пластом разной толщины - подкожной жировой клетчаткой лица, а также обособленными и вместе с тем взаимосвязанными образованиями: жировым телом щеки и ее скоплениями в костно-фасциальных и межмышечных промежутках. В образовании стенок этих клетчаточных пространств принимают участие собственные фасции головы и лица (рис. 5.9).

В щечной области находится жировое тело щеки (Биша) - *corpus adiposum buccae*, внешне оно хорошо выражено у новорожденных, что придает лицу ребенка округлость, вызывает образование на внутренней поверхности щек валиков, препятствует втягиванию щек в ротовую полость при сосании. Жировое тело («комочек Биша») лежит на щечной мышце и впереди жевательной, отделяясь от них и от подкожной клетчатки собственной плотной соединительнотканной капсулой, сращенной с фасциальным футляром височной мышцы. Жировое тело является связующим звеном клетчатки щечной области с клетчаткой височной, подвисочной и крыловидно-нёбной ямок. От него отходят 3 отростка, которые, пройдя под скуловой дугой, направляются: височный - вверх и вперед, под фасцию височной мышцы и в подскуловую область; глазничный - в подвисочную ямку, далее через нижнюю глазничную щель в глазницу; крылонёбный - в крыловидно-нёбную ямку, а также через медиальную часть нижней, а затем верхней глазничной щели - в полость черепа, к пещеристому венозному синусу. Эти отростки жирового тела щеки могут стать путями распространения гнойных процессов в наружные боковые ямки черепа, его полость, глазницу. Причинами воспаления клетчатки самого «комочка Биша» могут быть очаги одонтогенной инфекции от верхних и нижних премоляров и моляров, инфицированные раны кожи и слизистой оболочки щеки.

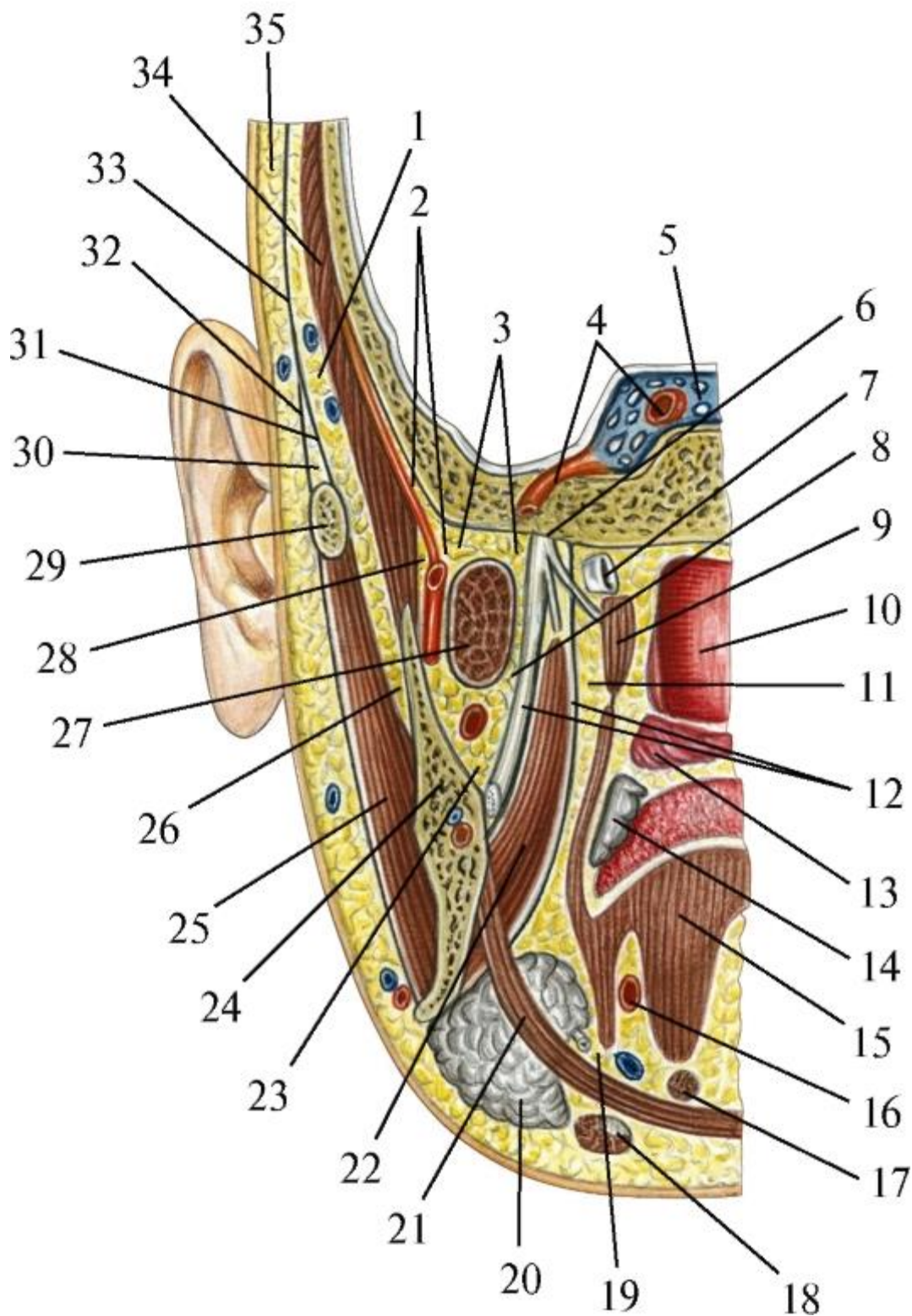


Рис. 5.9. Схема клетчаточных пространств лицевого отдела головы на фронтальном ее разрезе на уровне спинки турецкого седла: 1 - подапоневротическое пространство височной области; 2 - глубокое пространство височной области; 3 - надкрыловидное пространство; 4 - внутренняя сонная артерия; 5 - пещеристый синус; 6 - нижнечелюстной нерв; 7 - слуховая труба; 8 - межкрыловидное пространство; 9 - мышца, напрягающая нёбную занавеску; 10 - полость глотки; 11 -

окологлоточное пространство; 12 - фасция медиальной крыловидной мышцы; 13 - мягкое нёбо; 14 - нёбная миндалина; 15 - язык; 16 - язычная артерия; 17 - подбородочно-подъязычная мышца; 18 - двубрюшная мышца; 19 - клетчатка дна полости рта; 20 - поднижнечелюстная железа; 21 - челюстно-подъязычная мышца; 22 - медиальная крыловидная мышца; 23 - крыловидно-челюстное пространство; 24 - нижняя челюсть; 25 - жевательная мышца; 26 - поджевательное пространство; 27 - латеральная крыловидная мышца; 28 - височно-крыловидное пространство и верхнечелюстная артерия; 29 - скуловая дуга; 30 - межапоневротическое пространство височной области; 31 - глубокая пластинка височной фасции; 32 - поверхностная пластинка височной фасции; 33 - височная фасция; 34 - височная мышца; 35 - подкожная клетчатка височной области

Височная фасция (*fascia temporalis*) в виде плотного апоневроза покрывает наружную поверхность одноименной мышцы. Начинается от верхней височной линии теменной кости и сухожильного шлема и, не доходя 3-4 см до скуловой дуги, делится на поверхностную пластинку, прикрепляющуюся к ее латеральной поверхности, и глубокую, которая прирастает к ее внутренней (медиальной) стороне. Между ними над скуловой дугой образуется височное межапоневротическое пространство, в котором находится жировая клетчатка (*s. a. v. temporalis superficialis, n. auriculotemporalis, rr. zygomatici et temporales n. facialis*). Между глубокой пластиной височной фасции и самой височной мышцей в подапоневротическом пространстве залегает 2-й слой клетчатки, в котором проходят *aa., vv., nn. temporales profundi* и височный отросток жирового тела щеки. Внизу это пространство сообщается с клетчаткой под жевательной мышцей. Третье, глубокое височное пространство, находится между внутренней поверхностью височной мышцы и надкостницей теменной и чешуи височной костей. В нем проходят глубокие височные сосуды и нервы. Снизу оно не замкнуто и соединяется с височно-крыловидным и надкрыловидным клетчаточными промежутками.

В околоушно-жевательной и щечной областях лица выделяют собственную фасцию лица, являющуюся продолжением поверхностной пластинки собственной фасции шеи (по В.Н. Шевкуненко). В ней различают 2 листка: поверхностный и глубокий. Поверхностный листок покрывает жевательную мышцу, околоушную слюнную железу, жировое тело щеки, образуя для них фасциальные футляры, и прикрепляется: внизу - к краю нижней челюсти, сверху - к скуловой дуге и кости. Глубокий листок, называемый топографоанатомами межкрыловидной фасцией, начинается на основании черепа между основанием крыловидного отростка и остью клиновидной кости. Он направляется вниз в подвисочную ямку, проходит в ней между латеральной и медиальной крыловидными мышцами и,

покрывая наружную поверхность последней, прикрепляется вместе с ней к крыловидной бугристости на внутренней поверхности угла нижней челюсти. У заднего края ее ветви поверхностный и глубокий листки соединяются и вырастают в надкостницу.

В собственной фасции лица в зависимости от структур, которые она покрывает, различают части: щечно-глоточную фасцию, жевательную фасцию и фасцию околоушной слюнной железы.

Щечно-глоточная фасция (*fascia buccopharyngea*) покрывает наружную поверхность щечной мышцы и продолжается в соединительнотканную оболочку (адвентицию) боковой стенки глотки. Ее участок - узкая полоска, натянутая между крючком медиальной пластинки крыловидного отростка клиновидной кости и язычком на внутренней поверхности ветви нижней челюсти, называется крылонижнечелюстной связкой или швом (*lig. pterygomandibular seu raphe pterygomandibular*).

Жевательная фасция (*fascia masseterica*) прочно срастается с поверхностной частью одноименной мышцы. Вверху она прикрепляется к латеральной поверхности скуловой дуги и скуловой кости; спереди срастается с начальной частью щечно-глоточной фасции, а сзади - с капсулой околоушной слюнной железы (ее глубокой части, залегающей в занижнечелюстной ямке).

В области верхней половины ветви нижней челюсти между ней и внутренней поверхностью жевательной мышцы находится поджевательное или жевательно-челюстное клетчаточное пространство. Вверху под скуловой дугой оно широко сообщается с подапоневротическим пространством височной области, а по ходу жевательных сосудов и нерва (*a., v., n. massetericae*) соединяется с клетчаткой глубокой боковой области лица. Воспалительные процессы жировой клетчатки поджевательного пространства чаще имеют одонтогенную причину.

Фасция околоушной железы (*fascia parotidea*) окружает ее со всех сторон (за исключением ее глоточного отростка - глубокой части, *pars profunda*), образуя плотную капсулу. Снаружи она соединяется с фасциями окружающих железу мышц, а также прикрепляется к краю нижней челюсти, скуловой дуге, сосцевидному и шиловидному отросткам височной кости. Внутри, в толщу железы, от нее отходят соединительнотканые перегородки, которые разделяют паренхиму на отдельные дольки. В связи с таким строением гнойное воспаление околоушной железы (гнойный паротит) имеет мигрирующий характер: после хирургического вскрытия гнойника в одной дольке через некоторое время возникает необходимость подобного вмешательства на другой и т.д., до полной ликвидации каждого очага в отдельности. Фасция (капсула) железы на протяжении развита

неодинаково и имеет 2 «слабых места»: 1) на верхней поверхности железы, прилегающей к хрящевой части наружного слухового прохода; 2) на ее внутренней стороне, где глоточный отросток, расположенный в промежутке между шиловидным отростком височной кости и медиальной крыловидной мышцей, непосредственно прилежит к переднему отделу окологлоточного пространства. При гнойном паротите как серьезное осложнение возможен прорыв гнойников в эти анатомические образования.

В подвисочной ямке черепа находится глубокая область лица, впервые описанная Н.И. Пироговым как межчелюстная, в которой он выделял 2 сообщающихся между собой клетчаточных пространства: височнокрыловидное и межкрыловидное.

Височно-крыловидное пространство (*spatium temporoptyerygoideum*) ограничено: снаружи - внутренней поверхностью конечного отдела височной мышцы и ветвью нижней челюсти, изнутри (медиально) - боковой пластинкой крыловидного отростка клиновидной кости и латеральной крыловидной мышцей, спереди - бугром верхней челюсти, сзади - мышечковым отростком нижней челюсти, сверху - подвисочной (верхнечелюстной) поверхностью большого крыла клиновидной кости; снизу жировая клетчатка этого пространства непосредственно продолжается в межкрыловидное пространство.

В клетчатке височно-крыловидного пространства находятся верхнечелюстная артерия и отходящие от нее ветви (глубокие височные, жевательная и щечная артерии), начальная часть крыловидного венозного сплетения, щечный нерв. Это пространство сообщается: 1) через жировое тело щеки - с подпапоневротическим пространством височной области, крыловидно-нёбной ямкой и клетчаткой щеки; 2) по ходу верхнечелюстной артерии - с крыловидно-нёбной ямкой спереди и ложем околоушной железы сзади; 3) по ходу жевательных сосудов и нерва - с поджевательным клетчаточным пространством; 4) вверх по височным сосудам и нервам - с глубоким височным пространством.

Межкрыловидное пространство (*spatium interptyerygoideum*) ограничено: снаружи - внутренней стороной ветви нижней челюсти и медиальной поверхностью латеральной крыловидной мышцы; изнутри (медиально) и снизу - межкрыловидной фасцией (см. выше - *глубокий листок собственной фасции лица*) и латеральной поверхностью медиальной крыловидной мышцы; сверху - основанием черепа (подвисочная поверхность большого крыла клиновидной кости); сзади - треугольной щелью между *lig. sphenomandibulare* и задним краем ветви нижней челюсти; спереди жировая клетчатка пространства непосредственно соприкасается с жировым телом щеки.

В этом пространстве находятся нижнечелюстной нерв и его ветви (ушно-височный, щечный и язычный нервы), вегетативный парасимпатический ушной узел (*ganglion oticum*), крыловидные артерия и вена, глубокий отдел венозного крыловидного сплетения.

Межкрыловидное клетчаточное пространство связано: 1) через жировое тело щеки - с клетчаткой щеки, крыловидно-нёбной ямкой, подапоневротической клетчаткой височной области; 2) по ходу верхнечелюстной артерии - с ложем околоушной железы и через него - с передним окологлоточным пространством; 3) через овальное и остистое отверстия - со средней черепной ямой, а посредством эмиссарных вен рваного отверстия и венозной сети овального отверстия - с пещеристым (венозным) синусом твердой мозговой оболочки.

В последнее время топографоанатомы в глубокой области лица выделили 3-е клетчаточное пространство - крыловидно-нижнечелюстное (*spatium pterygomandibulare*). Оно ограничено: снаружи - внутренней поверхностью ветви нижней челюсти; изнутри - медиальной крыловидной мышцей, сверху - нижним краем латеральной крыловидной мышцы, спереди - щечной мышцей (в месте ее начала от крыловиднонижнечелюстного шва), сзади прикрыто околоушной слюнной железой. Это пространство сообщается: через щель вдоль заднего края медиальной крыловидной мышцы - с нижнечелюстным и передним отделом окологлоточного пространства; вверху - с подвисочной ямкой, а через нее - с височной и крыловидно-нёбной ямками, внизу - с поднижнечелюстным треугольником шеи, спереди - через промежуток между передним краем ветви нижней челюсти и телом верхней челюсти - с жировым телом щеки.

Причинами возникновения абсцессов и флегмон этого пространства могут быть: воспалительные процессы в области нижних моляров (в том числе при затрудненном прорезывании зубов мудрости), инфицирование во время проведения проводниковой мандибулярной и торусальной анестезий, распространение гноя из дна полости рта, поднижнечелюстного треугольника.

В развитии гнойных процессов в областях головы большое значение имеет клетчатка, окружающая глотку, - окологлоточное и заглочное клетчаточные пространства.

Окологлоточное пространство (*spatium parapharyngeum*) находится кнутри от боковой глубокой области лица. Оно ограничено: снаружи - медиальной крыловидной мышцей и межкрыловидной фасцией, изнутри (медиально) - боковой поверхностью глотки, покрытой щечноглоточной фасцией, сзади - поперечными отростками верхних шейных позвонков, покрытых предпозвоночными мышцами и фасцией. Вверху оно доходит до основания черепа, внизу - до уровня подъязычной

кости, где продолжается в клетчатку дна полости рта. Снаружи (латерально) окологлоточное пространство соприкасается с глоточным (глубоким) отростком околоушной слюнной железы; в связи с этим развитие гнойного паротита может привести к воспалению окологлоточного пространства. В окологлоточном пространстве различают 2 отдела: передний и задний. Граница между ними - шиловидный отросток височной кости и отходящие от него мышцы «анатомического букета»: шилоглоточная, шилоязычная и шилоподъязычная, а также фасциальная пластинка, натянутая между шиловидным отростком и боковой стенкой глотки - так называемая шилодиафрагма.

В переднем отделе окологлоточного пространства располагаются восходящая нёбная артерия (*a. palatina ascendens*- из *a. facialis*) и одноименная вена, по околосоудистой клетчатке которых возможно распространение воспалительного процесса из нёбных миндалин (при тонзиллите).

В заднем отделе окологлоточного пространства, названного В.Ф. Войно-Ясенецким «задиафрагмальным пространством», находятся: главный сосудисто-нервный пучок шеи - внутренняя сонная артерия, внутренняя яремная вена и блуждающий нерв (X пара черепных нервов), а также языкоглоточный (IX), добавочный (XI) и подъязычный (XII) черепные нервы, верхний шейный узел симпатического ствола, верхняя группа глубоких шейных лимфатических узлов. По клетчатке, окружающей эти сосуды и нервы, возможно взаимораспространение нагноительных процессов между окологлоточным и вышеназванным пространствами, а также со средостением грудной полости.

Заглоточное пространство (*spatium retropharyngeum*) находится между глоткой и предпозвоночной фасцией шеи; от окологлоточного пространства отделяется фасциальной перегородкой, натянутой между предпозвоночной фасцией и фасцией глотки (глоточно-позвоночный апоневроз). Это пространство располагается от основания черепа до VI-VII шейных позвонков. Сагиттальной соединительнотканной перегородкой, идущей от шва глотки к предпозвоночной фасции, оно делится на правую и левую части, поэтому заглоточные абсцессы чаще бывают односторонними. Воспалительный процесс по задней стенке глотки может опускаться в заднее средостение грудной полости и вызывать тяжелые осложнения в его структурах.

Примерные вопросы для самоконтроля

1. Перечислите структурные и функциональные особенности мышц лица (мимических мышц).
2. Укажите группы, на которые разделяются мимические мышцы.



3. Перечислите и покажите мышцы, относящиеся к мышцам свода черепа.
4. Перечислите и покажите мышцы, которые окружают глазную щель и ноздри; укажите места начала, прикрепления и функцию каждой мышцы.
5. Перечислите и покажите мышцы, окружающие ротовую щель; укажите места начала, прикрепления и функцию каждой мышцы.
6. Покажите, где начинается и прикрепляется щечная мышца; каковы особенности ее строения?
7. Перечислите и покажите жевательные мышцы; укажите особенности их строения и функции.
8. Перечислите движения в височно-нижнечелюстном суставе и назовите мышцы, которые их выполняют.
9. Перечислите фасции головы и укажите места их начала и прикрепления.
10. Перечислите костно-фасциальные и межмышечные пространства головы.
11. Что представляют собой клетчаточные пространства головы? Укажите их границы, сообщения каждого.

## ГЛАВА 6. МЫШЦЫ И ФАСЦИИ ШЕИ. ТОПОГРАФИЯ ШЕИ

В этом разделе рассмотрены те мышцы шеи, которые имеют особое клиническое значение или функционально входят в состав жевательноречевого, а шире и точнее - жевательно-глотательно-речевого аппарата человека.

### 6.1. ПОВЕРХНОСТНЫЕ МЫШЦЫ ШЕИ

1. Подкожная мышца шеи (*platysma*) - тонкая, плоская, залегает под кожей (рис. 6.1). Мышца окружена поверхностной фасцией шеи, которая для нее является наружной соединительнотканной оболочкой - эпимизиумом (*epimysium*). Начинается на уровне II ребра от грудной и дельтовидной фасций, идет вверх и медиально, покрывает почти всю переднебоковую поверхность шеи, оставляя свободным небольшой треугольный участок над яремной вырезкой грудины. Прикрепляется к краю нижней челюсти, а также вплетается в жевательную и околоушную фасции головы, в кожу угла рта. Является по развитию производной II жаберной (висцеральной) дуги - гиоидной; на лице часть ее пучков переходит в «дочерние» мимические мышцы: мышцу смеха и опускающую угол рта. Иннервируется, как и все производные этой дуги, лицевым нервом (VII пара черепных нервов).

Функция: будучи прочно сращенной с кожей шеи, при сокращении напрягает ее, оттягивая от поверхностных вен шеи: наружной и передней яремных, тем самым предохраняет их от сдавления, обеспечивая свободный отток венозной («отработанной») крови из поверхностных мягких тканей головы и шеи. Благодаря связям с перечисленными выше мимическими мышцами вместе с ними может опускать угол рта.

2. Грудино-ключично-сосцевидная мышца (*m. sternocleidomastoideus*; рис. 6.2) залегает под предыдущей, отделяясь от нее фасцией. Начинается 2 головками: медиальной - от передней поверхности рукоятки грудины и латеральной - от грудинного конца ключицы; между ними образуется небольшое клетчаточное пространство треугольной формы.

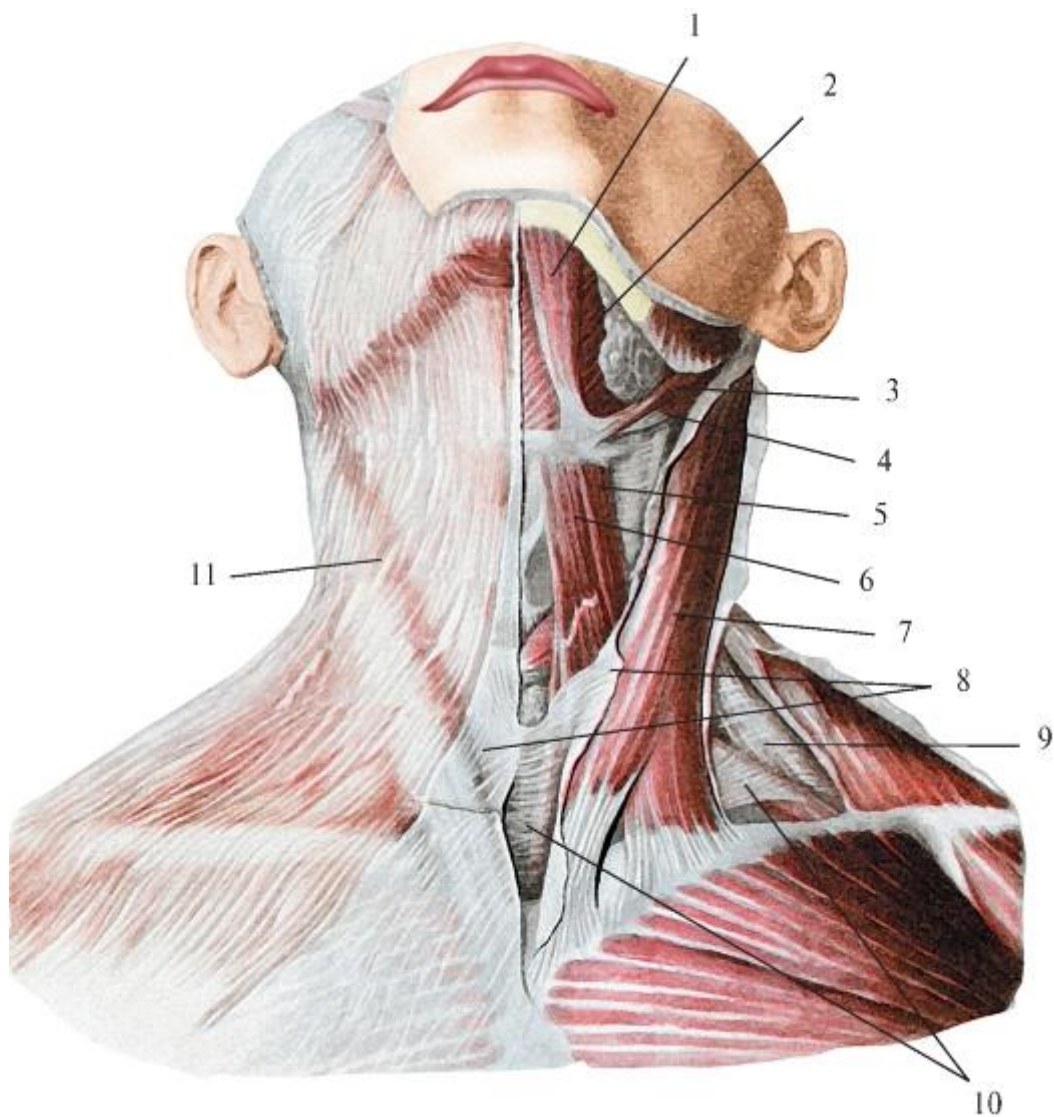


Рис. 6.1. Поверхностные мышцы шеи и листки шейной фасции. Вид спереди: 1 - переднее брюшко двубрюшной мышцы; 2 - челюстно-подъязычная мышца; 3 - шилоподъязычная мышца; 4 - заднее брюшко двубрюшной мышцы; 5 - лопаточно-подъязычная мышца (верхнее брюшко); 6 - грудиноподъязычная мышца; 7 - грудино-ключично-сосцевидная мышца; 8 - поверхностная пластинка шейной фасции; 9 - предпозвоночная пластинка шейной фасции; 10 - предтрахеальная пластинка шейной фасции; 11 - подкожная мышца шеи

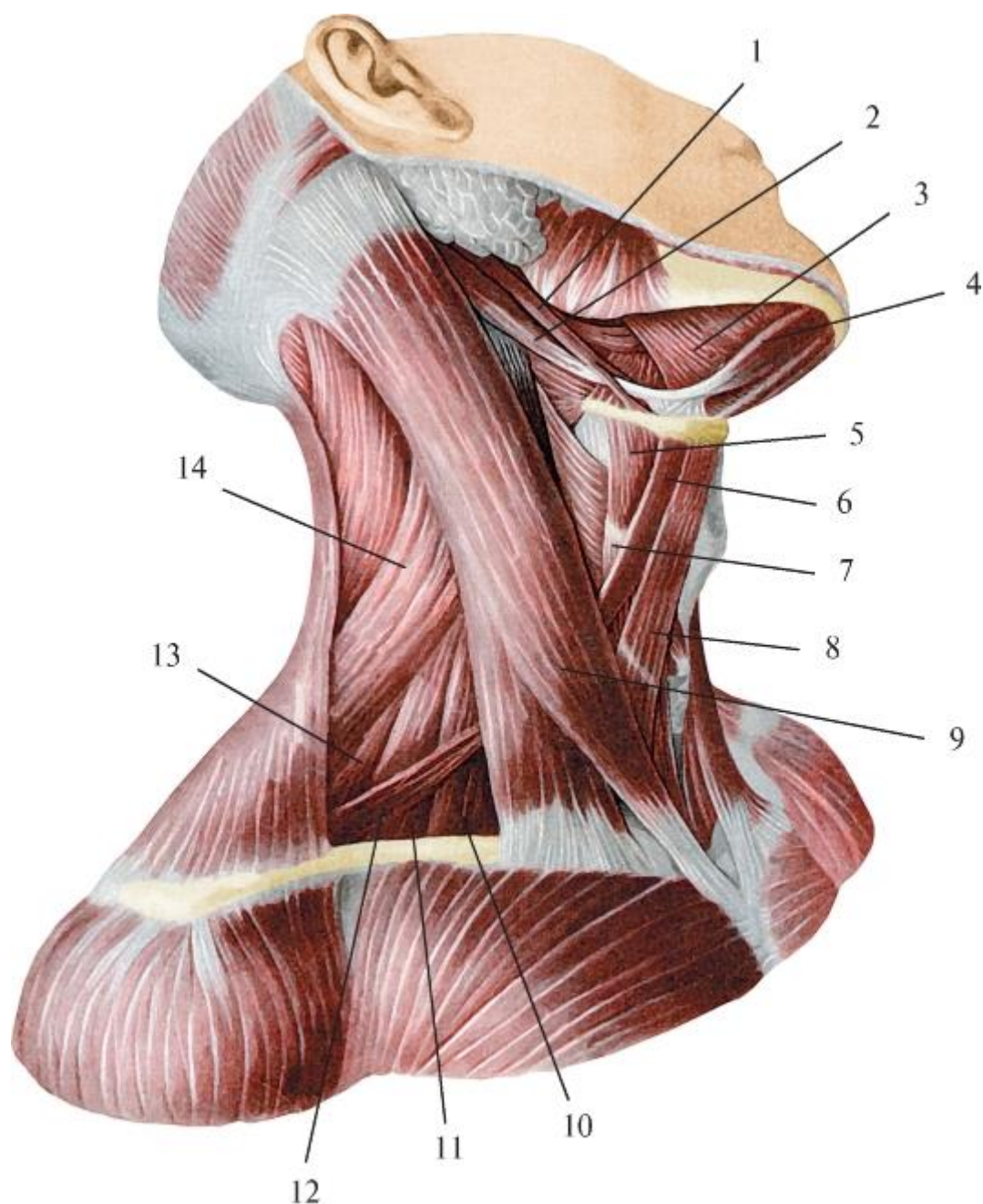


Рис. 6.2. Мышцы шеи; вид справа: 1 - шилоподъязычная мышца; 2 - заднее брюшко двубрюшной мышцы; 3 - челюстно-подъязычная мышца; 4 - переднее брюшко двубрюшной мышцы; 5 - щитоподъязычная мышца; 6 - верхнее брюшко лопаточно-подъязычной мышцы; 7 - грудино-щитовидная мышца; 8 - грудино-подъязычная мышца; 9 - грудино-ключично-сосцевидная мышца; 10 - передняя лестничная мышца; 11 - средняя лестничная мышца; 12 - нижнее брюшко лопаточно-подъязычной мышцы; 13 - задняя лестничная мышца; 14 - мышца, поднимающая лопатку

Обе части мышцы сходятся в мощный тяж, который спиралевидно направляется вверх и кзади и прикрепляется к наружной поверхности сосцевидного отростка височной кости и латеральному отрезку верхней выйной линии затылочной кости.

Мышца окружена фасциальным влагалищем, образованным поверхностной пластинкой шейной фасции (PNA) или, по В.А. Шевкуненко, «поверхностной пластинкой собственной фасции шеи».

Функции. При двустороннем сокращении происходит разгибание головы в атлантозатылочном суставе, так как точки прикрепления мышцы находятся кзади от фронтальной оси движения в этих сочленениях (поэтому встречающееся в литературе образное ее название *кивательная мышца* неправильное).

Противодействует мышцам-сгибателям головы и удерживает ее в вертикальном положении.

При одностороннем сокращении наблюдается наклон головы в свою сторону с одновременным ее поднятием и поворотом (лица) вверх и в противоположную сторону (движение происходит в атлантоосевых суставах в связи со спиральным ходом мышцы).

Грудино-ключично-сосцевидная мышца хорошо контурируется на переднебоковой поверхности шеи, особенно при повороте головы в противоположную сторону. В связи с этим она является одним из ориентиров для проекции залегающих под мышцей главного сосудистонервного пучка шеи, нервов шейного сплетения и хирургического доступа к ним.

По происхождению грудино-ключично-сосцевидная мышца - отделившаяся от трапецевидной мышцы (спины) часть, поэтому они имеют общую иннервацию: добавочный нерв (XI пара черепных нервов) и шейные спинномозговые нервы.

## 6.2. СРЕДНИЕ МЫШЦЫ ШЕИ - МЫШЦЫ ПОДЪЯЗЫЧНОЙ КОСТИ

Выделяют мышцы, расположенные и подходящие к подъязычной кости сверху, - надподъязычные, и мышцы, лежащие и прикрепляющиеся к ней снизу, - подподъязычные (рис. 6.3). Сокращаясь в отдельности, они смещают подъязычную кость соответственно вверх или вниз, а в определенном сочетании могут фиксировать ее, делать неподвижной, т.е. превращать в опору для других мышц, участвующих в жевании, глотании, речи.



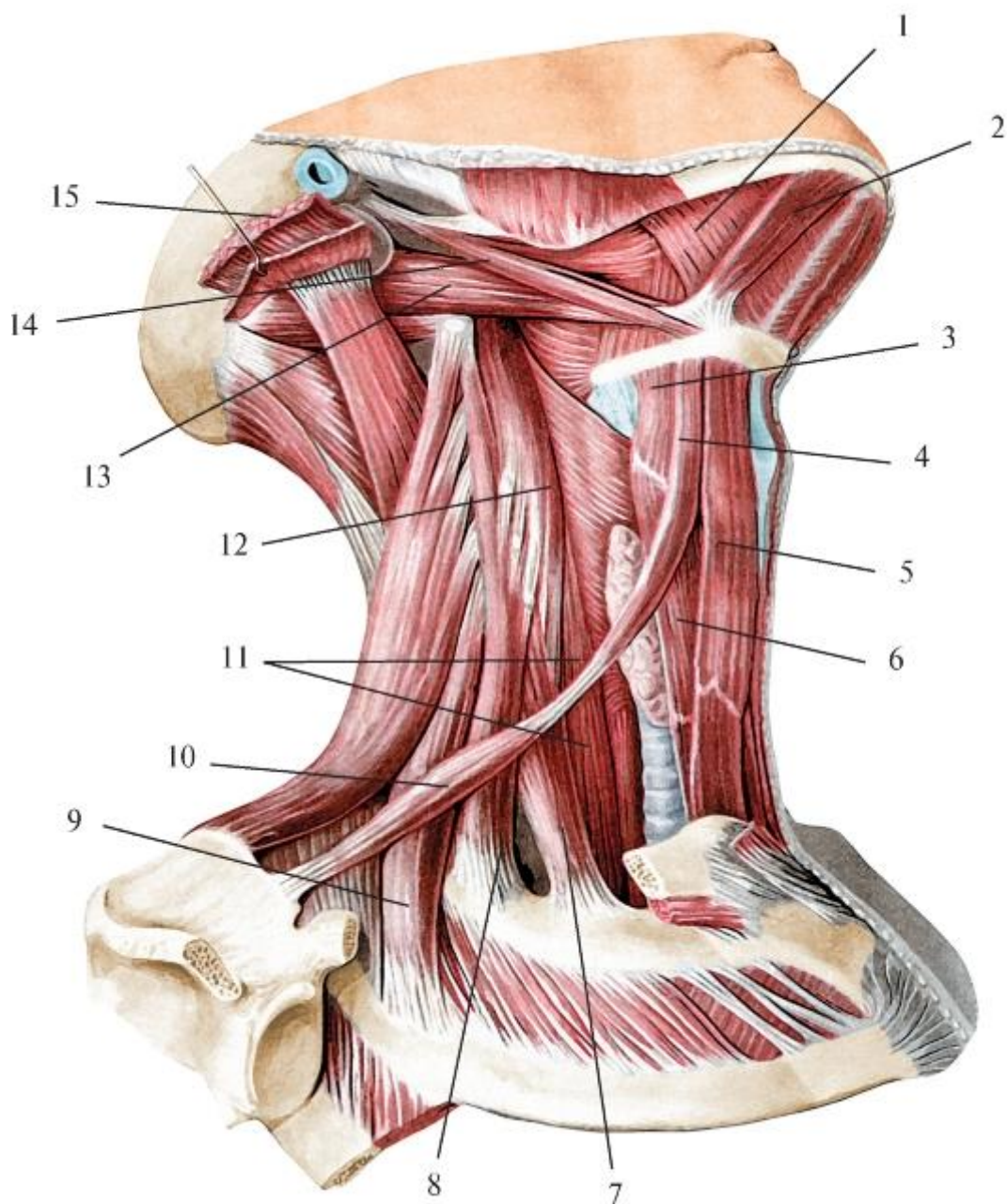


Рис. 6.3. Средние и глубокие мышцы шеи; вид справа: 1 - челюстно-подъязычная мышца; 2 - переднее брюшко двубрюшной мышцы; 3 - щитоподъязычная мышца; 4 - верхнее брюшко лопаточно-подъязычной мышцы; 5 - грудиноподъязычная мышца; 6 - грудино-щитовидная мышца; 7 - передняя лестничная мышца; 8 - средняя лестничная мышца; 9 - задняя лестничная мышца; 10 - нижнее брюшко лопаточно-подъязычной мышцы; 11 - длинная мышца шеи; 12 - длинная мышца головы; 13 - заднее брюшко двубрюшной мышцы; 14 - шилоподъязычная мышца; 15 - грудино-ключично-сосцевидная мышца

#### 6.2.1. Надподъязычные мышцы

1. Шилоподъязычная мышца (*m. stylohyoideus*) - единственная из этой группы, которая не соединяется с нижней челюстью. Начинается от шиловидного отростка височной кости, идет вниз-вперед и медиально, переходит в сухожилие, которое

прикрепляется к телу подъязычной кости. Перед этим на уровне основания большого рога подъязычной кости сухожилие расщепляется, пропуская промежуточное сухожилие двубрюшной мышцы.

Функция: при двустороннем сокращении мышца смещает подъязычную кость вверх и назад (при глотании).

2. Двубрюшная мышца (*m. digastricus*) состоит из переднего и заднего брюшек, соединенных промежуточным сухожилием.

Переднее брюшко (*venter anterior*) начинается от двубрюшной ямки нижней челюсти и переходит в сухожилие, которое прикрепляется к телу и большому рогу подъязычной кости. Затем оно проходит через щель в сухожилии шилоподъязычной мышцы (см. выше) и продолжается в заднее брюшко (*venter posterior*), направляющееся под шилоподъязычной мышцей назад и вверх и прикрепляющееся к сосцевидной вырезке височной кости.

Функции: 1) при фиксированной нижней челюсти (сомкнутой с верхней) тянет подъязычную кость вверх; 2) при двустороннем сокращении задних брюшек подъязычная кость смещается назад и вверх, передних - вперед и вверх (при глотании); 3) при фиксированной подъязычной кости сокращение передних брюшек опускает нижнюю челюсть (при жевании, разговоре).

3. Челюстно-подъязычная мышца (*m. mylohyoideus*), широкая, плоская, начинается от одноименной линии на внутренней поверхности нижней челюсти. Пучки передних 2/3 мышцы идут в поперечном направлении навстречу таким же пучкам другой стороны и по срединной линии срастаются, образуя сухожильный шов, натянутый между внутренней поверхностью подбородка и телом подъязычной кости. Пучки задней трети этих мышц прикрепляются к передней поверхности тела подъязычной кости.

Функции: 1) при фиксированной нижней челюсти поднимает подъязычную кость и гортань (при глотании); 2) при фиксированной подъязычной кости опускает нижнюю челюсть (при жевании, разговоре).

Челюстно-подъязычные мышцы обеих сторон, срастаясь между собой по срединной линии, заполняют промежуток между правой и левой половинами тела нижней челюсти, образуя мышечную основу дна (диафрагму) полости рта, а сухожильный шов между сросшимися медиальными краями этих мышц придает ему жесткость, упругость. Диафрагма рта, являясь ложем (опорой) для парных поднижнечелюстных (прилегают снизу) и подъязычных (расположены сверху) слюнных желез, дополняется и усиливается: снаружи - передними брюшками

двубрюшных мышц, а со стороны собственно полости рта - подбородочноподъязычными мышцами (рис. 6.4).

4. Подбородочно-подъязычная мышца (*m. geniohyoideus*) располагается на верхней поверхности челюстно-подъязычной мышцы, сбоку от срединной линии. Начинается от подбородочной ости нижней челюсти, идет назад и книзу, прикрепляется к телу подъязычной кости.

Функции: 1) при фиксированной нижней челюсти поднимает подъязычную кость (при глотании); 2) при фиксированной подъязычной кости опускает нижнюю челюсть (при жевании, разговоре).

Надподъязычные мышцы - разного происхождения и поэтому имеют разные источники иннервации: челюстно-подъязычная мышца и переднее брюшко двубрюшной мышцы развились из I жаберной (висцеральной) мандибулярной дуги и иннервируются двигательной ветвью нижнечелюстного нерва из системы V пары черепных нервов ( $V_2$ ;  $V_3$ ); шилоподъязычная и заднее брюшко двубрюшной мышцы - производные II жаберной (висцеральной) дуги - гиоидной (подъязычной) и иннервируются VII парой черепных нервов - лицевыми; подбородочноподъязычная мышца - дериват передней продольной мышцы туловища; ее иннервирует (как и все инфрагиоидные мышцы) шейная петля, образованная соединением нисходящей ветви подъязычного нерва (XII пара черепных нервов) с ветвями шейного сплетения.

Надподъязычные мышцы анатомически и функционально связаны с мышцами языка (подбородочно-язычной, шилоязычной), глотки (шилоглоточной) и вместе с ними участвуют в работе этих органов.

#### 6.2.2. Подподъязычные мышцы

1. Грудино-подъязычная мышца (*m. sternohyoideus*) начинается от задней поверхности рукоятки грудины, грудино-ключичного сустава и грудинного конца ключицы, идет в виде длинной узкой ленты вверх и прикрепляется к нижнему краю тела подъязычной кости. Между медиальными краями грудино-подъязычных мышц обеих сторон имеется межмышечный промежуток в форме суживающегося кверху треугольника; по срединной линии проходит белая линия шеи, образованная сращением фасциальных пластинок (см. *Фасции шеи*). Функция: смещает подъязычную кость вниз.



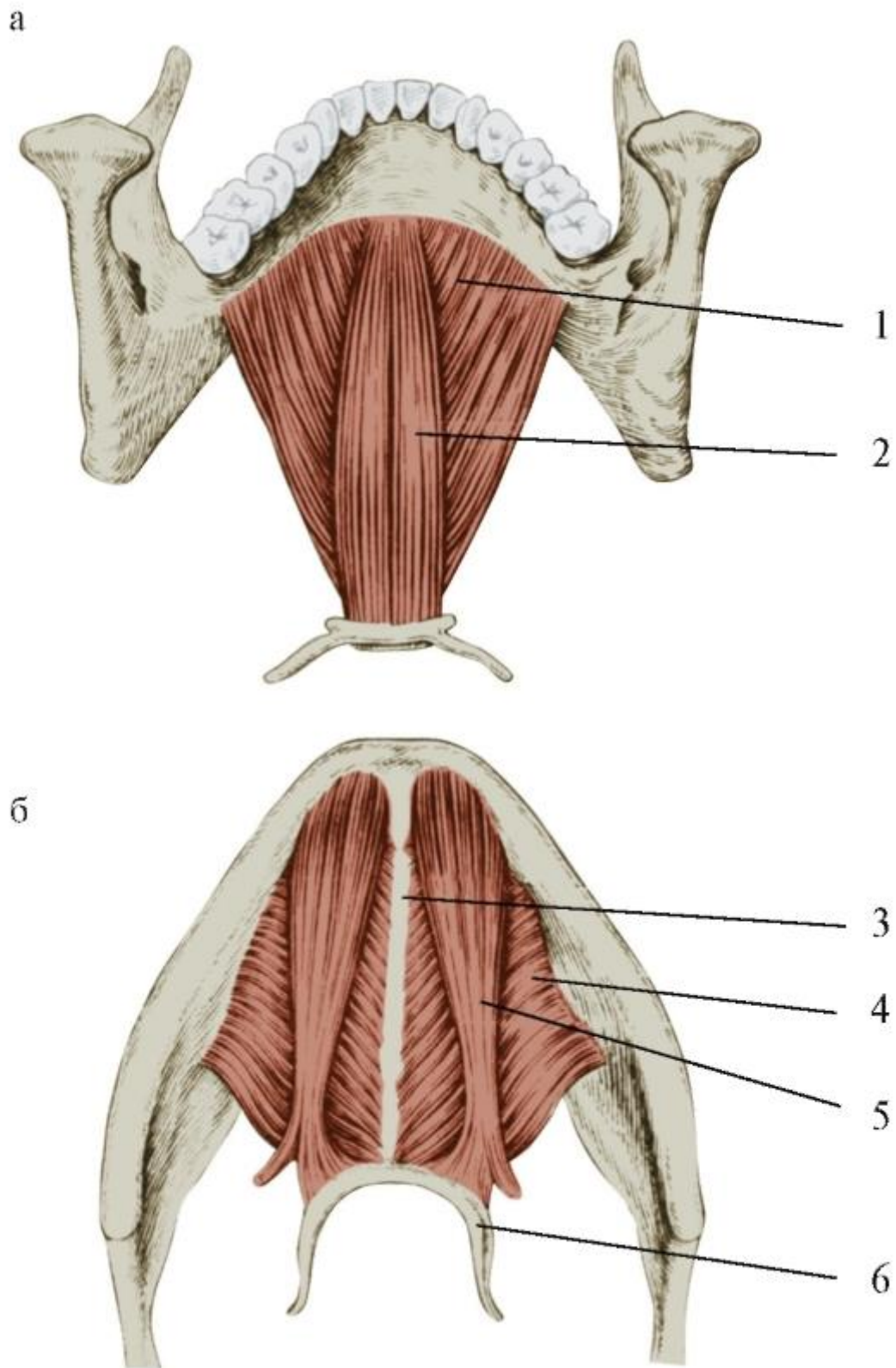


Рис. 6.4. Мышцы дна полости рта (диафрагма рта): а - вид сверху, б - вид снизу. Узкая и длинная нижняя челюсть, вид сверху (а), вид снизу (б): 1 - челюстно-подъязычная мышца; 2 - подбородочно-подъязычная мышца; 3 - сухожильный шов; 4 - челюстно-подъязычная мышца; 5 - переднее брюшко двубрюшной мышцы; 6 - подъязычная кость.

2. Грудино-щитовидная мышца (*m. sternothyroideus*) начинается от задней поверхности рукоятки грудины и хряща I ребра, поэтому шире предыдущей, залегает под ней, выступая из-под ее латерального края. Мышца направляется вверх, прикрывая трахею и щитовидную железу, и прикрепляется к кривой линии щитовидного хряща гортани.

Функция: смещает гортань вниз (после завершения акта глотания).

3. Щитоподъязычная мышца (*m. thyrohyoideus*) является как бы продолжением предыдущей, так как начинается от кривой линии щитовидного хряща гортани, идет вверх и прикрепляется к телу и большому рогу подъязычной кости.

Функции: 1) смещает подъязычную кость вниз; 2) при фиксированной подъязычной кости тянет гортань вверх.

4. Лопаточно-подъязычная мышца (*m. omohyoideus*) состоит из 2 брюшек (нижнего и верхнего), соединенных промежуточным сухожилием. Нижнее брюшко (*venter inferior*) начинается на верхнем крае лопатки - медиальнее ее верхней вырезки и от натянутой над ней верхней поперечной связки, направляется косо вверх-вперед и медиально, переходя под грудино-ключично-сосцевидной мышцей в промежуточное сухожилие, продолжающееся в верхнее брюшко (*venter superior*). Последнее сохраняет направление хода нижней части мышцы и прикрепляется к телу подъязычной кости.

Функции: 1) двустороннее сокращение мышц тянет подъязычную кость вниз и кзади; одностороннее - несколько смещает в свою сторону; 2) при фиксированной подъязычной кости двустороннее сокращение этих мышц растягивает и тем самым напрягает предтрахеальную пластинку шейной фасции (PNA) или, по В.Н. Шевкуненко, «глубокую пластинку собственной фасции шеи», окружающую каждую из инфрагиоидных мышц в отдельности (в том числе и лопаточно-подъязычную) и всю их группу в целом. Это предохраняет от сдавления глубокие вены шеи (внутреннюю яремную вену и ее притоки) в фазе вдоха, так как в этот момент давление в грудной полости снижается и отток крови из вен шеи в крупные вены грудной полости (плечеголовые и верхнюю полую) усиливается.

Инфрагиоидные мышцы (кроме лопаточно-подъязычной) - дериваты (производные) передней продольной мышцы туловища и относятся к системе вентральных прямых мышц шеи; лопаточно-подъязычная мышца по происхождению - трункофугальная, т.е. в процессе развития сместилась с туловища на пояс верхней конечности. Иннервируются эти мышцы (как и подбородочно-подъязычная мышца из супрагиоидных мышц) из шейной петли (*ansa cervicalis*; см. выше).

### 6.2.3. Анализ движений и фиксации подъязычной кости (ее участие в функциях глотания, жевания, речи)

Подъязычная кость - единственная из подвижных костей, не участвующая в образовании суставов. Однако на ее сравнительно небольшой поверхности прикрепляются или берут начало 10 пар мышц: описанные выше над- и подъязычные, а также подъязычно-язычные и (от больших рогов) рожково-глочные части среднего констриктора глотки. Благодаря сокращениям отдельных мышц (см. выше) и их сочетаниям подъязычная кость может смещаться вверх и вниз или становится неподвижной, превращаясь в фиксированную точку (*punctum fixum*) для мышц, участвующих в актах жевания и речи.

#### Смещение подъязычной кости вверх

Подъязычная кость при глотании может подниматься только при предварительно зафиксированной нижней челюсти, т.е. поднятой и сомкнутой с верхней челюстью. Это происходит при двустороннем сокращении жевательных мышц: височных (*mm. temporales*), жевательных (*mm. masseterici*), медиальных крыловидных (*mm p. terygoidei mediales*).

Последующее сокращение всех 4 пар надподъязычных мышц: шилососцевидных (*mm. stylohyoidei*), двубрюшных (*mm. digastrici*), челюстноподъязычных (*mm. mylohyoidei*), подбородочно-подъязычных (*mm. geniohyoidei*) поднимает подъязычную кость, что и наблюдается при глотании.

При этом вместе с подъязычной костью вверх смещаются гортань и прочно соединенная с ней гортанная часть глотки, так как гортань как бы подвешена к подъязычной кости на щитоподъязычной перепонке (*membrana thyrohyoidea*) и ее утолщенных участках - одноименных срединной и боковых связках (*ligg. thyrohyoideae medianum et laterales*). Глотка же при глотании поднимается навстречу пищевому комку в основном при сокращении «своих» шилоглочных мышц (*mm. stylopharyngei*) и парных мышц мягкого нёба - нёбно-глочных (*mm. palatopharyngei*), а также рожково-глочной части среднего констриктора глотки (*pars ceratopharyngea m. constrictoris pharyngis medii*) - от больших рогов подъязычной кости) и пассивно, за счет соединительнотканых связей с гортанью. Смещение подъязычной кости вниз

Это движение происходит по завершении акта глотания при двустороннем сокращении всех инфрагиоидных мышц: грудино-подъязычных (*mm. sternohyoidei*), грудино-щитовидных (*mm. sternothyroidei*), щитоподъязычных (*mm. thyrohyoidei*), лопаточно-подъязычных (*mm. omohyoidei*). В результате этого

подъязычная кость и синхронно с ней гортань и глотка опускаются в исходное (перед актом глотания) положение.

#### Фиксация подъязычной кости

Четыре пары специальных жевательных мышц обеспечивают все движения нижней челюсти, кроме одного - ее опускания. Эту функцию, без которой невозможны ни полноценная механическая обработка пищи в полости рта (ее отрезание, отрывание, раздавливание, пережевывание), ни членораздельная речь, выполняют мышцы супрагиоидной группы, начинающиеся на нижней челюсти: передние брюшки двубрюшных мышц (*venter anteriores mm. digastrici*), челюстно-подъязычные (*mm. mylohyoidei*), подбородочно-подъязычные (*mm. geniohyoidei*), но при одном условии - при неподвижной подъязычной кости.

Ее фиксация (укрепление) создается при одновременном и двустороннем сокращении 2 групп мышц-антагонистов: всех инфрагиоидных, стремящихся опустить подъязычную кость, и противодействующих им супрагиоидных мышц, не прикрепляющихся к нижней челюсти: шилоподъязычных (*mm. stylohyoidei*) и задних брюшек двубрюшных мышц (*venter posteriores mm. digastrici*), которые смещают эту кость вверх и кзади.

При равенстве развиваемых при сокращениях этих мышц сил подъязычная кость не сдвигается ни вверх, ни вниз, т.е. остается неподвижной. Более того, поскольку указанные выше надподъязычные мышцы и лопаточно-подъязычная мышца (из инфрагиоидной группы) подходят к подъязычной кости не только соответственно сверху и снизу, но и сзади, она прижимается к надгортаннику, что усиливает ее фиксацию.

В результате подъязычная кость становится точкой опоры для супрагиоидных мышц, идущих к ней сверху от нижней челюсти. Их сокращение опускает челюсть при еде, питье, разговоре, смехе, ротовом дыхании и других функциях жевательно-глотательно-речевого аппарата человека.

### 6.3. ГЛУБОКИЕ МЫШЦЫ ШЕИ

Глубокие мышцы шеи подразделяются на медиальную и латеральную группы (см. рис. 6.3).

Медиальная (предпозвоночная) группа мышц шеи находится на передней поверхности позвоночного столба по бокам от срединной линии.

1. Длинная мышца шеи (*m. longus colli*) имеет вид треугольника, лежащего на переднебоковой поверхности тел всех шейных и 3 верхних грудных позвонков.

Функции: действует на шейные межпозвоночные (дугоотростчатые) суставы: сгибает шейную часть позвоночного столба, а вместе с ней - и голову (наклон вперед); при одностороннем сокращении изгибает шейный отдел позвоночника в свою сторону (с сопутствующим наклоном головы).

2. Длинная мышца головы (*m. longus capitis*) прикрывает верхнюю часть предыдущей; начинается от поперечных отростков III-VI шейных позвонков, идет вверх и прикрепляется к наружной поверхности основной части затылочной кости (спереди от большого затылочного отверстия).

Функция: действует на атлантозатылочный сустав: сгибает (наклоняет) голову.

3. Передняя прямая мышца головы (*m. rectus capitis anterior*) располагается под предыдущей. Начинается от передней дуги I шейного позвонка (атланта) и прикрепляется к базилярной части затылочной кости, кзади от места прикрепления *m. longus capitis*.

Функция: действует на атлантозатылочный сустав: сгибает (наклоняет) голову.

4. Латеральная прямая мышца головы (*m. rectus capitis lateralis*) залегает снаружи от предыдущей, начинается на поперечном отростке атланта, идет вверх и прикрепляется к боковой части затылочной кости.

Функция: действует только на атлантозатылочные суставы: наклоняет голову в свою сторону.

Иннервация: все мышцы медиальной (предпозвоночной) группы иннервируются двигательными (мышечными) ветвями шейного сплетения.

Латеральная группа мышц шеи находится по бокам шейного отдела позвоночного столба и представлена 3 лестничными мышцами.

1. Передняя лестничная мышца (*m. scalenus anterior*) начинается от передних бугорков поперечных отростков III-VI шейных позвонков и прикрепляются к *tuberculum m. scaleni anterioris* I ребра (впереди от *sulcus a. subclaviae*).

2. Средняя лестничная мышца (*m. scalenus medius*) начинается от поперечных отростков всех шейных позвонков и прикрепляется к верхней поверхности I ребра, но кзади от борозды подключичной артерии.

3. Задняя лестничная мышца (*m. scalenus posterior*) начинается от задних бугорков 3 нижних шейных позвонков и прикрепляется к верхнему краю и наружной поверхности II ребра.

Функции: 1) при двустороннем сокращении сгибают шейную часть позвоночника вперед (наклон головы); 2) при одностороннем сокращении изгибают этот отдел

позвоночного столба с наклоном (отведением) головы в свою сторону; 3) теоретически (!) при фиксированном шейном отделе позвоночника поднимают I-II ребра, якобы способствуя расширению грудной клетки и, как следствие, акту вдоха (как это описано в большинстве учебников по анатомии).

Иннервация: каждая из этих мышц иннервируется мышечными (двигательными) ветвями шейного сплетения.

#### 6.4. ФАСЦИИ И КЛЕТЧАТОЧНЫЕ ПРОСТРАНСТВА ШЕИ

Фасции шеи имеют сложное строение, различное происхождение и индивидуальную выраженность. Они окружают мышцы, органы, сосуды и нервы шеи, образуя для них фасциальные футляры, т.е. являются дополнительным соединительнотканым скелетом. Кроме того, фасции ограничивают клетчаточные пространства, в которых могут развиваться гнойно-воспалительные процессы. Вследствие этого они имеют не только функциональное, но и клиническое значение, а потому описываются в учебниках как по нормальной, так и топографической анатомии, но по-разному.

До сих пор нет единого мнения о количестве фасций или их листков, названиях, границах расположения, окружающих структурах.

По международным анатомическим номенклатурам PNA (1955) и следующей MAT (2003) различают одну фасцию шеи, состоящую из 3 пластинок (поверхностной, предтрахеальной и предпозвоночной) и сонного влагалища (см. рис. 6.1).

Фасция шеи (*fascia cervicalis -fascia colli*)

1. Поверхностная пластинка (*lamina superficialis*) полностью окружает шею и, расщепляясь, образует фасциальные влагалища для 2 пар мышц: впереди - грудино-ключично-сосцевидных, сзади - трапецевидных. Она начинается на наружной поверхности рукоятки грудины и ключицы (переходя книзу в грудную фасцию), направляется вверх, частично прикрепляется к подъязычной кости, затем проходит по наружной поверхности надподъязычных мышц, срастаясь с капсулой поднижнечелюстной слюнной железы, перегибается через край нижней челюсти и продолжается в жевательную фасцию лица.

2. Предтрахеальная пластинка (*lamina pretrachealis*) покрывает только часть шеи: от задней поверхности рукоятки грудины и ключицы внизу до подъязычной кости вверху; с боков доходит до латеральных краев лопаточно-подъязычных мышц и натягивается между ними. Расслаиваясь, образует фасциальные футляры для каждой из мышц инфрагиоидной группы.

3. Предпозвоночная пластинка (*lamina prevertebralis*) залегает позади глотки, покрывает глубокие мышцы шеи: латеральной группы (переднюю, среднюю и заднюю лестничные мышцы) и медиальной, предпозвоночной (длинные мышцы головы и шеи; переднюю и латеральную прямые мышцы головы), формирует для них фасциальные влагалища.

Сонное влагалище (*vagina carotica*) окружает главный сосудисто-нервный пучок шеи (общую и внутреннюю сонные артерии, внутреннюю яремную вену и блуждающий нерв); соединяется с предыдущей пластинкой фасции шеи. Наряду с приведенной выше классификацией отечественные хирурги широко пользуются другой, предложенной еще в 1935 г. известным советским топографоанатомом академиком В.Н. Шевкуненко, создателем учения об индивидуальной изменчивости и ее крайних формах в строении тела человека и его органов.

В.Н. Шевкуненко выделил на шее 4 самостоятельные фасции, но в одной - 2 пластинки и для удобства применения (краткости описания) назвал их соответственно 1-5-й фасциями шеи (рис. 6.5).

1-я фасция шеи - поверхностная (*fascia colli superficialis*), является частью общей поверхностной (подкожной) фасции тела; располагается под подкожной жировой клетчаткой и, расщепляясь в переднебоковой области шеи, окружает подкожную мышцу шеи (*platysma*), образуя для нее эпимизий (наружную соединительнотканную оболочку).

2-я фасция шеи - поверхностная пластинка собственной фасции шеи (*lamina superficialis fasciae colli propriae*) в виде широкого воротника охватывает всю шею. Начинается от остистых отростков шейных позвонков и выйной связки (*lig. nuchae*); расщепляясь, окружает трапецевидную мышцу спины, затем идет вперед к грудино-ключично-сосцевидной мышце. У ее заднего края вновь расслаивается, а у переднего края листки объединяются, образуя и для нее фасциальное влагалище, и направляется к срединной линии шеи, где переходит на другую сторону.



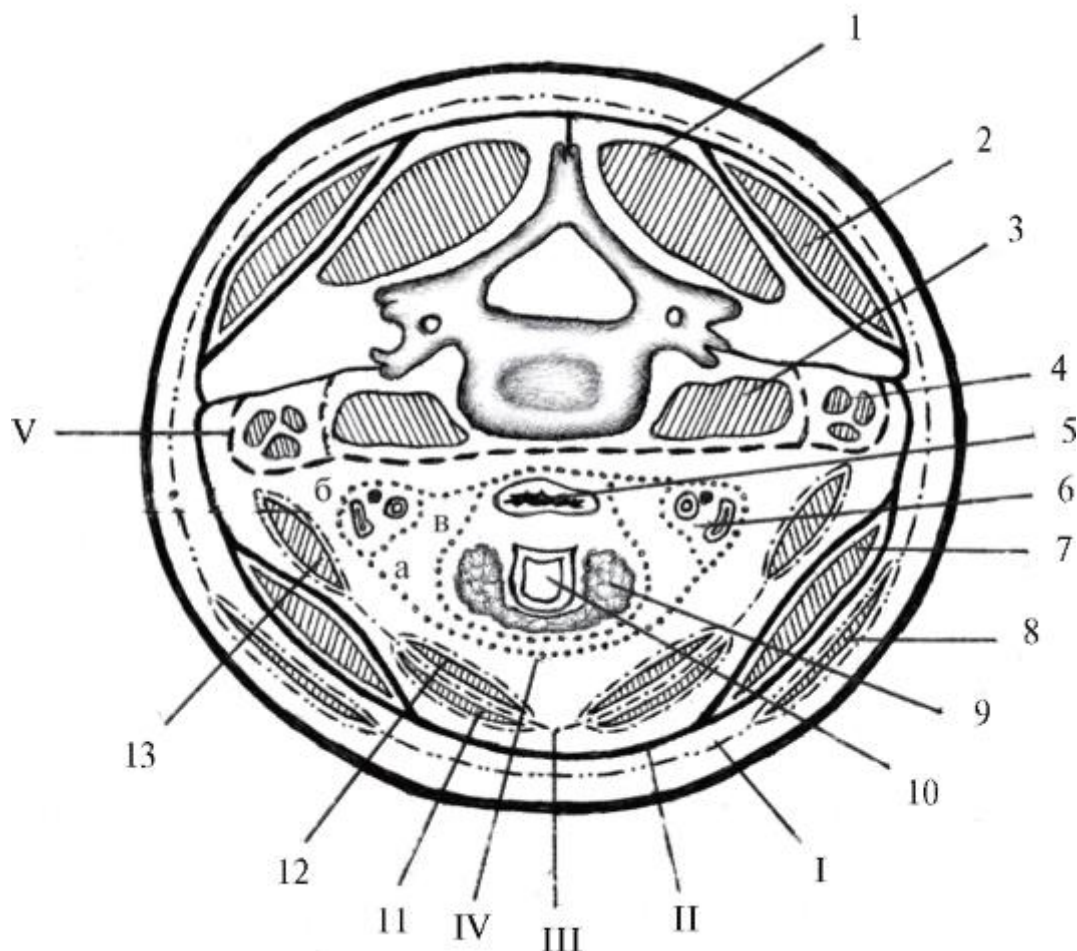


Рис. 6.5. Схема фасций шеи на горизонтальном ее разрезе на уровне I хряща трахеи (по В.Н. Шевкуненко; упрощено): 1 - мышца, поднимающая лопатку; 2 - трапециевидная мышца; 3 - длинная мышца шеи; 4 - лестничные мышцы; 5 - пищевод; 6 - главный сосудисто-нервный пучок шеи; 7 - грудиноключично-сосцевидная мышца; 8 - подкожная мышца шеи; 9 - щитовидная железа; 10 - трахея; 11 - грудино-подъязычная мышца; 12 - грудино-щитовидная мышца; 13 - лопаточно-подъязычная мышца; I - поверхностная фасция шеи; II - поверхностная пластинка собственной фасции шеи; III - глубокая пластинка собственной фасции шеи; IV - внутришейная фасция: а - париетальная пластинка, б - сонное влагалище, в - висцеральная пластинка; V - предпозвоночная фасция

Внизу прикрепляется к переднему краю рукоятки грудины и ключицы; вверху - к верхней выйной линии затылочной кости, сосцевидному отростку височной кости, углу и краю нижней челюсти; спереди - к телу подъязычной кости. На этом уровне и впереди от грудиноключично-сосцевидной мышцы фасциальная пластинка делится на 2 листка: поверхностный, покрывающий наружную поверхность поднижнечелюстной железы и прикрепляющийся к краю нижней челюсти, и глубокий, охватывающий ее внутреннюю сторону и прирастающий к челюстно-подъязычной линии челюсти; в результате формируется капсула

поднижнечелюстной слюнной железы. В латеральных отделах шеи от ее 2-й фасции отходят выросты к верхушкам поперечных отростков шейных позвонков, образующие в целом правую и левую фронтально расположенные фасциальные пластинки. Они разделяют шею на передний и задний отделы и ограничивают взаимораспространение из них нагноительных процессов.

2-я фасция шеи (по В.Н. Шевкуненко) соответствует поверхностной пластинке фасции шеи (по МАТ, 2003).

3-я фасция шеи - глубокая пластинка собственной фасции шеи (*lamina profunda fasciae colli propriae*); в отличие от 2 предыдущих, которые полностью окружают шею, залегает только в переднебоковых отделах ее нижней половины и имеет форму треугольника с широким основанием (задний край рукоятки грудины и обеих ключиц), вершиной (тело подъязычной кости) и боковыми сторонами - латеральными краями правой и левой лопаточно-подъязычных мышц, между которыми и натянута.

При этом фасция, расслаиваясь и срастаясь по краям каждой из инфрагиоидных мышц, образует их фасциальные влагалища, а в целом объединяет все в плотную соединительнотканно-мышечную пластинку - лопаточно-ключичный апоневроз (*aponeurosis omoclavicularis*). Сокращения обеих лопаточно-подъязычных мышц вызывают его растяжение и напряжение, в связи с чем он имеет образное название «шейный парус Рише» (Richet).

3-я фасция шеи (глубокая пластинка собственной фасции шеи, или лопаточно-ключичный апоневроз) прочно сращена с тонкими стенками проходящих через нее поверхностных вен шеи (передними и наружными яремными венами); ее напряжение, растягивая их, способствует оттоку венозной крови от головы и шеи. Вследствие этой же особенности названные вены при ранении не спадаются. Поэтому их повреждение опасно тем, что вследствие близости правого предсердия и присасывающего действия грудной клетки возможно попадание в зияющие вены воздуха (воздушная эмболия).

По срединной линии шеи 2-я и 3-я фасции шеи срастаются между собой и образуют так называемую белую линию шеи шириной 2-3 мм, которая разделяет правую и левую грудино-подъязычные мышцы. Она является «фасциальным узлом» шеи, так как: 1) представляет собой сращение разных фасций; 2) связана через них со скелетом и мышцами, т.е. выполняет для анатомических структур шеи опорную функцию. Кроме этого белая линия - наименее травматичный участок шеи в отношении повреждения сосудов и нервов при оперативных вмешательствах: вскрыв ее срединным разрезом, можно, не проникая в фасциальные влагалища мышц, обнажить щитовидную железу, гортань, трахею.

Белая линия шеи заканчивается на 2-3 см выше яремной вырезки грудины, так как на этом уровне 2-я и 3-я фасции шеи расходятся и прикрепляются: 2-я - к переднему, а 3-я - к заднему краю рукоятки грудины, образуя между собой надгрудинное межжапоневротическое пространство (*spatium interaponeuroticum suprasternale*), в рыхлой жировой клетчатке которого находятся правая и левая передние яремные вены (*v. jugularis anterior dextra et sinistra*) и соединяющая их яремная венозная дуга (*arcus venosus juguli*), а при их отсутствии - заменяющая срединная вена шеи (*v. mediana colli*). Как отмечалось выше, ранение поверхностных вен шеи может вызвать серьезные осложнения.

Надгрудинное пространство по бокам сообщается со слепыми позадимышечными мешками (Грубера), расположенными за начальными отделами грудино-ключично-сосцевидных мышц. В эти латеральные карманы может затекать гной при абсцессе (гноинике) жировой клетчатки надгрудинного межфасциального промежутка.

3-я фасция шеи (по В.Н. Шевкуненко) соответствует предтрахеальной пластинке фасции шеи (по МАТ, 2003).

4-я фасция шеи - внутришейная (*fascia endocervicalis*) состоит из 2 пластинок: париетальной (*lamina parietalis*) и висцеральной (*lamina visceralis*). Висцеральная пластинка покрывает каждый из внутренних органов (*viscera*) шеи в отдельности: гортань, щитовидную и паращитовидные железы, трахею, глотку, шейную часть пищевода, образуя для них фасциальные футляры. Париетальная пластинка располагается снаружки от предыдущей и охватывает весь этот комплекс органов спереди и с боков, а также на каждой стороне формирует сонное влагалище (*vagina carotica*) для главного сосудисто-нервного пучка шеи; эти футляры соединяются с поперечными отростками шейных позвонков.

Между париетальной и висцеральной пластинками внутришейной фасции образуется щелевиднопредвисцеральное клетчаточное пространство (*spatium previscerale*). Его нижняя часть, соответствующая расположению трахеи, выделяется как предтрахеальное пространство (*spatium pretracheale*). В нем, кроме жировой клетчатки и лимфатических узлов, находятся перешеек щитовидной железы, непарное щитовидное венозное сплетение (*plexus venosus thyroideus impar*), в 5-10% случаев - низшая щитовидная артерия (*a. thyroidea ima*), повреждения которых следует опасаться при трахеотомии. Это пространство продолжается в переднее средостение грудной полости, куда могут распространяться нагноительные процессы.

Между висцеральной пластинкой 4-й фасции шеи, покрывающей глотку и пищевод, и 5-й фасцией шеи (предпозвоночной) находится позадивисцеральное клетчаточное пространство (*spatium retroviscerale*). Оно свободно сообщается

вверху с заглоточным пространством (*spatium retropharyngeale*), а внизу - с задним средостением грудной полости, которые являются возможными путями распространения нагноения клетчатки. Гной, скапливающийся в пред- и позадивисцеральных клетчаточных щелях, может расплавлять, перфорировать стенки трахеи, глотки, пищевода.

5-я фасция шеи - предпозвоночная (*fascia prevertebralis*), расположена позади всех органов шеи и покрывает переднюю поверхность глубоких мышц шеи: медиальных (длинные мышцы головы и шеи, переднюю и латеральную прямые мышцы головы) и латеральных (переднюю, среднюю и заднюю лестничные мышцы); срастаясь с поперечными отростками шейных позвонков, образует костно-фасциальные футляры для предпозвоночной группы мышц. Фасция начинается на наружном основании черепа (у переднебоковой полуокружности большого затылочного отверстия) и заканчивается на III-IV грудных позвонках.

5-я фасция шеи (по В.Н. Шевкуненко) соответствует предпозвоночной пластинке фасции шеи (по МАТ, 2003).

Между предпозвоночной фасцией и шейными позвонками имеется глубокое костно-фиброзное предпозвоночное клетчаточное пространство (*spatium prevertebrale*), в котором располагаются жировая клетчатка, длинные мышцы головы и шеи, шейные узлы симпатического ствола. Гной из этого пространства может проникнуть в боковую область шеи и далее по ходу подключичных артерии и вены или ветвей плечевого сплетения достигнуть подмышечной ямки.

Топографоанатомы и хирурги выделяют также клетчаточные пространства главного сосудисто-нервного пучка шеи и ее боковых областей.

Клетчаточное пространство главного сосудисто-нервного пучка шеи

(*spatium vasonervorum*) представляет собой хорошо выраженный слой рыхлой соединительной ткани с жировой клетчаткой и лимфатическими узлами, окутывающий сонное влагалище (см. выше) с находящимися внутри него общей и внутренней сонными артериями, внутренней яремной веной и блуждающим нервом. Вверху оно достигает основания черепа, а внизу переходит в переднее средостение грудной полости. При воспалительных процессах в этом пространстве гной может распространяться не только в указанных направлениях, но и по многочисленным ответвлениям сосудов и нервов этого пучка, вызывая отдаленные от основного очага тяжелые осложнения.

Клетчаточное пространство боковой области шеи (*spatium colli laterale*) находится между поверхностным листком собственной фасции шеи и предпозвоночной фасцией, т.е. между 2-й и 5-й фасциями шеи по В.Н. Шевкуненко, так как 3-й и 4-й

фасций в этих областях шеи нет. Спереди оно ограничено *vagina carotica*, а сзади - передним краем трапециевидной мышцы; от подмышечной ямки непрочно отделяется многочисленными перемычками в области ключицы между указанными фасциями шеи. В этом клетчаточном пространстве содержатся кровеносные и лимфатические сосуды и узлы, нервы и окружающая эти структуры жировая клетчатка, воспаление которой может распространяться как в подмышечную полость, так и в глубокие отделы передней области шеи.

Все описанные выше клетчаточные пространства являются типичными местами возникновения, развития и распространения гнойных процессов - как локальных, ограниченных - абсцессов (гнойников), так и обширных, разлитых - флегмон.

## 6.5. ТОПОГРАФИЯ ШЕИ

Верхняя граница шеи, отделяющая ее от головы, проходит по нижнему краю тела нижней челюсти, затем - вдоль заднего контура ее ветви, по нижнему краю наружного слухового прохода и сосцевидного отростка височной кости, далее - по верхней выйной линии затылочной кости к ее наружному выступу, где переходит на противоположную сторону.

Нижняя граница шеи, отделяющая ее от груди, верхней конечности и спины, идет по верхнему краю рукоятки грудины и ключицы, акромиальному отростку лопатки и от него - к остистому отростку VII шейного позвонка с симметричным продолжением на противоположной стороне.

## 6.6. ОБЛАСТИ И ТРЕУГОЛЬНИКИ ШЕИ, ИХ КЛИНИЧЕСКОЕ ЗНАЧЕНИЕ

В соответствии с МАТ (2003) выделяют следующие области шеи: переднюю, грудино-ключично-сосцевидные (правую и левую), латеральные (правую и левую) и заднюю.

Рельефная анатомия костных и мышечных границ и структур шеи позволяет определять не только эти регионы, но и в пределах каждого из них меньшие по размерам топографо-анатомические образования - треугольники шеи, являющиеся ориентирами для оказания некоторых видов экстренной первой помощи, при диагностике и хирургических вмешательствах.

### 6.6.1. Передняя область шеи

Передняя область шеи, или передний треугольник шеи (*regio cervicalis anterior seu trigonum cervicale (colli) anterius*) с боков ограничен грудиноключично-сосцевидными мышцами; его основание - край нижней челюсти, вершина - середина яремной вырезки рукоятки грудины.

Эта непарная область шеи (передний треугольник) срединной линией делится на 2 медиальных (правый и левый) треугольника с границами (на каждой половине шеи): верхняя - край нижней челюсти (ее половина); передняя - срединная линия шеи; задняя - передний край грудино-ключично-сосцевидной мышцы.

Кроме этого в переднем треугольнике шеи выделяют 2 области: верхнюю - надподъязычную (*regio suprahyoidea*) и нижнюю - подподъязычную (*regio infrahyoidea*). Граница между ними - условная горизонтальная плоскость, проведенная через тело и большие рога подъязычной кости.

Положение подъязычной кости легко определяется на поверхности шеи: ей соответствует верхняя поперечная кожная складка под нижней челюстью, образующаяся при легком сгибании головы. К ее телу с разных сторон подходят несколько пар мышц, в том числе сверху, из группы супрагиоидных - двубрюшная (*m. digastricus*); снизу, из числа инфрагиоидных - лопаточно-подъязычная (*m. omohyoideus*). Благодаря брюшкам каждой из этих мышц в большинстве из названных областей шеи (кроме задней и грудино-ключично-сосцевидных) определяются «вторичные» треугольники (рис. 6.6).

В надподъязычной области (переднего, медиального треугольника шеи) выделяют 3 треугольника: непарный - подподбородочный и парные - поднижнечелюстные.

1. Подподбородочный треугольник (*trigonum submentale*) ограничен с боков передними брюшками двубрюшных мышц; его основание - тело подъязычной кости, вершина - подбородочная ость нижней челюсти. Дно треугольника образовано медиальными участками обеих челюстно-подъязычных мышц, соединяющихся сухожильным швом.

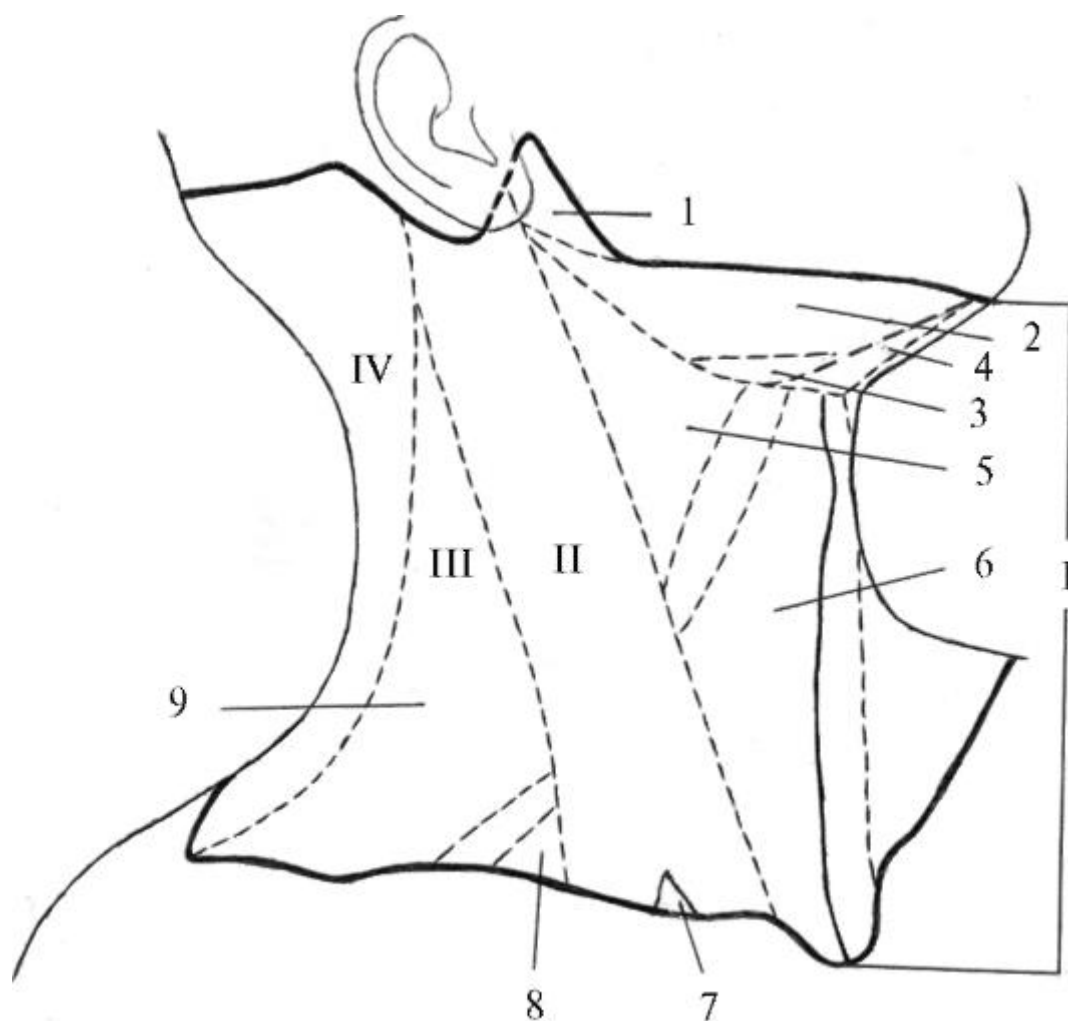


Рис. 6.6. Области и треугольники шеи (схема): I - передняя область шеи:

I - позадинижнечелюстная ямка; 2 - поднижнечелюстной треугольник; 3 - язычный треугольник (Пирогова); 4 - подподбородочный треугольник; 5 - сонный треугольник; 6 - лопаточно-трахеальный треугольник;

II - грудино-ключично-сосцевидная область шеи: 7 - малая надключичная ямка; III - латеральная область шеи: 8 - лопаточно-ключичный треугольник, 9 - лопаточно-трапециевидный треугольник; IV - задняя область шеи

Клиническое значение подподбородочного треугольника: 1) возможность метастазирования опухолевых клеток в залегающие под 2-й фасцией шеи 2-3 одноименные лимфатические узлы при раке нижней губы и нижней поверхности языка; 2) развитие флегмон в результате воспалительных процессов в области нижних резцов и клыков, поднижнечелюстной и подбородочной областей.

2. Поднижнечелюстной треугольник (*trigonum submandibulare*) ограничен сверху краем нижней челюсти, снизу - передним и задним брюшками двубрюшной мышцы. Его дно - челюстно-подъязычная и подъязычно-язычная мышцы,

образующие ложе для одноименной слюнной железы; через щель между мышцами проходят: выводной проток железы, язычные артерия и вена (*a., v. lingualis*), подъязычный нерв (*n. hypoglossus*). Кроме того, клиническая значимость треугольника дополняется находящимися в нем лицевыми артерией и веной (*a., v. facialis*) и их подподбородочными ветвями (*a., v. submentalis*), наружной яремной веной (*v. jugularis ext*); кожными ветвями шейного сплетения: большим ушным нервом (*n. auricularis magnus*) и поперечным нервом шеи (*n. transversus colli*); двигательными ветвями лицевого нерва: шейной (*r. colli*) - к *platysma* и краевой ветвью нижней челюсти (*r. marginalis mandibulae*) - к мимическим мышцам подбородка и нижней губы.

В капсуле, на фасции и в толще самой железы располагаются 4-6 поднижнечелюстных лимфатических узлов, в которые оттекает лимфа от верхних и нижних зубов и челюстей, губ и щек, дна полости рта, тела языка, в том числе и при раке последних.

В нижнем углу поднижнечелюстного треугольника Н.И. Пирогов выделил и описал небольшой, но очень важный язычный треугольник (*trigonum linguale*) как наиболее доступное место для нахождения и перевязки язычной артерии перед операцией на языке (например, для его удаления при раке) или для остановки кровотечения в связи с его повреждением. Границы треугольника Пирогова: сверху и латерально - подъязычный нерв, внизу и сзади - промежуточное сухожилие (фиксированное к телу подъязычной кости) и заднее брюшко двубрюшной мышцы, спереди (медиально) - задний (свободный) край челюстно-подъязычной мышцы. Дном этого треугольника является подъязычно-язычная мышца, где, раздвигая пучки, и находят язычную артерию.

В подподъязычной области (переднего, медиального треугольника шеи) различают 2 треугольника: сонный и лопаточно-трахеальный.

1. Сонный треугольник (*trigonum caroticum*) ограничен сзади передним краем грудино-ключично-сосцевидной мышцы, спереди и сверху - шилоподъязычной мышцей и прилежащим к ней снизу задним брюшком двубрюшной мышцы, спереди и снизу - верхним брюшком лопаточноподъязычной мышцы. В пределах этого треугольника на 2-й фасции шеи (по В.Н. Шевкуненко) залегают шейная ветвь лицевого нерва, верхняя ветвь поперечного нерва шеи (из шейного сплетения), передняя яремная вена, наружная яремная вена и впадающая в нее занижнечелюстная вена. Под этой фасцией находится слой жировой клетчатки, прикрывающий главный сосудисто-нервный пучок шеи, окруженный сонным влагалищем (производное париетальной пластинки 4-й фасции шеи). По наружной поверхности этого фасциального футляра проходит верхний корешок



подъязычного нерва, идущий на соединение с нижним корешком от шейного сплетения для образования шейной петли (*ansa cervicalis*); ветви, исходящие из нее, иннервируют инфрагиоидные мышцы шеи.

Проекцией главного сосудисто-нервного пучка шеи на ее поверхность является вертикальная линия, проведенная от середины промежутка между углом нижней челюсти и вершиной сосцевидного отростка (сверху) к грудино-ключичному суставу справа или латеральному краю ключичной части грудино-ключично-сосцевидной мышцы слева. Разрез кожи проводят вдоль медиального края этой мышцы вниз от уровня верхнего края щитовидного хряща, а практически - от заметного и пальпируемого выступа гортани (*prominentia laryngea*): кадыка, или адамова яблока. После рассечения кожи, подкожной клетчатки, 1-й и 2-й фасций шеи обнажается сонное влагалище. При продольном вскрытии и разворачивании его передней стенки выявляют следующие элементы главного сосудисто-нервного пучка шеи и их топографию: общая сонная артерия (*a. carotis communis*) располагается медиально; снаружи (латеральнее) к ней прилежит значительно большего диаметра внутренняя яремная вена (*v. jugularis interna*), а сзади, в желобке между ними, - блуждающий нерв (*n. vagus*) - × черепной нерв.

Функциональное значение и жизненная значимость этих парных анатомических структур таковы: 1) общие сонные артерии - основной источник кровоснабжения всех органов и тканей головы и шеи; 2) внутренние яремные вены - главные коллекторы (от лат. *collector* - собиратель) венозной («отработанной») крови от этих отделов организма человека; 3) блуждающие нервы обеспечивают чувствительную, двигательную соматическую и вегетативную парасимпатическую (моторную и секреторную) иннервацию многих систем и органов головы, шеи, грудной и брюшной полости.

2. Лопаточно-трахеальный треугольник (*trigonum omotracheale*) ограничен спереди (медиально) срединной (белой) линией шеи, сверху и сзади (латерально) - передним краем верхнего брюшка лопаточноподъязычной мышцы, снизу и сзади (латерально) - передним краем нижней трети грудино-ключично-сосцевидной мышцы. Клиническое значение этого треугольника определяется расположением в его пределах гортани, щитовидной и паращитовидных желез, трахеи, глотки и шейной части пищевода, их сосудов и нервов. В частности, трахея над яремной вырезкой рукоятки грудины покрыта только кожей и сросшимися поверхностной и глубокой пластинками собственной фасции шеи (по В.Н. Шевкуненко), что обеспечивает сравнительно простой и безопасный хирургический доступ к этому органу при трахеотомии и других операциях.

В верхнем углу этого треугольника между нижним краем щитовидного и дугой перстневидного хрящей гортани по срединной линии шеи определяется

углубление, соответствующее расположению соединяющей их срединной перстнещитовидной связки (*lig. cricothyroideum medianum*). Она имеет форму конуса, поэтому называется хирургами «конической» связкой (*lig. conicum*). В экстренных случаях (острая асфиксия - удушье при отеке гортани) вне стационара через нее производят вскрытие полости гортани - коникотомию. При этом для свободного доступа воздуха необходимо только поперечное рассечение этой связки, обеспечивающее зияние разреза.

#### 6.6.2. Грудино-ключично-сосцевидная область

Грудино-ключично-сосцевидная область (*regio sternocleidomastoidea*) соответствует границам одноименной мышцы. Ее клиническое значение определяется локализацией главного сосудисто-нервного пучка и поверхностных вен шеи, ветвей шейного сплетения, топографией важных групп лимфатических узлов.

На наружной поверхности грудино-ключично-сосцевидной мышцы поверх 2-й фасции шеи располагается наружная яремная вена, идущая от угла нижней челюсти вниз и спереди назад, пересекающая ее середину. При большом физическом напряжении, крике, явлениях асфиксии эта вена переполняется кровью («набухает») и резко выступает под кожей шеи. Передний (медиальный) край этой мышцы является не только ориентиром главного сосудисто-нервного пучка; в точке его пересечения горизонтальной проекцией дуги перстневидного хряща гортани (прощупывается под щитовидным хрящом как поперечный валик, особенно при разгибании головы) возможно кратковременное прижатие общей сонной артерии (при кровотечениях из ее ветвей) через мягкие ткани к «сонному бугорку» (*tuberculum caroticum*) - переднему бугорку поперечного отростка VI шейного позвонка, выраженному лучше, чем у других позвонков. У заднего края грудино-ключично-сосцевидной мышцы по этой же горизонтальной линии проводят вкол иглы (до поперечных отростков позвонков) при одном из видов обезболивания - вагосимпатической блокаде (блуждающего нерва и залегающих позади него шейных узлов и ветвей симпатического ствола). Кроме того, из-под середины заднего края мышцы выходят чувствительные ветви шейного сплетения: 1) большой ушной нерв (*n. auricularis magnus*) - направляется вверх, косо пересекая ее переднюю поверхность вместе с проходящей впереди наружной яремной веной, и иннервирует кожу области нижнечелюстной ямки и угла нижней челюсти; 2) малый затылочный нерв (*n. occipitalis minor*) - идет вдоль заднего края мышцы вверх и латерально к коже задней поверхности ушной раковины, области сосцевидного отростка и затылка; 3) поперечный нерв шеи (*n. transversus colli*) - пересекает середину мышцы по наружной поверхности и у переднего края делится на верхнюю и нижнюю ветви, иннервирующие кожу шеи. В грудино-ключично-

сосцевидной области находятся латеральные шейные лимфатические узлы: поверхностные - по ходу *v. jugularis externa* и глубокие, лежащие вдоль *v. jugularis interna*. Из них клинически наиболее важны 2 узла:

1) яремно-двубрюшный лимфатический узел (*nodus lymphaticus jugulodigastricus*), располагается на пересечении внутренней яремной вены с задним брюшком двубрюшной мышцы. Он одним из первых поражается при раке органов полости рта, а также чаще всего может явиться источником аденофлегмон при воспалительных заболеваниях зева и носоглотки;

2) яремно-лопаточно-подъязычный лимфатический узел (*nodus lymphaticus juguloomoioideus*), лежащий под грудино-ключично-сосцевидной мышцей в месте перекреста внутренней яремной вены с промежуточным сухожилием лопаточно-подъязычной мышцы; особенно часто поражается при раке языка.

В нижнем отделе грудино-ключично-сосцевидной области над ключицей между медиальной и латеральной головками одноименной мышцы имеется небольшая, треугольной формы малая надключичная ямка (*fossa supraclavicularis minor*), заполненная жировой клетчаткой; в ней могут развиваться аденофлегмоны (гнойники, исходящие из воспаленных лимфатических узлов).

### 6.6.3. Латеральная область шеи

Латеральная область шеи (*regio cervicalis lateralis*), или латеральный (задний) треугольник шеи (*trigonum colli laterale; trigonum cervical posterius*; МАТ, 2003), ограничена спереди задним краем грудиноключично-сосцевидной мышцы, сзади - передним краем трапециевидной мышцы, снизу - верхним краем ключицы.

Нижним брюшком лопаточно-подъязычной мышцы этот треугольник делится на 2 «вторичных»: нижний (меньший) - лопаточно-ключичный и расположенный над ним (большой) - лопаточно-трапециевидный.

1. Лопаточно-ключичный треугольник (*trigonum omoclaviculare*) ограничен сверху нижним брюшком лопаточно-подъязычной мышцы, снизу - ключицей, спереди - задним краем грудино-ключично-сосцевидной мышцы. Снаружи от ее латеральной ножки имеется углубление - большая надключичная ямка (*fossa supraclavicularis major*), в которой среди жировой клетчатки залегают надключичные лимфатические узлы. В норме они не пальпируются, но значительно увеличиваются в размерах при метастазировании в них опухолевых клеток. Особое диагностическое значение имеет узел Труазье-Вирхова (в левой надключичной ямке), который одним из первых поражается при раке желудка и брюшной части пищевода и в этом случае не только прощупывается, но и резко контурирует под кожей.

Дно лопаточно-ключичного треугольника образовано нижними отделами глубоких латеральных мышц шеи: передней, средней и задней лестничными мышцами (см. выше); из них первые 2 участвуют в образовании межмышечных пространств (промежутков).

Предлестничное пространство (*spatium antescalenum*) находится между грудино-ключично-сосцевидной мышцей спереди и передней лестничной мышцей сзади. Через эту щель вертикально вниз уходит диафрагмальный нерв (*n. phrenicus*), медиальнее его - *n. vagus*; в нижнем ее отделе подключичная вена (*v. subclavia*) сливается с нижней луковицей внутренней яремной вены (*bulbus inferior venae jugularis internae*) с образованием венозного угла (*angulus venosus*). Топографоанатомы особо выделяют в этой области лестнично-позвоночный треугольник (*trigonum scalenovertebralis*). Его вершина - поперечный отросток IV шейного позвонка, основание - купол плевры с верхушкой легкого, медиальная граница - позвоночник с длинной мышцей шеи, латеральная - передняя лестничная мышца. Здесь находится I отдел подключичной артерии, образующий дугу над куполом плевры. При повреждении артерии или отходящих здесь от нее крупных ветвей (позвоночная, внутренняя грудная артерии, щитошейный ствол) возможно сильное кровотечение в плевральную полость (гемоторакс). Кроме подключичной артерии и ее ветвей, в этом глубоком треугольнике находятся венозный угол (см. выше), диафрагмальный и блуждающий нервы, возвратный гортанный нерв, нижний шейный или шейно-грудной (звездчатый) узел симпатического ствола, нервы которого образуют периартериальные сплетения: *plexus (sympathicus) vertebralis et subclavius*.

На левой стороне между подключичной артерией и прикрывающей ее общей сонной, огибая первую сзади и сверху, проходит грудной лимфатический проток (*ductus thoracicus*), впадающий в левый венозный угол.

Межлестничное пространство (*spatium interscalenum*) располагается между передней и средней лестничными мышцами. Оно имеет большое практическое значение, так как здесь проходят подключичные артерия (ее 2-й отдел) и вена, а над ними - верхний, средний и нижний стволы плечевого сплетения, образующие вместе с отходящими от них ветвями его надключичную часть. *A. и v. subclaviae* залегают под ключицей на верхней поверхности I ребра в соответствующих бороздах, разделенные бугорком и сухожилием передней лестничной мышцы (вена - впереди, артерия - сзади). В этом месте они наиболее доступны для: 1) определения пульсации подключичной артерии или ее прижатия к I ребру для экстренной временной остановки кровотечения из артерий верхней конечности; 2) проведения диагностического или лечебного зондирования сердца через подключичную вену.

2. Лопаточно-трапециевидный треугольник (*trigonum omotrapezoideum*) ограничен: снизу - верхним краем нижнего брюшка лопаточноподъязычной мышцы, сзади - передним краем трапециевидной мышцы, спереди - задним краем грудино-ключично-сосцевидной мышцы. Дно его образовано передней, средней и задней лестничными мышцами и ременной мышцей шеи. На наружной поверхности медиальной лестничной и ременной мышц располагается шейное сплетение, чьи кожные нервы (малый затылочный, большой ушной, подключичные и поперечный нервы шеи) выходят из-под заднего края грудиноключично-сосцевидной мышцы, на его середине.

#### 6.6.4. Задняя область шеи

Задняя область шеи (*regio cervicalis (colli) posterior*) отличается хорошо развитыми мышцами спины, залегающими в 4 слоя. Поверхностный пласт представлен трапециевидной мышцей; 2-й слой образуют ременные мышцы головы и шеи и мышца, поднимающая лопатку, а в нижнем отделе - начало большой, малой ромбовидных мышц и верхней задней зубчатой мышцы; следующий слой составляют полуостистые и длиннейшие мышцы головы и шеи.

В верхнем отделе задней области шеи, книзу от верхней выйной линии затылочной кости находится подзатылочная группа мышц: задние прямые мышцы головы - большая и малая, верхняя и нижняя косые мышцы головы.

Часть этих мышц ограничивает располагающийся выше II шейного позвонка клинически важный подзатылочный треугольник (*trigonum suboccipitale*): *m. rectus capitis posterior major* - с медиальной стороны; *m. obliquus capitis superior* - сверху и латерально, *m. obliquus capitis inferior* - снизу и латерально. Дном треугольника является латеральная часть задней дуги атланта и *membrane atlanto-occipitalis posterior*. В этом треугольнике находятся позвоночная артерия (ветвь подключичной артерии), подзатылочные венозные сплетения и нерв.

Позвоночная артерия (*a. vertebralis*) имеет сложный ход с несколькими изгибами; выйдя из поперечного отверстия II шейного позвонка, она отклоняется латерально и, пройдя через *foramen transversarium* атланта, направляется по его *sulcus a. vertebralis* назад и медиально; обогнув боковую массу этого позвонка, она проникает через *membrane atlanto-occipitalis posterior* и твердую мозговую оболочку в позвоночный канал, а затем через *foramen magnum* входит в полость черепа. При этом часто в области *sulcus a. vertebralis* I шейного позвонка над позвоночной артерией располагаются костные навесы, и в таких случаях она оказывается в костном канале. Кроме этого ее изгибы окружены мощным подзатылочным венозным сплетением. Все это создает предпосылки для

возникновения и развития так называемого вертебробазилярного синдрома, приводящего к тяжелым расстройствам мозгового кровообращения.

Некоторые клиницисты (ортопеды-травматологи, неврологи, физиотерапевты) называют заднюю область шеи «зоной воротника». Это - лучшее место для физиотерапевтических методов лечения, а также для массажа, мазевых втираний при миозите, невралгиях, остеохондрозе шейного отдела позвоночника.

Примерные вопросы для самоконтроля

1. Представьте классификацию мышц шеи.
2. Перечислите и покажите поверхностные мышцы шеи. Назовите места начала, прикрепления и функции каждой мышцы.
3. Перечислите и покажите мышцы, относящиеся к надподъязычной группе. Назовите места начала, прикрепления и функции каждой мышцы.
4. Перечислите и покажите мышцы, относящиеся к подподъязычной группе. Назовите места начала, прикрепления и функции каждой мышцы.
5. Какие мышцы участвуют в фиксации подъязычной кости?
6. Назовите и покажите глубокие мышцы шеи и их функции.
7. Назовите и покажите области шеи.
8. Перечислите и покажите треугольники латеральной области шеи, их границы.
9. Перечислите и покажите треугольники передней области шеи, их границы.
10. Расскажите о классификации фасций шеи по В.Н. Шевкуненко и МАТ (2003).
11. Назовите клетчаточные пространства шеи и их стенки; с какими полостями они сообщаются?

## ГЛАВА 7. ПОЛОСТЬ РТА

Греческое название рта - *stoma*. От этого слова произошло название врачебной науки и специальности *стоматология* и ее основных разделов - терапевтической, хирургической, ортопедической стоматологии. Они занимаются изучением причин возникновения, предупреждением (профилактикой) и лечением аномалий развития, заболеваний и повреждений стенок и органов полости рта, смежных структур лица и шеи. Развитие этих направлений и их специализаций (эстетическая стоматология, пропедевтическая стоматология, онкостоматология, стоматология детского возраста и др.) потребовало не только обобщения уже имевшихся знаний о строении этих областей, но и более детального, с использованием современных технологий и подходов профильного изучения морфологии жевательно-глотательного и речевого аппарата человека. В связи с этим в отечественной медицине с 1969 г. по предложению проф. С.С. Михайлова была выделена ветвь прикладной или клинической анатомии, разрабатывающей структурно-функциональные проблемы теоретической и практической медицины, - стоматологическая анатомия, у истоков которой стоял и проф. И.С. Кудрин, автор учебных пособий «Краткий учебник нормальной анатомии зубов человека» (1958) и «Анатомия органов полости рта» (1968).

Рот как часть головы и начальный отдел пищеварительного тракта имеет латинское название - *or* (род. п. - *oris*).

В полости рта (*cavitas oris*) происходят апробирование пищи на съедобность, ее отвержение или дальнейшая переработка (измельчение, пережевывание), увлажнение и первичная биохимическая (ферментативная) обработка слюной, частичное всасывание, формирование пищевого комка и его продвижение в I (ротовой) фазе глотания. Полость рта, ее стенки и некоторые органы участвуют во внешнем дыхании, в формировании мимики (выражения лица) и членораздельной речи. Прилагательное *oralis* - ротовой созвучно латинскому глаголу *orale* - говорить и существительному *orator* (тот, кто произносит речь), т.е. изначально с названия, за ртом закрепились 2 его важные функции: пищеварительная и речевая. Полость рта при сомкнутых зубах (челюстях) представляет собой щелевидное пространство, которое начинается ротовой щелью и заканчивается зевом, ведущим в ротовую часть глотки. Коронками зубов, альвеолярной частью нижней челюсти и альвеолярным отростком верхней челюсти, покрытыми десной, она делится на передний, меньший отдел - преддверие рта, и задний, больший, - собственно полость рта (рис. 7.1).

Органами полости рта являются: зубы, язык и 3 пары больших слюнных желез. В нее открываются выводные протоки желез, а концевые отделы (тела) поднижнечелюстных и подъязычных желез залегают на дне (нижней стенке) собственно полости рта, околоушных - за ее пределами, в околоушно-жевательных областях лица.

### 7.1. ПРЕДДВЕРИЕ РТА

Преддверие рта (*vestibulum oris*) имеет форму вертикальной подковообразной щели; спереди и с боков оно ограничено губами и щеками, сзади - покрытыми десной альвеолярной частью нижней челюсти, альвеолярным отростком верхней челюсти и коронками зубов.

С внешней средой она сообщается ротовой щелью (*rima oris*), расположенной между верхней и нижней губами. Справа и слева она замыкается углами рта (*anguli oris*), в которых губы соединяются спайками (*commissurae labiorum*). Длина ротовой щели у взрослых людей в сомкнутом положении губ - 6-8 см (у женщин несколько меньше, чем у мужчин). Нарушения в закладке источников и формировании анатомических структур, участвующих в образовании лица и, в частности, ротовой области, приводят к возникновению челюстно-лицевых аномалий, в том числе: макростомии (поперечная расщелина лица - удлинненная ротовая щель) или микростомии - очень короткая ротовая щель.

С собственно полостью рта его преддверие сообщается межзубными промежутками (*spatia interdentalia*), щелями между апроксимальными (боковыми) поверхностями коронок зубов в области их шеек (но это - теоретически, так как они заполнены десневыми или межзубными сосочками (*papillae gingivales seu interdentalis*) и парными позадиомолярными пространствами (*spatia retromolaria*), соответствующими расположению одноименных ямок (*fossae retromolares*) на нижней челюсти, т.е. за коронками нижних зубов мудрости. Эти пространства используют для искусственного кормления через зонд или поильник больных после операций в челюстно-лицевой области, когда жевание невозможно (так как нижняя челюсть шинирована с верхней, т.е. неподвижна), а глотание сохранено.



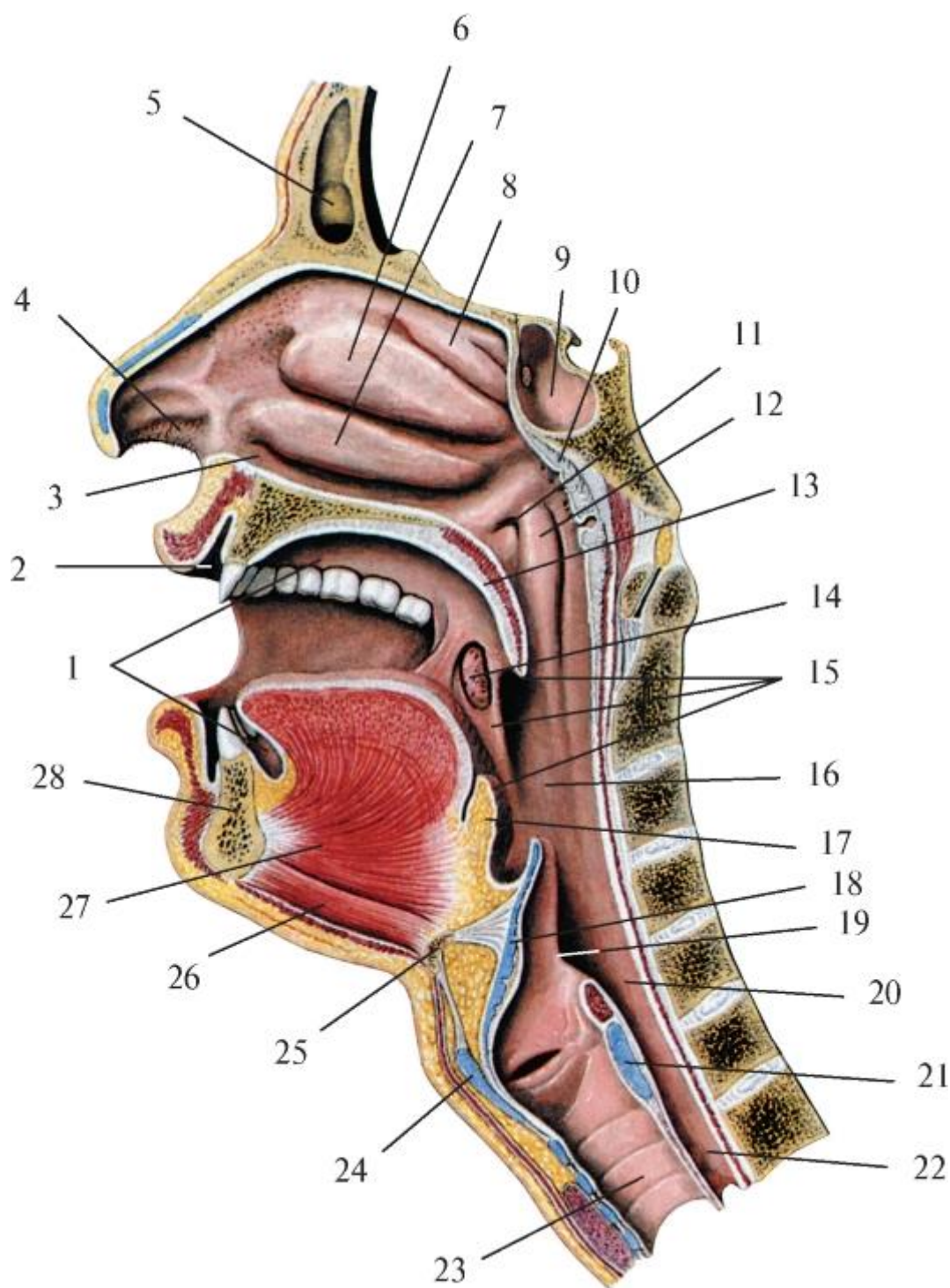


Рис. 7.1. Полости рта, носа и глотки. Сагиттальный разрез: 1 - собственно полость рта; 2 - преддверие рта; 3 - нижний носовой ход; 4 - преддверие носа; 5 - лобная пазуха; 6 - средняя носовая раковина; 7 - нижняя носовая раковина; 8 - верхняя носовая раковина; 9 - клиновидная пазуха; 10 - глоточная миндалина; 11 - глоточное отверстие слуховой трубы; 12 - трубный валик; 13 - мягкое нёбо (нёбная занавеска); 14 - нёбная миндалина; 15 - зев; 16 - ротовая часть глотки; 17 - корень языка; 18 - надгортанник; 19 - черпаловидно-надгортанная складка; 20 - гортанная часть глотки; 21 - перстневидный хрящ гортани; 22 - пищевод; 23 - трахея; 24 -

щитовидный хрящ гортани; 25 - подъязычная кость; 26 - подбородочно-подъязычная мышца; 27 - подбородочно-язычная мышца; 28 - нижняя челюсть

### 7.1.1. Губы рта

Верхняя губа (*labium superius*) отделяется от носа и щек парными носогубными бороздами (*sulci nasolabiales*). По середине губы вниз от основания перегородки носа проходит губной желобок (*philtrum*), заканчивающийся на ее свободном крае бугорком (*tuberculum*), лучше выраженным у детей и женщин. Этот желобок условно делит верхнюю губу на 3 части: 2 боковые и среднюю между ними, что отражает ее эмбриональное развитие из 3 зачатков; при их несращении возникает дефект - двусторонняя расщелина верхней губы (так называемая «заячья губа»).

Нижняя губа (*labium inferius*) отграничена от подбородочной области подбородочно-губной бороздой (*silcus mentolabialis*), которая более рельефна у пожилых людей, как и парные губно-краевые борозды (*silci labiomarginales*), пролегающие от углов рта к краю нижней челюсти и отделяющие нижнюю губу от щек. Несмотря на то что нижняя губа образована из 2 (парных) зачатков, след сращения незаметен.

Названные выше борозды вместе с формирующимися с возрастом кожными складками и морщинами создают индивидуальность лица человека, отражают его эмоциональное состояние и здоровье. Их внезапная или стойкая асимметрия, одноили двусторонняя сглаженность, как и резкое углубление, могут свидетельствовать о патологических процессах в челюстно-лицевой области.

Греческое название губы - *chelion*. Отсюда - названия их воспаления (хейлит), а также термины, характеризующие: 1) их величину: *macrochelia* (значительное увеличение), *microchelia* (сильное уменьшение); 2) форму при смыкании: *prochelia* (выпяченные), *orthochelia* (прямые), *opisthochelia* (запавшие). Форма губ во многом обусловлена положением альвеолярных отростков (частей) челюстей, видом прикуса зубов, наличием или отсутствием последних; например, опистохелия наиболее выражена в старости после выпадения зубов.

#### 7.1.1.1. Строение губ рта

Губы рта - сложные многослойные образования. Их основу составляет мышечный пласт, покрытый снаружи кожей, а изнутри - слизистой оболочкой. Кожа губ тонка и своим глубоким сетчатым слоем прочно сращена с подлежащими мимическими мышцами, не имеющими фасций. Подкожной клетчатки в губах мало; она есть только в области их оснований (носогубных и подбородочно-губной борозд) и углах рта. В

коже лица (как и других областей тела) различают эпидермис («надкожицу») - *epidermis*, и дерму (собственно кожу - *dermis; corium*), которая состоит из наружного сосочкового и внутреннего сетчатого слоев. Соединительнотканые сосочки первого из них, внедряющиеся в глубокий, ростковый слой эпидермиса, в коже лица короче, чем в других участках, что определяет ее гладкость. Малодифференцированные клетки эпидермиса - базальные эпителиоциты, непрерывно размножаясь, вытесняют к поверхности клетки, образующие зернистый, затем блестящий и, наконец, наружный роговой слой, состоящий из плоских эпителиальных клеток, слущивающихся с поверхности по мере их ороговения. Эпидермис выполняет 2 защитные функции. Первая - защищает от локальных механических воздействий на кожу: чем они сильнее и систематичнее, тем он толще (для сравнения: в коже век - 0,05-0,15 мм; щек-0,08-0,3 мм; губ-до 0,3 мм; ладоней - 0,7 мм; подушечек пальцев кисти - 0,9 мм; подошв - 1 мм); вторая - охраняет от повреждающего воздействия на организм лучистой энергии солнца - образование загара (пигментации кожи) за счет синтеза пигмента меланина (под воздействием естественного или искусственного инфракрасного излучения) в специальных клетках - меланоцитах, находящихся среди базальных эпителиоцитов эпидермиса.

В собственно коже лица (губ, щек) заложены тела потовых и сальных желез, а также корни волос, начинающиеся утолщениями - луковицами. Потовые железы по строению трубчатые; их тела имеют вид клубочков, а выводные протоки пронизывают эпидермис и открываются на гребешках или в бороздках кожи. На ее поверхность с потом выделяются продукты обмена веществ, в частности соли («соленый пот»); наряду с выделительной функцией потовые железы участвуют в терморегуляции организма: выводя с потом определенное количество тепла, они способствуют поддержанию постоянной температуры тела.

Сальные железы - альвеолярные (простые и сложные, многодольковые). Их тела располагаются на границе сосочкового и сетчатого слоев собственно кожи, а выводные протоки открываются в волосяные фолликулы, окружающие корни волос, а там, где волос нет, выходят на поверхность кожи. Выделяемый этими железами секрет («кожное сало») - образуется в результате жирового перерождения железистого эпителия их тел и является смазкой кожи и волос. Больше всего сальных желез в коже лица и верхней половины спины; нет их в коже ладоней и подошв. В старости, в связи с атрофией части этих желез, кожа и волосы становятся сухими, теряют блеск и эластичность.

Волосы (*pili*) в эмбриональном периоде покрывают кожу лица в виде пушка. Различают выступающий над кожей *стержень* волоса и залегающий в ее толще *корень* с утолщением-луковицей. В стержне находится пигмент - меланин,

количество которого и пузырьков воздуха обуславливает до 30 оттенков цвета волос. Рост волос происходит в результате размножения клеток луковицы. Корень волоса окружен фолликулом (мешочком), у верхнего края которого открывается выводной проток сальной железы. К наружной поверхности фолликула прикрепляются мышцы, поднимающие волосы (*mm. arrectores pili*). Они образованы гладкими мышечными волокнами и функционируют непроизвольно; рефлекторно сокращаясь (под действием импульсов из симпатической части автономного (вегетативного) отдела периферической нервной системы), они выполняют защитные реакции на холод и чувство страха: сжимают кожу («мурашки по коже», «гусиная кожа»), выпрямляют волосы («шерсть дыбом»), а также сдавливают тела сальных желез, опорожняя их. Строение кожи губ в разных местах различно. Кожа наружной, передней поверхности губ обычного строения, покрыта многослойным плоским ороговевающим эпителием, содержит потовые и сальные железы, волосяные фолликулы. Инфицирование последних может вызвать гнойные воспалительные процессы разных глубины, площади локализации и тяжести течения: фолликулиты, фурункулы, карбункулы губ. Кожа, покрывающая свободные края губ и переходящая на их внутренней поверхности в слизистую оболочку, выделяется как промежуточная часть (*pars intermedia*) или красная кайма губ. Ее естественный розовый цвет (у здорового человека и без применения косметических средств) обусловлен истончением многослойного плоского ороговевающего эпителия, через который просвечивают поверхностно расположенные густые артериальные капиллярные сети-сплетения подлежащего сосочкового слоя собственно кожи губ. У людей, страдающих хроническими сердечно-легочными заболеваниями, эта часть губ становится синюшной (цианотичной), что служит одним из первых внешних диагностических признаков этой патологии. В коже красной каймы губ нет потовых желез, фолликулов волос. В связи с этим здесь не возникают связанные с ними упомянутые выше воспалительные процессы. Однако нередко гемангиомы - доброкачественные опухоли стенок кровеносных сосудов этих участков кожи губ. Сальные железы в переходной части кожи губ единичны; их больше в верхней губе и области углов рта. Слюнные железы отсутствуют, в связи с этим поверхность красной каймы может пересыхать, растрескиваться; для ее увлажнения приходится периодически облизывать губы, а у лихорадящих больных - смачивать их. Эти особенности строения кожи красной каймы губ вместе с воздействием неблагоприятных атмосферных факторов (ветер, солнце), а также механических травм, образующихся при курении, воздействии канцерогенных веществ, ожогов при приеме горячей пищи, объясняют, что рак губ (преимущественно нижней) и именно с локализацией в переходной части их кожи составляет от 3 до 8% всех злокачественных новообразований организма человека.

У новорожденных красная кайма губ в различных участках неодинакова. Так, выделяют наружную гладкую часть (*pars glabra*), а по линии естественного смыкания губ - внутреннюю ворсинчатую (*pars villosa*) в связи с выступающими многочисленными сосочками (неправильно названными «ворсинками»), помогающими ребенку удерживать сосок материнской груди. В первые месяцы жизни эти выросты эпидермиса постепенно сглаживаются, и зоны красной каймы становятся практически неразличимы. Эпителий внутренней части кожи области красной каймы губ не имеет рогового слоя. Позади линии смыкания губ покрывающая их края промежуточная часть кожи (красная кайма) переходит в слизистую оболочку с ее подслизистой основой.

Мышцы губ. Мышечный слой губ, залегающий между их кожей (снаружи) и подслизистой основой (изнутри), представлен в основном круговой мышцей рта, выполняющей функцию констриктора (от лат. *constringere* - стягивать, замыкать) или сфинктера (от греч. *sphinkter* - сжиматель) ротовой щели. Кроме нее, в образовании мускулатуры губ участвуют и другие мышцы лица (МАТ, 2003), ранее называвшиеся более конкретно - мимические. Они направляются к губам радиально и врастают в покрывающую их кожу и круговую мышцу рта (в области его углов, т.е. спаек губ, подбородочно-губной и носогубных борозд). Функционально они по отношению к круговой мышце рта являются антагонистами - дилататорами (от лат. *dilatatio* - расширение, растяжение) ротовой щели. Снизу к нижней губе подходят мышцы, опускающие нижнюю губу, углы рта, нижние резцовые, подбородочные; сверху к верхней губе направляются большие и малые скуловые мышцы, мышцы, поднимающие верхнюю губу и углы рта, верхние резцовые; с боков - к углам рта - щечные, мышцы смеха (см. *Мышцы лица*). Все эти мышцы области рта не только изменяют величину и форму его щели при приеме пищи, дыхании, речи и других функциях, но и являются выразителями эмоций, психических особенностей человека.

#### 7.1.2. Щеки

Щеки (*buccae*) вместе с губами образуют переднебоковые стенки преддверия рта. Из внешних границ каждой из щек отчетлива нижняя - край основания нижней челюсти, а также частично - передняя с индивидуально различно выраженными бороздами: носогубной (с верхней губой) и ее продолжением - губно-краевой (с нижней губой и подбородком). Остальные границы являются проекциями на поверхность лица: верхняя - нижних краев скулового отростка верхней челюсти и скуловой кости (отделяет от подглазничной и скуловой областей); задняя - контура переднего края жевательной мышцы, отделяющего щеку от околоушно-жевательной области.

Изнутри со стороны преддверия рта щеки спереди плавно переходят в губы; верхней и нижней границами щек являются одноименные своды преддверия (см. ниже), задней - парная крыловидно-нижнечелюстная складка (*plica pterygomandibularis*) слизистой оболочки. Эта складка служит также ориентиром при проведении проводникового обезболивания на нижнечелюстном возвышении по М.И. Вейсбрему (торусальная анестезия) для одновременного выключения нижнего альвеолярного, язычного и щечного нервов при объемных операциях на нижней челюсти и губе, щеке и языке. В основе этой складки находится крыловиднонижнечелюстной шов (*raphe pterygomandibularis*), ранее называвшийся крыловидно-нижнечелюстной связкой (*lig. pterygomandibulare*) височнонижнечелюстного сустава - фиброзный тяж, натянутый между крыловидным крючком (*hamulus pterygoideus*) медиальной пластинки крыловидного отростка клиновидной кости и основанием язычка нижней челюсти (*lingula mandibulae*) на внутренней поверхности ее ветви. От шва (связки) начинаются щечно-глоточная фасция, часть пучков щечной мышцы, верхнего констриктора глотки и глоточно-базиллярной фасции.

Строение щек в основном подобно структуре губ, но есть и различия. Кожа щек несколько толще, чем губ. В ростковый пласт эпидермиса сосочкового слоя выпячиваются капиллярные петли, сообщающиеся с подсосочковой артериальной сетью, а также с поверхностным и глубоким венозными сплетениями. Эти сосуды просвечивают сквозь тонкий эпидермис, придавая щекам розовый, красноватый цвет; их ровный румянец - признак здорового состояния человека. Румянец, возникающий или усиливающийся на морозе, является следствием сильного рефлекторного расширения сосудов для согревания кожи лица во избежание обморожения. Наоборот, покраснение кожи под воздействием высокой температуры (жаркий день, парная в бане) - тоже сосудистая реакция, но с целью усиления теплоотдачи для защиты организма от перегревания (как и сопутствующее этому сильное потоотделение). Простудные и инфекционные заболевания с высокой температурой тела сопровождаются лихорадочным румянцем, в основе которого - расширение капилляров кожи лица и усиление секреции ее потовых желез, т.е. участие в терморегуляции больного организма.

У людей пожилого и старческого возраста сократимость кожных кровеносных сосудов снижается в связи со склерозированием (уплотнением) их стенок и, будучи атонически (расслабленно) расширенными, они создают неравномерный старческий румянец кожи щек с просвечивающими синеватыми прожилками застойных вен. Кровенаполнение субэпидермальных сосудов под влиянием эмоциональных стрессов (напряжения) может мгновенно рефлекторно меняться, что и проявляется в моментальном переходе цвета (и его оттенков) кожи щек и губ

от ярко-красного (от гнева, стыда и т.п. - «пунцовый румянец залил щеки») до молочного (от испуга, например «мертвенная бледность покрыла лицо»); эти изменения сопровождаются соответствующей мимикой, и в этом значении лицо называют «зеркалом человека». Кожа лица, в том числе губ и щек, является обширным рецепторным полем. В ее сосочковом слое имеются специальные выпячивания в эпидермис - осязательные валики, в которых находятся нервные окончания в виде свободных (некапсулированных) и капсулированных рецепторов - осязательных телец Фатера Паччини, колб Краузе. Они воспринимают болевые, температурные (холодовые и тепловые) и тактильные раздражения внешней среды, трансформируют их в нервные импульсы, которые по чувствительным ветвям V пары черепных нервов - тройничного нерва (от кожи и слизистой оболочки нижней губы - по нижнему альвеолярному нерву, верхней губы - по подглазничному нерву, щеки - по щечному нерву) передаются в ЦНС для анализа, синтеза информации и ответной реакции.

Подкожная основа, или гиподермис (*tela subcutanea seu hypodermis*), в щеках выражена лучше, чем в губах. Она представлена слоем (индивидуально различной толщины) рыхлой соединительной ткани и жировой клетчатки, в котором находятся кровеносные и лимфатические сосуды, нервы и залегают мышцы, идущие к губам. Поскольку мимические мышцы (кроме щечной) фасций не имеют, подкожная жировая ткань не изолирована от них, а, наоборот, проникает между мышцами и отдельными их пучками. Кожа щек обладает хорошей подвижностью и легко смещается, что создает возможность проведения пластических операций для устранения аномалий развития лица, его дефектов после травм, ожогов, с косметической целью.

Кроме подкожной клетчатки, под ней, на наружной поверхности щечной мышцы, располагается жировое тело щеки (Биша) - *corpus adiposum buccae (Bichat's)*. Оно представляет собой скопление жировой клетчатки округлой или овальной формы, окруженное собственной плотной соединительнотканной капсулой, которая образуется за счет расслоения поверхностного листка собственной фасции лица (см. *Фасции головы*). Капсула отделяет жировое тело: снаружи - от слоя подкожной жировой клетчатки щеки (с залегающими в ней большой и малой скуловыми мышцами, выводным протоком околоушной слюнной железы и сопровождающей его поперечной артерией лица, скуловыми и щечными ветвями лицевого нерва, ветвями щечного нерва); изнутри - от щечной мышцы; сзади - от передних краев ветви нижней челюсти и жевательной мышцы. Жировые тела щек придают им округлость и вместе с костями лицевого черепа (верхняя и нижняя челюсти, скуловые кости) создают овал лица. Они наиболее выражены и функционально значимы у детей грудного возраста: при сосании благодаря их выпуклой форме на

внутренней поверхности щек образуются валики, которые препятствуют «прилипанию» щек к сомкнутым челюстям; в результате ребенок может непрерывно сосать продолжительное время, не отрываясь от соска (соски). С возрастом форма жирового тела щеки изменяется: оно уплощается и разрастается, образуя до 3 отростков, которые, внедряясь в смежные области, могут стать путями распространения на лице гнойных воспалительных процессов. Височный отросток проходит позади скуловой дуги вверх, в самый глубокий отдел височной ямки, располагаясь под фасцией височной мышцы и вдоль наружной стенки глазницы. Глазничный отросток проникает в подвисочную ямку и залегает у нижней глазничной щели, через которую гнойники жирового тела щеки могут распространиться в глазницу и вызвать флегмону ее жирового тела. Крылонёбный отросток, находясь в крыловидно-нёбной ямке, может через нижнюю глазничную щель проникнуть в глазницу, а из нее сквозь верхнюю глазничную щель - в среднюю черепную ямку внутреннего основания черепа, к стенкам пещеристого и межпещеристых синусов (венозных) твердой мозговой оболочки. Перечисленные структуры являются возможными путями распространения гнойного процесса при флегмоне щечной области на основание мозга.

Мышцы щеки представлены щечной мышцей, большой и малой скуловыми мышцами, мышцей смеха. Щечная мышца - единственная из всех мимических покрыта фасцией (см. *Мышцы лица, Фасции головы*). На 1 см ниже скуловой дуги ее пронизывает (снаружи вглубь) выводной проток околоушной слюнной железы, открывающийся затем на слизистой оболочке щеки в преддверие рта.

К наружной поверхности заднего отдела щечной мышцы (впереди ветви нижней челюсти, под жировым телом щеки) прилежит впервые включенный в МАТ (2003) механорецепторный и секреторный околоушной орган (*organum juxtaorale*), паренхима которого представлена массой эпителиальных клеток и ограничена соединительной тканью с многочисленными нервными волокнами и чувствительными окончаниями. Функциональное назначение этого анатомического образования не изучено.

Внутренняя поверхность щек покрыта слизистой оболочкой с подслизистой основой.

### 7.1.3. Слизистая оболочка преддверия рта

Стенки преддверия рта (кроме коронок зубов) выстланы слизистой оболочкой, защищающей покрываемые ею ткани от непосредственного контакта с внешней средой, т.е. поступающей в организм пищей. Являясь биологическим барьером, она активно участвует в пищеварении; ей присущи следующие функции:



- защитная - предохраняет подлежащие ткани от возможного повреждающего механического воздействия (сдавления, растяжения, стирания, разрыва) твердых частиц пищи. Слизь, которая вырабатывается железами слизистой оболочки и увлажняет ее поверхность, обеспечивает целостность собственного эпителиального слоя;
- барьерная - эпителий слизистой оболочки препятствует внедрению в ткани некоторых видов находящихся в полости рта патогенных (способных вызвать заболевания) микроорганизмов или всасыванию вырабатываемых ими токсинов; он устойчив к воздействию некоторых химических веществ. Постоянное слущивание (десквамация) клеток поверхностного слоя эпителия с прикрепившимися (прилипшими) микроорганизмами, способствующее их удалению из организма, компенсируется активным восстановлением (регенерацией) клеток;
- сенсорная - осуществляется расположенными в слизистой оболочке рецепторами, воспринимающими болевые, температурные и тактильные (осязательные) раздражения содержимым преддверия рта; затем информация по чувствительным нервам передается в ЦНС, в которой происходит ее анализ и определяются ответные сознательные и бессознательные (рефлекторные) реакции;
- секреторная - образование слюны губными и щечными слюнными железами слизистой оболочки;
- иммунная - участие в формировании иммунитета (невосприимчивости) организма к инфекциям и ядам за счет клеток (макрофаги, лимфоциты, плазматические клетки) слизистой оболочки и антител слюны.

Слизистая оболочка полости рта и его начального отдела - преддверия - состоит из 2 слоев: эпителия и собственной пластинки (мышечная пластинка отсутствует), без резкой границы переходящей в подслизистую основу (*tela submucosa*), которую иногда рассматривают как еще один слой слизистой оболочки.

Эпителий слизистой оболочки преддверия рта - толстый, многослойный плоский неороговевающий; лишь на уровне смыкания коронок верхних и нижних моляров имеется узкая белесая полоска с усиленным ороговением эпителия (в связи с трением слизистой оболочки о края коронок или ее прикусыванием) - так называемая «белая линия».

Собственная пластинка слизистой оболочки преддверия рта состоит из 2 нечетко разграниченных слоев - поверхностного сосочкового, образованного рыхлой волокнистой соединительной тканью, вдающейся выростами (сосочками) в эпителий, и более глубокого, переходящего в подслизистую основу сетчатого слоя, - в виде плотной волокнистой соединительной ткани.

В собственной пластинке слизистой оболочки содержатся коллагеновые и эластические волокна. Коллагеновые волокна обеспечивают прочность соединительной ткани. В щеке отдельные толстые их пучки пронизывают подслизистую основу, прикрепляя собственную пластинку слизистой оболочки к подлежащей щечной мышце. Благодаря этому слизистая оболочка щеки может образовывать многочисленные небольшие выпячивания, а не крупные складки, которые могли бы постоянно прикусываться.

Эластических волокон в собственной пластинке слизистой оболочки полости рта меньше, чем коллагеновых; преобладают они в наиболее подвижных ее участках. Эластические волокна способствуют возвращению слизистой оболочки в исходное положение после предшествующей временной деформации.

Слизистая оболочка преддверия рта обильно кровоснабжается из артерий, проходящих вдоль ее поверхности в подслизистой основе. От них отходят артериолы в сетчатый слой ее собственной пластинки, где образуют прекапиллярные сети; веточки, выходящие из них в сосочковый слой, формируют густое капиллярное сплетение. Его петли проникают в сосочки, доходя до базального слоя эпителия. Капилляры переходят в посткапилляры, из которых кровь вытекает в вены, располагающиеся рядом с артериолами.

Кровоснабжение определяет цвет слизистой оболочки полости рта, изменения цвета являются важным клиническим признаком и могут иметь диагностическое значение. В норме слизистая оболочка преддверия рта розово-красноватая. На ее окраску влияют: 1) толщина и прозрачность эпителия; 2) степень развития и кровенаполнения сосудов микроциркуляторного звена (артериолы - прекапилляры - капилляры - посткапилляры - вены) собственной пластинки; 3) количество эритроцитов в крови и содержание в них гемоглобина. При их недостатке (анемия) слизистая оболочка становится бледно-розовой, а при воспалительных процессах, сопровождающихся расширением сосудов, приобретает ярко-красную окраску.

Лимфатическое русло слизистой оболочки преддверия рта формируется в ее сосочковом слое из слепо начинающихся лимфатических капилляров. В сетчатом слое они соединяются в собирательные сосуды, которые сначала идут вместе с кровеносными, а затем направляются в региональные поднижнечелюстные лимфатические узлы. В них лимфа очищается от поступивших в нее вредных продуктов обмена веществ и насыщается защитными иммунными клетками - лимфоцитами.

Слизистая оболочка преддверия рта имеет разнообразную чувствительную иннервацию, что обеспечивает широкую рецепцию - восприятие воздействий различных раздражителей и преобразование их в нервные

возбуждения. По ветвям верхне- и нижнечелюстного нервов (из системы тройничного нерва - V пары черепных нервов) возбуждения (информация) передаются в соответствующие отделы ЦНС, в которых формируются болевые, температурные (тепловые, холодовые), тактильные (осязательные: прикосновение, давление) ощущения и рефлекторные реакции жевания, слюноотделения, глотания, речи, а также эмоций и отвержения (выплевывания) содержимого полости рта. Нервные волокна образуют в слизистой оболочке 2 сплетения: глубокое - в сетчатом ее слое, и поверхностное, подэпителиальное, - в сосочковом. Нервные волокна заканчиваются свободно или специализированными окончаниями. Свободные нервные окончания в форме волосков, спиралей, пластинок и т.д. являются, как предполагают, болевыми рецепторами (ноцицепторами) и залегают в собственной пластинке слизистой оболочки (они также воспринимают холод и тепло). Инкапсулированные нервные окончания находятся в собственной пластинке слизистой оболочки и являются специализированными: тельца Мейснера и Руффини - механорецепторами, колбы Краузе - холодowymi и, возможно, также механорецепторами.

Слизистая оболочка губ и щек, анатомически являясь единым целым, имеет и различия. Ее щечная часть более гладкая, чем губная, что обусловлено разной глубиной залегания их слюнных желез.

Подслизистая основа (*tela submucosa*) преддверия рта прилежит к мышцам губ и щек, состоит из рыхлой волокнистой соединительной ткани, содержит жировую ткань, подходящие к слизистой оболочке сосуды и нервы, концевые отделы (тела) губных и щечных слюнных желез, выводные протоки которых открываются на поверхности этой оболочки. Подслизистая основа фиксирует слизистую оболочку к мышцам, верхней и нижней челюстям, обеспечивая ее подвижность и смещаемость относительно этих структур с образованием и разглаживанием складок.

Слизистая оболочка губ и щек переходит в десну верхней и нижней челюстей, образуя верхний и нижний своды (*fornices superior et inferior*) преддверия рта.

Врачи-стоматологи называют эти своды переходными складками верхней и нижней губы, придавая им большое клиническое значение. В челюстно-лицевой хирургии именно их используют как места для проведения инфильтрационной анестезии (обезболивания) при операциях удаления зубов, а также разрезов в случае возникновения гнойно-воспалительных процессов в стенках преддверия рта. В ортопедической стоматологии переходные складки рассматривают как рубеж между подвижной и несмещаемой зонами слизистой оболочки, который определяет оптимальные границы базисов протезов (для лучшей их фиксации).

Верхний и нижний своды преддверия рта частично прерываются различно выраженными вертикальными складками слизистой оболочки - уздечками губ, от которых зависят их высота, форма, вид смыкания, степень подвижности. Лучше выраженная уздечка верхней губы (*frenulum labii superioris*) верхним концом сливается с переходной складкой, а нижним врастает в десну вестибулярной поверхности альвеолярного отростка по срединной линии. При чрезмерном развитии она может опускаться ниже и, проникая между коронками правого и левого медиальных резцов, раздвигать их, образуя щель - диастему. Уздечка нижней губы (*frenulum labii inferioris*), а также непостоянные верхние и нижние щечные (в области премоляров) уздечки в случае их прикрепления к десне альвеолярного края челюстей могут создавать трудности при протезировании.

#### 7.1.3.1. Губные и щечные слюнные железы

Губные и щечные слюнные железы (вместе с язычными и нёбными железами слизистой оболочки собственно полости рта) относятся к малым слюнным железам (*glandulae salivariae minores*). По строению они - сложные альвеолярно-трубчатые, а по составу железистых клеток и характеру вырабатываемого секрета - смешанные (преимущественно слизистые).

Концевые отделы (тела) губных желез (*glandulae labiales*), величиной с горошину, залегают в подслизистой основе губ, хорошо пальпируются и ощущаются (особенно в нижней губе) верхушкой языка как подвижные «комочки»; они создают неровный рельеф слизистой оболочки губ, на которой и открываются их выводные потоки.

Тела щечных желез (*glandulae buccales*) располагаются глубже, на внутренней поверхности щечной мышцы и даже в ее толще - между мышечными пучками. В связи с этим слизистая оболочка щек (где находятся устья выводных протоков и желез) более гладкая, чем губ.

Клиническое значение этих (а также язычных и нёбных) малых слюнных желез проявляется в том, что при обтурации (закупорке) их выводных протоков они могут превращаться в мукоцеле (от лат. *mucis* - слизь и греч. *cele*- опухоль) - кисту, заполненную слизью. По частоте развития опухолей всех слюнных желез малые уступают лишь околоушной слюнной железе.

#### 7.1.3.2. Десна

Десна (*gingiva*) - это часть слизистой оболочки полости рта, которая покрывает альвеолярный отросток верхней челюсти и альвеолярную часть нижней челюсти в области зубных альвеол с вестибулярной и оральной поверхностями. Ширина десны на каждой стороне 4-6 мм. Она не имеет подслизистой основы, поэтому прочно

срастается с надкостницей покрываемых участков челюстей. Граница перехода слизистой оболочки в десну соответствует днищам альвеол. Она хорошо заметна со стороны преддверия рта как извитая петлистая линия (гирлянда), разделяющая ярко-красную слизистую оболочку и розоватую, с матовым оттенком, десну. На оральной поверхности переход десны в слизистую оболочку дна полости рта и твердого нёба не выражен.

В десне выделяют 2 части: прикрепленную (*pars fixa*) и свободную (*pars libera*). Прикрепленная часть (ее также называют альвеолярной) срастается с надкостницей челюстей и поэтому неподвижна, а инъекции в этой области затруднительны и для пациента чрезвычайно болезненны. Свободная часть десны окружает шейки зубов и образует десневой край (*margo gingivalis*). Между этими частями десны залегает неглубокая десневая борозда (*sulcus gingivalis*), идущая вдоль десневого края на расстоянии 0,5-1,5 мм от него.

Десневой край отличается небольшой подвижностью. Десна, расположенная между боковыми поверхностями коронок соседних зубов, образует десневые (межзубные) сосочки (*papillae gingivales, interdentalis*) конической формы. В каждом межзубном промежутке различают 2 десневых сосочка: вестибулярный и оральный, которые соединяются межсосочковой связкой.

Вокруг шейки зуба, между ней и внутренней поверхностью свободной части десны (десневым краем), имеется щелевидное пространство (в норме глубиной 0,2-1,5 мм), которое врачи-стоматологи называют десневым карманом. Эпителий десны, переходя в области шейки зуба на коронку (в кутикулу покрывающей ее эмали), образуют дно этого кармана и предохраняет периодонт (связочный аппарат зуба - см. *Строение зуба*) от проникновения инфекции, что и происходит при его повреждении.

Десна покрыта многослойным плоским ороговевающим эпителием, который в области десневой борозды утрачивает роговой слой. В соединительнотканной основе собственной пластинки десны различают 2 слоя: поверхностный - подэпителиальный, с преобладанием эластических волокон, и глубокий надальвеолярный - с функционально ориентированными (соответственно направлениям воздействия механической нагрузки) пучками коллагеновых волокон, образующих десневой периодонт (*periodontium protectionis*; МАТ, 2003). Выделяют несколько групп пучков коллагеновых волокон десны, участвующих в образовании периодонта (см. далее).

В десне нет желез. Она имеет наиболее интенсивный по сравнению с другими участками слизистой оболочки полости рта кровоток и дифференцированный

рецепторный аппарат: наибольшей болевой чувствительностью обладает вестибулярная поверхность десны, а тактильной чувствительностью - оральная.

## 7.2. СОБСТВЕННО ПОЛОСТЬ РТА

Собственно полость рта (*cavitas oris propria*) ограничена спереди и с боков зубами и покрытыми десной вогнутыми внутренними поверхностями альвеолярной части нижней челюсти и альвеолярного отростка верхней челюсти; ее верхняя стенка образована твердым нёбом и передней неподвижной частью мягкого нёба; нижнюю стенку составляют структуры дна полости рта. Выделяемая некоторыми анатомами задняя стенка отсутствует, вместо нее имеется зев (*fauces*) - отверстие, сообщающее полость рта с ротовой частью глотки. Лишь в мгновение промежутки глотательных движений, произнесения согласных звуков зев прикрывается подвижной частью мягкого нёба - нёбной занавеской.

### 7.2.1. Твердое нёбо

Твердое нёбо (*palatum durum*) состоит из костного нёба (*palatum osseum*), покрытого слизистой оболочкой. Прежние его названия, сохранившиеся в наименованиях современных диагнозов и операций, означали: *staphylia* - только само нёбо, а *urania* - нёбо вместе с альвеолярным отростком верхней челюсти. Широкий индекс костного нёба (отношение меньшей величины - его ширины к большей - длине, умноженное на 100) свидетельствует не столько об индивидуальной изменчивости самого нёба, сколько характеризует межальвеолярную (на уровне 2 моляров) ширину верхней челюсти. По величине этого показателя различают: долихоуранические - длинные, но узкие (J до 109,9); мезоуранические - средние (J = 110 - 114,9) и брахиуранические - широкие и короткие (J = 115 и более).

Твердое нёбо разделяет полость рта и носа, для которой является нижней стенкой (дном). Его скелет - описанное ранее костное нёбо, образованное нёбными отростками обеих верхней челюстей и горизонтальными пластинками нёбных костей, соединенных срединным и поперечным швами. Последний из них на слизистой оболочке твердого нёба незаметен, а срединному костному шву на ней соответствует шов нёба (*raphe palati*).

Слизистая оболочка, покрывая костное нёбо, сохраняет в основном его рельеф; при этом в одних участках она его усиливает, а в других (за счет подслизистой основы) - сглаживает. Необходимо отметить, что эта оболочка закрывает все отверстия костного нёба. Поэтому встречающиеся в учебниках, руководствах, пособиях утверждения, что резцовый или большой нёбный каналы «открываются в полость рта» или «сообщаются» с ней, являются неправильными.

По срединной линии переднего отдела твердого нёба (позади медиальных резцов) слизистая оболочка утолщается, образуя резцовый сосочек (*papilla incisiva*; рис. 7.2). Он закрывает 1-2 костных отверстия резцового канала (*canalis incisivus*), через которые выходят задние перегородочные ветви клиновидно-нёбной артерии (*rr.septales posteriores a. sphenopalatinae*) (из системы верхнечелюстной артерии - *a. maxillaris*) и носонёбный нерв (*n.nasopalatinus*) от верхнечелюстного нерва (*n. maxillaris*) к слизистой оболочке и надкостнице переднего отдела твердого нёба, а также нёбной поверхности десны и альвеолярного отростка верхней челюсти в области резцов и клыков. Под передний край резцового сосочка делают вкол иглы для проводниковой анестезии при удалении названных выше зубов. С их потерей сосочек атрофируется, но иногда может сохраняться, будучи чувствительным к давлению базиса протеза.

В заднем отделе твердого нёба его слизистая оболочка прикрывает парные большие и малые нёбные отверстия. Через них из крыловиднонёбной ямки по большому и малым нёбным каналам выходят одноименные артерии и нервы (*aa. et nn. palatinae majores*) (к твердому нёбу, нёбной поверхности десны и альвеолярному отростку верхней челюсти в области премоляров и моляров) и *minores* (к мягкому нёбу, нёбным миндалинам). Проекцией этих отверстий на слизистую оболочку твердого нёба являются 2 (правая и левая) небольшие нёбные ямки на уровне коронок 2-3-го верхних моляров и на 0,5-1 см медиальнее (к срединной линии) их. Эти точки используют для анестезии при лечении и удалении больших и малых верхних коренных зубов и оперативных вмешательствах на твердом и мягком нёбе. Поперечная линия, соединяющая нёбные ямки, служит стоматологам внешним условным рубежом между твердым и мягким нёбом. Особое значение она имеет для ортопедовстоматологов как ориентир в определении дистальной (задней) границы базиса (пластинки) съемного протеза верхней челюсти, так как ее перекрытие приведет к «сбрасыванию» протеза подвижным мягким нёбом при любом глотательном движении.

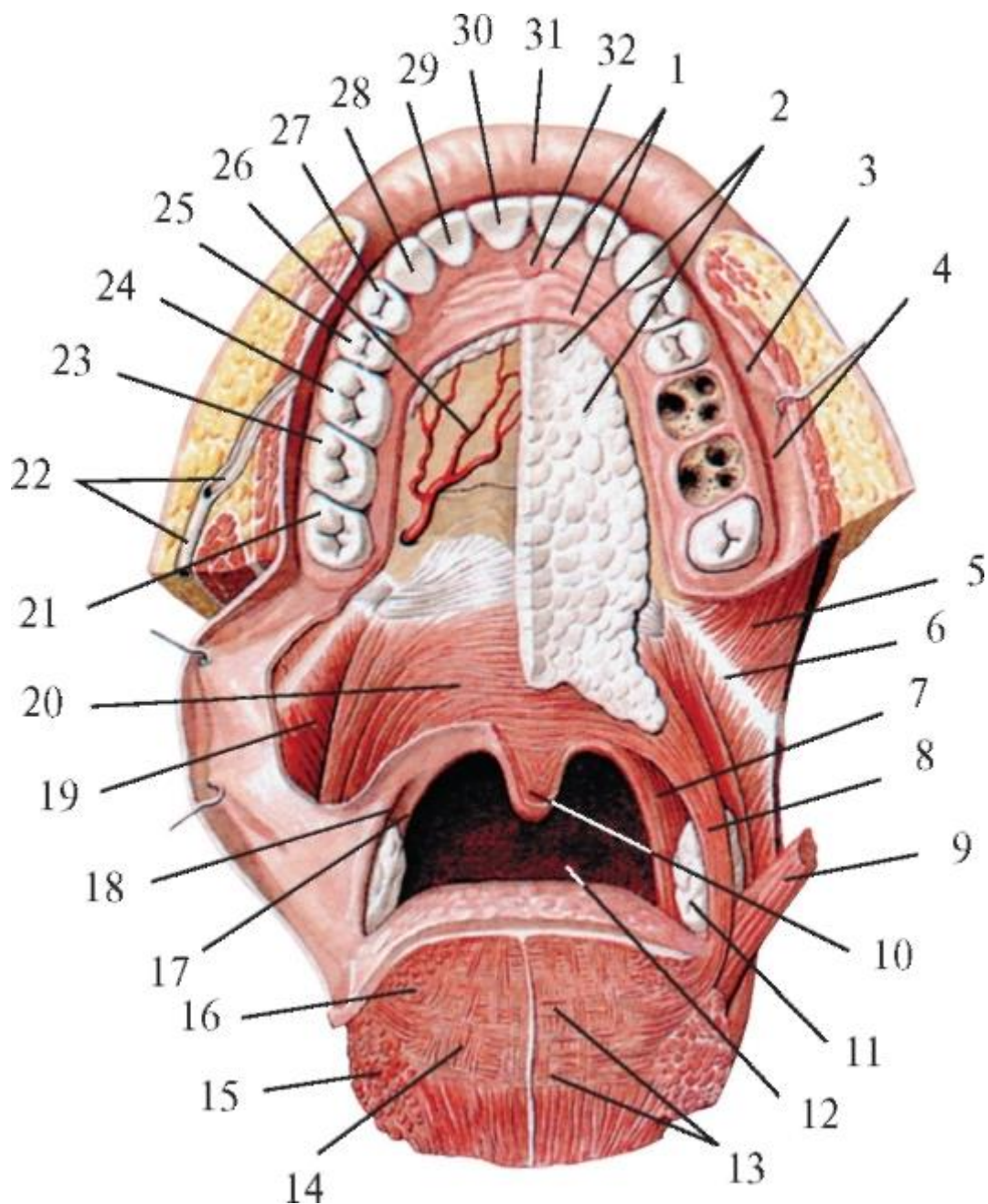


Рис. 7.2. Твердое и мягкое нёбо (мышцы). Мышцы языка (фронтальный срез). Зев:  
 1 - поперечные нёбные складки; 2 - нёбные железы; 3 - сосочек околоушной железы; 4 - слизистая оболочка; 5 - щечная мышца; 6 - крылонижнечелюстной шов; 7 - нёбно-глоточная мышца; 8 - нёбно-язычная мышца; 9 - шиловязычная мышца; 10 - мышца язычка; 11 - нёбная миндалина; 12 - зев; 13 - поперечная мышца языка; 14 - вертикальная мышца языка; 15 - нижняя продольная мышца языка; 16 - верхняя продольная мышца языка; 17 - нёбно-глоточная дужка; 18 - нёбно-язычная дужка; 19 - верхний констриктор глотки; 20 - мышца, натягивающая нёбную занавеску; 21 - зуб мудрости; 22 - околоушный проток; 23 - 2-й моляр; 24 - 1-й моляр; 25 - 2-й премоляр; 26 - большая нёбная артерия; 27 - 1-й премоляр; 28 - клык; 29 - латеральный резец; 30 - медиальный резец; 31 - верхняя губа; 32 - резцовый сосочек



Соответствующий шву твердого нёба соединительнотканый срединный шов между медиальными краями нёбных отростков двух половин верхней челюсти окончательно окостеневает (зарастает) к 35-45 годам и может быть вогнутой, плоской или выпуклой формы. При выпуклом (в полость рта) контуре шва возможен сильно развитый костный выступ - нёбный валик (*torus palatinus* - см. выше); будучи покрыт только слизистой оболочкой (без подслизистой основы), он образует заметное выпячивание посередине нёба или сбоку от сагиттальной линии. Это значительно выраженное плотное утолщение затрудняет некоторые виды протезирования зубов верхней челюсти, так как пластинка протеза на нёбном валике балансирует и вызывает образование пролежней (сдавления) слизистой оболочки твердого нёба. Если другая конструкция протеза неприемлема, то валик удаляют хирургическим путем.

В передней трети твердого нёба по бокам от его шва располагаются от 2 до 6 (чаще 3-4) пар поперечных нёбных складок слизистой оболочки (*plicae palatinae transversae, ruge palatinae*). Чаще они волнообразные, могут прерываться, делиться; индивидуально различны также их длина, высота, извилистость. Поперечные нёбные складки хорошо выражены у детей и молодых людей, менее рельефны - у взрослых, незаметны - у стариков. Считается, что они вместе с языком растирают мягкую пищу, усиливая при этом ее вкусовое восприятие.

Слизистая оболочка твердого нёба покрыта многослойным плоским ороговевающим эпителием, в норме она бледно-розового цвета (в отличие от слизистой оболочки мягкого нёба, у которой розовато-красная окраска). Линия перехода этих оттенков (из одного в другой) наряду с названными выше нёбными ямками также служит внешней визуальной границей между твердым и мягким нёбом.

Взаимоотношения слизистой оболочки твердого нёба с прилегающими участками своего скелета разные. В области нёбного шва в связи с отсутствием в этом месте подслизистой основы она плотно срастается с надкостницей и практически неподвижна (не смещается). В передней трети твердого нёба (в области поперечных нёбных складок) подслизистая ткань имеется, а между ее соединительноткаными волокнами находится небольшое количество жировой клетчатки. В подслизистой основе задних 2/3 твердого нёба залегают концевые отделы (тела) малых слизистых нёбных желез (*glandulae palatinae*). Особенно хорошо подслизистая ткань развита в местах перехода слизистой оболочки с твердого нёба на альвеолярный отросток (в его десну) верхней челюсти, где находятся ветвления главных сосудисто-нервных пучков нёба.

Анатомические особенности строения слизистой оболочки твердого нёба имеют большое значение как в выборе протезирования для достижения оптимального результата, так и в предупреждении возможных вредных воздействий протеза на его ложе.

В стоматологии слизистую оболочку стенок как преддверия, так и собственно полости рта функционально классифицируют на подвижную (смещающуюся относительно подлежащих тканей при сокращениях мимических мышц губ и щек, мускулатуры дна полости рта, мягкого нёба) и неподвижную, покрывающую костные образования. Причиной подвижности или неподвижности слизистой оболочки является наличие или отсутствие подслизистой основы. Однако понятие «неподвижная слизистая оболочка» относительно, так как при надавливании она может, временно истончаясь, смещаться по направлению к кости, которую покрывает. Такую пассивную подвижность слизистой оболочки полости рта в ортопедической стоматологии называют податливостью.

Слизистая оболочка твердого нёба, не обладая активной подвижностью, характеризуется вертикальной податливостью, но неодинаково выраженной в различных его отделах. Большинство исследователей связывали податливость слизистой оболочки твердого нёба со структурными особенностями ее подслизистой основы, в частности наличием жировой клетчатки и слизистых нёбных желез. Работы Е.И. Гаврилова и его «школы» стоматологов-ортопедов показали, что вертикальная податливость слизистой оболочки твердого нёба определяется плотностью, густотой сосудистой сети ее подслизистой ткани. Именно сосуды с их особенностью быстро опорожняться и вновь заполняться кровью создают условия для изменения толщины мягкого покрова твердого нёба. Участки слизистой оболочки твердого нёба с густыми сосудистыми полями, обладающие вследствие этого амортизационными (ослабляющими, смягчающими) свойствами, получили название буферных зон, а сама система основных идей об анатомо-функциональных особенностях протезного ложа в клинике ортопедической стоматологии - «теория буферных зон» (по Гаврилову Е.И., 1967).

Топографо-анатомические и гистологические исследования установили, что слизистая оболочка в области срединного шва нёба обладает малыми сосудистыми полями, в связи с чем не проявляет буферных свойств. Ее же участки ближе к альвеолярному отростку верхней челюсти (где располагаются ветви правых и левых больших нёбных артерий и вен), а также в задней трети (с поперечными анастомозами между ними) имеют густые, плотные сосудистые поля с вертикальной податливостью (сжимаемостью) от 0,5 до 2,2 мм. При этом базис съемного полного протеза верхней челюсти под воздействием пульсовой волны совершает микроэкскурсии. Благодаря хорошо развитым анастомозам между

сосудами слизистых оболочек твердого нёба и дна полости носа кровеносное русло протезного ложа может быстро менять объем под воздействием протеза, являясь гидравлическим амортизатором. Буферные свойства слизистой оболочки твердого нёба в течение жизни снижаются, что во многом обусловлено возрастными изменениями ее гемодинамики, а также влиянием общего нарушения обмена веществ организма человека, инфекционных и других заболеваний.

### 7.2.2. Мягкое нёбо

Мягкое нёбо (*palatum molle*) является непосредственным продолжением кзади твердого нёба (о внешних границах между ними - см. выше), образовано мышцами и покрывающей их слизистой оболочкой. Его своеобразный скелет представлен фиброзной пластинкой - нёбным апоневрозом (*aponeurosis palatina*) - местом начала или прикрепления поперечнополосатой мускулатуры мягкого нёба и зева. Нёбный апоневроз - это продолжение верхней и нижней надкостницы костного нёба. Спереди он фиксирован к заднему краю горизонтальных пластинок нёбных костей, а с боков натянут между нижними краями медиальных пластинок крыловидных отростков клиновидной кости. В связи с этим передняя часть мягкого нёба (задний отдел верхней стенки собственно полости рта) расположена почти горизонтально и малоподвижна. Большая задняя его часть в расслабленном состоянии свисает вниз к корню языка в виде нёбной занавески (*velum palatinum*) - слизисто-мышечной пластинки. Ее задний свободный край по срединной линии образует клинообразный выступ - нёбный язычок (*uvula palatina*), а по бокам разделяется на 2 парные дужки, ограничивающие зев. Передние из них, нёбно-язычные дужки или передние складки зева (*arcus palatoglossus seu plicae anteriores faucium*), направляются сверху вниз к латеральным поверхностям корня языка; задние, нёбноглоточные дужки или задние складки зева (*arcus palatopharyngeus seu plicae posteriores faucium*), переходят в боковые стенки ротоглотки; дужки содержат одноименные мышцы. На каждой стороне между расходящимися дужками (складками) образуется по треугольному углублению - миндаликовой ямке (*fossa tonsillaris*). Ее нижняя часть более глубокая и выделяется как миндаликовый синус (*sinus tonsillaris*), в котором залегает один из органов лимфоидной системы - нёбная миндалина (*tonsilla palatina*), входящая в состав лимфоидного кольца глотки (*anulus lymphoideus pharyngis*; см. далее). Верхний угол миндаликовой ямки чаще свободный и называется надминдаликовой ямкой (*fossa supratonsillaris*), в которой иногда может находиться добавочная нёбная миндалина, глубоко вклинивающаяся в мягкое нёбо.

Слизистая оболочка, покрывающая мягкое нёбо со стороны полости рта и ротоглотки, выстлана многослойным плоским неороговевающим эпителием (в котором могут встречаться отдельные вкусовые луковицы); через тонкий слой

эпителия просвечивают хорошо развитые артериальные сети собственной пластинки слизистой оболочки. Это и объясняет красноватый цвет мягкого нёба в сравнении с бледно-розовой окраской твердого нёба. В подслизистой основе мягкого нёба находятся тела слюнных слизистых желез, количество устьев выводных протоков которых на поверхности слизистой оболочки значительно больше (около 230), чем в твердом нёбе. Слизистая оболочка задней (носоглоточной) поверхности мягкого нёба покрыта многорядным реснитчатым (мерцательным) эпителием, типичным для выстилки дыхательных путей.

Слизистая оболочка всех стенок полости рта, в том числе твердого и особенно мягкого нёба, хорошо иннервирована, что обеспечивает рецепцию разнообразных веществ и предметов с последующими рефлекторными реакциями. Особой чувствительностью обладает слизистая оболочка нёбных дужек и язычка, которые являются рефлексогенной зоной мягкого нёба. Именно с раздражения рецепторных полей области зева начинается 2-я рефлекторная (непроизвольная) фаза глотания, а также защитный рвотный рефлекс.

#### 7.2.2.1. Мышцы мягкого нёба и зева

Мышцы этой группы (см. рис. 7.2) изменяют положение и тонус нёбной занавески, размер и форму зева, увеличивают диаметр слуховой (евстахиевой) трубы, т.е. участвуют в глотании, дыхании, образовании звуков (речи), функции органа слуха.

1. Мышца, поднимающая нёбную занавеску (*m. levator velipalatini*), начинается от нижней поверхности пирамиды височной кости впереди от наружной апертуры сонного канала и от хрящевой части слуховой трубы. Мышца направляется косо сверху вниз и медиально и, подойдя к мягкому нёбу, разделяется на 3 пучка: передний - переплетается с волокнами нёбно-глоточной мышцы и переходит в нёбный апоневроз; средний - срастается с таким же пучком противоположной мышцы и участвует в образовании заднего края мягкого нёба; задний - идет вместе с волокнами нёбно-глоточной мышцы в язычок.

Функции: 1) при глотании вместе с другими мышцами нёбной занавески поднимает ее до горизонтального уровня, разделяя носо- и ротоглотку; 2) участвует в произнесении гласных звуков; 3) расширяет диаметр хрящевой части слуховой трубы, благодаря чему при каждом глотательном движении увеличивается приток воздуха из носоглотки в барабанную полость (среднего уха); тем самым выравнивается давление воздуха на барабанную перепонку снаружи (со стороны наружного слухового прохода) и изнутри (со стороны барабанной полости).

2. Мышца язычка (*m. uvulae*) у взрослых непарная, начинается от задней носовой ости горизонтальных пластинок нёбных костей и нёбного апоневроза, идет по

срединной линии нёбной занавески кзади вниз, образуя на заднем свободном крае вырост - нёбный язычок (*uvula palatina*); дополняется волокнами от предыдущей и нёбно-глочной мышц.

Функция: поднимает язычок (несколько укорачивая) до горизонтального положения, приводя в соприкосновение его верхушку с вогнутой поверхностью задней стенки носоглотки. Более плотному контакту между ними (а тем самым надежному отделению при глотании ротоглотки от носоглотки) способствует возникновение в этот момент на ее задней стенке (на границе названных выше частей) выступающей поперечной складки - так называемого валика Пассавана, к которому прижимается задняя поверхность поднявшегося язычка. В результате образуется своеобразный клапан, замыкающий носоглоточное пространство. Иногда язычок может быть расщеплен (точнее, состоит из 2 не полностью сросшихся половин), так как он, как и мягкое нёбо в целом, развивается из парных зачатков, срастающихся после рождения.

Есть предположение, что длинный, расслабленный, западающий во время сна язычок, колеблющийся под воздействием вдыхаемого и выдыхаемого воздуха, - одна из причин храпа.

3. Мышца, напрягающая нёбную занавеску (*m. tensor veli palatini*), начинается широким основанием от ладьевидной ямки крыловидного отростка и ости клиновидной кости, перепончатой пластинки хрящевой части слуховой трубы. Мышечные пучки направляются от основания черепа вниз и вперед и на расстоянии 2-10 мм до крючка медиальной пластинки крыловидного отростка переходят в сухожилие, которое под прямым углом перегибается через крючок (как через блок) и распадается на уже горизонтальные волокна, веерообразно расходящиеся в нёбный апоневроз, частично переплетаясь с сухожильными волокнами мышцы противоположной стороны.

Функции: 1) при двустороннем сокращении нёбный апоневроз и занавеска растягиваются в стороны и тем самым напрягаются; только благодаря этому нёбная занавеска вместе с язычком, поднятые в момент глотания, могут удерживаться в горизонтальном положении (разделяя рото- и носоглотку), а не опускаться под силой своей тяжести; 2) расширяет просвет хрящевой части слуховой трубы (во избежание «заложения» или «закладывания» ушей).

4. Нёбно-язычная мышца (*m. palatoglossus*) начинается от нёбного апоневроза и нижней поверхности мягкого нёба, спускается в толще одноименной дужки к боковой поверхности корня языка и продолжается в его поперечную мышцу.

Функции: 1) опускают мягкое нёбо; 2) суживают зев.

5. Нёбно-глоточная мышца (*m. palatopharyngeus*) имеет широкое начало от всех структур мягкого нёба, хрящевой части слуховой трубы, крыловидного крючка клиновидной кости и в составе одноименной дужки направляется к задней стенке гортанной части глотки и пластинке щитовидного хряща гортани. По МАТ (2003) в ней выделяют передний пучок (*fasciculus anterior*), формирующийся в мягком нёбе впереди (*m. levator veli palatini*), и задний пучок (*fasciculus posterior*), или нёбно-глоточный сфинктер (*m. sphincter palatopharyngeus*), начинающийся позади этой мышцы от нёбного апоневроза и крючка медиальной пластинки крыловидного отростка клиновидной кости. Часть пучков от медиальной пластинки хряща слуховой трубы образуют трубно-глоточную мышцу (*m. salpingopharyngeus*).

Функции: 1) опускает нёбную занавеску, оттягивая ее кзади до соприкосновения с задней стенкой ротоглотки; 2) расширяет просвет хрящевой части слуховой трубы; 3) поднимает гортанную часть глотки, гортань и вместе с ними корень языка; 4) сближает нёбно-глоточные дужки, суживая зев.

#### 7.2.3. Зев. Перешеек зева

Среди анатомов до сих пор нет единства относительно содержания понятий зев (*fauces*) и перешеек зева (*isthmus faucium*). В большинстве современных учебников по анатомии и отоларингологии термина «перешеек зева» нет, а зев описывается как отверстие, соединяющее полость рта и глотку, которое ограничено сверху задним краем мягкого нёба и язычком, с боков - нёбными дужками, снизу - верхней поверхностью корня языка.

По Р.Д. Синельникову и Я.Р. Синельникову (1990), перешеек зева (*isthmus faucium*) - это пространство между нёбными дужками, мягким нёбом и корнем языка, через которое полость рта сообщается с полостью глотки, «а передний округлый край его в клинике называют зевом - *fauces*». Наиболее правильными с анатомической, функциональной и клинической позиций представляется определение В.И. Козлова и Т.А. Цехмистренко (2006): «Зев (*fauces*) представляет собой комплекс подвижных образований, окружающих отверстие, сообщающее полость рта с глоткой. Его наиболее узкая часть - перешеек зева (*isthmus faucium*) - сверху ограничена задним краем мягкого нёба; с боков - нёбноязычными и нёбно-глоточными дужками, между которыми с каждой стороны расположена нёбная миндалина; снизу - верхней поверхностью корня языка».

#### 7.2.4. Дно полости рта

Дно полости рта, или ее нижняя стенка, образовано комплексом мягких тканей, расположенным между нижней челюстью и подъязычной костью.

Послойно (снаружи - внутрь) оно состоит: 1) из тонкой и подвижной кожи областей поднижнечелюстных и подбородочного треугольников шеи с различно выраженным слоем рыхлой подкожной жировой клетчатки, что создает возможность развития различных гнойных воспалений (флегмон); 2) поверхностной фасции шеи (по В.Н. Шевкуненко) с заключенной в нее подкожной мышцей шеи (*platysma*) и подлежащей рыхлой соединительной тканью (клетчатка); 3) наружного и внутреннего листков поверхностной пластинки собственной фасции шеи, окружающих каждое из брюшек двубрюшных мышц и расположенные между ними поднижнечелюстные железы с клетчаткой и 4-6 одноименными лимфатическими узлами (в них оттекает лимфа из этих и подъязычных слюнных желез, а также от стенок полости носа, всей верхней губы и боковых участков нижней губы, нижней челюсти, зубов, тела языка); 4) парных челюстно-подъязычных мышц (см. *Мышцы шеи*), срастающихся по срединной линии сухожильным швом (*raphe tendinei*) и образующих диафрагму рта (*diaphragma oris*) - мышечную основу дна (нижней стенки) полости рта; эта диафрагма частично усиливается прилежащими снизу узкими передними брюшками двубрюшных мышц, а сверху - подбородочно-подъязычными и подъязычно-язычными мышцами (последние - мышцы языка); 5) подъязычных желез, окруженных рыхлой соединительной тканью; 6) слизистой оболочки дна полости рта; в прослойках клетчатки между структурами нижней стенки полости рта проходят сосуды и нервы (см. *Топография шеи*).

Диафрагма рта служит не только опорой, но и ложем для языка и 2 пар больших слюнных желез - подъязычных (сверху) и поднижнечелюстных (снизу).

Расположенная между подвижными костями (нижней челюстью и подъязычной костью) и являясь сократимой структурой, она способствует разной степени подвижности нижней стенки собственно полости рта и изменению ее объема, что важно для перемещения в ней пищевого комка (или жидкости) и осуществления акта глотания, а также для фиксации съемных протезов на нижней челюсти.

Большое клиническое значение имеет уровень начала челюстноподъязычных мышц - одноименная линия нижней челюсти, проходящая обычно слева и справа асимметрично. В области клыков и первых премоляров мышцы начинаются на 18-29 мм ниже верхнего края альвеолярной части челюсти (или на 6-18 мм выше нижнего контура ее основания), а в районе 2-го и 3-го моляров - на 7-18 мм ниже альвеолярного гребня и 16-22 мм выше нижнего края челюсти. Это создает условия для надежной фиксации съемных протезов нижних челюстей, особенно с атрофированными их альвеолярными частями. Для стоматологов важно соотношение уровней начала челюстно-подъязычной мышцы и расположения верхушек корней нижних зубов. Поскольку у резцов, клыков и премоляров (малых

коренных зубов) они находятся выше челюстно-подъязычной линии, а у моляров (больших коренных зубов) - ниже ее, одонтогенный остеомиелит (воспалительный гнойно-некротический процесс в костях) нижней челюсти в области указанных переднебоковых зубов может осложниться флегмоной дна полости рта, а в зоне моляров - флегмоной поднижнечелюстной области шеи.

Дно полости рта пронизано рыхлой соединительной тканью, заполняющей клетчаточные пространства между его структурами. Л.Л. Колесников и С.С. Михайлов (2006) выделяют следующие промежутки.

1. Поднижнечелюстные клетчаточные пространства - парные, соответствуют одноименным треугольникам шеи, находятся под диафрагмой рта; переднебоковые стенки - внутренняя поверхность основания нижней челюсти в области поднижнечелюстной ямки; верхняя и нижняя - пластинки поверхностного листка собственной фасции шеи, окружающие поднижнечелюстную железу, лимфатические узлы, сосуды и нервы. Гнойные процессы (флегмоны) в этом пространстве чаще изолированы, но могут распространяться по ходу протока железы в наддиафрагмальный отдел нижней стенки собственно полости рта.
  2. Нижний межмышечный промежуток - непарный, соответствует подподбородочному треугольнику шеи, лежит на наружной (нижней) поверхности диафрагмы рта (челюстно-подъязычных мышцах) между прилежащими к ней и расходящимися друг от друга кзади и вниз передними брюшками двубрюшных мышц; заполнен рыхлой соединительной тканью с индивидуально выраженной клетчаткой и 2-3 подподбородочными лимфатическими узлами, в которые оттекает лимфа от подбородка, средней трети нижней губы и верхушки языка.
  3. Боковые клетчаточные пространства - располагаются выше диафрагмы полости рта между ней и слизистой оболочкой, переходящей спереди в десну нижней челюсти, а сзади - на нижнюю поверхность языка. В этих пространствах находятся окруженные клетчаткой подъязычные слюнные железы и могут возникать гнойные воспаления.
  4. Внутренний межмышечный промежуток - непарный, между входящими в корень языка парными подбородочно-подъязычными мышцами (см. *Язык*); заполнен рыхлой соединительной тканью.
  5. Наружные межмышечные промежутки - парные, между вступающими с боков в корень языка подбородочно-язычной и расположенной выше подъязычно-язычной мышцами; содержат рыхлую соединительную ткань.
- Слизистая оболочка дна (нижней стенки) собственно полости рта - спереди и с боков переходит в оральную поверхность десны альвеолярной части нижней



челюсти, а сзади продолжается на нижнюю поверхность языка. Она состоит из многослойного плоского неороговевающего эпителия, лежащего на собственной пластинке. Последняя образована рыхлой соединительной тканью с преобладанием растяжимых эластических волокон и пронизана большим количеством кровеносных сосудов, что определяет ее более яркую (красноватую) окраску (по сравнению с бледно-розовым цветом десны в норме). Подслизистая основа хорошо выражена, вследствие чего слизистая оболочка дна полости рта подвижна и растяжима.

В местах перехода слизистой оболочки дна полости рта на нижнюю челюсть и язык образуются ее складки - уздечки, выраженность которых вместе со степенью податливости (сжатия) и смещаемости (подвижности) самой оболочки определяют биофизические методы фиксации протезов, в которых используются анатомические особенности протезного поля, его границ и физические явления: адгезия, создание между протезом и его ложем разреженного пространства, замыкающего клапана и др.

1. Уздечка языка (*frenulum linguae*) - непарная складка длиной 1-2 см, идет вертикально в сагиттальной плоскости от передненижнего края корня языка по дну полости рта к ротовой поверхности десны нижней челюсти. Длина уздечки определяет степень подвижности языка, а высокое ее прикрепление к нижней челюсти затрудняет фиксацию протеза, вызывает при движениях языка его балансирование и сбрасывание; сама складка может травмироваться.

2. Подъязычные складки (*plicae sublinguales*) - парные, длиной по 2-3 см; видны (как и уздечка языка) при поднятом его положении как 2 валика, расходящихся вправо и влево от уздечки. Каждая из складок начинается небольшим округлым медиальным возвышением - подъязычным сосочком (*caruncula sublingualis*), на котором открываются (каждый самостоятельно или соединившись) проток поднижнечелюстной железы и большой проток подъязычной железы. В толще подъязычной складки находится одноименная слюнная железа, малые выводные протоки которой открываются на поверхности этого участка слизистой оболочки дна полости рта; кроме этого по медиальной поверхности подъязычной железы проходит поднижнечелюстной проток.

На слизистой оболочке дна полости рта в области ее перехода в десну нижней челюсти открываются выводные протоки малых слюнных желез: резцовых (*glandulae incisivae*) - позади резцов (впереди от подъязычных сосочков) и молярных (*glandulae molares*) - сзади от больших коренных зубов.

Собственно полость рта при сомкнутых зубах (челюстях) является всего лишь щелью, точнее, системой сообщающихся между собой узких пространств,

разделенных выступающим в нее языком. Простор, ощущаемый языком при его движениях, относится к стереоскопическому (объемному, пространственному) «обману чувств».

Форма ротовой полости очень изменчива и зависит от строения и конфигурации костей ее скелета, движений и положений подъязычной кости, нижней челюсти и языка, а от них - и от контура ее нижней стенки (дна полости рта).

Индивидуальные особенности формы и размеров полости рта служат проявлением конституциональных, типологических характеристик мозгового и лицевого черепа. Например, у людей с брахицефалической формой головы и эйрипрозопическим лицевым черепом полость рта шире и короче, чем у людей с долихоцефалической (удлиненной) формой головы, долихокраническим (продолговатым) лицевым скелетом и лептопрозопическим (вытянутым) лицом. В свою очередь, форма и размеры полости рта определяют особенности строения мышц ее стенок, а также различия в топографии соответствующих сосудов и нервов, что необходимо учитывать в хирургической практике.

Стоматологи-ортопеды выделяют в собственно полости рта подъязычное пространство, а в нем - отделы: передний (между нижними клыками), боковые (соответствуют расположению премоляров и моляров) и задние (язычные карманы) - от зуба мудрости до нёбно-язычной дужки (передней складки зева); передний отдел при сильно выраженной уздечке языка разделяется на правую и левую части. Анатомические особенности строения стенок каждого из этих участков собственно полости рта определяют тактику и методику протезирования, выбор оптимальной индивидуальной конструкции лечебного или косметического аппарата.

Примерные вопросы для самоконтроля

1. Назовите и покажите анатомические образования, которые ограничивают преддверие рта.
2. Назовите и покажите границы верхней и нижней губы; расскажите об их послойном строении.
3. Какие структуры ограничивают подвижность губ?
4. Как сообщаются преддверие и собственно полость рта?
5. Дайте определение десны; расскажите о строении ее альвеолярной и десневой частей. Что такое *десневой сосочек*, *десневая борозда*?
6. Назовите и покажите внешние границы щеки и расскажите о ее послойном строении.

7. Назовите функции жирового тела щеки.
8. Перечислите и покажите стенки собственно полости рта.
9. Какие особенности строения имеет слизистая оболочка твердого нёба?
10. Перечислите мышцы мягкого нёба. Укажите начало, прикрепление и функцию каждой из них.
11. Покажите зев, дайте определение зева и перечислите анатомические образования, ограничивающие его. Что такое *перешеек зева*?
12. Назовите мышцы, которые образуют диафрагму рта.
13. Покажите и назовите анатомические структуры на слизистой оболочке дна полости рта.
14. Назовите клетчаточные пространства, расположенные под слизистой оболочкой дна полости рта; укажите их границы.

## ГЛАВА 8. ОРГАНЫ ПОЛОСТИ РТА

### 8.1. ЯЗЫК

Язык - *lingua* (лат.); *glossa* (греч.) - мышечный орган, покрытый слизистой оболочкой; участвует в актах осязания и восприятия вкуса, сосания, жевания, глотания и отвержения содержимого полости рта, дыхания, речи.

В языке (рис. 8.1) выделяют: верхушку («кончик») - *apex linguae*; тело - *corpus linguae*; корень - *radix linguae*. Его верхняя выпуклая поверхность называется спинкой языка (*dorsum linguae*); по краям (*margo linguae*) она переходит в меньшую, нижнюю поверхность (*facies inferior linguae*), продолжающуюся кзади в основание корня языка, которым он соединяется (мышцами и складками слизистой оболочки) с костями черепа и окружающими органами.

Отражением развития слизистой оболочки языка из нескольких слившихся затем зачатков являются 2 борозды на его спинке: 1) срединная борозда (*sulcus medianus linguae*), идущая продольно от верхушки к корню и прерывающая ее; 2) пограничная борозда (*sulcus terminalis*) - V-образной формы, с углом, обращенным кзади. В вершине этого угла находится слепое отверстие языка (*foramen caecum linguae*) - устье редуцированного (исчезнувшего) щитовидного протока (*ductus thyroglossalis*) - место развития зачатка щитовидной железы. Пограничная борозда является внешним рубежом между телом и корнем языка и одновременно разделяет 2 части спинки языка: большую переднюю горизонтальную - предбороздовую (*pars presulcaris*) отделяет от меньшей задней - послебороздовой части (*pars postsulcaris*), расположенной почти отвесно и обращенной к ротоглотке; ранее они назывались соответственно ротовой и глоточной.

Строение слизистой оболочки, покрывающей язык, неодинаково. На его нижней поверхности (рис. 8.2) она более розовая, гладкая, покрыта тонким многослойным плоским неороговевающим эпителием. Ее собственная пластинка содержит значительное количество эластических волокон, обеспечивающих быструю адаптацию к постоянной деформации при движениях языка.

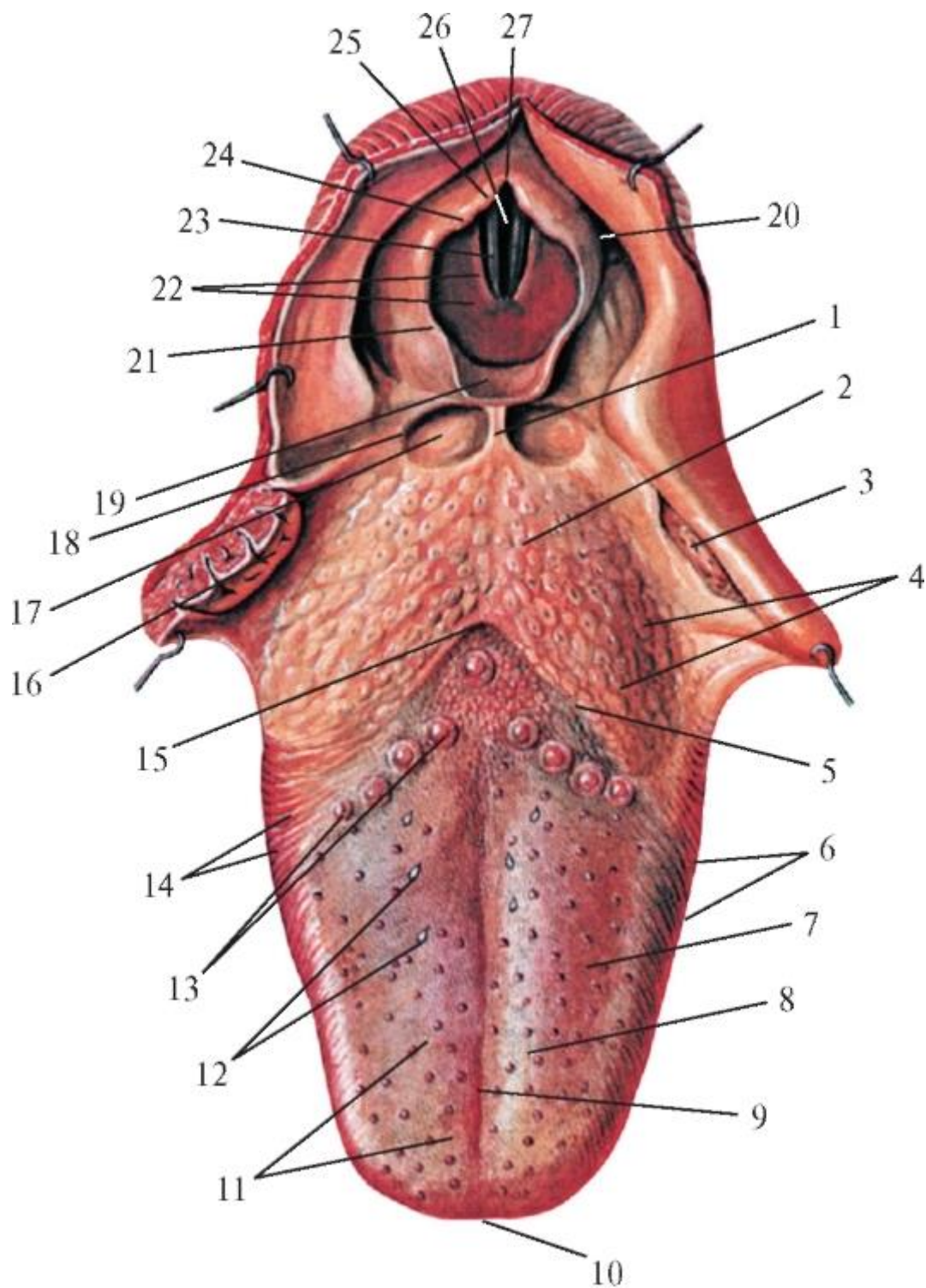


Рис. 8.1. Язык; вид сверху: 1 - срединная язычно-надгортанная складка; 2 - корень языка (язычная миндалина); 3 - нёбная миндалина; 4 - бугорки над лимфоидными узелками язычной миндалины; 5 - пограничная борозда языка; 6 - край языка; 7 - тело языка; 8 - спинка языка; 9 - срединная борозда языка; 10 - кончик языка; 11 - нитевидные сосочки; 12 - грибовидные сосочки; 13 - желобовидные сосочки; 14 - листовидные сосочки; 15 - слепое отверстие языка; 16 - нёбная миндалина (в разрезе); 17 - ямка надгортанника; 18 - латеральная язычно-надгортанная складка; 19 - надгортанник; 20 - грушевидный карман; 21 - черпаловидно-надгортанная

складка; 22 - складка преддверия гортани; 23 - голосовая складка; 24 - клиновидный бугорок; 25 - рожковидный бугорок; 26 - голосовая щель; 27 - межчерпаловидная вырезка

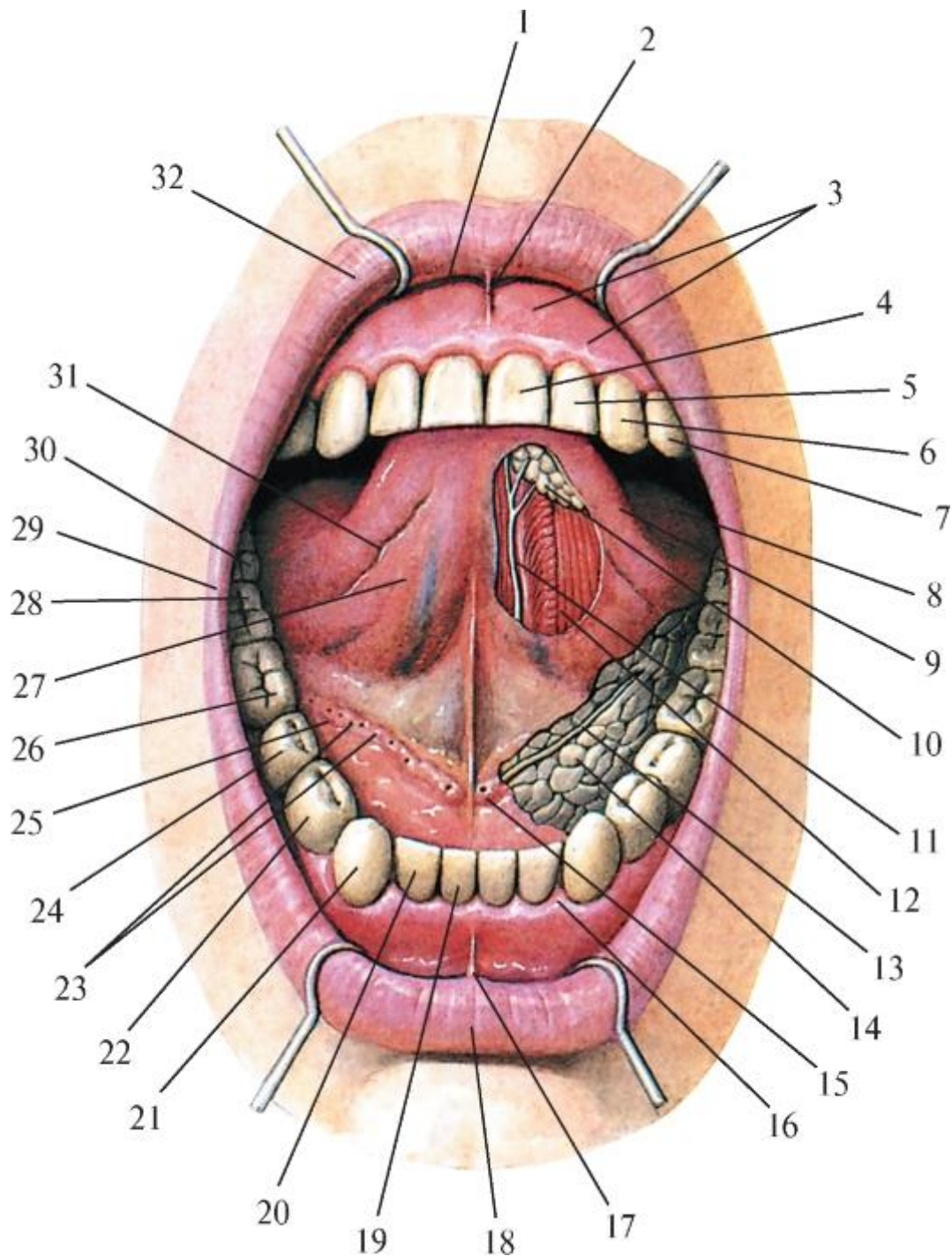


Рис. 8.2. Нижняя поверхность языка. Дно полости рта. Подъязычная слюнная железа: 1 - преддверие рта; 2 - уздечка верхней губы; 3 - десна; 4 - верхний медиальный резец; 5 - верхний латеральный резец; 6 - верхний клык; 7 - верхний 1-й премоляр; 8 - собственно полость рта; 9 - край языка; 10 - передние язычные железы; 11 - язычный нерв; 12 - нижняя продольная мышца языка; 13 - проток поднижнечелюстной железы; 14 - подъязычная железа; 15 - подъязычный сосочек;

16 - межзубной (десневой) сосочек; 17 - уздечка нижней губы; 18 - нижняя губа; 19 - нижний медиальный резец; 20 - нижний латеральный резец; 21 - нижний клык; 22 - нижний 1-й премоляр; 23 - протоки подъязычной железы; 24 - нижний 2-й премоляр; 25 - подъязычная складка; 26 - нижний 1-й моляр; 27 - нижняя поверхность языка; 28 - нижний 2-й моляр; 29 - спайка губ; 30 - нижний 3-й моляр; 31 - бахромчатая складка; 32 - верхняя губа

Глубже располагается подслизистая основа, обеспечивающая небольшую подвижность слизистой оболочки. В области верхушки языка в ней компактно, в виде подков, залегают дольки смешанных слюнных парных передних язычных желез (*glandulae linguales anteriores*). Их тонкие и короткие выводные протоки (от 5 до 7) открываются набахромчатых складках (*plicae fimbriatae*) слизистой оболочки, переходящей с нижней поверхности языка на диафрагму рта. Между этими складками по срединной линии находится непарная уздечка языка (см. *Дно полости рта*).

Слизистая оболочка, покрывающая верхнюю поверхность и края языка, состоит из многослойного плоского частично ороговевающего эпителия и собственной пластинки. Она не имеет подслизистой основы, прочно сращена с апоневрозом языка и межмышечной соединительной тканью, а потому неподвижна и не собирается в складки.

Слизистая оболочка спинки и краев языка образует особые выросты - сосочки языка (*papillae linguales*), в основе которых лежит соединительная ткань собственной пластинки слизистой оболочки, вдающаяся выступами разной формы и размеров в ее эпителий.

Выделяют следующие сосочки языка: тактильные - нитевидные и вкусовые - грибовидные, желобовидные, листовидные.

Нитевидные сосочки (*papillae filiformes*) наиболее многочисленны, равномерно распределены по верхней поверхности верхушки и тела языка. Они имеют вид шиловидных и конических возвышений высотой 0,6-2 мм и толщиной 0,1-0,6 мм, плотно прилегающих друг к другу, что придает поверхности языка бархатистый вид. Эпителий, покрывающий нитевидные сосочки, ороговевает и отторгается. Слущивающиеся роговые чешуйки - с беловатым оттенком. При некоторых нарушениях пищеварения, воспалительных и инфекционных заболеваниях отторжение ороговевших клеток эпителия нитевидных сосочков замедляется и на языке образуется их белый пласт - «налет» (обложенный язык). В основании нитевидных сосочков находятся рецепторы тактильной (осязательной) чувствительности - прикосновения и давления (тельца Мейснера, Руффини). Именно они первыми приходят в состояние возбуждения при поступлении в



полость рта пищи (позже возбуждаются температурные, затем - вкусовые рецепторы), начиная ее анализ. Кроме этого, придавая шероховатую абразивную поверхность слизистой оболочке спинки языка, они участвуют в механической обработке пищи, способствуя ее удерживанию на языке, фиксации к твердому нёбу и растиранию. С возрастом количество нитевидных сосочков уменьшается; сами они укорачиваются, сглаживаются.

#### 8.1.1. Вкусовые сосочки языка

Морфофункциональной особенностью вкусовых сосочков языка является наличие в эпителии каждого из них органа вкуса (*organum gustatorium*; *organum gustus*), представленного вкусовой почкой (*caliculus gustatorius*; *gemma gustatoria*), которую также называют вкусовой луковицей (рис. 8.3). Вкусовые почки - это специализированные нейроэпителиальные тельца овальной формы (высотой 50-80 мкм), залегающие во всей толще эпителия сосочка и открывающиеся на его поверхности в полость рта вкусовыми порами (*porus gustatorii*). Через эти отверстия слюна с растворенными в ней химическими веществами проникает внутрь вкусовой почки. Вкусовая почка состоит из 40-60 клеток, из которых рецепторных вкусовых лишь 4-6, а остальные - поддерживающие и базальные. Рецепторные клетки имеют микроворсинки, к мембране которых подходят окончания вкусовых волокон VII и IX черепных нервов, образующие до 30 синаптических связей с каждой из них. Поддерживающие клетки секретируют матрикс - вещество, в которое погружены микроворсинки рецепторных клеток, и где адсорбируются молекулы химических элементов пищи, растворенной в слюне, просачивающейся через поры во вкусовую почку. Химические взаимодействия мембраны микроворсинок вкусовых клеток с молекулами пищевых веществ вызывают образование импульсов, воспринимаемых нервными окончаниями. Базальные клетки по мере размножения и созревания дифференцируются в поддерживающие или сенсорные, в результате через каждые 10-14 сут происходит обновление вкусовых почек.



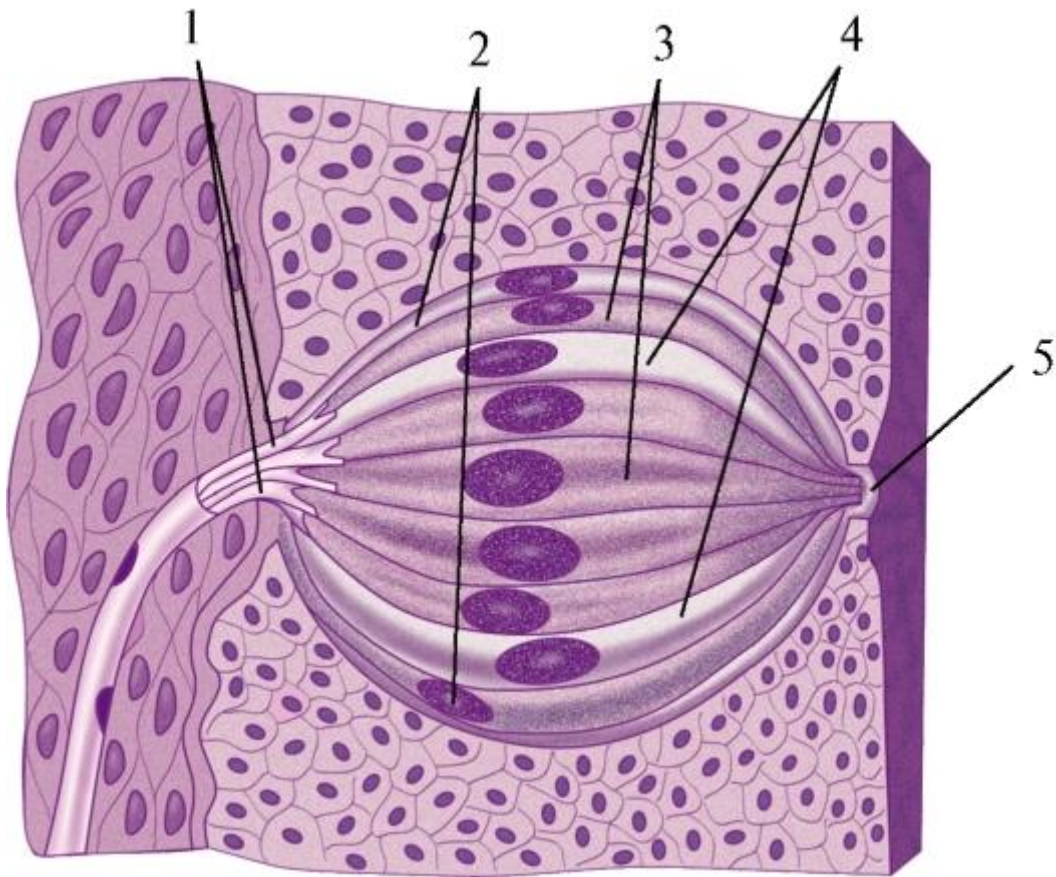


Рис. 8.3. Вкусовая почка (продольный разрез): 1 - нервные вкусовые волокна; 2 - вкусовая почка; 3 - вкусовые клетки; 4 - поддерживающие клетки; 5 - вкусовое отверстие (пора)

Несмотря на различия вкуса, ощущаемые разными частями языка (сладкий, горький, кислый, соленый, пресный, острый), каких-либо морфологических особенностей вкусовых почек этих участков не обнаружено. Более того, каждая ее сенсорная клетка (рецептор) воспринимает несколько видов вкусовых раздражений. В то же время вкусовые сосочки языка функционально дифференцированы, т.е. избирательно чувствительны к определенному вкусу, что объясняется различием сложных биохимических процессов (на ионном уровне) в местах рецепции вкусовых раздражений.

Грибовидные сосочки (*papillae fungiformes*) имеют форму гриба (см. рис. 8.1) с суженным основанием («ножкой»), скрытым среди нитевидных сосочков, и расширенной верхушкой («шляпкой»), выделяющейся на спинке языка здорового человека в виде красной точки диаметром до 1 мм. Такой цвет обусловлен кровеносными капиллярами, просвечивающими сквозь тонкий плоский неороговевающий эпителий, покрывающий сосочек. В эпителии вершин грибовидных сосочков находятся вкусовые почки (луковицы), рецепторные клетки которых воспринимают преимущественно сладкое. Наибольшая их концентрация - на верхушке языка (150-200 клеток). При этом располагаются они без какого-либо

определенного порядка, индивидуально различно у каждого человека, вследствие чего могут быть использованы для установления личности (как при дактилоскопии «узоры» гребешков и бороздок кожи ладонной поверхности пальцев кисти). Разновидностью грибовидных сосочков являются чечевицеобразные (*papillae lentiformes*); они более низкие и локализуются у краев языка.

Желобовидные (окруженные валом) сосочки (*papillae vallatae*) выделяются среди других точным расположением - впереди и вдоль V-образной пограничной борозды (*sulcus terminalis*), т.е. на границе тела и корня языка, количеством (от 6 до 16), наибольшими размерами (диаметр до 3 мм) и формой. Они похожи на грибовидные, но крупнее их и не возвышаются над поверхностью слизистой оболочки, а залегают в ее толще, в ямках. Склоны этих углублений образуют вокруг оснований ножек сосочков возвышения - валики, а пространства между ними называются желобами (канавками, ровиками). Поверхность желоба (основания сосочка и окружающего его валика слизистой оболочки) выстлана многослойным плоским неороговевающим эпителием, в котором заложены вкусовые почки (от 40 до 150 в одном желобовидном сосочке). Их рецепторные клетки избирательно воспринимают горечь - наиболее стойкое (по продолжительности раздражения) из всех вкусовых ощущений.

Этот феномен объясняется тем, что в соединительной ткани оснований сосочков и валиков имеются пучки гладких миоцитов, сокращение которых замыкает желобки. Так обеспечивается задержание попавших в них пищевых веществ для более длительного и плотного контакта с вкусовыми рецепторами. Горький вкус будет сохраняться, пока попавшая в глубокие канавки вокруг ножек желобовидных сосочков пищевая масса не будет вымыта из них слюной (серозного, т.е. белкового состава, с содержанием фермента липазы), вырабатываемой особыми железами Эбнера. Концевые отделы (тела) этих желез располагаются под желобовидными сосочками между пучками мышц языка, а их выводные протоки открываются на дне желобков. Видимая наружная поверхность вершин этих сосочков, обращенная в полость рта, покрыта ороговевающим эпителием, который защищает нежные структуры вкусовых луковиц от механического повреждения содержимым полости рта. С учетом локализации рецепторов горького вкуса рекомендуется маленьким детям вводить горькие лекарства в полость рта как можно дальше за пограничную борозду, на задний отдел корня языка (во избежание их отвержения и отрицательных эмоций).

Листовидные сосочки (*papillae foliatae*) располагаются по краям задней половины языка, с каждой стороны от 3-8 до 15-20, несколько впереди от уровня залегания желобовидных сосочков. Считается, что они развиты лишь в раннем детстве, а с возрастом сглаживаются (это объясняет столь разные данные об их количестве), у

взрослого человека они рудиментарны или вовсе отсутствуют. Сосочки имеют вид вертикальных складок слизистой оболочки языка (длиной 2-5 мм и толщиной 2-3 мм), разделенных узкими щелями, т.е. похожи на листы слегка прикрытой книги. В плоском неороговевающем эпителии, покрывающем обращенные друг к другу поверхности этих складок (сосочков), залегают вкусовые почки (луковицы), рецепторы которых воспринимают кислый и соленый вкус. Вымывание пищевых веществ, попавших в щели между листовидными сосочками, происходит так же, как в желобообразных: слюной, выделяемой железами Эбнера в эти промежутки. Отдельные экземпляры вкусовых почек (луковиц) имеются в слизистой оболочке нёбной занавески, глотки, надгортанника.

В целом все сосочки слизистой оболочки языка образуют обширное и дифференцированное рецепторное поле различных видов чувствительности и во многом определяют работу разных органов. Вместе с этим имеется и обратная связь - «гастролингвальный рефлекс»: количество активных вкусовых сосочков языка постоянно меняется в зависимости от функционального состояния желудка. Некоторые заболевания языка - такие, как глоссалгия (боли в языке), различные формы глосситов (его воспалений), могут возникать при патологии пищеварительного тракта, инфекционных болезнях (корь, скарлатина, дифтерия). Он может стать *лакированным* (при злокачественной анемии) - в результате атрофии сосочков, *волосатым* - при разрастании и удлинении до 1 см нитевидных сосочков после длительного приема антибиотиков; *складчатый* - по внешнему виду слизистой оболочки и ее сосочков (один из симптомов болезни Дауна), пятнистым - *географическим* (признак нарушения общего обмена веществ, нервных расстройств) или выглядеть как стеганое одеяло (при сифилисе). Иными словами, язык - это «зеркало» состояния организма человека, его диагностический экран.

Под слизистой оболочкой корня языка между мышечными пучками залегают тела слюнных слизистых задних желез языка (*glandulae linguales posteriores*), чьи протоки открываются на ее поверхности. Слюна, вырабатываемая этими и передними железами языка, обеспечивает его постоянную (в норме) влажность.

Слизистая оболочка корня языка более толстая и не образует сосочков, но выглядит неровной, бугристой, так как в ней находятся скопления лимфоидной ткани в виде лимфоидных узелков (*noduli lymphoidei*). Их совокупность называется язычной миндалиной (*tonsilla lingualis*). Она располагается позади пограничной линии, не имеет капсулы и четких границ. Многослойный плоский неороговевающий эпителий, покрывающий миндалину, погружается в ее толщу, образуя между узелками 35-100 узких щелей - миндаликовые крипты (*criptae tonsillae*). В просвете крипт открываются выводные протоки малых слюнных желез

языка, находятся неизмененные и разрушенные эпителиальные клетки, микроорганизмы и клетки, участвующие в защитных иммунных реакциях организма: плазмоциты, макрофаги и мигрирующие из лимфоидных узлов лимфоциты. Язычная миндалина вместе с подобными ей по функциям небными, глоточной и трубными миндалинами входит в состав глоточного лимфоидного кольца (см. ниже).

Слизистая оболочка с корня языка кзади переходит на переднюю поверхность закрывающего при глотании вход в полость гортани надгортанника (*epiglottis*), образуя сагиттально расположенные парные боковые язычно-надгортанные складки (*plicae glossoepiglotticae laterales*) и между ними - непарную срединную язычно-надгортанную складку (*plica glossoepiglottica mediana*). Справа и слева от последней находятся ямки надгортанника (*valleculae epiglottica*). Все эти анатомические образования имеют большое функциональное значение при глотании (см. ниже).

#### 8.1.2. Мышцы языка

Основную массу языка образуют мышцы с их соединительнотканым скелетом, состоящим из язычного апоневроза и перегородки языка. Язычный апоневроз (*aponeurosis linguae*) залегает под слизистой оболочкой языка, наиболее плотен под его спинкой и представлен переплетающимися пучками коллагеновых и эластических волокон. Он покрывает мышцы языка, являясь для некоторых из них (так называемых собственных - см. ниже) местом начала и прикрепления. В нем имеется множество отверстий с проходящими к слизистой оболочке языка небольшими сухожильными волокнами. Перегородка языка (*septum linguae*) в виде узкой вертикальной фиброзной пластинки проходит в сагиттальном направлении от верхушки до корня языка, не полностью разделяя его верхушку и тело на правую и левую симметричные части. Верхний край не достигает слизистой оболочки и только проецируется на срединную борозду; нижний край переходит в сухожильный челюстноподъязычный шов (*raphe mylohyoideus*) - часть белой линии шеи выше подъязычной кости.

Мышцы языка образованы поперечнополосатой мышечной тканью. По расположению их делят на внутренние и наружные. Внутренние, или собственные, мышцы начинаются и заканчиваются в самом языке (рис. 8.4) и, не выходя за его пределы, образуют толщу органа; сокращаясь, изменяют форму языка. Эти мышцы развиваются в закладке языка из миотомов жаберных дуг. Наружные, или скелетные, мышцы начинаются от костей черепа и врастают в толщу языка; при сокращении изменяют его положение в полости рта. Эти мышцы

развиваются из жаберных миотомов (миотомов затылочных сомитов), клетки которых в конце 2-го месяца эмбриогенеза мигрируют в зачаток языка.

#### 8.1.2.1. Внутренние (собственные) мышцы языка

1. Верхняя продольная мышца (*m. longitudinalis superior*) залегает вдоль спинки языка под апоневрозом, начинаясь в области его корня и прикрепляясь к нему же в верхушке языка. Поскольку фиброзная перегородка языка не достигает слизистой оболочки его верхней поверхности, эта мышца является непарной. Функции: укорачивает и при этом утолщает язык; поднимает его верхушку.

2. Нижняя продольная мышца (*m. longitudinalis inferior*) - парная; проходит вдоль нижней поверхности языка между подбородочно-язычной и подъязычно-язычной мышцами (см. ниже). Начинается от соединительнотканых межмышечных перегородок корня языка и прикрепляется к апоневрозу его верхушки. Функции: укорачивает и одновременно утолщает язык; опускает его верхушку; при одностороннем сокращении смещает в сторону.

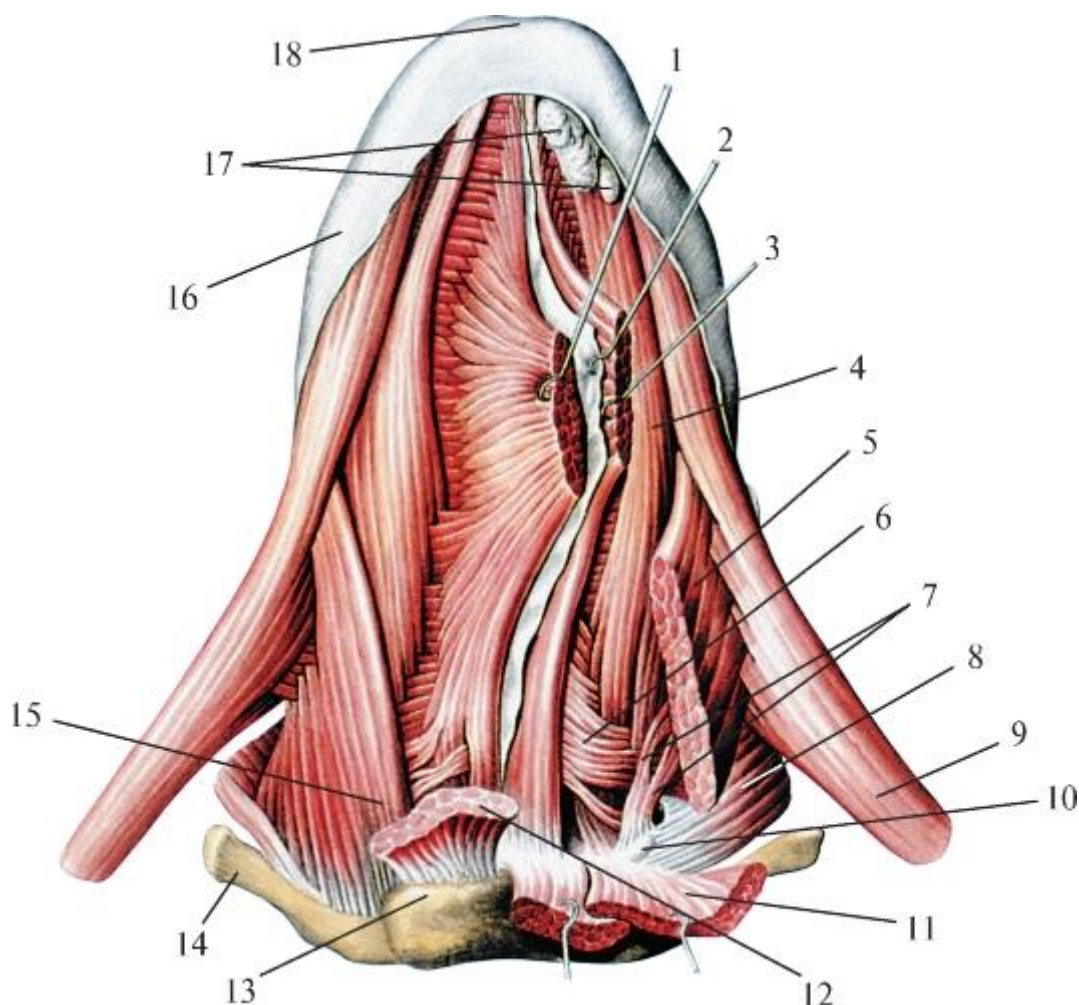


Рис. 8.4. Мышцы языка. Вид снизу: 1 - подбородочно-язычная мышца (правая); 2 - перегородка языка; 3 - подбородочно-язычная мышца (левая); 4 - нижняя

продольная мышца языка; 5 - подъязычно-язычная мышца (левая); 6 - поперечная мышца языка; 7 - хрящезычная мышца; 8 - средний констриктор глотки; 9 - шилоглоточная мышца; 10 - малый рог подъязычной кости; 11 - челюстно-подъязычная мышца; 12 - подбородочно-подъязычная мышца; 13 - тело подъязычной кости; 14 - большой рог подъязычной кости; 15 - подъязычно-язычная мышца (правая); 16 - слизистая оболочка языка; 17 - язычные железы; 18 - кончик языка

3. Поперечная мышца языка (*m. transversus linguae*) - парная; начинается от перегородки языка и широким горизонтальным пластом распространяется между верхней и нижней продольными и подбородочно-язычной мышцами к его краю. Отдельные волокна, пронизывая перегородку, идут от края до края языка. Верхние пучки мышцы фиксируются к апоневрозу бокового отдела спинки языка, а остальные - по его краям, пересекая волокна подъязычно-язычной мышцы. Задние пучки поперечной мышцы языка выходят из корня языка и, загибаясь вверх, дополняют нёбно-язычную и нёбно-глоточную мышцы, залегающие в одноименных дужках мягкого нёба (передней и задней складках зева). Кроме этого, часть пучков переходит в языкоглоточную часть (*pars glossopharyngea*) верхнего констриктора глотки (*m. constrictor pharyngis superior*). Функции: суживает и одновременно удлиняет язык; участвует в сжимании зева и ротовой части глотки.

4. Вертикальная мышца языка (*m. verticalis linguae*) - парная; начинается от апоневроза области спинки языка и идет, пронизывая другие мышцы, почти отвесно к нижней его поверхности.

Функции: уплощает (делает тоньше) и одновременно удлиняет и расширяет язык; при сокращении пучков по бокам от перегородки языка образует на его спинке продольный желобок.

#### 8.1.2.2. Наружные (скелетные) мышцы языка

Эти мышцы подходят к корню языка с разных сторон (рис. 8.5).

1. Подъязычно-язычная мышца (*m. hyoglossus*) - парная; начинается на большом роге и боковой поверхности тела подъязычной кости, направляется вверх и кпереди к латеральному краю корня языка, переплетается и сливается с волокнами вертикальной мышцы и врастает в апоневроз спинки и корня языка. Нередко к этой мышце присоединяется пучок волокон, начинающийся от малого рога подъязычной кости и идущий к спинке языка; он выделяется как самостоятельная хрящезычная мышца (*m. chondroglossus*). Функции: уплощает язык и оттягивает его корень вниз и назад (при глотании).



2. Подбородочно-язычная мышца (*m. genioglossus*) - парная; начинается от подбородочной ости нижней челюсти, направляется вверх и кзади к нижней поверхности корня языка и, войдя в него, веерообразно распространяется вдоль перегородки языка, врастая в апоневроз его спинки. Волокна этой мышцы местами сливаются с пучками вертикальной и продольных мышц языка. Функции: выдвигает язык из полости рта; при одностороннем сокращении тоже его выдвигает, но с отклонением верхушки в противоположную сторону.

3. Шилоязычная мышца (*m. styloglossus*) - парная; начинается от шиловидного отростка височной кости, идет косо сверху вниз и сзади наперед к корню языка и, войдя в него, веерообразно расходится в боковых частях языка (кнаружи от подъязычно-язычной мышцы), переплетаясь с пучками поперечной мышцы языка. Функции: оттягивает корень языка вверх и кзади, к надгортаннику (при акте глотания).

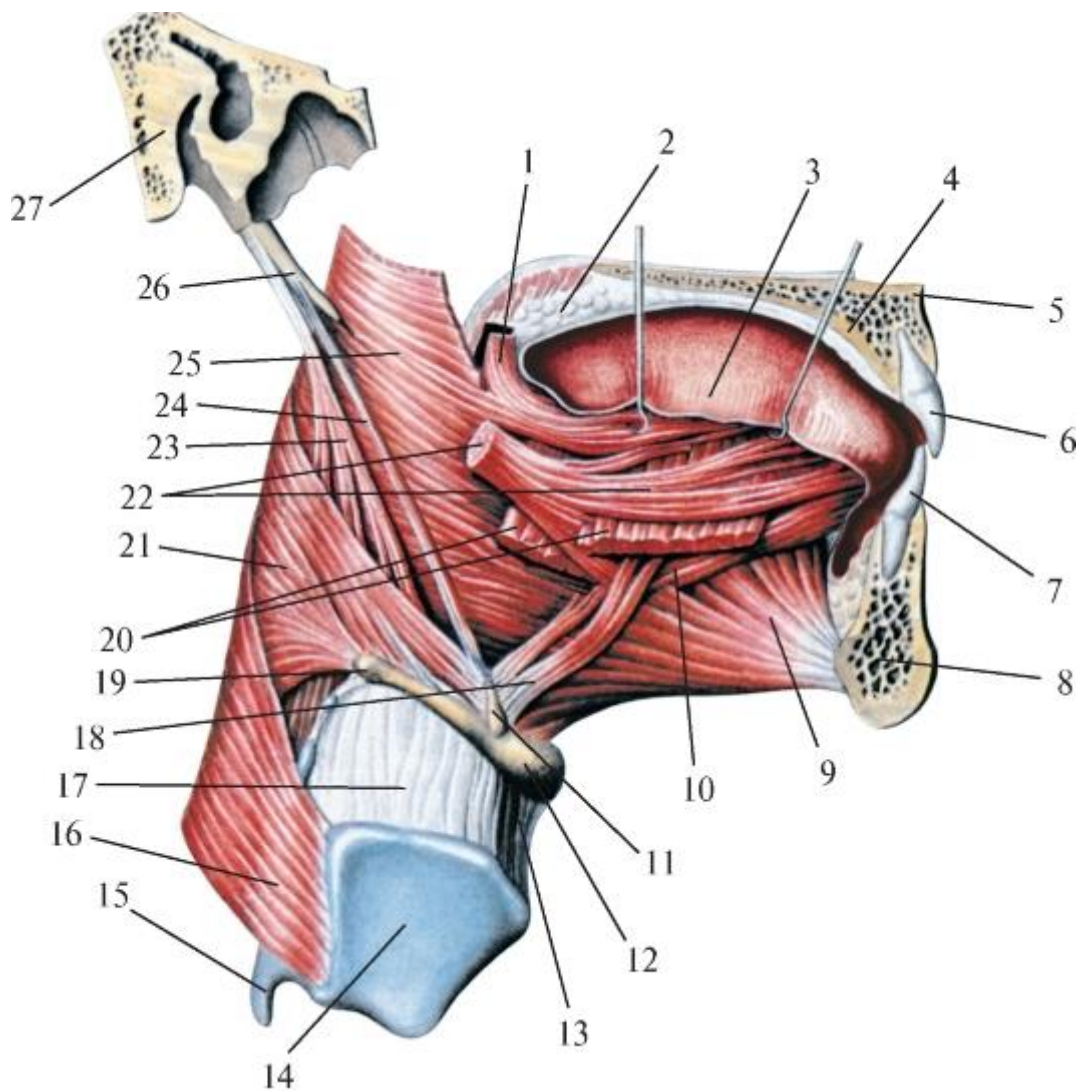


Рис. 8.5. Мышцы языка и глотки. Вид справа. Правая половина нижней челюсти удалена: 1 - нёбно-язычная мышца; 2 - нёбная занавеска; 3 - язык; 4 - твердое нёбо;

5 - передняя носовая ость; 6 - верхний медиальный резец; 7 - нижний медиальный резец; 8 - тело нижней челюсти; 9 - подбородочно-язычная мышца; 10 - нижняя продольная мышца языка; 11 - малый рог подъязычной кости; 12 - тело подъязычной кости; 13 - срединная щитоподъязычная связка; 14 - правая пластинка щитовидного хряща; 15 - нижний рог щитовидного хряща; 16 - нижний констриктор глотки; 17 - щитоподъязычная мембрана; 18 - хрящезычная мышца; 19 - большой рог подъязычной кости; 20 - подъязычноязычная мышца; 21 - средний констриктор глотки; 22 - шилогзычная мышца; 23 - шилоглоточная мышца; 24 - шилоподъязычная мышца; 25 - верхний констриктор глотки; 26 - шиловидный отросток; 27 - височная кость

4. Нёбно-язычная мышца (*m. palatoglossus*) - парная; начинается от нёбного апоневроза и нижней поверхности мягкого нёба, спускается в толще одноименной дужки к боковой поверхности корня языка и, войдя в него, прикрепляется к межмышечным фасциальным перегородкам; часть пучков дополняют поперечную мышцу языка. Функции: суживает зев, сближая мягкое нёбо и корень языка; поднимает корень языка.

Топографо-функциональное деление мышц языка на внутренние, изменяющие его форму, и наружные, перемещающие язык в полости рта, весьма условно.

Некоторые анатомы описывают отдельные собственные внутренние мышцы языка как продолжение наружных скелетных в его толще. Так, в образовании вертикальной мышцы языка участвуют подбородочно-язычная и подъязычно-язычная мышцы, а в поперечную мышцу языка переходит часть пучков шилогзычной и нёбно-язычной мышц.

К корню языка его наружные мышцы подходят от костных точек их начала с трех противоположных сторон: сзади и сверху (от шиловидного отростка - шилогзычная мышца), сзади и снизу (от подъязычной кости - подъязычно-язычная мышца) и спереди (от подбородочной ости нижней челюсти - подбородочно-язычная мышца - самая мощная из всех мышц языка, достигшая наибольшего развития у человека в связи с появлением и формированием членораздельной речи).

В толще языка пучки скелетных мышц продолжают в его собственные мышцы или присоединяются к их волокнам и переплетаются с ними, образуя единый мышечный орган с расположением волокон в трех взаимно перпендикулярных плоскостях. В связи с этим изолированное функционирование отдельных мышц языка невозможно. При их сокращении происходит одновременное изменение и формы, и положения языка в полости рта (перемещение по всем направлениям).

Все мышцы языка, имея общий источник образования - затылочные миотомы, получают единую иннервацию - из XII пары черепных нервов - подъязычного



нерва (*n. hypoglossus*), что также подчеркивает их структурно-функциональную взаимосвязь.

## 8.2. СЛЮННЫЕ ЖЕЛЕЗЫ. ОБЩИЕ ПРИНЦИПЫ РАЗВИТИЯ, СТРОЕНИЯ И КЛАССИФИКАЦИИ

В полость рта открываются выводные протоки малых и больших слюнных желез. Многочисленные (в количестве 600-1000), размером 1-5 мм малые слюнные железы (*glandulae salivariae minores*) - губные, щечные, молярные, нёбные, передние и задние язычные - располагаются в соответствующих участках слизистой оболочки и подслизистой основы полости рта и были описаны ранее. Тела больших слюнных желез (*glandulae salivariae majores*) - парных поднижнечелюстных, подъязычных и околоушных - находятся за пределами полости рта.

В слюнных железах различают секреторные отделы - тела (по гистологической номенклатуре - концевые отделы) и выводные протоки. Тело железы состоит из стромы и паренхимы. Строму (каркас) формируют плотная волокнистая соединительнотканная капсула (покрывающая железу снаружи), отходящие от нее внутрь органа междольковые перегородки и внутридольковая рыхлая соединительная ткань. Паренхимаслюнных желез образована секреторными клетками: белковыми (сероцитами) или слизистыми (мукоцитами). В связи с этим слюнные железы по составу вырабатываемого секрета делятся на: 1) серозные (белковые) - выделяют жидкую слюну с высоким содержанием фермента амилазы, солей и антимикробных веществ; 2) мукозные (слизистые) - образуют густую вязкую слюну вследствие большой концентрации муцина; такая слюна обволакивает стенки полости рта и пищевой комок, способствуя его формированию и облегчая проглатывание; 3) смешанные (белковослизистые) - с преобладанием в их секрете одного из перечисленных компонентов слюны. Все слюнные железы (независимо от их величины, топографии, характера секрета) развиваются из эпителия, выстилающего первичную ротовую полость. Разрастания эпителия переднебоковых ее стенок образуют губные, щечные и молярные железы, верхней стенки - нёбные, зачатка языка - язычные. Закладки больших слюнных желез появляются на 6-7-й неделе эмбриогенеза в виде утолщений эпителия слизистой оболочки полости рта в тех ее точках, в которых впоследствии формируются устья их выводных протоков. Тяжи эпителиальных клеток погружаются в подлежащую мезенхиму и ветвятся; затем в этих шнуровидных выростах эпителия появляются каналы. Таким образом, первыми образуются трубчатые системы желез: из начального участка каждого эпителиального тяжа - главный (общий) выводной проток, а из более отдаленного от слизистой оболочки полости рта участка и его разветвлений - междольковые, исчерченные (слюнные

трубки) и вставочные (начальное звено протокового аппарата железы) протоки. Позднее на окончаниях формирующейся системы разветвленных выводных протоков развиваются секреторные (концевые) отделы желез с дифференцировкой их клеток на названные выше серозные (белковые) и мукозные (слизистые).

Развитие слюнных желез (усиленное деление в определенных местах слизистой оболочки полости рта эпителиальных клеток, образование и погружение их скоплений (тяжей) в подлежащие ткани, их прорастание в конкретные для каждой будущей железы направления и последующие разветвления) объясняются биологическим индуцирующим воздействием мезенхимы во внутриутробном периоде онтогенеза.

Концевые секреторные отделы желез могут быть вытянутыми (в виде трубок) или округлыми (как пузырьки) альвеолами. В связи с этим большие слюнные железы подразделяются на трубчатые, альвеолярные и трубчато-альвеолярные. Кроме этого каждая из них является сложной железой, так как в ее главный (общий) выводной проток впадает несколько меньших трубочек, в каждую из которых открываются протоки ее концевых секреторных отделов.

#### 8.2.1. Состав слюны

Слюнные железы благодаря широкому химическому спектру вырабатываемого ими секрета имеют особое значение в физиологии полости рта и всего организма человека. 98-99% объема слюны - вода, остальное - сухой остаток. В него входят минеральные (ионы натрия, хлора, брома, фосфора, серы, магния; микроэлементы: железо, медь, никель, стронций; при этом концентрация в слюне йода, калия и кальция во много раз больше, чем в крови) и органические вещества, в основном белки (альбумины, иммуноглобулины, ферменты). Кроме этого в слюне находятся витамины и азотсодержащие компоненты: аминокислоты, аммиак, мочевины, креатинин.

#### 8.2.2. Функции слюны

Слюна выполняет защитные, пищеварительные и выделительные функции, а также участвует в трофике (питании) эмали коронок зубов, регуляции водно-солевого гомеостаза. За сутки в норме у человека вырабатывается 0,5-2 л слюны; скорость выделения слюны в полость рта - от 0,03 до 2,4 мл/мин (меньше в ночное время); при приеме пищи скорость может увеличиваться до 3-7 мл/мин. При уменьшении ее образования - гипосаливации (от греч. *hypo* - понижение и лат. *saliva* - слюна) возникает ксеростомия (от греч. *xerox* - сухой и *stoma* - рот) - постоянная сухость во рту, затрудняющая прием, жевание и глотание пищи, а также речь.

##### 8.2.2.1. Защитные функции слюны

1. Размачивая и размягчая пищу, а также обволакивая слизистую оболочку полости рта, она предохраняет ее от высыхания и механических повреждений, облегчает глотание.
2. Слюна охлаждает чрезмерно горячую пищу и согревает очень холодную, предохраняя полость рта и последующие отделы пищеварительного тракта от термических повреждений.
3. Полость рта на протяжении всей жизни человека является входными воротами для множества микробов, проникающих с пищевыми продуктами, различными жидкостями, вдыхаемым воздухом и т.д. Всего в полости рта обнаруживается более 30 видов разнообразных микроорганизмов, среди которых есть и патогенные (болезнетворные), в защите от действия которых участвует слюна. В норме в 1 мл<sup>3</sup> слюны содержится около 4 тыс. фагоцитирующих лейкоцитов; за 1 ч мигрируют в полость рта примерно 500 тыс. лейкоцитов.
4. Непрерывный ток слюны препятствует адгезии (прилипанию) микроорганизмов к зубам и слизистой оболочке полости рта, способствует ее самоочищению, смывая налет, слущившиеся клетки эпителия, остатки пищи - питательную среду для микробов.
5. Слюна обладает буферными свойствами, благодаря которым нейтрализуются кислоты, выделяемые микроорганизмами; тем самым предотвращается деминерализация эмали.
6. Ферменты слюны (лизоцим, кислая и щелочная фосфатаза, рибонуклеазы, трансаминазы, пероксидазы) снижают активность нуклеиновых кислот вирусов, защищая весь организм от вирусной инфекции.
7. В слюне имеются вещества, способствующие свертыванию крови (тромбопластин, антигепариновый фактор, фибриназы и др.), что обеспечивает быструю самопроизвольную остановку кровотечений при нередких ранениях слизистой оболочки полости рта во время приема пищи. Вместе с высокой регенеративной способностью самой слизистой оболочки гемостическая функция слюны обуславливает более быстрое по сравнению с другими областями заживление ран полости рта.

#### 8.2.2.2. Пищеварительные функции слюны

1. Слюна участвует в механической переработке пищи, способствует ее вкусовому восприятию, формированию и проглатыванию пищевого комка. При жевании пища смешивается со слюной, составляющей 10-20% пищевой массы. Важный органический компонент слюны - гликопротеид муцин, изменяющийся по составу

и количеству, определяет разную степень ее вязкости. В нейтральной среде слюна равномерно обволакивает коронки зубов, образуя на них самоотделяющуюся пленку. В кислой среде «выпадающий» из слюны муцин оседает на поверхности эмали, образуя со временем трудноудаляемый зубной налет, зубной камень.

2. Слюна выполняет и функции пищеварительного сока. В ней обнаружено свыше 50 ферментов, отдельные из которых воздействуют на пищу не только в течение 8-15 с ее нахождения в полости рта, но и спустя некоторое время (внутри пищевого комка и кашицы) - в глотке, пищеводе и желудке. В ферментах слюны различают липазы, гидролазы, оксиредуктазы, трансферазы, изомеразы, протеазы, пептидазы, кислую и щелочную фосфатазы. Для ротового пищеварения наибольшее значение имеют язычная липаза (расщепляет жиры) и  $\alpha$ -амилаза (инактивируется только в желудке его соком).  $\alpha$ -Амилаза содержится в слюне, вырабатываемой околоушной железой и выделяющейся по ее протоку в преддверие рта, где и начинается биохимическая переработка пищи. Она превращает ее полисахариды (крахмал, гликоген) в мальтозу; затем мальтоза под воздействием другого фермента слюны - мальтазы - расщепляется до глюкозы, всасывающейся в кровь.

#### 8.2.2.3. Трофическая функция слюны

Эмаль, покрывающая коронки зубов, не имеет кровоснабжения; однако в ней, как в живой структуре, непрерывно идет обмен веществ (в основном ионов), которые проникают в нее как изнутри - из дентина и пульпы, так и снаружи - из омывающей ее слюны.

Слюна насыщена (см. выше) ионами кальция, магния, фосфора, цинка, хлора. При большой концентрации (рН 7,0-8,0) ионы, прежде всего кальция и фосфора, перемещаются из слюны в эмаль, осуществляя ее минерализацию. Особое значение это имеет после прорезывания зуба в процессе созревания эмали, так как делает ее твердой, прочной и устойчивой к развитию кариеса. Минерализующая функция слюны сохраняет нормальный сбалансированный химический состав эмали. При длительном нахождении в кислой среде полости рта (рН <6,5) слюна становится дефицитной по содержанию ионов кальция - он выходит из эмали (в слюну), т.е. происходит ее деминерализация, ослабляющая прочность эмали.

Выделительная функция слюны заключается в выведении с ней из организма продуктов обмена веществ (мочевая кислота, креатинин), солей тяжелых металлов, галогенов, лекарств.

Слюна участвует в регуляции водно-солевого гомеостаза (постоянства состава и свойств внутренней среды организма, устойчивости его основных

физиологических функций) за счет содержания в ней ионов натрия, калия, кальция, хлора.

Эндокринная функция слюнных желез проявляется в продукции ими биологически активного вещества -эпидермального фактора роста (ЭФР), который обеспечивает поддержание физиологического уровня регенерации эпителия и способствует ускорению заживления повреждений слизистой оболочки как полости рта, так и других (последующих) отделов пищеварительного тракта.

### 8.3. БОЛЬШИЕ СЛЮННЫЕ ЖЕЛЕЗЫ

#### 8.3.1. Околоушная железа

Околоушная железа (*glandula parotidea*; от греч. *para* - около, *otos* - ухо), парная, самая крупная (массой 20-30 г) из всех слюнных желез; сложная, многодольчатая; по строению секреторных (концевых) отделов -альвеолярная; по составу железистых клеток и вырабатываемого ими секрета - белкового (серозного) типа.

Околоушная железа (рис. 8.6) находится в околоушно-жевательной области лица. В ней выделяют 2 части: поверхностную (переднюю) и глубокую (заднюю). Поверхностная часть (*pars superficialis*) прилежит к наружной поверхности ветви нижней челюсти и задненижнего отдела жевательной мышцы. Вверху железа достигает нижней поверхности хрящевой части наружного слухового прохода, капсулы височно-нижнечелюстного сустава и края скуловой дуги; впереди - середины жевательной мышцы; книзу - угла и края нижней челюсти, отделяясь своей капсулой от поднижнечелюстной железы; кзади поверхностная часть железы переходит в глубокую. Глубокая часть (*pars profunda*) околоушной железы находится в занижнечелюстной ямке (*fossa retromandibularis*), прикрывая снаружи сосцевидный отросток и прикрепляющиеся к нему грудино-ключично-сосцевидную мышцу и заднее брюшко двубрюшной мышцы, а также шиловидный отросток и 3 расходящиеся от него мышцы «анатомического букета»: шилоглоточную, шилоязычную и шилоподъязычную. От глубокой части железы могут отходить 2 отростка: глоточный - в глубину (медиально), в окологлоточное клетчаточное пространство и к боковой стенке глотки, и нижний - к задней части поднижнечелюстной слюнной железы.

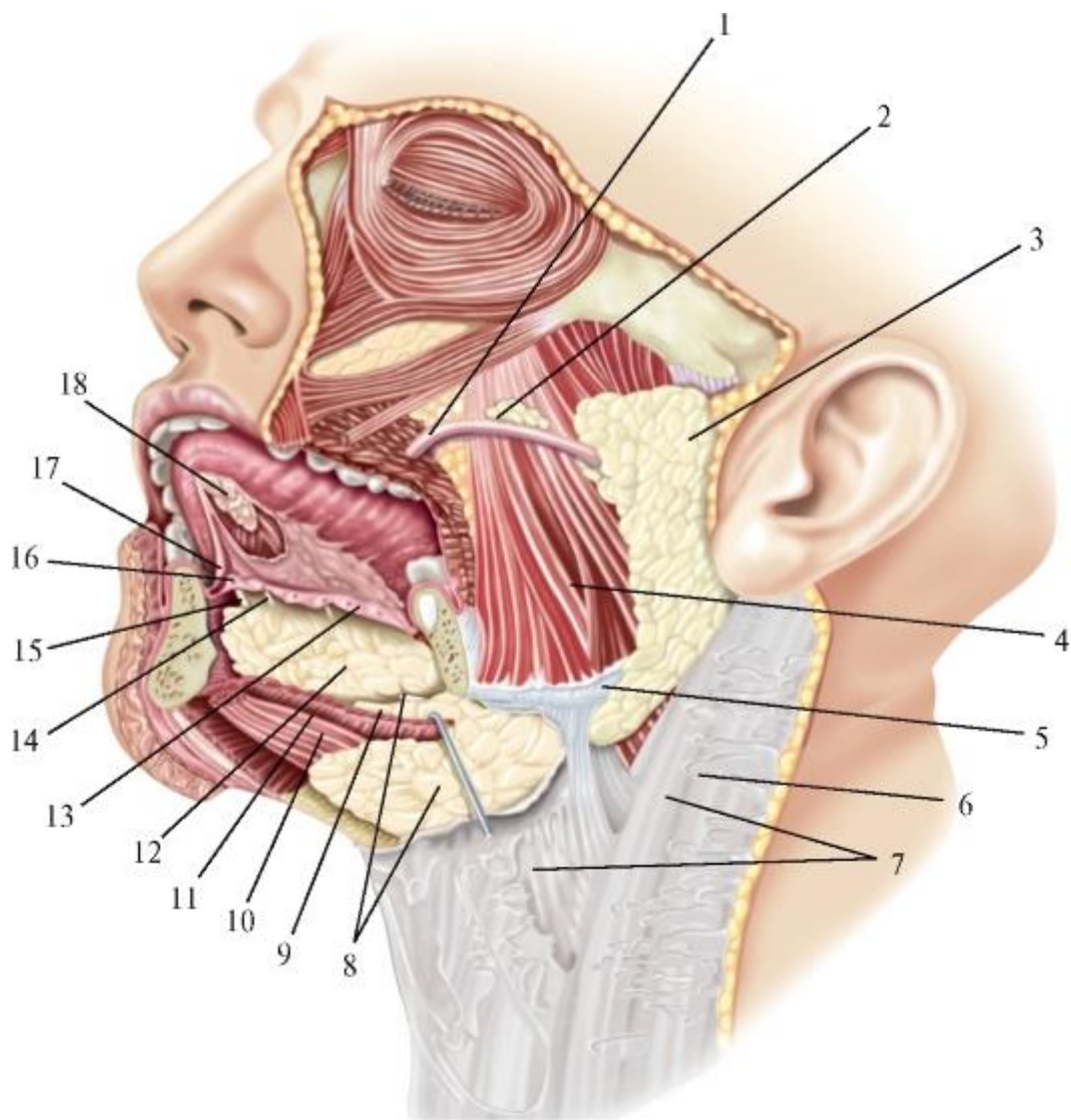


Рис. 8.6. Большие слюнные железы (околоушная, поднижнечелюстная и подъязычная). Вид слева. Кожа и левая половина нижней челюсти удалены: 1 - околоушный проток; 2 - добавочная околоушная железа; 3 - околоушная железа; 4 - жевательная мышца; 5 - жевательная фасция; 6 - грудиноключично-сосцевидная мышца; 7 - поверхностная пластинка шейной фасции; 8 - поднижнечелюстная железа и ее проток; 9 - крючковидный отросток поднижнечелюстной железы; 10 - переднее брюшко двубрюшной мышцы; 11 - челюстно-подъязычная мышца; 12 - подъязычная железа; 13 - подъязычная складка; 14 - поднижнечелюстной проток; 15 - большой подъязычный проток; 16 - подъязычный сосочек; 17 - уздечка языка; 18 - передние язычные железы

Снаружи железа со всех сторон окружена плотной соединительнотканной капсулой, образованной околоушной фасцией (см. *Фасции головы*). От капсулы в толщу железы отходят перегородки, которые разделяют ее паренхиму на доли, а те, в свою очередь, состоят из долек, образованных ацинусами; ацинусы представлены скоплением нескольких близко расположенных концевых (секреторных) отделов железы. Слюна, продуцируемая их сероцитами, поступает во вставочные протоки.

Из последних она втекает в слюнные трубки (исчерченные протоки) - по анатомической классификации внутридольковые выводные протоки (*ductus intralobulares*). Клетки их стенок содержат секреторные гранулы каллекреина - фермента, регулирующего субстраты плазмы крови с образованием веществ (кининов), усиливающих кровоток. Эти же клетки участвуют в выработке ЭФР, а также в транспорте H<sub>2</sub>O и обмене ионами Na и Cl между слюной и плазмой крови. Из слияния внутридольковых протоков образуются междольковые протоки (*ductus interlobulares*), залегающие в разделяющей дольки соединительной ткани. В них происходит активный обмен ионов между кровью капилляров их стенок и протекающей слюной, т.е. продолжается ее образование как многокомпонентной биологической жидкости, части внутренней среды организма. Междольковые выводные протоки, сливаясь, образуют междольковые (*ductus interlobares*), которые, соединяясь, формируют единый околоушный проток.

Околоушный проток (стенонов) - *ductus parotideus (Stenon)*, выходит из переднего края железы и пересекает наружную поверхность жевательной мышцы, располагаясь на ней горизонтально, на 1 см ниже и параллельно скуловой дуге. У переднего края *m. masseter* он огибает жировое тело щеки и пронизывает снаружи внутрь щечную мышцу, подслизистую основу и слизистую оболочку щеки, открываясь на сосочке протока околоушной железы (*papilla ductus parotidei*) в преддверие полости рта - напротив 2-го верхнего большого коренного зуба. Длина выводного протока околоушной железы 2,5-5 см. Ход его может быть прямолинейным, дугообразным, извилистым; проекциями на кожу лица являются линии, проведенные от основания мочки ушной раковины к углу рта или от нижнего края наружного слухового отверстия к основанию крыла носа. При операции он определяется по многочисленным оплетающим его венам. Дополнительным ориентиром может служить идущая вдоль и несколько выше протока поперечная артерия лица (*a. transversa faciei*), которая в отдельных случаях хорошо развита. Так, Ю.Л. Золотко (1954) описал уникальный вариант кровоснабжения мягких тканей всей половины лица ее ветвями при отсутствии лицевой артерии. Диаметр выводного протока уменьшается с 2-3 мм на выходе из железы до 1 мм в устье - на вершине его сосочка. У человека со здоровой околоушной железой это возвышение на слизистой оболочке щеки (напротив 2-го верхнего моляра) мало заметно, хотя в нем залегают несколько малых молярных слюнных (смешанных) желез (*glandulae molares*). Еще труднее обнаружить на нем отверстие протока, что является структурнофункциональным защитным приспособлением от проникновения в проток и по нему в железу бактерий из преддверия рта. Чтобы увидеть устье околоушного протока, надо ватным (марлевым) тампоном просушить слизистую оболочку щеки человека и

помассировать кожу лица над околоушной железой и по ходу ее протока. Если он проходим (не содержит камней или песка, что может быть при слюннокаменной болезни железы), манипуляция будет безболезненной, а на высушенной поверхности слизистой оболочки щеки в зубоврачебном зеркале будет видно появление маленькой капельки прозрачной слюны. При этом в ней, как в выпуклой увеличительной линзе, отверстие протока выглядит расширенным. Напомним, что устье выводного протока околоушной железы является местом ее эмбриональной закладки. Ранения околоушного протока нередко приводят к образованию длительно незаживающих свищей, трудно поддающихся хирургическому лечению.

Таким образом, уже в преддверии рта под воздействием содержащегося в слюне, продуцируемой околоушной железой, фермента  $\alpha$ -амилазы (птиалина) начинается биохимическая переработка пищи - ферментативный гидролиз углеводов от полисахаридов (крахмала, гликогена) до моносахаридов (глюкозы).

Нередко обнаруживается добавочная околоушная железа (*glandula parotidea accessoria*), залегающая над околоушным протоком в месте его прохождения по жевательной мышце; ее выводной проток впадает в основной околоушный (*ductus parotideus*).

#### 8.3.1.1. Клиническая анатомия околоушной железы

Заболевания околоушной слюнной железы вызывают нарушения функций не только полости рта и ее органов. При вирусном эпидемическом паротите (в быту «свинка») - из-за характерной припухлости в области расположения железы) воспаление самой железы не столь опасно - оно излечивается в течение 2-4 нед. Важнее, что мишенями его осложнений могут стать головной мозг и его оболочки, а также другие железы: поджелудочная, молочные. У мальчиков, юношей (реже - у мужчин) чаще вторично поражаются половые железы - яички: возникает их воспаление - орхит (от греч. *orchis* - яичко), результатом которого могут быть их атрофия и, как следствие, бесплодие.

При гнойном воспалении околоушной железы по ее отросткам (см. *Фасции головы*) процесс может распространяться на наружный слуховой проход и ушную раковину, в окологлоточное клетчаточное пространство.

В самой железе гнойный паротит протекает своеобразно. В связи с тем что ее паренхима выростами (перегородками) околоушной фасции разделена на доли, воспаление железы часто имеет мигрирующий характер, и через некоторое время после вскрытия в одной из них гнойника необходимо вскрывать другую и т.д.

Топография околоушной железы взаимосвязана со многими и важными сосудами и нервами, которые окружают и пронизывают этот орган.



К медиальной, обращенной к глотке, поверхности глубокой (задней) части железы прилежит главный коллектор венозной крови от органов и тканей головы и шеи - внутренняя яремная вена (*v. jugularis interna*).

Через нижнемедиальную поверхность околоушной фасции в толщу железы проникает наружная сонная артерия (*a. carotis externa*), которая на уровне шейки нижней челюсти делится на 2 конечные ветви: верхнечелюстную артерию (*a. maxillaris*), идущую затем в глубокую область лица, и поверхностную височную артерию (*a. temporalis superficialis*), направляющуюся вверх в височную область. От поверхностной височной артерии отходит поперечная артерия лица (*a. transversa faciei*), сопровождающая проток околоушной железы. Начальные отделы этих 3 артерий окружены железистой тканью.

У начала поверхностной височной артерии к ней подходит и далее сопровождает ее чувствительный ушно-височный нерв (*n. auriculotemporalis*) - от нижнечелюстного нерва (*n. mandibularis*) - V<sub>2</sub>; V<sub>3</sub>. В составе этого нерва имеются и присоединившиеся к нему от ушного узла (*ganglion oticum*) вегетативные парасимпатические постганглионарные секреторные волокна, которые в толще железы отделяются и под названием околоушных ветвей (*rr. parotidei*) направляются к ее клеткам.

Поверхностнее наружной сонной артерии в толще околоушной железы при слиянии поверхностной височной вены (*v. temporalis superficialis*) и верхнечелюстной вены (*v. maxillaris*) образуется и залегает нижнечелюстная вена (*v. retromandibularis*); здесь же в числе других притоков в нее впадают вены отоколоушной железы (*vv. parotidei*). Затем она спускается вдоль заднего края ветви нижней челюсти, на уровне ее угла пронизывает капсулу околоушной железы и, выйдя из нее на шею и приняв лицевую вену (*v. facialis*), впадает во внутреннюю яремную вену.

На уровне основания мочки ушной раковины (дольки ушной раковины - *lobulus auriculae*) в задний край околоушной железы проникает лицевой нерв (*n. facialis*), иннервирующий все мимические мышцы. В толще железы он идет горизонтально вперед, располагаясь поверхностнее названных выше сосудов, и на 1 см (в среднем) впереди от козелка ушной раковины (*tragus*) делится на 2-6 ветвей. Эти ветви отдают стволы, которые, соединяясь, образуют околоушное сплетение (*plexus intraparotideus*), окруженное со всех сторон железистой тканью. Это сплетение называют также большой гусиной лапкой (*pes anserinus major*), так как из него выходят 5 радиально расходящихся групп ветвей: височные, скуловые, щечные, краевая ветвь нижней челюсти, шейная ветвь (*rr. temporales, zygomatici, buccales, marginalis mandibularis, colli seu cervicalis*). Эти ветви выходят из железы, пронизывая передний край ее капсулы (фасции), в подкожную клетчатку и

направляются лучами в соответствующие их названиям области, где иннервируют мимические мышцы, вступая в них изнутри (с внутренней, глубокой поверхности).

Тесные взаимоотношения околоушной железы с залегающими в ней сосудами и нервами являются причиной нередко возникающих при гнойном паротите обильных и трудноостанавливаемых кровотечений из разрушенных гноем стенок артерий и вен, а также поражений лицевого нерва и его ветвей, приводящих к парезу (слабости) или параличу (полное исчезновение сокращений, т.е. движений) мимических мышц. Такие же последствия возможны и после повреждения сосудов и нервов этой области при операциях на околоушной железе. Во избежание этих тяжелых осложнений рекомендуется проводить разрезы кожи и подкожной жировой клетчатки в переднебоковых областях лица не вертикально, а радиально - по линиям (проекциям 5 перечисленных выше групп периферических ветвей лицевого нерва, исходящих из околоушного сплетения), веерообразно расходящимся от точки, находящейся впереди козелка ушной раковины или на 1 см (ширина пальца) ниже наружного слухового отверстия.

### 8.3.2. Поднижнечелюстная железа

Поднижнечелюстная железа (*glandula submandibularis*) - парная, массой 10-15 г; состоит из 10-12 долек; сложная, альвеолярно-трубчатая. Имеет 2 типа концевых (секреторных) отделов - белковые (серозные), составляющие около 80% всей паренхимы железы, и слизистые; по составу секрета является смешанной.

Несмотря на то, что поднижнечелюстная железа по массе в 2 раза меньше околоушной, из общего объема слюны, вырабатываемой у человека в сутки (0,5-2 л), 60-70% приходится на поднижнечелюстные железы (на околоушные - 25-35%, подъязычные - 5%). Слюна, выделяемая поднижнечелюстной железой, отличается от секрета околоушной железы меньшим содержанием амилазы, но большей концентрацией муцина, преобладанием необходимых для питания эмали солей (хлориды натрия, кальция, фосфатов кальция и магния); ее белки идентичны агглютиногенам эритроцитов и соответствуют группе крови данного человека, что используется в диагностике вирусных и инфекционных заболеваний, определении групп и резус-фактора крови без ее взятия у пациента; особенно много в ней ферментов (саливалин, glandулин), которые, попадая в кровь, снижают ее давление.

Поднижнечелюстная железа лежит в одноименном треугольнике передней области шеи, заполняя промежуток между передним и задним брюшками *m. digastricus* и краем нижней челюсти. Ее ложем являются: поднижнечелюстная ямка на внутренней поверхности основания челюсти - к ней прилежит непокрытая капсулой латеральная сторона железы, и мышцы дна треугольника - челюстно-

подъязычная и подъязычно-язычная, отделяющиеся тонкой фасциальной пластинкой от подлежащей верхней поверхности железы. От нее отходит передний отросток, который огибает задний край челюстно-подъязычной мышцы и проникает (через щель между ним и подъязычно-язычной мышцей) на верхнюю поверхность *m. mylohyoideus*, по которой может распространяться до подъязычной слюнной железы. Задний край поднижнечелюстной железы, ограниченный шилоподъязычной мышцей и задним брюшком *m. digastricus*, в области угла нижней челюсти достигает нижнего отростка околоушной железы.

Непосредственного соприкосновения между этими 3 железами не происходит, так как каждая из них имеет свой соединительнотканый футляр. Тем не менее это не является надежной преградой для взаимораспространения гнойных воспалительных процессов.

Капсула поднижнечелюстной железы образуется листками поверхностной пластинки собственной фасции шеи (на них она расщепляется на уровне тела подъязычной кости): более плотным наружным, покрывающим нижнюю (наружную) поверхность железы и прирастающим к нижнему краю челюсти, и тонким внутренним, выстилающим верхнюю (внутреннюю) ее поверхность и прикрепляющимся к челюстноподъязычной линии нижней челюсти. Капсула покрывает железу свободно, не срастаясь с ней и не отдавая в ее толщу выростов; между капсулой и паренхимой железы имеется слой рыхлой клетчатки, поэтому поднижнечелюстную железу можно (в отличие от околоушной) вылущить (выделить) из ее футляра. В капсуле железы, в основном вдоль заднего и верхнего краев, а также в ее толще, располагаются поднижнечелюстные лимфатические узлы, в которых происходят фильтрация и очистка лимфы, оттекающей от медиальной части век, наружного носа, щеки; от слизистых оболочек губ, щеки, полости носа; от десны, зубов, дна полости рта, верхушки и тела языка. Наличие лимфатических узлов в паренхиме железы вызывает необходимость удаления в связи с метастазированием в них опухолевых клеток при раке, например, нижней губы или тела языка) не только экстраорганных поднижнечелюстных узлов, но и всей железы.

Важными в клинической практике являются топографо-анатомические взаимоотношения поднижнечелюстной железы с окружающими ее лицевыми веной и артерией. Лицевая вена (*v. facialis*) залегает в наружном листке капсулы железы, покрывающем ее нижнюю поверхность. Лицевая артерия (*a. facialis*) проникает в поднижнечелюстной треугольник из занижнечелюстной ямки, пройдя над задним брюшком *m. digastricus*. Затем она пронизывает тонкий внутренний листок капсулы железы и проходит по ее верхней поверхности или в паренхиме, между дольками. На уровне прикрепления к нижней челюсти переднего

края *m. masseter* лицевая артерия выходит из капсулы железы и, перегибаясь через нижний край челюсти, распространяется на лицо.

Выводной поднижнечелюстной проток железы (вартонов) (*ductus submandibularis; Wharton's*) отходит от ее верхней поверхности или переднего отростка и направляется сзади наперед по челюстно-подъязычной мышце. Он залегает под слизистой оболочкой дна полости рта вдоль внутренней поверхности подъязычной слюнной железы и открывается вместе с ее протоком общим отверстием или самостоятельно на подъязычном сосочке (*caruncula sublingualis*) подъязычной складки (сбоку от уздечки языка).

В общий поднижнечелюстной выводной проток (по ходу протока) впадают междольковые протоки. По архитектуре поднижнечелюстной проток отличается от околоушного тем, что в его конечной части имеются дивертикулы (выпячивания), в которых могут оседать камни (песок). Длина протока - 4-5 см, диаметр - 3-3,5 мм. В месте выхода из железы его сопровождают сверху язычная артерия (*a. lingualis*), снизуязычная вена (*v. lingualis*) и подъязычный нерв (*n. hypoglossus; XII* пара черепных нервов), иннервирующий мышцы языка.

### 8.3.3. Подъязычная железа

Подъязычная железа (*glandula sublingualis*) - парная, самая маленькая (масса около 5 г) из 3 больших слюнных желез; по строению концевых (секреторных) отделов - сложная, альвеолярно-трубчатая; по составу секреторных клеток и вырабатываемой слюны - смешанная (с преобладанием слизистого компонента). Железа имеет треугольную или овоидную форму, сдавлена с боков и сужена кзади. Располагается в клетчаточном пространстве на дне полости рта, на верхней поверхности челюстно-подъязычной мышцы. Латеральная поверхность подъязычной железы прилежит к одноименной ямке тела нижней челюсти, медиальная - к подъязычно-язычной и подбородочно-язычной мышцам. В 15% случаев обнаруживается нижний отросток, проникающий через щель в челюстно-подъязычной мышце в поднижнечелюстной треугольник; в связи с этим возможно взаимораспространение воспалительных процессов. Сверху железа покрыта слизистой оболочкой дна (нижней стенки) полости рта, которая, приподнимаясь над верхним краем железы, образует подъязычную складку (*plica sublingualis*). Железу окружает тонкая соединительнотканная капсула, от которой в паренхиму отходят перегородки, разделяющие ее на 4-16 долек. Наиболее выражены и самостоятельны дольки заднебоковых отделов железы, имеющие собственные выводные протоки, которые называются малыми подъязычными протоками (Ривини) - *ductus sublinguales minores (Rivinus's)*; они заканчиваются точечными отверстиями вдоль всей подъязычной складки. Слюна от передних

долек подъязычной железы оттекает в большой подъязычный проток - бартолинов (*ductus sublingualis major; Bartolin's*). Его длина - 1-2 см, диаметр 1-2 мм; он проходит по медиальной поверхности железы и открывается на подъязычном сосочке самостоятельно или общим отверстием с поднижнечелюстным протоком. Напомним, что этот сосочек является местом эмбриональной закладки (начала развития) поднижнечелюстной и подъязычной слюнных желез.

#### 8.3.3.1. Регуляция слюноотделения

Слюноотделение (саливация) - процесс секреции и выделения слюнными железами в полость рта слюны, он имеет рефлекторный характер. Рецепторным полем является слизистая оболочка полости рта. Саливация регулируется автономным (вегетативным) отделом периферической нервной системы, центрами его симпатической и парасимпатической частей. Импульсы из симпатического центра замедляют секрецию желез, приводят к выделению небольшого количества густой слюны, богатой органическими веществами и содержащей мало солей. Возбуждение парасимпатических центров усиливает саливацию с образованием большего объема жидкой слюны вследствие малой концентрации в ней органических компонентов и преобладания солей.

В регуляции слюноотделения значительная роль принадлежит гуморальным факторам - гормонам гипофиза, надпочечников, поджелудочной и щитовидной желез, которые воздействуют на нервные центры саливации или на секреторные клетки желез. Секреция малых слюнных желез постоянна, а больших - прерывиста. В зависимости от содержимого полости рта изменяются количество и состав слюны. Например, при раздражении вкусовых рецепторов выделяется слюна, богатая органическими веществами и ферментами, а при раздражении терморецепторов - жидкая, с небольшим их содержанием.

Образование слюны может изменяться при патологических состояниях организма. Оно уменьшается (гипосаливация) при лихорадке, значительной потере жидкости, сахарном диабете, малокровии (анемия). Рефлекторное увеличение слюноотделения (гиперсаливация) наблюдается при воспалениях слизистой оболочки полости рта (стоматит, гингивит), а также при заболеваниях отдаленных от нее органов - язве двенадцатиперстной кишки, панкреатите (воспаление поджелудочной железы).

Слюна - это разный по составу секрет, вырабатываемый множеством малых и 3 парами больших слюнных желез. В полости рта к смеси секрета желез добавляются частицы пищи, эпителиальные клетки, слюнные тельца (лейкоциты), иногда лимфоциты, микроорганизмы, слизь из соответствующих малых желез. Такую

слюну, смешанную с различными включениями, физиологи называют ротовой жидкостью. Ее состав и некоторые свойства могут отличаться от «первичной» слюны, выделяющейся из устьев выводных протоков каждой отдельной слюнной железы. Так, фактор свертывания крови (способствует быстрой остановке кровотечений из слизистой оболочки полости рта) *тромбопластин* содержится в слюне всех больших желез, но наиболее высокая его концентрация в ротовой жидкости, что объясняется наличием в ней эпителиальных клеток и форменных элементов крови (лейкоцитов, лимфоцитов). В слюне имеются также вещества, препятствующие свертыванию крови (естественные коагулянты), - антитромбопластин и антитромбин. У здоровых людей наибольшей антикоагулянтной активностью характеризуется слюна околоушной железы, наименьшей - ротовая жидкость. Состав ротовой жидкости может меняться в зависимости от качества пищи, состояния организма, а также под влиянием различных факторов внешней среды.

## 8.4. ЗУБЫ

### 8.4.1. Понятия «жевательный аппарат», «зубной орган»

Каждый зуб является частью зубного органа, входящего, в свою очередь, в состав жевательного аппарата (*apparatus masticatorius*).

Жевательный (жевательно-речевой - по Колесникову, 2004) аппарат включает в себя комплекс структурно и функционально взаимосвязанных систем и отдельных органов, участвующих в жевании, глотании, дыхании, образовании голоса и речи, мимике человека.

В этот комплекс входят: 1) кости лицевого черепа и височнонижнечелюстной сустав; 2) органы механической обработки пищи (для отрезания или отрывания, раздробления, размельчения или растирания пищи) - зубные органы; 3) жевательные мышцы и мышцы шеи, участвующие в движениях нижней челюсти и подъязычной кости; 4) органы для захвата, удерживания, продвижения пищи, формирования пищевого комка и его проглатывания; 5) звуко- и голосоречевой аппарат: губы, щеки, нёбо, язык, зубы, полости глотки, рта, носа с околоносовыми пазухами; 6) органы для увлажнения («ослюнения»), размягчения пищи и начала ее химической (ферментативной) обработки - слизистые и слюнные железы полости рта; 7) трофические пути (артерии и вены); 8) защитный аппарат (лимфатические узлы и сосуды); 9) нервы (чувствительные, двигательные, вегетативные).

Полностью развившийся и сохранившийся жевательный аппарат взрослого человека содержит 32 зубных органа - по 16 в каждой челюсти.

### 8.4.2. Строение зубного органа

Зубной орган (*organon dentale*) состоит из следующих частей (рис. 8.7):

- зуба - *dens* (лат.), *odus, odontos* (греч.);

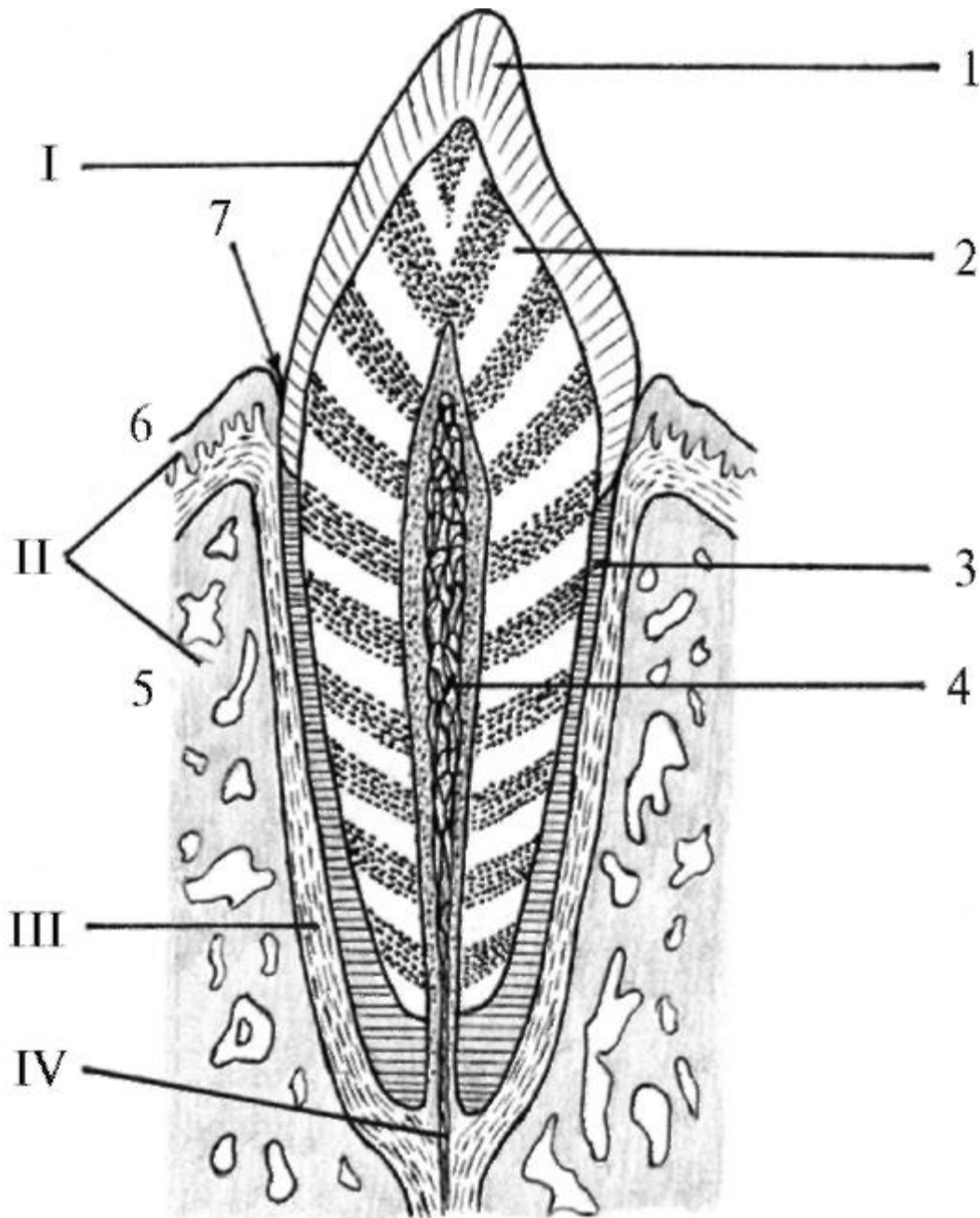


Рис. 8.7. Схема строения зубного органа: I - зуб (коронка зуба): 1 - эмаль; 2 - дентин; 3 - цемент; 4 - пульпа; II - пародонт: 5 - стенка альвеолы; 6 - десна; 7 - десневой карман; III - периодонт; IV - зубной сосудисто-нервный пучок

- пародонта (*parodontium*) или амфодонта (*amphodontium*): а) зубной луночки (*alveola dentalis*) и окружающего ее участка альвеолярного отростка верхней челюсти или альвеолярной части нижней челюсти, покрытого: слизистой оболочкой без подслизистой основы -

десной (*gingiva*); б) периодонта (*periodontium*) или перицементы (*pericementum*) - связочного аппарата, фиксирующего корень зуба в альвеоле.

Кроме этого, каждый зубной орган, как и любой другой, имеет кровеносные и лимфатические сосуды, а также нервы.

#### 8.4.3. Общая анатомия зубов

Зубы - твердые полые удлиненные образования, имеют характерные форму и строение, собственный нервный аппарат, кровеносные и лимфатические сосуды, занимают определенное положение в челюстях, служат для механической обработки плотной пищи (откусывание или отрезание, отрывание, раздавливание, измельчение и растирание), принимают участие в артикуляции речи (произношении), выполняют эстетическую функцию.

Человек имеет 2 поколения (генерации) зубов (дифидонтный тип зубной системы): вначале функционируют временные зубы (*dentes decidui*; от лат. *deciduius* - отпадающий), или молочные (*dentes lactei*; от лат. *lacteus* - молочный), которые полностью (20 зубов) прорезываются к 2 годам, а затем (постепенно, к 12-26 годам) заменяются (32 зуба) постоянными (*dentes permanentes*).

*Части зуба.* Каждый зуб состоит из: 1) коронки (*corona dentis*) - покрытой эмалью части, выступающей из зубной альвеолы (анатомическая коронка); 2) шейки зуба (*cervix dentis*) - суженной части, расположенной между коронкой и корнем, окруженной десной; 3) корня (корней) зуба (*radix dentis*) - части зуба, покрытой цементом, находящейся внутри зубной альвеолы (анатомический корень). Корень зуба заканчивается верхушкой корня зуба (*apex radialis dentis*), на которой имеется отверстие верхушки зуба (*foramen apicis dentis*), ведущее в канал корня зуба (*canalis radialis dentis*). Разные функциональные группы верхних и нижних зубов имеют неодинаковое (от 1 до 3) количество корней (рис. 8.8).

В стоматологии различают клинические коронку и корень. Клиническая коронка (*corona clinica*) - часть зуба, выступающая над десной; клинический корень (*radix clinica*) - часть зуба, находящаяся в альвеоле. Клиническая коронка с возрастом в связи с атрофией альвеолярного отростка и десны увеличивается, и над десневым краем выступает не только коронка (покрытая эмалью), но также шейка, и даже часть корня, покрытые цементом (*обнажение* шейки, корня зуба). При воспалении десны (*гингивит*) она (вследствие ее отека, набухания), разрастаясь, может окружать пришеечную часть коронки, которая становится меньше анатомической.



*Поверхности зуба.* Для описания особенностей рельефа или расположения патологических процессов на коронке и корне зуба выделяют следующие поверхности.

1. Поверхность смыкания (*facies occlusalis*) - окклюзионная; обращена к зубам противоположной челюсти, с которыми соприкасается при смыкании челюстей. Она есть у больших (моляров) и малых (премоляров) коренных зубов; ее также называют жевательной (*facies masticatoria*). У резцов и клыков вместо этих терминов употребляются понятия: край смыкания (*margo occlusalis*) или режущий край (*margo incisalis*).

2. Вестибулярная (преддверная) поверхность (*facies vestibularis*) - обращенная наружу, в преддверие рта (*vestibulum oris*). У резцов, клыков и премоляров, прилегающих к губам, ее можно назвать губной (*facies labialis*); у моляров, соприкасающихся с щеками, - щечной (*facies buccalis*). Аналогично вестибулярными (преддверными) называются соответствующие поверхности корня зуба и соприкасающиеся с ней стенки альвеолы.

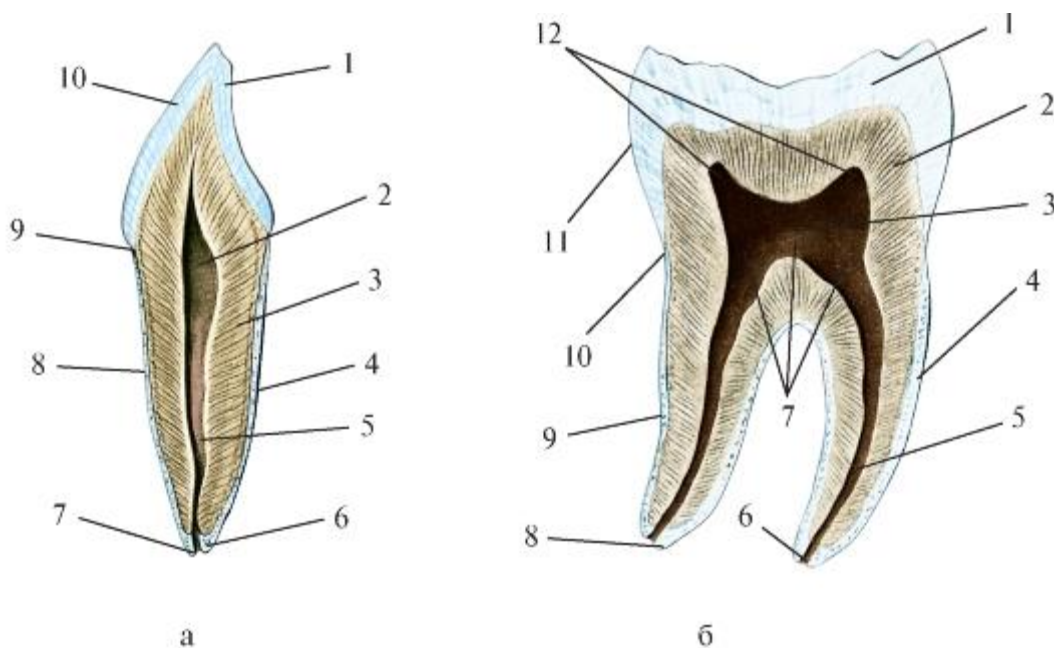


Рис. 8.8. Схема строения однокорневого зуба (а) и двукорневого зуба (б).

Вертикальный распил: а: 1 - эмаль; 2 - полость коронки; 3 - дентин; 4 - цемент; 5 - канал корня зуба; 6 - верхушка корня зуба; 7 - отверстие верхушки зуба; 8 - корень зуба; 9 - шейка зуба; 10 - коронка зуба; б: 1 - эмаль; 2 - дентин; 3 - полость коронки; 4 - цемент; 5 - канал корня зуба; 6 - отверстие верхушки зуба; 7 - дно полости коронки; 8 - верхушка корня зуба; 9 - корень зуба; 10 - шейка зуба; 11 - коронка зуба; 12 - рога пульпы

3. Язычная поверхность (*facies lingualis*) обращена внутрь - к языку, у верхних зубов - к нёбу, поэтому ее называют нёбной (*facies palatina*). Эти поверхности коронок зубов участвуют в образовании переднебоковой стенки собственно полости рта (*cavum oris proprium*), вследствие чего их называют также оральными (ротовыми) - *facies oralis*. Язычным (нёбным) поверхностям коронок зубов соответствуют одноименные названия поверхностей корней и стенок альвеол.

4. Контактная поверхность - поверхность соприкосновения (*facies contactus*), соприкасается с соседним зубом (обращена к нему). Эти, боковые по расположению, поверхности коронки (корня) называют также апроксимальными (*facies aproximales*), т.е. отдаленными друг от друга.

Среди них различают: мезиальную (мезо - средняя) - *facies mesialis*, расположенную ближе к срединной (сагиттальной) линии челюстей, и дистальную (*facies distalis*), наиболее удаленную от нее, обращенную к концу зубной дуги. Эти термины применимы и для обозначения соответствующих поверхностей корней зубов, а боковые стенки луночек (альвеол) называются межлуночковыми перегородками (*septa interalveolaria medialis et lateralis*).

От этих и ряда других терминов образованы употребляющиеся в клинике понятия: *медиально, мезиально, дистально, вестибулярно, лингвально, орально, окклюзально, апикально* (от *apex radices dentis*), *цервикально* (от *cervix dentis* - шейка зуба), которые позволяют четко и кратко описать локализацию и направление распространения патологических процессов, а также способствуют лучшему пониманию диагностических и лечебных манипуляций врача-стоматолога.

В практических целях принято условно делить коронку и корень зуба на трети. Горизонтальными плоскостями в коронке разделяют окклюзальную, среднюю и шеечную (цервикальную) трети, а в корне - шеечную, среднюю и верхушечную (апикальную) трети. Коронку кроме этого можно разделить сагиттальными плоскостями на мезиальную, среднюю и дистальную трети, а фронтальными - на вестибулярную, среднюю и язычную (лингвальную) - у нижних или нёбную - у верхних зубов трети.

На контактных (боковых, апроксимальных) мезиальных и дистальных поверхностях коронок резцов и клыков в окклюзальной трети, а у малых коренных зубов (премоляров) и больших коренных зубов (моляров) - в средней трети, по линии экватора коронки (наибольшего диаметра в связи с ее бочкообразной выпуклостью) имеются контактные пункты, которыми соседние зубы соприкасаются. Между ними и краем альвеолярной дуги каждой из челюстей имеются треугольной формы (с основанием у луночкового края) межзубные

пространства (*spatiae interdentalia*), заполненные десневыми (межзубными) сосочками (*papillae gingivales; interdentalia*), которые благодаря межкоронковым контактам оказываются защищенными от возможного повреждения пищей. Кроме этого межзубные контактные пункты при полностью сохранившихся зубах участвуют в их структурно-функциональном объединении в зубные дуги (ряды) и придают им при жевании характер динамической системы: давление, действующее на какой-либо один зуб, распространяется не только по его корню (корням) и через периодонт на стенки лунки, но также и дробится, и по межзубным контактными пунктам перераспределяется на соседние зубы, тем самым уменьшая нагрузку на воспринимающий зуб. Контактные пункты являются боковыми опорами коронок соседних зубов, обеспечивая их устойчивость. Последняя при их отсутствии уменьшается, возникает чрезмерная подвижность зубов, которая может привести к их горизонтальному и вертикальному перемещению, вызывая деформацию зубных рядов. С возрастом, в результате естественной физиологической подвижности, точечные межзубные контактные пункты увеличиваются, превращаясь в контактные площадки (фасетки). При этом происходит медиальный сдвиг коронок (к срединной линии) и длина зубной дуги может укорачиваться на 1 см.

Для изучения (обследования) и описания зубов используют термины с указанием поверхностей коронки: *вестибулярная, лингвальная, медиальная норма*. Здесь слово «норма» не следует отождествлять с понятиями «норма в анатомии», «норма в медицине» и т.п. В данном применении «норма» - это исследуемая позиция зуба для описания анатомических образований на определенной его поверхности. Например, «вестибулярная норма» - это характеристика коронки, шейки и корня зуба при рассмотрении их со стороны преддверия (*vestibulum*) рта.

*Полость зуба.* Внутри зуба имеется полость зуба (*cavitas dentis*), или пульпарная полость (*cavitas pulparis*), в которой различают полость коронки (*cavitas coroniae*), схожую с ее внешней формой, продолжающуюся в канал корня зуба (*canalis radialis dentis*), который заканчивается на верхушке зуба отверстием (*foramen apicis dentis*), через него в пульпу корня зуба проникают сосуды и нервы (рис. 8.9). Зубы с 2-3 корнями имеют соответствующее количество корневых каналов и верхушечных отверстий. Однако часто обнаруживаются дополнительные корневые каналы с боковыми дельтовидными разветвлениями (корни с одним каналом, без разветвлений встречаются лишь в 26,5% наблюдений). В связи с этим и верхушечное отверстие может быть двойным или тройным, причем только в 20% случаев они в соответствии с названием находятся на верхушке, а в 80% - располагаются на боковой поверхности верхушечного конуса и в 50% - до 2 мм выше верхушки. Все эти индивидуальные анатомические

особенности необходимо учитывать при лечении воспаления пульпы и периодонта (пульпита и верхушечного периодонтита).

В полости коронки зуба стенка, обращенная (прилежащая) к поверхности смыкания, называется сводом. У больших и малых коренных зубов на этой поверхности имеются жевательные бугорки (*tuberculi dentis*), которым изнутри, со стороны полости коронки, в ее своде соответствуют углубления (выступы), заполненные *рогами пульпы*.

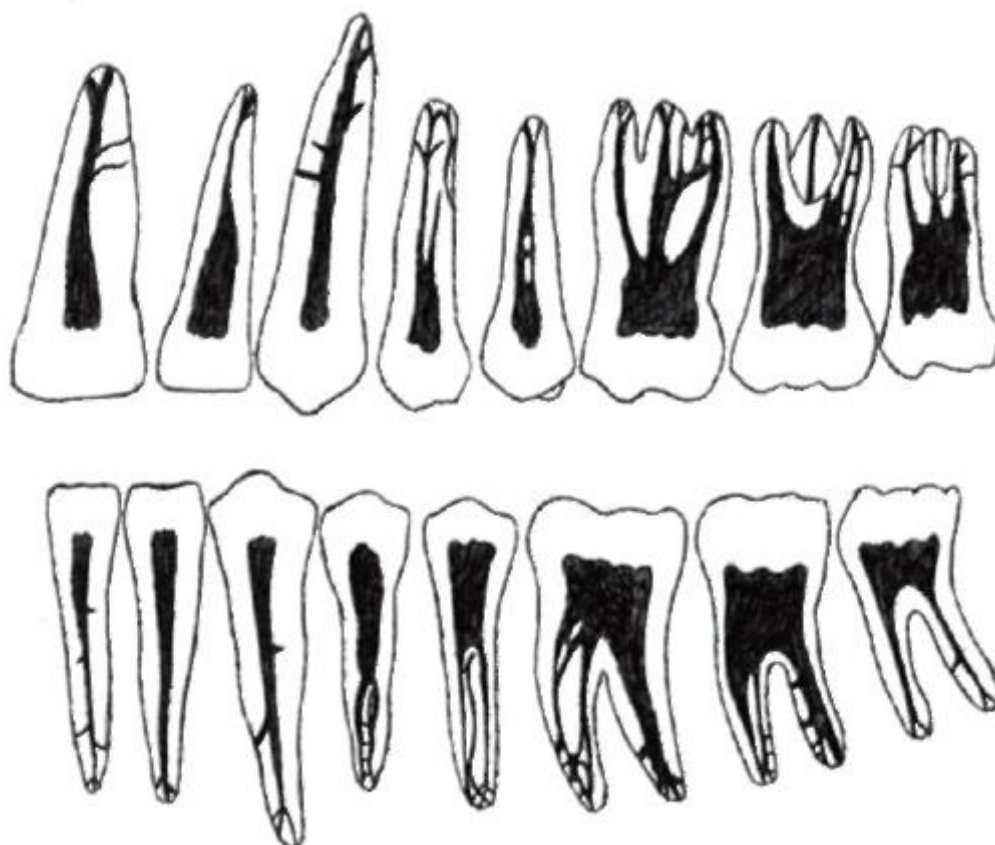


Рис. 8.9. Варианты формы пульпарных полостей верхних и нижних постоянных зубов; основные и дополнительные корневые каналы, их дельтовидные разветвления

Толщина твердых тканей (эмаль + дентин) стенок полости коронки зуба, в которой находится пульпа, у каждого зуба в разных местах различна. Поэтому выделяют «зоны безопасности» и «опасные зоны» - во избежание возможности вскрытия полости коронки зуба и повреждения пульпы при препарировании бором ее стенок для лечения кариеса или протезирования.

Поверхность полости коронки, от которой начинаются корневые каналы, называется дном полости коронки. В однокорневых зубах оно воронкообразно суживается и переходит в канал. В многокорневых зубах дно более плоское, с отверстиями для каждого корневого канала - устьями, которые нередко сужены,

поэтому при лечении пульпита необходимо их расширение бором. Кроме того, корневые каналы могут быть изогнуты и вследствие этого труднопроходимы, что также требует дополнительных врачебных манипуляций при лечении, как и при упомянутых выше вариантах дельтовидных разветвлений основного канала или наличии дополнительных каналов.

#### 8.4.4. Строение и функции тканей зуба

Твердой основой зуба является дентин, определяющий его форму и размеры. Снаружи в области коронки он покрыт эмалью, в корне - цементом; изнутри, в полости зуба, к нему прилежит «зубная мякоть» - пульпа.

Пульпа зуба (*pulpa dentis*) - специализированная рыхлая волокнистая соединительная ткань, состоящая из клеток и межклеточного вещества. Функции пульпы взаимосвязаны и дополняют друг друга:

- 1) *пластическая* - образование дентина особыми клетками одонтобластами; дентинообразование начинается с периода закладки и формирования зуба и не прекращается в течение всей жизни человека;
- 2) *трофическая* - питание твердых тканей зуба (дентина, эмали, цемента) через периферические отростки одонтобластов;
- 3) *сенсорная* (чувствительная) - осуществляется благодаря большой концентрации нервных элементов, составляющих 20,5% объема пульпы;
- 4) *защитная* - в виде воспалительной реакции (на раздражение, чужеродные вещества) с образованием соединительнотканной капсулы, отграничивающей зону повреждения от здоровых участков; в результате зуб, ткани которого подверглись вредному воздействию, сохраняется;
- 5) *репаративная* (восстановительная) - образование заместительного (вторичный, третичный) дентина в ответ и на месте воздействия раздражающих (повреждающих) факторов.

Таким образом, живая неповрежденная пульпа обеспечивает нормальную жизнедеятельность зуба и регенеративные (восстановительные) процессы в нем; является своеобразным биологическим барьером, защищающим весь зуб и другие части зубного органа от инфекции, сохраняя их функции. Хотя депульпированный и запломбированный зуб может в течение некоторого времени выполнять жевательную нагрузку, он становится хрупким и недолговечным.

Зуб жив и полноценен до тех пор, пока в нем живая пульпа; без нее он представляет собой естественный биологический аутопротез.

Специфичность пульпы как особого вида соединительной ткани, имеющейся только в зубе, обусловлена 2 видами клеток, более нигде не встречающихся: одонтобластами и их предшественниками, незрелыми формами - преодонтобластами.

*Преодонтобласты* - малодифференцированные клетки мезенхимального происхождения, находятся в глубине, в центре пульпы. Созревая, они превращаются в одонтобласты («клетки-строители зуба»), образующие периферический, плотно прилегающий к дентину слой пульпы.

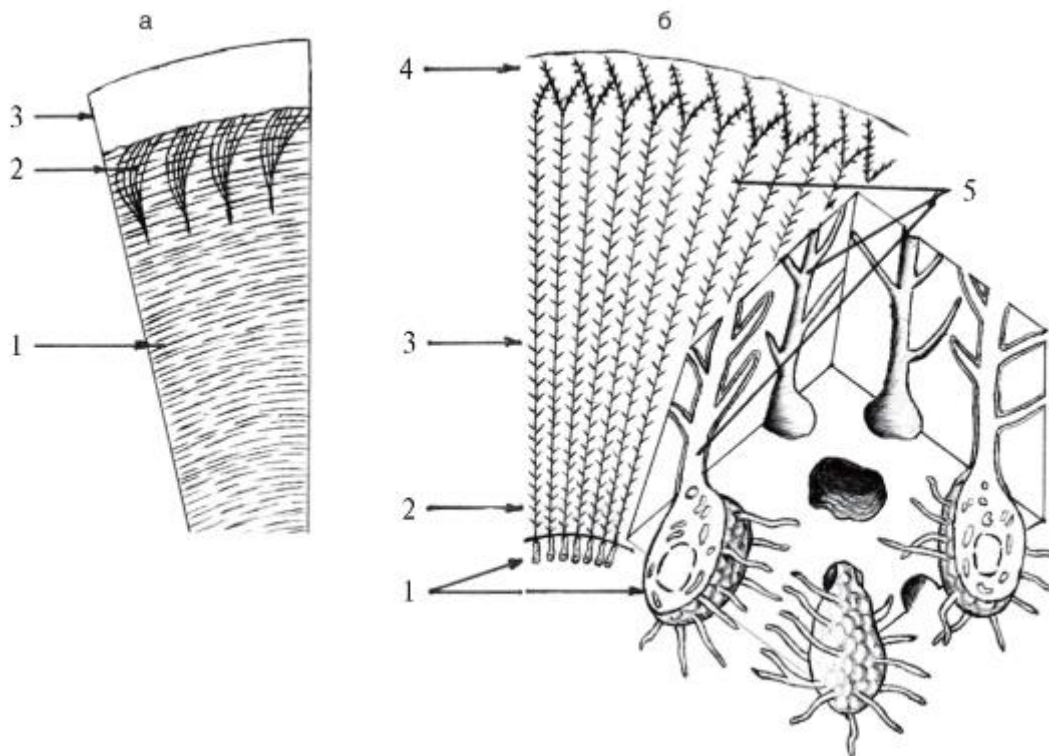


Рис. 8.10. Строение дентина (схема): а: 1 - тангенциальные волокна (Эбнера) дентина; 2 - радиальные волокна (Корфа) дентина; 3 - эмаль; б: 1 - одонтобласты пульпы; 2 - предентин; 3 - околопульпарный дентин; 4 - плащевой дентин; 5 - дентинные трубочки (канальцы)

*Одонтобласты* - клетки вытянутой (грушевидной или цилиндрической) формы (рис. 8.10), располагающиеся в 2-3 ряда. От их концов отходят протоплазматические отростки: 1) центральные, уходящие в слой преодонтобластов (выявляются только на ранних стадиях преобразования последних, а затем атрофируются); 2) периферические - являются постоянными и под названием волокон Томса вступают в дентинные канальцы; ветвясь соответственно их разветвлениям, проходят через весь слой дентина, заканчиваются у дентиноэмалевой границы, а отдельные даже проникают в эмаль. В дентинных канальцах они находятся в периодонтобластическом пространстве (между отростком и стенкой канальца, выстланной изнутри тонкой пленкой

органического вещества - пограничной пластинкой, мембраной Неймана), омываясь тканевой дентинной жидкостью - транссудатом периферических капилляров пульпы, сходной по составу с плазмой крови. Это пространство - важный путь переноса различных веществ из пульпы к дентиноэмалевой границе. Некоторые отростки одонтобластов идут в сопровождении нервных волокон.

Кроме пре- и одонтобластов, в состав пульпы входят и другие клетки, в частности:

- *фибробласты* - самая многочисленная группа клеток пульпы, которые вырабатывают (синтезируют) коллагеновые волокна и основное (межклеточное) вещество пульпы, поглощают и переваривают его компоненты. При воспалении пульпы они вместе с этим веществом образуют капсулы вокруг инородного тела и очага кровоизлияния;
- *макрофаги (гистиоциты)* - крупные подвижные клетки; при воспалении фагоцитируют микроорганизмы, участвуя в развитии защитных иммунных реакций;
- *лимфоциты* - обеспечивают иммунитет; их количество значительно увеличивается при воспалении.

В пульпе, помимо клеточных структур, есть межклеточное вещество (заполняет пространства между клетками), состоящее из волокон, погруженных в аморфное основное вещество. В отличие от обычной соединительной ткани в межклеточном веществе пульпы нет эластических волокон, но очень много коллагеновых.

Аморфное вязкое основное вещество, в состав которого входит гиалуроновая кислота, участвует в построении мембран и оболочек, не везде является таковым; в частности, оно уплотняется на границе пульпы и дентина, образуя тончайшую оболочку Келликера-Флейшмана, которая образует выросты в дентинные каналы под названием неймановских оболочек, выстилающих их изнутри и окружающих проходящие в них периферические отростки одонтобластов и нервных волокон.

Концентрация отдельных видов клеток пульпы и их топография различны (рис. 8.11); выделяют несколько ее слоев (зон). Самый поверхностный из них (на границе с дентином) - одонтобластический. Кнутри от него располагается бесклеточный слой (Вейля), содержащий субодонтобластические капиллярное и нервное сплетения, а также отростки фибробластов, преодонтобластов, гистиоцитов, тела которых залегают глубже - в богатой клетками зоне. В центральном слое пульпы (пульпарной сердцевине) находится рыхлая соединительная ткань, в которой проходят крупные кровеносные и лимфатические сосуды, пучки нервных волокон.

*Дентин* (*dentinum*; *substantia eburnea* - от лат. *ebur* - слоновая кость) строением похож на грубоволокнистую ткань, но отличается от нее отсутствием клеток и большей (в 5-6 раз) твердостью; дентин также прочнее цемента, но в 4-5 раз мягче эмали зуба; он светло-желтого цвета (цвета слоновой кости). В состав дентина входит 70% неорганических веществ: минеральных солей, в основном гидроксиапатита -  $[\text{Ca}_3(\text{PO}_4)_2\text{Ca}(\text{OH})_2]$ , а также углекислые кальций ( $\text{CaCO}_3$ ) и натрий ( $\text{Na}_2\text{CO}_3$ ), фторид кальция ( $\text{CaF}_2$ ) и др.; 20% органических веществ (преимущественно коллаген) и 10% воды. Структурно дентин состоит из обызвествленного (пропитанного солями) межклеточного вещества, пронизанного дентинными трубочками - канальцами (*tubuli dentinales*), в которых проходят периферические отростки одонтобластов (тела их залегают в пульпе). Кроме того, в них циркулирует дентинная жидкость, доставляющая в дентин питательные вещества.



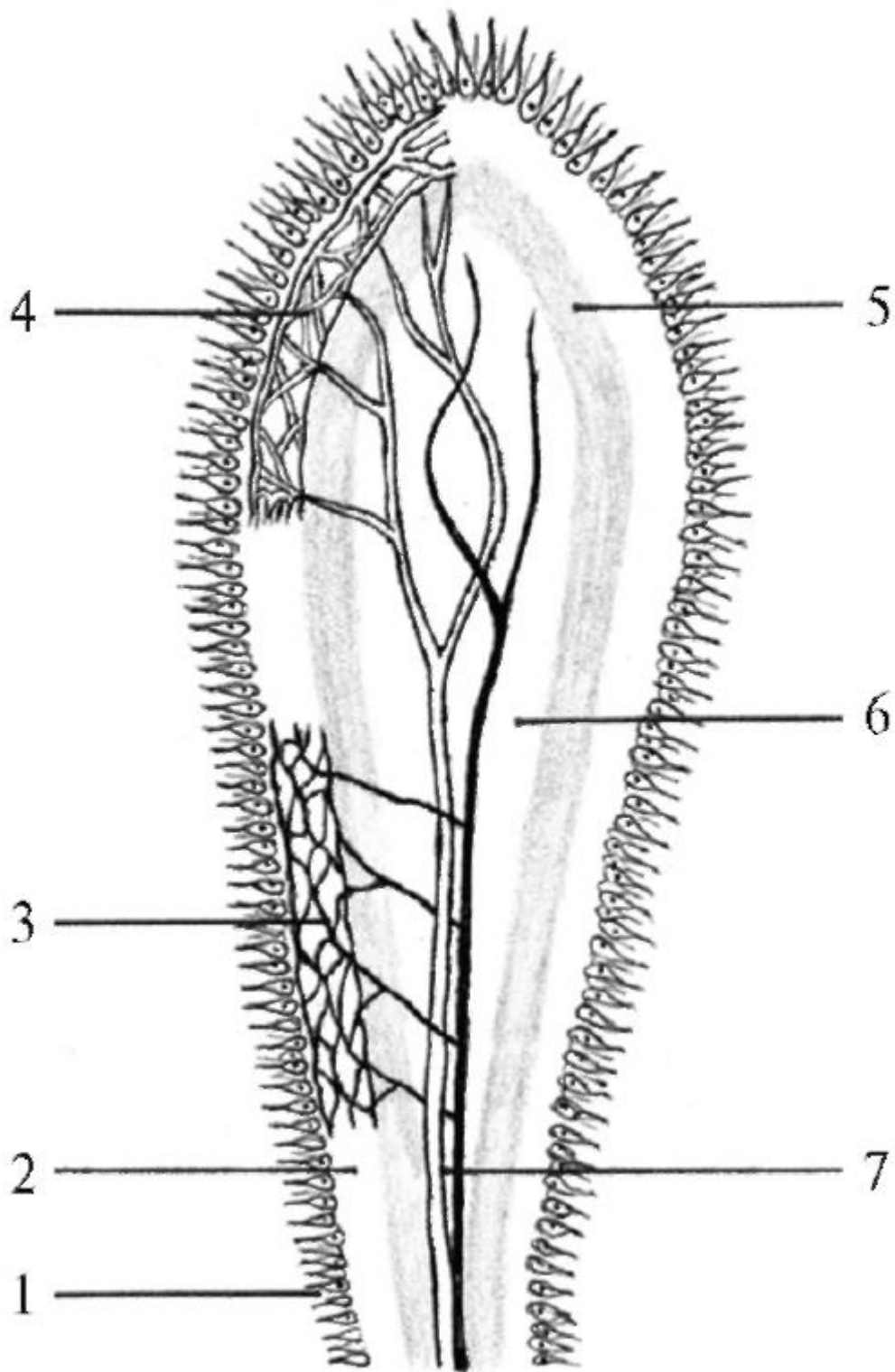


Рис. 8.11. Строение пульпы зуба (схема): 1 - одонтобластический слой; 2 - бесклеточный слой (Вейля); 3 - субодонтобластическое нервное сплетение; 4 - субодонтобластическое капиллярное сплетение; 5 - промежуточный, богатый клетками камбиальный слой; 6 - центральный слой (пульпарная сердцевина); 7 - сосудисто-нервный пучок

Межклеточное вещество дентина представлено коллагеновыми волокнами и основным веществом.

Выделяют 2 слоя дентина: наружный - плащевой и внутренний - околопульпарный. В плащевом дентине коллагеновые волокна идут параллельно, по ходу дентинных канальцев, т.е. перпендикулярно поверхности зуба. В околопульпарном дентине преобладают волокна, идущие перпендикулярно к канальцам, т.е. параллельно поверхностям зуба (стенкам его полости). Самый внутренний слой околопульпарного дентина, прилегающий к пульпе, необызвествлен и называется *предентином* (дентиногенной зоной) - местом постоянного роста дентина, не прекращающегося и у взрослых.

Образование дентина значительно усиливается при повышенной стираемости эмали, кариесе и после хирургических вмешательств на твердых тканях зуба; возникающий при этом дентин называется вторичным (заместительным, иррегулярным).

Между коллагеновыми волокнами в основном веществе откладываются перечисленные выше минеральные соли, определяющие твердость дентина. Обызвествления коллагеновых волокон не происходит. Кристаллы солей располагаются по ходу волокон. Встречаются участки дентина с мало или совсем необызвествленным основным веществом (интерглобулярные промежутки), которые при патологических процессах могут увеличиваться. У пожилых людей возможно частичное обызвествление и самих коллагеновых волокон.

Количество *дентинных трубочек (канальцев)*: с 75 тыс. в 1 мм<sup>2</sup> в шлифе (срезе) околопульпарного дентина убывает до 15 тыс. - в плащевом. Уменьшается и их диаметр: от 2-3 мкм у пульпарного конца до 0,5-1 мкм - у дентиноэмалевой границы. По мере удаления от пульпы канальцы все больше соединяются между собой боковыми дугообразными ответвлениями, образуя у поверхности дентина аркады.

Благодаря тому, что дентин пронизан огромным числом канальцев, он, несмотря на свою плотность, обладает очень высокой проницаемостью, что обеспечивает быструю реакцию пульпы на повреждение дентина; при кариесе дентинные трубочки становятся путями распространения микроорганизмов.

На границе с эмалью дентин заканчивается множеством шиповидных выступов, глубоко проникающих в эмаль и создающих механическую прочность взаимосоединения твердых тканей коронки зуба. Через эти выступы в эмаль проникают и дентинные канальцы («эмалевые веретена») с периферическими

отростками одонтобластов, которые, таким образом, выполняют трофическую функцию и в отношении эмали (изнутри).

Дентин характеризуется высокой болевой чувствительностью на температурные, механические, химические и электрические раздражения; наибольшей - в области дентиноэмалевой границы и около пульпы. Болевая чувствительность дентина обусловлена не только нервными волокнами, сопровождающими периферические отростки одонтобластов в дентинных канальцах. Согласно гидродинамической теории, быстрые ударные перемещения омывающей их дентинной жидкости при воздействии указанных выше факторов вызывают раздражение болевых рецепторов - свободных нервных окончаний в пульпе.

*Эмаль* - *enamelum* (*substantia adamantina* - от греч. *adamas*, *adamantos* - алмаз, сталь, твердый металл) покрывает снаружи коронку зуба; является самой твердой тканью не только зуба, но и всего организма человека. Твердость эмали (равная таковой мягкой стали) обусловлена несколькими факторами и, в частности, химическим составом: 95% составляют минеральные вещества (из них 87% - гидроксиапатит-фосфорнокислый кальций, углекислый кальций - 8%, фтористый кальций - 4% и фосфорнокислый магний - 1%); 1,2% - органические вещества (гистидин, лизин, аргинин) и 3,8% - вода (свободная и связанная с кристаллами и органическими соединениями).




Рис. 8.12. Схема взаиморасположения и спирального хода эмалевых призм

Структурно эмаль клеток не имеет, она состоит из эмалевых призм и склеивающего их межпризменного вещества; снаружи покрыта кутикулой.

*Эмалевые призмы* - структурно-функциональные единицы эмали (рис. 8.12). Это обызвествленные волокна толщиной 3-6 мкм, сплетенные в пучки (как веревки в канате). S-образно изгибаясь (функциональная адаптация, приспособление к восприятию жевательной нагрузки во избежание образования радиальных трещин), они проходят через всю толщу эмали от дентиноэмалевой границы к ее поверхности. Эмалевые призмы располагаются в радиальном направлении, т.е. перпендикулярно к упомянутой границе; в области режущего края и жевательных бугорков они лежат параллельно продольной оси зуба; на боковых поверхностях

коронки и в шейке постепенно смещаются в горизонтальную плоскость и даже апикально (в сторону верхушки корня зуба). Знание этих особенностей хода эмалевых призм имеет значение при препарировании эмали для формирования полостей под пломбы или вставки с целью лучшей их фиксации.

Эмалевые призмы на поперечном разрезе бывают различной формы: бобовидные, овальные, полигональные. У человека преобладает (57%) арочная форма призм - в виде замочной скважины: с расширенной головкой (диаметром 3-5 мкм) и суженным хвостом (рис. 8.13). В пучках эмалевых призм их хвосты располагаются между головками призм соседнего ряда, что усиливает прочность соединения.

Головка каждой призмы окружена призматической оболочкой.

*Межпризменное (склеивающее) вещество* окружает призмы и заполняет промежутки между ними; оно также обызвествлено, но меньше, чем сами призмы. Вследствие этого оно менее прочное, и при возникновении трещин эмали последние проходят по нему, не затрагивая самих призм. В эмали зубов человека межпризменного склеивающего вещества меньше, чем, например, в зубах собаки или свиньи. Этим объясняются меньшая хрупкость и большая эластичность эмали зубов у этих животных, чем у человека.

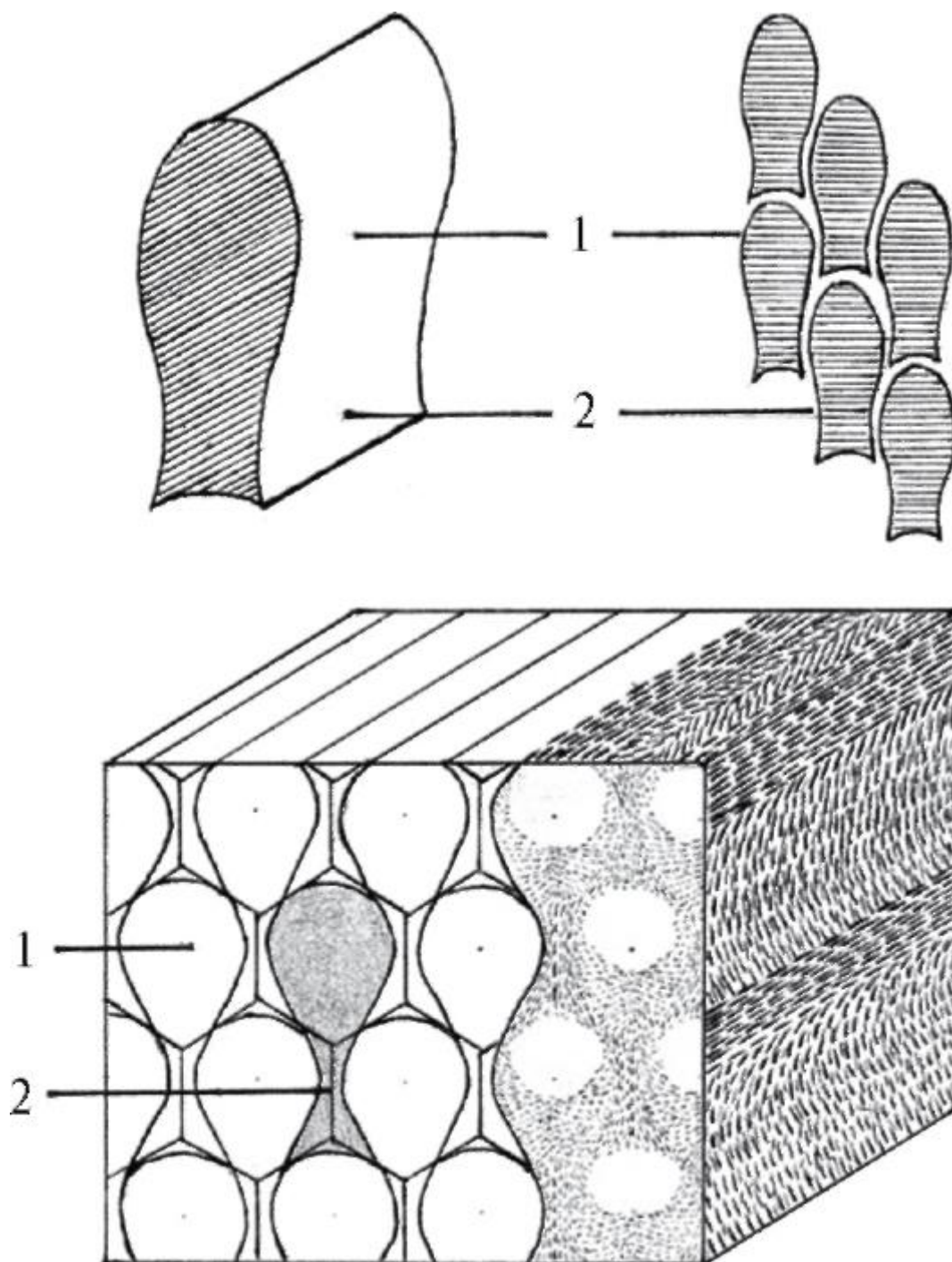


Рис. 8.13. Арочная форма эмалевых призм; их взаиморасположение (схема): 1 - головка; 2 - хвост

*Кутикула эмали (Насмитова оболочка) - cuticula enameli* - покрывает ее поверхность в виде тонкой, лишенной извести оболочки толщиной 10,5-11,5 мкм; является секретом энамелобластов - клеток, образующих эмаль. Она очень устойчива к воздействию кислот, но легко стирается при жевании; в эмали зубов взрослого человека сохраняется только на апроксимальных (боковых) поверхностях коронки.

*Дентиноэмалевая граница.* Эмаль прочно соединена с дентином за счет взаимопроникающих друг в друга зубчатых выступов (гребешков) этих тканей, благодаря чему эмалево-дентинная граница имеет неровный, фестончатый вид и большую площадь плотного контакта этих тканей.

Эмаль здорового зуба белого или светло-желтого цвета (это зависит от толщины и прозрачности ее слоя). Там, где слой тонкий, коронка видится желтоватой из-за просвечивающего сквозь эмаль дентина. На окраску эмали влияет также степень ее минерализации (обызвествления): участки гипоминерализованной эмали менее прозрачны, чем соседние - с нормальным обызвествлением. Поэтому временные (молочные) зубы, эмаль которых минерализована незначительно, кажутся более постоянных.

Эмаль защищает дентин и пульпу от воздействия внешних раздражителей.

Несмотря на то, что это - самая твердая ткань организма человека, она весьма хрупкая и могла бы растрескиваться при значительном жевательном давлении, если бы под ней не находился поддерживающий слой более упругого дентина, с которым эмаль, как уже указывалось, прочно соединена по эмалево-дентинной границе. Разрушение же подлежащего слоя дентина неизбежно ведет к растрескиванию эмали.

Толщина эмали в различных участках коронки неодинакова и колеблется от 0,01 мм (в области шейки) до 1,7 мм (в жевательных бугорках больших коренных зубов) и лишь до 0,5-0,62 мм - в фиссурах (бороздах) между ними; на боковых поверхностях - около 1 мм. Плотность (твердость) эмали снижается от поверхности коронки к эмалево-дентинной поверхности и от жевательной поверхности (режущего края) - к шейке.

Эмаль не содержит клеток, нервов, кровеносных сосудов и не способна к регенерации (восстановлению) при повреждении; однако это - живая ткань, и в ней постоянно идет обмен веществ (ионов), которые поступают в нее как изнутри (из пульпы, дентина), так и снаружи (из слюны). Одновременно с поступлением ионов (реминерализацией) происходит удаление их из эмали (демнерализация); эти процессы в норме находятся в состоянии динамического равновесия. Его сдвиг в ту или иную сторону зависит от многих факторов, в том числе от содержания микро- и макроэлементов в слюне, pH в полости рта и на поверхности коронки. Эмаль проницаема в обоих направлениях; наименьшей проницаемостью обладает ее наружный, обращенный в полость рта, слой. Степень проницаемости эмали с возрастом снижается. Местное воздействие фтора на поверхность эмали делает ее более резистентной (устойчивой) к растворению кислотами.

Эмаль не имеет нервных элементов, и все вмешательства на ней безболезненны. Она является пассивным проводником механических, химических, электрических раздражителей к дентину и через него - к пульпе; поэтому понятие «гиперэстезия (повышенная чувствительность) эмали» - неверно.

Эмаль отличается низким уровнем обмена веществ, что обусловлено высокой степенью ее минерализации. Это является адаптацией к выполняемой эмалью защитной функции, которая заключается в том, что, являясь тканью пограничной среды, она изолирует дентин и пульпу от различных раздражителей. При истончении эмали снижается ее барьерная функция, и возникают боли при контакте зуба с холодной или горячей, сладкой, кислой или соленой пищей.

*Цемент (cementum; substantia ossea)* - обызвествленная ткань зуба, структурно и по химическому составу близкая к грубоволокнистой кости, но в отличие от нее не имеет сосудов, поэтому ее питание осуществляется диффузно со стороны периодонта. Цемент покрывает корень (корни) зуба и шейку, в 60-70% случаев частично наслаиваясь на эмаль, в 10% - не доходя до нее.

Функции цемента: 1) входит в состав поддерживающего аппарата зуба, обеспечивая прикрепление к нему волокон периодонта; 2) защищает дентин корня от повреждающих факторов; 3) участвует в восстановлении целостности корня зуба при его переломе.

Цемент содержит 50-60% минеральных веществ (в основном гидроксиапатит) и 30-40% - органических (коллаген); прочность его несколько ниже, чем дентина.

Цемент состоит из пропитанного солями извести основного вещества, в котором находятся идущие в разных направлениях коллагеновые волокна. Одни из них располагаются продольно корню, другие пересекают толщу цемента в радиальном направлении и переходят в волокна периодонта (перицемента), вплетающиеся в стенку альвеолы, обеспечивая прочное укрепление в ней корня зуба.

Различают 2 вида цемента: первичный и вторичный.

*Первичный цемент - бесклеточный*, образуется раньше, клеток не содержит, прилежит к дентину, покрывает шейку и весь корень (строение его описано выше). Толщина варьируется от 20-50 мкм у шейки зуба (на цементно-эмалевой границе) до 100-1500 мкм - на верхушке корня.

*Вторичный цемент - клеточный*, состоит из обызвествленного межклеточного основного вещества и расположенных в нем клеток: цемтоцитов и цементобластов. Он располагается поверх первичного (бесклеточного) цемента,



покрывая верхушечную треть корня и область расхождения (бифуркации, трифуркации) корней многокорневых зубов.

*Цементоциты* лежат в особых полостях внутри цемента (лакунах) и по строению сходны с остеоцитами. Отростки тел этих клеток располагаются в канальцах и идут к поверхности, в сторону периодонта - источника питания. По мере отложения новых слоев цемента цементоциты, оказавшиеся в его глубине, лишаются трофики и гибнут.

*Цементобласты* (от греч. *blastos* - росток) - активные клетки с хорошо развитым синтетическим аппаратом; обеспечивают отложение новых слоев цемента.

Цемент в отличие от кости (в которой все время идут процессы ее перестройки и рассасывание костной ткани сопровождается ее новообразованием) резорбции не подвергается. Наоборот, в течение всей жизни на поверхности корня происходят постоянное ритмичное отложение (образование) молодой цементной ткани, которая дополняет более глубокие, утратившие свою жизнедеятельность слои цемента (как кольца роста на срезе ствола дерева) и увеличение толщины в несколько раз. Благодаря этому свойству (периодичность, слоистость отложения) измерение толщины цемента на поперечных (горизонтальных) шлифах (срезах) корней зубов может быть использовано в судебно-медицинских, антропологических, краниологических и археологических исследованиях для определения возраста человека.

#### 8.4.5. Пародонт

Пародонт (*parodontium*) - понятие клиническое, поэтому такого названия нет ни в одной из анатомических номенклатур, в том числе и в последней - МАТ (2003).

Термины «пародонт» (*parodontium*) - буквально: возле зуба, а также ранее применявшийся «амфодонт» (*amphodontium*; от греч. *amphi* - около, охватывание; лат. *amphora* - сосуд, чаша яйцевидной формы) означают комплекс структур, которые окружают шейку и корень зуба и закрепляют его в альвеоле.

Одни авторы к пародонту относят альвеолу и покрытый десной соответствующий участок альвеолярного отростка (части) челюсти; другие дополняют эти структуры периодонтом - связочным аппаратом зуба (см. ниже), а некоторые - и цементом корня (рис. 8.14). Какой бы точки зрения по этому вопросу ни придерживаться, важно, что все эти морфологические образования обеспечивают структурно-функциональное единство зубного органа; при этом зубная альвеола и покрывающая ее десна, цемент корня и пародонт образуют в комплексе поддерживающий аппарат зуба.

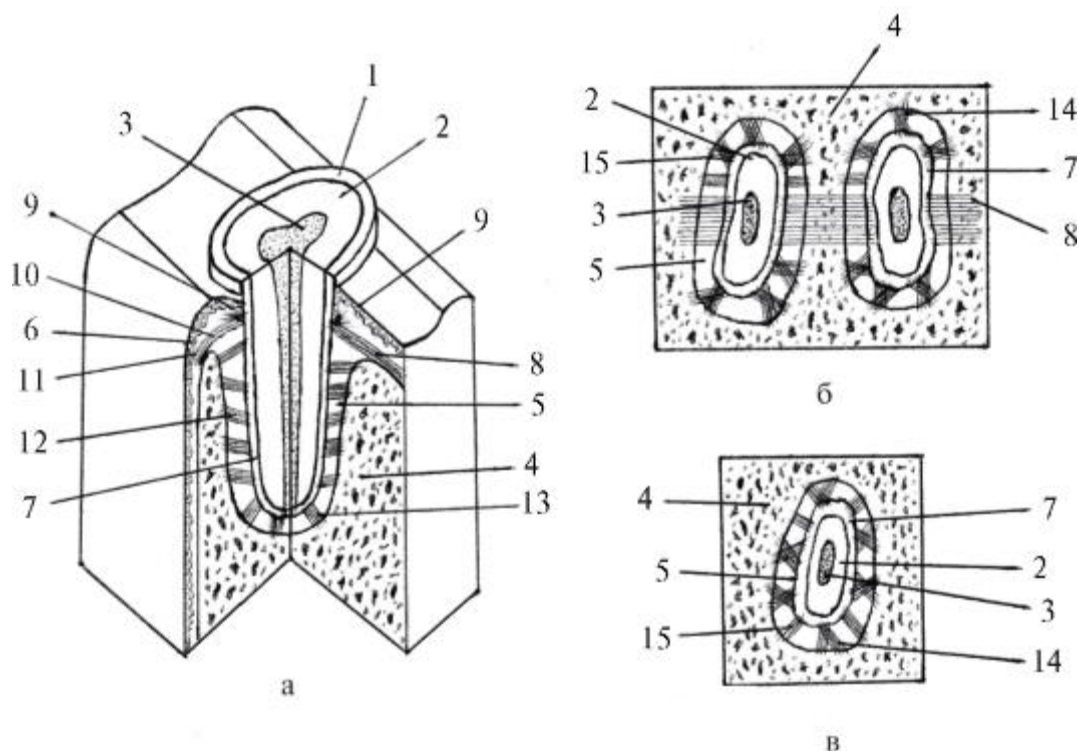


Рис. 8.14. Схема строения пародонта (по А.С. Щербакову): а - на вестибулооральном и мезиодистальном срезах; б - на поперечном (горизонтальном) срезе на уровне шейки зуба; в - на поперечном (горизонтальном) срезе на уровне средней трети корня зуба; 1 - эмаль; 2 - дентин; 3 - пульпа; 4 - кость альвеолы; 5 - периодонтальная щель; 6 - десна; 7 - цемент; 8 - межзубная связка; 9 - зубодесневые волокна; 10 - зубопериостальные волокна; 11 - зубогребешковые волокна; 12 - косые зубоальвеолярные волокна; 13 - верхушечные волокна; 14 - тангенциальные волокна; 15 - радиальные волокна

#### 8.4.6. Периодонт

Периодонт (*periodontium*) буквально: вокруг зуба (син.: *периодонтальная связка, периодонтальная мембрана, корневая оболочка, перицемент*). В узком смысле - это *связка, удерживающая корень зуба в костной альвеоле*; в широком понимании периодонт является соединительнотканной оболочкой корня зуба, состоящей из комплекса пучков коллагеновых волокон, натянутых между стенками альвеолы и цементом корня зуба, и окружающей их рыхлой соединительной ткани с находящимися в ней клетками (гистиоциты, макрофаги, фибробласты, цементобласты), сосудами, нервами и их окончаниями (рецепторами). Волокнистый компонент составляет 62% объема периодонта, рыхлая волокнистая соединительная ткань с клеточными элементами - 38%.

Периодонт располагается между стенками альвеолы (по отношению к ней он выполняет функцию внутренней надкостницы) и корнем зуба в узкой периодонтальной щели. Ширина ее (в среднем): у края альвеолы - 0,25 мм, в

пришеечной трети - 0,2 мм, в средней трети - 0,1 мм, в верхушечной трети - 0,2 мм, т.е. по форме напоминает песочные часы с перетяжкой в средней трети альвеолы. Это объясняется особенностью физиологической подвижности зубов; при боковых жевательных движениях наибольший наклон корня происходит в области верхушки и на уровне шейки; зуб в этот момент действует как рычаг, имеющий 2 плеча, с точкой опоры в средней трети корня.

Периодонтальная щель в норме - замкнутое пространство, так как эпителий десны по краю альвеолярного отростка переходит на шейку зуба, образуя вокруг нее циркулярное углубление - десневой (зубодесневой) карман.

Каждый пучок коллагеновых волокон одним концом врастает во внутреннюю стенку альвеолы, а другим - в цемент корня, продолжаясь в них под названием *прободающих*, или *шарпеевых*, волокон. Коллагеновые волокна периодонта имеют волнообразный ход, поэтому при жевательной нагрузке они могут несколько удлиняться, обеспечивая незначительную физиологическую подвижность зуба.

Функции периодонта:

- 1) фиксация корня зуба в альвеоле: пучки коллагеновых волокон периодонта, соединяющие цемент корня с альвеолой, врастают в ее стенку, образуя один из видов непрерывных фиброзных соединений -зубоальвеолярный синдесмоз (*syndesmosis dentoalveolaris*). Синоним этого названия - вколачивание(*gomphosis*; от *gomphos* - гвоздь) неудачен, так как зубы не забиваются в челюсти, а развиваются в них и прорезываются коронками на поверхность этих костей;
- 2) восприятие, амортизация, передача и равномерное распределение жевательного давления на все стенки альвеолы коллагеновыми волокнами и аморфным веществом рыхлой соединительной ткани периодонта;
- 3) сенсорная (чувствительная) - обеспечивается большим количеством чувствительных нервных волокон и рецепторов, воспринимающих тактильные раздражения, жевательное давление, болевые ощущения; участие механорецепторов периодонта в рефлексорной регуляции жевательного давления;
- 4) трофическая - питание цемента корня;
- 5) репаративная - участие в восстановлении цемента корня при его переломе, перестройке альвеолы, самовосстановлении после повреждений, воспаления;
- 6) защитная - за счет макрофагов, лейкоцитов, тучных клеток соединительной ткани.

В фиксации зубов в челюстях участвуют коллагеновые волокна надальвеолярного слоя собственной пластинки десны. Их пучки в области шеек зубов переходят в десневой периодонт (*periodontium protectionis*; от лат. *protection* - защита, прикрытие), который не только стабилизирует положение зубов, но и защищает их корни, периодонтальную щель и находящейся в ней прикрепленный периодонт (*periodontium insertionis*) (МАТ, 2003) от проникновения и распространения из полости рта инфекции, воспаления, вредных веществ. Десневой периодонт также называют краевым периодонтом (Л.Л. Колесников, С.С. Михайлов) или маргинальным (краевым) (Е.И. Гаврилов, А.С. Щербаков).

Выделяют несколько групп (рис. 8.15) пучков коллагеновых волокон, образующих в десне фиброзные связки.

1. Преддверно-ротовые волокна (*fibrae vestibuloorales*) - залегают под эпителием десны по средней линии каждого межзубного промежутка (сосочка) в преддверно-ротовом направлении.

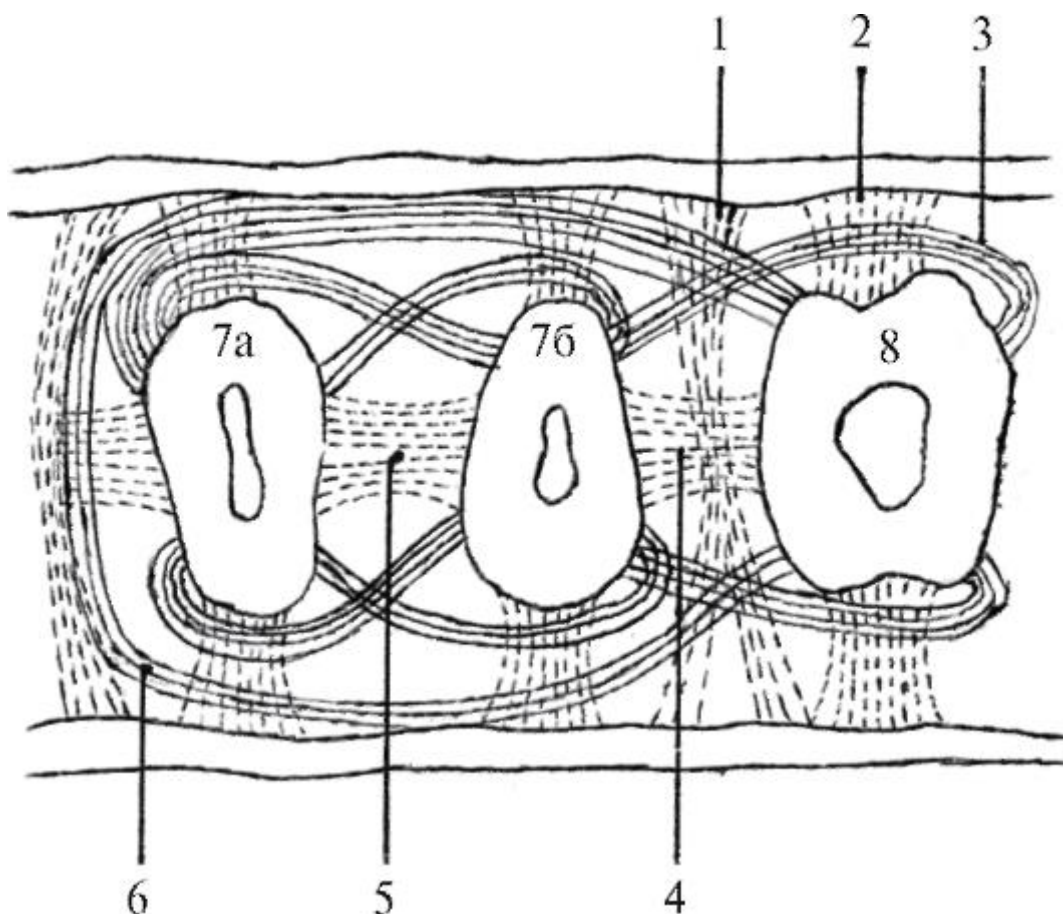


Рис. 8.15. Строение периодонта. Связки десны - поперечный срез на уровне пришеечной части корней нижних моляров (схема по С.С. Михайлову): 1 - преддверно-ротовые волокна; 2 - зубодесневые волокна; 3 - спиральные межзубные волокна; 4 - межзубные волокна; 5 - межкорневые волокна; 6 - круговые волокна;

7а - мезиальный корень 2-го моляра; 7б - дистальный корень 2-го моляра; 8 - корень 3-го моляра

2. Зубодесневые волокна (*fibrae dentogingivales*) - начинаются от цемента корня в области дна десневого кармана и веерообразно распространяются кнаружи в десну. Их пучки (толщиной не более 1 мм) лучше выражены на вестибулярной и оральной поверхностях.

3. Спиральные межзубные волокна (*fibrae interdentes spirales*) - начинаются в десне (у дна десневого кармана) на мезиальной поверхности корня, спирально окружают шейку зуба и вырастают в цемент дистальной поверхности (частично) этого зуба и мезиальной (частично) поверхности корня латеральнее расположенного зуба.

4. Межзубные волокна (*fibrae interdentes*) - образуют наиболее мощные пучки толщиной 1-1,5 мм, которые идут от цемента дистальной поверхности шейки одного зуба над межальвеолярной перегородкой к цементу мезиальной поверхности шейки соседнего зуба, продолжаясь затем по его корню. Эти волокна выполняют особую функцию: участвуют в создании непрерывности зубного ряда и в распределении жевательного давления по зубной дуге.

5. Зубопериостальные волокна (*fibrae dentoalveolares*) - начинаются от всей поверхности цемента шейки зуба (апикальнее зубодесневых волокон) и, огибая край альвеолы, вплетаются в ее надкостницу. Эти волокна лучше выражены на вестибулярной и оральной поверхностях; на контактных (боковых) сторонах их замещают межзубные волокна.

Десневой (краевой) периодонт благодаря сложной сети коллагеновых волокон обеспечивает плотное прилегание края десны к шейке зуба, предохраняя ее от отслойки как при перемещении пищи вдоль коронок, так и при микроэкursions самого зуба во время жевания; кроме этого он образует дно зубодесневого кармана.

Десневой периодонт без резких границ переходит в прикрепленный периодонт (*periodontium insertionis*), обеспечивающий фиксацию в луночке большей части (3/4) корня зуба. Его основу образуют зубоальвеолярные волокна (*fibrae dentoalveolares*), которые группируются в пучки, располагающиеся по линиям силовых воздействий на зубной орган при механической переработке пищи в полости рта.

Выделяют несколько функционально ориентированных групп пучков зубоальвеолярных волокон (рис. 8.16).

1. Радиальные пучки - идут в горизонтальной плоскости в радиальном направлении от цемента корня в стенку альвеолы, препятствуя раскачиванию зуба.
2. Тангенциальные пучки - отходят от стенки альвеолы к корню зуба в тангенциальном направлении (по касательной) как по ходу часовой стрелки, так и против ее хода; удерживают зуб от вращения относительно продольной оси.

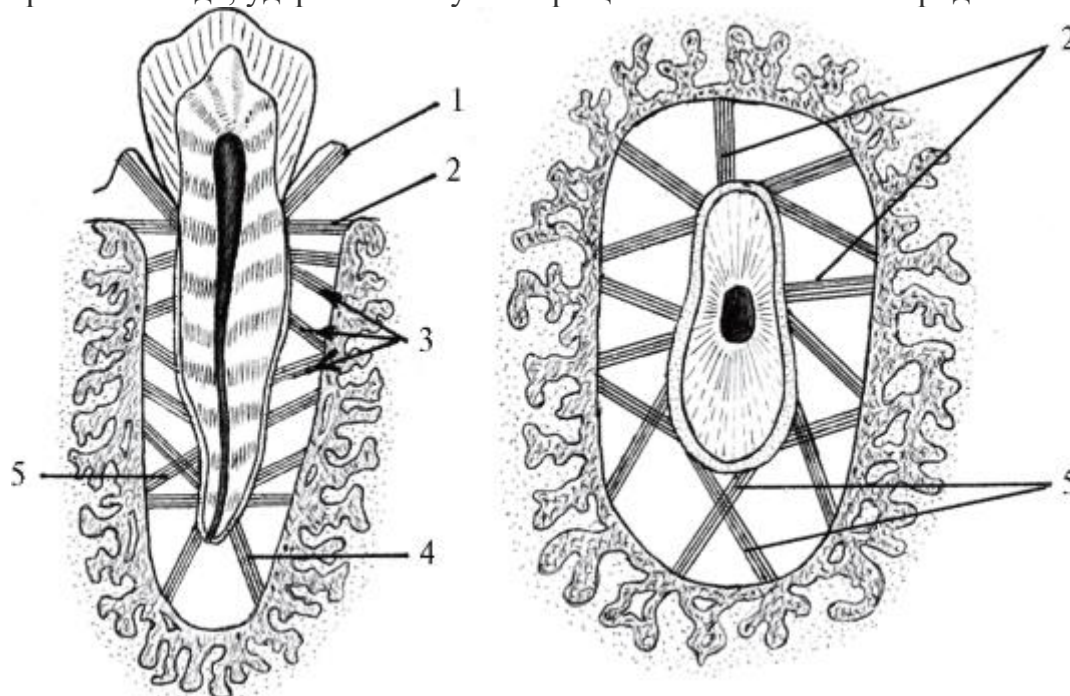


Рис. 8.16. Схема расположения пучков волокон периодонта на продольном и поперечном срезах зубного органа: 1 - зубодесневые пучки; 2 - радиальные пучки; 3 - косые пучки; 4 - верхушечные пучки; 5 - тангенциальные пучки

У края альвеолы тангенциальные пучки окружают шейку зуба кольцом и вместе с межзубными волокнами десневого периодонта образуют так называемую циркулярную связку зуба (*lig. circulare dentis*); при этом отдельные ее пучки переходят от зуба к зубу в виде межзубных волокон (*fibrae interdentes*). Несколько схематично эти волокна можно представить как одну связку, объединяющую целиком зубную дугу и состоящую из 2 пучков, которые со всех сторон охватывают шейки зубов, перекрещиваясь между собой в межзубных сосочках десны.

3. Косые пучки - одни из них идут от стенки альвеолы косо к корню зуба (апикально), благодаря чему он как бы подвешен (как на стропах парашюта) и верхушкой не касается дна альвеолы, а при жевании не упирается в него, что могло бы вызвать сдавливание входящего в отверстие верхушки зуба сосудисто-нервного пучка; другие следуют в обратном направлении - от околовверхушечной части альвеолы к пришеечной части корня (цервикально); они не допускают выдвигания зуба из альвеолы при пережевывании вязкой пищи.

4. Апикальные (верхушечные) пучки - расходятся от цемента верхушечной части корня зуба к дну альвеолы; при этом волокна, начинающиеся вокруг отверстия верхушки зуба, идут вертикально, а отходящие от верхушечной трети корня - горизонтально. Эти пучки волокон вместе с окружающим их гелеобразным основным веществом периодонта функционируют как амортизационная система для смягчения и более равномерного распределения жевательного давления на стенки дна альвеолы.

5. Межкорневые пучки - имеются только между корнями 2и 3-корневых зубов; они идут от цемента области расхождения корней к межкорневым перегородкам в горизонтальном и вертикальном направлениях.

Периодонт - это не только связочный аппарат зуба. Он также выполняет амортизирующую и трофическую функции, является регулятором жевательного давления.

Под амортизирующей функцией периодонта следует понимать его способность гасить жевательные толчки, равномерно распределять давление на стенки и дно луночки, что достигается благодаря механическим свойствам коллагеновых волокон и различным направлениям их хода. Коллагеновые волокна обладают малой упругостью, и, чтобы растянуть их, необходимо большое усилие.

Следовательно, жевательное давление, приложенное к зубу, частично затрачивается на растяжение этих волокон. Большое значение в амортизации жевательного давления имеет сосудистая сеть периодонта, образующая для корня зуба как бы гидравлическую муфту (подушку). Жевательные толчки, создавая повышенное давление в периодонте, вызывают опорожнение его сосудов, что уменьшает ширину периодонтальной щели и способствует погружению зуба в лунку. Когда периодонт освобождается от давления, сосуды вновь заполняются кровью, и периодонтальная щель восстанавливается до прежних размеров, возвращая зуб в исходное положение. Таким образом, изменение объема сосудистого русла периодонта также амортизирует жевательное давление, а изменение ширины периодонтальной щели обеспечивает физиологическую подвижность зуба.

При жевании постоянно меняется объем кровотока в зубе и периодонте, и это перемежающееся жевательное давление действует как гидравлический насос. Усиливая или ослабляя кровоток, оно приводит его в соответствие с функциональными потребностями. Таким образом, жевательное давление является пусковым механизмом трофических процессов в зубном органе. При потере зуба в тканях пародонта возникают процессы атрофии.



#### 8.4.7. Альвеолярный отросток верхней челюсти, альвеолярная часть тела нижней челюсти, их зубные альвеолы как структуры пародонта

Альвеолярная часть тела нижней челюсти и альвеолярный отросток верхней челюсти формируются в процессе развития и прорезывания зубов, а с их потерей постепенно атрофируются.

Костная ткань альвеолярного отростка и альвеолярной части челюстей состоит из компактного и губчатого веществ. Компактное вещество образует наружную (преддверно-щечную, или губную) и внутреннюю (ротовую-язычную, или нёбную) их стенки, которые также называют кортикальными пластинками альвеолярного отростка (части) челюстей. Наружная компактная кортикальная пластинка находится на вестибулярной и оральной поверхностях альвеолы, внутренняя выстилает лунку изнутри. Губчатое вещество заполняет пространство между этими стенками. Кортикальные пластинки альвеолярного отростка верхней челюсти значительно тоньше, чем альвеолярной части нижней челюсти; наибольшая их толщина - в области нижних премоляров и моляров, особенно с щечной стороны. Компактное вещество образовано остеонами и продольными костными пластинками. Губчатое вещество образовано костными трабекулами (перекладинами), расположение которых соответствует направлению сил, воздействующих на альвеолу через зуб и периодонт при жевательных движениях. Они воспринимают, распределяют и передают возникающее при этом давление (20-80 кг): в верхней челюсти - на контрфорсы, в нижней - на контрфорсы и траектории (см. *Кости лицевого черепа*).

Костные трабекулы (балки, перекладки) губчатого вещества в области боковых (апроксимальных) стенок альвеол располагаются в основном горизонтально, у дна - более вертикально; количество их варьируется в разных участках альвеолярного отростка и уменьшается с возрастом и потерей зуба. В губчатом веществе проходят межальвеолярные и межкорневые каналы с нервами, кровеносными и лимфатическими сосудами. В промежутках между костными трабекулами находится костный мозг: у детей - красный (кровообразовательный), у взрослых - желтый (трофический, жировой).

Зубные альвеолы (лунки) - отдельные ячейки альвеолярного отростка (альвеолярной части) челюстей, в которых располагаются корни зубов и периодонт. В каждой челюсти взрослого человека их по 16, у детей - по 10; они отделены друг от друга межальвеолярными перегородками; в луночках многокорневых зубов имеются межкорневые перегородки, разделяющие их на камеры для отдельных корней. Форма, глубина и ширина альвеол соответствуют корням. На дне альвеол имеется одно или несколько отверстий, через которые из



альвеолярных канальцев челюстей в лунку, а из нее - в периодонт и в канал корня зуба (через отверстие верхушки корня зуба) в пульпу проникают сосуды и нервы. Стенка альвеолы - тонкая костная пластинка, окружающая корень зуба и служащая ему опорой; к ней прикрепляются волокна связочного аппарата зуба - периодонта. Она состоит из компактного костного вещества (пластинчатая ткань), в котором имеются остеоны; пронизана большим количеством прободающих (шарпеевских) коллагеновых волокон периодонта; в области днищ лунок к ней прилежит губчатое вещество; имеет множество отверстий, через которые в периодонтальное пространство (щель) проникают кровеносные и лимфатические сосуды и нервы.

Толщина стенок альвеол (в среднем 0,1-0,4 мм) для корней разных групп зубов и каждого зуба в отдельности различна. Это, а также длину корней, форму их поперечного (горизонтального) сечения (овальная или округлая), количество, степень искривленности, расхождение друг от друга или конвергенция верхушек, расположение в альвеолярных отростках необходимо учитывать на всех этапах операции по их удалению. Как на верхней, так и на нижней челюсти вестибулярная стенка альвеол тоньше, чем оральная, для корней всех зубов, кроме верхнего 1-го большого коренного зуба (его наружная стенка альвеолы утолщена за счет скулоальвеолярного гребня (*crista zygomaticoalveolaris*), а также лунок нижних 2-го и 3-го больших коренных зубов (их вестибулярная стенка усилена кривой линией - *linea obliqua*). В связи с этим при удалении только этих зубов первое люксирующее (вывихивающее) движение делают в оральном направлении (внутри), в сторону наименьшего сопротивления, где стенка лунки более тонкая. При удалении всех остальных зубов их раскачивание начинают с движения в сторону преддверия, так как вестибулярная стенка луночек корней этих зубов тоньше, чем оральная. Вращательные движения допустимы лишь при удалении зубов с округлой формой поперечника корня, иначе возможен его перелом.

Большое клиническое значение имеет знание взаимоотношений верхушек корней зубов (дна луночек) нижней челюсти с ее каналом (*canalis mandibulae*), а зубов верхней челюсти - с нижней стенкой верхнечелюстной (гайморовой) пазухи (*sinus maxillaris*).

Канал нижней челюсти, в котором проходят нижние альвеолярные сосуды и нерв (а., в., n. *alveolaris inferior*), начинается на внутренней поверхности ее ветви, идет в ней, а затем - в теле челюсти дугообразно, с выпуклостью книзу в губчатом веществе под дном луночек всех больших и 2-го малого коренного зуба; на его уровне открывается на наружной поверхности тела челюсти подбородочным отверстием (*foramen mentale*), через которое выходят одноименные сосуды и нерв. Нижние альвеолярные сосуды и нерв кровоснабжают и иннервируют нижнюю челюсть, ее зубы, нижнюю губу и подбородок. Наиболее близко канал нижней

челюсти подходит к дну альвеол 2-го и 3-го моляра (на 1,5-2,5 мм) и значительно удален от дна луночки 2-го премоляра (на 7-8 мм). В области моляров он располагается ближе к внутренней поверхности челюсти, а в районе премоляров - к наружной (вестибулярной). Во избежание повреждения главного сосудисто-нервного пучка нижней челюсти эти анатомические данные необходимо учитывать при удалении 2-3-го нижних больших коренных зубов и введении в нижнюю челюсть внутрикостных имплантатов (штифтов) при протезировании.

В верхней челюсти потенциальную опасность представляют тесные взаимоотношения верхушек корней 4 задних зубов с нижней стенкой верхнечелюстной (гайморовой) пазухи. При ее расположении - на уровне или ниже дна полости носа, со стороны гайморовой пазухи на нижней стенке могут быть видны выпячивания, соответствующие днищам альвеол указанных выше зубов, так как кость, отделяющая верхушки корней от полости, очень тонка - всего 0,3 мм, а в области 2-го верхнего большого коренного зуба ее вообще может не быть; в этих случаях их разделяет только слизистая оболочка. Это может привести: 1) к взаимораспространению или лжесимптоматике (и, как следствие, неправильному лечению) воспалительных процессов (верхушечный периодонтит, гранулема, пульпит, гайморит); 2) к тяжелому осложнению при удалении этих зубов - перфорации (разрыву) нижней стенки верхнечелюстной пазухи и проталкиванию зуба в ее полость, что потребует сложных операций (гайморотомии с последующей пластикой).

#### 8.4.7.1. Перестройка альвеолярного отростка и альвеолярной части челюстей

Костная ткань альвеолярного отростка верхней челюсти и альвеолярной части нижней челюсти, как и любой другой кости, имеет большую пластичность и находится в состоянии постоянной перестройки - сбалансированных процессов резорбции кости остеокластами и ее новообразования остеобластами. Это обеспечивает адаптацию костной ткани к меняющимся функциональным нагрузкам и происходит как в челюстях в целом, так и в стенках альвеол и особенно четко проявляется при физиологическом и лечебном ортодонтическом перемещении зубов.

В физиологических условиях после прорезывания зубов происходит 2 вида их перемещения: 1) связанное со стиранием эмали на их апроксимальных (боковых, обращенных друг к другу) сторонах; 2) компенсирующее стирание эмали на окклюзионных поверхностях коронок. При стирании апроксимальных поверхностей коронок они становятся менее выпуклыми, контактные точки (пункты) превращаются в площадки (фасетки), но контакт между ними не нарушается, так как одновременно происходит истончение межзубных

перегородок. В результате стирания зубная дуга к 40 годам укорачивается на 1 см. Этот компенсаторный процесс называется медиальным смещением зубов - в результате перестройки стенки альвеолы. При этом с медиальной ее стороны (в направлении перемещения зуба) происходит сужение периодонтальной щели с резорбцией костной ткани, а с латеральной поверхности периодонтальное пространство расширяется, откладывается новая костная ткань.

С возрастом происходит стирание эмали и на жевательной поверхности (режущем крае) коронок, что приводит к сглаживанию окклюзионной поверхности. Это приспособительное явление, так как пародонт зубных органов и структуры височно-нижнечелюстного сустава у пожилых людей менее выносливы к жевательной нагрузке. Физиологическое стирание эмали коронок зубов облегчает движение нижней челюсти, сохраняя зубы и сустав. Стирание эмали окклюзионной поверхности коронок компенсируется постепенным выдвижением зуба из альвеолы (вертикальное перемещение зубов) в результате отложения нового цемента на верхушке корня и перестройки стенки альвеолы, на дне которой и в межкорневых перегородках образуется новая костная ткань. Наиболее интенсивно это происходит в корнях и лунках зубов, потерявших зубы-антагонисты. При лечебном ортодонтическом смещении зубов с помощью специальных аппаратов воздействуют через периодонт на стенки альвеолы, в результате чего ее костная ткань в области создаваемого давления резорбируется (рассасывается), а в зоне натяжения связок - образуется новая.

Губчатое вещество челюстей также постоянно перестраивается под воздействием нагрузки.

Костная ткань альвеолярного отростка обладает большой способностью к регенерации не только в физиологических условиях и при ортодонтических действиях, но и после повреждения. Типичный пример ее репаративной регенерации - восстановление костной ткани и перестройка стенки альвеолы после удаления зуба: дефект альвеолы заполняется кровью, которая, свертываясь, образует кровяной сгусток; подвижная часть десны загибается в полость альвеолы, защищая тромб; эпителий десны разрастается в течение 10-14 сут, ее целостность восстанавливается. В альвеолу мигрируют фибробласты, создающие костную ткань, постепенно заполняющую альвеолу.

#### 8.4.8. Понятие об эндодонте

В стоматологии, кроме пародонта, выделяют еще одно клиническое понятие - эндодонт. Это морфофункциональное объединение тканей, участвующих в местных патологических процессах структур пульпопериапикального комплекса:

пульпы, окружающего дентина, цемента с верхушечным периодонтом, кортикальной пластинки и губчатого вещества, окружающих верхушку зуба.

Профилактикой и лечением заболеваний этой макро-, микроскопической области, созданием соответствующих инструментов занимается специальный раздел терапевтической стоматологии - эндодонтия. Успехи эндодонтического лечения во многом определяются детализацией топографо-анатомических данных о полости зуба и корневых каналах. Установлено, например, что корневые каналы заканчиваются анатомическими апикальными отверстиями, диаметром 0,5-0,8 мм, располагающимися (в среднем) в 0,3-0,5 мм (!) от острия верхушки. В канале различают 2 конуса: большой - дентинный и малый - цементный. Вблизи верхушки они соединяются, образуя апикальное сужение или физиологическое отверстие с просветом около 2 мм. Расстояние между этими отверстиями 0,7-0,8 мм, от физиологического отверстия до верхушки - 0,9-1,1 мм. Форма корневых каналов (их проходимость) усложняется изгибами, выступами, сужениями; на протяжении они могут на поперечном срезе быть овальными или щелевидными, но в апикальном отрезке становятся цилиндрическими. От основных каналов отходят дополнительные или боковые - латеральные, которые открываются на разных уровнях корня. В области верхушки они образуют дельтовидные (апикальные) разветвления.

8.4.9. Понятие о зубочелюстных сегментах (по С.С. Михайлову и Л.Л. Колесникову)

Наряду со структурно-функциональным термином «зубной орган» существует понятие «зубочелюстной сегмент», включающее в себя участок челюсти и зуб с периодонтом. Выделяют сегменты 1-го и 2-го резцов; клыка; 1-го и 2-го премоляров; 1-го, 2-го и 3-го моляров. Границы между ними - условные вертикальные плоскости, проведенные через середину межлуночковых перегородок. Различают зубочелюстные сегменты верхней (*segmenta dentomaxillares*) и нижней (*segmenta dentomandibulares*) челюстей, состоящие из различных компонентов.

Например, в состав резцовых сегментов верхней челюсти входят луночковый и нёбный отростки. В зубочелюстные сегменты премоляров и моляров включаются отростки верхней челюсти с находящейся в них нижней стенкой верхнечелюстной пазухи.

Основу каждого из сегментов составляет альвеолярный отросток верхней челюсти или альвеолярная часть нижней челюсти. Сечение верхних резцовых сегментов в сагиттальной плоскости близко к треугольнику. В области премоляро- и моляро-челюстных сегментов оно трапециевидное или приближается к

прямоугольному. Наружная и внутренняя стенки альвеол состоят из тонкого слоя компактного вещества, между которыми находится губчатое вещество, в альвеоле лежит корень зуба с периодонтом. Наружная стенка альвеолы тоньше внутренней, особенно в области резцовых и клыковых сегментов. Нёбный отросток верхней челюсти в резцово-клыковых сегментах состоит из верхней и нижней пластинок компактного вещества и прослойки губчатого вещества между ними, а на уровне молярочелюстных сегментов - только из компактного и небольшого количества губчатого вещества. Костные балки губчатого вещества расположены в основном по высоте челюсти.

Форма сечения резцовых сегментов нижней челюсти в сагиттальной плоскости близка к треугольнику, основание которого обращено вниз. В области моляров сечения сегментов имеют форму треугольника с основанием, обращенным вверх. Форма премолярочелюстных сегментов приближается к овальной. Толщина компактного вещества альвеолярной части нижней челюсти и альвеол индивидуально различна как в разных сегментах, так и в пределах каждого из них. Компактное вещество наружной стенки альвеолы имеет наибольшую толщину в области молярочелюстных сегментов, наименьшую - в области подбородочного отверстия.

Толщина компактного вещества внутренней стенки альвеолы наибольшая в области клыковых, наименьшая - в области молярочелюстных сегментов. Губчатое вещество нижней челюсти в ее альвеолярной части состоит из прямых балок, расположенных вертикально.

#### 8.4.9.1. Зубочелюстные сегменты верхней челюсти

*Резцово-челюстные сегменты.* Высота альвеолярного отростка в резцовых сегментах 12-15,5 мм. В состав II резцового сегмента входит часть лобного отростка верхней челюсти. Толщина наружной пластинки компактного вещества у шейки зуба составляет 0,35-0,65 мм, на уровне корня - 0,35-0,8 мм, внутренней пластинки - 0,5-1,25 мм. Губчатое вещество толщиной 0,15-2,3 мм состоит из длинных плотных балок, направляющихся в нёбный и лобный отростки. Ячейки овальные, ориентированы по ходу балок. Толщина компактного вещества стенки альвеолы 0,15-0,6 мм. Периодонтальная щель у верхушки корня - 0,4 мм, у шейки - 0,2 мм. Толщина десны с вестибулярной стороны 0,5-0,9 мм, с оральной - 0,9-1,8 мм; глубина десневого кармана - 0,1-0,2 мм.

*Клыково-челюстные сегменты.* Высота альвеолярного отростка - 15,9-20,5 мм. Внезубную часть сегмента образуют тело, лобный и альвеолярный отростки челюсти. Толщина компактного вещества альвеолярного отростка на вестибулярной поверхности у шейки - 0,3-0,7 мм, у середины корня - 0,7-1,2 мм, на

оральной - соответственно 0,4-0,8 и 0,8-1,4 мм; губчатого вещества на уровне середины корня - 1,5-3 мм. Толщина компактной пластинки альвеолы 0,2-0,4 мм. К этому сегменту может прилежать верхнечелюстная пазуха. Ширина периодонтальной щели - до 0,5 мм; толщина десны - до 2,5 мм; глубина десневого кармана - до 0,5 мм.

*Премоляро-челюстные сегменты.* Форма альвеолярного отростка близка к треугольнику, более вытянутому у людей с высокой и узкой верхней челюстью. Высота альвеолярного отростка I премоляро-челюстного сегмента 12,5-6,5 мм. У людей с короткой и широкой челюстью в этот сегмент может входить дно верхнечелюстной пазухи. При узкой верхней челюсти на уровне этих сегментов верхнечелюстная пазуха отсутствует. Толщина наружной и внутренней пластинок компактного вещества альвеолярного отростка около 1 мм. Балки губчатого вещества при этой форме челюсти идут от дна альвеолы щечного корня (на уровне 1-го премоляра) в переднюю, медиальную и нижнюю стенки верхнечелюстной пазухи. От альвеолы нёбного корня балки направляются в толщу нёбного отростка. Ширина периодонтальной щели у верхушки корней 0,35-1,25 мм; глубина десневого кармана - 0,3-0,9 мм.

*Моляро-челюстные сегменты.* В сегменты I, II, III обычно входит нижняя стенка верхнечелюстной пазухи. Альвеолярный отросток этих сегментов и пазуха при высокой и узкой челюсти вытянуты по высоте, стенки пазухи расположены почти вертикально. Высота I сегмента - 13-14,6 мм, II - 14,2-15,9 мм, III - 11-15 мм. Костные балки длинные, расположены вертикально и продолжают в нёбный и скуловой отростки. Толщина пластинок компактного вещества альвеолярного отростка до 3 мм, губчатого вещества на уровне середины нёбного корня - 4,5-7,5 мм. Ширина периодонтальной щели у шейки зуба 0,3-0,35 мм, у верхушки корня зуба - 0,25-0,55 мм; толщина десны на оральной поверхности 1,5-7 мм, на вестибулярной - 1,2-4 мм; глубина десневого кармана 0,6-2 мм.

#### 8.4.9.2. Зубочелюстные сегменты нижней челюсти

*Резцово-челюстные сегменты.* Форма - треугольная; высота альвеолярной части I сегмента 12,51-16 мм, II - 13-15 мм. Толщина пластинок компактного вещества альвеолярной части на вестибулярной поверхности 0,4-0,6 мм, оральной - 0,6-1,3 мм, на внутренней поверхности альвеолы 0,1-0,4 мм; толщина межальвеолярной перегородки 0,2-3 мм. Ширина периодонтальной щели у шейки 0,2-0,25 мм, у верхушки корня - 0,35-0,45 мм; толщина десны на вестибулярной поверхности 0,5-1 мм, на оральной - 0,9-1,85 мм; глубина десневого кармана 0,1-0,25 мм.

*Клыково-челюстные сегменты.* Форма - прямоугольная. Высота альвеолярной части челюсти 15-17 мм, толщина пластинок компактного вещества на

вестибулярной поверхности 0,5-1,2 мм, на оральной - 0,5-1,35 мм; губчатого вещества - 0,2-3 мм, компактного слоя альвеолы - 0,2-0,4 мм. Ширина периодонтальной щели у верхушки корня 0,4-0,5 мм, у шейки зуба - 0,2-0,3 мм. Толщина десны на вестибулярной поверхности до 3,8 мм, на оральной - до 6 мм; глубина десневого кармана 0,1-0,5 мм.

*Премоляро-челюстные сегменты.* Форма - прямоугольная. Высота альвеолярной части I сегмента 13,6-17 мм, II - 14,5-17,5 мм. Толщина пластинок компактного вещества на вестибулярной поверхности 0,3-1,3 мм, на оральной - 0,5-1,5 мм; губчатого вещества - до 4 мм; компактного слоя альвеолы - 0,05-0,25 мм. Ширина периодонтальной щели у верхушки корня зуба 0,3-0,5 мм, у шейки - 0,25-0,3 мм. Толщина десны на оральной поверхности 6-6,5 мм, на вестибулярной 3,5-5,5 мм; глубина десневого кармана - до 2 мм.

*Моляро-челюстные сегменты.* Форма - прямоугольная. Высота альвеолярной части I сегмента 14-16,7 мм, II - 12-15,5 мм, III - 10,5-11 мм. Толщина пластинок компактного вещества на оральной поверхности - до 3,5 мм, на вестибулярной - до 4,5 мм, альвеолы - до 3 мм.

Ширина периодонтальной щели у верхушки корня 0,25-0,55 мм; толщина десны до 6 мм.

Несмотря на большое клиническое значение этих данных для всех разделов стоматологии, зубочелюстные сегменты (в отличие от сегментарного строения легких, печени, почек) в международную анатомическую номенклатуру не включены.

#### 8.4.10. Зубные формулы

В медицинской документации (история болезни, карты, отчеты и др.), учебной и научной литературе порядок расположения зубов и их количество записывают для краткости и облегчения зрительного и абстрактного восприятия в виде *зубных формул*, в которых каждый зуб или функциональные группы зубов обозначаются цифрами или буквами, или буквами с цифрами.

Самый простой и применяемой во всех странах остается формула, предложенная Зигмонди еще в 1876 г.:




8 7 6 5 4 3 2 1	1 2 3 4 5 6 7 8
8 7 6 5 4 3 2 1	1 2 3 4 5 6 7 8


Это *полная цифровая формула* всех прорезавшихся и сохранившихся *постоянных* зубов взрослого человека, сидящего перед врачом (поэтому она еще называется *клинической*). В этой формуле *арабскими* цифрами обозначены: над

горизонтальной линией - зубы верхней челюсти, под ней - нижней; по бокам от вертикали (срединной линии челюстей): слева - правые зубы, справа - левые; каждый зуб имеет свой порядковый номер, начиная с «1» у срединной линии - медиальные резцы.


В этой формуле при обследовании пациента можно отметить отсутствующий зуб (зачеркиванием соответствующей цифры); обозначить зуб, требующий лечения (обвести его номер кружочком); введением дополнительных кратких условных (но согласованных с другими врачами) символов проставить диагноз заболевания отдельного зуба, отметить наличие искусственных коронок, пломб, штифтов, мостовидных протезов и пр.

Цифровое обозначение каждого зуба может быть изъято из полной зубной формулы и изображено в виде извлеченной, написанной отдельно, формулы со

знаками: верхние правые ; верхние левые ; нижние правые ;

нижние левые ; например верхний левый 2-й (латеральный) малый

коренной зуб (премоляр) обозначается ; нижний правый 2-й большой

коренной зуб (моляр) - .

Временные (молочные) зубы в полной клинической цифровой формуле обозначаются *римскими* цифрами:

$\begin{array}{cccc} \text{V} & \text{IV} & \text{III} & \text{II} & \text{I} \\ \hline \text{V} & \text{IV} & \text{III} & \text{II} & \text{I} \end{array}$	$\begin{array}{cccc} \text{I} & \text{II} & \text{III} & \text{IV} & \text{V} \\ \hline \text{I} & \text{II} & \text{III} & \text{IV} & \text{V} \end{array}$
---	---

Отдельные молочные зубы обозначаются по таким же правилам, как и постоянные:

например, верхний левый 2-й моляр ; нижний правый 2-й (латеральный)

резец .

В настоящее время ВОЗ принята новая, *двухцифровая* полная клиническая зубная формула Виола, удобная для передачи современными средствами связи (факс, Интернет) и компьютерной обработки:



Постоянные зубы

1 - верхние правые 2 - верхние левые

18 17 16 15 14 13 12 11		21 22 23 24 25 26 27 28
48 47 46 45 44 43 42 41		31 32 33 34 35 36 37 38

4 - нижние правые 3 - нижние левые

Молочные зубы

5 - верхние правые 6 - верхние

	55 54 53 52 51		61 62 63 64 65
левые	85 84 83 82 81		71 72 73 74 75

8 - нижние правые 7 - нижние левые

В этих формулах все цифры - *арабские*, двузначные. Первый цифровой знак указывает локализацию зуба на определенной стороне, в квадранте той или иной челюсти взрослого человека (1-4) и ребенка (5-8), пронумерованных по ходу часовой стрелки; второй знак в цифре - порядковый номер самого зуба. Например, 13 - верхний правый постоянный клык; 53 - верхний правый молочный клык.

Существуют групповые цифровые зубные формулы, показывающие количество зубов в каждой группе по половинам челюстей:

у взрослого:

3 2 1 2		2 1 2 3
3 2 1 2		2 1 2 3

у ребенка:

2 0 1 2		2 1 0 2
2 0 1 2		2 1 0 2

Такие групповые формулы показывают, что в каждой из половин верхней и нижней челюстей у взрослого человека находятся по 2 резца, 1 клыку, 2 премоляра и 3 моляра, а у ребенка - по 2 резца, 1 клыку, премоляров - нет, моляров - 2.

Также применяются буквенные зубные формулы с использованием начальных букв латинских названий зубов: I - резцы (*dentescisivi*), C - клыки (*dentescanini*), P - премоляры = малые коренные зубы (*dentescpremolares*), M - моляры = большие коренные зубы (*dentescmolares*); при этом постоянные зубы обозначаются заглавными, а молочные - строчными буквами, справа от которых и несколько ниже мелкими арабскими цифрами отображается количество зубов.

Полные буквенные формулы постоянных зубов:

M <sub>3</sub> M <sub>2</sub> M <sub>1</sub> P <sub>2</sub> P <sub>1</sub> C I <sub>2</sub> I <sub>1</sub>	I <sub>1</sub> I <sub>2</sub> C P <sub>1</sub> P <sub>2</sub> M <sub>1</sub> M <sub>2</sub> M <sub>3</sub>
M <sub>3</sub> M <sub>2</sub> M <sub>1</sub> P <sub>2</sub> P <sub>1</sub> C I <sub>2</sub> I <sub>1</sub>	I <sub>1</sub> I <sub>2</sub> C P <sub>1</sub> P <sub>2</sub> M <sub>1</sub> M <sub>2</sub> M <sub>3</sub>

временных (молочных) зубов:

m <sub>3</sub> m <sub>2</sub> c i <sub>2</sub> i <sub>1</sub>	i <sub>1</sub> i <sub>2</sub> i m <sub>1</sub> m <sub>2</sub>
m <sub>3</sub> m <sub>2</sub> c i <sub>2</sub> i <sub>1</sub>	i <sub>1</sub> i <sub>2</sub> i m <sub>1</sub> m <sub>2</sub>

Групповые буквенные формулы постоянных зубов:

M <sub>3</sub> P <sub>2</sub> C I <sub>2</sub>	I <sub>2</sub> C P <sub>2</sub> M <sub>3</sub>
M <sub>3</sub> P <sub>2</sub> C I <sub>2</sub>	I <sub>2</sub> C P <sub>2</sub> M <sub>3</sub>

временных (молочных) зубов:

m <sub>2</sub> m <sub>1</sub> c i <sub>2</sub> i <sub>1</sub>	i <sub>1</sub> i <sub>2</sub> c m <sub>1</sub> m <sub>2</sub>
m <sub>2</sub> m <sub>1</sub> c i <sub>2</sub> i <sub>1</sub>	i <sub>1</sub> i <sub>2</sub> c m <sub>1</sub> m <sub>2</sub>

У детей в период сменного прикуса, в котором имеются еще сохранившиеся временные (молочные) и уже прорезавшиеся постоянные зубы, их формула смешанная - как цифровая, так и буквенная; например, у ребенка 9 лет:

6 V IV III 2 1	1 2 III IV V 6
6 V IV III 2 1	1 2 III IV V 6
M <sub>1</sub> m <sub>2</sub> m <sub>1</sub> c I <sub>2</sub> I <sub>1</sub>	I <sub>1</sub> I <sub>2</sub> c m <sub>1</sub> m <sub>2</sub> M <sub>1</sub>
M <sub>1</sub> m <sub>2</sub> m <sub>1</sub> c I <sub>2</sub> I <sub>1</sub>	I <sub>1</sub> I <sub>2</sub> c m <sub>1</sub> m <sub>2</sub> M <sub>1</sub>

#### 8.4.11. Признаки зубов

В стоматологической практике, особенно ортопедической и ортодонтической, нередко возникает необходимость определять принадлежность зуба к той или иной половине челюсти или моделировать искусственные правые или левые зубы. В последнее время в учебных пособиях даже появился специальный, но необоснованный термин, обозначающий определение стороны зуба, - «латерализация».

Прежде чем приступить к этому этапу одонтоскопии (визуальное изучение и описание особенностей строения зуба), следует предварительно и последовательно, на основании знания внешних отличительных особенностей зубов выполнить следующее: 1) определить, к какой группе зубов относится исследуемый; 2) установить принадлежность зуба к верхней или нижней челюсти, вестибулярную и оральную поверхности его коронки и зафиксировать его в нужной позиции по отношению к себе: корни верхних зубов - вверх, нижних - вниз; поверхности коронки - в соответствующие стороны: вестибулярную - кпереди, оральную - кзади.

После этого определяют сторону зуба на основании *сочетания 3 признаков* (рис. 8.17).

1. *Признак угла коронки:* в вестибулярной норме угол между жевательной поверхностью (поверхностью смыкания) или режущим краем и мезиальной поверхностью коронки меньше (острее), чем угол между ее жевательной (окклюзионной) поверхностью (режущим краем) и дистальной поверхностью (который к тому же несколько закруглен).

2. *Признак кривизны коронки:* при рассмотрении зуба в окклюзионной норме (со стороны жевательной поверхности или режущего края) видно, что толщина коронки у ее мезиальной поверхности больше, чем у дистальной, т.е. имеется скат в мезиодистальном направлении; этот признак легче установить пальпаторно (на

ощупь), проводя пальцем по вестибулярной поверхности коронки. Исключением является 1-й верхний премоляр (малый коренной зуб), у которого «обратный» признак кривизны коронки: дистальный край коронки толще, чем мезиальный.

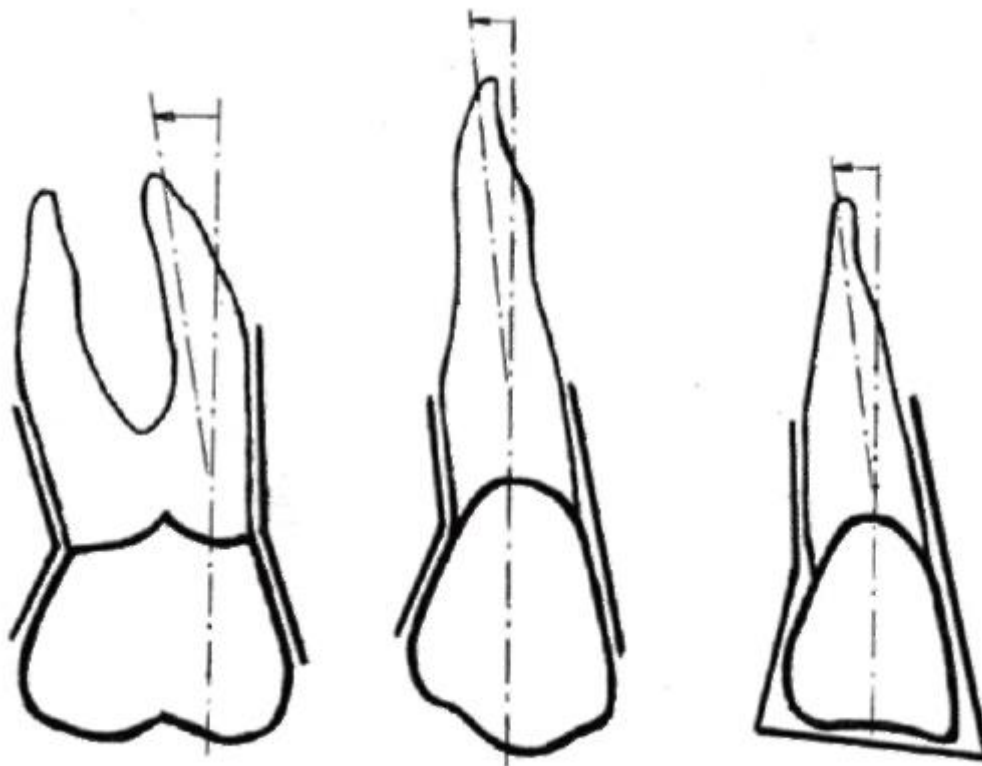


Рис. 8.17. Признаки «угла коронки» и «положения (отклонения) корня» зуба (схема)

3. *Признак положения (лучше - отклонения) корня:* при изучении зуба в вестибулярной норме видно, что его корень (или один из них) отклоняется по отношению к продольной оси коронки дистально, в латеральную (правую или левую) сторону. При этом не следует принимать во внимание изгибы в том или ином направлении верхушки корня.

Эти отдельные частные признаки зубов служат проявлениями общей закономерности естественной природной архитектуры зубных рядов, которые построены таким образом, чтобы пищевой кусок (комоч) мог свободно перемещаться в ходе последовательной механической обработки вдоль зубных дуг от резцов к молярам. Его скольжению в преддверии рта именно в этом направлении по вестибулярным поверхностям коронок способствует их мезиодистальный скат - признак кривизны коронки. Исключение - обратная кривизна коронки у 1-го верхнего премоляра - как полагают, также не случайно и обусловлено необходимостью временной задержки передвижения пищевого куска у клыков для его раздавливания во 2-й фазе жевания (по И.С. Рубинову).

Пища в процессе ее механической обработки зубами перемещается в резцово-молярном направлении не только по вестибулярным поверхностям их коронок, но и между жевательными поверхностями верхнего и нижнего зубных рядов, как по наклонной плоскости. Поэтому высота коронки каждого последующего зуба постепенно уменьшается, дистальные бугорки моляров ниже мезиальных, что и выражается признаком угла коронки.

Корни зубов расходятся от срединной линии челюстей в латеральные стороны, способствуя тем самым передаче и распределению жевательного давления (через периодонт) на большую площадь и более равномерно по всей челюсти, что проявляется признаком отклонения корня в дистальном направлении. Если предположить возможным отклонение корней в обратном - медиальном, сходящемся к срединной линии челюстей направлении, то вывод был бы один: это вызвало бы концентрацию всего жевательного давления в ограниченных центральных их участках с функциональной перегрузкой.


## 8.5. ЧАСТНАЯ АНАТОМИЯ ПОСТОЯННЫХ ЗУБОВ

Постоянных зубов (*dentēs permanentes*) - 32: 8 резцов, 4 клыка, 8 малых коренных (премоляров), 12 больших коренных (моляров).

### 8.5.1. Резцы

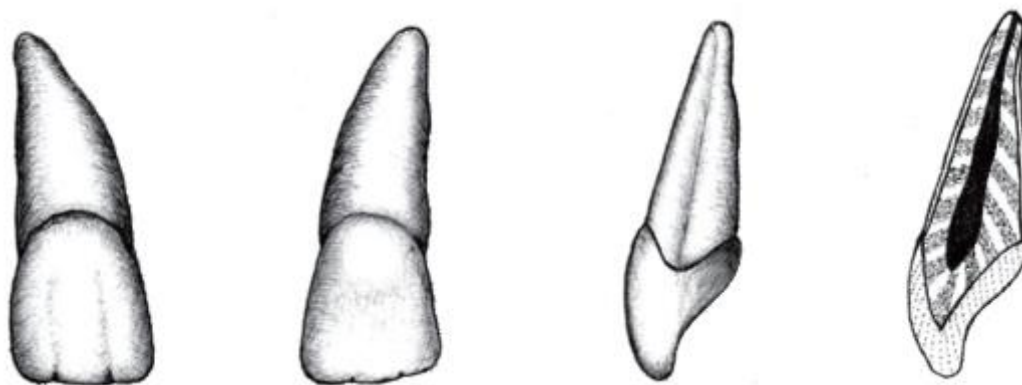
Резцы (*dentēs incisivi*). Находятся в середине зубных рядов (по 4 в каждом), поэтому их часто называют передними зубами. Они первыми соприкасаются с пищей, выполняя 1-ю фазу жевания - отрезание (откусывание) необходимого для последующих раздавливания и пережевывания куска пищи. Каждый из резцов имеет по 1 корню, сдавленному в мезиодистальном направлении. Коронки резцов располагаются почти во фронтальной плоскости, уплощены в вестибулооральном направлении и заканчиваются режущим краем. Верхние резцы крупнее нижних. В каждой челюсти различают по 2 центральных (медиальных) и боковых (латеральных) резца.

#### 8.5.1.1. Верхние резцы

Медиальный верхний резец (; 11:21) - самый большой из группы резцов. В вестибулярной норме коронка широкая, несколько выпуклая, лопатообразной (прямоугольной) формы. Режущий край сходится с мезиальной поверхностью под прямым углом, а с дистальной - тупым и несколько закругленным; имеет небольшой скос в дистальном направлении (рис. 8.18).

На режущем крае зубов молодых людей (до появления стираемости эмали) можно различить 3 зубчика, которые переходят на вестибулярную поверхность коронки в слабо выраженные валики; между ними - мало заметные бороздки.

Оральная поверхность коронки (в небной норме) вогнута, ограничена медиальным и латеральным валиками - краевыми гребешками (*cristae marginales mediale et laterale*), идущими от режущего края коронки к шейке зуба. При значительной вогнутости коронки они соединяются в пояс (*cingulum*). В шеечной трети коронки находится бугорок зуба (*tuberculum dentis*), степень развития которого и форма могут быть различными. Он может быть хорошо выраженным и разделяться по направлению к режущему краю на 2 (мезиальный и дистальный) зубчика, реже между ними возможен 3-й зубец (центральный). Слабо выраженные тонкие зубцы - длинные, идут по всей высоте коронки, иногда достигая ее режущего края; хорошо выраженные зубцы - короткие.



1

Рис. 8.18. Медиальный верхний резец, правый (.1; 11)

Коронка резца с мезиальной стороны (в медиальной норме) имеет клиновидную форму (за счет выпуклого вестибулярного и вогнутого небного контуров).

Эмалево-цементная граница выпуклая в сторону режущего края и выражена лучше, чем в дистальной норме (на дистальной поверхности), что служит дополнительным признаком для определения стороны зуба.

Корень медиального верхнего резца конусовидный, несколько сдавлен в мезиодистальном направлении и на поперечном разрезе почти овальной формы; по мезиальной поверхности проходит вертикальная борозда. Верхушка корня закруглена; на ней хорошо заметно отверстие верхушки зуба.

Изгиб между коронкой и корнем на мезиальной поверхности зуба больше, чем на дистальной. Этот признак отклонения корня вместе с признаками угла коронки (при нестершемся режущем крае) и ее кривизны позволяют легко определить принадлежность зуба к правой или левой половине челюсти (рис. 8.19).



Полость зуба соответствует его внешней форме. В коронке она имеет вид сдавленной в вестибулооральном направлении треугольной щели с выступающими к режущему краю 3 углублениями, куда входят так называемые рога пульпы. У молодых людей толщина твердых тканей коронки резцов в этих участках равна 2-2,5 мм. По направлению к корню полость коронки постепенно сужается и без резкой границы переходит в относительно широкий и прямой (в 75%) канал корня зуба. Канал отклоняется чаще в вестибулярном или дистальном направлении; при этом имеется сужение его устья, которое часто трудно найти. Кроме главного канала, в 24% случаев встречаются дополнительные (латеральные), которые открываются на разных уровнях корня.

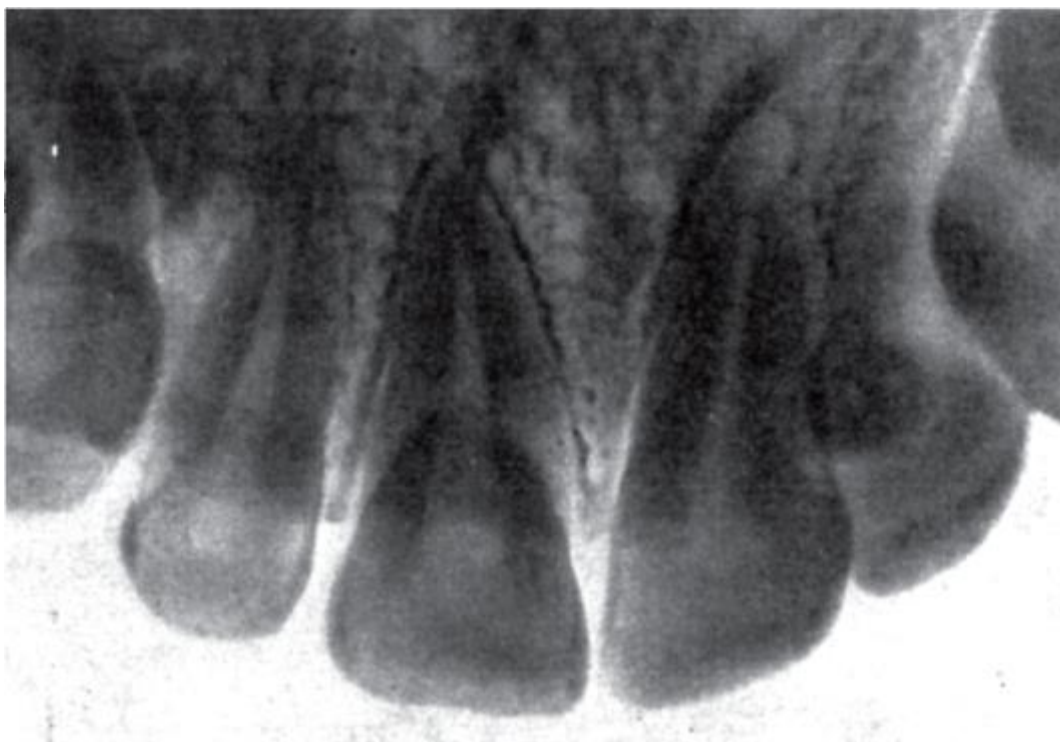

Рис. 8.19. Рентгенограмма верхних резцов

Размеры верхних медиальных резцов: высота коронки - 9-12 мм, ширина режущего края - 8-9 мм, мезиодистальный размер шейки - 6,3-6,9 мм, вестибулоносовой - 7,1-7,5 мм; длина корня - 11,5-15 мм. Верхушка корня зуба находится под дном полости носа, отделяясь от него тонкой костной пластинкой.

**212**

Латеральный верхний резец (212 ; 12:22) меньше медиального, похож на него по форме, но имеет существенные отличия (рис. 8.20). В вестибулярной норме коронка трапециевидная или овоидная; валики и борозды между ними выражены слабо. Дистальная поверхность коронки переходит в режущий край в виде закругления. Режущий край не прямой или скошенный дистально, а округлый; иногда на нем имеется заостренный

бугорок (кольшководная форма зуба), в результате коронкой этот зуб напоминает клык. На нёбной поверхности латерального верхнего резца валики и бугорок зуба выражены сильнее и слепая ямка под ним глубже, чем у медиального резца, вследствие чего вся поверхность более вогнутая, углубленная. Бугорок зуба (часто разделен на 2 зубца; сильнее развит дистальный) может достигать режущего края с образованием различной формы (бочковидной, премолярной) резцов.

Бугорки зубов на нёбной поверхности коронок верхних резцов имеют большое значение для образования при их смыкании с режущими краями нижних резцов необходимого при формировании физиологического нормального ортогнатического прикуса режуще-бугоркового контакта.

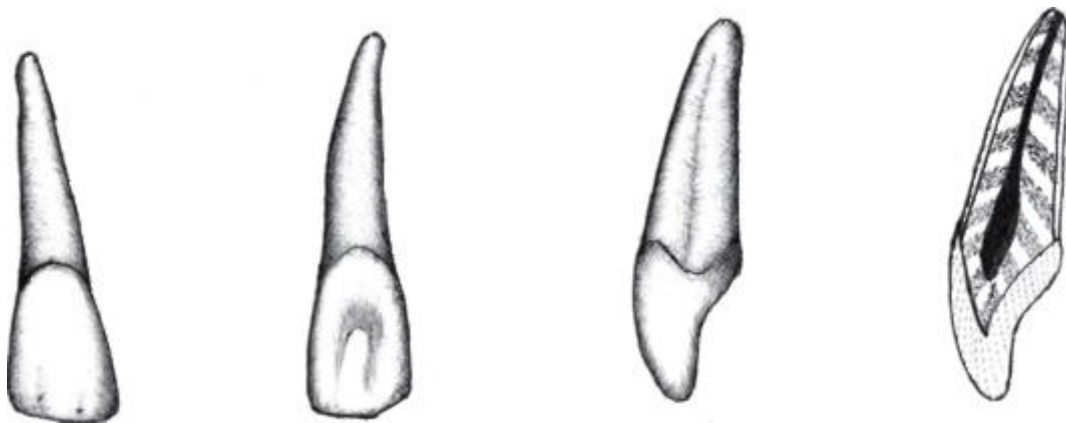


Рис. 8.20. Латеральный верхний резец, правый ( 2; 12)

Корень латерального верхнего резца также конусовидный, но меньше, чем у медиального. По его дистальной поверхности проходит вертикальная (продольная) борозда, которой нет у медиального резца; такая же борозда имеется на мезиальной поверхности корня. Корень сильнее сдавлен в мезиодистальном направлении; его верхушка может отклоняться латерально, что необходимо учитывать при эндодонтических вмешательствах.

Из признаков принадлежности зуба правой или левой стороне лучше выражены признаки угла и кривизны коронки.

Полость зуба меньше, чем у медиального резца; в коронке она сужена в вестибулооральном направлении и образует в сторону режущего края 3 углубления, в которые входят рога пульпы. Устье канала корня сужено; сам канал широкий; только в 30% случаев он прямой, в 50% - отклоняется дистально; в 26% имеются дополнительные (латеральные) каналы, в 3% - верхушечные дельтовидные разветвления.



Размеры верхних латеральных резцов меньше, чем медиальных: высота коронки - 8-10 мм, ширина - 6-7 мм, мезиодистальная длина основания коронки - 4,8-5,4 мм, вестибулонёбная толщина - 5,8-6,2 мм; длина корня - 10,5-14 мм.

Верхние латеральные резцы могут отсутствовать. По частоте врожденного отсутствия они на 2-м месте (после зубов мудрости).


Верхние резцы располагаются в зубной дуге по слегка выпуклой или даже прямой линии, но могут быть отклонения от этой нормы. Возможно также увеличение количества резцов. Между медиальными резцами изредко встречается дополнительный средний зуб - мезиоденс, колышковидной формы, не достигающий до режущих краев медиальных резцов.

Иногда верхние резцы располагаются как бы в 2 ряда, скученно, что называется краудингом. При этом один или оба латеральных резца находятся несколько кзади от медиальных, клык же сближается с медиальным резцом; медиальные резцы могут быть повернуты относительно продольной оси дистальными углами вестибулярно или орально.

Наличие промежутков между коронками зубов называется спейсингом. При латеральном (дистальном) смещении резцов относительно срединной сагиттальной плоскости между зубами образуются промежутки - диастемы: чаще - между латеральным резцом и клыком, реже - между медиальными резцами.

#### 8.5.1.2. Нижние резцы



Медиальный нижний резец (  ; 41:31) - самый маленький из этой группы (рис. 8.21). Коронка узкая, долотообразной формы, несколько расширяющаяся к режущему краю, на котором при нестертой эмали хорошо выражены 3 зубца. Углы между апроксимальными (мезиальной и дистальной) поверхностями и режущим краем почти одинаковые, и признак угла коронки не выражен. На вестибулярной поверхности коронки от зубцов режущего края в направлении шейки идут 3 валика, которые в средней трети коронки уплощаются и исчезают. Часто они отсутствуют, и вся поверхность выглядит гладкой, равномерно плоской или слегка выпуклой. Признак кривизны коронки также не выражен. На язычной поверхности коронки, которая может быть вогнутой или плоской, имеются краевые гребешки, идущие от концов режущего края к шейке зуба. В пришеечной части коронки заметен срединный бугорок зуба, от которого к среднему зубцу режущего края иногда идет небольшой уплощенный валик. Боковые, контактные поверхности коронки - клиновидной формы.

Корень медиального нижнего резца сильно сжат в мезиодистальном направлении, заканчивается острой вершущкой, которая может отклоняться в разные стороны (наиболее часто - вестибулярно). На боковых поверхностях корня находятся продольные борозды. Лучше выражена борозда на дистальной стороне, что помогает определить принадлежность зуба к правой или левой половине зубного ряда, так как признак отклонения корня (как и другие) не выражен.

Полость коронки соответствует ее форме, расположена фронтально в виде треугольной щели (рис. 8.22). В направлении режущего края имеются 3 углубления (выступа) для рогов пульпы. Полость коронки плавно воронкообразно переходит в канал корня, который лишь в 65% случаев на всем протяжении одиночный (хотя и дает в 20% случаев дополнительные боковые и в 5% - верхушечные дельтовидные разветвления), а в 35% случаев в средней трети канал корня раздваивается на губной и язычный. В 8% каждый из них открывается на верхушке корня самостоятельно, а в 27% они сливаются и заканчиваются общим отверстием. Оба канала имеют округлую (на горизонтальном разрезе) форму; язычный канал располагается очень близко к одноименной поверхности корня.

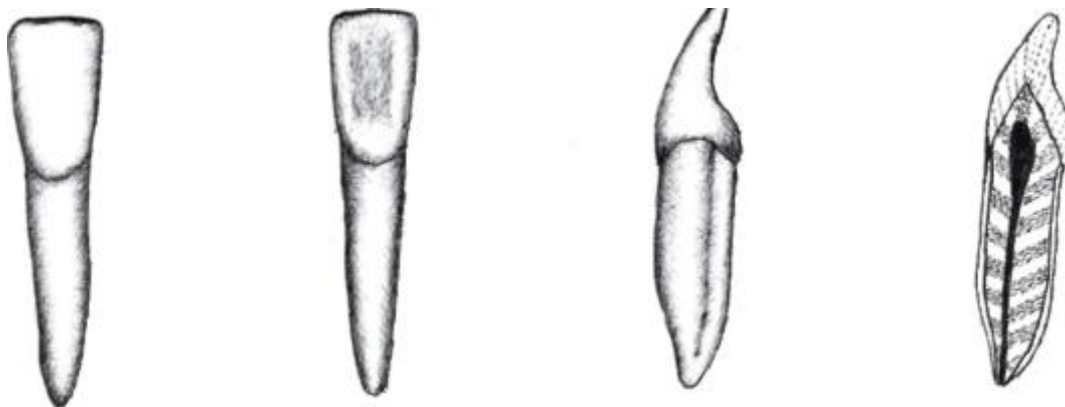


Рис. 8.21. Медиальный нижний резец, правый (  $\overline{1}$ ; 41)

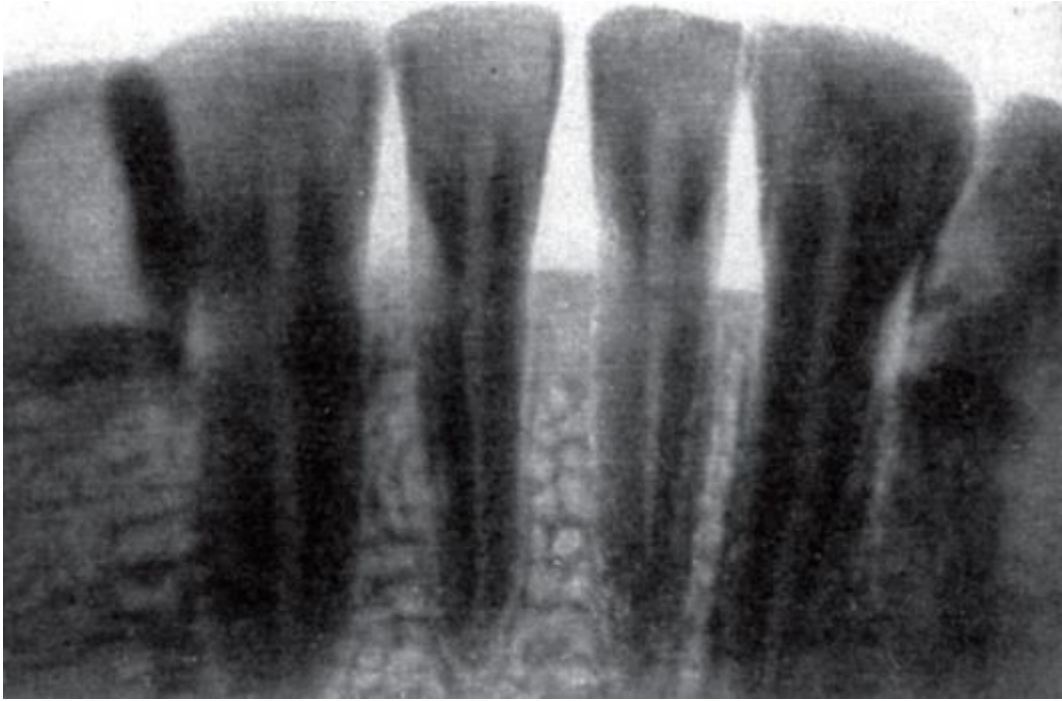


Рис. 8.22. Рентгенограмма нижних резцов

Размеры медиального нижнего резца: высота коронки - 7-9,5 мм, ширина - 5-7,7 мм; вестибулооральная толщина шейки - 5,5-6 мм, ширина шейки - 3,5-5 мм, длина корня - 9,5-14 мм.

Латеральный нижний резец (22; 42:32) похож на медиальный, но немного крупнее (рис. 8.23). Его коронка в вестибулярной норме имеет трапециевидную форму с более широким режущим краем, чем у медиального резца. Боковые поверхности коронки по направлению к шейке несколько сближаются. Режущий край при переходе в мезиальную и дистальную поверхности коронки образует различные углы: мезиальный угол более острый, дистальный - тупой и слегка закруглен, т.е. признак угла коронки проявляется отчетливо, как и признак ее кривизны. Зубцы на режущем крае до проявления стираемости эмали выражены хорошо; от них по вестибулярной поверхности идут небольшие валики. Язычная поверхность коронки латерального резца схожа с такой же стороной мезиального, но часто бывает вогнутой; бугорок зуба выражен.

Форма боковых поверхностей коронки - клиновидная.

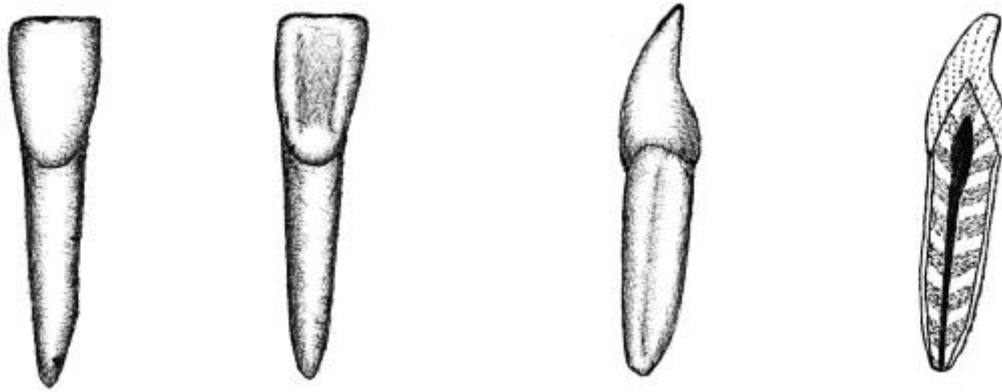


Рис. 8.23. Латеральный нижний резец, правый (2; 42)

Корень латерального нижнего резца более массивный и длинный, но меньше сдавлен в мезиодистальном направлении, чем у медиального; имеет хорошо выраженный признак отклонения в дистальную сторону. По его боковым поверхностям проходят вертикальные (продольные) борозды, из которых более глубокая - дистальная, что является дополнительным признаком в определении принадлежности зуба к правой или левой стороне зубного ряда.

Полость зуба повторяет его внешние контуры, она больше, чем у нижнего медиального резца. В коронке она щелевидно сужена в вестибулоязычном направлении, образует в сторону режущего края 3 выступа для рогов пульпы, а книзу плавно переходит в узкий канал корня. Важно отметить, что лишь в 57% случаев этот канал одиночный (но в 18% случаев отдает дополнительные латеральные и в 6% - верхушечные дельтовидные разветвления), а в 43% в средней трети раздваивается на губной и язычный. В 29% случаев каждый из них открывается на верхушке корня самостоятельно, а в 14% они в этой же области соединяются и заканчиваются одним отверстием. Если канал 1, его форма в апикальной трети корня щелевидная, если 2 - округлая.

Таким образом, 2 канала, располагающиеся в вестибулооральном направлении в корнях нижних резцов, - нередкий вариант. Хорошо депульпированный и запломбированный один из них на рентгенограмме может замаскировать ненайденный и «непролеченный» другой при явном прогрессировании в нем патологического процесса. Следует также учитывать, что язычный канал располагается довольно близко к одноименной поверхности корня. Поэтому полость доступа, чтобы «захватить» язычный канал, должна опускаться к шейке зуба.

Размеры нижнего латерального резца: высота коронки - 8-10,5 мм, ее ширина - 5-6 мм, мезиодистальная ширина шейки - 4-4,5 мм, вестибулооральная толщина шейки - 6-6,5 мм; длина корня - 12,5-15,5 мм.

Нижние резцы в челюсти располагаются по слегка выпуклой кпереди дуге. Иногда отмечается врожденное отсутствие (адентия) медиальных резцов. Часто наблюдается краудинг нижних резцов, проявляющийся в их беспорядочном скучивании. Редко встречаются: мезиоденс (дополнительный зуб кольшкovidной формы, по высоте коронки не достигающий уровня режущего края расположенных рядом медиальных резцов), диастемы (промежутки между латеральными резцами и клыками).

#### 8.5.2. Клыки

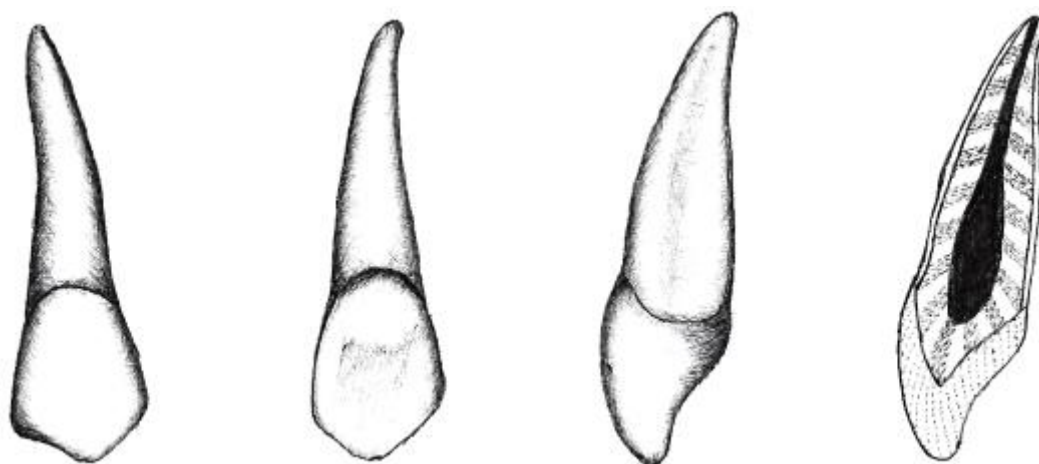
Клыки (*dentes canini*) - это 4 зуба (по 2 в каждой челюсти), находящиеся в участках наиболее крутого изгиба зубных дуг. Дословный перевод предложенного Аристотелем (384-322 гг. до н.э.) термина *dens caninus* - «зуб собачий» (*canis* - собака). Он же назвал клык *dens angularis* - угловым зубом.

По расположению клыки относят к группе передних зубов (вместе с резцами). Функция клыков - отрыв плотных, твердых частей куска пищи в 1-й фазе жевания. Поэтому они массивны, имеют клиновидную (копьевидную) коронку с острым «рвущим» бугром и крупный длинный одиночный корень, внедренный в самую глубокую альвеолу.

##### 8.5.2.1. Верхние клыки

**3|3**

Верхний клык (3|3; 13:23) - его выпуклая вестибулярная поверхность коронки имеет копьевидную форму (рис. 8.24), так как ее апроксимальные (боковые) поверхности, начинаясь от шейки, постепенно книзу расходятся, а затем резко под углом сближаются, переходя в остроконечный свободный нижнийрежущий край. Таким образом, режущий край верхнего клыка состоит из мезиального и латерального отрезков, соединяющихся под углом и образующих зубец, который называется бугром клыка. Угол зубца (бугра) может быть не только острым, но также прямым или тупым (в зависимости от степени стираемости эмали). Части (отрезки) режущего края, составляющие бугор, заострены, поэтому вся коронка верхнего клыка похожа на наконечник копья, а корень зуба - его рукоятка, древко (рис. 8.25). Бугор клыка смещен несколько медиально, поэтому дистальная часть режущего края длиннее и круче, чем мезиальная. Мезиальный угол коронки (между мезиальной частью режущего края и мезиальной поверхностью коронки) чаще тупой и закругленный. Таким образом, верхний клык имеет хорошо определяемый признак угла коронки.



3

Рис. 8.24. Верхний клык, правый (3; 13)

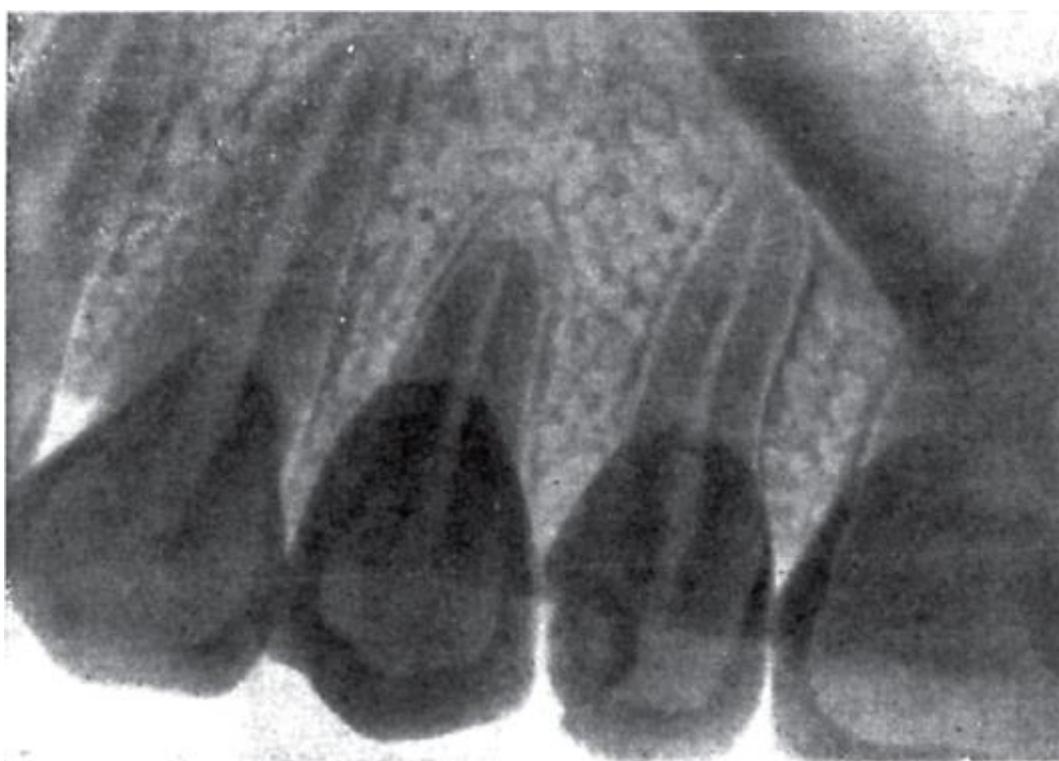

Рис. 8.25. Рентгенограмма верхних клыка и премоляров

От бугра клыка (на режущем крае) по вестибулярной поверхности коронки к шейке зуба проходит широкий выпуклый валик, а на ее дистальном и мезиальном краях заметны небольшие краевые гребешки. Между валиком и гребешками располагаются 2 небольшие борозды, заканчивающиеся на мезиальной и латеральной частях режущего края неглубокими вырезками, из которых более выражена мезиальная.

На нёбной поверхности коронки верхнего клыка хорошо заметны краевые гребешки, идущие от ее углов к нёбному зубному бугорку. От него к зубцу



режущего края проходит срединный гребень; между ним и краевыми гребешками образуются 2 боковые ямки, из них дистальная глубже мезиальной. При рассмотрении апроксимальных (боковых) поверхностей коронки следует отметить большую толщину ее пришеечной части в вестибулооральном (нёбном) направлении. Контур вестибулярной поверхности коронки дугообразный, выпуклый, нёбной - несколько вогнут; при сильно развитом нёбном бугорке она может быть даже слегка выпуклой.

Корень верхнего клыка самый длинный из всех зубов, сдавлен в мезиодистальном направлении, на поперечном срезе овальной формы; его вестибулярный контур - выпуклый, нёбный - такой же, как в пришеечной и средней третях, но вогнутый в верхушечной трети; на боковых поверхностях имеются продольные борозды, из которых лучше выражена мезиальная. Дистальная поверхность корня несколько выпуклая, мезиальная - уплощена. Отчетлив признак отклонения корня. На альвеолярном отростке верхней челюсти корню соответствует клыковая ямка (*fossa canina*). Дно лунки клыка подходит к основанию лобного отростка верхней челюсти - части носолобного контрфорса, через который жевательное давление передается на свод черепа. Верхушка корня, чаще отклоняясь в дистальную сторону, располагается в толще кости между носовой полостью и гайморовой пазухой, но обычно близко к ним не подходит. Одиночный корень верхнего клыка редко раздваивается на вестибулярный и нёбный.

Полость коронки, соответствуя ее внешней форме, имеет остроконечный выступ в сторону бугорка (зубца) ее режущего края, куда входит рог пульпы. Она постепенно расширяется до углов коронки и достигает максимальной ширины в области шейки зуба, после чего сужается и переходит в канал корня, который чаще прямолинеен (40%), но нередко (32%) отклоняется дистально или вестибулярно (13%). В 30% случаев одиночный канал имеет латеральные дополнительные каналы и в 3% - апикальные (верхушечные) дельтовидные разветвления.

Размеры верхнего клыка: высота коронки - 9,5-12 мм, ее ширина - 7-8 мм; вестибулооральная толщина шейки - 7-8,5 мм, мезиодистальная ширина - 5-6 мм; длина корня - 15-19 мм.

#### 8.5.2.2. Нижние клыки

**313**

Нижний клык ( **313** ; 43:33) отличается от верхнего меньшим размером, более узкой коронкой, сильнее сжатым в мезиодистальном направлении корнем и больше напоминает верхний латеральный резец (рис. 8.26). Его коронка непохожа на наконечник копья (как у верхнего клыка), так как ее мезиальная поверхность по прямой продолжается в такую же поверхность корня; на дистальной стороне между

коронкой и корнем хорошо заметен угол - признак отклонения корня. Зубец (бугорок) на режущем крае выражен меньше, чем у верхнего клыка, но также смещен мезиально, вследствие чего край состоит из 2 сходящихся частей: мезиальной (меньшей) и дистальной (большей). Углы коронки нижнего клыка отличаются: мезиальный - прямой или тупой, латеральный - всегда тупой и закругленный, что служит проявлением признака угла коронки. На язычной поверхности краевые гребешки, бугорок зуба, срединный валик выражены слабее, чем у верхнего клыка; при этом отмечается закономерность: чем сильнее развит срединный валик, тем меньше краевые гребешки, и наоборот. Язычная поверхность коронки нижнего клыка плоская или (при заметно выступающих краевых гребешках) вогнутая. Корень нижнего клыка меньше по размерам, но сильнее сдавлен в мезиодистальном направлении, конусовидной формы, с верхушкой, изогнутой в дистальную сторону, иногда - раздвоенный. На боковых поверхностях - продольные бороздки. Корень чаще отклоняется дистально. Нередко (в 10% случаев) он разделяется на 2 корня, которые могут быть одинаковой длины и толщины или разными: вестибулярный корень короче, но толще язычного. Полость зуба соответствует его внешней форме; в коронке она имеет углубления для рогов пульпы в области ее углов и без резкой границы переходит в канал корня (рис. 8.27). В 85% случаев он одиночный (с дополнительными латеральными каналами - 30% и верхушечными дельтовидными разветвлениями - 8%), а в 15% - двойной (вестибулярный и язычный), которые в 6% случаев открываются самостоятельно, а в 9% - соединяясь общим отверстием. Чаще корневой канал прямой, но может искривляться в верхушечной части в дистальную сторону (в 20%) или вестибулярно (в 7%).

Размеры нижнего клыка: высота коронки - 9-12 мм, ее ширина - 6-7 мм, мезиодистальная длина основания коронки - 5-6 мм, вестибуло-язычная толщина коронки у шейки - 7-8 мм; длина корня - 12,5-17 мм.

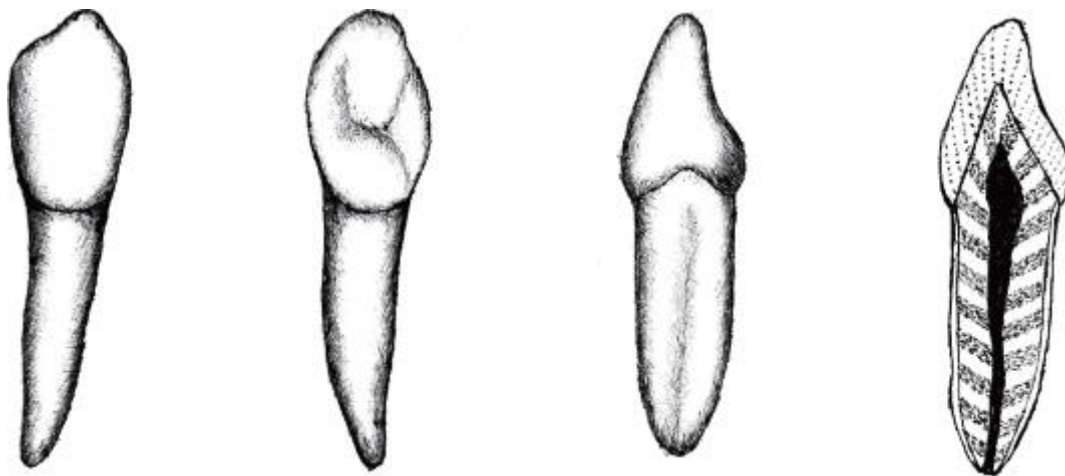






Рис. 8.26. Нижний клык, правый (. ; 43)

Верхние и нижние клыки являются стабильными зубами - их отсутствия не отмечается. При смыкании клыковантагонистов в нормальном прикусе дистальная часть режущего края нижнего клыка соприкасается с мезиальной частью нёбной поверхности коронки верхнего клыка. Иногда встречаются дополнительные клыки (чаще верхние), которые прорезываются вне зубной дуги или остаются в челюсти (ретенция; ретенированный зуб). При краудинге (скученность зубов) расположение клыков может быть неправильным, чаще они смещаются вестибулярно. Очень часто между коронкой клыка и коронками латерального резца или 1-го премоляра имеются промежутки - диастемы.

### 8.5.3. Малые коренные зубы (премоляры)

Малые коренные зубы, или премоляры (*dentes premolares*) являются боковыми зубами. Их функции - раздавливание и раздробление пищевого куска во 2-й фазе жевания, вследствие чего их также называютжевательными.

Общим в анатомии премоляров является наличие на окклюзионной (жевательной) поверхности их коронок 2 жевательных бугорков - вестибулярного и язычного (нёбного). Контур жевательной поверхности коронок (на их горизонтальном срезе) у верхних премоляров овальный, а у нижних - округлый. У большинства премоляров корень чаще одиночный и только 1-й верхний премоляр имеет, как правило, раздвоенный корень. Верхние премоляры крупнее нижних. Располагаясь между клыками и молярами и частично выполняя общие с ними функции (2-я и 3-я фазы жевания), малые коренные зубы имеют некоторые признаки строения соседних зубов.

Признаки зубов-премоляров для определения их стороны:

- признак угла коронки выражен у нижних премоляров и не убедителен у верхних;

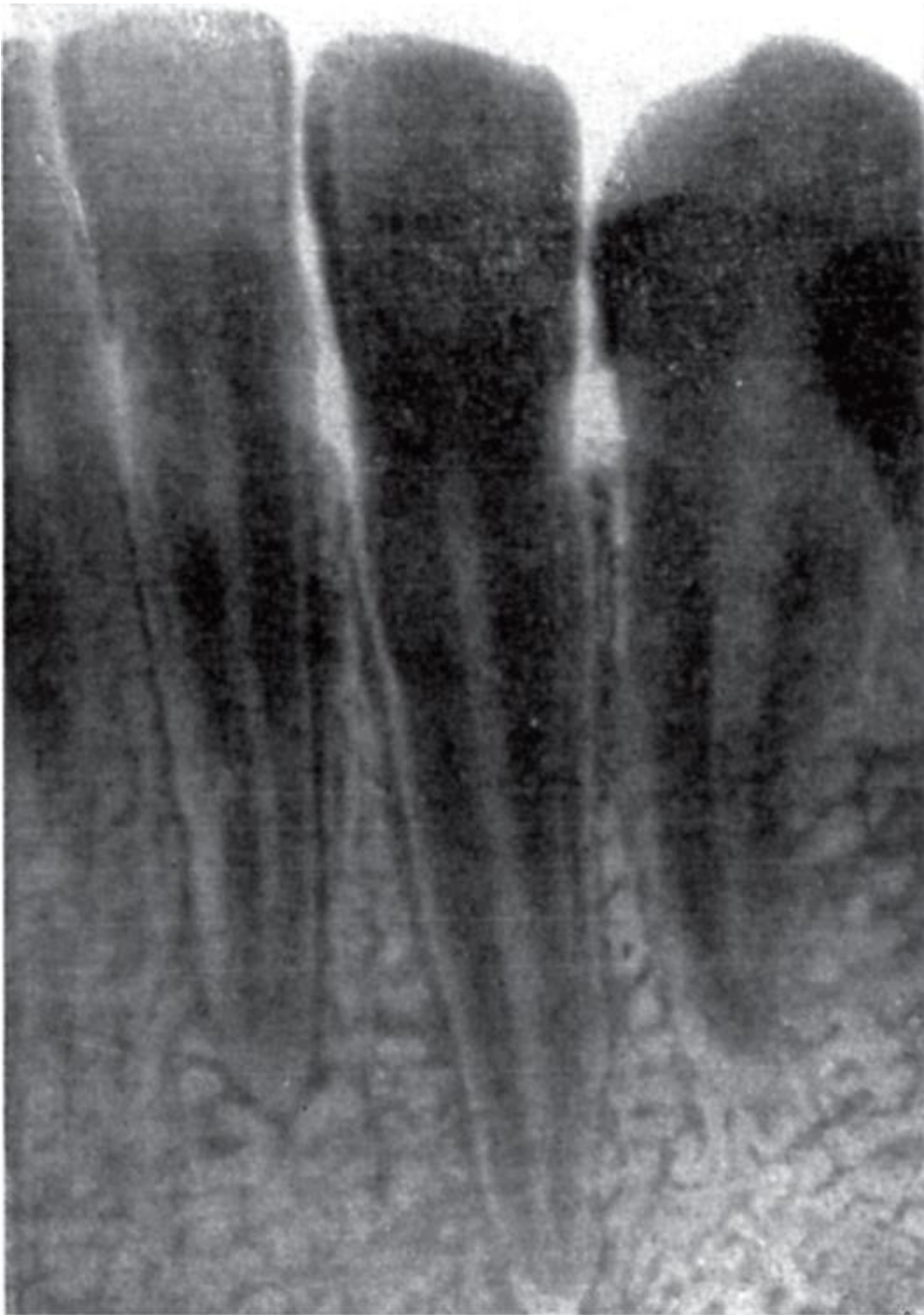

Рис. 8.27. Рентгенограмма нижних латерального резца, клыка и 1-го премоляра

- признак кривизны коронки выражен только у 1-го нижнего премоляра; у 2-го верхнего и нижнего премоляров не убедителен; у 1-го верхнего премоляра - «обратный»;
- признак отклонения корня (в дистальную сторону) выражен у 1-го нижнего премоляра; не убедителен у 2-х нижнего и не информативен у 1-го верхних премоляров.

### 8.5.3.1. Верхние малые коренные зубы (премоляры)

**44**

1-й верхний премоляр (44; 14:24) в вестибулярной норме коронки напоминает клык противоположной стороны зубного ряда, но в отличие от него имеет окклюзионную поверхность с 2 жевательными бугорками - щечным и нёбным (рис. 8.28). От щечного бугорка по середине вестибулярной поверхности к шейке проходит широкий выпуклый овальный валик. От боковых углов коронки также к шейке идут узкие краевые валики (лучше развит мезиальный), между которыми и срединным определяются 2 неглубокие борозды. 1-й верхний малый коренной зуб имеет обратный признак кривизны коронки: при ощупывании вестибулярной поверхности коронки этого зуба палец легче соскальзывает с ее центра в мезиальную сторону (скат более пологий), чем в дистальную (скат крутой); у остальных зубов - наоборот. Считается, что это обусловлено функциональной необходимостью временной задержки куска пищи у клыка для его раздавливания во 2-й фазе жевания. Нёбная поверхность коронки меньше вестибулярной, более выпуклая и гладкая. Нёбный бугорок располагается ближе к мезиальному контуру коронки (смещен мезиально), что можно использовать при определении стороны зуба в качестве дополнительного признака. В окклюзионной норме коронка овальной формы, с меньшим мезиодистальным размером. На жевательной поверхности расположены 2 бугорка - более крупный вестибулярный (щечный) и нёбный; реже они одинаковые по величине. Вершина щечного бугорка на вестибулярном контуре жевательной поверхности может быть смещена от центра, поэтому чаще мезиальное ребро ее режущего края короткое и более пологое, чем дистальное; реже - наоборот. Признак угла коронки, как правило, выражен отчетливо, но возможны варианты равенства ее мезиального и дистального углов. Щечный и нёбный бугорки разделены глубокой поперечной межугловой бороздой (фиссурой), не достигающей до контактных (боковых) поверхностей коронки. По краям жевательной поверхности коронки имеются мезиальный и дистальный краевые гребешки. Каждый из них состоит из 2 частей: вестибулярной, идущей от вестибулярного жевательного бугорка, и нёбной, отходящей от одноименного бугорка. К середине боковых краев коронки высота гребешков уменьшается, но они ограничивают межугловую борозду. Места пересечения борозд называются мезиальной и дистальной ямками. В мезиальной и дистальной нормах (с боковых поверхностей) коронки вестибулярный контур более выпуклый, чем нёбный. Вестибулярный бугорок более высокий и широкий, чем нёбный, но они могут быть и равными.

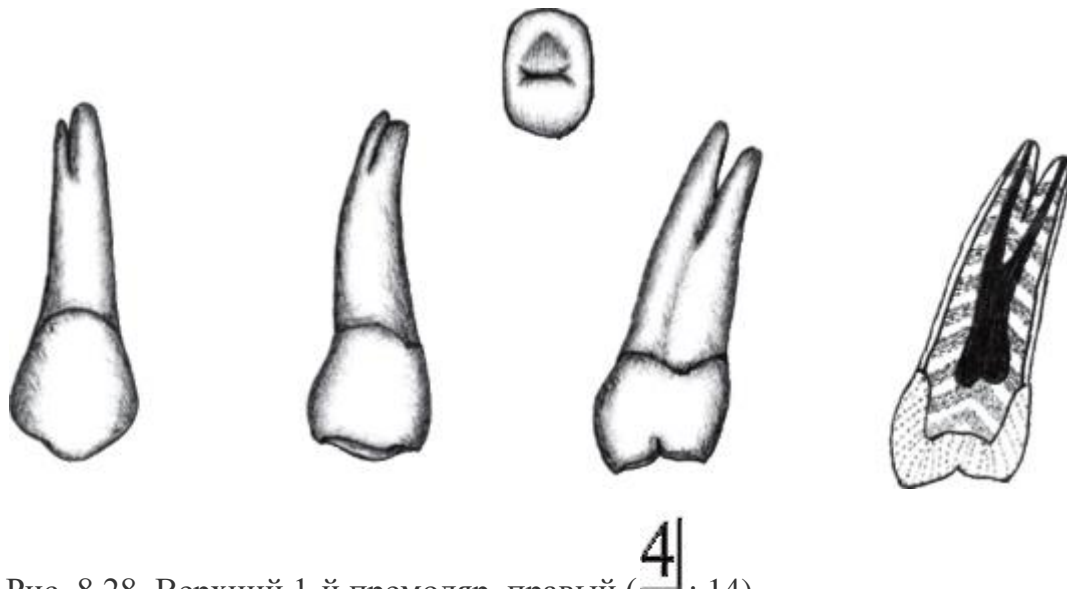


Рис. 8.28. Верхний 1-й премоляр, правый ( $\overline{4}$ ; 14)

Корень первого верхнего премоляра может быть одиночным, двойным (раздвоен на щечный и нёбный) и даже тройным, как у верхних моляров: 2 щечных (уплощенных) и 1 (округлый) нёбный. Одиночный корень обычно имеет хорошо выраженный признак его отклонения (в дистальную сторону); верхушка корня может изгибаться мезиально или орально. Раздвоение корня чаще отмечается при более крупном и отклоненном кзади щечном бугорке коронки.

Полость коронки повторяет ее внешнюю форму, сжата в мезиодистальном направлении и в крыше (нижней стенке) имеет 2 выступа в жевательные бугорки, куда входят щечный (более объемный) и нёбный рога пульпы. Полость коронки переходит в корневой канал. Дно (верхняя стенка) полости коронки может находиться на уровне шейки зуба или ниже ее. При выраженном раздвоении корня оно хорошо видно и имеет 2 отверстия - устья корневых каналов. Однако чаще до раздвоения полости коронки наблюдается ее резкое боковое сужение, и тогда дно и устья каналов определяются с трудом, что создает сложности при лечении пульпитов.

Канал корня: одиночный канал встречается в 12%, 2 канала - в 86%; 3 - в 2% случаев; дополнительные латеральные каналы отмечаются в 49,5%, верхушечные дельтовидные разветвления - в 3% случаев. Наиболее часто встречается вариант 1-го верхнего премоляра с 2 расходящимися корнями - до 60%. Однокорневые зубы с 1 или 2, часто извитыми, каналами, сливающимися и заканчивающимися одним верхушечным отверстием, встречаются в 18% случаев. Дно альвеолы (верхушки корней) 1-го верхнего премоляра находится близко к передненижней стенке гайморовой пазухи.

Размеры зуба: высота коронки по вестибулярной поверхности - 7,5-9 мм, по нёбной - 6-8 мм; ее наибольшая ширина - 6,5-7 мм; мезиодистальный размер - 4,8-5,5 мм,

преддверно-нёбный (толщина) - 8,5-9,5 мм; длина корней: нёбного - 12,5-15,5 мм, щечного - 12,5-14,0 мм.

**515**

2-й верхний премоляр (515; 15:25) очень похож на 1-й, но меньше по размерам (рис. 8.29). Вестибулярная поверхность коронки овальной формы, уплощена, со сглаженным рельефом из-за слабо выраженных валиков. Верхушка щечного жевательного бугорка делит окклюзионный контур вестибулярной поверхности на 2 равные части. В нёбной норме поверхность коронки уже, чем в вестибулярной. Окклюзионный контур нёбной поверхности образован 2 отрезками, сходящимися под углом к вершине язычного бугорка. Мезиальный отрезок короче дистального, что может служить дополнительным критерием для определения стороны зуба. Все основные признаки «латерализации» 2-го верхнего премоляра выражены.

В окклюзионной норме вестибулярно-нёбный размер коронки в значительно большей степени преобладает над мезиодистальным, чем у 1-го премоляра, поэтому ее форма на поперечном разрезе овальная; щечный и нёбный жевательные бугорки чаще одинаковые по высоте. Межбугорковая борозда (фиссура) и боковые гребни развиты слабо.

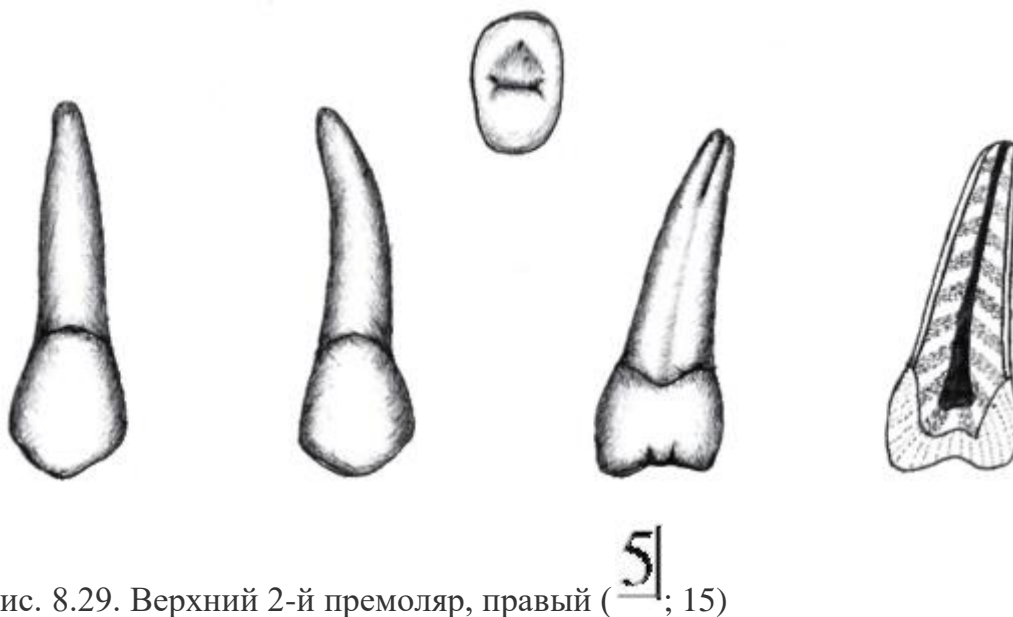


Рис. 8.29. Верхний 2-й премоляр, правый (515; 15)

2-й верхний премоляр в 90% случаев имеет одиночный корень, в 10% - 2-3 корня. Корень - конусовидной формы, с продольными бороздами на апроксимальных поверхностях, из которых лучше выражена дистальная. Верхушка корня часто смещена в вестибулярную сторону и располагается под дном гайморовой пазухи, отделяясь от нее тонкой костной пластинкой.

Полость зуба в коронковой части имеет форму сдавленной в мезиодистальном направлении воронки, переходящей в одиночный канал корня, иногда

раздваивающийся. Крыша (нижняя стенка) полости коронки соответствует рельефу жевательной поверхности и имеет 2 углубления в щечный и нёбный бугорки, в которые входят рога пульпы. Наиболее широкая часть полости зуба находится на уровне шейки, а затем, постепенно сужаясь, переходит в относительно широкий канал корня. Один канал встречается в 52%, 2 канала - в 48%; дополнительные боковые каналы - в 60%, апикальные дельтовидные разветвления - в 15%; нередко 2 канала соединяются и заканчиваются 1 отверстием верхушки корня.

Размеры 2-го верхнего премоляра: высота коронки по щечной поверхности - 7,5-8,5 мм, по нёбной - 6,5-7,5 мм; ширина коронки - 6-7 мм, щечно-нёбный ее размер (толщина) - 8-9,5 мм; длина корня - 13-16,5 мм.

Верхние премоляры располагаются по равномерной дуге. 1-й премоляр является наиболее стабильным зубом, а 2-й - варибельным; возможны его врожденное отсутствие, а также наличие 3-го премоляра как в пределах зубного ряда, так и вне его.

#### 8.5.3.2. Нижние малые коренные зубы (премоляры)

По сравнению с верхними у нижних премоляров коронки меньшего размера, округлые на поперечном разрезе; корни, обычно одиночные, сдавлены в мезиодистальном направлении.

**414**

1-й нижний премоляр (, **414**; 44:34) по форме вестибулярной (щечной) поверхности коронки похож на клык, но на его жевательной поверхности имеются 2 бугорка - щечный и язычный (рис. 8.30). Вестибулярная поверхность длиннее язычной, выпуклая, значительно отклоняется орально (кзади) и заканчивается высоким щечным бугорком. От него по направлению к шейке проходит широкий продольный валик, постепенно уменьшающийся к средней трети коронки. Верхний край вестибулярной поверхности коронки благодаря острию щечного бугорка делится на 2 отрезка: короткий, более пологий, - мезиальный и более длинный и отвесный - дистальный; мезиальный угол меньше закругленного дистального (признак угла коронки). Вестибулярная поверхность коронки более выпуклая, у ее мезиального края - признак кривизны коронки.



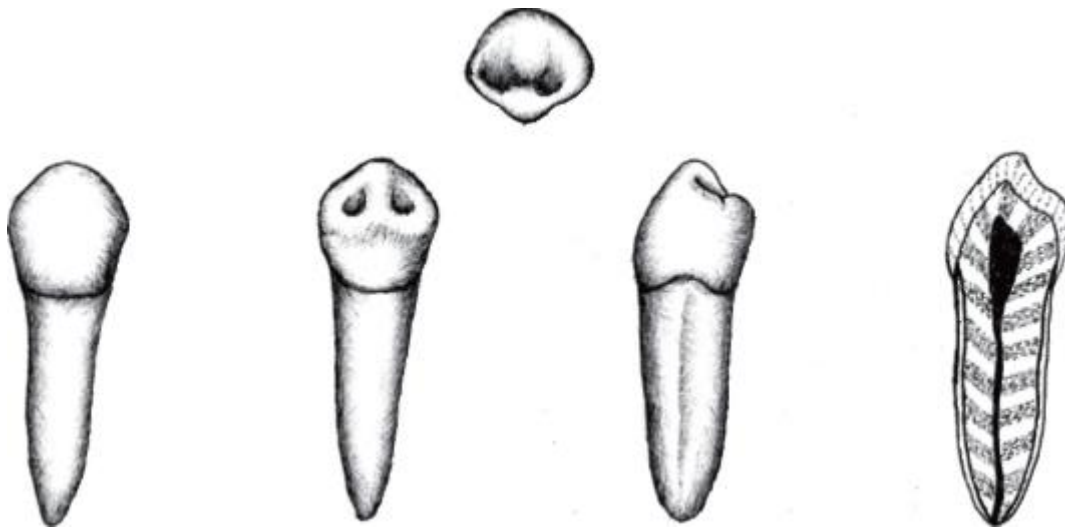


Рис. 8.30. Нижний 1-й премоляр, правый (  $\overline{4|}$ ; 44)

Язычный бугорок жевательной поверхности вариабелен по строению, что обуславливает различие ее рельефа. Чаще он очень мал и расположен ниже щечного, от которого к нему проходит срединный гребешок (валик), пересекающий поперечную межбугорковую борозду (фиссуру), деля ее на 2 ямки: мезиальную и дистальную. Если язычный бугорок крупный, то между ним и вестибулярным находится глубокая фиссура. Редко он расщепляется на 2; тогда жевательная поверхность выглядит как трехбугорковая. В мезиальной и дистальной нормах (при рассматривании коронки с боковых поверхностей) четко определяется превосходство по величине щечного бугорка над язычным. Боковые поверхности коронки сближаются в шейке, образуя углы («талию зуба») с соответствующими контурами корня. Корень чаще одиночный, обычно прямой, несколько сдавлен в мезиодистальном направлении, отклоняется в дистальную сторону. Иногда корень двойной, но полное его расщепление встречается редко. При наличии 2 корней мезиальный смещен в щечном направлении, а дистальный - в язычном; оба уплощены и имеют продольные борозды.

Полость коронки округлая, в верхней стенке (крыше) имеются 2 выступа в направлении жевательных бугорков для рогов пульпы; наиболее глубокий - щечный.

Канал корня в 80% случаев одиночный, в 19% случаях их 2, в 1% - даже 3. В 44% наблюдений выявляются дополнительные латеральные каналы, а в 6% - верхушечные дельтовидные разветвления. При 2 каналах в 5% случаев они сливаются и заканчиваются 1 отверстием, а в 14% каждый открывается самостоятельно.

Размеры 1-го нижнего премоляра: высота щечной поверхности коронки - 7,5-11 мм; щечно-язычный диаметр шейки - 8,2-8,6 мм, мезиодистальный - 5,4-5,8 мм; длина корня - 13-16,5 мм.

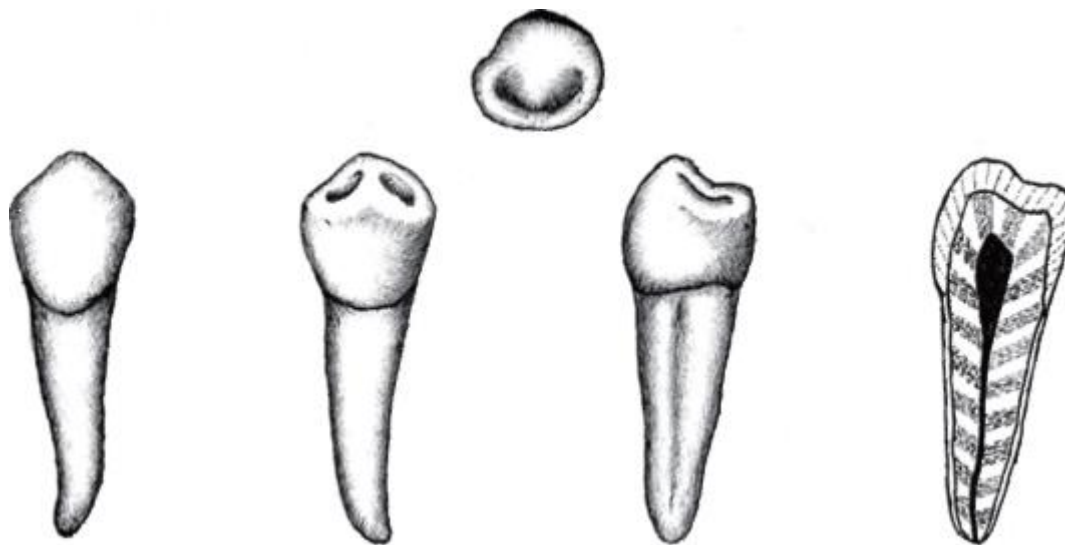


Рис. 8.31. Нижний 2-й премоляр, правый (5|; 45)

**5|5**

2-й нижний премоляр (5|; 45:35) крупнее 1-го, коронка шаровидной формы, вестибулярная поверхность более короткая, ровная, сглажена (рис. 8.31). Ее свободный верхний край делится вершиной вестибулярного бугорка на меньший - мезиальный, и больший - дистальный, отрезки; мезиальный угол коронки острее закругленного дистального - признак угла коронки.

На жевательной поверхности округлой формы - 2 бугорка: щечный и язычный. Чаще щечный бугорок лишь немного крупнее язычного или они равны; в связи с этим вся поверхность располагается горизонтальнее, чем у 1-го премоляра. Продольный межбугорковый валик иногда прерывается, и тогда располагающиеся по бокам от него 2 ямки сливаются в единую глубокую подковообразную борозду. В мезиальной и дистальной нормах (на боковых поверхностях) коронки четко определяется равенство бугорков или незначительное возвышение щечного. Жевательная поверхность может быть 3-бугорковой - при расщеплении язычного бугорка на мезиальный и дистальный. Язычная поверхность коронки выпуклая и гладкая.

Корень обычно одиночный, более длинный и крупный, чем у 1-го премоляра, меньше сдавлен с боков, постепенно конусовидно сужается к верхушке, отклоняющейся дистально. Все признаки стороны зуба выражены отчетливо.

Полость коронки овальной или цилиндрической формы, с равными выступами в сторону жевательных бугорков для рогов пульпы; ее дно через суженное



устье переходит в относительно широкий и прямой канал корня; однако его верхушечная часть в 40% случаев может изгибаться дистально, а в 10% - вестибулярно. В 97% канал одиночный, в 48% дает латеральные дополнительные ответвления и в 3% - апикальные дельтовидные разветвления. В 3% случаев имеются 2 канала: щечный и язычный с общим (1%) или отдельными отверстиями.

Размеры 2-го нижнего премоляра: высота щечной поверхности коронки - 7-9 мм, язычной - 6,5-9 мм, мезиодистальный размер - 4,5-6,5 мм; длина корня - 14,0-17,5 мм.

Из нижних премоляров вариабельным является 2-й: по рельефу жевательной поверхности, переходному к форме этой же поверхности у моляров; возможно врожденное их отсутствие или краудинг. Иногда между 1-ми премолярами и клыками (как верхними, так и нижними) имеются промежутки - тремы.

#### 8.5.4. Большие коренные зубы (моляры)

Большие коренные зубы, или моляры (*dentes molares*), находятся позади 2 премоляров, самыми последними в зубных дугах, по 3 зуба в каждой из половин челюстей, потому и относятся к *задним зубам*. Самый медиальный из них называется 1-м, за ним следует 2-й и заканчивается полный зубной ряд 3-м моляром. Функция больших коренных зубов - разжевывание (размельчение, перемалывание, растирание) твердой пищи - обусловила их название: «моляры» (от лат. *molaris* - жернов). При жевании они испытывают очень большую нагрузку - в среднем 77 кг на каждый (для сравнения: на клык и премоляр приходится соответственно по 20 и 40 кг), что определило особенности их строения. Корень обычно одиночный, более длинный и крупный, чем у 1-го премоляра, меньше сдавлен с боков, постепенно конусовидно сужается к верхушке, отклоняющейся дистально. Все признаки стороны зуба выражены отчетливо.

Полость коронки овальной или цилиндрической формы, с равными выступами в сторону жевательных бугорков для рогов пульпы; ее дно через суженное устье переходит в относительно широкий и прямой канал корня; однако его верхушечная часть в 40% случаев может изгибаться дистально, а в 10% - вестибулярно. В 97% канал одиночный, в 48% дает латеральные дополнительные ответвления и в 3% - апикальные дельтовидные разветвления. В 3% случаев имеются 2 канала: щечный и язычный с общим (1%) или отдельными отверстиями.

Размеры 2-го нижнего премоляра: высота щечной поверхности коронки - 7-9 мм, язычной - 6,5-9 мм, мезиодистальный размер - 4,5-6,5 мм; длина корня - 14,0-17,5 мм.

Из нижних премоляров вариабельным является 2-й: по рельефу жевательной поверхности, переходному к форме этой же поверхности у моляров; возможно врожденное их отсутствие или краудинг. Иногда между 1-ми премолярами и клыками (как верхними, так и нижними) имеются промежутки - тремы.

#### 8.5.4. Большие коренные зубы (моляры)

Большие коренные зубы, или моляры (*dentes molares*), находятся позади 2 премоляров, самыми последними в зубных дугах, по 3 зуба в каждой из половин челюстей, потому и относятся к *задним зубам*. Самый медиальный из них называется 1-м, за ним следует 2-й и заканчивается полный зубной ряд 3-м моляром. Функция больших коренных зубов - разжевывание (размельчение, перемалывание, растирание) твердой пищи - обусловила их название: «*моляры*» (от лат. *molaris* - жернов). При жевании они испытывают очень большую нагрузку - в среднем 77 кг на каждый (для сравнения: на клык и премоляр приходится соответственно по 20 и 40 кг), что определило особенности их строения.

Моляры имеют самую крупную *коронку* с большой жевательной поверхностью, на которой располагаются от 3 до 5 бугорков; от степени их развития зависит форма этой части зуба. Коронки верхних больших коренных зубов больше, чем у нижних. Жевательная поверхность коронки верхнего моляра имеет *форму ромба* с закругленными углами, а борозды (фиссуры), разделяющие ее бугорки, *образуют* косо написанную букву «Н». Коронка нижнего моляра в той же позиции (норме) изучения - *прямоугольная* (так как несколько вытянута вдоль зубного ряда), а борозды, отделяющие бугорки, образуют крест (+) или букву «Ж».

Жевательные бугорки моляров называются вестибулярными (щечными) и оральными (нёбными у верхних и язычными - у нижних зубов).

Причем у верхних моляров щечные бугорки больше и острее нёбных; у нижних больших коренных зубов обратное соотношение бугорков: щечные - низкие и тупые, а язычные - выше и острее. По направлению зубного ряда у каждого зуба как среди вестибулярных, так и оральных его бугорков различают мезиальные, расположенные ближе к срединной линии челюстей, и более отдаленные от нее - дистальные.

Таким образом, у моляров каждый жевательный бугорок имеет двойное название: «щечно-мезиальный», «щечно-дистальный», «нёбно (язычно)-дистальный». И у верхних, и у нижних больших коренных зубов мезиальные бугорки (и щечные, и язычные или нёбные) больше и острее дистальных.

Высота коронок моляров постепенно уменьшается от 1-го к 3-му. В каждом отдельном зубе это проявляется в признаке «угла коронки», необходимом для определения его стороны.

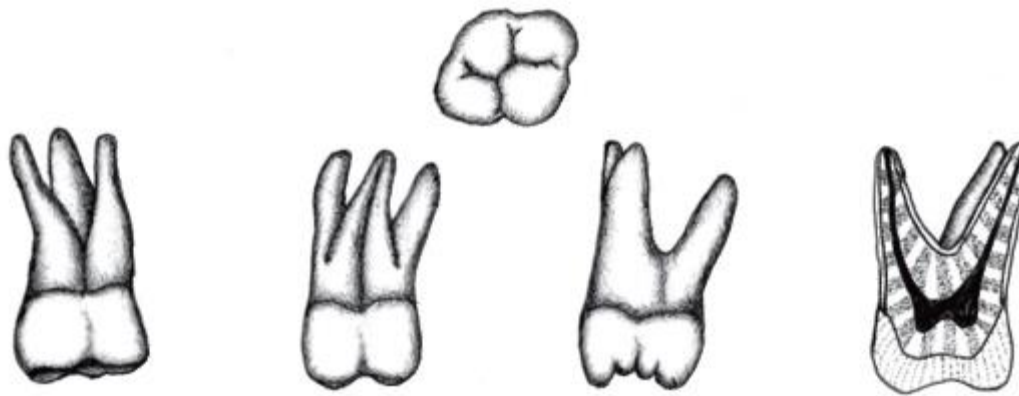
Выдерживать большую нагрузку молярам позволяют не только их мощные коронки, но и большее, чем у предыдущих зубов, количество корней. Это увеличивает площадь их опоры, восприятия и более равномерного распределения и передачи жевательного давления через периодонт (связочный аппарат зуба) на альвеолярные отростки челюстей и в целом определяет устойчивость зубов, необходимую для их нормального функционирования.

Как правило, у верхних больших коренных зубов 3 корня, у нижних - 2. Корни нижних моляров расставлены вдоль альвеолярной дуги и в связи с этим среди них различают мезиальный (большой) и дистальный (меньше по размерам). У верхнего моляра из 3 корней выделяют: 2 щечных (мезиальный и дистальный, расположенные вдоль альвеолярного отростка верхней челюсти и сближенные между собой) и 1 небный (меньших размеров и отстоящий, отклоненный от щечных кзади, к небу). Уровень разделения корней у больших коренных зубов разный, нередко имеется различной степени сращение корней между собой, особенно частое у 3 моляров - зубов мудрости («штифтовая» или «пеньковая» форма зуба). У моляров признак «положения (отклонения) корня» в дистальную сторону при определении стороны зуба оценивается по мезиальному корню.

#### 8.5.4.1. Верхние большие коренные зубы (моляры)

**616**

Первый верхний большой коренной зуб (616; 16:26) - самый крупный из верхних моляров (рис. 8.32). У него массивная коронка, расходящаяся от шейки к жевательной поверхности. Щечная поверхность - 4-угольной формы с продольной срединной бороздой, выраженной различно: от глубокой, как бы разделяющей коронку на медиальную и дистальную половины, до небольшой, едва заметной канавки у свободного края поверхности. В пришеечной трети коронки находится возвышение эмали - пояс (*cingulum*) в виде узкой полоски или четкого валика. На нижнем свободном крае вестибулярной поверхности коронки выступают 2 бугорка треугольной формы: более высокий - щечно-мезиальный и поменьше - щечно-дистальный.



6

Рис. 8.32. Верхний 1-й моляр, правый (  $\overline{6}$ ; 16)

Жевательная поверхность 1-го верхнего моляра имеет ромбовидную форму и 4 бугорка: щечно-мезиальный (параконус), щечно-дистальный (метаконус), нёбно-мезиальный (протоконус), нёбно-дистальный (гипоконус). Длинная диагональ «ромба» проходит между щечно-мезиальным и нёбно-дистальным бугорками коронки. Щечные бугорки выше и острее нёбных, а мезиальные по тем же параметрам превосходят дистальные; самый крупный бугорок - щечно-мезиальный, а наименьший - нёбодистальный. Жевательные бугорки разделены 3 бороздами (фиссурами): 1) щечно-мезиальная борозда идет дугой от щечной поверхности коронки к мезиальной, выделяя щечно-мезиальный бугорок; 2) нёбно-дистальная борозда также дугообразно проходит от нёбной поверхности коронки к дистальной, отделяя нёбно-дистальный бугорок; 3) косая борозда - короткая, идет вдоль длинной диагонали ромбовидной жевательной поверхности коронки и, соединяя 2 предыдущие борозды, разделяет щечно-дистальный и нёбно-мезиальный бугорки; иногда ее называют «центральной ямкой». В целом эти борозды, соединяясь, образуют на жевательной поверхности косо расположенную букву «Н».

На нёбной поверхности нёбно-мезиального бугорка 1-го верхнего моляра часто встречается «эмалевая капля» - *дополнительное возвышение - аномальный бугорок Карабелли (tuberculum anomale Carabelli)*, благодаря которому можно безошибочно определить этот зуб с указанием его принадлежности к правой или левой стороне. Этот бугорок до окклюзионной поверхности, как правило, не доходит и при определении числа ее жевательных бугорков не учитывается. Бугорок Карабелли оценивается как один из признаков эволюции зубов человека, так как филогенетически - это новое образование, возможно, компенсирующее происходящую редукцию дистально расположенных верхних моляров. Все признаки определения стороны выражены отчетливо.

Из 3 корней 1-го верхнего моляра: 2 щечных (мезиальный и дистальный) расположены вдоль альвеолярной дуги верхней челюсти; 3-й, нёбный, - прямой, уплощен с боков, резко отклонен кзади и дистально. Щечно-мезиальный корень - самый длинный и широкий, уплощен в мезиодистальном направлении, выпуклый с вестибулярной и слегка вогнутый с язычной сторон, на мезиальной поверхности имеет продольную борозду. Щечно-дистальный корень - самый короткий, узкий, без продольной борозды, может срастаться с нёбным корнем. В целом все 3 корня 1-го верхнего моляра (раньше других закладываясь и развиваясь) оказываются широко расставленными друг от друга, и благодаря им этот зуб, прорезываясь первым из постоянных, для выполнения предназначенной ему функции «ключа зубной системы» (см. *Зубная система в целом*) получает особые «выгодные» условия: наибольшую площадь опоры (фиксации), распределения и передачи через свой связочный аппарат (периодонт) на верхнюю челюсть наибольшего жевательного давления.

Полость коронки широкая и соответствует ее внешним контурам. Из ее крыши (нижней стенки) в направлении жевательных бугорков выступают 4 конусовидных выступа (кармана), в которые входят рога пульпы; наиболее глубокий - нёбно-мезиальный. Дно полости коронки (верхняя стенка) в центре выпуклое, а в углах имеется 3-4 воронкообразных углубления - устья корневых каналов. Корневых каналов может быть 3 (по одному в корне - в 70% случаев), 4-5 в результате образования в щечно-мезиальном корне 2 или даже 3 каналов - соответственно 29 и 1%). В 70% случаев каналы этого корня к верхушке соединяются. Щечный дистальный канал самый короткий, соответственно корню отклоняется дистально. Дополнительные боковые каналы имеются у щечно-мезиального - в 51%, щечно-дистального - в 36%, нёбного - в 48% случаев.

Верхушки корней 1-го верхнего моляра близко подходят к передненижней стенке гайморовой пазухи, отделяясь от нее тонкой костной пластинкой (рис. 8.33).

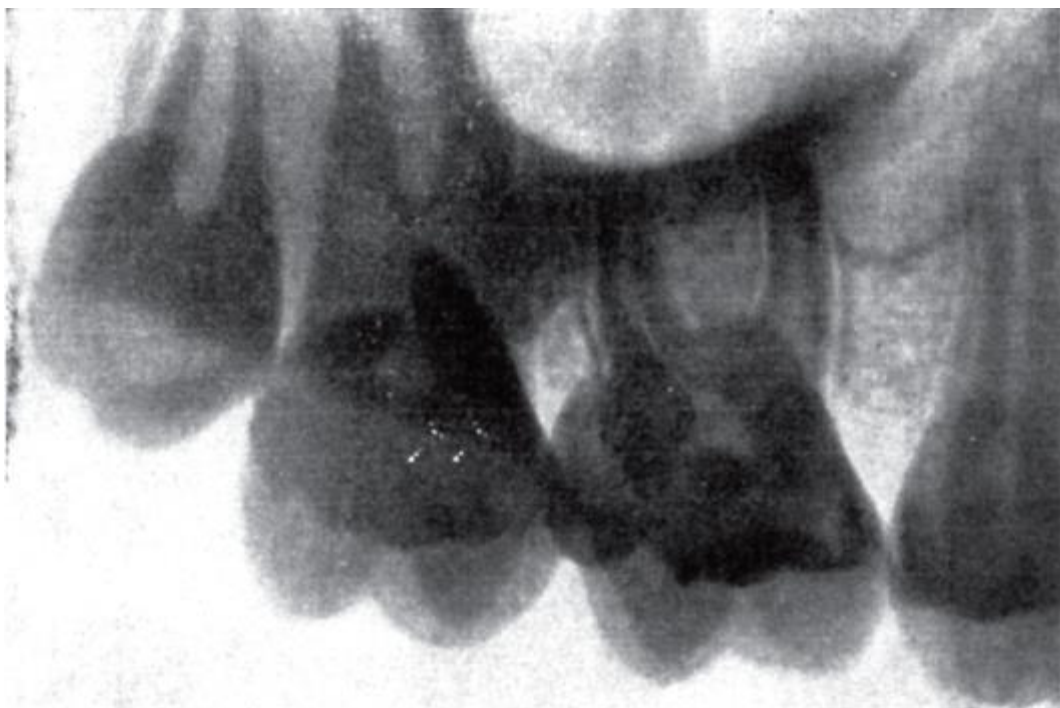


Рис. 8.33. Рентгенограмма верхних моляров; расположение верхушек их корней относительно дна верхнечелюстной пазухи

Размеры 1-го верхнего моляра: высота коронки - 6-8,5 мм, мезиодистальный размер основания коронки (у шейки зуба) - 9-11 мм, щечнонёбный (толщина) - 11-13 мм; длина корней: нёбного - 13,5-16 мм, щечно-дистального - 10-13,5 мм, щечно-мезиального - 12-14 мм.

**717:**

2-й верхний большой коренной зуб (717; 17:27) по форме похож на 1-й, но меньше по размерам (рис. 8.34). Коронка кубовидной формы, сжата в мезиодистальном направлении («эффект сжатия коронки»). Щечная поверхность мало отличается от 1-го верхнего моляра; щечно-мезиальный бугорок больше дистального, что является одним из признаков определения стороны зуба.

Наибольшие отличия и варианты имеет жевательная поверхность, что обусловлено разной степенью редукции нёбно-дистального и щечнодистального бугорков. Почти в половине наблюдений встречается 4 классических бугорка, но нёбно-дистальный меньше других. В 30-40% случаев имеется 3-бугорковая жевательная поверхность треугольно-закругленной формы, при которой нёбные бугорки как бы сливаются в один: полностью редуцирован («исчез», отсутствует) нёбно-дистальный бугорок, а нёбомезиальный хорошо выражен и смещен орально - в нёбную сторону. Щечные бугорки во всех вариантах выражены лучше нёбных.

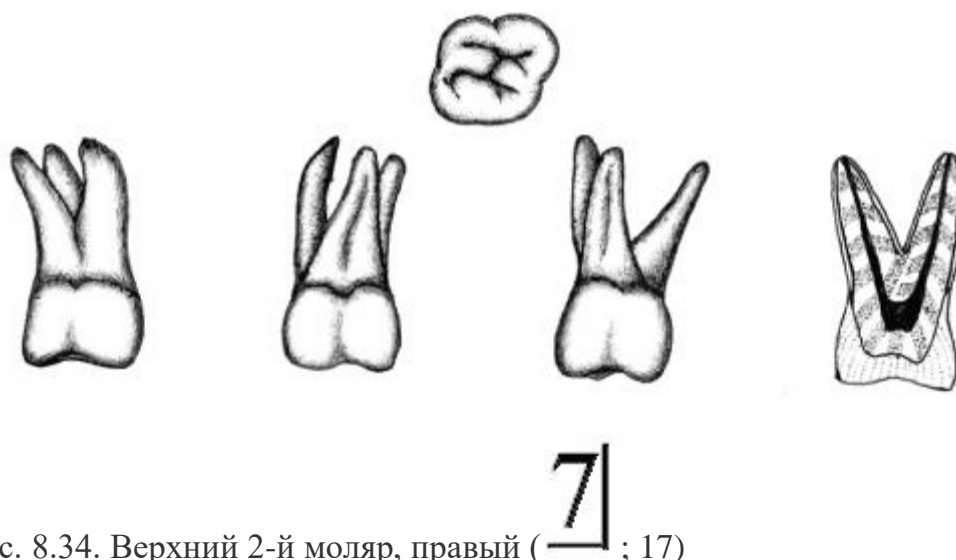


Рис. 8.34. Верхний 2-й моляр, правый (  $\square$  7 ; 17)

Значительно реже (5-10%) проявляется еще одна разновидность 3-бугоркового 2-го верхнего моляра - так называемая компрессионная форма, при которой все 3 бугорка располагаются в 1 ряд - вдоль длинной диагонали, проходящей от щечно-мезиального угла коронки к нёбно-дистальному; при этом вся коронка выглядит узкой, сплюснутой. Бугорок Карабелли встречается крайне редко.

Иногда (до 5%) коронка 2-го верхнего моляра может быть 2-бугорковой за счет полной редукции щечно-дистального и нёбно-дистального бугорков с хорошим развитием мезиальных; при этом варианте коронка моляра похожа на верхний премоляр.

Нёбная поверхность коронки этого зуба в связи с уменьшением или полной редукцией нёбно-дистального бугорка уже, чем вестибулярная.

Второй верхний моляр чаще имеет 3 корня: щечно-мезиальный, щечно-дистальный и нёбный. Расположение их верхушек может быть расходящимся, параллельным или сходящимся; они отклонены дистально (признак отклонения корней), особенно нёбный. Кроме того, из щечных корней мезиальный крупнее дистального; нёбный корень больше щечных, имеет конусовидную форму. Часто он срастается с щечно-мезиальным корнем с наличием в таком варианте 2 каналов.

Иногда 2-й верхний моляр имеет 4-й корень - нёбно-мезиальный. Альвеола этого зуба меньше, чем у 1-го моляра; дно ее тоже доходит до нижней стенки гайморовой пазухи, и верхушки корней зуба отделены от нее лишь тонкой костной пластинкой. Полость коронки 2-го верхнего моляра соответствует ее внешней форме. Ее крыша (нижняя стенка) в направлении жевательных бугорков образует конусовидные выступы (карманы) для рогов пульпы; самый глубокий из них - щечно-мезиальный - соответствует наиболее выраженному бугорку жевательной поверхности. Дно полости коронки (верхняя стенка) выпукло книзу (к жевательной поверхности),



треугольной формы, с устьями корневых каналов в его вершинах. В 87% случаев наблюдаются 3 канала, в 13% - 4. Начала 2 щечных каналов располагаются рядом. Полости каналов нередко искривлены, щелевидной формы, так как корни сдавлены в мезиодистальном направлении. Самый длинный канал - нёбный, он же чаще прямой, широкий и хорошо проходим при лечении. В 42% случаев от него отходят дополнительные латеральные каналы, в 4% - верхушечные дельтовидные разветвления. Щечно-мезиальный и щечно-дистальный каналы отдают латеральные каналы (соответственно в 50 и 29% случаев), образуют апикальные дельтовидные разветвления в 3 и 2% наблюдений.

Размеры 2-го верхнего моляра: высота коронки - 6-8 мм, ширина - 9-12 мм, мезиодистальный размер основания коронки - 8-11 мм, щечно-нёбный - 10,5-13 мм; длина корней: щечно-мезиального - 11-13,6 мм, щечно-дистального - 9,7-13 мм, нёбного - 13-15,6 мм.

## 818

3-й верхний большой коренной зуб (818; 18:28) в связи с поздним прорезыванием (с 17 лет) также называется зубом мудрости *dens serotinus seu sapientiae superior* (рис. 8.35). Отличается наибольшей вариабельностью (изменчивостью) формы, рельефа поверхностей и размеров. Коронка зуба ниже и уже, чем у других верхних моляров. На жевательной поверхности чаще имеется 3 бугорка: 2 щечных (мезиальный и дистальный) и 1 нёбный; отсутствует редуцированный нёбный дистальный бугорок. Реже наблюдаются 2- и 4-бугорковые формы. По данным литературы, у верхнего зуба мудрости может насчитываться от 1 до 8 и более жевательных бугорков, но чаще их 3-5. Отличительной особенностью коронки 3-го верхнего (как и нижнего) моляра является наличие контактной зоны (фасетки) только на мезиальной ее поверхности, что является дополнительным признаком для определения стороны зуба; остальные критерии «латерализации» несостоятельны.

Верхний 3-й моляр может иметь от 1 до 5 корней, чаще - 3: 2 щечных (мезиальный и дистальный) и 1 нёбный; возможно сращение щечных или всех 3 корней в одиночный корень - «штифтовый» или «пеньковый» - зуб. Нередко корни не сформированы (особенно у ретенированных - непрорезавшихся вовремя зубов) или укорочены, изогнуты в разных направлениях. Слияние корней связано с редукцией бугорков жевательной поверхности; наиболее часто срастаются щечно-дистальный и нёбный корни.



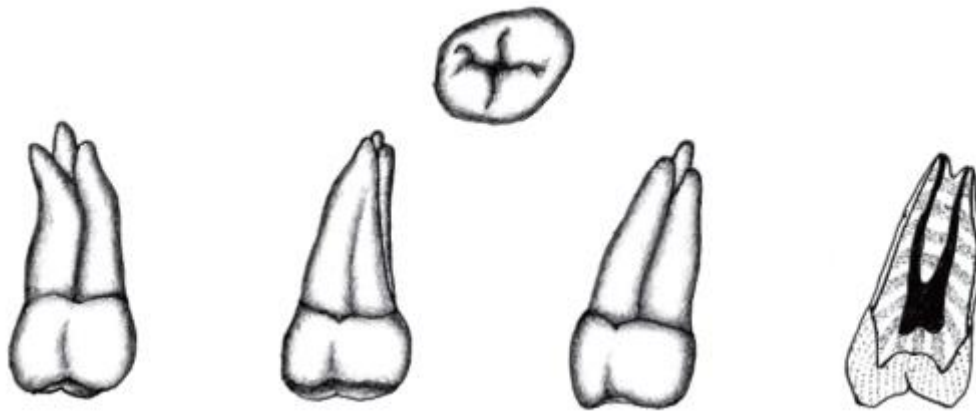


Рис. 8.35. Верхний 3-й моляр, правый ( $\overline{8}$ ; 18)

Альвеола этого зуба мелкая, неглубокая, располагается в конце альвеолярного отростка; в соответствии с количеством корней может разделяться на отдельные камеры; дно ее обычно прилежит к нижней стенке гайморовой пазухи, отделяясь от нее только тонкой костной пластинкой.

Полость коронки и каналов корней в основном отражает внешнее строение этого зуба. В нижней стенке (крыше) полости коронки имеются углубления в сторону жевательных бугорков для рогов пульпы: в 3-бугорковых зубах - 3, в 4-бугорковых - 4 и т.п. На верхней ее стенке (дне) находятся устья корневых каналов; их (независимо от сращений) - 3, кроме штифтового зуба, имеющего обычно 1 хорошо проходимый для инструментов канал.

Размеры 3-го верхнего моляра: высота коронки - до 6 мм, ширина - 8-12 мм, длина корней: щечно-мезиального - 10-13,7 мм, щечнодистального - 9,3-13 мм, небного - 12,7-15,5 мм.

Верхние моляры располагаются в зубной дуге почти вертикально или слегка наклонно, с постепенным увеличением угла от 1-го к 3-му. Стабильным является 1-й моляр, изменчивыми - 2-й и особенно 3-й. Иногда встречается гиподонтия - отсутствие 3-го моляра. Нередки также случаи ретенции (непрорезывания) зубов, аномалии положения, дистальное или щечное их отклонение. Также возможна гипердонтия в виде 4-го моляра (в разной степени сформированного и приросшего к зубу мудрости с образованием дополнительного дистомолярного бугорка).

#### 8.5.4.2. Нижние большие коренные зубы (моляры)

# 616

1-й нижний большой коренной зуб (рис. 8.36; 46:36) - самый крупный из всех нижних моляров (рис. 8.36). Коронка - кубовидной формы, но несколько удлинена по ходу зубного ряда (мезиодистальный ее размер больше щечно-язычного и слегка сплющена по вертикали. Щечная (вестибулярная) поверхность ее выпуклая, сужена к шейке, а ближе к жевательной поверхности отклоняется орально. На ней обычно имеются продольные, различно заметные мезиальная и дистальная борозды. Они разделяют эту поверхность на 3 валика (возвышения), наиболее выраженные около жевательной поверхности, на которой они заканчиваются 3 щечными бугорками. Язычная поверхность коронки расположена почти вертикально, более гладкая, разделяется продольной бороздой на 2 валика, переходящие на жевательной поверхности в 2 язычных бугорка. Жевательная поверхность имеет 5-угольную форму с 5 бугорками. Ближе к вестибулярному контуру нижнего зубного ряда располагаются: щечно-мезиальный (протоконид), щечно-дистальный (гипоконид) и дистальный (мезоконид) бугорки, разделенные 2 бороздами (фиссурами): вестибулярной (между щечно-мезиальным и щечно-дистальным бугорками) и вестибулярно-дистальной (отделяющей дистальный бугорок). Около оральной поверхности находятся: язычно-мезиальный (метаконид) и язычно-дистальный (энтконид) бугорки с язычной бороздой (фиссурой) между ними. Кроме того, мезиальные бугорки (щечный и язычный) отделены друг от друга медиальной бороздой (фиссурой). Редко за счет ветвлений язычной борозды может выделяться дополнительный 6-й бугорок (язычно-средний).

На аппроксимальных (боковых) сторонах коронки находятся контактные зоны (пункты): на мезиальной поверхности - на щечно-мезиальном, а на дистальной - на щечно-дистальном бугорках.

У 1-го щечного моляра щечные бугорки ниже, более пологие, тупее язычных, более высокий среди них - щечно-мезиальный. Мезиальные бугорки крупнее остальных; язычные бугорки выше, острее щечных; из них больше выражен язычно-мезиальный; самый маленький из всех бугорков - дистальный (иногда может даже отсутствовать). Все это обеспечивает функциональный мезиодистальный скат вестибулярной и жевательной поверхностей зубного ряда, что отчетливо проявляется в признаках угла и кривизны коронки 1-го нижнего моляра (для определения стороны этого зуба - его «латерализации»).

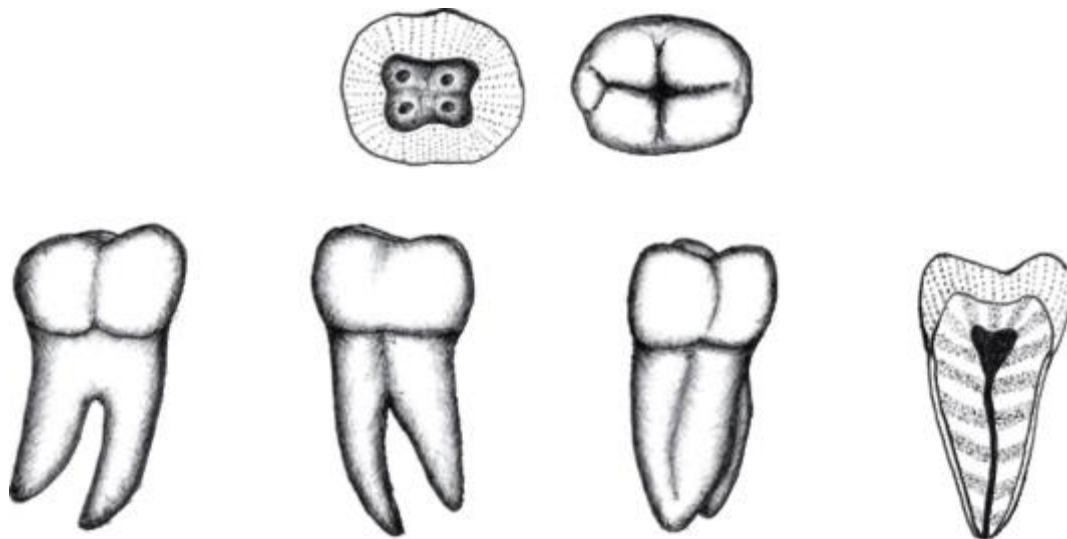


Рис. 8.36. Нижний 1-й моляр, правый ( $\overline{61}$ ; 46)

Первый нижний моляр имеет 2 корня, расположенные вдоль альвеолярной части челюсти: мезиальный и дистальный, оба сдавленные в мезиодистальном направлении. Мезиальный корень - клиновидной формы, обычно шире и длиннее дистального (рис. 8.37), своей верхушкой может дугообразно загибаться под верхушкой, образуя костно-корневой «замок», затрудняющий удаление этого зуба. На обеих поверхностях мезиального корня заметны продольные борозды. Дистальный корень уже и короче мезиального; по его мезиальной поверхности проходит продольная борозда. Иногда дистальный корень разделяется на 2: щечный (более толстый и длинный) и язычный. Мезиальный и дистальный корни могут от шейки дивергировать (расходиться), идти почти параллельно, конвергировать (сближаться) верхушками или клещевидно (бочкообразно) изгибаться друг к другу. Корни отклоняются в дистальную сторону (признак отклонения корня), срстаются очень редко; верхушки же корней чаще смещаются вестибулярно (кпереди).

Альвеола зуба глубоко погружена в губчатое вещество, ее дно может близко подходить к нижнечелюстному каналу с проходящим в нем сосудисто-нервным пучком. Вестибулярная стенка альвеол 1-го нижнего моляра тоньше, чем язычная; поэтому при удалении данного зуба первое люксирующее (вывихивающее) движение следует делать в сторону преддверия рта.

Полость коронки - кубовидной формы. На ее верхней стенке (крыше) имеется 5 углублений (в сторону соответствующих жевательных бугорков для рогов пульпы), из которых щечные больше язычных, а самым объемным является щечно-мезиальное. На выпуклой нижней стенке (дне) полости коронки, расположенной ниже шейки зуба, находятся устья корневых каналов.

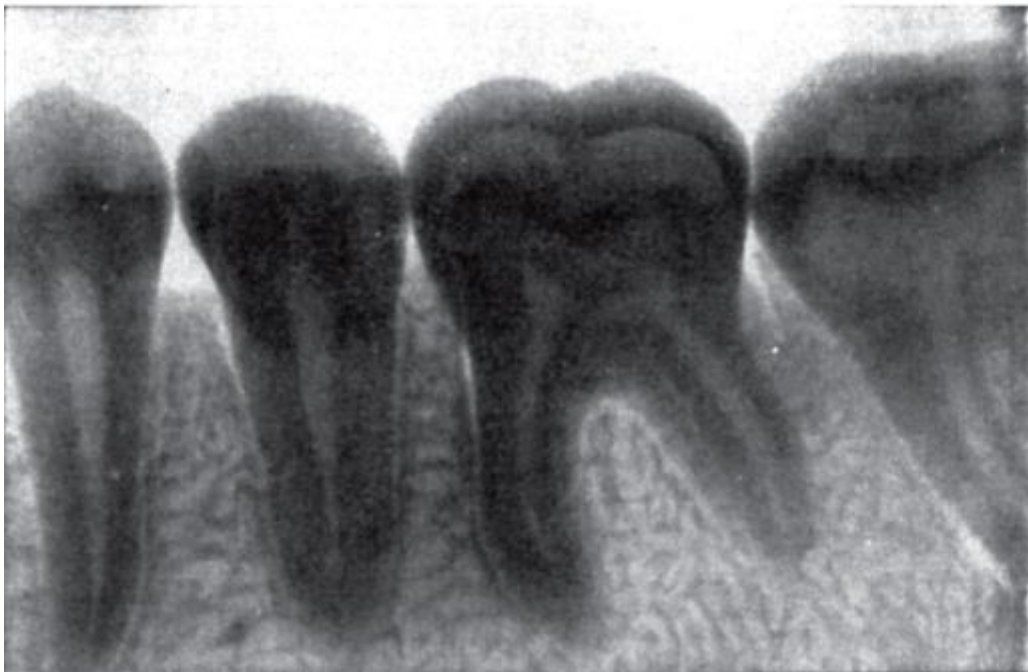

Рис. 8.37. Рентгенограмма нижних премоляров, 1-го и 2-го моляров

Наиболее часто (78%) 1-й нижний моляр имеет 3 канала: 1 - в дистальном корне, в 30% случаев дающий дополнительные боковые ответвления и в 14% - образующий верхушечные дельтовидные разветвления; 2 - в мезиальном корне: мезиально-щечный и мезиально-язычный; каждый из них открывается на верхушке корня самостоятельными отверстиями в 60% наблюдений, а в 40% они соединяются и заканчиваются одним отверстием; в 45% отдают дополнительные латеральные каналы, а в 10% распадаются на апикальные дельтовидные разветвления.

Реже (в 13% случаев) этот зуб имеет 4 канала: 2 описанные выше в мезиальном корне и 2 (вместо 1) в дистальном: щечно-дистальный и язычно-дистальный; причем в 38% случаев каждый из них заканчивается самостоятельно, а в 62% - соединяются и на верхушке открываются одним отверстием.

Размеры 1-го нижнего моляра: высота коронки - 6-8 мм, ее мезиодистальный размер - 10-13 мм, щечно-язычный - 9-12 мм; длина корней: мезиального - 14-16 мм, дистального - 13,4-14,6 мм.



2-й нижний большой коренной зуб (717; 47:37) несколько меньше 1-го (рис. 8.38). Коронка имеет кубовидную форму. Щечная поверхность более выпуклая, чем язычная, но обе уплощеннее, чем у 1-го моляра. На жевательной поверхности квадратной формы чаще находятся 4 бугорка (но их может быть от 3 до 6): 2 щечных - мезиальный и дистальный и 2 аналогичных язычных. Язычные бугорки выше и острее щечных (вестибулярных), а мезиальные (щечный и

язычный) выражены лучше дистальных; наиболее крупный бугорок - щечно-мезиальный, наименьший - щечно-дистальный. Указанные соотношения размеров бугорков определяют четко выраженные признаки угла и кривизны коронки. Бугорки разделены 2 бороздами (фиссурами): мезиодистальной и щечно-язычной, которые, пересекаясь в центральной ямке жевательной поверхности коронки, образуют крест (+).

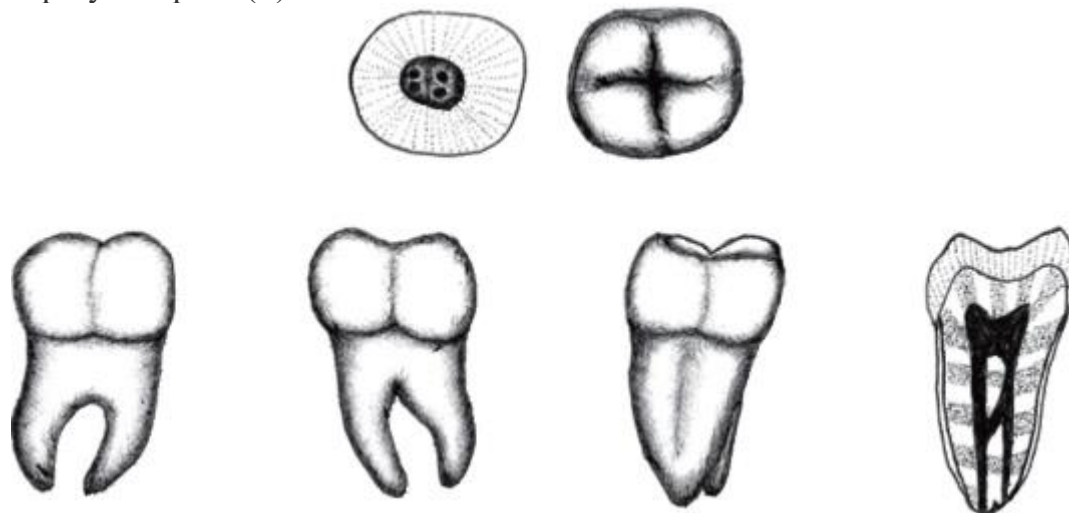


Рис. 8.38. Нижний 2-й моляр, правый (  $\overline{7}$ ; 47)

Зуб имеет 2 корня - мезиальный и дистальный. Оба уплощены в мезиодистальном направлении, имеют продольные борозды, отклоняются в дистальную сторону; мезиальный корень конусовидной формы больше дистального. Корни располагаются ближе друг к другу, чем у предыдущего зуба, и могут срастаться полностью или только на щечной поверхности, оставаясь разделенными сзади, вдоль язычной стороны.

Луночка глубокая, межкорневой перегородкой разделена на 2 камеры для корней, их днище близко подходит к нижнечелюстному каналу. В отличие от альвеолы 1-го нижнего моляра, у луночки 2-го (как и зуба мудрости) толще вестибулярная стенка. В связи с этой особенностью при их удалении первое люксирующее движение следует делать в оральную (язычную) сторону.

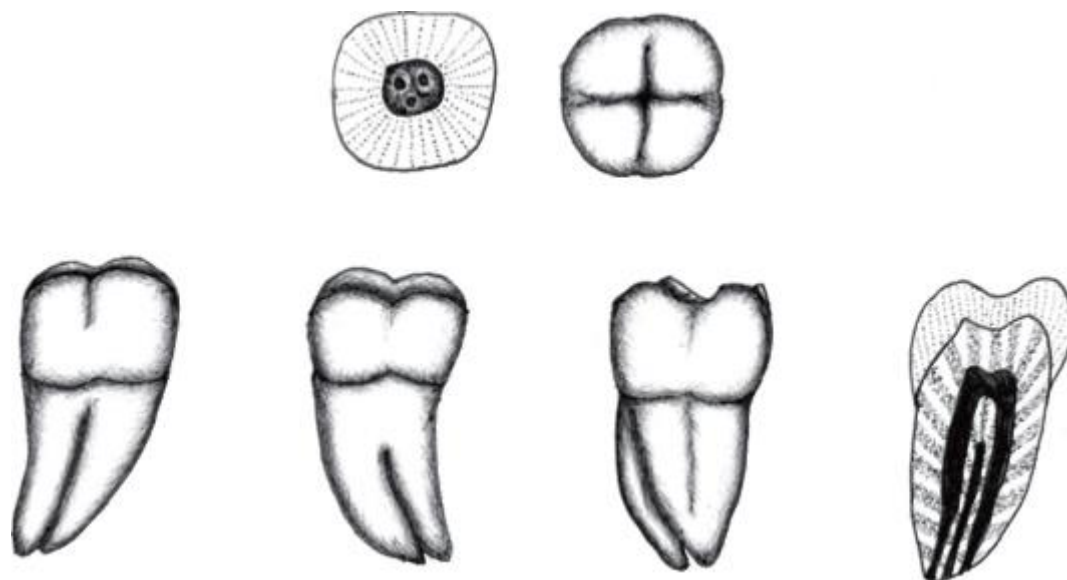
Полость коронки - кубической формы. В ее верхней стенке (крыше) имеются 4 выпячивания в соответствующие жевательные бугорки для рогов пульпы, а на нижней стенке (дне) - устья корневых каналов числом 1 (5%), 3 (85%) или 4 (10%). При наиболее частом, 3-канальном, варианте, 2 из них находятся в мезиальном корне - щечно-мезиальный и язычно-мезиальный, которые в 44% наблюдений заканчиваются самостоятельными отверстиями, а в 65% сливаются и открываются на вершуске одним отверстием; в 50% случаев от них отходят дополнительные боковые каналы и в 6% образуются апикальные дельтовидные разветвления; 1 - в

дистальном корне, который в 34% случаев дает дополнительные латеральные каналы и в 7% распадается на вершущечные дельтовидные разветвления. При наличии 4 каналов 2 из них проходят в мезиальном корне (описаны выше), а 2 - в дистальном: щечно-дистальный и языкодистальный, которые в 37% наблюдений остаются самостоятельными и каждый открывается своим отверстием, а в 63% сливаются и заканчиваются на вершущке одним отверстием.

Размеры 2-го нижнего моляра: высота коронки - 6-8,5 мм, ее мезиодистальный размер - 9-12 мм, щечно-язычный - 8-11 мм, длина корней: мезиального - 11-14,5 мм, дистального - 9,5-14 мм.

8|8

3-й нижний большой коренной зуб (  $\overline{8|8}$  ; 48:38) в связи с поздним прорезыванием (до 26 лет), как и его антагонист - верхний 3-й моляр, называется зубом мудрости (*dens serotinus seu sapientiae inferior*) (рис. 8.39).



$\overline{8|}$

Рис. 8.39. Нижний 3-й моляр, правый (  $\overline{8|}$  ; 48)

3-й нижний моляр в связи с тенденцией к редукции очень изменчив по величине, форме и строению. Он меньше, чем другие нижние моляры. Коронка чаще сохраняет кубовидную форму. На ее жевательной поверхности может находиться 3 бугорка (10%), 4 (50%) или 5 (40%). Весьма характерна мелкая ее изрезанность бороздками (фиссурами), придающими ей фестончатость, складчатость невысоких бугорков и гребешков. Другой отличительной особенностью этого зуба является несоответствие относительно крупной его коронки двум небольшим и коротким, часто сближенным, а иногда и слившимся в дистально-изогнутый конус мезиальному и дистальному корням.



Лунка нижнего зуба мудрости неглубокая, но часто располагается в области угла нижней челюсти позади молярных треугольника и ямки, у начала переднего края ее ветви, т.е. в окружении компактных костных пластинок, что нередко вызывает искривление верхушек корней зуба, его затрудненное прорезывание и удаление.

Полость коронки соответствует ее форме. В верхней ее стенке имеются выпячивания в сторону жевательных бугорков для рогов пульпы. Корневых каналов обычно 3: из них 2 - в мезиальном корне и 1 - в дистальном.

Размеры 3-го нижнего моляра: высота коронки - не более 5,5 мм, ее мезиодистальный размер - 6-11 мм, щечно-язычный - 6-9 мм, длина корней: мезиального - 11-14,5 мм, дистального - 9,5-14 мм.

В нижней зубной дуге моляры располагаются в задней ее части, почти по прямой линии. Стабильным является 1-й моляр, а самым вариабельным - 3-й. Встречаются различные аномалии положения моляров, особенно зуба мудрости (поворота относительно вертикальной оси, смещения и наклоны в щечную, язычную стороны или кзади - к ветви нижней челюсти и др.). Возможны его врожденное отсутствие или ретенция. Иногда встречается сверхкомплектный моляр (чаще именно в нижней зубной дуге, чем в верхней).

## 8.6. ЧАСТНАЯ АНАТОМИЯ ВРЕМЕННЫХ (МОЛОЧНЫХ) ЗУБОВ

### 8.6.1. Анатомическая терминология

Русский перевод латинского названия этой генерации зубов (*dentes decidui* - «зубы временные») даже в последней «Международной анатомической терминологии с официальным списком русских эквивалентов» (2003) неточен, так как *deciduius* буквально переводится как «*оппадающий*», «*отпавший*»; русский же синоним «молочный» в переводе на латинский язык - *lacteus*. Видимо, термин «молочные зубы» принят как более понятный населению и широко применяемый стоматологами.

Эти зубы называли молочными, так как они начинают прорезываться еще в период молочного (грудного или искусственного) вскармливания ребенка. Иногда их называют «временными», поскольку они выполняют свою функцию от момента прорезывания (обычно со 2-й половины 1-го года жизни) и до 13-14 лет - до завершения замены постоянными зубами. Процесс смены генераций зубов включает естественное физиологическое последовательное по годам выпадение молочных зубов, что отражено и в их латинском названии - «*dentes decidui*» и в прежнем русском переводе - *зубы выпадающие* (PNA; 1970).

Временных (молочных) зубов - 20. На одной половине каждой из челюстей различают следующие их группы и количество: резцы - 2, клык - 1, большие коренные зубы (моляры) - 2. В отличие от постоянных зубов отсутствуют 2 малых коренных зуба (премоляры) и 1 большой коренной зуб (моляр).

Формулы временных (молочных) зубов представлены выше.

#### 8.6.2. Структурно-функциональные особенности временных (молочных) зубов

В строении молочных зубов много общего с постоянными, но есть и отличия.

1. Молочные зубы по размерам значительно меньше постоянных.

2. Особенности коронок молочных зубов:

1) покрывающая их эмаль белого цвета с голубоватым оттенком - в связи с ее тонким слоем, высокой степенью минерализации и гомогенностью;

2) рельеф жевательной поверхности коронок моляров изменяется с возрастом ребенка и соответствует свойствам пищи (жидкая, мягкая, твердая). В первые годы после прорезывания жевательные бугорки высокие, острые и разделены глубокими бороздами (фиссурами). Ближе к смене (выпадению) рисунок этой поверхности за счет естественной физиологической стираемости эмали сглаживается: бугорки становятся низкими, закругленными, а борозды в связи с этим кажутся менее глубокими;

3) около шейки зуба имеется утолщение эмали в виде ее «наплыва», валика - пояса (*cingulum*), окружающего зуб (лучше выражен на вестибулярной поверхности); этот пояс может служить опорой для кламера ортодонтического устройства (протеза), поскольку он четко определяет границу между коронкой и корнем, а также увеличивает площадь опоры коронки молочного зуба на десну альвеолярного отростка, что компенсирует уменьшение фиксации и устойчивости зубов в челюстях и зубных рядах при рассасывании корней и связочного аппарата (периодонта);

4) по размерам коронки значительно больше корней, находящихся в стадии формирования или резорбции, что ослабляет фиксацию зубов в челюстях;

5) по форме молочные зубы в основном соответствуют постоянным, но из-за тонкости твердых тканей (эмаль, дентин) более хрупкие;

б) полости коронок по форме сходны с их внешним очертанием, а размеры определяются стадиями развития молочного зуба (формирование или резорбция корней). В стадии формирования корней полости коронок объемнее, чем в период рассасывания корней, а в направлении углов коронок однокорневых зубов и жевательных бугорков моляров отходят короткие и широкие выпячивания для



рогов пульпы. В стадии резорбции корней они становятся щелевидными (узкими и глубокими), а полость коронки сужается по всем направлениям; ее стенка, обращенная к жевательной поверхности (режущему краю), значительно утолщается.

### 3. Особенности корней молочных зубов:

- 1) более короткие как в стадии формирования, так и при рассасывании (перед сменой зубов), что снижает их фиксацию в челюстях; кроме того, отсутствует признак отклонения корня (в дистальную сторону) при определении стороны зуба;
- 2) у резцов и клыков корни более тонкие, располагаются вертикальнее, так как позади залегают зачатки постоянных зубов;
- 3) у моляров корни сильно уплощены в мезиодистальном направлении; широко расставлены (увеличение площади опоры и передачи жевательного давления на челюсти), клещеобразно изогнуты и охватывают находящиеся между ними зачатки постоянных зубов;
- 4) в стадии формирования корней их каналы и отверстия верхушек широкие, в связи с чем могут стать открытыми воротами для быстрого распространения воспалительных процессов (пульпитов, периодонтитов);
- 5) в стадии резорбции корней их каналы узкие и открываются на верхушках точечными отверстиями.

#### 8.6.2.1. Резцы

Форма коронки у всех молочных резцов уплощенная около режущего края в губоязычном направлении, поэтому при рассмотрении зубов с апроксимальных (боковых) сторон контуры коронки похожи на треугольник; корни конусообразные. Верхние резцы крупнее нижних; самый большой - верхний медиальный, наименьший - нижний медиальный (рис. 8.40). Признаки кривизны коронки и отклонения корня выражены слабо.



Верхний медиальный резец (III; 51:61) - наиболее крупный из всех молочных резцов. Губная поверхность коронки - лопатообразной, квадратной формы. Наиболее информативный признак латерализации (стороны зуба) - кривизна коронки.

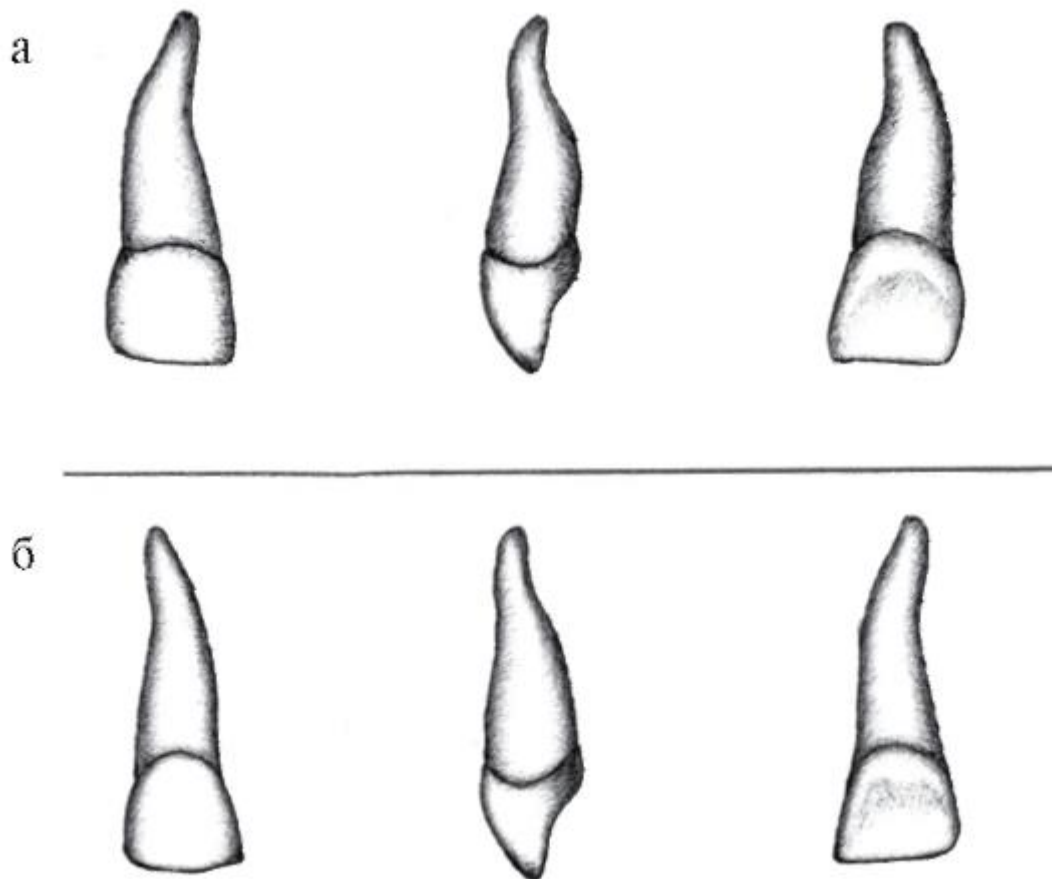


Рис. 8.40. Временные (молочные) верхние резцы, правые: а - медиальный; б - латеральный

Режущий край коронки ровный, зубцы отсутствуют или слабо выражены. На язычной поверхности коронки хорошо выражен бугорок зуба (*tuberculum dentis*). Конусовидный корень - с неровными контурами; на горизонтальном срезе имеет форму уплощенного в губоязычном направлении овала.

Зуб прорезается в 7-8 мес; окончание формирования корня - к 2-му году, начало его рассасывания - с 5 лет; замена постоянным зубом в 7-8 лет.

### III

Верхний латеральный резец ( III ; 52:62) - меньше медиального, по форме коронки похож на постоянный. Из признаков латерализации выражен признак угла коронки: угол между ее ровным режущим краем и мезиальной поверхностью - прямой, а между ним и дистальной стороной - тупой, закругленный. На язычной поверхности заметны бугорок и небольшие углубления по бокам от него. Корень на горизонтальном сечении округлой формы.

Зуб прорезается в 10-12 мес; окончание формирования корня - к 2-му году, начало его резорбции - с 6 лет; замена постоянным зубом - в 8-9 лет.

## III

Нижний медиальный резец (III; 81:71) - наименьший зуб среди всех молочных, с долотообразной формой коронки - в виде прямоугольника, высота которого значительно больше ширины (мезиодистального размера). Режущий край ровный, так как его зубцы быстро стираются. Апроксимальные поверхности почти параллельны. Рельеф сторон коронки выражен слабо. Бугорок зуба на ее язычной поверхности мало заметен. Тонкий конусовидный корень имеет неровные контуры, слегка сжат с боков. Признаки латерализации не выражены (рис. 8.41).

Зуб прорезается первым из всех молочных - в 6-7 мес; окончание формирования корня ко 2-му году, начало его резорбции - с 5 лет; замена постоянным зубом - в 6-7 лет.

## III

Нижний латеральный резец (III; 82:72) - несколько крупнее медиального; коронка трапециевидной формы, с более широким основанием у ровного (без зубцов) режущего края. Выражен признак угла коронки. Бугорок зуба на ее язычной поверхности более заметен, чем у медиального резца. Корень также тонкий, конусовидный, сдавленный с боков, но на дистальной поверхности имеется продольная борозда, и верхушка отклоняется в дистальную сторону, что также может служить признаками определения стороны зуба.

а



б

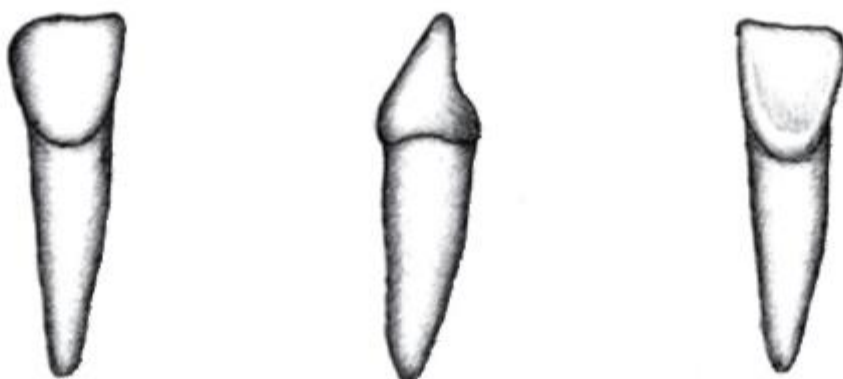

Рис. 8.41. Временные (молочные) нижние резцы, правые: а - медиальный; б - латеральный


Зуб прорезается в 8-10 мес; окончание формирования корня - к 2-му году, начало его резорбции - с 6 лет; замена постоянным зубом - в 7-8 лет.

#### 8.6.2.2. Клыки

Общим в строении молочных клыков является наличие заостренной со всех сторон коронки и самого длинного конусообразного корня. С апроксимальных (боковых) поверхностей коронка имеет форму треугольника с основанием у шейки зуба.

Молочные клыки отличаются от постоянных меньшими размерами и более симметричным расположением вершины бугорка зуба на режущем крае относительно боковых поверхностей коронки. Верхний клык массивнее нижнего. Признаки латерализации клыков выражены слабо (рис. 8.42).



Верхний клык (  ; 53:63). Вестибулярная поверхность коронки - копьевидной 5-угольной формы. Режущий край состоит из 2 отрезков, которые, сходясь под прямым углом, образуют вершину «рвущего бугра». Она совпадает с условной срединной осью всего зуба. На вестибулярной поверхности коронки заметен продольный срединный валик, идущий от верхушки «рвущего бугра» до пояса зуба. На язычной поверхности хорошо выражены мезиальный и дистальный краевые гребешки, между ними непарный срединный, а по бокам от него - парные ямки треугольной формы. Корень массивный, самый длинный (в среднем - 13,5 мм), конусовидной формы, на горизонтальном срезе округлый или треугольный; по его более широкой щечной поверхности нередко проходит продольная борозда.

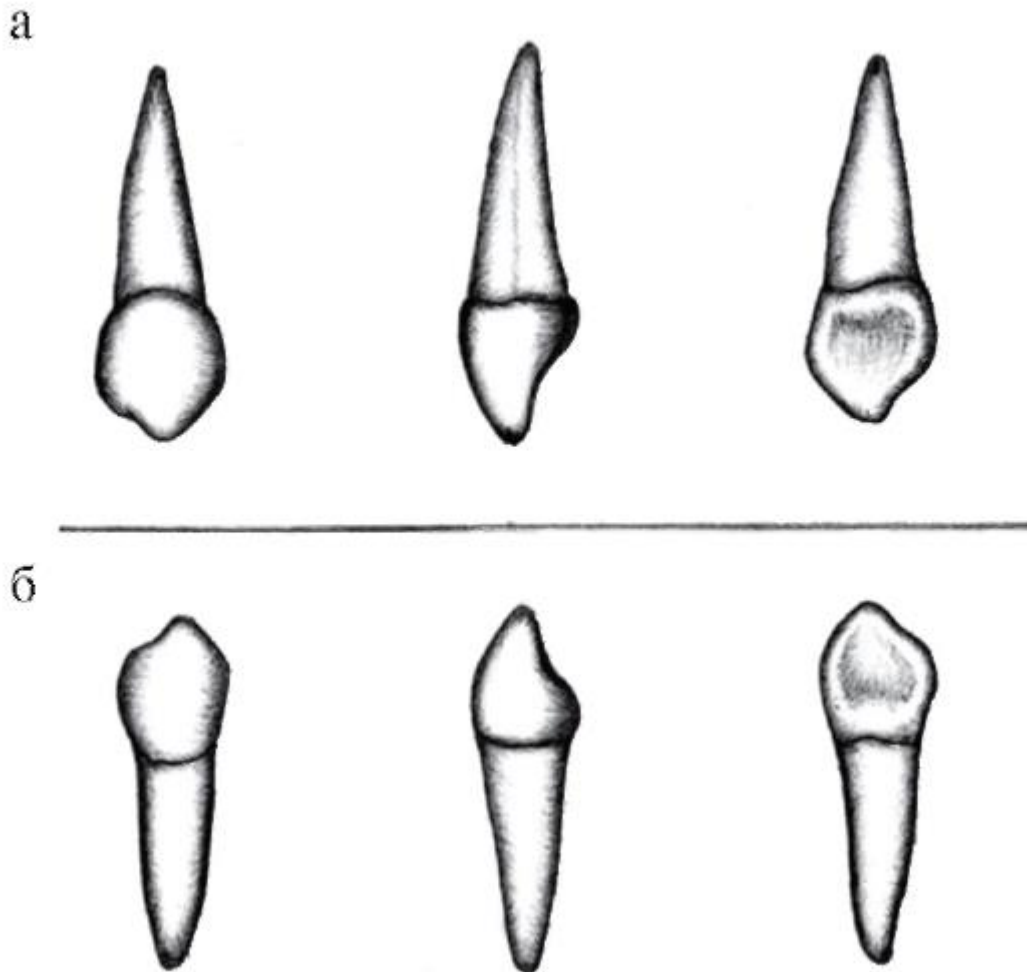


Рис. 8.42. Временные (молочные) клыки, правые: а - верхний, б - нижний

Зуб прорезается в 16-20 мес; окончание формирования корня - к 5 годам, начало его резорбции - с 8 лет; замена постоянным зубом - в 11-13 лет.



Нижний клык (  $\overline{\text{III}}$  ; 83:73) несколько меньше верхнего. Вестибулярная поверхность коронки имеет форму 5-угольника с 3 верхними асимметричными закругленными углами. Режущий край состоит из 2 неровных отрезков: меньшего (мезиального) и большего (дистального), которые соединяются под сглаженным острым углом и образуют «рвущий бугор» клыка; вершина его смещена мезиально (признак для определения стороны зуба). Еще одна особенность: мезиальная поверхность коронки почти по прямой линии продолжается в одноименную сторону корня; с дистального же контура между ними образуется тупой угол в области шейки.

Язычная поверхность менее рельефна, чем у верхнего клыка. От вершины «рвущего бугра» режущего края к язычному бугорку проходит мало заметный срединный гребешок, по сторонам от которого находятся углубления; дистальное

из них - большего размера. Корень короче (11,3 мм), чем у верхнего зуба-антагониста, на горизонтальном срезе имеет овальную форму (сдавлен в мезиодистальном направлении).

Зуб прорезается в 16-18 мес; окончание формирования корня - к 5 годам, начало его резорбции - с 8 лет; замена постоянным зубом - в 9-10 лет.


#### 8.6.2.3. Большие коренные зубы (моляры)

Молочные моляры - самые крупные зубы молочного прикуса; среди них выделяются размерами верхние и нижние 2-е большие коренные зубы. Как и постоянные моляры, молочные верхние имеют 3 корня (2 вестибулярных и 1 нёбный), а нижние - 2 корня (мезиальный и дистальный).

Отличительной особенностью молочных моляров является преобладание мезиодистального размера коронки над ее высотой (рис. 8.43). Кроме того, у верхних больших коренных зубов щечно-язычный размер коронки больше мезиодистального, у нижних соотношения обратные. У молочных моляров хорошо выражен пояс (эмали), особенно у 1-х; корни их клещеобразно изогнуты. У всех молочных моляров четко определяется признак кривизны коронки.

Молочные моляры прорезаются с 14 до 30 мес; замена их на постоянные зубы - малые коренные (премоляры) - происходит с 8 до 13 лет.



Первый верхний большой коренной зуб (·  ; 54:64) по рельефу жевательной поверхности коронки похож на верхние премоляры, так как на ней находятся 2 бугорка: щечный бугорок крупнее, шире и имеет вид гребня; нёбный бугорок меньше и более округлый. Эти бугорки отделяет друг от друга глубокая борозда, проходящая в мезиодистальном направлении. Часто щечный бугорок (гребень) разделяется дугообразной щечно-дистальной бороздой на 2: более высокий - щечно-мезиальный, поменьше - щечно-дистальный. В таком варианте на жевательной поверхности определяется 3 бугорка; сама она - треугольно-трапециевидной формы, с широким основанием по вестибулярному контуру (краю). У 1-го верхнего молочного моляра возможен и 4-бугорковый тип жевательной поверхности.

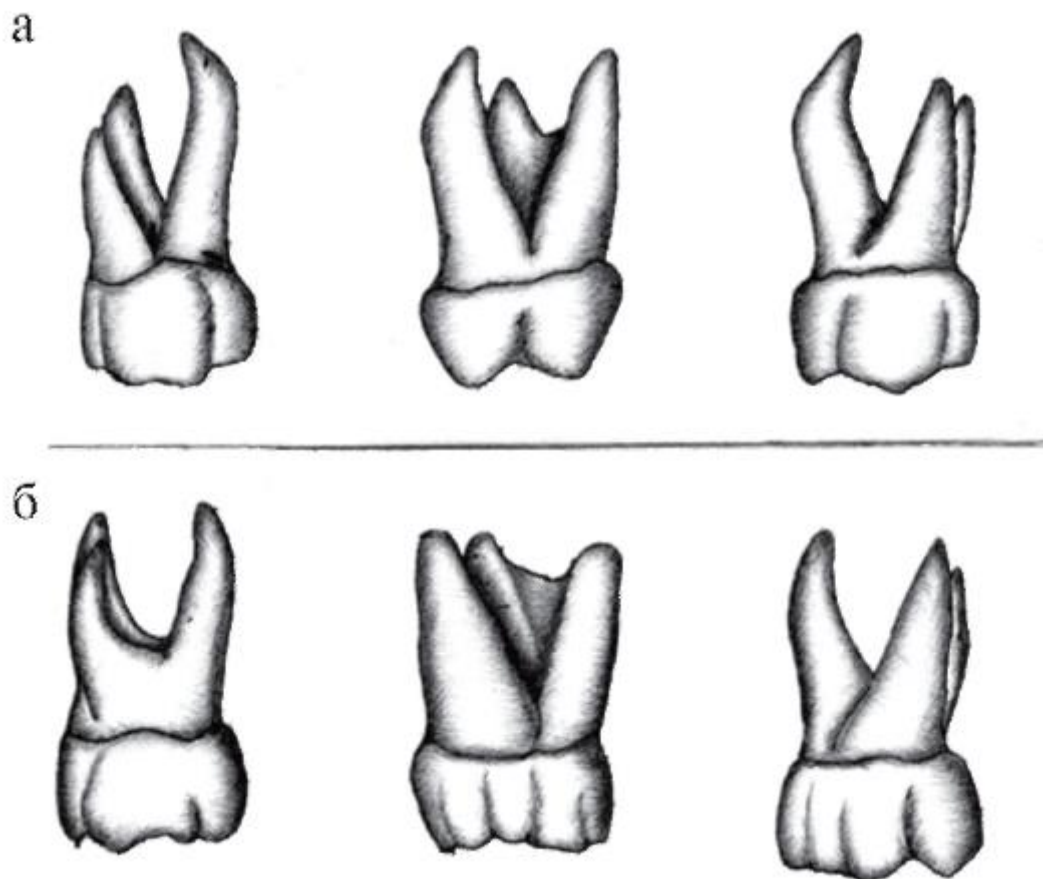


Рис. 8.43. Временные (молочные) верхние моляры, правые: а - 1-й; б - 2-й

На вестибулярной поверхности коронки заметны 2 продольных валика, разделенные бороздой; лучше выражен мезиальный. На ее верхнем жевательном крае имеются возвышения в области вершук щечных бугорков (жевательной поверхности). Над шейкой этого зуба в месте перехода вестибулярной поверхности коронки в мезиальную хорошо выраженный пояс утолщается и образует бугорок моляра (*tuberculum molare*). Мезиальный контур (край) коронки длиннее дистального. Все эти особенности позволяют определить сторону зуба.

У 1-го верхнего моляра 3 корня: 2 щечных (мезиальный и дистальный) и 1 небный. Самый длинный из них (щечно-мезиальный) и наиболее короткий (щечно-дистальный) широко расходятся между собой, бочкообразно изогнуты и, как клещами, охватывают зачаток постоянного зуба - 1-го премоляра. Щечно-дистальный корень нередко срастается с отклоненным кзади небным корнем. Вершук корней (если они уже сформированы или еще не рассосались) оканчиваются не заостренно, а как бы срезаны; вершукщечные отверстия широкие и ведут в столь же объемные каналы корней. Вершукка щечно-мезиального корня может отклоняться дистально и несколько кзади (в небную сторону).



Первый верхний молочный моляр прорезается в 14-16 мес; окончание формирования его корней - к 4-м годам, начало их резорбции - с 7 лет; замена постоянным зубом (1-м премоляром) - в 8-9 лет.

**VIV**

Второй верхний большой коренной зуб ( **VIV** ; 55:65) - самый крупный из всех молочных зубов верхней челюсти; более стабильный, чем 1-й (меньше подвержен редукции). По строению похож на постоянный 1-й верхний моляр, но отличается от него меньшими размерами, резким переходом контуров коронки в соответствующие очертания более тонких, уплощенных, клещевидно изогнутых корней.

Коронка 2-го верхнего моляра имеет форму призмы с преобладанием щечно-нёбного размера над мезиодистальным. Жевательная поверхность - ромбовидной формы, с 4 бугорками: щечно-мезиальным(параконус), щечно-дистальным (метаконус), нёбно-мезиальным (протоконус) и нёбно-дистальным(гипоконус). Наиболее выражены (выше, острее и шире) щечные (вестибулярные) и мезиальные, причем самый высокий и острый - щечно-мезиальный. На нем в 90% случаев отмечается аномальный бугорок *Каравеллы*. Нёбно-мезиальный и щечно-дистальный бугорки, располагаясь напротив, соединяются между собой основаниями, образуя «поперечный вал». По его краям залегают 2 борозды: 1) щечно-мезиальная и 2) нёбнодистальная; каждая из них ограничивает одноименные бугорки. Затем 1-я из них переходит на щечную поверхность коронки, 2-я - на нёбную, продолжая отделять «свои» бугорки от смежных и создавая тем самым рельеф этих ее сторон.

2-й верхний молочный моляр имеет 3 корня: 2 щечных (мезиальный и дистальный) и 1 нёбный. Как и у 1-го моляра, они тонкие, уплощенные (вестибулярные - в мезиодистальном, нёбный - в щечно-язычном направлении), широко расходятся и, клещевидно изгибаясь, окружают зачаток постоянного зуба - 2-го верхнего премоляра. Варианты верхушек корней такие же, как у 1-го верхнего моляра.

2-й верхний молочный моляр прорезается в 24-30 мес; окончание формирования его корней - к 4-м годам, начало их резорбции - с 7 лет; замена постоянным 2-м премоляром - в 11-13 лет.

**IIIVIV**

Первый нижний большой коренной зуб ( **IIIVIV** ; 84:74) отличается от других зубов тем, что по форме (кроме 2 корней) не похож ни на один из молочных или постоянных. Коронка имеет форму неправильного прямоугольника; ее мезиально-дистальный размер больше щечно-язычного и высоты. Из особенностей



строения для определения его стороны наиболее выражены признаки стороны и угла коронки (рис. 8.44).

На жевательной поверхности имеются 4 бугорка, разделенные 2 бороздами. Борозда, проходящая в мезиодистальном направлении, отделяет более крупные язычные бугорки от щечных. Щечные бугорки сливаются в двузубый, отклоненный в овальную сторону гребень; сращение язычных бугорков менее выражено. Глубокая вестибулярно-язычная борозда разделяет более высокие мезиальные бугорки и дистальные. В месте пересечения этих борозд находится углубление - центральная ямка.

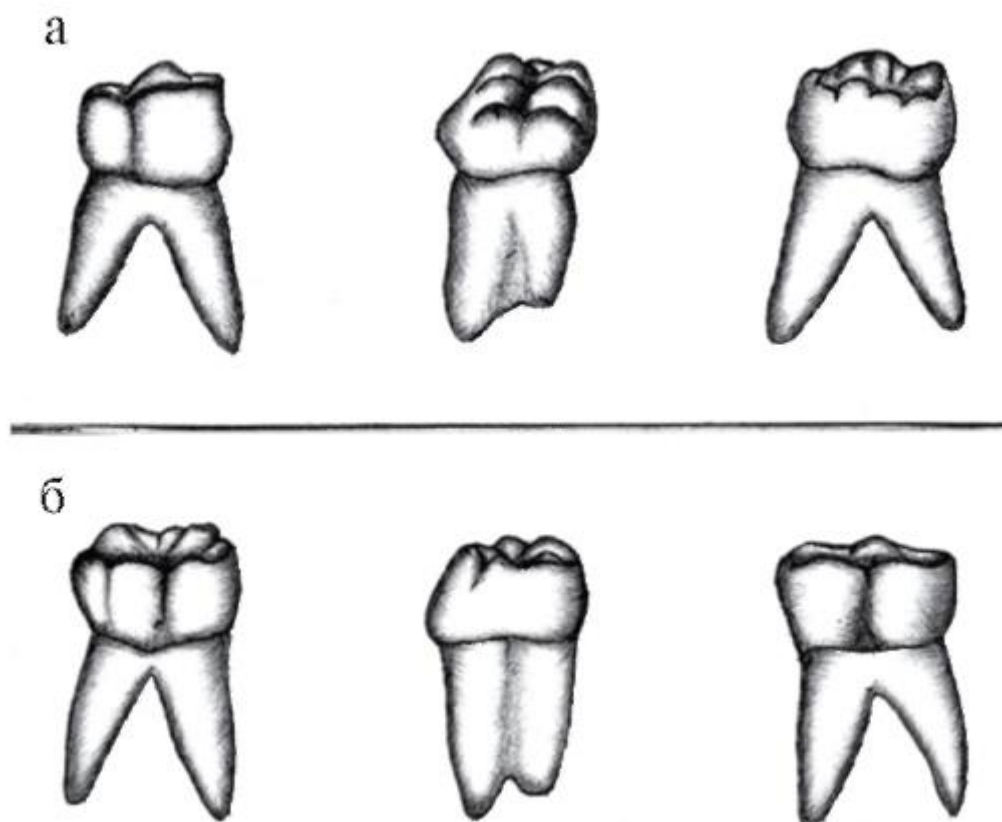



Рис. 8.44. Временные (молочные) нижние моляры, правые: а - 1-й; б - 2-й

Вестибулярная и язычная поверхности имеют форму неправильного многоугольника. На жевательном крае вестибулярной поверхности выступают высокий и широкий щечно-мезиальный бугорок и менее выраженный щечно-дистальный. От них в сторону шейки направляются мезиальный (более рельефный) и дистальный валики, разделенные продольной бороздой. Валики сливаются с мощным поясом, который в месте перехода щечной поверхности в мезиальную образует утолщение - бугорок моляра (*tuberculum molare*). На жевательном крае язычной поверхности выступают более высокий и острый язычно-мезиальный бугорок и меньший - язычно-дистальный. На режущем крае мезиальной

поверхности коронки язычно-мезиальный бугорок выше и острее щечно-мезиального, а на дистальной поверхности язычно-дистальный бугорок преобладает над щечно-дистальным. Зуб имеет 2 суженных в мезиодистальном направлении корня: более крупный (мезиальный) и дистальный. Кроме того, по мезиальному корню проходит продольная борозда, разграничивающая его щечную и язычную части; заканчивается он 2 вершущками. Таким образом, этот двухкорневой зуб имеет 3 корневых канала: 1 - в дистальном корне и 2 - в мезиальном.

Первый нижний молочный моляр прорезается в 12-14 мес; окончание формирования его корней - к 4-му году, начало их резорбции - с 7 лет; замена постоянным зубом (первым нижним премоляром) - в 8-9 лет.



Второй нижний большой коренной зуб (  ; 85:75) - самый крупный из молочных зубов; похож на постоянный 1-й нижний моляр, но отличается от него меньшими размерами, особенно широко расходящихся корней.

Мезиодистальный размер коронки больше, чем щечно-язычный и высота. Ее жевательная поверхность имеет форму неправильного 5-угольника, в углах которого находятся (как и у постоянного 1-го нижнего большого коренного зуба) 5 бугорков: щечно-мезиальный (протоконид), щечно-дистальный (гипоконид), дистальный (гипоконулид, или мезоконид), язычно-мезиальный (метаконид) и язычно-дистальный (энтконид). Самый высокий - язычно-мезиальный, наиболее массивный - щечно-мезиальный, менее выраженный - дистальный; из вестибулярных бугорков больше других щечно-мезиальный, из язычных - тоже мезиальный.

Щечные бугорки отграничены от язычных более широкой, чем у постоянного зуба, мезиодистальной бороздой (фиссурой), которая, дойдя до дистального бугорка, разветвляется и отделяет его от щечно-дистального и язычно-дистального бугорков. Другая глубокая борозда (фиссура) идет в поперечном, щечно-язычном направлении, отделяя мезиальные бугорки (щечный и язычный) от одноименных дистальных. Поперечная фиссура спереди переходит на вестибулярную поверхность коронки, в ее мезиальную продольную борозду; сзади и параллельно проходит менее выраженная дистальная борозда. Благодаря этим 2 бороздам на вестибулярной поверхности заметны 3 продольных валика, доходящие до хорошо выраженного пояса (в области шейки). По язычной поверхности коронки проходит вертикальная борозда, разделяющая ее на 2 продольных валика.

У 2-го нижнего моляра имеются 2 суженных в мезиодистальном направлении корня: более длинный мезиальный и дистальный; оба дугообразно изогнуты и охватывают зачаток постоянного зуба - 2-го нижнего премоляра.

Второй нижний молочный моляр прорезается в 20-30 мес; окончательное формирование его корней от язычных - к 4-му году, начало их резорбции - с 7 лет; замена постоянным зубом - 2-м нижним премоляром - в 11-13 лет.

## 8.7. РЕНТГЕНОАНАТОМИЯ ЗУБОВ

В стоматологии для определения формы, строения и расположения в альвеолярных отростках (частях) челюстей зубов, для диагностики их заболеваний и контроля результатов лечения широко применяется рентгенологическое исследование зубочелюстной системы.

Твердые ткани зуба и окружающая их кость задерживают рентгеновские лучи больше, чем мягкие ткани (пульпа и периодонт). В результате на рентгенограммах выявляются контуры зуба, его полости и структура окружающей костной ткани. На них хорошо видны коронка зуба и ее полость, корни и их каналы, периодонтальная щель, межальвеолярные перегородки, компактная пластинка челюстных костей и перекладины губчатого вещества.

Эмаль коронки зуба в виде плотной линейной тени покрывает ее дентин, а также контрастирует с цементом корня, что позволяет определить анатомическую шейку зуба. Цемент и дентин корня на рентгенограммах между собой не дифференцируются, т.е. однородны. Полость зуба очерчивается контуром дентина, так как пульпа не поглощает рентгеновские лучи. Канал корня имеет вид линейного разряжения (светлой полосы), сужающегося к верхушке зуба. В период формирования корня зуба отверстие верхушки зуба на рентгенограмме отчетливо заметно, а на рентгенограмме полностью сформированного зуба оно, как правило, не определяется. С возрастом, вследствие образования (отложения) вторичного дентина, полость зуба уменьшается и канал корня зуба на рентгенограмме контурируется плохо.

Периодонтальная щель - промежуток между цементом корня зуба и компактным веществом стенки альвеолы - имеет вид узкой светлой полосы шириной 0,15-0,25 мм.

Архитектура костной ткани определяется наличием в кортикальном слое и губчатом веществе челюстей костных балок и трабекул, между которыми находится костный мозг. В верхней челюсти костные балки располагаются в основном вертикально, вдоль контрфорсов - силовых линий передачи жевательного давления на кости основания и свода мозгового черепа. В нижней челюсти костные

балки ориентированы преимущественно горизонтально, по траекториям; к ним от альвеолярной части челюсти радиально подходят костные балки, воспринимающие и передающие жевательное давление от альвеол (корней) нижних зубов.

Межалвеолярные перегородки имеют строение губчатого вещества, окаймленного четко выраженной кортикальной пластинкой стенки альвеолы.

Молочные зубы на рентгенограммах отличаются от постоянных меньшими размерами и формой. В связи с тем, что корень молочного зуба (как и постоянного) формируется от основания коронки (будущей шейки) к его верхушке, а приводящая к его выпадению при смене зубов резорбция (рассасывание) происходит в обратном направлении (от верхушки корня зуба к коронке), корни молочных зубов значительно короче, чем постоянных. В области корней молочных зубов или между ними находятся зачатки (коронки) замещающих их постоянных зубов; в дистальных отделах челюстей (позади молочных моляров) расположены формирующиеся зачатки постоянных моляров (рис. 8.45).

На рентгенограммах челюстно-лицевой области хорошо видны верхнечелюстная пазуха, полость носа и носовые ходы, глазница; они имеют вид резко контрастирующих полостей с четкими границами.

Верхушки корней медиальных верхних резцов располагаются близко к губчатому веществу костного нёба (дну полости носа), отделяясь от него тонкой компактной костной пластинкой (рис. 8.46). Верхушки корней верхних резцов нередко достигают дна полости носа около носовой вырезки. Верхушки корней верхних премоляров отделены от дна верхнечелюстной (гайморовой) пазухи тонким слоем кости. Верхушки корней верхних моляров (особенно 2-го и 3-го) иногда пронизывают нижнюю стенку (дно) верхнечелюстной пазухи и выступают в ее полость.

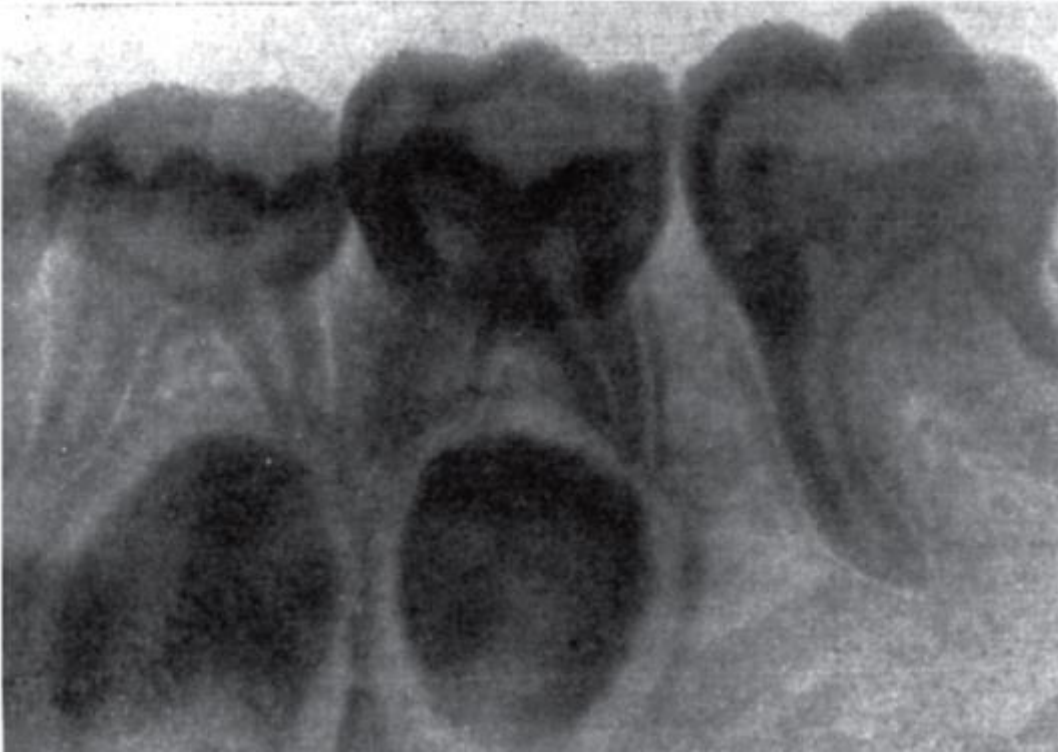


Рис. 8.45. Рентгенограмма временных (молочных) нижних моляров (с зачатками премоляров между их корнями) и постоянного 1-го моляра

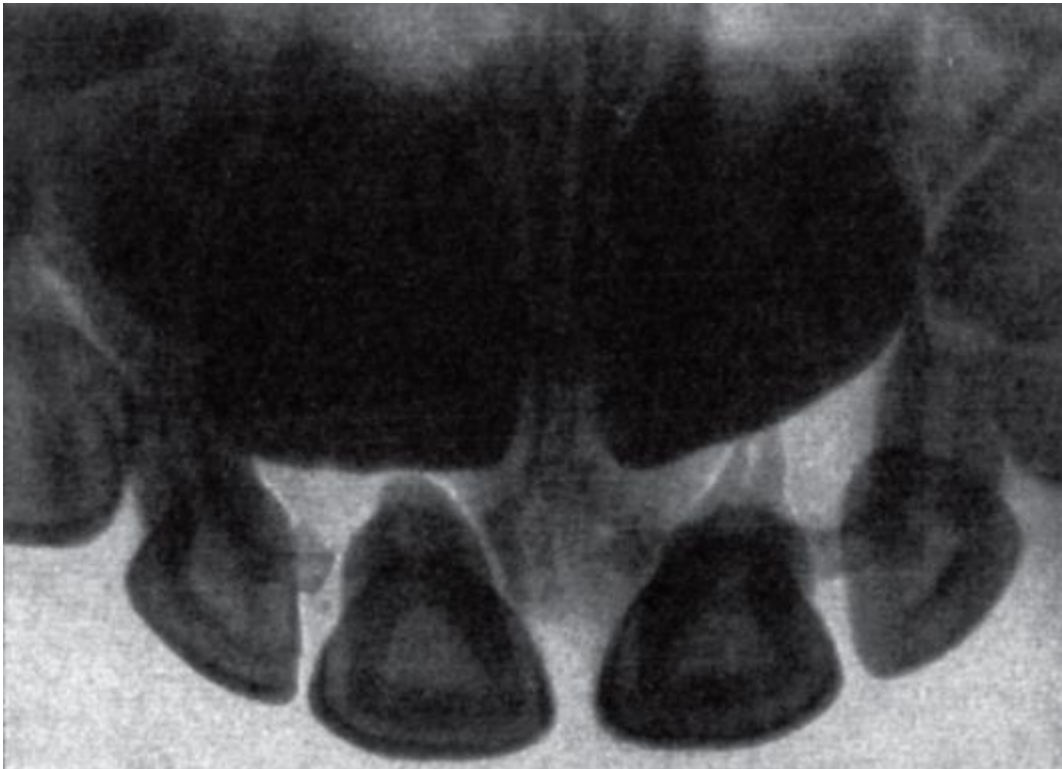


Рис. 8.46. Рентгенограмма временных (молочных) верхних резцов; расположения верхушек их корней относительно дна верхнечелюстной пазухи

На рентгенограмме нижней челюсти ее канал (в котором залегают нижние альвеолярные нерв, артерия и вена) имеет вид полого, изогнутого, с просветленной

полосой разрежения губчатой костной ткани; он проходит под дном луночек корней больших и малых коренных зубов, располагаясь наиболее близко к верхушкам корней 2-го и 3-го, а иногда и 1-го моляров.

## 8.8. ЗУБНАЯ СИСТЕМА В ЦЕЛОМ

### 8.8.1. Альвеолярная, зубная и базальная дуги

В каждой из челюстей есть альвеолярная дуга (*arcus alveolaris*) - линия, проведенная по гребню (краю) их альвеолярного отростка (альвеолярной части). Кроме нее в стоматологии выделяют зубную и базальную дуги.

Зубная дуга (*arcus dentalis*) - воображаемая линия, проходящая по режущим краям коронок резцов и клыков и по вестибулярному краю жевательных поверхностей премоляров и моляров. Верхняя зубная дуга имеет форму полуэллипса, нижняя - форму параболы. Такое несоответствие геометрических форм зубных рядов увеличивает амплитуду жевательных движений нижней челюсти, расширяя площадь окклюзионных поверхностей зубов для размельчения и растирания пищи (рис. 8.47).

Базальная дуга - условная линия, соединяющая верхушки корней зубов (ее часто называют *опикальным базисом*).

Соотношения размеров этих дуг в верхней и нижней челюстях различны (рис. 8.48). В норме верхняя зубная дуга шире нижней, так как коронки верхних зубов наклонены кнаружи, а корни - внутрь; щечные жевательные бугорки верхних коренных зубов располагаются снаружи (спереди) относительно нижних; коронки верхних передних зубов перекрывают нижние. В связи с этим верхняя зубная дуга шире альвеолярной, а последняя шире базальной, на которой концентрируется жевательное давление и начинаются пути его распределения и передачи на кости свода и основания черепа - контрфорсы.

Указанный выше наклон верхних зубов не способствует их устойчивости при жевании и способен усилиться возникающими при этом горизонтально действующими силами. Эта особенность расположения верхних зубов, делающая верхний зубной ряд менее устойчивым, чем нижний, компенсируется наличием у верхних моляров небных корней.

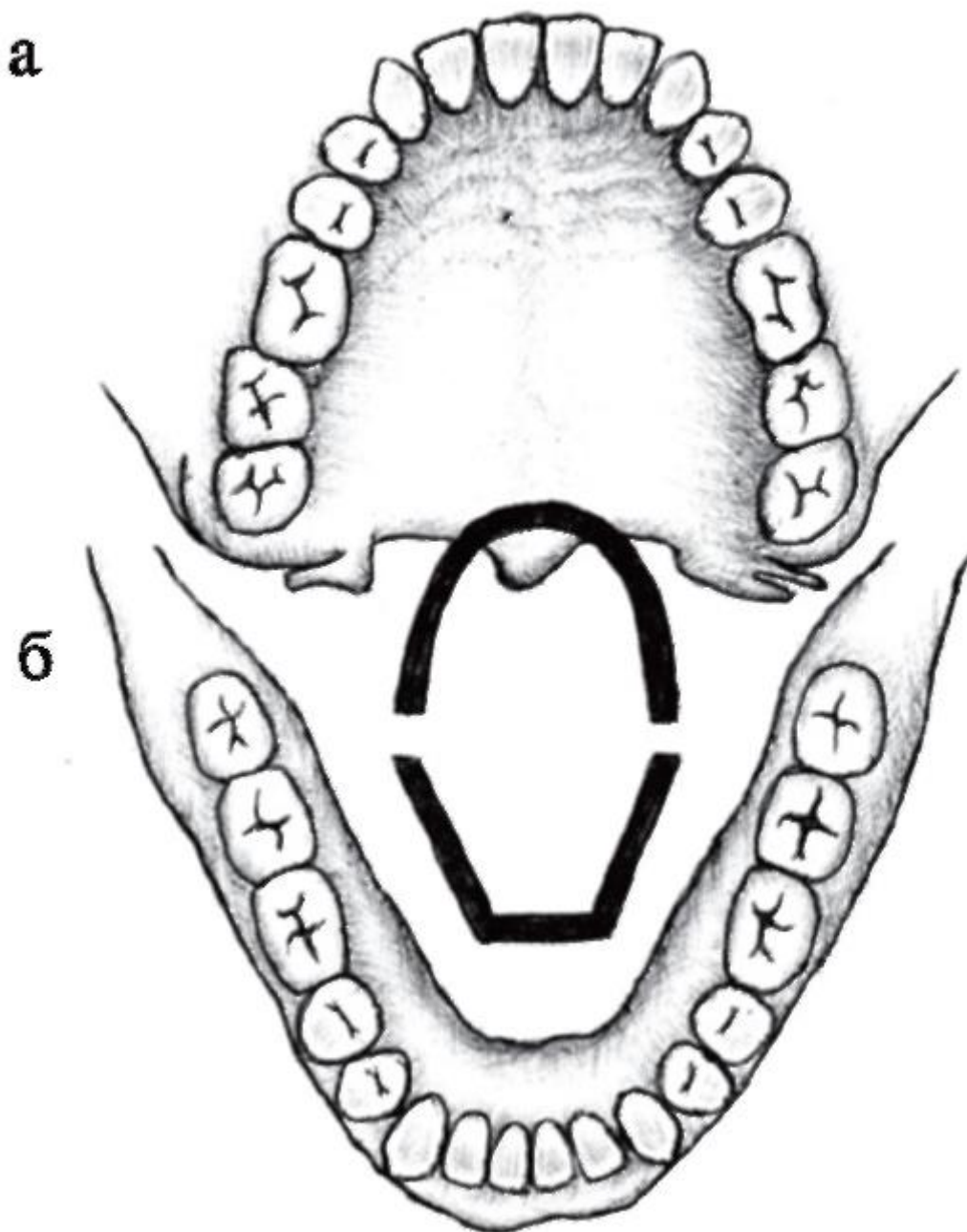


Рис. 8.47. Формы зубных рядов: а - верхнего (полуэллипс); б - нижнего (парабола)



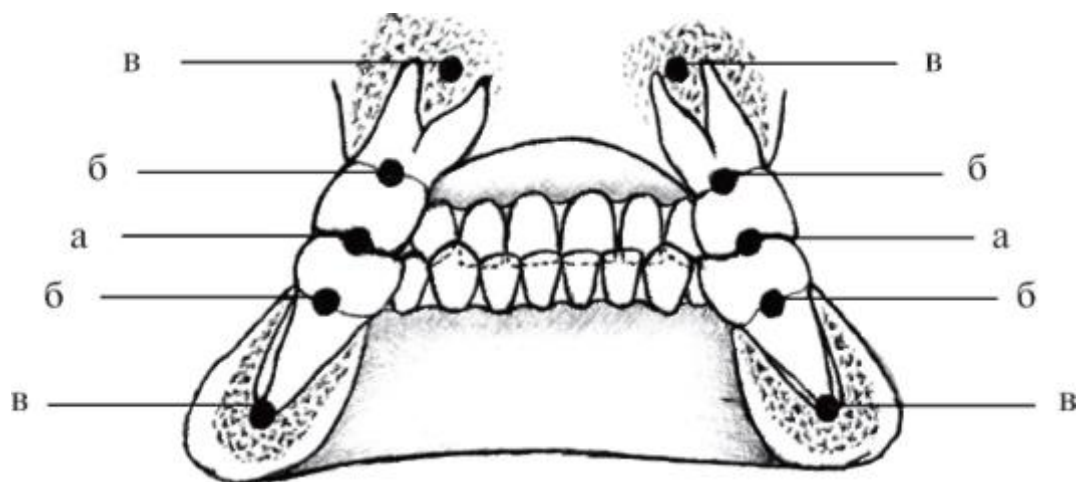


Рис. 8.48. Соотношения верхних и нижних зубных (а), альвеолярных (б) и базальных (в) дуг

На нижней челюсти вследствие наклона коронок зубов внутрь, а корней - кнаружи, зубная дуга уже альвеолярной, а последняя - уже базальной. Коронки нижних моляров кроме этого наклонены мезиально (вперед), а корни - дистально (назад), что обеспечивает устойчивость нижнего зубного ряда и не допускает его смещения кзади. При полной потере зубов нижняя челюсть при смыкании с верхней выступает вперед, создавая видимость прогения - выступающая подбородка вперед («старческая прогения»).

#### 8.8.2. Факторы, обеспечивающие структурно-функциональное единство и устойчивость зубных рядов

Каждый из зубных рядов - это единое целое как в морфологическом, так и в физиологическом значении; в целом они образуют функциональную зубную систему. Отдельные зубы как части зубных органов объединяются в непрерывные (в норме!) зубные ряды: 1) межзубными контактными пунктами (с возрастом - площадками); 2) межзубными волокнами периодонта и пародонтом в целом; 3) альвеолярными отростками (частями) челюстей. Как верхние, так и нижние зубные органы имеют единые источники и принципы кровоснабжения и иннервации (соответственно верхние и нижние луночковые артерии, вены и нервы), общий венозный коллектор (крыловидное венозное сплетение), некоторые общие регионарные лимфатические узлы (поднижнечелюстные).

Функционально верхние и нижние зубные ряды объединены жевательными мышцами и создаваемым их сокращением жевательным давлением.

Устойчивость зубных рядов обеспечивается: 1) характером расположения зубов - направлением их корней и коронок; 2) взаимоотношениями режущих краев и бугорков коронок верхних и нижних зубов; 3) траекториями и контрфорсами



челюстей; 4) равновесием давления на них мимической мускулатуры губ и щек снаружи (со стороны преддверия рта) и языка изнутри.

### 8.8.3. Зубы-антагонисты

Смыкающиеся зубы верхней и нижней челюстей являются зубами-антагонистами (от греч. *antagonistes* - противник). Как правило, каждый зуб смыкается с 2 зубами противоположной челюсти, из которых одноименный зуб называется главным антагонистом, а разноименный - добавочным («побочным») антагонистом. Добавочным (побочным) для верхнего является зуб, расположенный дистальнее главного антагониста, а для нижнего, наоборот, - медиально от него (главного антагониста) стоящий зуб. Пример: главный антагонист верхнего медиального резца - нижний медиальный резец, побочный - нижний латеральный резец; у нижнего 1-го премоляра главный антагонист - верхний 1-й премоляр, побочный - верхний клык, с которым он тоже смыкается (рис. 8.49). Из этих взаимоотношений выделяются нижние медиальные резцы и верхние зубы мудрости, которые имеют только по одному главному антагонисту - одноименному зубу другой челюсти. Эти закономерности и исключения из них обусловлены разной шириной коронок названных зубов и их антагонистов: коронка верхнего медиального резца значительно шире (8-9 мм), чем нижнего (5-5,7 мм). Вследствие этого каждый зуб смыкается с 2 зубами противоположной челюсти, кроме нижних медиальных резцов, которые своим узким режущим краем примыкают только к коронкам верхних одноименных зубов, а также верхних зубов мудрости, чья небольшая жевательная поверхность коронки полностью уместается на более длинной поверхности смыкания коронки нижнего зуба мудрости, и дистальные стороны коронок этих зубов образуют прямую линию.

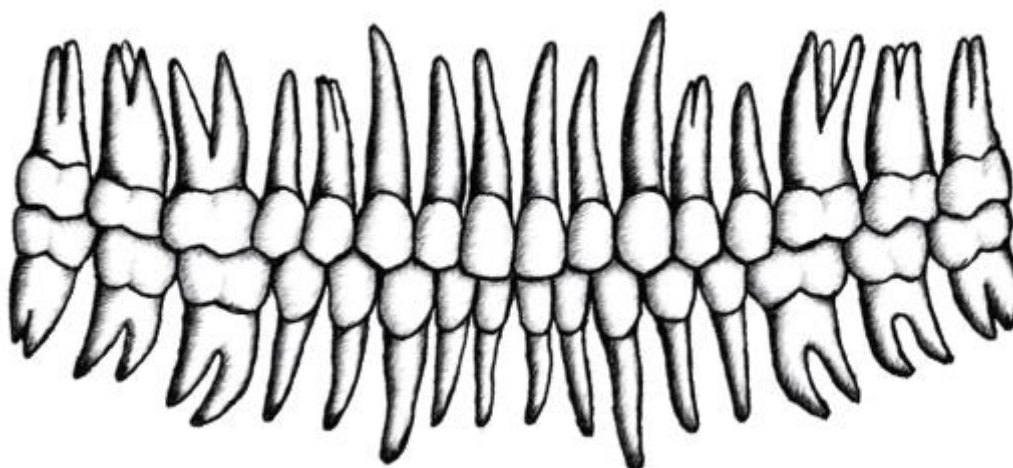


Рис. 8.49. Верхний и нижний зубные ряды; взаимоотношения коронок зубвантагонистов

Одноименные зубы правой и левой половин каждой из челюстей называются антимерами.

Жевательные поверхности коренных и режущие края передних зубов образуют окклюзионную поверхность, а линия, проведенная по ней, называется сагиттальной окклюзионной кривой линией («кривая Шпее»); она направлена выпуклостью к нижней челюсти. Кроме этой линии выделяют трансверсальную окклюзионную кривую линию, проходящую через жевательные поверхности моляров правой и левой стороны в поперечном направлении; чаще она также выпуклая книзу.

#### 8.8.4. Артикуляция. Окклюзия, ее виды

Нижняя челюсть во время сна или бодрствования, разговора, пения или зевания, смеха или плача, жевания и глотания может находиться в разных позициях по отношению к верхней: опущенной или поднятой, выдвинутой вперед или смещенной кзади, вправо или влево.

Исходным для всех движений нижней челюсти является состояние ее относительно физиологического покоя. При этом нижняя челюсть несколько опущена и между передними верхними и нижними зубами имеется щель 1-6 мм; мышцы, удерживающие челюсть в таком положении, находятся в физиологическом тонусе.

Перемещения нижней челюсти обусловлены движениями в парном височно-нижнечелюстном суставе при сокращении жевательных мышц, а также некоторых супрагиоидных (надподъязычных) мышц шеи (подбородочно-подъязычной, челюстно-подъязычной и переднего брюшка двубрюшной мышцы) при фиксированной (неподвижной) подъязычной кости. В связи с этим всевозможные положения и перемещения нижней челюсти относительно верхней с контактом зубов или без него называются артикуляцией (от лат. *articulatio* - сустав).

Положение нижней челюсти, при котором ее зубы соприкасаются с нижним зубным рядом или отдельными зубами, группами зубов-антагонистов, называется смыканием - окклюзией (*occlusion, occlude* - смыкаю; от лат. *occlusus* - запертый). Таким образом, окклюзия - это один из моментов артикуляции, частный ее вид. Выделяют 5 основных видов окклюзии: центральную, переднюю, боковые (правая и левая), заднюю.

Центральная окклюзия характеризуется спокойным, естественным («физиологическим») смыканием наибольшего количества зубов антагонистов. При этом: 1) нижняя челюсть занимает центральное положение в черепе (в отличие от эксцентрических ее позиций при других видах окклюзии); 2) обе головки нижней

челюсти находятся у оснований суставных бугорков височных костей; 3) мышцы, поднимающие нижнюю челюсть и тем самым приводящие ее в контакт с верхней (височные, собственно жевательные, медиальные крыловидные), на обеих сторонах одновременно и равномерно сокращены.

Передняя окклюзия происходит при выдвигении нижней челюсти благодаря двустороннему сокращению латеральных крыловидных и поверхностных частей собственно жевательных мышц. Головки нижней челюсти смещаются по скату суставных бугорков вперед и вниз и располагаются на их вершинах. При этом нижние резцы могут выдвинуться своим режущим краем на 1 см и более кпереди от режущего края зубовантагонистов. Зубными признаками передней окклюзии являются: 1) смыкание коронок передних верхних и нижних зубов режущими краями стык в стык; 2) совпадение срединной линии между медиальными резцами обеих челюстей (как и при центральной окклюзии); 3) отсутствие смыкания между боковыми зубами-антагонистами.

Боковая окклюзия возникает при смещении нижней челюсти вправо (правая боковая окклюзия) или влево (левая боковая окклюзия) в результате одностороннего сокращения медиальной и латеральной крыловидных мышц противоположной стороны. Головка нижней челюсти на стороне смещения, несколько вращаясь (относительно вертикальной оси), остается у основания суставного бугорка, а в противоположном суставе скользит по скату суставного бугорка к его вершине. Зубные признаки боковых окклюзий: 1) нижняя зубная дуга по отношению к верхней смещается вперед и в сторону на ширину коронок 3 передних зубов; 2) при боковых движениях нижней челюсти выделяют 2 стороны - рабочую и балансирующую; на рабочей стороне моляры и премоляры устанавливаются друг против друга одноименными бугорками, а на балансирующей стороне - разноименными (рис. 8.50); 3) из передних верхних и нижних зубов смыкаются только те, что расположены от срединной линии в сторону смещения.

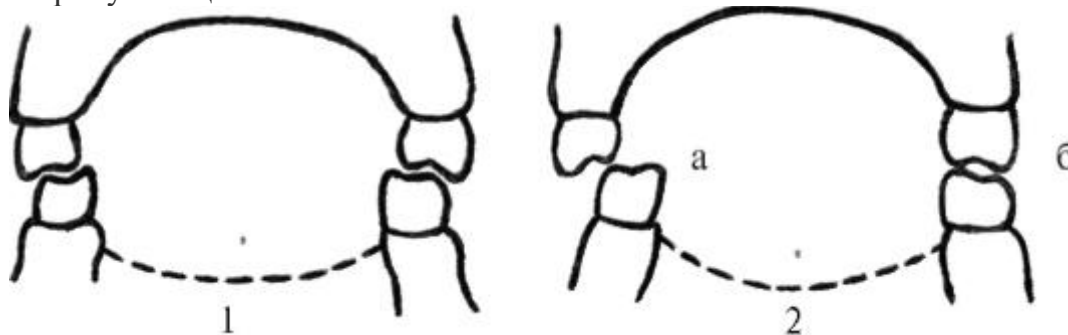


Рис. 8.50. Схема взаимоотношений жевательных бугорков верхних и нижних моляров: 1 - в центральной окклюзии; 2 - в боковой (левой) окклюзии: а - на балансирующей стороне; б - на рабочей стороне

Задняя окклюзия образуется при движении нижней челюсти из центральной окклюзии кзади за счет сокращения задних (нижних) пучков височных мышц; головки нижней челюсти смещаются вверх и кзади, к основаниям суставных бугорков. Из этой позиции боковые движения нижней челюсти уже невозможны (необходимо предварительно выдвинуть ее вперед - в центральную или переднюю окклюзию). Задняя окклюзия является крайним дистальным положением нижней челюсти при сагиттальных жевательных движениях.

Амплитуда артикуляционных движений нижней челюсти: при максимальном опускании нижней челюсти расстояние между верхними и нижними резцами может достигать 6 см; боковые (трансверсальные) движения - до 3 см; переднезадние (сагиттальные) ее смещения - в пределах 1 см.

Кроме описанной выше физиологической или нормальной окклюзии и ее видов, встречается патологическая окклюзия - смыкание зубов, при котором нарушаются форма и функции жевательного аппарата и выражение лица человека. Она наблюдается при аномалиях развития и деформациях челюстей, частичной потере зубов или повышенной стираемости эмали их коронок, заболеваниях пародонта. При патологической окклюзии могут отмечаться функциональная перегрузка пародонта, жевательных мышц, височно-нижнечелюстных суставов, блокада (ограничение) движений нижней челюсти.

#### 8.8.5. Прикус. Виды прикусов

Прикус - положение зубных дуг в центральной окклюзии. Следовательно, прикус - это частный вид окклюзии, а окклюзия (как отмечалось ранее) - частный, конкретный вид артикуляции.

В 1969 г. ВОЗ рекомендована к применению унифицированная классификация зубочелюстных аномалий с терминологией, принятой Международной ассоциацией дантистов.

Раздел «Аномалия положения челюстей относительно основания черепа» включает следующие пункты:

- асимметрия;
- нижнечелюстная прогнатия (прогнатия нижняя);
- верхнечелюстная прогнатия (прогнатия верхняя);
- нижнечелюстная ретрогнатия (ретрогнатия нижняя);

- верхнечелюстная ретрогнатия (ретрогнатия верхняя).

В разделе «Аномалии соотношения зубных дуг» названы:

- дистальная окклюзия;
- мезиальная окклюзия;
- чрезмерное перекрытие (син.: горизонтально перекрывающий прикус);
- чрезмерно перекрывающий прикус (син.: вертикально перекрывающий прикус - травмизирующий);
- открытый прикус;
- перекрестный прикус боковых зубов;
- лингвоокклюзия боковых зубов нижней челюсти.

Таким образом четко разделены взаимоотношения челюстей и зубных рядов.

На основании этой систематизации в России создано несколько классификаций прикусов, одна из которых - классификация В.Н. Трезубова и А.С. Щербакова (1994) - получила широкое применение среди стоматологов.

По этой классификации все виды прикусов (рис. 8.51) делятся на нормальный (физиологический) и аномальные (патологические). Между ними нет резкой границы, а имеются определенные формы прикусов, которые считаются нормальными уже не могут, но отнести их к аномальным еще нельзя. Это так называемые переходные, или пограничные, формы прикусов.

Нормальным (физиологическим) прикусом является ортогнатический (от *orthos* - правильный, *gnatio* - челюсть) или нормогнатический. Он обеспечивает полноценные функции жевания, глотания, речи и эстетический оптимум.

Аномальные (патологические) прикусы имеют отклонения в смыкании зубных рядов, приводящие к значительным нарушениям функций механической обработки пищи, глотания, речи и (или) облика человека.

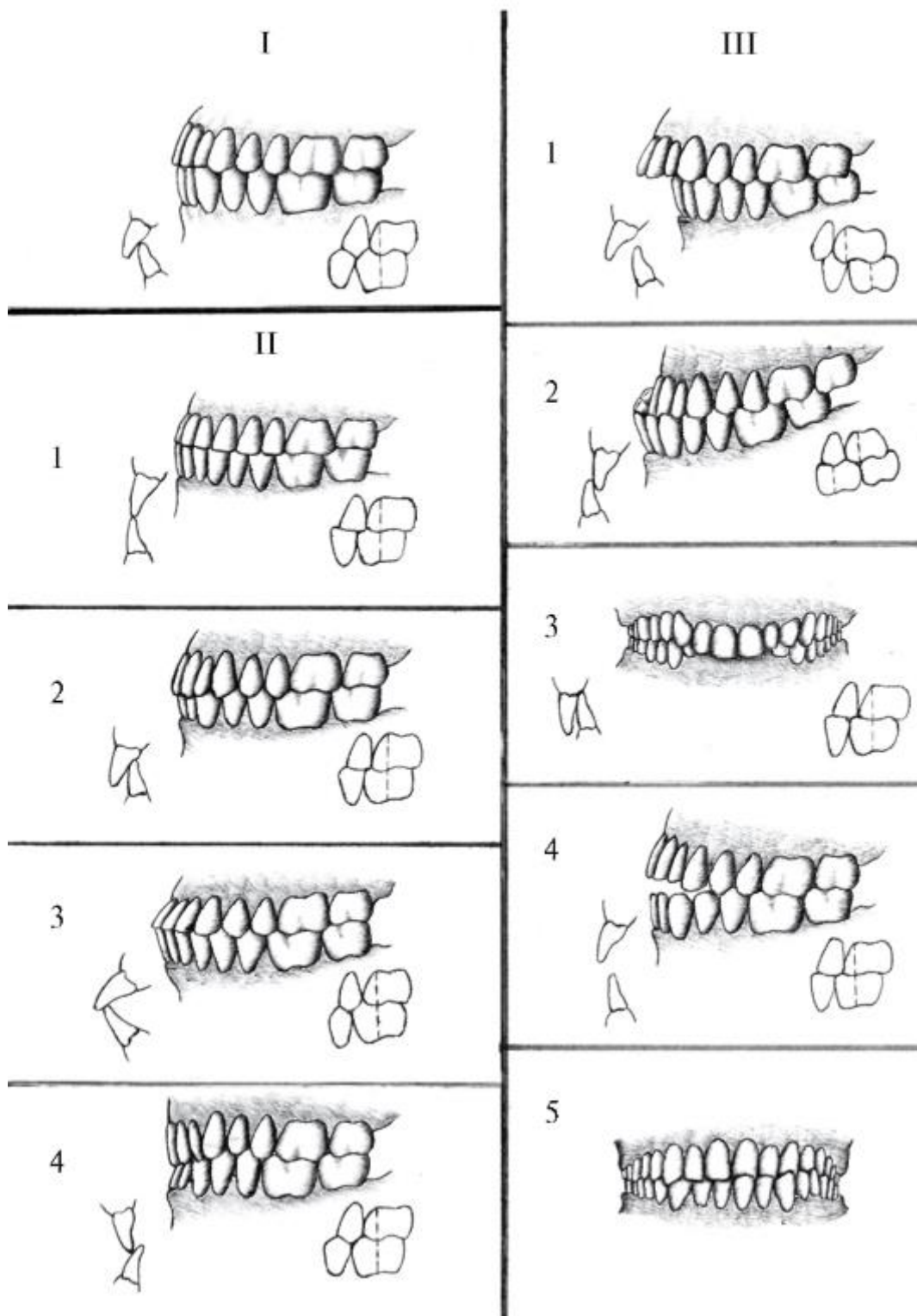


Рис. 8.51. Классификация прикусов (по В.Н. Трезубову, А.С. Щербакову): I - нормальный (физиологический) ортогнатический (нормогнатический) прикус; II - переходные (пограничные) прикусы: 1 - прямой прикус; 2 - ортогнатический прикус с глубоким резцовым перекрытием; 3 - ортогнатический прикус с протрузией передних зубов; 4 - ортогнатический прикус с ретрузией передних зубов; III - аномальные (патологические) прикусы: 1 - дистальный прикус; 2 -

мезиальный прикус; 3 - глубокий прикус; 4 - открытый прикус; 5 - перекрестный прикус

К ним относят: дистальный, мезиальный, глубокий, открытый, перекрестный прикусы.

Переходные (пограничные) прикусы имеют морфофункциональные особенности, не приводящие к заметным нарушениям работы жевательно-речевого аппарата и внешности человека, в связи с чем исправление таких прикусов нецелесообразно. К таким прикусам относятся: прямой, ортогнатический прикус с глубоким резцовым перекрытием, ортогнатический прикус с протрузией передних зубов, ортогнатический прикус с ретрузией передних зубов.

Деление прикусов на отдельные виды в определенной степени условно и динамично, так как нормальный прикус, например, при частичной потере зубов со временем может стать патологическим состоянием - относительно устойчивым отклонением от нормы, отрицательно действующим на организм.

#### 8.8.5.1. Нормальный (физиологический) - ортогнатический (нормогнатический) прикус

Ортогнатический прикус является наиболее совершенным в анатомо-функциональном отношении видом смыкания зубных рядов и встречается у большинства современных европейцев. Для ортогнатического прикуса характерны все особенности центральной окклюзии (см. выше), а также особые признаки взаимоотношений коронок верхних и нижних зубов, которые разделяют:

- 1) на общие для всех зубов: а) множественные контакты между ними; б) наличие у каждого зуба 2 антагонистов (одноименного и побочного), кроме нижнего центрального резца и верхнего зуба мудрости;
- 2) для передних зубов: а) совпадение срединных линий между медиальными (центральными) резцами верхней и нижней челюсти как между собой, так и со срединной линией лица; б) наличие режуще-бугорковых контактов (между режущими краями нижних резцов и бугорками на нёбной (оральной) поверхности коронок верхних резцов); в) коронки верхних передних зубов на 1/3 длины (на 1,5-3,0 мм - цит. Косоуров А.К. и соавт., 2005) черепицеобразно перекрывают коронки одноименных нижних зубов;
- 3) для боковых зубов (рис. 8.52): а) щечные (вестибулярные) бугорки верхних боковых зубов располагаются впереди, кнаружи от одноименных бугорков нижних, перекрывая их; б) нёбные (оральные) бугорки верхних зубов в связи с

этим находятся в продольной борозде верхних («фиссурно-бугорковый контакт» по Щербакову А.С., 1996); перекрытие коронок нижних зубов верхними объясняется тем, что верхняя зубная дуга шире нижней, вследствие чего увеличивается амплитуда боковых (трансверсальных) движений нижней челюсти и расширяется окклюзионная поверхность для перетирания пищи; в) щечно-мезиальный бугорок 1-го верхнего моляра располагается на щечной поверхности коронки нижнего 1-го моляра в борозде между его мезиальным и дистальным щечными бугорками; щечно-дистальный бугорок 1-го верхнего моляра находится между щечно-дистальным бугорком одноименного (1-го) нижнего моляра и щечно-мезиальным бугорком 2-го нижнего моляра. Это взаиморасположение бугорков верхних и нижних больших коренных зубов в ортопедической стоматологии и ортодонтии называется мезиодистальным соотношением, или «ключом окклюзии зубной системы».



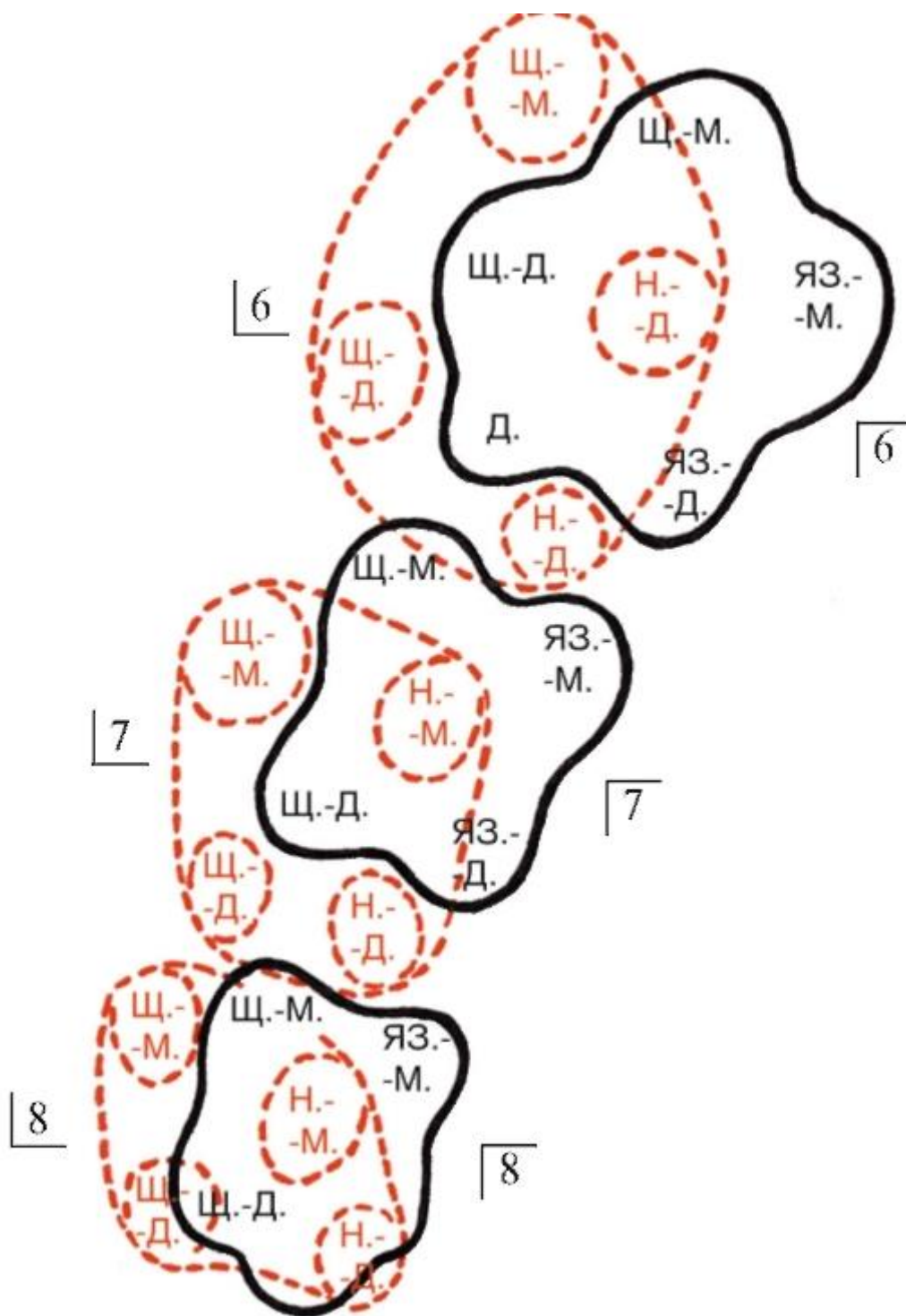


Рис. 8.52. Взаимоотношения жевательных бугорков левых верхних (красный пунктир) и нижних (черная сплошная линия) моляров. «Ключ окклюзии зубной системы». Бугорки зубов: щ.-м. - щечно-мезиальный; щ.-д. - щечно-дистальный; д. - дистальный; яз.-м. - язычно-мезиальный; яз.-д. - язычно-дистальный

Ранее ортогнатический прикус назывался ножницеобразным - псалидодонтным (*psalidodontia*; от греч. *psalis*- ножницы).

#### 8.8.6. Переходные (пограничные) прикусы

Прямой прикус. При прямом прикусе коронки верхних и нижних передних зубов смыкаются режущими краями, а смыкание боковых зубов соответствует ортогнатическому или является межбугорковым.

При таком прикусе режущие края резцов и клыков могут подвергаться повышенной стираемости, но становятся устойчивыми к кариесу, а пародонт воспаляется редко. Раньше этот прикус назывался щипцеобразным - лабидодонтным (*labidodontia*; от греч. *labis* - щипцы).

Ортогнатический прикус с глубоким резцовым перекрытием. При нормальном (ортогнатическом) прикусе коронки верхних передних зубов должны перекрывать коронки нижних не более чем на 1/3 их высоты. Увеличение размера перекрытия с сохранением режуще-бугоркового контакта ведет к образованию глубокого резцового перекрытия.

В состоянии центральной окклюзии имеются множественные контакты, а взаимоотношения бугорков 1-х моляров соответствуют ортогнатическому прикусу. Прежнее название этого прикуса - крышеобразный - стегодонтный (*stegodontia*; от греч. *stegos* - крыша).

При отсутствии режуще-бугоркового контакта образуется одна из аномальных форм смыкания - глубокий прикус.

Ортогнатический прикус с протрузией или ретрузией передних зубов. При протрузии альвеолярный отросток и альвеолярная часть соответствующих челюстей с передними зубами наклонены вперед - в преддверие рта (ранее - «бипрогнатия», «зубоальвеолярная прогнатия»), а при ретрузии - отклонены назад, в собственно полость рта (прежнее название - опистогнатия). В центральной окклюзии взаимоотношения жевательных бугорков 1 моляров соответствуют ортогнатическому прикусу и сохраняются множественные межзубные контакты.

#### 8.8.7. Аномальные (патологические) прикусы

Дистальный прикус отличается нарушением нормальных соотношений зубных рядов, при котором щечно-мезиальный бугорок 1-го верхнего моляра смыкается с одноименным бугорком 1-го нижнего моляра, а иногда попадает в борозду между 2-м премоляром и щечно-мезиальным бугорком 1-го нижнего моляра.

Нарушение смыкания зубов, типичное для дистального прикуса, наблюдается при чрезмерном развитии или переднем, выдвинутом положении верхней челюсти в лицевом скелете, а также недоразвитием нижней челюсти или ее дистальном расположении в лицевом черепе.

При этом дистальный прикус является симптомом, проявлением других аномалий зубочелюстной системы (величины челюстей и их положения относительно основания черепа): нижней микрогнатии, нижней ретрогнатии, верхней макрогнатии, верхней прогнатии или комбинации перечисленных форм. Причиной истинного дистального прикуса, как самостоятельной нозологической формы заболевания, является неправильное расположение зубов в челюстях.

При дистальном прикусе смыкание передних зубов также нарушается: между ними образуется щель или глубокое перекрытие.

В случае резко выраженной верхней прогнатии режущие края нижних резцов проскальзывают мимо зубных бугорков на нёбной поверхности верхних резцов и за их шейками касаются слизистой оболочки переднего отдела твердого нёба - образуется глубокий травмирующий прикус.

Зубы верхней челюсти значительно выступают вперед, выдвигая верхнюю губу, из-под которой видны их режущие края. Нижняя губа, наоборот, западает под верхние резцы.

Дистальный прикус сопровождается нарушениями функций жевания, речи, внешнего вида.

Прежнее название этого прикуса - прогнатия.

Мезиальный прикус характеризуется нарушением соотношений как передних, так и боковых зубов. Нижние передние зубы выдвигаются вперед, перекрывая верхние. Изменения смыкания боковых зубов проявляются следующими признаками: 1) щечно-мезиальный бугорок верхнего 1-го моляра контактирует с щечно-дистальным бугорком одноименного нижнего зуба или попадает в борозду между 1-м и 2-м нижними молярами; 2) щечные бугорки нижних боковых зубов располагаются снаружи от одноименных верхних, перекрывая их (в связи с большей шириной нижней зубной дуги).

Такой вид прикуса образуется при чрезмерном развитии нижней челюсти или переднем выдвинутом ее положении в лицевом скелете, а также в случае недоразвития верхней челюсти или при ее дистальном расположении в скелете лица. При этом мезиальный прикус является симптомом других зубочелюстных аномалий: верхней микрогнатии, верхней ретрогнатии, нижней макрогнатии, нижней прогнатии или их комбинаций.

Причиной истинного мезиального прикуса, как самостоятельной нозологической формы патологии, служит неправильное расположение зубных рядов в обеих челюстях. При этом прикусе передние зубы не смыкаются, между ними имеется

щель, откусывание пищи невозможно и переносится на неприспособленные для этой функции клыки и премоляры, вызывая перегрузку их связочного аппарата. Нарушается и внешний вид человека: выступающие вперед подбородок и нижняя губа, запавшая верхняя губа, особенно в области крыльев носа.

Мезиальный прикус по другим классификациям называется прогенией («собачий прикус»). Дистальный (прогнатия) и мезиальный (прогения) прикусы нередко формируются вредными детскими привычками: длительным давлением языка изнутри на передний отдел альвеолярной части нижней челюсти и прорезывающиеся резцы (мезиальный прикус) или сосанием большого пальца, который, как рычаг, отдавливает кзади центральный отдел альвеолярной части нижней челюсти и одновременно выдвигает передний отдел альвеолярного отростка верхней челюсти (мезиальный и дистальный прикусы).

Глубокий прикус проявляется чрезмерным перекрытием коронок передних нижних зубов коронками верхних без режуще-бугоркового контакта, с щелью между ними и нарушением функции жевания. При этом режущие края верхних резцов в случае их отвесного расположения могут соприкасаться с вестибулярной поверхностью десны нижней челюсти, а их антагонисты - со слизистой оболочкой переднего отдела твердого нёба (позади верхних резцов), создавая глубокий травмирующий прикус.

Функциональные расстройства сочетаются с изменениями внешнего вида человека (окклюзия боковых зубов как при ортогнатическом прикусе).

Открытый прикус характеризуется отсутствием смыкания передних зубов, а иногда и премоляров (передний открытый прикус); очень редко могут быть разобщены боковые зубы (боковой открытый прикус). Щель между верхними и нижними зубами нарушает функцию жевания, внешний вид, речь (прежнее название - щелевидный, хиатодонтный прикус; от греч. *hiatus* - щель).

Перекрестный прикус выражается особым взаиморасположением групп зубных рядов. Щечные бугорки нижних боковых зубов располагаются кнаружи от одноименных верхних при нормальном резцовом перекрытии, или нижние боковые зубы смещены по отношению к верхним в язычную сторону (обратное соотношение резцов). Поэтому в положении центральной окклюзии происходит на одной или обеих сторонах пересечение (перекрещивание) нижнего и верхнего зубных рядов. В связи с этим перекрестный прикус может быть одно- и двусторонним. Он может формироваться по разным причинам и быть следствием: сужения верхней или нижней челюсти в сторону асимметричного расположения верхней челюсти в скелете лица, сочетания сужения нижнего зубного ряда с нарушенным положением верхней челюсти в черепе.

## Примерные вопросы для самоконтроля

1. Перечислите функции языка.
2. Назовите и покажите части, поверхности и края языка.
3. Перечислите и покажите сосочки языка. Каковы их расположение и функции?
4. Перечислите собственные мышцы языка, укажите их расположение и функции.
5. Перечислите скелетные мышцы языка. Назовите их начало, прикрепление и функции.
6. Назовите основные группы малых слюнных желез, укажите их локализацию.
7. Расскажите о топографии и строении околоушной слюнной железы. Где открывается ее проток?
8. Где располагаются поднижнечелюстная и подъязычная слюнные железы? Где открываются их протоки?
9. Дайте определение «жевательного аппарата» и назовите входящие в него структуры.
10. Что такое «зубной орган»? Перечислите структуры, входящие в его состав.
11. Назовите и покажите части зуба и ткани, из которых он состоит.
12. Расскажите о строении и функции каждой из тканей зуба.
13. Что такое «пародонт» и «периодонт»? Каковы их строение и функции?
14. Что такое «эндодонт»? Какие структуры в него входят?
15. Что такое «зубочелюстной сегмент»?
16. Назовите виды зубных формул. Напишите полные и извлеченные, цифровые и буквенные формулы постоянных и временных (молочных) зубов.
17. Перечислите «признаки зубов». Каково их практическое значение? Как они определяются?
18. Перечислите поверхности коронки зуба и определите каждую на предложенном зубе.
19. Расскажите и покажите, чем отличаются нижние и верхние резцы.
20. Расскажите и покажите, чем отличаются нижний и верхний клыки.

21. Расскажите и покажите, в чем отличие нижнего и верхнего 1-го (2-го) премоляра.
22. Расскажите и покажите отличия нижних и верхних моляров.
23. Расскажите и покажите особенности строения 1-го (2-го, 3-го) нижнего (верхнего) моляра.
24. Перечислите особенности строения временных (молочных) зубов.
25. Дайте определение зубной, альвеолярной и базальной дуг. Каковы отличия этих дуг на верхней и нижней челюсти?
26. Дайте определение артикуляции, окклюзии и прикуса.
27. Что такое «зубы-антагонисты»?
28. Назовите признаки, характерные для ортогнатического прикуса. Что такое «ключ окклюзии зубной системы»?
29. Назовите переходные формы прикусов и особенности каждой.
30. Назовите патологические формы прикусов и особенности каждой.

# ГЛАВА 9. ГЛОТКА

## 9.1. СТРОЕНИЕ ГЛОТКИ

Глотка (*pharynx*) - непарный полый орган, расположенный в области головы и шеи; часть пищеварительной и дыхательной систем. Служит не только для активного перемещения пищи в пищевод и проведения воздуха, но и выполняет защитные, в том числе иммунные функции; участвует в голосо- и речеобразовании, а также в работе органа слуха.

Глотка имеет форму сжатой в переднезаднем направлении трубки длиной 12-14 см, залегающей впереди шейного отдела позвоночника от наружной поверхности основания черепа до уровня VI-VII шейных позвонков, где она, воронкообразно сужаясь, переходит в пищевод. В глотке выделяют 4 стенки: заднюю (обращенную к телам позвонков), верхнюю и 2 боковые. Верхняя стенка прикрепляется к нижней поверхности основания черепа впереди от поперечной линии, соединяющей глоточный бугорок основной части затылочной кости и наружные апертуры (отверстия) сонных каналов височных костей, и до основания медиальных пластинок крыловидных отростков клиновидной кости. Заднюю и боковые стенки глотки охватывают клетчаточные пространства. Передней стенки у глотки практически нет, так как с этой стороны находятся отверстия, соединяющие ее с полостями носа, рта и гортани. С учетом этого в полости глотки (*cavitas pharyngis*) выделяют 3 части: носовую, ротовую и гортанную (см. рис. 7.1).

Стенки глотки образованы слизистой оболочкой, подслизистой основой и глоточно-базиллярной фасцией, мышечной оболочкой и наружной адвентициальной (соединительнотканной) оболочкой (*tunica adventitia*), в виде щечно-глоточной фасции; при этом в каждой из частей глотки эти ткани имеют структурно-функциональные и топографо-анатомические особенности.

Носовая часть глотки (*pars nasalis pharyngis*), или носоглотка (рис. 9.1), располагается на уровне 2 верхних шейных позвонков. Спереди в нее парными отверстиями (хоанами - *choanae*) открывается полость носа.

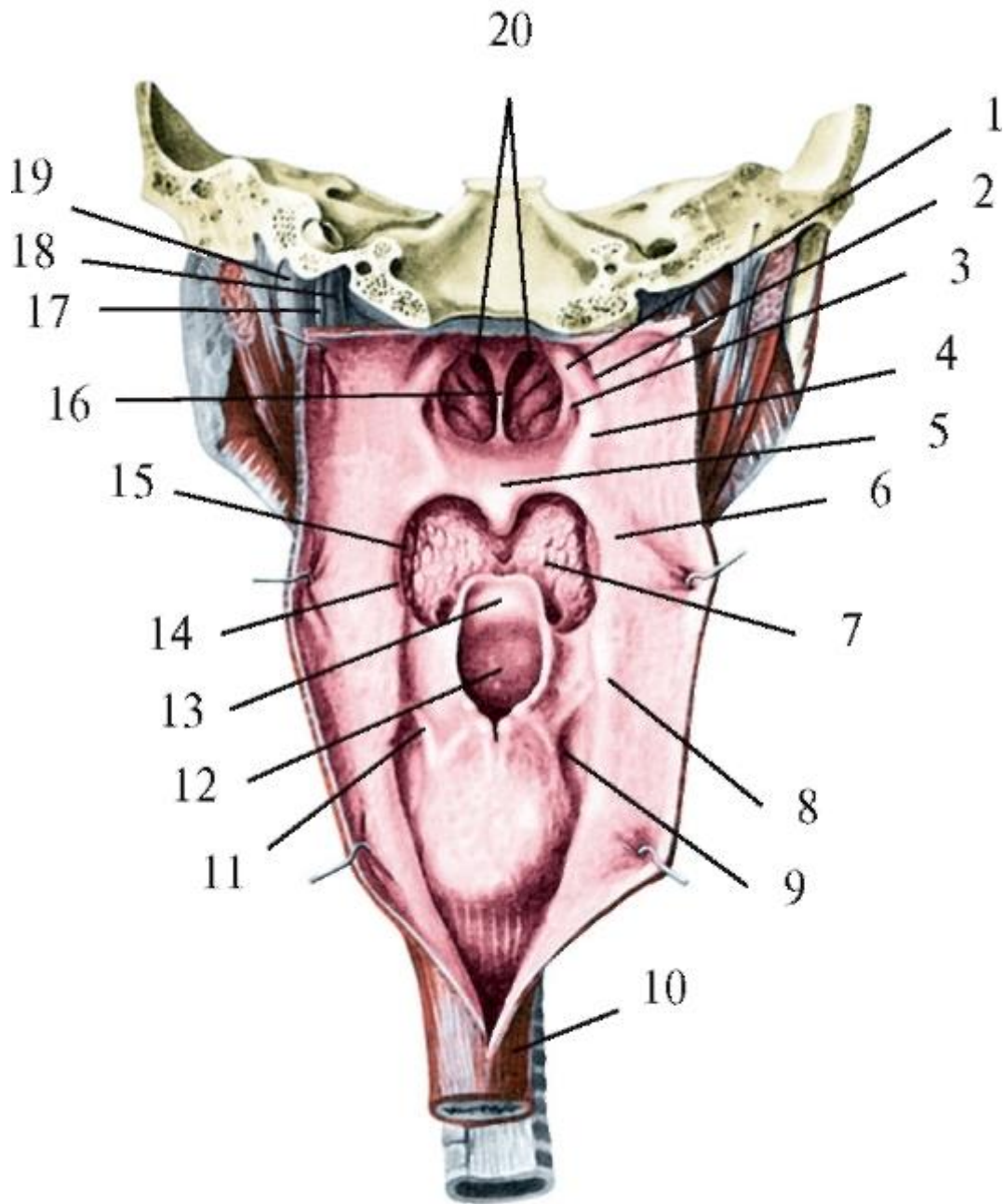


Рис. 9.1. Полость глотки. Вид сзади (после разреза задней стенки): 1 - трубный валик; 2 - глоточный карман; 3 - глоточное отверстие слуховой трубы; 4 - носовая часть глотки; 5 - мягкое нёбо; 6 - ротовая часть глотки; 7 - корень языка; 8 - гортанная часть глотки; 9 - грушевидный карман; 10 - пищевод; 11 - складка верхнего гортанного нерва; 12 - вход в гортань; 13 - надгортанник; 14 - нёбно-глоточная дужка; 15 - нёбная миндалина; 16 - перегородка носа; 17 - блуждающий нерв; 18 - внутренняя сонная артерия; 19 - внутренняя яремная вена; 20 - хоаны

Верхняя стенка носоглотки, сращенная с основанием черепа (см. выше), имеет куполообразную форму и называется сводом глотки (*fornix pharyngis*). Носовая часть глотки отделяется от ее ротового отдела только при глотании - за счет



последовательного сокращения 3 пар мышц мягкого нёба: сначала мышц, поднимающих нёбную занавеску (*mm. levatores veli palatini*) до горизонтального, перегородивающего полость глотки положения, и мышц ее язычка (*mm. uvulae*), обеспечивающих плотный контакт последнего с задней стенкой глотки, а затем мышц, напрягающих нёбную занавеску (*mm. tensores veli palatini*) и фиксирующих ее в этой позиции.

Вне акта глотания граница между носовой и ротовой частями глотки условная - горизонтальная плоскость между мягким нёбом и ее задней стенкой.

Носоглотка отличается от других частей глотки тем, что, функционально являясь дыхательной, она имеет фиксированные к костям и поэтому неспадающие стенки. Покрывающая их слизистая оболочка (*tunica mucosa*) выстлана, как и в носовой полости, многорядным цилиндрическим мерцательным эпителием. В толще слизистой оболочки залегают концевые отделы (тела) смешанных слизисто-серозных слюнных желез (*glandulae pharyngeales*), выводные протоки которых открываются в полость носоглотки на поверхности эпителия. Благодаря этим структурам в носовой части глотки продолжается начинающаяся в полости носа очистка вдыхаемого воздуха. Оставшиеся в нем мелкие пылевые частицы и микроорганизмы оседают на слизистой оболочке и обволакиваются покрывающим ее слизистым секретом желез. Реснички мерцательного эпителия выполняют дренажную функцию: они совершают своеобразные ритмичные колебания (до 250 циклов в минуту): отклоняются кзади и книзу, по течению воздуха - в распрямленном положении, и возвращаются в исходную позицию изогнутыми. Это создает ток слизи с перемещением слизисто-пылевых (с микробами) комочков из носовой части глотки в ротоглотку, из которой они удаляются (выплесываются) или вместе со слюной проглатываются и в желудке обезвреживаются.

В области свода глотки - перехода ее верхней стенки в заднюю - в слизистой оболочке находится скопление лимфоидной ткани - непарная глоточная (аденоидная, от греч. *aden* - железа + *eidos* - вид) миндалина (*tonsilla pharyngea; adenoidea*), входящая в состав глоточного лимфоидного кольца (см. ниже). Она имеет вид пластинки; на наружной ее поверхности, обращенной в полость глотки, заметны ямки миндалины (*fossulae tonsillares*), в которые открываются расположенные в глубине миндалины извилистые углубления - миндаликовые крипты (*cryptae tonsillares; crypta* - от греч. бухта). Глоточная миндалина наиболее выражена в детском возрасте; в период полового созревания под воздействием гормонов происходит ее постепенная инволюция (обратное развитие). При аденоидах - гипертрофии (чрезмерное развитие, увеличение объема) глоточной миндалины она, разрастаясь, может перекрывать хоаны, тем самым нарушая естественное носовое дыхание, затрудняя прохождение воздуха через хоаны и

носовую часть глотки. При длительном течении заболевания возникает застой крови в слизистых оболочках полости носа, глотки, мягкого нёба с нарушениями не только дыхания, но также артикуляции (образование) и фонации (произношение) звуков речи; возможны также отклонения в развитии лицевого скелета. Все эти изменения придают лицу человека характерный («аденоидный») вид.

На боковых стенках носовой части глотки, на уровне заднего конца нижней носовой раковины находится парное воронкообразное глоточное отверстие слуховой (евстахиевой) трубы - *ostium pharyngeum tubae auditivae (Eustachian)*. Сверху и сзади оно заметно ограничено трубным валиком (*torus tubarius*), образованным слизистой оболочкой, покрывающей несколько выступающий в полость носоглотки конец хрящевой части слуховой трубы. Слуховая труба относится к среднему уху (часть органа слуха) и соединяет его полость (барабанную) с полостью носоглотки. Она выполняет следующие функции: 1) дренажную - как путь оттока в глотку секрета, выделяемого железами слизистой оболочки самой трубы и барабанной полости; 2) вентиляционную - для прохождения воздуха из носоглотки в барабанную полость, в результате чего происходит выравнивание его давления на барабанную перепонку изнутри и извне, со стороны наружного слухового прохода. При нарушении этой функции давление воздуха в барабанной полости снижается (как и при подъеме в самолете на большую высоту), что проявляется понижением слуха («заложило ухо»). Хрящевая часть слуховой трубы представляет собой не сплошную трубку, а имеет вид желобка, образованного медиальной и латеральной пластинками эластического хряща и расположенной между ними соединительнотканной перепончатой пластинкой. Поэтому стенки трубы обычно находятся в спавшемся состоянии, ее просвет имеет щелевидную форму и расширяется только в момент глотания и зевания при сокращении мышц мягкого нёба и зева: мышцы, поднимающей нёбную занавеску; мышцы, напрягающей нёбную занавеску, и части нёбно-глоточного мускула - трубно-глоточной мышцы (по МАТ - это самостоятельная мышца глотки). Все они начинаются от хрящевой части слуховой трубы; именно поэтому при «закладывании ушей» рекомендуется делать глотательные движения. Просвет слуховой (евстахиевой) трубы и ее глоточного отверстия уменьшается при воспалении их слизистой оболочки (евстахиит), которое может распространиться на слизистую оболочку среднего уха (средний отит). Сам евстахиит нередко является осложнением или сопровождается воспалением слизистой оболочки полостей носа (ринит) и глотки (фарингит). К непроходимости евстахиевых труб и развитию евстахиита (сальпингоотита) в детском возрасте приводят также аденоиды: когда

увеличенная глоточная миндалина может полностью закрыть узкое, диаметром до 4 мм, глоточное отверстие слуховой трубы.

В слизистой оболочке боковых стенок носоглотки впереди этого отверстия и за ним, позади трубного валика, в продольном щелевидном углублении - глоточном кармане (розенмюллерова ямка) - *recessus pharyngeus (Rosenmuller)* - находятся скопления лимфоидной ткани: парные трубные миндалины (*tonsillae tubariae*), также входящие в состав глоточного лимфоидного кольца (см. ниже). При чрезмерном развитии этих миндалин глоточные устья слуховых труб могут закрываться, нарушая слух.

Трубный валик книзу переходит в трубно-глоточную складку слизистой оболочки (*plica salpingopharyngea*), в которой залегает одноименная мышца. Вдоль переднего края этого утолщения проходит трубно-нёбная складка (*plica salpingopalatina*), отделяющая его от валика мышцы, поднимающей нёбную занавеску (*torus levatorius*).

В стенках носоглотки подслизистой основы в виде рыхлой соединительной ткани нет. Вместо нее залегает плотная волокнистая глоточнобазиллярная фасция (*fascia pharyngobasilaris*), которая продолжается в нижележащие части глотки и составляет ее фиброзную основу. Глоточнобазиллярная фасция, участвуя (вместе со слизистой оболочкой) в образовании верхней стенки носоглотки, срастается с наружной поверхностью основания черепа (см. выше), а затем в виде мешка опускается, прикрепляясь спереди к задним свободным краям медиальных пластинок крыловидных отростков клиновидной кости, а внизу и с боков - к крыловидно-нижнечелюстным швам и челюстно-подъязычным линиям обеих половин нижней челюсти. Таким образом, глоточно-базиллярная фасция входит в состав задней и боковых стенок глотки. Изнутри, со стороны полости глотки, к этой фасции прилежат: в носовой части - слизистая оболочка, которая срастается с ней и поэтому не смещается; в рото- и гортаноглотке - подслизистая основа, в связи с чем слизистая оболочка этих отделов подвижна. Снаружи к глоточно-базиллярной фасции стенок ротовой и гортанной частей глотки прилежат круговые мышцы глотки (для них она является каркасом, основой) и прикрепляются продольные мышцы (см. ниже).

Ротовая часть глотки (*pars oralis pharyngis*), или ротоглотка, располагается от уровня мягкого нёба до входа в гортань; ее задняя стенка соответствует телу III шейного позвонка, а впереди перешейком зева она сообщается с собственно полостью рта.

Ротовая часть глотки относится к пищеварительным и дыхательным путям; в ней происходит их перекрест. При глотании нёбная занавеска сокращением своих

мышц поднимается в горизонтальное положение до контакта с задней стенкой глотки и в этой позиции фиксируется, изолируя ротовую часть глотки от носовой. Одновременно с этим надгортанник сокращением надгортанно-черпаловидных частей парных косых черпаловидных мышц гортани и давлением на него корня языка (смещающегося вниз и кзади при сокращении подъязычно-язычных мышц), изгибаясь кзади, закрывает вход в гортань. Благодаря всем этим рефлекторным актам ротоглотка изолируется от дыхательных путей и становится свободной только для проведения пищи.

Слизистая оболочка ротоглотки покрыта многослойным плоским эпителием. В собственной ее пластинке много эластических волокон; подслизистая основа (рыхлая соединительная ткань) хорошо выражена, поэтому слизистая оболочка ротовой части глотки (в отличие от носовой) растяжима, подвижна, может образовывать временные складки и разглаживаться.

В боковых стенках зева, в их миндаликовых синусах (промежутки между нёбно-язычной и нёбно-глоточной дужками (см. *Мягкое нёбо*), находятся скопления лимфоидной ткани - парные нёбные миндалины.

Нёбная миндалина (*tonsilla palatina*) имеет бобовидную форму. Наибольших размеров (до 13-18 мм в длину и 14-22 мм в ширину) достигает к 8-13 годам; после 25-30 лет происходит возрастная инволюция (обратное развитие, атрофия) ее лимфоидной ткани и разрастание соединительнотканых структур.

Медиальная (свободная) поверхность миндалины, обращенная в полость рта, покрыта многослойным плоским эпителием. На этой поверхности заметны 16-18 ямочек миндалины (*fossulae tonsillares*), в которые открываются щелевидные крипты миндалины (*cryptae tonsillares*), в клинической практике называемые лакунами. Их стенки также выстланы эпителием, клетки которого могут отторгаться. Ямочки и крипты (лакуны) окружены лимфоидной тканью в виде округлых лимфоидных узелков (фолликулов) с центрами размножения, т.е. образования новых лимфоцитов, мигрирующих в просвет крипт и на поверхность миндалины. Наибольшее их количество отмечается у детей и подростков. Лимфоидная ткань между узелками имеет вид клеточных тяжей.

Латеральная поверхность нёбной миндалины обращена к боковой стенке ротоглотки и отделена от щечно-глоточной части верхнего констриктора глотки плотной соединительнотканной пластинкой - капсулой миндалины (*capsula tonsillaris*), частью щечно-глоточной фасции. От нее в паренхиму (лимфоидную ткань) миндалины отходят трабекулы (перегородки), которые соединяются между собой и образуют ретикулярную строму (каркас) органа в виде мелкопетливой сети. В ее ячейках находятся клетки лимфоидного ряда (лимфоциты, плазмоциты,

макрофаги), выполняющие защитные иммунные функции организма: распознают и уничтожают проникшие в организм или образовавшиеся в нем клетки и другие генетически чужеродные вещества, создают невосприимчивость к ним - иммунитет.

Нёбная миндалина, имея общий план строения и единую с другими описанными выше лимфоидными образованиями стенок полости рта и глотки функцию, отличается важными особенностями с точки зрения клинических проявлений (в том числе и стоматологических). Латеральнее нёбной миндалины (вдоль боковой стенки глотки) проходят внутренняя и наружная сонные артерии; при этом верхний полюс миндалины находится (в среднем) на 14 мм медиальнее наружной сонной артерии, а нижний - на 11-17 мм кнутри от внутренней сонной артерии.

Кровоснабжающие миндалину артерии входят в нее через капсулу (покрывающую латеральную поверхность органа) и срастаются с ней стенками. Поэтому в случае ранений при операциях в этой области сосуды не спадаются, что может привести к сильному кровотечению. Кроме этого капсула и миндалина прочно соединены между собой, что делает невозможным изолированное (без капсулы, которая является частью щечно-глоточной фасции головы) удаление («вылушивание») миндалины.

Большое значение в физиологии и патологии миндалин имеют крипты. В их просвете, выстланном эпителием, наряду с его отслоившимися клетками (составляющими основу так называемых миндалинковых пробок) всегда содержатся микроорганизмы, лимфоциты, лейкоциты (нейтрофилы), макрофаги, плазмоциты. В норме содержимое крипт свободно и незаметно выделяется через миндалинковые ямочки на розовую, влажную, гладкую поверхность миндалин в полость рта и глотки, где клетки лимфоидной группы продолжают выполнять свою иммунную функцию.

Нёбная миндалина отличается от других не только большим количеством крипт, но и их длиной (до 3-5 см), разветвлениями I-III и даже IV порядка. Опорожнение таких лакун может легко нарушаться из-за их длины и глубины залегания, древовидной разветвленности и суженности, особенно в устьях. Эти структурные особенности создают условия для возникновения воспалительных процессов в нёбных миндалинах (чаще, чем в других). При легких формах патологии на красной (с разными оттенками) набухшей поверхности миндалины сквозь эпителий просвечивают лакунарные пробки в виде беловато-желтых пузырьков размером с просынное зерно, состоящие из некротизированных (омертвевших) лейкоцитов и эпителиальных клеток; в более тяжелых случаях вся поверхность миндалины покрывается серовато-желтой пленкой (налетом). Воспаление нёбной миндалины начинается в ее верхнем полюсе, который может иметь отросток (дольку), скрыто

залегаящий в тканях мягкого нёба, или глубокие крипты, открывающиеся в обычно свободную надминдаликовую ямку (см. *Мягкое нёбо*), что необходимо учитывать при удалении этой миндалины.

#### 9.1.1. Глоточное лимфоидное кольцо

Все описанные выше миндалины: язычная (1), нёбные (2), трубные (2) и глоточная (1), располагаясь по овалу, в анатомической номенклатуре объединяются в глоточное лимфоидное кольцо (Вальдейера) - *anulus lymphoideuspharyngis (Waldeyer's)*. Это название не совсем точное, так как в стенках глотки находятся только 3 миндалины - глоточная и парные трубные, а остальные 3 залегают в смежных с ней органах (структурах) полости рта: в корне языка и мягком нёбе. В учебной литературе встречается и другое название этого кольца - «лимфоэпителиальное», так как вместе с лимфоидной тканью в развитии, строении, функции и патологии каждой из входящих в его состав миндалин участвует эпителий соответствующих участков слизистых оболочек полости рта и глотки (см. выше).

Название «вальдейерово лимфатическое кольцо» дано в честь одного из крупнейших ученых-морфологов второй половины XIX - начала XX века немецкого анатома, гистолога и патологоанатома Вильгельма Вальдейера (1836-1921). В то время о лимфоидной ткани и ее функциях мало что было известно. В. Вальдейер первым предположил, что в глотке, где пересекаются дыхательные и пищеварительные пути, должны быть структуры, выделяющие вещества для очистки и обезвреживания воздуха и пищи от вредных примесей и микробов; такую роль он отвел уже известным 6 «железам» глотки (так именовались тогда миндалины) - ее glandам (от лат. *glandula* - железа). В работах выдающегося русского хирурга и топографоанатома Н.И. Пирогова (1810-1881) есть отдельные описания «железистых» образований глотки, в связи с этим в отечественной медицинской литературе нередко встречается термин «лимфатическое (лимфоидное) кольцо глотки Вальдейера-Пирогова».

В настоящее время (по МАТ, 2003) глоточное лимфоидное кольцо относится к вторичным лимфоидным органам лимфоидной системы (наряду с селезенкой, лимфатическими узлами, лимфоидными узелками червеобразного отростка, групповыми лимфоидными узелками - лимфоидными (пейеровыми) бляшками слизистой оболочки тонкой кишки, одиночными лимфоидными узелками слизистых оболочек полых внутренних органов). Первичными лимфоидными органами являются красный костный мозг и тимус (вилочковая железа).

Во внутриутробном периоде из мезенхимы красного костного мозга образуются стволовые клетки, из которых в дальнейшем развиваются эритроциты,

лейкоциты (в том числе лимфоциты), тромбоциты. Стволовые клетки с током крови мигрируют в первичные лимфоидные образования, где в тимусе из них образуются Т-лимфоциты, а в красном костном мозге - В-лимфоциты. Затем Т- и В-лимфоциты по кровеносному руслу перемещаются во вторичные лимфоидные органы, в том числе в миндалины глоточного кольца, в которых выполняют защитную иммунную функцию. Т-лимфоциты осуществляют клеточный иммунитет: уничтожают чужеродные вещества и клетки путем непосредственного контакта с ними, а макрофаги фагоцитируют их. В-лимфоциты и их производные - плазматические клетки (плазмоциты) создают гуморальный иммунитет: вырабатывают особые белки - иммуноглобулины, которые называются антителами. Последние проникают в жидкости организма (кровь, лимфа, слюна), в которых соединяются с чужеродными веществами - антигенами, инактивируя и уничтожая их.

К классическому составу миндалин глоточного лимфоидного кольца (по Вальдейеру) иногда добавляют одиночные лимфоидные узелки слизистой оболочки задней стенки глотки, их скопления в виде боковых валиков на ее латеральных поверхностях (позади нёбно-глоточных дужек), а также в слизистой оболочке гортаноглотки: у входа в гортань и по сторонам от него - в грушевидных карманах (*recessus piriformes*).

Существует функциональная закономерность в расположении миндалин лимфоидного кольца глотки: они залегают в начальных отделах пищеварительной и дыхательной систем, являясь защитными иммунными механизмами («сторожевыми блокпостами») на путях возможного проникновения в организм чужеродных веществ и микроорганизмов, содержащихся в пище (воде) и вдыхаемом воздухе.

Под воздействием различных неблагоприятных факторов в миндалинах могут развиваться воспалительные процессы - ангины и тонзиллиты. Ангина - это острое инфекционное заболевание лимфоидной ткани любой миндалины лимфоидного кольца, но в большинстве случаев при ней поражаются нёбные миндалины, что во многом обусловлено особенностями их строения (см. выше). Поэтому во врачебной практике под диагнозом «ангина» принято понимать острое воспаление именно нёбных миндалин. Тонзиллит - это хроническое воспаление любой из миндалин глоточного лимфоидного кольца, но с преимущественной локализацией в нёбных миндалинах. При длительно текущем и плохо поддающемся терапевтическому лечению тонзиллите миндалины из защитных структур организма превращаются в стойкие очаги инфекции. В таких случаях возникает необходимость в их хирургическом удалении.

Гортанная часть глотки (*pars laryngea pharyngis*), или гортаноглотка, располагается впереди тел IV-VI шейных позвонков, от уровня верхнего свободного края надгортанника до нижнего края перстневидного хряща гортани, на уровне которого она, воронкообразно сужаясь, переходит в пищевод. Впереди гортаноглотки находится гортань; вне акта глотания их сообщение осуществляется с помощью входа в гортань (*aditus laryngis*), ведущего в преддверие гортани. Слизистая оболочка гортанной части глотки покрыта многоядным мерцательным эпителием; в хорошо развитой подслизистой основе залегают тела слизистых желез, одиночные лимфоидные узелки. В суженном месте перехода в пищевод слизистая оболочка глотки гладкая и содержит много эластических волокон, что облегчает прохождение пищевого комка.

Слизистая оболочка собственно полости рта, переходя с задней поверхности корня языка на переднюю поверхность надгортанника, образует непарную срединную и 2 боковые язычно-надгортанные складки (*plicae glossoepiglotticae mediana et laterales*) - правую и левую. Наиболее выражена срединная складка; между ней и боковыми складками имеются парные впадины - ямки надгортанника (*valleculae epiglottica*), буквально - «долинки». В начальном, верхнем, отделе полости гортаноглотки, по бокам от входа в гортань находятся хорошо заметные парные углубления - грушевидные карманы (*recessus piriformes*), конусовидно сужающиеся книзу; по дну кармана в косом направлении проходит складка верхнего гортанного нерва (*plica nervi laryngei superioris*).

Описанные выше складки, ямки и карманы имеют большое значение при глотании, особенно жидкостей. При глотании изгибающийся кзади и вниз и тем самым закрывающий вход в гортань эластичный надгортанник растягивает и напрягает срединную язычно-надгортанную складку. Она, как волнорез, рассекает проглатываемую жидкость (кашицеобразную пищу) на 2 потока, которые сначала вливаются в ямки по бокам от этой складки (в них снижаются скорость и давление жидкости), а затем из них 2 «ручьями» по боковым грушевидным карманам спокойно обтекают вход в гортань, не заплескиваясь в ее полость.

#### 9.1.2. Мышцы глотки; мышечная оболочка глотки

Введенный в МАТ (2003) к названию раздела «Мышцы глотки» синоним «Мышечная оболочка глотки (*tunica muscularis pharyngis*)» не совсем обоснован, так как известно, что мышечная оболочка стенки того или иного полого органа, сосудов образуется гладкой мышечной тканью и представляет собой, как правило, единый тонкий пласт с местными утолщениями в области сфинктеров (за счет усиления циркулярного слоя). Мышцы глотки состоят из исчерченной (поперечнополосатой) или скелетной мышечной ткани; каждая из них



анатомически и функционально самостоятельна (как и мышцы соседнего органа - гортани, которые, однако, не объединили в ее «мышечную оболочку»).

Все мышцы глотки парные; функционально их разделяют на 2 группы: 1) поднимающие и расширяющие глотку; 2) сжимающие ее (констрикторы).

#### 9.1.2.1. Мышцы, поднимающие и расширяющие глотку

Смещение глотки вверх происходит при глотании, зевании, произнесении звуков (разговоре).

Шилоглоточная мышца (*m. stylopharyngeus*) начинается от шиловидного отростка височной кости, направляется вниз и медиально к боковой стенке глотки и, пройдя в щель между перекрывающимися друг друга верхним и средним констрикторами (сжиматели) глотки, врастает в фиброзную глоточно-базиллярную фасцию (см. выше); часть пучков вплетается в щитовидный хрящ гортани (рис. 9.2).

Функция: при двустороннем сокращении этих мышц вследствие их нисходяще-косоугольного (в медиальную сторону) направления, рото- и гортаноглотка (вместе с гортанью) не только поднимаются, но и, воронкообразно расширяясь, образуют «глоточный зев», готовясь воспринять зависший над ним на корне языка пищевой комок.

К этой группе относятся также нёбно-глоточная мышца (*m. palatopharyngeus*) и трубно-глоточная мышца (*m. salpingopharyngeus*) (см. *Мышцы мягкого нёба и зева*).

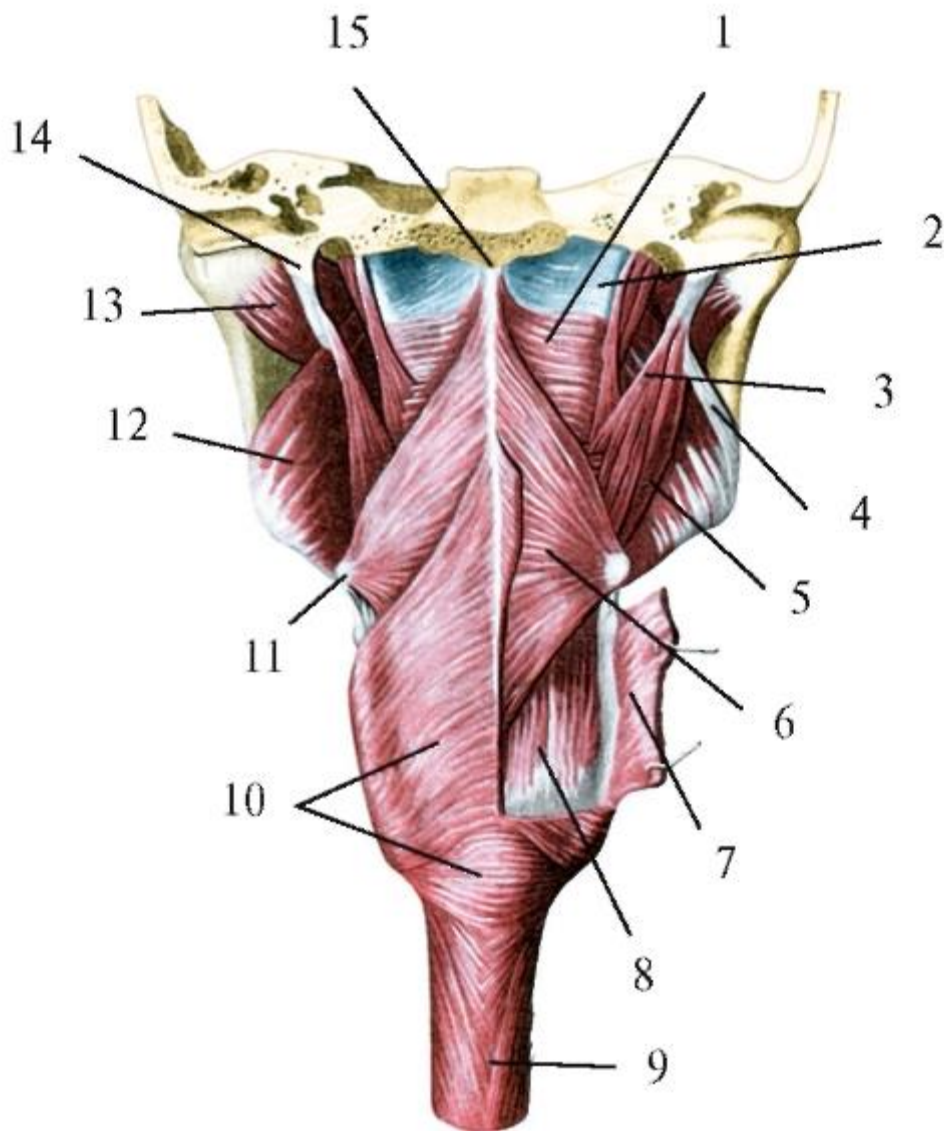


Рис. 9.2. Мышцы глотки. Вид сзади: 1 - верхний констриктор глотки; 2 - глоточно-базилярная фасция; 3 - шило-глоточная мышца; 4 - шилонижнечелюстная связка; 5 - шилоподъязычная мышца; 6 - средний констриктор глотки; 7 - нижний констриктор глотки; 8 - нёбно-глоточная мышца; 9 - пищевод; 10 - нижний констриктор глотки; 11 - большой рог подъязычной кости; 12 - медиальная крыловидная мышца; 13 - латеральная крыловидная мышца; 14 - шиловидный отросток; 15 - глоточный бугорок затылочной кости

#### 9.1.2.2. Мышцы-констрикторы (сжиматели) глотки

Эту группу составляют 3 пары полуциркулярных плоских мышц, участвующих в образовании боковых и задней стенок ротовой и гортанной частей глотки (рис. 9.3).

1. Верхний констриктор глотки (*m. constrictor pharyngis superior*) начинается 4 частями:

- крылоглоточной (*pars pterygopharyngea*) - от медиальной пластинки крыловидного отростка клиновидной кости;

- щечно-глоточной (*pars buccopharyngea*) - от крылонижнечелюстного шва (вместе с щечной мышцей и щечно-глоточной фасцией);

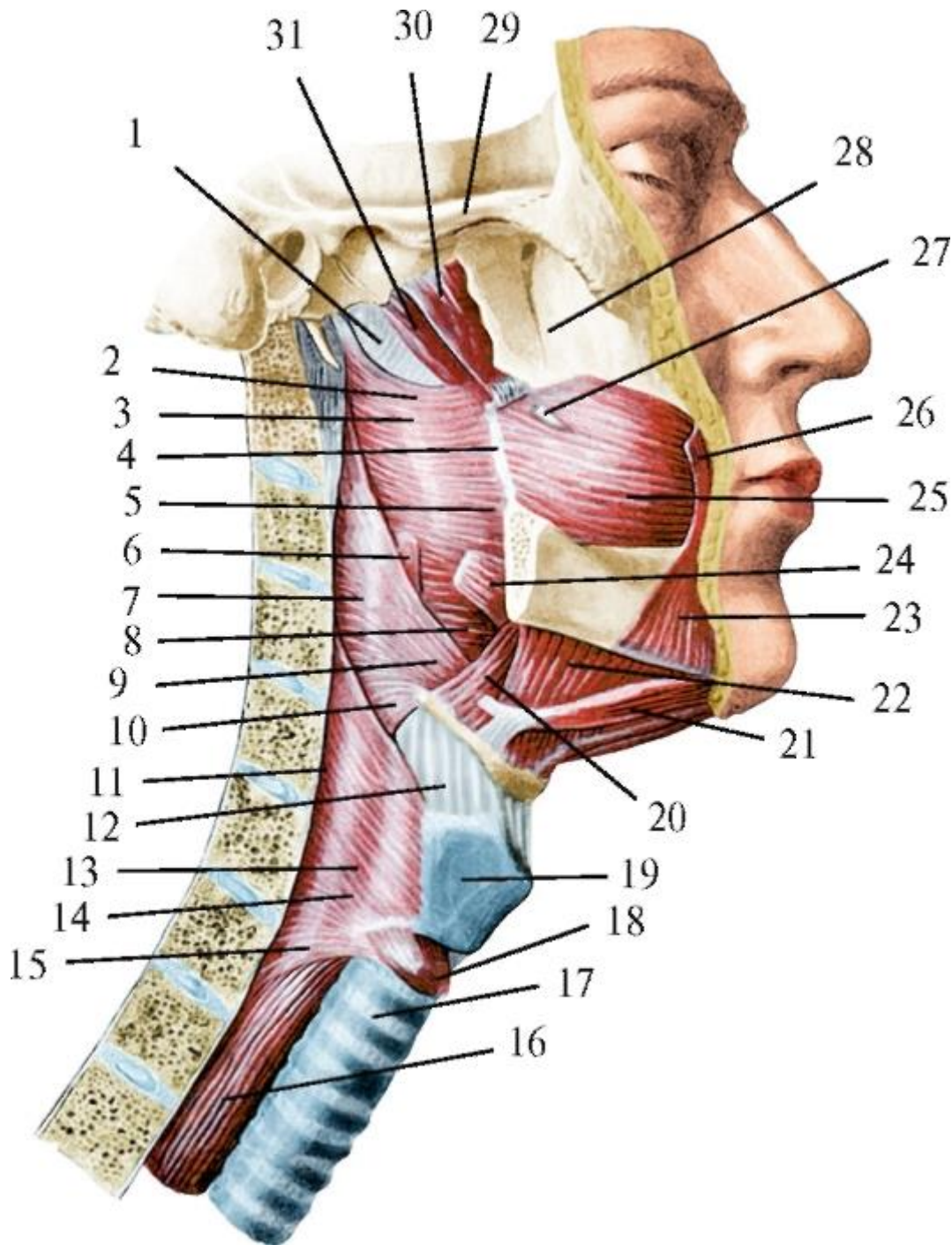


Рис. 9.3. Мышцы глотки. Вид сбоку: 1 - глоточно-базиллярная фасция; 2 - крылоглоточная часть верхнего констриктора глотки; 3 - щечно-глоточная часть верхнего констриктора глотки; 4 - крылонижнечелюстной шов; 5 - челюстно-глоточная часть верхнего констриктора глотки; 6 - шилоглоточная мышца; 7 - средний констриктор глотки; 8 - язычно-глоточная часть верхнего констриктора глотки; 9 - хрящеглоточная часть среднего констриктора глотки; 10 - рожково-глоточная часть среднего констриктора глотки; 11 - предпозвоночная пластинка шейной фасции; 12 - щитоподъязычная мембрана; 13 - щитоглоточная часть

нижнего констриктора глотки; 14 - нижний констриктор глотки; 15 - перстнеглоточная часть нижнего констриктора глотки; 16 - пищевод; 17 - трахея; 18 - перстнещитовидная мышца; 19 - щитовидный хрящ; 20 - подъязычно-язычная мышца; 21 - переднее брюшко двубрюшной мышцы; 22 - челюстно-подъязычная мышца; 23 - мышца, опускающая угол рта; 24 - шилоязычная мышца; 25 - щечная мышца; 26 - большая скуловая мышца; 27 - околоушный проток; 28 - бугор верхней челюсти; 29 - скуловая дуга; 30 - мышца, напрягающая нёбную занавеску; 31 - мышца, поднимающая нёбную занавеску

- челюстно-глоточной (*pars mylopharyngea*) - от заднего конца челюстно-подъязычной линии нижней челюсти;
- языкоглоточной (*pars glossopharyngea*) - от корня языка (с взаимообменом пучками с поперечной мышцей языка).

Верхний край верхнего констриктора глотки располагается на 2-3 см ниже основания черепа, поэтому стенки носоглотки не содержат мышц.

Мышечные пучки всех этих частей верхнего констриктора глотки объединяются в сплошную 4-угольную пластинку, продолжающуюся из боковой стенки глотки в заднюю, и по ее срединной линии врастают, как и волокна одноименной мышцы противоположной стороны, в шов глотки.

Сухожильный шов глотки (*raphe pharyngis*) идет от глоточного бугорка на наружной поверхности основной части затылочной кости вниз по срединной линии задней стенки глотки до ее перехода в пищевод; прочно сращен с прилежащей изнутри глоточно-базиллярной фасцией.

2. Средний констриктор глотки (*m. constrictor pharyngis medius*) участвует в образовании боковой и задней стенок нижнего отдела ротоглотки и всей гортанной части глотки; начинается 2 частями:

- хрящеглоточной (*pars chondropharyngea*) верхней - от малого рога подъязычной кости;
- рожково-глоточной (*pars ceratopharyngea*; от греч. *keros, keratos-por*) нижней - от большого рога подъязычной кости.

Обе части сливаются в единый мышечный пласт, веерообразно распространяющийся в боковой и задней стенках указанных выше частей глотки. При этом восходящие верхние пучки частично (в нижнем отделе ротоглотки) перекрывают снаружи (сзади) верхний констриктор глотки. В щель между этими мышцами проходит шилоглоточная мышца (см. выше). По срединной линии

задней стенки глотки мышечные пучки обоих (правого и левого) средних констрикторов глотки врастают в ее шов.

3. Нижний констриктор глотки (*m. constrictor pharyngis inferior*) залегает в боковой и задней стенках гортаноглотки; начинается от хрящей гортани 2 частями:

- щитоглоточной (*pars thyropharyngea*) верхней - от косой линии наружной поверхности пластинки щитовидного хряща;
- перстнеглоточной (*pars cricopharyngea*) нижней - от боковой поверхности дуги и пластинки перстневидного хряща.

Нижний констриктор глотки - самый широкий из всех ее сжимателей. Его нисходящие пучки перекрывают снаружи начало пищевода и тесно связаны с его мышечной оболочкой, а горизонтальные и восходящие наслаиваются на нижнюю половину среднего констриктора. Все мышечные волокна этой мышцы, как и описанных выше, посредине задней стенки глотки врастают вместе с пучками нижнего суживателя глотки другой стороны в шов глотки.

#### 9.1.3. Структурно-функциональные особенности мускулатуры глотки

Глотка - единственный трубчатый орган пищеварительной системы, чей сократительный аппарат представлен отдельными скелетными мышцами, состоящими из исчерченной (поперечнополосатой) мышечной ткани. Эта морфологическая особенность глотки обусловлена ее двойной функцией: не только активное мгновенное (0,3-0,5 с) продвижение пищевого комка из полости рта в пищевод (за счет последовательных волн расширений-сужений полости), но и проведение воздуха для вдоха-выдоха (от 14-18 дыхательных циклов в минуту в покое до 25-40 при чрезвычайно напряженной мышечной деятельности) и звуков при разговоре и пении, для чего необходимо почти постоянное зияние просвета глотки. Скорейшему освобождению полости глотки от пищевых масс для выполнения дыхательной функции и способствуют поперечнополосатые мышцы, сокращения которых (в отличие от гладких) быстрые, частые, сильные. По этой же причине мышечная оболочка верхней трети пищевода (которая должна быть свободна для возможного поступления из глотки новой порции пищи) образована также поперечнополосатой мышечной тканью - ее циркулярный слой является продолжением мускулатуры глотки.

Как отмечалось выше, стенки носоглотки не имеют мышщконстрикторов и состоят только из слизистой оболочки и фиброзной глоточно-базиллярной фасции, фиксированной к костям черепа. Поэтому носовая часть глотки неподвижна, а просвет ее постоянен. В связи с этим названия функций отдельных мышц и их групп - «подниматели (или «суживатели», «расширители») глотки» не совсем

точные, поскольку действие этих мышц распространяется не на всю глотку, а только на ее ротовую и гортанную части.

При глотании сокращениями продольных нёбно-глоточных и шилоглоточных мышц ротоглотка (вместе с гортаноглоткой) смещается вверх и расширяется. Вследствие этого в области ее условной границы с неподвижной носовой частью на задней стенке глотки образуется поперечный нёбно-глоточный гребень - валик Пассавана (*crista palatopharyngea Passavant*). К этому выступу, уплотняющемуся при сокращении залегающего здесь верхнего констриктора глотки, снизу прижимается язычок поднявшейся и напрягшейся нёбной занавески (см. *Мягкое нёбо*). Таким образом, создается своеобразный замыкательный клапан, способствующий более надежному отделению при глотании ротовой части глотки от носовой.

Каждая из мышц-констрикторов глотки имеет костное или хрящевое начало, а прикрепляются они к ее сухожильному шву на середине задней стенки. Все констрикторы глотки - парные полукруговые мышцы; вращая задними широкими краями в шов глотки, участвуют в образовании незамкнутых спереди костно(хряще)-мышечно-сухожильных колец. Дополнительной опорой для этих плоских мышц является плотная фиброзная глоточно-базилярная фасция, с которой они срастаются своей внутренней поверхностью.

Мышцы-сжиматели глотки частично (черепицеобразно) перекрывают друг друга. Это объясняется тем, что каждая из них, имея узкое начало спереди, затем, распространяясь в боковых и задней стенках глотки, веерообразно расширяется. Поэтому мышечные пучки каждого из констрикторов располагаются не в одной горизонтальной плоскости, а под разным углом к ней. Зоны мышечных взаимоперекрываний в стенках ротовой и гортанной частей глотки имеют большое значение в ее физиологии. Благодаря им создаются преемственность и последовательность в сокращении поперечнополосатых мышц-сжимателей глотки (подобие перистальтических движений гладкой мускулатуры стенок полых органов желудочно-кишечного тракта). Это обеспечивает (в норме) свободное плавное продвижение пищи из полости рта через глотку в пищевод. В участках глотки, где мышцы-констрикторы залегают в 2 слоя, возможно местное усиленное воздействие ее стенки на пищевой комок. Этому же способствует и наклонное расположение мышечных пучков, особенно крутое у нижнего констриктора: стенки глотки как бы надавливают на ее содержимое, продвигая его в пищевод.

Снаружи мышцы-сжиматели глотки покрыты щечно-глоточной фасцией, которая с наружной стороны щечной мышцы переходит на заднюю поверхность верхнего, а с него - на нижележащие констрикторы глотки.

Позади глотки, между щечно-глоточной фасцией и париетальным листком внутришейной фасции (покрывающим расположенные на телах шейных позвонков длинные мышцы головы и шеи), находится непарное клетчаточное заглоточное пространство (*spatium retropharyngeum*) с рыхлой соединительной тканью и одноименными лимфатическими узлами. Кпереди оно продолжается в парные боковые клетчаточные пространства (*spatium lateropharyngeum - paropharyngeum*), в которых залегают (на каждой стороне по бокам от глотки) главные сосудисто-нервные пучки шеи в составе внутренней сонной артерии, внутренней яремной вены и блуждающего нерва. В клетчатке этих пространств могут возникать и распространяться гнойные воспалительные процессы.

## 9.2. АКТ ГЛОТАНИЯ (АНАТОМИЧЕСКИЙ АНАЛИЗ)

Глотание - это физиологический строго координированный произвольно-рефлекторный двигательный акт проведения жидкости или сформированного в собственно полости рта пищевого комка в глотку и из нее по пищеводу в желудок. Глотание происходит в результате согласованных как синхронных, так и последовательных сокращений отдельных мышц лица (мимических) и жевательных мышц, над- и подподъязычных мышц шеи, мускулатуры языка, мягкого нёба и зева, глотки, гортани, мышечной оболочки пищевода. Длина «глотательного пути» (расстояние от резцов до кардиального отверстия желудка) у взрослого человека в среднем достигает 40-42 см. Время продвижения пищевого комка зависит от его консистенции (густоты, вязкости), формы, размеров, температуры и вкусовых качеств, тонуса мышц перечисленных выше групп и колеблется (в норме) от 5 до 10 с. Проглатывание жидкостей несколько отличается от глотания плотной пищи и длится всего 2-3 с.

В акте глотания, несмотря на его быстротечность, выделяют 3 последовательные фазы: 1) ротовую (произвольную); 2) глоточную (непроизвольную, т.е. рефлекторную); 3) пищеводную (тоже рефлекторную).

Первая фаза глотания - передвижение пищи в собственно полости рта к зеву - является продолжением заключительной фазы жевания и заканчивается формированием пищевого комка на корне языка и его проглатыванием.

Обязательным условием для этого служат предварительное закрытие ротовой щели (функция круговой мышцы рта) и смыкание зубных рядов (челюстей) за счет одновременного сокращения 3 пар жевательных мышц, поднимающих нижнюю челюсть: собственно жевательных, височных и медиальных крыловидных (врачу-стоматологу нельзя просить пациента с «открытым ртом» проглотить слюну).

Вслед за этим благодаря сокращению верхней продольной мышцы языка его верхушка приподнимается и отделяет от измельченной и пропитанной слюной в

предыдущих фазах жевания пищевой массы комков объемом 7-15 см<sup>3</sup> (емкостью от десертной до неполной столовой ложки) и прижимает его к переднему отделу твердого нёба (позади верхних резцов). Для продвижения пищи в собственно полости рта большое значение имеют своды твердого нёба и выпуклость спинки языка, наибольшая подвижность его переднего отдела. Сокращением верхней, а затем и нижних продольных мышц язык укорачивается, его верхушка изгибается вверх и кзади и заставляет пищевой комок скользить вдоль свода твердого нёба к зеву. При сокращении уплощающих язык вертикальных мышц (особенно их пучков по бокам от перегородки языка) на его спинке возникает облегчающий перемещение пищи продольный желобок, а благодаря суживающим и при этом утолщающим язык поперечным мышцам его спинка образует изгиб (выпуклость) во фронтальной плоскости, что способствует передвижению (скольжению) пищи по поперечному своду нёба на жевательные поверхности моляров для продолжения (завершения) ее пережевывания.

Названные выше собственные мышцы языка не только растирают, перемешивают и перемещают пищевую массу в собственно полости рта, но и вместе с твердым нёбом создают окончательную форму пищевого комка: овальный и обычно слегка сплюснутый, распластаный на корне языка, но с заметным утолщением к зеву. Более плотному контакту пищевого комка с языком способствуют тактильные (осязательные) нитевидные и конические сосочки его слизистой оболочки, придающие ей шероховатость, а контакту со слизистой оболочкой твердого нёба - 3-4 (до 6) пары ее поперечных складок (рудименты нёбных валиков хищных животных).

Одновременно с передвижением пищевой массы и формированием из нее комка в этой фазе глотания происходит ее дегустация (от лат. *degustare* - пробовать на вкус) рецепторами органа вкуса - вкусовыми почками грибовидных, листовидных и желобовидных сосочков слизистой оболочки языка (см. *Язык*). Кроме этого другими рецепторами слизистой оболочки полости рта, десны, зубов, пародонта, мимических мышц губ и щек, жевательных и собственных мышц языка воспринимаются прочие параметры пищи (ее комка): консистенция, температура, химический состав, объем, форма. Сенсорная информация от всех рецепторов стенок и органов полости рта по чувствительным нервам поступает в чувствительные центры коры головного мозга, где происходят ее анализ, синтез (обобщение), осознание и вырабатываются ответные реакции. Они управляются моторными центрами коры, двигательными ядрами V, VII, IX, × пар черепных нервов (см. ниже). Импульсы по нервам распространяются к конкретным мышцам названных выше групп, вызывая их синхронные или последовательные сокращения. Благодаря этому сложнорефлекторному процессу с участием коры



полушарий большого мозга и происходят прием пищи, ее механическая переработка, формирование и передвижение в полости рта пищевого комка, т.е. 1-я, произвольная фаза глотания, которая в любой момент по желанию человека может быть прервана, а пищевая масса (комочек) - отвергнута (сплюнута). В конце ротовой фазы глотания пищевой комочек последовательными сокращениями продольных мышц языка перемещается на его корень и располагается перед нёбно-язычными дужками (передними складками) зева.

Вторая - глоточная фаза глотания заключается в проведении пищевого комка (жидкости) из собственно полости рта в ротовую, а затем в гортанную части глотки и из нее в пищевод, минуя дыхательные пути. Как и 1-я (ротовая), глоточная фаза глотания возможна только при сомкнутых губах и зубах (челюстях), но является непроизвольной, т.е. рефлексорной. Глоточная фаза начинается с соприкосновения пищевого комка, проходящего через перешеек зева, с названными выше нёбно-язычными и залегающими за ними нёбно-глоточными дужками (складками) зева, с корнем языка, нависающей нёбной занавеской и ее язычком, а затем и с задней стенкой ротовой части глотки. Слизистая оболочка этих анатомических образований является обширной рефлексогенной зоной. Пищевой комочек (жидкость), контактируя с ее механорецепторами, раздражает их, при этом возбуждение (информация о свойствах и параметрах проглатываемого) по афферентным (чувствительным) нервным волокнам парных черепных нервов (языкоглоточного, блуждающего, тройничного) поступает в «центр глотания», расположенный в продолговатом мозге и анатомически представленный чувствительными ядрами (скоплениями тел нервных клеток) одиночного пути языкоглоточного и блуждающего нервов, спинномозговым ядром тройничного нерва и ядрами ретикулярной формации. Возбуждение клеток этих ядер служит пусковым механизмом безусловного глотательного рефлекса: от них обобщенная информация о пищевом комке передается к двигательным ядрам названных выше и подъязычных нервов. Мотонейроны этих ядер генерируют импульсы, которые по эфферентным (двигательным) волокнам соответствующих нервов достигают мышц, участвующих во 2-й и 3-й фазах глотания.

Координируют работу двигательных ядер черепных нервов и определяют как синхронность, так и последовательность сокращения большого количества различных мышц, осуществляющих глотание (а также жевание), клетки черного вещества (*substantia nigra*) среднего мозга.

Во 2-й фазе глотания содержимое полости рта (пища, жидкость) поступает в ротовую часть глотки, которая и функционально, и по строению относится как к пищеварительной, так и к дыхательной системе. В ней происходит не только локальное соединение пищеварительного и дыхательного трактов, но и их

перекрест с последующим разделением в гортанной части глотки. При носовом дыхании воздух из полости носа через хоаны поступает в носоглотку, из нее беспрепятственно в рото-, а затем в гортаноглотку и через отверстие в ее передней стенке (вход в гортань - *aditus laryngis*) - в полость гортани. При ненарушенном глотании пищевой комок (масса, жидкость, таблетка) из ротовой части глотки, как и воздух, перемещается в гортаноглотку (расположенную позади входа в гортань и преддверия ее полости), а из нее - в пищевод, в котором происходит 3-я, заключительная фаза глотания.

В связи с этим нервно-мышечный аппарат структур 2-й (рефлекторной глоточной) фазы глотания должен обеспечить не только перемещение содержимого собственно полости рта в ротоглотку, а по ней и гортаноглотке - в пищевод (и не допустить обратного его движения), но также защитить дыхательные пути - носоглотку и гортань - от возможного попадания в них пищевых масс и жидкостей.

Вторая фаза глотания («глотательный рефлекс») начинается с соприкосновения пищевого комка, лежащего на корне языка, со слизистой оболочкой (ее рецепторами) мягкого нёба, нёбно-язычных и нёбноглоточных дужек, что вызывает ответное рефлекторное сокращение большого числа мышц различных групп, в целом исполняющих названные выше функции.

Отделение ротовой части глотки от носовой происходит за счет сокращения мышц, поднимающих, а затем - напрягающих нёбную занавеску, и мышц языка; в результате она превращается в горизонтально расположенную плотную упругую пластинку, закрывающую снизу вход в носоглотку. Кроме того, за счет сокращения этих мышц происходит расширение хрящевой части слуховой (евстахиевой) трубы, соединяющей носоглотку и полость среднего уха (барабанную полость). Благодаря этому при глотании выравнивается давление воздуха на барабанную перепонку снаружи и изнутри и тем самым устраняется снижение слуха и неприятное ощущение «заложенности уха».

Одновременно включаются защитные механизмы от возможного попадания пищи (жидкости) в гортань. После предварительного смыкания челюстей (см. выше) сокращением супрагиоидных мышц шеи (они же - мышцы дна полости рта: челюстно-подъязычные, подбородочноподъязычные, двубрюшные) смещаются вверх подъязычная кость и соединенная с ней щитоподъязычной мембраной гортань. В результате вход в ее полость из гортанной части глотки оказывается позади корня языка, отделяясь от него надгортанником (*epiglottis*) - эластическим хрящом гортани. Последующее сокращение шилоязычных мышц оттягивает корень языка не только вверх, но и кзади, надвигая его на надгортанник. Их действие дополняется сокращением подъязычноязычных мышц, смещающих

корень языка назад и книзу, благодаря чему он давит на надгортанник и изгибает его, прижимая, как крышку, к краям входа в гортань, что препятствует поступлению в нее пищи (жидкости). Герметичному закрытию этого отверстия способствует сокращение надгортанно-черпаловидных частей парных косых черпаловидных мышц гортани, петлеобразно охватывающих переднебоковые поверхности надгортанника и отгибающие его назад и вниз, фиксируя к черпаловидно-надгортанным складкам, образующим вход в гортань.

В результате сокращений всех названных мышц в самом начале 2-й фазы глотания происходит отделение рото- и гортаноглотки от дыхательных путей. Затем сокращением нёбно-глочных и шилоглочных мышц ротовая и гортанная части глотки смещаются вверх (носовая часть глотки неподвижна - см. *Глотка*), а ротоглотка при этом воронкообразно расширяется (за счет растягивающих ее боковые стенки шилоглочных мышц) навстречу пищевому комку (жидкости).

Последующими сокращениями нёбно-язычных и шилоязычных мышц корень языка поднимается, изгибается кзади, при этом находящийся на нем пищевой комок соскальзывает в поднявшуюся и расширившуюся ротовую часть глотки. После прохождения пищевого комка (глотка жидкости) в ротоглотку перешеек зева закрывается (возврат проглоченного в собственно полость рта становится невозможным) поднятым корнем языка и сокращением парных нёбно-глочных мышц, смыкающих одноименные дужки (задние складки) зева; в этот же момент сокращается верхний пищеводный сфинктер (в области глоточно-пищеводного сужения), и полость рото- и гортаноглотки становится герметично замкнутой. Соприкосновение пищевого комка (жидкости) с рецепторами слизистой оболочки ротовой, а затем гортанной частей глотки вызывает ответные рефлекторные последовательные сокращения ее мышц-констрикторов (сжимателей): верхнего, затем среднего и нижнего. Это возможно лишь при предварительно поднятой нижней челюсти, так как расслабляется фиброзный «скелет» глотки - глоточно-базиллярная фасция, прикрепляющаяся к ее челюстно-подъязычным линиям. Каждый из констрикторов сжимает просвет глотки выше пищевого комка, повышая давление в ее полости. Это способствует продвижению содержимого глотки к пищеводу, а частичное черепицеобразное взаимоперекрытие констрикторов (см. *Мышцы глотки*) обеспечивает его плавность. При этом проявляются дополнительные механизмы защиты дыхательных путей от попадания в них пищи или жидкости.

На задней стенке глотки, в области условной границы между ее носовой и ротовой частями (напротив мягкого нёба), при смещении рото- и гортаноглотки вверх и последующем сокращении верхнего констриктора образуется поперечное

утолщение - нёбно-глоточный гребень (валик Пассавана). К нему снизу прижимается язычок поднявшейся и напрягшейся нёбной занавески (см. *Мягкое нёбо*). В результате формируется своеобразный замыкательный клапан, не допускающий (в норме) вывертывания нёбной занавески в носоглотку и проникновения в нее, а затем в полость носа пищевых масс и жидкостей.

В гортаноглотке при закрытии входа в гортань изгибающимся кзади и вниз надгортанником (см. выше), растягиваясь, напрягается срединная язычно-надгортанная складка (*plica glossoepiglottica mediana*) слизистой оболочки языка, которая идет от его корня к передней поверхности надгортанника. Она, как волнорез, рассекает проглатываемую пищевую массу (жидкость) на два потока («ручьи»), обтекающих закрывающийся вход в полость гортани. Сначала они вливаются, замедляя скорость и давление, в расположенные по сторонам от этой складки ямки надгортанника (*valleculae epiglottica*), которые ограничены парными боковыми язычно-надгортанными складками (*plicae glossoepiglotticae laterales*); из них поступают в другие углубления - грушевидные карманы (*recessus piriformes*) гортанной части глотки и сливаются перед ее переходом в пищевод. Когда пищевой комок (масса, жидкость) касается слизистой оболочки глотки в области нижнего констриктора и давление в ее замкнутой полости становится максимальным (около 45 мм рт.ст.), верхний сфинктер пищевода в зоне глоточно-пищеводного сужения расслабляется, и комок пищи (жидкость) продвигается в пищевод; сфинктер сокращается, и сообщение глотки с пищеводом прерывается. Этим заканчивается 2-я - глоточная фаза глотания, длящаяся 0,3-0,5 с. Именно на эти мгновения при каждом глотке прерывается дыхание: ни вдох, ни выдох невозможны. После освобождения глотки от ее содержимого в результате расслабления соответствующих мышц опускаются нёбная занавеска, корень языка, глотка, подъязычная кость с гортанью, расслабляются мышцы нёбных дужек, и дыхание (носовое и ротовое) восстанавливается - до нового глотка.

Нарушения акта глотания (дисфагии) вплоть до полной его невозможности (афагия) наиболее часто возникают в этой, глоточной, фазе. Их причинами могут быть анестезия (потеря чувствительности) слизистой оболочки корня языка, мягкого нёба, глотки, гортани, в том числе в результате смазывания ее обезболивающими растворами дикаина или кокаина при операциях и диагностических манипуляциях (так как прерывается рефлекторная дуга), а также расстройства нервной регуляции последовательности и синхронности сокращения мышц, выполняющих функции защиты дыхательных путей от попадания в них пищи, жидкости. Это происходит, например, в момент глотания при разговоре, смехе, плаче, если пища (жидкость) попадает в гортань («не в то горло») или в носоглотку и далее в полость носа.

Третья - пищеводная фаза глотания, как и предыдущая, глоточная, также является рефлекторной, но более продолжительной: вода достигает желудка за 1-2 с, слюнь (слюна) - за 5 с, плотная пищевая масса - за 9-10 с.

Пищеводная фаза глотания начинается с возбуждения поступившим из глотки пищевым комком рецепторов слизистой оболочки раскрывшегося глоточно-пищеводного сужения - «рта пищевода», или «глоточно-пищеводного жома». Это вызывает рефлекторное сокращение мышечной оболочки пищевода, состоящей (как и в последующих отделах пищеварительного канала) из 2 слоев: внутреннего - циркулярного и наружного - продольного, что проявляется в перистальтических движениях его стенки.

Перистальтика (от греч. *peristalticos* - стягивающий, охватывающий) - это медленные, плавные, ритмичные, волнообразные движения стенки полых органов вследствие сокращения ее мышечной оболочки, обеспечивающие перемешивание и перемещение их содержимого в проксимально-дистальном направлении. При сокращении циркулярных (крутоспиральных) мышечных волокон пищевода над пищевым комком происходит временное сужение этого сегмента, и комок продавливается дистально, т.е. в расположенный ниже сегмент пищевода, в котором циркулярные волокна в этот момент находятся в расслабленном состоянии. Одновременно происходит сокращение продольных (пологоспиральных) мышечных волокон, которые, укорачиваясь, как бы натягивают пищевод на продвигающийся (проглатываемый) пищевой комок. В этом месте образуется временное локальное расширение стенки пищевода, что вызывает сокращение циркулярных волокон этого сегмента и т.д.

В результате координированного рефлекторного сокращения и расслабления волокон циркулярного и продольного слоев мышечной оболочки стенки пищевода в ней «пробегают» зарожденная еще в глотке перистальтическая волна, которая со скоростью 2-5 м/с распространяется по всей его длине, перемещая содержимое к желудку. По мере приближения перистальтической волны к физиологическому кардиальному сужению пищевода - месту его перехода в желудок (кардиальному отверстию) - давление в его полости повышается до 30-40 мм рт.ст. В результате нижний пищеводный сфинктер расслабляется, отверстие раскрывается, и пищевой комок перемещается в желудок; после этого сфинктер сокращается, и кардиальное отверстие желудка закрывается. Таким образом, пищевод - не пассивная трубка, а активно функционирующий орган, участвующий в акте глотания. При этом необходимо отметить, что мнение о наличии как верхнего, так и нижнего или (пищеводно-кардиального и преджелудочного) сфинктеров пищевода разделяют не все исследователи, поэтому в МАТ (2003) они не включены.

Примерные вопросы для самоконтроля

1. Перечислите функции глотки.
2. Назовите и покажите части глотки, расскажите их топографию.
3. Назовите и покажите мышцы глотки, места их начала, прикрепления и функции.
4. Что такое «глоточно-базилярная фасция»?
5. Перечислите пространства, окружающие глотку. Укажите их границы, содержимое и сообщения.
6. Перечислите миндалины, входящие в глоточное лимфоидное кольцо. Назовите и покажите место расположения каждой из них.
7. Дайте анатомический анализ акта глотания (последовательность и синхронность сокращения мышц языка, мягкого нёба, глотки, гортани, супра- и инфрагидных групп мышц).

# ГЛАВА 10. СОСУДИСТАЯ СИСТЕМА ЛИЦА, ОРГАНОВ ПОЛОСТИ РТА, ШЕИ

## 10.1. АРТЕРИИ ЛИЦА, ОРГАНОВ ПОЛОСТИ РТА, ШЕИ

### 10.1.1. Общая сонная артерия, ее ветви

Кровоснабжение тканей и органов головы и шеи осуществляют в основном правая и левая общие сонные артерии; дополнительными источниками питания являются ветви парных подключичных артерий: позвоночные артерии (*aa. vertebrales*), щитошейные и реберно-шейные стволы (*trunci thyrocervicales et costocervicales*), поперечные артерии шеи (*aa. transversae colli seu cervicalis*).

Обе общие сонные артерии начинаются в грудной полости.

Правая общая сонная артерия (*a. carotis communis dextra*) является ветвью плечеголового ствола (*truncus brachiocephalicus*), отходящего от дуги аорты. Левая общая сонная артерия (*a. carotis communis sinistra*) начинается непосредственно от дуги аорты, поэтому она на 2-4 см (длина плечеголового ствола) длиннее правой.

Название «сонная» (*carotis*) произошло от греч. *kar* - голова (или *karoo* - погружать в глубокий сон), так как при нарушении кровотока по общим сонным артериям или их ветвям - внутренним сонным артериям, кровоснабжающим головной мозг, - ухудшается его питание, что может привести человека (и любого животного) не только «ко сну», но и к смерти.

Обе сонные артерии направляются почти вертикально вверх и выходят из грудной клетки через ее верхнюю апертуру на шею. Здесь каждая из общих сонных артерий располагается позади щели между грудинной и ключичной частями грудино-ключично-сосцевидных мышц, по бокам от трахеи и пищевода на мышцах, покрывающих поперечные отростки шейных позвонков (рис. 10.1).

Общую сонную артерию сопровождают: с латеральной стороны - внутренняя яремная вена (*v. jugularis interna*), сзади - блуждающий нерв (*n. vagus*). Эти 3 анатомические структуры окружены сонным влагалищем (*vagina carotica*) - частью париетальной пластинки внутришейной фасции (см. *Фасции шеи*), в результате образуется главный сосудисто-нервный пучок шеи, залегающий в ее сонном треугольнике.

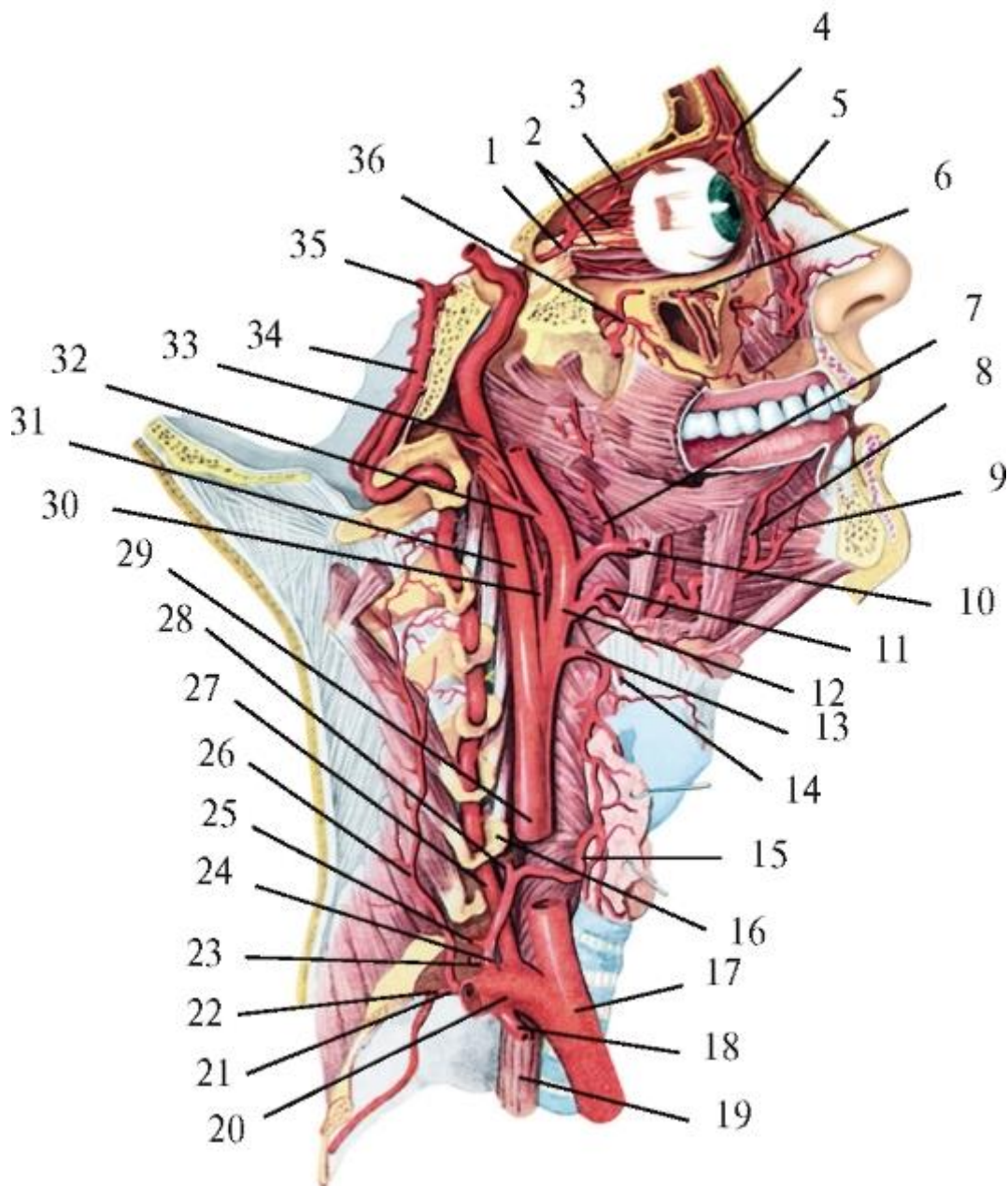


Рис. 10.1. Общая сонная артерия (правая) и ее ветви. Мышцы шеи, правая половина верхней и нижней челюстей и основания черепа удалены. Вид справа: 1 - глазная артерия; 2 - короткие задние ресничные артерии; 3 - надглазничная артерия; 4 - надблоковая артерия; 5 - дорсальная артерия носа; 6 - подглазничная артерия; 7 - восходящая нёбная артерия; 8 - глубокая артерия языка; 9 - подъязычная артерия; 10 - лицевая артерия; 11 - язычная артерия; 12 - наружная сонная артерия; 13 - верхняя щитовидная артерия; 14 - верхняя гортанная артерия; 15 - нижняя щитовидная артерия; 16 - поперечный отросток шейного позвонка; 17 - плечеголовной ствол; 18 - внутренняя грудная артерия; 19 - пищевод; 20 - правая подключичная артерия; 21 - реберношейный ствол; 22 - наивысшая межреберная артерия; 23 - надлопаточная артерия; 24 - щитошейный ствол; 25 - поверхностная шейная артерия; 26 - глубокая шейная артерия; 27 - правая позвоночная артерия; 28



- восходящая шейная артерия; 29 - общая сонная артерия; 30 - восходящая глоточная артерия; 31 - внутренняя сонная артерия; 32 - затылочная артерия; 33 - задняя менингеальная артерия; 34 - базилярная артерия; 35 - задняя мозговая артерия; 36 - клиновидно-нёбная артерия

Общая сонная артерия в пределах этого треугольника образует бифуркацию - раздвоение (*bifurcatio carotidis*), т.е. делится на 2 ветви: внутреннюю и наружную сонные артерии. Наиболее часто (в 50% случаев) это происходит на уровне верхнего края щитовидного хряща, реже - на высоте подъязычной кости или между этими легко определяемыми ориентирами. В области бифуркации общая сонная артерия имеет расширение, продолжающееся в начало внутренней сонной артерии - сонный синус (*sinus caroticus*). Стенка этого выпячивания имеет особое строение. Ее средняя оболочка (*tunica media*) - гладкомышечная, выражена слабее, чем в смежных участках сонных артерий, относящихся к артериям мышечноэластичного типа (с равным соотношением гладкой мышечной ткани и эластических структур). Наружная оболочка (*tunica externa*) - соединительнотканная (адвентиция), утолщена за счет большего количества эластических волокон и содержит хорошо развитый дифференцированный нервный аппарат с обилием баро- и хеморецепторов.

К сонному синусу прилежит сонный гломус (клубок) - *glomus caroticum*, имеющий форму узелка или рисового зерна, размером до 5x3 мм. Он располагается чаще всего в «каротидной вилке» или на заднемедиальной поверхности начальной части наружной сонной артерии; к нему подходят ветви языкоглоточного, блуждающего и симпатических нервов. Сонный гломус содержит большое количество кровеносных капилляров и хеморецепторов, воспринимающих изменения концентрации в крови (поступающей в головной мозг, органы и ткани головы по сонным артериям) кислорода, углекислого газа, ионов водорода.

Кроме этого, в структуре сонного гломуса имеются особые клетки - хромаффиноциты (выявляются гистологически, только при окраске солями хрома), такие же, как в мозговом веществе надпочечников. Поэтому сонный гломус относится (по МАТ, 2003) к «добавочным надпочечникам» - эндокринным железам. Хромаффиноциты вырабатывают 2 гормона - адреналин и норадреналин, которые являются медиаторами симпатической части автономного (вегетативного) отдела периферической нервной системы. Оба гормона проявляют разнообразное функциональное действие: усиливают возбудимость и сократимость миокарда, повышают артериальное давление, сужают сосуды кожи, замедляют секрецию желез, ослабляют перистальтику гладкой мускулатуры желудка и кишечника. Сонные синус и гломус вместе образуют синокаротидную рефлексогенную

зону, регулирующую давление и химический состав крови, поступающей к головному мозгу.

Здесь же, в области синуса, к стенке внутренней сонной артерии подходит от верхнего шейного узла симпатического ствола внутренний сонный нерв (*n. caroticus internus*), состоящий из постганглионарных волокон (отростков) клеток этого ганглия. В наружной соединительнотканной оболочке стенки внутренней сонной артерии нерв распадается на ветви, образующие периартериальное симпатическое внутреннее сонное сплетение (*plexus caroticus internus*). От него по ходу артерии и ее ветвей отделяются вторичные сплетения и самостоятельные симпатические нервы к тканям и органам головы бассейна внутренней сонной артерии.

При перевязках в области *bifurcatio carotidis* (наружной или внутренней сонных артерий - для остановки массивных длительных кровотечений или как предварительный этап обширных операций на челюстях, языке, глотке и других органах головы) - очень важно не перепутать эти сосуды. Их взаиморасположение в этом месте не всегда соответствует наименованиям (рис. 10.2): *a. carotis externa* чаще располагается спереди и медиальнее (глубже), *aa. carotis interna* - сзади и латеральнее (более поверхностно). Внутренняя сонная артерия получила свое название в связи с тем, что, не отдавая на шее ни одной ветви, она проникает внутрь полости черепа, в то время как от наружной сонной артерии сразу же у ее начала отходит верхняя щитовидная артерия, а несколько выше - и другие ветви, что является главным отличительным признаком *a. carotis externa*. Кроме этого на 1,5-2 см выше бифуркации наружную сонную артерию дугообразно пересекает подъязычный нерв (*n. hypoglossus*).

#### 10.1.1.1. Внутренняя сонная артерия

Внутренняя сонная артерия (*a. carotis interna*) для удобства изучения топографически делится на 4 части: шейную, каменистую, пещеристую и мозговую.

Шейная часть (*pars cervicalis*) начинается описанным выше расширением - сонным синусом и идет, не отдавая ветвей, вверх к основанию черепа. Она залегает в окологлоточном пространстве (вместе с внутренней яремной веной и блуждающим нервом) в опасной близости - в 9-18 мм от боковой стенки глотки и небной миндалины (возможны вовлечения в гнойные воспалительные процессы или ранения при операциях). Через наружную апертуру (отверстие) сонного канала внутренняя сонная артерия входит в каменистую часть височной кости.

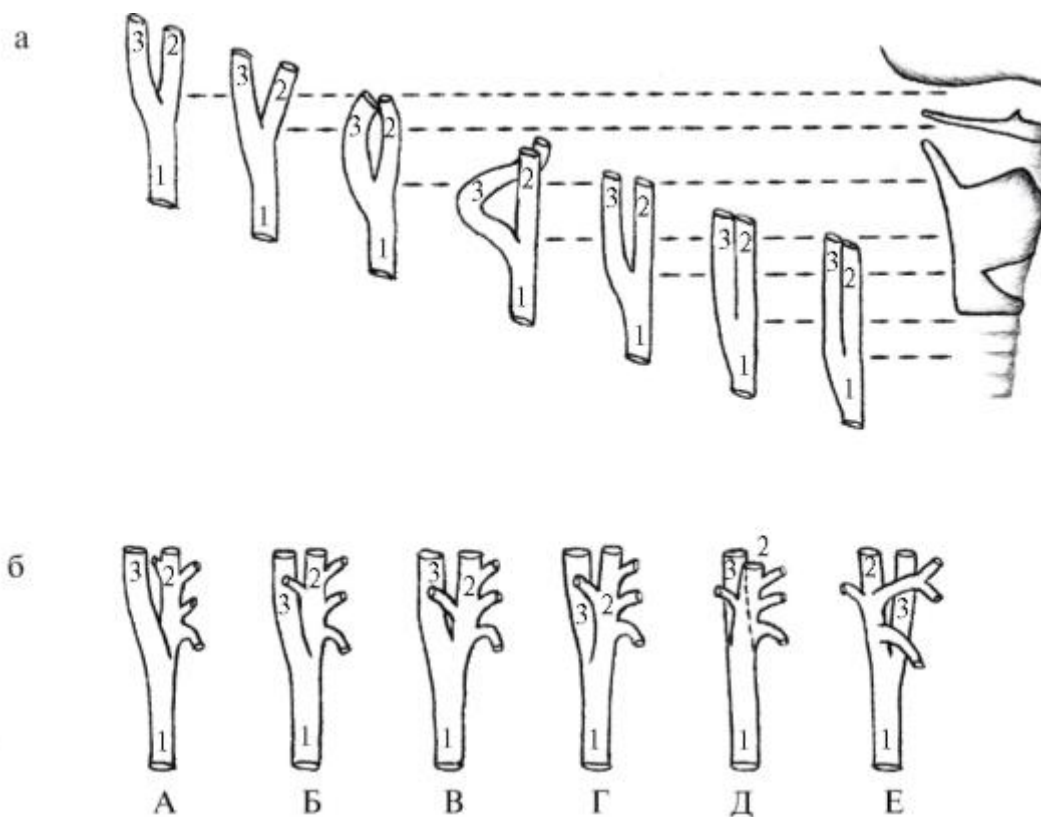


Рис. 10.2. Схемы вариантов: а - уровни бифуркации общей сонной артерии (1) на наружную (2) и внутреннюю (3) сонные артерии; б - расположения внутренней сонной артерии (3) относительно наружной (2): А - снаружи; Б - снаружи и сзади; В - сзади; Г - сзади и изнутри; Д - спереди и изнутри; Е - спереди и изнутри (по Ю.Л. Золотко)

Ветви последующих частей внутренней сонной артерии кровоснабжают структуры среднего уха (барабанной полости), головной мозг, глаз и вспомогательные его органы, и только некоторые из них участвуют в васкуляризации лобной области головы, век и стенок полости носа (смежной с ротовой полостью). Более подробное знание этих отделов внутренней сонной артерии и ее ветвей имеет значение для общеврачебной подготовки врача-стоматолога.

Каменистая часть (*pars petrosa*) находится в сонном канале каменистой части (пирамиде) височной кости. Здесь она, окруженная венозным и нервным симпатическим сплетением, повторяет изгиб канала и отдает тонкие короткие сонно-барабанные артерии (aa. *caroticotympanicae*), проникающие через одноименные отверстия стенки канала в барабанную полость, в слизистой оболочке которой анастомозируют с шилососцевидной (от задней ушной артерии) и передней барабанной (ветвь верхнечелюстной артерии) артериями.

Пещеристая часть (*pars cavernosa*) внутренней сонной артерии начинается от внутренней апертуры (отверстия) сонного канала (рис. 10.3). Выходя из него, артерия ложится на хрящ - клиновидно-каменистый синхондроз (*synchondrosis*

*sphenopetrosa*), у живого человека заполняющий рваное отверстие в основании черепа. Затем она вступает в полость пещеристого синуса, в котором залегают, омываясь венозной кровью, в сонной борозде боковой поверхности тела клиновидной кости. Здесь от внутренней сонной артерии отходят ветви: к твердой оболочке головного мозга (*r. meningeus*) и ее производным - намету мозжечка (*rr. basales et marginales tentorii*), пещеристому синусу (*r. sinus cavernosi*), к тройничному узлу (*rr. ganglionares trigeminales*) и нервам (*rr. nervorum*) - ветвям тройничного и блокового, а также нижняя артерия к гипофизу (*a. hypophysialis inferior*). Выходя из пещеристого синуса, внутренняя сонная артерия образует S-образный изгиб - сонный сифон (*siphon caroticum*), направляясь вначале вперед, а затем кверху и несколько назад. Благодаря этому смягчается ударная сила пульсовой волны крови в ветвях, отходящих далее от внутренней сонной артерии к глазу и головному мозгу. На входе и выходе из пещеристого синуса стенки внутренней сонной артерии срастаются с его натянутыми стенками и не спадаются. В связи с этим повреждения пещеристой части этой артерии обычно приводят к смертельному кровотечению.

Мозговая часть (*pars cerebralis*) - самая короткая. Выйдя дугой из синуса, артерия располагается латеральнее зрительного нерва, а затем пронизывает паутинную оболочку и проникает в подпаутинное пространство головного мозга. В этой части внутренняя сонная артерия отдает верхнюю гипофизарную, глазную, переднюю ворсинчатую, заднюю соединительную артерии и делится на конечные ветви: переднюю и среднюю мозговые артерии.

1. Глазная артерия (*a. ophthalmica*) отходит от выпуклой поверхности сонного сифона и через зрительный канал проникает в глазницу, прилегая сначала к наружной стороне зрительного нерва, а затем обходит его сверху и смещается к медиальной стенке глазницы. У ее верхнемедиального края артерия делится на 2 конечные ветви: надблоковую артерию (*a. supratrochlearis*), распространяющуюся в коже и мимических мышцах медиального отдела лба; а также на дорсальную артерию носа (*a. dorsalis nasi*), кровоснабжающую стенку слезного мешка и кожу спинки носа; здесь она анастомозирует (соединяется) с угловой артерией - окончанием *a. facialis* (из системы наружной сонной артерии). Кроме этих терминальных ветвей от глазной артерии отходят:

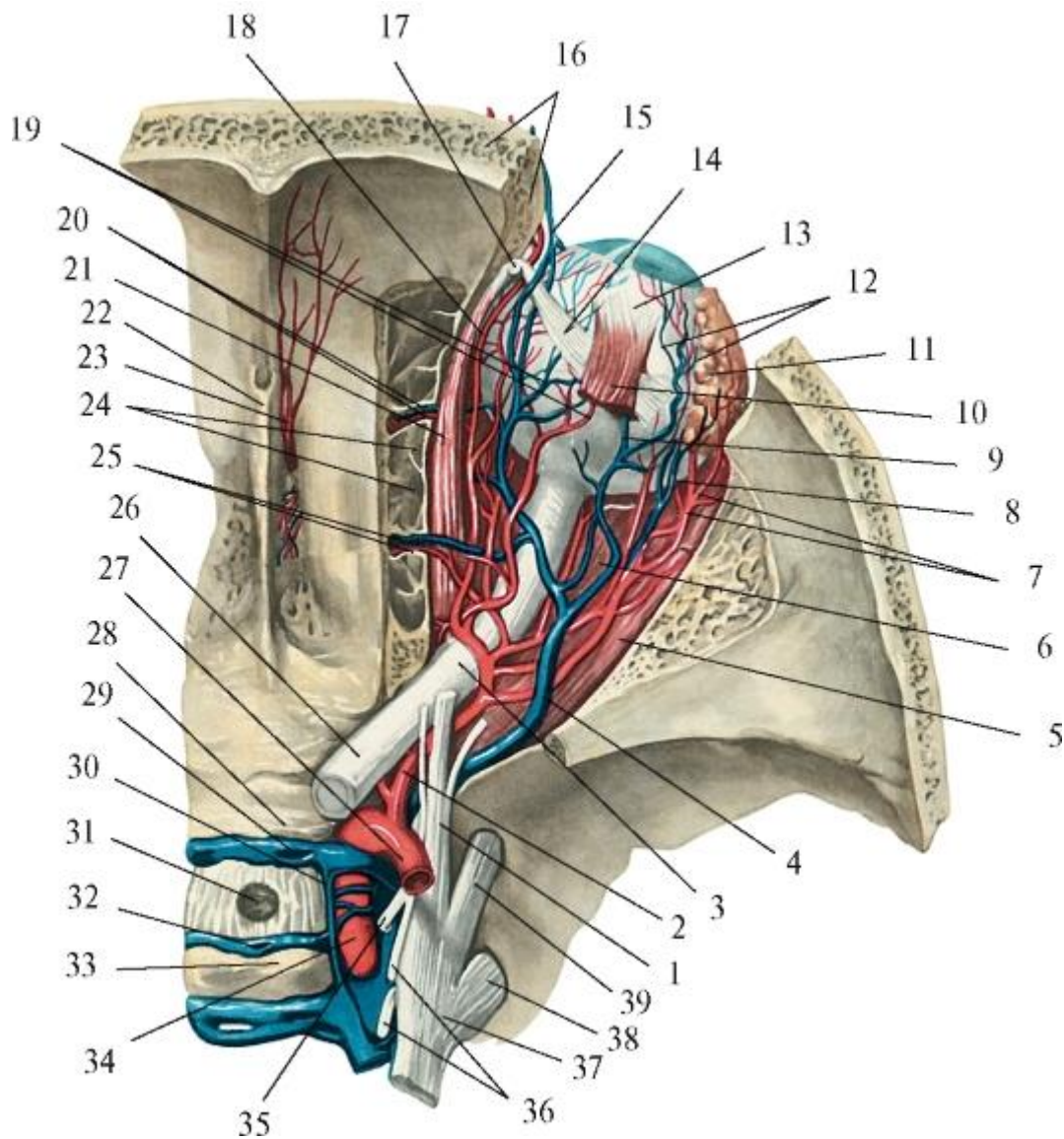


Рис. 10.3. Глазная артерия и ее ветви. Вид сверху. Верхняя стенка глазницы удалена:

I - глазной нерв; 2 - глазная артерия; 3 - зрительный нерв; 4 - верхняя глазная вена; 5 - латеральная прямая мышца; 6 - нижняя прямая мышца; 7 - слезная артерия; 8 - слезная вена; 9 - вортикозная вена; 10 - верхняя прямая мышца; II - слезная железа; 12 - эписклеральные вены; 13 - глазное яблоко; 14 - сухожилие верхней косой мышцы глазного яблока; 15 - надглазничная вена; 16 - лобная чешуя; 17 - блок; 18 - надглазничная артерия; 19 - задние ресничные артерия и вена; 20 - передние решетчатые артерия и вена; 21 - верхняя косая мышца; 22 - петушиный гребень; 23 - передняя менингеальная артерия; 24 - решетчатые ячейки; 25 - задние решетчатые артерия и вена; 26 - зрительный нерв; 27 - внутренняя сонная артерия; 28 - бугорок седла; 29 - передний межпещеристый синус; 30 - пещеристый синус; 31 - диафрагма седла; 32 - задний межпещеристый синус; 33 - спинка седла; 34 - внутренняя сонная артерия (пещеристая часть); 35 - глазодвигательный нерв; 36 -

блоковый и отводящий нервы; 37 - тройничный узел; 38 - нижнечелюстной нерв; 39 - верхнечелюстной нерв

1) центральная артерия сетчатки (*a. centralis retinae*); она проникает в зрительный нерв и, достигнув глазного яблока, входит в задний отдел сетчатки - в центр диска зрительного нерва и распадается на радиально расходящиеся тонкие артериолы; они вместе с венами формирующейся центральной вены сетчатки создают диагностический сосудистый рисунок глазного дна, который может изменяться не только при некоторых заболеваниях глаз, но и при болезнях крови, ЦНС, сердечнососудистой системы;

2) передние ресничные артерии (*aa. ciliares anteriores*) - кровоснабжают склеру (белочную оболочку) и конъюнктиву глазного яблока;

3) длинные и короткие задние ресничные артерии (*aa. ciliares posteriors longae et breves*) - пронизывают склеру и распространяются в сосудистой оболочке глазного яблока;

4) передняя решетчатая артерия (*a. ethmoidalis anterior*) - имеет сложный ход: через одноименное отверстие проникает в переднюю черепную ямку и отдает переднюю менингеальную (оболочечную) ветвь (*r. meningeus anterior*), а затем проходит через отверстие в *lamina cribrosa* решетчатой кости в полость носа и делится на передние ветви к перегородке носа (*rr. septales anteriores*) и передние латеральные носовые ветви (*rr. nasales anteriores laterales*) к слизистой оболочке боковой стенки полости носа, передних и средних решетчатых ячеек;

5) задняя решетчатая артерия (*a. ethmoidalis posterior*) - через одноименное отверстие проникает в слизистую оболочку задних решетчатых ячеек и задних отделов перегородки носа;

б) слезная артерия (*a. lacrimalis*) - начинается от глазной артерии в зрительном канале, а в глазнице проходит вдоль латеральной стенки, отдавая ветви к мышцам, слезной железе и латеральным отделам век (*aa. palpebrales laterals*);

7) медиальные артерии век (*aa. palpebrales mediales*) - направляются к медиальному краю глазницы, кровоснабжают медиальные части век и, анастомозируя с латеральными артериями век, образуют дуги верхнего и нижнего века (*arcus palpebralis superior et inferior*);

8) надглазничная артерия (*a. supraorbitalis*) - идет под верхней стенкой глазницы, выходит из нее на лоб через надглазничную вырезку или отверстие и кровоснабжает кожу лба, верхнеглазничную часть круговой мышцы глаза и лобное брюшко затылочно-лобной (надчерепной) мышцы.

2. Передняя ворсинчатая артерия (*a. choroidea anterior*) - начинается от задней поверхности внутренней сонной артерии, идет кзади и кнаружи вдоль зрительного тракта к передненижнему отделу височной доли, проникает в вещество мозга и дает ворсинчатые ветви бокового желудочка, которые, разветвляясь в стенке его нижнего рога, участвуют в образовании сосудистого сплетения бокового желудочка. Здесь же отходят ворсинчатые ветви III желудочка, входящие в состав сосудистого сплетения III желудочка. Кроме этого ветви передней ворсинчатой артерии кровоснабжают базальные ядра конечного мозга, внутреннюю капсулу, структуры гипоталамуса, ядра среднего мозга.

3. Передняя мозговая артерия (*a. cerebri anterior*) - отходит от сифона внутренней сонной артерии выше начала глазной артерии, направляется кпереди и медиально, сближается с одноименной артерией другой стороны и соединяется с ней короткой поперечной непарной передней соединительной артерией (*a. communicans anterior*). Затем передняя мозговая артерия ложится в борозду мозолистого тела, огибает его и направляется к затылочной доле полушария большого мозга, кровоснабжая медиальные поверхности лобной, теменной и частично затылочной долей, а также обонятельные луковицы и тракты, полосатое тело.

4. Средняя мозговая артерия (*a. cerebri media*) - самая крупная ветвь внутренней сонной артерии, является ее продолжением. Артерия входит в глубину латеральной борозды большого мозга и следует сначала кнаружи, а потом вверх и кзади, выходя на верхнелатеральную поверхность полушария мозга; кровоснабжает наружную поверхность лобной, височной и теменной долей. Средняя мозговая артерия является наиболее важной в клиническом значении, так как в зонах распространения ее ветвей чаще, чем в других областях, возникают инсульты (кровоизлияния) и эмболии.

5. Задняя соединительная артерия (*a. communicans posterior*) - отходит от задней поверхности внутренней сонной артерии на уровне начала передней мозговой артерии, направляется кзади, пересекая зрительный тракт, и у медиальной поверхности ножки мозга впадает в заднюю мозговую артерию, ветвь основной артерии (*a. basilaris*) от позвоночной артерии (*a. vertebralis*) - из системы подключичной артерии (*a. subclavia*). Задняя мозговая артерия кровоснабжает нижнюю поверхность височной и затылочной долей полушария большого мозга; основная - мозжечок, мост и средний мозг; позвоночная - шейные сегменты спинного мозга и его оболочки, продолговатый мозг и задненижние отделы мозжечка.

В результате соединения начальных отделов правой и левой передних мозговых (передней соединительной артерии), внутренних сонных и задних мозговых

артерий (на каждой стороне - задними соединительными артериями) в подпаутинном пространстве на основании головного мозга образуется артериальный круг большого мозга - виллизиев (*circulus arteriosus cerebri - Willis'*). Это артериальное кольцо залегает над турецким седлом; внутри его находятся зрительные перекрест и тракты, серый бугор, воронка с гипофизом, сосцевидные тела, т.е. структуры гипоталамуса - центра регуляции эндокринных функций и деятельности вегетативной нервной системы. Артериальный круг обеспечивает наилучшие условия кровоснабжения мозга и имеет большое практическое значение в коллатеральном кровообращении в бассейнах мозговых артерий, т.е. резервном, заместительном кровотоке по анастомозам в обход основного сосуда при его сжатии опухолью, склеротическом сужении, закупорке (тромбоз, эмболия), ранениях, перевязках при операциях. Однако не всегда это артериальное кольцо оказывается замкнутым: оно может быть разомкнутым как спереди (в связи с отсутствием передней соединительной артерии), так и сзади (при отсутствии одной из задних соединительных артерий; чаще правой). Одной из форм индивидуальной изменчивости в строении артериального круга большого мозга является слабое развитие задних соединительных артерий (24,5%), реже - передней (2,9%); в этих случаях они представляют собой тонкие сосуды диаметром 1 мм и не могут служить путями полноценного окольного кровоснабжения соответствующих долей головного мозга. Все эти анатомические особенности архитектуры артериального круга большого мозга необходимо учитывать при односторонней перевязке магистральных для головного мозга сосудов - общей и внутренней сонных артерий.

#### 10.1.1.2. Наружная сонная артерия

Наружная сонная артерия (a. *carotis externa*) начинается от бифуркации общей сонной артерии (*bifurcatio carotidis*) и заканчивается на уровне шейки нижней челюсти, где делится на конечные ветви - верхнечелюстную и поверхностную височные артерии (рис. 10.4).

Переднелатеральная поверхность сонных артерий, в том числе наружной, прикрыта толстой (диаметром до 10 мм) внутренней яремной веной, в которую в пределах сонного треугольника впадают тоже крупные вены: позадинижнечелюстная, лицевая, язычная, верхняя щитовидная и глоточные. Вследствие этого бифуркация общей сонной артерии, наружная сонная артерия и первые отходящие от нее ветви могут располагаться выше, позади или медиальнее названных выше вен или в промежутках между ними, что значительно осложняет выделение любой из этих артерий для перевязки.



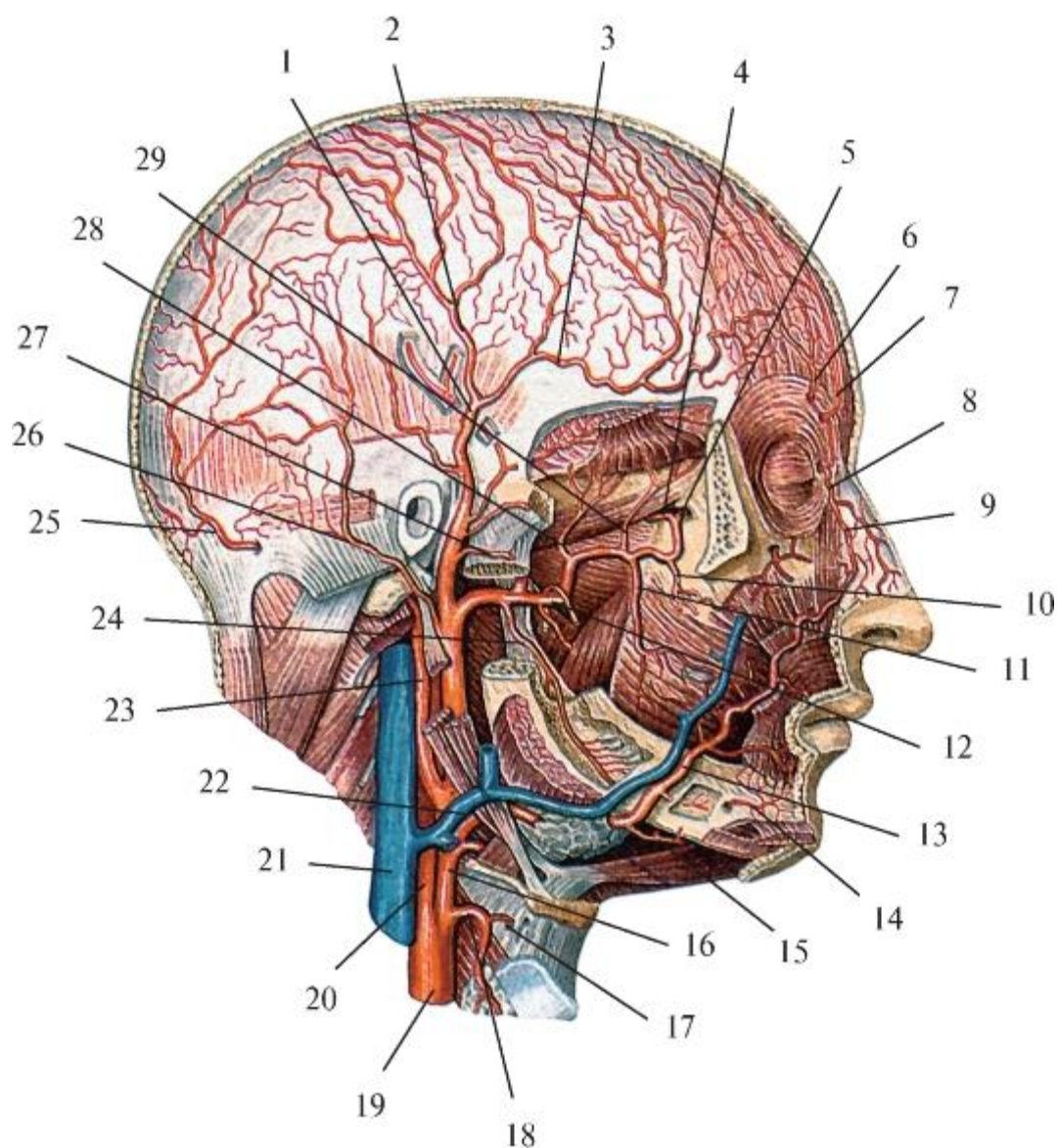


Рис. 10.4. Поверхностные и глубокие ветви наружной сонной артерии. Вид справа. Скуловая дуга, часть нижней челюсти, мышцы лица и шеи удалены: 1 - поверхностная височная артерия; 2 - теменная ветвь; 3 - лобная ветвь; 4 - клиновидно-нёбная артерия; 5 - подглазничная артерия; 6 - надглазничная артерия; 7 - надблоковая артерия; 8 - дорсальная артерия носа; 9 - угловая артерия; 10 - задняя верхняя альвеолярная артерия; 11 - щечная артерия; 12 - верхнечелюстная артерия; 13 - лицевая артерия; 14 - подбородочная ветвь; 15 - подподбородочная артерия; 16 - наружная сонная артерия; 17 - верхняя гортанная артерия; 18 - верхняя щитовидная артерия; 19 - общая сонная артерия; 20 - внутренняя сонная артерия; 21 - внутренняя яремная вена; 22 - лицевая вена; 23 - затылочная артерия; 24 - нижняя альвеолярная артерия; 25 - затылочная артерия; 26 - задняя ушная артерия; 27 - поперечная артерия лица; 28 - задняя глубокая височная артерия; 29 - передняя глубокая височная артерия

На шее наружная сонная артерия отдает передние, медиальную и задние ветви.

## Передние ветви наружной сонной артерии

1. Верхняя щитовидная артерия (*a. thyroidea superior*) является самой нижней ветвью наружной сонной артерии, но нередко отходит от ствола общей сонной артерии в месте ее бифуркации. Артерия дугообразно направляется вверх, вперед и вниз к верхнему полюсу доли щитовидной железы, который служит ориентиром для ее нахождения при операциях. На наружной поверхности перешейка железы (соединяющего ее правую и левую доли) правая и левая верхние щитовидные артерии образуют анастомоз, а на задней стороне каждой из долей верхняя щитовидная артерия соединяется с ветвями нижней щитовидной артерии (от щитошейного ствола из системы подключичной артерии); в толще железы межартериальных анастомозов нет. До вступления в железу от верхней щитовидной артерии отходят: 1) подподъязычная ветвь (*r. infrahyoideus*) - к подъязычной кости и прикрепляющимся к ней мышцам; 2) грудиноключично-сосцевидная ветвь (*r. sternocleidomastoideus*) - к соименной мышце; 3) верхняя гортанная артерия (*a. laryngea superior*), которая вместе с одноименным нервом над верхним краем щитовидного хряща пронизывает щитоподъязычную мембрану и разветвляется в мышцах и слизистой оболочке гортани выше голосовой щели.

2. Язычная артерия (*a. lingualis*) начинается (часто вместе с лицевой артерией) коротким, от 3 до 10 мм, общим язычно-лицевым стволом (*truncus linguofacialis*) на уровне большого рога подъязычной кости. Артерия направляется вверх и вперед, переходя из сонного треугольника в язычный (Пирогова), ограниченный сверху и латерально - подъязычным нервом, снизу и сзади - промежуточным сухожилием и началом заднего брюшка двубрюшной мышцы, спереди (медиально) - свободным задним краем челюстно-подъязычной мышцы; дном этого треугольника является подъязычно-язычная мышца. Язычная артерия проходит в щель между задним (свободным) краем челюстно-подъязычной мышцы (*m. mylohyoideus*) и медиальным краем подъязычно-язычной мышцы (*m. hyoglossus*), затем ложится на верхнюю (глубокую) поверхность последней и по ней входит в корень языка.

Для нахождения и перевязки язычной артерии (с целью остановки кровотечения при повреждениях языка или как предварительный этап операции его удаления при опухоли) в качестве ориентира используют треугольник Пирогова: «раскрыв» его, рассекают фасцию, покрывающую подъязычно-язычную мышцу, и тупым путем раздвигают тонкий слой ее пучков - в образовавшейся продольной щели обнаруживается поперечно или косо расположенный ствол артерии. Однако при этом необходимо иметь в виду, что язычная артерия может находиться вне треугольника и чаще - ниже и медиальнее сухожилия *m. digastricus*. Кроме этого иногда треугольник не выявляется, так как подъязычный нерв (его верхнелатеральная сторона) проходит очень низко - на уровне верхнего края тела

подъязычной кости. Даже при четко определяемых контурах треугольника Пирогова следует помнить, что к язычной артерии сверху прилежит ствол подъязычного нерва (вместе с язычной веной), иннервирующего мышцы языка, и его повреждения могут привести к самым тяжелым последствиям. С учетом топографо-анатомических особенностей этой области в настоящее время перевязку язычной артерии предпочитают проводить не в треугольнике Пирогова, а у места ее отхождения от наружной сонной артерии - на уровне большого рога подъязычной кости позади заднего брюшка *m. digastricus*.

До проникновения в язык от язычной артерии отходят: надподъязычная ветвь (*r. suprahyoideus*) - к одноименной группе мышц и подъязычной кости, а также подъязычная артерия (*a. sublingualis*), которая проходит над челюстно-подъязычной мышцей (снаружи от протока поднижнечелюстной железы) к подъязычной слюнной железе, кровоснабжая ее, мышцы и слизистую оболочку дна полости рта.

В языке продолжением язычной артерии является глубокая артерия языка (*a. profunda linguae*), которая, извиваясь, идет между подбородочноязычной мышцей и нижней продольной мышцей языка (т.е. ближе к его нижней поверхности) к его верхушке. По ходу глубокая артерия языка отдает многочисленные восходящие к спинке языка дорсальные ветви (*rr. dorsales linguae*), кровоснабжающие не только слизистую оболочку и мышцы языка, но и в области корня языка смежные с ним надгортанник, нёбные дужки и расположенную между ними нёбную миндалину.

1. Лицевая артерия (*a. facialis*) может отходить от язычно-лицевого ствола наружной сонной артерии (см. выше), но чаще идет непосредственно от ее передней поверхности на уровне угла нижней челюсти или в пределах 1 см выше или ниже его.

С позиции реконструктивной челюстно-лицевой хирургии в топографии лицевой артерии следует выделять 2 отдела: шейный и лицевой (рис. 10.5).

Шейный отдел лицевой артерии труднодоступен (особенно у людей с короткой широкой шеей), так как артерия прикрыта снаружи задним брюшком двубрюшной мышцы и шилоподъязычной мышцей и располагается вначале: при высоком уровне отхождения от наружной сонной артерии - в занижнечелюстной ямке, при низком - на границе сонного и поднижнечелюстного треугольников шеи, между верхним констриктором глотки и медиальной (глубокой) поверхностью поднижнечелюстной слюнной железы. Затем артерия также скрыто опускается или поднимается (в зависимости от уровня начала) в поднижнечелюстной треугольник. Здесь она пронизывает капсулу железы и направляется латерально, огибая ее поверхность сверху или сзади, либо погружается в ее паренхиму, лавируя между

дольками. При любых вариантах топографических взаимоотношений с железой от лицевой артерии к ней отходят железистые ветви (*rr. glandulares*). У нижнего края поднижнечелюстной железы лицевая артерия прободает ее соединительнотканную капсулу и, перегибаясь кверху через нижний край нижней челюсти на уровне прикрепления к ней переднего края *m. masseter*, выходит на лицо, располагаясь впереди лицевой вены. В легко определяемом по пальпирующемуся переднему краю жевательной мышцы месте лицевая артерия залегает на кости под кожей и тонкой подкожной мышцей шеи (*platysma*) и может быть использована анестезиологами для определения пульса при проведении интубационного наркоза. Здесь же возможны ее прижатие к челюсти как способ первой доврачебной помощи для остановки кровотечения при ранениях лица, а также ее перевязка в стационарных условиях.

Однако необходимо иметь в виду, что в этой области вместе с лицевой артерией переходит с шеи на лицо краевая ветвь нижней челюсти лицевого нерва (*r. marginalis mandibularis n. facialis*), повреждение которой может привести к параличу мимических мышц подбородка и нижней губы.

От шейной части лицевой артерии последовательно отходят: 1) восходящая нёбная артерия (*a. palatina ascendens*) - направляется вверх между шиловязычной и шилоглоточной мышцами (отдавая им ветви) на боковую стенку глотки, пронизывает ее глоточно-базиллярную фасцию и кровоснабжает мышцы и слизистую оболочку глотки, мягкого нёба, зева, нёбную миндалину; анастомозирует с восходящей глоточной артерией (от *a. carotis externa*);

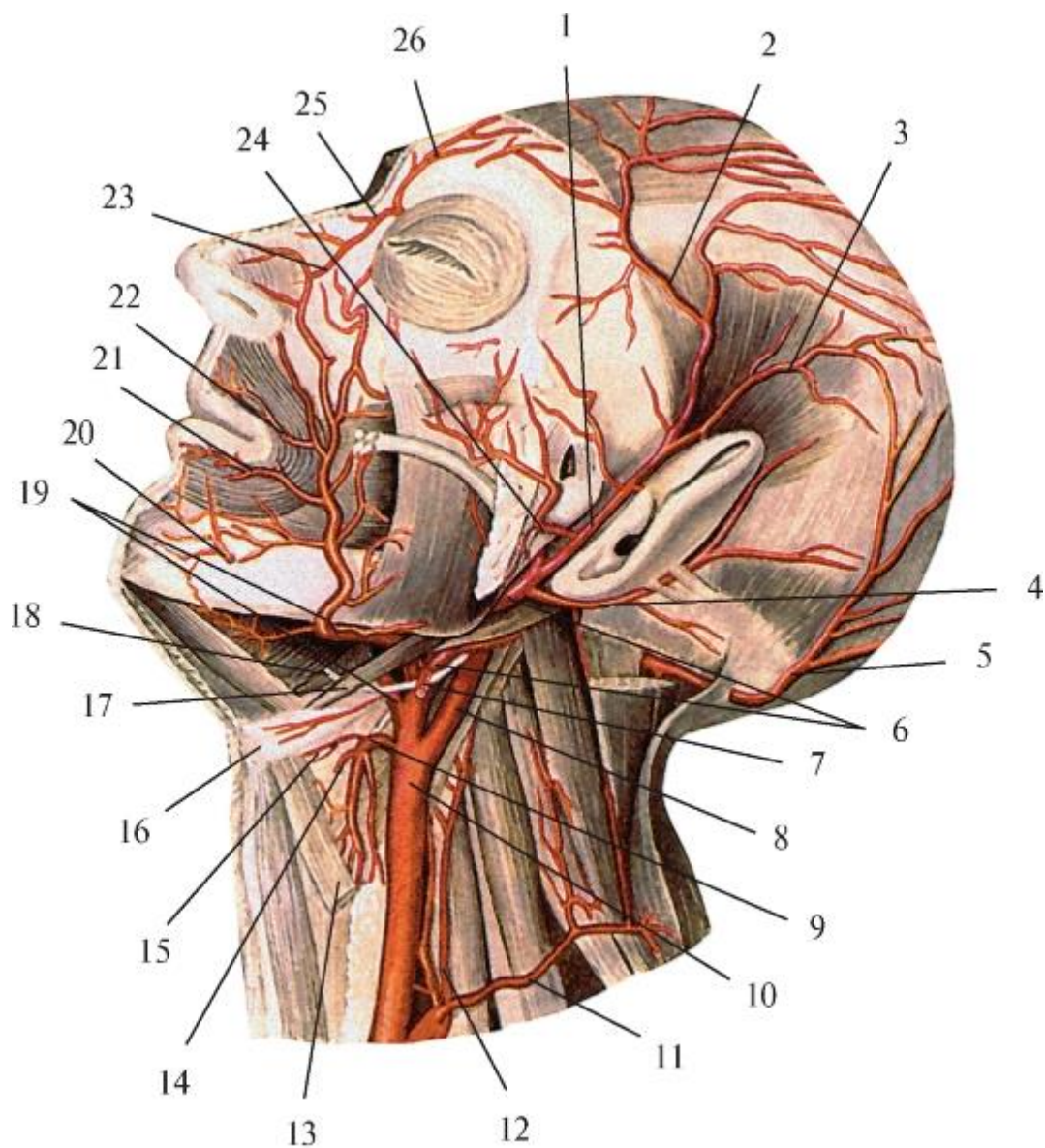


Рис. 10.5. Лицевая артерия и другие поверхностные ветви наружной сонной артерии. Вид слева: 1 - поверхностная височная артерия; 2 - лобная ветвь; 3 - теменная ветвь; 4 - задняя ушная артерия; 5 - затылочная артерия; 6 - наружная сонная артерия; 7 - грудино-ключично-сосцевидная ветвь; 8 - внутренняя сонная артерия; 9 - верхняя щитовидная артерия; 10 - общая сонная артерия; 11 - поверхностная шейная артерия; 12 - восходящая шейная артерия; 13 - верхнее брюшко лопаточно-подъязычной мышцы; 14 - верхняя гортанная артерия; 15 - подъязычная ветвь; 16 - подъязычная кость; 17 - заднее брюшко двубрюшной мышцы; 18 - подъязычный нерв; 19 - лицевая и язычная артерии; 20 - подбородочная ветвь; 21 - нижняя губная артерия; 22 - верхняя губная артерия; 23 - угловая артерия; 24 - поперечная артерия лица; 25 - дорсальная артерия носа; 26 - надблоковая артерия

2) миндаликовая ветвь (*r. tonsillaris*) - также идет по боковой стенке глотки, пронизывает ее верхний констриктор и разветвляется в небной миндалине и корне языка;

3) железистые ветви (*rr. glandulares*) - к поднижнечелюстной слюнной железе (см. выше);

4) подподбородочная артерия (*a. submentalis*) - отходит от лицевой артерии в месте ее перегиба через край основания нижней челюсти и направляется кпереди между передним брюшком *m. digastricus* и челюстно-подъязычной мышцей, отдавая им ветви; затем делится на поверхностную ветвь, идущую к подбородку и нижней губе, и глубокую ветвь, которая направляется к мышцам и слизистой оболочке дна полости рта и к подъязычной слюнной железе; анастомозирует с подъязычной артерией (от *a. lingualis*).

Лицевой отдел (*a. facialis*) залегает в мягких тканях лица вдоль условной границы его щечной и подглазничной областей с подбородочной, ротовой и носовой.

Проекцией ее хода считается косая линия, проведенная от передненижнего угла жевательной мышцы (на крае основания нижней челюсти) вверх к медиальному краю глазницы.

Вначале, до нижнего края щечной мышцы, лицевая артерия залегает в подкожной жировой клетчатке под *platysma* и мышцей, опускающей угол рта, а затем поднимается по наружной поверхности щечной мышцы и мышц, поднимающих угол рта и верхнюю губу, будучи прикрыта в области угла рта большой и малой скуловыми мышцами; по ходу она отдает многочисленные короткие ветви ко всем окружающим тканям. Лицевая артерия отличается неравномерной извилистостью ствола: от пологих изгибов разного радиуса до образования крутых спиралей и петель; наиболее выражены они в месте перехода артерии с шеи на лицо, а также в местах отхождения от нее верхней и нижней губных артерий (рис. 10.6). С учетом этого приводимая в учебниках проекция лицевой артерии (см. выше) является весьма условной: например, по отношению к углу рта артерия может проходить на 0,7-2 см латеральнее (кзади) его. С этого уровня лицевая артерия обычно смещается вверх и медиально, направляясь к основанию крыла носа с приблизительной проекцией на носогубную борозду.



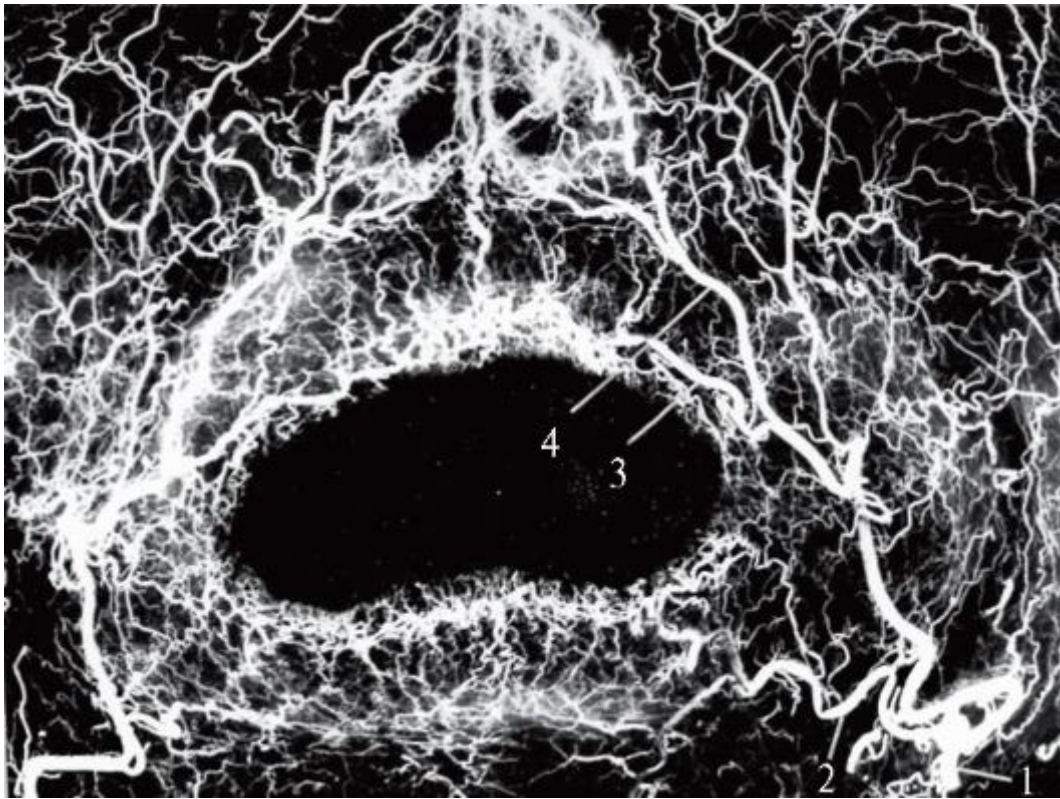


Рис. 10.6. Фоторентгенограмма артерий мягких тканей лица (препарат В.М. Калиниченко): 1 - лицевая артерия; 2 - нижняя губная артерия; 3 - верхняя губная артерия; 4 - боковая носовая ветвь

Затем она поднимается к медиальному краю глазницы, залегая подкожно вдоль границы между подглазничной областью и боковой стенкой носа, отдавая к ней боковую носовую ветвь (*r. lateralis nasi*), и в области спинки носа своей конечной ветвью - угловой артерией (*a. angularis*) анастомозирует с дорсальной артерией носа (*a. dorsalis nasi*) - от глазничной артерии из системы *a. carotis interna*. Это классическое описание лицевой артерии, традиционно переносимое из одного пособия в другое, не отражает ее значительную индивидуальную изменчивость в распространении, топографии, бассейнах кровоснабжения. По данным Ю.Л. Золотко (1954, 1964), лицевая артерия доходит до медиального края глазницы (см. выше) только в 27% случаев, а наиболее часто заканчивается в крыле носа (46%); в 8% случаев она достигает лобной области и угла рта; завершается в нижней губе в 4%, в верхней - в 7% наблюдений.

По отношению к углу рта лицевая артерия переходит на лицо на 3 см (в среднем) латеральнее угла, имея при этом калибр от 1,5 до 2,7 мм (в среднем - 1,7 мм). Артерия направляется к основанию крыла носа, но не прямолинейно, а образуя изгибы. Наиболее постоянными и выраженными из них являются изгибы в медиальную сторону, от вершин которых, как правило, начинаются нижняя и верхняя губные артерии. Между ними, на уровне угла рта, лицевая артерия

выгибается латерально кзади, в результате чего ее ствол может располагаться на расстоянии 7-20 мм кнаружи от спайки губ. От этого уровня направление ее хода в основном совпадает с носогубной бороздой; подходя к основанию крыла носа, она образует постоянный, но переменный по форме изгиб. Лицевая артерия заканчивается чаще боковой носовой ветвью (г. *lateralis nasi*) в латеральной стенке полости носа, а если распространяется до медиального края глазницы - то угловой артерией (а. *angularis*), которая анастомозирует в области корня носа с дорсальной артерией носа (а. *dorsalis nasi*) от глазничной артерии (см. выше).

Нижняя губная артерия (а. *labialis inferior*) может отходить от лицевой артерии в пределах от нижнего края основания нижней челюсти до 1 см выше угла рта. Наиболее часто она начинается на уровне подбородочногубной борозды (44,5%) и между бороздой и краем нижней челюсти (31,8%). Симметричное начало правых и левых нижних губных артерий наблюдается только в 49% случаев.

Уровень начала нижней губной артерии определяет направление ее хода: при отхождении от лицевой артерии выше угла рта она идет, огибая его сначала вниз, а затем распространяется горизонтально вдоль свободного края губы, как и при ее начале на уровне угла рта; начинаясь ниже спайки губ, артерия идет в восходяще-медиальном направлении к углу рта, в области которого изменяет ход на горизонтально-медиальный, параллельно краю нижней губы. Область кровоснабжения нижней губной артерии неодинакова: наиболее часто она достигает середины губы, где анастомозирует с одноименной артерией другой стороны (48,2%); значительно реже она доходит только до угла рта своей стороны (20%) или распространяется до противоположного (22,7%), что является крайними формами индивидуальной изменчивости нижних губных артерий. Возможно полное отсутствие нижних губных артерий, что компенсируется сильно развитыми подподбородочными артериями (из шейного отдела а. *facialis*).

Внутренний диаметр (на рентгенограммах) нижних губных артерий последовательно уменьшается с 1 мм (в среднем) у их начала от лицевых артерий до 0,8 мм на уровне углов рта и до 0,6 мм на середине губы.

Нижняя губная артерия может иметь описанную выше форму строения - с распространением от угла рта к середине губы (навстречу противоположной артерии) и так называемую Т-образную, которая даже не упоминается в учебной литературе, несмотря на то, что встречается сравнительно часто (21,8%). Т-образные нижние губные артерии - чаще односторонние (преимущественно правые), но кровоснабжают всю губу, так как при таких вариантах нижняя губная артерия другой стороны отсутствует или развита очень слабо и разветвляется лишь в области угла рта (рис. 10.7).



Нижняя губная артерия Т-образной формы может начинаться от лицевой артерии в пределах от нижнего края нижней челюсти до уровня подбородочно-губной борозды. Артерия распространяется полого вверх и медиально в подслизистой основе губы, а в средней трети резко меняет направление на восходящее и, не доходя до середины свободного края губы, Т-образно делится на правую и левую ветви, направляющиеся вдоль края к углам рта (рис. 10.8).

Диаметр Т-образной нижней губной артерии, в отличие от артерии обычной формы, уменьшается от 1 мм в середине губы (перед разветвлением ее ствола) до 0,5 мм (в среднем) в ее правой и левой ветвях на уровне углов рта. Эта анатомическая особенность нижней губной артерии Т-образной формы определяет необычное направление кровотока («разлив крови») в кровоснабжаемой ею нижней губе: от середины - к периферии (углам рта). При наличии непарной Т-образной нижней губной артерии она становится единственным источником кровоснабжения всей губы; в этом случае ее ранение или перевязка могут нарушить питание указанной области лица.

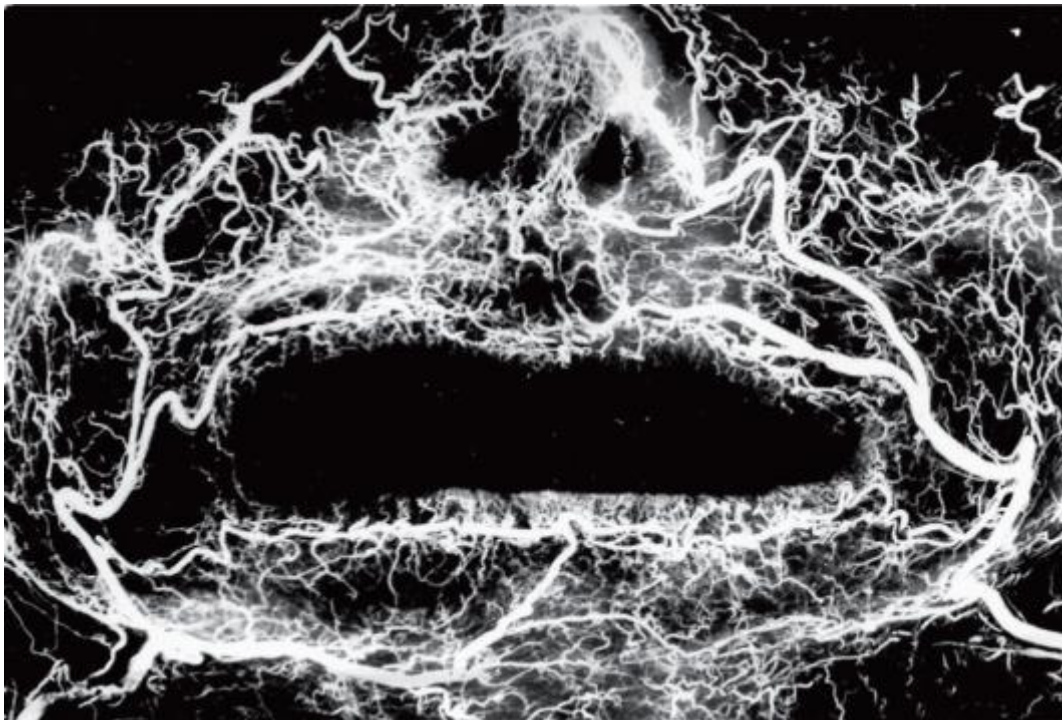
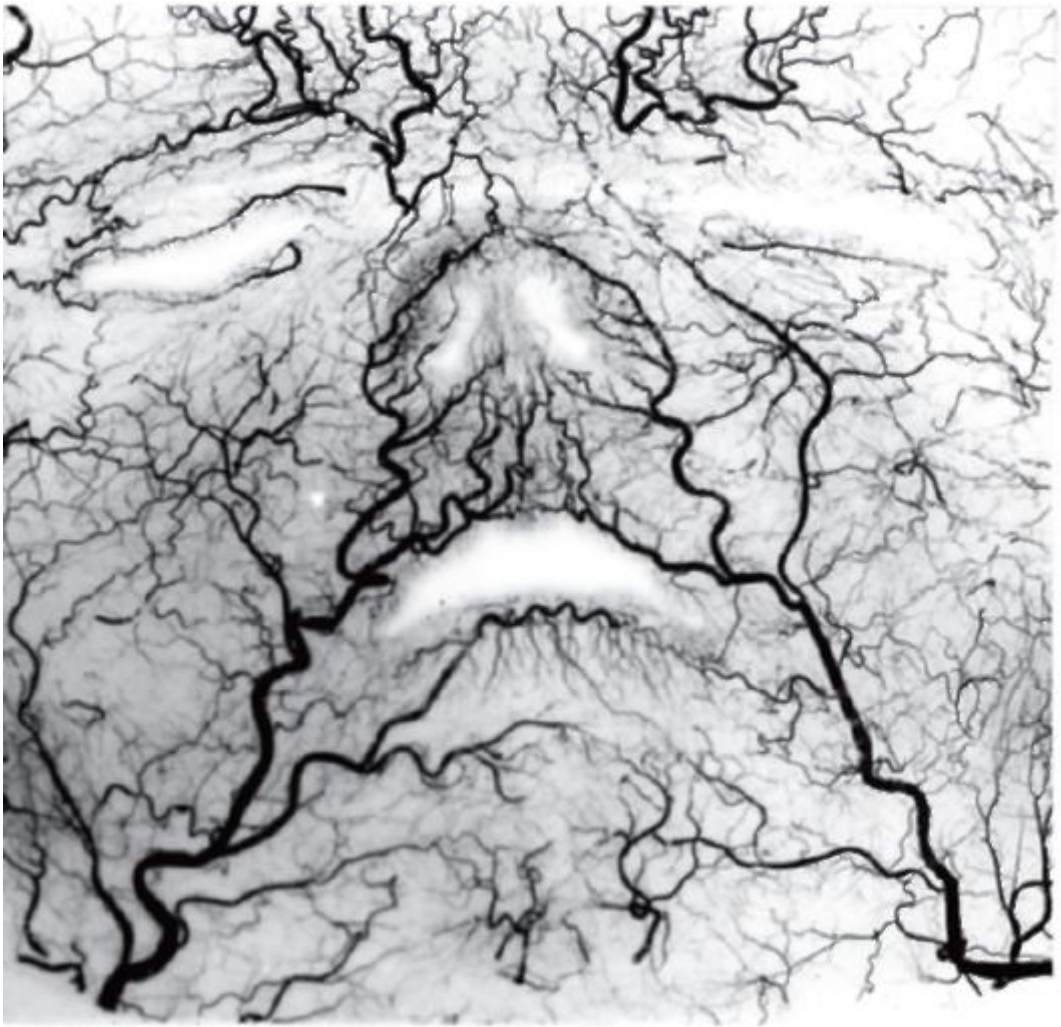
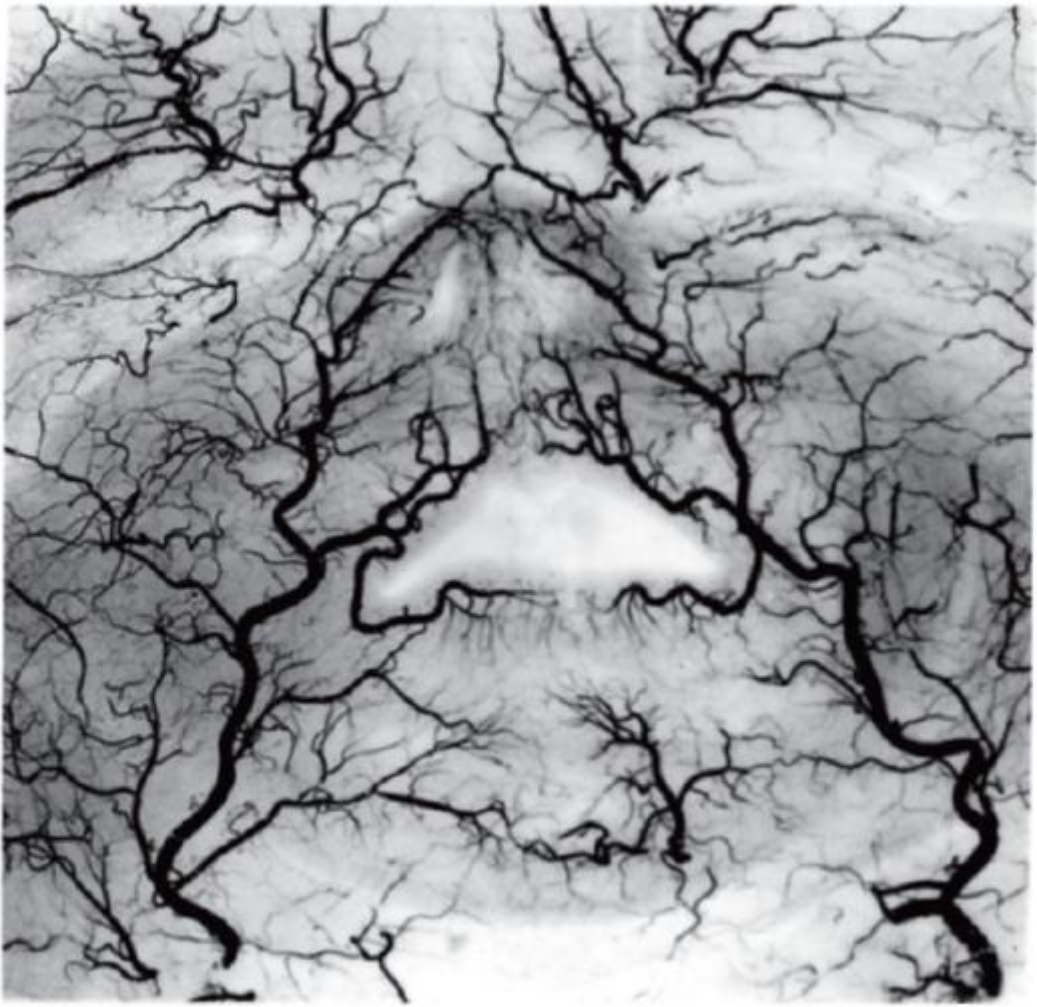

Рис. 10.7. Фоторентгенограмма артерий мягких тканей лица; правая нижняя губная артерия Т-образной формы (препарат В.М. Калиниченко)

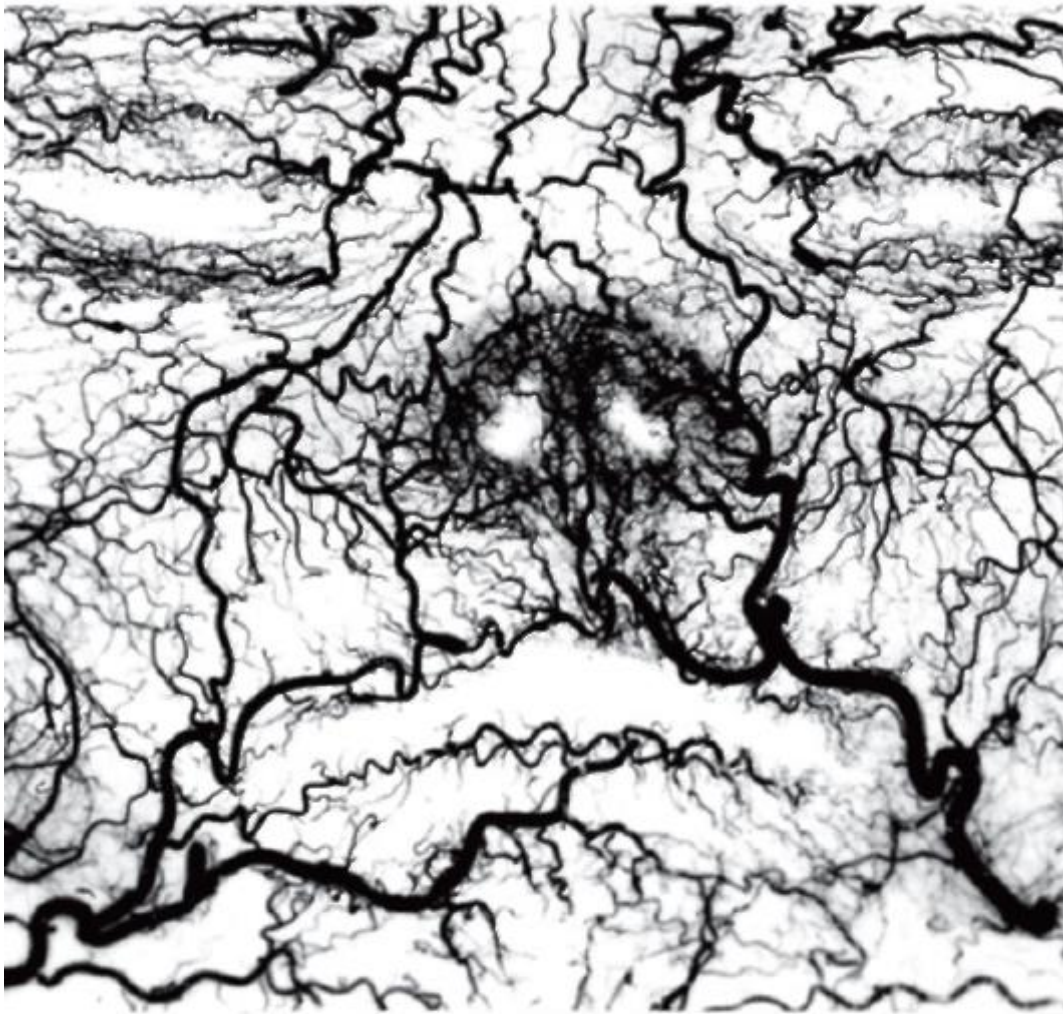


a



6





В

Рис. 10.8. Рентгенограммы артерий мягких тканей лица - варианты лицевых, нижних и верхних губных артерий и их ветвей: а - у плода 8 мес; б - новорожденного; в - ребенка 2 лет (препараты В.М. Калиниченко)

При любых формах строения нижней губной артерии ее ствол или его правая и левая ветви при Т-образной форме распространяются по внутренней поверхности круговой мышцы рта, залегая в рыхлой соединительной ткани и извиваясь между телами губных желез подслизистой основы. Сосуды идут вдоль свободного края губы, располагаясь на расстоянии 2,5-8 мм от него (в среднем - 4 мм) в области углов рта и в 1-3,5 мм (в среднем - 2,5 мм) на середине губы. По ходу они отдают ветви: маргинальные - свободному краю губы, радиальные - в ее толщину. Маргинальные (краевые) ветви - это короткие, извилистые, асимметричные, многоветвистые стволы различного калибра - от артерий до капилляров, образующие густую равномерную мелкопетлистую сеть краевой артериальной

зоны нижней губы, которая соответствует расположению ее красной каймы и одноименной части круговой мышцы рта.

Радиальные ветви нижних губных артерий - это более длинные, достигающие уровня (и переходящие за него) подбородочно-губной борозды стволики различного диаметра, идущие в косо вертикальном направлении, менее извилистые, чем маргинальные, но также асимметричные и многократно ветвящиеся. Вместе с дополнительными источниками кровоснабжения нижней губы (ветвями лицевых, подбородочных и подподбородочных артерий) они формируют крупнопетлистую собственно губную артериальную зону нижней губы, соответствующую расположению губной части круговой мышцы рта.

Верхняя губная артерия (*a. labialis superior*) может быть одной из конечных ветвей лицевой артерии или непосредственным ее продолжением. Уровень начала верхних губных артерий индивидуально различен. Чаще они начинаются на 15 мм выше и до 20 мм латеральнее угла рта (58,9%); реже - на уровне и латеральнее его (20,5%), выше и на уровне угла рта (8%), выше и на 10 мм медиальнее (7%), на 13 мм ниже и латеральнее его (5%). Симметричное начало правых и левых верхних губных артерий встречается в 67% случаев, т.е. чаще, чем нижних (49%). Верхние губные артерии в 83,6% наблюдений имеются в обеих половинах губы; в остальных вариантах на одной из сторон они могут отсутствовать или быть слабо развитыми и достигать лишь угла рта.

Топография верхней губной артерии определяется уровнем ее начала и направлением хода. При отхождении от лицевой артерии на уровне угла рта или ниже и латеральнее его она идет медиально вверх в жировой клетчатке между кожей и щечной мышцей, огибает сзади или пронизывает мышечный узел (сплетение) угла рта (*modiolus anguli oris* - см. *Мышцы лица*) и входит в круговую мышцу рта, появляясь затем на ее внутренней поверхности. Начинаясь выше угла рта, артерия залегает в толще большой скуловой мышцы или в промежутке между ней и малой скуловой мышцей, затем проникает в круговую мышцу рта и тоже выходит на ее внутреннюю сторону, извилисто распространяясь в подслизистой основе между телами губных желез.

Радиальные ветви нижних губных артерий - это более длинные, достигающие уровня (и переходящие за него) подбородочно-губной борозды стволики различного диаметра, идущие в косо вертикальном направлении, менее извилистые, чем маргинальные, но также асимметричные и многократно ветвящиеся. Вместе с дополнительными источниками кровоснабжения нижней губы (ветвями лицевых, подбородочных и подподбородочных артерий) они формируют крупнопетлистую собственно губную артериальную зону нижней губы, соответствующую расположению губной части круговой мышцы рта.

Верхняя губная артерия (a. *labialis superior*) может быть одной из конечных ветвей лицевой артерии или непосредственным ее продолжением. Уровень начала верхних губных артерий индивидуально различен. Чаще они начинаются на 15 мм выше и до 20 мм латеральнее угла рта (58,9%); реже - на уровне и латеральнее его (20,5%), выше и на уровне угла рта (8%), выше и на 10 мм медиальнее (7%), на 13 мм ниже и латеральнее его (5%). Симметричное начало правых и левых верхних губных артерий встречается в 67% случаев, т.е. чаще, чем нижних (49%). Верхние губные артерии в 83,6% наблюдений имеются в обеих половинах губы; в остальных вариантах на одной из сторон они могут отсутствовать или быть слабо развитыми и достигать лишь угла рта.

Топография верхней губной артерии определяется уровнем ее начала и направлением хода. При отхождении от лицевой артерии на уровне угла рта или ниже и латеральнее его она идет медиально вверх в жировой клетчатке между кожей и щечной мышцей, обгибает сзади или пронизывает мышечный узел (сплетение) угла рта (*modiolus anguli oris* - см. *Мышцы лица*) и входит в круговую мышцу рта, появляясь затем на ее внутренней поверхности. Начинаясь выше угла рта, артерия залегает в толще большой скуловой мышцы или в промежутке между ней и малой скуловой мышцей, затем проникает в круговую мышцу рта и тоже выходит на ее внутреннюю сторону, извилисто распространяясь в подслизистой основе между телами губных желез.

Нижняя и верхняя губные артерии в случае соединения с одноименными артериями противоположной стороны вместе с фрагментами лицевых артерий между уровнями их отхождения образуют вокруг ротовой щели артериальное кольцо губ, которое является путем их коллатерального кровоснабжения при затруднении кровотока по одной из названных выше артерий. При отсутствии анастомозов между правыми и левыми верхними или нижними губными артериями это кольцо разомкнуто.

Ветви парных нижних и верхних губных артерий соединяются между собой и с разветвлениями щечных, подбородочных, подглазничных, жевательных артерий (из системы *aa. maxillares*), поперечных артерий лица (от *aa. temporales superficiales* - см. ниже). В результате этих анастомозов формируется густая артериальная сеть мягких тканей лица, которая обеспечивает их хорошую трофику (питание) и компенсаторное окольное кровоснабжение (рис. 10.9). Благодаря этому возможны первичная и ранняя пластика тканей лица с лучшими, чем в других областях тела человека, эстетическими и функциональными результатами приживления трансплантатов, а также при заживлении ран первичным натяжением (в короткие сроки и без осложнений).

Вместе с этим операции на лице и его ранения могут сопровождаться обильными кровотечениями, для предупреждения или остановки которых проводят перевязку наиболее крупных артерий, зная варианты их строения и топографии. При проведении разрезов кожи лица во время пластических операций необходимо учитывать, что радиальное расположение петель артериальной сети совпадает с «линиями Лангера» - направлениями натяжения эластических волокон кожи, ее максимальной растяжимости.

Медиальная ветвь наружной сонной артерии на шее - восходящая глоточная артерия (*a. pharyngea ascendens*); отходит от медиальной поверхности наружной сонной артерии у ее начала; направляется вверх и медиально внутрь - к боковой стенке глотки, располагаясь сначала спереди, а затем медиальнее внутренней сонной артерии. Она отдает: 1) глоточные ветви (*rr. pharyngeales*) к стенкам носо- и ротоглотки, евстахиевой трубы, мягкому нёбу, нёбной миндалине; 2) заднюю менингеальную артерию (*a. meningea posterior*), проникающую через яремное отверстие в заднюю черепную ямку; 3) нижнюю барабанную артерию (*a. tympanica inferior*), входящую через барабанный каналец в полость среднего уха и кровоснабжающую ее слизистую оболочку.

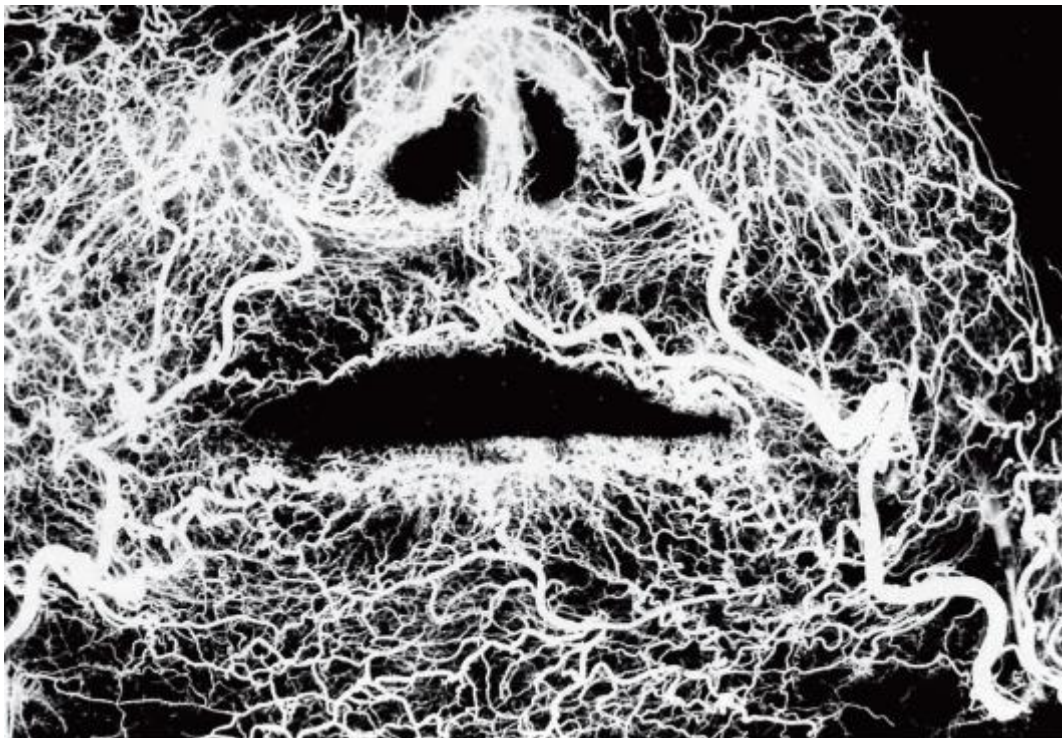


Рис. 10.9. Фоторентгенограмма артериальной сети мягких тканей лица (препарат В.М. Калиниченко)

#### *Задние ветви наружной сонной артерии*

1. Затылочная артерия (*a. occipitalis*) отходит от задней поверхности наружной сонной артерии на уровне начала лицевой артерии. Направляется кзади вверх,

проходит под задним брюшком *m. digastricus* к сосцевидному отростку и ложится в свою (одноименную) борозду. Затем затылочная артерия через щель между грудино-ключично-сосцевидной и трапецевидной мышцами выходит на заднюю поверхность головы и распадается на конечные затылочные ветви (*rr. occipitales*) к коже и мышцам затылочной области. До этого от нее отходят 3-4 грудиноключично-сосцевидные ветви (*rr. sternocleidomastoidei*) к одноименной мышце; сосцевидная ветвь (*r. mastoideus*), проникающая через сосцевидное отверстие к твердой мозговой оболочке задней черепной ямки; ушная ветвь (*r. auricularis*) - к задней поверхности ушной раковины; менингеальная ветвь (*r. meningeus*) - идет через теменное отверстие к твердой мозговой оболочке; нисходящая ветвь (*r. descendens*) - к мышцам задней области шеи.

2. Задняя ушная артерия (*a. auricularis posterior*) начинается от задней поверхности наружной сонной артерии выше затылочной артерии, иногда общим с ней стволом. Направляется вверх и кзади, проходит под верхним отростком поверхностной части околоушной железы, отдавая к ней околоушную ветвь (*r. parotideus*); затем подходит к шиловидному отростку и по нему поднимается к сосцевидному отростку, залегая между ним и основанием ушной раковины под хрящевой частью наружного слухового прохода. Отдает ушную ветвь (*r. auricularis*) к задней поверхности ушной раковины и затылочную ветвь (*r. occipitalis*) к мягким тканям области сосцевидного отростка и затылка. Затем от нее отходят задняя барабанная артерия (*a. tympanica posterior*), входящая в барабанную полость через каменисто-барабанную щель, ишилососцевидная артерия (*a. stylomastoidea*), которая через одноименное отверстие проникает в лицевой канал, где от нее отходят ветви к лицевому нерву, сосцевидные ветви (*rr. mastoidei*) к слизистой оболочке ячеек сосцевидного отростка и стремени ветвь (*r. stapadius*) - к стремени мышце барабанной полости.

#### *Конечные ветви наружной сонной артерии*

Наружная сонная артерия с шеи поднимается в занижнечелюстную ямку (*fossa retromandibularis*) боковой области лица. На 1-1,5 см выше угла нижней челюсти она пронизывает капсулу околоушной слюнной железы и вступает в нее с глубокой медиальной поверхности. В паренхиме железы она идет косо вверх и на уровне шейки нижней челюсти делится на 2 конечные ветви - поверхностную височную артерию и верхнечелюстную.

Поверхностная височная артерия (*a. temporalis superficialis*; см. рис. 10.4) по направлению хода является продолжением наружной сонной артерии. В толще железы она залегают перед наружным слуховым проходом, впереди одноименной вены, ушно-височного нерва (*n. auriculotemporalis*), нижнечелюстного нерва (*n.*

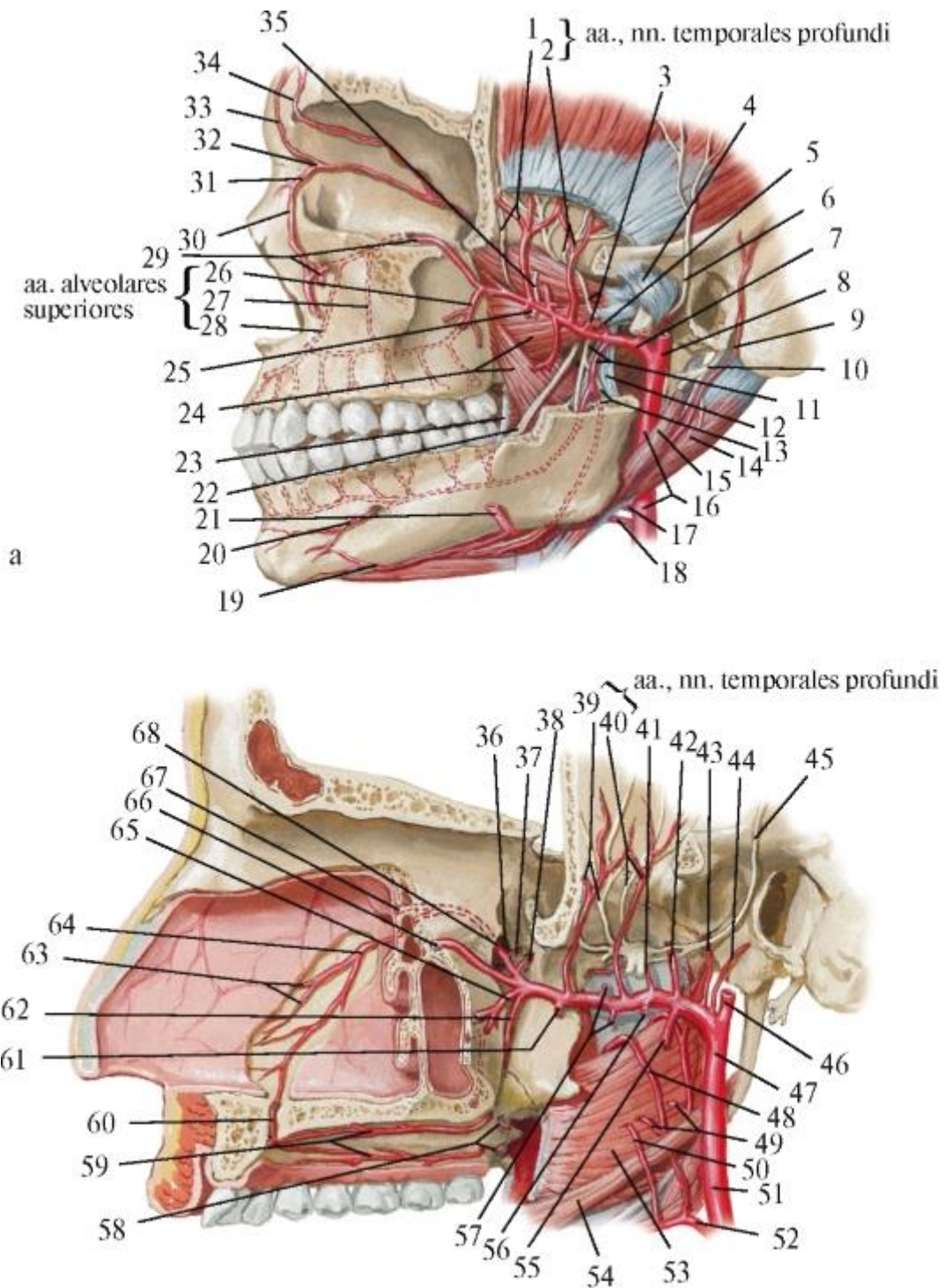


*mandibularis*). Вместе с ними артерия из глубины железы смещается к ее поверхности и над основанием скулового отростка височной кости выходит под кожу височной области, где ее можно пропальпировать, определяя пульс. От поверхностной височной артерии отходят внутри железы: 1) 2-3 околоушные ветви (*rr. parotidei*); 2) 2-3 передние ушные ветви (*rr. auriculares anteriores*) - к передней поверхности ушной раковины; 3) поперечная артерия лица (*a. transversa faciei*), которая дает ветви к железе и затем выходит из ее переднего края на наружную поверхность жевательной мышцы, располагаясь между нижним краем скуловой дуги и выводным протоком околоушной железы. По данным Ю.Л. Золотко (1954), каждая поперечная артерия лица делится на 2 ветви: восходящую и горизонтальную. Более тонкая восходящая ветвь не идет дальше скуловой области и латерального края глазницы, кровоснабжая большую и малую скуловые мышцы, нижнеглазничную часть круговой мышцы глаза и кожу над ними. Крупная горизонтальная ветвь поперечной артерии лица может распространяться до угла рта, в верхнюю губу, в крыло, спинку и корень носа, надпереносье и даже до волосистой части лба. В таких вариантах (3%) поперечная артерия лица заменяет отсутствующую лицевую артерию, отдавая относящиеся к последней ветви - верхнюю губную и угловую артерии, а иногда и нижнюю губную артерию. Выйдя из околоушной железы, поверхностная височная артерия располагается под кожей виска, поэтому здесь иногда заметны ее пульсация или даже контуры в виде извилистого шнура (при атеросклеротических изменениях в ее стенке); в височной области артерия залегает позади ушно-височного нерва. Здесь от артерии отходят: 4) средняя височная артерия (*a. temporalis media*), которая над скуловой дугой пронизывает височную фасцию и, войдя в одноименную мышцу, кровоснабжает ее; 5) скулоглазничная артерия (*a. zygomaticoorbitalis*) - идет вдоль верхнего края скуловой дуги к латеральному углу глазной щели и кровоснабжает кожу и мимические мышцы скуловой и глазничной областей. На уровне глазничной щели поверхностная височная артерия делится на конечные ветви: 6) лобную ветвь (*r. frontalis*), направляющуюся вперед и вверх и кровоснабжающую лобное брюшко и сухожильный шлем затылочнолобной (надчерепной) мышцы, круговую мышцу глаза и кожу лба; 7) теменную ветвь (*r. parietalis*) - более крупную, идущую вверх и кзади и кровоснабжающую кожу теменной области.

Ветви поверхностной височной артерии обильно анастомозируют между собой, с ветвями лицевой и глазной артерий.

Верхнечелюстная артерия (*a. maxillaris*; рис. 10.10) отходит под прямым углом от передней полуокружности наружной сонной артерии; это происходит в занижнечелюстной ямке, в толще верхнего отростка поверхностной части околоушной железы, за шейкой нижней челюсти. Далее артерия огибает шейку

сзади и изнутри и уходит в глубокую латеральную область лица, распространяясь в поперечном направлении вперед, внутрь и несколько кверху через подвисочную ямку в крыловидно-нёбную ямку черепа, отдавая по пути и далее многочисленные ветви.



б

Рис. 10.10. Верхнечелюстная артерия: а - вид снаружи (ветвь нижней челюсти удалена): 1 - anteriores; 2 - posteriores; 3 - a. masseterica, n. masseticus; 4 - lig. temporomandibulare laterale; 5 - a. meningea media; 6 - n. auriculotemporal; 7 - a.

maxillaris; 8 - a. temporalis superficialis; 9 - a. auricularis posterior; 10 - n. facialis; 11 - a., n. alveolares inferiores; 12 - lig. sphenomandibulare; 13 - a. mylohyoidea, n. mylohyoideus; 14 - m. digastricus, venter posterior; 15 - m. stylohyoideus; 16 - a. carotis externa; 17 - a. facialis; 18 - a. lingualis; 19 - a. submental; 20 - a. mentalis; 21 - a. facialis; 22 - n. lingualis; 23 - raphe pterygomandibularis; 24 - m. pterygoideus medialis, ramus pterygoideus; 25 - a., n. buccales; 26 - posterior; 27 - media; 28 - anterior; 29 - a. infraorbitalis; 30 - a. angularis; 31 - a. dorsalis nasi; 32 - a. ophthalmica; 33 - a. supratrochlearis; 34 - a. supraorbital; 35 - m. pterygoideus lateralis, rami pterygoidei; б - вид на нососвую перегородку (сагиттальный разрез): 36 - foramen sphenopalatinum; 37 - ramus pharyngeus; 38 - a. canalis pterygoidei; 39 - anterior; 40 - posterior; 41 - a. meningea accessoria; 42 - a. meningea media; 43 - a. tympanica anterior; 44 - a. auricularis profunda; 45 - n. auriculotemporalis; 46 - a. temporalis superficialis; 47 - a. pharyngea ascendens; 48 - a. palatina ascendens; 49 - rami tonsillares; 50 - ramus tonsillaris; 51 - a. carotis externa; 52 - a. facialis; 53 - m. constrictor pharyngis superior; 54 - m. styloglossus; 55 - a. alveolaris inferior; 56 - a. masseterica; 57 - rami pterygoidei; 58 - aa. palatinae minores; 59 - aa. palatinae majores; 60 - анастомозы в canalis incisivus; 61 - a. buccalis; 62 - a. palatina descendens; 63 - rami septales posteriores; 64 - a. sphenopalatina; 65 - a. alveolaris posterior superior; 66 - a. infraorbitalis; 67 - a. nasalis posterior lateralis; 68 - a. sphenopalatina.

Для удобства изучения и оперативного нахождения верхнечелюстной артерии и ее ветвей топографически в ней по ходу выделяют 3 последовательные труднодоступные части: нижнечелюстную, крыловидную и крыловидно-нёбную.

1. Нижнечелюстная часть (*pars mandibularis*) огибает шейку нижней челюсти сзади и с медиальной ее стороны, т.е. залегает между ней и заднелатеральной поверхностью капсулы височно-нижнечелюстного сустава (это следует помнить при операциях на нем).

В этой части от верхнечелюстной артерии отходят:

- глубокая ушная артерия (a. *auricularis profunda*) - тонкая ветвь, направляющаяся к капсуле сустава, наружному слуховому проходу и к барабанной перепонке;
- передняя барабанная артерия (a. *tympanica anterior*) нередко является ветвью предыдущей; проникает через каменисто-барабанную щель в барабанную полость и кровоснабжает ее слизистую оболочку;
- средняя менингеальная (оболочечная) артерия (a. *meningea media*) - самая крупная ветвь верхнечелюстной артерии; направляется вперед и вверх между передней стенкой капсулы височно-нижнечелюстного сустава (сзади) и крыловидно-нижнечелюстной связкой (спереди) в подвисочную ямку и по

внутренней поверхности латеральной крыловидной мышцы поднимается к остистому отверстию (залегая между двумя корешками ушно-височного нерва) - *n. auriculotemporalis*) от нижнечелюстного нерва (*n. mandibularis*) и через него проникает в среднюю черепную ямку. Поскольку большой фрагмент внечерепного отдела средней менингеальной артерии находится в подвисочной ямке, иногда ее относят ко 2-й части верхнечелюстной артерии.

Перед вхождением в остистое отверстие от средней оболочечной артерии отходит крыловидно-менингеальная артерия (*a. pterygomeningea*), кровоснабжающая жевательные крыловидные мышцы, мышцы нёба, слуховую трубу; проникнув через овальное отверстие в полость черепа, она кровоснабжает тройничный узел, лежащий в тройничной полости - расщеплении твердой мозговой оболочки.

В полости черепа средняя менингеальная артерия разделяется на лобную и теменную ветви (*rr. frontalis et parietalis*), которые идут на наружной поверхности лобного, височного и теменного участков твердой оболочки головного мозга, залегая в артериальных бороздах мозговой поверхности костей свода черепа. При ушибах, ударах в височную область головы возможно ранение этих артериальных стволиков острыми краями отломков расколовшейся тонкой внутренней компактной пластинки (древнее название - *lamina vitrea* - стеклянная пластинка) чешуи височной кости, к которой они прилежат. В результате могут возникать быстро нарастающие, трудно диагностируемые, сдавливающие мозг внутричерепные гематомы и кровотечения, остановить которые можно при вмешательстве. Кроме конечных лобной и теменной ветвей, в полости черепа средняя менингеальная артерия отдает: 1) верхнюю барабанную артерию (*a. tympanica superior*), входящую через расщелину канала малого каменистого нерва в барабанную полость для кровоснабжения ее слизистой оболочки; 2) каменистую ветвь (*r. petrosus*), направляющуюся в расщелину канала большого каменистого нерва; 3) глазничную ветвь (*r. orbitalis*) - к глазничному нерву (*n. ophthalmicus*); 4) анастомотическую ветвь со слезной артерией - из системы внутренней сонной артерии (*r. anastomoticus cum a. lacrimali*).

Нижняя альвеолярная (луночковая) артерия (*a. alveolaris inferior*) опускается вместе с одноименным нервом между медиальной крыловидной мышцей и внутренней поверхностью ветви нижней челюсти к ее отверстию, ведущему в канал нижней челюсти. Перед входом в канал отдает челюстно-подъязычную ветвь (*r. mylohyoideus*), которая ложится в одноименную борозду и по ходу кровоснабжает мышцы диафрагмы рта: челюстно-подъязычную и переднее брюшко двубрюшной мышцы. В канале нижней челюсти от нижней альвеолярной артерии последовательно отходят окологубные ветви (*rr. peridentales*) к губчатому

веществу челюсти, альвеолам, периодонту, десне и зубные ветви (*rr. dentales*), каждая из которых через отверстия в дне луночки и верхушки корня зуба проникает в канал корня зуба, разветвляясь в пульпе. Через апикальное отверстие входят 2-3 артериолы диаметром 10-150 мкм; кроме того, почти в 50% случаев имеются 1-2 (реже 3-4) дополнительные, более мелкие артериолы, входящие в корневого канал через добавочные отверстия. В канале артериолы отдают боковые ветви в слой одонтобластов. В полости коронки артериолы образуют аркады (дуги), от которых отходят капилляры диаметром 8-10 мкм в слой одонтобластов коронковой пульпы.

Нижняя альвеолярная артерия перед выходом из канала нижней челюсти отдает резцовые ветви (*rr. incisivi*), направляющиеся в губчатом веществе переднего отдела челюсти к клыку, резцам, стенкам их лунок, периодонту, десне.

Продолжением нижней альвеолярной артерии является подбородочная артерия (*a. mentalis*), которая выходит из одноименного отверстия на уровне 1-2-го нижних премоляров и кровоснабжает мягкие ткани подбородка, нижнюю губу, анастомозируя с нижней губной и подподбородочной артериями.

2. Крыловидная часть верхнечелюстной артерии находится в подвисочной ямке, залегая в ее пространствах: сначала в височнокрыловидном - между сухожилием височной мышцы и латеральной крыловидной мышцей, а затем в межкрыловидном - между наружной поверхностью латеральной крыловидной мышцы (изнутри) и внутренней стороной медиальной крыловидной мышцы (снаружи), что объясняет название этой части артерии.

Чаще она располагается на наружной стороне латеральной крыловидной мышцы, реже - внутри от нее или уходит в толщу, но затем вновь появляется на ее поверхности. Вместе с артерией в подвисочной ямке залегают венозное крыловидное сплетение - *plexus (venosus) pterygoideus*, проходят язычный и нижний альвеолярный нервы (ветви нижнечелюстного нерва).

От крыловидной части верхнечелюстной артерии отходят ветви ко всем жевательным мышцам:

- жевательная артерия (*a. masseterica*) - направляется вниз и снаружи, над вырезкой нижней челюсти выходит из подвисочной ямки и проникает в прикрывающую эту вырезку жевательную мышцу (с ее внутренней поверхности);
- глубокие височные артерии, передняя и задняя (*aa. temporales profundae anterior et posterior*) - идут вверх в височную ямку и вступают в височную мышцу с ее внутренней (обращенной к кости) поверхности;

- крыловидные ветви (*rr. pterygoidei*) - входят в латеральную и медиальную крыловидные мышцы, между которыми и находится верхнечелюстная артерия;
- щечная артерия (*a. buccalis*), которая идет вместе со щечным нервом вперед и вниз между внутренней поверхностью ветви нижней челюсти и медиальной крыловидной мышцей, затем переходит на наружную поверхность щечной мышцы, кровоснабжая ее и другие мимические мышцы в области угла рта, кожу и слизистую оболочку щеки, анастомозируя с лицевой артерией и поперечной артерией лица; перед переходом верхнечелюстной артерии из подвисочной ямки в крыловидно-нёбную, позади бугра верхней челюсти от нее отходит задняя верхняя альвеолярная артерия (*a. alveolaris superior posterior*); она делится на 2-3 ветви, проникающие через альвеолярные отверстия в одноименные каналы заднелатеральной поверхности бугра верхней челюсти; подойдя к основанию ее альвеолярного отростка, они пронизывают днища альвеол больших коренных зубов и делятся на зубные ветви (*rr. dentales*), входящие через верхушечные отверстия в пульпу корней моляров, и околозубные ветви (*rr. peridentales*) - к структурам их пародонта.

3. Крыловидно-нёбная часть верхнечелюстной артерии находится в одноименной ямке черепа, в которую она переходит из подвисочной через крыловидно-верхнечелюстную щель. В этом отделе от верхнечелюстной артерии отходят:

- подглазничная артерия (*a. infraorbitalis*), которая вместе с одноименным нервом через задний отдел нижней глазничной щели проникает в глазницу и залегает сначала в подглазничной борозде, а затем - в канале. Вместе с этим, по данным Ю.Л. Золотко, подглазничная артерия в большинстве наблюдений отходит от верхнечелюстной артерии раньше, в подвисочной ямке, и входит в глазницу через передний отдел той же нижней глазничной щели; причем почти в 50% наблюдений подглазничная артерия начинается общим стволом с задней верхней альвеолярной артерией. От подглазничной артерии в одноименной борозде отходят ветви к нижним прямой и косой мышцам глаза, а в канале - передние верхние альвеолярные артерии (*aa. alveolares superiores anteriores*), которые по альвеолярным каналам в толще наружной стенки верхнечелюстной пазухи направляются к основанию альвеолярного отростка верхней челюсти и делятся на зубные ветви (*rr. dentales*), входящие через верхушечные отверстия в каналы корней этих зубов и разветвляющиеся в пульпе, и околозубные ветви (*rr. peridentales*) - к стенкам лунок, периодонту, а также к десне в области вышеназванных зубов. В основании альвеолярного отростка верхней челюсти передние и задние верхние альвеолярные артерии широко анастомозируют между собой.

Подглазничная артерия, выйдя из одноименного отверстия, делится на 2-5 ветвей, веерообразно распространяющиеся со стволиками подглазничного нерва в нижнее веко, крыло носа, скуловую и щечную области, верхнюю губу, заменяя иногда отсутствующие или слабо выраженные ветви лицевой артерии. Ее ветви, направляющиеся к верхней губе, залегают в жировой клетчатке между мышцами, поднимающими верхнюю губу и угол рта, кровоснабжая их и кожу подглазничной области, а ниже носогубной борозды погружаются в круговую мышцу рта. В мягких тканях лица имеется широко разветвленная сеть анастомозов всех источников его кровоснабжения (ветвей лицевой артерии между собой и с ветвями подглазничной, щечной, подбородочной и подподбородочной артерий). В результате регенерация (восстановление) структур лица после ранений или оперативных вмешательств происходит быстрее и с лучшими косметическими и функциональными результатами, чем в других областях тела человека;

- нисходящая нёбная артерия (*a. palatina descendens*) отдает вначале артерию крыловидного канала (*a. canalis pterygoidei*) к стенкам носоглотки и слуховой трубы, а затем входит в большой нёбный канал, в котором делится на большую и малые нёбные артерии.

Большая нёбная артерия (*a. palatina major*) выходит из канала через одноименное отверстие и часто делится на 2 ветви, направляющиеся в нёбной борозде костного нёба вперед - к резцовому отверстию и каналу. Здесь она анастомозирует с артерией противоположной стороны и с носовой задней перегородочной ветвью (из клиновидно-нёбной артерии - см. ниже); кровоснабжает нёбную поверхность десны и слизистую оболочку твердого нёба, участвуя в образовании его «буферных зон» (Е.И. Гаврилов, В.С. Золотко), имеющих большое значение в фиксации зубных протезов на верхней челюсти (см. *Твердое нёбо*). Малые нёбные артерии (*aa. palatinae minores*) выходят через малые нёбные отверстия в ткани мягкого нёба (анастомозируя с большой нёбной артерией) и в нёбную миндалину; соединяются с ветвями восходящей нёбной артерии (от лицевой или наружной сонной артерий), но в 21% случаев восходящая нёбная артерия отсутствует и заменяется малыми нёбными и восходящей глоточной артерией - ветвью *a. carotis externa*;

- клиновидно-нёбная артерия (*a. sphenopalatina*) через одноименное отверстие проходит в подслизистую основу боковой стенки полости носа и делится:

а) на задние носовые латеральные артерии (*aa. nasales posteriores laterales*), кровоснабжающие слизистую оболочку боковой стенки полости носа, средней и нижней носовых раковин, верхнечелюстной и лобной околоносовых пазух, анастомозируя с боковой носовой ветвью верхней губной артерии (от *a.*

*facialis*), передней и задней решетчатыми артериями (ветви глазничной артерии - из *a. carotis interna*);

б) задние перегородочные ветви (*rr. septales posteriores*) направляются вперед, кровоснабжая слизистую оболочку перегородки носа и анастомозируя в стенке преддверия носа с ветвью к перегородке носа от верхней губной артерии (из *a. facialis*), а в области резцового канала - с большой нёбной артерией.

В заключение необходимо обратить внимание на особое клиническое значение большой variability начала и топографии ветвей наружной сонной артерии (рис. 10.11).

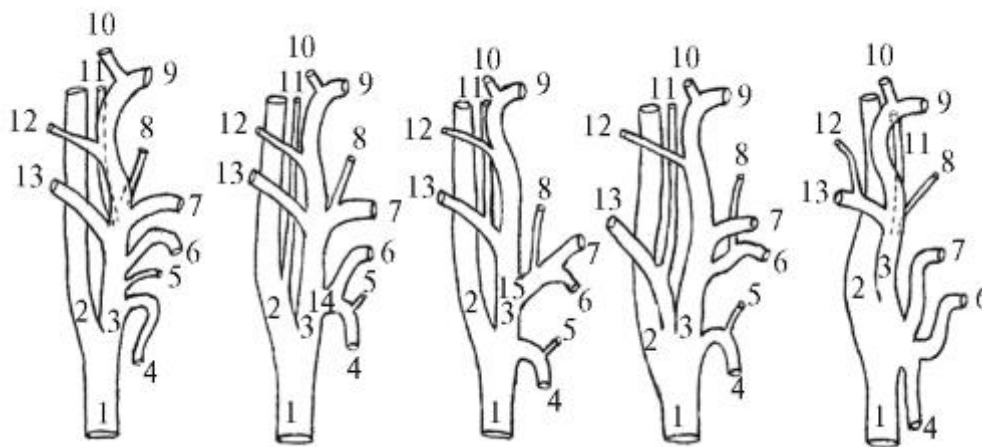


Рис. 10.11. Варианты начала ветвей наружной сонной артерии (по Ю.Л. Золотко): 1 - общая сонная артерия; 2 - внутренняя сонная артерия; 3 - наружная сонная артерия, 4 - верхняя щитовидная артерия; 5 - верхняя гортанная артерия; 6 - язычная артерия; 7 - лицевая артерия; 8 - восходящая нёбная артерия; 9 - верхнечелюстная артерия; 10 - поверхностная височная артерия; 11 - восходящая глоточная артерия; 12 - задняя ушная артерия; 13 - затылочная артерия; 14 - щитоязычный ствол; 15 - язычно-лицевой ствол

## 10.2. ПУТИ ОТТОКА ВЕНОЗНОЙ КРОВИ ОТ ЛИЦА, ОРГАНОВ ПОЛОСТИ РТА, ГЛОТКИ

Венозная кровь оттекает от органов и тканей головы и шеи в парные внутренние яремные вены (от кожи шеи, кроме этого - в наружные и передние яремные вены), из них - в правую и левую плечеголовые вены (*vv. brachiocephalicae dextra et sinistra*) и далее по образовавшейся из их слияния верхней полой вене (*v. cava superior*) в правое предсердие.

Внутренняя яремная вена (*v. jugularis interna*) начинается в яремном отверстии черепа расширением - верхней луковицей яремной вены (*bulbus superior venae jugularis*; рис. 10.12). В нее вливается кровь из расположенного в S-образных



бороздах внутренней поверхности сосцевидного отростка височной кости и латеральной части затылочной кости сигмовидного синуса (*sinus sigmoideus*). Указанный синус (парный) является основным коллектором венозной крови, оттекающей от головного мозга по его венам в синусы твердой мозговой оболочки: парные клиновиднотеменной, пещеристый, верхний и нижний каменистые, поперечные и непарные верхний и нижний сагиттальные, прямой и затылочный.

Синусы представляют собой каналы с плотными неспадающимися стенками, так как образованы листками расщепившейся твердой мозговой оболочки. Эти листки на мозговой поверхности костей свода и основания черепа прирастают к краям одноименных синусам борозд. Изнутри стенки синусов, как и вен, выстланы эндотелием, но не имеют клапанов, что обеспечивает свободный и в разных направлениях отток от головного мозга «отработанной» крови. При этом необходимо помнить, что в синусную венозную систему оттекает также спинномозговая жидкость (ликвор), которая продуцируется сосудистыми (ворсинчатыми) сплетениями желудочков головного мозга.

Внутренняя яремная вена от одноименного отверстия основания черепа спускается по шее в составе ее главного сосудисто-нервного пучка (см. *Топография шеи*) и позади грудино-ключичного сустава соединяется с подключичной веной (*v. subclavia*), в результате чего образуется плечеголовная вена (*v. brachiocephalica*). У внутренней яремной вены перед слиянием ее с подключичной веной имеется 2-е расширение - нижняя луковица яремной вены (*bulbus inferior venae jugularis*), выше и ниже ее располагаются по 1 клапану, которые допускают ток крови только в одном направлении - из внутренней яремной вены в плечеголовную.

Во внутреннюю яремную вену по ее внечерепным притокам вливается кровь от лицевого отдела головы, в том числе от стенок и органов полости рта и шеи.

На лице имеется широко разветвленное русло поверхностных и глубоких вен, анастомозирующих между собой. Вены лица сопровождают, как правило, одноименные артерии. До сих пор нет единого мнения о клапанах в венах лица: одни авторы отрицают, а другие признают их наличие.

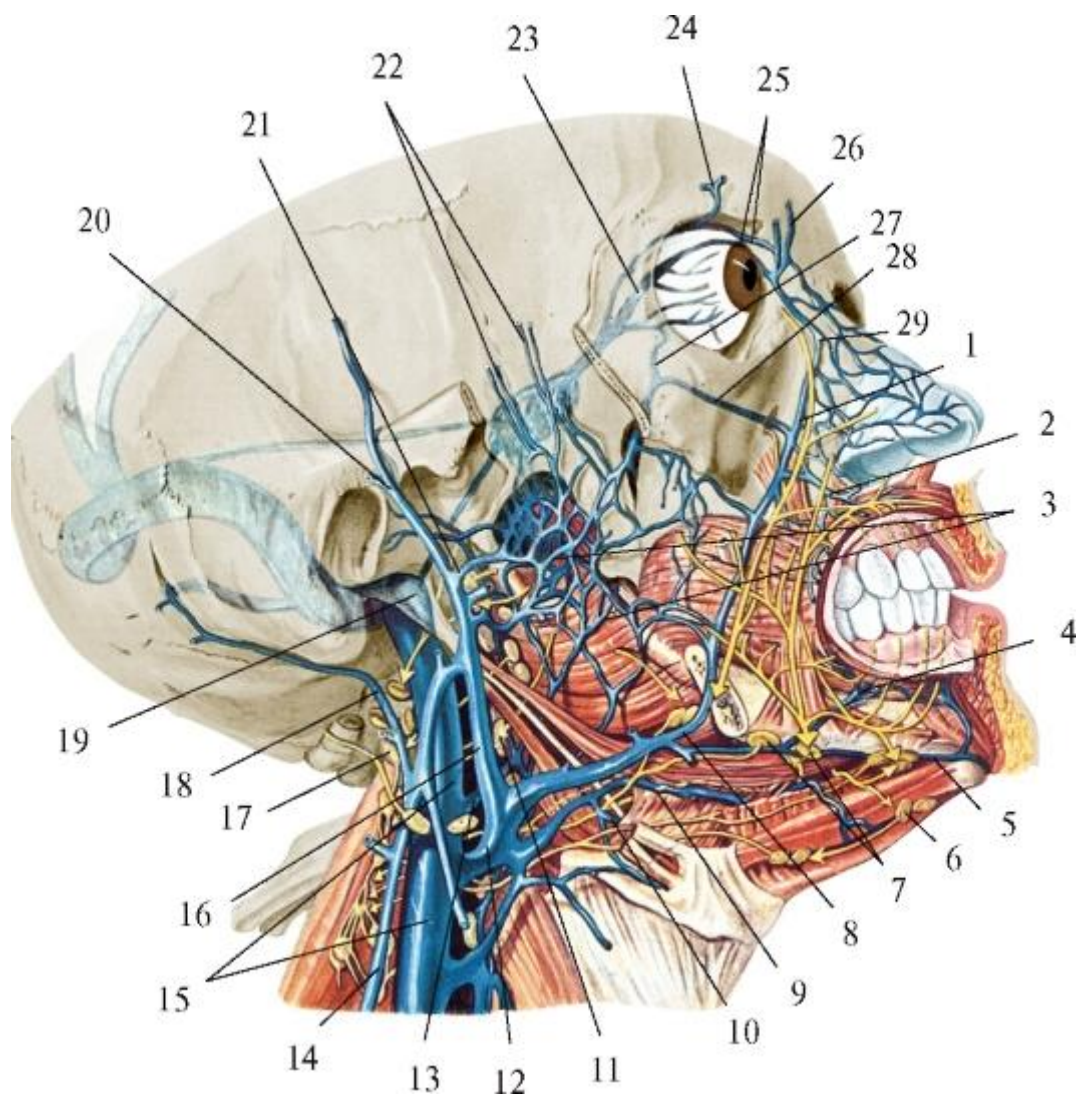


Рис. 10.12. Внутренняя яремная вена, ее притоки; крыловидное (венозное) сплетение. Регионарные лимфатические узлы головы и шеи; стрелками показаны направления оттока лимфы от областей лица. Правая скуловая дуга и половина нижней челюсти удалены: 1 - лицевая вена; 2 - верхняя губная вена; 3 - крыловидное венозное сплетение; 4 - нижняя губная вена; 5 - подподбородочная вена; 6 - подподбородочный лимфатический узел; 7 - поднижнечелюстные лимфатические узлы; 8 - лицевая вена; 9 - вена, сопровождающая подъязычный нерв; 10 - глубокая вена языка; 11 - заглоточный лимфатический узел; 12 - общая лицевая вена; 13 - заглоточная вена; 14 - наружная яремная вена; 15 - внутренняя яремная вена; 16 - занижнечелюстная вена; 17 - латеральный яремный лимфатический узел; 18 - затылочная вена; 19 - верхняя луковича яремной вены; 20 - поверхностная височная вена; 21 - верхнечелюстная вена; 22 - глубокие височные вены; 23 - верхняя глазная вена; 24 - надглазничная вена; 25 - надблоковые вены; 26 - носолобная вена; 27 - нижняя глазная вена; 28 - подглазничная вена; 29 - угловая вена

К поверхностным венам лица относят лицевую вену с притоками, а к глубоким - занижнечелюстную вену и ее притоки.

Лицевая вена (*v. facialis*) - парная, начинается угловой веной (*v. angularis*), которая образуется под кожей верхнемедиального угла глазницы из слияния 2 вен, отводящих кровь из мягких тканей

лба: надблоковой (*v. supratrochlearis*) и надглазничной (*v. supraorbitalis*) Угловая вена анастомозирует с носолобной (*v. nasofrontalis*), которая является притоком верхней глазной вены (*v. ophthalmica superior*), впадающей в венозный пещеристый синус (*sinus cavernosus*) полости черепа.

Лицевая вена направляется косо сверху вниз и латерально, на всем протяжении сопровождая одноименную артерию, но идет более прямолинейно и кзади от нее, то сближаясь до соприкосновения, то отдаляясь на 10-15 мм. У передненижнего угла *m. masseter* она перегибается через край нижней челюсти и переходит на шею; здесь распространяется вниз и кзади под поверхностной фасцией шеи, по наружной поверхности поднижнечелюстной железы, пересекает снаружи заднее брюшко *m. digastrici* и входит в сонный треугольник. Встречаются 3 варианта впадения лицевой вены во внутреннюю яремную, что происходит на уровне подъязычной кости: наиболее часто - коротким общим стволом (по ВНА, *v. facialis communis*) с присоединившейся под углом нижней челюсти занижнечелюстной веной, реже - общим стволом с язычной веной или самостоятельно.

В лицевую вену по ее ходу последовательно впадают следующие притоки: 1) вены верхнего и нижнего века (*vv. palpebrales superiores et inferiores*); 2) наружные носовые ветви (*vv. nasales externae*); 3) глубокая вена лица (*v. profunda faciei*) - начинается в подвисочной ямке верхними альвеолярными венами (*vv. alveolares superiores*) и соединяется здесь же с нижней глазной веной, крыловидным сплетением, венами от слизистой оболочки верхнечелюстной пазухи, десен и задних зубов верхней челюсти; затем глубокая вена лица огибает нижний край скулового отростка верхней челюсти и переходит на наружную поверхность щечной мышцы, распространяясь по ней в подкожной клетчатке до впадения в лицевую вену, что происходит между уровнями основания крыла носа и угла рта.

Бассейн венозного дренажа тканей за счет глубокой вены лица соответствует разветвлениям поперечной артерии лица (ветвь поверхностной височной артерии от *a. carotis externa*). Выше угла рта в лицевую вену впадают - сзади: 4) вены околоушной железы (*vv. parotideae*), спереди: 5) верхняя губная вена (*vv. labialis superior*); ниже этого уровня - б) нижние губные вены (*vv. labiales inferiores*), сопровождающие одноименные артерии (ветви *a. facialis*).

В месте перехода лицевой вены на шею (перегиб через край нижней челюсти) в нее впадают: 7) подподбородочная вена (*v. submentalis*), образующаяся из вен мышц дна полости рта и подъязычной слюнной железы, а на уровне подъязычной кости - 8) наружная нёбная вена (*v. palatina externa*), отводящая кровь от боковой стенки ротоглотки, мягкого нёба и нёбной миндалины; она сопровождает восходящую нёбную артерию (от *a. facialis*).

Описанный выше анастомоз начала лицевой вены (*v. angularis*) с венозным пещеристым синусом при отсутствии в венах лица клапанов создает возможность возникновения в ней (при тромбозе, сдавлении опухолью, отеком жидкостью) ретроградного кровотока с заносом проникшей в кровь инфекции (при гнойных воспалительных процессах - фурункулах и карбункулах подбородочной области, нижней и особенно верхней губы и крыла носа) в полость черепа, на основание мозга - в область гипоталамуса. Кроме этого лицевая вена, благодаря анастомозам, имеет связи с венами глотки, мягкого нёба и с занижнечелюстной веной.

Занижнечелюстная вена (*v. retromandibularis*) - парная, по направлению хода и калибру является продолжением поверхностной височной вены, где в нее впадает средняя височная вена.

Поверхностная височная вена (*v. temporalis superficialis*) дренирует подкожную венозную сеть областей головы, кровоснабжаемых одноименной артерией: лобной, теменной и височной. Особенностью сосудов свода черепа является то, что их стенки прочно срастаются с соединительнотканными перемычками между кожей и сухожильным шлемом и при ранении не спадаются, в связи с чем возможны значительные кровотечения. Кроме этого венозное русло мягких тканей этих областей может состоять из магистральных стволов или сетей, в которых трудно выделить основные сосуды.

Средняя височная вена (*v. temporalis media*) образуется в толще височной мышцы, анастомозирует с глубокими височными венами и выходит из нее над скуловой дугой, соединяясь с поверхностной височной веной. Слияние этих двух вен с образованием занижнечелюстной вены происходит в околоушной железе.

Занижнечелюстная вена идет сверху вниз в толще железы по латеральной поверхности наружной сонной артерии, располагаясь вначале перед ушной раковиной, а под наружным слуховым проходом смещается за задний край ветви нижней челюсти - в занижнечелюстную ямку. Под углом нижней челюсти отклоняется кпереди и соединяется с лицевой веной в общий ствол (по ВНА: *v. facialis communis*, так как ранее лицевая вена называлась *v. facialis anterior*, а занижнечелюстная - *v. facialis posterior*), впадающий в сонном треугольнике шеи на уровне подъязычной кости во внутреннюю яремную вену (нередко встречается и

самостоятельное впадение занижнечелюстной вены во внутреннюю яремную). С хирургических позиций важно, что эти венозные соустья могут полностью перекрывать бифуркацию общей сонной артерии (особенно при короткой шее), затрудняя оперативный доступ на ее ветви - внутреннюю и наружную сонные артерии.

Занижнечелюстная вена по ходу принимает притоки: 1) передние ушные вены (*vv. auriculares anteriores*); 2) вены околоушной железы (*vv. parotidei*); 3) вены височно-нижнечелюстного сустава (*vv. temporomandibulares*), отводящие кровь из капсулы сустава, а также нижнечелюстного венозного сплетения (*plexus venosus mandibularis*); 4) барабанные вены (*vv. tympanicae*) - от слизистой оболочки барабанной полости; 5) поперечную вену лица (*v. transversa faciei*), отводящую кровь от тканей лица, питаемых одноименной артерией; 6) верхнечелюстные вены (*vv. maxillares*), чаще 2, сопровождают начальный - нижнечелюстной отдел *a. maxillaris*; образуются из крыловидного (венозного) сплетения.

Крыловидное (венозное) сплетение (*plexus (venosus) pterygoideus*) располагается в подвисочной ямке черепа, на обеих (наружной и внутренней) поверхностях латеральной крыловидной мышцы и переходит на глубокую сторону медиальной крыловидной мышцы, окружая *a. maxillaris*. Сплетение принимает притоки, соответствующие ветвям верхнечелюстной артерии: клиновидно-нёбную вену (*v. sphenopalatina*) - от слизистой оболочки полости носа; средние менингеальные вены (*vv. meningeae mediae*) - от твердой мозговой оболочки средней черепной ямки; глубокие височные вены (*vv. temporales profundae*) - от височной мышцы и клетчаточных пространств этой области; вену крыловидного канала (*v. canalis pterygoidei*); жевательные вены (*vv. massetericae*) - от одноименной мышцы; нижнюю альвеолярную вену (*v. alveolaris inferior*) - от нижней челюсти, ее десны и зубов, верхние альвеолярные вены (*vv. alveolares superiores*), отводящие кровь от верхней челюсти и ее зубов (через анастомоз с глубокой веной лица), а также эмиссарные венозные сплетения сонного канала и овального отверстия, имеющие особое клиническое значение как возможные пути распространения инфекции из воспалительных очагов глубокой области лица в полость черепа - на основание мозга.

Через соустья с глубокой веной лица кровь из крыловидного сплетения может оттекать в лицевую вену и по ее анастомозам - в пещеристый синус (см. выше), вызывая развитие внутричерепных осложнений при первичных нагноительных процессах в лицевом отделе головы.

В зависимости от степени редукции (упрощение строения) первичных венозных сетей лица (как и других областей тела человека) его поверхностные и глубокие

вены, в том числе и их крыловидное сплетение, могут иметь 2 формы индивидуальной изменчивости. При задержанной редукции этих сетей вены и сплетение имеют сетевидную форму строения: ствол лицевой вены выражен неотчетливо, на своем пути соединяется с большим числом мелких венозных веточек; глубокие височные вены представлены хорошо развитыми стволами, анастомозирующими между собой и с другими венами, образующими крыловидное сплетение; само сплетение имеет вид мелкопетливой сети и соединяется *анастомозами* с лицевой веной и пещеристым синусом. При крайней степени редукции первичного венозного русла лица его вены и крыловидное сплетение имеют разобщенную (магистральную) форму строения: поверхностные вены хорошо выражены, но имеют лишь одиночные тонкие анастомозы; глубокие височные вены - тонкие, с небольшим числом связей; крыловидное сплетение состоит из нескольких разобщенных между собой венозных стволов, из которых формируется *v. maxillaris*, впадающая в занижнечелюстную вену. На шее во внутреннюю яремную вену также впадают вены от органов головы и шеи (рис. 10.13):

1) самостоятельно или общим стволом с лицевой веной - язычная вена (*v. lingualis*); идет с одноименной артерией, формируется в корне языка из его дорсальных и глубокой вен, подъязычной вены и вены, сопровождающей подъязычный нерв; все перечисленные вены имеют клапаны и могут самостоятельно впасть во внутреннюю яремную или лицевую вены; 2) глоточные вены (*vv. pharyngeae*) - отводят кровь из глоточного сплетения (*plexus pharyngeus*), имеющего связи с венами слуховой трубы, мягкого нёба, крыловидным и позвоночным сплетениями; 3) верхняя щитовидная вена (*v. thyroidea superior*) - выходит из венозного сплетения верхнего отдела каждой из долей щитовидной железы обычно 2 ветвями, объединяющимися затем в 1 ствол, который идет в сопровождении одноименной вены и впадает во внутреннюю яремную или лицевую либо язычную вены; 4) непостоянные средние щитовидные вены (*vv. thyroideae mediae*) - начинаются из заднебоковой поверхности каждой доли железы; 5) верхняя гортанная вена (*v. laryngea superior*) отводит кровь от гортани, идет вместе с одноименной артерией, но часто впадает в верхнюю щитовидную вену.



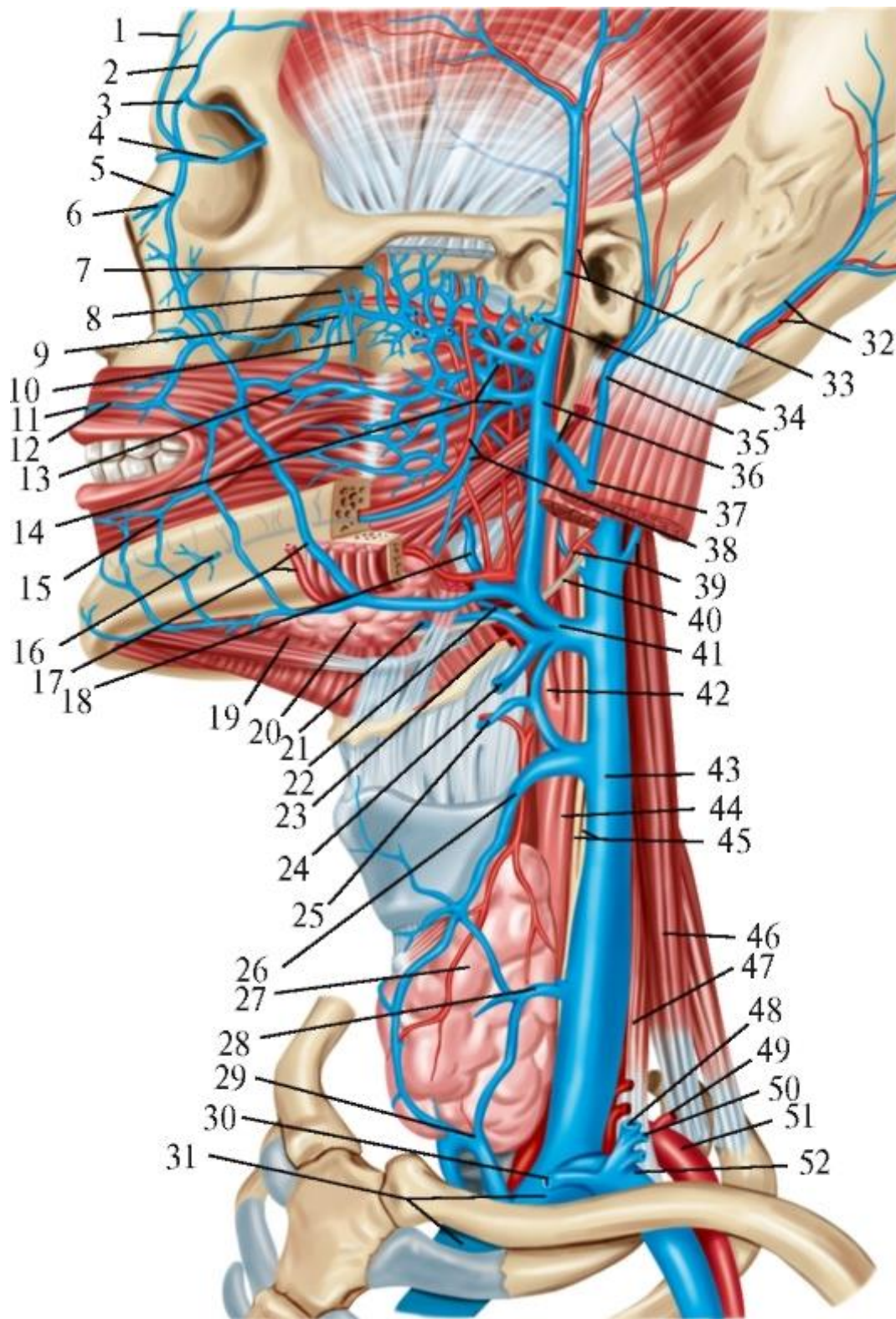


Рис. 10.13. Внутренняя, наружная и передняя яремные вены; их образование и притоки: 1 - v. supratrochlearis; 2 - v. supraorbitalis; 3 - v. nasofrontalis; 4 - v. ophthalmica superior; 5 - v. angularis; 6 - v. nasalis externa; 7 - v. emissaria sphenoidalis [VESALIUS]; 8 - v. infraorbitalis; 9 - vv. alveolares posteriores superiores; 10 - v. palatina; 11 - plexus pterygoideus; 12 - v. labialis superior; 13 - v. profunda faciei; 14 - vv. maxillares; 15 - v. labialis inferior; 16 - v. mentalis; 17 - a., v. faciales; 18 - v. palatina externa; 19 - v. submental; 20 - glandula submandibularis; 21 - v. comitans

nervi hypoglossi; 22- v. profunda linguae; 23 - v. lingualis; 24 - anastomosis c v. jugularis anterior; 25 - v. laryngea superior; 26 - v. thyroidea superior; 27 - glandula thyroidea; 28 - v. thyroidea media; 29 - vv. thyroidea inferiores; 30 - v. jugularis anterior; 31 - v. brachiocephalica sinistra; 32 - a., v. occipitales; 33 - a., v. temporales superficiales; 34 - v. transversa facialis; 35 - v. auricularis posterior; 36 - v. retromandibularis; 37 - v. jugularis externa; 38 - a., v. alveolares inferiores; 39 - a., v. occipitales; 40 - n. hypoglossus (xii); 41 - общий ствол vv. facialis, retromandibularis et lingualis; 42 - a. carotis externa; 43 - v. jugularis interna; 44 - a. carotis communis; 45 - n. vagus (X) et truncus sympathicus; 46 - m. scalenus medius; 47 - m. scalenus anterior; 48 - v. jugularis externa; 49 - v. transversa cervicis (colli); 50 - v. suprascapularis; 51 - a. subclavia; 52 - v. subclavia

### 10.3. ПОВЕРХНОСТНЫЕ ВЕНЫ ШЕИ

По поверхностным венам шеи идет отток крови от кожи, подкожной клетчатки, фасций и поверхностных мышц шеи; основной из них является наружная яремная вена.

Наружная яремная вена (*v. jugularis externa*) - парная, образуется под ушной раковиной в области угла нижней челюсти вследствие слияния задней ушной вены (*v. auricularis posterior*) и анастомотического ствола к ней от расположенной кпереди занижнечелюстной вены. Вена спускается под подкожной мышцей шеи сначала по наружной поверхности, а затем вдоль заднего края грудино-ключично-сосцевидной мышцы; над ключицей пронизывает поверхностную фасцию шеи и впадает чаще в подключичную вену, а иногда - в венозный угол между стволами соединяющихся в плечеголовную вену подключичной и внутренней яремной вен.

Передняя яремная вена (*v. jugularis anterior*) - парная, является наиболее крупным притоком наружной яремной вены. Формируется из кожных вен подподбородочной области, идет вниз вблизи срединной линии шеи по наружной поверхности челюстно-подъязычной, а затем грудино-щитовидной мышц. Над яремной вырезкой грудины правая и левая передние яремные вены проникают в надгрудное межфасциальное пространство и соединяются между собой хорошо выраженным поперечным анастомозом в виде яремной венозной дуги (*arcus venosus jugularis*). После этого каждая из передних яремных вен отклоняется кнаружи (латерально) и, пройдя позади *m. sternocleidomastoideus*, чаще впадает в наружную яремную вену (перед ее соединением с подключичной), реже - в подключичную. Иногда передние яремные вены обеих сторон сливаются в непарную срединную яремную вену шеи.

Эти сравнительно небольшие по диаметру (в норме) подкожные наружная и передняя яремные вены шеи могут иметь большое клиническое значение: их



стенки сращены с шейной фасцией и при ранении не спадаются, просвет вен зияет, что нередко приводит к воздушной эмболии.

Другими притоками наружной яремной вены являются: поперечные вены шеи (*vv. transversae colli; cervicis*), которые отводят кровь из поверхностных тканей переднемедиальной области шеи, и надлопаточная вена (*v. suprascapularis*) - дренирует структуры надостной ямки; может впадать в подключичную вену.

#### 10.4. ОСНОВЫ ОБЩЕЙ ЛИМФОЛОГИИ. ПУТИ ОТТОКА ЛИМФЫ ОТ ЛИЦА, ОРГАНОВ ПОЛОСТИ РТА, ГЛОТКИ. ЛИМФАТИЧЕСКИЕ УЗЛЫ ГОЛОВЫ И ШЕИ

Лимфатическая система - это разветвленная в тканях и органах сеть лимфатических капилляров, лимфатические сосуды с расположенными по их ходу лимфатическими узлами, лимфатические стволы и протоки, по которым протекает лимфа от мест образования до вливания в венозное русло.

Теперь (по МАТ, 2003) структуры ранее единой лимфатической системы разделены следующим образом: пути тока лимфы (лимфатические капилляры, сосуды, стволы и протоки) стали относиться к сосудистой системе, а лимфатические узлы - к лимфоидным образованиям.

Лимфатические капилляры (*vasa lymphocapillaria*) представляют собой систему слепоначинающихся, т.е. на периферическом конце замкнутых трубок, стенка которых состоит из одного слоя эндотелиальных клеток. Их диаметр (0,01-0,02 мм) больше, чем у кровеносных капилляров, что обеспечивает более медленный ток лимфы и только в одном направлении: от места образования - в лимфатический сосуд.

Лимфатические сосуды (*vasa lymphatica*) являются следующим звеном лимфатической системы. Различают внутри- и внеорганные лимфатические сосуды. Внутриорганные лимфатические сосуды расположены внутри органа, анастомозируют друг с другом и образуют сплетения лимфатических сосудов (*plexus lymphaticus*), петли которых имеют различные формы и размеры. Внеорганные лимфатические сосуды несут лимфу в лимфатические узлы и из них - в лимфатические стволы и протоки. Лимфатические сосуды по отношению к лимфатическим узлам делят на приносящие и выносящие. Приносящие лимфатические сосуды (*vasa afferentia*) несут лимфу к узлам, а выносящие (*vasa efferentia*) - от них. Лимфатические сосуды делятся также на поверхностные и глубокие.

Лимфатический узел (*nodus lymphoideus; nodus lymphaticus, lymphonodus*). Лимфатические узлы располагаются обычно группами по ходу

лимфатических сосудов, рядом с кровеносными, чаще возле крупных вен. Узлы, ближайšie к органу или области, из которых в них оттекает лимфа, называются регионарными (например, околоушные, поднижнечелюстные, шейные). Кроме этого лимфатические узлы классифицируют: по глубине залегания - на поверхностные и глубокие; по названиям ближайших сосудов (аортальные, брыжеечные) или мышц (яремнодвубрюшный, яремно-лопаточно-подъязычный); узлы полостей тела - на париетальные и висцеральные.

Лимфатические стволы и протоки (*trunci et ductus lymphatici*). Лимфатические стволы - это более крупные лимфатические сосуды, которые образуются из слияния выносящих сосудов регионарных лимфатических узлов; по ним лимфа оттекает от определенных частей тела или группы органов. Лимфатические стволы впадают в 2 крупных лимфатических коллектора (собирателя) - грудной проток и правый лимфатический проток, по которым лимфа оттекает в венозное русло. Грудной проток (*ductus thoracicus*) формируется в поясничной области; проходит по позвоночнику (позади аорты) вначале в брюшной, затем в грудной полости и на уровне VII шейного позвонка выходит на шею, где обходит сзади и слева пищевод и вливается в левую внутреннюю яремную вену либо в левую подключичную вену, или в угол их соединения - левый венозный угол. В области шеи в грудной проток впадает левый яремный ствол (*truncus jugularis sinister*), собирающий лимфу от левой половины головы и шеи. От правой половины головы и шеи отток лимфы осуществляется через регионарные лимфатические узлы в правый яремный ствол (*truncus jugularis dexter*), а из него - в правый лимфатический проток (*ductus lymphaticus dexter*), который впадает в правую внутреннюю яремную вену или в правую подключичную вену либо в правый венозный угол. В 81,2% наблюдений правый лимфатический проток отсутствует, в таких случаях правый яремный ствол впадает в одну из названных вен или в угол их слияния с правой плечеголовной веной.

Таким образом, пути оттока лимфы от органов головы и шеи начинаются лимфатическими капиллярами, которые образуют сети. Из них выходят внутриорганные лимфатические сосуды, образующие сплетения, характер которых зависит от направления соединительнотканых или мышечных волокон в органе. Более крупные лимфатические сосуды внутри органов присоединяются к артериальным и венозным стволикам и далее следуют вместе с ними. Эти сплетения и отдельные сосуды образуют многочисленные внутриорганные анастомозы, объединяющие лимфатическую систему отдельных частей органа.

Внутриорганные лимфатические отводящие сосуды, выходя из органа, сливаются в более крупные и, сопровождая артерии и вены головы и шеи, впадают в правый или левый яремные стволы, которые идут на каждой стороне вдоль внутренней

ярменной вены. Прежде чем влиться в ярменные стволы, лимфа, оттекающая от костей, мягких тканей и органов головы и шеи, по поверхностным и глубоким лимфатическим сосудам протекает через регионарные лимфатические узлы (рис. 10.14; см. также рис. 10.12), очищаясь в них от бактерий, инородных частиц, опухолевых и отмирающих клеток организма, а также насыщаясь лимфоцитами, участвующими в формировании иммунитета (см. *Глотка. Глоточное лимфоидное кольцо*).

Затылочные лимфатические узлы (*nodi lymphatici occipitales*), располагаются (от 2 до 5) в затылочной области на уровне верхней выйной линии по ходу затылочной артерии и ветвей большого затылочного нерва. Они могут лежать как снаружи, так и кнутри от поверхностного листка собственной фасции шеи. В затылочные лимфатические узлы оттекает лимфа от кожи височной, теменной и затылочной областей головы, а из них - в латеральные глубокие шейные лимфатические узлы.

Сосцевидные лимфатические узлы (*nodi lymphatici mastoidei*) располагаются (от 2 до 4) в области сосцевидного отростка височной кости на сухожилии грудино-ключично-сосцевидной мышцы и поэтому заключены в поверхностный листок собственной фасции шеи. Они собирают лимфу от кожи теменной области, задней поверхности ушной раковины, наружного слухового прохода и барабанной перепонки. От сосцевидных узлов лимфа может оттекать в нескольких направлениях: в околоушные лимфатические узлы, в поверхностные и латеральные глубокие шейные лимфатические узлы.

Околоушные лимфатические узлы (*nodi lymphatici parotidei*) располагаются в области околоушной слюнной железы и делятся на поверхностные (1-2 узла) и глубокие (до 10). Поверхностные узлы располагаются над капсулой околоушной слюнной железы, а глубокие - под ней в толще органа, между дольками железы. В околоушные лимфатические узлы собирается лимфа от самой железы, кожи передней части ушной раковины, наружного слухового прохода, барабанной перепонки, лба, виска, латеральной части века, слезной железы и моляров верхней челюсти. Из поверхностных околоушных лимфатических узлов лимфа оттекает в поверхностные шейные лимфатические узлы, а из глубоких - в латеральные глубокие шейные узлы.

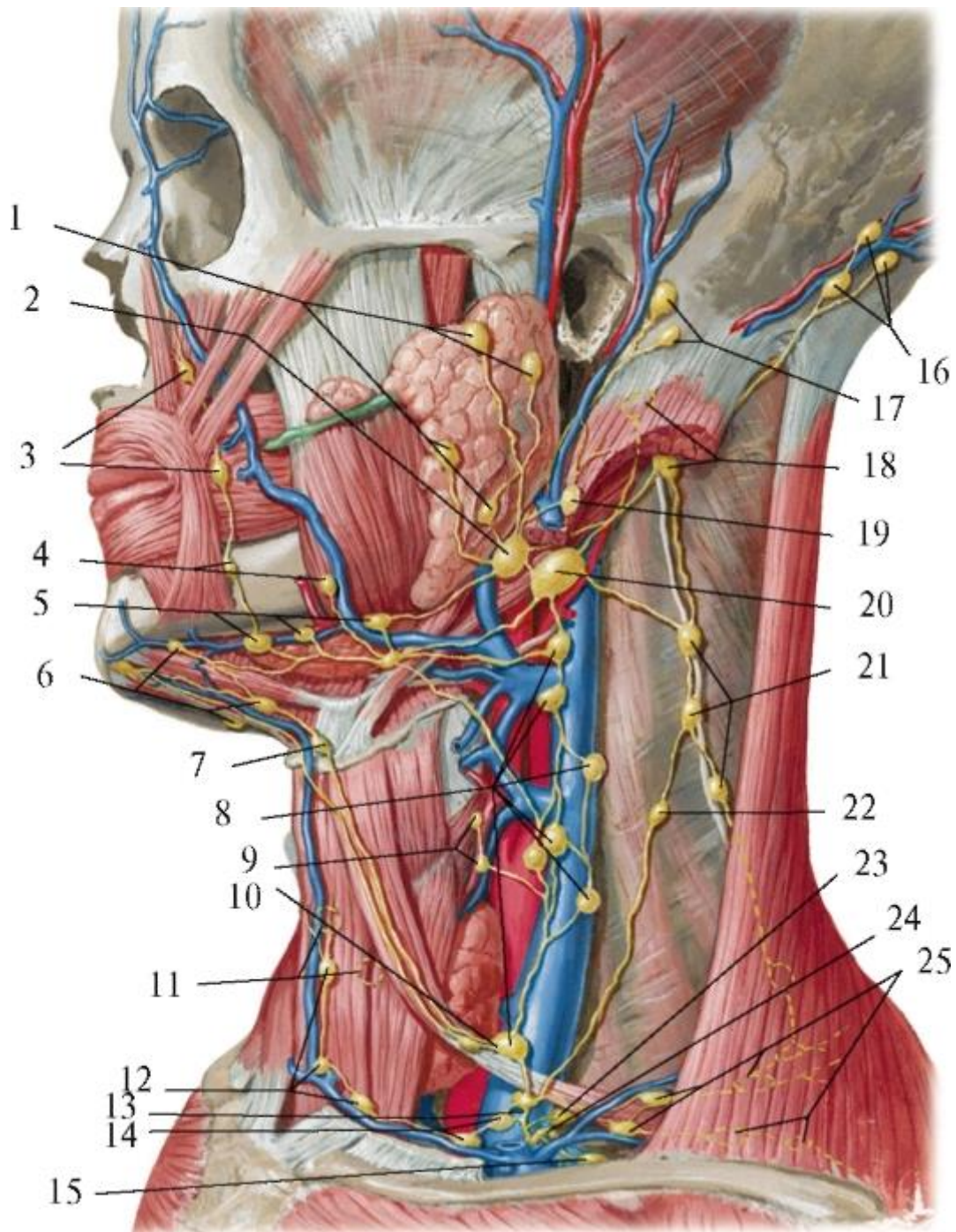


Рис. 10.14. Лимфатические сосуды и узлы головы и шеи: 1 - nodi lymphoidei parotidei superficiales; 2 - nodi lymphoidei parotidei profundi; 3 - nodi lymphoidei faciales; 4 - nodi lymphoidei mandibulares; 5 - nodi lymphoidei submandibulares; 6 - nodi lymphoidei submentales; 7 - nodi lymphoidei suprahyoideus; 8 - nodi lymphoidei cervicales laterales profundi; 9 - nodi lymphoidei thyroidei; 10 - nodi lymphoidei juguloomohyoideus; 11 - nodi lymphoidei praetracheales; 12 - nodi lymphoidei jugulares anteriores; 13 - truncus jugularis; 14 - nodi lymphoidei supraclaviculares; 15 - truncus et nodus subclavii; 16 - nodi lymphoidei occipitales; 17 - nodi lymphoidei mastoidei (retroauriculares); 18 - nodi lymphoidei sternocleidomastoidei; 19 - nodus lymphoideus jugularis lateralis; 20 - nodus lymphoideus jugulodigastricus; 21 - nodi lymphoidei

cervicales laterales superficiales; 22 - nodus lymphoideus intercalatus; 23 - nodus lymphoideus cervicales laterales profundus inferior; 24 - ductus thoracicus; 25 - nodi lymphoidei supraclaviculares

Щечные лимфатические узлы (*nodi lymphatici buccales*) располагаются (в количестве 1-2) по ходу лицевой артерии, на наружной поверхности щечной мышцы.

Нижнечелюстные лимфатические узлы (*nodi lymphatici mandibulares*) располагаются (1-2 узла) по ходу лицевой артерии на теле нижней челюсти.

Последние 3 группы часто объединяют в одну группу лицевых узлов (*nodi lymphatici faciales*), собирающих лимфу от кожи лица, от глазного яблока, мимической мускулатуры, слизистой оболочки щек, губ, десен. Из этих узлов лимфа оттекает сначала в поднижнечелюстные, а затем - в латеральные глубокие шейные лимфатические узлы.

Поднижнечелюстные лимфатические узлы (*nodi lymphatici submandibulares*) лежат (от 6 до 10) в поднижнечелюстном треугольнике, в капсуле поднижнечелюстной слюнной железы. Узлы делятся на 3 группы: передние, средние и задние. Передние располагаются в переднем углу указанного треугольника, средние - впереди лицевой артерии, задние - позади лицевой вены или между веной и артерией. Поднижнечелюстные узлы собирают лимфу от подъязычной и поднижнечелюстной слюнных желез, дна полости рта, нижней челюсти, всех нижних зубов, клыков и резцов верхней челюсти, верхней губы и латеральной части нижней губы, твердого и мягкого нёба, тела языка и стенок преддверия носа. В эти узлы также втекает лимфа из лицевых узлов. От поднижнечелюстных узлов лимфа направляется в латеральные глубокие шейные лимфатические узлы.

Подподбородочные лимфатические узлы (*nodi lymphatici submentales*) лежат (от 2 до 6) выше подъязычной кости на наружной поверхности челюстно-подъязычной мышцы, между передними брюшками двубрюшных мышц. В них вливается лимфа от передней части дна полости рта, средней трети нижней губы, подбородка и верхушки языка. Выносящие лимфатические сосуды от этих узлов впадают в поднижнечелюстные и глубокие шейные лимфатические узлы. При раке нижней губы или языка подподбородочные узлы очень рано поражаются метастазами. Подподбородочные и поднижнечелюстные лимфатические сосуды связаны между собой лимфатическими сосудами и составляют единую систему лимфооттока, что необходимо рассматривать как возможные пути распространения инфекции.

Язычные лимфатические узлы (*nodi lymphatici linguales*) располагаются (в количестве 1-2) по бокам корня языка между челюстно-язычной и подъязычно-язычной мышцами.

Позадиглоточные и окологлоточные лимфатические узлы (*nodi lymphatici retropharyngeales et parapharyngeales*) располагаются (от 4 до 6) на уровне атланта в заглоточном пространстве и прилежат к задней и боковым стенкам глотки. Они собирают лимфу от стенок глотки, мягкого нёба, слуховой трубы, барабанной полости, миндалин, слизистой оболочки полости носа и околоносовых пазух. Клинически важна связь лимфатической системы обонятельной области слизистой оболочки полости носа с межоболочечными пространствами головного мозга, осуществляемая по периневральным путям обонятельных нервных волокон. От заглоточных узлов лимфа оттекает в глубокие шейные лимфатические узлы.

Лимфатические сосуды головы делятся на поверхностные и глубокие.

Поверхностные собирают лимфу от кожи и подкожной клетчатки; глубокие - от костей черепа, мышц, слизистых оболочек полостей рта, носа и околоносовых пазух, языка, твердого и мягкого нёба, зубов, слюнных желез.

Поверхностные и глубокие лимфатические сосуды лица имеют между собой анастомозы, которые необходимо рассматривать как пути возможного взаимораспространения инфекции. Также имеется двусторонняя связь лимфатических сосудов лица, залегающих в нижней губе, подбородке, корне и спинке носа. Здесь лимфатические сосуды мышц переходят с одной стороны на противоположную, что может иметь значение при распространении метастазов злокачественных опухолей на лице.

Как было сказано выше, внутриорганные лимфатические сосуды образуют многочисленные анастомозы, но вместе с этим от некоторых областей или их отдельных частей отток лимфы осуществляется в различные регионарные узлы. Например, лимфа от стенок переднего отдела преддверия носа оттекает в поднижнечелюстные лимфатические узлы, а от среднего и заднего - в заглоточные. Лимфатические сосуды, отводящие лимфу от кожи и слизистой оболочки нижней губы, впадают как в поднижнечелюстные (от ее боковых частей), так и в подподбородочные (от средней трети губы) узлы.

От языка лимфа также оттекает в нескольких направлениях. От его верхушки лимфатические сосуды несут лимфу к подподбородочным узлам, а от них - к яремно-лопаточно-подъязычным узлам правой и левой стороны. От тела языка лимфатические сосуды через челюстноподъязычную мышцу направляются к поднижнечелюстным узлам, а из них - к глубоким шейным узлам только своей

стороны. От корня языка лимфа оттекает сначала в заглоточные лимфатические узлы, а затем - в яремно-двубрюшные узлы своей и противоположной стороны. Лимфатические сосуды от спинки языка направляются к поднижнечелюстным, а затем - к правым и левым глубоким шейным узлам. Таким образом, лимфа почти от всего языка (за исключением его боковых отделов) вливается в яремный ствол не только своей стороны, но и противоположной, что имеет большое клиническое значение.

Выносящие лимфатические сосуды от зубных органов формируются из лимфатических капилляров пульпы, десны, стенок альвеол и сопровождают артерии. От коренных зубов верхней челюсти лимфатические сосуды идут к поднижнечелюстным или околоушным узлам, а от резцов и клыков - к подподбородочным и поднижнечелюстным узлам. Лимфатические сосуды от всех зубов нижней челюсти направляются к поднижнечелюстным узлам.

Лимфоотток от твердого и мягкого нёба идет в основном во встречных направлениях, и слияние происходит около границы твердого и мягкого нёба, после чего лимфатические пути расходятся вдоль дужек мягкого нёба, причем к ним присоединяются отводящие лимфатические сосуды нёбных миндалин, несущие лимфу к заглоточным лимфатическим узлам.

Таким образом, лимфа от тканей и органов головы в конечном итоге оттекает в лимфатические узлы шеи, причем значительная часть ее массы предварительно просачивается через лимфатические узлы головы. В связи с этим многие шейные лимфатические узлы являются вторичным или даже третичным биологическим барьером в оттоке лимфы от тканей и органов головы.

Регионарные лимфатические узлы шеи делятся на поверхностные и глубокие. В каждой из этих групп, в свою очередь, различают передние и латеральные узлы.

Поверхностные передние лимфатические узлы шеи (*nodi lymphatici cervicales superficiales anteriores*) располагаются по ходу передней яремной вены. Поверхностные латеральные лимфатические узлы шеи (*nodi lymphatici cervicales superficiales laterales*) располагаются (от 2 до 6) вдоль наружной яремной вены - от нижнего полюса околоушной слюнной железы по заднему краю грудино-ключично-сосцевидной мышцы.

В поверхностные узлы собирается лимфа от кожи, подкожной жировой клетчатки, поверхностной фасции шеи; к ним могут направляться лимфатические сосуды от затылочных и сосцевидных узлов головы. Передние и латеральные поверхностные лимфатические сосуды шеи соединяются между собой, а также с сосудами другой ее стороны с оттоком лимфы в латеральные глубокие узлы шеи.

Глубокие шейные лимфатические узлы (от 20 до 80), как и поверхностные, располагаются двумя цепочками в передней и латеральной областях шеи.

Глубокие передние лимфатические узлы шеи (*nodi lymphatici cervicales profundi anteriores*) обычно мелкие и включают: предгортанные, щитовидные, претрахеальные, околотрахеальные и заглоточные узлы, образующие 2 цепочки. Они лежат около соответствующих органов, принимая из них лимфу.

Глубокие латеральные лимфатические узлы шеи (*nodi lymphatici cervicales profundi laterales*) образуют 3 цепочки. Первая (от 6 до 12 узлов) лежит вдоль внутренней яремной вены, поэтому эти узлы называются внутренними яремными. Они собирают лимфу от глубоких мышц шеи, глотки, гортани, а также почти от всех органов головы. Вторая цепочка располагается вдоль поперечной артерии шеи, непосредственно над верхней поверхностью ключицы; эти узлы называются надключичными. В них оттекает лимфа от кожи и мышц верхней части спины и частично от молочной железы. Третья цепочка сопровождает добавочный нерв и собирает лимфу от грудино-ключично-сосцевидной и трапециевидной мышц.

Среди лимфатических узлов, лежащих вдоль внутренней яремной вены, наиболее клинически значимыми являются яремно-двубрюшные (*nodus lymphaticus jugulodigastricus*) и яремно-лопаточно-подъязычный (*nodus lymphaticus juguloomohyoideus*), так как они самыми первыми реагируют на воспалительные заболевания стенок и органов полости рта. Яремно-двубрюшный узел располагается на внутренней яремной вене у места ее пересечения с задним брюшком двубрюшной мышцы (на уровне большого рога подъязычной кости) и принимает лимфу, в частности, от корня языка. Яремно-лопаточно-подъязычный узел лежит на внутренней яремной вене в месте ее пересечения с промежуточным сухожилием лопаточно-подъязычной мышцы и принимает лимфу от верхушки языка. За счет поперечных анастомозов между лимфатическими сосудами правой и левой половин шеи лимфа, оттекающая от верхушки и корня языка, попадает в названные узлы как правой, так и левой сторон. При раке языка именно в этих узлах наблюдается развитие метастазов, причем как на своей, так и на противоположной стороне; в связи с этим при операциях по поводу рака языка указанные лимфатические узлы удаляются на обеих сторонах шеи.

От латеральных шейных глубоких лимфатических узлов лимфа оттекает в правый и левый яремные стволы. Левый яремный ствол чаще впадает в конечную шейную часть грудного протока, а правый - в правый венозный угол или в одну из его образующих вен (см. выше).

Примерные вопросы для самоконтроля



1. Перечислите источники кровоснабжения органов головы, шеи.
2. Что такое «синокаротидная рефлексогенная зона», что в нее входит, какова ее функция?
3. Назовите и покажите части внутренней сонной артерии.
4. Перечислите ветви глазной артерии.
5. Перечислите по группам и покажите ветви наружной сонной артерии.
6. Расскажите и покажите топографию верхнечелюстной артерии.
7. Назовите и покажите ветви каждого отдела верхнечелюстной артерии.
8. Перечислите ветви верхнечелюстной артерии, кровоснабжающие зубы верхней и нижней челюстей.
9. Укажите сосуды, кровоснабжающие стенки преддверия рта.
10. Какие артерии участвуют в кровоснабжении твердого и мягкого нёба?
11. Назовите артерии, участвующие в кровоснабжении дна полости рта.
12. Назовите артерии и вены, участвующие в кровоснабжении языка.
13. Назовите кровеносные сосуды, участвующие в кровоснабжении больших слюнных желез.
14. Перечислите сосуды, которые участвуют в кровоснабжении стенок полости носа и околоносовых пазух.
15. Назовите артерии и вены, которые кровоснабжают глотку.
16. Перечислите внемозгочерепные притоки внутренней яремной вены.
17. Назовите истоки лицевой вены.
18. Перечислите истоки нижнечелюстной вены.
19. Куда происходит отток венозной крови от органов полости рта?
20. Назовите поверхностные вены шеи.
21. Перечислите региональные лимфатические узлы головы.
22. Расскажите классификацию региональных лимфатических узлов шеи. Назовите узлы, относящиеся к каждой группе.
23. Назовите стволы и протоки, в которые происходит отток лимфы от органов головы и шеи.

24. Назовите лимфатические узлы, в которые оттекает лимфа от верхней и нижней губ.
25. Назовите лимфатические узлы, в которые оттекает лимфа от верхней и нижней челюстей.
26. В какие лимфатические узлы оттекает лимфа от твердого и мягкого нёба?
27. Какие лимфатические узлы принимают лимфу от стенок полости рта, полости носа и околоносовых пазух?
28. Назовите лимфатические узлы на пути оттока лимфы от языка.
29. В какие лимфатические узлы происходит отток лимфы от больших слюнных желез?
30. Перечислите лимфатические узлы, в которые происходит отток лимфы от глотки.

# ГЛАВА 11. ИННЕРВАЦИЯ ЛИЦА, ОРГАНОВ ПОЛОСТИ РТА, ГЛОТКИ

## 11.1. ОСНОВЫ ОБЩЕЙ НЕВРОЛОГИИ

Структуры стенок и органов полости рта, глотки имеют разные виды нервного обеспечения: их поперечнополосатая (скелетная) мускулатура получает двигательную иннервацию; кожа и слизистые оболочки, ткани зубных органов - общую чувствительную (тактильную, болевую и температурную), а органы вкуса - вкусовые почки слизистой оболочки языка, мягкого нёба, надгортанника, задней стенки ротоглотки - специфическую, вкусовую иннервацию.

Эти 2 вида иннервации (чувствительную и двигательную) осуществляет соматическая (от греч. *soma* - собственно тело) или анимальная (от лат. *animal* - животное) часть нервной системы, которая обеспечивает «животную жизнь» - восприятие и проведение различных раздражений в ЦНС и ответные двигательные реакции, т.е. связь организма с внешней средой.

Железистый аппарат названных областей, гладкая мускулатура их сосудов получают соответственно секреторную и двигательную иннервацию из автономной (от *auto* - сам + *nomos* - закон = *autonomos* - собственная закономерность; самоуправляющийся, действующий самостоятельно, независимо от чего-либо) или вегетативной (от лат. *vegetativus* - растительный или *vegetatio* - возбуждение, оживление) части нервной системы, которая иннервирует названные выше структуры всех внутренних органов, выполняющих так называемые растительные функции организма (дыхание, пищеварение, кровообращение, выделение, размножение и др.). Кроме этого она осуществляет адаптационно-трофическую функцию: регулирует обмен веществ в соответствии с изменяющимися условиями внешней среды и обеспечивает питание всех тканей и органов.

Деление единой нервной системы на соматическую и вегетативную (автономную) условно и основано на их некоторых структурнофункциональных различиях. Термин «автономная» не означает независимость вегетативной части нервной системы от ЦНС, хотя она и не подконтрольна нашему сознанию. Он отражает лишь то, что эта часть нервной системы управляет произвольными функциями организма. Соматическая нервная регуляция функциями организма (в отличие от вегетативной) может значительно больше произвольно контролироваться и управляться.

Между соматическим и автономным отделами нервной системы существует тесная анатомическая и функциональная взаимосвязь; их деятельность объединяется корой полушарий большого мозга.

Высшим автономным центром, регулирующим и интегрирующим функции внутренних органов (в том числе полости рта, глотки), эндокринных желез, сосудистой системы, является гипоталамус.

Автономный (вегетативный) отдел нервной системы состоит из 2 частей: симпатической и парасимпатической, которые имеют некоторые отличия в строении и выполняют разные функции. Например, раздражение структур (нервных клеток и их отростков - отдельных волокон или нервов) симпатической части вызывает сужение сосудов, увеличение частоты сокращения сердца (учащение пульса), ослабление перистальтики кишечника, уменьшение количества вырабатываемой слюны (густой, вязкой, с большим содержанием органических веществ и малой концентрацией солей); при возбуждении парасимпатической части нервной системы наблюдается противоположное: расширение сосудов, уменьшение частоты сердечных сокращений (урежение пульса), усиление перистальтики кишечника, обильная секреция жидкой слюны с малой концентрацией органических компонентов и большим количеством солей.

Однако между симпатической и парасимпатической частями вегетативного отдела нервной системы истинного функционального антагонизма нет. Они непрерывно взаимодействуют, и их влияние на любой орган в каждый конкретный момент динамически меняется: если преобладает функция симпатической, например, части, то парасимпатическая импульсация ослабевает, как бы «уступая»; изменилась ситуация (условия внешней или внутренней среды) - начинает доминировать действие парасимпатической иннервации. Согласованные действия этих 2 частей вегетативного отдела нервной системы обеспечивают нормальные функции нашего организма. Эта согласованность и регуляция функций осуществляются корой головного мозга и его ретикулярной формацией.

#### 11.1.1. Источники иннервации. Принципы их образования и строения

Из 13 пар черепных нервов (в том числе 0 пара - концевые нервы - *nn. terminates*; МАТ, 2003) в иннервации стенок и органов полости рта и глотки участвуют V (тройничные нервы), VII (лицевые нервы), IX (языкоглоточные нервы), X (блуждающие нервы) и XII (подъязычные нервы). Все они имеют ядра (*nuclei nervi craniales*) - скопления тел нервных клеток в ЦНС: в мосту и продолговатом мозге (частях ствола головного мозга), непосредственно под дном IV желудочка - под ромбовидной ямкой, в значительной степени определяя ее сложный рельеф. Функционально эти ядра делятся на двигательные,

чувствительные и вегетативные (парасимпатические двигательные и секреторные), а нервы - на двигательные, состоящие из двигательных волокон (XII пара), и смешанные, содержащие, кроме двигательных, чувствительные (V пара) и вегетативные (VII, IX и × пары) волокна.

#### 11.1.2. Соматическая иннервация

Чувствительные волокна в составе V, VII, IX и × черепных нервов, иннервирующие кожу лица, слизистые оболочки стенок и органов полости рта и глотки, ткани зубных органов, представляют собой покрытые оболочками (нейролеммой и миелиновой) отростки тел сенсорных афферентных нейронов. Сами же тела этих клеток образуют скопления - чувствительные узлы (ганглии) черепных нервов, которые располагаются вне головного мозга в виде утолщений нервных стволов по ходу их внутричерепной части. Эти нейроны представлены псевдоили ложноуниполярными клетками. Так они названы потому, что отходящие от их тела 2 отростка сразу же сливаются в 1 (как у истинной униполярной, т.е. однополюсной клетки), который затем разделяется в форме буквы «Т» на 2 (как у биополярной, т.е. двухполюсной клетки): периферический, древовидно ветвящийся - дендрит и центральный, одиночный - аксон (нейрит).

Периферические отростки направляются в составе нервов и их ветвей в кожу и слизистые оболочки, где заканчиваются рецепторами. Рецепторы воспринимают раздражения (информацию) из внешней и внутренней среды организма и преобразуют их в нервное возбуждение - чувствительный (афферентный) нервный импульс. Этот нервный импульс и распространяется (как электрический ток по проводам) по периферическим отросткам ложных униполярных клеток к их телам (в ганглии), а от них по центральным отросткам, входящим в состав стволов нервов, в головной мозг - к вставочным нейронам. Тела этих клеток образуют скопления - чувствительные ядра черепных нервов, залегающие в мосту и продолговатом мозге (рис. 11.1).

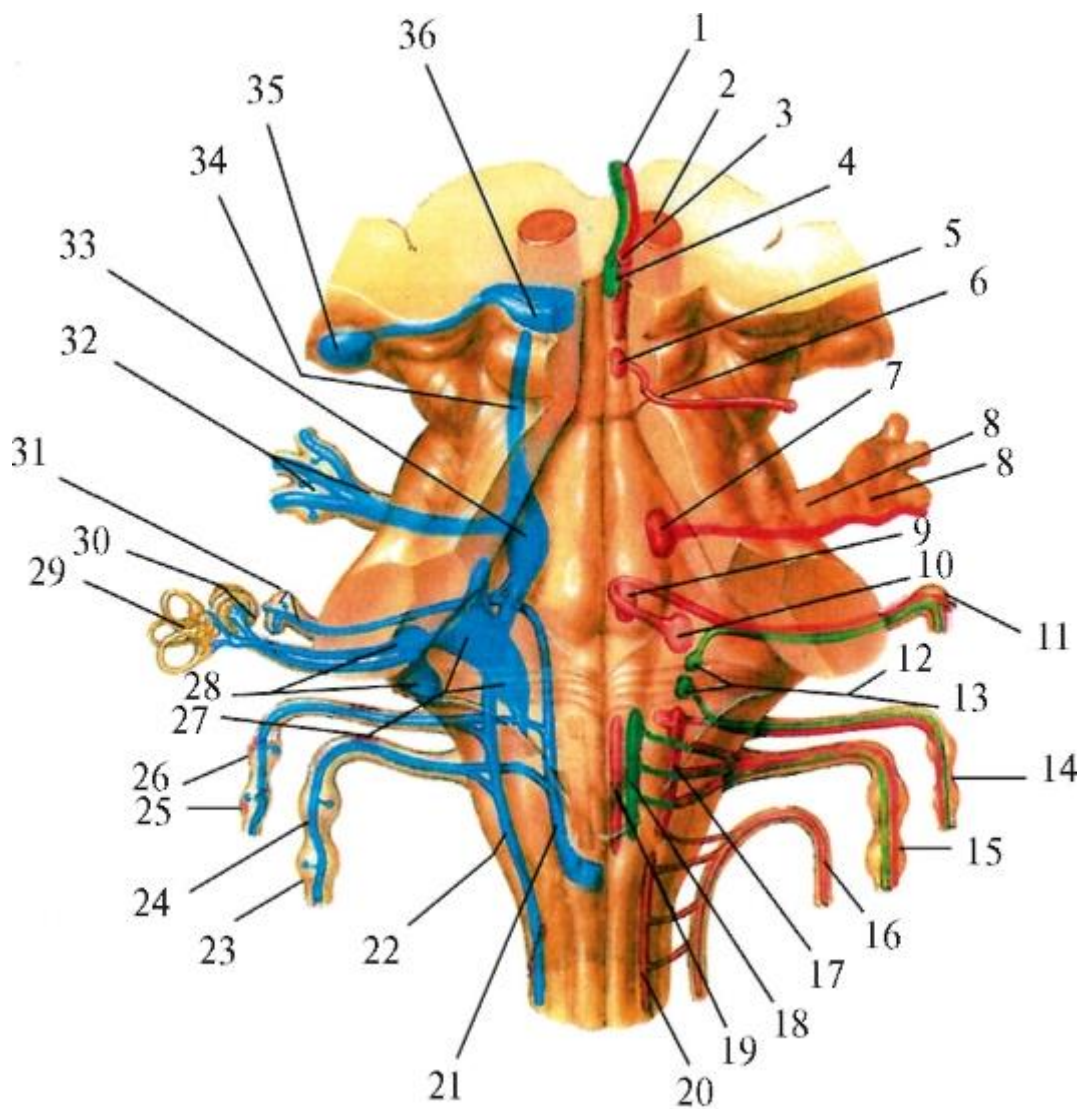


Рис. 11.1. Чувствительные узлы и ядра черепных нервов (проекция ядер на дорсальную поверхность ствола головного мозга: чувствительные - синим цветом, двигательные - красным, вегетативные парасимпатические - зеленым): 1 - n. oculomotorius (III); 2 - nucleus ruber; 3 - nucleus nervi oculomotorii (III); 4 - nuclei accessorii nervi oculomotorii (III); 5 - nucleus nervi trochlearis (IV); 6 - n. trochlearis (IV); 7 - nucleus motorius nervi trigemini (V); 8 - n. trigeminus (V), ganglion trigeminale; 9 - nucleus nervi abducentis (VI); 10 - nucleus nervi facialis (VII); 11 - geniculum (n. facialis); 12 - nucleus salivatorius superior nervi intermedii (n. facialis) - VII; 13 - nucleus salivatorius inferior nervi glossopharyngei (IX); 14 - n. glossopharyngeus (IX); 15 - n. vagus (X); 16 - n. accessorius (XI); 17 - nucleus ambiguus (IX, X); 18 - nucleus dorsalis nervi vagi (X); 19 - nucleus nervi hypoglossi (XII); 20 - nucleus nervi accesorii (XI); 21 - nuclei tractus solitarii (VII, IX, X); 22 - nucleus spinalis nervi trigemini (V); 23 - n. vagus ganglion inferius (X); 24 - n. vagus ganglion superius (X); 25 - n. glossopharyngeus ganglion inferius (IX); 26 - n. glossopharyngeus ganglion superius (IX); 27 - nuclei vestibulares: superior, inferior; 28 - nuclei cochlearis: anterior, posterior; 29 - n. vestibulocochlearis ganglion vestibulare (VIII); 30 - n.

vestibulocochlearis ganglion cochleare; 31 - ganglion geniculi nervi intermedii (facialis) - (VII); 32 - ganglion trigeminale; 33 - nucleus principalis (pontinus) nervi trigemini (V); 34 - nucleus mesencephalicus nervi trigemini (V); 35 - corpus geniculatum laterale; 36 - colliculus superior

К 3 чувствительным ядрам V пары: 1) главному (мостовому) - *nucleus principalis (pontinus) n. trigemini*, 2) среднему - *nucleus mesencephalicus n. trigemini* и 3) спинномозговому (*nucleus spinalis n. trigemini*) подходят центральные отростки псевдоуниполярных клеток тройничного узла (*ganglion trigeminale*).

В сенсорные ядра одиночного пути (*nuclei tractus solitarii*), принадлежащие VII, VIII и IX нервам, проникают аксоны ложноуниполярных клеток: узла колена (*ganglion geniculi*), промежуточного нерва (*n. intermedii*) - части лицевого нерва (*n. facialis* - VII), а также верхних и нижних узлов (*ganglia superius et inferius*) нервов -языкоглоточного (*n. glossopharyngei* - IX) и блуждающего (*n. vagi* - X).

Во всех этих ядрах образуются аксосоматические синапсы (от греч. *synapsis* - соединение), в которых происходит передача чувствительных нервных импульсов с окончаний аксонов, синтезирующих необходимые для этого медиаторы (от лат. *mediator* - посредник; например: ацетилхолин, адреналин, норадреналин), на тела клеток вставочных нейронов. Часть их отростков направляется к подкорковым и корковым чувствительным центрам, а часть - к эфферентным (соматическим двигательным и вегетативным секреторным) нейронам, которые генерируют ответные импульсы соответственно к скелетным мышцам и железам. В связи с этим вставочные нейроны также называются ассоциативными (от лат. *assotiatio* - соединение), так как соединяют афферентные (чувствительные) и эфферентные (двигательные и секреторные) нейроны, или замыкательными (И.П. Павлов).

Тела эфферентных соматических мотонейронов названных выше нервов образуют в мосту и продолговатом мозге скопления - двигательные ядра: 1) тройничного нерва (*nucleus motorius n. trigemini* - V); 2) лицевого нерва (*nucleus n. facialis* - VII); 3) двойное ядро (*nucleus ambiguus*), общее для языкоглоточного нерва (*n. glossopharyngeus* - IX) и блуждающего нерва (*n. vagus* - X); 4) подъязычного нерва (*nucleus n. hypoglossi* - XII).

Аксоны этих нейронов вместе с окружающими их оболочками образуют эфферентные соматические двигательные волокна, которые, объединяясь в пучки, выходят из головного мозга. Они могут формировать самостоятельный двигательный нерв - подъязычный (*n. hypoglossus* - XII), или присоединяться в виде двигательного корешка к направляющимся к мозгу чувствительным афферентным

волокон, участвуя в образовании смешанных по функции V, VII, IX, × черепных нервов.

Выйдя из полости черепа через отверстия (каналы, расщелины, щели) его основания, двигательные волокна в составе нервов или их ветвей достигают поперечнополосатых мышц стенок и органов полости рта, глотки.

### 11.1.3. Автономная (вегетативная) иннервация

Одной из структурно-функциональных особенностей вегетативного (автономного) отдела нервной системы (обеих его частей - симпатической и парасимпатической) является та, что эфферентный путь вегетативной иннервации состоит не из одного нейрона, как в соматическом отделе (с телами нейронов в двигательных ядрах черепных нервов в головном мозге и спинномозговых - в передних рогах спинного мозга), а из 2. Тела первых нейронов лежат в ЦНС - вегетативных ядрах черепных нервов и боковых рогах спинного мозга, а вторых (эффекторных, от лат. *effectus* - исполнение, действие) - вне ее: в периферических вегетативных узлах. Благодаря этому, если в соматическом отделе нервной системы импульсы от тел мотонейронов в ЦНС распространяются к поперечнополосатым мышцам, нигде не прерываясь, то в автономном ее отделе на пути от вегетативных ядер в головном и спинном мозге до железистой и гладкомышечной ткани импульсы к ним переключаются в синапсах между окончаниями аксонов и телами нейронов в вегетативных узлах (ганглиях); отростки последних достигают названных выше рабочих структур. В связи с этим в вегетативной нервной системе различают 2 вида волокон: 1) преганглионарные (предузловые) - аксоны тел клеток вегетативных ядер ЦНС; 2) постганглионарные (послеузловые) - отростки тел клеток вегетативных узлов периферического отдела автономной нервной системы. Парасимпатическая иннервация желез и гладкой мускулатуры сосудов стенок и органов полости рта, глотки осуществляется из так называемого ее бульбарного центра, представленного залегающими в мосту и продолговатом мозге вегетативными парасимпатическими ядрами (рис. 11.2; см. рис. 11.1): 1) верхним слюноотделительным ядром лицевого (промежуточного) нерва (VII); 2) нижним слюноотделительным ядром языкоглоточного нерва (IX); 3) дорсальным (задним) ядром блуждающего нерва (X).

Тела клеток, образующие эти ядра, одновременно являются вставочными (ассоциативными) нейронами вегетативной рефлекторной дуги и первыми нейронами ее эфферентной части (см. выше).

Отходящие от тел этих клеток аксоны, покрытые миелиновой (мякотной) оболочкой, образуют преганглионарные волокна, которые в составе



соответствующих нервов и их корешков (ветвей) направляются к телам 2 эффекторных нейронов, находящихся в вегетативных парасимпатических ганглиях (узлах). Их отростки, не имеющие миелиновой оболочки, составляют постганглионарные волокна, которые в комплексе выходящих из узлов ветвей достигают желез и гладкомышечной оболочки сосудов, заканчиваясь в них специализированными концевыми нервными аппаратами - эффекторами.

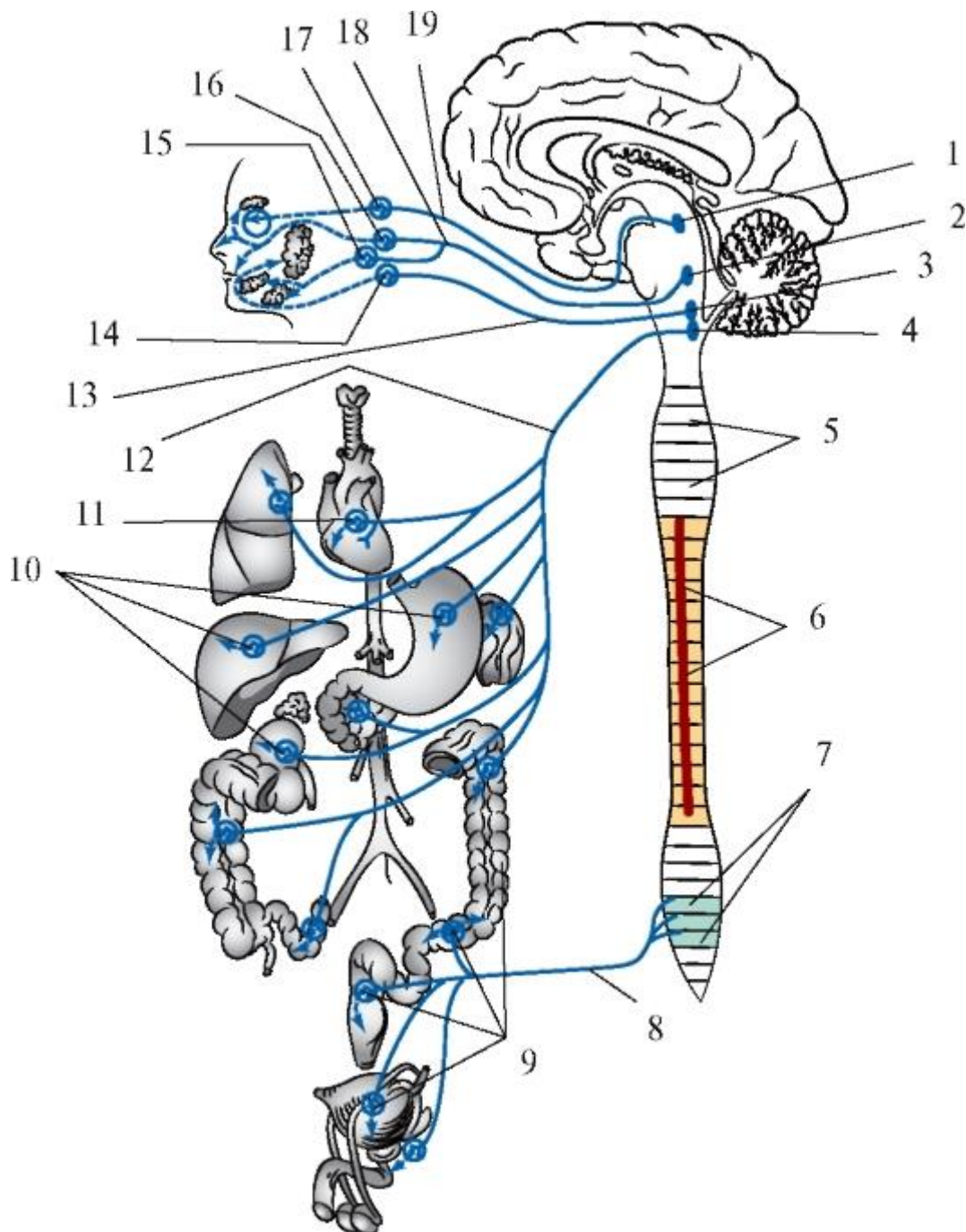


Рис. 11.2. Схема строения парасимпатической части автономной (вегетативной) нервной системы: 1 - добавочное (парасимпатическое) ядро глазодвигательного нерва; 2 - верхнее слюноотделительное ядро промежуточного (лицевого) нерва; 3 - нижнее слюноотделительное ядро языкоглоточного нерва; 4 - дорсальное (заднее)

ядро блуждающего нерва; 5 - сегменты спинного мозга; 6 - боковой промежуточный столб спинного мозга; 7 - крестцовые парасимпатические ядра; 8 - тазовые внутренностные нервы; 9, 10 - вегетативные (парасимпатические) узлы; 11 - сердечное сплетение; 12 - парасимпатические волокна блуждающего нерва; 13 - парасимпатические волокна языкоглоточного нерва; 14 - ушной (парасимпатический) узел; 15 - поднижнечелюстной (парасимпатический) узел; 16 - крылонёбный (парасимпатический) узел; 17 - ресничный (парасимпатический) узел; 18 - парасимпатические волокна промежуточного (лицевого) нерва; 19 - парасимпатические волокна глазодвигательного нерва

Вегетативные парасимпатические узлы залегают около иннервируемых органов или в их толще, поэтому относятся к конечным узлам (*ganglia terminalia*). Кроме преганглионарных парасимпатических волокон, в них входят симпатические (от «своих», т.е. симпатических узлов) и афферентные чувствительные волокна (периферические отростки ложноуниполярных клеток чувствительных узлов черепных нервов, несущие информацию от рецепторов). В отличие от парасимпатических, симпатические и чувствительные волокна через эти узлы следуют «транзитом», не прерываясь («не переключаясь»), т.е. не образуют синапсы с телами их клеток. Из узлов выходят нервы (ветви), состоящие из разных функциональных волокон, компактно направляющихся к иннервируемым тканям и органам.

От тел клеток верхнего слюноотделительного ядра лицевого (промежуточного) нерва (VII) преганглионарные секреторные волокна идут сначала в составе его части (корешка) - промежуточного нерва, а затем - ветвей последнего: большого каменистого нерва и барабанной струны. Большой каменистый нерв входит в крылонёбный узел; барабанная струна присоединяется к язычному нерву (ветвь нижнечелюстного нерва - из системы тройничного нерва, V пары), из которого узловые парасимпатические волокна по узловым ветвям проникают в поднижнечелюстной узел и подъязычный узел (до 30% наблюдений).

Постганглионарные волокна от тел клеток этих парасимпатических узлов в составе выходящих из них нервов (ветвей) направляются: из крылонёбного узла - к железам слизистых оболочек полостей рта и носа, а также к слезной железе; из поднижнечелюстного и подъязычного узлов - к одноименным большим слюнным железам. В итоге, кроме околоушной слюнной железы, весь остальной внешнесекреторный железистый аппарат головы получает парасимпатическую (усиливающую его функцию) иннервацию из верхнего слюноотделительного ядра лицевого (точнее, промежуточного) нерва.

От тел клеток нижнего слюноотделительного ядра языкоглоточного нерва (IX) преганглионарные парасимпатические секреторные волокна направляются

сначала в составе ствола этого нерва, затем его ветви - барабанного нерва, затем - барабанного сплетения и малого каменистого нерва в ушной узел, с телами клеток которого образуют синапсы. Постганглионарные волокна присоединяются к ушно-височному нерву (ветвь нижнечелюстного нерва - из системы тройничного нерва, V пары) и вместе с его чувствительными околоушными ветвями входят в околоушную слюнную железу, обеспечивая ее секрецию.

От тел нейронов дорсального (заднего) ядра блуждающего нерва (X) отходят преганглионарные парасимпатические секреторные и двигательные волокна, идущие вместе с соматическими (чувствительными и двигательными) проводниками в составе его ствола. Их переключения (синапсы) на тела эффекторных нейронов происходят в мелких узлах внеорганных и интрамуральных (внутристеночных) вегетативных сплетений внутренних органов, в том числе глотки. В связи с этим выходящие из узлов постганглионарные волокна значительно короче преганглионарных.

Симпатическая иннервация структур стенок и органов полости рта, глотки осуществляется центральным отделом симпатической части вегетативной нервной системы, представленным промежуточнолатеральными ядрами (*nuclei intermediolaterales*) боковых рогов С<sub>8</sub>-Th<sub>3</sub> сегментов спинного мозга (рис. 11.3). Аксоны клеток этих ядер (преганглионарные симпатические волокна) проходят через передние рога вышеназванных сегментов и выходят из них вместе с соматическими двигательными волокнами (отростки мотонейронов передних рогов) в составе передних корешков, направляющихся к задним корешкам, для присоединения к ним (в месте их утолщения - чувствительных спинномозговых узлов) и образования спинномозгового нерва.

При этом слиянии предузловые симпатические волокна отделяются от двигательных, отходят от передних корешков под названием «белые соединительные ветви» (*rami communicantes albi*), которые направляются к узлам парных симпатических стволов. Термин «белые» обусловлен их цветом, который создает покрывающая волокна этих ветвей миелиновая оболочка.

Правый и левый симпатические стволы (*trunci sympathici dexter et sinister*) входят в состав периферического отдела симпатической части вегетативной нервной системы. Они располагаются по бокам позвоночника (от основания черепа до копчика) и состоят из нервных узлов - скоплений тел их симпатических нейронов (*ganglia trunci sympathici*), соединенных в цепочку продольными межузловыми ветвями (*rami interganglionares*), образованными нервными волокнами. Ганглии симпатических стволов относятся к паравертебральным (околопозвоночным) вегетативным узлам. В ганглиях происходит образование

синапсов между окончаниями преганглионарных волокон и телами их клеток; от последних отходят постганглионарные волокна.

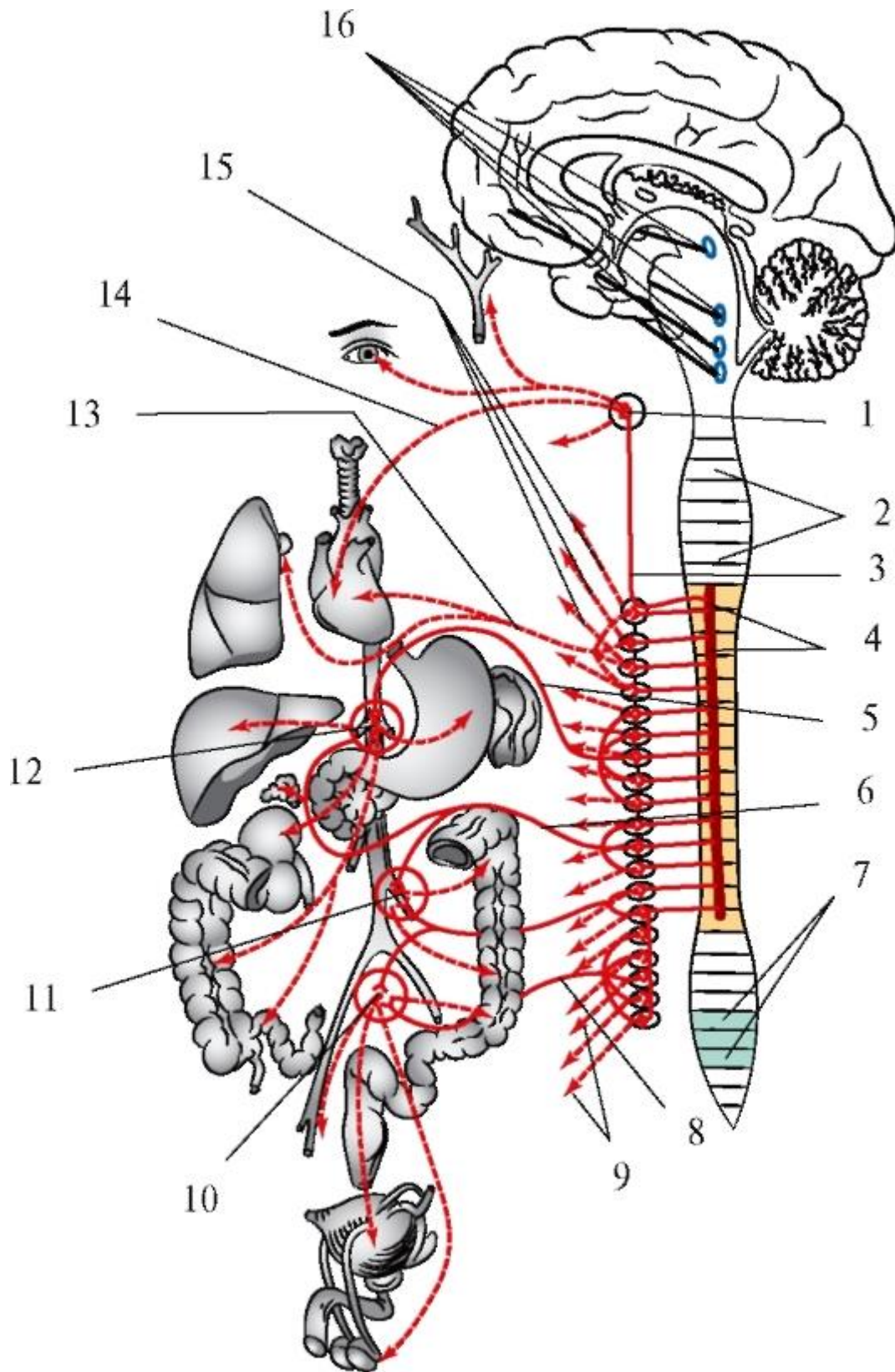


Рис. 11.3. Схема строения симпатической части автономной (вегетативной) нервной системы: 1 - верхний шейный узел (симпатического ствола); 2 - шейный отдел спинного мозга; 3 - симпатический ствол; 4 - боковой рог спинного мозга

(промежуточно-боковые ядра VIII шейного - II (III) поясничных сегментов); 5 - большой внутренностный нерв; 6 - малый внутренностный нерв; 7 - крестцовые парасимпатические ядра; 8 - крестцовые внутренностные нервы; 9 - серая соединительная ветвь; 10 - верхнее и нижние подчревные сплетения; 11 - нижнее брыжеечное сплетение; 12 - чревное сплетение; 13 - грудные сердечные и легочные нервы; 14 - верхний шейный сердечный нерв; 15 - серая соединительная ветвь; 16 - парасимпатические ядра черепных нервов в стволе головного мозга

В каждом симпатическом стволе выделяют 4 отдела: шейный, грудной, поясничный (брюшной), крестцовый (тазовый).

Симпатическая иннервация органов головы происходит через шейные отделы симпатических стволов (рис. 11.4).

Шейный отдел симпатического ствола вариабелен по количеству узлов (от 2 до 6), но чаще представлен 3: верхним, средним и нижним. Эти ганглии и соединяющие их межузловые ветви располагаются за предпозвоночной фасцией шеи, на ее глубоких мышцах и проецируются на передние бугорки поперечных отростков шейных позвонков.



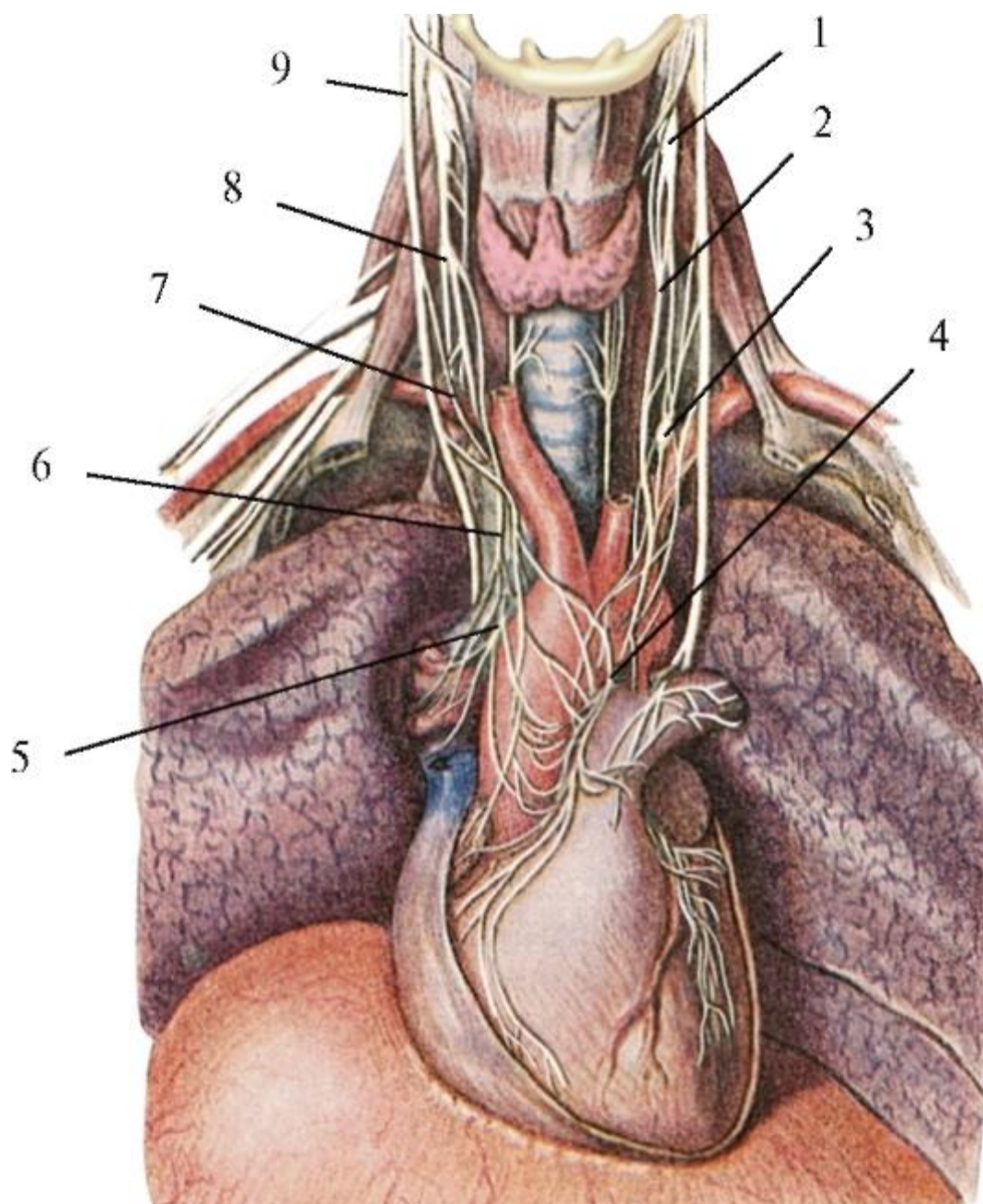


Рис. 11.4. Шейные узлы симпатических столбов, их ветви: 1 - верхний шейный узел симпатического ствола; 2 - верхний шейный сердечный нерв; 3 - шейногрудной узел; 4 - поверхностное сердечное сплетение; 5 - глубокое сердечное сплетение; 6 - нижний шейный сердечный нерв; 7 - верхняя шейная сердечная ветвь блуждающего нерва; 8 - средний шейный симпатический узел; 9 - блуждающий нерв

Нижний шейный узел (*ganglion cervical inferioris*) часто сливается с первым грудным, образуя шейно-грудной (звездчатый) узел (*ganglion cervicothoracicum; stellatum*). Он звездчатой формы, длиной до 2 см и в поперечнике - до 1 см; залегает позади подключичной артерии в месте отхождения от нее позвоночной артерии.

Именно через шейно-грудной (звездчатый) узел в вышележащие шейные ганглии проникают в составе сначала белых соединительных, а затем межузловых ветвей преганглионарные симпатические волокна из центра (*nuclei intermediolaterales*), находящегося в боковых рогах C<sub>8</sub>-Th<sub>3</sub> спинного мозга. Часть волокон заканчивается на телах клеток этого узла, образуя с ними синаптические связи. Остальные по межузловым ветвям поднимаются в непостоянный средний шейный узел (*ganglion cervicale medium*), располагающийся (при его наличии) впереди поперечного отростка VI шейного позвонка, позади нижней щитовидной артерии, а при его отсутствии - в позвоночный узел (*ganglion vertebrale*), встречающийся в 80% наблюдений; узел находится на наружной поверхности позвоночной артерии. Часть вступивших в эти узлы преганглионарных волокон в них прерывается, а другие проходят транзитом и по межузловым ветвям вступают в верхний шейный узел (*ganglion cervicale superius*), который является главным в симпатической иннервации тканей и органов головы.

Верхний шейный узел - один из наиболее крупных узлов симпатического ствола (длина - до 3 см, ширина - до 0,6 см, толщина - до 0,3 см); иногда удвоен. Он располагается впереди поперечных отростков II-III шейных позвонков на длинной мышце головы, позади внутренней сонной артерии и медиальнее блуждающего нерва (рис. 11.5).

Выходящие из этого узла (как и из других) постганглионарные волокна объединяются в нервы (ветви). Они подходят к близлежащим крупным сосудам и, распадаясь на переплетающиеся стволики, образуют на их стенках периваскулярные (периартериальные и перивенозные) симпатические сплетения, распространяющиеся по разветвлениям сосудов до соответствующих тканей и органов. В определенных местах от этих сплетений отходят отдельные симпатические нервы, направляющиеся в парасимпатические узлы для присоединения к выходящим из них постганглионарным парасимпатическим волокнам и проходящим транзитом чувствительным проводникам, чтобы вместе с ними компактно дойти до своих структур иннервации.

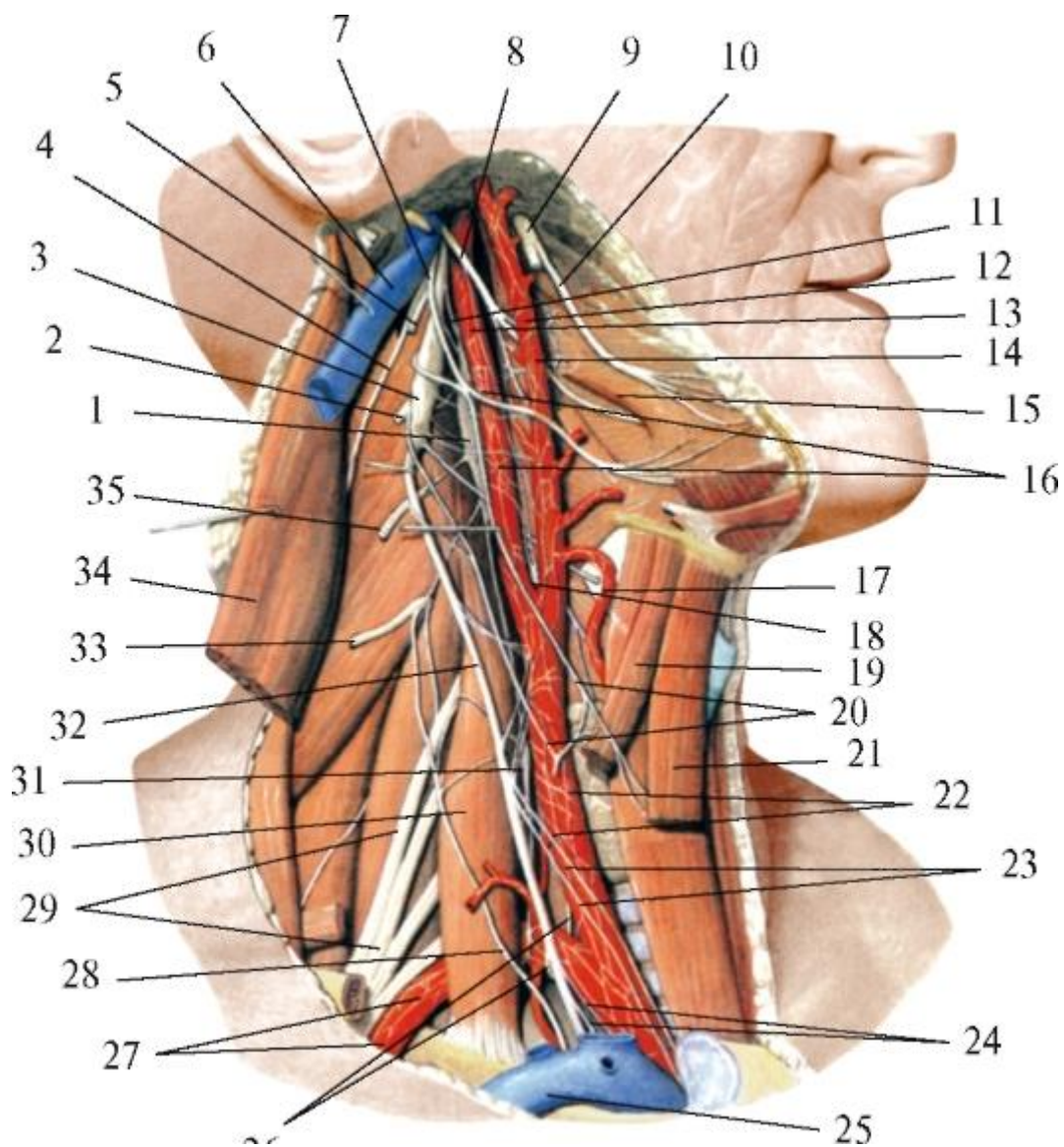


Рис. 11.5. Связи симпатического ствола с черепными нервами и их узлами, а также с шейными спинномозговыми нервами. Вид справа: 1 - верхний шейный узел симпатического ствола; 2 - передняя ветвь II шейного нерва; 3 - нижний узел блуждающего нерва; 4 - добавочный нерв; 5 - передняя ветвь I шейного нерва; 6 - внутренняя яремная вена; 7 - подъязычный нерв; 8 - языкоглоточный нерв; 9 - нижнечелюстной нерв; 10 - язычный нерв; 11 - яремный нерв; 12 - наружная сонная артерия; 13 - внутренняя сонная артерия; 14 - наружное сонное сплетение; 15 - шилоязычная мышца; 16 - внутреннее сонное сплетение; 17 - верхняя щитовидная артерия; 18 - сонный клубочек (гломерул); 19 - верхнее брюшко лопаточно-подъязычной мышцы; 20 - шейная петля (глубокая); 21 - грудино-подъязычная мышца; 22 - общее сонное сплетение; 23 - верхние шейные сердечные ветви блуждающего нерва; 24 - нижние шейные сердечные ветви блуждающего нерва; 25 - подключичная вена; 26 - возвратный гортанный нерв; 27 - подключичное сплетение; 28 - диафрагмальный нерв; 29 - плечевое сплетение; 30 - передняя лестничная мышца; 31 - средний шейный узел; 32 - блуждающий нерв; 33 -



передняя ветвь IV шейного нерва; 34 - грудиноключично-сосцевидная мышца; 35 - передняя ветвь III шейного нерва

Из верхнего шейного узла идут к голове:

1) внутренний сонный нерв (*n. caroticus internus*), подойдя к внутренней сонной артерии, формирует на ее стенке внутреннее сонное сплетение (*plexus caroticus internus*), проникающее по ходу артерии в сонный канал (где отходят сонно-барабанные нервы (*nn. caroticotympanici*), к барабанному сплетению и слизистой оболочке среднего уха) и по нему в полость черепа. Здесь от сплетения отделяется глубокий каменистый нерв (*n. petrosus profundus*) или симпатический корешок крылонёбного узла (*radix sympathica ganglii pterygopalatini*). Он проходит через хрящ рваного отверстия основания черепа на его наружную поверхность, вступает в крыловидный канал клиновидной кости и вместе с проходящим в нем парасимпатическим большим каменистым нервом - *n. petrosus major* (от промежуточного нерва, *n. intermedius* - части лицевого нерва, *n. facialis* - VII пара) проникает в крыловидно-нёбную ямку. Пройдя транзитом через вегетативный парасимпатический крылонёбный узел, симпатические волокна присоединяются к выходящим из узла чувствительным волокнам (от верхнечелюстного нерва (*n. maxillaris*) из системы тройничного нерва - V пара) и постганглионарным парасимпатическим и вместе с ними иннервируют сосуды и железы слизистой оболочки полостей рта и носа, а также кожи лица;

2) наружные сонные нервы (*nn. carotici externi*) - 2-3 стволика к наружной сонной артерии, формирующие на ней наружное сонное сплетение (*plexus caroticus externus*) и распространяющиеся по всем ветвям этого сосуда в виде вторичных сплетений. От них отходят симпатические корешки, содержащие транзитные волокна к вегетативным парасимпатическим узлам: от *plexus facialis et lingualis* - к поднижнечелюстному и подъязычному узлам и далее к одноименным железам; от *plexus meningeus medius et temporalis superficialis* - к ушному узлу (*ganglion oticum*), а из него - к околоушной слюнной железе.

По данным Л.Л. Колесникова (2006), внутренний и наружные сонные нервы образуются постганглионарными волокнами не только верхнего, но и среднего шейного узла симпатического ствола.

Внутреннее и наружное сонные сплетения соединяются на общей сонной артерии в общее сонное сплетение (*plexus caroticus communis*);

3) гортанно-глоточные ветви (*rr. laryngopharyngei*); часть их спускается к заднебоковой стенке глотки; вместе с чувствительными ветвями языкоглоточного нерва, двигательными и парасимпатическими секреторными ветвями блуждающего нерва они образуют парное глоточное сплетение (*plexus pharyngeus*);

4) яремный нерв (*n. jugularis*) поднимается по внутренней яремной вене к яремному отверстию основания черепа и делится на ветви, идущие к чувствительным узлам IX и X пар и стволу XII пары черепных нервов, дополняя их симпатическими волокнами.

От среднего шейного или позвоночного, или шейно-грудного узлов (*ganglia cervicale medium seu vertebrale, seu cervicothoracicum*) может отходить позвоночный нерв (*n. vertebralis*), который на одноименной артерии формирует позвоночное сплетение (*plexus vertebralis*). Его ветви в позвоночном канале и полости черепа иннервируют сосуды спинного и головного мозга, регулируя в них давление крови. Кроме этого от него отходят симпатические волокна к стволам III, IV, V и VI пар черепных нервов.

От каждого из шейных узлов симпатических стволов отходят нервы к сердцу: верхний, средний и нижний шейные сердечные нервы (*nn. cardiaci cervicales superior, medius et inferior*).

От всех шейных узлов симпатического ствола отходят постганглионарные волокна к шейным спинномозговым нервам в виде серых соединительных ветвей (*rami communicantes grisei*). Далее симпатические волокна распространяются в составе передних (вентральных) и задних (дорсальных) ветвей спинномозговых нервов вместе с их соматическими чувствительными и двигательными волокнами. Необходимо отметить, что симпатическая часть вегетативной (автономной) нервной системы имеет более широкую, чем парасимпатическая, область иннервации. Ее постганглионарные волокна подходят не только к эндокринным, слизистым и слюнным железам, гладкой мускулатуре сосудов и внутренних органов, но также к потовым и сальным железам кожи, гладким мышцам ее волосяных луковиц, а также иннервируют все поперечнополосатые (скелетные) мышцы, обеспечивая в них обменные и трофические (усвоение из крови питательных веществ, кислорода) процессы.

Серые соединительные ветви состоят из постганглионарных симпатических волокон, не покрытых миелиновой оболочкой. Поэтому они внешне более темные, чем белые соединительные ветви, содержащие преганглионарные волокна, окруженные миелиновой оболочкой белого цвета. Миелиновую оболочку имеют не только вегетативные волокна, но и соматические: афферентные (чувствительные) и эфферентные (двигательные).

Миелиновая или мякотная оболочка состоит из особого вещества - миелина, представляющего собой липопротеидный комплекс, содержащий 78% липидов (жиров) и 22% белков. Миелиновая оболочка имеет вид многослойной

пластинки, спирально намотанной на аксон. Через определенные промежутки она прерывается, образуя безмиелиновые участки нервного волокна - так называемые перехваты Ранвье. Миелиновая оболочка и перехваты Ранвье играют важную роль в проведении нервного импульса: миелин является изолятором нервного волокна, не допускающим перехода нервного возбуждения на соседние волокна; проведение нервного импульса в миелиновых волокнах происходит скачкообразно - от одного перехвата Ранвье к другому, что увеличивает скорость его распространения; она выше в волокнах с более толстой миелиновой оболочкой.

В зависимости от диаметра аксона и толщины покрывающей его миелиновой оболочки в соматической нервной системе различают следующие типы нервных волокон: тонкие (диаметром до 3 мкм) со скоростью проведения нервного возбуждения 0,7-1,3 м/с; средние (диаметром 4-10 мкм) со скоростью 10-14 м/с и толстые (диаметром более 10 мкм), со скоростью движения нервного импульса - 30-80 м/с.

Амиелиновые (безмиелиновые или безмякотные) и тонкие миелиновые волокна проводят болевую чувствительность; средние - температурную и проприоцептивную; толстые аксоны с тонкой миелиновой оболочкой - тактильную, а волокна с толстой миелиновой оболочкой являются проводниками двигательных импульсов.

Скорость проведения нервных импульсов в вегетативной системе значительно меньше, чем в соматической: в преганглионарных парасимпатических - 10-20 м/с, в симпатических - всего 1,5-4 м/с; в постганглионарных (безмякотных) - 1 м/с, что определяет замедленное течение рефлекторных реакций.

## 11.2. ЧАСТНАЯ АНАТОМИЯ ИСТОЧНИКОВ ИННЕРВАЦИИ

### 11.2.1. V пара - тройничные нервы

Тройничный нерв (n. *trigeminus* - V) является смешанным, так как состоит из чувствительных и двигательных волокон. Его ствол образуется в полости черепа объединением 2 корешков: чувствительного и двигательного (рис. 11.6).

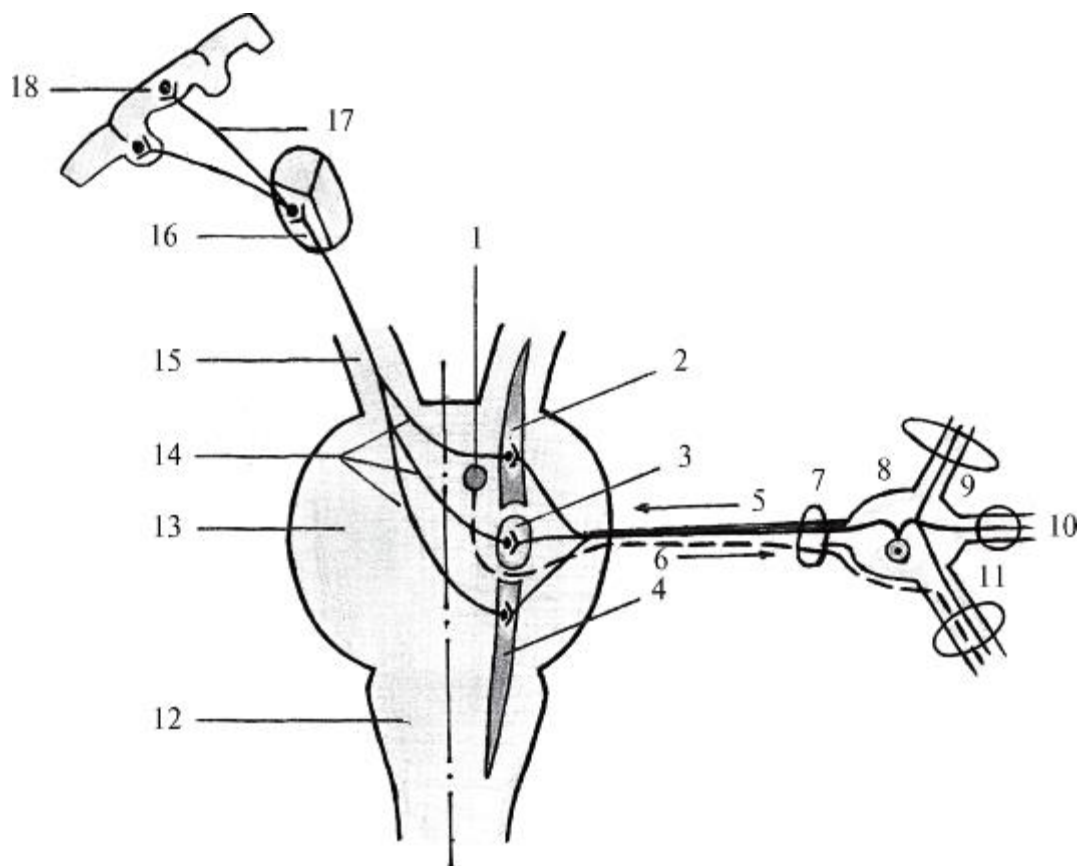


Рис. 11.6. Схема образования корешков, ствола, ветвей тройничного нерва и тройничной петли: 1 - двигательное ядро тройничного нерва; 2 - среднемозговое ядро тройничного нерва; 3 - главное (мостовое) ядро тройничного нерва; 4 - спинномозговое ядро тройничного нерва; 5 - чувствительный корешок; 6 - двигательный корешок; 7 - ствол тройничного нерва, 8 - тройничный узел; 9 - 1-я ветвь - глазной нерв и верхняя глазничная щель; 10 - 2-я ветвь - верхнечелюстной нерв и круглое отверстие; 11 - 3-я ветвь - нижнечелюстной нерв и овальное отверстие; 12 - продолговатый мозг; 13 - мост; 14 - тройничная петля; 15 - средний мозг (ножки мозга); 16 - таламус (латеральное ядро); 17 - таламокорковые волокна; 18 - кора постцентральной извилины теменной доли полушария большого мозга

Чувствительный корешок (*radix sensoria*) начинается утолщением - тройничным (гассеровым) узлом (*ganglion trigeminale*), который залегает в тройничном вдавлении (*impressio trigeminalis*) на верхней поверхности верхушки пирамиды височной кости - в тройничной полости (*cavum trigeminale*), образованной расщеплением твердой мозговой оболочки. Тройничный (гассеров) узел имеет полулунную форму (одно из прежних его названий: полулунный узел - *ganglion semilunare*), длину 14-29 мм, толщину 5-10 мм и состоит из псевдоуниполярных клеток. Их центральные отростки образуют чувствительный корешок, который направляется в головной мозг, вступая в него на границе между мостом и средней мозжечковой ножкой. В мозге эти волокна заканчиваются синапсами на телах клеток 3 чувствительных ядер тройничного нерва: 1) главного или мостового (в

мосту); 2) спинномозгового (продолжение предыдущего в продолговатом мозге и I-V шейных сегментах спинного мозга); 3) среднемозгового; его клетки воспринимают проприоцептивную (глубокую) чувствительность от жевательной мускулатуры и мышц дна полости рта.

Периферические отростки ложноуниполярных клеток гассерова узла группируются в 3 ветви тройничного нерва: чувствительные (глазной и верхнечелюстной) нервы и сенсорную часть нижнечелюстного нерва.

Двигательный корешок (*radix motoria*) образуется отростками клеток двигательного ядра тройничного нерва, залегающего в мосту. Он покидает мозг в месте вхождения в мост чувствительного корешка и далее следует в составе ствола нерва до тройничного узла. В узел, однако, двигательный корешок не входит, а лишь прилежит к нему и далее присоединяется к выходящим из этого ганглия чувствительным волокнам 3-й ветви, участвуя в ее окончательном формировании - образовании смешанного нижнечелюстного нерва.

Ствол тройничного нерва, толщиной 2,3-3,1 мм, содержит от 80 тыс. до 165 тыс. миелиновых нервных волокон. Составляющие его корешки неодинаковы: чувствительный (ранее, по PNA, называвшийся «большая часть - *portio major*») имеет диаметр 2-2,8 мм и состоит из 75-150 тыс. как миелиновых, так и безмякотных нервных волокон, а двигательный («меньшая часть - *portio minor*») имеет толщину 0,8-1,4 мм и образован 6-15 тыс. миелиновых нервных волокон. По данным А. Sicard (1932), в 25% наблюдений двигательный корешок содержит чувствительные волокна, которые приходят в него непосредственно из тройничного узла или по анастомозам с чувствительным корешком. В таких случаях возможно сохранение чувствительности кожи лица, слизистой оболочки полости рта, зубов даже после полной перерезки чувствительного корешка тройничного нерва.

От выпуклого переднего края тройничного (полулунного) узла отходят 3 главные ветви тройничного нерва: 1-я - глазной нерв, 2-я - верхнечелюстной, 3-я - нижнечелюстной. Глазной и верхнечелюстной нервы являются чувствительными, нижнечелюстной - смешанным; от начала каждого из этих нервов отходит чувствительная менингеальная (оболочечная) ветвь (*r. meningeus*), к твердой мозговой оболочке.

#### 11.2.1.1. Глазной нерв

Глазной нерв (n. *ophthalmicus* - V<sub>a</sub>; V<sub>1</sub>) - 1-я, наиболее тонкая (диаметр 2-3 мм, 20-54 тыс. нервных волокон) ветвь тройничного нерва; образован частью периферических отростков ложноуниполярных клеток тройничного узла и является

чувствительным. Отойдя от узла, проходит в наружной стенке пещеристого (венозного) синуса, где отдает тонкие чувствительные веточки к идущим рядом черепным нервам: глазодвигательному (III), блоковому (IV) и отводящему (VI) и принимает веточки от внутреннего сонного (симпатического) сплетения. Глазной нерв через верхнюю глазничную щель входит в глазницу и делится на 3 нерва: слезный, лобный и носоресничный (рис. 11.7).

По ветвлениям слезного нерва (*n. lacrimalis*) проводятся чувствительные импульсы от рецепторов слезной железы, латерального отдела конъюнктивы, кожи верхнего века и наружного края глазницы. По лобному нерву (*n. frontalis*) и его разветвлениям передается чувствительность от рецепторов кожи волосистой части головы (до теменной и височной областей), лба, верхнего века, медиального края глазницы, корня носа, надпереносья. Носоресничный нерв (*n. nasociliaris*) проводит импульсы от рецепторов роговицы глазного яблока и конъюнктивы, слизистых оболочек полости носа, ее придаточных лобной и клиновидной пазух, задних ячеек лабиринта решетчатой кости, кожи верхушки и крыла носа.

В иннервации стенок и органов полости рта, структур жевательного аппарата большое значение имеют 2-я и 3-я ветви тройничного нерва.

#### 11.2.1.2. Верхнечелюстной нерв

Верхнечелюстной нерв (*n. maxillaris* - V<sub>1</sub>; V<sub>2</sub>) - 2-я ветвь тройничного нерва; чувствительный, так как образован частью периферических отростков ложноуниполярных клеток тройничного узла. Нерв толщиной 2,5-4,5 мм (30-80 тыс. нервных волокон) через круглое отверстие проникает в крыловидно-нёбную ямку, пересекая ее сзади наперед и изнутри кнаружи, к нижней глазничной щели. Длина этого участка нерва и глубина его залегания в ямке зависят от формы мозгового черепа: при брахицефалическом черепе длина крылонёбного отрезка нерва 15-22 мм, в ямке он располагается глубоко - до 5 см от середины скуловой дуги; в долихоцефалических черепах он короче - 10-15 мм и находится поверхностнее - в 4 см от скуловой дуги. Эти корреляции необходимо учитывать при проводниковом обезболивании с целью выключения верхнечелюстного нерва в крыловидно-нёбной ямке по С.Н. Вайсблату при обширных операциях на верхней челюсти.

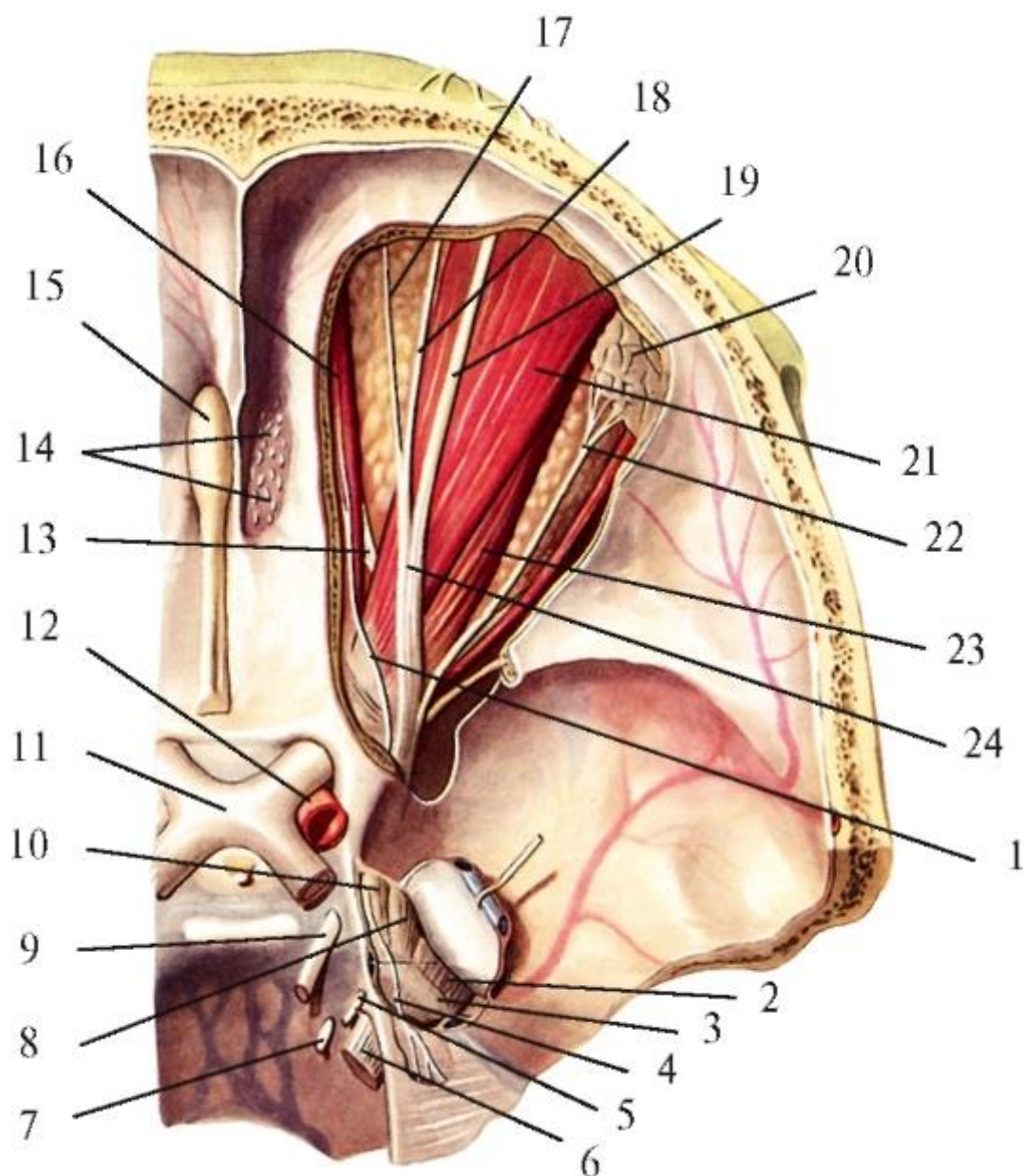


Рис. 11.7. Глазной нерв и его ветви. Вид сверху. Верхняя стенка глазницы удалена: 1 - блоковый нерв в глазнице; 2 - нижнечелюстной нерв 3 - тройничный узел; 4 - возвратная менингеальная ветвь глазного нерва; 5 - блоковый нерв; 6 - тройничный нерв; 7 - отводящий нерв; 8 - верхнечелюстной нерв; 9 - глазодвигательный нерв; 10 - глазной нерв; 11 - зрительный перекрест; 12 - внутренняя сонная артерия; 13 - носоресничный нерв; 14 - обонятельные нервы; 15 - обонятельная луковица; 16 - верхняя косая мышца; 17 - надблоковый нерв; 18 - медиальная ветвь надглазничного нерва в глазнице; 19 - латеральная ветвь надглазничного нерва в глазнице; 20 - слезная железа; 21 - мышца; поднимающая верхнее веко; 22 - слезный нерв; 23 - верхняя прямая мышца; 24 - лобный нерв

В крыловидно-нёбной ямке верхнечелюстной нерв отдает скуловой нерв, узловые ветви к крылонёбному узлу и далее продолжается как подглазничный нерв (рис. 11.8).

1. Скуловой нерв (*n. zygomaticus*) через нижнюю глазничную щель входит в глазницу, а затем через скулоглазничное отверстие в ее латеральной стенке - в толщу скуловой кости. Здесь он разделяется на 2 ветви: 1) скулолицевая ветвь (*r. zygomaticofacialis*) выходит через одноименное отверстие на переднюю поверхность скуловой кости и распространяется в коже скуловой и верхней части щечной областей; 2)скуловисочная ветвь (*r. zygomaticotemporalis*) выходит из кости через соименное отверстие в височную ямку, разветвляясь в коже этой области.

2. Узловые ветви к крылонёбному узлу или чувствительный корешок крылонёбного узла (*rr. ganglionares ad ganglion pterygopalatinum seu radix sensoria ganglii pterygopalatini*) ранее, по РНА, крылонёбные нервы (*nn. pterygopalatini*)- 2-7 тонких коротких ветвей, направляющихся в крылонёбный узел; на этих ветвях узел (толщиной 3-5 мм) как бы подвешен к верхнечелюстному нерву впереди и ниже круглого отверстия.

Крылонёбный узел (*ganglion pterygopalatinum*) относится (рис. 11.9) к периферическому отделу парасимпатической части вегетативной (автономной) нервной системы (см. выше). Кроме названного вышечувствительного корешка (узловые ветви от верхнечелюстного нерва), в узел входят: парасимпатический корешок (*radix parasymphica ganglii pterygopalatini*)- в виде большого каменистого нерва (*n. petrosus major*) - ветви промежуточного нерва (части лицевого нерва), содержащего преганглионарные парасимпатические волокна от клеток верхнего слюноотделительного ядра лицевого (промежуточного) нерва (VII пара черепных нервов); а также симпатический корешок (*radix symphica ganglii pterygopalatini*) , представленный глубоким каменистым нервом (*n. petrosus profundus*) - от внутреннего сонного сплетения, состоящим из постганглионарных симпатических волокон из шейных узлов симпатического ствола. Большой и глубокий каменистые нервы проникают в крыловидно-нёбную ямку с наружного основания черепа через крыловидный канал (клиновидной кости) под общим названием нерв крыловидного канала (видиев) - (*n. canalis pterygoidei (Vidian)*).



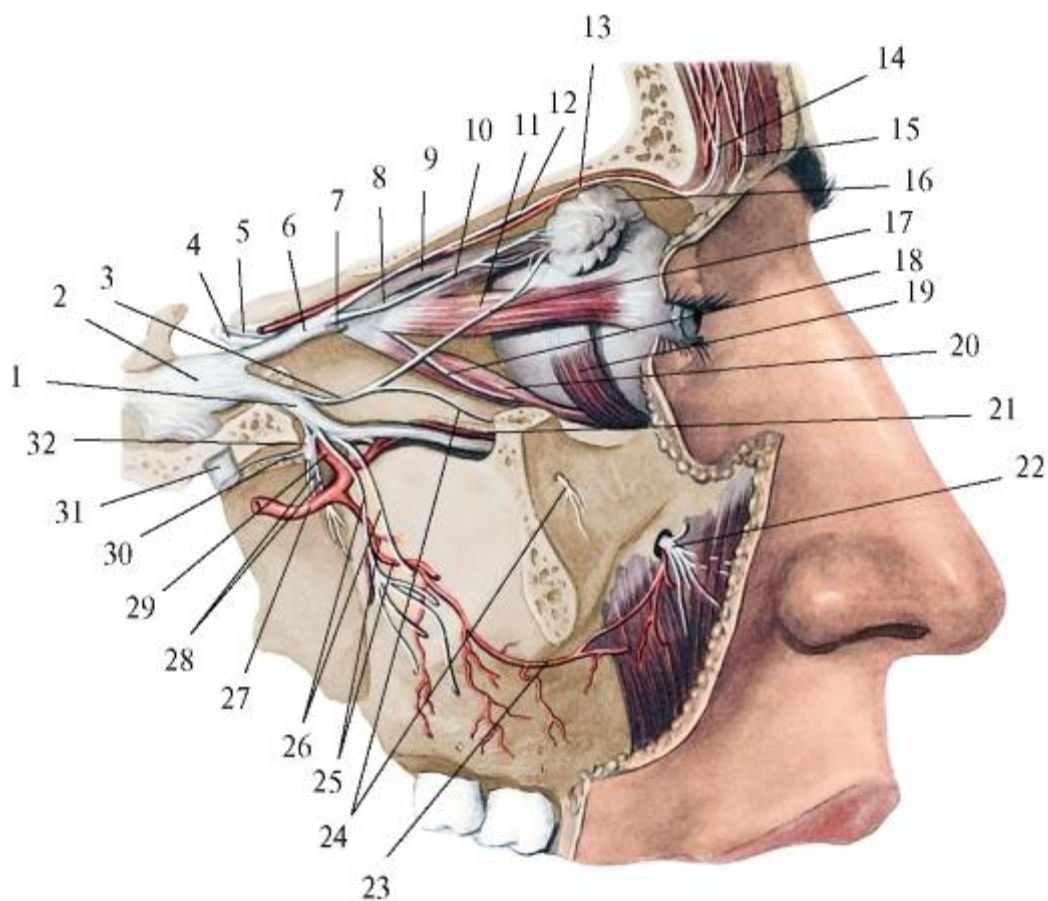


Рис. 11.8. Верхнечелюстной нерв и другие ветви тройничного нерва. Вид справа. Боковая стенка глазницы, верхнечелюстной пазухи, скуловая дуга удалены: 1 - верхнечелюстной нерв; 2 - тройничный узел; 3 - скуловой нерв; 4 - блоковый нерв; 5 - глазодвигательный нерв; 6 - глазной нерв; 7 - носоресничный нерв; 8 - слезный нерв; 9 - мышца, поднимающая верхнее веко; 10 - верхняя прямая мышца; 11 - латеральная прямая мышца; 12 - лобный нерв; 13 - надглазничный нерв; 14 - латеральная ветвь надглазничного нерва; 15 - медиальная ветвь надглазничного нерва; 16 - слезная железа; 17 - соединительная ветвь со скуловым нервом; 18 - нижняя ветвь глазодвигательного нерва; 19 - нижняя косая мышца; 20 - нижняя прямая мышца; 21 - подглазничная артерия; 22 - подглазничный нерв; 23 - щечная артерия; 24 - скулолицевая ветвь; 25 - задние верхние альвеолярные артерии; 26 - задние верхние альвеолярные ветви верхнечелюстного нерва; 27 - верхнечелюстная артерия; 28 - большой и малый нёбные нервы; 29 - клинонёбная артерия; 30 - нерв крыловидного канала; 31 - нижнечелюстной нерв; 32 - крылонёбный узел

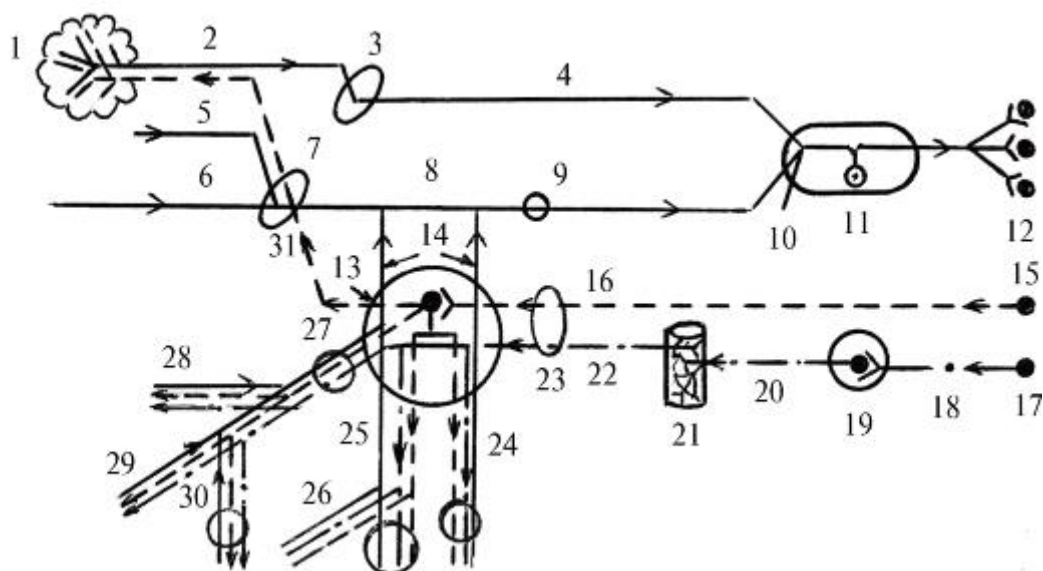


Рис. 11.9. Крылонёбный узел (схема): 1 - слезная железа; 2 - слезный нерв; 3 - верхняя глазничная щель; 4 - глазной нерв; 5 - скуловой нерв; 6 - подглазничный нерв; 7 - нижняя глазничная щель; 8 - верхнечелюстной нерв; 9 - круглое отверстие; 10 - нижнечелюстной нерв; 11 - тройничный узел; 12 - чувствительные ядра тройничного нерва; 13 - крылонёбный узел; 14 - узловыи ветви верхнечелюстного нерва к крылонёбному узлу (чувствительный корешок крылонёбного узла); 15 - верхнее слюноотделительное ядро (парасимпатическое) промежуточного (лицевого) нерва; 16 - большой каменистый нерв (парасимпатический корешок крылонёбного узла); 17 - промежуточно-боковые ядра (симпатические) Th<sub>1</sub>-Th<sub>4</sub> спинного мозга; 18 - белые соединительные ветви; 19 - верхний шейный узел симпатического ствола; 20 - внутренний сонный нерв, 21 - внутреннее сонное сплетение; 22 - глубокий каменистый нерв (симпатический корешок крылонёбного узла); 23 - нерв крыловидного канала (16+22); 24 - малые нёбные нервы; 25 - большой нёбный нерв, 26 - нижние задние носовые ветви; 27 - клиновидно-нёбное отверстие; 28 - латеральные верхние задние носовые ветви; 29 - медиальные верхние задние носовые ветви; 30 - носонёбный нерв; 31 - соединительная ветвь крылонёбного узла к скуловому и слезному нервам; стрелками показаны направления распространения нервных импульсов

Из всех входящих в узел корешков на телах его мультиполярных клеток переключаются, образуя с ними синапсы, только преганглионарные парасимпатические волокна большого каменистого нерва. Отростки этих клеток - постганглионарные парасимпатические секреторные волокна выходят из узла вместе с проходящими через него транзитом (не прерываясь) симпатическими (не только секреторными, но и вазомоторными, трофическими - из глубокого каменистого нерва) и чувствительными (от верхнечелюстного нерва) волокнами. Одни из них направляются к слезной железе, другие - к слизистым оболочкам

ячеек решетчатой кости, пазухи клиновидной кости, полости носа, твердого и мягкого нёба:

- соединительная ветвь со скуловым нервом, от него - к слезному нерву- *n. lacrimalis* (чувствительный) от глазного нерва (*n. ophthalmicus* - 1-й ветви тройничного нерва) и в его составе - к секреторным структурам слезной железы;
- глазничные ветви (гр. *orbitales*) проходят (от 2 до 3) сквозь нижнюю глазничную щель в глазницу, затем через задние решетчатые отверстия в ее медиальной стенке - в слизистую оболочку задних ячеек решетчатого лабиринта и клиновидной пазухи;
- задние верхние носовые ветви (гр. *nasales posteriores superiores*) выходят (от 8 до 14) из крыловидно-нёбной ямки через клиновидно-нёбное отверстие на боковую стенку полости носа и разделяются на: а)латеральные задние верхние носовые ветви (гр. *nasales posteriors superiors laterals*) (от 6 до 10) - к слизистой оболочке задних отделов латеральной стенки полости носа, верхней и средней носовых раковин и ходов, задних ячеек лабиринта решетчатой кости, хоан, глоточного отверстия слуховой (евстахиевой) трубы; б)медиальные задние верхние носовые ветви (гр. *nasales posteriors superiors mediales*) (в количестве 2-4); распространяются в слизистой оболочке перегородки носа; наиболее крупная из них - носонёбный нерв(нерв Скарпы) - *n. nasopalatinus (Scarpa's)*, спускается между надкостницей и слизистой оболочкой перегородки носа к ее основанию, проходит сзади наперед к носовому отверстию резцового канала и через него - в слизистую оболочку переднего отдела твердого нёба и оральную поверхность десны в области верхних резцов и клыка. Выход нерва на нёбо из резцового отверстия прикрыт резцовым сосочком слизистой оболочки, который является ориентиром для проводникового обезболивания (анестезии) перед удалением зубов названных выше групп. Нёбные нервы (nn. *palatini*) входят в большой нёбный канал и разделяются:

- на большой нёбный нерв (*n. palatinus major*) - наиболее толстая ветвь; выходит через одноименное отверстие (вместе с соименными сосудами) на костное нёбо и распадается на 3-4 стволика, иннервирующих слизистую оболочку твердого нёба и оральную поверхность десны от уровня верхнего 3-го моляра до клыка. Проекция места выхода большого нёбного нерва на нёбо (для проведения проводникового обезболивания при оперативных вмешательствах) - точка на 1 см кнутри (медиальнее) середины коронки 3-го верхнего большого коренного зуба, а при его отсутствии - кзади и кнутри от 2-го верхнего моляра. От большого нёбного нерва еще в канале отходят нижние задние носовые ветви (гр.*nasales posteriores inferiores*), которые через небольшие отверстия в его стенке проникают на латеральную стенку полости носа, распространяясь затем в слизистой оболочке

нижней носовой раковины, среднего и нижнего носовых ходов, верхнечелюстной пазухи;

- на малые нёбные нервы (*nn. palatini minores*) покидают большой нёбный канал вместе с одноименными сосудами по его боковым ответвлениям, которые открываются на твердом нёбе 1-2 малыми нёбными отверстиями (позади большого нёбного отверстия); нервы распространяются в слизистой оболочке мягкого нёба, нёбной миндалине - миндаликовые ветви (*rr. tonsillares*).

3. Подглазничный нерв (*n. infraorbitalis*) по калибру и направлению хода является продолжением верхнечелюстного нерва. Он проникает из крыловидно-нёбной ямки вместе с одноименной артерией сквозь нижнюю глазничную щель в глазницу, проходит по ее нижней стенке сначала в подглазничной борозде, затем - в канале и выходит на переднюю поверхность тела верхней челюсти через подглазничное отверстие.

От подглазничного нерва последовательно отходят верхние альвеолярные нервы (*nn. alveolares superiores*), иннервирующие верхнюю челюсть, ее надкостницу и слизистую оболочку, зубные органы. Среди них различают 3 группы ветвей (рис. 11.10):

- задние верхние альвеолярные ветви (*rr. alveolares superiores posteriores*) отделяются 4-8 стволиками от подглазничного нерва еще в крыловидно-нёбной ямке, а затем выходят из нее через крыловидноверхнечелюстную щель в подвисочную ямку, располагаясь на бугре верхней челюсти. Часть ветвей спускается по бугру к альвеолярному отростку; остальные проникают в 3-4 альвеолярных отверстия, находящиеся на заднебоковой поверхности бугра - на 20-25 мм выше середины края лунки верхнего 3-го моляра. Через эти отверстия нервные ветви (вместе с сосудами) входят в внутрикостные альвеолярные каналы и в них следуют к дну луночек верхних больших коренных зубов, отдавая по пути тонкие стволики к слизистой оболочке верхнечелюстной пазухи.

Задние верхние альвеолярные ветви подглазничного нерва, соединяясь и переплетаясь в толще альвеолярного отростка со средней и передними альвеолярными ветвями этого нерва (см. ниже), участвуют в образовании верхнего зубного сплетения (*plexus dentalis superior*). Оно имеет вид густых, широкопетлистых, выпуклых книзу дуг, которые могут располагаться в 2-4 ряда одна под другой, над лунками всех верхних зубов.

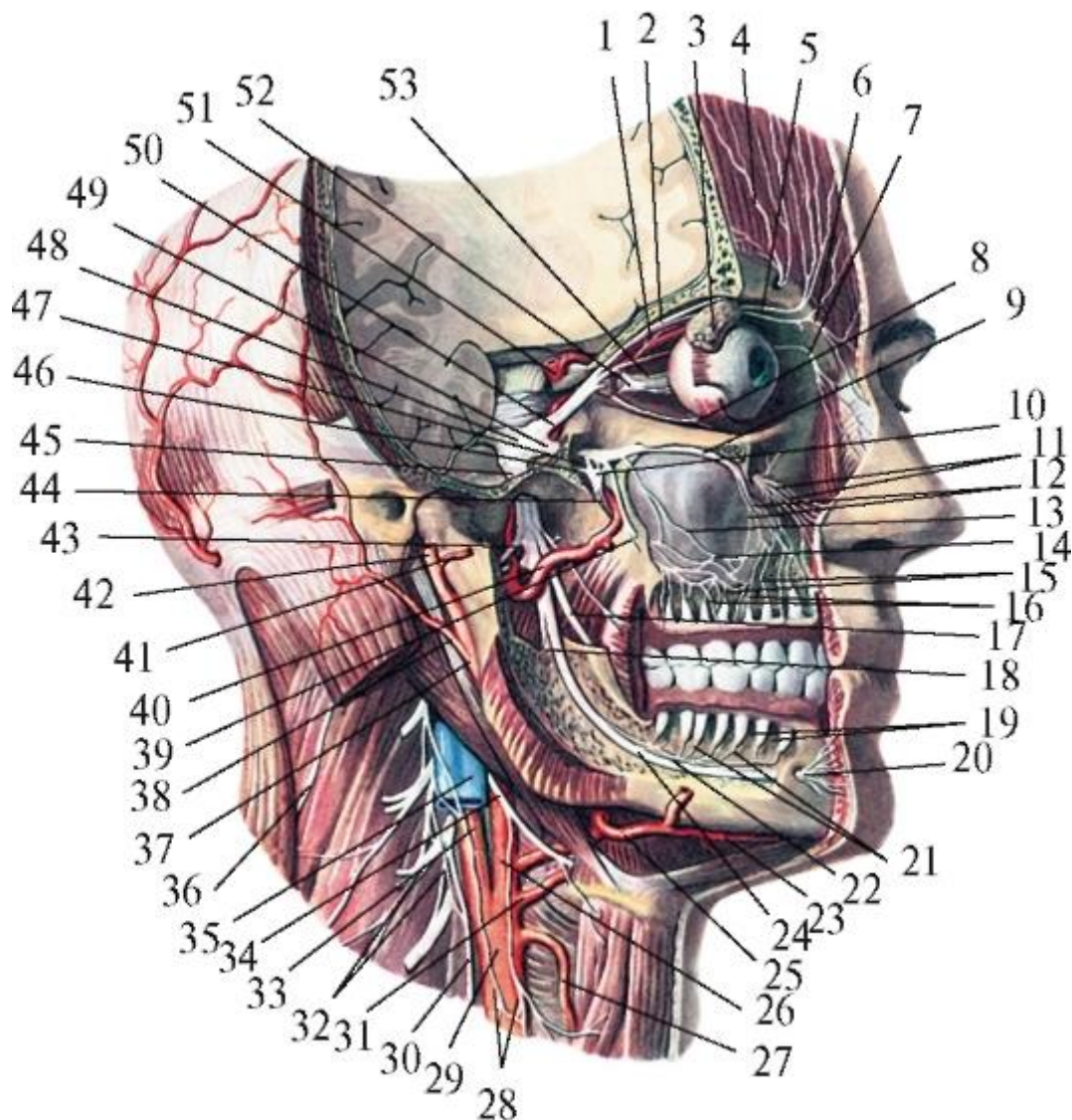


Рис. 11.10. Ветви тройничного нерва. Крылонёбный узел. Боковая стенка глазницы, верхнечелюстной пазухи, скуловая дуга и часть нижней челюсти удалена: 1 - носоресничный нерв; 2 - лобный нерв; 3 - слезная железа; 4 - латеральная ветвь надглазничного нерва; 5 - медиальная ветвь надглазничного нерва; 6 - надблоковый нерв; 7 - подблоковый нерв; 8 - глазодвигательный нерв; 9 - подглазничный нерв; 10 - крылонёбный узел; 11 - подглазничный нерв; 12 - передние верхние альвеолярные ветви; 13 - средняя верхняя альвеолярная ветвь; 14 - верхнее зубное сплетение; 15 - верхние зубные ветви; 16 - верхние альвеолярные ветви; 17 - язычный нерв; 18 - челюстно-подъязычный нерв; 19 - нижние альвеолярные ветви; 20 - подбородочный нерв; 21 - нижние зубные ветви; 22 - нижнее зубное сплетение; 23 - подподбородочная артерия; 24 - нижний альвеолярный нерв; 25 - лицевая артерия; 26 - наружная сонная артерия; 27 - верхняя щитовидная артерия; 28 - (глубокая) шейная петля; 29 - общая сонная артерия; 30 - диафрагмальный нерв; 31 - язычная артерия; 32 - шейное сплетение; 33 - внутренняя сонная артерия; 34 - подъязычный нерв; 35 - внутренняя яремная вена; 36 - добавочный нерв; 37 -



наружная сонная артерия; 38 - задняя ушная артерия; 39 - задние верхние альвеолярные ветви верхнечелюстного нерва; 40 - верхнечелюстная артерия; 41 - поперечная артерия лица; 42 - поверхностная височная артерия (отрезана); 43 - ушновисочный нерв; 44 - большой и малый нёбные нервы; 45 - нижнечелюстной нерв; 46 - большой каменистый нерв; 47 - ганглионарные ветви; 48 - тройничный узел; 49 - верхнечелюстной нерв; 50 - глазной нерв; 51 - внутренняя сонная артерия; 52 - ресничный узел; 53 - зрительный нерв

От сплетения отходят: верхние десневые ветви (гг. *gingivales superiores*) к пародонту и периодонту всех зубов, в том числе и верхних моляров, и верхние зубные ветви (*rr. dentales superiores*), которые пронизывают дно каждой из лунок этих зубов и через отверстия верхушек и добавочные отверстия корней зубов входят в их каналы, разветвляясь в пульпе корня и коронки, а также в дентинных канальцах.

При удалении верхних моляров проводят инфльтрационную туберальную анестезию - выключение задних верхних альвеолярных ветвей подглазничного нерва перед их вхождением через альвеолярные отверстия в каналы бугра верхней челюсти. При этом, кроме зубов, обезболиваются соответствующий им участок десны, альвеолярного отростка и покрывающих его надкостницы и слизистой оболочки, а также заднелатеральная стенка верхнечелюстной пазухи;

- средняя верхняя альвеолярная ветвь (г. *alveolaris superior medius*) непостоянная; может отходить от подглазничного нерва 1-2 стволиками в крыловидно-нёбной ямке, реже - в подглазничной борозде нижней стенки глазницы. Нервная ветвь входит в внутрикостный каналец переднелатеральной стенки верхнечелюстной пазухи (передняя поверхность тела верхней челюсти) и по нему достигает альвеолярного отростка, где соединяется с задними и передними верхними альвеолярными ветвями, участвуя в образовании верхнего зубного сплетения. От сплетения отходят: а) зубные ветви к верхним премолярам и б) десневые ветви к их пародонту и периодонту;
- передние верхние альвеолярные ветви (гг. *alveolares superiores anteriores*) отходят от подглазничного нерва в его канале, из которого по внутрикостным альвеолярным каналам передней стенки верхнечелюстной пазухи направляются, отдавая стволики к выстилающей ее слизистой оболочке, в альвеолярный отросток верхней челюсти. Здесь они, ветвясь и соединяясь со средней и задними альвеолярными ветвями, участвуют в формировании верхнего зубного сплетения, от которого отходят: а) зубные ветви к верхним резцам и клыкам, а в случае отсутствия средней верхней альвеолярной ветви - и к премолярам; б) десневые ветви к пародонту и периодонту этих зубов. Кроме этого передние верхние

альвеолярные ветви отдают тонкий нервный ствол к слизистой оболочке переднего отдела дна (нижней стенки) полости носа.

В связи с тем, что передние, средняя и задние верхние альвеолярные ветви, проводящие чувствительность от соответствующих групп зубов верхней челюсти, в верхнем зубном сплетении соединяются между собой, возможна иррадиация, т.е. распространение болевого ощущения от «причинного» зуба, его пародонта на интактные, т.е. здоровые зубы и окружающие их ткани. Вследствие того, что ветви переднего отдела верхнего зубного сплетения по срединной линии альвеолярного отростка верхней челюсти анастомозируют с ветвями противоположной его половины или между ними имеются зоны взаимоперекрывания (распространения нервных стволиков на другую сторону), иногда возникает общий болевой симптом («болят все зубы, вся челюсть»).

Близкое расположение верхнего зубного сплетения к верхушкам корней верхних моляров и дну верхнечелюстной пазухи (толщина компактной пластинки, отделяющей дно альвеолы 2-го моляра от нижней стенки гайморовой пазухи, часто не больше 0,3 мм; иногда она вообще отсутствует, и сплетение залегает под слизистой оболочкой этой полости) может обусловить в таких случаях не только провоцирование и взаимораспространение воспалительных процессов, но и лжедиагностику болевых симптомов.

Подглазничный нерв выходит из одноименного отверстия под прикрывающую его мышцу, поднимающую верхнюю губу, 4-5 стволиками диаметром 0,2-6,0 мм.

Ветвясь и соединяясь между собой и с двигательными скуловыми ветвями лицевого нерва, они образуют сплетение - «малую гусиную лапку» («*pesanserinus minor*»). Из этого сплетения выходят конечные ветви подглазничного нерва:

- нижние вековые ветви (*rr. palpebrales inferiores*) - направляются вверх в кожу и конъюнктиву нижнего века;
- наружные и внутренние носовые ветви (*rr. nasales externi et interni*) - идут в медиальную сторону к коже крыла носа (наружные) и преддверия носа (внутренние);
- верхние губные ветви (*rr. labiales superiores*; рис. 11.11) - наиболее многочисленные (5-6) и толстые, веерообразно распространяются вниз, к носогубной борозде (переходной складке слизистой оболочки верхней губы) между мышцей, поднимающей верхнюю губу, и мышцей, поднимающей угол рта, иннервируя кожу подглазничной области. Латеральные нервные стволики идут к углу рта и образуют связи с двигательными щечными ветвями лицевого нерва, а медиальные - направляются к нижнему краю крыла носа, пронизывают резцовую мышцу верхней губы и мышцу, опускающую перегородку носа, и входят в

верхнегубную часть круговой мышцы рта. В ее толще они отдают ветви к коже верхней губы от ее середины до угла рта, затем выходят в подслизистую основу губы, иннервируя ее слизистую оболочку и переходную складку. Наибольшее количество нервных стволиков находится в средней трети верхней губы. Для обезболивания названных выше тканей, иннервируемых ветвями внутри- и внеглазничного отделов подглазничного нерва, выполняют проводниковую инфраорбитальную анестезию - введение анестетика в подглазничный канал через одноименное отверстие. Оно определяется на 0,5-0,75 см ниже подглазничного края по вертикальной линии, проведенной через середину 2-го верхнего премоляра или зрачок глазного яблока. Зона обезболивания распространяется на верхние премоляры, клыки и резцы, альвеолярный отросток и десну с вестибулярной поверхности в области этих зубов; переднелатеральную, заднелатеральную (частично), верхнюю и нижнюю стенки (костная ткань и слизистая оболочка) верхнечелюстной пазухи; кожу нижнего века, крыла и преддверия носа; кожу и слизистую оболочку верхней губы.

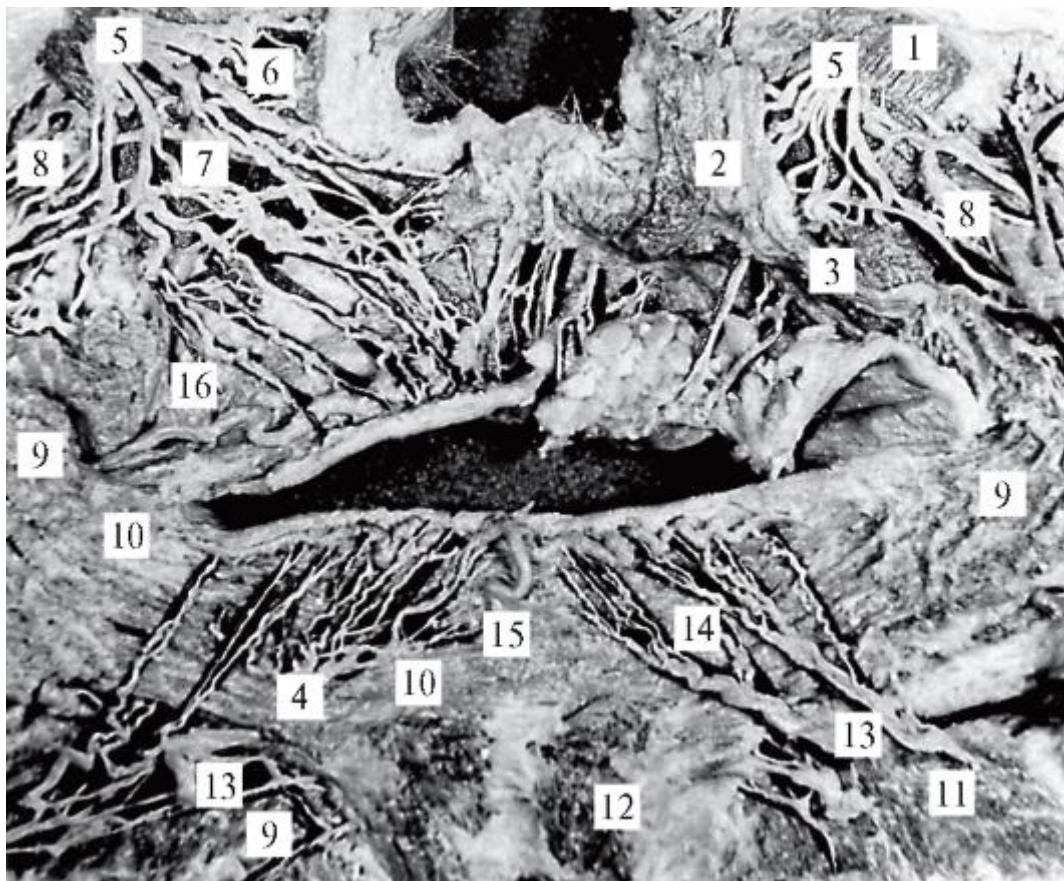


Рис. 11.11. Подглазничный и подбородочный нервы (с внутренней поверхности мягких тканей лица; препарат В.М. Калиниченко): 1 - мышца, поднимающая верхнюю губу; 2 - мышца, поднимающая угол рта; 3 - мышца, опускающая перегородку носа; 4 - губные железы (на лоскуте слизистой оболочки, отведенном к ротовой щели); 5 - подглазничный нерв; 6 - наружные носовые ветви; 7 - верхние



губные ветви; 8 - скуловые ветви лицевого нерва; 9 - щечная мышца; 10 - круговая мышца рта; 11 - мышца, опускающая нижнюю губу; 12 - подбородочная мышца; 13 - подбородочный нерв; 14 - нижние губные ветви; 15 - нижняя губная артерия Т-образной формы ветвления; 16 - верхняя губная артерия

### 11.2.1.3. Нижнечелюстной нерв

Нижнечелюстной нерв (n. *mandibularis* - V<sub>2</sub>; V<sub>3</sub>) - 3-я ветвь тройничного нерва; смешанный, так как образован частью периферических отростков чувствительных псевдоуниполярных клеток тройничного узла, к которым присоединяется прилежащий к узлу двигательный корешок, состоящий из отростков мотонейронов двигательного ядра V нерва; двигательные волокна иннервируют мышцы, развивающиеся из I жаберной - мандибулярной (нижнечелюстной) дуги: все жевательные (височную, жевательную, медиальную и латеральную крыловидные), а также отдельные мышцы дна полости рта (челюстно-подъязычную и переднее брюшко двубрюшной мышцы), мягкого нёба и зева (мышцу, напрягающую нёбную занавеску), одну из мышц слуховых косточек среднего уха (мышцу, напрягающую барабанную перепонку).

Нижнечелюстной нерв - наиболее крупная ветвь тройничного нерва: толщина его ствола 3,5-7,5 мм (50-120 тыс. нервных волокон). Нерв выходит из полости черепа через овальное отверстие в подвисочную ямку коротким стволом (до 0,5 см) и сразу же делится на 2 ветви: переднюю, более тонкую, с преобладанием двигательных волокон, и заднюю, толстую, с большим количеством чувствительных волокон (рис. 11.12). Ствол нижнечелюстного нерва, обе его основные ветви и начальные отделы отходящих от них нервов снаружи прикрыты латеральной крыловидной мышцей и становятся доступными для оперативных вмешательств и препарирования только после ее удаления.

От передней ветви ствола нижнечелюстного нерва отходят:

1. Жевательный нерв (n. *massetericus*) - проходит над верхним краем латеральной крыловидной мышцы на ее наружную поверхность, а затем, спускаясь, над вырезкой нижней челюсти вступает в прилегающую к ней жевательную мышцу (с внутренней стороны).

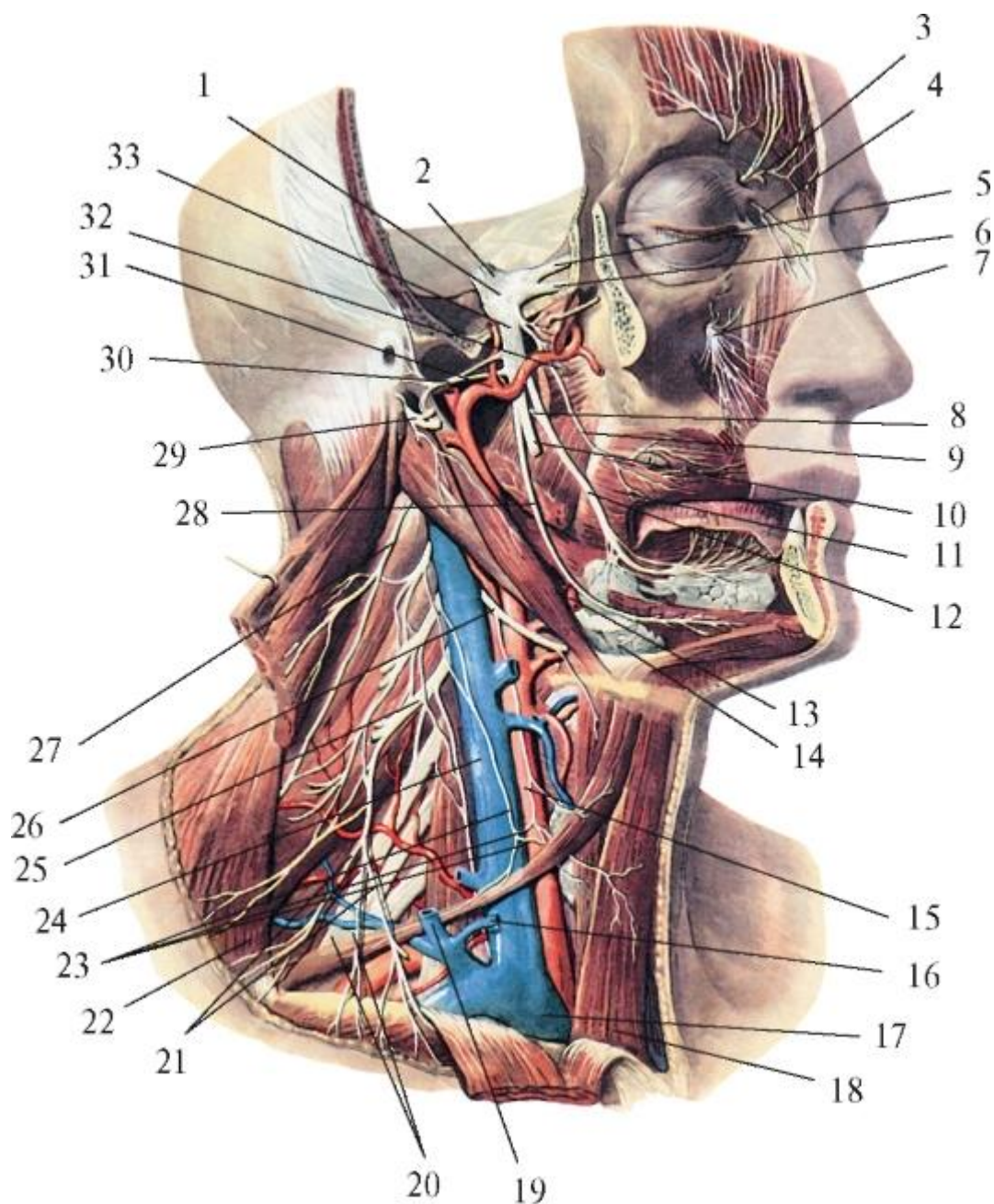


Рис. 11.12. Нижнечелюстной нерв и другие нервы головы и шеи. Вид справа и спереди. Скуловая дуга, правая половина нижней челюсти и мягкие ткани частично удалены: 1 - тройничный узел; 2 - чувствительный корешок тройничного нерва; 3 - надблоковый нерв; 4 - подблоковый нерв; 5 - глазной нерв; 6 - верхнечелюстной нерв; 7 - подглазничный нерв; 8 - барабанная струна; 9 - щечный нерв; 10 - нижний альвеолярный нерв; 11 - щечная мышца; 12 - язычный нерв; 13 - лицевая артерия; 14 - поднижнечелюстная железа; 15 - общая сонная артерия; 16 - передняя яремная вена (отрезана); 17 - правая плечеголовная вена; 18 - грудино-подъязычная мышца; 19 - наружная яремная вена; 20 - плечевое сплетение; 21 - надключичные нервы; 22 - трапециевидная мышца; 23 - шейная петля (глубокая); 24 - внутренняя яремная вена; 25 - шейное сплетение; 26 - подъязычный нерв; 27 - добавочный нерв; 28 - челюстно-подъязычный нерв (ветвь); 29 - лицевой нерв; 30 - ушно-височный нерв;

31 - верхнечелюстная артерия; 32 - латеральный крыловидный нерв; 33 - нижнечелюстной нерв

2. Глубокие височные нервы (nn. *temporalesprofundi*), 2-3 ветви, часто отходят от общего ствола с жевательным нервом; также проходят над латеральной крыловидной мышцей, но затем, огибая подвисочный гребень большого крыла клиновидной кости, направляется вверх - в височную ямку и вступают в *m. temporalis* с внутренней ее поверхности.

3. Латеральный крыловидный нерв (n. *pterygoideus lateralis*) - входит в одноименную мышцу (изнутри).

4. Щечный нерв (n. *buccalis*) чувствительный; чаще отходит общим стволом с предыдущим нервом и, отделяясь от него, идет вниз и латерально, проходит между верхней и нижней головками латеральной крыловидной мышцы или между ней и медиальной крыловидной мышцей и ложится на наружную поверхность щечной мышцы; распространяясь по ней, отдает ветви к коже щеки и угла рта, а также прободающие мышцу ветви к слизистой оболочке щеки и участку вестибулярной поверхности десны между 2-м малым и 2-м большим верхними коренными зубами. Щечный нерв образует связи с двигательными щечными ветвями лицевого нерва.

От задней ветви ствола нижнечелюстного нерва отходят:

1. Медиальный крыловидный нерв (n. *pterygoideus medialis*) - идет вперед и вниз, вступая с внутренней поверхности в толщу одноименной мышцы.

2. Нерв мышцы, напрягающей нёбную занавеску (n. *musculi tensoris veli palatini*), - отходит вместе или рядом с предыдущим нервом, идет вперед и вниз, вступает в толщу соименной мышцы.

3. Нерв мышцы, напрягающей барабанную перепонку (n. *musculi tensoris tympani*), - чаще начинается от медиального крыловидного нерва, идет назад и вверх, входит внутрь одноименной мышцы.

4. Ушно-височный нерв (n. *auriculotemporalis*) - чувствительный; начинается от задней поверхности нижнечелюстного нерва 2 корешками, которые, охватив проходящую между ними *a. meningea media*, объединяются в единый ствол. Далее нерв идет по медиальной поверхности мышечного отростка нижней челюсти и, обогнув сзади шейку нижней челюсти, вступает в толщу околоушной слюнной железы, проходя в ней вверх, впереди наружного слухового прохода и ушной раковины. На уровне скуловой дуги ушно-височный нерв выходит из железы в кожу височной области (располагаясь впереди одноименной артерии) и разделяется

на конечные ветви; внутри железы и вне ее отдает соединительные ветви с двигательными ветвями лицевого нерва.

По ходу ушно-височный нерв отдает:

- суставные ветви (gr. *articulares*) к височно-нижнечелюстному суставу;
- околоушные ветви (gr. *parotidei*) - содержат, кроме чувствительных, вегетативные парасимпатические секреторные волокна из ушного узла (см. ниже), присоединившиеся к ушно-височному нерву;
- нерв наружного слухового прохода (*n. meatus acustici externi*) к коже наружного слухового прохода, отдает ветви барабанной перепонке (*rr. membranae tympani*);
- передние ушные нервы (*nn. auriculares anteriores*) - к коже передней поверхности ушной раковины;
- поверхностные височные ветви (gr. *temporales superficiales*) - распространяются в коже височной области.

5. Язычный нерв (*n. lingualis*) - проводит общую чувствительность (болевою, температурную, осязательную). Нерв идет сначала между латеральной и медиальной крыловидными мышцами; в этом промежутке к нему присоединяется нерв - барабанная струна (см. ниже). Затем он, изгибаясь, проходит между внутренней поверхностью ветви нижней челюсти и медиальной крыловидной мышцей и у ее переднего края проникает под слизистую оболочку дна полости рта. Далее нерв распространяется по челюстно-подъязычной мышце, подъязычной железе и между подъязычно-язычной и подбородочно-язычной мышцами входит в нижнебоковую поверхность корня языка.

От язычного нерва последовательно отходят:

- ветви к перешейку зева (gr. *isthmifaucium*), к небной миндалине, слизистой оболочке зева (небно-язычной дужке) заднего отдела дна полости рта;
- подъязычный нерв (*n. sublingualis*), идет выше язычного нерва по наружной (боковой) поверхности подъязычной железы, иннервирует слизистую оболочку переднего отдела дна полости рта, оральную поверхность десны нижней челюсти;
- язычные ветви (*rr. linguales*), являются конечными ветвями основного ствола нерва. Они проходят через толщу мышц языка к его спинке и заканчиваются рецепторами в тактильных сосочках (нитевидных и конических) слизистой оболочки вершины и тела языка, т.е. собирают и проводят информацию об общей (всей, кроме вкусовой) чувствительности передних 2/3 языка. Волокна вкусовой чувствительности в составе язычных ветвей, заканчивающиеся рецепторами во вкусовых почках грибовидных, листовидных и желобовидных сосочках слизистой

оболочки тех же передних 2/3 языка, приходят в язычный нерв из присоединившейся к нему в подвисочной ямке барабанной струны (*chorda tympani*) - ветви промежуточного нерва (части лицевого нерва, VII пары черепных нервов; см. ниже). Язычные ветви язычного нерва анастомозируют с одноименными ветвями противоположной стороны и распространяющимися в слизистой оболочке корня языка ветвями языкоглоточного нерва (IX пара черепных нервов).

6. Нижний альвеолярный нерв (*n. alveolaris inferior*), смешанный; самая крупная ветвь нижнечелюстного нерва. Отойдя от его ствола, нижний альвеолярный нерв направляется вниз между латеральной и медиальной крыловидными мышцами (в межкрыловидном клетчаточном пространстве подвисочной ямки), располагаясь позади язычного нерва. Затем этот нерв выходит из-под нижнего края латеральной крыловидной мышцы в промежуток между внутренней поверхностью ветви нижней челюсти и обращенной к ней наружной стороной медиальной крыловидной мышцы и через отверстие нижней челюсти вступает в ее канал.

Ветви нижнего альвеолярного нерва: челюстно-подъязычный нерв (*n.*

*mylohyoideus*), двигательный, отходит от нижнего альвеолярного нерва перед его входом в канал; ложится в одноименную борозду и разветвляется в челюстно-подъязычной мышце и переднем брюшке двубрюшной мышцы. Напомним, что топографически эти мышцы относятся к надподъязычной группе мышц шеи; функционально участвуют в опускании нижней челюсти (при еде, разговоре) и поднимании подъязычной кости (при глотании); по происхождению они являются производными I жаберной (мандибулярной) дуги, как и жевательные мышцы, а также мышцы, напрягающие нёбную занавеску и барабанную перепонку, в связи с чем имеют общий с ними источник иннервации (нижнечелюстной нерв).

После отхождения челюстно-подъязычного нерва в составе вошедшего в канал нижней челюсти нижнего альвеолярного нерва остаются только чувствительные волокна. В губчатом веществе тела челюсти канал залегает под лунками моляров и на уровне 2-го (реже - 1-го) нижнего премоляра открывается подбородочным отверстием; наиболее близко он подходит к дну альвеол 2-3-го моляров, что необходимо учитывать при пломбировании корней и удалении этих зубов.

В канале от нижнего альвеолярного нерва последовательно отходят: луночковые ветви, которые, соединяясь и переплетаясь, образуют нижнее зубное сплетение (*plexus dentalis inferior*), залегающее над нижним альвеолярным нервом; от него отходят:

- нижние десневые ветви (*rr. gingivales inferiores*) к пародонту моляров и премоляров;
- нижние зубные ветви (*rr. dentales inferiores*), которые из канала нижней челюсти проникают в альвеолы зубов, а из них через отверстия вершущек корней зубов входят в их каналы, разветвляясь в пульпе корня и коронки, а также в дентинных канальцах;
- резцовая ветвь (*r. incisivus*) отделяется от нижнего альвеолярного нерва перед его выходом через подбородочное отверстие и направляется в небольшом канальце, продолжающим канал нижней челюсти, а при его отсутствии - в толще губчатого вещества к срединной линии челюсти, отдавая десневые и зубные ветви к клыку и резцам; образует анастомозы с такими же ветвями противоположной стороны.

Продолжением нижнего альвеолярного нерва по его выходе из канала нижней челюсти через подбородочное отверстие является подбородочный нерв (*n. mentalis*); толщина его ствола в этом месте составляет 1,9-7 мм (рис. 11.13). Он отдает: 1-2 тонкие подбородочные ветви (*rr. mentales*) к коже подбородка; после этого распадается на нижние губные ветви (*rr. labiales inferiores*) в количестве 2-5, веерообразно распространяющиеся по внутренней поверхности мышцы, опускающей нижнюю губу, к свободному краю губы; от них отходят стволы к коже и слизистой оболочке нижней губы - от ее середины до угла рта, где образуют связи с двигательными щечными ветвями и краевой ветвью нижней челюсти лицевого нерва.

Максимальное количество губных ветвей как подбородочного, так и подглазничного (см. выше) нервов находится в средней трети нижней и верхней губ, которые являются наиболее чувствительными их зонами.

Внешней особенностью строения губных ветвей подбородочного и подглазничного нервов, отличающей их от других нервов лица, является спиралевидная извитость, скрученность их стволов относительно своей продольной оси, что предохраняет их от перерастяжения в таких подвижных областях лица, как губы рта.

Близкое расположение нижнего альвеолярного, язычного и щечного нервов между собой (рис. 11.14) и к внутренней поверхности ветви нижней челюсти используют в проведении мандибулярной и торусальной анестезии. Ориентиром для их выполнения служит язычок нижней челюсти, прикрывающий сверху и спереди одноименное отверстие, через которое в ее канал входит нижний альвеолярный нерв; впереди язычка и нижнего альвеолярного нерва залегает язычный нерв, а перед ним (в 1 см) - щечный нерв. Все эти нервы окружены рыхлой клетчаткой, в которой хорошо распространяется анестетик.



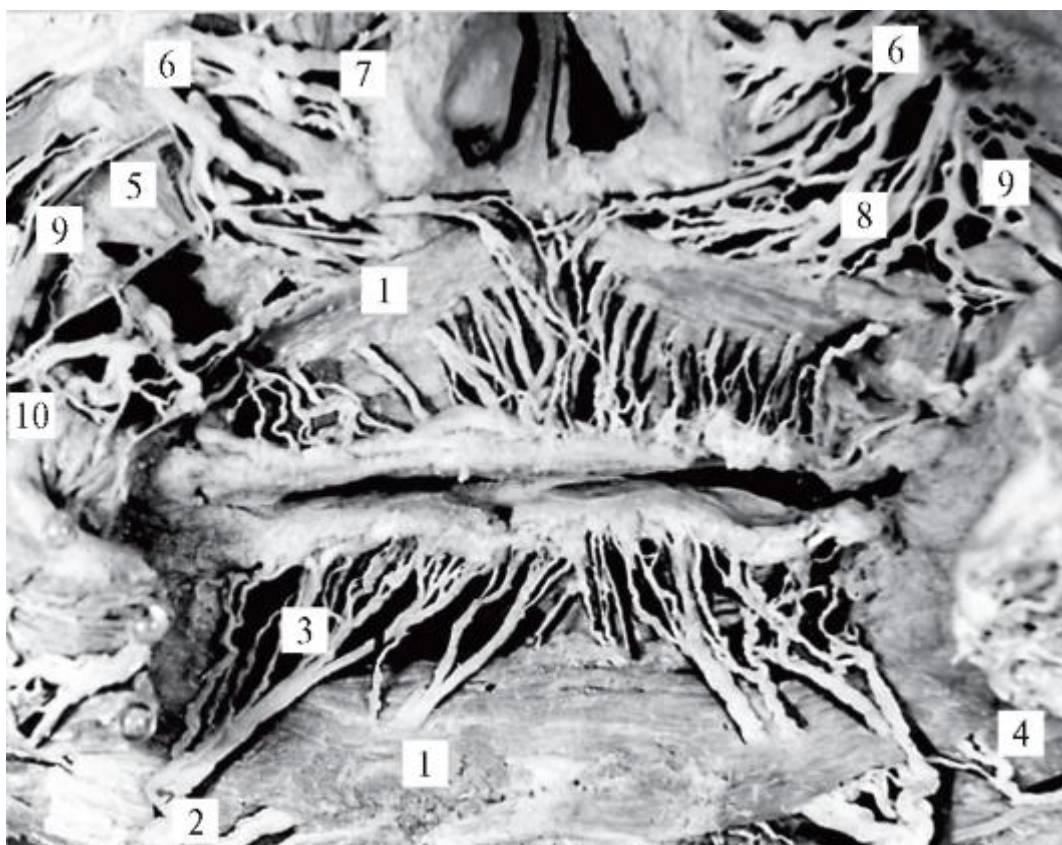


Рис. 11.13. Нижние губные ветви подбородочного нерва и верхние губные ветви подглазничного нерва (с внутренней поверхности мягких тканей лица; препарат В.М. Калиниченко): 1 - круговая мышца рта; 2 - подбородочный нерв; 3 - нижние губные ветви; 4 - краевая ветвь нижней челюсти лицевого нерва; 5 - мышца, поднимающая верхнюю губу; 6 - подглазничный нерв; 7 - наружные носовые ветви; 8 - верхние губные ветви; 9 - скуловые ветви лицевого нерва; 10 - щечные ветви лицевого нерва

При мандибулярной анестезии «выключается» не весь *n. mandibularis*, а только 2 его ветви - нижний альвеолярный и щечный нервы. Вкол иглы проводят на 0,75-1 см выше уровня отверстия нижней челюсти - над верхним краем язычка, а практически - кнутри от переднего края ветви челюсти, в наружный скат крыловидно-нижнечелюстной складки, на те же 0,75-1 см выше уровня жевательной поверхности коронки 3-го нижнего моляра. Зона обезболивания распространяется (на соответствующей стороне) на все зубы, альвеолярную часть и основание нижней челюсти, десну с вестибулярной и язычной поверхностями, кожу подбородка, кожу и слизистую оболочку нижней губы, слизистую оболочку подъязычной области (дна полости рта) и передние 2/3 языка.

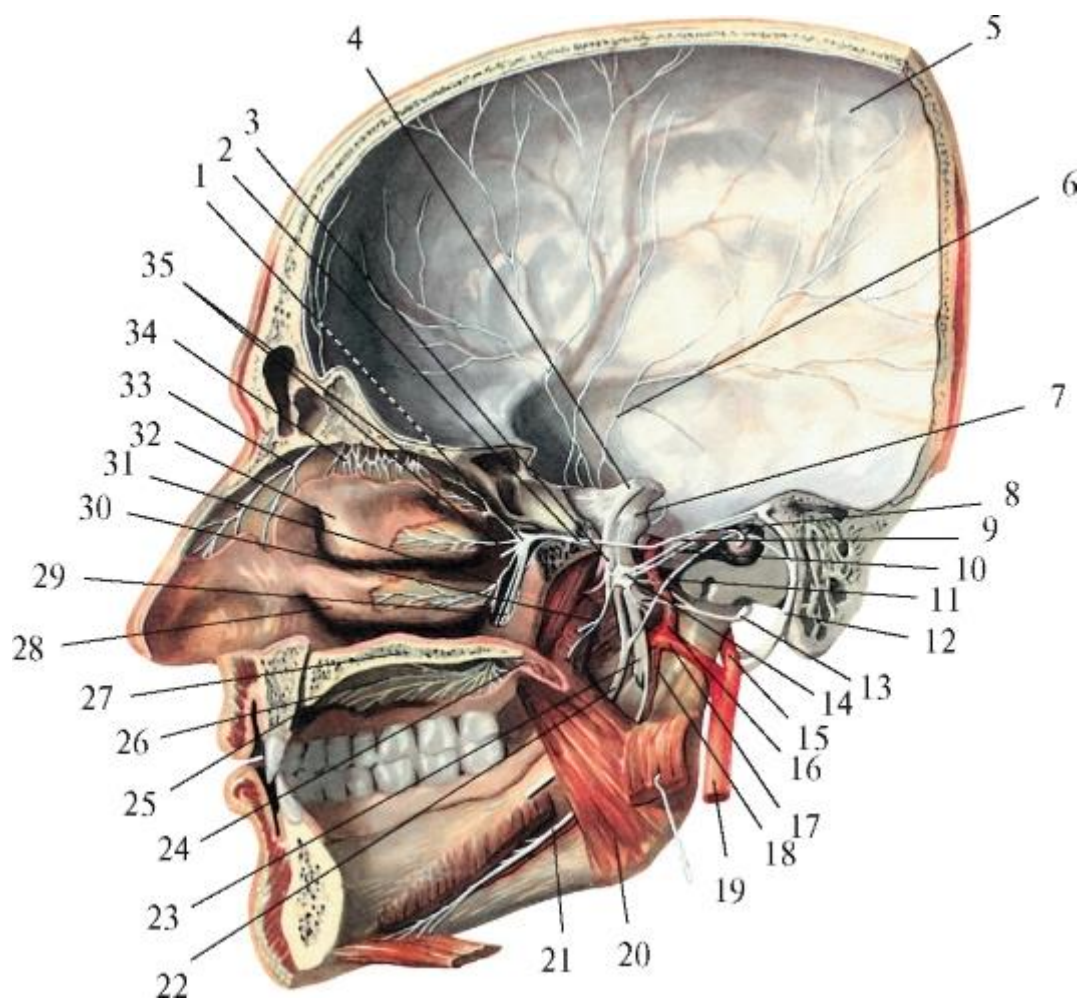


Рис. 11.14. Нижнечелюстной нерв и его ветви. Ушной и крылонёбный узлы. Вид с медиальной поверхности сагиттального распила головы: 1 - крылонёбный узел; 2 - глубокий каменистый нерв; 3 - нижнечелюстной нерв; 4 - тройничный нерв; 5 - твердая мозговая оболочка; 6 - менингеальная ветвь нижнечелюстного нерва; 7 - тройничный узел; 8 - большой каменистый нерв; 9 - малый каменистый нерв; 10 - нерв мышцы, напрягающей барабанную перепонку; 11 - барабанная струна; 12 - лицевой нерв; 13 - ушно-височный нерв; 14 - ушной узел; 15 - поверхностная височная артерия; 16 - медиальная менингеальная артерия; 17 - верхнечелюстная артерия; 18 - нижняя альвеолярная артерия; 19 - наружная сонная артерия; 20 - медиальная крыловидная мышца; 21 - челюстно-подъязычный нерв; 22 - язычный нерв; 23 - нижний альвеолярный нерв; 24 - малый нёбный нерв; 25 - резцовый канал; 26 - большой нёбный нерв; 27 - твердое нёбо; 28 - нижняя носовая раковина; 29 - большой и малый нёбные нервы; 30 - медиальный крыловидный нерв; 31 - латеральные нижние задние носовые ветви; 32 - средняя носовая раковина; 33 - носовые ветви переднего решетчатого нерва; 34 - обонятельные нервы; 35 - латеральные верхние задние носовые ветви

При торусальной анестезии («обезболивание на нижнечелюстном возвышении», по М.И. Вейсбрену) обезболивающий раствор вводят в область нижнечелюстного



валика (*torus mandibularis*). Он находится на внутренней поверхности ветви нижней челюсти - спереди и выше ее язычка. Впереди валика (ближе к переднему краю ветви челюсти) проходит щечный нерв, а позади - язычный, за ним - нижний альвеолярный нервы (разделенные язычком). Иглу с анестетиком вводят в борозду между задним краем щеки и наружным скатом крыловидно-нижнелюстной складки - на 0,5 см ниже уровня жевательной поверхности верхнего 3-го моляра. При этом способе проводникового обезболивания «выключаются» (блокируется проведение чувствительных импульсов от рецепторов) все 3 названных выше нерва одновременно. Зона обезболивания - та же, что при анестезии у нижнечелюстного отверстия, а также кожа и слизистая оболочка щеки, участок вестибулярной поверхности десны нижней челюсти от середины 2-го премоляра до середины 2-го моляра.

Нижнечелюстной нерв и отдельные его ветви имеют связи с вегетативными парасимпатическими узлами головы: ушным, поднижнечелюстным и подъязычным.

Ушной узел (*ganglion oticum*) плоский, округлой формы, диаметром 3-5 мм, прилежит к медиальной поверхности ствола нижнечелюстного нерва под овальным отверстием (в подвисочной ямке).

В узел входят 3 корешка (рис. 11.15):

- 1) чувствительный корешок (*radix sensoria*), в виде узловых ветвей нижнечелюстного нерва (гг. *ganglionares n. mandibularis*); проходит через узел транзитом, не прерываясь;
- 2) симпатический корешок (*radix sympathica*) содержит постганглионарные симпатические волокна от верхнего шейного узла симпатического ствола, приходящие в ушной узел из периаортального симпатического сплетения (производного *plexus caroticus externus*) залегающей рядом *a. meningea media*; через узел следуют транзитом (ход преганглионарных волокон - см. выше);
- 3) парасимпатический корешок (*radix parasymphatica*) представлен малым каменистым нервом (*n. petrosus minor*), состоящим из конечных преганглионарных парасимпатических волокон от нижнего слюноотделительного ядра языкоглоточного нерва, IX пары черепных нервов (см. далее); в узле волокна прерываются на телах его клеток.

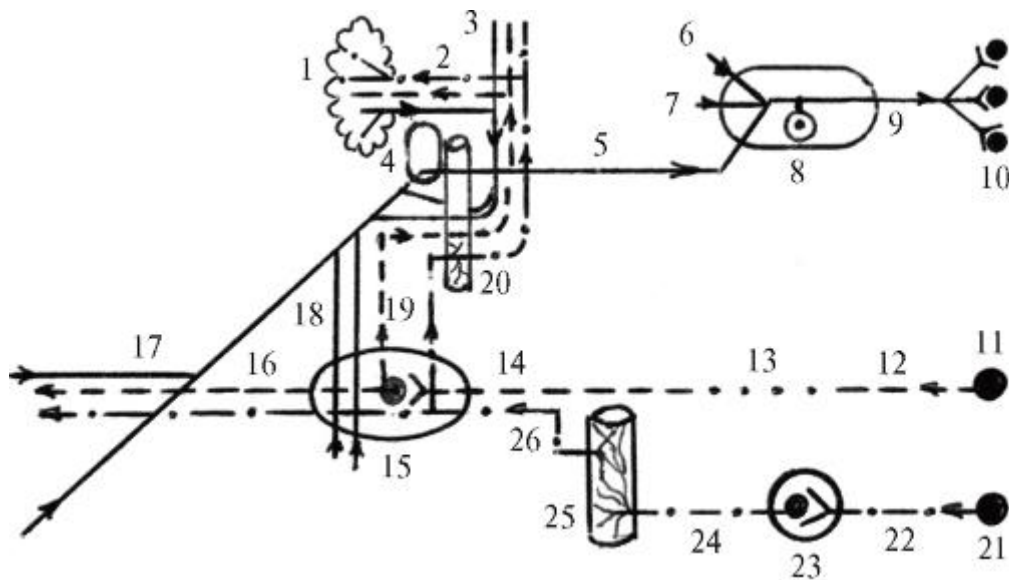


Рис. 11.15. Ушной узел (схема): 1 - околоушная слюнная железа; 2 - околоушные ветви; 3 - ушно-височный нерв; 4 - овальное отверстие; 5 - нижнечелюстной нерв; 6 - глазничный нерв; 7 - верхнечелюстной нерв; 8 - тройничный узел; 9 - ствол тройничного нерва; 10 - чувствительные ядра тройничного нерва; 11 - нижнее слюноотделительное ядро (парасимпатическое) языкоглоточного нерва; 12 - языкоглоточный нерв; 13 - барабанный нерв и барабанное сплетение; 14 - малый каменистый нерв (парасимпатический корешок ушного узла); 15 - ушной узел; 16 - соединительная ветвь ушного узла с ушновисочным нервом; 17 - щечный нерв; 18 - узловое ветви нижнечелюстного нерва к ушному узлу (чувствительный корешок ушного узла); 19 - соединительная ветвь ушного узла с ушно-височным нервом; 20 - средняя менингеальная (оболочечная) артерия; 21 - промежуточно-боковые ядра (симпатические) Th<sub>1</sub>-Th<sub>4</sub> спинного мозга; 22 - белые соединительные ветви; 23 - верхний шейный узел симпатического ствола; 24 - наружные сонные нервы; 25 - наружное сонное сплетение; 26 - симпатический корешок ушного узла; стрелками показаны направления распространения нервных импульсов

Выходящие из ушного узла волокна присоединяются: чувствительные - к двигательным ветвям нижнечелюстного нерва (обеспечивают чувствительность иннервируемых ими мышц); симпатические - к *a. temporalis superficialis* (дополняя ее периартериальное нервное сплетение) и по ее *rr. parotidae* проникают в околоушную слюнную железу; передаваемые импульсы суживают сосуды и снижают секрецию слюны; парасимпатические - к чувствительному *n. auriculotemporalis* (см. выше) и в составе его околоушных ветвей - в паренхиму железы, усиливая доставляемыми из ЦНС импульсами ее секрецию и расширяя сосуды.

Поднижнечелюстной узел (*ganglion submandibulare*), веретенообразной формы, размером 3-4 мм, залегает у заднего края челюстноподъязычной мышцы, над

задним полюсом одноименной железы (позади уровня расположения коронки последнего моляра), ниже язычного нерва (см. рис. 11.12).

Подъязычный узел (*ganglion sublinguale*) непостоянный (встречается в 30% наблюдений), имеет вид зернообразного утолщения (1-2 мм) переднего конца одноименного нерва, лежащего на наружной поверхности подъязычной слюнной железы.

К каждому из этих узлов подходят по 3 корешка:

- 1) чувствительный корешок (*radix sensoria*) или узловые ветви (rr. ganglionares), состоят из чувствительных волокон от язычного нерва; проходят через узлы транзитом;
- 2) симпатический корешок (*radix sympathica*) содержит постганглионарные секреторные волокна от верхнего шейного узла симпатического ствола, отделившиеся от периартериальных симпатических сплетений (производных *plexus caroticus externus*) проходящих рядом с железами и узлами *a. facialis*, *a. lingualis*, *a. sublingualis*; волокна симпатического корешка через узел следуют транзитом;
- 3) парасимпатический корешок (*radix parasymphatica*) образован преганглионарными секреторными волокнами от верхнего слюноотделительного ядра лицевого (правильнее - промежуточного) нерва; они идут сначала в составе промежуточного нерва, затем - в его ветви, барабанной струне, которая присоединяется к язычному нерву; отделяясь от последнего, парасимпатические волокна входят в поднижнечелюстной и подъязычный узлы и заканчиваются синапсами на телах их клеток, от которых отходят постганглионарные парасимпатические волокна.

Выходящие из поднижнечелюстного и подъязычного узлов вегетативные волокна проникают в соответствующие железы, заканчиваясь на их секреторных структурах. Импульсы, передаваемые по парасимпатическим волокнам, вызывают образование большого количества жидкой слюны (с малым содержанием органических веществ), а по симпатическим - небольшой густой ее массы, насыщенной органическими компонентами.

#### 11.2.2. VII пара - лицевые нервы

Лицевой нерв (n. *facialis*) смешанный, так как на протяжении короткой (16-24 мм) начальной своей части состоит из 2 нервов: двигательного - собственно лицевого нерва (n. *facialis*), и смешанногопромежуточного нерва (n. *Intermedins*). По мнению некоторых авторов, они являются корешками единогопромежуточно-лицевого нерва (n. *intermediofacialis*).

Для облегчения изучения целесообразно рассматривать эти нервы как самостоятельные (рис. 11.16).

Лицевой нерв развивается синхронно с формирующейся 2-й жаберной (гиоидной) дугой и иннервирует мышцы, являющиеся ее производными: все лицевые (мимические) мышцы, часть супрагиоидных (надподъязычных) мышц шеи (заднее брюшко двубрюшной мышцы и шилоподъязычную мышцу), а также одну из мышц слуховых косточек среднего уха - стременную мышцу.

Лицевой нерв образуется отростками клеток двигательного ядра лицевого нерва (*nucleus n. facialis*), залегающего в ретикулярной формации дорсальной части (покрышки) моста. Он петлеобразно (снизу, медиально и сверху) огибает ядро отводящего нерва (*nucleus n. abducentis* - VI), образуя на дорсальной поверхности моста возвышение - лицевой холмик (*colliculus facialis*) - место проекции на ромбовидную ямку вышеназванного ядра VI нерва; ядро лицевого нерва проецируется латеральнее. Лицевой нерв затем пронизывает в вентральном направлении всю толщу моста и выходит на основание мозга в его мостомозжечковом углу: между задним краем моста и нижней мозжечковой ножкой.

#### 11.2.2.1. Промежуточный нерв

Промежуточный нерв (Врисберга) - *n. intermedius (Wrisberg)*, смешанный. Он состоит: 1) из чувствительных волокон - центральных отростков псевдоуниполярных клеток узла коленца или коленчатого узла (*ganglion geniculi seu ganglion geniculatum*), промежуточного нерва (узел находится в коленце канала лицевого нерва пирамиды височной кости); эти волокна направляются в мозг в составе ствола промежуточного нерва и заканчиваются на клетках его чувствительных ядер одиночного пути (*nuclei tractus solitarii*), находящихся в латеральных отделах покрышки моста; 2) вегетативных парасимпатических волокон - отростков клеток верхнего слюноотделительного ядра (*nucleus salivatorius superior*), промежуточного нерва (ядро залегает поверхностнее и латеральнее двигательного ядра лицевого нерва). Эти парасимпатические преганглионарные секреторные волокна по выходе из мозга соединяются с вступающими в него чувствительными волокнами, в результате чего образуется ствол промежуточного нерва.

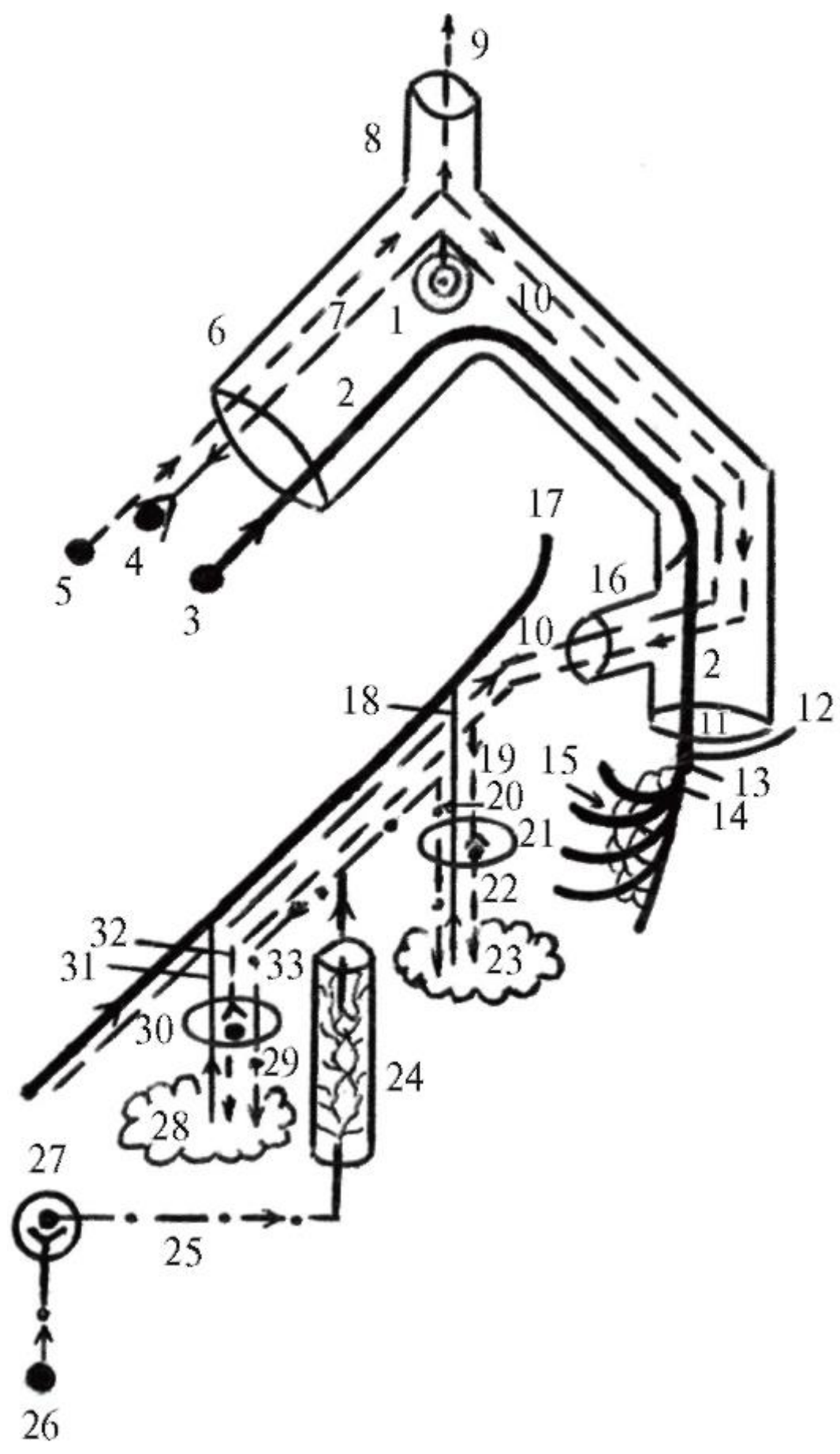


Рис. 11.16. Образование лицевого и промежуточного нервов. Поднижнечелюстной и подъязычный узлы (схема): 1 - коленчатый узел; 2 - лицевой нерв; 3 - ядро лицевого нерва; 4 - верхнее слюноотделительное ядро; 5 - ядро одиночного пути; 6 - канал лицевого нерва; 7 - промежуточный нерв; 8 - канал большого каменистого нерва; 9 - большой каменистый нерв; 10 - барабанная струна; 11 - шилососцевидное отверстие; 12 - задний ушной нерв; 13 - двубрюшная ветвь; 14 - шилоподъязычная ветвь; 15 - околоушное сплетение; 16 - каналец барабанной струны; 17 - язычный нерв; 18 - узловыи ветви язычного нерва к поднижнечелюстному узлу (чувствительный корешок поднижнечелюстного узла); 19 - парасимпатический корешок поднижнечелюстного узла (барабанная струна); 20 - симпатический корешок поднижнечелюстного узла; 21 - поднижнечелюстной узел; 22 - железистые ветви; 23 - поднижнечелюстная слюнная железа; 24 - наружное сонное сплетение; 25 - наружные сонные нервы; 26 - промежуточно-боковые ядра (симпатические) боковых рогов Th<sub>1</sub>-Th<sub>4</sub> спинного мозга; 27 - верхний шейный узел симпатического ствола; 28 - подъязычная слюнная железа; 29 - железистые ветви; 30 - подъязычный узел; 31 - узловыи ветви язычного нерва к подъязычному узлу (чувствительный корешок подъязычного узла); 32 - парасимпатический корешок подъязычного узла (барабанная струна); 33 - симпатический корешок подъязычного узла; стрелками показаны направления распространения нервных импульсов

В мостомозжечковом углу промежуточный нерв залегает между лицевым нервом спереди и преддверно-улитковым (n. *vestibulocochlearis*; VIII) сзади, что объясняет его название. Все 3 нерва через внутреннее слуховое отверстие вступают в одноименный проход височной кости, из которого преддверно-улитковый нерв проникает во внутреннее ухо (правильнее - выходит из него), а лицевой и промежуточные нервы, соединяясь, входят в канал лицевого нерва. Он начинается на дне (нижнелатеральной стенке) внутреннего слухового прохода и идет в толще каменистой части (пирамиды) височной кости. В нем выделяют 3 отдела, разделенные 2 изгибами. Вначале канал идет над барабанной полостью (2,5-6 мм) горизонтально, вперед и латерально, поперечно к длинной оси пирамиды - до уровня *hiatus canalis nervi petrosi majoris* на ее передневерхней поверхности. Под этой расщелиной он образует изгиб кзади под прямым углом - коленце (*geniculum canalis nervi facialis*), в котором залегает коленчатый узел промежуточного нерва и отходит ответвление канала лицевого нерва - канал большого каменистого нерва. После коленца канал лицевого нерва идет на 8-11 мм кзади и латерально, вдоль длинной оси пирамиды, располагаясь в медиальной (лабиринтной) стенке барабанной полости, отделяясь от нее тонкой костной пластинкой. На уровне дугообразного возвышения (*eminentia arcuata*) канал делает 2-й изгиб под прямым углом, после чего идет вертикально вниз (12-13,5 мм) в задней (сосцевидной)

стенке барабанной полости и заканчивается шилососцевидным отверстием на наружном основании черепа.

Вместе стволы лицевого и промежуточного нервов идут только на протяжении 1-го отдела канала лицевого нерва - до его колленца (лицевой нерв следует далее - см. ниже).

Промежуточный нерв в колленце канала имеет утолщение - названный выше колленчатый узел, где он разделяется на 2 нерва: большой каменистый и барабанную струну.

1. Большой каменистый нерв (*n. petrosus major*) состоит из вегетативных парасимпатических преганглионарных секреторных волокон - отростков клеток верхнего слюноотделительного ядра промежуточного нерва. Большой каменистый нерв покидает канал лицевого нерва через одноименный канал и расщелину, затем по соименной борозде на передневерхней поверхности пирамиды височной кости достигает рваного отверстия и, пронизывая заполняющий его хрящ (клиновиднокаменистый синхондроз), выходит на наружное основание черепа. Отсюда по крыловидному каналу (вместе с симпатическим глубоким каменистым нервом) он проникает в крыловидно-нёбную ямку, входит в вегетативный парасимпатический крылонёбный узел (являясь его парасимпатическим корешком) и заканчивается на телах его клеток. Постганглионарные парасимпатические волокна в составе выходящих из узла нервов и ветвей обеспечивают секреторную иннервацию слезной железы, а также желез слизистой оболочки стенок полости носа, твердого и мягкого нёба (см. *верхнечелюстной нерв, крылонёбный узел*).

2. Барабанная струна (*chorda tympani*) - смешанный нерв; состоит из вегетативных парасимпатических преганглионарных секреторных волокон (продолжающихся из ствола промежуточного нерва) и чувствительных вкусовых волокон - периферических отростков псевдоуниполярных клеток колленчатого узла. Являясь продолжением промежуточного нерва, барабанная струна отходит от ствола лицевого нерва перед его выходом из шилососцевидного отверстия. Затем она через одноименный каналец входит в барабанную полость, залегая под слизистой оболочкой между длинной ножкой наковальни и рукояткой молоточка и, не отдавая ветвей, выходит из нее через каменистобарабанную щель на наружное основание черепа. При этом необходимо помнить, что вдоль этой щели прикрепляется задняя стенка капсулы височно-нижнечелюстного сустава; в связи с этим при некоторых его патологиях возможно повреждение барабанной струны. Последняя направляется вперед и вниз, входит в подвисочную ямку и присоединяется к язычному нерву (см. *нижнечелюстной нерв*). Ее чувствительные вкусовые волокна подходят к вкусовым сосочкам передних 2/3 слизистой оболочки



языка. Преганглионарные парасимпатические секреторные волокна барабанной струны отделяются от язычного нерва и в виде парасимпатических корешков входят в поднижнечелюстной и подъязычный вегетативные парасимпатические узлы, где прерываются (см. выше). Постганглионарные парасимпатические секреторные волокна от этих узлов входят в соответствующие слюнные железы. В итоге за счет верхних слюноотделительных ядер промежуточных нервов обеих сторон парасимпатическую секреторную иннервацию получают слезные железы, большие слюнные железы (кроме околоушных), железы слизистых оболочек носовой и ротовой полостей.

Лицевой нерв, следуя по своему каналу, отдает в 3-м (нисходящем) отделе стременной нерв (*n. stapedius*) к стременной мышце (*m. stapedius*), находящейся в барабанной полости и прикрепляющейся к стремечку - слуховой косточке среднего уха. При поражении этого нерва возникает паралич одноименной мышцы, ведущий к гиперакузии - повышенной чувствительности к низким звукам и болезненной реакции на них.

#### 11.2.2.2. Внечерепной отдел лицевого нерва

Лицевой нерв выходит из одноименного канала через шилососцевидное отверстие в занижнечелюстную ямку, располагаясь между шилоподъязычной мышцей (спереди) и задним брюшком двубрюшной мышцы (сзади), и отдает к ним шилоподъязычную и двубрюшную ветви (*гг. stylohyoideus et digastricus*), а также задний ушной нерв (*n. auricularis posterior*), который идет назад и вверх по передней поверхности сосцевидного отростка и разделяется на ушную ветвь (*г. auricularis*) - к задней ушной мышце и затылочную ветвь (*г. occipitalis*) - к затылочному брюшку надчерепной мышцы (рис. 11.17).

После этого ствол лицевого нерва (толщина 0,7-1,4 мм) вступает в глубокую часть околоушной слюнной железы, заполняющую занижнечелюстную ямку, и в толще железы огибает задний край ветви нижней челюсти, распространяясь в околоушно-жевательную область лица. Проекция перехода лицевого нерва на лицо (для нахождения его ствола при операциях или препарировании) находится на 5-10 мм ниже основания мочки ушной раковины по заднему краю ветви нижней челюсти.

В железе лицевой нерв дугообразно обходит снизу хрящевую часть наружного слухового прохода и на 1 см впереди от середины мочки уха делится на 2-6 ветвей I порядка. Они вначале или по ходу отдают стволики II порядка, которые соединяются между собой, образуя в толще железы (на глубине 0,5-1,0 см от ее наружной поверхности) околоушное сплетение (*plexus parotideus*; по МАТ - *plexus intraparotideus*, т.е. внутриоколоушное) или «большую гусиную лапку» -

«*pes anserinus major*». Из этого сплетения выходят периферические ветви лицевого нерва.

Выделяют 2 крайние формы индивидуальной изменчивости строения лицевого нерва: сетевидную (рассыпную) и магистральную. Каждая из них взаимосвязана с длиной внечерепного отдела ствола лицевого нерва (от шилососцевидного отверстия до деления на первичные ветви) и с морфологическими особенностями формируемых ими сплетений.

При сетевидной (рассыпной) форме строения лицевой нерв имеет короткий ствол (0,8-1,5 см), который распадается на 3-6 ветвей I порядка. Отходящие от них нервные стволы образуют между собой множественные связи - мелкопетлистое околушное сплетение.

При магистральной форме строения лицевого нерва его ствол - относительно длинный (1,5-2,3 см), разделяющийся на 2 ветви I порядка: более толстую, верхнюю, ориентированную в височно-скуловом направлении, и нижнюю - в сторону угла нижней челюсти. На протяжении от них отходят соединяющиеся между собой единичные стволы, формирующие редкое широкопетлистое околушное сплетение. По форме ветвления ствола лицевого нерва в околушной железе и взаимоотношению в ней ветвей выделяют до 6 типов строения лицевого нерва: от более простого, без связей между отдельными ветвями, до более сложных, с образованием сплетений различной протяженности и плотности.

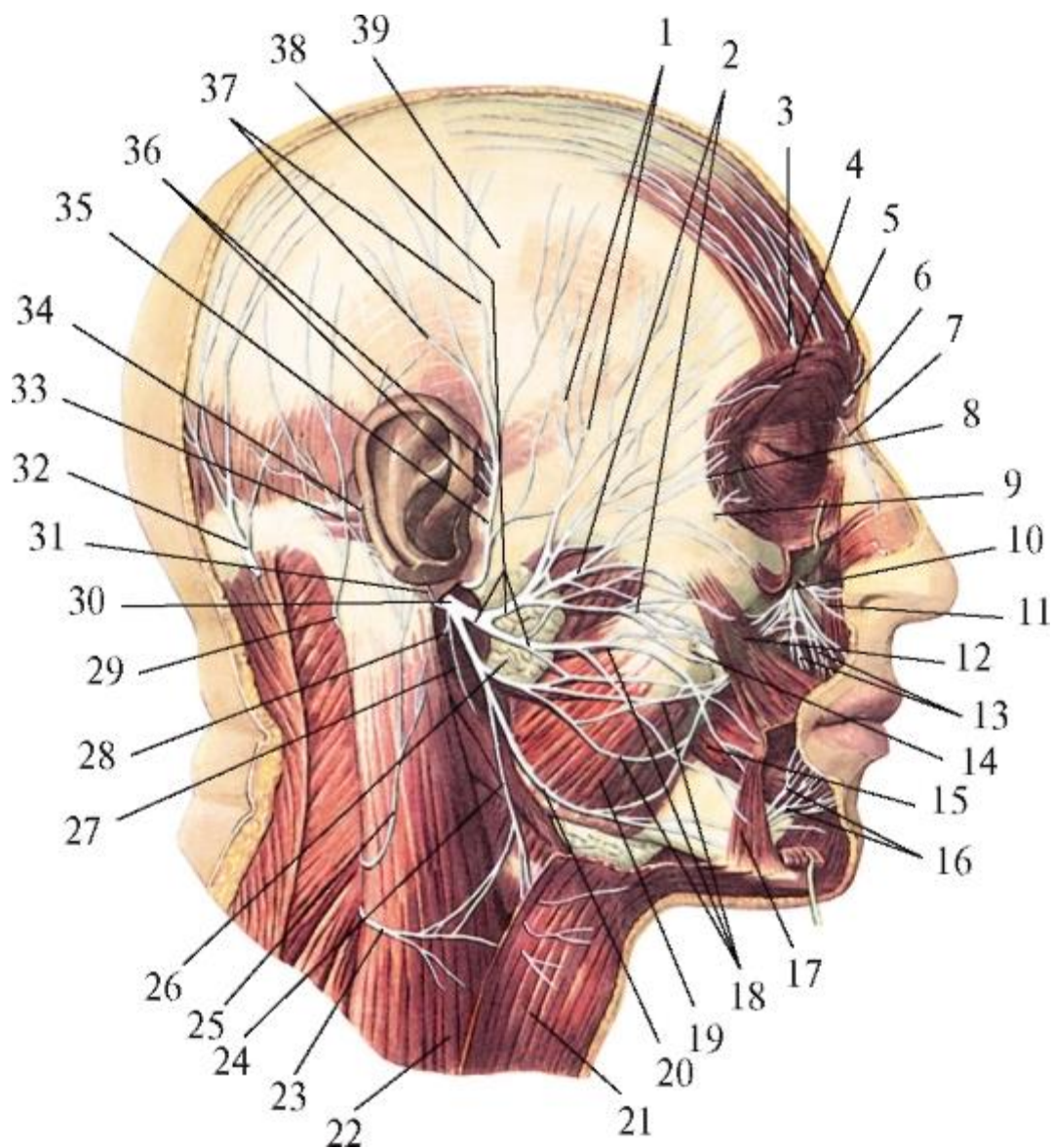


Рис. 11.17. Лицевой нерв и его ветви. Вид справа. Подкожная мышца шеи, мышца, опускающая нижнюю губу, мышцы верхней губы, околоушная железа частично удалены: 1 - височные ветви лицевого нерва; 2 - скуловые ветви лицевого нерва; 3 - латеральная ветвь надглазничного нерва; 4 - круговая мышца глаза; 5 - медиальная ветвь надглазничного нерва; 6 - надблоковый нерв; 7 - подблоковый нерв; 8 - вековые ветви; 9 - скулолицевая ветвь лицевого нерва; 10 - подглазничный нерв; 11 - наружные носовые ветви подглазничного нерва; 12 - большая скуловая мышца; 13 - верхние губные ветви; 14 - околоушный проток; 15 - щечная мышца; 16 - нижние губные ветви подбородочного нерва; 17 - мышца, опускающая угол рта; 18 - щечные ветви лицевого нерва; 19 - жевательная мышца; 20 - краевая ветвь нижней челюсти; 21 - подкожная мышца шеи; 22 - грудино-ключично-сосцевидная мышца; 23 - поперечный нерв шеи; 24 - шейная ветвь лицевого нерва; 25 - большой ушной нерв; 26 - околоушная железа; 27 - шилоподъязычная ветвь лицевого нерва; 28 - двубрюшная ветвь лицевого нерва; 29 - малый затылочный нерв; 30 - основной ствол лицевого нерва; 31 - задний ушной нерв; 32 - большой затылочный нерв; 33 -

затылочная ветвь заднего ушного нерва; 34 - ушная ветвь заднего ушного нерва; 35 - ушно-височный нерв; 36 - передние ушные нервы; 37 - поверхностные височные ветви ушно-височного нерва; 38 - околоушное сплетение; 39 - поверхностная пластинка височной фасции

Независимо от формы ветвления лицевого нерва (сетевидная или магистральная) и типа строения околоушного сплетения (мелкоили широкопетлистое) от него отходят 5 групп периферических ветвей, которые выходят из железы, пронизывая наружную пластинку и передний край окружающей ее капсулы.

Эти двигательные ветви веерообразно расходятся по лицу, имея по номенклатуре статус «ветвей» («*rami*») и названия областей, в которые они располагаются, а не конкретно иннервируемых или мимических мышц (в отличие от двигательных нервов системы V пары).

1. Височные ветви (гр. *temporales*) - 3-4 тонкие ветви, отдав стволики к рудиментарным ушным мышцам, транзитом проходят через подкожную клетчатку височной области в лобную, где заканчиваются в верхнеглазничной части круговой мышцы глаза, лобном брюшке надчерепной мышцы, мышце гордецов и мышце, сморщивающей бровь.

2. Скуловые ветви (гр. *zygomatici*) числом 3-4, направляются в клетчатку в скуловую и подглазничную области и входят в нижнеглазничную часть круговой мышцы глаза, большую и малую скуловые мышцы, начальные отделы мышц, поднимающих верхнюю губу (и крыло носа), угол рта, а также носовые мышцы; анастомозируют с чувствительными ветвями подглазничного нерва (от *n. maxillaris* - V пара), участвуя в образовании «малой гусиной лапки».

3. Щечные ветви (гр. *buccales*) - 3-5 наиболее крупных ветвей идут горизонтально в направлении угла рта в подкожной жировой клетчатке по наружной поверхности жевательной, а затем щечной мышц; иннервируют щечную мышцу и мышцу смеха, круговую мышцу рта и мышцы, вплетающиеся в нее и в кожу области угла рта: большую и малые скуловые мышцы, а также мышцу, опускающую и поднимающую угол рта.

Практически важными являются взаимоотношения щечных ветвей лицевого нерва с выводным протоком околоушной слюнной железы (располагается вдоль и на 1 см ниже скуловой дуги): в 60-72,5% случаев они пересекают проток снаружи, а в 10-24% образуют вокруг него сплетение.

4. Краевая ветвь нижней челюсти (г. *marginalis mandibularis*) - тонкая ветвь, по ходу повторяет контур нижней челюсти: спускается под кожей вдоль заднего края ее ветви, огибает угол и далее распространяется под кожей шеи вперед, вдоль и на

0,5-1 см ниже края основания нижней челюсти. На уровне переднего контура *m. masseter* нерв вместе с *a.* и *v. facialis* перегибается через край челюсти (что требует осторожности при проведении разрезов в этом месте и перевязке сосудов) и переходит на лицо, разветвляясь в мышцах, опускающих нижнюю губу и угол рта, подбородочной, круговой мышце рта; анастомозирует с чувствительными ветвями подбородочного нерва.

5. Шейная ветвь (*r. colli*) спускается на шею, где иннервирует ее подкожную мышцу (*platysma*) и образует связи с чувствительным поперечным нервом шеи (из шейного сплетения).

Повреждение внечерепного отдела ствола лицевого нерва, околоушного сплетения или выходящих из него перечисленных выше ветвей вызывает тяжелые последствия - паралич (полное отсутствие сокращений) или парез (ослабление сокращений) всей мимической мускулатуры или отдельных ее мышц. При этом возникают не только функциональные нарушения речи, приема пищи, смыкания век и т.д., но и тяжелая психическая травма в связи с амимией («маскообразное» лицо) или асимметрией лица.

Во избежание повреждений внечерепного отдела лицевого нерва, его ветвей и связей между ними при операциях на околоушной железе и ее протоке, височно-нижнечелюстном суставе, пластических операциях на лице рекомендуется проводить не вертикальные, а радиальные разрезы кожи по проекционным линиям, веерообразно расходящиеся по направлениям распространения ветвей нерва от основания мочки ушной раковины или впереди от ее козелка (*tragus*), или на ширину пальца под наружным слуховым отверстием.

Практически важно также, что щечные ветви скулового нерва взаимно анастомозируют с его скуловыми ветвями в 80% наблюдений, а с краевой ветвью нижней челюсти - в 12%; эти связи являются путями компенсаторной иннервации соответствующих мимических мышц при возможном повреждении основных источников их нервного снабжения. При проведении тонких пластических операций на лице необходимо учитывать, что ветви лицевого нерва, залегая поверхностнее лицевых артерий и вен, пересекают их снаружи. В круговую мышцу рта стволы щечных ветвей и краевой ветви нижней челюсти входят по ее наружному краю, но в нижнегубной части мышцы распространяются под острым углом к ее пучкам, а в верхнегубной - почти перпендикулярно; наибольшее количество внутримышечных ветвей лицевого нерва в круговой мышце рта находится в латеральных отделах губ.

В мышцы, радиально направляющиеся к губам (опускающие и поднимающие угол рта, соответствующую губу, малую скуловую мышцу), ветви лицевого нерва

подходят с их латерального края, но проникают в них по-разному: в начальные их отделы - по латеральному краю или внутренней поверхности, а ближе к углу рта - с внутренней или (в связи с двуслойным залеганием) с обращенных друг к другу поверхностей. В щечную и большую скуловую мышцу ветви лицевого нерва входят снаружи. В толще всех радиальных мышц губ стволики скуловых, щечных ветвей и краевой ветви нижней челюсти лицевого нерва распространяются параллельно или под острым углом относительно их мышечных пучков.

Периферические ветви лицевого нерва имеют многочисленные связи с нервами из системы тройничного нерва: подглазничным (от *n. maxillaris*), ушно-височным, щечным, подбородочным (от *n. mandibularis*). По этим анастомозам к двигательным ветвям лицевого нерва присоединяются волокна, проводящие болевую и проприоцептивную чувствительность от рецепторов мимических мышц к чувствительным ядрам тройничного нерва с последующим переключением на двигательные ядра как V пары, так и других черепных нервов. Благодаря этому происходит реализация губного, носогубного, сосательного рефлексов.

### 11.2.3. IX пара - языкоглоточные нервы

Языкоглоточный нерв (*n. glossopharyngeus*) смешанный, так как состоит из чувствительных, двигательных и вегетативных парасимпатических волокон.

Чувствительные волокна образованы отростками тел псевдоуниполярных клеток верхнего и нижнего узлов (*ganglia superius et inferius*) этого нерва. Периферические отростки идут в составе ветвей языкоглоточного нерва к соответствующим органам, в которых заканчиваются рецепторами; центральные отростки направляются в составе ствола нерва в продолговатый мозг, где образуют синаптические связи с телами клеток чувствительных ядер одиночного пути (*nuclei tractus solitarii*) - общими с промежуточным и блуждающим нервами.

Двигательные волокна образованы отростками тел мотонейронов двойного ядра (*nucleus ambiguus*), общего с X парой (блуждающим нервом), залегающего в продолговатом мозге; эти эфферентные волокна выходят из мозга в составе ствола нерва и в виде его ветви достигают шилоглоточной мышцы.

Вегетативные парасимпатические секреторные волокна образованы отростками клеток вегетативного парасимпатического секреторного нижнего слюноотделительного ядра (*nucleus salivatorius inferior*), расположенного также в продолговатом мозге; эти волокна являются преганглионарными.

Языкоглоточный нерв выходит на вентральную поверхность продолговатого мозга в заднелатеральной (позадиоливной) борозде между оливой и нижней мозжечковой ножкой - выше блуждающего нерва (X) и черепного корешка добавочного нерва

(XI). Вместе с ними он направляется к яремному отверстию, через передний (меньший) отдел которого выходит из полости черепа (рис. 11.18). В этом отверстии ствол языкоглоточного нерва имеет 1-е утолщение - верхний узел (*ganglion superius*), а по выходе из отверстия - в каменистой ямочке (*fossula petrosa*), на нижней поверхности пирамиды височной кости, - 2-е: нижний узел (*ganglion inferius*). Как отмечалось выше, отростки тел ложноуниполярных клеток этих узлов образуют чувствительные волокна ствола и ветвей языкоглоточного нерва. Затем нерв идет вниз позади внутренней сонной артерии, а потом смещается на ее латеральную поверхность, залегая в заднем отделе окологлоточного клетчаточного пространства между этой артерией и внутренней яремной веной. Образуя пологую дугу вперед и вниз, он проходит между шилоглоточной и шилоязычной мышцами и проникает в корень языка, распадаясь на конечные ветви.

#### 11.2.3.1. Ветви языкоглоточного нерва

1. Барабанный нерв (*n. tympanicus*) смешанный; отходит от ствола языкоглоточного нерва в области его нижнего узла. Он содержит как чувствительные волокна (часть периферических отростков тел псевдоуниполярных клеток этого ганглия), так и парасимпатические преганглионарные секреторные (от клеток нижнего слюноотделительного ядра). Барабанный нерв через одноименный каналец проникает в барабанную полость, в которой вместе с симпатическими сонно-барабанными нервами (из периартериального нервного сплетения внутренней сонной артерии) образует барабанное сплетение (*plexus tympanicus*). От него отходит трубная ветвь (*r. tubarius*), иннервирующая слизистую оболочку барабанной полости и слуховой (евстахиевой) трубы. Выходящие из сплетения парасимпатические волокна формируют малый каменистый нерв (*n. petrosus minor*). Этот нерв через одноименный канал и его расщелину покидает барабанную полость и далее идет в соименной борозде на передневерхней поверхности пирамиды височной кости до рваного отверстия; затем, пронизывая (вместе с большим каменистым нервом) заполняющий его хрящ (клиновидно-каменистый синхондроз), выходит на наружное основание черепа, направляется вперед к овальному отверстию и вступает в расположенный под нимушной узел (*ganglion oticum*), как его парасимпатический корешок (см. *нижнечелюстной нерв, ушной узел*), образуя синаптические связи с телами его клеток.



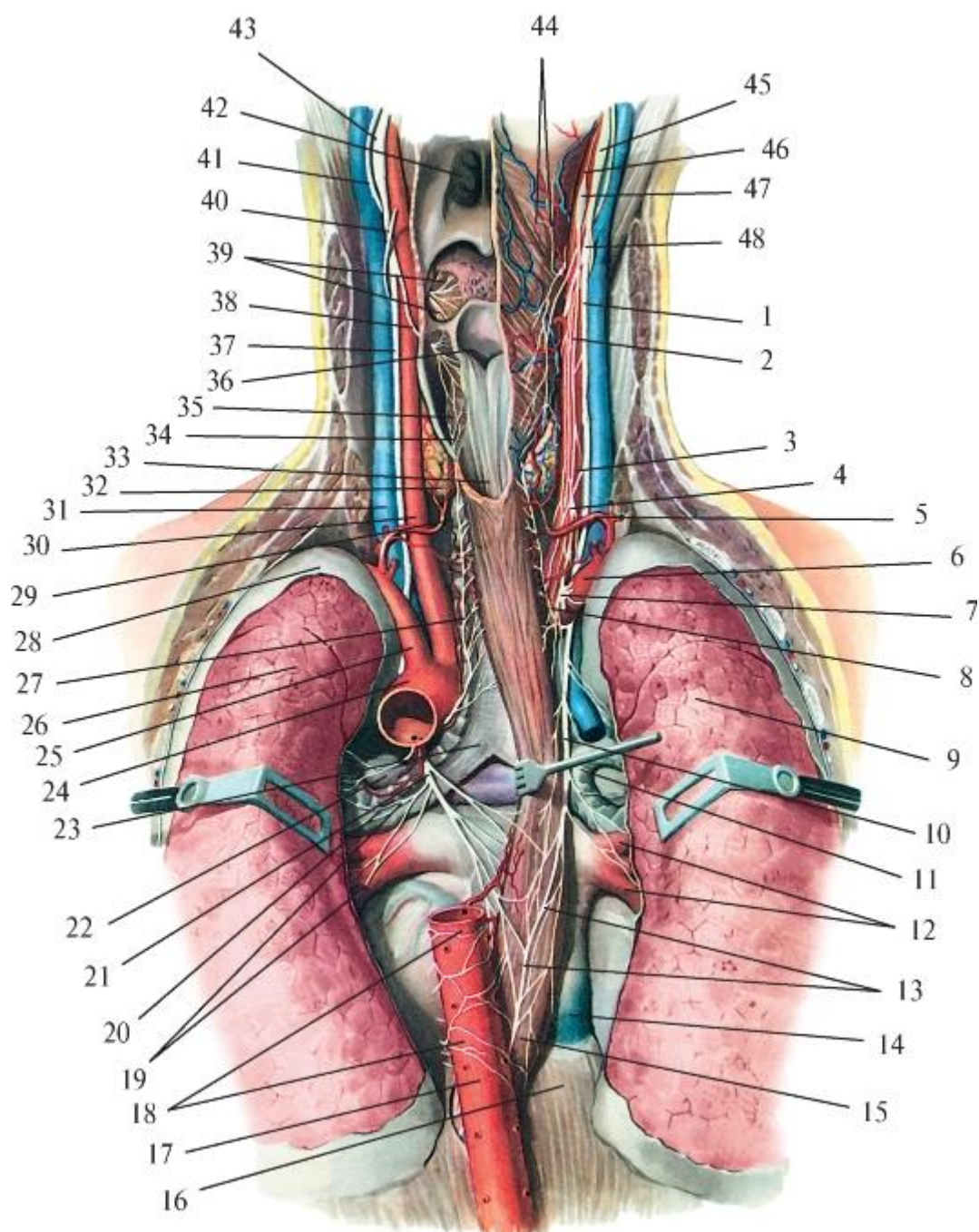


Рис. 11.18. Языкоглоточный и блуждающий нервы: 1 - правый блуждающий нерв; 2 - правый симпатический ствол; 3 - правая общая сонная артерия; 4 - средний шейный узел; 5 - нижняя щитовидная артерия; 6 - правая подключичная артерия; 7 - звездчатый узел; 8 - правый возвратный гортанный нерв; 9 - правое легкое; 10 - блуждающий нерв; 11 - правый главный бронх; 12 - легочные вены; 13 - пищеводное сплетение блуждающего нерва; 14 - нижняя полая вена; 15 - пищевод; 16 - диафрагма; 17 - аорта; 18 - аортальное сплетение (симпатическое); 19 - бронхиальные ветви; 20 - левый главный бронх; 21 - левый блуждающий нерв; 22 - легочная артерия; 23 - бифуркация трахеи; 24 - дуга аорты; 25 - левая подключичная артерия; 26 - левое легкое; 27 - левый возвратный нерв; 28 - купол плевры; 29 - трахея; 30 - левая общая сонная артерия; 31 - левая внутренняя

яремная вена; 32 - щитовидная железа; 33 - пищевод; 34 - левый нижний гортанный нерв; 35 - соединительная ветвь между верхним и нижним гортанным нервами; 36 - вход в гортань; 37 - левый блуждающий нерв; 38 - левый верхний гортанный нерв; 39 - язычные ветви языкоглоточного нерва; 40 - подъязычный нерв; 41 - языкоглоточный нерв; 42 - хоана; 43 - левый нижний узел блуждающего нерва; 44 - гортанно-глоточные нервы; 45 - правый нижний узел блуждающего нерва; 46 - яремный нерв; 47 - правый верхний шейный узел; 48 - глоточные ветви блуждающего нерва

В нейроанатомии и стоматоневрологии звено *барабанный нерв - барабанное сплетение - малый каменистый нерв* известно как *якобсонов (Jacobson's) анастомоз*, соединяющий чувствительный нижний узел языкоглоточного нерва с вегетативным парасимпатическим ушным узлом.

Отростки клеток ушного узла образуют постганглионарные парасимпатические волокна, которые присоединяются к чувствительному ушно-височному нерву (ветвь *n. mandibularis*) и вместе с его *rr. parotidei* входят в околоушную слюнную железу, обеспечивая ее секреторной иннервацией.

2. Ветвь шилоглоточной мышцы (*r. musculistylopharyngei*) - единственная двигательная ветвь языкоглоточного нерва; иннервирует одноименную мышцу глотки (при двустороннем сокращении в акте глотания поднимают и расширяют ее ротовую часть).

3. Синусная ветвь (*r. sinus carotici*) - чувствительная, направляется вниз к бифуркации общей сонной артерии - к сонным синусу и гломусу (см. *общая сонная артерия*), заканчиваясь в них баро- и хеморецепторами; передает в головной мозг информацию о давлении и химическом составе крови в системе сонных артерий.

4. Глоточные ветви (*rr. pharyngei*) - 3-4 чувствительные ветви, подходят к боковой стенке глотки и на наружной поверхности ее среднего констриктора вместе с двигательными и парасимпатическими ветвями блуждающего нерва и симпатическими гортанно-глоточными ветвями (от верхнего шейного узла симпатического ствола) образуют глоточное сплетение (*plexus pharyngeus*); выходящие из него чувствительные волокна языкоглоточного нерва распространяются во всех оболочках стенки глотки, в том числе и в слизистой.

5. Миндаликовые ветви (*rr. tonsillares*) отходят от языкоглоточного нерва перед его вступлением в язык и направляются в слизистую оболочку нёбной миндалины и окружающих ее нёбно-язычной и нёбноглоточной дужек.

6. Язычные ветви (*rr. linguales*) - конечные ветви языкоглоточного нерва, содержащие волокна вкусовой, а также тактильной, болевой и температурной

чувствительности от рецепторов слизистой оболочки задней трети (корня) языка и передней поверхности надгортанника; анастомозируют с одноименными ветвями противоположной стороны и *n. lingualis* (из *n. mandibularis* тройничного нерва).

#### 11.2.4. X пара - блуждающие нервы

Блуждающий нерв (*n. vagus*) исторически имеет некорректное название (от *vago* - блуждаю, скитаюсь), дословно означающее непостоянность, неопределенность. Очевидно, подразумевалось другое: обширная область распространения его ветвей. Блуждающий нерв (самый крупный и длинный из всех черепных нервов) - смешанный. В его составе имеются чувствительные, двигательные соматические, вегетативные парасимпатические секреторные и двигательные, в том числе сосудорасширяющие, волокна. В разных сочетаниях они вместе с другими источниками участвуют в иннервации органов пищеварительной системы: от корня языка и мягкого нёба до нисходящей ободочной кишки, а также печени, желчного пузыря и протоков, поджелудочной железы. В дыхательной системе они распространяются, начиная от структур гортани и до стенки альвеол легких включительно. Кроме этого, блуждающий нерв участвует в иннервации сердца, щитовидной и паращитовидных желез, почки и надпочечника, селезенки. По парасимпатическим волокнам блуждающего нерва проходят импульсы, которые замедляют ритм сокращения сердца, расширяют сосуды (рефлекторно регулируют давление крови), суживают бронхи, усиливают перистальтику и расслабляют сфинктеры желудочно-кишечного тракта, стимулируют секрецию его желез. Принцип формирования блуждающего нерва такой же, как описанного выше языкоглоточного нерва. Его чувствительные волокна образованы отростками тел псевдоуниполярных клеток (как у IX нерва), двух узлов - верхнего и нижнего (*ganglia superius et inferius*) блуждающего нерва, залегающих рядом с одноименными узлами языкоглоточного нерва. Периферические отростки тел этих клеток направляются в составе ветвей блуждающего нерва к твердой мозговой оболочке задней черепной ямки, коже задней стенки наружного слухового прохода, к сердцу, сосудам, внутренним органам, в которых заканчиваются чувствительными рецепторами. Центральные же отростки в составе корешков ствола блуждающего нерва входят в продолговатый мозг и заканчиваются синапсами на телах клеток чувствительных ядер одиночного пути (*nuclei tractus solitarii*) - общих с промежуточным и языкоглоточным нервами).

Двигательные соматические волокна блуждающего нерва образованы отростками тел мотонейронов общего с языкоглоточным нервом двойного ядра (*nucleus ambiguus*), также залегающего в продолговатом мозге; эти эфферентные волокна выходят из мозга в составе корешков ствола нерва и далее в его ветвях достигают соответствующих скелетных (поперечнополосатых) мышц внутренних органов.

Вегетативные парасимпатические секреторные и двигательные волокна блуждающего нерва образованы отростками клеток его дорсального ядра (*nucleus dorsalis n. vagi*), расположенного в продолговатом мозге и проецирующегося в *trigonum n. vagi* ромбовидной ямки. Эти эфферентные волокна выходят из продолговатого мозга в составе корешков блуждающего нерва, идут далее в составе его ствола и ветвей. Являясь преганглионарными, вступают в вегетативные парасимпатические узлы (расположены на поверхности или в стенке органов), образуя синаптические связи с телами их клеток; отходящие от них отростки - парасимпатические постганглионарные секреторные и двигательные волокна направляются соответственно к железам, гладкой мышечной ткани сосудов и внутренних органов и к поперечнополосатой сердечной мышечной ткани.

Блуждающий нерв выходит из продолговатого мозга в заднелатеральной (позадиоливной) борозде ниже (позади) IX нерва 10-15 корешками, которые сливаются в единый толстый ствол. Он вместе с языкоглоточным и добавочным нервами покидает полость черепа через яремное отверстие (рис. 11.19). В самом отверстии и по выходе из него блуждающий нерв имеет 2 утолщения: названные выше чувствительные верхний и нижний узлы, отростки тел клеток которых образуют сенсорные волокна его ствола и ветвей.

Выйдя из яремного отверстия, блуждающий нерв направляется вниз, входя в состав главного сосудисто-нервного пучка шеи (вместе с внутренней яремной веной и сонными артериями: внутренней сонной - до уровня верхнего края щитовидного хряща, а ниже его - общей сонной; нерв залегает позади и между этими сосудами). С шеи в грудную полость блуждающие нервы проходят через верхнюю апертуру грудной клетки. Причем правый нерв располагается между подключичной веной спереди и подключичной артерией сзади, а левый - идет между левыми общей сонной и подключичной артериями, ложась затем на переднюю поверхность дуги аорты.

В грудной полости оба блуждающих нерва, залегая в заднем средостении, пересекают заднюю поверхность соответствующих главных бронхов, а ниже их краев смещаются на пищевод: правый - на заднюю его поверхность, левый - на переднюю. Каждый из блуждающих нервов на стенках пищевода отдает ветви, которые соединяются между собой, образуя пищеводное сплетение (*plexus oesophagealis*). Ветви, выходящие из этого сплетения, группируются в два блуждающих ствола: передний (*truncus vagalis anterior*) и задний (*truncus vagalis posterior*); каждый из них содержит волокна как правого, так и левого блуждающих нервов. Оба блуждающих ствола вместе с пищеводом через



пищеводное отверстие диафрагмы проходит в брюшную полость, в которой отдают конечные ветви.

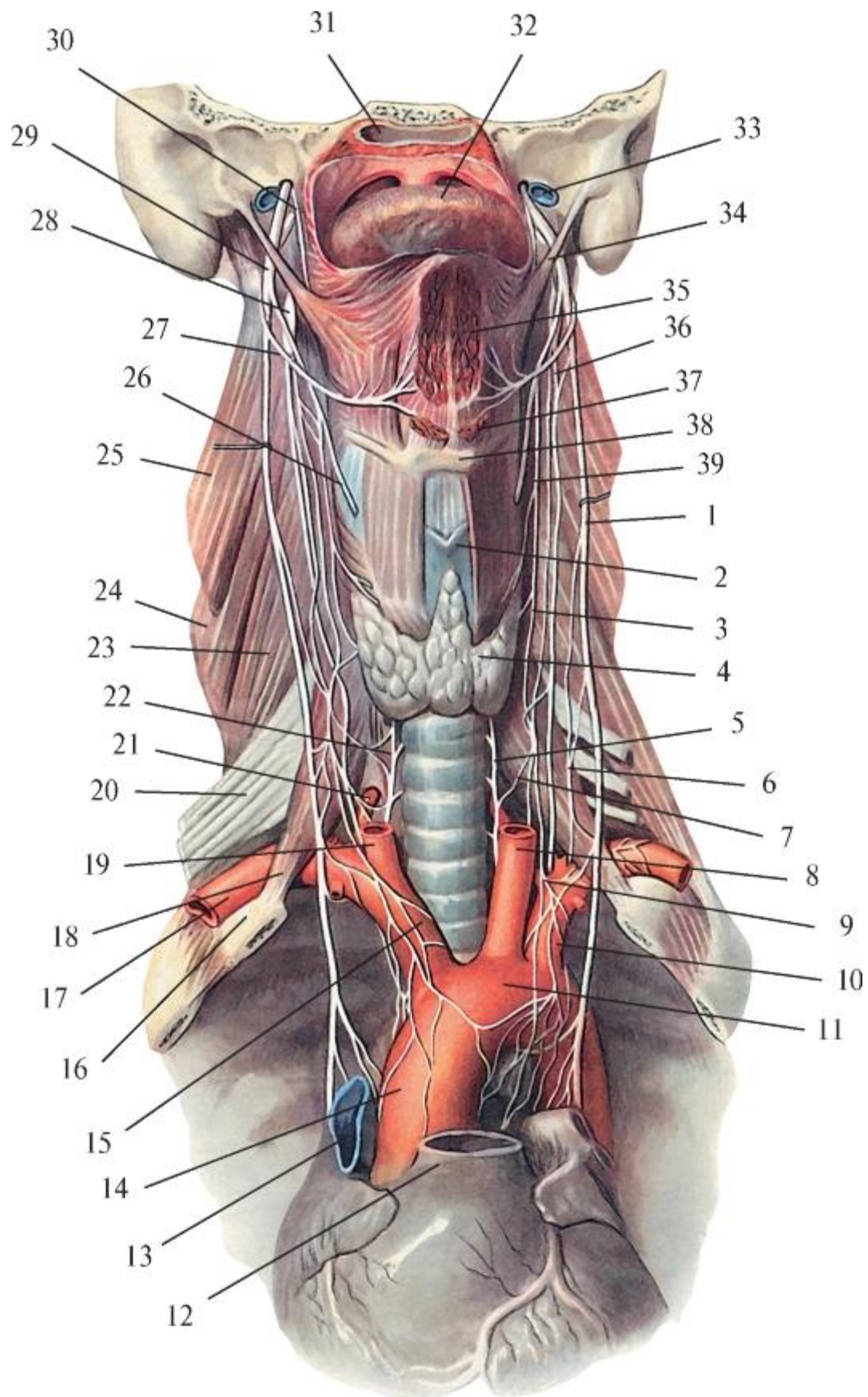


Рис. 11.19. Блуждающий нерв и его ветви в области шеи и в грудной полости. Вид спереди. Верхняя полая вена, легочный ствол и сонные артерии удалены: 1 - блуждающий нерв; 2 - щитовидный хрящ; 3 - верхняя сердечная ветвь; 4 - щитовидная железа; 5 - возвратный гортанный нерв; 6 - нижняя сердечная ветвь; 7 - соединительная ветвь между верхним сердечным и возвратным гортанным нервами; 8 - левая общая сонная артерия; 9 - нижний сердечный нерв; 10 - левая подключичная артерия; 11 - дуга аорты; 12 - легочный ствол; 13 - верхняя полая вена; 14 - восходящая часть аорты; 15 - плечевоголовный ствол; 16 - I ребро; 17 - правая подключичная артерия; 18 - передняя лестничная мышца; 19 - правая общая сонная артерия; 20 - плечевое сплетение; 21 - позвоночная артерия; 22 - возвратный гортанный нерв; 23 - средняя лестничная мышца; 24 - задняя лестничная мышца; 25 - мышца, поднимающая лопатку; 26 - верхний гортанный нерв; 27 - подъязычный нерв; 28 - верхний шейный узел; 29 - нижний узел блуждающего нерва; 30 - языкоглоточный нерв; 31 - глотка; 32 - кончик языка; 33 - внутренняя яремная вена; 34 - шилоязычная мышца; 35 - подбородочно-язычная мышца; 36 - симпатический ствол; 37 - подбородочно-подъязычная мышца; 38 - подъязычная кость; 39 - верхний сердечный нерв

Топографически у блуждающего нерва выделяют 4 отдела: головной, шейный, грудной и брюшной.

Головной отдел находится между началом нерва и его нижним узлом. В этой части от верхнего узла блуждающего нерва отходят:

- менингеальная ветвь (*r. meningeus*), направляющаяся через яремное отверстие в полость черепа к твердой мозговой оболочке задней черепной ямки;
- ушная ветвь (*r. auricularis*), по сосцевидному каналцу проникающая в кожу задней стенки наружного слухового прохода и прилежащей части ушной раковины.

Шейный отдел включает сегмент блуждающего нерва от нижнего узла до уровня отхождения возвратного гортанного нерва. Именно за счет ветвей и нервов этой части блуждающего нерва осуществляется так называемая «вагусная иннервация» тканей и органов головы и шеи, а также сердца (частично).

1. Глоточные ветви (*rr. pharyngeales*) отходят от нижнего узла, содержат двигательные соматические и секреторные волокна, направляются к наружной поверхности среднего констриктора глотки. Здесь они соединяются с одноименными чувствительными ветвями языкоглоточного нерва, симпатическими гортанно-глоточными ветвями (от верхнего шейного узла симпатического ствола), в результате чего формируется глоточное сплетение (*plexus pharyngealis*). Выходящие из сплетения парасимпатические волокна глоточных

ветвей блуждающего нерва иннервируют железы слизистой оболочки глотки, а двигательные заканчиваются: 1) в верхнем и среднем констрикторах глотки (нижний ее суживатель также получает иннервацию блуждающего нерва, но из другой его ветви - верхнего гортанного нерва - см. ниже); 2) в мышцах мягкого нёба и зева: мышце, поднимающей нёбную занавеску; мышце язычка, нёбно-язычной и нёбно-глоточной мышцах.

2. Верхний гортанный нерв (*n. laryngeus superior*) отходит от ствола блуждающего нерва в области его нижнего узла и направляется по боковой стенке глотки вниз (кнутри от внутренней сонной артерии); на уровне большого рога подъязычной кости делится на 2

ветви: наружную (*r. externus*) и внутреннюю (*r. internus*). Наружная ветвь идет по заднему краю пластинки щитовидного хряща к перстнещитовидной мышце гортани (главной мышце, напрягающей голосовые связки) и к нижнему констриктору глотки. Внутренняя ветвь, более толстая, чувствительная и секреторная, иннервирует слизистую оболочку гортани выше голосовой щели, а также слизистую оболочку надгортанника, часть слизистой оболочки корня языка. Ветви верхнего гортанного нерва имеют связи с симпатическими гортанно-глоточными ветвями.

3. Верхние шейные сердечные ветви (*rr. cardiaci cervicales superiores*) - 2-3 тонкие ветви, спускаются вдоль общей сонной артерии на дугу аорты и вместе с сердечными нервами от узлов симпатического ствола участвуют в образовании поверхностного и глубокого внеорганных сердечных сплетений, расположенных в грудной полости на дуге аорты, легочном стволе и бифуркации трахеи.

Самая верхняя из этих ветвей, так называемый *n. depressor* (нерв, понижающий давление крови в аорте), идет по боковой стенке трахеи; является чувствительным нервом сердца и начальной части аорты, рефлекторно регулирует артериальное давление.

4. Нижние шейные сердечные ветви (*rr. cardiaci cervicales inferiores*) могут отходить как непосредственно от блуждающего нерва, так и от верхнего или нижнего (см. далее) гортанных нервов. Они также участвуют в формировании экстракардиальных сплетений, продолжаясь из них во внутриорганные сердечные сплетения, которое находится в стенке сердца и распределяется во всех ее слоях.

5. Возвратный гортанный нерв (*n. laryngeus recurrens*) отходит от блуждающего нерва при его вхождении в грудную полость и имеет разный уровень начала и топографию на правой и левой стороне. Правый возвратный нерв начинается на уровне правой подключичной артерии, огибает ее снизу и сзади и поднимается на шею по боковой стенке трахеи. Левый возвратный нерв отходит на уровне дуги



аорты, огибает ее снизу и сзади и направляется вверх в борозде между трахеей и пищеводом, отдавая к ним (как и правый возвратный нерв) трахейные и пищеводные ветви (rr. *tracheales et oesophageales*). Конечная ветвь возвратного гортанного нерва - нижний гортанный нерв (*n. laryngeus inferior*) направляется к гортани и иннервирует все ее мышцы (кроме перстнещитовидной), слизистую оболочку гортани ниже голосовой щели, а также щитовидную и паращитовидные железы.

Ветви грудного и брюшного отделов блуждающего нерва иннервируют перечисленные выше органы соответствующих полостей (подробное описание - в учебниках и атласах анатомии человека).

#### 11.2.5. XII пара - подъязычные нервы

Подъязычный нерв (*n. hypoglossus*) - двигательный, иннервирует мышцы языка. Образован отростками тел мотонейронов ядра подъязычного нерва (*nucleus n. hypoglossi*), залегающего в продолговатом мозге (проекция на ромбовидную ямку - *trigonom n. hypoglossi*) и I-II шейных сегментах спинного мозга. Выходит на основание мозга 4-6 корешками в борозде между пирамидой и оливой продолговатого мозга, в которой они объединяются в единый ствол. Подъязычный нерв выходит из черепа через одноименный канал затылочной кости. На шее нерв располагается вначале кнутри от блуждающего нерва, а затем, спускаясь, огибает его и внутреннюю сонную артерию с латеральной стороны (рис. 11.20). Пройдя между внутренней сонной артерией и внутренней яремной веной, подъязычный нерв изгибается под задним брюшком двубрюшной мышцы и шилоподъязычной мышцей и входит в поднижнечелюстной треугольник шеи, дугообразно располагаясь на наружной (боковой) поверхности подъязычно-язычной мышцы (*m. hyoglossus*). У переднего края этой мышцы распадается на конечные ветви, которые входят в мышцы языка.

По данным М.Г. Привес и соавт. (2001), часть волокон подъязычного нерва входит в состав ветвей лицевого нерва к круговой мышце рта, в результате чего при поражении ядра *n. hypoglossus* нарушается ее функция.

От середины дуги подъязычного нерва отходит верхний корешок (*radix superior*) шейной петли, который соединяется с ее нижним корешком (*radix inferior*) шейного сплетения. Вследствие этого на наружной поверхности общей сонной артерии образуется шейная петля (*ansa cervicalis*). От нее отходят ветви ко всем инфрагиоидным мышцам шеи, а также к одной из мышц, расположенных выше подъязычной кости, - *m. geniohyoideus*.

Такая анатомическая связь подъязычного нерва с шейным сплетением обеспечивает функциональное взаимодействие при акте глотания различных по происхождению, расположению и функциям мышц.

Подъязычный нерв, проходя на шее в поднижнечелюстном треугольнике, «отсекает» у него нижний угол, являясь верхней стороной язычного треугольника (Пирогова), в пределах которого находят и перевязывают язычную артерию. Однако положение нерва различно: у людей с длинной шеей он располагается низко, поэтому операционное поле минимальное; у людей с короткой шеей подъязычный нерв залегает относительно высоко, что обеспечивает более широкий оперативный доступ к язычной артерии. При любых вариантах необходимо иметь в виду, что повреждение самого подъязычного нерва может вызвать нарушение функций не только языка, но и гортани, а также связанной с ней глотки.

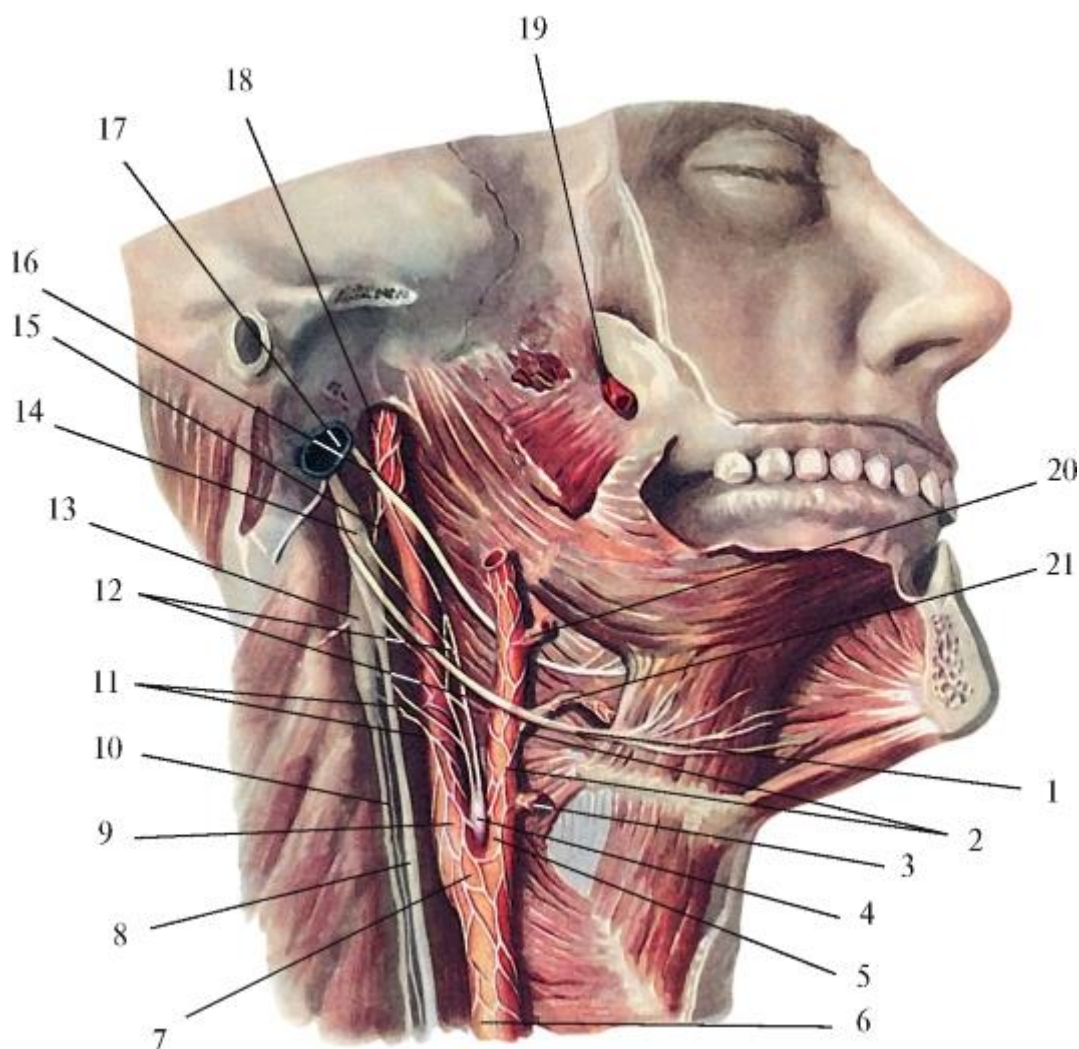


Рис. 11.20. Подъязычный и блуждающий нервы. Симпатический ствол. Их взаимоотношения с артериями шеи: 1 - подъязычный нерв; 2 - наружное сонное сплетение; 3 - верхняя щитовидная артерия; 4 - сонный клубочек (глобус); 5 - наружная сонная артерия; 6 - общая сонная артерия; 7 - сонный синус; 8 -

блуждающий нерв; 9 - внутренняя сонная артерия; 10 - симпатический ствол; 11 - наружные сонные нервы; 12 - синусная ветвь (языкоглоточного нерва); 13 - верхний шейный узел симпатического ствола; 14 - нижний узел блуждающего нерва; 15 - внутренний сонный нерв; 16 - языкоглоточный нерв; 17 - внутренняя яремная вена; 18 - внутреннее сонное сплетение; 19 - верхнечелюстная артерия; 20 - лицевая артерия (перерезана); 21 - язычная артерия

Примерные вопросы для самоконтроля

1. Расскажите о классификации нервной системы.
2. Расскажите о классификации нервных клеток по их строению и функциям.
3. Перечислите вегетативные ядра, от которых иннервируются органы головы и шеи.
4. Перечислите и покажите узлы шейного отдела симпатического ствола, назовите ветви, от них отходящие.
5. Расскажите о формировании тройничного нерва.
6. Назовите нервы, отходящие от I ветви тройничного нерва. Что они иннервируют?
7. Укажите нервы, отходящие от II ветви тройничного нерва. Что они иннервируют?
8. Перечислите нервы, отходящие от III ветви тройничного нерва. Что они иннервируют?
9. Назовите вегетативные узлы головы; покажите, где они находятся.
10. Перечислите и покажите ветви лицевого нерва; назовите структуры, которые они иннервируют.
11. Перечислите ветви языкоглоточного нерва и структуры, которые они иннервируют.
12. Укажите ветви шейного отдела блуждающего нерва и структуры, которые они иннервируют.
13. Укажите ветви подъязычного нерва и структуры, которые они иннервируют.
14. Перечислите нервы, которые иннервируют стенки преддверия рта.
15. Назовите нервы твердого и мягкого нёба. Дайте их характеристику (источники, топография, функция).

16. Какие нервы иннервируют дно полости рта? Дайте их характеристику (источники, топография, функция).
17. Перечислите нервы, осуществляющие общую и вкусовую чувствительную иннервацию языка.
18. Перечислите нервы, осуществляющие двигательную иннервацию языка.
19. Назовите нервы, участвующие в иннервации стенок полости носа. Дайте их характеристику (источники, топография, функция).
20. Перечислите нервы, осуществляющие иннервацию зубов верхней и нижней челюстей (по функциональным группам).
21. Назовите вегетативные узлы, от которых осуществляется иннервация больших слюнных желез.
22. Какие нервы осуществляют чувствительную иннервацию глотки?
23. Какие нервы осуществляют двигательную иннервацию глотки?

## РЕКОМЕНДУЕМАЯ ЛИТЕРАТУРА

1. *Андронеску А.* Анатомия ребенка. - Бухарест: Меридиане, 1970.
2. *Бобрик И.И., Минаков В.И.* Атлас анатомии новорожденных. - Киев: Здоровья, 1990.
3. *Быков В.П.* Гистология и эмбриология органов полости рта человека: учебное пособие. - СПб.: Специальная литература, 1966.
4. *Воробьева А.А., Коневский А.Г., Дмитриенко С.В., Краюшкин А.И.* Клиническая анатомия и оперативная хирургия головы и шеи: учебное пособие. - СПб.: ЭЛБИ-СПб., 2008.
5. *Гарольд Эллис, Бари М. Логан, Эндрюан К. Диксон.* Атлас анатомии человека в срезах, КТ- и МРТ-изображениях. Перевод с англ. Под ред. акад. РАМН Л.Л. Колесникова, чл.-кор. РАМН А.Ю. Васильева, д-ра мед. наук Е.А. Егоровой. - М.: ГЭОТАР-Медиа, 2010.
6. *Золотарева Т.В., Торопов Г.Н.* Хирургическая анатомия головы. - М.: Медицина, 1968.
7. *Золотко Ю.Л.* Атлас топографической анатомии человека. Часть 1. Голова и шея. - М.: Медицина, 1964.
8. *Кеннет П.Мозес, Джон К. Бенкс, Педро Б. Нава, Даррелл Петерсен.* Атлас клинической анатомии. Перевод с англ. под ред. акад. РАМН Л.Л. Колесникова. - М.: Рид Элсивер; ГЭОТАР-Медиа, 2010.
9. *Кирпатовский И.Д., Смирнова Э.Д.* Клиническая анатомия. В 2 кн. Книга 1: Голова, шея, торс: Учебное пособие. - М.: Медицинское информационное агентство, 2003.
10. *Козлов В.И., Цехмистренко Т.А.* Анатомия полости рта и зубов: Учебное пособие. - М.: Изд-во РУДН, 2006.
11. *Косоуров А.К., Дроздова М.М., Хайруллина Т.П.* Функциональная анатомия полости рта и ее органов: Методическое пособие. - СПб.: ЭЛБИ-СПб., 2005.
12. *Кудрин И.С.* Анатомия органов полости рта: Учебное пособие. - М.: Медицина, 1968.
13. *Михайлов С.С., Чукбар А.В., Цыбулькин А.Г.* Анатомия человека: Учебник. В 2 т. Под ред. акад. РАМН Л.Л. Колесникова. - М.: ГЭОТАР-Медиа, 2011.

14. *Неттер Ф.* Атлас анатомии человека. Под ред. Н.О. Бартоша, Л.Л. Колесникова. Пер. с англ. А.П. Киясова. 4-е изд., испр. - М.: ГЭОТАР-Медиа, 2007.
15. *Самусев Р.П., Дмитриенко С.В., Краюшкин А.И.* Основы клинической морфологии зубов: Учебное пособие. Под ред. акад. РАМН М.Р. Сапина. - М.: Издательский дом «ОНИКС» 21 век, 2002.
16. *Сапин М.Р., Никитюк Д.Б., Литвиненко Л.М.* Атлас анатомии человека для стоматологов. - М.: ГЭОТАР-Медиа, 2009.
17. *Трезубов В.Н., Мишнев Л.М.* Прикладная анатомия жевательного аппарата: Учебное пособие. - СПб.: Специальная литература, 2001.
18. *Трезубов В.Н., Щербаков А.С., Мишнев А.М.* Ортопедическая стоматология: Учебник. - СПб., 2006.
19. *Фалин Л.И.* Гистология и эмбриология полости рта и зубов. - М.: Медгиз, 1963.