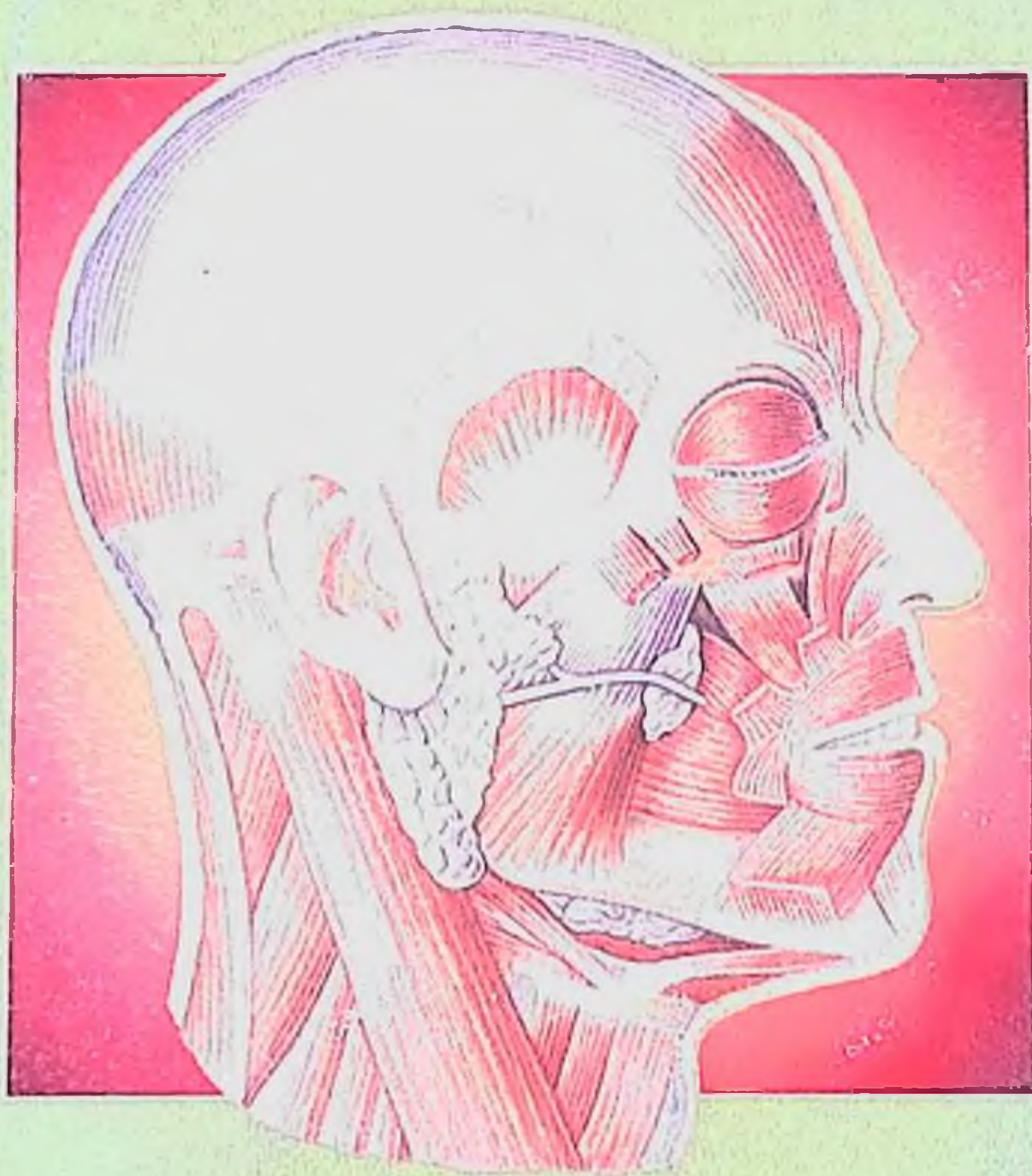


А.А.Лойт, А.В.Каюков

ХИРУРГИЧЕСКАЯ АНАТОМИЯ ГОЛОВЫ И ШЕИ



616-089
Л 680

А.А.Лойт, А.В.Каюков

ХИРУРГИЧЕСКАЯ АНАТОМИЯ ГОЛОВЫ И ШЕИ

Sam DTI
axborot-resurs markazi
315925



Москва
«МЕДпресс-информ»
2006

УДК 616-089.11

ББК 54.54

Л68

Все права защищены. Никакая часть данной книги не может быть воспроизведена в любой форме и любыми средствами без письменного разрешения владельцев авторских прав.

Авторы:

А.А.Лойт — д.м.н., профессор кафедры оперативной и клинической хирургии с топографической анатомией Санкт-Петербургской медицинской академии последипломного образования;

А.В.Каюков — к.м.н., доцент кафедры оперативной и клинической хирургии с топографической анатомией Санкт-Петербургской медицинской академии последипломного образования.

Рецензенты:

А.В.Васильев — зав. кафедрой челюстно-лицевой хирургии и хирургической стоматологии СПб МАПО

Лойт А.А.

Л68 Хирургическая анатомия головы и шеи / А.А.Лойт, А.В.Каюков. — М. : МЕДпресс-информ, 2006. — 128 с. : ил.
ISBN 5-98322-250-3

Настоящее издание отображает многолетний авторский опыт преподавания в системе последипломного обучения врачей. В книге представлены сведения по топографо-анатомическим взаимоотношениям органов, сосудисто-нервных образований и клетчаточных пространств головы и шеи, изложены особенности иннервации, кровоснабжения и лимфооттока. Подробно изложены анатомические предпосылки возникновения и распространения патологических процессов. Обращено особое внимание на возможность интраоперационных повреждений важных анатомических структур при выполнении различных оперативных вмешательств.

Книга предназначена для широкого круга специалистов: стоматологов, оториноларингологов, офтальмологов, челюстно-лицевых, пластических и общих хирургов.

УДК 616-089.11

ББК 54.54

ISBN 5-98322-250-3

© Лойт А.А., Каюков А.В., 2006

© Оформление, оригинал-макет.

Издательство «МЕДпресс-информ», 2006

ОГЛАВЛЕНИЕ

Эмбриогенез головы и шеи	4
АНАТОМИЯ ГОЛОВЫ	5
Основание черепа	5
Верхняя и нижняя челюсти	12
Кожа и мышцы лица	15
Клетчаточные пространства	20
Кровеносные сосуды	25
Лимфатическая система	33
Нервы	35
Область глазницы	45
Область носа	50
Область рта	56
Дно полости рта и язык	58
Слюнные железы	66
АНАТОМИЯ ШЕИ	69
Границы и отделы шеи	69
Фасции и клетчаточные пространства шеи	72
Сосуды переднего отдела шеи	75
Нервы переднего отдела шеи	87
Задний отдел шеи	93
Щитовидная железа	95
Паращитовидные железы	99
Гортань	99
Трахея	115
Глотка	117
Пищевод	123
Лимфатическая система шеи	124
Список литературы	127

ЭМБРИОГЕНЕЗ ГОЛОВЫ И ШЕИ

На наиболее ранних стадиях процесса эмбриогенеза на переднем конце тела образуется прехордальная пластинка. Эпителий прехордальной пластинки является многослойным плоским эпителием (эпителий кожного типа). Из эктодермы прехордальной пластинки образуется ротовая бухта. Из эпителия ротовой бухты развивается эпителий преддверия ротовой полости. Из прехордальной пластинки формируется эпителий полости рта, глотки, пищевода, трахеи и бронхов. На 3 неделе эмбрионального развития ротовая бухта соединяется с полостью кишки. Ротовая бухта ограничена с боков двумя парами отростков: верхнечелюстными и нижнечелюстными отростками. Парные нижнечелюстные отростки срастаются по средней линии и образуют нижнюю челюсть и нижнюю губу.

Обонятельные ямки первоначально открываются в ротовую бухту первичными хоанами. От верхнечелюстных отростков начинают расти небные отростки, которые и разделяют ротовую впадину на 2 этажа — носовую полость и ротовую полость. Носовая перегородка развивается позднее.

Верхняя губа и небо формируются у плода на 6-7 неделе эмбрионального развития из носовых, лобных и верхнечелюстных отростков эмбриона. При несращении небных пластинок верхнечелюстных отростков эмбриона проявляется аномалия твердого неба — волчья пасть (*faux lupina*), при несращении лобного и верхнечелюстного отростков эмбриона отсутствует средняя часть верхней губы, что соответствует аномалии — заячья губа (*labium leporinum*).

Череп разделяется на мозговой и висцеральный. В состав висцерального, или лицевого, черепа входят небная, скуловая, носовая и слезная кости, верхняя и нижняя челюсти, нижняя носовая раковина, сошник и подъязычная кость. Висцеральный череп развивается из материала парных висцеральных дуг (жаберных дуг). 1 висцеральная дуга называется челюстной (мандибулярной) дугой. 1 висцеральную дугу формируют 2 хряща: небноквадратный хрящ и меккелев хрящ. 2 висцеральная дуга называется подъязычной (гиоидной) дугой. 2 висцеральную дугу формируют также 2 хряща: гиомандибулярный хрящ и гиоидный хрящ. 3, 4 и 5 висцеральные дуги называются 1, 2 и 3 собственно жаберными дугами. Небноквадратный хрящ участвует в формировании верхней челюсти и слуховой косточки — наковальни. Меккелев хрящ превращается в хрящ нижней челюсти, нижнюю челюсть и молоточек. Гиоидный хрящ служит основанием для формирования стремечка. Из 2 и 3 висцеральных дуг формируются подъязычная кость и шиловидный отросток. Из 4 и 5 висцеральных дуг образуются щитовидный хрящ и все остальные хрящи гортани. При синдроме 1 и 2 жаберных дуг отмечается недоразвитие всех лицевых костей.

В области жаберного аппарата закладывается основной орган иммунной системы у эмбриона человека — тимус.

АНАТОМИЯ ГОЛОВЫ

ОСНОВАНИЕ ЧЕРЕПА

Кости черепа подразделяются на кости лицевого и мозгового черепа.

К костям мозгового черепа относят кости, которые непосредственно прилегают к головному мозгу. Всего в мозговом черепе 8 костей. Непарные кости мозгового черепа: лобная кость, решетчатая кость, основная кость, затылочная кость. Парные кости мозгового черепа: височные и теменные кости. Любое повреждение костей мозгового черепа классифицируют как черепно-мозговую травму.

Лицевой череп состоит из 15 костей. К костям лицевого черепа относятся 3 непарных кости и 6 парных костей. Шесть парных костей: слезная кость, носовая кость, нижняя носовая раковина, верхняя челюсть, скуловая кость, небная кость. Три непарных кости: сошник, нижняя челюсть и подъязычная кость.

Свод и основание черепа. Граница между сводом и основанием черепа начинается по краю надбровной дуги. Затем граница проходит на уровне скуловой дуги по подвисочному гребню клиновидной кости, далее она продолжается по основанию сосцевидного отростка и заканчивается на верхней выйной линии затылочной кости. Свод отличается от основания черепа особенностями твердой мозговой оболочки. В области свода черепа твердая мозговая оболочка легко отслаивается от костей черепа, а на основании черепа она сращена с костями черепа. Вследствие такого строения переломы основания черепа сопровождаются разрывом синусов твердой мозговой оболочки и кровоизлиянием в мозг. В отличие от них при переломе костей свода черепа твердая мозговая оболочка отслаивается от костей с формированием эпидуральной гематомы. Строение внутреннего основания черепа представлено на рис. 1.

Передняя черепная ямка. Передняя черепная ямка располагается спереди от малых крыльев основной кости. Она находится над полостью носа, глазницами и лобными пазухами. В средней части передней черепной ямки имеется петушиный гребень решетчатой кости, к которому прикрепляется сагиттальный синус твердой мозговой оболочки. Впереди петушиного гребня расположено слепое отверстие (*foramen caecum*). Через слепое отверстие выходит лобный венозный выпускник (*emissarium frontale*), соединяющийся с венами полости носа.

По бокам от петушиного гребня находится дырчатая пластинка (*lamina cribrosa*) решетчатой кости, через которую проходят обонятельные нити (*fili olfactorii*) обонятельного нерва (*nervus olfactorius*). Через те же отверстия решетчатой кости в полость носа проходит передний решетчатый нерв (*n. ethmoidalis anterior*), являющийся частью первой ветви тройничного нерва (*n. ophthalmicus*).

На границе передней и средней черепной ямки под малыми крыльями клиновидной кости располагается канал зрительного нерва (*canalis opticus*), через который проходят зрительный нерв (*n. opticus*) и глазная артерия (*a. ophthalmica*).

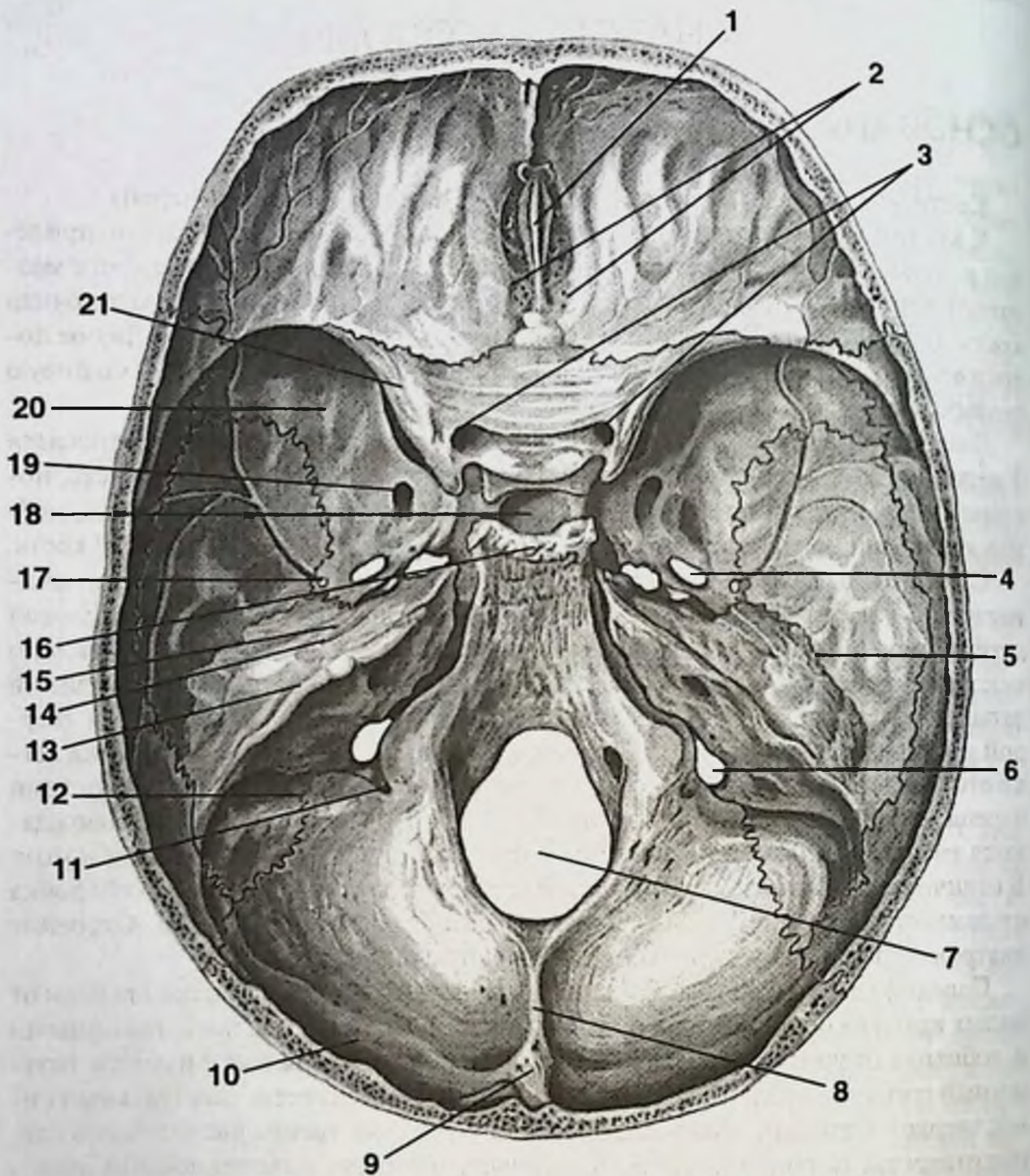


Рис. 1. Внутреннее основание черепа.

1. Петушинный гребень. 2. Дырчатая пластинка решетчатой кости. 3. Канал зрительного нерва. 4. Овальное отверстие. 5. Каменно-чешуйчатая щель. 6. Яремное отверстие. 7. Большое затылочное отверстие. 8. Внутренний затылочный гребень. 9. Внутренний затылочный выступ. 10. Борозда поперечного синуса. 11. Сосцевидное отверстие. 12. Борозда сигмовидного синуса. 13. Борозда верхнего каменного синуса. 14. Расщелина большого каменного нерва. 15. Расщелина малого каменного нерва. 16. Спинка турецкого седла. 17. Остистое отверстие. 18. Турецкое седло. 19. Круглое отверстие. 20. Большое крыло клиновидной (основной) кости. 21. Малое крыло клиновидной (основной) кости.

Средняя черепная ямка. Средняя черепная ямка расположена между малыми крыльями клиновидной кости и пирамидами височной кости. Впереди средней черепной ямки и посередине ее располагается тело клиновидной кости. В нем находится клиновидная пазуха, через которую может проходить канал зрительного нерва.

Верхняя глазничная щель (*fissura orbitalis superior*) соединяет среднюю черепную ямку с полостью глазницы. Через верхнюю глазничную щель проходят три глазодвигательных нерва (глазодвигательный нерв — *n. oculomotorius*, блоковый нерв — *n. trochlearis*, отводящий нерв — *n. abducens*) и первая ветвь тройничного нерва — глазной нерв (*n. ophthalmicus*). Также через верхнюю глазничную щель проходит верхняя глазная вена (*v. ophthalmica superior*).

Нижняя глазничная щель (*fissura orbitalis inferior*) не открывается в полость черепа, а сообщается только с клетчаточными пространствами головы.

На поверхности тела клиновидной кости имеется углубление — турецкое седло, в котором расположен гипофиз. По бокам турецкого седла находится пещеристый синус (*sinus cavernosus*). Через пещеристый синус проходит внутренняя сонная артерия.

Круглое отверстие (*foramen rotundum*) лежит сразу сзади за верхней глазничной щелью. Открывается круглое отверстие в крылонебную ямку. Через это отверстие проходит вторая ветвь тройничного нерва — верхнечелюстной нерв (*n. maxillaris*). Кнаружи и кзади от круглого отверстия располагается овальное отверстие (*f. ovale*). Через него проходит третья ветвь тройничного нерва — нижнечелюстной нерв (*n. mandibularis*). Остистое отверстие (*foramen spinosum*) самое маленькое, служит для прохождения средней оболочечной артерии (*a. meningea media*) — ветви верхнечелюстной артерии (*a. maxillaris*).

Рваное отверстие (*foramen lacerum*) встречается самой причудливой формы. Оно образуется вследствие того, что в области основания черепа есть зона, где не срастаются 2 кости: височная кость и основная кость. Эта зона и является рваным отверстием. Само отверстие закрыто проходящей в канале внутренней сонной артерией. Через рваное отверстие проходит большой каменистый нерв, который выходит из полости черепа на наружное основание черепа через отверстие канала лицевого нерва.

Задняя черепная ямка. Задняя черепная ямка располагается кзади от пирамиды височной кости. В центре задней черепной ямки имеется большое затылочное отверстие, через которое проходят продолговатый мозг, а также позвоночные артерии (*aa. vertebrales*). Канал подъязычного нерва расположен сбоку от большого затылочного отверстия и содержит подъязычный нерв (*n. hypoglossus*).

В середине задней части пирамиды височной кости располагается внутренний слуховой проход (*porus acusticus internus*), через который проходят лицевой нерв (*n. facialis*), в том числе его часть — промежуточный нерв (*n. intermedius*), а также слуховой нерв (*n. vestibulocochlearis*).

Яремное отверстие (*f. jugulare*) располагается в задней нижней части пирамиды височной кости, подразделяется на передний и задний отделы. Иногда вме-

сто двух отделов имеется два отверстия. Через передний отдел яремного отверстия проходят языкоглоточный нерв (n. glossopharyngeus), блуждающий нерв (n. vagus) и добавочный нерв (n. accessorius). В заднем отделе яремного отверстия заканчивается сигмовидный синус (sinus sigmoideus) и начинается внутренняя яремная вена (v. jugularis interna).

Синусы твердой мозговой оболочки в области задней черепной ямки представлены поперечным синусом (sinus transversus), верхним каменистым синусом (sinus petrosus superior) и нижним каменистым синусом (sinus petrosus inferior) и некоторыми другими. Все синусы собираются в наиболее крупный синус головного мозга: сигмовидный синус. Заканчивается сигмовидный синус в яремном отверстии.

В области задней черепной ямки располагаются наиболее крупные венозные выпускники, соединяющие сигмовидный синус с венами покровов головы и шеи: сосцевидный выпускник (emissarium mastoideum), который открывается позади сосцевидного отростка, и затылочный выпускник (emissarium condyloideum). Эти венозные выпускники являются непостоянными, у большинства людей даже сосцевидного выпускника нет. Однако примерно у 10% людей сосцевидный выпускник имеет площадь, равную половине площади яремного отверстия, и сосцевидный выпускник обеспечивает сброс более половины венозной крови из полости черепа.

Головной мозг покрыт 3 оболочками: твердой, паутинной и сосудистой.

Твердая мозговая оболочка содержит синусы, обеспечивающие венозный отток из полости черепа (рис. 2).

Большой серповидный отросток твердой мозговой оболочки располагается в полости черепа по средней линии между большими полушариями головного мозга. Вдоль верхнего края этого отростка твердой мозговой оболочки помещается верхний сагиттальный синус (sinus sagittalis superior). Начинается верхний сагиттальный синус от слепого отверстия, а заканчивается в месте слияния синусов в задней черепной ямке (прямой синус, затылочный синус и верхний сагиттальный синус впадают в поперечный синус).

Нижний сагиттальный синус (s. sagittalis inferior) проходит вдоль нижнего края большого серповидного отростка и впадает в прямой синус.

Прямой синус (s. rectus) проходит по линии соединения большого серповидного отростка с наметом мозжечка и впадает в поперечный синус.

Затылочный синус (s. occipitalis) находится в дубликатуре серповидного отростка мозжечка и впадает в поперечный синус.

Поперечный синус (s. transversus) — наиболее крупный из всех синусов твердой мозговой оболочки, он переходит в сигмовидный синус.

Основной путь оттока венозной крови из полости черепа — через сигмовидный синус и яремное отверстие.

Сигмовидный синус (s. sigmoideus) располагается на поверхности или же в толще сосцевидного отростка. В последнем случае такое строение называется предлежанием синуса. Предлежание обозначает расположение не клереди от сосцевидного отростка, а вблизи к его наружной поверхности — т. е. синус при-

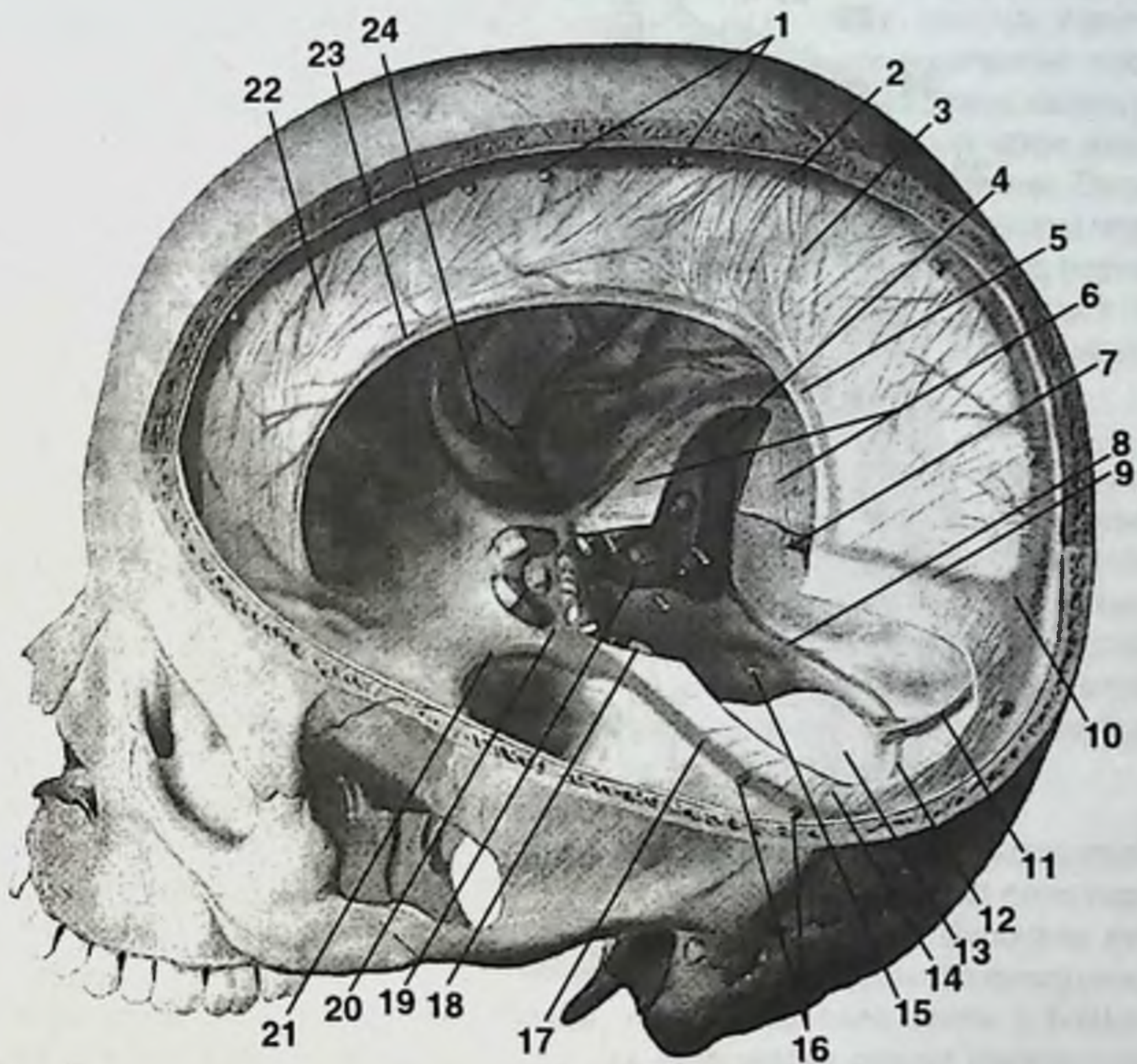


Рис. 2. Синусы твердой мозговой оболочки.

1. Верхние мозговые вены. 2. Верхний сагиттальный синус. 3, 22. Серп большого мозга. 4. Поперечный синус. 5, 23. Нижний сагиттальный синус. 6, 14. Намет мозжечка. 7. Большая мозговая вена. 8, 12. Затылочный синус. 9. Прямой синус. 10. Синусный сток. 11. Серп мозжечка. 13. Большое отверстие. 15. Твердая мозговая оболочка. 16. Нижние мозговые вены. 17. Верхний каменный синус. 18. Тройничный нерв. 19. Нижний каменный синус. 20. Пещеристый синус. 21. Клиновидно-теменной синус. 24. Средние мозговые сосуды.

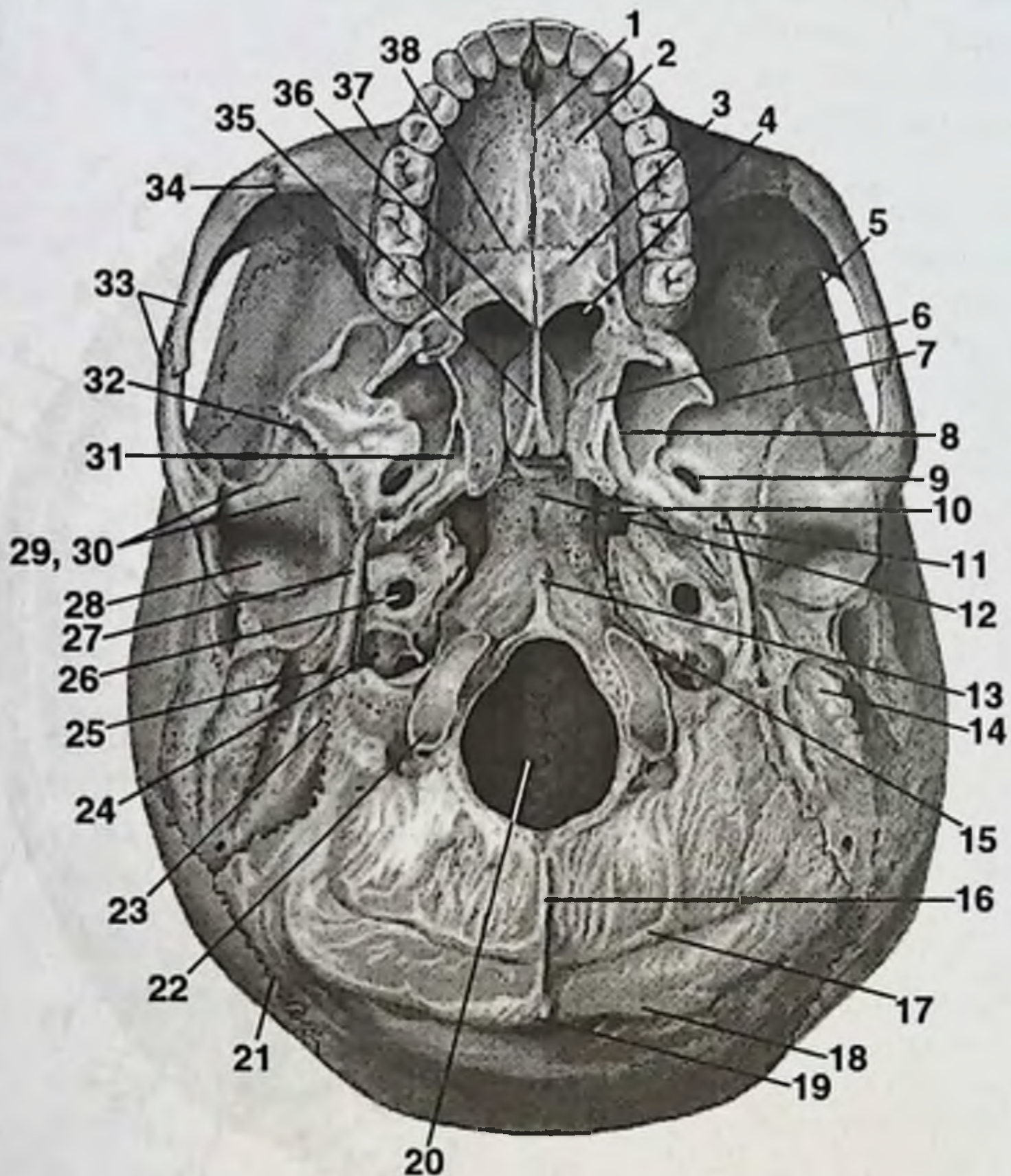


Рис. 3. Наружное основание черепа.

1. Срединный небный шов. 2. Небный отросток. 3. Горизонтальная пластинка небной кости. 4. Хоаны. 5. Подвисочный гребень. 6. Медиальная пластинка крыловидного отростка. 7. Подвисочная ямка. 8. Латеральная пластинка крыловидного отростка. 9. Овальное отверстие. 10. Рваное отверстие. 11. Остистое отверстие. 12. Клиновидно-затылочный синхондроз. 13. Плоточный бугорок. 14. Сосцевидный отросток. 15. Каменисто-затылочная щель. 16. Наружный затылочный гребень. 17. Нижняя выйная линия. 18. Верхняя выйная линия. 19. Наружный затылочный выступ. 20. Большое затылочное отверстие. 21. Ламбдовидный шов. 22. Затылочный мышелок. 23. Сосцевидная вырезка. 24. Яремная ямка. 25. Шилососцевидное отверстие. 26. Наружное отверстие канала сонной артерии. 27. Шиловидный отросток. 28. Нижнечелюстная ямка. 29, 30. Суставной бугорок. 31. Ладьевидная ямка. 32. Клиновидно-чешуйчатый шов. 33. Скуловая дуга. 34. Скуловерхнечелюстной шов. 35. Сошник. 36. Задняя носовая ость. 37. Верхняя челюсть. 38. Поперечный небный шов.

лежит к поверхности. При трепанации сосцевидного отростка при таком анатомическом варианте сигмовидный синус может быть поврежден.

Каждый пещеристый синус (*s. cavernosus*) соединен с сигмовидным синусом посредством верхнего и нижнего каменных синусов (*s. petrosus superior* et *s. petrosus inferior*). Пещеристый синус содержит большое количество лакун и соединительнотканых перегородок, из-за чего он и получил свое название. Однако, будучи синусом твердой мозговой оболочки, пещеристый синус никак не может изменять свой объем и таким образом регулировать кровоток. Пещеры же в синусе образовались не для регуляции, а вследствие прохождения через синус большого числа анатомических структур: трех глазодвигательных нервов, первой ветви тройничного нерва и внутренней сонной артерии. Верхняя глазная вена (*v. ophthalmica superior*) соединяет пещеристый синус с лицевой веной, обеспечивая венозный отток из пещеристого синуса.

Синусы твердой мозговой оболочки клапанов не имеют.

Наружное основание черепа (рис. 3). На наружном основании черепа между шиловидным и сосцевидным отростками открывается шилососцевидное отверстие (*foramen stylomastoideum*), через которое выходят ветви лицевого нерва. Кнутри от височно-нижнечелюстного сустава располагается каменисто-барабанная щель (*fissura petrotympanica*), через которую выходит тонкая ветвь лицевого нерва — барабанная струна (*chorda tympani*). Кпереди от яремного отверстия на наружном основании черепа располагается отверстие канала сонной артерии, к которому прикрепляется внутренняя сонная артерия.

Височная, подвисочная и крылонебная ямки.

Височная ямка ограничена сверху височной линией, снизу — подвисочным гребнем клиновидной (основной) кости. Височная линия проходит по четырем костям черепа: лобной, височной, теменной и клиновидной. Височная ямка служит местом прикрепления височной мышцы и включает в себя поверхности 4 костей: лобной кости, теменной кости, чешую височной кости и большое крыло основной кости. Подвисочная ямка ограничена сверху подвисочным гребнем. Подвисочная ямка образована сверху височной поверхностью большого крыла основной кости, спереди — медиально-латеральной поверхностью скуловой кости, бугром верхней челюсти. Скуловая дуга и ветвь нижней челюсти ограничивают подвисочную ямку снаружи и к самой подвисочной ямке не относятся. Подвисочная ямка служит местом прикрепления нижнего отрезка височной мышцы и латеральной крыловидной мышцы.

Крылонебная ямка располагается в глубокой области лица между бугром верхней челюсти и крыловидным отростком основной кости. Медиальной границей крылонебной ямки служит перпендикулярная пластинка небной кости, верхней границей — нижняя поверхность тела и большого крыла основной кости. Крылонебная ямка сообщается через нижнюю глазничную щель с полостью глазницы, через круглое отверстие — с полостью черепа в средней черепной ямке, через небные отверстия — с полостью рта, через клиновидно-небное отверстие (*foramen sphenopalatinum*) — с полостью носа, через крыловидный канал (*canalis pterygoideus*) — с наружным основанием черепа.

ВЕРХНЯЯ И НИЖНЯЯ ЧЕЛЮСТИ

Верхняя челюсть (*maxilla*) (рис. 4).

Верхняя челюсть развивается из соединительной ткани. На теле верхней челюсти имеется 4 поверхности: глазничная, передняя, подвисочная и носовая; а также 4 отростка: лобный, скуловой, альвеолярный и небный. Тело верхней челюсти содержит гайморову пазуху. На передней поверхности находится собачья ямка (*fossa canina*), или — иначе — клыковая ямка (клык — *dens caninus*). В эту ямку открывается нижнеглазничное отверстие (*foramen infraorbitalis*), через которое выходят ветви верхнечелюстного нерва — нижнеглазничные нервы (*n. infraorbitalis*) для иннервации кожи передней поверхности лица. Глазничная поверхность имеет слезную вырезку для слезной косточки, нижнеглазничную борозду (*sulcus infraorbitalis*), которая переходит в нижнеглазничный канал (*canalis infraorbitalis*), открывающийся в нижнеглазничное отверстие. Подвисочная поверхность представлена бугром верхней челюсти (*tuber maxillae*), содержащим отверстия для прохождения мелких нервов к молярам верхней челюсти.

Лобный отросток (*processus frontalis*) образует костный остов наружного носа, соединяется с носовой частью лобной кости. Небный отросток (*processus palatinus*) формирует большую часть твердого неба. По верхней поверхности вдоль срединного шва находится носовой гребешок (*crista nasalis*), в передней части которого имеется резцовый канал (*canalis incisivus*). Через канал проходит носонебный нерв (*n. nasopalatinus*) — ветвь верхнечелюстного нерва, следующая из полости носа в полость рта для иннервации твердого неба.

Нижняя челюсть (*mandibula*) (рис. 5).

Нижняя челюсть развивается из соединительной ткани и состоит из тела (*corpus mandibulae*) для прикрепления зубов и 2 ветвей (*rami mandibulae*) для прикрепления височно-нижнечелюстного сустава и жевательных мышц. Тело и ветви образуют угол нижней челюсти (*angulus mandibulae*). Все ямки, отростки, бугристости, линии и ости на нижней челюсти, так же как и на других костях, служат для прикрепления мышц. При этом размеры отростков определяются размером прикрепляющихся мышц.

К ветви нижней челюсти прикрепляются: собственно жевательная мышца (*m. masseter*), височная мышца (*m. temporalis*), медиальная крыловидная мышца (*m. pterygoideus medialis*), латеральная крыловидная мышца (*m. pterygoideus lateralis*).

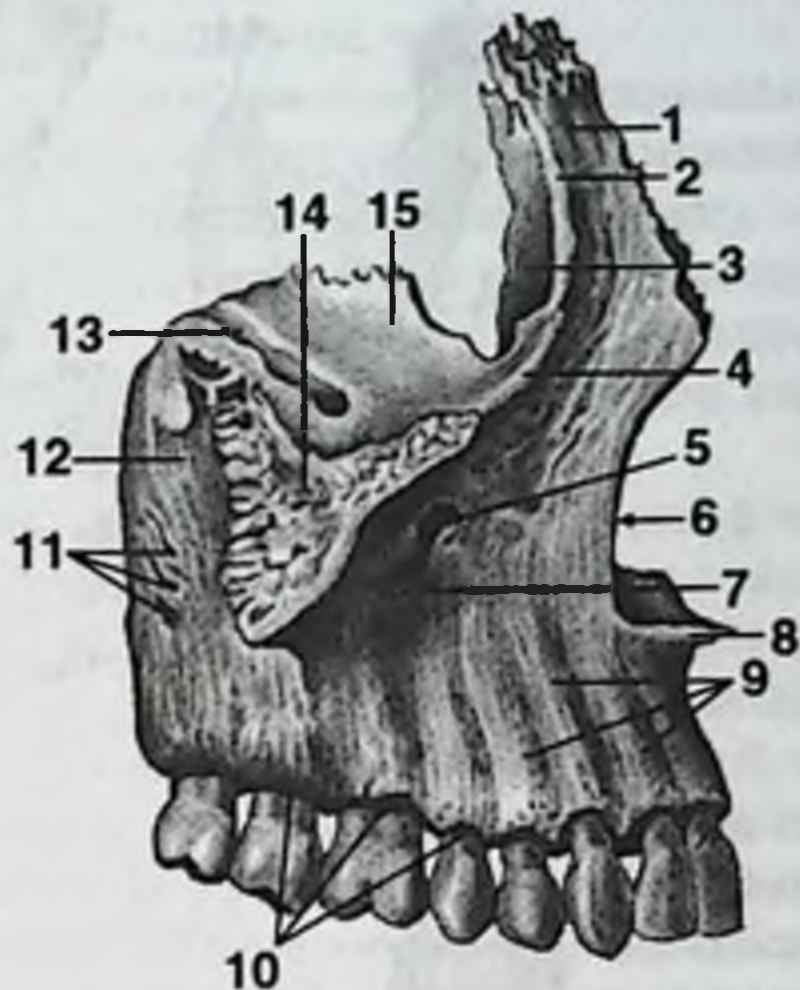
Жевательная бугристость располагается в области угла нижней челюсти снаружи, служит для прикрепления жевательной мышцы. Крыловидная бугристость располагается в области угла нижней челюсти изнутри и служит для прикрепления медиальной крыловидной мышцы.

Ветвь нижней челюсти (*ramus mandibulae*) оканчивается двумя отростками: суставным и венечным. Суставной, или мышелковый, отросток (*processus condylaris*) имеет головку и шейку. Крыловидная ямка (*fovea pterygoidea*) располагается на шейке и служит для прикрепления латеральной крыловидной мышцы. Венечный отросток (*processus coronoideus*) служит для прикрепления височной мышцы.

Рис. 4. Верхняя челюсть.

А. Снаружи.

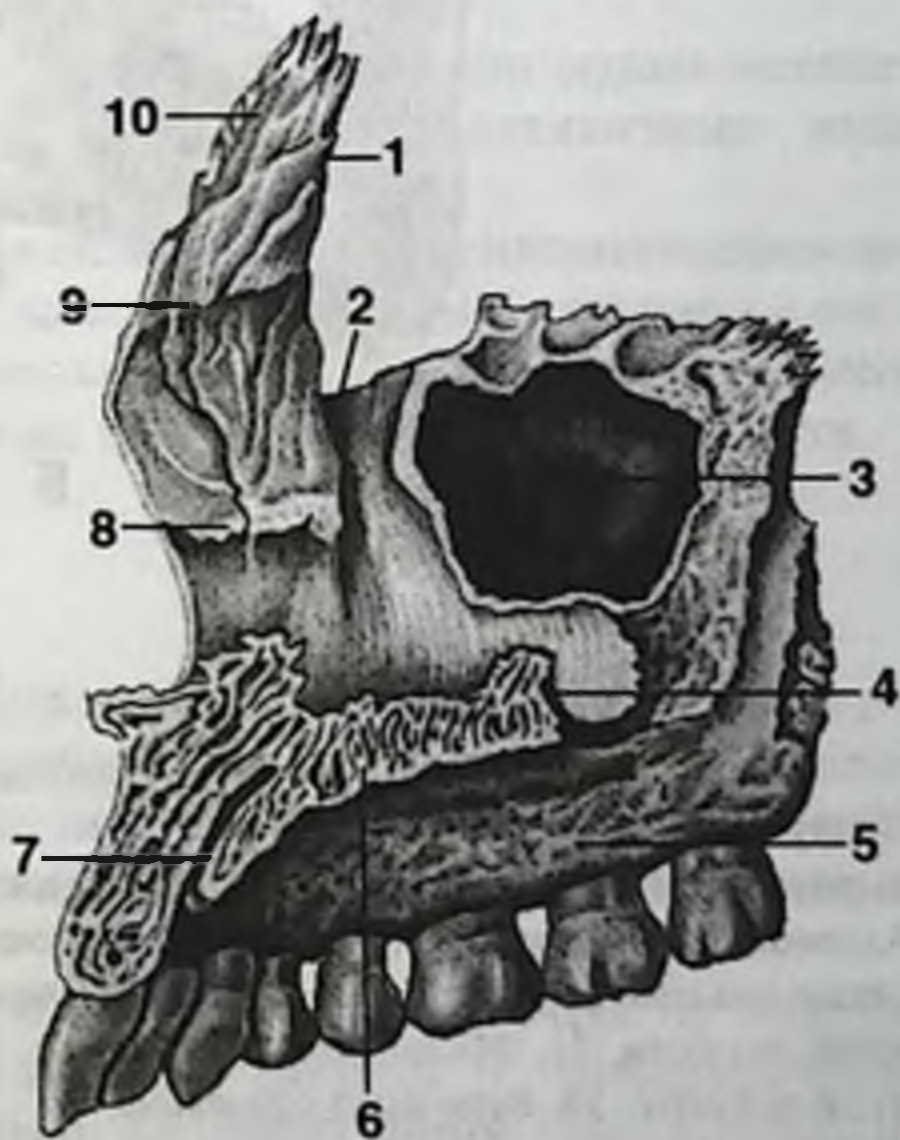
1. Лобный отросток.
2. Передний слезный гребень.
3. Слезная борозда.
4. Подглазничный край.
5. Подглазничное отверстие.
6. Носовая вырезка.
7. Клыковая ямка.
8. Передняя носовая ость.
9. Альвеолярные возвышения.
10. Альвеолярная дуга.
11. Альвеолярные отверстия.
12. Бугор верхней челюсти.
13. Подглазничная борозда.
14. Скуловой отросток.
15. Глазничная поверхность.



А

Б. Изнутри.

1. Лобный отросток.
2. Слезная борозда.
3. Верхнечелюстная пазуха.
4. Носовой гребень.
5. Альвеолярный отросток.
6. Небный отросток.
7. Резцовый канал.
8. Раковинный гребень.
9. Решетчатый гребень.
10. Лобный отросток.



Б

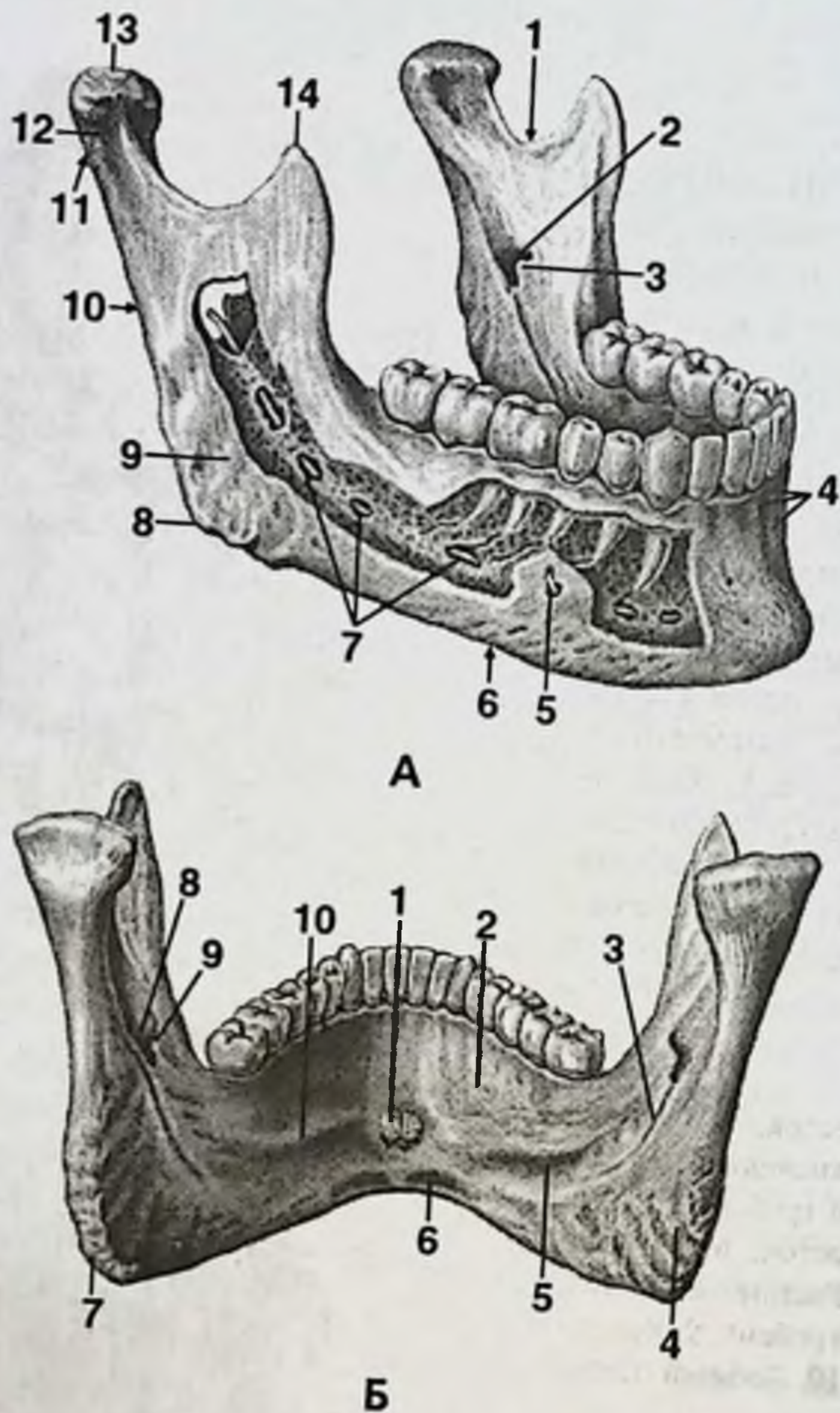


Рис. 5. Нижняя челюсть.

А. Снаружи.

1. Вырезка нижней челюсти. 2. Отверстие нижней челюсти. 3. Язычок нижней челюсти. 4. Альвеолярные возвышения. 5. Подбородочное отверстие. 6. Тело нижней челюсти. 7. Канал нижней челюсти. 8. Угол нижней челюсти. 9. Жевательная бугристость. 10. Ветвь нижней челюсти. 11. Мышелковый отросток. 12. Шейка нижней челюсти. 13. Головка нижней челюсти. 14. Венечный отросток.

Б. Изнутри.

1. Подбородочная ость. 2. Подъязычная ямка. 3. Челюстно-подъязычная борозда. 4. Крыловидная бугристость. 5. Поднижнечелюстная ямка. 6. Двубрюшная ямка. 7. Угол нижней челюсти. 8. Отверстие нижней челюсти. 9. Язычок нижней челюсти. 10. Челюстно-подъязычная линия.

Рстромолярная ямка образована височным гребешком и передним краем ветви нижней челюсти, располагается снаружи от альвеолярного отростка и моляров, служит для прикрепления щечной мышцы (*m. buccalis*).

Нижнечелюстной канал (*canalis mandibulae*) начинается с нижнечелюстного отверстия (*foramen mandibulae*) на внутренней поверхности ветви нижней челюсти, а заканчивается в подбородочном отверстии (*foramen mentale*), которое располагается между верхушками корней премоляров. В нижнечелюстном канале проходят нижнеальвеолярный нерв, артерия и вена, которые кровоснабжают и иннервируют зубы нижней челюсти. Через подбородочное отверстие выходит нерв для иннервации кожи нижней губы.

В области нижнечелюстного отверстия находится язычок нижней челюсти (*lingula mandibulae*) — место прикрепления связки нижней челюсти и крыловидного отростка. Возвышение нижней челюсти (*torus mandibulae*) располагается между венечным и суставным отростками на пересечении линии напряжений выше язычка нижней челюсти. Так как само возвышение на нижней челюсти практически отсутствует, то это образование считают условным. Вследствие этого «торус» нижней челюсти выделяют только в стоматологии, а в анатомии нет.

Внизу подбородка располагаются двубрюшные ямки (*fossae digastricae*), служащие для прикрепления двубрюшных мышц. Вдоль тела нижней челюсти по направлению к ветви нижней челюсти проходит челюстноподъязычная линия (*linea mylohyoidea*), к которой прикрепляется челюстноподъязычная мышца (*m. mylohyoideus*).

В области подбородка имеются две подбородочные ости (*spinae mentales*). К ним прикрепляются сухожилия подбородочноподъязычных мышц (*mm. genioglossi*).

Наличие подбородка, а также сухожильный тип прикрепления подбородочных мышц является исключительной особенностью строения человека и связано с обеспечением функции членораздельной речи. Даже неандертальцы, непосредственные предки человека, не имели такого строения нижней челюсти.

КОЖА И МЫШЦЫ ЛИЦА

По гистологическому строению кожа состоит из эпителиального покрова и соединительной части (дермы). Способность кожи к растяжению определяется расположением коллагеновых и эластических волокон. Сокращение свободного кожного трансплантата, отделенного от поверхности тела, обуславливают эластические волокна.

Мышцы лица по расположению и происхождению делятся на 3 группы. К первой группе относятся мышцы полости глазницы — глазодвигательные мышцы (см. раздел «Область глазницы»). Ко второй группе относятся мышцы, заканчивающиеся в коже, — мимические мышцы. К третьей группе относятся мышцы, происходящие из первой висцеральной дуги, — жевательные мышцы. Неподвижная точка мышцы называется ее началом, подвижная — ее прикреплением.

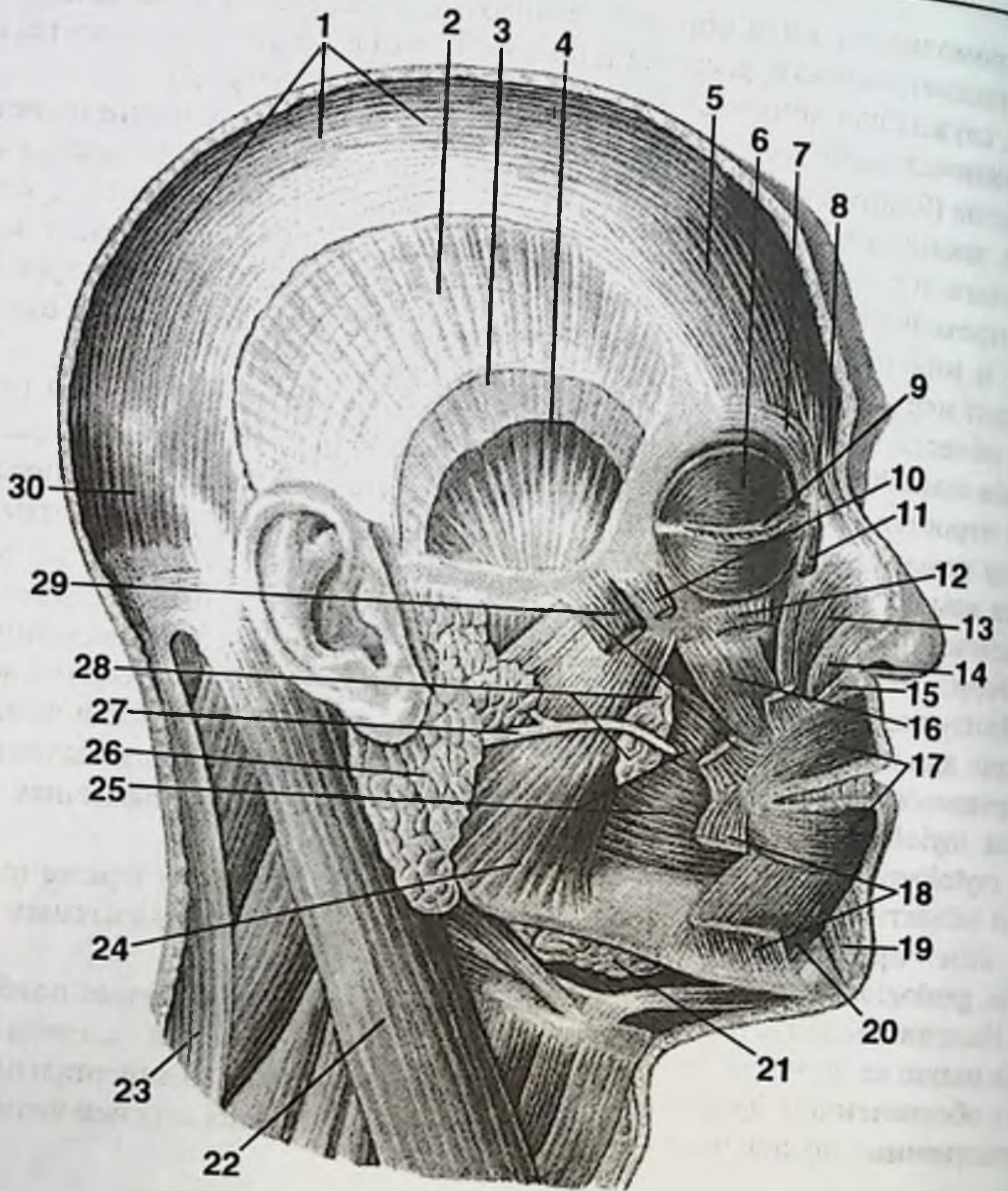


Рис. 6. Мимические мышцы.

1. Сухожильный шлем. 2. Височная фасция (поверхностный листок). 3. Височная фасция (глубокий листок). 4. Височная мышца. 5. Затылочно-лобная мышца (лобное брюшко). 6. Круговая мышца глаза. 7. Мышца, сморщивающая бровь. 8. Мышца гордецов. 9. Мебриальная связка век. 10. Малая скуловая мышца. 11. Мышца, поднимающая верхнюю губу и крыло носа. 12. Мышца, поднимающая верхнюю губу. 13. Носовая мышца (поперечная часть). 14. Носовая мышца (крыльная часть). 15. Мышца, опускающая перегородку носа. 16. Мышца, поднимающая угол рта. 17. Круговая мышца рта (пересечена). 18. Мышца, опускающая угол рта (пересечена). 19. Подбородочная мышца. 20. Мышца, опускающая нижнюю губу. 21. Подчелюстная железа. 22. Грудино-ключично-сосцевидная мышца. 23. Трапециевидная мышца. 24. Жевательная мышца. 25. Щечная мышца. 26. Околоушная железа. 27. Околоушной проток. 28. Жировое тело щеки. 29. Большая скуловая мышца. 30. Затылочно-лобная мышца (затылочное брюшко).

Все мимические мышцы происходят путем дифференцировки из подкожной мышцы шеи (*m. platysma*) (рис. 6). К мимическим мышцам в области глазницы относят круговую мышцу глаза (*m. orbicularis oculi*), мышцу, сморщивающую бровь (*m. corrugator supercilii*), и мышцу гордецов (*m. procerus*), обеспечивающую сжимание век. Поднятие верхнего века обеспечивают мышца, поднимающая верхнее веко (*m. levator palpebrae superioris*), и лобная мышца (*m. frontalis*). Три мимические мышцы окружают отверстие носа: мышца, сжимающая нос (*m. compressor nasae*), мышца, опускающая крыло носа (*m. dilatator nasae*), и мышца, осаждающая перегородку носа (*m. depressor septi nasi*).

Наибольшее число мимических мышц располагается вокруг рта: круговая мышца рта (*m. orbicularis oris*); мышца, поднимающая верхнюю губу (*m. levator labii superioris*); малая скуловая мышца (*m. zygomaticus minor*); квадратная мышца верхней губы (*m. quadratus labii superioris*); большая скуловая мышца (*m. zygomaticus major*); мышца смеха (*m. risorius*); мышца, опускающая угол рта (*m. depressor anguli oris*); мышца, опускающая верхнюю губу (*m. depressor labii superioris*); подбородочная мышца (*m. mentalis*).

Щечная мышца (*m. buccalis*) тоже является мимической. Щечная мышца вплетается в верхнюю и нижнюю губу, в круговую мышцу рта. Начинается щечная мышца от бугра верхней челюсти и ретромолярной ямки нижней челюсти. Кроме этого, щечная мышца начинается от крыловидно-нижнечелюстного шва (*raphe pterygomandibularis*), который протягивается от крыловидного крючка крыловидного отростка клиновидной кости (*hamulus pterygoideus*) до задней части ретромолярной ямки нижней челюсти.

К щечной мышце снаружи прилежит жировой комочек щеки, изнутри — слизистая оболочка полости рта. От крыловидно-нижнечелюстного шва (*raphe pterygomandibularis*), который соответствует передней небной дужке, кзади начинаются мышцы — сжиматели глотки.

Иннервация всех мимических мышц осуществляется только лицевым нервом.

К жевательным мышцам относятся мышцы, прикрепляющиеся к нижней и верхней челюсти, мышцы дна полости рта, собственные мышцы языка и мышцы мягкого неба (рис. 7).

Жевательными мышцами являются собственно жевательная мышца (*m. masseter*), височная мышца (*m. temporalis*), медиальная крыловидная мышца (*m. pterygoideus medialis*), латеральная крыловидная мышца (*m. pterygoideus lateralis*), а также челюстно-подъязычная мышца (*m. mylohyoideus*), подбородочно-язычная мышца (*m. genioglossus*) и двубрюшная мышца (*m. digastricus*).

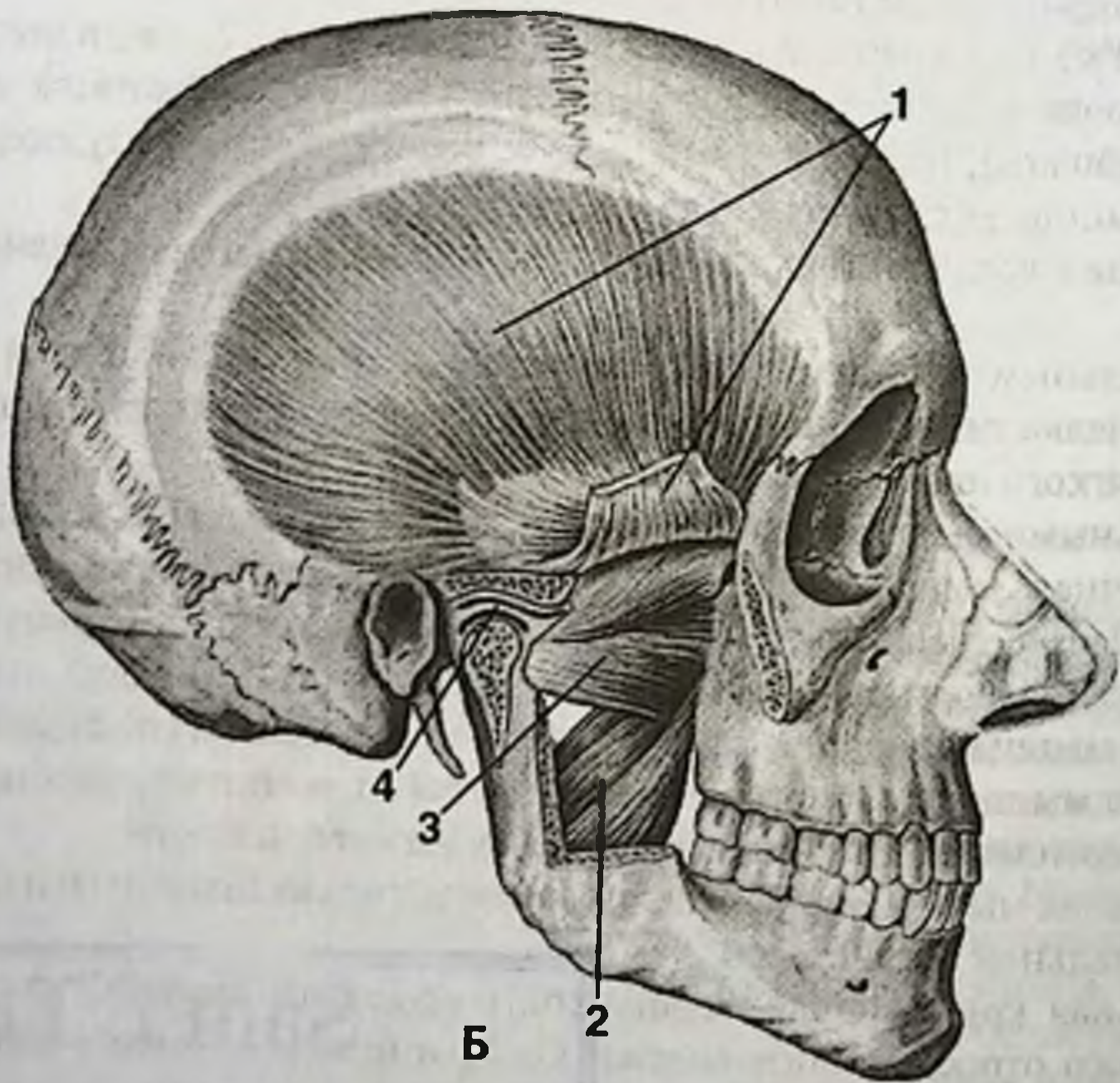
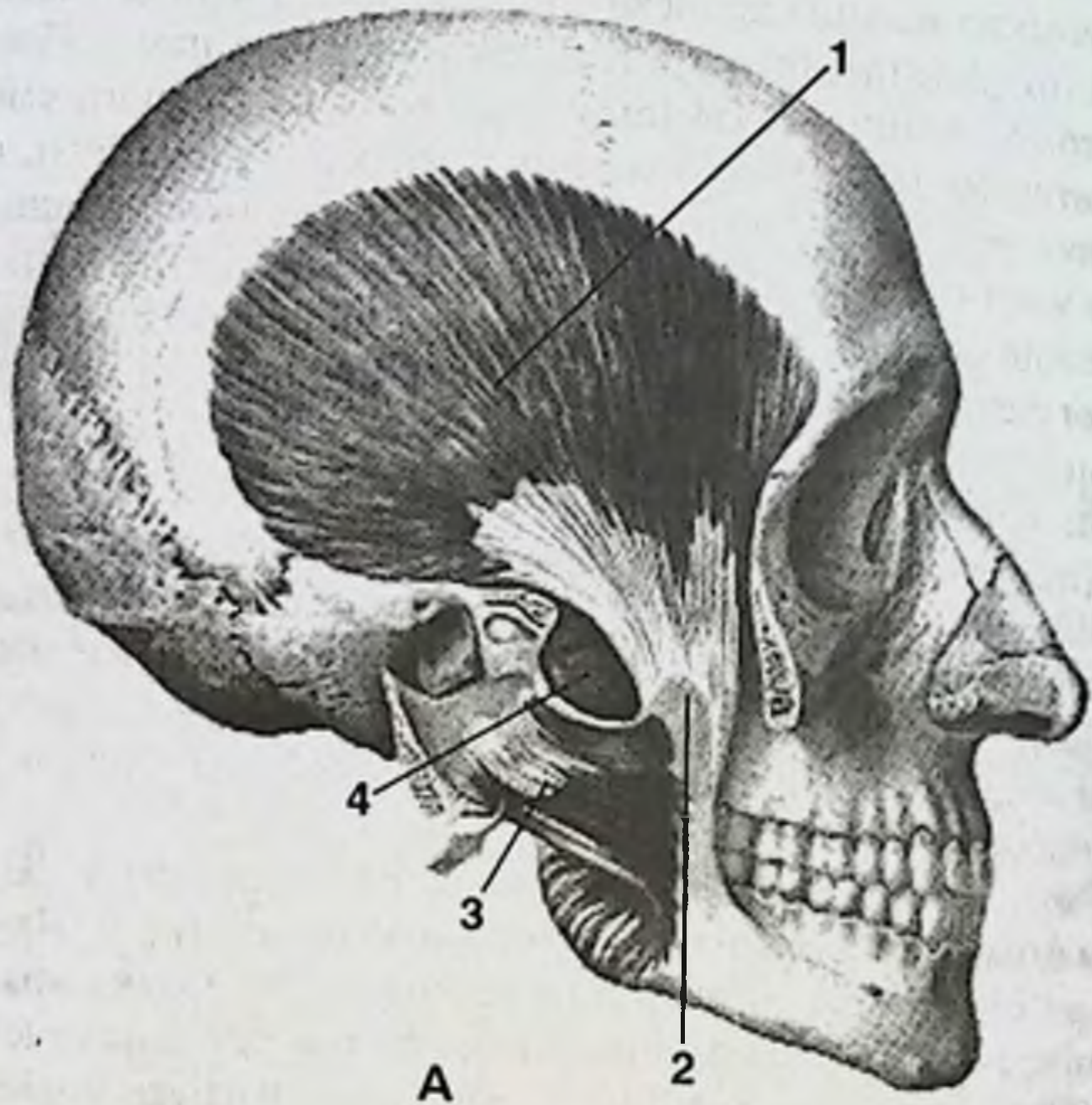
Височная мышца (*m. temporalis*) начинается от всей поверхности височной ямки и прикрепляется к венечному отростку нижней челюсти.

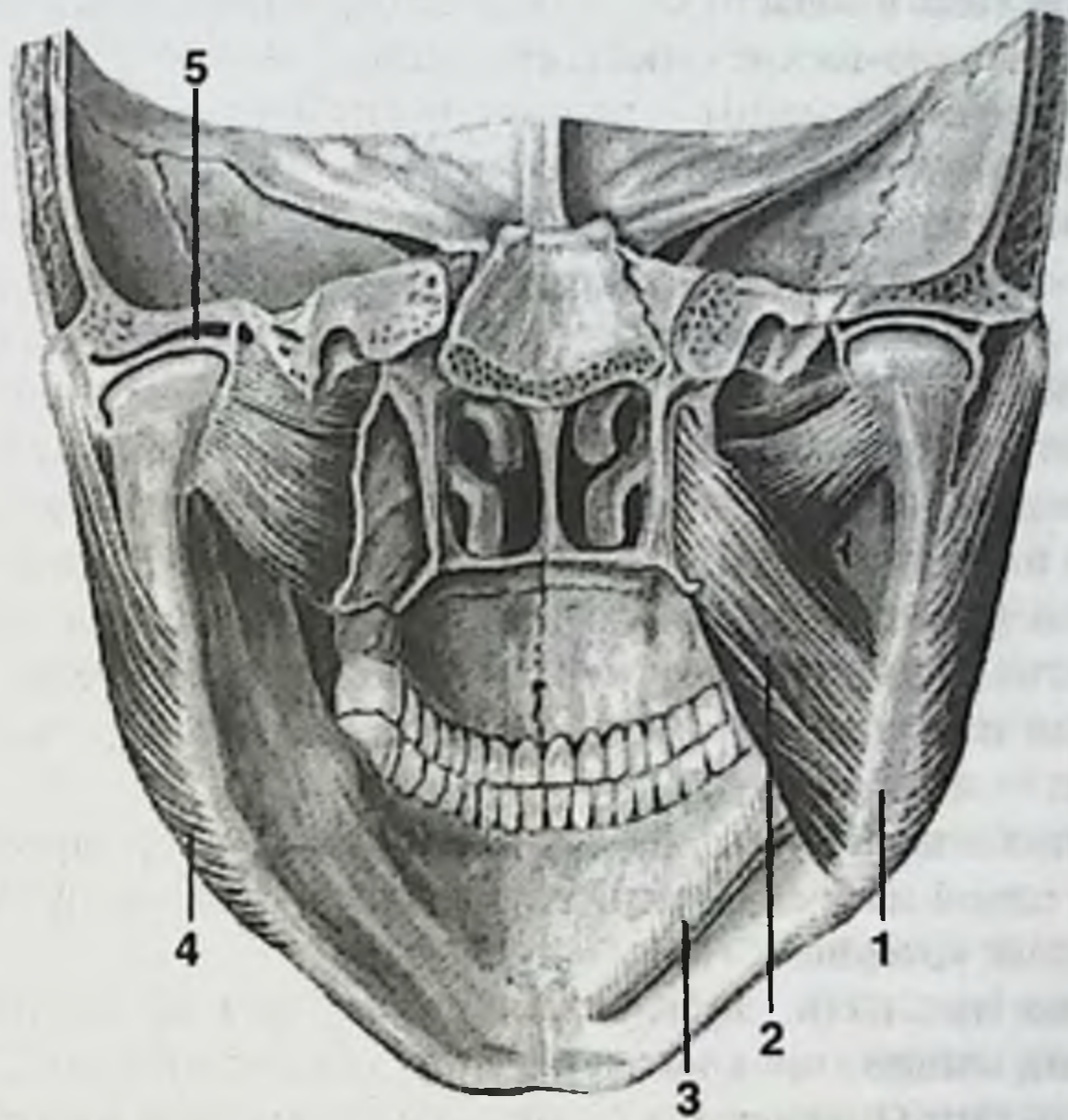
Жевательная мышца (*m. masseter*) начинается от скуловой дуги и прикрепляется к жевательной бугристости.

Медиальная крыловидная мышца (*m. pterygoideus medialis*) начинается от крыловидного отростка клиновидной кости и прикрепляется к крыловидной бугристости, расположенной в области угла нижней челюсти.

axbor...s markazi

315925





В

Рис. 7. Жевательные мышцы.

А. Жевательные мышцы, справа (скуловая дуга отпилена и отведена с жевательной мышцей).

1. Височная мышца. 2. Венечный отросток. 3. Жевательная мышца (отвернута вместе с отпиленной скуловой дугой). 4. Латеральная крыловидная мышца.

Б. Жевательные мышцы, справа (сагиттальным распилом вскрыта полость височно-нижнечелюстного сустава; удалена часть ветви нижней челюсти).

1. Височная мышца (отсечена и отведена). 2. Медиальная крыловидная мышца. 3. Латеральная крыловидная мышца. 4. Суставной диск.

В. Жевательные мышцы, сзади.

1. Угол нижней челюсти. 2. Медиальная крыловидная мышца. 3. Челюстно-подъязычная мышца (отсечена). 4. Жевательная мышца. 5. Суставной диск.

Латеральная крыловидная мышца (*m. pterygoideus lateralis*) начинается от латеральной пластинки крыловидного отростка клиновидной кости, а также от подвисочной ямки и подвисочного гребня клиновидной кости и прикрепляется к крыловидной ямке в области мышечкового отростка нижней челюсти и к суставной сумке височно-нижнечелюстного сустава.

Функция височной мышцы — поднимать опущенную нижнюю челюсть, тянуть назад выдвинутую вперед нижнюю челюсть.

Жевательная мышца обеспечивает боковые движения нижней челюсти. Ее синергистом является медиальная крыловидная мышца, которая также обеспечивает боковые движения нижней челюсти. В тот момент, когда сокращается жевательная мышца с одной стороны, сокращается медиальная крыловидная мышца с противоположной стороны. Таким образом, обеспечиваются жевательные движения челюсти (в поперечном направлении). Движение челюсти в продольном направлении обеспечивает латеральная крыловидная мышца, волокна которой расположены горизонтально кпереди от суставного отростка нижней челюсти к крыловидному отростку клиновидной кости.

Иннервация всех жевательных мышц осуществляется третьей ветвью тройничного нерва — нижнечелюстным нервом.

Челюстноподъязычная мышца (*m. mylohyoideus*) формирует дно полости рта, является одной из трех сторон треугольника Пирогова, в котором перевязывается язычная артерия.

Двубрюшная мышца (*m. digastricus*) состоит из двух частей. Переднее брюшко двубрюшной мышцы прикрепляется спереди к ямке (*fossa digastica*) на нижней внутренней части подбородка, сзади — к подъязычной кости. Заднее брюшко двубрюшной мышцы прикрепляется спереди к подъязычной кости, сзади — к внутренней поверхности сосцевидного отростка. Двубрюшная мышца также является одной из сторон треугольника Пирогова. Функция двубрюшной мышцы — открывать рот. Двубрюшная мышца происходит из двух разных мышц, потому ее два брюшка иннервируются двумя нервами: переднее брюшко иннервирует нижнечелюстной нерв (тройничный нерв), заднее брюшко — лицевой нерв. Совсем правильно было бы считать двубрюшную мышцу двумя разными мышцами.

Подбородочноязычная мышца и подбородочноподъязычная мышца прикрепляются соответственно своим названиям и обеспечивают функцию членораздельной речи.

КЛЕТЧАТОЧНЫЕ ПРОСТРАНСТВА

Выделяют следующие клетчаточные пространства лица (рис. 8).

Поверхностные клетчаточные пространства.

1. Подапоневротическое пространство височной области.
2. Межапоневротическое пространство височной области.
3. Щечное пространство.
4. Поджевательное пространство.

Глубокие клетчаточные пространства.

1. Височно-крыловидное пространство.
2. Межкрыловидное пространство.
3. Переднее окологлоточное пространство.
4. Заднее окологлоточное пространство.
5. Заглоточное пространство.

Клетчаточные пространства представляют собой жировую клетчатку, которая находится между мышцами, облегчая их сокращения. Кроме того, жировая клетчатка пространств заполняет все пустоты между мышцами и костями. Клетчаточные пространства сообщаются между собой, так как между ними нет специальных перегородок в виде фасций или апоневрозов. Вследствие отсутствия анатомических структур, разграничивающих клетчаточные пространства, сами клетчаточные пространства считаются образованиями условными и потому в нормальной анатомии клетчаточные пространства не описаны. Названия клетчаточным пространствам дают в топографической анатомии по названию тех мышц, которые располагаются по сторонам от той или иной жировой клетчатки.

В поверхностных слоях лица располагаются кожа, поверхностная фасция с мимическими мышцами и подкожная клетчатка. Эти слои имеются на всей поверхности тела, и поэтому подкожную клетчатку нигде не относят ни к какому клетчаточному пространству.

Поверхностные клетчаточные пространства располагаются снаружи от нижней челюсти в поверхностной области лица. Всего имеется 4 поверхностных клетчаточных пространства. Из них два клетчаточных пространства располагаются выше скуловой дуги: подапоневротическое и межапоневротическое пространства височной области, а два пространства располагаются ниже скуловой дуги: щечное и поджевательное пространства. Межапоневротическое пространство височной области является единственным пространством, которое с другими не сообщается.

Выше скуловой дуги находятся два пространства: подапоневротическое клетчаточное пространство височной области и межапоневротическое клетчаточное пространство височной области. Сухожильный шлем (*galea aponeurotica*) прикрепляется сверху к скуловой дуге двумя листками, один из которых прикрепляется к скуловой дуге снаружи, а другой — изнутри. Между этими двумя листками сухожильного шлема снаружи и изнутри, а также скуловой дугой снизу располагается межапоневротическое клетчаточное пространство височной области. Оно является замкнутым и с другими клетчаточными пространствами не сообщается.

Большое количество клетчатки, расположенное между сухожильным шлемом и височной мышцей, образует подапоневротическое клетчаточное пространство височной области. Оно имеет сообщение с клетчаткой глазницы, клетчаткой щечного и поджевательного пространства, а также с клетчаткой височно-крыловидного пространства.

Щечное клетчаточное пространство представлено жировым телом щеки (*corpus adiposum buccae*) — комком Биша. Щечное клетчаточное пространство находится кнутри от скуловой кости, кзади от глазницы и снаружи от венечного от-

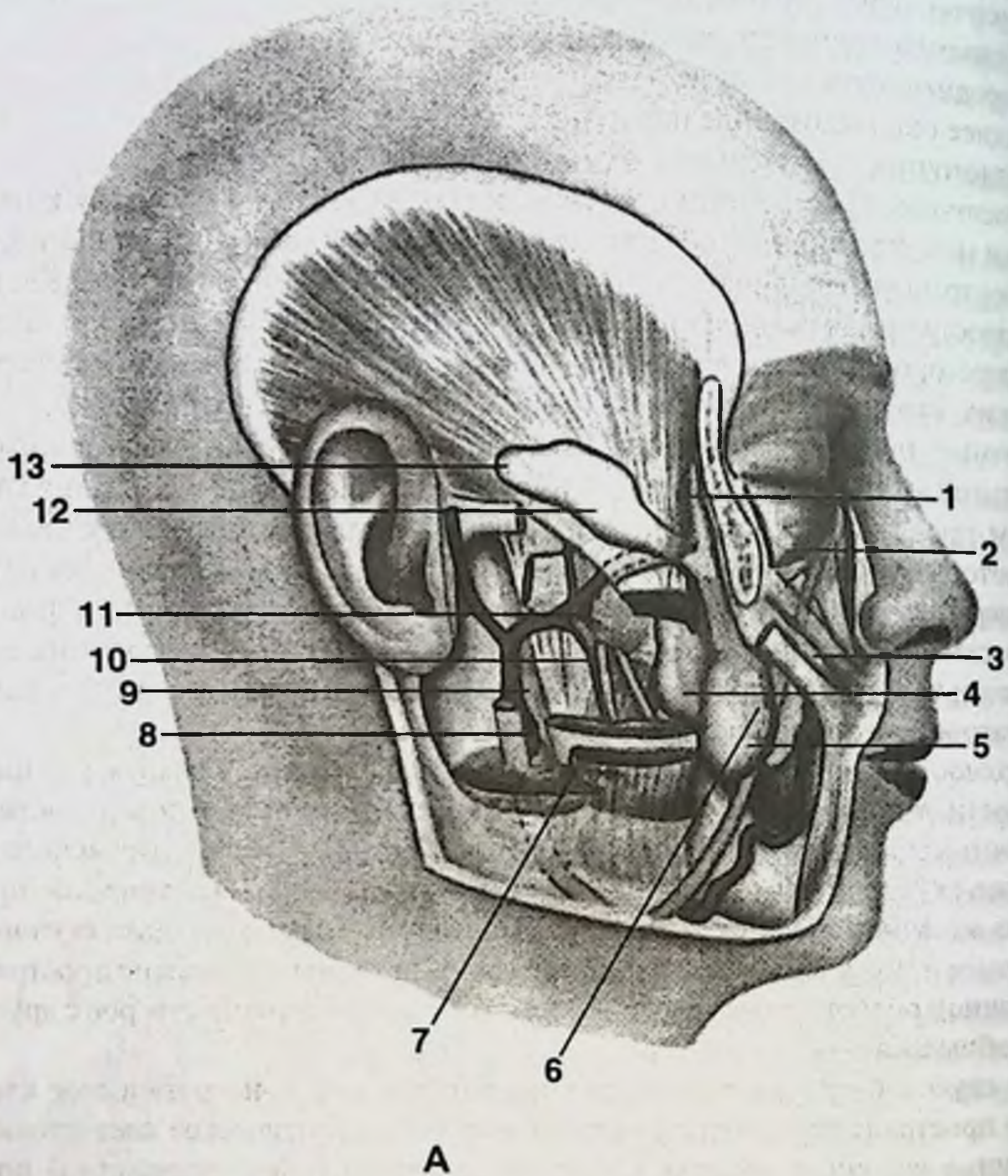


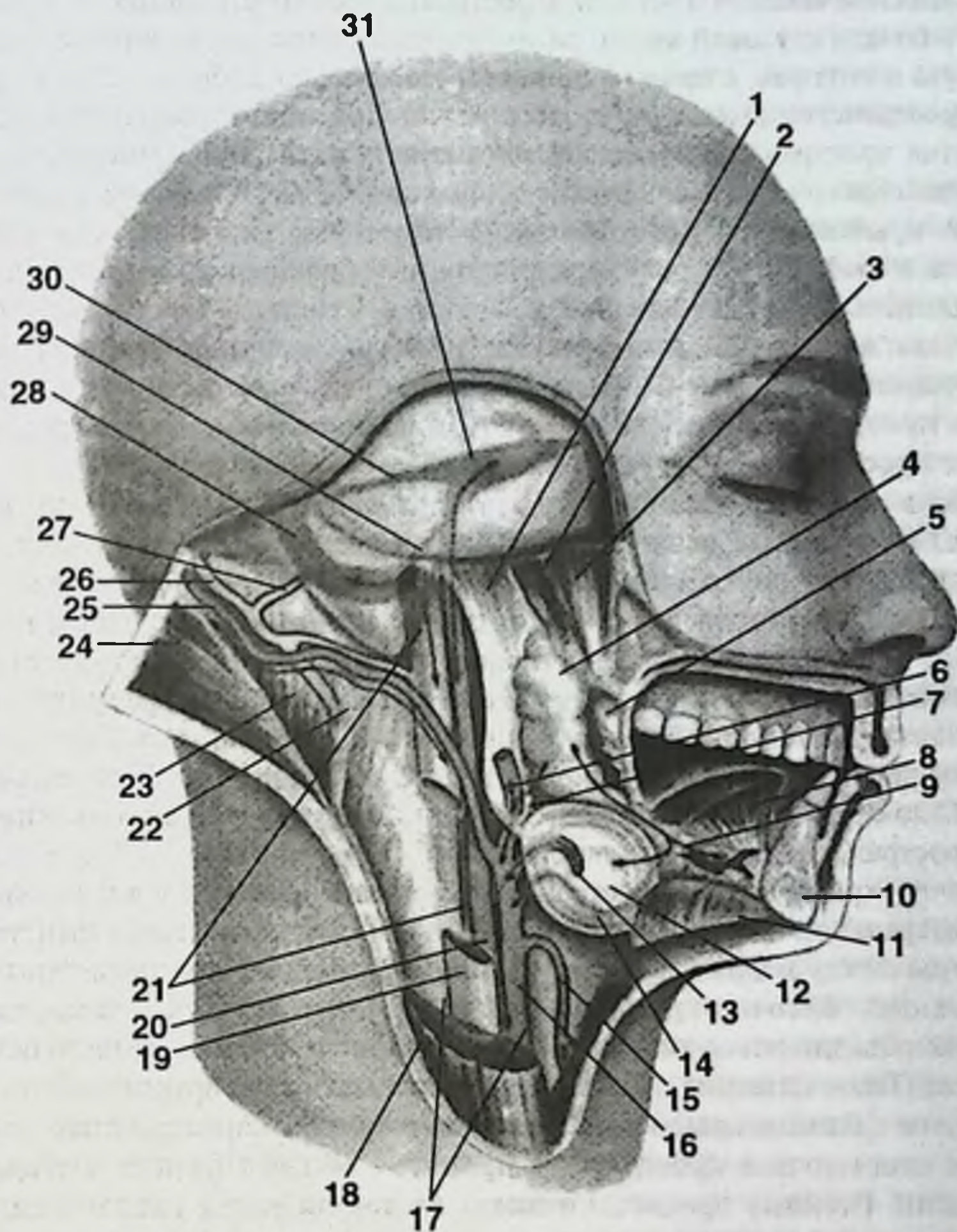
Рис. 8. Клетчаточные пространства и связи между ними.

А. Связи клетчаточных пространств лица между собой.

1. Верхний отросток жирового тела щеки. 2. Подглазничная клетчатка. 3. Клетчатка собачьей ямки. 4. Медиальный отросток жирового тела щеки. 5. Жировое тело щеки. 6. Межмышечное клетчаточное пространство щеки. 7. Поджевательное пространство. 8. Ложе околоушной слюнной железы. 9. Жировая клетчатка наружного отдела переднего парафарингеального пространства. 10. Межкрыловидное клетчаточное пространство. 11. Височно-крыловидное клетчаточное пространство. 12. Подапоневротическая клетчатка височной области. 13. Задний отросток жирового тела щеки.

Б. Связи клетчаточных пространств головы и шеи между собой.

1. Шилоглоточная фасция. 2. Мышца, поднимающая небную занавеску. 3. Мышца, напрягающая небную занавеску. 4. Клетчатка переднего парафарингеального пространства.



Б

5. Верхний констриктор глотки. 6. Наружная сонная артерия. 7. Околоушная фасция. 8. Подбородочно-язычная мышца. 9. Клетчатка дна полости рта. 10. Нижняя челюсть. 11. Челюстно-подъязычная мышца. 12. Ложе подчелюстной слюнной железы. 13. Лицевая артерия. 14. Язычная артерия. 15. Верхняя щитовидная артерия. 16. Наружная сонная артерия. 17. Сосудисто-нервное пространство. 18. Грудино-ключично-сосцевидная мышца. 19. Внутренняя яремная вена. 20. Внутренняя сонная артерия. 21. Заднее парафарингеальное пространство. 22. Глубокий слой клетчатки задней области шеи. 23. Полуостистая мышца головы. 24. Ременная мышца головы. 25. Затылочная артерия. 26. Затылочная вена. 27. Сосцевидная эмиссарная вена. 28. Сигмовидный синус. 29. Нижний каменный синус. 30. Верхний каменный синус. 31. Пещеристый синус.

ростка нижней челюсти и щечной мышцы. Щечное пространство заполняет всю полость позади скуловой кости, распространяясь вниз до линии, соединяющей мочку уха и угол рта, а вверх — до скулового отростка лобной кости. Передний край пространства доходит до второго малого коренного зуба верхней челюсти. Клетчатка пространства сообщается с клетчаткой глазницы, поджевательного и подапоневротического пространств височной области, а также с клетчаткой височно-крыловидного пространства. У некоторых людей глазница снаружи замкнута и сообщения с щечным клетчаточным пространством не имеет.

Поджевательное клетчаточное пространство располагается между нижней челюстью и жевательной мышцей. Поджевательное клетчаточное пространство наименьшее из всех. Оно сообщается с клетчаткой щечного и подапоневротического пространства височной области, а также с клетчаткой височно-крыловидного пространства.

Глубокие клетчаточные пространства располагаются кнутри от нижней челюсти в глубокой области лица. Всего имеется пять глубоких клетчаточных пространств. Из них два клетчаточных пространства располагаются около медиальной и латеральной крыловидной мышцы: височно-крыловидное и межкрыловидное пространства, а три пространства располагаются кнаружи от мышц сжимателей глотки: переднее и заднее окологлоточные (парафарингеальные) пространства, заглоточное (ретрофарингеальное) пространство. Заднее окологлоточное пространство с другими пространствами лица не сообщается, сообщается только с пространствами шеи. Заглоточное пространство ни с какими другими пространствами не сообщается.

Височно-крыловидное пространство располагается между височной мышцей и латеральной крыловидной мышцей. Межкрыловидное пространство располагается между медиальной крыловидной мышцей и латеральной крыловидной мышцей. Височно-крыловидное пространство и межкрыловидное пространство объединяются вместе и образуют крылочелюстное клетчаточное пространство. Такое название принято в челюстно-лицевой хирургии и стоматологии. Другое название крылочелюстного клетчаточного пространства — межчелюстное клетчаточное пространство принято в общей хирургии и оториноларингологии. Гнойные процессы никогда не локализуются только в одном из крыловидных пространств, а всегда вовлекают оба пространства с формированием крылочелюстной, или межчелюстной, флегмоны. Гнойные процессы распространяются из крылочелюстного, или межчелюстного, пространства вдоль сосудов и нервов в крылонебную ямку, в переднее окологлоточное пространство, в щечное пространство и подапоневротическое клетчаточное пространство височной области.

В височно-крыловидном пространстве располагаются следующие образования: височный нерв и глубокие височные сосуды. В межкрыловидном пространстве располагаются следующие образования: верхнечелюстная артерия и нижнечелюстной нерв с его ветвями: язычный, щечный, нижнелуночковый нервы. Многие ветви верхнечелюстной артерии и нижнечелюстного нерва представлены в двух клетчаточных пространствах, кроме того, ствол верхнече-

люстной артерии у разных людей может располагаться снаружи или же изнутри от латеральной крыловидной мышцы. В крылочелюстном клетчаточном пространстве располагается крупное крыловидное венозное сплетение, в которое собираются все ветви верхнечелюстной вены, соответствующие ветвям верхнечелюстной артерии, а также ветви нижней глазной вены.

Переднее окологлоточное пространство (переднее парафарингеальное пространство) располагается между медиальной крыловидной мышцей и мышцами-сжимателями глотки. Заднее окологлоточное пространство (заднее парафарингеальное пространство) располагается снаружи от сжимателей глотки. Границей между передним парафарингеальным пространством и задним парафарингеальным пространством является шилоглоточный апоневроз, который начинается на шиловидном отростке, а заканчивается на боковой стенке мышц сжимателей глотки. На шилоглоточном апоневрозе висит глотка. Другое название шилоглоточного апоневроза — мембрана Ионеско (занавеска Жанеско, что менее правильно).

В переднем парафарингеальном пространстве располагается околоушная слюнная железа с проходящими в ней ветвями лицевого нерва, наружной сонной артерией и позадичелюстной веной (*v. retromandibularis*). В заднем парафарингеальном пространстве располагаются внутренняя сонная артерия и внутренняя яремная вена, а также языкоглоточный нерв, блуждающий нерв, добавочный нерв и подъязычный нерв. Вследствие наличия шилоглоточного апоневроза, не имеющего отверстий, гнойные процессы не распространяются из клетчаточных пространств лица и переднего парафарингеального пространства в заднее парафарингеальное пространство.

Заглоточное пространство располагается между мышцами сжимателями глотки и позвоночником. Заглоточное клетчаточное пространство отграничено глоточно-предпозвоночными фасциями от заднего парафарингеального пространства и с другими клетчаточными пространствами не сообщается. В связи с этим в заглоточном клетчаточном пространстве локализуются не флегмоны, а заглоточные абсцессы. С возрастом заглоточное пространство никуда не девается, только вследствие изменения соотношения площади пространства и толщины мышц глотки абсцессы у взрослых не развиваются.

Все клетчаточные пространства лица проецируются на полость глотки. В области полости рта клетчаточных пространств нет, а имеются только следующие слои: кожа, щечная мышца и другие мимические мышцы, а также слизистая полости рта.

КРОВЕНОСНЫЕ СОСУДЫ

Кровоснабжение лица осуществляется ветвями наружной сонной артерии (рис. 9). От наружной сонной артерии отходит 8 артерий, составляющих 4 группы. В каждой группе 2 артерии. Таким образом, имеются 2 передние артерии: язычная артерия (*a. lingualis*) и лицевая артерия (*a. facialis*), 2 задние артерии: затылочная артерия (*a. occipitalis*) и задняя ушная артерия (*a. auricularis posterior*), 2 конечные артерии: верхнечелюстная артерия (*a. maxillaris*) и поверхностная

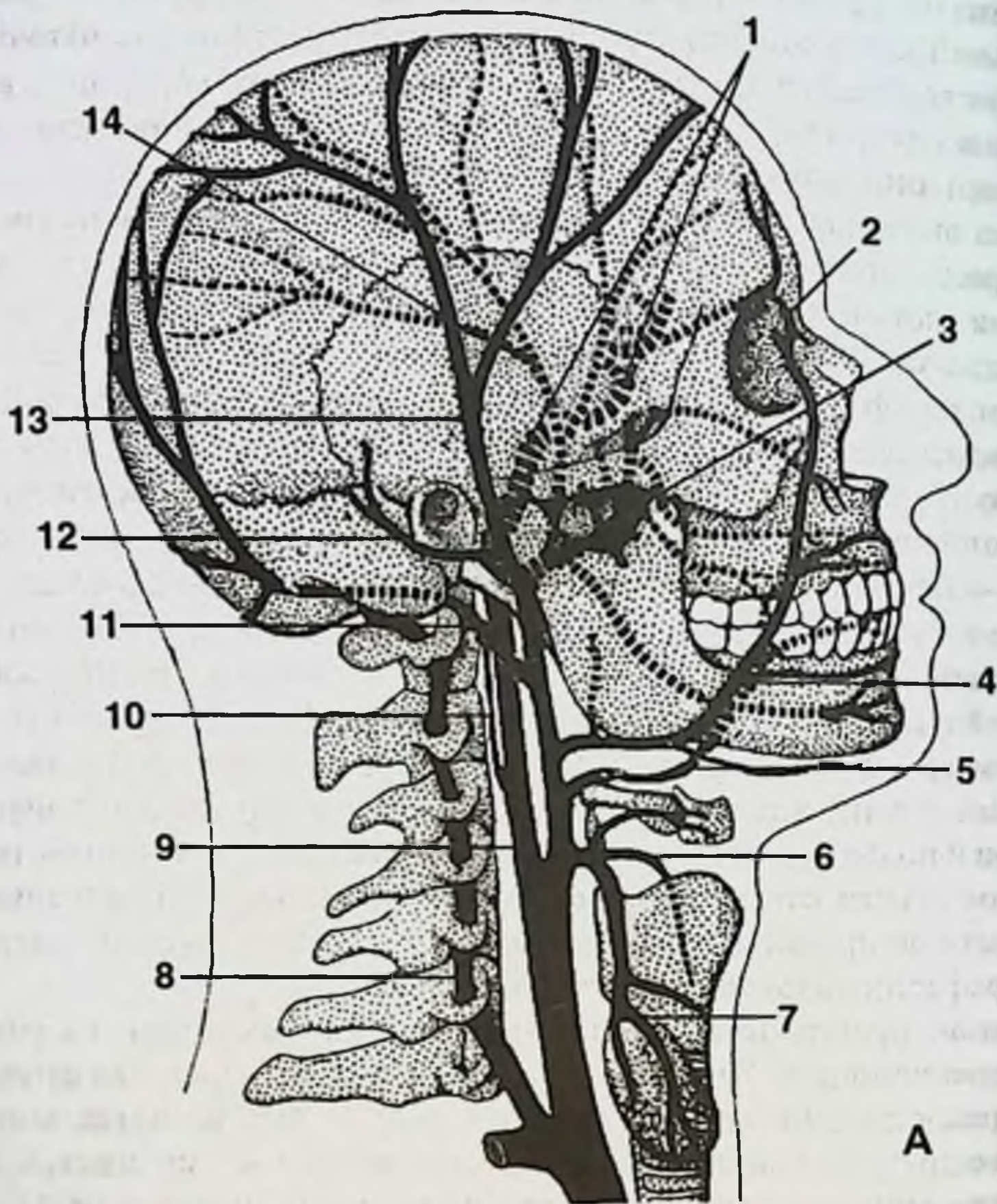


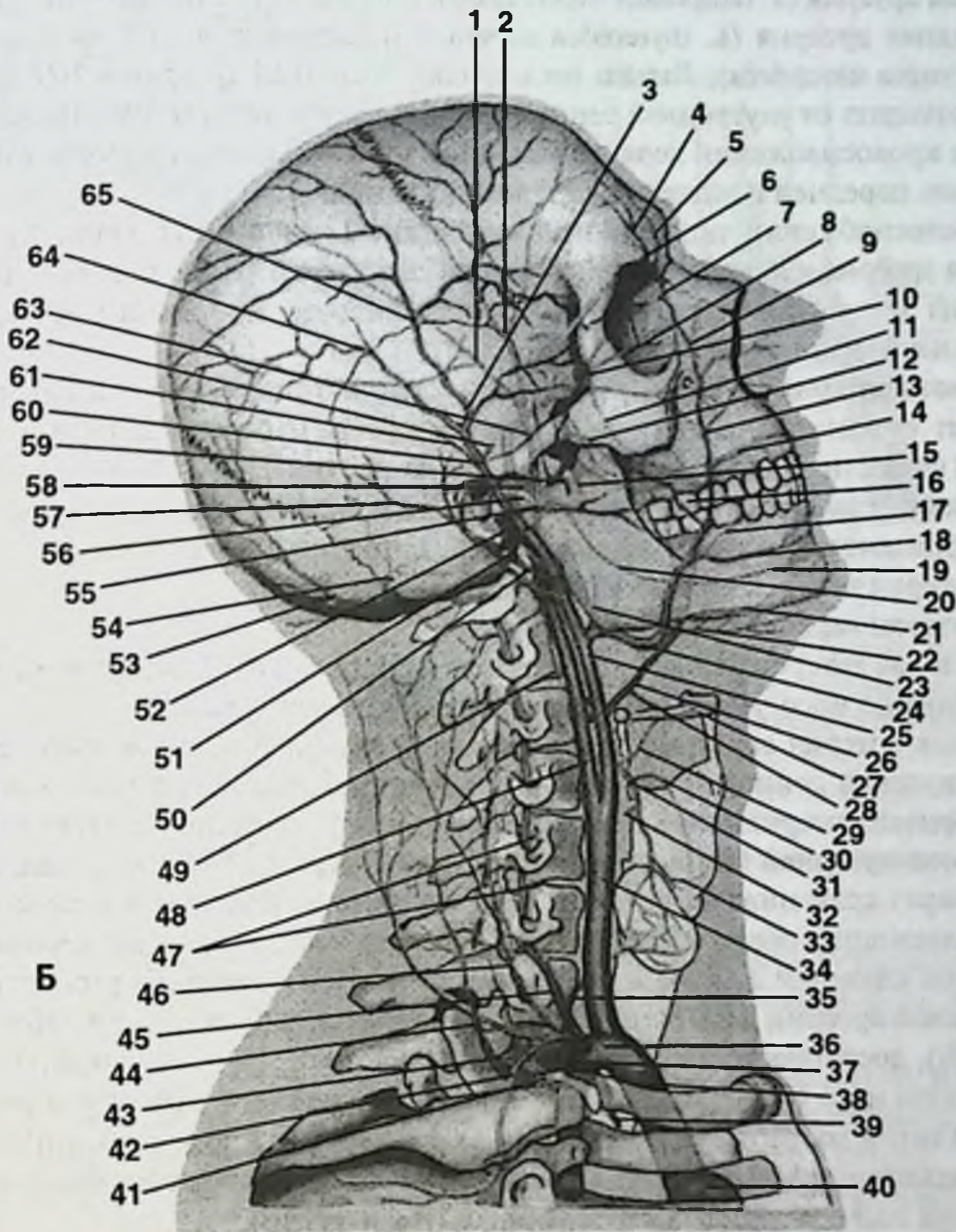
Рис. 9. Артерии головы и шеи.

А. Основные артерии.

1, 9. Внутренняя сонная артерия. 2. Угловая артерия. 3. Верхнечелюстная артерия. 4. Лицевая артерия. 5. Язычная артерия. 6. Верхняя щитовидная артерия. 7. Общая сонная артерия. 8. Позвоночная артерия. 10. Восходящая глоточная артерия. 11. Затылочная артерия. 12. Задняя ушная артерия. 13. Поверхностная височная артерия. 14. Средняя оболочечная артерия.

Б. Ветвление основных артерий.

1. Теменная ветвь. 2. Лобная ветвь. 3. Скулоглазничная артерия. 4. Надглазничная артерия. 5. Надблоковая артерия. 6. Глазная артерия. 7. Дорсальная (наружная) артерия носа. 8. Клиновидно-небная артерия. 9. Угловая артерия. 10. Подглазничная артерия. 11. Задние верхние альвеолярные ветви. 12. Щечная артерия. 13. Передние верхние альвеолярные ветви. 14. Верхняя губная артерия. 15. Крыловидные ветви. 16. Дорсальные ветви языка. 17. Глубокая артерия языка. 18. Нижняя губная артерия. 19. Подбородочная артерия. 20. Нижняя альвеолярная артерия. 21. Подъязычная артерия. 22. Подподбородочная артерия. 23. Восходящая небная артерия. 24. Лицевая артерия. 25. Наружная сонная артерия. 26. Язычная артерия. 27. Подъязычная кость. 28. Надподъязычная ветвь. 29. Подподъ-



язычная ветвь. 30. Верхняя гортанная артерия. 31. Верхняя щитовидная артерия. 32. Грудно-ключично-сосцевидная ветвь. 33. Перстнещитовидная ветвь. 34. Общая сонная артерия. 35. Нижняя щитовидная артерия. 36. Щитошейный ствол. 37. Подключичная артерия. 38. Плечеголовной ствол. 39. Внутренняя грудная артерия. 40. Дуга аорты. 41. Реберно-шейный ствол. 42. Надлопаточная артерия. 43. Глубокая шейная артерия. 44. Поверхностная ветвь. 45. Позвоночная артерия. 46. Восходящая шейная артерия. 47. Спинномозговые ветви. 48. Внутренняя сонная артерия. 49. Восходящая глоточная артерия. 50. Задняя ушная артерия. 51. Шилососцевидная артерия. 52. Верхнечелюстная артерия. 53. Затылочная артерия. 54. Сосцевидная ветвь. 55. Поперечная артерия лица. 56. Глубокая ушная артерия. 57. Затылочная ветвь. 58. Передняя барабанная артерия. 59. Жевательная артерия. 60. Поверхностная височная артерия. 61. Передняя ушная артерия. 62. Средняя височная артерия. 63. Средняя оболочечная артерия. 64. Теменная ветвь. 65. Лобная ветвь.

височная артерия (*a. temporalis superficialis*), а также 2 средние артерии: верхняя щитовидная артерия (*a. thyroidea superior*) и восходящая глоточная артерия (*a. pharyngea ascendens*). Только восходящая глоточная артерия в 10% случаев может отходить от внутренней сонной артерии. Внутренняя сонная артерия участвует в кровоснабжении верхней части слизистой оболочки полости носа посредством передней и задней решетчатых артерий.

В кровоснабжении лица принимают участие 2 основные артерии: верхнечелюстная артерия и лицевая артерия, а также 2 другие артерии: поперечная артерия лица (ветвь поверхностной височной артерии) и подъязычная артерия (ветвь язычной артерии).

Лицевая артерия (*a. facialis*) после отхождения от наружной сонной артерии проходит сквозь подчелюстную слюнную железу и перегибается через край нижней челюсти. В подчелюстной области от нее отходит подбородочная артерия (*a. submentalis*) и ветви к подчелюстной слюнной железе. Затем лицевая артерия проходит вдоль носогубной складки, где от нее отходят 3 ветви:

1. артерия нижней губы (*a. labialis inferior*);
2. артерия верхней губы (*a. labialis superior*);
3. угловая артерия (*a. angularis*), которая начинается на уровне угла рта и проходит по носогубной складке к медиальному углу глаза.

Угловая артерия анастомозирует с глазной артерией, которая является ветвью внутренней сонной артерии. Кроме того, лицевая артерия анастомозирует с поперечной артерией лица (ветвь поверхностной височной артерии) и подглазничной артерией (ветвь верхнечелюстной артерии). Таким образом, до перегиба через край нижней челюсти лицевая артерия участвует в кровоснабжении близлежащих образований: глотки, мягкого неба, небных миндалин, подчелюстной слюнной железы и дна полости рта. После перегиба распространение лицевой артерии весьма изменчиво. Она может направляться в лобную область (8%), достигать уровня медиального угла глаза (27%), заканчиваться в области крыла носа (46%), в верхней (7%) или нижней (4%) губе или в виде небольшой ветки достигать угла рта (8%) (Ю.Л. Золотко). Кроме того, лицевая артерия в некоторых вариантах может отходить общим стволом с язычной артерией, образуя язычно-лицевой ствол (*truncus linguofacialis*).

Верхнечелюстная артерия (*a. maxillaris*) дает множество ветвей, которые подразделяют на 3 группы: 1 группа — ветви нижнечелюстной части, 2 группа — ветви крыловидной части, 3 группа — ветви крылонебной части (рис. 10).

Группа ветвей нижнечелюстной части включает 4 ветви:

1. Глубокая ушная артерия (*a. auricularis profunda*).
2. Барабанная артерия (*a. tympanica*) кровоснабжает сумку височно-нижнечелюстного сустава, наружный слуховой проход и барабанную полость.
3. Средняя артерия твердой мозговой оболочки (*a. meningea media*) проникает в полость черепа через остистое отверстие (*f. spinosum*).
4. Нижняя луночковая артерия (*a. alveolaris inferior*) до входа в канал нижней челюсти отдает челюстно-подъязычную ветвь (*r. mylohyoideus*) к одноименной мышце, затем, находясь в канале нижней челюсти, кровоснаб-

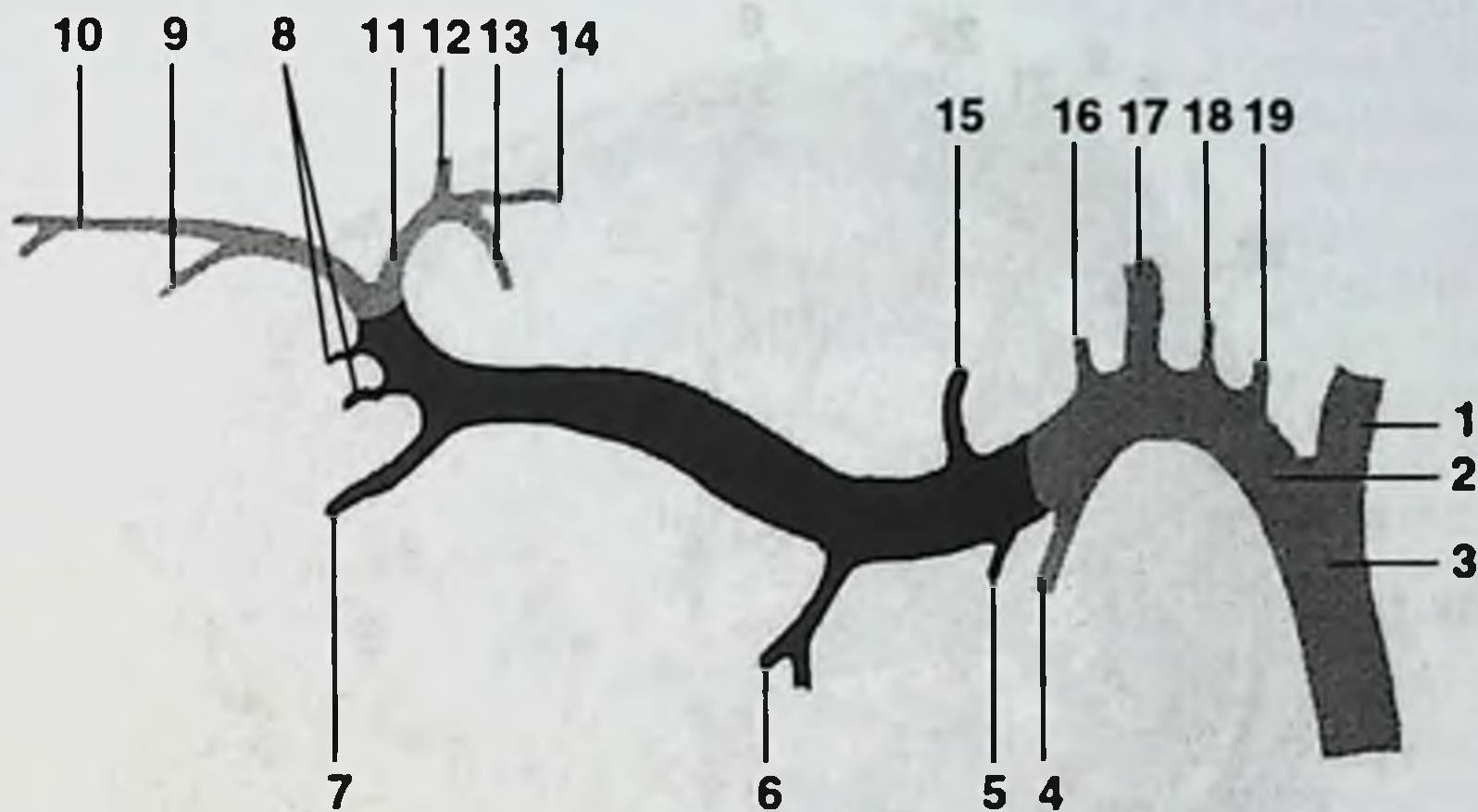


Рис. 10. Ветви верхнечелюстной артерии (схема).

1. Поверхностная височная артерия. 2. Верхнечелюстная артерия. 3. Наружная сонная артерия. 4. Нижняя альвеолярная артерия. 5. Жевательная артерия. 6. Крыловидная ветвь. 7. Щечная артерия. 8. Задние верхние альвеолярные артерии. 9. Передняя верхняя альвеолярная артерия. 10. Подглазничная артерия. 11. Верхнечелюстная артерия. 12. Клиновидно-небная артерия. 13. Нисходящая небная артерия. 14. Артерия крыловидного канала. 15. Глубокая височная артерия. 16. Задняя височная артерия. 17. Средняя артерия твердой мозговой оболочки. 18. Передняя барабанная артерия. 19. Глубокая ушная артерия.

жает зубы и десны нижней челюсти. По выходу из канала через подбородочное отверстие артерия получает название подбородочной (*a. mentalis*) и кровоснабжает кожу и мышцы подбородка.

Группа ветвей крыловидной части обеспечивает кровоснабжение жевательных мышц, щечной мышцы, коренных зубов верхней челюсти, слизистой полости рта и слизистой гайморовой пазухи. Эта группа включает 5 ветвей:

1. Глубокие височные артерии (*a. temporalis profundae*) кровоснабжают височную мышцу.
2. Артерии собственно жевательной мышцы (*a. masseterica*).
3. Артерии крыловидных мышц (*aa. pterygoidei*).
4. Щечная артерия (*a. buccalis*) кровоснабжает щечную мышцу и слизистую оболочку полости рта.
5. Верхняя задняя луночковая артерия (*a. alveolaris superior posterior*) входит в верхний альвеолярный канал через отверстия в бугре верхней челюсти, участвует в кровоснабжении коренных зубов верхней челюсти и слизистой гайморовой пазухи, надкостницы, десны, а реже — слизистой оболочки полости рта и щечной мышцы.

Группа ветвей крылонебной части включает 3 ветви:

1. Подглазничная артерия (*a. infraorbitalis*) проходит в полость глазницы через нижнюю глазничную щель, кровоснабжает слизистую оболочку гай-

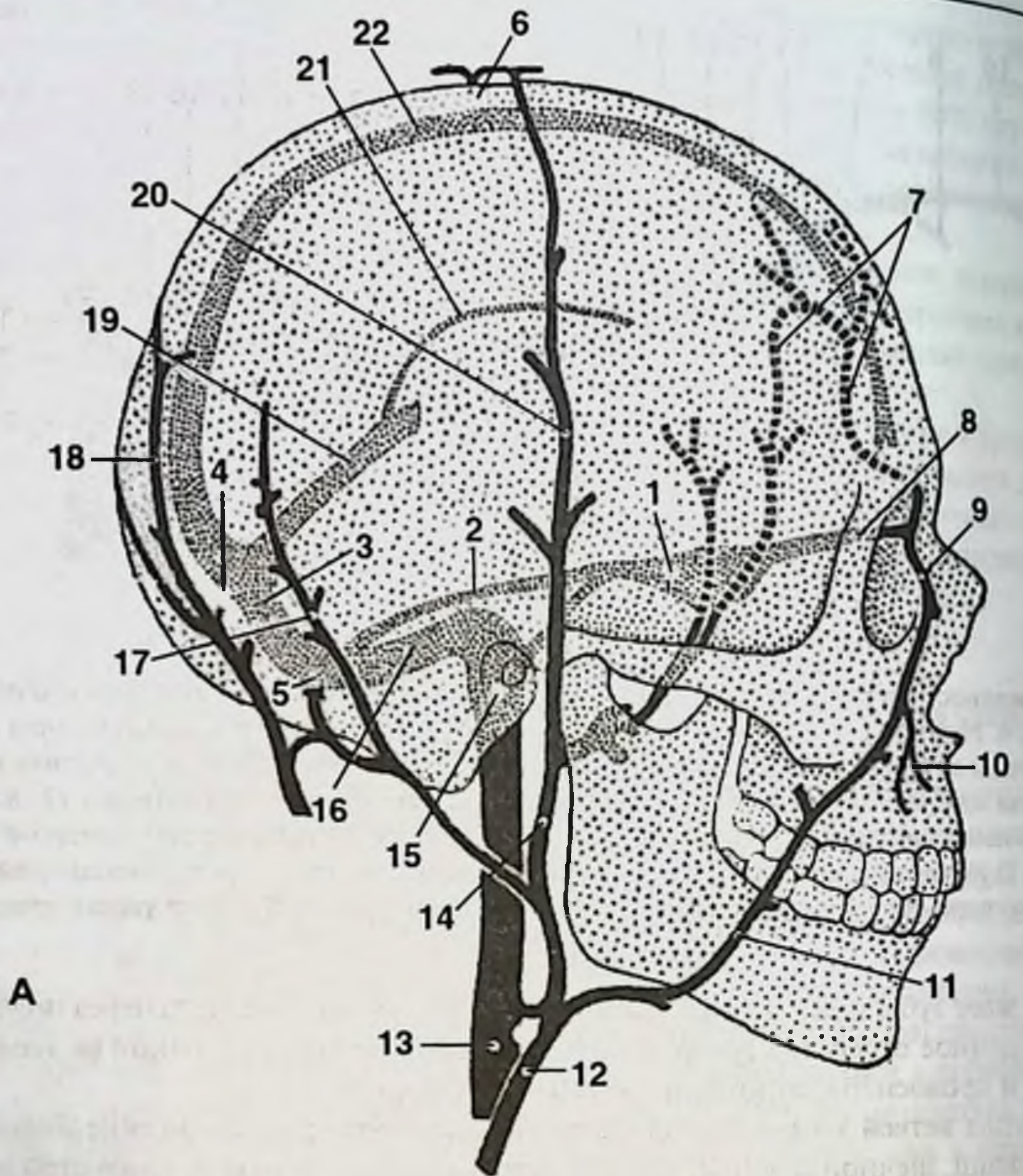


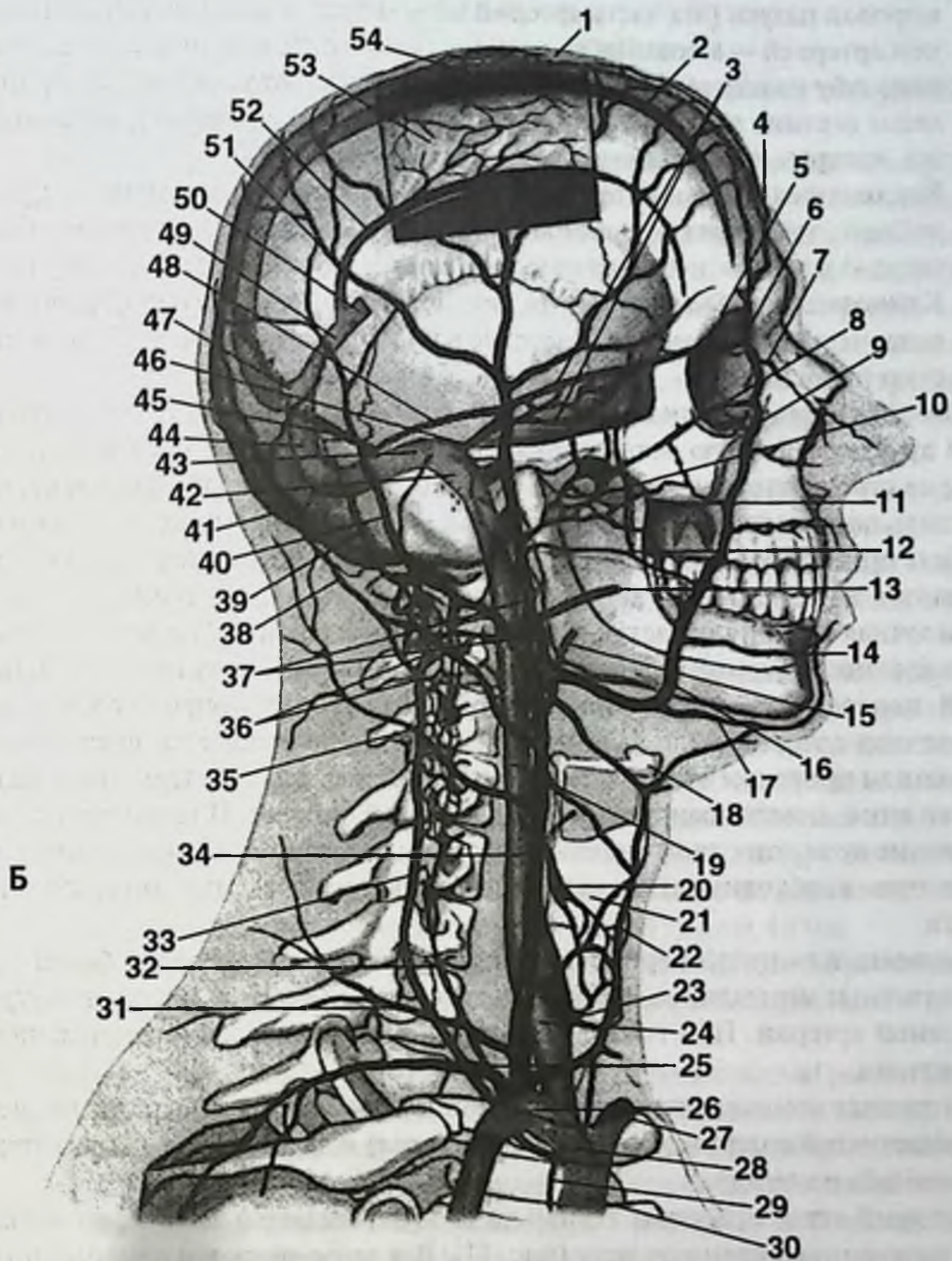
Рис. 11. Вены головы и шеи.

А. Основные вены.

1. Пещеристый синус. 2. Верхний каменистый синус. 3. Поперечный синус. 4. Затылочная эмиссарная вена. 5. Сосцевидная эмиссарная вена. 6. Теменная эмиссарная вена. 7. Диплоэтические вены. 8. Глазная вена. 9. Угловая вена. 10. Верхняя губная вена. 11. Лицевая вена. 12. Наружная яремная вена. 13. Внутренняя яремная вена. 14. Позадичелюстная вена. 15. Верхняя луковица внутренней яремной вены. 16. Сигмовидный синус. 17. Задняя ушная вена. 18. Затылочная вена. 19. Прямой синус. 20. Поверхностная височная вена. 21. Нижний сагиттальный синус. 22. Верхний сагиттальный синус.

Б. Ветвление основных вен.

1. Диплоэтические вены. 2. Верхний сагиттальный синус. 3. Пещеристый синус. 4. Надблоковая вена. 5. Верхняя глазная вена. 6. Носолобная вена. 7. Наружная носовая вена. 8. Нижняя глазная вена. 9. Угловая вена. 10. Крыловидное венозное сплетение. 11, 16. Лицевая вена. 12. Поперечная вена лица. 13. Плоточная вена. 14. Нижняя губная вена. 15. Язычная вена. 17. Подподбородочная вена. 18. Подязычная кость. 19. Внутренняя яремная вена. 20. Верхняя щитовидная вена. 21. Щитовидный хрящ. 22. Передняя яремная вена. 23. Нижняя щитовидная вена. 24. Нижняя луковица внутренней яремной вены.



25. Надлопаточная вена. 26. Правая подключичная вена. 27. Левая плечеголовная вена. 28. Правая плечеголовная вена. 29. Внутренние грудные вены. 30. Верхняя полая вена. 31. Поперечная вена шеи. 32. Позвоночная вена. 33. Глубокая шейная вена. 34. Наружная яремная вена. 35, 38. Затылочная вена. 36. Наружные позвоночные венозные сплетения (переднее и заднее). 37. Позадичелюстная вена. 39. Сосцевидная эмиссарная вена. 40. Задняя ушная вена. 41. Затылочная эмиссарная вена. 42. Верхняя луковича внутренней яремной вены. 43. Сигмовидный синус. 44. Поперечный синус. 45. Затылочный синус. 46. Нижний каменистый синус. 47. Синусный сток. 48. Верхний каменистый синус. 49. Прямой синус. 50. Большая мозговая вена. 51. Поверхностная височная вена. 52. Нижний сагиттальный синус. 53. Серп большого мозга. 54. Теменная эмиссарная вена.

моровой пазухи (эта часть артерии называется собственно верхнечелюстной артерией — *a. maxillaris*), мышцы глазного яблока, нижнее веко, верхнюю губу и кожу щеки. В подглазничном канале от указанной артерии отходят верхние передние луночковые артерии (*aa. alveolaris superior anterior*), которые кровоснабжают клык и резцы.

2. Нисходящая небная артерия (*a. palatina descendens*) проходит из крыло-небной ямки через большое и малое небные отверстия и кровоснабжает твердое и мягкое небо, небную миндалину, глотку и евстахиеву трубу.
3. Клиновидно-небная артерия (*a. sphenopalatina*) проходит из крыло-небной ямки через одноименное отверстие в полость носа, кровоснабжает слизистую полости носа.

Поверхностная височная артерия (*a. temporalis superficialis*) представляет собой другую конечную ветвь наружной сонной артерии и идет как продолжение ее ствола впереди наружного слухового прохода на область виска, располагаясь под кожей на фасции височной мышцы. В этом месте артерия может быть прижата к височной кости. Обычно на уровне верхнего края глазницы делится на теменную и лобную ветви. На своем протяжении поверхностная височная артерия отдает ветви к околоушной слюнной железе, латеральной поверхности ушной раковины и к наружному слуховому проходу. Одна из ветвей поверхностной височной артерии, отходящая выше скуловой дуги (поперечная артерия лица — *a. transversa faciei*), направляется вперед рядом с выводным протоком околоушной слюнной железы и разветвляется в задней области лица, анастомозируя с ветвями лицевой артерии. Поверхностное расположение поверхностной височной артерии делает возможным ее катетеризацию при необходимости внутриартериального введения лекарственных средств.

Восходящая глоточная артерия (*a. pharyngea ascendens*) кровоснабжает глотку и глоточные миндалины. В 10% случаев артерия может отходить от внутренней сонной артерии. При тонзиллэктомии кровотечение возникает именно из этой артерии.

Внутренняя сонная артерия кровоснабжает полость носа посредством передней решетчатой артерии (*a. ethmoidalis anterior*) и задней решетчатой артерии (*a. ethmoidalis posterior*).

Венозный отток от мягких тканей лица осуществляется венами, впадающими во внутреннюю яремную вену (рис. 11). Все вены являются одноименными с артериями и соответствуют последним по положению в пространстве. Ветви верхнечелюстной вены в крылочелюстном клетчаточном пространстве образуют крыловидное венозное сплетение. Это венозное сплетение имеет небольшие анастомозы с некоторыми синусами твердой мозговой оболочки, в частности с пещеристым синусом.

Вена, проходящая вместе с наружной сонной артерией, носит название позадищелюстной вены (*v. retromandibularis*). В нее впадают поверхностная височная вена, лицевая вена и язычная вена.

Вены лица, так же как и вены шеи, клапанов не имеют.

ЛИМФАТИЧЕСКАЯ СИСТЕМА

Из области лица, полости рта, полости глотки и полости носа лимфа собирается в 8 групп лимфатических узлов (рис. 12):

1. Околоушные лимфоузлы (*nodi lymphatici parotidei*) связаны с околоушной слюнной железой, лежат впереди ушной раковины. Из них 2 поверхностных лимфоузла (*nodi lymphatici parotidei superficialis*) располагаются поверх капсулы околоушной слюнной железы, а 6-10 глубоких лимфоузлов (*nodi lymphatici parotidei profundi*) находятся в толще околоушной слюнной железы. В эти узлы собирается лимфа из кожи лба, виска, наружной части века, ушной раковины и наружного слухового прохода, барабанной перепонки и слуховой трубы, височно-нижнечелюстного сустава, околоушной слюнной железы и слезной железы.
2. Заглоточные лимфоузлы (*nodi lymphatici retropharyngei*), 3-4 узла, располагаются в заглоточном клетчаточном пространстве. В заглоточные лимфоузлы собирается лимфа от слизистой оболочки полости носа, твердого и мягкого неба, корня языка, слизистой носоглотки и ротоглотки, а также среднего уха.
3. Щечные лимфоузлы (*nodi lymphatici buccales*) располагаются на поверхности щечной мышцы: 2 узла — вблизи угла рта и 2 узла — у места прорыва щечной мышцы протоком околоушной слюнной железы. В щечные лимфоузлы собирается лимфа от слизистой оболочки щеки. Выносящие лимфатические сосуды из щечных лимфоузлов впадают в подчелюстные лимфоузлы.
4. Подбородочные лимфоузлы (*nodi lymphatici submentales*) располагаются между передними брюшками двубрюшной мышцы на наружной поверхности челюстно-подъязычной мышцы. В этой группе 4 узла.
5. Нижнечелюстные лимфоузлы (*nodi lymphatici mandibulares*) располагаются на наружной поверхности тела нижней челюсти между лицевой артерией и лицевой веной, эти узлы непостоянные.
6. Подчелюстные лимфоузлы (*nodi lymphatici submandibulares*) располагаются в подчелюстной области в капсуле подчелюстной слюнной железы. Количество узлов составляет от 3 до 10. Подчелюстные узлы подразделяются на 3 группы: передние, средние и задние. 1-2 передних узла находятся в переднем углу подчелюстного треугольника, 1-2 средних узла находятся впереди лицевой артерии, 1-4 задних узла находятся между лицевой веной и лицевой артерией. В подбородочные, нижнечелюстные и подчелюстные лимфоузлы собирается лимфа от одних и тех же анатомических образований: кожи верхней и нижней губы, слизистой оболочки щеки, губ и десен, подчелюстной и подъязычной слюнных желез, медиальной части века.
7. Затылочные лимфоузлы (*nodi lymphatici occipitales*) собирают лимфу от теменной и затылочной области головы.
8. Задние ушные лимфоузлы (*nodi lymphatici retroauriculares*) собирают лимфу от теменной и затылочной области головы, ушной раковины, наружного слухового прохода и барабанной перепонки.

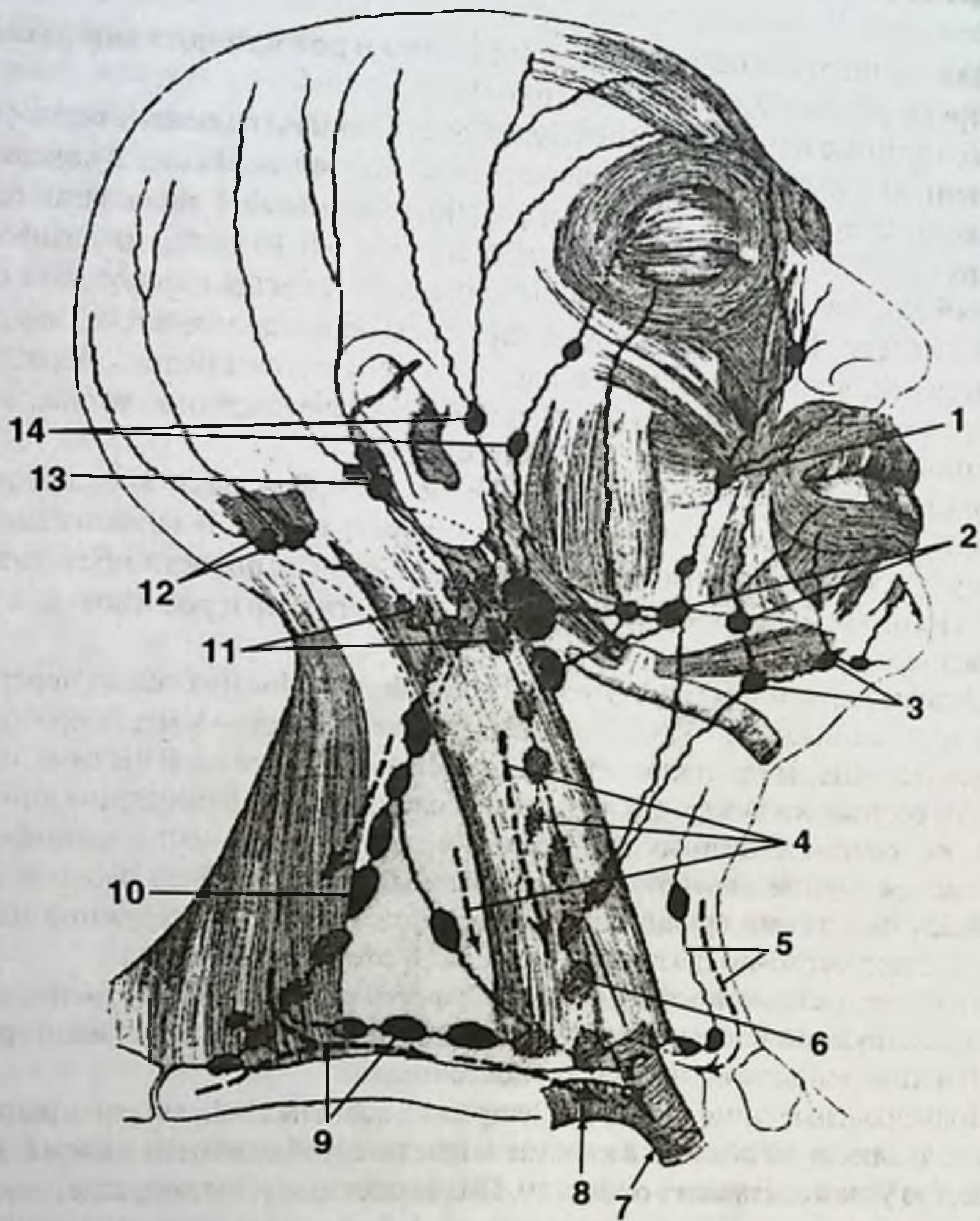


Рис. 12. Лимфатические узлы лица.

1. Щечные лимфоузлы. 2. Подчелюстные лимфоузлы. 3. Подбородочные лимфоузлы. 4. Передние шейные глубокие лимфоузлы. 5. Передние яремные лимфоузлы. 6. Передние шейные паратрахеальные лимфоузлы. 7. Плечеголовная вена. 8. Подключичная вена. 9. Надключичные лимфоузлы. 10. Латеральные шейные лимфоузлы. 11. Глубокие шейные лимфоузлы. 12. Затылочные лимфоузлы. 13. Сосцевидные лимфоузлы. 14. Околоушные лимфоузлы.

Выносящие лимфатические сосуды из всех лимфоузлов, за исключением щечных, впадают в глубокие шейные лимфоузлы (*nodi lymphatici cervicales profundi*).

Лимфатические сосуды располагаются вдоль артерий, и лимфоузлы находятся в непосредственной близости от артерий.

Миндалины являются лимфоузлами, однако в отличие от последних не имеют приносящих лимфатических сосудов.

Лимфоотток от кожи лобной, щечной и височной области осуществляется в поверхностные околоушные лимфатические узлы. Из кожи средних и нижних отделов лица лимфа оттекает в подчелюстные и подбородочные лимфатические узлы.

Лимфоотток из слизистой оболочки гайморовой пазухи осуществляется в подбородочные лимфоузлы, подчелюстные лимфоузлы, а также в заглочные лимфоузлы.

Лимфоотток от клыков и резцов верхней челюсти, от передних отделов десны верхней челюсти происходит в подчелюстные лимфоузлы. Лимфоотток от коренных зубов верхней челюсти и задних отделов десны верхней челюсти происходит в околоушные лимфоузлы. Лимфоотток от зубов нижней челюсти и десны нижней челюсти происходит в подбородочные и подчелюстные лимфоузлы.

Сведения о лимфооттоке от зубов приводятся в различных изданиях. Однако вероятно, что лимфоотток происходит только от десны верхней и нижней челюсти, а лимфоотток непосредственно от зубов отсутствует.

Лимфа от головы и шеи собирается в правый и левый яремные лимфатические стволы (*truncus jugularis dexter et sinister*). Правый яремный лимфатический ствол впадает в очень короткий правый лимфатический проток (*ductus lymphaticus dexter*) и в правый венозный угол, левый яремный лимфатический ствол впадает в грудной проток (*ductus thoracicus*) и в левый венозный угол. Венозные углы образованы слиянием яремных и подключичных вен.

НЕРВЫ

Все нервы головы и шеи, так же как и в других анатомических областях, подразделяются на двигательные, чувствительные и вегетативные. Двигательные нервы иннервируют мышцы, чувствительные нервы иннервируют кожу и слизистые. Чувствительные нервы обеспечивают так называемую общую чувствительность. Общая чувствительность включает в себя тактильную, температурную и болевую, при этом чувствительное нервное окончание обеспечивает все три вида общей чувствительности. Кроме общей чувствительности имеется еще вкусовая и проприоцептивная чувствительность. Вкусовая чувствительность является особой и обеспечивается только вегетативными нервами. Т. е. только тот нерв, который обеспечивает секрецию, может обеспечить вкусовую чувствительность. Вегетативные нервы иннервируют все слизистые внутренних органов, железы внешней секреции, в частности слюнные железы, слезные железы, слизистую оболочку языка. Вегетативные нервы иннервируют вкусовые сосочки языка, определяя вкусовую чувствительность. Вегетативные нервы бывают

парасимпатическими и симпатическими. Парасимпатические нервы секрецию усиливают, а симпатические нервы секрецию ослабляют.

Все черепные нервы относятся к парасимпатической нервной системе. А обозначают парасимпатическими только те черепные нервы, которые обеспечивают вегетативную иннервацию. Это их волокна непосредственно иннервируют клетки слизистых полости носа, рта и глотки, клетки слюнных и слезных желез.

Симпатические нервы являются спинномозговыми. Они проходят вместе с артериями, обеспечивая иннервацию опосредованно через мышцы артерий. Таким образом, возбуждение парасимпатических (черепных) нервов усиливает секрецию слизистых и слюнных желез. Возбуждение симпатических (спинномозговых) нервов вызывает спазм сосудов, тем самым уменьшает кровоток, т. е. ослабляет секрецию слизистых и слюнных желез. Это действие спинномозговых нервов неспецифическое. Специфическое действие спинномозговых нервов осуществляется через ганглии.

Выделяют 12 пар черепных нервов:

- I. Обонятельный нерв (*Nervus olfactorius*).
- II. Зрительный нерв (*Nervus opticus*).
- III. Глазодвигательный нерв (*Nervus oculomotorius*).
- IV. Блоковый нерв (*Nervus trochlearis*).
- V. Тройничный нерв (*Nervus trigeminus*).
- VI. Отводящий нерв (*Nervus abducens*).
- VII. Лицевой нерв (*Nervus facialis*).
- VIII. Слуховой нерв (*Nervus vestibulocochlearis*).
- IX. Языкоглоточный нерв (*Nervus glossofaringeus*).
- X. Блуждающий нерв (*Nervus vagus*).
- XI. Добавочный нерв (*Nervus accessorius*).
- XII. Подъязычный нерв (*Nervus hypoglossus*).

Три черепных нерва — I, II, VIII пары — нервы специальной чувствительности, иннервируют органы чувств, обеспечивая обоняние, зрение и слух. Три черепных нерва — III, IV, VI пары — являются глазодвигательными и иннервируют различные мышцы глазного яблока. XI пара — добавочный нерв — иннервирует мышцы шеи: трапециевидную мышцу (*m. trapezius*) и кивательную, или грудино-ключично-сосцевидную мышцу (*m. sternocleidomastoideus*).

В непосредственной иннервации поверхностных и глубоких областей лица, иннервации полости рта, носа и глотки принимают участие 4 нерва висцеральных дуг: ветви тройничного нерва (V пара), лицевой нерв (VII пара), языкоглоточный нерв (IX пара) и блуждающий нерв (X пара); а также нерв, развивающийся в результате слияния спинномозговых нервов, — подъязычный нерв (XII пара).

Тройничный нерв, в отличие от лицевого и языкоглоточного нервов, не имеет секреторного ядра. Поэтому во всех областях лица ветви тройничного нерва сопровождают ветви лицевого нерва, иногда глазодвигательного нерва. Тройничный нерв иннервирует слизистые оболочки непосредственно, а глазодвигательный и лицевой нервы — посредством вегетативных ганглиев: ресничного узла (глазодвигательный нерв), крылонебного и подчелюстного узлов (лицевой

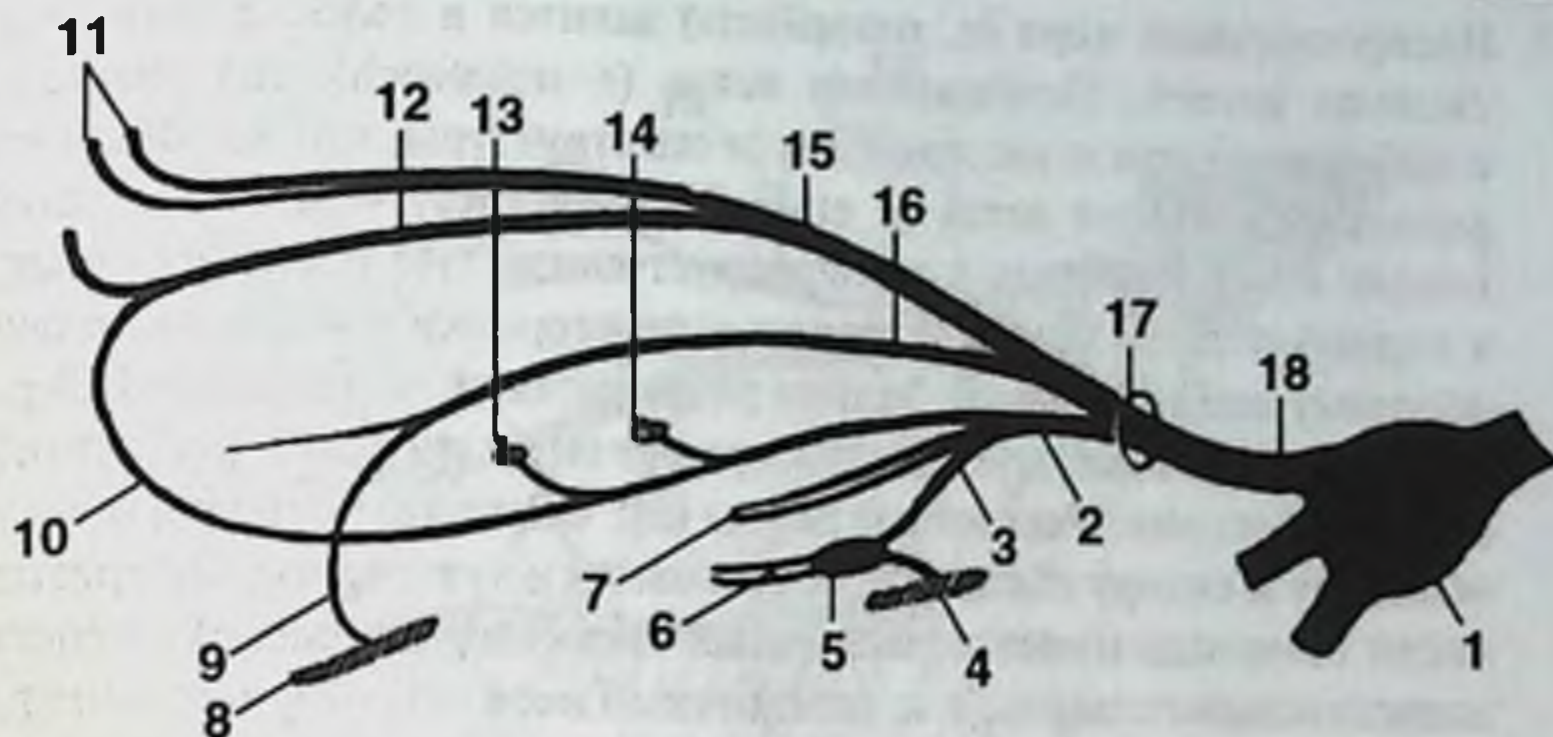


Рис. 13. 1-я ветвь тройничного нерва — глазной нерв.

1. Тройничный узел (полулунный узел, узел Гассера). 2. Носоресничный нерв. 3. Соединительная ветвь с ресничным узлом. 4. Глазодвигательный нерв. 5. Ресничный узел (глазодвигательный нерв). 6. Короткие ресничные нервы (глазодвигательный нерв). 7. Длинные ресничные нервы. 8. Скуловой нерв (верхнечелюстной нерв). 9. Соединительная ветвь со скуловым нервом. 10. Подблоковый нерв. 11. Надглазничный нерв. 12. Надблоковый нерв. 13. Передний решетчатый нерв. 14. Задний решетчатый нерв. 15. Лобный нерв. 16. Слезный нерв. 17. Верхняя глазничная щель. 18. Глазной нерв.

нерв). Секреция обеспечивается посредством лицевого нерва, а чувствительность — лицевого и тройничного нерва (общая чувствительность — тройничный нерв, вкусовая чувствительность — лицевой нерв).

Тройничный нерв (*n. trigeminus*) — V пара черепных нервов, состоит из 3 ветвей, каждая из которых выходит из полости черепа отдельно. Тройничный узел (узел Гассера) лежит в полости черепа и является чувствительным:

- 1 ветвь — глазной нерв (*n. ophthalmicus*),
- 2 ветвь — верхнечелюстной нерв (*n. maxillaris*),
- 3 ветвь — нижнечелюстной нерв (*n. mandibularis*).

Глазной нерв (*n. ophthalmicus*) является 1 ветвью тройничного нерва и выходит из полости черепа через верхнюю глазничную щель (рис. 13). Глазничным нервом его обозначать неправильно, т. к. глазница — *orbita*.

Иннервирует все анатомические образования, которые прилежат к лобной кости и полости глазницы, в том числе кожу темени и глазное яблоко. В полости глазницы глазной нерв делится на 3 ветви:

- 1. Лобный нерв (*n. frontalis*) иннервирует кожу лба, медиального угла глаза и спинки носа, конъюнктиву верхнего века и слезный мешок.
- 2. Слезный нерв (*n. lacrimalis*) иннервирует слезную железу, кожу верхнего века и латерального угла глаза.

3. Носоресничный нерв (*n. nasociliaris*) делится в полости глазницы на несколько ветвей. Подблоковая ветвь (*r. infratrochlearis*) анастомозирует с лобным нервом и иннервирует те же структуры, что и лобный нерв. Передняя решетчатая ветвь (*r. ethmoidalis anterior*) через решетчатую кость входит в полость носа и иннервирует слизистую оболочку полости носа в передней части боковой стенки и перегородки носа, а также слизистую оболочку лобной пазухи. Задняя решетчатая ветвь (*r. ethmoidalis posterior*) иннервирует слизистую оболочку решетчатых ячеек и слизистую оболочку основной пазухи. Ресничные нервы (*nn. ciliares*) иннервируют сосудистую оболочку и склеру глаза. Для обеспечения вегетативной иннервации в полости глазницы имеется ресничный узел (*ganglion ciliare*) из состава глазодвигательного нерва, т. к. тройничный нерв секреторного ядра не имеет.

В иннервации челюстей и мягких тканей полости рта глазной нерв не участвует. Верхнечелюстной нерв (*n. maxillaris*) является 2 ветвью тройничного нерва и выходит из полости черепа через круглое отверстие (*foramen rotundum*) (рис. 14). Иннервирует все анатомические образования, которые прилежат к верхней челюсти. После выхода из круглого отверстия верхнечелюстной нерв оказывается в крылонебной ямке. Участок нерва в крылонебной ямке называется крылонебным. В крылонебном участке от верхнечелюстного нерва отходят крылонебные, задние верхние альвеолярные нервы, подглазничный нерв и скуловой нерв.

1. Скуловой нерв (*n. zygomaticus*) проходит в полость глазницы через нижнюю глазничную щель, в полости глазницы делится на скулолицевую ветвь (*r. zygomaticofacialis*) и скуловисочную ветвь (*r. zygomaticotemporalis*), которые иннервируют кожу в скуловой и щечной области. От скулового нерва отходит ветвь к слезной железе, содержащая парасимпатические волокна крылонебного узла.
2. Задние верхние альвеолярные нервы (*nn. alveolares superiores posteriores*) отходят от верхнечелюстного нерва в области крылонебной ямки и входят в толщу верхней челюсти снаружи в области бугра верхней челюсти (*tuberculum maxillae*). На этой особенности расположения нерва основана туберальная анестезия.
3. Средний верхний альвеолярный нерв (*n. alveolaris superior medius*) и передние верхние альвеолярные нервы (*nn. alveolares superiores anteriores*) образуют верхнее зубное сплетение (*plexus dentalis superior*) и дают ветви к зубам и десне верхней челюсти.
4. Подглазничный нерв (*n. infraorbitalis*) является наиболее крупной ветвью, а фактически — продолжением верхнечелюстного нерва в полости глазницы. Подглазничный нерв попадает в полость глазницы через нижнюю глазничную щель. В полости глазницы подглазничный нерв располагается в подглазничной борозде верхней челюсти (*sulcus infraorbitalis*) или в подглазничном канале верхней челюсти (*canalis infraorbitalis*). В первом случае подглазничный нерв непосредственно соприкасается с ретробульбарной клетчаткой. Во втором случае подглазничный нерв находится в непосредственной близости от слизистой оболочки гайморовой полости.

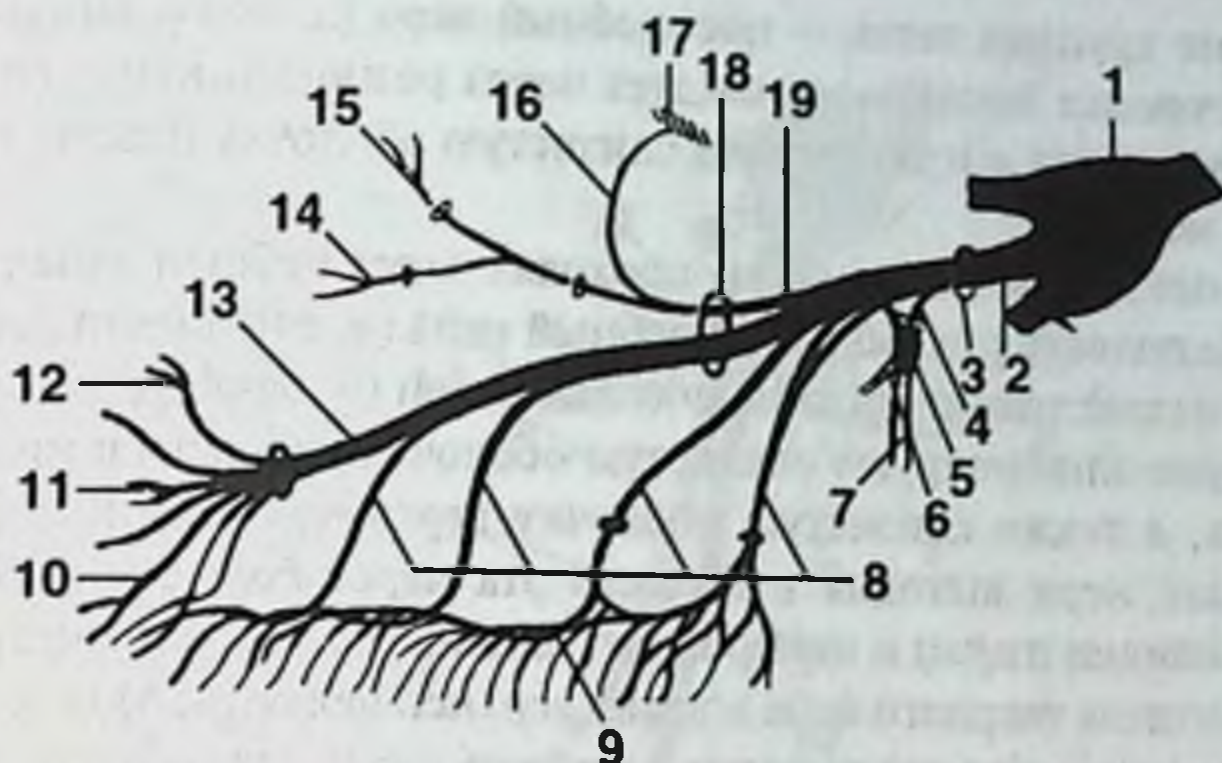


Рис. 14. 2-я ветвь тройничного нерва — верхнечелюстной нерв.

1. Тройничный узел (полулунный узел, узел Гассера). 2. Верхнечелюстной нерв. 3. Круглое отверстие. 4. Крылонебные нервы. 5. Крылонебный узел (лицевой нерв, промежуточный нерв). 6. Задние носовые нервы. 7. Небные нервы. 8. Верхние альвеолярные нервы. 9. Верхнее зубное сплетение. 10. Верхние губные ветви. 11. Носовые ветви. 12. Нижние ветви век. 13. Подглазничный нерв. 14. Скулолицевая ветвь. 15. Скуловисочная ветвь. 16. Соединительная ветвь со слезным нервом. 17. Слезный нерв (глазной нерв). 18. Верхняя глазничная щель. 19. Скуловой нерв.

5. Крылонебные нервы (nn. pterygopalatini) являются чувствительными нервами, соединяющими верхнечелюстной нерв с крылонебным узлом. Длина этих нервов от 1 до 10 мм.

Крылонебный узел (ganglion pterygopalatinum) — узел лицевого нерва, который располагается в крылонебной ямке. Крылонебная ямка заключена между бугром верхней челюсти, крыловидным отростком клиновидной кости и небной костью, которая формирует дно указанной костной ямки. В этом вегетативном узле прерываются парасимпатические волокна, которые исходят из лицевого нерва в составе большого каменистого нерва (n. petrosus major). Все ветви большого каменистого нерва после крылонебного узла соединяются с ветвями верхнечелюстного нерва. Ветви верхнечелюстного (система тройничного) нерва обеспечивают чувствительную иннервацию, а ветви большого каменистого (система лицевого) нерва обеспечивают вегетативную — секреторную иннервацию. От крылонебного узла отходят глазные ветви, задние верхние носовые ветви (n. nasales posteriores) и небные нервы (n. palatini).

6. Глазные ветви (n. orbitales) иннервируют слизистую оболочку основной пазухи и задние ячейки решетчатой кости.

7. Задние верхние носовые ветви (n. nasales posteriores superiores) проходят в полость носа через клиновидно-небное отверстие (f. sphenopalatinum) и иннервируют слизистую оболочку задних отделов верхнего и среднего носовых ходов, а также слизистую оболочку носовой перегородки. На-

иболее крупная ветвь — носонебный нерв (*n. nasopalatinus*) проходит по перегородке носа, далее следует через резцовый канал (*canalis incisivus*) в полость рта и иннервирует слизистую оболочку переднего отдела твердого неба.

8. Небные нервы (*nn. palatini*) проходят через небный канал (*canalis palatinus*) в полость рта. Большой небный нерв (*n. palatinus major*) в небном канале отдает задние нижние носовые ветви (*гг. nasales posteriores inferiores*), которые иннервируют слизистую оболочку среднего и нижнего носовых ходов, а также слизистую оболочку верхнечелюстной пазухи. Большой небный нерв выходит в полость рта через большое небное отверстие (*f. palatinum majus*) и иннервирует слизистую оболочку мягкого неба, заднего отдела твердого неба и десну верхней челюсти. Малые небные нервы (*nn. palatini minores*) выходят в полость рта через малое небное отверстие (*f. palatinum minus*) и иннервируют слизистую оболочку мягкого неба и миндалину.

Нижнечелюстной нерв (*n. mandibularis*) является 3 ветвью тройничного нерва и выходит из полости черепа через овальное отверстие (*f. ovale*) (рис. 15). Нижнечелюстной нерв иннервирует все анатомические образования, которые прилежат к нижней челюсти. Этот нерв иннервирует все жевательные мышцы, подчелюстную и подъязычную слюнную железу. Нижнечелюстной нерв обеспечивает чувствительную и вкусовую иннервацию передней и средней трети языка. Все ветви нижнечелюстного нерва подразделяются на передние, преимущественно двигательные, и задние, преимущественно чувствительные.

Передняя группа ветвей нижнечелюстного нерва включает 4 нерва:

1. Нерв жевательной мышцы (*n. massetericus*) иннервирует височно-нижнечелюстной сустав и жевательную мышцу.
2. Глубокие височные нервы (*nn. temporales profundi*) в количестве от 2 до 4 иннервируют височную мышцу.
3. Латеральный крыловидный нерв (*n. pterygoideus lateralis*) иннервирует латеральную крыловидную мышцу.
4. Щечный нерв (*n. buccalis*) является единственным чувствительным нервом из группы передних ветвей. Щечный нерв иннервирует слизистую оболочку щеки и кожу щечной области.

Задняя группа ветвей нижнечелюстного нерва включает 4 нерва:

1. Медиальный крыловидный нерв (*n. pterygoideus medialis*) иннервирует одноименную мышцу.
2. Ушно-височный нерв (*n. auriculotemporalis*) обеспечивает чувствительную иннервацию височно-нижнечелюстного сустава, чувствительную иннервацию кожи ушной раковины и наружного слухового прохода, а также кожи височной области.
3. Нижний альвеолярный нерв (*n. alveolaris inferior*) отдает ветви к челюстно-подъязычной мышце (*m. mylohyoideus*) и переднему брюшку двубрюшной мышцы (*m. digastricus*). Нижний альвеолярный нерв через отверстие нижней челюсти (*foramen mandibulae*) проходит в канал нижней

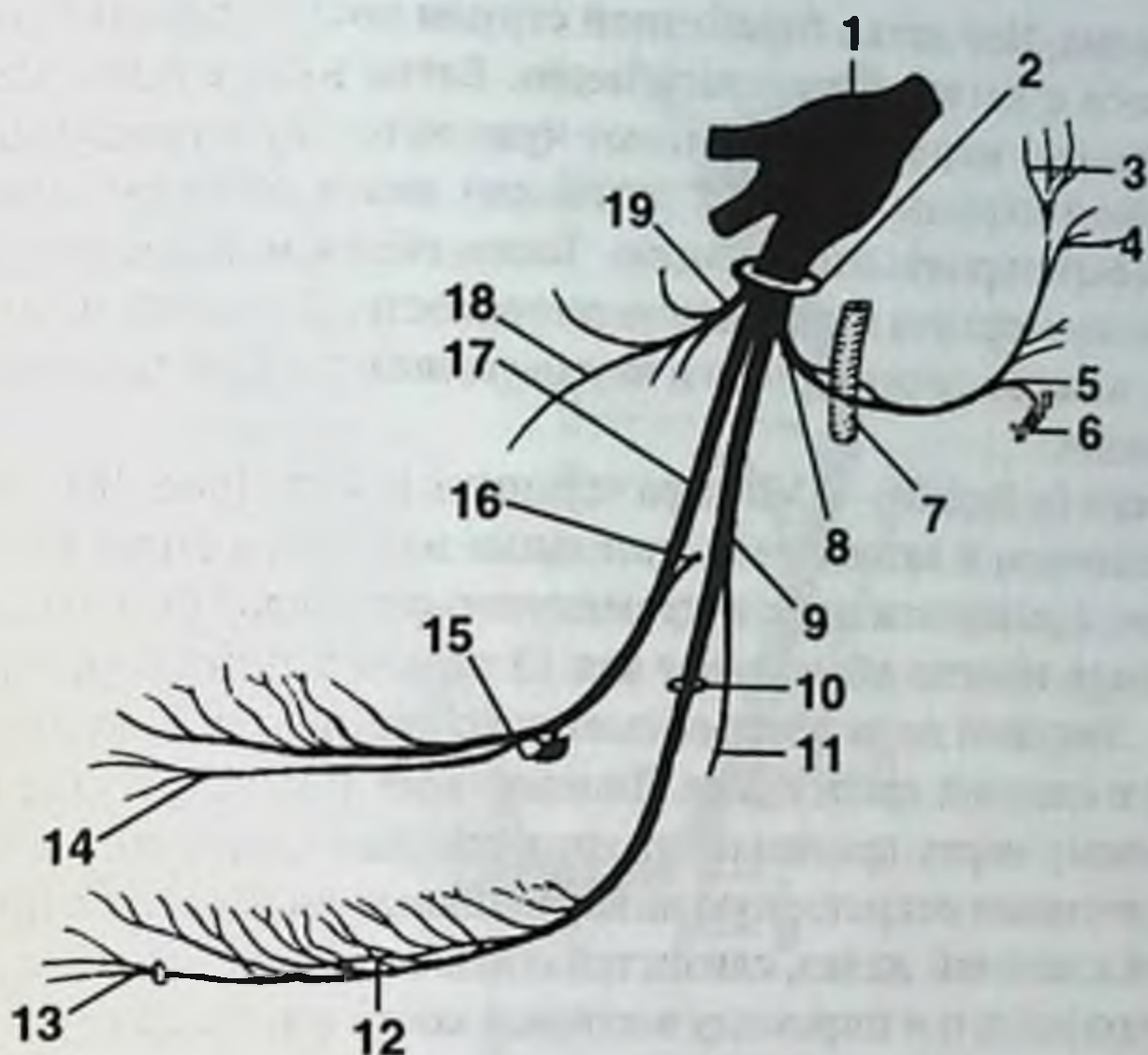


Рис. 15. 3-я ветвь тройничного нерва — нижнечелюстной нерв.

1. Тройничный узел (полулунный узел, узел Гассера). 2. Овальное отверстие. 3. Поверхностные височные ветви. 4. Передние ушные ветви. 5. Соединительные ветви с языкоглоточным нервом. 6. Языкоглоточный нерв. 7. Средняя менингеальная артерия. 8. Ушно-височный нерв. 9. Нижний альвеолярный нерв. 10. Отверстие нижней челюсти. 11. Челюстно-подъязычный нерв. 12. Нижнее зубное сплетение. 13. Подбородочный нерв. 14. Подъязычный нерв. 15. Подчелюстной узел (лицевой нерв, промежуточный нерв). 16. Барабанная струна (лицевой нерв, промежуточный нерв). 17. Язычный нерв. 18. Щечный нерв. 19. Нервы к жевательным мышцам: жевательный нерв, медиальный крыловидный нерв, латеральный крыловидный нерв.

челюсти, где образует нижнее зубное сплетение (*plexus dentalis inferior*) и дает ветви к зубам и десне нижней челюсти. Конечная ветвь нижнего альвеолярного нерва выходит из нижнечелюстного канала через подбородочное отверстие (*foramen mentale*) и иннервирует кожу подбородка и нижней губы.

4. Язычный нерв (*n. lingualis*) формируется из чувствительных волокон нижнечелюстного нерва (*n. mandibularis*) и из вкусовых и секреторных волокон лицевого нерва (*n. facialis*). Ветвь лицевого нерва, передающая в язычный нерв парасимпатические волокна, называется барабанной струной (*chorda tympani*), т.к. выходит из барабанной полости через каменно-барабанную щель (*fissura petrotympanica*). Подчелюстной узел (*ganglion submandibulare*) — узел лицевого нерва, который располагается впереди от медиальной крыловидной мышцы над подчелюстной слюнной железой под язычным нервом. В этом вегетативном узле прерываются парасимпатические волокна, которые исходят из лицевого нерва в составе барабан-

ной струны. Все ветви барабанной струны после подчелюстного узла соединяются с ветвями язычного нерва. Ветви нижнечелюстного (система тройничного) нерва обеспечивают чувствительную иннервацию, а ветви барабанной струны (система лицевого) нерва обеспечивают вегетативную — секреторную иннервацию. Таким образом, язычный нерв обеспечивает секреторную иннервацию подчелюстной и подъязычной слюнной железы, а также секреторную и вкусовую иннервацию передней и средней трети языка.

Лицевой нерв (*n. facialis*) — VII пара черепных нервов (рис. 16). Лицевой нерв является смешанным и включает двигательные волокна, а также чувствительные и вегетативные, принадлежащие к промежуточному нерву (*n. intermedius*). Промежуточный нерв иногда обозначают как 13 пару черепных нервов, хотя это не совсем верно. Лицевой нерв обеспечивает чувствительную и вкусовую иннервацию передней и средней трети языка. Лицевой нерв иннервирует все мимические мышцы. Лицевому нерву принадлежат крылонебный узел и подчелюстной узел, которые обеспечивают секреторную иннервацию слезной железы, подчелюстной и подъязычной слюнной желез, слизистой оболочки полости носа и рта.

Лицевой нерв входит в пирамиду височной кости вместе со слуховым нервом через внутренний слуховой проход (*porus acusticus internus*). Основной ствол лицевого нерва выходит из полости черепа через шилососцевидное отверстие (*foramen stylomastoideum*).

Ветви лицевого нерва.

1. Большой каменистый нерв (*n. petrosus major*) выходит из полости черепа через рваное отверстие, входит в канал крыловидного отростка основной кости, где соединяется с глубоким каменистым нервом, формируя тем самым нерв крыловидного канала, или Видиев нерв (*n. canalis pterygoidei*). Большой каменистый нерв формирует крылонебный узел и обеспечивает секреторную иннервацию слезной железы, слизистой оболочки верхнечелюстной и основной пазухи, слизистой оболочки носовых ходов и носовой перегородки, слизистой оболочки твердого и мягкого неба.
2. Стременной нерв (*n. stapedius*) — к одноименной мышце.
3. Барабанная струна (*chorda tympani*) выходит из барабанной полости на наружное основание черепа через каменисто-барабанную щель. Барабанная струна соединяется с ветвями язычного нерва. Барабанная струна формирует подчелюстной узел и обеспечивает секреторную иннервацию слизистой полости рта, подчелюстной и подъязычной слюнной железы, а также секреторную и вкусовую иннервацию передних 2/3 языка. Вкусовая иннервация является разновидностью секреторной иннервации, т.к. определяется секрецией из специфических сосочков языка и обеспечивается секреторными ядрами лицевого нерва и языкоглоточного нерва.
4. Задний ушной нерв (*n. auricularis posterior*) отходит от лицевого нерва после шилососцевидного отверстия. Затылочная ветвь (*r. occipitalis*) иннервирует затылочную мышцу, ветвь двубрюшной мышцы (*r. digastricus*) иннервирует заднее брюшко этой мышцы.

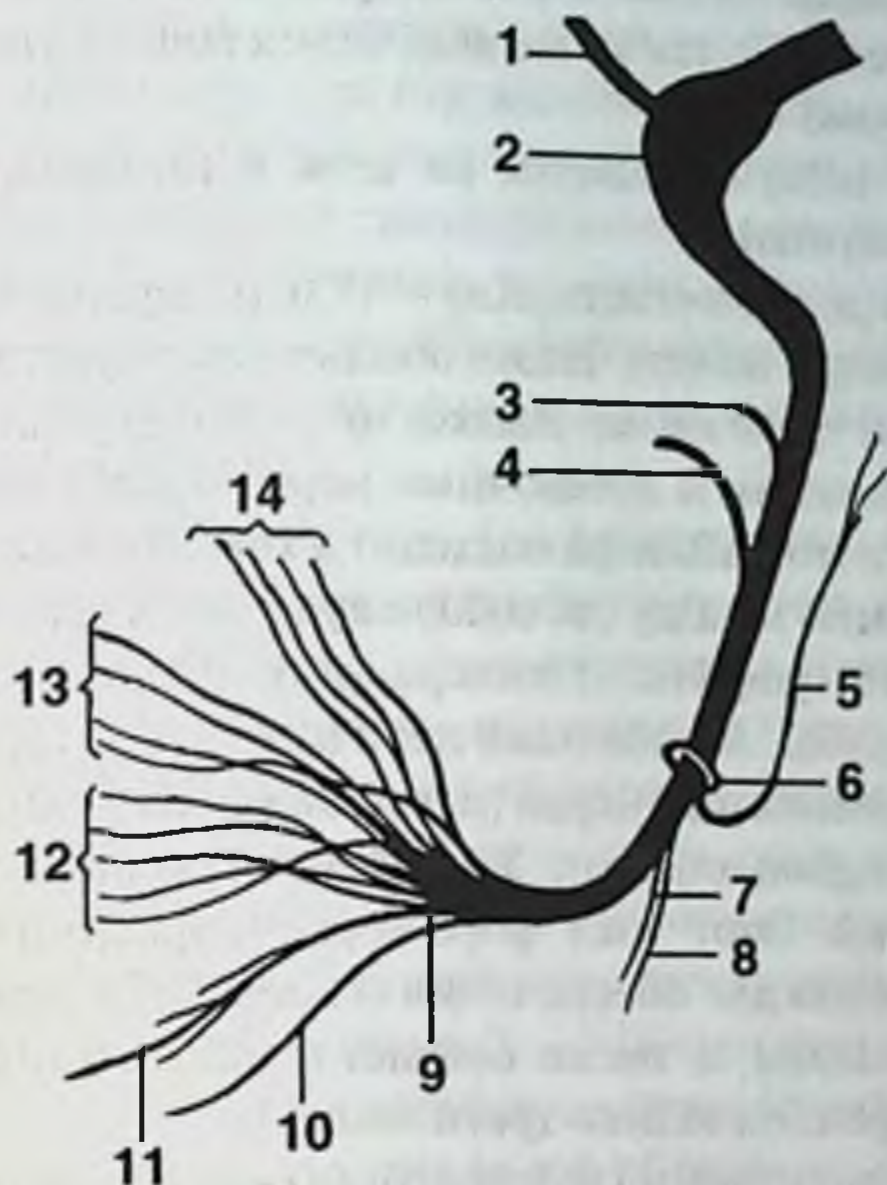


Рис. 16. Лицевой нерв.

1. Большой каменистый нерв (промежуточный нерв). 2. Узел колена. 3. Стременной нерв. 4. Барабанная струна (промежуточный нерв). 5. Задний ушной нерв. 6. Шилососцевидное отверстие. 7. Двубрюшная ветвь. 8. Шилоподъязычная ветвь. 9. Околоушное сплетение. 10. Шейная ветвь. 11. Краевая ветвь нижней челюсти. 12. Щечные ветви. 13. Скуловые ветви. 14. Височные ветви.

Основной ствол лицевого нерва входит в околоушную слюнную железу, при этом саму слюнную железу не иннервирует. В толще околоушной слюнной железы лицевой нерв делится на пять ветвей, формирующих «большую гусиную лапку», иннервирующих мимические мышцы. При выходе из околоушной слюнной железы лицевой нерв уже имеет все 5 своих ветвей, идущих к мимическим мышцам: височные, скуловые, щечные, краевая ветвь нижней челюсти и шейная ветвь.

1. Височные ветви (п. temporales) иннервируют мышцы ушной раковины и мимические мышцы височной области.
2. Скуловые ветви (п. zygomatici) иннервируют скуловую мышцу (m. zygomaticus) и круговую мышцу глаза (m. orbicularis oculi).
3. Щечные ветви (п. buccales) лицевого нерва иннервируют щечную мышцу, мышцы в окружности рта и носа. В отличие от них щечная ветвь нижнечелюстного нерва иннервирует слизистую щеки, т. е. слизистую оболочку полости рта.

4. Краевая ветвь нижней челюсти (п. *marginalis mandibulae*) иннервирует подбородочную мышцу, а также мышцу, опускающую угол рта, и мышцу, опускающую нижнюю губу.
5. Шейная ветвь (п. *colli*) спускается на шею и иннервирует подкожную мышцу шеи (*m. platysma*).

Языкоглоточный нерв (п. *glossopharyngeus*) — IX пара черепных нервов. Иннервирует околоушную слюнную железу. Также обеспечивает чувствительную и вкусовую иннервацию задней трети языка. Языкоглоточный нерв выходит из полости черепа вместе с блуждающим и добавочным нервом через яремное отверстие (*foramen jugulare*). Языкоглоточный нерв подходит к корню языка, огибая с наружной стороны шилоглоточную мышцу (*m. stylopharyngeus*), и имеет 5 ветвей.

1. Барабанный нерв (п. *tympanicus*) иннервирует слизистую барабанной полости и слуховой трубы. Барабанный нерв выходит из барабанной полости в виде малого каменистого нерва (п. *retrosus minor*), который формирует ушной узел (*ganglion oticum*). Ушной узел располагается вблизи от овального отверстия. Этот узел формируют парасимпатические ветви языкоглоточного нерва для обеспечения секреторной иннервации околоушной слюнной железы, а также слизистой оболочки глотки, полости среднего уха, иннервации задней трети языка.
2. Шилоглоточная ветвь (г. *musculi stylopharyngei*) — к шилоглоточной мышце.
3. Миндаликовая ветвь (г. *tonsillares*) — к слизистой оболочке небных дужек и миндалин.
4. Глоточные ветви (п. *pharyngei*) языкоглоточного нерва соединяются с глоточными ветвями блуждающего нерва и образуют глоточное сплетение, из которого обеспечивают двигательную, чувствительную, а также секреторную иннервацию глотки.
5. Язычные ветви (п. *linguales*) обеспечивают чувствительную, секреторную и вкусовую иннервацию задней трети языка.

Блуждающий нерв (п. *vagus*) — X пара черепных нервов.

Блуждающий нерв иннервирует глотку, гортань, пищевод, трахею и бронхи, а также все органы брюшной полости вплоть до сигмовидной кишки. Сердечные ветви блуждающего нерва замедляют частоту сердечных сокращений, снижают проводимость и возбудимость миокарда.

Блуждающий нерв выходит из полости черепа вместе с языкоглоточным и добавочным нервом через яремное отверстие (*foramen jugularis*). На шее блуждающий нерв располагается между внутренней сонной артерией и внутренней яремной веной.

1. Ушная ветвь (г. *auricularis*) — к коже ушной раковины и задней стенке наружного слухового прохода.
2. Глоточные ветви (п. *pharyngei*) блуждающего нерва соединяются с глоточными ветвями языкоглоточного нерва, образуют глоточное сплетение, из которого иннервируют мышцы — сжиматели глотки, почти все мышцы мягкого неба, чувствительные и секреторные волокна иннервируют слизистую полости глотки.

3. Верхний гортанный нерв (n. laryngeus superior). Его двигательные волокна иннервируют нижний сжиматель глотки и часть мышц гортани. Чувствительные волокна верхнего гортанного нерва иннервируют корень языка, надгортанник, слизистую оболочку гортани выше голосовой щели. Внутренняя ветвь (r. internus) проходит вместе с верхней щитовидной артерией, иннервирует надгортанник и корень языка, слизистую оболочку гортани выше голосовой щели. Наружная ветвь (r. externus) иннервирует щитовидную железу, нижний сжиматель глотки и перстнещитовидную мышцу (m. spicothyreoideus).
4. Возвратный гортанный нерв (n. laryngeus recurrens) отходит от ствола блуждающего нерва в верхнем отделе грудной полости, огибает справа подключичную артерию, слева — дугу аорты. Возвратный гортанный нерв поднимается кверху в трахео-пищеводной борозде, отдает ветви к трахее и пищеводу. Нижний гортанный нерв (n. laryngeus inferior) — конечная часть возвратного нерва, иннервирует мышцы гортани (кроме перстнещитовидной мышцы), слизистую оболочку гортани ниже голосовой щели, корень языка, щитовидную и паращитовидные железы.

Подъязычный нерв (n. hypoglossus) — XII пара черепных нервов. Выходит из полости черепа через канал подъязычного нерва (canalis nervi hypoglossi). Подъязычный нерв проходит в подчелюстной области изнутри от заднего брюшка двубрюшной мышцы, огибает снаружи наружную и внутреннюю сонную артерию. В подчелюстной области подъязычный нерв лежит на нижней поверхности подъязычно-язычной мышцы (m. hyoglossus) и формирует одну из трех сторон треугольника Пирогова, двумя другими сторонами которого являются челюстно-подъязычная мышца (m. mylohyoideus) и двубрюшная мышца (m. digastricus). Выйдя за пределы треугольника, подъязычный нерв ложится сверху на челюстно-подъязычную мышцу (m. mylohyoideus). Подъязычный нерв — единственный двигательный нерв языка.

Таким образом, кожа лица иннервируется из ветвей тройничного нерва, мимические мышцы иннервируются ветвями лицевого нерва, жевательные мышцы иннервируются ветвями нижнечелюстного нерва, язык иннервируется нижнечелюстным, лицевым, языкоглоточным, блуждающим и подъязычным нервом. Передние отделы лица — полости глазницы, носа и рта иннервируются комбинацией тройничного нерва (чувствительность) и лицевого нерва (секреция). Задний отдел лица — полость глотки иннервируется языкоглоточным нервом (чувствительность и секреция).

ОБЛАСТЬ ГЛАЗНИЦЫ

Глазница (orbita) имеет форму четырехгранной пирамиды глубиной 4–5 см. Оси глазниц дивергируют кпереди и конвергируют кзади, пересекаются позади турецкого седла. Дивергенция с возрастом усиливается, поэтому расходящееся косоглазие с возрастом увеличивается, а сходящееся косоглазие уменьшается.

Глазница имеет 4 стенки: латеральную, верхнюю, медиальную и нижнюю. Латеральная стенка глазницы наиболее прочная, она формируется скуловой костью и большим крылом основной кости, отделяет глазницу от височной ямки. Верхняя стенка глазницы представлена лобной костью и малым крылом основной кости, граничит с передней черепной ямкой. В ней расположена лобная пазуха. Самая тонкая стенка глазницы — медиальная. Ее образуют бумажная пластинка решетчатой кости, слезная кость, лобный отросток верхней челюсти, а также тело основной кости. Нижняя стенка тонкая, но толще медиальной. Она образована телом верхней челюсти, скуловой костью, а также небной костью.

В глазнице имеется 7 отверстий: канал зрительного нерва, верхняя глазничная щель, нижняя глазничная щель, переднее решетчатое отверстие, заднее решетчатое отверстие, скулоглазничное отверстие (*foramen zygomaticoorbitalis*) и подглазничный канал (*canalis infraorbitalis*).

Канал зрительного нерва (*canalis opticus*) содержит не только зрительный нерв (*n. opticus*), но и глазную артерию (*a. ophthalmica*) — ветвь внутренней сонной артерии.

Верхняя глазничная щель (*fissura orbitalis superior*) соединяет полость глазницы со средней черепной ямкой. Через верхнюю глазничную щель проходят 4 нерва: глазодвигательный нерв (*n. oculomotorius*), блоковый нерв (*n. trochlearis*), отводящий нерв (*n. abducens*), 1 ветвь тройничного нерва — глазной нерв (*n. ophthalmicus*) и верхняя глазная вена (*v. ophthalmica superior*).

Через решетчатые отверстия проходят одноименные артерии в полость носа. Через скулоглазничное отверстие проходят кожные ветви скулового нерва. Через подглазничный канал проходят ветви верхнечелюстного нерва к коже щеки, к зубам верхней челюсти и к верхнечелюстной пазухе.

Глазница сообщается с полостью черепа через канал зрительного нерва и верхнюю глазничную щель, с клетчаточными пространствами лица и крыло-небной ямкой — через нижнюю глазничную щель, с полостью носа — через носослезный канал.

Надкостница (*periosteum orbitae*) выстилает стенки орбиты, прочно сращена только по орбитальному краю и у канала зрительного нерва. На всем остальном протяжении — рыхло. Здесь надкостницу легко отслоить, и она сама отслаивается при абсцессах и кровоизлияниях.

Веки (*palpebrae*) защищают глазное яблоко спереди и удерживают на его поверхности влагу. В рыхлой подкожной клетчатке век свободно распространяются кровоизлияния и отеки. К мышцам век относится круговая мышца глаза (*m. orbicularis oculi*) и мышца, поднимающая верхнее веко (*m. levator palpebrae superioris*). Круговая мышца глаза обеспечивает смыкание глазной щели, иннервируется лицевым нервом. Мышца, поднимающая верхнее веко, прикрепляется к хрящу верхнего века, иннервируется глазодвигательным нервом.

Верхний хрящ век (*tarsus superior*) и нижний хрящ век (*tarsus inferior*) фиксированы к краю костной глазницы при помощи связок и тарзоорбитальной фасции (*septum orbitae*). У наружного края орбиты фасция переходит на лицевую поверхность скуловой кости до шва между скуловой и лобной костью, образуя карман глу-

биной до 4 мм, куда заходит орбитальный жир. В области медиального угла глаза тарзоорбитальная фасция прикрепляется позади слезного гребня и слезного мешка. Слезный мешок располагается пресептально, фактически вне орбиты. Поэтому дакриоциститы редко осложняются патологическим процессом в глазнице. В толще хрящей век залегают мейбомиевые железы. Слизистая оболочка век и глазного яблока — конъюнктив образует конъюнктивальный мешок, где собирается влага.

Глазное яблоко (*bulbus oculi*) располагается в переднем отделе полости глазницы. Позади глазного яблока находится ретробульбарная клетчатка. Фасция глазного яблока (тенонова капсула) представляет собой плотный апоневроз, окутывающий глазное яблоко практически полностью за исключением роговицы и места вхождения зрительного нерва. Толщина капсулы составляет не менее 3 мм, она особенно прочна в местах, где через нее проходят мышцы к главному яблоку. Теноново пространство — щель между глазным яблоком и теноновой капсулой, содержит межтканевую жидкость.

Слезный аппарат составляют слезная железа и слезоотводящие пути: слезное озеро, слезные точки, слезные канальцы, слезный мешок и носослезный канал. Слезная железа (*gl. lacrimalis*) состоит из двух частей: главная слезная железа располагается в верхнем латеральном углу глазницы в слезной ямке лобной кости, добавочная слезная железа — в толще век. Выводные протоки обеих слезных желез открываются в конъюнктивальный мешок в наружной части верхнего свода. Протоки главной слезной железы проходят между дольками добавочной железы. При экстирпации добавочной слезной железы пересекают все протоки главной слезной железы.

Слезное озеро (*lacus lacrimalis*) располагается в медиальном углу глаза. В области слезного озера собирается слеза и отводится в слезные канальцы (*canaliculi lacrimales*) через верхнюю и нижнюю слезные точки (*puncta lacrimales*), которые находятся на внутреннем крае верхнего и нижнего век. Слезные канальцы в медиальном направлении впадают в слезный мешок. Слезный мешок (*sacculus lacrimalis*) располагается в ямке медиальной стенки глазницы. Нижний конец слезного мешка продолжается в слезноносовый канал (*canalis nasolacrimalis*), который открывается в нижний носовой ход.

Мышечный аппарат глаза включает 8 мышц (рис. 17). Четыре прямые и две косые мышцы прикрепляются к главному яблоку и обеспечивают его движения: верхняя прямая мышца (*m. rectus superior*) и нижняя прямая мышца (*m. rectus inferior*), наружная прямая мышца (*m. rectus lateralis*) и внутренняя прямая мышца (*m. rectus medialis*), верхняя косая мышца (*m. obliquus superior*) и нижняя косая мышца (*m. obliquus inferior*). Кроме того, к мышцам глазницы относятся: мышца, поднимающая верхнее веко (*m. levator palpebrae superior*), и орбитальная мышца (*m. orbitalis*), которая закрывает нижнюю глазничную щель.

Блоковый нерв (*n. trochlearis*) иннервирует наружную прямую мышцу, отводящий нерв (*n. abducens*) иннервирует верхнюю косую мышцу. Все остальные мышцы иннервируются глазодвигательным нервом (*n. oculomotorius*).

Все прямые мышцы начинаются у вершины глазницы вокруг зрительного отверстия, их сухожилия спаяны между собой и образуют общее сухожильное

кольцо (*annulus tendineus communis*). Сухожилия верхней косой мышцы и мышцы, поднимающей верхнее веко, прилежат к сухожильному кольцу снаружи. Нижняя косая мышца начинается от нижней стенки орбиты. Четыре прямые мышцы идут вперед, образуя воронку (конус), на уровне экватора глазного яблока прободают тенонову капсулу и прикрепляются на поверхности склеры впереди экватора. Ближе всего к лимбу прикрепляется сухожилие медиальной прямой мышцы (5 мм), затем нижней прямой мышцы (6 мм), латеральной прямой мышцы (7 мм) и дальше всего — сухожилие верхней прямой мышцы (8 мм). Верхняя косая мышца проходит у блоковой ямки сквозь хрящевое кольцо, направляется назад и прикрепляется сверху позади экватора в 16 мм от лимба. Нижняя косая мышца прикрепляется позади экватора снизу в 16 мм от лимба.

Для характеристики локализации патологических процессов, прежде всего опухолей орбиты, используется термин «мышечная воронка». Опухоли, располагающиеся внутри мышечной воронки, характеризуются экзофтальмом, направленным прямо вперед, без ограничения или с небольшим ограничением подвижности. Опухоли, располагающиеся вне мышечной воронки, характеризуются экзофтальмом со смещением в сторону и ограничением подвижности.

В пределах мышечной воронки располагаются следующие нервы и артерии: зрительный нерв (*n. opticus*), глазодвигательный нерв (*n. oculomotorius*), носоресничный нерв (*n. nasociliaris*), отводящий нерв (*n. abducens*) и глазная артерия (*a. ophthalmica*). Вне мышечной воронки располагаются лобный нерв (*n. frontalis*), слезный нерв (*n. lacrimalis*), блоковый нерв (*n. trochlearis*) и верхняя глазная вена (*v. ophthalmica superior*).

Кровоснабжение глазницы осуществляется ветвью внутренней сонной артерии — глазной артерией (*a. ophthalmica*). В полость глазницы указанная артерия входит через *canalis opticus*, в котором артерия лежит под зрительным нервом. Глазная артерия имеет до 9 ветвей.

1. Слезная артерия (*a. lacrimalis*) проходит в промежутке между верхней и наружной прямыми мышцами, кровоснабжает слезную железу, отдает латеральные артерии век (*aa. palpebrales laterales superiores et inferiores*) и конъюнктивы (*aa. conjunctivales*).
2. Центральная артерия сетчатки (*a. centralis retinae*).
3. Задние ресничные артерии (*aa. ciliares posteriores breves et longae*) в количестве до 20 прободают склеру вокруг места входа зрительного нерва, идут к сосудистой оболочке глазного яблока.
4. Мышечные ветви (*pt. musculares*) кровоснабжают все мышцы глаза, отдают до 6 передних ресничных артерий (*aa. ciliares anteriores*) к белочной оболочке глазного яблока.
5. Надглазничная артерия (*a. supraorbitalis*) — крупная ветвь, кровоснабжает верхнее веко, кожу лба и мимические мышцы.
6. Решетчатые артерии (*aa. ethmoidales*), передняя и задняя, проникают из полости глазницы в решетчатую кость через одноименные отверстия. Через отверстия в продырявленной пластинке решетчатой кости решетчатые артерии проникают в полость носа.

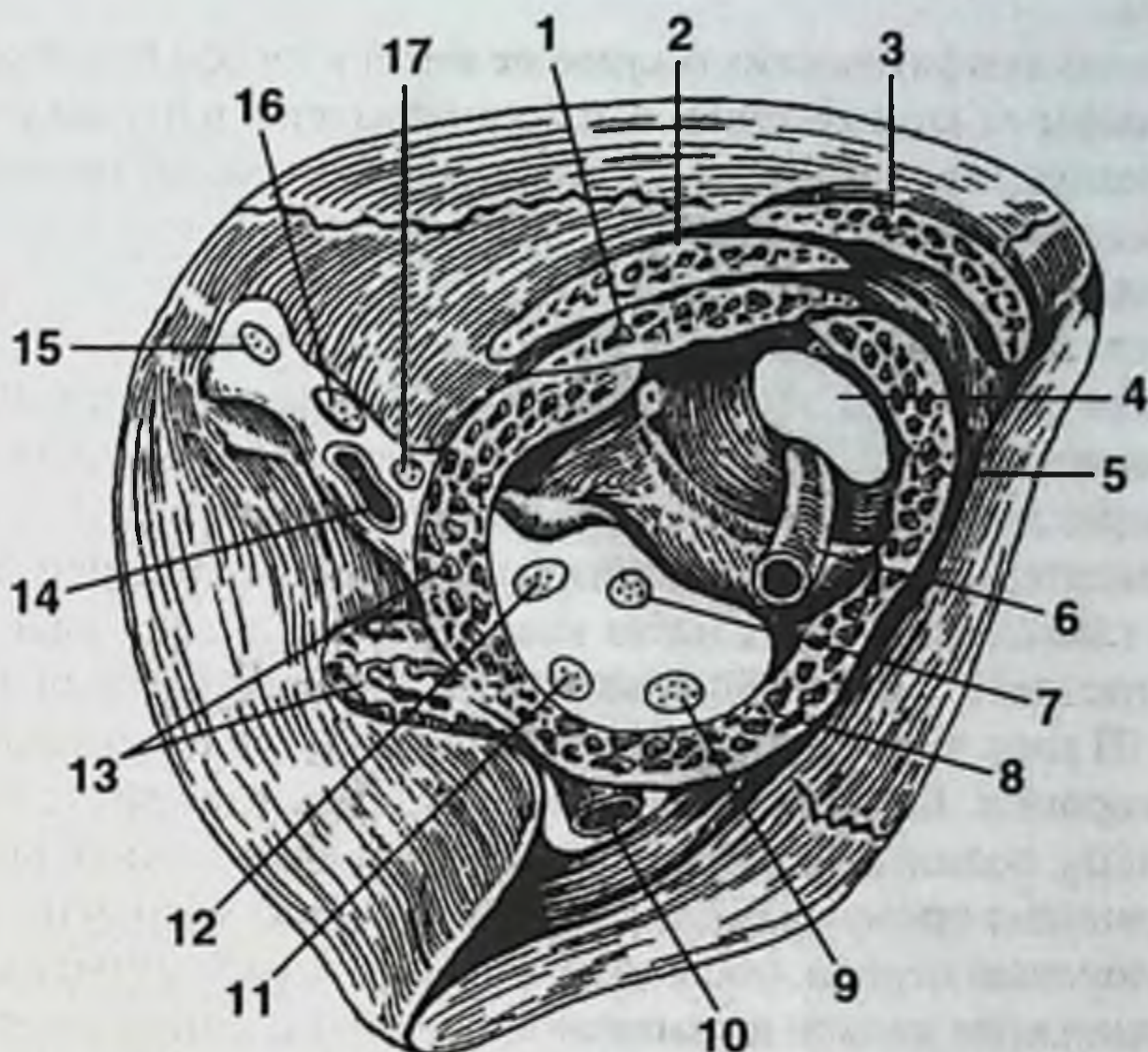


Рис. 17. Мышцы полости глазницы.

1. Верхняя прямая мышца. 2. Мышца, поднимающая верхнее веко. 3. Верхняя косая мышца. 4. Канал зрительного нерва. 5. Медиальная прямая мышца. 6. Глазная артерия. 7. Носоресничный нерв (глазной нерв). 8. Нижняя прямая мышца. 9. Нижняя ветвь глазодвигательного нерва. 10. Нижняя глазная вена. 11. Отводящий нерв. 12. Верхняя ветвь глазодвигательного нерва. 13. Латеральная прямая мышца. 14. Верхняя глазная вена. 15. Слезный нерв (глазной нерв). 16. Лобный нерв (глазной нерв). 17. Блоковый нерв.

7. Медиальные артерии век (aa. palpebrales mediales superiores et inferiores) вместе с латеральными артериями век образуют верхнюю и нижнюю артериальные дуги век. Артерии век анастомозируют с лобной, надглазничной артерией и тыльной артерией носа (из глазной артерии), угловой артерией (из лицевой артерии), а также с подглазничной артерией (из челюстной артерии).

8. Лобная артерия (a. frontalis) проходит медиальнее надглазничной артерии, кровоснабжает кожу и мышцы лба.

9. Тыльная артерия носа (a. dorsalis nasi) переходит на спинку носа и анастомозирует с угловой артерией (из лицевой артерии).

Венозный отток из полости глазницы осуществляется в верхнюю и нижнюю глазные вены. Глазные вены соединяются и проходят в полость черепа через верхнюю глазничную щель, где впадают в пещеристый синус. Вены глазницы и век анастомозируют с угловой (ветвь лицевой вены) и подглазничной веной (ветвь челюстной вены).

Лимфоотток.

Глазное яблоко лимфатических сосудов не имеет и лимфа в нем не формируется. Отток лимфы от конъюнктивы век осуществляется в подчелюстные лимфоузлы и в околоушные лимфоузлы. Отток лимфы от тканей глазницы происходит в щечные лимфоузлы.

Иннервация.

В полости глазницы представлены 5 пар черепных нервов: от II до VI пары. Зрительный нерв (n. opticus) проходит в полость глазницы через канал зрительного нерва (canalis opticus) вместе с глазной артерией (a. ophthalmica). Канал зрительного нерва может проходить через основную пазуху.

Три глазодвигательных нерва обеспечивают иннервацию мышц глазного яблока. Все три глазодвигательных нерва входят в полость глазницы через верхнюю глазничную щель (fissura orbitalis superior). Глазодвигательный нерв (n. oculomotorius) — III пара черепных нервов, проходит внутри сухожильного кольца и мышечной воронки. Верхняя ветвь глазодвигательного нерва (r. superior) иннервирует мышцу, поднимающую верхнее веко; нижняя ветвь (r. inferior) этого нерва — внутреннюю прямую мышцу, нижнюю прямую мышцу и нижнюю косую мышцу. Блоковый нерв (n. trochlearis) — IV пара черепных нервов, проходит снаружи сухожильного кольца и мышечной воронки и иннервирует наружную прямую мышцу. Отводящий нерв (n. abducens) — VI пара черепных нервов, проходит внутри сухожильного кольца и мышечной воронки и иннервирует верхнюю косую мышцу.

Всю чувствительную иннервацию полости глазницы обеспечивает I ветвь тройничного нерва — глазной нерв (n. ophthalmicus). Глазной нерв входит в полость глазницы через верхнюю глазничную щель, где делится на ряд ветвей.

Надблоковая ветвь лобного нерва (r. supratrochlearis nervi frontalis) и подблоковая ветвь носоресничного нерва (r. infratrochlearis nervi nasociliaris) иннервируют кожу медиального угла глаза, конъюнктиву верхнего века и слезный мешок. Слезный нерв (n. lacrimalis) иннервирует слезную железу, кожу верхнего века и латерального угла глаза. Ресничные нервы (nn. ciliares), являющиеся частью носоресничного нерва (n. nasociliaris), иннервируют сосудистую оболочку и склеру глаза.

Скуловой нерв (n. zygomaticus) из состава 2 ветви тройничного нерва проникает в полость глазницы через нижнюю глазничную щель. Скуловой нерв соединяется с ветвями слезного нерва. В его составе скуловой нерв обеспечивает секреторную иннервацию слезной железы.

ОБЛАСТЬ НОСА

Костный остов наружного носа образован парными носовыми костями, лобными отростками верхней челюсти, носовой частью лобной кости. Хрящевой отдел наружного носа состоит из четырехугольного хряща, парного треугольного хряща, больших парных крыльчатых хрящей и малого крыльчатого хряща (рис. 18).

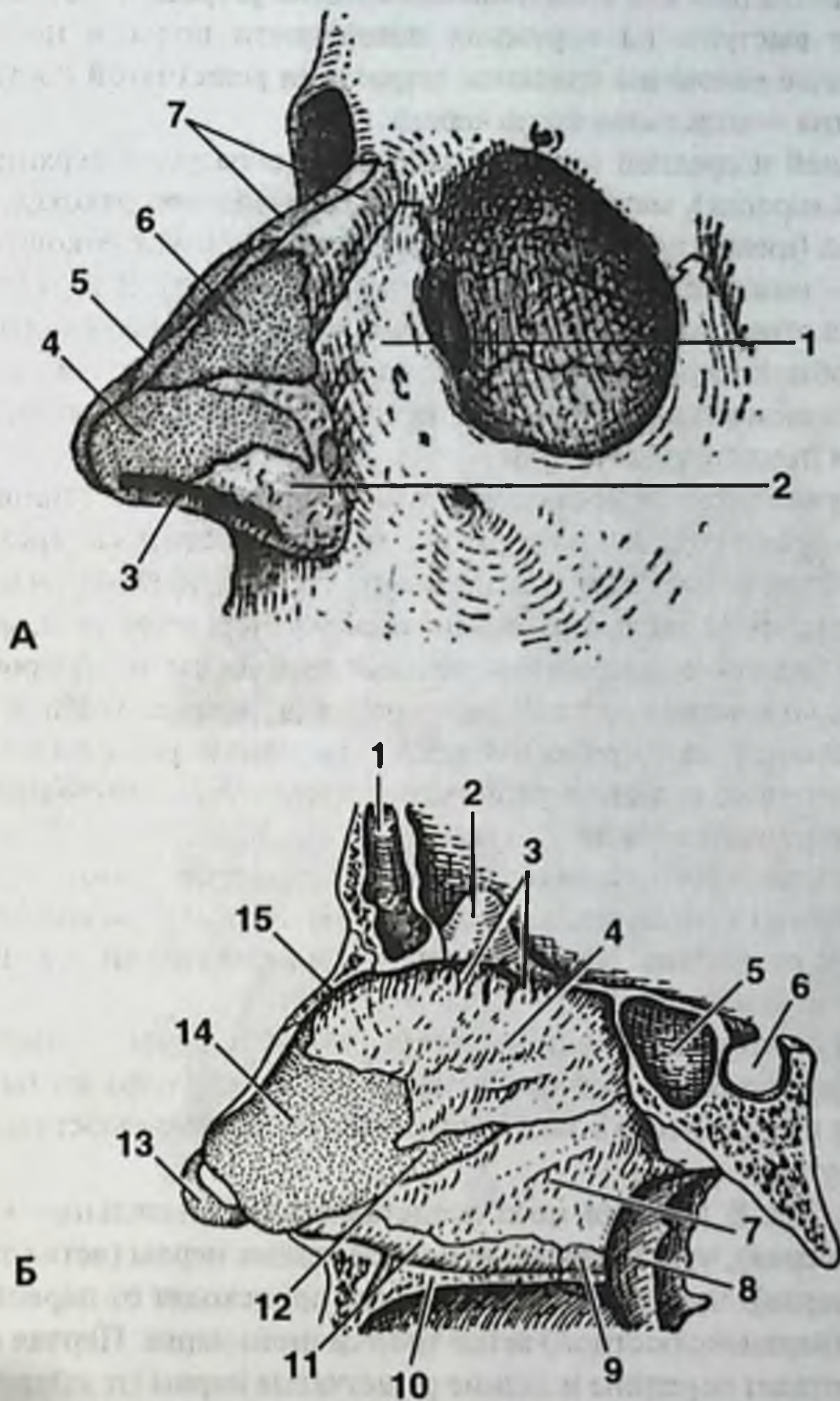


Рис. 18. Костно-хрящевой скелет носа.

А. Снаружи.

1. Лобный отросток верхней челюсти. 2. Крылья носа. 3. Ноздри. 4. Большой хрящ крыла. 5. Хрящ перегородки носа. 6. Латеральный хрящ носа. 7. Носовые кости.

Б. Изнутри.

1. Лобная пазуха. 2. Петушинный гребень. 3. Дырчатая пластинка решетчатой кости. 4. Перпендикулярная пластинка решетчатой кости. 5. Клиновидная пазуха. 6. Гипофизарная ямка. 7. Сошник. 8. Медиальная пластинка крыловидного отростка. 9. Небная кость. 10. Небный отросток верхней челюсти. 11. Носовой гребень. 12. Задний отросток хряща перегородки носа. 13. Большой хрящ крыла. 14. Хрящ перегородки носа. 15. Носовая кость.

Наружная стенка полости носа наиболее сложно устроена. Носовые раковины формируют выступы на наружной поверхности полости носа. Верхняя и средняя носовые раковины являются выростами решетчатой кости. Нижняя носовая раковина — отдельная кость черепа.

Между верхней и средней носовой раковиной образуется верхний носовой ход (*meatus nasi superior*), между средней и нижней носовой раковиной — средний носовой ход (*meatus nasi medius*), между нижней носовой раковиной и дном полости носа — нижний носовой ход (*meatus nasi inferior*). В верхний носовой ход открывается отверстие основной пазухи. В средний носовой ход открываются отверстия лобной пазухи и верхнечелюстной пазухи. В нижний носовой ход открывается слезноносовой канал. Слизистая оболочка носа выстилает все раковины, ходы и придаточные пазухи.

Кровоснабжение полости носа осуществляется прежде всего клиновидно-небной артерией (*a. sphenopalatina*), которая попадает в полость носа через клиновидно-небное отверстие (*foramen sphenopalatinum*). Эта артерия является ветвью верхнечелюстной артерии (*a. maxillaris*). Клиновидно-небная артерия (*a. sphenopalatina*) распадается на задние латеральные носовые артерии (*aa. nasales posteriores laterales*) и на заднюю артерию носовой перегородки (*a. septi nasi posterior*).

Верхний носовой ход кровоснабжается передней решетчатой артерией (*a. ethmoidalis anterior*) и задней решетчатой артерией (*a. ethmoidalis posterior*) из бассейна внутренней сонной артерии.

Венозная сеть носа располагается в подслизистом слое. Венозный отток происходит в различных направлениях. Клиновидно-небная вена впадает в крылообразное венозное сплетение. Часть вен впадает в вены глотки, в лицевую вену, а также в глазную вену (рис. 19).

Лимфоотток от кожи и спинки носа осуществляется вдоль лицевой артерии в подчелюстные и верхние шейные лимфоузлы. Лимфоотток из полости носа осуществляется прежде всего в заглочочные, а также в подчелюстные и верхние шейные лимфоузлы.

Нервы (рис. 20). В полости носа представлены обонятельные нити (ветви обонятельного нерва), чувствительные и секреторные нервы (ветви тройничного и лицевого нерва). Чувствительные волокна происходят от первой (глазной) ветви и второй (верхнечелюстной) ветви тройничного нерва. Первая ветвь тройничного нерва отдает передние и задние решетчатые нервы (*п. ethmoidales anterior et posterior*), иннервирующие медиальную и латеральную стенки преддверия носа. Тройничный нерв обеспечивает в полости носа общую чувствительность: тактильную, температурную и болевую. Лицевой нерв скорее всего обеспечивает специальную чувствительность — чувствительность к четырем запахам — веществам: спирт, нашатырь, уксус и валерьянка. Именно эти четыре запаха вызывают секрецию из полости носа и они же являются вкусовыми веществами. Вкусов, кстати, тоже четыре: сладкое, кислое, соленое и горькое.

Секреторные ветви из лицевого нерва в составе большого каменистого нерва присоединяются к ветвям верхнечелюстного нерва в крылонебной ямке. Из крылонебного узла все ветви нервов несут чувствительные и секреторные

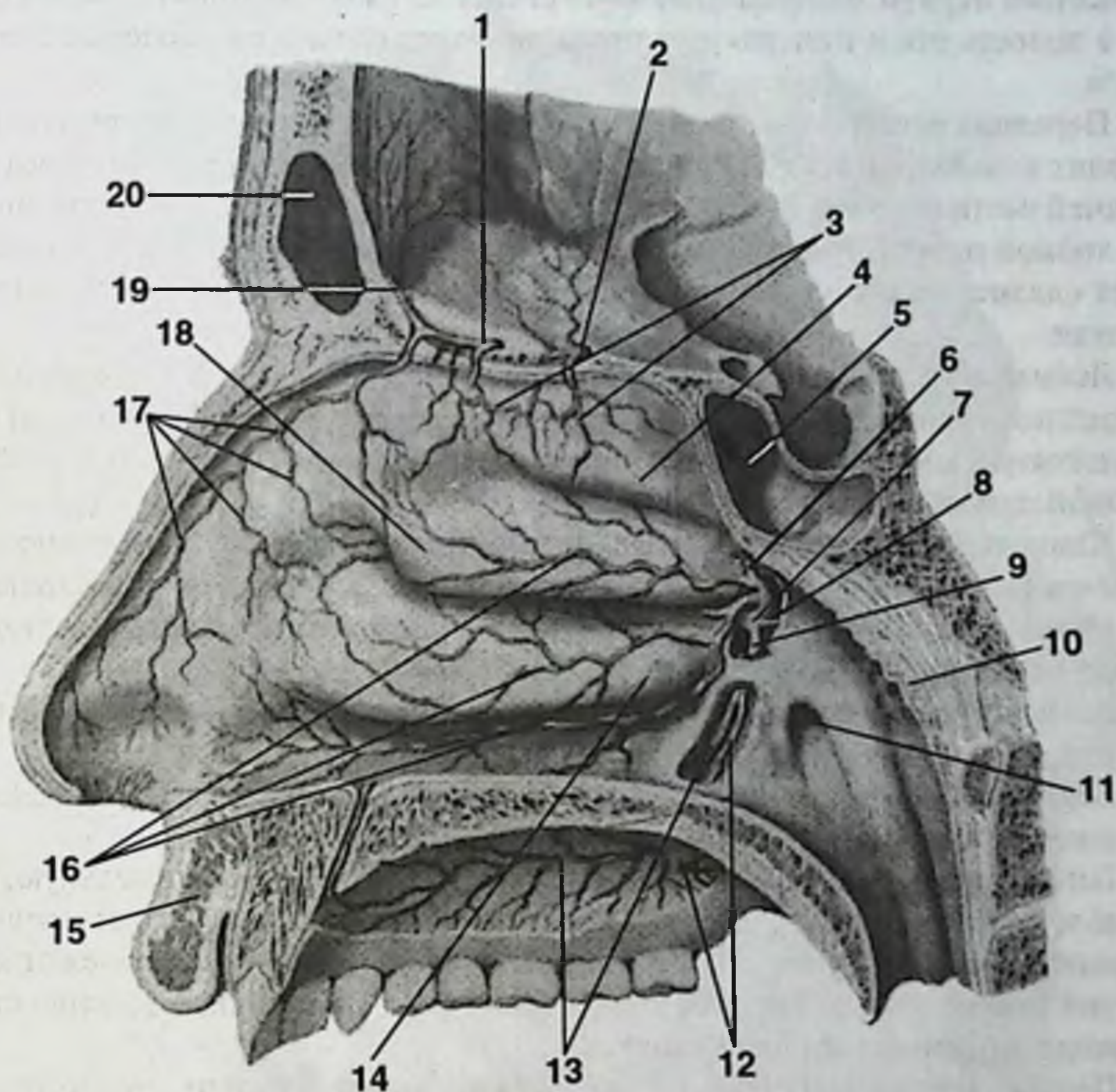


Рис. 19. Кровоснабжение полости носа и неба.

1. Передняя решетчатая артерия. 2. Задняя решетчатая артерия. 3. Задние латеральные решетчатые артерии. 4. Верхняя носовая раковина. 5. Клиновидная пазуха. 6. Задняя носовая перегородочная артерия. 7. Клиновидно-небная артерия. 8. Артерия крыловидного канала. 9. Нисходящая небная артерия. 10. Плоточная миндалина. 11. Плоточное отверстие слуховой трубы. 12. Малая небная артерия. 13. Большая небная артерия. 14. Нижняя носовая раковина. 15. Верхняя губа. 16. Задние латеральные носовые артерии. 17. Передние латеральные решетчатые артерии. 18. Средняя носовая раковина. 19. Передняя оболочечная артерия. 20. Лобная пазуха.

волокна. Задние верхние носовые нервы (nn. nasales posteriores superiores) проходят в полость носа через клиновидно-небное отверстие (foramen sphenopalatinum), иннервируют боковую стенку полости носа и носовую перегородку. Носонесный нерв (n. nasopalatinus) через резцовый канал проходит из полости носа в полость рта и иннервирует передний отдел слизистой оболочки твердого неба.

Передняя решетчатая ветвь (r. ethmoidalis anterior) через решетчатую кость входит в полость носа и иннервирует слизистую оболочку полости носа в передней части боковой стенки и перегородки носа, а также слизистую оболочку лобной пазухи. Задняя решетчатая ветвь (r. ethmoidalis posterior) иннервирует слизистую оболочку решетчатых ячеек и слизистую оболочку основной пазухи.

Лобная пазуха располагается в лобной кости. Лобная пазуха открывается в средний носовой ход. Передняя решетчатая ветвь (r. ethmoidalis anterior) через решетчатую кость входит в полость носа и иннервирует слизистую оболочку лобной пазухи.

Клиновидная пазуха находится в теле клиновидной кости. Клиновидная пазуха открывается в верхний носовой ход. Задняя решетчатая ветвь (r. ethmoidalis posterior) иннервирует слизистую оболочку решетчатых ячеек и слизистую оболочку основной пазухи.

Лимфатические сосуды лобной и клиновидной пазух вливаются в лимфатические сосуды полости носа и впадают в заглоточные лимфоузлы.

Верхнечелюстная (гайморова) пазуха располагается в верхней челюсти. Верхнечелюстная пазуха открывается в средний носовой ход.

Гайморова пазуха имеет медиальную, верхнюю, передне-латеральную, нижнюю и заднюю стенки. Иногда выделяют 6 стенок: медиальную, латеральную, верхнюю, нижнюю, переднюю и заднюю. Медиальная стенка прилежит к слизистой полости носа. Верхняя стенка граничит с глазницей, а в толще стенки проходит нижнеглазничный канал.

Полного отсутствия гайморовой пазухи не бывает. В редких случаях возможно наличие двух гайморовых пазух с одной стороны, не сообщающихся между собой. Чаще встречаются неполные перегородки внутри гайморовой пазухи.

Кровоснабжение слизистой оболочки гайморовой пазухи обеспечивают подглазничная артерия (a. infraorbitalis) и верхняя задняя луночковая артерия (a. alveolaris superior posterior), а также собственно верхнечелюстная артерия (a. maxillaris).

Лимфоотток от слизистой оболочки гайморовой пазухи осуществляется в подбородочные, подчелюстные и в заглоточные лимфоузлы.

Иннервация гайморовой пазухи осуществляется первой (глазной нерв) и второй (верхнечелюстной нерв) ветвями тройничного нерва. Ветви глазного нерва подходят к слизистой оболочке гайморовой пазухи со стороны полости носа в составе переднего решетчатого нерва и задних носовых нервов. Ветви верхнечелюстного нерва подходят к гайморовой полости в составе верхних луночковых ветвей сверху или сзади через бугор верхней челюсти.

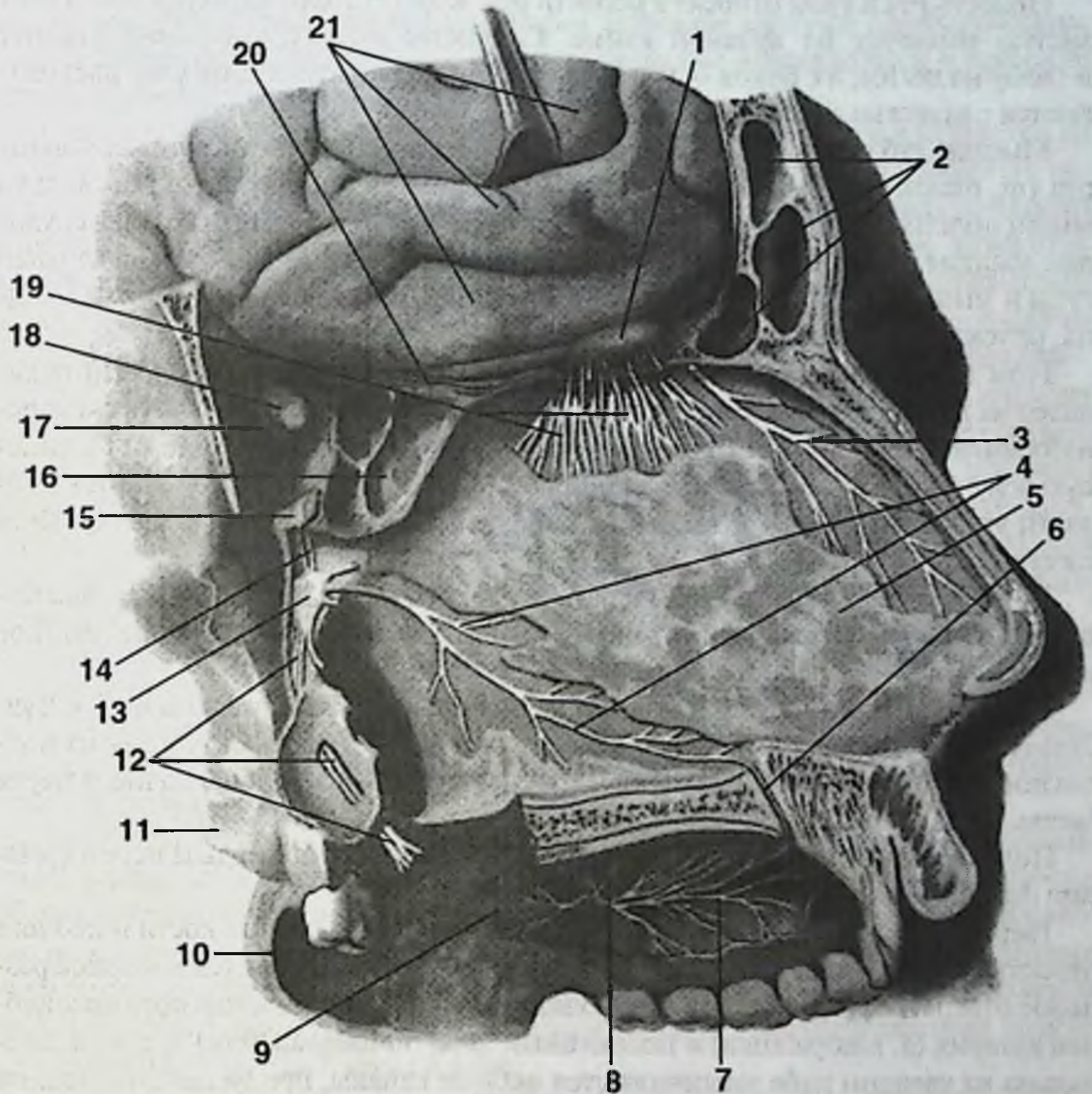


Рис. 20. Нервы полости носа.

1. Обонятельный нерв. 2. Лобная пазуха. 3. Передний решетчатый нерв. 4. Носонейный нерв. 5. Перегородка носа. 6. Резцовый канал. 7, 8, 9, 12. Нейные нервы. 10. Мягкое небо. 11. Латеральная пластинка крыловидного отростка. 13. Крылонебный узел. 14. Крылонебные нервы. 15. Верхнечелюстной нерв. 16, 20. Клиновидная пазуха. 17. Нижняя глазничная щель. 18. Зрительный нерв. 19. Обонятельные нити. 21. Извилины больших полушарий.

ОБЛАСТЬ РТА

Полость рта и губы относят к области рта. Кожа губ тонкая, переходит в слизистую оболочку по красной кайме. Слизистая оболочка переходит сверху и снизу на десны, а с боков — на слизистую щек. В подслизистом слое располагаются слизистые железы и сосуды.

Мышцы губ являются мимическими и вплетаются в кожу. Круговая мышца рта (*m. orbicularis oris*) сжимает губы и располагается циркулярно. Несколько мышц поднимают или отводят верхнюю губу и угол рта: большая и малая скуловые мышцы, мышца, поднимающая верхнюю губу, квадратная мышца верхней губы и мышца смеха. Их антагонисты — мышца, опускающая угол рта, и мышца, опускающая верхнюю губу.

Губы кровоснабжаются из лицевой артерии, которая на уровне угла рта делится на верхнюю и нижнюю губные артерии. Очень редко верхняя губа кровоснабжается из поперечной артерии лица. Венозная кровь от губ оттекает в лицевую вену. Лицевая вена проходит по носогубной складке и анастомозирует в области угла глаза с венами глазницы, впадающими в пещеристую пазуху (*sinus cavernosus*).

Лимфоотток от верхней губы и латеральных отделов нижней губы осуществляется в подчелюстные лимфатические узлы. Лимфоотток от средних отделов нижней губы — в подбородочные лимфатические узлы.

Двигательная иннервация губ обеспечивается ветвями лицевого нерва. Чувствительная иннервация кожи и слизистой оболочки верхней губы — из подглазничного нерва (из *n. maxillaris*), нижней губы — из подбородочного нерва (ветвь *n. mandibularis*).

Полость рта ограничена сверху небом, образованным твердым небом (*palatum durum*) и мягким небом (*palatum molle*).

Твердое небо состоит из горизонтальной пластинки небной кости и небного отростка верхней челюсти. Спереди на твердом небе открывается непарное резцовое отверстие, через которое проходят из полости носа в полость рта носоневная артерия (*a. nasopalatina*) и носоневный нерв (*n. nasopalatinus*). Сзади и латерально на твердом небе заканчиваются небные каналы, пропускающие небные артерии, вены и небные нервы. Большое небное отверстие располагается в месте перехода альвеолярного отростка в небо на уровне 87/78 зубов на 5 мм впереди от заднего края твердого неба.

Кровоснабжение неба обеспечивают ветви верхнечелюстной артерии (см. рис. 19). Нисходящая небная артерия (*a. palatina descendens*) проходит из крыло-небной ямки через большое и малое небные отверстия и кровоснабжает твердое и мягкое небо. Носоневная артерия (*a. nasopalatina*) выходит из полости носа через резцовый канал и кровоснабжает передние отделы твердого неба. Небная миндалина кровоснабжается из восходящей глоточной артерии (ветвь наружной сонной артерии), нисходящей небной артерии (ветвь верхнечелюстной артерии) и лицевой артерии. Редко восходящая глоточная артерия является ветвью внутренней сонной артерии.

Венозный отток из твердого и мягкого неба осуществляется в крыловидное венозное сплетение и вены глотки.

Лимфоотток от слизистой оболочки твердого и мягкого неба осуществляется к подчелюстным, заглоточным и верхним глубоким шейным лимфатическим узлам. Лимфатические сосуды от небных миндалин направляются в глубокие шейные лимфатические узлы.

Иннервация слизистой оболочки твердого и мягкого неба осуществляется из 2 ветви тройничного нерва — верхнечелюстного нерва (*n. maxillaris*) и лицевого нерва (*n. facialis*) (см. рис. 20). Задние верхние носовые ветви (*п. nasales posteriores superiores*) проходят в полость носа через клиновидно-небное отверстие (*f. sphenopalatinum*). Наиболее крупная ветвь — носонебный нерв (*n. nasopalatinus*) проходит по перегородке носа, попадает через резцовый канал (*canalis incisivus*) в полость рта и иннервирует слизистую оболочку переднего отдела твердого неба.

Крылонебный узел (*ganglion pterygopalatinum*) отдает к твердому и мягкому небу небные нервы (*пп. palatini*), которые проходят через небный канал (*canalis palatinus*) в полость рта. Большой небный нерв выходит в полость рта через большое небное отверстие (*f. palatinum majus*) и иннервирует слизистую оболочку мягкого неба, заднего отдела твердого неба и десну верхней челюсти. Малые небные нервы (*пп. palatini minores*) выходят в полость рта через малое небное отверстие (*f. palatinum minus*) и иннервируют слизистую оболочку мягкого неба.

Мышцы мягкого неба иннервируются из 3 ветви тройничного нерва (*n. tensoris veli palatini*), глоточного сплетения языкоглоточного и блуждающего нервов. Небные миндалины иннервируются из малых небных нервов (ветвь *n. maxillaris*), язычного нерва (ветвь *n. mandibularis*), а также из языкоглоточного и блуждающего нервов.

Зубы образуют верхнюю и нижнюю зубные дуги. Корни зубов располагаются в зубных ячейках альвеолярных отростков верхней и нижней челюсти. К нижнечелюстному каналу ближе всего подходят верхушки корней 3 нижнего моляра. Ближе всего от дна гайморовой пазухи отстоит небный корень первого большого коренного зуба. Ретинированные зубы мудрости на верхней челюсти могут располагаться в области бугра верхней челюсти, верхнечелюстной пазухи, дна глазницы и боковой стенки носа.

Кровоснабжение зубов осуществляется верхнечелюстной артерией (*a. maxillaris*). Верхняя задняя луночковая артерия (*a. alveolaris superior posterior*) входит в верхний альвеолярный канал через отверстия в бутре верхней челюсти, кровоснабжает коренные зубы верхней челюсти и десны. Подглазничная артерия (*a. infraorbitalis*) в подглазничном канале верхней челюсти отдает верхние передние луночковые артерии (*аа. alveolares superiores anteriores*), которые кровоснабжают клык и резцы. Нижняя луночковая артерия (*a. alveolaris inferior*) проходит в канале нижней челюсти, кровоснабжает зубы и десны нижней челюсти.

Лимфоотток от передних отделов десны верхней челюсти происходит в подчелюстные лимфоузлы. Лимфоотток от задних отделов десны верхней челюсти происходит в околоушные лимфоузлы. Кроме того, лимфа оттекает в подбородочные и затылочные лимфоузлы.

Лимфоотток от десны нижней челюсти происходит в подбородочные и подчелюстные лимфоузлы. Лимфоотток от зубов, по-видимому, отсутствует.

Зубы верхней челюсти иннервирует 2 ветвь тройничного нерва — верхнечелюстной нерв (n. maxillaris). Задние верхние альвеолярные нервы (nn. alveolares superiores posteriores) отходят от верхнечелюстного нерва в области крылонебной ямки и входят в толщу верхней челюсти снаружи в области бугра верхней челюсти (tuber maxillae). Средний верхний альвеолярный нерв (n. alveolaris superior medius) и передние верхние альвеолярные нервы (nn. alveolares superiores anteriores) отходят от подглазничного нерва (n. infraorbitalis) в подглазничном канале, образуют верхнее зубное сплетение (plexus dentalis superior), от которого отходят ветви к зубам и десне верхней челюсти.

Зубы нижней челюсти иннервирует 3 ветвь тройничного нерва — нижнечелюстной нерв (n. mandibularis). Нижний альвеолярный нерв (n. alveolaris inferior) проходит в канале нижней челюсти, образует нижнее зубное сплетение (plexus dentalis inferior) и дает ветви к зубам и десне нижней челюсти.

Кровоснабжение верхней челюсти обеспечивают ветви верхнечелюстной артерии: щечная артерия (a. buccalis), верхняя задняя луночковая артерия (a. alveolaris superior posterior), проходящая в верхний альвеолярный канал через отверстия в бугре верхней челюсти. Кроме этого в кровоснабжении участвуют нисходящая небная артерия (a. palatina descendens) и подглазничная артерия (a. infraorbitalis), от которой в подглазничном канале отходят верхние передние луночковые артерии (aa. alveolares superiores anteriores).

Основным источником кровоснабжения нижней челюсти является нижняя луночковая артерия (a. alveolaris inferior), проходящая в канале нижней челюсти. Кроме того, в кровоснабжении участвуют ветви от лицевой артерии, язычной артерии, поперечной артерии лица (из поверхностной височной артерии), от верхнечелюстной, жевательной и крыловидных артерий.

ДНО ПОЛОСТИ РТА И ЯЗЫК

Дно полости рта ограничено: спереди — областью резцов, с боков — альвеолярным отростком нижней челюсти, сзади — задним краем свободной нижней поверхности языка, который дугой вдается в дно, суживая его в переднезаднем направлении.

Дно ротовой полости представлено слизистой оболочкой, переходящей с нижней поверхности языка на альвеолярный отросток нижней челюсти и покрывающей образования, лежащие над челюстно-подъязычной мышцей (m. mylohyoideus) (рис. 21). Следовательно, от подчелюстной и подподбородочной областей дно полости рта отграничено челюстно-подъязычной мышцей, которая начинается от linea mylohyoidea нижней челюсти и прикрепляется к телу подъязычной кости. Уровень прохождения linea mylohyoidea и, соответственно, место прикрепления одноименной мышцы оказывают влияние на течение и локализацию гнойно-воспалительных процессов. Так как корни передних зубов располагаются выше прикрепления челюстно-подъязычной мышцы, то ос-

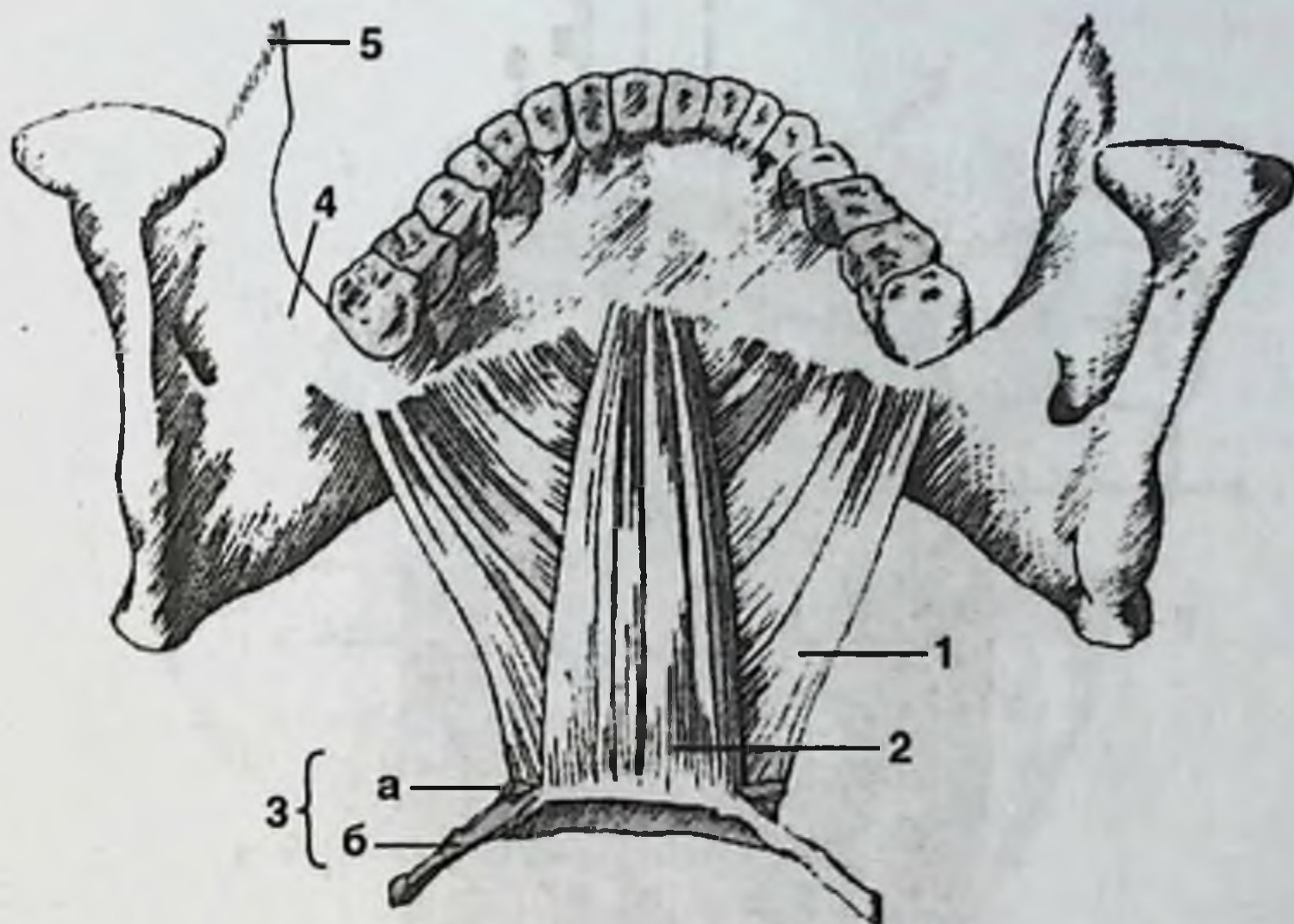


Рис. 21. Вспомогательные жевательные мышцы.

1. Челюстно-подъязычная мышца. 2. Подбородочно-подъязычная мышца. 3. Подъязычная кость: а) малый рог, б) большой рог. 4. Ветвь нижней челюсти. 5. Венечный отросток.

Остеомиелиты нижней челюсти в области передних зубов могут осложняться флегмонами дна полости рта. А по причине того, что корни моляров проецируются ниже прикрепления челюстно-подъязычной мышцы, остеомиелит в их области часто осложняется флегмонами подчелюстной области.

При поднятом кверху языке видна уздечка, делящая дно полости рта на две симметричные половины (рис. 22). Уздечка образована складкой слизистой оболочки, идущей от нижней поверхности языка, несколько отступя от его кончика, к дну полости рта. По бокам от уздечки, у ее заднего края находятся по одному бугорку, называемых подъязычным мясцом (*caruncula sublingualis*), в которые открываются протоки подчелюстной и большие протоки подъязычной слюнных желез (*ductus submandibularis et ductus sublingualis majores*).

Параллельно свободному заднему краю нижней поверхности языка с каждой стороны проходит подъязычная складка, на которой в полость рта открываются малые протоки подъязычной слюнной железы (*ductus sublingualis minores*) (рис. 23). Расположенная под слизистой оболочкой подъязычная железа ясно обрисовывается при поднятии языка кверху.

Язык — мышечный орган, покрытый слизистой оболочкой, содержащий железы и лимфоидные образования.

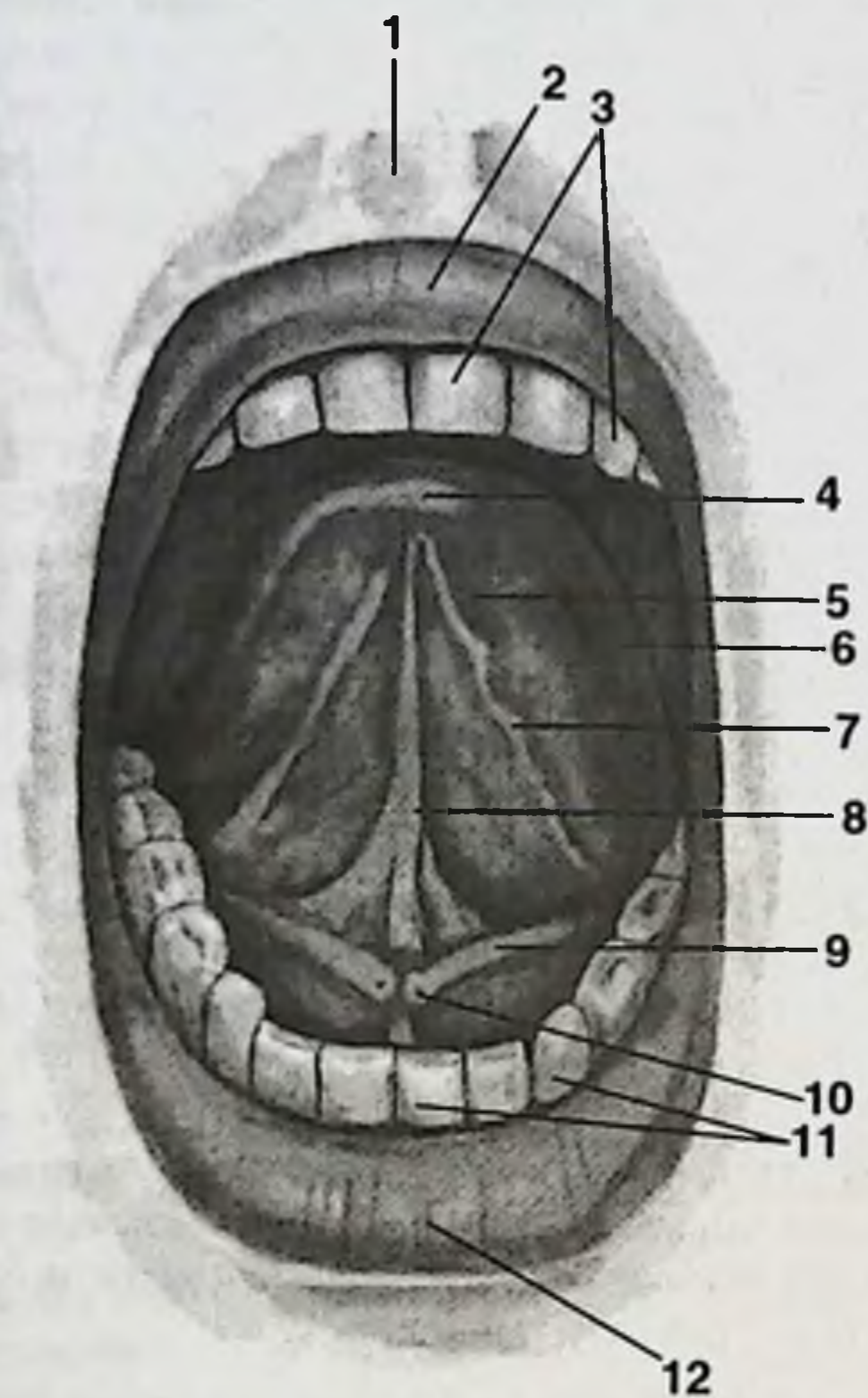


Рис. 22. Нижняя поверхность языка и окружающие части.

1. Губной желобок. 2. Верхняя губа. 3. Верхняя зубная дуга. 4. Верхушка языка. 5. Нижняя поверхность языка. 6. Боковой край языка. 7. Бахромчатая складка. 8. Уздечка языка. 9. Подъязычная складка. 10. Подъязычный сосочек. 11. Нижняя зубная дуга. 12. Нижняя губа.

Из мышц языка выделяют две группы: скелетные мышцы языка и собственные мышцы языка. К скелетным относят мышцы, начинающиеся на костях и вплетающиеся в тело языка. Их сокращения вызывают изменения положения языка, в то время как собственные мышцы языка изменяют его форму.

В составе скелетных мышц (рис. 24) в вертикальной плоскости проходит подбородочно-язычная мышца (*m. genioglossus*), основной своей массой располагающаяся по сторонам от перегородки языка. Она начинается от подбородочной ости нижней челюсти и верхними пучками веерообразно следует к слизистой языка, а нижними — к телу подъязычной кости и к надгортаннику. Мышца тянет язык вперед и вниз.

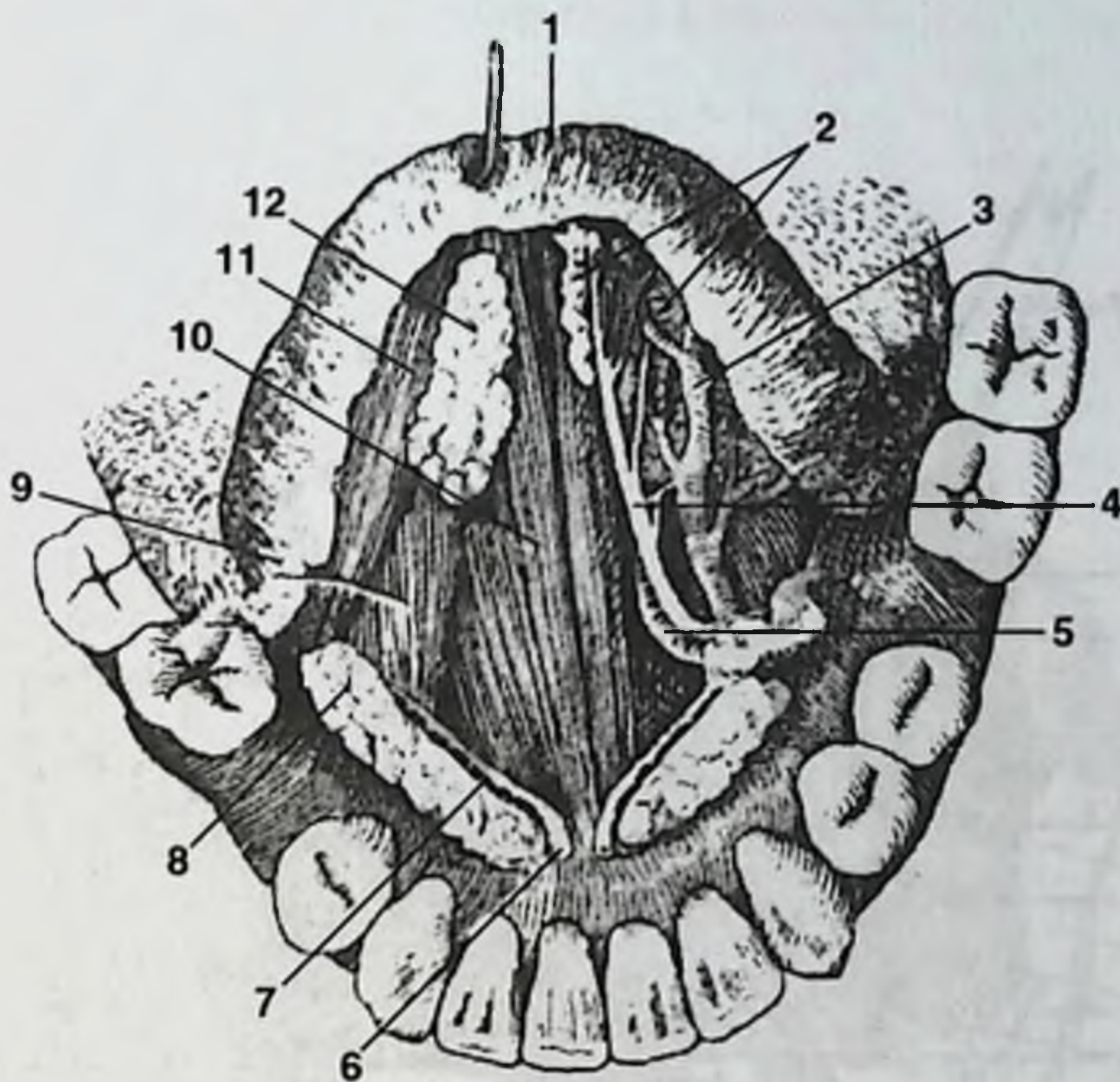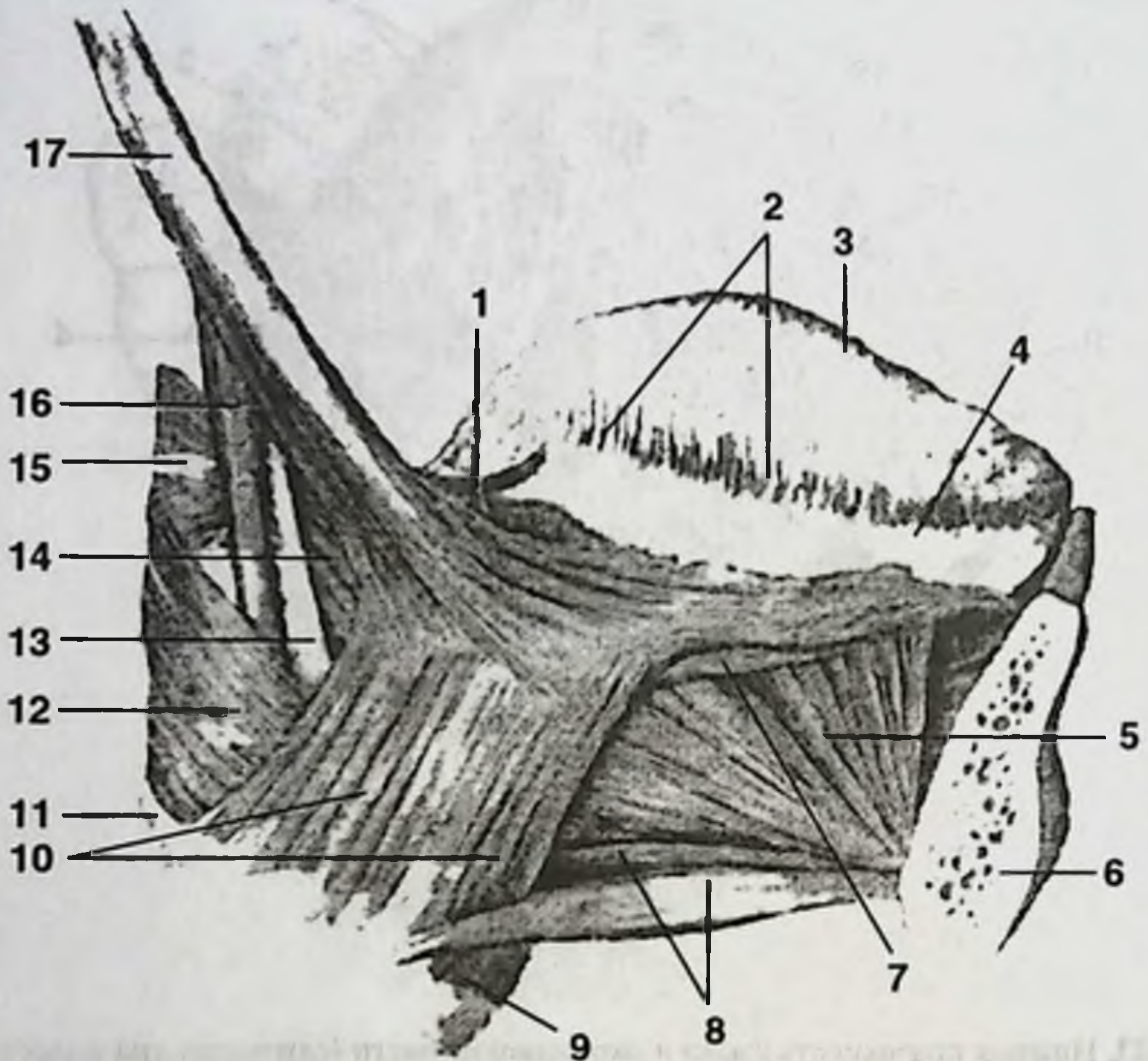


Рис. 23. Нижняя поверхность языка и окружающие части (слизистая дна полости рта удалена).

1. Верхушка языка. 2. Передняя язычная железа. 3. Язычная вена. 4. Язычный нерв. 5. Глубокая артерия языка. 6. Подъязычный сосочек. 7. Подъязычный проток. 8. Подъязычная железа. 9. Нижняя продольная мышца. 10. Подбородочно-язычная мышца. 11. Шилоязычная мышца. 12. Передняя язычная железа.

В продольной плоскости расположена шилоязычная мышца (*m. styloglossus*). Начинается от шиловидного отростка и шилоподъязычной связки. Ее верхний пучок направляется вдоль края языка к его верхушке. Нижний пучок (более тонкий), прободая подъязычно-язычную мышцу, направляется кнутри и у заднего отдела языка сплетается с сухожильными пучками одноименной мышцы противоположной стороны. Мышца смещает язык и его корень вверх и назад.

В поперечной плоскости лежит подъязычно-язычная мышца (*m. hyoglossus*), располагаясь кнаружи от подбородочно-язычной мышцы. Начинается от верхнего края тела и большого рога подъязычной кости и направляется кверху и кпереди, к боковому краю тела и корня языка, достигая его верхушки. Смещает язык назад и вниз.

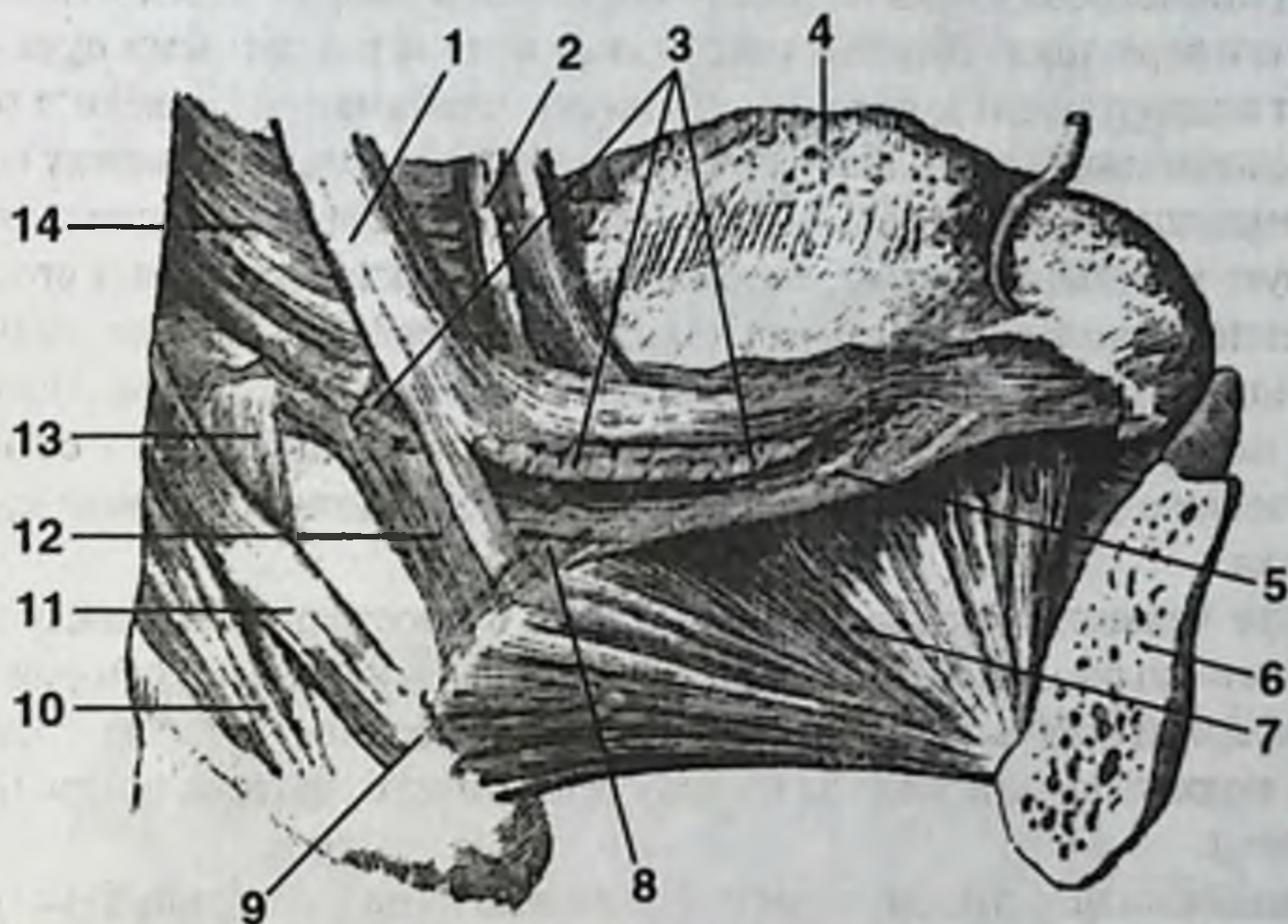


А

Рис. 24. Мышцы языка.

А. Мышцы языка.

1. Язычно-небная мышца. 2. Листовидные сосочки. 3. Спинка языка. 4. Боковой край языка. 5. Подбородочно-язычная мышца. 6. Нижняя челюсть (отпилена). 7. Нижняя продольная мышца. 8. Подбородочно-подъязычная мышца. 9. Тело подъязычной кости. 10. Подъязычно-язычная мышца. 11. Большой рог подъязычной мышцы. 12. Средний констриктор глотки. 13. Шилоподъязычная связка. 14. Язычно-глоточная мышца. 15. Верхний констриктор глотки. 16. Шилоглоточная мышца. 17. Шилоязычная мышца.



Б

Б. Глубокие мышцы языка.

1. Шилоязычная мышца. 2. Язычно-небная мышца. 3. Подъязычно-язычная мышца (пересечена). 4. Спинка языка. 5. Нижняя продольная мышца. 6. Нижняя челюсть (отпилена). 7. Подбородочно-язычная мышца. 8. Хрящезычная мышца. 9. Малый рог подъязычной кости. 10. Рожково-глочная часть среднего констриктора глотки. 11. Хрящеглоточная часть среднего констриктора глотки. 12. Язычноглочная мышца. 13. Шилоглочная мышца. 14. Верхний констриктор глотки.

Собственные мышцы языка можно также разделить по принципу направления хода их волокон (рис. 25).

В вертикальной плоскости располагается вертикальная мышца языка (*m. verticalis linguae*). Она представлена короткими пучками, идущими от спинки языка к его нижней поверхности. Мышца уплощает язык.

В продольной плоскости расположены верхняя и нижняя продольные мышцы (*mm. longitudinales superior et inferior*). Нижняя продольная мышца начинается от апоневроза языка в области его корня и направляется к нижней поверхности его верхушки. Верхняя продольная мышца различными пучками начинается от надгортанника, срединной язычно-надгортанной связки и от малых рогов подъязычной кости. Все пучки, сходясь и переплетаясь между собой, следуют к верхушке языка вдоль его спинки под апоневрозом и слизистой. Мышца участвует в сгибании языка, укорачивая его, а также поднимает его верхушку.

В поперечной плоскости расположена поперечная мышца языка (*m. transversus linguae*). Она залегает на всем протяжении языка и представлена отдельными поперечными мышечными пучками, начинающимися от перегородки языка и заканчивающимися в апоневрозе и слизистой оболочке краев и спинки языка.

Выше челюстно-подъязычной мышцы в пространствах между скелетными мышцами языка локализуется клетчатка дна полости рта, которая сообщается с парафарингеальным клетчаточным пространством, а также с фасциальным ложем подчелюстной железы по ходу ее слюнного протока и переднего отростка железы.

В задненижнем отделе области дна полости рта в ее пределы вступают подъязычный нерв и одноименная вена. Несколько выше и латеральнее их располагается передний отросток подчелюстной железы (отросток иногда далеко проникает вперед, соприкасаясь с подъязычной железой, и располагается ниже и медиальнее). Этому месту соответствует промежуток между челюстно-подъязычной мышцей снаружи и подъязычно-язычной мышцей изнутри.

В пространстве между подъязычно-язычной мышцей снаружи и подбородочно-язычной мышцей изнутри имеется другой промежуток, через который в область дна полости рта проникают подъязычная артерия, а иногда и язычная артерия, образующая здесь выпуклый вперед изгиб.

В области дна полости рта имеется выраженный подслизистый слой, состоящий из рыхлой соединительной ткани, а в тех местах, где слизистая плотно соединена с подлежащими тканями (например, десны), подслизистый слой отсутствует, за счет чего, собственно, слизистая неподвижна. В подслизистом слое заложена основная (глубокая) сеть кровеносных и лимфатических сосудов.

Артериальное кровоснабжение языка осуществляет язычная артерия (*a. lingualis*). Область дна полости рта в основном кровоснабжается подъязычной артерией (*a. sublingualis*), хотя в кровоснабжении принимает участие и подбородочная артерия (*a. submental*). Подъязычная артерия является ветвью язычной артерии, в то время как подбородочная отходит от лицевой. И язычная, и лицевая артерии являются ветвями наружной сонной артерии.

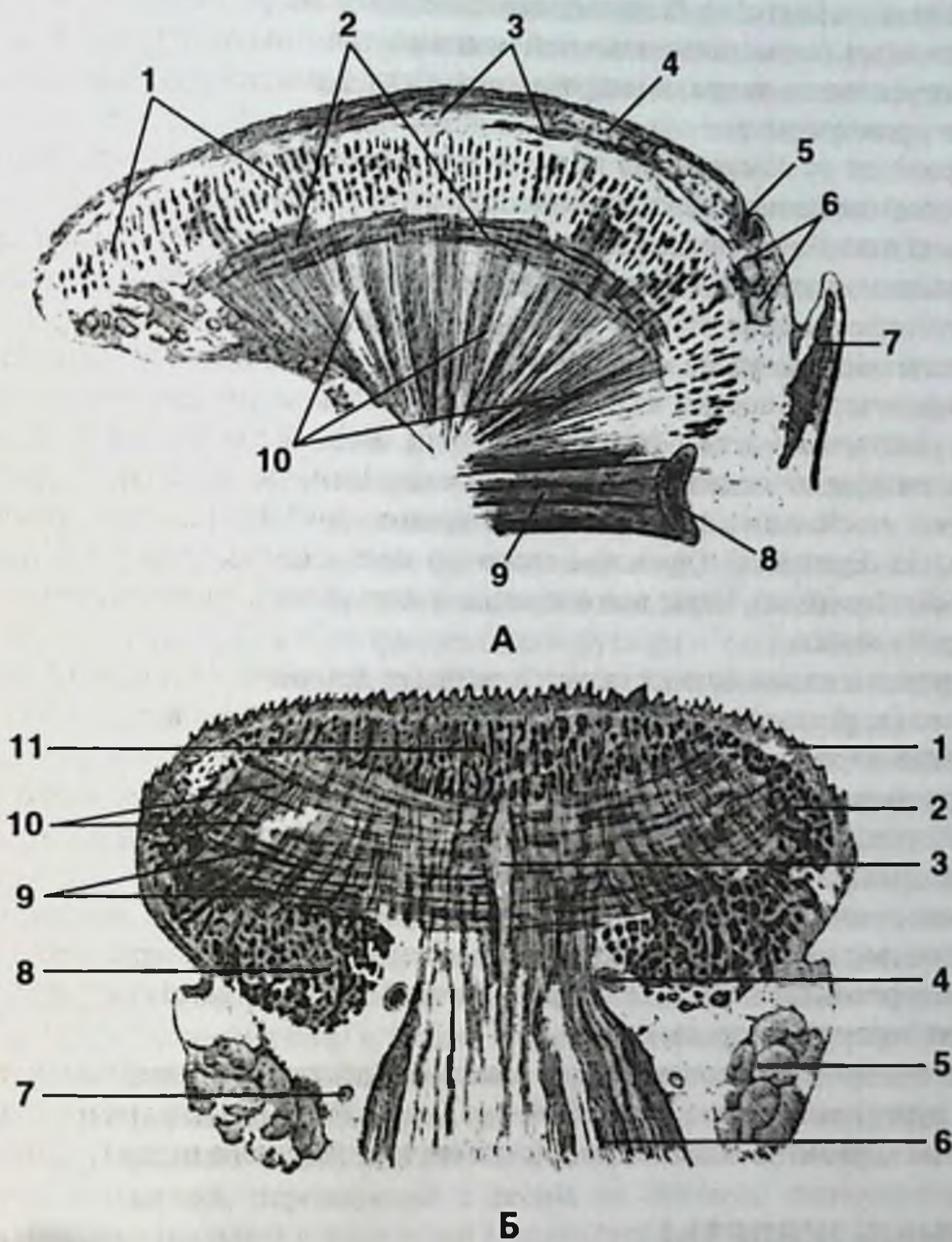


Рис. 25. Тело языка.

А. Сагиттальный разрез языка.

1. Поперечная мышца. 2. Нижняя продольная мышца. 3. Верхняя продольная мышца. 4. Слизистая оболочка. 5. Слепое отверстие. 6. Язычные железы. 7. Надгортанник. 8. Тело подъязычной кости. 9. Подбородочно-подъязычная мышца. 10. Подъязычно-язычная мышца.

Б. Фронтальный разрез через тело языка.

1. Слизистая оболочка. 2. Шилоязычная мышца. 3. Перегородка языка. 4. Глубокая артерия языка. 5. Подъязычная железа. 6. Подбородочно-язычная мышца. 7. Язычный нерв. 8. Нижняя продольная мышца. 9. Поперечная мышца. 10. Вертикальная мышца. 11. Верхняя продольная мышца.

Венозный отток от языка и дна полости рта осуществляется посредством язычной вены (*v. lingualis*). Вена сопровождает артерию, располагаясь ниже ее до переднего края подъязычно-язычной мышцы, где покидает артерию, следуя вдоль подъязычного нерва, и направляется назад, вливаясь в лицевую или внутреннюю яремную вену.

Лимфоотток от языка и дна полости рта осуществляется в подбородочные и подчелюстные лимфатические узлы. При этом от передней трети языка лимфа оттекает в подбородочные узлы, а от спинки и латеральной поверхности языка — в подчелюстные. Лимфа от слизистой глоточной поверхности языка оттекает в глубокие шейные узлы.

Из подчелюстных узлов лимфа отводится в глубокие шейные узлы. Отводящие лимфатические сосуды из подбородочных узлов частично следуют в подчелюстные, частично — в глубокие шейные узлы. Таким образом, наибольшее количество лимфы от языка оттекает в глубокие шейные лимфатические узлы, из которых наибольшее значение имеют яремно-двубрюшные узлы (*nodī lymphaticī jugulo-digastricus*) и яремно-лопаточно-подъязычные узлы (*nodī lymphaticī jugulo-omohyoideus*). Чаще всего именно в этих узлах появляются первые метастазы рака языка.

Иннервация языка осуществляется ветвями язычного (*n. lingualis*), языкоглоточного (*n. glossopharyngeus*) и блуждающего (*n. vagus*) нервов.

Язычный нерв (*n. lingualis*) иннервирует переднюю и среднюю треть языка. Этот нерв формируется из чувствительных волокон нижнечелюстного нерва (*n. mandibularis*) и из вкусовых и секреторных волокон барабанной струны (*chorda tympani*) лицевого нерва (*n. facialis*).

Языкоглоточный нерв (*n. glossopharyngeus*) иннервирует заднюю треть языка, обеспечивая вкусовую, секреторную и чувствительную иннервацию.

Верхнегортанный нерв (*n. laryngeus superior*) является ветвью блуждающего нерва и иннервирует корень языка.

Двигательная иннервация мышц языка осуществляется подъязычным нервом (*n. hypoglossus*). Слизистая оболочка дна полости рта иннервируется подчелюстным нервом (*n. submandibularis*) из состава язычного нерва (*n. lingualis*).

СЛЮННЫЕ ЖЕЛЕЗЫ

Околоушная слюнная железа (*gl. parotis*) — наиболее крупная слюнная железа. Верхняя граница железы — основание черепа (подвисочная ямка), нижняя граница — фасция дна полости рта. Наружная граница — кожа, внутренняя граница (место расположения глоточного отростка околоушной слюнной железы) — мышцы-сжиматели глотки. Околоушная слюнная железа располагается позади ветви нижней челюсти, впереди шилоглоточного апоневроза. Таким образом, околоушная слюнная железа частично лежит в переднем окологлоточном (парафарингеальном) пространстве. В толще околоушной слюнной железы проходит наружная сонная артерия и позадичелюстная вена. Внутри железы наружная сонная артерия делится на две свои конечные ветви — верхнечелюстную

и поверхностную височную артерию. Сквозь околоушную слюнную железу проходит лицевой нерв, в железе лицевой нерв делится на пять ветвей: височную, скуловую, щечную ветви, красную ветвь нижней челюсти и шейную ветвь.

Ширина протока околоушной слюнной железы (стеноннова протока) — до 2 мм. На протоке околоушной слюнной железы почти в четверти случаев располагается добавочная доля железы.

Околоушную слюнную железу кровоснабжают задняя ушная артерия, поверхностная височная артерия, и ее ветвь — поперечная артерия лица. Реже околоушную слюнную железу кровоснабжает верхнечелюстная артерия или ее ветви: глубокая ушная и скуловая артерии.

Лимфоотток от околоушной слюнной железы осуществляется в глубокие ушные лимфатические узлы.

Нервы околоушной слюнной железы (п. parotidei) являются чувствительными ветвями ушно-височного нерва (3-я ветвь тройничного нерва) и секреторными ветвями ушного узла (языкоглоточный нерв).

Подчелюстная слюнная железа (gl. submandibularis) и подъязычная слюнная железа (gl. sublingualis). Подчелюстная слюнная железа расположена в подчелюстной области внутри замкнутого фасциального футляра — подъязычно-подчелюстного мешка (saccus hyomandibularis). В этом мешке слюнная железа располагается свободно и с фасцией не сращена. Сзади подчелюстная слюнная железа ограничена околоушной слюнной железой. Сверху — телом челюсти, челюстно-подъязычной и двубрюшной мышцами. По латеральному краю железы сквозь нее проходят лицевая артерия и лицевая вена. Выводной проток подчелюстной слюнной железы располагается под слизистой дна полости рта и над челюстно-подъязычной мышцей (m. mylohyoideus). Ширина протока подчелюстной железы — до 3 мм.

Представляют интерес топографо-анатомические взаимоотношения подъязычной железы с окружающими ее образованиями. Медиальнее железы, пересекая ее по диагонали снизу и сзади, кверху и кпереди, непосредственно под слизистой оболочкой лежит прямой выводной проток подчелюстной слюнной железы. Этот проток в задней трети своей длины огибается язычным нервом, который латеральнее и выше протока располагается непосредственно под складкой слизистой, переходящей с десны на боковую поверхность языка. Вдоль нижнемедиальной поверхности подъязычной железы лежит подъязычная артерия. Большой проток подъязычной железы отходит от ее верхнепередней поверхности и открывается на подъязычном мясе, часто соединяясь с протоком подчелюстной железы. Кроме того, от верхней поверхности подъязычной железы отходят ее малые протоки, открывающиеся в полость рта на подъязычной складке. Сама железа окружена рыхлой клетчаткой.

Кровоснабжение подчелюстной слюнной железы осуществляется язычной артерией и лицевой артерией. Кровоснабжение подъязычной слюнной железы обеспечивают подъязычная артерия (ветвь язычной артерии) и подбородочная артерия (ветвь лицевой артерии).

Лимфоотток от подчелюстной и подъязычной слюнных желез происходит в подчелюстные лимфоузлы.

Иннервация подъязычной слюнной железы осуществляется из язычного нерва (ветвь нижнечелюстного нерва). Язычный нерв содержит секреторные парасимпатические волокна барабанной струны (ветвь лицевого нерва), которые сначала идут к подчелюстному нервному узлу, а затем к подъязычной слюнной железе.

Симпатические нервы всех слюнных желез обеспечивают спинномозговые нервы шейного сплетения. Симпатические нервы проходят вместе с артериями, кровоснабжающими слюнные железы.

АНАТОМИЯ ШЕИ

ГРАНИЦЫ И ОТДЕЛЫ ШЕИ

Границами шеи являются: вверху — линия, проведенная от подбородка, вдоль нижнего края тела нижней челюсти, заднего края ее ветви, нижнего края наружного слухового отверстия, вершины сосцевидного отростка, верхней выйной линии до наружного затылочного бугра; внизу — по линии от яремной вырезки грудины, вдоль верхнего края ключицы до акромиального отростка лопатки и далее — до остистого отростка VII шейного позвонка.

Область шеи подразделяют на передний и задний отделы. Линия, проведенная через проекции акромиальных и сосцевидных отростков, является границей указанных отделов. На поверхности она соответствует передним поверхностям трапециевидных мышц (*m. trapezius*). Внутри шеи граница соответствует отрогам второй фасции (см. ниже).

В переднем отделе шеи, меньшем по объему, расположены все органы шеи, а также крупные сосудистые пучки и нервные проводники. Задний отдел шеи является мышечным, в котором расположены три слоя мышц шеи.

Передний отдел шеи.

В переднем отделе шеи различают переднюю, латеральную и грудино-ключично-сосцевидную области.

В пределах передней области различают три треугольника: надподъязычный, сонный, подподъязычный. Распределение шеи на области и треугольники производят в основном согласно проекции мышц (рис. 26).

Границами надподъязычного треугольника являются: сверху — нижний край тела нижней челюсти, снизу и спереди — переднее брюшко двубрюшной мышцы, снизу и сзади — заднее брюшко этой же мышцы. Сонный треугольник ограничен: сзади — передним краем кивательной мышцы, сверху — задним брюшком двубрюшной мышцы, спереди — передним краем лопаточно-подъязычной мышцы.

В пределах надподъязычного треугольника практическими хирургами выделяется достаточно небольшой по размерам треугольник Пирогова. Н.И. Пирогов описал и предложил данный треугольник для доступа и ориентировки в тканях при оперативном вмешательстве по поводу перевязки язычной артерии. Границами треугольника являются: спереди — задний край челюстно-подъязычной мышцы, сверху — ствол подъязычного нерва, снизу и сзади — сухожилие и заднее брюшко двубрюшной мышцы. Дно треугольника образовано подъязычно-язычной мышцей (*m. hyoglossus*). Непосредственно глубже мышцы в пределах треугольника расположена язычная артерия, лежащая в этом месте на поверхности среднего констриктора глотки.

Подподъязычный треугольник соответственно ограничивают: сверху и сзади — передний край лопаточно-подъязычной мышцы, снизу и сзади — передний край кивательной мышцы, спереди — срединная линия шеи.

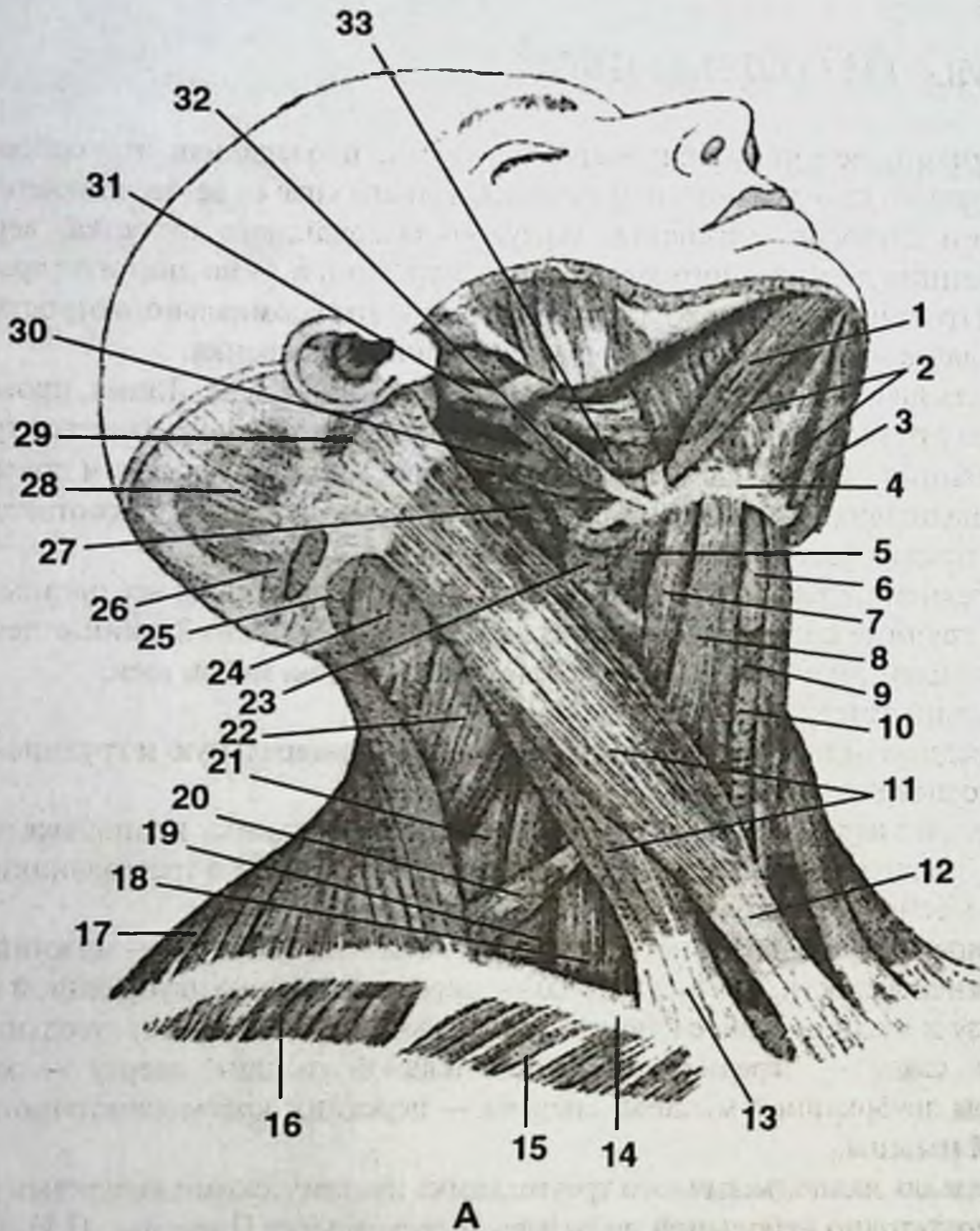
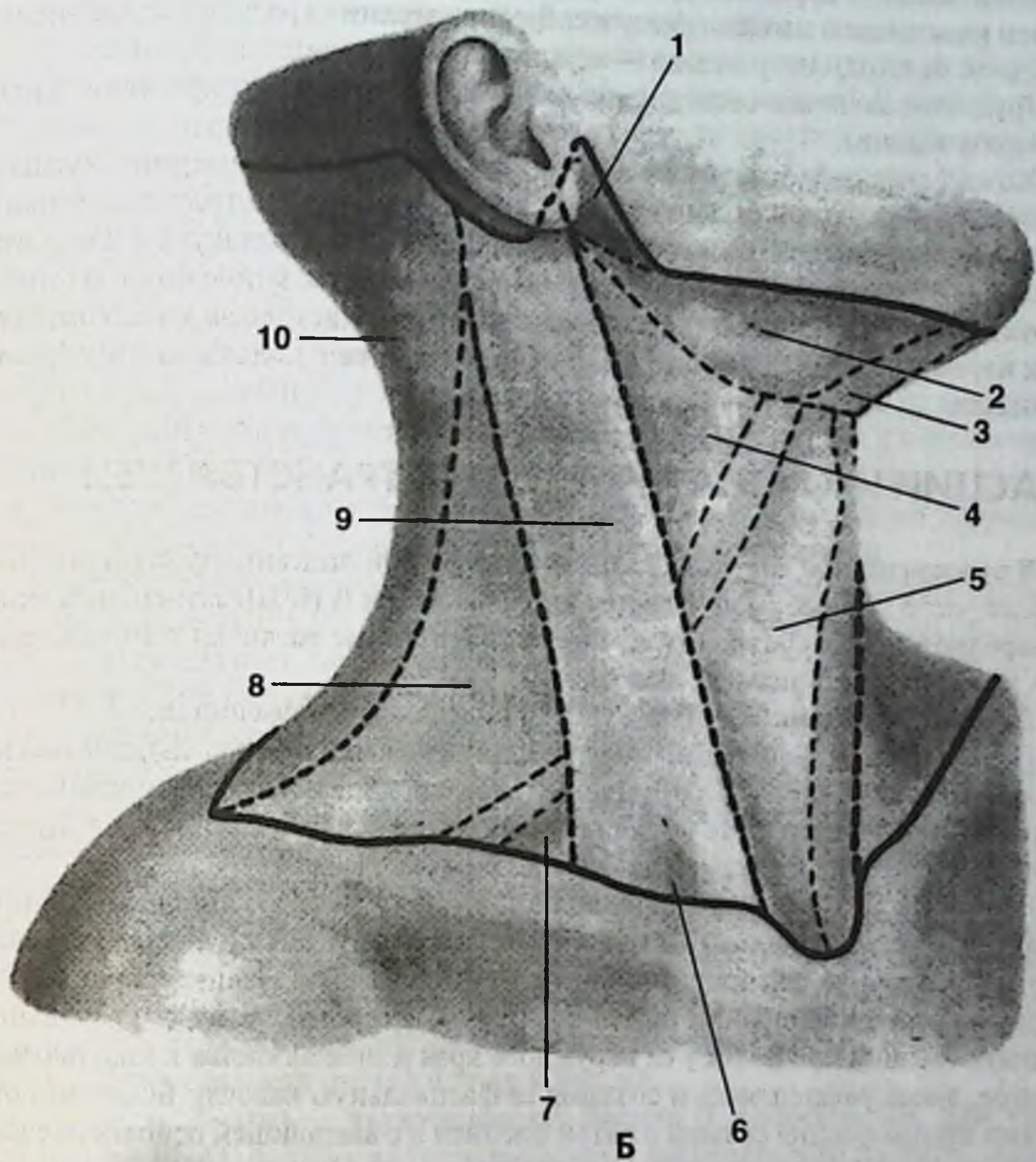


Рис. 26. Треугольники шеи.

А. Поверхностные мышцы шеи, второй слой.

1. Переднее брюшко двубрюшной мышцы. 2. Челюстно-подъязычная мышца. 3. Переднее брюшко двубрюшной мышцы. 4. Тело подъязычной кости. 5. Щитовидно-подъязычная мышца. 6. Щитовидный хрящ. 7. Лопаточно-подъязычная мышца (верхнее брюшко). 8. Грудино-подъязычная мышца. 9. Перстневидно-щитовидная мышца. 10. Щитовидная железа. 11. Грудино-ключично-сосцевидная мышца. 12. Грудинная ножка грудино-ключично-сосцевидной мышцы. 13. Ключичная ножка грудино-ключично-сосцевидной мышцы. 14. Ключица. 15. Большая грудная мышца. 16. Дельтовидная мышца. 17. Трапециевидная мышца. 18. Передняя лестничная мышца. 19. Средняя лестничная мышца. 20. Лопаточно-подъязычная мышца (нижнее брюшко). 21. Задняя лестничная мышца. 22. Мыш-



ца, поднимающая лопатку. 23. Нижний констриктор глотки. 24. Ременная мышца головы. 25. Полуостистая мышца головы. 26. Поперечная мышца затылка. 27. Длинная мышца головы. 28. Затылочная мышца. 29. Задняя ушная мышца. 30. Заднее брюшко двубрюшной мышцы. 31. Шиловидный отросток. 32. Шилоподъязычная мышца. 33. Подъязычно-язычная мышца. Ее покрывает протягивающаяся сзади наперед шиловязычная мышца.

Б. Распределение поверхности шеи на треугольники согласно проекции мышц.

1. Позадичелюстная ямка. 2. Подчелюстной треугольник. 3. Подбородочный треугольник. 4. Сонный треугольник. 5. Подподъязычный треугольник. 6. Малая надключичная ямка. 7. Лопаточно-ключичный треугольник. 8. Латеральная область шеи. 9. Грудино-ключично-сосцевидная область. 10. Задняя область шеи.

Латеральной области соответствует латеральный треугольник шеи, ограниченный: сзади — передним краем трапециевидной мышцы, спереди — задним краем кивательной мышцы, снизу и спереди — верхним краем лопаточно-подъязычной мышцы, снизу и сзади — верхним краем ключицы.

Грудино-ключично-сосцевидной области соответствует проекция одноименной мышцы.

Кожа переднего отдела шеи тонкая, легкоподвижная, содержит большое количество потовых и сальных желез. У мужчин в пределах надподъязычного треугольника имеется большое количество волосяных фолликулов. В области сосцевидного отростка кожа менее подвижная. Это связано с более плотной структурой подкожной жировой клетчатки и наличием соединительнотканых перемычек, фиксирующих кожу на этом участке с подлежащими образованиями.

ФАСЦИИ И КЛЕТЧАТОЧНЫЕ ПРОСТРАНСТВА ШЕИ

В русскоязычной анатомической литературе при описании фасций шеи наиболее часто употребляемой является классификация В.Н. Шевкуненко. В международной номенклатуре (PNA) имеются некоторые различия в анатомических названиях фасциальных листков.

По классификации В.Н. Шевкуненко выделяют пять фасций шеи.

Первая фасция — поверхностная фасция (*fascia colli superficialis*), имеется на всем протяжении шеи и располагается глубже подкожной жировой клетчатки. В переднем отделе шеи эта фасция расслаивается на две пластинки, между которыми располагается подкожная мышца шеи (*m. platysma*).

Вторая фасция — поверхностный листок собственной фасции шеи (*l. superficialis fasciae colli propriae*) (*l. superficialis fasciae cervicalis* по PNA), наиболее плотная и прочная. Распространяется на все отделы шеи. Начинается от связок остистых отростков шейных позвонков (боковые отростки), охватывает трапециевидную мышцу, сливается у ее наружного края и продолжается к кивательной мышце, вновь расщепляясь и создавая ее фасциальную капсулу. Боковыми отростками вторая фасция связана с пятой фасцией и с влагалищем основного сосудисто-нервного пучка шеи (*vagina carotica*).

Снизу фасция прикрепляется к передней поверхности ключиц и рукоятки грудины, а сзади вместе с трапециевидной мышцей уходит в область спины (позвоночная и лопаточная области). Вверху и сзади фасция прикреплена к верхней выйной линии затылочной кости, далее направляется к основанию сосцевидного отростка, углу и нижнему краю тела нижней челюсти, откуда распространяется и прикрепляется к телу подъязычной кости.

В области боковой поверхности лица (между углом нижней челюсти и передним краем верхней трети кивательной мышцы) вторая фасция переходит в околоушно-жевательную фасцию, которая поддерживает снизу околоушную слюнную железу и покрывает снаружи жевательную мышцу.

Таким образом, вторая фасция образует: фасциальное влагалище для грудино-ключично-сосцевидной мышцы, фасциальное влагалище для трапециевидной мышцы и капсулу подчелюстной слюнной железы.

Влагалище грудино-ключично-сосцевидной мышцы замкнутое, его наружная стенка плотнее внутренней и дает отростки в толщу мышцы. В связи с этим гнойники по наружной поверхности мышцы ограничиваются соединительнотканными отростками и по ним проникают в межпучковые мышечные пространства. Гнойники по внутренней поверхности ключичной мышцы распространяются на всю ее внутреннюю поверхность, не проникая в мышечную ткань. На внутренней поверхности влагалища расположены отверстия, через которые в мышцу попадают сосуды и ветвь добавочного нерва.

Третья фасция — глубокий листок собственной фасции шеи (*l. profunda f. colli* *progras* или *l. retrocervicalis fasciae cervicalis* по PNA) располагается во фронтальной плоскости и имеет форму трапеции. Сверху она фиксируется к подъязычной кости, а снизу к внутренней поверхности рукоятки грудины и ключиц, спускаясь до уровня хрящей вторых ребер. По бокам она ограничена лопаточно-подъязычными мышцами (*m. omohyoideus*), для которых образует футляры.

Фасция образует влагалища для грудино-щитовидных (*m. sternothyreoideus*), грудино-подъязычных (*m. sternohyoideus*) и щитоподъязычных мышц (*m. thyrohyoideus*) (группа претрахеальных мышц). Спереди по средней линии шеи вторая и третья фасции шеи срастаются, образуя белую линию шеи, которая не доходит примерно 3 см до яремной вырезки рукоятки грудины, за счет чего между расходящимися в этой области второй и третьей фасциями образуется надгрудинное межпозвоночное пространство (*spacium interaponeuroticum suprasternale*). В этом пространстве проходит венозная яремная дуга, иногда в виде сплетения, соединяющая передние яремные вены. С боков надгрудинное клетчаточное пространство сообщается со слепыми карманами (*saccus caecus*), которые располагаются в пространстве между второй и третьей фасциями и содержат окруженные клетчаткой конечные отделы передней яремной вены и лимфатические протоки. Снизу карманы ограничены задней поверхностью ключиц между местами прикрепления листков третьей и второй фасций.

Четвертая фасция — внутренностная фасция (*f. endocervicalis*, или *vagina sacrotica* по PNA), состоит из париетального и висцерального листков, образуя футляры для органов шеи (трахея, пищевод, щитовидная и паращитовидная железы) и основного сосудисто-нервного пучка шеи (общая сонная артерия с ее ветвями, внутренняя яремная вена, блуждающий нерв). Между париетальным и висцеральным листками четвертой фасции образуются клетчаточные пространства. Пространство, которое располагается впереди внутренних органов шеи, называется превисцеральным пространством. Оно располагается на протяжении от подъязычной кости до вырезки рукоятки грудины. На уровне трахеи находящаяся здесь часть превисцерального пространства носит название претрахеального клетчаточного пространства. В нем находятся претрахеальные лимфатические узлы, непарное венозное щитовидное сплетение, от которого начинаются две нижние щитовидные вены. В 12-17% случаев в претрахеальном

пространстве находится *a. thyroidea ima*. Справа, в нижнем отделе претрахеального клетчаточного пространства непосредственно прилежит плечеголовный ствол с отходящей от него правой общей сонной артерией. На уровне рукоятки грудины имеется тонкий заворот (переход париетального листка четвертой фасции в ее висцеральный листок). Этот заворот не является серьезной преградой при переходе гнойных процессов из претрахеального клетчаточного пространства в клетчатку переднего средостения.

Сзади четвертая фасция вплотную соприкасается с предпозвоночной фасцией (пятый листок), вверху достигая основания черепа, а внизу по органам и сосудам сообщается с задним средостением и распространяется до диафрагмы (ретровисцеральное клетчаточное пространство).

Пятая фасция — предпозвоночная фасция шеи (*f. prevertebralis*, или *f. prevertebralis fasciae cervicalis* по PNA), расположена во фронтальной плоскости впереди шейного отдела позвоночника, глубоких мышц шеи и симпатического ствола, покрывая их. Вверху фиксируется к основанию черепа, внизу переходит в *f. endothoracica*. С боков фасция прикреплена к поперечным отросткам позвонков. Образует влагалища для лестничных мышц, подключичных сосудов, элементов плечевого сплетения. Внизу, покрыв подключичные сосуды, фасция образует перегородку, отделяющую подключичную ямку от надключичной. Перегородку пронизывает большое количество лимфатических протоков, соединяющих подключичные и надключичные лимфоузлы. По ходу *vasa transversa scapulae* клетчатка надключичной ямки сообщается с клетчаткой надостной ямки.

При участии пятой и второй фасций образуется клетчаточное пространство наружного шейного треугольника. С боков это пространство ограничено влагалищем основного сосудисто-нервного пучка и краем трапециевидной мышцы, а от подмышечной впадины отделено многочисленными соединительнотканными перемычками, связывающими в области ключицы пятую фасцию со второй.

Шейные вены прочно связаны посредством соединительно-тканых тяжей с фасциальными структурами и не спадаются при ранении. В связи с этим ранение вен шеи опасно воздушными эмболиями.

Наличие соединительнотканых или клетчаточных прослоек между фасциями обуславливает возможность смещения органов шеи при операциях и ранениях в этой области. Раневой канал всегда будет разделен на отдельные слепые отрезки, что следует иметь в виду при хирургической обработке ран шеи. При поворотах головы в стороны орган шеи, расположенный более поверхностно, смещается в большей степени, чем орган, лежащий ближе к позвоночнику. Так, например, трахея и внутренняя яремная вена смещаются больше, чем пищевод и общая сонная артерия. Смещение гортани и трахеи в вертикальном направлении при запрокидывании головы назад или приведении подбородка к яремной вырезке рукоятки грудины происходит в пределах 2-3 см. Таким образом, изменения положения органов шеи при том или ином положении головы всегда обуславливают их определенные топографо-анатомические взаимоотношения.

СОСУДЫ ПЕРЕДНЕГО ОТДЕЛА ШЕИ

Основной сосудисто-нервный пучок шеи образован: снаружи — внутренней яремной веной, изнутри — общей сонной артерией и между ними и несколько кзади — блуждающим нервом. Пучок проецируется по линии, соединяющей середину расстояния между сосцевидным отростком и углом нижней челюсти с грудино-ключичным сочленением справа, а слева — с точкой между ключичной и грудинной ножками грудино-ключично-сосцевидной мышцы. На уровне сонного треугольника эта линия совпадает с передним краем кивательной мышцы.

На своем протяжении анатомо-топографические взаимоотношения общей сонной артерии различны, поэтому у левой сонной артерии различают четыре участка, а у правой — три. Левая артерия длиннее правой на 2-3 см и ее первый участок расположен в грудной полости. Второй участок соответствует протяжению от грудино-ключичного сочленения до лопаточно-подъязычной мышцы. Третий участок находится между лопаточно-подъязычной мышцей и бифуркацией общей сонной артерии. Четвертый участок соответствует бифуркации артерии и его длина у взрослого человека равна примерно 1 см, а ширина колеблется в пределах 1,0-1,5 см. Три участка правой сонной артерии соответствуют 2, 3 и 4 участкам левой.

Кзади от общих сонных артерий расположены: пограничный симпатический ствол и длинные мышцы шеи, покрытые пятой фасцией, кнутри — органы шеи (трахея, пищевод, доли щитовидной железы). По уровню своего расположения бифуркация общей сонной артерии достаточно вариабельна. Примерно в 50% случаев уровень бифуркации соответствует верхнему краю щитовидного хряща. В остальной половине наблюдений бифуркация расположена выше, вплоть до проекции угла нижней челюсти. В подобном случае общую сонную артерию спереди пересекают подъязычный нерв, двубрюшная и шилоподъязычная мышцы. Кроме того, при этих же вариантах область бифуркации может быть закрыта венами, впадающими во внутреннюю яремную вену. В подавляющем большинстве случаев (90%) в пределах шеи от внутренней сонной артерии никаких ветвей не отходит.

Ветви наружной сонной артерии.

Отходящие от наружной сонной артерии ветви кровоснабжают различные отделы шеи и головы.

1. Верхняя щитовидная артерия (*a. thyroidea superior*) отходит от передне-медиальной полуокружности наружной сонной артерии и, отдав на пути верхнюю гортанную артерию (*a. laryngea superior*), а также ветви к кивательной и щитоподъязычной мышцам, вступает в верхний полюс боковой доли щитовидной железы.
2. Язычная артерия (*a. lingualis*) отходит несколько выше предыдущей (на уровне больших рогов подъязычной кости) и, пройдя через треугольник Пирогова, вступает в область дна полости рта на уровне VI нижнего моляра и далее — в толщу языка. До вступления в его ткань отдает ветви к подъязычной кости, небным миндалинам и подъязычной слюнной же-

лезе. Следует учесть, что при ранениях артерии со стороны полости рта кровотечение происходит в подслизистый слой дна полости рта с распространением гематомы в парафарингеальное клетчаточное пространство.

Иногда встречаются варианты, когда верхняя щитовидная и язычная артерии отходят от наружной сонной артерии одним стволом, образуя щитоязычный ствол (*truncus thyreolingualis*).

3. Лицевая артерия (*a. facialis*) чаще всего отходит на уровне угла нижней челюсти, проходит кнутри от заднего брюшка двубрюшной мышцы и достигает переднего края жевательной мышцы, где под прямым углом перегибается через нижний край нижней челюсти на лицо (более подробное описание артерии изложено в разделе «Анатомия головы»).

4. Затылочная артерия (*a. occipitalis*) чаще всего отходит ниже заднего брюшка двубрюшной мышцы, ложится в бороздку на сосцевидном отростке и появляется под кожей в области затылка, разветвляясь до теменной области. На своем пути затылочная артерия отдает более мелкие ветви к ушной раковине и близлежащим мышцам. Через сосцевидную эмиссарию затылочная артерия отдает веточку к твердой мозговой оболочке задней черепной ямы.

5. Задняя ушная артерия (*a. auricularis posterior*) в большинстве случаев отходит над задним брюшком двубрюшной мышцы, идет вверх и назад к коже позади ушной раковины, достигая области теменных бугров. Ее ветви участвуют в кровоснабжении кожи и мышц затылка, ушной раковины, а также полости среднего уха, куда соответствующая ветвь попадает через шиловосцевидное отверстие (*foramen stylomastoideum*). Иногда задняя ушная артерия может отходить не от наружной сонной артерии, а от затылочной.

6. Восходящая глоточная артерия (*a. pharyngea ascendens*) в типичных вариантах анатомического строения отходит от ствола наружной сонной артерии близ ее начала. Однако по месту своего отхождения эта артерия весьма изменчива. Описаны случаи ее отхождения от затылочной артерии, верхнечелюстной артерии и даже от внутренней сонной артерии. После своего начала артерия направляется кверху по боковой стенке глотки, кровоснабжая ее, мягкое небо, небную миндалину, слуховую (евстахиеву) трубу, барабанную полость и твердую мозговую оболочку в области средней черепной ямы.

7. Верхнечелюстная артерия (*a. maxillaris*) является одной из двух конечных ветвей наружной сонной артерии. Представляет собой довольно короткий, но мощный ствол, подразделяемый на три отдела. В каждом из отделов артерия отдает многочисленные ветви, в основном участвующие в кровоснабжении лицевого отдела головы (см. раздел «Анатомия головы»).

8. Поверхностная височная артерия (*a. temporalis superficialis*) является второй конечной ветвью наружной сонной артерии, начинается в толще околоушной слюнной железы, выходит под кожу между головкой нижней челюсти и наружным слуховым проходом. Наиболее крупная ветвь поверхностной височной артерии — поперечная артерия лица (*a. transversa*

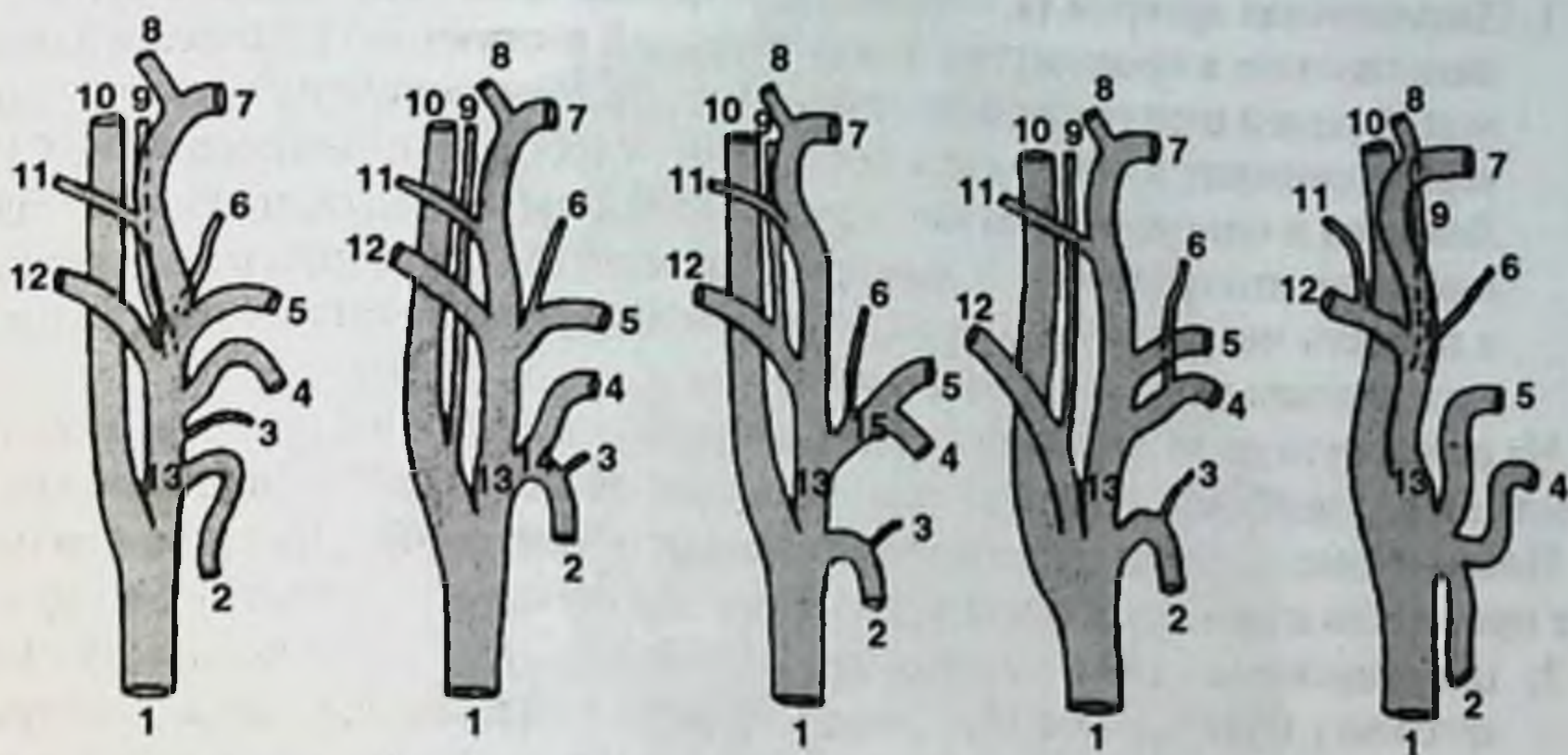


Рис. 27. Анатомические варианты начала ветвей наружной сонной артерии.

1. Общая сонная артерия. 2. Верхняя щитовидная артерия. 3. Верхняя гортанная артерия. 4. Язычная артерия. 5. Лицевая артерия. 6. Восходящая небная артерия. 7. Верхнечелюстная артерия. 8. Поверхностная височная артерия. 9. Восходящая глоточная артерия. 10. Внутренняя сонная артерия. 11. Задняя ушная артерия. 12. Затылочная артерия. 13. Наружная сонная артерия. 14. Щитовидный ствол. 15. Язычно-лицевой ствол.

faciei), которая кровоснабжает мягкие ткани лица и анастомозирует с лицевой артерией.

Распределение наружной сонной артерии на ветви отличается большим количеством вариантов, что представлено на рис. 27.

Подключичная артерия расположена в пределах передней области шеи. Ее влагалище образовано пятой фасцией шеи, а сама артерия находится в тесных топографо-анатомических взаимоотношениях с образованиями, повреждение которых приводят к тяжелым осложнениям.

На всем протяжении подключичной артерии выделяют три отдела: ключично-грудинный, лестнично-трахеальный и позаключичный. На левой подключичной артерии дополнительно выделяют средостенный отдел. Основное количество ветвей (позвоночная, внутренняя грудная, щитошейный ствол) отходят на протяжении лестнично-трахеального отдела (доступ к ним затруднен). Кроме того, отрезок артерии, расположенный на шее, отделен от купола плевры тонким слоем клетчатки (2-5 мм). Эти сложные взаимоотношения требуют широкого доступа при вмешательствах на ветвях подключичной артерии, который возможен только при условии разъединения ключицы, а иногда при поперечной торакотомии по уровню второго межреберья.

Ветви подключичной артерии.

1. Позвоночная артерия (*a. vertebralis*) — первая ветвь, отходящая в верхнем направлении в промежутке между передней лестничной мышцей и длинной мышцей шеи (в пределах второго отдела подключичной артерии). Артерия проходит в отверстиях поперечных отростков позвонков (СVI-СI). Ложится в одноименную борозду на задней дуге атланта, прободает заднюю атлантозатылочную мембрану и через большое отверстие входит в полость черепа. Расстояние между позвоночными артериями у задней дуги атланта равно в среднем 30-35 мм.

На своем пути до вступления в полость черепа отдает ветви к мышцам заднего отдела шеи, спинному мозгу и твердой мозговой оболочке задней черепной ямы.

Позвоночная артерия просцируется кзади от общей сонной артерии, что может приводить к диагностическим ошибкам при определении ранения сосуда.

2. Щитошейный ствол (*truncus thyrocervicalis*) отходит от подключичной артерии у медиального края передней лестничной мышцы, следует в верхнем направлении на протяжении примерно 0,5 см, после чего делится на конечные ветви.
3. Внутренняя грудная артерия (*a. thoracica interna*) чаще всего отходит во втором отделе подключичной артерии напротив начала позвоночной артерии, но в отличие от нее направляется в нижнемедиальном направлении.
4. Реберношейный ствол (*truncus costocervicalis*) отходит в межлестничном промежутке и следует в задневерхнем направлении к шейке первого ребра. Далее ствол делится на конечные ветви: глубокую артерию шеи и наивысшую межреберную артерию. Первая кровоснабжает мышцы заднего отдела шеи, вторая отдает ветви в первый и второй межреберные промежутки.
5. Поперечная артерия шеи (*a. transversa colli*) проходит между пучками плечевого сплетения и, кровоснабжая соседние мышцы, спускается вдоль позвоночного края лопатки до ее нижнего угла.

Таким образом, наружная сонная артерия, располагаясь в грудино-ключично-сосцевидной и передней областях шеи, является основным источником артериального кровоснабжения этих областей. Подключичная артерия расположена в нижней части грудино-ключично-сосцевидной области и является основным сосудом для латерального треугольника и задней области шеи. Приблизительной границей между зонами кровоснабжения указанных артерий (исключая головной мозг) может служить плоскость, проходящая от наружного затылочного бугра к задневерхнему краю рукоятки грудины. Все, что располагается выше и спереди от этой плоскости, кровоснабжается из бассейна наружных сонных артерий. Все, что расположено ниже и сзади — ветвями подключичных артерий. На стыке зон кровоснабжения образуются многочисленные межсистемные анастомозы, которые играют важную роль в формировании коллатерального кровотока при перевязке основного сосуда. Такими межсистемными анастомозами на шее являются: соединения нижней и верхней щитовидных артерий, восходящей и глубокой шейных артерий, позвоночной артерии с затылочной артерией, а также анастомозы между нижней щитовидной и глоточными артериями, кровоснабжающими глотку и пищевод.

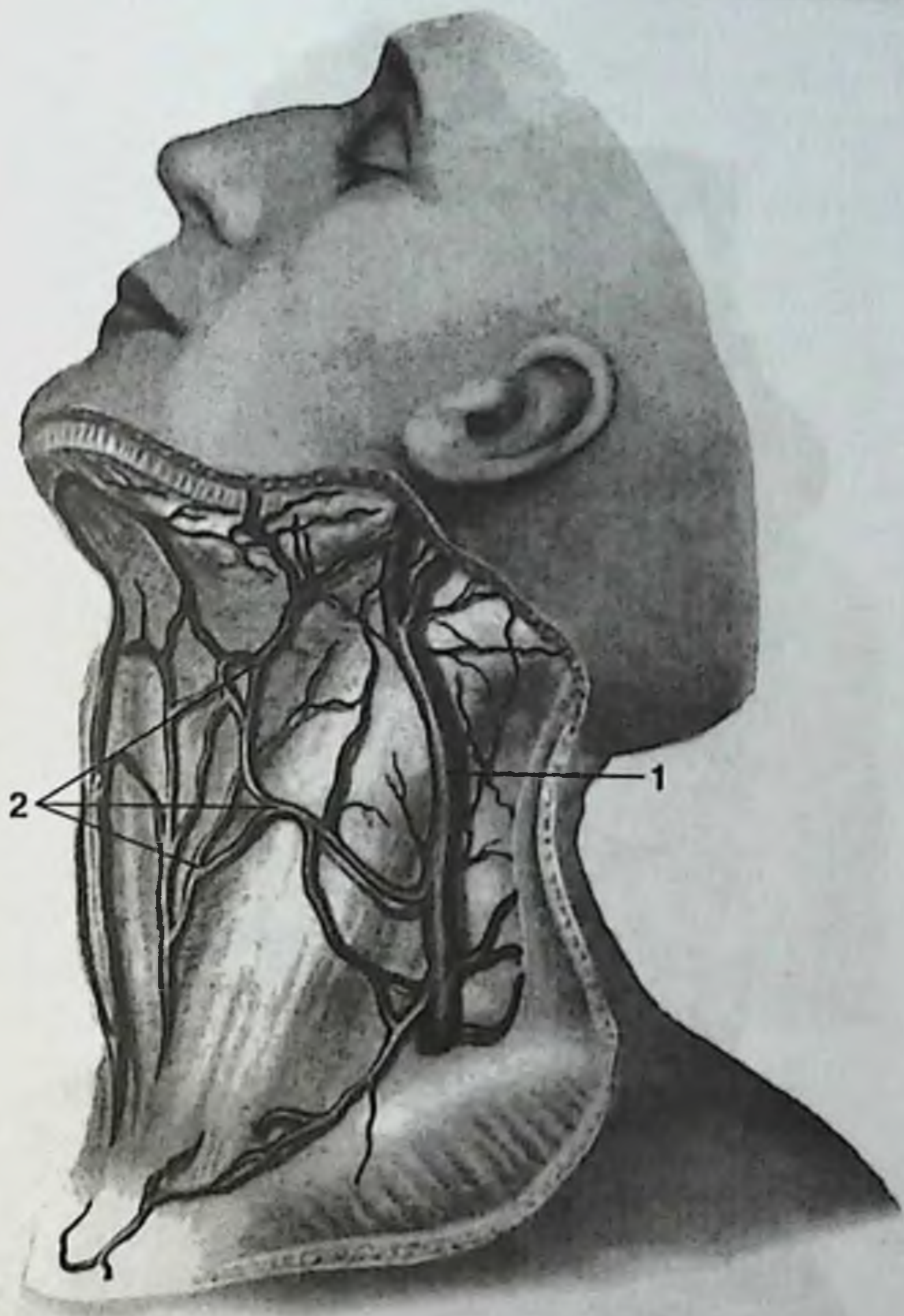


Рис. 28. Поверхностные вены шеи.

1. Наружная яремная вена. 2. Анастомозы с подкожными венами передней области шеи.

Вены шеи, как и вены лица, на всем своем протяжении располагаются в два слоя. В связи с этим вены шеи подразделяют на глубокие и поверхностные. Строение поверхностных вен и их связи с глубокими могут быть различными.

В одних случаях подкожные вены шеи образуют сеть, расположенную под первой фасцией шеи. В этой широкопетливой сети выделяется относительно крупный ствол наружной яремной вены (*v. jugularis externa*), которая связана многочисленными анастомозами с подкожными венами переднего отдела шеи (рис. 28). Передняя яремная вена (*v. jugularis anterior*) в подобных случаях как са-

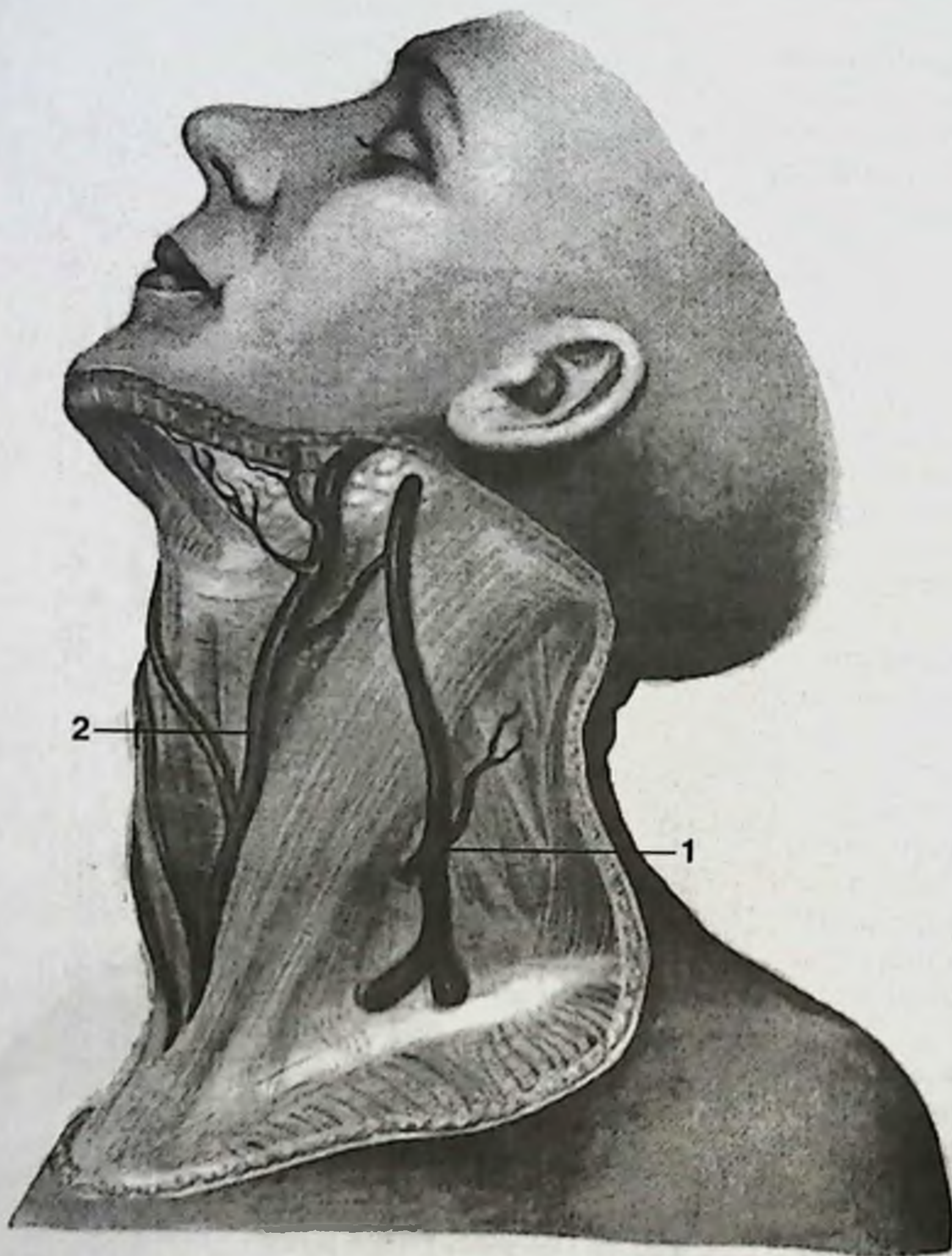


Рис. 29. Поверхностные вены шеи.

1. Наружная яремная вена. 2. Передняя яремная вена.

мостоятельный ствол отсутствует и по переднему краю кивательной мышцы проходит ряд венозных сосудов почти одинакового калибра.

В других случаях под первой фасцией располагаются два относительно крупных ствола, между которыми имеется один или небольшое количество анастомозов (рис. 29).

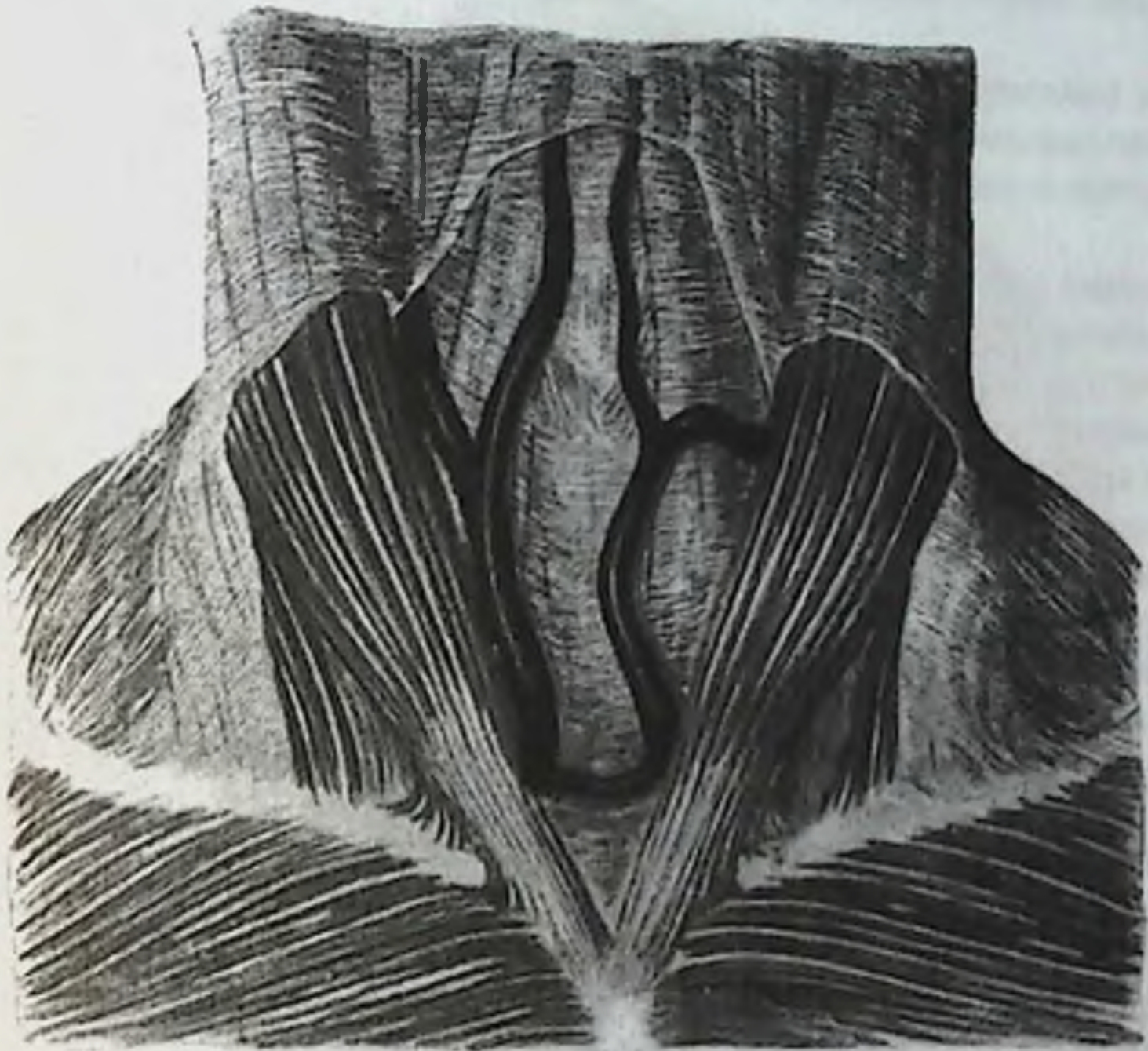


Рис. 30. Разобщенный ход основных венозных стволов в надгрудинном межпозвоночном пространстве.

Более глубоко, а именно в надгрудинном межпозвоночном пространстве располагается сеть крупных венозных сосудов, образующих сплетение.

Иногда наблюдается разобщенный ход основных венозных стволов шеи в надгрудинном межпозвоночном пространстве, представленных только двумя венами, которые позади ножек кивательной мышцы впадают во внутренние яремные вены и часто между собой связаны анастомозом — венозной яремной дугой (*arcus venosus juguli*) (рис. 30).

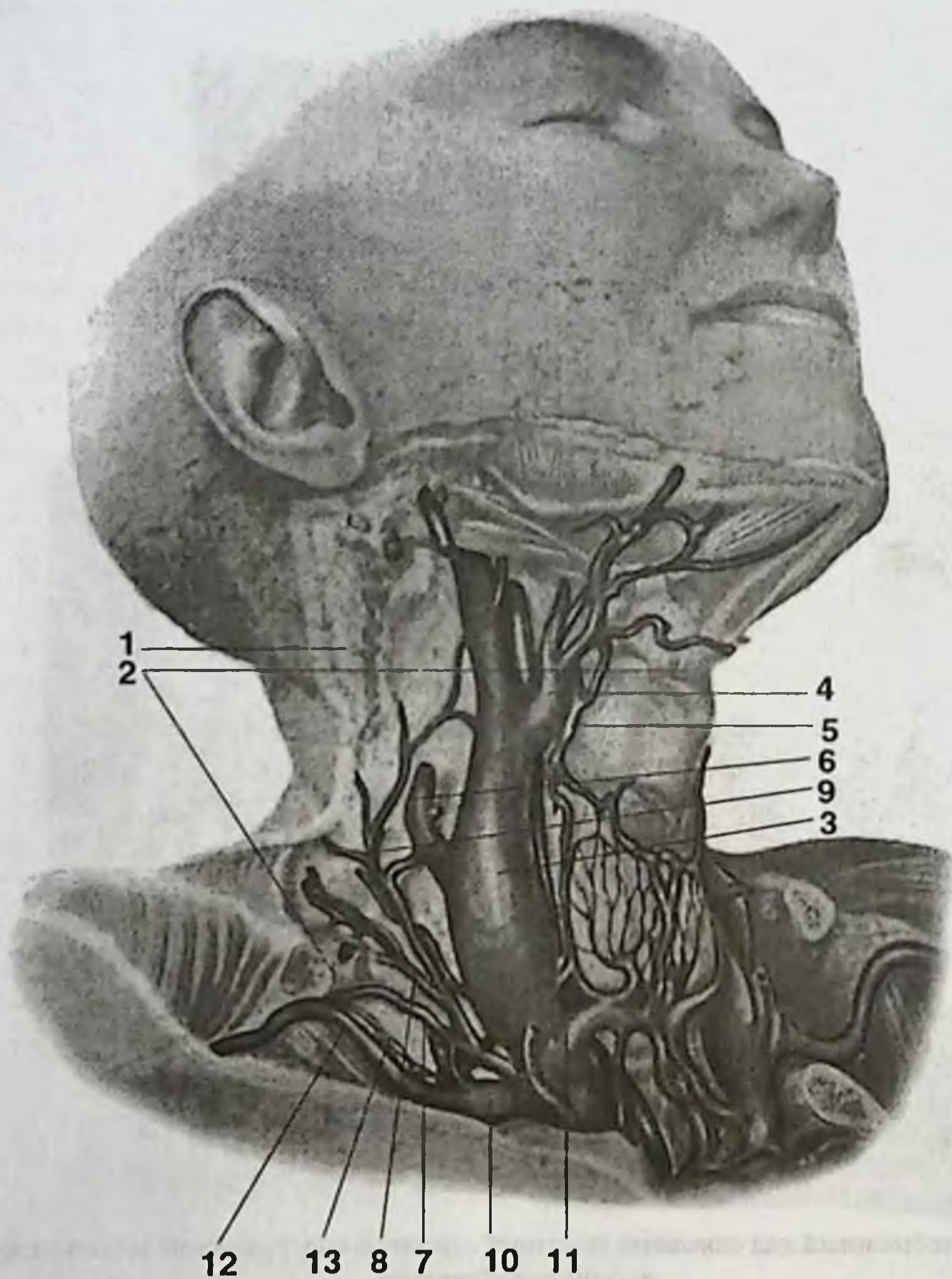


Рис. 31. Глубокие вены шеи (справа).

1. Грудно-ключично-сосцевидная мышца (пересечена). 2. Лопаточно-подъязычная мышца (пересечена). 3. Внутренняя яремная вена. 4. Лицевая вена. 5. Верхняя щитовидная вена. 6. Наружная яремная вена. 7. Поперечная вена лопатки. 8. Поперечная вена шеи. 9. Поверхностная вена шеи. 10. Правая подключичная вена. 11. Вена надгрудинного межпозвоночного пространства. 12. Головная вена. 13. Акромиальные вены.

Наличие развитого венозного сплетения в надгрудном межапоневротическом пространстве значительно усложняет выполнение нижней трахеостомии.

Истоки внутренней яремной вены и ее связи с поверхностными венами могут быть выражены различно.

Так, при сетевидном строении вен в начальную часть внутренней яремной вены впадает лицевая вена (*v. facialis*), принимающая кровь с боковой поверхности лица, дна ротовой полости и верхних полюсов боковых долей щитовидной железы (рис. 31).

В нижнем отделе шеи во внутреннюю яремную вену впадает наружная яремная вена, которая связана анастомозом с поперечной веной лопатки (*v. transversa scapulae*). В этот анастомоз впадают поперечная вена шеи (*v. transversa colli*) и поверхностная вена шеи (*v. cervicalis superficialis*). В угол, образованный внутренней яремной и правой подключичной венами, впадает крупный ствол, отводящий кровь из сплетения, находящегося в надгрудном межапоневротическом пространстве.

В других случаях, при разобщенном ходе венозных стволов, лицевая вена редко впадает во внутреннюю яремную вену, а продолжается в наружную яремную вену. Верхняя щитовидная вена впадает непосредственно в ствол внутренней яремной. В нижнем отделе, в угол, образованный внутренней яремной и подключичной венами, впадают наружная яремная вена и поперечная вена лопатки. Последние у места впадения соединяется с венами надгрудного межапоневротического пространства. Поперечная вена шеи и поверхностная вена шеи впадают в самую нижнюю часть наружной яремной вены (рис. 32).

Таким образом, при сетевидном строении венозной сети глубокие вены связаны большим количеством анастомозов с поверхностными, причем отмечается удвоение крупных вен нижнего отдела шеи. Так, наружная яремная вена имеет анастомоз с глубокими венами и принимает в себя поперечную вену шеи. Подключичная вена кроме головной вены принимает ряд вен от области плечевого сустава и, кроме того, имеет анастомоз с венозным сплетением надгрудного межапоневротического пространства. Поперечная вена лопатки впадает в наружную яремную вену. В верхнем отделе шеи внутренняя яремная вена принимает в себя лицевую и, кроме того, имеет анастомозы с венами надгрудного межапоневротического пространства (рис. 33).

В других случаях, при разобщенном строении венозной системы, внутренняя яремная вена представляет собой сравнительно тонкую вену, в которую в верхнем отделе шеи впадает лицевая вена. В нижнем отделе шеи внутренняя яремная вена соединяется с подключичной. Поперечная вена лопатки впадает в подключичную или, иногда, в наружную яремную вену. Анастомозы с поверхностными венами выражены слабо (рис. 34).

Подключичная вена закрыта ключицей и подключичной мышцей. Проекция подключичной вены на ключицу: вена косо проходит позади ключицы на границе ее внутренней и средней третей. Медиальный ее отрезок лежит впереди от передней лестничной мышцы, а участок внутри от указанной мышцы находится в непосредственной близости от купола плевры. Одноименная артерия расположена несколько кверху и кзади от вены в межлестничном промежутке.

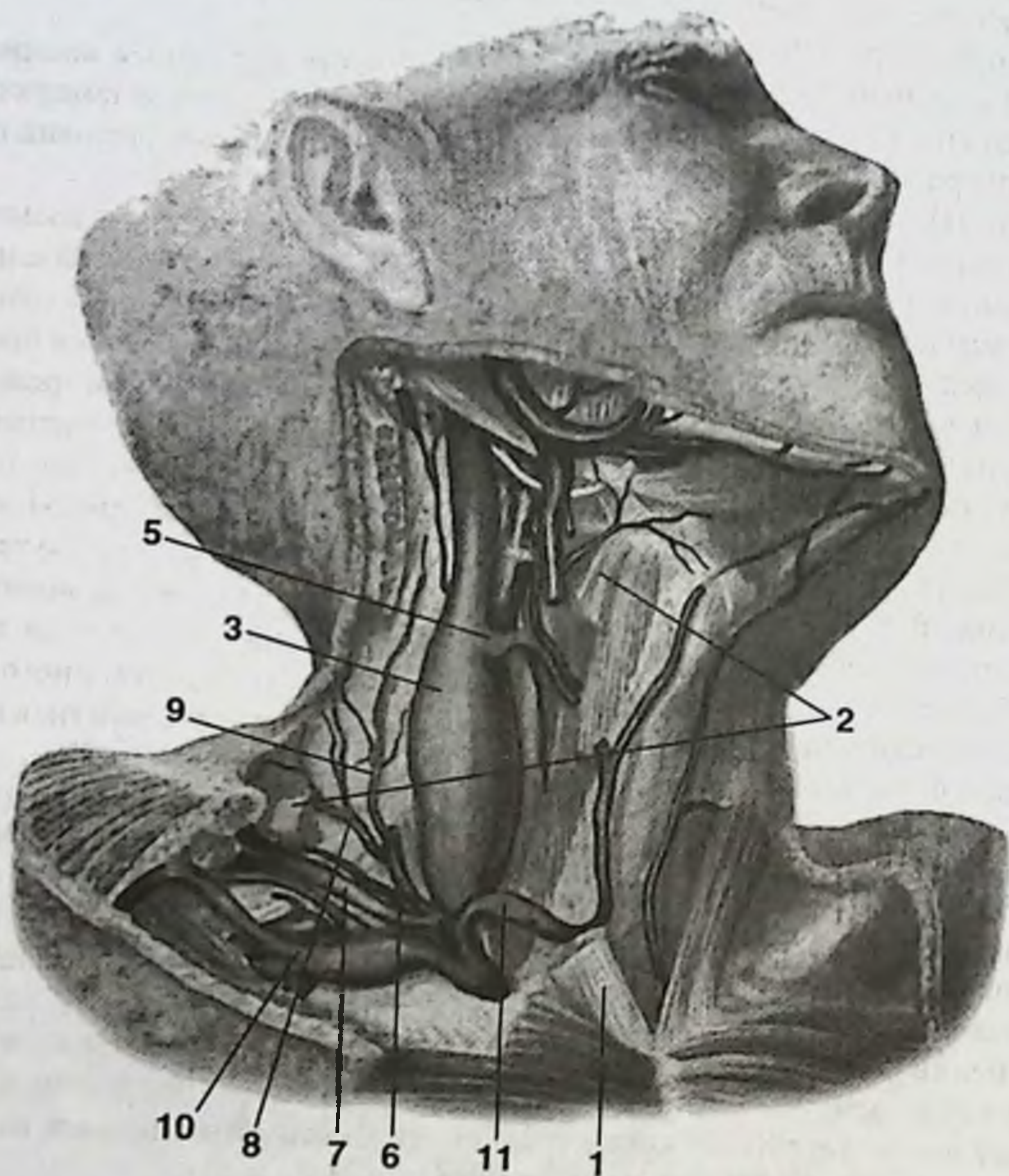


Рис. 32. Глубокие вены шеи (справа).

1. Грудино-ключично-сосцевидная мышца (пересечена). 2. Лопаточно-подъязычная мышца (пересечена). 3. Внутренняя яремная вена. 5. Верхняя щитовидная вена. 6. Наружная яремная вена. 7. Поперечная вена лопатки. 8. Поперечная вена шеи. 9. Поверхностная вена шеи. 10. Правая подключичная вена. 11. Вена надгрудного межпозвоночного пространства.

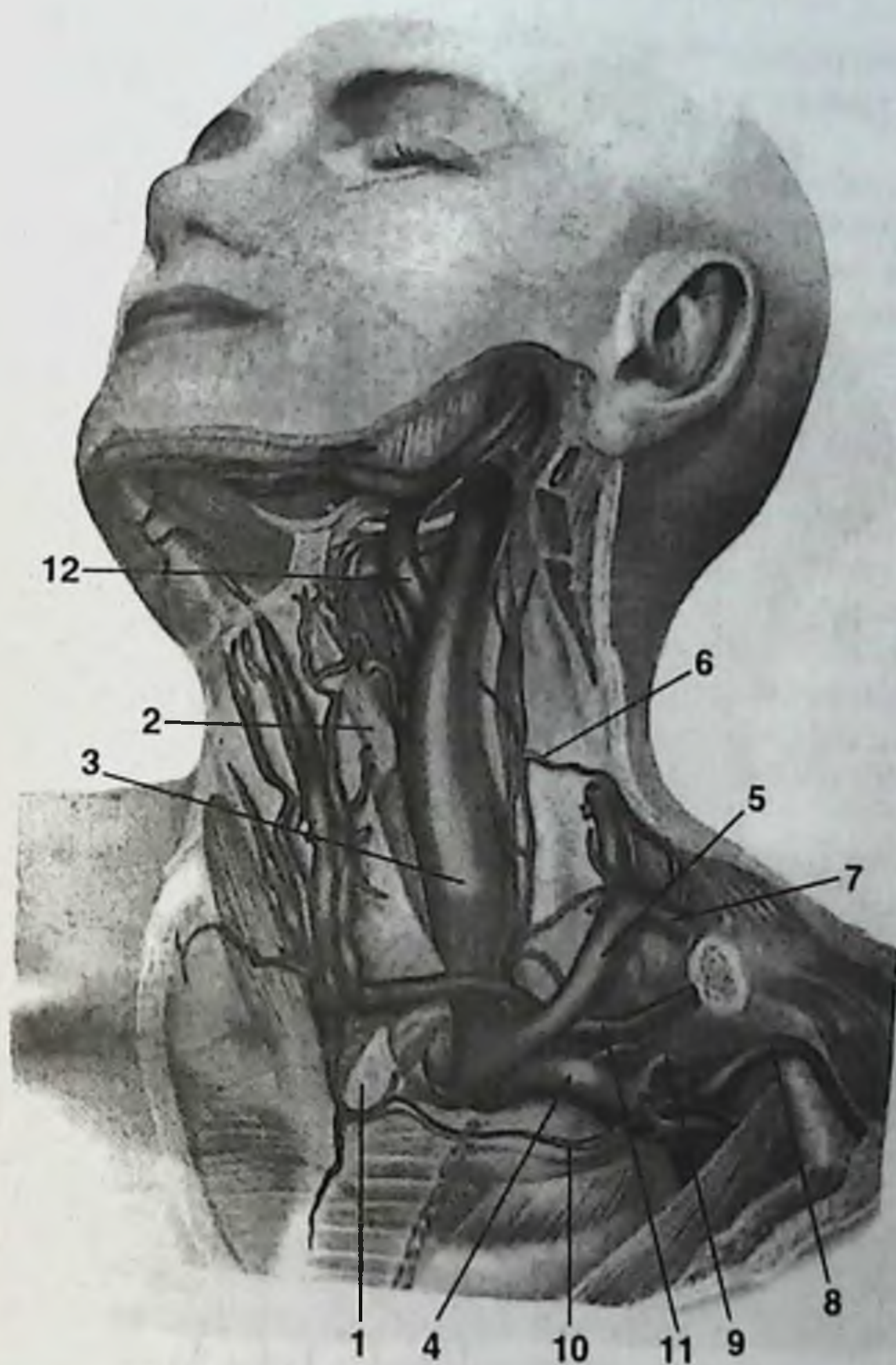


Рис. 33. Глубокие вены шеи (слева).

1. Грудино-ключично-сосцевидная мышца (пересечена). 2. Лопаточно-подъязычная мышца (пересечена). 3. Внутренняя яремная вена. 4. Подключичная вена. 5. Наружная яремная вена. 6. Анастомоз с глубокими венами. 7. Поперечная вена шеи. 8. Головная вена. 9. Вены плечевого сустава. 10. Анастомоз с венозным сплетением надгрудинного межпозвоночного пространства. 11. Поперечная вена лопатки. 12. Лицевая вена.

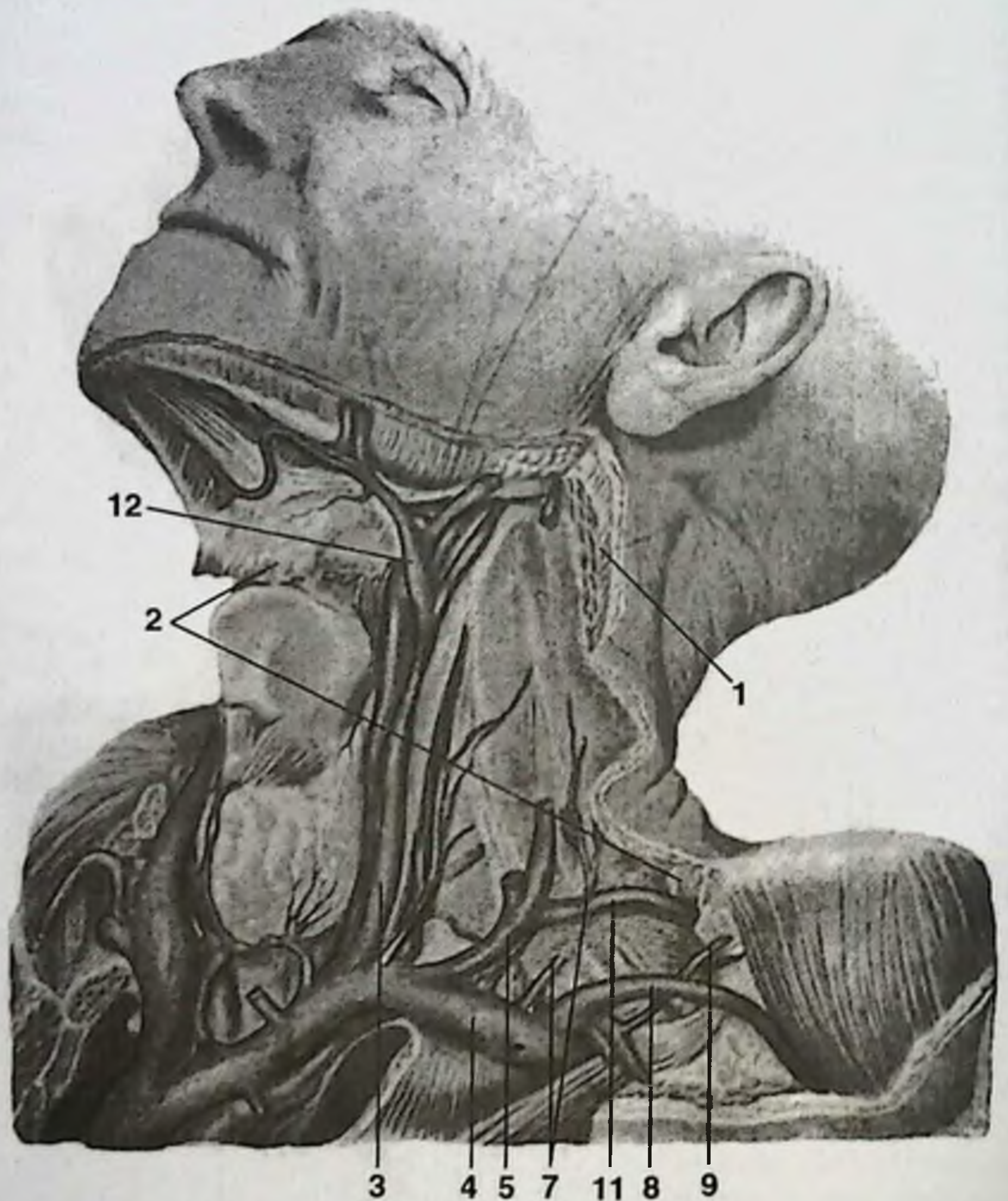


Рис. 34. Глубокие вены шеи (слева).

1. Грудино-ключично-сосцевидная мышца (пересечена). 2. Лопаточно-подъязычная мышца (пересечена). 3. Внутренняя яремная вена. 4. Подключичная вена. 5. Наружная яремная вена. 7. Поперечная вена шеи. 8. Головная вена. 9. Вены плечевого сустава. 11. Поперечная вена лопатки. 12. Лицевая вена.

НЕРВЫ ПЕРЕДНЕГО ОТДЕЛА ШЕИ

В пределах достаточно небольшого по объему переднего отдела шеи расположены: три черепно-мозговых нерва (X, XI и XII пары), два нервных сплетения (шейное и плечевое) и симпатический ствол.

Блуждающий нерв (*n. vagus* — X пара) входит в состав основного сосудисто-нервного пучка. Его ветви иннервируют все органы шеи (верхний и возвратный гортанные нервы) и в пределах шеи от него отходят кардиальные ветви. Возможны повреждения блуждающего нерва или его ветвей при операциях в пределах основного сосудисто-нервного пучка или на щитовидной железе.

Блуждающий нерв содержит в себе тройного рода волокна: 1) афферентные (чувствительные) волокна, идущие от рецепторов дыхательных органов, значительной части пищеварительного тракта (до сигмовидной кишки), сосудов, некоторой части твердой мозговой оболочки и наружного слухового прохода с ушной раковиной; 2) эфферентные (двигательные) волокна для поперечно-полосатых мышц глотки, мягкого неба и гортани; 3) эфферентные (парасимпатические) волокна, исходящие из вегетативного ядра, которые идут к поперечно-полосатой мускулатуре сердца (замедляют частоту сердечных сокращений, снижают проводимость и возбудимость) и к гладкой мускулатуре сосудов (расширяют сосуды). Парасимпатические волокна иннервируют также большинство внутренних органов.

По выходе из полости черепа через яремное отверстие ствол блуждающего нерва спускается вниз на шею позади сосудов, сначала между внутренней яремной веной и внутренней сонной артерией, а далее — между той же веной и общей сонной артерией и лежит в одном влагалище с названными сосудами, входя в основной сосудисто-нервный пучок шеи. Затем блуждающий нерв проникает в грудную полость, где его правый ствол расположен кпереди от подключичной артерии, а левый — на передней поверхности дуги аорты.

На протяжении своей шейной части блуждающий нерв отдает следующие ветви:

1) Глоточные ветви (*rami pharyngei*) вместе с ветвями языкоглоточного нерва (IX пара) и симпатического ствола образуют глоточное сплетение (*plexus pharyngeus*). Глоточные ветви блуждающего нерва иннервируют констрикторы глотки, мышцы небных дужек и мягкого неба (за исключением *m. tensor veli palatini*). От глоточного сплетения идут волокна к слизистой оболочке глотки.

2) Верхний гортанный нерв (*n. laryngeus superior*) осуществляет чувствительную иннервацию слизистой оболочки гортани выше голосовой щели, части корня языка и надгортанника и двигательную иннервацию части мышц гортани и нижнего констриктора глотки (см. раздел «Органы шеи»).

3) Верхние сердечные ветви (*rami cardiaci superiores*) отходят либо от основного ствола блуждающего нерва, либо от верхнего гортанного нерва и вступают в сердечное сплетение.

Неосторожное обращение с тканями в непосредственной близости от блуждающего нерва или его сердечных ветвей при оперативных вмешательствах на

шее может привести к внезапной остановке сердца, поскольку блуждающий нерв обладает всеми отрицательными кардиальными эффектами.

Особого внимания заслуживает топография возвратного гортанного нерва (n. laryngeus recurrens). Эта ветвь является первой в грудном отделе блуждающего нерва, но возвращается на шею, отчего и получила свое название. Возвратный гортанный нерв отходит от основных стволов блуждающего нерва в том месте, где левый ствол спереди пересекает дугу аорты, а правый — также спереди правую подключичную артерию. На левой стороне возвратный гортанный нерв огибает снизу и сзади дугу аорты, а на правой стороне таким же образом огибает правую подключичную артерию или плечеголовной ствол. Затем возвратный нерв располагается в клетчатке трахеопищеводной борозды и, далее, прилежит к задней поверхности долей щитовидной железы. Вблизи их нижних полюсов пересекает нижнюю щитовидную артерию, проходя между ее ветвями. Повреждение этого нерва (например, при операциях на щитовидной железе) вызывает паралич голосовых связок.

Добавочный нерв (n. accessorius — XI пара) содержит эфферентные (двигательные) и афферентные (проприоцептивные) волокна и имеет два двигательных ядра, заложенных в продолговатом и спинном мозгу. Соответственно ядрам в нем различают церебральную и спинальную части. Церебральная часть выходит из продолговатого мозга тотчас ниже блуждающего нерва и в составе возвратного нерва идет для иннервации мышц гортани. Спинальная часть формируется между передними и задними корешками спинномозговых нервов (CII-CV) и отчасти от передних корешков трех верхних шейных нервов, поднимается вверх и присоединяется к церебральной части. Спинальная часть добавочного нерва принимает участие в двигательной иннервации глотки, достигая ее мышц в составе блуждающего нерва.

Добавочный нерв выходит из полости черепа через яремное отверстие вместе с блуждающим нервом, сохраняя с ним связь при помощи внутренней ветви (ramus internus). Наружная ветвь добавочного нерва (ramus externus) осуществляет двигательную иннервацию двух мышц: кивательной и трапециевидной. Сначала она лежит под кивательной мышцей, затем выходит на уровне средней трети заднего края этой мышцы под второй фасцией шеи и, направляясь назад, проникает в ткань трапециевидной мышцы. Повреждения этой ветви возможны при выполнении разрезов вдоль заднего края кивательной мышцы в ее верхней половине.

Подъязычный нерв (n. hypoglossus — XII пара), являясь мышечным, содержит эфферентные (двигательные) волокна к мышцам языка и афферентные (проприоцептивные) волокна от рецепторов этих мышц. На шее спускается по латеральной стороне внутренней сонной артерии, проходит над задним брюшком двубрюшной мышцы и идет в виде выпуклой книзу дуги по латеральной поверхности подъязычно-язычной мышцы. Здесь дуга подъязычного нерва ограничивает сверху треугольник Пирогова. Далее нерв глубже подчелюстной слюнной железы направляется к языку, давая его мышцам двигательные ветви. Повреждения подъязычного нерва возможны при операциях на сонных артериях и в подчелюстной области (особенно в пределах треугольника Пирогова).

Верхний корешок подъязычного нерва (*radix superior*), спускаясь вниз, соединяется с нижним корешком (*radix inferior*) шейного сплетения и образует вместе с ним шейную петлю (*ansa cervicalis*). Эту морфологическую связь подъязычного нерва с шейным сплетением можно объяснить особенностями развития нерва, а также тем, что мышцы языка при акте глотания функционально тесно связаны с мышцами шеи, действующими на подъязычную кость и щитовидный хрящ.

Шейное сплетение (*plexus cervicalis*) лежит на пятой фасции шеи, покрыто кивательной мышцей и образовано передними ветвями четырех верхних спинномозговых нервов (СI, СII, СIII, СIV). Каждая передняя спинномозговая ветвь спускается вниз и латерально и, соединяясь друг с другом, образует три нервные петли. В образовании шейного сплетения принимают участие чувствительные и смешанные волокна.

К чувствительным нервам относят следующие ветви шейного сплетения:

1. Малый затылочный нерв (*n. occipitalis minor*) принимает участие в формировании первой нервной петли из СI-СII. Обеспечивает чувствительную иннервацию кожи затылочной области.
2. Большой ушной нерв (*n. auricularis magnus*) участвует в образовании третьей нервной петли из СIII-СIV и проводит импульсы от рецепторов кожи ушной раковины, наружного слухового прохода, околоушно-жевательной области, а также от рецепторов клетчатки и капсулы околоушной слюнной железы.
3. Поперечный нерв шеи (*n. transversus colli*) участвует в образовании второй нервной петли из СII-СIII и осуществляет чувствительную иннервацию кожи латерального треугольника шеи.
4. Надключичные нервы (*nn. supraclaviculares*) своими волокнами соединяются с нервной петлей из СIII-СIV и принимают участие в иннервации кожи верхних отделов передней грудной стенки от уровня II-III ребра, области ключицы вплоть до латерального треугольника шеи.

Второй группой волокон нервов шейного сплетения являются смешанные нервы.

1. Диафрагмальный нерв (*n. phrenicus*) имеет в своем составе двигательные, чувствительные и симпатические волокна.

Двигательная порция диафрагмального нерва выходит из СIII-СV, спускается по передней поверхности передней лестничной мышцы в переднее средостение.

Чувствительные волокна начинаются от рецепторов медиастинальной плевры, перикарда, диафрагмальной брюшины, капсулы и связок печени, стенки нижней полой вены и достигают III, IV и V спинномозговых узлов.

Симпатические волокна диафрагмального нерва следуют от нижнего шейного симпатического узла.

2. Верхний корешок шейной петли (*radix superior ansae cervicalis*) после отщепления от передней ветви СI подсоединяется к подъязычному нерву, не имея с ним функциональной связи.
3. Нижний корешок шейной петли (*radix inferior ansae cervicalis*) своими двигательными волокнами из СII-СIII соединяется с верхним корешком

шейной петли, за счет чего и участвует в ее образовании. На уровне верхних полюсов боковых долей щитовидной железы шейная петля направляется медиально для иннервации инфрагиоидной группы мышц (*mm. omohyoideus, sternohyoideus, thyrohyoideus*).

4. Мышечные ветви (*n. musculares*) иннервируют переднюю и латеральную прямые мышцы головы, длинные мышцы головы и шеи.

Таким образом, шейное сплетение имеет соединительные ветви с подъязычным и добавочным нервами, плечевым сплетением и с верхним шейным узлом симпатического ствола, однако общая архитектура строения, а также связи между составляющими сплетение пучками и смежными нервами бывают различны.

Так, в одних случаях, кроме передних ветвей СI, СII, СIII и СIV, в образовании шейного сплетения принимает участие крупная ветвь от CV. Нервы, выходящие из сплетения, чаще множественны и на периферии имеют связи между собой. В образовании шейной петли могут участвовать ветви, выходящие из всех пучков сплетения, каждый из которых имеет связи с верхним узлом симпатического ствола (рис. 35).

В других случаях CV не принимает участия в образовании шейного сплетения. Отдельные нервы, выходящие из сплетения, чаще представляют собой одиночные стволы и не имеют связей между собой. В образовании шейной петли участвуют ветви, выходящие только из одного-двух пучков сплетения (рис. 36).

Плечевое сплетение формируется из передних ветвей спинномозговых нервов CV-CVIII, ThI. В некоторых случаях в формировании сплетения может принимать участие передняя ветвь спинномозгового нерва от ThII. Пучки плечевого сплетения расположены сначала в межлестничном промежутке, выше подключичной артерии и формируют первичные пучки сплетения, покрытые пятой фасцией. Через промежуток, ограниченный ключицей, I ребром и подключичной мышцей, сплетение вместе с подключичной артерией проникает в подмышечную впадину. Нервы, формирующиеся из плечевого сплетения, иннервируют верхнюю конечность, мышцы надплечья и некоторые мышцы груди.

Симпатический ствол принято условно разделять на шейный, грудной, поясничный и крестцовый отделы.

Шейный отдел симпатического ствола лежит на боковой поверхности соответствующего отдела позвоночника позади пятой фасции и чаще всего включает три узла: верхний, средний и нижний. Однако количество узлов симпатического ствола и связи его со спинномозговыми и блуждающим нервами в шейном отделе довольно переменны. По данным А.Н. Максименкова, количество шейных узлов может достигать шести. Спереди к стволу прилежит общая сонная артерия, сзади — длинные мышцы шеи. От ствола отходят ветви к органам головы, шеи, а также к некоторым органам грудной и брюшной полостей. Среди шейных ветвей симпатического ствола выделяют следующие:

1. Соединительные ветви к I, II, III шейным спинномозговым нервам от верхнего узла, к V, VI — от среднего узла и к VII, VIII — от нижнего узла.
2. Яремный нерв (*n. jugularis*), ветви которого присоединяются к блуждающему, языкоглоточному и подъязычному нервам.

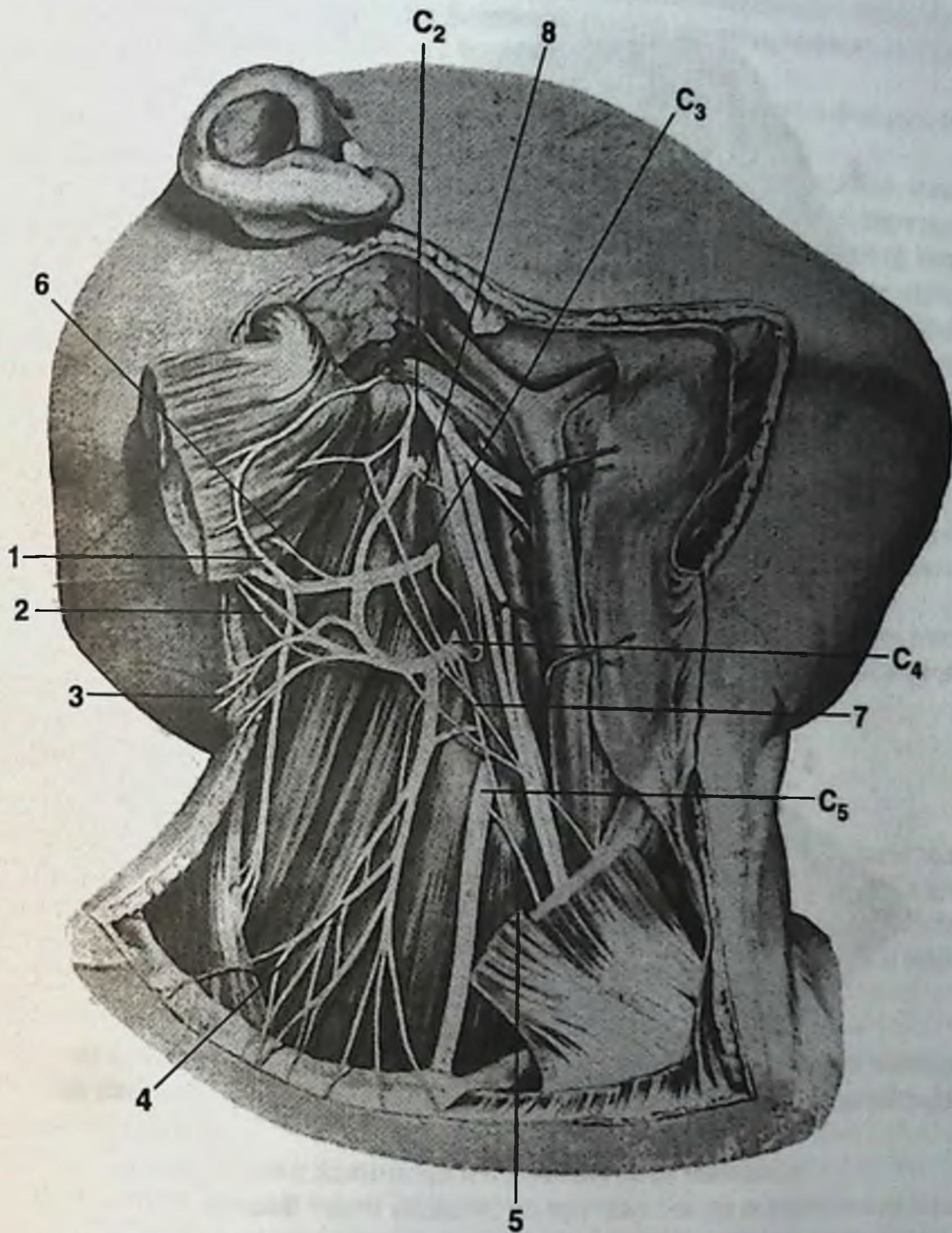


Рис. 35. Различия в строении шейного сплетения.

1. Большой ушной нерв. 2. Малый затылочный нерв. 3. Кожные нервы шеи. 4. Надключичные нервы. 5. Добавочный нерв. 6. Связи большого ушного нерва с добавочным нервом. 7. Петля подъязычного нерва. 8. Связи с симпатическим стволом.

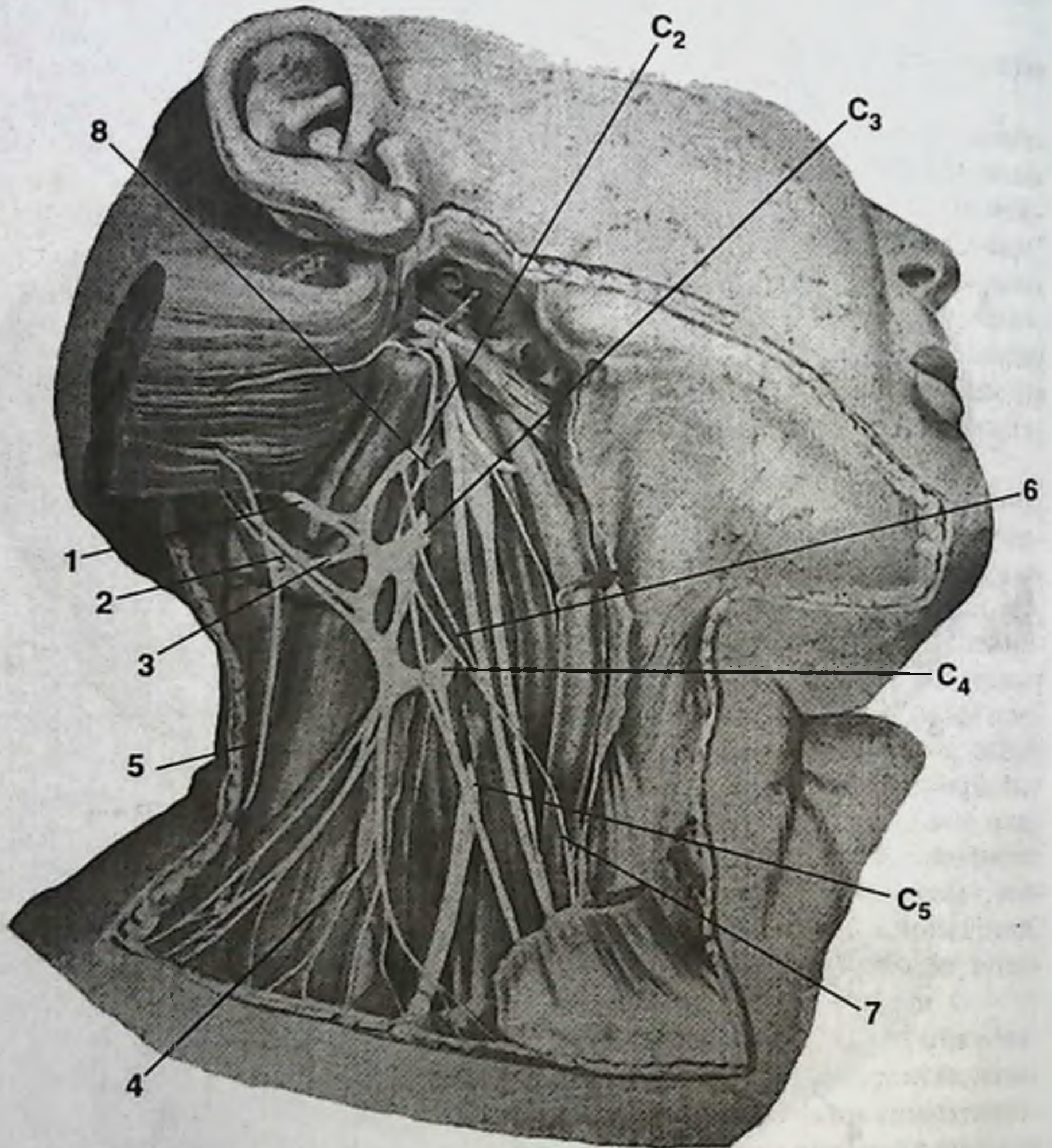


Рис. 36. Различия в строении шейного сплетения.

1. Большой ушной нерв. 2. Малый затылочный нерв. 3. Кожные нервы шеи. 4. Надключичные нервы. 5. Добавочный нерв. 6. Связь C_2 с петлей подъязычного нерва. 7. Петля подъязычного нерва. 8. Связи с симпатическим стволом.

3. Внутренний сонный нерв (n. caroticus internus) своими волокнами образует одноименное сплетение в адвентиции внутренней сонной артерии.
4. Наружный сонный нерв (n. caroticus externus) по аналогии с предыдущим формирует сплетение вокруг наружной сонной артерии, волокна которого распределяются вдоль всех ветвей артерии.
5. Горланно-глоточные ветви (п. laryngopharyngei) участвуют в формировании глоточного сплетения.
6. Сердечные нервы. Верхний сердечный нерв (n. cardiacus superior) отходит от верхнего узла, спускается в грудную полость, где участвует в формировании поверхностного сердечного сплетения. Средний сердечный нерв начинается от среднего узла и принимает участие в формировании глубокого сердечного сплетения. Нижний сердечный нерв исходит от нижнего узла и также принимает участие в формировании глубокого сердечного сплетения.
7. Ветви, присоединяющиеся к диафрагмальному нерву, достигают перикарда, медиастинальной плевры, диафрагмы, диафрагмальной брюшины, а также связок и капсулы печени. Отходят от среднего и нижнего узлов.
8. Ветви, принимающие участие в образовании вегетативных сплетений общей сонной и подключичной артерий, а также сплетения нижней щитовидной артерии. Отходят как от среднего, так и от нижнего узлов.
9. Ветвь к сплетению позвоночной артерии (от нижнего узла). Следует в полость черепа и участвует в формировании базилярного сплетения и сплетения задней мозговой артерии.

ЗАДНИЙ ОТДЕЛ ШЕИ

Поверхностная (первая шейная) фасция имеется только в нижней части заднего отдела шеи. Собственная (вторая шейная) фасция образует влагалище для трапециевидной мышцы. В верхнем отделе области под наружным листком фасции расположены большой затылочный нерв и затылочные артерия и вена.

Мышцы заднего отдела шеи расположены в три слоя.

Первый слой представлен трапециевидной мышцей.

Второй слой состоит из ременной мышцы, мышцы, поднимающей лопатку, а ниже их располагаются малая и большая ромбовидные мышцы и задняя верхняя зубчатая мышца.

Третий слой образован длинными и полуостистыми мышцами.

Кроме того, в верхней части области, на протяжении до остистого отростка второго шейного позвонка дополнительно выделяют четвертый слой, состоящий из мышц между затылочной костью и первыми двумя позвонками (большая и малая задние прямые мышцы головы, боковая прямая мышца головы, верхняя и нижняя косые мышцы головы).

Каждая мышца заключена в футляр из собственной или глубокой фасций, а в некоторых межмышечных промежутках имеются межфасциальные клетчаточные пространства.

Различают следующие межфасциальные пространства.

1) Подтрапециевидное, т.е. между первым и вторым слоями мышц. Пространство продолжается вниз за пределы шеи до уровня четвертого грудного позвонка.

2) Между вторым и третьим слоями мышц расположена тонкая паутинообразная клетчатка.

3) Глубокое клетчаточное пространство — самое важное с хирургической точки зрения и наиболее выраженное скопление клетчатки, расположенное между третьим и четвертым слоями мышц. Пространство имеет вид ромба и расположено на протяжении от основания черепа до нижней границы шеи. Таким образом, границами пространства являются: сверху и латерально — верхняя косая мышца головы, снизу и латерально — нижняя косая мышца головы. Дно ромба представлено задней дугой первого шейного позвонка и задней атлантоокипитальной мембраной. В нем лежат венозные сплетения, позвоночная артерия, подзатылочный нерв. Кроме того, пространство сообщается с клетчаточным пространством спины по ходу полуостистой мышцы.

Артериальное кровоснабжение заднего отдела шеи осуществляется ветвями наружной сонной и подключичной артерий (затылочная и позвоночная артерии, поперечная артерия шеи, глубокая шейная артерия).

Затылочная артерия у наружного края трапециевидной мышцы расположена поверхностно, на 2-3 см кзади от сосцевидного отростка под кивательной и ременной мышцами, которыми она покрыта.

Поперечная артерия шеи в 75% случаев отходит от подключичной артерии, следует между стволами плечевого сплетения к верхней части трапециевидной мышцы и далее проходит вместе с дорсальным нервом лопатки. В остальных 25% является ветвью щитошейного ствола.

Глубокая шейная артерия начинается от реберно-шейного ствола и направляется назад и несколько кверху над шейкой первого ребра. Выходит в область шеи, распространяясь до уровня СII. Кровоснабжает глубокие мышцы затылка и посылает ветви к спинному мозгу. Анастомозирует с ветвями позвоночной и затылочной артерий.

Глубокие вены заднего отдела шеи образуют венозное сплетение. Оно расположено под третьим слоем мышц на протяжении всей области на 2 поперечных пальца от остистых отростков шейных позвонков и широко анастомозирует с венозными синусами твердой мозговой оболочки и эпидуральным сплетением позвоночного канала. Из вен сплетения берут свои истоки позвоночная вена и глубокая шейная вена.

Нервы представлены задними ветвями шейных спинномозговых нервов, из которых наиболее важным в практическом отношении является задняя ветвь второго шейного нерва — большой затылочный нерв, так как его повреждения могут дать тяжелые невралгии. Его начальная часть расположена между третьим и четвертым слоями мышц, затем он прободает все мышцы, его покрывающие, и переходит в подкожную клетчатку затылочной области. В верхней части заднего отдела шеи кнаружи от большого затылочного нерва расположена затылочная артерия. Задняя ветвь первого шейного нерва (подзатылочный нерв) лежит

в пределах мышечного ромба и иннервирует мышцы четвертого слоя. Кроме того, на некотором протяжении в подкожной клетчатке вдоль заднего края кивательной мышцы расположен малый затылочный нерв, являющийся ветвью шейного сплетения и иннервирующий кожу затылочной области. Его повреждения также могут вызвать невралгии.

ЩИТОВИДНАЯ ЖЕЛЕЗА

Щитовидная железа (*glandula thyreoidea*) состоит из правой и левой долей, соединенных между собой перешейком (рис. 37). Боковые доли щитовидной железы верхним полюсом иногда достигают уровня подъязычной кости, нижним — V-VI трахеальных колец. Доли охватывают боковые поверхности гортани, глотки и верхних отделов пищевода и трахеи. В 30-35% случаев наблюдается пирамидальная доля щитовидной железы, которая в виде узкого конусовидного отростка поднимается на одну из боковых пластинок щитовидного хряща. Верхушка пирамидальной доли достигает верхнего края щитовидного хряща, а в ряде случаев — тела подъязычной кости. Своим происхождением пирамидальная доля обязана существовавшему в эмбриональном периоде щитовидно-язычному протоку. Непосредственно на железе располагается парная грудино-щитовидная мышца (*m. sternothyreoideus*). Поверх нее располагаются еще две парные мышцы — грудино-подъязычная и лопаточно-подъязычная (*m. sternohyoideus et m. omohyoideus*).

Перешеек щитовидной железы лежит на уровне I-III хрящевых колец трахеи. Он плотно фиксирован к перстневидному хрящу и к хрящевой части первого кольца висцеральным листком четвертой фасции. При проведении операции верхней трахеостомии у детей имеется опасность нарушения кровоснабжения верхних трахеальных колец при мобилизации перешейка книзу вследствие повреждения указанных сосудов. По этой причине у детей целесообразней оставлять перешеек щитовидной железы интактным и выполнять нижнюю трахеостомию.

Величина и форма боковых долей, перешейка и пирамидальной доли щитовидной железы варьируют. К 12-летнему возрасту размеры железы удваиваются, к зрелому возрасту — утраиваются. У женщин объем железы относительно больший по сравнению с мужчинами. Из вариантов строения щитовидной железы можно выделить такие, как удвоение пирамидальной доли железы или полное отсутствие перешейка.

Щитовидная железа имеет собственную капсулу, от которой в ткань органа отходят отростки, и фасциальное влагалище, образованное висцеральным листком четвертой фасции. Капсула железы и ее фасциальное влагалище достаточно рыхло связаны между собой. Это обстоятельство позволяет производить вылушивание железы без особенных трудностей. Помимо клетчатки в щелевидном пространстве между фасциальным влагалищем и капсулой залегают сосуды и нервы, идущие к железе, а также паращитовидные железы. Фасциальное влагалище щитовидной железы сращено с влагалищем основного сосудисто-нервного пучка шеи (*vagina carotica*).

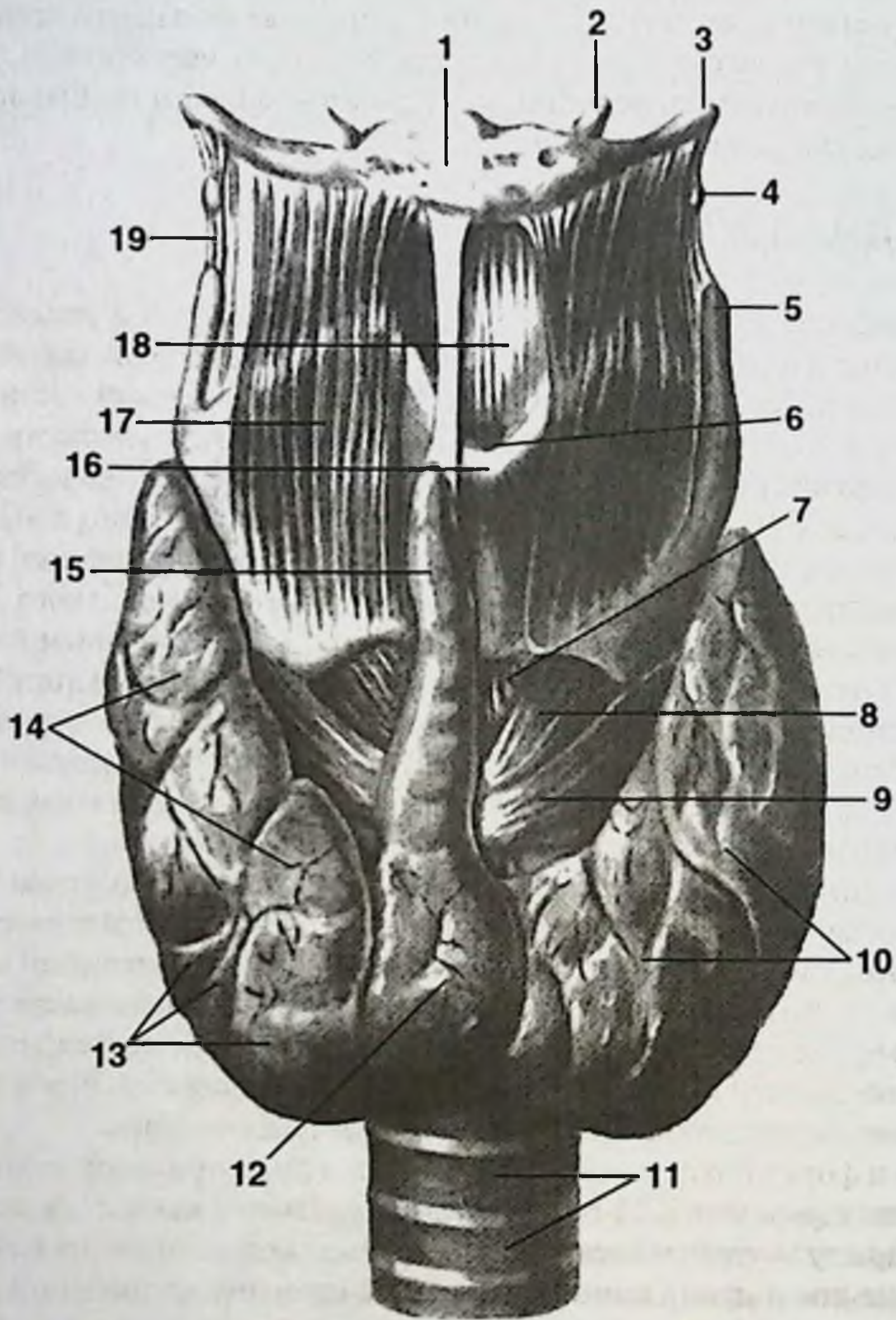


Рис. 37. Щитовидная железа.

1. Тело подъязычной кости. 2. Малый рог подъязычной кости. 3. Большой рог подъязычной кости. 4. Зерновидный хрящ. 5. Верхний рог щитовидного хряща. 6. Верхняя щитовидная вырезка. 7. Перстнещитовидная связка. 8. Перстнещитовидная мышца (прямая часть). 9. Перстнещитовидная мышца (косая часть). 10. Левая доля щитовидной железы. 11. Хрящи трахеи. 12. Перешеек щитовидной железы. 13. Дольки щитовидной железы. 14. Правая доля. 15. Пирамидальная доля. 16. Выступ гортани. 17. Щитоподъязычная мышца. 18. Срединная щитоподъязычная связка. 19. Латеральная щитоподъязычная связка.

Внутренними поверхностями боковые доли достаточно интимно прилежат к трахео-пищеводным бороздам, в которых располагаются возвратные гортанные нервы. Нередким осложнением операций на щитовидной железе является одностороннее или двустороннее повреждение возвратных гортанных нервов. Задненаружными своими поверхностями боковые доли прилежат к основному сосудисто-нервному пучку шеи. При этом общая сонная артерия касается непосредственно железы, оставляя на ней соответствующий отпечаток — продольную бороздку.

Артериальное кровоснабжение щитовидной железы осуществляется из бассейнов наружных сонных артерий, щитошейных стволов и в 12-17% случаев — дополнительно из бассейна плечеголового ствола или дуги аорты.

От передневнутренней поверхности наружной сонной артерии, а в ряде случаев от бифуркации общей сонной артерии к заднему отделу верхних полюсов каждой из боковых долей щитовидной железы подходит верхняя щитовидная артерия (*a. thyroidea superior*), кровоснабжающая преимущественно передние отделы железы. В процессе своего следования к железе артерия направляется вперед и вниз, образуя выпуклую кверху дугу. В задние поверхности нижних полюсов боковых долей от щитошейного ствола в ткань железы вступает нижняя щитовидная артерия (*a. thyroidea inferior*), кровоснабжающая главным образом задние отделы органа. В 12-17% случаев непосредственно от дуги аорты или плечеголового ствола поднимается кверху и вступает в нижний край перешейка щитовидной железы самая нижняя щитовидная артерия (*a. thyroidea ima*).

Внутриорганные конечные ветви верхних и нижних щитовидных артерий не образуют анастомозов с конечными ветвями одноименных артерий противоположной стороны. Анастомозы между щитовидными артериями образуют ветви, идущие по поверхности железы, т. е. в пространстве между капсулой железы и ее фасциальным влагалищем. Наиболее постоянными из них являются: задний продольный анастомоз — между задними ветвями верхней и нижней щитовидных артерий, а также анастомоз между правой и левой верхними щитовидными артериями — в области перешейка железы.

Венозный отток. Строение вен щитовидной железы, количество их, места впадения и связи их с венами соседних органов непостоянны и зависят от общего характера строения венозной системы шеи (см. вены переднего отдела шеи).

При сетевидном строении вен шеи вены щитовидной железы множественны и имеют различные места впадения. Так, верхние щитовидные вены (*vv. thyroideae superiores*) одним стволом впадают в лицевую вену, другим стволом — во внутреннюю яремную вену. С другой стороны верхняя щитовидная вена соединяется с язычной веной и вместе с ней впадает во внутреннюю яремную вену. По верхнему краю перешейка проходит анастомоз, соединяющийся со средней щитовидной веной. По передним поверхностям боковых долей щитовидной железы проходят анастомозы — боковые щитовидные вены (*vv. thyroideae laterales*), соединяющие верхние щитовидные вены с нижними. Последние впадают в нижние отделы внутренних яремных вен. Между перечисленными венами имеется большое количество анастомозов, образующих не-

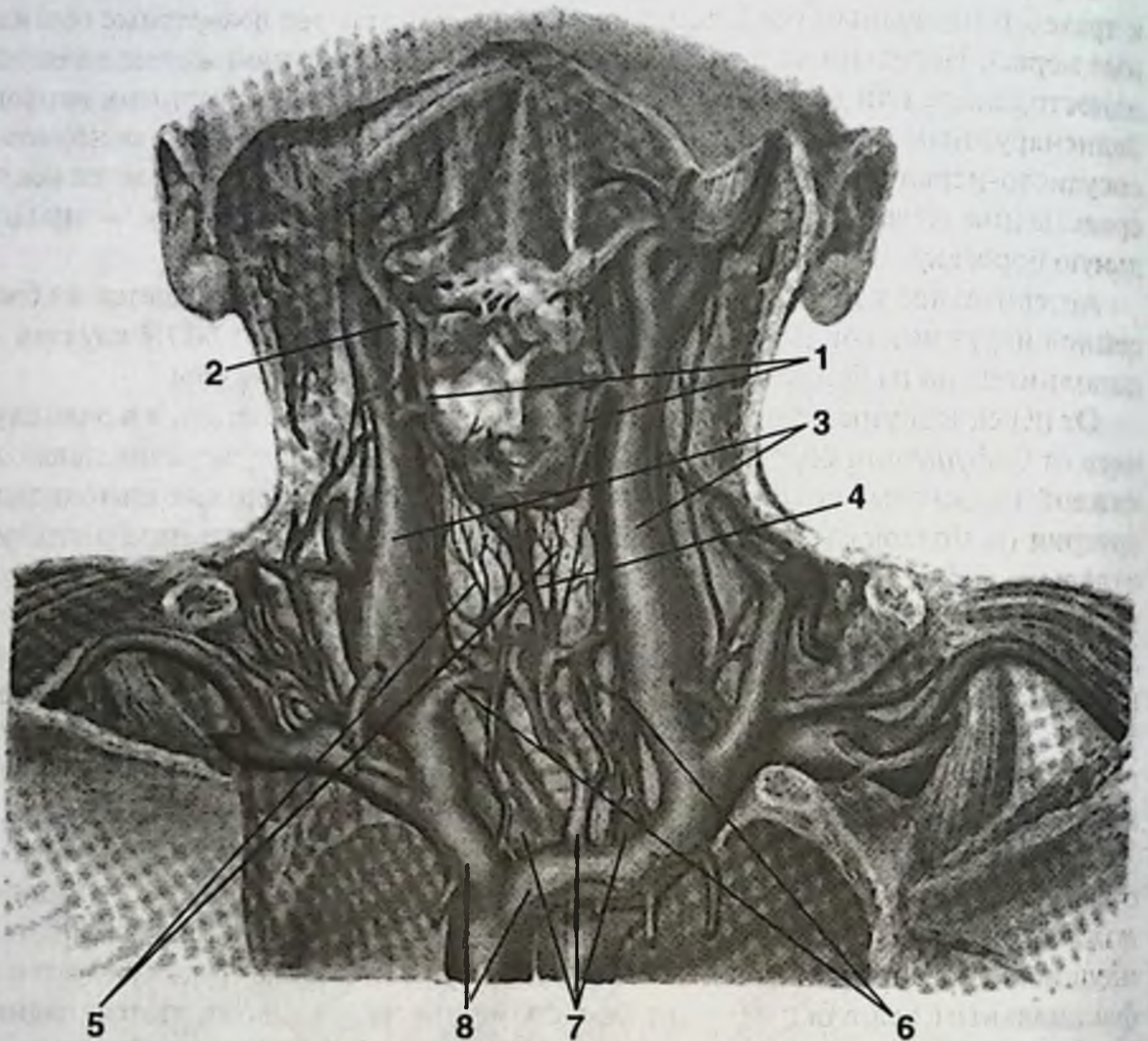


Рис. 38. Венозный отток от щитовидной железы.

1. Верхние щитовидные вены. 2. Лицевая вена. 3. Внутренняя яремная вена. 4. Средняя щитовидная вена. 5. Боковые щитовидные вены. 6. Нижние щитовидные вены. 7. Непарные щитовидные вены. 8. Плечеголовые вены.

парное щитовидное сплетение (*plexus venosus impar*). Из сплетения выходят множественные непарные щитовидные вены (*vv. thyreoideae imae*), впадающие как в левую, так и в правую плечеголовые вены (рис. 38).

Наличие непарной щитовидной артерии и непарного венозного сплетения осложняют и удлиняют время выполнения нижней трахеостомии.

Иннервация щитовидной железы происходит из двух источников: из шейного отдела пограничного симпатического ствола и из блуждающего нерва, главным образом в составе его ветвей — верхнего и нижнего гортанных нервов. В свою очередь нижний гортанный нерв является конечной ветвью возвратного гортанного нерва. При наличии большого числа ветвей к щитовидной желе-

же от нижнего гортанного нерва обращает на себя внимание сложность топографических взаимоотношений указанных нервных стволиков с ветвями нижней щитовидной артерии, по отношению к которым они могут располагаться спереди или сзади или проходить между указанными артериальными ветвями. Это обстоятельство в значительной степени усложняет изолированную перевязку нижней щитовидной артерии и повышает риск повреждения возвратного нерва или его конечной ветви — нижнего гортанного нерва.

Лимфоотток от щитовидной железы осуществляется в щитовидные лимфатические узлы и далее в глубокие шейные узлы, трахеальные узлы и узлы переднего средостения.

ПАРАЩИТОВИДНЫЕ ЖЕЛЕЗЫ

Паращитовидные железы (*glandula parathyreoidea*) по положению и числу варьируют. Чаще их четыре и они лежат между собственной капсулой щитовидной железы и висцеральным листком четвертой фасции на задней поверхности боковых долей щитовидной железы. Верхняя пара желез залегает на уровне перстневидного хряща на середине расстояния между верхними полюсами боковых долей щитовидной железы и ее перешейком. Нижняя пара желез располагается у нижних полюсов боковых долей щитовидной железы в участках, куда впадают нижние щитовидные артерии. По форме паращитовидные железы представляют собой уплощенный овал размерами 4-8 мм в длину, 3-4 мм по ширине и толщиной 1,5-3 мм. Локализация нижней пары паращитовидных желез в непосредственной близости от места деления на конечные ветви и вхождения в ткань щитовидной железы нижних щитовидных артерий обуславливает некоторые технические трудности, возникающие в процессе вылущивания щитовидной железы из ее фасциального влагалища.

Кровоснабжение паращитовидных желез осуществляется ветвями нижних щитовидных артерий.

Иннервация осуществляется теми же нервами, что и иннервация щитовидной железы.

ГОРТАНЬ

Гортань (*lagunx*) представляет собой верхнюю часть дыхательного тракта с голосообразующим аппаратом и проецируется на среднюю линию шеи. Своим верхним концом гортань открывается в глотку (*pharynx*), а нижним переходит в трахею. Спереди гортань прилежит к инфрагнойдальной группе мышц: грудино-щитовидным (*mm. sternothyreoideus*), щитовидно-подъязычным (*mm. thyrohyoideus*) и грудино-подъязычным (*mm. sternohyoideus*), а также к пирамидальной доле щитовидной железы при ее наличии. С боков — к верхним полюсам боковых долей щитовидной железы и общим сонным артериям. Позади гортани расположена нижняя часть глотки — гипофаринкс (*hypopharynx*).

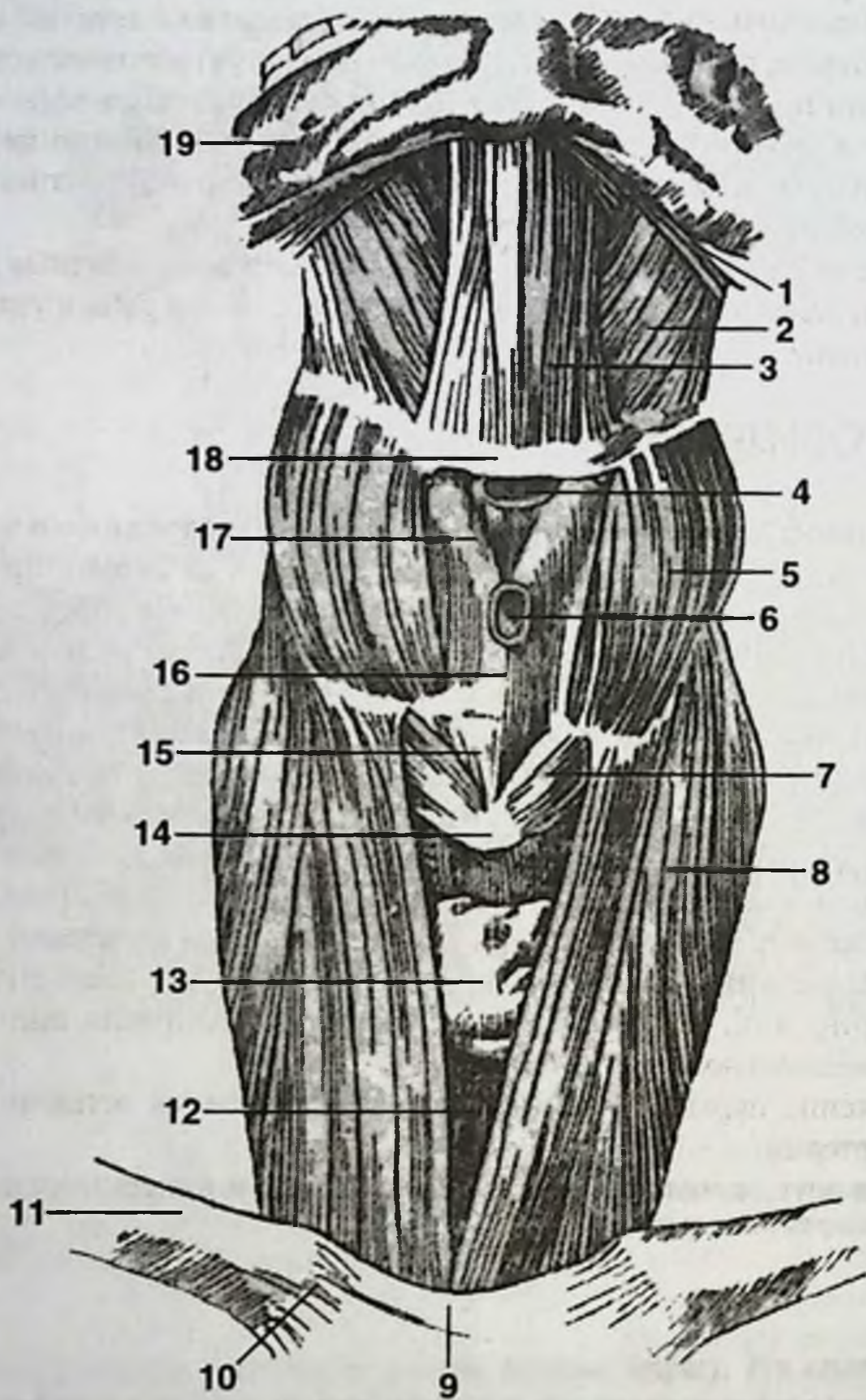


Рис. 39. Срединные мышцы шеи.

1. Шилоязычная мышца. 2. Подъязычно-язычная мышца. 3. Подбородочно-язычная мышца. 4. Сумка грудино-подъязычной мышцы. 5. Щитоподъязычная мышца. 6. Подкожная сумка выступа гортани. 7. Перстнещитовидная мышца. 8. Грудино-щитовидная мышца. 9. Межключичная связка. 10. Грудино-ключичная связка. 11. Ключица. 12. Трахея. 13. Щитовидная железа. 14. Перстневидный хрящ. 15. Срединная перстнещитовидная связка. 16. Щитовидный хрящ. 17. Срединная подъязычно-щитовидная связка. 18. Тело подъязычной кости. 19. Нижняя челюсть.

упх). Верхний край гортани подвешен к телу и большим рожкам подъязычной кости посредством щитоподъязычной мембраны (*membrana thyrohyoidea*). Подбородочно-подъязычные и язычно-подъязычные мышцы соединяют гортань с нижней челюстью и языком, а посредством грудино-щитовидных мышц гортань соединена с грудиной (рис. 39). За счет мышц осуществляются движения гортани в вертикальном направлении при глотании и фонации. Кроме того, на положение гортани влияют также движения головы и языка.

Верхний уровень гортани у взрослого соответствует верхнему краю щитовидного хряща и проецируется на межпозвонковый диск IV и V шейных позвонков. Нижний край гортани, соответствующий нижнему краю перстневидного хряща, лежит на уровне верхнего края тела VII шейного позвонка. Скелетотопия гортани зависит от возраста. В раннем детстве она своим верхним краем проецируется на тело III шейного позвонка, а у пожилых людей нижний край гортани спускается до уровня средней трети тела VII шейного позвонка.

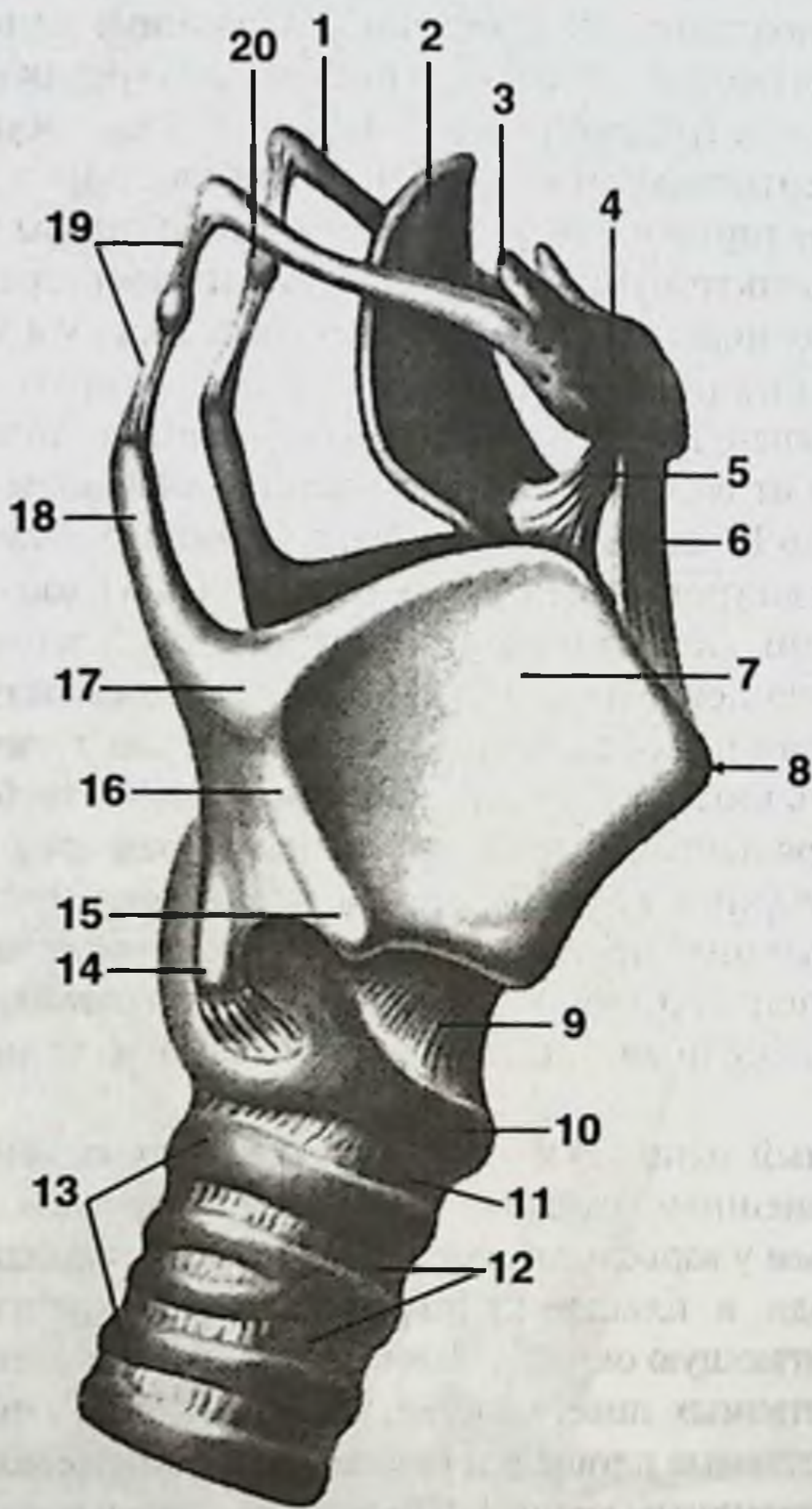
Хрящи гортани. Основа гортани представлена скелетом, образованным рядом хрящей различной формы, а также мышцами и связками, обеспечивающими дифференцированные движения хрящей и мягких элементов гортани. Таким образом, гортань выглядит как неправильной формы трубка, в состав которой входят всего 9 хрящей: 3 непарных и 3 парных хряща (рис. 40).

В состав непарных хрящей гортани включают: перстневидный (*cartilago spicoidea*), щитовидный (*cartilago thyroidea*) и надгортанник (*epiglottis*).

Парные хрящи гортани представлены: черпаловидными (*cartilago arytaenoidea*), рожковидными (*cartilago corniculata*) и клиновидными (*cartilago cuneiformis*).

Перстневидный хрящ лежит в основе скелета гортани и получил свое название благодаря внешнему сходству его формы с перстнем. Дужка хряща (*arcus*) неширока (5-6 мм у взрослого), обращена кпереди, а кзади постепенно расширяется, переходя в пластинку перстневидного хряща (*lamina cartilaginis spicoidea*), достигающую около 25 мм в верхненижнем размере. Пластинка имеет две пары суставных поверхностей. На ее боковых поверхностях находятся щитовидные суставные площадки (*facies articularis thyroidea*) — сочленовые поверхности с щитовидным хрящом. По верхнему краю пластинки перстневидного хряща расположены сочленовые поверхности с черпаловидными хрящами — черпаловидные суставные площадки (*facies articularis arytaenoidea*).

Щитовидный хрящ — самый большой из хрящей гортани — образован сращением под острым углом двух четырехугольных пластинок. Угол сращения пластинок щитовидного хряща образует выступ гортани (*prominentia laringea*), наиболее выраженный у взрослых мужчин. Вверху, над линией сращения пластинок хряща имеется довольно глубокая щитовидная вырезка (*incisura thyroidea superior*), легко пальпируемая через кожный покров. Менее глубокая вырезка также имеется по средней линии нижнего края хряща (*incisura thyroidea inferior*). Верхнезадний край каждой из пластинок щитовидного хряща продолжается в больший, верхний рог (*cornu superius*), а нижнезадний — в меньший, нижний рог (*cornu inferius*). Нижние рога щитовидного хряща со-

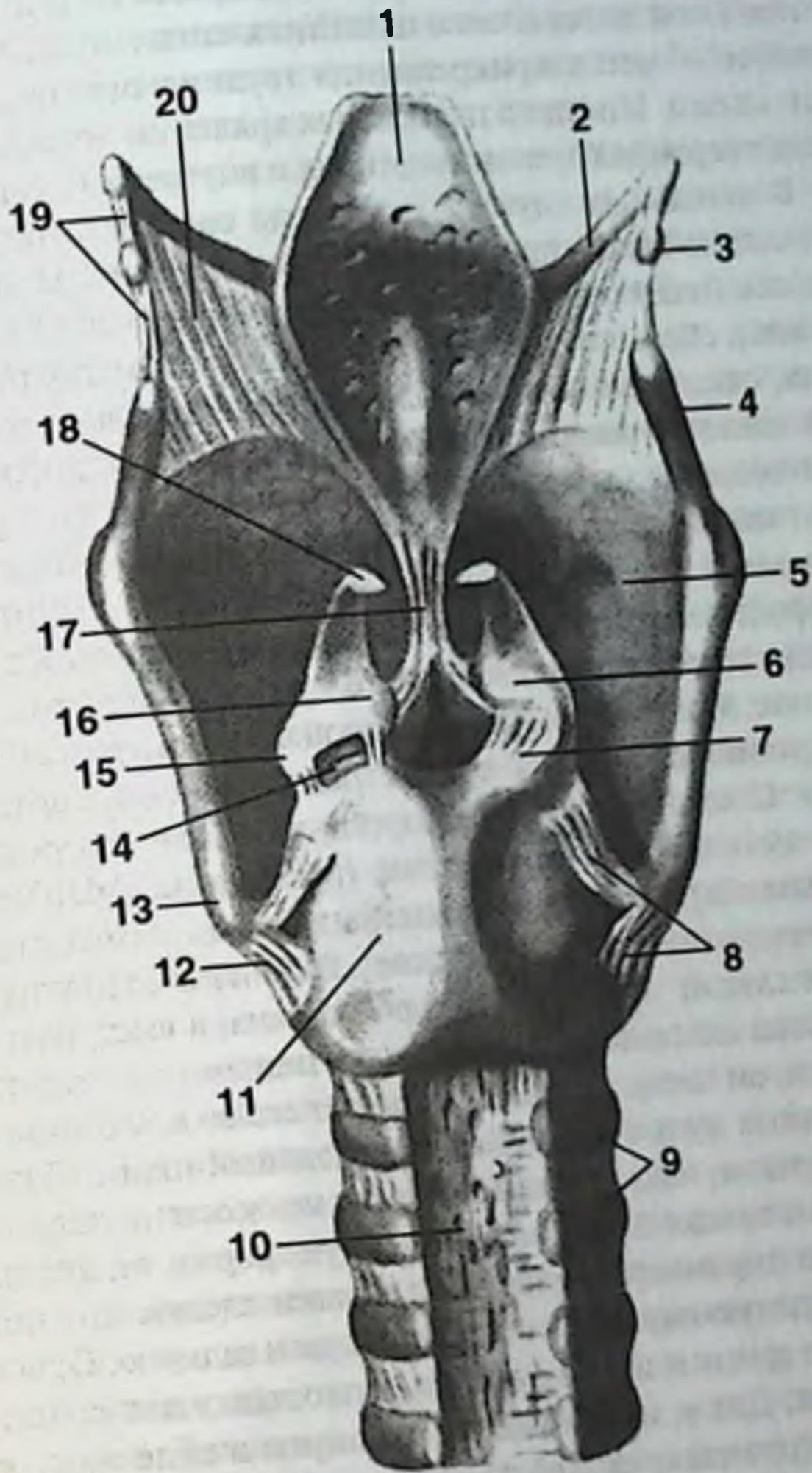


А

Рис. 40. Хрящи, связки и суставы гортани.

А. Вид справа.

1. Большой рог подъязычной кости. 2. Надгортанник (надгортанный хрящ). 3. Малый рог подъязычной кости. 4. Тело подъязычной кости. 5. Подъязычно-надгортанная связка. 6. Срединная щитоподъязычная связка. 7. Щитовидный хрящ (правая пластинка). 8. Выступ гортани. 9. Перстнещитовидная связка. 10. Перстневидный хрящ (дуга). 11. Перстне-трахеальная связка. 12. Кольцевые связки (трахеальные). 13. Хрящи трахеи. 14. Нижний рог щитовидного хряща. 15. Нижний щитовидный бугорок. 16. Косая линия. 17. Верхний щитовидный бугорок. 18. Верхний рог щитовидного хряща. 19. Латеральная щитоподъязычная связка. 20. Зерновидный хрящ.



Б

Б. Вид сзади.
 1. Надгортанник (надгортанный хрящ). 2. Большой рог подъязычной кости. 3. Зерновидный хрящ. 4. Верхний рог щитовидного хряща. 5. Щитовидный хрящ (правая пластинка). 6. Черпаловидный хрящ. 7. Задняя перстнечерпаловидная связка. 8. Рожково-перстневидная связка. 9. Хрящи трахей. 10. Перепоночатая стенка трахей. 11. Перстневидный хрящ (пластинка). 12. Перстнещитовидный сустав. 13. Нижний рог щитовидного хряща. 14. Перстнечерпаловидный сустав (вскрыт). 15. Мышечный отросток. 16. Голосовой отросток. 17. Щитонадгортанная связка. 18. Рожковидный хрящ. 19. Латеральная щитоподъязычная связка. 20. Щитоподъязычная мембрана.

членены с щитовидными суставными площадками пластинки перстневидного хряща. На наружной поверхности пластинок щитовидного хряща имеются небольшие гребни — места прикрепления грудино-щитовидной и щитовидно-подъязычной мышц. Иногда в пластинках хряща имеются отверстия, через которые проходят верхняя гортанная артерия и внутренняя ветвь верхнего гортанного нерва. В остальных случаях указанные сосудисто-нервные образования проходят несколько выше, прободая щитоподъязычную мембрану.

Надгортанник (надгортанный хрящ) представляет собой гибкую выпукло-вогнутую пластинку, образованную эластическим хрящом, покрытым, как и прочие хрящи гортани, слизистой оболочкой. В нем имеется две поверхности: передняя, обращенная к языку — язычная (*facies lingualis*) и задняя, обращенная в полость гортани — гортанная (*facies laryngea*). У своего основания надгортанный хрящ шире, чем у закругленной верхушки. Заостренный срединный выступ надгортанного хряща, обращенный вперед, заканчивается коротким узким стеблем (*petiolus epiglottis*), который посредством короткой щитонадгортанной связки укреплен на середине задней поверхности щитовидного хряща, у места схождения его правой и левой пластинок. Между телом подъязычной кости и передней поверхностью основания надгортанника имеется тонкая подъязычно-надгортанная связка (*lig. hyoepiglotticum*). С корнем языка надгортанник связан посредством срединной и боковых язычно-надгортанных складок (*plica glossoepiglottica mediana et plica glossoepiglottica lateralis*). Между медиальной и латеральными складками образуются ямки — валлекулы (*valleculae epiglotticae*). В отличие от других хрящей гортани надгортанник не служит собственно опорой органа, а выступает в роли клапана. Опускаясь и плотно смыкаясь под давлением пищевого комка с краем входного отверстия гортани, он таким образом закрывает его во время акта глотания, предохраняя дыхательные пути от попадания проходящей пищи. Также, в отличие от других хрящей гортани, надгортанник никогда не окостеневаает.

Черпаловидные хрящи имеют неправильную форму, отдаленно напоминающую трехгранную пирамиду. На хряще выделяют следующие поверхности: медиальную, обращенную внутрь, переднебоковую и заднюю. Основание этой пирамиды обращено книзу и имеет суставную площадку для сочленения с перстневидным хрящом. Два угла основания вытянуты в виде заостренных отростков — голосового (*processus vocalis*) и мышечного (*processus muscularis*). Голосовой отросток направлен впереди и к нему прикрепляется голосовая связка. К мышечному отростку крепятся боковая и задняя перстне-черпаловидные мышцы. Он направлен кзади и несколько кнаружи. На вершине черпаловидного хряща помещается рожковидный хрящ, соединенный с черпаловидным посредством волокнистого хряща (синхондроз).

Клиновидные хрящи непостоянные и представляют собой пару небольших телец, расположенных в правой и левой черпалогортанных складках слизистой оболочки, между надгортанником и верхушкой черпаловидного хряща.

Соединение хрящей гортани. Сверху гортань связана с подъязычной костью, снизу — с трахеей, по бокам и сзади — с глоткой. Через глотку гортань связана с основанием черепа и предпозвоночной фасцией (пятый листок по Шевкуненко).

Среди соединений хрящей гортани можно различить связочные соединения и соединения посредством суставов. Щитовидный, перстневидный и черпаловидные хрящи более или менее подвижно связаны между собой посредством суставов. Прочие хрящи соединены между собой связками.

Таким образом, к суставным соединениям относят парные перстне-черпаловидные и щито-перстневидные суставы. Связочные соединения образованы: подъязычно-щитовидной мембраной, средней и боковой подъязычно-щитовидными связками, подъязычно-надгортанной связкой, щитонадгортанной связкой, перстнетрахеальной связкой, рожковоглоточными связками, перстнеглоточной связкой, рожковоперстневидными связками, средней щито-перстневидной (конической) связкой, черпалорожковыми синхондрозами, рожковоглоточными связками, эластической перепонкой гортани и ее эластическим конусом, голосовыми связками и щито-черпаловидными связками (рис. 41).

Суставы гортани.

Правый и левый перстне-черпаловидные суставы по форме суставных поверхностей эллипсоидные, укреплены посредством суставной капсулы, охватывающей суставную площадку основания черпаловидного хряща и черпаловидную суставную площадку пластинки перстневидного хряща. В этих суставах происходят как вращательные движения вокруг вертикальной оси черпаловидных хрящей, так и боковые смещения по горизонтальной плоскости. Артрит этого сустава может привести к утрате его функции и полной неподвижности голосовых связок.

Правый и левый перстне-щитовидные суставы образованы шаровидными суставными площадками на соответствующих нижних рогах щитовидного хряща и обращенными к ним щитовидными суставными площадками пластинки перстневидного хряща. Движения в этих суставах осуществляются с единственной горизонтальной фронтальной осью вращения, вокруг которой щитовидный хрящ совершает довольно ограниченные движения — наклоняясь кпереди и при этом удаляясь от черпаловидных хрящей или выпрямляясь, т.е. приближаясь к ним. Суставная капсула подкреплена рожково-щитовидной связкой. Смещению щитовидного хряща кзади и кверху относительно перстневидного хряща препятствует средняя перстне-щитовидная связка.

Мышцы гортани. Движения хрящей гортани осуществляются поперечно-полосатой мускулатурой. По своему расположению всю группу мышц гортани делят на наружные (гортанноскелетные) и на внутренние (собственно гортанные) мышцы. К наружным относят грудино-щитовидные, грудино-подъязычные, щитоподъязычные, лопаточно-подъязычные, шилоподъязычные, двубрюшные мышцы. Наружные мышцы поднимают или опускают гортань.

Среди внутренних мышц гортани выделяют следующие: перстне-щитовидные, боковые и задние перстне-черпаловидные, щито-черпаловидные, косые черпаловидные, поперечную черпаловидную, черпалонадгортанную, щитонадгортанную.

По функциональному принципу мышцы гортани разделяют на несколько групп: 1) сужающие или расширяющие голосовую щель, 2) напрягающие или ослабляющие голосовые связки, 3) сужающие или расширяющие вход в гортань.

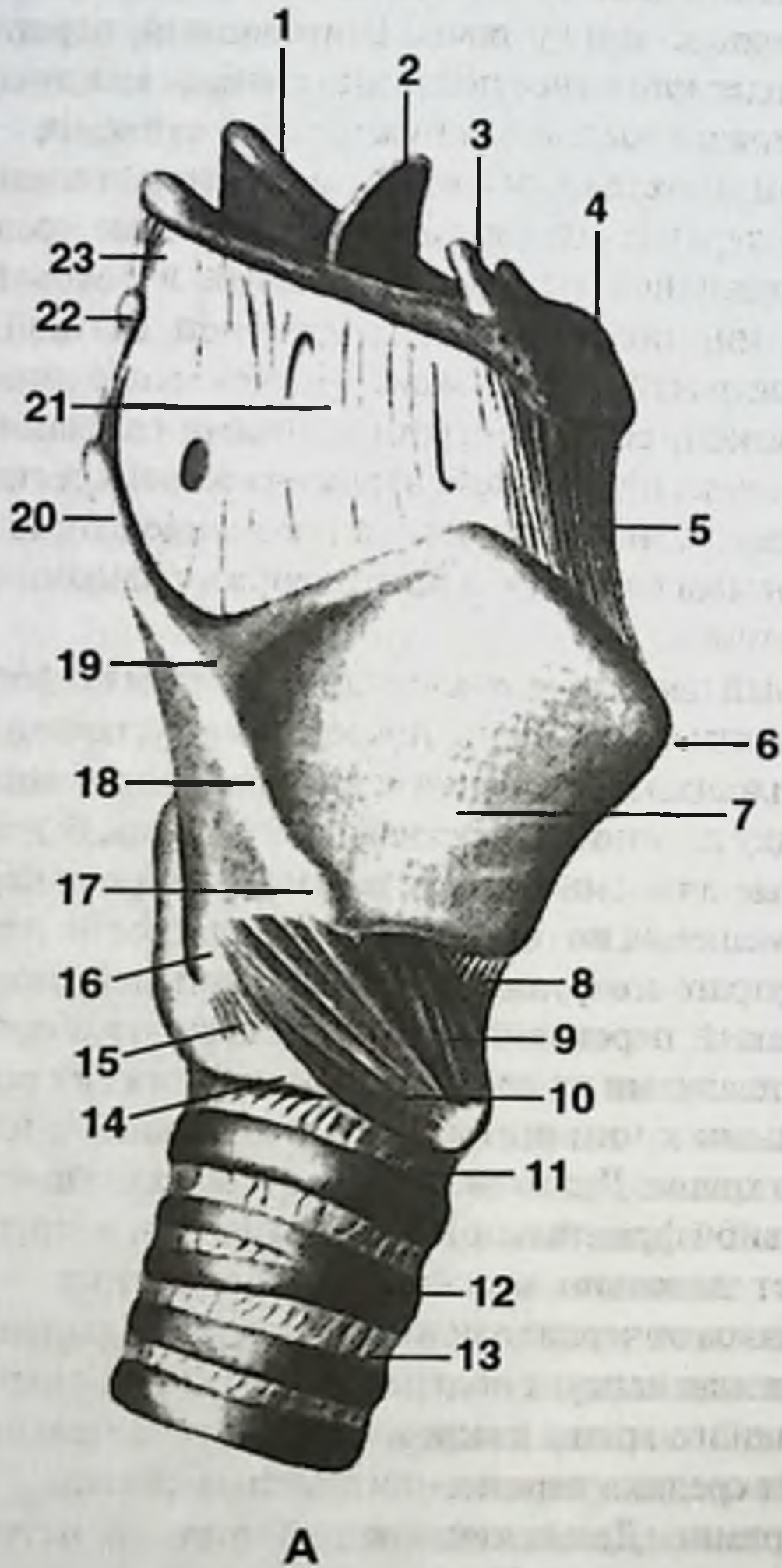
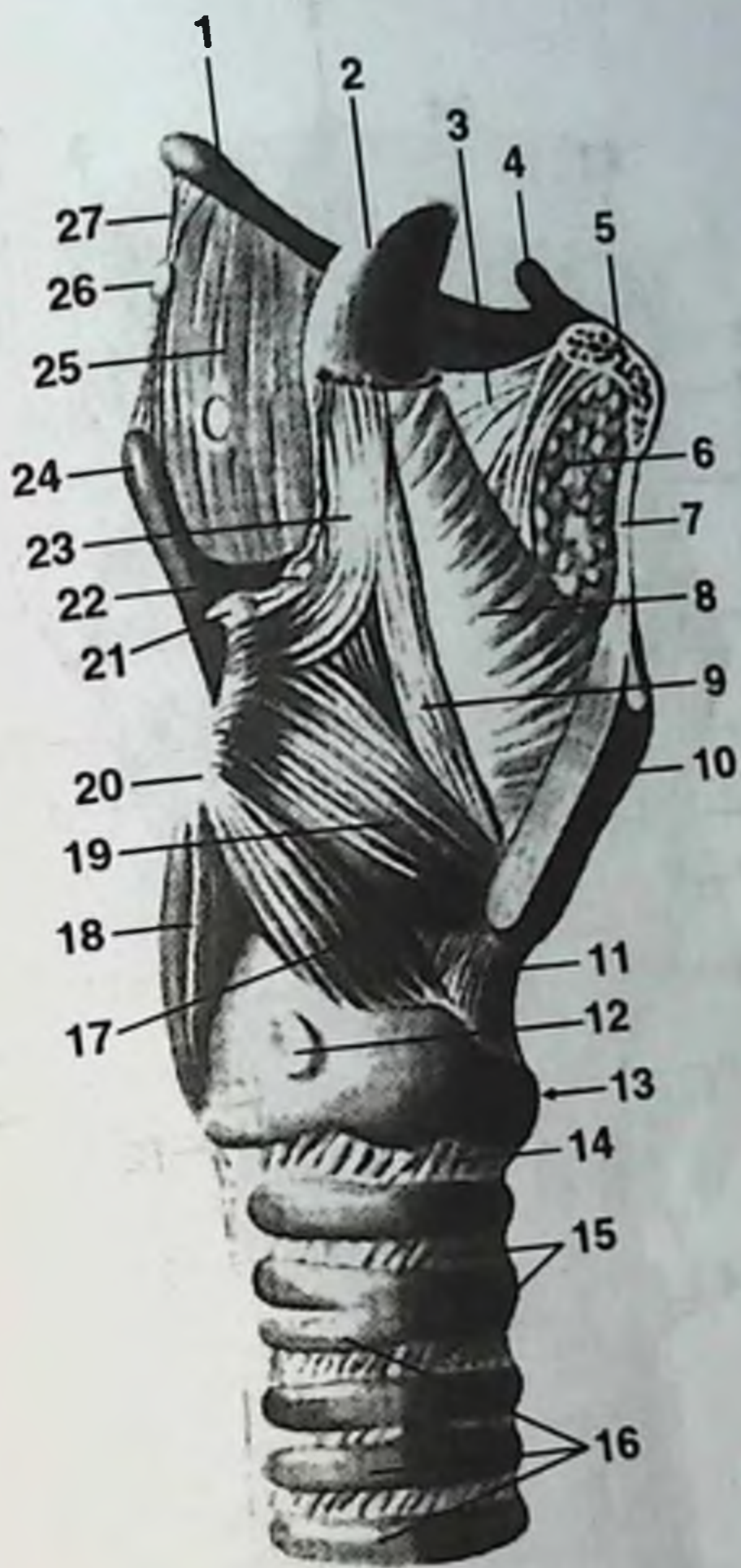

Рис. 41. Мышцы и связки гортани.

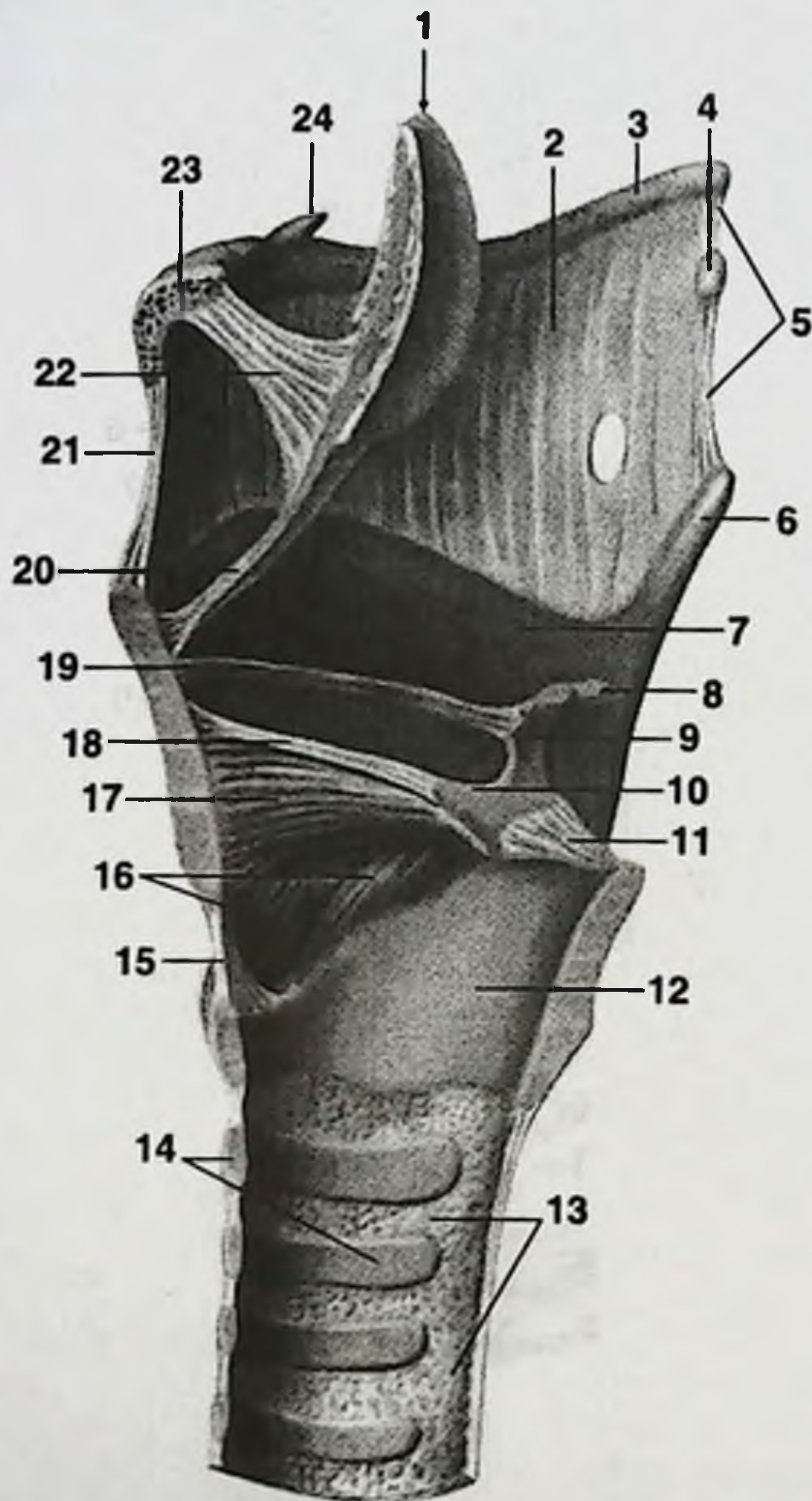
А. Вид справа.

1. Большой рог подъязычной кости. 2. Надгортанник (надгортанный хрящ). 3. Малый рог подъязычной кости. 4. Подъязычная кость (тело). 5. Срединная щитоподъязычная связка. 6. Выступ гортани. 7. Щитовидный хрящ (правая пластинка). 8. Срединная перстнещитовидная связка. 9. Перстнещитовидная мышца (прямая часть). 10. Перстнещитовидная мышца (косая часть). 11. Перстнетрахеальная связка. 12. Хрящ трахеи. 13. Кольцевая связка (трахеальная). 14. Перстневидный хрящ. 15. Рожковоперстневидная связка. 16. Нижний рог щитовидного хряща. 17. Нижний щитовидный бугорок. 18. Косая линия. 19. Верхний щитовидный бугорок. 20. Верхний рог щитовидного хряща. 21. Щитоподъязычная мембрана. 22. Зерновидный хрящ. 23. Боковая щитоподъязычная связка.



Б

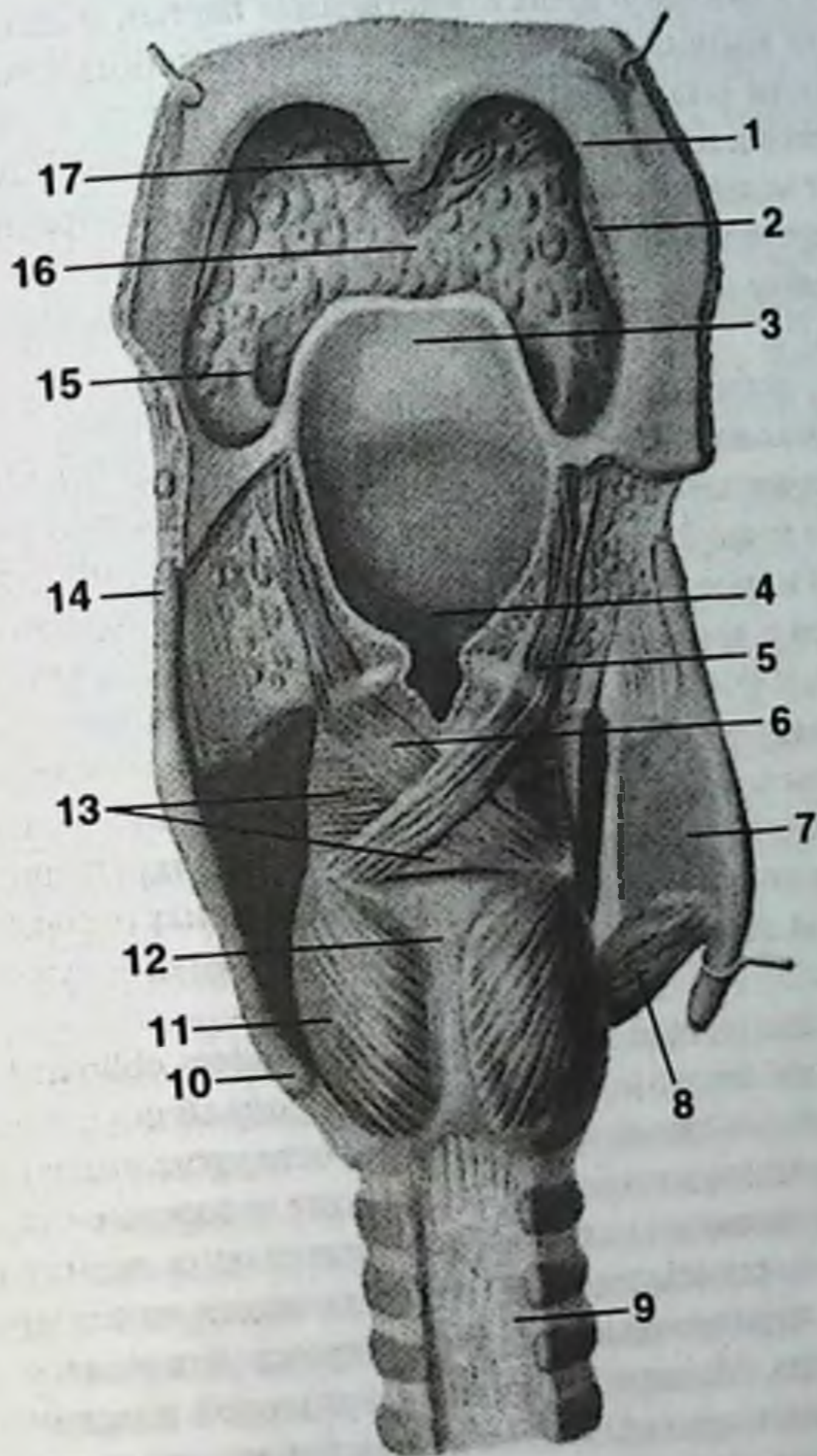
Б. Вид справа (правая пластинка щитовидного хряща удалена).
 1. Большой рог подъязычной кости. 2. Надгортанник (надгортанный хрящ). 3. Подъязычно-надгортанная связка. 4. Малый рог подъязычной кости. 5. Подъязычная кость (тело). 6. Жировая ткань. 7. Срединная щитоподъязычная связка. 8. Четырехугольная мембрана. 9. Щитоподъязычная мышца. 10. Щитовидный хрящ. 11. Срединная перстнещитовидная связка. 12. Щитовидная суставная поверхность. 13. Перстневидный хрящ. 14. Перстнетрахеальная связка. 15. Кольцевая связка (трахеальная). 16. Хрящи трахеи. 17. Латеральная перстнечерпаловидная мышца. 18. Задняя перстнечерпаловидная мышца. 19. Щиточерпаловидная мышца. 20. Мышечный отросток черпаловидного хряща. 21. Рожковидный хрящ. 22. Клиновидный хрящ. 23. Черпалонадгортанная мышца. 24. Верхний рог щитовидного хряща. 25. Щитоподъязычная мембрана. 26. Зерновидный хрящ. 27. Латеральная щитоподъязычная связка.



В

В. Правая сторона, вид изнутри (сагиттально-срединный разрез).

1. Надгортанник (надгортанный хрящ). 2. Щитоподъязычная мембрана. 3. Малый рог подъязычной кости. 4. Зерновидный хрящ. 5. Латеральная щитоподъязычная связка. 6. Верхний рог щитовидного хряща. 7. Щитовидный хрящ. 8. Рожковидный хрящ. 9. Черпаловидный хрящ. 10. Голосовой отросток. 11. Задняя перстнечерпаловидная связка. 12. Перстневидный хрящ. 13. Трахеальные железы. 14. Хрящи трахеи. 15. Срединная перстнещитовидная связка. 16. Перстнещитовидная мышца. 17. Щиточерпаловидная мышца. 18. Голосовая связка. 19. Связка преддверия. 20. Щитонадгортанная связка. 21. Срединная щитоподъязычная связка. 22. Подъязычно-надгортанная связка. 23. Подъязычная кость (тело). 24. Малый рог подъязычной кости.



Г

Г. Вид сзади (правая пластинка щитовидного хряща рассечена и отведена).
 1. Небноглоточная дуга. 2. Небная миндалина. 3. Надгортанник (надгортанный хрящ).
 4. Вход в гортань. 5. Черпалонадгортанная мышца. 6. Косые черпаловидные мышцы.
 7. Правая пластинка щитовидного хряща (отсечена). 8. Перстнещитовидная мышца.
 9. Перепончатая стенка трахеи. 10. Нижний рог щитовидного хряща. 11. Задняя перстне-
 черпаловидная мышца. 12. Пластинка перстневидного хряща. 13. Поперечная черпало-
 видная мышца. 14. Верхний рог щитовидного хряща. 15. Латеральная язычно-надгортан-
 ная складка. 16. Корень языка. 17. Небный язычок.

Особого внимания заслуживают мышцы, сужающие или расширяющие голосовую щель, а именно приводящие в движение черпаловидные хрящи.

Расширяет голосовую щель единственная парная мышца — задняя перстне-черпаловидная мышца (*m. spicoarytaenoideus posterior*). Она начинается на задней поверхности пластинки перстневидного хряща, идет в сторону и вверх и прикрепляется к мышечному отростку черпаловидного хряща. При сокращении она тянет мышечный отросток назад и вниз, поворачивая черпаловидный хрящ вокруг его продольной оси кнаружи, вследствие чего голосовой отросток отходит в сторону и вверх, разводя в стороны голосовые связки и расширяя голосовую щель.

К мышцам, суживающим голосовую щель, относятся:

1) Парная боковая перстне-черпаловидная мышца (*m. spicoarytaenoideus lateralis*). Является антагонистом задней перстне-черпаловидной мышцы. Начинается на верхнем краю боковых отделов дуги перстневидного хряща. Волокна направлены вверх и назад и, сходясь, прикрепляются к передней поверхности мышечного отростка черпаловидного хряща. Соответственно мышца тянет мышечный отросток вперед и вниз, вследствие чего голосовой отросток движется медиально и книзу, сближая голосовые связки и сужая голосовую щель.

2) Поперечная черпаловидная мышца (*m. arytaenoideus transversus*) — непарная. Ее пучки идут в поперечном направлении и прикрепляются на боковой поверхности черпаловидных хрящей и на их мышечных отростках. При сокращении этой мышцы сближаются черпаловидные хрящи и сужается задний отдел голосовой щели.

3) Косая черпаловидная мышца (*m. arytaenoideus obliquus*) — парная, лежит поверх предыдущей мышцы. Сокращение мышцы сближает и наклоняет кпереди верхушки черпаловидных хрящей, сужая отверстие входа в гортань.

Мышцы, напрягающие или расслабляющие голосовые связки.

Напряжение голосовых связок обеспечивает одна парная мышца — перстне-щитовидная (*m. spicothyreoideus*), начинающаяся на середине наружной поверхности дужки перстневидного хряща и прикрепляющаяся к нижнему краю щитовидного хряща. Мышца имеет вид треугольной пластинки. При одновременном сокращении правой и левой перстне-щитовидных мышц передняя часть дуги перстневидного хряща незначительно приближается к нижнему краю щитовидного хряща и вместе с тем несколько смещается кзади. Одновременно кзади смещаются и черпаловидные хрящи, натягивая голосовые связки.

Расслабляют голосовые связки следующие мышцы.

1) Парная щито-черпаловидная мышца (*m. thyreoarytaenoideus*). Соединяет внутреннюю поверхность нижней половины угла щитовидного хряща с голосовыми отростками черпаловидных хрящей. Пучки располагаются горизонтально в сагиттальной плоскости в толще голосовой связки. При этом медиальная порция тесно соприкасается с голосовой связкой, а верхняя — лежит под истинной голосовой складкой. При ее сокращении происходит сближение щитовидного и черпаловидного хрящей, в результате чего укорачиваются и утолщаются истинные голосовые складки.

2) Голосовая мышца (*m. vocalis*) — парная. Передний конец мышцы прикрепляется на нижней части задней поверхности угла щитовидного хряща. Задний конец мышцы прикрепляется к голосовому отростку черпаловидного хряща. Медиальная поверхность мышцы сращена с латеральной поверхностью голосовой связки. При сокращении она тянет вперед голосовой отросток черпаловидного хряща, утолщая и расслабляя голосовую связку, голосовая же щель вследствие этого сужается.

Мышцы, расширяющие или сужающие вход в гортань.

Расширяет вход в гортань щитонадгортанная мышца (*m. thyroepiglotticus*). Мышца парная. Ее волокна начинаются на внутренней поверхности угла щитовидного хряща, направлены косо кверху и прикреплены на соответствующем краю надгортанника. При одновременном сокращении мышц вход в гортань и ее преддверие расширяются.

Сужает вход в гортань черпалонадгортанная мышца (*m. aryepiglotticus*). Волокна этой мышцы проходят в черпалонадгортанной складке от верхушки черпаловидного хряща к боковым поверхностям надгортанника.

Полость гортани представляет собой неправильной формы цилиндр, суживающийся на середине высоты органа по подобию песочных часов. Внутренними стенками гортани являются: спереди — гортанная поверхность надгортанника, внутренняя поверхность угла щитовидного хряща (нижняя половина), коническая (щито-перстневидная) связка и внутренняя поверхность дужки перстневидного хряща. Задняя стенка гортани короче передней и образуется передней поверхностью черпаловидных хрящей и пластинкой перстневидного хряща, покрытых по задней поверхности мышцами. Боковые стенки полости гортани образованы черпалонадгортанными складками, складками преддверия, голосовыми складками и боковыми отделами перстневидного хряща.

Полость гортани имеет вход и три отдела: верхний (*vestibulum laryngitis*) — от входа до складок преддверия; средний — между складками преддверия и голосовыми складками и нижний (*cavum infraglotticum*), называемый подсвязочным пространством. На уровне складок преддверия и голосовых складок гортань сужена выступающими с двух сторон валиками складок (рис. 42).

Верхняя пара складок — складки преддверия, являются складками слизистой оболочки гортани и содержат небольшое количество мышечных пучков. Между свободными краями складок имеется щель *rima vestibuli*. Место прикрепления складок преддверия и голосовых складок к углу щитовидного хряща носит название передней комиссуры. Длина складок преддверия в среднем у мужчин 20-24 мм, у женщин 18-20 мм.

Нижняя пара складок — голосовые складки, расположены между средним и нижним отделами полости гортани. Они несколько толще, в большей мере сужают просвет гортани, образуя голосовую щель. В толще голосовых складок находится щито-черпаловидная мышца и голосовая связка. Длина голосовых складок у мужчин составляет 18-25 мм, у женщин — 14-21 мм. В голосовой щели различают межперепончатую часть (*pars intermembranacea*) и межхрящевую часть (*pars intercartilaginea*). Первая ограничена голосовыми складками, вторая — голосовыми отростками черпаловидных хрящей.

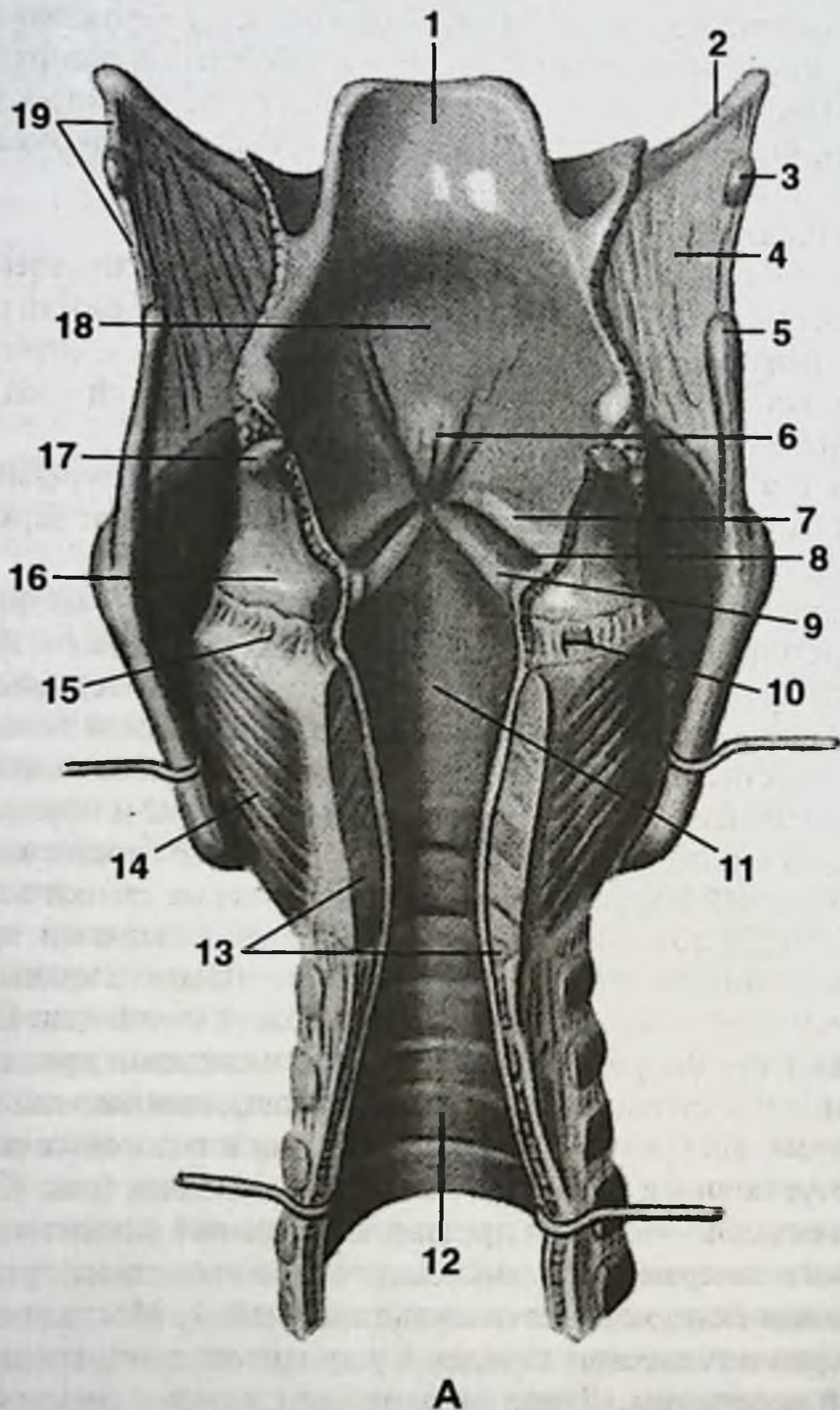
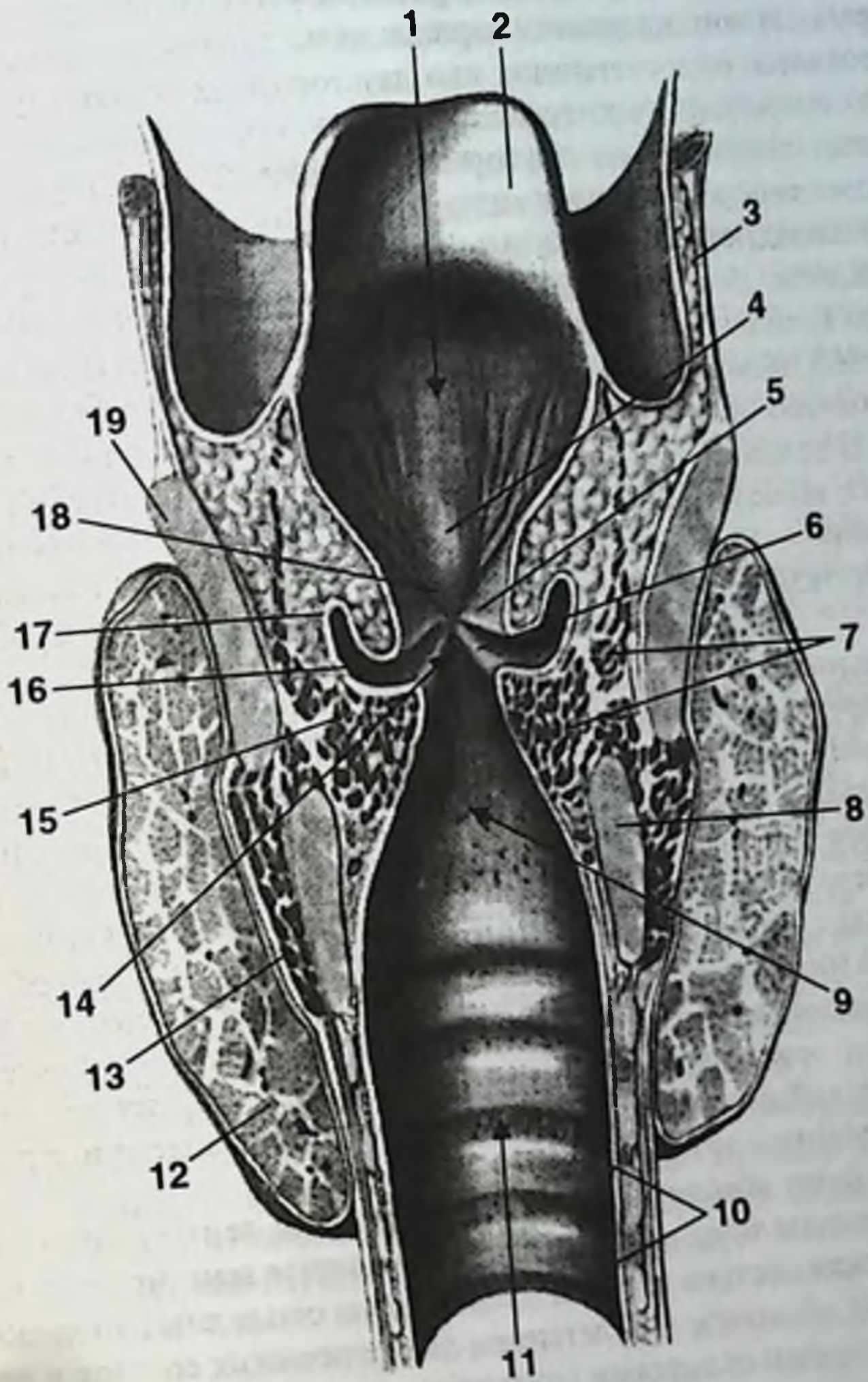


Рис. 42. Полость гортани, вид сзади.

А. Задние стенки гортани и трахеи вскрыты и разведены.

1. Надгортанник (надгортанный хрящ). 2. Большой рог подъязычной кости. 3. Зерновидный хрящ. 4. Щитоподъязычная мембрана. 5. Верхний рог щитовидного хряща. 6. Надгортанный бугорок. 7. Складка преддверия. 8. Желудочек гортани. 9. Голосовая складка. 10. Перстнечерпаловидный сустав (вскрыт). 11. Подголосовая полость. 12. Трахея. 13. Перстневидный хрящ (пластинка). 14. Задняя перстнечерпаловидная мышца. 15. Капсула перстнещитовидного сустава. 16. Черпаловидный хрящ. 17. Рожковидный хрящ. 18. Вход в гортань. 19. Латеральная щитоподъязычная связка.



Б

Б. Фронтальный разрез через средние отделы голосовых связок.
 1. Вход в гортань. 2. Надгортанник (надгортанный хрящ). 3. Щитоподъязычная мембрана.
 4. Надгортанный буторок. 5. Складка преддверия. 6. Голосовая складка. 7. Щиточерпало-
 видная мышца. 8. Перстневидный хрящ. 9. Подголосовая полость. 10. Слизистая оболоч-
 ка трахеи. 11. Трахея. 12. Щитовидная железа (левая доля). 13. Перстнещитовидная мыш-
 ца. 14. Голосовая щель. 15. Голосовая мышца. 16. Желудочек гортани. 17. Мешочек горта-
 ни. 18. Щель преддверия. 19. Щитовидный хрящ.

Между складками преддверия и голосовыми складками образуются слепые углубления — желудочки гортани, размеры которых значительно варьируют. В некоторых случаях желудочки гортани сильно развиты, что может приводить к формированию односторонних или двусторонних воздушных кист гортани, требующих оперативного вмешательства.

Слизистая оболочка полости гортани в норме тонкая, бледно-розового цвета. За исключением голосовых складок, язычной поверхности надгортанника и межчерпаловидной области слизистая полости гортани выстлана мерцательным эпителием. В остальных областях эпителий многослойный плоский. На складках преддверия, а также в нижнем отделе полости гортани под слизистой оболочкой имеется выраженный подслизистый слой, способный при некоторых состояниях давать опасные отеки. В слизистой гортани имеются скопления лимфаденоидной ткани, локализующиеся главным образом в гортанных желудочках и образующие гортанную миндалину. Острое воспаление лимфаденоидной ткани — гортанная ангина — при тяжелом течении заболевания приводит к значительному отеку гортани, что может потребовать выполнения трахеостомии.

Артериальное кровоснабжение гортани осуществляется за счет верхней и нижней гортанных артерий (аа. laryngeae superior et inferior). В большинстве случаев первая берет начало от верхней щитовидной артерии (ветвь наружной сонной) и редко — непосредственно от наружной сонной артерии. Верхняя гортанная артерия прободает щитоподъязычную мембрану вместе с внутренней ветвью верхнего гортанного нерва и разветвляется между хрящами и мышцами гортани. В ряде случаев указанные сосудисто-нервные образования, располагаясь несколько ниже, могут прободать пластинки щитовидного хряща.

Нижняя гортанная артерия отходит от нижней щитовидной артерии (ветвь щитошейного ствола), направляется вверх, позади щито-перстневидного сочленения и, кровоснабжая задние отделы гортани, широко анастомозирует с ветвями верхней гортанной артерии.

Венозный отток обеспечивается одноименными венами, впадающими во внутренние яремные вены или непарное щитовидное венозное сплетение.

Лимфатическая система гортани представлена сетью лимфатических капилляров слизистой оболочки и сплетением лимфатических сосудов в подслизистом слое. Голосовыми складками внутриорганный лимфатический сетевой аппарат гортани делится на два отдела: верхний и нижний. Отводящие лимфатические сосуды верхнего отдела гортани прободают щитоподъязычную мембрану и заканчиваются в глубоких шейных лимфоузлах сонного треугольника.

Из подслизистого слоя нижнего отдела гортани лимфоотток осуществляется в двух направлениях. Сосуды передней части нижнего отдела прободают перстне-щитовидную связку и впадают в предгортанные узлы; сосуды задней части нижнего отдела прободают перстнетрахейную связку и впадают в паратрахеальные узлы, располагающиеся вдоль возвратных гортанных нервов.

Нервный аппарат гортани представлен симпатическими и парасимпатическими нервами.

Симпатические нервы гортани отходят от верхнего шейного и звездчатого узлов симпатического ствола. Далее они проникают в гортань в составе верхних и частично нижних гортанных нервов, а также из симпатических сплетений вокруг щитовидных артерий.

Парасимпатическая иннервация гортани осуществляется за счет блуждающего нерва. От блуждающего нерва в составе верхнего и нижнего гортанных нервов к органу идут двигательные и чувствительные волокна.

Верхний гортанный нерв (*n. laryngeus superior*) отходит от нижнего узла блуждающего нерва и далее следует по боковой стенке глотки медиальнее внутренней и наружной сонных артерий, принимая веточки от верхнего шейного симпатического узла и глоточного сплетения. Обычно на уровне большого рога подъязычной кости, а иногда несколько выше верхний гортанный нерв делится на свои наружную и внутреннюю ветви. Наружная ветвь следует в передне-нижнем направлении и осуществляет двигательную иннервацию констриктора глотки и перстне-щитовидной мышцы. Внутренняя ветвь, прободая щито-подъязычную мембрану, а иногда пластинку щитовидного хряща, разделяется на свои конечные ветви и иннервирует слизистую корня языка, надгортанника и слизистую полости гортани выше голосовой щели.

Возвратный гортанный нерв (*n. laryngeus recurrens*) справа и слева имеет разные топографо-анатомические взаимоотношения. Справа нерв начинается в проекции нижнего края правой подключичной артерии, а слева — у нижнего края дуги аорты. Далее нервы огибают снизу назад указанные сосуды и идут в верхнем направлении. При этом правый нерв лежит вдоль задненаружной поверхности трахеи, а левый отыскивается в трахеопищеводном промежутке. На пути следования к гортани оба возвратных гортанных нерва перекрещивают нижнюю щитовидную артерию. Это обстоятельство в некоторых случаях может значительно усложнять операции на щитовидной железе, повышая степень риска повреждения одного или обоих нервов. До начала своей конечной ветви — нижнего гортанного нерва (*n. laryngeus inferior*) возвратный гортанный нерв отдает многочисленные пищеводные и трахейные ветви. Нижний гортанный нерв иннервирует слизистую полости гортани ниже голосовой щели и все мышцы гортани за исключением перстне-щитовидной мышцы.

ТРАХЕЯ

По своему положению трахея (*trachea*) является непосредственным продолжением гортани и представляет собой начальный отдел нижних дыхательных путей. По форме трахея напоминает цилиндрическую, несколько уплощенную спереди назад трубку, располагающуюся в передненижнем отделе шеи и продолжающуюся в верхний отдел грудной полости. На этом основании выделяют шейную и грудную части трахеи. Шейная часть трахеи несколько короче ее грудной части. Верхний край трахеи связан с перстневидным хрящом гортани посредством перстнетрахейной связки (*lig. spicotracheale*). Трахея занимает строго срединное положение. Срединная сагиттальная плоскость делит ее на две равные части, и лишь нижний конец трахеи отклонен несколько вправо.

У взрослого человека верхний край трахеи просцируется на уровень между телами VI-VII шейных позвонков. Далее она идет косо вниз и назад, достигая уровня верхней поверхности V грудного позвонка, где делится на два главных бронха. Глубина ее залегания от поверхности кожи неодинакова: в верхних отделах трахея расположена ближе к поверхности (1-2 см), чем в проекции ярменной вырезки грудины (3,5-4,5 см).

К передней поверхности шейного отдела трахеи прилежат грудино-щитовидные и грудино-подъязычные мышцы. Грудная часть трахеи начинается на уровне верхней апертуры грудной клетки. Задняя часть трахеи на всем своем протяжении прилежит к передней поверхности пищевода. Между ними, в трахеопищеводной борозде, располагаются возвратные гортанные нервы. Кроме того, к передней поверхности верхней части трахеи прилежит перешеек щитовидной железы. На этом же уровне с боков трахею прикрывают доли щитовидной железы. Ниже перешейка впереди от трахеи расположена протрахеальная клетчатка, с лежащими в ней спереди и с боков от трахеи трахеальными лимфатическими узлами и непарным венозным щитовидным сплетением с впадающими в него нижними щитовидными венами. До 14-16-летнего возраста впереди от грудного отдела трахеи расположена вилочковая железа, а позднее — ее остатки. Кроме того, в этой области в непосредственной близости от трахеи, прилегая к ней спереди, находится ряд сосудистых образований: общие сонные артерии, плечеголовной ствол, дуга аорты и левая плечеголовная вена. Варианты анатомической изменчивости в расположении нижних отделов трахеи и этих сосудов довольно разнообразны. В связи с этим сосуды, особенно в случаях, когда они пересекают спереди шейную часть трахеи, могут быть повреждены при выполнении трахеостомии или стать причиной опасного кровотечения после ее производства вследствие пролежня, образовавшегося на стенке сосуда в результате давления на нее трахеостомической канюлей.

Остов трахеи состоит из 16-20 гиалиновых хрящевых колец, покрытых надхрящницей, расположенных одна под другой и соединенных между собой плотной волокнистой тканью. Высота колец в среднем 3-4 мм. Сзади кольца трахеи замыкаются не полностью. Отсутствующий на задней поверхности трахеи хрящевой скелет восполняется соединительной тканью, в толще которой заложены волокна гладкой мускулатуры. В связи с этим задняя стенка трахеи называется перепончатой частью (*partes membranaceae tracheae*). Она непосредственно прилегает к передней стенке пищевода и составляет около 1/3-1/5 всей окружности трахеи (от 1/7 у новорожденного до 1/4 у взрослого). Перепончатая часть трахеи податлива и растяжима, что облегчает продвижение пищевого комка по пищеводу. Между собой хрящевые кольца трахеи соединены плотной волокнистой тканью, называемой кольцевидными связками (*lig. annularia*), ширина которых равна примерно половине самого кольца (около 2 мм). В кольцевидных связках трахеи заложены немногочисленные слаборазвитые гладкие мышечные волокна, идущие в продольном направлении, тогда как гладкомышечный слой задней перепончатой стенки трахеи представлен хорошо выраженными пучками, идущими в поперечном направлении. Благодаря этим соединительнотканым и мышечным элементам трахея обладает значительной растяжимостью и упругостью.

Внутренняя поверхность трахеи выстлана слизистой оболочкой, покрытой мерцательным эпителием, ворсинки которого движутся в направлении гортани. Подслизистый слой имеет большое количество мелких трахеальных желез.

Кровоснабжение трахеи на разных уровнях осуществляется разными артериями, широко анастомозирующими между собой. Верхние отделы трахеи получают артериальную кровь из нижней щитовидной артерии. Средние отделы кровоснабжаются посредством внутренней грудной артерии. Нижние отделы получают трахеальные ветви от нисходящего отдела грудной аорты. Конечные ветви указанных артерий идут вдоль боковых стенок трахеи, а также в поперечном направлении в кольцевидных связках и образуют сплетение.

Венозный отток осуществляется в венозное сплетение трахеи, непарное венозное щитовидное сплетение и в нижние щитовидные вены.

Иннервация трахеи обеспечивается как непосредственно трахеальными ветвями блуждающего нерва, так и возвратным гортанным нервом (нижний гортанный нерв), а также ветвями симпатического нерва.

Лимфоотток происходит в претрахеальные и паратрахеальные лимфоузлы, а также в перибронхиальные и узлы бифуркации.

ГЛОТКА

Глотка (*pharynx*) находится впереди шейного отдела позвоночника с покрывающими его глубокими мышцами и предпозвоночной фасцией. Глотка соединяет полости носа и рта с гортанью и пищеводом, посредством слуховых труб глотка сообщается с полостью среднего уха.

Свод глотки прикрепляется к основанию черепа по следующим границам: от глоточного бугра линия прикрепления идет в обе стороны, пересекая в поперечном направлении основную часть затылочной кости, далее кнаружи глотка прикреплена к гребню клиновидной кости и заканчивается на медиальной пластинке крыловидного отростка.

Глотка представляет собой продолжение книзу и кзади полости рта и выглядит как воронкообразная, уплощенная спереди назад и суженная книзу трубка. В органе выделяют три отдела. Верхний отдел расположен позади хоан и называется носовой частью глотки (носоглотка). Средняя — ротовая часть глотки (ротоглотка), расположена непосредственно позади зева, который служит входом в нее. Нижняя часть находится позади гортани и связана с ней, поэтому ее называют гортанной частью глотки (гортаноглотка). Гортаноглотка — единственный отдел глотки, который относится к области шеи (рис. 43).

Полость глотки.

Носоглотка (*nasopharynx* или *epipharynx*) выполняет дыхательную функцию, стенки ее не спадаются и неподвижны. Простирается от свода глотки до уровня мягкого неба. Сзади свод носоглотки граничит с I и II шейными позвонками. Спереди располагаются две хоаны, посредством которых носоглотка сообщается с полостью носа. Справа и слева свод носоглотки продолжается в глоточные карманы. Образование глоточных карманов обусловлено прикреплением свода глотки на

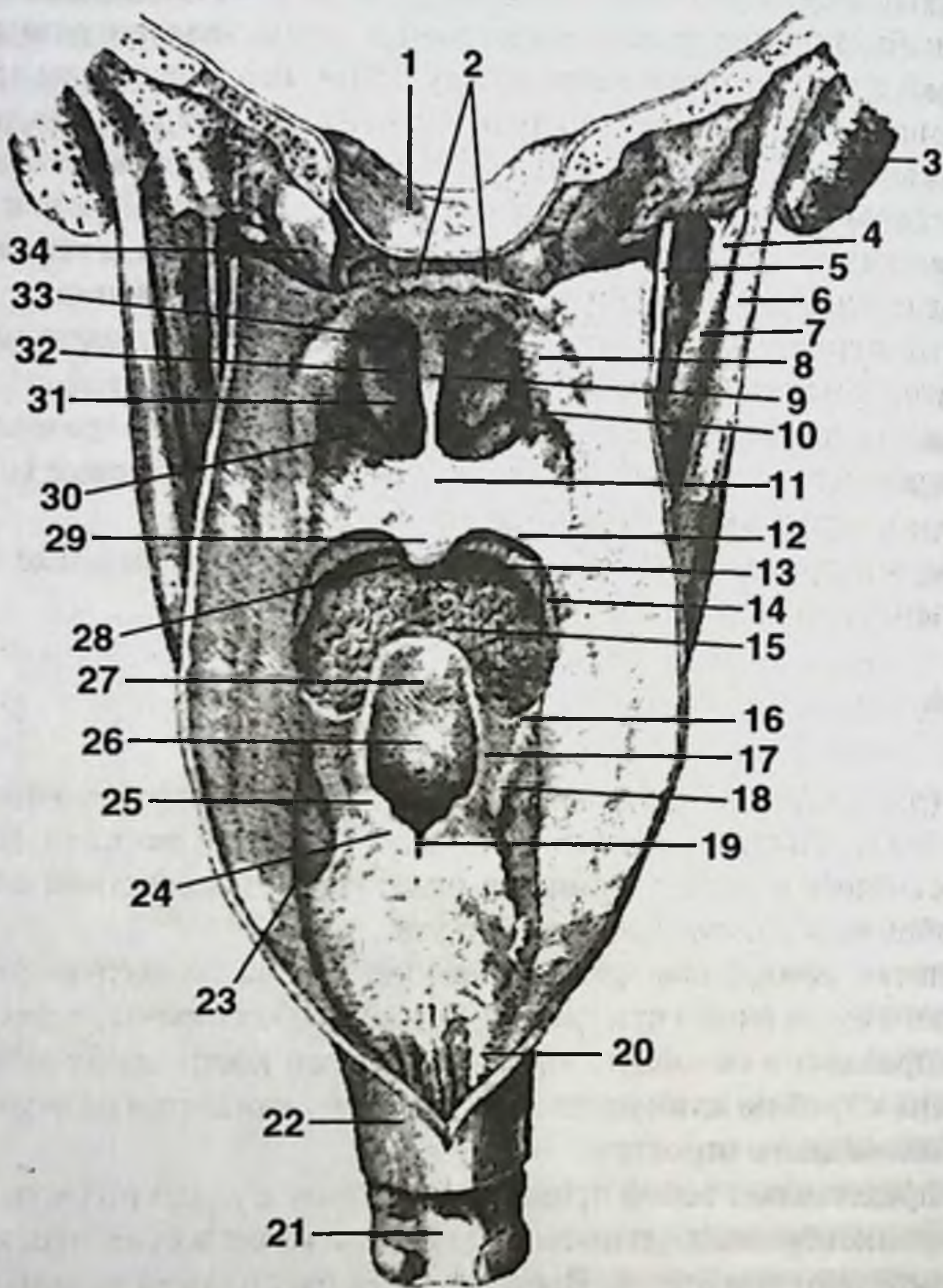


Рис. 43. Глотка, вид сзади.

1. Скат. 2. Глоточная миндалина. 3. Сосцевидный отросток. 4. Шиловидный отросток. 5. Подъязычный нерв. 6. Двубрюшная мышца. 7. Шилоподъязычная мышца. 8. Трубный валик. 9. Перегородка носа. 10. Глоточное отверстие слуховой трубы. 11. Небная занавеска. 12. Глоточно-небная дуга. 13. Язычно-небная дуга. 14. Небная миндалина. 15. Корень языка. 16. Глоточно-надгортанная складка. 17. Черпалонадгортанная складка. 18. Складка гортанного нерва. 19. Межчерпаловидная вырезка. 20. Пищевод. 21. Трахея. 22. Задняя стенка пищевода. 23. Грушевидный карман. 24. Перстневидный хрящ. 25. Рожковидный хрящ. 26. Вход в гортань. 27. Надгортанник. 28. Полость рта. 29. Язычок. 30. Нижняя носовая раковина. 31. Средняя носовая раковина. 32. Полость носа. 33. Верхняя носовая раковина. 34. Затылочный мышцелок.

черепе и наличием трубного валика. Трубные валики образованы выступающими хрящевыми стенками слуховых труб. Посредством слуховых труб глотка сообщается с полостью среднего уха. Устья глоточных отверстий слуховых труб имеют воронкообразный вид и расположены в углах свода глотки на уровне задних концов нижних носовых раковин, на расстоянии примерно 1-1,5 см от них. От заднего края трубного валика книзу идет складка слизистой оболочки, в которой заложен мышечный пучок (*m. salpingopharyngeus*) от верхнего сжимателя глотки. Верхнюю и отчасти заднюю поверхность свода глотки занимает глоточная миндалина (III миндалина глотки). Глоточная миндалина отчетливо выражена у детей. С возрастом она заметно уменьшается, а нередко и почти целиком исчезает. Гипертрофия глоточной миндалины (*adenoides*) иногда приводит к значительному затруднению носового дыхания, что влечет за собой изменения лицевого скелета, придавая лицу характерный «аденоидный» вид. Кроме глоточной миндалины, в своде глотки, в области трубного валика имеется трубная миндалина (V и VI миндалины глотки). Трубные миндалины выражены менее заметно, чем глоточная.

Ротоглотка (*mesopharynx*) простирается от уровня мягкого неба до входа в гортань. Ротоглотка участвует в проведении как воздуха, так и пищи (перекрест дыхательного и пищеварительного путей). Посредством зева ротоглотка сообщается с полостью рта. Зев ограничен снизу задней частью спинки языка, по бокам язычно-небными дужками, сверху небной занавеской. Размеры и форма зева изменчивы; при поднимании мягкого неба и примыкании его при этом к задней стенке глотки ротоглотка отделяется от носоглотки. Позади зева располагается треугольная поверхность латеральной стенки глотки, где в миндалинковой пазухе (*sinus tonsillaris*), образуемой спереди небно-язычной, сзади небно-глоточной дужками, а латерально верхним сжимателем глотки и глоточной фасцией, расположены небные миндалины (I и II миндалины глотки). В патологии миндалин большое значение имеют крипты. Лучше всего крипты выражены в области верхнего полюса миндалины, где они открываются в *fossa supratonsillaris*. Крипты пронизывают толщу миндалины, имеют ответвления первого, второго, третьего и даже четвертого порядка. Стенки крипт выстланы плоским эпителием, который во многих местах отторгается. В просвете крипт наряду с отторгнувшимся эпителием, составляющим основу так называемых миндалинковых пробок, всегда содержатся микрофлора, лимфоциты, нейтрофилы и т. д. С латеральной стороны миндалина прилегает к фасции, являющейся частью щечно-глоточной фасции, которая прорастает между пучками мышечных волокон верхнего сжимателя глотки и организуется снаружки от миндалины. От фасции (ее иногда называют капсулой) внутрь миндалины проникают соединительнотканые волокна, вследствие чего миндалина сращена с дном *sinus tonsillaris*. Кроме того, латерально от миндалины в парафарингеальном пространстве залегают наружная и внутренняя сонные артерии. Внутренняя сонная артерия отстоит от верхнего полюса миндалины на 2,8 см, а наружная сонная — на 4,1 см. От нижнего полюса миндалины внутренняя сонная артерия отстоит на 1,1-1,7 см, а наружная сонная — на 2,3-3,3 см. При некоторых вариантах анатомической изменчивости это расстояние может быть гораздо меньшим, что определяется по пульсации мин-

далины (В.Т. Пальчун, А.И. Крюков). Небная миндалина кровоснабжается миндаликовой ветвью, которая чаще всего происходит от восходящей глоточной артерии. Кровоснабжающие миндалину артерии подходят к капсуле, делятся на ветви, образуют сеть сосудов и в своем большинстве проникают в нее со стороны глоточной поверхности. Стенки сосудов фиксированы к капсуле миндалины и не спадаются при ранении во время операции, что может привести к сильному кровотечению при пониженной свертываемости крови.

Помимо указанных миндалин лимфаденоидный аппарат глотки дополняется язычной миндалиной (IV миндалина глотки), располагающейся в области корня языка.

Таким образом, в глотке в виде кольца располагаются лимфаденоидные образования: две небные миндалины, две трубные, одна глоточная, одна язычная и более мелкие скопления лимфаденоидной ткани на задней стенке глотки и позади небно-глоточных дужек на боковой стенке. Среди врачей распространено выражение «кольцо Вальдеера-Пирогова», объединяющее все перечисленные образования. Однако нет никаких оснований называть миндалины кольцом вообще и вальдеерово-пироговским в частности.

Гортаноглотка (*hyrорhаgуnх*) продолжается от уровня входа в гортань до проекции нижнего края перстневидного хряща, где глотка переходит в шейный отдел пищевода. На передней ее стенке находится вход в гортань. В полости гортаноглотки, между внутренней поверхностью щитовидного хряща гортани и черпалонадгортанной складкой имеется углубление — грушевидный карман. Здесь, над верхним гортанным нервом слизистая оболочка образует складку гортанного нерва.

Стенки глотки.

Стенки глотки образованы слизистой оболочкой, подслизистым слоем, мышечной оболочкой и адвентицией.

Слизистая оболочка глотки в области носоглотки и свода выстлана многорядным мерцательным эпителием. Задняя поверхность небной занавески и остальная часть глотки выстланы многослойным плоским эпителием. Слизистая глотки является продолжением слизистой полостей носа и рта.

Подслизистый слой в глотке отчетливо развит и представлен плотной соединительнотканной пластинкой, которая в верхних отделах глотки наиболее плотная и называется глоточно-базиллярной фасцией. В нижних отделах глотки подслизистый слой представлен более рыхлой соединительной тканью, за счет чего в этих участках слизистая образует ряд продольных складок. В подслизистом слое имеются отдельные глоточные железы, выводные протоки которых открываются на поверхности слизистой. Кроме того, на различных участках подслизистого слоя глотки образуются скопления лимфаденоидной ткани.

Мышечная оболочка глотки состоит из поперечно-полосатых волокон и обеспечивает глотательные движения и воспроизведение звуков. По взаиморасположению и функции различают мышцы, сжимающие и поднимающие глотку; первые из них в виде пластинок черепицеобразно прикрывают друг друга. Сжимающих мышц три: верхняя, средняя и нижняя. Все три пары этих мышц сходятся сзади по срединной линии, частично переходя на противоположную сторону и вплетаясь

в продольно расположенный соединительнотканый пучок, начинающийся от глоточного бугорка затылочной кости и носящий название шва глотки (рис. 44).

Остальные две пары мышц — это мышцы, поднимающие глотку. Они идут в продольном направлении.

Таким образом, к мышцам глотки относят пять пар мышц.

1) Верхний констриктор глотки (*m. constrictor pharyngis superior*) представляет собой пластинку почти горизонтально направленных волокон, слегка вогнутых книзу. Эти волокна сращены с глоточно-базиллярной фасцией и берут начало от разных образований. В связи с этим выделяют четыре части мышцы в зависимости от места начала каждой конкретной части (порции): а) на крючке и медиальной пластинке крыловидного отростка клиновидной кости начинается крыло-глоточная часть; б) от крылонижнечелюстного шва — щечно-глоточная часть; в) на задней трети челюстно-подъязычной линии тела нижней челюсти — челюстно-глоточная часть; г) в области корня языка — языко-глоточная часть.

2) Средний констриктор глотки (*m. constrictor pharyngis medius*), как и предыдущая мышца, имеет вид пластинки, но состоит уже из двух частей. Хрящеглоточная часть начинается от малого рога подъязычной кости. Рожковоглоточная часть берет начало от большого рога подъязычной кости. Волокна этой мышцы веерообразно расходятся в сторону глоточного шва и смыкаются вверху с нижним краем верхнего, а внизу — с верхним краем нижнего констрикторов глотки.

3) Нижний констриктор глотки (*m. constrictor pharyngis inferior*) также состоит из двух частей: щитоглоточная часть и перстнеглоточная часть. Первая берет начало от наружной поверхности задней части пластинки щитовидного хряща, а вторая — от боковой поверхности перстневидного хряща. Верхним краем нижний констриктор налегает на нижний край среднего. Внизу волокна нижнего констриктора расположены почти горизонтально и часть этих волокон продолжается в продольный наружный мышечный слой пищевода.

Из расположения мест начала и прикрепления констрикторов явствует, что их действия сходны и синергичны: общая их функция состоит в сжатии глотки и отчасти в поднятии ее. Продольные мышцы глотки выражены слабее, чем констрикторы.

4) Шилоглоточная мышца (*m. stylopharyngeus*) имеет вид пучка веерообразно расходящихся книзу волокон, начальная часть которых укреплена на шиловидном отростке височной кости. Волокна этой мышцы направлены сверху вниз, медиально и несколько вперед. Далее волокна вплетаются в стенку глотки между верхним и средним констриктором, а также частично прикрепляются на верхнем крае щитовидного хряща гортани. Шилоглоточная мышца приподнимает глотку и отчасти растягивает ее в ширину.

5) Небно-глоточная мышца (*m. palatopharyngeus*) большей своей частью залегает в одноименной дужке полости ротоглотки. Начинается широким основанием в области задней стенки гортаноглотки и от пластинки щитовидного хряща. Мышечные пучки направляются вверх и с боков вплетаются в небный апоневроз. Часть пучков прикрепляется к крючку крыловидного отростка, другая часть — к нижнему краю медиальной пластинки хряща слуховой трубы, обра-

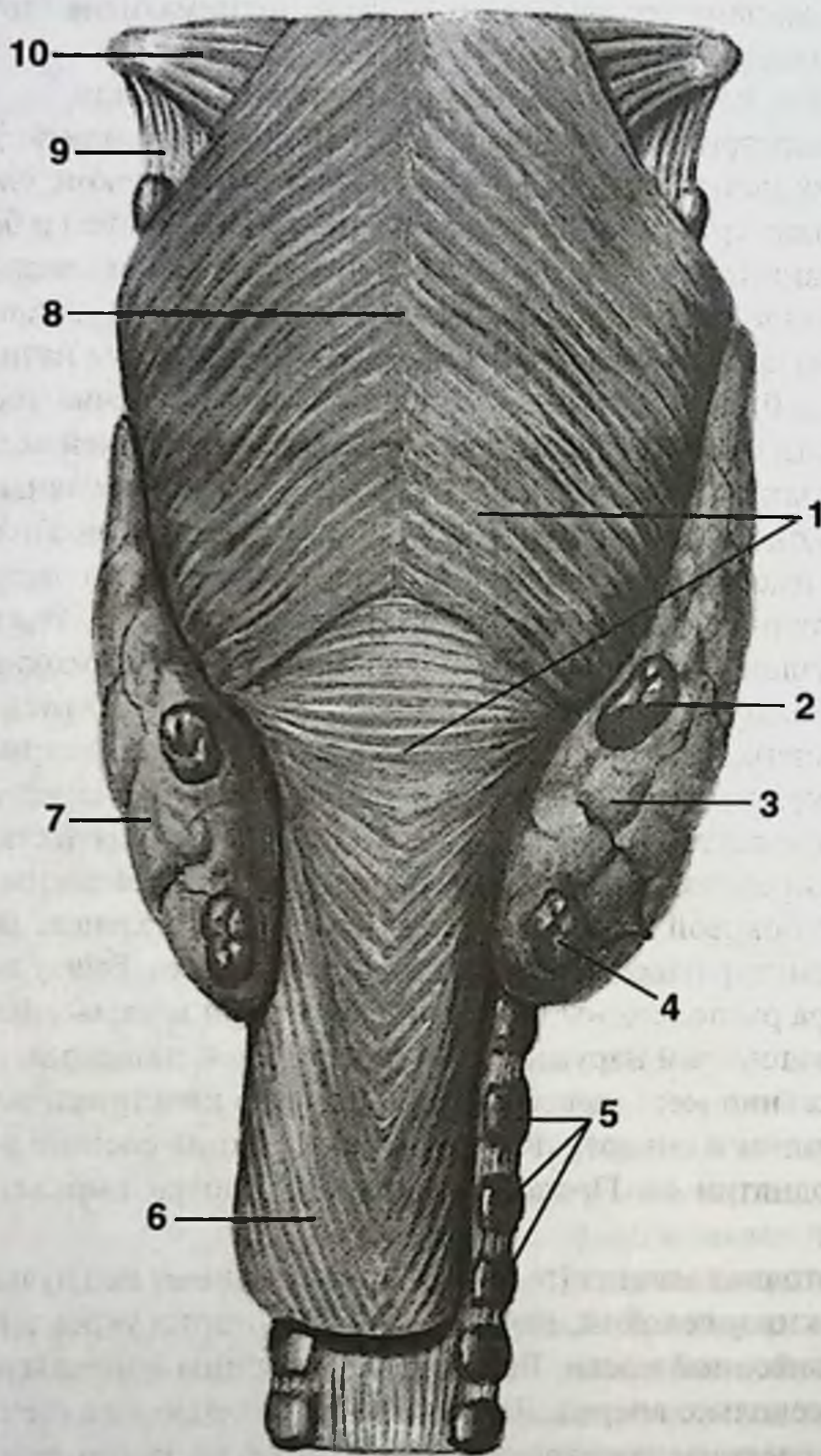


Рис. 44. Глотка, щитовидная и паращитовидные железы, вид сзади.

1. Нижний констриктор глотки. 2. Верхняя паращитовидная железа. 3. Щитовидная железа (правая доля). 4. Нижняя паращитовидная железа. 5. Хрящи трахеи. 6. Пищевод. 7. Щитовидная железа (левая доля). 8. Шов глотки. 9. Щитоподъязычная связка. 10. Средний констриктор глотки.

зую трубно-глоточную мышцу. Небно-глоточная мышца сближает небно-глоточные дужки и подтягивает вверх нижнюю часть глотки и гортань.

Снаружи мышцы глотки покрыты тонкой, едва различимой соединительнотканной оболочкой — адвентицией. Адвентиция соединена посредством рыхлой клетчатки со смежными образованиями шеи, в частности с предпозвоночной фасцией, что обуславливает значительную подвижность глотки.

Артериальное кровоснабжение глотки осуществляется из ветвей наружной сонной и подключичной артерий (aa. pharyngea ascendens, palatina ascendens et descendens, thyroidea superior et inferior). При этом восходящая глоточная артерия, являясь ветвью бассейна наружной сонной артерии, восходит по боковой поверхности глотки, давая ветви ее стенкам. Область глоточной миндалины и окружность устьев глоточных отверстий слуховых труб кровоснабжаются за счет восходящей небной артерии. Нижний отдел глотки частично кровоснабжается посредством нижней щитовидной артерии. Кровоснабжение небной миндалины происходит из бассейна наружной сонной артерии с различными вариантами (см. кровоснабжение небной миндалины).

Иннервация глотки осуществляется от глоточного сплетения, в образовании которого принимают участие ветви из систем блуждающего, языкоглоточного нервов, второй ветви тройничного нерва (верхнечелюстной нерв), а также ветви симпатического ствола. Констриктор глотки иннервируется глоточными ветвями блуждающего нерва. Верхний отдел глотки получает двигательную иннервацию в основном от языкоглоточного нерва, средний и нижний отделы — от блуждающего нерва, посредством возвратного гортанного нерва. Чувствительная иннервация верхнего отдела глотки осуществляется из системы второй ветви тройничного нерва посредством задних носовых ветвей и небных ветвей, идущих от крылонебного узла; среднего — ветвями языкоглоточного нерва; нижнего — из системы блуждающего нерва посредством внутренней ветви верхнего гортанного нерва.

Лимфоотток от глотки также зависит от ее отдела. От верхнего отдела органа лимфатические сосуды направляются сначала в заглотоочные лимфоузлы и далее в глубокие верхние шейные лимфатические узлы. Они принимают лимфу от небных миндалин, задних отделов ротовой и носовой полостей и поэтому могут нагнаиваться при наличии воспалительного процесса в указанных областях с формированием заглотоочного абсцесса. От нижнего отдела глотки лимфоотток непосредственно осуществляется в глубокие шейные лимфатические узлы минуя заглотоочные.

ПИЩЕВОД

Пищевод (oesophagus) (шейный отдел) от передних резцов лежит на расстоянии 15-18 см, длина его на шее не превышает 4,5-5 см. Он начинается на уровне VI шейного позвонка, спереди верхняя граница соответствует уровню расположения перстневидного хряща. Переход шейной части в грудную проецируется на уровень тела III грудного позвонка, т. е. в месте прохождения горизонтальной плоскости через верхний край яремной вырезки грудины. В месте перехода

глотки в пищевод имеется верхнее сужение (первое из трех сужений пищевода), в котором в 60-90% случаев застревают инородные тела. Благодаря большому количеству рыхлой клетчатки, окружающей пищевод, последний обладает способностью смещаться и растягиваться.

В верхнем отделе спереди от пищевода расположен перстневидный хрящ, с которым пищевод связан перстнепищеводным сухожилием. В средней части шейного отдела пищевода расположена перепончатая часть трахеи. Ниже пищевод несколько отклоняется влево и уже не лежит в срединной плоскости. По этой причине доступ к шейному отделу пищевода всегда выполняют с левой стороны. Между трахеей и пищеводом проходят возвратные гортанные нервы: левый — спереди, а правый — сбоку от пищевода.

Сзади пищевод лежит на предпозвоночной фасции и отделяется от нее (пятая фасция по В.Н. Шевкуненко), лежащей в свою очередь на позвоночнике и длинных мышцах шеи и головы. Здесь в толще предпозвоночной фасции залегают пограничные симпатические стволы, причем левый из них лежит к пищеводу ближе, чем правый. Между задней поверхностью пищевода и предпозвоночной фасцией имеется слой ретровисцеральной клетчатки.

По бокам пищевод прикрыт задними поверхностями боковых долей щитовидной железы и подходящими к ним нижними щитовидными артериями. Правые общая сонная и подключичная артерии удалены от пищевода на 1-1,5 см, тогда как левая общая сонная артерия располагается ближе к боковой поверхности пищевода или может соприкасаться с ней. В нижней части шеи слева, близко или вплотную к пищеводу, может подходить подключичная артерия или позвоночная артерия, если она имеет низкое начало из подключичной артерии или отходит от дуги аорты.

Артериальное кровоснабжение шейного отдела пищевода осуществляется пищеводными ветвями нижних щитовидных артерий (по 2-3 ветви с каждой стороны). Пищеводные ветви в виде дуг подходят к шейному отделу и, разделяясь на конечные ветви, вступают в его боковые стенки.

Вены шейного отдела пищевода представлены подслизистым сплетением, от которого кровь оттекает в сплетения, расположенные по наружной поверхности пищевода, а от них — в непарное щитовидное сплетение.

Лимфоотток от шейного отдела пищевода происходит в паратрахеальные и реже — в глубокие шейные лимфоузлы. Небольшое количество лимфатических коллекторов от нижней части шейного отдела пищевода направляется к трахеобронхиальным, бифуркационным и задним медиастинальным узлам.

Иннервация осуществляется посредством пищеводных ветвей возвратных гортанных нервов.

ЛИМФАТИЧЕСКАЯ СИСТЕМА ШЕИ

В пределах головы и шеи описывают следующие группы лимфоузлов. В области боковой поверхности лица — лицевые лимфоузлы. На границе головы и шеи — язычные, подподбородочные, подчелюстные, поверхностные околоушные, глубокие околоушные, позадиушные, затылочные.

В передней области шеи — передние шейные лимфатические узлы. В их состав входят поверхностные (передние яремные) узлы и глубокие узлы. Глубокие в свою очередь делят на подподъязычные, предгортанные, щитовидные, претрахеальные.

В латеральной области шеи — латеральные шейные лимфатические узлы. Они представлены следующими группами: поверхностные шейные узлы, верхние глубокие узлы, нижние глубокие узлы.

Позади глотки расположены заглотоочные лимфатические узлы.

Поверхностные шейные лимфоузлы расположены по ходу наружной яремной вены, начиная от нижнего полюса околоушной слюнной железы, а также в передней области шеи вдоль передней яремной вены. Поверхностные лимфоузлы получают лимфу от ушной раковины, наружного слухового прохода, околоушно-жевательной области, а также из позадиушных и околоушных лимфатических узлов.

Передние шейные лимфатические узлы делят на поверхностные и глубокие.

Поверхностные (передние яремные) узлы расположены вдоль передней яремной вены. Собирают лимфу от кожи передней области шеи. Выносящие сосуды заканчиваются в глубоких шейных узлах.

Глубокие лимфатические узлы также расположены в передней области шеи в пределах превисцерального пространства (кроме подподъязычных). В состав глубоких узлов входят:

- подподъязычные лимфоузлы (1-2) расположены по средней линии ниже подъязычной кости и собирают лимфу от преддверия гортани, грушевидных карманов, близлежащих частей глотки; выносящие сосуды следуют к глубоким шейным лимфоузлам;
- предгортанные лимфоузлы (1-2) локализуются на перстнещитовидной связке и собирают лимфу от нижней половины гортани (ниже истинных голосовых связок); выносящие сосуды заканчиваются в глубоких шейных и претрахеальных лимфоузлах;
- щитовидные лимфоузлы (2-4) располагаются на передней поверхности боковых долей щитовидной железы ближе к перешейку и принимают от нее лимфу; выносящие сосуды оканчиваются в глубоких шейных лимфоузлах;
- трахеальные лимфоузлы (6-12) располагаются впереди трахеи в пределах от нижнего края перешейка щитовидной железы до верхнего края плечевого ствола и плечеголовной вены (претрахеальные), а также сбоку от трахеи и пищевода вдоль возвратных гортанных нервов (паратрахеальные), принимают лимфу от трахеи и гортани; выносящие сосуды заканчиваются в глубоких шейных лимфоузлах.

Латеральные шейные лимфатические узлы расположены в латеральной области шеи и включают следующие группы.

- Поверхностные лимфоузлы (2-6) лежат от нижнего полюса околоушной слюнной железы вниз вдоль наружной яремной вены. Собирают лимфу от нижнего отдела ушной раковины и области шеи ниже околоушной железы. Выносящие сосуды заканчиваются в глубоких шейных лимфоузлах.
- Верхние глубокие лимфоузлы (16-22) собирают лимфу от соседних к ним областей шеи и от лимфоузлов головы. Их выносящие сосуды формируют яремный ствол, который затем заканчивается в грудном лимфатическом

протоке. По топографо-анатомическому отношению к внутренней яремной вене их делят на три группы: латеральные лимфоузлы, передние лимфоузлы и яремно-двубрюшные узлы. Последние являются самыми краиниальными из глубоких узлов шеи и пальпируются при воспалении миндалин, языка, глотки.

- Нижние глубокие лимфоузлы (10-15) принимают лимфу от узлов органов шеи и головы, а также являются регионарными для соседних областей. Выносящие сосуды присоединяются к яремному стволу. По отношению к внутренней яремной вене их делят на передние лимфоузлы, латеральные лимфоузлы и яремно-лопаточно-подъязычный узел, который расположен между лопаточно-подъязычной мышцей и внутренней яремной веной. Последний узел собирает лимфу от языка.

В практической онкологии верхние и нижние глубокие лимфоузлы также называют узлами глубокой яремной цепи.

Заглочные лимфоузлы (3-6) расположены позади глотки вдоль медиальной поверхности внутренней сонной артерии. Принимают лимфу от слизистой полости носа и его придаточных пазух, от верхних двух третей глотки, от неба, небной миндалины, слуховой трубы и среднего уха. Отток лимфы осуществляется в глубокие шейные лимфоузлы.

Таким образом, лимфатические пути и узлы шеи представляют собой довольно сложный анатомический коллектор, состоящий из многих групп узлов. При злокачественных опухолях органов головы и шеи метастазирование может происходить практически во все группы узлов с некоторыми особенностями, зависящими от локализации первичной опухоли. Наиболее часто метастазы обнаруживаются в узлах глубокой яремной цепи (Г.В. Фалилеев, 1978). Как правило, метастазами поражаются узлы с одной стороны шеи, аналогично стороне расположения первичной опухоли. При вовлечении в метастатический процесс соседних с пораженными лимфатическими узлами органов и сосудисто-нервных образований часто имеют место компрессионные синдромы и боли. Так, метастазы в околоушные лимфатические узлы могут вызывать паралич или парез мимической мускулатуры в результате сдавления лицевого нерва. Нередко в узлах шеи обнаруживаются метастазы опухолей из органов, расположенных за пределами головы и шеи. Классическим проявлением их может служить метастаз Вирхова в левый надключичный лимфатический узел при раке желудка.

Грудной лимфатический проток (его шейная часть) впадает в левый венозный угол, образованный левыми подключичной и внутренней яремной венами. Впадая в левый венозный угол, шейная часть грудного лимфатического протока образует дугу, располагающуюся на уровне CVII. Выпуклость дуги обращена медиально и несколько кзади от места впадения грудного лимфатического протока. У места впадения в венозный угол в проток вливаются левый бронхосредостенный лимфатический ствол, левый подключичный лимфатический ствол, левый яремный лимфатический ствол. Правый яремный ствол впадает в правый венозный угол или в правый лимфатический проток (может отсутствовать). Место впадения грудного лимфатического протока в венозный угол проецируется на 1-2 см кнаружи от грудино-ключичного сочленения.

СПИСОК ЛИТЕРАТУРЫ

1. *Арапов Д.А., Исаков Ю.В.* Трахеостомия как лечебный метод при неотложных состояниях. — М.: Медицина. — 1964. — 164 с.
2. *Вознесенский В.П., Иванов В.А.* Оперативная хирургия и топографическая анатомия. — М.: Медгиз. — 1959. — 472 с.
3. *Евдокимов А.И., Васильев Г.А.* Хирургическая стоматология. — М.: Медицина. — 1964. — 482 с.
4. *Егоров П.М.* Местное обезболивание в стоматологии. — М.: Медицина. — 1985. — 160 с.
5. *Золотарева Т.В., Топоров Г.Н.* Хирургическая анатомия головы. — М.: Медицина. — 1968. — 228 с.
6. *Золотко Ю.Л.* Атлас топографической анатомии человека. Часть 1. Голова и шея. — М.: Медицина. — 1964. — 214 с.
7. *Иванов Г.Ф.* Основы нормальной анатомии человека. — М.: Медгиз. — 1949. — Т. 1. — 796 с.
8. *Кованов В.В. (ред.)* Оперативная хирургия и топографическая анатомия. — М.: Медицина. — 1978. — 416 с.
9. *Козлов В.А.* Неотложная стационарная стоматологическая помощь. — Л.: Медицина. — 1988. — 288 с.
10. *Краев А.В.* Анатомия человека. — М.: Медицина. — 1978. — Т. 2. — 352 с.
11. *Мухин М.В. (ред.)* Клиническая оперативная челюстно-лицевая хирургия. — М.: Медицина. — 1974. — 454 с.
12. *Огнев Б.В., Фраучи В.Х.* Топографическая и клиническая анатомия. — М.: Медгиз. — 1960. — 580 с.
13. *Пальчун В.Т. (ред.)* Болезни уха, горла и носа. Атлас. — М.: Медицина. — 1991. — 240 с.
14. *Пальчун В.Т., Крюков А.И.* Оториноларингология. — М.: Литера. — 1997. — 539 с.
15. *Привес М.Г., Лысенков Н.К., Бушкович В.И.* Анатомия человека. — Л.: Медицина. — 1968. — 814 с.
16. *Ромачева И.Ф., Юдин Л.А., Афанасьев В.В., Морозов А.Н.* Заболевания и повреждения слюнных желез. — М.: Медицина. — 1987. — 240 с.
17. *Симбирцев С.А. (ред.)* Основы оперативной хирургии. — СПб. Изд-во «Гиппократ». — 2002 г. — 632 с.
18. *Синельников Р.Д., Синельников Я.Р.* Атлас анатомии человека: Учеб. пособие. В 4-х т. Т. 2. — М.: Медицина. 1990. — 264 с.
19. *Солдатов И.Б.* Лекции по оториноларингологии. — М.: Медицина. — 1990. — 288 с.
20. *Соловьев М.М., Большаков О.П.* Абсцессы, флегмоны головы и шеи. — СПб.: «Издательский дом КН». — 1997. — 256 с.
21. *Тарасов Д.И., Федорова О.К., Быкова В.П.* Заболевания среднего уха. — М.: Медицина. — 1988. — 288 с.
22. *Фалилеев Г.В.* Опухоли шеи. — М.: Медицина. — 1978. — 168 с.
23. *Фраучи В.Х.* Топографическая анатомия и оперативная хирургия головы и шеи. — Казань: Изд. Казанского университета. — 1967. — 594 с.

**Александр Александрович Лойт,
Андрей Владимирович Каюков**

ХИРУРГИЧЕСКАЯ АНАТОМИЯ ГОЛОВЫ И ШЕИ

ISBN 5-98322-250-3



Подписано в печать 26.09.06 г.
Формат 60×84 1/16. Бумага офсетная.
Печать офсетная. Печ. л. 8,0. Тираж 2000 экз.
Заказ № 1965.

Лицензия ИД №04317 от 20.04.01
Издательство «МЕДпресс-информ».
119992, г. Москва, Комсомольский пр-т, д.42, стр.3.
Для корреспонденции: 105062, Москва, а/я 63
E-mail: office@med-press.ru
www.med-press.ru