

Учебник

# Офтальмология

Под редакцией профессора Е.А. Егорова

2-е издание,  
переработанное и дополненное



ИЗДАТЕЛЬСКАЯ ГРУППА  
«ГЭОТАР-Медиа»

0-910

# Офтальмология

---

Учебник

Под редакцией профессора Е.А. Егорова

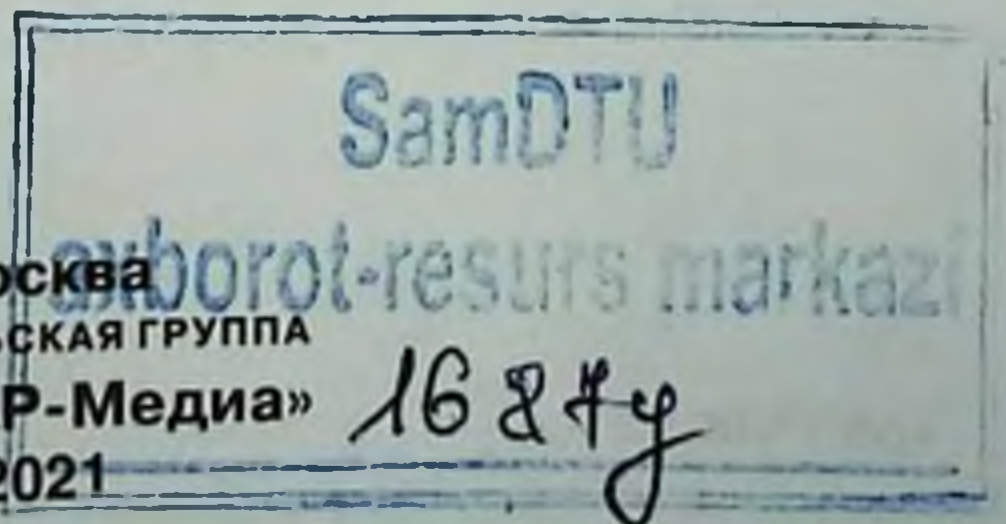
2-е издание, переработанное и дополненное

Министерство образования и науки РФ

Рекомендовано ФГАУ «Федеральный институт развития образования»  
в качестве учебника для использования в учебном процессе  
образовательных учреждений, реализующих программы высшего  
образования по специальностям 31.05.01 «Лечебное дело»,  
31.05.02 «Педиатрия», 32.05.01 «Медико-профилактическое дело»,  
31.05.03 «Стоматология»



Москва  
ИЗДАТЕЛЬСКАЯ ГРУППА  
«ГЭОТАР-Медиа»  
2021



УДК 617.7(075.8)

ББК 56.7я73

О-91

01-УЧБ-2515

О-91 **Офтальмология** : учебник / под ред. Е. А. Егорова. — 2-е изд., перераб. и доп. — Москва : ГЭОТАР-Медиа, 2021. — 272 с. : ил.

ISBN 978-5-9704-5976-8

В учебнике обобщены современные представления, касающиеся истории офтальмологии, анатомии и физиологии органа зрения. Большое внимание при освещении патологии органа зрения уделено современным методам диагностики и лечения с учетом объема знаний, полученных при изучении смежных дисциплин: физиологии, гистологии, микробиологии и др. В книге использована структура подачи материала, соответствующая программе высшей школы, с описанием отделов глаза и клинических симптомов патологических изменений.

Издание предназначено для студентов медицинских вузов.

УДК 617.7(075.8)

ББК 56.7я73

*Права на данное издание принадлежат ООО Издательская группа «ГЭОТАР-Медиа». Воспроизведение и распространение в каком бы то ни было виде части или целого издания не могут быть осуществлены без письменного разрешения ООО Издательская группа «ГЭОТАР-Медиа».*

© Коллектив авторов, 2017

© ООО Издательская группа «ГЭОТАР-Медиа», 2021

© ООО Издательская группа «ГЭОТАР-Медиа»,

реформление, 2021

ISBN 978-5-9704-5976-8

## ОГЛАВЛЕНИЕ

Участники издания .....	4
ГЛАВА 1. История офтальмологии.....	6
ГЛАВА 2. Анатомия органа зрения .....	14
ГЛАВА 3. Зрительные функции .....	33
ГЛАВА 4. Обследование больного в офтальмологии .....	63
ГЛАВА 5. Физиологическая оптика .....	80
ГЛАВА 6. Заболевания век .....	102
ГЛАВА 7. Заболевания слезных органов .....	116
ГЛАВА 8. Заболевания конъюнктивы .....	122
ГЛАВА 9. Заболевания роговицы .....	138
ГЛАВА 10. Заболевания склеры.....	147
ГЛАВА 11. Патология сосудистой оболочки .....	151
ГЛАВА 12. Заболевания хрусталика.....	166
ГЛАВА 13. Патология стекловидного тела .....	176
ГЛАВА 14. Заболевания сетчатки .....	179
ГЛАВА 15. Заболевания зрительного нерва .....	198
ГЛАВА 16. Изменения органа зрения при общих заболеваниях ...	205
ГЛАВА 17. Изменения внутриглазного давления .....	210
ГЛАВА 18. Патология глазодвигательного аппарата .....	224
ГЛАВА 19. Заболевания глазницы .....	232
ГЛАВА 20. Травмы органа зрения.....	237
ГЛАВА 21. Медико-социальная экспертиза в офтальмологии.....	256
Предметный указатель .....	263
Список литературы .....	271

## УЧАСТНИКИ ИЗДАНИЯ

Главный редактор

**Егоров Евгений Алексеевич** — д-р мед. наук, проф., зав. кафедрой офтальмологии им. акад. А.П. Нестерова лечебного факультета ФГБОУ ВО «Российский национальный исследовательский медицинский университет им. Н.И. Пирогова» Минздрава России

Авторский коллектив

**Алексеев Владимир Николаевич** — д-р мед. наук, проф., профессор кафедры офтальмологии ФГБОУ ВО «Северо-Западный государственный медицинский университет им. И.И. Мечникова» Минздрава России

**Астахов Сергей Юрьевич** — д-р мед. наук, проф., зав. кафедрой офтальмологии ФГБОУ ВО «Первый Санкт-Петербургский государственный медицинский университет им. И.И. Павлова» Минздрава России

**Астахов Юрий Сергеевич** — д-р мед. наук, проф., профессор кафедры офтальмологии ФГБОУ ВО «Первый Санкт-Петербургский государственный медицинский университет им. И.И. Павлова» Минздрава России. Ушел из жизни в 2020 г.

**Басинский Сергей Николаевич** — д-р мед. наук, проф., зав. кафедрой офтальмологии медицинского института ФГБОУ ВО «Орловский государственный университет» Минздрава России

**Волобуева Татьяна Михайловна** — канд. мед. наук, доцент кафедры офтальмологии им. акад. А.П. Нестерова лечебного факультета ФГБОУ ВО «Российский национальный исследовательский медицинский университет им. Н.И. Пирогова» Минздрава России

**Егоров Евгений Алексеевич** — д-р мед. наук, проф., зав. кафедрой офтальмологии им. акад. А.П. Нестерова лечебного факультета ФГБОУ ВО «Российский национальный исследовательский медицинский университет им. Н.И. Пирогова» Минздрава России

**Егоров Алексей Евгеньевич** — д-р мед. наук, проф. кафедры офтальмологии им. акад. А.П. Нестерова лечебного факультета ФГБОУ ВО «Российский национальный исследовательский медицинский университет им. Н.И. Пирогова» Минздрава России

**Кац Дмитрий Васильевич** — канд. мед. наук, доцент кафедры офтальмологии им. акад. А.П. Нестерова лечебного факультета ФГБОУ ВО «Российский национальный исследовательский меди-

цинский университет им. Н.И. Пирогова» Минздрава России

**Кремкова Елена Витальевна** — д-р мед. наук, проф. кафедры офтальмологии им. акад. А.П. Нестерова лечебного факультета ФГБОУ ВО «Российский национальный исследовательский медицинский университет им. Н.И. Пирогова» Минздрава России

**Новиков Сергей Александрович** — д-р мед. наук, проф. кафедры офтальмологии ФГБОУ ВО «Первый Санкт-Петербургский государственный медицинский университет им. И.И. Павлова» Минздрава России

**Рабаданова Мадина Гусейновна** — канд. мед. наук, ассистент кафедры офтальмологии им. акад. А.П. Нестерова лечебного факультета ФГБОУ ВО «Российский национальный исследовательский медицинский университет им. Н.И. Пирогова» Минздрава России

**Романова Татьяна Михайловна** — канд. мед. наук, доцент кафедры офтальмологии им. акад. А.П. Нестерова лечебного факультета ФГБОУ ВО «Российский национальный исследовательский медицинский университет им. Н.И. Пирогова» Минздрава России

**Румянцева Ольга Александровна** — д-р мед. наук, проф. кафедры офтальмологии им. акад. А.П. Нестерова лечебного факультета ФГБОУ ВО «Российский национальный исследовательский медицинский университет им. Н.И. Пирогова» Минздрава России. Ушла из жизни в 2020 г.

**Свирин Александр Васильевич** — д-р мед. наук, проф. кафедры офтальмологии им. акад. А.П. Нестерова лечебного факультета ФГБОУ ВО «Российский национальный исследовательский медицинский университет им. Н.И. Пирогова» Минздрава России

**Тутьцева Светлана Николаевна** — д-р мед. наук, проф. кафедры офтальмологии ФГБОУ ВО «Первый Санкт-Петербургский государственный медицинский университет им. И.И. Павлова» Минздрава России

# Глава 1

## История офтальмологии

Офтальмология (от греч. *ophthalmos* — «глаз» и *logos* — «учение») является областью медицины, изучающей строение и функции органа зрения, его заболевания и разрабатывающей методы лечения и профилактики глазных болезней. Как самостоятельная наука офтальмология выделилась из хирургии в отдельную дисциплину в XIX в.

Древнее учение о глазах было весьма специфичным, а участь врачей — нередко печальной. В своде законов Вавилонского царя Хаммурапи, правившего в 1792—1750 гг. до н.э., сказано, что «если врач ... снимет бельмо человека бронзовым ножом и повредит глаз человека, (то) ему должно отрезать пальцы». Профилактика глазного травматизма также была строго регламентирована. Так, в 196-м параграфе четко прописано, что «если человек повредит глаз кого-либо из людей, (то) должно повредить его глаз».

Первые папирусы Древнего Египта, которые содержат сведения о заболеваниях глаз, датируются XVII—XV вв. до н.э. В 350 г. н.э. появился трактат основателя индийской медицинской школы Сушруты — Сушрута-самхита, посвященный, в основном, оперативному лечению болезней, в том числе и глазных. В VIII в. сочинение было переведено на арабский язык и постепенно дошло до Европы. Вообще, арабским врачам принадлежит заслуга в систематизации знаний древних цивилизаций и их широком практическом применении. Ибн аль-Хайсам (965—1040 гг.), более известный под латинизированным именем Альхазен, написал фундаментальный труд по оптике — «Книгу оптики». В описании строения глаза он следовал Галену и критиковал Платона и Евклида за их воззрения о свете, как о лучах, которые испускаются глазом и «ощупывают» предметы. Он выдвинул теорию, согласно которой «зрительный образ получается при помощи лучей, которые испускаются видимыми телами и попадают в глаз». Справедливости ради следует отметить, что за 17 веков до Альхазена такую же идею высказывал Пифагор. Аль-Хайсам дал правильное представление о бинокулярном (или стереоскопическом) зрении. В XII в. его труд был переведен на латинский язык под названием *Opticae Thesaurus* («Сокровище оптики») и оказал существенное влияние на развитие оптики в Европе.

Крупнейшим достижением офтальмологии XVIII в. была разработка французским окулистом Жаком Давиэлем (1696–1762) экстракции катаракты через зрачок с доступом через роговицу (1753 г.). В том же 1753 г. Самуэль Шарп описал технику удаления хрусталика в капсуле, предложив, таким образом, интракапсулярную экстракцию катаракты, которая была широко распространена вплоть до 80-х гг. XX в.

Термин «катаракта», которым называется всякое истинное помутнение хрусталика, был предложен еще карфагенским монахом и окулистом Константином Африканским (1010–1087). Он использовал для названия болезни, препятствовавшей зрению, греческое слово, обозначающее «водопад» или «преграду» наподобие тех, что препятствовали навигации на реке Ниле. Хирургия катаракты является древним искусством. Первые упоминания о нем относятся к VIII в. до н.э. В древней Индии, Греции и Риме практиковалось смещение мутного хрусталика с помощью одного или двух инструментов в стекловидную камеру. «Депрессия» и реклинация катаракты — манипуляции, далекие от совершенства, использовались в древние времена, в период Средневековья, дожили в Европе до начала XX в. и, к великому сожалению, применяются в некоторых развивающихся странах до сих пор.

Иракский окулист Аммар (996–1020) описал методику отсасывания мягкой катаракты через полую иглу. Сирийцы в XII–XIII вв. также пользовались аспирацией, но в дальнейшем этот метод был предан забвению.

В XIX в. выдающийся немецкий офтальмолог Альбрехт фон Грефе (1828–1870) существенно усовершенствовал технику экстракапсулярной экстракции катаракты, предложив линейную экстракцию с помощью изобретенного им ножа, что уменьшило риск развития инфекции и выпадение радужки. А. Грефе был сыном профессора хирургии и глазных болезней Берлинского университета Карла Фердинанда Грефе, получившего звание дворянина и приставку «фон» от Николая I за заслуги и доблесть, проявленные во время наполеоновских войн. За 42 года жизни А. Грефе успел заложить основу всей современной офтальмологии. Не было раздела специальности, в который А. Грефе не внес бы значительный вклад. Им было дано определение глаукомы, разработан метод исследования поля зрения, предложена первая антиглаукомная операция — иридэктомия (1856 г.). Он занимался исследованием физиологии и патологии



глазодвигательного аппарата, широко внедрял офтальмоскопию, дал описание эмболии центральной артерии сетчатки, застойного соска и неврита зрительного нерва, описал изменения глазного дна при Базедовой болезни. Основал первое в мире общество глазных врачей — Гейдельбергское офтальмологическое общество, состав которого был интернационален. Среди его учеников были знаменитые в последующем офтальмологи: Теодор Лебер, Людвиг Лакер, Рудольф Ширмер, Арджил Робертсон, Юлиус Гиршберг, Иоганн Горнер и многие другие. В 1854 г. А. Грефе основал журнал «Архив офтальмологии», в котором было опубликовано большинство его работ, составивших в общей сложности более 2500 страниц. В этом журнале публиковал свои, ставшие классическими, статьи и Ф.К. Дондерс (1818–1889) — основатель Нидерландского глазного госпиталя, который посвятил основную часть своей научной жизни изучению рефракции, аккомодации и цветоощущения. Говоря о цветовом зрении, нельзя не вспомнить Германа фон Гельмгольца (1821–1894), который способствовал признанию теории трехцветного зрения Томаса Юнга, в 1850 г. изобрел офтальмоскоп, а в 1851 г. — офтальмометр. Имя его носит Московский научно-исследовательский институт глазных болезней.

В XX в. было сделано множество открытий и изобретений в офтальмологии, перечисление которых потребовало бы не одной главы, поэтому упомянем лишь некоторые. В 1911 г. шведский офтальмолог Альвар Гульстранд (1862–1930) создал один из главных инструментов в арсенале современной офтальмологии — щелевую лампу. Хотя сам термин «щелевая лампа» появился лишь в 1914 г. Он соединил источник света с оптической системой, имевшей щелевую диафрагму. В 1919 г. к этой системе был добавлен микроскоп, а в 1926 г. — столик для фиксации головы исследуемого. Одновременно со щелевой лампой он



Гарольд Ридли

предложил новый офтальмоскоп (офтальмоскоп Гульстранда), который был разработан совместно с предприятием Цейсс. За работу «по диоптрике глаза» в 1911 г. был удостоен Нобелевской премии по физиологии и медицине.

29 ноября 1949 г. английский офтальмолог Гарольд Ридли [Nicholas Harold Lloyd Ridley (1906–2001)] впервые имплантировал искусственный хрусталик пациентке после ранее выполненной экстракапсулярной экстракции катаракты.

В 1967 г. Чарльз Келман [Charles D. Kelman (1930–2004)] предложил операцию ультразвуковой факоэмульсификации. Она обеспечивала более быструю функциональную, анатомическую и физиологическую реабилитацию глаза и постепенно стала, в сочетании с имплантацией интраокулярных линз, наиболее распространенной и эффективной операцией. Достаточно сказать, что в настоящее время в мире ежегодно выполняется более 22 млн таких вмешательств.

Среди важнейших достижений офтальмологии второй половины XX в. — переход на микрохирургию глаза, подразумевающую использование операционного микроскопа в сочетании с совершенными микрохирургическими инструментами, развитие витреоретинальной хирургии, появление лазеров для лечения глазных заболеваний и рефракционных вмешательств, а также многое другое из области, которую принято называть научно-техническим прогрессом.

Россия. История сохранила имя «первого русского окулиста» Федора Дорофеева, который в 1677 г. учился у «очных дел мастера» И. Шартлинга и служил в Аптекарском приказе. При Петре I, как и до него, специалисты приглашались из-за границы, впрочем, уже не только для лечения первых лиц государства, но и для создания системы подготовки собственных кадров. Большое влияние на развитие медицины в России оказала Лейденская медицинская школа, основанная голландским офтальмологом Германом Бургавом, с которым Петр I познакомился во время Великого посольства. Подготовка врачей шла в госпитальных школах, поскольку университетов в столицах еще не было. Первый университет с медицинским факультетом был открыт в Москве в 1755 г. Санкт-Петербургский Академический университет был учрежден одновременно с Академией наук в 1724 г., однако подготовкой врачей не занимался. В 1758–1765 гг. ректором Академического университета был М.В. Ломоносов, который, по мнению А.С. Пушкина, «сам был первым нашим университетом». Задолго до Т. Юнга он предложил трехкомпонентную теорию учения о цвете и его различении (1756 г.), стоял у истоков русской теоретической и прикладной оптики. Однако общий уровень образования в России был таков, что не одно десятилетие проблемы офтальмологии (и не только) решали иностранные специалисты. Возникновение специальности и начало ее преподавания произошли под влиянием Венской школы Георга Иосифа Беера (1763–1821), которого называли «отцом офтальмологии», поскольку большинство европейских кафедр офтальмологии было создано его учениками.

В Санкт-Петербурге учеником Г.И. Беера Василием Васильевичем Лерхе в 1824 г. была основана городская глазная больница, которая в 1840 г. переехала в специально построенное здание на Моховой улице, существующее в виде городского офтальмологического центра и сегодня. До революции во главе больницы работали замечательные профессионалы, ученики А. Грефе — Р. Блессинг (1830—1878) и И.Х. Магавли (1831—1904).

Первая кафедра офтальмологии в России появилась вслед за кафедрой Г.И. Беера в Вене в 1818 г. Во главе ее президентом Медико-хирургической академии Я. Виллие (1768—1854) был поставлен получивший степень доктора медицины и хирургии в Эрлангенском университете профессор философии и богословия Венского университета, член Эрфуртской академии Йозеф Эрнст Груби (1755—1834). Осип Иванович Груби, как его именовали на русской службе, учился также у Г.И. Беера, а диссертация его называлась «De cataracta». Он был искусным хирургом, разрабатывал новые инструменты, предложил набор пробных очковых стекол, читал курс лекций по офтальмологии для студентов, однако до подготовки врачей-офтальмологов кафедре окулистки было еще далеко. В 1835 г. ее расформировали, и учить глазным болезням снова стали хирурги. Дело в том, что в первой половине XIX в. офтальмология не воспринималась как самостоятельная дисциплина, и считалось, что только хирург широкого профиля может лечить и преподавать глазные болезни. Результат такого подхода был неутешительным, а отставание от лучших европейских клиник — очевидным. Даже выдающийся русский хирург Н.И. Пирогов, активно оперировавший больных с косоглазием, слезными свищами, новообразованиями глаз и орбиты, первым в офтальмохирургии использовавший эфирный наркоз, операции по поводу катаракты выполнял методом низдавления. Хотя уже к XVIII в. европейские офтальмологи стали отдавать предпочтение экстракции катаракты, а не смещению хрусталика в стекловидную камеру.

Следует отметить, что ученик Н.И. Пирогова В.А. Караваев (1811—1892) с 1841 г. выполнял экстракцию катаракты с помощью фиксационного пинцета и разрезом вверху, в отличие от Ж. Давиэля, который предложил разрез в нижней части хирургического лимба. Хотя он и превзошел своего учителя, но ситуация в целом не менялась, пока в 1857 г. президентом Медико-хирургической академии не стал П.А. Дубовицкий — хирург, читавший лекции по офтальмологии и

понимавший необходимость отделения ее от хирургии и восстановления кафедры. Возглавил вновь созданную кафедру ученик А. Грефе Э.А. Юнге, успевший пройти стажировку также у Г. Гельмгольца, Р. Вирхова и И. Мюллера и защитивший диссертацию в Московском университете, где предполагал первоначально работать. За годы его работы в Академии выросло целое поколение профессионалов, внесших большой вклад в развитие отечественной офтальмологии. Наиболее известные из них: соучредитель Санкт-Петербургского общества офтальмологов, лейб-окулист Н.И. Тихомиров; В.И. Добровольский, сменивший Э.А. Юнге в должности начальника кафедры; А.В. Ходин — основатель журнала «Вестник офтальмологии» (1884 г.), автор руководства «Практическая офтальмология» (1879 г.), заведовавший кафедрой офтальмологии в Киевском университете; И.В. Костенич — профессор Варшавского университета, в 1900—1904 гг. заведовавший кафедрой офтальмологии первого в мире Института усовершенствования врачей в Санкт-Петербурге; Ф.А. Ерофеев — основатель кафедры офтальмологии Томского университета и, конечно же, преемник В.И. Добровольского — академик Л.Г. Беллярминов.

Роль Леонида Георгиевича Беллярминова в развитии российской, а в дальнейшем и советской офтальмологии трудно переоценить, несмотря на то, что отношение новой власти к тайному советнику и почетному лейб-окулисту было не самым теплым. Его ученики в значительной степени создали основу для развития отечественной офтальмологии в XX в. Вот фамилии некоторых из них: В.Н. Долганов; Н.И. Андогский; С.В. Лобанов; А.С. Чемолосов; С.В. Очаповский; А.С. Савваитов; А.А. Бугаев; И.И. Казас и многие другие.

В Москве окулистику, в рамках курса хирургии филиала Медико-хирургической академии, существовавшего до 1837 г., начал преподавать Ф.А. Гильтебрандт (1773—1845) — руководитель первой московской глазной больницы, сгоревшей в пожаре 1812 г. В Московском университете в 1846 г. появилась глазная клиника на базе городской глазной больницы, открытой в 1826 г. под руководством П.Ф. Броссе (1793—1857). Первым руководителем кафедры офтальмологии в Москве был ученик А. Грефе Густав Браун (1824—1897).

Замечательным представителем московской офтальмологии был Алексей Николаевич Маклаков (1837—1895). Став экстраординарным профессором по кафедре офтальмологии, он многое сделал для того, чтобы кафедра получила собственную университетскую клинику в

районе Девичьего поля, которая была открыта в 1892 г. Но главное, что определяет его место не только в отечественной, но и мировой офтальмологии, — это изобретение тонометра для измерения внутриглазного давления. В 1884 г. он изложил принцип работы тонометра в 24-м номере журнала «Медицинское обозрение», а в 1885 г. — во французском журнале «Archive d'Ophthalmologie» (№4). А.Н. Маклаков был инициатором организации Всероссийского общества глазных врачей. Сын его, Николай Алексеевич, был министром внутренних дел в 1913—1915 гг., гофмейстером Двора и членом Государственного совета. Его публично расстреляли в Петровском парке в первый день после объявления красного террора (23 августа 1918 г.). Младший сын Алексей Алексеевич Маклаков был профессором-офтальмологом Московского университета и директором университетской глазной клиники.

Проблемы с новой властью были и у Сергея Селивановича Головина (1866—1931), профессора кафедры офтальмологии Московского университета и главного врача Московской глазной больницы, уволенного отовсюду в 1918 г., а в 1924 г. арестованного по сфабрикованному делу. До революции С.С. Головин успел организовать глазную клинику Новороссийского университета, фактически сформировав Одесскую офтальмологическую школу. До 1917 г. он являлся также редактором и издателем журнала «Вестник офтальмологии». В нашей стране и далеко за ее пределами он известен не только таблицами для определения остроты зрения, созданными вместе с ассистентом кафедры Д.А. Сивцевым, но и одним из лучших в мире руководств по клинической офтальмологии. Для нескольких поколений офтальмологов «Клиническая офтальмология» С.С. Головина была настольной книгой.

Говоря о российской офтальмологии XX в., нельзя не отметить роль Владимира Петровича Филатова (1875—1956), который создал Одесский научно-исследовательский институт глазных болезней, носящий теперь его имя. Основную известность в мире получили разработанные В.П. Филатовым методы пересадки роговицы и тканевой терапии. Он был основателем и редактором «Офтальмологического журнала». Среди его учеников были знаменитые офтальмологи Н.А. Пучковская и Т.И. Ерошевский. В свою очередь, учеником Т.И. Ерошевского был С.Н. Федоров, много сделавший для популяризации интраокулярной коррекции и рефракционной хирургии, основатель Межотраслевого научно-технического комплекса «Микрохирургия глаза».

Признанный во всем мире вклад в микрохирургию глауком внес академик М.М. Краснов (1929–2006), пионер лазерного лечения в офтальмологии, основатель Научно-исследовательского института глазных болезней Российской академии медицинских наук.

Крупнейшим специалистом по изучению глаукомы являлся академик А.П. Нестеров (1923–2009), создавший отечественную школу глаукоматологии.

Формат учебника не позволяет рассказать обо всех выдающихся офтальмологах, работавших на благо нашего Отечества, среди которых Е.В. Адамюк, В.П. Одинцов, В.В. Чирковский, Б.Л. Поляк, С.Ф. Кальфа и многие, многие другие. В России XXI в. выросла достойная смена.

В настоящее время в Российской Федерации успешно работают многочисленные кафедры офтальмологии при медицинских ВУЗах, а также целый ряд научно-исследовательских институтов глазных болезней, продолжая и развивая труды выдающихся деятелей отечественной офтальмологии.



Академик  
М.М. Краснов



Академик  
А.П. Нестеров

# Глава 2

## Анатомия органа зрения

### Содержание главы

- Развитие глаза.
  - Особенности строения глаз у детей.
- Глазница.
- Глазное яблоко.
  - Наружная оболочка.
  - Средняя оболочка.
  - Внутренняя оболочка (сетчатка).
  - Содержимое глазного яблока.
  - Кровоснабжение.
  - Иннервация.
  - Зрительные пути.
- Вспомогательный аппарат глаза.
  - Глазодвигательные мышцы.
  - Веки.
  - Конъюнктива.
  - Слезные органы.

### РАЗВИТИЕ ГЛАЗА

Зачаток глаза появляется у 22-дневного эмбриона в виде пары неглубоких инвагинаций (глазных бороздок) в переднем мозге. Постепенно инвагинации увеличиваются и формируют выросты — глазные пузыри. В начале пятой недели внутриутробного развития дистальная часть глазного пузыря вдавливаются, образуя глазной бокал. Наружная стенка глазного бокала дает начало пигментному эпителию сетчатки, а внутренняя — остальным слоям сетчатки.

На стадии глазных пузырей в прилежащих участках эктодермы возникают утолщения — хрусталиковые плакоиды. Затем происходит формирование хрусталиковых пузырьков и втягивание их в полость глазных бокалов, при этом формируются передняя и задняя камеры глаза. Эктодерма над глазным бокалом также дает начало эпителию роговицы.

В мезенхиме, непосредственно окружающей глазной бокал, развивается сосудистая сеть и формируется сосудистая оболочка.

ка. Нейроглиальные элементы дают начало мионейральной ткани сфинктера и дилататора зрачка. Кнаружи от сосудистой оболочки из мезенхимы развивается плотная волокнистая неоформленная ткань склеры. Кпереди она приобретает прозрачность и переходит в соединительнотканную часть роговицы.

В конце второго месяца из эктодермы развиваются слезные железы. Глазодвигательные мышцы развиваются из миотомов, представленных поперечно-полосатой мышечной тканью соматического типа. Веки начинают формироваться как кожные складки. Они быстро растут навстречу друг другу и срастаются между собой. Позади них образуется пространство, которое выстилается многослойным призматическим эпителием, — конъюнктивальный мешок. На 7-м месяце внутриутробного развития конъюнктивальный мешок начинает раскрываться. По краю век образуются ресницы, сальные и видоизмененные потовые железы.

### Особенности строения глаз у детей

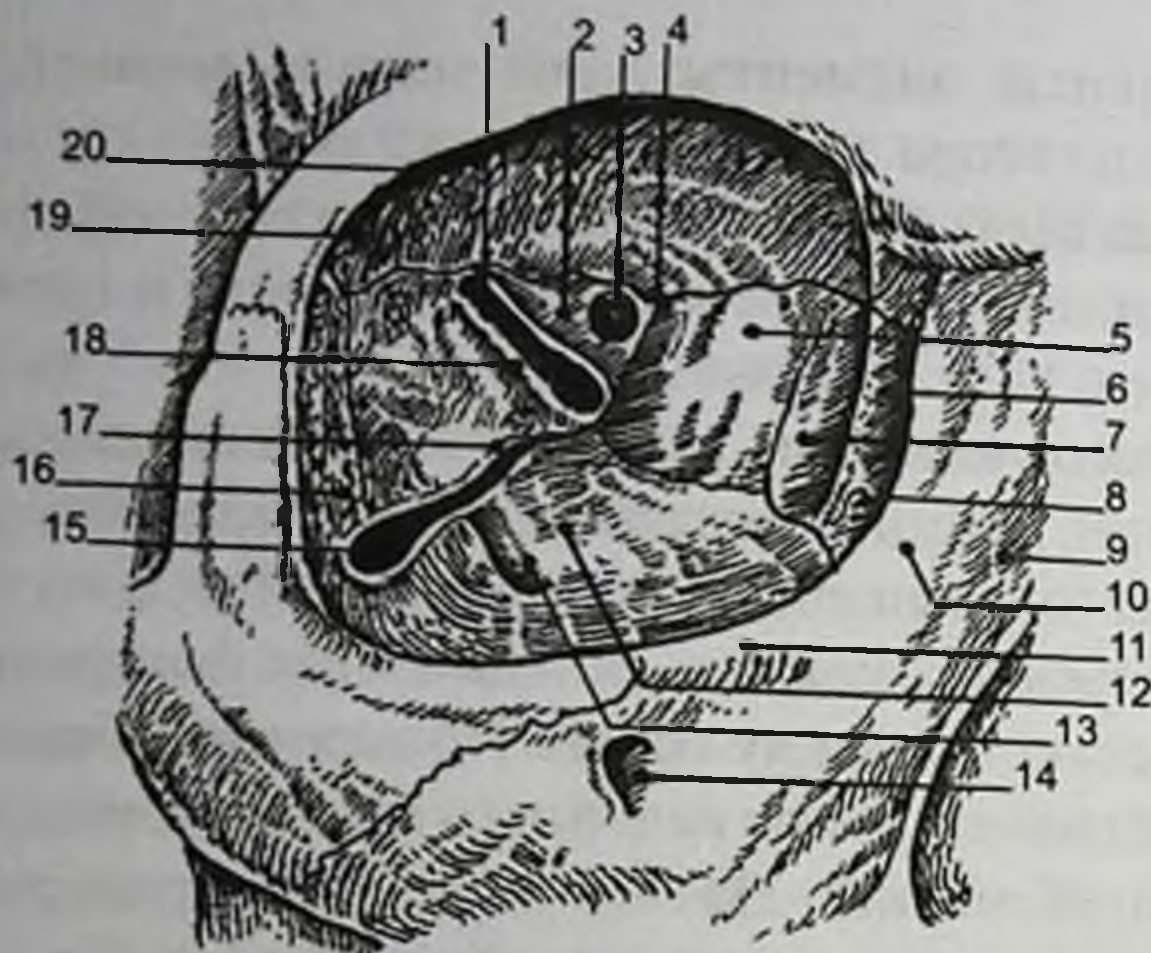
У новорожденных глазное яблоко относительно большое, но короткое. К 7–8 годам устанавливается окончательный размер глаз. Новорожденный имеет относительно большую и более плоскую, чем у взрослых, роговицу. При рождении форма хрусталика сферичная; в течение всей жизни он растет и становится более плоским, что обусловлено образованием новых волокон. У новорожденных в строме радужки пигмента мало или совсем нет. Голубоватый цвет глазам придает просвечивающий сзади пигментный эпителий. Когда пигмент начинает появляться в паренхиме радужки, она приобретает свой собственный цвет.

## ГЛАЗНИЦА

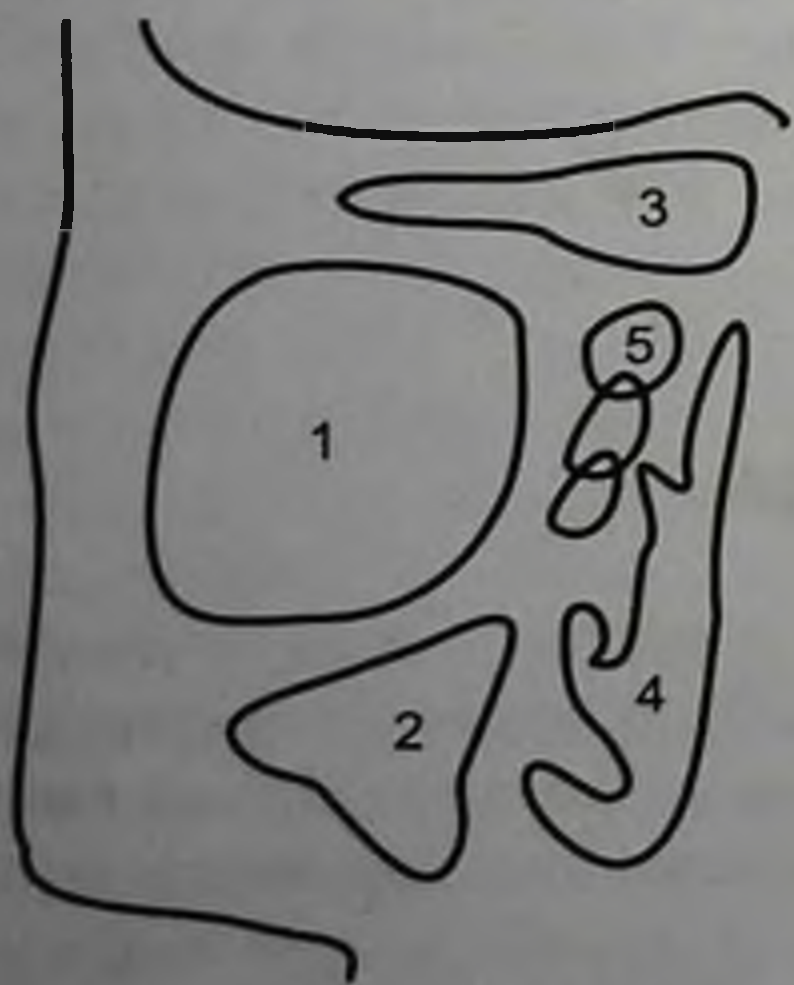*Орбита* (orbita), или глазница, — парное костное образование в виде углубления в передней части черепа, напоминающее четырехгранную пирамиду, вершина которой направлена кзади и несколько кнутри (рис. 2.1). Глазница имеет внутреннюю, верхнюю, наружную и нижнюю стенки.

Внутренняя стенка орбиты представлена очень тонкой костной пластинкой, отделяющей полость глазницы от ячеек решетчатой кости. При повреждении этой пластинки воздух из пазухи может легко пройти в орбиту и под кожу век, вызвав их эмфизему. В верхневну-





**Рис. 2.1.** Строение орбиты: 1 — верхняя глазничная щель; 2 — малое крыло основной кости; 3 — канал зрительного нерва; 4 — заднее решетчатое отверстие; 5 — орбитальная пластинка решетчатой кости; 6 — передний слезный гребень; 7 — слезная кость и задний слезный гребень; 8 — ямка слезного мешка; 9 — носовая кость; 10 — лобный отросток; 11 — нижний глазничный край (верхняя челюсть); 12 — нижняя челюсть; 13 — нижнеглазничная борозда; 14 — подглазничное отверстие; 15 — нижняя глазничная щель; 16 — скуловая кость; 17 — круглое отверстие; 18 — большое крыло основной кости; 19 — лобная кость; 20 — верхний глазничный край



**Рис. 2.2.** Орбита и придаточные пазухи носа: 1 — орбита; 2 — гайморова пазуха; 3 — лобная пазуха; 4 — носовые ходы; 5 — решетчатая пазуха

тренем углу орбита граничит с лобной пазухой, а нижняя стенка орбиты отделяет ее содержимое от гайморовой пазухи (рис. 2.2). Это обуславливает вероятность распространения воспалительных и опухолевых процессов из придаточных пазух носа в орбиту.

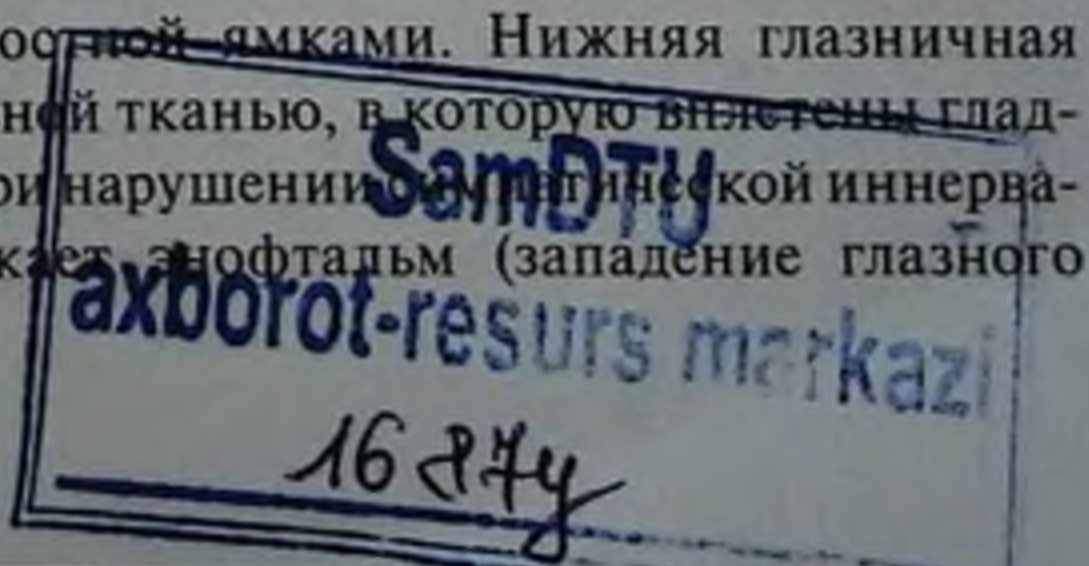
Нижняя стенка орбиты достаточно часто повреждается при тупых травмах. Прямой удар по главному яблоку вызывает резкое повышение давления в орбите, и нижняя стенка ее «проваливается», увлекая при этом в края костного дефекта содержимое глазницы.

Тарзоорбитальная фасция и фиксированное на ней глазное яблоко служат передней стенкой, ограничивающей полость орбиты. Тарзоорбитальная фасция прикрепляется к краям орбиты и хрящам век и тесно связана с теноновой капсулой, которая покрывает глазное яблоко от лимба до зрительного нерва. Спереди тенонова капсула соединена с конъюнктивой и эписклерой, а сзади отделяет глазное яблоко от орбитальной клетчатки. Тенонова капсула образует влагалища для всех глазодвигательных мышц.

Основное содержимое орбиты — жировая клетчатка и глазодвигательные мышцы, само глазное яблоко занимает только пятую часть объема орбиты. Все образования, расположенные кпереди от тарзоорбитальной фасции, лежат вне глазницы (в частности, слезный мешок).

*Связь глазницы с полостью черепа* осуществляется посредством нескольких отверстий.

- Верхняя глазничная щель соединяет полость орбиты со средней черепной ямкой. Через нее проходят следующие нервы: глазодвигательный (III пара черепно-мозговых нервов), блоковый (IV пара черепно-мозговых нервов), глазничный (первая ветвь V пары черепно-мозговых нервов) и отводящий (VI пара черепно-мозговых нервов). Через верхнюю глазничную щель проходит также верхняя глазная вена — основной сосуд, по которому оттекает кровь из глазного яблока и орбиты.
  - Патология в области верхней глазничной щели может привести к развитию синдрома «верхней глазничной щели»: птозу, полной неподвижности глазного яблока (офтальмоплегии), мидриазу, параличу аккомодации, нарушению чувствительности глазного яблока, кожи лба и верхнего века, затруднению венозного оттока крови, которое обуславливает возникновение экзофтальма.
  - Вены орбиты через верхнюю глазничную щель проходят в полость черепа и впадают в кавернозный синус. Анастомозы с венами лица, прежде всего через ангулярную вену, а также отсутствие венозных клапанов, способствуют быстрому распространению инфекции из верхней части лица в орбиту и далее в полость черепа с развитием тромбоза кавернозного синуса.
- Нижняя глазничная щель соединяет полость орбиты с крылонебной и височно-нижнечелюстной ямками. Нижняя глазничная щель закрыта соединительной тканью, в которую вставлены гладкие мышечные волокна. При нарушении симпатической иннервации этой мышцы возникает экзофтальм (западение глазного



яблока). При поражении волокон, идущих от верхнего шейного симпатического узла в глазницу, развивается синдром Горнера: частичный птоз, миоз и энофтальм.

- Канал зрительного нерва расположен у вершины глазницы в малом крыле основной кости. Через этот канал выходит в полость черепа зрительный нерв и входит в орбиту глазная артерия — основной источник кровоснабжения глаза и его вспомогательного аппарата.

## ГЛАЗНОЕ ЯБЛОКО

Глазное яблоко состоит из трех оболочек (наружной, средней и внутренней) и содержимого (стекловидного тела, хрусталика, а также водянистой влаги передней и задней камер глаза, рис. 2.3).

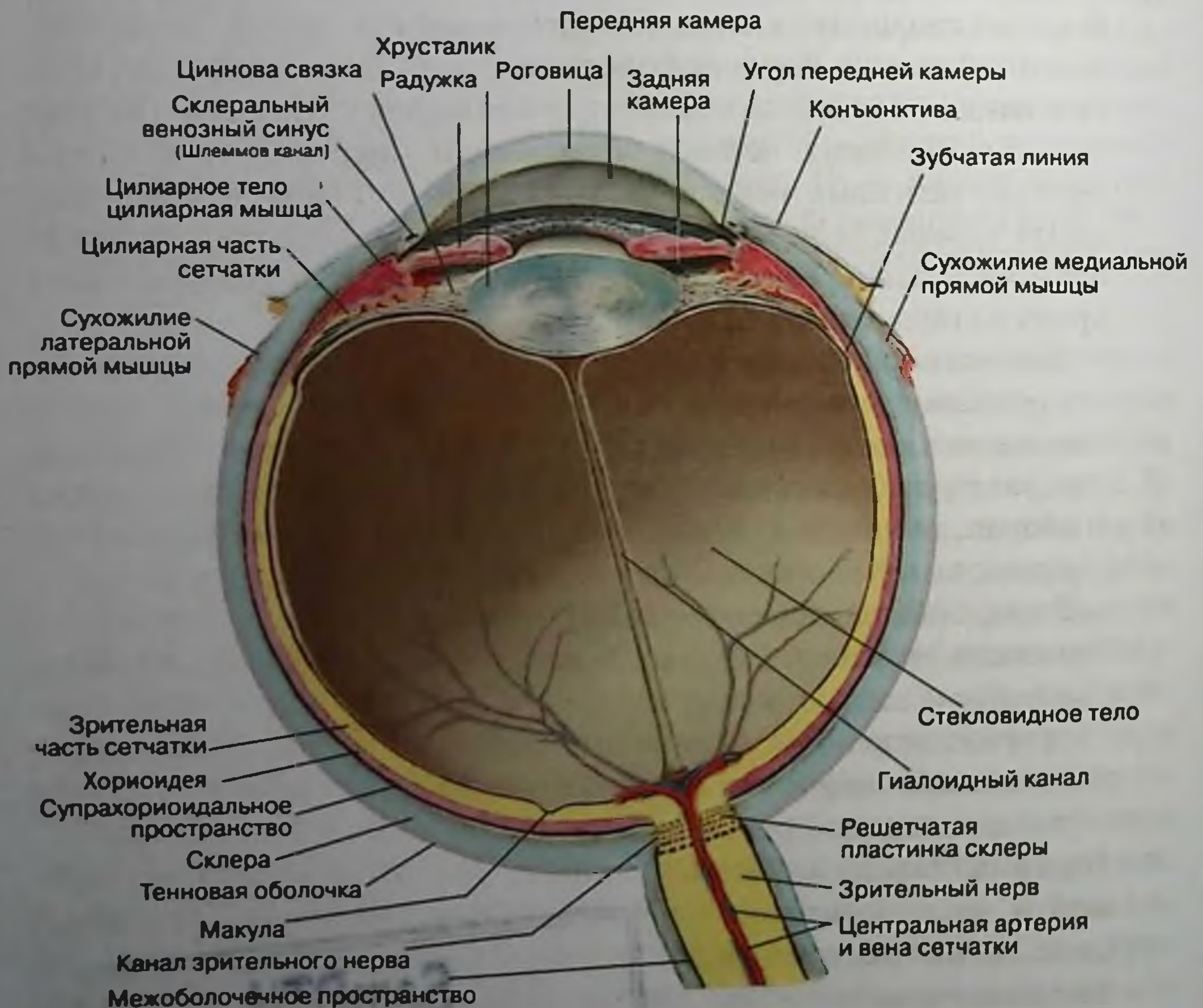


Рис. 2.3. Схема строения глазного яблока (сагиттальный срез)

## Наружная оболочка

Наружная, или фиброзная, оболочка глаза (*tunica fibrosa*) представлена роговицей (*cornea*) и склерой (*sclera*).

*Роговая оболочка* — прозрачная бессосудистая часть наружной оболочки глаза. Функция роговицы — проведение и преломление лучей света, а также защита содержимого глазного яблока от неблагоприятных внешних воздействий. Диаметр роговицы составляет в среднем 11,0 мм, толщина — от 0,5 мм (в центре) до 1,0 мм, преломляющая способность — около 43,0 дптр. В норме роговая оболочка — прозрачная, гладкая, блестящая, сферичная и высокочувствительная ткань. Воздействие неблагоприятных внешних факторов на роговицу вызывает рефлекторное сжимание век, обеспечивая защиту глазного яблока (роговичный рефлекс).

Роговая оболочка состоит из 5 слоев: переднего эпителия, боуменовой мембраны, стромы десцеметовой мембраны и заднего эпителия.

- *Передний* многослойный плоский неороговевающий эпителий выполняет защитную функцию и при травме полностью регенерирует в течение суток.
- *Боуменова мембрана* — базальная мембрана переднего эпителия. Она устойчива к механическим воздействиям.
- *Строма* (паренхима) роговицы составляет до 90% ее толщины. Она состоит из множества тонких пластин, между которыми расположены уплощенные клетки и большое количество чувствительных нервных окончаний.
- *Десцеметова мембрана* представляет собой базальную мембрану заднего эпителия. Она служит надежным барьером на пути распространения инфекции.
- *Задний эпителий* состоит из одного слоя клеток гексагональной формы. Он препятствует поступлению воды из влаги передней камеры в строму роговицы, не регенерирует.

Питание роговой оболочки происходит за счет перикорнеальной сети сосудов, влаги передней камеры глаза и слезы. Прозрачность роговицы обусловлена ее однородной структурой, отсутствием сосудов и строго определенным содержанием воды.

*Лимб* — место перехода роговой оболочки в склеру. Это полупрозрачный ободок, шириной около 0,75–1,0 мм. В толще лимба расположен шлеммов канал. Лимб служит хорошим ориентиром при описании различных патологических процессов в роговице и склере, а также при выполнении хирургических вмешательств.

*Склера* — непрозрачная часть наружной оболочки глаза, имеющая белый цвет (белочная оболочка). Ее толщина достигает 1 мм, а самая тонкая часть склеры расположена в месте выхода зрительного нерва, где наружные ее слои переходят в твердую мозговую оболочку зрительного нерва, и под сухожилиями прямых мышц. Функции склеры — защитная и формообразующая. Склера по своему строению схожа с паренхимой роговой оболочки, однако, в отличие от нее, насыщена водой (вследствие отсутствия эпителиального покрова) и непрозрачна. Сквозь склеру проходят многочисленные нервы и сосуды.

### Средняя оболочка

Средняя (сосудистая) оболочка глаза, или увеальный тракт (*tunica vasculosa*), состоит из трех частей: радужки (*iris*), цилиарного тела (*corpus ciliare*) и хориоидеи (*chorioidea*).

- *Радужная оболочка* служит автоматической диафрагмой глаза. Толщина радужки всего 0,2–0,4 мм, наименьшая — в месте перехода ее в цилиарное тело, где могут происходить отрывы радужки при травмах (иридодиализ). Радужка состоит из соединительнотканной стромы, сосудов, эпителия, покрывающего радужку спереди, и двух слоев пигментного эпителия сзади, обеспечивающего ее непрозрачность. Строма радужной оболочки содержит множество клеток-хроматофоров, количество меланина в которых определяет цвет глаз. В радужной оболочке содержится относительно небольшое количество чувствительных нервных окончаний, поэтому воспалительные заболевания радужки сопровождаются умеренным болевым синдромом.
- *Зрачок* — круглое отверстие в центре радужки. Благодаря изменению своего диаметра зрачок регулирует поток лучей света, падающих на сетчатку. Величина зрачка изменяется под действием двух гладких мышц радужки — сфинктера и дилататора. Мышечные волокна сфинктера расположены кольцевидно и получают парасимпатическую иннервацию от глазодвигательного нерва. Радиальные волокна дилататора иннервируются из верхнего шейного симпатического узла.
- *Цилиарное тело* — часть сосудистой оболочки глаза, которая в виде кольца проходит между корнем радужной оболочки и хориоидеей. Граница между цилиарным телом и хориоидеей проходит по зубчатой линии. Цилиарное тело вырабатывает внутриглазную жидкость и участвует в акте аккомодации. В области цилиарных

отростков хорошо развита сосудистая сеть. В цилиарном эпителии происходит образование внутриглазной жидкости. Цилиарная мышца состоит из нескольких пучков разнонаправленных волокон, прикрепляющихся к склере. Сокращаясь и подтягиваясь кпереди, они ослабляют натяжение цинновых связок, которые идут от цилиарных отростков к капсуле хрусталика. При воспалении цилиарного тела процессы аккомодации всегда нарушаются. Иннервация цилиарного тела осуществляется чувствительными (I ветвь тройничного нерва), парасимпатическими и симпатическими волокнами. В цилиарном теле значительно больше чувствительных нервных волокон, чем в радужке, поэтому при его воспалении болевой синдром резко выражен.

- *Хориоидея* — задняя часть увеального тракта, отделенная от цилиарного тела зубчатой линией. Хориоидея состоит из нескольких слоев сосудов. Слой широких хориокапилляров прилегает к сетчатке и отделен от нее тонкой мембраной Бруха. Наружнее расположен слой средних сосудов (преимущественно артериол), за которым находится слой более крупных сосудов (венул). Между склерой и хориоидеей имеется супрахориоидальное пространство, в котором транзитом проходят сосуды и нервы. В хориоидее, как и в других отделах увеального тракта, располагаются пигментные клетки. Хориоидея обеспечивает питание наружных слоев сетчатой оболочки (нейроэпителия). Кровоток в хориоидее замедленный, что способствует возникновению здесь метастатических опухолей и оседанию возбудителей различных инфекционных заболеваний. Хориоидея не получает чувствительной иннервации, поэтому хориоидиты протекают безболезненно.

### **Внутренняя оболочка (сетчатка)**

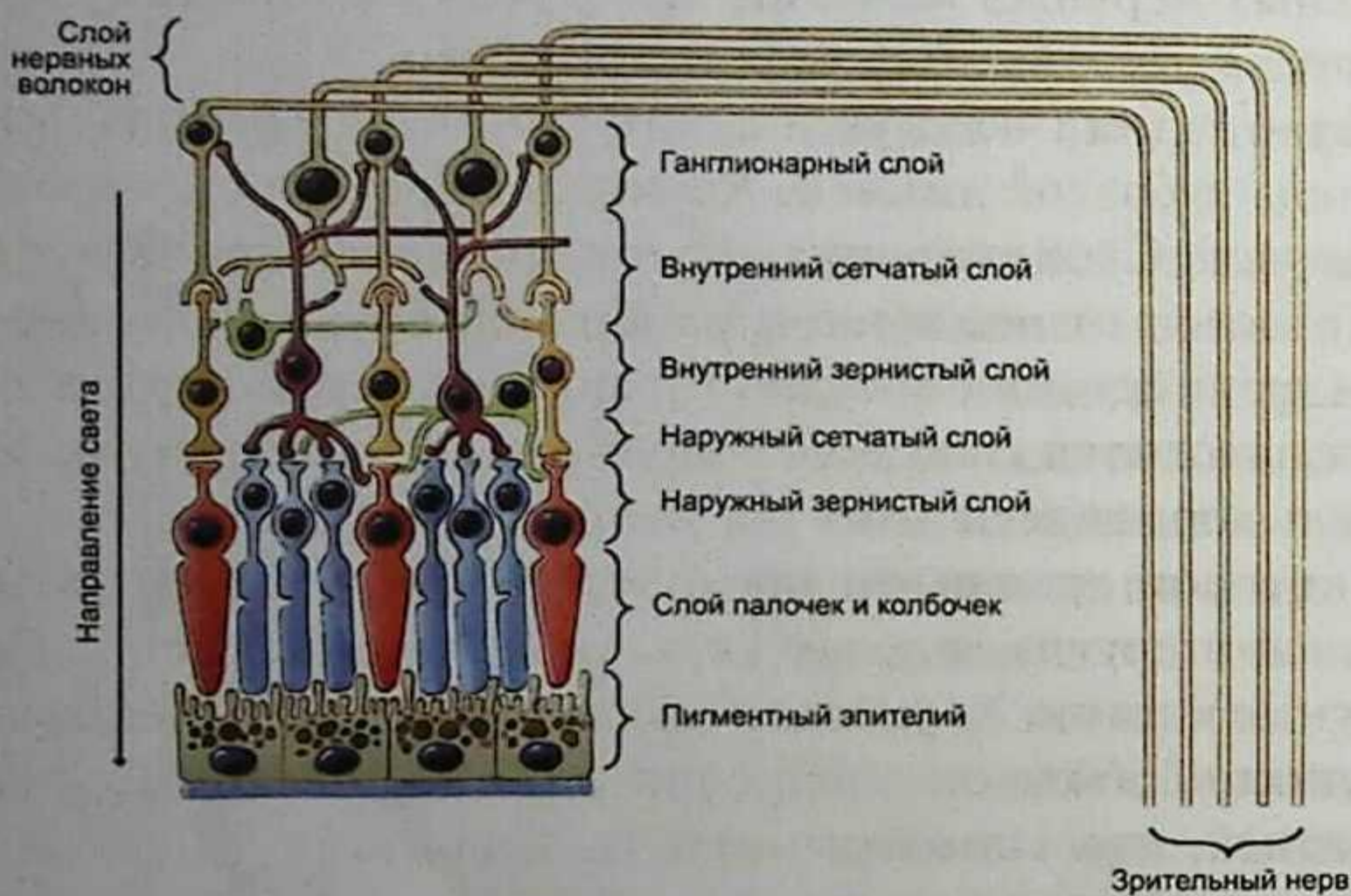
*Внутренняя оболочка глаза представлена сетчаткой (retina)* — высокодифференцированной нервной тканью, предназначенной для восприятия световых раздражителей. От диска зрительного нерва до зубчатой линии располагается оптически деятельная часть сетчатки, которая состоит из нейросенсорного и пигментного слоев. Кпереди от зубчатой линии, расположенной в 6–7 мм от лимба, она редуцируется до эпителия, покрывающего цилиарное тело и радужку. Эта часть сетчатки не участвует в акте зрения.

Сетчатка сращена с хориоидеей только по зубчатой линии, вокруг диска зрительного нерва и по краю желтого пятна. Толщина сетчат-

ки составляет около 0,4 мм, а в области зубчатой линии и в желтом пятне — всего 0,07–0,08 мм. Питание сетчатки осуществляется за счет хориоидеи и центральной артерии сетчатки. Сетчатка, как и хориоидея, не имеет болевой иннервации.

Функциональный центр сетчатки — желтое пятно (макула), представляет собой бессосудистый участок округлой формы, желтый цвет которого обусловлен наличием пигментов лютеина и зеаксантина. Наиболее светочувствительная часть желтого пятна — центральная ямка, или фовеола (рис. 2.4).

Схема строения сетчатки



Топография нервных волокон сетчатки

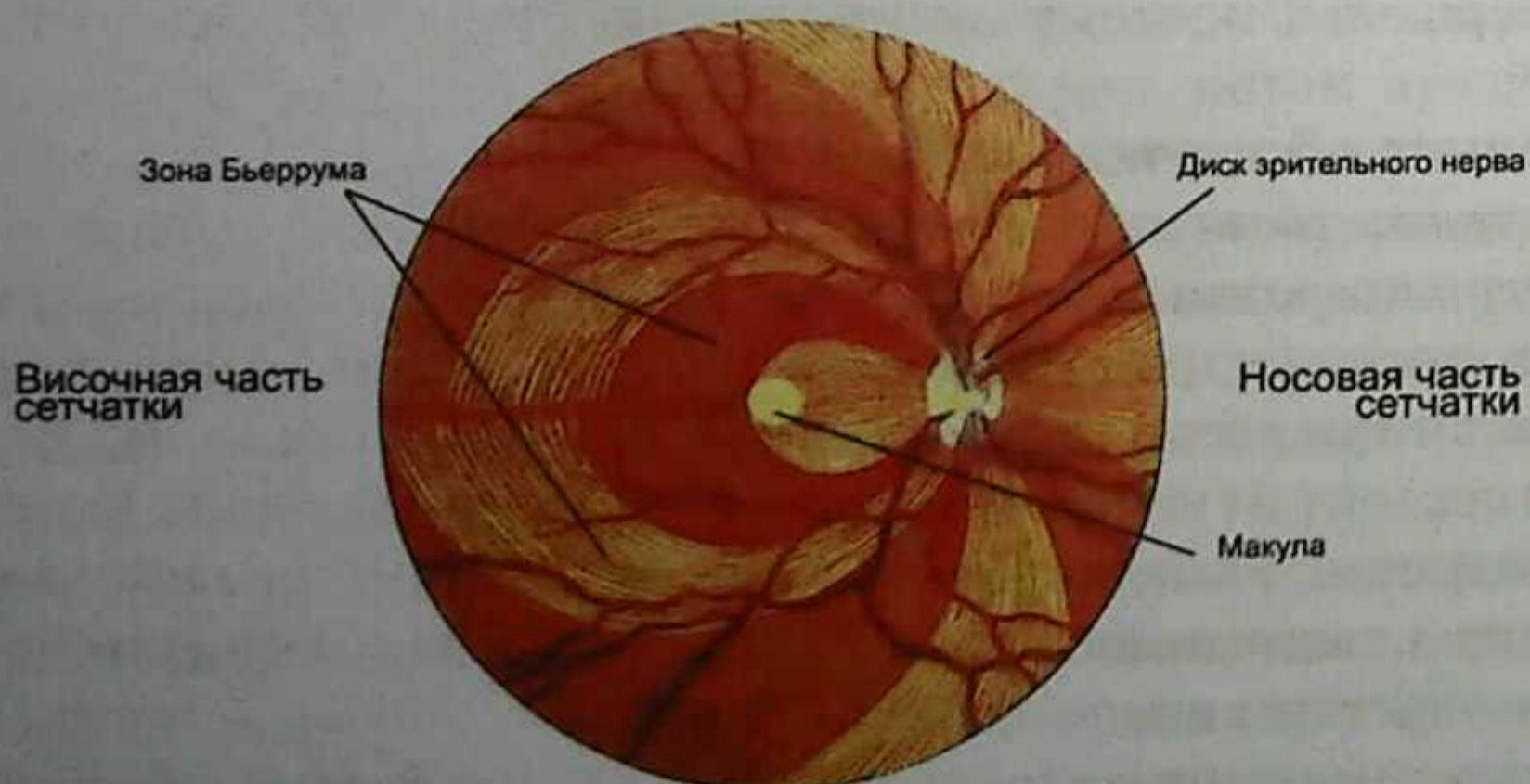


Рис. 2.4. Схема строения сетчатки. Топография нервных волокон сетчатки

В сетчатке расположены 3 первых нейрона зрительного анализатора: фоторецепторы (первый нейрон) — палочки и колбочки, биполярные клетки (второй нейрон) и ганглиозные клетки (третий нейрон). Палочки и колбочки представляют собой рецепторную часть зрительного анализатора и находятся в наружных слоях сетчатки, непосредственно у ее пигментного эпителия. *Палочки*, расположенные на периферии, ответственны за периферическое зрение — поле зрения и светоощущение. *Колбочки*, основная масса которых сконцентрирована в области желтого пятна, обеспечивают центральное зрение (остроту зрения) и цветоощущение.

Высокая разрешающая способность желтого пятна обусловлена следующими особенностями.

- Сосуды сетчатки здесь не проходят и не препятствуют попаданию лучей света на фоторецепторы.
- Особое соотношение нейронов сетчатки: в центральной ямке на одну колбочку приходится одна биполярная клетка, а на каждую биполярную клетку — своя ганглиозная. Так обеспечивается «прямая» связь между фоторецепторами и зрительными центрами.

На периферии сетчатки, наоборот, на несколько палочек приходится одна биполярная клетка, а на несколько биполярных — одна ганглиозная клетка. Суммация раздражений обеспечивает периферической части сетчатки исключительно высокую чувствительность к минимальному количеству света.

Аксоны ганглиозных клеток сходятся, образуя зрительный нерв. Диск зрительного нерва соответствует месту выхода нервных волокон из глазного яблока и не содержит светочувствительных элементов.

### **Содержимое глазного яблока**

Содержимое глазного яблока — стекловидное тело (*corpus vitreum*), хрусталик (*lens*), а также водянистая влага передней и задней камер глаза (*humor aquosus*).

*Стекловидное тело* по весу и объему составляет примерно  $\frac{2}{3}$  глазного яблока. Это прозрачное бессосудистое студенистое образование, заполняющее пространство между сетчаткой, цилиарным телом, волокнами цинновой связки и хрусталиком. Стекловидное тело отделено от них тонкой пограничной мембраной, внутри которой находится остов из тонких фибрилл и гелеобразное вещество. Стекловидное тело более чем на 99% состоит из воды, в которой



растворено небольшое количество белка, гиалуроновой кислоты и электролитов. Стекловидное тело достаточно прочно связано с цилиарным телом, капсулой хрусталика, а также с сетчаткой вблизи зубчатой линии и в области диска зрительного нерва. С возрастом связь с капсулой хрусталика ослабевает.

*Хрусталик* (линза) — прозрачное, бессосудистое эластичное образование, имеющее форму двояковыпуклой линзы толщиной 4–5 мм и диаметром 9–10 мм. Вещество хрусталика полутвердой консистенции заключено в тонкую капсулу. Функции хрусталика — проведение и преломление лучей света, а также участие в аккомодации. Сила преломления хрусталика составляет около 18–19 дптр, а при максимальном напряжении аккомодации — до 30–33 дптр.

Хрусталик располагается непосредственно за радужкой и подвешен на волокнах цинновой связки, которые вплетаются в капсулу хрусталика у его экватора. Экватор разделяет капсулу хрусталика на переднюю и заднюю. Кроме этого, хрусталик имеет передний и задний полюсы.

Под передней капсулой хрусталика располагается субкапсулярный эпителий, который продуцирует волокна в течение всей жизни. При этом хрусталик становится более плоским и плотным, теряя свою эластичность. Постепенно утрачивается способность к аккомодации, так как уплотненное вещество хрусталика не может изменять свою форму. Хрусталик почти на 65% состоит из воды, а содержание белка достигает 35% — больше, чем в любой другой ткани нашего организма. В линзе имеется также очень небольшое количество минеральных веществ, аскорбиновой кислоты и глутатиона.

*Внутриглазная жидкость* продуцируется в цилиарном теле, заполняет переднюю и заднюю камеры глаза.

- Передняя камера глаза — пространство между роговицей, радужкой и хрусталиком.
- Задняя камера глаза — узкая щель между радужкой и хрусталиком с цинновой связкой.

*Водянистая влага* участвует в питании бессосудистых сред глаза, а ее обмен в значительной степени определяет величину внутриглазного давления. Основной путь оттока внутриглазной жидкости — угол передней камеры глаза, образованный корнем радужки и роговой оболочкой. Через систему трабекул и прилегающих к ним тканей жидкость поступает в шлеммов канал (венозный синус), откуда оттекает в вены склеры.

## Кровоснабжение

Вся артериальная кровь поступает в глазное яблоко по глазной артерии (*a. ophthalmica*) — ветви внутренней сонной артерии. Глазная артерия отдает следующие ветви, идущие к главному яблоку:

- центральная артерия сетчатки, которая обеспечивает кровоснабжение внутренних слоев сетчатки;
- задние короткие цилиарные артерии (количеством 6–12), дихотомически разветвляющиеся в хориоидее и снабжающие ее кровью;
- задние длинные цилиарные артерии (2), которые проходят в супрахориоидальном пространстве к цилиарному телу;
- передние цилиарные артерии (4–6) отходят от мышечных ветвей глазной артерии.

Задние длинные и передние цилиарные артерии, анастомозируя между собой, образуют большой артериальный круг радужной оболочки. От него в радиальном направлении отходят сосуды, формирующие вокруг зрачка малый артериальный круг радужки. За счет задних длинных и передних цилиарных артерий кровью снабжаются радужка и цилиарное тело, образуется перикорнеальная сеть сосудов, участвующая в питании роговой оболочки. Единое кровоснабжение создает предпосылки для одновременного воспаления радужки и цилиарного тела, в то время как хориоидиты обычно протекают изолированно.

Отток крови из глазного яблока осуществляется по вортикозным (водоворотным) венам, передним цилиарным венам и центральной вене сетчатки. Вортикозные вены собирают кровь от увеального тракта и покидают глазное яблоко, косо пронизывая склеру вблизи экватора глаза. Передние цилиарные вены и центральная вена сетчатки отводят кровь из бассейнов одноименных артерий.

## Иннервация

Глазное яблоко имеет чувствительную, симпатическую и парасимпатическую иннервацию.

*Чувствительная иннервация* обеспечивается глазничным нервом (I ветвью тройничного нерва), который в полости орбиты отдает 3 ветви:

- слезный и надглазничный нервы, которые не имеют отношения к иннервации глазного яблока;
- носоресничный нерв отдает 3–4 длинных цилиарных нерва, которые проходят напрямую в глазное яблоко, а также принимает участие в формировании цилиарного узла.

*Цилиарный узел* расположен в 7–10 мм от заднего полюса глазного яблока и прилежит к зрительного нерву. Цилиарный узел имеет три корешка:

- чувствительный (от носоресничного нерва);
- парасимпатический (волокна идут вместе с глазодвигательным нервом);
- симпатический (из волокон шейного симпатического сплетения).

От цилиарного узла отходят к главному яблоку 4–6 коротких цилиарных нервов. К ним присоединяются симпатические волокна, идущие к дилататору зрачка (они не заходят в цилиарный узел). Таким образом, короткие цилиарные нервы смешанные, в отличие от длинных цилиарных нервов, несущих только чувствительные волокна.

Короткие и длинные цилиарные нервы подходят к заднему полюсу глаза, прободают склеру и идут в супрахориоидальном пространстве до цилиарного тела. Здесь они отдают чувствительные ветви к радужке, роговице и цилиарному телу. Единство иннервации указанных отделов глаза обуславливает формирование при повреждении любого из них единого симптомокомплекса — роговичного синдрома (слезотечения, светобоязни и блефароспазма). От длинных цилиарных нервов также отходят симпатические и парасимпатические ветви к мышцам зрачка и цилиарного тела.

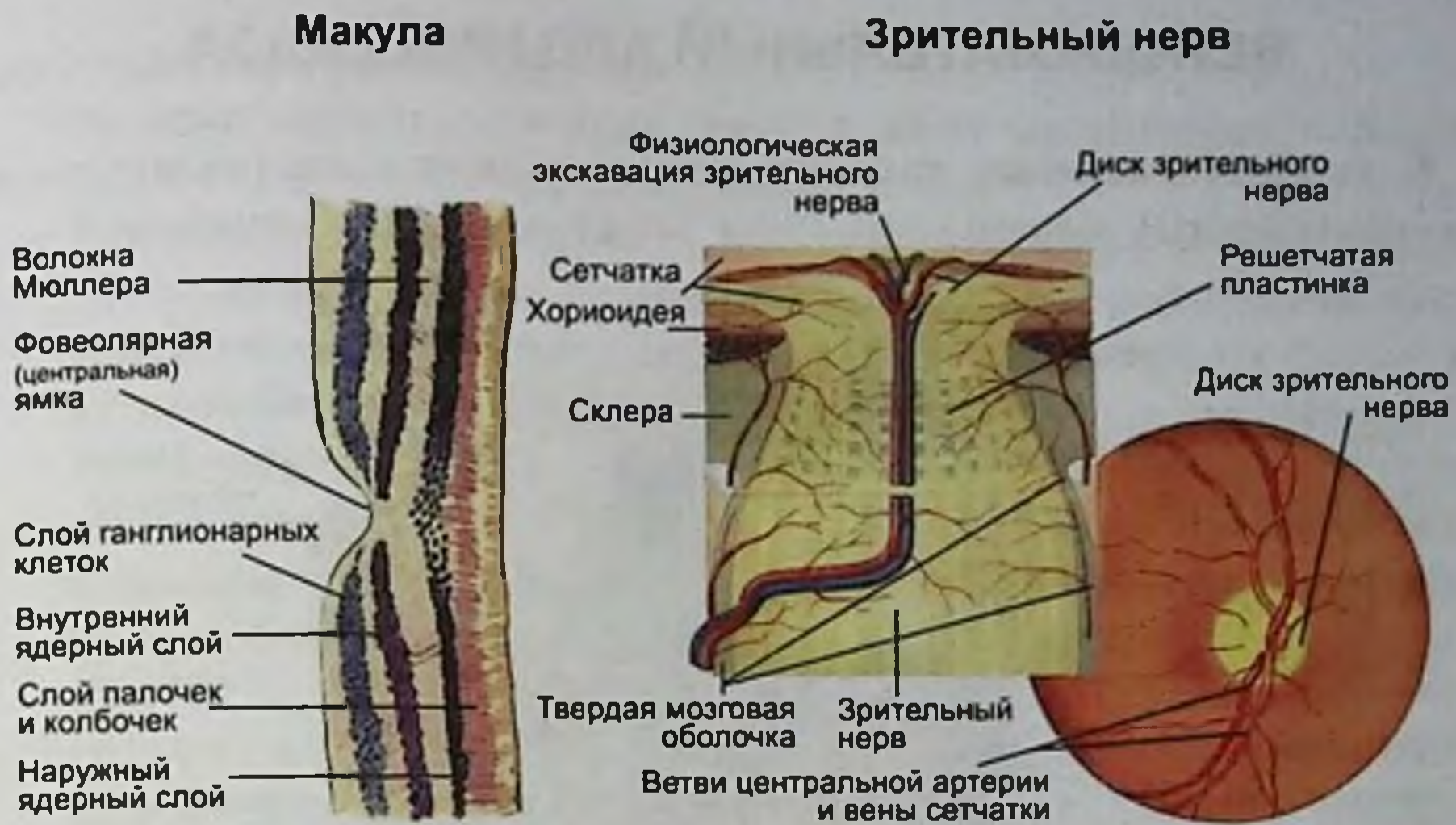
### **Зрительные пути**

*Зрительные пути* состоят из зрительных нервов, зрительного перекреста, зрительных трактов, а также подкорковых и корковых зрительных центров (рис. 2.5).

*Зрительный нерв* (*n. opticus*, II пара черепно-мозговых нервов) формируется из аксонов ганглиозных нейронов сетчатки. На глазном дне диск зрительного нерва имеет всего 1,5 мм в диаметре и обуславливает в поле зрения физиологическую скотому — слепое пятно. Покидая глазное яблоко, зрительный нерв получает мозговые оболочки и выходит из глазницы в полость черепа через канал зрительного нерва, увеличиваясь до 4–4,5 мм в диаметре.

*Зрительный перекрест* (хиазма) формируется при пересечении пучков волокон внутренних половин зрительных нервов. При этом образуются зрительные тракты, которые содержат волокна от наружных отделов сетчатки одноименного глаза и волокна, идущие от внутренней половины сетчатки противоположного глаза.

*Подкорковые зрительные центры* расположены в наружных коленчатых телах, где заканчиваются аксоны ганглиозных клеток. Волокна



Зрительные пути

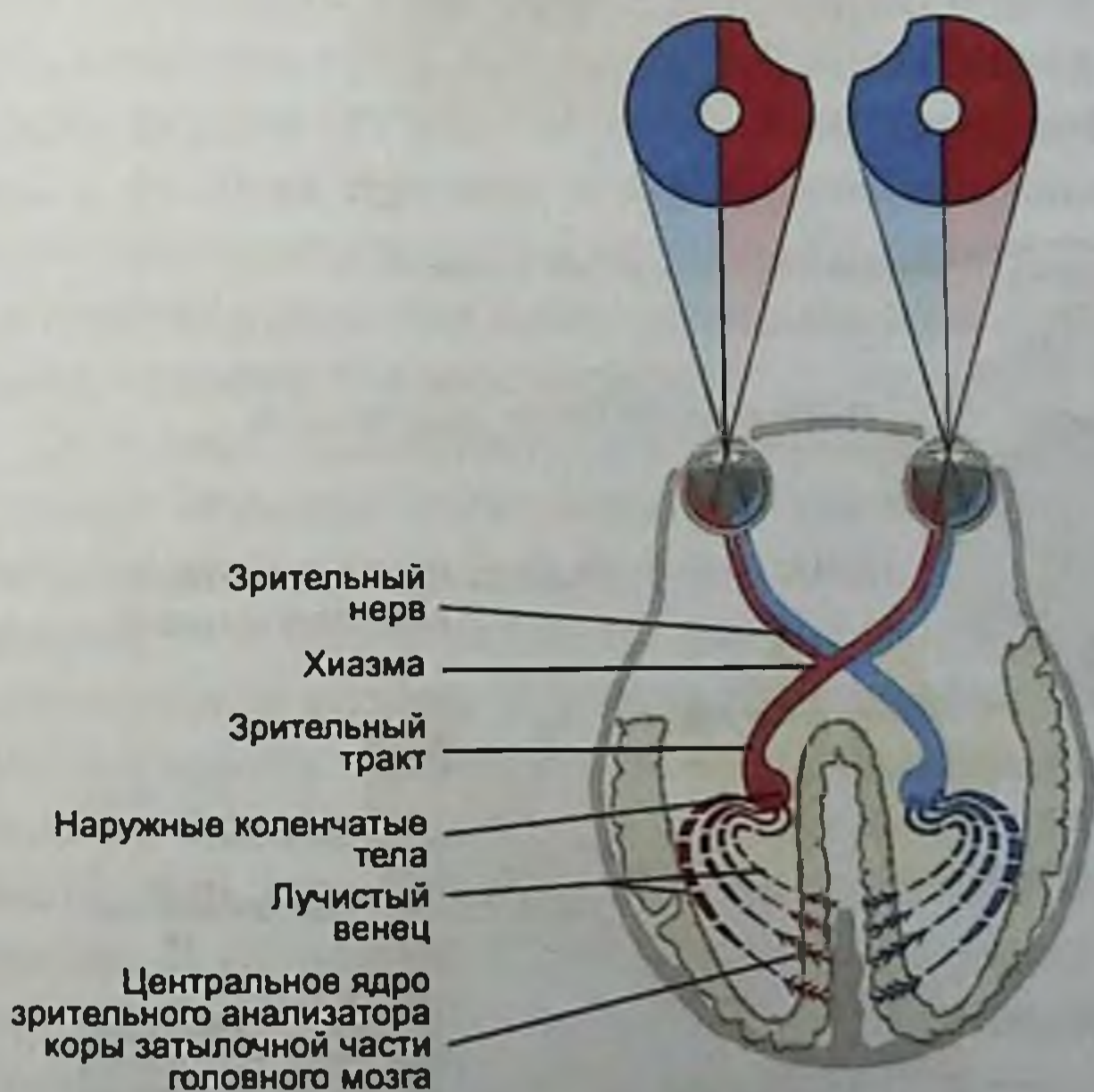
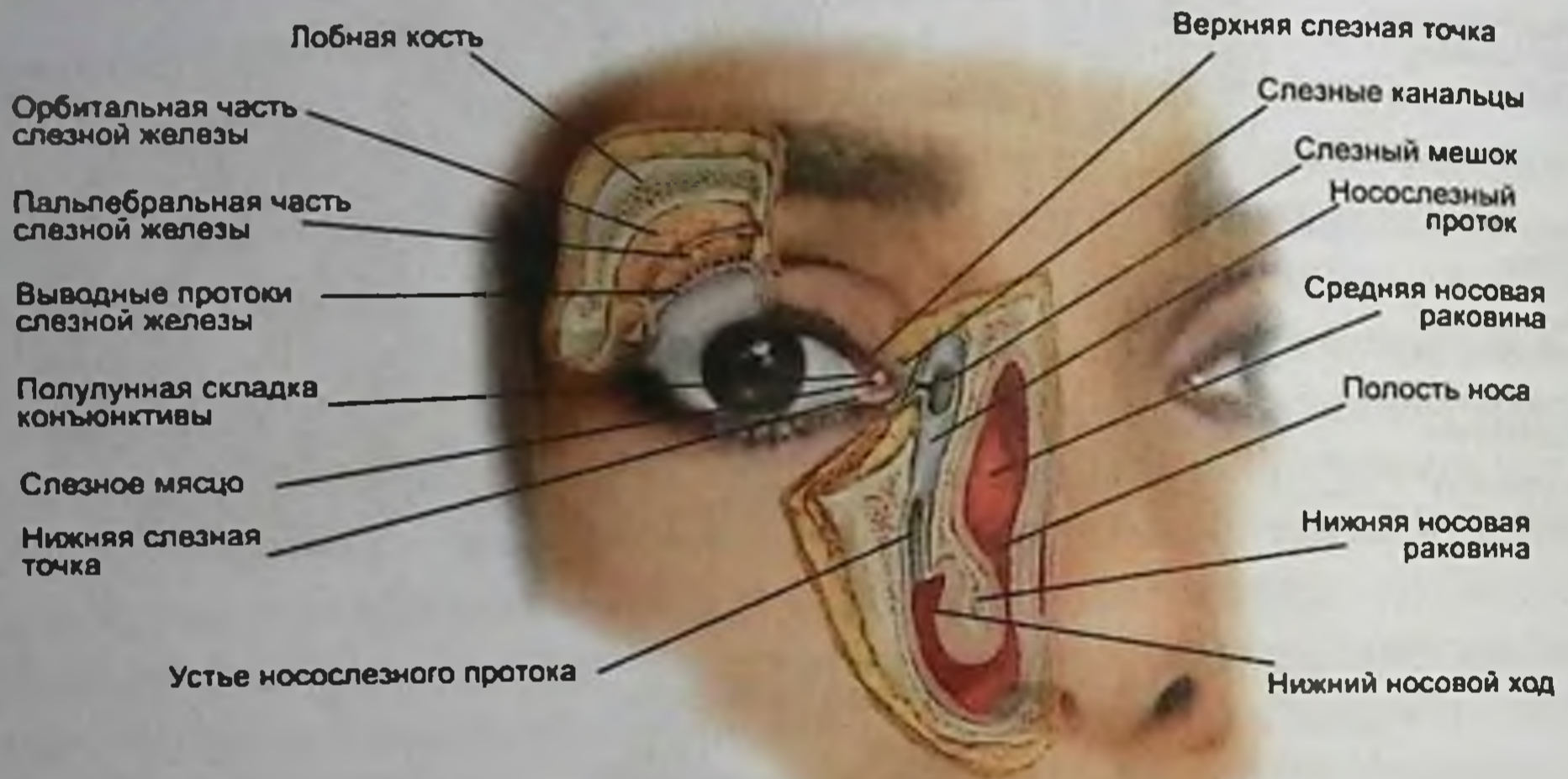


Рис. 2.5. Схема строения сетчатки, зрительного нерва и зрительных путей  
 центрального нейрона через заднее бедро внутренней капсулы и пучок Грациоле идут к клеткам коры затылочной доли в области шпорной борозды (корковый отдел зрительного анализатора).

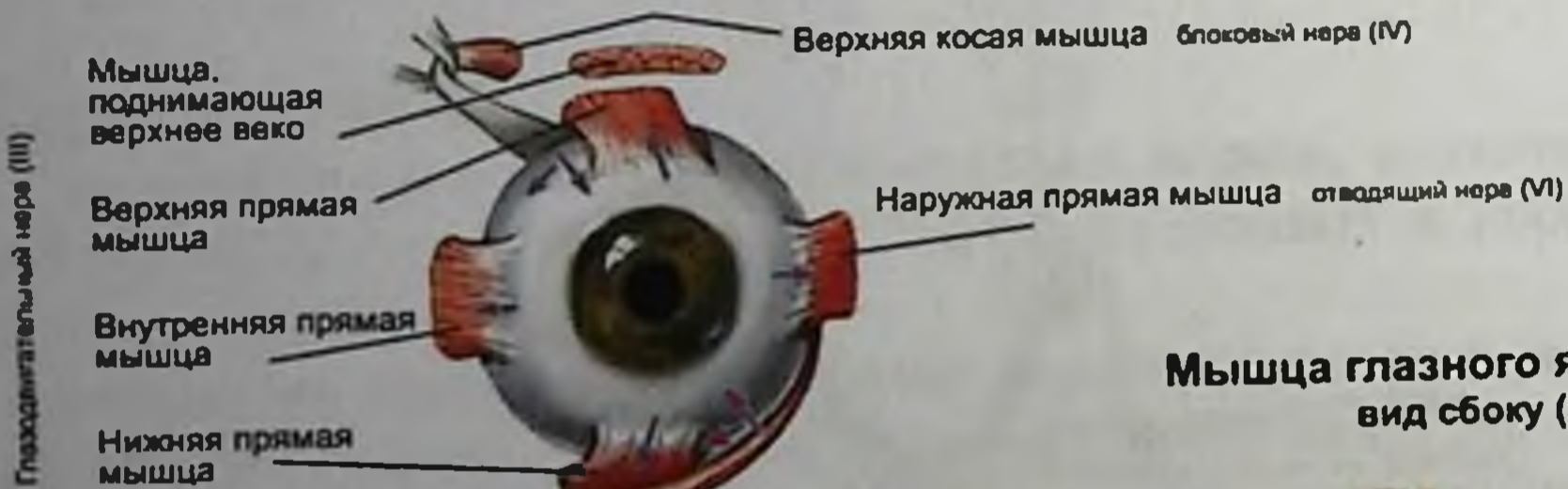## ВСПОМОГАТЕЛЬНЫЙ АППАРАТ ГЛАЗА

К вспомогательному аппарату глаза относят глазодвигательные мышцы, слезные органы (рис. 2.6), а также веки и конъюнктиву.

### Слезный аппарат



### Иннервация и действие мышц глазного яблока вид спереди



### Мышца глазного яблока вид сбоку (справа)

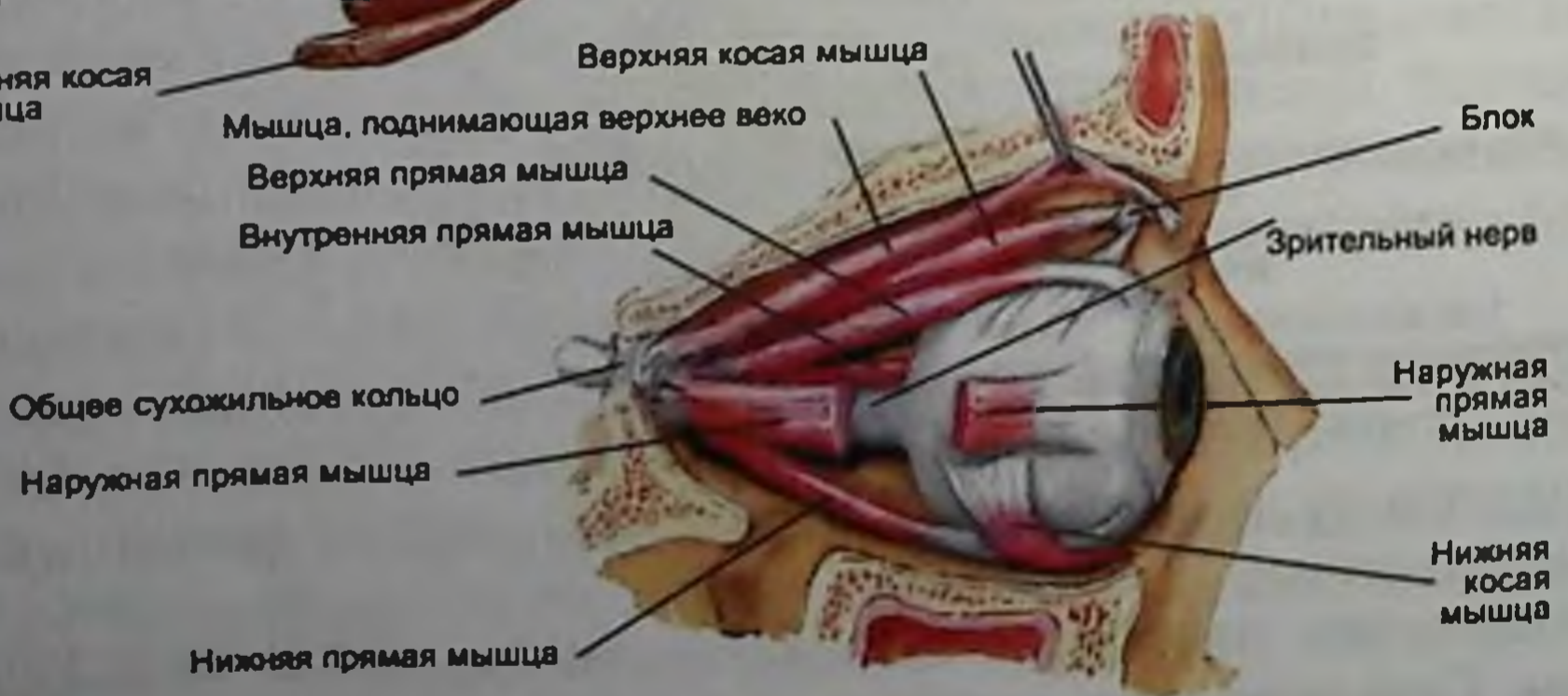

Рис. 2.6. Строение слезных органов и мышечного аппарата глазного яблока

### Глазодвигательные мышцы

Глазодвигательные мышцы обеспечивают подвижность глазного яблока. Их шесть: четыре прямых и две косых.

- Прямые мышцы (верхняя, нижняя, наружная и внутренняя) начинаются от сухожильного кольца Цинна, расположенного у вершины орбиты вокруг зрительного нерва, и прикрепляются к склере в 5–8 мм от лимба.
- Верхняя косая мышца начинается от надкостницы глазницы сверху и кнутри от зрительного отверстия, идет кпереди, перекидывается через блок и, направляясь несколько кзади и книзу, прикрепляется к склере в верхненаружном квадранте в 16 мм от лимба.
- Нижняя косая мышца начинается от медиальной стенки орбиты позади нижней глазничной щели и прикрепляется к склере в нижненаружном квадранте в 16 мм от лимба.

Наружная прямая мышца, отводящая глаз кнаружи, иннервируется отводящим нервом (VI пара черепно-мозговых нервов). Верхняя косая мышца, сухожилие которой перекидывается через блок, — блоковым нервом (IV пара черепно-мозговых нервов). Верхняя, внутренняя и нижняя прямые, а также нижняя косая мышцы иннервируются глазодвигательным нервом (III пара черепно-мозговых нервов). Кровоснабжение глазодвигательных мышц осуществляется мышечными ветвями глазной артерии.

Действие глазодвигательных мышц: внутренняя и наружная прямые мышцы поворачивают глазное яблоко в горизонтальном направлении в стороны, одноименные названиям. Верхняя и нижняя прямые — в вертикальном направлении в стороны, одноименные названиям, и кнутри. Верхняя и нижняя косые мышцы поворачивают глаз в сторону, противоположную названию мышцы (т.е. верхняя — книзу, а нижняя — кверху), и кнаружи. Координированные действия шести пар глазодвигательных мышц обеспечивают бинокулярное зрение. В случае нарушения функций мышц (например, при парезе или параличе одной из них) возникает двоение, или же зрительная функция одного из глаз подавляется.

### Веки

*Веки* — подвижные кожно-мышечные складки, прикрывающие глазное яблоко снаружи. Они защищают глаз от повреждений, избытка света, а мигание помогает равномерно покрывать слезной пленкой

роговую оболочку и конъюнктиву, предохраняя их от высыхания. Веки состоят из двух слоев: переднего — кожно-мышечного и заднего — слизисто-хрящевого.

*Хрящи век* — плотные полулунные фиброзные пластинки, придающие форму векам, соединяются между собой у внутреннего и наружного углов глаза сухожильными спайками. На свободном крае века различают два ребра — переднее и заднее. Пространство между ними называется интермаргинальным, ширина его составляет приблизительно 2 мм. В это пространство открываются протоки мейбомиевых желез, расположенных в толще хряща. На переднем крае век находятся ресницы, у корней которых расположены сальные железы Цейса и видоизмененные потовые железы Молля. У медиального угла глазной щели на заднем ребре век находятся слезные точки.

*Кожа век* очень тонкая, подкожная клетчатка рыхлая и не содержит жировой ткани. Этим объясняется легкое возникновение отеков век при различных местных заболеваниях и системной патологии (сердечно-сосудистой, почечной и др.). При переломах костей глазницы, образующих стенки придаточных пазух носа, под кожу век может попадать воздух с развитием их эмфиземы.

*Мышцы век.* В тканях век расположена круговая мышца глаза. При ее сокращении веки смыкаются. Мышцу иннервирует лицевой нерв, при повреждении которого развиваются лагофтальм (несмыкание глазной щели) и выворот нижнего века. В толще верхнего века располагается также мышца, поднимающая верхнее веко. Она начинается у вершины орбиты и тремя порциями вплетается в кожу века, его хрящ и конъюнктиву. Средняя часть мышцы иннервируется волокнами от шейной части симпатического ствола. Поэтому при нарушении симпатической иннервации возникает частичный птоз (одно из проявлений синдрома Горнера). Остальные части мышцы, поднимающей верхнее веко, получают иннервацию от глазодвигательного нерва.

*Кровоснабжение век* осуществляется ветвями глазной артерии. Веки имеют очень хорошую васкуляризацию, благодаря чему их ткани обладают высокой репаративной способностью. Лимфатический отток из верхнего века осуществляется в предушные лимфатические узлы, а из нижнего — в подчелюстные. Чувствительная иннервация век обеспечивается I и II ветвями тройничного нерва.

## Конъюнктива

*Конъюнктива* представляет собой тонкую прозрачную мембрану, покрытую многослойным эпителием. Выделяют конъюнктиву глазного яблока (покрывает его переднюю поверхность за исключением роговицы), конъюнктиву переходных складок и конъюнктиву век (выстилает заднюю их поверхность).

Субэпителиальная ткань в области переходных складок содержит значительное количество аденоидных элементов и лимфоидных клеток, образующих фолликулы. Другие отделы конъюнктивы в норме фолликулов не имеют. В конъюнктиве верхней переходной складки располагаются добавочные слезные железы Краузе и открываются протоки основной слезной железы. Многослойный цилиндрический эпителий конъюнктивы век выделяет муцин, который в составе слезной пленки покрывает роговую оболочку и конъюнктиву.

Кровоснабжение конъюнктивы идет из системы передних цилиарных артерий и артериальных сосудов век. Лимфоотток от конъюнктивы осуществляется к предушным и подчелюстным лимфатическим узлам. Чувствительная иннервация конъюнктивы обеспечивается I и II ветвями тройничного нерва.

## Слезные органы

К слезным органам относят слезопродуцирующий аппарат и слезоотводящие пути.

- *Слезопродуцирующий аппарат* (рис. 2.7). Основная слезная железа располагается в слезной ямке в верхненаружном отделе орбиты. В верхний конъюнктивальный свод выходят протоки (около 10) основной слезной железы и множества мелких добавочных слезных желез Краузе и Вольфринга. В обычных условиях для увлажнения глазного яблока достаточно функции добавочных слезных желез. Слезная железа (основная) начинает функционировать при неблагоприятных внешних воздействиях и некоторых эмоциональных состояниях, что проявляется слезотечением. Кровоснабжение слезной железы осуществляется из слезной артерии, отток крови происходит в вены глазницы. Лимфатические сосуды от слезной железы идут в предушные лимфатические узлы. Иннервация слезной железы осуществляется I ветвью тройничного нерва, а также симпатическими нервными волокнами от верхнего шейного симпатического узла.



- *Слезотводящие пути.* Поступающая в конъюнктивальный свод слезная жидкость благодаря мигательным движениям век равномерно распределяется по поверхности глазного яблока. Затем слеза собирается в узком пространстве между нижним веком и глазным яблоком — слезном ручье, откуда она направляется к слезному озеру в медиальном углу глаза. В слезное озеро погружены верхняя и нижняя слезные точки, расположенные на медиальной части свободных краев век. Из слезных точек слеза поступает в верхний и нижний слезные каналы, которые впадают в слезный мешок. Слезный мешок располагается вне полости орбиты у ее внутреннего угла в костной ямке. Далее слеза поступает в носослезный проток, который открывается в нижний носовой ход.

- *Слеза.* Слезная жидкость состоит в основном из воды, а также содержит белки (в том числе иммуноглобулины), лизоцим, глюкозу, ионы  $K^+$ ,  $Na^+$  и  $Cl^-$  и другие компоненты. Нормальная pH слезы составляет в среднем 7,35. Слеза участвует в образовании слезной пленки, которая предохраняет поверхность глазного яблока от высыхания и инфицирования. Слезная пленка имеет толщину 7–10 мкм и состоит из трех слоев. Поверхностный — слой липидов секрета мейбомиевых желез. Он замедляет испарение слезной жидкости. Средний слой — сама слезная жидкость. Внутренний слой содержит муцин, вырабатываемый бокаловидными клетками конъюнктивы.

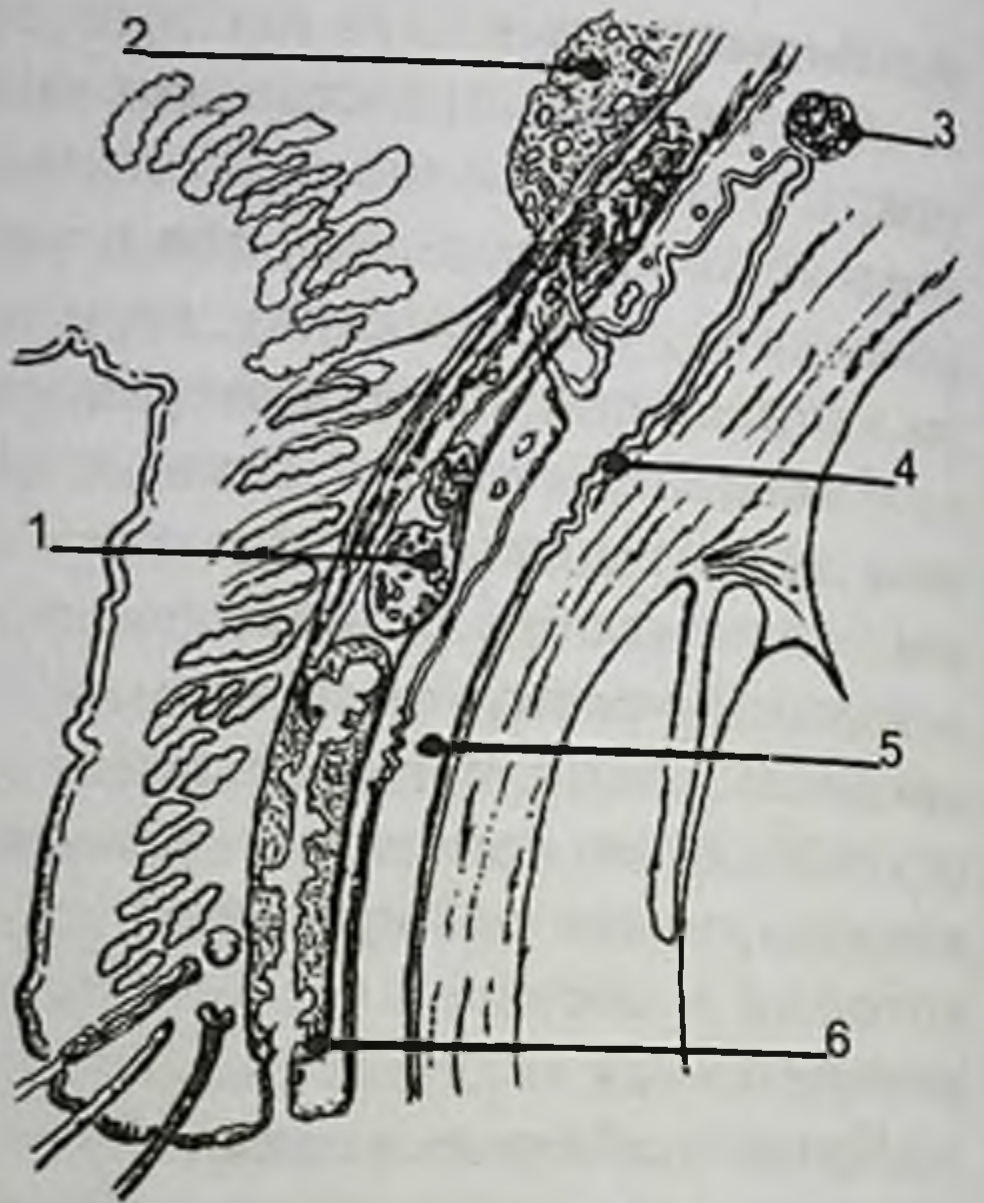


Рис. 2.7. Слезопroduцирующий аппарат: 1 — железы Вольфринга; 2 — слезная железа; 3 — железа Краузе; 4 — железы Манца; 5 — крипты Генле; 6 — выводной проток мейбомиевой железы

## Глава 3

### Зрительные функции

#### Содержание главы

- Общая характеристика зрения.
- Центральное зрение.
  - Острота зрения.
  - Цветовосприятие.
- Периферийное зрение.
  - Поле зрения.
  - Световосприятие и адаптация.
- Бинокулярное зрение.

#### ОБЩАЯ ХАРАКТЕРИСТИКА ЗРЕНИЯ

Многочисленные жалобы на различные расстройства зрения перечислены нами в предыдущей главе. Они разнообразны и зависят от многих причин как физиологического, так и патологического характера. Имеются четыре основных зрительных функции, которые обеспечивают нам восприятие внешнего мира и всегда в той или иной степени нарушаются при патологических состояниях. Это — острота зрения, цветовосприятие, поле зрения, световосприятие. Орган зрения является для человека важнейшим из всех органов чувств. Он позволяет получить до 90% информации об окружающем мире.

#### Физиологические основы акта зрения

Каковы же физиологические механизмы осуществления зрительных функций? Начнем с основных положений.

1. Основным и единственным физиологическим раздражителем для глаза является энергия светового излучения. Обычно глаз ощущает как свет электромагнитные волны длиной 380–760 нм. Такой диапазон световой чувствительности глаза обусловлен формированием его фоторецепторов к восприятию доходящей до Земли через атмосферу видимой части спектра светового излучения.

2. Морфологической основой для осуществления зрительных функций являются фоторецепторы сетчатки. Палочки и колбочки отличают-

ся друг от друга не только морфологически, но и количественно, неоднородностью распределения и различными функциями. Количество палочек в сетчатке около 120 млн, а колбочек — около 7 млн.

Распределение и синаптическая организация клеточных элементов сетчатки неодинаковы в разных частях сетчатки — плотность фоторецепторов снижается от центра к периферии. Наибольшая плотность колбочек — в центральной зоне макулярной области (фовеа) размером 1,5 мм в диаметре; 1,0 PD или 5°. Дальше от центра плотность колбочек постепенно уменьшается. Центральная зона (фовеа) свободна от палочек, плотность палочек максимальна в кольце вокруг фовеа (10–14° от центра), затем их количество также уменьшается к крайней периферии.

Наиболее важное различие палочек и колбочек в их относительной чувствительности: палочки высокочувствительны к очень слабому

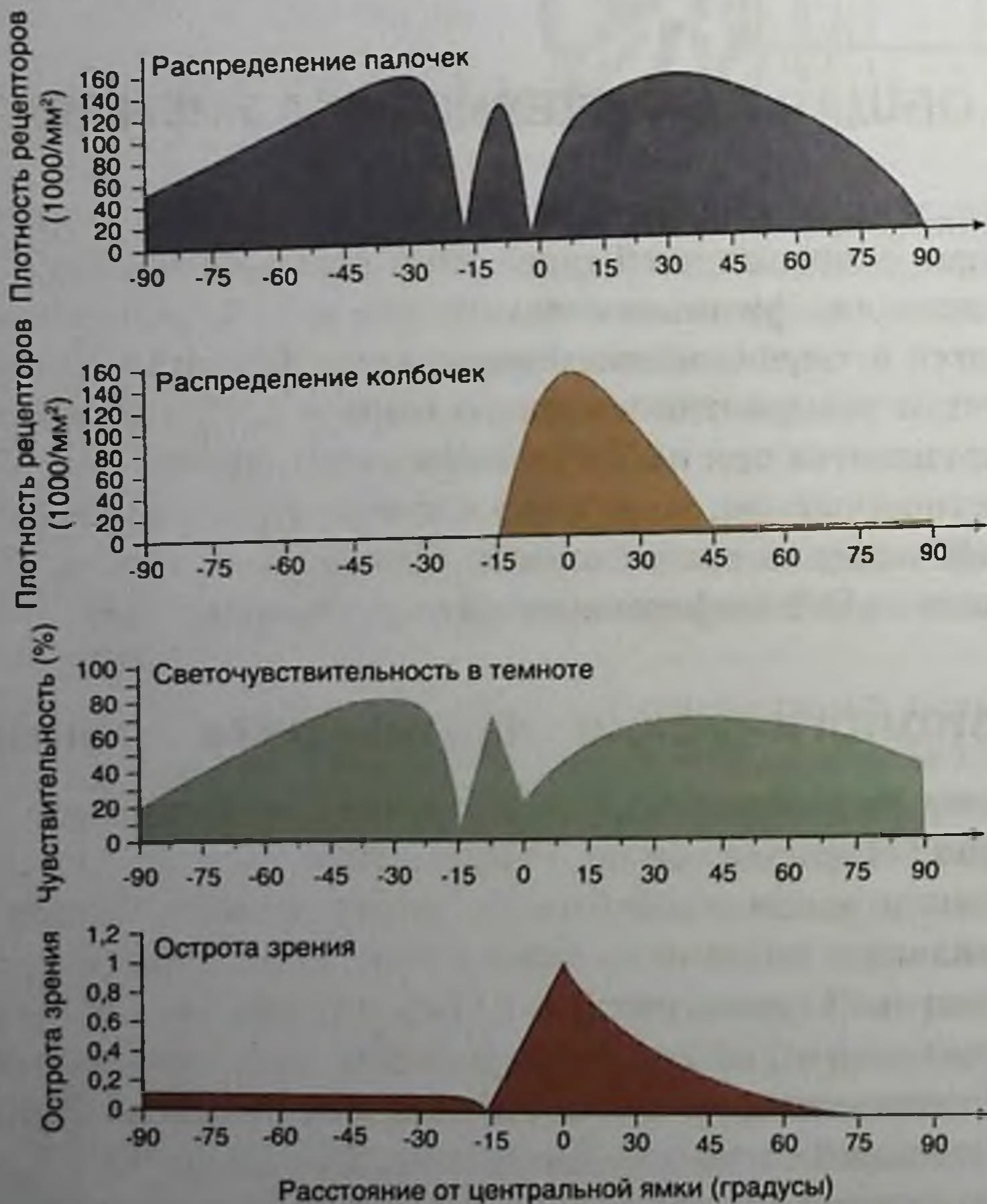


Рис. 3.1. Распределение фоторецепторов в сетчатке

свету, но не способны передавать ощущение цветности; колбочки функционируют при хорошем освещении и обеспечивают цветовое зрение.

В зависимости от степени освещенности можно выделить три разновидности функциональной способности глаза.

1. Дневное (фотопическое: от греч. *photos* — свет и *opsis* — зрение) зрение осуществляется колбочками при большой интенсивности освещения. Оно характеризуется высокой остротой зрения и хорошим восприятием цвета.

2. Сумеречное (мезопическое: от греч. *mesos* — средний, промежуточный) зрение осуществляется палочками при слабой степени освещенности (0,1–0,3 лк). Оно характеризуется низкой остротой зрения и ахроматичным восприятием предметов. Отсутствие цветовосприятия при слабом освещении хорошо отражено в пословице «ночью все кошки серы».

3. Ночное (скотопическое: от греч. *skotos* — темнота) зрение также осуществляется палочками при пороговой и надпороговой освещенности. Оно сводится только к ощущению света.

Таким образом, двойственная природа зрения требует дифференцированного подхода к оценке зрительных функций. Следует различать центральное и периферическое зрение. Центральное зрение осуществляется колбочками. Оно характеризуется высокой остротой зрения и восприятием цвета. Периферическое палочковое зрение служит для ориентации в пространстве и обеспечивает ночное и сумеречное зрение.

## АКТ ЗРЕНИЯ

Схематично его можно представить следующим образом. Отраженные от окружающих нас предметов лучи света собираются оптической системой глаза на сетчатке. Фоторецепторы сетчатки трансформируют световую энергию в нервный импульс благодаря фотохимическому процессу разложения с последующим ресинтезом зрительного пигмента хромопротеида, состоящего из хромофора (ретинала) — альдегида витамина А — и опсина. Зрительный пигмент, содержащийся в палочках, называют родопсином, в колбочках — йодопсином. Молекулы ретинала находятся в дисках наружных сегментов фоторецепторов и под воздействием света подвергаются фотоизомеризации, вследствие чего и рождается нервный импульс.

В формировании зрительного образа участвуют рецепторные, проводящие и корковые отделы зрительного анализатора. В головном мозге в результате синтеза двух изображений создается идеальный образ всего видимого человеком.

## ЦЕНТРАЛЬНОЕ ЗРЕНИЕ

Колбочки, расположенные в центральной части сетчатки, обеспечивают центральное форменное зрение и цветоощущение. Отростки колбочек центральной ямки макулярной области соединены со своей биполярной клеткой, которая имеет связь с собственной ганглиозной клеткой. Аксоны этих ганглиозных клеток формируют в зрительном нерве отдельный папилло-макулярный пучок.

Центральное форменное зрение — это способность различать форму, детали рассматриваемого предмета. Оно измеряется остротой зрения. Острота зрения — это важная зрительная функция для определения профессиональной пригодности и групп инвалидности.

## ОСТРОТА ЗРЕНИЯ

Острота зрения — это способность глаза различать отдельно две точки при минимальном расстоянии между ними.

Каким же должно быть это минимальное расстояние, при котором светящиеся точки будут видны отдельно, а когда сольются в одну?

Изображения двух точек, если они попадут на две соседние колбочки, сольются в короткую линию. Точки А и В (рис. 3.2) будут восприниматься отдельно при условии, если их изображения на сетчатке «b» и «a» будут разделены одной невозбужденной колбочкой «с». Это создает минимальный промежуток между двумя точками. Таким образом, диаметр колбочки «с» определяет величину максимальной остроты зрения. Чем меньше диаметр колбочек, тем выше острота зрения.

Если вместо двух точек мы представим себе какой-нибудь предмет, то величина его изображения на сетчатке будет определяться теми же концевыми лучами, идущими из крайних точек через узловую точку глаза. Лучи проходят через узловую точку оптической системы не преломляясь. Узловая точка оптической системы глаза находится у

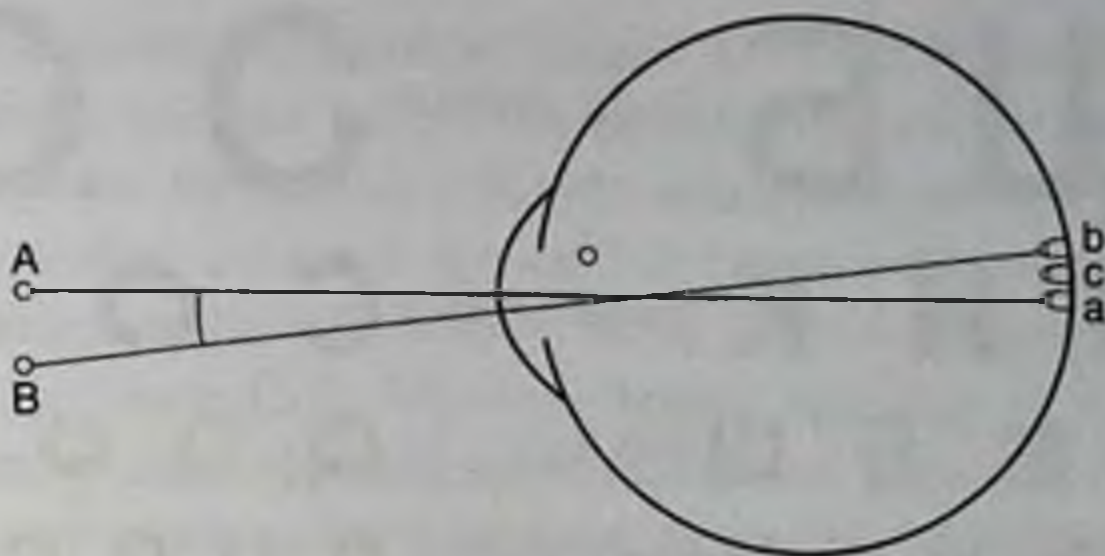


Рис. 3.2. Угол зрения

заднего полюса хрусталика. Угол, образованный крайними точками рассматриваемого предмета и узловой точкой в физиологической оптике, называется углом зрения. Минимальный угол зрения равен  $1'$ . Этот предел чувствительности глаза человека сначала определили астрономы (Гук Р., 1635–1703), а потом подтвердили анатомы.

Итак, глаз в норме видит отдельно две светящиеся точки только в том случае, когда угол между ними составляет не менее  $1$  мин. В этом случае мы считаем остроту зрения нормальной и определяем ее равной одной единице. Для того чтобы убедиться, что глаз имеет нормальную (равную  $1,0$ ) остроту зрения, достаточно определить, что он способен различать буквы или знаки под углом, равным  $1$  мин. Однако наша практическая деятельность убеждает в том, что острота зрения, равная единице, не является верхним пределом остроты зрения. Многие люди имеют остроту зрения  $2$  единицы и больше.

Для определения остроты зрения используются специальные таблицы, содержащие буквы, цифры или знаки различной величины, а для детей — рисунки (машинка, елочка и др.). Эти знаки называют опто типами. В основу создания опто типов положено международное соглашение о величине их деталей, различимых под углом зрения  $1'$ , тогда как весь опто тип соответствует углу зрения  $5'$ .

В нашей стране наиболее распространенным является метод определения остроты зрения по таблицам Головина–Сивцева, которые помещены в аппарат Рота-ящик с зеркальными стенками, обеспечивающий равномерное освещение таблицы. Таблица состоит из  $12$  строк (рис. 3.3). Основным принципом построения таблиц является то, что с определенного расстояния буква каждой строки видна под углом  $5$  мин, а ее детали — под углом  $1$  мин. Это расстояние обычно указано слева от каждой строки, а справа отмечена острота зрения, которая будет у пациента, если он читает данную строку с

D=50,0	<b>Ш Б</b>	V=0,1	D=50,0	<b>Э С</b>	V=0,1
D=25,0	<b>М Н К</b>	V=0,2	D=25,0	<b>С О Э</b>	V=0,2
D=16,67	<b>Ы М Б Ш</b>	V=0,3	<b>О Э О С</b>	V=0,3	
D=12,5	<b>Б Ы Н К М</b>	V=0,4	D=12,5	<b>Э О О С О</b>	V=0,4
D=10,0	<b>И Н Ш М К</b>	V=0,5	D=10,0	<b>С Э О О Э</b>	V=0,5
D=8,38	<b>Н Ш Ы И К Б</b>	V=0,6	D=8,38	<b>О С О Э С О</b>	V=0,6
D=7,14	<b>Ш И Н Б К Ы</b>	V=0,7	D=7,14	<b>Э О Э С О Э</b>	V=0,7
D=6,25	<b>К Н Ш М Ы Б И</b>	V=0,8	D=6,25	<b>о о о о о о о</b>	V=0,8
D=5,55	<b>к н ш м и ы н</b>	V=0,9	D=5,55	<b>о о о с о о о</b>	V=0,9
D=5,0	<b>н к и б м ш ы б</b>	V=1,0	D=5,0	<b>о о о о о о о о</b>	V=1,0
D=3,33	<b>■ ■ ■ ■ ■ ■ ■</b>	V=1,5	D=3,33	<b>о о о о о о о о</b>	V=1,5
D=3,5	<b>■ ■ ■ ■ ■ ■ ■</b>	V=2,0	D=3,5	<b>о о о о о о о о</b>	V=2,0

Рис. 3.3. Таблицы для определения остроты зрения Головина–Сивцева

расстояния 5 м. Для расчета остроты зрения используется формула Снеллена:  $Vis = d/D$ , где  $d$  — расстояние, с которого пациент читает данную строку таблицы, а  $D$  — расстояние, с которого пациент должен читать данную строку, если он обладает остротой зрения, равной единице.

### Определение остроты зрения по визометрическим таблицам

#### Методика исследования.

1. Пациент садится на расстоянии 5 м от таблицы. Исследование проводят попеременно: сначала правого (OD), затем левого (OS) глаза. Второй глаз закрывают щитком (листом бумаги, ладонью).

2. Знаки таблицы предъявляют в течение 2–3 с. Следят за тем, чтобы указка не мешала пациенту читать знаки.

3. Остроту зрения характеризуют знаки наименьшего размера, которые исследуемый различает. При чтении первых 7 строк ошибок быть не должно, начиная с 8-й строки одной ошибкой в строке пренебрегают (острота зрения указана в каждой строке справа от опто-типов).

Пример регистрации данных:  $Visus OD = 1,0$ ;  $Visus OS = 0,6$ .

4. При остроте зрения менее 0,1 (исследуемый не видит с расстояния 5 м 1-й строки таблицы) следует подвести его на расстояние ( $d$ ), с которого он сможет назвать знаки 1-й строки (нормальный глаз различает знаки этого ряда с 50 м;  $D = 50$  м). Расчет по формуле Снеллена:  $Visus = d/D$ , где  $Visus$  ( $Vis$ ,  $V$ ) — острота зрения;  $d$  — расстояние, с которого исследуемый читает оптоотипы 1-й строки;  $D$  — расчетное расстояние, с которого детали знаков данной строки видны под углом зрения в 1 мин (оно указано в каждой строке слева от оптоотипов).

5. Если пациент не различает знаки 1-й строки с расстояния 50 см, то остроту зрения определяют по расстоянию, с которого он может сосчитать предъявленные врачом раздвинутые пальцы руки (пример:  $Visus OD =$  счету пальцев с расстояния 15 см от лица).

6. Если исследуемый не может сосчитать пальцы, но видит движение руки у лица, то данные об остроте зрения записываются следующим образом:  $Visus OS =$  движению руки у лица.

7. Самой низкой остротой зрения является способность глаза отличать свет от темноты; это проверяется в затемненном помещении при освещении глаза ярким световым пучком. Если исследуемый видит свет, то острота зрения равна светоощущению ( $Visus OD = 1/\infty$ , или *perceptio lucis*). Наводя на глаз пучок света с разных направлений (сверху, снизу, справа, слева), проверяют, как сохранилась способность отдельных участков сетчатки воспринимать свет. Правильные ответы указывают на правильную проекцию света ( $Visus OD = 1/\infty$ , или *proectio lucis certa*).

При помутнении оптических сред глаза (роговицы, хрусталика, стекловидного тела) острота зрения может быть снижена до светоощущения, однако проекцию света пациент почти всегда определяет правильно.

Отсутствие у обследуемого правильной проекции света (*perceptio et proectio lucis incerta*) или полное отсутствие светоощущения ( $Visus = 0$ ) указывает на поражение сетчатки или зрительного нерва.

## ЦВЕТООЩУЩЕНИЕ

Рассмотренная ранее функция остроты зрения основывается на его способности воспринимать ощущение белого цвета. Поэтому употребляемые для определения остроты зрения таблицы представляют изображение черного по белому. Однако всем известно, что глаз обла-



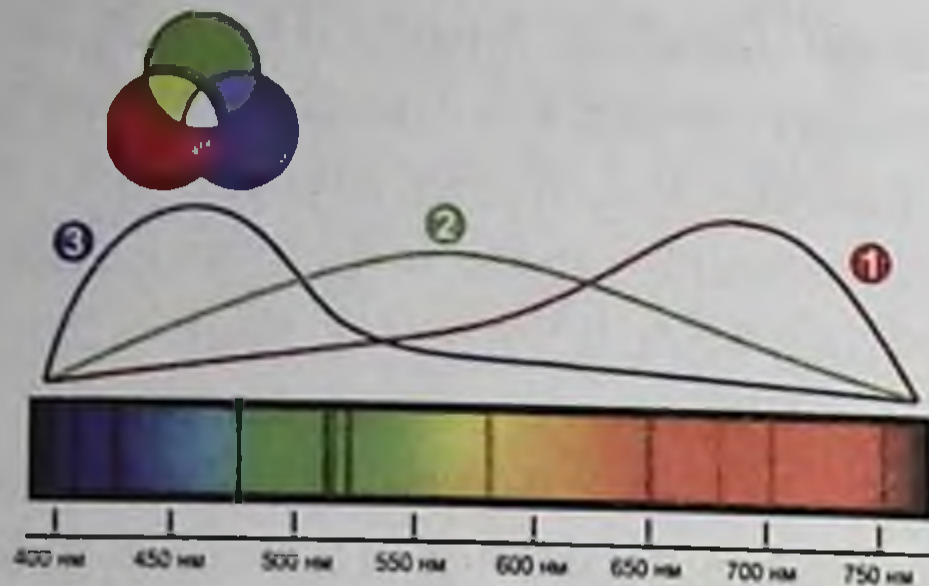


Рис. 3.4. Схема трехкомпонентности цветового зрения

дает и еще очень полезной способностью — видеть окружающий мир во всем многообразии цветовой гаммы. Все богатство цветов сводится к семи цветам спектра, на которые, как показал Ньютон, распадается белый цвет, проходя через призму. Это происходит вследствие различного отклонения при прохождении через призму лучей различной длины. Вся световая часть электромагнитных волн создает цветовую гамму с постепенным переходом от красного до фиолетового (цветовой спектр).

В спектре, как и в небесной радуге, принято выделять семь главных цветов: красный, оранжевый, желтый, зеленый, голубой, синий и фиолетовый, из них прямо выделять три основных цвета (красный, зеленый и фиолетовый), при смешении которых в разных пропорциях можно получить все цвета. Способность глаза воспринимать всю цветовую гамму только на основе трех основных цветов открыта И. Ньютоном и М.М. Ломоносовым. Результатом дальнейших исследований (Томас Юнг) явилась трехкомпонентная теория цветового зрения, согласно которой сетчатка воспринимает цвета благодаря наличию в ней трех анатомических компонентов: одного — для восприятия красного цвета, другого — зеленого и третьего — фиолетового (рис. 3.4). Однако эта теория не могла объяснить, почему при выпадении одного из компонентов (красного, зеленого или фиолетового) страдает восприятие остальных цветов. Г. Гельмгольц развил теорию трехкомпонентного цветового зрения. Он указал, что каждый компонент, будучи специфичен для одного цвета, вместе с тем раздражается и остальными цветами, но в меньшей степени, т.е. каждый цвет образуется всеми тремя компонентами.

Рецепторами, воспринимающими цвет, являются колбочки. Нейрофизиологи (Хьюбел Д., 1990) обнаружили в сетчатке три и только три типа колбочек. Каждый из трех цветорецепторов в зависимости

от порядка их расположения в спектре принято обозначать порядковыми греческими цифрами: красный — первый (*protos*), зеленый — второй (*deuteros*), синий — третий (*tritros*).

Колбочки I типа сильнее всего возбуждаются длинными световыми волнами, слабее — средними и еще слабее — короткими. Колбочки II типа сильнее реагируют на средние волны, более слабую реакцию дают на длинные и короткие световые волны. Колбочки III типа более всего возбуждаются короткими световыми волнами, слабее — средними и еще слабее — длинными.

Каждый цвет характеризуется тремя качествами: тоном, насыщенностью и яркостью. Тон — основной признак цвета, зависящий от длины волны светового излучения. Тон эквивалентен цвету. Насыщенность цвета определяется долей основного тона среди примесей другого цвета. Яркость, или светлота определяется степенью близости к белому цвету (степень разведения белым цветом).

В природе редко приходится видеть чистые спектральные тона. Обычно цветность предметов зависит от отражения лучей смешанного спектрального состава, а возникающие зрительные ощущения являются следствием суммарного эффекта.

В соответствии с трехкомпонентной теорией цветового зрения восприятие всех трех цветов называется нормальной трихромазией, а люди, их воспринимающие, — нормальными трихроматами.

### **Нарушение цветового зрения**

Двусторонние нарушения цветоощущения бывают чаще всего врожденными, а односторонние — приобретенными. Врожденным расстройством цветового зрения чаще страдают мужчины (4–8%), чем женщины (0,02–0,5%).

Расстройство цветоощущения могут проявляться аномальным восприятием цветов — цветоаномалией. Аномальное восприятие красного цвета называется протаномалией, зеленого — дейтераномалией, синего — тританомалией.

Восприятие двух цветов называется дихромазией, а люди, их воспринимающие, — дихроматами. Принято различать три основных типа дихромазии: протанопия — выпадение восприятия в красной части спектра (ранее называли дальтонизмом по имени ученого Дальтона, страдавшего этим нарушением и впервые его описавшего), дейтеранопия — в зеленой и тританопия — в фиолетовой. Триапопия встречается крайне редко.

При восприятии одного цвета расстройство называется монохроматизацией, которая встречается исключительно редко. При монохроматизации зрение всегда низкое, так как имеется нарушение колбочкового аппарата сетчатки.

К приобретенным расстройствам цветоощущения относятся и видение предметов, окрашенных в какой-либо один цвет. В зависимости от тона окраски различают эритропсию (красный), ксантопсию (желтый), хлоропсию (зеленый) и цианопсию (синий). Цианопсия наблюдается нередко после экстракции катаракты, ксантопсия и хлоропсия — при отравлениях и интоксикациях.

### Исследование цветового зрения по полихроматическим таблицам Е.Б. Рабкина и пороговым таблицам Е.Н. Юстовой

Исследование цветового зрения производится по полихроматическим таблицам Е.Б. Рабкина (рис. 3.5) и пороговым таблицам Е.Н. Юстовой.

#### Методика исследования.

1. Исследуемый сидит спиной к источнику освещения (окну или лампам дневного света). Уровень освещенности должен быть в пределах 500—1000 лк.

2. Таблицы предъявляют с расстояния 1 м, на уровне глаз исследуемого, располагая их вертикально.

3. Длительность экспозиции каждого теста таблицы 3—5 с, но не более 10 с. Если исследуемый пользуется очками, то он должен рассматривать таблицы в очках.

4. Для выявления врожденной патологии исследование проводят бинокулярно; для выявления приобретенной патологии исследуют поочередно правый и левый глаз.



Рис. 3.5. Таблицы из набора полихроматических таблиц Рабкина

Оценку результатов исследования проводят в следующей последовательности.

1. Все таблицы (27) основной серии названы правильно — у исследуемого нормальная трихроматизация.

2. Неправильно названы таблицы в количестве от 1 до 12 — аномальная трихроматизация.

3. Неправильно названы более 12 таблиц — *дихромазия*.

4. Для точного определения вида и степени цветоаномалии результаты исследования по каждому тесту регистрируют и согласуют с указаниями, имеющимися в приложении к таблицам Е.Б. Рабкина. Пациента направляют к офтальмологу.

Набор пороговых таблиц Е.Н. Юстовой и соавт. состоит из 12 карт, на одной стороне которых представлены двухцветные тесты из 36 квадратиков, расположенных рядами. Из элементов одного цвета образуется фигура в виде открытого с одной стороны квадрата, из квадратиков другого цвета — окружающий фон (рис. 3.6).




Рис. 3.6. Примеры таблиц из набора

Оценку результатов исследования цветового зрения по *пороговым таблицам Е.Н. Юстовой* проводят в следующей последовательности.

1. Тесты №1, 5 и 9 (при трехкратном повторе) четко распознаются — у исследуемого *нормальная трихромазия*.

2. Не распознан хотя бы один из трех тестов, указанных в п. 1, — у пациента *цветослабость*. Для уточнения диагноза продолжают предъявление остальных таблиц.

3. Необходимо помнить, что первая группа тестов (№1–4) предназначена для выявления *протодефицита* I, II и III степени и *протанопии*, вторая группа (№5–8) — для обнаружения *дейтеродефицита* I, II и III степени и *дейтеранопии*, третья группа (№9–11) — для выявления *тритодефицита* I, II и III степени. Тест №12 является контрольным.

## ПЕРИФЕРИЙНОЕ ЗРЕНИЕ

Периферийное зрение является функцией всей оптически активной сетчатки (палочек и колбочек) и определяется полем зрения. Поле зрения — это пространство, видимое глазом при фиксированном взоре. Периферийное зрение менее четкое, и его острота во много раз меньше остроты центрального. Это объясняется тем, что количество колбочек по направлению к периферическим отделам сетчатки значительно уменьшается.

Периферийное зрение имеет большое значение в жизни и деятельности человека. Важность этой зрительной функции может быть подтверждена следующими положениями.

1. Периферийное зрение служит для ориентации в пространстве. При этом очертания предметов воспринимаются периферией сетчатки весьма неотчетливо, но и этого вполне достаточно, чтобы при необходимости привлечь наше внимание.

2. Периферийное зрение особенно восприимчиво к движению. Для нас изменения внешнего мира гораздо важнее, чем подтверждения его неизменности. Благодаря этому мы можем быстро замечать возможную опасность и адекватно на нее реагировать.

3. Периферические отделы сетчатки имеют в основном палочковый аппарат, особенно чувствительный к условиям пониженной освещенности. В условиях пониженной освещенности нам необходимо не столько детальное ощущение предметов, сколько возможность избавиться от неприятных столкновений с окружающими предметами.

Человек, лишенный периферийного зрения, в значительной степени теряет работоспособность. Исследование поля зрения и трактовка выявленных изменений является важной диагностической процедурой.

Размеры поля зрения определяются границей оптически активной части сетчатки и выступающими частями лица: спинкой носа, верхним краем глазницы, щеками.

Имеется три способа исследования поля зрения. Каждый из них, при известных достоинствах и недостатках, находит свой круг применения.

1. Ориентировочный, или пальцевой способ.
2. Периметрия.

## ИССЛЕДОВАНИЕ ПОЛЯ ЗРЕНИЯ

### Определение поля зрения ориентировочным (пальцевым) методом

#### *Методика исследования.*

1. Врач и исследуемый сидят друг напротив друга на расстоянии 50–60 см.

2. Исследуемый закрывает ладонью левый глаз, а врач закрывает свой правый глаз. Открытым правым глазом пациент фиксирует находящийся напротив него левый открытый глаз врача.

3. Объект (слегка шевелящиеся пальцы врача) двигают от периферии к центру на середине расстояния между врачом и пациентом, а при определении височной границы поля зрения объект предъявляют сбоку, со стороны исследуемого глаза, из-за головы больного. Объект двигают до точки фиксации сверху, снизу, с височной и носовой сторон, а также в промежуточных радиусах.

При оценке результатов исследования необходимо учитывать, что эталоном является поле зрения врача (оно не должно иметь патологических изменений). Поле зрения пациента считают *нормальным*, если врач и пациент одновременно замечают появление объекта и видят его во всех участках поля зрения.

В случае если пациент заметил появление объекта в каком-то радиусе позже врача, то поле зрения оценивают как *суженное* с соответствующей стороны. Если в поле зрения больного объект исчезает на каком-то участке, то имеется *скотома*.

При подозрении на гемианопсию больному предлагают разделить пополам горизонтальную линию; при гемианопсии он делает грубые промахи, тогда как вертикальную линию делит более или менее правильно.

#### **Кинетическая периметрия**

Исследование проводят при помощи специальных приборов — периметров, имеющих вид дуги или полусферы (рис. 3.7). Широко распространен недорогой периметр Ферстера. Это дуга  $180^\circ$ , покрытая с внутренней стороны черной матовой краской и имеющая на наружной поверхности деления на градусы — от 0 в центре до 90 на периферии. Для определения наружных границ поля зрения используют белые объекты диаметром 3 мм, для выявления скотом — белые объекты диаметром 1 мм.



Рис. 3.7. Исследования поля зрения

Исследуемый сидит спиной к окну (освещенность дуги периметра дневным светом не менее 160 лк), подбородок и лоб размещает на специальной подставке и фиксирует одним глазом белую метку в центре дуги. Вторым глазом пациента закрывают. Объект ведут по дуге от периферии к центру со скоростью 2 см/с. Исследуемый сообщает о появлении объекта, а исследователь замечает, какому делению дуги соответствует в это время положение объекта. Это и будет наружная граница поля зрения для данного радиуса. Определение наружных границ поля зрения проводят по 8 (через  $45^\circ$ ) или (лучше) по 12 (через  $30^\circ$ ) радиусам.

При исследовании поля зрения врач не должен ограничиваться нахождением крайней точки на периферии. Необходимо в каждом меридиане проводить тест-объект от периферии до центра, чтобы убедиться в сохранности зрительных функций на всем протяжении поля зрения.

Если проводить исследование небольшим объектом, то можно и в совершенно нормальном глазу обнаружить место в поле зрения, где объект всегда не виден. Оно так и называется — слепым пятном и соответствует месту нахождения диска зрительного нерва. На ткани диска зрительного нерва полностью отсутствуют нейроэлементы, что и объясняет отсутствие зрительного восприятия в этой области.

Для выявления скотом объект диаметром 1 мм медленно перемещают по дуге в различных радиусах, особенно тщательно в центральных и парацентральных участках поля зрения, где чаще всего наблюдаются скотомы. Результаты исследования переносят на специальную схему полей зрения. При наличии эксцентричной фиксации надо определить ее величину по сдвигу светового рефлекса на роговице (1 мм сдвига равен  $5^\circ$ ) и внести коррективы при переносе данных на схему.

В норме средние границы для белой метки размеров 5 мм по 8 радиусам следующие: кнутри —  $60^\circ$ , сверху кнутри —  $55^\circ$ , сверху —  $55^\circ$ , сверху кнаружи —  $70^\circ$ , снаружи —  $90^\circ$ , снизу кнаружи —  $90^\circ$ , снизу —  $65^\circ$ , снизу кнутри —  $50^\circ$ , что составляет в сумме  $530^\circ$ .

Однако может проводиться и исследование поля зрения с использованием цветных объектов, причем данное исследование может оказаться более информативным, чем обычное исследование с применением метки белого цвета.

Исследование поля зрения на цвета проводят по уже описанным методикам, только вместо белых объектов берутся цветные; при этом испытуемый не должен знать, какого цвета объект ему предъявляется.

При движении от периферии к центру цветной объект меняет окраску. На крайней периферии в ахроматической зоне все цветные объекты видны примерно на одинаковом расстоянии от центра поля зрения и кажутся серыми. При движении к центру они становятся хроматическими, но сначала их цвет воспринимается неправильно. Так, красный из серого переходит в желтый, затем в оранжевый и, наконец, в красный; а синий — от серого через голубой к синему. Границей поля зрения для данного цвета должно считаться не то место, где был отмечен объект, а то, где испытуемый определенно распознал его цвет. При этом ближе всего к границам поля зрения на белый цвет оказывается синий, далее идет красный и далее зеленый. При клинических исследованиях обычно используют красный цвет. Нужно заметить, что часто изменения в цветном поле зрения развиваются раньше, чем при исследовании белым объектом.

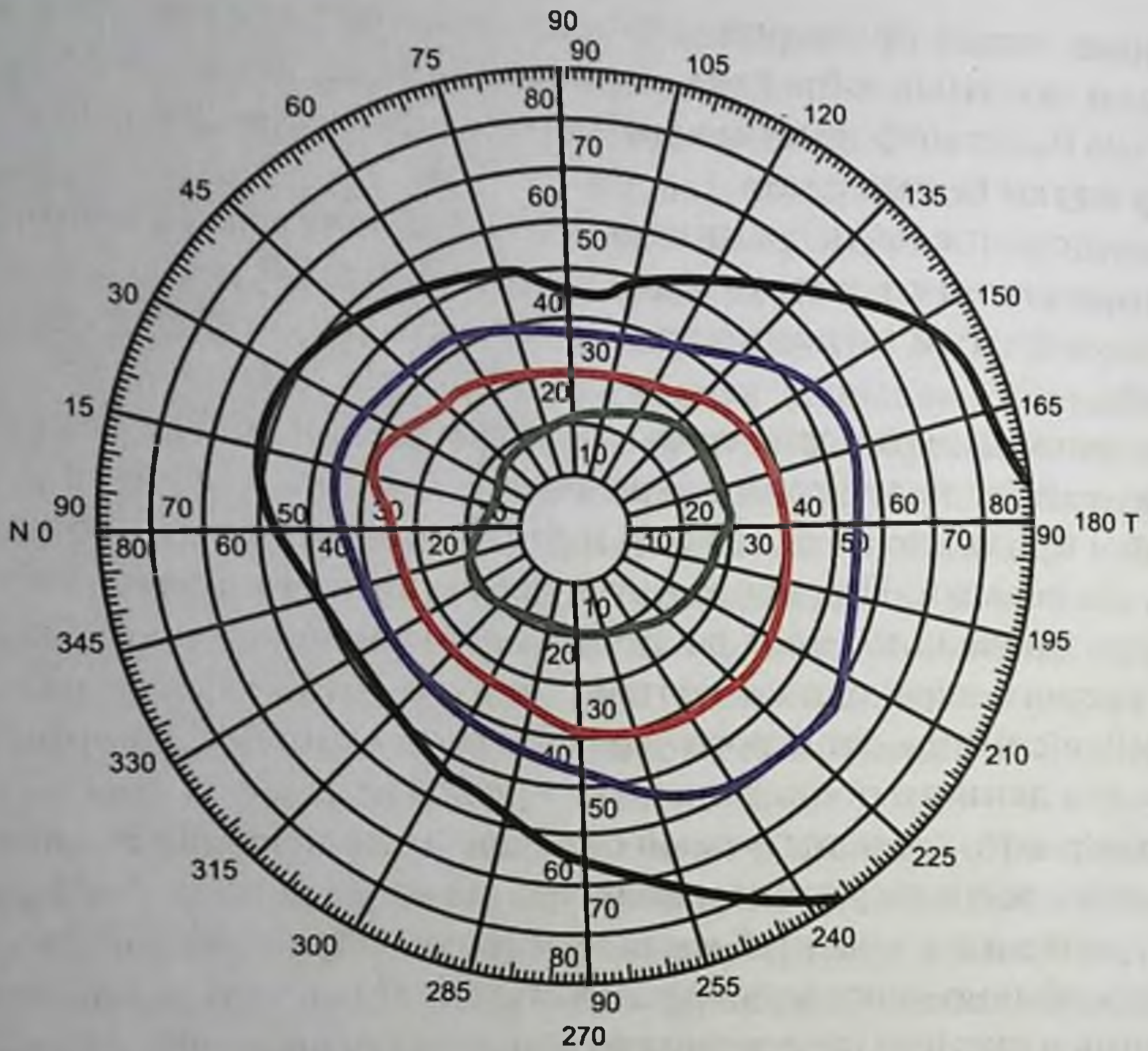
Таблица 3.1. Средние границы поля зрения на цвета (в градусах)

Цвет объекта	Сторона			
	височная	нижняя	носовая	верхняя
Синий	70	50	40	40
Красный	50	30	25	25
Зеленый	30	25	20	20

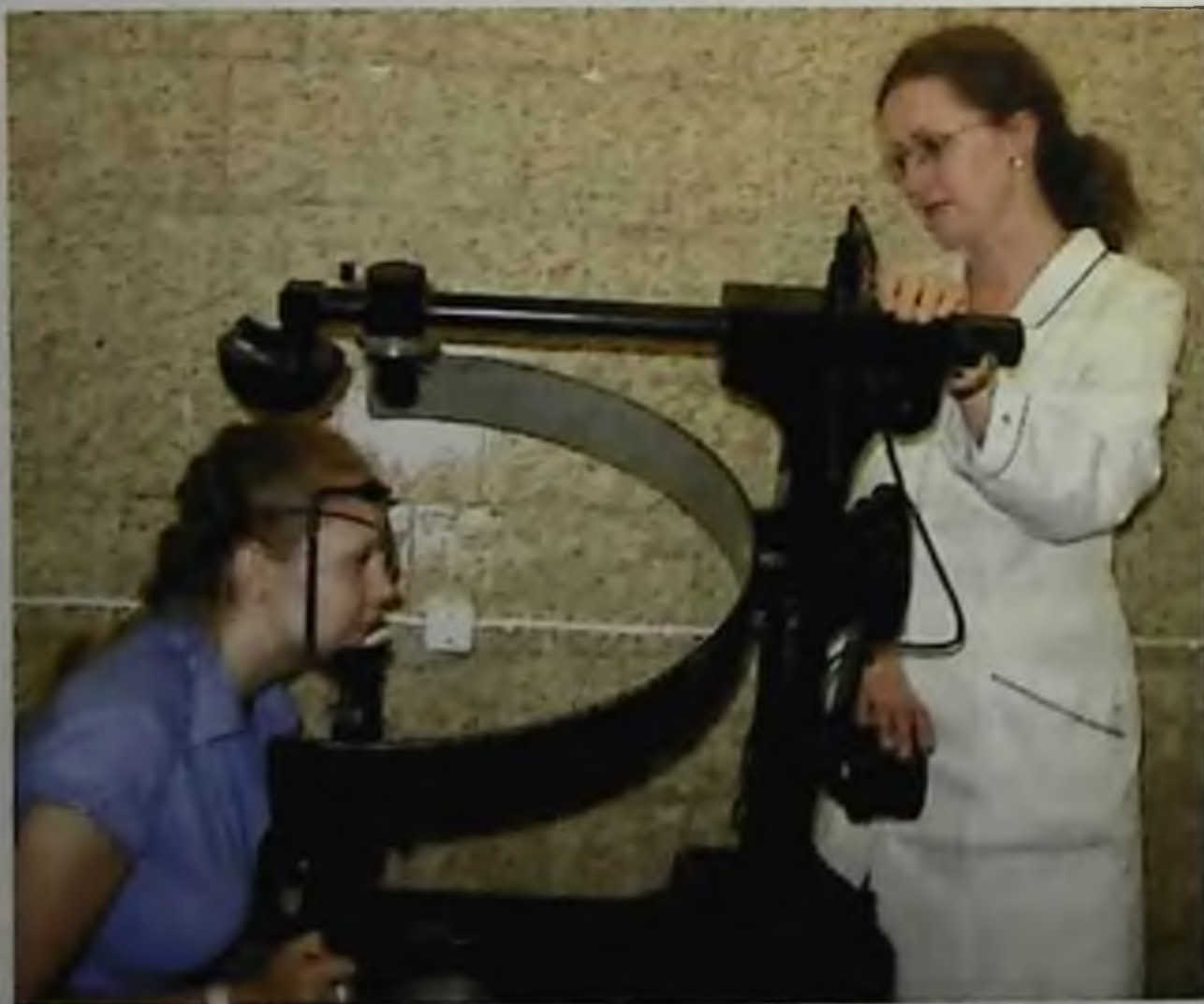Также применяется проекционно-регистрационный периметр (рис. 3.9). В проекционно-регистрационном периметре применяют объекты в виде светового пятна, проецируемого на поверхность дуги с помощью специального устройства. Имеющиеся в приборе диафрагмы и светофильтры позволяют легко изменять величину, яркость и цветность объекта.

Однако кинетическая периметрия не позволяет выяснить форму и глубину (степень) дефекта поля зрения.





**Рис. 3.8.** Нормальные границы поля зрения на белый цвет и на хроматические цвета



**Рис. 3.9.** Проекционный периметр

## Статическая периметрия

Статическая периметрия позволяет определять порог дифференциальной световой чувствительности и чувствительность сетчатки (по контрасту между фоновой освещенностью поверхности периметра и яркостью тест-объекта). Порог является свойством тест-объекта, чувствительность — свойством сетчатки, она (чувствительность) определяется величиной яркости порогового объекта. Между порогом и чувствительностью существует обратная зависимость. За «пороговый объект» принимается объект такой яркости, который виден в 50% при предъявлении, естественно, он будет различен для центральных и периферических отделов сетчатки. «Надпороговый объект» — более яркий и виден всегда, «подпороговый объект» слабее порогового и теоретически никогда не виден. Статическая периметрия проводится неподвижным объектом переменной яркости (от минимальной до максимальной).

В настоящее время для проведения статической периметрии используют автоматические периметры Humphrey и отечественный «Периком» (рис. 3.10). Преимущества автоматизированного периметра следующие: имеется возможность количественной оценки поля зрения и распределения выявленных относительных скотом по степени снижения яркостной чувствительности на 2–7 уровней, автоматическая калибровка прибора, стандартность процедуры исследования, проверка достоверности, высокая чувствительность, статистический анализ.

«Периком» выявляет и автоматически классифицирует патологии полей зрения различной степени тяжести с учетом индивидуальных показателей светочувствительности глаза, обеспечивает автоматическую перепроверку результатов исследования, контроль фиксации

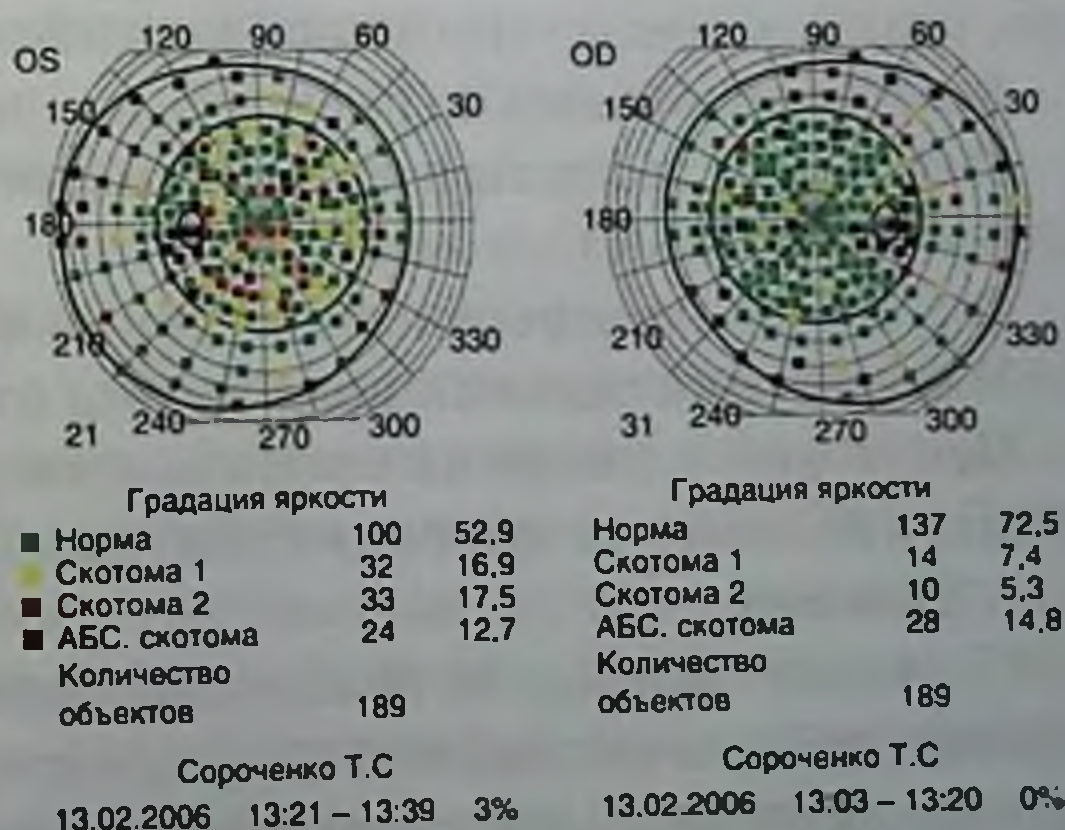
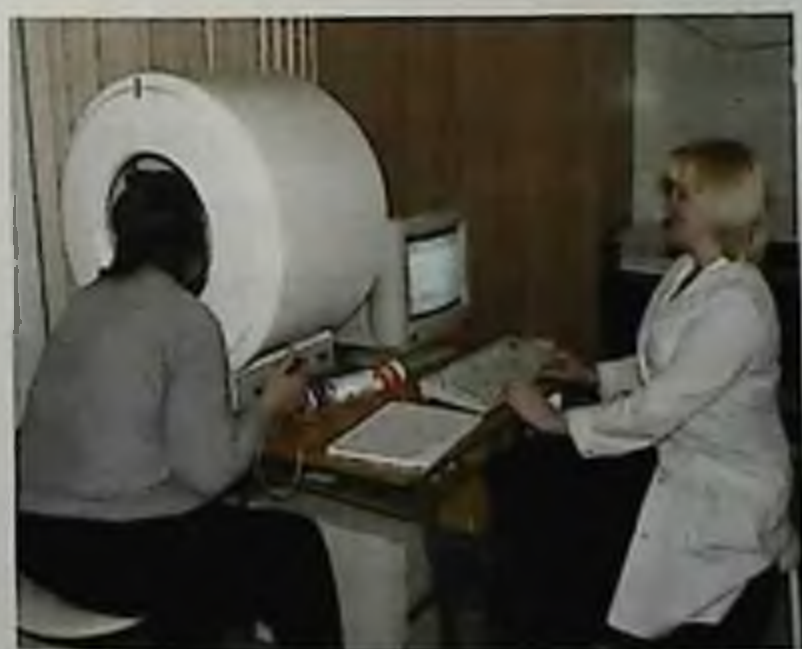
Рис. 3.10. «Периком» и данные статической периметрии

взора пациента. «Периком» позволяет проводить исследование поля зрения в режимах быстрого (30%), сокращенного (70%) или полного (100%) объема. Предлагается выбор из 12 тестов периметрия. Возможно проведение более детального исследования в отдельном квадранте. Результаты исследования архивируются и представляются в виде бланков стандартной формы с изображением зон «норма», «патология» 3 уровней и таблицы результатов. Возможно сопоставление данных (при динамическом наблюдении), их дополнение или удаление. «Периком» позволяет в автоматическом режиме исследовать поле зрения при разнообразной патологии глаза, орбиты и головного мозга (глаукома, заболевания сосудистой и сетчатой оболочек, зрительного нерва, хиазмы и центрального нейрона зрительного пути). Методика проведения исследования на автоматическом статическом периметре «Периком» подробно изложена в прилагаемой инструкции по эксплуатации.

### **Симптоматология изменений поля зрения**

Изменения поля зрения происходят при патологических изменениях сетчатки, зрительного нерва, хиазмы и проводящих путей вплоть до коркового отдела зрительного анализатора. Если патологический процесс располагается до хиазмы (сетчатка и зрительный нерв), то процесс всегда односторонний, т.е. изменения поля зрения выявляются только в одном глазу на стороне поражения, если процесс локализован в хиазме и выше, то изменения полей зрения всегда будут касаться обоих глаз. Дефекты поля зрения носят разнообразный характер, однако все же можно выделить определенные закономерности, помогающие в топической диагностике.

Все изменения можно разделить на три вида:

- 1) очаговые дефекты в поле зрения, не связанные с его периферическими границами (скотомы);
- 2) сужения периферических границ поля зрения;
- 3) выпадения половин поля зрения (гемианопсии).

Некоторые изменения проявляются на одном глазу, другие — на обоих, что также может служить для их подразделения.

#### **1. Скотомы.**

Скотомой называется выпадение зрения в пределах ограниченного участка, представляющегося как бы островком в поле зрения (рис. 3.11). Скотомы обнаруживают большое разнообразие по характеру и интенсивности поражения, по своему местоположению, по своей форме.

В зависимости от этого сильно различается и степень их влияния на функцию глаза.

Скотомы разделяются на *абсолютные* и *относительные*. Абсолютной скотомой называется такой дефект, в пределах которого полностью выпадает зрительная функция, относительной же — такой, в котором понижено восприятие объекта. Относительная скотома для белого цвета может быть для всех других цветов абсолютной, т.е. в ее области все цвета будут казаться серыми. С другой стороны, скотома может быть относительной и для некоторых цветов, т.е. когда соответствующие цвета в ее границах кажутся менее насыщенными, чем на нормальных участках поля зрения.

Затем скотомы разделяются на *положительные* и *отрицательные*. Положительными называются такие дефекты, которые замечаются самим больным в виде серого или темного пятна; отрицательными — такие, которых больной не ощущает и которые обнаруживаются только при объективном исследовании. Это разделение важно в диагностическом плане: положительные скотомы, ощущаемые самим больным, обыкновенно указывают на поражение сетчатки и зрительного нерва; отрицательные же скотомы свидетельствуют о поражении проводящих путей.

Исключение составляет так называемая мерцательная скотома, когда внезапно появляются кратковременные выпадения в поле зрения в виде ярких мерцающих зигзагообразных линий. Она всегда ощущается больным, но зависит от спазма сосудов головного мозга. При появлении мерцательной скотомы больной должен немедленно принять спазмолитические средства.

В зависимости от локализации различают:

- а) центральные скотомы;
- б) парацентральные скотомы;
- в) кольцевидные скотомы;
- г) периферические скотомы.

Субъективные расстройства зрения при скотомах различны и зависят от их характера (абсолютные или относительные, положительные или отрицательные скотомы) и, главное, от их локализации. Даже очень маленькие, но абсолютные центральные скотомы могут сделать невозможным чтение и прочее. Напротив, даже и сравнительно большие периферические скотомы мало стесняют деятельность человека.

Из субъективных ощущений при **центральных скотомах** надо указать еще на метаморфопсии и микро- и макропсии. Они сопровожда-

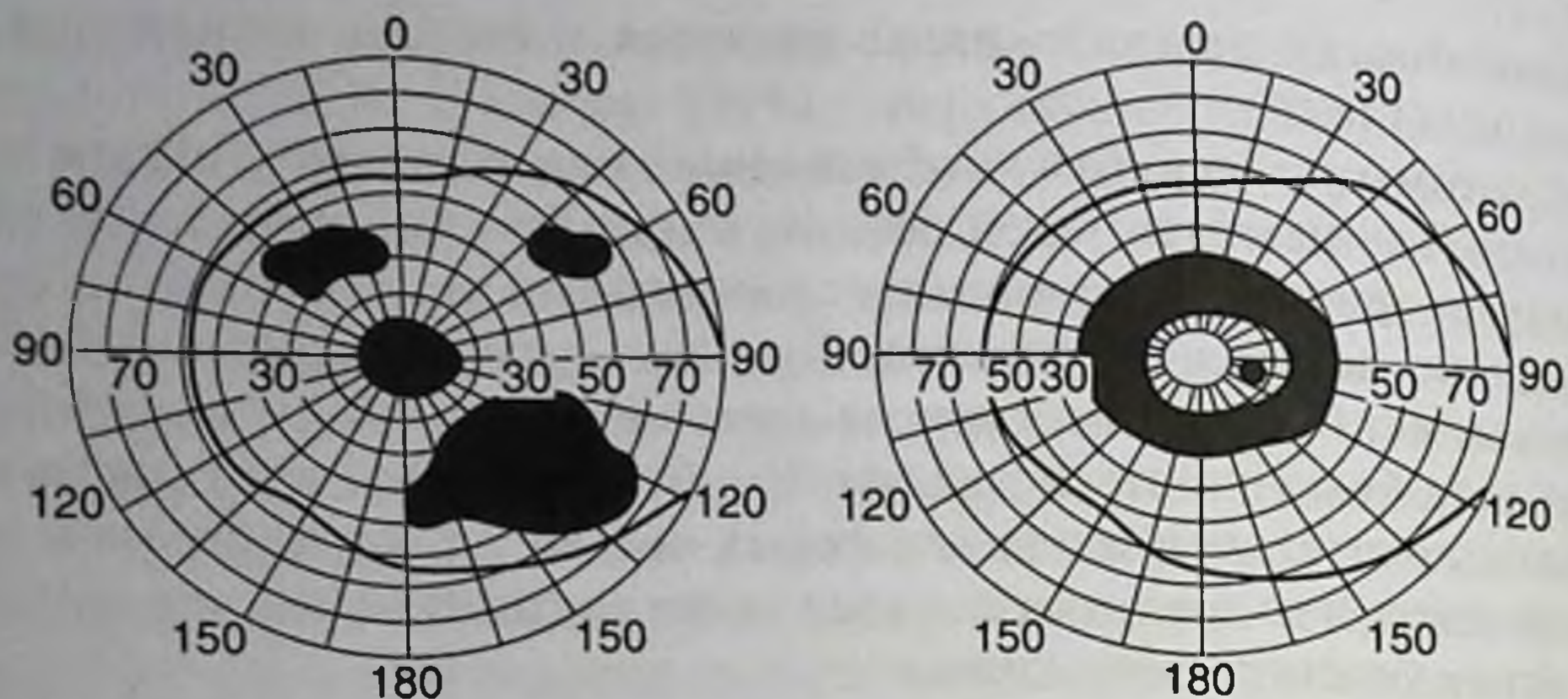


Рис. 3.11. Различные виды абсолютных скотом

ют центральные скотомы, вызванные заболеваниями макулярной области сетчатки (макулодистрофия, кровоизлияния в макулярной области, центральная серозная макулопатия и т.д.) в отличие от ретробульбарных поражений зрительного нерва (ретробульбарный неврит при рассеянном склерозе, токсическом поражении зрительного нерва метиловым спиртом и др.).

**Парацентральные скотомы** являются нередко только начальной стадией центральной скотомы, а потому могут встречаться при всех тех же болезнях, какие были сейчас указаны. Парацентральные скотомы, остающиеся более долгое время, бывают при миопических изменениях.

**Кольцевидные скотомы** представляют дефект в виде более или менее широкого кольца, окружающего центральный участок поля зрения. Они наиболее характерны для пигментной дистрофии сетчатки.

**Периферические скотомы**, т.е. отграниченные, часто множественные дефекты, располагающиеся в разных местах поля зрения и не подходящие ни под один из вышеприведенных видов. Вызываются они очаговыми изменениями в сетчатой и сосудистой оболочках.

## 2. Сужения периферических границ поля зрения.

Сужение поля зрения с периферии является, несомненно, патологическим и представляет второй после скотом вид расстройств. Можно наметить две разновидности.

**Равномерное концентрическое сужение**, т.е. такое, при котором границы во всех меридианах более или менее одинаково приближены к точке фиксации. В тяжелых случаях от всего поля зрения остается

только центральный участок. Зрение при таком поле зрения называется трубочным. При этом становится затруднительной ориентировка в пространстве, несмотря на сохранность центрального зрения. Концентрическое сужение поля зрения отмечается при пигментной дистрофии сетчатки, при оптическом неврите, атрофии и других поражениях зрительного нерва (рис. 3.12).

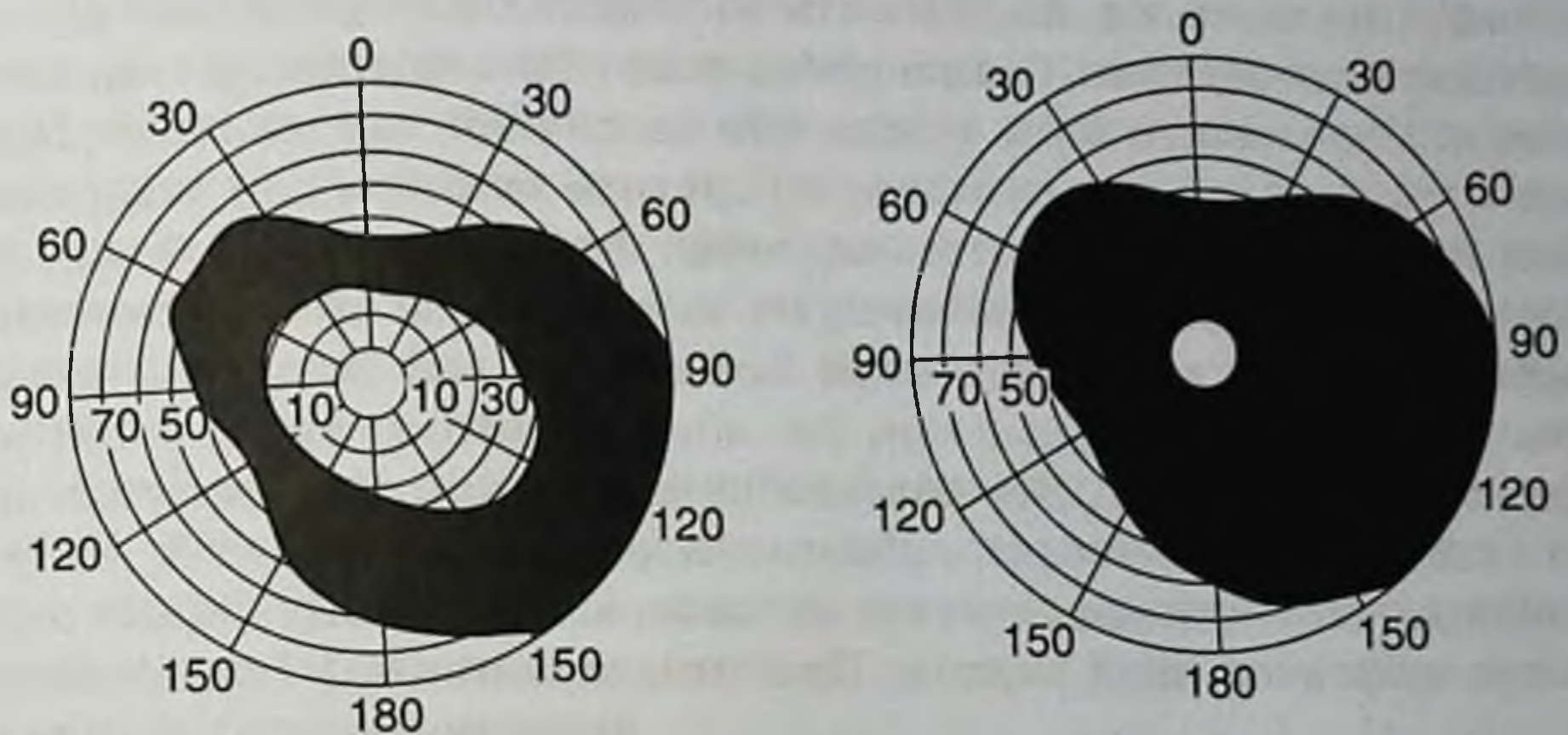


Рис. 3.12. Концентрическое сужение поля зрения

**Неравномерное сужение поля зрения.** Сюда относятся все остальные виды сужения периферических границ поля зрения, не представляющие правильной концентричности. При глаукоме характерно *сужение поля преимущественно с внутренней стороны* (снутри, снутри-сверху, снутри-снизу). Секторальное сужение поля зрения наблюдается при нарушении проходимости ветвей центральной артерии сетчатки, при юкстапапиллярном хориоретините, при некоторых атрофиях зрительного нерва и др. Сужения поля зрения сверху или в других отделах отмечаются при отслойке сетчатки.

3. Большое диагностическое значение имеет двустороннее выпадение половины поля зрения — *гемианопсия*. Гемианопсии делят на одноименные (гомонимные) и разноименные (гетеронимные). Они возникают при поражении зрительного пути в области зрительного перекреста или позади него в связи с неполным перекрестом нервных волокон. Иногда гемианопсии обнаруживает сам больной, но чаще их выявляют при исследовании поля зрения.

**Гомонимная гемианопсия** (право- или левосторонняя) характеризуется выпадением височной половины поля зрения в одном глазу и

носовой — в другом. Она обусловлена ретрохиазмальным поражением зрительного пути на стороне, противоположной выпадению поля зрения. Если поражается правый зрительный тракт, то возникает левосторонняя гомонимная гемианопсия, т.е. выпадают левые половины полей зрения обоих глаз. При поражении левого зрительного тракта развивается правосторонняя гемианопсия. Характер гемианопсии изменяется в зависимости от локализации участка поражения зрительного пути. Гемианопсия может быть полной при выпадении всей половины поля зрения или частичной, квадрантной. При этом граница дефекта проходит по средней линии, а при квадрантной гемианопсии начинается от точки фиксации. При поражении корковых отделов зрительных путей вертикальная линия гомонимных выпадений полей зрения не захватывает центральные отделы, она обходит точку фиксации, т.е. зону проекции желтого пятна. Это объясняется тем, что волокна от нейроэлементов центрального отдела сетчатки уходят в оба полушария головного мозга. Могут наблюдаться гемианоптические скотомы в виде симметричных очаговых дефектов поля зрения. Причины гомонимной гемианопсии

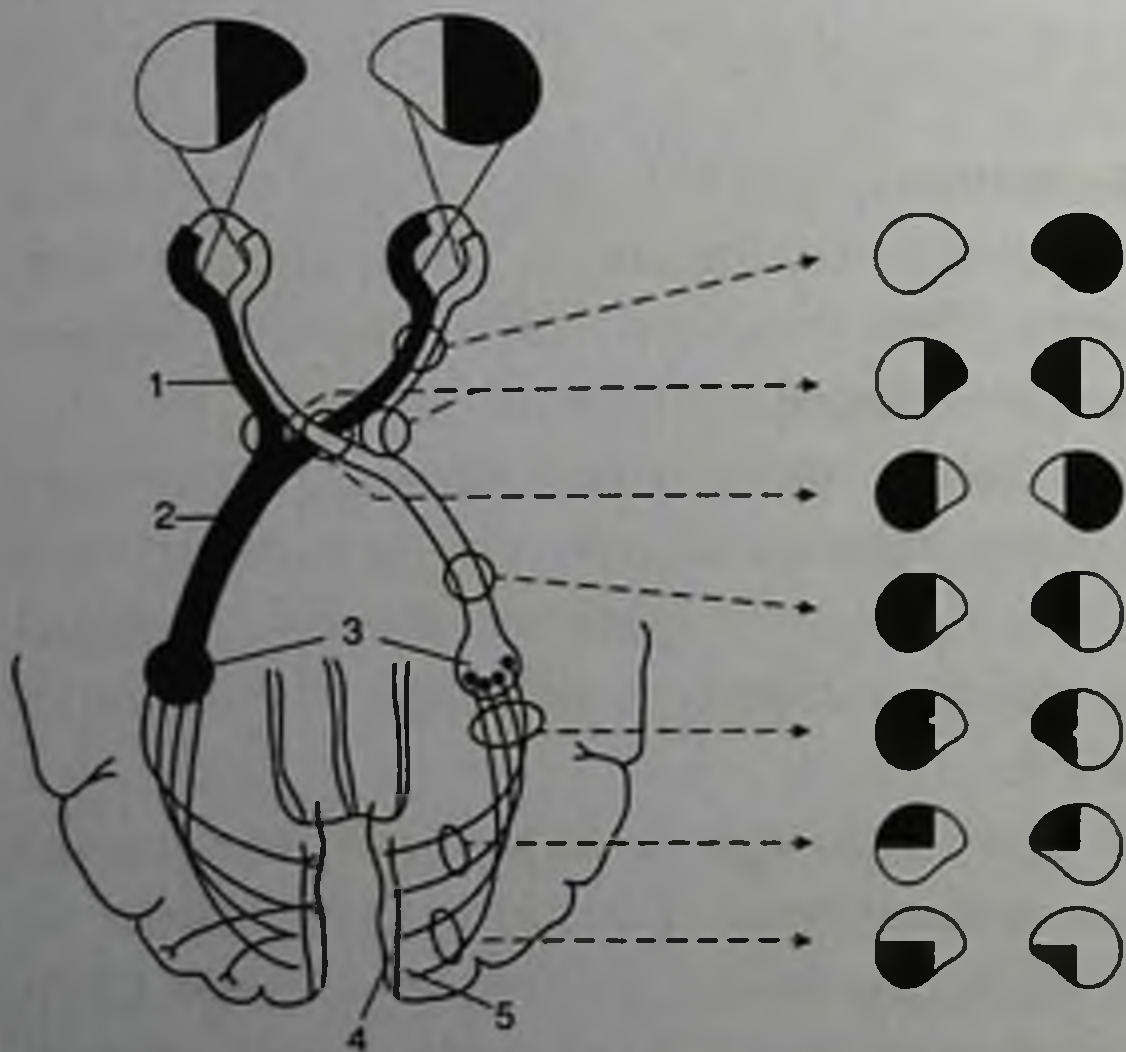


Рис. 3.13. Изменения поля зрения в зависимости от участка поражения зрительного пути: 1 — неперекрещенные волокна зрительного нерва; 2 — зрительный тракт; 3 — наружное коленчатое тело; 4—5 — корковые центры зрительного анализатора

различны: опухоли, кровоизлияния и воспалительные заболевания головного мозга.

**Гетеронимная гемианопсия** характеризуется выпадением наружных или внутренних половин поля зрения и обусловлена поражением зрительного пути в области зрительного перекреста.

**Битемпоральная гемианопсия** — выпадение наружных половин поля зрения. Она развивается при локализации патологического очага в области средней части зрительного перекреста и является частым симптомом опухоли гипофиза.

*Биназальная гемианопсия* — выпадение носовых половин поля зрения — развивается при поражении неперекрещенных волокон зрительного пути в области зрительного перекреста. Это возможно при двустороннем склерозе или аневризмах внутренней сонной артерии и любом другом давлении на зрительный перекрест с обеих сторон.

Своеобразные изменения полей зрения обоих глаз при поражении различных участков зрительного пути настолько характерны, что являются важнейшим симптомом в топической диагностике заболеваний головного мозга. При локализации патологического процесса в нижних отделах зрительного пути (хиазма, зрительный тракт, наружное коленчатое тело) гемианопсии могут сочетаться с частичной атрофией зрительного нерва, расстройством зрачковых реакций и др (рис. 3.13).

Детальный анализ изменений поля зрения, а также тщательное наблюдение за их динамикой позволяет поставить правильный топический диагноз и оценить характер течения патологического процесса. Однако углубленный анализ всех этих факторов относится уже к сфере нейроофтальмологии.

## СВЕТООЩУЩЕНИЕ И АДАПТАЦИЯ

Светоощущение — способность глаза воспринимать свет и определять различную степень его яркости. Способность глаза проявлять световую чувствительность при различной освещенности называется адаптацией. Именно эта функция органа зрения позволяет сохранять высокую светочувствительность и одновременно предохранять фоторецепторы сетчатки от перенапряжения.

На периферии сетчатки фоторецепторы представлены только палочками, которые во много раз чувствительнее к свету, чем колбочки, поэтому светоощущение периферических отделов сетчатки значительно выше, чем центральных.

Исследование светоощущения имеет большое значение в практической офтальмологии. Светоощущение отражает функциональное состояние зрительного анализатора, характеризует возможность ориентации в условиях пониженного освещения, нарушение его является одним из ранних симптомов многих заболеваний глаза.



При исследовании светоощущения определяют способность сетчатки воспринимать минимальное световое раздражение — порог светоощущения и способность улавливать наименьшую разницу в яркости освещения, что называется порогом различения.

Порог светоощущения — величина непостоянная, она зависит от уровня предварительной освещенности. Изменение освещенности вызывает приспособительное изменение порога светоощущения.

Так, если после пребывания в темном помещении выйти на яркий свет, то наступит как бы ослепление. Через короткое время глаз уже спокойно переносит этот свет. Наоборот, если пробыть некоторое время на свету, а затем войти в сильно затемненное помещение, то первое время предметы совершенно неразличимы, и лишь постепенно глаз привыкает к пониженному освещению.

Изменение световой чувствительности глаза при изменении освещенности называется адаптацией.

Способность к адаптации позволяет глазу защищать фоторецепторы от перенапряжения и вместе с тем сохранять высокую светочувствительность. Различают два вида адаптации: адаптацию к свету при повышении уровня освещенности и адаптацию к темноте при понижении уровня освещенности.

Световая адаптация, особенно при резком увеличении уровня освещенности, может сопровождаться защитной реакцией зажмуривания глаз. Наиболее интенсивно световая адаптация протекает в течение первых секунд, затем она замедляется и достигает нормальных значений к концу 1-й минуты.

Изменение световой чувствительности в процессе темновой адаптации происходит медленнее. Зрительные пигменты в условиях пониженного освещения расходуются мало, происходит их определенное накопление, что повышает чувствительность сетчатки к стимулам пониженной яркости. Световая чувствительность фоторецепторов нарастает быстро в течение 20–30 мин, затем нарастание замедляется, и только через 50–60 мин достигается максимальная адаптация.

### **Определение темновой адаптации**

Определение состояния темновой адаптации при помощи специального прибора адаптометра является достаточно сложным и громоздким исследованием. Мы лучше приведем более простые ориентировочные методы определения этого состояния.

### Ориентировочное определение темновой адаптации (проба с листом белой бумаги)

#### *Методика исследования.*

1. Исследование проводят в хорошо затемненном помещении.
2. Подготовить 5–7 небольших (размером 3 × 5 см) листов белой бумаги.
3. Врач должен обладать нормальной темновой адаптацией.
4. Врач и исследуемый становятся у двери, с внутренней стороны темной комнаты.
5. Врач в темноте разбрасывает листы белой бумаги на расстоянии приблизительно 1 м от двери.
6. Перед исследуемым ставится задача — определить количество разбросанных по полу листов по мере увеличения освещенности помещения (при постепенном приоткрывании двери).

Результаты исследования оценивают следующим образом.

Темновая адаптация считается *нормальной*, если пациент увидел листы белой бумаги одновременно с врачом.

Темновая адаптация *снижена*, если исследуемый увидел листы белой бумаги позднее, чем врач, — при более широко открытой двери.

### Ориентировочное определение темновой адаптации с помощью таблицы Кравкова—Пуркинье

#### *Методика исследования.*

1. Исследование проводят в затемненном от естественного освещения помещении.
2. Иметь настольную лампу, секундомер, лист белой бумаги, таблицу Кравкова—Пуркинье. Таблица представляет собой кусок черного картона размером 20 × 20 см, на который наклеены 4 квадрата размером 3 × 3 см из голубой, желтой, красной и зеленой бумаги.
3. Пациент изучает расположение цветных квадратов в таблице при общем освещении.
4. Для дезадаптации исследуемому предлагают смотреть на лист белой бумаги в течение 2 мин при ярком освещении его настольной лампой.
5. Врач выключает общее освещение и настольную лампу. С помощью секундомера фиксирует начало темновой адаптации и предъявляет больному таблицу Кравкова—Пуркинье на расстоянии 40–50 см от глаз больного (рис. 3.14).



Рис. 3.14. Таблица Кравкова-Пуркинью

6. Пациента просят информировать врача о моменте, когда он начнет видеть желтый и голубой квадраты.

Результаты исследования оценивают следующим образом.

Если пациент начинает видеть желтый квадрат через 30–40 с, а голубой — через 40–50 с, то темновая адаптация *нормальная*.

Темновая адаптация у пациента *снижена*, если он увидел желтый квадрат через 30–40 с, а голубой — более чем через 60 с или не увидел его совсем.

### Расстройства темновой адаптации

С расстройством светоощущения в практической деятельности мы, главным образом, встречаемся в форме ослабления адаптации к темноте. Это состояние называется гемералопией — важный симптом при патологических изменениях сетчатой оболочки.

Клинически гемералопия проявляется в следующем — при дневном освещении больной видит более-менее удовлетворительно, может работать и даже читать. Но как только с наступлением вечера интенсивность освещения снижается, когда все нормальные люди еще хорошо ориентируются и не испытывают при этом никаких затруднений, эти больные ощущают резкое снижение зрения. Они плохо ориентируются на улице и в помещениях, натыкаются на препятствия, не узнают людей, не могут работать.

Заболевания, при которых проявляется этот симптом, можно разделить на три группы: симптоматическая, эссенциальная и врожденно-наследственная гемералопия.

*Симптоматическая гемералопия* является одним из проявлений офтальмологической патологии.

1. Типичным представителем такого заболевания является пигментная абнотрофия сетчатки. Гемералопия является настолько типичным и ведущим симптомом этого заболевания, что наличие жалоб на затруднения при сумеречном освещении должно, в первую

очередь, навести врача на мысль о возможности пигментного перерождения сетчатки.

Это заболевание характеризуется классической триадой признаков: гемералопия, пигментные изменения на глазном дне, которые заключаются в наличии множества мелких пигментных очагов, которые обычно занимают всю периферию сетчатки. Диск зрительного нерва приобретает восковидный оттенок, ретинальные сосуды, особенно артерии, резко сужены. И, наконец, отмечается типичное кольцевидное или концентрическое сужение поля зрения.

2. Гемералопия также может отмечаться при сидерозе, который является следствием длительного нахождения в глазу инородного тела, содержащего железо. Это может быть в том случае, если проникающее ранение не диагностировано.

3. Умеренно выраженные явления гемералопии могут наблюдаться и при миопии высокой степени с выраженными изменениями глазного дна, особенно его периферии.

4. Некоторое снижение темновой адаптации отмечается в ранних стадиях развития глаукомы, но данный признак не имеет большой практической ценности.

Следующей большой и весьма значимой группой является *эссенциальная гемералопия*. Это состояние напрямую связано с дефицитом витамина А, который является базовой субстанцией для синтеза в сетчатой оболочке зрительных веществ. Дефицит витамина А в организме может возникнуть по двум главным причинам — хронические заболевания печени, которые нарушают эндогенный синтез витамина А, и вторая, очень частая в некоторых регионах причина — недостаточное и неправильное питание.

Массовые поражения отмечаются в некоторых африканских странах, причем огромная численность пораженного населения и тяжесть исходов вывели эту ситуацию в разряд одной из проблем, принятых Всемирной Организацией Здравоохранения в качестве одной из приоритетных задач. Это состояние называется ксерофтальмией. В основе его лежит выраженный дефицит витамина А. Являясь жирорастворимым соединением, витамин А может нормально всасываться в кишечнике только в присутствии животных жиров. Именно их недостаток и является причиной недостаточного поступления витамина А. При ксерофтальмии, кроме гемералопии, отмечается ксероз конъюнктивы с появлением на ней так называемых серо-желтоватых бляшек Бито. В особо тяжелых случаях может развиваться даже высыхание рого-

вицы, нарушение целостности ее эпителия, изъязвления вплоть до перфорации роговой оболочки.

*Врожденная гемералопия* имеет генетически обусловленный наследственный характер, причины которого на сегодняшний день не вполне понятны. Заболевание имеет семейно-наследственный характер. Офтальмоскопических изменений при этом не отмечается.

Расстройство светоощущения выражается, хотя и редко, еще и другим, противоположным симптомом — ослаблением зрения при дневном свете, дневной слепотой. Это состояние заключается в ухудшении зрения при дневном и улучшении его при сумеречном свете, иначе говоря, в повышении чувствительности к минимальным количествам света.

Наблюдается дневная слепота при: полной слепоте на цвета (ахромазии); альбинизме — нарушении диафрагмальной функции радужной оболочки при отсутствии в ней пигмента.

Кроме вышеописанных заболеваний, при которых дело шло об изменениях в зрительно-нервном аппарате, встречаются еще изменения светоощущения, связанные с патологией преломляющих оптических сред глаза. Так, например, при некоторых помутнениях роговицы, а также при наличии рубцов роговицы после рефракционной кератотомии больные лучше видят, когда зрачок при ярком свете становится узким, и хуже видят, когда он в слабоосвещенном помещении расширяется. Наоборот, центрально расположенное помутнение роговицы или хрусталика существенно мешает зрению при узком зрачке и, наоборот, при условии пониженной освещенности при расширении зрачка зрение может улучшаться.

## БИНОКУЛЯРНОЕ ЗРЕНИЕ

Зрение одним глазом называют монокулярным. Об одновременном зрении говорят тогда, когда при рассматривании предмета двумя глазами не происходит фузии (слияния в коре головного мозга зрительных образов, возникающих на сетчатке каждого глаза в отдельности) и возникает диплопия (двоение).

Бинокулярное зрение — способность рассматривать предмет двумя глазами без возникновения диплопии. Бинокулярное зрение формируется к 7—15 годам. При бинокулярном зрении острота зрения примерно на 40% выше, чем при монокулярном зрении. Одним глазом без поворота головы человек способен охватить около 140° пространства,

двумя глазами — около  $180^\circ$ . Но самое важное — то, что бинокулярное зрение позволяет определять относительную удаленность окружающих предметов, то есть осуществлять стереоскопическое зрение.

## МЕХАНИЗМ БИНОКУЛЯРНОГО ЗРЕНИЯ

Если предмет равноудален от оптических центров обоих глаз, то его изображение проецируется на идентичные (корреспондирующие) участки сетчаток. Полученное изображение передается в один участок коры головного мозга, и изображения воспринимаются как единый образ (рис. 3.15).

В случае если объект удален от одного глаза больше, чем от другого, его изображения проецируются на неидентичные (диспаратные) участки сетчаток и передаются в разные участки коры головного мозга, в результате не происходит фузии, и должна возникать диплопия. Однако в процессе функционального развития зрительного анализатора такое двоение воспринимается как нормальное, потому что кроме информации от диспаратных участков к мозгу поступает и информация от корреспондирующих отделов сетчатки. При этом субъективного ощущения диплопии не возникает (в отличие от одновременного зрения, при котором нет корреспондирующих участков сетчатки), а на основании различий между полученными от двух сетчаток изображениями происходит стереоскопический анализ пространства.

Условия формирования бинокулярного зрения следующие:

- острота зрения обоих глаз должна быть не ниже 0,3;
- соответствие конвергенции и аккомодации;

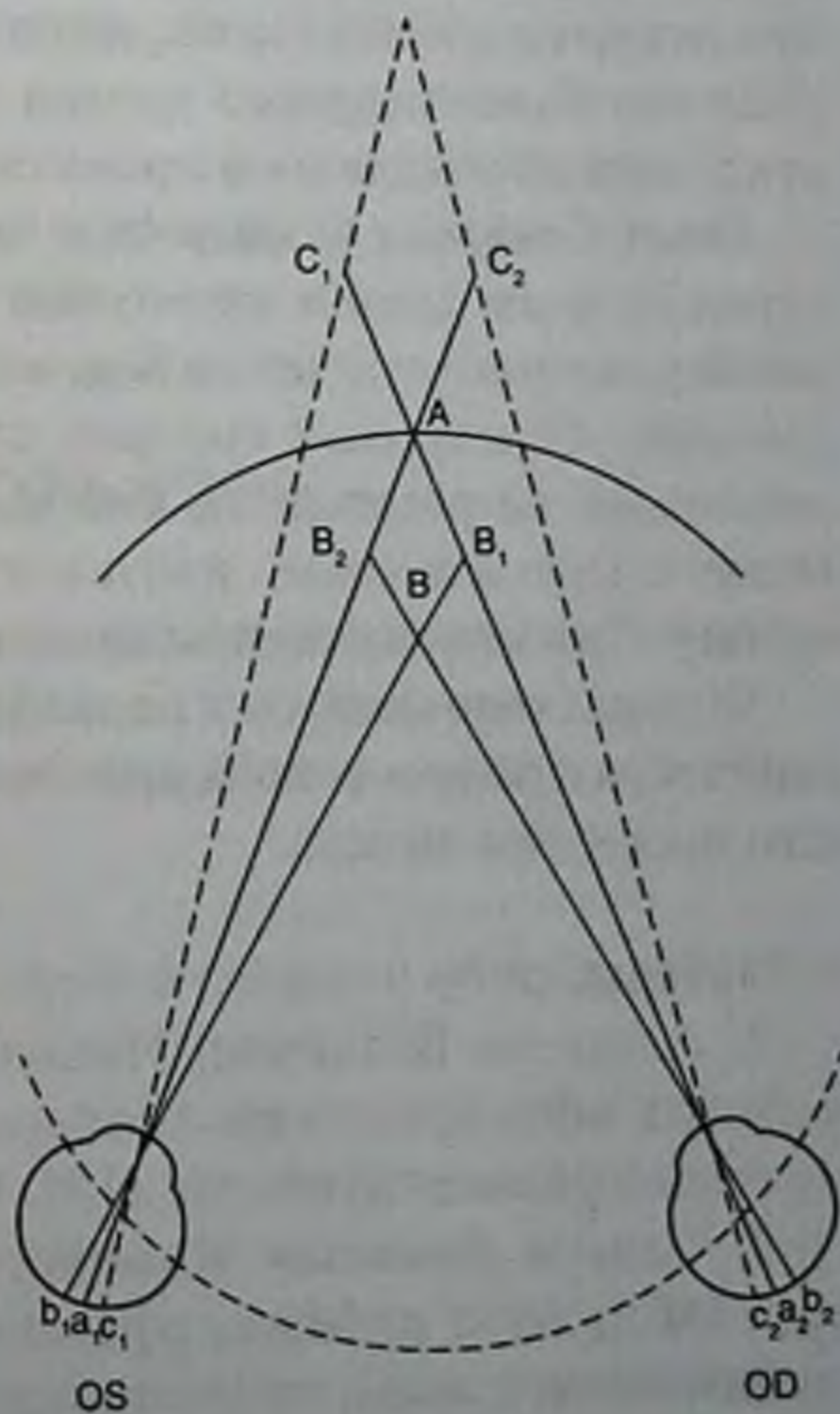


Рис. 3.15. Механизм бинокулярного зрения

- скоординированные движения обоих глазных яблок;
- изейкония — одинаковая величина изображений, формирующихся на сетчатках обоих глаз (для этого рефракция обоих глаз не должна отличаться более чем на 2 дптр);
- наличие фузии (фузионного рефлекса) — способность мозга к слиянию изображений от корреспондирующих участков обеих сетчаток.

## СПОСОБЫ ОПРЕДЕЛЕНИЯ БИНОКУЛЯРНОГО ЗРЕНИЯ

**Проба с промахиванием.** Врач и пациент располагаются друг напротив друга на расстоянии 70–80 см, каждый удерживает спицу (карандаш) за кончик. Пациента просят дотронуться кончиком своей спицы до кончика спицы врача в вертикальном положении. Вначале он проделывает это при открытых обоих глазах, затем прикрывая поочередно один глаз. При наличии бинокулярного зрения пациент легко выполняет задачу при открытых обоих глазах и промахивается, если один глаз закрыт.

**Опыт Соколова (с «дырой» в ладони).** Правой рукой пациент держит перед правым глазом свернутый в трубку лист бумаги, ребро ладони левой руки располагает на боковой поверхности конца трубки. Обоими глазами обследуемый смотрит прямо на какой-либо предмет, расположенный на расстоянии 4–5 м. При бинокулярном зрении пациент видит «дыру» в ладони, сквозь которую видна та же картина, что и через трубку. При монокулярном зрении «дыра» в ладони отсутствует.

**Четырехточечный тест** используют для более точного определения характера зрения с помощью четырехточечного цветового прибора или проектора знаков.

### Авторы.

1. Алексеев Владимир Николаевич — д-р мед. наук, профессор, кафедра офтальмологии Северо-Западного государственного медицинского университета им. И.И. Мечникова.

2. Садков Вячеслав Иванович — канд. мед. наук, заслуженный врач РФ, доцент кафедры офтальмологии Северо-Западного государственного медицинского университета им. И.И. Мечникова (e-mail: [Sadkov\\_V@mail.ru](mailto:Sadkov_V@mail.ru)).

## Глава 4

# Обследование больного в офтальмологии

### Содержание главы

- Жалобы больного.
- Клиническое обследование.
  - Наружный осмотр и пальпация.
  - Метод бокового (фокального) освещения.
  - Исследование проходящим светом.
  - Офтальмоскопия.
  - Измерение внутриглазного давления.
- Инструментальные методы обследования.
  - Биомикроскопия.
  - Гониоскопия.
  - Диафаноскопия и трансиллюминация.
  - Эхоофтальмография.
  - Энтотометрия.
  - Флюоресцентная ангиография сетчатки.
- Обследование органа зрения у детей.

## ЖАЛОБЫ БОЛЬНОГО

При заболеваниях органа зрения пациенты предъявляют жалобы на:

- снижение или изменение зрения;
- боль или дискомфорт в глазном яблоке и окружающих его областях;
- слезотечение;
- внешние изменения состояния самого глазного яблока либо его придатков.

### Нарушение зрения

#### Снижение остроты зрения

Необходимо выяснить, какая острота зрения была у пациента до болезни; обнаружил ли больной снижение зрения случайно или он может точно указать, при каких обстоятельствах это произошло; сни-



жалось ли зрение постепенно или его ухудшение произошло достаточно быстро, одного или обоих глаз.

Можно выделить три группы причин, которые приводят к снижению остроты зрения: аномалии рефракции, помутнение оптических сред глазного яблока (роговицы, влаги передней камеры, хрусталика и стекловидного тела), а также заболевания нейросенсорного аппарата (сетчатки, проводящих путей и коркового отдела зрительного анализатора).

### Изменения зрения

- *Метаморфопсии, макропсии и микропсии* беспокоят больных в случае локализации патологических процессов в макулярной области. Метаморфопсии характеризуются искажением форм и очертаний предметов, искривлением прямых линий. При микро- и макропсиях наблюдаемый объект представляется либо меньшим, либо большим по размеру, чем он существует в действительности.
- *Диплопия* (двоение) может возникнуть только при фиксации объекта двумя глазами, и обусловлена нарушением синхронности движений глаз и невозможностью проецирования изображения на центральные ямки обоих глаз, как это происходит в норме. При закрывании одного глаза диплопия исчезает. Причины: нарушение иннервации наружных мышц глаза либо неравномерное смещение глазного яблока вследствие наличия объемного образования в орбите.
- *Гемералопия* сопровождает такие заболевания, как гиповитаминоз А, пигментный ретинит, сидероз и некоторые другие.
- *Фотофобия* (светобоязнь) указывает на воспалительные заболевания или травму переднего отрезка глаза. Больной в таком случае старается отвернуться от источника света или закрыть пораженный глаз.
- *Ослепляемость* (засвет) — выраженный зрительный дискомфорт при попадании в глаза яркого света. Наблюдается при некоторых катарактах, афакии, альбинизме, рубцовых изменениях роговой оболочки, особенно после радиальной кератотомии.
- *Видение ореолов или радужных кругов* вокруг источника света возникает вследствие отека роговой оболочки (например, при микроприступе закрытоугольной глаукомы).
- *Фотопсии* — видение вспышек и молний в глазу. Причины: витреоретинальная тракция при начинающейся отслойке сетчатки либо кратковременные спазмы сосудов сетчатки. Также фотопсии

встречаются при поражении первичных корковых центров зрения (например, опухолевом).

- *Появление «летающих мушек»* обусловлено проекцией тени помутнений стекловидного тела на сетчатку. Они воспринимаются пациентом как точки или линии, которые перемещаются совместно с движением глазного яблока и продолжают двигаться после его остановки. Эти «мушки» особенно характерны для деструкции стекловидного тела у лиц пожилого возраста и пациентов с близорукостью.

### **Боли и дискомфорт**

Неприятные ощущения при заболеваниях органа зрения могут носить различный характер (от ощущения жжения до выраженной боли) и локализоваться в области век, в самом глазном яблоке, вокруг глаза в орбите, а также проявляться как головная боль.

- Боль в глазу указывает на воспалительные процессы переднего отрезка глазного яблока.
- Неприятные ощущения в области век наблюдаются при таких заболеваниях, как ячмень и блефариты.
- Боль вокруг глаза в орбите встречается при поражениях конъюнктивы, травмах и воспалительных процессах в глазнице.
- Головная боль на стороне пораженного глаза отмечается при остром приступе глаукомы.

*Астенопия* — неприятные ощущения в глазных яблоках и глазницах, сопровождающиеся болью в области лба, бровей, затылка, а иногда даже тошнотой и рвотой. Такое состояние развивается вследствие продолжительной работы с предметами, расположенными вблизи глаза, в особенности при наличии аметропий.

### **Слезотечение**

Слезотечение возникает в случаях механического или химического раздражения конъюнктивы, а также при повышенной чувствительности переднего отрезка глаза. Упорное слезотечение может быть результатом повышенной продукции слезной жидкости, нарушения эвакуации слезы или сочетания обоих механизмов. Усиление секреторной функции слезной железы носит рефлекторный характер и возникает при раздражении лицевого, тройничного или шейного симпатического нерва (например, при конъюнктивитах, блефаритах, некоторых гормональных заболеваниях). Более частая причина слезотечения — нарушение

эвакуации слезы по слезоотводящим путям вследствие патологии слезных точек, слезных канальцев, слезного мешка и носослезного протока.

## КЛИНИЧЕСКОЕ ОБСЛЕДОВАНИЕ

Осмотр всегда начинают со здорового глаза, а при отсутствии жалоб (например, во время проведения профилактического осмотра) — с правого глаза. Обследование органа зрения, независимо от жалоб пациента и первого впечатления врача, необходимо проводить последовательно, по анатомическому принципу. Осмотр глаз начинают после проверки зрения, так как после диагностических исследований оно может на некоторое время ухудшиться.

### Наружный осмотр и пальпация

Цель наружного осмотра — оценка состояния края орбиты, век, слезных органов и конъюнктивы, а также положения глазного яблока в орбите и его подвижности. Больного усаживают лицом к источнику света. Врач садится напротив пациента.

Сначала осматривают области надбровья, спинки носа, верхней челюсти, скуловой и височной костей, область расположения предушных лимфатических узлов. Пальпаторно оценивают состояние данных лимфоузлов и краев глазницы. Проверяют чувствительность в точках выхода веточек тройничного нерва, для чего одновременно с обеих сторон пальпируют точку, расположенную на границе внутренней и средней трети верхнего края орбиты, а затем точку, расположенную на 4 мм ниже середины нижнего края орбиты.

### Веки

При осмотре век следует обращать внимание на их положение, подвижность, состояние кожного покрова, ресниц, переднего и заднего ребер, межреберного пространства, слезных точек и выводных протоков мейбомиевых желез.

- *Кожа век* в норме тонкая, нежная, под ней расположена рыхлая подкожная клетчатка, вследствие чего в области век легко развиваются отеки:

- при общих заболеваниях (болезни почек и сердечно-сосудистой системы) и аллергическом отеке Квинке процесс носит двусторонний характер, кожа век бледная;

- при воспалительных процессах века или конъюнктивы отек, как правило, односторонний, кожа век гиперемирована.
- *Края век.* Гиперемия ресничного края век наблюдается при воспалительном процессе (блефарите). Также края могут быть покрыты чешуйками или корочками, после удаления которых обнаруживаются кровоточащие язвочки. Уменьшение или даже облысение (мадароз) века, неправильный рост ресниц (трихиаз) указывают на хронический воспалительный процесс или на перенесенное заболевание век и конъюнктивы.
- *Глазная щель.* В норме длина глазной щели составляет 30–35 мм, ширина 8–15 мм, верхнее веко прикрывает роговицу на 1–2 мм, край нижнего века не доходит до лимба на 0,5–1 мм. Вследствие нарушения строения или положения век возникают следующие патологические состояния:
  - лагофтальм, или «заячий глаз», — несмыкание век и зияние глазной щели при параличе круговой мышцы глаза (например, при повреждении лицевого нерва);
  - птоз — опущение верхнего века, возникает при повреждении глазодвигательного или шейного симпатического нерва (в составе синдрома Бернара–Горнера);
  - широкая глазная щель характерна для раздражения шейного симпатического нерва и базедовой болезни;
  - сужение глазной щели (спастический блефароспазм) возникает при воспалении конъюнктивы и роговицы;
  - энтропион — выворот века, чаще нижнего, может быть старческим, паралитическим, рубцовым и спастическим;
  - эктропион — заворот века, может быть старческим, рубцовым и спастическим;
  - колобома век — врожденный дефект век в виде треугольника.

### **Конъюнктив**

При открытой глазной щели видна только часть конъюнктивы глазного яблока. Конъюнктиву нижнего века, нижней переходной складки и нижней половины глазного яблока исследуют при оттянутом вниз крае века и фиксации взгляда пациента вверх. Чтобы исследовать конъюнктиву верхней переходной складки и верхнего века, необходимо вывернуть последнее. Для этого просят обследуемого смотреть вниз. Врач большим и указательным пальцами правой руки фиксирует веко за край и оттягивает его вниз и вперед, а затем

указательным пальцем левой рукой смещает верхний край хряща вниз (рис. 4.1).

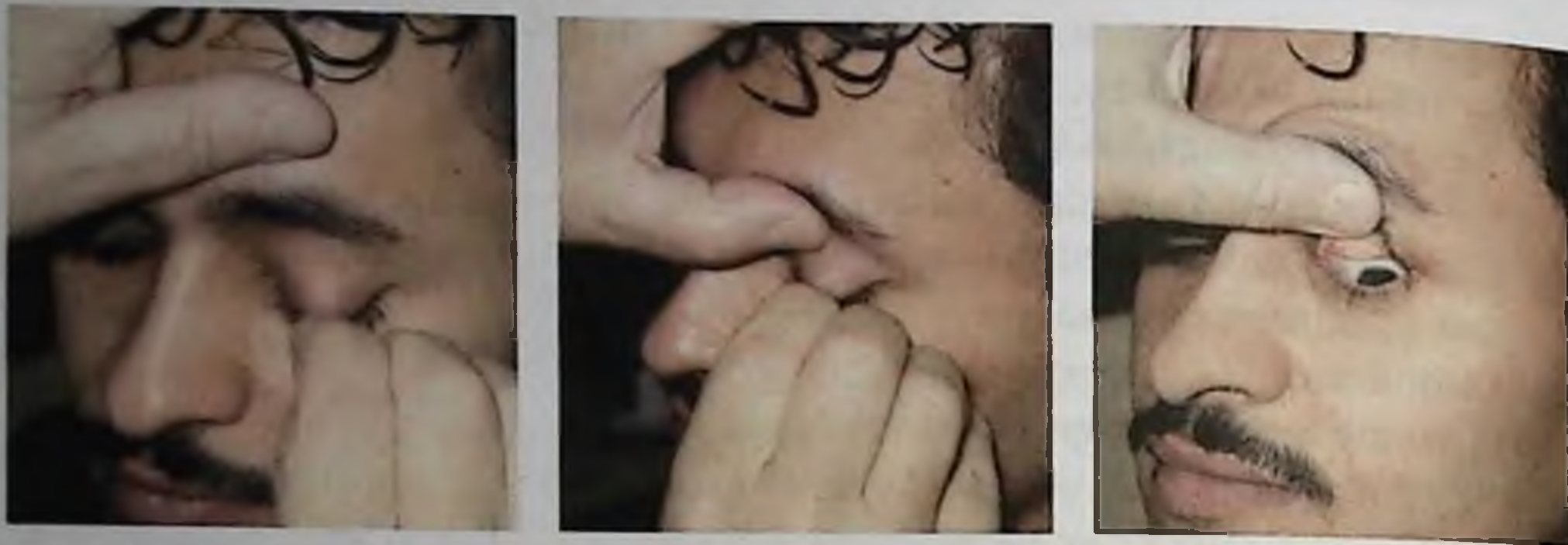


Рис. 4.1. Этапы выворота верхнего века

В норме конъюнктивa век и переходных складок бледно-розовая, гладкая, блестящая, сквозь нее просвечивают сосуды. Конъюнктивa глазного яблока прозрачная. Отделяемого в конъюнктивальной полости быть не должно.

*Покраснение (инъекция)* глазного яблока развивается при воспалительных заболеваниях органа зрения вследствие расширения сосудов конъюнктивы и склеры. Выделяют три вида инъекции глазного яблока (табл. 4.1, рис. 4.2): поверхностную (конъюнктивальную), глубокую (перикорнеальную) и смешанную.

Таблица 4.1. Отличительные признаки поверхностной и глубокой инъекции глазного яблока

Признак	Поверхностная инъекция	Глубокая инъекция
Цвет инъекции	Ярко-красный	Синюшный
Характер инъекции	Наибольшая гиперемия наблюдается в области век и переходных складок; ближе к лимбу интенсивность ее меньше	Гиперемия наиболее выражена вокруг лимба; по мере удаления от него ее интенсивность уменьшается
Эффект закапывания сосудосуживающих препаратов	Гиперемия ненадолго снижается	Интенсивность гиперемии не изменяется
Подвижность сосудов	При смещении конъюнктивы глазного яблока с помощью ватной палочки сосуды смещаются вместе с конъюнктивой	При смещении конъюнктивы глазного яблока сосуды не меняют положения

*Хемоз конъюнктивы* — ущемление конъюнктивы в пределах глазной щели вследствие выраженного отека.

### Положение глазных яблок

При анализе положения глаза в глазнице обращают внимание на выстояние, западение или смещение глазного яблока. В некоторых случаях положение глазного яблока определяют с помощью зеркального экзофтальмометра Гертеля. Выделяют следующие варианты положения глазного яблока в орбите: нормальное, экзофтальм (выстояние глазного яблока кпереди), энофтальм (западение глазного яблока), боковые смещения глаза и анофтальм (отсутствие глазного яблока в орбите).

- *Экзофтальм* (выстояние глаза кпереди) наблюдают при тиреотоксикозе, травмах, опухолях орбиты. Для дифференциальной диагностики этих состояний проводят репозицию выстоящего глаза. С этой целью врач большими пальцами надавливает через веки на глазные яблоки пациента и оценивает степень их смещения внутрь глазницы. При экзофтальме, вызванном новообразованием, определяется затруднение при репозиции глазного яблока в полость глазницы.
- *Энофтальм* (западение глазного яблока) возникает после переломов костей орбиты, при поражении шейного симпатического нерва (в составе синдрома Бернара—Горнера), а также при атрофии ретробульбарной ткани.
- *Боковые смещения глазного яблока* могут быть при объемном образовании в орбите, несбалансированности тонуса глазодвигательных мышц, нарушении целостности стенок орбиты, воспалении слезной железы.
- *Нарушения подвижности глазного яблока* чаще бывают следствием заболеваний центральной нервной системы и придаточных пазух

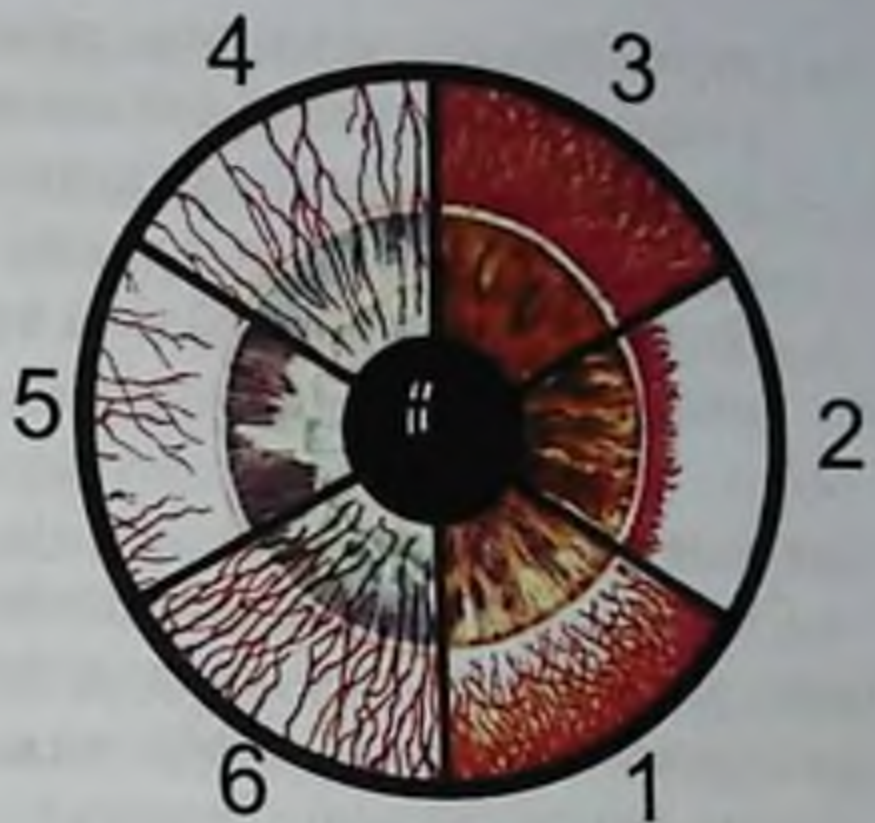

Рис. 4.2. Виды инъекций глазного яблока и типы васкуляризации роговицы: 1 — поверхностная (конъюнктивальная) инъекция; 2 — глубокая (перикорнеальная) инъекция; 3 — смешанная инъекция; 4 — поверхностная васкуляризация роговицы; 5 — глубокая васкуляризация роговицы; 6 — смешанная васкуляризация роговицы

носа. При исследовании объема движений глазных яблок просят пациента следить за движением пальца врача вправо, влево, вверх и вниз. Наблюдают, до какого предела доходит глазное яблоко во время исследования, а также за симметричностью движения глаз. Движение глазного яблока всегда ограничено в сторону пораженной мышцы.

### Слезные органы

Слезная железа в норме недоступна нашему осмотру. Она выступает из-под верхнего края орбиты при патологических процессах (синдроме Микулича, опухолях слезной железы). Добавочные слезные железы, расположенные в конъюнктиве, тоже не видны.

При осмотре слезных точек обращают внимание на их размеры, положение, соприкосновение их при мигании с конъюнктивой глазного яблока. При надавливании на область слезного мешка отделяемого из слезных точек быть не должно. Появление слезы указывает на нарушение оттока слезной жидкости по носослезному протоку, а слизи или гноя — на воспаление слезного мешка.

Слезопродукцию оценивают с помощью пробы Ширмера: полоску фильтровальной бумаги длиной 35 мм и шириной 5 мм одним предварительно загнутым концом вставляют за нижнее веко исследуемого (рис. 4.3). Пробу проводят при закрытых глазах. Через 5 мин полоску удаляют. В норме слезой смачивается участок полоски длиной более 15 мм.

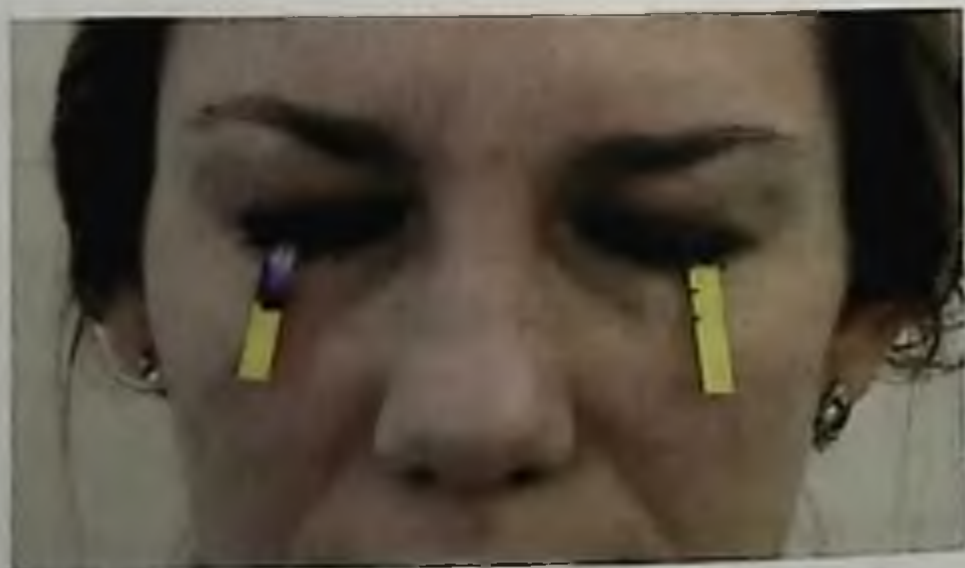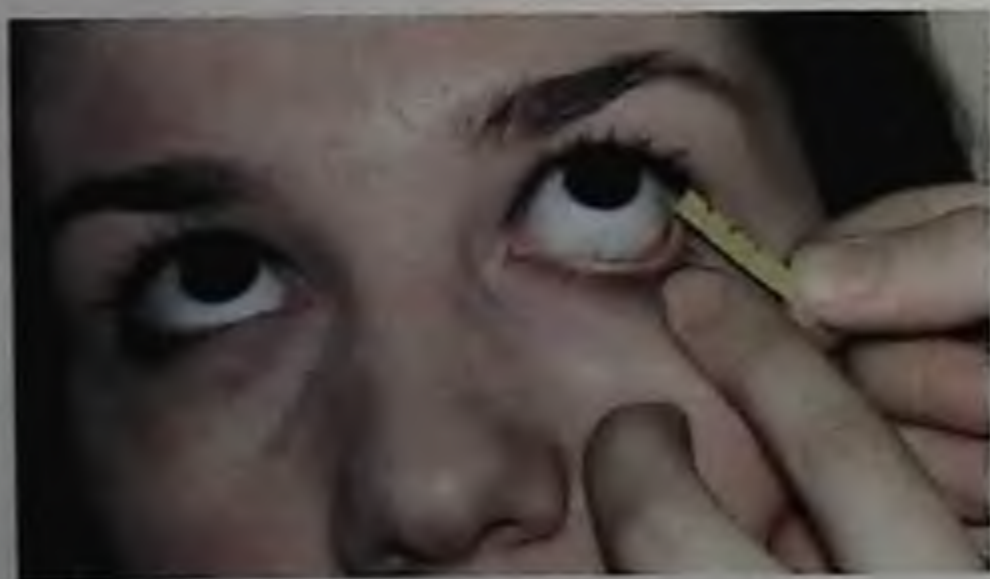


Рис. 4.3. Проба Ширмера

Функциональную проходимость слезоотводящих путей оценивают несколькими методами.

- Канальцевая проба. В конъюнктивальный мешок закапывают 3% раствор колларгола™ или 1% раствор флуоресцина натрия. В норме вследствие присасывающей функции канальцев глаз-

ное яблоко обесцвечивается в течение 1–2 мин (положительная канальцевая проба).

- Носовая проба. До закапывания красящих веществ в конъюнктивальный мешок под нижнюю носовую раковину вводят зонд с ватным тампоном. В норме через 3–5 мин ватный тампон окрашивается красителем (положительная носовая проба).
- Промывание слезных путей. Слезную точку расширяют коническим зондом и просят больного наклонить голову вперед. В слезный каналец на 5–6 мм вводят канюлю и с помощью шприца медленно вливают стерильный 0,9% раствор натрия хлорида. В норме жидкость струйкой вытекает из носа.

### Метод бокового (фокального) освещения

Данный метод используют при исследовании конъюнктивы век и глазного яблока, склеры, роговицы, передней камеры, радужки и зрачка (рис. 4.4).

Исследование проводят в затемненной комнате. Настольную лампу устанавливают на уровне глаз сидящего пациента, на расстоянии 40–50 см, слева и немного спереди от него. В правую руку врач берет лупу +20 дптр и держит ее на расстоянии 5–6 см от глаза пациента, перпендикулярно лучам, идущим от источника света, и фокусирует свет на том участке глаза, который подлежит осмотру. Благодаря контрасту между ярко освещенным небольшим участком глаза и



Рис. 4.4. Метод бокового (фокального) освещения

неосвещенными соседними его частями изменения лучше видны. При осмотре левого глаза врач фиксирует свою правую руку, упираясь мизинцем на скуловую кость, при осмотре правого глаза — на спинку носа или лоб.

- Склера хорошо видна через прозрачную конъюнктиву и в норме имеет белый цвет. Желтую окраску склер наблюдают при желтухах. Могут наблюдаться стафиломы — темно-коричневые участки выпячивания резко истонченной склеры.
- Роговая оболочка. Вращение кровеносных сосудов в роговую оболочку происходит при патологических состояниях. Мелкие дефек-



ты эпителия роговицы выявляют при помощи окрашивания 1% раствором флуоресцеина натрия. На роговой оболочке могут быть помутнения различной локализации, размера, формы и интенсивности. Чувствительность роговицы определяют, прикасаясь к центру роговицы ватным фитильком. В норме больной отмечает касание и пытается закрыть глаз (роговичный рефлекс). При снижении чувствительности рефлекс вызывается только укладыванием более толстой части фитилька. Если корнеальный рефлекс у пациента вызвать не удалось, то чувствительность отсутствует.

- Передняя камера глаза. Глубину передней камеры оценивают при осмотре сбоку по расстоянию между световыми рефлексами, появляющимися на роговице и радужке (в норме составляет 3–3,5 мм). В норме влага передней камеры абсолютно прозрачна. При патологических процессах в ней может наблюдаться примесь крови (гифема) или экссудата.
- Радужная оболочка. Цвет глаз обычно одинаков с двух сторон. Изменение цвета радужной оболочки одного из глаз называют анизохромией. Она чаще бывает врожденной, реже — приобретенной (например, при воспалении радужки). Иногда обнаруживают дефекты радужки — колобомы, которые могут быть периферическими и полными. Отрыв радужки у корня называется иридодиализом. При афакии и подвывихе хрусталика наблюдают дрожание радужки (иридодонез).
- Зрачок при боковом освещении виден как черный круг. В норме зрачки одинаковы по величине (2,5–4 мм при умеренном освещении). Сужение зрачка называют *миозом*, расширение — *мидриазом*, разную величину зрачков — *анизокорией*.
  - Реакцию зрачков на свет проверяют в темной комнате. Зрачок освещают фонариком. При освещении одного глаза происходит сужение его зрачка (прямая реакция зрачка на свет), а также сужение зрачка другого глаза (содружественная реакция зрачка на свет). Зрачковую реакцию считают «живой», если под влиянием света зрачок быстро суживается, и «вялой», если реакция зрачка замедленна и недостаточна. Реакция зрачка на свет может отсутствовать.
  - Реакцию зрачков на аккомодацию и конвергенцию проверяют при переводе взгляда с отдаленного предмета на близкий объект. В норме при этом зрачки суживаются.
- Хрусталик при боковом освещении не виден, кроме случаев его помутнения (тотального или передних отделов).

### **Исследование проходящим светом**

Данный метод используют для оценки прозрачности оптических сред глаза — роговицы, влаги передней камеры, хрусталика и стекловидного тела. Так как оценить прозрачность роговицы и влаги передней камеры можно при боковом освещении глаза, то исследование проходящим светом направлено на анализ прозрачности хрусталика и стекловидного тела.

Исследование проводят в затемненной комнате. Осветительную лампу размещают слева и сзади от пациента. Врач держит офтальмоскопическое зеркало перед своим правым глазом и, направляя пучок света в зрачок обследуемого глаза, рассматривает зрачок через отверстие офтальмоскопа.

Отраженные от глазного дна (преимущественно от хориоидеи) лучи имеют розовый цвет. При прозрачных преломляющих средах глаза врач видит равномерное розовое свечение зрачка (розовый рефлекс с глазного дна). Различные препятствия на пути прохождения светового пучка (то есть помутнения сред глаза) задерживают часть лучей, и на фоне розового свечения возникают темные пятна разной формы и величины. Если при проведении исследования глаза в боковом освещении помутнений в роговице и влаге передней камеры не выявлено, то видимые в проходящем свете помутнения локализованы либо в хрусталике, либо в стекловидном теле.

### **Офтальмоскопия**

Метод позволяет оценить состояние глазного дна (сетчатки, диска зрительного нерва и хориоидеи). В зависимости от методики проведения выделяют офтальмоскопию в обратном и прямом виде. Данное исследование легче и эффективнее проводить при широком зрачке.

#### **Офтальмоскопия в обратном виде**

Исследование проводят в затемненном помещении с помощью зеркального офтальмоскопа (вогнутого зеркала с отверстием в центре). Источник света располагают слева и позади пациента. При офтальмоскопии вначале получают равномерное свечение зрачка, как при исследовании проходящим светом, а затем перед исследуемым глазом помещают линзу +13,0 дптр. Линзу удерживают большим и указательным пальцами левой руки, опираясь на лоб пациента средним пальцем или мизинцем. Затем линзу отодвигают от исследуемого глаза на 7—8 см, постепенно достигая увеличения изображения

зрачка, чтобы оно занимало всю поверхность линзы. Изображение глазного дна при обратной офтальмоскопии действительное, увеличенное и перевернутое: верх виден снизу, правая часть — слева (то есть обратное, чем и обусловлено название метода) (рис. 4.5).



Рис. 4.5. Офтальмоскопия в непрямом виде: а) с помощью зеркального офтальмоскопа; б) с помощью электрического офтальмоскопа

Осмотр глазного дна проводят в определенной последовательности: начинают с диска зрительного нерва, затем исследуют макулярную область, а потом — периферические отделы сетчатки. При исследовании диска зрительного нерва правого глаза пациент должен смотреть немного мимо правого уха врача, при исследовании левого глаза — на мочку левого уха врача. Макулярная область видна при взгляде пациента прямо в офтальмоскоп.

- Диск зрительного нерва круглой или слегка овальной формы с четкими границами, желтовато-розового цвета. В центре диска имеется углубление (физиологическая экскавация), обусловленное перегибом волокон зрительного нерва.
- Сосуды глазного дна. Через центр диска зрительного нерва входит центральная артерия сетчатки и выходит центральная вена сетчатки. Как только основной ствол центральной артерии сетчатки достигает поверхности диска, он делится на две ветви — верхнюю и нижнюю, каждая из которых разветвляется на височную и носовую. Вены повторяют ход артерий, соотношение калибра артерий и вен в соответствующих стволах равно 2:3.
- Желтое пятно имеет вид горизонтально расположенного овала, немного более темного, чем остальная сетчатка. У молодых людей эта область окаймлена световой полоской — макулярным рефлексом. Центральной ямке желтого пятна, имеющей еще более темную окраску, соответствует фовеальный рефлекс.

**Офтальмоскопию в прямом виде** применяют для детального осмотра глазного дна с помощью ручного электрического офтальмоскопа. Прямая офтальмоскопия позволяет рассматривать мелкие изменения на ограниченных участках глазного дна при большом увеличении (в 14–16 раз, в то время как при обратной офтальмоскопии происходит увеличение только в 4–5 раз).

**Офтальмохромоскопия** позволяет исследовать глазное дно с помощью специального электроофтальмоскопа в пурпурном, синем, желтом, зеленом и оранжевом свете. Данная методика позволяет увидеть ранние изменения на глазном дне.

Качественно новым этапом анализа состояния глазного дна становится использование лазерного излучения и компьютерная оценка изображения.

### **Измерение внутриглазного давления**

Внутриглазное давление можно определить с помощью ориентировочного (пальпаторного) и инструментального (тонометрического) методов.

#### **Пальпаторный метод**

При исследовании взгляд больного должен быть направлен вниз, глаза закрыты. Врач фиксирует III, IV и V пальцы обеих рук на лбу и виске пациента, а указательные пальцы располагает на верхнем веке обследуемого глаза. Затем поочередно каждым указательным пальцем врач несколько раз выполняет легкие надавливающие движения на глазное яблоко. Чем выше внутриглазное давление, тем глазное яблоко плотнее и тем меньше его стенки смещаются под пальцами. В норме стенка глаза проминается даже при легком надавливании, то есть давление нормальное (краткая запись  $T_N$ ). Тургор глаза может быть повышен или снижен.

Выделяют 3 степени повышения тургора глаза:

- глазное яблоко проминается под пальцами, но для этого врач прикладывает большее усилие — внутриглазное давление повышено ( $T_{+1}$ );
- глазное яблоко умеренно плотное ( $T_{+2}$ );
- сопротивление пальцам резко увеличено. Тактильные ощущения врача аналогичны ощущению при пальпации лобной области. Глазное яблоко почти не проминается под пальцем — внутриглазное давление резко повышено ( $T_{+3}$ ).

Существует 3 степени снижения тургора глаза:

- глазное яблоко на ощупь мягче, чем нормальное — внутриглазное давление понижено ( $T_{-1}$ );
- глазное яблоко мягкое, но сохраняет шаровидную форму ( $T_{-2}$ );
- при пальпации вообще не ощущается какого-либо сопротивления стенки глазного яблока (как при надавливании на щеку) — внутриглазное давление резко снижено. Глаз не имеет шаровидной формы, или его форма не сохраняется при пальпации ( $T_{-3}$ ).

### Тонометрия

Выделяют контактную (аппланационную с помощью тонометра Маклакова или Гольдмана и импрессионную с помощью тонометра Шиотца) и бесконтактную тонометрию.

В нашей стране наиболее распространен тонометр Маклакова, который представляет собой полый металлический цилиндр высотой 4 см и массой 10 г. Цилиндр удерживается с помощью ручки-ухвата. Оба основания цилиндра расширены и образуют площадки, на которые наносят тонкий слой специальной краски. При проведении исследования больной лежит на спине, взгляд его фиксирован строго вертикально. В конъюнктивальную полость закапывают раствор местного анестетика. Врач одной рукой расширяет глазную щель, а другой устанавливает тонометр вертикально на глаз. Под тяжестью груза роговица уплощается, и на месте соприкосновения площадки с роговицей краска вымывается слезой. В результате на площадке тонометра образуется лишенный краски круг. На бумаге делают отпечаток площадки (рис. 4.6) и измеряют диаметр незакрашенного диска с помощью специальной линейки, деления

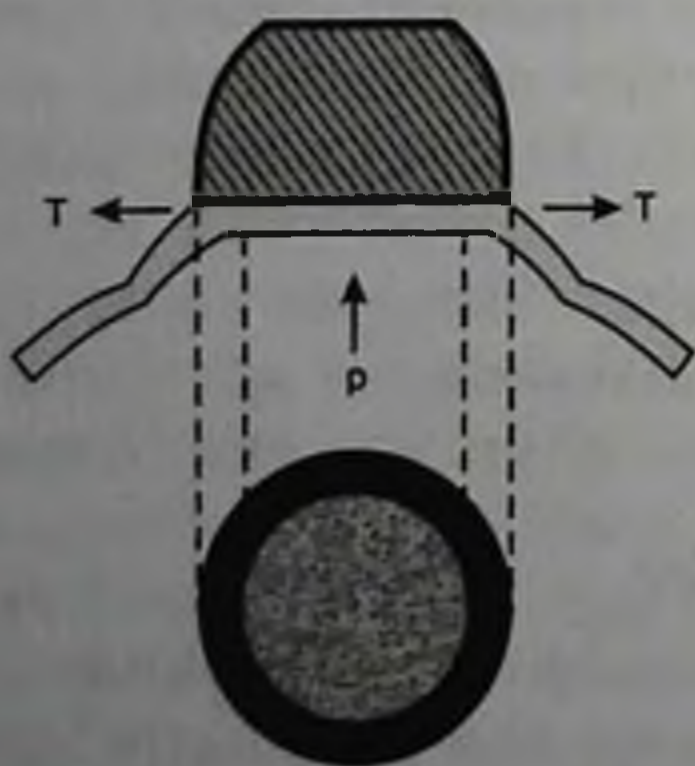


Рис. 4.6. Сплющивание роговицы площадкой тонометра Маклакова

которой соответствуют уровню внутриглазного давления.

В норме уровень тонометрического давления находится в пределах от 16 до 26 мм рт.ст. Оно выше истинного внутриглазного давления (9–21 мм рт.ст.) за счет дополнительного сопротивления, оказываемого склерой.

*Тонография* позволяет оценить скорость продукции и оттока внутриглазной жидкости. Внутриглазное давление измеря-

ют в течение 4 мин, пока датчик находится на роговице. При этом происходит постепенное снижение давления, так как часть внутриглазной жидкости вытесняется из глаза. По данным тонографии можно судить о причине изменения уровня внутриглазного давления.

## ИНСТРУМЕНТАЛЬНЫЕ МЕТОДЫ ОБСЛЕДОВАНИЯ

### Биомикроскопия

*Биомикроскопия* — это прижизненная микроскопия тканей глаза с помощью щелевой лампы. Щелевая лампа состоит из осветителя и бинокулярного стереомикроскопа.

Проходящий через щелевую диафрагму свет образует световой срез оптических структур глаза, который рассматривают через стереомикроскоп щелевой лампы. Перемещая световую щель, врач исследует все структуры глаза с увеличением до 40–60 раз. В стереомикроскоп могут быть введены дополнительные наблюдательные, фото- и телерегистрирующие системы, лазерные излучатели.

### Гониоскопия

*Гониоскопия* — метод исследования угла передней камеры, скрытого за лимбом, при помощи щелевой лампы и специального прибора — гониоскопа, представляющего собой систему зеркал (рис. 4.7). Применяют гониоскопы Ван-Бойнингена, Гольдмана и Краснова.

Гониоскопия позволяет обнаружить различные патологические изменения угла передней камеры (опухоли, инородные тела и др.). Особенно важно определение степени открытости угла передней камеры, в соответствии с чем выделяют широкий, средней ширины, узкий и закрытый угол.

### Диафаноскопия и трансиллюминация

Инструментальное исследование внутриглазных структур проводят, направляя свет в глаз через склеру (при диафаноскопии) или через роговицу (при трансиллюминации) с помощью диафаноскопов. Метод позволяет выявить массивные кровоизлияния в стекловидное тело (гемофтальм), некоторые внутриглазные опухоли и инородные тела.

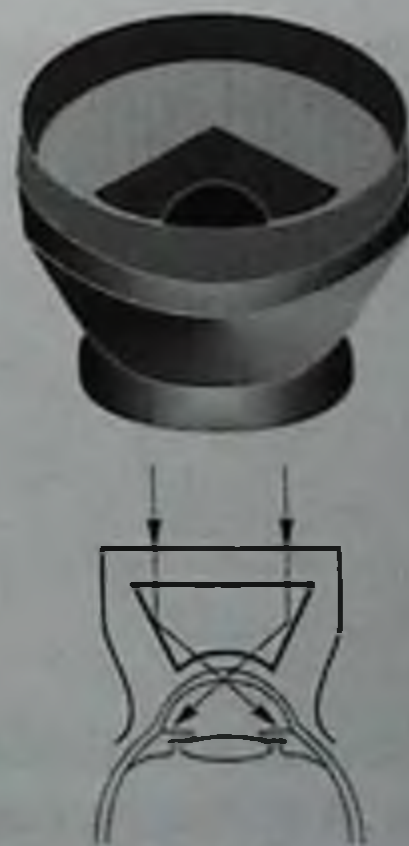


Рис. 4.7. Гониоскоп

### Эхоофтальмоскопия

*Ультразвуковой метод исследования* структур глазного яблока используют в офтальмологии для диагностики отслойки сетчатки и сосудистой оболочки, опухолей и инородных тел. Очень важно, что эхоофтальмографию можно применять и при помутнениях оптических сред глаза, когда использование офтальмоскопии и биомикроскопии невозможно.

*Ультразвуковая доплерография* позволяет определить линейную скорость и направление тока крови во внутренней сонной и глазничной артериях. Метод применяют с диагностической целью при травмах и заболеваниях глаз, обусловленных стенозирующими или окклюзионными процессами в указанных артериях.

### Энтоптометрия

Представление о функциональном состоянии сетчатки можно получить при использовании *энтонтических тестов* (греч. *ento* — внутри, *opto* — вижу). Метод основан на зрительных ощущениях пациента, которые возникают вследствие воздействия на рецепторное поле сетчатки адекватных (световых) и неадекватных (механических и электрических) раздражителей.

- *Механофосфен* — феномен ощущения свечения в глазу при надавливании на глазное яблоко.
- *Аутоофтальмоскопия* — метод, позволяющий оценить сохранность функционального состояния сетчатки при непрозрачных оптических средах глаза. Сетчатка функционирует, если при ритмичных движениях диафаноскопа по поверхности склеры пациент отмечает появление зрительных картин.

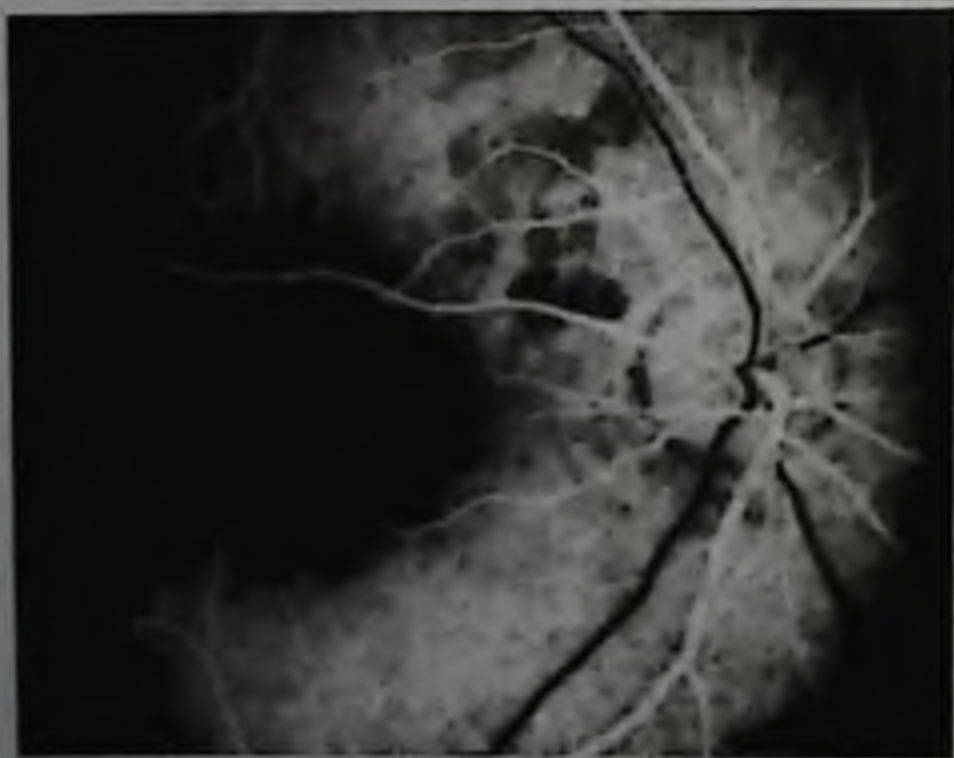

Рис. 4.8. Ангиография сетчатки (артериальная фаза)

### Флюоресцентная ангиография сетчатки

Данный метод основан на серийном фотографировании прохождения раствора флуоресцеина натрия по сосудам сетчатки (рис. 4.8). Флюоресцентная ангиография может быть проведена лишь при наличии прозрачных оптических сред глазного

яблока. С целью контрастирования сосудов сетчатки стерильный 5–10% раствор флуоресцеина натрия вводят в локтевую вену.

## ОБСЛЕДОВАНИЕ ОРГАНА ЗРЕНИЯ У ДЕТЕЙ

При проведении офтальмологического обследования детей необходимо учитывать их быструю утомляемость и невозможность длительной фиксации взгляда.

Наружный осмотр маленьких детей (до 3 лет) проводят с помощью медицинской сестры, которая фиксирует ручки, ножки и голову ребенка.

Зрительные функции у детей до года можно оценить косвенно по появлению слезения (конец 1-го и начало 2-го месяца жизни), фиксации (2 мес жизни), рефлекса опасности — ребенок закрывает глаза при быстром приближении предмета к глазу (2–3 мес жизни), конвергенции (2–4 мес жизни). Начиная с года, остроту зрения у детей оценивают, показывая им с различного расстояния игрушки разной величины. Детей трехлетнего возраста и старше обследуют с помощью детских таблиц оптотипов.

Границы поля зрения у детей в возрасте 3–4 лет оценивают с помощью ориентировочного способа. Периметрию применяют с пятилетнего возраста. Следует помнить, что у детей внутренние границы поля зрения несколько шире, чем у взрослых.

Внутриглазное давление у маленьких детей измеряют под наркозом.



# Глава 5

## Физиологическая оптика

### Содержание главы

- Геометрическая оптика.
- Оптическая система глаза.
  - Виды рефракции глаза.
  - Возрастные изменения рефракции.
  - Определение клинической рефракции.
- Аккомодация.
- Отдельные виды клинической рефракции.
  - Эмметропия.
  - Гиперметропия.
  - Миопия.
  - Астигматизм.
- Принципы коррекции аметропий.
  - Очковая коррекция.
  - Контактная коррекция.
  - Хирургическая коррекция.

## ГЕОМЕТРИЧЕСКАЯ ОПТИКА

Геометрическая оптика изучает правила распространения света и образования изображений с помощью линз.

В однородной среде свет распространяется прямолинейно. Однако при прохождении светового пучка через границу раздела двух прозрачных сред, в которых скорость распространения света различна, направление лучей изменяется. Возникают два феномена — отражение и преломление света. Преломление света в оптической системе зависит от формы поверхности, разделяющей две оптические среды, и показателей преломления обеих сред.

### Линзы

*Линза* — тело, которое ограничено двумя преломляющими поверхностями. Лучи света, проходящие через линзу, преломляются на границе сред «воздух—линза» или «линза—воздух». Упрощенно принято считать, что преломление происходит в условной плоскости, которая при одинаковом радиусе кривизны поверхностей линзы делит послед-

нюю пополам. Если радиусы кривизны различны, то условная *главная плоскость* смещается в сторону более преломляющей поверхности, которая имеет меньший радиус кривизны. Выделяют также понятие *главной оптической оси*, соединяющей центры передней и задней поверхностей линзы. Условно любую линзу можно рассматривать как бесчисленное количество призм, расположенных одна над другой. Отсюда лучи света, проходящие параллельно главной оптической оси, преломляются к основанию призмы и сходятся в точке *главного фокуса*. Это определяет понятие *главного фокусного расстояния*. Соответственно ходу лучей различают *передний и задний главные фокусы*. Положение их зависит от величины или *силы преломления линзы*, которая является величиной, обратной фокусному расстоянию, и оценивается в *диоптриях*. За одну диоптрию принята оптическая сила линзы с фокусным расстоянием в 1 м.

Таким образом, формула диоптрии:

$$D = 1/F(\text{м}), \text{ где } F \text{ — фокусное расстояние в 1 м.}$$

*Сферические линзы* наиболее простые. В соответствии с их формой выделяют плосковогнутые, плосковыпуклые, двояковыпуклые, двояковогнутые, выпукло-вогнутые и вогнуто-выпуклые линзы. Все сферические линзы в зависимости от направления отклонения лучей после преломления подразделяют на собирательные и рассеивающие.

- *Собирательные линзы* (плосковыпуклые, двояковыпуклые и выпукло-вогнутые) преломляют лучи по направлению к оптической оси, а их фокус находится позади линзы (рис. 5.1). Данные линзы обозначают знаком «+» (они увеличивают изображение) и латинским словом «convex».

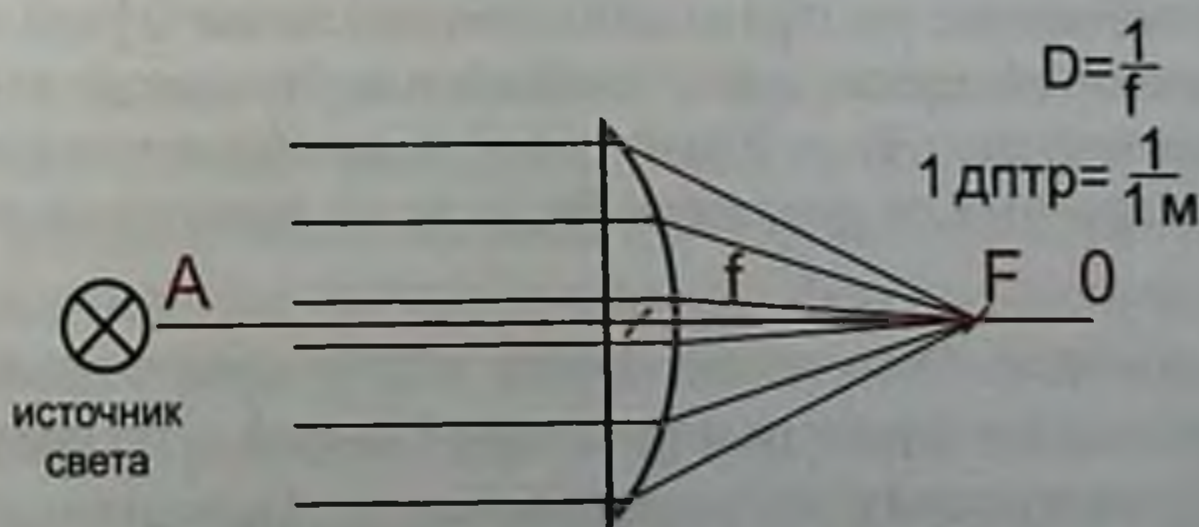


Рис. 5.1. Строение и действие плосковыпуклой сферической линзы: AO — оптическая ось; F — главный фокус; f — главное фокусное расстояние; D — преломляющая сила линзы

- *Рассеивающие линзы* (плосковогнутые, двояковогнутые и вогнуто-выпуклые) характеризуются отклонением лучей от оптической оси после преломления, при этом их фокус расположен впереди линзы (рис. 5.2). Такие линзы обозначают знаком «-» (они уменьшают изображение) и латинским словом «*conсav*».

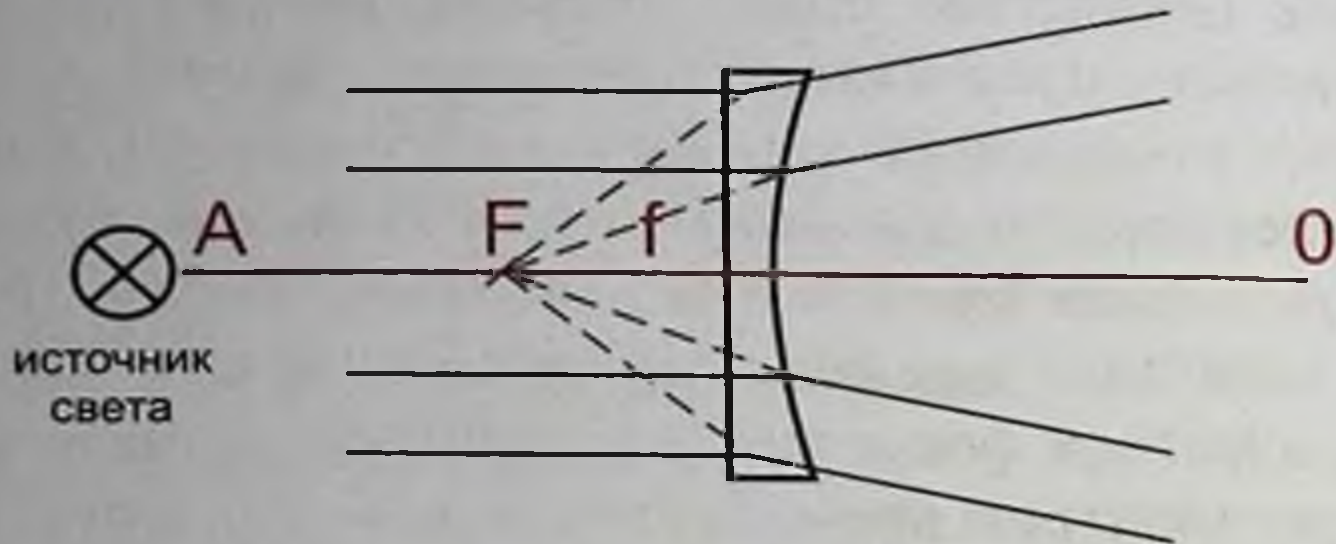


Рис. 5.2. Строение и действие плосковогнутой сферической линзы: АО — оптическая ось; F — главный фокус;  $f$  — главное фокусное расстояние

Действие сферических линз называют стигматическим (греч. *stigma* — точка), поскольку лучи от точки после преломления образуют также точку, которая, однако, имеет другой размер и перевернутую ориентацию (рис. 5.3).

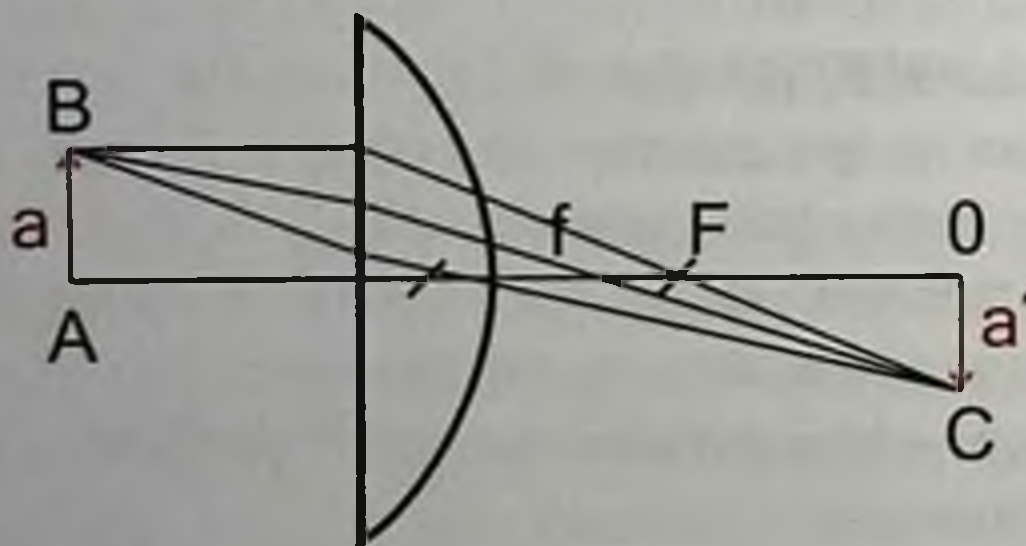


Рис. 5.3. Формирование изображения собирающей сферической линзой:  $a$  — рассматриваемый предмет;  $a'$  — изображение предмета; АО — оптическая ось; F — главный фокус;  $F'$  — один из фокусов, образованный собирающимися лучами, идущими от предмета; BC — лучи, проходящие через главную точку линзы

*Цилиндрические и торические линзы* преломляют только те лучи, которые перпендикулярны оси цилиндра (тора), в то время как параллельные ей лучи проходят без преломления. При этом лучи от точки преобразуются в коноид Штурма (астигматическое действие). *Мерой астигматизма* называют разность преломляющей силы в двух главных сечениях.

## ОПТИЧЕСКАЯ СИСТЕМА ГЛАЗА

В функциональном отношении глаз можно разделить на два основных отдела — светопроводящий и световоспринимающий (сетчатку). Светопроводящий отдел включает роговицу, влагу передней камеры, хрусталик и стекловидное тело. Лучи, отраженные от рассматриваемых объектов, проходят через прозрачные среды глаза, преломляясь на передней и задней поверхностях роговицы и хрусталика.

### Виды рефракции глаза

Выделяют физическую и клиническую рефракцию глаза.

**Физическая рефракция** — преломляющая сила оптической системы глаза. Она составляет около 60–65 дптр: на роговицу приходится 40–45 дптр, на хрусталик (в покое аккомодации) — 18–20 дптр. Точные расчеты показателей оптической системы глаза используют при проведении рефракционных операций, кератопластики и кератопротезирования, имплантации искусственной интраокулярной линзы.

**Клиническая рефракция** — положение главного фокуса оптической системы глаза по отношению к сетчатке, т.е. его соответствие длине оптической оси глаза.

- В зависимости от участия аккомодации различают статическую и динамическую клиническую рефракцию:
  - *статическая рефракция* характеризует положение главного фокуса по отношению к сетчатке в состоянии максимального расслабления аккомодации. При этом глаз устанавливается к дальнейшей точке ясного зрения — максимально удаленной от глаза точке, которая отчетливо видна при полном покое аккомодации;
  - *динамическая рефракция* характеризует соотношение преломляющей способности глаза и длины его оптической оси при работе аккомодации. При максимальном напряжении аккомодации глаз устанавливается к ближайшей точке ясного зрения — наиболее близко расположенной к глазу четко различимой точке.
- В зависимости от соответствия главного фокуса длине оптической оси глаза выделяют эмметропическую и аметропическую рефракцию:
  - *эмметропия* (греч. *emmetros* — соразмерный, *opsis* — зрение) характеризуется соответствием преломляющей силы глаза длине его оптической оси. При данном виде клинической рефракции главный фокус находится на сетчатке, где собираются параллельные лучи (рис. 5.4). Так как параллельные лучи идут от бесконечно

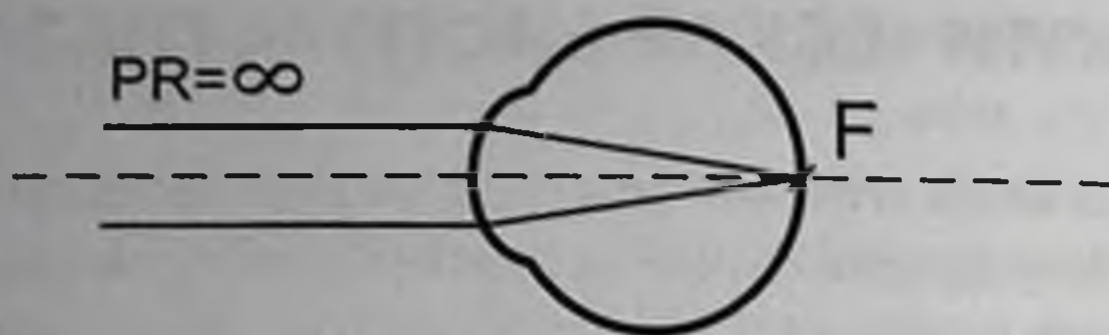


Рис. 5.4. Преломление лучей в глазу с эмметропической рефракцией: PR — дальнейшая точка ясного зрения; F — главный фокус глаза

удаленных предметов, то дальнейшая точка ясного зрения при эмметропии расположена в бесконечности;

- *аметропия* (греч. *ametros* — несоответствующий) характеризуется несоответствием преломляющей силы глаза длине его оптической оси. Несоразмерная рефракция может быть обусловлена сильной или слабой преломляющей способностью глаза при нормальном размере переднезадней оси глаза (рефракционная аметропия), а также увеличением или уменьшением длины глазного яблока при нормальной преломляющей способности (осевая аметропия). Выделяют два вида аметропии: миопию (близорукость) и гиперметропию (дальнозоркость).

*Миопия* — вид клинической рефракции, при которой главный фокус расположен перед сетчаткой. Чтобы переместить главный фокус на сетчатку при миопии, необходимо ослабить преломляющую способность глаза с помощью рассеивающей линзы, помещенной между глазом и рассматриваемым предметом (рис. 5.5). Дальнейшая точка ясного зрения при миопии расположена на некотором расстоянии перед глазом (менее 5 м).

*Гиперметропия* — разновидность клинической рефракции, при которой главный фокус расположен позади сетчатки. Для перемещения главного фокуса на сетчатку при гиперметропии нужно усилить преломляющую способность глаза с помощью собирающей линзы. Дальнейшая точка

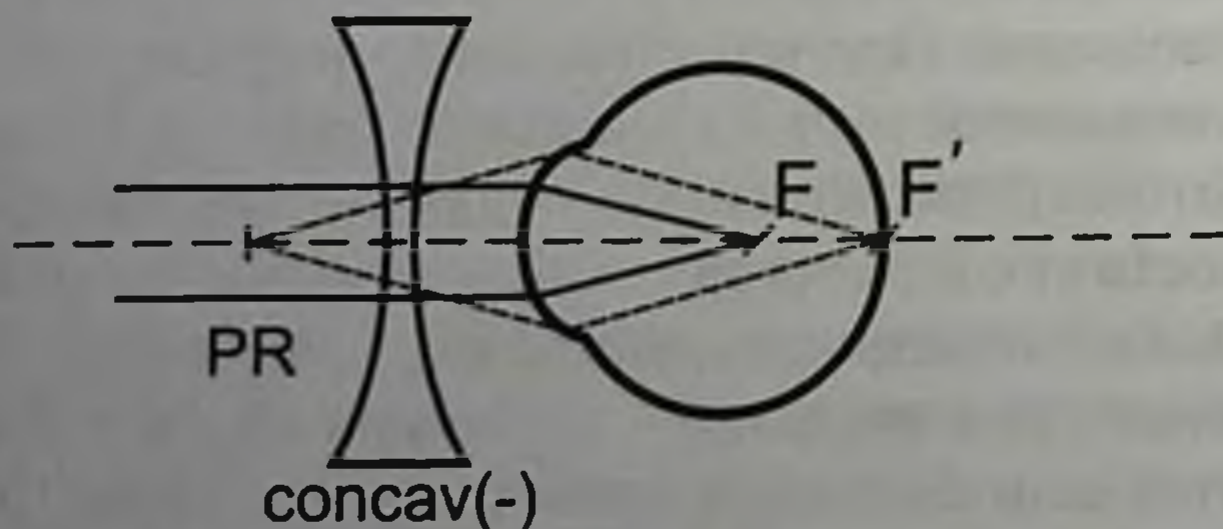


Рис. 5.5. Преломление лучей в глазу с миопической рефракцией: PR — дальнейшая точка ясного зрения; F — главный фокус глаза; F' — фокус, образованный лучами после преломления рассеивающей линзой

ясного зрения при гиперметропии расположена на некотором расстоянии позади глаза, то есть в отрицательной части пространства (рис. 5.6).

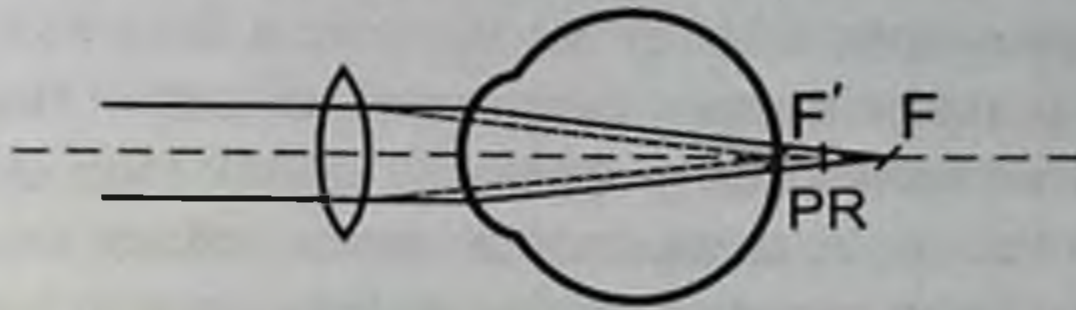


Рис. 5.6. Преломление лучей в глазу с гиперметропической рефракцией: PR — дальнейшая точка ясного зрения; F — главный фокус глаза; F' — фокус, образованный лучами после преломления собирающей линзой

*Астигматизм* характеризуется сочетанием в одном глазу разных видов рефракции или разных степеней одного и того же вида рефракции. Причина астигматизма — нарушение сферичности роговицы или хрусталика.

При астигматизме различают два главных меридиана (взаимно перпендикулярные плоскости с максимальной и минимальной преломляющей способностью). О степени астигматизма судят по разности рефракции в двух главных меридианах: если на протяжении каждого из главных меридианов преломляющая сила остается постоянной, то такой астигматизм называют правильным (чаще при врожденных формах); при неправильном астигматизме в разных точках меридиана преломляющая сила меняется (встречается при заболеваниях и травмах роговицы, а также при изменении формы и положения хрусталика). В зависимости от силы и взаиморасположения главных меридианов выделяют три типа астигматизма (рис. 5.7).

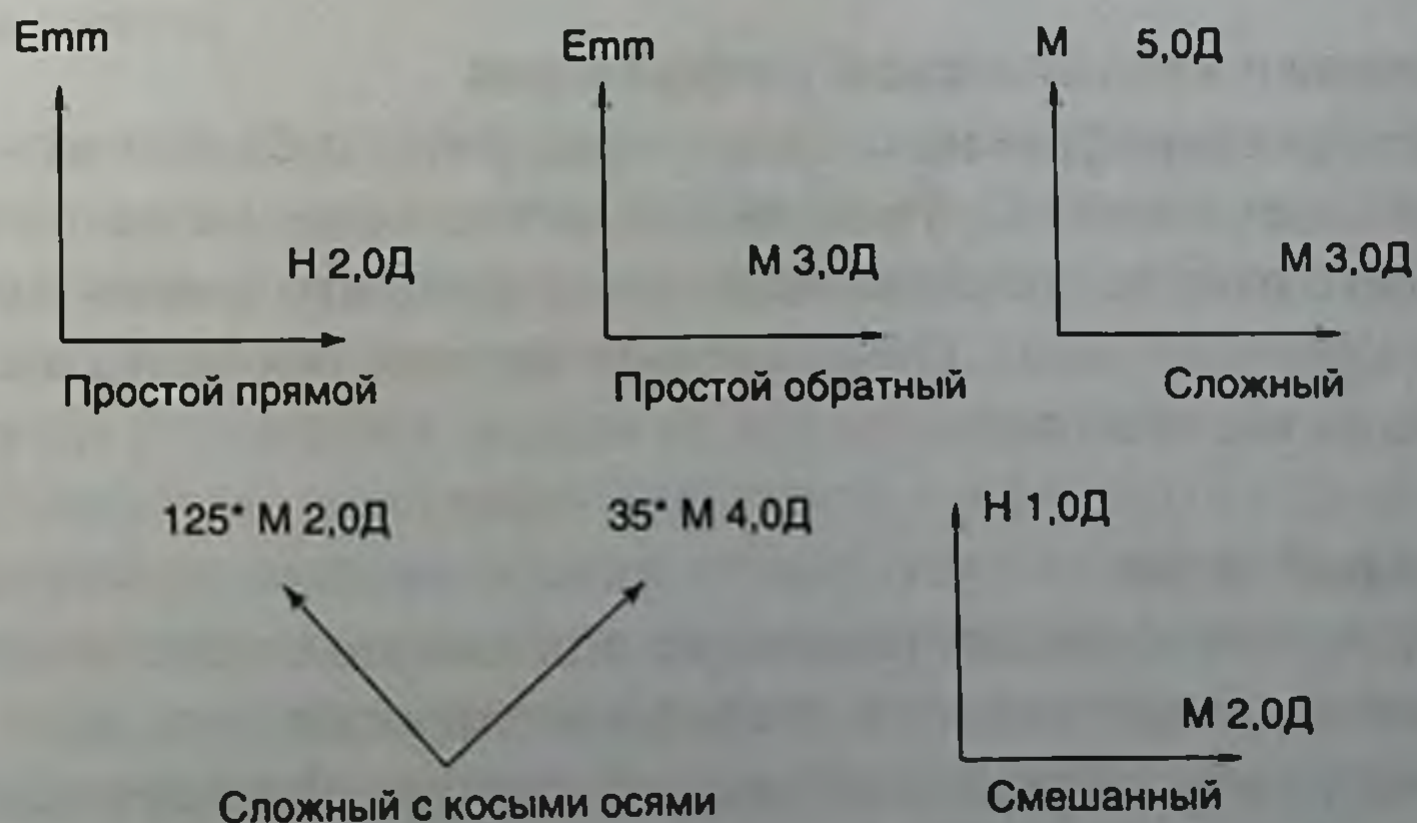


Рис. 5.7. Типы астигматизма

Кроме этого, различают правильный астигматизм, когда распределение силы роговицы и хрусталика в пределах одного или соседних меридианов изменяется плавно. Если же этого нет, то такой астигматизм является неправильным.

*Анизометропия* (греч. *anisos* — неравный, *metron* — мера, *opsis* — зрение) — разница клинической рефракции обоих глаз в 1 дптр и более. При анизометропии получаемые на сетчатках обоих глаз изображения рассматриваемых предметов имеют разные размеры. Данный феномен называют анизейконией. При анизейконии у детей развивается рефракционная амблиопия — снижение остроты зрения, обусловленное нарушением функционального формирования зрительного анализатора.

### **Возрастные изменения рефракции**

Формирование рефракции преимущественно происходит в детском возрасте до 14–15 лет. При этом изменение рефракции происходит не только за счет роста глазного яблока (увеличения переднезадней оси глаза), но и благодаря изменению преломляющей способности глаза.

Для большинства новорожденных характерна гиперметропическая рефракция с силой в 4–5 дптр. Постепенно по мере роста глаза и изменения кривизны роговицы и хрусталика наблюдается уменьшение степени гиперметропии с переходом рефракции к эметропии. В среднем рефракция детей в возрасте 6–8 лет соответствует гиперметропии слабой степени (1,5 дптр). К моменту завершения роста глаза (14–15 лет) в среднем около 50% людей имеют гиперметропическую рефракцию, около 30% — эметропическую и 20–25% — миопическую. У людей старше 70 лет эметропия вновь сменяется слабой гиперметропией.

### **Определение клинической рефракции**

Клиническую рефракцию глаза определяют субъективным и объективными методами. Субъективный метод основан на показаниях обследуемого относительно изменений остроты его зрения при подборе корригирующих линз. Объективные методы основаны на законах преломления света в глазу.

#### **Субъективный метод**

Исследование проводят отдельно для каждого глаза (начинают с правого глаза) в определенной последовательности.

Первоначально определяют остроту зрения без коррекции. При остроте зрения, равной 1,0, можно предположить наличие эметро-

пии или слабой гиперметропии (компенсированной напряжением аккомодации). При более низкой остроте зрения и отсутствии изменений структур глазного яблока имеет место один из видов аметропии.

Для выяснения вида и степени аметропии проводят подбор корректирующих линз. Обследуемому надевают пробную оправу и подгоняют ее по размеру лица. Перед одним глазом устанавливают непрозрачный экран. Перед исследуемым глазом устанавливают линзы.

- Первой используют слабую собирающую линзу  $+0,5$  дптр. Если зрение улучшилось, то у обследуемого имеется гиперметропия, так как при эметропии и миопии острота зрения ухудшится. Для определения степени гиперметропии меняют линзы, постепенно увеличивая их силу с интервалом  $0,25-0,5$  дптр. При этом максимально высокая острота зрения может быть получена с помощью нескольких линз разной силы (рис. 5.8). Это связано с

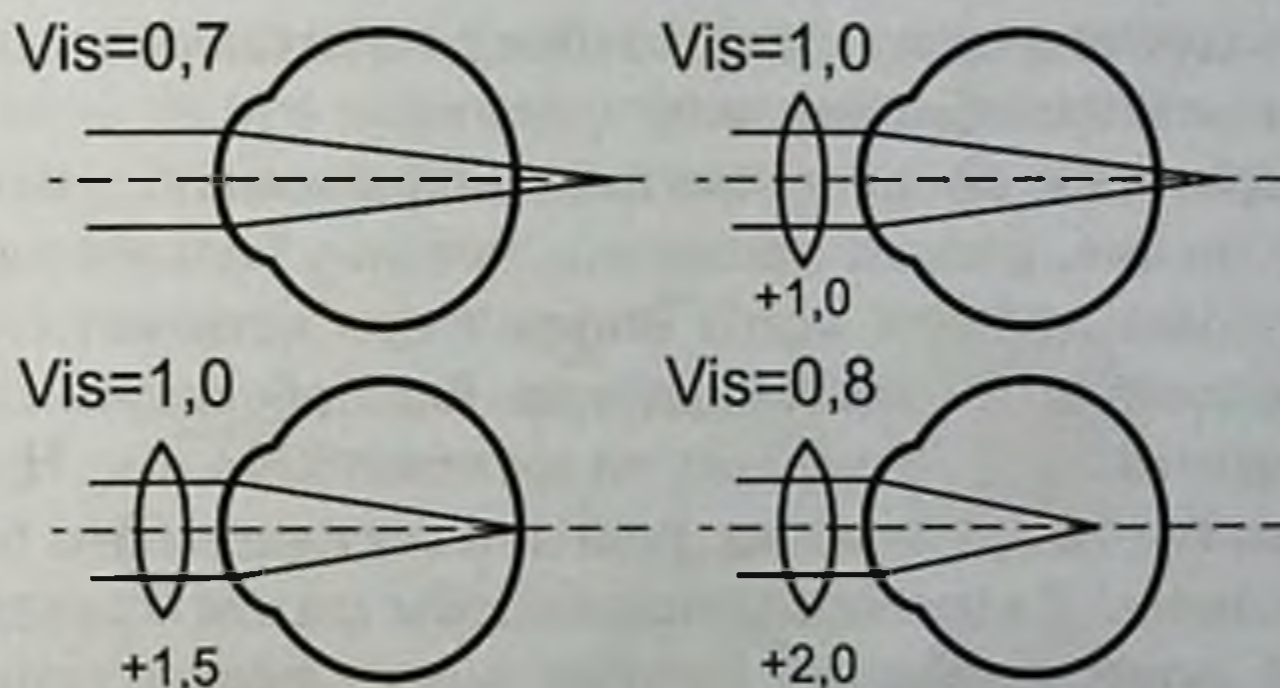


Рис. 5.8. Принцип коррекции гиперметропии с помощью пробных очковых стекол (пояснения в тексте)

тем, что небольшие степени гиперметропии самокорректируются напряжением аккомодации. Поэтому степень гиперметропии характеризует самое сильное собирающее стекло, которое дает максимально высокое зрение.

- В случае ухудшения зрения от применения собирающего стекла используют рассеивающую линзу  $-0,5$  дптр. Если зрение при применении рассеивающего стекла улучшилось, то у обследуемого имеется миопия (при эметропии оно также ухудшается). Для определения степени миопии постепенно увеличивают силу линз с интервалом  $0,25-0,5$  дптр. При этом максимально высокая острота зрения может быть получена с помощью нескольких линз



разной силы (рис. 5.9). Это связано с тем, что при гиперкоррекции миопии в глазу появляется слабая «гиперметропия», которая самокорректируется напряжением аккомодации. Поэтому степень

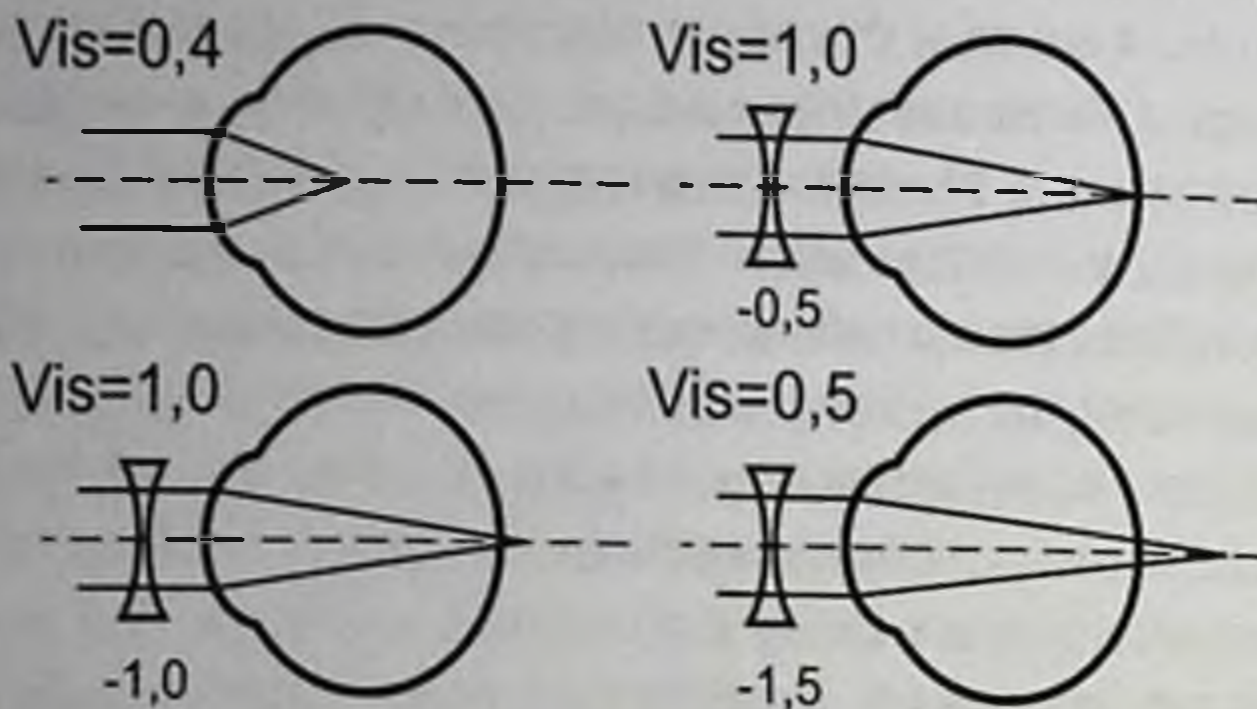


Рис. 5.9. Принцип коррекции миопии с помощью пробных очковых стекол (пояснения в тексте)

миопии характеризует самое слабое рассеивающее стекло, которое дает максимально высокое зрение.

- Если с помощью сферических линз не удалось получить высокую остроту зрения, следует проверить, нет ли у больного астигматизма. Наиболее простой метод определения астигматизма основан на использовании лучистой фигуры. Если обследуемый видит все лучи с одинаковой четкостью, то астигматизма нет. При астигматизме два противоположных луча или сектора видны более четко, чем остальные. Далее перед обследуемым глазом вставляют непрозрачный экран со щелью. Вращая экран, щель устанавливают в меридиане наилучшего зрения. Затем, не снимая экрана, в данном меридиане определяют рефракцию вышеописанным способом. Затем щель поворачивают на  $90^\circ$  и вновь определяют рефракцию.

После полного исследования производят запись результатов следующим образом:

$$\text{Visus OD} = 0,7 \text{ с кор.} + 1,5 \text{ дптр} = 1,0 \text{ («кор.» — сокращение от «коррекция»)}$$

$$\text{Visus OS} = 0,4 \text{ с кор.} - 1,0 \text{ дптр} = 1,0$$

Субъективный метод имеет ряд недостатков:

- снижение остроты зрения может быть обусловлено не только наличием аметропий, но и патологическими изменениями светопроводящих структур, сетчатки и зрительного нерва;
- метод неприменим при отсутствии контакта с пациентом (например, у маленьких детей), при симуляции и аггравации.

### Объективные методы

К объективным методам исследования рефракции относят скиаскопию, рефрактометрию и офтальмометрию.

**Скиаскопия.** Скиаскопия (теневая проба) основана на свойстве глазного дна не только поглощать, но и отражать падающий на него свет.

Пациент сидит напротив врача на расстоянии 1 м. Лампу размещают слева от пациента. Врач освещает зрачок исследуемого глаза плоским зеркалом непрямого офтальмоскопа. Розовый рефлекс с глазного дна можно увидеть только тогда, когда свет на сетчатку попадает от всей окружности офтальмоскопа вокруг отверстия в нем (рис. 5.9). При повороте зеркала вокруг вертикальной или горизонтальной оси происходит смена свечения и появление тени в области зрачка, характер движения которой будет зависеть от клинической рефракции глаза.

- Если положение зеркала совпадает с дальнейшей точкой ясного зрения, то при повороте офтальмоскопа зрачок сразу темнеет (рис. 5.10). Такая ситуация встречается при миопии, так как при

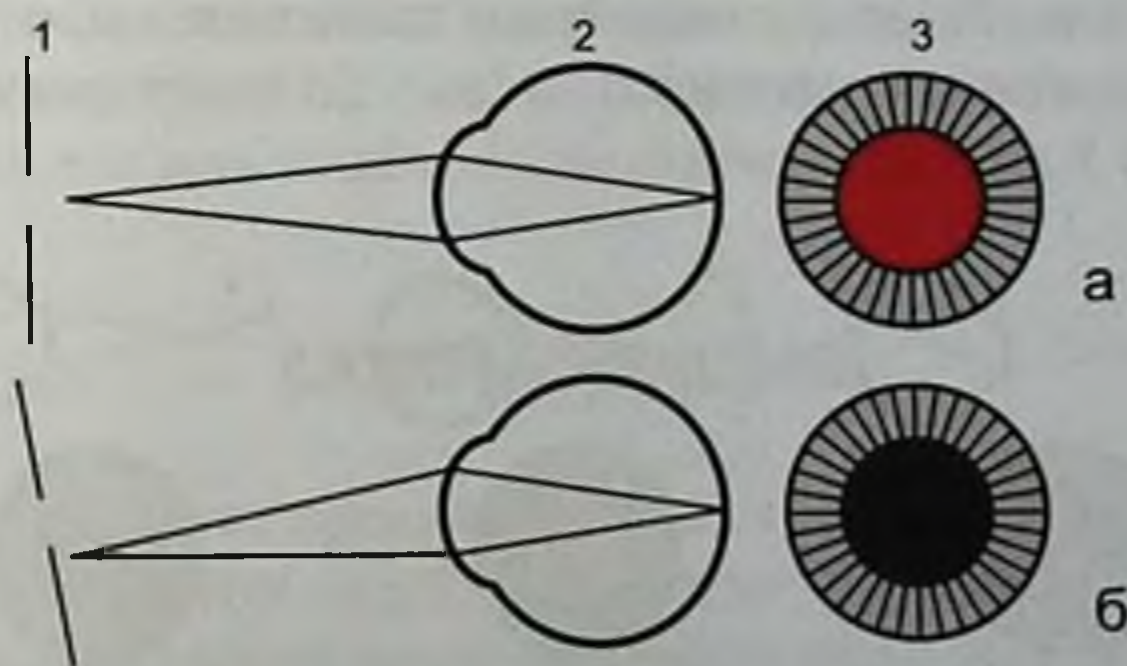


Рис. 5.10. Световое пятно в зрачке при прямом (а) и боковом (б) положении плоского зеркала непрямого офтальмоскопа при скиаскопии (дальнейшая точка ясного зрения расположена на уровне зеркала при миопии в 1 дптр)

миопии дальнейшая точка ясного зрения находится на конечном расстоянии перед глазом. Степень миопии обратна расстоянию до зеркала: расстояние в 1 м соответствует миопии в 1 дптр.

- Если плоскость офтальмоскопа не совпадает с дальнейшей точкой ясного зрения, то идущие от сетчатки лучи не сходятся в одну точку и образуют пятно. В этом случае при изменении положения зеркала от края зрачка появляется затемнение, которое при даль-

нейшем движении зеркала распространяется на весь зрачок.

- Если дальнейшая точка ясного зрения расположена позади зеркала, то на его поверхность попадают неперекрещенные лучи, поэтому тень будет двигаться в том же направлении, что и зеркало (рис. 5.11). Такое движение тени наблюдают при гиперметропии, эмметропии, а также при миопии менее 1 дптр.

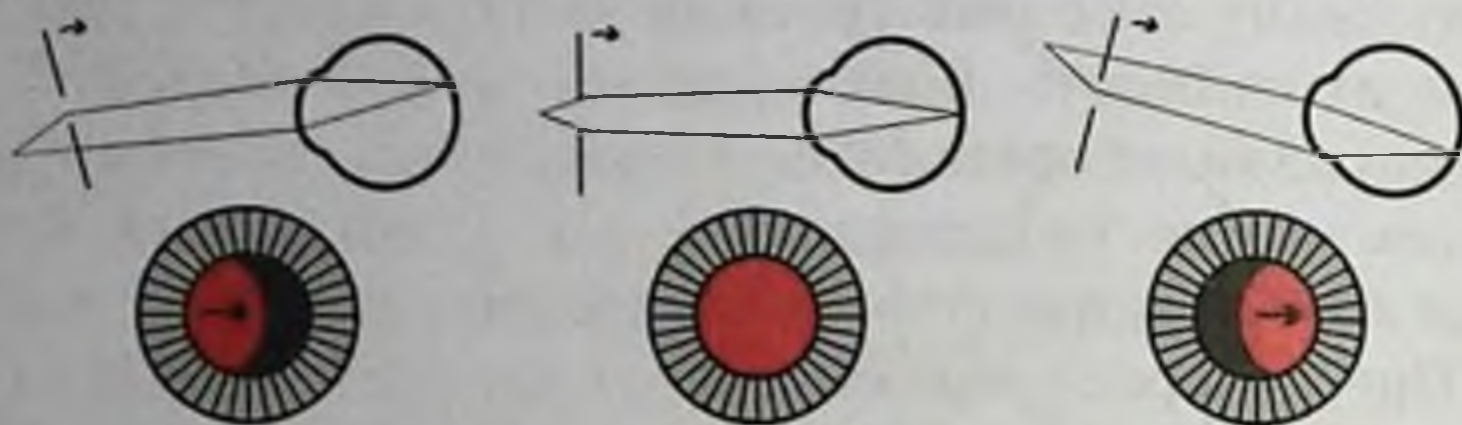


Рис. 5.11. Изменение светового пятна в зрачке при движении непрямого офтальмоскопа во время проведения скиаскопии (дальнейшая точка ясного зрения расположена позади зеркала)

- Если дальнейшая точка ясного зрения расположена впереди плоскости офтальмоскопа, то на его поверхность попадают перекрещенные лучи. Поэтому тень будет двигаться в противоположном направлении движению зеркала (рис. 5.12), что указывает на миопию выше 1 дптр.

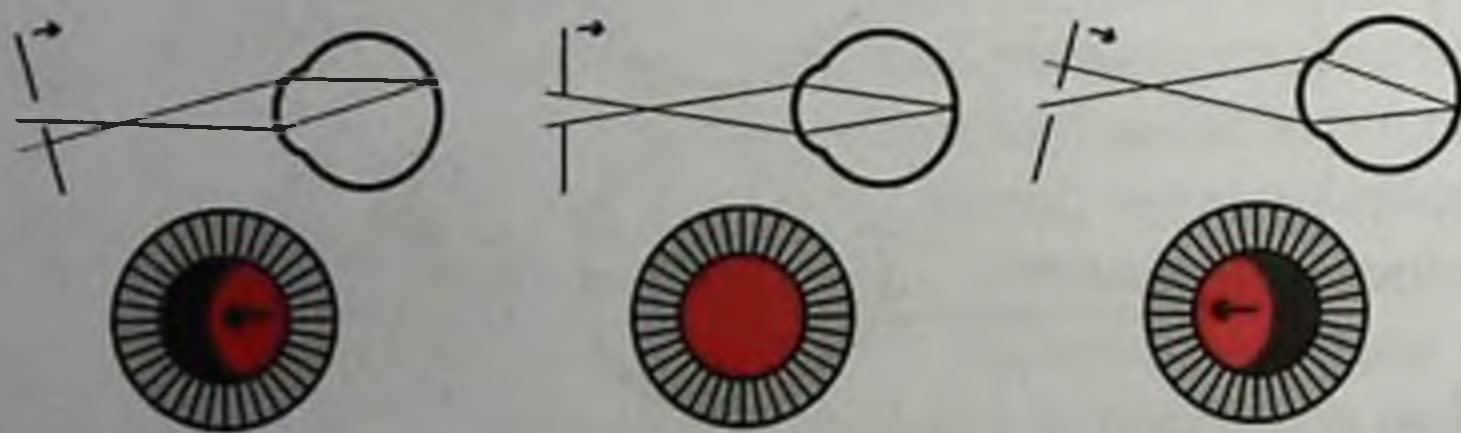


Рис. 5.12. Изменение светового пятна в зрачке при движении непрямого офтальмоскопа во время проведения скиаскопии (дальнейшая точка ясного зрения расположена перед зеркалом)

Для дальнейшего уточнения рефракции применяют скиаскопические линейки, которые состоят из набора рассеивающих и собирающих линз от 0,5 до 19 дптр. При совпадении движения тени и зеркала перед глазом на расстоянии 13 см устанавливают линейку с положительными, а при несовпадении — с отрицательными линзами. Постепенно увеличивают силу линзы до такой, при которой движение тени исчезнет, и зрачок при повороте зеркала сразу погаснет. Истинная рефракция

обследуемого глаза равна силе нейтрализующей линзы минус 1 дптр (что соответствует степени миопии без нейтрализации линзами).

**Рефрактометрия** — способ определения клинической рефракции с помощью исследования отраженной от глазного дна светящейся марки. В автоматических рефрактометрах анализ направления отраженного от сетчатки инфракрасного света проводится автоматически с помощью компьютера и позволяет оценить преломление (силу) роговицы в главных меридианах, их взаиморасположение, т.е. вид астигматизма (рис.5.13).



Рис. 5.13. Рефрактометрия

**Офтальмометрия** — определение преломляющей силы роговицы (а не клинической рефракции). Метод аналогичен рефрактометрии, однако измеряют отображения тест-марок, проецируемых не на сетчатку, а на роговицу. Наиболее часто офтальмометрию используют для оценки объема рефракционных операций и при подборе контактных линз.

## АККОМОДАЦИЯ

В реальных условиях преломляющая способность глаза постоянно меняется, то есть имеет место динамическая рефракция. В основе динамической рефракции лежит механизм аккомодации.

**Аккомодация** (лат. *accommodation* — приспособление) — способность глаза обеспечивать четкое различение предметов, расположенных на разных расстояниях от глаза. Смысл аккомодации заключается в том, что независимо от расстояния до рассматриваемого предмета изображение его всегда фокусируется на сетчатку.

### Механизм аккомодации

При зрении вдаль цилиарная мышца расслаблена, а цинновы связки, соединяющие отростки цилиарного тела с экватором хрусталика, находятся в натянутом состоянии. Хрусталик уплощается, и его оптическая сила становится минимальной (рис. 5.14).

Для обеспечения оптимальной четкости зрения вблизи происходит сокращение цилиарной мышцы. Это приводит к сужению круга, образованного цилиарным телом, и расслаблению цинновых связок. Благодаря своей эластичности хрусталик принимает более выпуклую форму, а преломляющая способность его увеличивается (рис. 5.14).

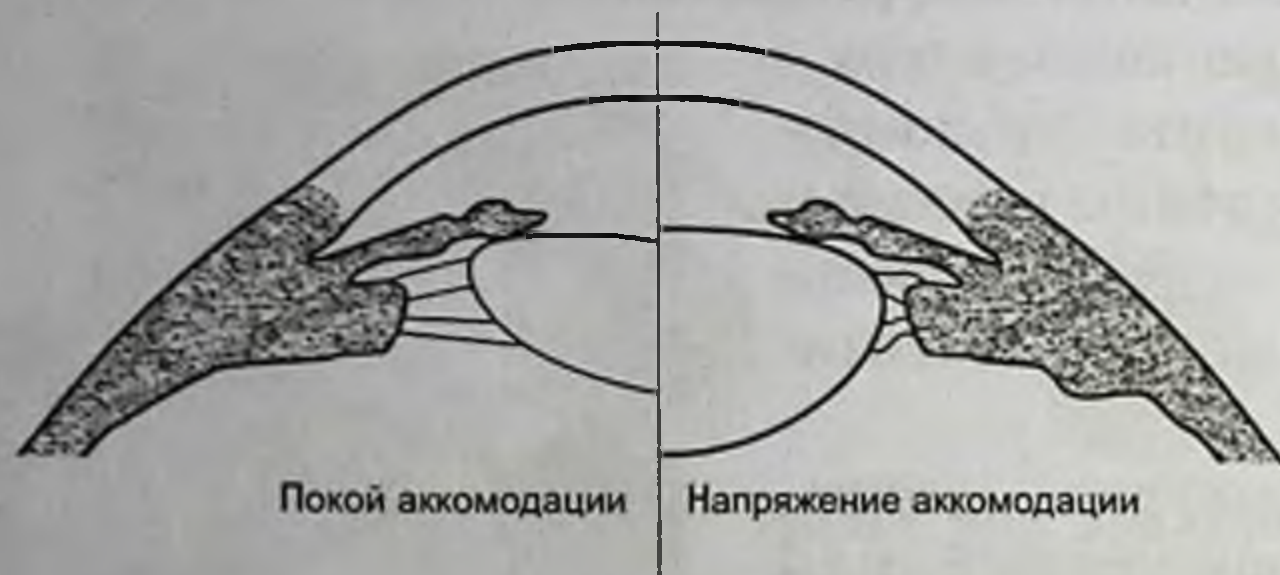

Рис. 5.14. Механизм аккомодации по Гельмгольцу

Цилиарная мышца имеет парасимпатическую и симпатическую иннервацию. Стимуляция холинорецепторов парасимпатическими волокнами приводит к сокращению цилиарной мышцы. Симпатические воздействия регулируют трофические процессы и несколько снижают сократимость цилиарной мышцы.

### Основные показатели

При максимальном расслаблении аккомодации динамическая рефракция совпадает со статической рефракцией и глаз устанавливается к дальнейшей точке ясного зрения. По мере усиления динамической рефракции точка ясного зрения постепенно приближается к глазу. При максимальном напряжении аккомодации глаз устанавливается к ближайшей точке ясного зрения.

- *Область аккомодации* — расстояние между дальнейшей и ближайшей точками ясного зрения. Она зависит от вида клинической рефракции. Так, при эметропии и гиперметропии она достаточно широка, так как простирается от ближайшей точки ясного зрения до бесконечности. Эметроп смотрит вдаль без напряжения аккомодации. Гиперметропу для рассматривания удаленных предметов необходимо увеличить преломляющую способность глаза на величину, равную степени гиперметропии. При миопии область аккомодации включает небольшой участок перед глазом. Чем выше степень миопии, тем уже область аккомодации.

- *Объем аккомодации* — разница между оптической силой глаза, установленного к ближайшей и к дальнейшей точке ясного зрения. Объем аккомодации зависит не от вида клинической рефракции, а от сократительной способности цилиарной мышцы и эластичности хрусталика.
  - *Объем абсолютной аккомодации* — прирост преломляющей силы хрусталика в процессе аккомодации от состояния покоя до максимального напряжения. Его вычисляют как разницу преломляющей способности глаза при фиксации взора в дальнейшей и ближайшей точках ясного зрения.
  - *Объем относительной аккомодации* состоит из отрицательной и положительной (запас, или резерв, аккомодации) частей. Их определяют следующим образом. Больного просят читать мелкий печатный текст, расположенный на расстоянии 33 см. Затем подбирают самое сильное собирательное (его сила равна отрицательной части аккомодации) и рассеивающее (его сила равна положительной части аккомодации) стекла, при которых сохраняется возможность чтения текста.
- *Конвергенция* — уменьшение угла между зрительными линиями при переводе взгляда с удаленного на близлежащий объект. Конвергенция функционально тесно связана с аккомодацией, а их соотношение зависит от вида рефракции: при эметропии аккомодация точно соответствует конвергенции, при гиперметропии аккомодация усилена, а при миопии — ослаблена или отсутствует.

### **Нарушения аккомодации**

*Аккомодативная астигматизация* — синдром, обусловленный перенапряжением аккомодации при работе с близко расположенными предметами, особенно на фоне гиперметропии или астигматизма. Проявляется быстрым утомлением при зрительной нагрузке, ощущением рези и инородного тела в конъюнктивальном мешке, покраснением глаза, головной болью.

*Спазм аккомодации* — постоянное максимальное напряжение аккомодации, не проходящее даже при рассматривании удаленных предметов. Развитию спазма аккомодации способствуют большая зрительная нагрузка, уменьшение объема аккомодации, аномалии рефракции, плохая освещенность, применение М-холиномиметиков. Больные жалуются на ухудшение зрения вдаль, а также быстрое утомление при работе вблизи. Вследствие усиления преломляющей силы глаза происходит смещение главного фокуса кпереди и наблюдается

миопическая рефракция даже у эметропов, поэтому спазм аккомодации называют еще ложной близорукостью.

*Паралич аккомодации* — неспособность к аккомодации, которая обусловлена нарушением парасимпатической иннервации цилиарной мышцы. Причины: передозировка М-холиноблокаторов, ботулизм, дифтерия, кишечные инфекции, травмы и воспалительные заболевания головного мозга. При параличе аккомодации ближайшая точка ясного зрения совпадает с дальнейшей точкой. Больные не способны выполнять зрительную работу вблизи, они предъявляют жалобы на микропсию.

*Пресбиопия* (от греч. *presbys* — старик, *opsis* — зрение) — уменьшение аккомодативной способности глаза вследствие возрастного уплотнения вещества хрусталика и снижения его эластичности. Первые признаки пресбиопии (ухудшение зрения вблизи) возникают в возрасте 40–45 лет. Постепенно объем аккомодации уменьшается, и у людей старше 65 лет он равен нулю, т.е. развивается невозможность аккомодации (подобно параличу аккомодации). Ближайшая и дальнейшая точки ясного зрения совпадают и находятся в бесконечности.

Коррекция пресбиопии сводится к назначению очков для близи. Сила очков зависит от возраста пациента, рефракции (пресбиопия не влияет на статическую рефракцию глаза) и рабочего расстояния. Так, эметропу в 40 лет требуются очки для близи с силой собирающих линз +1 дптр. На каждые последующие 5 лет прибавляют +0,5 дптр, максимально до +3 дптр в 60 лет. Оптическая сила таких линз достаточна для работы на расстоянии 30–33 см от глаза, поэтому дальнейшее увеличение силы линз нецелесообразно. При аметропии вышеуказанные показатели прибавляют не к 0 дптр, а к имеющейся рефракции:

- при миопии -1 дптр в 45 лет требуются очки для близи с преломляющей силой  $-1 + 1 + 0,5 = +0,5$  дптр;
- при гиперметропии +3 дптр в 45 лет нужны очки для близи с силой  $+3 + 1 + 0,5 = 4,5$  дптр.

## ОТДЕЛЬНЫЕ ВИДЫ КЛИНИЧЕСКОЙ РЕФРАКЦИИ

### Эметропия

При эметропии зрение хорошее как вдаль, так и вблизи. При работе вблизи нагрузка на аккомодационный аппарат небольшая. И только при развитии пресбиопии у эметропа появляются жалобы на снижение зрения вблизи.

## Гиперметропия

При гиперметропии недостаточность преломляющей способности глаза корригируется за счет постоянного напряжения аккомодации. При гиперметропии слабой и средней степени зрение вдаль не нарушено. Постоянное напряжение аккомодации при некорригированной гиперметропии приводит к появлению астенопии и спазма аккомодации. С возрастом, когда аккомодативная способность глаза снижается, даже при слабой и средней степени гиперметропии зрение вдаль ухудшается. Кроме того, для лиц с гиперметропией свойственно более раннее развитие пресбиопии.

У детей с некорригированной гиперметропией, особенно при наличии анизометропии, наблюдается нарушение формирования бинокулярного зрения, развивается амблиопия и содружественное сходящееся косоглазие.

## Миопия

Для миопии характерно снижение остроты зрения вдаль и слабость цилиарной мышцы. Однако при работе вблизи напряжения аккомодации практически и не требуется. Близкое расположение дальнейшей точки ясного зрения, особенно при высокой миопии, приводит к постоянному напряжению конвергенции. Постоянное напряжение экстраокулярных мышц может привести к появлению мышечной астенопии и расстройству бинокулярного зрения (с формированием расходящегося косоглазия).

По времени появления выделяют врожденную и приобретенную миопию, а по течению — непрогрессирующую (стационарную) и прогрессирующую. Врожденная миопия, как правило, носит стационарный характер.

## Этиология и патогенез

Врожденная миопия наиболее часто встречается у недоношенных детей, причем степень близорукости тем выше, чем более выражена недоношенность. Это связано с тем, что у 3–7-месячного плода имеется выпячивание заднего отдела склеры, а кривизна роговицы и хрусталика выражена сильнее. Врожденная миопия у доношенных детей обусловлена, как правило, наследственными факторами, токсоплазмозом или врожденными аномалиями строения хрусталика.

Приобретенная миопия появляется и прогрессирует под влиянием следующих факторов:

- наследственность. Миопия высокой степени имеет аутосомно-рецессивный тип наследования, средней и слабой степени — аутосомно-доминантный;



- неблагоприятные условия внешней среды (плохое освещение, авитаминозы, недостаточное потребление белка и т.д.), особенно в сочетании с длительной работой на близком расстоянии;
- первичная слабость аккомодации, приводящая к компенсаторному растяжению глазного яблока;
- несбалансированное напряжение конвергенции и аккомодации, ведущее к спазму аккомодации;
- особенности строения задних отделов склеры, что приводит к увеличению переднезадней оси глазного яблока.

### Осложнения близорукости высокой степени

Поражение различных структур глазного яблока чаще встречается при высокой миопии, в этом случае миопию называют осложненной. К осложнениям относят помутнение хрусталика (осложненную катаракту), деструкцию стекловидного тела, отслойку мембраны стекловидного тела, различные дистрофии сетчатки и хориоидеи (изменения глазного дна).

Изменения глазного дна начинаются в области зрительного нерва. В начальных стадиях появляется миопический конус — серповидной формы белая полоска возле диска зрительного нерва, обусловленная дистрофией хориоидеи и сетчатки в этой зоне. Постепенно зона дистрофии расширяется и полностью захватывает всю окружность диска зрительного нерва, в результате чего формируется ложная задняя стафилома. При распространении зоны атрофии на центральную область сетчатки наблюдается резкое снижение зрения. В очень тяжелых случаях вблизи диска зрительного нерва происходит растяжение склеры, что приводит к выпячиванию склеры кзади — образованию истинной задней стафилемы. Растяжение глазного яблока сопровождается повышенной ломкостью сосудов с повторными кровоизлияниями в сетчатку и стекловидное тело. В результате наблюдается помутнение стек-

ловидного тела, формируются хориоретинальные дистрофические очаги (например, пятно Фукса). Увеличение размера глазного яблока приводит к истончению периферической зоны сетчатки в области зубчатой линии, вследствие чего формируются периферические дистрофии сетчатки, которые часто приводят к ее разрывам и отслойке (рис. 5.13).

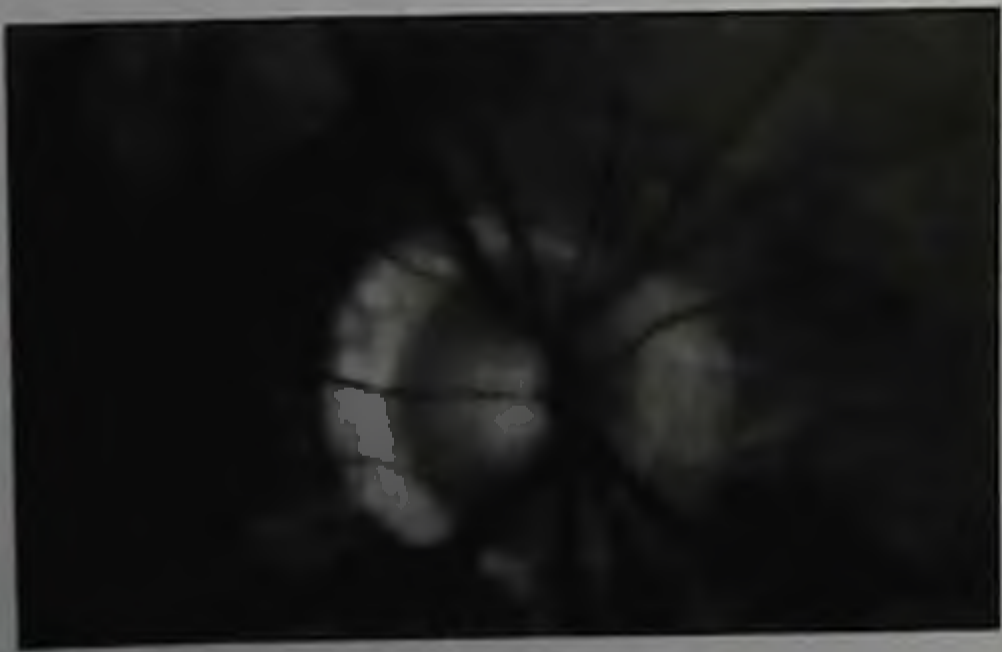


Рис. 5.13. Офтальмоскопическая картина миопического конуса

### **Профилактика и лечение прогрессирующей миопии**

Профилактика прогрессирования близорукости заключается в комплексе мероприятий:

- раннее выявление и проведение диспансерного наблюдения лиц с приобретенной близорукостью;
- коррекция миопии;
- выявление и лечение спазма аккомодации;
- применение упражнений для тренировки ресничной мышцы;
- соблюдение гигиенических требований при зрительной работе;
- ограничение зрительной нагрузки, чередование труда и отдыха;
- проведение общего оздоровления организма;
- своевременное проведение склероукрепляющих операций.

Склероукрепляющие операции показаны при увеличении переднезаднего размера глаза и годовом приросте миопии на 1,0 дптр и более. С целью укрепления заднего отрезка склеры с помощью изогнутой иглы за глазное яблоко в теноново пространство вводят измельченный хрящ или специальные гели. Другая разновидность склероукрепляющих операций основана на введении в эписклеральное пространство к заднему полюсу глаза коллагеновой губки, аллосклеры и других материалов. Однако эти операции не всегда останавливают прогрессирование близорукости.

При высокой миопии показан щадящий режим, необходимо ограничить физическую нагрузку. При наличии периферической дистрофии сетчатки для профилактики отслойки сетчатки проводят профилактическую коагуляцию сетчатки лазером.

### **Астигматизм**

Клинические особенности астигматизма определяются симптомами соответствующего вида сферической рефракции. При некорригированном астигматизме быстро наступает зрительное утомление, астенопия, спазм аккомодации. При отсутствии коррекции астигматизма у детей развиваются амблиопия и нарушение формирования бинокулярного зрения. У взрослых некорригированный астигматизм часто осложняется хроническим упорным блефароконъюнктивитом.

## **ПРИНЦИПЫ КОРРЕКЦИИ АМЕТРОПИЙ**

Цель коррекции аметропии — создание условий для совмещения главного фокуса оптической системы глаза и сетчатки. Наиболее часто для этого используют дополнительную оптическую систему,

помещаемую перед глазом (очковые или контактные линзы). Вторым способом заключается в непосредственном изменении преломляющей силы одного из компонентов оптической системы глаза (роговицы или хрусталика) с помощью различных хирургических методик.

### Очковая коррекция

Очки — наиболее старый и широко доступный способ коррекции нарушений рефракции, аккомодации (пресбиопии) и бинокулярного зрения (косоглазия, диплопии). При очковой коррекции используют сферические (для коррекции сферических аметропий и пресбиопии), цилиндрические (с целью коррекции правильного астигматизма) и призматические (для устранения гетерофории, двоения при парезе мышц, косоглазия) линзы.

*Преимущества* использования очковых линз — отсутствие осложнений и широкие возможности изменения силы коррекции. *Недостатки* очковой коррекции: невозможность применения полной коррекции при анизометропии более 2,0 дптр, ограничение поля зрения при большой силе линзы и невозможность получить максимальную остроту зрения при высокой степени аметропии.

- Гиперметропию корригируют с помощью собирательных (положительных) линз. Обычно необходимость в назначении очковой коррекции при гиперметропии возникает, если она превышает 4 дптр. Однако если наблюдается снижение зрения вдаль, временное или постоянное сходящееся косоглазие и астигматизм, назначают очковую коррекцию и при более низкой степени гиперметропии. Очки при гиперметропии назначают для постоянного ношения. Для коррекции используют самую сильную собирательную линзу, дающую максимально высокое зрение. При сохранении астигматических жалоб дополнительно назначают более сильные положительные линзы для работы вблизи. У детей до 3 лет при гиперметропии более 3,0 дптр назначают постоянную коррекцию на 1,0 дптр меньше степени гиперметропии, определенной с помощью объективных способов. Это необходимо для профилактики нарушения бинокулярного зрения и появления сходящегося косоглазия и амблиопии.
- Миопию корригируют с помощью рассеивающих (отрицательных) линз. Для того чтобы исключить назначение очковой коррекции при ложной миопии, обязательно проводят исследование в условиях циклоплегии. Так как уже при слабой миопии (1,0 дптр и выше) возникает достаточно выраженное снижение зрения (до 0,2–0,3), очко-

вую коррекцию назначают даже при небольшой степени миопии. При миопии до 3,0 дптр, как правило, рекомендуют ношение очков только для дали. При этом возможна полная коррекция, равная степени миопии. При более высокой миопии очки назначают для постоянного ношения. Чтобы избежать гиперкоррекции миопии, очки подбирают так, чтобы острота зрения в очках двумя глазами составляла примерно 0,7–0,8 (обычно силу очковой линзы уменьшают на 0,5–0,75 дптр по сравнению с истинной рефракцией). Для того чтобы уменьшить нагрузку на слабую цилиарную мышцу при работе вблизи, пациентам со средней и высокой близорукостью дополнительно назначают очки для близи, сила которых на 1,5–2,0 дптр меньше, чем сила очков для дали. При врожденной близорукости, чтобы избежать развития амблиопии и нарушения бинокулярного зрения, очки назначают сразу после ее обнаружения.

- Астигматизм корригируют с помощью очков только при правильном его виде. Для очковой коррекции простого астигматизма используют цилиндрические линзы. Коррекцию сложного и смешанного астигматизма проводят с помощью линз, сочетающих сферический и цилиндрический компонент. Подбор очковой коррекции астигматизма довольно сложен.
- Анизометропию можно устранять с помощью очков с разницей в силе линз не более 2,0 дптр. Это связано с тем, что очковая коррекция, уравнивая рефракцию обоих глаз, усиливает анизейконию. Поэтому при большой разнице в рефракции обоих глаз используют контактные линзы или специальные изейконические очки, состоящие из двух линз. При непереносимости контактной коррекции можно применять очки, хотя при этом невозможно получить максимальную остроту зрения обоих глаз.

### **Контактная коррекция**

Широкое практическое применение контактных линз началось в середине XX в. Контактные линзы непосредственно соприкасаются с роговицей и удерживаются на ее поверхности за счет капиллярного притяжения слезной пленки. Преимущества контактной коррекции: отсутствие негативного влияния на поле зрения при высоких степенях аметропии, возможность получить максимальную остроту зрения при миопии (особенно высокой), более совершенная коррекция астигматизма, а также возможность коррекции неправильного астигматизма, устранение аберраций, связанных с недостатками формы роговицы.

Однако, в отличие от очковой коррекции, при использовании контактных линз возможно развитие осложнений.

В зависимости от материала выделяют жесткие и мягкие контактные линзы.

*Жесткие контактные линзы* используют для коррекции различных видов астигматизма, высоких степеней сферических аметропий, а также их применяют для лечения и коррекции неправильного астигматизма при кератоконусе. Жесткие контактные линзы изготавливают индивидуально для каждого больного, их задняя поверхность полностью повторяет переднюю поверхность роговицы.

*Мягкие контактные линзы* используют для коррекции аметропий, а также с косметической и лечебной целью.

- *Корректирующие мягкие линзы* применяют для компенсации сферических аметропий, анизометропии, пресбиопии (бифокальные и мультифокальные мягкие контактные линзы) и небольших степеней правильного астигматизма (торические мягкие контактные линзы). Режим ношения и замены мягких контактных линз может быть различным, что зависит от материала линзы.
- *Косметические линзы* маскируют врожденные и посттравматические изменения переднего отрезка глаза (помутнения роговицы, аниридию, деформацию зрачка), а также с их помощью можно изменить цвет радужки.
- *С лечебной целью* контактные линзы используют для дополнительного покрытия роговицы при буллезной кератопатии, при формировании десцеметоцеле и угрозе прободения роговицы, при небольших ранениях роговицы. Кроме того, линзы насыщают лекарственными препаратами.

*Противопоказания* к контактной коррекции: воспалительные заболевания век, конъюнктивы, роговицы, непроходимость слезных путей, нарушение продукции слезы, птеригиум, пингвекула, психические заболевания.

Использование контактных линз требует соблюдения правил гигиены и ухода за ними, при назначении контактной коррекции необходимо объяснить пациенту важность соблюдения этих требований.

*Осложнения* при использовании контактных линз связаны прежде всего с нарушением правил ухода за ними. При неправильной посадке контактной линзы или использовании деформированной линзы возможно механическое повреждение роговицы. В случае присоединения инфекции развивается кератит (особенно опасен амебный кератит). Кроме того, при недостаточном очищении контактных линз от белковых отложений воз-

можно развитие токсико-аллергических конъюнктивитов и кератитов. Несоблюдение режима ношения и замены линз приводит к хронической гипоксии роговицы, ее неоваскуляризации и другим изменениям.

### **Хирургическая коррекция (рефракционная хирургия)**

В зависимости от области воздействия выделяют корнеальную (роговичную) и хрусталиковую хирургию.

#### **Корнеальные хирургические воздействия**

При миопии применяют миопический кератомилез и эксимерлазерную коррекцию. Их цель — ослабление рефракции роговицы.

- Чаще всего используются эксимерные лазеры с длиной волны около 1000 мкм и фемптосекундные лазеры, обладающие высокой энергией, точностью и позволяющие делать плоскостные разрезы стромы роговицы. Для коррекции миопии используют также введение интрастромальных колец по периферии роговицы, что уменьшает преломление центральной части роговицы.
- Миопический кератомилез. С помощью специального микронома делают срез поверхностных слоев роговицы («крышечку»). Затем удаляют часть глубоких слоев роговицы и «крышечку» укладывают на место. В результате центральные слои роговицы уплощаются. Этот вид операций используют при миопии более 6,0 дптр.
- Эксимерлазерные операции заменяют в настоящее время механическое иссечение стромы роговицы.

При гиперметропии усиления рефракции роговицы достигают с помощью термокератокоагуляции. Для этого тепловые или лазерные коагуляты наносят на периферию роговицы, что приводит к сжатию коллагена роговицы. В результате кольцо периферической части роговицы сужается, а центральная часть «выбухает». Недостатки: помутнение роговицы, гиперкоррекция, усиление аберраций.

**Хрусталиковая рефракционная хирургия** включает удаление прозрачного хрусталика с имплантацией искусственной интраокулярной линзы или без нее, а также имплантацию дополнительной отрицательной или положительной интраокулярной линзы, которую помещают перед собственным хрусталиком. Эти операции применяют при высоких (до 20,0 дптр) степенях миопии и гиперметропии. Недостатки: риск развития интраоперационных (кровоизлияния) и послеоперационных (воспаление, отслойка сетчатки, астигматизм) осложнений, отсутствие аккомодации после операции. При имплантации дополнительной интраокулярной линзы аккомодативная способность сохраняется.

# Глава 6

## Заболевания век

### Содержание главы

- Аллергические заболевания.
- Заболевания краев и желез век.
  - Блефарит.
  - Ячмень.
  - Халазион.
- Аномалии роста ресниц.
  - Трихиаз.
  - Мидароз.
- Бактериальные заболевания кожи век.
  - Абсцесс и флегмона век.
- Нарушение положения век.
  - Заворот век.
  - Выворот века.
  - Птоз.
  - Лагофтальм.
- Новообразования.
- Врожденные аномалии.

Веки защищают переднюю поверхность глазного яблока от высыхания и неблагоприятного воздействия окружающей среды. На долю заболеваний век приходится около 10% всех патологий органа зрения. Выделяют воспалительные заболевания краев и желез век, бактериальные поражения кожи век, аллергические заболевания, нарушения формы и положения, аномалии развития и опухоли.

В норме кожа век бледно-розовая, тонкая, нежная. Отек век может быть воспалительного и невоспалительного характера, а также возникать при аллергических процессах и травмах.

- Воспалительный отек носит, как правило, односторонний характер и сопровождается остальными местными признаками воспаления: гиперемией, болью, повышением температуры кожи.
- Отеки при системных заболеваниях всегда двусторонние и часто сочетаются с отеками ног и водянками. Кожа век бледная, уплотнение тканей и болезненность отсутствуют, местная температура кожи не изменена.

- Аллергический отек развивается быстро и носит обычно односторонний характер, может сопровождаться выраженным зудом. Отечная кожа бледная, не уплотнена, безболезненна.
- Травматический отек. Вследствие обширных подкожных кровоизлияний кожа век имеет синюшный или синюшно-багровый оттенок.

## АЛЛЕРГИЧЕСКИЕ ЗАБОЛЕВАНИЯ

Аллергические заболевания век могут протекать по типу реакций немедленного (крапивница и отек Квинке, аллергические дерматиты век) и замедленного типа (экзема и токсикодермия кожи век).

Аллергические заболевания век сопровождаются выраженным зудом, слезотечением и отеком век. Боли, как правило, отсутствуют. В слезной жидкости и соскобе с конъюнктивы могут обнаруживаться эозинофилы. Заболевание носит одно- или двусторонний характер.

Реакции немедленного типа возникают сразу после контакта с аллергеном или в течение первых 6 часов.

- Крапивница характеризуется зудом и появлением волдырей на отечной коже век, как правило, с одной стороны сразу после контакта с аллергеном. При отеке Квинке на первый план выходит отек, который может захватывать область щеки, угла рта и распространяться ниже (рис. 6.1).
- Контактный дерматит век проявляется быстро развивающейся гиперемией и отеком, появлением зудящих папул и везикул в течение 6 ч после контакта с аллергеном. Обычно наблюдается двустороннее поражение (рис. 6.2).

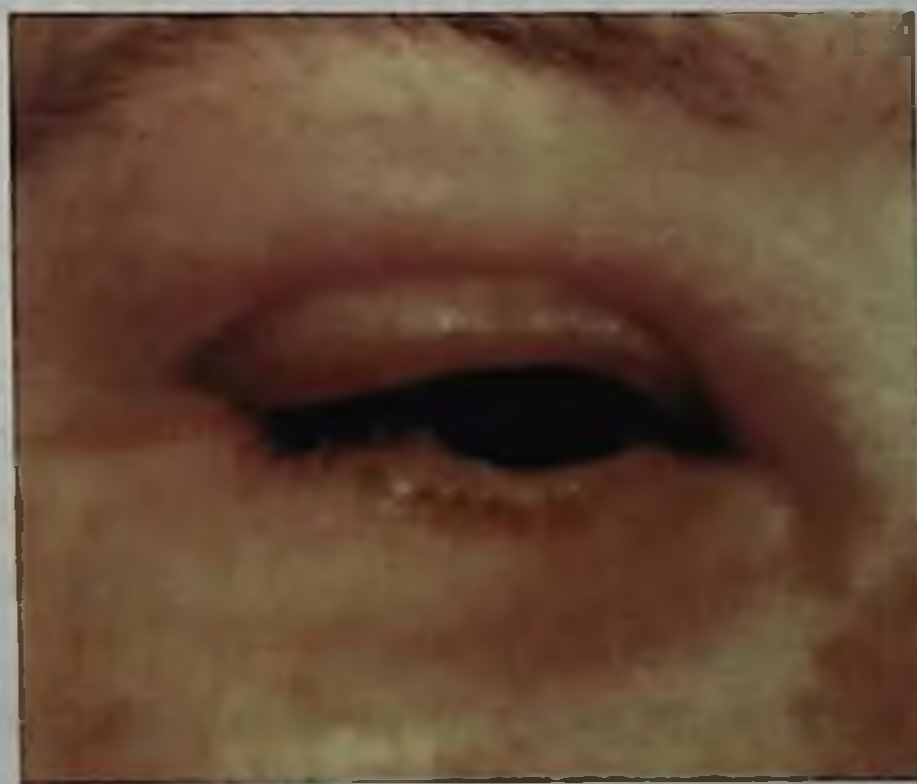

Рис. 6.1. Ангионевротический отек век



Рис. 6.2. Контактный дерматит век



Реакции замедленного типа возникают через 6–12 ч после контакта с аллергеном, спустя 24–48 ч симптомы достигают максимальной выраженности. Проявления сохраняются в течение нескольких дней, а иногда и недель.

- Экзема кожи век развивается после перенесенного дерматита век, при последующих контактах с аллергеном. Кожа покрыта папулами, везикулами и пустулами, после вскрытия которых появляется серозный экссудат и образуются корочки.
- Токсикодермия — реакция, возникающая при системном воздействии аллергенов. Характеризуется появлением уртикарных, эритематозно-сквамозных и петехиальных высыпаний на коже не только век, но и других участков тела.

Лечение основано на этиологическом (элиминация антигена, гипоаллергенная диета), патогенетическом (глюкокортикоиды местно в виде капель или мазей) и симптоматическом (уменьшение зуда с помощью антигистаминных препаратов) принципах.

## ЗАБОЛЕВАНИЯ КРАЕВ И ЖЕЛЕЗ ВЕК

К воспалительным заболеваниям краев и желез век относят блефарит, ячмень и халазион.

### Блефарит

*Блефарит (blepharitis)* — воспаление краев век.

**Этиология.** Выделяют причины (местные факторы) и условия развития (общие факторы) блефаритов.

**Причины блефаритов:**

- некорригированные аномалии рефракции (гиперметропия или астигматизм);
- демодекоз век (железничный клещ паразитирует в сальных и мейбомиевых железах, а также в волосяных фолликулах);
- дисфункция мейбомиевых желез (гиперпродукция и нарушение оттока секрета).

**Условия развития блефаритов:** патология желудочно-кишечного тракта, сахарный диабет и другие метаболические заболевания, воспаление придаточных пазух носа, а также неблагоприятные факторы внешней среды (запыленность, задымленность, наличие в атмосфере раздражающих химических веществ).

### Клиническая картина

Больные предъявляют жалобы на:

- зуд, жжение, ощущение инородного тела в глазу и слезотечение;
- появление отделяемого, которое склеивает ресницы;
- быструю утомляемость при зрительной нагрузке, особенно в вечернее время и при искусственном освещении.

Различают простой, чешуйчатый и язвенный блефарит. Все формы склонны к хроническому течению и рецидивированию.

- *Простой блефарит* характеризуется гиперемией и отеком краев век (рис. 6.3).

- *Чешуйчатый блефарит*. Кроме гиперемии и отека, на крае века появляются мелкие серовато-белые отрубевидные или сухие чешуйки, напоминающие перхоть на волосистой части головы. Под чешуйками кожа истончена и резко гиперемирована.

- *Язвенный блефарит* чаще развивается у детей и лиц молодого возраста. Субъективные ощущения носят мучительный характер. У корней ресниц образуются желтые гнойные корочки (рис. 6.4). Корочки удаляются с трудом, после чего остаются кровоточащие язвочки.



Рис. 6.3. Простой блефарит

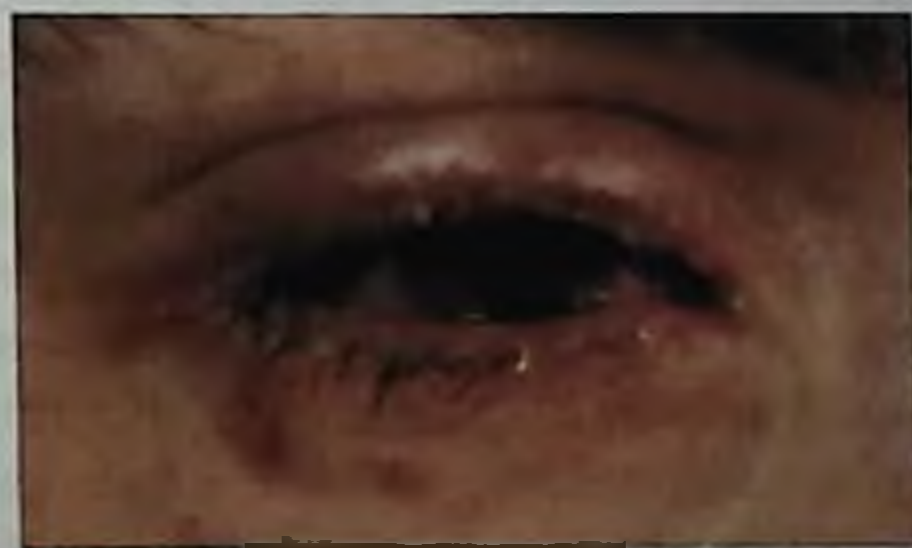

Рис. 6.4. Язвенный блефарит

Из дополнительных методов диагностики наибольшее значение имеет микроскопия ресниц с целью выявления железничного клеща.

**Лечение** проводят в амбулаторных условиях. Необходимо устранение этиологических факторов. Назначают системную витаминотерапию и гипоаллергенную диету, а также проводят местное лечение.

- При простом и чешуйчатом блефарите края век 2–3 раза в сутки обрабатывают антисептиками (например, 1% спиртовым раствором бриллиантового зеленого). Для размягчения чешуек и облегчения их удаления применяют аппликации 2% раствора гидрокарбоната натрия на 10 мин. В конъюнктивальный мешок 2–3 раза в

сутки закапывают растворы антисептиков: 0,05% раствор пиклоксидина, 20% раствор сульфацида. Края век 1–2 раза в сутки смазывают 0,5% гидрокортизоновой мазью или комбинированными препаратами, содержащими глюкокортикоид и антибиотик. Ежедневно проводят массаж век с помощью стеклянной палочки.

- Лечение язвенного блефарита начинают с удаления всех корочек. Для их размягчения края век смазывают стерильным вазелиновым маслом. Края век 2–3 раза в сутки смазывают антибактериальными мазями (тетрациклиновой или эритромициновой) до того момента, когда гнойные корочки уже не образуются. В последующем лечение аналогично таковому при других формах.

Излечение возможно только при устранении причины заболевания. При язвенном блефарите может быть нарушение роста ресниц (трихиаз, мадароз), рубцовая деформация краев век с формированием заворота век.

### Ячмень

*Ячмень (hordeolum)* — острое гнойное воспаление сальной железы ресниц. Наиболее часто ячмень вызывают стафилококки или стрептококки. Необходимым условием для развития воспалительного процесса служит нарушение функции мейбомиевых желез.

Больные предъявляют жалобы на боль, покраснение и отек участка века. При осмотре выявляют локальную гиперемию и отек края века в области волосяного фолликула ресницы. Пальпация века в этой зоне болезненна. Через 1–2 дня в центре очага формируется гнойничок, который через 2–3 дня прорывается наружу. Затем явления воспаления постепенно стихают, и наступает излечение.

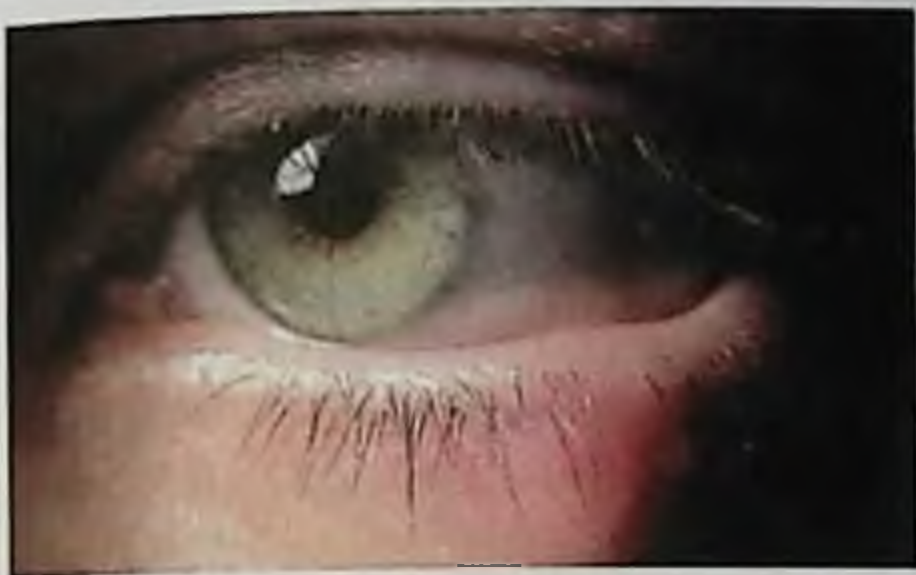Выдавливать ячмень нельзя, иначе могут развиваться септические внутричерепные осложнения (в том числе тромбоз кавернозного синуса). До прорыва головки гнойничка применяют сухое тепло, ультрафиолетовое облучение этой зоны (2–3 биодозы). Край века 2–3 раза в сутки обрабатывают антисептиками (отваром ромашки аптечной и т.д.), в конъюнктивальный мешок закапывают растворы антисептиков (раствор пиклоксидина или сульфацида).

### Халазион

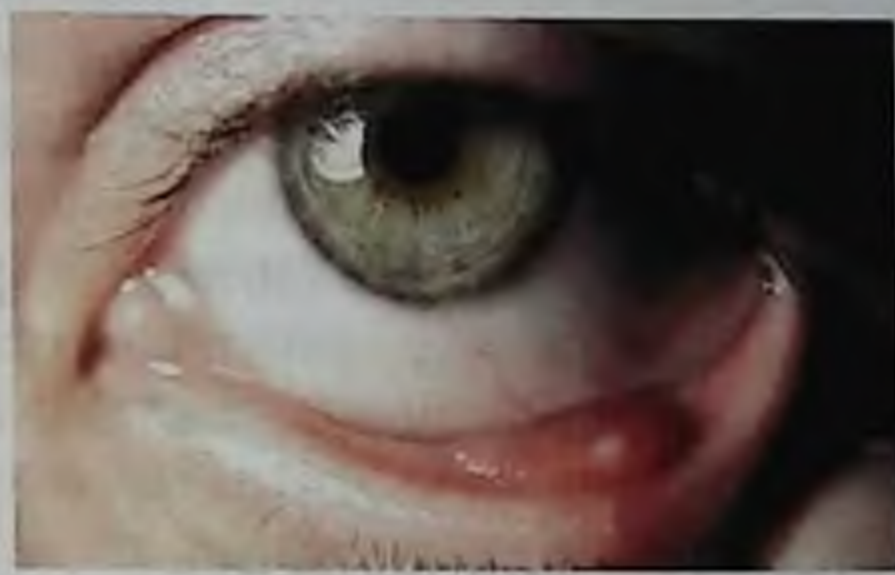*Халазион (chalasion)* — хроническое пролиферативное воспаление хряща вокруг мейбомиевой железы. Халазион возникает в результате закупорки выводного протока мейбомиевой железы, что приводит

к ее растяжению с последующим прорывом секрета в окружающие ткани хряща и развитием гранулемы.

В толще века формируется плотно-эластичный безболезненный узелок размером до горошины (рис. 6.5). Кожа над узелком подвижна, не изменена. Конъюнктура в зоне узелка гиперемирована.



а



б

Рис. 6.5. Халазион: а) изменения со стороны кожи века; б) изменения конъюнктивы века

При небольших размерах халазиона в его толщу 2 раза с интервалом 7–10 дней вводят растворы пролонгированных глюкокортикоидов (кеналог-40™ или дипроспан™). Кожу век 2–3 раза в сутки в течение двух недель смазывают глюкокортикоидными мазями (0,1% мазью дексаметазона или бетаметазона). При крупных размерах халазиона, а также при неэффективности медикаментозной терапии применяют хирургическое лечение. Халазион удаляют со стороны конъюнктивы, разрез производят перпендикулярно краю века.

## АНОМАЛИИ РОСТА РЕСНИЦ

### Трихиаз

*Трихиаз (trichiaz)* — патологический рост ресниц, при котором одна или несколько ресниц растут по направлению к роговице. Чаще всего развивается вторично после блефаритов, травм и ожогов век или других заболеваний век. При трихиазе неправильный рост может быть как у существующих ресниц, так и у вновь растущих. При мигании ресницы травмируют эпителий роговицы, вызывая эрозивные повреждения роговицы. Как осложнение, вследствие присоединения инфекции, возможно развитие гнойной язвы роговицы. Лечение: хирургическое, диатермо- или лазерная коагуляция волосяной луковицы.

## Мадароз

*Мадароз (madaroz)* — уменьшение количества ресниц или их полное исчезновение. Возникновение мадароза связано с различными хроническими блефаритами, кожными и системными заболеваниями. Лечение, в первую очередь, направлено на терапию вызывающего его заболевания, что часто оказывается достаточным для возобновления роста ресниц.

## БАКТЕРИАЛЬНЫЕ ЗАБОЛЕВАНИЯ КОЖИ ВЕК

Выделяют острые (абсцесс и флегмона века, импетиго, рожистое воспаление и фурункул) и хронические (туберкулезная волчанка, сифилитическое поражение) бактериальные поражения век.

### Абсцесс и флегмона век

*Абсцесс и флегмона век* — соответственно ограниченное и разлитое гнойное воспаление тканей века.

**Этиология.** Наиболее часто возбудителями являются грамположительные кокки (стафило- и стрептококки) и анаэробы (при переходе инфекции с придаточных пазух носа). Микробы в ткани века могут попадать при повреждении кожи и непосредственном заносе инфекции, переходе воспалительного процесса с окружающих структур (придаточных пазух носа, тканей глазницы и т.д.) или метастатическим путем (с током крови из других очагов).

#### Клиническая картина

Больные предъявляют жалобы на:

- чувство напряжения и боль в области век;
- слезотечение или наличие слизистого отделяемого из конъюнктивальной полости;
- сужение или закрытие глазной щели (из-за выраженного отека век);
- лихорадку и симптомы интоксикации (общее недомогание, головную боль и т.д.).



Рис. 6.6. Абсцесс века

При осмотре выявляют гиперемию, повышение местной температуры и выраженный отек кожи века, вследствие чего глазная щель открывается с трудом (рис. 6.6). При пальпации отечные ткани плотные, резко болезненны, при появлении очагов деструкции обнаруживают флюктуа-

цию. Наблюдается увеличение и болезненность регионарных лимфатических узлов. При флегмоне века местные симптомы более выражены, чем при абсцессе, и носят разлитой характер.

Лечение проводят в условиях стационара. При наличии флюктуации выполняют дренирование абсцесса (разрез производят параллельно краю века) и обрабатывают его полость растворами антисептиков (например, 0,02% раствором нитрофурала). Для профилактики перехода инфекционного процесса на ткани конъюнктивы и роговицы в конъюнктивальную полость 3 раза в сутки в течение 7–10 дней закапывают антибактериальные препараты (20% раствор сульфацидамида). Системно в течение 7–10 сут применяют антибиотики широкого спектра действия (пенициллины, цефалоспорины, аминогликозиды), проводят дезинтоксикационную и десенсибилизирующую терапию (внутривенно капельно вводят 5% раствор глюкозы с аскорбиновой кислотой, 10% раствор хлорида кальция).

При своевременном лечении прогноз благоприятен, в противном случае возникают рубцовые изменения век и нарушение оттока лимфы.

## НАРУШЕНИЕ ПОЛОЖЕНИЯ ВЕК

### Заворот век

*Заворот века (entropion)* — заболевание, при котором ресничный край века повернут к главному яблоку. Выделяют следующие формы заворота век: врожденный, старческий, спастический и рубцовый.

- *Врожденный заворот* часто встречается у представителей монголоидной расы.
- *Старческий заворот* возникает у пожилых людей вследствие растяжения связок век, атонии мышц, нестабильности тарзальной пластинки.
- *Спастический заворот* возникает в результате гипертрофии порции круговой мышцы век у ресничного края вследствие хронических блефаритов и блефароконъюнктивитов, блефароспазма.
- *Рубцовый заворот* обусловлен искривлением хряща или укорочением задней конъюнктивальной поверхности века после травм, ожогов, операций, воспалительных процессов (например, трахомы).

Заворот век приводит к постоянному раздражению переднего отдела глаза ресницами и повреждению роговицы. Больные предъявляют жалобы на:

- ощущение инородного тела, учащенное мигание;
- слезотечение;
- покраснение глаза.

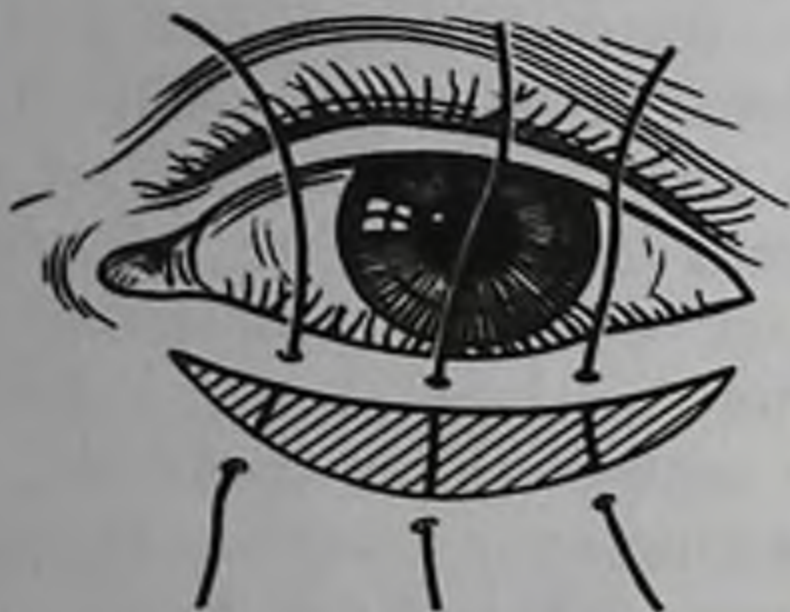

Рис. 6.7. Схема операции устранения заворота века

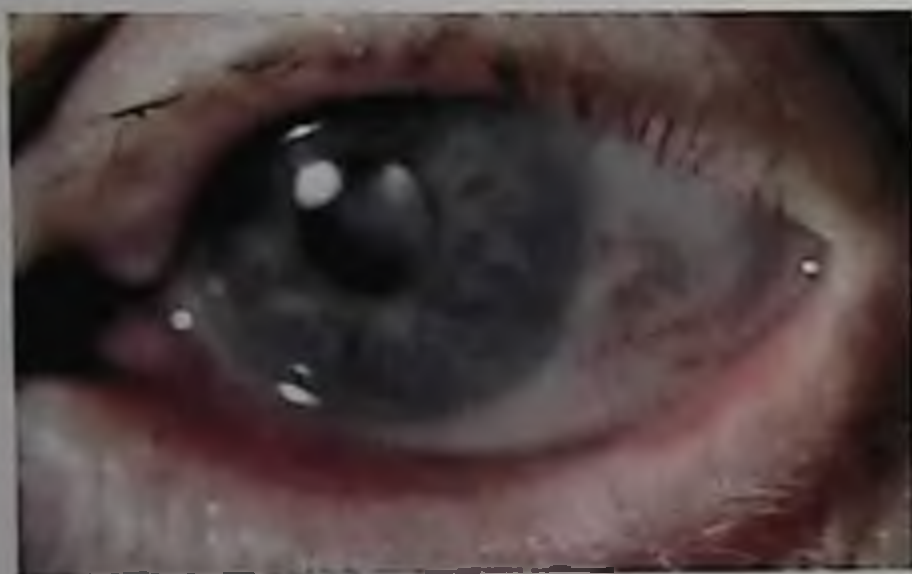

Рис. 6.8. Старческий выворот нижнего века

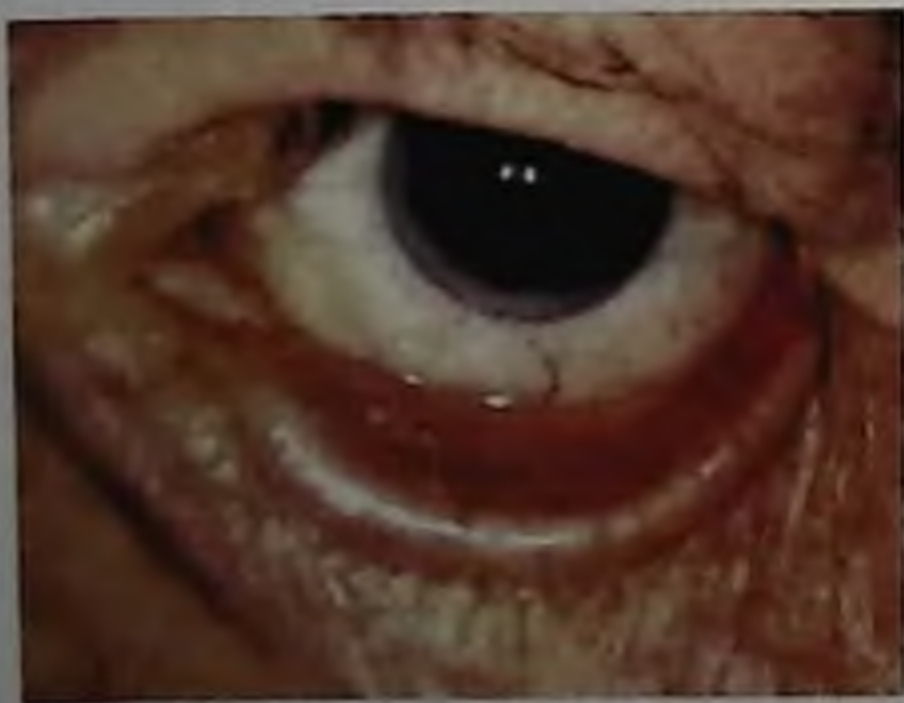

Рис. 6.9. Паралитический выворот нижнего века

При осмотре выявляют обращенный к главному яблоку ресничный край века. После зажмуривания степень заворота усиливается. Характерно появление поверхностной инъекции глазного яблока. В зоне контакта ресниц с роговицей появляются эрозии, а при инфицировании и развитии кератита — инфильтрат.

Лечение всех видов заворота хирургическое и заключается в резекции кожно-мышечного лоскута (рис. 6.7). При возрастном и спастическом завороте операцию часто дополняют укорочением наружной связки век. Для устранения рубцового заворота требуется пластика кожно-мышечной пластинки века или конъюнктивы.

### Выворот века

*Выворот века (ectropion)* — заболевание, при котором веко (обычно нижнее) отходит от глазного яблока с обнажением пальпебральной и бульбарной конъюнктивы. Выделяют старческий, паралитический и рубцовый выворот век.

- *Старческий (возрастной) выворот* (рис. 6.8) возникает у пожилых людей вследствие чрезмерного растяжения связок век, что приводит к провисанию века.

- *Паралитический выворот* (рис. 6.9) наблюдается при повреждении лицевого нерва.

- *Рубцовый выворот* — следствие травм, ожогов или воспалительных процессов кожи век.

Больные предъявляют жалобы на слезотечение и слезостояние, а также покраснение глаза. При осмотре выявляют неприлежащее к главному яблоку нижнее веко, вследствие чего слезная точка не погружена в слезное озеро. Характерно появление поверхностной инъекции глазного яблока, ороговение конъюнктивы нижнего века, слезостояние. Постепенно развивается хронический блефарит и конъюнктивит, может возникать кератит.

Лечение хирургическое (при паралитическом вывороте сначала в течение 6 мес проводят терапию основного заболевания). Данное лечение заключается в горизонтальном укорочении нижнего века (рис. 6.10). Для устранения рубцового выворота требуется проведение

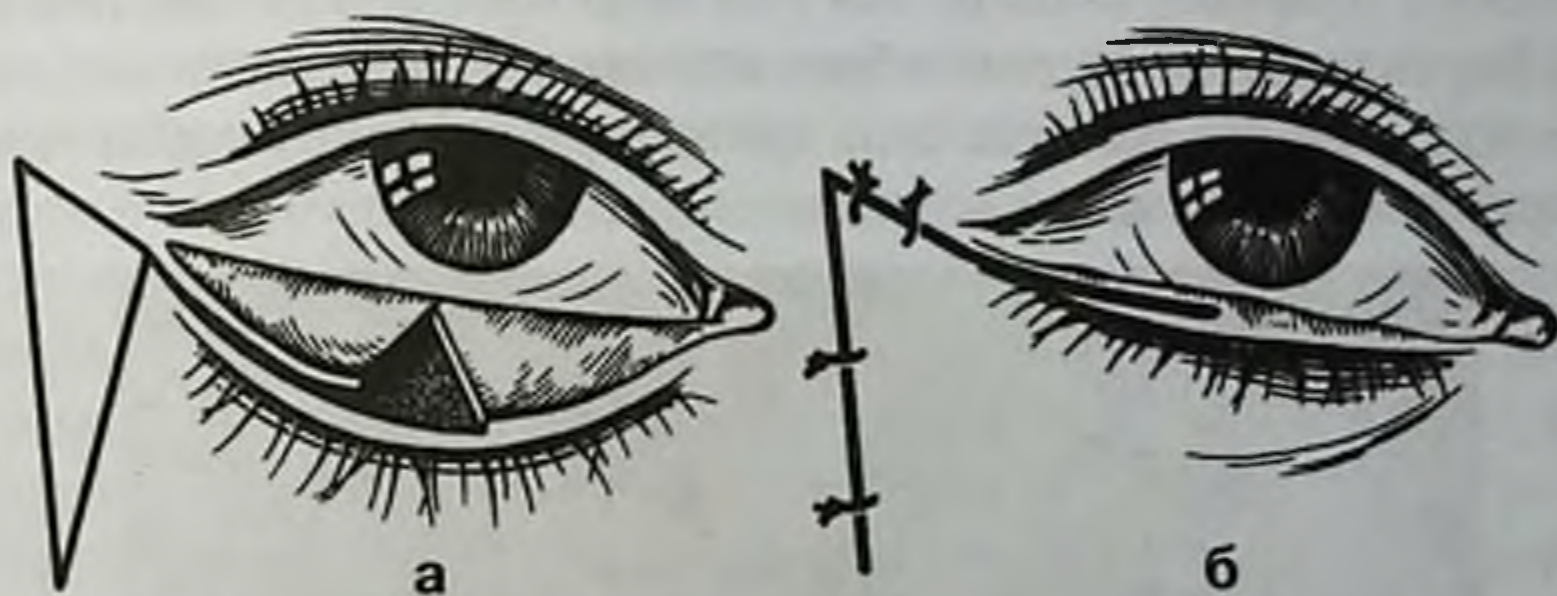


Рис. 6.10. Схема устранения выворота века: а) фигурный разрез; б) наложение швов

кожной пластики. В ранние сроки при невозможности проведения пластики прибегают к блефарорафии (временное соединение век с помощью швов).

### Птоз

*Птоз (ptosis)* — аномально низкое положение верхнего века по отношению к главному яблоку. Различают несколько разновидностей птоза.

По этиологии выделяют врожденный и приобретенный птоз.

- Врожденный птоз (имеет аутосомно-доминантный тип наследования):
  - миогенный (связан с дистрофией мышцы, поднимающей верхнее веко);
  - нейрогенный (обусловлен аплазией ядра глазодвигательного нерва или нарушением симпатической иннервации).



- Приобретенный птоз:
  - нейрогенный (вследствие повреждения глазодвигательного или шейного симпатического нерва);
  - миогенный (при миастении);
  - апоневротический (при частичном отрыве сухожилия мышцы, поднимающей верхнее веко);
  - приобретенный (следствие анофтальма).

По степени выраженности различают частичный (веко опущено по сравнению с нормой на 1–3 мм), неполный (верхнее веко доходит до середины зрачка) и полный птоз (верхнее веко полностью прикрывает глазное яблоко и нависает над нижним веком).

При осмотре пациентов с птозом выявляют, что край верхнего века прикрывает роговицу более чем на 2 мм (рис. 6.11). Больные поднимают верхнее веко, напрягая мышцы лба или запрокидывая голову (поза звездочета). Верхняя пальпебральная борозда выражена слабо или отсутствует. У детей дошкольного возраста птоз приводит к стойкому снижению зрения вследствие развития амблиопии.

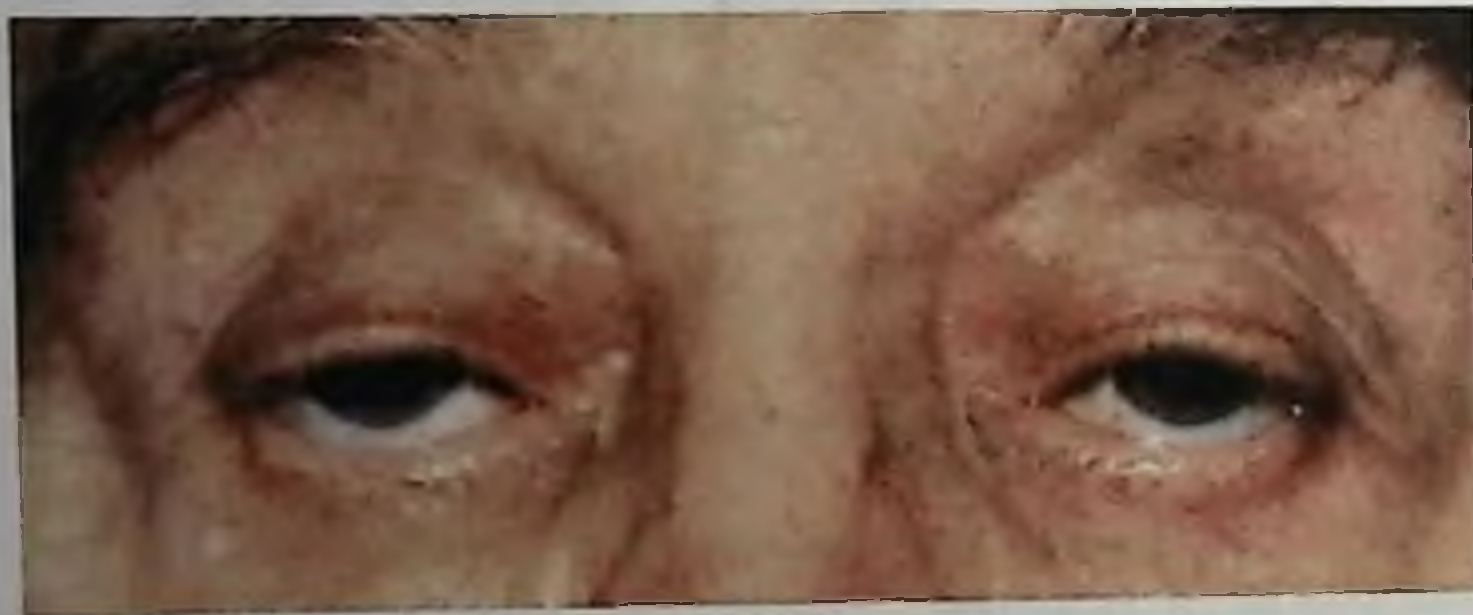

Рис. 6.11. Птоз

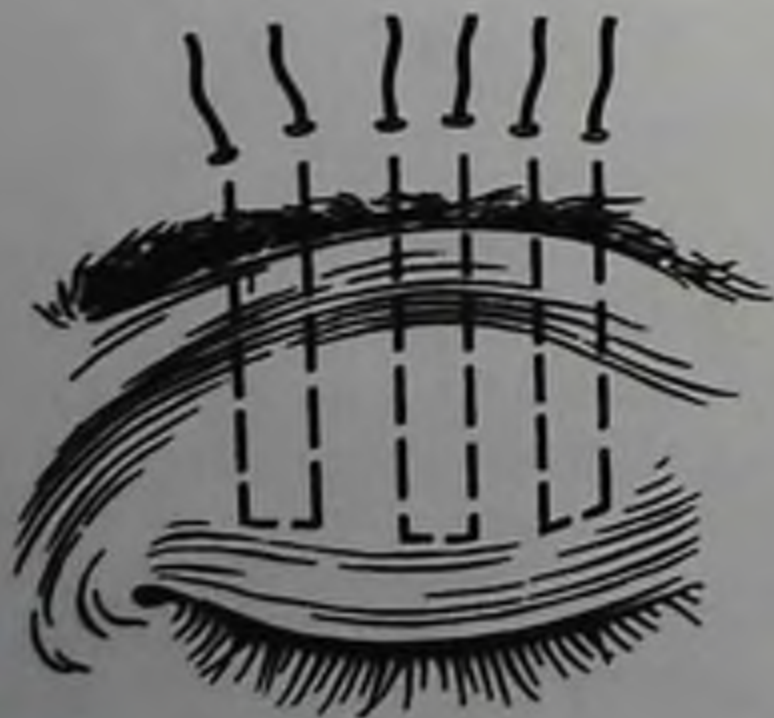

Рис. 6.12. Схема операции устранения птоза

При нейрогенном приобретенном птозе требуется раннее консервативное лечение. У детей для предотвращения развития амблиопии своевременно проводят хирургическое лечение. При плохой подвижности верхнего века его подвешивают к лобной мышце (рис. 6.12). При наличии подвижности верхнего века проводят резекцию сухожилия леватора верхнего века.

## Лагофтальм

*Лагофтальм (lagophthalmus)* — неполное смыкание глазной щели. Причина лагофтальма — поражение лицевого нерва и парез круговой мышцы век, а также экзофтальм, симблефарон, ретракция и рубцовые изменения век. Вследствие отсутствия смыкания глазной щели развивается сухость глаза, возникают дистрофии и язвы роговицы.

Больные предъявляют жалобы на слезотечение, сухость и покраснение глаза. При осмотре обнаруживают, что глазная щель на стороне поражения шире, нижнее веко опущено и отстоит от глазного яблока. При зажмуривании и во время сна веки полностью не смыкаются. При повреждении лицевого нерва на стороне поражения носогубная складка сглажена, угол рта отвисает, наморщивание лба невозможно.

При повреждении лицевого нерва лечение проводят совместно с невропатологом. При рубцовых изменениях век и симблефарона прибегают к пластике конъюнктивы и век. До устранения причины лагофтальма восстановления положения век добиваются с помощью временной фиксации лейкопластырем, латерального и медиального сшивания век или блефарорафии. Симптоматическое лечение направлено на увлажнение роговицы (применяют препараты «искусственной слезы» и глазные смазки) и профилактику присоединения инфекции (в конъюнктивальную полость 2–3 раза в сутки закапывают 20% раствор сульфацидамида; на ночь закладывают 1% эритромициновую или тетрациклиновую мазь).

При устранении причины лагофтальма положение век полностью восстанавливается. В случае развития дистрофии или язвы роговицы возможно помутнение роговицы и потеря зрения.

## НОВООБРАЗОВАНИЯ

Опухоли век составляют более 80% всех новообразований органа зрения. Среди них доминируют доброкачественные новообразования.

*Доброкачественные опухоли* век могут быть эпителиального [папиллома (рис. 6.13); старческая бородавка, аденомы сальных, потовых и мейбомиевых желез, кожный рог], мезодермального [фиброма, липома, гемангиома (рис. 6.14)] и нейрогенного (нейрофиброма) происхождения. Они характеризуются медленным ростом, озлокачествление.



Рис. 6.13. Папиллома нижнего века

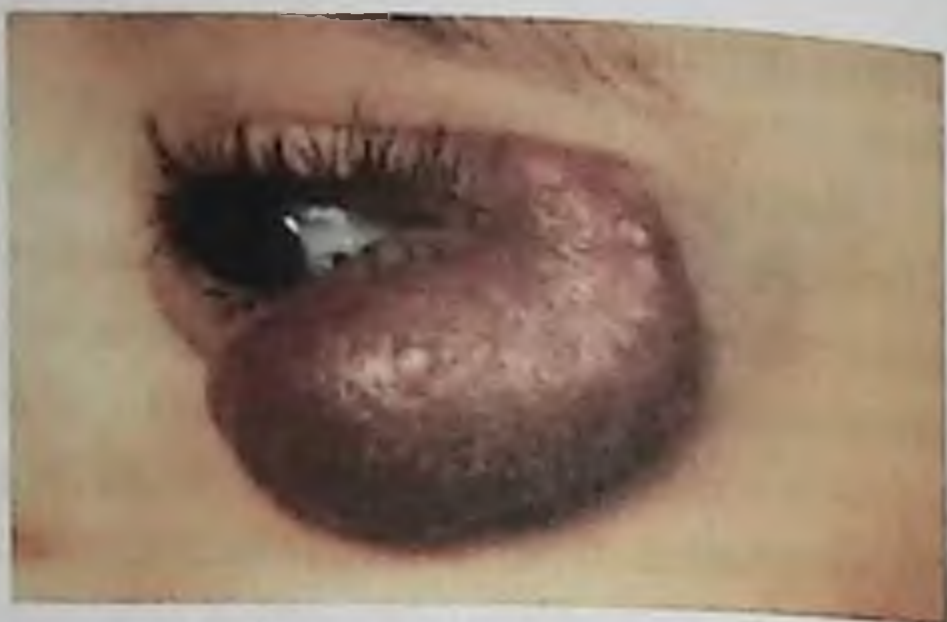

Рис. 6.14. Гемангиома

наблюдается редко. Лечение хирургическое, рекомендуется удаление с последующим морфологическим исследованием.

*Злокачественные опухоли век:* базально-клеточный рак (рис. 6.15), чешуйчато-клеточный рак, аденокарцинома мейбомиевых желез и меланома (рис. 6.16). В их развитии играет роль избыточное ультрафиолетовое облучение, наличие незаживающих язв кожи и вирус папилломы человека. Лечение осуществляют в онкологических диспансерах.

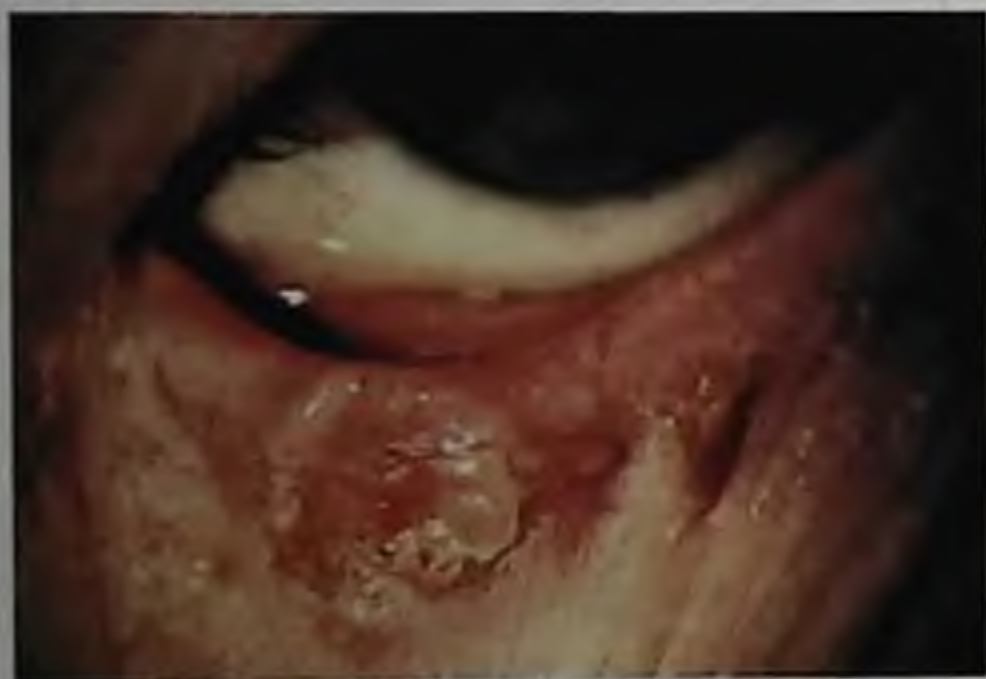

Рис. 6.15. Базально-клеточный рак нижнего века

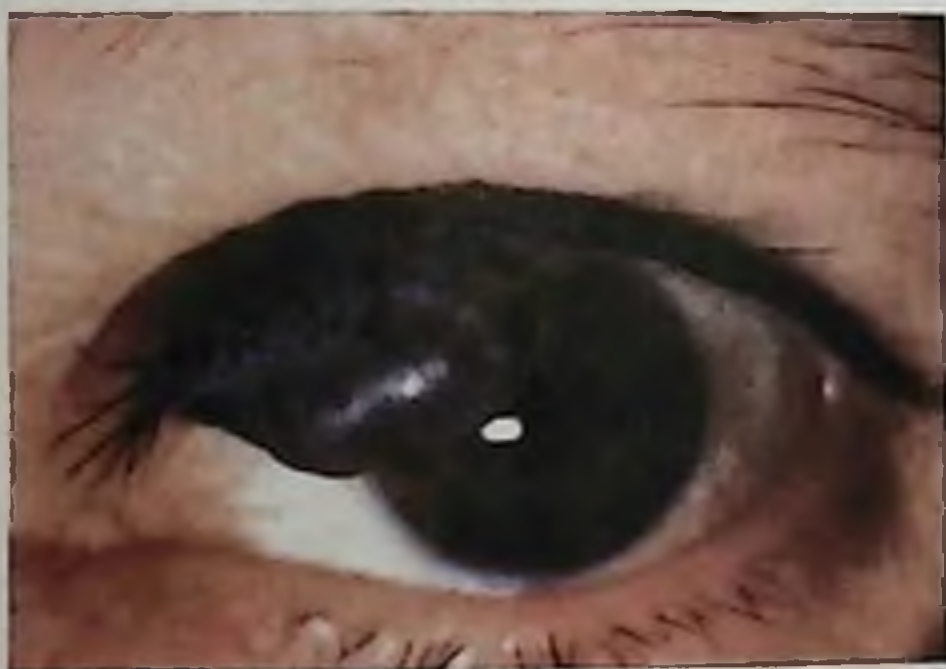

Рис. 6.16. Меланома верхнего века

## ВРОЖДЕННЫЕ АНОМАЛИИ

Врожденные аномалии развития век разнообразны: птоз, заворот, криптофтальм, блефарофимоз, эпикантус и колобома век.

- *Криптофтальм* — полная потеря дифференцировки век. Развивается вследствие тяжелых заболеваний матери во время второго месяца беременности.

- *Блефарофимоз* — частичное или полное сращение век, чаще у наружного угла глазной щели. Тип наследования — аутосомно-доминантный. Хирургическое разделение век проводят в ранние сроки.
- *Эпикант* — полулунная вертикальная складка кожи между веками. Она расположена у внутреннего угла глазной щели и изменяет ее конфигурацию, что создает впечатление ложного сходящегося косоглазия. Эпикант — всегда двусторонняя патология. В норме встречается у большинства детей до 6 месяцев, у лиц монголоидной расы и у детей с плоской переносицей (постепенно исчезает к 7 годам). Патологический эпикант — признак различных хромосомных нарушений. Хирургическое лечение проводят только с косметической целью.
- *Колобома век* — дефект края века в виде треугольной или полулунной выемки. Часто развивается в средней части верхнего века, что сопровождается нарушением увлажнения роговицы. Дефект устраняют с помощью хирургической коррекции.

## Глава 7

### Заболевания слезных органов

#### Содержание главы

- Заболевания слезной железы.
  - Острый дакриoadенит.
  - Хронический дакриoadенит.
- Заболевания слезоотводящего аппарата.
  - Сужение слезной точки.
  - Выворот слезной точки.
  - Дакриоцистит.
- Синдром «сухого глаза».

Заболевания слезных органов встречаются у 3–6% больных с патологией органа зрения.

### ЗАБОЛЕВАНИЯ СЛЕЗНОЙ ЖЕЛЕЗЫ

Среди заболеваний слезной железы наибольшее значение имеет дакриoadенит — воспаление слезной железы. Дакриoadенит может быть острым и хроническим.

#### Острый дакриoadенит

Заболевание возникает как осложнение общих инфекций (гриппа, ангины, скарлатины, пневмонии, эпидемического паротита и др.).

Острый дакриoadенит обычно бывает односторонним, однако возможно двустороннее поражение. Заболевание начинается остро с появления боли, покраснения и отека наружного отдела верхнего века, который опускается и придает глазной щели S-образную форму (рис. 7.1). Глазное яблоко смещается книзу и кнутри, что приводит к диплопии. В зоне проекции пальпебральной части слезной железы обнаруживаются гиперемия и отек конъюнк-



Рис. 7.1. Острый дакриoadенит

ктивы. Предушные лимфатические узлы увеличены и болезненны. Заболевание сопровождается лихорадкой и симптомами интоксикации. Обычно заболевание длится около 10–15 дней и имеет доброкачественное течение. В случае образования абсцесса, он может самопроизвольно вскрыться через кожу верхнего века или пальпебральную клетчатку в конъюнктивальную полость. Возможно развитие хронического воспалительного процесса.

Лечение проводят в условиях стационара. В конъюнктивальную полость в течение 2–3 нед закапывают антимикробные (0,05% раствор пиклоксидина или 20% раствор сульфацида) препараты, а на ночь закладывают антибактериальные глазные мази (1% тетрациклиновую или эритромициновую). Системное лечение включает антибактериальную (пенициллины, цефалоспорины, аминогликозиды в течение 7–10 сут) и дезинтоксикационную терапию (5% раствор глюкозы с аскорбиновой кислотой). В случае образования абсцесса слезной железы выполняют его дренирование (разрез производят со стороны конъюнктивы параллельно конъюнктивальному своду).

### **Хронический дакриoadенит**

Основное значение в развитии данного заболевания имеют болезнь Микулича, туберкулезное и сифилитическое поражения органа зрения. Возможно возникновение хронического процесса при саркоидозе или псевдотуморозном поражении слезной железы, а также после перенесенного острого дакриoadенита.

Наблюдают увеличение и болезненность слезной железы. При значительном увеличении слезной железы возможны смещение глазного яблока книзу и кнутри, диплопия и экзофтальм. Симптомы острого воспаления отсутствуют. При длительном течении развиваются атрофия слезной железы и снижение ее секреторной функции. Для уточнения диагноза прибегают к постановке специфических серологических проб, компьютерной томографии и аспирационной биопсии.

Лечение основано на этиологическом принципе. При торпидном течении применяют рентгеновское облучение области слезной железы (противовоспалительные дозы). При саркоидозе прибегают к хирургическому лечению. При псевдотуморозном дакриoadените назначают мощную глюкокортикостероидную терапию. Симптоматическая терапия сходна с таковой при остром дакриoadените.

## ЗАБОЛЕВАНИЯ СЛЕЗОТВОДЯЩЕГО АППАРАТА

### Сужение слезной точки

*Сужение слезной точки* — одна из наиболее частых причин упорного слезотечения. Основное значение в развитии заболевания имеет длительное воздействие вредных внешних факторов (холод, ветер, пыль, дым, пары химических веществ и т.д.). Пациенты предъявляют жалобы на упорное слезотечение, которое усиливается при воздействии холода и ветра. При осмотре обнаруживают, что диаметр просвета слезной точки менее 0,25 мм. Расширение слезной точки проводят с помощью многократного введения конического зонда. При неэффективности таких повторных процедур проводят хирургическое вмешательство.

### Выворот слезной точки

*Выворот слезной точки* обычно возникает при вывороте века. Пациенты предъявляют жалобы на упорное слезотечение. При осмотре слезная точка не погружена в слезное озеро, а обращена кнаружи. Лечение только хирургическое.

### Дакриоцистит

*Дакриоцистит* — воспаление слезного мешка. Данная патология встречается у 2–7% больных с заболеваниями слезных органов. У женщин дакриоцистит встречается в 6–10 раз чаще, чем у мужчин. Дакриоцистит может протекать в острой и хронической формах. Кроме того, выделяют дакриоцистит новорожденных.

### Острый дакриоцистит

Возникает как осложнение хронического, когда слезные каналы закупориваются гнойным содержимым слезного мешка и отток гноя из слезного мешка прекращается. Синоним — флегмона слезного мешка.

Больные предъявляют жалобы на покраснение, отек и резкую болезненность в области внутреннего угла глазной щели, а также выраженное слезотечение. При осмотре выявляют гиперемию, гипертермию и отек в области слезного мешка. При выраженном отеке век возникает сужение глазной щели (рис. 7.2).

Канальцевая и слезноносовая пробы отрицательны. Заболевание сопровождается повышением температуры тела, ознобом, слабостью, головной болью. Через несколько дней может сформироваться

абсцесс, вскрывающийся наружу, однако также возможно и развитие флегмоны глазницы.

Лечение проводят в условиях стационара. При наличии флюктуации производят вскрытие и дренирование абсцесса с промыванием его полости растворами антисептиков (0,02% раствором нитрофураля).

В конъюнктивальный мешок в течение 7–10 сут закапывают антибактериальные лекарственные средства 5–6 раз в сутки. На ночь за нижнее веко закладывают антибактериальные глазные мази. Системно в течение 7–10 дней применяют антибиотики широкого спектра действия (полусинтетические пенициллины, цефалоспорины). При выраженных симптомах интоксикации проводят дезинтоксикационную терапию.

После стихания симптомов острого дакриоцистита больных в течение длительного периода может беспокоить слезотечение. Своевременно проведенное хирургическое лечение восстанавливает отток слезы.

### Дакриоцистит новорожденных

Дакриоцистит у новорожденных возникает вследствие наличия мембраны у выходного отверстия носослезного протока. К моменту рождения ребенка эта мембрана подвергается обратному развитию, и в момент первого вдоха она должна разорваться. Однако у 1–7% новорожденных эта мембрана сохранена.

В первые недели жизни ребенка появляется слизисто-гнойное отделяемое из одного или обоих глаз. Позже (по мере становления функции слезных желез) присоединяются слезостояние и слезотечение. При надавливании на область слезного мешка из слезных точек выделяются слизь и гной. Канальцевая проба положительная, носовая — отрицательная. При промывании слезных путей жидкость в полость носа не проходит. Возможно осложнение (обычно в первые дни жизни) по типу острого флегмонозного дакриоцистита.

Лечение начинают с толчкообразного массажа сверху вниз области слезного мешка, который проводят 3–4 раза в сутки в тече-

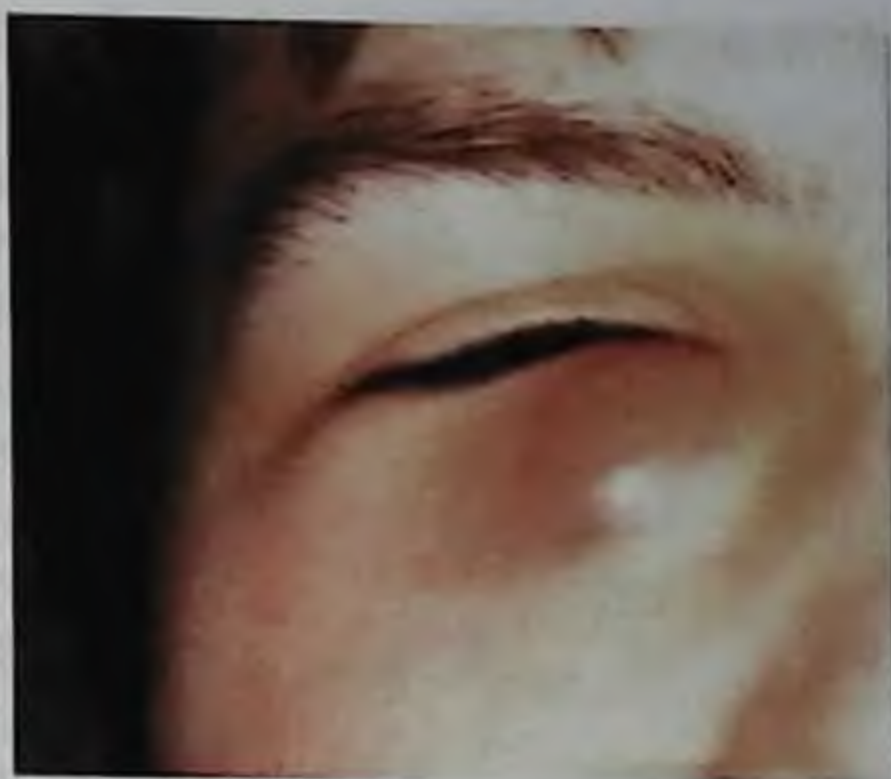

Рис. 7.2. Острый дакриоцистит



ние 10–15 дней. Массаж сочетают с последующим закапыванием в конъюнктивальную полость растворов антисептиков (0,02% раствора нитрофурала). При отсутствии положительного эффекта проводят пассивное промывание слезных путей 0,02% раствором нитрофурала в течение 1–2 нед. Если массаж и промывание оказались неэффективными, проводят зондирование с помощью боуменовского зонда, которым механически разрывают указанную выше мембрану.

## СИНДРОМ «СУХОГО ГЛАЗА»

*Синдром «сухого глаза»* — комплекс признаков, обусловленных длительным нарушением стабильности прероговичной слезной пленки. Синдром «сухого глаза» встречается у 15–20% взрослого населения развитых стран и у каждого второго пациента, обращающегося с различными жалобами к офтальмологу. С возрастом частота встречаемости этого синдрома увеличивается.

Синдром «сухого глаза» развивается вследствие воспалительных, дегенеративных заболеваний и ожогов роговицы и конъюнктивы, неполного смыкания глазной щели, а также встречается при системных заболеваниях (синдроме Шегрена, постменопаузе, гиповитаминозе А и др.). Кроме того, сегодня развитие этого заболевания стимулирует работа за компьютером, ношение контактных линз, операции по лазерной коррекции зрения, воздействие на глаз кондиционированного воздуха, дыма и т.п. Поэтому в настоящее время синдром «сухого глаза» представляет собой болезнь цивилизации.

Прекорнеальная слезная пленка состоит из трех слоев: муцинового, водянистого и поверхностного слоя липидов. Синдром «сухого глаза» развивается в тех случаях, когда нарушается секреция одного или нескольких компонентов слезной пленки либо происходит ее дестабилизация под влиянием внешних факторов.

Пациенты предъявляют жалобы на ощущение «инородного тела», сухость глаза (в начале заболевания больные жалуются на слезотечение, усиливающееся при воздействии внешних факторов), жжение и зуд. Эти явления усиливаются в кондиционированном помещении, при воздействии ветра, дыма, при работе за компьютером, либо только возникают в таких условиях. При осмотре выявляют покраснение и отек конъюнктивы, в тяжелых случаях возможно исчезновение блеска конъюнктивы и роговицы (следствие диффузной эпителиопатии

или эрозии роговицы) (рис. 7.3). При биомикроскопии выявляют появление в слезной пленке загрязняющих ее включений, признаки эпителиопатии роговицы, более выраженной в пределах открытой глазной щели. Регистрируют уменьшение времени разрыва слезной пленки. При проведении пробы Ширмера определяют снижение секреции слезы.

Лечение начинают с устранения этиологического фактора. Одновременно проводят симптоматическую терапию, которая базируется на замене отсутствующей слезной жидкости препаратами «искусственной слезы», которые закапывают в конъюнктивальный мешок с индивидуальной для каждого больного частотой. На ночь за нижнее веко закладывают глазные гели. При отсутствии эффекта прибегают к инстилляциям 0,05% циклоспорина-А, а затем — к хирургическому вмешательству (обтурации слезных точек).

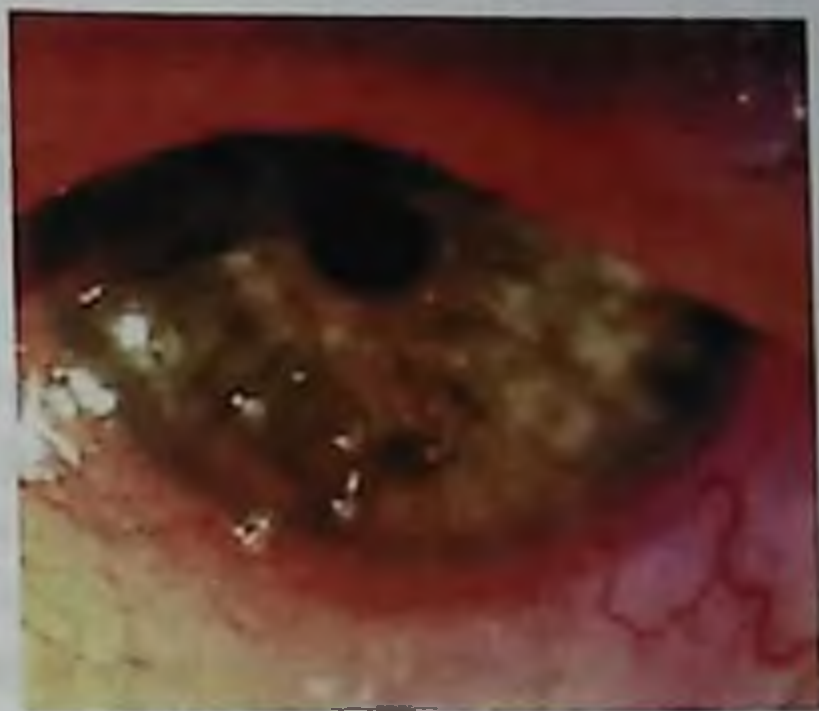

Рис. 7.3. Тяжелый синдром «сухого глаза». Нитчатый кератит

# Глава 8

## Заболевания конъюнктивы

### Содержание главы

- Воспалительные заболевания.
  - Бактериальные конъюнктивиты.
  - Хламидийные конъюнктивиты.
  - Вирусные конъюнктивиты.
  - Аллергические и аутоиммунные конъюнктивиты.
- Дистрофические изменения конъюнктивы.
  - Птеригиум.
- Опухоли конъюнктивы.
  - Доброкачественные: папилломы, невусы, гемангиомы и т.д.
  - Злокачественные: меланома, рак конъюнктивы и т.д.

Среди заболеваний конъюнктивы наибольшее значение имеют конъюнктивиты.

### ВОСПАЛИТЕЛЬНЫЕ ЗАБОЛЕВАНИЯ

Конъюнктивит — воспаление соединительной (слизистой) оболочки век и глазного яблока. На долю конъюнктивитов приходится примерно 1/3 всех случаев заболеваний глаз и до 60% общего числа всех воспалительных заболеваний глаз.

#### Классификация.

По течению конъюнктивиты подразделяют на острые и хронические.

По этиологии выделяют следующие виды конъюнктивитов:

- бактериальные (неспецифический катаральный стафилококковый или стрептококковый, дифтерийный, гонококковый, пневмококковый, острый эпидемический, диплобациллярный и др.);
- хламидийные (трахому и паратрахому);
- вирусные (герпетический конъюнктивит, фарингоконъюнктивальная лихорадка, эпидемический конъюнктивит аденовирусный, конъюнктивиты при общих вирусных заболеваниях, конъюнктивиты, вызванные контагиозным моллюском и т.д.);
- грибковые;
- аллергические и аутоиммунные (весенний катар, поллиноз, лекарственный конъюнктивит, пузырьчатка конъюнктивы и пр.);

- конъюнктивиты при общих заболеваниях (при детских инфекционных болезнях, гипертонической болезни, при коллагенозах, диабете, системных заболеваниях крови т.д.): метастатический.

*Существует классификация, по которой выделяют экзогенные и эндогенные конъюнктивиты.*

**1. Конъюнктивиты экзогенного происхождения:**

а) острые и хронические конъюнктивиты инфекционной природы (вирусные, бактериальные, грибковые, паразитарные и др.);

б) конъюнктивиты, вызываемые вредными физическими и химическими факторами;

в) аллергические экзогенные конъюнктивиты.

**2. Конъюнктивиты эндогенного происхождения:**

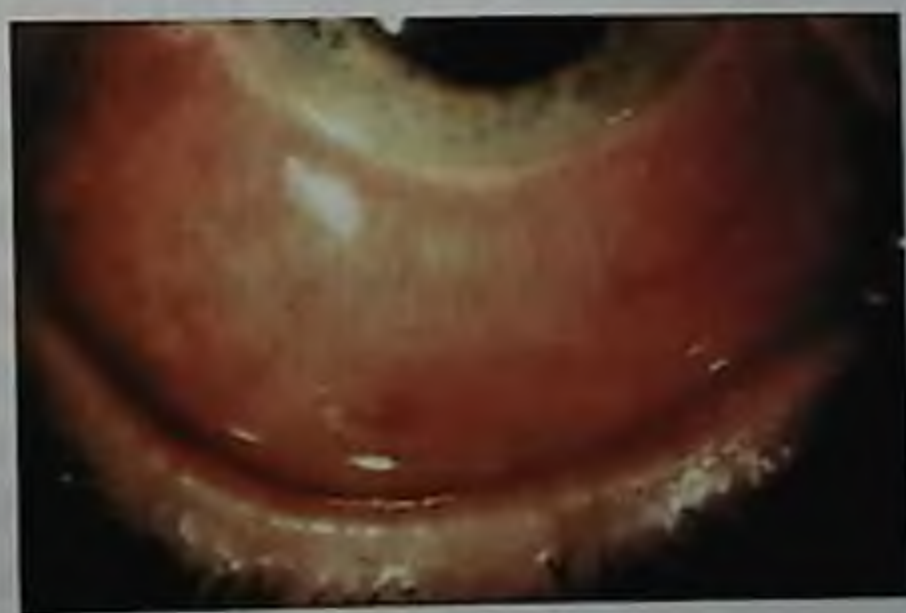
а) конъюнктивиты при общих заболеваниях;

б) аутоаллергические конъюнктивиты.

**Клиническая картина** примерно одинакова независимо от этиологии конъюнктивита: больные предъявляют жалобы на покраснение (конъюнктивы) глаза, зуд и жжение в глазу, слезотечение, светобоязнь, ощущение инородного тела и появление отделяемого из конъюнктивальной полости.

*При осмотре* отмечают: конъюнктивальную (поверхностную) инъекцию глазного яблока (гиперемия конъюнктивы), которая характеризуется ярко-красной, локальной или диффузной окраской, наличием поверхностно расположенной, широкопетливой сети сосудов с увеличением их калибра и нарастанием интенсивности гиперемии по направлению от края роговицы к периферии. Закапывание в конъюнктивальный мешок 1–2 капель 0,1% раствора адреналина гидрохлорида<sup>®</sup> приводит к резкому сужению сосудов и уменьшению гиперемии. Возможно до полного исчезновения конъюнктивальной инъекции, а перикорнеальная и смешанная сохраняются или уменьшаются незначительно.

Отек конъюнктивы (рис. 8.1) уменьшает ее прозрачность. Минимальный отек проявляется ступенчатостью рисунка, выводных протоков мейбомии-



**Рис. 8.1.** Отек конъюнктивы. Острый неспецифический конъюнктивит

евых желез, в норме хорошо контурируемых через конъюнктиву: при выраженных случаях развивается хемоз. Возможно появление в конъюнктиве геморрагии. Отделяемое в конъюнктивальной полости в зависимости от этиологии патологического процесса может быть слизистым, слизисто-гнойным, гнойным, серозным, фибринозным (нитчатым), серозно-фибринозным. Гнойное отделяемое характерно для конъюнктивитов бактериальной этиологии, серозное отделяемое — для вирусных конъюнктивитов. В некоторых случаях (аллергический, вирусный, хламидийный конъюнктивит) возможно образование фолликулов или папиллярной гипертрофии (образование сосочков) конъюнктивы век и переходных складок.

#### **Общие принципы диагностики конъюнктивитов.**

Диагноз конъюнктивита устанавливают на основании характерных особенностей клинической картины и данных анамнеза. В настоящее время можно выделить 3 группы методов лабораторной диагностики для определения этиологии конъюнктивита:

- прямое определение возбудителя в соскобе конъюнктивы (цитологический метод с окраской мазка по Романовскому—Гимзе и по Граму, иммуноферментный и иммунофлюоресцентный анализ, полимеразная цепная реакция — ПЦР);
- выделение хламидий и микоплазм в культуре клеток (бактериологический метод, считающийся эталонным);
- серологические методы: используют различные иммунные реакции и оценивают диагностический титр антител в сыворотке крови и иммуноглобулинов классов А и G в слезной жидкости.

**Принципы лечения.** Обычно лечение проводят в амбулаторных условиях. Для предотвращения распространения инфекции необходимо соблюдать правила личной гигиены, часто мыть руки, использовать одноразовые полотенца. Накладывать повязку запрещено, так как под повязкой увеличивается возможность развития кератита, за счет ухудшения эвакуации отделяемого из конъюнктивальной полости. Лечение больных с острым конъюнктивитом включает в себя диагностический этап (выявление возбудителя) с одновременным назначением терапии.

На диагностическом этапе нужно 3–4 раза в день обрабатывать веки ватным тампоном, обильно смоченным дезинфицирующим раствором, и часто промывать конъюнктивальную полость антисептическим раствором: нитрофураном (Фурацилином<sup>▲</sup>) (1:5000). В больной глаз 6–8 раз в день закапывают капли с антисептиками или сульфаниламидными препаратами: пиклоксидин (Витабакт<sup>▲</sup>) (0,05% раствор), 20% раствор

сульфацетида. На ночь целесообразно закладывать за веки антибактериальную мазь [1% тетрацилин, 0,5% эритромицин, 0,3% офлоксацин (Флоксал<sup>▲</sup>)]. При неизвестном возбудителе используют антибиотики и антисептики широкого спектра действия. После получения результатов лабораторного исследования терапию корректируют (второй этап лечения). В глаза часто закапывают средства, нейтрализующие выявленную конъюнктивальную флору. В основном используют антибиотики широкого спектра действия — растворы препаратов фторхинолонового ряда: 0,3% раствор левофлоксацина (Офтаквикс<sup>▲</sup>), ципрофлоксацины [ципрофлоксацин (Ципромед<sup>▲</sup>)]; аминогликозиды (0,3% раствор тобрамицина), макролиды [1,5% азитромицин (Азидроп<sup>▲</sup>)].

Для механического удаления отделяемого из конъюнктивальной полости 3–6 раз в сутки ее промывают растворами антисептиков. В основе лечения лежит этиологический принцип: при бактериальных конъюнктивитах в конъюнктивальную полость закапывают антибактериальные глазные капли 3–6 раз в сутки, при аллергических — антигистаминные капли, стабилизаторы мембран тучных клеток, растворы глюкокортикостероидов (ГКС), при вирусных конъюнктивитах — противовирусные препараты, и т.д. Мазевые формы лучше использовать в ночное время суток.

**Исходы и осложнения.** При рациональной терапии наступает полное выздоровление. Возможно поражение век, слезных органов и роговицы, а также образование рубцов конъюнктивы и развитие синдрома «сухого глаза».

## БАКТЕРИАЛЬНЫЕ КОНЪЮНКТИВИТЫ

Бактериальные конъюнктивиты могут протекать в острой (подострой) и хронической формах. По клиническому течению разделяют легкую, среднюю и тяжелую степень. При бактериальных конъюнктивитах источники инфекции чаще находятся в конъюнктивальной полости или экстраокулярно (на коже, в желудочно-кишечном тракте, носоглотке и т.д.).

### Острый неспецифический катаральный конъюнктивит

Заболелвание наиболее часто вызывают различные виды стафилококков или стрептококков. Возникает остро, с поражения обоих глаз (сначала поражается один глаз, затем — другой), возбудитель попадает

в глаз с рук (контактным путем). Острый конъюнктивит характеризуется выраженной конъюнктивальной инъекцией, склеиванием век утром, обильным слизисто-гнойным отделяемым из конъюнктивальной полости. Отделяемое стекает через край века, засыхает на ресницах. При наружном осмотре выявляют гиперемию конъюнктивы век, переходных складок и склеры; конъюнктивна набухает, теряет прозрачность, стирается рисунок мейбомиевых желез. При всех бактериальных конъюнктивитах процесс может переходить на роговицу с развитием поверхностного краевого кератита.

**Лечение:** изоляция больного от окружающих; повязку не накладывать, соблюдать правила личной гигиены, промывание конъюнктивальной полости растворами антисептиков. Если возбудитель не установлен, местное лечение: применяют антибактериальные капли [20% раствор сульфацида, пиклоксидин (Витабакт<sup>▲</sup>), бензилдиметил-миристоиламино-пропиламмоний (Окомистин<sup>▲</sup>)] или антибиотики из группы фторхинолонов [офлоксацин (Флоксал<sup>▲</sup>), левофлоксацин (Офтаквикс<sup>▲</sup>), моксифлоксацин (Вигамокс<sup>▲</sup>)], макролидов [азитромицин (Азидроп<sup>▲</sup>)], мази [1% эритромицин или 1% тетрациклин, офлоксацин (Флоксал<sup>▲</sup>)].

### **Хронический неспецифический конъюнктивит**

Заболевание связано с активацией сапрофитов в конъюнктивальной полости при патологии слезных органов и век, неправильном лечении острого конъюнктивита. Больные жалуются на ощущение зуда, жжения и инородного тела, повышенное зрительное утомление, которые усиливаются к вечеру, а также небольшое количество слизистого отделяемого по утрам. При осмотре обнаруживают легкую конъюнктивальную инъекцию и небольшой отек конъюнктивы в области переходных складок. При диагностике конъюнктивита важен посев содержимого конъюнктивальной полости для оценки ее чувствительности к антибактериальным препаратам. Для устранения проявлений воспалительного процесса применяют глазные капли: пиклоксидин (Витабакт<sup>▲</sup>) (0,05%), раствор цинка сульфата 0,25%, фторхинолоны [левофлоксацин (Офтаквикс<sup>▲</sup>)], можно использовать комбинированные препараты, содержащие ГКС и антибиотики [дексаметазон + неомицин + полимиксин В (Макситрол<sup>▲</sup>)] и нестероидные противовоспалительные средства (НПВС) [индометацин (Индоколлир<sup>▲</sup>)]. Лечение основано на устранении местных и общих этиологических факторов.

### Пневмококковый конъюнктивит

Возбудитель — пневмококк, заражение происходит контактно-бытовым путем. Инкубационный период составляет 2–3 сут. Заболевание возникает остро, 10–12 дней, с поражения обоих глаз. Одновременно с заболеванием глаз могут появляться общие катаральные явления: сильная светобоязнь, слезотечение, может развиться ринит и бронхит той же этиологии. По клинической картине может напоминать бленнорею с обильным отделяемым: развиваются инъекция и отек переходных складок, появляются нежные белесовато-серые пленки на конъюнктиве век и переходных складок. Пленки легко удаляются с обнажением рыхлой ткани конъюнктивы. Нередко возникают точечные кровоизлияния на конъюнктиве склеры. Лечение сходно с терапией острых неспецифических конъюнктивитов. Всем лицам, находившимся в контакте с заболевшим, в течение 2–3 дней закапывают 20% раствор сульфацидамида, антибактериальные капли из группы макролидов, фторхинолонов, тетрациклинов или 0,25% раствор хлорамфеникола, промывание раствором антисептиков [бензилдиметил-миристоиламино-пропиламмоний (Окомистин<sup>▲</sup>), пиклоксидин (Витабакт<sup>▲</sup>)]. Возможно использование растворов НПВС и, в подострый период, комбинированных лекарственных средств, содержащих ГКС и антибактериальные капли.

К лечению добавляют системно антибиотики при явлениях пневмококкового ринита или бронхита.

### Дифтерийный конъюнктивит

Возбудитель — палочка дифтерии Клебса–Леффлера. Для дифтерийного конъюнктивита характерны: выраженный отек, гиперемия и уплотнение век. Вывернуть веки невозможно, удастся только слегка открыть глазную щель, из которой выделяется мутная с хлопьями жидкость. Конъюнктив век, переходных складок и глазного яблока покрыта грязно-серыми, плотно спаянными с подлежащей тканью пленками (рис. 8.2). При попытке их удаления конъюн-

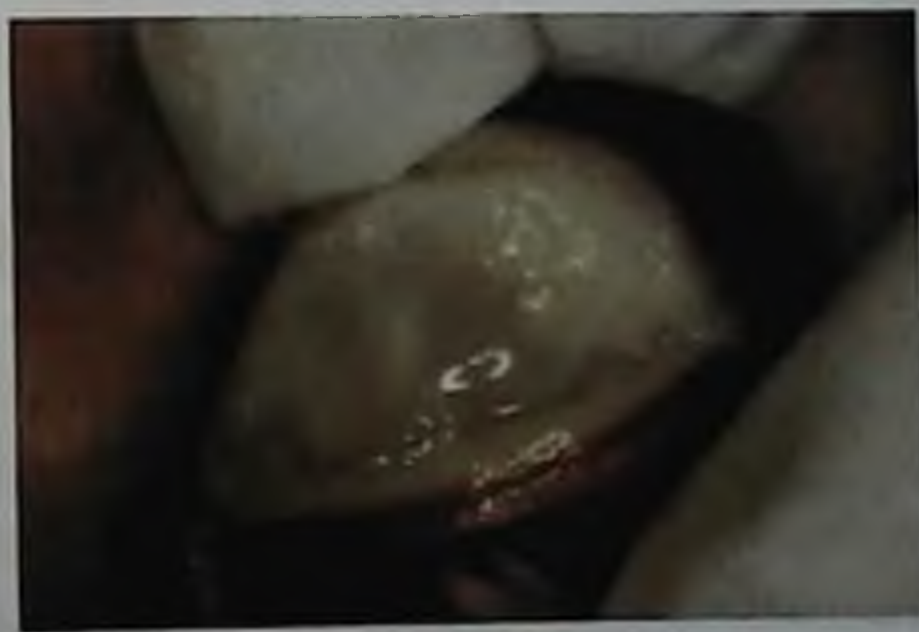

Рис. 8.2. Дифтерийный конъюнктивит



ктива кровоточит. Через 7–10 дней пленки начинают отпадать, обнажая некротизированные участки конъюнктивы. После этого процесс постепенно затихает с образованием рубцов конъюнктивы. Лечение должно быть начато немедленно. Системная терапия включает применение противодифтерийной сыворотки и системных антибактериальных препаратов широкого спектра действия: пенициллина, ампициллина, эритромицина (парентерально или внутрь).

При выраженных симптомах интоксикации применяют дезинтоксикационную терапию. Местная терапия включает промывание конъюнктивальной полости растворами антисептиков и закапывание в нее каждые 2–3 ч раствора пенициллина 10 000–20 000 ЕД в 1 мл и мазь 1% эритромицина. Больным также назначают аскорбиновую кислоту, препараты кальция и противоаллергические средства.

### Гонококковый конъюнктивит (гонобленнорея)

Возбудитель — гонококк. Выделяют гонобленнорею новорожденных (заражение происходит при прохождении через родовые пути матери, воспалительный процесс развивается на 2–3-и сутки после рождения), детей (контактно-бытовой путь заражения от больных взрослых) и взрослых (занос инфекции из половых органов). У новорожденных в процесс вовлекаются оба глаза. Характерно обильное гнойное отделяемое и острое начало. В развитии заболевания различают 3 периода.

1. *Период инфильтрации* продолжается 2–4 дня. Развиваются выраженный отек, гиперемия и уплотнение век. Конъюнктура отечная, рыхлая, легко кровоточит; из конъюнктивальной полости выделяется кровянистая жидкость цвета мясных помоев.

2. *Период пиореи*: отек век уменьшается, веки становятся на ощупь мягкие, тестоватой консистенции. Из конъюнктивальной полости выделяется большое количество пенистого сливкообразного гнойного отделяемого (рис. 8.3). Постепенно явления воспаления исчезают.



Рис. 8.3. Гонококковый конъюнктивит (период пиореи)

3. *Период гиперпапиллярной инфильтрации* характеризуется гиперемией и сосочковой гипертрофией конъюнктивы.

**Лечение.** Для механического удаления отделяемого из конъюнктивальной полости ее промывают растворами антисептиков [бензилдиметил-миристоиламино-пропиламмоний (Окомистин<sup>▲</sup>)]. В конъюнктивальную полость закапывают раствор пенициллина или фторхинолонов [0,3% раствор ципрофлоксацина (Ципромеда<sup>▲</sup>), 0,5% раствор левофлоксацина (Офтаквикса<sup>▲</sup>)] или макролидов [азитромицин (Азидроп<sup>▲</sup>)]. У взрослых проводят системную антибактериальную терапию (пенициллинами, цефалоспоридами или фторхинолонами). Всем новорожденным обязательно проводят профилактику гонобленнореи: в конъюнктивальную полость закапывают по 1 капле в каждый глаз однократно 1% раствор серебра нитрата или трехкратно с интервалом в 10 мин 20% раствор сульфацида. После стихания острого воспалительного процесса дополнительно местно применяют препараты противовоспалительного, противоаллергического, слезозаместительного действия.

### **Острый эпидемический конъюнктивит**

Возбудитель — гемофильная палочка Коха—Уикса. Путь заражения — контактный, переносчиками являются мухи. Инкубационный период составляет 1—2 дня. Заболевание начинается с выраженного отека и гиперемии конъюнктивы глазного яблока и нижней переходной складки, в ней образуются петехиальные кровоизлияния. В первый день обнаруживают скудное слизистое отделяемое, которое склеивает ресницы так, что больной не может открыть веки. Затем отделяемое становится обильным гнойным, присоединяются симптомы общей интоксикации. Лечение местное: применяют различные антибактериальные капли [20% раствор сульфацида, тобрамицин 0,3% раствор, 0,5% раствор левофлоксацина (Офтаквикса<sup>▲</sup>)] и мази (1% эритромицин или тетрациклин).

## **ХЛАМИДИЙНЫЕ КОНЪЮНКТИВИТЫ**

### **Трахома**

Возбудитель — *Chlamydia trachomatis* серотипов А, В и С. Заражение происходит контактно-бытовым путем от человека с трахомой первых трех стадий. Восприимчивость к инфекции приближается к 100%. Инкубационный период — 7—14 дней. Заболевание характе-



Рис. 8.4. Трахома (I стадия)

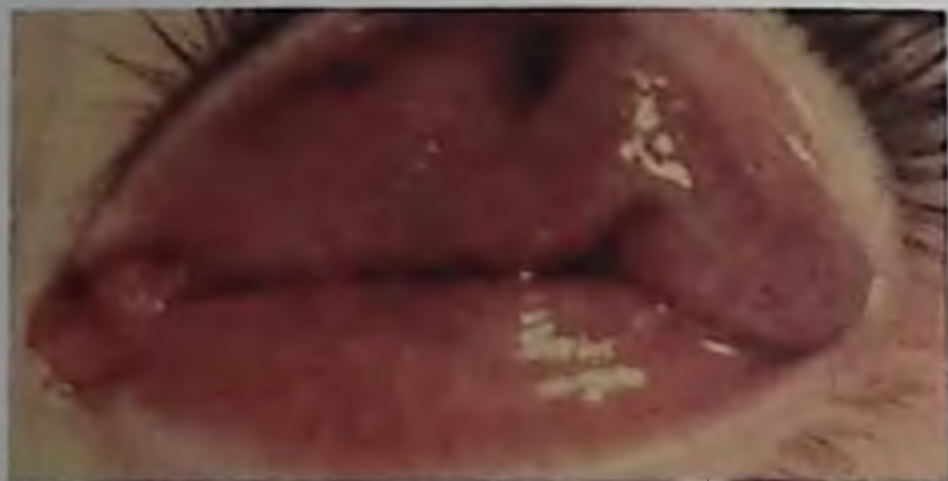

Рис. 8.5. Трахома (II стадия)

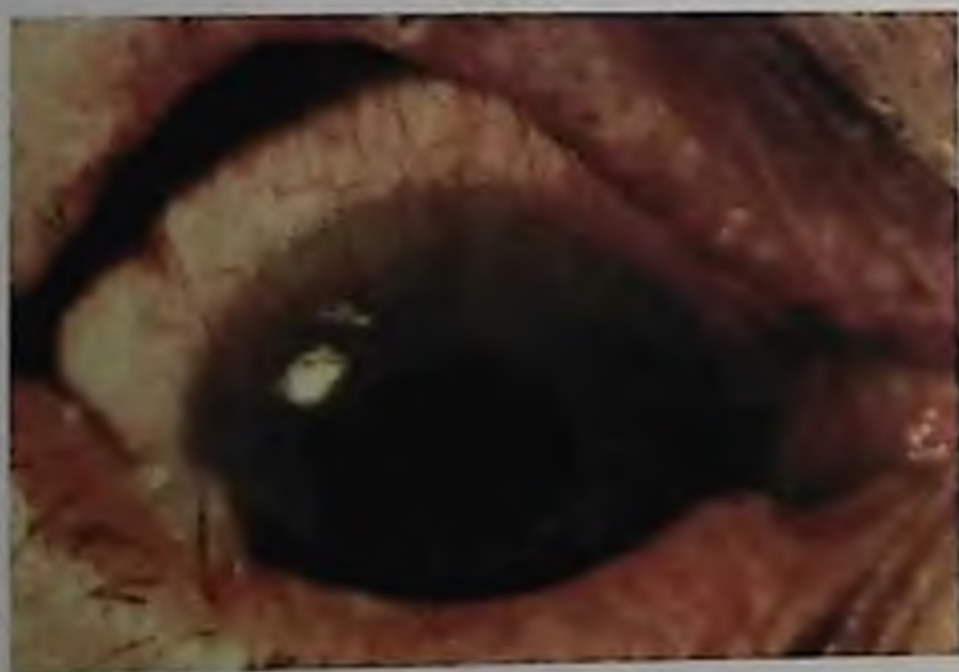

Рис. 8.6. Трахоматозный паннус

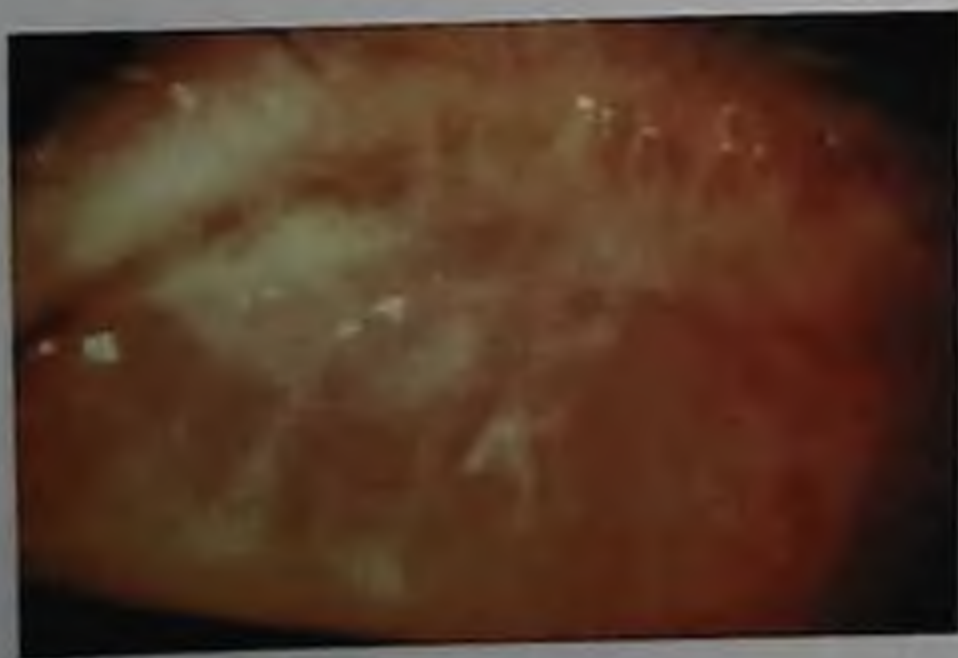


Рис. 8.7. Трахома (III стадия)

ризуется хроническим течением с периодами обострения и ремиссии. Выделяют четыре стадии трахомы.

1. **Стадия прогрессирующего воспаления (начальная).** Характеризуется выраженной гиперемией конъюнктивы вишнево-багрового цвета, ее инфильтрацией, гипертрофией сосочков и образованием фолликулов (рис. 8.4). Процесс начинается с верхней переходной складки, затем распространяется на конъюнктиву верхнего века. Уже на первой стадии возможно развитие фолликулов в зоне верхнего лимба и переход воспалительного процесса на роговицу.

2. **Стадия развитого процесса (активная трахома).** Появляются крупные студенистые фолликулы, нарастает инфильтрация и папиллярная гиперплазия конъюнктивы верхнего века (рис. 8.5).

Отдельные фолликулы подвергаются некрозу с образованием нежных рубцов. Для этой стадии характерно появление *трахоматозного паннуса* — поверхностного кератита с врастанием сосудов в роговицу (рис. 8.6).

3. **Рубцующаяся трахома.**

Явления воспаления стихают, могут сохраняться единичные фолликулы (рис. 8.7). Преобладают процессы рубцевания, что приводит к развитию характерных осложнений.

#### 4. Клинически излеченная трахома (рубцовая трахома).

Конъюнктивa белесоватого цвета, покрыта множественными рубцами; признаки воспаления отсутствуют (рис. 8.8).

**Диагностика.** Используют разнообразные методы лабораторной диагностики хламидийных заболеваний глаза:

- быстрый культуральный метод;
- ПЦР-диагностику;
- метод иммунофлюоресценции для выявления антигена хламидий в соскобе конъюнктивы;
- цитологический метод;
- определение телец Провачека в цитоплазме эпителиальных клеток конъюнктивы;
- серологические методы.

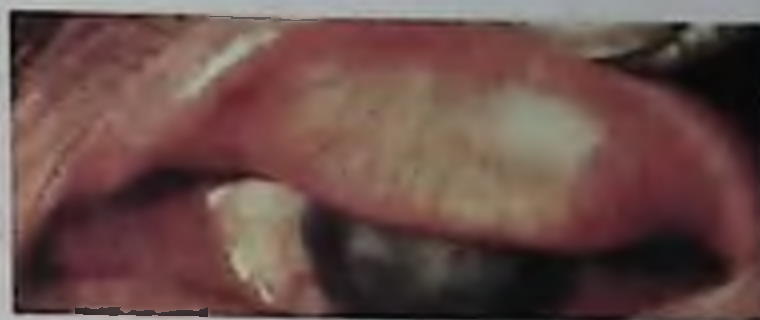

Рис. 8.8. Трахома (IV стадия)

**Лечение.** В течение длительного времени (1–3 мес, иногда до 6 мес) применяют антибактериальные лекарственные средства.

Для местного лечения 4–5 раз в сутки применяют антибактериальные капли из группы макролидов [азитромицин (Азидроп<sup>а</sup>)], фторхинолонов [левофлоксацин (Офтаквикс<sup>а</sup>) (0,5%)], тетрациклинов, антибактериальные мази (1% эритромицин или тетрациклин). Проводят экспрессию фолликулов, а на II–III стадиях заболевания конъюнктивальную полость промывают растворами антисептиков, и для профилактики развития симблефарона проводят массаж сводов конъюнктивы стеклянной палочкой. Системная терапия включает применение антибиотиков непрерывными или прерывистыми курсами в течение 3–4 нед (тетрациклинов или фторхинолонов), а также интерферонов и интерферогенов и иммуномодулирующую терапию. Местно также назначают антиаллергические, противовоспалительные капли и слезозаместительные средства. Системная антибактериальная терапия хламидийного конъюнктивита назначается после обследования у гинеколога/уролога.

Вследствие рубцовых процессов возникают осложнения трахомы: трихиаз, мадароз, заворот века, симблефарон (сращение конъюнктивы век и глазного яблока), паренхиматозный ксероз (высыхание роговицы, приводящее к ее помутнению и слепоте). Все эти изменения требуют дополнительного лечения, чаще всего хирургического.

## ВИРУСНЫЕ КОНЪЮНКТИВИТЫ

### Герпетический конъюнктивит

Возбудитель — вирус простого герпеса. При офтальмогерпесе чаще выделяется вирус простого герпеса — 1-го типа.

- Первичное инфицирование вирусом герпеса происходит в раннем детстве (от 5 мес до 5 лет). Это связано с исчезновением у ребенка материнских антител к вирусу.
- Заражение происходит воздушно-капельным путем.
- Первичное заражение не сопровождается клиническими симптомами.
- Вирус простого герпеса переходит в латентное состояние и сохраняется в организме всю жизнь.

Заболевание возникает чаще всего у детей, характеризуется длительным вялым течением и односторонней локализацией. При всех формах герпетического конъюнктивита возможно появление характерных высыпаний на коже век и крыльев носа.

- *Катаральная форма* проявляется гиперемией и отеком конъюнктивы, небольшим количеством слизистого или слизисто-гнойного отделяемого из конъюнктивальной полости.
- *Фолликулярная форма* сопровождается появлением фолликулов на фоне вышеперечисленных симптомов.
- *Везикулярно-язвенная форма* заболевания протекает с образованием рецидивирующих язв или эрозий на конъюнктиве и крае века, прикрытых нежными пленками.

### Лабораторная диагностика.

- Обнаружение антигенов вируса герпеса в соскобах конъюнктивы методом флюоресцирующих антител — наиболее эффективный из методов экспресс-диагностики. При эффективной противовирусной терапии результат отрицательный уже через 3 дня.
- Методика выявления вируса герпеса с помощью моноклональной иммуноферментной тест-системы.
- Определение противогерпетических антител в слезной жидкости в реакции пассивной гемагглютинации.
- Определение сенсibilизации лимфоцитов к герпесу в реакции бласттрансформации и торможения миграции лейкоцитов.
- Определение иммуноглобулинов IgA, IgG, IgM, ПЦР-диагностика, оценка интерферонового статуса.

**Лечение.** Проводят противовирусную и симптоматическую терапию. В острый период стероиды противопоказаны, в конъюнктивальную полость закапывают 6–8 раз в сутки противовирусные средства, закапывания сочетают с закладыванием за веки 2–3 раза в день 3% мази, содержащей ацикловир, можно использовать диоксотетрагидрокситетрагидронафталин (Оксолиновую мазь<sup>▲</sup>) (0,25%) или флуоренонилглиоксаля бисульфит<sup>®</sup> (Флоренал мазь глазная 0,5%)<sup>®</sup>.

Одновременно каждые 2 ч применяют капли Офтальмоферона<sup>▲</sup> или интерферогенов (Полудан<sup>▲</sup>). При выраженной воспалительной реакции конъюнктивы назначают противовоспалительные капли — НПВС и с целью профилактики развития вторичной инфекции местно антибиотики широкого спектра действия или антисептики (аминогликозиды — тобрамицин), фторхинолоны [офлоксацин (Флоксал<sup>▲</sup>), левофлоксацин (Офтаквикс<sup>▲</sup>), моксифлоксацин (Вигамокс<sup>▲</sup>)], антисептики [пиклоксидин (Витабакт<sup>▲</sup>) (0,05%)]. Токсикоаллергические проявления купируют противоаллергическими глазными каплями [олопатадин (Опатанол<sup>▲</sup>) (0,1%), кромоглициевая кислота (Лекролин<sup>▲</sup>)]. При выявлении активной фазы герпесвирусной инфекции в крови и при снижении показателей интерферонового статуса по назначению инфекциониста, иммунолога показана системная противовирусная и иммуномодулирующая терапия.

### **Аденовирусный конъюнктивит (аденофарингоконъюнктивальная лихорадка)**

Возбудитель — аденовирусы серотипов 3, 4 и 7, 8, заражение происходит воздушно-капельным или контактным путем. Инкубационный период составляет 7–8 дней. Заболевание начинается с выраженного назофарингита и повышения температуры тела и головной боли. На второй волне повышения температуры присоединяются симптомы конъюнктивита, сначала на одном глазу, а затем, через 2–3 дня — на другом (заболевание ранее называли фарингоконъюнктивальной лихорадкой), происходит увеличение регионарных лимфатических узлов. В среднем заболевание продолжается в течение 5–7 дней. Различают следующие формы заболевания.

- *Катаральная форма* характеризуется гиперемией и отеком конъюнктивы век и переходных складок, небольшим количеством слизистого отделяемого из конъюнктивальной полости.
- *Фолликулярная форма* сопровождается появлением фолликулов, преимущественно в области переходных складок.

- *Пленчатая форма* протекает с образованием нежных серовато-белых пленок на конъюнктиве, которые легко снимаются влажным ватным тампоном.

**Лечение.** Проводят противовирусную и симптоматическую терапию: в конъюнктивальную полость закапывают препараты интерферона или интерферогенов [аминобензойная кислота (Актипол<sup>▲</sup>), интерферон альфа-2b человеческий рекомбинантный + дифенгидрамин (Офтальмоферон<sup>▲</sup>), полиадениловая кислота + полиуридиловая кислота (Полудан<sup>▲</sup>)]. Возможно назначение антиаллергических глазных капель [кромоглицеиновая кислота (Лекролин<sup>▲</sup>), олопатадин (Опатанол<sup>▲</sup>)], для профилактики присоединения вторичной инфекции проводят инстилляциии растворов антисептиков [например, 0,05% пиклоксидина (Витабакта<sup>▲</sup>)], антибиотиков (хлорамфеникол при тяжелых случаях конъюнктивитов). Возможно применение НПВС. Назначают слезопротекторы без консервантов длительно.

### **Эпидемический кератоконъюнктивит**

Высококонтрагиозное и тяжело протекающее заболевание, возбудитель — аденовирусы серотипа 8, путь заражения — контактный. Инкубационный период составляет 4—8 дней. Заболевание начинается остро, симптомы конъюнктивита появляются сначала на одном глазу, а затем и на другом. Отмечают увеличение и болезненность регионарных лимфатических узлов. При осмотре выявляют гиперемию и отек конъюнктивы век и переходных складок, небольшое количество слизистого отделяемого из конъюнктивальной полости, а также мелкие прозрачные фолликулы на конъюнктиве нижних переходных складок. Чувствительность роговицы снижена, а через неделю на ней появляются множественные точечные субэпителиальные инфильтраты, приводящие к снижению зрения. Кератоконъюнктивит продолжается от 2 нед до 2 мес. Инфильтраты в роговице могут сохраняться от нескольких месяцев до года. Лечение сходно с терапией аденовирусного конъюнктивита.

## **АЛЛЕРГИЧЕСКИЕ И АУТОИММУННЫЕ КОНЪЮНКТИВИТЫ**

### **Весенний катар**

Этиология заболевания окончательно не установлена. В основе патогенеза лежит аллергическая реакция замедленного типа. Предполагают, что заболевание связано с повышенной чувствитель-

ностью к ультрафиолетовым лучам. Заболевание дебютирует в раннем детском возрасте (4–5 лет), чаще у мальчиков, и продолжается несколько лет, обостряясь в весенне-летний период. В период полового созревания наблюдается полный регресс симптомов заболевания.

■ *Конъюнктивальная форма.*

На утолщенной молочного цвета конъюнктиве верхнего века появляются сосочковые разрастания в виде «булыжной мостовой» (рис. 8.9).

■ *Лимбальная форма* проявля-

ется разрастанием прелимбальной ткани, которая образует валик вокруг лимба с неровной поверхностью желто-серого или розово-серого цвета.

■ *Смешанная форма* характеризуется одновременным поражением тарзальной конъюнктивы и зоны лимба.

**Лечение.** Для уменьшения воздействия ультрафиолетовых лучей целесообразно уменьшать время нахождения на солнце и использовать солнцезащитные очки. Используют противоаллергические средства: антигистаминные, стабилизаторы мембран тучных клеток [кромоглициевая кислота (Лекролин<sup>▲</sup>), олопатадин (Опатанол<sup>▲</sup>), глазной гель интерферон альфа-2b + лоратадин (Аллергоферон<sup>▲</sup>) или аналоги]. Наиболее эффективна глюкокортикостероидная терапия: в конъюнктивальный мешок 3–4 раза в сутки закапывают капли (дексаметазон), а на ночь закладывают мази (гидрокортизон, дексаметазон). Системная десенсибилизирующая терапия [цетиризин (Зиртек<sup>▲</sup>), фексофенадин (Телфаст<sup>▲</sup>), эбастин (Кестин<sup>▲</sup>) и т.д.].

### Лекарственный конъюнктивит

Наиболее часто аллергические реакции возникают при применении местных антибактериальных препаратов и анестетиков. Лекарственный конъюнктивит может протекать как по типу гиперчувствительности немедленного, так и замедленного типа. Выделяют следующие формы лекарственного конъюнктивита: *острый аллергический конъюнктивит, сосочковая гипертрофия конъюнктивы, гиперемия конъюнктивы век, фолликулярный конъюнктивит.*

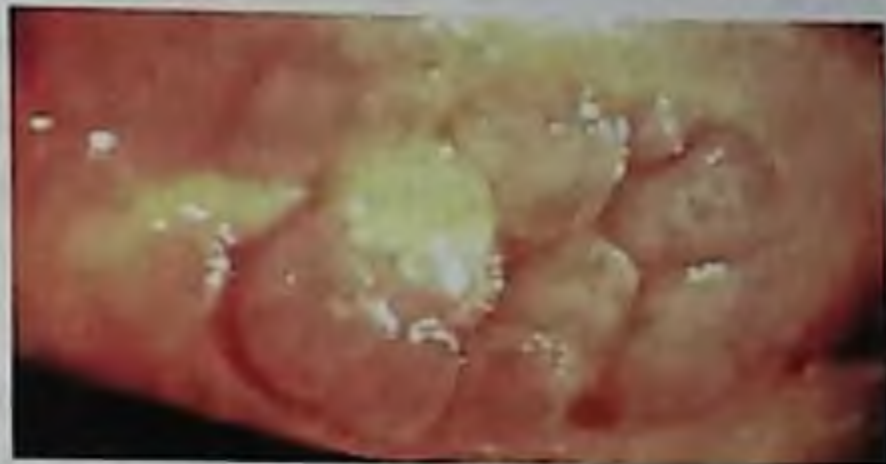

Рис. 8.9. Весенний катар (конъюнктивальная форма)



**Клиническая картина.** *Острый аллергический конъюнктивит* (отек конъюнктивы) характеризуется появлением быстро нарастающего стекловидного хемота конъюнктивы, сильным зудом, жжением, обильным слизистым (иногда пленчатым) отделяемым из конъюнктивальной полости. Некоторые участки слизистой могут быть эрозированы.

*Сосочковая гипертрофия конъюнктивы:* конъюнктивит бледная.

Характерны сосочковая гипертрофия конъюнктивы верхнего века, нитчатое густое слизистое или слизисто-гнойное отделяемое, выраженный зуд и жжение.

*Фолликулярный конъюнктивит* характеризуется медленным развитием, не сопровождается зудом и жжением. Фолликулы появляются в области конъюнктивы нижней переходной складки и нижнего века.

*Гиперемия конъюнктивы век* характеризуется небольшой поверхностной инъекцией глазного яблока, выраженным зудом, жжением. Иногда могут появляться субконъюнктивальные кровоизлияния. Такую реакцию могут вызвать половые гормоны при парентеральном введении, нейрорептины, сердечные гликозиды, никотиновая кислота и т.д.

**Лечение.** Главным условием является отмена лекарственного препарата, вызвавшего аллергическую реакцию. Наиболее эффективно местное применение ГКС, в дополнение к которым назначают антигистаминные: стабилизаторы мембран тучных клеток [олопатадин (Опатанол<sup>®</sup>), кромоглициевая кислота (Лекролин<sup>®</sup>)] и сосудосуживающие препараты (тетризолин). Применяют системную десенсибилизирующую терапию [цетиризин (Зиртек<sup>®</sup>), фексофенадин (Телфаст<sup>®</sup>), эбастин (Кестин<sup>®</sup>) и т.д.].

## ДЕГЕНЕРАТИВНЫЕ ИЗМЕНЕНИЯ КОНЪЮНКТИВЫ

**Птеригиум** (от греч. *pterygion* — крылышко) — треугольная васкуляризованная складка утолщенной конъюнктивы склеры в области внутреннего угла глазной щели. Вершина обращена к центру роговицы, постепенно надвигается на роговицу, достигает ее центральной части, вызывая снижение зрения. Основной причиной считается механическое раздражение глаз пылью, ветром, химическими веществами. Если птеригиум не прогрессирует, остается в области лимба, его не удаляют. Если он растет, то необходима операция. Для профилактики рецидива в ходе операции устранения птеригиума используют амнионопластику.

## НОВООБРАЗОВАНИЯ КОНЬЮНКТИВЫ

Новообразования конъюнктивы (опухоли) могут быть доброкачественными и злокачественными.

*Доброкачественные опухоли:* папиллома, невус, гемангиома.

**Невусы** могут локализоваться в области конъюнктивы глазного яблока у роговицы; имеют пигментные включения, покрыты сетью сосудов.

**Гемангиома** — быстро растущая сосудистая опухоль, возможно прорастание в глубже лежащие ткани.

*Лечение* доброкачественных опухолей конъюнктивы хирургическое: маленькие опухоли (гемангиомы) подвергают лазерной или радиоволновой коагуляции.

*Злокачественные опухоли:* меланома и рак.

**Рак конъюнктивы** чаще развивается у лиц пожилого возраста на фоне дистрофически измененной конъюнктивы в виде папилломатозной и птеригоидной формы с локализацией в области лимба. Вокруг опухоли имеется ободок перифокальной инъекции сосудов. Прогноз для жизни зрения серьезный; возможно метастазирование в регионарные лимфоузлы, легкие и кости.

**Меланомы** имеют вид гладких или бугристых пигментированных или беспигментных опухолей, нередко меланомы исходят из пигментного родимого пятна. Меланомы могут быстро метастазировать в другие органы, особенно рано — в печень.

*Лечение* злокачественных опухолей конъюнктивы хирургическое и лучевое.

# Глава 9

## Заболевания роговицы

### Содержание главы

- Воспалительные заболевания.
  - Общие сведения о кератитах.
  - Экзогенные кератиты.
  - Эндогенные кератиты.
- Дистрофии роговицы.
- Изменения формы и величины роговицы.
- Хирургическое лечение заболеваний роговицы.

*Роговица* — это передняя часть наружной оболочки глаза, которая обладает такими свойствами, как прозрачность, блеск, высокая чувствительность, сферическая форма, зеркальность и имеет определенные размеры. Заболевания роговицы составляют не менее 25% всей глазной патологии; последствия заболеваний роговицы обуславливают до 50% стойкого снижения зрения и слепоты.

## ВОСПАЛИТЕЛЬНЫЕ ЗАБОЛЕВАНИЯ

### Общие сведения о кератитах

Кератиты возникают в результате проникновения инфекции в ткани роговицы при ее травмах, нарушении увлажнения или при заносе инфекции из других очагов, при аллергических процессах и др.

Существует несколько классификаций кератитов, наибольшее значение из которых имеют этиологическая и анатомическая.

По этиологии выделяют следующие формы кератитов:

- экзогенные (бактериальные, грибковые, паразитарные);
- эндогенные (туберкулезный, сифилитический, герпетический, нейрогенный, гипо- или авитаминозные);
- кератиты неясной этиологии.

Анатомическая классификация учитывает локализацию (центральный, парацентральный, периферический), глубину поражения (поверхностный или глубокий), наличие изъязвления, васкуляризацию. По течению кератиты бывают острые и рецидивирующие.

При большинстве кератитов наблюдается роговичный синдром, включающий: светобоязнь, слезотечение, блефароспазм, перикорнеальную или

смешанную инъекцию глазного яблока. Жалобы на боли в глазном яблоке чаще появляются при изъязвлении роговицы. При обследовании обнаруживается нарушение прозрачности, блеска, зеркальности, сферичности, а в некоторых случаях и чувствительности роговицы. Нарушение прозрачности центральных отделов роговицы приводит к снижению зрения. Кератит достаточно быстро может переходить в язву роговицы, в развитии которой выделяют четыре стадии: инфильтрации, изъязвления (распада инфильтрата), очищения язвы и формирования фасетки, рубца.

Лечение кератитов проводят в стационаре. Накладывать повязку запрещено, так как она усугубляет гипоксию и нарушение питания роговицы. Необходимы местная и системная этиологическая терапия. Для уменьшения выраженности воспаления в конъюнктивальную полость закапывают 3–4 раза в сутки 0,1% раствор диклофенака натрия (с осторожностью при изъязвлении). Для уменьшения реакции со стороны радужки местно применяются мидриатики. Ограничения изъязвления достигают механическим тушированием язвы 1% спиртовым раствором бриллиантового зеленого или йода, а в некоторых случаях проводят крио-, термокоагуляцию краев и дна язвы. При угрозе прободения роговицы выполняют лечебную кератопластику или биопокрытие. На стадии очищения язвы применяют препараты, улучшающие регенерацию роговицы (например, 20% гель солкосерил™). Для более нежного рубцевания используют местно глюкокортикоиды.

Исходы кератитов бывают благоприятные и неблагоприятные.

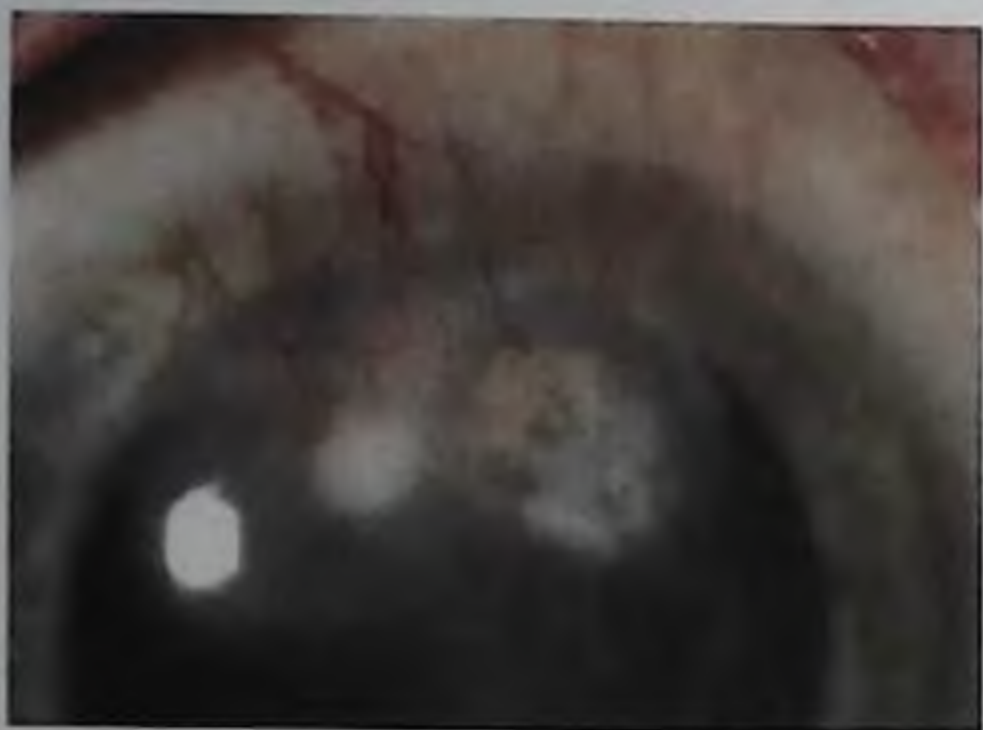К благоприятным исходам относится помутнение, которое может иметь различную степень выраженности.

- *Облачко* — тонкое полупрозрачное ограниченное помутнение сероватого цвета, невидимое невооруженным глазом. При расположении в оптической зоне незначительно снижает зрение.
- *Пятно* — более плотное ограниченное помутнение беловатого цвета, определяемое при наружном осмотре. При расположении в оптической зоне значительно снижает зрение.
- *Бельмо* — стойкое, светло-серого или белого цвета, плотное помутнение роговицы, занимающее всю или почти всю роговицу (рис. 9.4).

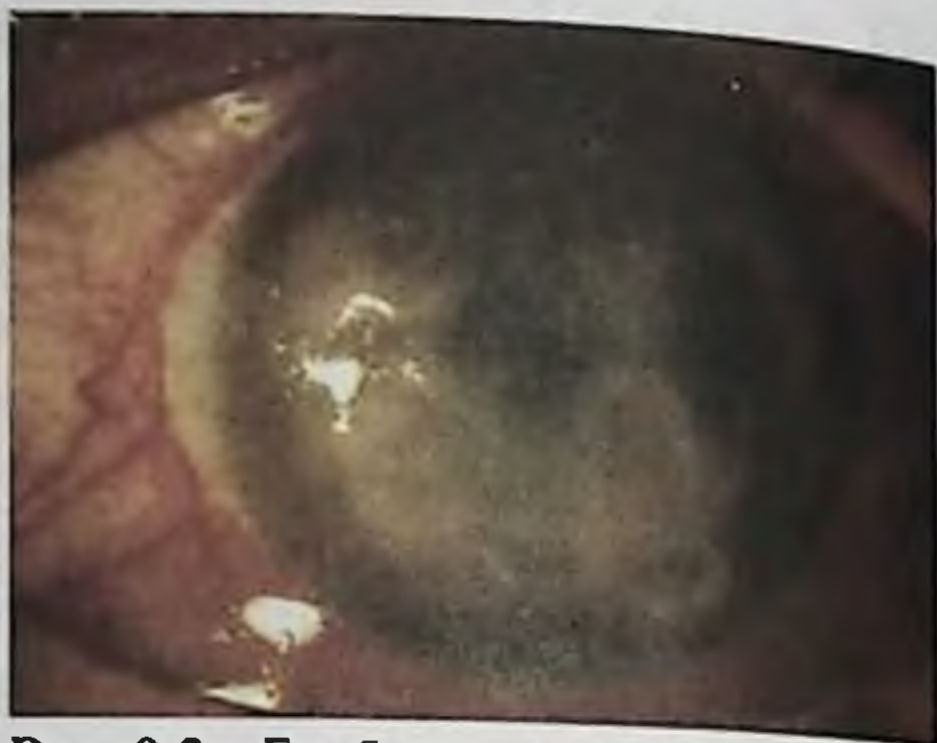Приводит к значительной или полной потере зрения.

Часто вследствие нарушения питания роговицы в нее прорастают сосуды из окружающих тканей с образованием поверхностной (рис. 9.1), глубокой (рис. 9.2) или смешанной васкуляризации (рис. 9.3).

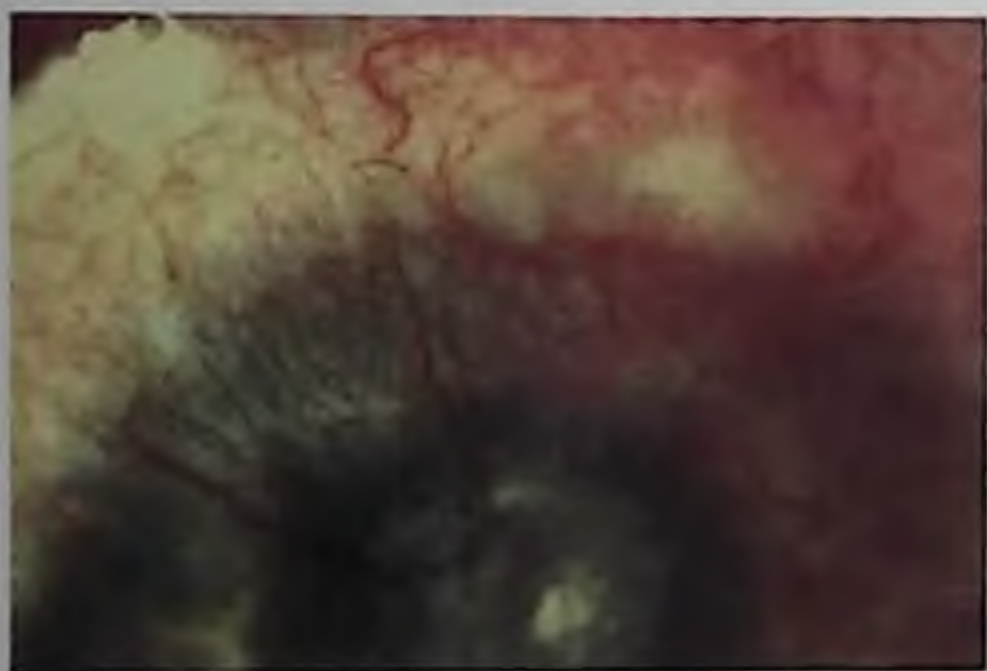
К неблагоприятным исходам относятся: формирование десцеметопцеле (грыжа десцеметовой оболочки), прободение роговицы и распро-



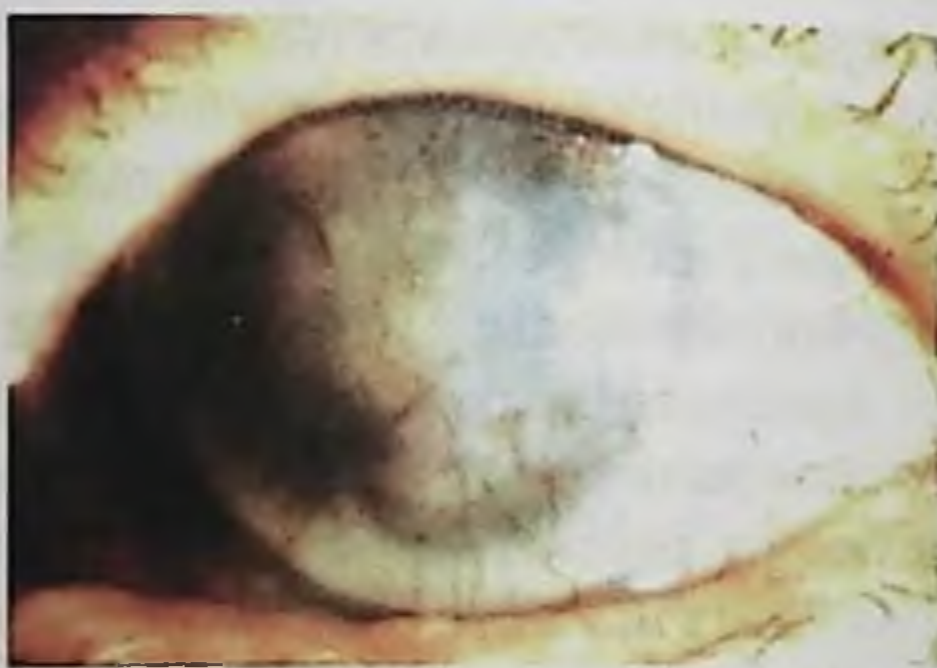**Рис. 9.1.** Поверхностная васкуляризация роговицы. Помутнение роговицы (пятно)



**Рис. 9.2.** Глубокая васкуляризация роговицы. Метагерпетический кератит



**Рис. 9.3.** Смешанная васкуляризация роговицы. Глубокий диффузный туберкулезный кератит



**Рис. 9.4.** Бельмо роговицы

странение воспаления внутрь глаза (эндофтальмит) или на оболочки (панофтальмит).

При прободении роговицы формируются передние синехии (сращения радужки с роговицей), препятствующие оттоку внутриглазной жидкости к углу передней камеры, что приводит к развитию вторичной глаукомы.

### **Экзогенные кератиты**

#### **Ползучая язва роговицы**

Возбудители заболевания — кокки и синегнойная палочка. В центральных отделах роговицы появляется инфильтрат, который быстро распространяется. Он имеет характерные черты: один край инфиль-

трата подрыв, приподнят, серповидной формы, резко инфильтрирован. Противоположный край язвы постепенно очищается, эпителизируется и в него врастают сосуды. Уже в начале заболевания обнаруживают признаки иридоциклита (рис. 9.5). Лечение проводят по вышеописанным принципам.

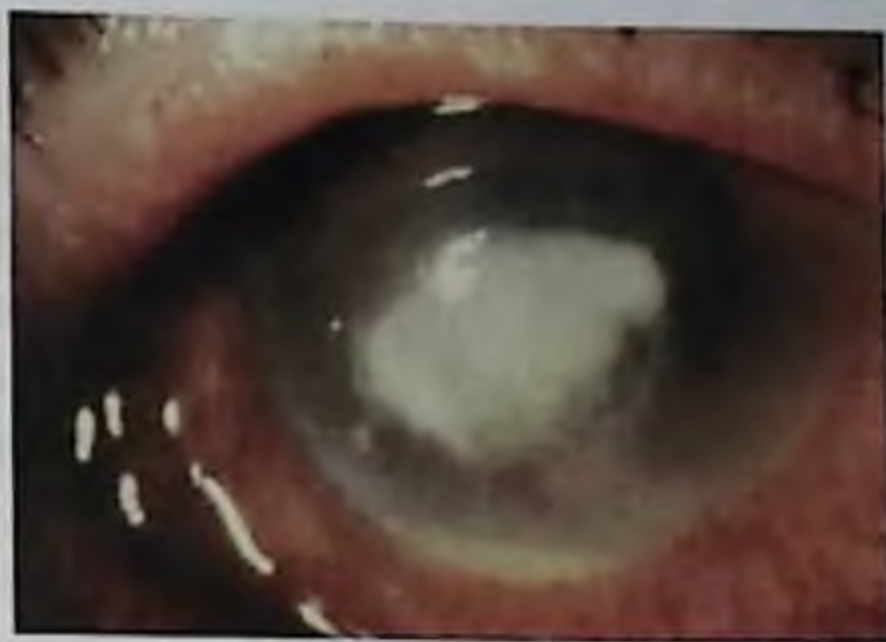

Рис. 9.5. Ползучая язва роговицы

### Катаральная язва роговицы (краевой кератит)

При инфекционных конъюнктивитах или блефаритах возможно образование точечных инфильтратов по периферии роговицы. Инфильтраты могут сливаться и изъязвляться. Заболеванию свойственно торпидное течение. Лечение направлено на устранение причинного процесса (конъюнктивита или блефарита) и терапию язвы роговицы.

### Эндогенные кератиты

#### Герпетический кератит

Заболевание вызывают вирусы простого или опоясывающего герпеса. Выделяют первичные (возникают при первичном заражении вирусом и бывают только у детей) и постпервичные (возникают на фоне латентной вирусной инфекции) герпетические кератиты.

*Первичные кератиты* сочетаются с поражением кожи, конъюнктивы и слизистой других областей тела. Наблюдается выраженное снижение чувствительности роговицы. Характерна обильная ранняя васкуляризация роговицы.

*Постпервичные кератиты* развиваются на фоне снижения иммунитета, связанного с переохлаждением организма или чрезмерной инсоляцией, при стрессовых состояниях, при тяжелых общих заболеваниях. Эти кератиты склонны рецидивировать, и часто не один раз. Как правило, поражается один глаз. Герпетические кератиты бывают поверхностными и глубокими.

- Поверхностные формы характеризуются субэпителиальными точечными инфильтратами и пузырьками, которые вскрываются с образованием эрозий в виде веточки дерева — *древовидный кератит* (рис. 9.6).

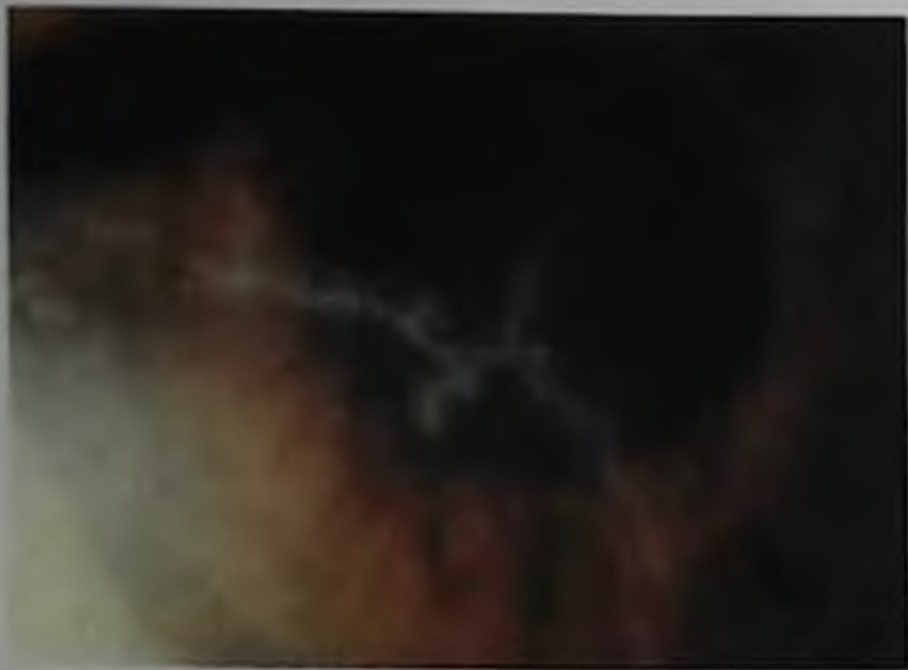


Рис. 9.6. Древоподобный герпетический кератит

антиметаболитов (3% ацикловировой мази), интерферона и интерферогенов.

### Сифилитический (паренхиматозный) кератит

Заболевание возникает вследствие врожденного или приобретенного сифилиса. При врожденном сифилисе поражаются оба глаза, при приобретенном сифилисе обычно воспаление возникает в одном глазу и протекает более легко. В типичных случаях характерна цикличность течения кератита: инфильтрация, васкуляризация, рассасывание. Период инфильтрации начинается с появления точечных очагов в паренхиме роговицы на периферии. Постепенно инфильтраты занимают всю паренхиму, появляется глубокая васкуляризация, возникают симптомы иридоциклита. Заболевание прогрессирует в течение 2–3 мес, затем наступает период рассасывания, который длится 1–2 года. Сосуды, проросшие в роговицу, заустевают. В благоприятных случаях острота зрения восстанавливается до 0,4–1,0.

Лечение проводят совместно с венерологом по установленным схемам. Местное лечение направлено на рассасывание инфильтратов и уменьшение явлений иридоциклита.

### Туберкулезные кератиты

Эти кератиты могут быть туберкулезно-аллергическими и гематогенными.

Гематогенные туберкулезные кератиты развиваются при метастазировании микобактерий туберкулеза, при наличии туберкулезного очага в глазу, чаще всего находящегося в сосудистом тракте.

*Метастатические туберкулезные кератиты* протекают вяло, периоды ремиссии чередуются с периодами обострения. Поражается один глаз.

• Глубокие формы сочетаются с иридоциклитом и могут протекать в двух вариантах. *Метагерпетический кератит* характеризуется образованием обширной язвы с ланкартообразными краями. *Дисковидный кератит* протекает с появлением в глубоких слоях роговицы серовато-беловатого инфильтрата с четкими контурами.

Этиотропная терапия включает местное и системное применение противовирусных препаратов:

Появляется смешанная васкуляризация роговицы. В исходе туберкулезного кератита формируется стойкое васкуляризированное бельмо роговицы, так как сосуды, в отличие от сифилитического кератита, не запустевают.

Гематогенный туберкулезный кератит протекает в 3 формах.

- Глубокий диффузный кератит характеризуется диффузной инфильтрацией средних и глубоких слоев роговицы.
- Глубокий ограниченный кератит. Инфильтраты расположены в задних слоях роговицы вблизи десцеметовой оболочки.
- Склерозирующий кератит развивается при глубоком склерите. От лимба к центру роговицы медленно распространяются желтовато-белые инфильтраты, имеющие форму «языка», полулуния или треугольника. Процесс рубцевания, захватывая угол передней камеры, может привести к глаукоме.

*Туберкулезно-аллергический кератит* связан с общей туберкулезной инфекцией, начинается остро, протекает с резко выраженными явлениями воспаления, исчезающими при применении десенсибилизирующего лечения, затем принимает затяжное течение с рецидивами. Заболевание чаще встречается в возрасте от 3—15 лет, но может встречаться и у взрослых на фоне неактивного первичного туберкулеза легких и периферических лимфатических узлов. Характеризуется высыпанием мелких множественных (милиарных) или более крупных одиночных (солитарных) фликтен на роговице. Сопровождается ярко выраженной перикорнеальной инъекцией и поверхностной васкуляризацией в виде пучков. Во фликтенах никогда не обнаруживаются микобактерии туберкулеза или казеозный распад.

Выбор общей терапии туберкулеза определяет фтизиатр. Местное лечение направлено на подавление воспалительного процесса в глазу, рассасывание инфильтратов, уменьшение явлений иридоциклита.

## ДИСТРОФИИ РОГОВИЦЫ

Дистрофии бывают первичные (врожденные), являющиеся в большинстве случаев наследственными, и вторичные (приобретенные). Среди первичных дистрофий чаще всего встречаются пятнистая, узелковая, решетчатая. Из вторичных дистрофий — старческая дуга (отложение липидов в паралимбальной области) и эндотелиально-эпителиальная (возникает при травмах, хирургических вмешательствах, осложнениях контактной коррекции). При значительном снижении зрения необходимо хирургическое лечение.



## ИЗМЕНЕНИЯ ФОРМЫ И ВЕЛИЧИНЫ РОГОВИЦЫ

### Мегалокорнеа

Увеличение диаметра роговицы имеет генетическую природу. Тип наследования — аутосомно-рецессивный. Для заболевания характерны большой диаметр роговицы (более 11 мм), глубокая передняя камера, гипоплазия радужки, иридолиз, подвывих хрусталика. Часто сочетается с эпикантом и общими проявлениями: умственной отсталостью, микроцефалией, низким ростом, задержкой моторного развития, мышечной гипотонией.

### Микрокорнеа

Врожденное уменьшение диаметра роговицы чаще возникает на фоне микрофтальма, однако возможно уменьшение диаметра роговицы при нормальном размере глазного яблока. Врожденная малая роговица (диаметр роговицы менее 9 мм) может быть одно- или двусторонней патологией, часто сочетается с астигматизмом и катарактой.

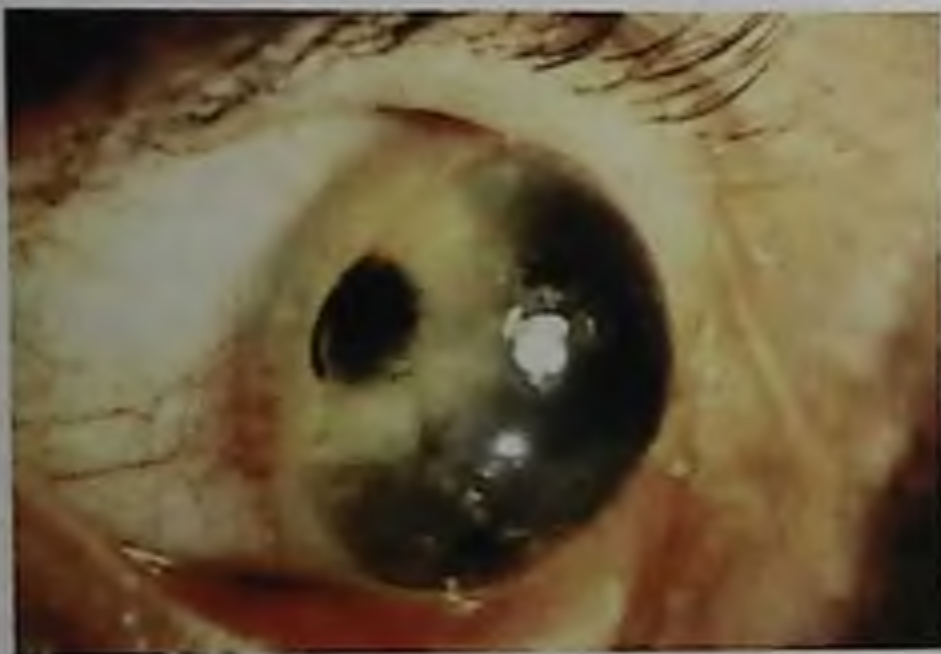

Рис. 9.7. Кератоглобус

### Шаровидная роговица (кератоглобус)

*Шаровидная роговица* — врожденное шаровидное выпячивание и истончение роговицы вследствие нарушения развития мезодермальной ткани (рис. 9.7). Заболевание начинается в детском возрасте, сочетается с миопией и астигматизмом.

Роговица имеет выпуклую форму на всем протяжении, нередко выявляют увеличение ее диаметра.

### Коническая роговица (кератоконус)

Заболевание связано с недоразвитием мезодермальной ткани, тип наследования — аутосомно-рецессивный. Изменение формы роговицы носит двусторонний характер. Оно начинается в возрасте 10–18 лет и прогрессирует обычно в течение 5 лет. Больные жалуются на постепенное снижение зрения, искажение формы предметов, частую смену очков и трудность их подбора. При обследовании выявляют увеличение преломляющей способности роговицы, неправильный астигматизм, изменение формы роговицы. Центр роговицы конусообразно выступает на ограниченном участке. При биомикроскопии обращает

на себя внимание углубление передней камеры, уменьшение толщины роговицы и появление тонких вертикальных полос на задней поверхности роговицы (трещины десцеметовой оболочки). При появлении больших трещин развивается осложнение кератоконуса — острый кератоконус, который характеризуется резким отеком роговицы, ее помутнением, значительным снижением зрения. В исходе острого кератоконуса остается стойкое помутнение роговицы.

**Лечение.** Изменения размеров роговицы специального лечения не требуют. При выраженном кератоглобусе и кератоконусе прибегают к сквозной кератопластике. Развивающиеся аметропии устраняют с помощью очковой или контактной коррекции.

## ХИРУРГИЧЕСКОЕ ЛЕЧЕНИЕ ЗАБОЛЕВАНИЙ РОГОВИЦЫ

**Кератэктомия** — удаление небольших поверхностных помутнений центральных отделов роговицы. Производят хирургическим путем или с помощью эксимерного лазера. Образовавшийся после операции дефект самостоятельно закрывается после операции. В послеоперационном периоде местно применяют репаративные препараты, антибактериальные и нестероидные противовоспалительные средства.

**Кератопластика (пересадка роговицы).** В качестве трансплантата используется донорская трупная роговица человека, консервированная различными способами (замораживание, высушивание, хранение в специальных средах). Требования к донорской роговице при сквозной кератопластике более жесткие. Стараются использовать трупную роговицу, сохраненную в течение не более 1 сут после смерти донора без консервации. В послеоперационном периоде для снижения риска отторжения трансплантата широко применяют глюкокортикоиды, а иногда и цитостатики.

В зависимости от цели операции выделяют следующие виды кератопластики:

- *оптическая* кератопластика служит для восстановления прозрачности роговицы;
- *лечебная* кератопластика проводится у пациентов с острыми заболеваниями роговицы (при кератитах, остром кератоконусе, травмах) для сохранения глаза. При этом прозрачное приживление трансплантата бывает редко, поэтому вторым этапом проводят оптическую кератопластику;

- *мелиоративная* кератопластика направлена на укрепление тканей роговицы и улучшение условий для последующей оптической кератопластики;
- *рефракционная* кератопластика помогает корригировать аметропии посредством изменения оптической силы роговицы.

Существует две методики кератопластики — послойная и сквозная:

- *послойная* кератопластика выполняется при поверхностных помутнениях роговицы. Техника операции: поверхностную часть мутной роговицы срезают и замещают трансплантатом аналогичной формы, размера и толщины;
- *сквозная* кератопластика заключается в иссечении и замещении всех слоев роговицы (рис. 9.8). В зависимости от площади иссечения выделяют частичную (заменяют участок диаметром 2–4 мм), субтотальную (более 5 мм) и тотальную (замещают всю роговицу) сквозную кератопластику.

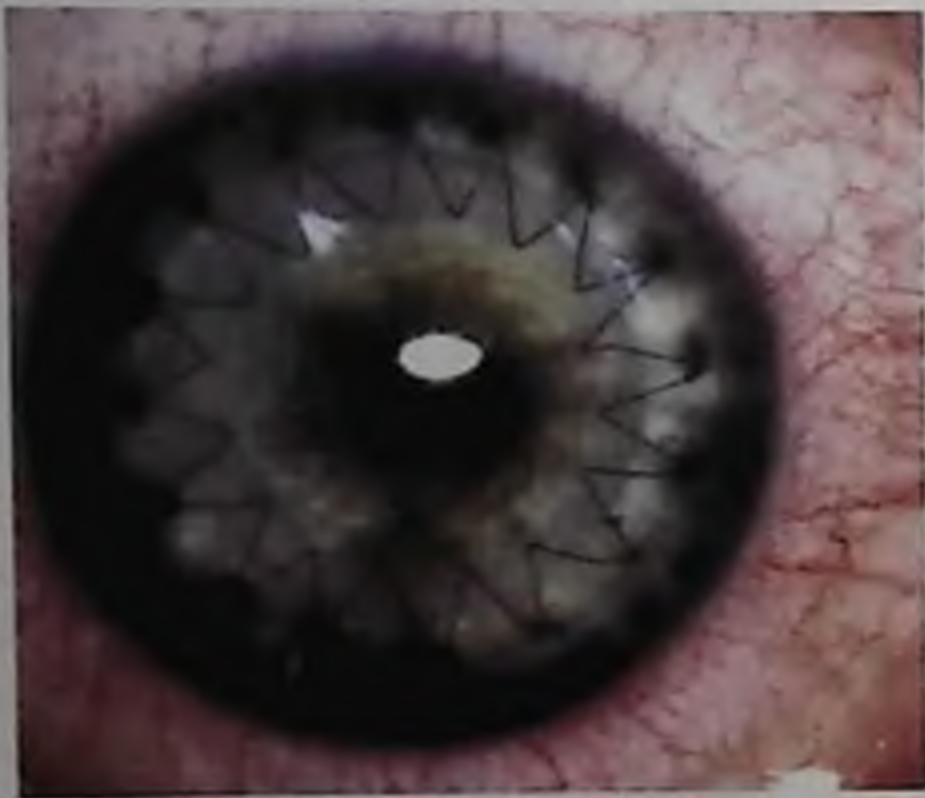

Рис. 9.8. Биомикроскопическая картина роговицы после сквозной кератопластики

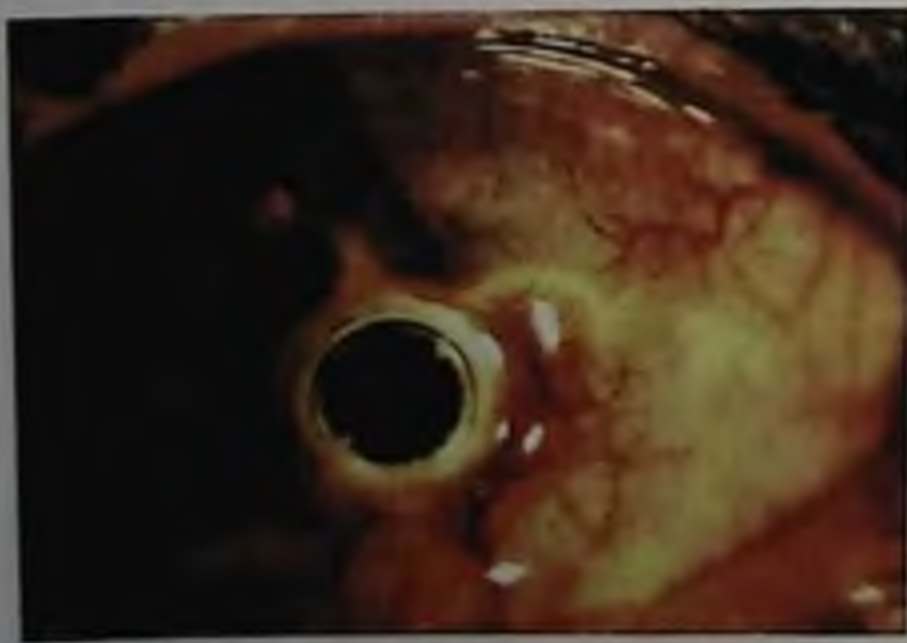


Рис. 9.9. Биомикроскопическая картина роговицы после кератопротезирования

Выделяют биологический и функциональный результаты кератопластики.

Выделяют биологический и функциональный результаты кератопластики.

- Биологический результат определяют по прозрачности пересаженного трансплантата.

- Функциональный результат — степень восстановления зрительных функций. Он зависит не только от прозрачности трансплантата, но и от сохранности функции сетчатки и зрительного нерва.

**Кератопротезирование** — замена мутной роговицы биологически инертным пластическим материалом. Кератопротезы могут быть сквозными и несквозными (рис. 9.9). К этому методу прибегают тогда, когда высок риск непрозрачного приживления трансплантата (при буллезной дистрофии, послеожоговых васкуляризированных бельмах).

# Глава 10

## Заболевания склеры

### Содержание главы

- Краткий анатомический очерк
- Воспалительные заболевания
  - Эписклерит
  - Склерит

### Особенности строения и функция склеры

Склера является наружной фиброзной оболочкой глазного яблока, выполняет защитную и опорную функции. Она образована плотной соединительной тканью и практически лишена собственных сосудов, имеет слегка голубоватый (чаще у детей), белый или с желтоватым оттенком цвет. Спереди склера переходит в лимб и затем в роговицу, а в заднем отделе ее прорывает зрительный нерв.

Склера состоит из собственного вещества, образующего ее главную массу, надсклеральной пластинки — эписклеры и внутреннего слоя бурого цвета; она образована коллагеновыми и эластическими волокнами, которые хаотично переплетаются и тем самым исключают ее прозрачность. В заднем отделе глаза склера делится на два листка: наружный — сливается с твердой мозговой оболочкой, покрывающей зрительный нерв, и здесь склера достигает наибольшей толщины — 1,1–1,2 мм, и внутренний — решетчатую пластинку склеры — место выхода зрительного нерва. У края роговицы толщина склеры составляет 0,6 мм, а наименьшая толщина склеры определяется под сухожилиями глазных мышц и в области экватора — 0,3–0,4 мм. Эти участки глазного яблока наименее устойчивы при тупых травмах глаза, здесь часто возникают разрывы склеры. Другими слабыми местами являются эмиссарии передних цилиарных артерий в 3–4 мм от лимба и решетчатая пластинка склеры.

Собственных сосудов в склере мало, и в связи с этим она мало склонна к заболеваниям метастатического происхождения. Вокруг выхода зрительного нерва в склере имеются многочисленные отверстия для коротких и длинных задних цилиарных артерий и нервов. Позади экватора на поверхность склеры выходят 4–6 вортикозных вен. Сравнительно хорошее разветвление передних цилиарных артерий (концевых отделов мышечных артерий) в переднем отделе склеры, возможно,

объясняет преимущественное поражение воспалительным процессом именно этих ее участков.

Питание склеры осуществляется за счет краевой петливой сети роговицы, сосудов, проходящих транзитом через склеру и отдающих мелкие эписклеральные веточки, а также за счет диффузии питательных веществ из жидкости, поступающей в супрахориодальное пространство, для которой склера проницаема.

Таким образом, в ткани склеры мало сосудов, она почти лишена чувствительных нервных окончаний и предрасположена к развитию патологических процессов, характерных для коллагенозов.

## ВОСПАЛИТЕЛЬНЫЕ ЗАБОЛЕВАНИЯ

Среди воспалительных заболеваний склеры выделяют эписклериты и склериты, которые различаются глубиной поражения. Причинами воспалительных процессов могут быть коллагенозы, общие инфекционные заболевания (грипп, дифтерия), инфекционно-аллергические процессы и фокальные инфекции.

### Эписклерит

*Эписклерит* — воспаление наружных слоев склеры. Больные жалуются на покраснение глаза, незначительную боль в глазу, невыраженное слезотечение и светобоязнь, что отличает эписклериты от конъюнктивитов. Выделяют узелковый, мигрирующий и розацеа-эписклерит.

- *Узелковый эписклерит* характеризуется ограниченной припухлостью эписклеры с синюшным оттенком вблизи лимба (рис. 10.1).

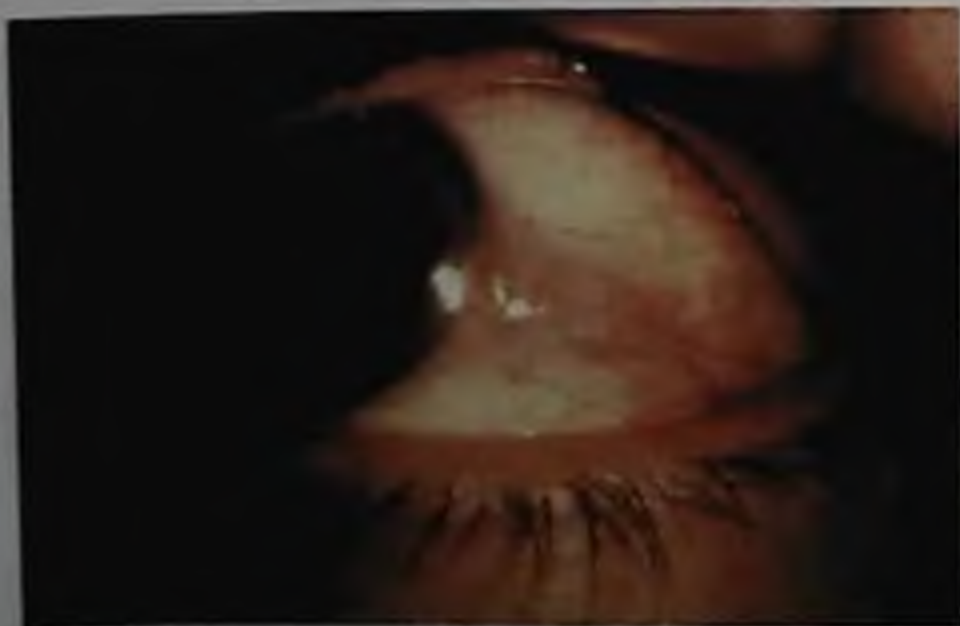

Рис. 10.1. Узелковый эписклерит

Пальпация этого участка болезненна. В процесс чаще вовлекаются оба глаза. Воспаление носит хронический характер, с периодами ремиссий и рецидивов.

- *Мигрирующий эписклерит* возникает и рецидивирует у молодых женщин во время менструации. Сначала появляется ангионевротический отек век, а затем при-

соединяется воспалительный процесс в склере, который длится несколько часов или дней.

- *Розацеа-эписклерит* развивается на фоне розовых угрей (розацеа) и сочетается с кератитом.

Лечение начинают с местного применения глюкокортикоидов в сочетании с антигистаминными, сосудосуживающими и антимикробными препаратами. Для лечения мигрирующего эписклерита проводят системную десенсибилизирующую терапию. Прогноз в отношении зрительных функций благоприятный.

### Склерит

*Склерит* — воспаление глубоких слоев склеры. Выделяют передний и задний склерит.

- *Передний склерит* начинается подостро. В переднем отделе склеры образуется ограниченная припухлость и гиперемия с синюшным оттенком (рис. 10.2). Пальпация пораженного участка резко болезненна. Конъюнктивa спаяна с пораженным участком склеры. В тяжелых случаях поражается вся перикорнеальная зона, темно-красные очаги с фиолетовым оттенком окружают всю роговицу (кольцевидный склерит).

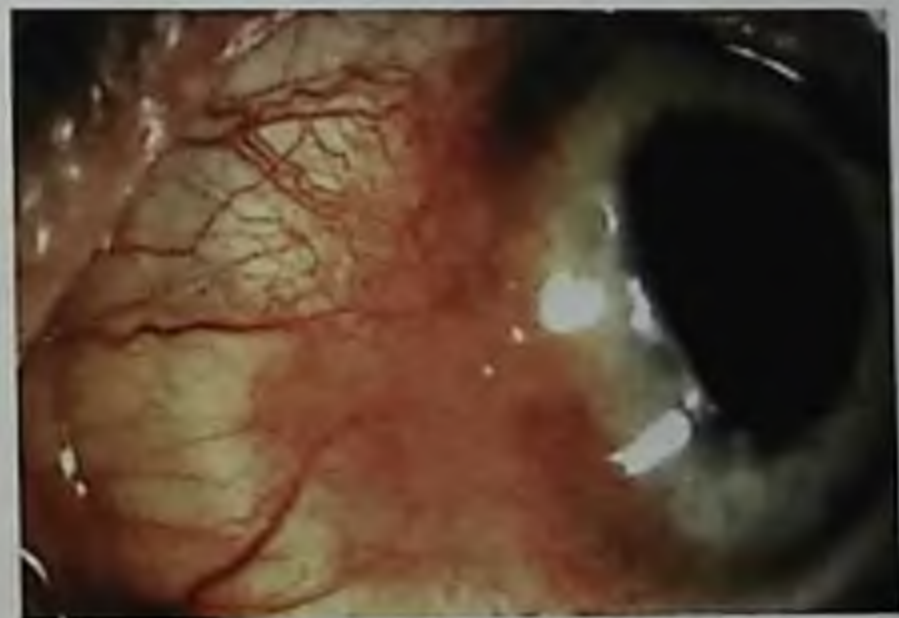


Рис. 10.2. Склерит

Нередко процесс сопровождается склерозирующим кератитом и иридоциклитом. Склерозирующий кератит развивается на фоне рецидивов скле-

рита, при которых поражается прилегающая часть роговицы, а также, возможно, радужка и цилиарное тело. Заболевание имеет хроническое течение и развивается у больных ревматоидным артритом, сифилисом, туберкулезом, подагрой.

При склеритах зрение часто значительно ухудшается, иногда полностью утрачивается. Передний склерит может стать причиной вторичной глаукомы.

Среди передних склеритов выделяют следующие клинические формы: диффузный, узелковый и некротизирующий.

- *Некротизирующий склерит* — редко встречающееся заболевание — протекает в двух формах: с воспалительной реакцией (чаще)



Рис. 10.3. Истончение склеры<sup>1</sup>

оболочкой (рис. 10.3). При малейшем напряжении или травме может наступить разрыв стафиломы.

**Задний склерит.** Больные предъявляют жалобы на боль при движении глазного яблока и ограничение его подвижности. Возникает отек век и конъюнктивы, незначительный экзофтальм. Воспалительный процесс может переходить на ткани зрительного нерва, хориоидеи и сетчатки — развивается экссудативная отслойка сетчатки, отек диска зрительного нерва. При ультразвуковом исследовании и томографии орбиты выявляются истончение и стафиломы склеры в заднем отделе глазного яблока. В качестве осложнений могут развиваться кератит, катаракта, иридоциклит, вторичная глаукома.

Задний склерит обычно развивается при общих хронических заболеваниях — ревматизме, туберкулезе, сифилисе, опоясывающем герпесе.

Лечение основано на местном и системном применении нестероидных противовоспалительных средств либо глюкокортикостероидов (при выраженном воспалении). В некоторых случаях применяют местные антимикробные препараты. При общих хронических заболеваниях проводят специфическое общее лечение.

При некротизирующем склерите, являющемся глазным проявлением системных заболеваний, необходима иммуносупрессивная терапия (кортикостероиды, циклоспорин).

<sup>1</sup> Фото взято из книги «Роговица. Атлас» Д. Крачмер, Д. Пэлэй.— М.: Логосфера, 2000.

# Глава 11

## Патология сосудистой оболочки

### Содержание главы

- Увеиты.
  - Этиология.
  - Классификация.
  - Передние увеиты (иридоциклиты).
  - Задние увеиты (хориоидиты).
- Увеопатии.
- Аномалии развития.
- Новообразования.

В сосудистой оболочке выделяют три отдела: радужную оболочку, цилиарное тело и хориоидею. Существуют анатомические особенности строения сосудистой оболочки: радужка и цилиарное тело имеют единые источники кровоснабжения из передних и задних длинных цилиарных артерий, в то время как сосудистая сеть хориоидеи питается за счет задних коротких цилиарных артерий. К своеобразию кровоснабжения сосудистой оболочки относят медленный ток крови, широкий просвет капилляров, который в сосудистом тракте равен диаметру эритроцитов, в то время как в других органах и тканях просвет капилляров меньше диаметра эритроцитов (фенестрированный тип капилляров). Медленный ток крови в сосудистой оболочке также обусловлен тем, что суммарный просвет артерий меньше общего просвета капиллярной сети, а сужения в превенозной части капилляров затрудняют венозный кровоток. Падение скорости и напряженности кровотока создает условия для абсорбции и фиксации в сосудистом тракте различных бактериальных и токсических агентов, а также иммунных комплексов и опухолевых клеток. Радужка и цилиарное тело богато иннервируются за счет первой ветви тройничного нерва, поэтому все процессы в них протекают чрезвычайно болезненно. В хориоидее чувствительных нервных окончаний нет, и все процессы в ней текут безболезненно.

К патологическим изменениям сосудистой оболочки относят воспалительные заболевания (увеиты), дистрофические процессы (увеопатии), опухоли и аномалии развития.



## УВЕИТЫ

### Этиология

Различают экзо- и эндогенные факторы развития увеитов. В 30% случаев этиология увеитов остается невыясненной.

- *Эндогенные факторы* играют главную роль в этиологии увеитов. Среди них выделяют метастатическое возникновение процесса: на почве фокальной инфекции, сифилиса, туберкулеза, токсоплазмоза, вирусных инфекций, СПИДА и др. Системные аллергические и аутоиммунные заболевания: ревматизм, ревматоидный артрит, болезнь Бехтерева, Бехчета, синдром Рейтера, болезнь Фогта–Коянаги–Харады и т.д., эндокринные нарушения и некоторые другие.
- *Экзогенные факторы* — травмы глазного яблока, внутриполостные глазные операции, воспалительная патология глазного яблока — кератиты, склериты имеют меньшее значение в развитии увеитов, что обусловлено отсутствием контакта сосудистого тракта с внешней средой.

### Классификация

Согласно классификации Н.С. Зайцевой (1984), увеиты подразделяют по этиологии, локализации, активности процесса, течению и морфологической картине.

По этиологии различают:

- инфекционные и инфекционно-аллергические увеиты;
- аллергические неинфекционные увеиты;
- увеиты при системных заболеваниях;
- посттравматические увеиты;
- увеиты при других патологических состояниях;
- увеиты невыясненной этиологии.

По локализации воспалительного процесса выделяют:

- передний увеит (иридоциклит);
- задний увеит (хориоретинит);
- генерализованный увеит (панувеит).

По активности увеиты делятся на активные, субактивные и неактивные.

По течению увеиты бывают острыми, подострыми и хроническими.

По морфологической картине делятся на очаговые (гранулематозные) и диффузные (негранулематозные).

## ПЕРЕДНИЕ УВЕИТЫ (ИРИДОЦИКЛИТЫ)

Жалобы больных на снижение зрения, светобоязнь, слезотечение, блефароспазм, покраснение глаза и боль в глазу, т.е. развивается роговичный синдром. Боль усиливается при изменении степени освещения и работе аккомодации, пальпации глазного яблока в области проекции цилиарного тела. Боль может иррадиировать в голову.

При осмотре глазного яблока выявляют перикорнеальную инъекцию. На задней поверхности роговицы, а иногда и на хрусталике обнаруживают преципитаты (рис. 11.1). Преципитаты формируются при склеивании фибрином клеточных элементов влаги передней камеры. Они могут быть точечными, мелкими, крупными сальными. По цвету: бесцветным светло- или темно-серыми, а затем пигментированными. Располагаются преципитаты чаще всего в нижней половине роговицы в виде треугольника с вершиной вверх.

Из-за обильной экссудации, которая может быть серозной, экссудативной, фибринозной, гнойной и геморрагической, влага передней камеры теряет прозрачность. Вначале обнаруживают опалесценцию, при более выраженном воспалительном процессе во влаге передней камеры можно увидеть отдельные нити или плотные конгломераты фибрина (рис. 11.2). Затем гной оседает на дне передней камеры — гипопион — гной, в котором отсутствуют микроорганизмы (рис. 11.3). Когда во влагу передней камеры попадают форменные элементы крови, то образуется гифема — кровь в передней камере.

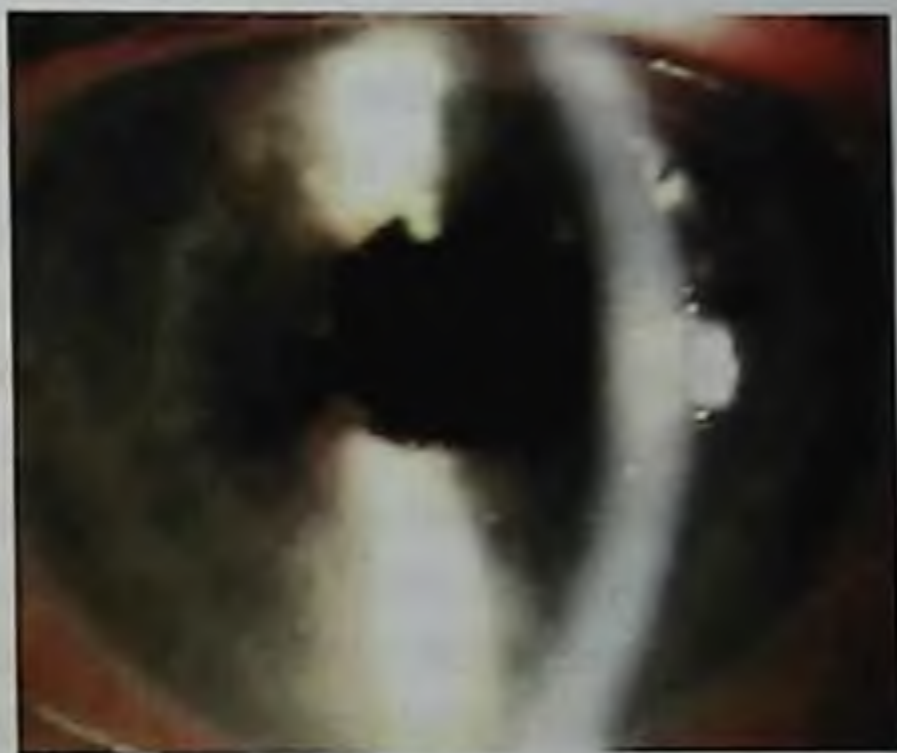

Рис. 11.1. Преципитаты на задней поверхности роговицы



Рис. 11.2. Фибрин в виде глыбки (зеленая стрелка) в передней камере. Задние синехии (красная стрелка)

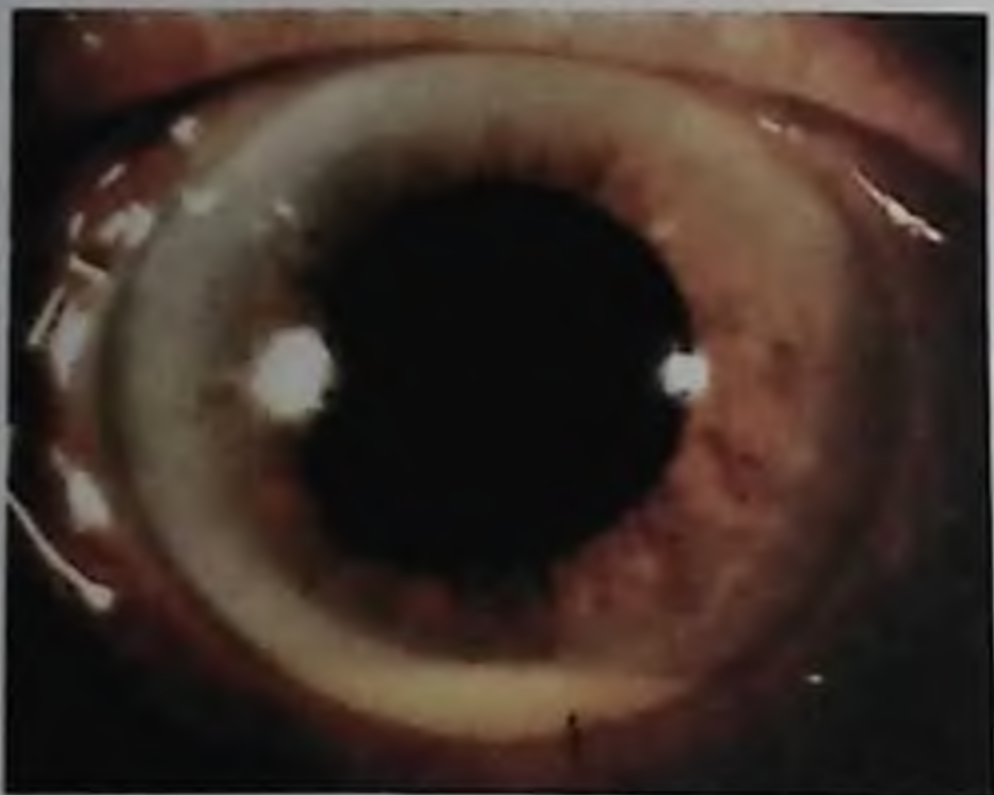

Рис. 11.3. Гипопион

Отек тканей радужки обуславливает ступенчатость ее рисунка, рельефа и изменение цвета. Голубой или серо-голубой цвет радужки становится грязно-зеленым, коричневая радужка приобретает ржавый оттенок. Изменение цвета радужки возникает за счет гиперемии радужки и появления в ней гемосидерина, который имеет зеленую окраску. Гемосидерин образуется из гемоглобина разрушенных эритроцитов.

Миоз — сужение зрачка, при иридоциклите обусловлен отеком тканей радужки и появлением в зоне воспаления простагландинов. Реакция зрачка на свет слабая или отсутствует. Форма зрачка может быть изменена — звездчатая, что связано с формированием задних гониосинехий — сращения зрачкового края радужки с передней капсулой хрусталика (см. рис. 11.2). При образовании спаек между радужкой и роговицей в зоне трабекулы возникают передние синехии. Иногда радужка может быть спаяна с хрусталиком по всему зрачковому краю — *seclusion pupillae* (сращение зрачка). При дальнейшем отложении экссудата в плоскости зрачка происходит его полное заращение — *occlusion pupillae*. Сращение и заращение зрачка приводит к нарушению связи между передней и задней камерами глаза. В результате внутриглазная жидкость скапливается в задней камере, выпячивая радужку кпереди, возникает бомбаж радужки. На фоне острого воспаления возможно реактивное повышение внутриглазного давления в связи с ухудшением оттока внутриглазной жидкости, но в некоторых случаях отмечают гипотонию глазного яблока из-за снижения секреторной функции цилиарного тела.

Дифференциальную диагностику проводят с другими заболеваниями, которые сопровождаются синдромом «красного» глаза: острым конъюнктивитом, кератитом, острым приступом глаукомы, травмой глаза.

Лечение при иридоциклите осуществляется в условиях стационара с учетом этиологического, патогенетического и симптоматического принципов. В основе патогенетической терапии лежит применение больших доз противовоспалительных препаратов. Наиболее эффек-

тивны глюкокортикоиды, которые применяют местно и системно в тяжелых случаях. В дополнение к кортикостероидной терапии или при невыраженном воспалительном процессе вместо глюкокортикоидов местно используют НПВС — диклофенак. Для профилактики развития задних синехий назначают мидриатики. Быстро восстановить связь между передней и задней камерами при появлении признаков бомбирования радужки можно с помощью лазерной иридэктомии — создания отверстия в прикорневой зоне радужной оболочки с целью дополнительного сообщения между передней и задней камерами глаза. Для уменьшения явлений фибриноидного синдрома местно применяют фибринолитические препараты и ингибиторы протеаз. В случае тяжелых гнойных иридоциклитов прибегают к промыванию передней камеры растворами антибиотиков. Своевременное лечение иридоциклитов приводит к полному или почти полному выздоровлению.

#### *Общие принципы лечения.*

Циклопентолат, 1% р-р, в конъюнктивальный мешок по 1–2 капли 2 р/сут, 5–10 сут или тропикамид, 1% р-р, в конъюнктивальный мешок по 1–2 капли до 6 р/сут, 5–10 сут.

Дексаметазон, 0,1% р-р, в конъюнктивальный мешок по 1–2 капли 3–6 р/сут, 15–30 сут или десонид, 0,25% р-р, в конъюнктивальный мешок по 1–2 капли 3–4 р/сут, 12–15 сут.

Диклофенак, 0,1% р-р, в конъюнктивальный мешок по 1–2 капли 3 р/сут, 15–30 сут или индометацин (Индоколлир<sup>®</sup>) 0,1% р-р, в конъюнктивальный мешок по 1–2 капли 3–4 р/сут, 15–30 сут (при выраженном воспалении), фенилэфрин, 1% р-р, субконъюнктивально 0,2 мл в сочетании с дексаметазоном 1 мг (0,25 мл) 1 р/сут, 5–10 сут.

Длительно текущие иридоциклиты, особенно рецидивирующие, могут приводить к серьезным осложнениям, таким как помутнение хрусталика — осложненная катаракта, вторичная посттравматическая глаукома, лентовидная дегенерация роговицы, стойкая гипотония глазного яблока.

## **ЗАДНИЕ УВЕИТЫ (ХОРИОИДИТЫ)**

Изолированные поражения хориоидеи встречаются редко, чаще наблюдают одновременное поражение хориоидеи и сетчатки — хориоретинит. По месту расположения очагов задние увеиты могут быть

центральными, перипапиллярными, экваториальными и периферическими. В зависимости от распространения процесса — очаговыми, диссеминированными и диффузными.

Больных при задних увеитах никогда не беспокоят боль в глазу, светобоязнь и слезотечение. При периферическом расположении воспалительного фокуса заболевание протекает бессимптомно. При центральной локализации процесса вследствие отека сетчатки больные жалуются на значительное снижение остроты зрения, фотопсии, метаморфопсии, макропсии или микропсии.

На глазном дне при офтальмоскопии при свежем очаге виден воспалительный фокус в виде рыхлого желтовато-серого или белого экссудативного очага, иногда с наличием кровоизлияний в сетчатку или хориоидею, слегка проминирующего в стекловидное тело и имеющего неправильные размытые края (рис. 11.4). При снижении активности процесса старый очаг приобретает четко очерченные границы и белый цвет, в его зоне развивается фиброз. Хориоидея истончается, происходит пролиферация пигментных клеток, и в зоне атрофии откладывается пигмент (рис. 11.5).

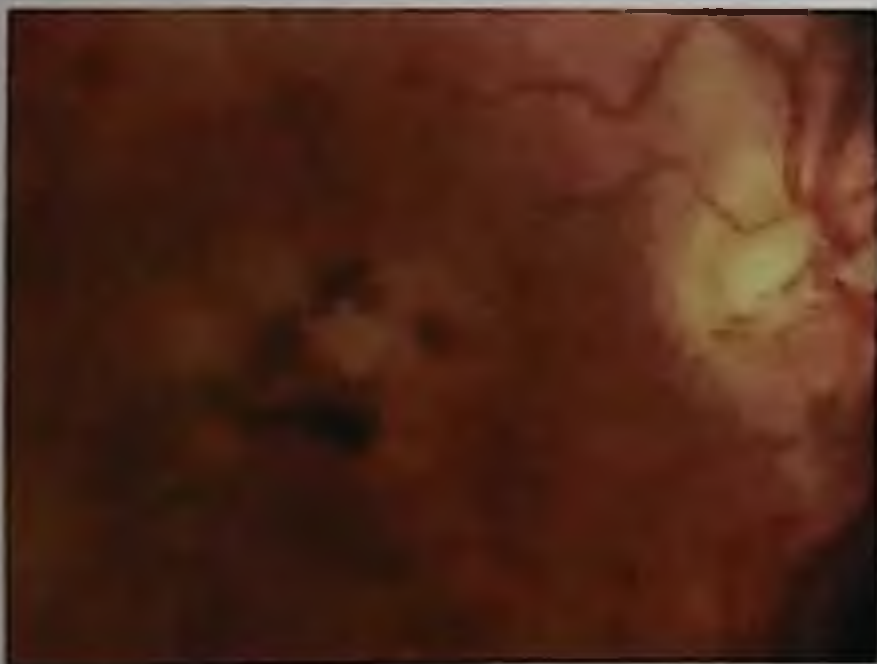

Рис. 11.4. Офтальмоскопическая картина свежего хориоретинального очага

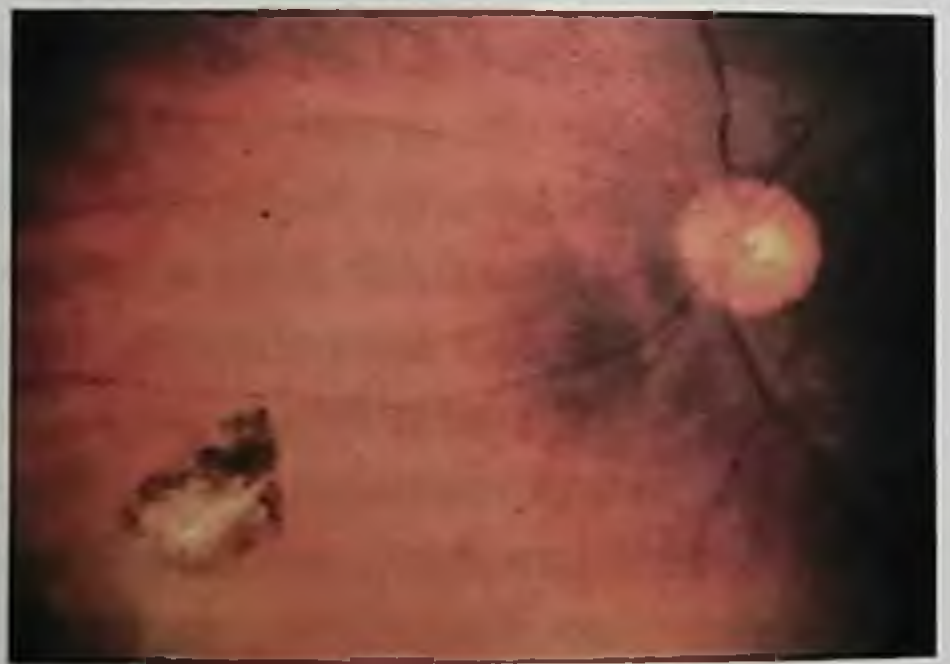


Рис. 11.5. Офтальмоскопическая картина перенесенного хориоретинита (старый очаг)

Дифференциальную диагностику проводят с экссудативным ретинитом, начальными стадиями невуса и меланомой хориоидеи. Для уточнения диагноза применяют флюоресцентную ангиографию, электрофизиологическое, ультразвуковое и радиоизотопное исследования.

При метастатической офтальмии, которая возникает в связи с заносом инфекции из воспалительного очага в организме в сосудистую оболочку глаза с задействованием всех трех отделов сосудистой

оболочки, возникает иридоцикло-хориоидит — панувеит (рис. 11.6). В особо тяжелых случаях гной распространяется в стекловидное тело, возникает панофтальмит, который приводит чаще всего к гибели глаза, несмотря на интенсивное лечение. Панофтальмит также может возникнуть и при тяжелых травмах глазного яблока.

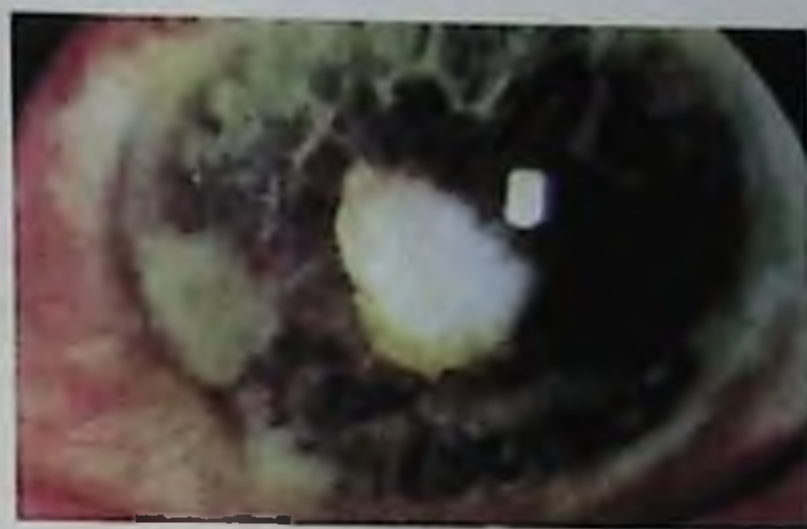

Рис. 11.6. Заращение зрачка при панувеите

Лечение при хориоидите начинают с этиотропной и противовоспалительной терапии. С целью уменьшения воспаления глюкокортикоидные препараты вводят парабульбарно, а при тяжелых процессах — системно. В дополнение к гормональной терапии применяют НПВС. Для рассасывания экссудата и кровоизлияний применяют препараты Вобэнзим<sup>▲</sup> и Флогэнзим<sup>▲</sup>, которые вводят парабульбарно, с помощью электрофореза или системно.

*Общие принципы лечения.*

Дексаметазон парабульбарно 2–3 мг 1 р/сут, 5–10 сут.

Бетаметазон парабульбарно 1,0 мл 1 р/нед, 6–8 нед или метилпреднизолон депо парабульбарно 40 мг 1 р/нед, 6–8 нед.

Дексаметазон внутрь 0,05 мг/кг 1 р/сут утром, 2–3 нед, затем постепенное снижение дозы до 1–2 мг 1 р/сут утром, 1–2 мес, затем постепенная отмена в течение 1,5–2 мес или метилпреднизолон внутрь 0,4 мг/кг 1 р/сут утром, 2–3 нед, затем постепенное снижение дозы до 8–16 мг 1 р/сут утром, 1–2 мес, затем постепенная отмена в течение 1,5–2 мес или преднизолон внутрь 0,5 мг/кг 1 р/сут утром, 2–3 нед, затем постепенное снижение дозы до 10–20 мг 1 р/сут утром, 1–2 мес, затем постепенная отмена в течение 1,5–2 мес.

При наличии субретинальной неоваскулярной мембраны проводят лазерную коагуляцию (экстрафовеолярная локализация) либо хирургическое удаление или фотодинамическую терапию (субфовеолярная локализация). При развитии экссудативной отслойки сетчатки показано хирургическое лечение — трансклеральная криокоагуляция или лазерная коагуляция сетчатки.

Прогноз зависит от этиологии, локализации и распространенности процесса. Тяжелые осложнения задних увеитов: атрофия зрительного нерва, экссудативная и тракционная отслойка сетчатки приводят к потере зрения.

## УВЕОПАТИИ

Этиология дистрофических процессов сосудистой оболочки окончательно не выяснена. Определенную роль в развитии увеопатий играют генетические нарушения и дисфункции нервной системы. Как правило, заболевание начинается в возрасте 20–30 лет. В большинстве случаев увеопатии приводят к развитию осложненной катаракты и вторичной глаукомы.

Синдром Фукса характеризуется гетерохромией (возникает в результате односторонней атрофии радужки), анизокорией и вялотекущим циклитом с наличием преципитатов.

Эссенциальная мезодермальная прогрессирующая дистрофия радужки проявляется эктопией зрачка, выворотом пигментного листка радужки и выраженной дистрофией радужки, вплоть до формирования сквозных отверстий в ней.

Синдром глаукомоциклитических кризов характеризуется односторонним приступообразным повышением внутриглазного давления в сочетании с симптомами циклита и отеком роговицы. Даже при очень высоком уровне внутриглазного давления боль и застойная инъекция глазного яблока отсутствуют. Продолжительность приступа от 1 до 15 сут. В период между приступами проявлений болезни нет.

Лечение направлено на улучшение метаболизма и трофики тканей глаза. Во время приступа — глаукомоциклитического криза применяют глюкокортикоиды и мидриатики. Далее проводится лечение возникших осложнений: осложненной катаракты и вторичной глаукомы.

## АНОМАЛИИ РАЗВИТИЯ

Аномалии развития радужки включают: аниридию — отсутствие радужки, ее колобому, изменение цвета — двухцветная радужка, гетерохромию, альбинизм, патологию зрачка — поликорию, эктопию зрачка (рис. 11.7), закрытие зрачка остатками эмбриональной зрачковой мембраны (рис. 11.8) и др. Нарушение диафрагмальной функции радужки — при аниридии, колобоме, альбинизме, поликории сопровождается выраженным снижением зрения.



Рис. 11.7. Врожденная эктопия зрачка с колобомой радужной оболочки

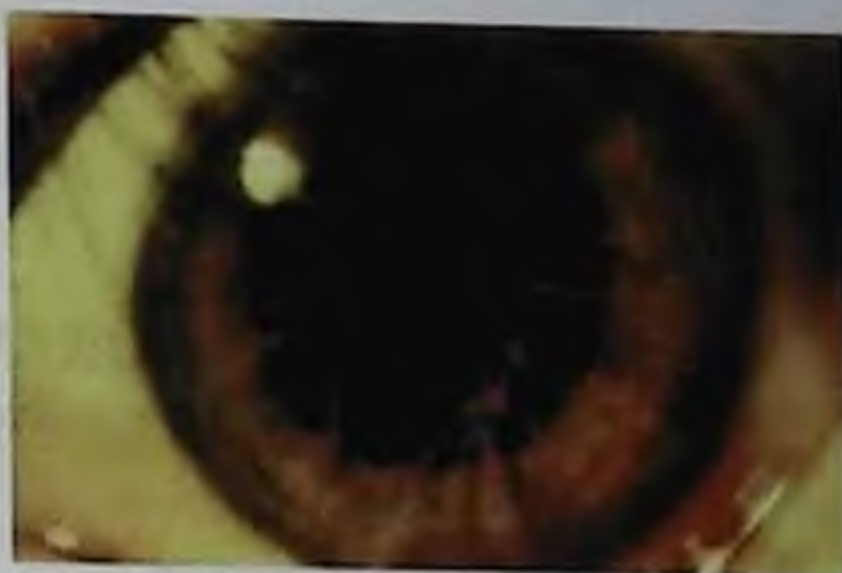

Рис. 11.8. Эмбриональная зрачковая мембрана

**Лечение** — при необходимости рекомендовано протезирование радужной оболочки. Довольно часто аномалии развития радужки приводят к возникновению врожденной глаукомы, при повышении внутриглазного давления проводят антиглаукоматозное лечение.

Среди аномалий цилиарного тела и хориоидеи чаще встречаются их колобомы (рис. 11.9). В области колобомы хориоидеи сетчатка недоразвита или отсутствует. При обширных колобомах хориоидеи зрение снижено. Лечение отсутствует.

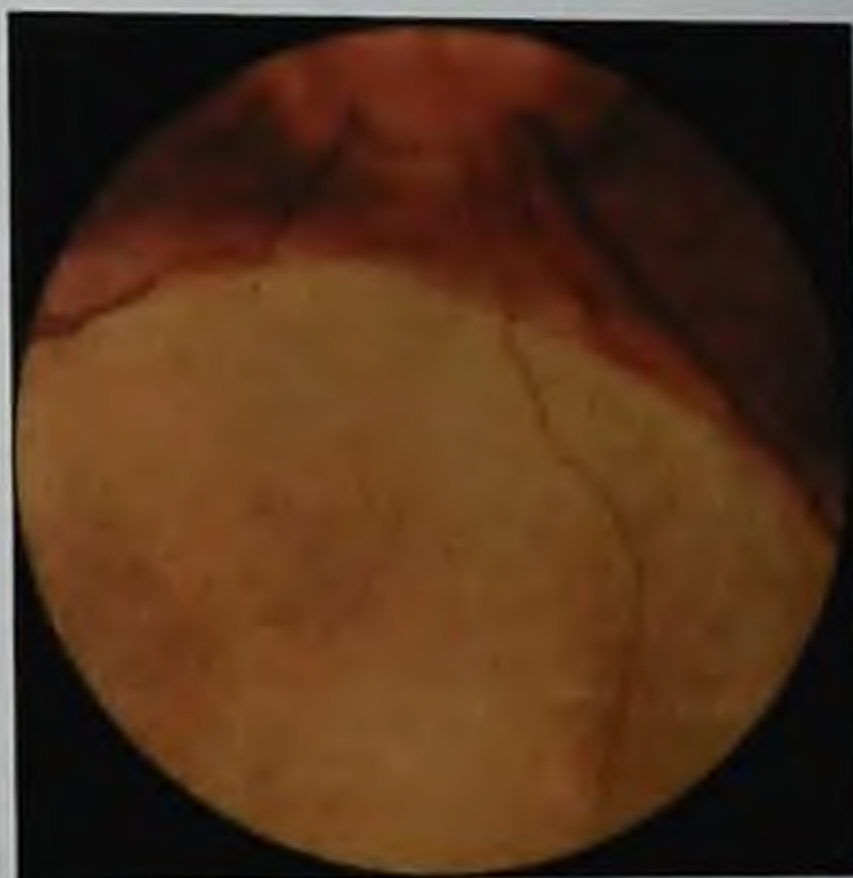


Рис. 11.9. Врожденная колобома хориоидеи

## НОВООБРАЗОВАНИЯ

Опухоли сосудистой оболочки составляют более 2/3 всех внутриглазных новообразований. В большинстве случаев они имеют нейроэктодермальное происхождение, реже возникают мезодермальные сосудистые опухоли.

Опухоли сосудистой оболочки глаза в зависимости от места расположения делятся на опухоли радужки, цилиарного тела и хориоидеи,



которые встречаются наиболее часто. Диагноз новообразований устанавливается на основании результатов биомикроскопии, гониоскопии, диафаноскопии и ангиографии.

## ДОБРОКАЧЕСТВЕННЫЕ ОПУХОЛИ РАДУЖКИ

*Лейомиома* может быть беспигментной и пигментной. Беспигментная лейомиома имеет вид желтовато-розового полупрозрачного проминирующего узла (рис. 11.10). При локализации опухоли

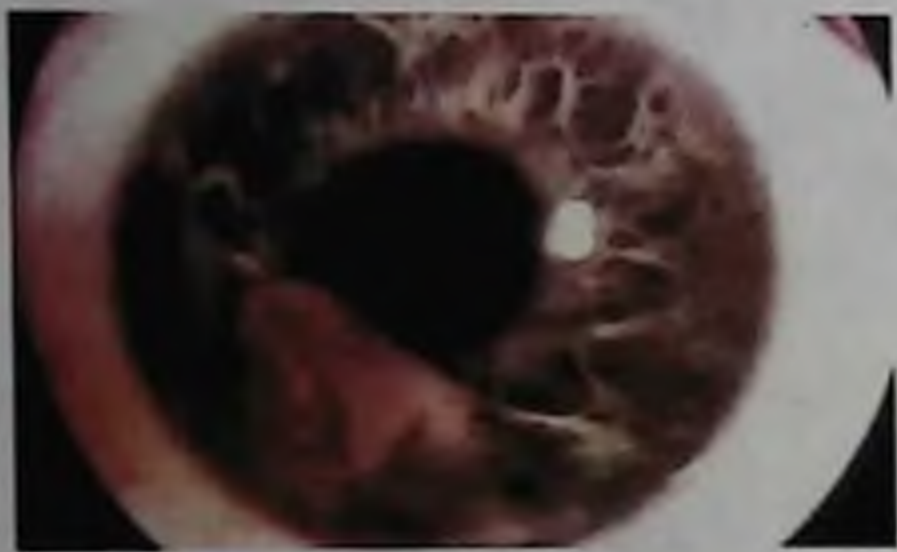

Рис. 11.10. Лейомиома радужной оболочки

ли в зоне цилиарных крипт одним из первых симптомов является повышение внутриглазного давления. Пигментная лейомиома имеет цвет от светло- до темно-коричневого (рис. 11.11, а). Форма опухоли может быть узловой, плоскостной или смешанной. Характерно изменение формы зрачка, его удлинение вследствие выворота пигментной каймы. Прорастание опухоли в угол передней камеры более чем на

$1/3$  ее окружности приводит к развитию вторичной внутриглазной гипертензии. Опухоль, прорастая в структуры угла передней камеры и цилиарное тело, выходит в заднюю камеру, вызывая смещение и помутнение хрусталика.

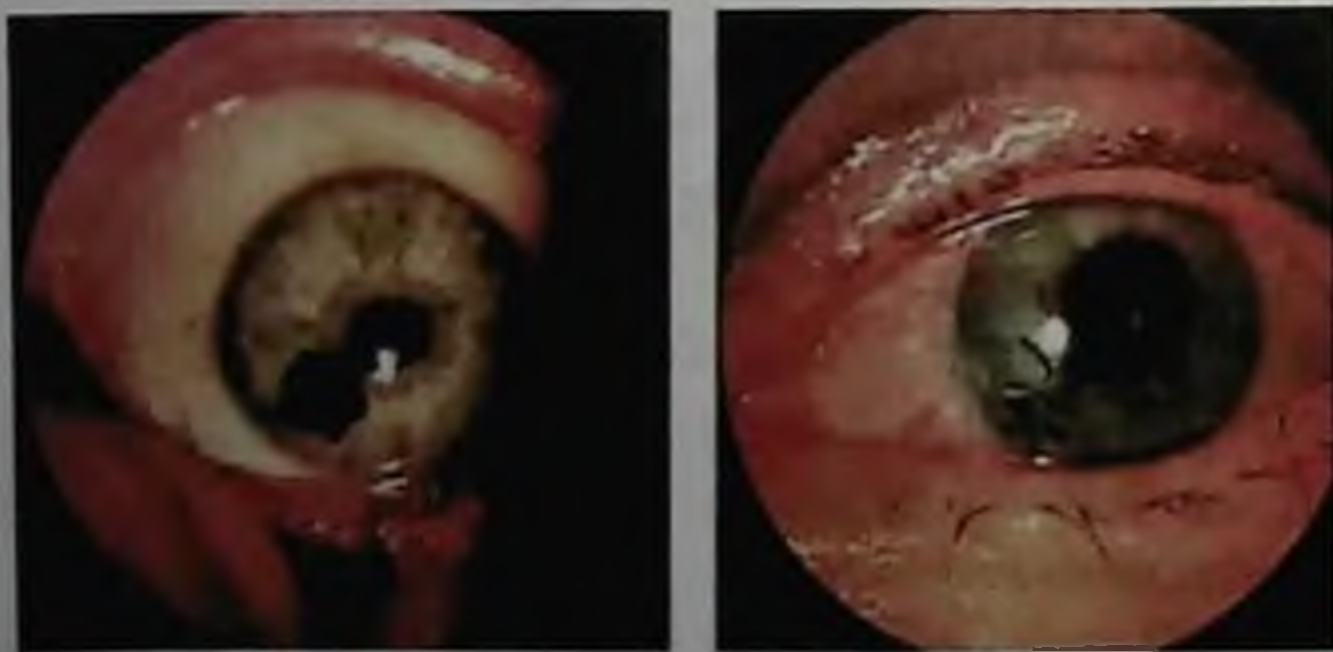


Рис. 11.11. Лейомиома радужки: а — внешний вид глаза до лечения; б — тот же глаз после удаления опухоли с одномоментной пластикой радужки

**Лечение** — опухоль удаляют вместе с окружающими здоровыми тканями (блокэксцизия). При удалении не более 1/3 окружности радужки целостность ее может быть восстановлена путем наложения микрошвов (см. рис. 11.11б), если более, то осуществляют иридопротезирование.

**Прогноз** для жизни благоприятный, для зрения — зависит от исходной величины опухоли.

**Невус** — по поверхности радужки могут быть разбросаны участки гиперпигментации в виде мелких пятнышек — «веснушек» (рис. 11.12). Клинически невус имеет вид более интенсивно пигментированного участка радужки (рис. 11.13).

**Лечение.** При прогрессировании невуса показано его иссечение в связи с возможностью его перерождения в меланому.

**Прогноз** для жизни и зрения хороший.

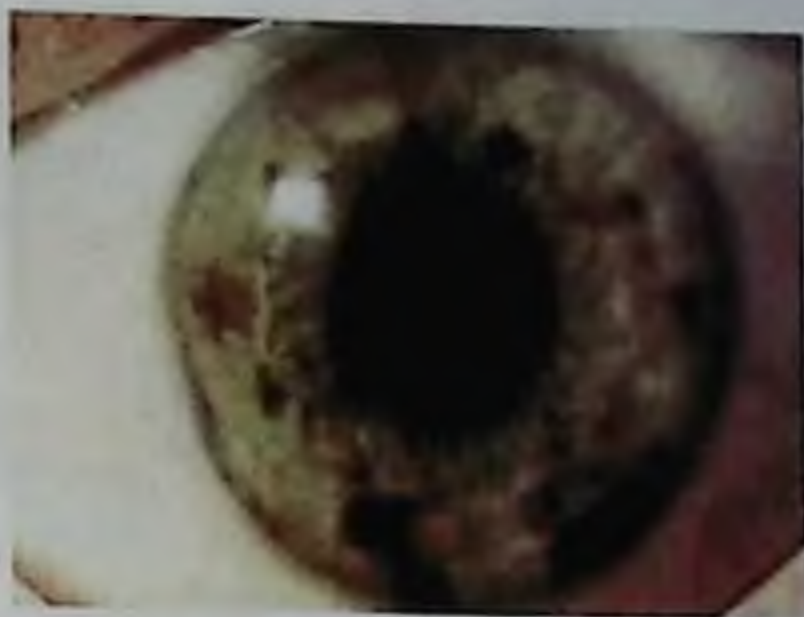

Рис. 11.12. Множественные невусы радужной оболочки — «веснушки»



Рис. 11.13. Невус радужной оболочки

## ЗЛОКАЧЕСТВЕННЫЕ ОПУХОЛИ РАДУЖКИ

**Меланома** — выделяют: узловую, диффузную и смешанную меланомы. Узловая меланома имеет вид нечетко отграниченного узла, проминирующего в переднюю камеру (рис. 11.14). Цвет меланомы от светло- до темно-коричневого. При соприкосновении меланомы с задним эпителием роговицы возникает ее локальное помутнение. Прорастая дилататор радужки, опухоль приводит к изменению формы зрачка и, заполняя заднюю камеру, может вызвать компрессию хрусталика, его помутнение и дислокацию кзади (рис. 11.15). Вследствие прорастания опухоли в угол передней камеры развивается стойкая внутриглазная гипертензия.

**Лечение:** хирургическое. Локализованная меланома радужки подлежит удалению. Возможна локальная фотодинамическая терапия.

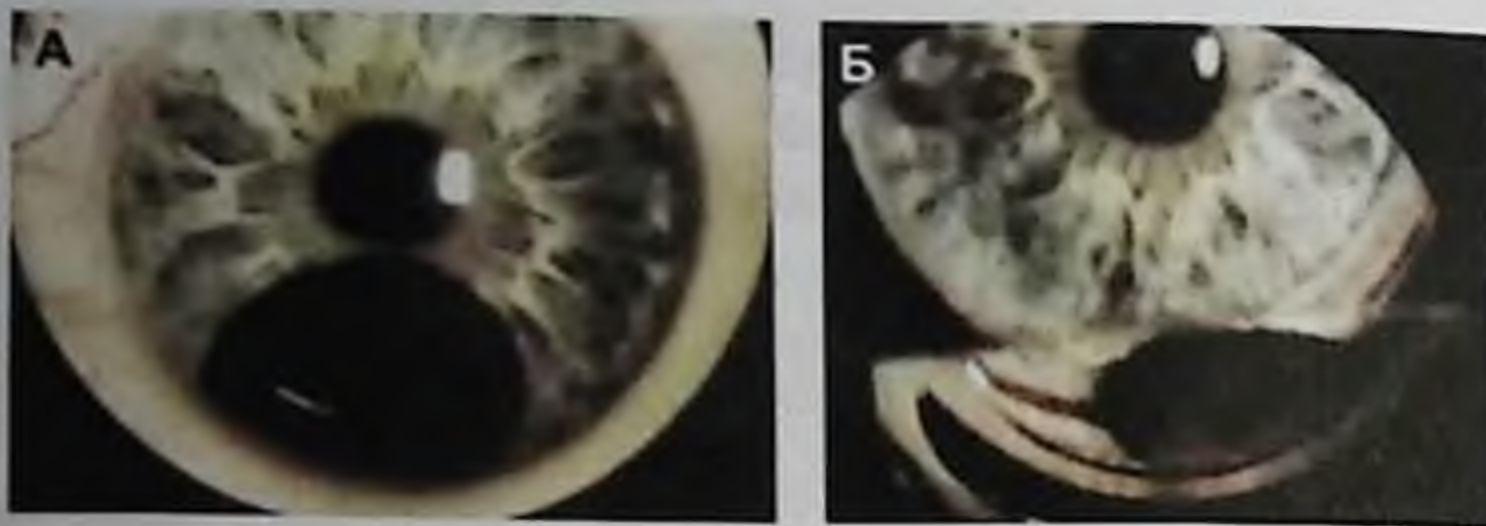


Рис. 11.14. Узловая меланома радужки: а — при осмотре; б — при гониоскопии

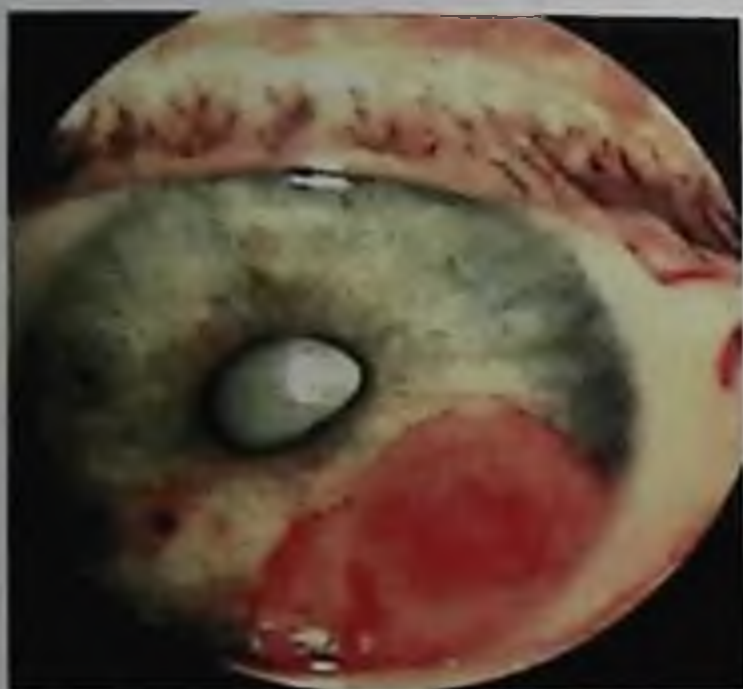

Рис. 11.15. Меланома радужной оболочки

При большом размере опухоли — энуклеация глазного яблока.

Прогноз для жизни благоприятный. Метастазирование наблюдается в 5–15% случаев. Прогноз для зрения после выполнения органосохранных операций также благоприятный.

## ДОБРОКАЧЕСТВЕННЫЕ ОПУХОЛИ ЦИЛИАРНОГО ТЕЛА

Аденома, эпителиома, медуллоэпителиома.

Лечение: хирургическое удаление.

## ЗЛОКАЧЕСТВЕННЫЕ ОПУХОЛИ ЦИЛИАРНОГО ТЕЛА

*Меланома* растет медленно. Через широкий зрачок хорошо виден четко отграниченный узел округлой формы, чаще темного цвета



Рис. 11.16. Меланома цилиарного тела

(рис. 11.16). Опухоль может иметь смешанную локализацию: в радужке или хориоиде и ресничном теле. Процесс течет бессимптомно. При больших опухолях жалобы на ухудшение зрения из-за деформации и дислокации хрусталика. При прорастании опухоли в радужку меняется форма зрачка (рис. 11.17). На поздних стадиях развивается вто-

ричная глаукома. Опухоль может прорасти склеру, формируя под конъюнктивой узел, чаще темного цвета (рис. 11.18).

**Лечение.** Удаление опухоли — частичная ламеллярная склероувеэктомия. Возможно лучевое лечение. При больших опухолях показана только энуклеация глазного яблока. Прорастание опухолью склеральной капсулы с формированием подконъюнктивальных узлов обуславливает необходимость энуклеации при инструментально доказанном отсутствии региональных или гематогенных метастазов.

**Прогноз** при эпителиоидных и смешанных формах плохой. Пути метастазирования — в печень и легкие.



Рис. 11.17. Меланома радужки



Рис. 11.18. Меланома цилиарного тела, проросшая через склеру

## ДОБРОКАЧЕСТВЕННЫЕ ОПУХОЛИ ХОРИОИДЕИ

**Гемангиому** обнаруживают при нарушении зрительных функций. В детском возрасте появляется косоглазие. В хориоиде гемангиома имеет вид изолированного узла с четкими границами. Цвет опухоли бледно-серый или желтовато-розовый, может быть интенсивно-красным (рис. 11.19). Наблюдается вторичная отслойка сетчатки.

**Лечение** — лазеркоагуляция или брахитерапия (контактное облучение с помощью радиоактивных офтальмоап-

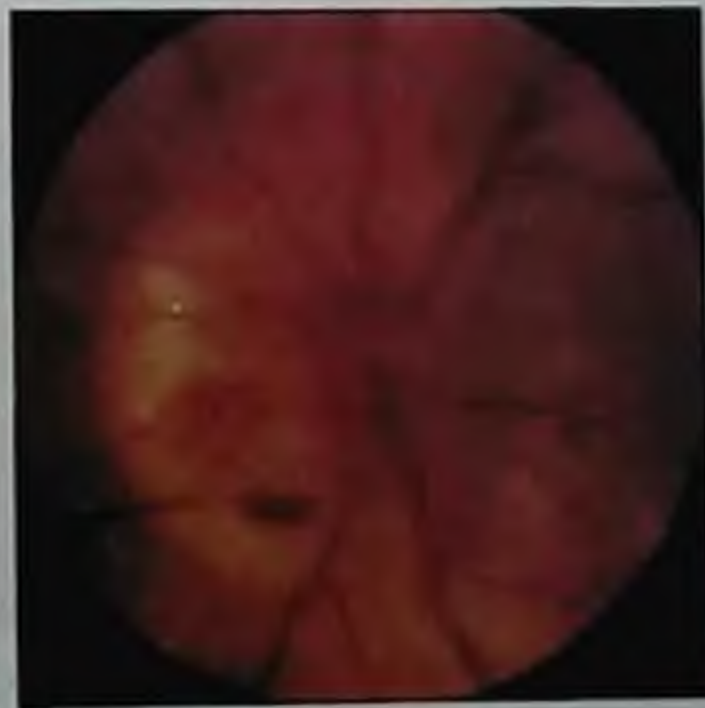

Рис. 11.19. Гемангиома хориоидеи

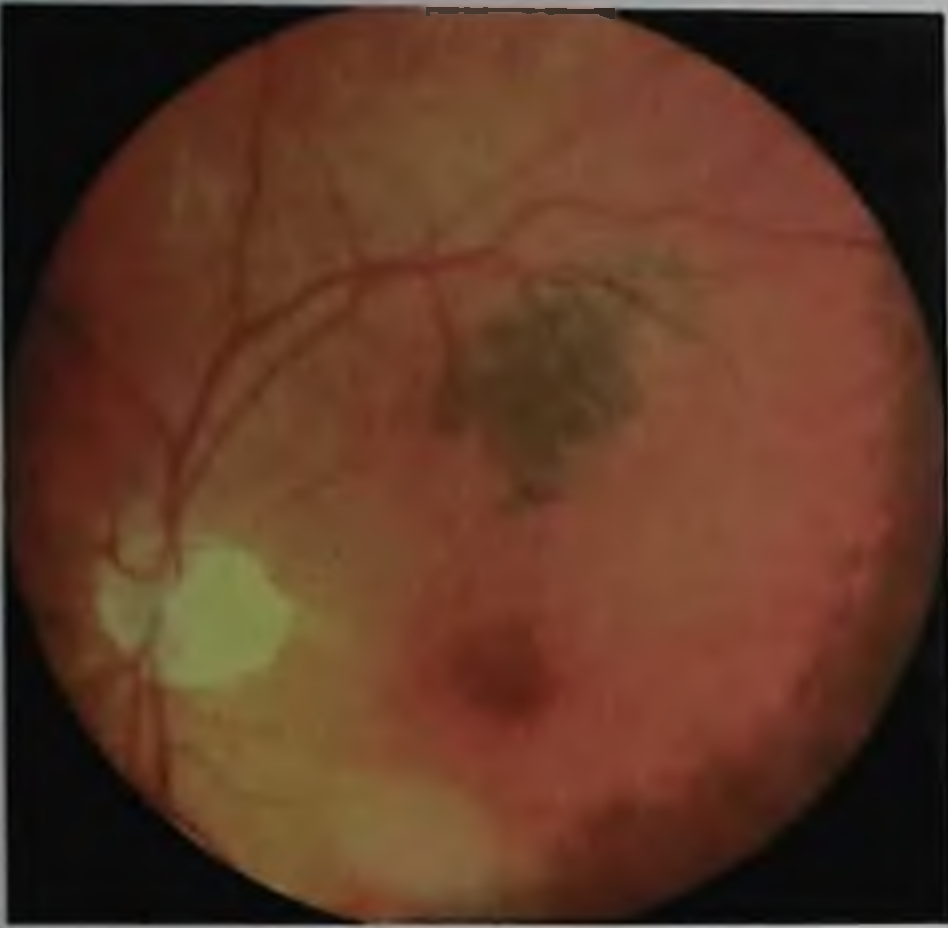


Рис. 11.20. Прогрессирующий невус хориоидеи

менее четкими, это говорит о прогрессировании невуса. Больным со стационарным невусом лечение не требуется. Прогрессирующие невусы с учетом потенциальной возможности их перерождения в меланому подлежат лечению — лазеркоагуляции. При стационарном невусе прогноз как для зрения, так и для жизни хороший.

пликаторов). Резорбция субретинальной жидкости способствует уменьшению отслойки сетчатки и повышению остроты зрения.

Прогноз для жизни благоприятный, но зрение может быть потеряно в результате тотальной отслойки сетчатки, заканчивающейся вторичной глаукомой.

*Невус* — имеет вид плоских или слегка проминирующих очагов светло-серого или серо-зеленого цвета с перистыми, но четкими границами (рис. 11.20). Когда окраска невуса становится более интенсивной, а границы —

## ЗЛОКАЧЕСТВЕННЫЕ ОПУХОЛИ ХОРИОИДЕИ



Рис. 11.21. Меланома хориоидеи, закрывающая диск зрительного нерва

*Меланома.* Опухоль растет в виде солитарного узла. При центральном расположении опухоли больные предъявляют жалобы на ухудшение зрения, фото- и метоморфопсии. По цвету опухоль может быть беспигментной, желтовато-розовой, коричневой и серой (рис. 11.21).

При прорастании опухолью сетчатки происходит разрыв мембраны Бруха, возникают кровоизлияния, являющиеся причиной увеличения

отслойки сетчатки или ее внезапного появления. При юкстапапиллярной локализации меланомы субретинальная экссудация вызывает застойные явления в диске зрительного нерва, что при беспигментных опухолях иногда ошибочно расценивают как неврит или односторонний застойный диск зрительного нерва.

**Лечение.** При небольших опухолях используются органосохраняющие методы лечения — лазеркоагуляция, гипертермия, криодеструкция, лучевая терапия — брахитерапия и облучение опухоли узким медицинским протонным пучком. При преэквиаториально расположенных опухолях возможно их локальное удаление — склероувеэктомия. При больших опухолях проводится энуклеация глазного яблока.

Меланома метастазирует гематогенным путем, чаще всего в печень и легкие. Хорошее зрение после брахитерапии остается у больных при локализации опухоли вне макулярной зоны. Глаз как косметический орган сохраняется у 83% больных. После лечения больные находятся под наблюдением практически до конца жизни в связи с возможностью рецидива меланомы (рис. 11.22). Прогноз при метастазировании плохой.

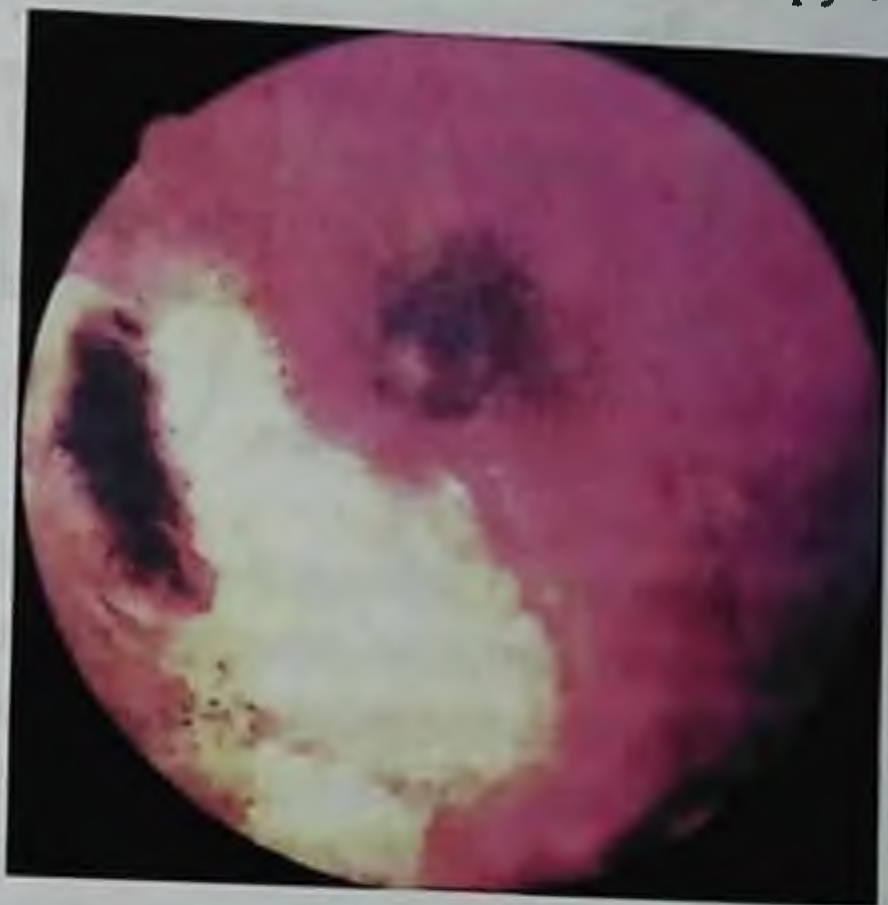


Рис. 11.22. Рецидив меланомы хориоидеи через 2 мес после брахитерапии

# Глава 12

## Заболевания хрусталика

### Содержание главы

- Катаракта.
  - Классификация.
  - Врожденные катаракты.
  - Старческая (сенильная) катаракта.
  - Осложненная катаракта.
  - Катаракта при сахарном диабете.
  - Травматическая катаракта.
  - Лечение.
- Аномалии развития.

*Хрусталик* — прозрачное полутвердое тело, имеющее форму двояковыпуклой линзы. Хрусталик заключен в капсулу, которая изнутри выстлана эпителием. Функции хрусталика:

- является частью оптической системы глаза (преломляющая сила хрусталика составляет 18–20 дптр);
- участвует в аккомодации (изменяет преломляющую способность за счет работы цилиарной мышцы и своей эластичности).

С возрастом образующиеся эпителием хрусталиковые волокна накапливаются в центре хрусталика, вследствие чего линза теряет свою эластичность, и способность к аккомодации утрачивается, т.е. развивается пресбиопия. К заболеваниям хрусталика относят аномалии развития и катаракты.

## КАТАРАКТА

*Катаракта* (от греч. «*kataraktes*» — водопад) — нарушение прозрачности хрусталика.

### Классификация

Катаракты классифицируют по времени возникновения и локализации, а приобретенные катаракты различают также по этиологии.

По времени возникновения выделяют врожденные и приобретенные катаракты.

- Врожденные катаракты являются стационарными (они не прогрессируют) и мягкими (не имеют ядра).
- Приобретенные катаракты характеризуются прогрессирующим течением и наличием ядра (т.е. они твердые).

По локализации помутнений различают следующие разновидности катаракт: передняя и задняя полярные, передняя пирамидальная, веретенообразная, слоистая периферическая, зонулярная, задняя чашеобразная, ядерная, корковая, тотальная (рис. 12.1).

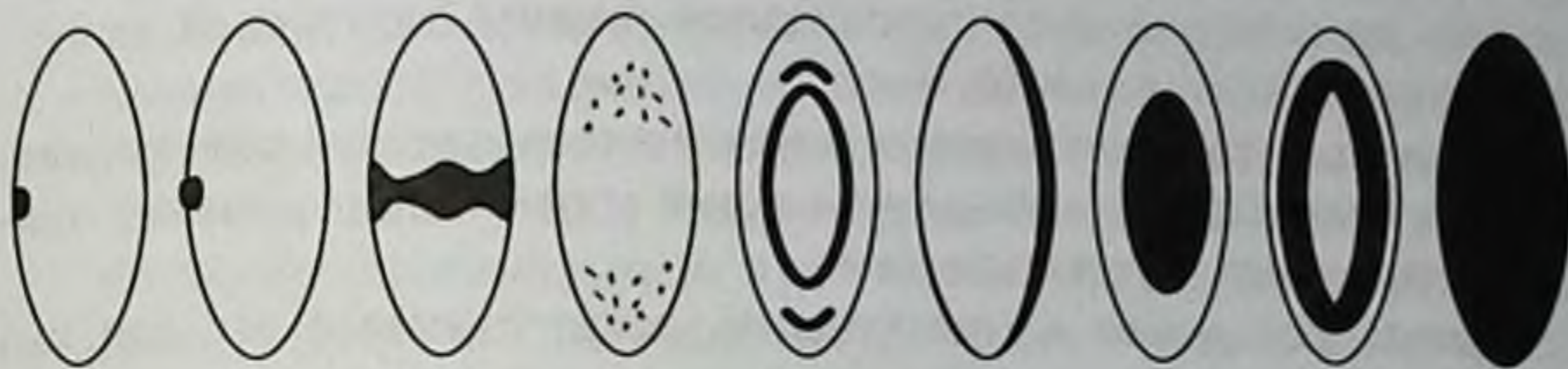


Рис. 12.1. Виды катаракты

По этиологии приобретенных катаракт выделяют:

- старческие (сенильные);
- осложненные (возникшие вследствие предшествующих заболеваний глаза — глаукомы, иридоциклита и др.);
- катаракты, возникающие на фоне системных заболеваний (например, сахарного диабета, инфекций, склеродермии);
- катаракты, обусловленные влиянием токсических веществ;
- травматические катаракты (связаны с воздействием различных видов энергии: механической, тепловой, электрической, радиационной).

### Врожденные катаракты

Врожденные катаракты составляют 60% всех аномалий развития глазного яблока. Помутнения локализуются, как правило, в аксиальной зоне (передняя и задняя полярные, веретенообразная катаракты), реже встречается тотальная врожденная катаракта.

При аксиальной локализации катаракта значительно снижает зрение и приводит к развитию амблиопии, поэтому важна своевременная диагностика и коррекция врожденных аномалий хрусталика.

Врожденные катаракты подразделяют:

- по происхождению — на наследственные и внутриутробные;
- по симметричности поражения — на двусторонние и односторонние;
- по степени снижения остроты зрения — 0,3 и выше (I степень), 0,2–0,05 (II степень), ниже 0,05 (III степень).



Выделяют следующие *формы врожденных катаракт*:

- *Передняя полярная катаракта* характеризуется появлением незначительных двусторонних симметричных помутнений, которые не влияют на остроту зрения.
- *Задняя полярная катаракта* в большей степени снижает остроту зрения, так как помутнения локализуются ближе к центру и занимают большую площадь.
- *Веретенообразная катаракта* — врожденная катаракта, при которой помутнение веретенообразной формы тянется от одного полюса хрусталика к другому.
- *Слоистая катаракта* характеризуется наличием слоя помутнения, окружающего прозрачное или менее мутное ядро, и имеет прозрачные периферические слои.
- *Полная катаракта* — помутнение, затрагивающее все волокна хрусталика.

### **Старческая (сенильная) катаракта**

Этиология и патогенез возрастной катаракты окончательно не изучены. Первые проявления заболевания возникают у генетически предрасположенных людей в возрасте старше 40 лет. Главная роль в катарактогенезе принадлежит свободнорадикальному повреждению хрусталика. В результате изменения химической структуры белков образуются белковые конгломераты, которые снижают прозрачность хрусталика. Также в нем уменьшается содержание глутатиона и калия, увеличивается концентрация натрия, кальция и воды.

Различают корковую и ядерную старческую катаракту.

### **Корковая (серая) катаракта**

При корковой катаракте первоначально помутнения возникают в коре хрусталика около экватора, а центральная часть коры и ядро хрусталика длительное время остаются прозрачными, благодаря чему у таких больных центральное зрение сохраняется на высоком уровне достаточно долго. Различают следующие стадии развития корковой катаракты: начальная, незрелая, зрелая и перезрелая.

- *Начальная стадия* характеризуется формированием в экваториальной зоне спицеобразных помутнений, водяных щелей и вакуолей, которые хорошо видны при биомикроскопии (рис. 12.2). Корригированная острота зрения составляет не менее 0,1, однако больные могут жаловаться на появление «мушек» и помутнений перед глазами.

- *Стадия незрелой катаракты.* Помутнения занимают практически всю кору линзы, что сопровождается резким снижением остроты зрения (менее 0,1 с коррекцией). В то же время поверхностные слои хрусталика еще сохраняют прозрачность (рис. 12.3). В этот период созревания происходит активное образование водяных щелей и вакуолей и заполнение их детритом, что в ряде случаев приводит к значительному увеличению объема хрусталика. Набухающий хрусталик блокирует угол передней камеры и обуславливает развитие вторичной (факоморфической) глаукомы.
- *Стадия зрелой катаракты.* В этот период хрусталик начинает терять воду, волокна его уплотняются, помутнения приобретают гомогенный вид и грязно-серый цвет. При исследовании с помощью щелевой лампы луч света не проникает вглубь линзы (рис. 12.4). В этот период острота зрения падает до светоощущения с правильной светопроекцией.
- *Стадия перезрелой катаракты* характеризуется прогрессирующими процессами распада и дегенерации хрусталиковых волокон (рис. 12.5). Происходит повышение осмотического давления

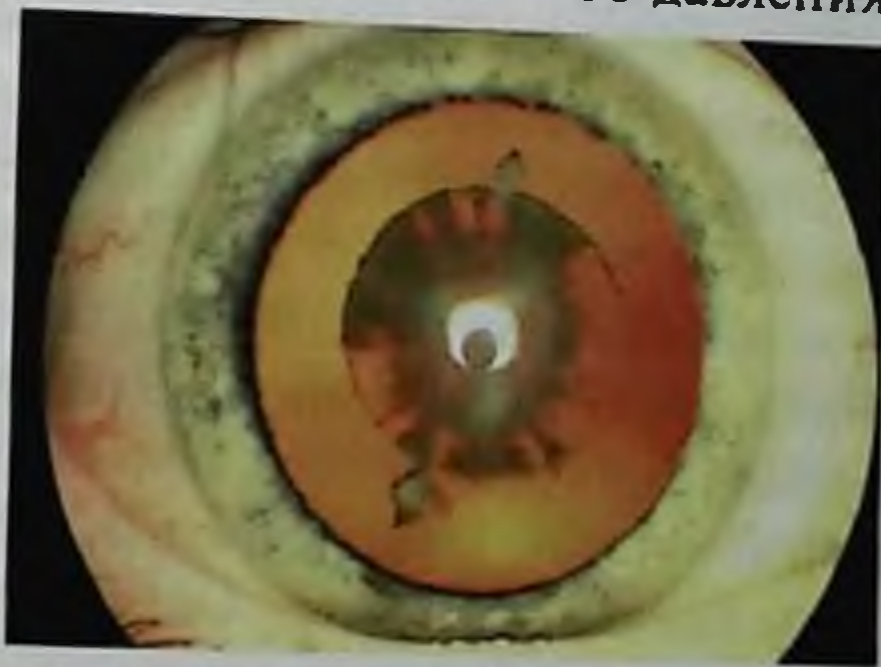
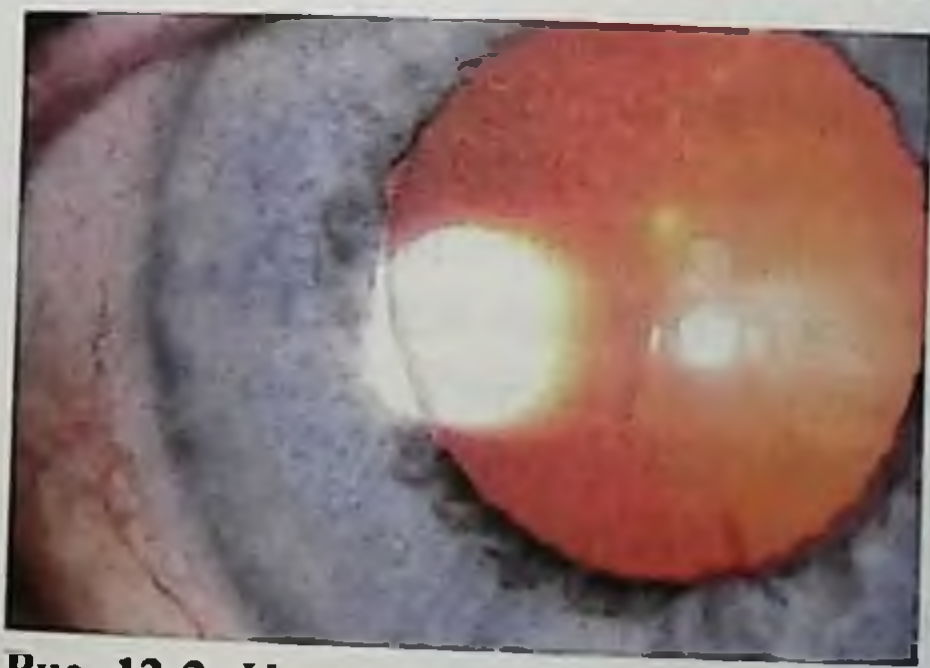
Рис. 12.2. Начальная катаракта (исследование в проходящем свете)



Рис. 12.3. Незрелая катаракта

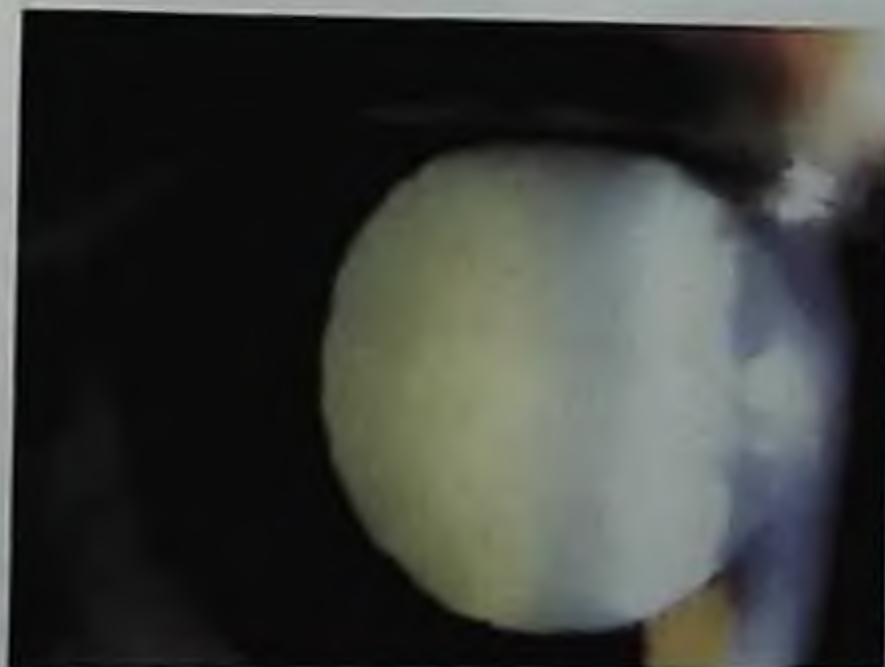

Рис. 12.4. Зрелая катаракта

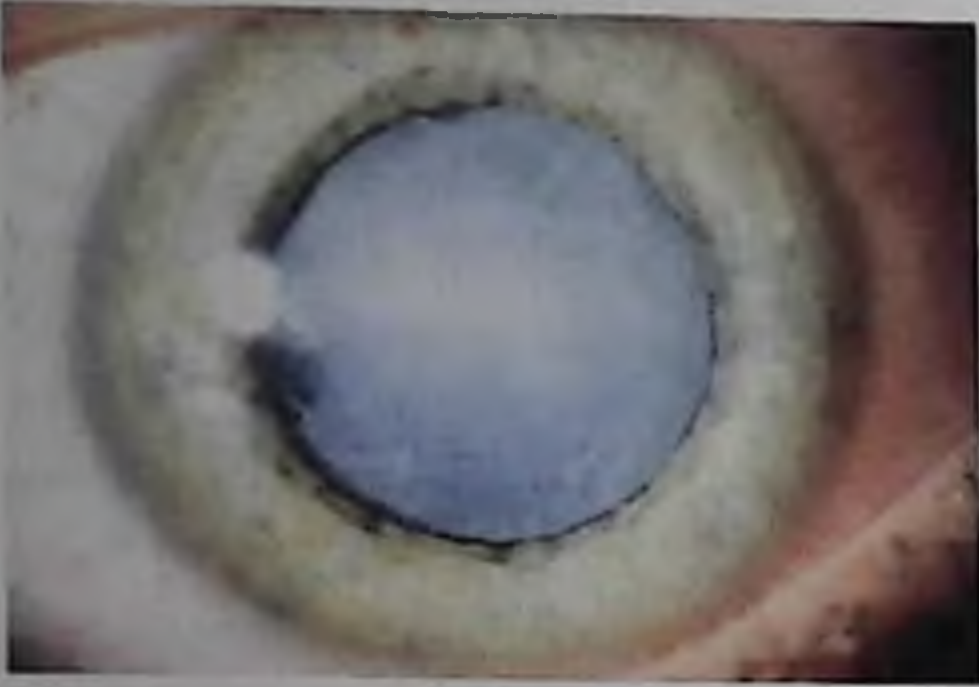

Рис. 12.5. Перезрелая катаракта

при использовании собирательных линз с силой 10–12 дптр появляется предметное зрение.

Необходимо отметить, что для перехода от начальной к перезрелой стадии требуется как минимум несколько лет, а для рассасывания ядра требуются десятилетия.

### Ядерная (бурая) катаракта

При ядерной катаракте первоначально развивается *факосклероз* — уплотнение ядра линзы, что сопровождается его пожелтением и усилением преломляющей способности хрусталика. В течение короткого времени это приводит к значительной миопизации глаза (до -14 дптр при сохранении достаточно высокой корригированной остроты зрения). Затем прозрачность ядра хрусталика, а вместе с ней и острота зрения прогрессирующе снижаются (рис. 12.6). При формировании бурой катаракты процессы оводнения не выражены и увеличения размера линзы, как правило, не происходит.

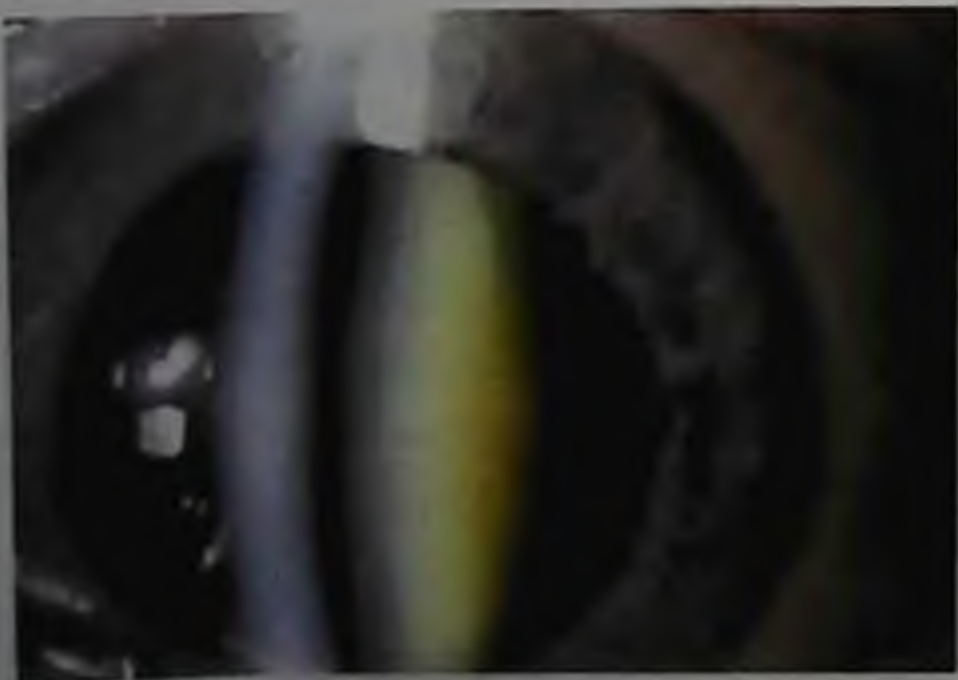

Рис. 12.6. Ядерная катаракта

внутри линзы, что способствует проникновению жидкости через капсулу и вызывает вторичное набухание (развитие молочной катаракты). В дальнейшем происходит постепенное рассасывание коркового вещества хрусталика, после чего в глазу остается только хрусталиковая сумка. Больной вновь приобретает возможность различать контуры предметов, а

### Осложненная катаракта

Осложненная катаракта возникает при хронических вялотекущих увеитах, увеопатиях, дистрофиях сетчатки, глаукоме, высокой прогрессирующей миопии. Помутнение чаще всего начинается с субкапсулярных изменений в области заднего полюса линзы. Эти небольшие очаги, располагаясь центрально,

способны значительно снижать остроту зрения. Больные предъявляют жалобы на резкое ухудшение зрительных функций в солнечную погоду, когда зрачки сужены, и испытывают облегчение, находясь в слабо освещенном помещении, где зрачки относительно расширены. Постепенно подобная катаракта приобретает вид задней чашеобразной катаракты, которая может не достигать зрелой стадии.

### **Катаракта при сахарном диабете**

Катаракта может быть одним из первых проявлений сахарного диабета. Помутнения обычно локализуются вдоль задней капсулы хрусталика и носят чашеобразный характер.

### **Травматическая катаракта**

При тупой травме глаза возможно механическое повреждение хрусталика, что сопровождается развитием субкапсулярных помутнений в передней части линзы. Сильная контузия с повреждением связочного аппарата приводит к подвывиху или вывиху хрусталика в стекловидное тело либо в переднюю камеру глаза.

При проникающем ранении происходит разрыв хрусталиковой капсулы и выход хрусталиковых волокон за ее пределы, а также быстрое оводнение внутренних структур линзы. Хрусталиковое вещество в норме не контактирует с клетками иммунной системы, поэтому при нарушении целостности капсулы часто развиваются аутоиммунные процессы.

Травмирующим фактором может быть также лучистая энергия. Лазерное, инфракрасное, ультрафиолетовое излучение, а также рентгеновские лучи и радиация способны повреждать хрусталик с формированием помутнений, значительно снижающих остроту зрения.

## **Лечение**

### **Способы и методы лечения**

*Медикаментозное лечение* проводят только на начальной стадии, однако оно способно лишь несколько замедлить процесс развития поверхностных помутнений хрусталика и неэффективно при ядерных и заднекапсулярных катарактах. Используют такие препараты, как Офтан Катахром™, пиреноксин, азапентацен и др.

*Хирургическое удаление (экстракция) катаракты* — единственный эффективный способ лечения помутнений хрусталика на сегодняшний день. Показания к хирургическому лечению приобретенной катаракты

определяются остротой зрения, которая необходима в профессиональной деятельности и в быту. Врожденная катаракта с предполагаемой остротой зрения менее 0,1 требует хирургического лечения в первые месяцы жизни ребенка. В случае, если острота зрения составляет 0,1–0,3, хирургическое вмешательство осуществляют в возрасте 2–5 лет. Существует два способа экстракции катаракт: экстракапсулярный и интракапсулярный.

- *Интракапсулярная экстракция катаракты* — удаление непрозрачного хрусталика вместе с капсульным мешком. Это вмешательство крайне травматично и приводит к большому количеству осложнений (отслойке сетчатки, вторичной глаукоме, дистрофии роговицы и др.). В современных условиях такую операцию применяют только у больных с разрывом цинновых связок.
- *Экстракапсулярная экстракция катаракты* подразумевает удаление содержимого хрусталика (ядра и кортикальных масс) с сохранением капсульного мешка и связочного аппарата. Такая операция позволяет избежать многих осложнений, свойственных предыдущей методике, однако вследствие разрастания эпителия задней капсулы возможно образование вторичной пленчатой катаракты. Наиболее современная модификация данного метода — факоэмульсификация (ультразвуковая деструкция содержимого хрусталика) с последующей аспирацией измельченных масс и имплантацией интраокулярной линзы. Данный метод подразумевает проведение операции через малый (2,8–3,2 мм) линейный самогерметизирующийся разрез. Факоэмульсификация на сегодняшний день является наиболее часто применяемой методикой для оперативного лечения катаракты. В сложных случаях (дефекты связочного аппарата, разрывы капсульного мешка) могут потребоваться дополнительные манипуляции: стабилизация капсулы хрусталика путем имплантации капсульного кольца, шовная фиксация хрусталикового мешка с кольцом к склере, передняя витрэктомия и т.д.

### **Афакия и ее коррекция**

*Афакия (aphakia)* — отсутствие хрусталика (например, после экстракции катаракты). Для афакии характерен следующий симптомокомплекс: высокая гиперметропия, глубокая передняя камера, дрожание радужки при движении глазного яблока (иридодонез). Способы коррекции афакии:

- *очковая коррекция* заключается в применении собирательных линз силой 11–13 дптр. Однако толстые очки, которые вынуждены носить люди с афакией, существенно снижают качество жизни. Кроме того, применение очковой коррекции при монокулярной

афакии невозможно. Альтернативным способом коррекции этого состояния служит назначение контактных линз. Отсутствие хрусталика приводит к тому, что на сетчатку попадает избыточное количество коротковолновой световой энергии ультрафиолетового и видимого диапазона, что отрицательно сказывается на состоянии сетчатки и может вызвать ее дистрофические изменения. Кроме того, даже после успешно проведенных вмешательств в афакичных глазах высок риск развития осложнений в отдаленном периоде. Поэтому на сегодняшний день в подавляющем большинстве случаев применяется интраокулярная коррекция.

- *Интраокулярная коррекция* подразумевает имплантацию искусственных интраокулярных линз («искусственных хрусталиков»). Интраокулярная линза может быть фиксирована в передней камере, к радужке или в задней камере. Наиболее физиологично расположение искусственной линзы внутри капсульного мешка. Ранее, когда была распространена экстракапсулярная экстракция катаракты, как правило, применялись твердые интраокулярные линзы из полиметилметакрилата. Для факоэмульсификации используют многочисленные модели гибких интраокулярных линз, выполненных, как правило, из акрила, которые имплантируют в сложенном состоянии с использованием инъекторов. Инъекторы позволяют доставить внутрь глаза искусственный хрусталик с оптической частью диаметром 5,5–6,5 мм через линейный разрез 1,8–2,2 мм. Интраокулярные линзы оснащены фильтрами, которые отсекают ультрафиолетовое излучение, а некоторые модели — также наиболее коротковолновую часть спектра видимого диапазона, что способствует снижению риска развития макулодистрофии.

*Артифакция* — состояние глаза после имплантации искусственных интраокулярных линз.

### **Осложнения катарактальной хирургии**

Большинство осложнений связано с применением устаревших методик лечения. Нарушение целостности иридохрусталиковой диафрагмы особенно выражено после интракапсулярной экстракции. Стекловидное тело при этом сдвигается вперед, что может приводить к его выпадению в переднюю камеру и ущемлению в зрачке. Зрачковый блок и блок угла передней камеры витреальными структурами ведет к развитию афакической глаукомы. Контакт волокон стекловидного тела с клетками внутреннего эпителия роговицы ведет к их слущиванию и

развитию ее дистрофии. Смещение в афакичных глазах стекловидного тела кпереди ведет к повышению риска развития отслойки сетчатки вследствие снижения давления у заднего полюса глазного яблока. Как осложнение афакии иногда развивается макулодистрофия.

При наличии сохранной задней капсулы оставшиеся клетки хрусталикового эпителия мигрируют по ней в центральном направлении. Этот процесс, сопровождающийся продуцированием неполноценных хрусталиковых волокон, приводит к фиброзу капсулы и разрастанию образований, получивших название шаров Эльшнига, неправильно преломляющих свет и снижающих зрение. Процесс разрастания эпителия более характерен для молодых пациентов, тогда как у пожилых людей в большей степени выражен фиброз. Описанные выше изменения задней капсулы получили название вторичной катаракты (рис. 12.7). Лечение

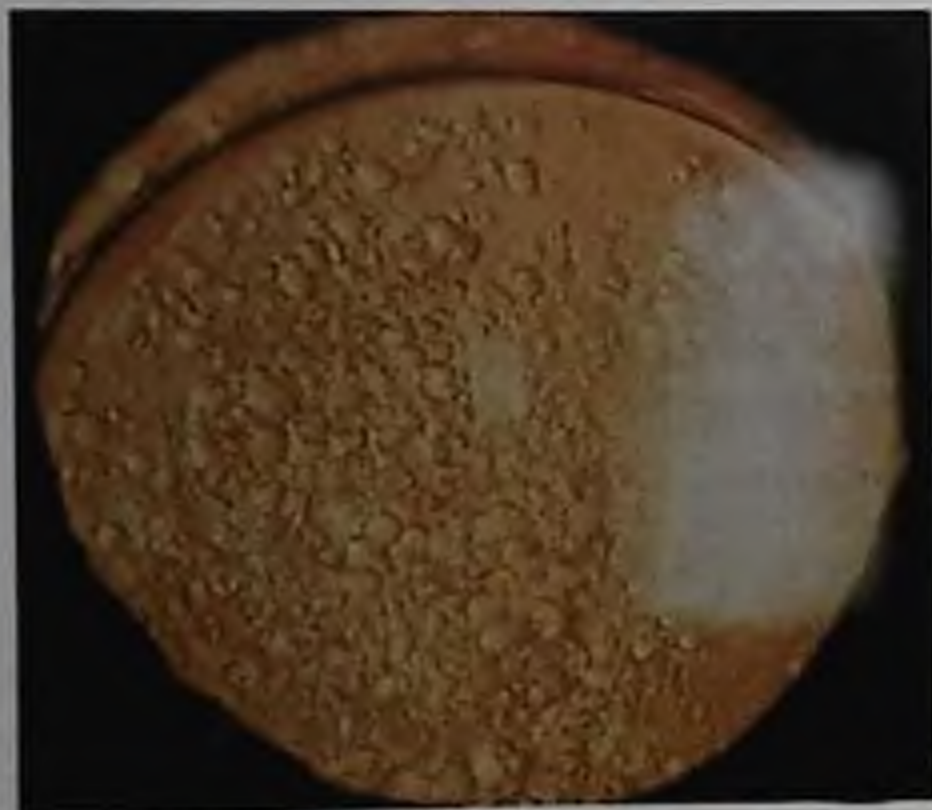


Рис. 12.7. Вторичная катаракта

вторичной катаракты осуществляется путем ее дисцизии с применением излучения YAG-лазера (иттрий-алюмо-гранатовый лазер). Данная методика позволяет сформировать отверстие в задней капсуле глаза, благодаря чему восстанавливается прозрачность оптических сред.

Современные искусственные хрусталики глаза снижают риск развития вторичной катаракты за счет адгезии линзы к задней капсуле и особой конструкции оптической части и гаптических элементов.

После выполнения экстракции катаракты возможно появление астигматизма вследствие искажения формы роговицы под действием натяжения шва и процессов рубцевания раны. Негативное значение имеет также снижение прочности глазного яблока. Известны случаи, когда у прооперированных больных в отдаленном периоде после травмирующего воздействия происходил разрыв роговицы по послеоперационному рубцу.

Всех этих недостатков лишена методика факоэмульсификации, которая при соблюдении технологии практически безопасна. Самогерметизирующийся разрез не влияет на прочность глаза и зарастает уже через 2–3 нед. Отсутствие индуцированного астигма-

тизма и максимально физиологичное положение линзы обеспечивают высокие зрительные функции и сохранение диафрагмирующей функции радужки. Современные материалы линзы обеспечивают защиту сетчатки от ультрафиолетовых, а у некоторых моделей — и от коротковолновых лучей видимого спектра, и снижают риск развития вторичной катаракты за счет адгезии линзы к задней капсуле.

При любом методе удаления катаракты может возникать послеоперационный аутоиммунный увеит. По данным различных авторов, послеоперационные увеиты встречаются в 5–20% случаев. Выраженность воспалительного процесса может быть разной — от легкой опалесценции влаги передней камеры до панувеита. Следует отметить, что при современных методиках удаления катаракты увеиты возникают редко.

## АНОМАЛИИ РАЗВИТИЯ

Выделяют *аномалии формирования хрусталика* (врожденные катаракты, афакия и бифакия), формы хрусталика (передний, внутренний и задний лентиконус, колобомы хрусталика, сферофакия) и его размеров (микрофакия).

- *Врожденная афакия*, как правило, сочетается с другими пороками развития. Выделяют две разновидности врожденной афакии: первичную (обусловлена аплазией хрусталика) и вторичную (вызвана внутриутробной резорбцией хрусталика при разрыве его капсулы).
- *Передний и задний лентиконусы* представляют собой конусовидные выпячивания соответственно в области переднего и заднего полюсов хрусталика.
- *Колобома хрусталика* возникает в ряде случаев на фоне недоразвития увеального тракта и сочетается с колобомой хориоидеи и радужки. Данная аномалия представляет собой дефект линзы, располагающийся на 6 часах условного циферблата. В 30% случаев колобома сочетается с помутнением хрусталика. При данной патологии также имеет место неправильный хрусталиковый астигматизм.
- *Микрофакия* характеризуется малыми размерами и шаровидной формой хрусталика. Перерастяжение связочного аппарата часто приводит к разрыву цинновых связок и формированию подвывиха хрусталика. Также возможно ущемление линзы в зрачке, что приводит к зрачковому блоку и развитию вторичной фактопической глаукомы.



## Патология стекловидного тела

### Содержание главы

- Деструкция стекловидного тела.
- Воспалительные процессы.
- Кровоизлияния в стекловидное тело.

Заболевания стекловидного тела сопровождаются временным или стойким нарушением его прозрачности, которое выявляют при биомикроскопии, офтальмоскопии и ультразвуковом исследовании.

### Деструкция стекловидного тела

При деструктивных процессах в стекловидном теле образуются различного вида помутнения.

- *Нитчатая деструкция стекловидного тела* наблюдается у больных с высокой осложненной близорукостью. При этом в стекловидном теле определяются нити серовато-белого цвета.
- *Зернистая деструкция* наблюдается вследствие воспалительных процессов сосудистой оболочки, отслойки сетчатки, травм глаза, внутриглазных опухолей. При этом в стекловидном теле видны помутнения в виде зерен серовато-коричневого цвета.
- *Симптом «золотого»* (рис. 13.1) или *«серебряного»* дождя — образование в стекловидном теле кристаллических включений холестерина (у больных с нарушением холестерина обмена) или солей кальция и магния (при сахарном диабете).
- С возрастом объем стекловидного тела уменьшается. Этот процесс называется синерезис (греч. сжатие, уменьшение). Следствием является разрыв сращений стекловидного тела с сетчаткой по




Рис. 13.1. Биомикроскопическая картина симптома «золотого дождя»

периметру диска зрительного нерва и макулы, стекловидное тело отходит от сетчатки, и возникает так называемая задняя отслойка стекловидного тела. В ряде случаев в местах, где имелись другие сращения стекловидного тела с ретиной могут образоваться разрывы ее с последующей отслойкой (см. главу 14).

Лечение деструкций стекловидного тела направлено на нормализацию обменных процессов в организме. Радикально решить проблему позволяет витрэктомия.

### Воспалительные процессы

Гнойный выпот в стекловидное тело возникает при тяжелых увеитах, прободных язвах роговицы после проникающих ранений или медицинских вмешательств.

Помимо симптомов воспаления сосудистой оболочки при исследовании в проходящем свете видны плавающие помутнения в стекловидном теле и желтовато-серый или желтовато-зеленоватый рефлекс глазного дна. Может наблюдаться гипотония глазного яблока.

В исходе эндофтальмита формируются грубые помутнения стекловидного тела с образованием шварт, которые могут приводить к тракционной отслойке сетчатки. Кроме того, нередко развивается субатрофия глазного яблока.

Принципы терапии сходны с лечением увеитов. При тяжелых воспалительных процессах лекарственные препараты вводят непосредственно в стекловидное тело. При образовании шварт для профилактики развития отслойки сетчатки прибегают к витреоретинальным операциям.

### Кровоизлияния в стекловидное тело

Кровоизлияния в стекловидное тело (гемофтальм) возникают у больных с гипертонической болезнью, сахарным диабетом, после травм или полостных операций.

При гемофтальме происходит безболезненное резкое снижение зрения вплоть до светоощущения (при полном гемофтальме). При боковом освещении и биомикроскопии видна аморфная масса с красноватым оттенком (полный гемофтальм) или красноватого цвета неправильной формы хлопья или гомогенная масса, перемещающиеся при движении глазного яблока (частичный гемофтальм,

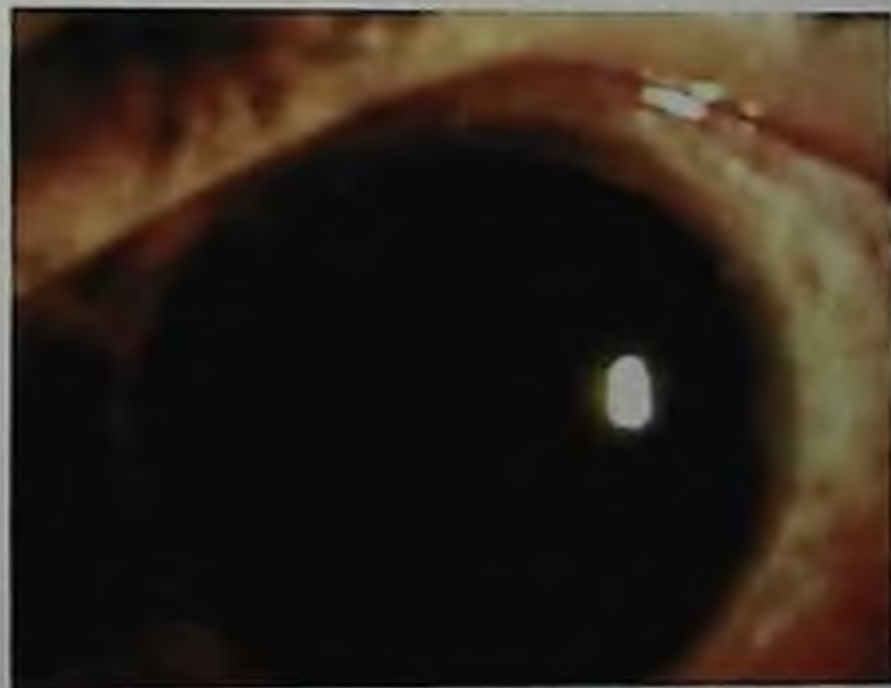

Рис. 13.2. Биомикроскопическая картина частичного гемофтальма

рис. 13.2). При исследовании в проходящем свете рефлекс с глазного дна резко ослаблен или отсутствует. При гемофтальме для исключения отслойки сетчатки обязательно проводят ультразвуковое исследование.

**Лечение:** при неэффективности консервативной терапии травматического гемофтальма, особенно при открытой травме глазного яблока (невозможность восстановления прозрачности стекловидного тела в течение первых 7–10 дней), а также при появлении признаков отслойки сетчатки, показано оперативное лечение (витрэктомия). Оптимальным «окном» для витрэктомии являются 10–14-е сутки после проникающего ранения. При частичном гемофтальме диабетического генеза и отсутствии тракционного компонента оперативное вмешательство может быть отложено на 1–2 мес в расчете на спонтанный регресс кровоизлияния.

## Глава 14

### Заболевания сетчатки

#### Содержание главы

- Виды патологических изменений сетчатки.
- Сосудистые заболевания.
  - Окклюзия центральной вены сетчатки.
  - Окклюзия центральной артерии сетчатки.
  - Диабетическая ретинопатия.
  - Изменения сетчатки при артериальной гипертензии.
- Дистрофические и дегенеративные заболевания.
  - Возрастная макулярная дегенерация.
  - Пигментная дегенерация сетчатки (*retinitis pigmentosa*).
- Отслойка сетчатки.

### ВИДЫ ПАТОЛОГИЧЕСКИХ ИЗМЕНЕНИЙ СЕТЧАТКИ

Наиболее часто на глазном дне выявляют кровоизлияния и другие патологические очаги: отек, разрывы, атрофию сетчатки и изменения положения ее слоев.

**Кровоизлияния в сетчатку.** В зависимости от расположения и формы различают несколько видов ретинальных кровоизлияний.

- **Штрихообразные** (или в виде «языков пламени»). Чаще всего такие кровоизлияния бывают небольшими и располагаются в слое нервных волокон (рис. 14.1).
- **Округлые** кровоизлияния расположены в более глубоких слоях.
- **Преретинальные** (ретровитреальные) кровоизлияния имеют форму «чаши». Кровоизлияния в пространство между задней пограничной мембраной стекловидного тела и сетчаткой происходят обычно при нарушении целостности поверхностных или ново-

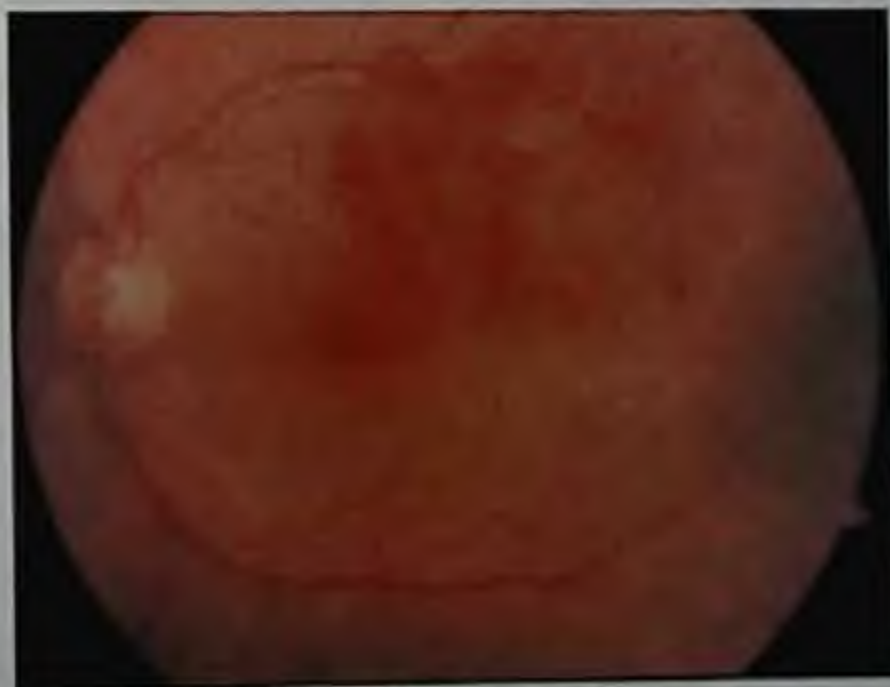

Рис. 14.1. Кровоизлияния в сетчатку при окклюзии ветви центральной вены сетчатки

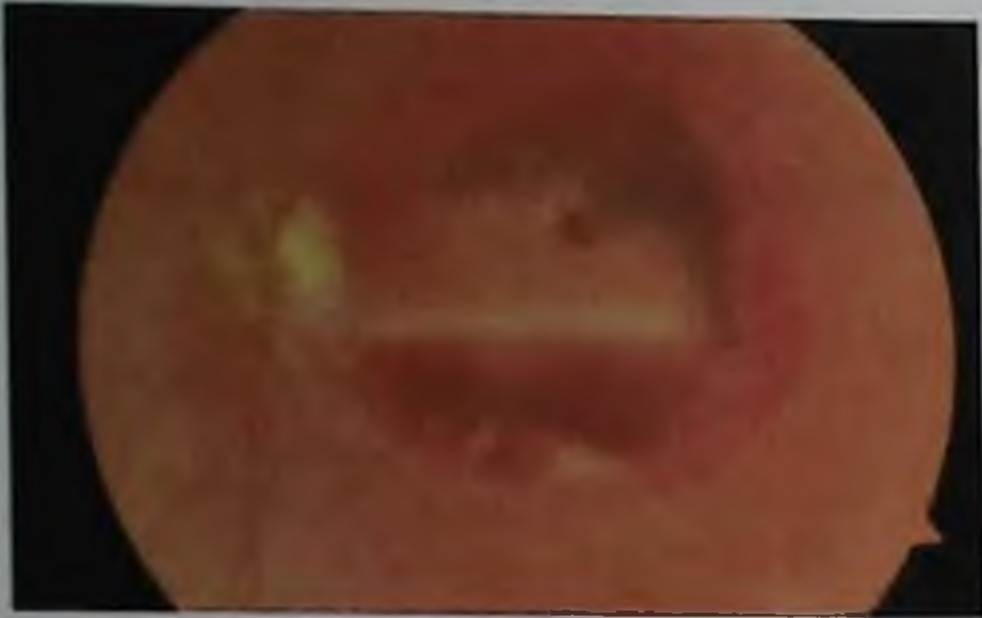

Рис. 14.2. Кровоизлияния субретинальное, ретинальное и преретинальное (с расслоением сгустка)

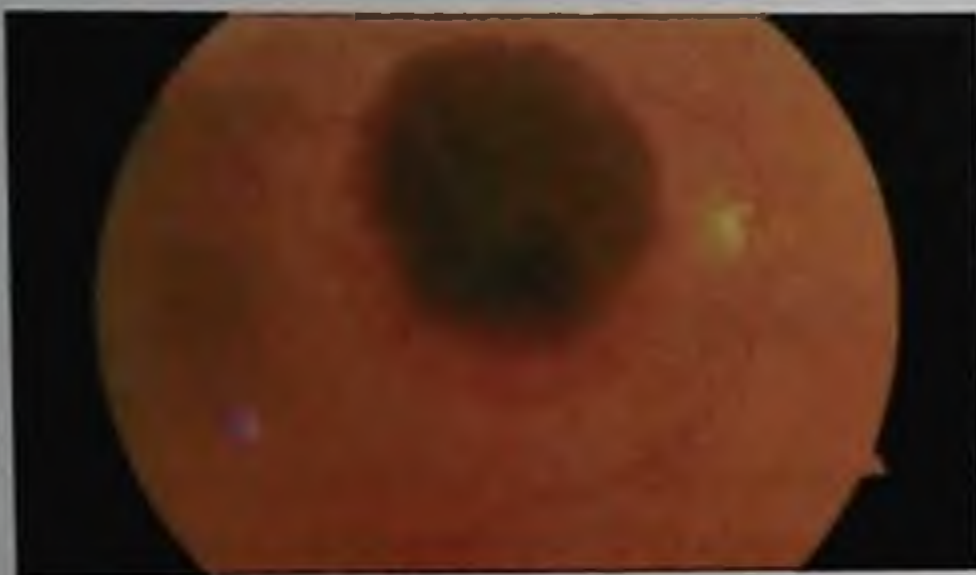

Рис. 14.3. Субретинальное кровоизлияние, окруженное более светлым ободком кровоизлияния в сетчатку

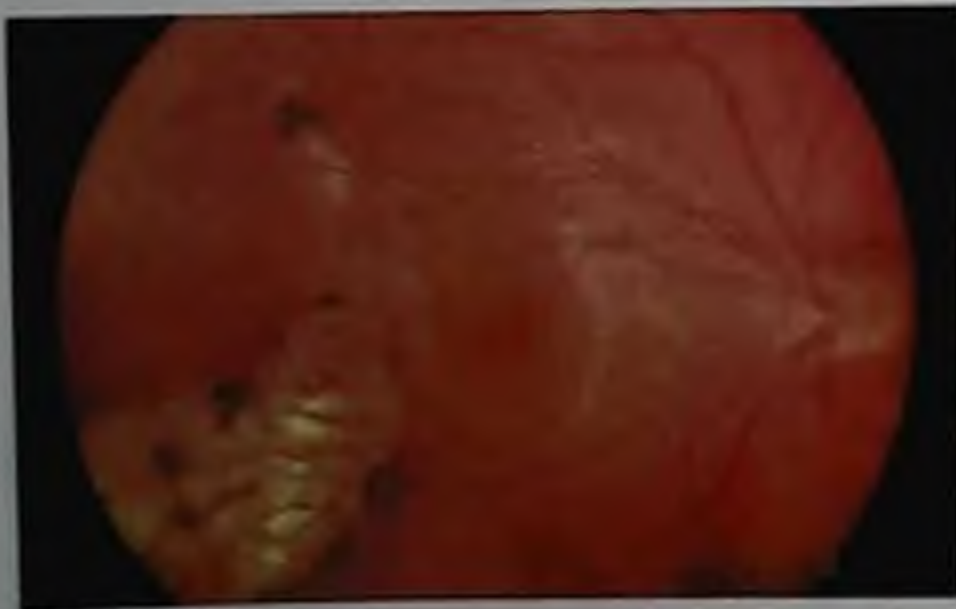

Рис. 14.4. Очаги хориоретинальной атрофии

сетчатки:

- диффузный отек сетчатки (жидкость в сетчатке не локализована и вызывает ее диффузное утолщение);
- кистозный отек сетчатки (жидкость скапливается в отдельных пространствах, локально, чаще всего в центре макулы).

образованных сосудов сетчатки. Ретинальные сосуды проходят под такими кровоизлияниями (рис. 14.2).

- *Субретинальные* кровоизлияния указывают на субретинальную неоваскуляризацию, так как в норме сосудов между сетчаткой и хориоидеей нет. Ретинальные сосуды проходят над такими кровоизлияниями (рис. 14.3).

*Патологические очаги* в сетчатке могут быть светлыми, белыми или желтоватыми, а также иметь четкие либо нечеткие контуры.

- *«Твердые» экссудаты* — отложения липидов желтоватого цвета. Обусловлены выходом липопротеинов из кровеносного русла при повышенной проницаемости сосудов.

- *Белые «ватообразные» очаги с нечеткими контурами* — инфаркты в слое нервных волокон.

- *Друзы* — отложения эозинофильного материала желтого цвета на мембране Бруха (под пигментным эпителием). Могут сливаться между собой и подвергаться кальцификации.

*Отек сетчатки.* Различают следующие разновидности отека

*Разрывы сетчатки* могут иметь подковообразный или округлый вид, быть с «крышечкой» либо без нее.

*Зоны атрофии сетчатки* характеризуются различной пигментацией пигментном эпителии сетчатки и в пространствах между сосудами хориоидеи. Пигментация глазного дна может быть различной — от полного отсутствия пигмента до «паркетного» глазного дна с яркой выраженной пигментацией. При полной атрофии пигментного эпителия и сосудистой оболочки через прозрачную сетчатку видна белая склера.

*Изменения положения слоев сетчатки* (рис. 14.5). Сетчатка может расслаиваться (ретиношизис) или отслаиваться (отслойка сетчатки).

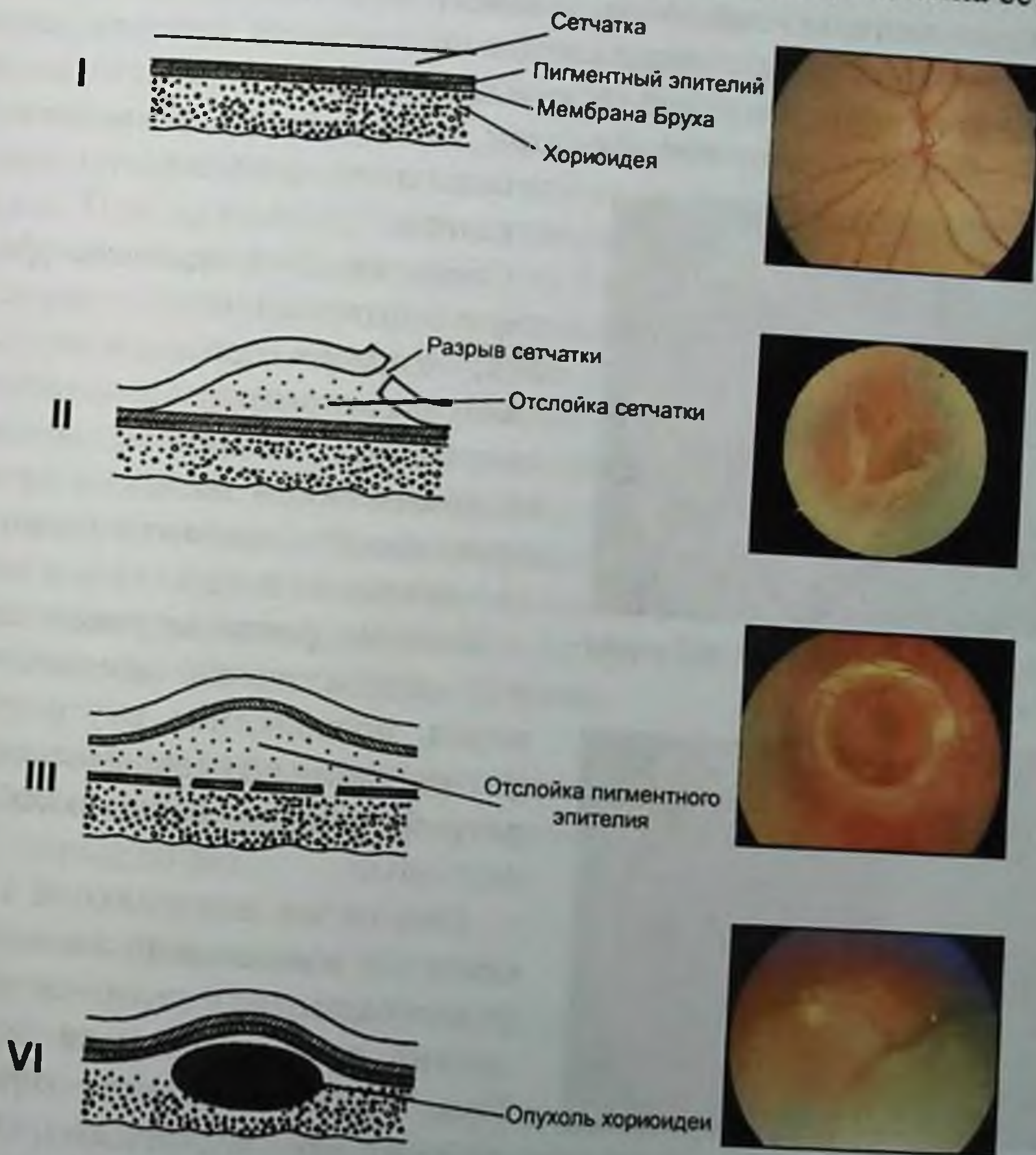


Рис. 14.5. Изменения положения слоев сетчатки

- *Ретиношизис* — расслоение нейросенсорной сетчатки с образованием гладкого «пузыря», заполненного прозрачной жидкостью.
- *Отслойка сетчатки* развивается при отслоении нейросенсорного слоя сетчатки от пигментного эпителия.

## СОСУДИСТЫЕ ЗАБОЛЕВАНИЯ

### Тромбоз центральной вены сетчатки

*Тромбоз центральной вены сетчатки* — одно из наиболее частых сосудистых заболеваний сетчатки. Чаще всего встречается у пациентов старше 50 лет.

Окклюзия центральной вены сетчатки обычно происходит на уровне решетчатой пластинки склеры: центральная артерия пережимает центральную вену сетчатки, а тромбоз возникает вторично. Выделяют общие и местные факторы, которые предрасполагают к окклюзии центральной вены сетчатки.

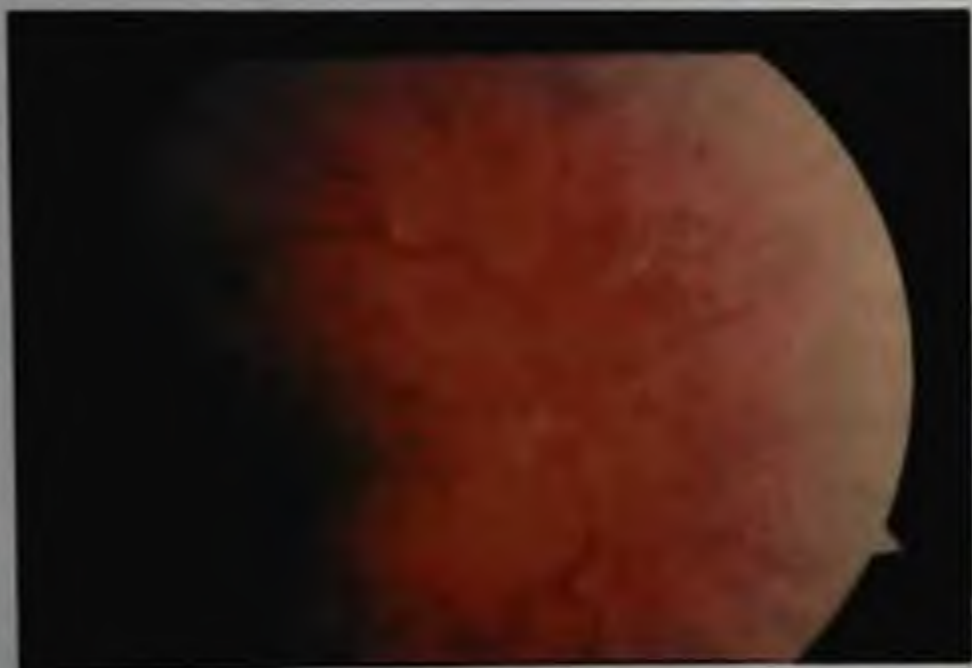


Рис. 14.6. Тромбоз центральной вены сетчатки

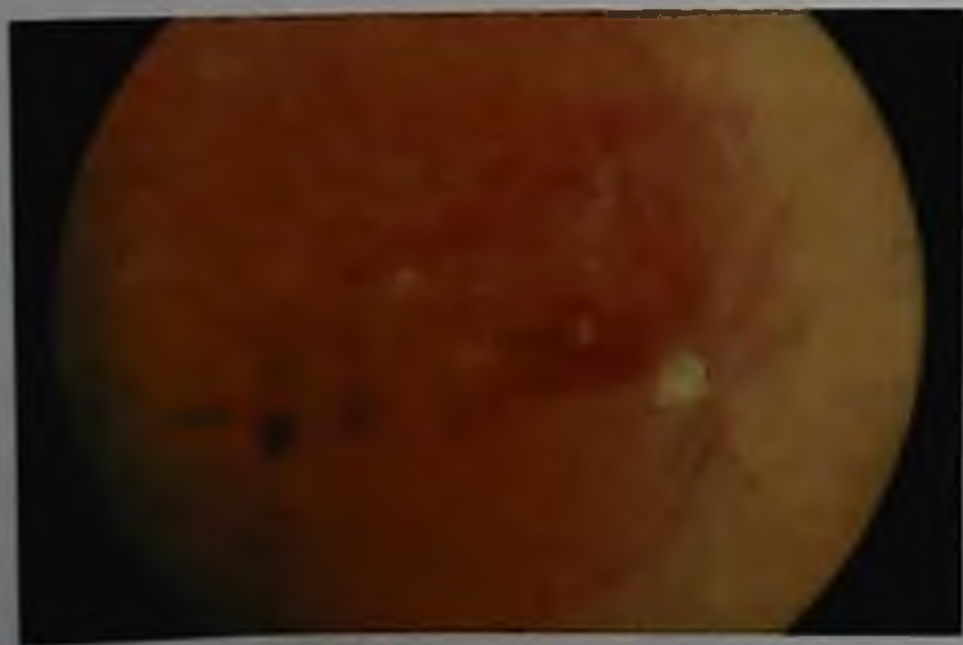

Рис. 14.7. Окклюзия верхневисочной ветви центральной вены сетчатки

- *Общие предрасполагающие факторы:* артериальная гипертензия, атеросклероз, сахарный диабет, системные васкулиты и состояния, сопровождающиеся повышением вязкости крови (например, миеломная болезнь, полицитемия и др.).

- *Местные факторы риска:* отек или друзы диска зрительного нерва, повышенное внутриглазное давление, сдавление вены ретробульбарно расположенной опухолью.

Окклюзия центральной вены сетчатки вызывает быстрое безболезненное снижение остроты зрения до десятых или сотых. При офтальмоскопии обнаруживают множественные, чаще штрихообразные, кровоизлия-

ния в сетчатку, «ватообразные» очаги, извитость вен, а также отек диска зрительного нерва. Глазное дно при этом описывают как картину «раздавленного помидора» (рис. 14.6).

Возможна окклюзия ветви центральной вены сетчатки, в этом случае вышеуказанные изменения локализуются только в зоне, подвергшейся окклюзии ветви, и практически никогда не заходят за горизонтальную среднюю линию (рис. 14.7).

В основе лечения окклюзии центральной вены сетчатки лежит раннее восстановление проходимости вены (этиотропная терапия совместно с терапевтом) и назначение антиагрегантов (например, кислоты ацетилсалициловой в дозе 75–150 мг/сут). При наличии макулярного отека применяют интравитреальные инъекции антиангиогенных препаратов или вводят в стекловидное тело имплантаты с постепенно высвобождающимся кортикостероидом. Контрольные осмотры проводят 1 раз в месяц в течение первых 6 месяцев с постепенным увеличением интервалов между осмотрами в зависимости от состояния сетчатки и переднего отрезка глаза. При выявлении неоваскуляризации в переднем отрезке глаза, которая может возникнуть через 3–4 мес после сосудистой окклюзии, лечение дополняют панретинальной лазеркоагуляцией сетчатки. В дальнейшем осмотр проводят не реже 1 раза в 2 нед в течение 6 мес, чтобы своевременно выявить возможное появление неоваскуляризации и вторичной глаукомы и выполнить панретинальную лазеркоагуляцию сетчатки. Прогноз в отношении зрения при окклюзии зависит от вида окклюзии, объема поражения сетчатки (в особенности степени поражения ее центральной зоны), а также от возможного повышения внутриглазного давления (вторичной глаукомы) и от реакции патологического процесса на лечение.

### **Окклюзия центральной артерии сетчатки**

Окклюзия центральной артерии сетчатки чаще возникает у мужчин старше 60 лет.

### **Этиология и патогенез**

Большинство окклюзий центральной артерии сетчатки обусловлено эмболией.

- Тромбоэмболия может возникать при ревматических процессах на клапанах, а также при атеросклеротическом поражении сонных артерий (общей или внутренней).



- Микробная эмболия возможна при бактериальном эндокардите.
- Холестериновая эмболия обусловлена распадом атеросклеротической бляшки общей или внутренней сонной артерии.

Более редкие причины окклюзии центральной артерии сетчатки — артерииты (в том числе гигантоклеточный), или невриты зрительного нерва, приводящие к облитерации сосудов. Иногда она может быть следствием гиперкоагуляции, возникающей по различным причинам.

Прекращение кровообращения в ретинальных артериях приводит к ишемическому отеку внутренних слоев сетчатки, а со временем происходит их атрофия и глиоз.

### Клиническая картина

Окклюзия центральной артерии сетчатки вызывает внезапное и очень быстрое (в течение нескольких секунд или минут) безболезненное

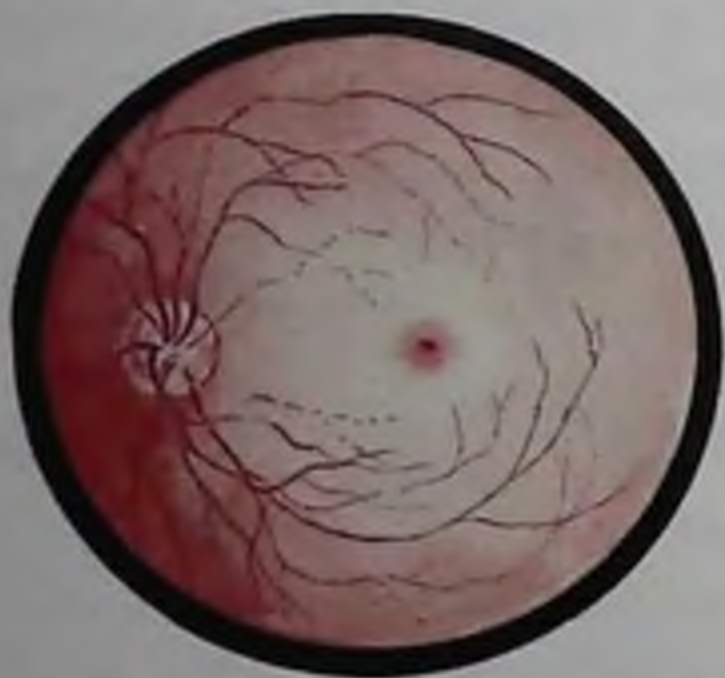

Рис. 14.8. Эмболия центральной артерии сетчатки

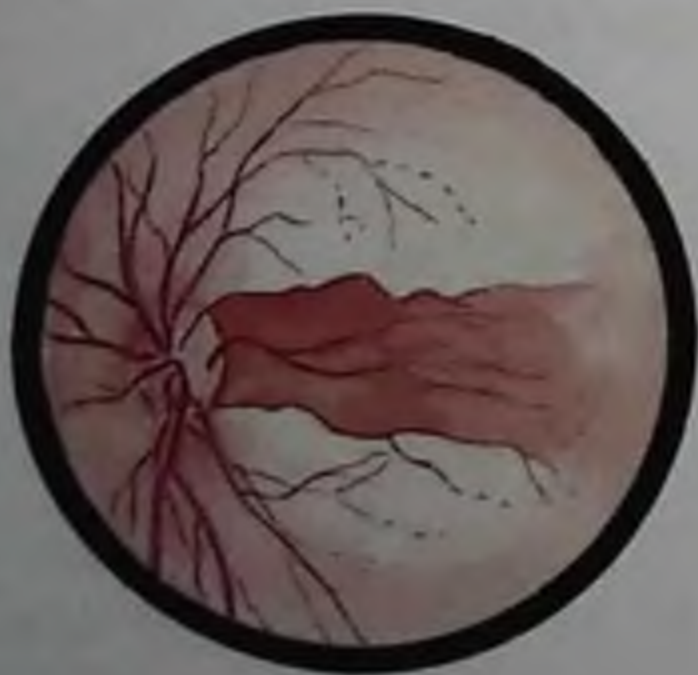

Рис. 14.9. Эмболия центральной артерии сетчатки при наличии цилиоретинальной артерии

снижение зрения до счета пальцев у лица или светоощущения. При офтальмоскопии пораженная сетчатка выглядит бело-серой вследствие отека. Артерии и вены сетчатки значительно сужены, иногда в центральной артерии сетчатки виден эмбол. В области фовеолы сетчатка тонкая, и через нее просвечивает хориоида — вишнево-красное пятно на бело-сером фоне отечной сетчатки, рис. 14.8).

У отдельных пациентов при наличии функционирующей цилиоретинальной артерии в соответствующей зоне сохраняется небольшой участок практически неизменной сетчатки (рис. 14.9). Иногда в таких случаях сохраняется достаточно высокая острота зрения (но поле зрения резко сужено).

При окклюзии ветвей центральной артерии сетчатки

обструкция располагается дальше к периферии, чаще всего в местах бифуркаций ретинальных артерий. Симптомы заболевания зависят от размеров и положения пораженной зоны сетчатки. Если окклюзия происходит в макулярных сосудах, острота зрения также значительно снижается (рис. 14.10).

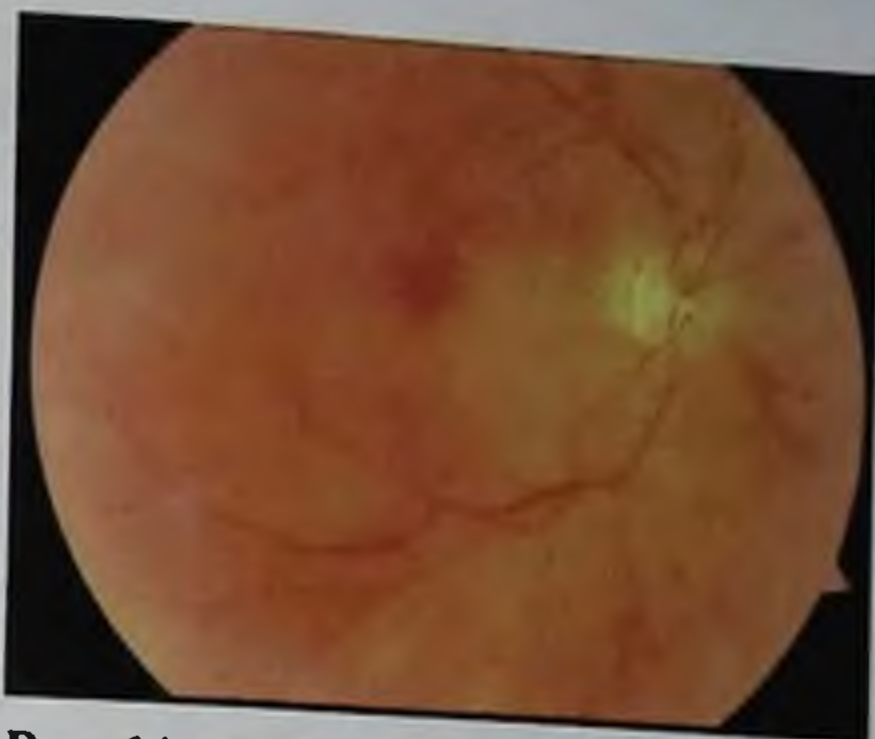


Рис. 14.10. Окклюзия нижневисочной ветви центральной артерии сетчатки. На диске зрительного нерва различим эмбол в просвете сосуда

### Лечение

Необратимое поражение сетчатки развивается через 1–1,5 ч после полного прекращения артериального кровотока в сетчатке. Поскольку окклюзия редко бывает полной, следует предпринять попытку восстановления кровотока в центральной артерии сетчатки, если длительность снижения остроты зрения составляет менее 6 ч. Задача лечения — расширение сосудов и смещение эмбола в более периферические артериальные ветви.

- Пациент должен находиться в положении лежа на спине, чтобы увеличить кровоток в сетчатке.
- Измерить артериальное давление. Если гипотонии нет — 1 таблетка нитроглицерина под язык.
- Внутриглазное давление следует снизить при помощи массажа глазного яблока, парацентеза передней камеры и приема внутрь 2 таблеток ацетазоламида по 250 мг.
- Спазм артерии устраняют путем внутривенной инъекции 2 мл 2% раствора папаверина.
- Можно давать пациенту вдыхать смесь 95% кислорода и 5% углекислого газа (карбоген) в течение 10 мин каждые 2 ч.

Последующие осмотры проводят не реже 1 раза в 2 нед. При выявлении руброза (неоваскуляризации) радужки выполняют панретинальную лазеркоагуляцию сетчатки.

### Диабетическая ретинопатия

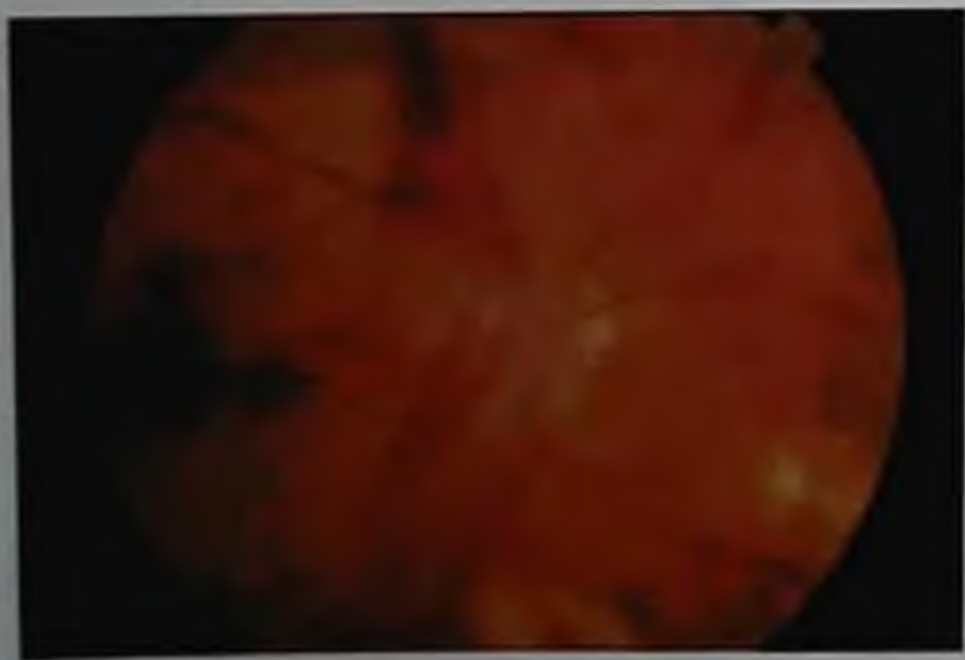Диабетическая ретинопатия — одна из наиболее частых причин слепоты. К основным факторам риска, влияющим на уровень распространенности и прогрессирования диабетической ретинопатии, относят

длительность и тип сахарного диабета, степень его компенсации, уровень артериального давления, а также состояние почек. Спустя 10 лет от выявления диабета частота ретинопатии составляет уже 60%, а через 30 лет поражение сетчатки выявляют практически у всех больных.

### Патогенез

При гипергликемии вследствие перегрузки альдозо-редуктазного пути происходит накопление сорбитола в эндотелии сосудов сетчатки, что приводит к нарушению функций клеток. Кроме того, определенную роль играет неферментное гликирование белков.

Постепенно происходит исчезновение перицитов и клеток эндотелия, и образуются мешотчатые расширения капилляров — микроаневризмы. В микроаневризмах нарушается непрерывность гемато-ретиального барьера, что приводит к выходу жидкой части крови в ткань сетчатки. Выходящие липопротеины откладываются в толще сетчатки и образуют «твердые» экссудаты, выраженность которых может коррелировать с уровнем липидов плазмы крови. Кроме того, нарушение тока крови в микроаневризмах предрасполагает к развитию локальной ишемии сетчатки; такие участки при офтальмоскопии видны как светло-серые очаги с нечеткими контурами — ватообразные очаги. В дальнейшем при прогрессировании ишемии вены приобретают четкообразный вид и образуют петли, появляется множество мелких извитых артериовенозных анастомозов.



**Рис. 14.11.** Пролиферативная диабетическая ретинопатия: мембрана с большим количеством новообразованных сосудов и кровоизлияниями, растущая в полость стекловидного тела

Ишемия сетчатки ведет к выбросу ангиогенных веществ, которые стимулируют фиброваскулярный рост. Новообразованные сосуды появляются в области диска зрительного нерва, в сетчатке, растут по задней поверхности стекловидного тела и проникают в него. Поскольку стенка их функционально неполноценна, они легко повреждаются, что приводит к кровоизлияниям в стекловидное тело и образованию соединительнотканых мембран (рис. 14.11). Рост и сокращение этих мембран приводят к тракционной отслойке сетчатки.

Таким образом, можно выделить следующие основные процессы в развитии диабетической ретинопатии:

- формирование микроаневризм;
- патологическая сосудистая проницаемость, окклюзия сосудов;
- неоваскуляризация и фиброзная пролиферация;
- сокращение фиброваскулярной ткани и тракционная отслойка сетчатки.

### Классификация и клиническая картина

Выделяют следующие основные формы-стадии диабетической ретинопатии:

- непролиферативная ретинопатия;
- препролиферативная ретинопатия;
- пролиферативная ретинопатия.

Диабетическая макулопатия может сочетаться с любой стадией ретинопатии.

#### *Непролиферативная ретинопатия.*

На этой стадии выявляют микроаневризмы, кровоизлияния, «твердые» транссудаты и «ватобразные» очаги (рис. 14.12). Наиболее важный элемент непролиферативной ретинопатии — отек сетчатки. При локализации в макулярной области он может приводить к значительному снижению остроты зрения.

*Препролиферативная ретинопатия.* На этой стадии процесса усиление ишемии и дальнейшие патологические изменения сосудистой стенки приводят к появлению венозных аномалий (расширение, извитость, четкообразность, петли), интратретинальных микрососудистых аномалий (шунтов), большого количества «ватобразных» очагов и множества кровоизлияний в сетчатку (рис. 14.13).

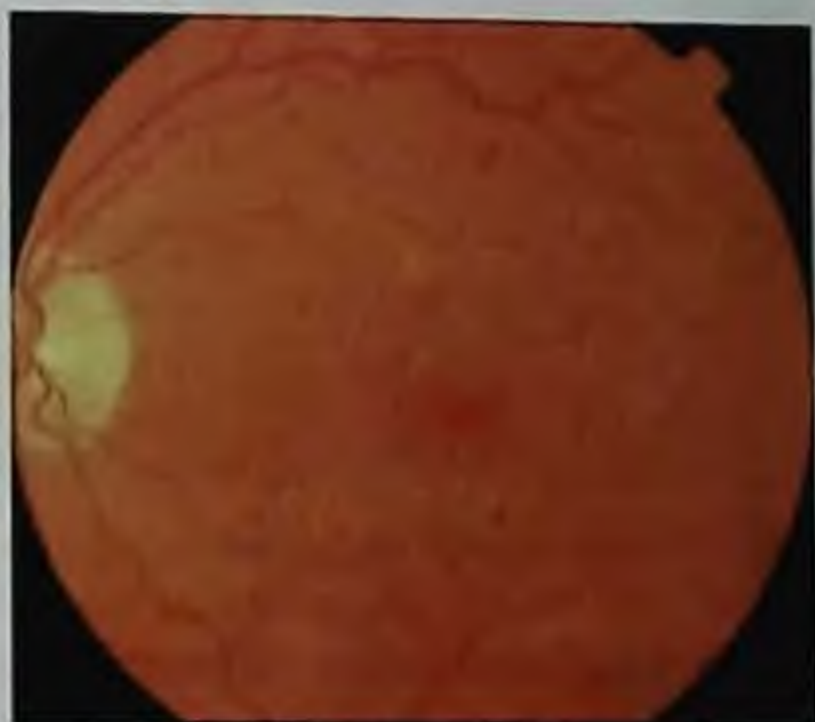


Рис. 14.12. Непролиферативная диабетическая ретинопатия

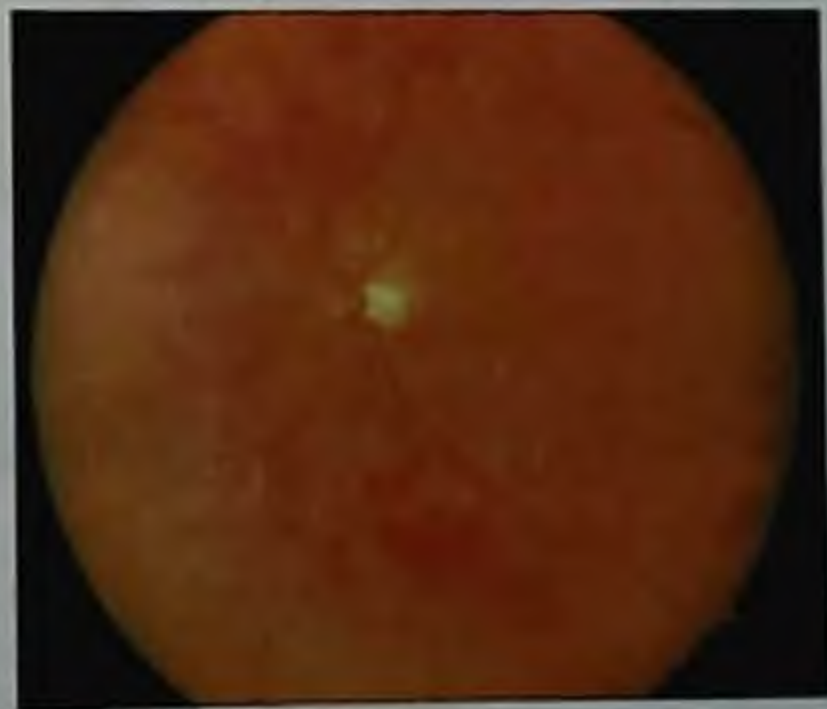

Рис. 14.13. Препролиферативная диабетическая ретинопатия

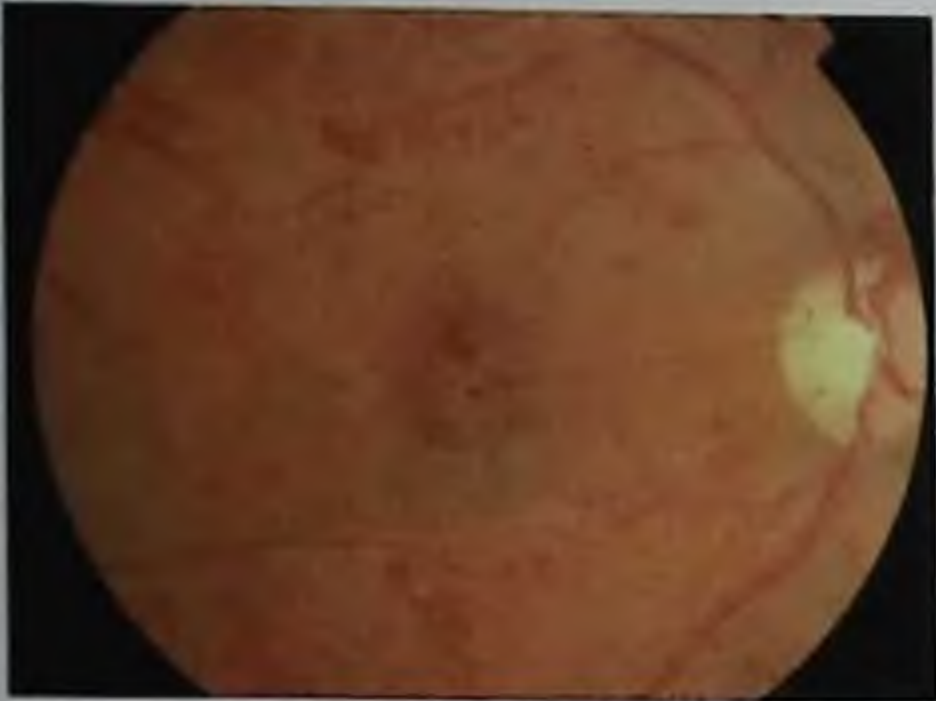

Рис. 14.14. Пролиферативная диабетическая ретинопатия

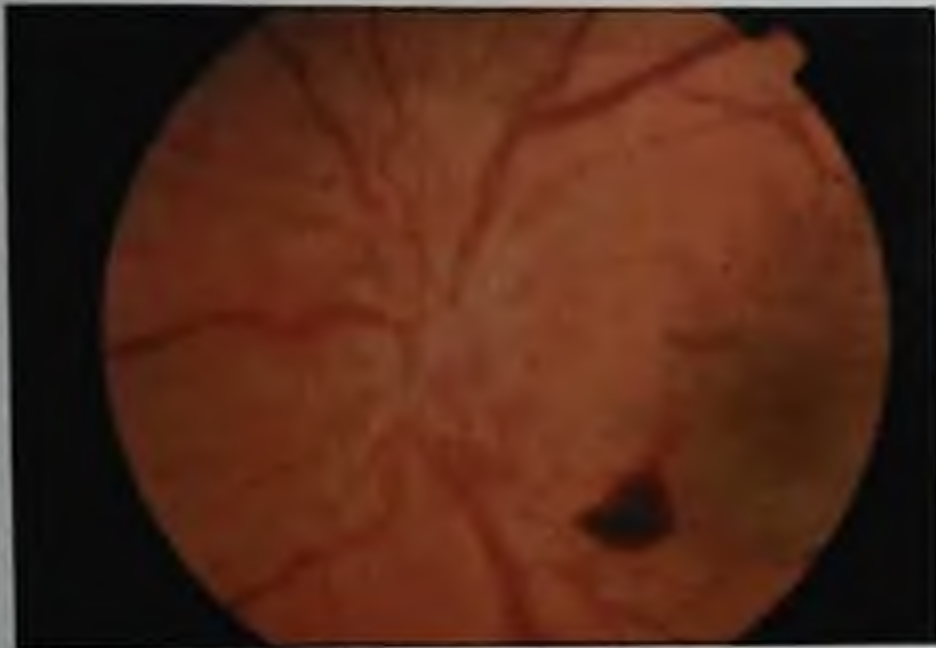

Рис. 14.15. Преретинальное кровоизлияние при пролиферативной диабетической ретинопатии

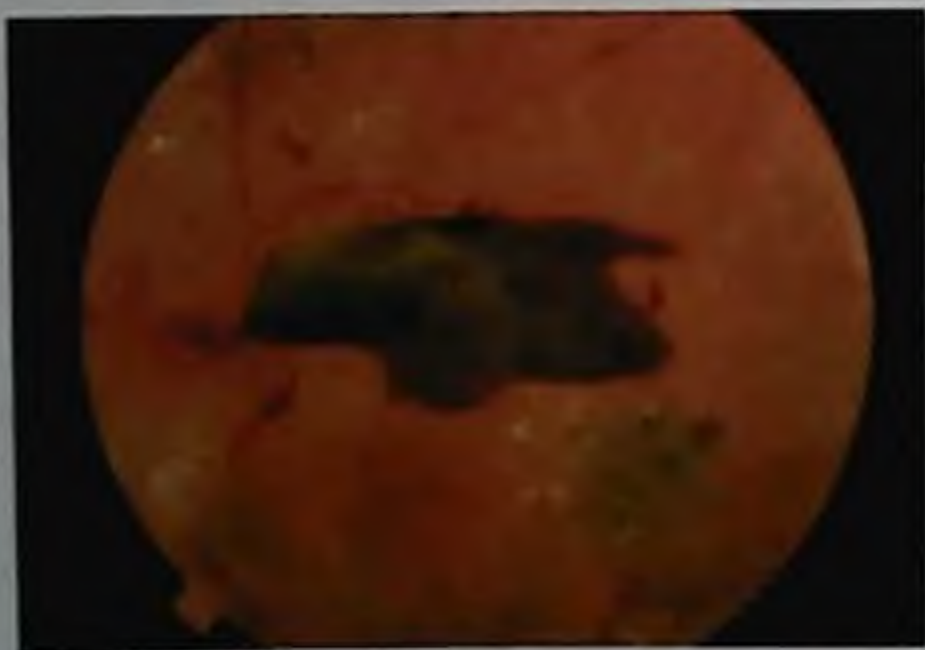

Рис. 14.16. Рецидивирующее преретинальное (ретровитреальное) кровоизлияние, глиоз, активные новообразованные сосуды; видны рубцы после лазеркоагуляции, есть показания для продолжения лечения

**Прролиферативная ретинопатия** (рис. 14.14). Для этой стадии характерны два вида пролиферации — сосудистая (неоваскуляризация) и фиброзная (глиоз).

— Новообразованные сосуды сначала растут между задней гиалоидной мембраной стекловидного тела и сетчаткой, а затем врастают в стекловидное тело. Несостоятельность стенки новообразованных сосудов часто приводит к ретровитреальным кровоизлияниям (рис. 14.15).

— Рецидивирующие ретровитреальные кровоизлияния индуцируют пролиферацию глиальных клеток. Образуются соединительнотканые тяжи между сетчаткой и пограничной мембраной стекловидного тела, которые могут вызвать отслойку сетчатки (рис. 14.16).

### Лечение

Основные принципы:

- стабильная компенсация сахарного диабета, нормализация артериального давления и коррекция дислипидемий;
- лечение поражения сетчатки (медикаментозное, лазерное и хирургическое).

**Медикаментозная терапия.** Специфического медикаментозного лечения диабетической ретинопатии не существует. При диабетическом макулярном отеке применяют антиангиональные

препараты в виде интравитреальных инъекций и/или интравитреальные импланты с кортикостероидами. Такое лечение может быть изолированным или сочетаться с лазеркоагуляцией сетчатки.

*Лазеркоагуляция сетчатки* — эффективный способ лечения пролиферативной и пролиферативной диабетической ретинопатии. Она направлена на разрушение части ишемизированной сетчатки и, таким образом, устранение стимула для выработки ангиогенных факторов. При панретинальной лазеркоагуляции 2000–3000 лазерных коагулятов диаметром от 200 до 500 мкм наносят на сетчатку вне макулярной зоны (рис. 14.17). Фокальную лазеркоагуляцию и лазеркоагуляцию по типу «решетки» выполняют при макулярном отеке. Целью такого вмешательства является уменьшение отека сетчатки и стабилизация остроты зрения.

При лазеркоагуляции поглощение энергии происходит в пигментном эпителии и хориоидее, поэтому слой нервных волокон мало повреждается. Следовательно, панретинальная лазеркоагуляция оказывает относительно небольшое воздействие на зрительные функции — ухудшаются темновая адаптация и периферическое зрение при сохраняющемся центральном зрении.

До того, как лазерное лечение стало доступным, у 50% пациентов с впервые установленным диагнозом диабетической ретинопатии острота зрения через пять лет составляла менее 0,1. Своевременное выполнение панретинальной лазеркоагуляции сетчатки позволяет уменьшить количество таких пациентов до 5%. Перед проведением лазерной коагуляции больной должен быть информирован о том, что лечение направлено на предотвращение дальнейшего снижения остроты зрения, а не на восстановление нормальной остроты зрения.

*Криоретинопексия* показана при невозможности лазеркоагуляции (например, при помутнении оптических сред глаза), а также при недостаточном ее эффекте. Холодовая деструкция сетчатки через склеру приводит к атрофии ишемизированных зон, а следовательно, к улучшению обменных процессов и кровообращения в оставшейся сетчатке. Криоретинопексия противопоказана при выраженном фиброзе,

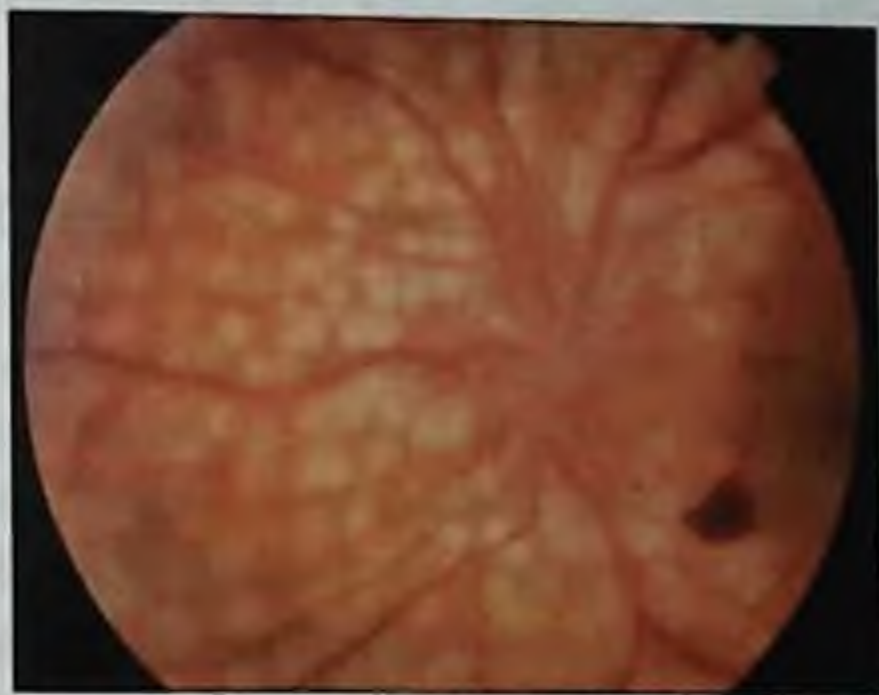

Рис. 14.17. Свежие лазеркоагуляты на глазном дне при пролиферативной диабетической ретинопатии

так как вмешательство может привести к тракционной отслойке сетчатки вследствие активации фиброваскулярной пролиферации.

*Витрэктомия.* Небольшие кровоизлияния в стекловидное тело рассасываются самостоятельно в течение нескольких месяцев. Однако, если кровоизлияние в стекловидное тело не рассосалось в течение 3 мес, следует рассмотреть возможность удаления пропитанного кровью стекловидного тела. При витрэктомии специальный наконечник одновременно фрагментирует и аспирирует стекловидное тело, которое замещается сбалансированным солевым физиологическим раствором. Другим показанием к витрэктомии является тракционная отслойка сетчатки (см. с. 195, 197).

### **Офтальмологическое наблюдение больных**

После выявления сахарного диабета пациент как можно раньше должен быть осмотрен офтальмологом. Если диабетических изменений не обнаруживают, дальнейшие осмотры проводят один раз в год. Необходимо обследовать всех больных сахарным диабетом перед началом интенсивной инсулинотерапии (или перевода на инсулинотерапию).

После постановки диагноза «диабетическая ретинопатия» осмотр производят тем чаще, чем тяжелее выявленное поражение. Женщинам, больным сахарным диабетом, рекомендуется офтальмологическое обследование при планировании беременности, а затем не реже одного раза в триместр.

Всех больных диабетом следует предупреждать о необходимости обращения к офтальмологу при появлении других нарушений зрения.

### **Изменения сетчатки при артериальной гипертензии**

Изменения глазного дна развиваются как при гипертонической болезни, так и при вторичных артериальных гипертензиях. Выделяют следующие стадии изменений сетчатки: ангиопатия, ангиосклероз, ретинопатия и нейроретинопатия.

*Гипертоническая ангиопатия* характеризуется сужением артериол и расширением вен. Соотношение калибра артерий и вен достигает 1:3 (в норме 2:3). Выявляют бифуркации артерий под тупым углом и штопоробразно извитые венулы в макулярной зоне (симптом Гвиста).

*Гипертонический ангиосклероз* проявляется утолщением стенок сосудов вследствие атеросклеротических изменений. Подобные изменения глазного дна могут развиваться не только на фоне артериальной гипертензии, но и при выраженном атеросклерозе сосудов. Сосуды выглядят

как «медная» и «серебряная» проволока. Утолщенные ригидные артерии давят на вены, вследствие чего появляется симптом артерио-венозного перекреста (симптом Салюса-Гунна, рис. 14.18). Выделяют три степени выраженности этого симптома (рис. 14.19):

I — сужение и небольшой перегиб вены в том месте, где ее пересекает артерия;

II — более выраженное сужение вены и ампулообразное ее расширение к периферии от места перекреста;

III — вена как бы исчезает в месте перекреста, проходящая над ней артерия атеросклеротически изменена.

Гипертоническая ретинопатия характеризуется появлением «твердых» транссудатов в макулярной зоне (симптом «звезды»), «ватобразных» очагов и кровоизлияний в виде языков пламени (рис. 14.20).

Гипертоническая *нейроретинопатия* выражается в присоединении отека диска зрительного нерва. При офтальмоскопии обнаруживают выстояние его над сетчаткой и нечеткость контуров диска.



Рис. 14.18. Симптом артерио-венозного перекреста при гипертоническом ангиосклерозе

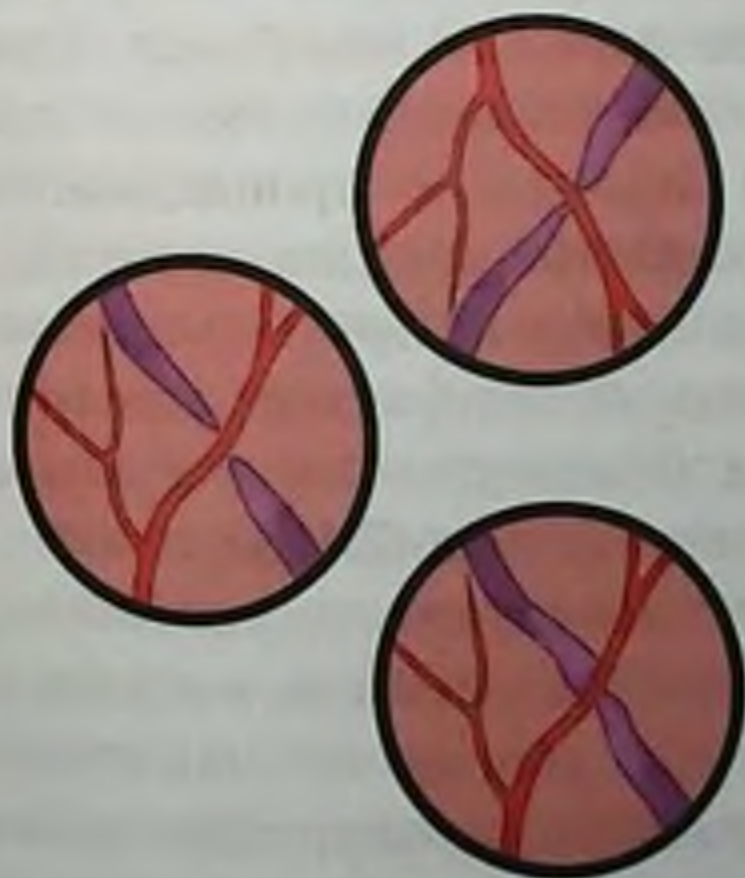


Рис. 14.19. Три степени симптома артерио-венозного перекреста

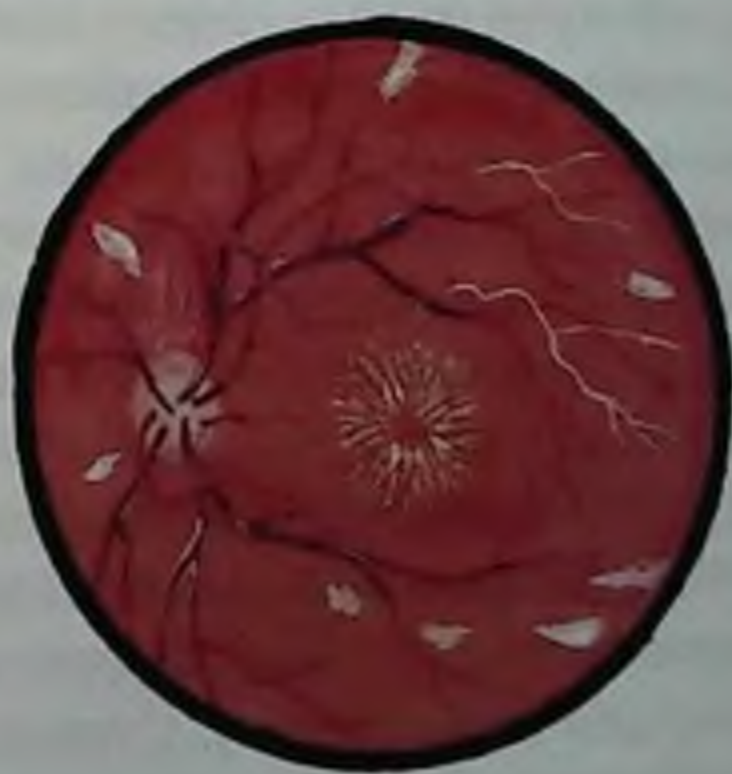

Рис. 14.20. Офтальмоскопические проявления гипертонической ретинопатии



Строгого параллелизма между стадией гипертонической болезни, уровнем артериального давления и изменениями на глазном дне не существует. Изменения глазного дна при артериальной гипертензии не требуют, как правило, офтальмологического лечения. Осмотр глазного дна пациентам без ретинопатии проводят 1 раз в 6–12 мес.

## ДИСТРОФИЧЕСКИЕ И ДЕГЕНЕРАТИВНЫЕ ЗАБОЛЕВАНИЯ

Среди этих заболеваний сетчатки наибольшее значение имеют возрастная макулярная дегенерация (ВМД) и пигментная дегенерация сетчатки. Реже встречаются такие заболевания, как ретиношизис, колбочковая дистрофия, болезнь Штаргардта, вителлиформная дистрофия (болезнь Беста), амавроз Лебера, макулярное отверстие и некоторые другие.

### Возрастная макулярная дегенерация

Возрастная (склеротическая, инволюционная) макулярная дегенерация — ведущая причина потери центрального зрения. Частота заболевания зависит от возраста и значительно увеличивается после 55 лет.

*Возрастная макулярная дегенерация* — это хронический дистрофический процесс в пигментном эпителии сетчатки, мембране Бруха и хориокапиллярах. В развитии этого заболевания большую роль играет перекисное окисление липидов, изменение проницаемости мембраны Бруха и склеротические изменения сосудов хориоидеи. Вследствие этих процессов с возрастом на мембране Бруха откладываются различные продукты обмена в виде друз. Нарушение обменных процессов может приводить к атрофии пигментного эпителия, а затем и других слоев сетчатки и хориоидеи («сухая» форма ВМД).

Выброс ангиогенных факторов в ответ на гипоксию способствует неоваскуляризации, проращению новообразованных сосудов из хориоидеи под сетчатку. Стенка этих сосудов неполноценная и легко разрушается. Субретинальные кровоизлияния приводят к прогрессирующему фиброзу и формированию рубцовой ткани под макулярной зоной. Такая форма возрастной макулярной дегенерации называется экссудативной, или «влажной».

Возрастная макулярная дегенерация приводит к появлению центральных скотом. При «сухой» форме центральная скотома обычно небольшая, и острота зрения обычно составляет 0,1–0,3. При экссудативной форме скотома достигает значительных размеров, что обуславливает снижение остроты зрения до 0,02 и менее. Периферическое зрение обычно не нарушено, что позволяет больным ориентироваться в знакомой обстановке. Проведение офтальмоскопии позволяет обнаружить следующие изменения:

- при «сухой» форме — друзы, усиление или ослабление пигментации глазного дна и атрофические очаги в макуле;
- при экссудативной форме определяются субретинальная неоваскуляризация (сосудистые мембраны), кровоизлияния и отек сетчатки и, на конечных стадиях, глиоз.

Эффективного лечения при «сухой» форме возрастной макулярной дегенерации не существует. Все применяемые методы лечения направлены на стабилизацию патологического процесса, профилактику перехода во «влажную» форму, более опасную в плане значительной потери зрения. С этой целью на промежуточной стадии заболевания используют препараты, содержащие лютеин и зеаксантин, антиоксиданты (каротиноиды, витамины А, С, Е и др.), цинк и селен.

При экссудативной форме лечение направлено, в основном, на окклюзию новообразованных сосудов и, таким образом, прекращение процессов экссудации и рубцевания. Основным методом лечения в настоящее время является введение в стекловидное тело ингибиторов сосудистого эндотелиального фактора роста (ранибизумаб, афлиберцепт и др.).

Учитывая хронический характер процесса, такие пациенты нуждаются в длительном лечении. Лазерное лечение может выполняться лишь при экстрафовеальном расположении субретинальной мембраны, так как формирующийся в результате воздействия рубец приведет к появлению абсолютной скотомы. Если процесс доходит до поздних стадий — формирования дисковидного рубца или географической атрофии — в таких случаях лечение не показано, так как не даст эффекта.

При резкой потере зрения вследствие возрастной макулярной дегенерации пациентам следует рекомендовать средства помощи слабовидящим, в основном, различные лупы и увеличивающие изображение устройства.

## Пигментная дегенерация сетчатки

*Пигментная дегенерация* — это группа заболеваний, характеризующихся нарушением сумеречного зрения, сужением поля зрения и пигментными изменениями сетчатки. Частота пигментной дегенерации сетчатки различна в популяциях и составляет обычно 1:4000–5000.

Этиология данного заболевания окончательно не установлена. В 60% случаев выявляют наследственную предрасположенность. Наиболее частый тип наследования — аутосомно-рецессивный (раннее начало и тяжелое течение). При аутосомно-доминантном типе наследования болезнь развивается, как правило, в зрелом возрасте и потеря зрения менее значительна. Наиболее тяжелая форма развивается при сцепленном с X-хромосомой рецессивном типе наследования. Первоначально при пигментной дегенерации поражаются фоторецепторы (преимущественно палочки). Постепенно в процесс вовлекаются пигментный эпителий, сосуды сетчатки и зрительный нерв.

Первые симптомы пигментной дегенерации сетчатки появляются уже к 20–30 годам. Больные жалуются на ухудшение сумеречного зрения. Постепенно происходит сужение полей зрения с развитием «трубочного» поля зрения.

Офтальмоскопия позволяет уже на ранних этапах выявить пигментированные очаги поражения в виде «костных телец» на периферии сетчатки. Со временем артериолы сетчатки становятся узкими, а диск зрительного нерва приобретает восковидный оттенок (рис. 14.21). При длительном течении заболевания выявляют вышеуказанные изменения сетчатки в макулярной области, а также заднюю чашеобразную катаракту.

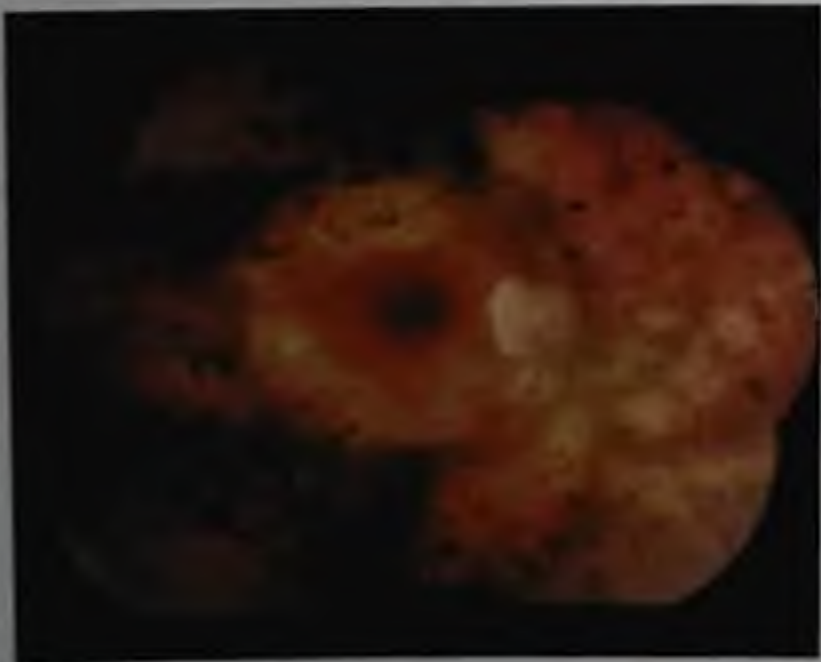


Рис. 14.21. Пигментная дегенерация сетчатки

Обнаруживают также снижение темновой адаптации и сужение полей зрения различной степени выраженности. Электроретинография позволяет диагностировать заболевание на ранних стадиях, даже у пациентов с отсутствием видимых изменений на глазном дне.

Эффективного лечения пигментной дегенерации сетчатки не существует. Несколько замедлить ее течение позволяет применение антиоксидантов и средств, улучшающих кровоснабжение сетчатки. При планировании семьи таким пациентам необходима генетическая консультация.

## ОТСЛОЙКА СЕТЧАТКИ

Сетчатка состоит из нейросенсорной части и пигментного эпителия. Сращение между сетчаткой и хориоидеей существует только в области зубчатой линии, диска зрительного нерва и макулы. В остальных участках они рыхло соединены друг с другом.

При отслойке сетчатки нейросенсорная ее часть отслаивается от пигментного эпителия.

Наиболее часто отслойка сетчатки развивается в возрастной группе от 55 до 75 лет. При миопии отслойка сетчатки может происходить в возрасте 20–30 лет.

### Классификация

Выделяют регматогенную, экссудативную и тракционную отслойку сетчатки.

- *Регматогенная отслойка* происходит при разрыве сетчатки (рис. 14.22). Жидкая часть стекловидного тела проникает через разрыв нейросенсорного слоя сетчатки и отслаивает его от пигментного эпителия. Наиболее часто подобные разрывы обусловлены периферическими дистрофиями сетчатки (например, при миопии высокой степени) или задней отслойкой стекловидного тела (происходит у большинства людей к 60–70 годам).

- *Тракционная отслойка* обусловлена оттягиванием (тракцией) нейросенсорной сетчатки патологической тканью, находящейся в стекловидном теле (при пролиферативной диабетической ретинопатии, ретинопатии недоношенных, после проникающего ранения глазного яблока). При выраженной тракции происходит разрыв сетчатки, в этом случае говорят о тракционно-регматогенной отслойке (рис. 14.23).

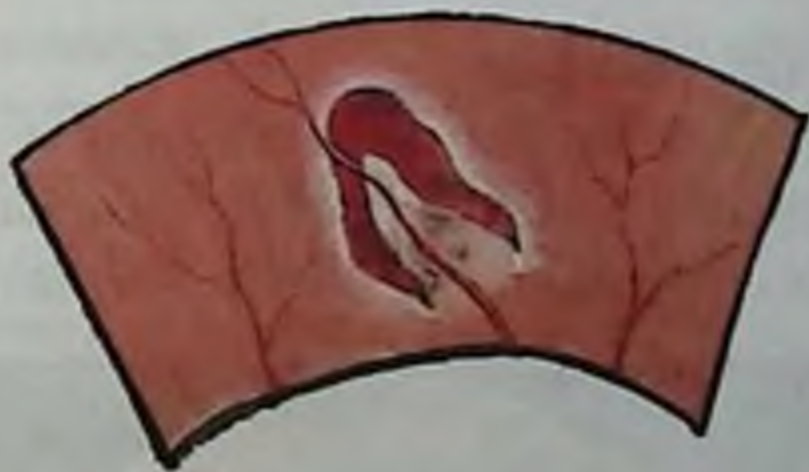

Рис. 14.22. Подковообразный разрыв сетчатки



Рис. 14.23. Разрыв сетчатки в результате тракции со стороны стекловидного тела

- *Экссудативная отслойка* происходит при скоплении жидкости между слоями сетчатки вследствие патологического процесса в хориоидее (опухоли, врожденной аномалии или воспаления).

При любой отслойке сетчатки в ней развиваются дегенеративные процессы.

### Клиническая картина

Отслойке сетчатки могут предшествовать «вспышки света» и «молнии», обусловленные механическим раздражением сетчатки в результате ее тракции. Симптоматика отслойки сетчатки зависит от локализации и масштаба поражения.

- Центральная отслойка сетчатки сопровождается резким снижением остроты зрения до счета пальцев или светоощущения. Пациенты предъявляют жалобы на черную «занавеску» или тень в поле зрения, соответствующую отслоенной области сетчатки.
- Периферическая отслойка сетчатки, особенно в нижних ее отделах, может не давать симптомов даже в течение нескольких лет.

### Диагностика

Исследование поля зрения позволяет выявить относительную скотому в зоне отслойки. Розовый рефлекс с глазного дна ослаблен при центральной отслойке сетчатки или массивных кровоизлияниях в стекловидное тело.

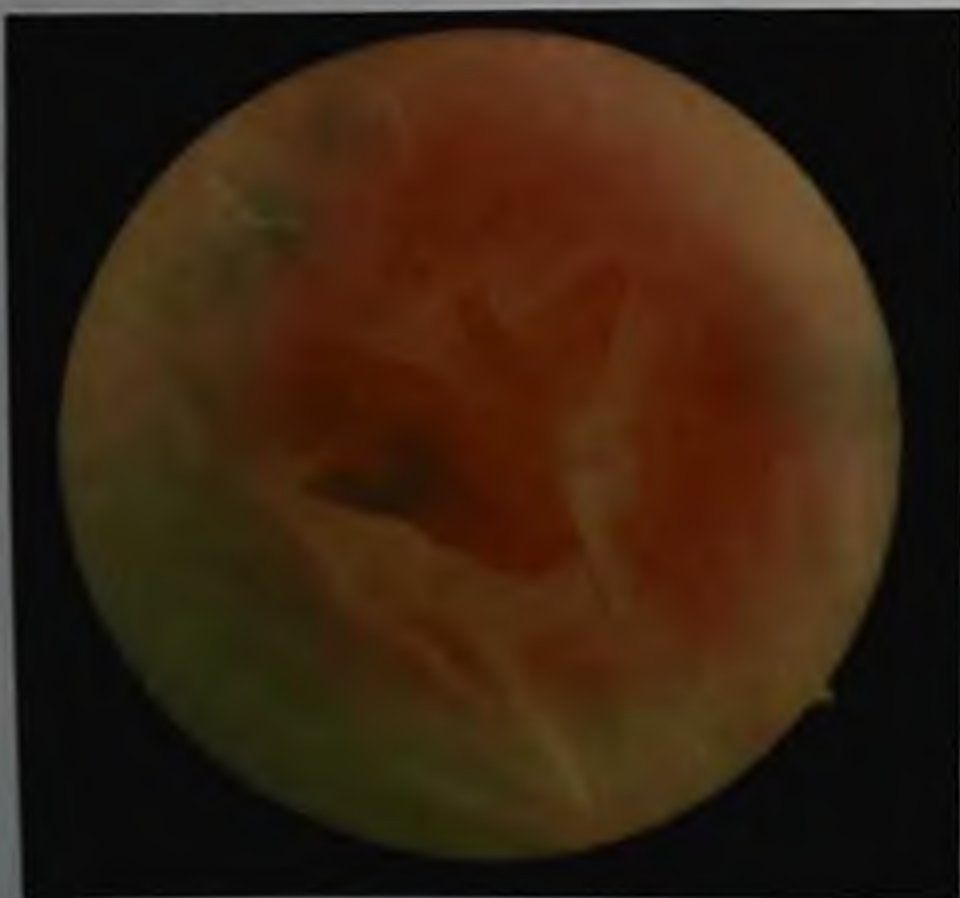


Рис. 14.24. Отслойка сетчатки с разрывом

Офтальмоскопически отслоенная сетчатка видна как сероватая волнистая структура, приподнятая относительно диска зрительного нерва или неотслоенной сетчатки (рис. 14.24). При ретинотоксической отслойке достаточно часто обнаруживают подковообразные разрывы и «разрывы с крышечкой». Контузия глазного яблока может привести к отслойке сетчатки вследствие отрыва ее от зубчатой линии (ретинодиализу).

Если произошло кровоизлияние в стекловидное тело, то офтальмоскопия может оказаться малоинформативной. В таких случаях в диагностике помогает ультразвуковое В-сканирование.

### Лечение

Регматогенная и тракционная отслойка сетчатки являются показаниями к хирургическому лечению

- *Регматогенная отслойка сетчатки.* Лечение направлено на блокаду разрыва сетчатки, например, с помощью транссклеральной криопексии. Плотный контакт между слоями сетчатки обеспечивают, подшивая снаружи к главному яблоку силиконовую губку (пломбу), которая вдавливает склеру и пигментный эпителий внутрь глаза (рис. 14.25). Асептическое воспаление после криодействия обеспечивает формирование плотного рубца вокруг разрыва сетчатки, а субретинальная жидкость постепенно рассасывается. При альтернативном вмешательстве — пневморетинопексии — интравитреально производят инъекцию специального газа и после операции помещают пациента в вынужденное положение так, чтобы пузырь газа блокировал разрыв сетчатки.
- *Тракционная отслойка сетчатки.* Лечение направлено на устранение всех тракций в переднезаднем направлении. Для этого выполняют витрэктомию, рассекают тяжи стекловидного тела, а затем осторожно удаляют мембраны, адгезированные к поверхности сетчатки. В полость стекловидного тела вводят газ или силиконовое масло.
- *Экссудативная отслойка сетчатки.* Лечение основано на этиотропном принципе (например, лечение воспалительного процесса или удаление опухоли хориоидеи).

Без лечения отслойка сетчатки чаще всего приводит к необратимой слепоте. Современное лечение позволяет в 80–90% случаев достичь полного прилегания сетчатки без рецидивов в дальнейшем. Острота зрения при этом остается высокой, если макулярная зона не затронута. Прогноз в отношении зрения лучше, если прилегание сетчатки достигнуто в течение 2–3 дней после отслойки.

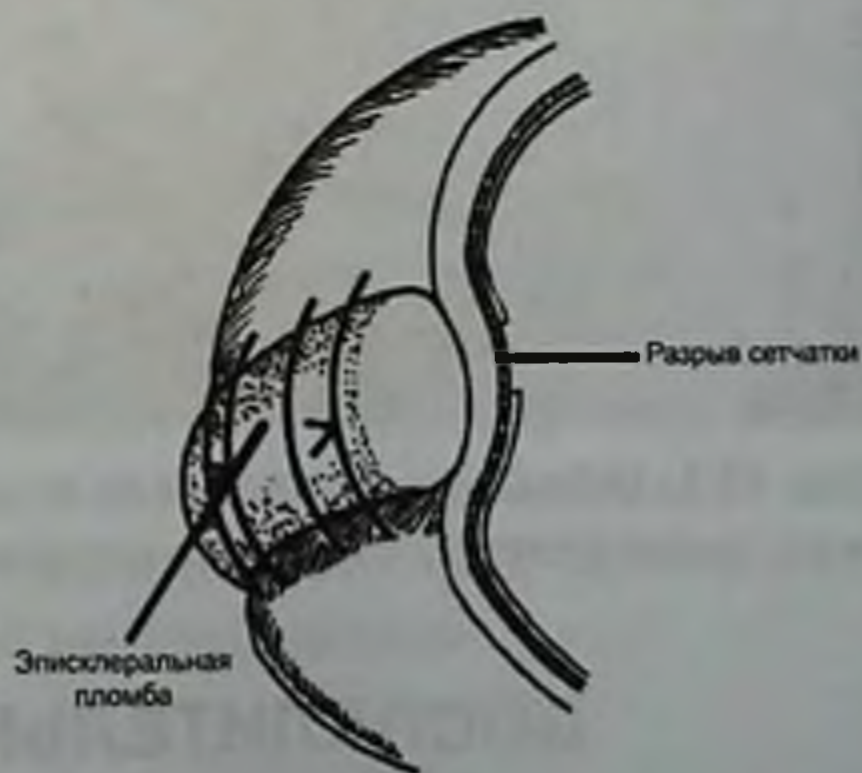


Рис. 14.25. Эписклеральное пломбирование

# Глава 15

## Заболевания зрительного нерва

### Содержание главы

- Воспалительные заболевания.
  - Неврит зрительного нерва (папиллит).
  - Ретробульбарный неврит.
- Застойный диск зрительного нерва.
- Атрофия зрительного нерва.
- Ишемическая нейропатия.
  - Передняя ишемическая нейропатия.
  - Задняя ишемическая нейропатия.

*Зрительный нерв* представляет собой белое вещество мозга. Весьма важен тот факт, что диск зрительного нерва может быть детально исследован методом офтальмоскопии и с помощью лазерных сканирующих устройств. При офтальмоскопическом исследовании (рис. 15.1) оценивают: цвет диска, равномерность его окраски, ширину и цвет нейроретинального ободка и экскавации, четкость границ, степень выстояния диска в стекловидное тело (в норме диск зрительного нерва находится в плоскости окружающей сетчатки), состояние сосудов (их цвет, диаметр, извитость, пульсацию).

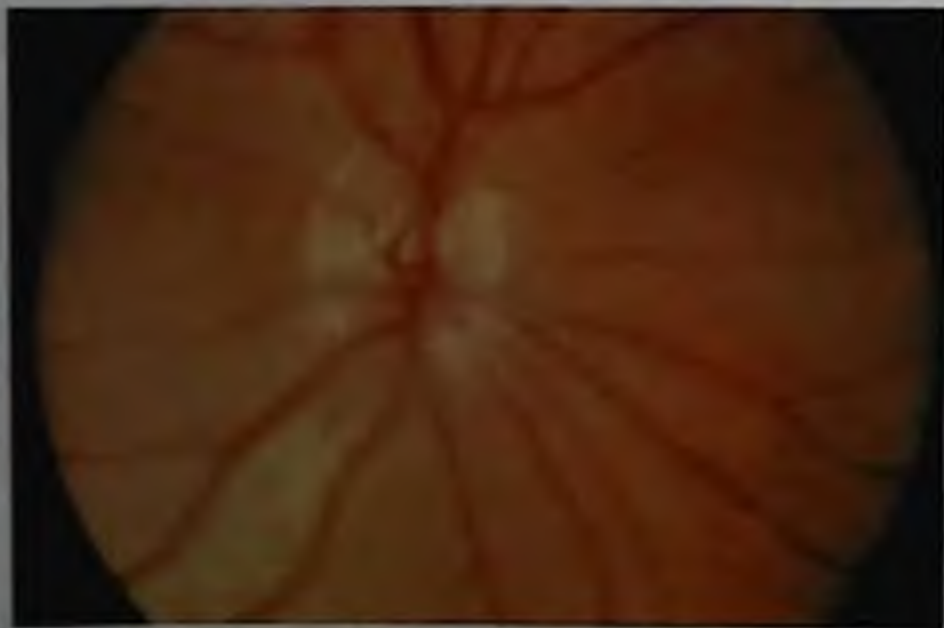

Рис. 15.1. Офтальмоскопическая картина диска зрительного нерва в норме

Патология зрительного нерва включает в себя воспалительные его заболевания (оптический неврит), ишемические состояния, аномалии развития, токсические поражения, невоспалительный отек (застойный диск) и атрофические изменения. Многие из этих заболеваний имеют тесную связь с системной патологией, являясь иногда первыми ее проявлениями.

### ВОСПАЛИТЕЛЬНЫЕ ЗАБОЛЕВАНИЯ

Неврит зрительного нерва обычно носит односторонний характер. В зависимости от локализации процесса и особенностей клиническо-

го течения выделяют интрабульбарный (папиллит) и ретробульбарный оптический неврит.

### **Неврит зрительного нерва (папиллит)**

Воспалительный процесс в зрительном нерве возникает на фоне общих (при гриппе, кори, сифилисе, туберкулезе и др.) и очаговых инфекций (при воспалении придаточных пазух носа, менингите, энцефалите, увеите и т.д.).

Начало заболевания острое. Больные жалуются на снижение зрения в течение короткого промежутка времени, а также появление пятен перед глазом (положительных скотом) и «вспышек света». Снижение зрительных функций определяется степенью поражения папилло-макулярного пучка; острота зрения может варьировать от очень низкой до относительно высокой.

При осмотре выявляют вялость зрачковых реакций на стороне поражения. В поле зрения обнаруживают центральные и парацентральные скотомы различной интенсивности, величины и формы. На глазном дне определяют гиперемию, отечность и ступшеванность границ диска зрительного нерва, выстояние его в стекловидное тело, а также расширение артерий и вен сетчатки (рис. 15.2).

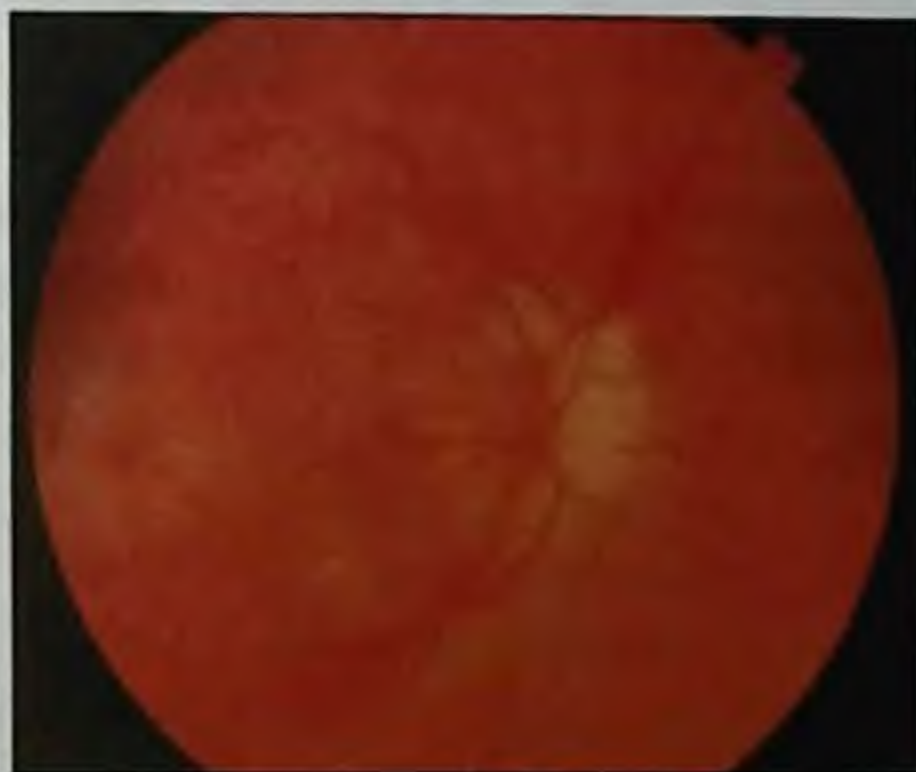


Рис. 15.2. Изменения диска зрительного нерва при неврите

Лечение включает терапию основного заболевания и применение антимикробных и, при показаниях, противовирусных препаратов. С целью улучшения зрительных функций назначают витамины группы В, аскорбиновую кислоту и средства, улучшающие микроциркуляцию, осмоотерапию. Прогноз зависит от масштаба поражения зрительного нерва. Острота зрения после выздоровления может восстановиться, но чаще развивается частичная атрофия зрительного нерва с более или менее значительной потерей зрения.

### **Ретробульбарный неврит**

Наиболее частая причина ретробульбарного неврита — рассеянный склероз. У 30–60% больных, перенесших ретробульбарный



неврит, через некоторое время присоединяются другие симптомы рассеянного склероза. Значительно реже причиной заболевания могут быть инфекции.

Ретробульбарный неврит характеризуется очень быстрым падением остроты зрения до счета пальцев у лица или до светоощущения и появлением центральной скотомы. Больные также отмечают тупую боль в глубине орбиты, особенно при движении глазного яблока. На ранних стадиях этого заболевания патологических изменений при офтальмоскопии не обнаруживают, и лишь спустя месяц и более могут появиться начальные признаки атрофии зрительного нерва (побледнение височной половины или всего диска зрительного нерва).

Все больные должны быть осмотрены терапевтом и неврологом на предмет выявления демиелинизирующих заболеваний. В ряде случаев с диагностической целью выполняют магнитно-резонансную томографию орбит и головного мозга.

Лечение основано на терапии основного заболевания. Применение кортикостероидов сокращает период выздоровления, но не предотвращает повторных атак, которые свойственны ретробульбарному невриту при рассеянном склерозе.

После перенесенного ретробульбарного неврита часто формируется атрофия зрительного нерва, причем иногда наблюдается явное несоответствие между высокой остротой зрения и выраженным побледнением диска зрительного нерва.

## **ЗАСТОЙНЫЙ ДИСК ЗРИТЕЛЬНОГО НЕРВА**

Застойный диск зрительного нерва возникает при повышении внутричерепного давления и характеризуется невоспалительным отеком диска зрительного нерва.

Причины повышения внутричерепного давления: объемные образования головного мозга (опухоли, гематомы, абсцессы и сосудистые аневризмы), а также процессы, нарушающие циркуляцию ликвора (гидроцефалия, тромбозы мозговых синусов, менингиты, энцефалиты, опухоли спинного мозга и уремия).

В результате повышения давления ликвора происходит сдавление нервных волокон зрительного нерва. Возникает аксоплазматический стаз, что приводит к отеку диска зрительного нерва. Уровень повышен-

ного внутричерепного давления в значительной мере определяет выраженность отека зрительного нерва. Таким образом, застойный диск, в первую очередь, обусловлен механическими, а не сосудистыми причинами.

У большинства больных процесс носит двухсторонний характер. Субъективных проявлений, в том числе снижения остроты зрения, до наступления атрофии зрительного нерва, как правило, не возникает. При офтальмоскопии в начальной стадии выявляют ступенчатость верхней и нижней границ диска зрительного нерва (рис. 15.3). Постепенно отек увеличивается и распространяется на всю носовую и височную половины диска. На стадии развитого отека (рис. 15.4) поверхность диска зрительного нерва приподнимается над уровнем окружающей сетчатки (грибовидное выстояние диска в стекловидное тело). Происходит расширение вен сетчатки, в то время как диаметр артерий обычно не изменен.

При длительном течении развивается вторичная (постзастойная) атрофия зрительного нерва. Диск зрительного нерва приобретает беловато-серый или белый цвет, сосуды сетчатки становятся узкими. Наступают выраженные изменения поля зрения, причем быстрее они захватывают носовую его часть, в особенности нижненокосовой квадрант.

Лечение застойного диска зрительного нерва направлено на устранение причины, вызвавшей повышение внутричерепного давления.

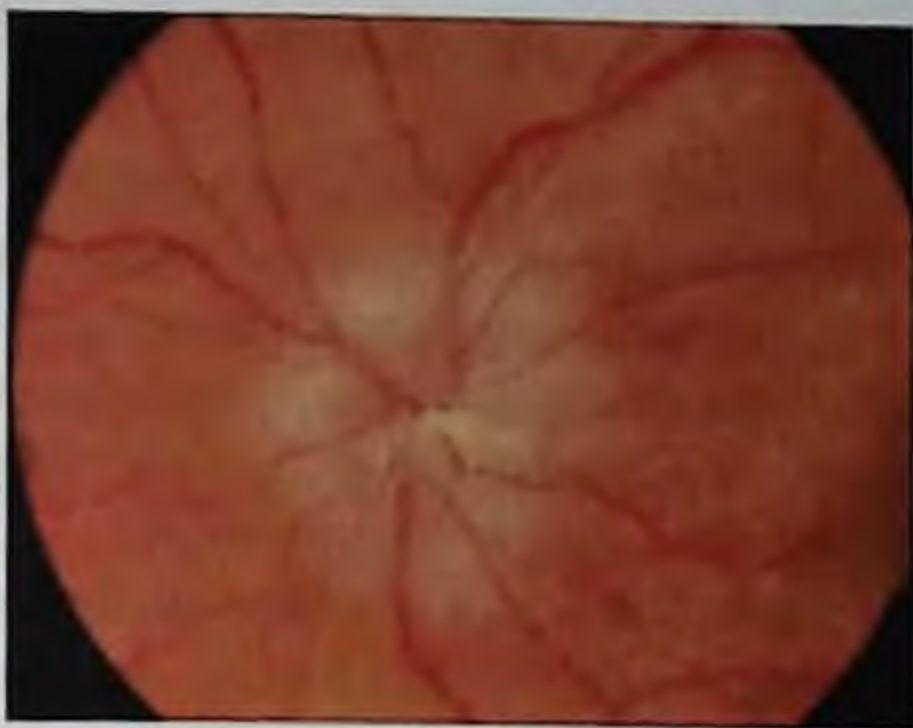

Рис. 15.3. Офтальмоскопическая картина застойного диска зрительного нерва (начальная стадия)

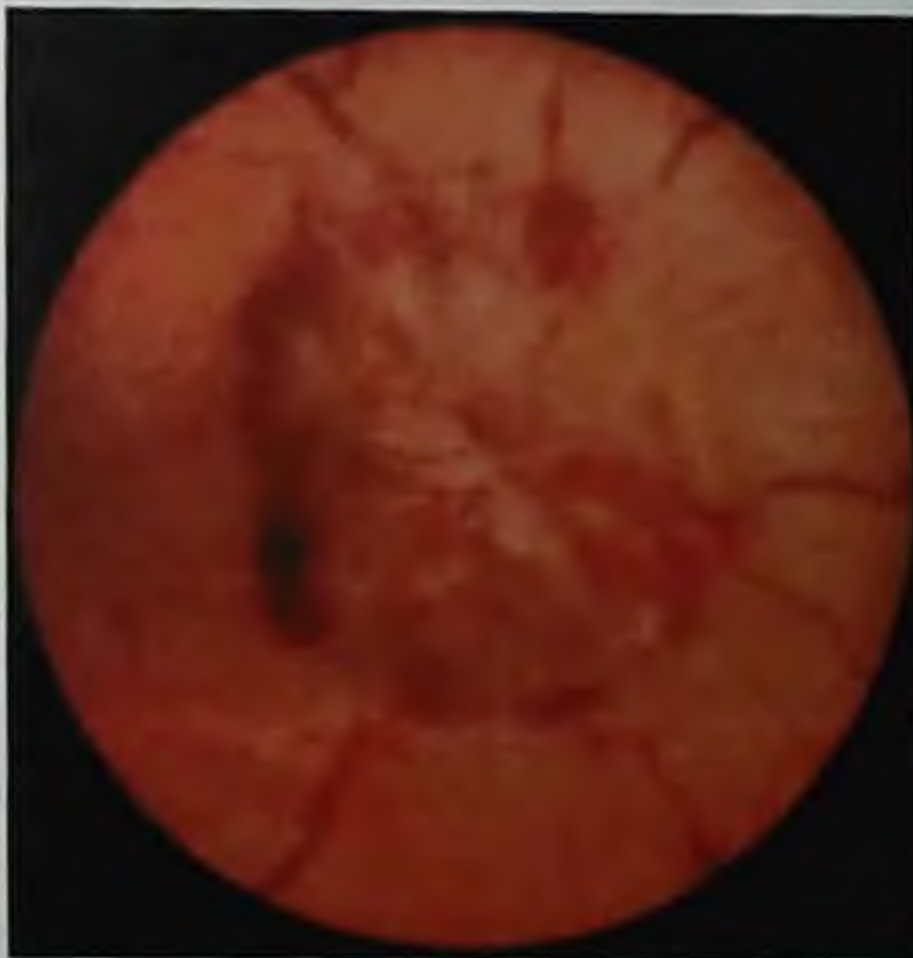

Рис. 15.4. Офтальмоскопическая картина застойного диска зрительного нерва (стадия развитого отека)

## АТРОФИЯ ЗРИТЕЛЬНОГО НЕРВА

Атрофия зрительного нерва наступает вследствие гибели его нервных волокон, что приводит к снижению всех зрительных функций и к побледнению диска зрительного нерва. По степени снижения зрительных функций атрофия может быть частичной (рис. 15.5) или полной (рис. 15.6). По офтальмоскопической картине выделяют первичную и вторичную атрофию зрительных нервов. Атрофия зрительного нерва, развившаяся после отека диска зрительного нерва, когда сохраняется ступенчатость его границ, называется вторичной.

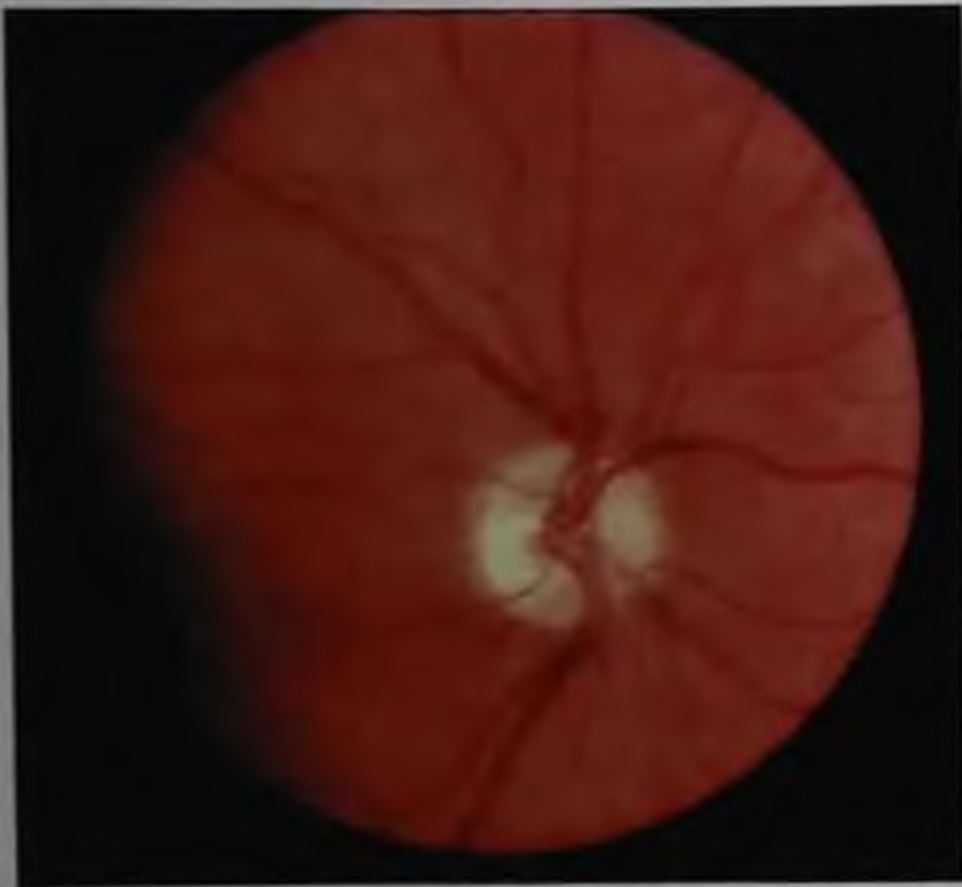

Рис. 15.5. Частичная атрофия зрительного нерва

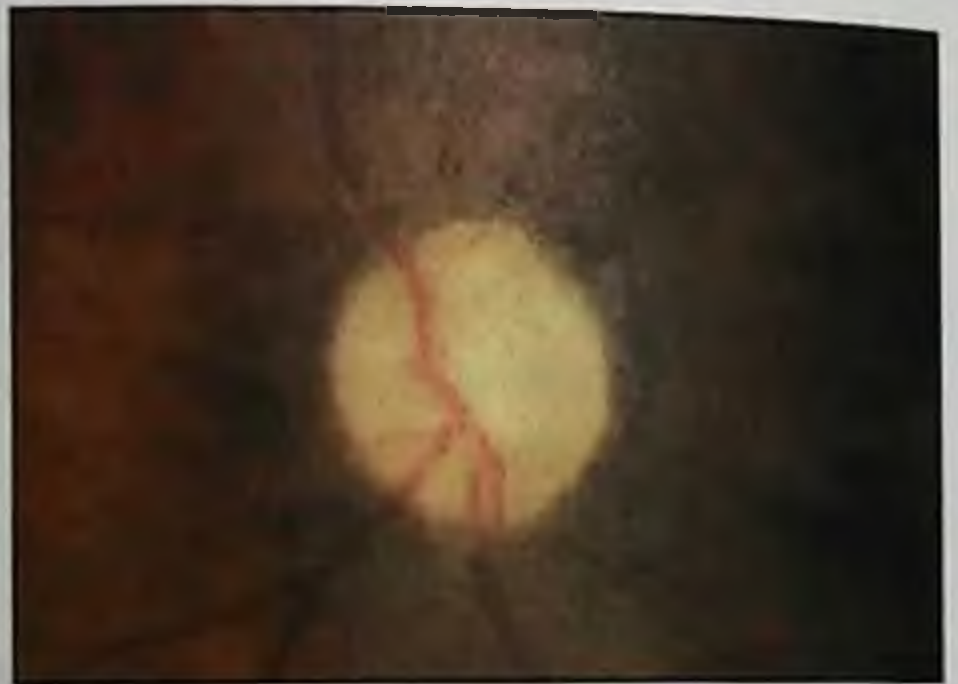

Рис. 15.6. Атрофия зрительного нерва

Причины атрофии зрительного нерва:

- нарушения его кровообращения;
- сдавление зрительного нерва в орбите, в зрительном канале или в полости черепа (опухоли, аневризмы, гематомы, переломы костей черепа и др.);
- токсические воздействия (токсинами табака, этанолом, метанолом, изониазидом, этамбутолом и пр.);
- метаболические нарушения (например, сахарный диабет);
- травматические повреждения (в частности, контузии);
- дегенеративные процессы в сетчатке, сопровождающиеся гибелью ганглиозных клеток;
- оптический неврит (папиллит);
- застойный диск зрительного нерва.

## ИШЕМИЧЕСКАЯ НЕЙРОПАТИЯ

Наиболее часто к нарушению кровообращения в зрительном нерве приводят артериальная гипертензия, атеросклероз, сахарный диабет, острая артериальная гипотония, а также височный артериит. В зависимости от уровня поражения зрительного нерва различают переднюю (сопровождающуюся отеком диска зрительного нерва) и заднюю ишемическую нейропатию.

### Передняя ишемическая нейропатия

Передняя ишемическая нейропатия представляет собой инфаркт интраокулярной части зрительного нерва, вызванный нарушением кровообращения в задних коротких цилиарных артериях. При офтальмоскопии виден отечный бледный диск зрительного нерва, иногда по краю диска определяются единичные штрихообразные кровоизлияния. Края диска ступенчатые, вены сетчатки иногда расширены, артерии сужены (рис. 15.7).

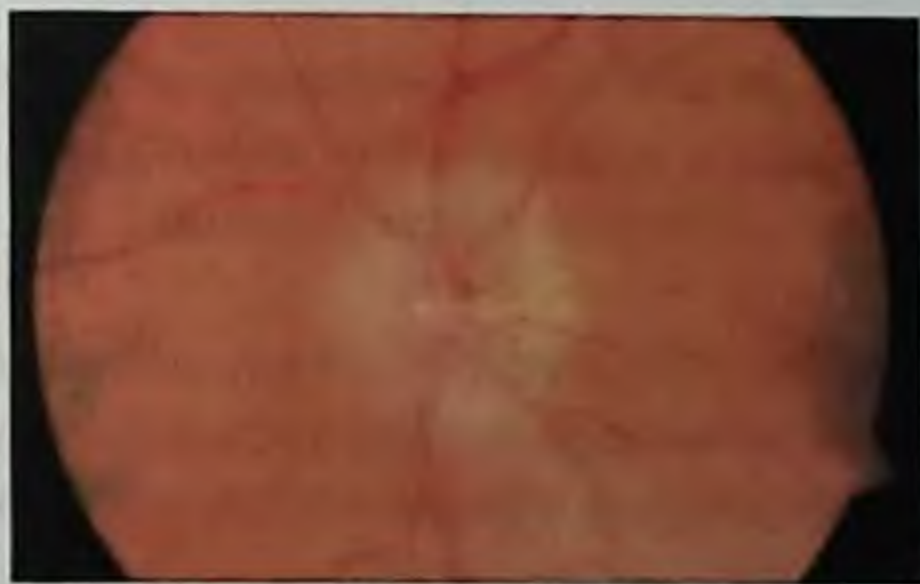


Рис. 15.7. Передняя ишемическая нейрооптикопатия, начальные признаки атрофии зрительного нерва

Заболевание начинается внезапно и характеризуется безболезненным снижением зрения различной степени выраженности, сужением поля зрения и появлением центральных скотом. Различают переднюю ишемическую нейропатию, не связанную с артериитом (95% случаев), и более редкую форму заболевания, связанную с височным артериитом (болезнью Хортона).

Лечение направлено на терапию основного заболевания. Также назначают гиперосмотические, мочегонные, сосудорасширяющие средства и препараты, улучшающие микроциркуляцию. При височном артериите применяют терапию большими дозами глюкокортикоидов.

Прогноз заболевания зависит от его формы. Передняя ишемическая нейропатия при височном артериите вызывает большее снижение зрения, и значительно чаще процесс бывает двусторонним.

### Задняя ишемическая нейропатия

Заболевание встречается значительно реже, чем передняя ишемическая нейропатия, и возникает в результате ишемических поврежде-

ний ретробульбарного отдела зрительного нерва. Острое нарушение кровообращения приводит к внезапному снижению остроты зрения вплоть до слепоты и разнообразным дефектам в поле зрения. При офтальмоскопии изменений со стороны зрительного нерва в начале заболевания не обнаруживается. Побледнение зрительного нерва в результате его атрофии становится заметным через 1,5–2 мес.

Лечение заболевания направлено на устранение причины, например, артериальной гипотонии, восполнение кровопотери. Применяют противоотечные средства, кортикостероиды и ангиопротекторы. Прогноз заболевания неблагоприятен и зависит от исходной степени снижения зрения. В дальнейшем возможны аналогичные сосудистые нарушения в парном глазу.

## Глава 16

### Изменения органа зрения при общих заболеваниях

#### Содержание главы

- Окклюзия сонных артерий.
- Эндокринная офтальмопатия.
- Синдром приобретенного иммунодефицита.
- Сифилис.

### ОККЛЮЗИЯ СОННЫХ АРТЕРИЙ

Окклюзирующее атеросклеротическое поражение в системе сонных артерий обычно возникает у пациентов пожилого и среднего возраста и обусловлено патологией как общих сонных артерий, так и их более мелких ветвей (рис. 16.1).

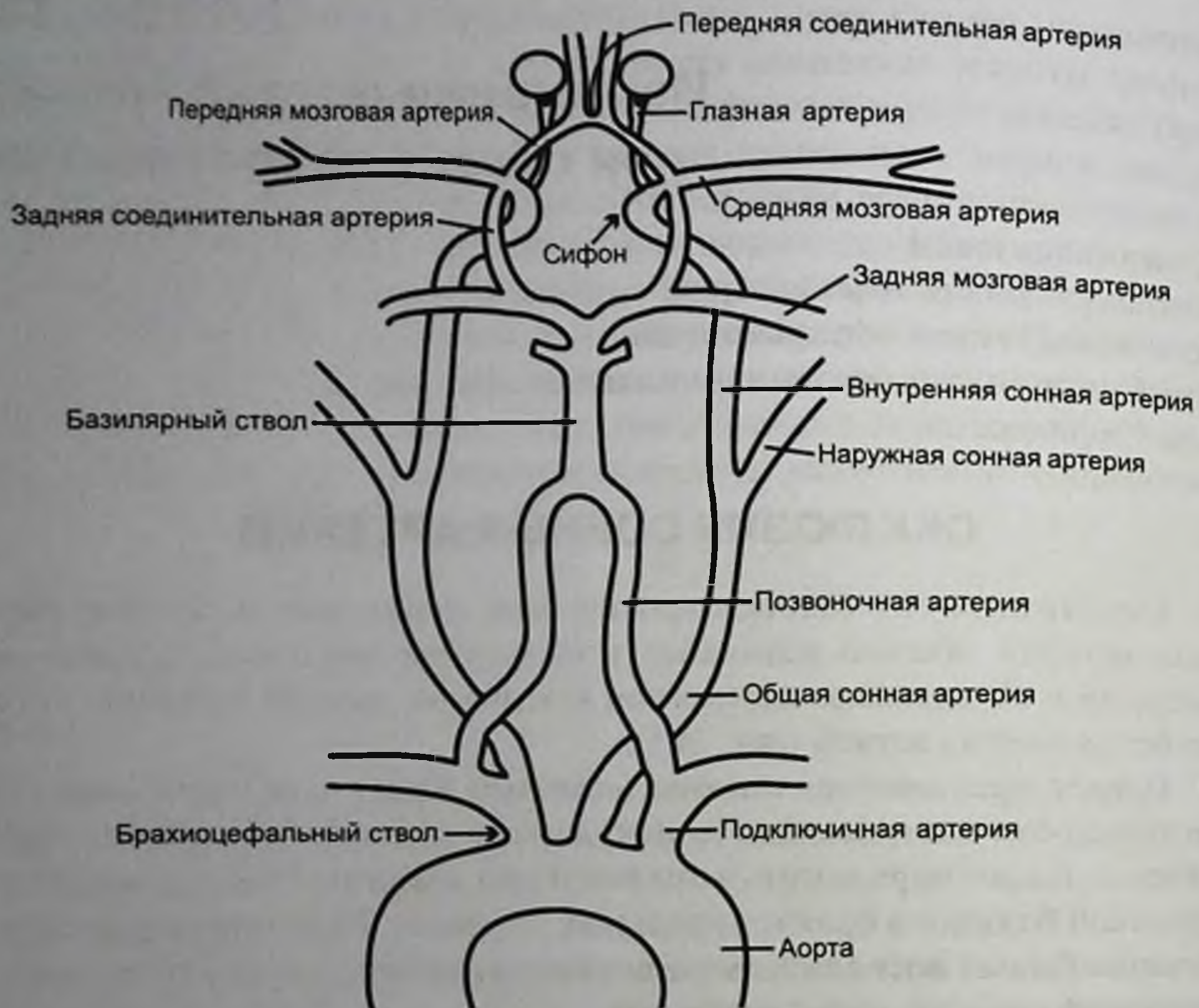*Острая транзиторная слепота (amaurosis fugax* — кратковременная молниеносно наступающая монокулярная слепота) — основное проявление такого поражения, чаще всего при локализации атеросклеротической бляшки в брахиоцефальных артериях. Реже причиной заболевания бывает воспалительное поражение стенок сосудов (например, неспецифический аорто-артериит).

При острой транзиторной слепоте зрение полностью пропадает на несколько секунд или минут (обычно до 15 мин), однако в редких случаях и на 1–2 ч, после чего происходит его восстановление. На глазном дне выявляют сужение артериальных сосудов (только во время приступа). Такие состояния возникают с различной частотой, от 1 раза в мес и реже до нескольких приступов в течение дня.

Диагностика: доплеровская ультрасонография, магниторезонансное исследование, ангиография.

Во время приступа пациента следует уложить на спину, не подкладывая под голову подушку. При повышении артериального давления следует назначить гипотензивные препараты, дать таблетку нитроглицерина под язык, целесообразна консультация терапевта.

При обследовании больного могут быть выявлены признаки глазного ишемического синдрома, или «ишемической окулопатии», — застойная инъекция конъюнктивы, ирит, повышение внутриглазного давления, задние синехии; на глазном дне происходит расширение



**Рис. 16.1.** Наиболее частое расположение атеросклеротических стенозов крупных внемозговых артерий

капилляров и вен, кровоизлияния (преимущественно на средней периферии сетчатки ретинопатия венозного стаза), окклюзия капилляров, новообразованные сосуды на поверхности диска зрительного нерва и сетчатки, «ватообразные» очаги. Могут возникать вторичная неоваскулярная глаукома, осложненная катаракта. Как правило, такая картина встречается у пациентов с выраженным (вплоть до 90%) стенозом сонных артерий. Требуется хирургическое лечение (эндалтерэктомия).

## ЭНДОКРИННАЯ ОФТАЛЬМОПАТИЯ

*Дистиреоидная офтальмопатия* (болезнь Грейвса) — аутоиммунное состояние, при котором поражение орбиты может предшествовать, сопровождать или следовать за системными проявлениями болезни Грейвса.

Клинические проявления включают:

- типичный признак — «пристальный взгляд», обусловленный ретракцией верхнего века и «запаздыванием» верхнего века при взгляде книзу;
- экзофтальм (может быть односторонним);
- возможное «обнажение» роговицы из-за неполного смыкания век и редкого мигания, что при присоединении инфекции может приводить к язве роговицы;
- ограничение подвижности глазного яблока вследствие воспаления и отека глазодвигательных мышц;
- отек век и конъюнктивы;
- нейропатию зрительного нерва (наиболее тяжелое осложнение).

В настоящее время выделяют три формы данного заболевания: тиреотоксический экзофтальм, отечный экзофтальм и эндокринную миопатию.

- *Тиреотоксический экзофтальм* чаще развивается у женщин, обычно на фоне гипертиреоза. Отмечается ретракция верхнего века и расширение глазной щели, редкое мигание (симптом Штельвага). При исследовании зрительных функций, глазного дна и подвижности глаз патологические изменения отсутствуют. Специальные методы исследования (компьютерная и магнитно-резонансная томография орбит) также не выявляют каких-либо изменений. Тиреотоксический экзофтальм может самостоятельно проходить после нормализации функции щитовидной железы.
- *Отечный экзофтальм* чаще возникает при гипертиреозе, проявляясь отеком орбитальной клетчатки и глазодвигательных мышц. Отмечается истинный экзофтальм, может возникать ограничение подвижности глазного яблока, невоспалительный хемоз, компрессионная нейрооптикопатия, ксероз и трофические изменения роговицы. При помощи компьютерной и магнитно-резонансной томографии выявляют отек орбитальной клетчатки, утолщение и инфильтрацию прямых мышц.
- *Эндокринная миопатия* чаще возникает на фоне эутиреоза или гипотиреоза. Первым проявлением этой формы может быть диплопия (двоение), которая связана со смещением одного глазного яблока в сторону вследствие поражения глазодвигательных мышц (чаще нижней прямой). При компьютерной и магнитно-резонансной томографии мышцы выглядят незначительно уплотненными и утолщенными. Быстро возникают фиброзные изменения.



Лечение направлено на коррекцию функции щитовидной железы, хотя это может и не устранить изменений со стороны глаз. Для смачивания и защиты роговицы используют препараты «искусственной слезы»; двоение устраняют призматическими очками. В стадии инфильтрации (до развития фиброза тканей) оправдано ретробульбарное и пероральное применение кортикостероидов. При декомпенсированных формах, сопровождающихся развитием нейрооптикопатии и поражением роговицы, показана пульс-терапия. Хирургическое лечение заключается в декомпрессии орбиты и выполнении восстановительных операций на веках и экстраокулярных мышцах.

## СИНДРОМ ПРИОБРЕТЕННОГО ИММУНОДЕФИЦИТА

Возбудитель СПИДа — вирус иммунодефицита человека. Инфицирование происходит, в основном, половым путем или с зараженной кровью. Осложнения со стороны глаз выявляют почти у 75% пациентов со СПИДом.

- Саркома Капоши может поражать конъюнктиву или веки. Как правило, это ярко-красное образование, расположенное в нижнем своде конъюнктивы, в основном субконъюнктивально. При локализации на веках опухоль имеет вид красного узелка, безболезненна при пальпации, может вызывать отек века, трихиаз, заворот нижнего века.
- Офтальмогерпес может быть первым ярким проявлением ВИЧ-инфекции. При этом появляются высыпания на коже лица в виде везикул по ходу ветвей тройничного нерва, признаки кератита и увеита герпетической природы. Применяют противогерпетические средства (например, ацикловир), в виде общей и местной терапии.
- Цитомегаловирусный ретинит — наиболее частое инфекционное поражение глаз при СПИДе, обусловлено генерализацией цитомегаловирусной инфекции. Пациенты предъявляют жалобы на снижение остроты зрения одного или обоих глаз. На сетчатке обнаруживают «ватообразные» очаги (у 50–70% больных), участки кровоизлияний и сливные зоны некроза. Процесс завершается формированием зон атрофии сетчатки, реже происходят атрофия зрительного нерва, кистозный макулярный отек и экссудативная отслойка сетчатки.

## СИФИЛИС

**Приобретенный сифилис.** Поражение органа зрения может развиваться на различных стадиях заболевания.

- *Первичный сифилис* протекает с поражением органа зрения только в случае расположения твердого шанкра на веке или конъюнктиве.
- *Вторичный сифилис* может сопровождаться увеитом, невритом зрительного нерва, активным хориоретинитом, ретинитом, васкулитом сосудов сетчатки, конъюнктивитом, дакриоциститом, дакриoadенитом, эписклеритом, интерстициальным кератитом и т.д.
- *Третичный сифилис.* Характерны атрофия зрительного нерва, атрофические очаги после перенесенного хориоретинита, ирит, поражения глазодвигательных нервов и нарушение зрачковых реакций (симптом Арджил—Робертсона — реакция зрачков на свет отсутствует, но реакция на аккомодацию сохранена). Часто обнаруживают очаговую гиперемию радужки с развитием розоватых плотных узелков в зоне сфинктера.

**Врожденный сифилис.** Характерен хориоретинит, который часто описывают как симптом «соли и перца» на глазном дне, так как белые зоны хориоретинальной атрофии чередуются с зонами скопления пигмента. Возможны также интерстициальный кератит, поражающий оба глаза, передний увеит и атрофия зрительного нерва.

## Изменения внутриглазного давления

### Содержание главы

- Общие сведения о внутриглазном давлении.
- Глаукома.
  - Врожденная глаукома.
  - Открытоугольная глаукома.
  - Закрытоугольная глаукома.
  - Вторичная глаукома.
- Офтальмогипертензия.
- Гипотония глазного яблока.

### Общие сведения о внутриглазном давлении

Сферическую форму глазного яблока и правильное расположение его внутренних структур обеспечивает определенный уровень внутриглазного давления. Величина внутриглазного давления зависит от упругости оболочек глазного яблока и объема его содержимого. Ригидность оболочек глаза — величина постоянная, поэтому изменение внутриглазного давления обусловлено только динамикой объема содержимого глаза, в основном внутриглазной жидкостью.

Уровень внутриглазного давления каждого человека относительно стабилен. Имеют место его колебания в течение суток, амплитуда которых в норме не превышает 4—5 мм рт.ст. Как правило, давление максимально в ранние утренние часы, к вечеру оно снижается и достигает минимальных значений ночью.

- Истинное внутриглазное давление составляет у разных людей от 9 до 21 мм рт.ст.
- Тонометрическое давление больше за счет того, что оно учитывает упругость оболочек глаза. Нормальное давление, определяемое с помощью тонометра Маклакова, находится в пределах от 17 до 25 мм рт.ст.

Значительные изменения уровня внутриглазного давления возникают при нарушении циркуляции водянистой влаги. Скорость продукции водянистой влаги контролируется гипоталамусом и вегетативной нервной системой. На ее отток влияют колебания тонуса цилиарной мышцы и состояние трабекулярного аппарата.

Водянистая влага непрерывно продуцируется эпителием отростков цилиарного тела и поступает сначала в заднюю камеру, а затем через зрачок переходит в переднюю камеру глаза. В углу передней камеры (рис. 17.1) расположен трабекулярный аппарат, через отверстия которого водянистая влага фильтруется в склеральный синус (шлеммов канал). Из шлеммова канала влага по 20–30 коллекторным канальцам оттекает в эписклеральные вены. Трабекулу, шлеммов канал и коллекторные каналы называют дренажной системой глаза. По дренажной системе глаза оттекает 85% внутриглазной жидкости. Около 15% водянистой влаги оттекает из глаза, просачиваясь через строму цилиарного тела и склеру в увеальные и склеральные вены. Этот путь оттока водянистой влаги называют увеосклеральным.

К гидродинамическим показателям относят внутриглазное давление, давление оттока, минутный объем водянистой влаги и коэффициент легкости ее оттока из глаза.

- *Давление оттока* — разность между истинным внутриглазным давлением и давлением в эписклеральных венах.
- *Минутный объем водянистой влаги* — скорость оттока водянистой влаги, выраженная в кубических миллиметрах за 1 мин (обозначают буквой  $F$ ). Величину  $F$  вычисляют математически. В норме минутный объем водянистой влаги составляет от 1,5 до 4 мм<sup>3</sup>/мин.
- *Коэффициент легкости оттока* (обозначают буквой  $C$ ) показывает, какой объем жидкости оттекает из глаза за 1 мин на 1 мм рт.ст. давления оттока. В здоровых глазах он находится в пределах от 0,18 до 0,45 мм<sup>3</sup>/мин×мм рт.ст. В клинической практике значение коэффициента легкости оттока определяют тонографически.

Патологические изменения уровня внутриглазного давления происходят при глаукоме, офтальмогипертензии и гипотонии глаза.

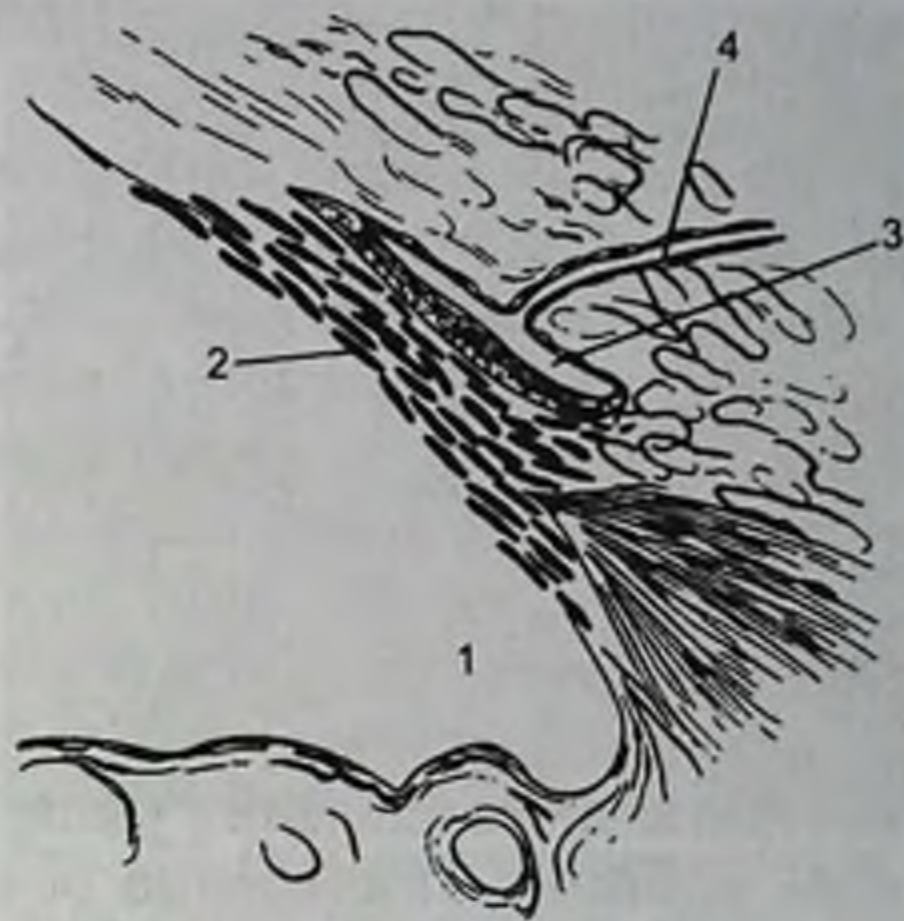


Рис. 17.1. Строение угла передней камеры: 1 — угол передней камеры; 2 — трабекула; 3 — шлеммов канал; 4 — коллекторный каналец

## ГЛАУКОМА

*Глаукома* — группа хронических заболеваний глаза, которые характеризуются повышением внутриглазного давления, прогрессирующей атрофией зрительного нерва и нарушением зрительных функций. Заболеваемость глаукомой в среднем составляет 1:1000. Глаукома приводит к необратимой потере зрительных функций: более 15% слепых потеряли зрение от глаукомы.

### Общий патогенез

Нарушение оттока водянистой влаги приводит к повышению внутриглазного давления выше толерантного для уровня конкретного человека. Постепенно решетчатая пластинка склеры прогибается кзади, вызывая ущемление волокон и сосудов зрительного нерва. Атрофия нервных волокон приводит к глаукомной оптической нейропатии, которая характеризуется прогрессирующим нарушением зрительных функций и экскавацией диска зрительного нерва на глазном дне. Изменения зрения при глаукоме возникают незаметно для больного и медленно прогрессируют. Первоначально возникают характерные дефекты поля зрения (сужение поля зрения вплоть до трубочного и появление парацентральных скотом), а снижение остроты зрения происходит на более поздних стадиях заболевания.

### Классификация

Выделяют следующие разновидности глаукомы:

- по происхождению различают первичную и вторичную глаукому (первичная глаукома — самостоятельное заболевание, а вторичная — осложнение других заболеваний);
- по возрасту пациента выделяют врожденную и глаукому взрослых;
- по механизму развития различают открытоугольную, закрытоугольную и глаукому с дисгенезом угла передней камеры;
- по уровню внутриглазного давления глаукому подразделяют на гипертензивную и нормотензивную;
- по степени поражения зрительного нерва выделяют начальную, развитую, далеко зашедшую и терминальную стадии глаукомы;
- по течению болезни различают стабилизированную и нестабилизированную глаукому.

**Стадии глаукомы.** При определении стадии глаукомы принимают во внимание состояние носовой границы поля зрения (в норме —  $60^\circ$ ) и диска зрительного нерва (рис. 17.2).

- Стадия I (начальная). Сужение поля зрения с носовой стороны не превышает  $10^\circ$ , а экскавация диска зрительного нерва не доходит до его края.

- Стадия II (развитая). Поле зрения в носовом сегменте сужено более чем на  $10^\circ$  и составляет от  $50$  до  $15^\circ$ .

Экскавация диска зрительного нерва носит краевой характер в том или ином его секторе.

- Стадия III (далеко зашедшая). Поле зрения концентрически сужено и с носовой стороны составляет менее  $15^\circ$ . При офтальмоскопии видна краевая субтотальная экскавация диска зрительного нерва.

- Стадия IV (терминальная) характеризуется полной потерей зрения или сохранением светоощущения с неправильной проекцией.

**Уровень тонометрического внутриглазного давления.** При постановке диагноза используют следующие градации внутриглазного давления:

- «а» — давление в пределах нормы (менее  $27$  мм рт.ст.);
- «б» — умеренно повышенное давление ( $27$ – $31$  мм рт.ст.);
- «с» — высокое давление (больше  $31$  мм рт.ст.).

### Врожденная глаукома

Первичная врожденная глаукома развивается в течение первых 3 лет жизни ребенка и в большинстве случаев носит двусторонний характер. Мальчики заболевают чаще девочек.

Во время нормального внутриутробного развития мезодермальная ткань в углу передней камеры рассасывается. Нарушение этого процесса (дисгенез угла передней камеры) приводит к замедлению оттока водянистой влаги и, как следствие, повышению внутриглазного давления.

Эластичная наружная оболочка глаза под влиянием повышенного внутриглазного давления постепенно растягивается, что приводит к увеличению размеров глазного яблока и роговицы, диаметр которой

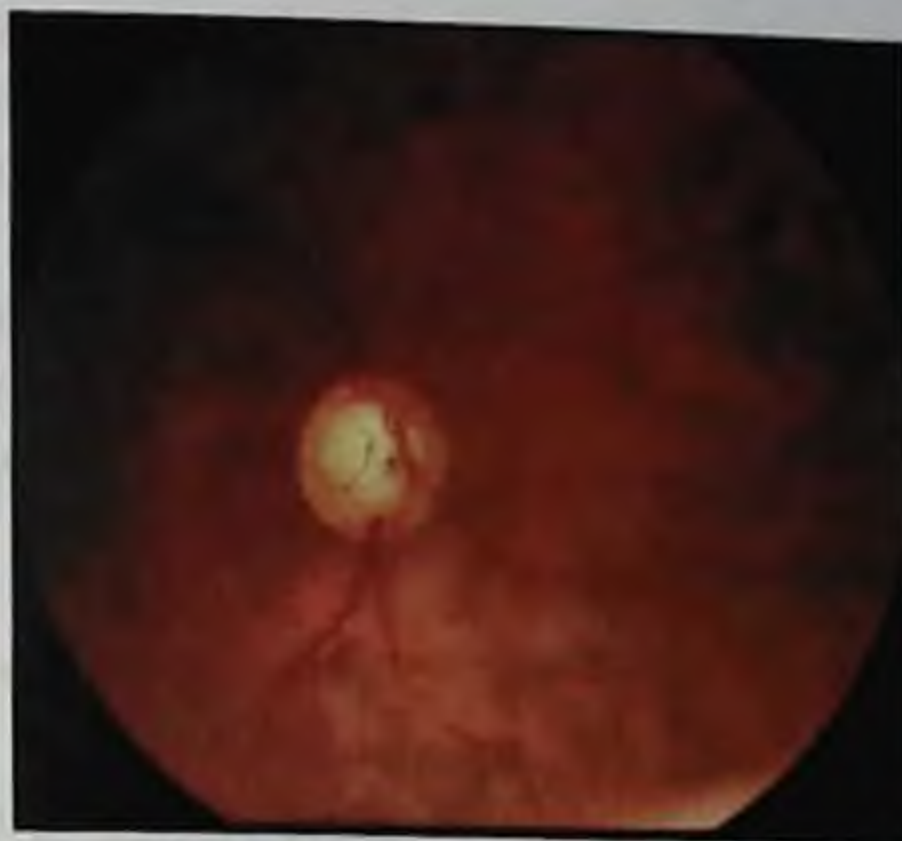

Рис. 17.2. Офтальмоскопическая картина диска зрительного нерва при глаукоме



Рис. 17.3. Односторонний гидрофтальм

Постепенно увеличение глазного яблока становится видимым, возникает гидрофтальм (рис. 17.3) и буфтальм (бычий глаз). При тонометрии выявляют стойкое повышение внутриглазного давления более 20 мм рт. ст. Офтальмоскопически обнаруживают сдвиг сосудистого пучка и экскавацию диска зрительного нерва (на поздних стадиях).

**Лечение хирургическое.** На ранних стадиях проводят гониотомию (очищение трабекулярной зоны от мезодермальной ткани). В поздних стадиях более эффективны фистулизирующие операции или деструктивные вмешательства на цилиарном теле. Прогноз при своевременно проведенном хирургическом вмешательстве благоприятный. Стойкая нормализация внутриглазного давления достигается в 85% случаев.

### Открытоугольная глаукома

Первичная открытоугольная глаукома развивается у взрослых и обусловлена патологией угла передней камеры глаза (трабекулярным блоком).

#### Этиология и патогенез

Причина заболевания окончательно не установлена. Считают, что трабекулярный блок обусловлен «засорением» трабекулярного аппарата (например, пигментными структурами).

Определенную роль в развитии заболевания играют особенности анатомического строения глаза: слабое развитие склеральной шпоры и цилиарной мышцы, переднее положение шлеммова канала и др. Данные анатомические особенности чаще встречаются у лиц с миопической рефракцией. Прочие факторы риска: пожилой возраст, наследственная предрасположенность, раса (чаще болеют представители негроидной расы), системные заболевания (сахарный диабет, атеросклероз, артериальная гипотензия и т.д.) и ранняя пресбиопия.

достигает 12 мм и более. В результате увеличения кривизны роговицы развивается миопическая рефракция, а при одностороннем поражении возможно также развитие косоглазия и амблиопии. Растяжение роговицы сопровождается отеком ее стромы и разрывами десцеметовой оболочки, что служит причиной появления у ребенка роговичного синдрома.

Развитие открытоугольной глаукомы связано с нарушением оттока водянистой влаги из передней камеры глаза в шлеммов канал. Под влиянием повышенного внутриглазного давления происходит прогиб трабекулярной диафрагмы в просвет склерального синуса, в результате чего возникает функциональный блок шлеммова канала. Изменение гидродинамики глаза приводит к повышению внутриглазного давления выше толерантного уровня и поражению зрительного нерва.

### Клиническая картина

Заболевание развивается у лиц старше 35–40 лет. Длительно заболевание протекает бессимптомно, что сопровождается прогрессирующим снижением зрительных функций. При глаукоме нормального давления уровень офтальмотонуса может повышаться только при стрессовых ситуациях, повышенной физической нагрузке или употреблении большого количества жидкости. Кроме того, у ряда пациентов с этим типом глаукомы имеет место низкая толерантность зрительного нерва к подъемам внутриглазного давления.

Проведение тонометрии и офтальмоскопии позволяет диагностировать заболевание на начальной стадии. Тонометрически можно выявить повышенное внутриглазное давление утром, обнаружить разницу давления в двух глазах или суточные колебания давления в одном глазу более 5 мм рт.ст. Тонография позволяет обнаружить снижение коэффициента легкости оттока ниже  $0,15 \text{ мм}^3/\text{мин} \times \text{мм рт.ст.}$  При офтальмоскопии отмечают симптомы глаукомной оптической нейропатии — побледнение диска зрительного нерва, истончение и сглаженность слоя нервных волокон в перипапиллярной зоне, полосчатые геморрагии на диске зрительного нерва или рядом с ним.

При биомикроскопии в переднем отделе глаза выявляют признаки микрососудистых изменений в конъюнктиве и эписклере: неравномерное сужение артериол, расширение венул, образование микроаневризм, мелких геморрагий, «зернистого» тока крови. Развивается диффузная атрофия зрачкового пояса радужки и деструкция пигментной каймы. При пигментной форме обнаруживают депигментацию радужки и отложение пигмента на разных структурах переднего отдела глаза. Гониоскопия позволяет выявить широкий или средней ширины угол передней камеры, уплотнение трабекулярной зоны, экзогенную пигментацию или отложение эксфолиативного материала.

Первичную открытоугольную глаукому необходимо дифференцировать с вторичными формами глаукомы и с офтальмогипертензией.



## Лечение

Лечение направлено на снижение внутриглазного давления с помощью медикаментозных, лазерных и хирургических воздействий, а также на предупреждение развития глаукомной оптической нейропатии (нейропротекторная терапия).

Гипотензивное лечение направлено на достижение целевого уровня внутриглазного давления. Сначала назначают медикаментозную терапию, а при ее неэффективности прибегают к лазерному или хирургическому воздействию.

### *Медикаментозная гипотензивная терапия*

Вначале назначают один из препаратов первого выбора, при неэффективности его заменяют другим препаратом первого выбора или назначают комбинированную терапию. В случае непереносимости или наличия противопоказаний к терапии препаратами первого выбора лечение начинают с использования препаратов второго выбора. При проведении медикаментозной терапии следует проводить замену препаратов 2–3 раза в год.

- Препараты первого выбора: аналоги простагландинов  $F_{2\alpha}$  (латанопрост и травопрост, тафлупрост), бета-адреноблокатор (тимолол).
- Препараты второго выбора: селективный бета-адреноблокатор (бетаксолол), ингибиторы карбоангидразы (дорзоламид и бринзолламид), альфа-агонисты (бримонидин) и холиномиметики (пилокарпин).

### *Лазерная хирургия*

- Лазерная трабекулопластика — основной метод лазерного лечения открытоугольной глаукомы. Она заключается в нанесении серии коагулятов на внутреннюю поверхность трабекулярной диафрагмы (рис. 17.4). Рубцевание приводит к натяжению тра-

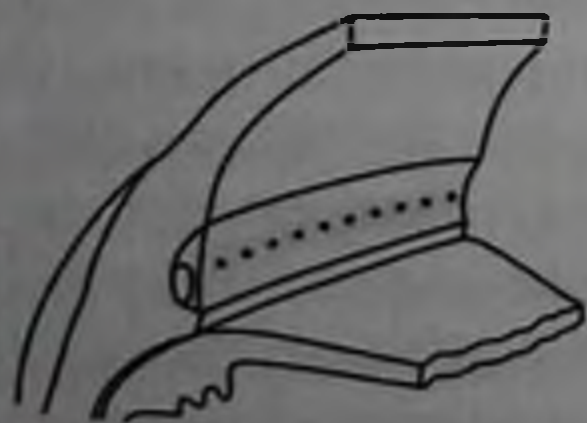


Рис. 17.4. Схема проведения лазерной трабекулопластики

бекулярной диафрагмы и расширению ее отверстий, что улучшает отток водянистой влаги.

- Лазерная циклокоагуляция выполняется на поздних стадиях глаукомы. Деструкция цилиарного тела приводит к снижению продукции водянистой влаги и уменьшению внутриглазного давления.

**Хирургическое лечение**

Цель фистулизирующих операций — создание нового пути оттока внутриглазной жидкости из передней камеры в подконъюнктивальное пространство, откуда жидкость всасывается в окружающие сосуды. Наибольшее распространение из операций такого типа получила трабекулэктомия (рис. 17.5). Эффект операции обычно нестойкий, поэтому у части пациентов требуется повторное хирургическое вмешательство.

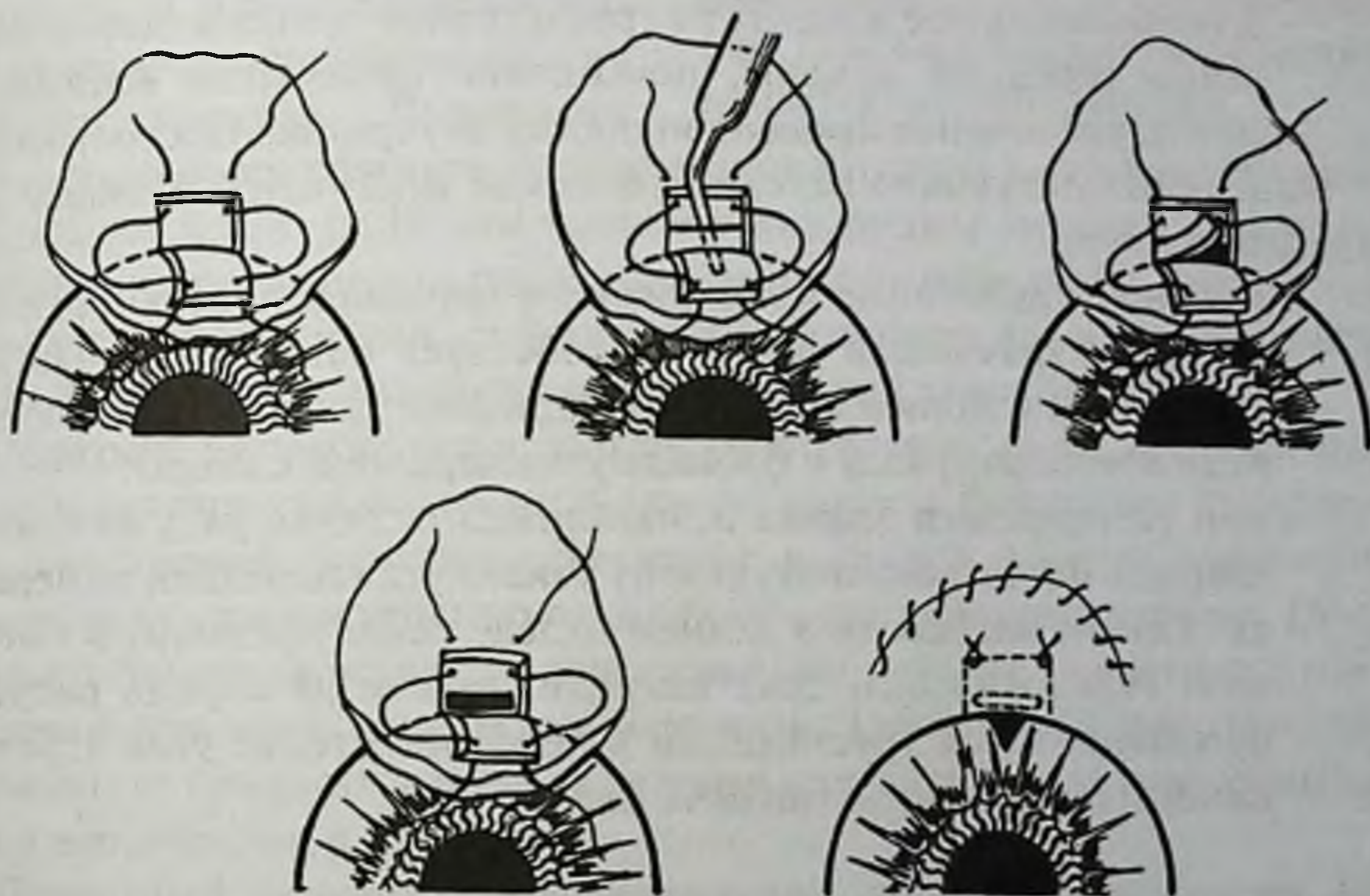


Рис. 17.5. Схема проведения трабекулэктомии. Этапы операции

**Нейропротекторная терапия** эффективна только при условии достижения целевого внутриглазного давления. Системно (парабульбарные или внутримышечные инъекции) применяют следующие препараты: нейропептиды (ретиналамин), антиоксиданты (метилэтилпиридинол, гистахром).

**Закрытоугольная глаукома**

Первичная закрытоугольная глаукома обусловлена препятствием на пути оттока водянистой влаги между задней камерой глаза и углом передней камеры (т. е. закрытием угла для поступления в него влаги). Заболевание встречается в 2–3 раза реже, чем первичная открытоугольная глаукома. Женщины заболевают чаще, чем мужчины.

### Этиология и патогенез

В этиологии первичной закрытоугольной глаукомы наибольшее значение имеют следующие факторы:

- анатомическое предрасположение (небольшие размеры глазного яблока, гиперметропическая рефракция, мелкая передняя камера, узкий угол передней камеры, крупный хрусталик, тонкий корень радужки, заднее положение шлеммова канала);
- возрастные изменения;
- функциональные изменения (расширение зрачка в глазу с узким углом передней камеры, повышение продукции водянистой влаги, увеличение кровенаполнения внутриглазных сосудов).

Выделяют следующие патогенетические механизмы блокады угла передней камеры:

- плотное прилегание края зрачка к передней поверхности хрусталика (зрачковый блок) способствует накоплению водянистой влаги в задней камере, что приводит к выпячиванию кпереди корня радужки и блокаде угла передней камеры;
- при расширении зрачка прикорневая складка радужки может закрыть фильтрационную зону узкого угла передней камеры;
- скопление жидкости в заднем отделе глаза приводит к смещению стекловидного тела кпереди, при этом корень радужки придавливается хрусталиком к передней стенке угла передней камеры (*витреоохрусталиковый блок*).

### Клиническая картина

Наиболее часто первичная закрытоугольная глаукома возникает у лиц среднего и пожилого возраста. В отличие от открытоугольной глаукомы, первоначально она протекает с ярко выраженной клинической картиной в форме острых и подострых приступов. Постепенно образование гониосинехий приводит к хроническому течению заболевания, клиническая картина которой подобна открытоугольной глаукоме.

**Острый приступ закрытоугольной глаукомы.** Возникает при полном прекращении оттока водянистой влаги из глаза вследствие закрытия корнем радужки угла передней камеры. Приступ характеризуется появлением острой головной боли в соответствующей половине головы (а не в глазу). Боль сопровождается брадикардией, тошнотой, рвотой и может иррадиировать в сердце или живот (имитируя стенокардию или острые абдоминальные заболевания). Среди множества жалоб больные обычно не обращают внимания на снижение зрения

пораженного глаза и появление радужных кругов при взгляде на источник света.

При осмотре обращает на себя внимание смешанная инъекция глазного яблока застойного характера (рис. 17.6). Происходит отек роговицы с нарушением ее прозрачности и измельчание передней камеры за счет выпячивания радужки кпереди. Вследствие

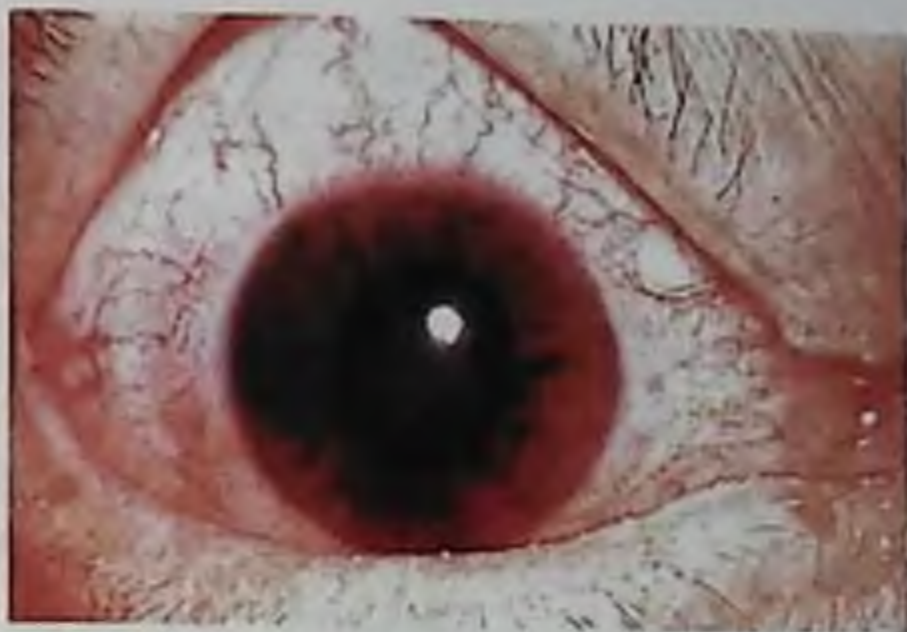

Рис. 17.6. Картина острого приступа закрытоугольной глаукомы

пареза зрачкового сфинктера развивается мидриаз с отсутствием реакции зрачка на свет. Детали глазного дна видны нечетко вследствие нарушения прозрачности роговицы; отмечают отек диска зрительного нерва и расширение вен сетчатки. Внутриглазное давление повышено до 60–80 мм рт.ст., пальпаторно глаз тверд, как камень ( $T_{+3}$ ).

Обратное развитие острого приступа связано со снижением продукции водянистой влаги цилиарным телом в результате угнетения его секреторной функции. Давление в задней камере снижается, корень радужки постепенно отходит от угла передней камеры. После каждого приступа остаются гониосинехии, иногда задние синехии и секторальная атрофия стромы радужки. Длительный приступ глаукомы может привести к полной слепоте или сохранению светоощущения с неправильной проекцией.

**Подострый приступ закрытоугольной глаукомы** возникает при частичном блоке угла передней камеры, т. е. при закрытии его корнем радужки не на всем протяжении. Как правило, приступу предшествует физическая работа с наклоном головы в условиях повышенной температуры. Больные жалуются на появление радужных кругов перед глазами при взгляде на источник света и «затуманивание» зрения. Характерно появление легкой смешанной инъекции глазного яблока, небольшого отека роговицы и невыраженного мидриаза. Внутриглазное давление повышается до 30–35 мм рт.ст. Продолжительность приступа обычно небольшая. Диагноз подтверждают при проведении гониоскопии.

### Дифференциальная диагностика

Острый приступ закрытоугольной глаукомы следует дифференцировать от вторичных глауком, острого иридоциклита, травм органа зрения,

а также от гипертонического криза и других заболеваний, сопровождающихся синдромом «красного глаза» или сильной головной болью.

## Лечение

### Терапия приступа закрытоугольной глаукомы

- *Острый приступ глаукомы.* Используют капли М-холиномиметиков: 1% раствор пилокарпина закапывают в течение первого часа каждые 15 мин, затем в течение 4 ч — каждые полчаса и на протяжении 12 ч — каждый час. В дальнейшем в зависимости от уровня внутриглазного давления частоту закапываний уменьшают до 3–6 раз в сутки. Пилокарпин вызывает стойкий миоз, при этом радужка становится тоньше и перестает блокировать угол передней камеры. Одновременно назначают препараты, снижающие продукцию водянистой влаги (0,5% раствор тимолола или 2% раствор дорзоламида). Внутрь назначают ацетазоламид по 0,25–0,5 г 2–3 раза в сутки и внутривенно фуросемид по 20–40 мг в сутки. При отсутствии купирования приступа в течение 3–4 ч внутривенно капельно вводят растворы маннитола из расчета 1,5 г на килограмм массы тела; внутримышечно применяют смесь 2,5% раствора хлорпромазина, 2% раствора дифенгидрамина и 2% раствора промедола по 1 мл. Если приступ не удалось купировать в течение 12–24 ч, проводят лазерную иридэктомию.
- *Подострый приступ глаукомы.* Достаточно закапать 3–4 раза 1% раствор пилокарпина с интервалом в 1 ч. Внутрь назначают ацетазоламид по 0,25 г однократно. Для профилактики развития приступов глаукомы выполняют лазерную иридэктомию на обоих глазах.

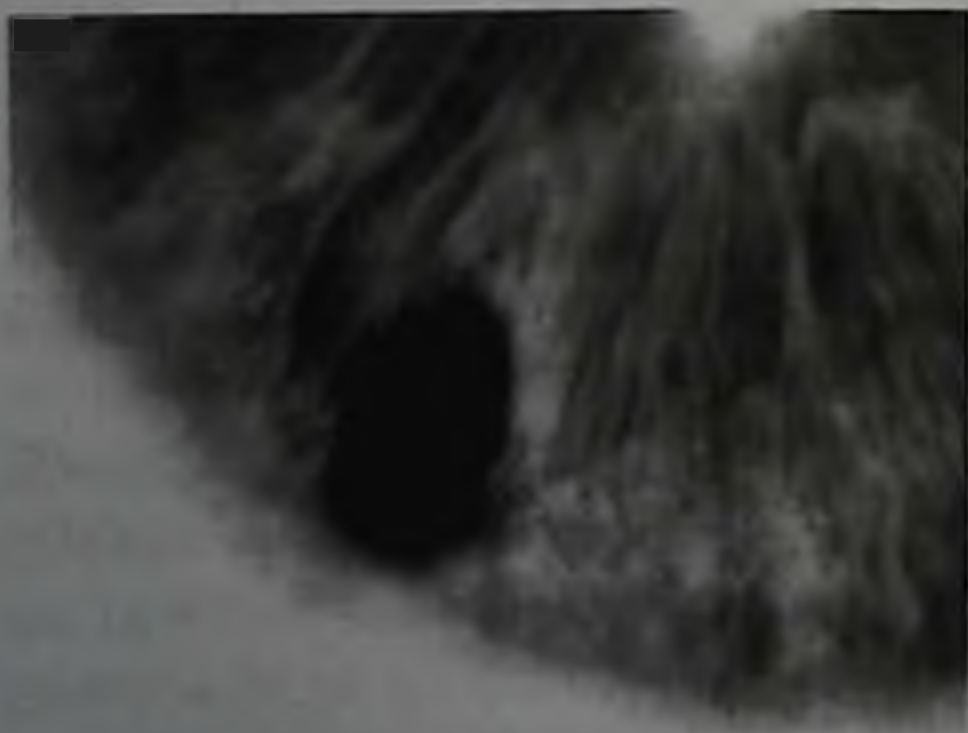


Рис. 17.7. Биомикроскопическая картина лазерной иридэктомии

*Лечение хронической закрытоугольной глаукомы.* Используют гипотензивные и нейропротекторные препараты, а в случае неэффективности консервативной терапии прибегают к лазерной иридэктомии (создание отверстия в прикорневой зоне радужки для оттока водянистой влаги из задней камеры в переднюю, рис. 17.7) и хирургическим методикам. Гипотензивное лечение начинают с монотерапии препаратами

первого выбора, и лишь при недостаточном их эффекте дополнительно назначают препараты второго выбора.

- Препараты первого выбора: М-холиномиметики. Применяют 1–2% раствор пилокарпина (1–3 раза в сутки).
- Препараты второго выбора: 0,25–0,5% раствор тимолола или бетаксолола (1–2 раза в сутки), 2% раствор дорзоламида (3 раза в сутки). Существуют также комбинированные препараты — Тимодол+пилокарпин (фотил<sup>™</sup> и фотил-форте<sup>™</sup> (2 раза в сутки)).

### **Вторичная глаукома**

Вторичная глаукома развивается как осложнение какого-либо глазного заболевания. В зависимости от причинного заболевания выделяют поствоспалительные, факогенные, сосудистые, дистрофические, травматические и неопластические вторичные глаукомы.

### **Воспалительные и поствоспалительные глаукомы**

Обусловлены склеритами, кератитами, передними увеитами или их последствиями. Повышение внутриглазного давления у больных с воспалительными процессами обусловлено повышением давления в эписклеральных венах, отеком радужки и закрытием угла передней камеры либо вовлечением в воспалительный процесс трабекулы и шлеммова канала. Поствоспалительные глаукомы развиваются вследствие образования спаек на пути оттока внутриглазной жидкости — синехий. Различают передние синехии (сращения радужки с роговицей), задние синехии (сращения радужки с хрусталиком, вплоть до зарращения зрачка) и гониосинехии (зарращение угла передней камеры глаза). В зависимости от локализации спаек глаукома может иметь открытоугольный или закрытоугольный механизм развития либо быть смешанной.

При зарращении зрачка развивается острое повышение внутриглазного давления, подобно острому приступу первичной закрытоугольной глаукомы. Однако, в отличие от него, наблюдается бомбаж радужки, неравномерная передняя камера, узкий или неправильной формы зрачок, круговая задняя синехия.

Медикаментозная терапия вторичной открытоугольной глаукомы аналогична таковой при соответствующей первичной форме. Пациентам с поствоспалительной глаукомой противопоказаны миотики. В случае развития зрачкового блока выполняют лазерную иридэктомию. При неэффективности медикаментозной и лазерной терапии проводят хирургическое лечение.

### Факогенные глаукомы

К глаукомам, обусловленным изменением строения или локализации хрусталика, относят факотопическую, факоморфическую и факолитическую.

- *Факотопическая глаукома* возникает при нарушении расположения хрусталика (например, его ущемлении в плоскости зрачка). Для уточнения диагноза проводят биомикроскопию.
- *Факоморфическая глаукома* обусловлена зрачковым блоком вследствие набухания хрусталика. Симптомы сходны с течением острого приступа первичной закрытоугольной глаукомы. Для установления диагноза необходимы тщательный сбор анамнеза и проведение биомикроскопии. Для компенсации внутриглазного давления необходимо удалить хрусталик.
- *Факолитическая глаукома* возникает в результате воспалительного процесса, обусловленного распадом хрусталика (например, при перезрелой катаракте).

## ОФТАЛЬМОГИПЕРТЕНЗИЯ

*Под офтальмогипертензией* подразумевают повышение внутриглазного давления, которое не сопровождается атрофией зрительного нерва и нарушением зрительных функций. Офтальмогипертензия может быть обусловлена глазными или системными заболеваниями, а также индивидуальными особенностями (сочетание увеличенного внутриглазного давления с повышенной резистентностью зрительного нерва к нему).

## ГИПОТОНИЯ ГЛАЗНОГО ЯБЛОКА

Причины снижения офтальмотонуса — некоторые заболевания глазного яблока и организма в целом.

Заболевания глазного яблока, приводящие к понижению внутриглазного давления:

- нарушение целостности фиброзной капсулы глаза;
- большие потери стекловидного тела (более 1/3 его объема);
- снижение продукции водянистой влаги при иридоциклитах, нарушении симпатической иннервации, контузии глазного яблока или отслойке сетчатки.

К общим заболеваниям, приводящим к гипотонии глазного яблока, относят коллаптоидные состояния, снижение внутричерепного давления, диабетическую и уремическую комы, обезвоживание организма при острых инфекционных заболеваниях (дизентерии, холере).

При гипотонии истинное внутриглазное давление ниже 8 мм рт.ст. (тонометрическое ниже 15 мм рт.ст.). При осмотре выявляют помутнение роговицы, влаги передней камеры и стекловидного тела. Вначале возникает гиперемия диска зрительного нерва, а затем развивается его отек. Диагностика включает проведение тонометрии, биомикроскопии, фильтрационной пробы Зайделя и ультразвукового исследования.

Нарушение целостности наружной капсулы глаза устраняют путем герметизации глазного яблока. При значительной потере стекловидного тела в полость глаза вводят заместители стекловидного тела (силикон, гиалон). В случае нарушения продукции внутриглазной жидкости применяют циклоплегические мидриатики, сосудорасширяющие средства и препараты, улучшающие микроциркуляцию. Проводят лазерную стимуляцию цилиарного тела.

Длительно существующая гипотония приводит к развитию субатрофии глазного яблока, макулодистрофии, кератопатии, деструкции стекловидного тела, катаракте и стойкой потере зрительных функций.



# Глава 18

## Патология глазодвигательного аппарата

### Содержание главы

- Косоглазие.
  - Содружественное косоглазие.
  - Паралитическое косоглазие.

*Глазодвигательный аппарат* обеспечивает поворот глаз, фиксацию взора (определенное положение глазных яблок) и конвергенцию, благодаря чему он также создает условия для бинокулярного зрения (см. главу 3 «Зрительные функции»).

- Амплитуду движений глаз оценивают следующим способом: больной наблюдает двумя глазами за перемещением объекта в прямых и косых меридианах. Движение глаз в сторону парализованной мышцы будет ограничено.
- Способность к конвергенции характеризуется возможностью пациента фиксировать взор на приближающемся к переносице предмете (в норме ближайшая точка конвергенции расположена на расстоянии 5 см).
- Если тонус глазодвигательных мышц сбалансирован, то при рассматривании удаленных предметов зрительные оси обоих глаз параллельны друг другу.
  - Ортофория — абсолютно сбалансированный тонус всех глазодвигательных мышц (отмечают у 20–30% людей).
  - Гетерофория — дисбаланс тонуса глазодвигательных мышц. Различают гетерофорию незначительную (не препятствующую бинокулярному зрению, но вызывающую скрытое косоглазие) и выраженную (нарушающую бинокулярное зрение и приводящую к явному косоглазию).

К патологии глазодвигательного аппарата относят неправильное положение глаз (косоглазие), ограничение или отсутствие движения глаз в ту или иную сторону (парезы или параличи глазодвигательных мышц), нарушение конвергенции и дивергенции, а также нарушение фиксационной способности глаз (нистагм).

## КОСОГЛАЗИЕ

*Косоглазие (strabismus)* — отклонение (девиация) одного глаза от общей точки фиксации.

*Угол косоглазия* — величина отклонения оси косящего глаза от оси парного глаза, выраженная в градусах.

- Угол первичного отклонения — угол косоглазия косящего глаза. Для его измерения просят пациента фиксировать взор на каком-либо объекте, при этом один глаз будет косить.
- Угол вторичного отклонения — величина отклонения оси некосящего глаза. При закрывании ранее некосившего глаза он отклоняется, а пациент смотрит на объект ранее косившим глазом (т.е. угол первичного отклонения «исчезает», а «появляется» угол вторичного отклонения).

Наиболее простым является способ определения угла косоглазия по Гиршбергу. Врач находится напротив пациента на расстоянии 35–40 см, через офтальмоскопическое зеркало наблюдает за положением светового рефлекса на роговице сначала одного, а затем другого глаза. При сохранении нормального положения глазного яблока рефлекс практически совпадает с центром роговицы. При наличии косоглазия он отклонен в ту или иную сторону (рис. 18.1). Более точно определить угол косоглазия можно с помощью синаптофора.

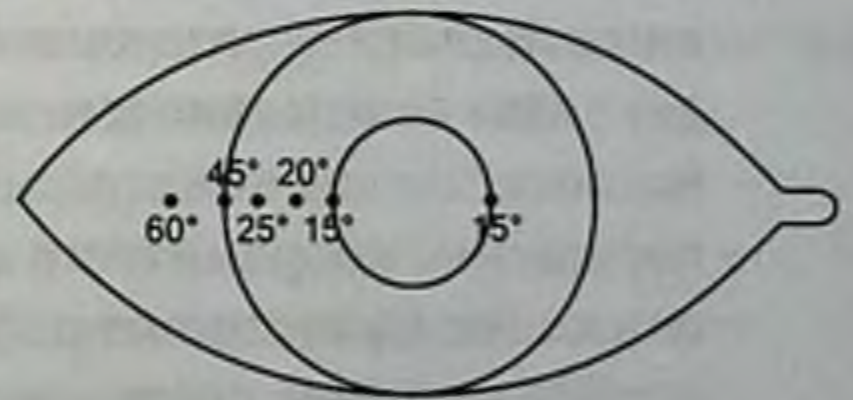


Рис. 18.1. Определение угла косоглазия по Гиршбергу

*Мнимое косоглазие* возникает, если угол между зрительной (анатомической) и оптической осями глаз превышает 3–4°. Мнимое косоглазие обусловлено смещением центров роговиц в ту или иную сторону под влиянием особенностей строения лицевого черепа. Бинокулярное зрение не нарушено, поэтому при мнимом косоглазии лечения не требуется.

*Скрытое косоглазие* возникает при незначительном дисбалансе тонуса глазодвигательных мышц с сохранением фузионного рефлекса и бинокулярного зрения. Диагностика основана на пробе с прикрыванием глаза, при которой исключаются необходимые для бинокулярного зрения условия. Больного просят фиксировать предмет двумя глазами, затем один глаз врач прикрывает рукой. При наличии гетерофории он

отклонится в сторону действия превалирующей мышцы. Когда врач убирает руку, то ранее прикрытый глаз совершает установочные движения по направлению к исходной позиции (при ортофории установочные движения отсутствуют). Лечение гетерофории, как правило, не требуется. Однако если у больного возникает бинокулярная декомпенсация и астинопия, то применяют сферические или призматические очки.

*Явное косоглазие* развивается при выраженной гетерофории и сопровождается нарушением бинокулярного зрения. Выделяют косоглазие *содружественное* (без изменения угла косоглазия при движении глаз) и *паралитическое* (с изменением угла косоглазия при движении глаз).

### **Содружественное косоглазие**

Содружественное косоглазие возникает у 2–3% детей раннего возраста.

### **Этиология**

Содружественное косоглазие развивается при невозможности формирования бинокулярного зрения. Причины:

- острота зрения одного или обоих глаз ниже 0,3;
- анизейкония — различная величина изображений на сетчатках двух глаз вследствие анизометропии;
- несоответствие конвергенции и аккомодации;
- нарушение координации движений глаз и фиксации взора;
- снижение фузионного рефлекса (способности мозга к слиянию изображений от корреспондирующих участков сетчаток).

### **Классификация**

Различают следующие разновидности содружественного косоглазия.

- По этиологии и механизму формирования содружественное косоглазие классифицируют на аккомодационное, неаккомодационное и частично аккомодационное (смешанное).
- По направлению отклонения выделяют сходящееся (глаз косит в сторону другого глаза, то есть медиально), расходящееся (глаз отклоняется от парного глаза, то есть латерально) и вертикальное косоглазие.
- По отклонению одного или обоих глаз различают косоглазие монологлатеральное (от точки фиксации всегда отклоняется один и тот же глаз) и альтернирующее (от точки фиксации попеременно отклоняется то один, то другой глаз).

### Патогенез

Невозможность формирования нормального бинокулярного зрения приводит к выделению ведущего глаза, который смотрит желтым пятном, в то время как в косящем глазу функция желтого пятна вытормаживается, и он смотрит другой областью сетчатки (возникает эксцентричная фиксация). При закрывании ведущего глаза второй глаз начинает фиксировать объекты макулой, так как при этом достигается большая острота зрения. Однако постоянное зрение двумя глазами приводит к формированию скотомы торможения и стойкой утрате функции желтого пятна косящего глаза (дисбинокулярной амблиопии). Острота зрения выторможенной макулы становится ниже остроты зрения другой области сетчатки, на которую падает изображение объекта в косящем глазу. Постепенно эта область сетчатки берет на себя роль функционального центра косящего глаза (становится «ложной макулой»), что приводит к аномальной корреспонденции сетчаток (корреспондирующими участками для макулы ведущего глаза являются немакулярные области сетчатки косящего глаза). Возникающее при этом бинокулярное зрение неполноценно.

Монолатеральное косоглазие гораздо быстрее, чем альтернирующее, приводит к формированию дисбинокулярной амблиопии, так как всегда вытормаживается макула одного и того же глаза.

### Клиническая картина

Признаки содружественного косоглазия следующие:

- сохранение полного объема движения глазного яблока;
- равенство углов первичного и вторичного отклонения;
- отсутствие двоения при нарушении бинокулярного зрения.

*Аккомодационное косоглазие* обусловлено различной аккомодацией двух глаз или несоответствием между аккомодацией и конвергенцией. Аккомодационное косоглазие возникает, как правило, в возрасте 2–3 года. Это наиболее частая разновидность содружественного косоглазия. Аккомодация нарушается при несоответствующей возрасту рефракции: высокая гиперметропия приводит к чрезмерной, а миопия — к недостаточной аккомодации. Возникают затруднения при фиксации объектов двумя глазами, и происходит вытормаживание хуже видящего глаза. Положение этого глаза зависит только от тонуса его глазодвигательных мышц, поэтому он начинает косить в сторону преобладающей мышцы. У детей с гиперметропией наблюдается склонность к конвергенции, поэтому глаз отклоняется кнутри (воз-

никает сходящееся косоглазие). При миопии конвергенция ослаблена, и глаз отклоняется кнаружи (формируется расходящееся косоглазие). При оптимальной коррекции аметропии на ранних этапах аккомодационное косоглазие исчезает.

*Неаккомодационное косоглазие* обусловлено парезами глазодвигательных мышц вследствие внутриутробной травмы или заболеваний ребенка в течение первого года жизни. Аномалии рефракции при неаккомодационном косоглазии обычно выражены слабо, поэтому медикаментозный паралич аккомодации и ношение очков не ведут к его исправлению.

*Частично аккомодационное косоглазие* связано как с нарушениями аккомодации, так и с парезом глазодвигательных мышц. Оно может развиваться после хирургического лечения неаккомодационного косоглазия.

## Лечение

Лечение содружественного косоглазия направлено на восстановление нормального бинокулярного зрения. Для этого проводят следующие мероприятия:

- исправление неправильного положения глаз;
- устранение амблиопии;
- восстановление нормальной фузионной способности.

Лечение должно быть своевременным (максимально ранним), комплексным, индивидуальным и поэтапным. Достичь устойчивого бинокулярного зрения удастся у 70% больных детей.

На протяжении всего лечения необходима рациональная коррекция аметропий (назначают очки для постоянного ношения). На ранних стадиях аккомодационного косоглазия этого достаточно для восстановления нормального положения глазного яблока и создания условий для формирования бинокулярного зрения.

## Этапы лечения

**Первый этап** — лечение амблиопии (*плеоптика*). Основные методы плеоптики: прямая и обратная окклюзия, пенализация, локальная световая стимуляция макулы и использование феномена последовательного образа.

- Прямая окклюзия — выключение лучше видящего глаза из акта зрения в течение 2–6 мес. Метод достаточно эффективен, острота зрения амблиопичного глаза в первые 3–4 нед после начала окклюзии быстро повышается. Необходим регулярный контроль

остроты зрения, и в случае снижения остроты зрения закрытого глаза применяют попеременную окклюзию (выключают из акта зрения то один, то другой глаз). Прямую окклюзию назначают при амблиопии с правильной фиксацией, когда еще не сформировалась «ложная макула».

- Обратная окклюзия — выключение из акта зрения амблиопичного глаза на 3–4 нед. Метод применяют в том случае, если уже произошло формирование «ложной макулы» с целью ее вытормаживания и активации желтого пятна.
- Пенализация — создание невыгодных условий (наложение «штрафа») для ведущего глаза путем создания в нем с помощью очков искусственной аметропии. При этом зрение лучше видящего глаза ухудшается, и фиксирующим становится амблиопичный глаз. Скотома торможения в этом случае ликвидируется. Пенализация отличается от окклюзии тем, что ни один глаз не выключается полностью из акта зрения.
- Локальная световая стимуляция макулы служит для растормаживания истинной макулы при эксцентричной фиксации.
- Феномен последовательного образа возникает, если во время засвечивания всей сетчатки макулу экранируют. Образ предмета, используемого для экранирования, сохраняется в макуле в течение некоторого времени после прекращения засвечивания сетчатки. Это также создает условия для активации желтого пятна при эксцентричной фиксации.

**Второй этап** — развитие нормального бинокулярного зрения (*ортоптика*). Ортоптика возможна лишь при достижении всех условий, которые необходимы для развития бинокулярного зрения (в том числе при корригированной остроте зрения не менее 0,3). Разработаны ортоптические упражнения на синотипных аппаратах (синаптофор), упражнения со стереоскопическими картинками и т.д. Ортоптику применяют в течение 6–12 мес до установления стойкого бинокулярного зрения. При частично аккомодационном и неаккомодационном косоглазии ортоптическое лечение применяют до момента проведения операции.

**Третий этап** — тренировка фузионного рефлекса (*диплоптика*). Диплоптика направлена на развитие способности преодолевать диплопию путем восстановления зрительной фиксации макулами обоих глаз. Искусственную диплопию создают с помощью назначения призматических очков после достижения правильного положения глаз.

При недостаточной эффективности плеопто-ортопто-диплоптического лечения, которое обычно проводят в течение 1,5–2 лет, прибегают к хирургическому лечению. Прооперировать ребенка необходимо в дошкольном возрасте, иначе произойдет психическая травматизация личности. Оперативное лечение по поводу косоглазия заключается в ослаблении действия сильной мышцы (той, в сторону которой отклонен глаз) и усиления действия слабой мышцы (противоположной). Ослабления действия мышцы добиваются путем ее удлинения или перемещения места прикрепления кзади. Усиления действия мышцы добиваются путем ее укорочения (резекции) или перемещения места прикрепления кпереди. После операции продолжают плеопто-ортопто-диплоптическое лечение, которое направлено на дальнейшее повышение остроты зрения и формирование бинокулярного зрения.

### **Профилактика**

Профилактика развития содружественного косоглазия заключается в раннем выявлении аметропий. У детей, у которых высок риск развития аметропий (тяжелое течение беременности и родов у матери, наличие аметропий у родителей и т.д.), исследовать рефракцию необходимо в течение первых 3–4 мес жизни. У остальных детей оценку рефракции проводят в течение 6–12 мес жизни. Очень важно обращать внимание на наличие координированного движения глазных яблок у ребенка (в норме с 2–3 мес жизни движения глаз становятся сочетанными). Кроме того, следует соблюдать гигиенические требования, необходимые для нормального развития органа зрения (нельзя подвешивать игрушки на близком расстоянии от глаз и т.п.).

### **Паралитическое косоглазие**

Паралитическое косоглазие может возникнуть в любом возрасте. Среди заболеваний органа зрения паралитическое косоглазие встречается редко.

Причины появления паралитического косоглазия — парезы и параличи глазодвигательных мышц. Нарушение функции глазодвигательных мышц возникает вследствие различных поражений: центральных (токсического поражения, опухоли, воспаления, ишемии, травмы головного мозга) или периферических (опухоли, воспаления, травмы орбиты с повреждением иннервирующих нервов или непосредственно самих мышц).

Признаки паралитического косоглазия следующие:

- ограничение или отсутствие движения глазного яблока в сторону пораженной мышцы;
- угол вторичного отклонения больше угла первичного отклонения;
- выраженная мучительная диплопия (вынужденный поворот головы в сторону пораженной мышцы уменьшает двоение).

Паралитическое косоглазие следует дифференцировать от содружественного косоглазия (табл. 18.1).

Таблица 18.1. Дифференциально-диагностические признаки содружественного и паралитического косоглазия

Признак	Вид косоглазия	
	Содружественное	Паралитическое
Возраст дебюта заболевания	Обычно до 3 лет	Любой
Движения глазных яблок	Сохранены в полном объеме	Ограничение в сторону пораженной мышцы
Конвергенция	Сохранена	Нарушена
Симметричность поражения	Монолатеральное или альтернирующее	Моно- или билатеральное
Соотношение первичного и вторичного углов девиации	Угол первичного отклонения равен углу вторичного отклонения	Угол вторичного отклонения больше угла первичного отклонения
Диплопия	Отсутствует	Выраженная
Головокружение	Отсутствует	Выраженное
Положение головы	Не изменено	Изменено

Лечение паралитического косоглазия состоит прежде всего в устранении основного заболевания. Сроки оперативного лечения паралитического косоглазия определяют индивидуально. Посттравматическое паралитическое косоглазие оперативным путем устраняют по прошествии не менее 6 мес после травмы. До операции для восстановления функции мышцы применяют физиотерапевтическое лечение (тепловые процедуры, электрофорез, электростимуляцию), а для устранения диплопии назначают призматические очки.



# Глава 19

## Заболевания глазницы

### Содержание главы

- Флегмона глазницы.
- Тромбоз вен глазницы.

Патологические процессы в глазнице могут иметь как местные, так и общие причины. По данным разных авторов, заболевания орбиты составляют от 0,5 до 0,8% всех глазных заболеваний. Особенности строения и соседство с полостью черепа, придаточными пазухами носа требуют особого внимания и понимания процессов, происходящих в этой области, так как они могут угрожать потерей не только функции глаза, но и жизни пациентов.

Патология орбиты включает врожденные и приобретенные заболевания, этиология которых разнообразна. Это воспалительные процессы, сосудистые, паразитарные заболевания, опухоли, травматические, грибковые поражения, эндокринные расстройства (см. главу 16 «Изменения органа зрения при общих заболеваниях»). Течение заболеваний носит острый или хронический характер.

Для симптоматики заболеваний орбиты присущи общие признаки, которые можно разделить на основные и дополнительные.

Основные симптомы:

1) смещение глазного яблока: экзофтальм (*exophthalmus*), эндофтальм (*enophthalmus*), боковое смещение;

2) нарушение подвижности глазного яблока.

Экзофтальм (выстояние глазного яблока, рис. 19.1) возникает вследствие увеличения объема орбитального содержимого (например, при опухолях орбиты, ретробульбарных кровоизлияниях, рис. 19.2; скоплении воспалительного экссудата и т.д.), а также в результате повышения тонуса



Рис. 19.1. Односторонний экзофтальм



Рис. 19.2. Ретробульбарная гематома

мышцы, обеспечивающей экзофтальм (при симпатикотонии, например, обусловленной тиреотоксикозом).

*Энофтальм* (западение глазного яблока) обусловлен уменьшением объема тканей глазницы в случае травмы и перелома стенок орбиты, а также нарушением симпатической иннервации и парезом мышцы, обеспечивающей экзофтальм (например, при синдроме Бернара—Горнера).

*Смещение глазного яблока* в сторону может быть проявлением внутриорбитальных опухолей размером более 1 см. При этом возникает диплопия (двоение перед глазами).

*Офтальмоплегия* (полная неподвижность глазного яблока) возникает при интраорбитальном поражении отводящего, блокового и глазодвигательного нервов. Кроме этого, поражение глазодвигательного нерва сопровождается птозом и мидриазом (синдром «верхней глазничной щели»).

Дополнительные симптомы:

- 1) боль (больше характерна для воспалительных процессов в орбите, а также для нейроорбитальных заболеваний);
- 2) изменения формы и величины глазной щели (расширение — при экзофтальме, сужение — при энофтальме);
- 3) изменение формы глазного яблока (возникает при длительном сдавливании);
- 4) изменения на глазном дне (признаки застоя, кровоизлияния, неврит или атрофия зрительного нерва);
- 5) изменение зрительных функций глаза (может быть обусловлено растяжением или компрессией зрительного нерва);
- 6) изменение внутриглазного давления (зависит от выраженности предыдущих признаков заболевания).

## ФЛЕГМОНА ГЛАЗНИЦЫ

*Флегмона орбиты* — разлитой острый воспалительный процесс, сопровождающийся инфильтрацией и гнойным расплавлением рыхлой жировой клетчатки орбиты.

**Этиология.** Заболевание возникает в любом возрасте, но чаще у детей до 5 лет. Наиболее часто заболевание вызывают стафилококки, стрептококки, гемофильная и кишечная палочки. В большинстве случаев флегмона орбиты возникает при распространении воспали-

тельного процесса из околоносовых пазух (особенно из решетчатого синуса) через дефекты костных стенок. У детей часто заболевание развивается на фоне острой генерализованной инфекции (корь, скарлатина, грипп, тиф и т.д.).

Кроме этого, причинами флегмоны глазницы являются: посттравматическое инфицирование глазницы патогенными микроорганизмами; проникновение в область орбиты инфицированных инородных тел; распространение гнойного процесса из очагов, расположенных на лице (фурункул, ячмень, рожистое воспаление); гнойный дакриоцистит; флегмона века.

**Клиническая картина.** Заболевание начинается остро: на фоне острого синусита резко поднимается температура до фебрильного уровня, возникает боль в орбите и головная боль. Объективно выявляют одно- или двусторонний экзофтальм с нарушением репозиции глаз, отек и гиперемию век, хемоз (*chemosis* — выраженный отек) конъюнктивы, ограничение подвижности глазных яблок и снижение остроты зрения. Могут развиваться синдром «верхней глазничной щели», а также тромбофлебит орбитальных вен, тромбоз кавернозного синуса, слепота, абсцесс мозга и другие грозные осложнения вплоть до летального исхода.

**Диагностика.** Флегмону глазницы можно заподозрить на основании характерной клинической картины. В качестве инструментального обследования выполняют рентгенографическое исследование придаточных пазух носа и глазницы. Оно помогает отличить флегмону от периостита, а также обнаружить инородное тело при травматическом повреждении.

**Профилактика.** Для профилактики гнойного воспаления необходимо своевременное лечение любых хронических процессов в глазнице, инфекционных очагов на лице. При травматическом повреждении глазницы следует обязательно назначать антибиотикотерапию с включением сульфаниламидов.

**Лечение** флегмоны орбиты проводят в экстренном порядке. Назначают антибиотики внутрь, внутривенно или внутримышечно. В среднем продолжительность антибиотикотерапии составляет 5–7 дней и зависит от эффективности лечения и тяжести состояния пациента.

Для инъекций используют: бензилпенициллин, Морфоциклин<sup>®</sup> ристомицин, олеандомицин, Сигмамицин<sup>®</sup> в рекомендуемых индивидуальных дозировках. Дополнительно используют сульфанила-

мидные препараты: сульфадимидин (Сульфадимезин<sup>▲</sup>), сульфапиридазин<sup>®</sup>.

Для уменьшения интоксикации вводят 40% декстрозу (Глюкозу<sup>▲</sup>) и аскорбиновую кислоту внутривенно в течение 2 нед. Используют также внутривенное введение метенамина (Гексаметилентетрамина<sup>▲</sup>) (40%) по 10 мл (5–10 инъекций).

Хирургическое лечение показано при наличии абсцедирования. Дренирование производят в условиях офтальмологического стационара: широко рассекают поверхностные слои и удаляют содержимое гнойника, а затем вставляют дренажи для оттока жидкости. Сверху помещают повязку, пропитанную гипертоническим раствором натрия хлорида.

Необходимо также направить усилия на поиск и устранение причины флегмоны.

**Прогноз.** При своевременной диагностике и начале антибиотикотерапии прогноз благоприятный. В далеко зашедших случаях и при распространении процесса возможно развитие тромбоза кавернозного синуса, сепсиса, менингита и других смертельных осложнений.

## ТРОМБОЗ ВЕН ГЛАЗНИЦЫ

*Тромбофлебит орбиты глаза* — острый воспалительный процесс в венах глазницы, приводящий к тромбозу венозного сосуда. Чаще всего тромбоз возникает в области верхней глазничной вены.

**Этиология.** Заболевание вызывается в основном кокковой флорой и некоторыми другими патогенными микроорганизмами (кишечной, синегнойной палочкой и др.), которые попадают по венам в орбиту из гнойных воспалительных очагов век, области слезного мешка, кожи лица, полости рта, придаточных пазух носа. Тромбофлебит может возникнуть после инфекционных заболеваний. Процесс распространяется на мелкие вены глазницы, в результате чего образуются мелкие гнойники, которые после слияния образуют абсцесс. Тромбофлебит орбитальных вен нередко предшествует *флегмоне орбиты*.

**Клиническая картина.** Процесс развивается быстро. Наблюдается расширение вен некоторых участков лица и покраснение кожи. Появляются экзофтальм, ограничение подвижности глазного яблока, отек и усиление венозного рисунка век, значительное расширение эписклеральных и конъюнктивальных вен, приводящее к хемозу

конъюнктивы *глазного яблока*. Вены сетчатки приобретают извитой характер, возможно повышение внутриглазного давления. Может отмечаться снижение зрения. Степень ухудшения зрительных функций зависит от появления застойных явлений в диске зрительного нерва и кровоизлияний в сетчатку. При распространении процесса из глазницы в полость черепа возникают тромбоз кавернозного синуса, менингит, субдуральный и церебральный абсцессы. При этом возможен летальный исход.

*При появлении симптомов данного заболевания необходимо срочно обратиться к врачу!*

**Лечение.** Неспециализированная помощь может быть оказана назначением больших доз антибиотиков вплоть до введения их в тяжелых случаях (при появлении общемозговой симптоматики) в сонную артерию. Специализированная помощь проводится в условиях стационара. Обязательна санация инфекционных очагов. Кроме того, проводится антибактериальная терапия антибиотиками широкого спектра действия, назначаются сульфаниламиды. Необходимо введение антибиотиков внутривенно капельно на изотоническом растворе натрия хлорида. Назначается десенсибилизирующая терапия, вводится гемодез для снятия явлений интоксикации. Учитывая наличие угрозы осложнений в виде тромбоза кавернозного синуса, местно профилактически парабальбарно вводят антикоагулянты. С появлением размягчения показано вскрытие абсцесса.

# Глава 20

## Травмы органа зрения

### Содержание главы

- Классификация.
- Механические травмы.
  - Повреждения глазницы.
  - Тупые травмы глаза.
  - Ранения век и конъюнктивы.
  - Ранения глазного яблока.
- Ожоги органа зрения.
  - Химические и термические ожоги.
  - Лучевые ожоги.
- Отдельные виды травматизма.

Около 20% заболеваний в офтальмологической практике связано с травматическим повреждением орбиты, оболочек глаза и его придаточного аппарата. В 13% случаев после травм глаза развивается субатрофия глазного яблока, в 25% — анофтальм, в 30% — бельмо роговицы.

### Классификация

Существует несколько классификаций травмы органа зрения.

- По условиям возникновения выделяют производственные (промышленные и сельскохозяйственные), бытовые, спортивные, боевые, детские и дорожно-транспортные травмы.
- По природе повреждающего фактора травмы подразделяют на механические (тупые и ранения) и ожоги. Ожоги бывают химические (кислотные и щелочные), термические, вибрационные и т.д.
- По количеству повреждающих факторов различают однофакторные и многофакторные (комбинированные) травмы.
- По клиническим проявлениям выделяют следующие виды травм:
  - тупые травмы глаза (сотрясения и контузии);
  - ранения — травмы с нарушением целостности наружных покровов век (поверхностные и глубокие) или глазного яблока (проникающие, непроникающие и сквозные);
  - ожоги (химические, термические и лучевые);
  - отморожения.

- По локализации выделяют изолированные травмы органа зрения, а также сочетания глазного травматизма с повреждением других органов и систем (сочетанные травмы).
- По степени тяжести различают легкие, средней тяжести, тяжелые и особо тяжелые травмы органа зрения.

## МЕХАНИЧЕСКИЕ ТРАВМЫ

### Повреждения глазницы

При травме орбиты возможно повреждение костных структур и мягких тканей. Весьма часто бывают сочетанные челюстно-лицевые и внутричерепные повреждения. При обследовании больного с орбитальными повреждениями значительное внимание должно обращать на наличие асимметрии лица. Изменение сознания больного, а также истечение из носа прозрачной жидкости служит показанием к срочной нейрохирургической консультации.

Повреждения стенок орбиты могут привести к экзофтальму (вследствие расхождения отломков стенок глазницы) либо экзофтальму (при смещении отломков внутрь глазницы, а также при ретробульбарной гематоме. При эмфиземе тканей орбиты и век следует думать о переломе стенок орбиты, граничащих с воздухоносными пазухами.

Нередко при орбитальных травмах происходит повреждение и даже отрыв зрительного нерва, что приводит к полной слепоте на стороне поражения. Образование ретробульбарной гематомы или смещение костных отломков может привести к развитию синдрома «верхней глазничной щели» (птоза, офтальмоплегии, мидриаза, паралича аккомодации, экзофтальма и снижения чувствительности по ходу глазничного нерва — I-я ветвь тройничного нерва).

Диагностика основана на осмотре и пальпации тканей глазницы, а также на рентгенографическом и ультразвуковом исследовании глазницы с захватом смежных областей черепа.

Первая врачебная помощь заключается во введении больному противостолбнячной сыворотки (1500–3000 МЕ), наложении асептической повязки и внутримышечном введении антибиотика широкого спектра. Затем следует произвести срочную госпитализацию пострадавшего в многопрофильный стационар для оказания специализированной помощи.

### Тупые травмы глаза

- Тупая травма условно подразделяется на сотрясения и ушибы (контузии).

- Сотрясение по механизму поражения является опосредованным гидродинамическим ударом, при котором повреждение идет на клеточном уровне и проявляется повышением проницаемости сосудистой стенки, а следовательно, отеком (часто не только в больном глазу, но и в здоровом) и спазмом сосудов, следовательно, ишемией. При этом спазм сосудов, наступающий сразу за травмой, сменяется их расширением, обуславливающим реактивную гиперемия переднего отдела сосудистого тракта. Чаще всего страдают роговица и сетчатка.
- *Отек роговицы* обусловлен повреждением наружного эпителия и боуменовой оболочки либо внутреннего эпителия (эндотелия) и десцеметовой оболочки, но может быть и следствием реактивной гипертензии глаза.
- *Поражение сетчатки* проявляется в виде берлиновского (от бледно-серого до молочно-белого) помутнения различной локализации. Помутнения могут захватывать область диска зрительного нерва. Часто берлиновские помутнения не дают резкого снижения остроты зрения, однако при всех степенях его выраженности наблюдается концентрическое сужение поля зрения.
- *Контузии* возникают в результате воздействия предметов, имеющих низкую скорость движения и большую площадь удара. Они всегда сопровождаются сотрясением. Повреждение происходит на тканевом уровне и зависит от: силы и направления удара и особенностей анатомической структуры глаза. Первыми рвутся сосуды, поэтому при контузиях всегда есть различные кровоизлияния. Что касается оболочек, то более эластичные оболочки, например, сетчатка, растягиваются, а менее растяжимые рвутся. Наиболее часто встречаются:
  - *Кровоизлияния*, которые бывают: ретробульбарные, век, субконъюнктивальные, в переднюю камеру (гифемы), в радужку, гемофтальм, пре-, ретинальные и субретинальные, субхориоидальные.
  - *Контузионные разрывы склеры*. Разрыв склеры происходит у самого лимба или концентрично ему, так как в этой области ее толщина минимальна. Поскольку разрыв происходит в результате деформации глаза с резким повышением внутриглазного давления, довольно часто в рану выпадает содержимое глазного яблока: элементы сосудистого тракта, стекловидное тело, а иногда и хрусталик. Разрывы часто доходят до зрительного нерва.



- *Контузионные изменения глубины передней камеры* в сочетании с изменением внутриглазного давления говорят о вывихе хрусталика или в переднюю камеру, или в стекловидное тело. При контузии передняя камера может быть частично или целиком заполнена кровью (гифема). Гифема в 2–3 мм хорошо рассасывается в течение нескольких дней.
- *Контузионные повреждения радужки:*
  - контузионный мидриаз может сочетаться с ухудшением зрения вследствие сопутствующего паралича аккомодации. При сохранении стойкого паралича сфинктера производят хирургическое его устранение, заключающееся в ушивании зрачка кисетным швом;
  - контузионные надрывы зрачкового края могут приводить к искажению формы зрачка;
  - иридодиализ — частичный отрыв корня радужки иногда сопровождается монокулярной диплопией и, как правило, требует хирургической коррекции. Полный отрыв радужки обычно сопровождается другими повреждениями глаза. Таким больным можно имплантировать искусственную радужку или блок радужка–хрусталик;
  - контузионный миоз обычно свидетельствует о травматическом спазме сфинктера радужки, которому чаще всего сопутствует спазм аккомодации.
- *Контузионные поражения хрусталика* приводят к развитию катаракты и изменению положения хрусталика (вывихам или подвывихам). Травматическая катаракта, вывихи хрусталика, а также состояния, сопровождающиеся медикаментозно неконтролируемой гипертензией, подлежат хирургическому лечению.
- *Контузионный гемофтальм.* Обширное кровоизлияние в стекловидное тело из сосудов хориоидеи или сетчатки приводит к резкому снижению остроты зрения, нередко до светоощущения. Гемофтальм приводит к токсическому поражению сетчатки и цилиарного тела, а также сморщиванию стекловидного тела и тракции сетчатки.
- *Контузионные поражения хориоидеи* проявляются в виде розоватых или белых полос разрывов, расположенных чаще концентрично диску зрительного нерва, реже в макулярной или парамакулярной области. Следствием травмы также может быть перипапиллярная атрофия сосудистой оболочки, обусловленная растяжением склеры в задних отделах и повреждением задних коротких ресничных артерий.

- *Контузионные разрывы сетчатки* — наиболее характерны отрывы от зубчатой линии, макулярные разрывы и атипические гигантские разрывы. В зависимости от локализации разрывов отмечается разная степень снижения остроты зрения, возникновение и распространение отслойки сетчатки в разные сроки.

При лечении сотрясений необходимы дегидратационная терапия, ангиопротекторы, НПВС, при необходимости — вазодилататоры.

При контузиях — кровоостанавливающие препараты, дегидратация, ангиопротекторы, НПВС, рассасывающая терапия, при необходимости — антибиотики. При разрывах склеры, роговицы, отслойках сетчатки, больших гемофтальмах — хирургическое лечение (ПХО, витрэктомия и т.д.).

## Ранения век и конъюнктивы

### Ранения век

Ранения век подразделяют на поверхностные (несквозные), захватывающие только кожу или кожу вместе с мышечным слоем, и глубокие (сквозные), проходящие через всю толщу века (рис. 20.1). Кроме того, при ранении век может нарушаться целостность слезного канальца, что приводит в дальнейшем к стойкому слезотечению.

Ранения и тупые травмы век часто сопровождаются образованием гематом, что обусловлено их богатым кровоснабжением, и подкожной эмфиземы, свидетельствующей о сопутствующем нарушении целостности костей носа или его придаточных пазух.



Рис. 20.1. Ранение нижнего века

*Первая медицинская помощь.* При ранении больному необходимо произвести очищение раны с антисептиком и обработать ее края 1% спиртовым раствором бриллиантового зеленого, после чего на глаз следует наложить асептическую повязку. Внутримышечно вводят антибиотик широкого спектра действия, а также противостолбнячную сыворотку (1500–3000 МЕ) по методу Безредки. Больного экстренно госпитализируют в многопрофильный стационар для оказания специализированной помощи.

*Первичная хирургическая обработка.* Края раны сопоставляют узловыми швами. При повреждении слезного канальца через слезную точку поврежденного века проводят нить 5-0, концы которой связывают друг с другом. Нить необходима для сопоставления поврежденных участков канальца и остается в нем до завершения процессов заживления.

### **Повреждения конъюнктивы**

- Ранения конъюнктивы могут встречаться изолированно или совместно с ранениями склеры. Пациент предъявляет жалобы на боль, слезотечение, светобоязнь, иногда незначительное кровотечение. При осмотре обнаруживают рану конъюнктивы различных размеров, которая не зияет даже при значительной длине. Зияние раны свидетельствует о сопутствующем повреждении теноновой капсулы. Размер и внешний вид раны конъюнктивы могут не соответствовать тяжести повреждения глубже лежащих тканей, поэтому необходимо проводить тщательный осмотр. При небольших размерах раны с хорошей адаптацией краев можно ограничиться применением антибактериальных капель и мазей, а также наложением асептической повязки на глаз. В остальных случаях требуется первичная хирургическая обработка.
- Инородное тело конъюнктивы проявляется выраженной светобоязнью и болью, усиливающейся при мигательных движениях. Инородное тело необходимо удалить как можно быстрее, так как при движениях век оно травмирует эпителий роговицы и может привести к развитию кератита. Соринка обычно легко удаляется без анестезии с помощью влажного ватного тампона. После успешной манипуляции больному необходимо назначить антибактериальные капли (0,25% раствор хлорамфеникола или 0,3% раствор гентамицина).

### **Ранения глазного яблока**

Ранения глазного яблока могут быть непроникающими и проникающими (если раневой канал проходит через всю толщу фиброзной оболочки), а также сквозными (при которых раневой канал имеет место входа и выхода). В зависимости от локализации выделяют ранения роговицы, склеры и корнеосклеральные ранения. Проникающие ранения могут быть с инородным телом и без него, с выпадением оболочек и без них. Данные особенности говорят о степени тяжести травмы.

### Непроникающие ранения

К непроникающим ранениям относятся эрозия и инородные тела роговицы. Глубину и распространенность поражения оценивают при биомикроскопии, в том числе при окрашивании раневого канала флуоресцеином натрия. Проба с красителем дает четкое представление о наличии фильтрации водянистой влаги через раневое отверстие. При небольших линейных непроникающих ранах наложения швов не требуется, однако при обширном непроникающем повреждении края раны сопоставляют узловыми швами, используя шелк 0<sub>10</sub>.

Инородное тело роговицы (рис. 20.2) сопровождается выраженным роговичным синдромом (боль, светобоязнь, слезотечение, чувство инородного тела в глазу и блефароспазм). При внедрении инородного тела в роговицу происходит нарушение целостности эпителия и помутнение стромы роговой оболочки.

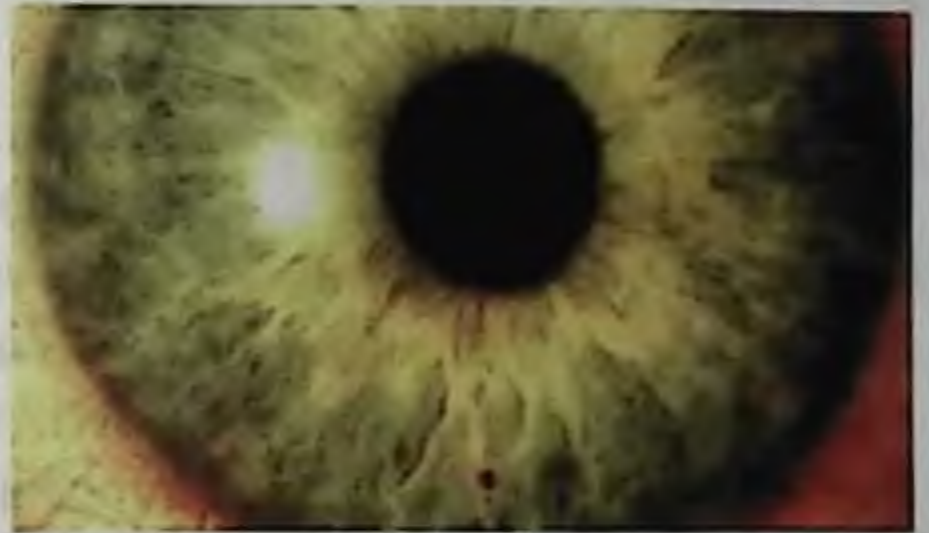

Рис. 20.2. Инородное тело роговицы

Удаление инородного тела роговицы возможно в амбулаторных условиях. Инородные тела, расположенные на поверхности роговицы, удаляют с помощью влажного ватного тампона. Внедрившиеся в ткань роговицы инородные тела удаляют при биомикроскопии с помощью кончика инъекционной иглы. При наличии множественных инородных тел в роговой оболочке извлекать их следует поэтапно, начиная с поверхностных и в последующие дни постепенно удаляя их все. Для предупреждения инфицирования больному назначают антибактериальные капли (например, 0,25% раствор хлорамфеникола) 3–4 раза в сутки в течение 7 дней. Ускорения эпителизации роговицы достигают применением 20% геля солкосерил™ или актовегин™ 2 раза в сутки также на протяжении 7 дней.

### Проникающие ранения

Проникающие ранения глаза, независимо от размера и локализации, относят к категории тяжелых и особо тяжелых. Тщательный осмотр больного позволяет выявить абсолютные (достоверные) и относительные (вероятные) признаки проникающего ранения.

- Абсолютные признаки проникающего ранения: наличие раневого канала; выпадение в рану оболочек (части радужки, цилиар-




Рис. 20.3. Проникающее корнеосклеральное ранение с выпадением оболочек

ранения подразделяют на простые (без повреждения или выпадения внутренних структур глаза) и сложные (с повреждением или выпадением внутренних структур глазного яблока). Осложнениями проникающих ранений являются: внутриглазная раневая инфекция (эндофтальмит, панофтальмит), травматическая катаракта, вторичная посттравматическая глаукома, металлозы (при наличии металлических инородных тел глазного яблока), отслойка сетчатки, симпатическое воспаление и субатрофия глазного яблока.

Эти осложнения могут привести к резкому снижению или необратимой потере зрения.

*Первая медицинская помощь.* Необходимо закапать в конъюнктивальный мешок антибактериальные капли (применение мазей противопоказано), наложить бинокулярную асептическую повязку, ввести противостолбнячную сыворотку (1500–3000 МЕ) и внутримышечно назначить антибиотик широкого спектра действия. Больной с проникающим ранением глазного яблока всегда подлежит экстренной госпитализации в глазное отделение. В некоторых случаях (разрушение глазного яблока, массивное кровотечение из сосудов орбиты) требуется первичная хирургическая обработка, предусматривающая удаление глазного яблока (энуклеацию) с последующей тампонадой орбиты.

### **Внутриглазные инородные тела**

По данным различных авторов, проникающие ранения глазного яблока в 15–60% случаев осложняются внедрением инородных тел. В подавляющем большинстве случаев внутриглазные инородные тела являются металлическими магнитными (80–90% случаев) и амагнит-

ного тела, хориоидеи, сетчатки, стекловидного тела (рис. 20.3); наличие инородного тела.

- Относительные признаки проникающего ранения: изменение глубины передней камеры (мелкая — при роговичном ранении, глубокая — при склеральном); гипотония.

В зависимости от клинической картины проникающие

ными осколками, реже в полость глаза попадают тела растительного происхождения, осколки стекла, пластика и др.

Диагностика внутриглазных инородных тел включает следующие методы: биомикроскопию, обзорную рентгенографию орбит (рис. 20.4, 20.5), рентген-локализацию по Комбергу–Балтину, ультразвуковое АВ-сканирование, трансиллюминацию, а в некоторых случаях феррозондовую диагностику и электронную локацию. Наиболее точно определить локализацию внутриглазных инородных тел позволяют рентгенографические методы Комберга–Балтина и Фогта.

- Производят рентгенографию глазницы в передней прямой и боковой проекциях с использованием протеза Комберга–Балтина, который представляет собой алюминиевое кольцо с рентгеноконтрастными свинцовыми точками на 3, 6, 9 и 12 часах. Затем по снимкам устанавливают положение осколка с помощью схем-измерителей Комберга–Балтина.

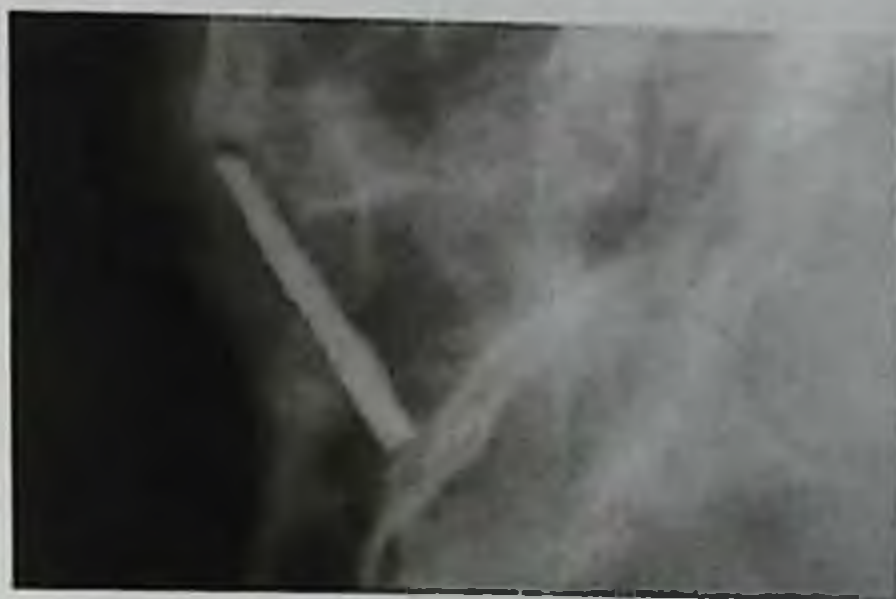

Рис. 20.4. Рентгенолокализация внутриглазного инородного тела глазницы (стекло в левой глазнице)

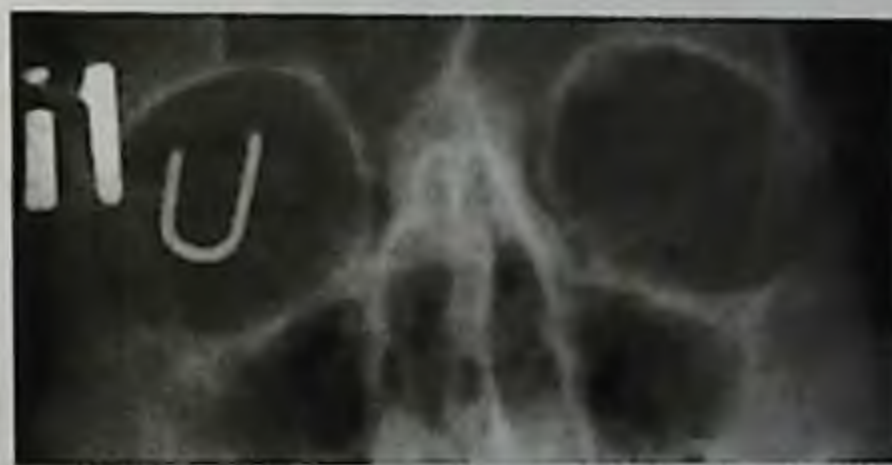


Рис. 20.5. Рентгенолокализация внутриглазного металлического инородного тела орбиты

Обязательно выполняют удаление металлических инородных тел в возможно более короткие сроки. Взаимодействие металла с жидкими средами глазного яблока приводит к развитию металлоза уже в течение первых 2 нед. Извлечение магнитных осколков проводят с применением постоянных или электрических магнитов. Немагнитные тела удаляют с помощью специальных пинцетов. Используют следующие оперативные доступы.

- Прямой доступ (через рану) используют при удалении инородных тел, ущемленных в раневом канале.
- Передний доступ осуществляют через разрез на периферии роговицы. Применяют для удаления инородных тел, локализованных в переднем отрезке глазного яблока.

- Диасклеральный доступ возможен через разрез склеры в проекции инородного тела. Используют при локализации осколков в цилиарном теле и пристеночном залегании витреальных инородных тел.
- Трансвитреальный доступ (через стекловидное тело) применяют при локализации инородного тела в заднем отрезке глаза, так как извлечение осколка через предыдущие доступы невозможно. При безуспешности попыток извлечения осколков данной локализации целесообразна перифокальная лазерная коагуляция с целью создания плотной капсулы вокруг инородного тела.

В дальнейшем назначают местную и системную антибактериальную противовоспалительную, дезинтоксикационную терапию (при необходимости).

### Осложнения проникающих ранений

При проникающих ранениях глазного яблока возможно развитие следующих осложнений: травматическая катаракта, внутриглазная раневая инфекция (эндофтальмит и панофтальмит), вторичная посттравматическая глаукома, отслойка сетчатки, металлоз, симпатическое воспаление, субатрофия глазного яблока.

### *Эндофтальмит*

*Эндофтальмит* — гнойное воспаление внутри глаза с образованием абсцесса в стекловидном теле. Заболевание обычно возникает через 2–3 дня после проникающего ранения глаза. Больные предъявляют жалобы на быстро возникающий роговичный синдром, гиперемию и отек век и конъюнктивы, резкое снижение зрения вплоть до слепоты. При осмотре обнаруживают отек роговицы, опалесценцию влаги передней камеры, желтоватый рефлекс с глазного дна, обусловленный гнойной инфильтрацией стекловидного тела. Сохраняется правильное положение глазного яблока в орбите без нарушения его подвижности.

*Панофтальмит* — острое гнойное воспаление, охватывающее все среды и оболочки глаза, в том числе склеру. Оно быстро переходит на мягкие ткани орбиты в мозг. Выражен отек век и конъюнктивы (хемоз) вплоть до ущемления ее в глазной щели, веки не смыкаются, возникают экзофтальм и офтальмоплегия, роговица мутная, передняя камера заполнена гноем, другие отделы глаза не просматриваются. Беспокоят не только сильные боли в глазу и голове, но и общая слабость, повышение температуры. Почти всегда заканчивается гибелью глаза и крайне опасен.

Лечение начинают с местного (в виде закапываний и субконъюнктивального введения) и системного (внутримышечного и внутривенного) введения антибиотиков широкого спектра действия, НПВС, кортикостероидов. Проводится дезинтоксикационная терапия. Интравитреально вводят смесь дексаметазона и антибактериального препарата (гентамицина, клиндамицина, фторхинолонов или препаратов пенициллинового ряда) после предварительной аспирации 0,2 мл стекловидного тела. При нарастании признаков эндофтальмита показана витрэктомия с интравитреальным введением антибиотиков в инфузионной жидкости.

### *Отслойка сетчатки*

В большинстве случаев посттравматическая отслойка сетчатки обусловлена витреоретинальной пролиферацией и тракцией сетчатки в участках сращений (тракционная отслойка сетчатки). Также отслойка сетчатки может возникнуть в результате непосредственного разрыва сетчатки при проникающих ранениях.

Лечение в зависимости от причины и клинической картины может включать удаление из витреальной полости патологического субстрата, локализацию разрывов сетчатки, расправление сетчатки с помощью введения жидких перфторорганических соединений, наложение круговых экстрасклеральных пломб, проведение послабляющей ретинотомии, фиксацию сетчатки с помощью эндолазера.

### *Металлозы*

*Металлозами* называются заболевания органа зрения, связанные с токсическим действием внутриглазных металлических инородных тел на внутренние структуры глаз, в особенности на сетчатку, и приводящие к ее гибели из-за возникновения нейроретинопатии. Наиболее опасны для глаза медные частицы, вызывающие халькоз, и железные осколки, нахождение которых внутри глаза приводит к развитию сидероза.

#### *• Халькоз.*

При нахождении в глазу медного осколка происходит его растворение и отложение солей меди в тканях глаза. Под влиянием токсического действия солей меди вокруг большого медного или латунного осколка быстро возникает асептический гнойный очаг, что сопровождается бурными воспалительными явлениями. Во всех тканях глаза (роговице, радужке, водянистой влаге, стекловидном теле, сетчатке) при халькозе происходит накопление солей меди голубого или зеленоватого цвета, что приводит к токсической коагуляции белков. Под передней



капсулой хрусталика можно видеть отложения в виде кольца с отходящими от него радиальными тяжами помутнения («цветка подсолнуха»). В стекловидном теле образуются белые нити и пленки, заключенные в зеленоватую или оранжевую массу. В более поздние сроки отмечается кирпично-красный оттенок стекловидного тела у места расположения инородного тела. Соединения меди оказывают выраженное токсическое действие на сетчатку. По мере прогрессирования процесса происходит снижение остроты зрения и сужение поля зрения.

Для профилактики развития и лечения халькоза необходимо удалить медьсодержащее инородное тело из глаза. Назначают 5% раствор тиосульфата натрия в виде капель (по 1–2 капли 4 раза в день), закапывают 5–10% раствор унитиола™ по 1–2 капли 4 раза в день или электрофорез с 2% раствором унитиола™.

Прогноз зависит от длительности пребывания инородного тела в глазу и от тяжести возникших осложнений.

- Сидероз.

Сидероз имеет более благоприятный прогноз по сравнению с халькозом. При пребывании железосодержащего осколка в глазу более 2 нед происходит его медленное растворение, а также пропитывание тканей глаза неорганическими и органическими солями железа, которые способны взаимодействовать с белковыми структурами.

Различают прямой сидероз, при котором соединения железа откладываются вокруг осколка, и непрямой, когда они фиксируются в нерастворимой форме вдали от осколка. Сидероз, возникающий на почве внутриглазного железосодержащего осколка, называется ксеногенным, в отличие от гематогенного, развивающегося из элементов крови при кровоизлияниях.

В роговице обнаруживают пигментацию коричневого цвета вокруг осколка, появляется мелкозернистый желтовато-коричневый пигмент в строме и отложение его в виде пыли на внутреннем эпителии. Радужная оболочка имеет ржавую или желтовато-коричневую окраску, что связано с отложением пигмента на ее поверхности либо в строме. В хрусталике под передней капсулой обнаруживаются отложения мельчайших коричневых зерен пигмента. В стекловидном теле определяются выраженная деструкция, помутнения, а также образование шварт. Изменения в сетчатке носят характер пигментных очагов. В тяжелых случаях происходит атрофия зрительного нерва.

Для профилактики развития и лечения сидероза необходимо осуществить удаление железосодержащего инородного тела из глаза.

В течение 15 дней применяют внутримышечное и субконъюнктивальное введение 5% раствора унитиола™. В конъюнктивальный мешок закапывают 5% раствор тиосульфата натрия 5–6 раз в день. Прогноз зависит от стадии процесса к моменту удаления инородного тела. При длительном существовании сидероза иногда возникают иридоциклит, катаракта, отслойка сетчатки, приводящие к резкому снижению остроты зрения.

### *Симпатическая офтальмия*

*Симпатическое* (содружественное) *воспаление* представляет собой поражение неповрежденного (здорового) глаза в ответ на длительно существующее воспаление травмированного органа зрения. Симпатическая офтальмия имеет аутоиммунную природу. Она возникает при клеточной и гуморальной сенсibilизации к антигенам увеоретинальной ткани на фоне нарушения гематофтальмического барьера поврежденного глаза. Наиболее опасно в плане развития данного процесса лимбальное проникающее ранение, при котором часто происходит выпадение и ущемление прилежащих внутренних оболочек, в особенности фрагментов увеального тракта. Симпатическое воспаление может возникнуть и после хирургического вмешательства, особенно в случае повторных операций или вмешательств после полученных травм.

Течение заболевания может быть острым или хроническим. Симпатическая офтальмия может протекать в виде серозного, фибрино-пластического иридоциклита, хориоретинита и даже панuveита. Патологический процесс может рецидивировать, приводя к резкому снижению зрительных функций, вплоть до полной потери зрения.

Для предупреждения симпатического воспаления необходимо проведение своевременной квалифицированной первичной хирургической обработки. С первого дня больной должен системно получать глюкокортикоиды. При отсутствии эффекта от медикаментозного лечения в срок до 2 нед после травмы принимается решение об энуклеации ослепшего травмированного глаза. Критерием для проведения энуклеации является отсутствие у больного светоощущения или светоощущение с неправильной проекцией света. Энуклеацию не проводят, если в травмированном глазу имеется правильная светопроекция, хотя в дальнейшем может понадобиться не одна реконструктивная операция. Медикаментозное лечение проводят длительно, не менее 6 мес, иногда до 1–2 лет, в зависимости от течения процесса, применяя антибиотики, кортикостероиды, при необходимости — иммунодепрессанты. Лечение назначается после иммунологического контроля анализа крови.

## ОЖОГИ ОРГАНА ЗРЕНИЯ

Ожоги глаз составляют 6,1–38,4% всех глазных повреждений, а более 40% из пострадавших становятся инвалидами, не способными вернуться к своей прежней профессии. Ожоги глаза и его придатков могут быть вызваны химическими, термическими и лучевыми факторами. По тяжести поражения ожоги подразделяют на легкие, средней тяжести и тяжелые.

### Химические и термические ожоги

- Химические ожоги характеризуются значительным поражением конъюнктивы и роговицы. Кожа век обычно повреждена меньше, что связано с задержкой едкого вещества в конъюнктивальном мешке и нежностью тканей глазного яблока (рис. 20.6).

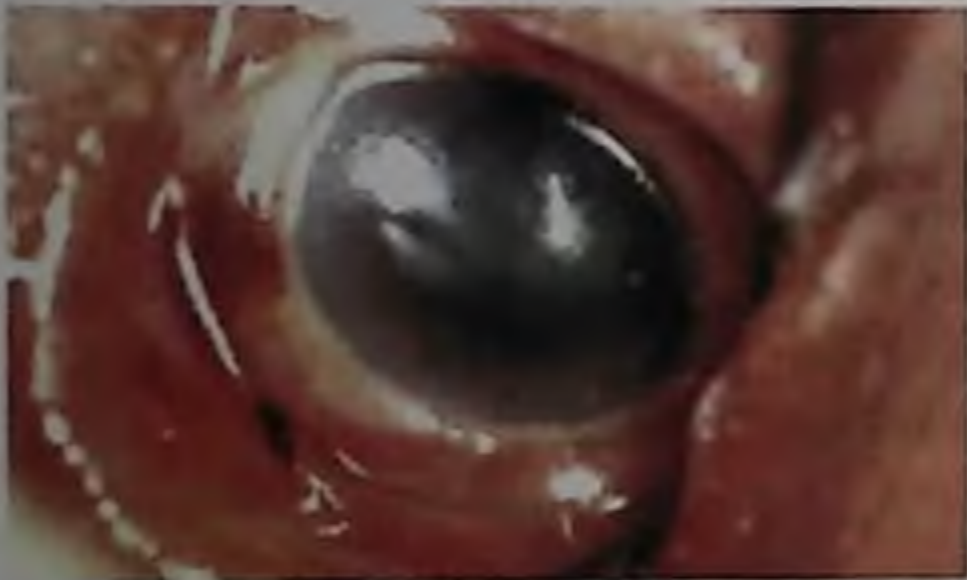

Рис. 20.6. Химический ожог органа зрения

- *Кислотные ожоги* вызывают коагуляцию ткани (коагуляционный некроз), в результате чего образовавшийся струп в определенной мере препятствует проникновению кислоты в толщу ткани и внутрь глазного яблока.

- *Щелочные ожоги* растворяют тканевой белок и вызывают кол-

ликвационный некроз, быстро проникая в глубину тканей и в полость глаза, нарушая его трофику и поражая внутренние оболочки. Некоторые щелочи могут быть обнаружены в передней камере глаза через 5–6 мин после их попадания в глаз. Разрушительное действие щелочей, пропитывающих ткани, продолжается долго, увеличивая глубину и площади поражения.

- Повреждение марганцовокислым калием характеризуется некрозом конъюнктивы и роговицы, а также окрашиванием их в темно-коричневый цвет.
- Поражение газовым оружием — агентами раздражающего действия С.С. («Сирень») и С.Н. («Черемуха»). Клиническая картина обусловлена высокой липотропностью указанных веществ, вследствие чего они быстро проникают через эпителиальные покровы роговицы, кожи и слизистых оболочек. Уже в первые секунды контакта с ирритантами возникает жжение и рези в области глаз,

появляется обильное слезотечение, блефароспазм, покраснение конъюнктивы и кожи лица. Симптомы раздражения глаз после прекращения контакта с аэрозолем исчезают через 15–30 мин, а гиперемия кожи может сохраняться до часа.

- Термические ожоги развиваются при воздействии горячих жидкостей, брызг раскаленных металлов, пламени и т.д. Их тяжесть в значительной мере зависит от температуры и теплоемкости повреждающего агента. В случае ожога горячим паром в большей степени страдает кожа век и лица, так как человек успевает сомкнуть веки; попадание в глаз твердых и жидких горячих объектов приводит к значительному повреждению органа зрения.

### Клиническая картина

Клиническая картина химических и термических ожогов глаза и его придаточного аппарата зависит от локализации и степени тяжести повреждения. При одинаковой степени поражения тяжелее, на первый взгляд, выглядят термические ожоги. Это связано с тем, что при термических ожогах чаще поражается не только глаз, но и окружающая кожа лица. Ожоги же химические чаще носят локальный характер, захватывая глазное яблоко, которое в первое время при той же степени ожога не вызывает опасений, и ошибка в оценке поражения становится видна на 2–3-и сутки, когда исправлять ее становится уже очень трудно.

- *Ожоги век.* Легкие ожоги век сопровождаются умеренной гиперемией и незначительным отеком пораженного участка кожи. Ожог век средней тяжести характеризуется появлением пузырей, вокруг которых кожа гиперемирована и отечна. Поврежденные участки кожи век довольно быстро некротизируются и покрываются рыхлой пленкой. Тяжелый ожог век проявляется некрозом не только эпидермиса, но и глубоких слоев кожи, а иногда даже мышечных волокон и хряща. Обожженный участок имеет темно-серый или грязно-желтый цвет.
- *Ожоги конъюнктивы.*
  - При ожоге легкой степени изменения конъюнктивы заключаются в появлении умеренной конъюнктивальной инъекции, незначительной светобоязни и слезотечении.
  - Ожог средней тяжести сопровождается развитием выраженного хемоза, на фоне чего может произойти нарушение питания роговицы. Пострадавшие предъявляют жалобы на сильную светобоязнь и слезотечение. Объективно обнаруживают выра-

женную гиперемию конъюнктивы и тонкие, легкоудаляющиеся нити фибрина на ее поверхности.

— Тяжелый ожог конъюнктивы всегда сочетается с ожогом поверхностных слоев склеры. Довольно часто происходит поражение перикорнеальной сети сосудов. В белесых участках глубокого некроза слизистой оболочки видны единичные темные сосуды, склера в этой зоне частично обнажена и некротизирована.

• *Ожоги роговицы.*

— Ожог легкой степени сопровождается поражением наружного эпителия роговицы. Больных беспокоят светобоязнь, слезотечение, блефароспазм, боль в области глаза. После закапывания флуоресцеина натрия четко видны мелкоточечные дефекты эпителия. Чувствительность роговицы и острота зрения могут быть незначительно снижены.

— Ожог средней тяжести характеризуется повреждением не только эпителия, но и поверхностных слоев стромы. В связи с отеком стромы прозрачность роговицы снижается, однако контуры зрачка рассмотреть можно. Пациенты предъявляют жалобы на сильное слезотечение, светобоязнь и значительную боль в глазу. Острота зрения снижена (до 0,3 и ниже). При исследовании на щелевой лампе можно заметить утолщение роговицы вследствие ее отека. Чувствительность роговой оболочки значительно снижена.

— Тяжелые ожоги роговой оболочки проявляются полным ее помутнением — роговица имеет вид матового стекла или даже фарфоровой пластинки. Радужка и область зрачка не видны, чувствительность роговицы отсутствует. Больные предъявляют жалобы на слезотечение, светобоязнь, сильные боли в глазу, отсутствие предметного зрения. Подобные поражения в дальнейшем приводят в большинстве случаев либо к формированию грубого васкуляризованного бельма, резко нарушающего основные зрительные функции, либо к гибели глазного яблока вследствие перфорации роговицы или тяжелых осложнений со стороны внутренних оболочек глаза.

К тяжелым следует отнести и часть ожогов средней степени, при которых поражение распространяется более чем на треть века, треть конъюнктивы и склеры, треть роговицы и лимба. При поражении ожогом более чем третьей части того или иного отдела органа зрения говорят об особо тяжелых ожогах.

### Оказание первой медицинской помощи

Первая помощь при химических ожогах заключается в тщательном удалении из конъюнктивального мешка всех попавших частиц. Эту манипуляцию желательно проводить под местной анестезией. Затем конъюнктивальный мешок обильно промывают большим количеством холодной воды, добиваясь полного исчезновения окраски промывной жидкости при попадании окрашенных химических веществ. Нельзя тереть поврежденные поверхности. Далее за веки закладывают дезинфицирующую мазь (например, 1% левомецетиновую) и на глаз накладывают легкую повязку. Больной должен быть экстренно направлен в стационар для иссечения пропитанных химическим веществом некротизированных тканей и проведения детоксикационной, антибактериальной и эпителизирующей терапии.

Первая помощь при термических ожогах включает конъюнктивальное применение антибактериальных капель и мазей. В отличие от химических ожогов, промывание глаза не требуется. После наложения легкой повязки больного госпитализируют в стационар.

При поражении роговицы закапывают 1% раствор атропина, вводят противостолбнячную сыворотку и анальгетики. При тяжелых ожогах в стационаре иссекают некротизированные участки роговицы с последующей заменой их донорской тканью. Пересаженный лоскут исполняет роль «биологической повязки», под которой восстанавливаются собственные клеточные элементы.

Осложнениями ожогов являются:

- рубцовые изменения век, приводящие к вывороту и завороту век, трихиазу, лагофтальму, формированию симблефарона (сращение конъюнктивы век и конъюнктивы глазного яблока) и анкилоблефарона (сращение век);
- развитие бельма, образование которых возможно не только при непосредственных ожогах роговицы, но и при ожогах бульбарной конъюнктивы из-за нарушения трофики роговицы;
- травматическая (токсическая) катаракта;
- развитие вторичной глаукомы, обусловленной спаечными процессами в углу передней камеры, задними и передними синехиями;
- токсические повреждения сетчатки и хориоидеи.

### Реконструктивная хирургия

Хирургическое устранение осложнений ожогов глаз возможно на разных сроках лечения. При поражении роговицы выполняют раннюю лечебную поверхностную кератопластику (биологическое покрытие). В это же время производится ранняя тектоническая послойная, сквозная и послойно-сквозная кератопластика. Через 10–12 мес и более (после

полного стихания воспалительного процесса) проводят частичную или полную послойную кератопластику. При обширных васкуляризованных бельмах, когда восстановить прозрачность роговицы с помощью кератопластики не представляется возможным, а функциональные способности сетчатки сохранены, проводят кератопротезирование. Удаление катаракты с одномоментной кератопластикой и имплантацией интраокулярной линзы возможно через 3–6 мес после стихания воспалительного процесса. В эти же сроки возможны и реконструктивные операции по формированию конъюнктивальной полости при анкило- и симблефароне. Сроки проведения антиглаукоматозных операций при вторичной послеожоговой глаукоме всегда индивидуальны.

### Лучевые ожоги

Поражение ультрафиолетовыми лучами встречается у лиц, работавших с вольтовой дугой, кварцевой лампой, при нарушении защиты эстрадных и киноосветителей (электрическая офтальмия), а также при длительном пребывании на ярко освещенной солнцем местности, покрытой снегом или водой (снеговая офтальмия). Клинически поражение проявляется через 4–6 ч после воздействия излучения. Характерны сильное слезотечение, светобоязнь, блефароспазм, гиперемия конъюнктивы и точечные нарушения целостности эпителия роговицы. Пострадавшего помещают в затемненное помещение, на веки накладывают холодные примочки. Допустимо, хотя и нежелательно (в связи с негативным влиянием на регенерацию эпителия) несколько раз закапать раствор анестетика. Для снижения воспалительных явлений и профилактики инфекционных осложнений на несколько дней назначают комбинированные глазные капли, содержащие антибиотик и кортикостероид (препарат макситрол™) 3–4 раза в сутки. При больших повреждениях эпителия роговицы назначают антибиотик и препараты, стимулирующие регенерацию. При правильном лечении в течение нескольких часов острые явления стихают.

Поражение органа зрения видимым светом связано с фокусировкой световой или лазерной энергии на сетчатке и коагуляцией соответствующего участка глазного дна. Если ожог захватывает область желтого пятна или диска зрительного нерва, то острота зрения резко и стойко понижается. При офтальмоскопии на глазном дне в зоне поражения видны округлой формы, нечетко очерченные желтовато-белые очаги. Через несколько дней на месте повреждения формируется атрофический очаг с глыбками пигмента. При наличии такого поражения для снижения степени повреждения внутривенно вводят 10 мл 40% раствора глюкозы с добавлением 1 мл 2% раствора хлоропирамина.

## ОТДЕЛЬНЫЕ ВИДЫ ТРАВМАТИЗМА

### Особенности детского травматизма

Повреждения органа зрения составляют примерно 10% детской глазной патологии и в 30–60% случаев приводят к одно- или двусторонней слепоте. Около 22% госпитализированных по поводу травмы составляют дети до 16 лет.

Наибольшее значение имеют механические повреждающие факторы: ножи, ножницы, вилки, стрелы, лыжные палки, хоккейные клюшки, пульки из рогаток, гвозди, проволока и т.д. Травмы органа зрения у детей чаще встречаются в школьном возрасте.

### Производственный травматизм

Производственный глазной травматизм имеет большой удельный вес в общей структуре производственного травматизма. 86,5% случаев повреждения глаз происходят в условиях производства, в частности у 71% лиц, занятых обработкой металла (слесари, станочники, литейщики и др.), в том числе у 36% рабочих, обрабатывающих металл ручным способом при выполнении немеханизированных операций. Промышленные травмы глаза также встречаются в горнорудной и химической промышленности. Сельскохозяйственный травматизм отличается от промышленного большей тяжестью поражения и инфицированностью ран, что ведет к более неблагоприятным исходам. Среди производственных травм выделяют тяжелые (прободные ранения и контузии глазного яблока; ожоги конъюнктивы, роговицы и кожи век II–III степени, отрывы и разрывы век) и легкие, или микротравмы (инородные тела или травматические эрозии роговицы и конъюнктивы, ожоги роговицы и конъюнктивы I степени, электроофтальмия). Исходы тяжелых повреждений глаз — одна из главных причин профессиональной инвалидности. Среди лиц, получивших тяжелую травму глаза и направленных на ВТЭК, 89,9% составляют мужчины, 10,2% — женщины.

Травмы чаще отмечаются в молодом возрасте. Возраст 60% травмированных больных не превышает 40 лет.

### Боевые травмы глаза

Боевой глазной травматизм характеризуется значительными повреждениями глаза (как правило, с внедрением множественных осколков), а также их сочетанием с травмой лица, головного мозга и других частей тела. Как правило, требуется немедленная доставка пострадавшего в стационар, где ему будет оказана офтальмологическая, нейрохирургическая и другая необходимая медицинская помощь.



# Глава 21

## Медико-социальная экспертиза в офтальмологии

### Содержание главы

- Терминология и общие положения.
- Задачи медико-социальной экспертизы.
- Проведение медико-социальной экспертизы.
- Степени нарушения зрительных функций.
- Реабилитация инвалидов.
- Инвалидность при отдельных заболеваниях.
- Контрольные методы проверки зрения.

Клинико-социальная офтальмология — наука, изучающая медико-социальные последствия заболеваний органа зрения, приводящие к стойким расстройствам зрительных функций и социальной недостаточности.

В задачи клинико-социальной офтальмологии входит и медико-социальная экспертиза, вопросы которой регулируются Федеральным законом «О социальной защите инвалидов в Российской Федерации» от 24 ноября 1995 г. № 181-ФЗ (в ред. от 29.12.2015).

### Терминология и общие положения

*Инвалид* — лицо, которое имеет нарушение здоровья со стойким расстройством функций организма, обусловленное заболеваниями, последствиями травм или дефектами, приводящее к ограничению жизнедеятельности и вызывающее необходимость его социальной защиты (инвалидность).

*Ограничение жизнедеятельности* — полная или частичная утрата лицом способности или возможности осуществлять самообслуживание, самостоятельно передвигаться, ориентироваться, общаться, контролировать свое поведение, обучаться и заниматься трудовой деятельностью.

В зависимости от степени расстройства функций организма и ограничения жизнедеятельности лицам, признанным инвалидами, устанавливается группа инвалидности, а лицам в возрасте до 18 лет устанавливается категория «ребенок-инвалид».

Признание лица инвалидом осуществляется федеральным учреждением медико-социальной экспертизы. Порядок и условия признания лица инвалидом устанавливаются Правительством Российской Федерации.

Медико-социальную экспертизу осуществляют федеральные учреждения медико-социальной экспертизы, исходя из комплексной оценки состояния организма на основе анализа клинико-функциональных, социально-бытовых, профессионально-трудовых, психологических данных освидетельствуемого лица с использованием классификаций и критериев, разрабатываемых и утверждаемых в порядке, определяемом Правительством Российской Федерации.

### **Задачи медико-социальной экспертизы**

Федеральные учреждения медико-социальной экспертизы осуществляют:

- установление инвалидности, ее причин, сроков, времени наступления; потребности инвалида в различных видах социальной защиты;
- разработку индивидуальных программ реабилитации инвалидов;
- изучение уровня и причин инвалидности населения;
- разработку комплексных программ реабилитации инвалидов, профилактики инвалидности и социальной защиты инвалидов;
- определение степени утраты профессиональной трудоспособности;
- определение причины смерти инвалида в случаях, когда законодательством Российской Федерации предусматривается предоставление мер социальной поддержки семье умершего.

Решение учреждения медико-социальной экспертизы обязательно для исполнения соответствующими органами государственной власти, органами местного самоуправления, а также организациями независимо от организационно-правовых форм и форм собственности.

### **Проведение медико-социальной экспертизы**

Постановление Правительства РФ от 20 февраля 2006 г. № 95 (с изменениями на 10 августа 2016 года) «О порядке и условиях признания лица инвалидом» определяет порядок проведения медико-социальной экспертизы. Основания для признания гражданина инвалидом:

- нарушение здоровья со стойким расстройством функций организма, обусловленное заболеваниями, последствиями травм или дефектами;
- ограничение жизнедеятельности (полная или частичная утрата лицом способности или возможности осуществлять самообслуживание, самостоятельно передвигаться, ориентироваться, общаться, контролировать свое поведение, обучаться или зани-

маться трудовой деятельностью), все ограничения жизнедеятельности подразделяют на 3 степени;

- необходимость в мерах социальной защиты, включая реабилитацию.

Наличие только одного из указанных признаков не является условием, достаточным для признания лица инвалидом.

### Степени нарушения зрительных функций

Определение групп инвалидности осуществляют на основании Приказа Министерства здравоохранения и социального развития от 17 декабря 2015 года № 1024н «О классификациях и критериях, используемых при осуществлении медико-социальной экспертизы граждан федеральными государственными учреждениями медико-социальной экспертизы».

Зрение относят к основным видам функций организма. В связи с этим при утрате зрения человек может быть признан инвалидом по зрению.

Определение степени зрительных нарушений базируется на Международной классификации болезней 10-го пересмотра, где сформулированы критерии нарушения функций зрительного анализатора, включающие оценку зрительных функций (остроты и поля зрения), основных электрофизиологических показателей и зрительной работоспособности. В соответствии с ними выделены четыре степени нарушений функций зрительного анализатора (табл. 21.1).

Таблица 21.1. Степени нарушения зрительных функций

Зрительные функции единственного или лучше видящего глаза с коррекцией	Степень нарушения функций (слабовидения)			
	I. Малая степень слабовидения (незначительные нарушения функций)	II. Средняя степень слабовидения (умеренные нарушения функций)	III. Высокая степень слабовидения (выраженные нарушения функций)	IV. Практическая или абсолютная слепота (значительно выраженные нарушения функций)
Острота зрения	0,4–0,7	>0,1 ≤0,3	0,05–0,1	0–0,04
Границы поля зрения	≥40°	<40° >20°	≤20° >10°	≤10°
Скотомы в центральном поле зрения	нет	единичные относительные скотомы	единичные или множественные несливные абсолютные скотомы	центральная абсолютная скотома ≥10° или парацентральные абсолютные сливные скотомы

## Группы инвалидности

Нарушение зрительных функций и ограничение основных категорий жизнедеятельности, вызывающих необходимость в социальной защите, учитываются при определении трех групп инвалидности. Инвалидность I группы устанавливается на 2 года, II и III групп — на 1 год, после чего проводят переосвидетельствование. Категория «ребенок-инвалид» устанавливается сроком на 1, 2, 5 лет либо до достижения возраста 18 лет.

При определении группы инвалидности оценка зрительных функций осуществляется по единственному или лучше видящему глазу с коррекцией (очковой или контактной), что соответствует положениям Международной классификации болезней (МКБ-10). Факт отсутствия зрения на одном глазу либо отсутствие одного глаза не является безусловным основанием для установления инвалидности.

I группа инвалидности устанавливается при IV степени нарушений функций зрительного анализатора и снижении одной из основных категорий жизнедеятельности до III степени с необходимостью социальной защиты.

II группа инвалидности устанавливается при III степени нарушений функций зрительного анализатора и снижении одной из основных категорий жизнедеятельности до II степени с необходимостью социальной защиты.

III группа инвалидности устанавливается при II степени нарушений функций зрительного анализатора и снижении одной из основных категорий жизнедеятельности до II степени с необходимостью социальной защиты. Категория «ребенок-инвалид» определяется при наличии ограничения любой категории жизнедеятельности, любой из степеней вследствие стойкого нарушения сенсорных функций.

## Реабилитация инвалидов

*Реабилитация инвалидов* — система и процесс полного или частичного восстановления способностей инвалидов к бытовой, общественной и профессиональной деятельности. В каждом случае разрабатывается индивидуальная программа реабилитации инвалида — комплекс оптимальных для инвалида реабилитационных мероприятий, включающий в себя отдельные виды, формы, объемы, сроки и порядок реализации медицинских, профессиональных и других реабилитационных мер.

Так как основную роль дистанционного анализатора у слепых и слабовидящих играет слух, компенсирующий зрительный дефект и способствующий ориентировке слабовидящих и незрячих, производственный шум по возможности должен быть полностью устранен. При освещении рабочего места наиболее рационально применение индивидуальных светильников, позволяющих регулировать световой поток. Учитывая низкую функциональную активность зрительно-нервного аппарата, слабовидящие могут выполнять зрительную работу грубой точности с объектами размером не менее 5 мм.

Инвалидам, имеющим выраженное и значительно выраженное ограничение жизнедеятельности вследствие снижения остроты зрения до возможности только ориентировки на рабочем месте, возможно выполнение рабочих заданий без применения зрения (по слепому методу). Им показано трудовое устройство в системе Всероссийского общества слепых.

Незрячие дети проходят курс реабилитации в специализированных школах-интернатах, где они получают общее среднее образование. Обучение письму и чтению производят по точечной азбуке Брайля (комбинации 6 выпуклых точек создают 63 знака, достаточных для обозначения букв, цифр, знаков препинания и нотных знаков).

### **Инвалидность при отдельных заболеваниях**

В структуре инвалидности по зрению в России наибольшее значение имеют такие состояния, как глаукома, последствия травм органа зрения, миопическая болезнь, заболевания сетчатки и зрительного нерва, а также катаракта. По каждой патологии существует перечень трудовых рекомендаций.

- Глаукома. При осуществлении трудовой деятельности должны быть исключены вредные вещества, оказывающие нейротропное и ангиотропное действие, ультразвук, вибрация и различные виды излучения выше предельно допустимых норм, а также тяжелая физическая нагрузка, вынужденная рабочая поза, чрезмерная нервно-психическая нагрузка. Противопоказаны условия «горячего» или «холодного» цехов. При закрытоугольной форме глаукомы запрещены работа в ночное время и работа с длительным наклоном головы вниз. При ограничении поля зрения нельзя работать на большой высоте (крановщик, монтажник, кровельщик, пожарный, каскадер и др.), а также управлять любым видом транспортного средства.

- Травмы, реконструктивные операции. Независимо от времени, прошедшего после хирургического вмешательства или травмы, и характера предшествующей деятельности всем больным противопоказана работа, связанная со значительной физической нагрузкой, наклонами туловища, большим зрительным напряжением, воздействием высоких температур, излучений и вибраций, опасностью глазного травматизма у движущихся механизмов, в запыленном помещении и в контакте с токсическими веществами.
- Близорукость высокой степени служит противопоказанием к тяжелому физическому труду, спортивным упражнениям с резким поднятием тяжестей и контактными видам спорта, к работе с сотрясением тела и наклонным положением головы, к зрительной напряженной работе.
- Заболевания сетчатки и зрительного нерва служат противопоказанием к работе, связанной с нейротоксическими веществами, опасностью интоксикации ртутью, мышьяком, анилиновыми соединениями, метиловым спиртом, никотином и др. Нельзя работать водителем любых транспортных средств и на высоте.
- Катаракта. Больным с катарактой противопоказан труд, связанный с необходимостью точного зрения, работа среди движущихся механизмов, на высоте. Противопоказана работа в условиях разных видов излучения, вибрации, в контакте с токсическими веществами и другими факторами, оказывающими катарактогенное воздействие.

### **Контрольные методы проверки зрения**

При определении остроты зрения нередко встречаются случаи симуляции и аггравации. Поэтому врачу необходимо знать ряд контрольных методов для выявления истинной остроты зрения.

- *Проба на разных расстояниях* производится следующим образом. Зрение проверяют с расстояния 5 м, затем 2,5 и 1,25 м; вычисляя остроту зрения для каждого расстояния, выявляют соответствие или несоответствие показаний обследуемого с его первоначальными данными. Результаты этой пробы считаются положительными в тех случаях, когда колебания остроты зрения были не менее чем на 100% (например, от 0,05 до 0,2), или не менее 2–3 рядов (например, от 0,3 до 0,5–0,6), что позволяет считать симуляцию или аггравацию установленной.

- *Проба с отдельными знаками.* Из таблицы Головина вырезают отдельные знаки и по одному наклеивают их на одинакового размера карточки. Обследуемому обычно трудно определить, знаки какой строки ему предъявляют, что позволяет установить истинную остроту зрения.
- *Проба «нейтрализации»* проводится следующим образом: перед глазом испытуемого ставится двояковыпуклое стекло +3,0 дптр, с которым обследуемый (если он эметроп) видит плохо даже верхние ряды тестов таблицы. В течение 5–10 мин наступает зрительное утомление, после чего приставляется к первому стеклу второе -3,0 дптр, вследствие чего происходит нейтрализация преломляющей способности обеих линз. При этом обследуемый (если у него была более высокая острота зрения) отмечает улучшение зрения по сравнению с исходным.
- *Зеркальная проба* производится таким образом: обследуемый садится под таблицей, а на расстоянии 5 м перед ним устанавливается зеркало. Правильная установка зеркала должна проверяться до прихода обследуемого в кабинет. Упуская из виду или не зная о том, что он видит таблицы в зеркале на удвоенном расстоянии, обследуемый читает свою «предельную», например, третью, строку и показывает, таким образом, уже удвоенное зрение, т.е. не менее 0,6.
- *Таблица Поляка.* Изменение таблицы Головина заключается в том, что первый ряд сохранен, так как его отсутствие слишком заметно и демаскирует пробу, но выброшены вторая и четвертая строки (т.е. 0,2 и 0,4) и удвоены восьмая и девятая для сохранения общего количества строк. Таким образом, читающий вторую строку имеет остроту зрения 0,3, раскрывая собственную аггравацию.
- *Проба Вика* заключается в том, что при угадывании направлений разрезов колец в строках, которые действительно не видны, оказывается, что известный процент направлений (а именно — около 25%) исследуемый называет правильно. При обследовании пациент, не желающий показать, что он видит предъявляемые тесты, будет избегать угадывания, так как имеет достаточное зрение для различения их. Последняя строка, в которой он не дает правильных ответов или дает их в очень малом проценте, будет строкой, по которой определяется острота зрения.

## Предметный указатель

В предметном указателе на первом месте стоит родовое понятие, видовые понятия организованы как подрубрики родового (например, «Астенопия аккомодативная», но не «Аккомодативная астенопия», «Нейропатия ишемическая», но не «Ишемическая нейропатия»).

- Адаптация  
    световая, 56  
    темновая, 56  
        методика исследования, 57  
        расстройства, 58  
        таблица Кравкова—Пуркинье, 58
- Аккомодация, 91
- Амблиопия  
    рефракционная, 86
- Аметропия, 84  
    коррекция, 97  
        контактная, 99  
        очковая, 98  
        хирургическая, 100
- Ангиография сетчатки  
    флюоресцентная, 78
- Ангиопатия гипертоническая, 190
- Ангиосклероз гипертонический, 190
- Анизейкония, 226
- Анизометропия, 86
- Аниридия, 158
- Аппарат  
    глазодвигательный, 224  
    заболевания, 224  
    Рота, 37
- Артерии  
    центральная сетчатки, 25  
    цилиарные, 25
- Артифакция, 173
- Астенопия, 65  
    аккомодативная, 93
- Астигматизм, 97, 104
- Атрофия зрительного нерва, 202
- Аутоофтальмоскопия, 78
- Афакия  
    очковая, 172  
    интраокулярная, 173  
    врожденная, 175
- Бельмо, 139
- Биомикроскопия, 77
- Блефарит, 104  
    простой, 105  
    чешуйчатый, 105  
    язвенный, 105
- Блефарофимоз, 115
- Близорукость, 84  
    (см. также «Миопия»)  
    ложная, 94
- Блок витреохрусталиковый, 218
- Болезнь Грейвса, 206
- Буфтальм, 214
- Веки, 29  
    абсцесс, 108  
    выворот, 110  
    заворот, 109  
    колобома, 115  
    крапивница, 103  
    отек Квинке, 103  
    токсикодермия, 104  
    флегмона, 108
- Вены  
    водоворотные, 25,  
    вортикозные, 25
- Витрэктомия, 190
- Влага водянистая, 24
- Гемералопия, 57, 64  
    врожденная, 60  
    симптоматическая, 68  
    эссенциальная, 59
- Гемианопсия, 53  
    биназальная, 54  
    битемпоральная, 54  
    гетеронимная, 54  
    гомонимная, 53
- Гемофтальм, 177, 239  
    контузионный, 240
- Гетерофория, 224
- Гидрофтальм, 214
- Гиперметропия, 84, 86, 95  
    (см. также «Дальнозоркость»)
- Гипертензия артериальная  
    ангиопатия, 190



- ангиосклероз, 190
- изменения глазного дна, 190
- нейропатия, 203
- ретинопатия, 185
- Гипопион, 153
- Гипотония глазного яблока, 222
- Гифема, 72, 240
- Глаз, 18
  - (см. также «Яблоко глазное»)
  - аппарат вспомогательный, 28
  - иннервация, 25
  - инъекция, 68
  - кровообращение, 25
  - оболочка
    - внутренняя, 21
    - наружная, 19
    - средняя (сосудистая), 20
  - положение, 69
  - содержимое, 23
- Глазница, 15
  - (см. также «Орбита»)
  - связь с полостью черепа, 17
  - содержимое, 15
- Глаукома, 212
  - воспалительная, 221
  - врожденная, 213
  - вторичная, 221
  - закрытоугольная, 217
  - открытоугольная, 214
  - поствоспалительная, 221
  - факогенная, 222
  - факолитическая, 222
  - факоморфическая, 222
  - факотопическая, 222
- Гониосинехии, 154
- Гониоскопия, 77
- Гонобленнорея, 128
- Давление внутриглазное, 75, 211,
  - повышение, 77
  - снижение, 77
- Дакриоаденит, 116
- Дакриоцистит, 118
- Дальнозоркость, 84
  - (см. также «Гиперметропия»)
- Двоение, 60, 64
- Дегенерация сетчатки, 194
  - пигментная, 194
- Дейтераномалия, 41
- Дейтеранопия, 41
- Диафаноскопия, 77
- Диплопия, 60, 64
- Диплоптика, 229
- Дистрофия радужки
  - прогрессирующая, 158
- Дихромазия, 43
- Дно глазное, 75
  - рефлекс, 73
- Друзы, 180, 193
- Железы
  - Вольфринга, 31
  - Краузе, 30
  - мейбомиевы, 30
  - Молля, 30
  - слезные, 15
  - Цейса, 30
- Жидкость внутриглазная, 24
- Заболевания
  - аппарата глазодвигательного, 224
  - век, 102
  - слезоотводящего, 118
  - глазницы, 232
  - железы слезной, 116
  - конъюнктивы, 122
  - нерва зрительного, 198
  - оболочки сосудистой, 50
  - орбиты, 232
  - органов слезных, 116
  - роговицы, 138
  - сетчатки, 179
  - склеры, 147
  - тела стекловидного, 176
  - хрусталика, 166
- Засвет, 64
- Зрачок, 20
  - расширение, 72
  - реакция
    - на свет, 72
    - на аккомодацию и конвергенцию, 72
  - сужение, 72
- Зрение, 35
  - акт, 35
    - основы физиологические, 33
  - бинокулярное, 60
  - механизм, 61
  - способы определения, 62

- дневное (фотопическое), 35
  - изменение, 63
  - контрольные методы проверки, 261
  - монокулярное, 60
  - ночное (скотопическое), 35
  - одновременное, 60
  - острота, 39
    - методика исследования, 42
  - периферическое, 23, 35
  - периферийное, 44
  - поле, 45
    - изменения, 50
    - периметрия
      - кинетическая, 45
      - статическая, 49
  - цветовое
    - исследование, 42
    - нарушение, 41
    - центральное, 36
  - снижение, 58
  - сумеречное (мезопическое), 35
  - трубочное, 53
  - цветовое, 35
  - центральное (форменное), 36
- Изейкония, 62
- Инвалид, 256
  - реабилитация, 259
- Инвалидность, 256
  - группы, 259
- Иридодиализ, 20, 72, 240
- Иридодонез, 72
- Иридоциклит, 153
  - лечение, 154
- Исследование светом проходящим, 73
- Камера глаза
  - задняя, 24
  - передняя, 24
  - гифема, 72
- Канал зрительного нерва, 18
- Канальцы слезные, 32
- Капсула тенонова, 17
- Катар весенний, 134
- Катаракта, 166
  - врожденная, 167
  - вторичная, 174
  - молочная, 170
  - осложненная, 170
  - пленчатая, 172
  - старческая, 168
  - травматическая, 171
  - факоэмульсификация, 172
  - экстракция, 172
- Кератит, 138
  - экзогенный, 140
  - эндогенный, 141
  - паренхиматозный, 142
- Кератоглобус, 144
- Кератоконус, 144
- Кератоконъюнктивит эпидемический, 134
- Кератопластика, 145
- Кератопротезирование, 146
- Кератэктомия, 145
- Колбочки, 23
- Колобома
  - век, 115
  - радужки, 72
  - хрусталика, 175
- Конвергенция, 93, 224
- Контузия, 241
- Конус миопический, 96
- Конъюнктивит
  - изменения дегенеративные, 136
- новообразования, 137
  - доброкачественные, 137
  - злокачественные, 137
- инъекция, 205
- хемоз, 69
- Конъюнктивит, 122
  - аденовирусный, 133
  - бактериальный, 125
  - лекарственный, 135
- Конъюнктивиты
  - аллергические и аутоиммунные, 134
- Коррекция
  - аметропий, 97
  - афакии, 172
  - интраокулярная, 173
  - контактная, 99
  - очковая, 98, 172
  - пресбиопии, 94
  - хирургическая, 101
  - эксимерлазерная, 101

- Косоглазие, 225  
   аккомодационное, 228  
   альтернирующее, 226  
   мнимое, 225  
   монолатеральное, 226  
   несаккомодационное, 228  
   паралитическое, 226  
   расходящееся, 226  
   скрытое, 225  
   содружественное, 226  
   сходящееся, 226  
   частично аккомодационное, 228  
   явное, 226
- Криопексия транссклеральная, 197
- Криоретинопексия, 189
- Криптофтальм, 114
- Круг артериальный радужки  
   большой, 25  
   малый, 25
- Лагофтальм, 60, 67, 113
- Лазеркоагуляция сетчатки, 189
- Лампа щелевая, 77
- Лентиконус, 178
- Лимб, 19
- Линза, 24, 80  
   (см. также «Хрусталик»)  
   астигматическое, 82  
   интраокулярная, 173  
   сила преломляющая, 83  
   стигматическое, 82
- Линзы, 80  
   рассеивающие, 82  
   собираательные, 81  
   торические, 82  
   цилиндрические, 82
- Мадароз, 108
- Макропсия, 64
- Макула, 22  
   (см. также «пятно желтое»)  
   ложная, 229  
   стимуляция, 228
- Макулярная дегенерация возрастная, 192
- Мегалокорнеа, 144
- Мембрана Бруха, 21
- Металлоз, 224
- Метод  
   освещения бокового  
   (фокального), 71
- Фогта, 245
- Механофосфен, 78
- Мешок слезный, 32
- Мидриаз, 72  
   контузионный, 240
- Микропсия, 64
- Микрофакия, 175
- Миоз, 72  
   контузионный, 240
- Миопатия эндокринная, 175
- Миопия, 95 (см. также «Близорукость»)  
   высокая, 96  
   конус, 96  
   осложненная, 96  
   прогрессирующая, 97
- Монохромазия, 42
- Мышцы  
   глаза круговая, 30  
   глазодвигательные, 29, 224  
   цилиарная, 20, 91
- Неврит  
   интрабульбарный, 199  
   оптический, 198  
   ретробульбарный, 199
- Нейропатия ишемическая, 203  
   задняя, 203  
   передняя, 203
- Нейроретинопатия гипертоническая, 191
- Нервы  
   блоковый, 17  
   глазодвигательный, 17  
   зрительный, 26  
   атрофия, 202  
   диск, 23  
   застойный, 200  
   канал, 18  
   нейропатия, 203  
   лицевой, 30  
   отводящий, 17  
   цилиарные, 26
- Оболочка  
   глаза  
   внутренняя, 21  
   наружная, 19  
   средняя (сосудистая), 20  
   радужная, 20 (см. также «Радужка»)

- роговая, 19, (см. также Роговица)  
сосудистая, 9 (см. также «Хорондеа»)  
аномалии развития, 151  
изменения патологические, 158  
новообразования, 159
- Образ последовательный, 229
- Обследование больного, 63
- Ограничение жизнедеятельности, 256
- Ожоги, 250  
век, 251  
конъюнктивы, 251  
лучевые, 254  
роговицы, 252  
термические, 250  
химические, 250
- Озеро слезное, 32
- Окклюзия  
артерии  
сонной, 205  
центральной сетчатки, 183  
вены центральной сетчатки, 185  
обратная, 228  
прямая, 228
- Окулопатия ишемическая, 205
- Операции  
рефракционные, 83  
склероукрепляющие, 97
- Оптика  
геометрическая, 80  
физиологическая, 80
- Оптотип, 37
- Опухоли  
доброкачественные  
радужки, 160  
хориоидеи, 163  
злокачественные  
радужки, 161  
тела цилиарного, 162  
хориоидеи, 163
- Опыт Соколова, 62
- Орбита, 15  
(см. также «Глазница»)  
связь с полостью черепа, 17  
содержимое, 17  
флегмона, 233
- Органы слезные, 31
- Ортоптика, 229
- Ортофория, 224
- Ослепляемость, 64
- Острота зрения, 36
- Отслойка сетчатки, 195, 247  
посттравматическая, 247
- Офтальмия симпатическая, 249
- Офтальмогипертензия, 222
- Офтальмология, 6  
история, 6  
клинико-социальная, 256
- Офтальмометрия, 91
- Офтальмопатия  
дистиреоидная, 206  
эндокринная, 206
- Офтальмоплегия, 233
- Офтальмоскопия, 73
- Офтальмохромоскопия, 75
- Очаги  
ватообразные, 180  
Фукса, 96
- Палочки, 23
- Паннус трахоматозный, 130
- Папиллит, 199
- Пенализация, 229
- Перекрест зрительный, 26
- Периметр Ферстера, 45
- Периметрия, 45  
кинетическая, 45  
статистическая, 49
- Плеоптика, 228
- Пневморетинопексия, 197
- Поле зрения, 44  
сужение, 52
- Пресбиопия, 94
- Приступ глаукомы  
острый, 220  
подострый, 220
- Проба  
Вика, 262  
зеркальная, 262  
канальцевая, 70  
на разных расстояниях, 261  
нейтрализации, 262  
носовая, 71  
с отдельными знаками, 262  
с промахиванием, 62  
теневая, 89  
Ширмера, 70

- Пространство интермаргинальное, 30  
 Протаномалия, 41  
 Протанопия, 41  
 Проток носослезный, 32  
 Птеригиум, 136  
 Птоз, 67, 111  
 Пути  
   слезоотводящие, 32  
   промывание, 71  
 Пятно желтое, 22  
   (см. также «Макула»  
   Фукса, 96  
 Радужка, 20  
   дрожание, 72  
   колобома, 72  
   отрыв, 72 (см. также  
   «Иридодиализ»)  
   рубеоз, 185  
 Развитие органа зрения, 14  
 Ранения  
   век, 241  
   глазного яблока, 242  
     непроникающие, 243  
     проникающие, 243  
   конъюнктивы, 241  
 Ретинит  
   хориоретинит, 152  
   цитомегаловирусный, 208  
 Ретинопатия  
   гипертоническая, 191  
   диабетическая, 185  
   непролиферативная, 187  
   препролиферативная, 187  
   пролиферативная, 188  
 Ретиношизис, 181  
 Рефлекс  
   роговичный, 19  
   глазного дна, 177  
   фовеальный, 74  
   фузионный, 62 (см. также «Фузия»)  
 Рефрактометрия, 91  
 Рефракция  
   аметропическая, 83  
   динамическая, 83  
   клиническая, 83  
   статистическая, 83  
   физическая, 83  
   эмметропическая, 83  
 Роговица, 138  
   коническая, 144  
   облачко, 139  
   операции, 145  
   пересадка, 145  
   пятно, 139  
   чувствительность, 14  
   шаровидная, 144  
 Рубеоз радужки, 185  
 Светобоязнь, 64  
 Светоощущение, 55  
   с неправильной  
     проекцией света, 213  
   с правильной  
     проекцией света, 39  
 Связки цинновы, 91  
 Сетчатка, 21  
   дегенерация, 192  
   пигментная, 194  
   участки  
     диспаратные, 61  
     корреспондирующие, 61  
 Сидероз, 248  
 Симблефарон, 131  
 Симптом  
   Арджил–Робертсон, 209  
   артерио-венозного  
   перекреста, 191  
   Салюса–Гунна, 190  
   Штельвага, 207  
 Синдром  
   Бернара–Горнера, 67  
   верхней глазничной щели, 17,  
   233  
   кризов глаукомоциклических, 158  
   приобретенного иммунодефицита, 208  
   роговичный, 138, 153  
   сухого глаза, 120  
   Фукса, 158  
 Синехии, 140  
   гоиосинехии, 218, 221  
   задние, 153, 221  
   передние, 140, 221  
 Сифилис, 209  
 Скиакоскопия, 89  
 Склера, 20, 147  
   стафилома, 96

- Склерит, 149  
Скотома, 45  
    торможения, 229  
Слеза, 32  
Слезопродукция, 70  
Слезотечение, 65  
Слепота острая транзиторная, 205  
Способ Гиршберга, 225  
Стафилома  
    задняя, 96  
    ложная, 96  
Строение  
    глазницы, 15  
    глазное яблоко, 18  
    орбиты, 17  
    органа зрения у детей, 15  
Таблица  
    Головина—Сивцева, 37  
    Кравкова—Пуркинье, 57  
    Поляка, 262  
    Рабкина, 42  
Тело  
    инородное  
        внутриглазное, 244  
        конъюнктивы, 242  
        роговицы, 243  
    стекловидное, 23  
    цилиарное, 20  
Термокератокоагуляция, 101  
Тест четырехточечный, 62  
Тонография, 76  
Тонометр Маклакова, 76  
Тонометрия, 76  
Точки  
    зрения ясного  
        ближайшая, 94  
        дальнейшая, 94  
    слезные, 30  
    выворот, 118  
    сужение, 118  
Трабекулопластика лазерная, 216  
Трабекулэктомия, 217  
Травматизм  
    боевой, 255  
    детский, 255  
    производственный, 255  
    промышленный, 255  
    сельскохозяйственный, 255  
Травмы  
    глаза тупые, 238  
    органа зрения, 237  
        механические, 238  
        ранения, 241  
        тупые, 238  
Тракт  
    зрительный, 26  
    сосудистый, 142  
    увеальный, 20  
Трансиллюминация, 77  
Транссудаты твердые, 187  
Трахома, 129  
Тританомалия, 41  
Тританопия, 41  
Трихиаз, 67, 107  
Трихромазия  
    аномальная, 42  
    нормальная, 42  
Тромбоз  
    артерии центральной  
        сетчатки, 182  
    вен  
        глазницы, 235  
        центральной сетчатки, 182  
Тургор глаза, 75  
    повышение, 75  
    снижение, 75  
Увеиты, 152  
    задние, 155  
    классификация, 152  
    передние, 153  
    этиология, 152  
Увеопатия, 158  
Угол  
    зрения, 37  
    косоглазия, 225  
    отклонения  
        вторичного, 225  
        первичного, 225  
Узел цилиарный, 26  
Факосклероз, 170  
Факоземульсификация, 172  
Фасция тарзоорбитальная, 17  
Феномен образа последователь-  
    ного, 228  
Фиксация эксцентричная, 228  
Флегмона глазницы, 233  
Фовеола, 22  
Формула Снеллена, 38  
Фотопсия, 64  
Фотофобия, 64

- Фузии, 60, 61  
 Функции зрительные (см. также «Зрение») нарушения, 258  
 Халазион, 106  
 Халькоз, 247  
 Хиазма, 26  
 Хирургия  
   корнеальная, 101  
   лазерная, 216  
   реконструктивная, 253  
   рефракционная, 101  
     хрусталиковая, 101  
   роговичная, 85  
 Хлоропсия, 42  
 Хориоидиты, 155  
   лечение, 157  
 Хориоретинит, 152  
 Хориоидея, 20  
 Хрусталик, 23, 24, 166  
   колобома, 175  
 Хрящи век, 30  
 Светоощущение, 39  
 Цианопсия, 42  
 Циклокоагуляция лазерная, 216  
 Щель  
   глазная, 67  
   глазничная  
     верхняя, 17  
     нижняя, 17  
 Экзофтальм, 69  
   отечный, 207  
   тиреотоксический, 207  
 Эксакация диска зрительного  
   нерва, 212  
   физиологическая, 74  
 Экспертиза медико-социальная,  
   256  
 Экстракция катаракты, 171  
 Эктропион, 67  
 Эмметропия, 83, 94  
 Эндофтальмит, 140, 246  
 Энофтальм, 69, 233  
 Энтоптометрия, 78  
 Энтропион, 67  
 Энуклеация, 244  
 Эпикант, 115  
 Эписклерит, 148  
 Эритропсия, 42  
 Эхоофтальмоскопия, 78  
 Яблоко глазное, 18  
   (см. также «Глаз»)  
   гипотония, 222  
   иннервация, 20  
   инъекция, 68  
   кровоснабжение, 25  
   неподвижность, 233  
   оболочка  
     внутренняя, 21  
     (см. также «Сетчатка»)  
     наружная, 19  
     роговая, 19  
     средняя (сосудистая), 20  
   положение, 69  
   содержимое, 23  
 Язва роговицы  
   катаральная, 141  
   ползучая, 140  
 Ямка центральная, 22  
   (см. также «Фовеола»)  
 Ячмень, 106

## Список литературы

1. Джейн Олвер, Лоррейн Кессиди. Наглядная офтальмология. — М.: ГЭОТАР-Медиа, 2016. — 219 с.
2. Егоров Е.А., Ставицкая Т.В., Тутаева Е.С. Офтальмологические проявления общих заболеваний. — М., 2006. — 348–361 с.
3. Егоров Е.А., Астахов Ю.С., Ставицкая Т.В. Офтальмофармакология. Рук-во для врачей. — 3-е изд. — М.: ГЭОТАР-МЕД, 2009. — 588 с.
4. Морозов В.И., Яковлев А.А. Заболевания зрительного пути. — М.: Бином, 2010. — 678 с.
5. Национальное руководство по глаукоме для практикующих врачей. — 3-е изд., испр. и доп. / под ред. Е.А. Егорова, Ю.С. Астахова, В.П. Еричева. — М.: ГЭОТАР-Медиа, 2015. — 452 с.
6. Нестеров А.П. Глаукома. — 2-е изд., перераб.— М.: МИА, 2008. — 357 с.
7. Офтальмология. Национальное руководство. Краткое издание / под ред. С.Э. Аветисова, Е.А. Егорова, Л.К. Мошетовой, В.В. Нероева, Х.П. Тахчиди. — М.: ГЭОТАР-Медиа, 2014. — 735 с.
8. Рациональная фармакотерапия в офтальмологии. Рук-во для практик. врачей. 2-е изд. / под ред. Е.А. Егорова. — М.: Литтерра, 2011. — 1059 с.



## **ПРИГЛАШЕНИЕ К СОТРУДНИЧЕСТВУ**

Издательская группа «ГЭОТАР-Медиа» приглашает к сотрудничеству авторов и редакторов медицинской литературы.

**ИЗДАТЕЛЬСТВО СПЕЦИАЛИЗИРУЕТСЯ НА ВЫПУСКЕ**  
учебной литературы для вузов и колледжей, атласов,  
руководств для врачей, переводных изданий

По вопросам издания рукописей обращайтесь в отдел по работе с авторами.  
Тел. (495) 921-39-07.

*Учебное издание*

## **ОФТАЛЬМОЛОГИЯ**

Под редакцией **Е.А. Егорова**

2-е издание, переработанное и дополненное

Зав. редакцией *А.В. Андреева*  
Менеджер проекта *Т.Е. Якобсон*  
Выпускающие редакторы *О.В. Сучкова, В.А. Гончарова*  
Корректор *Е.В. Селиверстова*  
Компьютерная верстка *Л.О. Михеева*  
Дизайн обложки *Ю.В. Егоров*  
Главный технолог *О.А. Ильина*

Подписано в печать 01.09.2020. Формат 60×90 <sup>1</sup>/<sub>16</sub>.  
Бумага офсетная. Печать офсетная.  
Объем 17 усл. печ. л. Доп. тираж 1000 экз. Заказ № 1423.

ООО Издательская группа «ГЭОТАР-Медиа».  
115035, Москва, ул. Садовническая, д. 11, стр. 12.  
Тел.: 8 (495) 921-39-07.  
E-mail: [info@geotar.ru](mailto:info@geotar.ru), <http://www.geotar.ru>.

Отпечатано в ООО «Типография «Перфектум».  
428000, г. Чебоксары, ул. К. Маркса, д. 52.

ISBN 978-5-9704-5976-8



9 785970 459768 >


Найти книгу

Корзина


### Каталог

- ▶ Врачам и фармацевтам
- ▶ Студентам вузов
- ▶ Студентам колледжей
- ▶ Книги для среднего медицинского персонала
- ▶ Книги для кистологов
- ▶ Книги для массажистов
- ▶ Книги по ветеринарии
- ▶ Гомеопатам
- ▶ Переводная литература
- ▶ Книги на иностранном языке
- ▶ Книги для поступающих в вузы
- ▶ Журналы
- ▶ Национальные руководства
- ▶ СанПиНы
- ▶ Серийные издания
- ▶ Плакаты анатомические
- ▶ Анатомические модели
- ▶ Медицинские инструменты
- ▶ Одежда и обувь
- ▶ Распродажа
- ▶ Подарки для медиков
- ▶ Книги для пациентов
- ▶ Новинки

### Новинки



Essential Biochemistry  
by Bruce Voisin with  
Robert King  
В КОРЗИНУ



Тактика врача-уролога  
Толочко В.И.  
В КОРЗИНУ



Медицинская физиология  
Литвинцев В.И.  
В КОРЗИНУ



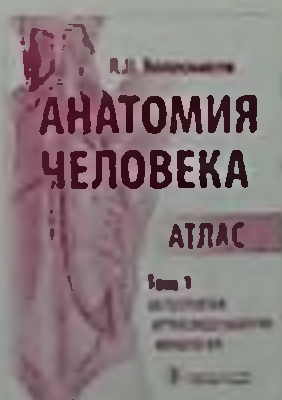
Здоровый человек  
и его оборудование  
Землин  
В КОРЗИНУ




Основы пекинг-массажа  
Землин  
В КОРЗИНУ



МРТ  
Землин  
В КОРЗИНУ



Анатомия человека  
Атлас  
Землин  
В КОРЗИНУ



Анатомия человека  
Землин  
В КОРЗИНУ



Атлас по физиологии  
Землин  
В КОРЗИНУ

В учебнике обобщены современные представления, касающиеся истории офтальмологии, анатомии и физиологии органа зрения. Большое внимание при освещении патологии органа зрения уделено современным методам диагностики и лечения с учетом объема знаний, полученных при изучении смежных дисциплин: физиологии, гистологии, микробиологии и др. В книге использована структура подачи материала, соответствующая программе высшей школы, с описанием отделов глаза и клинических симптомов патологических изменений.

Издание предназначено для студентов медицинских вузов.

- История офтальмологии
- Анатомия органа зрения
- Зрительные функции
- Обследование больного в офтальмологии
- Физиологическая оптика
- Заболевания век
- Заболевания слезных органов
- Заболевания конъюнктивы
- Заболевания роговицы
- Заболевания склеры
- Патология сосудистой оболочки
- Заболевания хрусталика
- Патология стекловидного тела
- Заболевания сетчатки
- Заболевания зрительного нерва
- Изменения органа зрения при общих заболеваниях
- Изменения внутриглазного давления
- Патология глазодвигательного аппарата
- Заболевания глазницы
- Травмы органа зрения
- Медико-социальная экспертиза в офтальмологии

Учебник



ISBN 978-5-9704-5976-8



9 785970 459768 >

Офтальмология

[www.geotar.ru](http://www.geotar.ru)

[www.medknigaservis.ru](http://www.medknigaservis.ru)

