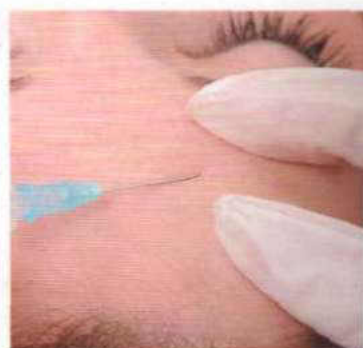
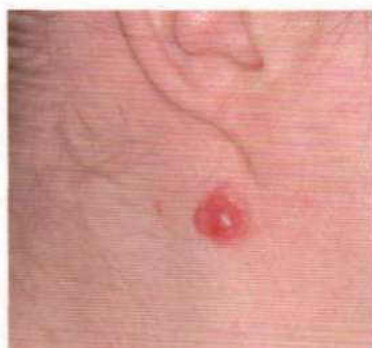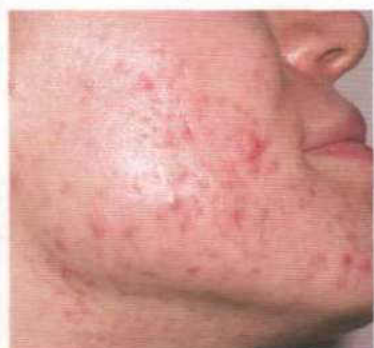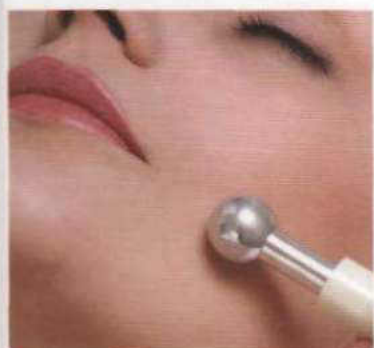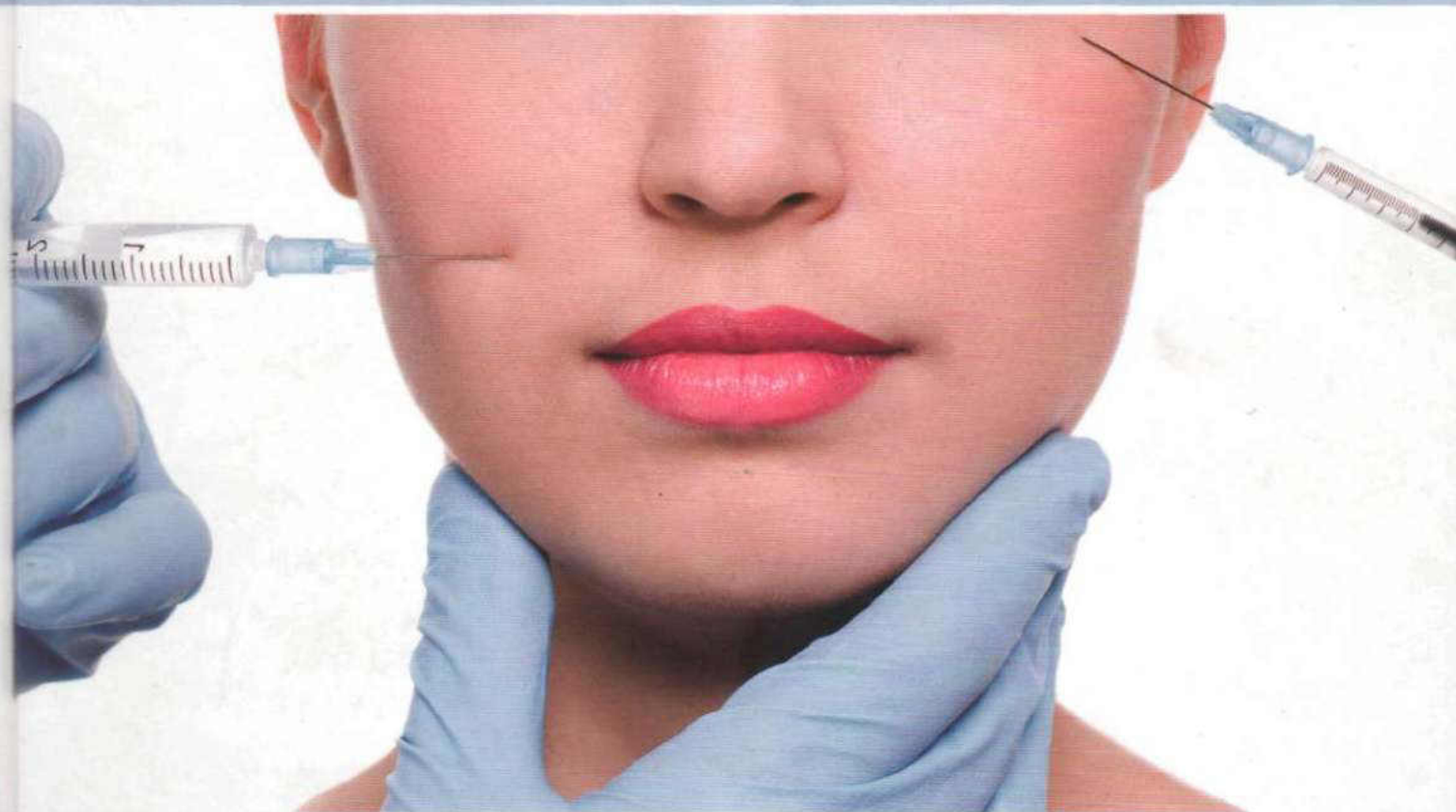




БИНОМ

АТЛАС КОСМЕТИЧЕСКОЙ ДЕРМАТОЛОГИИ



М.Р. Аврам, С. Цзао, З. Танноус, М.М. Аврам

COLOR ATLAS OF COSMETIC DERMATOLOGY

Marc R. Avram, MD

Clinical Associate Professor of Dermatology
Weill-Cornell Medical School
Private Practice – 905 Fifth Avenue
New York, New York

Sandy Tsao, MD

Director of Procedural Dermatology
Harvard Medical School
Massachusetts General Hospital, Dermatology Laser and Cosmetic Center
Boston, Massachusetts

Zeina Tannous, MD

Director Mohs/Dermatologic Surgery, Boston VA Medical Center
Assistant in Dermatology, Massachusetts General Hospital, Dermatology, Laser and Cosmetic Center
Associate Program Director for Dermatopathology, Department of Dermatology, Harvard Medical School
Instructor in Dermatology, Harvard Medical School
Boston, Massachusetts

Mathew M. Avram, MD, JD

Director
Massachusetts General Hospital, Dermatology, Laser & Cosmetic Center
Instructor, Harvard Medical School
Boston, Massachusetts



New York Chicago San Francisco Lisbon London Madrid
Mexico City Milan New Delhi San Juan Seoul Singapore Sydney Toronto

АТЛАС КОСМЕТИЧЕСКОЙ ДЕРМАТОЛОГИИ

М.Р. Аврам, С. Цзао, З. Танноус, М.М. Аврам

Перевод с английского под редакцией профессора,
докт. мед. наук Н.Н. Потекаева



Издательство БИНОМ

МОСКВА

2013

Название статьи:
АХН РЕЗИНД МАҲАЗИ

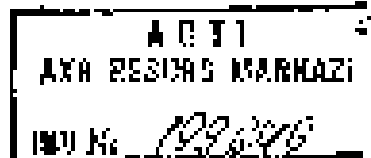Алиев Н. В., Юсуф С., Ташмух З., Алиев М. М.

4.2) Ахна резинд маҳазой адринотазинга 16гн. 1-конт. худ. рец. (прф.) Н.М. Юсуфова. СДР: 11-қиллоғи пил
1-қиллоғи, №: 11-қиллоғи пил. КИНИЖА, 2018. 294-қ. нл.

Ахна резинд маҳазой адринотазинга 16гн. 1-конт. худ. рец. (прф.) Н.М. Юсуфова. СДР: 11-қиллоғи пил
1-қиллоғи, №: 11-қиллоғи пил. КИНИЖА, 2018. 294-қ. нл.

Цилиндрли адринотазинга 16гн. 1-конт. худ. рец. (прф.) Н.М. Юсуфова. СДР: 11-қиллоғи пил
1-қиллоғи, №: 11-қиллоғи пил. КИНИЖА, 2018. 294-қ. нл.

УДК 615.6
615.6



Дорогие коллеги!

Вы держите в руках книгу, которая представляет несомненный интерес не только для практикующих врачей дерматологов и косметологов, но и для специалистов в области онкологии, пластической хирургии и лазерной медицины. В настоящее время – эпоху бурного развития косметологии как научной и прикладной дисциплины чрезвычайно актуально издание настоящего атласа, подготовленного специалистами в сфере эстетической дерматологии. Безусловно, к главным достоинствам книги следует отнести краткость изложения и, в то же время, исключительную информативность материала, сопровождаемого наглядными иллюстрациями. В плане освещения терапевтических подходов обращает на себя внимание многогранность в решении задач, направленных на эффективную реабилитацию не только пациентов с косметическими запросами, но и на лечение лиц, страдающих заболеваниями кожи. В разделах, образно обозначаемых авторами «ловушки», описываются осложнения, риски и возможные неблагоприятные последствия при использовании тех или иных терапевтических методов. По-существу, содержательная часть атласа представляет собой алгоритмы, можно даже сказать стандарты, обследования, выбора тактики лечения, дальнейшего ведения и восстановления пациентов, страдающих заболеваниями кожи или имеющих ее косметические дефекты.

Надеюсь, что «Атлас эстетической дерматологии» будет широко востребован практикующими врачами дерматокосметологами, помогая избегать сложностей в повседневной работе и облегчая путь к достижению здоровья и красоты наших пациентов.

Профессор, д.м.н. Н. Н. Потеев

СОДЕРЖАНИЕ

ПРЕДИСЛОВИЕ	8	Глава 30. Винные пятна	181
РАЗДЕЛ I. Фотостарение	9	Глава 31. Пиогенная гранулема	184
Глава 1. Анализ старения лица	10	Глава 32. Телеангиэктазии нижних конечностей, сетчатые и варикозно расширенные вены	187
Глава 2. Фотостарение	14	Глава 33. Телеангиэктазии лица	192
Глава 3. Фотостарение, возможности восстано- вления объема мягких тканей	19	Глава 34. Венозные озера	197
Глава 4. Фотостарение, варианты применения ботулинического токсина	25	Глава 35. Бородавки	199
Глава 5. Фотостарение, методики выравнивания поверхности кожи	33	РАЗДЕЛ VII. Доброкачественные опухоли кожи	203
Глава 6. Фотостарение, повязки и анестезия	56	Глава 36. Ангиофиброма	204
Глава 7. Актинический (фотохимический) кератоз	63	Глава 37. Невус Беккера	208
Глава 8. Дерматохалазис	67	Глава 38. Эпидермальные кисты	211
Глава 9. Пойкилодермия Киватта	69	Глава 39. Эпидермальный невус	214
РАЗДЕЛ II. Патология сальных желез	73	Глава 40. Липома	218
Глава 10. Вульгарные угри	74	Глава 41. Милиум	221
Глава 11. Розацеа	78	Глава 42. Нейрофиброма	223
Глава 12. Гиперплазия сальных желез	83	Глава 43. Себорейный кератоз	226
РАЗДЕЛ III. Патология потовых желез	87	Глава 44. Сирингома	229
Глава 13. Гипергидроз	88	Глава 45. Черный папулезный дерматоз	232
РАЗДЕЛ IV. Патология волосяных фолликулов	93	РАЗДЕЛ VIII. Рак кожи	235
Глава 14. Облысение у мужчин	94	Глава 46. Базальноклеточная карцинома	236
Глава 15. Облысение у женщин	114	Глава 47. Плоскоклеточная карцинома	239
Глава 16. Гирсутизм	122	РАЗДЕЛ IX. Воспалительные заболевания кожи	243
Глава 17. Вросший волос, или псевдофолликулит	130	Глава 48. Красный плоский лишай	244
РАЗДЕЛ V. Нарушения пигментации	135	Глава 49. Морфеа	247
Глава 18. Кофейные пятна	136	Глава 50. Псориаз	249
Глава 19. Эфелиды	139	РАЗДЕЛ X. Патологические изменения жировой ткани	253
Глава 20. Lentigo	143	Глава 51. Гинекомастия	254
Глава 21. Мелазма	148	Глава 52. Целлюлит	258
Глава 22. Невус Ота	153	Глава 53. Липодистрофия/ липоатрофия лица при ВИЧ-инфекции	262
Глава 23. Поствоспалительная гиперпигментация	157	Глава 54. Липодистрофия	266
Глава 24. Витилиго	161	Глава 55. Стрии	270
РАЗДЕЛ VI. Сосудистая патология кожи	165	РАЗДЕЛ XI. Патологическое заживление ран	275
Глава 25. Ангиокератома	166	Глава 56. Гипертрофические рубцы, келоиды и рубцы после акне	276
Глава 26. Вишневые и паукообразные ангиомы	169	РАЗДЕЛ XII. Экзогенные повреждения кожи	283
Глава 27. Гранулема лица	172	Глава 57. Пирсинг ушей	284
Глава 28. Гемангиома у грудных детей	174	Глава 58. Удаление татуировок	286
Глава 29. Атрофический фолликулярный кератоз	178	Глава 59. Рваная рана мочки уха	293

ПОСВЯЩЕНИЯ

Посвящаю эту книгу моей любимой жене Робин. Ее красота, очарование и любовь делают каждый день волнующим. Я хочу поблагодарить моих братьев Эрика, Мэтью, Давида, Луиса, Гарри и сестру Реллу за то, что они всегда были и остаются моими друзьями и учителями. Я хочу сказать моим родителям Марии и Мореллу и моим сыновьям Роберту и Джеку: «Я люблю вас».

Marc R. Avram, MD

Моему мужу Хенсину. Ты моя сила и вдохновение. Твоя любовь, мудрость и поощрение помогают мне добиться всего, что возможно. Ты замечательный муж, отец и лучший друг. Я всегда буду любить тебя. Моим сыновьям Себастьяну и Хантеру. Ваши невероятная любовь, энтузиазм и чувство авантюризма помогают мне помнить о том, что действительно важно. Вы озаряете светом мои дни и наполняете мою жизнь счастьем и любовью.

Sandy Tsao, MD

Я хотел бы посвятить эту книгу моему любимому отцу Салему и моей любимой матери Джанет за их бесконечную любовь и поддержку. Они мое вдохновение. Я хотел бы поблагодарить моих братьев Майкла и Фэди и моих сестер Фадию и Раулу за то, что они всегда со мной. Они мои лучшие друзья.

Zeina Tannous, MD

Моим родителям Мореллу и Марии Аврам, чья невероятная любовь и поддержка помогают мне всю жизнь. Элисон, Рэйчел, Александру, наполняющим мое сердце и душу радостью. И, наконец, Реле, Марку, Эрику и Давиду — образцам для подражания и моим лучшим друзьям.

Mathew M. Avram, MD, JD

БЛАГОДАРНОСТИ

Мы хотели бы поблагодарить др. Рокса Андерсона и др. Гэри Ласка за значительную помощь в создании этой книги. Кроме того, мы хотели бы сказать спасибо сотрудникам др. Марка Авраама и сотрудникам Центра лазерной и косметической дерматологии Массачусетского госпиталя за их усердную работу и предоставление высококачественных фотографий.

Выражаем благодарность профессиональным сотрудникам издательства за их огромную помощь в создании этой книги.

Благодарим читателей за то, что они побуждают нас прилагать все усилия для создания высококачественного Атласа.

ПРЕДИСЛОВИЕ

В настоящее время происходит революция в области медицинской косметологии. Доступность лечения по большей части стала возможна благодаря внедрению новых медицинских технологий, эффективность большинства из которых сочетается с минимальным побочным действием. Хорошая переносимость современных методов лечения косметических недостатков кожи позволяет не ограничивать социальную активность пациентов в период лечения. С появлением в последние 20 лет лазеров и других современных источников света исправление косметических дефектов стало быстрой, относительно безболезненной процедурой. Кроме того, в этой области медицины нашли широкое применение и нелазерные методы, такие как восстановление мягких тканей с помощью специальных наполнителей, инъекции ботулинического токсина, склеротерапия, трансплантация волос и т. д. Эти методы соответствуют интенсивному стилю жизни многих пациентов, которые хотят улучшить свою внешность, не прерывая профессиональных, общественных и личных занятий.

Однако эти процедуры потенциально опасны: они могут вызывать побочные эффекты и/или давать осложнения. Врачи, проводящие

их без надлежащей подготовки и/или образования, рискуют получить плохие результаты, осложнения и встретиться с рассерженными пациентами. Так как целью пациентов является получение хорошего косметического результата, любое ухудшение внешности, естественно, будет вызывать их недовольство. Следовательно, решение *не* лечить пациента, в ряде случаев, является, наиболее оправданным. Учитывая это, авторы *Цветного атласа косметической дерматологии* стремились обеспечить четкий и широкий обзор современных косметологических методов терапии. В атласе представлены многочисленные фотографии и рисунки, иллюстрирующие консультирование, ведение и побочные эффекты различных косметических процедур. Его формат удобен для занятого практикующего врача или стажера, которым необходимо быстро получить понятную информацию для определения тактики ведения конкретного пациента. Атлас также знакомит читателя с потенциальными проблемами, связанными с определенными видами лечения. Он служит ценным источником информации как для опытных, так и для начинающих врачей.

РАЗДЕЛ I

ФОТОСТАРЕНИЕ

ГЛАВА 1. Анализ старения лица

Лицо определяет красоту человека. Хотя на красоту лица влияют разные факторы, процесс старения является наиболее распространенной причиной хирургических вмешательств. Старение — динамический и непрерывный процесс. Наследственные факторы и окружающая среда (солнце, ветер, мимические движения) являются главными причинами старения. Кроме того, ускорить этот процесс может курение. По мере старения человека изменения можно наблюдать во всех анатомических структурах лица, включая кожу, подкожную жировую ткань, мышцы и костные структуры. Применение системного подхода для анализа старения лица позволит выбрать подходящий безопасный и эффективный метод лечения.

АНАТОМИЧЕСКИЕ ПРЕДПОСЫЛКИ

Успешное омоложение лица требует глубокого понимания зависимых от возраста изменений его контура (старение подлежащих мягких тканей) и изменений текстуры (старение кожи) (табл. 1.1–1.2). Лицо можно разделить на три зоны: верхнюю, среднюю и нижнюю, которая включает верхнюю часть шеи.

Таблица 1.1. Возрастные изменения контура лица

Мешки под глазами
Опущение щек
Формирование глубоких носогубных складок
Двойной подбородок
Платизмальные полосы (складки на шее)
Формирование отвислых щек («брыли»)

Таблица 1.2. Возрастные изменения кожи

Поверхностные и глубокие морщины
Нарушение пигментации
Формирование телеангиэктазий
Утрата эластичности кожи
Актинический кератоз

Верхняя зона лица охватывает лоб, виски и периорбитальную область. Старение проявляется уплощением линии бровей, избыточностью кожи век, образованием ложных жировых грыж и формированием динамических морщин у латеральных углов глаз. Горизонтальные морщины на лбу развиваются вследствие сокращений лобной мышцы при бессознательных попытках приподнять обвисающие брови. Деформация краевой борозды между щекой и веком развивается по мере истончения верхней части щеки. Эта борозда углубляется при стекании слезы. Птоз кольцевых глазных мышц может вызвать припухлость в области скул (мешки под глазами), которая называется скуловым полукружием.

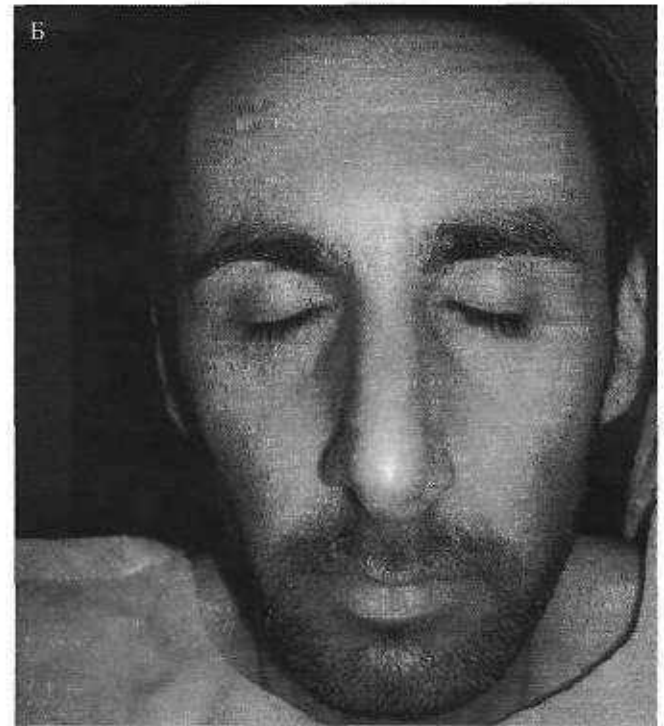
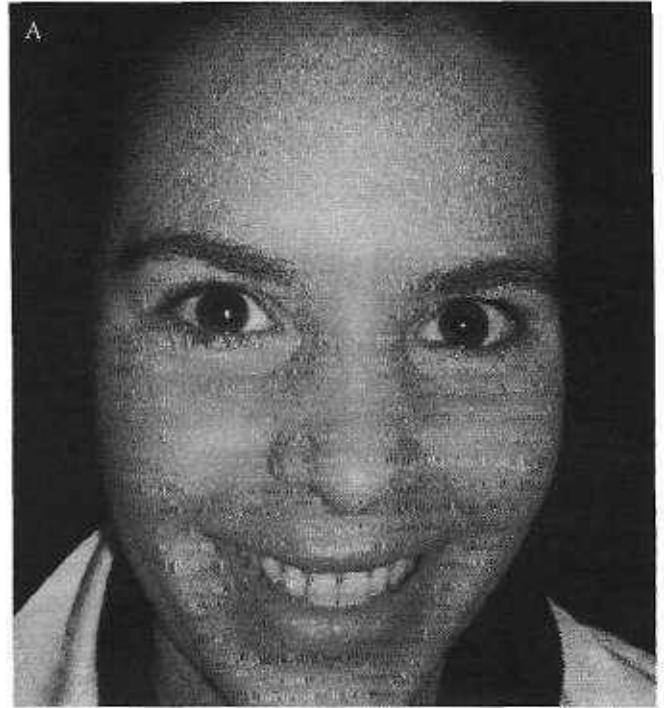


Рис. 1.1 А и Б. Тип 1 фотостарения по Глогау. Минимальные признаки старения

Средняя зона лица включает скуловые кости, которые формируют плавный переход от века к губе. Мелолобиальная (щечногубная) складка представляет собой плоское гладкое соединение нижней части щеки и верхней губы. При старении лица происходит смещение мягких тканей скуловой области вниз, что подчеркивает костный край орбиты. Птоз жировой ткани в центре щек вызывает припухлости, латеральные по отношению к мелолобиальной складке, что расценивается как углубление носогубных складок.

Нижняя зона лица представлена хорошо очерченными краем нижней челюсти и шейно-подбородочным углом. С возрастом птоз подкожной мышцы шеи и птоз жировой ткани щек вдоль нижней челюсти вызывают появление отвислых щек («брылей»). Атрофия мягких тканей на передней поверхности челюсти приводит к формированию предчелюстной борозды, которая подчеркивает костные структуры лица. Птоз подкожной мышцы шеи делает шейно-подбородочный угол тупым, вызывая образование платизмальных полос («турецкая шея»).

Текстурные изменения лица включают поверхностные и глубокие морщины, нарушения пигментации, формирование телеангиэктазий, потерю эластичности кожи и актинический кератоз.

ОБСЛЕДОВАНИЕ ПЕРЕД ОПЕРАЦИЕЙ

Для того чтобы свести к минимуму риск операции, необходим индивидуальный план лечения. Цель — омоложение лица и сохранение его естественного вида после проведения операции. Нужно сформулировать стратегию для каждой из трех зон лица, так как каждая анатомическая область требует специального подхода.

Системная оценка должна включать определение степени фотостарения (постоянного повреждения кожи солнечными лучами), нарушений пигментации, потери подкожного жира, изменений лицевых мышц, хрящевых и костных структур и потери эластичности.

Классификация фотостарения по Глогау (шкала оценки морщин)

Классификация фотостарения по Глогау была разработана для оценки изменений, появляющихся у людей различного возраста при кумулятивном воздействии солнечной радиации.

Тип 1 — «без морщин» (рис. 1.1)

- Раннее фотостарение:
 - легкие нарушения пигментации,
 - нет кератоза,
 - минимум морщин.
- Возраст пациентов: от 20 до 40 лет.
- Использование грима минимальное или он не используется вообще.

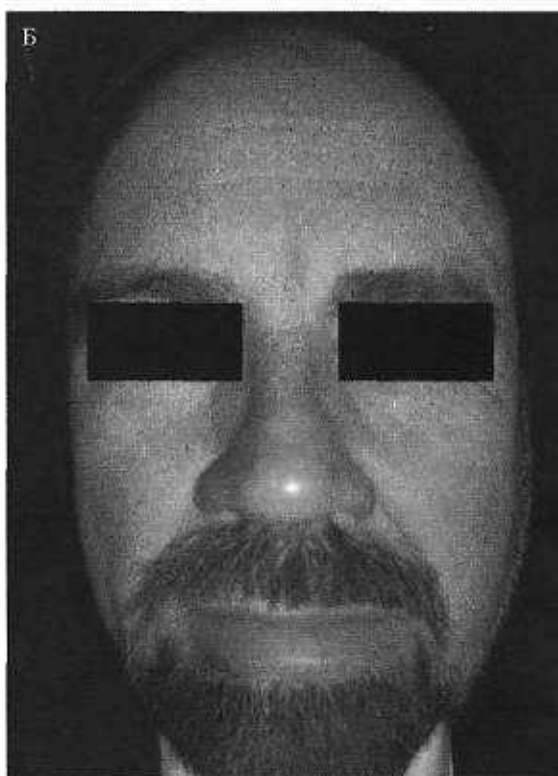

Рис. 1.2 А и Б. Тип 2 фотостарения по Глогау. Тонкие морщины едва видны. Заметны минимальные изменения пигментации

Тип 2 – «морщины при движении» (динамические морщины, рис. 1.2)

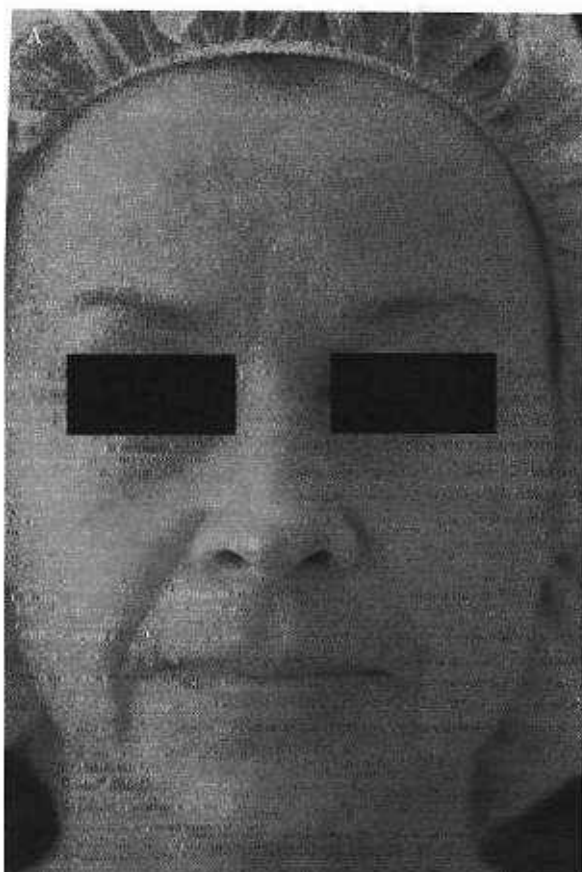- Фотостарение от раннего до умеренного:
 - раннее сенильное лентиго (множественные пигментные пятна),
 - кератоз пальпируется, но не виден,
 - начинают появляться параллельные линии при улыбке.
- Возраст пациентов: от 35 до 50 лет.
- Обычно применяют тональный крем.

Тип 3 – «морщины в состоянии покоя» (статические морщины, рис. 1.3)

- Значительное фотостарение:
 - очевидная дисхромия, телеангиэктазии,
 - видимый кератоз,
 - морщины при отсутствии движений.
- Возраст пациентов: 50 лет и старше.
- Всегда применяют большое количество тонального крема.

Тип 4 – «только морщины» (рис. 1.4)

- Тяжелое фотостарение:
 - желто-серый (A3) цвет кожи,
 - предрасположенность к развитию опухолей кожи,
 - вся кожа в морщинах.
- Возраст пациентов: 60–70 лет.
- Не могут наносить макияж – «куски и трещины».



Нарушения пигментации

Самым важным аспектом обследования пациента является определение реакции его кожи на эритемные дозы ультрафиолетового света. Классификация типов кожи по Фитцпатрику позволяет определить потенциально возможное появление поствоспалительной гиперпигментации, гипопигментации или дисхромии на уровне эпидермиса или сосочкового слоя дермы (табл. 1.3)

Таблица 1.3. Классификация типов кожи по Фитцпатрику

ТИП КОЖИ	ЦВЕТ	РЕАКЦИЯ НА СОЛНЦЕ
I	Очень белая или с веснушками	Всегда обгорает
II	Белая	Обычно обгорает
III	От белой до оливковой	Иногда обгорает
IV	Коричневая	Редко обгорает
V	Темно-коричневая	Очень редко обгорает
VI	Черная	Никогда не обгорает

Будущую реакцию пациента на лечение можно определить как по степени имеющихся нарушений, вызванных длительным воздействием на кожу солнечного излучения, так и по типу ее пигментации. Соотношение пользы и риска процедуры зависит от индивидуальных особенностей пациента. В целом, пациенты с I–III типами

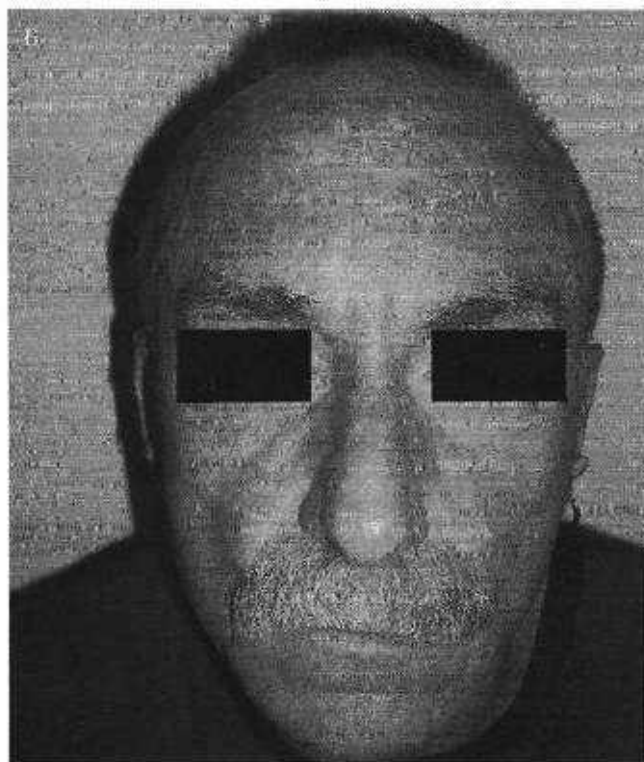


Рис. 1.3 А и Б. Тип 3 фотостарения по Глогау. Очевидны диспигментация и морщины

кожи могут выдержать большее повреждающее воздействие на эпидермис и дерму с минимальным риском развития остаточной дисхромии. У пациентов с IV–V типом кожи имеется высокий риск остаточной дисхромии, что может помешать применению многих видов лечения.

Атрофия подкожного жира

В результате старения происходит значительная потеря или перераспределение подкожного жира, особенно в области лба, височных ямок, периоральной и предскуловой областях, подбородка. Это приводит к «скелетизации» лица. В результате восполнения утраченного объема жира происходит восстановление полной, округлой формы лица.

Изменения лицевых мышц

В результате старения происходит атрофия мышц, которая вносит дополнительный вклад в утрату объема лица. Кроме того, динамические морщины, мышечные по происхождению, часто придают лицу злое, усталое выражение или старят его. Избирательная химическая денервация обеспечивает заметное ослабление этих линий.

Изменения хрящевых, костных и подлежащих поддерживающих структур

В результате старения происходит опущение этих структур и потеря их эластичности. Натяжение, репозиция и удаление кожи и мягких тканей в разумных пределах помогают восстановить молодую внешность.

Следуя системному подходу, можно использовать четыре принципа омоложения лица по отдельности или в комбинации: расслабление (мышц), наполнение (мягких тканей), натяжение (кожи) и выравнивание ее поверхности.

ЛИТЕРАТУРА

1. Davis RE. Facelift and ancillary facial cosmetic surgery procedures. In: Nouri K, Leal-Nouri S, eds. *Techniques in Dermatologic Surgery*. London: Mosby; 2003:333-344.
2. Fitzpatrick T. The validity and practicality of sun-reactive skin types I through VI. *Arch Dermatol*. 1998; 124:869-871.
3. Glogau R. Aesthetic and anatomic analysis of the aging skin. *Semin Cutan Med Surg*. September 1996;15(3): 134-138.
4. Montagna W, Carlisle K, Kirchner S. *Epidermal and Dermal Histological Markers of Photodamaged Human Facial Skin*. Shelton, CT: Richardson-Vicks; 1988.

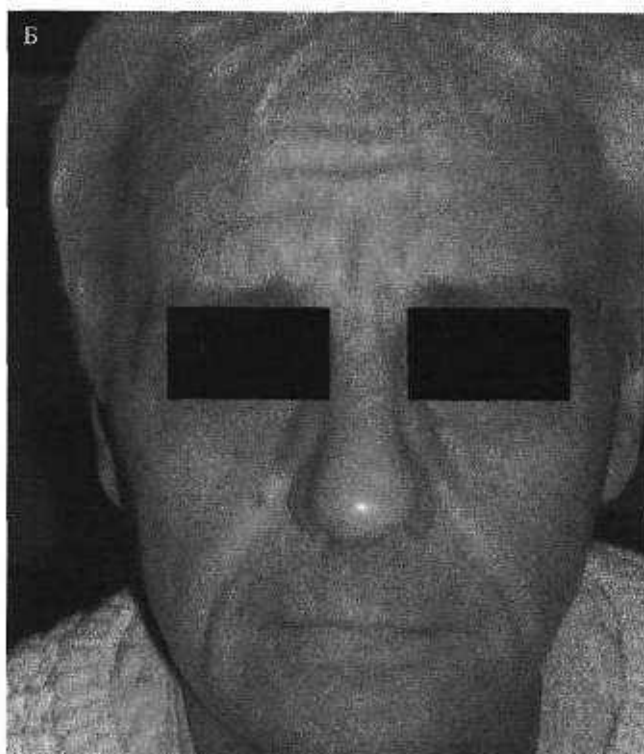


Рис. 1.4 А и Б. Тип 4 фотостарения по Глогау. Распространенные морщины и выраженная диспигментация

ГЛАВА 2. Фотостарение

Фотостарение возникает при избыточном или длительном воздействии на кожу ультрафиолетовой радиации. Оно проявляется в виде полиморфной реакции всех компонентов кожи: эпидермиса, дермы и сосудистой системы. Тяжесть фотостарения зависит от продолжительности и интенсивности облучения, конституционального цвета кожи (типа кожи по Фитцпатрику) и способности к загару.

ЭПИДЕМИОЛОГИЯ

Частота: встречается очень часто.

Возраст: чаще всего наблюдается у лиц старше 40 лет.

Пол: несколько чаще поражает мужчин.

Раса: чаще встречается у лиц со светлой кожей (типы кожи I и II), меньше распространен среди лиц с темной кожей (типы кожи IV–VI).

Предрасполагающие факторы: хроническое воздействие солнечной радиации, в том числе длительное пребывание на солнце с юности и пребывание на солнце в связи с родом занятий; травмы, естественное старение.

ПАТОГЕНЕЗ

Наибольшее повреждающее действие оказывает UVB-излучение, а также высокие дозы UVA-излучения. Кроме того, было показано, что видимое и инфракрасное излучение усиливают действие UVB-излучения.

Нарушение созревания эпидермиса и утрата его прозрачности приводят к появлению сухой, грубой кожи, комедонов и способствуют развитию старческого кератоза. Дегенерация коллагена и эластина дермы вызывает образование морщинок, глубоких морщин и складок. В результате нарушения синтеза меланина появляются веснушки (эфелиды) и лентиго (множественные более крупные пигментные пятна). Возникает мелазма и усиливается поствоспалительная гиперпигментация. Нарушения микроциркуляции в сосочковом слое дермы приводит к формированию телеангиэктазий. Утрата подкожного жира проявляется липоатрофией.

ОСМОТР

Клинические симптомы зависят от тяжести поражения.

- Эпидермис: кожа обычно сухая и ломкая. Наблюдаются лентиго, дисхромия и каплевидный гипомеланоз. Можно заметить огрубение кожи и усиление имеющейся мелазмы. Обычен актинический кератоз.
- Дерма: отчетливо видны поверхностные и глубокие морщины как при мимических движениях (динамические морщины), так и в покое (статические морщины). Наблюдаются эластоз со сморщивани-

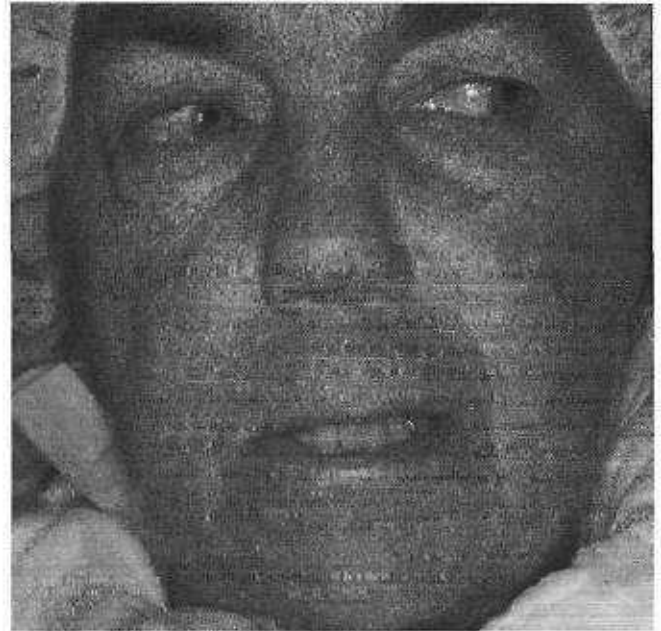

Рис. 2.1. Выраженное фотостарение кожи у 65-летней женщины. Поверхностные и глубокие морщины, гиперпигментация, телеангиэктазии, отвислые щеки и тусклая кожа. Рубец на кончике носа — место удаления раковой опухоли кожи

ем, огрубение кожи, желтые папулы и бляшки. Отчетливые назо- и мелолабиальные складки, отвисание щек. Обнаруживаются телеангиэктазии, легко образуются синяки (рис. 2.1–2.2).

- Область бровей: могут развиваться периорбитальные комедоны Фавра–Ракоше (Favre–Racouchet).
- Подкожная клетчатка: наблюдаются истончение губ, западение висков, уплощение лица, выпячивание нижних жировых подушек и утрата полноты и округлости лица.

ДИФФЕРЕНЦИАЛЬНАЯ ДИАГНОСТИКА

Пигментная ксеродерма.

ПАТОГИСТОЛОГИЯ

Акантоз в сочетании с уплощением дермо-эпидермального соединения. Очаговое увеличение количества меланоцитов в базальном слое эпидермиса, повышение продукции меланина. Разрыв коллагеновых и эластических волокон дермы с формированием аморфных масс и увеличение количества гликозаминогликанов. Заметные нарушения микроциркуляции.

ТЕЧЕНИЕ

Хроническое прогрессирующее течение.

КЛЮЧЕВЫЕ ВОПРОСЫ ПРИ КОНСУЛЬТИРОВАНИИ

- Медицинский анамнез.
- Прием лекарственных препаратов.
- Род занятий.
- Воздействие солнечной радиации.
- Цели лечения.
- Предшествующие косметические и хирургические процедуры.

ВЕДЕНИЕ БОЛЬНОГО

Профилактика

Очень важно избегать прямых солнечных лучей. Пациентов, работающих или занимающихся спортом на открытом воздухе, а также тех, кто продолжает проводить много времени на солнце после процедуры, следует предупредить, что это снизит результат проводимого лечения.

ЛЕЧЕНИЕ

Местная терапия

- Защита от солнца, включая UVB- и UVA-облучение.
- Аппликации третиноина на ночь.

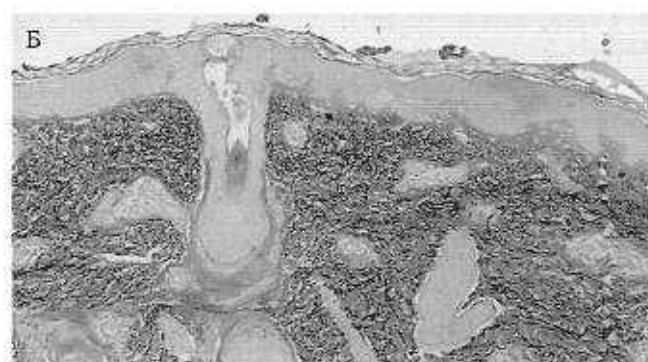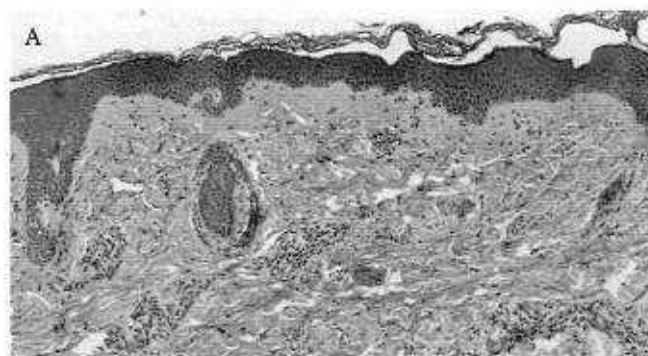


Рис. 2.2. Кожа правой щеки 65-летней женщины. **А.** Окраска ГЭ (гематоксилин-эозин) демонстрирует нормальный рисунок эпидермиса с нормальной базальной мембраной (сохраненные выросты), соллярный эластоз отсутствует. **Б.** Окраска эластической ткани демонстрирует тонкие эластические волокна в дерме. Увеличение: $\times 100$ (фотография любезно предоставлена Thomas Filotte, MD)

- α - или β -гидроксикислоты ежедневно.
- Гидрохинон один или два раза в день¹.

Хирургическое лечение

Для достижения желаемого эстетического эффекта может потребоваться комбинированное лечение.

- Утрата объема лица/морщины
 - Восполнение объема мягких тканей. Применяется для уменьшения статических морщин, для ограничения липоатрофии и как дополнительное лечение динамических морщин.
 - Ботулинический токсин: эффективен для коррекции динамических морщин и как дополнительный способ лечения статических морщин.
 - Радиочастотный метод: применяется для натяжения кожи.
- Субцизия²: применяется для уменьшения выступающих рубцов.
- Фотоповреждение
 - Неаблативное выравнивание поверхности кожи. Применяется при тонких морщинах, телеангиэктазиях и дисхромии. Необходимы многократные процедуры; степень клинического улучшения варьиабельна.
 - Выравнивание поверхности кожи с помощью фракционного лазера. Используется для шлифовки мелких морщин и при дисхромии. Возможно применение у пациентов с I–V типами кожи.
 - Выравнивание поверхности кожи с помощью углекислотного (карбондиоксидного, CO₂)/эриевого лазера. Применяется для шлифовки мелких и глубоких морщин, повышения тургора кожи и при единичных пигментных пятнах. Из-за появления очаговой гиперпигментации применяется только у лиц с I и II типами кожи.
 - Двухрежимный Er:YAG лазер. Применяется для коррекции как поверхностных, так и глубоких морщин, лечения лентиги и мелазмы. Можно назначать пациентам с I–III типами кожи.
 - Химический шлиф. Применяется при гиперпигментации и статических морщинах. Выраженность клинического эффекта зависит от глубины проникновения в кожу применяемого средства.
 - Рубиновый и Nd:YAG-лазеры с модулируемой добротностью. Эффективны при лентиги (рис. 2.3 А, Б).
 - Дермабразия. Эффект процедуры сходен с эффектом CO₂-лазера. Из-за появления очаговой гиперпигментации применяется только у лиц с I и II типами кожи.

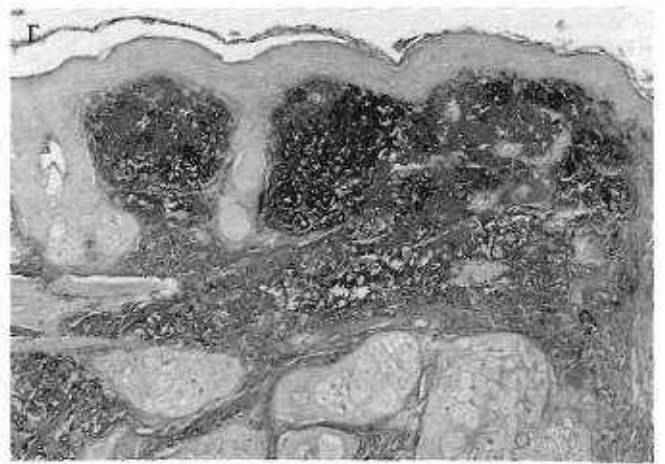
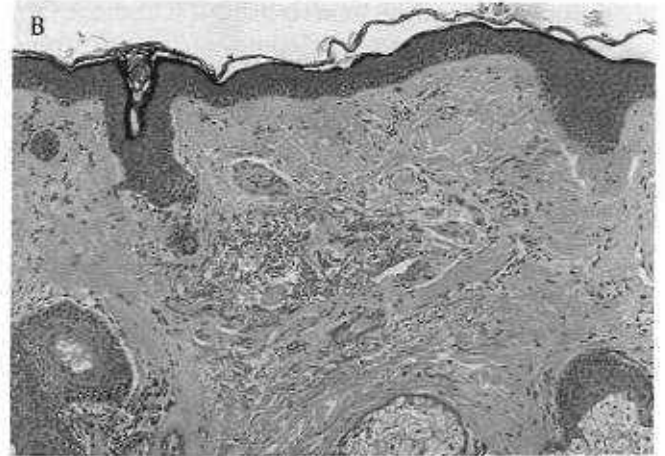


Рис. 2.2 В. Кожа правой щеки 77-летнего мужчины. Окраска ГЭ демонстрирует сглаживание базальной мембраны, соллярный эластоз в поверхностном слое дермы и выраженные кровеносные сосуды. **Г.** Окраска эластической ткани подтверждает наличие нодулярных скоплений эластического материала в поверхностном слое дермы. Увеличение: $\times 100$ (фотография любезно предоставлена Thomas Filotte, MD)

¹ В Европе запрещено использование гидрохинона в качестве косметического средства. – *Здесь и далее прим. науч. ред.*

² В отечественной литературе используется термин «дермабразия».

- Телеангиэктазии
 - Интенсивный импульсный свет. Применяется для обработки кожи без образования пурпуры. Неселективный метод. Наиболее эффективен при тонких телеангиэктазиях. Обычно требуются многократные процедуры.
 - Импульсные лазеры на красителях: обеспечивают прицельную обработку мелких и крупных сосудов лица. Послеоперационная пурпура продолжается 12–14 дней, что нежелательно для большинства пациентов.
 - Фотодинамическая терапия. Применяется при активном кератозе, статических морщинах и гиперпигментации (рис. 2.4 А, Б).
 - Электрокаутеризация. Может быть эффективной при единичных дефектах. Из-за повышенного риска формирования рубцов и благодаря имеющимся современным альтернативным методикам ее использование ограничено.

На что следует обратить внимание

- Пациентам с распространенными фотоповреждениями кожи для достижения наилучшего результата могут потребоваться многократные процедуры. Чтобы больной был удовлетворен лечением, необходимо объяснить ему цели терапии и ее возможные исходы.
- У пациентов с распространенным актиническим процессом на лице и туловище между участками кожи, подвергавшимися и не подвергавшимися лечебному воздействию, могут появиться заметные демаркационные линии, которые могут быть косметически более неприятными, чем сами патологические изменения, по поводу которых они обращались к врачу. Забота о пациенте и правильный выбор метода лечения могут значительно уменьшить этот риск. Больные должны быть информированы о том, что после лечения может наблюдаться некоторая гипопигментация кожи по сравнению с участками, не подвергавшимися лечебному воздействию.
- Продолжительное пребывание на солнце после лечения может вызвать возвращение гиперпигментации и актинических изменений. Пациентов нужно предупредить об этом, а также о необходимости серьезной защиты от солнечных лучей.

ЛИТЕРАТУРА

1. Alster TS. Cutaneous resurfacing with CO₂ and erbium: YAG lasers: preoperative, intraoperative and postoperative considerations. *Plast Reconstr Surg.* 1999; 103: 619-634.
2. Alster T, Lupton J. Botulinum toxin type B for dynamic glabellar rhytides refractory to botulinum toxin type A. *Dermatol Surg.* 2003;29(5):516-518.
3. Anderson RR, Parrish JA. Selective photothermolysis: precise microsurgery by selective absorption of pulsed radiation. *Science.* 1983;220:524-527.





Рис. 2.3 А. Lentigo до лечения (необходима биопсия кожи для подтверждения доброкачественной природы образования). Б. Lentigo сразу после лечения

XXX-RESURS MARKET

INV № 199646

4. Blitzer A, Binder WJ, Aviy JE, et al. The management of hyperfunctional facial lines with botulinum toxin. A collaborative study of 210 injection sites in 162 patients. *Arch Otolaryngol Head Neck Surg.* 1997; 123:389-392.
5. Brandt FS, Bellman B. Cosmetic use of botulinum A exotoxin for the aging neck. *Dermatol Surg.* 1998;24:1232-1234.
6. Brody HJ. Medium-depth chemical peeling of the skin: a variation of superficial chemosurgery. *Adv Dermatol.* 1988; 3:205-220.
7. Carruthers A, Carruthers J. Clinical indications and injection technique for the cosmetic use of botulinum A exotoxin. *Dermatol Surg.* 1998;2:1189-1194.
8. Clark DP, Hanke CW, Swanson N. Dermal implants: safety of products injected for soft tissue augmentation. *J Am Acad Dermatol.* 1989;21:992-998.
9. Dover JS, Hruza GJ, Arndt KA. Lasers in skin resurfacing. *Semin Cutan Med Surg.* 1996;15:177-188.
10. Fitzpatrick R, Geronemus R, Goldberg D, et al. Multicenter study of noninvasive radiofrequency for periorbital tissue tightening. *Lasers Surg Med.* 2003;33:232-342.
11. Fitzpatrick RS, Goldman MP, Satur NM, Tope WD. Pulsed carbon dioxide laser resurfacing of photoaged facial skin. *Arch Dermatol.* 1996;132:395-402.
12. Fitzpatrick RE, Tope WD, Goldman MP, et al. Pulsed carbon dioxide laser, trichloroacetic acid, Backer-Gordon phenol and dermabrasion: a comparative clinical and histologic study of cutaneous resurfacing in a porcine model. *Arch Dermatol.* 1996;132:469-471.
13. Klein AW. Indications and implantation techniques for the various formulations of injectable collagen. *J Dermatol Surg Oncol.* 1985;11:124.
14. Manstein D, Herron GS, Sink RK, Tanner H, Anderson RR. Fractional photothermolysis: a new concept for cutaneous remodeling using microscopic patterns of thermal injury. *Lasers Surg Med.* 2004;34(5):426-38.
15. Matarasso SL, Glogau RG. Chemical face peels. *Dermatol Clin.* 1991;9:131-150.
16. Monheit G. The Jessner's-trichloroacetic acid peel. *Dermatol Clin.* 1995;13(2):277-283.
17. Monheit GD. The Jessner's + TCA peel: a medium-depth chemical peel. *J Dermatol Surg Oncol.* 1989;15:953-963.
18. Murad H, Shamban AT, Premo PS. The use of glycolic acid as a peeling agent. *Dermatol Clin.* 1995;13(2): 285-307.
19. Noninvasive rejuvenation of photodamaged skin using serial, full face intense pulsed light treatments. *Dermatol Surg.* 2000;26:835-842.
20. Orentreich D, et al. Subcutaneous incisionless (subcision) surgery for the correction of depressed scars and wrinkles. *Dermatol Surg.* 1995;21:543-549.
21. Schuller-Petrovic S. Improving the aesthetic aspect of soft tissue defects on the face using autologous fat transplantation. *Facial Plast Surg.* 1997; 13(2): 19-24.
22. Tannous ZS, Astner S. Utilizing fractional resurfacing in the treatment of therapy-resistant melasma. *J Cosmet Laser Ther.* 2005;7(1):39-43.
23. Treatment of essential telangiectasia with an intense pulsed light source (PhotoDerm VL) *Dermatol Surg.* October 1997; 23(10): 941-945.
24. Zimble MS, Holds JB, Koloska MS, et al. Effect of botulinum toxin pretreatment on laser resurfacing results: a prospective, randomized, blinded trial. *Arch Facial Plast Surg.* 2001;3:165-169.

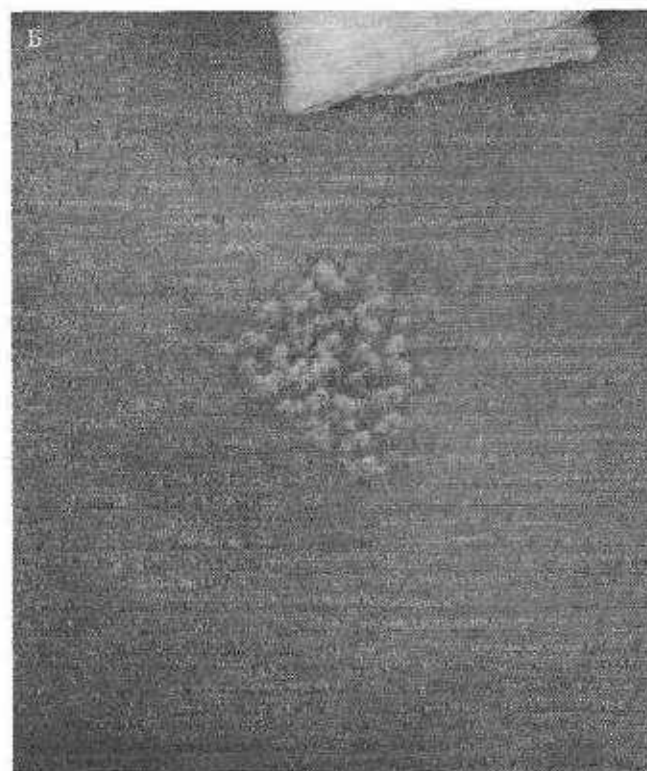
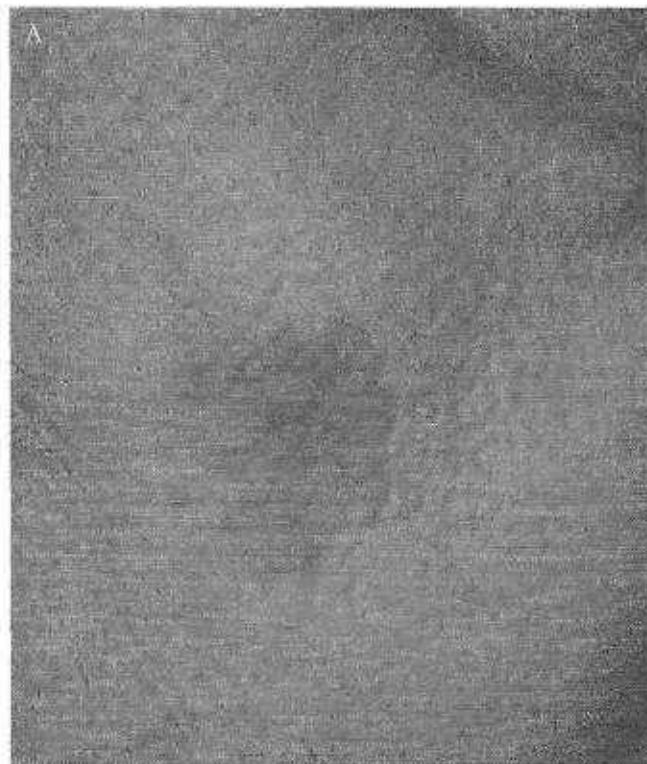

Рис. 2.4 А. Хроническое солнечное поражение кожи с диффузными морщинами и гиперпигментацией. **Б.** Через два дня после фотодинамической терапии с аппликацией амниолесулиповой кислоты и применением импульсного лазера на красителях. Отек, краснота и корочки исчезли в течение одной недели

ГЛАВА 3. Фотостарение, ВОЗМОЖНОСТИ ВОССТАНОВЛЕНИЯ ОБЪЕМА МЯГКИХ ТКАНЕЙ

МЕХАНИЗМ ДЕЙСТВИЯ

Применение синтетических или биологических продуктов или хирургической операции для восстановления утраченного объема мягких тканей или устранения дефектов, имеющих в дерме, подкожной клетчатке и мышцах, которые возникли в результате травмы, операции, липоатрофии, фотостарения или естественного старения.

Таблица 3.1. Широко применяемые препараты для восстановления объема мягких тканей

НАЗВАНИЕ	СОСТАВ	ОДОБРЕНИЕ FDA	НЕОБХОДИМОСТЬ КОЖНЫХ ТЕСТОВ	ПРОДОЛЖИ- ТЕЛЬНОСТЬ ДЕЙСТВИЯ
Аллодерм (Life Cell Corp., Branchburg, NJ; Obaji Medical, Chicago, IL)	Человеческий трупный бесклеточный кожный аллотрансплантат	Да	Нет	1–2 года
Артеколл (Canderm Pharma, Inc., Quebec, Canada; Medical International BV, Breda, The Netherlands)	Бычий коллаген с полиметилметакрилатными бусинами	Нет	Да	Постоянно
Каптик (Inamed Corp., Santa Monica, CA)	Стабилизированная гиалуроновая кислота, полученная из растений	Да	Нет	4–6 мес.
Космодерм, Космопласт (Advanced Tissue Sciences, San Diego, CA; Inamed Corp., Santa Barbara, CA)	Рекомбинантный человеческий коллаген	Да	Нет	4–6 мес.
Циметра (Life Cell Corp., Branchburg, NJ; Obaji Medical, Chicago, IL)	Человеческая лиофилизированная трупная бесклеточная ткань		Нет	4–6 мес.
Фасциан (Fascia Biomaterials, Beverly Hills, CA)	Человеческая консервированная трупная широкая фасция		Нет	3–4 мес.
Жировая ткань, подкожная	Собственная	Частично одобрено	Нет	9–12 мес.
Хилаформ Biomatrix Inc., Ridgefield, NJ; Inamed Corp., Santa Monica, CA)	Гиалуроновая кислота, выделенная из гребней домашней птицы	Да	Нет	4–6 мес.
Изолаген	Собственные фибробласты	Да	Нет	1–2 года
Ювидерм (Allergan Inc., Irvine, CA)	Стабилизированная гиалуроновая кислота неживотного происхождения, полученная из микробной культуры	Да	Нет	6–9 мес.
Рестилайн (Q-Med AB, Sweden; Medicis, Phenix, AZ)	Стабилизированная гиалуроновая кислота неживотного происхождения, полученная из микробной культуры	Да	Нет	6–9 мес.
Силикон-1000, Адатосил-5000 (Dow-Corning, Midland, MI)	Силикон	Нет	Нет	Постоянно
Софтформ (McGhan Medical, Santa Barbara, CA)	Горетекс	Частично одобрено	Нет	Постоянно
Скульптра (Biotech Industry, SA, Luxenburg; Dermik, Berwin, PA)	Леофилизированная поли-L-молочная кислота	Да	Нет	1–2 года
Зидерм, Зипласт (Inamed Corp., Santa Barbara, CA)	Бычий коллаген	Да	Да	3–4 мес.

ИДЕАЛЬНЫЙ НАПОЛНИТЕЛЬ (ФИЛЛЕР, табл. 3.1)

- Биосовместимый.
- Неиммуногенный.
- Неканцерогенный, нетератогенный.
- Не рассасывающийся.
- Не мигрирующий.
- Недорогой.
- Простой для получения и хранения.
- Легко вводимый.
- Обеспечивающий воспроизводимый положительный косметический результат.
- Одобренный FDA или аутологичный.
- Помогающий достичь нескольких целей.
- Без побочных эффектов.

ОБСЛЕДОВАНИЕ ПЕРЕД ПРОЦЕДУРОЙ

- Познакомьтесь с пациентом и осмотрите область, подлежащую лечебному воздействию. Важное значение имеют:
 - Медицинский анамнез, который включает сведения о кровотечениях или тромботических нарушениях, формировании келоидных рубцов, лекарственной аллергии, снижении иммунитета.
 - Прием пациентом лекарственных препаратов, применение изотретиноина в прошлом или в настоящее время.
 - Перенесенные хирургические вмешательства (дата проведения операции и результат лечения).
 - Клиническая оценка для того, чтобы определить, возможна ли коррекция тех областей, где она желательна. Наметьте основные структурные нарушения.
 - Обсудите отмену лекарственных препаратов с антикоагулянтным действием, включая аспирин, нестероидные противовоспалительные средства, препараты витамина E, зверобоя и другие фитопрепараты за 10 дней до операции.
- Обсудите риск и преимущества процедуры:
 - Аллергическая реакция, местная или системная.
 - Дискомфорт во время процедуры и после нее.
 - Послеоперационный отек.
 - Послеоперационные гематомы.
 - Образование рубцов.
 - Инфекция.
 - Неполное восстановление объема дефекта.
 - Неровный контур/неоднородная структура.
- Определите противопоказания для проведения процедуры:
 - Активная инфекция в зоне, подлежащей лечению.
 - Нерастяжимые, ригидные рубцы.
 - Выраженные отвислые щеки, большие складки и глубокие морщины.
 - Нарушения в подлежащей соединительной ткани.
 - Иммуные заболевания.

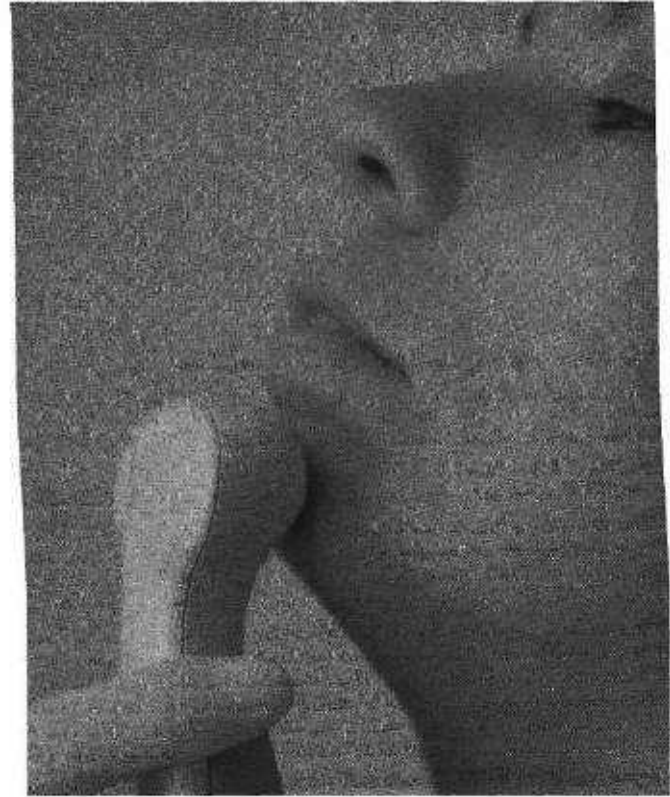

Рис. 3.1. Во время введения наполнителя для уменьшения дискомфорта пациента используют массажер

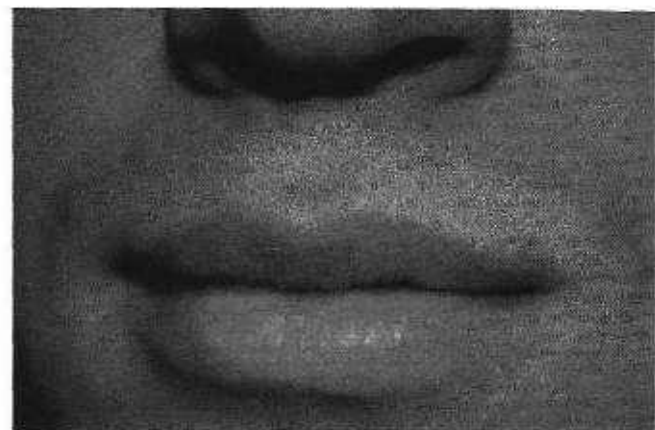

Рис. 3.2. Побледнение кожи после аппликации EMLA. Ожидаемая длительность такого побледнения примерно 2–3 ч

- Предшествующие аллергические реакции на наполнитель/родственный наполнитель/положительный кожный тест.
- Применение изотретиноина в течение предыдущих 6–12 месяцев.
- Беременность.
- Преувеличенные ожидания пациента.
- Обрисуйте предсказуемый исход и ограничения процедуры:
 - Продолжительность коррекции.
 - Послеоперационный восстановительный период.
 - Тканевые ресурсы.
 - Стоимость.

КОЖНЫЕ ТЕСТЫ (ЕСЛИ ПРИМЕНЯЮТСЯ)

- Доза для первичного тестирования. Рекомендуется провести две кожные пробы.
 - Введение в кожу передней поверхности предплечья (как туберкулин).
 - Наблюдение в течение 4 недель после первой пробы.
 - Повторная кожная проба на другом предплечье.
 - Наблюдение в течение 2 недель после второй кожной пробы.
- Доза для повторного тестирования. Рекомендуется провести одну кожную пробу.
 - Для новых пациентов, посещавших другого врача, или для пациентов, закончивших предшествующие процедуры более 1 года назад.
 - Наблюдение в течение 2 недель после кожной пробы.
- Положительная реакция на наполнитель.
 - Припухлость, уплотнение, чувствительность или эритема, существующие 6 и более часов после проведения пробы.
 - Положительная кожная проба является абсолютным противопоказанием для применения наполнителя.

АНЕСТЕЗИЯ

- Для отвлечения внимания пациента применяется массаж с помощью ручного вибрационного массажера рядом с областью проведения инъекций (рис. 3.1).
- Местная анестезия может применяться при обработке небольших областей. Обычно используют препараты бетакаина: Betacaine Enjanced Gel (Canderm, Quebec, Canada), Betacain Plus (Canderm, Quebec, Canada), L-M-X-4 5 (Ferndal Labs, Ferndal, MI), EMLA (AstraZeneca, Boston, MA) и лед (рис. 3.2).
- Перед началом процедуры, как правило, делают местную проводниковую анестезию.
- Местная подкожная (тьюмесцентная) анестезия применяется при экстракции жира с целью его пересадки.

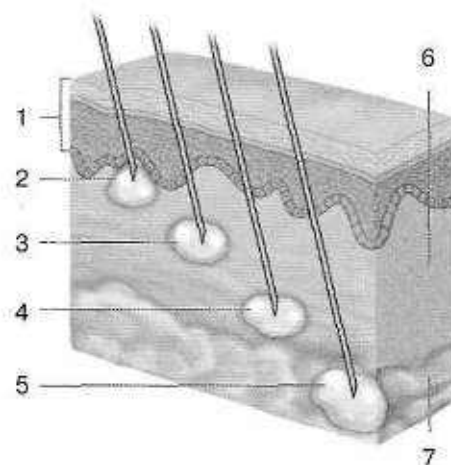


Рис. 3.3. Рекомендуемая глубина введения наполнителя (с изменениями из Keyvan N, Susana L-K, eds. *Techniques in Dermatologic Surgery*. United Kingdom: Mosby; 2003). 1 — эпидермис; 2 — уровень поверхностных дермальных наполнителей; 3 — уровень средних дермальных наполнителей; 4 — уровень глубоких дермальных наполнителей; 5 — уровень подкожных наполнителей; 6 — дерма; 7 — жир

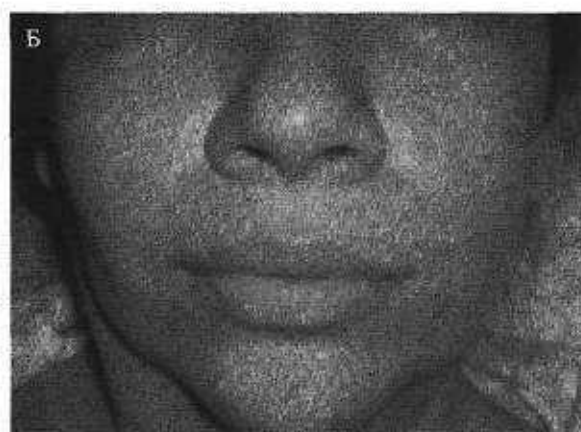
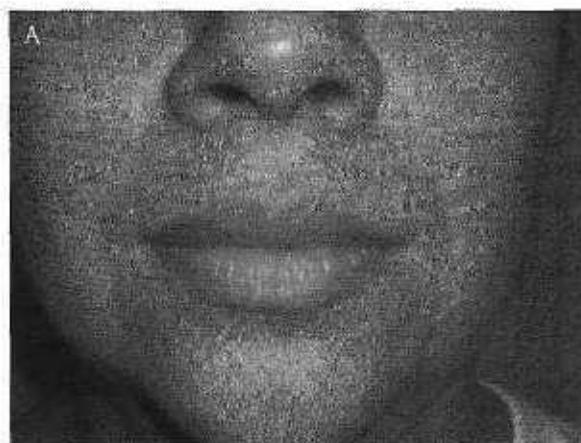
Рис. 3.4 А. Выраженные назо- и мезолабиальные складки до пересадки собственной жировой ткани. **Б.** Смягчение складок после аутоотрансплантации; всего пересажено 20 см³ жира

- Не следует использовать инфильтрационную анестезию, чтобы избежать искажения вида ткани в месте проводимого лечения.

ПРЕМЕДИКАЦИЯ

- Пациентам, у которых когда-нибудь были проявления инфекции вирусом простого герпеса в участке или рядом с участком, в который предполагается ввести наполнитель, назначают валтрекс по 500 мг 2 раза в день за 1 день до операции в течение 7 дней.
- При пересадке жира или имплантации горетекса назначают кефлекс по 500 мг 2 раза в день за 1 день до процедуры в течение 7 дней.
- Пациентам с повышенной тревожностью можно назначить диазепам — 5-10 мг за 30 мин до процедуры.

ГЛУБИНА ИНЪЕКЦИЙ (рис. 3.3)

- Поверхностный слой кожи: тонкие морщинки, моделирование объема губ в пределах красной каймы Zyderm I, II; Cosmoderm I, II; Restylane Fine Line; Hylaform fine Line.
- Средние и глубокие слои кожи: поверхностные и глубокие морщины, рубцы и дефекты, моделирование объема губ Zyderm II; Cosmoderm II; Cosmoplast; Restylane; Hylaform; Juvederm; Captique.
- Глубокие слои кожи, подкожная клетчатка и мышцы: более глубокие, более существенные дефекты и морщины (рис. 3.4)

- Perlane; Hylaform Plus; Sculptra; пересадка собственного жира; Goretex, Yuvederm.
- Комбинированный метод (кожа, подкожная клетчатка и мышцы): для оптимального заполнения дефектов как с поверхностным, так и глубоким компонентом применяют поверхностный и глубокий наполнитель (рис. 3.5).

ТЕХНИКА ИНЪЕКЦИЙ (рис. 3.8)

- Серийные проколы а близко расположенные проколы по ходу мелких морщин и складок (рис. 3.6).
- Линейная техника а распределение наполнителя по ходу дефекта лица в виде прожилки (рис. 3.7).
- Веерная техника. Сходна с линейным распределением. Не вынимая иглу, постоянно меняют направление ее кончика. Применяют для коррекции оральных комиссур и верхней части носогубных складок.
- Перекрестная штриховка. Похожа на линейное распределение. Материал вводят под прямым углом к предыдущим инъекциям. Применяют для формирования контура лица.

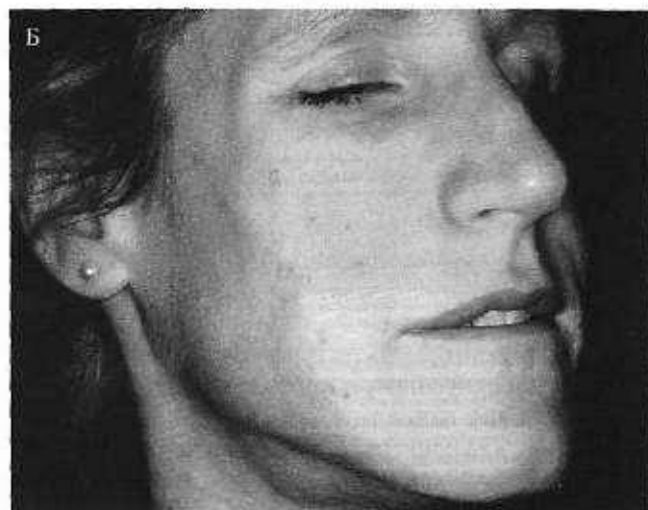
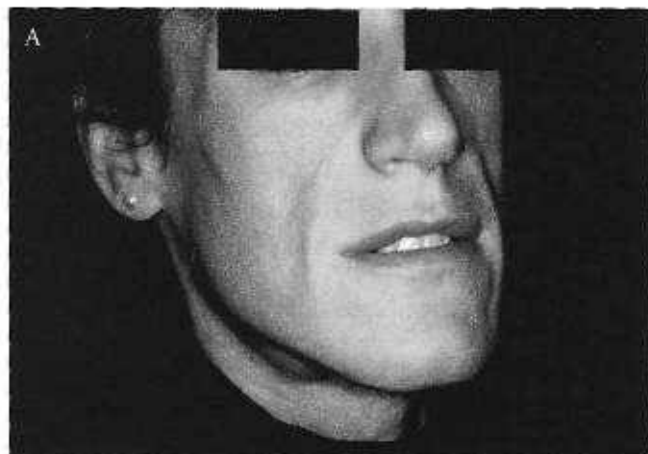
Рис. 3.5 А. Липодистрофия лица с «западшими щеками» до лечения с помощью лиметры. Б. Увеличение объема щек после введения лиметры (всего 2,0 см³)

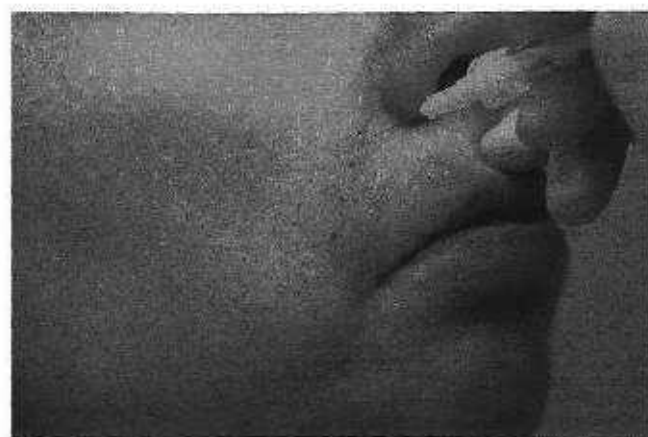

Рис. 3.6. Метод серийных проколов

СТЕПЕНЬ КОРРЕКЦИИ

Зависит от применяемого наполнителя. В целом, излишняя корректировка не рекомендуется. Наиболее распространенная ошибка — недостаточная коррекция.

ПРОДОЛЖИТЕЛЬНОСТЬ КОРРЕКЦИИ

Зависит от имплантированного материала, техники имплантации, типа дефекта и механического давления в месте имплантации.

ПОБОЧНЫЕ РЕАКЦИИ

Гиперчувствительность

- Длительная эритема и отек в месте инъекций.
- Формирование кист/абсцессов. Длительное течение; могут существовать более 2–3 лет.
- Формирование гранулем.
- Анафилаксия.

Помимо гиперчувствительности

- Гематомы.
- Инфекция, включая активацию вируса простого герпеса и бактериальные инфекции.
- Некроз вследствие сосудистой недостаточности зоны, в которую вводили наполнитель.
- Частичная потеря зрения вследствие сосудистой недостаточности зоны, в которую вводили наполнитель.
- Изъязвление.

Технические осложнения

- Неровная поверхность кожи вследствие неравномерного распределения наполнителя.
- Образование «бусин» из наполнителя в результате слишком поверхностного введения (рис. 3.9).
- Отторжение импланта из-за слишком поверхностного введения.

СОВЕТЫ ДЛЯ УСПЕШНОГО ЛЕЧЕНИЯ

- Необходимо обеспечить ровное и достаточное заполнение дефектов, подлежащих коррекции. Недостаточная коррекция приведет к недостаточному восстановлению объема и разочарованию пациента. При использовании временных наполнителей эффект достигается при первой процедуре. При использовании постоянных наполнителей для полной коррекции потребуются повторные процедуры.
- При применении временных наполнителей пациенты должны понимать, что степень эффективности может быть разной и что эффект может длиться меньше или дольше среднего ожидаемого времени.

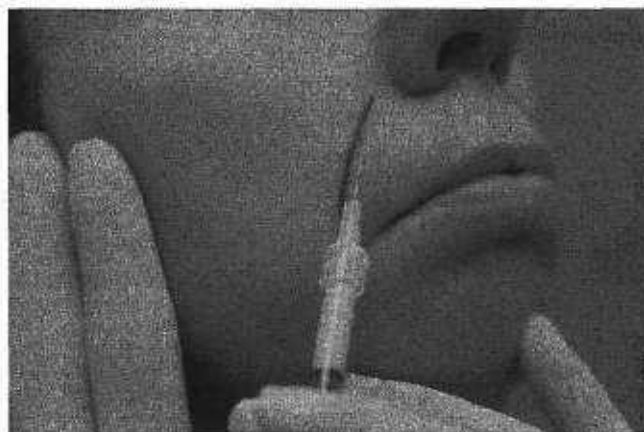

Рис. 3.7. Метод линейного заполнения

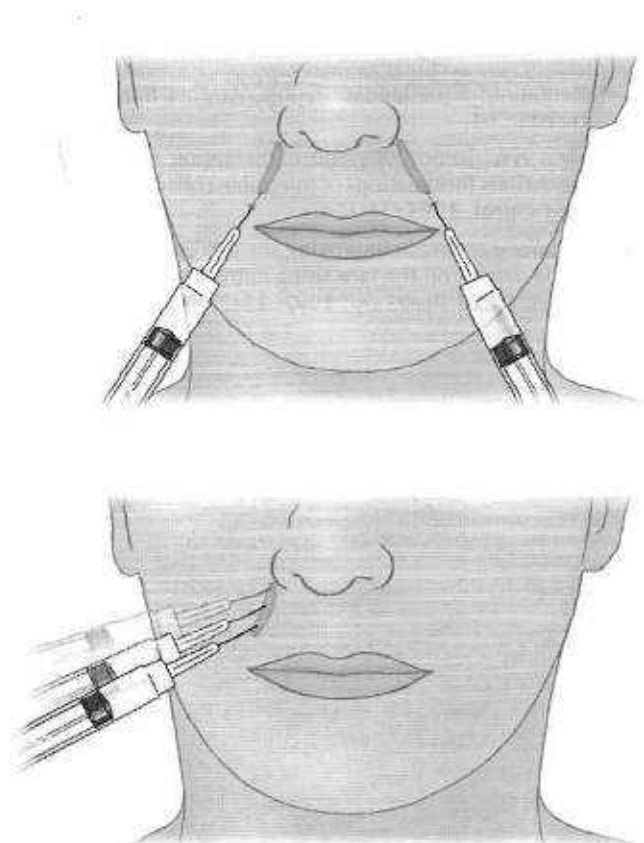


Рис. 3.8. Техника инъекций. А. Линейная техника. Б. Техника серийных проколов (с изменениями из Keyvan N, Susana L-K, eds. *Techniques in Dermatologic Surgery*. Unated Kingdom: Mosby; 2003)

Через некоторое время может потребоваться повторная процедура.

- Необходимо свести к минимуму завышенные ожидания пациента относительно эффекта от применения наполнителей. Следует информировать его, что конечная цель процедуры — смягчить внешний вид измененных участков.
- Послеоперационное образование «бусин» обычно проходит после 5–7 дней местного массажа. Постоянные «бусины» можно исправить инъекцией 2 мг/мл триамциалона ацетонида в каждую «бусину» или путем инцизионной экстракции наполнителя.
- Перед выполнением процедуры необходимо провести тщательное обследование пациента, чтобы убедиться в отсутствии противопоказаний к применению наполнителей, особенно постоянных.

ЛИТЕРАТУРА

1. Clark DP, Hanke CW, Swanson N. Dermal implants: safety of products injected for soft tissue augmentation. *J Am Acad Dermatol.* 1989;21:992-998.
2. Coleman SR. Facial recontouring with liposculpture. *Clin PlastSurg.* 1997;24(2): 347-367.
3. Jones RJ, Schwartz BM, Silverstein P. Use of a nonimmunogenic acellular dermal allograft for soft tissue augmentation: a preliminary report. *Aesthet Surg Q.* 1996; 16:196-201.
4. Klein AW. Indications and implantation techniques for the various formulations of injectable collagen. *J Dermatol Surg Oncol.* 1985; 11:124.
5. Schuller-Petrovic S. Improving the aesthetic aspect of soft tissue defects on the face using autologous fat transplantation. *Facial PlastSurg.* 1997; 13(2): 19-24.

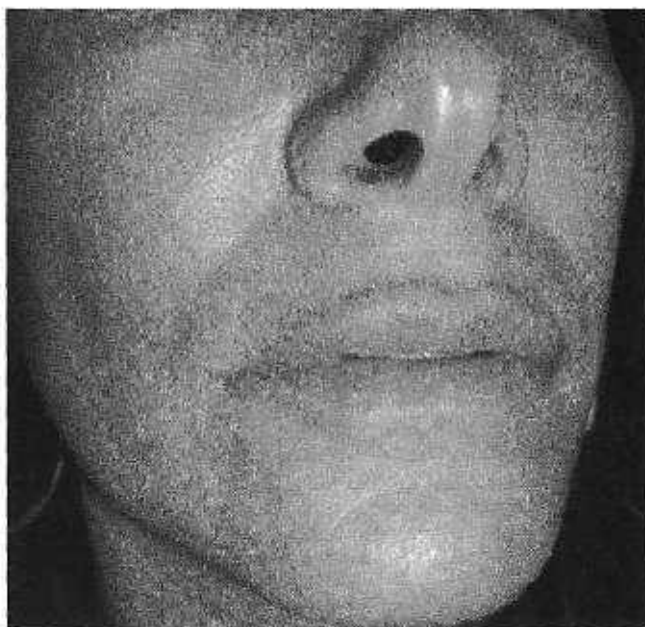


Рис. 3.9. Образование «бусин» из наполнителя вследствие недостаточной глубины его введения

и его опыта работы с ВТХ. Обычно препарат разводят в объеме от 1 мл (10 ЕД/0,1 мл) до 4 мл (2,5 ЕД/0,1 мл). Концентрация диспорта, разведенного в 2,5 мл, достигает 20 ЕД/0,1 мл. Объем вводимого раствора должен быть достаточно маленьким, чтобы обеспечить прицельное попадание в нужные мышцы без избыточного эффекта или действия токсина на окружающие мышцы, и в то же время достаточно большим, чтобы обеспечить желаемый эффект.

ПРОТИВОПОКАЗАНИЯ

Абсолютные

- Нервно-мышечные заболевания.
- Беременность/грудное вскармливание (категория С).
- Нереалистичные ожидания пациента.

Относительные

- Прием блокаторов кальциевых каналов может потенцировать эффект.
- Прием аминогликозидных антибиотиков может потенцировать эффект.
- Необходимость сохранения мимики по роду занятий (например, у актеров).
- Выраженный птоз век или эктропион (выворот века).

ОБСЛЕДОВАНИЕ ПЕРЕД ПРОЦЕДУРОЙ

- Необходимо четко определить, чего ждет пациент, и сопоставить его ожидания с тем, что в действительности может дать процедура.
- Медицинский анамнез.
- Сведения о предшествующих процедурах и их результатах.
- Клиническое обследование.
- Определение места и площади введения токсина.
- Документирование замеченной асимметрии; наличие птоза/вялости век.

Тест «возврата» для оценки вялости нижнего века

Середину нижнего века захватывают большим и указательным пальцами и тянут вперед и вверх. Затем веко отпускают и позволяют ему вернуться назад к глазному яблоку. Быстрый возврат к нормальному состоянию указывает на минимальную вялость. В этом случае ботокс может обеспечить улучшение. Медленный возврат в исходное положение указывает на значительную вялость века. У таких пациентов ботокс применять не следует, так как это может подчеркнуть имеющиеся мелкие морщинки.

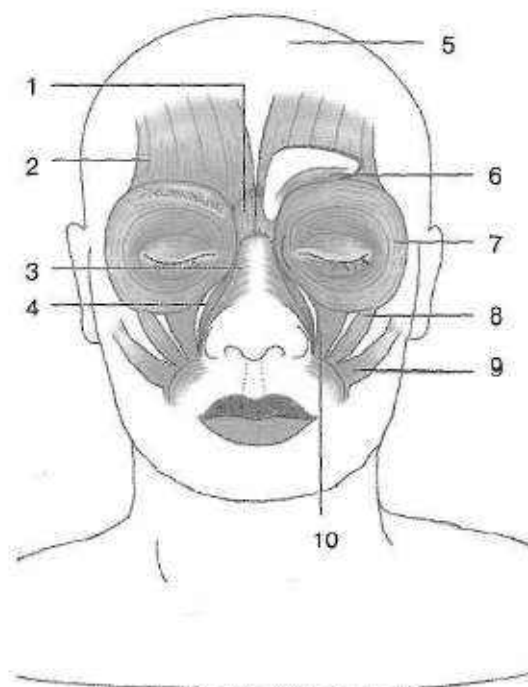


Рис. 4.1. Мускулатура верхней и средней зон лица. 1 — мышца, поднимающая верхнюю губу и крыло носа; 2 — носовая мышца; 3 — лобная мышца; 4 — мышца гордецов; 5 — эпифронтальный апоневроз (*galea aponeurotica*); 6 — мышца морщивающая бровь; 7 — круговая мышца глаза; 8 — малая скуловая мышца; 9 — большая скуловая мышца; 10 — мышца, поднимающая верхнюю губу

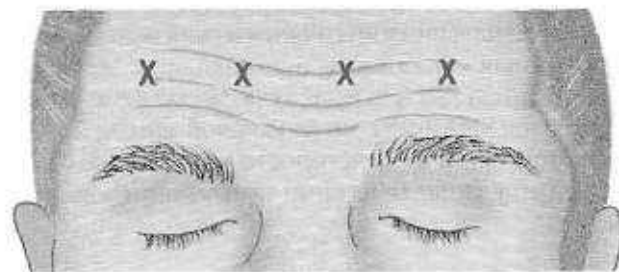


Рис. 4.2. Примерные места инъекций на лбу

ПРОЦЕДУРА

- Получить информированное согласие пациента.
- Получить предоперационные снимки в покое и при сокращении мышц, подлежащих процедуре.
- Усадить пациента вертикально.
- Протереть нужные участки спиртом.
- Сделать инъекции.

ГРУППЫ МЫШЦ

Для надлежащего применения и введения ботулинического токсина требуется глубокое знание лицевой мускулатуры и анатомии лица (рис. 4.1).

Лоб — *m. frontalis* (рис. 4.2–4.3)

Положение: начинается от сухожильного шлема и вплетается в пучки *mm. corrugator, procerrus* и *orbicularis oculi*.

Функция: антагонист мышц, суживающих глазную щель и опускающих бровь, поднимает кожу лба и брови.

Заметные линии: горизонтальные морщины поперек лба.

Техника инъекций: 2–3 ЕД препарата вводят с интервалом 1,5 см поперек средней части лба, минимум в 2 см от линии бровей.

Вводимая доза: в среднем 17,5–20 ЕД.

Избегайте:

- Избыточного воздействия на эту мышцу, так как выключение антагониста мышц, суживающих глазную щель и опускающих бровь, может привести к бедности мимики верхней части лица, «усталому» виду, опусканию бровей и риску птоза века.
- Воздействия на эту мышцу, если имеется птоз верхнего века.
- Инъекций, слишком близких к медиальному краю орбиты. Диффузия токсина через перегородку орбиты к мышце, поднимающей веко, и круговым мышцам глаз может привести к диплопии.

Комплекс мышц над переносицей — *m. corrugator supercillii*, *m. procerus*, медиальная часть *m. orbicularis oculi* и *m. frontalis* (рис. 4.4–4.5)

Положение: начинается от носового отростка лобной кости и распространяется латерально и вверх, заканчиваясь в средней трети надбровной области.

Функция: антагонист лобной мышцы, приводит бровь к средней линии, опускает бровь/кожу вниз и медиально.

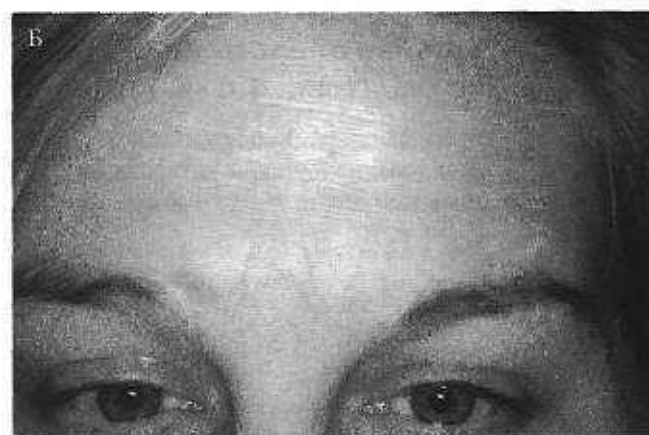
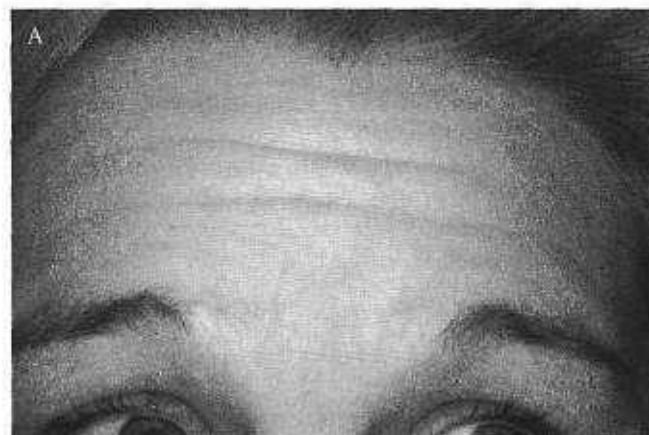
Рис. 4.3 А. Морщины на лбу до лечения ВТХ-А. Б. Лоб через месяц после введения ВТХ-А

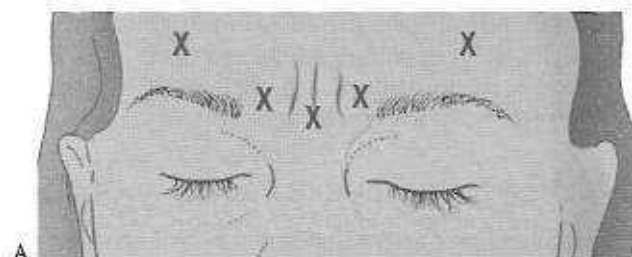


Рис. 4.4. Примерные места инъекций для коррекции морщин над переносицей. А. Женские брови

Заметные линии: нахмуренные брови, «злое» или «обеспокоенное» выражение лица.

Техника инъекций: так как у женщин брови дугообразные, а у мужчин уплощенные или горизонтальные, технику выбирают в соответствии с формой бровей. Вводят 5–10 ЕД в *m. procerus*, 4–6 ЕД в нижнее и верхнее брюшко *m. corrugator*, 2–3 ЕД в медиальные части *m. orbicularis oculi*.

Вводимая доза: 22–40 ЕД (в зависимости от мышечной массы).

Избегайте:

- Недостаточной коррекции этой области.
- Конкурепнтной коррекции лба, если имеются тяжелые брови.

Периорбитальная область — *m. orbicularis oculi* (рис. 4.6–4.7)

Положение: окружает периорбитальную область и вплетается в сухожилия медиального и латерального углов глаза, а также в волокна *m. corrugator supercilii*, *m. procerus* и *m. frontalis*.

Функция: зажмуривание глаз и опускание бровей и век.

Заметные линии: морщины в латеральном углу глаза, «гусиные лапки».

Техника инъекций: 3–5 ЕД вводят в три точки по вертикальной линии в 1 см от латерального угла глаза. Если в тесте «возврата» нижнего века реакция выраженная, можно ввести 2–3 ЕД на 3 см ниже средней линии зрачка.

Вводимая доза: 22–38 ЕД.

Избегайте:

- Инъекций в интраорбитальную область, если отмечается замедленный тест «возврата» нижнего века; может развиваться эктропион (выворот века).
- Избыточной коррекции этой области; могут возникнуть непроизвольное смыкание глазной щели,птоз брови,птоз века.
- Введения препарата слишком низко в нижние периорбитальные морщины. Может возникнуть слабость мышцы, поднимающей верхнюю губу, что вызовет ее опущение и неестественную улыбку.

Верхняя часть спинки носа (рис. 4.8)

Положение: окружает периорбитальную область и вплетается в сухожилия медиального и латерального угла глаза, а также в волокна *m. corrugator supercilii*, *m. procerus* и *m. frontalis*.

Функция: Сморщивание носа.

Заметные линии: морщины спинки носа, «кроличьи морщинки».

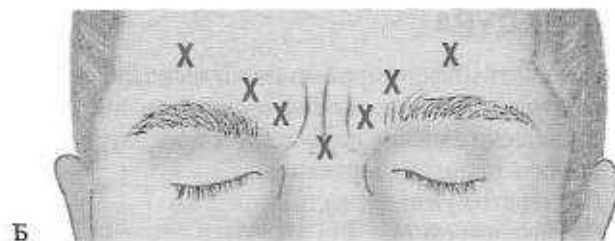


Рис. 4.4 Б. Мужские брови

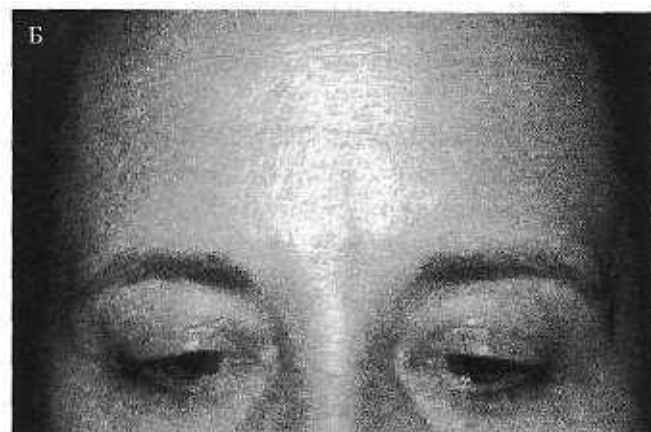
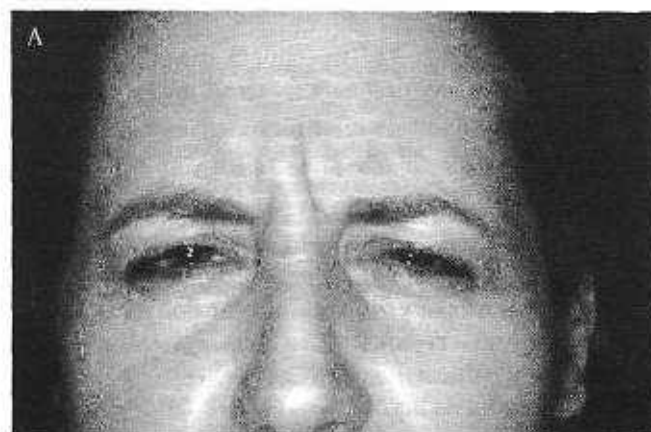
Рис. 4.5 А. Комплекс мышц над переносицей до введения БТХ-А. Б. через 3 недели после процедуры

Техника инъекций: 2–4 ЕД вводят в каждое брюшко *m. nasalis* по обеим сторонам носа.

Вводимая доза: 4–8 ЕД.

Избегайте:

- Инъекция в верхний назофациальный желобок, которая может вызвать птоз губы.

Применение ботулотоксина в нижней зоне лица дает минимальные преимущества. Лучший результат с меньшими побочными эффектами можно получить с помощью других методов. Для осуществления инъекций в эту область необходимо очень хорошее знание анатомии нижней зоны лица и шеи.

Носогубная (назолабиальная) складка (рис. 4.10)

Ключевой момент а взвесить ограниченные преимущества введения ВТХ-А в эту область по сравнению с высоким риском осложнений. Наполняющие агенты могут обеспечить лучший результат с меньшими побочными эффектами.

Положение: носогубные складки возникают как результат вялости кожи, гравитационного птоза и утраты подкожного жира, лежащего в области прикрепления к коже большой и малой скуловых мышц, мышцы, поднимающей верхнюю губу и крыльной части носовой мышцы.

Функция: связана с движениями рта и губ.

Заметные линии: выраженная глубокая борозда в медиальной части щеки.

Техника инъекций: 1–2 ЕД препарата вводят в верхнюю часть носогубной складки на 2–3 мм латеральнее ее соединения с носом.

Вводимая доза: 2–4 ЕД.

Избегайте:

- Полной релаксации этой области; может возникнуть птоз верхней губы, что придает лицу выражение печали.
- Неодинаковая степень паралича; может возникнуть ассиметричная улыбка или диспропорции губы.

Периоральная область — *m. orbicularis oris* с волокнами *m. buccinator*, *m. caninus*, *m. triangularis*; *m. depressor anguli oris* (DAO); *m. mentalis* (рис. 4.11–4.13)

Положение: *m. orbicularis oris* начинается от альвеолярного края верхней челюсти, располагаясь циркулярно вокруг ротового отверстия, прикрепляется к коже. DAO начинается от косой линии нижней челюсти, входя в угол рта, а продолжается подкожной мышцей шеи.

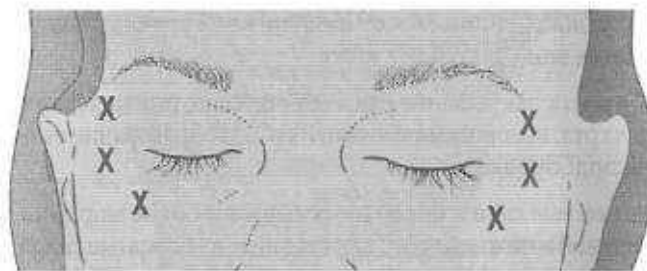


Рис. 4.6. Примерные места инъекций для коррекции периорбитальных морщин

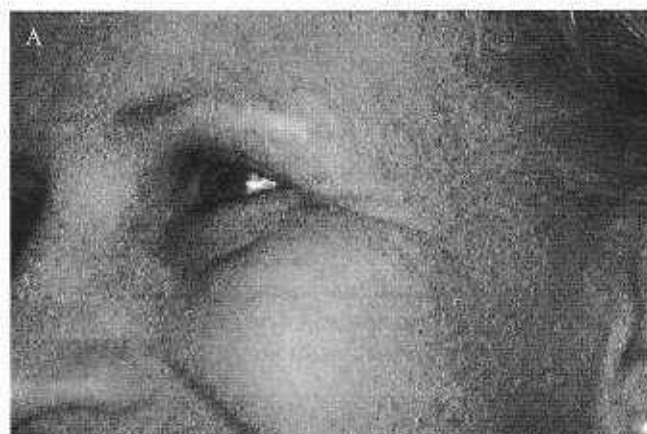

Рис. 4.7 А. Периорбитальные морщины до введения ВТХ-А. Б. через 6 недель после лечения

M. mentalis начинается от ямки нижней челюсти и спускается вниз, подходя к коже.

Функция: закрывание рта, выпячивание губ; опускание угла рта; выпячивание нижней губы и образование ямок на подбородке.

Заметные линии: поверхностные и глубокие морщины верхней и нижней губы; выраженные ангулярные складки, «печальный вид», морщины подбородка.

Техника инъекций: 0,5–1,0 ЕД вводят на 2–3 мм выше границы красной каймы губ в четыре области как верхней, так и нижней губы. 1–2 ЕД вводят в точку, которая находится на линии, продолжающей носогубную складку, на 1 см выше угла челюсти; 5–10 ЕД — в подбородочную мышцу.

Вводимая доза: 4–8 Ед.

Избегайте:

- Избыточной коррекции этой области; могут возникнуть затруднение речи, ассиметричная улыбка, искажение лица, невозможность закрыть рот.
- Глубоких инъекций; повышается риск побочных эффектов.
- Слишком высоких инъекций в DAO; может развиться неспособность поднять угол рта.

Шея — комплекс подкожной мышцы шеи (рис. 4.14)

Положение: начинается от фасции верхней грудной и дельтовидной мышц и продолжается вверх и медиально по боковым сторонам шеи. Волокна вплетаются в нижнюю челюсть, подкожную ткань нижней зоны лица, периоральные мышцы и кожу.

Функция: оживление лица, опускание нижней челюсти, опускание нижней губы.

Заметные линии: морщины шеи, центральные полосы.

Техника инъекций: 2–5 ЕД препарата вводят от верхней до нижней порции каждой половины мышцы с интервалом 1–1,5 см. Зубы пациента должны быть стиснуты, чтобы мышца во время инъекции была сокращена.

Вводимая доза: 20–100 Ед.

Избегайте: слишком глубоких инъекций; могут развиваться слабость шеи, слабость мышц гортани, дисфагия.

ОСЛОЖНЕНИЯ

- Птоз век.
- Птоз бровей.
- Гематомы.
- Головная боль.
- Неполная или ассиметричная денервация.
- Резистентность из-за наличия антител.

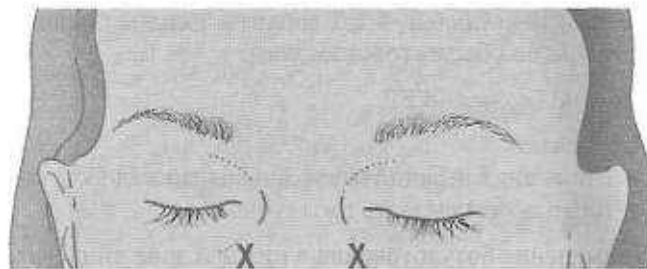


Рис. 4.8. Примерные места инъекций для коррекции морщин спинки носа

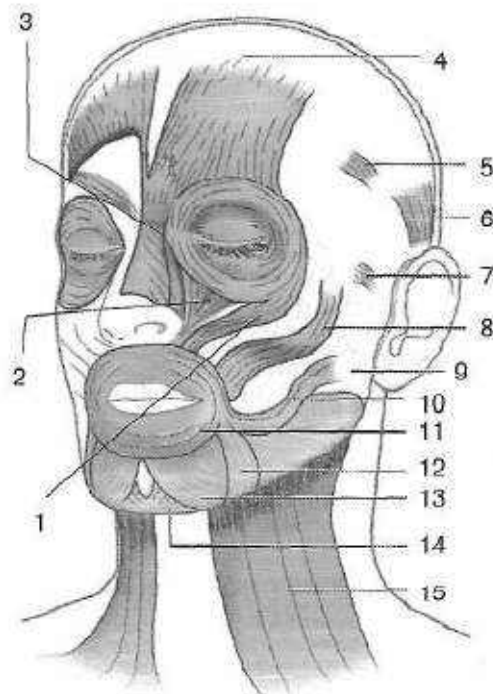


Рис. 4.9. Мускулатура нижней зоны лица. 1 — малая скуловая мышца; 2 — мышца, поднимающая верхнюю губу; 3 — мышца, поднимающая верхнюю губу и крыло носа; 4 — эпикраниальный апоневроз (*galea aponeurotica*); 5 — ушно-лобная мышца; 6 — верхняя ушная мышца; 7 — передняя ушная мышца; 8 — большая скуловая мышца; 9 — фасция паротидовидно-жевательной мышцы; 10 — мышца смеха; 11 — круговая мышца рта; 12 — мышца опускающая угол рта; 13 — мышца, опускающая нижнюю губу; 14 — подбородочная мышца; 15 — подкожная мышца шеи

ПРЕИМУЩЕСТВА ПРОЦЕДУРЫ

Обычно паралич, вызванный ВТХ-А, проходит через 3–4 месяца после инъекции. Пациенты, которые постоянно получают ВТХ-А, могут отметить увеличение этого времени до 4–6 месяцев. Побочные эффекты, включая птоз бровей и век, гематомы, обычно проходят в течение 2–3 недель.

СОВЕТЫ ДЛЯ УСПЕШНОГО ПРОВЕДЕНИЯ ПРОЦЕДУРЫ

- Пациенты, у которых имеются нейтрализующие антитела против ВТХ-А, могут реагировать на миоблок вследствие отсутствия перекрестной реактивности между двумя серотипами ботулотоксина.
- Пациентов следует проинформировать, что развитие максимального эффекта от ботокса может потребовать до 4 недель.
- Глубокие морщины могут реагировать на ботулинический токсин только частично. Наилучший клинический результат может обеспечить комбинирование ботокса с наполнителями.
- В беседе с пациентом следует подчеркнуть, что единственное введение ботулинического токсина не может полностью убрать все поверхностные и глубокие морщины. Кроме того, нужно объяснить, что целью лечения не является полный паралич мышц и что необходимо сохранить некоторые остаточные мимические движения.

ЛИТЕРАТУРА

1. Alster T, Lupton J. Botulinum toxin type B for dynamic glabellar rhytides refractory to botulinum toxin type A. *Dermatol Surg.* 2003;29(5):516-518.
2. Blitzer A, Binder WJ, Aviv JE, et al. The management of hyperfunctional facial lines with botulinum toxin. A col-laborative study of 210 injection sites in 162 patients. *Arch Otolaryngol Head Neck Surg.* 1997;123:389-392.
3. Blitzer A, Sulica L. Botulinum toxin: basic science and clinical uses in otolaryngology. *Laryngoscope.* 2001;111:218-226.
4. Brandt FS, Bellman B. Cosmetic use of botulinum A exo-toxin for the aging neck. *Dermatol Surg.* 1998;24:1232-1234.
5. Carruthers A, Carruthers J. Clinical indications and injection techniques for the cosmetic use of botulinum A exo-toxin. *Dermatol Surg.* 1998;24:1172-1174.
6. Carruthers A, Carruthers J. Clinical indications and injection technique for the cosmetic use of botulinum A exo-toxin. *Dermatol Surg.* 1998;2:1189-1194.
7. Carruthers J, Carruthers A, Zelichowska A. The power of combined therapies: Botox and ablative laser resurfacing. *Am J Cosmetic Surg.* 2000;17:129-131.
8. Carruthers A, Kiene K, Carruthers J. Botulinum A exo-toxin use in clinical dermatology. *J Am Acad Dermatol.* 1996;34:788-797.

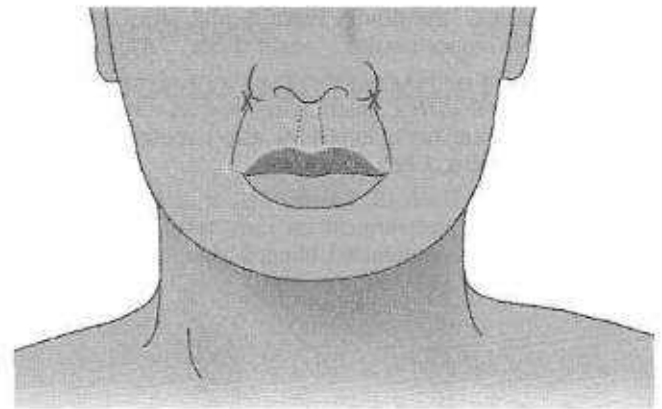


Рис. 4.10. Примерные места инъекций в носогубные складки

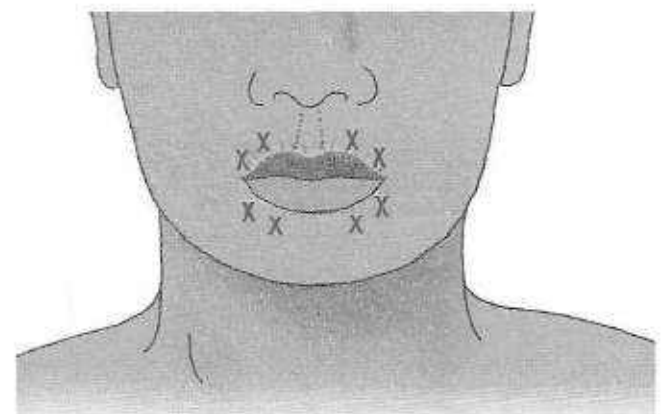


Рис. 4.11. Примерные места инъекций в периоральную область

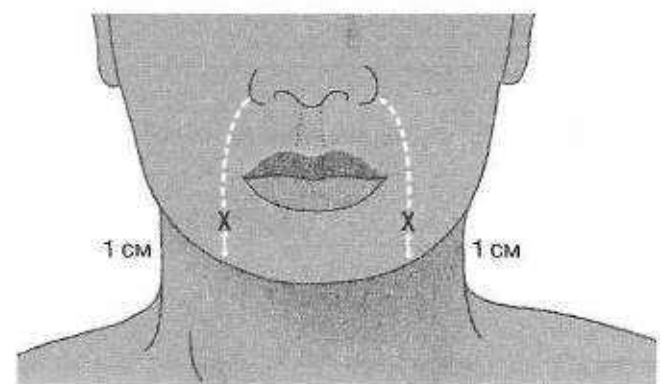


Рис. 4.12. Примерные места инъекций в мышцу, опускающую угол рта

9. LeLouarn C. Botulinum toxin A and facial lines: the variable concentration. *Aesth Plast Surg.* 2001;25:73-84.
10. Shaari C, Sanders I. Quantifying how location and dose of botulinum toxin injections affect muscle paralysis. *Muscle Nerve.* 1993;16:964-969.
11. Zimble MS, Holds JB, Koloska MS, et al. Effect of botulinum toxin pretreatment on laser resurfacing results: a prospective, randomized, blinded trial. *Arch Facial Plast Surg.* 2001;3:165-169.

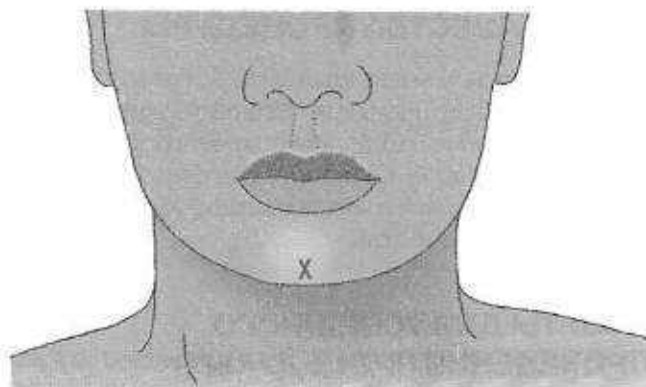


Рис. 4.13. Примерные места инъекций в подбородочную мышцу

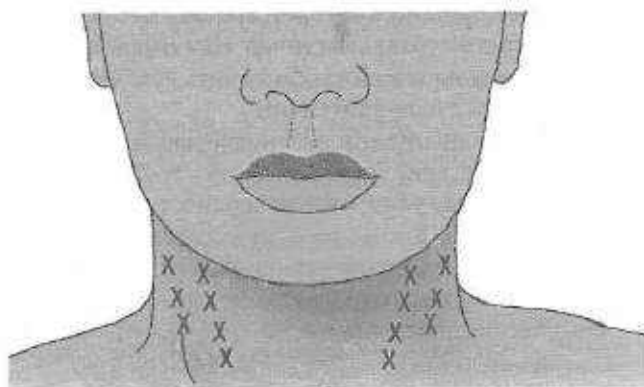


Рис. 4.14. Примерные места инъекций в подкожную мышцу шеи

ГЛАВА 5. Фотостарение, методики выравнивания поверхности кожи

НЕАБЛАТИВНОЕ ЛАЗЕРНОЕ ВЫРАВНИВАНИЕ

Показания

Сглаживание поверхностных морщин, уменьшение выраженности дисхромии кожи и телеангиэктазий. Улучшение тургора, эластичности и выравнивание кожи. Лазерная шлифовка идеально подходит пациентам, которые не желают прекращать активную деятельность и не могут переносить или не хотят подвергаться аблативным процедурам.

Механизм действия

Тепловое воздействие лазера на дерму происходит без повреждения эпидермиса. В результате изменяется структура дермы и активируется отложение коллагена 1-го типа, перестраиваются коллагеновые волокна.

Консультация

Мотивация и ожидания пациента являются ключевыми моментами при использовании неаблативных методик (табл. 5.1). Пациент должен быть информирован о том, что косметический эффект, который будет достигнут после многократных процедур, вариабелен.

Таблица 5.1. Лазеры, широко применяемые для неаблативного выравнивания поверхности кожи

ПРИБОР	ДЛИНА ВОЛНЫ	ОХЛАЖДЕНИЕ	ХРОМОФОР
V-Beam (Candela Corp., Wayland, MA)	595 нм, импульсный лазер на красителях	Прибор динамического охлаждения	Гемоглобин
N-lite (ICN Pharmaceuticals, Costa Mesa, CA)	585 нм, импульсный лазер на красителях	Нет, можно применять лед	Гемоглобин
Softlight (Thermolase, London, UK)	1064 нм, неодимовый лазер на иттриево-алюминиевом гранате	Нет	Вода
Cooltouch (ICN Pharmaceuticals, Costa Mesa, CA)	1320 нм, неодимовый лазер на иттриево-алюминиевом гранате	Прибор динамического охлаждения	Вода
Smoothbeam (Candela Corp., Wayland, MA)	1450 нм, диодный лазер	Прибор динамического охлаждения	Вода
Aramis-Quantel (Quantel Medical, Clermont-Ferrand, France)	1540 нм, эрбиевый лазер	Излучатель с криосапфировым наконечником	Вода

Противопоказания

- Применение изотретиноина постоянно или в течение последних 6 месяцев.
- Нереалистичные ожидания пациента.
- Беременность.

Процедура

- Перед процедурой получают письменное информированное согласие и фотографии пациента.
- Наносят местный анестетик за 30–60 мин до начала процедуры.
- Пациент и персонал надевают специальные защитные очки.
- Проведение процедуры. Параметры излучения зависят от фототипа кожи пациента и применяемого прибора.
- После процедуры наносят лосьон и накладывают лед.
- Повторные процедуры проводят через 2–3 недели.

Послеоперационный уход

- Повязка после процедуры не требуется.
- Макияж можно наносить сразу после процедуры.
- Для уменьшения риска гиперпигментации следует избегать прямых солнечных лучей минимум в течение 4 недель.

Побочные эффекты

В течение нескольких часов сохраняются временная эритема и отек (рис. 5.1). Может наблюдаться пурпура. Существует риск временной или постоянной гипер- или гипопигментации, образования рубцов. Побочные эффекты минимальны по сравнению с преимуществами процедуры.

Советы для успешного лечения

- Первостепенное значение имеет тщательный отбор пациентов. Необходимо четко установить реально достижимую цель лечения. Если ожидания пациента превышают возможности прибора, весьма вероятно разочарование.
- Для достижения максимально возможного улучшения необходимы многократные сеансы. Они проводятся с интервалом 2–4 недели.

ФРАКЦИОННОЕ ВЫРАВНИВАНИЕ

Механизм действия

Фракционное выравнивание (ФВ) — это новая концепция омоложения кожи, которая затрагивает как эпидермис, так и дерму. Источником света для ФВ служит эрбиевый волоконный лазер с длиной волны 1550 нм. Термическое повреждение, возникающее при ФВ, имеет особый рисунок в виде множественных цилиндров, которые называются зонами микротермального воздействия (ЗМВ) (рис. 5.2). Для ФВ характерно сохранение целостности ткани, окружающей каждую ЗМВ, что обеспечивает быструю регенерацию эпидермиса, благодаря микроскопическим размерам ранок и короткому миграционному пути кератиноцитов. Гистологи-

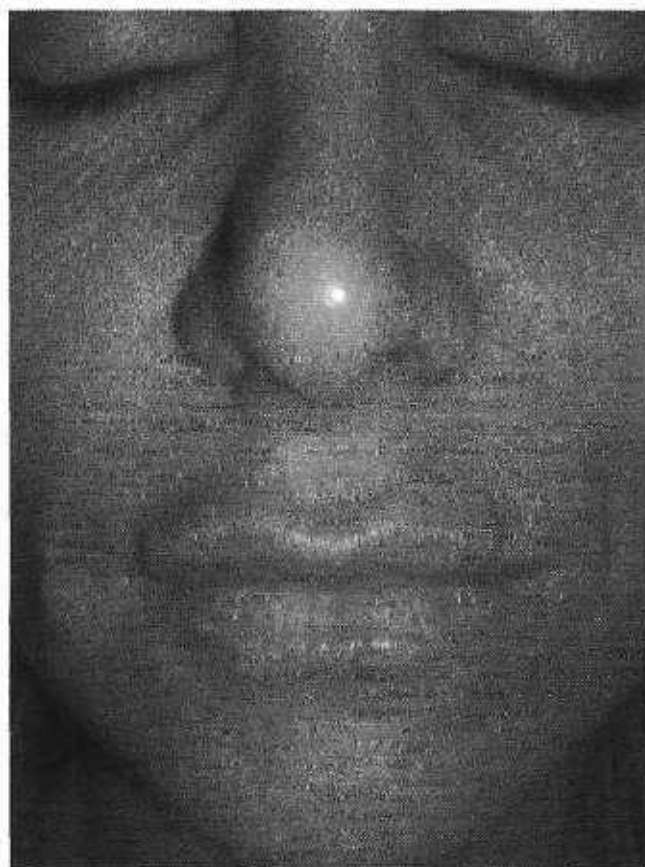


Рис. 5.1. Эритема подбородка после обработки постугревых рубцов диодным лазером с длиной волны 1450 нм. Такая эритема обычно существует в течение 2–3 ч. Кроме того, этому пациенту был введен рестилайн для коррекции морщин верхней и нижней губ, что вызвало заметный отек

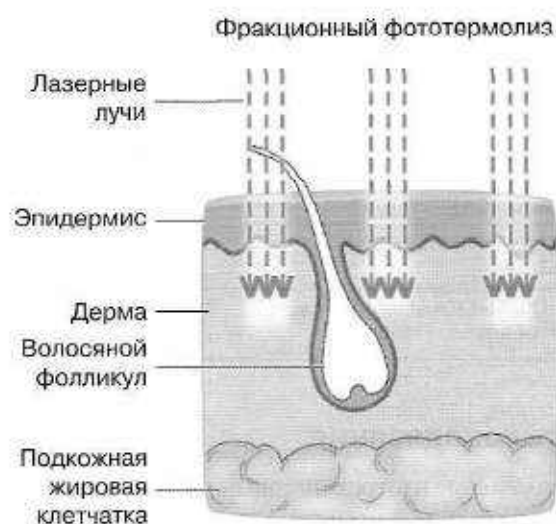


Рис. 5.2. Схема зон микротермального воздействия (ЗМВ) при обработке кожи лазером Fraxel. Обратите внимание на сохранность ткани, окружающей эти зоны

ческая картина ЗМВ представляет собой гомогенизированные колонки матрикса дермы и микроскопические участки некроза в эпидермисе (МУН, рис. 5.3). Полагают, что процесс формирования МУН представляет собой элиминацию термически поврежденного эпидермиса, содержащего пигмент.

Благодаря образованию МУН процедура может помочь в лечении эпидермальных пигментаций, например мелазмы и лентиго. Благодаря процессу перестройки коллагеновых волокон и образованию нового коллагена вследствие термического повреждения дермы ФВ может быть полезно и для сглаживания морщин и рубцов.

Показания

ФВ одобрено FDA для сглаживания периорбитальных тонких морщин и лечения мелазмы. Его использование у пациентов с мелазмой, лентиго, дисхромией, неглубокими и умеренно выраженными морщинами, растяжками, гипертрофированными рубцами, рубчиками после акне и атрофическими рубцами приводит к заметному улучшению.

Обследование перед процедурой

- Медицинский анамнез включает сведения о наличии лабиального герпеса, формировании келоидных или гипертрофированных рубцов, пероральном приеме третиноина (дата завершения последнего курса), местном применении ретиноидов, курении и аллергии на лекарственные средства, включая лидокаин.
- Хирургический анамнез включает сведения о предшествующих хирургических вмешательствах в зонах, подлежащих лечению, датах процедур, результатах лечения и сопровождавших его побочных эффектах.
- Пациент должен быть проинформирован:
 - о дискомфорте во время процедуры;
 - об ощущениях, сходных с опущениями после солнечного ожога, в течение примерно 1 ч после процедуры;
 - об эритеме, которая может сохраняться в течение 3–7 дней после процедуры;
 - о легком отеке, который обычно проходит в течение 2–3 дней после процедуры;
 - о бронзовом оттенке кожи, который, как правило, появляется на 3-й день после процедуры и держится 3–4 дня;
 - о легком шелушении кожи, которое появляется на 3-й день после процедуры и продолжается 3–4 дня;
 - о том, что его ожидания должны быть реалистичными. Пациент должен знать, что процедура улучшит вид кожи при наличии тонких поверхностных и умеренно глубоких морщин, уменьшит пигментацию и поверхностные рубцы, но не уберет средние и глубокие морщины. Стоит обратить

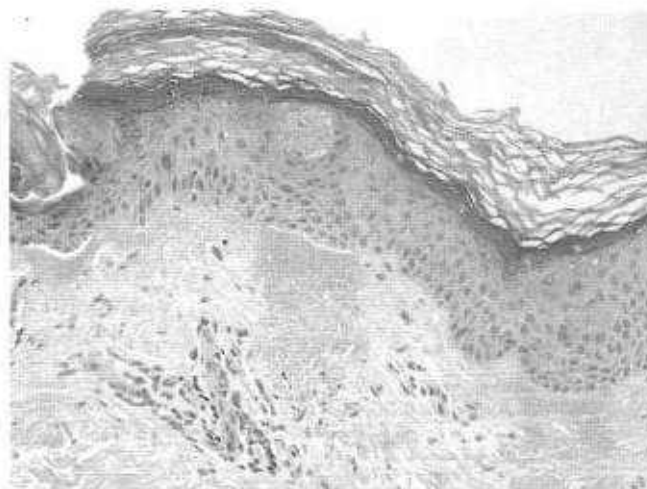


Рис. 5.3. Гистологический препарат зоны микротермального воздействия (ЗМВ) через 1 день после фракционной лазерной обработки кожи. Обратите внимание на эпидермальный некротический детрит, расположенный над цилиндром гомогенизированной дермы (МУН). Окраска ГЭ

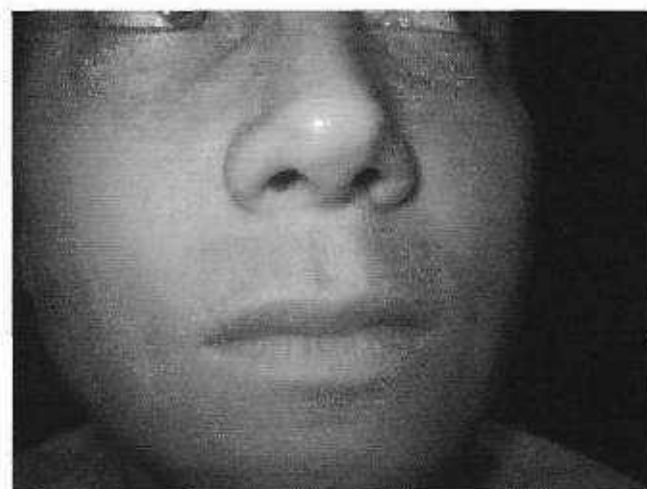

Рис. 5.4. Лазерные дефекты через 2 дня после фракционной обработки кожи

внимание на то, что для более глубоких морщин и рубцов результаты процедуры будут скромными;

- о риске процедуры. Хотя осложнения наблюдаются намного реже, чем при аблятивном выравнивании поверхности кожи, они все же имеют место. Среди них лазерные трещины (рис. 5.4), гипопигментация, активация инфекции вирусом простого герпеса, другие инфекции, затяжное заживление и образование рубцов. Кроме этого, возникают предсказуемые неблагоприятные эффекты, среди которых дискомфорт во время процедуры, эритема, бронзовый цвет кожи и отек после процедуры. В отличие от аблятивного восстановления при ФВ обычно кожа не мокнет и не образуются корочки, если только не применяется излучение с очень высокой энергией или плотностью.
- Идеальным кандидатом для процедуры является пациент со светлой кожей (фототипы I–III по Фитцпатрику). Однако было отмечено, что для пациентов с темной кожей (фототипы IV–V) ФВ значительно безопаснее, чем аблятивное выравнивание. Оно безопасно для применения не только на лице, но и в других областях тела, включая шею, туловище и конечности при условии использования более низких интенсивности и плотности излучения.

Противопоказания

- Пероральный прием третиноина в течение последних 6 месяцев – 1 года перед процедурой.
- Активная кожная инфекция.
- Нереалистичные ожидания пациента.
- Беременность или лактация.

Премедикация

- Антибактериальная терапия. Обычно профилактика антибиотиками не требуется.
- Противовирусная терапия
 - ФВ может активизировать вирус простого герпеса, который способен инфицировать обработанные участки.
 - Противовирусная профилактика начинается за 1 день до процедуры. Обычно рекомендуют валацикловир (500 мг перорально) или ацикловир (400 мг перорально) в течение 7–14 дней.
- Третиноин: чтобы предотвратить раздражение кожи в участках, подлежащих обработке, советуют прекратить пользоваться кремом, содержащим третиноин, по крайней мере, за 2 недели до процедуры.

Анестезия

- Для снижения дискомфорта во время процедуры очень эффективно охлаждение воздухом (аппарат Zimmer).

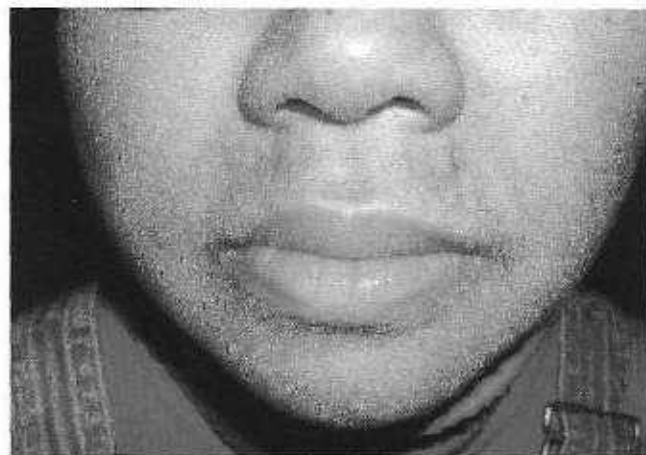


Рис. 5.5. Поствоспалительная гиперпигментация и корочки через 2 недели после фракционной лазерной обработки кожи верхней губы

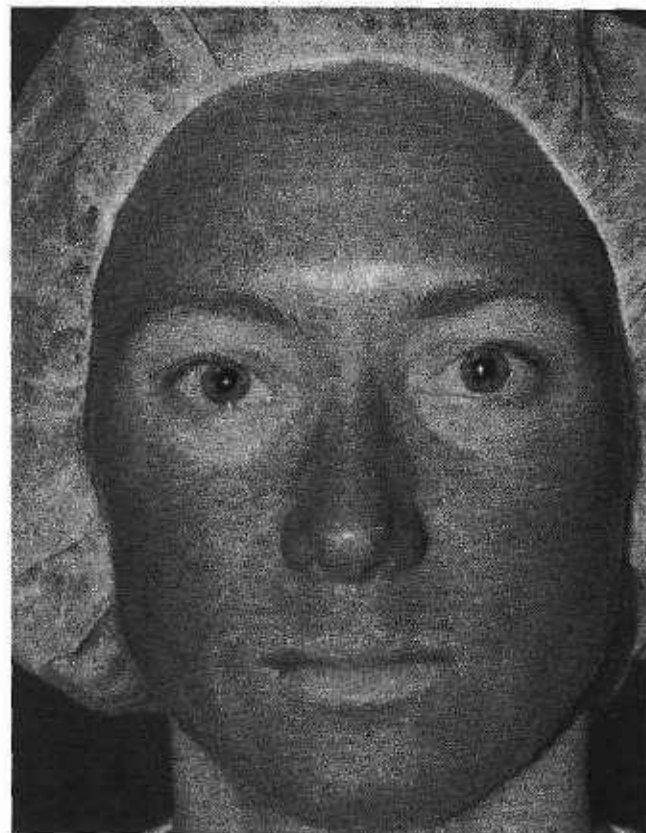


Рис. 5.6. Пациентка с нанесенным на лицо ровным слоем водорастворимого голубого красителя OptiGuide Blue. Для успешного проведения процедуры необходимо плотное равномерное нанесение. Лазер не будет работать без достаточного количества голубой краски

- Обычно достаточно местного анестетика (на масляной основе или на основе крема), наносимого за 1 ч до процедуры, особенно в комбинации с холодным воздухом (Zimmet).
- Для уменьшения дискомфорта во время процедуры у пациентов с низким болевым порогом может быть эффективной проводниковая анестезия, особенно если процедура проводится с использованием высоких интенсивности и плотности излучения. При обработке периоральных морщин помогают инфра-орбитальная и подбородочная блокады.

Подготовка к проведению процедуры

- Объясните риск и преимущества процедуры.
- Получите письменное согласие пациента.
- Вымойте область, подлежащую обработке, водой с мылом.
- Сделайте предоперационные фотографии пациента.
- Обезжирьте участки, подлежащие обработке, марлей, смоченной в изопропиловом спирте.
- Нанесите на нужную область толстый слой местного анестетика на масляной основе или на основе крема.
- Подождите 30–60 мин для достижения необходимой степени анестезии.
- Удалите анестетик влажной салфеткой.
- Нанесите 7–10 капель OptiGuide Blue (FD&C#1 (голубого водорастворимого красителя) на марлевый тампон и распределите равномерно по всей поверхности участка кожи, подлежащего обработке. ФВ-лазер (Fraxel Laser: Reliant technologies, San Diego, CA) будет действовать только на участки, покрытые красителем. Дайте краске высохнуть.
- Нанесите на кожу тонкий слой анестетика на жировой основе или гидрофобной мази (рис. 5.7).

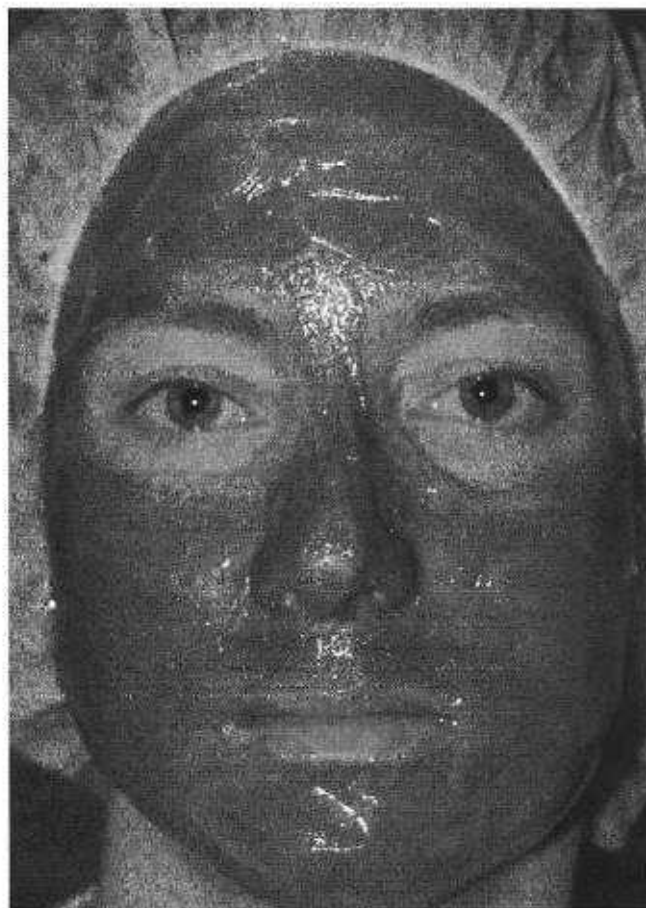

Рис. 5.7. Поверх голубой краски нанесен толстый слой местного анестетика на жировой основе

Процедура

1. Выбор параметров работы лазера зависит от клинической ситуации.
 - Для обработки более глубоких дефектов (морщин и рубцов) требуется относительно высокая интенсивность (10–20 мДж). При этом следует установить более низкую плотность (125 ЗМВ/см²), чтобы избежать избыточного нагрева ткани и снизить вероятность побочных эффектов, например появления волдырей и, возможно, рубцов. Установка меньшей плотности излучения может быть компенсирована большим количеством пассивов. Всегда делайте небольшие паузы между пассивами, особенно когда обрабатываете маленькие участки. Не учащайте ритм обработки.
 - Более низкая интенсивность (6–10 мДж) подходит для обработки эпидермальных дефектов, например мелазмы, лентиго и дисхромии. Установите плотность 250 ЗМВ/см²; для достижения общей плотности 2000 ЗМВ/см² потребуется сделать 8 пассивов.

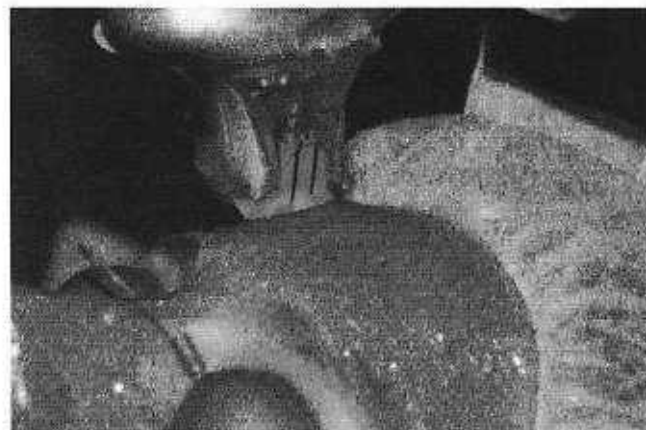

Рис. 5.8. Излучатель Fraxel со сменным 15-миллиметровым наконечником. Во время процедуры излучатель должен располагаться перпендикулярно поверхности кожи и сохранять с ней полный контакт

2. Когда обрабатывают все лицо, рекомендуется разделить его на 5 полей:
 - а) правая щека,
 - б) левая щека,
 - в) правая половина лба,
 - г) левая половина лба
 - д) нос, верхняя губа и подбородок.
3. Обработка:
 - а) поместите излучатель на кожу, опустите ножную педаль и начните обработку (рис. 5.8);
 - б) выполните двойной пасс, используя технику 50 % перекрытия:
 - б₁) начните обработку в направлении от себя, сделайте один пасс, остановитесь, затем проведите второй пасс по направлению к себе;
 - б₂) передвиньте излучатель вбок на 50 % и повторите шаг (б₁);
 - в) используйте мазь с местным анестетиком для того, чтобы отмечать обработанные участки;
 - г) слегка разглаживайте обработанные участки, если это необходимо;
 - д) для обработки небольших участков, например, вокруг глаз и носа, можно заменить 15-миллиметровый наконечник на 7-миллиметровый;
 - е) всегда помните о необходимости полной остановки излучателя перед сменой направления движения;
 - ж) все время держите излучатель перпендикулярно и в полном контакте с кожей — наклон или подъем излучателя может вызвать появление лазерных трещин;
 - з) перемещайте излучатель по обрабатываемой поверхности как можно равномернее. Если передвигать излучатель слишком быстро, зеленый свет индикатора сменится оранжевым. Быстрое движение излучателя вызовет неоправданный дискомфорт пациента, а лазер сделает меньше ЗМВ, чем это желательно;
 - и) избегайте перегрева, особенно когда обрабатываете мелкие участки, например верхнюю губу или нос:
 - и₁) подождите несколько минут между пассами, чтобы дать коже остыть;
 - и₂) при обработке верхней губы переходите с правой половины на левую и начинайте каждый пасс с того же самого места;
 - к) после обработки краситель смывают с помощью мягкого очистителя (рис. 5.9).

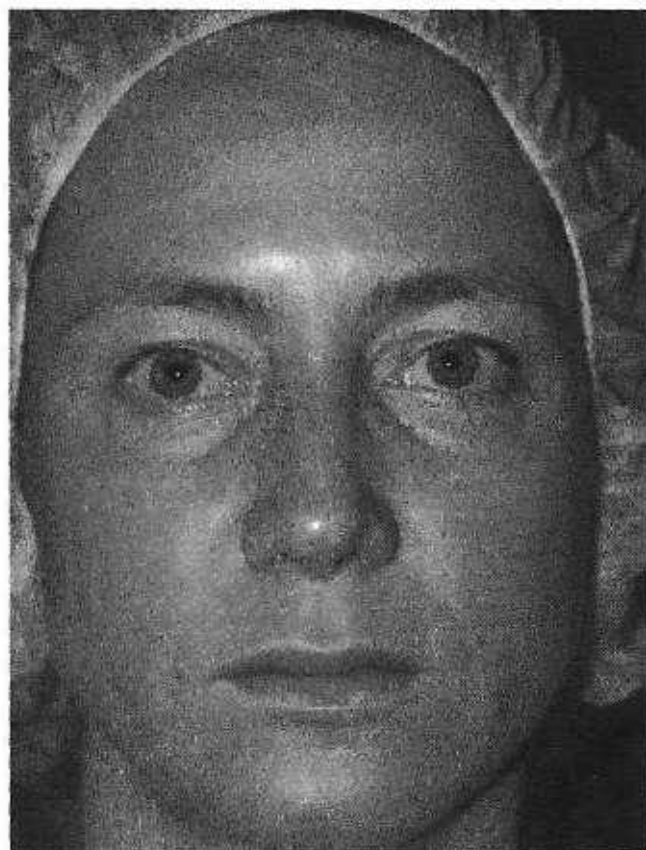

Рис. 5.9. Эритема, сходная с солнечным ожогом, сразу после обработки лица фракционным лазером с мощностью излучения 6–8 мДж, плотностью ЗМВ 250/см² и проведения 8 пасса. Такая эритема может существовать 3–7 дней

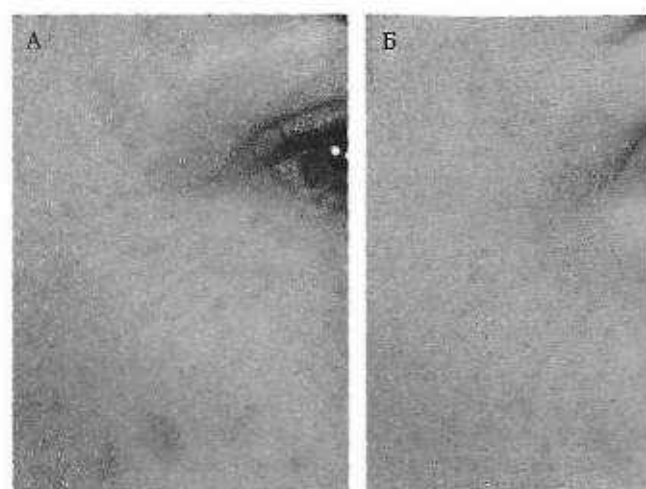


Рис. 5.10. Морщины возле латерального угла глаза. **А.** После одной процедуры фракционной шлифовки кожи. **Б.** После четырех процедур. Заметно существенное улучшение (фотография предоставлена R. Fitzpatrick, MD)

Послеоперационный уход

- Обычно небольшой дискомфорт после процедуры быстро проходит. Пациент испытывает ощущение солнечного ожога примерно в течение 1 ч.
- Сразу после процедуры можно накладывать макияж.
- В течение нескольких дней после процедуры рекомендуется применять мягкие увлажняющие средства.

- Послеоперационный отек, как правило, минимальный, но его можно уменьшить, используя пакеты со льдом и положив голову повыше. В редких случаях выраженного отека назначают преднизон на 3–7 дней перорально.
- Для уменьшения риска поствоспалительной гиперпигментации необходимо избегать воздействия солнечных лучей в течение 6–12 месяцев после процедуры. Рекомендуется применять солнцезащитные средства с $\text{spf} \geq 30$.
- К работе можно приступать на следующий день после процедуры.

Советы для успешного проведения процедуры

- Первый ключевой момент — отбор пациентов. Результаты обработки морщин и рубцов слишком большой глубины вызовут разочарование и пациента и врача. Пациент должен знать о необходимости повторных процедур для достижения желаемого клинического эффекта (рис. 5.10).
- Фракционный лазер — аблативный прибор. При использовании излучения высокой интенсивности наряду с клиническим улучшением весьма вероятно возникновение побочных эффектов. Следует быть очень осторожным, чтобы не выйти за пределы рекомендованных параметров и, таким образом, избежать возможных осложнений.
- Приподнимание излучателя во время обработки кожи может привести к возникновению поверхностных ожогов с образованием корочек. При перемещении излучателя на новый участок движения рук должны совершаться в горизонтальной плоскости.
- В настоящее время нет определенных данных о длительности клинического эффекта после обработки фракционным лазером. Пациенты должны знать, что улучшение может быть коротким и что для его продления может потребоваться поддерживающее лечение.
- У пациентов с фототипами кожи III–V обработка фракционным лазером может быть эффективной. В целом, после процедуры повышается частота возникновения временной поствоспалительной гиперпигментации. Пациенты должны знать о возможности кратковременного усиления пигментации после каждой процедуры.

АБЛАТИВНОЕ ЛАЗЕРНОЕ ВЫРАВНИВАНИЕ

Механизм действия

Используя принципы избирательного фототермолиза, достигают точно рассчитанного аблативного выравнивания (шлифовки) поверхности кожи с минимальным термическим повреждением окружающих тканей. Глу-

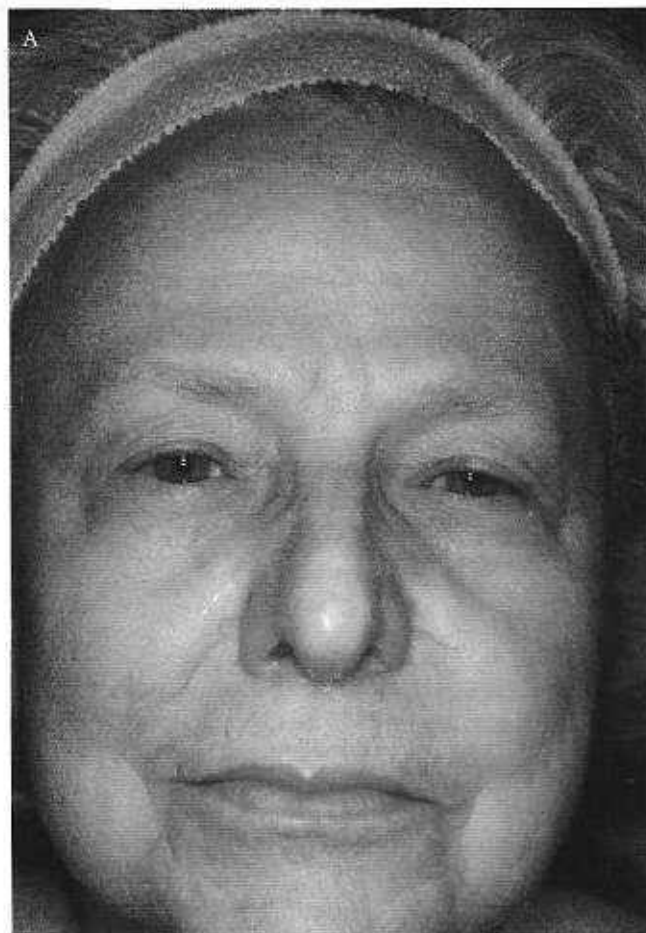

Рис. 5.11 А. Женщина 58 лет с распространенными актиническими поражениями

бина проникновения излучения в ткань зависит от его избирательного поглощения водой. Непосредственный эффект зависит от размера светового пятна, мощности, а также от скорости обработки. Время взаимодействия лазера с тканью — ключевой фактор для развития остаточных термических повреждений. Конечной целью процедуры является облитерация эпидермиса и/или частичное удаление (или коагуляция) верхнего слоя дермы. Эпителизация наступает вследствие миграции слеток, которые происходят из окружающих поврежденный участок волосяных фолликулов. Нормальные, компактные коллагеновые и эластические волокна замещают аморфные компоненты эластола, а нормальные эпителиальные клетки — разрушенный лазером эпидермис. Перестройка коллагена отмечается как во время операции вследствие термической контракции, так и после операции, во время заживления.

Лазер на углекислом газе (углекислотный лазер, CO₂-лазер)

Для выравнивания поверхности кожи применяются следующие разновидности углекислотных лазеров: лазер, генерирующий импульсы в непрерывном режиме (длина волны 10 600 нм), суперимпульсный и сканирующий лазеры. Операция является относительно бескровной, с развитием незначительного отека благодаря фотокоагуляции кровеносных и лимфатических сосудов. Клиническое применение лазера, работающего в непрерывном режиме, ограничено из-за риска образования рубцов, непредсказуемого уровня термического повреждения и длительного заживления ран. Сканирующие и импульсные углекислотные лазеры дают высокий пик интенсивности менее чем за 0,001 с, при этом глубина испарения ткани составляет 20–30 мкм за один пасс, а глубина резидуальных термических повреждений — примерно 40–120 мкм (рис. 5.11).

Эрбиевый лазер на иттриево-алюминиевом гранате (Er:YAG)

Лазер с длиной волны 2490 нм применяется для более поверхностного воздействия. Поглощение его излучения водой в 16 раз более селективно. Глубина испарения ткани за один пасс составляет 1–5 мкм. В результате образуется меньшая зона резидуального термического повреждения (5–30 мкм). Так как для фотокоагуляции зона термического повреждения должна быть ≥ 50 мкм, обработка лазером Er:YAG вызывает легкую кровоточивость операционного поля. Термическое повреждение также недостаточно для немедленной контракции коллагеновых волокон и долговременного ремоделирования коллагена.

Показания

Аблативные лазеры применяются как режущие инструменты и как инструменты, вызывающие испарение ткани, для удаления дефектов эпидермиса и поверхностного слоя дермы.



Рис. 5.11 Б. Заметное уменьшение морщин и гиперпигментации через 2 месяца после полной обработки лица CO₂-лазером

- Лазер как режущий инструмент применяется для удаления келоидов, келоидных последствий акне, кист, базалиом, ожогового и язвенного детрита; для трансплантации волос, блефаропластики, других хирургических операций, при которых либо желателен управляемый гемостаз, либо противопоказан адреналин, либо кардиостимулятор препятствует применению электрических инструментов.
- Лазер как испаряющий инструмент применяется для коррекции разнообразных патологических состояний, включая статические и динамические морщины, прямоугольные, кратерообразные и гипертрофические постакне (угревые рубцы), рубцы после оспы, бородавки, лентиги, аденомы слюнных желез, ангиокератомы, пиогенные гранулемы, циркулярные лимфангиомы, болезнь Боуэна, эритроплазию Кейра, цветущий папилломатоз полости рта, актинический хейлит, актинический кератоз, эпидермальные невусы, синингом, гранулемы в области лица, нейрофиброматоз, ксантелазмы и татуировки.
- Аблативная лазерная обработка не показана при наличии атрофических постакне.

Обследование перед процедурой

Из анамнестических данных особое значение имеют сведения о лабиальном герпесе, имеющихся иммунных заболеваниях или иммунодефицитных состояниях, фоновых инфекционных и аллергических состояниях (псориаз, бородавки, контагиозный моллюск); о формировании келоидных или гипертрофических рубцов; о наличии нарушений сердечно-сосудистой и дыхательной систем, обострение которых может вызвать анестезия; о лекарственной аллергии, курении, активных вульгарных угрях.

Из хирургического анамнеза особое значение имеют сведения о предыдущих вмешательствах в участках, подлежащих воздействию лазерного излучения, датах операций и их результатах.

Пациент должен знать о длительном восстановительном периоде, в течение которого потребуется самостоятельный интенсивный уход за участками кожи, подвергнутыми лазерной обработке. Для эпителизации необходимо 7–10 дней, в течение которых пациента беспокоят боль, отек и эритема. Послеоперационная эритема проходит в среднем в течение 3–5 месяцев. Во избежание нарушений пигментации и развития фотосенсибилизации нельзя подвергать кожу воздействию прямых солнечных лучей минимум в течение 1 года. Важнейшей составляющей успешного лечения являются реалистичные ожидания пациента. Он должен знать, что процедура уменьшит, но не уберет полностью все и даже большинство морщин или рубцов и что динамические морщины, вероятно, возникнут вновь в течение нескольких месяцев после лазерной терапии.

Следует подчеркнуть, что процедура повышает риск возникновения временной либо постоянной гипер- или депигментации, инфекций (вирусных, бактериальных,

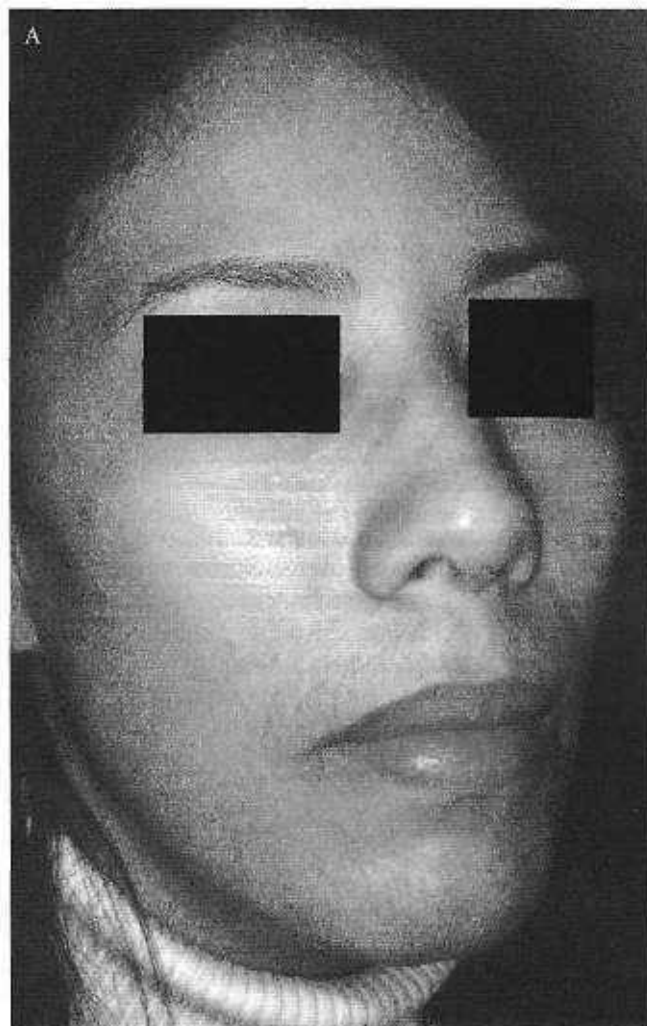

Рис. 5.12 А. Женщина 45 лет с признаками фотостарения лица и неглубокими постугревыми рубцами

грибковых) и рубцов (атрофических, гипертрофических, келоидных); обострения акне; экземы, длящейся 1–2 месяца. Среди предсказуемых побочных эффектов следует отметить дискомфорт во время процедуры и после нее, отек, шелушение и образование корочек в течение 1–2 недель, эритему, напряжение кожи и зуд, продолжающийся до 3–4 месяцев.

- Идеальный кандидат для процедуры. Светлокожий пациент (I–III фототипы по Фитцпатрику) с дефектами, поддающимися воздействию лазера, с минимальной сопутствующей диспигментацией шеи и груди, способный перенести длительный период восстановления после операции и тщательно выполнять необходимые процедуры по уходу за кожей после операции.
- Менее подходящие кандидаты для процедуры. Темнокожий пациент (IV–V фототипы по Фитцпатрику). В этом случае требуется осторожный подход из-за значительного риска временного или постоянного нарушения пигментации. Пациент с умеренной сопутствующей диспигментацией шеи и груди. Пациент, не способный тщательно выполнять необходимые процедуры по уходу за кожей после операции. Пациент с хирургическими процедурами в анамнезе.

Противопоказания

Лабораторный скрининг обычно не требуется.

- Абсолютные:
 - Пероральный прием третиноина в течение года, предшествующего операции.
 - Активная кожная инфекция.
 - При обработке инфраорбитальной области наличие эктропиона века.
 - Недисциплинированность пациента.
 - Нереалистичные ожидания пациента.
- Относительные:
 - Распространенная фоновая дисхромия.
 - Распространенные кожные или иммунные заболевания с вовлечением подлежащей соединительной ткани.
 - Предшествующая пластика нижнего века (при проведении процедуры в инфраорбитальной области).
 - Предшествующее аблативное выравнивание рельефа кожи, дермабразия, криодеструкция, лифтинг лица или феноловый пилинг.
 - Лучевая терапия области лица в анамнезе.

Премедикация

- Антибактериальная терапия. Для того чтобы избежать появления импетиго и бактериальной инфекции в участках, подлежащих обработке лазером, за 1 день до операции начинают профилактику антибиотиками. Назначают 500 мг диклоксациллина перорально 2 раза в день или 500 мг кеффлекса перо-

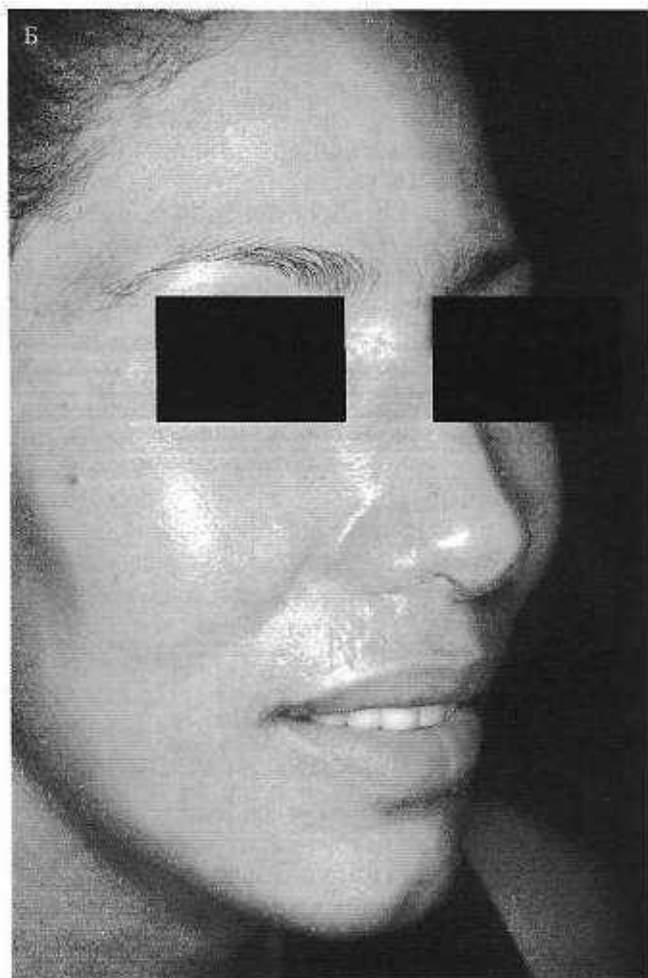

Рис. 5.12 Б. Уменьшение признаков фотостарения через 3 недели после полной обработки лица эрбиевым лазером.

рально 2 раза в день на 10–14 дней. Пациентам с аллергией на пенициллины рекомендуют 500 мг азитромицина перорально однократно, затем по 250 мг ежедневно в течение 5 дней или 150 мг клиндамицина 4 раза в день в течение 5 дней.

- Антивирусная терапия. Существует вероятность активации вируса простого герпеса, который может распространиться на обработанные лазером участки и повысить риск образования рубцов. Поэтому за 1 день до операции начинают профилактику антивирусными препаратами. Рекомендуется принимать валацикловир по 500 мг перорально 2 раза в день или ацикловир перорально по 400 мг 3 раза в день в течение 14 дней.
- Третиноин. Клинические наблюдения и биохимические исследования не подтвердили, что применение третиноина до обработки кожи углекислотным лазером стимулируют формирование коллагена, ускоряют эпителизацию или способствует более быстрому устранению эритемы. Это не является обязательным.
- Отбеливающие кремы. Никакие опубликованные данные контролируемых клинических исследований не подтверждают, что отбеливающие кремы, применяемые до процедуры, уменьшают риск поствоспалительной гиперпигментации. Пациентам с фототипами кожи III и IV для снижения риска диспигментации отбеливающие кремы назначают на 6–7 недель до операции. Кроме того, очень важно избегать действия прямых солнечных лучей.

Анестезия

- При локальной обработке или при проведении одного пасса углекислотным или Er:YAG лазером для уменьшения дискомфорта может быть достаточно охлаждения воздухом (Zimmer).
- При локальной обработке или при проведении одного пасса углекислотным или Er:YAG лазером может быть достаточно местной анестезии.
- При проведении многократных пасса углекислотным лазером обычно применяют блокаду регионарного нерва и дополнительную инфильтрационную анестезию. Среди местных блокад различают супраорбитальную, супратрохлеарную, инфраорбитальную и подбородочную блокады. В каждый участок вводят лидокаин (1%) с адреналином в разведении 1 : 100 000 или 2 : 100 000, всего 0,5–1,0 мл. При обработке некоторых участков лица, особенно области нижней челюсти, верхних век и висков, требуется дополнительная инфильтрационная анестезия смесью равных количеств 1% лидокаина, 0,5% бупивакаина и натрия бикарбоната в разведении 1 : 10. В смесь для инфильтрационной анестезии можно добавить 75 ЕД гиалуронидазы (видазы) для обеспечения тканевой диффузии. Обработку начинают через 10–15 мин, когда наступает полная анестезия.

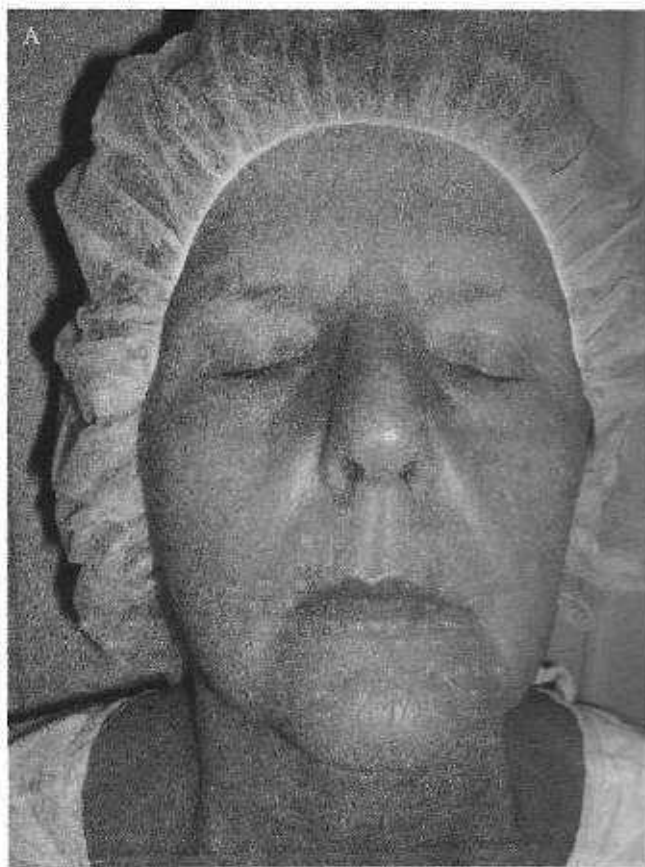


Рис. 5.13 А. Женщина 53 лет, которую больше всего беспокоили морщины в области рта. Заметны также умеренные проявления фотостарения в виде множественных лентиго и актинические изменения на остальных участках лица

- Внутривенное введение седативных средств или общая анестезия проводится пациентам, не способным переносить инъекции, или при обширных процедурах опытными врачами в сертифицированных медицинских учреждениях.

Меры безопасности

- Защита глаз:
 - Одна или две капли 0,05 % пропаракаина (алкалина) или 0,05 % тетракаина (понттокаина) в каждый глаз, затем аппликация эритромициновой мази или глазного увлажнителя (например, Lacri-Lube) и использование неотражающих металлических очков (например, Byton Vedral, Tucson AZ; Oculo-Plastik, Montreal, Canada).
 - Весь персонал должен носить прозрачные пластиковые защитные очки для предотвращения повреждений роговицы.
- Операционное поле:
 - Все отражающие поверхности должны быть закрыты, а окна занавешены, чтобы избежать случайного попадания излучения на отражающую поверхность.
 - На двери операционной должно висеть предупреждение о запрете входить туда во время проведения процедуры.
 - Все воспламеняющиеся материалы и газы для анестезии должны быть удалены от операционного поля.
 - Вокруг операционного поля помещают влажные салфетки и губки, чтобы избежать случайного облучения окружающей кожи и свести к минимуму возможное возгорание.
 - На линию волос и брови наносят невоспламеняющуюся мазь (например, Surgilube; KY Jelly), чтобы избежать опаления волос. Мазь не следует наносить на ресницы во избежание развития кератита.
 - Все хирургические инструменты должны иметь неотражающее или шероховатое черное покрытие, чтобы предупредить отражение лазерного луча.
 - Чтобы предотвратить возможное распространение микробных частиц, должен использоваться эвакуатор лазерного дыма, фильтрующий частицы диаметром 0,12 мкм, и хирургические маски для лазерных процедур.
 - Использование хлоргексидина глюконата, изопропилового спирта и ацетона запрещено из-за их легкой воспламеняемости.
 - Все средства макияжа и спреи для волос должны быть удалены из-за их возможного воспламенения.
 - Во избежание случайного воспламенения лазер все время, за исключением времени проведения процедуры, должен находиться в резервном режиме.
 - Следует избегать применения кислорода или применять его только в закрытой газовой системе, например, при эндотрахеальной интубации или

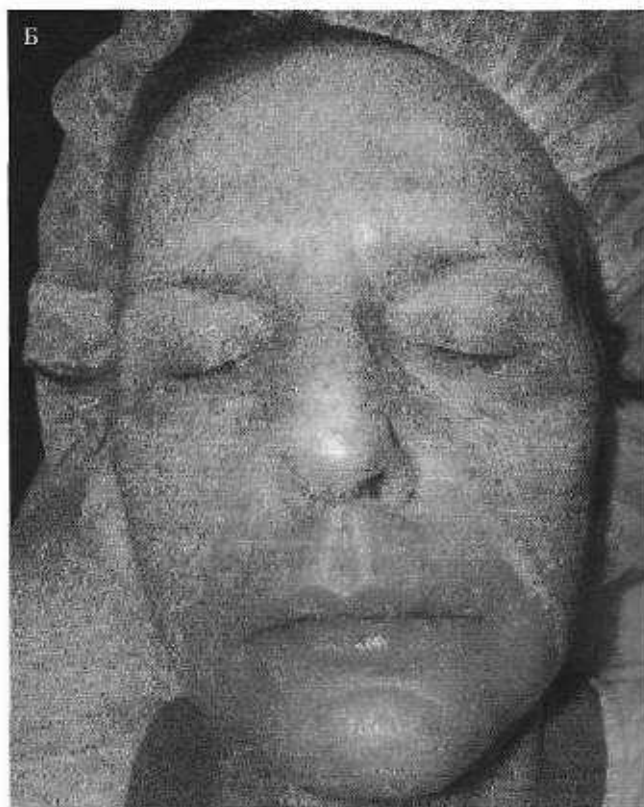

Рис. 5.13 Б. Та же пациентка сразу после обработки периорбитальной области CO_2 -лазером и химического шлифга раствором Джесснера/35 % ТХУ остальных частей лица

при использовании ларингеального масочного воздуховода.

Процедура

- Беседа с пациентом с подробным обсуждением возможных рисков и преимуществ процедуры.
- Получение письменного согласия пациента.
- Получение качественных фотографий пациента до операции.
- Выбор лазера и параметров излучения в зависимости от клинической ситуации. Углекислотный лазер более предпочтителен для глубоких морщин и рубцов. Er:YAG лазер лучше подходит для лечения поверхностных морщин и диспигментации. Выбор лазера также зависит от того, какие результаты ожидает получить пациент после операции.
- В целом, чтобы свести к минимуму риск текстурных различий между обработанными и не обработанными лазером участками, лучше обрабатывать целиком косметическую единицу или все лицо. В случае изолированной обработки дефекта нужно воздействовать на всю его площадь или краевую линию.
- Границу красной каймы губ нужно обрабатывать осторожно, чтобы свести к минимуму растекание губной помады в последующем.
- Воздействие излучения должно распространяться за пределы обрабатываемой анатомической области так, чтобы получить размытые края (понижение интенсивности), плавно переходящие на необработанные участки кожи.
- При втянутых рубцах дополнительные пассы пятном малого размера по краю дефекта позволяют получить более ровную поверхность.
- Сокращение рубцов произойдет при заживлении. Чтобы избежать формирования атрофических рубцов проводите обработку только на уровне нормальной смежной кожи.
- Аблативная шлифовка динамических морщин дает только временный эффект. Для достижения максимального эффекта нужно иметь в виду возможность комбинированной терапии ботулотоксином или филлерами.
- Техника минимальной механической травмы. Чтобы ускорить заживление и свести к минимуму риск образования рубцов и нарушений пигментации, проводят меньше пассов углекислотным лазером с остановкой при проведении последнего пасса. Эта техника является оптимальной для молодых пациентов с поверхностными дефектами и более темным цветом кожи.
- При любом способе обработки присутствие крупных пучков коллагена сигнализирует о вхождении в глубокий сетчатый слой дермы и предупреждает о возможности образования рубцов. Обработку следует немедленно прекратить.
- Шлифовка морщин вне лица сопровождается высоким риском изменений текстуры и пигментации

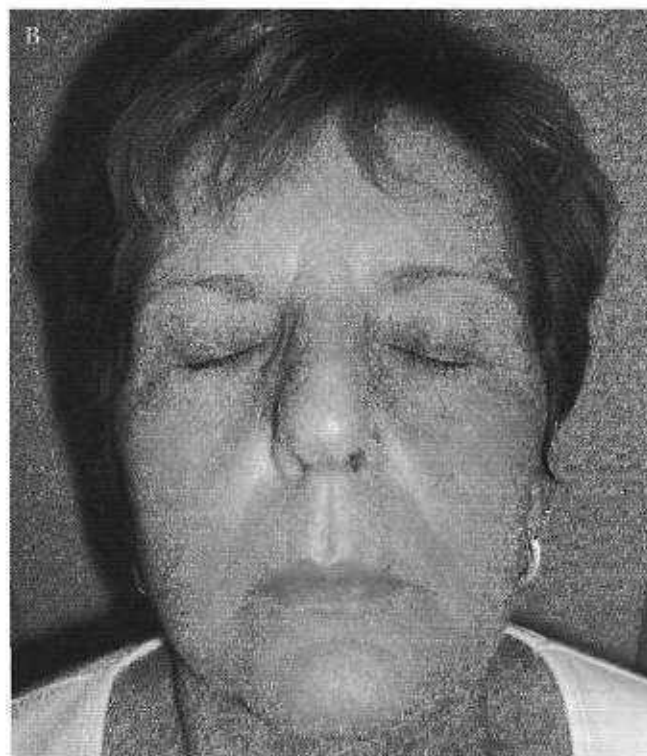

Рис. 5.13 В. Та же пациентка через 8 недель после процедур. Можно отметить заметное уменьшение морщин и диспигментации.

кожи из-за слабого развития ее придаточных структур и плохой васкуляризации по сравнению с лицом. Для шлифовки внелицевых морщин не следует применять углекислотный лазер. Er:YAG лазер используют с осторожностью.

- Наибольший эффект может обеспечить комбинированное лечение с применением углекислотного лазера и химических пилингов, ботулотоксина или контурной пластики.

Послеоперационный уход

- Можно использовать открытый или закрытый способ лечения послеоперационных ран.
- Послеоперационный дискомфорт характеризуется умеренным жжением в течение первых суток. Оно уменьшается с помощью окклюзионной повязки, а также пакетов со льдом, холодных компрессов и ацетаминафена, частой обработки раны.
- Послеоперационный отек развивается в течение 24–48 ч после операции и может быть уменьшен прикладыванием пакетов со льдом и приданию голове возвышенного положения. Если заметный отек развивается во время или сразу после операции, назначают пероральные стероиды.
- Эпителизация происходит в течение 3–10 дней. Длительность этого процесса зависит от вида лазера, количества проведенных пазов и индивидуальных особенностей пациента. У молодых пациентов, при воздействии Er:YAG лазера и небольшом количестве проведенных пазов заживление происходит быстрее. Более медленно оно происходит у пожилых людей, курящих и при большом количестве проведенных пазов.
- Следует избегать местного применения антибиотиков и использования заживляющей мази типа аквафора (Aquaphor Healing Ointment) вследствие возможности риска развития контактного дерматита (рис. 5.14).
- Очень важно внимательное послеоперационное наблюдение, чтобы обеспечить правильный уход за обработанными лазером участками и их надлежащее заживление (рис. 5.15–5.16).
- Профилактический прием антибиотиков и противовирусных препаратов продолжается в течение 10–14 дней после операции.
- Очень важно избегать прямых солнечных лучей в течение 1 года после операции, чтобы уменьшить риск развития фотосенсибилизации и поствоспалительной гиперпигментации.

Ключевые моменты успешного лечения

- Очень важное значение имеет инструктаж по уходу за ранами, который проводят с пациентом до операции. Пациент и его близкие должны быть подготовлены к осуществлению такого ухода, необходимого для быстрого и безопасного заживления ран.

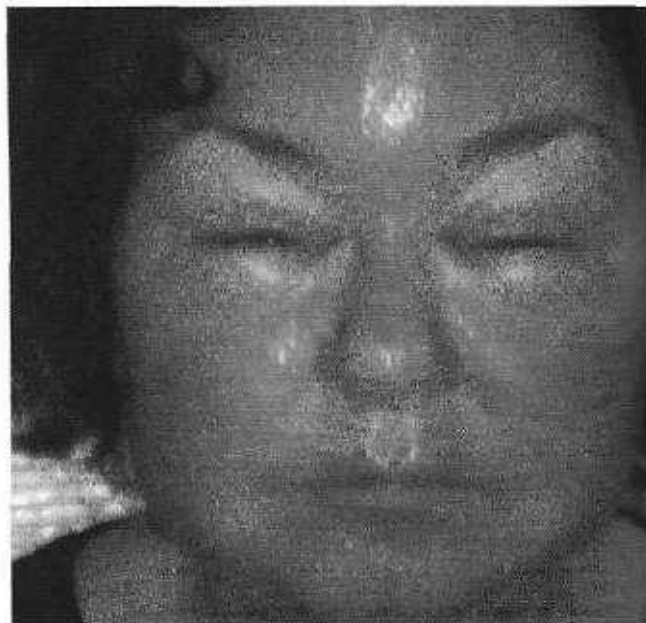

Рис. 5.14. Контактный дерматит после применения мази аквафор (Aquaphor). Проведенные в дальнейшем кожные пробы выявили гиперчувствительность к ланолину, входящему в состав мази

Пациентам демонстрируют снимки, сделанные после операции, для того чтобы информировать их о том, как они будут выглядеть. Средства для послеоперационного ухода, в том числе средства по уходу за ранами и желаемая камуфляжная основа, должны быть приобретены до операции. Пациенты, имеющие маленьких детей, должны сообщить им об ожидаемом изменении своей внешности в послеоперационном периоде. Помощь, которая может потребоваться пациенту после операции, следует, если это возможно, организовать до ее проведения.

- В течение первых 14 дней после операции требуется частый осмотр пациентов для того, чтобы оценить, правильно ли проводится уход за ранами, как протекает заживление и не возникают ли побочные эффекты, например формирование рубцов или инфекция. Осмотр должен проводиться на 2-й, 5-7-й и 10-12-й дни после операции, а также в любое время по желанию пациента.
- Ожидания пациента должны соответствовать реальным ожидаемым результатам. Следует объяснить пациенту, что истинный результат операции можно будет оценить лишь через 6-12 месяцев.
- Защита от солнца, особенно от прямых лучей, имеет важнейшее значение для снижения поствоспалительной гиперпигментации и солнечных ожогов и должна соблюдаться в течение минимум 1 года.
- Обработанные участки кожи чувствительны к большому количеству косметических средств, духов и местных лекарственных средств в среднем в течение 12 недель после операции. Во время заживления рекомендуется использовать легкие средства, включая солнцезащитные.
- Имеющиеся участки эритемы нужно рассматривать как возможные места формирования рубцов или инфекции. Рекомендуется сделать посев для исключения бактериальной или грибковой инфекции. Чтобы обеспечить их разрешение, необходимы применение мощных местных кортикостероидов и тщательное наблюдение.

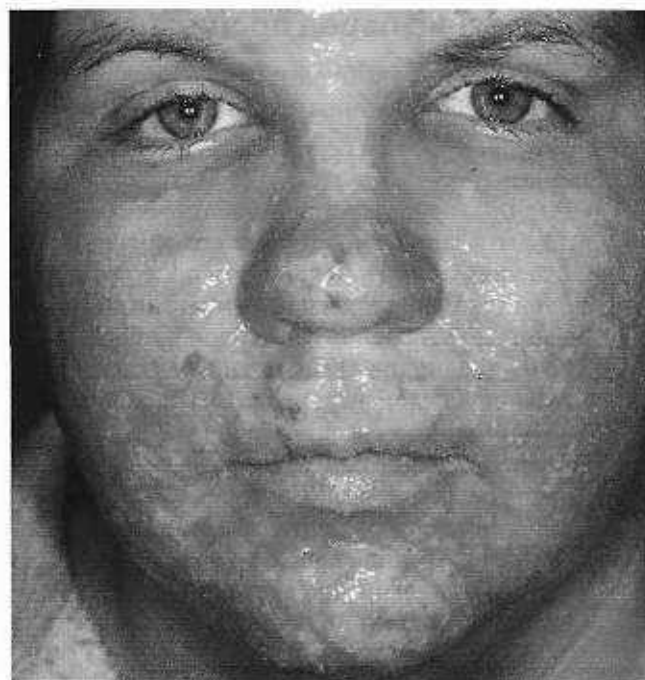


Рис. 5.15. Пациент после неправильного (агрессивного) ухода за раневой поверхностью. Видно большое количество корочек. Пациенту был продемонстрирован правильный уход за раневой поверхностью и даны подробные письменные инструкции

ХИМИЧЕСКИЕ ПИЛИНГИ

Механизм действия

Нанесение на кожу повреждающих агентов с целью вызвать отслоение эпидермиса и/или дермы.

Показания

- Дефекты эпидермиса — эфелиды, мелазма.
- Дефекты эпидермиса и дермы — мелазма, лентиго, поствоспалительная гиперпигментация, актинический кератоз, поверхностные морщины, вульгарные угри (акне).
- Дефекты дермы — глубокие морщины, рубцы после угрей, рубцы.

Обследование перед процедурой

Вещества для пилинга выбирают в зависимости от стиля жизни пациента, глубины и локализации дефектов и характеристик кожи (табл. 5.4).

- Анамнез:
 - Сведения о предшествующих облучениях — вероятно деградация придаточных структур кожи.
 - Сведения об инфекции вирусом простого герпеса, так как может произойти его активация.
 - Беременность. Пилинги противопоказаны, за исключением пилинга гликолевой кислотой.
 - Сведения о келоидных рубцах. Необходимо избегать пилингов средней глубины (срединных) и глубоких пилингов.
- Сведения о хирургических операциях:
 - Предшествующие косметические процедуры. Предшествующий лифтинг лица, блефаропластика, шлифовка CO₂-лазером или дермабразию могут повлиять на результат пилинга. Имеется повышенный риск возникновения эктропиона.
- Сведения о принимаемых лекарствах:
 - Прием третиноина в течение года, предшествующего процедуре.
 - Местное применение третиноина и α-гироксикилот может потенцировать проникновение средств для пилинга.
 - Применение кумадина.
- Тип кожи по Фитцпатрику:
 - У пациентов с I–III типами кожи эффективны все виды пилингов.
 - У пациентов с IV и V типами кожи также эффективны все виды пилингов, но риск дихромии после процедуры выше.
 - У пациентов с темной кожей для оценки результата будущего пилинга требуется проведение кожной пробы.
- Степень актинических изменений и фотостарения:
 - При наличии умеренного или тяжелого фотостарения может образоваться белая демаркационная линия между участками кожи, подвергавшимися и не подвергавшимися пилингу.
- Оценка с помощью лампы Вуда:
 - Помогает установить имеющийся тип пигментации.
 - При этом происходит усиление окраски дефектов эпидермального происхождения.
 - Не происходит усиления окраски дефектов дермального или смешанного эпидермально-дермального происхождения.
 - Осмотр не позволяет предсказать результат пилинга.
 - Эпидермальный пигмент лучше поддается действию пилинга.
- Медицинское обследование:
 - При проведении пилинга фенолом необходима свежая электрокардиограмма, так как процедура может оказать кардиотоксическое действие.

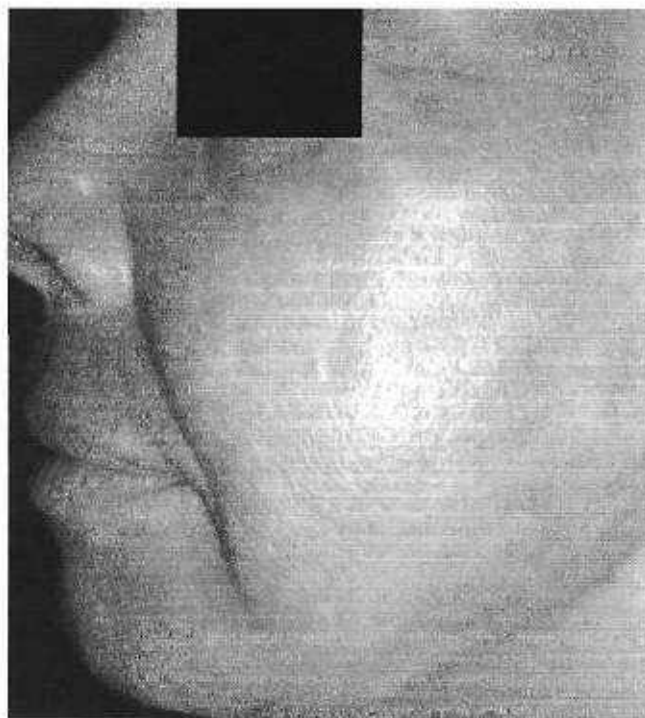

Рис. 5.16. Поствоспалительная гиперпигментация через 6 недель после обработки периоральной области CO₂-лазером. Эта гиперпигментация прошла через 2 месяца в результате применения 4 % гидрохинона 2 раза в день

Плюс: при развитии поступают дополнительные функции
 минус: не могут функционировать вне своей основной области

Идеальный кандидат

- + Широкий спектр талантов
- + Широкий спектр навыков
- + Полноценная самостоятельная работа

Менее подходящий кандидат

- + Подходит с точки зрения талантов, но нуждается в дополнительном обучении
- + Подходит с точки зрения навыков, но нуждается в обучении

Таблица 5.2. Климатские показатели и типы климата

показатель	тип климата	Стандартный диапазон
Бюджетная доля	Полнофункциональный — универсальный	Выборка климатический тип — универсальный, универсальный
Уровень ИТ-инноваций	Климатический — универсальный	Диагностика климатический тип — универсальный, универсальный
Глобализация	Технологический — универсальный	Требуются климатический тип — универсальный, универсальный
Материал	Технологический — универсальный	Требуются климатический тип — универсальный, универсальный
Глобализация	Технологический	Требуются климатический тип — универсальный, универсальный
Уровень инноваций	Средний — универсальный	Требуются климатический тип — универсальный, универсальный
Бюджетная доля	Полнофункциональный	Требуются климатический тип — универсальный, универсальный
Уровень инноваций	Средний	Требуются климатический тип — универсальный, универсальный
Активный рынок	Средний	Требуются климатический тип — универсальный, универсальный
Бюджетная доля	Средний — универсальный	Требуются климатический тип — универсальный, универсальный

Таблица 5.3. Средства для сравнительного, среднего и ступенчатого климата

показатель климата	средний климат	стандартный климат
Глобализация	Глобализация	Глобализация
Уровень инноваций	Уровень инноваций	Уровень инноваций
Бюджетная доля	Бюджетная доля	Бюджетная доля
Уровень инноваций	Уровень инноваций	Уровень инноваций
Бюджетная доля	Бюджетная доля	Бюджетная доля
Уровень инноваций	Уровень инноваций	Уровень инноваций

Таблица 5.4. Характеристики средств, применяемых для пилинга

ТИП ПИЛИНГА	ЦВЕТ КОЖИ ПОСЛЕ ПРОЦЕДУРЫ	НАНЕСЕНИЕ	ВРЕМЯ ЗАЖИВЛЕНИЯ	БЕЗОПАСЕН ДЛЯ
Гликолевая кислота	Сливная эритема	1-2 покрытия	1-2 ч	всех типов кожи
Раствор Джесснера	Легкое побеление	Наносится однократно и подлежит наблюдению в течение 3-4 мин перед повторным нанесением	4-5 дней; наблюдается легкое шелушение эпидермиса	всех типов кожи
Трихлоруксусная кислота (ТХУ) (30 % или более концентрированная)	Интенсивное побеление	Однократное ровное нанесение; локальное нанесение на недостаточно побелевшие участки	10-14 дней; наблюдается сильное отслоение эпидермиса, как после солнечного ожога	I и II типов кожи; с осторожностью при III и IV типах кожи
Фенол	Серо-белый	Однократное ровное нанесение; можно осторожно повторить	10-14 дней; вид поверхностного солнечного ожога	I и II типов кожи

ческим пилингом, потребуются хирургическое вмешательство.

- Пациент с глубокими морщинами.
- Пациент с конглобатными угрями или атрофическими рубцами умеренной глубины.

Противопоказания

- Нереалистичные ожидания пациента.
- Неспособность пациента осуществлять необходимый уход после процедуры.
- Глубокие атрофические рубцы.
- Расширенные поры большого размера.
- Пероральный прием третиноина в течение 1 года, предшествующего процедуре.
- Формирование келоидных рубцов в анамнезе.
- Нарушения ритма сердца (при глубоких пилингах).
- III-VI фототипы кожи (при глубоких пилингах).

Премедикация

- Перед процедурой рекомендуется противовирусная профилактика. За день до процедуры назначают валтрекс по 500 мг два раза в день или ацикловир по 400 мг три раза в день на 7-14 дней.
- Местное применение ретиноевой и α -гидроксильной кислот прекращают за 48 ч до пилинга гликолевой кислотой, за 1 неделю до проведения более глубокого пилинга и не возобновляют в течение 1 недели после процедуры.

Глубина ран

Она определяется многими факторами.

- Анатомические предпосылки.

Кожа лица отличается от кожи других областей тела относительной многочисленностью волосяных фоллику-

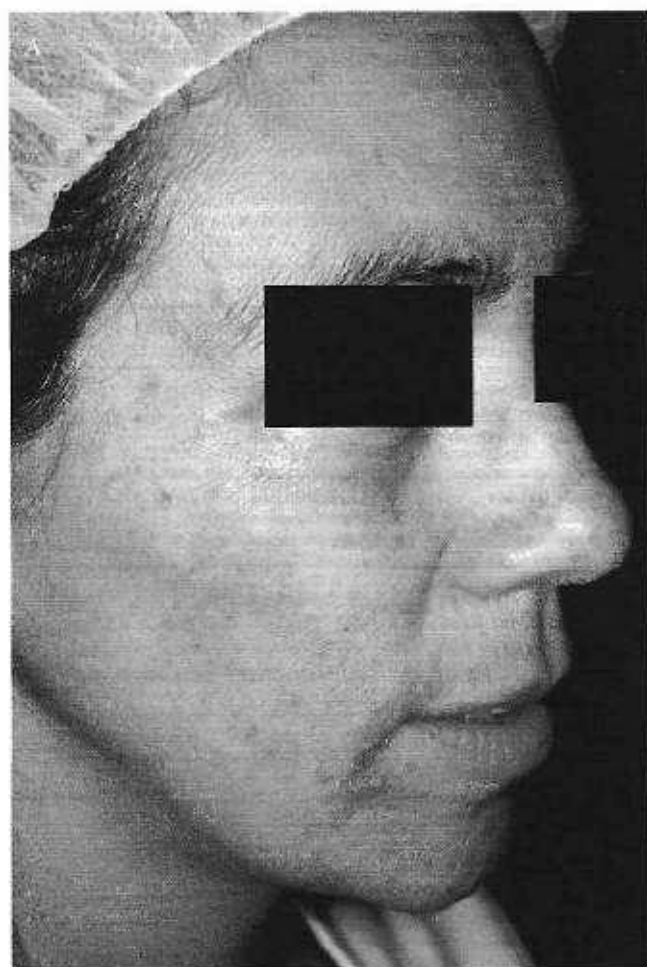

Рис. 5.17 А. Эпидермальная мелазма, не поддающаяся местному лечению

лов и сальных желез на косметическую единицу и толщиной. Для хорошей эпителизации после процедуры требуются хорошо развитые придаточные структуры.

- Нос и лоб содержат больше сальных желез, чем щеки и виски.
- Кожа лица содержит больше сальных желез, чем другие области, включая шею.
- Кожа, пораженная актиническим процессом, более тонкая, с меньшим количеством волосяных фолликулов и сальных желез.

Локализация и наличие актинического поражения кожи оказывает значительное влияние на выбор отслаивающего агента. Средство для пилинга может оказать более деструктивное действие на тонкие участки кожи, бедные придаточными структурами, поэтому в таких участках следует использовать менее агрессивные средства.

- Обезжиривание кожи перед процедурой. Применение ацетона способствует более глубокому проникновению пилинга.
- Сила отслаивающего агента. Чем сильнее средство, тем глубже будет пилинг.
- Количество нанесенного средства. По мере нанесения каждого следующего слоя вещества оно глубже проникает в кожу.

Типы пилингов

- Поверхностный пилинг. Частичное или полное повреждение эпидермиса. Может распространяться до сосочкового слоя дермы.
- Пилинг средней глубины (срединный, средний). Повреждение распространяется на сосочковый и сетчатый слой дермы (рис. 5.18).
- Глубокий пилинг. Повреждение распространяется на среднюю часть сетчатого слоя дермы.

Процедура

- Получение письменного согласия пациента до процедуры.
- Получение фотографий пациента до процедуры.
- Удаление макияжа и очистка лица с помощью антисептика (например, хлоргексидина).
- Обработка нужного участка лица ацетоном с помощью марлевого тампона в течение 2–3 мин.
- Средство для пилинга должно быть налито в стеклянную посуду.
- Нанесение пилинга на нужный участок кожи.
 - Для нанесения гликолевой кислоты можно использовать кисточку или ватный шарик.
 - Для нанесения ТХУ можно использовать аппликаторы с ватым наконечником или марлевый тампон.
 - Для нанесения фенола используют 1 или 2 маленьких аппликатора с ватым наконечником.
 - Для изолированной обработки морщин и сколотых угревых рубцов можно использовать круглую

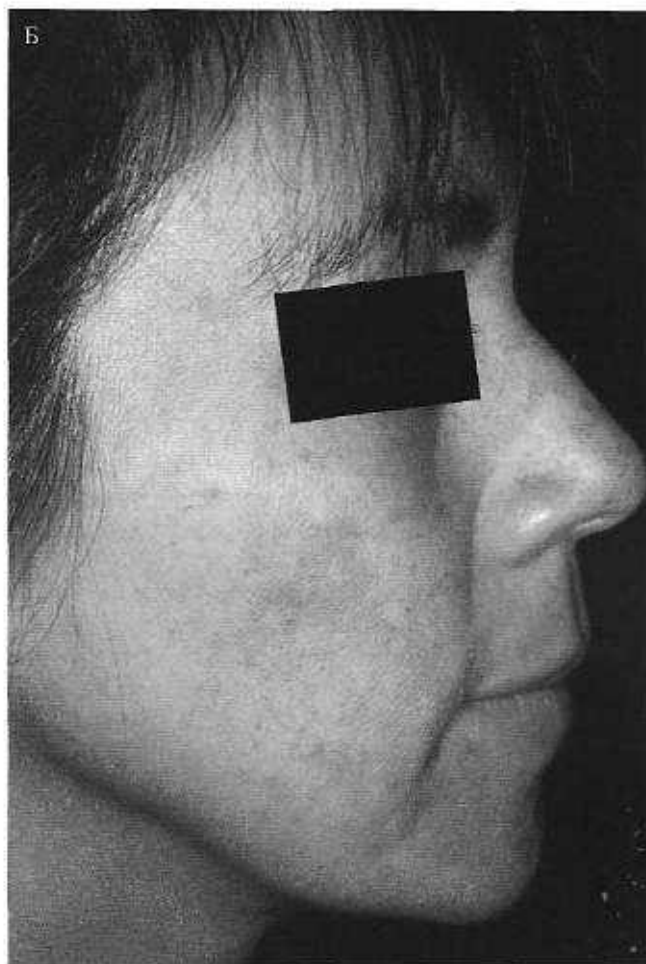

Рис. 5.17 Б. Небольшое улучшение отмечено после двух пилингов 50 % гликолевой кислотой

зубочистку или деревянную часть сломанного аппликатора с ватным наконечником.

- Количество использованных аппликаторов и давление, оказываемое на кожу при нанесении пилинга, будут влиять на поступление раствора и глубину его проникновения в кожу (рис. 5.19–5.20).
- Для уменьшения дискомфорта пациента требуется охлаждение кожи с помощью вентилятора.
- Обработка раствором Джесснера или гликолевой кислотой перед проведением пилинга с помощью ТХУ обеспечивает более глубокое ее проникновение в кожу.
- Создание размытого края на линии роста волос и по контуру лица препятствует образованию демаркационной линии. Такая же техника нанесения применяется при изолированной обработке периоральной области (рис. 5.21).
- Для лучшей переносимости процедуры обработку ТХУ начинают с периорбитальной области, затем переходят на нос, щеки, периоральную область и лоб. Можно обработать верхние и нижние веки. Распространение на 2–3 мм на красную кайму губ помогает уменьшить глубину соответствующих морщин.
- Необходимо иметь под рукой шприц с физиологическим раствором на случай попадания химического вещества в глаза.
- Чтобы избежать стекания капель с аппликатора, он должен быть отжатый и наполовину сухим. Емкость с пилингом нужно держать на достаточном расстоянии от пациента, чтобы ее содержимое случайно на него не пролилось.
- Раствор Джесснера, ТХУ и фенол не нуждаются в нейтрализации. Гликолевую кислоту нужно нейтрализовать с помощью натрия бикарбоната.
- На обработанные участки помещают холодные салфетки.
- При применении раствора Джесснера, ТХУ и фенола на места обработки наносят вазелин. Гликолевая кислота требует легкого увлажнения.
- Глубокие пилинги обладают свойствами кардио-, нефро- и гепатотоксичности. При полной обработке лица требуется внутривенное введение жидкостей, применение седативных средств, наблюдение за функцией сердца, артериальным давлением и пульсом.

Осложнения

- Большая глубина пилинга, чем предполагалось вначале (рис. 5.22).
- Инфекции (вирусные, бактериальные, грибковые).
- Временная или постоянная гипер- или депигментация.
- Продолжительная эритема.
- Образование рубцов (атрофических, гипертрофических, келоидных); выворот века, длительное заживление.

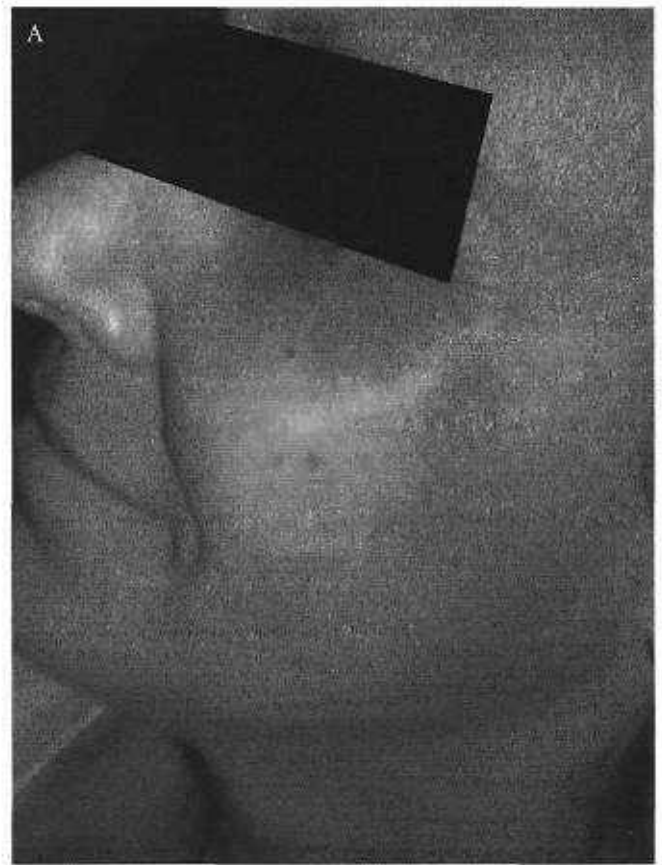

Рис. 5.18 А. Псевдоохропоз. Изменения пигментации остаются, несмотря на прекращение приема стимулирующих средств

- Контактный дерматит.
- Изменения текстуры кожи.
- Акне.
- Милиумы.
- Нарушения ритма сердца (при глубоком феноловом пилинге).
- Отек гортани (при глубоком феноловом пилинге).

Послеоперационный уход

- После пилинга гликолевой кислотой дважды в день накладывают легкий увлажнитель.
- После пилинга раствором Джесснера, ТХУ и фенолом дважды в день умываются водой с мылом и наносят вазелин.
- Необходима защита от солнца минимум в течение месяца после пилинга гликолевой кислотой и 2–3 месяцев после пилинга других типов.
- Пациенты должны знать, что кожа будет отслаиваться самостоятельно и ее не надо удалять руками.

Ключевые моменты для успешного лечения

- Для успеха процедуры в первую очередь необходимы тщательный отбор пациентов и выбор пилинга. При обработке участков кожи вне лица лучше использовать более слабый пилинг, чтобы снизить риск образования рубцов.
- Пациенты должны знать о том, какое время занимает заживление при каждом виде пилинга и о том, что для ускорения заживления необходимо проводить правильный послеоперационный уход. Хотя один глубокий пилинг может обеспечить наилучший результат, ограничения, которые накладывает стиль жизни или работа пациента, делают более приемлемым проведение серии поверхностных пилингов или пилингов средней глубины.
- Чем более сильнодействующее вещество применяют для пилинга, тем меньше безопасность и выше риск развития осложнений.
- У пациентов с типом кожи III или IV имеется повышенный риск развития осложнений после химического пилинга. Перед глубоким или средним пилингом необходимо проведение кожной пробы.
- Химические пилинги не уменьшают размера пор и даже могут способствовать их увеличению.

ЛИТЕРАТУРА

1. Alster TS. Cutaneous resurfacing with CO₂ and erbium: YAG lasers: preoperative, intraoperative and postoperative considerations. *Plast Reconstr Surg.* 1999; 103: 619-634.
2. Anderson RR, Parrish JA. Selective photothermolysis: precise microsurgery by selective absorption of pulsed radiation. *Science.* 1983;220:524-527.

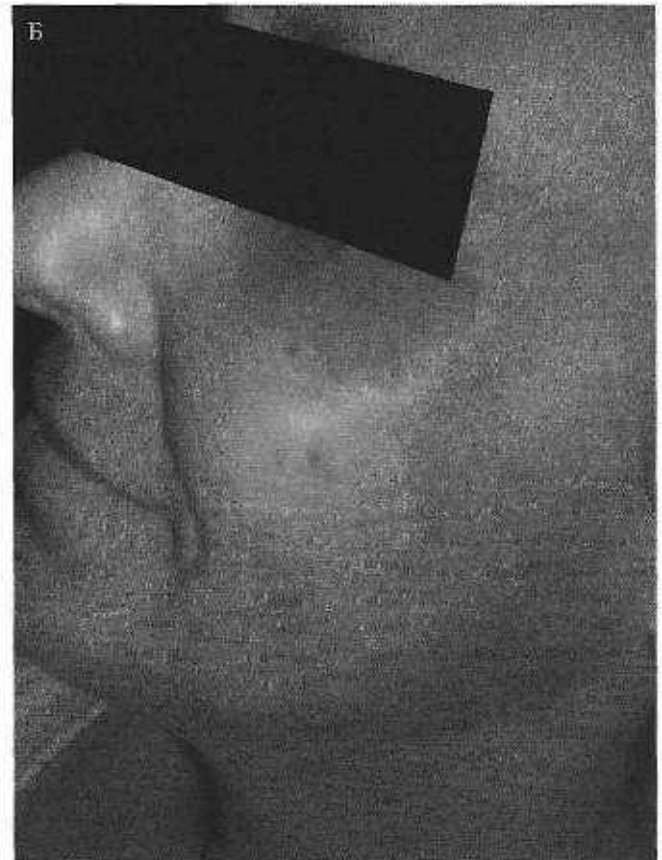

Рис. 5.18 Б. Заметное осветление пигмента после трех пилингов раствором Джесснера/35 % ТХУ

3. Baker TJ, Gordon HL, Mosienko P, et al. Long-term histological study of skin after chemical facial peeling. *Plast Reconstr Surg.* 1974;53:522-525.
4. Brody HJ. Medium-depth chemical peeling of the skin: a variation of superficial chemosurgery. *Adv Dermatol.* 1988;3:205-220.
5. Carruthers J, Carruthers A, Zelichowska A. The power of combined therapies: Botox and ablative laser resurfacing. *Am J Cosmet Surg.* 2000;17:129-131.
6. David I, Ruiz-Esparza J. Fast healing after laser skin resurfacing. The minimal mechanical trauma technique. *Dermatol Surg.* 1997;23:359-361.
7. Dover JS, Hruza GJ, Arndt KA. Lasers in skin resurfacing. *Semin Cutan Med Surg.* 1996; 15:177-188.
8. Duke D, Grevelink JM. Care before and after laser skin resurfacing. A survey and review of the literature. *Dermatol Surg.* 1998;24:201-206.
9. Fitzpatrick RS, Goldman MP, Satur NM, Tope WD. Pulsed carbon dioxide laser resurfacing of photoaged facial skin. *Arch Dermatol.* 1996;132:395-402.
10. Fitzpatrick RE, Tope WD, Goldman MP, et al. Pulsed carbon dioxide laser, trichloroacetic acid, Backer-Gordon phenol and dermabrasion: a comparative clinical and histologic study of cutaneous resurfacing in a porcine model. *Arch Dermatol.* 1996;132:469-471.
11. Grimes PE. Melasma: etiologic and therapeutic considerations. *Arch Dermatol.* 1997;131:1453-1457.
12. Gross D. Cardiac arrhythmia during phenol face peeling. *Plast Reconstr Surg.* 1984;73:590-594.
13. Kligman AM, Baker TJ, Gordon HL. Long-term histologic follow-up of phenol face peels. *Plast Reconstr Surg.* 1985; 75:652-659.
14. Lanzame RJ, Nairn JO, Rogers DW, et al. Comparisons of continuous-wave, chop-wave and super-pulse laser wounds. *Lasers Surg Med.* 1988;8:108-118.
15. MacKee GM, Karp FL. The treatment of post-acne scars with phenol. *Br J Dermatol.* 1952;64:456-459.
16. Manstein D, Herron GS, Sink RK, Tanner H, Anderson RR. Fractional photothermolysis: a new concept for cutaneous remodeling using microscopic patterns of thermal injury. *Lasers Surg Med.* 2004;34(5):426-438.
17. Matarasso SL, Glogau RG. Chemical face peels. *Dermatol Clin.* 1991;9:131-150.
18. Monheit G. The Jessner's-trichloroacetic acid peel. *Dermatol Clin.* 1995;13(2):277-283.
19. Monheit GD. The Jessner's + TCA peel: a medium-depth chemical peel. *J Dermatol Surg Oncol.* 1989;15:953-963.
20. Murad H, Shamban AT, Premo PS. The use of glycolic acid as a peeling agent. *Dermatol Clin.* 1995;13(2):285-307.
21. Nanni CA, Alster TS. Complications of carbon dioxide laser resurfacing: an evaluation of 500 patients. *Dermatol Surg.* 1998;24:315-320.
22. Bitter, PH. Noninvasive rejuvenation of photodamaged skin using serial, full face intense pulsed light treatments. *Dermatol Surg.* 2000;26:835-842.
23. Orentreich D, et al. Subcutaneous incisionless (subcision) surgery for the correction of depressed scars and wrinkles. *Dermatol Surg.* 1995;21:543-549.
24. Orringer JS, Kang S, Johnson TM, et al. Tretinoin treatment before carbon-dioxide laser resurfacing: a clinical and

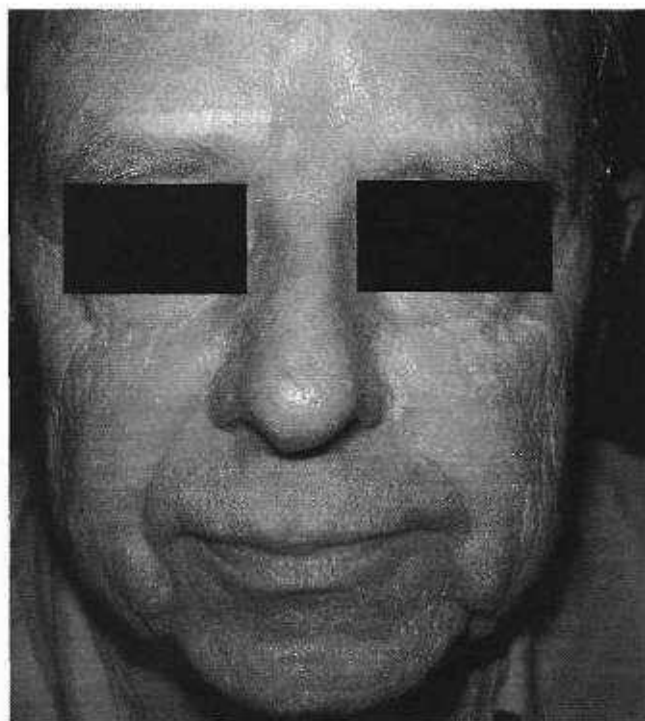


Рис. 5.19. Легкое побеление кожи сразу после нанесения раствора Джесснера.

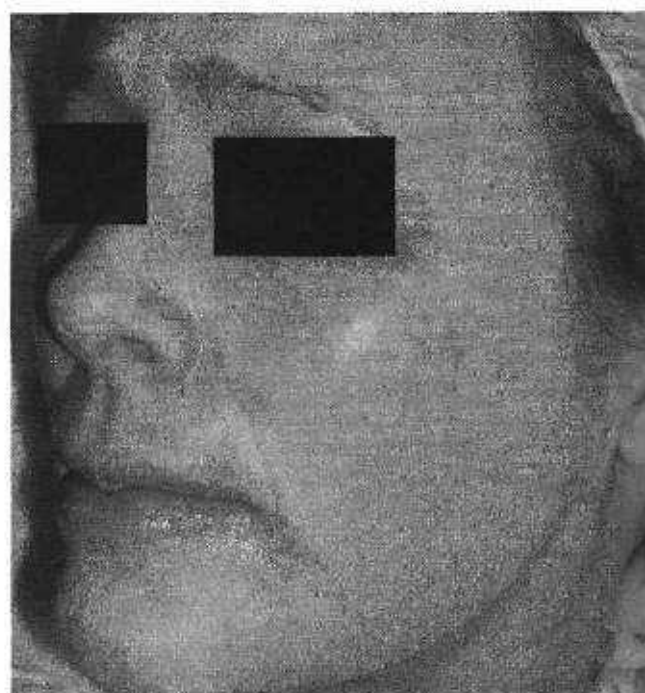

Рис. 5.20. Интенсивное побеление кожи сразу после нанесения раствора Джесснера/35 % TXU

- biochemical analysis. *J Am Acad Dermatol*. December 2004;51(6):940-946.
25. Raulin C, Grema H. Single-pass carbon dioxide laser skin resurfacing combined with cold-air cooling: efficacy and patient satisfaction of a prospective side-by-side study. *Arch Dermatol*. 2004;140(11):1333-1336.
 26. Ruiz-Esparza J, Barba Gomez JM, Gomez de la Torre OL. Wound care after laser skin resurfacing. A combination of open and closed methods using a new polyethylene mask. *Dermatol Surg*. 1998;24:79-81.
 27. Szzchowicz EH, Wright WK. Delayed healing after full-face chemical peels. *Facial Plast Surg*. 1989;6(1):6-13.
 28. Tannous ZS, Astner S. Utilizing fractional resurfacing in the treatment of therapy-resistant melasma. *J Cosmet Laser Ther*. 2005;7(1):39-43.
 29. Zukowski ML, Mossie RD, Roth SI, et al. Pilot study analysis of the histologic and bacteriologic effects of occlusive dressings in chemosurgical peel using a minipig model. *Aesthetic Plast Surg*. 1993;17:53-59.

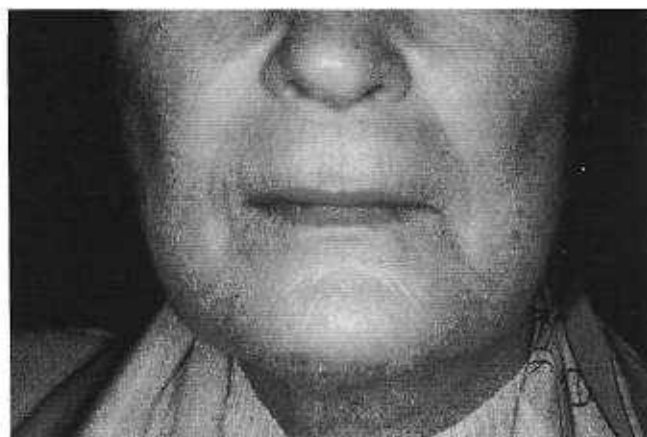


Рис. 5.21. Пациентка с выраженной демаркационной линией между обработанной раствором Джесснера/35 % ТХУ периоральной областью и остальной кожей. В периоральной области отмечается депигментация. В результате проведения пилинга средней глубины остальной кожи лица удалось добиться более равномерной пигментации

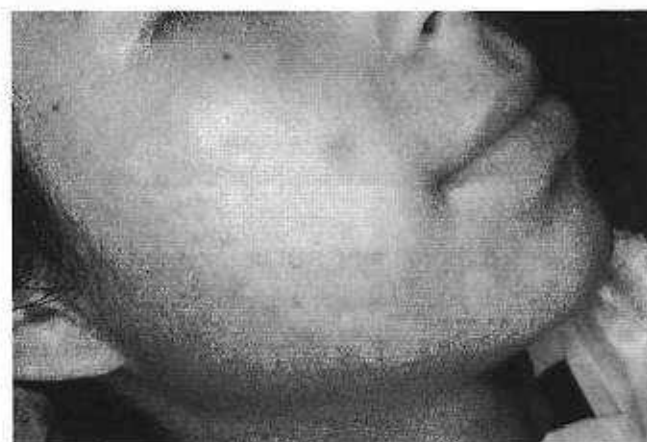

Рис. 5.22. Локальное поблдение после аппликации 50 % гликолевой кислоты. В результате пилинга отмечалось легкое шелушение кожи в течение 3 дней

ГЛАВА 6. Фотостарение, повязки и анестезия

ОККЛЮЗИОННЫЕ ПОВЯЗКИ

Открытый способ (рис. 6.1)

Нанесение гидрофильной мази или крема непосредственно на обработанный участок кожи без наложения повязки.

- Крем или мазь наносят сразу после завершения процедуры.
- Обработанный участок смачивают физиологическим раствором, 0,25 % раствором уксусной кислоты или холодной водопроводной водой с помощью салфетки или марли 10–15 мин.
- Аккуратно удаляют избыток корочек с помощью Q-наконечника, смоченного водой.
- Снова наносят мазь толщиной $\frac{1}{2}$ дюйма (1,3 см).
- Повторяют обработку каждые 3–4 ч в дневное время до полного заживления раны.

Преимущества. Меньший риск бактериального загрязнения, легко контролировать состояние раны, дешевизна.

Недостатки. Интенсивная работа, требуется высокая дисциплинированность пациента, несколько увеличивается дискомфорт пациента.

Примеры: Петролатум, мазь Комплекс С-3 (Procyte, Redmond, Washington), Аквафор (Beitrsdorf-Jobst, Charlette, NC).

Избегайте местного применения антибиотиков, так как повышается риск развития контактного дерматита.

Закрытый способ (рис. 6.2)

Наложение повязки на обработанный участок кожи.

- Повязку накладывают сразу после завершения процедуры. Применение мази или крема зависит от вида повязки.
- Через 2 дня и через 5 дней после процедуры проводят осмотр, обрабатывают раневую поверхность и сменяют повязку.

Преимущества. Требуется минимальная дисциплинированность со стороны пациента, ускоряется заживление.

Недостатки. Большая вероятность бактериального загрязнения, относительная дороговизна.

Примеры: Flexzan (пористый материал), Second Skin (гидрогель), Silon-TSR (полимерная пленка), Mepitel (полимерная сетка).

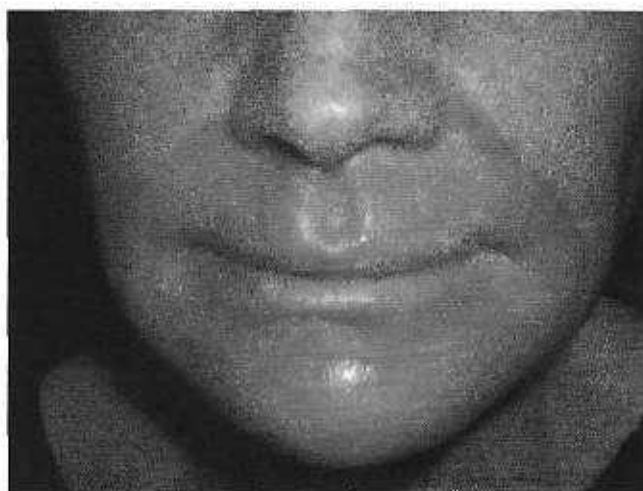

Рис. 6.1. Вид раневой поверхности при открытом способе ведения через 4 дня после обработки кожи углекислотным лазером

МЕСТНАЯ АНЕСТЕЗИЯ

Механизм действия

Выключение иннервации происходит благодаря тому, что разрушение и истинная блокада натриевых каналов препятствуют входу натрия в цитоплазму. Свойства анестетика определяются его растворимостью, липофильностью и способностью блокировать натриевые каналы. Выбор анестетика основан на оценке возможных неблагоприятных реакций, времени наступления анестезии и ее длительности. Существуют два класса анестетиков: эфиры и амиды. Эфиры (прокаин, тетракаин, бензокаин, кокаин и хлоропрокаин) превращаются цитоплазматической псевдохолинэстеразой в производные парааминобензойной кислоты (ПАБК), которые выводятся почками. Кокаин отличается от других эфиров тем, что частично метаболизируется в печени и выводится с мочой в неизменном виде. Амиды (лидокаин, этидкаин, мепивакаин, дибукаин и прилокаин) метаболизируются путем деалкилирования и гидролиза микросомальными ферментами печени и выводятся почками.

Поверхностные анестетики (табл. 6.1)

Эти препараты эффективны при проведении поверхностной лазерной обработки, поверхностных биопсиях (соскобах), восстановлении объема мягких тканей и перед введением инъекционных игл.

Примеры: кремы, мази, гели, наклейки; криоанестезия (охлаждающие спреи, например дихлортетрафторэтан и этилхлорид, кубики льда, криогенный спрей, поток холодного воздуха); ионофорез.

Применение эутектической смеси местных анестетиков (EMLA) в детской практике требует последующего наблюдения, чтобы избежать возможной метгемоглобинемии (табл. 6.2–6.3).

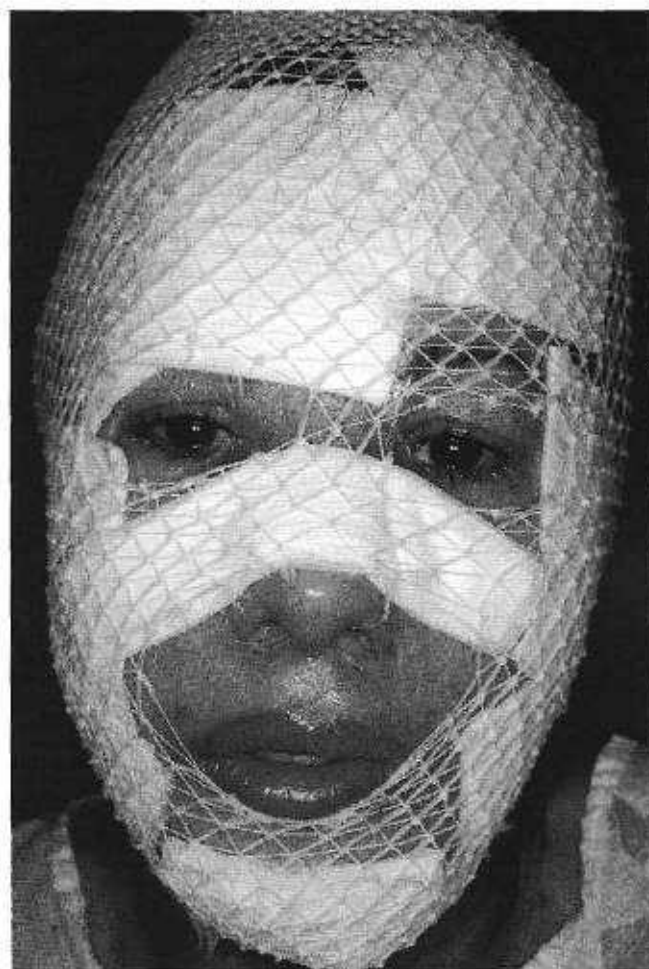


Рис. 6.2. Повязка из полимерной пленки Silon-TSR сразу после обработки лица углекислотным лазером

Таблица 6.1. Местные анестетики, обычно применяемые при дерматологических операциях

ПОВЕРХНОСТНЫЙ АНЕСТЕТИК	СОСТАВ	НЕОБХОДИМОСТЬ НАЛОЖЕНИЯ ПОВЯЗКИ	ПРОДОЛЖИТЕЛЬНОСТЬ ВОЗДЕЙСТВИЯ (мин)
EMLA	5 % водно-масляная эмульсия, содержащая равные количества лидокаина и прилокаина	Да	60–90
LMX-4, LMX-5	4 или 5 % лидокаин в липосомальной форме	Нет	15–30
Бетакаин-LA	Лидокаин, бетакаин и вазоконстриктор в жидкой парафиновой мази	Нет	30–45
Тетракаин гель	4 % тетракаин в лецитиновом геле	Да	30
Толикаин	4 % лидокаин	Да	60

Таблица 6.2. Рекомендуемые дозы EMLA для интактной кожи у детей

ВОЗРАСТ	МАССА ТЕЛА (кг)	МАКСИМАЛЬНАЯ ДОЗА EMLA (г)	МАКСИМАЛЬНАЯ ПЛОЩАДЬ НАНЕСЕНИЯ (см ²)
1–3 мес	< 5	1	10
4–12 мес	5–10	2	20
1–6 лет	> 10–20	10	100
7–12 лет	> 20	20	200

Локальная инфильтрация

Инъекция раствора анестетика в область окончания нерва, иннервирующего обрабатываемый участок кожи. Для быстрого наступления и продолжительного действия анестетика инъекцию делают внутривожно, при процедурах большего объема — подкожно.

Максимальная рекомендуемая доза лидокаина без добавления адреналина — 5 мг/кг, с адреналином — 7 мг/кг, концентрация раствора — 1–2 %.

Блокада операционного поля

Инъекции анестетика вокруг места предполагаемой процедуры (по кольцу). Блокада применяется для анестезии обширных участков; при этом количество вводимого анестетика снижается до минимума. Таким образом достигают анестезии с минимальным гемостазом. Чаще всего применяют в области волосистой части головы, носа, уха, туловища и конечностей перед тем, как провести инфильтрационную анестезию внутри кольца.

Блокада нерва

Инъекция анестетика рядом с нервным стволом с целью обезболивания большой площади минимальным количеством анестетика. Анестетик вводят рядом с нервом, а не в него и не в место его выхода, чтобы не повредить нерв и предупредить возможные нарушения чувствительности. Если пациент чувствует резкую боль, иррадиирующую из места инъекции вдоль нерва, иглу следует извлечь и ввести в другое место, чтобы избежать повреждения нерва. Требуется осторожность, чтобы избежать попадания иглы в кровеносный сосуд. В большинстве случаев для анестезии достаточно 1 % лидокаина с адреналином 1 : 100 000 и бикарбонатом. Используют $1/2$ -1-дюймовую иглу 30 G и шприц объемом 1–3 мл. Можно использовать иглы 30 G, 13/16 мм и септокаиновые картриджи (4 % артикаина гидрохлорид с адреналином 1 : 100 000; Septodont, Inc.), которые применяются в стоматологии. Для блокады нерва обычно достаточно 1 мл анестетика. Для достижения анестезии может потребоваться 20–25 мин. При инфраорбитальной блокаде можно предварительно наложить на место инъекции анестезирующий гель.

- Блокады лицевого нерва

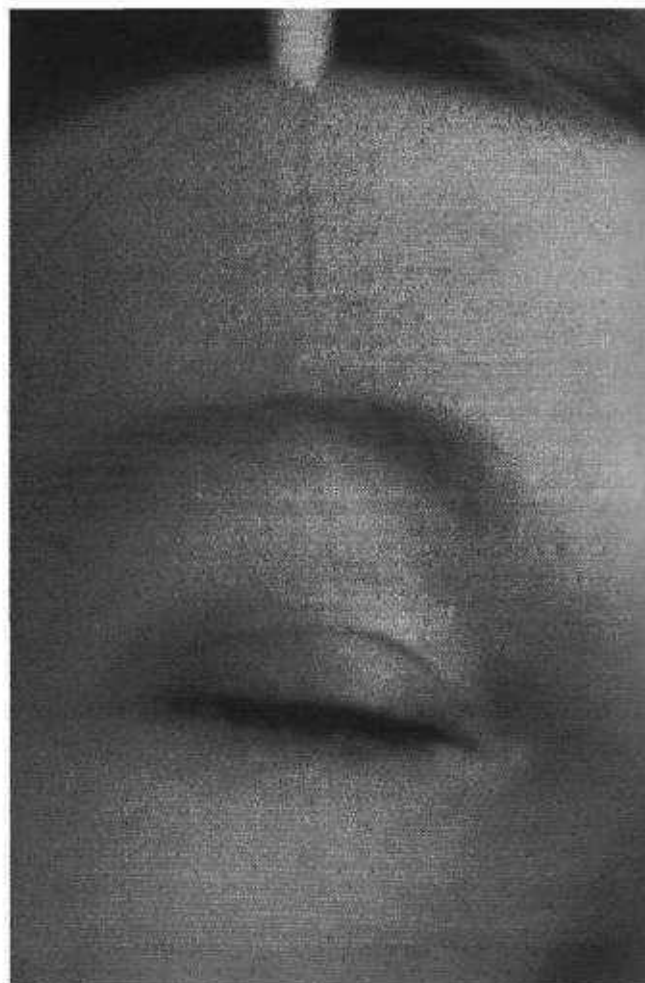

Рис. 6.3. Положение иглы при проведении блокады супра-орбитального нерва

- Супраорбитальный нерв. Анестетик вводят в кожу перпендикулярно до периоста у края орбиты по средней линии зрачка (рис. 6.3).
- Супратрохлеарный нерв. Анестетик вводят перпендикулярно в кожу до периоста у верхнего медиального края орбиты, в месте соединения переносицы с надбровьем (рис. 6.4).
- Инфраорбитальный нерв. Два метода. Можно ввести анестетик перпендикулярно в кожу до периоста на 1 см ниже края орбиты по средней линии зрачка. Можно использовать оральный доступ, когда иглу вводят между 1-м и 2-м премолярами, продвигая ее вверх вдоль периоста, достигая точки, расположенной на 1 см ниже края орбиты. Иглу извлекают после введения анестетика (рис. 6.5).
- Интратрохлеарный нерв. Анестетик вводят перпендикулярно в кожу до периоста у нижнего медиального края орбиты, в месте соединения носа и щеки.
- Передний этмоидальный нерв. Анестетик вводят перпендикулярно в кожу боковой поверхности носа в пределах его перихондральной части.
- Подбородочный нерв. Два способа. Можно вводить анестетик перпендикулярно в кожу до периоста, в точку, расположенную на полпути к нижней челюсти по средней линии зрачка. Можно использовать оральный доступ, когда иглу вводят между 1-м и 2-м премолярами, продвигая ее каудально вдоль периоста до точки, расположенной в середине нижней челюсти (рис. 6.6).
- Дополнительно вводят 0,25 мл анестетика в основание уздечки верхней губы, чтобы вызвать полное онемение губы. Дополнительно вводят 0,1 мл препарата непосредственно в каждую латеральную оральную комиссуру в медиальной позиции, чтобы добиться полной анестезии губ (рис. 6.7).
- Блокада нервов, иннервирующих пальцы рук и ног. Два метода. Проводят без адреналина минимальным количеством анестетика (< 1,5 мл) во избежание ишемии, которая может наступить из-за механической компрессии сосудов.
 - Анестетик вводят перпендикулярно в основание пальца в горизонтальной плоскости над костью вначале дорсально, затем перемещают иглу вентрально и вводят оставшуюся часть препарата. Процесс повторяют на другой стороне пальца.
 - Инъекцию проводят дорсально между метакарпальными/метатарзальными костями; анестетик вводят, когда игла продвинута в вентральном направлении. Процесс повторяют на другой стороне пальца.
- Блокада нервов, иннервирующих кисть руки
 - Срединный нерв (ладонная поверхность первых трех и половины 4-го пальца, $\frac{2}{3}$ поверхности ладони). Свести большой палец и мизинец, слегка согнуть запястье, чтобы найти длинное сухожи-

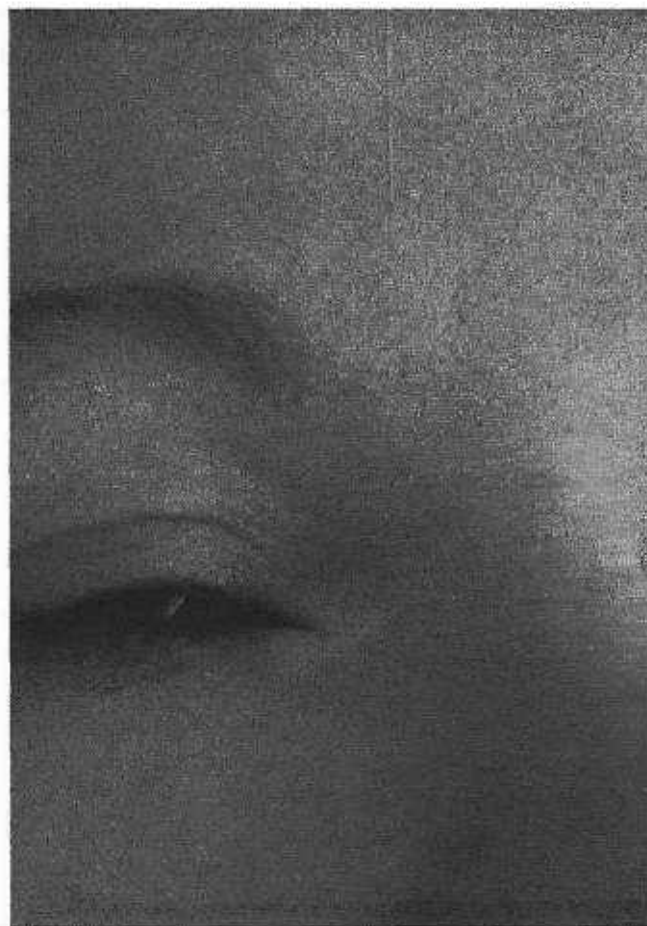

Рис. 6.4. Положение иглы при проведении блокады супратрохлеарного нерва

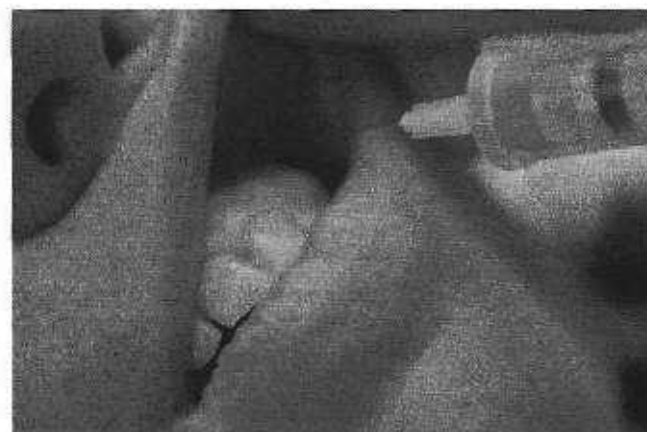

Рис. 6.5. Положение иглы при проведении блокады инфраорбитального нерва. Оральный доступ

Таблица 6.3. Местные анестетики для инфильтрационной анестезии

НАЗВАНИЕ ДЖЕНЕРИКА (ГЕНЕРИКА)	НАЧАЛО ДЕЙСТВИЯ (мин)	ПРОДОЛЖИТЕЛЬНОСТЬ ДЕЙСТВИЯ (ч)
Амиды		
Бупивакаин	2–10	3–10
Этидокаин	3–5	3–10
Лидокаин	3–5	3–5
Мепивакаин	3–20	2–3
Прилокаин	5–6	0,5–2
Эфиры		
Бензокаин	Быстрое	Короткое
Хлоропрокаин	5–6	0,5–2
Кокаин	2–10	1–3
Прокаин	5	1–1,5
Тетракаин	7	2–3

лие кисти. Анестетик вводится в первую складку запястья медиальнее сухожилия с продвижением в карпальный туннель.

– Локтевой нерв (половина 4-го пальца, 5-й палец, $\frac{1}{3}$ ладонной поверхности). Рука согнута в локте. Анестетик вводят между локтевым отростком и надмыщелком плечевой кости.

- Блокада нервов стопы. Анестезия подошвенной поверхности требует блокады следующих нервов: *nn. tibialis, suralis, peroneus superficialis, saphenus* и глубоких ветвей *n. peroneus*. Пациента укладывают на живот. Анестетик вначале вводят латеральнее большеберцовой артерии между медиальной лодыжкой и ахилловым сухожилием. Затем пациента укладывают на спину и анестетик вводят от лодыжки до лодыжки на дорсальной поверхности стопы. Стопу пациента слегка сгибают и находят длинное сухожилие *m. extensor hallucis*. Анестетик вводят латеральнее сухожилия.

Тьюмесцентная анестезия (табл. 6.4–6.5)

Подкожное инфильтрационное введение большого количества 0,05–0,1 % лидокаина с адреналином в разведении 1 : 100 000 с помощью длинных спинальных игл 18–20 G или канюли с множественными отверстиями и насосом. Инфильтрируются глубокие подкожные слои и поверхностная жировая клетчатка с целью получения твердого отека. Анестезия и местный гемостаз благодаря использованию адреналина достигаются через 20 мин и продолжаются несколько часов.

Максимальная рекомендуемая доза: 35–50 мг/кг 0,05–0,1 % лидокаина с разведенным адреналином.

Передозировка

Симптомы напрямую зависят от количества лекарственного вещества в сыворотке крови. Неврологическая

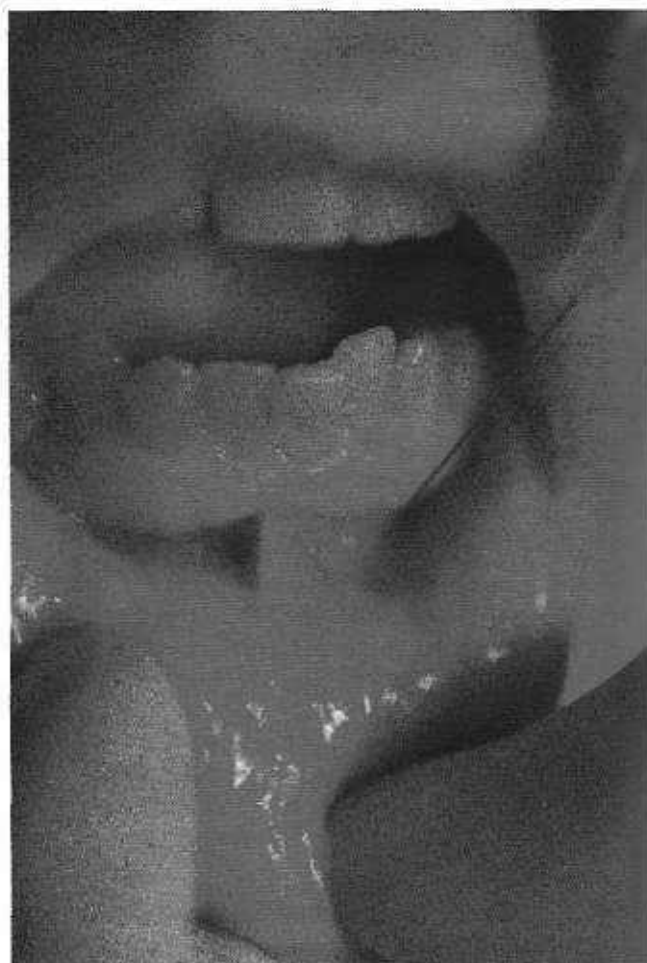


Рис. 6.6. Положение иглы при проведении блокады подбодородного нерва. Оральный доступ

симптоматика начинается с онемения и покалывания пальцев и области вокруг рта, затем наступает головокружение, появляются шум в ушах, нарушения зрения, спутанная речь, подергивания мышц и, наконец, судороги и кома. Сердечно-сосудистая симптоматика развивается при использовании высоких доз и включает гипотензию, аритмии и остановку сердца. Применение бупивакаина связано с более высоким риском развития кардиотоксического эффекта, чем введение лидокаина. Прилокаин метаболизируется в орто-толуидин — окислитель, способный превращать гемоглобин в метгемоглобин, что имеет особое значение для грудных детей и если доза превышает 500 мг.

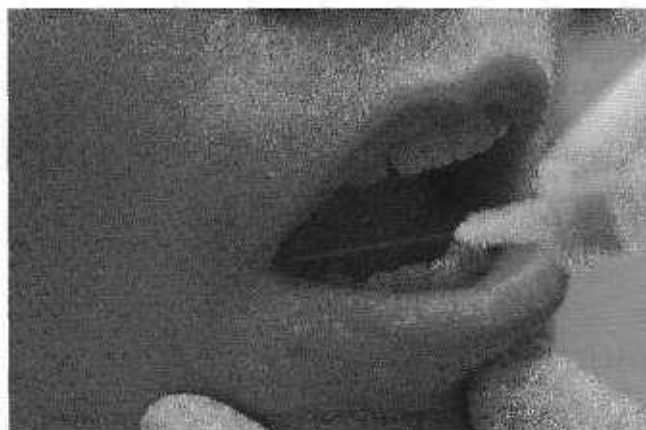

Рис. 6.7. Положение иглы при проведении блокады комиссуры губ

СОВЕТЫ ДЛЯ УСПЕШНОГО ЛЕЧЕНИЯ

- Добавление 8,4 % раствора натрия бикарбоната к смеси 1–2 % лидокаина с адреналином 1 : 100 000 в соотношении 1 : 10 (1 мл натрия бикарбоната на каждые 9 мл лидокаина) снижает кислотность раствора и уменьшает боль, возникающую при инъекции.
- Дискомфорт во время инъекции можно уменьшить, пользуясь иглами малого размера (например, 30 G) и небольшими шприцами (1–3 мл), что позволяет снизить давление на ткань.
- Большинство неблагоприятных реакций на анестетики является вазо-вагусными по природе и могут быть сведены к минимуму, если процедура проводится в положении пациента лежа на спине. В случае их возникновения пациенту ставят холодный компресс и укладывают в позу Тренделенбурга.

Таблица 6.4. Пропись раствора для подкожной анестезии из расчета на 1 л

СОСТАВ	КОЛИЧЕСТВО (мл)
Лидокаин 1 %	50–100
Адреналин 1 : 1000	1
Натрия бикарбонат 8,4 %	10
Триамциалона ацетонид 40 мг/мл (не является обязательным)	0,25
Нормальный физиологический раствор (0,9 %)	900–950

Таблица 6.5. Противопоказания для применения местных анестетиков

АБСОЛЮТНЫЕ	ОТНОСИТЕЛЬНЫЕ
Неконтролируемый гипертиреоз	Конечная стадия заболевания печени
Феохромоцитома	Серьезные нарушения функции сердца, стенокардия
Дефицит псевдохолинэстеразы (противопоказано применение эфиров)	Беременность
Аллергия на компоненты, родственные ПАБК	Прием неселективных β-блокаторов
Аллергия на антиоксиданты (метабисульфит, натрия бисульфит)	Инфекция или воспаление в месте предполагаемой инъекции

- Для лечения отягощенной раны или для профилактики инфицирования раны могут использоваться препараты флоры или лактоцины, способной ее преодолеть.
- Для лечения отягощенной раны используют комплексные препараты, содержащие флуиды, и для обеспечения их эффективности применяют у пациентов, принимающих β-блокаторы и препараты наперстянки.

ЛИТЕРАТУРА

1. Allen G. Otolaryngeal respiration with CO₂ and nitrous oxide during anaesthesia and operations and postoperative ventilation. *Br J Anaesth* 1970; 48: 519-534.
2. Allen GJ, Smith PE. A human trial of nitrous oxide. *Br J Anaesth* 1962; 30: 265-268.
3. Allen GJ. Local anaesthetics for neurologic surgery. *Scand J Anaesth* 1978; 19: 255-261.
4. Allen GJ, Bell E, Smith PE. Early analgesia after skin resection. The nitrous oxide and fentanyl pump. *Br J Anaesth* 1979; 41: 419-424.
5. Allen GJ, Jones GJ, Smith PE. Laxers in skin resection. *Scand J Anaesth* 1986; 15: 177-180.
6. Bell E, Gendrick M. Gas balance and the use of skin resection. A comparative study of the fentanyl. *Br J Anaesth* 1983; 51: 914-916.
7. Edwards RL, Egeberg W, Jones GJ, et al. Comparative study of the efficacy of four topical anaesthetics. *Dentist Surg* 1979; 35: 950-956.
8. Jones GJ, Allen GJ. Completion of a skin flap by laser resection: an evaluation of 107 patients. *Dentist Surg* 1988; 24: 315-320.
9. Bell E, Jones GJ, Bell E, Gendrick M, Jones GJ, et al. Use of nitrous oxide after laser skin resection. A comparative study of open and closed methods using a new polysilylene mask. *Anaesth* 1983; 38: 470-471.
10. Jones GJ, Bell E, Gendrick M. Delayed healing after full-face chemical peel. *Facial Plast Surg* 1989; 5(2): 6-15.
11. Bell E, Jones GJ, Jones GJ. Towards a total anaesthetic: fentanyl, nitrous oxide, one of the local anaesthetics in total anaesthesia. *Coastal J Anaesth* 1991; 35(4): 239.
12. Edwards RL, Jones GJ, Bell E, et al. Pain scale analysis of the histologic and histologic effects of analgesic treatment in patients undergoing a large volume mastectomy. *Br J Anaesth* 1993; 71: 51-59.

ГЛАВА 7. Актинический (фотохимический) кератоз

Единичные или множественные шелушащиеся пятна. Наиболее часто встречаются у взрослых людей, постоянно находящихся на солнце.

ЭПИДЕМИОЛОГИЯ

Возраст: чаще всего средний, редко встречается у лиц моложе 30 лет.

Пол: чаще встречается у мужчин.

Частота: очень распространен, в Австралии 1 : 1000 человек.

Раса: I–III фототипы кожи, редко при IV–V фототипах.

Род занятий: работа на открытом воздухе (фермеры, владельцы ранчо, моряки) и занятия спортом на открытом воздухе (гольф, теннис, парусный спорт).

ПАТОГЕНЕЗ

Продолжительное и повторное воздействие солнечной радиации вызывает у чувствительных субъектов кумулятивное повреждение кератиноцитов. Главный патогенетический фактор — ультрафиолетовое облучение (UVB) с длиной волны 290–320 нм.

ОСМОТР

Единичные или множественные чешуйчатые пятна цвета нормальной кожи, эритематозные или коричневые. Расположены на открытых участках тела: лице, ушах, шее, кистях рук, плечах. Могут утолщаться, формируя кожный рог. Их легче пропальпировать, чем увидеть. Обычно бессимптомные, но могут быть болезненными или зудящими. На красной кайме губ актинический хейлит развивается в виде диффузного шелушения или сухости. Часто наблюдаются сопутствующие телеангиэктазии, соляриный (солнечный) эластоз и лентиго.

ПАТОГИСТОЛОГИЯ

Пролиферация эпидермиса; легкий или умеренный полиморфизм базальных кератиноцитов, паракератоз, дискератоз. Атипичные кератиноциты, обнаруживаемые цитологически, относятся к базальному слою.

ДИФФЕРЕНЦИАЛЬНАЯ ДИАГНОСТИКА

- Дiskoидная красная волчанка.
- Экзематозный дерматит.
- Экстрамаммарная болезнь Педжета.

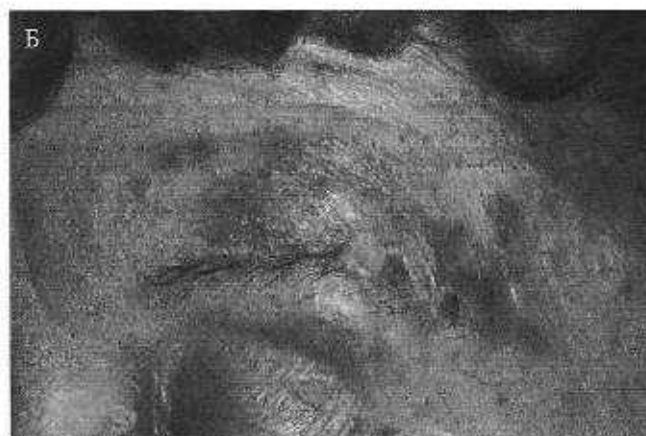
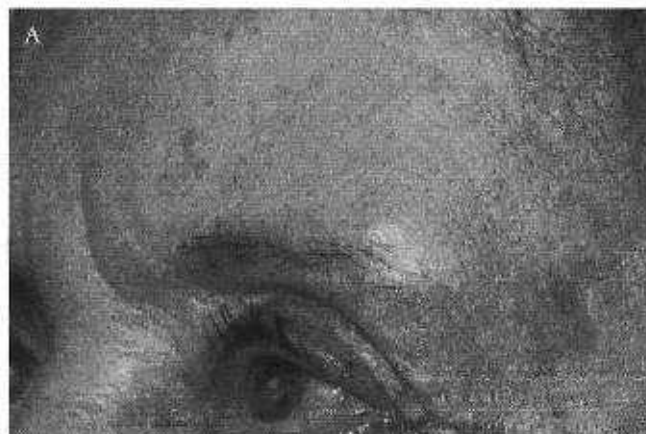
Рис. 7.1 А. Множественные очаги актинического кератоза до лечения. **Б.** Ожидаемая эритема и корочки во время лечения имиквимодом (Aldara)

ТЕЧЕНИЕ

Кератоз может разрешиться самопроизвольно, но обычно существует длительно. По имеющимся оценкам рак кожи возникает на фоне предшествующего кератоза менее чем в 1 % случаев. Биопсия кожи требуется при пигментном кератозе (поверхностный пигментный актинический кератоз) или при нодулярном кератозе.

КЛЮЧЕВЫЕ ВОПРОСЫ ПРИ КОНСУЛЬТИРОВАНИИ

- Длительность существования кератоза.
- Скорость увеличения размеров очагов.
- Предыдущее лечение и его результаты.
- Наличие рака кожи у пациента и членов его семьи.
- Сведения о предшествующих лучевых процедурах в пораженной области.
- Медицинский анамнез.
- Прием лекарств.
- Признаки иммуносупрессии.
- Предрасполагающие синдромы.

ВЕДЕНИЕ БОЛЬНОГО

Следует оценить количество, размеры, локализацию, частоту появления очагов и получить сведения о любых фоновых иммунодепрессивных состояниях. Необходимо взять биопсию из любого очага, подозрительного на рак кожи. Затем следует рассмотреть необходимость лечения отдельных или множественных очагов и последующего клинического наблюдения.

ЛЕЧЕНИЕ

- Профилактика:
 - Ежедневное применение средств защиты от UVA/UVB.
 - Третиноин местно на ночь.
- Местное лечение:
 - Нанесение 5 % 5-фторурацила 1 раз в день (Carac) или 2 раза в день (Efludex) в течение 3–4 недель.
 - Нанесение имиквимода (крем Aldara 3m St. Paul mn) 2 раза в неделю или каждый 3-й день в течение 4 недель.
 - 3 % гель диклофенака натрия (Solaraze) дважды в день в течение 2–3 месяцев.
 - Осторожная криодеструкция с одним циклом замораживания-оттаивания. Возможно формирование пузырей. Может потребоваться повторная процедура. Пациенту нужно сообщить о риске временного или постоянного изменения пигментации. Лучше всего подходит для изолированных очагов.
- Системное лечение:
 - Длительный пероральный прием ретиноидов в низких дозах. Требуется наблюдение во избежа-

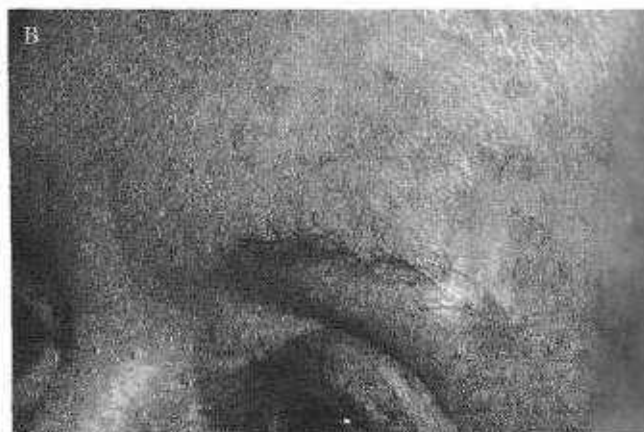

Рис. 7.1 В. Актинический кератоз после лечения имиквимодом, наносимым 2 раза в неделю в течение 4 недель (фотографии предоставлены Richard Johnson, MD)

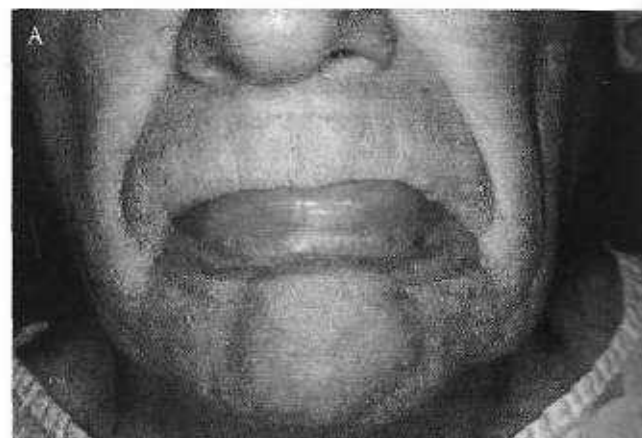

Рис. 7.2 А. Актинический хейлит нижней губы. Пациент жаловался на частое шелушение, которое не проходило после криопроцедур

ние развития побочных эффектов. При отмене препарата процесс возобновляется.

- Пероральный прием витамина А. Требуется наблюдение во избежание развития побочных эффектов. При отмене препарата процесс возобновляется.
- Хирургическое лечение:
 - Успешно применяется фотодинамическая терапия с аминолевулиновой кислотой (Lerulen, Dusa, pharmaceuticals, Wilmington, MA). Требуется многократные процедуры. Левулан можно наносить за 1 ч до фотопроцедуры. После лечения развивается значительная фоточувствительность.
 - Химические пилинги. Повторные пилинги средней глубины с помощью пасты Джесснера/10–35 % трихлоруксусной кислоты уменьшают выраженность очагов кератоза. Шелушение кожи после процедуры может продолжаться до 2 недель, его длительность зависит от силы примененного отслаивающего вещества.
 - Импульсный лазер на углекислом газе. Высокоэффективен для лечения актинического хейлита (рис. 7.2). До проведения анестезии (проводниковой анестезии подбородочного нерва или инфильтративной 1 % лидокаином с адреналином 1 : 100 000) очерчивают границы красной каймы губ. Улучшения можно добиться с помощью ультраимпульсного лазера (коллиматорный излучатель 3 мм, интенсивность 500 мДж/импульс, непрерывные импульсы) на углекислом газе или ГСИ (генератор синхронизирующих импульсов — плотность 6, 60 Вт, 300 мДж/импульс) или Sharplan Featertouch (36 Вт, излучатель 200 мм, размер сканера 6 мм). Пассы проводят до тех пор, пока наблюдается удаление эпидермиса. Между пассами обрабатываемая поверхность увлажняется губкой, пропитанной физиологическим раствором. Послеоперационный уход заключается в смачивании обработанного участка водой с последующим удалением корочек чистой салфеткой и наложении вазелина 3–4 раза в день. Нужно иметь в виду риск формирования рубцов и инфекций.

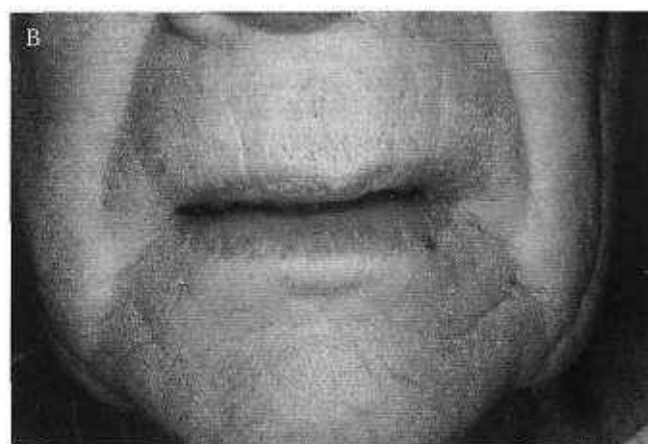
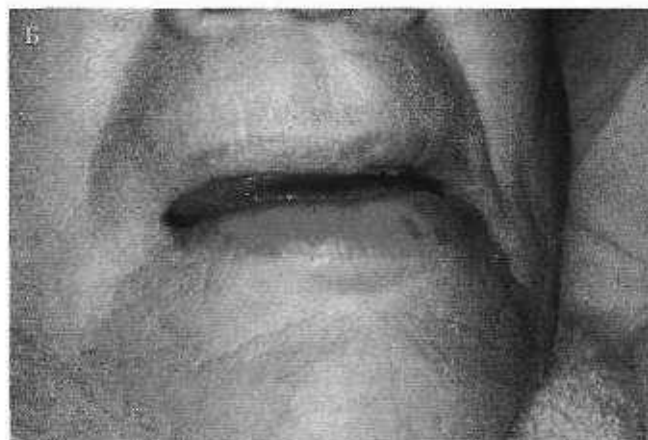
Рис. 7.2 Б. Разлитая эритема нижней губы сразу после обработки лазером на углекислом газе. **В.** Уменьшение актинического процесса через 12 недель после обработки лазером. Пациент сообщил о полном прекращении шелушения

ЛОВУШКИ, КОТОРЫХ СЛЕДУЕТ ИЗБЕГАТЬ

- При актиническом хейлите для предотвращения образования рубцов важно избегать испарения ткани на границе красной каймы губ. Для этого контур губ обрисовывают до проведения анестезии.
- Пациенты должны знать, что никакое лечение не исключает в будущем малигнизации и злокачественного роста. Необходимо избегать воздействия солнца и применять солнцезащитные средства.
- Пациенты должны быть проинформированы о том, что после процедуры возникнет эритема, образуются корочки, появятся неприятные ощущения, что

продлится 1–2 недели. Для облегчения этих симптомов можно назначить легкие местные кортикостероиды.

ЛИТЕРАТУРА

1. *Alberts D, Ranger-Moore J, Einspahr J, et al.* Safety and efficacy of dose-intensive oral vitamin A in subjects with sun-damaged skin. *Clin Cancer Res.* March 15, 2004; 10(6):1875-1880.
2. *Cartmel B, Moon TE, Levine N.* Effects of long-term intake of retinal on selected clinical and laboratory indexes. *Am J Clin Nutr.* 1999;67:937-943.
3. *Ericson MB, Sandberg C, Stenquist B, et al.* Photodynamic therapy of actinic keratosis at varying fluence rates: assessment of photobleaching, pain and primary clinical outcome. *Br J Dermatol.* December 2004;151(6):1204-1212.
4. *Glogau RG.* The risk of progression to invasive disease. *J Am Acad Dermatol.* 2000;42:S23-S24.
5. *Jorizzo JL, Carney PS, Ko WT, et al.* Fluorouracil 5 % and 0.5 % creams for the treatment of actinic keratosis: equivalent efficacy with a lower concentration and more convenient dosing schedule. *Cutis.* December 2004;74 (suppl 6):18-23.
6. *Lysa B, Tattler U, Wolf R, et al.* Gene expression in actinic keratoses: pharmacological modulation by imiquimod. *Br J Dermatol.* December 2004;151(6):1150-1159.
7. *Nelson C, Rigel D, Smith S, et al.* Phase IV, open-label assessment of the treatment of actinic keratosis with 3.0 % diclofenac sodium topical gel (Solaraze). *J Drugs Dermatol.* July-August 2004;3(4):401-407.
8. *Szcimies RM, Gerritsen MJ, Gupta G, et al.* Imiquimod 5 % cream for the treatment of actinic keratosis: results from a phase I/II, randomized, double-blind, vehicle-controlled, clinical trial with histology. *J Am Acad Dermatol.* October 2004;51(4):547-555.
9. *Thai KE, Fergin P, Freeman M, et al.* A prospective study of the use of cryosurgery for the treatment of actinic keratoses. *Int J Dermatol.* September 2004

ГЛАВА 8. Дерматохалазис

Дерматохалазис — состояние, характеризующееся гипертрофией и уменьшением эластичности кожи и мышц верхнего века, возникающее в результате естественного старения и постоянного воздействия солнца.

ЭПИДЕМИОЛОГИЯ

Частота: широко распространен.

Возраст: чаще всего отмечается у лиц старше 50 лет.

Пол: одинаково распространен среди мужчин и женщин.

Раса: более распространен среди лиц со светлой кожей (I–III фототипы), реже встречается при IV–V фототипах кожи.

Провоцирующие факторы: естественное старение, постоянное воздействие солнца.

ПАТОГЕНЕЗ

Гипертрофия и пролапс кожи и мышц верхнего века.

ОСМОТР

На ранней стадии обнаруживают двойные складки века с легким перекрытием. В тяжелых случаях имеется выраженное перекрытие века складкой с уменьшением верхней и боковой частей полей зрения. Ограничения периферического зрения могут усугубляться сопутствующим птозом бровей.

ДИФФЕРЕНЦИАЛЬНАЯ ДИАГНОСТИКА

Блефарохалазис (рецидивирующее идиопатическое воспаление век, сопровождающееся уменьшением эластичности кожи верхнего века). Перекрытие верхнего века вследствие птоза бровей.

ПАТОГИСТОЛОГИЯ

Акантоз эпидермиса с уплотнением базальной мембраны. Разрыв коллагена дермы с формированием аморфных масс и увеличение количества гликозаминогликанов.

ТЕЧЕНИЕ

Хроническое прогрессирующее течение. Поля зрения могут быть уменьшены.

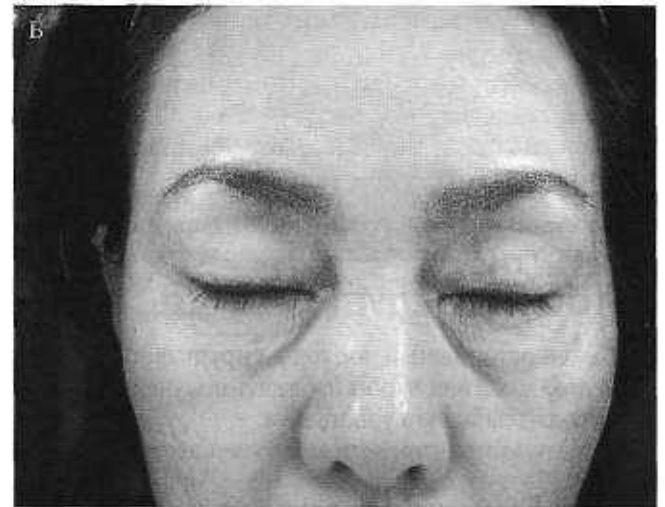
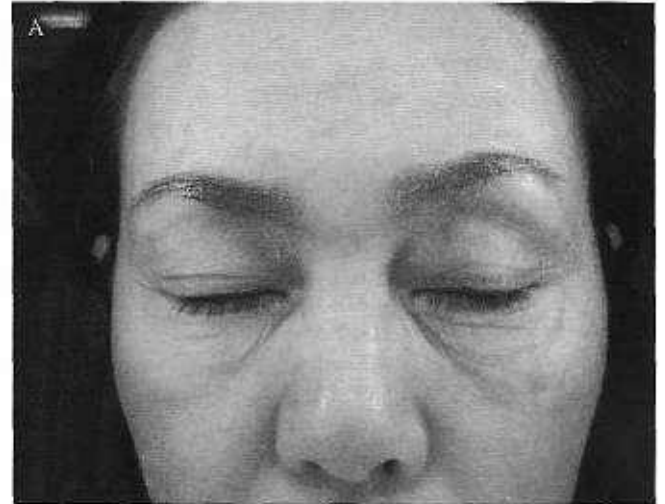
Рис. 8.1 А. Женщина 59 лет с жалобами на ввалившиеся глаза и морщины на лбу. **Б.** Уменьшение блефароптоза, западения глаз и морщин на лбу через 9 месяцев после пластики верхнего века и операции на *m. levator aponeurotica*

КЛЮЧЕВЫЕ ВОПРОСЫ ПРИ КОНСУЛЬТИРОВАНИИ

- Наличие симптомов уретрита или цистита, а также боли при мочеиспускании
- Основные заболевания и состояния
- Предельные значения з-клет результатов

ВЕДЕНИЕ БОЛЬНОГО

Профилактика. Избегать действий риска

ЛЕЧЕНИЕ

- Жесткие диетические ограничения отсутствуют
- Хирургическое:
 - Френзальная (близкой к ней) — методика вырезания пиллуса
 - ретроуретральный инфракрасный — способ вырезания пиллуса
 - Диффузная пластика — удаление пиллуса и перенос тканей из КТД
 - Ультратонкий лазер — удаление пиллуса
 - CO₂ или IR laser — удаление пиллуса и перенос тканей

ЛОВУШКИ, КОТОРЫХ СЛЕДУЕТ ИЗБЕГАТЬ

- Вовсе не обращать внимания на хирургическую анатомия мочеиспускательного канала, а также не пытаться получить з-клет
- Фиксация мочеиспускательного канала и мочевого пузыря помогает уменьшить количество з-клет, а также анатомический контроль при подготовке к хирургии

ЛИТЕРАТУРА

1. Gupta N, Gupta S, Gnan P, Gnanapavan S (2014) Long-term follow-up of a randomized prospective clinical study of pathologic z-pillus. *J Urol* 192:437–441
2. Davis SA, Smith GS (1963) The anatomy of vesical vesicula. *Ann Otol Rhinol Laryngol* 72:91–94
3. Moore GJ, Hickey JR (1963) Vesicular and urethral anatomy of the dog. *Am J Anat* 131:1–14
4. Davis SA, Smith GS (1962) Considerations in vesical and urethral surgery. *J Urol* 88:1281–1286

ГЛАВА 9. Пойкилодермия Киватта

Пойкилодермия Киватта (ПК) – состояние, возникающее при хроническом воздействии солнца на шею и грудь. Тяжесть проявлений зависит от продолжительности и интенсивности экспозиции ультрафиолета, конституционного типа кожи (по Фитцпатрику) и способности к загару.

ЭПИДЕМИОЛОГИЯ

Частота: широко распространена.

Возраст: чаще наблюдается у лиц старше 40 лет.

Пол: несколько чаще встречается у женщин.

Раса: более распространена среди лиц со светлой кожей (I–III фототипы кожи), реже встречается при IV–V фототипах кожи.

Провоцирующие факторы: постоянное воздействие солнца, в том числе в связи с занятиями, травма, хронологическое старение.

ПАТОГЕНЕЗ

Наибольшее повреждающее действие оказывает UVB-излучение, а также высокие дозы UVA-излучения. Кроме того, было показано, что видимое и инфракрасное излучения усиливают действие UVB.

ОСМОТР

Телеангиэктазии, легкая атрофия, сетчатая гиперпигментация и гипопигментация на боковых поверхностях и задней поверхности шеи, груди, нижней челюсти. Часть шеи под подбородком не страдает. Область вокруг фолликулов не затронута.

ДИФФЕРЕНЦИАЛЬНАЯ ДИАГНОСТИКА

Синдром Ротмунда–Томсона; радиационный дерматит.

ПАТОГИСТОЛОГИЯ

Акантоз эпидермиса с уплощением базальной мембраны. Очаговое увеличение количества эпидермальных меланоцитов, нерегулярная базальная гиперпигментация. Разрывы коллагена дермы с формированием аморфных масс и увеличение количества гликозаминогликанов. Видны телеангиэктазии.

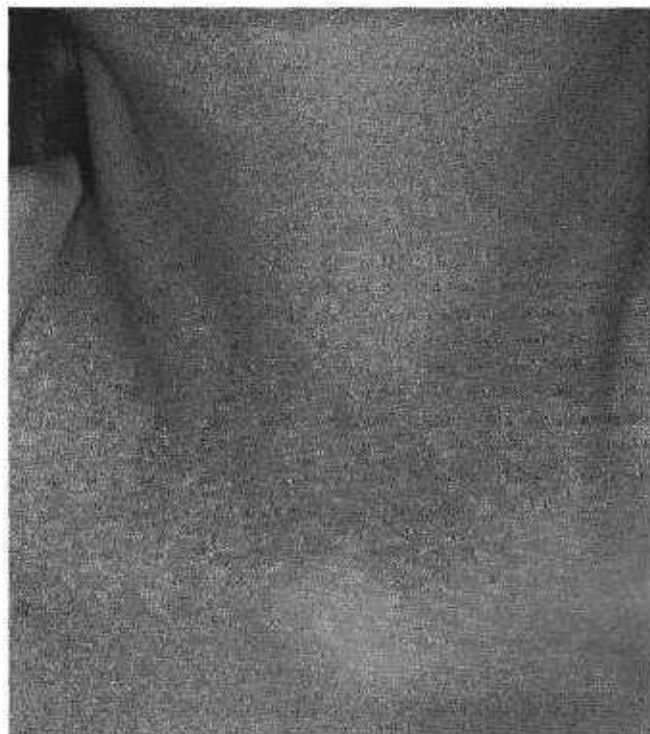

Рис. 9.1. Пойкилодермия Киватта. Сетчатая пигментация, эритема и атрофия с характерным отсутствием этих признаков под подбородком. У этой пациентки больше выражен эритематозный компонент

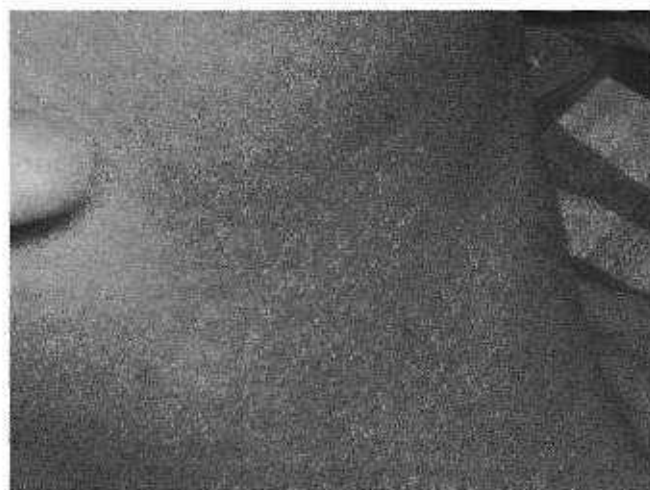

Рис. 9.2. Пойкилодермия Киватта. У этой пациентки больше выражена гиперпигментация

ТЕЧЕНИЕ

Хроническое прогрессирующее течение.

КЛЮЧЕВЫЕ ВОПРОСЫ ПРИ КОНСУЛЬТИРОВАНИИ

- Сведения о пребывании на солнце в прошлом и настоящем.
- Профессия, хобби/занятия спортом.
- Предыдущее лечение и его результаты.

ВЕДЕНИЕ БОЛЬНОГО

Профилактика: избегать пребывания на солнце.

ЛЕЧЕНИЕ

- Местное. Ежедневное применение солнцезащитных средств, включая защиту от UVA/UVB.
- Хирургическое. Должно применяться с осторожностью, чтобы уменьшить риск формирования рубцов, гипопигментации в виде «отпечатков пальцев» и изменений текстуры кожи. Особо подвержена образованию рубцов шея. Рекомендуется проведение предварительной пробы на ограниченном участке кожи. Обычно требуются повторные процедуры.
 - Импульсный лазер на красителях. Используют низкую интенсивность (Scleroplus 595 нм, 3–4.5 Дж/см², пятно – 7 мм, динамическое охлаждение – 30/20, перекрытие пассив – 10%). Уменьшает телеангиэктазии и видимую атрофию. При дисхромии результаты скромные.
 - Интенсивный импульсный свет (Starlux, 20–30 мс, 28–34 Дж/лм², перекрытие пассив – 10%). Уменьшает все имеющиеся нарушения.
 - Лазер Versapulse (532 нм). Должна быть низкая интенсивность (рис. 9.3).
 - Фракционный лазер (250 мс, 6–7 Дж/см², 8 пассив) действует на все проявления пойкилодермии. Можно безопасно применять на всех участках кожи. После процедуры возникает эритема, сходная с солнечным ожогом. Существует до 1 недели. Бронзовое окрашивание кожи продолжается 1 день.

ЛОВУШКИ, КОТОРЫХ СЛЕДУЕТ ИЗБЕГАТЬ

- Важен осторожный подход к любому виду обработки кожи при ПК, так как существует риск неравномерного удаления пигментации и эритемы с формированием «отпечатков ног» (рис. 9.4). Эта пятнистость может исчезнуть в процессе лечения. Пациент должен быть проинформирован о такой возможно-

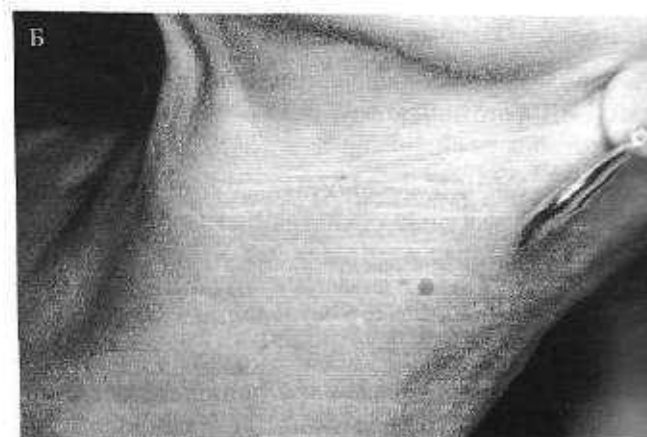
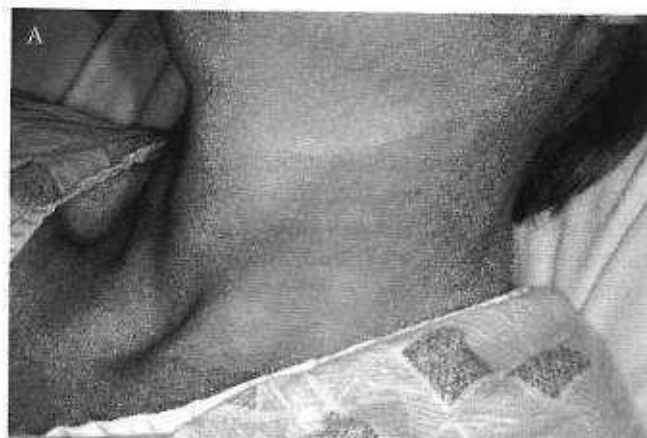

Рис. 9.3 А. Пойкилодермия Киватта до лечения. **Б.** Пойкилодермия Киватта после трех процедур с применением лазера Versapulse. Видно заметное уменьшение эритематозного компонента.

сти. Длительное лечение остаточных проявлений обычно способствует исчезновению этого побочного эффекта.

- Пациент должен знать о трудностях исправления этого нарушения и должен быть готов к многочисленным повторным процедурам.
- ПК с преобладающим эритематозным компонентом легче поддается лечению, чем ПК с преобладанием гиперпигментации.

ЛИТЕРАТУРА

1. *Batta K, Hindson C, Cotterill JA, Foulds IS.* Treatment of poikiloderma of Civatte with the potassium titanyl phosphate (KTP) laser. *Br J Dermatol.* June 1999; 140(6): 1191-1192.
2. *Geronemus R.* Poikiloderma of Civatte. *Arch Dermatol.* April 1990;126(4):547-548.
3. *Goldman MP, Weiss RA.* Treatment of poikiloderma of Civatte with an intense pulsed light source. *Plast Reconstr Surg.* May 2001;107(6):1376-1381.
4. *Langeland J.* Treatment of poikiloderma of Civatte with the pulsed dye laser: a series of seven cases. *J Cutan Laser Ther.* April 1999; 1(2): 127.
5. *Lautenschlager S, Itin PH.* Reticulate, patchy and mottled pigmentation of the neck. Acquired forms. *Dermatology.* 1998;197(3):291-296.

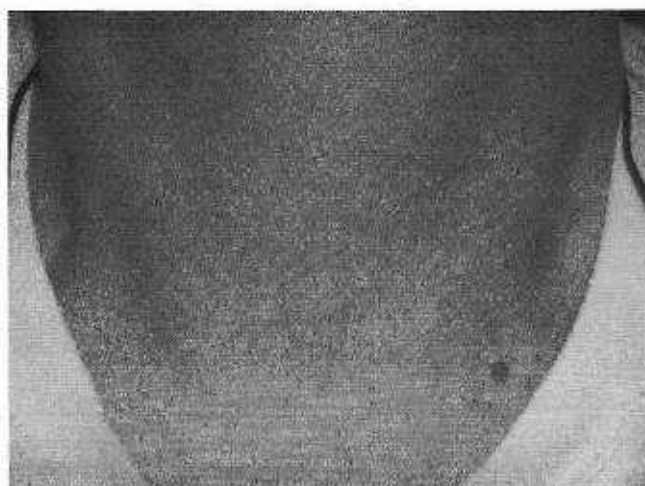

Рис. 9.4. «Отпечатки ног» на передней поверхности шеи после одной процедуры с применением источника интенсивного импульсного света (ИИС). В процессе дальнейшего лечения ИИС они исчезли

РАЗДЕЛ II
ПАТОЛОГИЯ САЛЬНЫХ ЖЕЛЕЗ

ГЛАВА 10. Вульгарные угри

Вульгарные угри (акне) — хроническое воспалительное заболевание сальных желез. Возникает преимущественно на лице, верхней части спины, груди и верхней части плеч. Существует множество клинических вариантов угрей, среди которых различают комедоны, папулопустулезные, узловато-кистозные, конглобатные и фульминантные угри.

ЭПИДЕМИОЛОГИЯ

Частота и возраст: встречается преимущественно у подростков и молодых людей. Поражает 85% лиц в возрасте от 12 до 24 лет. Но может встречаться во всех возрастных группах.

Пол: у лиц мужского пола проявления более тяжелые.

Раса: реже встречаются у афроамериканцев и азиатов.

Провоцирующие факторы: генетическая предрасположенность, эндокринные нарушения, стрессы, механические факторы (трение, давление, окклюзия), контакт с акнегенными веществами (масла, хлорированные гидрокарбонаты, косметика), лекарства (стероиды, литий, андрогены, хидантоин).

ПАТОГЕНЕЗ

Многие пациенты с узловато-кистозными угрями имеют родственников первой степени родства, страдающих угревой болезнью. Первостепенное значение имеют нарушения кератинизации фолликулов, что приводит к закупорке протоков сальных желез, повышенной продукции кожного сала, усиленному размножению *Propionibacterium acnes* и повышенной продукции хемотактических факторов, вызывающих воспаление.

ОСМОТР

Комедоны (закрытые и открытые), эритематозные папулы, пустулы, узлы и кисты. Могут разрешаться с остаточной гиперпигментацией и рубцеванием.

ДИФФЕРЕНЦИАЛЬНАЯ ДИАГНОСТИКА

Розацеа, стероидные угри, механические угри, питироспорум-фолликулит и бактериальный фолликулит.

ЛАБОРАТОРНЫЕ ДАННЫЕ

Исследование эндокринной системы

Определение уровня свободного и общего тестостерона, дегидроэпиандростерона, соотношения ФСГ/ЛГ для ис-

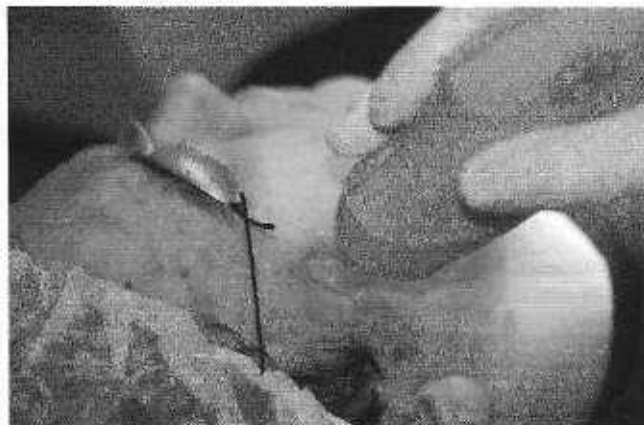

Рис. 10.1. Лечение 18-летнего пациента с кистозными угрями диодным лазером с длиной волны 1450 нм

ключения синдрома поликистозных яичников и других гормональных нарушений, особенно у женщин с умеренно выраженными или тяжелыми угрями, гирсутизмом, нерегулярными месячными и увеличением веса.

Патогистология

В случае комедонов (ранние нарушения) находят закупорку фолликулярных воронок ороговевшими клетками, что приводит к их расширению. На более поздних стадиях обнаруживается инфильтрация фолликулов лимфоцитами, нейтрофилами и макрофагами. Могут выявляться рубцы.

ТЕЧЕНИЕ

Это заболевание протекает хронически и у большинства пациентов разрешается самопроизвольно в начале или середине третьего десятилетия жизни. Однако у некоторых лиц угри могут существовать гораздо дольше.

ВЕДЕНИЕ БОЛЬНОГО

Для предупреждения появления тяжелых косметических дефектов, связанных с рубцеванием, требуется как можно более раннее начало лечения угрей. Многие пациенты отвечают на комбинированную терапию. Для назначения максимально эффективного лечения необходимы тщательный сбор анамнеза и проведение обследования. Следует получить сведения о применяемых косметических, в том числе солнцезащитных, средствах, типе кожи, стиле жизни, занятиях, приеме лекарств, предшествующем лечении и его результатах, характере менструаций и использовании оральных контрацептивов.

Местное лечение

Местное лечение может потребоваться на протяжении всего курса лечения заболевания. Местные средства должны наноситься как на сами угри, так и на участки нормальной кожи, которые имеют высокую вероятность поражения.

- Ретиноиды: третиноин, адапален, тазаротен.
- Антибактериальные средства: бензоил пероксид, клиндамицин, эритромицин.
- Кератолитические средства: салициловая кислота, α -гидроксикислоты, азелаиновая кислота, сульфациетамид натрия и сера.

Системное лечение

- Антибиотики. Наиболее часто применяют тетрациклин, доксициклин, миноциклин. Можно использовать эритромицин, азитромицин и амоксициллин.
- Гормоны. У женщин с персистирующими угрями в нижней части лица, на подбородке и шее.

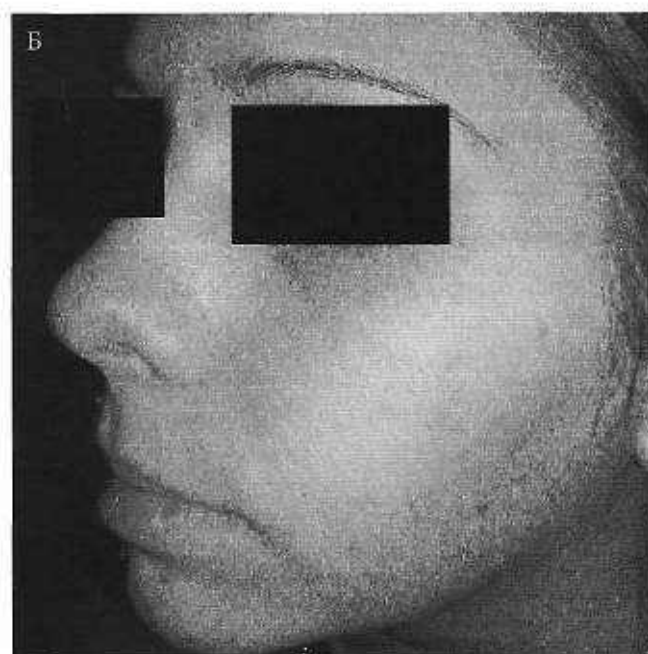
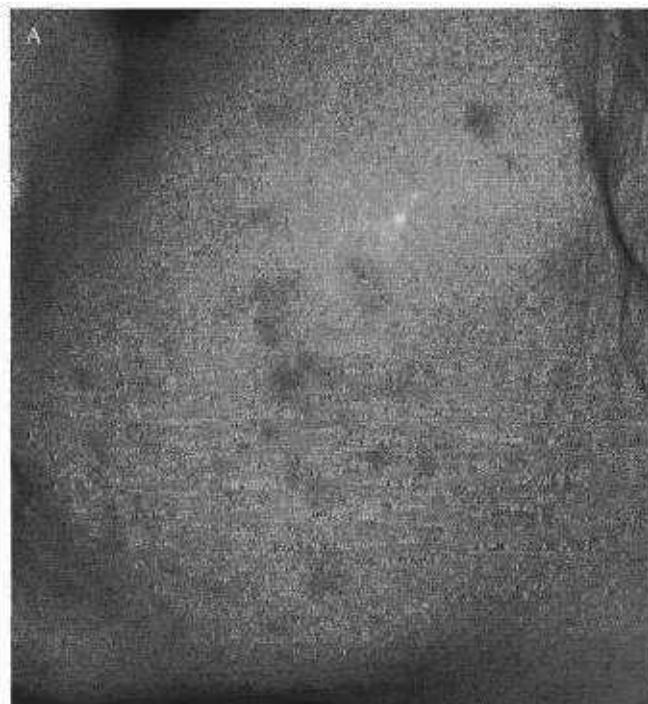

Рис. 10.2 А. Воспаленные угри лица, не поддававшиеся местному и системному лечению. **Б.** Пациентка через 6 месяцев после пяти процедур с применением диодного лазера с длиной волны 1450 нм (Smoothbeam, Candela Corp., Wayland, MA; размер пятна — 6 мм, интенсивность — 14 Дж/см², динамическое охлаждение — 30 мс)

- Изотретиноин. При тяжелых узловато-кистозных угрях, устойчивых к другим видам местного и системного лечения.

Хирургическое лечение

- Удаление комедонов. Удаление ороговевшего содержимого из открытых комедонов с помощью надавливания специальным экстрактором. Для облегчения экстракции на коже, покрывающей дефект, можно сделать насечку с помощью лезвия № 11 или иглы 18 G. Чаще всего используют экстракторы Shamberg, Unna и Saalfeld. Удаление комедонов противопоказано при их воспалении и при наличии пустул из-за повышенного риска образования рубцов.
- Инъекции стероидов. В воспаленные кистозные угри вводят триамцинолона ацетонид (2–5 мг/мл) с помощью иглы 30 G. Во избежание атрофии максимальная доза на один очаг не должна превышать 0,1 мл.
- Химические пилинги. Для снижения количества комедонов и уменьшения поствоспалительной гиперпигментации и постоянной эритемы применяют повторные пилинги салициловой кислотой, гликолевой кислотой (20–70 %) и ТХУ. Пилинги можно проводить каждые 2–3 недели с повышением их силы, если пациент хорошо их переносит. Может возникнуть легкое раздражение. Обычно требуется дополнительная терапия. При кистозных угрях химические пилинги не эффективны.
- Микродермабразия(о). Эффективно в первую очередь при комедонах. Обычно проводят каждые 2–3 недели.

Лечение светом

- Лазеры. Лазеры и светолечение не являются средствами первой линии для лечения акне, но могут применяться в качестве альтернативной или дополнительной терапии.
 - Диодный лазер с длиной волны 1450 нм (Smooth-beam laser, Candela Corp., Wayland, MA). Интенсивность от 10 до 14 Дж/см², размер пятна – 6 мм с динамическим охлаждением 30–40 мс. В результате 3–5 таких процедур, проведенных с интервалами в 2–6 недель, можно добиться уменьшения воспаления (от легкого до умеренного) при угрях спины и лица и значительного снижения количества элементов сыпи (рис. 10.1–10.2). Для предотвращения образования рубцов важно проводить пазы, не перекрывающие друг друга. Для уменьшения болевых ощущений во время процедуры необходимо применение крема с лидокаином, который наносят до начала лечения.
 - Импульсный лазер на красителях (ИЛК). Сведения о его эффективности для лечения акне противоречивы. Так, в одном случае удалось уменьшить воспаление при угрях на лице после единственной об-

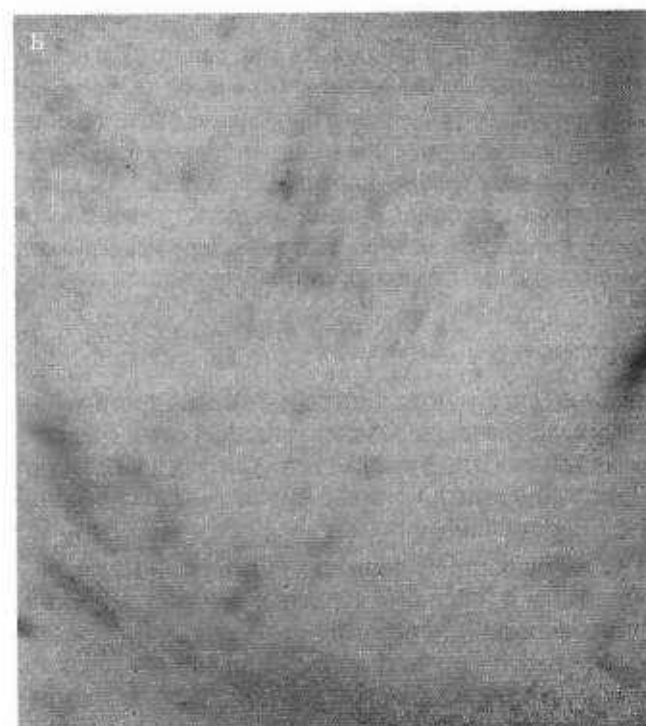
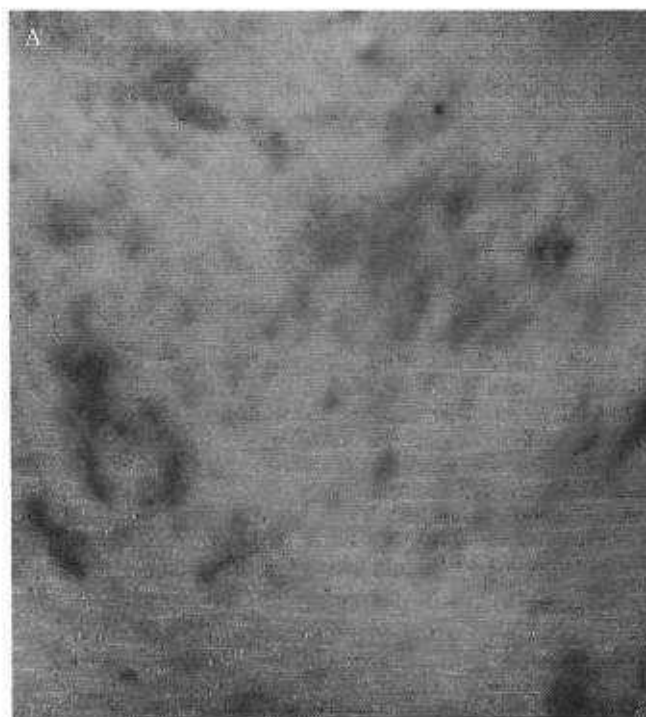


Рис. 10.3 А. Тяжелые угри до лечения. **Б.** После трех процедур фотодинамической терапии 5-аминолевулиновой кислотой и импульсным лазером на красителях (размер пятна – 7 мм, интенсивность – 6 Дж/см², длительность импульса – 6 мс). (Фотография предоставлена Mark Nestor, MD, PhD)

работки ИЛК с низкой интенсивностью (1,5–3 Дж/см²). По другим данным, опубликованным Orringer et al., применение ИЛК при воспаленных угрях на лице не вызвало улучшения. Тем не менее ИЛК может облегчить состояние при послеугревой эритеме. Чаще всего используют режим с интенсивностью 5,5–7 Дж/см² и продолжительностью импульса 3–6 мс. Для достижения хорошего результата требуются повторные процедуры.

- Фототерапия. Сообщают о многочисленных источниках света, которые значительно улучшают вид акне и дают минимальные побочные эффекты. Источники света: голубой свет с узким лучом высокой интенсивности, металло-галогеновая лампа с высокой интенсивностью, голубой свет широкого спектра с высокой энергией, а также смешанный голубой и красный свет.
- Фотодинамическая терапия (ФДТ). ФДТ с местным применением 5-аминолевулиновой кислоты, которая активируется под действием света, представляет собой еще один потенциально эффективный способ лечения акне (рис. 10.3–10.4). Короткое воздействие ФДТ с АЛК (15–60 мин инкубации) позволило добиться значительного улучшения вида акне в ряде клинических исследований. Использовались различные источники света, в том числе источник голубого света (405–420 нм), красного света (635 нм) и интенсивного импульсного света (430–1200 нм).

ЛИТЕРАТУРА

1. Elman M, Lebzelter J. Light therapy in the treatment of acne vulgaris. *Dermatol Surg.* February 2004;30(2, pt 1): 139-146.
2. Friedman PM, Jih MH, Kimyai-Asadi A, Goldberg LH. Treatment of inflammatory facial acne vulgaris with the 1450-nm diode laser: a pilot study. *Dermatol Surg.* February 2004;30(2, pt 1):147-151.
3. Orringer JS, Kang S, Hamilton T, et al. Treatment of acne vulgaris with a pulsed dye laser: a randomized controlled trial. *JAMA.* 2004;291:2834-2839.
4. Patthankar DY, Ross EV, Saleh BA, Blair MA, Graham BS. Acne treatment with a 1,450 nm wavelength laser and cryogen spray cooling. *Lasers Surg Med.* 2002;31(2): 106-114.
5. Pollock B, Turner D, Stringer MR, Bojar RA, Goulden V, Stables GI, Cunliffe WJ. Topical aminolevulinic acid-photodynamic therapy for the treatment of acne vulgaris: a study of clinical efficacy and mechanism of action. *Br J Dermatol.* September 2004;151(3):616-622.
6. Seaton ED, Charakida A, Mouser PE, et al. Pulsed-dye laser treatment for inflammatory acne vulgaris: a randomized controlled trial. *Lancet.* 2003;362:1347-1352.
7. Taub AF. Photodynamic therapy for the treatment of acne: a pilot study. *J Drugs Dermatol.* November-December 2004;3(suppl 6):S10-S14.
8. White GM. Recent findings in the epidemiologic evidence, classification, and subtypes of acne vulgaris. *J Am Acad Dermatol.* August 1998;39(2, pt3):S34-S37.

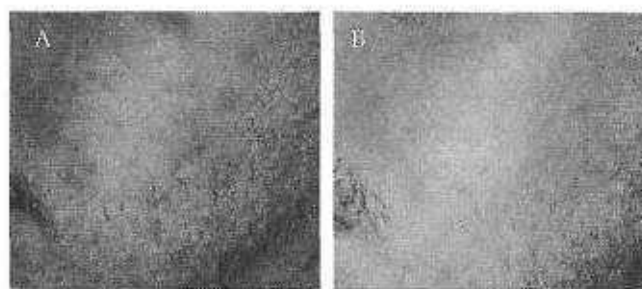


Рис. 10.4 А. Воспаленные угри на лице до проведения фотодинамической терапии. **Б.** Заметное уменьшение угрей после трех сеансов фотодинамической терапии (фотография предоставлена Mark Nestor, MD, PhD)

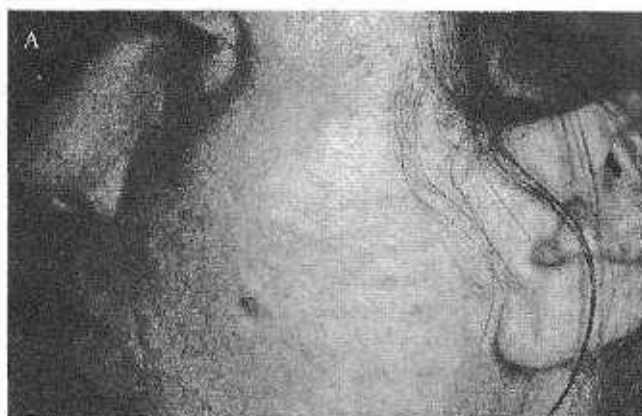

Рис. 10.5 А. Слабо выраженные послеугревые рубцы и дисхромия до лечения лазером. **Б.** Осмотр через 4 месяца. Значительное улучшение после обработки Er:YAG лазером с размером пятна 5 мм, интенсивностью 1 Дж и 4 пассажах. (Jeffrey D, Kenneth A, Roy G, Beatrice AM, eds. *Illustrated Cutaneous & Aesthetic Laser Surgery.* McGraw-Hill, Inc.; 2000)

ГЛАВА 11. Розацеа

Акне розацеа — хроническое заболевание, сопровождающееся изменениями сосудов и сальных желез, которое поражает преимущественно середину лица, включая щеки, нос и подбородок. Иногда встречается поражение глаз и век. Типична повышенная тепловая реактивность капилляров, что приводит к покраснению лица и, в конечном счете, к возникновению телеангиэктазий. Различают следующие подтипы розацеа: а) сосудистые розацеа (эритематотелеангиэктатическая), б) папулопустулезная розацеа, в) гиперплазия сальных желез (фиматозная розацеа), в том числе ринофима (гиперплазия сальных желез носа), д) глазная (офтальмическая) розацеа. Существует гранулематозный вариант розацеа.

ЭПИДЕМИОЛОГИЯ

Частота: встречается часто.

Возраст: 30–50 лет, пик приходится на возраст между 40 и 50 годами.

Пол: чаще встречается у женщин, у мужчин чаще встречается ринофима.

Раса: чаще наблюдается у лиц со светлой кожей, реже — с темной.

Провоцирующие факторы: избыточное воздействие солнца, кофеин, острая пища, горячая пища, жара, алкоголь, себорея, местное применение кортикостероидов, болезнь Паркинсона.

ПАТОГЕНЕЗ

В патогенезе розацеа играют роль многие факторы, включая гиперреактивность сосудов, микроскопические клещи *Demodex folliculorum*, бактерии *Helicobacter pylori* и гиперчувствительность к *Propionibacterium acnes*.

ОСМОТР

Клинические проявления могут быть различными в зависимости от тяжести процесса и клинической формы розацеа. Ранние проявления включают преходящее и постоянное покраснение, эритематозные папулы и пустулы. Комедоны отсутствуют. Поздние проявления — это телеангиэктазии, гиперплазия сальных желез, утолщение и расширение носа (ринофима) и лимфедема. Часто в процесс вовлекаются глаза.

ДИФФЕРЕНЦИАЛЬНАЯ ДИАГНОСТИКА

Вульгарные угри, себорейный дерматит, периоральный дерматит, стероидная розацеа, системный волча-

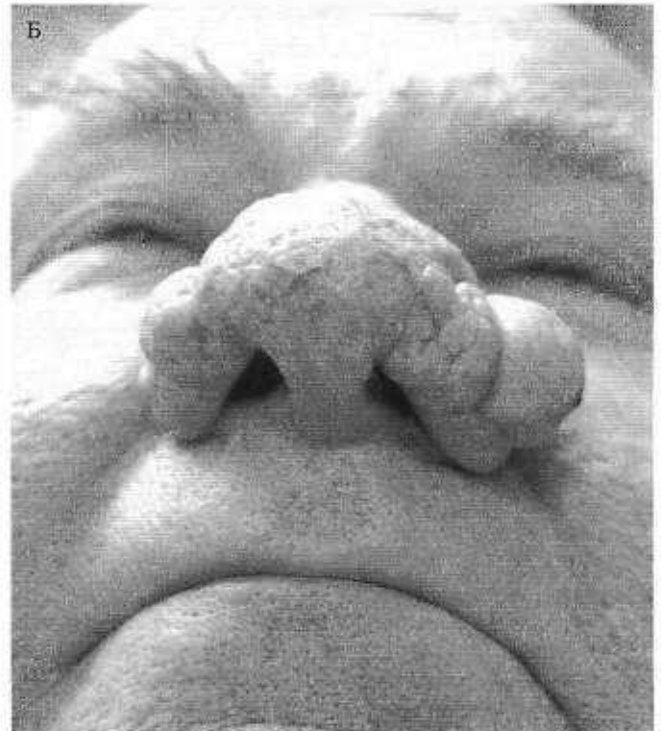
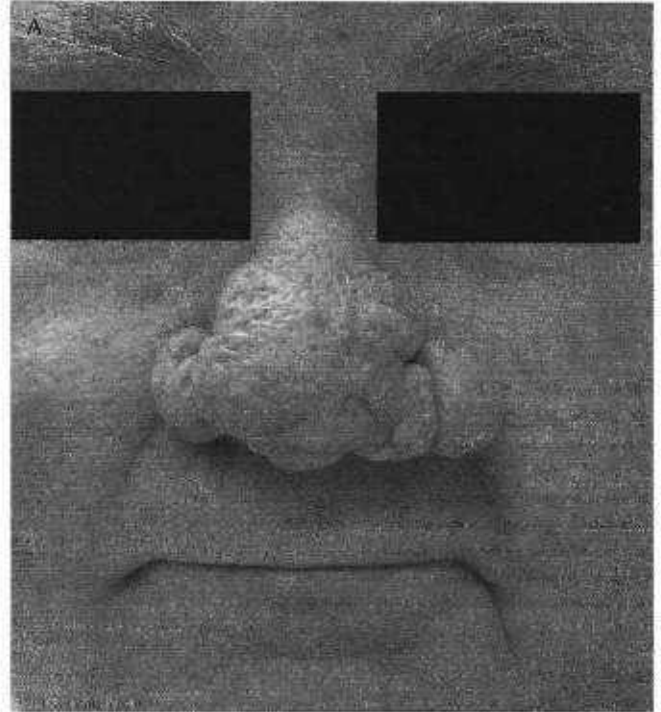


Рис. 11.1 А, Б. Тяжелая ринофима до электрокоагуляции

ночный эритематоз и милиарная диссеминированная волчанка лица.

ПАТОГИСТОЛОГИЯ

Обычно обнаруживают сосудистые эктазии, а также перифолликулярную и периваскулярную лимфогистиоцитарную инфильтрацию. В фолликулах часто выявляются *Demodex folliculorum*. При гранулематозном варианте находят неказеозные гранулемы. При ринофиме обнаруживаются гиперплазия слюнных желез и фиброз.

ТЕЧЕНИЕ

Хроническое, с частыми обострениями. Может разрешиться спонтанно через несколько лет.

ВЕДЕНИЕ БОЛЬНОГО

Профилактика

Ограничить или исключить провоцирующие факторы; избегать воздействия солнца.

Местное лечение

Для лечения папулопустулезной формы розацеа эффективны метронидазол 0,75–1 % один или два раза в день, 10 % сульфациетамид натрия с 5 % серой один раз в день, азелаиновая кислота раз в день (по отдельности или в комбинации).

Системное лечение

- Тетрациклин по 1000–1500 мг в день, разделенных на дозы до улучшения, затем переходят на поддерживающую дозу (250–500 мг в день).
- Миноциклин и доксициклин по 50–100 мг два раза в день с переходом на однократный прием.
- Пероральный прием изотретиноина оставляют для тяжелых случаев, не поддающихся терапии антибиотиками. Требуется тщательное наблюдение. Может оказаться эффективным применение низких доз.

Хирургическое лечение

Ринофима

Для коррекции гипертрофических изменений кожи при ринофиме применяют разные хирургические методики. Важно просмотреть фотографии пациента до начала заболевания, с тем чтобы можно было восстановить первоначальную форму носа. Для обезболивания во время операции достаточно провести регионарную блокаду с дополнительной локальной анестезией. Прямое введение анестетика требует многократной инфильтрации, менее эффективно и более болезненно.

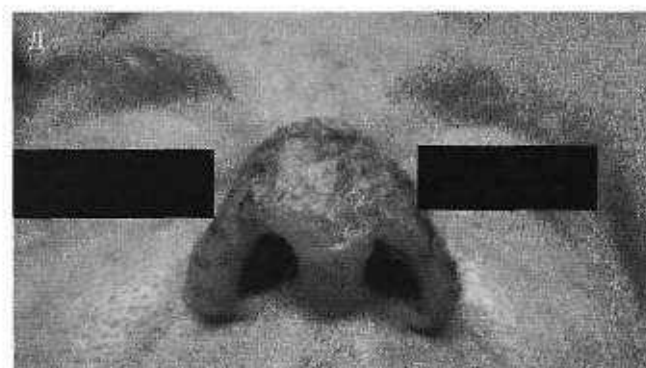
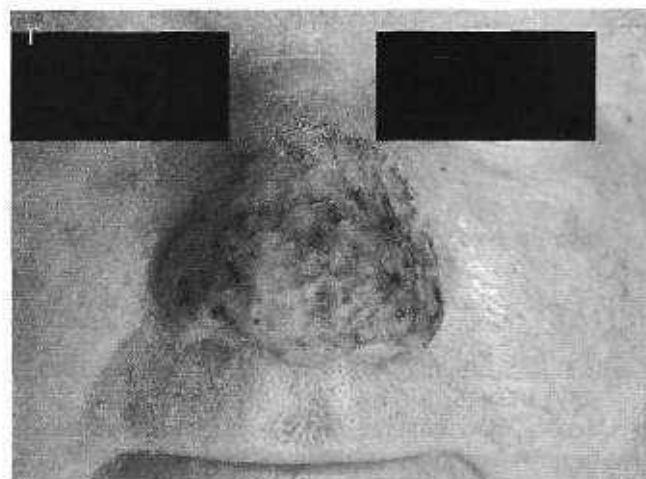
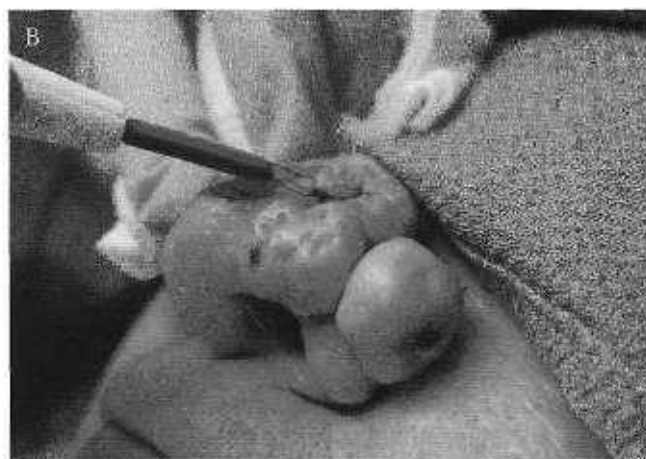

Рис. 11.1 В, Г, Д. Удаление патологических тканей и реконструкция ринофиматозного носа с помощью относительно бескровного метода (электрокоагуляция большой проволочной петлей). Впечатляющее улучшение формы носа после процедуры. Рана оставлена для заживления вторичным натяжением (фотография предоставлена Suzanne Olbricht, MD)

- Электрохирургия. Электросекция (иссечение) очень эффективна для восстановления контуров носа и вызывает относительно слабую кровопотерю. По эффективности эта процедура сходна с применением CO_2 -лазера, но при этом менее дорогая (рис. 11.1).
 - Гипертрофированная ткань удаляется, при этом стараются сохранить волосяные фолликулы.
 - Избыточное удаление приведет к образованию рубцов и контрактур. Раневая контрактура может привести к тому, что в процессе заживления кончик носа поднимется вверх.
 - Вследствие слишком интенсивного лечения может возникнуть постоянная дисхромия.
 - Можно применять Ellman Surgitron с большой проволочной петлей в смешанном режиме «полного выпрямления» волны, что обеспечивает иссечение с гемостазом при регулировке мощности между 4 и 5.
 - Для удаления дыма нужно использовать вакуумный эвакуатор.
 - Любые точки остаточного кровотечения должны быть коагулированы в конце процедуры путем переключения на «частично выпрямленный» режим.
 - Ране позволяют заживать вторичным натяжением.
 - Пациента информируют о том, что рана ежедневно должна смачиваться с помощью повторных аппликаций петролейного геля до полной эпителизации, которая происходит примерно в течение двух недель.
- Очень эффективна также эксцизия длинноволновыми инфракрасными лазерами (например, CO_2 или эрбиевым) с последующим испарением ткани, что также сопровождается слабой кровопотерей. Лучшим прибором для этой цели является сканирующий CO_2 -лазер из-за необходимости удалять крупные, утолщенные участки кожи. Можно использовать и импульсный CO_2 -лазер в режиме непрерывного излучения при удалении кожи и в импульсном режиме при ремоделировании формы и поверхности носа.
- С успехом применяется дермабразия. Но большое количество крови и аэрозольных частиц, возникающих при этой процедуре, а также появление альтернативных методик ограничили применение этого метода лечения.

Телеангиэктазии

Лазеры и лампа со вспышкой обычно очень эффективны для удаления телеангиэктазий и частично эффективны для уменьшения покраснения. Их действие основано на селективной абсорбции света гемоглобином. Пациенты должны знать, что через некоторое время у них, вероятно, разовьются другие телеангиэктазии.

- Лечение лазером. Существуют многочисленные методики.

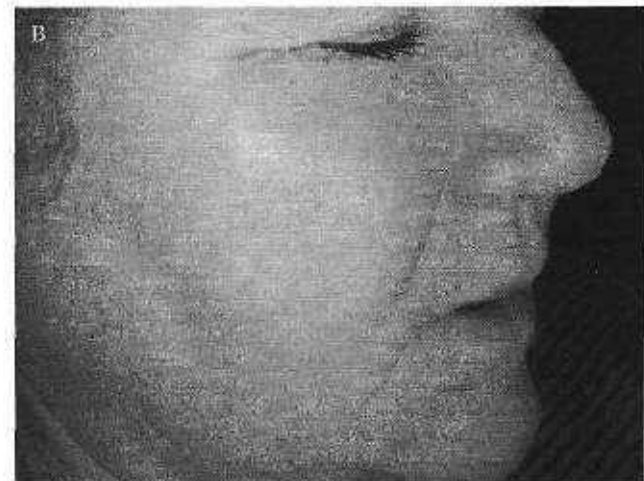
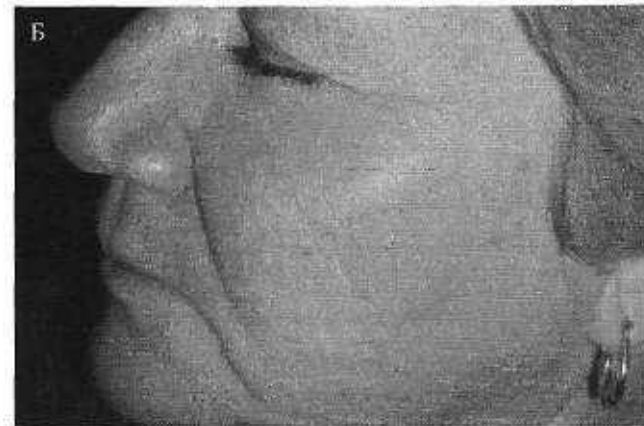
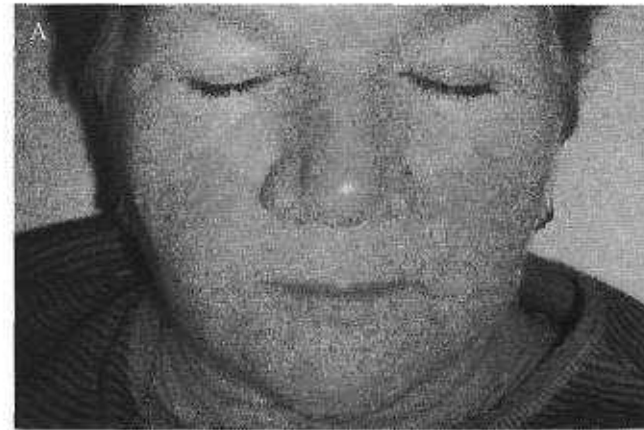Рис. 11.2 А, Б, В. Выраженная эритема лица до лечения интенсивным импульсным светом

– Импульсный диодный лазер (ИДЛ) является лучшим средством для удаления телеангиэктазий на лице.

- Обычный ИДЛ с короткими импульсами (0,45–1,5 мс) обеспечивает наиболее эффективное лечение. Однако после процедуры возникает пурпура, которая обычно существует 10–14 дней.
- При применении ИДЛ с переменной длительностью импульсов (0,45; 1,5; 3; 6; 10; 20; 30; 40 мс; 595 нм, Candela, V-beam, Wayland, MA) пурпура после процедуры меньше, однако эффективность тоже меньше и требуются многократные процедуры.

Обычно используются следующие параметры: интенсивность <math>< 10 \text{ Дж/см}^2</math>, длительность импульса – 10 мс, пятно размером 7 мм.

Большой эффективности при применении ИДЛ с переменной длительностью импульсов можно добиться, если использовать интенсивность, вызывающую пурпуру, или с помощью суммирования импульсов, не вызывающих пурпуры (2–4 импульса, не вызывающих пурпуры, при частоте повторения 1,5 Гц, $7,5 \text{ Дж/см}^2$, длительности импульса 10 мс, размере пятна 10 мм, динамическом охлаждении 30/20 мс)

- После интенсивной обработки кожи ИДЛ с переменной длительностью импульсов могут возникнуть отек лица, эритема и дискомфорт. Однако эти нежелательные побочные эффекты обычно переносятся лучше, чем процедура, после которой возникает пурпура

– Для лечения телеангиэктазий лица доказана эффективность Nd:YAG лазера (1064 нм) с переменной шириной импульса. Для эффективного лечения мелких сосудов могут понадобиться более короткая продолжительность импульса с более высокой интенсивностью, но это несет с собой риск образования волдырей и рубцов.

– Nd:YAG лазер (532 нм) с двойной частотой, который иначе называется калиево-титаново-фосфатным (КТФ), обеспечивает эффективную абсорбцию гемоглобина при продолжительности импульса 1–50 мс, что делает его идеальным для лечения поверхностных телеангиэктазий без образования пурпуры. У пациентов с немногочисленными дискретными поражениями проводится обработка каждого отдельного сосуда.

- Лампа со вспышкой (пульсирующий свет). Использование интенсивного импульсного света (ИИС) является еще одним эффективным методом для уменьшения телеангиэктазий и эритемы без возникновения пурпуры (рис. 11.2–11.3) Например, интенсивность $30\text{--}40 \text{ Дж/см}^2$ и продолжительность импульса 20 мс эффективны при использовании излучателя Starlux Lux G (Palomar Medical Technologies, Burlington, MA). Целью процедуры является немедленное осветление сосуда или избирательное потемнение сосуда. Для достижения наилучшего

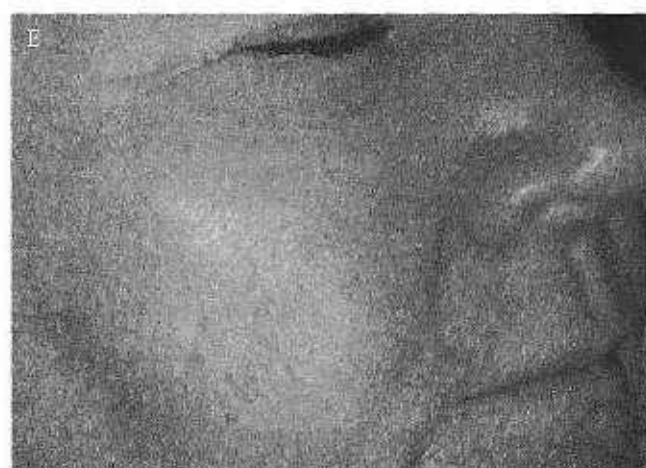
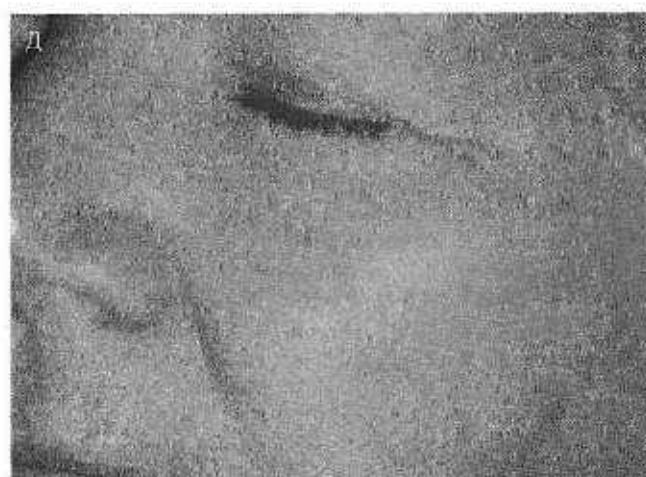
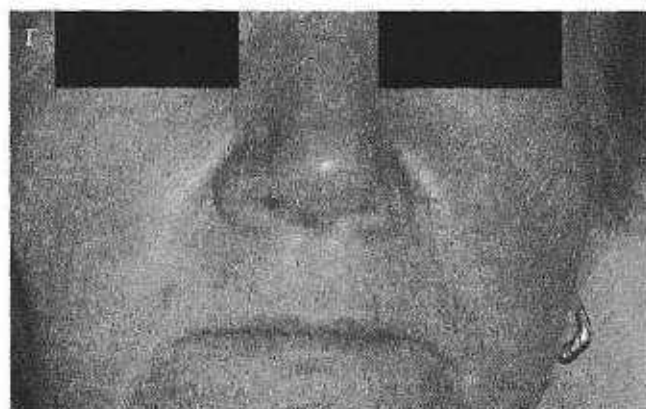Рис. 11.2 Г, Д, Е Уменьшение эритемы лица после лечения интенсивным импульсным светом (излучатель Starlux Lux G)

результата могут потребоваться повторные процедуры.

- Другие возможности лечения включают электрохирургию, криотерапию и введение склерозирующих агентов. Они менее избирательны, часто менее эффективны и с большей вероятностью, чем ИДЛ и ИИС, приводят к образованию рубцов.

ЛИТЕРАТУРА

1. Aferzon M, Millman B. Excision of rhinophyma with high-frequency electrosurgery. *Dermatol Surg.* August 2002; 28(8):735-738.
2. Alam M, Dover JS, Arndt KA. Treatment of facial telangiectasia with variable-pulse high-fluence pulsed-dye laser: comparison of efficacy with fluences immediately above and below the purpura threshold. *Dermatol Surg.* July 2003;29(7):681-684. Discussion 685.
3. Alam M, Omura NE, Dover JS, Arndt KA. Clinically significant facial edema after extensive treatment with purpura-free pulsed-dye laser. *Dermatol Surg.* September 2003;29(9):920-924.
4. Fincher EF, Gladstone HB. Use of a dual-mode erbium:YAG laser for the surgical correction of rhinophyma. *Arch Facial Plast Surg.* July-August 2004;6(4):267-271.
5. Jasim ZF, Woo WK, Handley JM. Long-pulsed (6-ms) pulsed dye laser treatment of rosacea-associated telangiectasia using subpurpuric clinical threshold. *Dermatol Surg.* January 2004;30(1):37-40.
6. Mark KA, Sparacio RM, Voigt A, Marenus K, Sarnoff DS. Objective and quantitative improvement of rosacea-associated erythema after intense pulsed light treatment. *Dermatol Surg.* 2003;29(6):600-604.
7. Rohrer TE, Chatrath V, Iyengar V. Does pulse stacking improve the results of treatment with variable-pulse pulsed-dye lasers? *Dermatol Surg.* February 2004;30(2, pt 1): 163-167. Discussion 167.
8. Sarradet DM, Hussain M, Goldberg DJ. Millisecond 1064-nm neodymium:YAG laser treatment of facial telangiectases. *Dermatol Surg.* 2003;29(1):56-58.

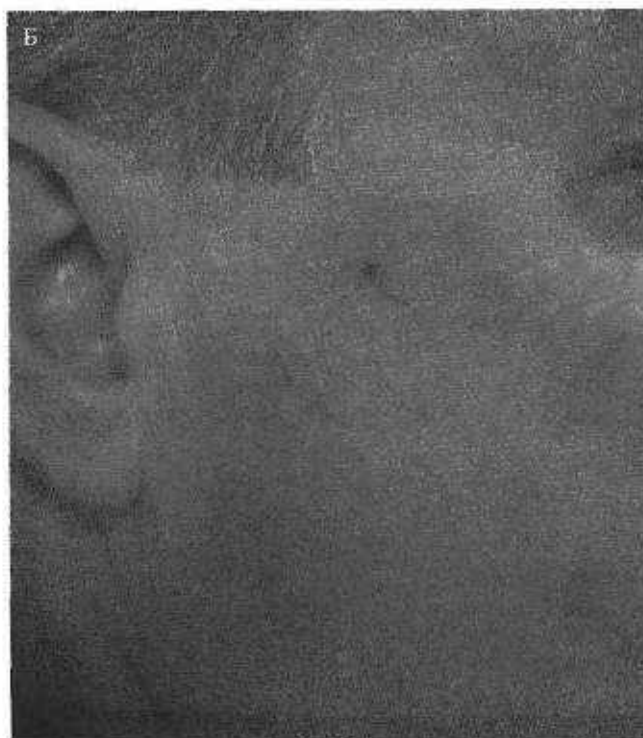
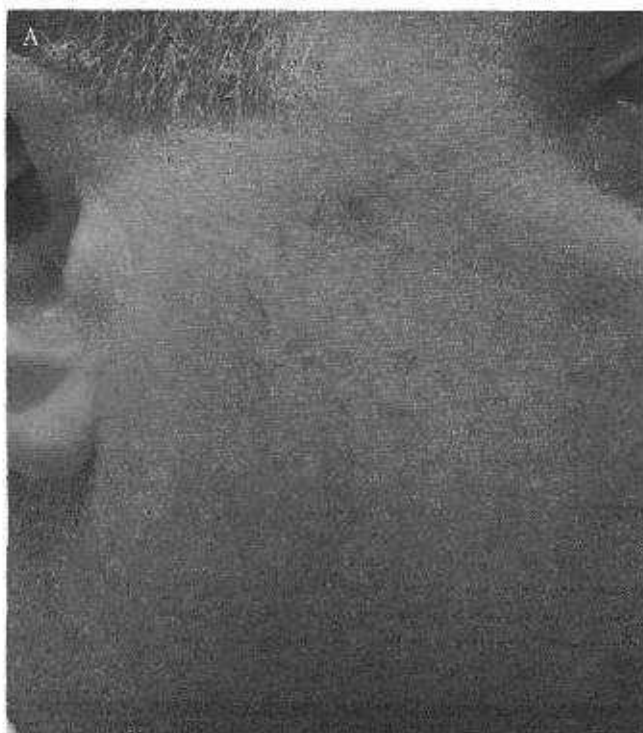
Рис. 11.3 А. Выраженные телеангиэктазии лица до лечения интенсивным импульсным светом. **Б.** Эритема сразу после процедуры

ГЛАВА 12. Гиперплазия сальных желез

Гиперплазия сальных желез выглядит как желтые вдавленные папулы с телеангиэктазиями на их поверхности, расположенные на лице у людей среднего возраста. Возникает в результате доброкачественной пролиферации сальных желез. Иногда очаги ошибочно принимают за базальноклеточную карциному.

ЭПИДЕМИОЛОГИЯ

Частота: встречается очень часто.

Возраст: обычно у лиц среднего возраста и пожилых, но может появляться и у молодых людей.

Пол: одинаково распространена среди мужчин и женщин.

Раса: чаще встречается у европеоидов.

Провоцирующие факторы: редкий предрасполагающий фактор — трансплантация органов.

ПАТОГЕНЕЗ

Неизвестен.

ПАТОГИСТОЛОГИЯ

Повышенное количество зрелых долек сальных желез, расположенных группами вокруг выводного протока в верхнем слое дермы. Железы расположены более тесно, чем в норме.

ОСМОТР

На лице имеются единичные или множественные желтые вдавленные папулы размером 1–3 мм с телеангиэктазиями на их поверхности. Наиболее частая локализация: лоб, щеки и нос. Иногда встречаются в области ареолы.

ДИФФЕРЕНЦИАЛЬНАЯ ДИАГНОСТИКА

Иногда ошибочно принимают за базальноклеточную карциному.

ЛАБОРАТОРНЫЕ ИССЛЕДОВАНИЯ

Не показаны. При подозрении на базальноклеточную карциному требуется биопсия кожи.

ТЕЧЕНИЕ

Доброкачественное, но без лечения гиперплазия не подвергается регрессу и не разрешается.

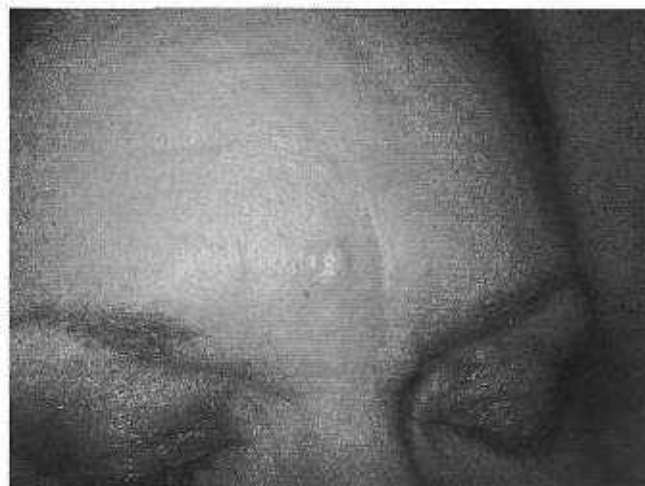

Рис. 12.1. Очаги гиперплазии сальных желез лба

КЛЮЧЕВЫЕ ВОПРОСЫ ПРИ КОНСУЛЬТИРОВАНИИ

Сведения о кровоточивости патологических очагов.

ВЕДЕНИЕ БОЛЬНОГО

Медицинских показаний для лечения гиперплазии слюнных желез не существует. Однако зачастую люди сильно обеспокоены ее появлением и обращаются с просьбой об удалении, особенно в случаях их множественного характера. Лечение включает пероральный прием медикаментов, деструктивную, лазерную и фотодинамическую терапию. Каждый из этих методов имеет свои побочные эффекты и определенный риск рецидива.

ЛЕЧЕНИЕ

Способы деструкции

- Быстрыми и недорогими средствами лечения являются «легкая» криотерапия и электрокоагуляция.
- Другой способ – хирургическое иссечение, которое оставляет рубцы.

Пероральные средства

- По имеющимся публикациям изотретиноин (1 мг/кг) был эффективен в одном небольшом клиническом исследовании у трех пациентов при применении в течение 6 недель.
- Непрерывное улучшение наблюдали при последующем местном применении третиноина или приеме изотретиноина в низких дозах.
- Следует рассматривать как дополнительное лечение.

Лазерная терапия

- По имеющимся публикациям при гиперплазии слюнных желез эффективен импульсный лазер на красителях (ИЛК) (585 нм).
 - Успешных результатов достигают с помощью 3 суммированных 5-миллиметровых импульсов при интенсивности 7–7,5 Дж/см².
 - Большинство очагов становятся более плоскими, сокращаются или исчезают.
 - 7 % очагов исчезают полностью.
 - В одном исследовании у двух пациентов достигли исчезновения очагов с помощью ИЛК с параметрами 585 нм, 6,5–8 Дж/см² и шириной импульса 300–450 мкс. Были проведены 2–3 процедуры.
- Эффективность диодного лазера (1450 нм) изучали на 10 пациентах с гиперплазией слюнных желез (рис. 12.2–12.3).
 - У каждого пациента провели от 1 до 5 процедур.
 - Использовали интенсивность от 16 до 17 Дж/см², длительность динамического охлаждения – 30–40 мс.

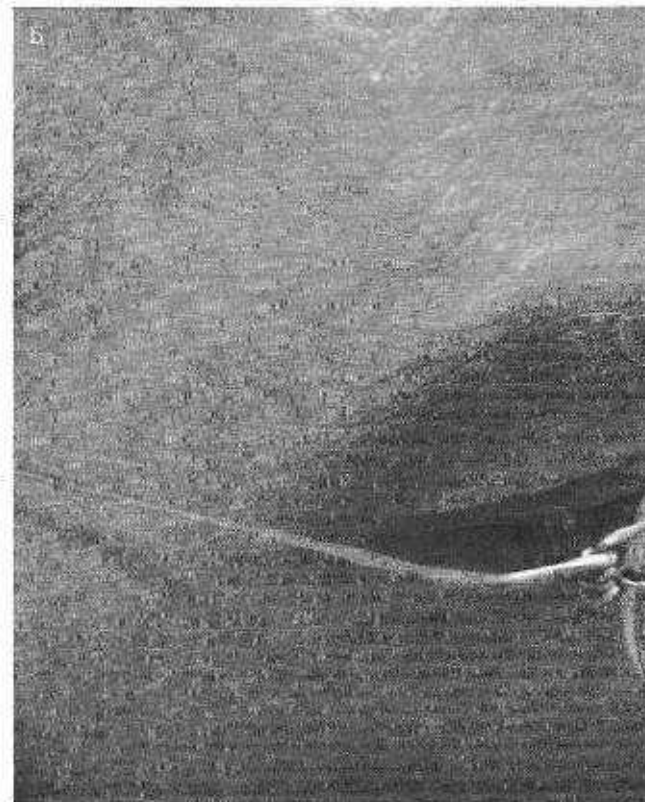
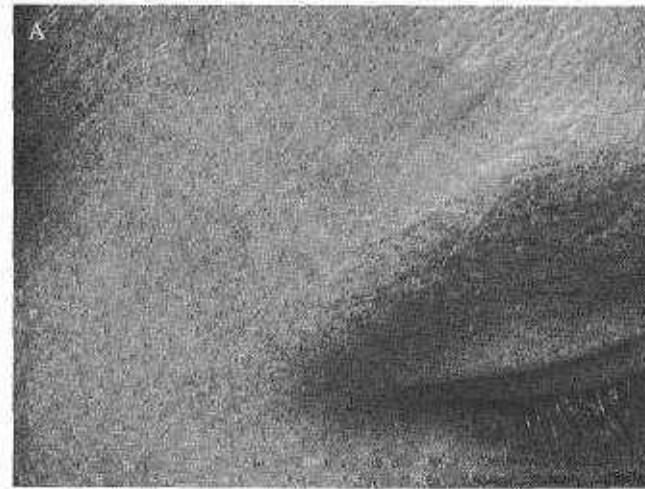

Рис. 12.2 А. Пациент с гиперплазией слюнных желез виска и лба. **Б.** Улучшение через 1 месяц после обработки диодным лазером (1450 нм, Smoothbeam, Candela Corp., Wayland, MA; размер пятна – 6 мм, интенсивность – 14 Дж/см², длительность импульса – 35 мс)

- В результате 2–3 процедур с такими параметрами 84 % очагов уменьшились в размерах более чем на 50 %, а 70 % очагов уменьшились более чем на 75 %. Пациенты и врач были удовлетворены результатами лечения.
- Побочные эффекты: в одном случае образовался один атрофический рубец, еще в одном случае наблюдалась гиперпигментация.
- Аблятивная процедура с помощью Er:YAG лазера тоже уменьшает гиперплазию сальных желез.
- При комбинированном лечении с помощью фотодинамической терапии с 5-аминолевулиновой кислотой и ИЛК (595 нм) улучшение было более выраженным, чем при использовании только ИЛК.
 - Лечение проводили с интервалом 1–6 недель.
 - При использовании обоих методов результаты были достоверно лучше, чем в контроле. Об отдаленных результатах сведений нет.
 - Побочные эффекты: легкая временная краснота, отек и корочки.

ЛОВУШКИ, КОТОРЫХ СЛЕДУЕТ ИЗБЕГАТЬ/ОЖИДАЕМЫЕ РЕЗУЛЬТАТЫ/ВЕДЕНИЕ

- Пациентов следует проинформировать о том, что полного излечения добиться трудно и что возможны рецидивы.
- Деструктивные методики (криотерапия и электроиссечение), если проводятся слишком агрессивно, могут сопровождаться изменением пигментации и даже появлением рубцов. Рецидивы – обычное явление.
- Локальная эксцизия оставляет рубец.
- Пероральный прием изотретиноина является альтернативным методом, но он не так эффективен, как другие способы лечения. При этом имеется риск развития значительных побочных эффектов: тератогенности, сухости кожи и слизистых, повышения уровня триглицеридов и холестерина, диффузного гиперостоза скелета, нарушения функций печени, снижения ночного зрения, появления псевдоопухоли головного мозга, лейкопении, депрессии и суицидальных идей. Местное применение третиноина вызывает раздражение кожи.
- Лазерная терапия должна применяться с осторожностью, особенно у лиц с темной кожей, вследствие риска развития гиперпигментации. Как уже отмечалось выше, могут образоваться рубцы, краснота, отек и корочки. Нередки рецидивы.

ЛИТЕРАТУРА

1. Aghassi D, Gonzalez E, Anderson RR, Rajadhyaksha M, Gonzalez S. Elucidating the pulsed-dye laser treatment of sebaceous hyperplasia in vivo with real-time confocal scanning laser microscopy. *J Am Acad Dermatol.* 2000; 43(1, pt 1):49-53.

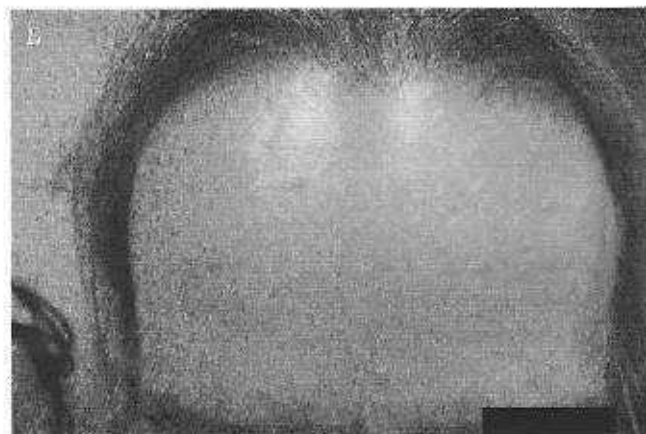
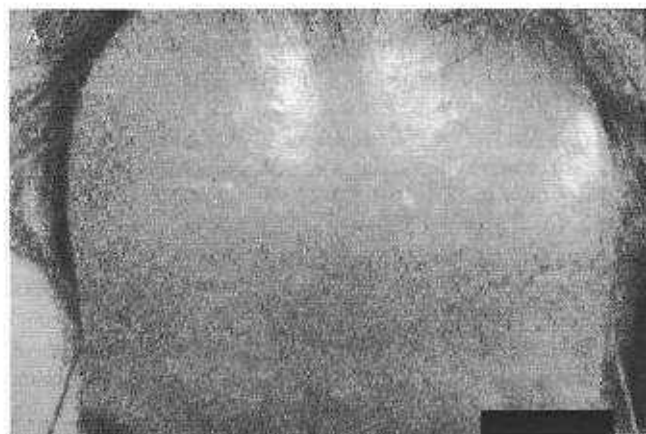


Рис. 12.3 А. Очаги гиперплазии сальных желез до лечения. **Б.** Через 10 дней после одной процедуры с применением диодного лазера (1450 нм, интенсивность – 14 Дж/см², динамическое охлаждение – 35 мс, один импульс на очаг)

2. Smith TS, Emsel SL. Ethanol-chemotherapy in the topical anesthetic treatment of mixed dysplasia of the cervix for adenocarcinoma. *J Gynecol Internat* 1998;2(5): 501-504.
3. Ghossein R, Farouk E, Miskawa JM. Postoperative vaginal adenocarcinoma: a cause of squamous metaplasia in the cervix. *Ann Oncol* 1997; 8(10):984-989.
4. de JG, McClellan JC, Cooper J, Emsel SL. Squamous hyperplasia caused with a 1470-nm diode laser. *Dentistry* 1994; 30(5):382-384.
5. Miskawa JM, Ghossein R, Farouk E. Treatment of sebaceous gland hyperplasia with the pulsed dye laser. *Lasers Surg Med* 1997;21(4):213-216.

РАЗДЕЛ III
ПАТОЛОГИЯ
ПОТОВЫХ ЖЕЛЕЗ

ГЛАВА 13. Гипергидроз

Гипергидроз — избыточное выделение пота эккринными железами в покое и при нормальной температуре воздуха. Это вызывает физический и моральный дискомфорт. Чаще всего отмечено повышенное потоотделение ладоней, подмышечных складок и подошв. Нарушение потоотделения двустороннее и, как правило, идиопатическое.

ЭПИДЕМИОЛОГИЯ

Частота: эпидемиологических данных нет.

Возраст: ладонный гипергидроз — с рождения, подмышечный — с подросткового периода.

Пол: одинаково распространен среди мужчин и женщин.

Раса: одинаково распространен среди представителей всех рас.

Провоцирующие факторы: идиопатический, эмоциональный, травма/заболевание центральной нервной системы, прием лекарственных средств, хирургические операции. В большинстве случаев имеется семейный анамнез.

ПАТОГЕНЕЗ

Потовые железы иннервируют, главным образом, симпатические нервы, скорее холинергические, чем адренергические.

ОСМОТР

- Ладонный гипергидроз: избыточное потоотделение и капли пота, влажные ладони.
- Подмышечный гипергидроз: пятна пота на одежде в подмышечной области.

ДИФФЕРЕНЦИАЛЬНАЯ ДИАГНОСТИКА

Клинические проявления не характерны для другой патологии.

ЛАБОРАТОРНЫЕ ДАННЫЕ

Крахмально-йодный тест или тест с нингидрином помогает определить область повышенного потоотделения (рис. 13.1–13.2).

ПАТОГИСТОЛОГИЯ

Нет характерных признаков. Биопсия не играет роли в диагностике.

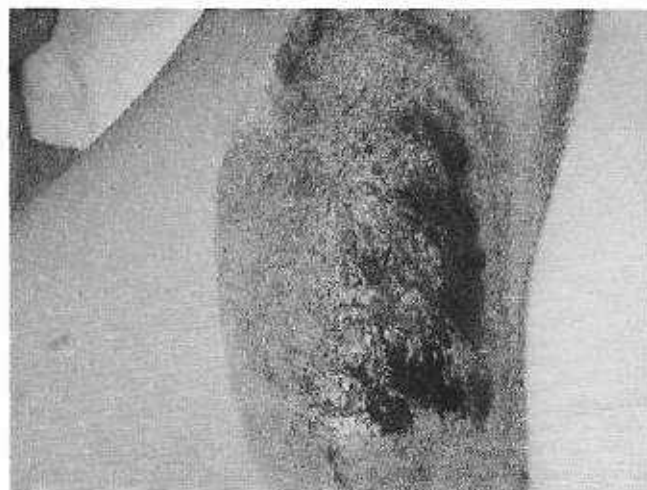

Рис. 13.1. Крахмально-йодный тест в левой подмышечной области. Видно темно-синее окрашивание в участках гипергидроза

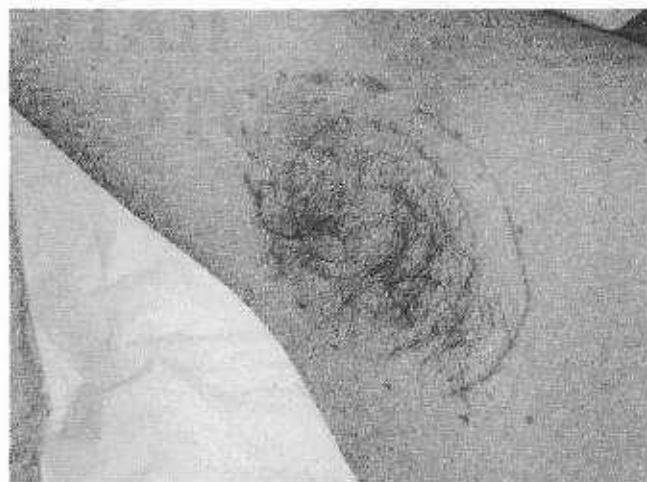

Рис. 13.2. Места предполагаемых инъекций ботулотоксина А, отмеченные в правой подмышечной области

ТЕЧЕНИЕ

Спонтанно не разрешается, но может несколько ослабевать с возрастом.

КЛЮЧЕВЫЕ ВОПРОСЫ ПРИ КОНСУЛЬТИРОВАНИИ

- Медицинский анамнез.
- Предшествующее лечение и его результаты.
- Наличие системных нарушений.
- Недавние хирургические операции.

ВЕДЕНИЕ БОЛЬНОГО

Целью лечения является уменьшение потоотделения для того, чтобы снизить чувство физического и морального дискомфорта. Существуют многочисленные методики лечения гипергидроза (рис. 13.4). Очень эффективен ботулотоксин А, который обеспечивает временное уменьшение потоотделения. Местная терапия малоэффективна. Более эффективно хирургическое лечение. Компенсаторный гипергидроз, который возникает после симпатэктомии, ограничивает ее применение, за исключением крайних случаев.

МЕСТНЫЕ СРЕДСТВА

- Алюминия хлорид гексагидрат
 - Нанесение 10–30 % алюминия хлорида гексагидрата на ночь (на 6–8 ч, с повязкой или без нее) в течение 3–4 дней эффективно, но вызывает местное раздражение. Для поддержания эффекта рекомендуется наносить один или два раза в неделю. Утром обработанные участки необходимо вымыть.
 - В подмышечной области наносится на ночь на небритую кожу и смывается утром.
 - Частота нанесения снижается по мере улучшения состояния.
- Может быть эффективен водный ионофорез.
 - Процедуру проводят 2–3 раза в неделю в течение 15–20 мин.
 - Могут возникнуть побочные эффекты в виде пузырей и жжения.
 - Противопоказания: беременность, кардиостимулятор, металлические имплантаты.

ПЕРОРАЛЬНЫЕ СРЕДСТВА

Антихолинергические средства — борнаприн, гликопиррония бромид, пропантелин и метантелия бромид — малоэффективны. Вызывают дозозависимые побочные эффекты.

ХИРУРГИЧЕСКОЕ ЛЕЧЕНИЕ

- Эндоскопическая или классическая симпатэктомия обычно используется при ладонном гипергидрозе

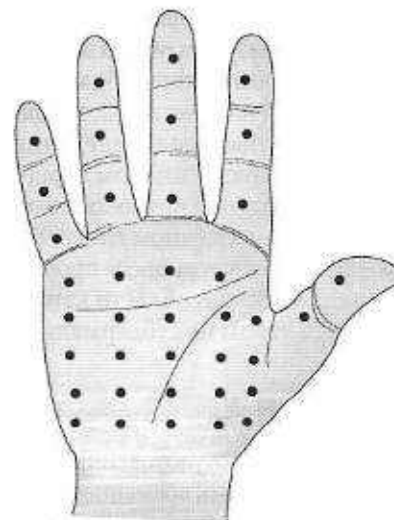

Рис. 13.3. Примерные места инъекций ботулотоксина А при лечении ладонного гипергидроза. Расстояния между точками должны быть примерно 1–2 см

как крайнее средство. Операция обеспечивает длительный эффект. Требуется общая анестезия. Побочные эффекты: кровотечение, образование рубцов, инфекции, реакции на анестезию, компенсаторный гипергидроз, вкусовое потоотделение (синдром Фрея¹), пневмоторакс и синдром Горнера.

- Избирательное удаление потовых желез — резервный метод при подмышечном гипергидрозе.
- При подмышечном гипергидрозе проводят подкожную липосакцию. В этой области канюлю удерживают под косым углом на субдермальном уровне.

БОТУЛОТОКСИН А

Ботулинический токсин (ботулотоксин) А (Ботокс) обеспечивает при этом состоянии временное улучшение. Это бактериальный токсин, который снижает потоотделение благодаря блокаде высвобождения ацетилхолина из холинэргических синаптических пузырьков (рис. 13.6).

Анестезия

- Обычно для анестезии достаточно нанесения крема с анестетиком или наложения льда.
- Однако для уменьшения боли при лечении ладонного и подошвенного гипергидроза можно применить проводниковую анестезию.
 - Подошвенный гипергидроз: блокада заднего большеберцового и икроножного нервов.
 - Ладонный гипергидроз: блокада локтевого и срединного нервов.

Процедура

- До начала процедуры проводят крахмально-йодный тест, который помогает очертить область предполагаемых инъекций. Йод наносят на нужную область, а поверх него накладывают крахмал, что вызывает появление темно-синего окрашивания кожи. Остатки крахмала и йода должны быть смыты до введения Ботокса.
- Применяемые разведения ботокса различаются. Эффективно разведение Ботокса 2,0 ЕД/0,1 мл (100 ЕД/флакон).
- Обкалывание пораженной области проводят инъекциями на расстоянии 1–2 см в (рис. 13.2–13.3). При каждой инъекции вводят по 2 ЕД.
- Общая доза варьирует от 50 до 100 ЕД на каждую подмышечную область и 100–200 ЕД на каждую ладонь или подошву. При локализованном гипергидрозе дозу можно снизить.
- Осложнением при введении ботулотоксина в ладонь может стать слабость мышц пальцев или кисти, особенно при использовании высокой дозы. В таком случае пациенты должны быть осторожны, когда

Гипергидроз

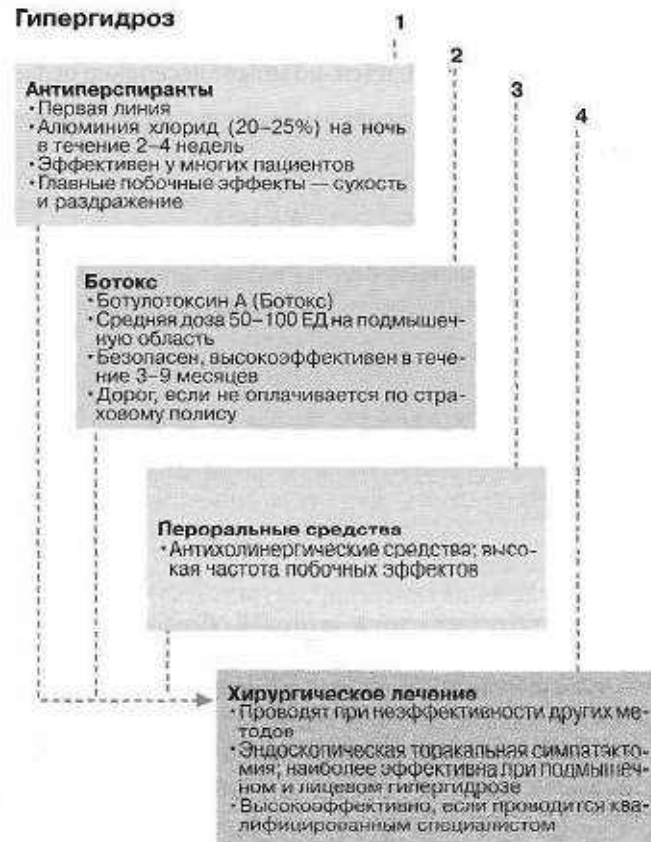


Рис. 13.4. Схема лечения гипергидроза. 1 — антиперспиранты; 2 — ботокс; 3 — пероральные средства; 4 — хирургическое лечение

¹ Синдром Фрея — аурикуло-темпоральный синдром, при котором возникает повышенное потоотделение лица, преимущественно в области щеки, во время еды.

берут чашку или другие предметы, которые нужно поддерживать большим пальцем. Обычно мышечная слабость проходит в течение 3–4 недель.

- Уменьшение потоотделения происходит в течение 1–2 недель и, как правило, продолжается 3–9 месяцев.
- Побочные эффекты: локальная слабость мышц при ладонных инъекциях, гематомы, резистентность к токсину из-за наличия антител, редко — анафилактические реакции.

ЛОВУШКИ, КОТОРЫХ СЛЕДУЕТ ИЗБЕГАТЬ

- Временная слабость мышц пальцев или кисти может возникнуть при введении ботулинического токсина в ладонь, особенно при использовании высокой дозы.
- Инъекции Ботокса противопоказаны пациентам с нарушениями нервно-мышечной проводимости, беременным и кормящим женщинам.
- Дозировка должна быть снижена, если пациенты принимают ингибиторы ацетилхолинэстеразы (АХЭ), которые могут потенцировать эффект Ботокса.
- Важно объяснить пациентам, что эффект Ботокса временный и требуются повторные курсы лечения.
- Никакое лечение не является абсолютно эффективным. Пациент должен понимать, что целью лечения является снижение потоотделения, а не его полное исчезновение.
- Побочные эффекты могут быть значительными и должны быть обсуждены с пациентом до начала лечения.

ЛИТЕРАТУРА

1. Campanati A, Lagalla G, Penna L, Gesuita R, Offidani A. Local neural block at the wrist for treatment of palmar hyperhidrosis with botulinum toxin: technical improvements. *J Am Acad Dermatol.* 2004;51(3):345-348.
2. Glaser DA. Treatment of axillary hyperhidrosis by chemodenervation of sweat glands using botulinum toxin type A. *J Drugs Dermatol.* 2004;3(6):627-631.
3. Goh CL. Aluminum chloride hexahydrate versus palmar hyperhidrosis. *Int J Dermatol.* 1990;29:368-370.
4. Hamm H. The place of botulinum toxin type A in the treatment of focal hyperhidrosis. *Br J Dermatol.* 2004;151(6):1115-1122.
5. Heckmann M, Ceballos-Bauman AO, Plewig G. Botulinum toxin A for axillary hyperhidrosis (excessive sweating). *N Engl J Med.* 2001;344:488-493.
6. Herbst F, Plas EG, Fuggo R, Fritsch A. Endoscopic thoracic sympathectomy for primary hyperhidrosis of the upper limbs: a critical analysis and long-term results in 480 operations. *Ann Surg.* 1994;220:86-90.
7. Lowe N, Campanati A, Bodokh I, Cliff S, Jaen P, Kreyden O, Naumann M, Offidani A, Vadoud J, Seukeran DC, Highet AS. The use of topical glycopyrrolate in the treatment of hyperhidrosis. *Clin Exp Dermatol.* 1998;23:204-205.
8. Reinauer S, Nuesser A, Schauf G, Holzle E. Iontophoresis with alternating current and direct current offset (A/C iontophoresis): a new approach for treatment of hyperhidrosis. *Br J Dermatol.* 1993;129:166-169.

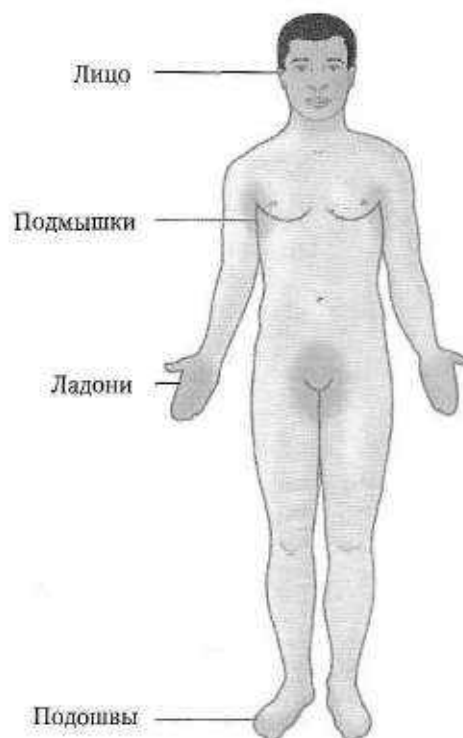

Рис. 13.5. Области гипергидроза

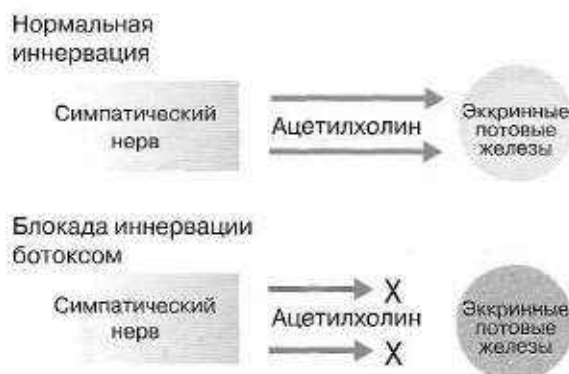


Рис. 13.6. Механизм действия ботокса при гипергидрозе. Блокада высвобождения ацетилхолина из холинэргических пресинаптических пузырьков

РАЗДЕЛ IV
ПАТОЛОГИЯ
ВОЛОСЯНЫХ ФОЛЛИКУЛОВ

ГЛАВА 14. Облысение у мужчин

Облысение у мужчин, которое называют также андрогенной алопецией, начинается по достижении половой зрелости в области висков, а затем распространяется на лоб и теменную область. Волосы в височных и затылочных областях обычно сохраняются. Такое облысение без рубцевания происходит у генетически предрасположенных к этому мужчин. Оно представляет собой нормальный физиологический процесс и является наиболее частой формой алопеции. Несмотря на это, многие мужчины стремятся избавиться от облысения из-за изменений внешности, которые ассоциируются со старением.

ЭПИДЕМИОЛОГИЯ

Частота: 30 % мужчин старше 30 лет, больше половины мужчин старше 50 лет.

Возраст: начинается после завершения полового созревания.

Провоцирующие факторы: полигенная наследственная предрасположенность. Диагностических тестов для выяснения причин и естественного прогресса алопеции не существует.

ПАТОГЕНЕЗ

Наблюдается уменьшение размеров волосяных фолликулов, которые сначала превращаются в фолликулы, характерные для пушковых волос, и, в конце концов, исчезают вообще. Имеет место увеличение количества телогенных волос и уменьшение числа анагенных. Полагают, что процесс обусловлен как полигенной наследственной предрасположенностью, так и влиянием андрогенов, прежде всего, дигидротестостерона.

ОСМОТР И ЕСТЕСТВЕННОЕ ТЕЧЕНИЕ

Обычно вначале наблюдается выпадение и истончение волос в области лба и висков. Начинается этот процесс по достижении полового созревания и продолжается в течение десятилетий. Скорость и степень выпадения волос варьируются у разных людей. У некоторых полное облысение возникает в начале третьего десятилетия жизни, у других процесс идет постепенно в течение многих лет.

ДИФФЕРЕНЦИАЛЬНАЯ ДИАГНОСТИКА

У мужчин характерная картина выпадения волос не предполагает другой патологии.

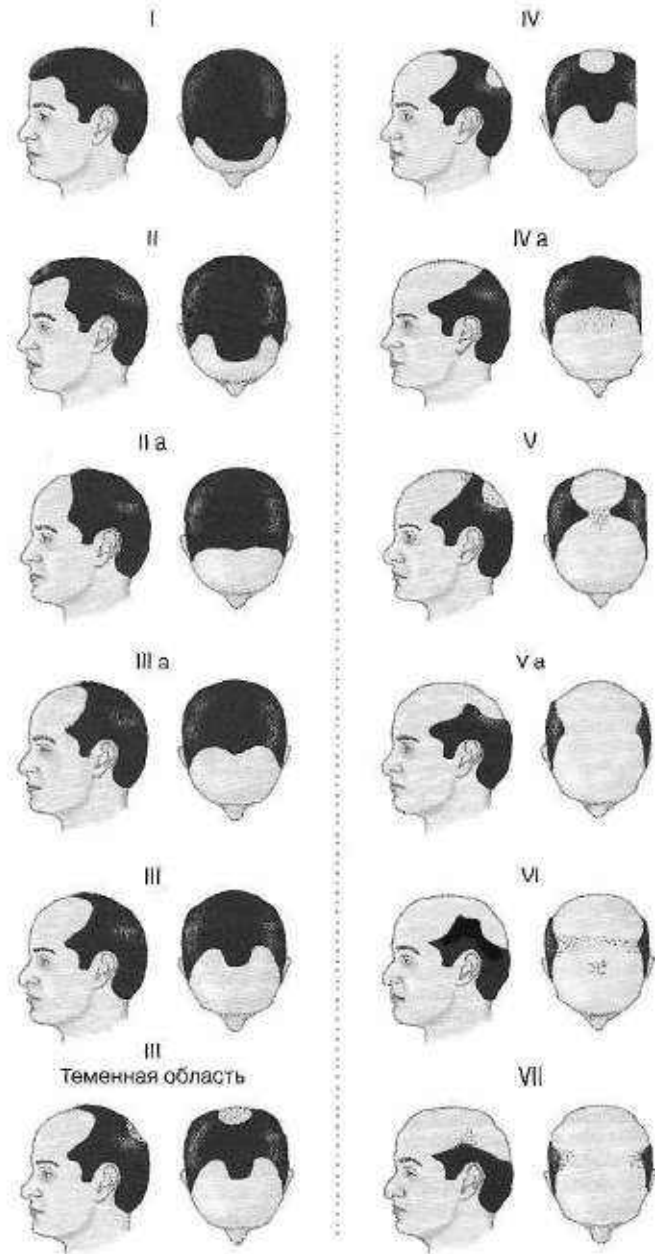


Рис. 14.1. Классификация естественного процесса облысения у мужчин по Норвуду

Таблица 14.1. Миноксидил и финастерид — единственные препараты, одобренные FDA для лечения облысения у мужчин

	ФИНАСТЕРИД	МИНОКСИДИЛ
Механизм действия	Ингибитор 5- α -редуктазы II типа, блокирующий превращение тестостерона в дигидротестостерон	Неизвестен
Ключ к успеху	Необходимо подчеркнуть важность ухода за волосами в период возобновления их роста; требуется соблюдение всех инструкций в течение, по крайней мере, 6–8 месяцев — до появления видимых результатов	Необходимо подчеркнуть важность ухода за волосами в период возобновления их роста; требуется соблюдение всех инструкций в течение, по крайней мере, 6–8 месяцев — до появления видимых результатов
Побочные эффекты	2 % мужчин испытывают половую дисфункцию. Проходит через несколько дней при отмене препарата. Нет аллергических реакций. Не требуется мониторинг крови. Нет взаимодействия с другими лекарствами Женщинам в менопаузе не следует применять медикаментозное лечение. Однако, в целом, у женщин можно добиться некоторого улучшения	Сухость и зуд в области скальпа. Иногда аллергические реакции
Появление видимых результатов	6–8 месяцев	6–8 месяцев
Доза	1 мг в день перорально с пищей или без нее	Местно 2–4 капли в лобно-теменную область 1–2 раза в день
Отбор кандидатов		
Норвуд II–IV	Высокоэффективен	Высокоэффективен
Норвуд IV–VII	Эффективен до некоторой степени	Эффективен до некоторой степени

ЛАБОРАТОРНЫЕ ДАННЫЕ

При облысении у мужчин обычно не требуется лабораторных исследований.

МЕДИКАМЕНТОЗНОЕ ЛЕЧЕНИЕ

Ключевые вопросы при консультировании

- Возраст, с которого началось облысение.
- Скорость облысения.
- Медицинский анамнез.
- Медикаментозное лечение в настоящее время и его результативность.
- Ожидания пациента, связанные с консервативным и хирургическим лечением.

Медикаменты, одобренные FDA (табл. 14.1)

Миноксидил и финастерид — единственные препараты, одобренные FDA для лечения облысения у мужчин.

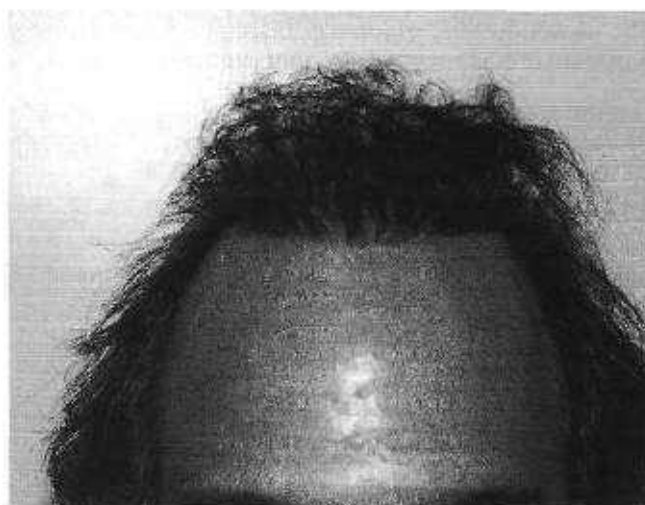

Рис. 14.2. Неестественная, «пробочная», линия роста волос после пересадки трансплантатов, содержащих 10–25 волос. Не имеет права на существование в XXI веке

ТРАНСПЛАНТАЦИЯ ВОЛОС

Определение

Теоретическим обоснованием метода служит теория доминирования донора, из которой следует, что волосяные фолликулы сохраняют свою генетическую природу, в каком бы участке скальпа они ни росли. Волосы, пересаженные из задней части скальпа, будут расти настолько долго, насколько они запрограммированы генетически. У подавляющего большинства мужчин пересаженные волосы будут расти в течение десятков лет.

Эпоха 3–4-миллиметровых трансплантатов из 10–25 волос закончилась. Естественные волосы растут из фолликулов, которые расположены группами по 3–4 штуки. В настоящее время для пересадки используют большое количество 1–4-волосковых трансплантатов, поэтому пересаженные волосы имеют естественный вид как у мужчин, так и у женщин.

КОНСУЛЬТАЦИЯ

Ключевые вопросы

- В течение какого времени у вас выпадают волосы?
- Какова скорость выпадения волос?
- Какие средства были прописаны или испробованы и как долго они применялись?
- Каковы ожидания пациента?

Осмотр

- Стадия облысения по Норвуду (рис. 14.1).
- Плотность волос на донорском участке скальпа.
- Калибр волосяных фолликулов.

Идеальный кандидат: имеющий большую густоту волос на донорском участке скальпа, большой калибр волосяных фолликулов и реалистичные ожидания.

Плохой кандидат: имеющий редкие волосы на донорском участке скальпа, калибр волосяных фолликулов ниже среднего и нереалистичные ожидания.

Ключевые моменты, на которые нужно обратить особое внимание до трансплантации

- Продолжающееся облысение затронет и пересаженные волосы.
- Слабые волосяные фолликулы дадут тонкий волосяной покров, более мощные фолликулы — более плотный.
- Продолжающееся облысение окажет влияние на косметические характеристики трансплантата.
- Рубцы на месте взятия донорских волос будут видны после бритья затылка.
- Ограниченные донорские ресурсы!

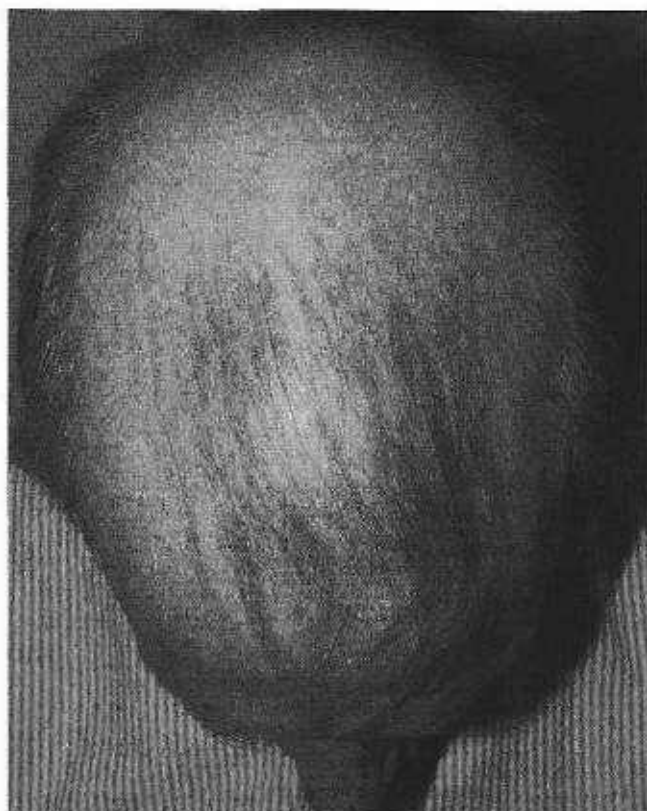


Рис. 14.3. Реалистичные ожидания от использования трансплантатов из 1–4 волос. До операции имело место облысение Норвуд V

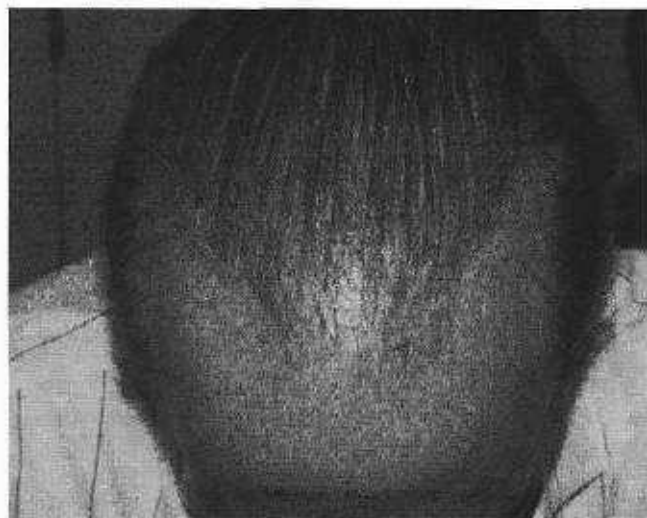


Рис. 14.4. Реалистичные ожидания от использования трансплантатов из 1–4 волос. После пересадки 1100 трансплантатов

Ключ к успеху: врач и пациент имеют одинаковые представления о том, чего ждать и чего не ждать от процедуры через короткий (1–3 года) и долгий срок (10–20 лет).

Медикаментозное лечение и трансплантация

Медикаментозное лечение для поддержания существующих волос увеличит их плотность, но оно должно оставаться избирательным. Формируя линию роста волос и определяя места пересадки трансплантатов, нужно учитывать, что потеря волос продолжается.

ОПЕРАЦИЯ

Предоперационные инструкции

- Никаких специальных исследований крови не требуется.
- Медицинское заключение, если необходимо.
- Фотографии.
- Информированное письменное согласие.
- Профилактический прием антибиотиков.

День операции

- Письменное согласие, назначение послеоперационного режима.
- Представление медицинской бригады.
- Обсуждение процедуры и ее целей вместе с пациентом.

Донорская область — единственный ограничительный фактор для трансплантации волос (рис. 14.5–14.10)

Анестезия донорской области

- 1 % лидокаин с адреналином 1 : 200 000.
 - 0,25 % маркаин с адреналином 1 : 200 000.
 - 30–50 мл физиологического раствора.
- Физиологический раствор в донорской области обеспечивает:
- анестезию;
 - гемостаз;
 - меньшее рассечение волосяных фолликулов;
 - меньшую вероятность повреждения затылочных артерий.

Техники получения донорских волосяных фолликулов (табл. 14.2–14.3)

- Выделение фолликулов из иссеченной полоски кожи, используется у > 95 % пациентов.
- Экстракция фолликулярных единиц, используется у < 5 % пациентов (рис. 14.11).




Рис. 14.5. Бритье донорской зоны триммером для усов и подъем волос с помощью ленты с тем, чтобы шов не был виден после операции




Рис. 14.6. Пациент в положении на животе




Рис. 14.7. Ширина донорской полоски не должна превышать 1 см. Полоска шириной больше 1 см несет повышенный риск образования гипертрофического рубца

Таблица 14.2. Преимущества и недостатки экстракции фолликулярных единиц

ПРЕИМУЩЕСТВА	НЕДОСТАТКИ
Отсутствие рубцов	Требует больше времени
Часто едва заметные рубчики в донорской области. Преимущество для пациентов, носящих короткие волосы	Требуются больше фолликулов, чтобы получить такую же плотность волос как при использовании полоски кожи
Можно применять у пациентов с многочисленными рубцами задней части скальпа после предыдущих операций	Большая вероятность рассечения фолликулов, что снижает количество пригодных для пересадки

Выделение фолликулов из иссеченной полоски кожи

- Редко требуется отслаивание кожи в донорской области.
- Редко требуется наложение двойного слоя швов.
- Швы или скобки для сближения краев накладывают в один слой.
- Швы или скобки снимают через 7–10 дней.

Ключ к успеху этой техники:

- Донорская полоска шириной меньше 1 см.
- После анестезии лидокаином/маркаином добавьте физиологический раствор в донорскую область для гемостаза, анестезии и уменьшения пересечения волосяных фолликулов.
- Не спешите!

Экстракция фолликулярных единиц

Определение: удаление групп волосяных фолликулов из задней части скальпа с помощью 1-миллиметрового перфоратора.

Создание трансплантата

Все трансплантаты должны имитировать натуральные 1–4-волосковые фолликулярные пучки, имеющиеся на коже скальпа.

Ключ к успеху создания трансплантатов из 1–4 волос

- Хорошая эргономика и инструменты.
- Не позволяйте трансплантатам высохнуть. Они все время должны находиться в физиологическом растворе.
- Хорошо обученный персонал из трех или четырех помощников хирурга.

Обучение персонала

- Энтузиазм/интерес к процедуре.
- Терпение. Ассистенту требуется 6–12 месяцев, чтобы научиться делать 200–300 трансплантатов в час.

Анестезия реципиентной области

- Проводниковая анестезия и инфильтрация операционного поля 1 % лидокаином с адреналином 1 : 200 000 и 0,25 % маркаином с адреналином 1 : 200 000.

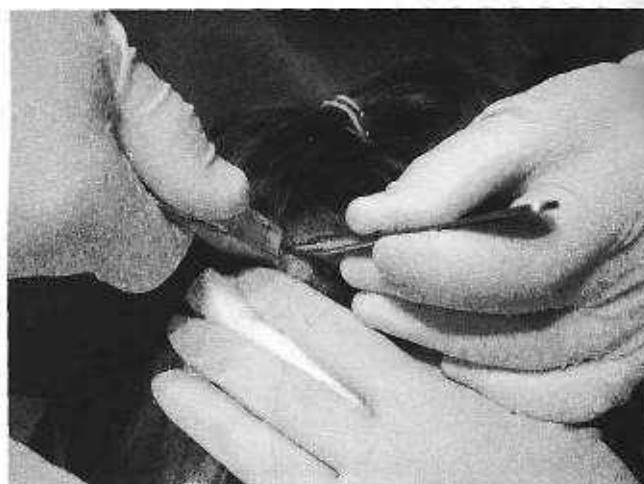


Рис. 14.8. Соединение краев дефекта донорской области скобками




Рис. 14.9. Линейный рубец шириной 2 мм после взятия донорской полоски шириной менее 1 см

- Возможны как супраорбитальная, так и супратрохлеарная блокады.
- Хороший гемостаз гарантирует поверхностная инфильтрация дермы, а не подкожной ткани.

Создание линии роста волос

Определение: линия роста волос — неправильной формы переходная зона от гладкой кожи к волосистой части головы с повышающейся плотностью пигментированных волосяных фолликулов.

- Лобная, височные и задняя линии должны быть *неровными*.
- Создавая фронтальную и височную линии, всегда допускайте прогрессирующую потерю волос до стадии V по Норвуду.
- Фронтальная линия роста волос должна быть выше переносицы, по крайней мере, на 9 см.
- Будьте консервативны.

Создание реципиентных лунок

Для создания лунок обычно используют иглы:

- Иглы 18–20 размеров.
- SP-иглы 88–90 размеров.
- 0,5–1,0-миллиметровые саг-иглы.

Ключевые моменты

- Если все волосы двух третей передней части скальпа утрачены, распределяйте реципиентные лунки случайным образом, близко друг к другу, так чтобы распределение выглядело естественно.
- Избегайте травмы существующих волосяных фолликулов.
 - Используйте увеличение.
 - Повторяйте естественное положение фолликулов в $\frac{2}{3}$ передней части скальпа — под углом 15–30°.
- Требуется очень хороший гемостаз адреналином 1 : 100 000.
- Делайте 10–30 лунок на 1 см², в зависимости от количества оставшихся волос и площади для пересадки.

Пересадка трансплантатов (рис. 14.18)

Два или три ассистента помещают трансплантаты в реципиентные лунки с помощью микрохирургических сосудистых пинцетов.

Ключ к успеху

- Держите трансплантаты за перифолликулярную ткань. Никогда не сдавливайте фолликулы.
- Держите трансплантаты в холодном физиологическом растворе и не позволяйте им высыхать.
- Обучайте персонал.
- Используйте для хорошего гемостаза адреналин 1 : 100 000.
- Будьте терпеливы.



Рис. 14.10. Рубец шириной 2 см после взятия донорской полоски шириной 1,5 см

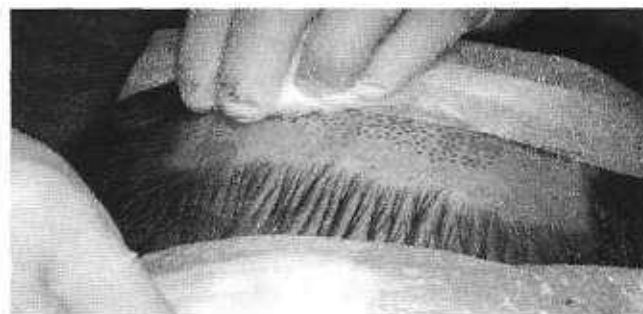

Рис. 14.11. Извлечение фолликулярных единиц размером 1 мм

Таблица 14.3. Техника получения донорских волосяных фолликулов. Выделение фолликулов из иссеченной эллиптической полоски кожи против экстракции фолликулярных единиц

ПАРАМЕТР	ЭЛЛИПТИЧЕСКАЯ ПОЛОСКА КОЖИ	ЭКСТРАКЦИЯ ФОЛЛИКУЛЯРНЫХ ЕДИНИЦ
Минимальная транссекция донорских волос	Да	Нет
Количество 1–4-волосковых трансплантатов, безопасно получаемых за одну процедуру	1500–2000	200–500
Время получения донорских волос	15–20 мин	1–2 ч
Видимые рубцы у донора с длиной волос > 1 см	Нет	Нет
Видимые рубцы у донора с длиной волос < 0,5 см	Да	Обычно нет
Частота использования	> 95 %	< 5 %

Послеоперационный период

- Повязка на ночь для защиты трансплантированных фолликулов.
- Стероиды перорально 40 мг ежедневно в течение 3–4 дней для уменьшения отека лобной области.
- Тайленол № 3, по 1 таблетке каждые 4–6 ч в течение 1 дня по необходимости. На следующее утро после операции не должно быть никакого дискомфорта.
- Душ на следующее утро после операции. Избегать травмы зоны трансплантации.
- Нормальная активность. Никаких тяжелых упражнений в течение 5–7 дней.
- Местно: антибиотики на область донорской раны в течение 7–10 дней.
- Швы или скобки удаляют на 7–10 день после операции.

Обычные побочные эффекты после трансплантации волос

- Отек лобной области, существующий 3–5 дней.
- Зуд в донорской и/или реципиентной зоне.
- Транзиторный фолликулит.
- У пациентов с диффузным истончением волос телогенное выпадение волос.

Редкие побочные эффекты

- Гипертрофический рубец в донорской области при ширине иссеченной полоски кожи больше 1 см.
- Продолжительное онемение или дискомфорт в донорской или реципиентной зоне.
- Кистозные узлы.
- Плохой рост пересаженных волос.
- Инфекция.

Период после снятия швов

- Возобновление занятий спортом через 1 неделю после операции.
- Окраска волос через 2 недели после операции.

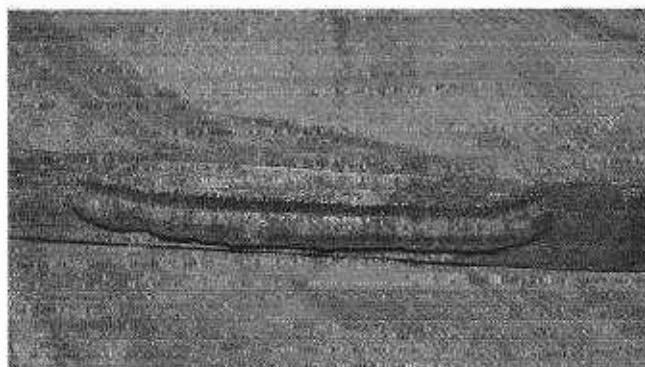


Рис. 14.12. Донорская полоска с естественными пучками волос



Рис. 14.13. Увеличительная техника помогает увидеть пучки, состоящие из 1–4 волос, и свести к минимуму разрезы при подготовке трансплантатов

Таблица 14.4. Варианты корректировочных операций после пересадки волос

ВИД КОРРЕКЦИИ	ПРЕИМУЩЕСТВА	НЕДОСТАТКИ
Добавление трансплантатов из 1–3 волосяных фолликулов между имеющимися «пробками» из 10–25 волос	Значительно смягчается линия роста волос и увеличивается плотность волосяного покрова	Донорская область может истощиться
Удаление трансплантатов	Требование пациента: «Я лучше буду лысым» Status quo ante	Видимый красный рубец, возможно, в течение недель или месяцев Постоянный рубец и/или дисхромия
Лазерное удаление волос	Неинвазивный метод	Улучшение на 40–80 % Светлые волосы не удаляются
Комбинированная процедура	Уменьшает «пробочные» трансплантаты Для достижения оптимального результата большинство пациентов используют комбинированный метод	См. выше

- Наблюдение в течение 6 месяцев после операции.
- Последующее осмотра каждые 3 месяца в течение 15 месяцев.
- Полный косметический результат через 9–15 месяцев.

Коррекционные операции

Для большинства мужчин коррекционные операции после пересадки волос являются обязательными.

Консультация

Ключевой вопрос: что Вас больше всего беспокоит и какова цель возможной коррекционной операции?

ЛИТЕРАТУРА

1. *Avram MR.* Polarized light-emitting diode magnification for optimal recipient site creation during hair transplant. *Dermatol Surg.* September 2005;31(9, pt 1):1124-1127. Discussion 1127.
2. *Epstein JS.* The treatment of female pattern hair loss and other applications of surgical hair restoration in women. *Facial Plast Surg Clin North Am.* May 2004;12(2):241-247.
3. *Harris JA.* Follicular unit transplantation: dissecting and planting techniques. *Facial Plast Surg Clin North Am.* May 2004;12(2):225-232.
4. *Leavitt M, Perez-Meza D, Rao NA, Barusco M, Kaufman KD, Ziering C.* Effects of finasteride (1 mg) on hair transplant. *Dermatol Surg.* October 2005;31(10):1268-1276. Discussion 1276.
5. *Limmer BL.* Elliptical donor stereoscopically assisted micrografting as an approach to further refinement in hair transplantation. *J Dermatol Surg Oncol.* December 1994; 20(12):789-793.

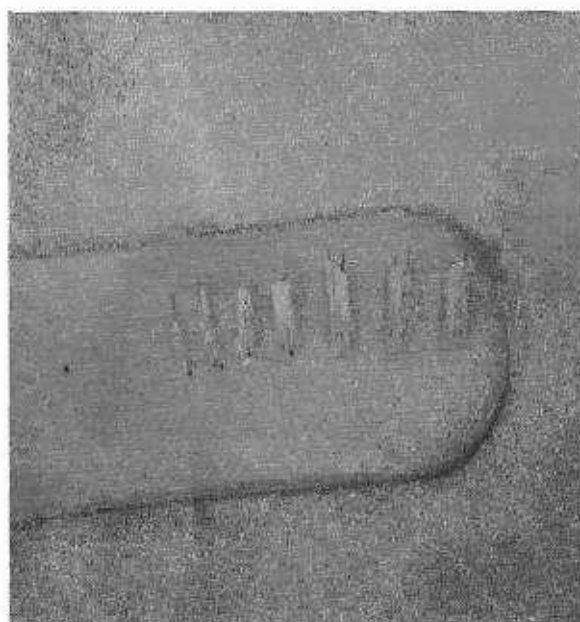

Рис. 14.14. Трансплантаты из 1–4 волос

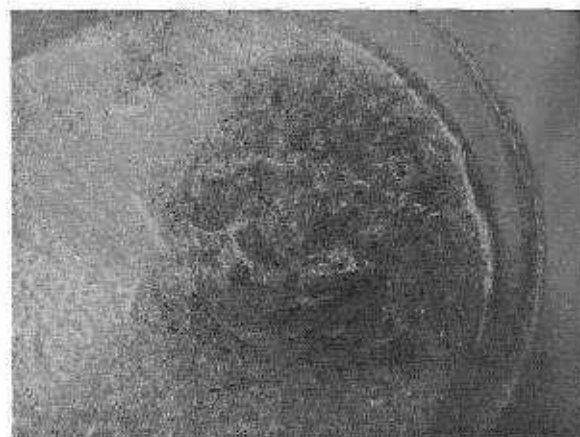

Рис. 14.15. Трансплантаты из 1–4 волос в охлажденном физиологическом растворе

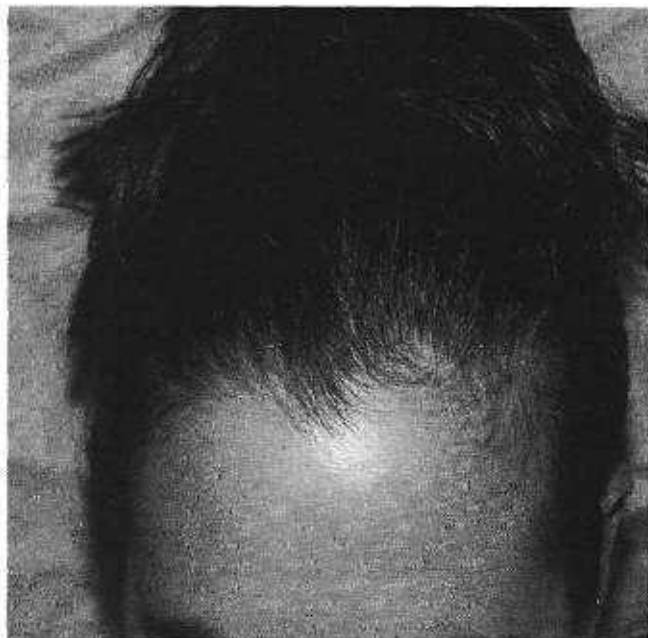


Рис. 14.16. Естественная нерегулярная линия роста волос

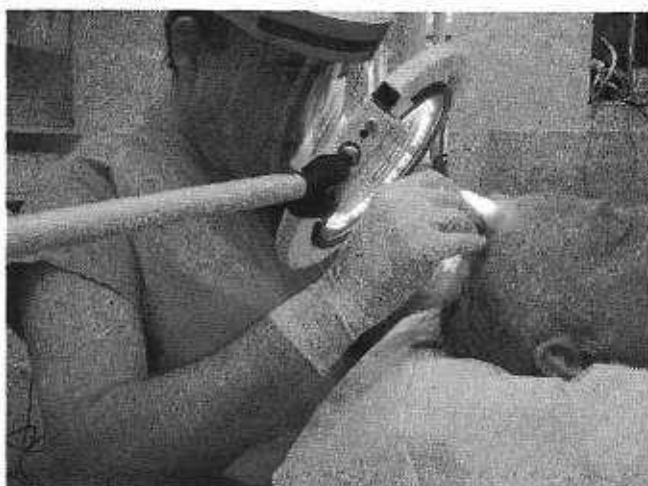

Рис. 14.17. Увеличение с использованием поляризованного света для подготовки реципиентных лунок

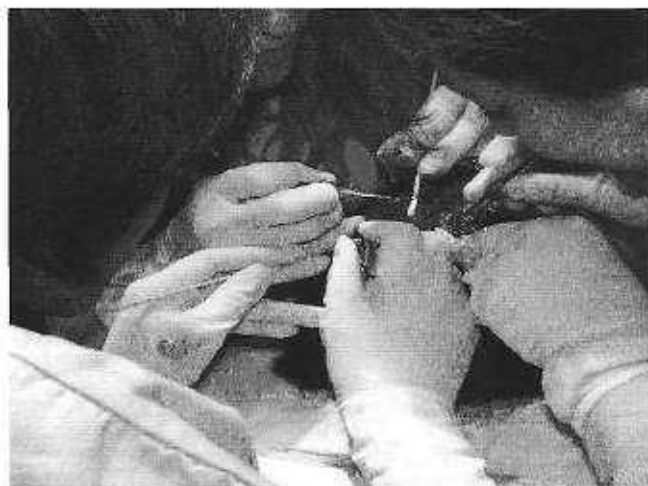

Рис. 14.18. Пересадка трансплантатов из 1–4 волос с помощью микрохирургических сосудистых пинцетов

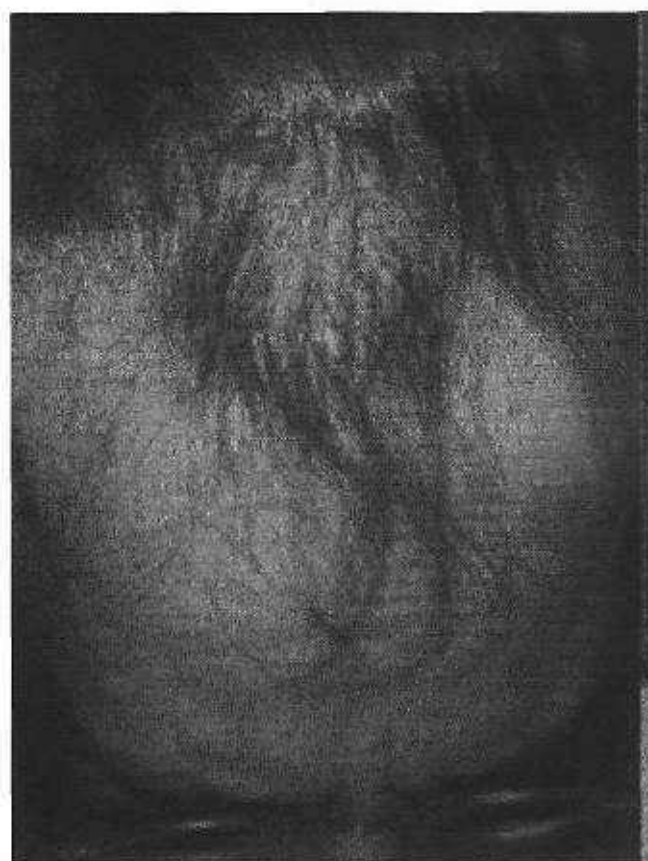

Рис. 14.19. Облысение степени Норвуд III до операции

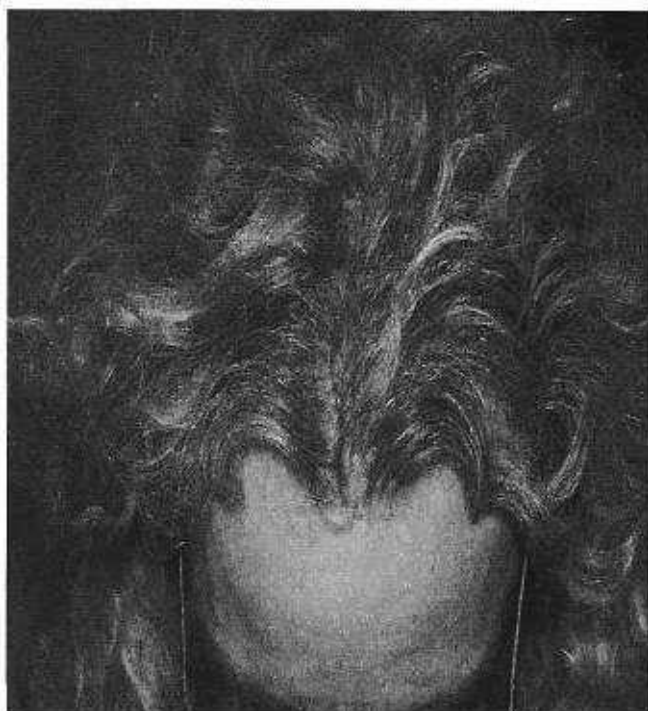


Рис. 14.20. Тот же больной после пересадки 2 400 трансплантатов из 1-4 волос

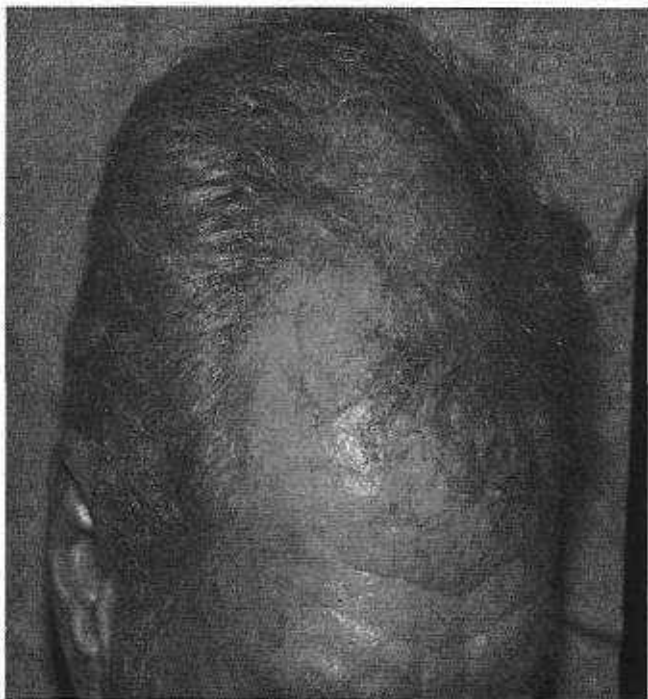

Рис. 14.21. Облысение типа Норвуд III-IV до операции

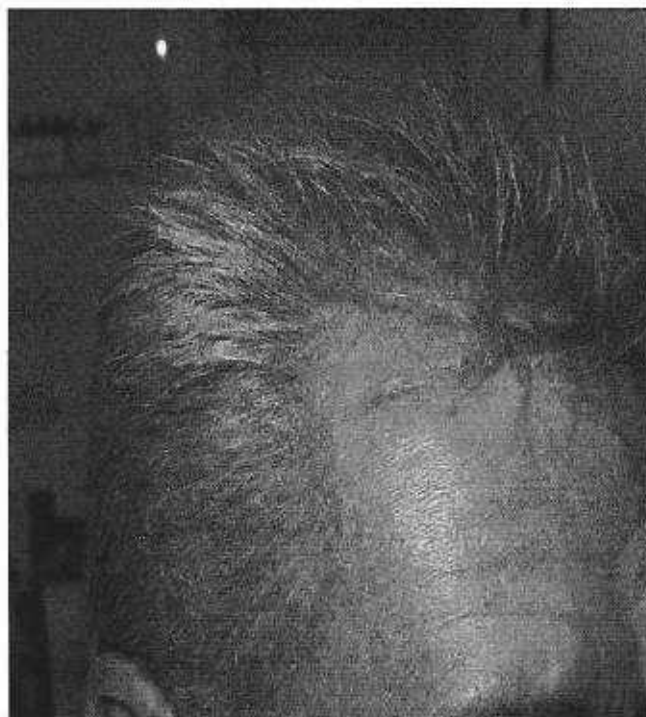

Рис. 14.22. Тот же больной после пересадки 900 трансплантатов из 1-4 волос

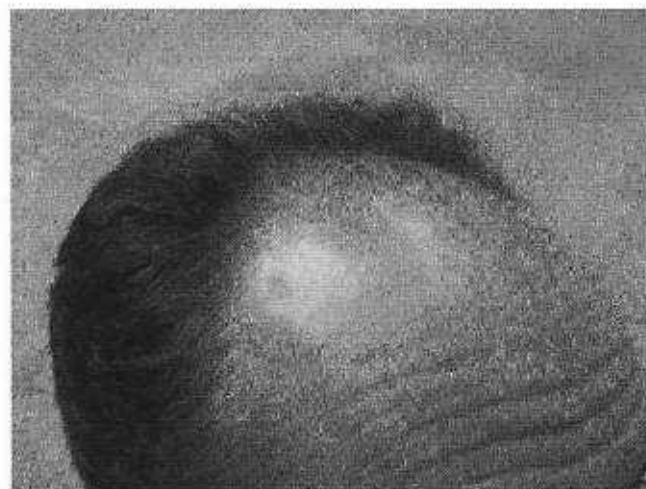

Рис. 14.23. Облысение типа Норвуд IV-V до операции

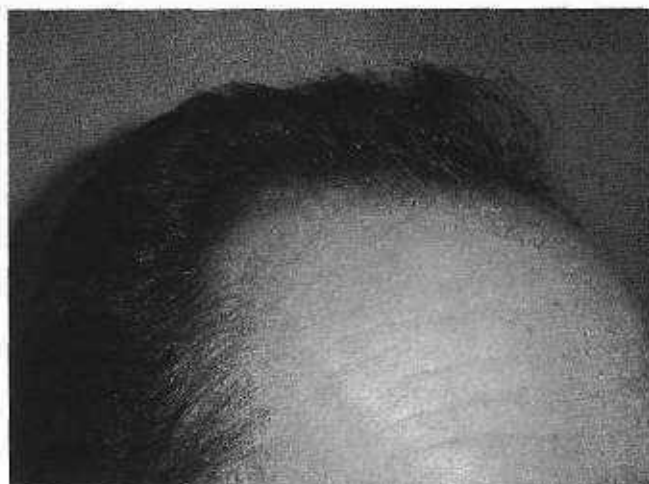

Рис. 14.24. Тот же больной после пересадки 1430 трансплантатов из 1-4 волос

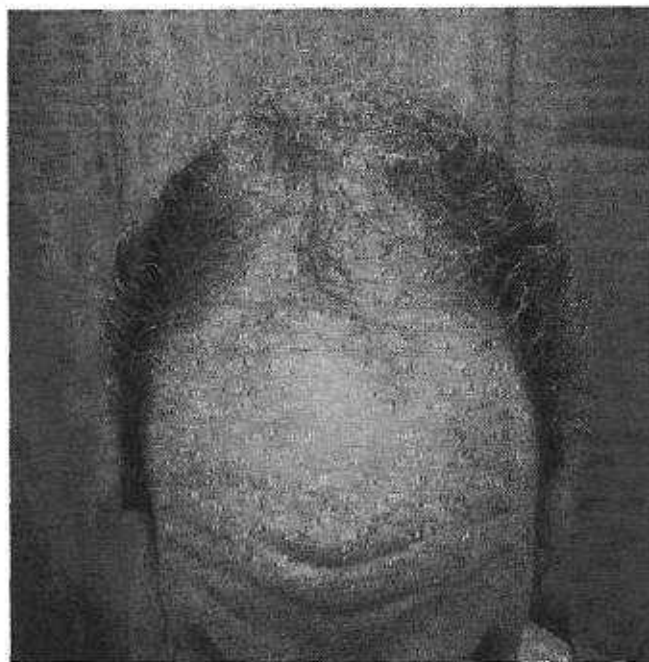

Рис. 14.25. Облысение типа Норвуд IV-V до операции

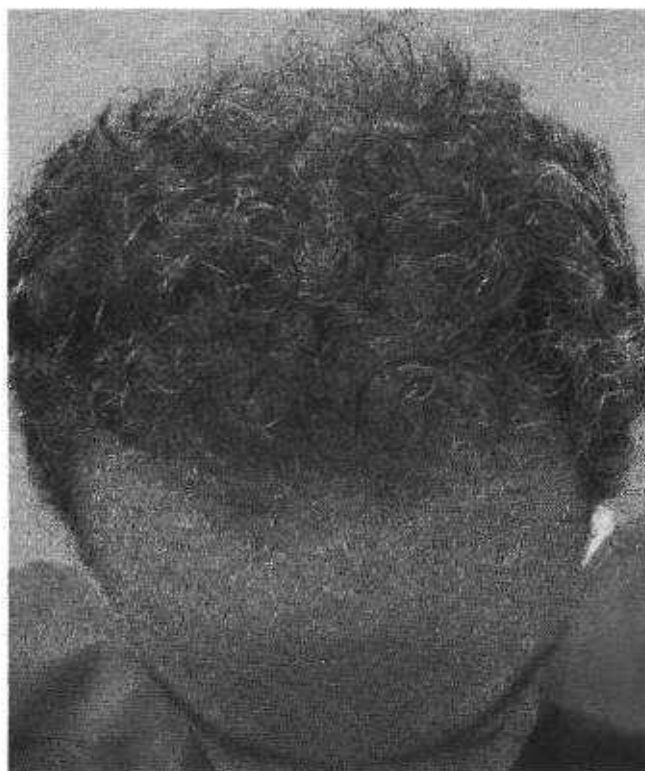

Рис. 14.26 Тот же больной после пересадки 1000 трансплантатов из 1-4 волос

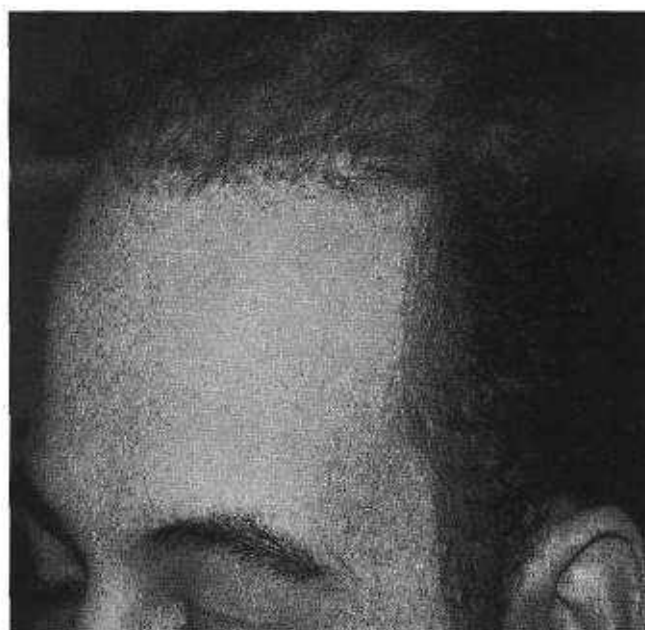

Рис. 14.27 Прямая, «пробочная» линия роста волос на лбу

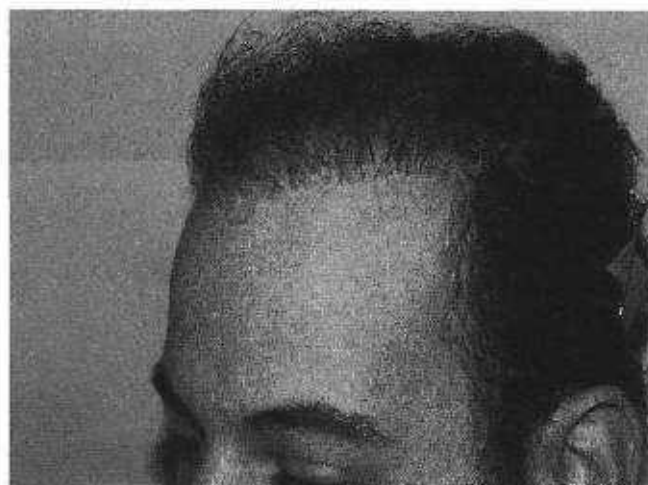

Рис. 14.28. Тот же больной после пересадки 1650 трансплантатов из 13 волос. Заметно улучшение. Не совсем естественная линия роста волос

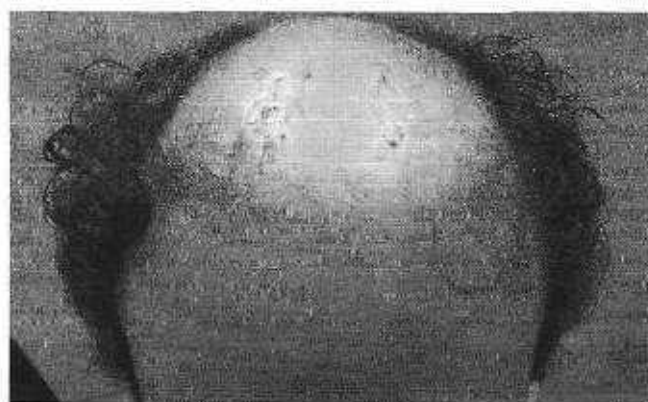


Рис. 14.29. Прямая, «пробочная» линия роста волос. Втянутые рубцы

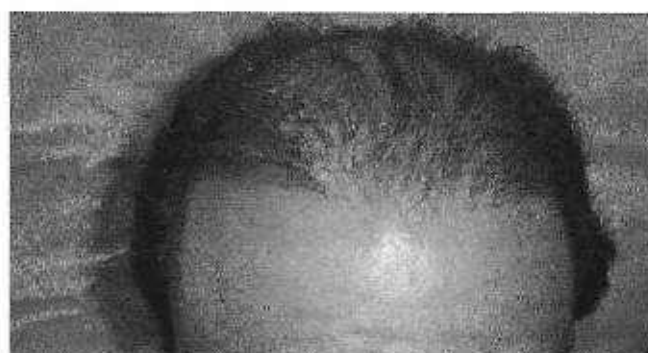

Рис. 14.30. Тот же больной после пересадки 1000 трансплантатов из 1-3 волос

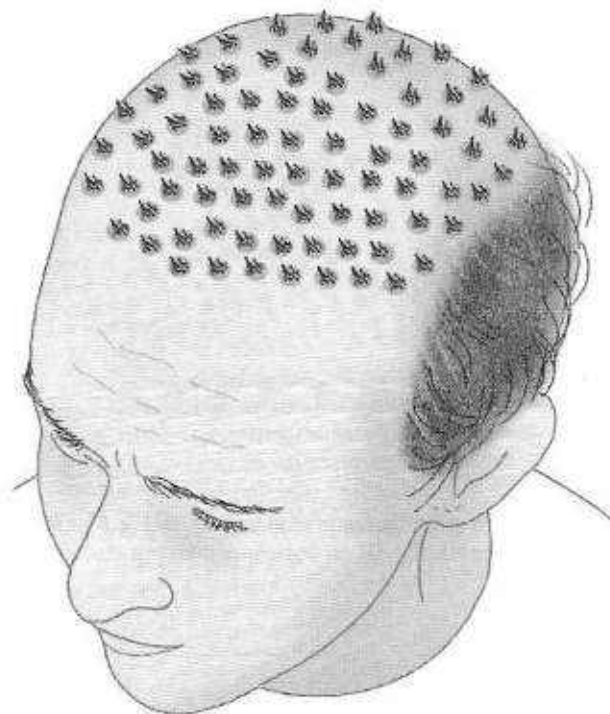


Схема 14.1. Вышедшие из употребления 4-миллиметровые «пробочные» трансплантаты

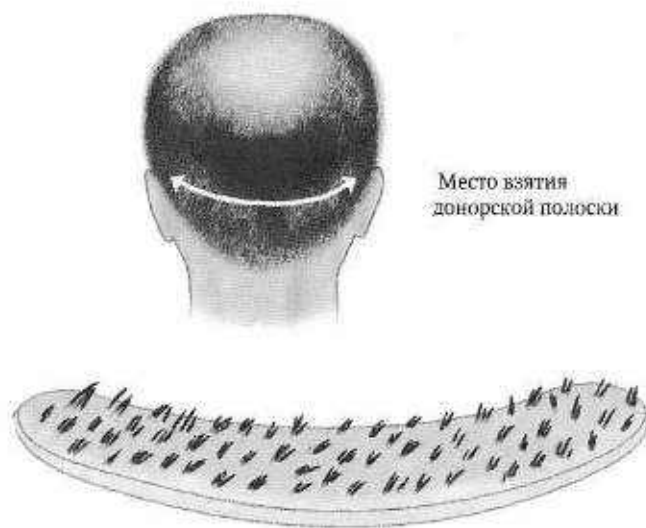


Схема 14.2. Эллиптическая донорская полоска из задней части скальпа




Схема 14.3. Группы из 1–3 волос на донорской полоске

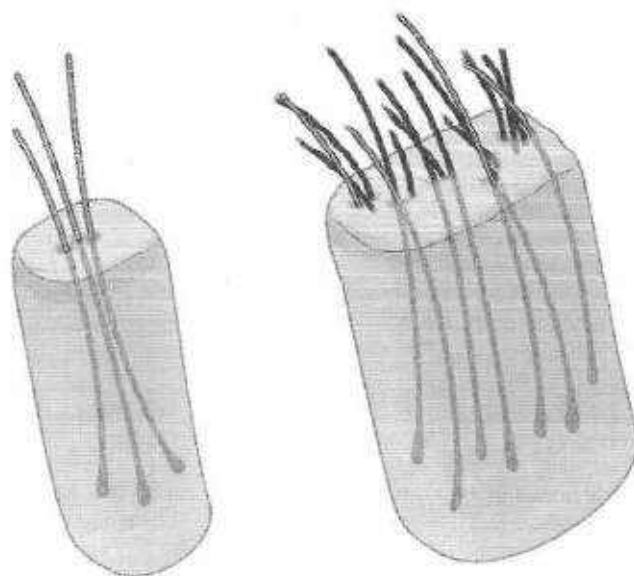


Схема 14.4. Естественные группы из 1–3 волос в отличие от «пробочных» трансплантатов из 10–25 волос

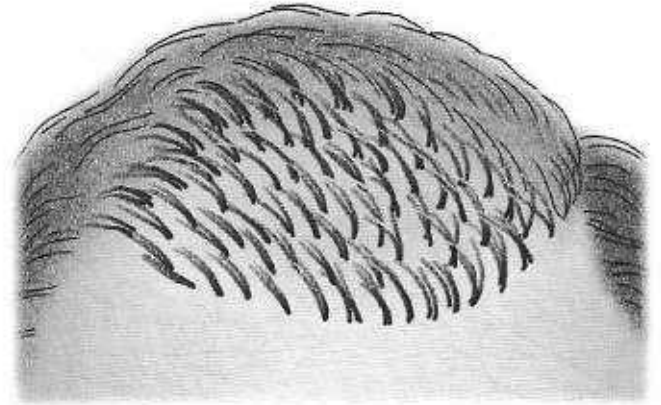


Схема 14.5. Неестественная прямая линия роста волос после пересадки трансплантатов из 10–25 волос

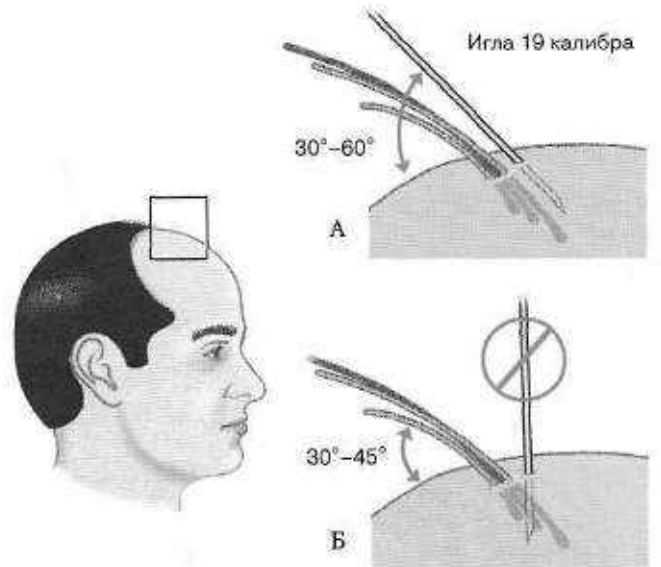


Схема 14.6. Пересадка волос под углом 30–45°, а не 90°

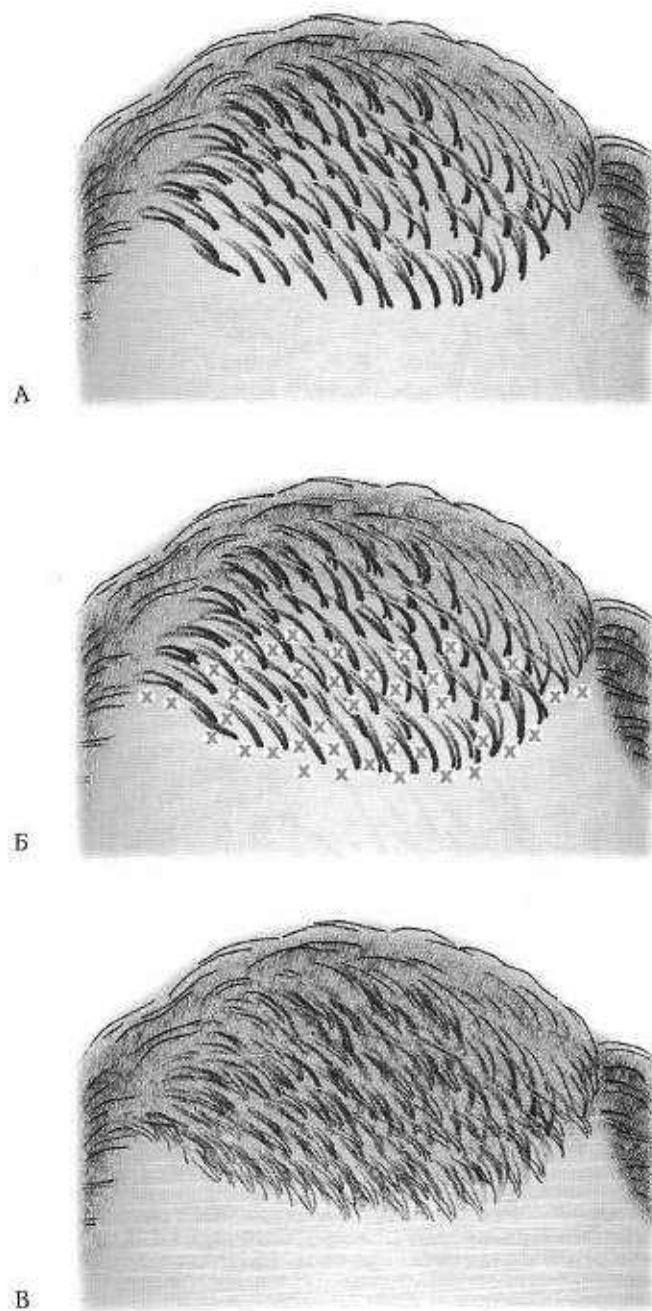


Схема 14.7. Корректирующая пересадка трансплантатов из 1–3 волос между «пробочных» трансплантатов и впереди них




Схема 14.8. Добавление трансплантатов из 1–3 волос между «пробочных» трансплантатов и впереди них для улучшения косметического эффекта

ГЛАВА 15. Облысение у женщин

Облысение у женщин, которое называется также андрогенной алопецией, представляет собой диффузное истончение волосяного покрова в теменной области с характерным сохранением фронтальной линии роста волос. Выпадение волос может происходить и в обеих височных областях, как это происходит при мужском облысении. Волосы в теменно-затылочной области обычно сохраняются. Как и у мужчин, эта форма алопеции протекает без образования рубцов. Женское облысение — особая проблема. Потеря волос вызывает у женщин более серьезные социальные и психологические трудности, чем у мужчин.



Рис. 15.1. Шкала Людвиг для оценки степени облысения у женщин

ЭПИДЕМИОЛОГИЯ

Частота: около 30 % женщин старше 30 лет.

Возраст: начинается во втором-третьем десятилетии жизни.

Провоцирующие факторы: полигенная наследственная предрасположенность. Это не вина одного из родителей!

ПАТОГЕНЕЗ

Наблюдается уменьшение размеров волосяных фолликулов, которые сначала превращаются в фолликулы, характерные для пушковых волос, и, в конце концов, исчезают. Имеет место увеличение количества телогенных волос и уменьшение числа анагенных. Гормональные нарушения имеют значение, но точно их роль не установлена.

Таблица 15.1. Облысение у мужчин и женщин

	МУЖЧИНЫ	ЖЕНЩИНЫ
Дифференциальный диагноз	Нет	Телогенное выпадение волос, прием лекарств, гормональные нарушения, диета, неправильный уход за волосами, травма
Естественное течение	Постепенное смещение линии роста волос, лысина	Линия роста волос не смещается, постепенное диффузное истончение волосяного покрова. Лысины нет
Калибр волос	Варьирует у разных людей	Варьирует у разных людей
Влияние на эмоциональную сферу	Вызывает неприятные эмоции, изменяет внешность. Считается социально приемлемым	Вызывает неприятные эмоции, изменяет внешность. Считается социально не приемлемым
Уход за волосами	Регулярное мытье и стрижка волос. Удобно носить шляпу	Регулярное мытье и стрижка волос, окраска. Избегать тугого плетения, выпрямления, горячей укладки, осветления

ТЕЧЕНИЕ

Начинается со второго десятилетия жизни и продолжается в течение многих лет. Скорость и степень потери волос варьируются.

КЛЮЧЕВЫЕ ВОПРОСЫ ПРИ КОНСУЛЬТИРОВАНИИ

- Продолжительность выпадения волос.
- Менструальная функция.
- Прием лекарств.
- Питание, диета, потеря веса.
- Уход за волосами: осветление, плетение косичек.
- Сведения о выпадении волос у родственников женского пола.
- Сведения о неожиданных эмоциональных и физических стрессах.
- Медицинский анамнез, в том числе сведения о функции щитовидной железы, дефиците железа.

ОСМОТР

Алопеция без образования рубцов. Отсутствие эритемы, чешуек, атрофии кожи при женском типе выпадения волос.

ДИФФЕРЕНЦИАЛЬНАЯ ДИАГНОСТИКА

- Телогенное выпадение волос.
- Неправильный уход за волосами: применение химических веществ, избыточное пользование красителями.
- Дефицит железа, заболевания щитовидной железы, другие хронические заболевания, поликистоз или другие эндокринные нарушения.
- Выпадение волос, связанное с приемом лекарств.
- Плохое питание, похудение.
- Трихотилломания.
- Редко диффузная *alopecia areata*.

КЛЮЧЕВЫЕ ВОПРОСЫ ДЛЯ ДИФФЕРЕНЦИАЛЬНОЙ ДИАГНОСТИКИ

- Как долго выпадают волосы?
- Были ли изменения диеты или потеря веса за последние 6–12 месяцев?
- Сведения о любых вновь назначенных лекарственных средствах, используемых препаратах безрецептурного отпуска, биологически активных добавках к пище (БАД).
- Сведения о любых хирургических операциях или неожиданных эмоциональных стрессах.
- Сведения о любых изменениях в уходе за волосами. Применяются ли химические средства?

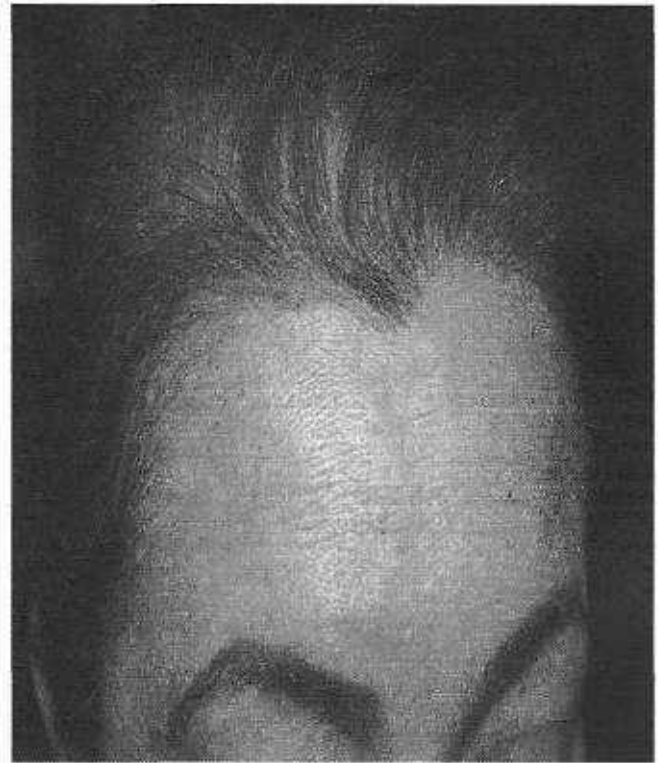


Рис. 15.2. Кожа «просвечивает» через волосы над линией роста волос

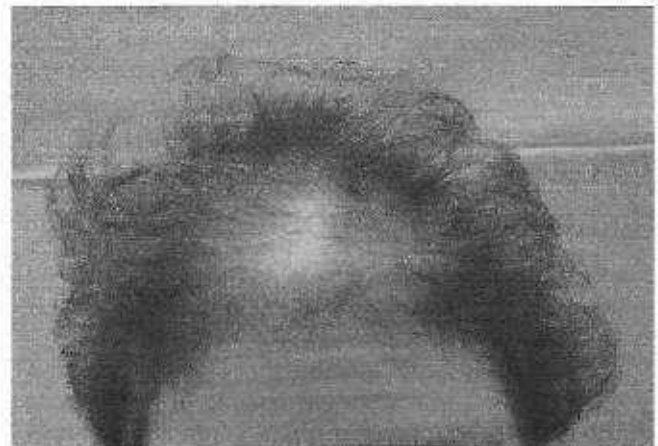

Рис. 15.3. Степень облысения Людвиг II — кожа «просвечивает»

КЛЮЧЕВЫЕ МОМЕНТЫ

- Этиология может быть смешанной.
- Если после осмотра и сбора анамнеза остаются неясные вопросы, требуется биопсия кожи головы.
- Определение уровня тиреоидных гормонов, железа, ANA (антиядерных антител), RPR (реакция Васермана).
- Консультация гинеколога или эндокринолога по показаниям.

МЕДИКАМЕНТОЗНОЕ ЛЕЧЕНИЕ

Для лечения облысения у женщин FDA одобрено только местное применение миноксидила (2 и 5 % раствора) (табл. 15.2). Механизм действия неизвестен. Препарат безопасен при длительном применении.

Таблица 15.2. Миноксидил

МЕХАНИЗМ ДЕЙСТВИЯ	НЕИЗВЕСТЕН
Видимые результаты	Через 6–8 мес
Побочные эффекты	Сухость кожи, зуд, «сальные волосы»
Применение при беременности и лактации	Нельзя
5 % раствор по сравнению с 2 %	5 % раствор несколько эффективнее, но вызывает «сальность» волос. Повышен риск гирсутизма

КЛЮЧ К УСПЕХУ

- Дисциплинированность. Для достижения желаемого результата лечение должно проводиться в течение 6–8 месяцев.
- Необходимо подчеркнуть важность ухода за волосами в период возобновления их роста. У большинства пациентов миноксидил прекращает потерю волос, у меньшинства вызывает рост пигментированных терминальных волос.

ПРЕПАРАТЫ, НЕ ОДОБРЕННЫЕ FDA

- Финастерид, ингибитор 5- α -редуктазы II типа, блокирующий превращение тестостерона в дигидротестостерон, противопоказан женщинам в репродуктивном периоде. У женщин в постменопаузе можно получить некоторое улучшение.
- Пероральный прием антагонистов андрогенных рецепторов, например спиронолактона и ципротерона ацетата, является альтернативным методом с недостаточно доказанной эффективностью у женщин как в пре-, так и в постменопаузе. Эти препараты противопоказаны беременным вследствие риска раз-




Рис. 15.4. Степень облысения Людвиг I–II: обратите внимание на сохранившуюся линию роста волос



Рис. 15.5. Та же больная после пересадки 700 1–4-волосковых трансплантатов на переднюю треть лобной части скальпа

вития дефектов половой системы у плодов мужского пола. Поэтому их прием следует прекратить за месяц до планируемой беременности.

ХИРУРГИЧЕСКОЕ ЛЕЧЕНИЕ

Консультация

Главная жалоба: «просвечивает кожа», «не могу причесаться, как хочу», «боюсь ветра».

Ключевые вопросы

- Продолжительность выпадения волос.
- Медицинское обследование, проведенное к настоящему времени.
- Препараты, применяемые для лечения выпадения волос, продолжительность их применения.
- Что больше всего беспокоит пациентку?
- Какова цель трансплантации волос для пациентки?

ОСМОТР

- Густота волос в донорской зоне.
- Калибр выпадающих волос.
- Площадь выпадения волос.

КЛЮЧЕВЫЕ МОМЕНТЫ

- Подчеркнуть непредсказуемость густоты пересаженных донорских волос. Пересаженные волосы будут расти настолько долго, насколько они запрограммированы генетически.
- Повышен риск послеоперационного выпадения телогенных волос.
- Продолжающийся процесс выпадения волос будет влиять на густоту пересаженных волос.



Рис. 15.6. Степень облысения Людвиг I–II до операции



Рис. 15.7. Та же больная после пересадки 900 I–4-волосковых трансплантатов на переднюю треть лобной части скальпа

Таблица 15.3. Хирургический подход к пересадке волос у женщин по сравнению с мужчинами

	МУЖЧИНЫ	ЖЕНЩИНЫ
Густота волос в донорской зоне	Более предсказуема	Менее предсказуемые перспективы
Создание линии роста волос	Смещена назад. Ее создание необходимо для обеспечения длительного косметического эффекта (более 10 лет)	Сохранена. Является большим косметическим преимуществом при планировании операции
Калибр волос	Различается у разных людей	Различается у разных людей
Медикаментозное лечение при трансплантации волос	Медикаментозное лечение увеличивает густоту волос путем уменьшения их выпадения. Медикаментозное лечение всегда остается избирательным. Необходимо, чтобы выполнить трансплантацию с учетом продолжающегося процесса утраты волос и смещения линии роста волос назад	Все женщины должны применять миноксидил для поддержания роста существующих волос и снижения риска послеоперационного выпадения телогенных волос. Густота волос = количество пересаженных фолликулов – количество волос, продолжающих выпадать
Ожидания	Ключ к успеху	Ключ к успеху

ХИРУРГИЧЕСКИЙ ПОДХОД: ОТЛИЧИЯ ТРАНСПЛАНТАЦИИ ВОЛОС У ЖЕНЩИН ОТ ТРАНСПЛАНТАЦИИ ВОЛОС У МУЖЧИН (табл. 15.3)

При пересадке волос у мужчин и женщин используются одинаковая техника получения и приготовления трансплантатов, те же инструменты, анестезия и послеоперационный уход.

ПЛАНИРОВАНИЕ ОПЕРАЦИИ У ЖЕНЩИН

Проводите трансплантацию только в передней трети скальпа! Такая манипуляция направлена на устранение главной жалобы и снижает риск телогенного выпадения волос.

- Главная жалоба: «через волосы просвечивает кожа».
- Сохранная линия роста волос.
- Диффузное истончение волосяного покрова — нет пятен, совсем лишенных волос.
- Риск телогенного выпадения волос.

До операции

- Определение В-НСГ (человеческого хорионического бета-гонадотропина) по показаниям.
- Фотографии.
- Согласие.
- Медицинское заключение.
- Имеет смысл покрасить волосы за день до процедуры.
- Профилактический прием антибиотиков за 1 ч до операции.

Операция

- Представьте персонал.
- Обсудите план операции.
- Техника получения и приготовления трансплантатов, инструменты, анестезия и послеоперационный уход те же, что и для мужчин.

Назначение послеоперационного режима

- Повязки на ночь для защиты трансплантатов до заживления ранок.
- Возобновление активности. Легкие упражнения через 2–3 дня после операции. Возобновление обычных нагрузок после удаления швов/скобок через 7–10 дней после операции.
- В случае дискомфорта или боли прием тайленола № 3 с пищей через 4–6 ч. 50 % пациентов не принимают обезболивающих средств, остальные принимают одну или две таблетки. Если пациентка ощу-



Рис. 15.8. Степень облысения Людвиг III до операции. Линия роста волос тонкая, но сохраняется.

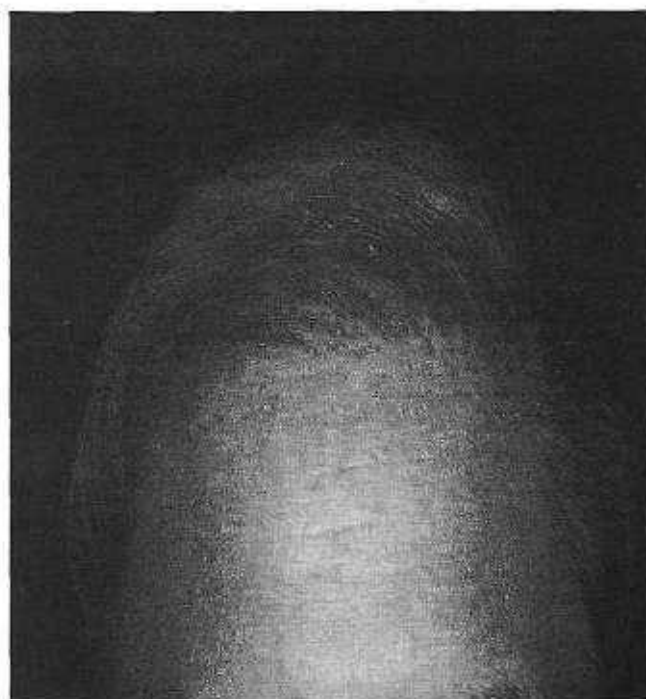

Рис. 15.9. Та же больная после пересадки 650 1–4-волосковых трансплантатов на переднюю треть лобной части скальпа

щает дискомфорт или боль через день после операции, она должна обратиться к своему врачу.

- Полный курс антибиотиков.
- Преднизон (40 мг) в течение 3–4 дней для предотвращения отека лба. Если пациентка не может принимать преднизон, сразу после операции на лоб накладывают лед через повязку на 10 мин каждые полчаса. Это уменьшит, но не уберет отек. Отек возникает через сутки после операции, достигает максимальной величины через трое суток и исчезает через 5–6 дней. Иногда возникает периорбитальный экхимоз.
- На следующее утро после операции повязку снимают. Пациентам рекомендуют душ для удаления послеоперационных корочек. Пациенты не должны снимать или тереть корочки, так как это может повредить трансплантированные волосы.
- После душа сушка теплым (не горячим!) воздухом, струей малой мощности.
- Нанесение антибиотика или мази аквафор на донорскую область два раза в день в течение 10 дней.
- Возобновление применения миноксидила через 48–72 ч после операции.

Послеоперационный период

- Миноксидил 1–2 раза в день.
- Телогенное выпадение волос может начаться через 2–3 недели после операции и продолжаться 2–3 месяца.
- Если началось телогенное выпадение волос, густота волосяного покрова уменьшится, но это редко вызывает косметический дефект.
- Волосы можно красить через 2 недели после операции.
- Наблюдение в течение 6 месяцев, затем осмотры каждые 3 месяца в течение 15 месяцев, когда эффект операции будет виден полностью.

КЛЮЧ К УСПЕХУ ПРИ ТРАНСПЛАНТАЦИИ ВОЛОС У ЖЕНЩИН

- Обратите внимание пациентки, что продолжающийся процесс выпадения волос будет влиять на густоту пересаженных волос.
- Обсудите риск телогенного выпадения волос после операции.
- Миноксидил поможет уменьшить, но не исключит риск телогенного выпадения волос и поможет замедлить или остановить потерю волос у большинства пациенток.
- Непредсказуемое выпадение донорских волос в будущем. Пересаженные волосы будут расти настолько долго, насколько они запрограммированы генетически.

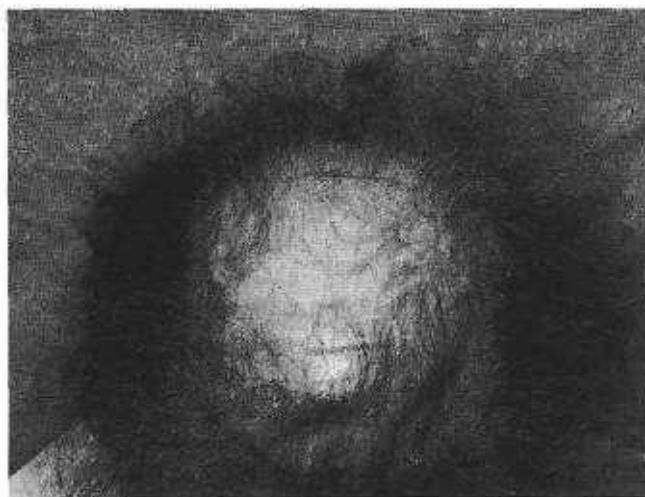


Рис. 15.10. Степень облысения Людвиг III до операции



Рис. 15.11. Та же больная после пересадки 900 1–4-волосковых трансплантатов

- Для наибольшего косметического эффекта поместите большинство донорских волос в передней трети скальпа.
- Хорошо обученный персонал.

ПЕРЕСАДКА ВОЛОС ДЛЯ КОРРЕКЦИИ ВИСОЧНОЙ ЛИНИИ РОСТА ВОЛОС, ИЗМЕНИВШЕЙСЯ В РЕЗУЛЬТАТЕ ЛИФТИНГА ЛИЦА

У женщин трансплантация волос для того, чтобы скрыть рубцы, оставшиеся после лифтинга лица или бровей, занимает второе место по частоте после пересадки волос в результате облысения.

ГЛАВНАЯ ЖАЛОБА (рис. 15.12–15.13)

«Я не могу зачесать волосы вверх или назад».

КОНСУЛЬТАЦИЯ

Ключевые моменты

- После утраты волос, сопровождающей лифтинг, подождите, по крайней мере, 12 месяцев, прежде чем думать об операции.
- Потеря волос может быть результатом телогенного выпадения волос, и волосы могут восстановиться самостоятельно.
- Рост волос на поверхности рубца непредсказуем. У большинства пациентов наблюдается хороший рост, но у некоторых женщин он отсутствует.
- Обратите внимание на большой риск развития отека в области лба и, возможно, отека орбит. Это не является медицинской проблемой, но может ухудшить внешность пациентки после операции.

Процедура

Предоперационное, интраоперационное и постоперационное медикаментозное лечение, техника и ведение ран те же самые, что и при пересадке волос у мужчин и женщин. При подготовке лунок для трансплантатов придерживайтесь естественного направления роста волос в этой области.

Ключ к успеху

- Подождите, по крайней мере, 12 месяцев, прежде чем думать об операции.
- Придерживайтесь естественного направления роста волос в височной области, а именно под углом 15°, направленного к шее.
- При правильном отборе пациентов степень их удовлетворения результатами операции высокая.

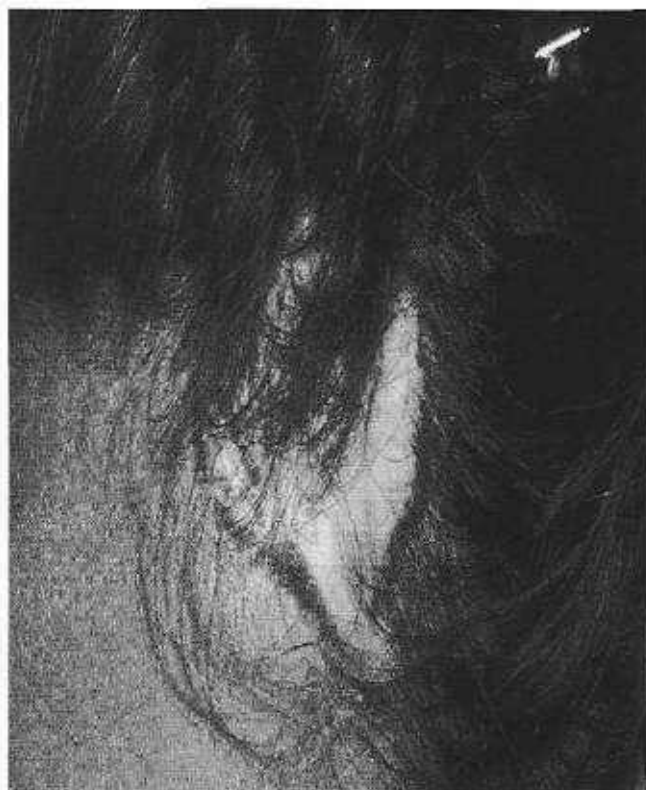

Рис. 15.12. Рубец височной области до операции. Главная жалоба: «я не могу зачесать волосы назад»

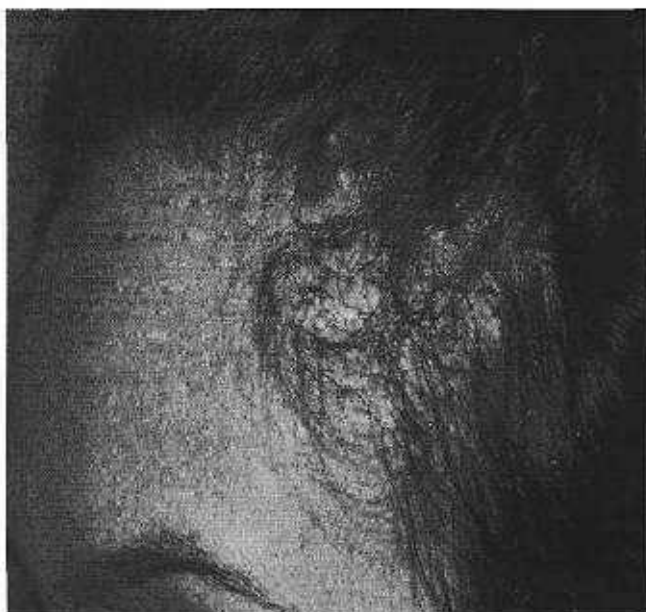

Рис. 15.13. Та же больная после пересадки 650 1–4-волосковых трансплантатов

ЛИТЕРАТУРА

1. *Avram MR.* Accurately communicating the extent of a hair transplant procedure. A proposal of a follicular-based classification scheme. *Dermatol Surg.* September 1997; 23(9):817-818.
2. *Avram MR.* Polarized light-emitting diode magnification for optimal recipient site creation during hair transplant. *Dermatol Surg.* September 2005;31(9, pt 1):1124-1127. Discussion 1127.
3. *Avram MR, et al.* The potential role of minoxidil in the hair transplantation setting. *Dermatol Surg.* October 2002; 28(10):894-900. Discussion 900.
4. *Epstein JS.* The treatment of female pattern hair loss and other applications of surgical hair restoration in women. *Facial Plast Surg Clin North Am.* May 2004;12(2):241-247.
5. *Harris JA.* Follicular unit transplantation: dissecting and planting techniques. *Facial Plast Surg Clin North Am.* May 2004;12(2):225-232.
6. *Leavitt M, Perez-Meza D, Rao NA, Barusco M, Kaufman KD, Ziering C.* Effects of finasteride (1 mg) on hair transplant. *Dermatol Surg.* October 2005;31(10):1268-1276. Discussion 1276.
7. *Limmer BL.* Elliptical donor stereoscopically assisted micrografting as an approach to further refinement in hair transplantation. *J Dermatol Surg Oncol.* December 1994; 20(12):789-793.

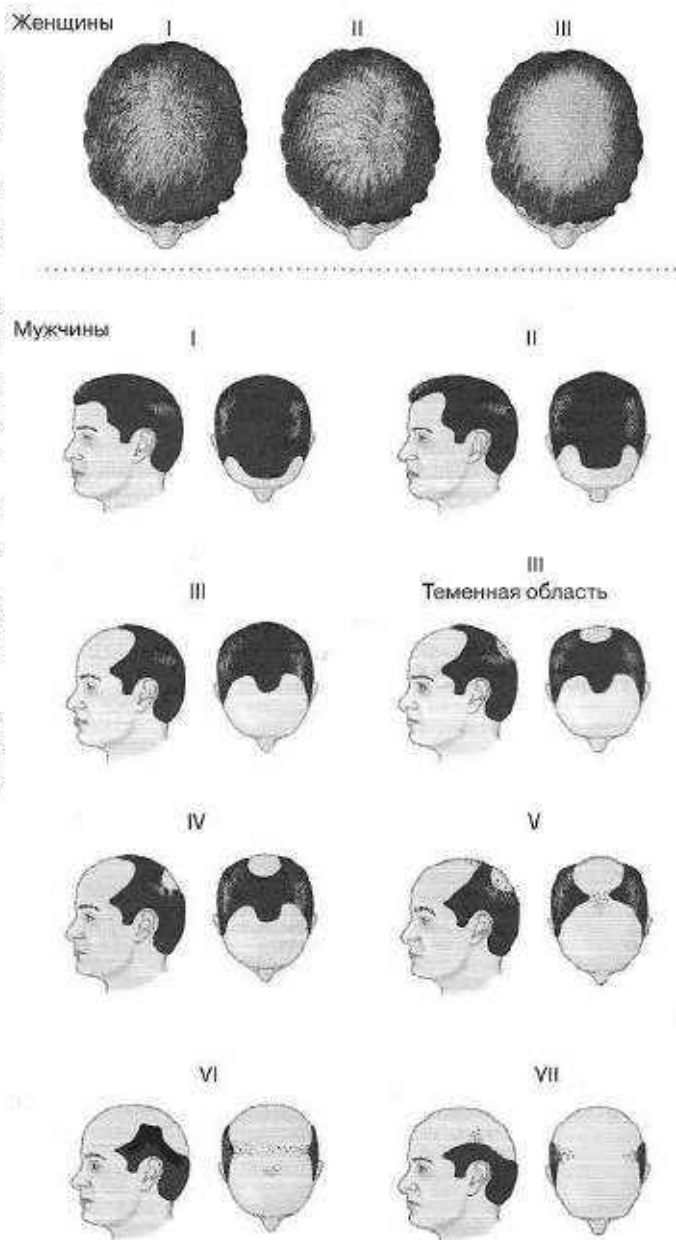


Схема 15.1. Характерные особенности женского облысения по сравнению с мужским

ГЛАВА 16. Гирсутизм

Гирсутизм представляет собой избыточный рост терминальных и пушковых волос у женщин по мужскому типу. Помимо того что гирсутизм является косметической проблемой, он может свидетельствовать о наличии эндокринных нарушений вследствие избытка андрогенов. Часто он возникает в результате избыточной продукции гормонов надпочечников и яичников и может сопровождаться другими признаками вирилизации. Его проявления вызывают социальный дискомфорт и стресс у таких пациентов. При гирсутизме необходимо медицинское обследование. В отличие от гирсутизма, для гипертрихоза характерно наличие пушковых волос как в андрогенчувствительных, так и в андрогеннечувствительных зонах. Существуют расовые и этнические варианты роста волос у здоровых людей, которые можно спутать с этими нарушениями.

ЭПИДЕМИОЛОГИЯ

Частота: встречается часто.

Возраст: обычно постпубертатный, но может варьировать в зависимости от приема лекарств, наличия опухолей, эндокринных нарушений.

Раса: расовые и культурные факторы влияют на представления людей о том, что считать избыточным ростом волос. На выбор лечения влияет также тип кожи.

Пол: женский.

Провоцирующие факторы: гирсутизм — следствие эндокринных нарушений. Это могут быть нарушения функции надпочечников: болезнь Кушинга, эктопическая продукция АКТГ, первичные андрогенпродуцирующие опухоли, врожденная гиперплазия надпочечников. Нарушения функции яичников включают синдром поликистозных яичников, их первичные опухоли и другие причины. Наконец, гирсутизм может быть вызван приемом лекарств, например оральных контрацептивов, анаболических стероидов и андрогенов.

ОСМОТР

Имеется избыточный рост волос в андрогензависимых зонах. Обычно это подбородок, щеки, белая линия живота, область вокруг ареол и грудь. В зависимости от тяжести состояния могут присутствовать другие признаки вирилизации: увеличение массы мускулатуры, низкий голос, рост волос по мужскому типу и увеличение клитора.

ДИФФЕРЕНЦИАЛЬНАЯ ДИАГНОСТИКА

Так как и гирсутизм, и гипертрихоз проявляются избыточным ростом волос, требуется различать их по ло-

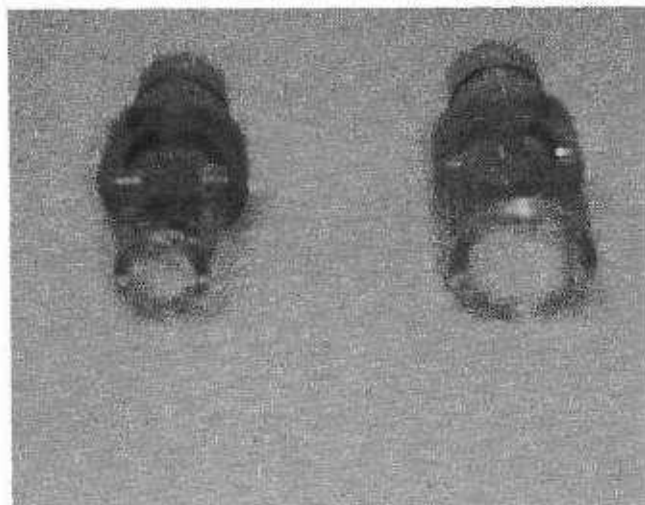


Рис. 16.1. Размер пятна: 8 мм по сравнению с 15 мм. Больший размер пятна обеспечивает более глубокое проникновение излучения и ускоряет обработку кожи

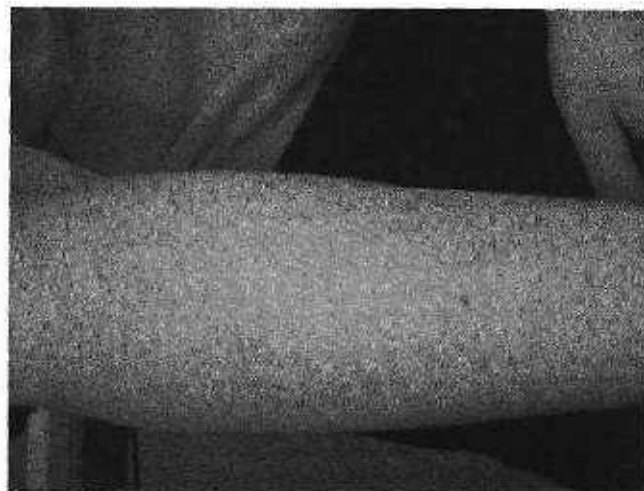

Рис. 16.2. Сбривание волос до начала проведения процедуры

кализации и характеру роста волос. Гирсутизм характеризуется избыточным ростом терминальных волос в андрогензависимых зонах, тогда как гипертрихоз проявляется ростом тонких волос в андрогензависимых и андрогеннезависимых зонах. Как уже отмечалось, существуют нормальные расовые и этнические варианты роста волос, которые могут быть спутаны с этими нарушениями.

ЛАБОРАТОРНЫЕ ДАННЫЕ

Лабораторные исследования должны проводиться с учетом данных осмотра и анамнеза пациента. Исследования помогают определить, являются ли причиной гирсутизма нарушения функции надпочечников или яичников. При быстром начале процесса эндокринолог/гинеколог должны исключить опухоли яичников, надпочечников и гипофиза. Тщательное эндокринологическое обследование включает следующие тесты: определение уровня общего тестостерона, дегидроэпиандростерона сульфата, пролактина, 17-гидроксипрогестерона, соотношения ЛГ/ФСГ, уровень свободного кортизола в моче, тесты супрессии дексаметазоном и стимуляции АКГГ, а также УЗИ органов малого таза.

ТЕЧЕНИЕ

Зависит от причины гирсутизма.

КЛЮЧЕВЫЕ ВОПРОСЫ ПРИ КОНСУЛЬТОВАНИИ

- Менструальная функция (регулярные или нерегулярные месячные).
- Лекарственный анамнез.
- Начало и развитие симптоматики.
- Семейный анамнез.
- Эндокринологический анамнез.

ВЕДЕНИЕ БОЛЬНОГО

Главная цель — определить причину гирсутизма и устранить ее по возможности. После установления причины и выбора соответствующего лечения можно переключить внимание на избыточный рост волос как таковой. Существуют многочисленные средства, с помощью которых можно удалять волосы на какое-то время или навсегда.

Консультация эндокринолога

При гирсутизме в первую очередь необходимо выяснить причину избыточного роста волос. Для этого может потребоваться большое количество лабораторных исследований, перечисленных выше. Консультация эндокринолога является частью обследования пациентки и настоятельно рекомендуется.

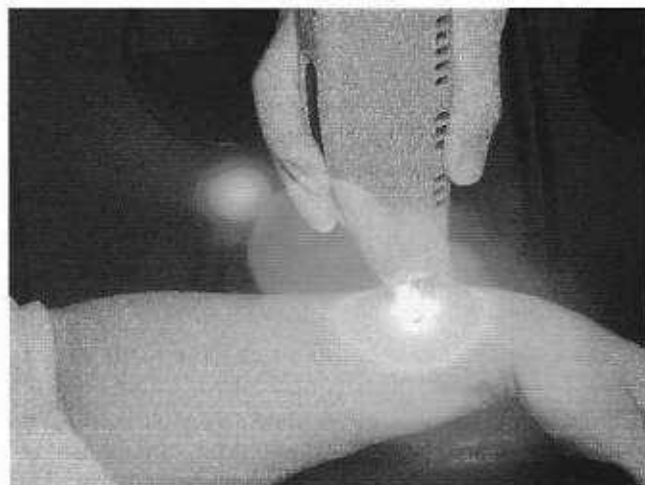

Рис. 16.3. Лазерный луч

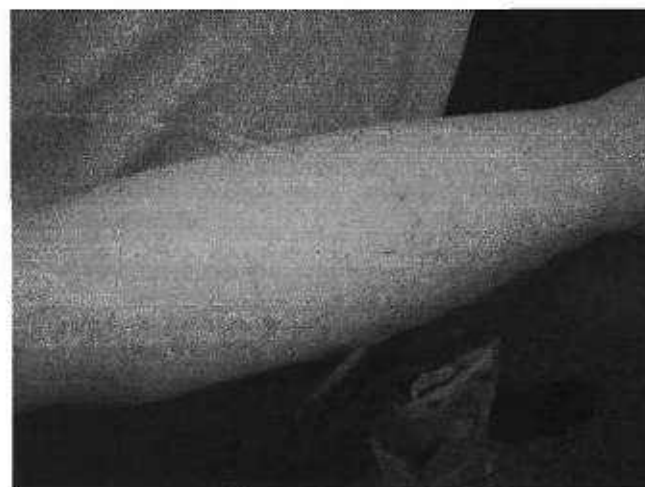

Рис. 16.4. Характерная перифолликулярная эритема после процедуры

Нелазерная терапия

Имеются средства, позволяющие скрыть избыточные волосы. Это грим, осветление волос, в том числе перекисью водорода. Убрать лишние волосы можно с помощью бритвы. Используют также депиляцию, эпиляцию, лазерную терапию, электролизис и эфлорнитин местно.

Депиляция

Депиляция представляет собой удаление части стержня волоса. Она дает временный эффект. Существуют химические и механические средства депиляции. Химические депиляторы (тиогликолаты, сульфиды щелочных металлов) растворяют стержень волоса. Они могут вызвать местное раздражение. Механическая депиляция может быть довольно грубой, как, например, бритве и обработка мест избыточного роста волос пемзой.

Эпиляция

Эпиляция представляет собой удаление стержня волоса целиком. Эффект более длительный, чем при депиляции, но не постоянный. Способы эпиляции включают обработку воском, выщипывание и применение специальных электрических приборов. Каждый из этих способов относительно дешев, но может быть болезненным и вызвать раздражение. Выщипывание может вызвать местную инфекцию, врастание волос и даже рубцы. Любой из этих способов может использоваться в комбинации с эфлорнитином для удаления волос на лице.

Местное применение эфлорнитина

Местное применение эфлорнитина два раза в день одобрено FDA для временного удаления волос на лице у женщин. Препарат можно использовать только на лице, но не на других частях тела. Эфлорнитин снижает скорость роста волос, ингибируя орнитиндекарбоксилазу. Его следует применять вместе с другими средствами удаления волос — бритьём, выщипыванием или наложением воска. Прекращение применения препарата вызывает возобновление роста волос. Может появляться раздражение. Нельзя использовать во время беременности.

Электролизис

Эффект удаления может быть постоянным.

- При электролизисе используют прямой электрический ток для разрушения дермального сосочка в волосяном фолликуле. Тонкая игла, введенная прямо в волосяной фолликул, проводит электрический ток к его основанию, что не вызывает образования рубцов. Место обработки бреют за несколько дней до

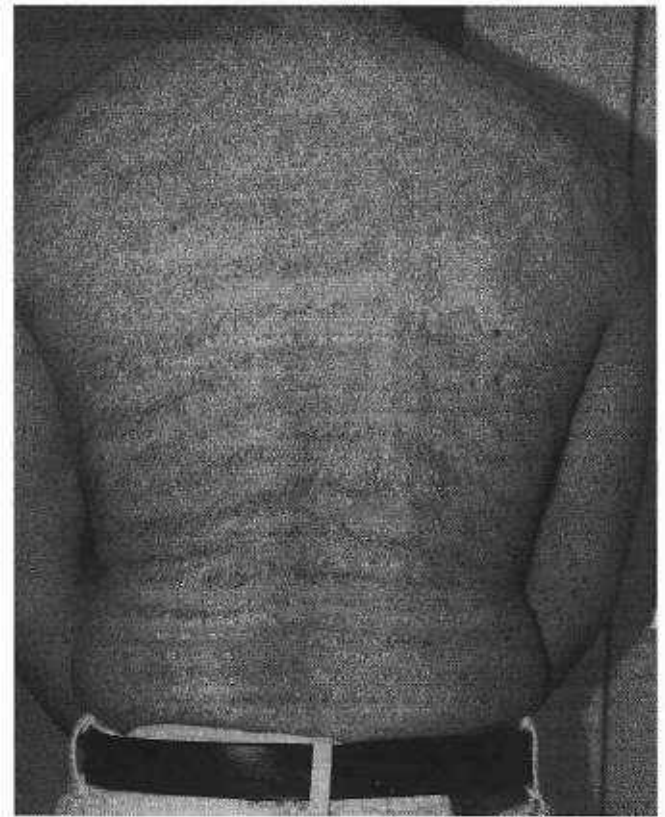


Рис. 16.5. Рост волос полосами на спине пациента после применения неправильной техники удаления волос лазером (обработка кожи перекрывающимися импульсами)




Рис. 16.6. Распространенная дисхромия вследствие неправильной установки параметров интенсивности и продолжительности импульса

процедуры. Для уменьшения боли можно за 1 ч до манипуляции нанести на эту область крем с анестетиком. Среди побочных эффектов могут быть рубцы, гипо/гиперпигментация, инфекция. Больше всего подходит для обработки небольших участков избыточного роста волос.

- Необходимо провести несколько процедур в одной зоне.
- Больше риск побочных эффектов, болезненность.
- Неудобен для обработки больших поверхностей.

Удаление волос с помощью лазера

Лазеры являются лучшим средством для радикального удаления фолликулов нежелательных пигментированных щетинистых волос. Удаление волос лазером — быстрая и относительно безболезненная процедура по сравнению с электролизисом. Более того, с помощью лазера можно обработать большую площадь кожи с меньшей болезненностью за более короткое время. Для уменьшения количества волос на 50 % требуется от 5 до 7 процедур.

Механизм действия

Действие лазера основано на избирательном фототермолизисе (фототермолизе). Пигмент волосяных фолликулов поглощает свет, поэтому, если фолликулы не содержат пигмента (светлые или седые волосы), лазер не работает.

Консультирование пациента

- Цвет волос.
- Тип кожи — для удаления волос лазером подходят все типы кожи.
- Сбор анамнеза.
- Прием лекарств.
- Предшествующее лечение.
- Обратите внимание пациента на то, что для удаления большей части нежелательных волос необходимо 5–7 процедур.
- Степень улучшения различна.
- Низкий риск отсутствия улучшения или усиления роста волос (особенно важно для женщин-выходцев из средиземноморского региона).
- Риск гипер- или гипопигментации, которая может беспокоить пациента в течение нескольких месяцев. Редко диспигментация становится постоянной.
- Образование рубцов происходит редко.
- Вероятность боли во время процедуры. Степень болезненности зависит от калибра волос и их густоты в месте обработки лазером.
- Идеальный кандидат имеет темные волосы и светлую кожу.
- Менее подходящий кандидат имеет тонкие светлорусые волосы с избыточным ростом на латеральной поверхности щек.





Рис. 16.7 А. Вид кожи до удаления волос лазером. **Б.** Перифолликулярная эритема после применения диодного лазера с длиной волны 810 нм



Рис. 16.8. Перифолликулярная эритема после применения Nd:YAG лазера с длиной волны 1064 нм и длительным импульсом у 24-летней пациентки с VI типом кожи и синдромом поликистозных яичников

- Шлифовка подкладной пластины имеет большое значение. Шлифовка не выполняется вручную из-за временных затрат. Крайне важно для сохранения удаленной области подкладки данные гист. верификации. Если она выполнена неудовлетворительно, то необходима повторная шлифовка.

Консультация перед процедурой

- Смена власти – издается подруга на комп. Если врач не владеет комп. процедурой, лучше попросить техасского коллег полностью же пройти. Если процедура проводится при наличии сахара, значительно повышается риск диабета.
- Большие опухоли лучше удалять в стационаре. Большие опухоли проводить в больнице – с помощью привлекать для ухода. Это сокращает количество ошибок при получении та патология, включая фолликулярную кисту.
- Можно вынести зрелые шведские изометрические процедуры. Шлифовка поверхности подкладки подкладкой при этом – не обязательно. Удаление кисты, при этом – безболезненно. Можно удалить кисты в стационаре.
- Удаление волос – удаление не должно проводиться в течение 2–3 недель до процедуры.
- Большие опухоли лучше удалять в стационаре. Большие опухоли проводить в больнице – с помощью привлекать для ухода. Это сокращает количество ошибок при получении та патология, включая фолликулярную кисту.
- Беременность. Нет противопоказаний к удалению опухоли или риска проведения процедуры. Беременность – можно удалять в стационаре.

Таблица 16.1. Кошки удалены лазером

Вид опухоли	Число удаленных опухолей	Длина опухоли (мм)	Длина опухоли (мм)	Время операции (мин)	Сложность операции
Фолликулярная киста	41	72	1–70	10–40	Параллельно удалению опухоли удаляются волосы. Удаление опухоли – безболезненно.
Аденома паращитовидной железы	41	255	1–11 фолликулы (диаметр = 0,1–0,5), 1–20	1–11 фолликулы (диаметр = 0,1–0,5), 1–20	Удаление опухоли – безболезненно. Удаление опухоли – безболезненно.
Дермоид	10	810	1–100	10–40	Удаление опухоли – безболезненно. Удаление опухоли – безболезненно.
Базома	10	100	1–11 фолликулы (диаметр = 0,1–0,5), 1–20	1–11 фолликулы (диаметр = 0,1–0,5), 1–20	Удаление опухоли – безболезненно. Удаление опухоли – безболезненно.
Базома (типичная) и базома (типичная)	10	500–700	1–10–15	10–20	Удаление опухоли – безболезненно. Удаление опухоли – безболезненно.

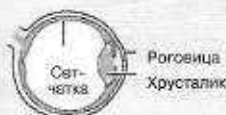Техника безопасности при работе с лазерами

Опасность:**Повреждение глаз**

Могут повреждаться роговица, сетчатка или хрусталик

Повреждение может возникнуть вследствие прямого воздействия излучения или отраженного луча, например от украшений или часов

Наибольшую опасность представляют лазеры с модулируемой добротностью, они могут вызвать слепоту

**Меры безопасности**

Осмотр глаз перед процедурой
Оптическая плотность лазерных очков должна быть — 7 (проверять очки!)

Проверять очки для исключения видимых повреждений или разрушения фильтров
Всегда проверять, соответствуют ли очки используемой длине волны излучения

Убрать, окрасить в черный цвет или закрыть любые отражающие поверхности в помещении, где работают с лазером: зеркала, металлические предметы

Пациент должен снять украшения и часы

Опасность:**Пожар**

Все лазеры могут вызвать возгорание

Чаще всего это происходит с углекислотными лазерами

Возгорание может возникнуть при действии прямого или отраженного луча

**Меры безопасности**

Убрать, окрасить в черный цвет или закрыть любые отражающие поверхности в помещении, где работают с лазером: зеркала, металлические предметы

Избегать применения спиртов или перед началом работы с лазером убедиться, что спирт полностью испарился

Ограничить место обработки влажной марлей или полотенцами

Удалить все воспламеняющиеся предметы, например сухую марлю, полотенца, салфетки

Нанести на волосы, подвергающиеся воздействию излучения, гидрофильный гель

Снизить FiO_2 до 40 %, когда обработка проводится рядом с эндотрахеальной трубкой

Опасность:**Дым, брызги, инфекция**

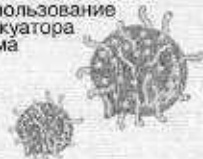Интактные вирионы и вирусная ДНК, например HPV, могут находиться в дыме углекислотного лазера

Частицы тканей могут разбрызгиваться и превращаться в аэрозоль при работе лазеров с модулируемой добротностью

Меры безопасности

Применение масок

Использование эвакуатора дыма

**Опасность: Электротравма**

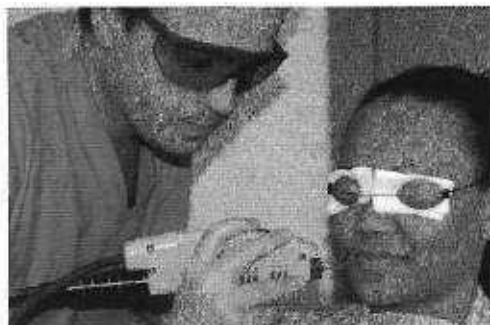Даже при отключении от сети может вызвать шок, электротравму

**Меры безопасности**

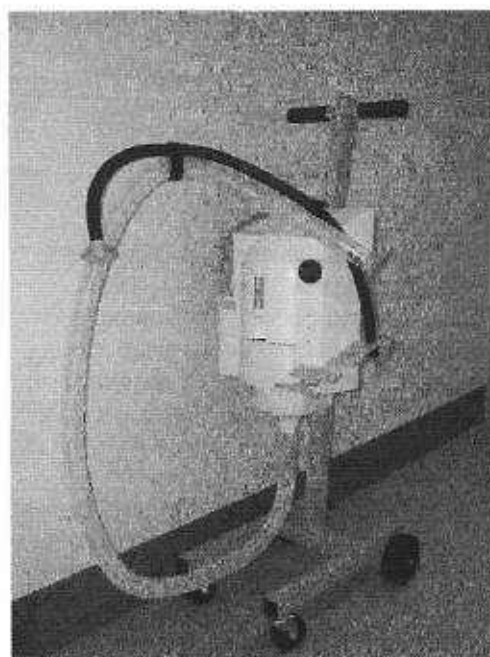
Только квалифицированные техники должны открывать лазеры
Проверять наличие брызг воды, повреждения шлангов, конденсата

Как избежать опасности**Меры безопасности**

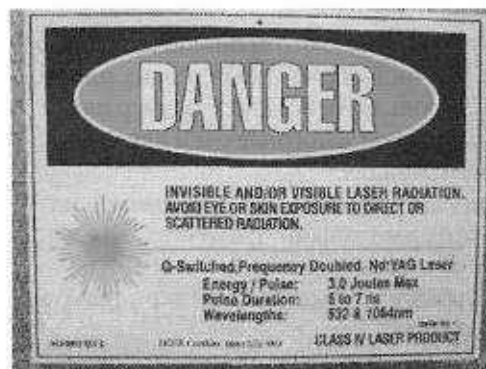Всегда переключайте лазер на резервный режим, если не работаете с пациентом
Убедитесь, что на двери помещения, где работают с лазером, имеется предупреждение об опасности
Обучайте персонал технике безопасности



А



Б



В

Рис. 16.9. Техника безопасности при работе с лазерами. Очень важно подчеркнуть, что лазеры требуют соблюдения особых мер безопасности врачом, персоналом и пациентом. При работе с лазером могут произойти повреждения глаз, пожар, электротравма и диссеминация возбудителей инфекционных заболеваний. Врачи и другой персонал не должны работать с лазером без детального знания техники безопасности. Обученный персонал является неотъемлемой составляющей безопасной работы с лазерными приборами. Периодические тренировки по технике безопасности при работе с лазерами проводятся во многих госпиталях и практикуются в частных клиниках. **А.** Пациент и весь персонал надевают защитные очки. Чтобы снизить риск пожара, применяется влажная марля. **Б.** Эвакуатор дыма. **В.** Предупреждение, вывешенное на двери помещения, где работают с лазером

ной женщине, желающей удалить волосы. Большинство врачей не проводят лазерное удаление волос у беременных. Если пациентка настаивает на проведении процедуры, рекомендуется обработка только ограниченных зон во время третьего триместра беременности после получения консультации акушера-гинеколога.

Непосредственно перед процедурой

- Письменное согласие.
- Фотографии.
- Бритье волос.

Техника удаления волос лазером (рис. 16.1–16.8, табл. 16.1)

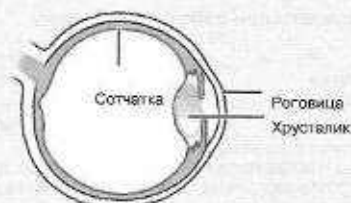
Ключевые моменты для получения оптимального результата:

- Для кожи I–III фототипов используйте относительно высокую энергию лазера с короткой продолжительностью импульса.
- Для кожи IV–VI фототипов *необходимо* использовать более длительные импульсы с высокой энергией.
- Если нет уверенности в выборе оптимальных параметров, попробуйте различные варианты на ограниченном участке кожи.
- Во всех приборах используются охлаждение кожи с помощью криогена, контактное охлаждение или наложение геля.
- Для уменьшения риска дисхромии нужно использовать оптимальный режим охлаждения.
- Для более глубокого проникновения и более быстрой обработки больших площадей используйте больший размер пятна.
- Необходимы защитные очки для пациента и персонала.
- Используйте максимальный размер пятна, который можно применять для данной области.
- Лазерные импульсы должны перекрывать-ся на 10 %.

Инструкции пациенту на период после процедуры

- В течение нескольких часов после процедуры будет иметь место покраснение кожи.
- Если покраснение или боль будут беспокоить более 12 ч, пациент должен позвонить врачу.
- После исчезновения красноты пациент может накладывать макияж.

Лазеры и повреждения глаз



Длина волны (нм)	Лазеры	Повреждения глаз			Симптомы повреждения глаз
		Роговица	Хрусталик	Сетчатка	
< 300		Да			
300–400	Эксимерный (308 нм)	Да	Да	Да	
400–600	Аргонный (488 нм)			Да	Вспышка, цвет которой соответствует длине волны излучаемого света, затем зрительное ощущение дополнительного цвета
	КТР (532 нм)			Да	
	Импульсный лазер на красителях (585–600 нм)			Да	
600–1000	Nd:YAG лазер с модулируемой добротностью (532 нм)			Да	Повреждение сетчатки Nd:YAG лазером с модулируемой добротностью может не определяться, так как сетчатка не имеет болевых нервных волокон С наибольшей вероятностью могут вызвать слепоту лазеры с модулируемой добротностью Может быть хлопающий звук, затем зрительная дезориентация
	Рубиновый лазер с модулируемой добротностью (694 нм)			Да	
	Александритовый лазер (755 нм)			Да	
	Диодный (810 нм)			Да	
1000–1400	Nd:YAG лазер с модулируемой добротностью (1064 нм)			Да	
	Nd:YAG (1320 нм)			Да	
	Диодный (1450 нм)			Да	
1400–10000	Er:YAG (2940 нм)	Да			Жгучая боль в месте воздействия на склеру или роговицу
	CO ₂ (10600 нм)	Да			

Рис. 16.10. Лазеры и повреждение глаз (<http://www.eyesafety.4ursafety.com/laser-eye-safety.html>)

- Следует избегать солнца в течение 48 ч. Не загорать.
- Не все волосы удаляются сразу, некоторые выпадут в течение 1–3 дней после процедуры.
- Пациенту не следует беспокоиться, если некоторое количество волос остается после процедуры.
- Пациент должен позвонить в клинику, если в обработанных участках возникнет изменение цвета кожи.
- Если у пациента возникнут вопросы или жалобы, он должен связаться с лечащим врачом.

ЛОВУШКИ, КОТОРЫХ СЛЕДУЕТ ИЗБЕГАТЬ/ ОСЛОЖНЕНИЯ/ ВЕДЕНИЕ БОЛЬНОГО (рис. 16.5–16–6)

- Для удаления светлых или седых волос лазеры не эффективны.
- Избыточная интенсивность и неправильная длительность импульса могут вызвать повреждение эпидермиса и дисхромиию. Эти эффекты обычно временные, но иногда остаются навсегда. Если имеются какие-либо сомнения относительно установки параметров лазера, требуется проведение теста на ограниченном участке кожи.
- IV–VI фототипы кожи требуют большей продолжительности импульса и меньшей интенсивности.
- Имеющиеся татуировки и лентиго могут во время процедуры осветлиться. Пациента нужно проинформировать о такой возможности.
- Всегда охлаждайте кожу, чтобы избежать ожога.
- Перекрывайте импульсы на 10 % в обрабатываемой зоне. Не оставляйте «пропусков», которые придадут этому участку кожи полосатый вид.
- При применении Nd:YAG лазеров пациенты могут чувствовать боль, несмотря на местную анестезию.

ЛИТЕРАТУРА

1. Azziz R. The evaluation and management of hirsutism. *Obstet Gynecol.* 2003;101(5, pt 1):995-1007.
2. Battle EF, et al. Laser-assisted hair removal for darker skin types. *Dermatol Ther.* 2004;17(2):177-183.
3. Bouzari N, et al. Laser hair removal: comparison of long-pulsed Nd:YAG, long-pulsed alexandrite, and long-pulsed diode lasers. *Dermatol Surg.* 2004;30(4, pt 1):498-502.
4. Goldberg DJ. Laser hair removal. *Dermatol Clin.* 2002; 20(3):561-567.
5. Tanzi EL, Alster TS. Long-pulsed 1064-nm Nd:YAG laser-assisted hair removal in all skin types. *Dermatol Surg.* 2004;30(1):13-17.

ГЛАВА 17. Вросший волос, или псевдофолликулит

Вросший волос, или псевдофолликулит — распространенное хроническое воспалительное заболевание, при котором возникают папулы и пустулы в области роста бороды, особенно у мужчин с темной кожей и курчавыми волосами. Однако вросший волос, или псевдофолликулит, может возникнуть на любой коже, которая подвергается регулярному бритью, независимо от ее фототипа. У женщин псевдофолликулит чаще всего обнаруживается в подмышечной области и в области лобка. При светлой коже он обычно протекает в более легкой форме.

ЭПИДЕМИОЛОГИЯ

Частота: около 50 % мужчин-афроамериканцев.

Возраст: заболевание начинается вместе с регулярным бритьем.

Раса: чаще поражает область роста бороды у мужчин с темной кожей.

Пол: у мужчин чаще, чем у женщин.

Провоцирующие факторы: бритье волос в любой области тела.

ПАТОГЕНЕЗ

При бритье волосы, растущие спирально, становятся острыми, проникают в кожу, окружающую волосяной фолликул, и врастают в дерму, вызывая воспалительную реакцию.

ПАТОГИСТОЛОГИЯ

В результате врастания волоса в дерму наблюдается инвагинация эпидермиса, чему сопутствуют образование микроабсцессов и смешанного воспалительного инфильтрата и реакция на инородное тело в районе верхушки врастающего волоса. Может наблюдаться фиброз дермы.

КЛИНИЧЕСКАЯ КАРТИНА

Чаще всего имеются фолликулярные папулы, пустулы и поствоспалительная гиперпигментация в области роста бороды на лице, на передней и боковой поверхностях шеи у мужчин; в подмышечной области и области бикини у женщин. Папулы могут в дальнейшем перерождаться в кисты. Могут образовываться рубцы. Верхняя губа, как правило, не страдает.

ДИФФЕРЕНЦИАЛЬНАЯ ДИАГНОСТИКА

Вульгарные угри, фолликулит.

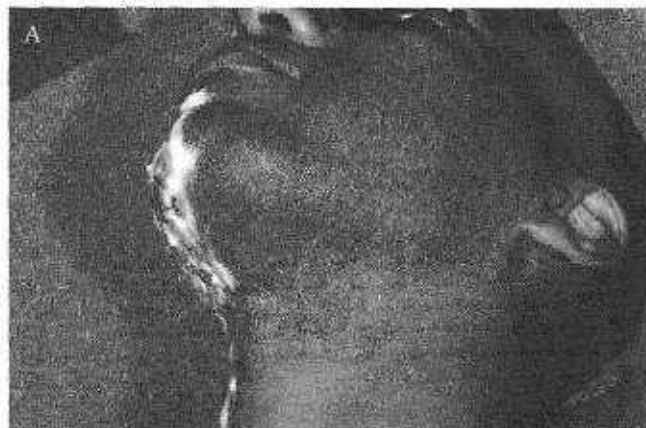

Рис. 17.1 А. Молодой мужчина с типом кожи VI и вросшим волосом, или псевдофолликулитом, в области роста бороды до лечения. Б. Тот же пациент через 3 месяца после нескольких процедур лазерной терапии с помощью длинноимпульсного лазера (1064 нм) (фотография предоставлена E. Victor Ross, MD)

ЛАБОРАТОРНЫЕ ИССЛЕДОВАНИЯ

Не требуются.

ТЕЧЕНИЕ

Возникает в период начала регулярного бритья и продолжается до его прекращения или изменения техники бритья.

ВЕДЕНИЕ БОЛЬНОГО

Целью лечения является предупреждение образования папул, пустул, рубцов и поствоспалительной гиперпигментации, которые сопровождают это состояние. Существует много вариантов лечения, позволяющих достичь этой цели. Наиболее эффективный метод — прекращение бритья, но это неудобно и для большинства пациентов нежелательно. Весьма эффективна лазерная терапия, ее результаты удовлетворяют большинство пациентов.

ЛЕЧЕНИЕ

Прекращение бритья

Наиболее простой, дешевый и эффективный способ. Многие пациенты считают этот способ нежелательным и неудобным.

Изменение техники бритья

Правильная техника бритья может предупредить или снизить риск развития псевдофолликулита. Один из вариантов — бритье без выщипывания вросших волос, тщательное увлажнение кожи до нанесения крема для бритья, применение очень острой бритвы, бритье по ходу роста волос, только в одном направлении. Бритва Vump Fighter не позволяет срезать волосы слишком коротко. Кроме того, подрезание волос дважды в день кусачками-щипчиками (клипперы) предупреждает их врастание в кожу.

Местное лечение

Эффективно местное применение антибиотиков для лечения воспаления и предотвращения импетиго. Дополнительно местно можно назначить третиноин, бензоила пероксид и гликолевую кислоту.

Удаление волос лазером

(рис. 17.1–17.2)

- Тип кожи I–III
 - Длины волн, используемые в длинноимпульсном александритовом лазере (755 нм), диодном (810 нм), длинноимпульсном Nd:YAG лазерах (1064 нм), при лечении интенсивным импульсным

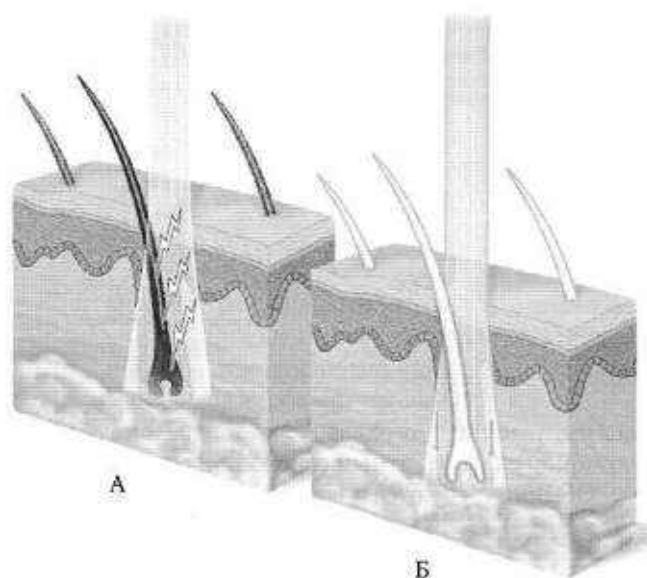


Рис. 17.2. Вросший волос, или псевдофолликулит. Лазерная терапия. Воздействие на пигментированные (А) и непигментированные (Б) волосы

светом (590–1000 нм), позволяют избирательно воздействовать на меланин в волосяных луковицах.

– Повторные процедуры (в среднем 5–10) каждые 4–8 недель позволяют снизить количество папул/пустул на 50–75 %.

• Тип кожи IV–VI

Лучшим прибором является длинноимпульсный Nd:YAG лазер (1064 нм): он безопасен и эффективен. Длительные импульсы необходимы для защиты эпидермиса. Обычно рекомендуют импульсы длительностью 30–100 мс. Оптимальная интенсивность варьирует от 30 до 40 Дж/см². Процедуру проводят неперекрывающимися импульсами, для охлаждения эпидермиса используют криоген, контактный способ или гель.

– Обычно требуются повторные процедуры (в среднем 5–10) каждые 4–8 недель, которые позволяют добиться улучшения на 50–75 %.

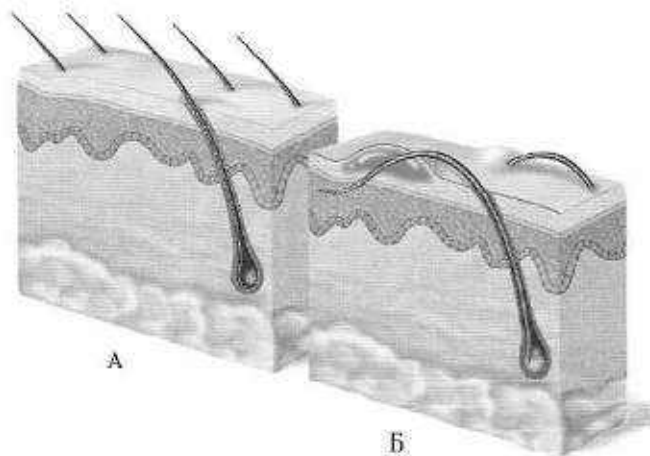


Рис. 17.3. Вращение волоса в кожу с развитием псевдофолликулита

ЛОВУШКИ, КОТОРЫХ СЛЕДУЕТ ИЗБЕГАТЬ/ ОЖИДАЕМЫЙ РЕЗУЛЬТАТ/ ОСЛОЖНЕНИЯ/ ВЕДЕНИЕ БОЛЬНОГО

- Загорелым пациентам нельзя проводить лазерное удаление волос. Процедуру можно начать только после исчезновения загара/воспаления.
- Не выщипывайте и не удаляйте волосы воском до или во время курса лазерной терапии.
- У пациентов с непигментированными волосами (блондинов, седых, рыжих) лазерная терапия не даст результата.
- Существует риск преходящей и длительной гипер- и гипопигментации. Могут возникнуть преходящая эритема и шелушение. Возможно образование рубцов.
- У меньшинства пациентов улучшение составляет < 75 %. У небольшого числа пациентов улучшение минимальное или отсутствует вовсе.
- Могут понадобиться поддерживающие процедуры.
- У небольшого числа пациентов может наблюдаться парадоксальное усиление роста волос, в частности у женщин-выходцев из средиземноморского региона.
- Процедура, скорее всего, не удалит имеющуюся гиперпигментацию и не сгладит рубцы.
- Важно предупредить пациента, что при IV–VI фототипах кожи появление побочных эффектов может быть отсрочено на 1–2 недели. Для таких пациентов рекомендуется проведение кожной пробы (рис. 17.3–17.4).

ЛИТЕРАТУРА

1. *Battle EF Jr, Hobbs LM. Laser-assisted hair removal for darker skin types. Dermatol Ther. 2004;17(2):177-183.*

2. *Bridgeman-Shah S.* The medical and surgical therapy of pseudofolliculitis barbae. *Dermatol Ther.* 2004; 17(2): 158-163.
3. *Haedersdal M, Wulf HC.* Evidence-based review of hair removal using lasers and light sources. *J Eur Acad Dermatol Venereol.* January 2006;20(1):9-20.
4. *Kontoes P, et al.* Hair induction after laser-assisted hair removal and its treatment. *J Am Acad Dermatol.* January 2006;54(1):64-67.
5. *Ross EV, Cooke LM, Timko AL, Overstreet KA, Graham BS, Barnette DJ.* Treatment of pseudofolliculitis barbae in skin types IV, V, and VI with a long-pulsed neodymium: yttrium aluminum garnet laser. *J Am Acad Dermatol.* 2002;47(2): 888-893.

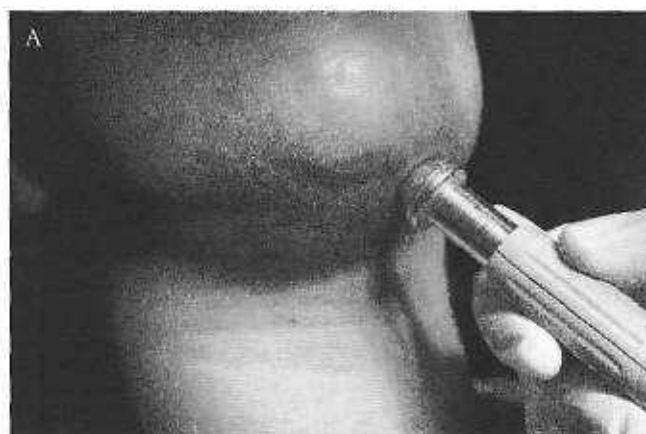

Рис. 17.4 А. Перед лазерным лечением вросшего волоса, или псевдофолликулита, у людей с темной кожей рекомендуется поставить кожные пробы под подбородком и на щеке. **Б.** Через две недели после пробы — удалено некоторое количество вросших волос без изменений пигментации

РАЗДЕЛ V
НАРУШЕНИЯ ПИГМЕНТАЦИИ

Итого: 47000

ГЛАВА 18. Кофейные пятна

Кофейные пятна (пятна цвета кофе с молоком) представляют собой доброкачественные, четко очерченные, светло-коричневые пятна, которые обычно обнаруживаются в раннем детстве. Типична их равномерная пигментация. Пятна могут быть множественными или одиночными. Их размеры увеличиваются по мере роста ребенка. Они встречаются у 20 % населения и иногда связаны с некоторыми наследственными заболеваниями.

ЭПИДЕМИОЛОГИЯ

Частота: 10–20 % населения.

Возраст: новорожденные и маленькие дети.

Пол: одинаково распространены у мальчиков и девочек.

Раса: чаще встречаются у афроамериканцев, чем у европеоидов.

Предрасполагающие факторы: чаще всего это одиночные доброкачественные пятна, которые обнаруживаются у здоровых детей. Множественные пятна могут быть связаны с наследственными заболеваниями, например нейрофиброматозом, туберозным (бугорчатым) склерозом, синдромами Блума, Мак-Кьюна–Олбрайта, Рассела–Сильвера, Уотсона и Вестерхофа.

ПАТОГЕНЕЗ

Неизвестен.

ПАТОГИСТОЛОГИЯ

Увеличено количество меланина в базальных кератиноцитах. Темные пятна содержат больше меланоцитов, чем светлые.

ОСМОТР

Пятна четко ограничены, окрашены равномерно. Окраска варьирует от оттенка загара до светло- и темно-коричневой. Пятна могут располагаться в любом участке тела, но не встречаются на слизистых оболочках. Размеры варьируют от нескольких миллиметров до 20 см.

ДИФФЕРЕНЦИАЛЬНАЯ ДИАГНОСТИКА

Поствоспалительная гиперпигментация, невус Беккера, мелазма, лентиго, эфелиды (веснушки), брелочковый дерматит (брелок-дерматит), врожденный невус.

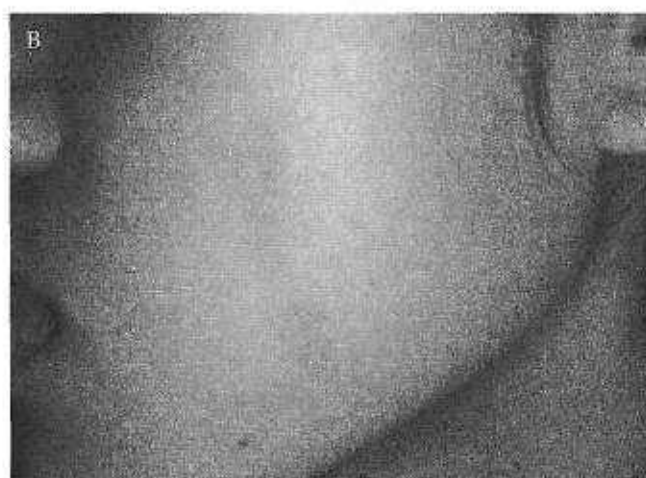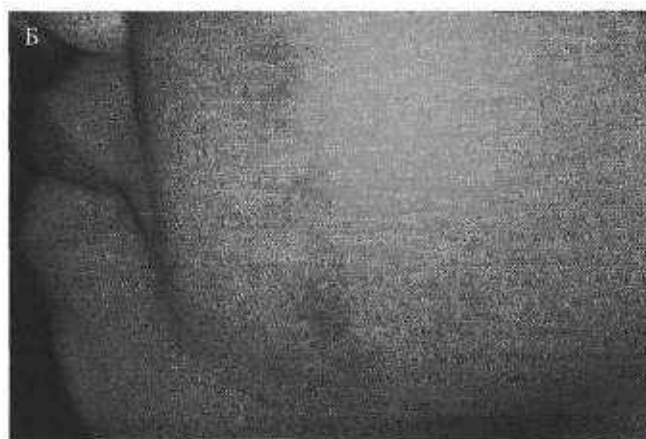

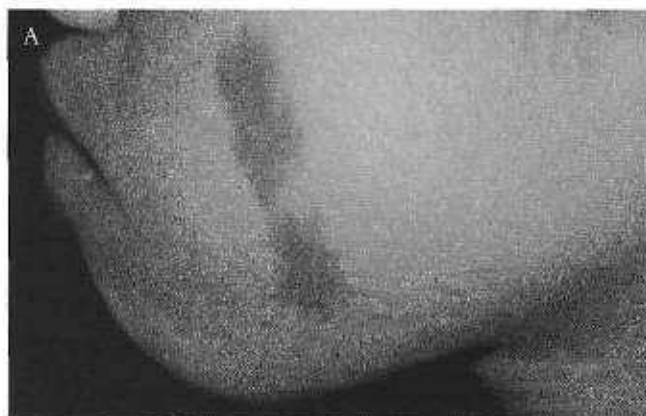
Рис. 18.1 А. Кофейные пятна на левой щеке 17-летней девушки до лечения. **Б.** Эритема и осветление кофейных пятен после одного сеанса лечения рубиновым лазером (694 нм) с модулируемой добротностью. **В.** Значительное осветление пятен после 4 сеансов лечения

ЛАБОРАТОРНЫЕ ИССЛЕДОВАНИЯ

Биопсия не показана. Лабораторные исследования могут потребоваться, если предполагают наличие системного заболевания.

ТЕЧЕНИЕ

Пятна увеличиваются пропорционально росту ребенка. Когда рост прекращается, размер и цвет пятен больше не меняются. Нет повышенного риска малигнизации.

КЛЮЧЕВЫЕ ВОПРОСЫ ПРИ КОНСУЛЬТИРОВАНИИ

- Возраст, в котором появились пятна.
- Задержка развития.
- Фотосенсибилизация.
- Интеллектуальные нарушения.
- Сведения о предшествующих множественных переломах.
- Сведения о нарушениях со стороны ЦНС или опухолях.
- Задержка роста.
- Сколиоз.
- Глазные заболевания.

ВЕДЕНИЕ БОЛЬНОГО

Пятна не требуют лечения, если они не уродуют ребенка и не раздражают родителей. Множественные пятна могут вызвать подозрение на наличие системного заболевания. Если такое подозрение возникает, требуется консультация специалиста-педиатра. Часто для удаления кофейных пятен применяют лазер. Альтернативными методами являются криотерапия и хирургическое иссечение, но при этом имеется риск нарушения пигментации, получения плохого косметического результата, боли и образования рубцов.

ЛЕЧЕНИЕ ЛАЗЕРОМ

До начала лечения необходимо провести пробу на ограниченном участке кожи для того, чтобы оценить, насколько оно будет эффективным и не вызовет ли гиперпигментации. Пятна по-разному реагируют на различные виды лазерной терапии.

- Для избирательного удаления пигмента чаще всего применяют лазеры с модулируемой добротностью, в том числе двухчастотный Nd:YAG (532 нм, размер пятна — 3 мм, 3,0–4,5 Дж/см²), рубиновый (694 нм, 6,5 мм, 3,0–4,5 Дж/см²), alexandritовый (755 нм, 3 мм, 2,5–3,5 Дж/см²).
- В одном из проведенных исследований результаты лечения рубиновым и двухчастотным Nd:YAG лазерами (в обоих случаях интенсивность составляла 6 Дж/см²) варьировали:

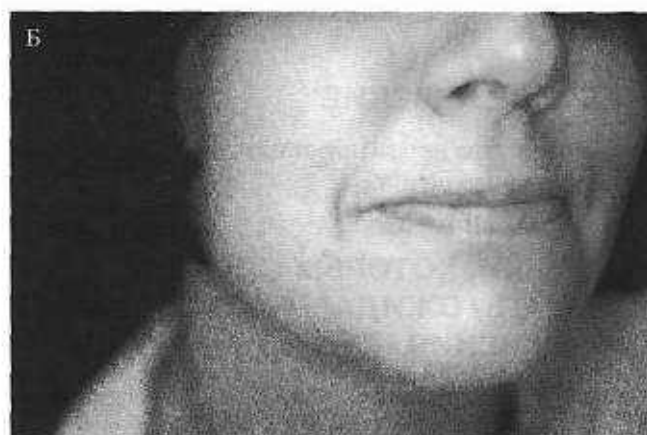
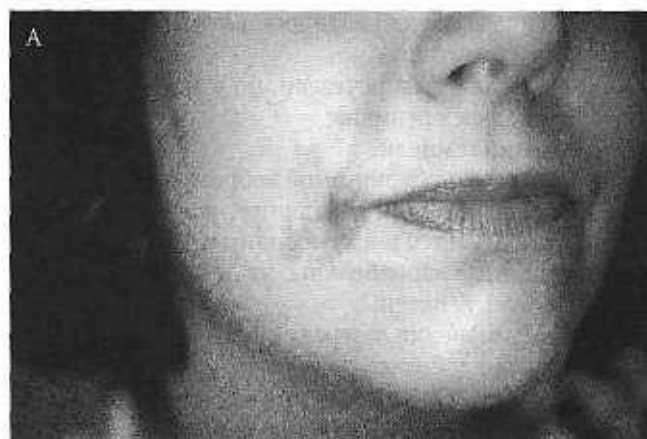
Рис. 18.2 А. Кофейное пятно в правом углу рта. **Б.** Почти полное исчезновение пятна после трех процедур обработки alexandritовым лазером (755 нм) с модулируемой добротностью

- чаще всего наблюдалось значительное осветление пятен;
 - иногда пятна исчезали, но в дальнейшем наблюдался рецидив;
 - пятна темнели.
- У лазеров с модулируемой добротностью риск изменений текстуры кожи ниже, чем у других лазеров, но имеется риск гиперпигментации.
- Результаты переменны, на лечение реагируют около 50 % пятен.

Хотя при применении лазеров с модулируемой добротностью можно добиться полного исчезновения пятен, часто происходят рецидивы. К сожалению, рецидивы могут возникать через 6 месяцев – 1 год после процедуры. Иногда наилучшим результатом, который можно получить, является осветление пятна. Лечение всеми перечисленными лазерами дает одинаковые результаты.

МЕСТНОЕ ЛЕЧЕНИЕ

Кофейные пятна не реагируют на местное применение отбеливающих кремов.

ЛОВУШКИ, КОТОРЫХ СЛЕДУЕТ ИЗБЕГАТЬ/ ОЖИДАЕМЫЙ РЕЗУЛЬТАТ/ ОСЛОЖНЕНИЯ/ ВЕДЕНИЕ БОЛЬНОГО

- К сожалению, несмотря на поверхностное расположение кофейных пятен, их трудно удалить полностью.
- Чаще всего даже после многократных процедур удается добиться только осветления, а не полного удаления пятна.
- Проведенные исследования указывают на риск гипер- и гипопигментации при использовании лазеров с модулируемой добротностью, особенно у пациентов с темной кожей.
- В результате процедуры с параметрами излучения, превышающими терапевтический порог, заживление может затянуться, а риск гиперпигментации повыситься.
- Пациентов с темной кожей нужно лечить более осторожно и консервативно из-за более низкого терапевтического порога.
- Лечение загорелых пациентов следует избегать.

ЛИТЕРАТУРА

1. Alora MB, Arndt KA. Treatment of a cafe-au-lait macule with the erbium:YAG laser. *J Am Acad Dermatol.* 2001; 45(4):566-568.
2. Grossman MC, Anderson RR, Farinelli W, Flotte TJ, Grevelink JM. Treatment of cafe au lait macules with lasers: a clinicopathologic correlation. *Arch Dermatol.* 1995;131:1416-1420.
3. Levy JL, Mordon S, Pizzi-Anselme M. Treatment of individual cafe au lait macules with the Q-switched Nd:YAG: a clinicopathologic correlation. *Cutan Laser Ther.* 1999; 1(4):217-223.

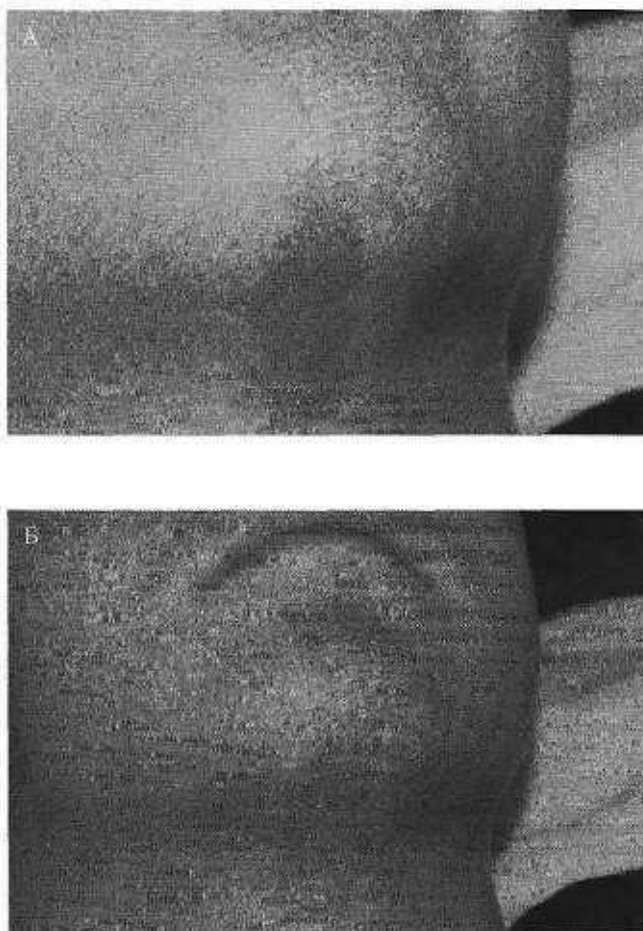


Рис. 18.3 А. Лечение кофейных пятен на подбородке молодого мужчины двухчастотным Nd:YAG лазером (532 нм) с модулируемой добротностью. **Б.** Завершение лечения после достижения побеления ткани в области пятна и возникновения эритемы

ГЛАВА 19. Эфелиды

Эфелиды, больше известные как веснушки — доброкачественные четко очерченные коричневые пятна, появляющиеся на коже блондинов, шатенов и рыжеволосых людей под воздействием солнца. Они возникают в раннем детстве и уменьшаются с возрастом. В отличие от лентиго они темнеют во время интенсивного воздействия солнца и бледнеют, когда кожа меньше подвергается солнечному облучению.

ЭПИДЕМИОЛОГИЯ

Частота: встречаются очень часто, особенно среди людей со светлой кожей.

Возраст: раннее детство.

Пол: одинаково распространены среди мальчиков и девочек.

Раса: чаще встречается у европеоидов, а также у азиатов.

Предрасполагающие факторы: светлые волосы (блондины и рыжеволосые) и светлый цвет кожи.

ПАТОГЕНЕЗ

Коричневая пигментация возникает вследствие повышенного образования меланина в участках кожи, подвергающихся действию солнца.

ПАТОГИСТОЛОГИЯ

Повышенное количество меланина в кератиноцитах, особенно базальных, но количество меланоцитов в эфелидах существенно не увеличено.

ОСМОТР

Эфелиды представляют собой четко очерченные светло-коричневые или темно-коричневые пятна диаметром несколько миллиметров, расположенные на участках кожи, подвергающихся солнечному облучению.

ДИФФЕРЕНЦИАЛЬНАЯ ДИАГНОСТИКА

Другие доброкачественные пигментные образования, включая лентиго и невусы.

ЛАБОРАТОРНЫЕ ИССЛЕДОВАНИЯ

Не требуются.

ТЕЧЕНИЕ

Появляются в раннем детстве. Темнеют при интенсивном воздействии солнца и бледнеют в периоды ограничения солнечного облучения.

КЛЮЧЕВЫЕ ВОПРОСЫ ПРИ КОНСУЛЬТИРОВАНИИ

Пребывание на солнце.

ВЕДЕНИЕ ПАЦИЕНТА

Медицинских показаний для удаления эфелид не существует. Однако некоторых людей расстраивает этот косметический недостаток. Защитой от потемнения эфелид служит укрытие от солнца, в том числе использование специальных средств. Отбеливающие кремы, например гидрохинон и местные лекарственные формы ретиноидов, могут осветлить эфелиды. Эффективны криотерапия и лазеры. Рецидивы происходят часто, особенно под действием солнца.

ЛЕЧЕНИЕ

Местное лечение

Отбеливающие кремы могут обеспечить некоторое осветление. Доступны многочисленные средства, различающиеся по составу и силе воздействия.

- Традиционно применяются кремы с гидрохиноном (2–4 %).
 - Для достижения заметного результата обычно необходимо нанесение крема на область распространения веснушек 2 раза в день в течение 3–6 месяцев.
 - Среди побочных эффектов отмечают раздражение, зуд, шелушение и сухость в местах нанесения крема.
 - Если возникают эритема и раздражение, требуется осторожность во избежание гиперпигментации.
 - Пациент должен прекратить лечение, если наблюдается осветление кожи в местах, где эфелиды отсутствуют.
 - Беременным и кормящим женщинам отбеливающие кремы противопоказаны.
- Ретиноиды
 - Ретиноиды добавляют для обеспечения эксфолиации в такие продукты, как Solage (2 % меквинол и 0,01 третиноин) и Triluma (0,01 % флуоцинолона ацетонид, 4 % гидрохинон и 0,05 % третиноин).
 - Продолжительность применения Triluma должна быть ограничена из-за возможных побочных эффектов, возникающих при длительном применении кортикостероидов.
 - Крем с азелаиновой кислотой (20 %) мало эффективен при эфелидах и лентиго.
 - Крем с койевой кислотой (1–2,5 %).

Химические пилинги

Для уменьшения интенсивности эфелид могут быть эффективны химические пилинги.

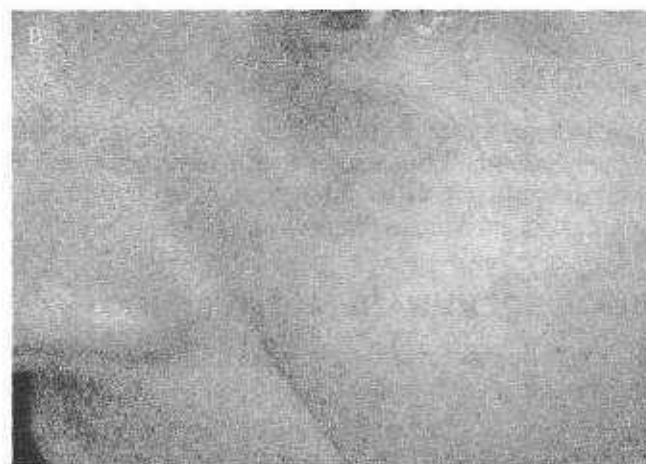
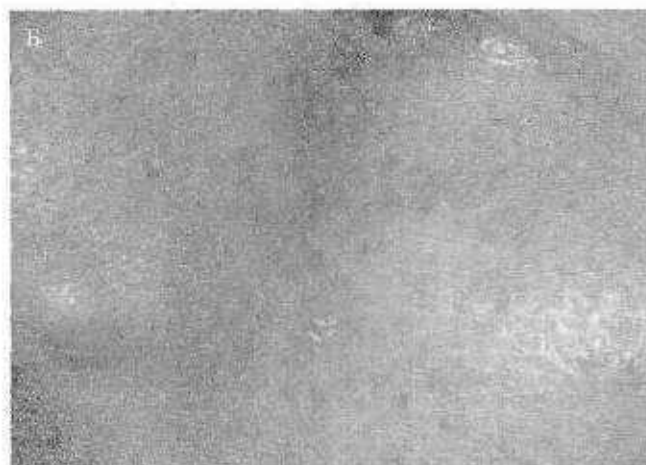
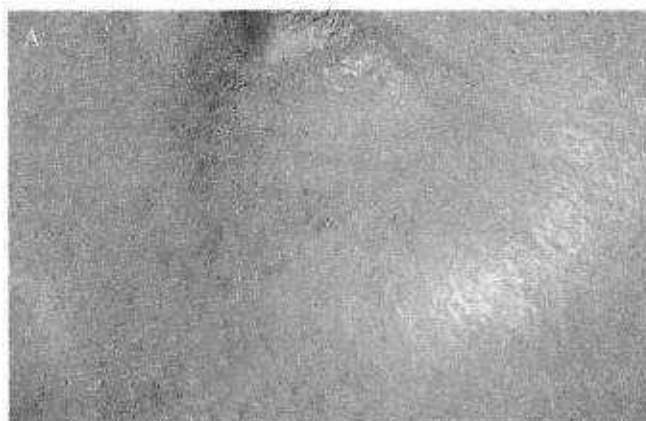Рис. 19.1 А. 38-летний мужчина из Южной Калифорнии с распространенными эфелидами. Б. Тот же пациент сразу после лечения двухчастотным Nd:YAG лазером (532 нм) с модулируемой добротностью, интенсивностью 1,5 Дж/см² и размером пятна 2 мм — отмечается побеление кожи. В. Значительное улучшение через 2 недели после лечения

- Исходящие возбудители к симбиотическому штамму, обуславливая передачу, являются непатогенными, при этом они являются возбудителями рецидивов. В результате постоянной коинфекции происходит выделение при этом, что достигается за счет отсутствия.
- Таким образом, в период 196-70 гг. проводился анализ 2-х недель с возрастной группой при различных паразитозах. Оказалось, что при этом в возрасте 1-4-6 недель при этом анализ был выполнен.
- Инфекция Дифтерия (при этом в возрасте 1-4-6 недель) при этом анализ был выполнен. Рекомендуется в этот период от этого на 2-3 недели. Рекомендуется проведение профилактических процедур. Профилактика должна быть направлена на предотвращение рецидивов.
- Можно использовать также анализ для этого периода. Рекомендуется анализ в возрасте 1-4-6 недель. Рекомендуется анализ в возрасте 1-4-6 недель.
- Анализ проводится в этот период. Рекомендуется анализ в этот период.
- Необходимо осторожность во избежание рецидивов. Рекомендуется анализ в этот период.
- Нужно помнить, что анализ проводится в этот период.

Криотерапия

- Самое главное условие - это отсутствие рецидивов.
- Низкий риск рецидивов гиперпластичности.
- Частые рецидивы.

Лазерная терапия

Для лечения может быть эффективной и лазерная терапия.

- Эффективна в лечении рецидивов (2-3 недели), абсолютной лазер (750 нм), с высокой эффективностью (99%) лазер (995 нм), а также лазер (1064 нм).
- Эффективна в лечении рецидивов (2-3 недели), абсолютной лазер (750 нм), с высокой эффективностью (99%) лазер (995 нм), а также лазер (1064 нм).
- Эффективна в лечении рецидивов (2-3 недели), абсолютной лазер (750 нм), с высокой эффективностью (99%) лазер (995 нм), а также лазер (1064 нм).

наблюдения после 1,5 курсов лечения (в среднем) продемонстрировали уменьшение количества эфелид на 76 %. Рубцов, изменений текстуры кожи или нарушений пигментации не отмечалось.

- Лазеры наиболее эффективны при темных веснушках.
- Пациентов с темной кожей нужно лечить с осторожностью, чтобы избежать гиперпигментации, которая может существовать в течение месяцев.
- После лечения обычно возникают рецидивы.
- Необходимым дополнением к лазерной терапии является защита кожи от солнца, в том числе с помощью специальных средств.

ЛОВУШКИ, КОТОРЫХ СЛЕДУЕТ ИЗБЕГАТЬ/ ОСЛОЖНЕНИЯ/ ВЕДЕНИЕ БОЛЬНОГО

- Лазерная терапия веснушек эффективна, но эффект является временным.
- Пациентов следует информировать о том, что рецидивы весьма вероятны, особенно при нахождении на солнце.
- Следует подчеркнуть необходимость избегать солнца, а также необходимость ежедневного применения средств защиты с фильтрами UVA/UVB и/или с диоксидом титана либо оксидом цинка.
- Если осветляющие кремы вызывают эритему, советуют во избежание развития гиперпигментации в дальнейшем пользоваться ими с осторожностью.
- Пациентов следует проинформировать о возможности поствоспалительных изменений пигментации после лечения. Лазерное удаление эфелид может вызвать также неприятную пятнистую гипопигментацию.

ЛИТЕРАТУРА

1. Jang KA, Chung EC, Choi JH, Sung KJ, Moon KC, Koh JK. Successful removal of freckles in Asian skin with a Q-switched alexandrite laser. *Dermatol Surg.* 2000;26(3):231-234.
2. Mishima Y, Ohyama Y, Shibata T, et al. Inhibitory action of kojic acid on melanogenesis and its therapeutic effect for various human hyperpigmentation disorders. *Skin Res.* 1994;36(2):134-150.
3. Nakagawa M, Kawai K. Contact allergy to kojic acid in skin care products. *Contact Dermatitis.* 1995;31(1): 9-13.
4. Ngujen QH, Bui TP. Azelaic acid: pharmacokinetic and pharmacodynamic properties and its therapeutic role in hyperpigmentary disorders and acne. *Int J Dermatol.* 1995;34(2):75-84.
5. Rashid T, Hussain I, Haider M, Haroon TS. Laser therapy of freckles and lentigines with quasi-continuous, frequency-doubled, Nd:YAG (532 nm) laser in Fitzpatrick skin type IV: a 24-month follow-up. *J Cosmet Laser Ther.* 2002; 4(3-4):81-85.

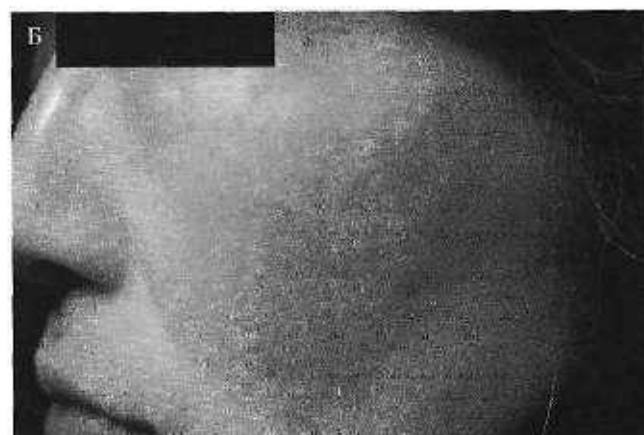
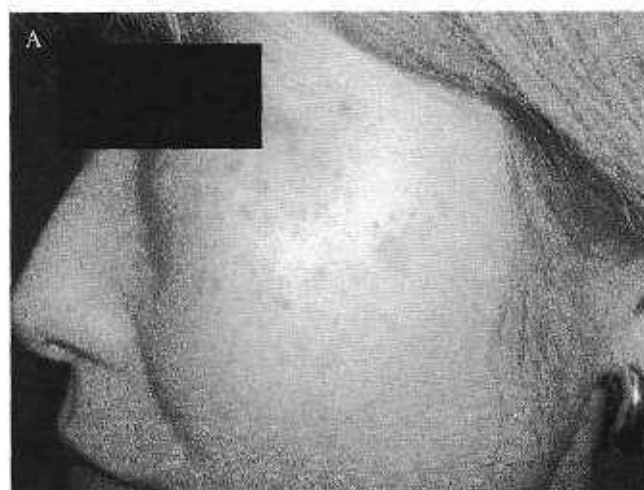

Рис. 19.2 А. 40-летняя японка с эфелидами и лентиго до лечения рубиновым лазером (694 нм) с модулируемой добротностью. **Б.** Побеление кожи и эритема сразу после процедуры

ГЛАВА 20. Лентиго

Существуют два типа лентиго: солнечная лентиго и солнечная лентиго. Солнечная лентиго возникает из-за избытка кератиновидных клеток в коже. Эти клетки являются частью эпидермиса, слоя кожи, который находится над дермой. Простые солнечные лентиго возникают в результате избыточного увеличения количества этих клеток в коже, что приводит к появлению на коже небольших, плоских, коричневых пятен. Они возникают медленно и постепенно. Солнечная лентиго обычно возникает на участках кожи, подверженных воздействию ультрафиолетовых лучей. В отличие от солнечных лентиго, солнечная лентиго возникает в результате повреждения ДНК. В отличие от солнечных лентиго, солнечная лентиго возникает в результате повреждения ДНК. В отличие от солнечных лентиго, солнечная лентиго возникает в результате повреждения ДНК. В отличие от солнечных лентиго, солнечная лентиго возникает в результате повреждения ДНК.

ЭПИДЕМИОЛОГИЯ

Частота возникновения лентиго увеличивается с возрастом, особенно среди людей с темной кожей.

Возникновение лентиго определяется количеством ультрафиолетового излучения, воздействующего на кожу.

Для раннего выявления лентиго рекомендуется женщинам.

Наибольшее количество лентиго встречается у европейцев.

При формировании лентиго в коже происходит избыточное деление кератиновидных клеток в результате повреждения ДНК. Эти клетки постепенно накапливаются в коже и образуют лентиго. В отличие от солнечных лентиго, солнечная лентиго возникает в результате повреждения ДНК. В отличие от солнечных лентиго, солнечная лентиго возникает в результате повреждения ДНК. В отличие от солнечных лентиго, солнечная лентиго возникает в результате повреждения ДНК.

ПАТОГЕНЕЗ

Несколько лет.

ПАТОГИСТОЛОГИЯ

Изменяется количество кератиновидных клеток в коже. В отличие от солнечных лентиго, солнечная лентиго возникает в результате повреждения ДНК. В отличие от солнечных лентиго, солнечная лентиго возникает в результате повреждения ДНК. В отличие от солнечных лентиго, солнечная лентиго возникает в результате повреждения ДНК.

ОСМОТР

При осмотре лентиго выглядят как небольшие, плоские, коричневые пятна. В отличие от солнечных лентиго, солнечная лентиго возникает в результате повреждения ДНК. В отличие от солнечных лентиго, солнечная лентиго возникает в результате повреждения ДНК. В отличие от солнечных лентиго, солнечная лентиго возникает в результате повреждения ДНК.

но на участках кожи, подвергающихся действию солнца (лицо и дорсальная поверхность кистей рук). Они могут быть крупнее, чем макулы при простом лентиге.

ДИФФЕРЕНЦИАЛЬНАЯ ДИАГНОСТИКА

Себорейный кератоз, невусы, злокачественное лентиге, меланома, эфелиды (табл. 20.1).

Таблица 20.1. Лентиге и эфелиды

	СОЛНЕЧНОЕ ЛЕНТИГО	ЭФЕЛИДЫ
Возникают в детстве	Нет	Да
Постоянные	Да	Нет
Уменьшаются с возрастом	Нет	Да
Легко рецидивируют после лечения	Да	Да
Повышено количество меланина	Да	Да
Повышено количество меланоцитов	Да	Нет

ЛАБОРАТОРНЫЕ ИССЛЕДОВАНИЯ

Если имеется подозрение на наличие злокачественного лентиге или меланомы, показана биопсия. При подозрении на наличие системного заболевания требуется медицинское обследование.

ТЕЧЕНИЕ

Характерно бимодальное распределение. Лентиге появляются у детей и у взрослых, подвергающихся воздействию солнца.

КЛЮЧЕВЫЕ ВОПРОСЫ ПРИ КОНСУЛЬТИРОВАНИИ

- Отмечались ли какие-нибудь изменения цвета или размера пятен?
- Кровоточат ли пятна?
- Сведения о пребывании на солнце.
- Сведения о применении солнцезащитных средств.

ВЕДЕНИЕ БОЛЬНОГО

Медицинских показаний для удаления лентиге не существует. Однако некоторых людей расстраивает этот косметический недостаток, так как он ассоциируется со старением. Главными методами лечения являются криотерапия и лазеры. Лазерная терапия более эффективна, чем однократная криотерапия. Однако криотерапия тоже эффективная и, к тому же, менее дорогая процедура. Другие возможные способы лечения — химические пи-

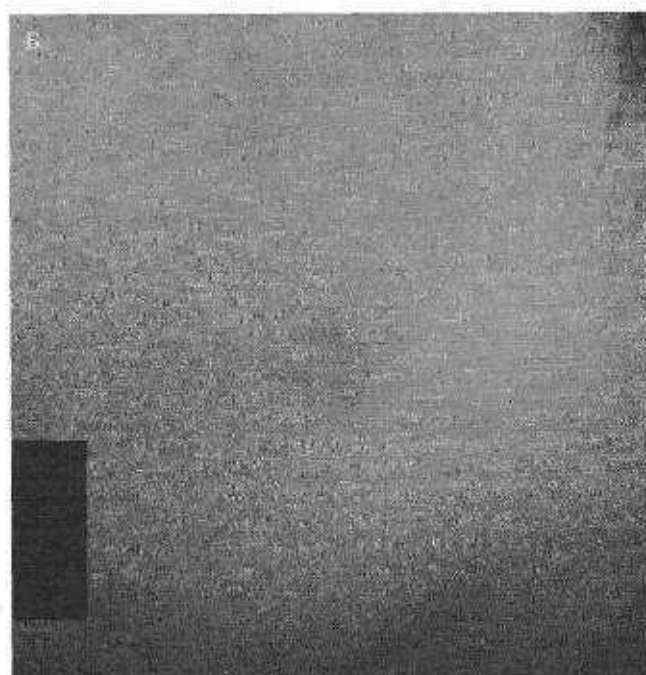
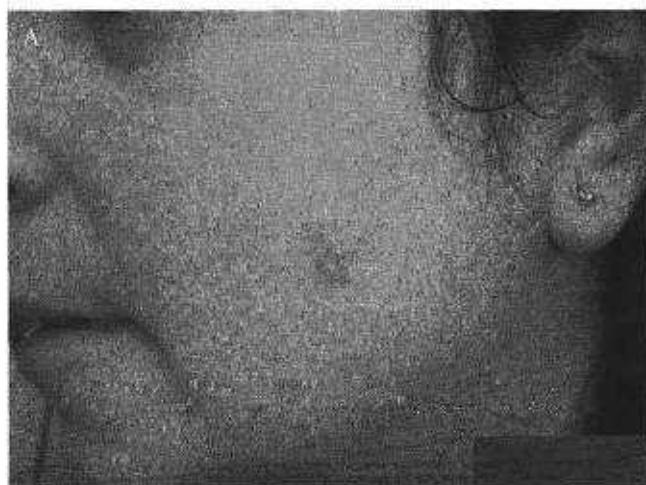

Рис. 20.1 А. Лентиге на щеке у женщины. Б. Значительное улучшение после одной процедуры с применением Nd:YAG лазера (532 нм) с модулируемой добротностью при интенсивности излучения 1,0 Дж/см² и размере светового пятна 2 мм

линги, местное применение третиноина, локальная дерм-абразия и применение отбеливающих кремов.

МЕСТНОЕ ЛЕЧЕНИЕ

- Отбеливающие кремы, например 4 % гидрохинон, могут осветлить пятна за несколько месяцев.
- Местное применение третиноина.
- Может быть эффективной комбинация гидрохинона и ретиноида, например Triluma (0,01 % флуоциноло-на ацетонид, 4 % гидрохинон и 0,05 % третиноин).
- Часто требуется повторное лечение.
- Если возникают эритема и раздражение, нужно прекратить лечение во избежание поствоспалительной гиперпигментации.

КРИОТЕРАПИЯ

- Это дешевый, быстрый и эффективный способ лечения лентиго.
- Криотерапию проводят с помощью аппликатора с ватным наконечником в течение 5 с.
- Часто криотерапия оказывается менее эффективной, чем одна процедура с применением лазера с модулируемой добротностью.
- Эффективность криотерапии при лентиго выше, чем эффективность обработки пятен аргоновым или углекислотным лазером.

ХИМИЧЕСКИЕ ПИЛИНГИ

Может быть эффективным применение 35 % трихлоруксусной кислоты (ТХУ).

ЛАЗЕРНАЯ ТЕРАПИЯ

При лентиго могут оказать терапевтический эффект различные виды лазерной терапии.

- Интенсивный импульсный свет, двухчастотный Nd:YAG лазер (532 нм) с модулируемой добротностью (рис. 20.1), александритовый лазер (755 нм) с модулируемой добротностью и рубиновый лазер (694 нм) с модулируемой добротностью, Nd:YAG лазер (1064 нм) с модулируемой добротностью, импульсный лазер на красителях (595 нм), фракционный и КТР (532 нм) лазеры.
- Если используют лазеры с модулируемой добротностью, необходимо:
 - провести пробную обработку на ограниченном участке у пациентов с темной кожей;
 - добиться побеления ткани в конце процедуры. Nd:YAG лазер с модулируемой добротностью (1064 нм) может вызвать появление мелких капель крови;
 - информировать пациента о том, что заживление длится неделю;

Данные термико-дифференциальной сканирующей калориметрии, петрографическо-структурного анализа и микрорентгено-спектроскопии в сочетании с данными абсорбционной спектроскопии свидетельствуют о наличии

ЛИТЕРАТУРА

1. Kawai H, Yoshimura Y. Laser-assisted light scattering measurement of small angle neutron scattering function. *J Chem Phys* 1997;107:1015-16.
2. Kawai H. Laser excitation of pyrolyzed lactone and urea. *Chemical Lett* 2002;31:1027-28.
3. Kawai H, Yamashita SE, Oshikiri QI, Yamashita RR. Treatment of epidermal potential lesions with the temporally-delayed (pulsed) Nd:YAG laser. A random, single-blind, dose-response multicenter trial. *Arch Dermatol* 1994;130(12):1715-1719.
4. Oishi Y, Kawai H. Comparison of the intensity modulated Coherent Nd:YAG laser and Nd:YAG laser in the treatment of basaloid cysts. *Lasers Surg Med* 2003;23:19-24.
5. Kawai H, Oishi Y, Oishi H, Oishi H. Laser therapy with a sequence of long-pulse compared to short-pulse Nd:YAG. *Lasers Surg Med* 2003;23:19-24.
6. Kawai H, Oishi Y, Oishi H, Oishi H. A comparison of 3 lasers and light therapy in the treatment of skin diseases. *J Dermatol*. *Journal of Dermatological Association of Japan* 2004;130(7):781-808.
7. Oishi Y, Kawai H. Treatment of long-pulsed Nd:YAG laser therapy-treated cysts. *Lasers Surg Med* 1998;22(1):55M-62.

ГЛАВА 21. Мелазма

Мелазма — приобретенная коричневая пятнистая гиперпигментация, обычно на лице. Чаще встречается у женщин, чем у мужчин. Как правило, располагается билатерально и симметрично на лице, но обнаруживается и на разгибательной поверхности рук. Существует три гистологических варианта мелазмы: эпидермальный, дермальный и смешанный. Эпидермальная мелазма лучше поддается лечению. Имеется связь с воздействием солнца, беременностью и приемом оральных контрацептивов (рис. 21.1).

ЭПИДЕМИОЛОГИЯ

Частота: встречается часто.

Возраст: молодые женщины.

Пол: мужчины < женщины (1 : 9).

Раса: чаще всего страдают женщины Центральной и Южной Америки, Среднего Востока, Индии, Восточной Азии.

Предрасполагающие факторы: беременность, прием оральных контрацептивов, пребывание на солнце, заместительная гормональная терапия.

ПАТОГЕНЕЗ

Неизвестен.

ПАТОГИСТОЛОГИЯ

При эпидермальной мелазме имеется повышенное отложение меланина в эпидермисе, особенно в базальном и парабазальном слоях. При дермальной мелазме периваскулярные макрофаги, содержащие меланин, обнаруживают в верхнем и среднем слоях дермы. При смешанной форме имеются и те, и другие признаки.

ОСМОТР

При осмотре обнаруживаются четко очерченные симметричные очаги гиперпигментации светло-коричневого или темно-коричневого цвета. У двух третей пациентов они расположены в центре лица, включая лоб, нос, верхнюю губу и подбородок. Реже пятна встречаются на скулах и нижней челюсти, еще реже — на разгибательной поверхности рук. При дермальной форме мелазмы пораженные участки кожи имеют голубовато-серый оттенок, при смешанной — коричнево-серый.

ДИФФЕРЕНЦИАЛЬНАЯ ДИАГНОСТИКА

Поствоспалительная гиперпигментация, экзогенный охроноз, лекарственная дисхромия/фотопигментация,

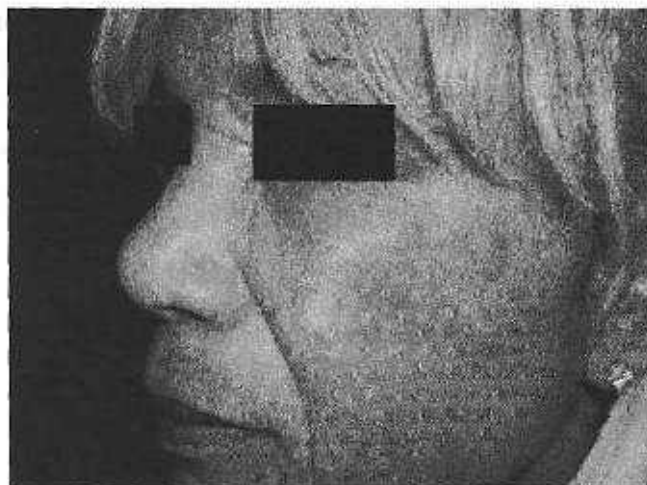

Рис. 21.1. Женщина с распространенной мелазмой, устойчивой к различным местным средствам, применявшимся в течение нескольких лет

жену (чаще у новорожденных) и у мужчин (чаще у пожилых).

ЛАБОРАТОРНЫЕ ИССЛЕДОВАНИЯ

Уровень в сыворотке билирубина позволяет различить гипербилирубинемии различного происхождения, а именно: гемолитическую, Gilbert, и Gilbert-синдром.

ТЕЧЕНИЕ

Шоугрен-зона характеризуется тем, что желтуха развивается. Она возникает еще во время беременности, при высоком уровне содержания в крови билирубина, и перед месячными. При этом она возникает и уменьшается в течение беременности, а после родов превращается в хроническую желтуху. Может возникнуть при длительной беременности.

КЛЮЧЕВЫЕ ВОПРОСЫ ПРИ КОНСУЛЬТИРОВАНИИ

- Причины желтухи.
- Билирубинемия.
- Связанные с ней проблемы.
- Всеми подразделениями.
- Препараты, способствующие лечению.

Таблица 21.1. Лечение ригидных паттернов при ПЖВ

	ПОСЛЕДСТВИЕ ПЖВ	ПРИЧИНА ПЖВ	ДИФФЕРЕНЦИАЛЬНАЯ ДИАГНОСТИКА	ПОСЛЕДСТВИЕ ПЖВ	ДИФФЕРЕНЦИАЛЬНАЯ ДИАГНОСТИКА
Исходно	Билирубинемия желтуха	Повышенное содержание билирубина в сыворотке крови, связанное с повреждением печени или с нарушением функции желчного пузыря	Нет	Да, если билирубинемия связана с повреждением печени	Нет
После операции по поводу ПЖВ	Да, билирубинемия желтуха (после операции)	Повышенное содержание билирубина в сыворотке крови	Нет	Нет	Нет
Лечение	Медикаментозное лечение желтухи (после операции)	Медикаментозное лечение желтухи (после операции)	Да, если результат после операции положительный	Да, если результат после операции положительный	Да
Желтуха	Нет	Нет	Да, если результат после операции положительный	Нет	Нет

ВЕДЕНИЕ БОЛЬНОГО

Медицинских показаний для лечения мелазмы не существует. Однако многих пациенток расстраивает этот косметический недостаток, и они хотят лечиться. Целью лечения является осветление или удаление пигментации. До начала терапии очень важно определить, какая форма мелазмы у пациента: эпидермальная, дермальная или смешанная (рис. 21.4). Существует много доступных методов местного лечения и лазерной терапии (рис. 21.3). Однако лечение часто не эффективно. Дермальная и смешанная формы мелазмы плохо поддаются терапии. Для всех пациентов с мелазмой необходимыми компонентами терапии являются применение солнцезащитных средств и сокращение времени пребывания на солнце.

МЕСТНОЕ ЛЕЧЕНИЕ

Для лечения мелазмы существует множество местных средств.

- Многочисленные средства, содержащие отбеливающие вещества, например гидрохинон, эффективно осветляют или удаляют пигментацию. Они наиболее эффективны при длительном применении. Если в результате использования этих средств возникает сильное раздражение кожи, лечение следует прекратить, чтобы не возникла поствоспалительная гиперпигментация.
- Эффективны ретиноиды, например 0,1 % третиноин, который наносят раз в день в течение 40 недель.
- Такой комбинированный препарат, как TriLuma (0,01 % флуоциполон ацетонид, 4 % гидрохинон и 0,05 % третиноин), дает благоприятный клинический результат с незначительным раздражением кожи. Продолжительность лечения ограничена из-за вероятности развития побочных эффектов стероидного средства, которое входит в состав препарата и может вызывать при местном применении атрофию кожи и угри.

ХИМИЧЕСКИЕ ПИЛИНГИ

При мелазме эффективны химические пилинги.

- В одном исследовании не было обнаружено различий между результатами пилинга раствором Джесснера и 70 % гликолевой кислотой после проведения трех процедур на каждой стороне лица.
- Эффективен пилинг гликолевой кислотой, проводимый каждые три недели, в комбинации с ежедневным применением солнцезащитных средств, а также комбинация гликолевой кислоты и крема с гидрохиноном.
- При темной коже самыми безопасными являются серии поверхностных химических пилингов, например, салициловой кислотой и гликолевой кислотой.

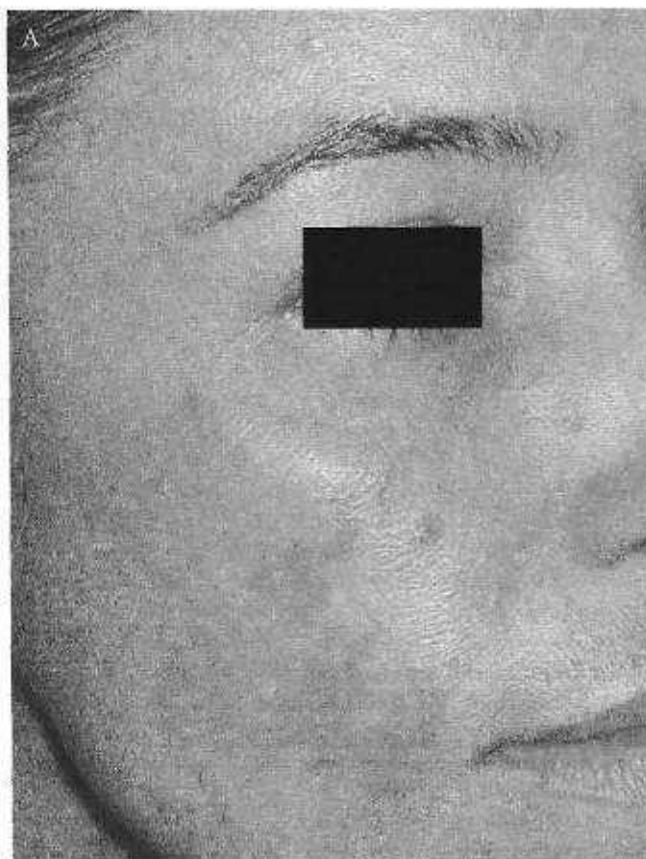

Рис. 21.2 А. Пациентка с мелазмой, устойчивой к терапии

ЛАЗЕРЫ

Лазеры с модулируемой добротностью

При мелазме применение этого типа лазеров не рекомендуется из-за высокой частоты развития поствоспалительной гиперпигментации. Кроме того, они не особенно эффективны при мелазме, за исключением поверхностной формы.

Аблативные лазеры

В случаях, когда мелазма не поддавалась лечению кремами и химическими пилингами, эрбиевый:YAG лазер дал значительное временное улучшение у 10 пациентов, но во всех 10 случаях возникли осложнения в виде поствоспалительной гиперпигментации.

Фракционное выравнивание (рис. 21.2)

Фракционное выравнивание (Fraxel Laser, Reliant technologies, San Diego, CA) может быть успешным в некоторых случаях мелазмы, особенно при эпидермальной форме.

- Данных об отдаленных результатах недостаточно.
- Обработку обычно проводят, используя интенсивность излучения 6–8 мДж/см² и плотность 250 ЗМВ/см² (см. главу 5).
- Проводят 8 пазсов с перекрытием, достаточным для получения общей плотности 2000–3000 ЗМВ/см².
- Применение гидрохинона до и после процедуры и большие интервалы между процедурами могут уменьшить поствоспалительную гиперпигментацию у людей с темной кожей.

ЛОВУШКИ, КОТОРЫХ СЛЕДУЕТ ИЗБЕГАТЬ/ ОЖИДАЕМЫЙ РЕЗУЛЬТАТ/ ОСЛОЖНЕНИЯ/ ВЕДЕНИЕ БОЛЬНОГО

- Все формы мелазмы трудно поддаются лечению.
- Особенно трудно лечить дермальную форму.
- Пациенты должны знать об упорном течении этого патологического процесса в коже.
- Роды и прекращение приема оральных контрацептивов часто являются успешной тактикой терапии.
- Некоторые способы терапии могут ухудшать вид мелазмы.
- После любого лечения очень важно обеспечить отсутствие воздействия прямых солнечных лучей на кожу, рекомендуется применение солнцезащитных средств с ультрафиолетовым фильтром UVA/UVB и/или защита с помощью так называемых физических фильтров — диоксида титана, оксида цинка.

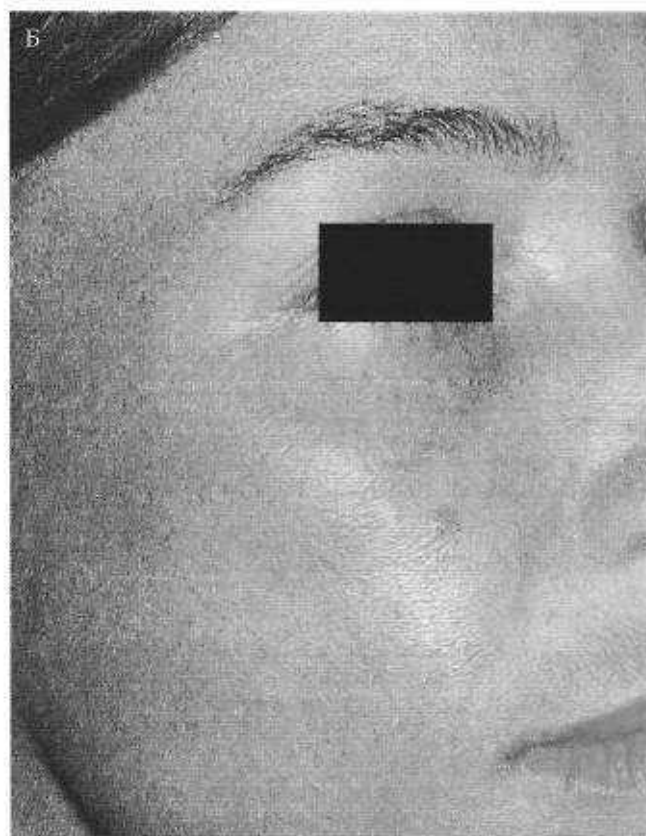

Рис. 21.2 Б. Заметное улучшение вида мелазмы после 4 процедур, проведенных с помощью фракционного лазера (7 мДж/ЗМВ, общая плотность 2000 ЗМВ/см²) (фотография предоставлена Howard Conn, MD)

ЛИТЕРАТУРА

1. Finkel U, Ditre CM, Hamilton TA, Ellis CN, Voorhees JJ. Topical tretinoin (retinoic acid) improves melasma. A vehicle-controlled, clinical trial. *Br J Dermatol.* 1993;129: 415-421.
2. Lawrence N, Cox SE, Brody HJ. Treatment of melasma with Jessner's solution versus glycolic acid: a comparison of clinical efficacy and evaluation of the predictive ability of Wood's light examination. *J Am Acad Dermatol.* 1997;36:589-593.
3. Lim JT, Tham SN. Glycolic acid peels in the treatment of melasma among Asian women. *Dermatol Surg.* 1997;23: 177-179.
4. Manaloto RM, Alser TM. Erbium:YAG laser resurfacing for refractory melasma. *Dermatol Surg.* 1999;25:121-123.
5. Torok HM, Jones T, Rich P, Smith S, Tschene E. Hydroquinone 4 %, tretinoin 0.05 %, fluocinolone ace-tonide 0.01 %: a safe and efficacious 12-month treatment for melasma. *Cutis.* 2005;75(1):57-62.
6. Tse Y, Levine VJ, McClain SA, Ashinoff R. The removal of cutaneous pigmented lesions with the Q-switched ruby laser and the Q-switched neodymium: yttrium-aluminum garnet laser. A comparative study. *J Derm Surg Oncol.* 1994;20:795-800.
7. Verallo-Rowell VM, Veralo V, Graupe K, Lopez-Villafuerte L, Garcia Lopez M. Double-blind comparison of azeleic acid and hydroquinone in the treatment of melasma. *Acta Derm Venereol.* 1989;143:58-61.
8. Victor FC, Gelber J, Rao B. Melasma: a review. *J Cutan Med Surg.* 2004;8(2):97-102.

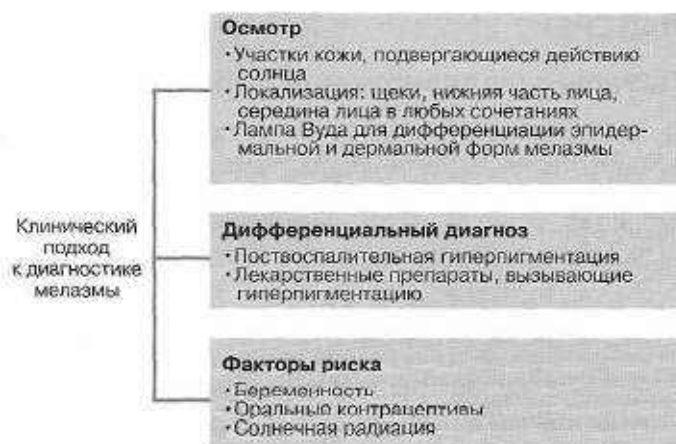

Рис. 21.3. Клинический подход к диагностике мелазмы

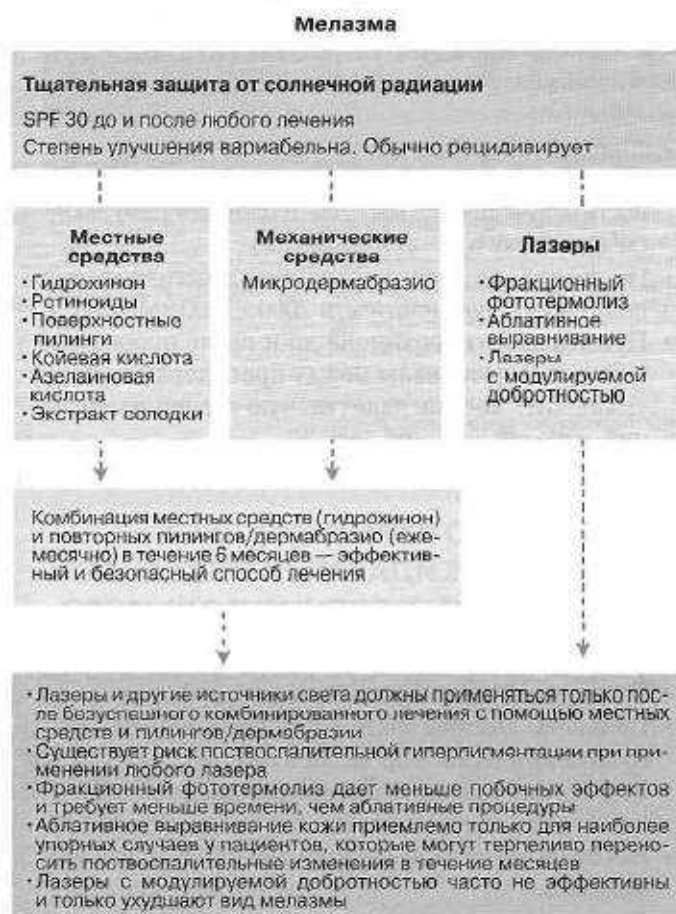

Рис. 21.4. Протокол лечения мелазмы

ГЛАВА 22. Невус Ота

Невус Ота (*nevus fusoceruleus ophthalmomaxillaris*) представляет собой доброкачественное образование коричневатого-голубого цвета, состоящее из частично сливающихся пятен, расположенное на коже и слизистых оболочках, иннервируемых первой и второй ветвями тройничного нерва. Невус может быть односторонним или двусторонним. Часто страдает склера на той же стороне.

ЭПИДЕМИОЛОГИЯ

Частота: 0,4–0,8 % пациентов, посещающих дерматолога в Японии.

Возраст: бимодальное распределение — новорожденные и подростки.

Пол: женщины чаще обращаются к врачу, чем мужчины. Неизвестно, имеется ли у женщин истинная предрасположенность.

Раса: чаще у азиатов и темнокожих пациентов, чем у белокожих.

Предрасполагающие факторы: возникает спорадически, не является наследственным нарушением.

ПАТОГЕНЕЗ

Гиперпигментация возникает в результате скопления дермальных меланоцитов, которые не мигрируют в эпидермис.

ПАТОГИСТОЛОГИЯ

Перегруженные пигментом, удлиненные дендритные меланоциты вдоль коллагеновых волокон дермы. Наиболее типично расположение меланоцитов в верхней трети сетчатого слоя дермы, но в некоторых случаях они могут встречаться и в сосочковом слое.

ОСМОТР

Очаги представляют собой сливные или частично слившиеся коричневатого-голубые пятна в областях, иннервируемых первой и второй ветвями тройничного нерва. В пределах одного очага могут обнаруживаться оттенки серого, черного и фиолетового цветов. Очаги могут быть односторонними или двусторонними. Степень поражения бывает различной — от локальных перикулярных пятен до половины лица. Примерно у двух третей пациентов страдает склера на стороне поражения.

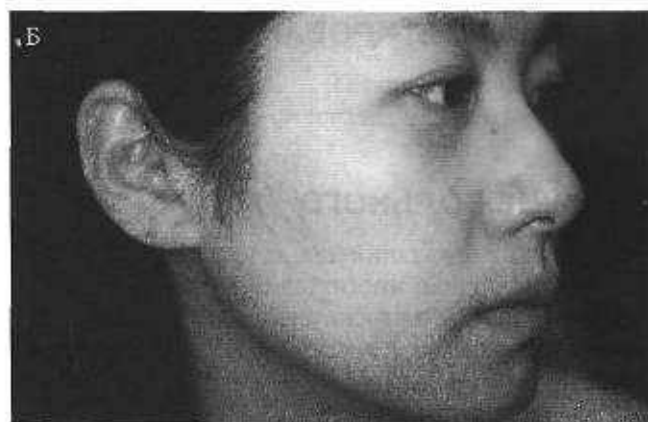
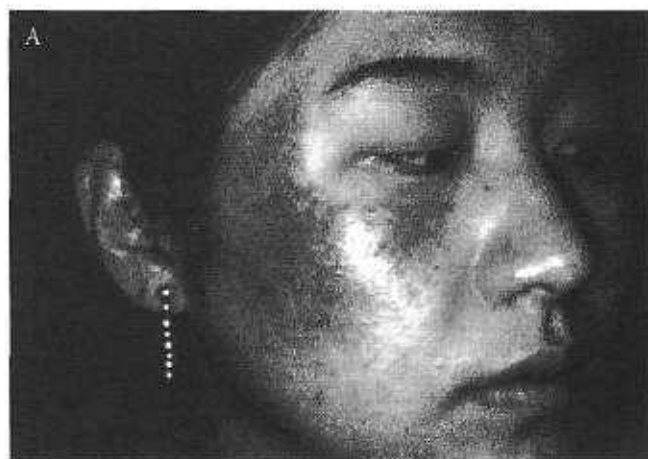
Рис. 22.1 А. Невус Ота до лечения рубиновым лазером с модулируемой добротностью. Б. Заметное улучшение после серии процедур, проведенных с помощью рубинового лазера

ДИФФЕРЕНЦИАЛЬНАЯ ДИАГНОСТИКА

Мелазма, кофейные пятна, голубой невус, гематома, охроноз, аргирия, фотодерматоз, лекарственная пигментация.

ЛАБОРАТОРНЫЕ ИССЛЕДОВАНИЯ

Биопсия показана в случае, если диагноз неясен и для исключения меланомы, которая в редких случаях может возникнуть в пределах этого невуса.

ТЕЧЕНИЕ

Имеется бимодальное распределение: новорожденные и подростки. Вид невуса остается относительно неизменным после его появления.

КЛЮЧЕВЫЕ ВОПРОСЫ ПРИ КОНСУЛЬТИРОВАНИИ

- Время появления пятна.
- Сведения о приеме лекарств.

ВЕДЕНИЕ БОЛЬНОГО

Медицинских показаний для лечения невуса Ота не существует. Однако многих пациентов расстраивает этот косметический недостаток. Применяются местные осветляющие средства и криотерапия. Оптимальным средством является лечение с помощью лазеров с модулируемой добротностью.

МЕСТНОЕ ЛЕЧЕНИЕ

Скрыть или частично замаскировать невус Ота может макияж. Местное лечение менее эффективно, чем лазеры.

ЛЕЧЕНИЕ

- Многочисленные исследования показывают, что невус Ота успешно поддается лечению лазерами с модулируемой добротностью, в том числе рубиновым (694 нм) и александритовым (755 нм), Nd:YAG (1064 нм) (рис. 22.2–22.3).
- До начала лечения следует провести пробу на ограниченном участке кожи.
- Показано, что рубиновый лазер эффективен при следующих параметрах: интенсивность — 5–7 Дж/см², размер пятна — 4 мм, ширина импульса — 30 нс, интервалы между процедурами — 3–4 месяца. При этом наблюдается улучшение на 75 % и более.
 - При сравнении результатов лечения 46 детей и 107 взрослых оказалось, что у детей лечение прошло более успешно.

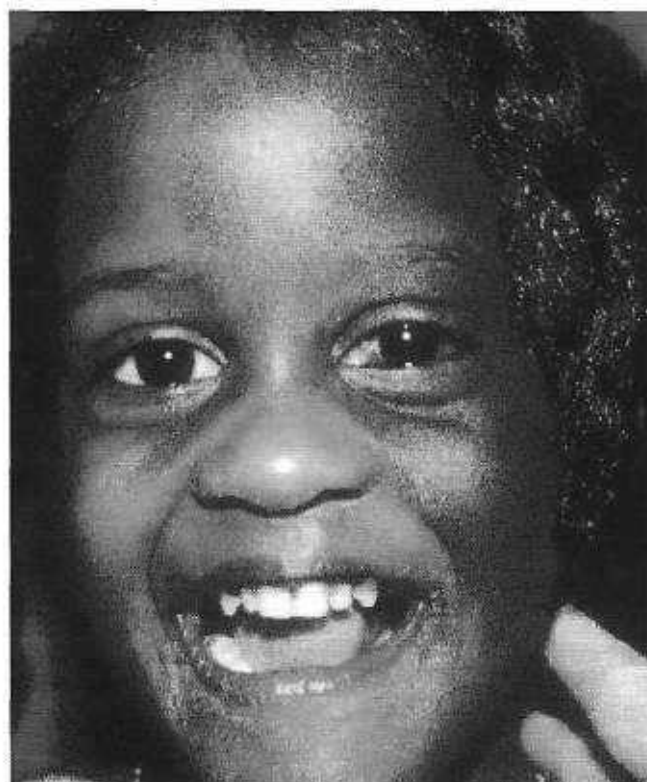

Рис. 22.2. Невус Ота. Периорбитальная голубовато-серая пигментация с вовлечением склеры (Kay K., Jen R., Richard J., Howard B., Alexander S., eds. Color Atlas & Synopsis of Pediatric Dermatology. McGraw-Hill, Inc.; 2002)

- Среднее количество процедур, которые требовались для получения видимого клинического эффекта, составило 3,5 для младшей возрастной группы и 5,9 для старшей.
- Кроме того, количество осложнений у детей было меньше, чем у взрослых (4,8 против 22,4 %).
- Ретроспективное исследование 101 пациента через 1 год после лечения рубиновым лазером выявило гипопигментацию у 16,8 % и гиперпигментацию у 5,9 % пациентов; у 1 пациента после полного исчезновения очага возник рецидив.
- При невусе Ота эффективен александритовый лазер
 - Проведено лечение 13 пациентов с использованием следующих параметров: интенсивность излучения – 6 и 8 Дж/см², интервалы между процедурами – 8 недель. Среднее количество процедур составило 7. У семи пациентов добились осветления очага на 75 % и более, у трех улучшение составило 51–75 %, у остальных улучшение было < 25 %.
 - У двух пациентов отмечалась транзиторная гиперпигментация, у одного – транзиторная гипопигментация.
- Доказана эффективность Nd:YAG лазера (1064 нм)
 - Он, однако, несколько менее эффективен, чем другие лазеры с модулируемой добротностью.
 - Более безопасен для пациентов с темной кожей.
 - Меньший риск гипопигментации.

ЛОВУШКИ, КОТОРЫХ СЛЕДУЕТ ИЗБЕГАТЬ/ ОЖИДАЕМЫЙ РЕЗУЛЬТАТ/ ОСЛОЖНЕНИЯ/ ВЕДЕНИЕ БОЛЬНОГО

- Лечение невуса Ота с помощью лазеров часто приводит к успеху.
- Из-за преобладания пациентов с темной кожей существует риск гипопигментации.
- Возможность этого предсказуемого осложнения следует обсудить с пациентом до начала лечения.
- Кроме того, нужно провести пробное лечение на ограниченном участке, прежде чем обрабатывать весь очаг.
- Применение лазеров с модулируемой добротностью может сопровождаться транзиторной гиперпигментацией.
- Нередко после лечения возникает рецидив.

ЛИТЕРАТУРА

1. Chan HH, Leung RS, Ying SY, Lai CF, Kono T, Chua JK, Ho WS. A retrospective analysis of complications in the treatment of nevus of Ota with the Q-switched alexandrite and Q-switched Nd:YAG lasers. *Dermatol Surg.* 2000; 26(11):1000-1006.
2. Chan HH, Ying SY, Ho WS, Kono T, King WW. An in vivo trial comparing the clinical efficacy and complications of Q-switched 755 nm alexandrite and Q-switched 1064 nm

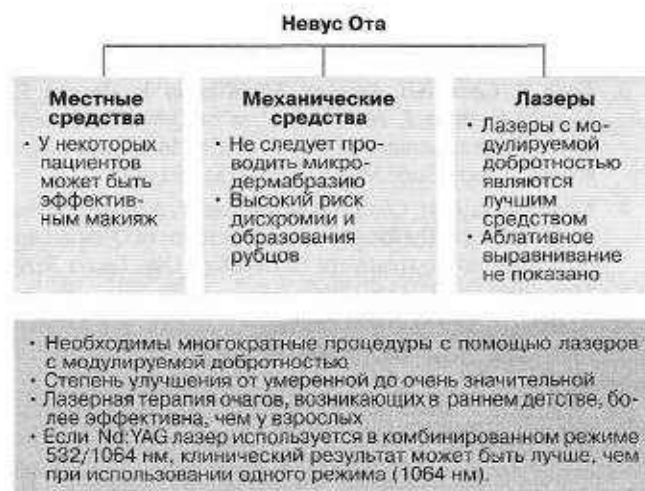

Рис. 22.3. Алгоритм лечения невуса Ота

- with 40-Loose for the management of temporomandibular dysfunction. *Int J Oral Surg*. 2003;32(12):919-922.
3. Kono T, Okano H, Saito H, Fukuda Y, Ueda S, Iwano S, Inagi Y. Analysis of Use of Occlusal splint base in the treatment of temporomandibular joint groups. *Int J Oral Surg*. 2003;32(7):391-395.
 4. Kono T, Okano H, Okano H, Fukuda Y. A retrospective study on impact of long-term use of occlusal splint base in the treatment of temporomandibular joint groups. *Int J Oral Surg*. 2003;32(10):66-69.
 5. Kono T, Okano H. Effects of the treatment with occlusal splint. *J Okazaki Univ Dent*. 2001;32(2):1205-1209.

ГЛАВА 23. Поствоспалительная гиперпигментация

Поствоспалительная гиперпигментация (ПВГ) — весьма распространенное следствие воспалительных заболеваний кожи или ее повреждений. Чаще встречается у людей с темной кожей. В зависимости от причины гиперпигментации пигмент может быть расположен в дерме или в эпидермисе, что имеет важное значение для выбора способа лечения.

ЭПИДЕМИОЛОГИЯ

Частота: встречается часто, особенно у людей с темной кожей.

Возраст: все возрастные группы.

Пол: значения не имеет.

Предрасполагающие факторы: любые воспалительные заболевания или повреждения кожи могут вызвать гиперпигментацию. Она может возникнуть в результате лазерной терапии, дермабразии, криотерапии, химических пилингов. У лиц с более темной кожей существует дольше и выражена сильнее.

ПАТОГЕНЕЗ

Неизвестен.

ПАТОГИСТОЛОГИЯ

Обнаруживают пигментацию клеток базального слоя эпидермиса и меланофаги в дерме.

ОСМОТР

При эпидермальной ПВГ на участках кожи, где ранее были очаги воспаления, у пациентов имеются пятна цвета загара или темно-коричневые. При дермальной ПВГ они имеют более темный, коричнево-серый, оттенок.

ДИФФЕРЕНЦИАЛЬНАЯ ДИАГНОСТИКА

Мастоцитоз, пятнистая форма амилоидоза, минокцилиновая гиперпигментация, дисхромическая эритема (пепельный дерматоз), мелазма, экзогенный охроноз.

ЛАБОРАТОРНЫЕ ИССЛЕДОВАНИЯ

Не требуются.

ТЕЧЕНИЕ

ПВГ не усиливается при отсутствии повторных повреждений или воспаления этого участка кожи. Обычно

ПВГ имеет свой характерные особенности. Примеры на этой форме ПЭГ-фототерапии можно увидеть здесь.

КЛЮЧЕВЫЕ ВОПРОСЫ ПРИ КОНСУЛЬТИРОВАНИИ

- Достаточно ли широкий спектральный состав используемых средств.
- Время воздействия света.
- Сведения о предшествующих методах лечения, в том числе, методах лечения.
- Сведения о приеме лекарств.

ВЕДЕНИЕ БОЛЬНОГО

Эффективное лечение заболеваний ПЭГ не существует. Однако у многих пациентов наблюдается комбинированный характер заболевания (причина 1) и при этом приемы лечения являются более эффективными, чем при приеме одного препарата. Кроме того, ПЭГ может использоваться параллельно другим, как доказано в нескольких исследованиях, включая исследование по лечению ПЭГ у детей и подростков с помощью комбинации лечения местными лекарственными средствами, лазерной терапией, хирургическим вмешательством (табл. 25.1). Возможно, это связано с особенностями патогенетического процесса. Обычно при лечении больных ПЭГ применяется комплексное лечение через несколько месяцев.

ЗАЩИТА ОТ СОЛНЦА

Пациентам с заболеваниями ПЭГ настоятельно рекомендуется избегать пребывания на открытом солнце, а также использовать специальные средства защиты от солнца (кремы, мази), для того, чтобы избежать ухудшения. Рекомендуется использовать солнцезащитные очки.

МЕСТНОЕ ЛЕЧЕНИЕ

Существуют несколько методов лечения, которые могут использоваться для ускорения разрешения ПЭГ

Таблица 25.1. Лечение поствоспалительной гиперпигментации

КАТЕГОРИЯ ПАЦИЕНТА	РЕКОМЕНДУЕМАЯ ТЕРАПИЯ	ПРЕИМУЩЕСТВА И НЕДОСТАТКИ	ПЭГ-ПЕЧАТ	АДГ-ПЕЧАТ	ПЭГ-ПЕЧАТ
Пациенты с гиперпигментацией на фоне воспаления	Для достижения наилучших результатов рекомендуется использовать гидрохинон. Комбинированное лечение гидрохиноном и азелаиновой кислотой приводит к наиболее эффективным результатам.	Гидрохинон (20–40%) является наиболее эффективным средством для лечения ПЭГ. Однако его использование может привести к раздражению кожи и другим побочным эффектам. Азелаиновая кислота (15–20%) также является эффективным средством для лечения ПЭГ, особенно при гиперпигментации на фоне воспаления.	Высокая эффективность при лечении гиперпигментации на фоне воспаления.	Высокая эффективность при лечении гиперпигментации на фоне воспаления.	Высокая эффективность при лечении гиперпигментации на фоне воспаления.

- Гидрохинон в различных концентрациях, особенно в комбинации с солнцезащитными средствами
 - Средства первой очереди – 2–4 % кремы с гидрохиноном.
 - При беременности и кормлении грудью осветляющие кремы противопоказаны.
- Ретиноиды
 - Solage (2 % меквинол и 0,01 % третиноин) и Triluma (0,01 % флуоцинолона ацетонид, 4 % гидрохинон и 0,05 % третиноин) обеспечивают эксфолиацию.
 - Препарат Triluma нельзя применять долго из-за содержания кортикостероидов и риска атрофии кожи.
- Крем с азелаиновой кислотой (20 %) при нанесении два раза в день дает легкое осветление пигментации.
- Крем с койевой кислотой
 - Точная концентрация, которая необходима для достижения пухлого результата, неизвестна.
- Если какие-либо из этих средств вызывают воспаление или раздражение, нужно прекратить их использование, чтобы не ухудшить течение ПВГ.

ХИМИЧЕСКИЕ ПИЛИНГИ

Химические пилинги являются эффективным способом уменьшения ПВГ.

- Применение α -гидроксикислот, отпускаемых без рецепта, является хорошим дополнением к пилингу, проводимому врачом. Постоянная эксфолиация, которая достигается благодаря применению пилинга, вызывает легкое осветление.
- Пилинги гликолевой кислотой (20–70 %) проводятся каждые 2–3 недели в возрастающей концентрации при условии хорошей переносимости.
 - Цель процедуры – получение по ее окончании легкой сливной эритемы.
 - После завершения процедуры обработанная область должна быть нейтрализована бикарбонатом натрия или водой.
 - Осветление поверхностной ПВГ можно видеть после 4–6 процедур.
 - В течение 1 месяца требуется строгое соблюдение защиты от солнца – это нужно подчеркнуть особо.
- Пилинг раствором Джесснера (резорцин, молочная и салициловая кислоты) проводят каждые 6–8 недель.
 - Цель процедуры – получение по ее окончании легкого побеления кожи.
 - Рекомендуется строгое соблюдение защиты от солнца в течение 2–3 месяцев.
 - Рекомендуется проведение нескольких процедур.
 - Противопоказано проведение при беременности и грудном вскармливании.
- Можно применять комбинацию раствора Джесснера и 10 % трихлоруксусной кислоты (ТХУ) по той же схеме, что и пилинг Джесснера. Раствор Джесснера вызывает эксфолиацию, которая позволяет ТХУ проникать глубже.

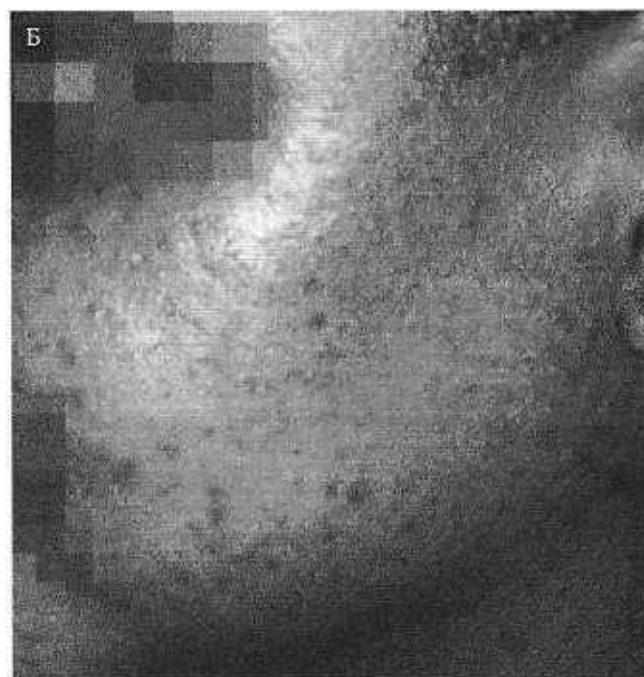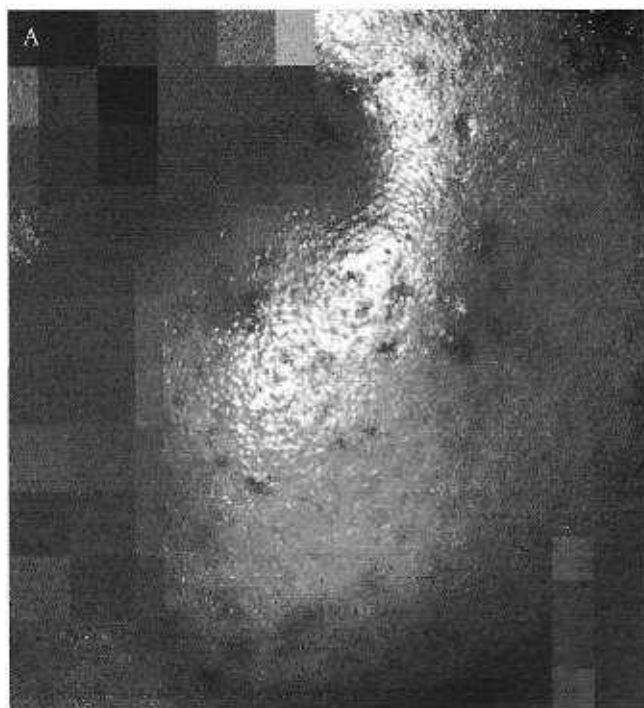


Рис. 23.1 А. Гиперпигментация на левой половине лица до лечения. **Б.** Улучшение после серии пилингов салициловой кислотой и нанесения 4% гидрохинона (фотография предоставлена Pearl E. Grimes, MD)

- ПЭТ может использоваться при лечении.
- При неэффективности берущихся для лечения взаимосоотношения.
- В более глубокие участки проникаются ретиноиды при лечении утолщения ПЭТ при актиничности.
- С осторожностью нужно использовать при лечении пиликозом пиликозопрофилактики в типичных случаях, особенно при запущенности заболевания средней глубины. Необходимо беречься от чрезмерного использования средств ухода (эритема, зуд).

ЛАЗЕРЫ

Лазерная терапия не дает надежных результатов, тем не менее является первой попыткой, даже в том, что лазерная терапия может вызвать ПЭТ, поэтому она имеет ограниченную пользу.

ЛОВУШКИ, КОТОРЫХ СЛЕДУЕТ ИЗБЕГАТЬ; ОЖИДАЕМЫЙ РЕЗУЛЬТАТ; ОСЛОЖНЕНИЯ; ВЕДЕНИЕ БОЛЬНОГО

- Многие ошибаются, полагая, что ПЭТ со временем исчезнет, если не лечить, поэтому не требуется лечения.
- Лазерная терапия неэффективна и может вызвать осложнения, поэтому она не рекомендуется.
- Нужно предупредить применение любых местных средств, особенно эмолентов, ретиноидов, антибиотиков, чтобы избежать побочных эффектов ПЭТ.
- Активные средства лишь временно действуют, но не устраняют проблему. С осторожностью следует применять их у пациентов с тонкой кожей.
- Для уменьшения риска лучше провести несколько последовательных сеансов, чем один длительный.
- ПЭТ может не уменьшиться, поэтому требуется проведение лазерной терапии с осторожностью и вниманием.

ЛИТЕРАТУРА

1. Kwon SO. Laser eradication of pigmented lesions and tattoos. *Dermatol. Clin.* 2002;25(10):57-63.
2. Malhotra V, Sridhar K, Sridhar T, et al. Efficacy of carbon dioxide laser for the treatment of hyperpigmented facial lesions. *Int J Dermatol.* 1995;34(3):154-155.
3. Matsumoto M, Sato K. Control of hyperpigmentation by laser therapy. *Int J Dermatol.* 1995;34(1):6-13.
4. Sridhar K, Sridhar T, Sridhar K, et al. Efficacy of carbon dioxide laser for the treatment of hyperpigmented facial lesions. *Int J Dermatol.* 1995;34(3):154-155.

ГЛАВА 24. Витилиго

Витилиго — приобретенное идиопатическое состояние, при котором возникают симметричные депигментированные участки кожи. Оно особенно заметно у пациентов с темной кожей.

ЭПИДЕМИОЛОГИЯ

Частота: около 2 % населения в мире.

Возраст: встречается во всех возрастных группах, но чаще всего после 35 лет.

Пол: значения не имеет.

Раса: значения не имеет.

Предрасполагающие факторы: наследственность, травма, заболевание, эмоциональные состояния.

ПАТОГЕНЕЗ

Неизвестен.

ПАТОГИСТОЛОГИЯ

Отсутствуют меланоциты в базальном слое эпидермиса.

ОСМОТР

У пациентов имеются четко ограниченные симметричные депигментированные пятна цвета мела. Обычно они локализуются на локтях, коленях, крестце, пенисе, в перiorальной области и на шее (рис. 24.1–24.2).

ДИФФЕРЕНЦИАЛЬНАЯ ДИАГНОСТИКА

Химическая лейкодерма, поствоспалительная гипопигментация, беспигментный невус, анемический невус, белый питириаз, эритематозная волчанка, лепра, наследственные дерматозы.

ЛАБОРАТОРНЫЕ ИССЛЕДОВАНИЯ

Диагноз помогает установить исследование с помощью лампы Вуда. Если диагноз не установлен, требуется биопсия как пораженной области, так и здоровой кожи для подтверждения отсутствия меланоцитов в депигментированном участке. Для исключения гипотиреоза определяют уровень ТТГ.

ТЕЧЕНИЕ

Течение может быть различным. После быстрого начала витилиго имеет тенденцию стабилизироваться.

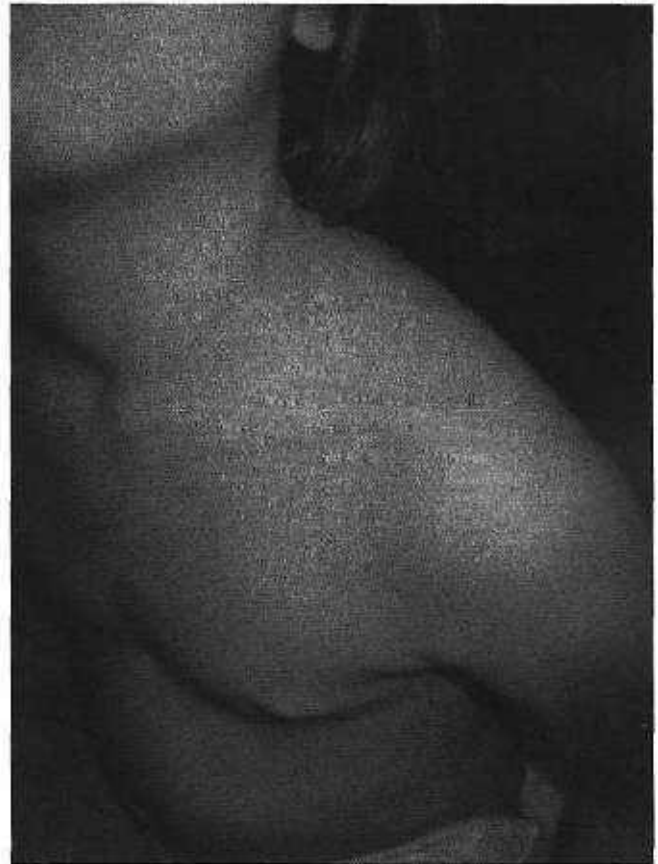

Рис. 24.1. Витилиго на туловище и шее у молодой пациентки

Обычно это хроническое заболевание с периодами частичной репигментации без полного разрешения. Может улучшаться летом. В некоторых случаях депигментация становится распространенной.

КЛЮЧЕВЫЕ ВОПРОСЫ ПРИ КОНСУЛЬТИРОВАНИИ

- Возраст пациента.
- Время появления очагов депигментации.
- Семейный анамнез.
- Занятия.
- Контакт с химическими веществами.



Рис. 24.2. Белая прядь волос у той же пациентки

ВЕДЕНИЕ БОЛЬНОГО

Существует много способов лечения витилиго, которые, к сожалению, часто не эффективны. Пациенты расстроены из-за своего косметического недостатка и, как правило, желают лечиться. В случаях распространенного витилиго внешность сильно страдает, особенно у пациентов с темной кожей.

ПРОФИЛАКТИКА

Применение солнцезащитных средств, а также отсутствие воздействия солнечной радиации защищает депигментированную кожу от ожогов и является важным компонентом терапии.

МЕСТНОЕ ЛЕЧЕНИЕ

Существуют многочисленные средства для лечения витилиго

- Кортикостероиды
 - Местные.
 - Внутрикожные.
- Такролим(ус), пимекролим(ус).
- Монобензиловый эфир гидрохинона
 - Может вызвать постоянную депигментацию.
 - Два раза в день в течение 1 года.
 - Постоянная депигментация возникает менее чем у 50 % пациентов.
 - Постоянное лечение назначают с осторожностью.
 - Побочные эффекты включают контактный дерматит, эритему и зуд.
- Камуфлирующий макияж на депигментированные участки кожи.

ФОТОТЕРАПИЯ

Фототерапия является главным способом лечения витилиго

- PUVA с местным применением или пероральным приемом 5- либо 8-метоксипсоралена.
- Узкополосное ультрафиолетовое излучение (UVB).

ПЕРОРАЛЬНЫЕ СРЕДСТВА

- 5- или 8-метоксипсорален с дозированным ограниченным действием солнечной радиации.
- Импульсная терапия кортикостероидами.

ХИРУРГИЧЕСКОЕ ЛЕЧЕНИЕ

При витилиго, устойчивом к другим видам лечения, может помочь пересадка собственной кожи. Этот метод не является средством первой или второй очереди. Проводились исследования по пересадке расщепленных трансплантатов, эпидермальных blisterных трансплантатов, культуры меланоцитов, единичных волосяных фолликулов и эпидермальных суспензий. Процедура сопровождается болью, особенно в месте взятия кожи для пересадки.

- Пересадка эпидермальных аспирационных трансплантатов вызывают улучшение у большинства пациентов.
- У 22 пациентов пересадка расщепленных кожных трансплантатов и дермабразия также позволили достигнуть репигментации в течение 6 месяцев.
- При локальном или сегментарном витилиго наиболее эффективной является пересадка одиночных волосяных фолликулов. При генерализованной форме это не приводит к успеху.
- Есть успехи в лечении витилиго с помощью пересадки суспензии чистой культуры меланоцитов или культуры эпидермальных клеток после обработки углекислотным лазером.
 - Лучшие результаты достигаются при локализованных формах витилиго.

ЛАЗЕРЫ

Эксимерный лазер

Эксимерный лазер излучает ультрафиолет (UVB) с длиной волны 308 нм, близкой к длине волны узкополосного UVB, которое с успехом применяется для лечения витилиго.

Лечение начинают с дозы 100 Дж/см² и повышают ее согласно стандартам, принятым для фототерапии. В случаях упорного течения витилиго добивались улучшения через 30 недель такой терапии.

- Более рефрактерны периферические очаги.
- Мало побочных эффектов.
- Лучшие результаты достигаются на лице > шее, конечностях, туловище, гениталиях > кистях, стопах.
- Стоит дороже, чем многие традиционные методы лечения.

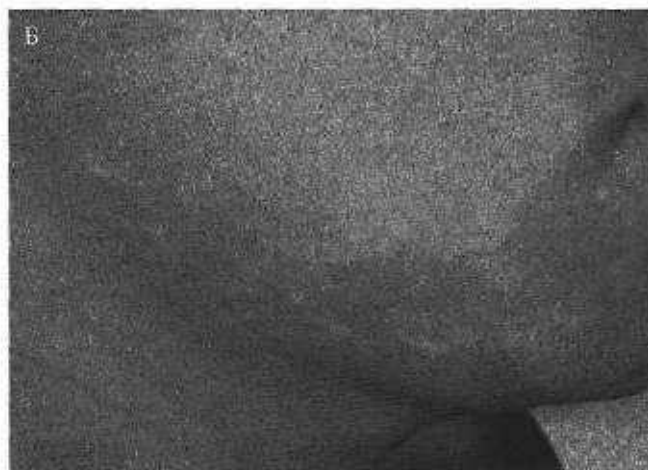
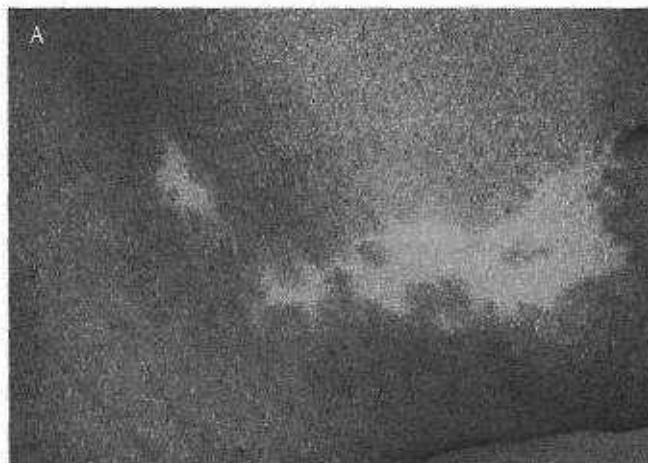
Рис. 24.3 А. Депигментированный участок кожи на правой челюсти. **Б.** Значительное улучшение после пересадки множественных одномиллиметровых кожных трансплантатов

ЛОВУШКИ, КОТОРЫХ СЛЕДУЕТ ИЗБЕГАТЬ/ ОЖИДАЕМЫЙ РЕЗУЛЬТАТ/ ОСЛОЖНЕНИЯ/ ВЕДЕНИЕ БОЛЬНОГО

- Витилиго — заболевание, трудно поддающееся лечению.
- Существует много средств первой и второй очереди, которые нужно применить прежде, чем начинать хирургическое или лазерное лечение.
- Особенно трудно добиться долговременного значительного косметического улучшения в случаях распространенного витилиго.
- Часто репигментация может ограничиваться областью вокруг волосяных фолликулов, придавая коже пятнистый вид.
- Пациенты должны быть информированы о том, что любой метод лечения может не дать результата.
- Лечение эксимерным лазером не относится к широко доступным процедурам, что особенно затрудняет его использование.

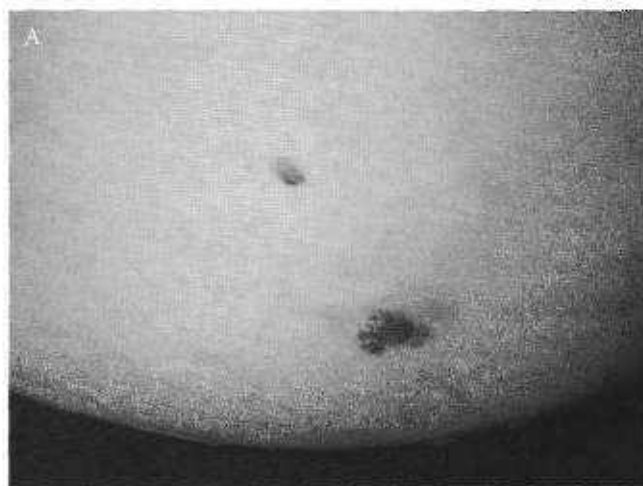ЛИТЕРАТУРА

1. *Chen YF, Yang PY, Hu DN, Kuo FS, Hung CS, Hung CM.* Treatment of vitiligo by transplantation of cultured pure melanocyte suspension: analysis of 120 cases. *J Am Acad Dermatol.* 2004;51(1):68-74.
2. *Hadi SM, Spencer JM, Lebwohl M.* The use of the 308-nm excimer laser for the treatment of vitiligo. *Dermatol Surg.* 2004;30(7):983-986.
3. *Koga M.* Epidermal grafting using the tops of suction blisters in the treatment of vitiligo. *Arch Dermatol.* 1988;124(11):1656-1658.
4. *Na GY, Seo SK, Choi SK.* Single hair grafting for the treatment of vitiligo. *J Am Acad Dermatol.* 1998;38(4):580-584.
5. *Ozdemir M, Cetinkale O, Wolf R, Kotogyan A, Mat C, Tuzun B, Tuzun Y.* Comparison of two surgical approaches for treating vitiligo: a preliminary study. *Int J Dermatol.* 2002;41(3):135-138.
6. *Taneja A, Trehan M, Taylor CR.* 308-nm excimer laser for the treatment of localized vitiligo. *Int J Dermatol.* 2003;42(8):658-662.
7. *Toriyama K, Kamei Y, Kazeto T, Yasue T, Suga Y, Inoie M, Tomita Y, Torii S.* Combination of short-pulsed CO₂ laser resurfacing and cultured epidermal sheet autografting in the treatment of vitiligo: a preliminary report. *Ann Plast Surg.* 2004;53(2):178-180.
8. *van Geel N, Ongenaes K, De Mil M, Haeghen YV, Vervaet C, Naeyaert JM.* Double-blind placebo-controlled study of autologous transplanted epidermal cell suspensions for repigmenting vitiligo. *Arch Dermatol.* 2004;140(10):1203-1208.

РАЗДЕЛ VI
СОСУДИСТАЯ
ПАТОЛОГИЯ КОЖИ

ГЛАВА 25. Ангиокератома

Ангиокератомы — это сосудистые опухоли с элементами кератоза. Они существуют в различных клинических формах: а) единичные или множественные ангиокератомы, возникающие преимущественно на нижних конечностях, б) ангиокератома Фордайса, поражающая мошонку и вульву, в) ангиокератома Мибелли — ауто-сомно-доминантное нарушение, поражающее тыльную поверхность кистей и стоп, локти и колени, г) диффузная ангиокератома туловища (*angiokeratoma corporis diffusum*), ассоциированная с болезнью Фабри — рецессивным, сцепленным с X-хромосомой заболеванием, характеризующимся дефицитом α -галактозидазы А и поражающим нижнюю часть живота, ягодицы и гениталии, д) ограниченная ангиокератома (*angiokeratoma circumscriptum*), при которой поражения обычно локализуются группами на одной конечности.



ЭПИДЕМИОЛОГИЯ

Возраст: единичные или множественные ангиокератомы обычно возникают у молодых людей, ангиокератома Фордайса встречается у лиц среднего и пожилого возраста, ангиокератома Мибелли и *angiokeratoma circumscriptum*, как правило, диагностируются в детстве.

Пол: ангиокератома Мибелли и ограниченная ангиокератома чаще встречаются у девочек. Другие виды ангиокератом с одинаковой частотой поражают мужчин и женщин.

ОСМОТР

Папулы, окрашенные в различные оттенки красного и фиолетового цвета, хорошо отграниченные, с гиперкератозом.

ДИФФЕРЕНЦИАЛЬНАЯ ДИАГНОСТИКА

Единичные папулы можно спутать с меланомой, приобретенной гемангиомой, себорейным кератозом, бородавками.

ЛАБОРАТОРНЫЕ ДАННЫЕ

Патогистология

Значительно расширенные тонкостенные кровеносные сосуды в сосочковом слое дермы в сочетании с акантозом и гиперкератозом покрывающего их эпидермиса.

ВЕДЕНИЕ БОЛЬНОГО

- Лазеры. Ангиокератомы успешно лечатся с помощью различных лазеров.

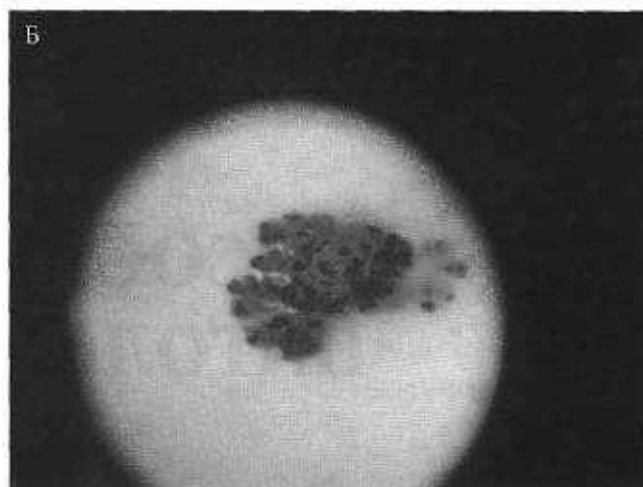


Рис. 25.1 А. Ангиокератомы на животе у молодого пациента. Б. Вид ангиокератомы через эпидюминесцентный микроскоп (DermLite)

- Импульсный лазер на красителях (ИЛК) эффективен для лечения сосудистого компонента ангиокератом, но кератоз часто не исчезает. Мишенью для излучения является гемоглобин. Доказана эффективность прибора Scleroplus PDL (Candela, Wayland, MA) при следующих параметрах: длине волны 595 нм, размере пятна 5–7 мм, интенсивности 9–11 Дж/см², динамическое охлаждение 30/20. Эффективны и другие ИЛК. Помогает покрытие очагов предметным стеклом, т. е. диаскопия. В конце процедуры должна появиться пурпура. Заживление занимает 10–14 дней. Могут потребоваться повторные процедуры (рис. 25.3).
- Для испарения патологически измененных тканей можно использовать «выравнивающие» лазеры — углекислотный и эрбиевый YAG. Обычно перед процедурой требуется местная инфильтрационная анестезия 1 % лидокаином с добавлением адреналина или без него. Применяют ультраимпульсный CO₂-лазер (Lumenis, Santa Clara, CA) с коллиматорным излучателем 3 мм, энергией 300–500 мДж и неперекрывающимися импульсами. Применяют различные сканирующие CO₂-лазеры, например Sharplan Feathertouch с излучателем 125 мм, размером пятна 3 мм при мощности 14–40 Вт. Целью процедуры является удаление ткани с тем, чтобы патологический очаг стал плоским и опалесцирующим. Между пассажами участки кожи, подвергающиеся обработке, нужно протирать марлей, смоченной физиологическим раствором. После процедуры необходимо мыть обработанную область водой с мылом два раза в день и наносить мазь с антибиотиком. Заживление занимает 2–6 недель. Могут образоваться рубцы.
- Другие лазеры, включая калиево-титаново-фосфатный, длинноимпульсный Nd:YAG (1064 нм), аргонный лазер и лазер на парах меди, используются с различной степенью успешности.
- Другие методы лечения включают эксцизию, электрокоагуляцию и криотерапию.

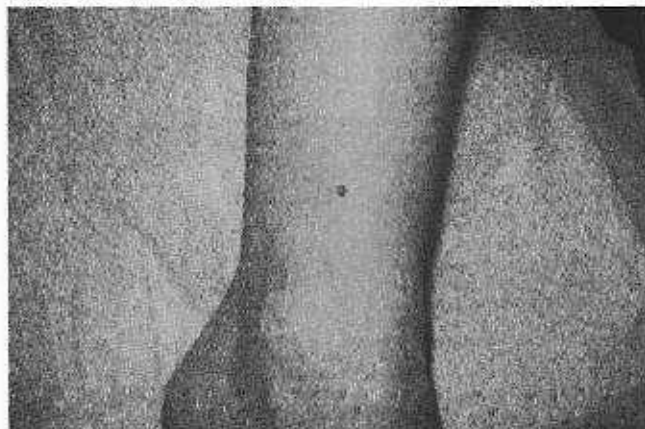


Рис. 25.2. Ангиокератома в нижней части голени

ЛОВУШКИ, КОТОРЫХ СЛЕДУЕТ ИЗБЕГАТЬ

- Пациенты должны быть информированы о том, что обработка ИЛК вызовет гематомы, существующие до 14 дней.
- Кератоз может существовать и после лечения.

ЛИТЕРАТУРА

1. Gorse SJ, James W, Murison MS. Successful treatment of angiokeratoma with potassium tritanyl phosphate laser. Br J Dermatol. March 2004;150(3):620-622.

2. *Lapins J, Entestam L, Marcusson JA.* Angiokeratomas in Fabry's disease and Fordyce's disease: successful treatment with copper vapour laser. *Acta Derm Venereol.* April 1993;73(2):133-135.
3. *Occella C, Bleidl D, Rampini P, Schiazza L, Rampini E.* Argon laser treatment of cutaneous multiple angiokeratomas. *Dermatol Surg.* February 1995;21(2):170-172. *Sommer S, Merchant WJ, Sheehan-Dare R.* Severe predominantly acral variant of angiokeratoma of Mibelli: response to long-pulse Nd:YAG (1064 nm) laser treatment. *J Am Acad Dermatol.* November 2001;45(5):764-766.
4. *Sommer S, Merchant WJ, Sheehan-Dare R.* Severe predominantly acral variant of angiokeratoma of Mibelli: response to long-pulse Nd:YAG (1064 nm) laser treatment. *J Am Acad Dermatol.* November 2001;45(5):764-766.

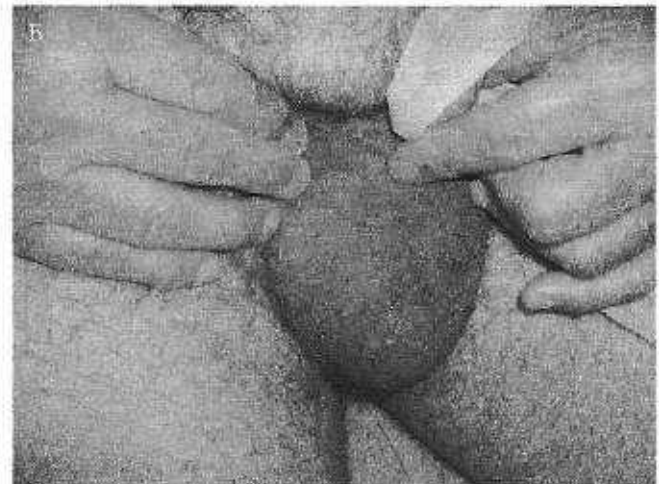
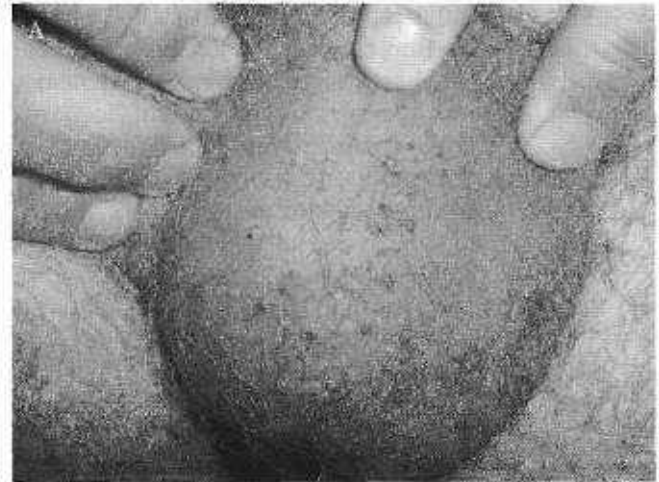

Рис. 25.3 А. Ангиокератомы мошонки. **Б.** Пурпура сразу после лечения импульсным лазером на красителях с длиной волны 595 нм, размером пятна 5 мм, длительностью импульса 1,5 мс и интенсивностью 8 Дж/см². Крупные очаги были обработаны дважды

ГЛАВА 26. Вишневые и паукообразные ангиомы

Вишневые ангиомы, известные также как рубиновые пятна, сенильные гемангиомы, приобретенные капиллярные гемангиомы и пятна Кэмпбелла де Моргана, представляют собой доброкачественные образования из патологически измененных сосудов. Располагаются преимущественно на туловище. Паукообразные ангиомы, известные также как *nevus araneus*, паукообразные телеангиэктазии, артериальные паучки и сосудистые паучки, представляют собой локальные телеангиэктазии, радиально расходящиеся от центральной питающей артериолы. Эти образования преимущественно локализируются на лице, верхней половине туловища, руках и кистях.

ЭПИДЕМИОЛОГИЯ

Частота: встречаются часто.

Возраст: вишневые ангиомы у людей среднего и пожилого возраста, паукообразные ангиомы — во всех возрастных группах.

Пол: чаще у женщин.

Предрасполагающие факторы: вишневые ангиомы могут появиться во время беременности или при болезнях печени. Паукообразные ангиомы тесно связаны с беременностью, приемом оральных контрацептивов и болезнями печени.

ПАТОГЕНЕЗ

Неизвестен в обоих случаях. Связь с беременностью, оральными контрацептивами и болезнями печени предполагает механизм, опосредованный гормонами.

ОСМОТР

Вишневые ангиомы представляют собой папулы размером 1–3 мм ярко-красного или фиолетового цвета с куполообразной гладкой поверхностью. Паукообразные ангиомы — это сеть расширенных капилляров, расходящихся от центрального сосуда. Оба вида ангиом могут кровоточить при их травмировании.

ПАТОГИСТОЛОГИЯ

При вишневых ангиомах базальная мембрана эпидермиса сглажена, капилляры и посткапиллярные венулы в сосочковом слое дермы переполнены кровью и расширены. В паукообразных ангиомах обнаруживают центральную восходящую артериолу, которая разветвляется и сообщается с множеством расширенных капилляров.

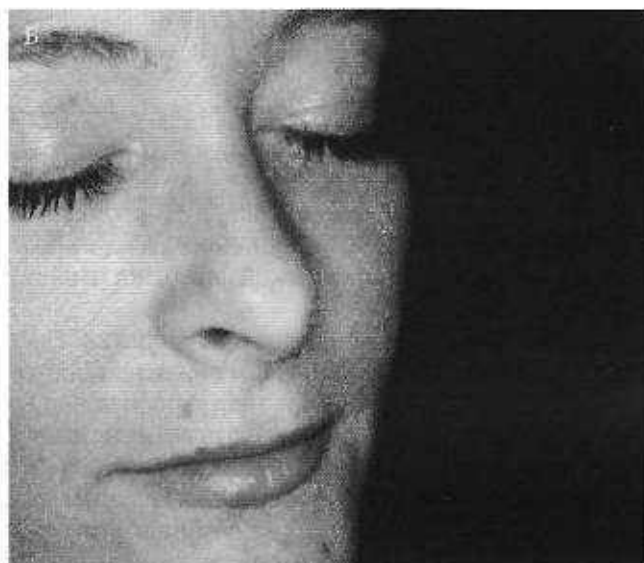

Рис. 26.1 А. Паукообразная ангиома на правой половине носа. **Б.** Полное исчезновение паукообразной ангиомы после однократного воздействия на центральный сосуд с помощью импульсного лазера на красителях

ДИФФЕРЕНЦИАЛЬНАЯ ДИАГНОСТИКА

Вишневые ангиомы можно спутать с ангиокератомой, гломерулоидной гемангиомой, пиогенной гранулемой и нодулярной меланомой.

ТЕЧЕНИЕ

Вишневые и паукообразные ангиомы, возникшие во время беременности, могут сами подвергнуться регрессу после родов. Паукообразные ангиомы, появившиеся в детстве, также могут разрешиться спонтанно. В других случаях оба вида ангиом имеют тенденцию к длительному существованию.

ВЕДЕНИЕ БОЛЬНОГО

Хотя медицинских показаний для удаления вишневых и паукообразных ангиом не существует, их лечат в косметических целях. Существует ряд эффективных хирургических методов лечения. В зависимости от выбранной процедуры материальные затраты пациента значительно варьируют. Ангиомы, возникшие во время беременности, не нужно лечить, пока не пройдет несколько месяцев после родов, так как они могут разрешиться самостоятельно.

- Электрокоагуляция
 - Электродессикация с коагуляцией (однополюсная настройка, 1–2 Вт) с последующим аккуратным кюретажем является традиционным способом лечения этих новообразований. Конечная цель процедуры – получение плоской поверхности папул и гемостаз.
 - Процедура эффективна и легко доступна.
 - Нужно помнить о возможном образовании рубцов.
- Лазеры: вишневые и паукообразные ангиомы успешно лечатся с помощью различных лазеров
 - Чаще всего применяется импульсный лазер на красителях (ИЛК). Размер пятна нужно выбирать так, чтобы он подходил к диаметру сосуда. При паукообразных ангиомах воздействуют на центральный питающий и на все окружающие сосуды. Конечная цель процедуры – получение пурпуры, свидетельствующей о коагуляции (рис. 26.1–26.2).
 - Благоприятный результат дает использование калиево-титаново-фосфатного лазера (КТФ) с длиной волны 532 нм. Размер пятна должен соответствовать диаметру сосуда. Как и при лечении с помощью ИЛК, сосуды должны быть убраны полностью. Конечная цель процедуры – исчезновение очагов или поверхностное побеление ткани. После процедуры может возникнуть эритема, длящаяся 24–48 ч.
 - С успехом применяют как терапию второй очереди лечение ультраимпульсным CO₂-лазером с коллиматорным излучателем 3 мм, энергией 300–400 мДж/импульс и не перекрывающимися


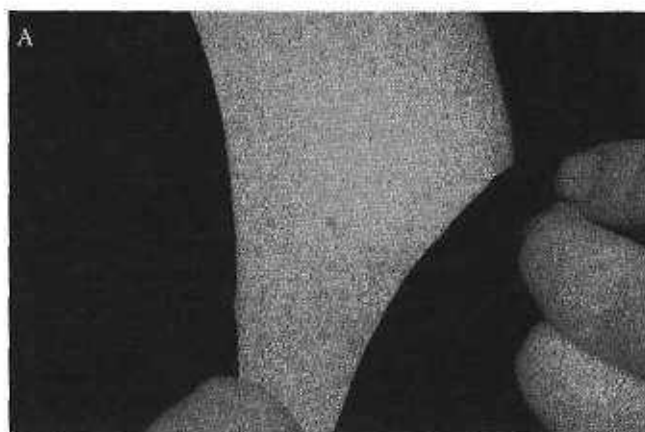


Рис. 26.2 А. Вишневая ангиома на груди. Б. Обработка вишневой ангиомы ИЛК с применением диакопии

импульсами; Sharplan Feathertouch с излучателем 125 мкм, пятном 3 мм при 14–40 Вт и не перекрывающимися импульсами. Целью процедуры является удаление ткани с тем, чтобы патологический очаг стал плоским. Нужно помнить о том, что могут образоваться рубцы.

- Световая терапия
 - С некоторым успехом применяется интенсивный импульсный свет. Так как для разрушения патологических очагов необходима коагуляция, для эффективного лечения может потребоваться высокая интенсивность излучения.
- Хирургическая эксцизия
 - Эксцизию следует оставить для случаев, которые не поддаются лечению другими способами. После операции может остаться рубец, который будет выглядеть хуже, чем ангиома.

ЛОВУШКИ, КОТОРЫХ СЛЕДУЕТ ИЗБЕГАТЬ

- Пациенты должны быть информированы о том, что обработка ИЛК вызовет появление пурпуры, длящейся 10–14 дней. При интенсивности излучения, которая не вызывает пурпуры, вероятность полного удаления ангиомы меньше.
- Простая электрокаутеризация может быть так же эффективна, как ИЛК, при меньшей стоимости процедуры.
- Компрессия ангиом предметным стеклом во время обработки ИЛК или КТФ способствует уменьшению их размеров и более глубокому проникновению излучения. Это снижает общее количество энергии, необходимой для коагуляции, и повышает процент успешного лечения.
- Могут понадобиться повторные процедуры, особенно для лечения больших паукообразных ангиом.

ЛИТЕРАТУРА

1. Dawn G, Gupta G. Comparison of potassium titanyl phosphate vascular laser and hyfrecator in the treatment of vascular spiders and cherry angiomas. *Clin Exp Dermatol.* 2003;28(6):581-583.




Рис. 26.2 В. Пурпура сразу после завершения процедуры. **Г.** Полное исчезновение вишневой ангиомы после одной процедуры с применением ИЛК

ГЛАВА 27. Гранулема лица

Гранулема лица (ГЛ) была впервые описана Wigley в 1945 г. и названа им эозинофильной гранулемой. Pinkus назвал это нарушение фациальной гранулемой (гранулемой лица) в 1952 г. Это идиопатическое хроническое поражение кожи, локализованное обычно на лице, чаще всего в области носа.

ЭПИДЕМИОЛОГИЯ

Частота: встречается редко.

Возраст: 30–50 лет.

Пол: у мужчин чаще, чем у женщин.

Раса: преимущественно у европеоидов.

ПАТОГЕНЕЗ

Неизвестен, но может быть следствием депонирования иммунных комплексов.

ОСМОТР

Единичные плотные папулы или пятна коричневатокрасного цвета, расположенные на лице. Очаги могут быть множественными. Редко встречаются на других участках тела.

ПАТОГИСТОЛОГИЯ

Плотные полиморфные воспалительные клеточные инфильтраты в верхних двух третях дермы. Инфильтраты состоят из многочисленных эозинофилов, нейтрофилов, лимфоцитов и гистиоцитов. Характерна отчетливая пограничная зона. Часто наблюдается лейкоцитарный васкулит.

ДИФФЕРЕНЦИАЛЬНАЯ ДИАГНОСТИКА

Кожный волчаночный эритематоз, саркоидоз, лимфома, псевдолимфома, локальная лекарственная сыпь, розацеа.

ТЕЧЕНИЕ

Обычно хроническое. Гранулемы лица редко разрешаются самостоятельно.

ВЕДЕНИЕ БОЛЬНОГО

Местное лечение

- Кортикостероиды: местно и внутрь гранулемы.
- Мазь с такролимусом (0,1 %).

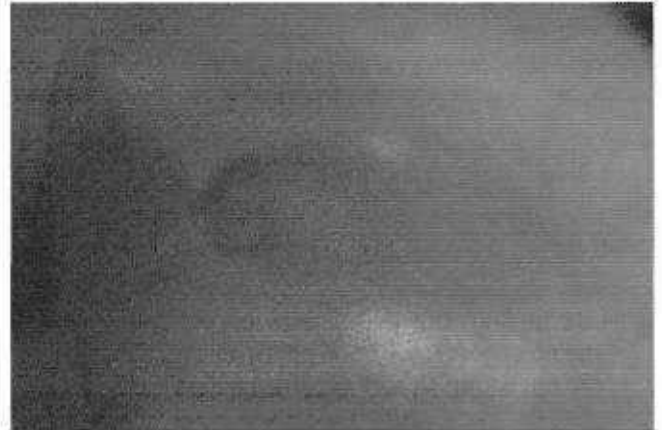

Рис. 27.1. Гранулема в области волосистой части головы




Рис. 27.2 А. Плотное коричневатокрасное пятно (ГЛ) на левой щеке женщины среднего возраста

Системное лечение

- Дапсон.
- Противомаларийные препараты.
- Колхицин.
- Клофазамин.
- Инъекции золота.

ХИРУРГИЧЕСКОЕ ЛЕЧЕНИЕ

- Криохирургия. Много сообщений об успешном лечении. Результаты непредсказуемы (рис. 27.3)
- Хирургическое иссечение.
- Дермабразия.
- Электрокоагуляция.

Световая терапия

- Местная PUVA-терапия.
- Лазерная терапия. Гранулемы лица успешно лечатся с помощью различных лазеров: как аблятивных углекислотных, так и избирательно действующих на сосудистый компонент ГЛ (например, аргонный с модулируемой добротностью, импульсный лазер на красителях, диодный и КТФ 532 нм) (рис. 27.2).

ЛОВУШКИ, КОТОРЫХ СЛЕДУЕТ ИЗБЕГАТЬ

- Пациенты должны быть информированы о хронической природе ГЛ.
- ГЛ часто плохо поддается лечению. Пациенты должны знать о том, что лечение может оказаться безрезультатным.

ЛИТЕРАТУРА

1. *Ammirati CT, Hruza GJ.* Treatment of granuloma faciale with the 585-nm pulsed dye laser. *Arch Dermatol.* 1999; 135(8):903-905.
2. *Apfelberg DB, Druker D, Maser MR, Lash H, Spence B Jr, Deneau D.* Granuloma faciale. Treatment with the argon laser. *Arch Dermatol.* 1983;119(7):573-576.
3. *Chatrath V, Rohrer TE.* Granuloma faciale successfully treated with long-pulsed tunable dye laser. *Dermatol Surg.* 2002;28(6):527-529.
4. *Elston DM.* Treatment of granuloma faciale with the pulsed dye laser. *Cutis.* 2000;65(2): 97-98.
5. *Ludwig E, Allam JP, Bieber T, Novak N.* New treatment modalities for granuloma faciale. *Br J Dermatol.* 2003; 149(3):634-637.
6. *Maillard H, Grogard C, Toledano C, Jan V, Machet L, Vaillant L.* Granuloma faciale: efficacy of cryosurgery in 2 cases. *Ann Dermatol Venereol.* 2000;127(1):77-79.
7. *Wheeland RG, Ashley JR, Smith DA, Ellis DL, Wheeland DN.* Carbon dioxide laser treatment of granuloma faciale. *J Dermatol Surg Oncol.* 1984;10(9):730-733.
8. *Zacarian SA.* Cryosurgery effective for granuloma faciale. *J Dermatol Surg Oncol.* 1985;11(1):11-13.

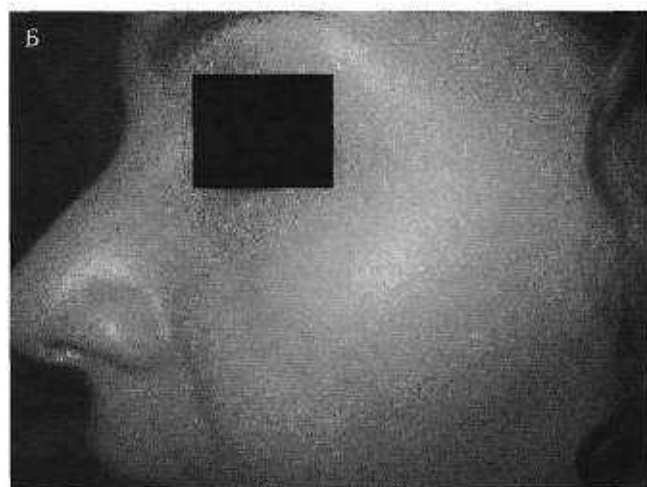


Рис. 27.2 Б. Разрешение ГЛ. Осмотр через два года после многократных сеансов терапии импульсным лазером на красителях

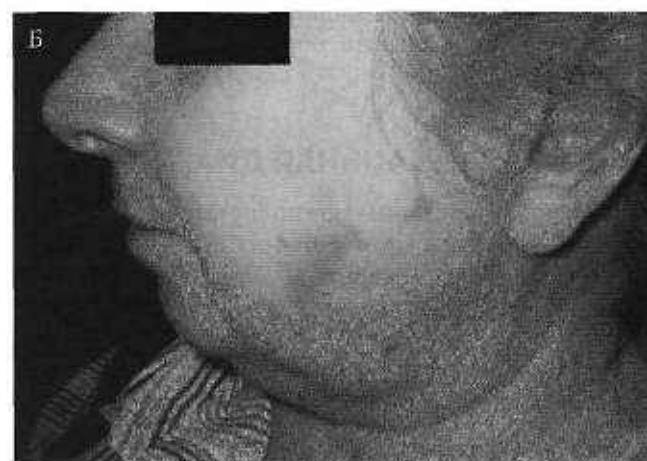
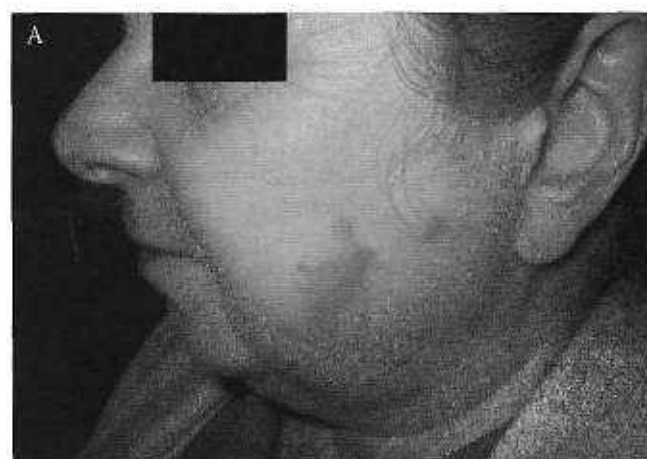
Рис. 27.3 А. Множественные ГЛ на лице. **Б.** Через 4 месяца после одного сеанса криотерапии какое-либо улучшение отсутствует

ГЛАВА 28. Гемангиома у грудных детей

Гемангиома грудных детей, известная также как клубничная, капиллярная или кавернозная гемангиома, представляет собой доброкачественное разрастание клеток эндотелия и является наиболее частой доброкачественной опухолью у грудных детей. Различают поверхностные (55 %), глубокие (30 %) и смешанные гемангиомы (15 %). Возникают гемангиомы преимущественно на голове и шее.

ЭПИДЕМИОЛОГИЯ

Частота: 1–3 % у новорожденных, 10–12 % присутствуют к окончанию 1-го года жизни.

Возраст: большинство опухолей становятся заметными между 2-й и 5-й неделями жизни, 20 % заметны уже при рождении.

Пол: у девочек в 2–4 раза чаще, чем у мальчиков.

Предрасполагающие факторы: чаще страдают недоношенные дети.

ОСМОТР

Внешний вид гемангиомы зависит от ее глубины и фазы развития. Поверхностные гемангиомы представляют собой плоские ярко-красные пятна. Глубокие гемангиомы выглядят как мягкие дермальные или подкожные узлы сине-фиолетового цвета. Смешанные гемангиомы имеют и те, и другие признаки. На теле ребенка могут наблюдаться множественные гемангиомы. Гемангиомы, претерпевающие инволюцию, имеют более плоскую поверхность с серо-фиолетовым оттенком, который от центра распространяется к периферии. Гемангиомы могут изъязвляться и кровоточить. Могут наблюдаться резидуальная жировая ткань, атрофия, телеангиэктазии, образование рубцов и гипертрофия.

ДИФФЕРЕНЦИАЛЬНАЯ ДИАГНОСТИКА

Врожденные гемангиомы можно спутать с врожденными сосудистыми мальформациями. Гемангиомы обычно обнаруживаются после рождения, тогда как мальформации обычно выявляются уже во время родов.

ЛАБОРАТОРНАЯ ДИАГНОСТИКА

Патогистология

Это пролиферация эндотелиальных клеток, которая в зависимости от типа гемангиомы может распространяться от поверхностной дермы до глубокой подкожной клетчатки.

Дополнительные тесты

Если у ребенка в возрасте до 4 месяцев на теле имеются более четырех гемангиом, необходимо провести ультразвуковое исследование живота. При высоких значениях сердечного выброса нужно выполнить электро- и эхокардиографию.

ТЕЧЕНИЕ

Для гемангиом характерно наличие трех фаз развития: а) пролиферативная фаза, б) фаза инволюции, в) постинволюционная фаза.

Прролиферативная фаза характеризуется быстрым ростом, который начинается на 1–2-м месяцах жизни и продолжается до 6–9 месяцев жизни. Затем наступает фаза инволюции, которая обычно начинается на втором году жизни и продолжается несколько лет. Более 90 % нелеченных гемангиом подвергаются инволюции, т. е. достигают максимальной регрессии, к 9-му году жизни. До 30 % гемангиом оставляют после себя гипопигментацию, рубцы, телеангиэктазии и фиброно-жировую ткань.

ОСЛОЖНЕНИЯ

Обычно обнаруживаются кровоточивость и изъязвления с развитием вторичной инфекции и рубцов, особенно при гемангиомах «пеленочных» участков тела. Среди других серьезных осложнений выделяют обструкцию орбиты и амблиопию при периорбитальной гемангиоме, непроходимость верхних дыхательных путей при гемангиомах нижней части лица, спинальные нарушения при крестцово-копчиковых гемангиомах, деформации задней ямки при больших гемангиомах лица и сердечную недостаточность с высоким сердечным выбросом при множественных кожных гемангиомах в сочетании с висцеральными гемангиомами.

КЛЮЧЕВЫЕ ВОПРОСЫ ПРИ КОНСУЛЬТИРОВАНИИ

- Время появления гемангиомы.
- Количество видимых гемангиом.
- Изъязвление.
- Кровоточивость.
- Предшествующее лечение и его результаты.

ВЕДЕНИЕ БОЛЬНОГО

Вопрос о необходимости лечения гемангиом является дискуссионным. Из-за того что гемангиомы подвергаются обратному развитию, многие врачи предпочитают внимательное наблюдение за пациентами без хирургического вмешательства, особенно в тех случаях, когда гемангиомы расположены не на лице, имеют маленькие размеры и не дают осложнений. Раннее вмешательство

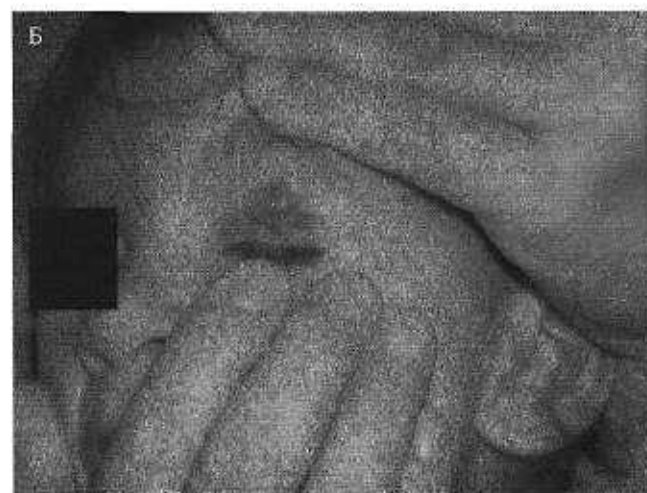
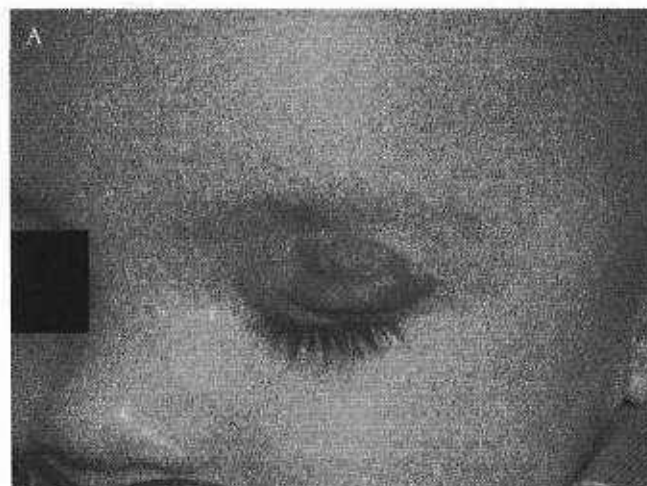


Рис. 28.1 А. Гемангиома левого верхнего века в ранней пролиферативной фазе — такая гемангиома может угрожать зрению ребенка. **Б.** Заметное осветление и уплощение гемангиомы после многократных процедур, проведенных с использованием ИЛК

рекомендуется, если гемангиомы нарушают функции жизненно важных органов (периорбитальные гемангиомы, гемангиомы нижней части лица, гемангиомы сложной анатомической локализации, приводящие к обструкции дыхательных путей, сердечной недостаточности с высоким выбросом). Показаниями к вмешательству являются также большие гемангиомы лица, которые, подвергаясь обратному развитию, вызывают его деформации, гемангиомы с изъязвлением и гемангиомы в «пеленочных» областях тела, которые с большой вероятностью изъязвляются и вызывают сильную боль.

- Медикаментозное лечение

- Основой лечения являются стероиды, в том числе местные (кортикостероиды 1-го класса наносят два раза в день, необходим осмотр каждые две недели), стероиды, которые вводятся в патологический очаг (триамцинолона ацетонид 10 мг/мл ежемесячно) и пероральные стероиды (преднизон 1,5–2 мг/кг в день). Пациенты должны находиться под наблюдением, особенно при назначении пероральных стероидов, из-за риска системных осложнений: задержки роста и нарушений углеводного обмена. Возможно развитие таких местных осложнений, как атрофия кожи и грибковые инфекции.

- Лазерная терапия

- Лечение импульсным лазером на красителях (ИЛК) способствует значительно более быстрому регрессу гемангиом. Лечение является эффективным при меньшей интенсивности излучения, чем та, которая применяется для лечения винных пятен, и сопровождается меньшим риском образования лазерных рубцов (рис. 28.1–28.2). ИЛК широко используется для лечения гемангиом в следующих клинических ситуациях:

1. При изъязвлениях гемангиом ИЛК заметно уменьшает боль и способствует быстрому заживлению изъязвленной поверхности (75 % в течение 2 недель) (рис. 28.3). Заживление происходит с образованием рубцов.
2. Поверхностные гемангиомы хорошо отвечают на терапию ИЛК, если лечение предпринято до активной пролиферативной фазы или в ее начале. Во время пролиферативной фазы требуются повторные процедуры, которые проводят каждые 4–6 недель. Единственным исключением является быстро пролиферирующая гемангиома лица. В этом случае ИЛК может способствовать изъязвлению, поэтому применения лазера следует избегать. При смешанных и глубоких гемангиомах ИЛК менее эффективен, так как глубина проникновения излучения в кожу не превышает 1,2 мм.
3. ИЛК может помочь в лечении остаточной эритемы и телеангиэктазий на поверхности гемангиом, подвергшихся регрессу.
 - Для фотокоагуляции применяются длинноимпульсные Nd:YAG лазеры, но такое лечение сопровождается более частым образованием рубцов.

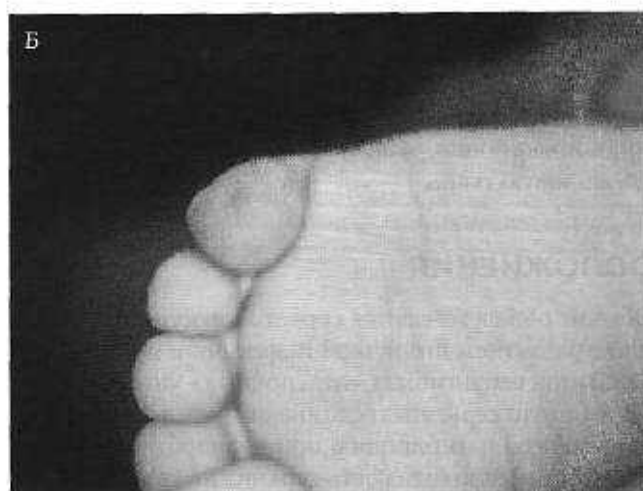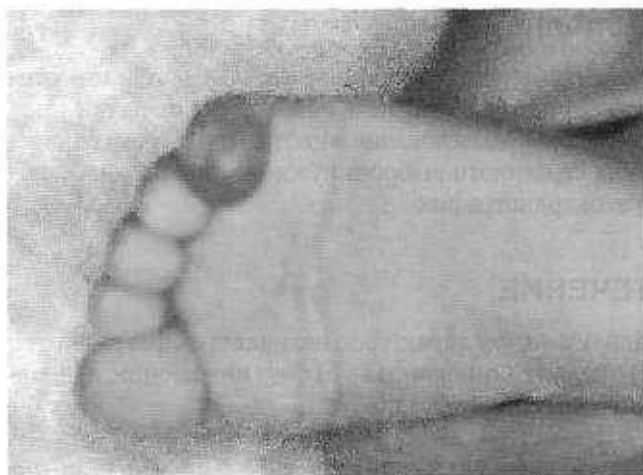


Рис. 28.2 А. Гемангиома на мизинце левой стопы — локализация, которая препятствует ходьбе. **Б.** Заметное осветление и почти полное исчезновение гемангиомы после многократных процедур, проведенных с использованием ИЛК.

- Другие вмешательства включают хирургическое удаление и эмболизацию. Перед любым вмешательством следует тщательно взвесить все их плюсы и минусы, так как рубцы при естественной регрессии опухоли обычно меньше, чем после оперативного лечения. Эмболизацию применяют при гемангиомах с сопутствующей сердечной недостаточностью с высоким выбросом.

ЛОВУШКИ, КОТОРЫХ СЛЕДУЕТ ИЗБЕГАТЬ

- Применение ИЛК с избыточной интенсивностью без охлаждения кожи может привести к образованию рубцов.
- Вполне понятно, что родители обеспокоены наличием гемангиомы у их ребенка. До начала лечения необходимо рассказать им об особенностях развития гемангиомы. Следует тщательно рассмотреть все возможные варианты терапии и клинического мониторинга.
- Родители также должны быть информированы об ограниченных возможностях терапии. Большие гемангиомы труднее поддаются всем видам лечения, включая медикаментозное, хирургическое и лазерное. При осложненных гемангиомах требуется консультация специалиста-педиатра. Родители пациентов должны знать, что в результате лечения наступит некоторое улучшение, но гемангиома полностью не исчезнет.
- Родители должны быть обучены уходу за кожей в области гемангиомы, особенно при ее изъязвлении, с тем чтобы улучшить качество жизни их ребенка.

ЛИТЕРАТУРА

1. Batta K, Goodyear HM, Moss C, Williams HC, Hiller L, Waters R. Randomised controlled study of early pulsed dye laser treatment of uncomplicated childhood haemangiomas: results of a 1-year analysis. *Lancet*. 2002; 360(9332): 521-527.
2. Morelli JG, Tan OI, Yohn JJ, Weston WL. Treatment of ulcerated hemangiomas infancy. *Arch Pediatr Adolesc Med*. 1994;148(10):1104-1105.

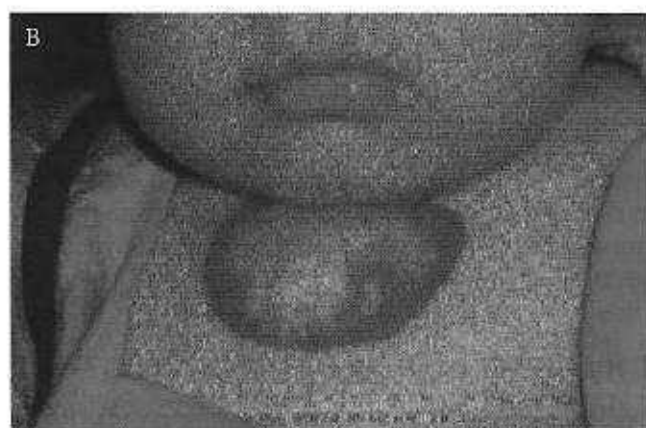
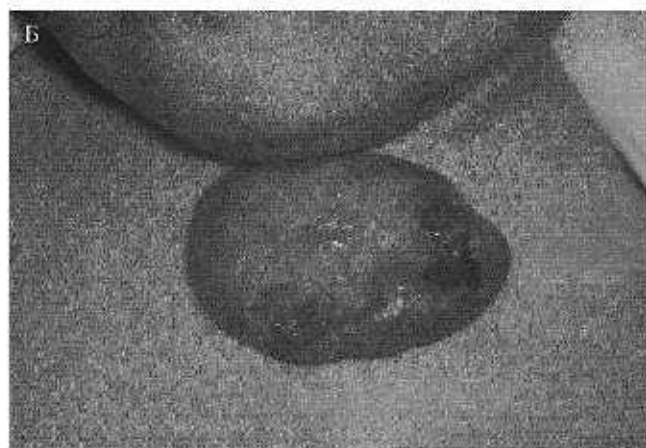
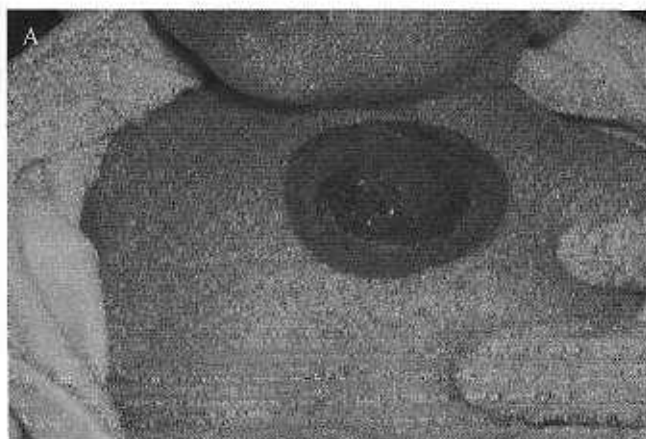


Рис. 28.3 А. Изъязвленная изолированная нодулярная гемангиома, крайне болезненная и кровоточащая; проведено две процедуры с применением ИЛК (интенсивность — 6 Дж/см², размер пятна — 7 мм, длина волны — 590 нм). **Б.** Осмотр через два месяца; значительное заживление изъязвленной поверхности после одной процедуры с применением ИЛК. **В.** Через 4 месяца после начала лечения и через два месяца после второй процедуры. Полное заживление изъязвленной поверхности

ГЛАВА 29. Атрофический фолликулярный кератоз

Атрофический фолликулярный (волосяной) кератоз (АФК, *keratosis pilaris atrophicans*, КРА) — наследственное нарушение процесса ороговения волосяных фолликулов. Различают три подтипа АФК: 1) атрофический фолликулярный кератоз лица (*keratosis pilaris atrophicans faciei*, КРАФ), 2) червеобразная атрофодермия (*atrophoderma vermiculatum*, AV), 3) кератоз фолликулярный шиповидный (*keratosis follicularis spinulosa decalvans*, KFSD). КРАФ и AV поражают главным образом лицо, при этом КРАФ чаще обнаруживается на бровях, AV — на щеках, но не встречается в области бровей и скальпа. KFSD может поражать лицо, скальп и туловище. Наследование может быть аутосомно-доминантным (КРАФ и AV), рецессивным (AV) или сцепленным с X-хромосомой (KFSD).

ЭПИДЕМИОЛОГИЯ

Частота: встречаются очень редко, КРАФ является самым распространенным подтипом.

Возраст: КРАФ и KFSD у грудных детей, AV — у детей старше года.

Пол: проявления KFSD более резко выражены у лиц мужского пола.

ПАТОГЕНЕЗ

Аномальное ороговение верхней части волосяных фолликулов, которое в дальнейшем приводит к появлению атрофических рубцов на месте фолликулов.

ОСМОТР

На ранних стадиях закупорка фолликулов, сопровождающаяся эритемой. На поздних стадиях алопеция, связанная с формированием атрофических рубцов на месте фолликулов.

ДИФФЕРЕНЦИАЛЬНАЯ ДИАГНОСТИКА

Фолликулярный кератоз, себорейный дерматит (КРАФ), atopический дерматит (KFSD), другие заболевания, сопровождающиеся алопецией с образованием рубцов (KFSD), рубцы после акне (AV), синдром Ромбо (AV) и KID-синдром (KFSD).

ПАТОГИСТОЛОГИЯ

На ранних стадиях расширенные фолликулы с фолликулярным кератозом и воспалением. На поздних стадиях фолликулярный фиброз и атрофия.

ТЕЧЕНИЕ

Течение хроническое без спонтанного разрешения. Постепенно эритематозные фолликулы превращаются во втянутые атрофические рубцы, что сопровождается алопецией.

ВЕДЕНИЕ БОЛЬНОГО

Эффективного лечения АФК не существует. Были испытаны различные способы лечения с различной степенью эффективности. Пациенты должны быть информированы о том, что лечение может быть безуспешным.

- Местное лечение:
 - Лосьоны с молочной и α -гидроксикислотой (10–12 %), которые наносят два раза в день, могут улучшить текстуру кожи, однако возможно раздражение.
 - Ретиноиды (тазаротен, ретин-А), которые наносят на ночь, могут улучшить состояние кожи, однако возможно раздражение.
 - Кортикостероиды, которые наносят с осторожностью, могут вызвать улучшение. Их применение ограничено риском атрофии кожи.
- Системное лечение:
 - С различной степенью эффективности применяются пероральные ретиноиды и дапсон.
 - Они лучше всего помогают на воспалительной стадии, но малоэффективны при фолликулярном
 - Требуется тщательное наблюдение из-за возможных побочных эффектов.
- Лазерная терапия:
 - Импульсный лазер на красителях (Scleroplus, Candela, Wayland, MA с длиной волны 595 нм, размером пятна 7 мм, интенсивностью 6–7,5 Дж/см², динамическим охлаждением 40/20, 10 % перекрыванием пазов) может быть эффективным для лечения сопутствующей эритемы, но существенно не улучшает состояние кожи (рис. 29.1).
 - Удаление волос с помощью длинноимпульсного рубинового лазера без модулируемой добротности может быть эффективным для лечения пациентов с KFSD.

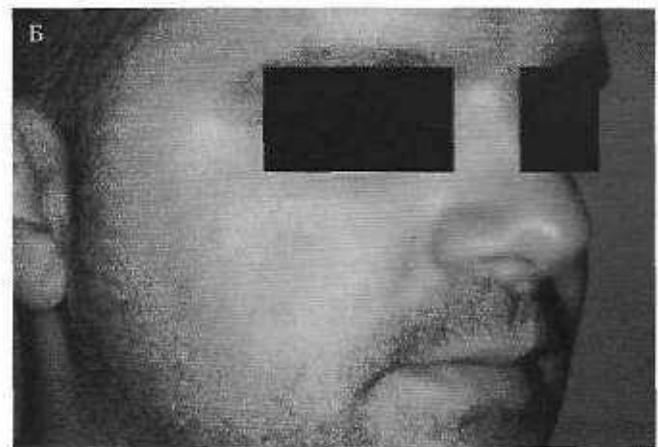
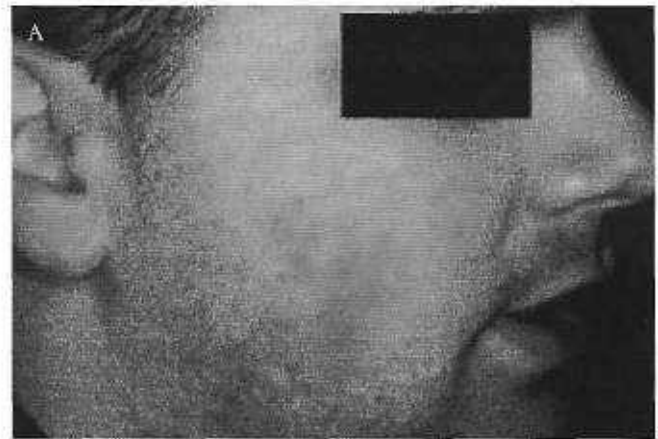


Рис. 29.1 А. Атрофический фолликулярный кератоз. Пациент расстроен из-за наличия постоянной эритемы. **Б.** Заметное осветление эритемы через 2 года, прошедших после проведения трех процедур с помощью импульсной лазерной терапии

ЛОВУШКИ, КОТОРЫХ СЛЕДУЕТ ИЗБЕГАТЬ

Ожидания пациентов обычно бывают завышенными. Пациентов нужно информировать о хронической природе заболевания и минимальном эффекте, который могут дать доступные способы лечения.

ЛИТЕРАТУРА

1. Baden HP, Byers HR. Clinical findings, cutaneous pathology, and response to therapy in 21 patients with keratosis pilaris atrophicans. *Arch Dermatol.* 1994;130(4):469-475.

2. Chan CC, Hojo T, Sakai H, Zuyama CB. Secretin-stimulated salivary glandular lipase activity in the rat: evidence for a specific salivary lipase. *Gastroenterology* 1979;76(2): 37-57.
3. Chan SH, Ng YC, Lau JG, Shi H. Treatment of sinusitis with 22-actives with the nasal mucosa. *Acta Otolaryngol Sinica* 2002;30: 81-86.
4. Kudo S. Treatment of allergic rhinitis with a specific nasal spray using F11 lipase. *Acta Otolaryngol Sinica* 1995;23(5): 545-549.
5. Chan CC, Ng YC, H. *Recurrent folliculitis with the antibiotic Trimoprim's sodium in combination with inflammatory agent Isoflorid*. 1997-2002; 510-524.

ГЛАВА 30. Винные пятна

Винные пятна возникают в результате деформации венул с медленным кровотоком. Это самый распространенный тип сосудистой деформации, который чаще всего поражает сосуды лица и шеи.

ЭПИДЕМИОЛОГИЯ

Частота: 3 на 1000 новорожденных.

Возраст: у большинства пациентов обнаруживается сразу после рождения; изредка возникает впервые у подростков и взрослых.

Пол: встречается с одинаковой частотой у мужчин и женщин.

Раса: реже встречается у азиатов и афроамериканцев.

Сопутствующие синдромы: винные пятна могут быть проявлением некоторых тяжелых синдромов, включая синдромы Стерджа–Вебера, Клиппеля–Треноне, Протера и пигментно-васкулярного факоматоза.

ОСМОТР

Сегментарные светло-розовые, хорошо очерченные пятна, которые с возрастом темнеют и становятся темно-красными.

ДИФФЕРЕНЦИАЛЬНАЯ ДИАГНОСТИКА

Винные пятна имеют характерный вид и редко вызывают диагностические ошибки. Их можно спутать с пятнами гемангиом у новорожденных.

ПАТОГИСТОЛОГИЯ

Расширенные тонкостенные сосуды в сосочковом и сетчатом слоях дермы.

ДОПОЛНИТЕЛЬНЫЕ ТЕСТЫ

- Родители должны знать, что при патологических очагах, расположенных на лице в области дерматомов V1 и V2, следует исключить синдром Стерджа–Вебера. Таким пациентам необходимы консультация и постоянное наблюдение офтальмолога для исключения глаукомы и катаракты, а также проведение КТ и МРТ для исключения поражения головного мозга, которое может вызвать нарушения умственного развития.
- При очень больших винных пятнах следует помнить о синдроме Клиппеля–Треноне. Таким пациентам необходимы измерение объема и длины голени и длительное наблюдение.

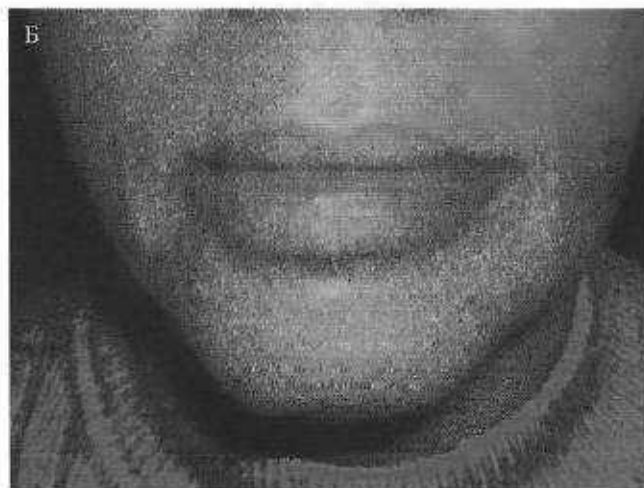
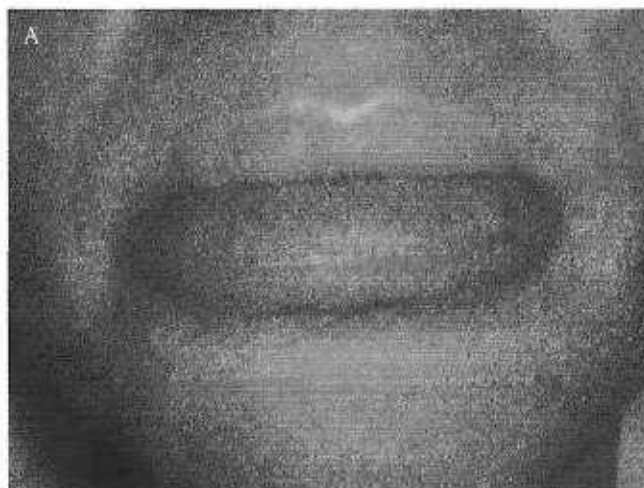
Рис. 30.1 А. Винное пятно на слизистой оболочке и коже нижней губы. **Б.** Заметное осветление пятна после трех сеансов комбинированного лечения красной каймы и кожи губы с помощью ИЛК и слизистой оболочки и красной каймы с помощью длинноимпульсного Nd:YAG лазера с длиной волны 1064 нм.

ТЕЧЕНИЕ

Винные пятна увеличиваются в размерах по мере роста ребенка и постепенно темнеют, становясь темно-красными или фиолетовыми. Пораженные участки кожи утолщаются, на них могут образоваться узлы, вздутия и/или пиогенные гранулемы. Это может сопровождаться гипертрофией подлежащих мягких тканей и костей, особенно при синдроме Стерджа–Вебера и синдроме Клиппеля–Треноне.

КЛЮЧЕВЫЕ ВОПРОСЫ ПРИ КОНСУЛЬТИРОВАНИИ

- Когда появились пятна?
- Сопутствующие клинические проявления.
- Есть ли у ребенка нарушения развития?
- Проводилась ли консультация офтальмолога?
- Проводились ли КТ и МРТ?
- Предшествующее лечение и его результаты.

ВЕДЕНИЕ БОЛЬНОГО

С возрастом патологически измененные сосуды в области винных пятен прогрессивно расширяются, поэтому раннее вмешательство гарантирует лучший результат. Лечение можно начать с 2-недельного возраста. Оно позволяет снизить количество сосудов в области пятна, но не удаляет его полностью. Следовательно, винные пятна могут постепенно темнеть и утолщаться, несмотря на лечение. Применение местных анестетиков значительно снижает дискомфорт во время проведения процедуры. При лечении крупных пятен у маленьких детей может потребоваться общая анестезия.

- Лазерная терапия (рис. 30.1–30.4)
 - Импульсные лазеры на красителях, особенно с длиной волны 585 нм и короткими импульсами (0,45 мс), остаются лучшим средством лечения при винных пятнах. Чаще всего используют следующие ИЛК: Scleroplus (Candela, Wayland, MA с длиной волны от 585 до 600 нм, интенсивностью излучения 6–15 Дж/см², размером пятна 5–10 мм) и Vbeam (Candela, Wayland, MA с длиной волны 595 нм, интенсивностью 6–15 Дж/см², продолжительностью импульса 0,45 или 1,5 мс, размером пятна 7–10 мм). Для удаления винных пятен лица и у пациентов с темной кожей применяют более низкую интенсивность излучения. Проведение такой процедуры с охлаждением криогенным спреем защищает эпидермис и позволяет использовать более высокую интенсивность излучения и добиваться большего осветления винных пятен. Охлаждение, кроме того, уменьшает боль и частоту образования пузырей.
 - Винные пятна с глубокими или разветвленными сосудами более устойчивы к лечению ИЛК. В этих случаях помогают увеличение длины волны (до

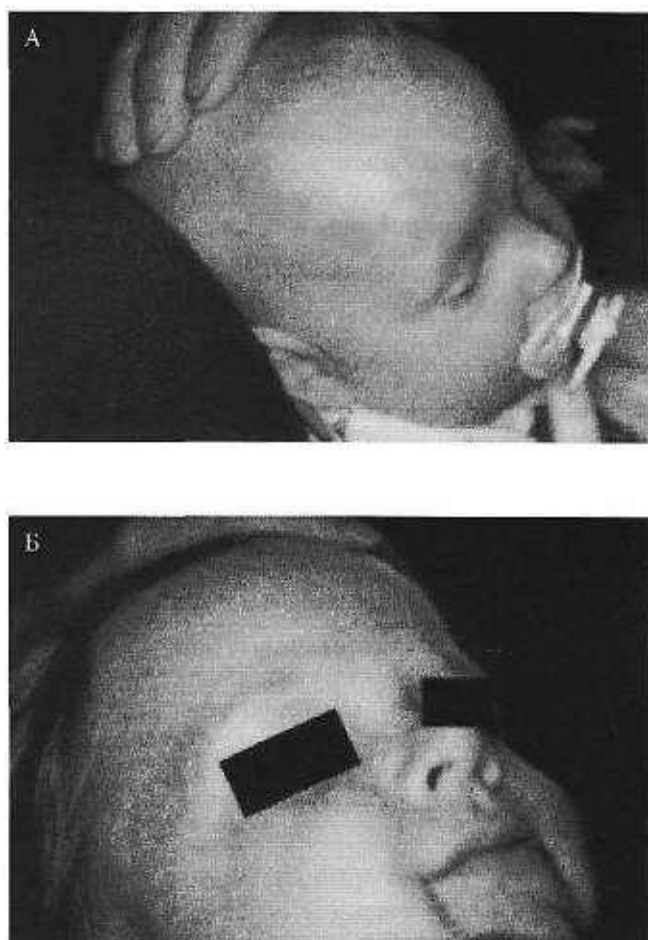


Рис. 30.2 А. Распространенное винное пятно на правой половине лица у грудного ребенка. **Б.** Заметное осветление пятна, после проведения повторных процедур с помощью импульсного лазера на красителях

600 нм) и интенсивности излучения (до 15–20 Дж/см²) в комбинации с криогенным охлаждением (40–48 мс). Во избежание образования рубцов можно с большой осторожностью применять длинноимпульсный александритовый (755 нм) или Nd:YAG (1064 нм) лазеры с высокой интенсивностью (Nd:YAG – 50–250 Дж/см², александритовый – 45–60 Дж/см²), используя необходимое охлаждение.

- Световая терапия. Интенсивный импульсный свет может быть эффективным для лечения винных пятен, особенно у азиатов и у пациентов с винными пятнами, резистентными к ИЛК. Нужно применять желто-зеленый свет и наименьшую возможную продолжительность импульса с охлаждением кожи. Эффективность лечения тем меньше, чем ниже расположены винные пятна. Хуже всего лечатся пятна на нижних конечностях.

ЛОВУШКИ, КОТОРЫХ СЛЕДУЕТ ИЗБЕГАТЬ

- Пациентов нужно информировать о том, что винные пятна могут по-разному отвечать на лечение. Более крупные и более толстые пятна хуже поддаются терапии, чем поверхностные. Лучше всего отвечают на лечение винные пятна в области лица.
- Могут потребоваться повторные сеансы лечения. Образование гематомы является неизбежным побочным эффектом терапии.
- После лазерной терапии могут остаться «следы ног»; улучшение может быть лишь частичным.
- Лечение следует прекратить, когда пациент удовлетворен результатом или когда после двух последовательных процедур не видно дальнейшего улучшения.

ЛИТЕРАТУРА

1. Bjerring P, Christiansen K, Troilius A. Intense pulsed light source for the treatment of dye laser resistant portwine stains. *J Cosmet Laser Ther.* 2003;5(1):7-13.
2. Chiu CH, Chan HH, Ho WS, Yeung CK, Nelson JS. Prospective study of pulsed dye laser in conjunction with cryogen spray cooling for treatment of port wine stains in Chinese patients. *Dermatol Surg.* 2003;29(9):909-915. Discussion 915.
3. Greve B, Raulin C. Prospective study of port wine stain treatment with dye laser: comparison of two wavelengths (585 nm vs. 595 nm) and two pulse durations (0.5 milliseconds vs. 20 milliseconds). *Lasers Surg Med.* 2004;34(2):168-173.
4. Ho WS, Ying SY, Chan PC, Chan HH. Treatment of port wine stains with intense pulsed light: a prospective study. *Dermatol Surg.* 2004;30(6):887-890. Discussion 890-891.
5. Yang M, Yaroslavsky A, Farinelli W, et al. Long-pulsed neodymium: yttrium-aluminum-garnet laser treatment for port-wine stains. *J Am Acad Dermatol.* 2005;52(3):480-90.

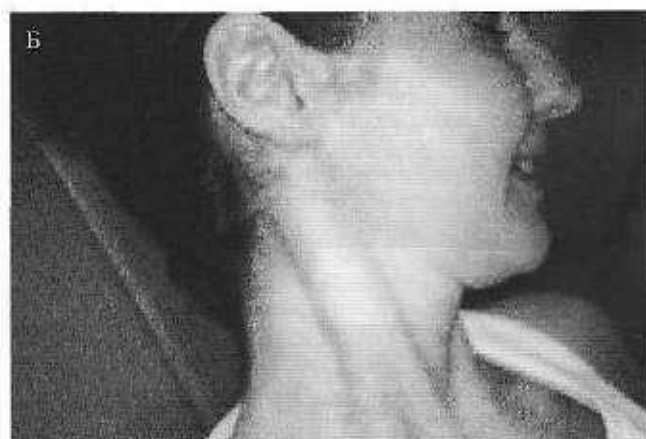
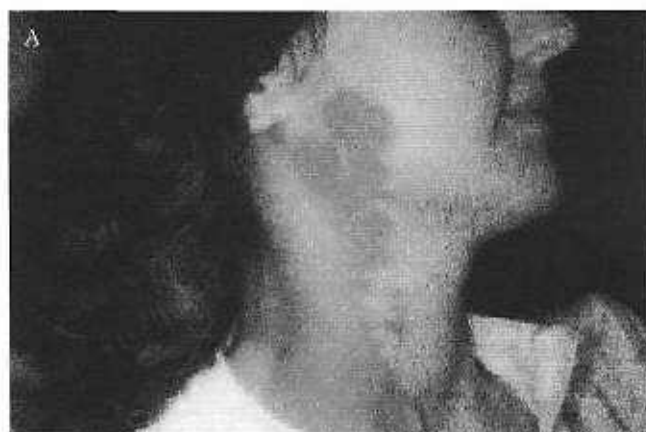
Рис. 30.3 А. Распространенное винное пятно на правой половине шеи у молодой женщины. **Б.** Заметное осветление пятна после проведения повторных процедур с использованием ИЛК.

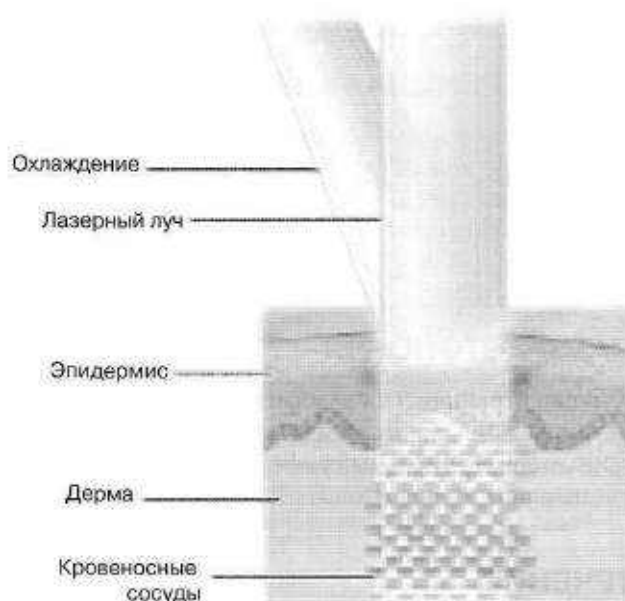


Рис. 30.4. Пучок лучей импульсного лазера в комбинации с охлаждением кожи

ГЛАВА 31. Пиогенная гранулема

Пиогенные гранулемы можно рассматривать как доброкачественные сосудистые опухоли или как реактивные изменения сосудов, возникающие в местах предшествующей травмы или воспаления. Пиогенные гранулемы называют также лобулярными капиллярными гемангиомами, телеангиэктатическими гранулемами и гранулемами беременных (если они возникают на деснах у беременных женщин). Они обычно появляются в тех участках кожи, которые подвергаются травмам, в том числе на лице и пальцах.

ЭПИДЕМИОЛОГИЯ

Частота: встречаются часто.

Возраст: чаще всего у детей и молодых взрослых.

Предрасполагающие факторы: микротравмы, беременность, лазерное лечение винных пятен, изотретиноин.

ПАТОГЕНЕЗ

Образование новых сосудов, вызванное чаще всего предшествующей травмой, или воспалением с локальным ростом.

ОСМОТР

Легко травмируемые и подвергающиеся изъязвлению папулы или узлы с гладкой куполообразной поверхностью, окрашенные в красный или фиолетовый цвет, размером 0,5–1,5 см (рис. 31.1–31.2).

ДИФФЕРЕНЦИАЛЬНАЯ ДИАГНОСТИКА

Нодулярная беспигментная меланома, гломусная опухоль, гемангиома, плоскоклеточный рак, нодулярная базальноклеточная карцинома, бородавки, бациллярный ангиоматоз, саркома Капоши и метастазы рака.

ПАТОГИСТОЛОГИЯ

Хорошо ограниченная экзофитная дольчатая пролиферация капилляров с уплощенным и иногда эрозированным эпидермисом и периферическими эпидермальными «воротничками».

ТЕЧЕНИЕ

Пиогенные гранулемы обычно растут довольно быстро — в течение нескольких недель или месяцев, а затем стабилизируются. Они часто кровоточат после ми-

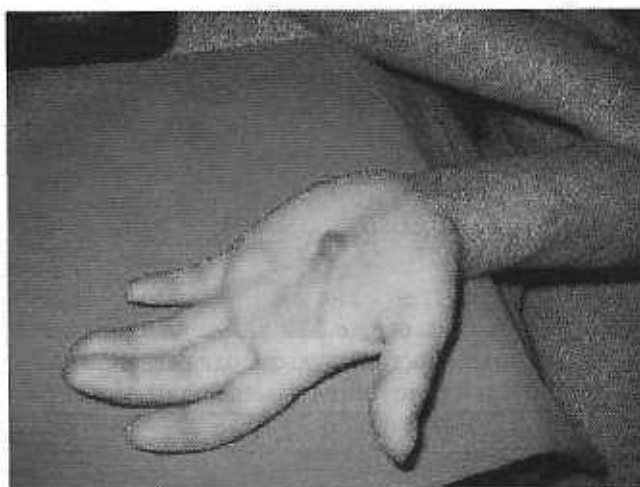

Рис. 31.1. Пиогенная часто кровоточащая гранулема на ладони беременной женщины

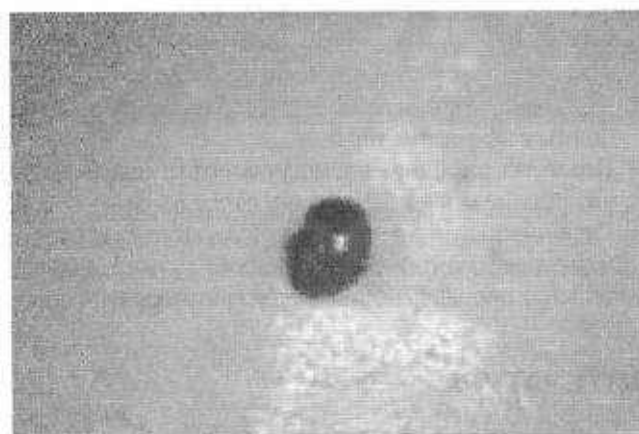

Рис. 31.2. Классическая геморрагическая пиогенная гранулема

нимальной травмы и без лечения могут существовать в течение неограниченного времени.

ВЕДЕНИЕ БОЛЬНОГО

- Лазерная терапия
 - Импульсный лазер на красителях (Scleroplus, Candela Corp, Wayland, MA с длиной волны от 585 нм, интенсивностью излучения 5,5–8 Дж/см², размером пятна 5–7 мм, длительностью импульсов 0,45 мс, системой охлаждения 20–40/20 и диакопией) является эффективным и безопасным прибором для лечения небольших патологических очагов в педиатрической практике. Требуется серия процедур. Они хорошо переносятся без анестезии.
 - Эффективен углекислотный лазер (Ultrapulse Coherent Inc., Palo Alto, CA, с излучателем 3 мм, интенсивностью 300–500 мДж/импульс и непрерывными импульсами). Целью процедуры является уплощение поверхности папул или узлов. До начала лечения необходимо ввести в патологический очаг 1 % лидокаин. Уход после процедуры состоит в мытье кожи два раза в день водой с мылом и наложении мази с антибиотиком в течение 2–6-недельного периода заживления раны. Существует вероятность образования рубцов. Частота рецидивов низкая.
- Хирургическое лечение. После любого вида лечения могут образоваться рубцы.
 - Чаще всего проводится иссечение специальным лезвием с последующей электродессикацией основания рубца. Рецидивы возникают часто (рис. 31.3–31.4).
 - Эллиптическая экзцизия. Рецидивы возникают редко.
 - Наложение лигатуры на основание гранулемы.
 - Криодеструкция.
- Другие методы лечения
 - Введение абсолютного спирта в очаг.
 - Склеротерапия при помощи моноэтаноламина олеата.
 - Аппликация алетретиноинового геля (9-цис-ретиноевая кислота), который применяют для лечения саркомы Капоши.

ЛОВУШКИ, КОТОРЫХ СЛЕДУЕТ ИЗБЕГАТЬ

- Пациентов нужно информировать о том, что после лечения часто возникают рецидивы.
- Пациентов нужно информировать о том, что в результате любого лечения могут остаться рубцы.
- Пиогенную гранулему можно спутать с беспигментной меланомой, плоскоклеточным раком и другими злокачественными новообразованиями. При по-

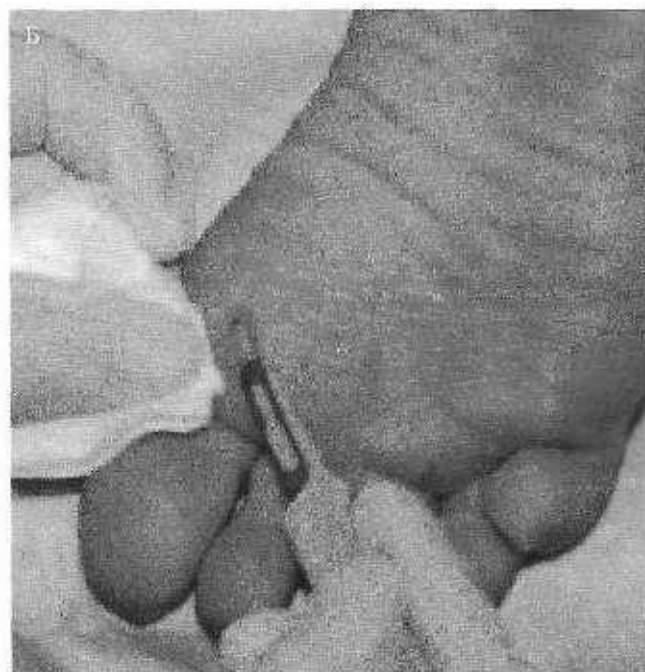
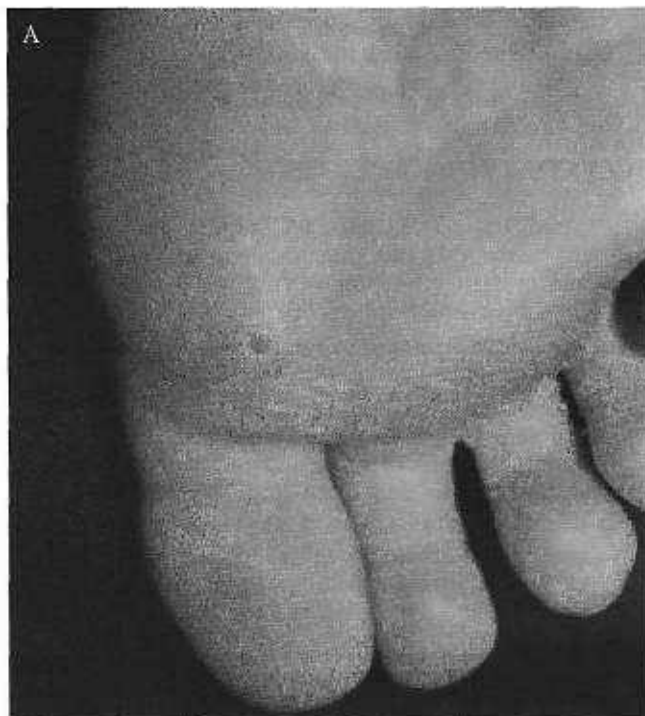
Рис. 31.3 А. Геморрагическая болезненная пиогенная гранулема на подошве. **Б.** Удаление пиогенной гранулемы с помощью лезвия № 15. Образец ткани послан на гистологическое исследование

дозреении на наличие злокачественного новообразования необходимо провести биопсию.

ЛИТЕРАТУРА

1. *Hölbe HC, Frosch PJ, Herbst RA.* Surgical pearl: ligation of the base of pyogenic granuloma—an atraumatic, simple, and cost-effective procedure. *J Am Acad Dermatol.* September 2003;49(3):509-510.
2. *Maloney DM, Schmidt JD, Duvic M.* Alitretinoin gel to treat pyogenic granuloma. *J Am Acad Dermatol.* December 2002;47(6):969-970.
3. *Matsumoto K, Nakanishi H, Seike T, Koizumi Y, Mihara K, Kubo Y.* Treatment of pyogenic granuloma with a sclerosing agent. *Dermatol Surg.* June 2001;27(6):521-523.
4. *Raulin C, Greve B, Hammes S.* The combined continuous-wave/pulsed carbon dioxide laser for treatment of pyogenic granuloma. *Arch Dermatol.* January 2002;138(1):33-37.

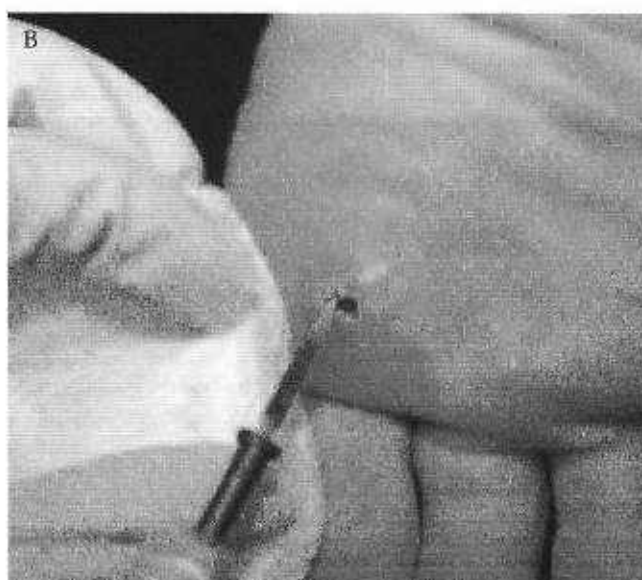

Рис. 31.3 В. Электродессикация остаточной пиогенной гранулемы

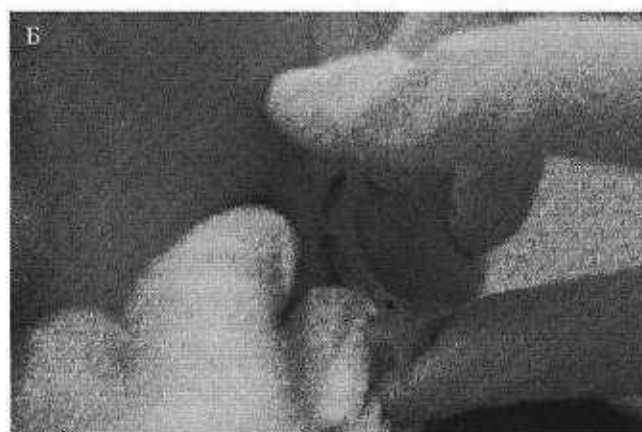
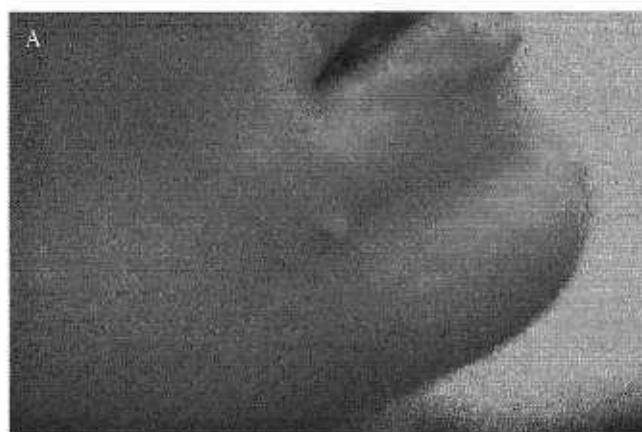
Рис. 31.4 А. Пиогенная гранулема правой половины подбородка у молодой женщины. Диагноз подтвержден гистологически. **Б.** Эксцизия пиогенной гранулемы с помощью лезвия Derma Blade (Personna Medical, Verona, VA)

ГЛАВА 32. Телеангиэктазии нижних конечностей, сетчатые и варикозно расширенные вены

Телеангиэктазии нижних конечностей, сетчатые (ретикулярные) и варикозно расширенные вены являются следствием нарушения венозного оттока.

ЭПИДЕМИОЛОГИЯ

Чаще всего встречается у женщин, с возрастом заболеваемость увеличивается. Сетчатые вены могут встречаться у 10% женщин 10–12 лет. Варикозные расширения вен встречаются у 72% женщин и 43% мужчин старше 60 лет.

Этиология — наследственная предрасположенность.

Провоцирующие факторы.

Предрасполагающие факторы — наследственная предрасположенность, беременность, длительный прием гормональных контрацептивов, длительное стояние, избыточный вес, ожирение, беременность, роды, длительные стрессы.

ПАТОГЕНЕЗ

Патогенез вен связан с нарушением венозного оттока, связанного с венозными заболеваниями. Может развиваться в результате обструктивной (тромбоз венозной и портальной систем) или венозной венозной недостаточности.

ОСМОТР

Сетчатые вены имеют диаметр 1–2 мм, имеют голубую или синюю окраску, их диаметр достигает 2 мм. Сетчатые вены имеют голубую или голубоватую окраску, но диаметр может достигать 4 мм. Варикозно расширенные вены имеют диаметр 4–6 мм, имеют голубую или синюю окраску, их диаметр может достигать 3–4 см.

ЛАБОРАТОРНЫЕ ДАННЫЕ

Патоморфология

Разнообразие сосудов в венах.

Исследование сосудов

Допплерография, ультразвуковая доплерография, сканирование — выявление венозного оттока.

- Варикозно расширенные вены имеют диаметр более 4 мм, их диаметр может достигать 3–4 см.
- Измененные вены имеют диаметр более 4 мм.
- Сетчатые вены имеют диаметр более 2 мм.
- Проксимальная венозная недостаточность или венозная недостаточность.

- Тромбоз глубоких вен или тромбофлебит в анамнезе.
- Рецидив после предшествующей склеротерапии или ее плохие результаты.

ВЕДЕНИЕ БОЛЬНОГО

Склеротерапия (рис. 32.1–32.2)

Склеротерапия является лучшим методом для лечения телеангиэктазий нижних конечностей и варикозно расширенных вен. Процедуры нужно повторять с интервалом 8–12 недель. Для достижения наилучшего результата может потребоваться от 2 до 6 процедур.

Склерозирующие агенты

Идеальный склерозирующий агент вызывает полную местную деструкцию эндотелия сосудистой стенки с развитием фиброза и облитерацией просвета сосуда без системного токсического действия. Склерозирующие агенты делятся на три группы в зависимости от механизма действия на эндотелий. Это гиперосмотические вещества, детергенты и раздражающие вещества (табл. 32.1–32.2). В США наиболее часто применяются следующие склерозирующие агенты: гипертонический раствор натрия хлорида и натрия тетрадецилсульфат. Оба вещества одобрены FDA и дают наименьшее количество аллергических реакций и осложнений. Экспертами FDA одобрен также натрия морруат.

Техника проведения склеротерапии при телеангиэктазиях и сетчатых венах

- Заполнить склерозирующим веществом шприцы объемом 3 мл с иглами 30 размера, длиной $1/2$ дюйма.
- Протереть место инъекции спиртом для лучшей визуализации сосудов.
- В первую очередь обработать крупные сосуды.
- Наклонить иглу под углом 30–45°.
- Натянуть кожу над сосудом.
- Медленно ввести иглу в стенку сосуда.

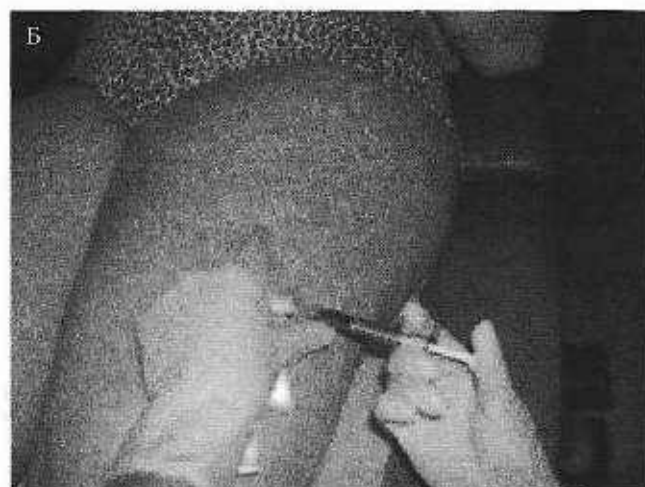
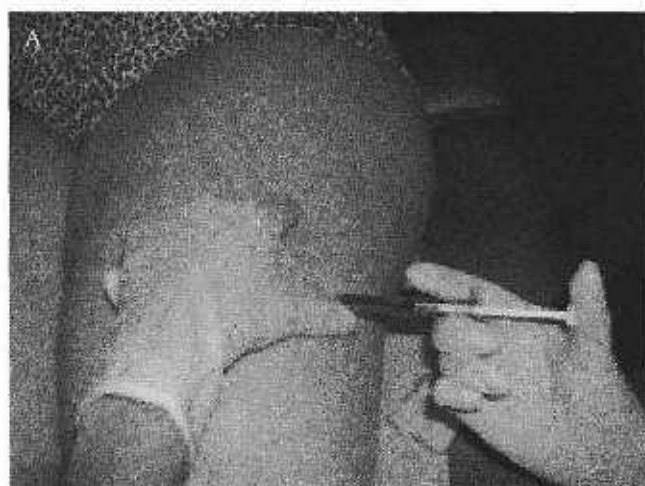
Рис. 32.1 А. Склеротерапия при паукообразных венах. Игла наклонена под углом 45° и введена в сосуд. **Б.** Немедленное побеление паукообразных вен после введения в них 0,4 мл 23,4 % натрия хлорида.

Таблица 32.1. Склерозирующие агенты

КЛАСС СКЛЕРОЗИРУЮЩЕГО АГЕНТА	ТИП СКЛЕРОЗИРУЮЩЕГО АГЕНТА	МЕХАНИЗМ
Гиперосмотические вещества	Гипертонический раствор натрия хлорида (10–30 %) Гипертонический раствор натрия хлорида (10 %), декстроза (25 %) (Склеродекс)	Дегидратация
Детергенты	Натрия тетрадецилсульфат (Солтрадекол, Тромбоинджект) Полидоканол (Этоксисклерол, Склеровен) Натрия морруат (Склеромат) Этаноламина олеат	Изменение поверхностного натяжения
Химические раздражители	Полиiodид, йод (Вариглобан, Вариглобин, Склеродин) Глицерин (72 %) с 8 % хромокалиевых квасцов (Хромекс)	Коррозия

Можно использовать способ воздушного болоса, вводя в сосуд менее 0,5 см³ воздуха, или способ, основанный на ощущении перфорации сосудистой стенки при инъекции. Способ пустой вены, осуществляемый при поднятой конечности и осторожном поглаживании вены перед инъекцией, позволяет снизить вероятность образования тромбов и требует меньшего объема склерозирующего агента. При лечении сетчатых и варикозных вен в шприц насыщают небольшое количество крови, чтобы убедиться в том, что игла находится в сосуде.

- Очень медленно ввести склерозирующее вещество с тем, чтобы обеспечить его достаточный контакт с эндотелием и предупредить растяжение и разрыв сосуда.
- Во время каждой инъекции вводить менее 0,5 мл с интервалом 3 см. На места инъекций наложить небольшую циркулярную повязку с ватными шариками для обеспечения компрессии.

Пенная склеротерапия

Модифицированная методика для крупных сосудов заключается в энергичном вспенивании раствора склерозирующего вещества перед инъекцией для того, чтобы такой раствор вытеснил кровь и мог оставаться в пораженном сосуде продолжительное время. Теоретически можно использовать более низкую концентрацию склерозирующего вещества, что вызывает меньшую пигментацию и образование сеточки (табл. 32.3). Готовят 0,25–3,0 % раствор сотрадекола либо 0,5–1,0 % раствор полидоканола путем взбалтывания, используя трехходовой затвор, до получения вспененной эмульсии. Вспененный склерозирующий раствор вводят тем же способом, что и другие склерозирующие растворы.




Рис. 32.2 А. Паукообразные вены до склеротерапии. Б. Заметное уменьшение паукообразных вен после склеротерапии

Таблица 32.2. Рекомендуемая концентрация растворов склерозирующих агентов

СКЛЕРОЗИРУЮЩИЙ АГЕНТ/КОНЦЕНТРАЦИЯ	ТЕЛЕАНГИ-ЭКТАЗИИ	СЕТЧАТЫЕ ВЕНЫ	ВАРИКОЗНЫЕ ВЕНЫ	ВЫСШАЯ ДОЗА
Гипертонический раствор натрия хлорида	11,7–23,4 %	23,40 %	Обычно не применяется	6–10 мл 18–30 % раствора
Натрия тетрадецилсульфат	0,1–0,3 %	0,3–0,5 %	0,5–3 %	10 мл 3 % раствора

Таблица 32.3. Осложнения склеротерапии

СКЛЕРОЗИРУЮЩИЙ АГЕНТ	АЛЛЕРГИЯ	СУДОРОГИ	БОЛЬ	ГИПЕР-ПИГМЕНТАЦИЯ	ТЕЛЕАНГИ-ЭКТАТИЧЕСКАЯ СЕТОЧКА	НЕКРОЗ КОЖИ
Гипертонический раствор натрия хлорида	-	+	+	+	+	+
Натрия тетрадецилсульфат	+	-	+	+	+	+

Послеоперационный уход

- Компрессия повышает эффективность склеротерапии и снижает частоту гиперпигментации. Эластические компрессионные чулки (15–60 мм рт. ст.) настоятельно рекомендуется надеть сразу после процедуры и носить в течение 2–3 недель, особенно после склеротерапии крупных сосудов. После склеротерапии телеангиэктазий и сетчатых вен чаще всего используются чулки с градуированной компрессией: плотные чулки (давление 15–18 мм рт. ст.) и лечебные чулки I класса (20–30 мм рт. ст.).
- С целью профилактики тромбозмобилических осложнений рекомендуется ходьба.
- Для профилактики гиперпигментации рекомендуется избегать солнца.

Осложнения

- Гиперпигментация. Частота этого осложнения может достигать 30 % в зависимости от техники, размера сосуда, типа склерозирующего агента и его концентрации. Компрессия после процедуры снижает вероятность гиперпигментации. Гиперпигментация по ходу сосуда возникает в результате периваскулярного отложения скорее гемосидерина, чем меланина. Обычно она исчезает через 6–12 месяцев и может быть уменьшена с помощью интенсивного импульсного света.
- Телеангиэктатическая сеточка (ТС). Частота ее развития может достигать 16 %. Она состоит из сети красных тонких ($< 0,2$ мм) телеангиэктатических сосудов, окружающих место, где находился очаг, подвергнутый склеротерапии, и возникает через дни или месяцы после склеротерапии. Обычно разрешается в течение 3–12 месяцев. Предрасполагающие факторы включают беременность, ожирение, гормональную терапию и наличие телеангиэктазий в семье. ТС можно уменьшить с помощью импульсного лазера на красителях или интенсивного импульсного света. Во избежание осложнений рекомендуется:
 - введение склерозирующего агента под низким давлением;
 - малый объем склерозирующего раствора (до 1,0 мл на одну инъекцию);
 - низкая концентрация склерозирующего вещества;
 - ограничение побеления (до 1–2 см).
- Некроз кожи и изъязвление. Некроз может возникнуть в результате попадания склерозирующего агента в окружающую сосуд ткань, независимо от техники и применяемого вещества. Чтобы уменьшить экстравазацию, врач должен прекратить инъекцию, когда неожиданно возникает:
 - даже небольшое сопротивление введению вещества;
 - вздутие;
 - если пациент жалуется на усиление боли.

Если экстравазация обнаружена сразу же, врач должен ввести физиологический раствор в место инъекции или наложить 2 % нитроглицериновую пасту.

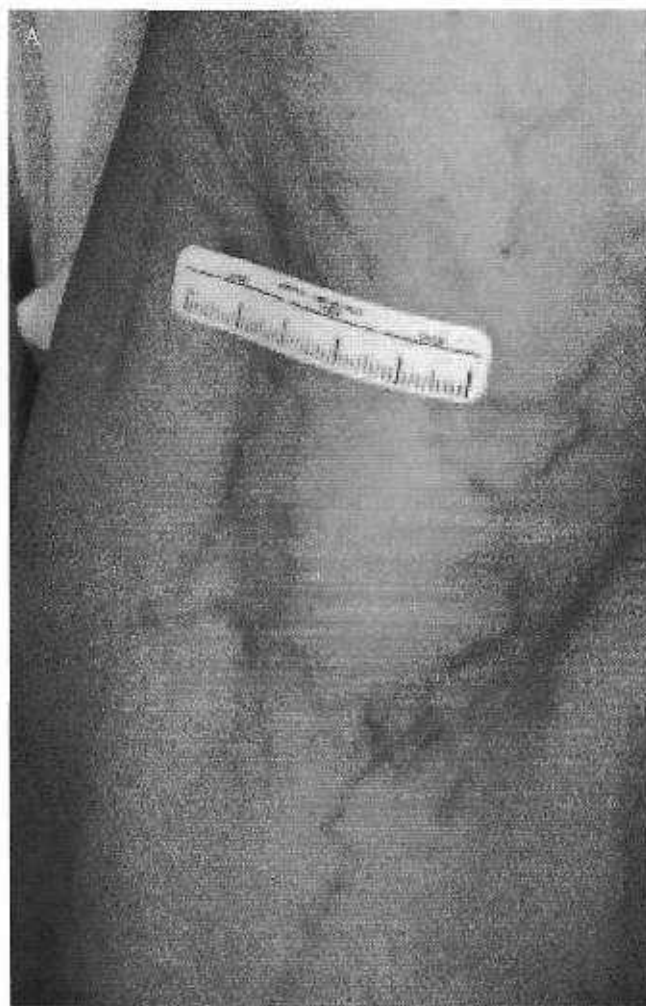

Рис. 32.3 А. Заметная эритема сразу после лазерной терапии (импульсный лазер на красителях) паукообразных вен нижней конечности

- Другие осложнения: часто — боль и спазмы (судороги), редко — аллергические реакции, очень редко — поверхностный тромбофлебит (до 1 %) и тромбоэмболические реакции.

Лазерная и интенсивная световая терапия (рис. 32.3–32.4)

Лазеры и источники интенсивного импульсного света с успехом используются для лечения телеангиэктазий и сетчатых вен нижних конечностей, особенно при комбинации длительных импульсов и охлаждении кожи. Их рассматривают как средства второй очереди после склеротерапии. Наиболее эффективно излучение с длиной волны 500–1000 нм; более короткие волны (ИЛК, КТФ) используют для лечения красных поверхностных сосудов, более длинные (Nd:YAG лазер, 1064 нм) — для голубоватых глубоких сосудов. Показаниями для лазерной, световой терапии служат:

- Боязнь инъекций.
- Резистентность сосудов к склеротерапии.
- Сосуды, расположенные ниже лодыжки.
- Телеангиэктатическая сеточка.
- Предрасположенность к гиперпигментации или образованию телеангиэктатической сеточки.

Амбулаторная флебэктомия, эндоваскулярные техники, наложение лигатур, стриппинг

Существует много способов лечения варикозно расширенных вен: амбулаторная флебэктомия, эндоваскулярная лазерная абляция, эндоваскулярная радиочастотная облитерация, наложение лигатур и стриппинг (экстирпация подкожных вен). Амбулаторная флебэктомия применяется в случае больших варикозных вен. Эндовенозная окклюзия достигается с помощью радиочастот или лазеров. Лазерное волокно или радиочастотный катетер вводят в подкожную вену в области колена или сразу под ним. Лазерные системы включают диодные лазеры (810, 940, 980 нм) и Nd:YAG лазеры (1330 нм). Эти приборы избавляют от необходимости применения общей анестезии и сокращают время выздоровления по сравнению со стриппингом и наложением лигатур. Процедура занимает короткое время, и пациенты могут приступить к своим обычным занятиям в тот же день.

ЛИТЕРАТУРА

1. Barrett JM, Allen B, Ockelford A, Goldman MR. Microfoam ultrasound-guided sclerotherapy of varicose veins in 100 legs. *Dermatol Surg.* 2004;30(1):6-12.
2. Kahle B, Leng K. Efficacy of sclerotherapy in varicose veins—prospective, blinded, placebo-controlled study. *Dermatol Surg.* 2004;30(5):723-728.

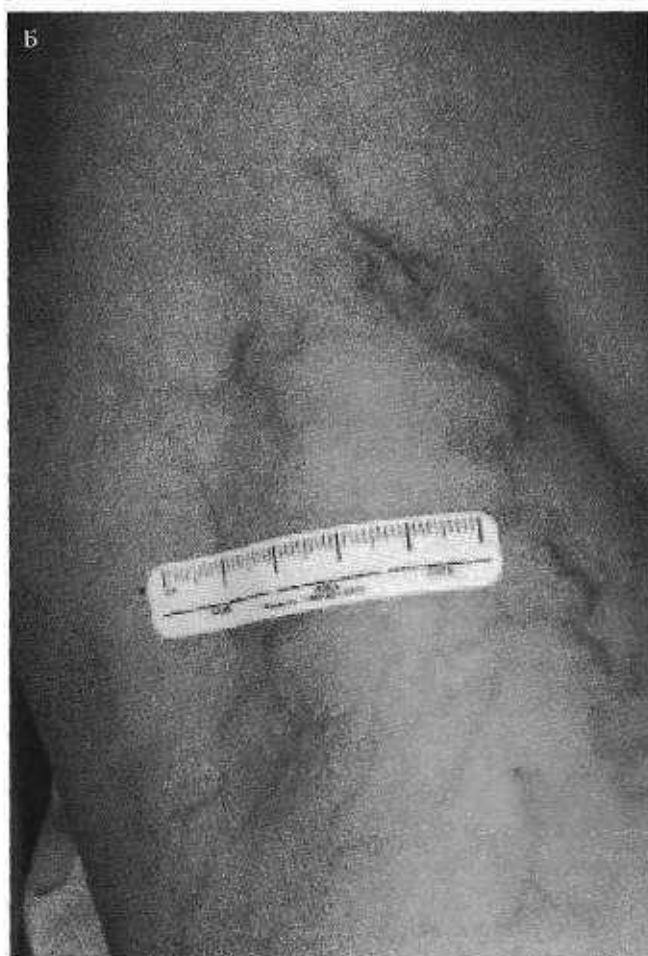

Рис. 32.3 Б. Слабое уменьшение паукообразных вен после одного сеанса лазерной терапии (импульсный лазер на красителях)




Рис. 32.4. Поствоспалительные изменения после лазерной терапии вен нижней конечности

ГЛАВА 33. Телеангиэктазии лица

Телеангиэктазии лица представляют собой расширенные сосуды, расположенные поверхностно в дерме, преимущественно на крыльях носа. Они также часто встречаются в области рубцов и различных патологических образований кожи.

ЭПИДЕМИОЛОГИЯ

Частота: встречаются очень часто.

Возраст: чаще у взрослых и пожилых людей.

Пол, раса: значения не имеют.

Предрасполагающие факторы. Основные: хронические актинические повреждения, розацеа, местное применение стероидов. Другие: наследственная геморрагическая телеангиэктазия (рис. 33.1), кокаиновый синдром, атаксия–телеангиэктазия, синдром Блума, синдром Ротмунда–Томсона, склеродермия, CREST-синдром, волчанка, лучевой дерматит.

ОСМОТР

Телеангиэктазии состоят из тонких, очень маленьких эритематозных линейных сосудов, обычно диаметром 0,2–2 мм, распространяющихся вдоль поверхности кожи и бледнеющих при надавливании.

ПАТОГИСТОЛОГИЯ

Расширенные тонкостенные сосуды в верхнем слое дермы.

ТЕЧЕНИЕ

Телеангиэктазии лица обычно хронические и не проходят самостоятельно.

ВЕДЕНИЕ БОЛЬНОГО

Телеангиэктазии лица часто лечат с косметической целью. Существуют многочисленные эффективные способы лечения.

- Лазерная терапия: имеется много доступных и эффективных вариантов. Но пациенты должны быть информированы о том, что через некоторое время у них возникнет больше телеангиэктазий.
 - При телеангиэктазиях лица лучшим выбором является импульсный лазер на красителях (ИЛК) (рис. 33.2–33.4).
 - Наиболее эффективное лечение обеспечивает традиционный ИЛК с короткой продолжительностью импульса (0,45–1,5 мс). Однако

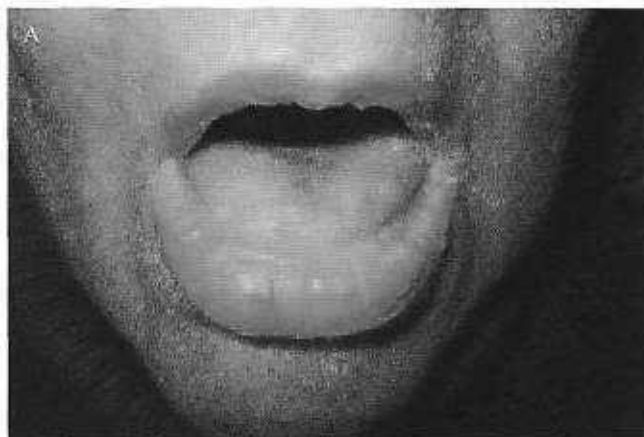


Рис. 33.1 А. Пациентка с синдромом Ослера–Вебера–Рандю, или наследственной геморрагической телеангиэктазией. Видны телеангиэктазии на языке и нижней губе. **Б.** Та же пациентка. Ногти в виде часовых стекол, ассоциирующиеся с легочным артериовенозным шунтом

после процедуры появляется пурпура, которая держится 7–14 дней.

- ИЛК (595 нм) с вариабельной продолжительностью импульса (0,45, 1,5, 3, 6, 10, 20, 30, 40 мс) или V-beam лазер (Candela Corp., Wayland, MA) обеспечивает меньшую вероятность возникновения пурпуры, но менее эффективен — обычно после его применения требуются повторные процедуры.

Чаще всего применяют параметры, которые не вызывают пурпуры: интенсивность менее 10 Дж/см² при продолжительности импульса 10 мс и размере пятна 7 мм.

Более высокая эффективность достигается при интенсивности, которая вызывает пурпуру, или при сложении импульсов, интенсивность которых не вызывает пурпуры (складывают 2–4 импульса с частотой 1,5 Гц, интенсивностью 7,5 Дж/см², продолжительностью 10 мс, размером пятна 10 мм, динамическим охлаждением 30/20).

- Отек лица, эритема и дискомфорт могут возникать при лечении поражения большой площади с помощью не вызывающего пурпуры ИЛК с вариабельной длительностью импульсов. Однако эти нежелательные эффекты обычно переносятся лучше, чем процедуры с последующей пурпурой.
- Доказано, что Nd:YAG лазер с длиной волны 1064 нм и вариабельной длительностью импульсов эффективен при телеангиэктазиях лица. Короткие импульсы с высокой интенсивностью могут быть необходимы для эффективного лечения мелких сосудов, но они несут повышенный риск образования пузырей и рубцов.
- Двухчастотный Nd:YAG лазер с длиной волны 532 нм, который еще называется калиево-титаново-фосфатным (КТФ), обеспечивает эффективную абсорбцию гемоглобина при продолжительности импульса 1–50 мс, что делает его идеально подходящим для удаления поверхностных сосудов без образования пурпуры. Облучение каждого сосуда является хорошей методикой для пациентов с исчислимым количеством отдельно расположенных видимых сосудов.
- Лампа со вспышкой (интенсивный импульсный свет).
 - Интенсивный импульсный свет — еще один метод, обеспечивающий удаление телеангиэктазий лица и эритемы без формирования пурпуры (рис. 33.5–33.6). Например, интенсивность 30–40 Дж/см² и продолжительность импульса 20 мс являются эффективными при использовании излучателя Starlux Lux G (Palomar Medical Technologies, Burlington, MA). Конечной целью процедуры является немедленное исчезновение сосуда или его избирательное потемнение. Для достижения наилучшего результата может потребоваться несколько процедур.
- Другие методы лечения: электрохирургия, криотерапия, инфильтрация склерозирующих агентов. Они

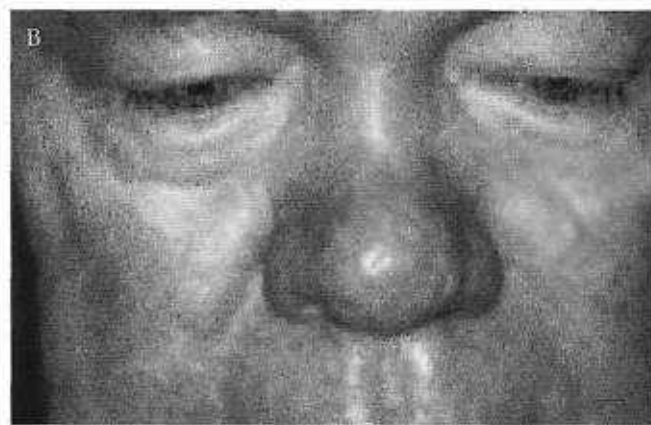
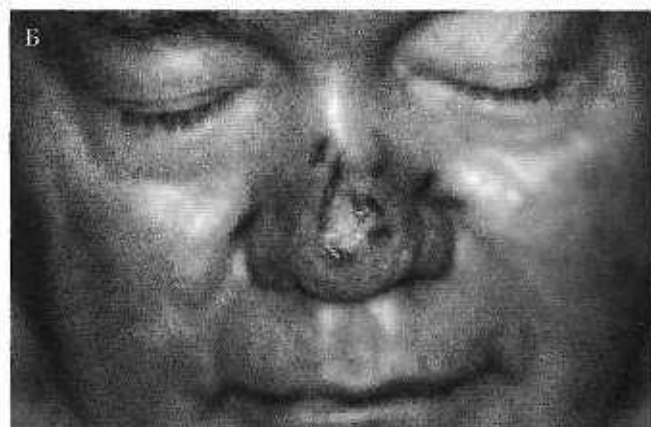
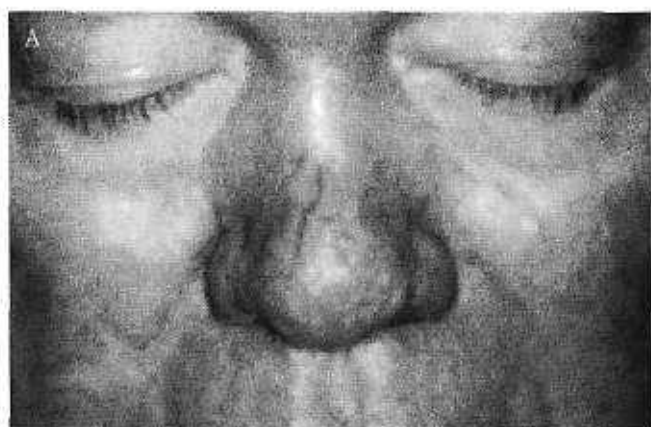Рис. 33.2 А. Мужчина среднего возраста с множественными телеангиэктазиями лица. **Б.** Пурпура сразу после сеанса лазерной терапии (импульсный лазер на красителях). **В.** Значительное уменьшение телеангиэктазий после одного сеанса лазерной терапии (импульсный лазер на красителях)

менее избирательны, часто менее эффективны и более вероятно приводят к формированию рубцов, чем лазеры и интенсивный импульсный свет.

ЛОВУШКИ, КОТОРЫХ СЛЕДУЕТ ИЗБЕГАТЬ

- Процедуры обычно хорошо переносятся.
- После процедуры следует ожидать появления пурпуры, которая будет существовать 7–10 дней.
- Появления пурпуры можно избежать, устанавливая более низкие параметры излучения. При этом эффективность процедуры снижается.
- Отек лица, эритема и дискомфорт могут возникать при лечении поражения большой площади с помощью не вызывающего пурпуры ИЛК с вариабельной длительностью импульсов.
- Телеангиэктазии рецидивируют через годы.
- При лечении пациентов с темной кожей требуется осторожность.

ЛИТЕРАТУРА

1. Alam M, Dover JS, Arndt KA. Treatment of facial telangiectasia with variable-pulse high-fluence pulsed-dye laser: comparison of efficacy with fluences immediately above and below the purpura threshold. *Dermatol Surg.* July 2003;29(7):681-684. Discussion 685.
2. Alam M, Omura NE, Dover JS, Arndt KA. Clinically significant facial edema after extensive treatment with purpura-free pulsed-dye laser. *Dermatol Surg.* September 2003;29(9):920-924.
3. Bjerring P, Christiansen K, Troilius A, Dierickx C. Facial photo rejuvenation using two different intense pulsed light (IPL) wavelength bands. *Lasers Surg Med.* 2004;34(2):120-126.
4. Jasim ZF, Woo WK, Handley JM. Long-pulsed (6-ms) pulsed dye laser treatment of rosacea-associated telangiectasia using subpurpuric clinical threshold. *Dermatol Surg.* January 2004;30(1):37-40.
5. Mark KA, Sparacio RM, Voigt A, Marenus K, Samoff DS. Objective and quantitative improvement of rosacea-associated erythema after intense pulsed light treatment. *Dermatol Surg.* June 2003;29(6):600-604.
6. Misirlioglu A, Gideroglu K, Akan M, Akoz T. Using silicone gel sheet for the treatment of facial telangiectasias with sclerotherapy. *Dermatol Surg.* March 2004;30(3):373-377.
7. Rohrer TE, Chatrath V, Iyengar V. Does pulse stacking improve the results of treatment with variable-pulse pulsed-dye lasers? *Dermatol Surg.* February 2004;30(2, pt 1):163-167. Discussion 167.
8. Sarradet DM, Hussain M, Goldberg DJ. Millisecond 1064-nm neodymium: YAG laser treatment of facial telangiectases. *Dermatol Surg.* January 2003;29(1):56-58.

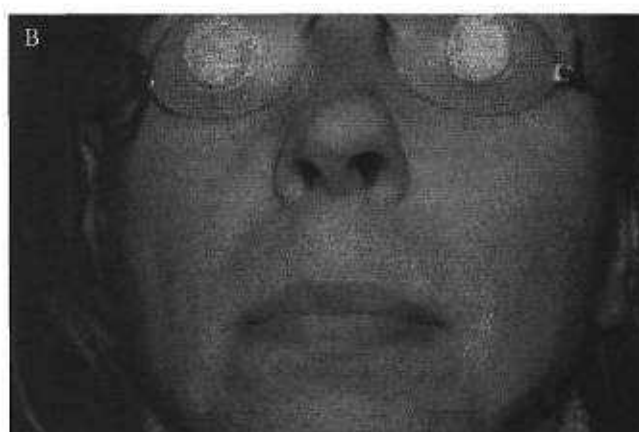
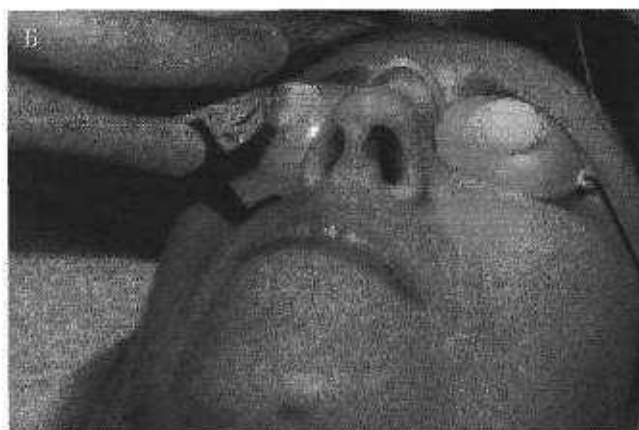
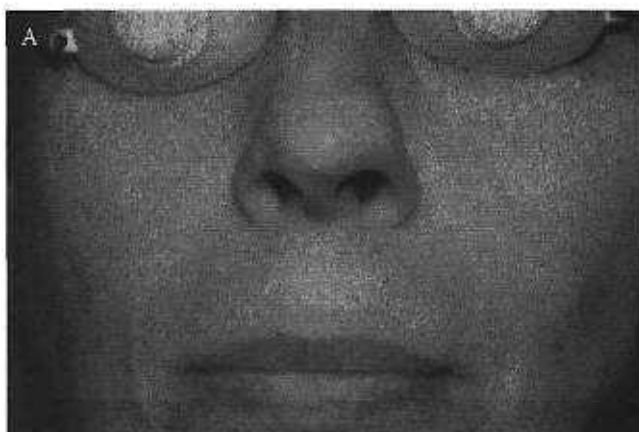Рис. 33.3 А. Женщина с телеангиэктазиями в центре лица и эритемой до лазерной терапии. **Б.** Лечение импульсным лазером на красителях с длиной волны 595 нм, длительностью импульса 10 мс, интенсивностью 7 Дж/см², размером пятна 7 мм. **В.** Цель — получение эритемы и отека в области, обработанной лазером, в конце процедуры. Пурпура не возникла

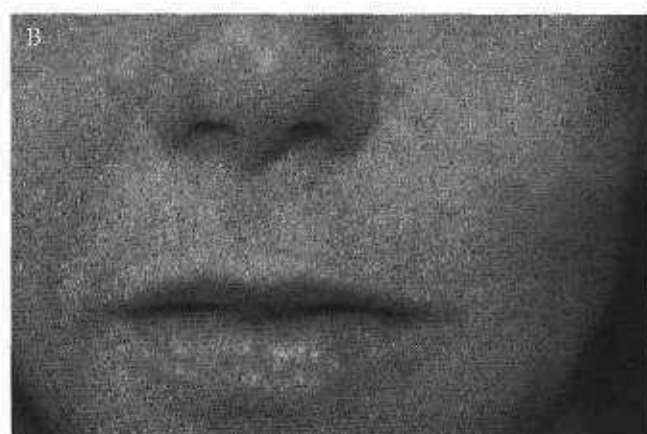
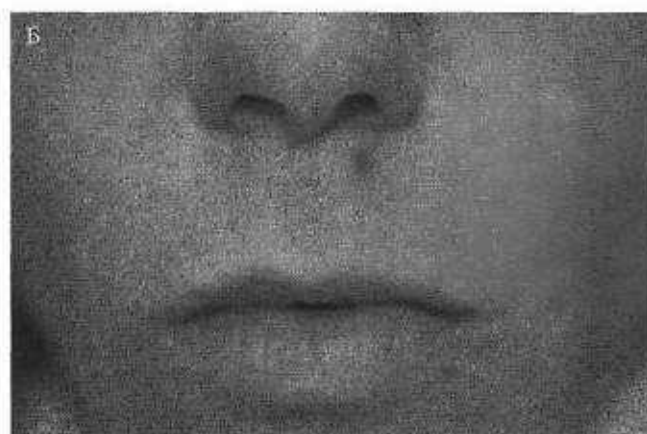
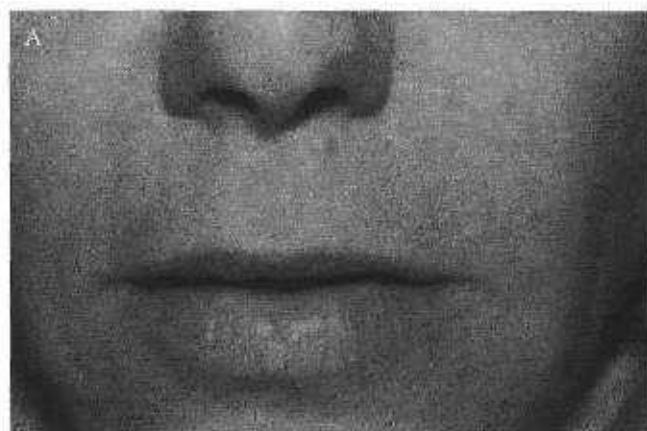Рис. 33.4 А. Телеангиэктазии до лазерной терапии. Установленные параметры: размер пятна — 10 мм, длина волны — 595 нм, интенсивность — 8 Дж/см², длительность импульса — 6 мс. Б. Сразу после процедуры. В. Через 10 дней после процедуры

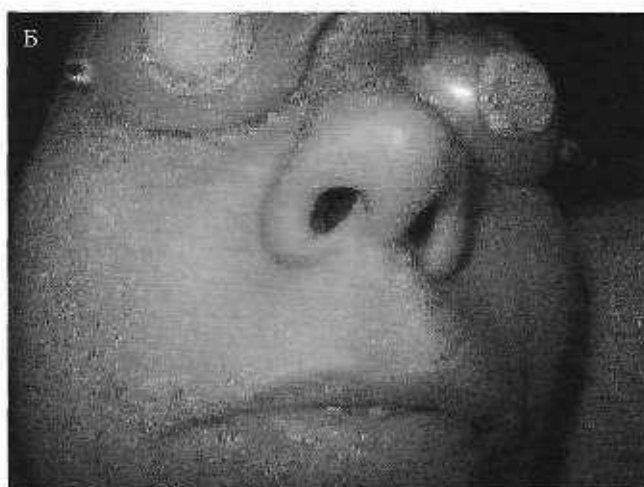

Рис. 33.5 А. Телеангиэктазии крыла носа до интенсивной световой терапии. **Б.** Сразу после лечения интенсивным импульсным светом: эритема, исчезновение сосудов

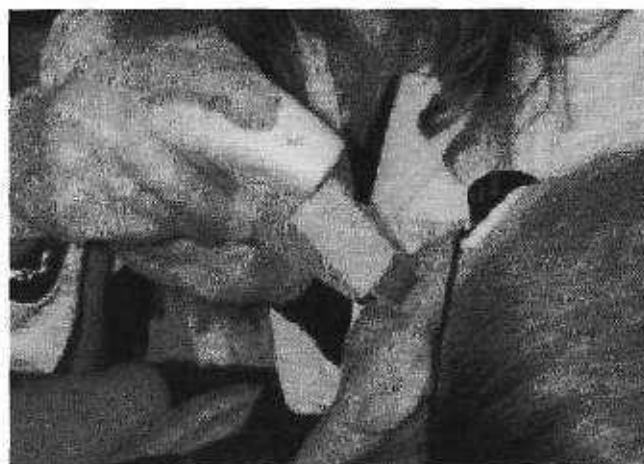

Рис. 33.6. Лечение телеангиэктазий лица с помощью Starlux (Palomar Inc. Burlington, MA). Излучатель в полном контакте с кожей

ГЛАВА 34. Венозные озера

Венозные озера — доброкачественные сосудистые новообразования, которые возникают в результате расширения венул. Чаще всего они встречаются на губах, лице и ушных раковинах.

ЭПИДЕМИОЛОГИЯ

Частота: встречаются часто.

Возраст: чаще у пожилых людей.

Предрасполагающие факторы: возможна связь с воздействием солнца.

ОСМОТР

Венозные озера представляют собой темно-голубые или синюшные приподнятые мягкие образования, легко поддающиеся надавливанию.

ДИФФЕРЕНЦИАЛЬНАЯ ДИАГНОСТИКА

Пиогенная гранулема, меланома.

ПАТОГИСТОЛОГИЯ

Расширенные тонкостенные сосуды в верхнем слое дермы. Могут обнаруживаться тромбы.

ЭПИЛЮМИНЕСЦЕНТНАЯ МИКРОСКОПИЯ¹

Эпилюминесцентная микроскопия (ЭЛМ) выявляет лакуны, вместо глобул, характерных для меланоцитарных новообразований.

ТЕЧЕНИЕ

Существуют долгие годы и могут кровоточить в результате травмы.

ВЕДЕНИЕ БОЛЬНОГО

Венозные озера часто лечат с косметической целью. Существуют многочисленные способы лечения.

- Световая терапия
 - Лазеры (рис. 34.1–34.3)
 - Импульсный лазер на красителях (Scleroplus, Candela Corp., Wayland, MA, 585 нм, 0,45 мс, размер пятна — 3–7 мм, интенсивность — 4,5–

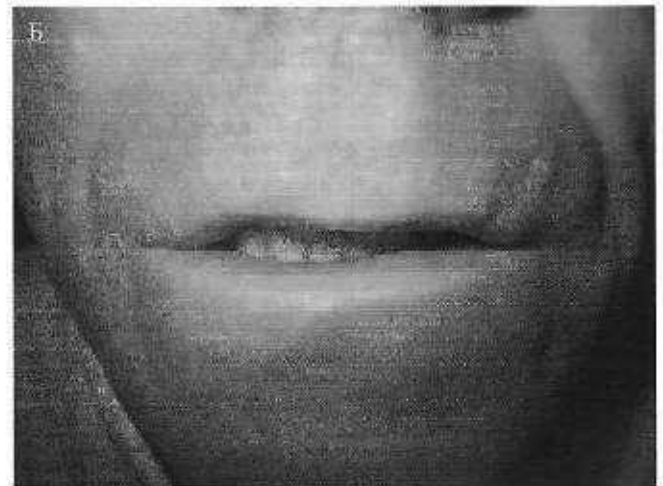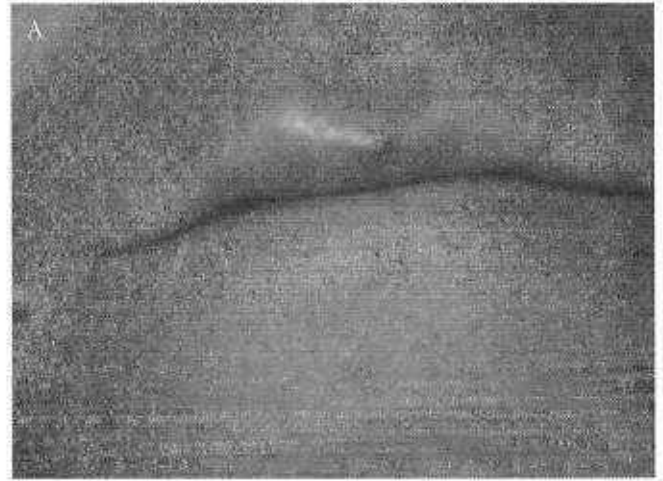


Рис. 34.1 А. Венозное озеро на верхней губе. **Б.** При осмотре через пять месяцев после одного сеанса лазерной терапии отмечается полное разрешение патологического образования (диодный лазер с параметрами: один импульс 45 Дж/см² и один импульс 50 Дж/см², длительность импульса — 30 мс)

¹ Более известен термин «дерматоскопия».

8,5 Дж/см², динамическое охлаждение — 30–40/20, с диаскопией).

- Aura КТФ лазер (Laserscope, San Jose, CA, 532 нм, размер пятна — 1 мм, 10 мс, 14 Дж/см², с диаскопией).
- С успехом применяется Versapuls HELP лазер (Coherent Inc., Palo Alto, CA, 532 нм, размер пятна — 4 мм, 9,5 Дж/см², 10–30 мс). Обычно требуются повторные процедуры с интервалом 3–6 недель. Цель — побеление патологических очагов в конце процедуры.
- Диодный лазер (LightSheer XC, 800 нм, 30 мс, 40–50 Дж/см², с диаскопией) тоже эффективен.
- При неэффективности других способов лечения с успехом применяются аргоновый лазер (размер пятна — 0,5–1,0 мм, 0,5–1,0 Вт, непрерывный луч) и CO₂-лазер.
- Может быть эффективным интенсивный импульсный свет.
- Склеротерапия. В одном исследовании показано, что инъекция 1 % полидокапола в патологические очаги позволила избавиться от двух венозных озер за два сеанса склеротерапии. Правда, у одного из пациентов образовался рубец.
- Электрохирургия, эксцизия, криотерапия и другие способы лечения.

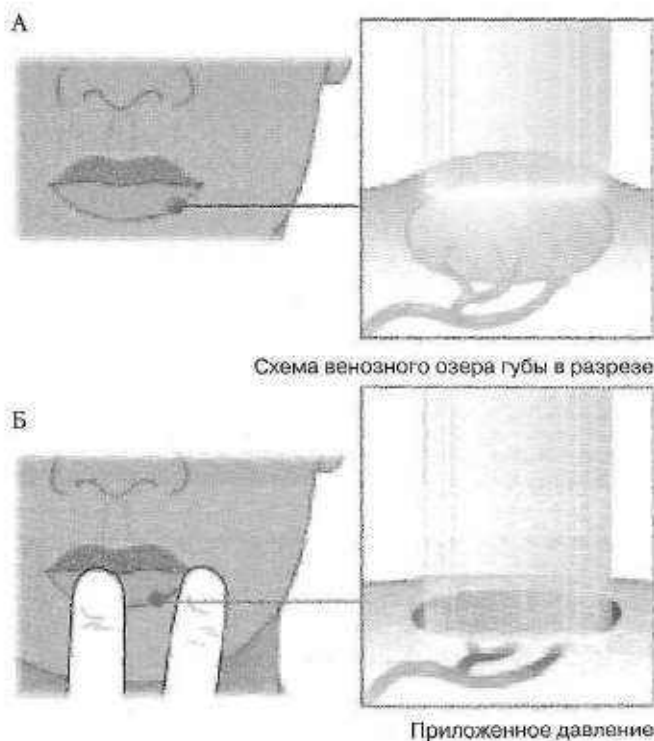


Рис. 34.2. Эффективность импульсного лазера на красителях выше, если на патологический очаг осуществляется давление

ЛОВУШКИ, КОТОРЫХ СЛЕДУЕТ ИЗБЕГАТЬ

- Могут потребоваться повторные процедуры.
- Все способы лечения могут вызвать образование рубцов.

ЛИТЕРАТУРА

1. Ah-Weng A, Natarajan S, Velangi S, Langtry JA. Venous lakes of the vermillion lip treated by infrared coagulation. *Br J Oral Maxillofac Surg.* 2004;42(3):251-253.
2. Jay H, Borek C. Treatment of a venous-lake angioma with intense pulsed light. *Lancet.* 1998;351(9096):112.
3. Kuo HW, Yang CH. Venous lake of the lip treated with sclerosing agent: report of two cases. *Dermatol Surg.* 2003;29(4):425-428.
4. Majamaa H, Hjerpe M. Treatment of venous-lakeangiomas with a carbon dioxide laser. *J Eur Acad Dermatol Venereol.* 2003;17(3):352-353.

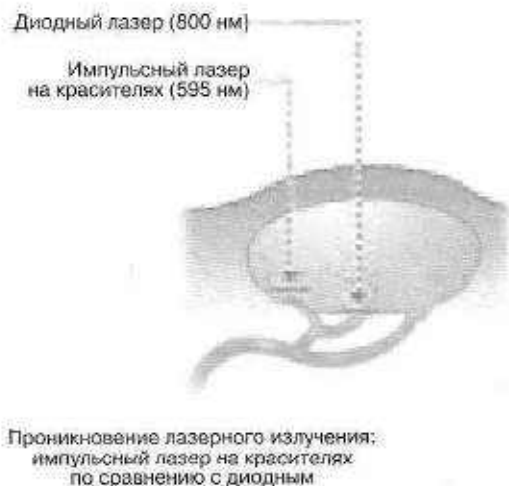

Рис. 34.3. Излучение импульсного лазера на красителях не проникает на достаточную глубину. Требуется приложение давления. Излучение диодного лазера проникает глубже, поэтому его эффективность выше

ГЛАВА 35. Бородавки

Бородавки вызывает вирус папилломы человека (HPV). Существуют различные типы бородавок: обыкновенные (70 %), ладонно-подошвенные, плоские и генитальные.

ЭПИДЕМИОЛОГИЯ

Частота: встречаются часто.

Возраст: дети и взрослые.

Предрасполагающие факторы: травмирование кожи, иммуносупрессия (ВИЧ и состоящие после трансплантации), генетическая предрасположенность (*epidermodysplasia verruciphormis*, EDV).

ПАТОГЕНЕЗ

HPV — безоболочечные вирусы с двойной спиралью ДНК, которые проникают в базальные делящиеся клетки эпидермиса и вызывают их гиперпролиферацию. Вирусы избегают иммунного надзора. Точный механизм инфицирования, латентности и реактивации HPV неизвестен.

ОСМОТР

Бородавки представляют собой единичные или множественные экзофитные папулы, узелки или бляшки с гиперкератозом, окрашенные в цвет обычной кожи. Они могут состоять из нитевидных пучков (филиформные бородавки) или имеют уплощенную верхушку (плоские бородавки). На них нередко наблюдаются черные точки, представляющие собой тромбированные капилляры. Располагаются чаще всего на пальцах, тыльной стороне кистей, подошвах и в областях, подвергающихся давлению.

ДИФФЕРЕНЦИАЛЬНАЯ ДИАГНОСТИКА

Гипертрофический актинический кератоз, себорейный кератоз, плоскоклеточный рак и беспигментная меланома. Подошвенные бородавки можно спутать с ороговелостями.

ПАТОГИСТОЛОГИЯ

Эпидермис характеризуется гиперкератозом, акантозом, папилломатозом с участками паракератоза и гипергранулеза и койлоцитоза. В дерме обнаруживаются расширенные капиллярные петли и кровоизлияния.

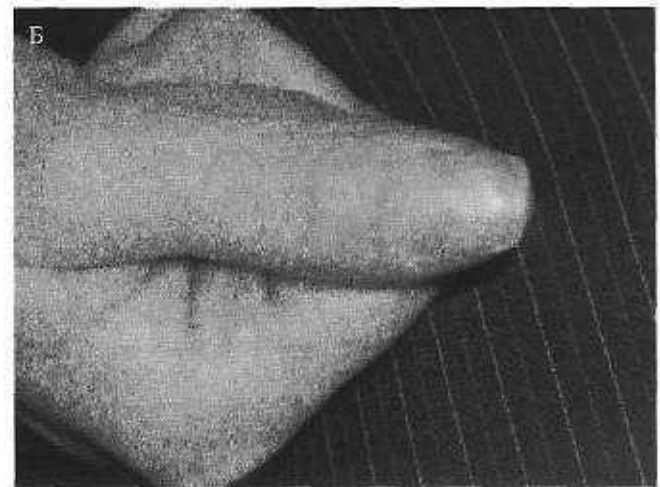
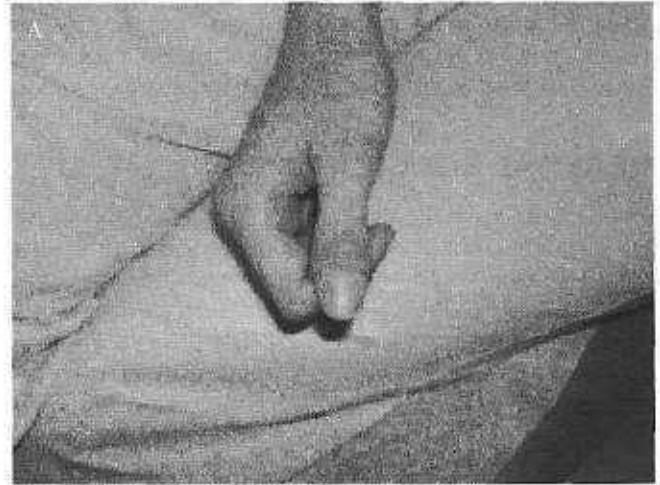


Рис. 35.1 А. Обыкновенная бородавка сразу после обработки импульсным лазером на красителях со следующими параметрами: длина волны — 590 нм, размер пятна — 7 мм, 10 Дж/см², сложение импульсов. **Б.** При осмотре через пять месяцев после одного сеанса лазерной терапии отмечается полное излечение

ТЕЧЕНИЕ

У пациентов с нормальным иммунитетом обычно разрешаются самостоятельно, но на это могут потребоваться годы. У пациентов со сниженным иммунитетом имеют тенденцию персистировать и плохо поддаются лечению. Может наблюдаться самозаражение при расчесывании.

ВЕДЕНИЕ БОЛЬНОГО

В настоящее время не существует специфической противовирусной терапии HPV. Способы лечения многочисленны и либо вызывают местную деструкцию бородавок, либо стимулируют иммунный ответ. На месте некоторых бородавок, например кондилом и EDV, может возникать плоскоклеточный рак, поэтому в таких случаях требуется постоянное наблюдение. Если бородавки устойчивы к различным способам лечения, требуется их гистологическая оценка для исключения малигнизации.

Местное лечение

Пациенты должны быть информированы о вирусной, инфекционной природе бородавок, о возможных рецидивах и о необходимости проведения повторных процедур при любых способах лечения. Существуют многочисленные способы местного лечения.

- Местная деструкция. Обычно ежедневно применяются салициловая кислота, 5 % кантарон, трихлоруксусная кислота, 0,5 % подофиллотоксин и третиноин. Эффективна местная окклюзия бородавок лентой. Во время лечения окружающая нормальная ткань может подвергаться мацерации.
- Нарушение деления клеток, пораженных вирусом: введение блеомицина в физиологическом растворе (0,4 мг/мл) внутрь бородавок, использование крема с 5-фторурацилом.
- Иммуномодуляция: применение имиквимода, который, как правило, наносят на пораженное место 2 раза в неделю.

Хирургическое лечение

Лазеры (табл. 35.1)

- Импульсный лазер на красителях (рис. 35.1–35.3)
 - Из лазеров чаще всего применяют именно ИЛК. Его действие основано на абсорбции лазерного излучения сосудами, что вызывает термический некроз патологически измененной ткани. Клинический эффект может быть различным. ИЛК обычно применяют после безуспешного лечения средствами первой очереди.
 - Схема лечения ИЛК:
 - Для предотвращения трансмиссивной передачи вируса рекомендуются защитные маски, перчатки, халаты, а также эвакуатор дыма.
 - До начала лечения лазером следует удалить роговые наслоения. Кровотечения нужно избегать, так как это уменьшает абсорбцию излучения патологически измененной тканью.

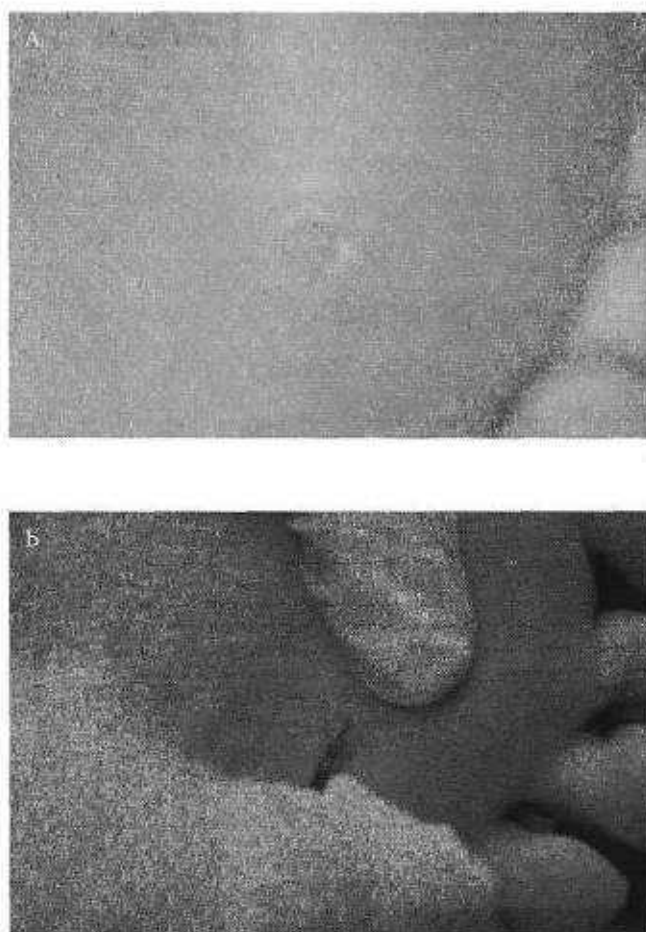


Рис. 35.2 А. Подошвенная бородавка с характерными тромбированными капиллярами. Б. Удаление роговых наслоений с помощью лезвия № 15 перед сеансом лазерной терапии

- Для эффективного лечения требуются высокая интенсивность излучения (585–590 нм, 8–15 Дж/см²) и многократные импульсы (от 3 до 10 на бородавку). Можно применять диаскопию. Для того чтобы получить кумулятивное нагревание патологически измененной ткани, лазерные импульсы должны быть как можно ближе к 1 Гц.
- Обработку продолжают до появления пурпуры.
- Оптимальным является проведение повторных процедур с интервалом 3 недели. Более длинные интервалы могут способствовать рецидиву, более короткие препятствуют полному заживлению.
- СО₂-лазер
 - Углекислотный лазер обычно оставляют для упорных, распространенных, болезненных бородавок или образований с гиперкератозом.
 - Преимущества: высокий процент излечения после 1–2 процедур, отсутствие кровотечения.
 - Недостатки: опасность распространения НРV с лазерным дымом, риск дисхромии, рецидивы и инфекция, увеличение срока заживления от недель до месяцев, остаточные рубцы, которые могут быть болезненными, риск постоянной дистрофии ногтя при околоногтевой локализации.
 - Схема лечения углекислотным лазером:
 - Для предотвращения трансмиссивной передачи вируса рекомендуется использовать защитные маски, перчатки, халаты, а также эвакуатор дыма.
 - Провести линию, отступив на 1 см от края бородавки.
 - Провести местную инфльтрационную анестезию или проводниковую анестезию пальца (1 % лидокаин с адреналином 1: 100 000 или без него).
 - Обработать бородавку и 1 см кожи вокруг нее до обугливания (расфокусированный суперимпульсный режим, 15–20 Вт, размер пятна — 1–2 мм).
 - Удалить обугленную ткань с помощью марлевого тампона, смоченного физиологическим раствором. Дать высохнуть.

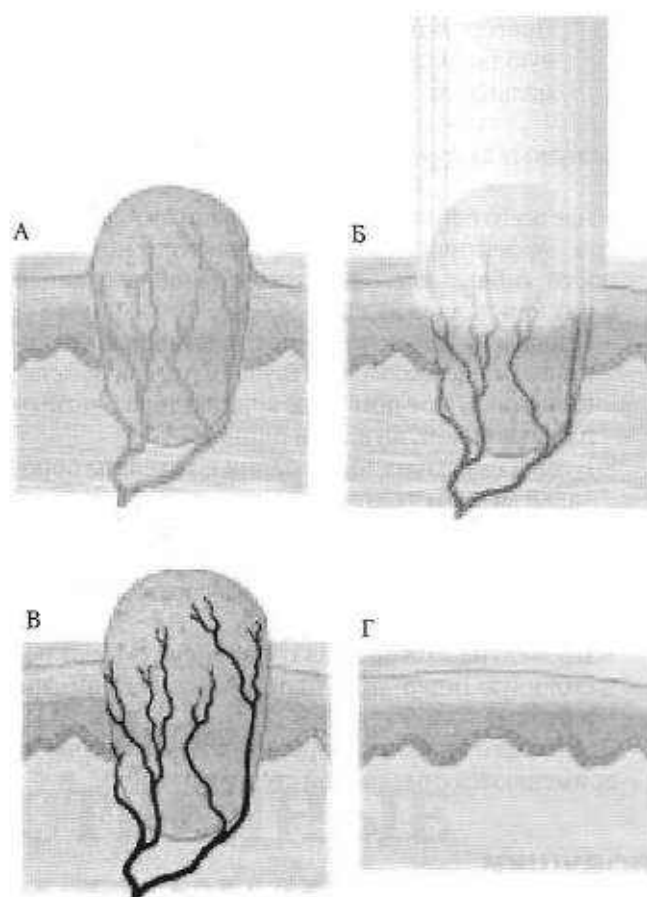


Рис. 35.3. Механизм действия импульсного лазера на кровеносителях при бородавках. Бородавка характеризуется богатой васкуляризацией. **А.** ИЛК избирательно действует на сосудистый компонент бородавки, **Б и В.** Излучение избирательно поглощается кровью, что приводит к коагуляции сосудов и **Г** полному исчезновению бородавки

Таблица 35.1. Лазерная терапия бородавок

	ИЛК	СО ₂ -ЛАЗЕР
Эффективность	Различная	Эффективен
Среднее количество процедур	От 2 до 5	От 1 до 3
Необходимость анестезии	Не требуется	Различная
Риск рубцевания	Очень низкий	Существует
Риск дисхромии	Низкий	Умеренный
Риск инфицирования	Небольшой	Небольшой
Боль	От легкой до умеренной	От умеренной до сильной

- Подбор очков брeйвель и снова, для удобства пользования, очки носить, пока не будет выпущена новая модель очков.

Несоблюдение хирургических рекомендаций

- Часто встречается нарушение зрения, связанное с тем, что пациенты не соблюдают рекомендации специалистов. Наиболее частые нарушения связаны с выполнением рекомендаций врача.
 - Пренебрежение саниацией полости рта, отсутствие профилактики (5-дневный курс Бюнгема, FISHUOL, СТ) и гигиены, а также игнорирование рекомендаций по уходу за полостью рта.
 - Безвредность и локализация воспалительного процесса можно сделать сами или для 5-дневного курса приема антибиотиков. Вплоть до того, что пациенты требуют более активного лечения. Как правило, требуется повторить процедуру. Пациенты не имеют возможности приобрести 5-дневный курс антибиотиков, поэтому вынуждены приобретать препараты с меньшей степенью усвоения.

ЛОВУШКИ, КОТОРЫХ СЛЕДУЕТ ИЗБЕГАТЬ

- Необходимо избегать закупки случайных лекарств, которые могут быть неэффективными. Для профилактики осложнений необходимо соблюдать рекомендации врача по поводу приема препаратов и диеты.
- Пациенты должны знать, что если в течение 5-дневного курса лечения не наблюдается улучшения, необходимо обратиться к врачу. Если пациент не соблюдает рекомендации, это может привести к осложнениям, таким как инфекция, интоксикация и др.
- Тщательная гигиена полости рта и санация полости рта являются важными факторами профилактики осложнений.

ЛИТЕРАТУРА

1. Kuper G. (2018) *Antibiotic Treatment of Acute Otitis Media*. *Journal of Clinical Pharmacy and Therapeutics*, 43(1), 1-10.
2. Smith J. (2019) *Antibiotic Resistance in the Community*. *Journal of Clinical Pharmacy and Therapeutics*, 44(1), 1-10.
3. Smith J. (2020) *Antibiotic Resistance in the Community*. *Journal of Clinical Pharmacy and Therapeutics*, 45(1), 1-10.
4. Smith J. (2021) *Antibiotic Resistance in the Community*. *Journal of Clinical Pharmacy and Therapeutics*, 46(1), 1-10.
5. Smith J. (2022) *Antibiotic Resistance in the Community*. *Journal of Clinical Pharmacy and Therapeutics*, 47(1), 1-10.

РАЗДЕЛ VII
ДОБРОКАЧЕСТВЕННЫЕ
ОПУХОЛИ КОЖИ

Глава 36. Ангиофиброма

Ангиофиброма — описательный термин для обозначения многочисленных патологических состояний с одинаковыми гистопатологическими изменениями, включая фиброзные папулы, жемчужные папулы, аденомы сальных желез, околоногтевые фибромы и опухоль Косенена. В этой главе основное внимание уделено ангиофибромам лица. Обычно ангиофиброма представляет собой эритематозную или цвета здоровой кожи папулу с куполообразной поверхностью размером 1–3 мм. Множественные ангиофибромы на лице могут ассоциироваться с бугорчатым (туберозным) склерозом или множественной эндокринной неоплазией I типа (МЭН I).

ЭПИДЕМИОЛОГИЯ

Частота: встречается часто.

Возраст: в зависимости от этиологии может возникать как у детей, так и у взрослых.

Раса: значения не имеет.

Пол: одинаково часто встречается у мужчин и женщин.

Предрасполагающие факторы: бугорчатый склероз или множественная эндокринная неоплазия I типа (МЭН I).

ПАТОГЕНЕЗ

Неизвестен.

ПАТОГИСТОЛОГИЯ

Симметричные четко очерченные папулы, покрытые нормальным эпидермисом. В сосочковом и сетчатом слоях дермы выраженная в различной степени пролиферация нормальных сосудов с фиброзированием стромы. Коллагеновые волокна расположены перпендикулярно эпидермису и концентрически вокруг сосудов и волосяных фолликулов. Можно наблюдать звездчатые фибробласты.

ОСМОТР

Твердые папулы цвета здоровой кожи или эритематозные, размером 1–5 мм, расположенные на носу, подбородке и обеих щеках.

ДИФФЕРЕНЦИАЛЬНАЯ ДИАГНОСТИКА

Акне, розацеа.

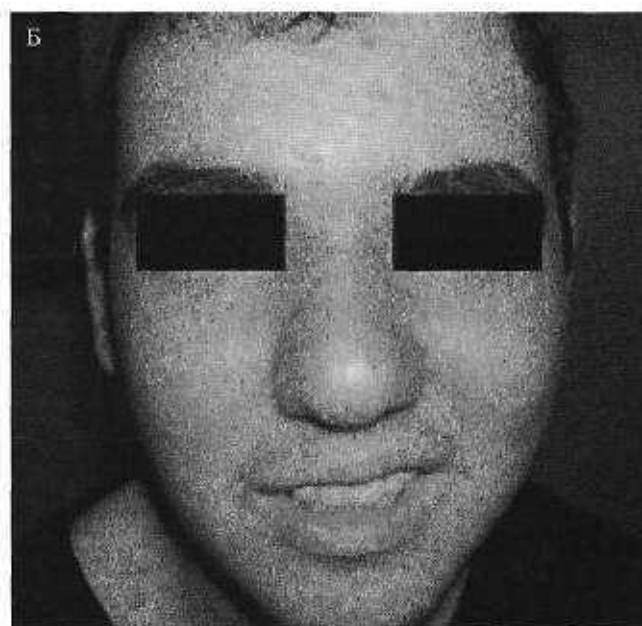
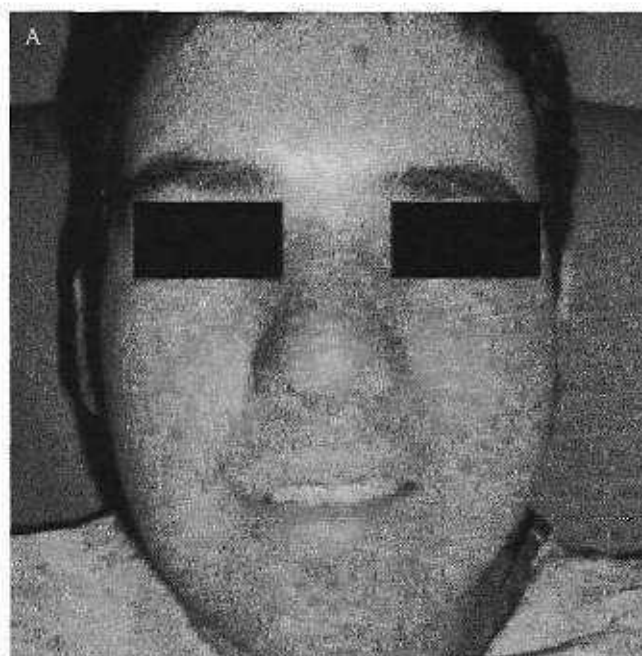


Рис. 36.1 А. Множественные ангиофибромы у 16-летнего подростка с бугорчатым склерозом. Б. Улучшение через 2 месяца после однократной обработки CO₂-лазером

ЛАБОРАТОРНЫЕ ИССЛЕДОВАНИЯ

При наличии множественных ангиофибром нужно исключить бугорчатый склероз и МЭН I. В этом случае пациент нуждается в консультации специалиста-педиатра.

ТЕЧЕНИЕ

Множественные ангиофибромы лица возникают в детстве и обычно ассоциируются с бугорчатым склерозом.

КЛЮЧЕВЫЕ ВОПРОСЫ ПРИ КОНСУЛЬТИРОВАНИИ

Количество патологических очагов.

- Наличие сходной патологии у родственников.
- Наличие злокачественных опухолей у родственников.
- Нарушения со стороны ЦНС.
- При наличии множественных ангиофибром необходимо обследование пациента для исключения бугорчатого склероза и МЭН I.

ВЕДЕНИЕ БОЛЬНОГО

Медицинских показаний для лечения ангиофиброматоза не существует. Однако это серьезный косметический недостаток, который, безусловно, беспокоит пациентов. Существует множество доступных методов лечения, но ни один не является идеальным.

Лечение

Дермабразия

- Лучше всего подходит для множественных ангиофибром.
- Часто возникают рецидивы.

Иссечение лезвием

- Пометить патологические очаги хирургическим маркером до проведения местной анестезии, так как ангиофибромы могут побледнеть после введения анестетика.
- Срезать ангиофиброму вровень с окружающей кожей с помощью скальпеля или лезвия.
- Другими методами являются перфорационная эксцизия, эллиптическая эксцизия, электродессикация.
- Часто возникают рецидивы.

Импульсный лазер на красителях (ИЛК)

- Убирает эритематозную окраску патологических очагов, делая их менее заметными.
- Особенно полезно раннее применение при множественном ангиофиброматозе. Раннее лечение может дать косметический эффект и уменьшить рост опухоли.

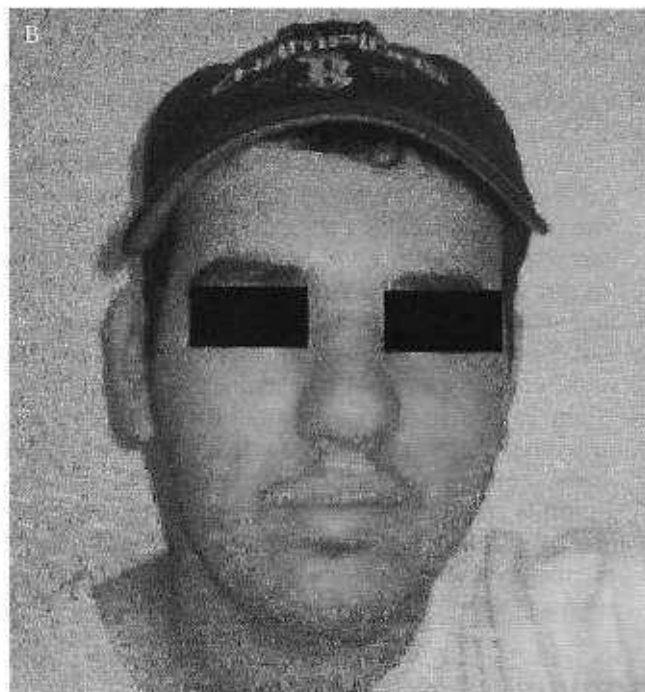


Рис. 36.1 В. Частичный рецидив ангиофиброматоза через 13 месяцев после лечения

- Чтобы свести к минимуму рецидивы эритемы, можно продолжить поддерживающее лечение.

Углекислотный лазер с непрерывным излучением (рис. 36.1)

- При множественном ангиофиброматозе обработка CO₂-лазером обеспечила долговременное улучшение (на 77 %) у 13 пролеченных пациентов. Предсказуемые побочные эффекты (в виде гипертрофических рубцов) проявились у 3 из 13 пациентов. Значительный рецидив возник у одного пациента.
- Комбинированное лечение CO₂-лазером и ИЛК было успешным у трех из 4 пациентов.
- В ретроспективном исследовании 10 пациентов, пролеченных с помощью CO₂-лазера, рецидивы были более частыми, чем разрешение. Улучшение наблюдалось в течение 6 месяцев, но не сохранялось более 24 месяцев. Несмотря на высокую частоту рецидивов, удовлетворенность пациентов результатами была хорошей.

ЛОВУШКИ, КОТОРЫХ СЛЕДУЕТ ИЗБЕГАТЬ/ ОСЛОЖНЕНИЯ/ ВЕДЕНИЕ БОЛЬНОГО/ ОЖИДАЕМЫЙ РЕЗУЛЬТАТ

- Существует несколько способов лечения ангиофиброматоза. Ни один из них не является оптимальным.
- Лечение ангиофиброматоза может быть безуспешным и сопровождается высокой вероятностью возникновения рецидивов.
- Необходимо предупредить пациента о том, что после любого лечения можно ожидать рецидива.
- Наиболее эффективным следует считать лечение с помощью ИЛК, так как он убирает эритематозную окраску ангиофибром, делая их менее заметными. Побочные эффекты возникают в данном случае нечасто.
- Аблативные процедуры вызывают образование рубцов и несут значительный риск возникновения рецидивов.
- Преимущества аблативного лечения должны быть сопоставлены с вероятностью рецидивов и возможностью развития предсказуемых побочных эффектов, рубцов и изменений пигментации, необходимостью восстановительного периода после процедуры.
- Побочные эффекты процедуры в некоторых случаях могут, к сожалению, перевесить ее пользу.
- Дермабразия может вызывать нарушения пигментации и образование рубцов.

ЛИТЕРАТУРА

1. Bittencourt RC, Huilgol SC, Seed PT, Calonje E, Markey AC, Barlow RJ. Treatment of angiofibromas with a scanning carbon dioxide laser: a clinicopathologic study with

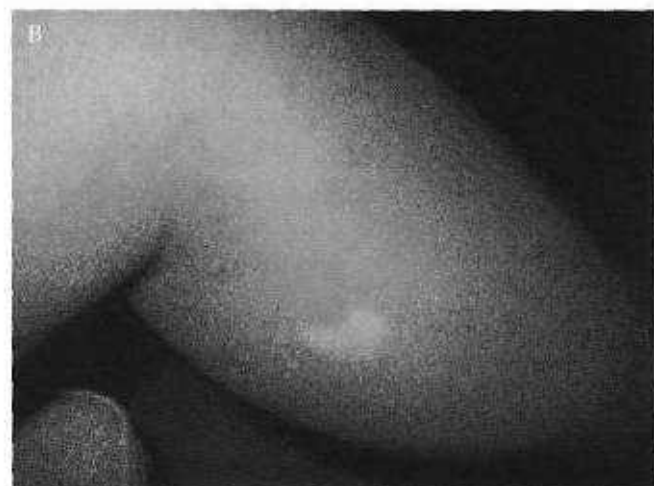
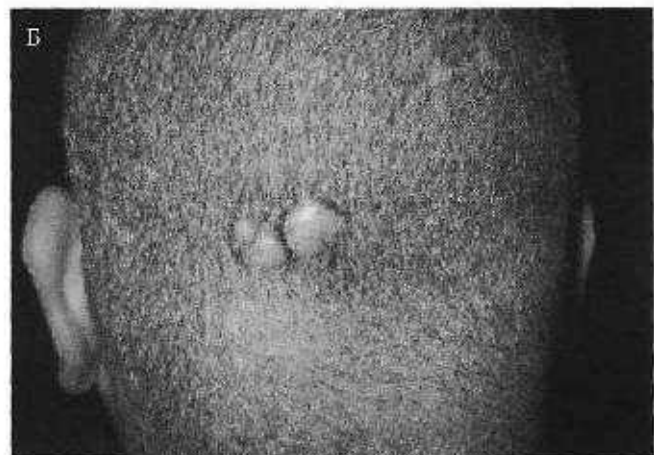
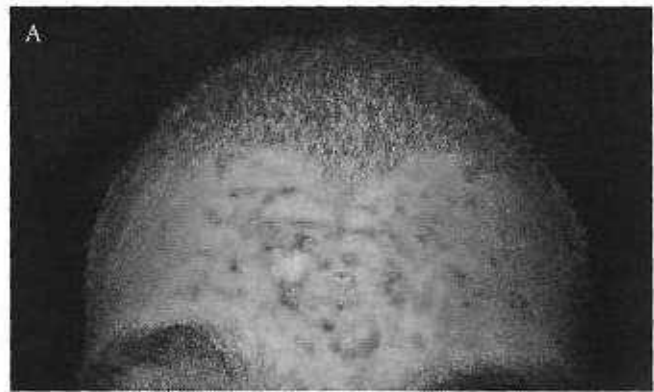Рис. 36.2 А. Фиброзные бляшки на лбу у взрослого пациента с бугорчатым склерозом. **Б.** Фиброзные бляшки на волосистой части головы. **В.** Пятно в форме листа ясеня на ноге у того же пациента

1. King DM. "Fire up" An Acid Dental. 2001 *Am J*. 71: 476.
2. Johnson R. *Photocopying in Class*. Ed. Anand J. Ed. *Journal of Dental Education*. 1994. 58(1): 66-68.
3. Johnson R, Johnson R, Johnson J, Johnson J. Treatment of Adhesive Restorations with the Copper Vapor Laser. *J Am Acad Dent*. 1990;63(5): 670-674.
4. Johnson R, Johnson R, Johnson C, Johnson M. Carbon dioxide laser for laser removal of amalgam restorations in 25 patients with fibrous crowns. *Oral Surg Oral Med Oral Pathol*. 1991;71: 517-519.

ГЛАВА 37. Невус Беккера

Невус Беккера — плоское или бородавчатое, приподнятое над уровнем кожи, резко ограниченное пигментное пятно, окраска которого варьирует от светло- до темно-коричневой. Располагается обычно на груди, верхней части спины, плечах. Как правило, поражение одностороннее и характеризуется гипертрихозом. Представляет собой доброкачественную гладкомышечную гамартому.

ЭПИДЕМИОЛОГИЯ

Частота: 0,5 % мужчин.

Возраст: возникает у детей или у подростков; изредка бывает врожденным.

Раса: поражаются люди всех рас.

Предрасполагающие факторы: отсутствуют.

ПАТОГЕНЕЗ

Неизвестен.

ПАТОГИСТОЛОГИЯ

Имеют место папилломатоз, гиперкератоз, акантоз и гиперпигментация базального слоя эпидермиса. В дерме часто обнаруживается гладкомышечная гамартома. В кератиноцитах увеличено количество меланина, количество меланоцитов слегка повышено или не изменено.

ОСМОТР

Невус Беккера представляет собой пятна или слегка приподнятые бородавчатые бляшки светло-коричневого или темно-коричневого цвета, с «географическими» границами и гипертрихозом, расположенные чаще всего унилатерально в верхней половине туловища.

ДИФФЕРЕНЦИАЛЬНАЯ ДИАГНОСТИКА

Врожденный невус, кофейные пятна и эпидермальный невус.

ЛАБОРАТОРНЫЕ ИССЛЕДОВАНИЯ

Не требуются.

ТЕЧЕНИЕ

В детстве представляют собой унилатеральные пятна цвета загара. С возрастом могут превратиться в бляшки

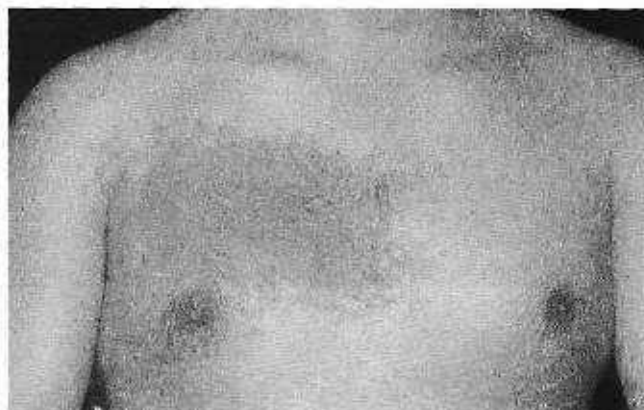

Рис. 37.1. Невус Беккера у мужчины 35 лет. Слегка приподнятое над кожей пигментное пятно с неопределимыми границами и гипертрихозом (Klaus W., Richard J., Dick S., eds. Fitzpatrick's Color Atlas & Synopsis of Clinical Dermatology, 5 ed. McGraw-Hill, Inc.; 2005)

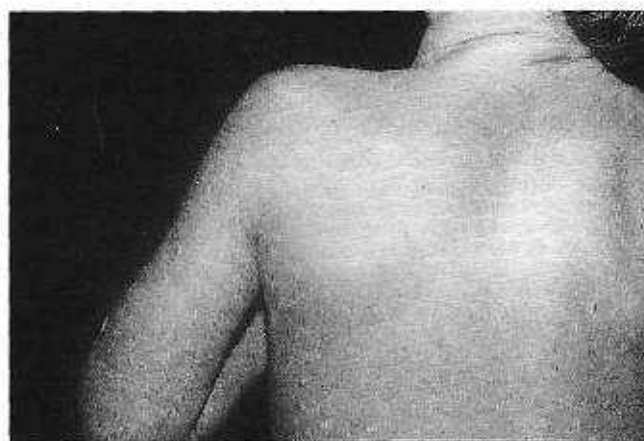


Рис. 37.2. Невус Беккера. Большое коричневое пятно, которое становится заметным в период полового созревания вследствие усиления пигментации и роста волос (Kay K., Jen R., Richard J., Howard B., Akexander S., eds. Color Atlas & Synopsis of Pediatric Dermatology. McGraw-Hill, Inc.; 2002)

и приобрести темно-коричневый оттенок. За изменениями пигментации следует рост волос, которые со временем становятся темнее и грубее. Пятна могут медленно увеличиваться в размерах.

КЛЮЧЕВЫЕ ВОПРОСЫ ПРИ КОНСУЛЬТИРОВАНИИ

Какая косметическая проблема больше беспокоит пациента: пигментация или избыточный рост волос?

ВЕДЕНИЕ БОЛЬНОГО

Медицинских показаний для удаления невуса Беккера не существует. Однако этот косметический недостаток может беспокоить некоторых людей, чаще всего женщин, которым не нравится избыточный рост волос. Существует целый ряд методов лечения, которые не всегда эффективны: камуфлирующий макияж, электролизис, удаление волос воском, лазерная терапия, хирургическое иссечение. Для больших пятен эксцизия не подходит. Для удаления волос или для уменьшения пигментации может применяться лазерная терапия (рис. 37.4).

Лазерная терапия

- Рекомендуется проведение пробного сеанса на ограниченном участке кожи для того, чтобы оценить эффективность лечения и побочные эффекты.
- Для уменьшения пигментации при невусе Беккера применяются лазеры с модулируемой добротностью: рубиновый (694 нм, пятно — 6,5 мм, 3,0–4,50 Дж/см²), Nd:YAG (532 нм, пятно — 3 мм, 1,0–1,5 Дж/см² или 1064 нм, пятно — 3 мм, 4,0–5,0 Дж/см²), александритовый (755 нм, пятно — 3 мм, 2,5–3,5 Дж/см²) (рис. 37.3).
 - В целом, результаты оставляют желать лучшего. Обычно для достижения эффекта требуются повторные процедуры.
 - Имеется высокая частота рецидивов усиления пигментации, по-видимому, за счет глубоких меланоцитов волосяных фолликулов.
- Для удаления волос эффективны длинноимпульсные лазеры: александритовый (10–40 Дж/см², длительность импульса — 2–20 мс), рубиновый (30–60 Дж/см², длительность импульса — 40–100 мс) и импульсный диодный лазер (804 нм, 35–45 Дж/см², длительность импульса — 5–30 мс). Они менее эффективны для длительного ослабления пигментации.
- Аблативное лечение. При одновременной обработке разных половин невуса Беккера у одного молодого человека эрбиевый:YAG лазер (2940 нм) оказался более эффективным, чем длинноимпульсный Nd:YAG (1064 нм). Оба они вызвали эритему, которая продолжалась 15 дней. При осмотре через два года после лечения невус не был обнаружен ни клинически, ни гистологически.

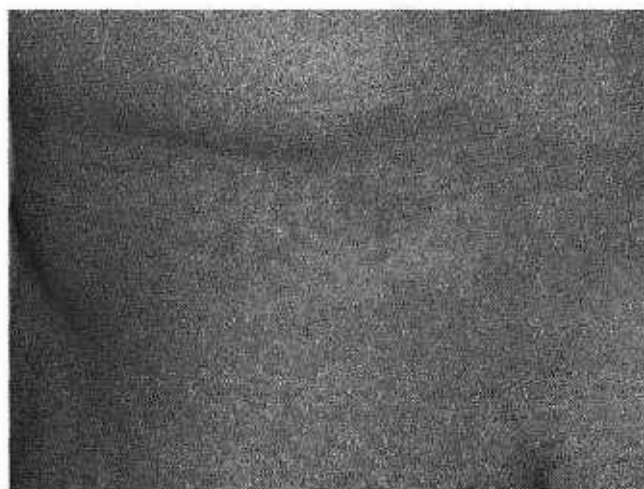

Рис. 37.3. Неполное исчезновение невуса Беккера в верхней части ягодицы после трех сеансов лечения рубиновым лазером с модулируемой добротностью

– Важно отметить, что при аблативной терапии существует риск текстурных изменений кожи.

- Для уменьшения пигментации и роста волос с некоторым успехом применяется интенсивный импульсный свет.

ЛОВУШКИ, КОТОРЫХ СЛЕДУЕТ ИЗБЕГАТЬ/ ОСЛОЖНЕНИЯ/ ВЕДЕНИЕ БОЛЬНОГО/ ОЖИДАЕМЫЕ РЕЗУЛЬТАТЫ

- Лечение невуса Беккера часто не эффективно, обычно возникают рецидивы.
- Удаление волос лазером может ограничить имеющийся гипертрихоз.
- Имеется риск поствоспалительной гипер- и гипопигментации.
- Пациентов с темной кожей (фототипы IV и V) нужно лечить с осторожностью, используя более низкую интенсивность излучения, так как порог их реакции более низкий.
- Загорелых пациентов не следует подвергать лазерному излучению, чтобы избежать пятнистой гипопигментации.
- Возможность хирургического иссечения невуса зависит от его размеров и локализации. Экцизия, как правило, — не лучший метод лечения.

ЛИТЕРАТУРА

1. *Kopera D, Hohenleutner U, Landthaler M.* Quality-switched ruby laser treatment of solar lentigines and Becker's nevus: a histopathological and immunohisto-chemical study. *Dermatology.* 1997;194(4):338-343.
2. *Nanni CA, Alster TS.* Treatment of a Becker's nevus using a 694-nm long-pulsed ruby laser. *Dermatol Surg.* 1998; 24(9):1032-1034.
3. *Trelles MA, Allones I, Velez M, Moreno-Arias.* Becker's nevus: Erbium:YAG versus Q-switched neodymium:YAG. *Lasers Surg Med.* 2004;34(4):295-297.
4. *Tse Y, Levine VJ, McClain SA, Ashinoff R.* The removal of cutaneous pigmented lesions with the Q-switched ruby laser and the Q-switched neodymium: yttrium-aluminum-garnet laser. A comparative study. *J Dermatol Surg Oncol.* 1994;20(12):795-800.

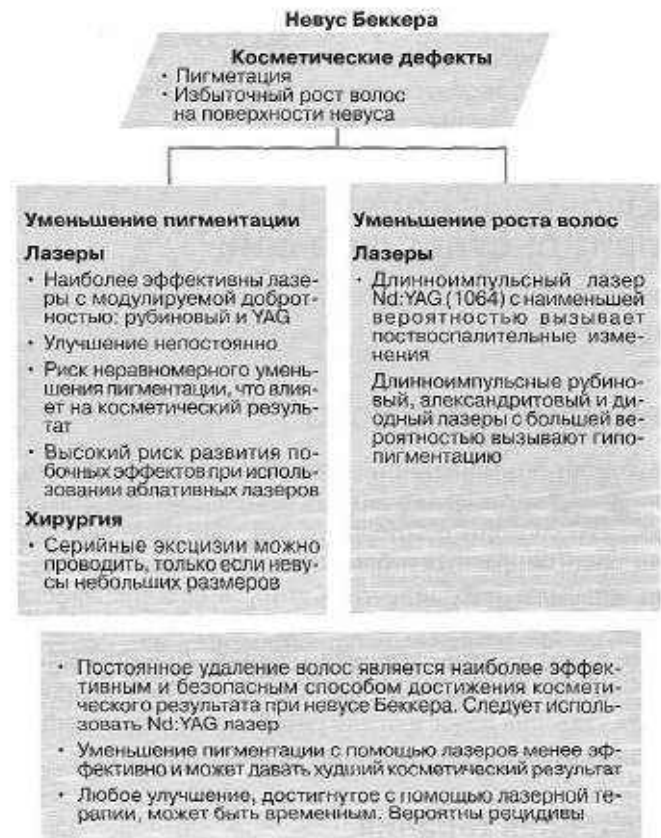

Рис. 37.4. Схема лечения невуса Беккера

ГЛАВА 38. Эпидермальные кисты

Эпидермальные кисты, известные также как сальные или эпидермоидные кисты, — наиболее часто встречающиеся кисты кожи, которые происходят из воронок волосяных фолликулов. Их размеры варьируют от нескольких миллиметров до нескольких сантиметров. Содержимое представляет собой творожистую массу с неприятным запахом, которая состоит из дериватов липидов и кератина. Кисты часто разрываются, что сопровождается болью и воспалением и требует хирургического вмешательства.

ЭПИДЕМИОЛОГИЯ

Частота: встречаются очень часто.

Возраст: молодые и пожилые взрослые.

Раса: все расы.

Пол: не имеет значения.

Предрасполагающие факторы: развиваются спонтанно на гладкой коже.

ПАТОГЕНЕЗ

Может существовать связь с травмой волосяного фолликула.

ПАТОГИСТОЛОГИЯ

В дерме или подкожной клетчатке имеется хорошо ограниченная киста, содержащая пластинчатый роговой детрит. Стенка кисты эпидермальная, с характерным слоем зернистых клеток. При разрывах кист обнаруживают воспалительную реакцию на инородное тело с многоядерными гигантскими клетками.

ОСМОТР

Эпидермальные кисты — гладкие, круглые, твердые, подвижные кожные кисты с центральной порой (рис. 38.1). Их размеры варьируют от нескольких миллиметров до нескольких сантиметров. Они обычно находятся на коже, где имеются волосяные фолликулы, например на туловище, шее, лице, скальпе, но они могут развиваться на ладонях и подошвах после повреждения эпителия. После разрыва эти кисты дают сильную воспалительную реакцию в результате попадания их содержимого в дерму. В таких случаях кисты становятся красными, болезненными и увеличиваются в размерах.

ДИФФЕРЕНЦИАЛЬНАЯ ДИАГНОСТИКА

С эпидермальными кистами можно спутать волосяные кисты (особенно в области скальпа), дермоидные, расщепленные кисты, нодулярные фибромы, опухоли

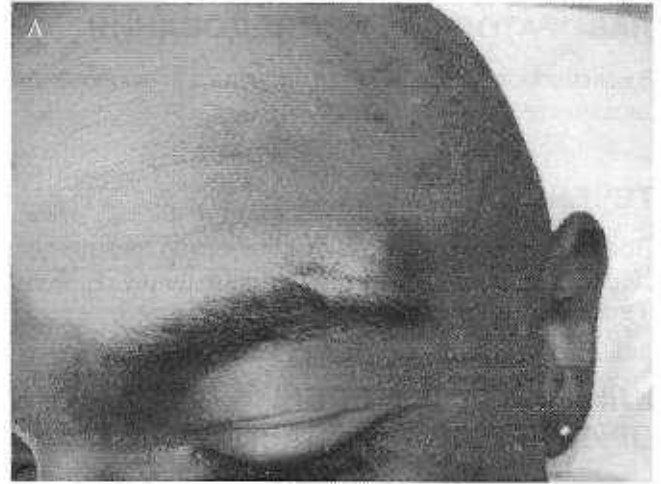


Рис. 38.1 А. Эпидермальная киста левой надбровной области. Б. Эллиптическая эксцизия вокруг центральной поры

дермы. Из всех этих патологических образований только эпидермальные кисты имеют центральные поры.

ЛАБОРАТОРНЫЕ ИССЛЕДОВАНИЯ

В неясных случаях требуется биопсия для исключения злокачественной опухоли.

ТЕЧЕНИЕ

Появляются в любом возрасте с юности до средних лет. Нередко воспаляются и причиняют пациенту боль и дискомфорт.

КЛЮЧЕВЫЕ ВОПРОСЫ ПРИ КОНСУЛЬТИРОВАНИИ

- Воспаляются ли кисты периодически?
- Предпочитает ли пациент иметь шрам или сохранить кисту?

ВЕДЕНИЕ БОЛЬНОГО

Медицинских показаний для удаления эпидермальных кист не существует, если они не причиняют беспокойства. Однако этот косметический недостаток может тревожить некоторых людей. В таких случаях лучшим методом является хирургическое лечение. Разорвавшиеся кисты причиняют боль и дискомфорт. В таких случаях основной метод лечения — стероиды внутрь кисты и хирургическое иссечение.

ЛЕЧЕНИЕ

Хирургическое иссечение — лучший метод для лечения эпидермальных кист.

- Невоспаленные кисты
 - Обычно проводится малая эллиптическая экцизия или малая перфорационная биопсия кисты вокруг центральной поры (рис. 38.1–38.2).
 - Затем идентифицируют стенку кисты.
 - Проводят осторожное отделение капсулы от окружающих тканей и удаляют кисту.
 - Важно отметить, что неполное удаление стенки кисты может привести к рецидиву.
- Воспаленные кисты
 - В случае воспаления, инфицирования или разрыва кисты хирургическое удаление нужно отложить до стихания воспаления.
 - Воспаленные кисты труднее удалять, так как они становятся более прочно спаянными с окружающими структурами дермы.
 - До начала лечения больших воспаленных кист важно осуществить их дренаж.

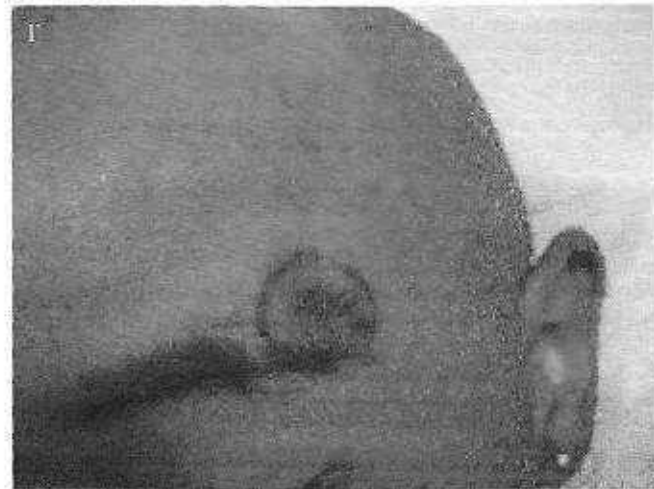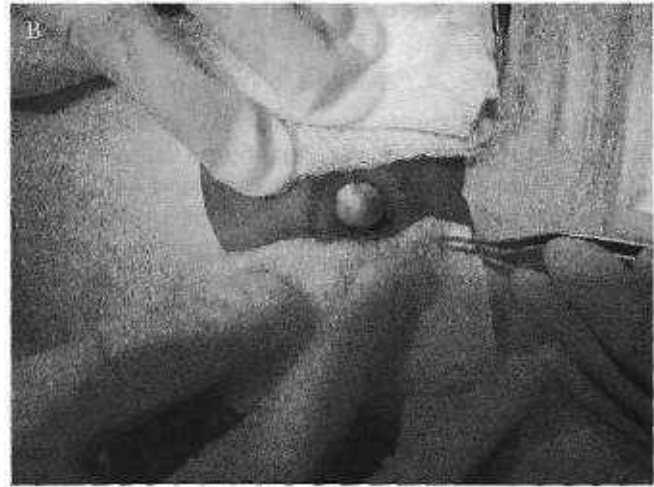


Рис. 38.1 В. Кистозный мешок, выделенный из места экцизии. **Г.** Послеоперационные швы на месте экцизии

- Кортикостероиды внутрь кисты, теплые компрессы и антибиотики (в случае инфекции) помогают уменьшить воспаление.
- Когда воспаление уменьшится, можно проводить экцизию.

ЛОВУШКИ, КОТОРЫХ СЛЕДУЕТ ИЗБЕГАТЬ/ ОСЛОЖНЕНИЯ/ ВЕДЕНИЕ БОЛЬНОГО/ ОЖИДАЕМЫЕ РЕЗУЛЬТАТЫ

- Важно обсудить с пациентом, что после обычного иссечения кисты останется рубец, который может выглядеть хуже, чем имеющаяся у него киста.
- Однако кисты, которые постоянно воспаляются и беспокоят пациента, необходимо иссекать.

ЛИТЕРАТУРА

1. *Krull EA.* Surgical gems: The «little» curet. *J Dermatol Surg Oncol.* 1978;4:656-57.
2. *McGavran MH, Binnington B.* Keratinous cysts of the skin. Identification and differentiation of pilar cysts from epidermal cysts. *Arch Dermatol.* 1966;94(4):499-508.
3. *Wade CL, Haley JC, Hood AF.* The utility of submitting epidermoid cysts for histologic examination. *Int J Dermatol.* 2000;39:314-315.

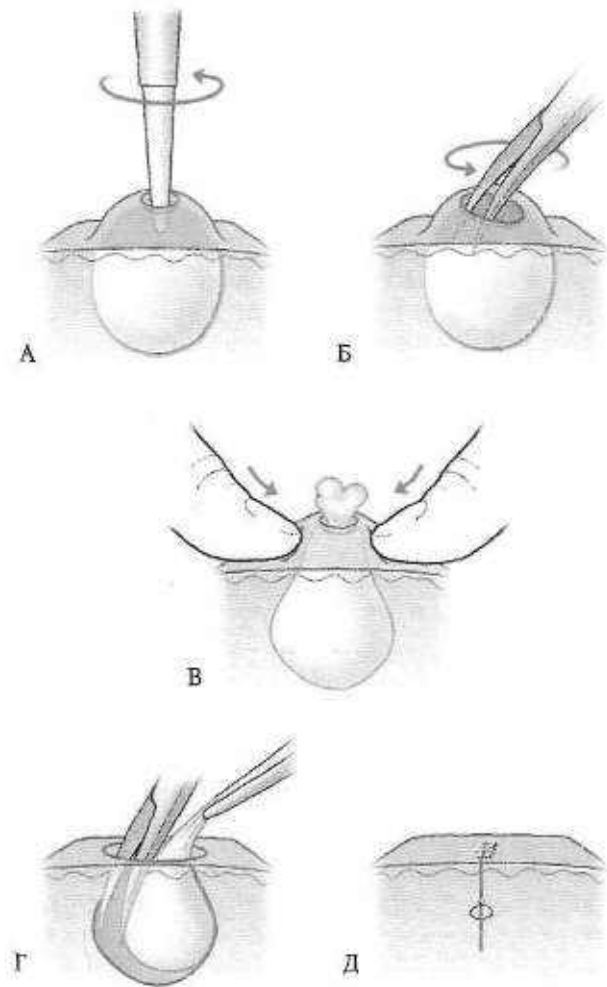


Рис. 38.2 А. Удаление кисты способом пункционной биопсии. Б. Отделение кисты от окружающей кожи. В, Г. Экструзия кистозного мешка. Д. Наложение шва

ГЛАВА 39. Эпидермальный невус

Эпидермальный невус (ЭН) — доброкачественная гамартома. Он представляет собой группу бородавчатых, близко расположенных папул от цвета нормальной кожи до темно-коричневого, которые часто следуют вдоль линий Блашко (рис. 39.1). Чаще всего является врожденным. Существует несколько вариантов ЭН, в том числе локализованный унилатеральный невус, распространенный (системный) невус и линейный эпидермальный веррукозный воспалительный невус (ILVEN) (рис. 39.1–39.2).

ЭПИДЕМИОЛОГИЯ

Частота: 0,1 % новорожденных детей.

Возраст: обычно с рождения, но может впервые возникнуть в детстве или в подростковом возрасте.

Раса: значения не имеет.

Пол: значения не имеет.

Предрасполагающие факторы: обычно возникает спорадически.

ПАТОГЕНЕЗ

ЭН возникает вследствие гиперпродукции кератиноцитов из недифференцированных базальных клеток эпидермиса.

ПАТОГИСТОЛОГИЯ

Обнаруживаются папилломатоз, акантоз, гиперплазия эпидермиса и гиперкератоз вдоль удлиненных эпидермальных гребешков. В некоторых невусах можно обнаружить эпидермолитический гиперкератоз. В таких случаях и при наличии множественных эпидермальных невусов необходимо предложить пациентам генетическое консультирование, так как существует риск возникновения эпидермолитического гиперкератоза у потомства.

ОСМОТР

Множественные хорошо ограниченные, тесно сгруппированные, линейно расположенные папулы желтого, розового или коричневого цвета, которые могут находиться на коже любой части тела. ЭН часто располагаются вдоль линий Блашко на туловище и распространяются вдоль конечностей. Размеры могут варьировать от нескольких миллиметров до многих сантиметров.

ДИФФЕРЕНЦИАЛЬНАЯ ДИАГНОСТИКА

Невус сальных желез, себорейный кератоз, вульгарные бородавки, пигментный невус, линейный (полосовидный) лишай (*lichen striatus*).

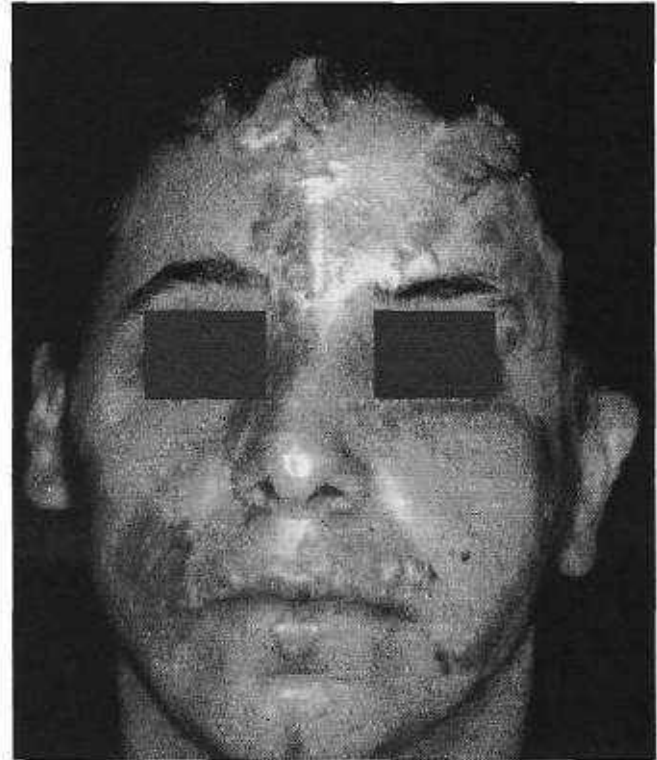

Рис. 39.1. Молодая женщина с эпидермальным невусом. Обратите внимание на распространенный характер патологических очагов даже после нескольких хирургических операций

ЛАБОРАТОРНЫЕ ИССЛЕДОВАНИЯ

Для дифференциальной диагностики с невусом солевых желез и линейным лишаем показана биопсия. Изредка в ЭН может возникнуть базалиома или плоскоклеточный рак.

ТЕЧЕНИЕ

При рождении и в детстве выглядит как пятна. 80 % ЭН появляются на первом году жизни. В подростковом возрасте проявляют тенденцию к увеличению и потемнению и становятся более веррукозными (бородавчатыми).

КЛЮЧЕВЫЕ ВОПРОСЫ ПРИ КОНСУЛЬТИРОВАНИИ

- Возраст, в котором появился невус.
- Патология ЦНС.
- Дефекты костей скелета.
- Зуд.
- Семейный анамнез.

ВЕДЕНИЕ БОЛЬНОГО

При наличии множественных ЭН показано тщательное обследование специалистами-педиатрами для выявления системных нарушений. Медицинских показаний для лечения ЭН нет. Однако обезображенная внешность может огорчать пациентов и их родителей. Существует много способов лечения ЭН, в том числе хирургический, дермабразия, местная и лазерная терапия (рис. 39.4). Пациенты должны знать, что результаты лечения могут быть разными и часто неудовлетворительными. Врач должен иметь в виду, что в результате лечения внешность пациента может стать хуже, чем до вмешательства. При наиболее агрессивных методах лечения, хирургическом и лазерном, существует высокий риск образования рубцов. При аблативном лазерном лечении, кроме того, имеется риск нарушений пигментации. Наконец, при всех способах лечения существует вероятность неполного удаления ЭН.

ХИРУРГИЧЕСКОЕ ЛЕЧЕНИЕ

- Эффективно только полное иссечение невуса
 - Операция оставляет рубец;
 - ° Косметические результаты переменны.
 - ° Возможность образования гипертрофических или келоидных рубцов.
 - Исход операции лучше при мелких невусах.
 - Маленьким детям трудно перенести экцизию.
- Соскоб лезвием и кюретаж могут оказаться слишком поверхностными
 - Часты рецидивы.

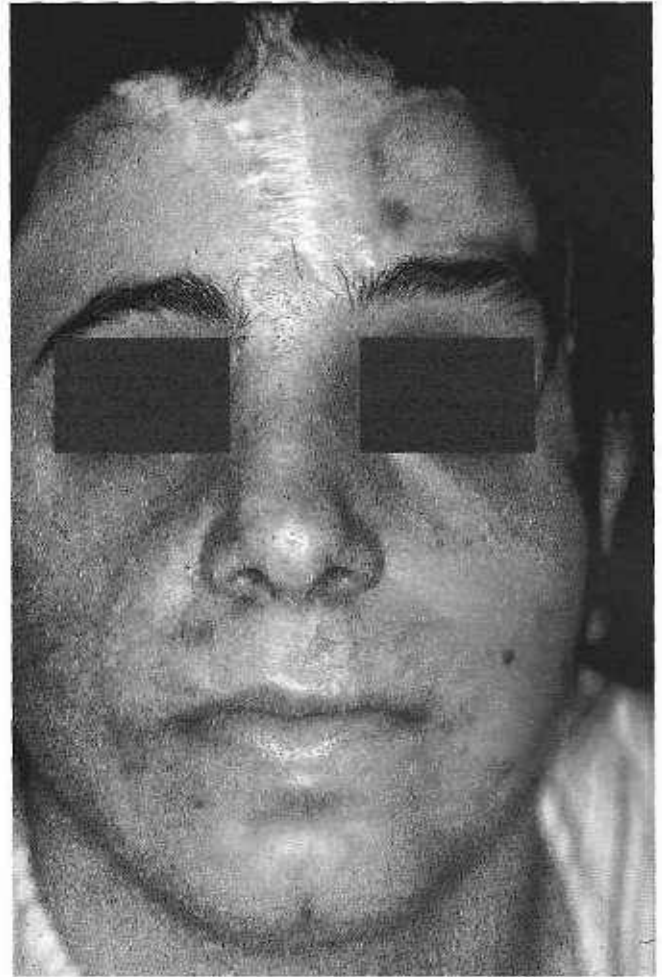


Рис. 39.2. Молодая женщина с эпидермальным невусом после более 30 повторных хирургических операций, включая пересадки кожи (фотография представлена Richard Bennett, Muba Taher, Mathew Avram)

КРИОТЕРАПИЯ/ ЭЛЕКТРОКАУТЕРИЗАЦИЯ

Эффективность криотерапии, электрокаутеризации и дермабразии невелика, имеется высокая частота рецидивов и риск нарушений пигментации и образования рубцов.

МЕСТНОЕ ЛЕЧЕНИЕ

Успешность применения местных средств, в лучшем случае, ограниченная. Применяют кортикостероиды, третиноин, антралин, 5-фторурацил, подофиллин, комбинация кальципотриола, 5 % фторурацил и 0,1 % третиноина.

ЛАЗЕРНАЯ ТЕРАПИЯ

При ЭН может быть эффективной лазерная терапия. Перед лечением проводят пробную обработку ограниченного участка кожи.

- Углекислотный лазер (рис. 39.5)
 - С его помощью можно провести испарение ЭН под контролем глубины обработки.
 - Нельзя проводить обработку глубже сосочкового слоя дермы.
 - Опубликованы результаты лечения трех молодых женщин, страдающих множественными ЭН, с помощью короткоимпульсного углекислотного лазера. Используя энергию импульса 500 мДж, размер пятна 3 мм и мощность 7 Вт, добились полного исчезновения всех, кроме одного ЭН. Наблюдение вели в течение 10–13 месяцев после лечения.
- Эрбиевый:YAG лазер
 - Эрбиевый:YAG лазер также эффективен, в частности, при более поверхностных невусах. Нельзя проводить обработку глубже сосочкового слоя дермы.
 - Опубликованы результаты лечения шести пациентов с поверхностными ЭН при следующих параметрах: энергия – 0,4–0,45 Дж/см², размер пятна – 2 мм, 4 пасса. У всех пациентов на протяжении 6–60 месяцев наблюдения невусы отсутствовали.
 - В другом исследовании эффективности эрбиевого:YAG лазера отмечена 25 % частота рецидивов в течение 1 года наблюдения после проведенного лечения. Применяли два вида приборов:
 - Импульсный лазер с переменной длительностью импульсов; излучатель – 5 мм, энергия импульса – 7,0–7,5 Дж/см², длительность импульса – 500 мкс.
 - Двухрежимный эрбиевый:YAG лазер, излучатель – 2 мм, энергия импульса – 6,3 Дж/см², длительность импульса – 300 мкс.
- Комбинированное лечение углекислотным и эрбиевым:YAG лазерами. В этом случае существует уз-

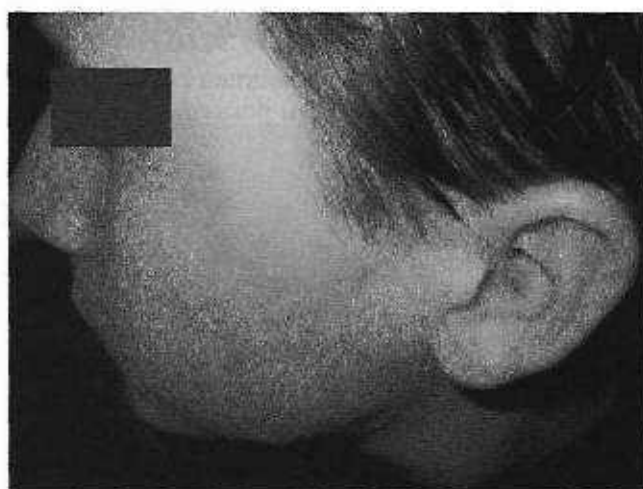

Рис. 39.3. Распространенный эпидермальный невус левой половины лица и уха

кий терапевтический интервал между эффективным лечением и возникновением нежелательных побочных эффектов: рубцеванием и поствоспалительной гиперпигментацией. Нередки рецидивы.

- Интенсивный импульсный свет. По имеющимся сообщениям этот способ недостаточно эффективен при ЭН — его эффективность составляет менее 25%. Проводили от двух до четырех сеансов с 4–8-недельным интервалом.
- Лазеры с модулируемой добротностью. Эффективны александритовый (755 нм) и двухчастотный Nd:YAG (532 нм) лазеры с модулируемой добротностью.

ЛОВУШКИ, КОТОРЫХ СЛЕДУЕТ ИЗБЕГАТЬ/ ОСЛОЖНЕНИЯ/ ВЕДЕНИЕ БОЛЬНОГО/ ОЖИДАЕМЫЕ РЕЗУЛЬТАТЫ

- ЭН — доброкачественное образование, которое не требует лечения.
- Нужно информировать пациента о том, что лечение может быть эффективным лишь частично.
- Хирургическая операция оставит рубцы.
- Всегда есть риск, что после лечения внешность пациента ухудшится. Пациент должен быть информирован об ожидаемых побочных эффектах.

ЛИТЕРАТУРА

1. Boyce S, Alster TS. CO₂ laser treatment of epidermal nevi: long-term success. *Dermatol Surg.* 2002;28(7):611-614.
2. Herman AR, Scott RA. Systematized epidermal nevus treated with isotretinoin. *J Drugs Dermatol.* 2002;1(2):195-196.
3. Kim JJ, Chang MW, Schwayder T. Topical tretinoin and 5-Fluorouracil in the treatment of linear verrucous epidermal nevus. *J Am Acad Dermatol.* 2000;43(1, pt 1):129-132.
4. Lee BJ, Mancini AJ, Renucci J, Paller AS, Bauer BS. Full-thickness surgical excision for the treatment of inflammatory linear verrucous epidermal nevus. *Ann Plast Surg.* 2001;47(3):285-292.
5. Mitsuhashi Y, Katagiri Y, Kondo S. Treatment of inflammatory linear verrucous epidermal naevus with topical vitamin D3. *Br J Dermatol.* 1997;136(1):134-135.
6. Moreno Arias GA, Ferrando J. Intense pulsed light for melanocytic lesions. *Dermatol Surg.* 2001;27(4):397-400.
7. Park JH, Hwang ES, Kim SN, Kye YC. Er:YAG laser treatment of verrucous epidermal nevi. *Dermatol Surg.* 2004;30(3):378-381.
8. Pearson IC, Harland CC. Epidermal naevi treated with pulsed erbium:YAG laser. *Clin Exp Dermatol.* 2004;29(5):494-496.
9. Zvulunov A, Grunwald MH, Halvy S. Topical calcipotriol for treatment of inflammatory linear verrucous epidermal nevus. *Arch Dermatol.* 1997;133(5):567-568.

Схема лечения

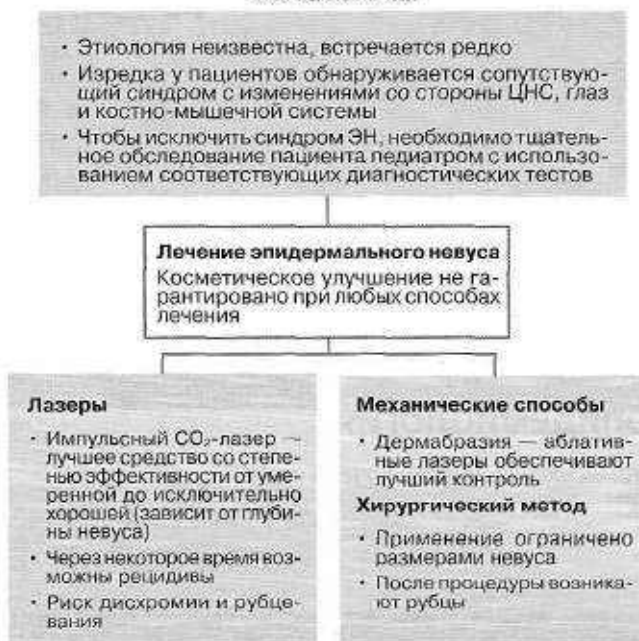


Рис. 39.4. Схема лечения эпидермального невуса

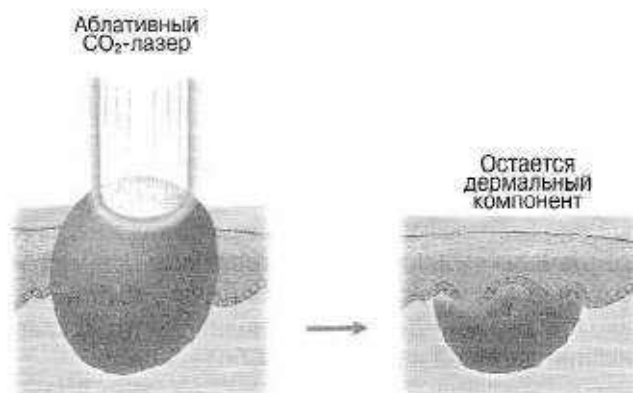


Рис. 39.5. Эффект от применения аблятивного углекислотного лазера при эпидермальном невусе. При сохранении в дерме остатков невуса возможен рецидив

ГЛАВА 40. Липома

Липома — доброкачественная опухоль из зрелой жировой ткани. Представляет собой мягкое подвижное подкожное образование, цвет кожи при этом не изменен. Чаще всего располагается в виде одиночного образования на туловище, шее, проксимальных отделах конечностей (рис. 40.1). Изредка встречаются множественные липомы как один из симптомов наследственного синдрома.

ЭПИДЕМИОЛОГИЯ

Частота: встречается очень часто.

Возраст: может возникать в любом возрасте, но чаще всего после 30 лет.

Раса: значения не имеет.

Пол: значения не имеет.

Предрасполагающие факторы: чаще всего предрасполагающие факторы отсутствуют. Множественные липомы могут сочетаться со следующими синдромами: болезнью Декрума, семейным множественным липоматозом, болезнью Маделунга, синдромами Гарднера, Баньяна–Зонана и Протеуса.

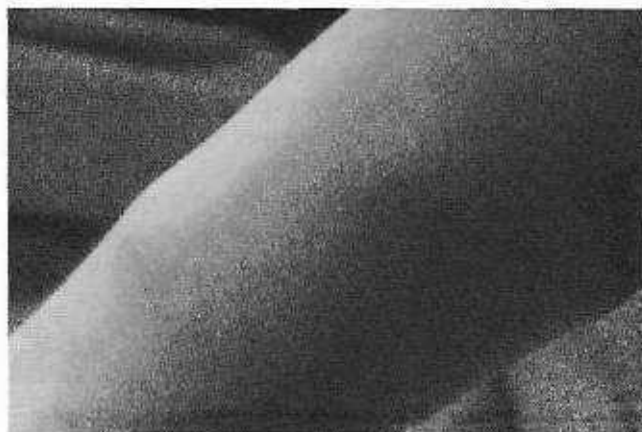

Рис. 40.1. Женщина среднего возраста с двумя липомами на руке

ПАТОГЕНЕЗ

Неизвестен.

ПАТОГИСТОЛОГИЯ

Хорошо ограниченная дольчатая опухоль из однотипных зрелых адипоцитов, расположенная в подкожной клетчатке, часто с тонкой фиброзной капсулой.

ОСМОТР

Мягкий, подвижный, округлый или овальный подкожный узел без изменения цвета и рельефа кожи над ним. Его размеры варьируют от нескольких миллиметров до многих сантиметров. Опухоль безболезненна. Однако при болезни Декрума, ангиолипоме и при сдавлении липомой нерва опухоль болезненна.

ДИФФЕРЕНЦИАЛЬНАЯ ДИАГНОСТИКА

Эпидермальная киста, волосяная киста, гибернома, ангиолипома, другие опухоли из жировой ткани, в том числе липосаркома. При размерах опухоли свыше 10 см или плотной фиксации к окружающим тканям необходимо помнить о возможности малигнизации.

ЛАБОРАТОРНЫЕ ИССЛЕДОВАНИЯ

Обычно обследования не требуются. Биопсия показана в случае быстрого или распространенного роста опухоли для исключения ее злокачественной природы. К иссечению липомы, расположенной по средней линии крестцово-копчиковой области, следует подходить осторожно. Это образование может представлять собой спинальный дизрафизм. В этом случае необходимо рентгенологическое и неврологическое обследование. Биопсия не проводится.

ТЕЧЕНИЕ

Имеет тенденцию к медленному росту до определенного размера и не претерпевает инволюции без хирургического вмешательства.

КЛЮЧЕВЫЕ ВОПРОСЫ ПРИ КОНСУЛЬТИРОВАНИИ

- Количество и локализация липом.
- Сведения о подобных опухолях в семье.
- Сведения об образовании келоидных/гипертрофических рубцов.
- Болезненность опухоли.
- Скорость роста опухоли в последнее время.

ВЕДЕНИЕ БОЛЬНОГО

Медицинские показания для лечения липомы отсутствуют, если она безболезненна, подвижна и не растет слишком быстро. Однако многие пациенты требуют лечения в косметических целях. Главный способ лечения липомы — хирургическое удаление путем эксцизии или липосакции. Если опухоль расположена по средней линии в крестцово-копчиковой области, нужно помнить о спинальном дизрафизме.

ЛЕЧЕНИЕ

- Хирургическое иссечение — лучший способ для лечения небольших липом (рис. 40.2–40.3)
 - В зависимости от размера липомы проводят небольшую эллиптическую эксцизию над опухолью. После определения границ липомы она отделяется от окружающих тканей.
 - После удаления обычно требуется послойное закрытие образовавшегося глубокого дефекта с помощью подкожных швов.
 - Из-за трудности отделения опухоли от нормальной жировой ткани часты рецидивы.
 - Хирургическое иссечение предпочтительно для мелких липом и стоит дешевле, чем липосакция.
- Липосакция — лучший способ для удаления больших липом.

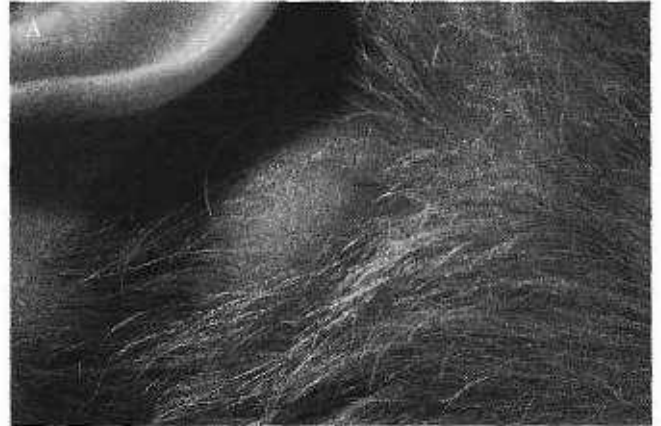
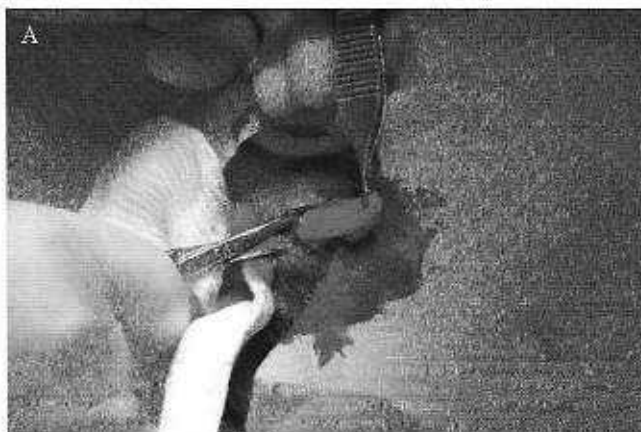
Рис. 40.2 А. Липома волосистой части головы до эксцизии.
Б. Для отделения липомы от окружающих тканей используют ножницы

- После местной анестезии в центре липомы делают небольшой разрез и проводят липосакцию.
- Необязательно удалять всю опухоль. Удаляют часть липомы до тех пор, пока поверхность кожи над опухолью не опустится до уровня окружающей кожи.
- Послеоперационный фиброз может обеспечить постоянный плоский контур оставшейся ткани липомы.
- Преимущество липосакции состоит в том, что после нее рубец меньше, чем после эксцизии.
- Стоит дороже, чем обычная эксцизия.



ЛОВУШКИ, КОТОРЫХ СЛЕДУЕТ ИЗБЕГАТЬ/ ОСЛОЖНЕНИЯ/ ВЕДЕНИЕ БОЛЬНОГО/ ОЖИДАЕМЫЕ РЕЗУЛЬТАТЫ

- Врач должен информировать пациента, что после любой хирургической операции остается шрам.
- Рубцы могут беспокоить пациента больше, чем собственно липома.
- Кроме того, после удаления крупных липом на их месте остается углубление.
- Часто возникают рецидивы, особенно после липосакции.



ЛИТЕРАТУРА

1. Harrington AC, Admot J, Chesser RS. Infiltrating lipomas of the upper extremities. *J Dermatol Surg Oncol.* 1990; 16:834-836.
2. Salasche SJ, McCollough ML, Angeloni VL, Grabski WJ. Frontalis-associated lipoma of the forehead. *J Am Acad Dermatol.* 1989;20:462-468.
3. Sanchez MR, Golomb FA, Moy JA, Potozkin JR. Giant lipoma: case report and review of the literature. *J Am Acad Dermatol.* 1993;28:266-268.
4. Truhan AP, Garden JM, et al. Facial and scalp lipomas: case reports and study of prevalence. *J Dermatol Surg Oncol.* 1985;11:91.

Рис. 40.3 А. Экстракция интактной липомы. **Б.** Швы на месте иссечения

ГЛАВА 41. Милиум

Милиум (милия) – беловато-желтая доброкачественная поверхностная роговая киста. Милиумы располагаются обычно на лбу, веках и лице; могут наблюдаться в любом участке тела (рис. 41.1). Возникают независимо от возраста, встречаются часто.

ЭПИДЕМИОЛОГИЯ

Частота: встречаются очень часто.

Возраст: могут возникать в любом возрасте, но чаще у новорожденных и взрослых.

Раса: значения не имеет.

Пол: значения не имеет.

Предрасполагающие факторы: чаще всего возникают спорадически, но могут быть связаны с заболеваниями, при которых образуются субэпидермальные пузыри, например с поздней кожной порфирией, приобретенным буллезным эпидермолизом, буллезным пемфигидом, буллезной формой красного плоского лишая, с вирусом опоясывающего лишая. Они также ассоциируются с травмами кожи, например после абразии, ожогами, хирургическими вмешательствами, лечением CO₂-лазером и лучевой терапией.

ПАТОГЕНЕЗ

Полагают, что милиумы являются ретенционными кистами, которые происходят из фолликулов пушковых волос. Милиумы в результате травмы или буллезных заболеваний возникают из эктопических волосяных фолликулов.

ПАТОГИСТОЛОГИЯ

Представляют собой мелкие эпидермоидные кисты, которые образованы характерным ороговевающим плоским эпителием с пластинчатым роговым детритом. В стенке кисты присутствует зернистый слой.

ОСМОТР

Поверхностные беловато-желтые кисты размером 1–4 мм, которые обычно расположены на веках, щеках и на лбу.

ДИФФЕРЕНЦИАЛЬНАЯ ДИАГНОСТИКА

Клиническая картина достаточно характерна.

ЛАБОРАТОРНЫЕ ИССЛЕДОВАНИЯ

Не требуются.

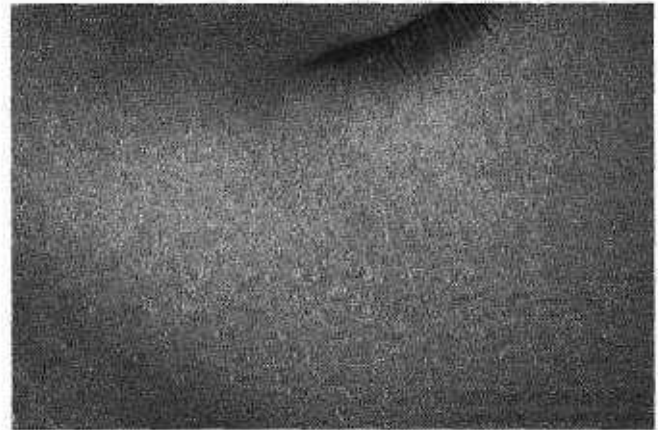


Рис. 41.1. Мелкие милиумы на лице 37-летней женщины

ТЕЧЕНИЕ

Могут возникать в любом возрасте и не разрешаются без лечения.

КЛЮЧЕВЫЕ ВОПРОСЫ ПРИ КОНСУЛЬТИРОВАНИИ

Сведения о буллезных заболеваниях и травмах.

ВЕДЕНИЕ БОЛЬНОГО

Медицинские показания для лечения милиумов отсутствуют. Однако некоторых людей беспокоит этот косметический дефект.

ЛЕЧЕНИЕ

- Разрез и удаление содержимого является лучшим выбором (рис. 41.2).
 - Анестезия не требуется.
 - Разрез скальпелем или ланцетом.
 - Удаление содержимого кисты с помощью экстрактора комедонов.
 - Процедура простая, быстрая и эффективная.
- Местное лечение
 - Третиноин может быть эффективным при множественных милиях.
 - Это может быть более практично и менее неприятно, чем множественные эксцизии и удаление содержимого.
- Другие способы
 - Могут быть эффективными аблятивные лазеры, но процедура стоит слишком дорого, дает высокий процент побочных эффектов и требует много времени для заживления.

ЛОВУШКИ, КОТОРЫХ СЛЕДУЕТ ИЗБЕГАТЬ/ ОСЛОЖНЕНИЯ/ ВЕДЕНИЕ БОЛЬНОГО/ ОЖИДАЕМЫЕ РЕЗУЛЬТАТЫ

Лечение милиумов несложно. Разрез и удаление содержимого кист — быстрый, простой и успешный способ. Он остается наилучшим средством выбора. В случаях множественных милиумов эффективно местное применение третиноина, особенно если они мелкие (рис. 41.1). Лазеры не имеют практического значения в лечении милиумов.

ЛИТЕРАТУРА

Olup-Dmovsek, Vedlin B. Use of EnYAG laser for benign skin disorders. Lasers Surg Med. 1997;21(1):13-19.

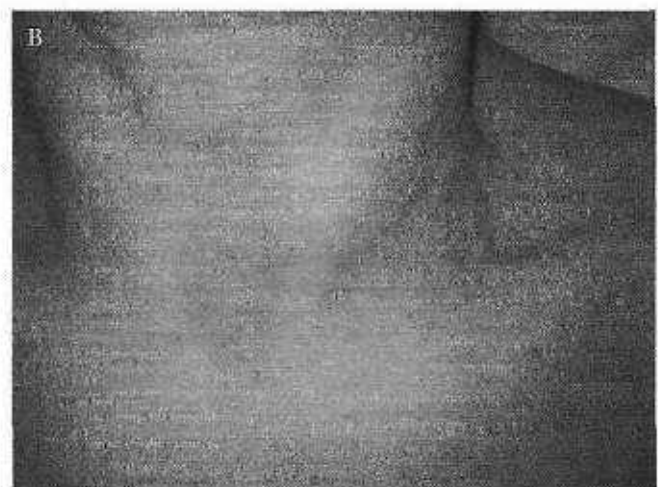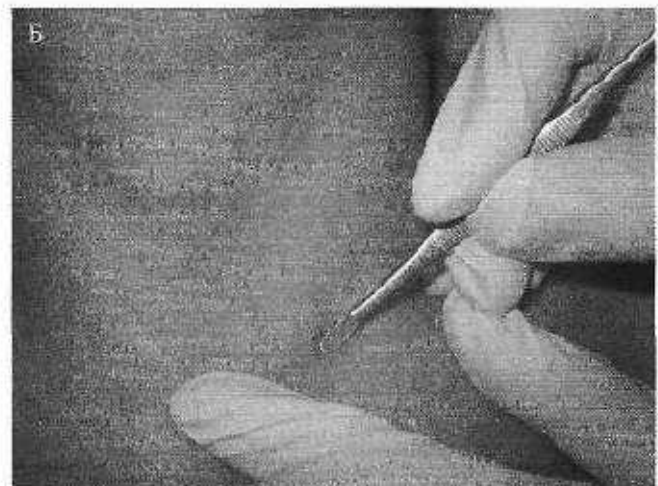

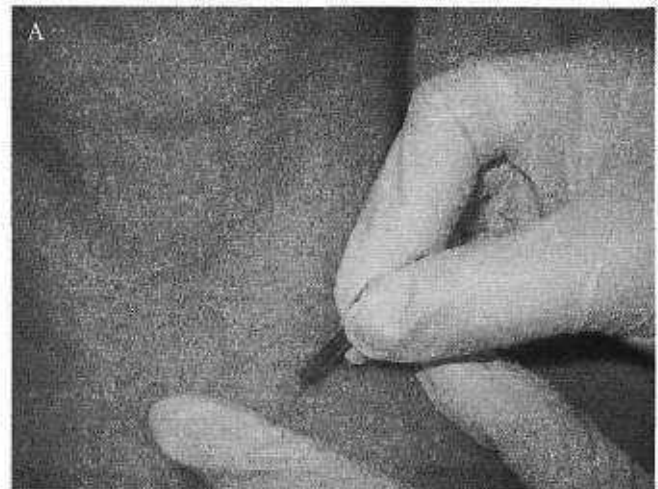
Рис. 41.2 А. Прокол ланцетом милиума на левой половине передней поверхности шеи пациента. **Б.** Удаление рогового детрита с помощью экстрактора комедонов. **В.** Вид милиума после процедуры

Глава 42. Нейрофиброма

Нейрофибромы (НФ) — доброкачественные мягкие розовые нейроэпителиальные опухоли; могут быть единичными или множественными (рис. 42.1–42.2). Единичные опухоли не связаны с системными нарушениями. Множественные нейрофибромы ассоциируются с нейрофиброматозом I или II типа, заболеванием с системными проявлениями, среди которых могут быть и злокачественные опухоли.

ЭПИДЕМИОЛОГИЯ

Частота: встречается часто.

Возраст: молодые люди.

Раса: значения не имеет.

Пол: значения не имеет.

Предрасполагающие факторы: множественные нейрофибромы наблюдаются в связи с нейрофиброматозом I и II типов. Предрасполагающие факторы при солитарных НФ отсутствуют.

ПАТОГЕНЕЗ

Для солитарных НФ неизвестен.

ПАТОГИСТОЛОГИЯ

НФ представляют собой хорошо ограниченные, не инкапсулированные скопления мелких нервных волокон и свободно расположенных веретеновидных клеток с волнистыми (как будто рифлеными) ядрами, лежащие в эозинофильном матриксе в дерме. Часто обнаруживаются тучные клетки. Митозы отсутствуют (рис. 42.3).

ОСМОТР

Мягкие, дряблые узлы на ножке, цветом от розового до коричневого. Характерным признаком является способность узла погружаться вглубь кожи при надавливании. Размеры варьируют от нескольких миллиметров до нескольких сантиметров.

ДИФФЕРЕНЦИАЛЬНАЯ ДИАГНОСТИКА

Дермальный невус, врожденный невус, дерматофиброма, нейрома, фиброма.

ЛАБОРАТОРНЫЕ ИССЛЕДОВАНИЯ

Одиночные НФ не требуют обследования. При нетипичной клинике НФ показана биопсия. При множе-

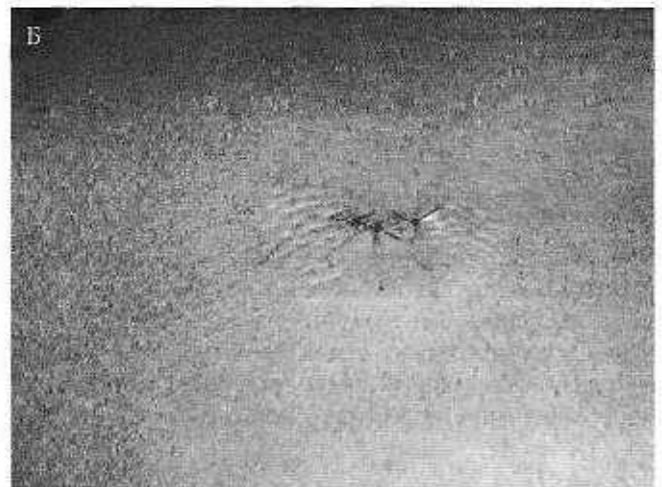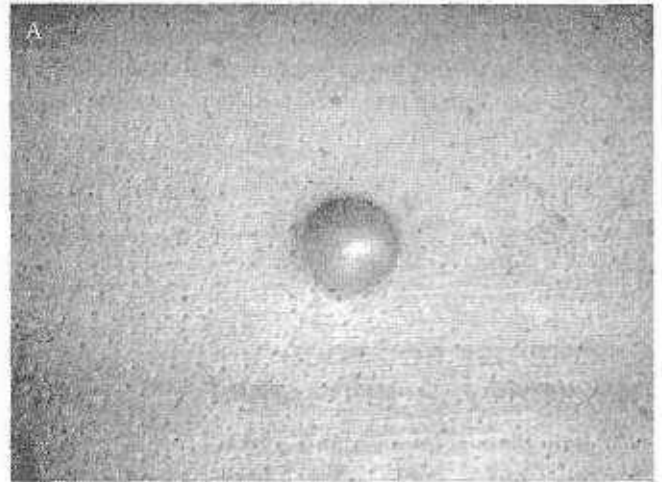


Рис. 42.1 А. Солитарная нейрофиброма до операции. **Б.** Солитарная НФ после простой эксцизии. При солитарных НФ этот способ признан лучшим. Является хорошим выбором при наличии нескольких нейрофибром

ственных НФ необходимы консультации невролога, офтальмолога и ортопеда — для диагностики нейрофиброматоза I или II типов. Кроме того, показан полный осмотр кожи пациента и его ближайших родственников. Осмотр проводят для выявления подмышечной пятнистой пигментации, кофейных пятен, плексиформных НФ, ювенильных ксантогранулем и узлов Лиша.

ТЕЧЕНИЕ

Имеют тенденцию к медленному и безболезненному росту.

КЛЮЧЕВЫЕ ВОПРОСЫ ПРИ КОНСУЛЬТИРОВАНИИ

- Количество и локализация узлов.
- Сведения о подобных опухолях в семье.
- Сведения о нарушениях со стороны ЦНС.
- Болезненность опухоли.
- Сколиоз.
- Аномалии глаз.
- Дефекты костей.
- Потеря слуха.

ВЕДЕНИЕ БОЛЬНОГО

Медицинские показания для лечения нейрофибром отсутствуют, если они безболезненны и не обезображивают внешность. Однако многие пациенты требуют лечения в косметических целях. Хотя существует много методов лечения, хирургическое иссечение — самый распространенный и эффективный способ удаления НФ.

ЛЕЧЕНИЕ

- Хирургическое иссечение.
 - Эллиптическая эксцизия — эффективный недорогой способ, особенно подходящий для лечения небольшого количества НФ. Как и после любой хирургической операции, на месте эксцизии остается рубец.
- Удаление НФ с помощью лазера не является средством первой очереди
 - Для удаления НФ на лице можно применять СО₂-лазер.
 - Для иссечения опухоли можно использовать режим ножа:
 - Отмечают края НФ. Проводят местную анестезию.
 - По отмеченному краю опухоли проводят обработку сфокусированным непрерывным пучком света мощностью 15–30 Вт.
 - Повторяют обработку до тех пор, пока не будет достигнута желаемая глубина.
 - Разрушения ткани и остановки кровотечения можно добиться, используя те же параметры

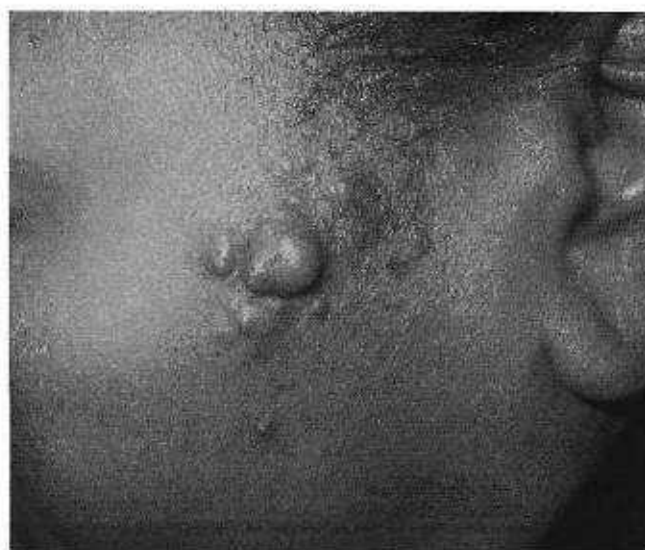

Рис. 42.2. Множественные нейрофибромы левой половины лица

прибора, приподняв излучатель над раной с тем, чтобы расфокусировать пучок. Закрывание раны проводят стандартным способом.

- Для удаления опухоли и получения плоской поверхности можно использовать режим испарения
 - Проводят местную анестезию.
 - Проводят обработку расфокусированным пучком света мощностью 3–6 Вт до достижения уровня окружающей нормальной кожи.
 - Может потребоваться ручное удаление остаточной дермальной части опухоли, когда она станет видна. Обугленный детрит нужно удалять влажной марлей после каждого пасса и полностью высушивать поверхность перед следующим пассаем.
- При множественных НФ могут потребоваться повторные сеансы лечения.
- После процедуры могут возникнуть побочные эффекты: поствоспалительная гиперпигментация, атрофические или гипертрофические рубцы. Возможно также неполное удаление опухоли. Нужно помнить о необходимости проведении пробной обработки на ограниченном участке кожи.

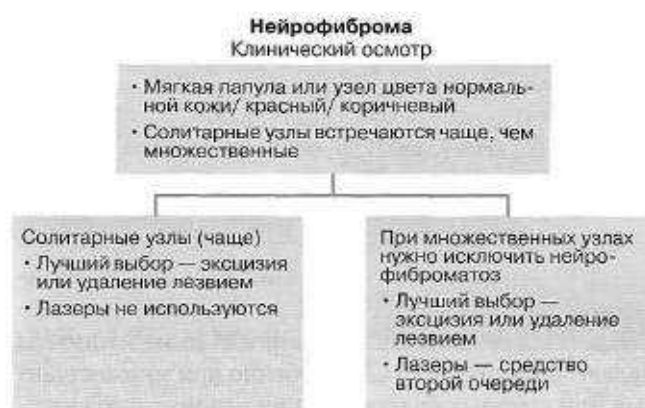


Рис. 42.3. Схема диагностики и лечения нейрофибromы

ЛОВУШКИ, КОТОРЫХ СЛЕДУЕТ ИЗБЕГАТЬ/ ОСЛОЖНЕНИЯ/ ВЕДЕНИЕ БОЛЬНОГО/ ОЖИДАЕМЫЕ РЕЗУЛЬТАТЫ

- Врач должен информировать пациента, что после любой хирургической или лазерной операции остается шрам.
- После удаления НФ аблативными лазерами может возникнуть поствоспалительная гиперпигментация и/или рубцы. Часты рецидивы.
- После эксцизии углекислотным лазером способность краев раны к натяжению может быть сниженной по сравнению с обычной эксцизией, так как имеет место лазерное термическое повреждение краев раны. Для заживления раны требуется еще неделя перед тем, как можно будет снять швы.
- Испарение опухоли углекислотным лазером лучше проводить только при НФ лица, так как в других областях тела при этом существует повышенный риск образования рубцов.

ЛИТЕРАТУРА

1. Becker DW Jr. Use of the carbon dioxide laser in treating multiple cutaneous neurofibromas. *Ann Plast Surg.* 1991;26(6):582-586.
2. Katalinic D. Laser surgery of neurofibromatosis 1 (NF 1). *J Clin Laser Med Surg.* 1992;10(3):185-192.
3. Neville HL, Seymour-Dempsey K, Slopis J, Gill BS, Moore BD, Lally KP, Andrassy RJ. The role of surgery in children with neurofibromatosis. *J Pediatr Surg.* 2001;36(1):25-29.
4. Roenigk RK, Ratz JL. CO₂ laser treatment of cutaneous neurofibromas. *J Dermatol Surg Oncol.* 1987;13(2):187-190.

Глава 43. Себорейный кератоз

Себорейный кератоз (СК) — очень часто встречающееся доброкачественное бородавчатое образование кожи, которое впервые появляется после 30 лет. Окраска варьирует от розовой до светло- или темно-коричневой. Очаги могут быть единичными и множественными (рис. 43.1). Со временем количество очагов может достигнуть нескольких сотен. Многие пациенты желают избавиться от СК, особенно при множественных или крупных очагах из-за их неприятного вида.

ЭПИДЕМИОЛОГИЯ

Частота: встречается часто.

Возраст: появляются после 30 лет, в среднем возрасте количество очагов увеличивается.

Раса: чаще наблюдается у европеоидов.

Пол: одинаково часто у мужчин и женщин.

Предрасполагающие факторы: семейная предрасположенность с вероятным аутосомно-доминантным наследованием.

ПАТОГЕНЕЗ

Неизвестен.

ПАТОГИСТОЛОГИЯ

Хотя существует несколько гистологических вариантов, наиболее типичная форма СК представляет собой хорошо ограниченные разрастания эпидермиса, которые возвышаются над поверхностью окружающей кожи. Характерны гиперкератоз, папилломатоз и акантоз. Эпидермис содержит базалоидные клетки, которые проявляют признаки сквамозной дифференцировки. Могут обнаруживаться роговые «завихрения».

ОСМОТР

Существует много клинических вариантов СК. Бородавчатые образования различаются по размерам (от нескольких миллиметров до нескольких сантиметров); чаще всего расположены на лице, шее и туловище. В типичных случаях они возникают впервые как хорошо ограниченные пятна светло- или темно-коричневого цвета. Со временем они утолщаются и приобретают вид бляшек с неровной поверхностью и контурами. Внутри очагов видны роговые кисты. СК может возникать в любом участке гладкой кожи, кроме ладоней и подошв.

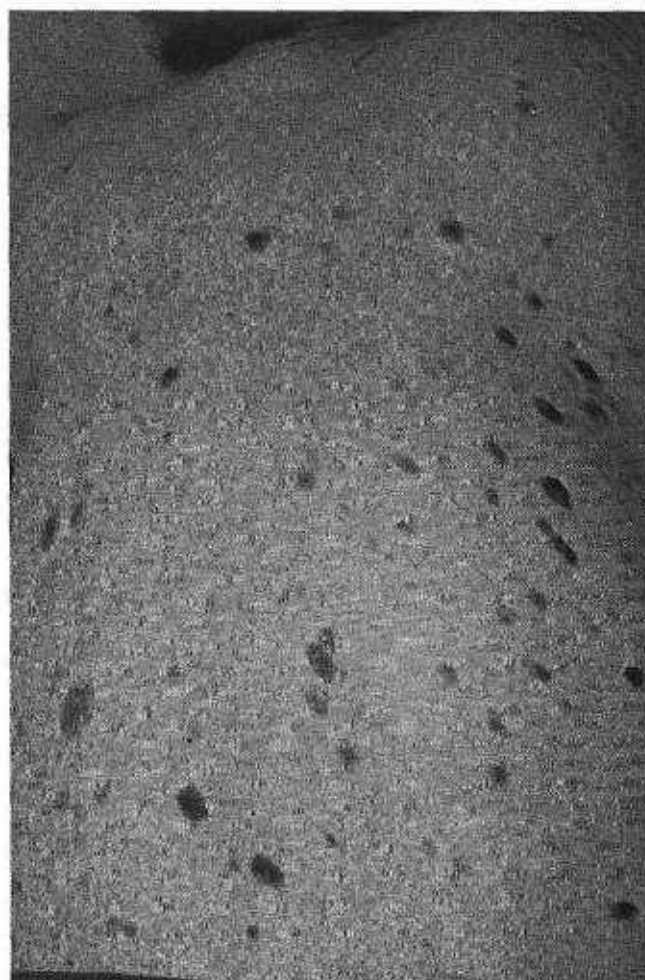


Рис. 43.1. Множественные очаги СК на спине у пожилого мужчины

ДИФФЕРЕНЦИАЛЬНАЯ ДИАГНОСТИКА

Лентиго, бородавки, акрохордон, остроконечные кондиломы (*condiloma acuminatum*), бородавчатый акрокератоз, болезнь Боуэна, невус, эпидермальный невус, злокачественное лентиго, меланома, плоскоклеточный рак. Клиническая картина и наличие в очагах роговых кист делают диагностику несложной.

ЛАБОРАТОРНЫЕ ИССЛЕДОВАНИЯ

Не требуются. При подозрении на злокачественную опухоль показана биопсия.

ТЕЧЕНИЕ

Появляется после 30 лет и существует долгие годы. Со временем очаги СК увеличиваются в размерах, становятся более пигментированными и приобретают более неровный вид. Типично увеличение их количества с возрастом. Иногда они спонтанно исчезают.

КЛЮЧЕВЫЕ ВОПРОСЫ ПРИ КОНСУЛЬТИРОВАНИИ

- Сведения о наличии рака кожи в семье.
- Сведения о кровоточивости очагов.
- Время появления.
- Быстро ли увеличивалось количество очагов СК?

ВЕДЕНИЕ БОЛЬНОГО

Медицинские показания для лечения СК отсутствуют, если они не подвергаются раздражению. Однако многие пациенты требуют лечения в косметических целях. Существует много методов лечения СК, в том числе криотерапия, электродессикация, кюретаж, лечение лазерами с модулируемой добротностью и аблативными лазерами. Чаще всего наиболее подходящими являются традиционные методы лечения.

ТРАДИЦИОННОЕ ЛЕЧЕНИЕ

- Криотерапия
 - Легкая криотерапия — это быстрый, недорогой и эффективный метод лечения СК.
 - Если очаги не исчезают, необходимо выполнить повторные процедуры.
 - После проведения процедуры не требуется специального ухода.
 - При длительной криотерапии может возникнуть гипопигментация.
 - Легкий дискомфорт.
- Кюретаж и легкая коагуляция
 - Электродессикация — еще один быстрый и эффективный способ лечения СК.
 - Кюретаж очагов после электродессикации обеспечивает их удаление.

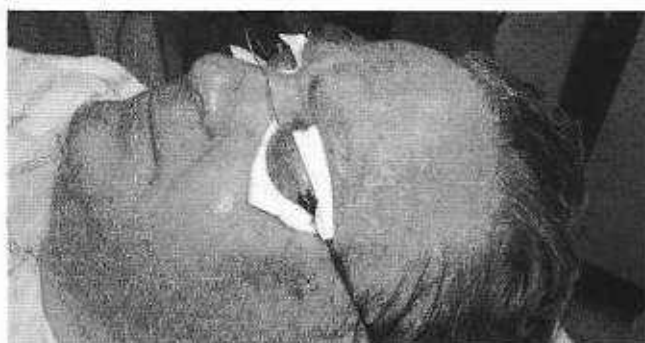

Рис. 43.2. Побеление очагов себорейного кератоза после обработки alexandritовым лазером (755 нм) с модулируемой добротностью при интенсивности 10 Дж/см² и размере пятна 3 мм. Процедура была проведена после фракционного выравнивания кожи, чем объясняется наличие краски на лице пациента

- Легкая, быстрая электродессикация также может увеличить эффективность процедуры и предупредить рецидив.
- После процедуры необходим уход за образовавшимися ранами.
- Легкий дискомфорт, связанный с местной анестезией.
- Экцизия скальпелем
 - Эффективно удаляет очаги СК.

ЛАЗЕРНОЕ ЛЕЧЕНИЕ

Удаление с помощью лазера не является средством первой очереди при СК. Этот метод является скорее альтернативным и применяется только при наличии некоторых клинических условий.

- Лазеры, действующие на меланин
 - При небольшой толщине СК эффективны лазеры с модулируемой добротностью: рубиновый (694 нм) и александритовый (755 нм), а также длинноимпульсные (532 нм) лазеры (рис. 43.2).
 - Иногда не эффективны, особенно если толщина очагов увеличивается, могут потребоваться повторные процедуры.
 - Риск гипопигментации.
 - Метод дорог по сравнению с традиционными способами лечения, но может лучше переноситься пациентами с множественными очагами СК.
- Аблятивные лазеры
 - СК можно удалять с помощью углекислотного и эрбиевого: YAG лазеров.
 - После лечения нередко снова возникает пигментация.
 - Дорого по сравнению с традиционными методами.

ЛОВУШКИ, КОТОРЫХ СЛЕДУЕТ ИЗБЕГАТЬ/ ОСЛОЖНЕНИЯ/ ВЕДЕНИЕ БОЛЬНОГО/ ОЖИДАЕМЫЕ РЕЗУЛЬТАТЫ

- СК можно лечить с помощью многочисленных и эффективных методик.
- Врач должен объяснить пациенту, что любой метод лечения имеет ожидаемые побочные эффекты, в том числе изменения пигментации, рубцевание и рецидивы.
- Традиционные методы: легкая криотерапия или кюретаж — простые, быстрые и эффективные процедуры (рис. 43.3).
- Лазерная терапия — альтернативный метод, который стоит дорого.

ЛИТЕРАТУРА

1. *Kilmer SL.* Laser eradication of pigmented lesions and tattoos. *Dermatol Clin.* 2002;20(1):37-53.
2. *Mehrabi D, Brodell RT.* Use of the alexandrite laser for treatment of seborrheic keratoses. *Dermatol Surg.* 2002; 28(5):437-439.

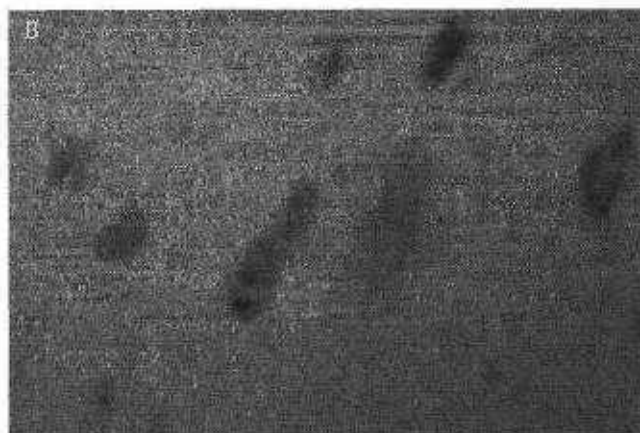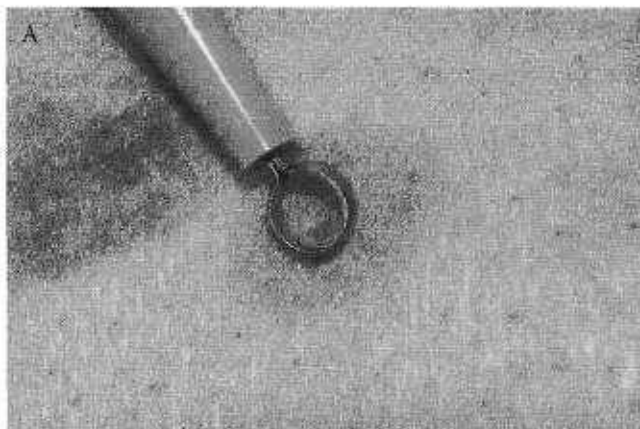


Рис. 43.3 А. Кюретаж очага СК. **Б.** Вид очага СК сразу после кюретажа. **В.** Поствоспалительная эритема — 1 месяц спустя после кюретажа

Глава 44. Сирингома

Сирингомы — доброкачественные новообразования, происходящие из протоков эккринных желез. Встречаются чаще всего у женщин, обычно на лице, в частности вокруг глаз (рис. 44.1). Они могут располагаться на груди, пупке, в подмышечных впадинах, на вульве.

ЭПИДЕМИОЛОГИЯ

Частота: встречается часто.

Возраст: обычно в период полового созревания.

Раса: значения не имеет.

Пол: у женщин чаще, чем у мужчин.

Предрасполагающие факторы: чаще встречаются при синдроме Дауна.

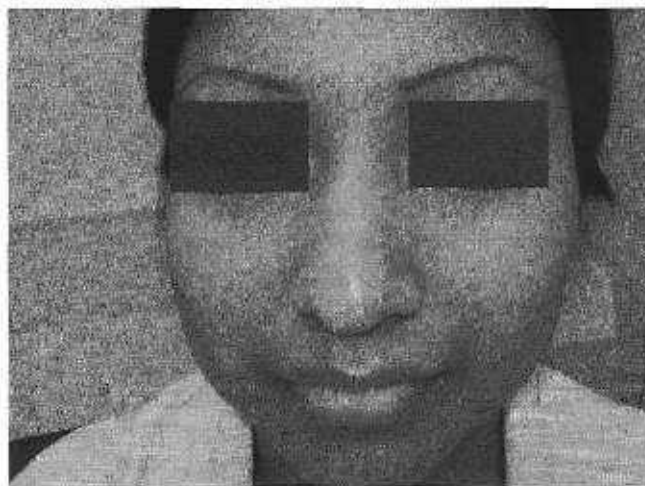

Рис. 44.1. Сирингомы на лбу и вокруг глаз

ПАТОГЕНЕЗ

Неизвестен.

ПАТОГИСТОЛОГИЯ

Представляют собой хорошо ограниченные, расположенные в дерме опухоли, состоящие из множественных мелких протоков из двуслойного кубического эпителия. Часто имеют «хвосты», которые придают опухолям вид головастика или запятой. Некоторые протоки расширены и имеют эозинофильную кутикулу. Характерна плотная фиброзная эозинофильная строма.

ОСМОТР

Папулы цвета нормальной кожи, размером 1–3 мм. Располагаются чаще всего вокруг глаз, особенно под нижними веками. Типичны множественность и симметричное положение. Они могут располагаться на груди, пупке, в подмышечных впадинах, на гениталиях (рис. 44.2).

ДИФФЕРЕНЦИАЛЬНАЯ ДИАГНОСТИКА

Миллиумы, гиперплазия сальных желез, базальноклеточная карцинома, трихоэпителиома, фиброзная папула.

ЛАБОРАТОРНЫЕ ИССЛЕДОВАНИЯ

При подозрении на наличие базальноклеточной карциномы показана биопсия. Другие лабораторные исследования не требуются.

ТЕЧЕНИЕ

Появляются в период полового созревания и не исчезают самостоятельно.

КЛЮЧЕВЫЕ ВОПРОСЫ ПРИ КОНСУЛЬТИРОВАНИИ

Время появления очагов.

ВЕДЕНИЕ БОЛЬНОГО

Медицинские показания для лечения сириномгом отсутствуют. Однако многие пациенты требуют лечения в косметических целях. Сириномгом трудно поддаются лечению. Хотя существует множество методов лечения, ни один из них не позволяет полностью или навсегда удалить сириномгом. Часто побочные эффекты лечения могут вызвать большее недовольство пациента, чем сами опухоли. Идеальный метод лечения должен обеспечить деструкцию сириномгом с минимальным рубцеванием и без возникновения рецидива. Эффективного местного лечения не существует.

ЛЕЧЕНИЕ

- Хирургическое иссечение. Лучше подходит для единичных образований.
 - Образуются рубцы.
- Может быть успешной электрокаутеризация.
 - Местная анестезия 1 % лидокаином с адреналином или без него.
 - Электрокаутеризация с низкой энергией при мощности 1–2 Вт. Электрод помещают в центр сириномгом.
 - Цель процедуры — добиться уплощения очага.
 - Рекомендуется использовать низкие значения параметров во избежание изменений пигментации и появления рубцов.
 - Рекомендуется осторожный кюретаж, чтобы убедиться в эффективном удалении сириномгом.
- Для улучшения косметического вида сириномгом эффективным средством является углекислотный лазер. Цель процедуры — добиться уплощения очагов, но не удалить их.
 - Применяется только у пациентов с I–III фототипами кожи.
 - Можно обрабатывать отдельные или множественные сириномгом той же косметической единицы.
 - Можно использовать углекислотный лазер в расфокусированном режиме с мощностью 3–6 Вт, размером пятна 3 мм, длительностью импульса 0,1–0,2 с.
 - Осуществляют множественные пассы с удалением после каждого пасса остаточного обугленного детрита с помощью влажной марли. Обработку повторяют до тех пор, пока поверхность очагов не сравняется с поверхностью окружающей нормальной кожи.
 - Рецидивы возникают часто. Могут наблюдаться поствоспалительная гиперпигментация и рубцевание.




Рис. 44.2. Множественные сириномгом на груди пациентки

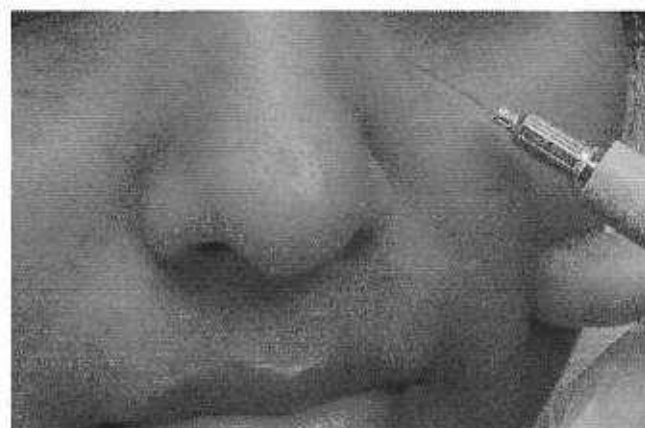

Рис. 44.3. Удаление сириномгом инфраорбитальной области с помощью электрокаутеризации при низких значениях параметров. Лечение оказалось неэффективным

- Другие способы: криотерапия и дермабразия. Имеется мало данных, чтобы судить об их эффективности и побочных эффектах.

ЛОВУШКИ, КОТОРЫХ СЛЕДУЕТ ИЗБЕГАТЬ/ ОСЛОЖНЕНИЯ/ ВЕДЕНИЕ БОЛЬНОГО/ ОЖИДАЕМЫЕ РЕЗУЛЬТАТЫ

- Хотя существуют многочисленные методы лечения, сирингомы нередко резистентны к ним. Часто возникают рецидивы (рис. 44.3–44.4).
- Любой из описанных выше методов должен применяться с осторожностью.
- Врач должен информировать пациента о том, что побочные эффекты лечения могут быть косметически более неприятными, чем сами сирингомы. Среди побочных эффектов обычны рубцевание, гиперпигментация, эритема и рецидивы.
- При лечении сирингом нужно избегать их чрезмерной обработки. Не следует стремиться полностью удалить опухоль, так как небольшой фиброз, возникающий во время заживления раны, со временем делает остаточные очаги менее заметными.
- Во избежание временных и постоянных нарушений пигментации особую осторожность нужно проявлять при лечении пациентов с IV–VI фототипами кожи.

ЛИТЕРАТУРА

1. Frazier CC, Camacho AP, Cockerell CJ. The treatment of eruptive syringomas in an African American patient with a combination of trichloroacetic acid and CO₂ laser destruction. *Dermatol Surg.* 2001;27(5):489-492.
2. Kang WH, Kim NS, Kim YB, Shim WC. A new treatment for syringoma. Combination of carbon dioxide laser and trichloroacetic acid. *Dermatol Surg.* 1998;24(12):1370-1374.
3. Karam P, Benedetto AV. Syringomas: new approach to an old technique. *Int J Dermatol.* 1996;35(3):219-220.
4. Sajben FP, Ross EV. The use of the 1.0 mm handpiece in high energy, pulsed CO₂ laser destruction of facial adnexal tumors. *Dermatol Surg.* 1999;25(1):41-44.
5. Wang JL, Roenigk HH Jr. Treatment of multiple facial syringomas with the carbon dioxide (CO₂) laser. *Dermatol Surg.* 1999;25(2):136-139.

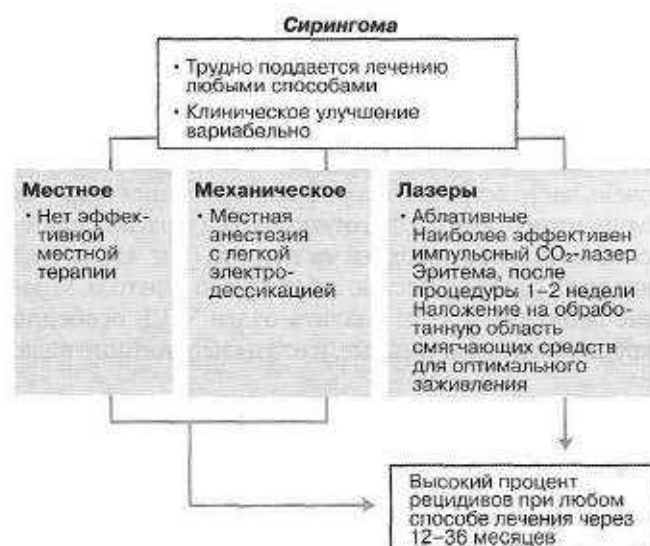

Рис. 44.4. Схема лечения сирингомы

Глава 45. Черный папулезный дерматоз

Черный папулезный дерматоз (ЧПД) — доброкачественные коричневые бородавчатые папулы, которые очень часто встречаются у афроамериканцев и других пациентов с темным фототипом кожи и располагаются на щеках, шее и верхней части груди (рис. 45.1). ЧПД является разновидностью себорейного кератоза. Многие пациенты просят удалить очаги ЧПД, особенно крупные и множественные, из-за их неприятного вида.

ЭПИДЕМИОЛОГИЯ

Частота: часто встречается у афроамериканцев и азиатов.

Возраст: от второго десятилетия жизни до среднего возраста.

Раса: чаще у афроамериканцев и азиатов.

Пол: у женщин чаще, чем у мужчин (2 : 1)

Предрасполагающие факторы: семейная предрасположенность.

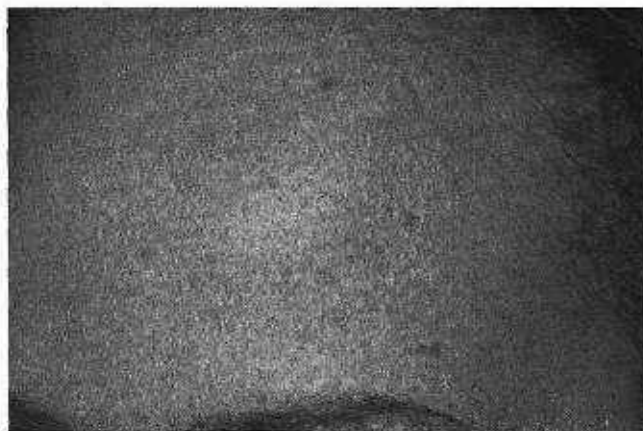

Рис. 45.1. Очаги черного папулезного дерматоза на лбу афроамериканки

ПАТОГЕНЕЗ

Неизвестен.

ПАТОГИСТОЛОГИЯ

Характерны гиперкератоз, папилломатоз и акантоз, как и при себорейном кератозе. Роговые «завихрения» отсутствуют.

ОСМОТР

Мелкие гладкие коричневые папулы, часто на ножке, расположенные симметрично на лице, шее и верхней части груди у афроамериканцев и азиатов. Размеры варьируют от 1 до 5 мм.

ДИФФЕРЕНЦИАЛЬНАЯ ДИАГНОСТИКА

Себорейный кератоз, лентиго, бородавки, акрохордон, пигментный невус, ангиофиброма и опухоли придатков кожи.

ЛАБОРАТОРНЫЕ ИССЛЕДОВАНИЯ

Не требуются.

ТЕЧЕНИЕ

Появляется в подростковом возрасте. Со временем размеры поражения и количество элементов увеличиваются, наиболее интенсивно в среднем возрасте. Не подвергаются регрессу самостоятельно.

КЛЮЧЕВЫЕ ВОПРОСЫ ПРИ КОНСУЛЬТИРОВАНИИ

Уровень в таблице ЧДД по шкале.

ВЕДЕНИЕ БОЛЬНОГО

Медицинские вмешательства для лечения ЧДД отсутствуют, но больной нуждается в поддержке и реабилитации. Однако важно помнить, что пациент нуждается в уходе. Следует помнить о необходимости ЧДД в том случае, если у пациента есть нарушения глотания, дыхания, мочеиспускания, дефекации. На первом этапе следует распределить обязанности между членами семьи ЧДД без существенной помощи. Если у пациента есть нарушения в уходе, то следует обратиться к специалистам по уходу за больными с ЧДД. Если у пациента есть нарушения в уходе, то следует обратиться к специалистам по уходу за больными с ЧДД.

ЛЕЧЕНИЕ

- **Иммобилизация**
 - Длительное пребывание в постели в быстром темпе (под наблюдением врача) и в зависимости от ЧДД
 - Если пациент не может ходить, необходимо использовать кресло-коляску.
 - Анализация и оценка качества ухода не является обязательным требованием.
- **Важный** - в зависимости от состояния пациента может возникнуть необходимость в уходе за больными с ЧДД. Может возникнуть необходимость в уходе за больными с ЧДД.
 - * Можно применять только в случае необходимости.
- **Иммобилизация**
 - Длительное пребывание в постели в быстром темпе (под наблюдением врача) и в зависимости от ЧДД
 - После легкой электростимуляции мышцы становятся слабыми.
 - Иммобилизация мышечной ткани электростимуляцией обеспечивает эффект.
 - Длительное пребывание в постели в быстром темпе (под наблюдением врача) и в зависимости от ЧДД также может возникнуть необходимость в уходе за больными с ЧДД.
 - * Можно применять только в случае необходимости: по возможности рекомендуется использовать только в случае необходимости.
- **Уход за больными с ЧДД**
 - Для ухода за больными с ЧДД необходимо использовать только в случае необходимости.
 - Длительное пребывание в постели в быстром темпе (под наблюдением врача) и в зависимости от ЧДД также может возникнуть необходимость в уходе за больными с ЧДД.
 - * Можно применять только в случае необходимости: по возможности рекомендуется использовать только в случае необходимости.

ЛАЗЕРНОЕ ЛЕЧЕНИЕ

- Число действующих клиник
 - Центральной поликлинике (ЦП) 4 (в поликлинике лазер с высокой доступностью: рубино-лазер (694 нм) и эрбиевый (295 нм), эрбиево-итриевый лазер (2000 нм) (385 нм), лазер на рубине (610 нм) для оптического дальномерного лазера (500 нм).
 - Размер пята должен быть меньше, чем размер пята.
 - Обработка должна проводиться правильно.
 - Лазером можно дифференцировать в ранне лазерном этапе лечения.
 - Методом лазерного лечения можно лечить острую лезию.
- Абсолютная норма
 - Максимальная температура образования спонтанно излучения (в диапазоне 2000-3000 нм).
 - Увеличенный лазер при использовании, соответствующим образом, может быть применен, чем в непрерывном режиме.
 - Диаметр сравнения с продолжением лечения.
 - Диаметр пята должен быть меньше, чем диаметр пята.

ЛОВУШКИ, КОТОРЫХ СЛЕДУЕТ ИЗБЕГАТЬ/ ОСЛОЖНЕНИЯ/ ВЕДЕНИЕ БОЛЬНОГО/ ОЖИДАЕМЫЕ РЕЗУЛЬТАТЫ

- Не следует делать с помощью микроинструмента [эффективно] лечение.
- Любой метод лечения имеет свои особенности, эффективность лечения зависит от качества выполнения процедуры.
- Продолжительное лечение может привести к осложнениям, которые могут быть, что и эффективно при лечении.
- Продолжительное лечение может быть для пациента. Для пациента лечение может быть, что и эффективно при лечении.

ЛИТЕРАТУРА

- Клиническая стоматология. Руководство для врачей. М.: Медицина, 2008.

РАЗДЕЛ VIII
РАК КОЖИ

ГЛАВА 46. Базальноклеточная карцинома

Базальноклеточная карцинома (БК) — злокачественная медленно растущая опухоль кожи. Существует несколько различных гистологических подтипов: нодулярный, поверхностный, микронодулярный, инфильтрирующий и морфеоподобный (склеродермоподобный, склерозирующий). Нодулярная БК является самым распространенным подтипом; локализуется преимущественно в области головы и шеи.

ЭПИДЕМИОЛОГИЯ

Частота: наиболее часто встречающийся рак кожи у людей европеоидной расы. В США диагностируется около 800 000 случаев в год.

Возраст: возникает чаще всего после 40 лет.

Раса: наиболее часто наблюдается у европеоидов.

Пол: чаще встречается у мужчин.

Предрасполагающие факторы: прежде всего, хроническое ультрафиолетовое облучение и светлый тип кожи. Среди других факторов следует упомянуть ионизирующую радиацию, контакт с мышьяком, иммуносупрессию, фотохимиотерапию (ПУВА) и генетическую предрасположенность.

ПАТОГЕНЕЗ

Наиболее часто при БК изменяется ген-супрессор опухолевого роста РТСН, что приводит к нарушению сигнального пути Hedgehog (НН) и вызывает нерегулируемую пролиферацию и нарушение дифференцировки клеток. Кроме этого, часто наблюдаются мутации в гене-супрессоре опухолей р53, вызывающие резистентность клеток к апоптозу и их бессмертие.

ОСМОТР

Розовые или эритематозные папулы, узлы или бляшки с жемчужным краем и телеангиэктазиями на поверхности. В центре может быть изъязвление, покрытое струпом. Морфеоподобная БК напоминает рубец с плохо очерченными границами. Чаще располагается на участках кожи, подвергающихся солнечному облучению.

ДИФФЕРЕНЦИАЛЬНАЯ ДИАГНОСТИКА

Дермальный пигментный невус, гиперплазия сальных желез, плоскоклеточный рак.

ПАТОГИСТОЛОГИЯ

Дольки, гнезда или тяжи опухолевых базалоидных клеток с палисадным расположением по периферии и муцинозной стромой.

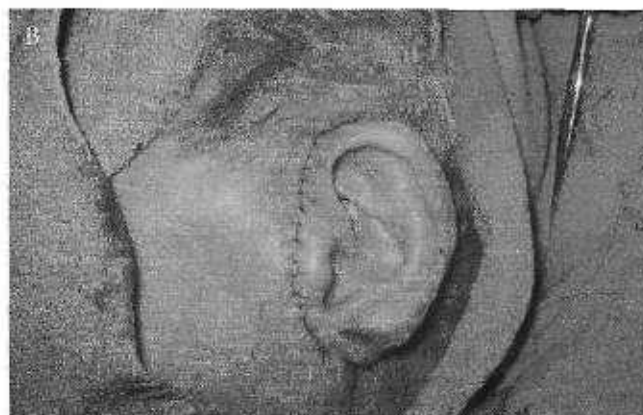
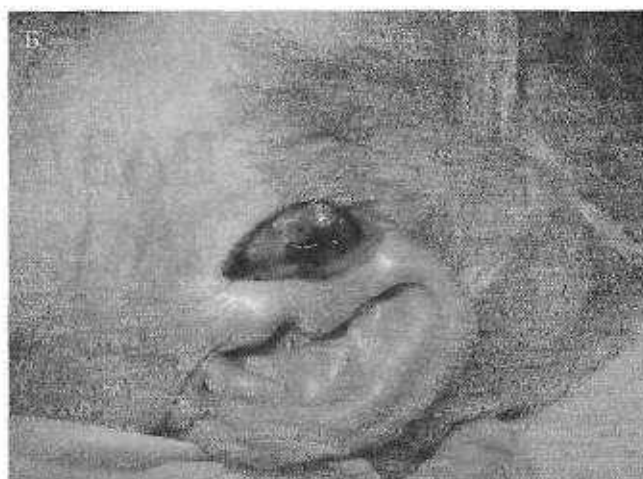
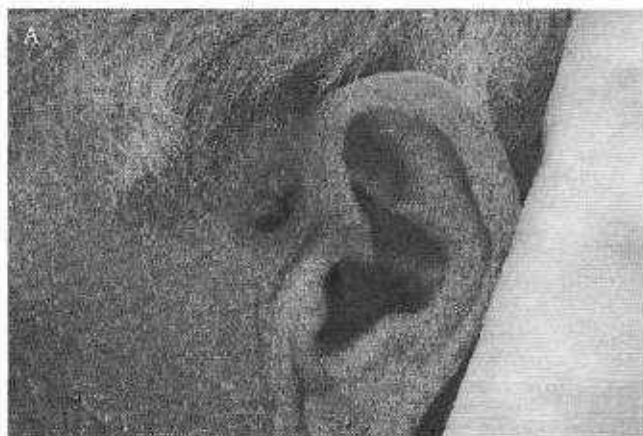Рис. 46.1 А. Нодулярная базальноклеточная карцинома в левой периаурикулярной области. **Б.** Удаление БК с помощью операции по Мохсу. **В.** Наложение шва для заживления раны первичным натяжением.

ТЕЧЕНИЕ

Местноинвазивный медленный рост в течение месяцев и даже лет. Метастазы чрезвычайно редки.

КЛЮЧЕВЫЕ ВОПРОСЫ ПРИ КОНСУЛЬТИРОВАНИИ

Сведения об избыточном воздействии солнечной радиации и другие предрасполагающие факторы; сведения о наличии злокачественных опухолей кожи в прошлом; сведения о злокачественных опухолях кожи в семье, об иммуносупрессии.

ВЕДЕНИЕ БОЛЬНОГО

Существует целый ряд методов лечения БК. При выборе лечения нужно учитывать возраст, состояние здоровья и предпочтения пациента. Необходимо обсудить с ним все возможные варианты лечения, связанный с ними риск и преимущества. Из-за локально-деструктивного роста БК требуется гистологическое подтверждение полного ее удаления. В большинстве случаев лучшим выбором остается хирургическое иссечение с гистологическим исследованием. При опухолях, фиксированных к подлежащим костям, особенно к костям черепа, требуется проведение рентгенологического обследования до эксцизии или микрографической операции по Мохсу. При местной терапии требуется тщательное наблюдение за пациентом, чтобы вовремя изменить тактику лечения, если оно не приносит успеха, и не пропустить рецидив. Важной профилактической мерой является разъяснение пациенту необходимости предохранения от солнечной радиации, применения солнцезащитных средств и регулярных осмотров кожи. Средства первой очереди

- Микрографическая операция по Мохсу является лучшим методом лечения опухолей, расположенных в зонах высокого анатомического риска (область «маски» на лице) или участках тела, где максимальное сохранение кожи необходимо по функциональным и косметическим соображениям; для лечения рецидивирующих опухолей, при расплывчатых границах опухоли, при гистологически агрессивных подтипах опухоли, при иммуносупрессии, при размерах опухоли свыше 2 см, при раздраженной коже и при перинеуральной инвазии. Она дает самый высокий процент курябельности среди других способов лечения (рис. 46.1).
- Эксцизия. Обычно проводится в пределах 4 мм здоровой кожи (рис. 46.2).
- Электродессикация и кюретаж.
- Криотерапия.
- Лучевая терапия.

Другие методы лечения

- Для лечения поверхностных форм FDA одобрено местное применение имиквимода.

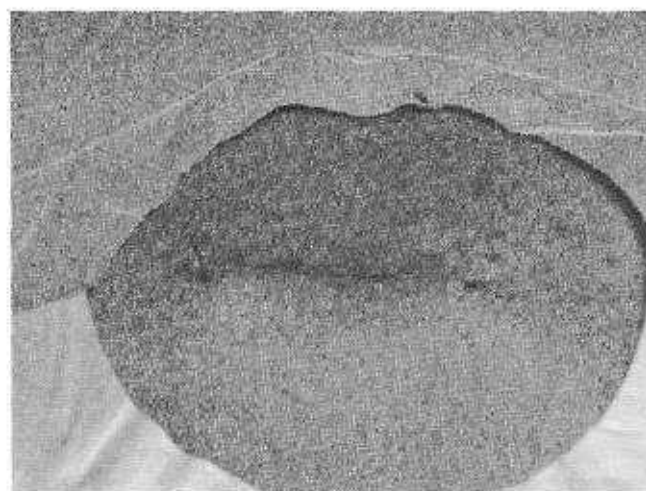


Рис. 46.2. Сопоставляющий непрерывный субкутикулярный шов для получения наилучшего косметического результата после эллиптической эксцизии базальноклеточной карциномы

- Массовая презентация 5-группировки случаев остеоартроза, базируясь на факте наличия или отсутствия БК.
- Физическая нагрузка теоретич.
- Степень гиперостоза в патологическом очаге.
- Уточнение роли факторов риска в возникновении и развитии заболевания, особенно в отношении синдрома Базельвизентальского сустава.

ЛОВУШКИ, КОТОРЫХ СЛЕДУЕТ ИЗБЕГАТЬ

- Любые конструктивные решения типа протезирования, эндопротеза, гипсуетеоретиче рубцов, 7-го шага, а также жесткие решения, связанные с хирургическим лечением БК. Это можно объяснить с помощью закона Понтия в части:
- В хирургии важно учитывать не только механические характеристики материала, но и при этом биологический процесс, а именно, кроме того, демонстрируются методы по разработке паттернов материала для предотвращения остеолитического процесса, который может быть связан с процессом заживления сустава.

ЛИТЕРАТУРА

1. Song DS, Goyal SK, Sun CL et al. Bone mass reduction and its potential associated factors in a large cohort of postmenopausal women: results from the Framingham Study. *J Bone Miner Res*. 1999;15(3):349-356.
2. Park SH, Kim JH. Genetic analysis for basal cell carcinoma. *Arch Dermatol*. 1997;133:340-344.

Глава 47. Плоскоклеточная карцинома

Плоскоклеточная карцинома (ПК) чаще всего возникает на участках кожи, подвергающихся воздействию солнечного излучения, как *de novo*, так и на месте актинического кератоза или плоскоклеточной карциномы *in situ* (болезнь Боуэна). Поражает преимущественно кожу головы, шеи и рук. Может развиваться на коже, не подвергающейся воздействию солнца, чаще всего на месте хронических язв голени и послеожоговых рубцов.

ЭПИДЕМИОЛОГИЯ

Частота: второй по частоте рак кожи у европеоидов и первый — у лиц с кожей темных фототипов. В США диагностируется около 150 000 случаев в год.

Возраст: возникает чаще всего после 55 лет.

Раса: наиболее часто обнаруживается у европеоидов.

Пол: чаще встречается у мужчин.

Предрасполагающие факторы: прежде всего, хроническое ультрафиолетовое облучение и светлая кожа. Среди других факторов — ионизирующая радиация, контакт с мышьяком, иммуносупрессия, инфицирование вирусом папилломы человека, фотохимиотерпия (ПУВА) и генетическая предрасположенность (бородавчатая эпидермодисплазия, альбинизм, пигментная ксеродерма, буллезный эпидермолиз), курение, хроническое воспаление (язвы, послеожоговые рубцы, дискоидная красная волчанка).

ПАТОГЕНЕЗ

При ПК чаще всего изменен ген-супрессор опухолей *p53*, в результате чего возникает нерегулируемая пролиферация кератиноцитов.

ОСМОТР

Эритематозные или цвета кожи папулы, узлы или бляшки с гиперкератозом (рис.47.1–47.2) Могут быть изъязвленными, крошащимися или экзофитными. Наиболее часто обнаруживаются на участках кожи, подвергающихся воздействию солнца.

ДИФФЕРЕНЦИАЛЬНАЯ ДИАГНОСТИКА

Кератоакантома (рис. 47.1), гипертрофический актинический кератоз, базальноклеточная карцинома.

ПАТОГИСТОЛОГИЯ

Пролиферация атипичных кератиноцитов с различной степенью дифференцировки в эпидермисе, гнезда и ос-

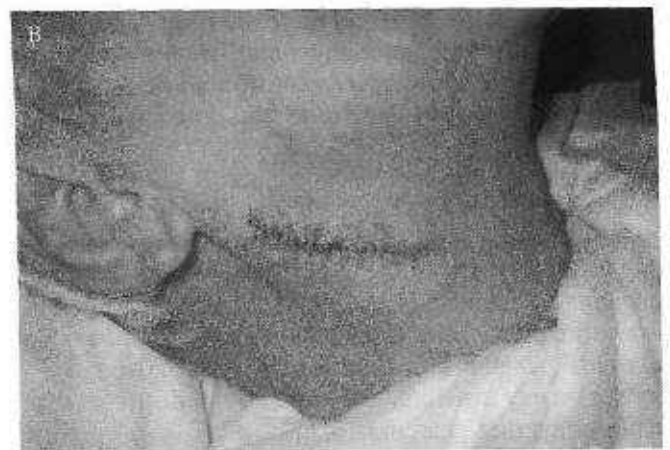
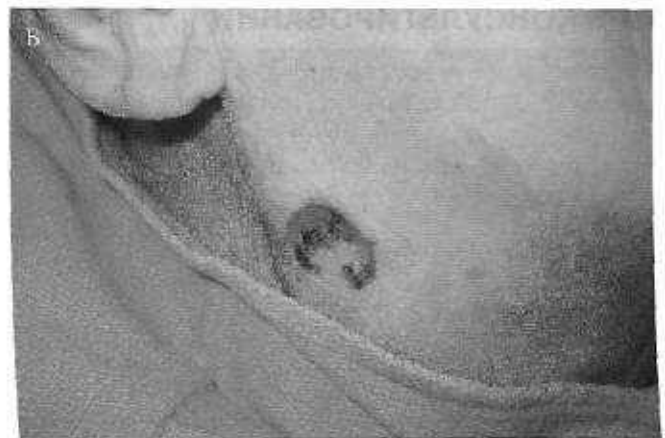
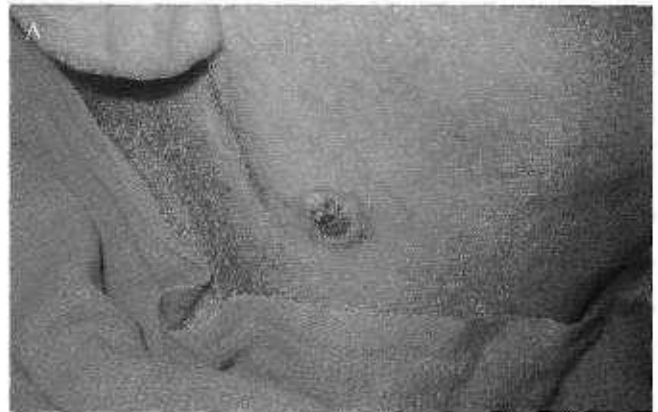Рис. 47.1 А. Инвазивная плоскоклеточная карцинома на правой половине шеи. Б. Удаление ПК с помощью операции по Мохсу. В. Наложение шва для заживления раны первичным натяжением

тровки атипичных клеток, проникающих в дерму. Очаги ороговения встречаются в высокодифференцированных опухолях. Может наблюдаться периневральный рост.

ТЕЧЕНИЕ

ПК более агрессивна, чем БК. Метастазы возникают в 2–3 % случаев. ПК, поражающая одновременно кожу и слизистую оболочку, дает более высокий процент метастазов – 11 %. Более агрессивные формы ПК наблюдаются у пациентов с иммуносупрессией или при злокачественном росте на постоянно раздражаемых участках кожи, в области рубцов, ожогов, в местах воспаления. Вероятность метастазирования выше при локализации на ушной раковине или губе.

КЛЮЧЕВЫЕ ВОПРОСЫ ПРИ КОНСУЛЬТИРОВАНИИ

Сведения о солнечных ожогах и избыточном воздействии солнечной радиации. Другие предрасполагающие факторы; сведения о наличии злокачественных опухолей кожи в прошлом; сведения о злокачественных опухолях кожи в семье, сведения об иммуносупрессии.

ВЕДЕНИЕ БОЛЬНОГО

Профилактическими мерами являются сокращение до минимума пребывания на солнце и применение специальных солнцезащитных средств. При выборе лечения нужно учитывать возраст, состояние здоровья и предпочтения пациента. Необходимо обсудить с ним все возможные варианты лечения, связанный с ними риск и преимущества. Из-за большой вероятности метастазирования при ПК требуется гистологическое подтверждение полного удаления опухоли. Лучшим способом лечения остается хирургическое иссечение с гистологическим контролем. При опухолях, фиксированных к подлежащим костям, особенно к костям черепа, требуется проведение рентгенологического обследования до эксцизии или микрографической операции по Мохсу. До начала лечения необходимо тщательно пропальпировать лимфатические узлы, особенно при больших опухолях, у пациентов с иммуносупрессией и при ПК высокого риска. Местное лечение требует внимательного наблюдения за пациентом, чтобы вовремя изменить тактику лечения, если оно не приносит успеха, и не пропустить рецидив.

Средства первой очереди

- Микрографическая операция по Мохсу – лучший способ лечения ПК, находящейся в зонах высокого анатомического риска (область «маски» на лице) или на участках тела, где по функциональным

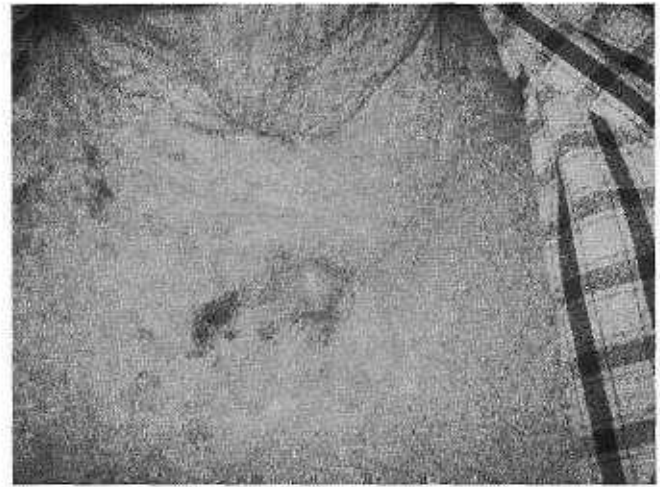

Рис. 47.2. Рецидив плоскоклеточной карциномы на коже груди у пожилой женщины




Рис. 47.3. Гигантская кератоакантома на груди. Многие авторы рассматривают кератоакантому как вариант высокодифференцированной плоскоклеточной карциномы

и косметическим соображениям очень важно максимальное сохранение кожи. Она лучше всего подходит для лечения рецидивирующих опухолей, опухолей с расплывчатыми границами, гистологически агрессивных подтипов опухоли, для пациентов с иммуносупрессией, при размерах опухоли свыше 2 см, при раздраженной коже и при периневральной инвазии (рис. 47.1–47.2). Курбельность ПК зависит от ее размеров, гистологической злокачественности, периневральной инвазии и наличия иммуносупрессии. При обширных поражениях, низкодифференцированных опухолях с вовлечением периневральной ткани и опухолях у пациентов с иммуносупрессией процент излечения ниже.

- Эксцизия. Обычно рекомендуется иссечение в пределах 4 мм здоровой кожи.
- Электродессикация и кюретаж.
- Криотерапия.
- Лучевая терапия.

Другие методы лечения

- Местное применение имиквимода подходит только для лечения ПК *in situ*.
- Местное применение 5-фторурацила подходит только для лечения ПК *in situ*.
- Фотодинамическая терапия наиболее эффективна при ПК *in situ*.
- Введение интерферона в патологический очаг.
- Углекислотный лазер очень эффективен при актиническом хейлите. Может применяться и при ПК *in situ*.

ЛОВУШКИ, КОТОРЫХ СЛЕДУЕТ ИЗБЕГАТЬ

Плохие косметические результаты после операции, инфекция, гипертрофические рубцы, боль, повреждение нерва и рецидив типичны для хирургического лечения ПК. Их нужно обсудить с пациентом до начала лечения. Нехирургическое лечение может дать лучший косметический результат, но при этом процент рецидивов более высокий. Кроме того, нехирургические методы не позволяют получить материал для гистологического исследования, что необходимо для подтверждения полного удаления опухоли и крайне важно в связи с вероятностью метастазирования ПК.

ЛИТЕРАТУРА

1. Preston DS, Stern RS. Nonmelanoma cancers of the skin. *N Engl J Med*. 1992;327:1649-1662.
2. Rowe DE, Carroll RJ, Day CL Jr. Prognostic factors for local recurrence, metastasis, and survival rates in squamous cell carcinoma of the skin, ear, and lip. Implications for treatment modality selection. *J Am Acad Dermatol*. 1992;26:976-990.

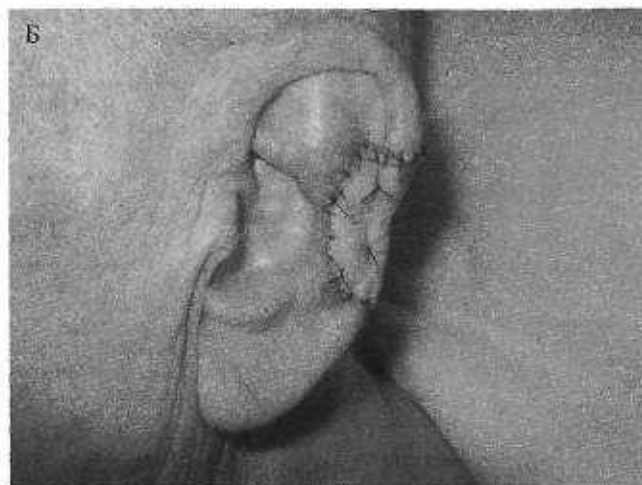
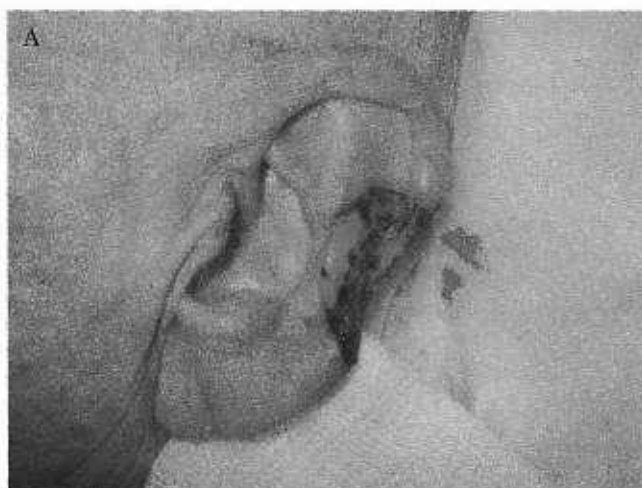


Рис. 47.4 А. Дефект ушной раковины после операции по Мохсу по поводу ПК. **Б.** Закрытие послеоперационного дефекта полнослойным кожным трансплантатом

РАЗДЕЛ ІХ
ВОСПАЛИТЕЛЬНЫЕ
ЗАБОЛЕВАНИЯ КОЖИ

ГЛАВА 48. Красный плоский лишай

Красный плоский лишай (*lichen planus*, LP) — часто встречающееся воспалительное заболевание кожи и слизистых оболочек (рис. 48.1–48.2). Существует много его клинических вариантов, в том числе язвенный, буллезный, линейный, гипертрофический и плоский волосяной.

ЭПИДЕМИОЛОГИЯ

Частота: около 0,5 %.

Возраст: 30–60 лет.

Раса: у представителей всех рас в различных вариантах.

Пол: чаще встречается у женщин.

Предрасполагающие факторы: чаще всего заболевание идиопатическое; высыпания, напоминающие красный плоский лишай, могут быть вызваны приемом лекарств.

ПАТОГЕНЕЗ

Воспалительная реакция опосредована, главным образом, Т-хелперами.

ОСМОТР

Чаще всего первичные очаги состоят из множественных синюшных, полигональных, плоских, расположенных группами папул и бляшек; обычно сопровождаются зудом. Их поверхность обычно блестящая или прозрачная, на ней могут быть бело-серые точки или белые сетчатые линии, известные как полосы Викхэма (Wickham's). Очаги преимущественно располагаются на слизистой оболочке ротоглотки, разгибательных поверхностях запястий, тыльной стороне кистей, медиальной поверхности бедер, голенях, туловище и гениталиях. Обычна поствоспалительная гиперпигментация.

ДИФФЕРЕНЦИАЛЬНАЯ ДИАГНОСТИКА

Псориаз, простой лишай (*lichen simplex*), лихеноидная сыпь как проявление болезни «трансплантат против хозяина», хроническая кожная эритематозная волчанка, лихеноидные медикаментозные высыпания.

ЛАБОРАТОРНЫЕ ДАННЫЕ

Серология

Из-за имеющейся связи с гепатитами В и С требуется проведение соответствующих серологических исследований.

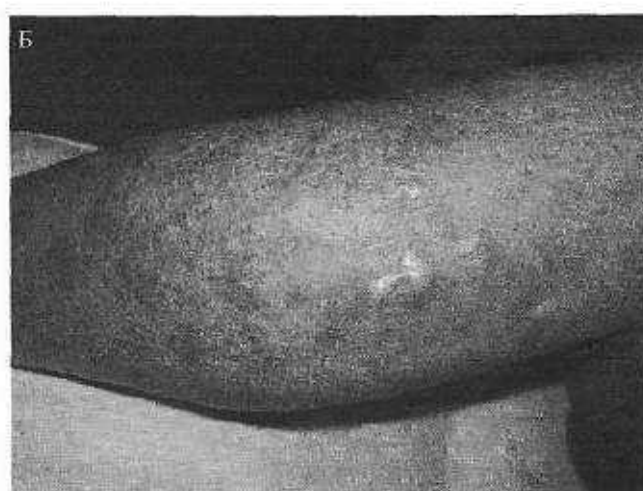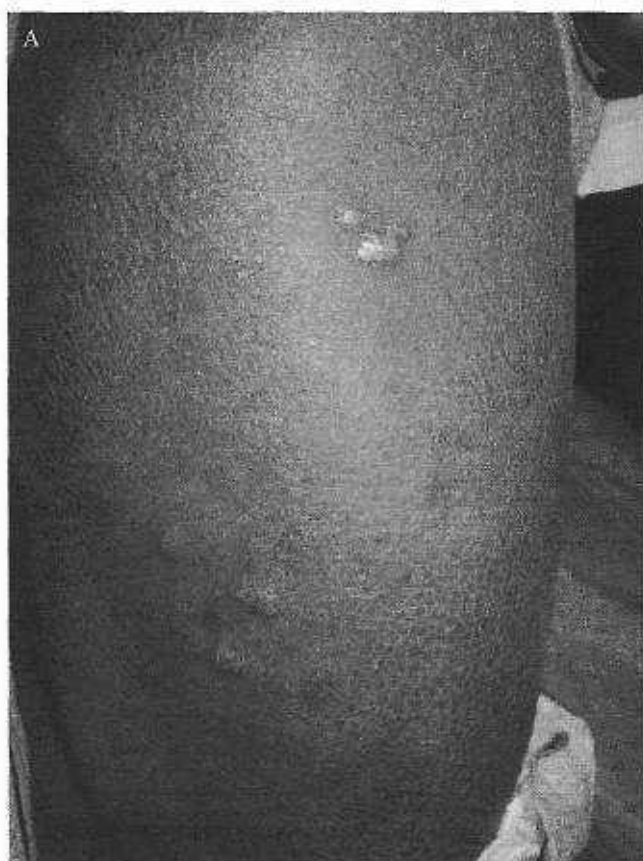


Рис. 48.1. Гипертрофический LP на бедре (А) и голени (Б), существующий в течение 4 лет, резистентный к местному и внутриочаговому лечению кортикостероидами. Заметное улучшение у пациента наступило через 1 месяц лечения ацетретином

ПАТОГИСТОЛОГИЯ

Выявляются лихеноидный поверхностный дерматит, гиперкератоз, гипергранулез, зубчатый акантоз, связанный с коллоидными тельцами (Сиватта).

ТЕЧЕНИЕ

У большинства пациентов происходит спонтанная ремиссия LP в течение года после начала заболевания. Однако LP слизистой оболочки полости рта существует в течение многих лет. На месте очагов LP может возникнуть плоскоклеточная карцинома, преимущественно при поражении слизистой полости рта.

ВЕДЕНИЕ БОЛЬНОГО (рис. 48.1–48.2)

Местное лечение

- Кортикостероиды местно и внутрь очагов.
- Иммуномодуляторы, например такролим(ус).
- При поражении полости рта полоскание циклоспорином.

Системное лечение

- Кортикостероиды.
- Ретиноиды: изотретиноин и ацитретин. Ацитретин — единственное средство, для которого была доказана эффективность в двойном слепом клиническом исследовании с плацебо-контролем.
- Гризеофульвин, метронидазол, противомалярийные препараты, метотрексат, циклоспорин и микофенолата мофетил.

Световая терапия

- Узкополосное облучение UVB.
- PUVA.
- Эксимерный лазер (308 нм) для лечения LP слизистой оболочки полости рта (рис. 48.2).
- Углекислотный лазер для лечения LP слизистой оболочки полости рта. Результаты непостоянны. Риск побочных эффектов высокий.
- Экстракорпоральный фотофорез.

ЛОВУШКИ, КОТОРЫХ СЛЕДУЕТ ИЗБЕГАТЬ

- Пациенты должны быть информированы о хронической природе заболевания и его устойчивости к лечению.
- При персистирующих очагах на слизистой оболочке полости рта необходимо исключить ПК.

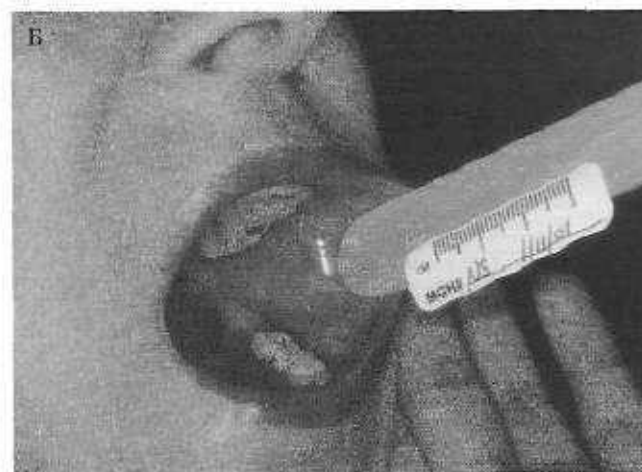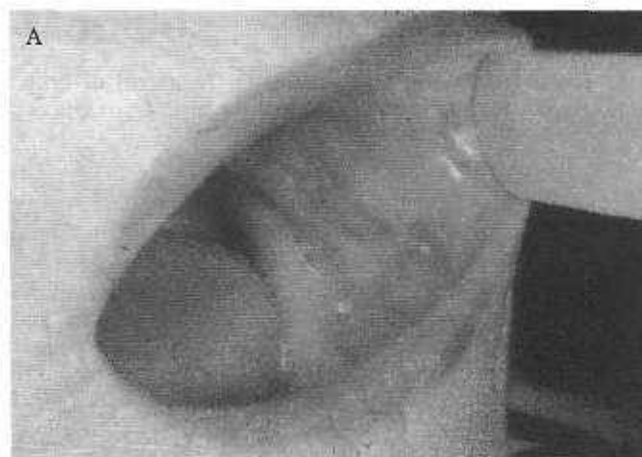


Рис. 48.2 А. LP полости рта при первичном осмотре. **Б.** Осмотр через два месяца после завершения курса лечения эксимерным лазером с длиной волны 308 нм (18 процедур с недельным интервалом) (фотография представлена Charles Taylor, MD)

ЛИТЕРАТУРА

1. Collier AC, Dawson CV, Braverman H. Treatment of hidradenoma: An evidence-based medicine analysis of efficacy. *Arch Dermatol.* 1998;134(12):1521-1525.
2. Izard Y, C. Goge JM, Haas M, Maitre P, Meunier JL, Jankovic M, Robin G, Pichard D, Sarda S, Sarda J. A clinical trial of treatment of hidradenoma with sodium tetrakisborate: placebo-controlled study in 10 patients. *J Am Acad Dermatol.* 1991;24(1):124-127.
3. Lee HJ. A clinical orientation on the management of hidradenoma (piloma) with CO₂ laser surgery. *J Clin Laser Med Surg.* 1997;15(5):346-349.
4. Braverman H, Brown T, Low-dose carbon dioxide laser for the treatment of hidradenomas. *Arch Dermatol.* 2001;137(4):415-420.

ГЛАВА 49. Морфеа

Очаговая склеродермия (морфеа), поражающая кожу. Чаще всего очаги обнаруживаются на туловище, но могут встречаться на лице и конечностях. Существуют четыре клинических варианта склеродермии: бляшечная, линейная (поражения напоминают рубцы после удара саблей), генерализованная (системная) и пансклеротическая морфеа у детей (*morphea profunda*).

ЭПИДЕМИОЛОГИЯ

Частота: встречается редко.

Возраст: обычно возникает в возрасте от 10 до 50 лет. Линейная склеродермия и *morphea profunda* чаще встречаются у детей.

Раса: несколько чаще поражает европеоидов.

Пол: чаще регистрируется у женщин.

Предрасполагающие факторы: в некоторых случаях (преимущественно в Европе) причиной морфеа могут быть боррелии.

ПАТОГЕНЕЗ

Избыточное образование коллагена (I, II и III типов) и гликозаминогликанов фибробластами кожи и сосудистые нарушения. Нельзя исключить медиаторную роль Т-лимфоцитов.

ОСМОТР

Плотные бляшки с нечетким контуром, с окраской от розовой до синюшной, размером 2–15 см. Очаги затем превращаются в гладкие склерозированные бляшки цвета слоновой кости с синюшным контуром и блестящей поверхностью. Преобладает поствоспалительная гиперпигментация (рис. 49.1). Линейная морфеа представляет собой эритематозные полосы, которые могут превращаться в рубцы, затрагивающие подлежащую фасцию, мышцы и сухожилия.

ДИФФЕРЕНЦИАЛЬНАЯ ДИАГНОСТИКА

Хронический атрофический акродерматит, эозинофильный фасциит, склероатрофический лишай, склеродермия.

ЛАБОРАТОРНЫЕ ДАННЫЕ

Серология

Определяют антитела к боррелиям.

ПАТОГИСТОЛОГИЯ

Гомогенизация коллагеновых пучков в дерме при нормальном или атрофическом эпидермисе.

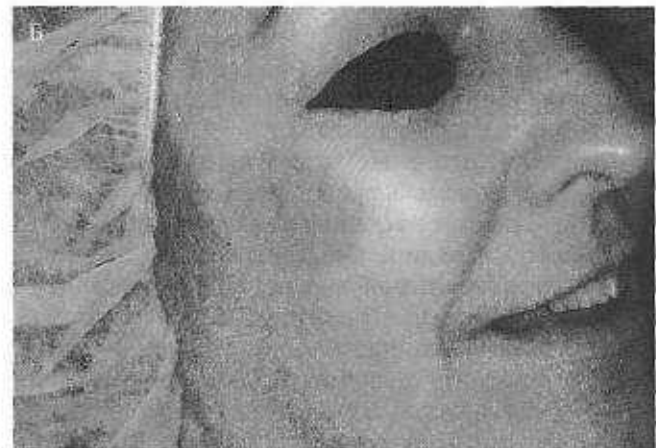
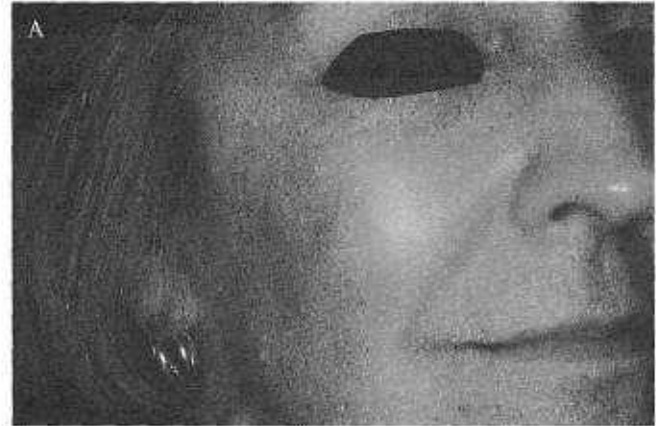
Рис. 49.1 А. Очаговая склеродермия (морфеа) со значительной атрофией эпидермиса, дермы и подкожной клетчатки. **Б.** Подъем уровня бляшки после пересадки собственного жира. Сопутствующие телеангиэктазии были затем обработаны импульсным лазером на красителях, что сопровождалось значительным косметическим улучшением

ТЕЧЕНИЕ

Может протекать по разным сценариям. Многие пациенты стабилизируются спонтанно, одновременно прогрессируют.

ВЕДЕНИЕ БОЛЬНОГО

Часто лечение оказывается безуспешным. Пациенты должны быть информированы о том, что терапия может не быть эффективной.

- Медикаментозное
 - Хирургическое лечение
 - Застывшие дренажи.
- Системное лечение
 - Антибиотикотерапия
 - Угнетение иммунитета
 - Ингибиторы ДН
 - Метотрексат.
- Световая терапия
 - Облучение ультрафиолетом А-В.
 - Показано для лечения (частично) пациентов с тяжелыми формами псориаза на конечностях (500 нм, 30 дж/см², 2 раза в неделю).
- Субциановый (исотретиноин) с помощью плазмы фибриногена и плазмы криопреципитата. Наиболее эффективная при тяжелых формах псориатического артрита. Субциановый препарат по механизму действия близок к системной Т-5-липоилтрансферазе (100–1000 мг, в зависимости от массы тела, в течение 45–60 минут, 1–2 раза в неделю, с целью удлинить связанные участки). Для получения наилучших результатов необходимо избегать индукторов в различных участках тела. Косметический эффект достигается только при системном применении.
- Воспаление мягких тканей. Для усиления эффекта важны следующие моменты: увеличение дозы, увеличение продолжительности лечения. С целью уменьшения побочных эффектов важно использовать минимально эффективные дозы. В рамках исследования 2013 г. исследователи отметили, что увеличение дозы препарата способствует увеличению объема пораженных суставов, может обеспечить перманентное улучшение при применении процедуры.

ЛОВУШКИ, КОТОРЫХ СЛЕДУЕТ ИЗБЕГАТЬ

Такие ловушки могут возникнуть, если врач использует препарат, который не одобрен FDA, или комбинацию препаратов без достаточных оснований.

ЛИТЕРАТУРА

Битт Б. *Journal of the American Academy of Dermatology*. 2013; 69(1):10–16.

ПРАКТИЧЕСКИЕ РЕКОМЕНДАЦИИ

Многие пациенты стабилизируются спонтанно, одновременно прогрессируют.

ВЕДЕНИЕ БОЛЬНОГО

Часто лечение оказывается безуспешным. Пациенты должны быть информированы о том, что терапия может не быть эффективной.

- Медикаментозное
 - Хирургическое лечение
 - Застывшие дренажи.
- Системное лечение
 - Антибиотикотерапия
 - Угнетение иммунитета
 - Ингибиторы ДН
 - Метотрексат.
- Световая терапия
 - Облучение ультрафиолетом А-В.
 - Показано для лечения (частично) пациентов с тяжелыми формами псориаза на конечностях (500 нм, 30 дж/см², 2 раза в неделю).
- Субциановый (исотретиноин) с помощью плазмы фибриногена и плазмы криопреципитата. Наиболее эффективная при тяжелых формах псориатического артрита. Субциановый препарат по механизму действия близок к системной Т-5-липоилтрансферазе (100–1000 мг, в зависимости от массы тела, в течение 45–60 минут, 1–2 раза в неделю, с целью удлинить связанные участки). Для получения наилучших результатов необходимо избегать индукторов в различных участках тела. Косметический эффект достигается только при системном применении.
- Воспаление мягких тканей. Для усиления эффекта важны следующие моменты: увеличение дозы, увеличение продолжительности лечения. С целью уменьшения побочных эффектов важно использовать минимально эффективные дозы. В рамках исследования 2013 г. исследователи отметили, что увеличение дозы препарата способствует увеличению объема пораженных суставов, может обеспечить перманентное улучшение при применении процедуры.

ПРАКТИЧЕСКИЕ РЕКОМЕНДАЦИИ

Многие пациенты стабилизируются спонтанно, одновременно прогрессируют.

ВЕДЕНИЕ БОЛЬНОГО

Часто лечение оказывается безуспешным. Пациенты должны быть информированы о том, что терапия может не быть эффективной.

ГЛАВА 50. Псориаз

Псориаз — широко распространенное воспалительное заболевание кожи. Патологические очаги обычно не вызывают зуда. Они располагаются симметрично, преимущественно на локтях, коленях, волосистой части головы, в участках опрелостей (в складках). Существует несколько клинических вариантов: бляшечный, пустулезный, каплевидный, эритродермический (универсальный), псориаз с инвертированными бляшками. Наиболее часто встречается бляшечный вариант (рис. 50.1–50.2). Могут поражаться ногти и слизистые оболочки. По крайней мере, в 5 % случаев возникает псориатический артрит.

ЭПИДЕМИОЛОГИЯ

Частота: 1,5–2 % населения во всем мире.

Возраст: может возникать в любом возрасте. Существует два возрастных пика начала заболевания: второе и шестое десятилетия жизни. Раньше начинается у женщин. Редко поражает детей.

Раса: реже встречается у афроамериканцев, коренных американцев и азиатов.

Пол: одинаково часто обнаруживается у мужчин и женщин.

Предрасполагающие факторы: бактериальные инфекции, особенно стрептококковая (каплевидный псориаз), травма (феномен Кебнера), стресс, генетическая предрасположенность, прием некоторых лекарств (чаще лития, β -блокаторов и противомаларийных средств). Пустулезный псориаз может вызвать слишком быстрая отмена кортикостероидов.

ПАТОГЕНЕЗ

Полигенное заболевание. Если больны оба родителя, риск возникновения псориаза у ребенка составляет 41 %. Основа патогенеза — гиперпролиферация и anomальная дифференцировка эпидермальных кератиноцитов, а также anomальный клеточный иммунный ответ.

ОСМОТР

Очаги представляют собой хорошо ограниченные розовые или эритематозные папулы и бляшки, покрытые серебристо-белыми чешуйками (рис. 50.1–50.2). При удалении чешуек наблюдаются точечные кровотечения (признак Аушпитца). При каплевидном варианте очаги имеют форму слезы. Для пустулезного псориаза характерны эритематозные распространенные пустулы.

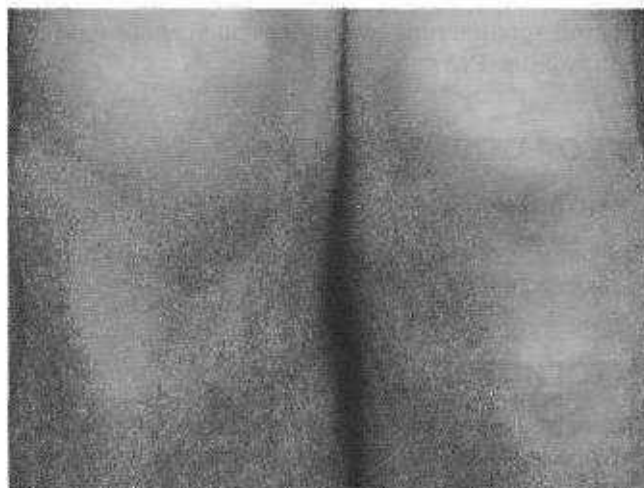

Рис. 50.1. Классические псориатические бляшки на коленях

ДИФФЕРЕНЦИАЛЬНАЯ ДИАГНОСТИКА

Дерматофития туловища, себорейный дерматит, экзематозный дерматит, фунгоидный микоз, параспориаз, простой хронический лишай, красный волосяной лишай, болезнь Рейтера.

ЛАБОРАТОРНЫЕ ДАННЫЕ

Серология

При каплевидном псориазе определяют антитела к стрептококкам (ASO).

ПАТОГИСТОЛОГИЯ

Равномерная псориаIFORMная гиперплазия эпидермиса с отсутствием в нем зернистого слоя и истончением его над сосочками дермы. Другие характерные признаки включают скопления нейтрофилов в эпидермисе, а также извилистые сосуды в сосочковом слое дермы.

ТЕЧЕНИЕ

Течение хроническое с многократными обострениями и ремиссиями.

ВЕДЕНИЕ БОЛЬНОГО

Существует много терапевтических возможностей для лечения псориаза. При выборе лечения нужно учитывать возраст, состояние здоровья и предпочтения больного, а также распространенность процесса. Стоимость лечения сильно варьирует. В упорных случаях подходящими оказываются резервные виды лечения. Оценка возможных побочных эффектов является еще одной важной стороной выбора терапии. Для уменьшения воспаления и скорости образования чешуек обычно более эффективно комбинированное лечение.

- Местное лечение
 - Кортикостероиды.
 - Кальципотриен.
 - Тазаротен.
 - Деготь.
 - Антралин.
 - Салициловая кислота.
- Системное лечение
 - Метотрексат.
 - Ретиноиды, преимущественно ацитреин.
 - Циклоспорин.
 - Биопрепараты, такие как алефасепт, этанерсепт, эфализумаб, инфликсимаб.
- Световая терапия
 - Псорален с облучением ультрафиолетом А-1 (ПУВА).
 - Облучение ультрафиолетом В.



Рис. 50.2. Псориазические бляшки, распространяющиеся на очаги витилиго

- Облучение узкополосным (311 нм) UVB-светом (NBUVB).
- UVB эксимерный лазер (308 нм)
 - Новый дополнительный метод для лечения слабо и умеренно выраженного псориаза.
 - Первые исследования показали, что при этом локальном ультрафиолетовом облучении кумулятивные дозы UVB, требующиеся для исчезновения псориатических бляшек, намного меньше, чем при NBUVB.
 - Эксимерный лазер обеспечивает более длительную ремиссию при минимальном воздействии UVB на окружающую здоровую кожу.
 - Обычно начальная доза соответствует стандартной минимальной эритемной дозе (МЭД), которую постепенно повышают. Процедуру проводят 2 раза в неделю. Чем выше кратность дозы, тем быстрее наступает улучшение. Для исчезновения большинства очагов требуется примерно 6–8 сеансов облучения в дозе 4 МЭД.
 - Мелкие бляшки могут исчезнуть после одного сеанса облучения в дозе 6–10 МЭД (с образованием волдырей).
 - Процедура занимает обычно менее 15 мин.
 - Для лечения упорного псориаза волосистой части головы доказана эффективность и безопасность эксимерного лазера в комбинации с прибором воздушного охлаждения.
 - Сведения об отдаленных результатах лечения псориаза с помощью эксимерного лазера пока отсутствуют.
 - Недостатками эксимерного лазера являются его ограниченная доступность и высокая стоимость лечения.
- В некоторых исследованиях сообщается об улучшении, которое дает фотодинамическая терапия наряду с местным и системным применением аминолевулиновой кислоты (ALA). В настоящее время этот способ лечения не рекомендуется.
- Для воздействия на сосудистый компонент псориатических очагов применялся импульсный лазер на красителях (Scleroplus, 0,45 мс, пятно – 7 мм, 9 Дж/см², динамическое охлаждение 40/20 или пятно – 10 мм, 5–6 Дж/см², динамическое охлаждение 40/20). Степень улучшения неопределенна (рис. 50.3).
- Имеются сообщения об эффективности Nd:YAG лазера (1320 нм, 300 мс, 3–20 Гц, 5–20 Дж/см², 2–6 Вт). Отмечено образование рубцов.

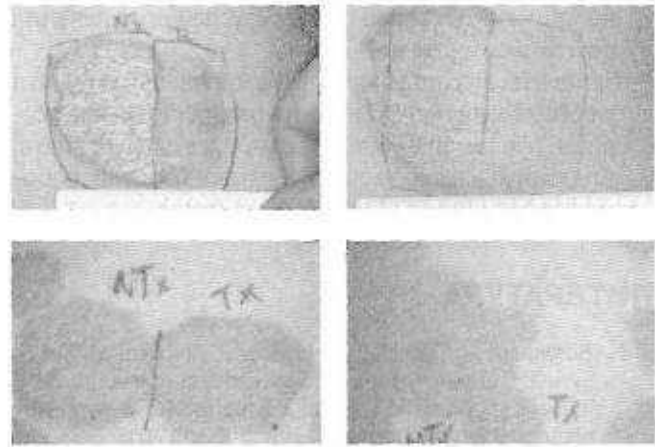


Рис. 50.3. Псориатические бляшки до лечения. При осмотре через 3 месяца после лечения импульсным лазером на красителях (585 нм, размер пятна – 10 мм, 5 Дж/см², без охлаждения, длительность импульса – 0,45 мс) наблюдается улучшение по сравнению с контрольными (необработанными) бляшками (фотографии предоставлены Brian Zelickson, MD)

ЛОВУШКИ, КОТОРЫХ СЛЕДУЕТ ИЗБЕГАТЬ

- Пациенты должны быть информированы о том, что псориаз – хроническое заболевание, протекающее с обострениями и ремиссиями. Лазерная терапия, в том числе с использованием эксимерного лазера, является дополнительным методом, который мож-

не применяются ввиду риска безудержного увеличения деснами среднего уха.

- Лазеры позволяют лечить и гиперпластичность среднего уха, и экзостозы, и рубцы, и даже перфорацию барабана. К сожалению, мы также не следует забывать хирургическое лечение, проводимое по традиционной методике, чтобы избежать риска рецидива.

ЛИТЕРАТУРА

1. Anagnostou M, Theodorou G, Jorgensen K, Stenstrom A. Laser assisted photodynamic therapy with methylaminolacetic acid hydroxypropoxide in otitis media. The effectiveness of postoperative therapy. J Inherb Dermatol. 1 Jul 2002;14(7): 77-83.
2. Anagnostou M, Theodorou G, Stenstrom A, Kourkoulou V. Systemic photodynamic therapy in otitis media with effusion: treatment for otitis media with effusion. February 2000;12(2):271-275.
3. Gaylor HJ, Ashbaugh B, Liu TH, Hershman J, Olschak E. The efficacy of 830-nm diode laser treatment of post-otitis media photostapediomyoplasty approach. Otolaryngol. February 2005; 112(2):1259-1264.
4. Lee AH, Cusack M, Robinson J. Efficacy results of the infrared laser. Laryng Surg Med. 1998;19:321-325.
5. Kishikawa S. Clinical application of photocoagulation in the energy treatment with the Nd:YAG laser at TMJ area. Report of one observation in a patient. J Otolaryngol. Aug. 1999;28:403-407.
6. Bridges MB, Cusack M, Robinson J, Sataloff RT. Stapediomyoplasty: a new middle ear procedure. In: NAI. Simple noninvasive surgical application of laser treatment and indicates a potential for superior photodynamic therapy. J Inherb Dermatol. July 1998;10(7):6175-81.
7. Gaylor HJ, Cusack M, & Liu TH. Infrared laser for the treatment of otitis media with effusion. Laryng Surg Med. 2004;84(2): 136-140.

РАЗДЕЛ X
ПАТОЛОГИЧЕСКИЕ ИЗМЕНЕНИЯ
ЖИРОВОЙ ТКАНИ

необходимо провести определение уровней хорионического гонадотропина, лютеинизирующего гормона, тестостерона и эстрадиола в сыворотке крови.

ТЕЧЕНИЕ

Зависит от этиологии. Гинекомастия у новорожденных существует несколько недель. У подростков может длиться несколько лет. В случаях лекарственной гинекомастии прекращение приема соответствующего препарата вызывает улучшение. В случаях, вызванных гормональными нарушениями, болезнью почек или гипертиреозом, улучшение достигается в ходе лечения основного заболевания.

КЛЮЧЕВЫЕ ВОПРОСЫ ПРИ КОНСУЛЬТИРОВАНИИ

- В каком возрасте появилась?
- Сведения о приеме лекарств.
- Гормональные изменения.
- Болезни почек и щитовидной железы.
- Гормональная терапия рака предстательной железы.
- Сопутствующие симптомы.

ВЕДЕНИЕ БОЛЬНОГО

В большинстве случаев гинекомастия является временной и проходит без лечения. У подростков достаточно только клинического наблюдения с периодическими осмотрами. При лекарственной гинекомастии, как правило, достаточно прекращения приема соответствующего препарата. Односторонняя гинекомастия требует проведения маммографии с последующим наблюдением. Терапевтические и хирургические методы лечения применяются при персистенции гинекомастии в позднем пубертатном периоде (что вызывает у пациентов эмоциональные расстройства), при боли и болезненности грудных желез.

ЛЕЧЕНИЕ

Пероральные средства

Обсуждение медикаментозного лечения гинекомастии выходит за рамки этой книги. Оно проводится врачами-терапевтами и эндокринологами. Применяются андрогены, антиандрогены и ингибиторы ароматазы.

Профилактика при раке предстательной железы

Пациентам, которые подлежат антиандрогенной терапии или орхэктомии по поводу рака простаты, можно провести облучение грудных желез. Для профилактики гинекомастии можно назначить тамоксифен с финастеридом/флутамидом.


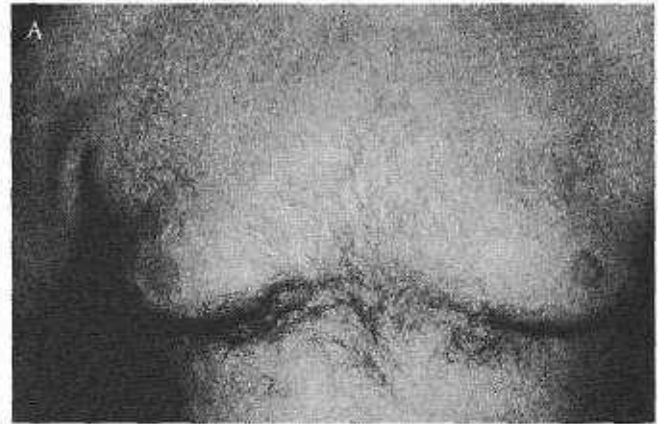


Рис. 51.1 А. Гинекомастия у мужчины средних лет. Б. Уменьшение размера грудных желез после липосакции

Хирургическое лечение

В случае безуспешного медикаментозного лечения проводят хирургическую операцию. Этот способ лечения оставляют для пациентов с рефрактерной гинекомастией. Вид операции зависит от распространенности гинекомастии.

- Хирургическое удаление включает стандартную эллиптическую эксцизию, а также подкожную мастэктомию.
- Традиционная липосакция и липосакция под ультразвуковым контролем, то есть локальное удаление железистой ткани и/или избыточного жира (рис. 51.1). Этот метод особенно успешен на ранних стадиях и при ограниченной гинекомастии.
 - Для того чтобы рубцы имели минимальные размеры, липосакцию проводят через небольшие разрезы в подмышечной области и в области грудины.
 - При длительно существующей и значительно выраженной гинекомастии липосакция менее эффективна.
 - При раке простаты более эффективно раннее вмешательство.
 - После липосакции может остаться некоторое количество жира вокруг соска. Его можно удалить с помощью локальной диссекции через небольшой периареолярный разрез.
 - После операции может возникнуть отвисание кожи.
- Сочетание эксцизии и липосакции. Проводят липосакцию, открытую эксцизию и удаление избыточной кожи для предотвращения ее отвисания. Липосакцию можно проводить в комбинации с подкожной мастэктомией.
- Эксцизия с пластикой, особенно в случае опущения ткани грудной железы (рис. 51.2). Избыточный жир, железистая ткань и отвислая кожа удаляются способом эллиптической эксцизии вместе с соском и ареолой. После удаления избыточной железистой ткани комплекс сосок-ареола помещают в желаемое анатомическое положение как полнослойный кожный трансплантат.

ЛОВУШКИ, КОТОРЫХ СЛЕДУЕТ ИЗБЕГАТЬ/ ОСЛОЖНЕНИЯ/ ВЕДЕНИЕ БОЛЬНОГО/ ОЖИДАЕМЫЕ РЕЗУЛЬТАТЫ

- Прежде чем пытаться лечить гинекомастию, нужно знать, что она возникает по многим причинам.
- Во многих случаях наилучшей является выжидательная тактика.
- В случае если имеется основное системное заболевание, необходима консультация соответствующего специалиста.
- При лекарственной гинекомастии прекращение приема соответствующего препарата является лучшим способом лечения.

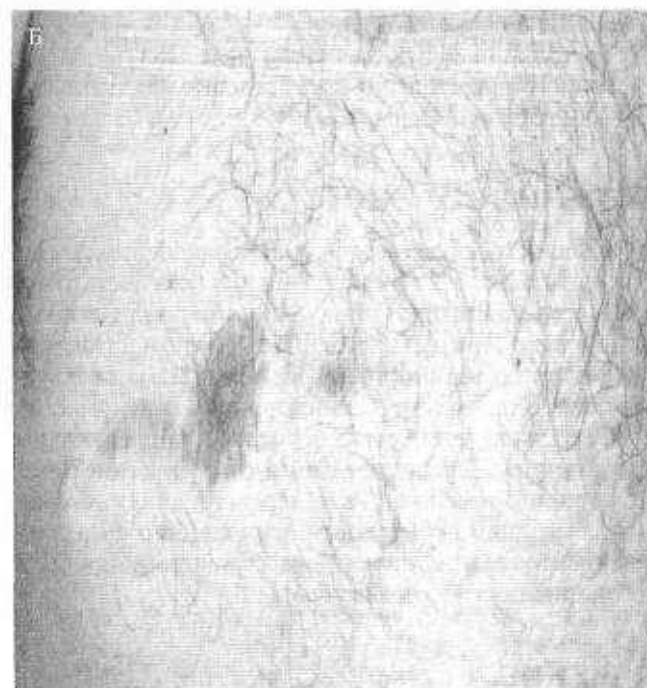
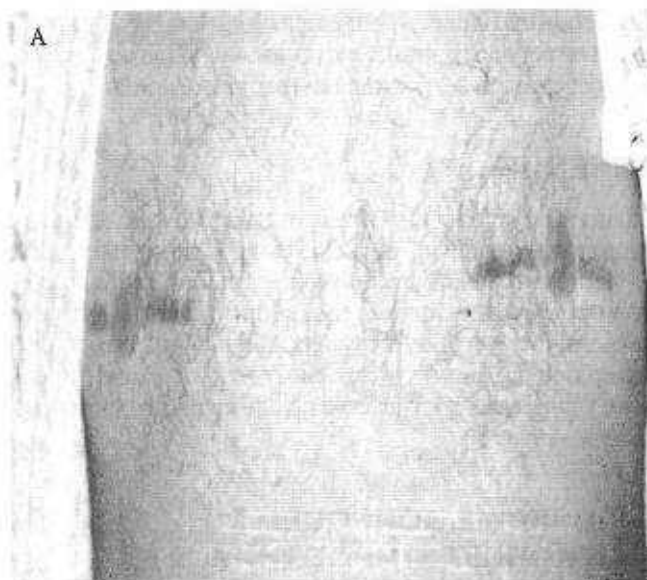


Рис. 51.2 А. Периареолярные гипертрофические рубцы после хирургического удаления ткани грудной железы у мужчины. **Б.** Улучшение после лечения импульсным лазером на красителях со следующими параметрами: 595 нм, интенсивность — 5 Дж/см², длительность импульса — 1,5 мс, размер пятна — 7 мм.

- При безуспешном консервативном лечении можно провести хирургическую терапию. Могут применять следующие хирургические вмешательства: удаление интраканальной ретроградной пункции, удаление интраканальной пункции, удаление интраканальной пункции, удаление интраканальной пункции, удаление интраканальной пункции, удаление интраканальной пункции.

ЛИТЕРАТУРА

1. Gopalakrishnan S, Muralidharan A, Suresh C. Endoscopic laser assisted percutaneous approach for the acute perforator of maxillary sinus. *Ann Plast Surg.* 2007;59(2):130-134.
2. Bhatia SK, Gupta A, Bhatia R. Endoscopic approach for the acute perforator of maxillary sinus. *J Indian J Otol.* 2004;7 (3): 411-417.
3. Gopalakrishnan S, Muralidharan A, Suresh C. Endoscopic laser assisted percutaneous approach for the acute perforator of maxillary sinus. *Ann Plast Surg.* 2004;58(2):93-96.
4. Chaturvedi N, Singhania M, Chaturvedi N. Endoscopic approach to the acute perforator of maxillary sinus. *Ann Plast Surg.* 2003;56(1):155-159.
5. Gopalakrishnan S, Muralidharan A, Suresh C. Endoscopic laser assisted percutaneous approach for the acute perforator of maxillary sinus. *Ann Plast Surg.* 2004;58(2):140-144.
6. Srinivasan C, Chaturvedi N, Singhania M, Chaturvedi N. Endoscopic approach to the acute perforator of maxillary sinus. *Ann Plast Surg.* 2004;58(2):140-144.
7. Chaturvedi N, Singhania M, Chaturvedi N. Endoscopic approach to the acute perforator of maxillary sinus: defining the role of minimally-invasive techniques. *Plast Reconstr Surg.* 2003; 111(2):509-515.

ГЛАВА 52. Целлюлит

Целлюлитом называют изменения кожи в виде апельсиновой корки на бедрах и ягодицах. Термин возник во французской медицинской литературе 150 лет назад. Несмотря на отсутствие сопутствующих заболеваний, целлюлит является одной из самых частых жалоб пациенток, посещающих косметолога. Он имеется почти у всех женщин в постпубертатном периоде, независимо от массы тела.

ЭПИДЕМИОЛОГИЯ

Частота: 85–98 % взрослых женщин; у мужчин встречается реже.

Возраст: появляется у женщин после завершения полового созревания.

Раса: чаще у людей европеоидной расы.

Предрасполагающие факторы: женский пол, дефицит андрогенов у мужчин.

ПАТОГЕНЕЗ

Неизвестен.

ОСМОТР

Кожа в виде апельсиновой корки или домашнего сыра на бедрах и ягодицах (рис. 52.1). Может обнаруживаться на молочных железах, пижней части живота, плечах, на задней поверхности шеи.

ДИФФЕРЕНЦИАЛЬНАЯ ДИАГНОСТИКА

Нет.

ЛАБОРАТОРНЫЕ ДАННЫЕ

При классической клинической картине не требуются.

ТЕЧЕНИЕ

Возникает по завершении полового созревания и существует всю жизнь. У мужчин с андрогенной недостаточностью происходит ухудшение по мере усиления дефицита гормонов. Может возникать у мужчин, которые получают гормональную терапию по поводу рака предстательной железы.

КЛЮЧЕВЫЕ ВОПРОСЫ ПРИ КОНСУЛЬТИРОВАНИИ

У мужчин необходимо получить сведения об эндокринных нарушениях. У женщин связь с эндокринными нарушениями наблюдается редко.

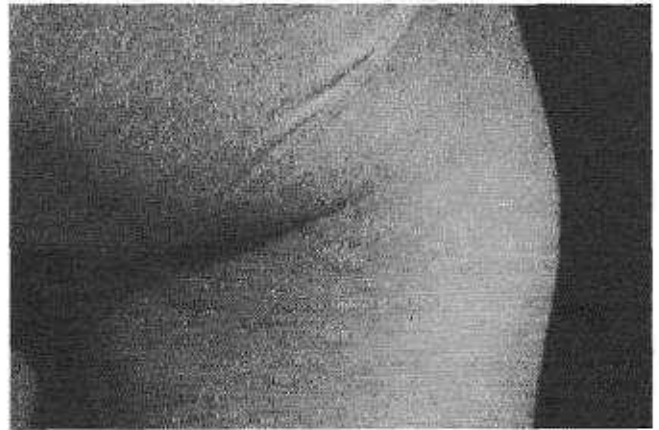


Рис. 52.1. Целлюлит на задней поверхности бедер у 35-летней женщины

ВЕДЕНИЕ БОЛЬНОГО

Медицинских показаний для лечения целлюлита не существует. Тем ни менее многие пациенты настаивают на лечении. В настоящее время существует много способов лечения, но эффективность ни одного из них не доказана. Интересно, что, несмотря на отсутствие научно подтвержденного улучшения, многие пациенты сообщают о субъективном улучшении и удовлетворенности терапией.

ЛЕЧЕНИЕ

Диета

- Данные об эффективности диеты и физических упражнений не существует.
- Однако снижение веса сглаживает клинические проявления целлюлита.
- Увеличение массы тела, напротив, усугубляет клинические проявления целлюлита.

Местное лечение

- Аминофиллин, ретиноиды, молочная кислота, ксантины и многие другие средства применяются с незначительной эффективностью.
- Некоторые используемые при целлюлите кремы могут вызывать скорее ухудшение, чем улучшение.
- В одном исследовании указывается, что 25 % проверенных кремов против целлюлита содержат известные аллергены.

Интервенционное лечение

Липосакция

- Хотя имеется несколько сообщений об улучшении, однако, как правило, липосакция не уменьшает проявлений целлюлита.
- В некоторых случаях липосакция еще и подчеркивает целлюлит.
- До начала процедуры полезно информировать пациентов, что их целлюлит не исчезнет и даже может ухудшиться. Это защитит от разочарования в результатах процедуры.

Эндермология

- Эндермология – одобренный FDA способ для улучшения внешнего вида кожи, подверженной целлюлиту.
- Кожу разминают ручным прибором.
- Прибор прокатывают по участкам тела, где имеется целлюлит, поверх нейлонового костюма.
- Цель процедуры – улучшить крово- и лимфообращение, а также структуру кожи.
- Рекомендуется проводить две процедуры по 10–45 мин в неделю.
- Доказательств эффективности метода немного.

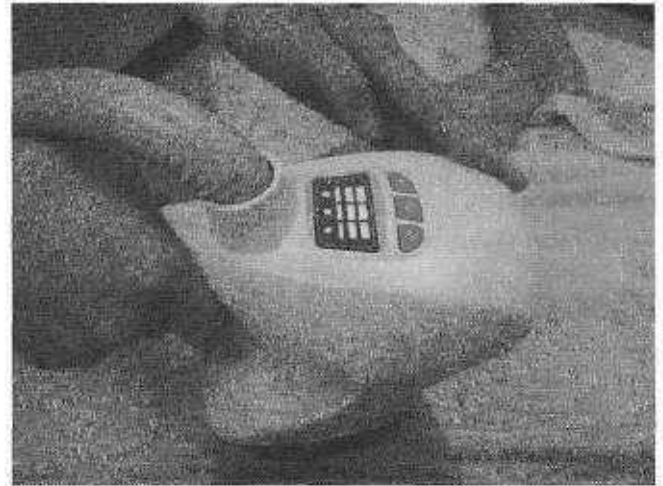


Рис. 52.2. Обработка кожи бедра молодой женщины с помощью прибора VelaSmooth (Syneron Medical ltd, Yokneam Illit, Israel)

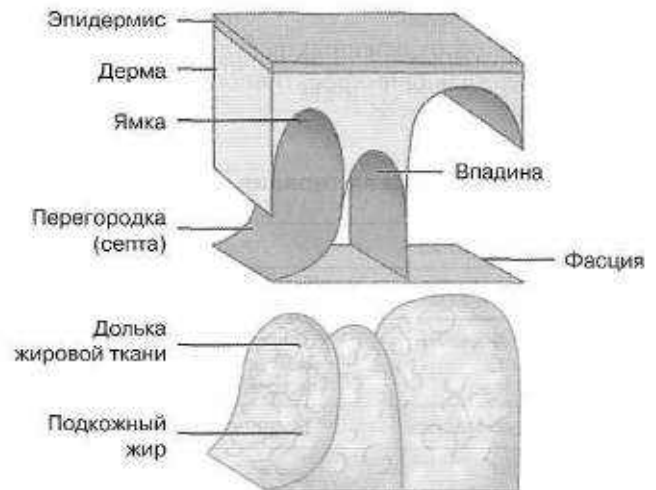


Рис. 52.3. Клиническая картина целлюлита, вероятно всего, возникает вследствие образования грыж подкожной жировой ткани, проникающих в дерму, с формированием характерных ямок и впадин

Субцизия

- Требуется местная анестезия.
- Используя скальпель или специальную иглу 16 размера, подрезают септы в глубоких слоях подкожного жира.
- Побочные эффекты: боль, гематомы, рубцы, образование складок.
- Доказательств эффективности метода немного.

Мезотерапия

Это инъекции фосфатидилхолина. В настоящее время не рекомендуются.

- Инъекции в подкожный жир.
- Действующее вещество — дезоксихолат.
- Нет данных, которые подтверждают эффективность этого метода.

Световая терапия (табл. 52.1)

- В системе VelaSmooth (Sineron Medical Ltd, Yokneam Pithulim, Israel) сочетается воздействие света с длиной волны 700–2000 нм (близкой к инфракрасной части спектра), радиочастот и механической липосакции (рис. 52.1).
 - Рекомендуется выполнять от 8 до 10 сеансов 2 раза в неделю.
 - Данные об отдаленных результатах процедур, подтверждающие эффективность метода, отсутствуют.

Таблица 52.1. Световая терапия при целлюлите

ПРИБОР TRIACTIVE	ПРИБОР VELASMOOTH
Прибор одобрен FDA	Прибор одобрен FDA
Низкая интенсивность (810 нм)	Инфракрасный свет с длиной волны 700–2000 нм, воздействие радиочастот
Отсасывающий массаж	Механическая липосакция

- TriActive Laserdermology system (Cynosure, inc., Chelmsford, Massachusetts) сочетает воздействие шести диодных лазеров с длиной волны 810 нм (близкой к инфракрасной части спектра), местное охлаждение и механический массаж.
 - Рекомендуется 3 сеанса в неделю в течение двух недель, а затем 2 сеанса в неделю в течение пяти недель.
 - Данные об отдаленных результатах процедур, подтверждающие эффективность метода, отсутствуют.
- В настоящее время проводятся исследования возможностей лазерной терапии целлюлита.

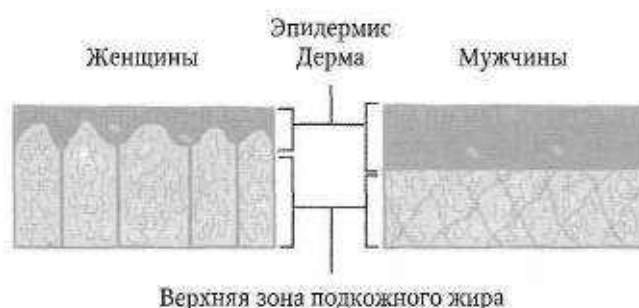


Рис. 52.4. В отличие от строения жировой ткани у женщин, у мужчин она состоит из относительно мелких долек, септы которых ориентированы косо по отношению к дерме. Это предотвращает появление целлюлита

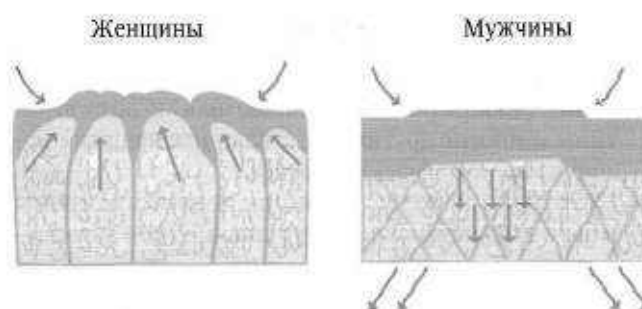


Рис. 52.5. Способность жировой ткани у женщин сдавливаться и давать картину целлюлита называется «феноменом тюфяка». Он возникает на задней поверхности бедер почти у всех женщин и отражает структуру подкожного жира. Строение подкожного жира у мужчин предотвращает это явление

ЛОВУШКИ, КОТОРЫХ СЛЕДУЕТ ИЗБЕГАТЬ/ ОСЛОЖНЕНИЯ/ ВЕДЕНИЕ БОЛЬНОГО/ ОЖИДАЕМЫЕ РЕЗУЛЬТАТЫ

- Пациенты должны быть информированы о том, что способов для полного избавления от целлюлита не существует.
- Сведения о большинстве положительных результатов лечения целлюлита являются недостоверными или получены в недостаточно больших, научно не обоснованных исследованиях. Многие методы лечения дороги, особенно если учесть непредсказуемость эффекта.
- Некоторые методы могут вызвать скорее ухудшение, чем положительный результат.
- Может быть, в будущем лазерная и световая терапия станут более эффективными.

ЛИТЕРАТУРА

1. *Avram MM.* Cellulite: a review of its physiology and treatment. *J Cosmet Laser Ther.* 2004;6:181-185.
2. *Draelos Z, Marenus KD.* Cellulite etiology and purported treatment. *Dermatol Surg.* 1997;23:1179-1181.
3. *Kinney BM.* Cellulite treatment: a myth or reality: a prospective randomized, controlled trial of two therapies, endermologie and aminophylline cream. *Plast Reconstr Surg.* 1999;104:1115-1117.
4. *Lis-Balchin M.* Parallel-placebo-controlled clinical study of a mixture of herbs sold as a remedy for cellulite. *Phytother Res.* 1999;13:627-629.
5. *Pierard-Franchimont C, Pierard GE, Henry F, Vroome V, G Cauwenbergh.* A randomized, placebo-controlled trial of topical retinol in the treatment of cellulite. *Am J Clin Dermatol.* 2000;1:369-374.
6. *Rossi AR, Vergnanini AL.* Cellulite: a review. *J Eur Acad Dermatol Venereol.* 2000;14:251-262.
7. *Van Vliet M, Ortiz A, Avram M, Yamauchi P.* An assessment of traditional and novel therapies for cellulite. *J Cosmet Laser Ther.* 2005;7:7-10.

ГЛАВА 53. Липодистрофия/ липоатрофия лица при ВИЧ-инфекции

Липодистрофия при ВИЧ-инфекции представляет собой совокупность изменений в распределении подкожного и висцерального жира у пациентов, получающих антиретровирусную терапию. Клинически обнаруживается утрата скуловых и щечных жировых подушечек (липоатрофия лица) (рис. 53.1), а также подкожного жира конечностей. Характерно также отложение жира в области заднешейной жировой подушки («бычья шея»), молочных желез и в брюшной полости. Эта характерная внешность настолько выразительна, что информирует окружающих о ВИЧ-инфекции (особенно в регионах, где частота ВИЧ высокая) и снижает желание пациента продолжать антиретровирусную терапию.

ЭПИДЕМИОЛОГИЯ

Частота: в зависимости от используемых критериев составляет 25–83 % от всех пациентов, которые принимают антиретровирусные препараты.

Возраст: все возрастные группы, но в более старшем возрасте проявления более резко выражены.

Раса: не имеет значения.

Пол: частота одинакова, у женщин проявления выражены более резко.

Предрасполагающие факторы: наиболее существенную роль играют ингибиторы протеаз, но это состояние вызывают и другие антиретровирусные препараты. Иногда липодистрофия возникает и без антивирусной терапии. Обычно пациенты получают комбинированное лечение.

ПАТОГЕНЕЗ

Неизвестен, но, вероятно, является многофакторным.

ПАТОГИСТОЛОГИЯ

Полная или почти полная утрата жира. Можно обнаружить соприкосновение дермы и фасции. Значительно снижено количество и размеры адипоцитов.

ОСМОТР

При липодистрофии обнаруживают потерю жира в одних местах и его избыточное отложение в других.

- Отложение жира
 - Заднешейная жировая подушка, так называемая «бычья шея».
 - Молочные железы.
 - Брюшная полость, так называемый живот Крикса.



Рис. 53.1. Значительная атрофия лица у пациента с ВИЧ-инфекцией. На лице заметны очаги контагиозного моллюска — характерной находки при ВИЧ-инфекции

- Потеря жира
 - Скуловые и щечные жировые подушечки.
 - Конечности и ягодицы.

ДИФФЕРЕНЦИАЛЬНАЯ ДИАГНОСТИКА

Другие липодистрофии, синдром ВИЧ-истощения, болезнь Кушинга, нарушения питания, нервная анорексия, метаболический X-синдром, кахексия при раке, синдром мальабсорбции, тиреотоксикоз и множественный симметричный липоматоз.

ЛАБОРАТОРНЫЕ ДАННЫЕ

Клинической картины и анамнеза достаточно для того, чтобы установить диагноз. Лабораторные исследования включают определение уровней глюкозы, липидов и триглицеридов в крови. При подозрении на наличие болезни Кушинга проводят соответствующие лабораторные исследования.

ТЕЧЕНИЕ

Липодистрофия не подвергается регрессу без лечения или замены противовирусных препаратов.

КЛЮЧЕВЫЕ ВОПРОСЫ ПРИ КОНСУЛЬТИРОВАНИИ

- Сведения о приеме лекарств.
- ВИЧ-статус.
- Длительность.
- Сопутствующая гипогликемия, гиперлипидемия, гипертриглицеридемия.

ВЕДЕНИЕ БОЛЬНОГО

Косметическое улучшение может быть необходимым для того, чтобы стимулировать пациента соблюдать режим приема противовирусных препаратов. Существуют несколько способов для улучшения внешнего вида пациента с ВИЧ-липидистрофией. Среди них надо отметить замену противовирусного препарата, использование заполняющих веществ и липосакцию. Для косметического и метаболического улучшения могут быть полезны диета и физические упражнения.

ЛЕЧЕНИЕ

Существуют несколько способов лечения, которые позволяют улучшить характерно измененную внешность пациентов при этом нарушении. Их можно разделить на две категории: лечение липоатрофии и лечение аккумуляции жира. Кроме того, можно произвести замену противовирусных препаратов. Для этого лучше всего обратиться к лечащему врачу пациента, который занимается лечением ВИЧ-инфекции.

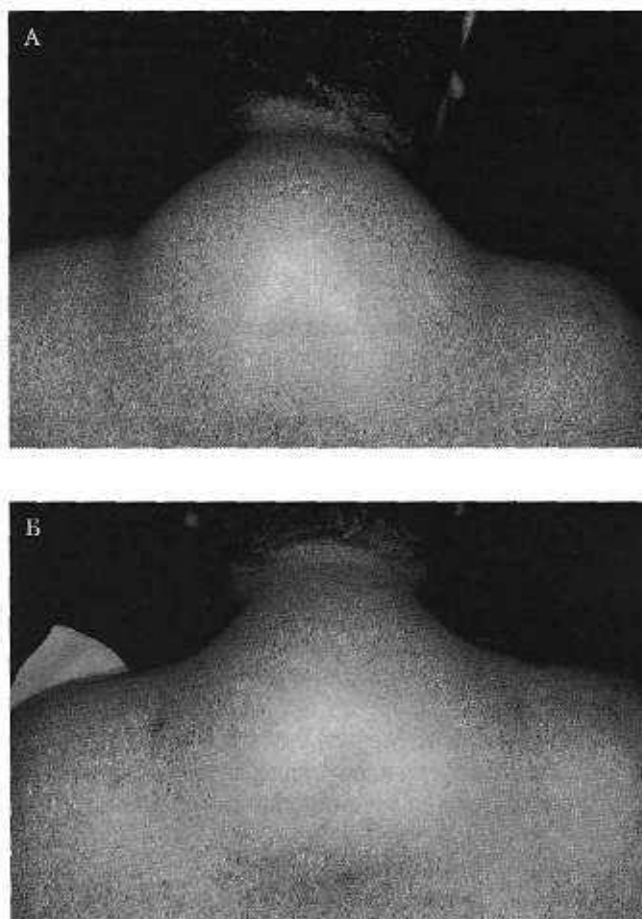


Рис. 53.2 А. «Бычья шея» у ВИЧ-инфицированного мужчины. Б. Заметное уменьшение размеров жировой подушки после липосакции

Пероральные средства

Все изменения в схеме противовирусного лечения должны быть сделаны врачом, специализирующимся на лечении ВИЧ-инфекции. Это может уменьшить степень ВИЧ-липодистрофии. Обсуждение этого вопроса выходит за рамки данной книги.

Лечение липодистрофии лица

Временные филлеры (заполнители)

- Поли-L-молочная кислота Sculptra (Sanofi Aventis, Paris, France) одобрена FDA для лечения ВИЧ-липоатрофии лица (рис. 53.3).
 - Синтетический полимер, подвергающийся биологическому разрушению (применяется в викриловых швах).
 - Кратность проведения процедуры зависит от тяжести липоатрофии.
 - Заполняющий материал постепенно деградирует в течение 18–24 месяцев.
 - Не требуется проведения тестов на наличие аллергии.
- Radiesse (Bioform Medical Inc., san Mateo, CA) состоит из микросфер гидроксиапатита кальция. Также используется для лечения липоатрофии лица.

Постоянные филлеры

- Силикон. Не одобрен FDA
 - Высокоочищенное 1000-cSt силиконовое масло было исследовано на 77 пациентах.
 - Полученные данные указывают, что количество процедур и количество силикона, необходимое для заполнения дефектов, соответствовали начальной тяжести липоатрофии лица.
 - Исследователи не отмечают никаких побочных эффектов, но предупреждают, что долговременная эффективность и безопасность еще требуют изучения.

Лечение аккумуляции жира

Липосакция/липэктомия

- При местной липосакции/липэктомии чаще применяют местную, а не общую анестезию.
- Используется также липосакция под контролем УЗИ.
- Эффективна при удалении избытка жира из задней области (рис.53.2).
- Имеется риск рецидива.

ЛОВУШКИ, КОТОРЫХ СЛЕДУЕТ ИЗБЕГАТЬ/ ОСЛОЖНЕНИЯ/ ВЕДЕНИЕ БОЛЬНОГО/ ОЖИДАЕМЫЕ РЕЗУЛЬТАТЫ

- Важно быть уверенным в том, что такие пациенты с многочисленными медицинскими проблемами находятся под соответствующим специальным наблюдением.

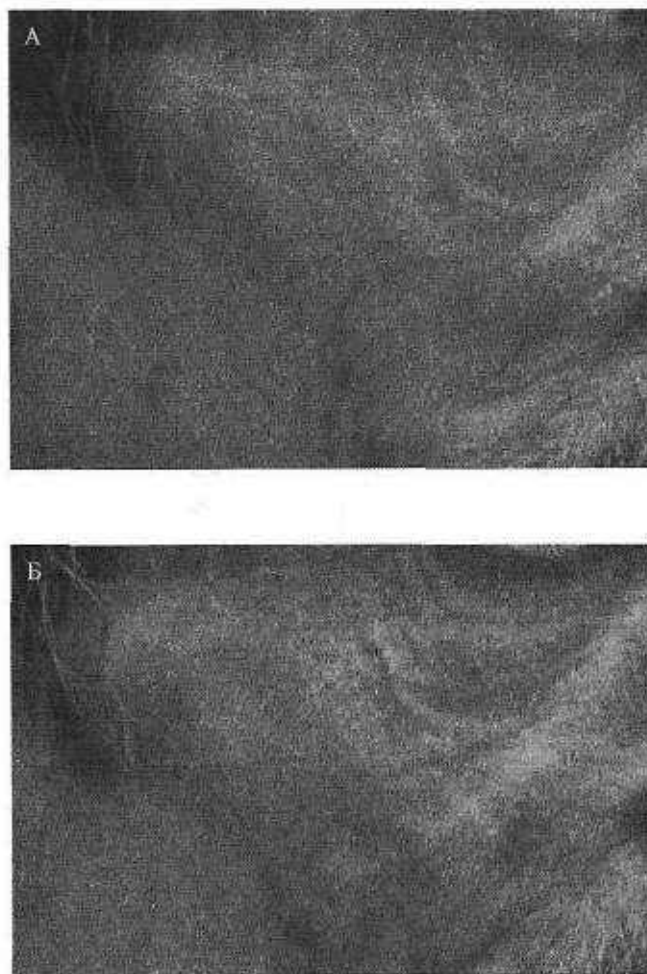


Рис. 53.3 А. ВИЧ-липоатрофия до введения Radiesse (Bioform Medical Inc., san Mateo, CA). Б. Тот же пациент после инъекции Radiesse

- Для лечения этого состояния необходимо быстрое медикаментозное лечение.

ЭДА чаще встречается у детей с синдромом фенилкетонурии (Aicardi, Rapin, Evans). Там патоген сохраняется в течение всей жизни, но его проявления, особенно эффузивные, возникают только в период ремиссии и при обострении болезни также могут временно исчезать. В большинстве случаев при использовании препаратов для лечения эффузивного гипертонии требуется повторная процедура.

- Пикаминол (фенилэфрин) является эффективным средством для быстрого купирования эффузивного гипертонии для детей с ЭДА. Препарат не вызывает побочных эффектов, но может вызвать тахикардию и повышение артериального давления. Для купирования побочных эффектов требуется серьезной патологической опасностью. Вероятность рецидивирования гипертонии у детей с ЭДА высока, поэтому требуется повторная процедура.
- Синдром де Сельсона (СА) для лечения ДЦП-индолангострофии.
- Тиласак (адреналин) является эффективным средством для купирования эффузивного гипертонии. Этот препарат вызывает тахикардию и повышение артериального давления. Для купирования побочных эффектов требуется серьезной патологической опасностью. Вероятность рецидивирования гипертонии у детей с ЭДА высока, поэтому требуется повторная процедура.

ЛИТЕРАТУРА

1. Zaccaro GJ, et al. (1998). A case study of hypertension in a child. *Am J Hypertens* 11(10): 1303-1305.
2. Zaccaro GJ, et al. (1998). A case study of hypertension in a child. *Am J Hypertens* 11(10): 1303-1305.
3. Madsen J, et al. (1998). A case study of hypertension in a child. *Am J Hypertens* 11(10): 1303-1305.
4. Zaccaro GJ, et al. (1998). A case study of hypertension in a child. *Am J Hypertens* 11(10): 1303-1305.
5. Zaccaro GJ, et al. (1998). A case study of hypertension in a child. *Am J Hypertens* 11(10): 1303-1305.
6. Zaccaro GJ, et al. (1998). A case study of hypertension in a child. *Am J Hypertens* 11(10): 1303-1305.
7. Zaccaro GJ, et al. (1998). A case study of hypertension in a child. *Am J Hypertens* 11(10): 1303-1305.

ГЛАВА 54. Липодистрофия

Липодистрофия — сборная группа врожденных или приобретенных нарушений, которые характеризуются частичной или полной утратой жира. Каждая разновидность липодистрофии характеризуется скелетоподобным изменением лица и своеобразной псевдомускулистой фигурой. Эти нарушения крайне редки. Существует четыре категории липодистрофии: приобретенная частичная липодистрофия (ПЧЛ), приобретенная генерализованная липодистрофия (ПГЛ), врожденная генерализованная липодистрофия (ВГЛ) и семейная частичная липодистрофия (СЧЛ). Лечение выбирают в соответствии с клинической картиной.

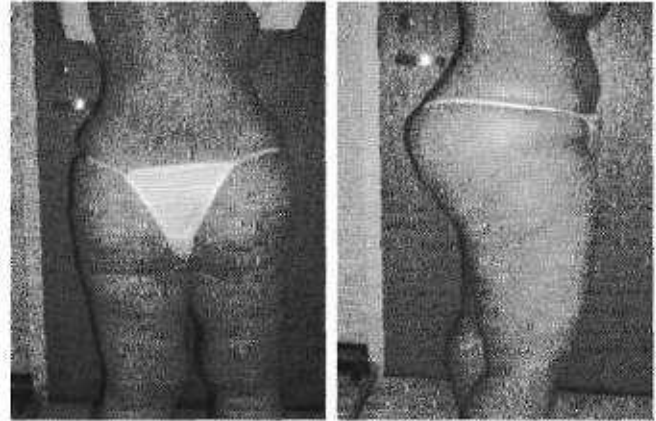


Рис. 54.1. Молодая пациентка с липодистрофией Барраке-Ра-Симонса до проведения липосакции

ЭПИДЕМИОЛОГИЯ

Частота: встречаются очень редко; приобретенные липодистрофии чаще, чем врожденные.

Возраст: врожденные; у детей или подростков в зависимости от вида нарушения.

Раса: значения не имеет.

Пол: у женщин чаще, чем у мужчин.

Предрасполагающие факторы: наследственность и генетические дефекты играют важную роль при ВГЛ, СЧЛ, ПЧЛ. При ПГЛ может существовать связь с бактериальной или вирусной инфекцией.

ПАТОГЕНЕЗ

Неизвестен.

ПАТОГИСТОЛОГИЯ

Полная или почти полная утрата жира — характерный признак любой липодистрофии. Можно обнаружить соприкосновение дермы и фасции. Значительно снижены количество и размеры адипоцитов.

ОСМОТР

Любая липодистрофия характеризуется частичной или полной утратой жира. При этом в различной степени страдают лицо и тело: характерны скелетоподобное лицо и своеобразная псевдомускулистая фигура. Отчетливо видны поверхностные вены. При СЧЛ млябечная масса может быть увеличенной. Для ПЧЛ характерно уменьшение количества жира только выше талии, но в некоторых случаях имеется компенсаторная жировая гипертрофия ног, что выглядит необычно и привлекает внимание (рис. 54.1).

ДИФФЕРЕНЦИАЛЬНАЯ ДИАГНОСТИКА

ВИЧ/СПИД-липодистрофия, болезнь Кушинга, нарушения питания, нервная анорексия, метаболический X-синдром, кахексия при раке, синдром мальабсорбции, тиреотоксикоз и множественный симметричный липоматоз.

ЛАБОРАТОРНЫЕ ДАННЫЕ

Чтобы установить диагноз, достаточно клинической картины. Лабораторные исследования включают определение уровней глюкозы, липидов и триглицеридов в крови. При ПЧЛ нужно провести определение С3-нефритического фактора.

ТЕЧЕНИЕ

Зависит от вида липодистрофии. Может развиваться быстро, в течение нескольких недель, или медленно, в течение месяцев или даже лет. Липодистрофия не подвергается спонтанному регрессу.

КЛЮЧЕВЫЕ ВОПРОСЫ ПРИ КОНСУЛЬТИРОВАНИИ

- Семейный анамнез.
- Длительность.
- Приостановилось ли похудение?
- Сопутствующая гипогликемия, гиперлипидемия, гипертриглицеридемия.
- Гематурия.

ВЕДЕНИЕ БОЛЬНОГО

Терапия преследует следующие цели: улучшение внешнего вида, коррекция метаболических нарушений и системных проявлений. Очень важно, чтобы любое лечение начиналось с полного обследования эндокринной, сердечно-сосудистой и пищеварительной систем пациента с привлечением соответствующих специалистов. Достижение хорошего косметического результата часто затруднительно. Он обычно лучше при локальной или частичной и хуже при генерализованной липодистрофии.

ЛЕЧЕНИЕ

Существует несколько способов лечения, которые позволяют улучшить необычную внешность пациентов при этом нарушении. Рекомендуется не проводить никакого лечения до прекращения активной потери жира.

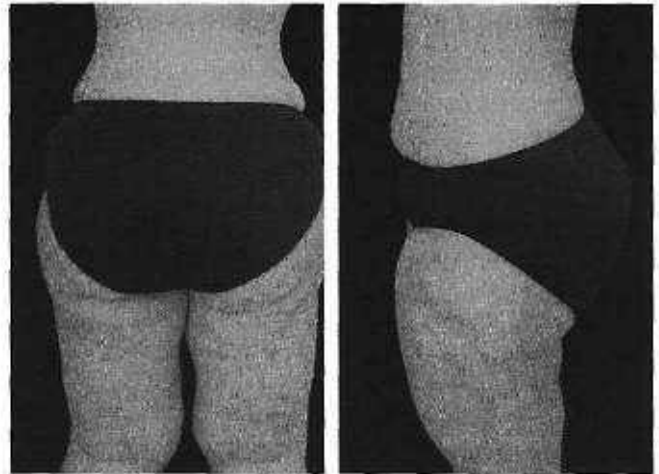


Рис. 54.2. Та же пациентка после липосакции. Резкое уменьшение количества жира в области бедер

Временные филлеры (заполнители)

- Биопласти — биорезорбируемые (У-НВ, А-Бонд, А-Бонд, Гидроксиапатит кальция) или небиорезорбируемые (кальций).
- Золфил (Zalphi) Аметис, Zalphi, Витасор — пластичные лечебная шпатель, предназначенная для выкладки.
 - Также имеет три вида, первый предназначен для выкладки в виде щели.
 - Препарат собирает воду для лечения. УН-филлер эффект имеет.
 - Золфил имеет три вида: белая, розовая, черная и в течение 18–21 месяцев.
- Пересадка собственных жировых областей жителя, эстетический эффект более длительный результативен.
 - Аутотрансплантат для инъекций, процедура проводится качественно и безопасно под местной анестезией.
- Филлеры могут дать различные косметические эффекты при разных глубинах. Временные филлеры имеют ПРИБОРЫ: Слайдер, Контур, Аутотрансплантат. Косметический эффект, который получают после процедуры (стабильный и длительный результат после процедуры), при этом повышается эффективность процедуры. Для временных филлеров результативность зависит от объема введенного филлера.

Постоянные филлеры

- Моделирующий материал высокой степени прочности.
- Это так называемые эластичные перманентные, для этого предназначены для инъекций постоянные филлеры. После инъекции не требуется повторных процедур не требуется. В косметологии, эстетический эффект, полученный после процедуры, является результатом — безболезненная процедура. Процедура может проводиться даже через кожу, поэтому для этого выполняются процедуры. Для этого требуется применение специальных для лечения инъекций процедур.

Липосакция/липоэктомия (рис. Б4.2)

- Удаление жировых клеток из области лица, шеи, подбородка (ПН), области живота, спины, области бедер, области живота, области шеи и области груди и области лица.
- Процедура проводится с помощью специального прибора, который вводит в область лица.

Пластическая хирургия

- Лицевой лифт, лифт, можно использовать для устранения морщин, повышения тонуса мышц на область лица.
- Для проведения лифтинга можно использовать филлеры, которые вводятся в область лица, область шеи, область груди и области живота. Также можно использовать филлеры, которые вводятся в область лица, область шеи, область груди и области живота.

ЛОВУШКИ, КОТОРЫХ СЛЕДУЕТ ИЗБЕГАТЬ; ОСЛОЖНЕНИЯ; ВЕДЕНИЕ БОЛЬНОГО; ОЖИДАЕМЫЕ РЕЗУЛЬТАТЫ

- Терапия начинается с направления движений: если эффект не видно, важно быть уверенным в том, что пациент шевелит конечности самостоятельно и правильно. Пациент должен быть уверен в том, что движения являются «своими».
- Движения должны быть плавными, постепенными (показывать пример самому).
- Эффект терапии может возникнуть только в том случае, если пациент выполняет упражнения самостоятельно и регулярно.
- Локализация лимфатических узлов: в области бедра, живота, ягодиц, тазобедренного сустава, грудной клетки, шеи, плечевого сустава, кисти, локтевого сустава, запястья, голеностопного сустава, стопы, лодыжки, пальцев ног, стопы, лодыжки, пальцев ног, стопы, лодыжки, пальцев ног.
- При выполнении упражнений важно избегать резких движений, которые могут вызвать осложнения.

ЛИТЕРАТУРА

1. Савельев В.П. Физиология и анатомия человека. М.: Медицина, 1989.
2. Савельев В.П. Физиология и анатомия человека. М.: Медицина, 1989.
3. Савельев В.П. Физиология и анатомия человека. М.: Медицина, 1989.
4. Савельев В.П. Физиология и анатомия человека. М.: Медицина, 1989.
5. Савельев В.П. Физиология и анатомия человека. М.: Медицина, 1989.
6. Савельев В.П. Физиология и анатомия человека. М.: Медицина, 1989.
7. Савельев В.П. Физиология и анатомия человека. М.: Медицина, 1989.

ГЛАВА 55. Стрии

Стрии (*Striae distensae*), больше известные как растяжки, представляют собой атрофические полосы на коже, которые появляются при наличии некоторых провоцирующих факторов: беременности, приема стероидов, резкого набора веса или мышечной массы (рис. 55.1). Вначале они выглядят как фиолетовые или розовые полосы (*stria rubra*), затем бледнеют и со временем приобретают белый цвет (*stria alba*). Чаще встречаются у взрослых женщин.

ЭПИДЕМИОЛОГИЯ

Частота: встречаются часто.

Возраст: подростки, беременные.

Раса: чаще у европеоидов.

Пол: у женщин чаще, чем у мужчин (в связи с половым созреванием или беременностью).

Предрасполагающие факторы: местные или пероральные стероиды, синдром Кушинга, беременность, грудное вскармливание, генетические дефекты коллагена, резкое увеличение веса, роста или мышечной массы.

ПАТОГЕНЕЗ

Изменения во внеклеточном матриксе дермы, вызванные длительным растяжением кожи, затрагивающие фибриллин, эластин и коллаген.

ПАТОГИСТОЛОГИЯ

Наблюдаются очаги, сходные с рубцами. Типично обнаружение атрофического эпидермиса и узких пучков коллагеновых волокон, ориентированных параллельно поверхности кожи. Сосочки сглажены. При ранних растяжках имеются лимфоцитарная инфильтрация поверхностных, глубоких или промежуточных сосудов и немногочисленные эозинофилы. Инфильтраты менее выражены при старых растяжках.

ОСМОТР

Множественные симметричные линейные полосы атрофической кожи, которые у женщин расположены большей частью на наружной поверхности бедер, на груди и ягодицах вдоль линий Лангера. Они имеют розовую или фиолетовую окраску и со временем бледнеют. Полосы крупнее и многочисленнее у пациентов с болезнью Кушинга. При беременности полос больше на животе. При увеличении веса они более заметны на плечах. Местные кортикостероиды чаще вызывают появление полос на лице, гениталиях, сгибательных поверхностях и в складках.

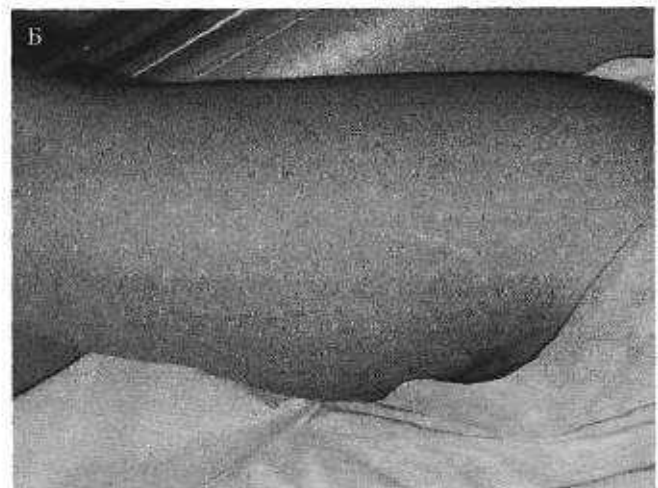
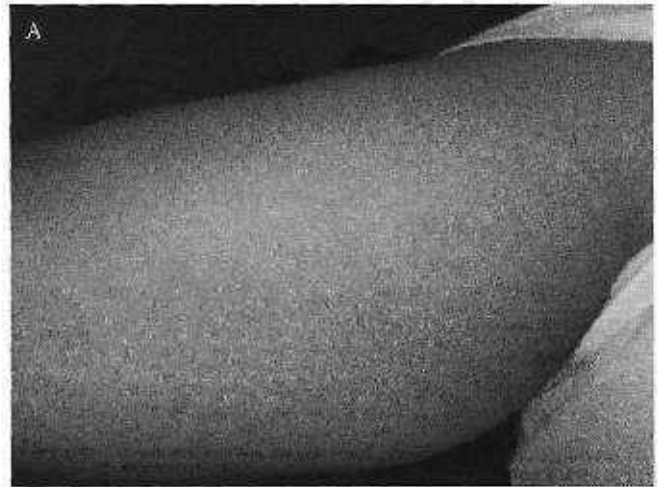
Рис. 54.1 А. *Striae alba* при первичном осмотре. Б. *Striae alba* на 11-м месяце наблюдения после лечения диодным лазером (1450 нм, Smoothbeam, Candela Corp., Wayland, MA) при следующих параметрах: энергия — 13–14 Дж/см², размер пятна — 6 мм, длительность импульса — 30 мс. Процедуры проводились с интервалом 2–3 месяца

ДИФФЕРЕНЦИАЛЬНАЯ ДИАГНОСТИКА

Очаговый линейный эластоз.

ЛАБОРАТОРНЫЕ ДАННЫЕ

Характерная клиническая картина исключает необходимость биопсии. В некоторых случаях показаны дополнительные лабораторные исследования для того, чтобы исключить болезнь Кушинга.

ТЕЧЕНИЕ

Растяжки появляются как фиолетовые или розовые очаги атрофии, которые затем бледнеют и со временем становятся менее заметными.

КЛЮЧЕВЫЕ ВОПРОСЫ ПРИ КОНСУЛЬТИРОВАНИИ

- Длительность существования растяжек.
- Фототип кожи.
- Беременность.
- Оценка симптомов болезни Кушинга.
- Применение кортикостероидов.
- Анамнестические сведения об изменении веса.
- Анамнестические сведения об увеличении веса.

ВЕДЕНИЕ БОЛЬНОГО

Медицинских показаний для лечения растяжек не существует. Но многих пациенток расстраивает этот косметический недостаток, и они настаивают на лечении. Существуют многочисленные способы лечения стрий. К сожалению, ни один из них не приводит к полному их исчезновению. До начала лечения следует снизить неоправданные ожидания пациенток. Часто лучшим методом оказывается комбинированное применение лазера и местных средств, таких как третиноин. К счастью, со временем вид растяжек, в частности их цвет, улучшается. Пациенты с I–III фототипами кожи лучше реагируют на лазерную терапию, чем пациенты с IV–VI фототипами. До начала лечения рекомендуется проведение пробной обработки на ограниченном участке кожи. Существует слишком мало данных, свидетельствующих о том, что лечение значительно улучшает косметический вид растяжек кожи.

ЛЕЧЕНИЕ (рис. 55.2)

- Показано, что импульсный лазер на красителях (585 нм) с размером пятна 7–10 мм и интенсивностью 2–4 Дж/см² уменьшает эритему при растяжках, но его применение сопровождается риском гиперпигментации при темной коже.
 - Лучше всего подходит для *striae rubra*.

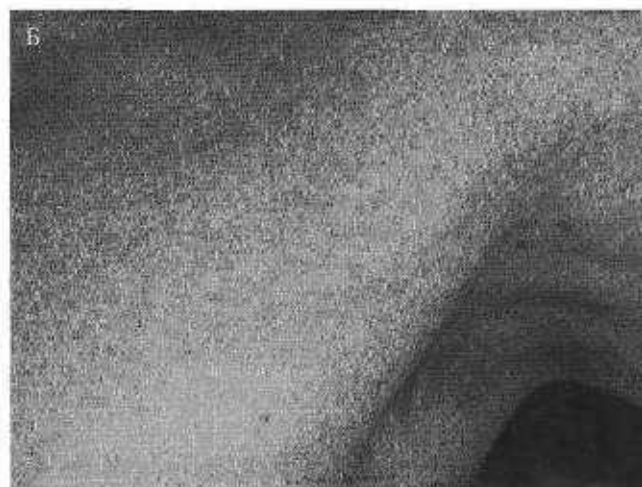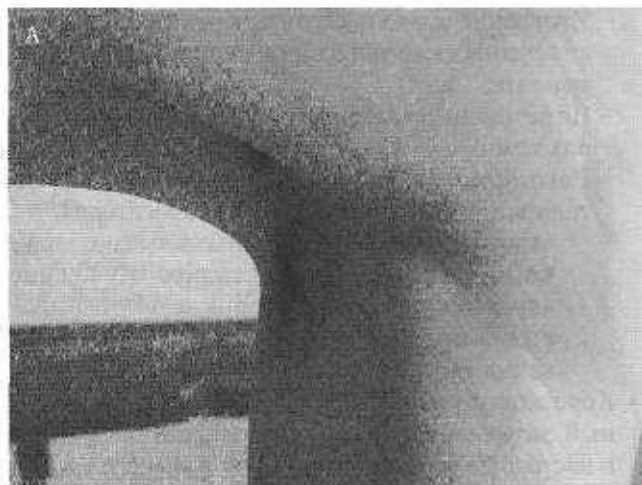


Рис. 54.2 А. Белые растяжки в подмышечной области. Выраженная атрофия, изменения структуры кожи и депигментация. **Б.** Тот же пациент после трех процедур, проведенных с помощью фракционного лазера. Видно небольшое улучшение атрофических и структурных изменений кожи. Имеется легкая поствоспалительная гиперпигментация, которая исчезла три недели спустя после последней процедуры.

- Излучение ионизирующего излучения в течение беременности должно быть ограничено. Следует избегать рентгеновского излучения.
- Не рекомендуется применять спринги и ВП-фотоэпителиальную пасту.
- Не рекомендуется применять спринги и ВП-фотоэпителиальную пасту, если у женщины имеются заболевания шейки матки, воспалительные заболевания влагалища.
- Множественные процедуры лазеротерапии противопоказаны при беременности. Следует избегать лазеротерапии при беременности. Следует избегать лазеротерапии при беременности.
- Косметический лазер (УФБ) противопоказан при беременности. Следует избегать лазеротерапии при беременности.
- Лазеротерапия (УФБ) противопоказана при беременности. Следует избегать лазеротерапии при беременности.

МЕСТНОЕ ЛЕЧЕНИЕ

- **Эритема беременных**
 - Крем с трициномом (1:1-5) может улучшить состояние кожи, если быстрое лечение не дает эффекта.
- **Зуд беременных**
 - Трицином (1:1-5) и 10% глюкокортикоиды могут улучшить состояние кожи.
 - Глюкокортикоиды (1:1-5) и 10% глюкокортикоиды могут улучшить состояние кожи.

МИКРОДЕРМАБРАЗИЯ

Микродермабразия может вызывать зуд и раздражение кожи после 10 процедур. Микродермабразия может вызывать зуд и раздражение кожи после 10 процедур.

ЛОВУШКИ, КОТОРЫХ СЛЕДУЕТ ИЗБЕГАТЬ; ОСЛОЖНЕНИЯ; ВЕДЕНИЕ БОЛЬНОГО; ОЖИДАЕМЫЕ РЕЗУЛЬТАТЫ

- Пациентки должны быть информированы о том, что микродермабразия может вызывать зуд и раздражение кожи после 10 процедур.
- При лечении кожи лица важно избегать попадания косметических средств на область лица.

- Методические рекомендации по лечению ВПЧ, вызывающего остроконечные кондиломы

ЛИТЕРАТУРА

1. Дюймовая Л.В., Боровая М., Елизаров Р.В., Сидорова К.И. Эффективность лечения ВПЧ-инфекции у женщин с применением лазерной коагуляции. *Акт Дерматовенерол.* 2009;11(2):457-460.
2. Ава Е., Бонь Е., Зайцев В.А., Зайцев Д.В. Оценка эффективности лазерной коагуляции (LHC) при лечении остроконечных кондилом (ОК) у женщин. *Акт Дерматовенерол. Сургут.* 2009;11(2):9-15.
3. Зайцев Д.В., Сидорова К., Елизаров Р.В. Оценка эффективности лазерной коагуляции (LHC) при лечении остроконечных кондилом (ОК) у женщин. *Акт Дерматовенерол. Сургут.* 2009;11(2):9-15.
4. Боровая М., Дюймовая Л., Елизаров Р.В. Лечение остроконечных кондилом с помощью лазерной коагуляции. *Дерматол. Сургут.* 2009;11(2):362-365.
5. Елизаров Р.В., Ава Е., Зайцев В.А. Лечение остроконечных кондилом с помощью лазерной коагуляции. *Акт Дерматовенерол. Сургут.* 2009;11(2):362-365.
6. Сидорова К.И., Елизаров Р.В., Елизаров Р.В., Бонь Е. Лечение остроконечных кондилом с помощью лазерной коагуляции. *Акт Дерматовенерол. Сургут.* 2009;11(2):362-365.
7. Ава Е., Боровая М., Елизаров Р.В. Оценка эффективности лазерной коагуляции (LHC) при лечении остроконечных кондилом (ОК) у женщин. *Акт Дерматовенерол. Сургут.* 2009;11(2):9-15.

РАЗДЕЛ XI
ПАТОЛОГИЧЕСКОЕ
ЗАЖИВЛЕНИЕ РАН

ГЛАВА 56. Гипертрофические рубцы, келоиды и рубцы после акне

ВВЕДЕНИЕ

Гипертрофические рубцы и келоиды характеризуются избыточным развитием фиброзной ткани на месте повреждения кожи. Гипертрофические рубцы ограничиваются размерами раны, на месте которой они образовались, в то время как келоиды распространяются за пределы первоначального повреждения кожи (табл. 56.1). Оба вида рубцов могут быть следствием травмы или операции и часто беспокоят пациентов своим неприятным видом. Рубцы после акне появляются вследствие потери подлежащей коллагеновой и эластической ткани из-за воспаления, сопровождающего угревую сыпь, особенно при кистозных угрях. Рубцы после акне встречаются достаточно часто и являются источником неприятных эмоций пациентов, так как хорошо заметны на лице и являются напоминанием о предшествующей угревой сыпи.

ГИПЕРТРОФИЧЕСКИЕ РУБЦЫ И КЕЛОИДЫ: ОСМОТР

Гипертрофические рубцы представляют собой плотные линейные утолщения на местах предшествующих травм. Вначале они могут быть эритематозными, со временем обычно бледнеют и приобретают цвет окружающей кожи. Келоиды — твердые фиброзные утолщения, которые распространяются за пределы предшествующей раны в виде лапчатых (клешневидных) разрастаний.

ДИФФЕРЕНЦИАЛЬНАЯ ДИАГНОСТИКА

Дерматофиброма, рубцовый саркоидоз, взбухающая дерматофибросаркома, гранулема.

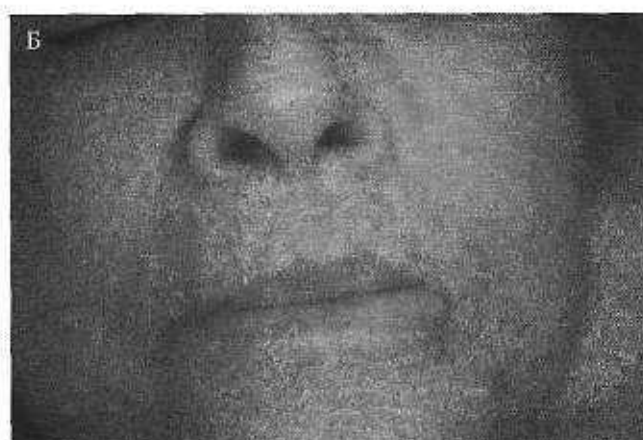
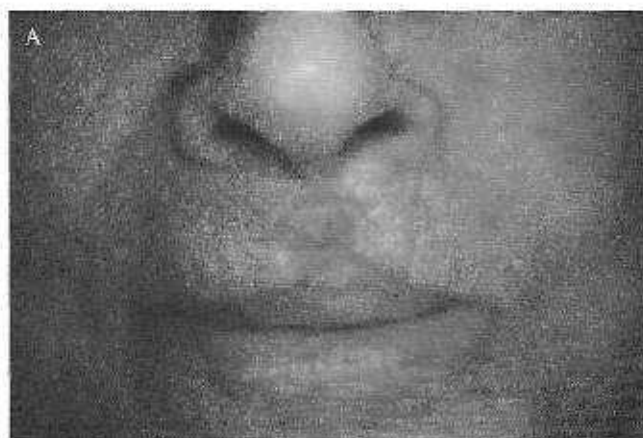
Рис. 56.1 А. Эритематозный гипертрофический послеоперационный рубец. Б. Уменьшение эритемы после нескольких сеансов лечения с помощью импульсного лазера на красителях (595 нм)

Таблица 56.1. Гипертрофические рубцы в сравнении с келоидами

	КЕЛОИДЫ	ГИПЕРТРОФИЧЕСКИЕ РУБЦЫ
Определение	Избыточная фиброзная ткань, распространяющаяся за пределы первоначальной раны	Избыточная фиброзная ткань в пределах первоначальной раны
Течение	Не подвергаются обратному развитию спонтанно	Часто подвергаются обратному развитию через 6 месяцев
Предрасполагающие факторы	Семейный анамнез, операция, травма, ожог, угри, пирсинг мочки уха, чаще возникают у людей с IV–VI фототипами кожи, но могут развиваться при любом типе кожи, в любом возрасте	Обычно возникают в течение нескольких недель после травмы Семейный анамнез, операция, травма, ожог, угри Могут развиваться в любом возрасте
Частота	Часто. С одинаковой частотой у мужчин и женщин. Наиболее частая локализация — грудина	Часто. С одинаковой частотой у мужчин и женщин. Наиболее частая локализация — грудина

ЛАБОРАТОРНЫЕ ДАННЫЕ

Не требуются. Если келоид не поддается лечению, необходима биопсия для исключения выбухающей дерматофибросаркомы.

ВЕДЕНИЕ БОЛЬНОГО

Существуют многочисленные способы, которые могут улучшить неэстетичный вид келоидов и гипертрофических рубцов. Ни один из них не является полностью удовлетворительным и ни один нельзя рекомендовать как самый лучший. Пациенты должны знать о том, что келоиды и гипертрофические рубцы трудно поддаются лечению и что для достижения эффекта потребуются многократные процедуры в течение многих месяцев.

Среди возможных методов лечения следует упомянуть использование триамцинолона ацетонида, 5-фторурацила (5-ФУ), которые вводятся в рубцы, силиконовых пластин (силиконовый гель в листках), имиквимода, облучение, эллиптическую эксцизию, применение импульсного лазера на красителях (595 нм). Эти методы позволяют улучшить вид рубцов, действуя по разным механизмам. Некоторые из них способствуют уменьшению эритемы, другие делают рубцы более плоскими, третьи сочетают оба эффекта. Чаще всего хорошим первоначальным лечением является введение стероидов внутрь рубцов. Все методы лечения можно разделить на лазерные и нелазерные (табл. 56.2).

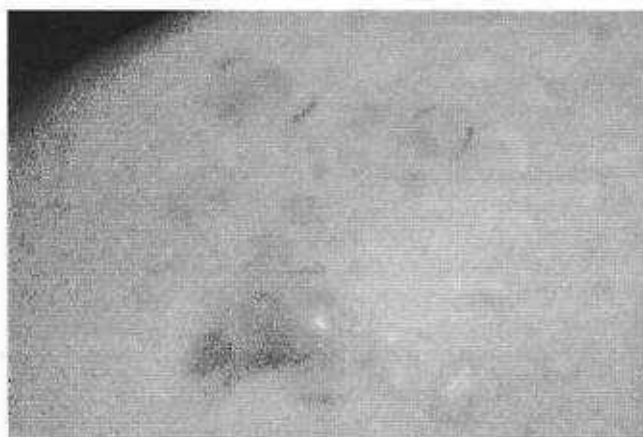

Рис. 56.2. Легкая пурпура после лечения импульсным лазером на красителях келоидных рубцов после акне на спине подростка. Для достижения лучшего клинического результата после серии процедур внутрь рубцов вводили кеналог

Таблица 56.2. Нелазерные методы лечения

	ДОЗА	ИНТЕРВАЛЫ	ГИПЕРТРОФИЧЕСКИЕ РУБЦЫ	КЕЛОИДЫ	ПРИМЕЧАНИЯ
Триамцинолона ацетонид в ткань рубца	5–40 мг/мл в зависимости от локализации	Каждые 2–6 недель	Для большинства рубцов умеренное или значительное улучшение	Наиболее успешно при раннем вмешательстве; результаты варьируются	Эффективно, безопасно. Осторожность во избежание атрофии
5-фторурацил в ткань рубца	50 мг/мл	1–3 раза в неделю в первые 1–2 недели, затем каждые 2–5 недель	Может быть эффективным. Терапия второй очереди	Не эффективно	Нет явных преимуществ по сравнению с триамцинолоном
Силиконовые пластины		12 ч в день в течение 12 недель	Улучшение переменное	Улучшение переменное	Безопасно. Нет данных об отдаленных результатах
Имиквимод	Запускает выработку фактора некроза опухоли-альфа и альфа-и гамма-интерферонов	Накладывают на ночь в течение 6–8 недель, начиная со дня операции	Не изучено	Исследования не выявили рецидивов в течение 6 месяцев. Риск гиперпигментации в рубце. Необходимы дальнейшие исследования для подтверждения этих данных	Нет данных относительно отдаленных рецидивов
Эксцизия			Чаще всего не эффективна, не рекомендуется без дополнительной терапии	Очень высокий процент рецидивов без дополнительной терапии. Все пациенты должны знать, что рецидив келоида может быть хуже самого келоида	Немедленное улучшение, но повышенный риск рецидива

ЛАЗЕРЫ

Импульсный лазер на красителях (595 нм) представляет собой важное вспомогательное средство для лечения келоидов и гипертрофических рубцов (рис. 56.1–56.2). Благодаря его избирательному действию на поверхностные кровеносные сосуды ИЛК может резко уменьшить эритему, которая сопровождает гипертрофические и келоидные рубцы. Кроме того, показано, что он может сделать поверхность рубцов более плоской (табл. 56.3). Хотя некоторые источники сообщают об успешном применении CO₂-лазера, он не рекомендуется из-за высокого процента рецидивов. Введение стероидов в рубцы является важным дополнением к лазерной терапии, так как помогает сделать их поверхность более плоской и уменьшает зуд (рис. 56.3).

Таблица 56.3. Использование импульсного лазера на красителях при гипертрофических рубцах/келоидах

Механизм действия	Неизвестен
Ожидаемые результаты	Уменьшает эритему, толщину, увеличивает эластичность в 30–90 % случаев
Параметры излучения	3–7 Дж/см ² , пятно — 7–10 мм, длительность импульса — 0,45–1,5 мс
Среднее количество процедур	4–6, но может потребоваться больше

КЛИНИЧЕСКИЕ ИССЛЕДОВАНИЯ

- В одном исследовании изучали действие импульсного лазера на красителях с накачкой лампой-вспышкой с длиной волны 585 или 510 нм у 15 пациентов с эритематозными гипертрофическими рубцами. В среднем после двух процедур отмечено улучшение на 77 %. После трех процедур у 7 из 15 пациентов наблюдалось полное разрешение.
- В другом исследовании с помощью ИЛК (585 нм) облучали половину гипертрофического рубца, оставшегося после срединной стернотомии у 16 пациентов. Вторая половина рубца была контрольной. Пациенты получали по две процедуры с интервалом 6–8 недель и были осмотрены спустя 6 месяцев. Неинформированные наблюдатели и фотографии выявили значительное уменьшение красноты, высоты рубца и зуда, улучшение текстуры кожи в участках, которые подвергались воздействию лазера.

КЛИНИЧЕСКИЙ ОПЫТ

- Избегайте оперативных вмешательств, без которых можно обойтись, у пациентов, имеющих в анамнезе келоидные или гипертрофические рубцы.

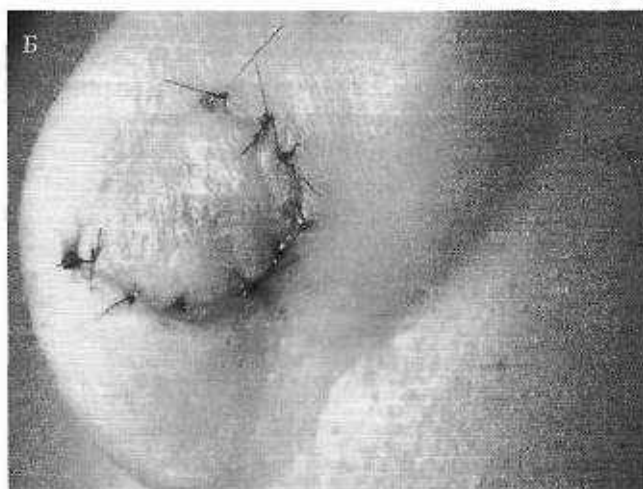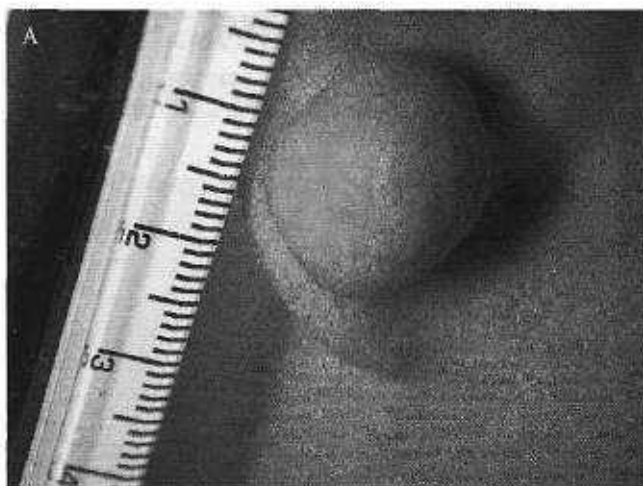


Рис. 56.3 А. Келоид мочки уха. **Б.** Восстановление мочки уха. Вид сразу после хирургического удаления келоида. Последующие инъекции кеналога внутрь патологического очага предупредили возникновение рецидива (фотография предоставлена Tomi Pandolfino, MD)

- Думайте о начале терапии во время операции или удаления швов.
- Келоиды труднее поддаются лечению и более непредсказуемы, чем гипертрофические рубцы.
- Гипертрофические рубцы часто уменьшаются без всякого лечения через 6 месяцев.

РУБЦЫ ПОСЛЕ АКНЕ

Образование рубцов обычно происходит на месте сильно воспаленных или кистозных угрей. Степень их выраженности различна: от легкой до обезображивающей внешность. Самая лучшая профилактика образования рубцов — интенсивное лечение угрей с момента их появления различными средствами, включая, если потребуется, изотретиноин. Рубцы после акне можно разделить на несколько видов: атрофические, сколотые, закругленные и прямоугольные. Разные виды рубцов требуют различных способов лечения. Способы лечения различаются по времени продолжительности их эффекта и стоимости. До начала хирургического или аблятивного лечения важно выяснить, применялся ли в последние 6 месяцев аккутан, а также получить сведения о наличии в прошлом гипертрофических или келоидных рубцов во избежание плохого заживления и образования рубцов после лечения.

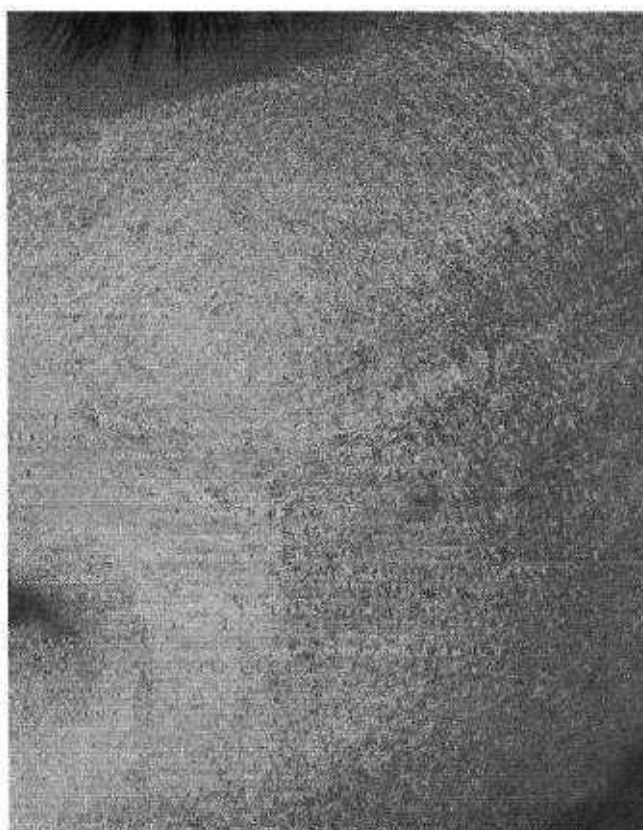

Рис. 56.4. «Изморозь» — признак самонейтрализации салициловой кислоты при пилинге. Кислота нанесена для лечения рубцов после акне на кожу IV фототипа. Этот поверхностный пилинг относительно безопасен для пациентов с темной кожей

Осмотр

- Атрофические рубцы расположены ниже уровня окружающей кожи и являются следствием локальной утраты ткани на месте воспаления, применения стероидов, операций или возникают из-за похудения либо быстрого роста (табл. 56.5).
- Узкие втянутые рубцы (сколотые) — глубокие вертикальные углубления со сходящимися стенками наподобие воронки. Из-за большой глубины они более устойчивы к терапии.
- Покатые (закругленные) рубцы — неглубокие понижения уровня кожи («волны»), которые лучше заметны при изменении угла освещения. Они различаются размерами и часто объединяются с вновь образующимися рубцами. Они шире, чем сколотые рубцы. Их пониженная поверхность является следствием фиброза подлежащей дермы и подкожной жировой ткани.
- Прямоугольные рубцы (вдавленные, напоминающие в разрезе коробки или железнодорожные вагоны) шире, чем сколотые, но менее глубокие. Они имеют хорошо очерченную округлую или овальную форму (табл. 56.5).

Ключевые моменты в лечении рубцов после акне

- В беседе с пациентом нужно подчеркнуть, что следует ожидать улучшения вида рубцов, но не их полного исчезновения.

Таблица 56.4. Способы лечения атеросклероза сосудов

Место поражения	Способы лечения	Течение	Прогноз
Мозговые артерии	Сосуды < 0,5 см – медикаментозно	Значимых изменений нет	Полное выздоровление возможно. Если атеросклероз прогрессирует, то прогноз неблагоприятен
Средние артерии	1-2 артерии: 1-3 ДА, диаметр сосуда – 0,5-0,8 см, есть или нет стеноза, 2-3 артерии: 1-2 ДА, диаметр сосуда – 0,5-0,8 см, есть или нет стеноза	10-20% стеноза	Полное выздоровление возможно
	Большая артерия: 1-2 ДА, диаметр сосуда – 0,8-1,0 см, есть или нет стеноза, 2-3 артерии: 1-2 ДА, диаметр сосуда – 0,8-1,0 см, есть или нет стеноза	20-30% стеноза	Частичное выздоровление возможно, если лечение начато рано
	Множественные артерии: 3-4 ДА, диаметр сосуда – 0,8-1,0 см, есть или нет стеноза, 5-6 артерий: 1-2 ДА, диаметр сосуда – 0,8-1,0 см, есть или нет стеноза	30-40% стеноза	Прогноз неблагоприятен, если лечение начато поздно
Ветви артерий	Без стеноза (патологическая реакция)	Сосуды не стенозируются	Прогноз благоприятен
	Сосуды < 0,5 см	Сосуды < 0,5 см, диаметр сосуда – 0,5-0,8 см, есть или нет стеноза	Благоприятный прогноз, если лечение начато рано
	Сосуды > 0,5 см	Сосуды > 0,5 см, диаметр сосуда – 0,8-1,0 см, есть или нет стеноза	Прогноз неблагоприятен, если лечение начато поздно
Множественные артерии	Множественные артерии: 1-2 ДА, диаметр сосуда – 0,8-1,0 см, есть или нет стеноза, 3-4 артерии: 1-2 ДА, диаметр сосуда – 0,8-1,0 см, есть или нет стеноза	40-50% стеноза	Прогноз неблагоприятен, если лечение начато поздно
	Множественные артерии: 3-4 ДА, диаметр сосуда – 0,8-1,0 см, есть или нет стеноза, 5-6 артерий: 1-2 ДА, диаметр сосуда – 0,8-1,0 см, есть или нет стеноза	50-60% стеноза	Прогноз неблагоприятен, если лечение начато поздно
Хронический	Сосуды < 0,5 см: медикаментозно	Полное выздоровление	Полное выздоровление
	Сосуды > 0,5 см: медикаментозно	Частичное выздоровление	Частичное выздоровление

Таблица 28.5. Сравнительная характеристика методов лечения

МЕТОД	ПРЕИМУЩЕСТВА	НЕДОСТАТКИ
Применение лазерных методов в сочетании с инъекциями гиалуроновой кислоты	Позволяет уменьшить количество рубцов, улучшить контур лица, повысить упругость кожи, устранить гиперпигментацию	Результативность метода, длительность процедуры, стоимость
Лазеротерапия в сочетании с мезотерапией	Безопасно, 40-70% улучшение контура лица, устранение рубцов, улучшение упругости кожи	Средняя стоимость процедуры, длительность процедуры, количество процедур
Фракционная лазерная терапия	Позволяет устранить рубцы 1-3 мм глубиной	Третья часть пациентов не нуждается в повторных процедурах
Аблация рубцов лазером (480 нм, длина волны, 10-15 минут), фракционная лазерная терапия (1500 нм, длина волны, 8-1 процедура, 15-20 минут, 4-6 процедур)	Наиболее эффективный метод устранения рубцов. Побочные эффекты	Минимум 10-20 процедур

- Не надо бояться все возможности лечения. Любой способ имеет свои преимущества и недостатки.
- У многих пациентов результаты не видны сразу — необходимо комбинированный термин.
- До начала лечения необходимо устранить все возможные факторы, способствующие образованию рубцов: гормональный дисбаланс, прием препаратов, прием витаминов — это актуально.
- Убедиться, что повышается качество жизни пациента, процедура приносит удовольствие рубцов и рубцов.

ЛИТЕРАТУРА

1. Akita Y, Iase S, et al. (2011) Treatment of 585 nm pulsed dye laser with and without fractional laser treatment. *Plastic Surg*, 2011; 19(1): 25-29.
2. Akita Y, Iase S, et al. (2011) Treatment of 585 nm pulsed dye laser with and without fractional laser treatment. *Plastic Surg*, 2011; 19(1): 25-29.
3. Akita Y, Iase S, et al. (2011) Treatment of 585 nm pulsed dye laser with and without fractional laser treatment. *Plastic Surg*, 2011; 19(1): 25-29.
4. Akita Y, Iase S, et al. (2011) Treatment of 585 nm pulsed dye laser with and without fractional laser treatment. *Plastic Surg*, 2011; 19(1): 25-29.
5. Akita Y, Iase S, et al. (2011) Treatment of 585 nm pulsed dye laser with and without fractional laser treatment. *Plastic Surg*, 2011; 19(1): 25-29.
6. Akita Y, Iase S, et al. (2011) Treatment of 585 nm pulsed dye laser with and without fractional laser treatment. *Plastic Surg*, 2011; 19(1): 25-29.
7. Akita Y, Iase S, et al. (2011) Treatment of 585 nm pulsed dye laser with and without fractional laser treatment. *Plastic Surg*, 2011; 19(1): 25-29.
8. Akita Y, Iase S, et al. (2011) Treatment of 585 nm pulsed dye laser with and without fractional laser treatment. *Plastic Surg*, 2011; 19(1): 25-29.
9. Akita Y, Iase S, et al. (2011) Treatment of 585 nm pulsed dye laser with and without fractional laser treatment. *Plastic Surg*, 2011; 19(1): 25-29.

РАЗДЕЛ XII
ЭКЗОГЕННЫЕ
ПОВРЕЖДЕНИЯ КОЖИ

ГЛАВА 57. Пирсинг ушей

Пирсинг (прокалывание) ушных мочек проводят для того, чтобы можно было носить серьги. Пациент может быть уверен в безопасности процедуры, если ее проводит врач в медицинском учреждении.

КЛЮЧЕВЫЕ ВОПРОСЫ ПРИ КОНСУЛЬТИРОВАНИИ

- Анамнестические сведения об аллергических реакциях при контакте с металлами.
- Анамнестические сведения о келоидных и гипертрофических рубцах.

ВЕДЕНИЕ ПАЦИЕНТА

Существует два основных метода пирсинга ушной мочки. Его можно проводить вручную или с помощью специального пистолета (рис. 57.1). Перед началом процедуры важно убедиться в том, что выбранные точки будущих проколов симметричны. Это важно для хорошего косметического результата. Пациент должен осмотреть места будущих проколов, глядя в зеркало.

ПРОЦЕДУРА

- Простерилизовать все инструменты.
- Простерилизовать мочку уха и провести анестезию.
- Медленно надавливая, ввести иглу размером 14–18 в мочку со стороны задней поверхности.
- При использовании пистолета прокол проводится через переднюю поверхность мочки.
- Использовать стерильные серьги со штырьком из нержавеющей стали.
- Штырек серьги продвигают с помощью иглы, а ее кончик вытаскивают назад.
- Застежку помещают на заднюю часть штырька.
- Серьги оставляют на 14 дней.
- Место прокола обрабатывают перекисью водорода и наносят мазь с антибиотиком.

ЛОВУШКИ, КОТОРЫХ СЛЕДУЕТ ИЗБЕГАТЬ/ ОСЛОЖНЕНИЯ/ ВЕДЕНИЕ ПАЦИЕНТА/ ОЖИДАЕМЫЕ РЕЗУЛЬТАТЫ

- Соблюдение стерильности поможет избежать инфекционных осложнений.
- Важно получить у пациента сведения об имевшихся у него гипертрофических и келоидных рубцах (рис. 57.2). Если они были или есть, пирсинг проводить не следует.
- Необходимо до процедуры выяснить, не было ли у пациента аллергии на никель или другие металлы.

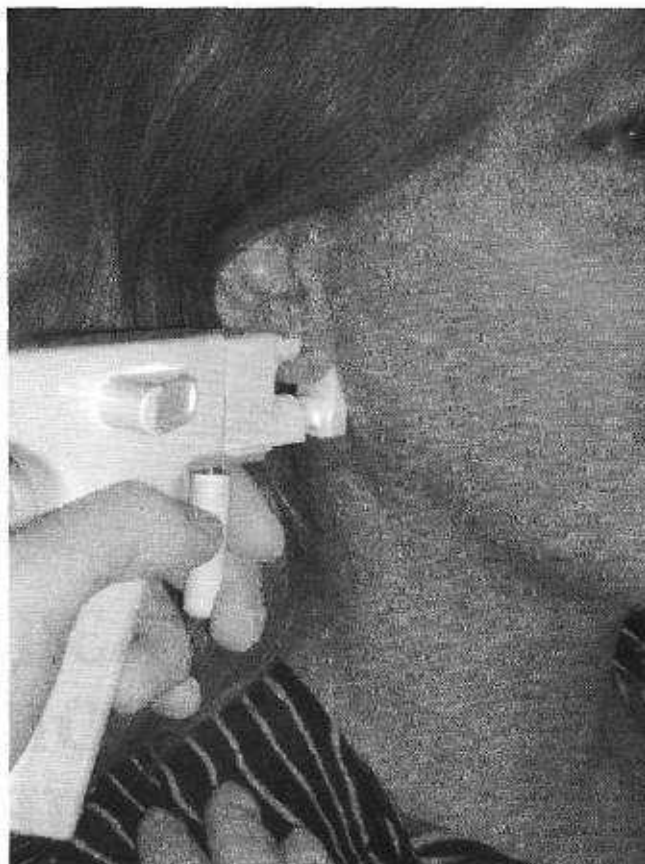

Рис. 57.1. Пирсинг мочки уха с помощью пистолета

- В случае контактного дерматита или аллергии основным средством лечения являются местные стероиды.

ЛИТЕРАТУРА

Atkin DH, Lask GP. Ear piercing and surgical repair of the earlobe. In: Lask GP, Moy RL, eds. *Principles and Techniques of Cutaneous Surgery*. New York: McGraw-Hill, Inc; 1996.

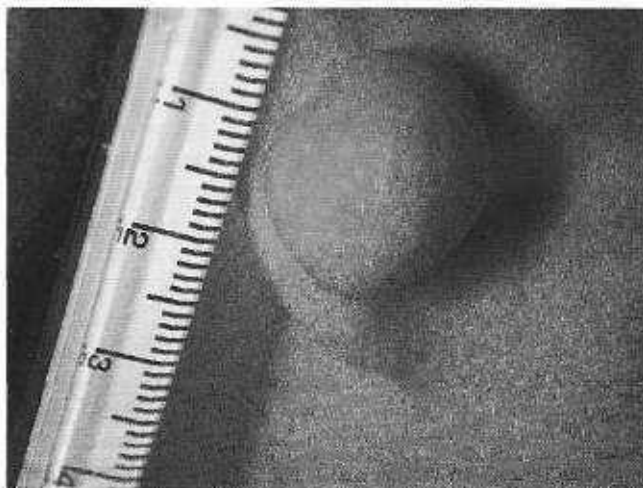


Рис. 57.2. Келоид на задней поверхности мочки уха после пирсинга

ГЛАВА 58. Удаление татуировок

Татуировки имеют более 10 миллионов американцев. Через некоторое время некоторые из них решают, что татуировки нужно удалить. Пигменты татуировок можно удалить с помощью лазеров с модулируемой добротностью (рис. 58.1–58.3). Длину волны лазера выбирают в соответствии со спектром абсорбции чернил, которые применялись для нанесения татуировки. Полагают, что лазерные импульсы продолжительностью несколько наносекунд действуют на пигменты и превращают их в более мелкие частицы, облегчая таким образом их удаление через эпидермис или с помощью макрофагов и местных гистиоцитов. Для удаления многоцветных татуировок необходимо использовать лазеры с различной длиной волны.

КЛЮЧЕВЫЕ ВОПРОСЫ ПРИ КОНСУЛЬТИРОВАНИИ

- Кто делал татуировку, любитель или профессионал?
- Была ли сделана татуировка с целью маркировки полей облучения при выполнении лучевой терапии?
- Является ли татуировка результатом травмы или повреждения?
- Цвет татуировки.
- Предшествующие процедуры.
- Применение изотретиноина в течение последних 12 месяцев.
- Сведения о келоидах/гипертрофических рубцах.
- Сколько времени существует татуировка?
- Фототип кожи.
- Имелись ли проявления инфекции ВПГ на месте предполагаемого облучения?

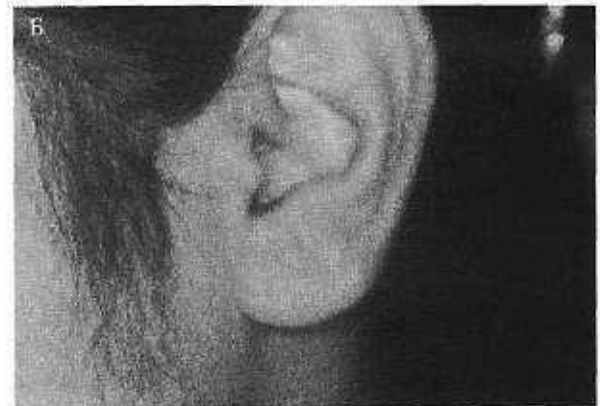
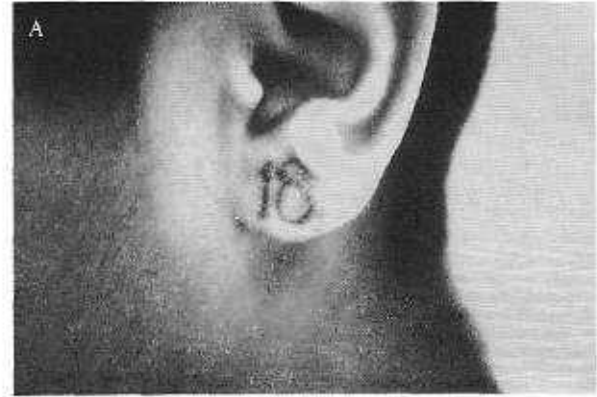
Рис. 58.1 А. Татуировка на мочке левого уха до лазерной терапии. Б. Тот же пациент после 6 сеансов терапии Nd:YAG лазером (1064 нм)

Таблица 58.1. Лазерная терапия в соответствии с цветом татуировки

ЦВЕТ	СПЕКТР ИЗЛУЧЕНИЯ	НАИБОЛЕЕ ЭФФЕКТИВНЫЙ ЛАЗЕР	ПРИМЕЧАНИЯ ПИГМЕНТА
Красный	Зеленый	Двухчастотный Nd:YAG (532 нм) лазер с модулируемой добротностью	Может вызвать нарушения пигментации при темном типе кожи. Вызывает наименьшую болезненность из всех лазеров с модулируемой добротностью
Желтый	Зеленый	Двухчастотный Nd:YAG (532 нм) лазер с модулируемой добротностью	Не очень эффективен
Зеленый	Красный/инфракрасный	Рубиновый (694 нм) и александритовый (755 нм) лазеры с модулируемой добротностью	Могут вызвать гипопигментацию при темном типе кожи
Голубой	Красный/инфракрасный	Рубиновый (694 нм) и александритовый (755 нм) лазеры с модулируемой добротностью	Могут вызвать гипопигментацию при темном типе кожи.
Синий или черный	Красный/инфракрасный	Рубиновый (694 нм) и александритовый (755 нм) лазеры с модулируемой добротностью. Только для светлых типов кожи Nd:YAG (1064 нм) лазер с модулируемой добротностью для всех типов кожи	Безопасен для всех типов кожи Меньшая депигментация

- Сведения об аллергических или гранулематозных реакциях, вызванных пигментами татуировки.
- Не нанесена ли эта татуировка поверх другой?
- Сведения о приеме внутрь препаратов золота.

ВЕДЕНИЕ ПАЦИЕНТА

Важно выяснить, кто делал татуировку, профессионал или любитель. Пигменты, которыми пользуются профессионалы, плотнее и глубже проникают в дерму, чем применяемые любителями. Это делает профессионально выполненные татуировки более устойчивыми, особенно если они многоцветные и содержат металлические пигменты. До проведения процедур важно информировать пациента о том, что полное удаление татуировки не всегда возможно и что для достижения максимального улучшения, возможно, потребуется много сеансов в течение 1–2 лет.

ОСМОТР

- У пациентов с темной кожей более вероятны нарушения пигментации.
- Профессиональные татуировки потребуют большего количества процедур, чем любительские.
- Старые татуировки легче удалить, чем свежие.
- Черные и темно-синие пигменты легче удалить, чем желтые.
- Важно оценить степень загара. Если пациент загорелый, нужно отложить процедуру до исчезновения загара. Для загорелых пациентов подходит Nd:YAG лазер с модулируемой добротностью (1064 нм).
- Важно выяснить, имеются ли в пределах татуировки рубцы. Если они есть, необходимо показать их пациенту и сфотографировать до начала лечения.

КОЛИЧЕСТВО ПРОЦЕДУР

- Для удаления профессиональных татуировок требуется 6–12 процедур. Иногда для достижения максимального эффекта нужно провести более 12 процедур.
- Для удаления любительских татуировок, которые выполнены с помощью менее плотных пигментов, требуется 4–6 процедур.
- Медицинские татуировки, используемые, например, в радиологии для маркировки полей облучения, и травматические (пороховые, асфальтовые и др.) татуировки расположены более поверхностно и менее плотны, чем профессиональные. Для их удаления достаточно провести несколько процедур (рис. 58.4).
- В целом, для удаления медицинских татуировок нужно провести 1–2 сеанса. Иногда требуются дополнительные процедуры.
- Татуировки на нижних конечностях обычно требуют большего количества процедур.

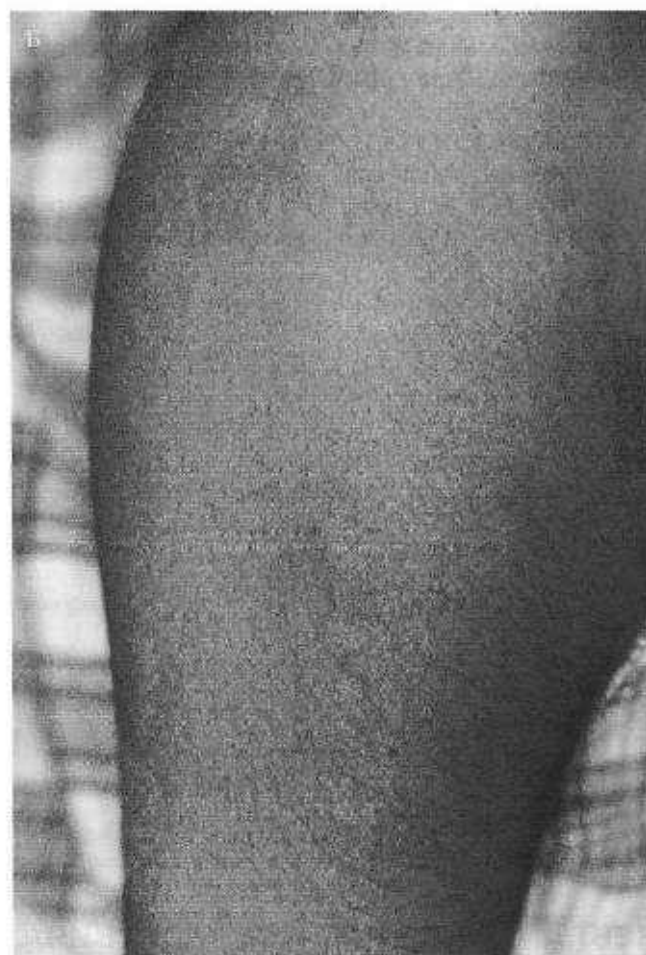

Рис. 58.2 А. Татуировка на руке до лазерной терапии. **Б.** Значительное улучшение после 5 сеансов терапии Nd:YAG лазером (1064 нм)

- Низкая интенсивность излучения и большой размер пятна могут быть эффективны в такой же степени, как маленький размер пятна и повышенная интенсивность.
- При темном типе кожи может потребоваться проведение пробного лечения на ограниченном участке.

ПРОЦЕДУРА

- До начала процедуры татуировку фотографируют.
- Крем с анестетиком, местная или проводниковая анестезия 1 % лидокаином сделают процедуру менее неприятной для пациента.
- Обработка татуировки проводится с помощью лазера с подходящей для ее пигментов длиной волны и перекрытием импульсов на 10 % (табл. 58.2).
- В результате процедуры рисунок татуировки должен немедленно приобрести белый цвет. При использовании Nd:YAG лазера с модулируемой добротностью (1064 нм), кроме этого, могут появиться точечные капли крови (рис. 58.5–58.6).
- Испарение ткани может вызвать образование рубцов. В этом случае надо снизить интенсивность излучения.
- Если татуировка многоцветная, вначале обрабатывают места, содержащие красный пигмент, так как эритема и воспаление, возникающие после обработки участков, окрашенных другими пигментами, могут потом помешать различить его.
- После завершения процедуры накладывают мазь с антибиотиком и неплотно прилегающую повязку.
- Рекомендуют пациенту не подвергать обработанный участок кожи действию солнца и применять солнцезащитные средства.

УХОД ЗА КОЖЕЙ ПОСЛЕ ПРОЦЕДУРЫ

- Избегать солнца, применять солнцезащитные средства.
- Повязка Телфа и мазь с антибиотиком с бумажной лентой.
- Повторная процедура через 6–8 недель.

НЕБЛАГОПРИЯТНЫЕ ПОСЛЕДСТВИЯ/ ПРЕДОСТОРОЖНОСТИ

- Нарушения пигментации.
- Образование волдырей (особенно при использовании александритового и рубинового лазеров) (рис. 58.7).
- Рубцы (рис. 58.8).
- Если у пациента в анамнезе имеется аллергическая реакция на чернила, которыми сделана татуировка, в результате их высвобождения после лазерной обработки кожи возможен ее рецидив. В таких случаях необходима профилактика аллергии. При использовании лазеров с модулируемой добротностью

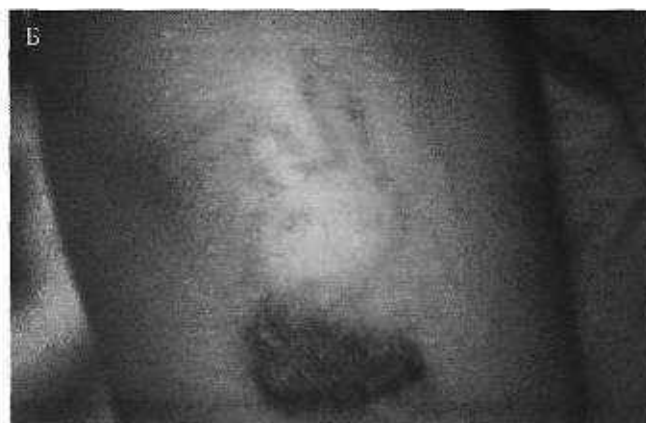

Рис. 58.3 А. Татуировка на левом плече до лазерной терапии; ниже татуировки виден рубец, возникший после дермабразии. **Б.** Улучшение после 6 сеансов терапии Nd:YAG лазером (1064 нм). Несмотря на то что татуировка полностью не исчезла, косметический результат после лазерной терапии значительно превосходит результат дермабразии

стью могут возникнуть системные аллергические реакции (в отличие от деструктивных методов, например, дермабразии).

- Татуировки цвета ржавчины нужно удалять с предосторожностями, так же как красные и телесного цвета косметические татуировки, например, в области контура губ (рис. 58.10)
 - Татуировка может потемнеть в результате окисления пигментов, содержащих железо или титан.
 - Для того чтобы выяснить, потемнеет ли татуировка, за 4–8 недель до начала лечения необходимо провести пробную обработку на ограниченном участке кожи.
 - Потемнение иногда можно удалить лазером, иногда оно требует эксцизии.
 - На лазерную терапию потемнения реагируют медленно.
- Осторожность требуется при лечении пациентов, которые принимали препараты солей золота. В результате лечения лазерами с модулируемой добротностью может возникнуть хризиаз, проявляющийся в виде темно-синей пигментации (рис. 58.11).



Рис. 58.4. Посттравматическая татуировка на колене женщины, существующая в течение 30 лет после падения с велосипеда в детстве. Обесцветилась после 3 сеансов терапии Nd:YAG лазером (1064 нм)

ЛОВУШКИ, КОТОРЫХ СЛЕДУЕТ ИЗБЕГАТЬ/ ОСЛОЖНЕНИЯ/ ВЕДЕНИЕ ПАЦИЕНТА/ ОЖИДАЕМЫЕ РЕЗУЛЬТАТЫ

- Успешное удаление татуировки зависит от глубины проникновения пигмента, его цвета и размера частиц краски.
- Для удаления профессиональной татуировки может потребоваться более 12 сеансов лазерной терапии в течение 1–2 лет. Кроме того, полное удаление часто невозможно.
- Даже после успешного удаления татуировок может остаться некоторое количество пигмента.
- Врач должен объяснить пациенту, что самым лучшим результатом может стать лишь значительное осветление татуировки.
- Лазерное удаление татуировки может вызвать гипер- или гипопигментацию, особенно у пациентов с темной кожей.
- Двухчастотный Nd:YAG, рубиновый и александритовый лазеры с модулируемой добротностью

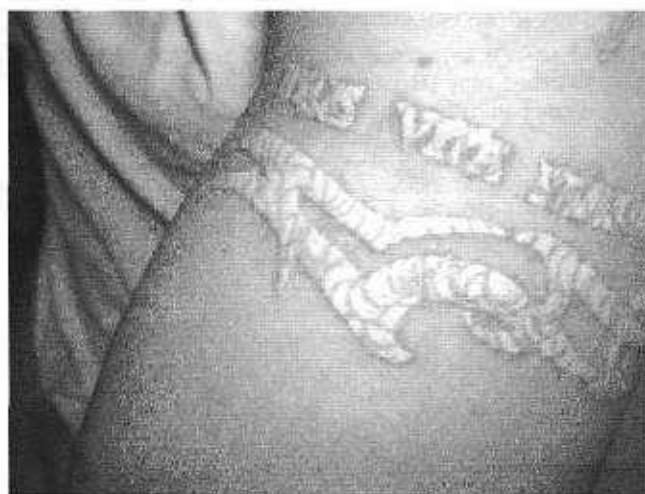

Рис. 58.5. Побеление кожи после обработки татуировки двухчастотным Nd:YAG лазером (532 нм). Такое побеление является целью сеанса лазерной терапии, когда для удаления татуировок применяют лазеры с модулируемой добротностью

Таблица 58.2. Терапия лазерами с модулируемой добротностью

ЛАЗЕР	НАЧАЛЬНЫЕ ПАРАМЕТРЫ	ЭФФЕКТИВЕН ДЛЯ УДАЛЕНИЯ СЛЕДУЮЩИХ ПИГМЕНТОВ
Двухчастотный Nd:YAG (532 нм)	1,5–4,0 Дж, размер пятна — 4,0–8,0 мм	Красный, оранжевый, желтый
Рубиновый (694 нм)	4,0–6,0 Дж, размер пятна — 6,5 мм	Зеленый, голубой, черный
Александритовый (755 нм)	5,0–6,5 Дж, размер пятна — 2,0–4,0 мм	Зеленый, голубой, черный
Nd:YAG (1064 нм)	3,0–10,0 Дж, размер пятна — 2,0–8,0 мм	Синий, черный (самый безопасный для темной кожи)

с большей вероятностью вызовут стойкое изменение пигментации, чем 1064 нм Nd:YAG лазер.

- Нарушения пигментации чаще всего являются временными.
- Для пациентов с темной кожей требуются низкая интенсивность излучения и дополнительное время между сеансами лазерной терапии.

ЛИТЕРАТУРА

1. Alster T. Q-switched alexandrite laser (755 nm) treatment of professional and amateur tattoos. *J Am Acad Dermatol.* 1995;33:69-73.
2. Ferguson JE, August PJ. Evaluation of the Nd:YAG laser for treatment of amateur and professional tattoos. *Br J Dermatol.* 1996;135(4):586-591.
3. Fitzpatrick RE, Goldman MR. tattoo removal using the alexandrite laser. *Arch Dermatol.* 1994;130:1508-1514.
4. Grevelink JM, Anderson RR, et al. Laser treatment of tattoos in darkly pigmented patients: efficacy and side effects. *J Am Acad Dermatol.* 1996;34:653-656.
5. Kilmer SL, Anderson RR. Clinical use of the Q-switched ruby and the Q-switched Nd:YAG (1064 nm and 532 nm) lasers for treatment of tattoos. *J Dermatol Surg Oncol.* 1993;19(4):330-338.
6. Levine VJ, Geronemus RG. Tattoo removal with the Q-switched ruby laser and the Q-switched Nd: YAG laser: a comparative study. *Cutis.* 1995;55:291-296.

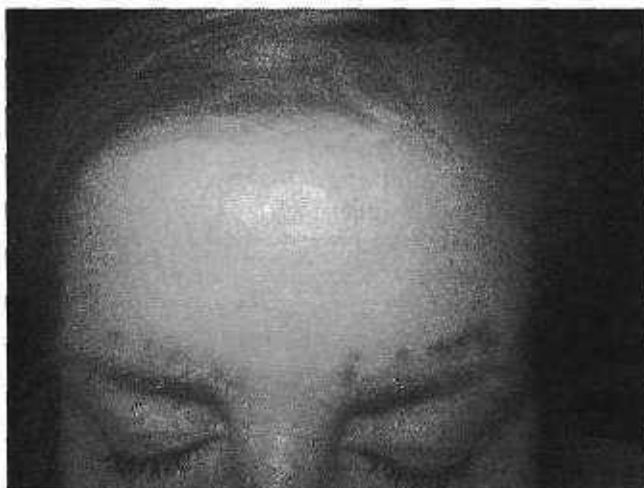

Рис. 58.6. Пурпура сразу после обработки татуировки над бровями Nd:YAG лазером с модулируемой добротностью

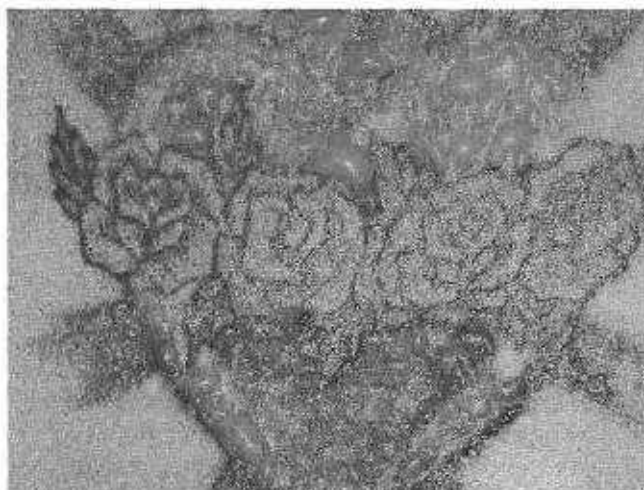

Рис. 58.7. Образование пузырей в участках татуировки, содержащей красный пигмент. Реакция возникла во время каждого сеанса лазерной терапии и полностью проходила в течение нескольких дней при использовании обычных средств ухода за кожей (фотография предоставлена Teresa Soriano, MD)

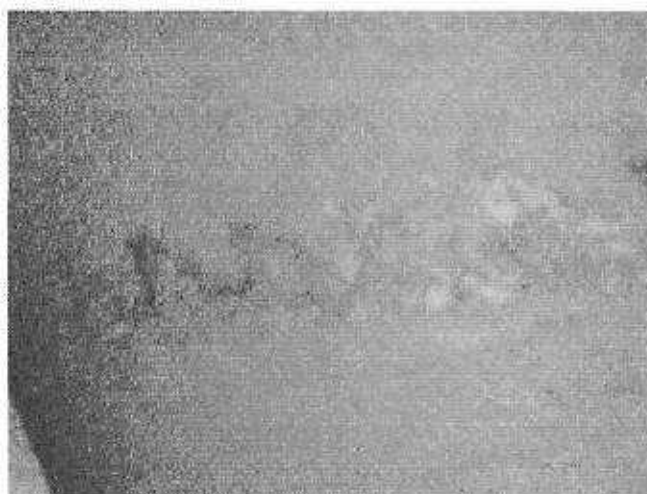


Рис. 58.8. Рубцы после обработки татуировки рубиновым лазером с модулируемой добротностью (фотография предоставлена Teresa Soriano, MD)

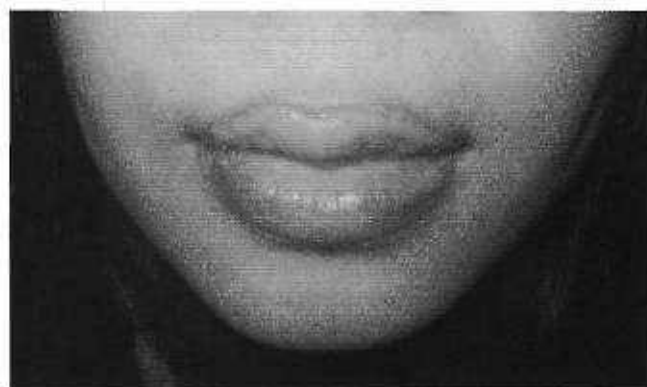

Рис. 58.9. Аллергическая реакция на красную татуировку



Рис. 58.10. Обработка косметической татуировки Nd:YAG лазером с модулируемой добротностью (532 нм) вызвала ее резкое потемнение

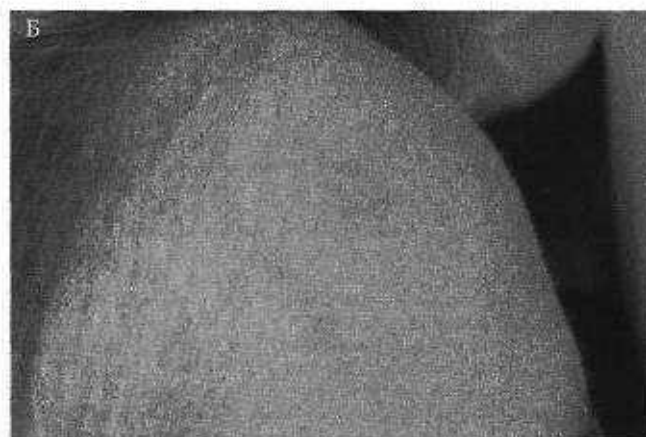
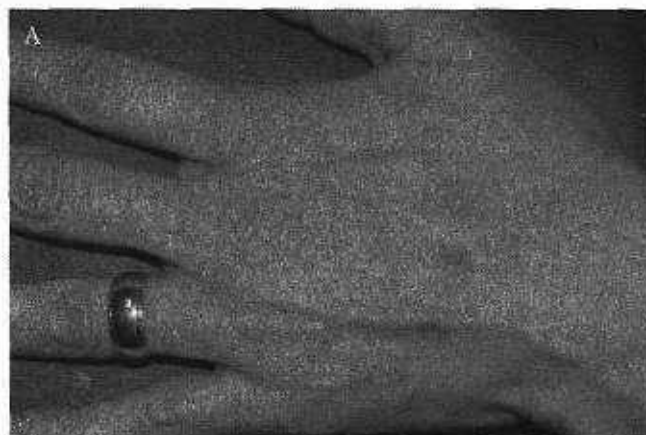
Рис. 58.11. Два примера хризиаза, редкого, но хорошо описанного осложнения лазерной терапии у пациентов, принимающих препараты солей золота. В обоих случаях характерная темно-синяя пигментация возникла после лазерной терапии лентиго на тыльной стороне кисти (А) и на лбу (Б)

ГЛАВА 59. Рваная рана мочки уха

Рваная мочка уха – обычное следствие ношения тяжелых серег в течение продолжительного времени (рис. 59.1). Может быть также следствием травмы или врожденным дефектом.

КЛЮЧЕВЫЕ ВОПРОСЫ ПРИ КОНСУЛЬТИРОВАНИИ

- Что послужило причиной разрыва мочки уха?
- Келоиды и гипертрофические рубцы в анамнезе.

ВЕДЕНИЕ БОЛЬНОГО

Существует несколько хирургических методов для восстановления формы мочки. Для различных разрывов применяют соответствующие методики.

ЛЕЧЕНИЕ

Обычно самых лучших результатов достигают с помощью Z-образной пластики и наложения косметических внутрикожных швов.

- Соблюдение стерильности при подготовке и проведении операции.
- Местная анестезия мочки уха.
- Эпидермис противоположных краев дефекта необходимо иссечь
 - Скальпелем.
 - Ножницами.
- Накладывают узловые эпидермальные швы (6–0), которые сближают и выворачивают края раны на передней и задней поверхностях мочки.
 - Необходимо сблизить края раны в нижней части мочки таким образом, чтобы избежать деформации или перекоса.
 - Края раны должны испытывать минимальное натяжение.
- Подкожные швы не применяют.
- Z-образная пластика или наложение косметических внутрикожных швов обеспечивает сближение краев раны и предотвращает формирование углублений на нижнем крае мочки.

Пациенты должны воздержаться от ношения серег в течение 3 месяцев после операции.

ЛОВУШКИ, КОТОРЫХ СЛЕДУЕТ ИЗБЕГАТЬ/ ОСЛОЖНЕНИЯ/ ВЕДЕНИЕ БОЛЬНОГО/ ОЖИДАЕМЫЕ РЕЗУЛЬТАТЫ

- Для получения удовлетворительного результата требуется повышенное внимание при сближении краев раны и нижнего края мочки.

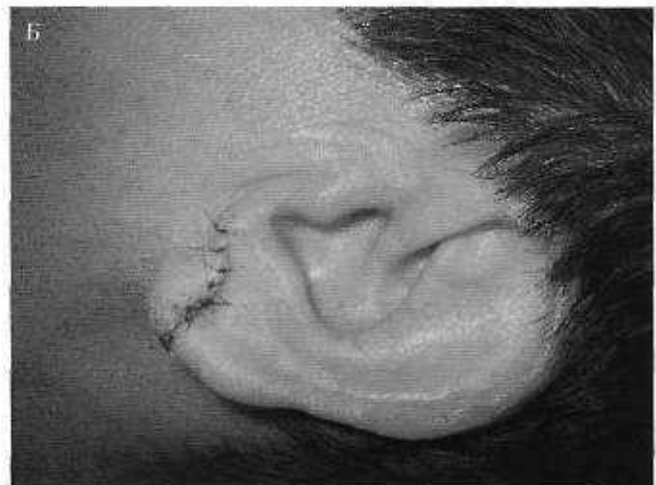
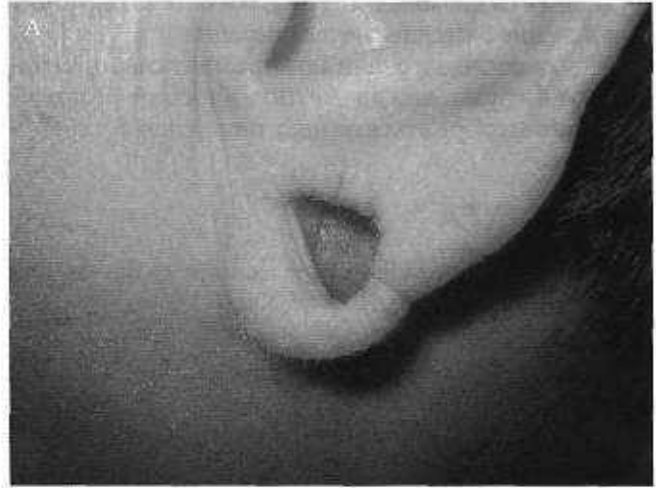
Рис. 59.1 А. Молодая женщина с большим рваным дефектом мочки уха, возникшим из-за ношения слишком тяжелых серег. **Б.** Восстановление формы мочки первичным заживлением (фотография предоставлена Dan Behroozan, MD)

- Необходима особая осторожность, если у пациента в анамнезе имеются келоиды или гипертрофические рубцы.
- Пациенты должны воздержаться от ношения серег в течение 3 месяцев после операции.
- Мочка после операции может выдерживать меньшую нагрузку, чем до нее. Во избежание рецидива нужно воздержаться от ношения тяжелых серег.

ЛИТЕРАТУРА

Tipton JB. A simple technique for reduction of the ear-lobe. Plast Reconstr Surg. 1980;66:630-632.

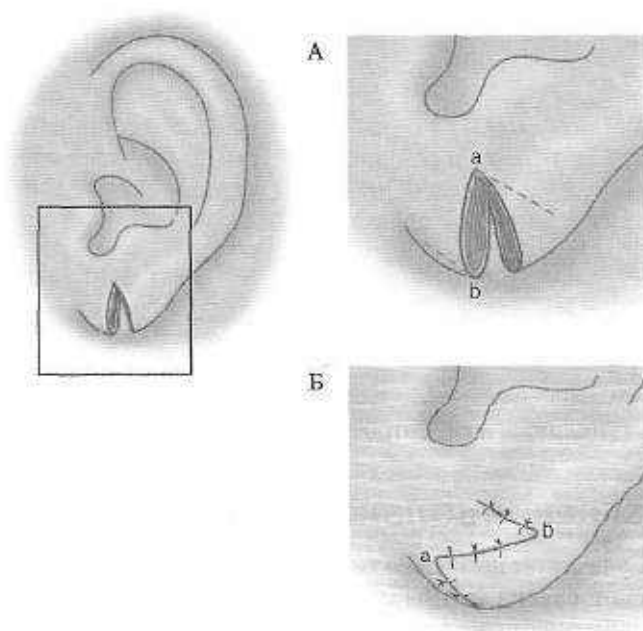


Рис. 59.2. Реконструкция мочки уха после полного разрыва с помощью Z-образной пластики для предупреждения формирования ямок на нижней стороне мочки

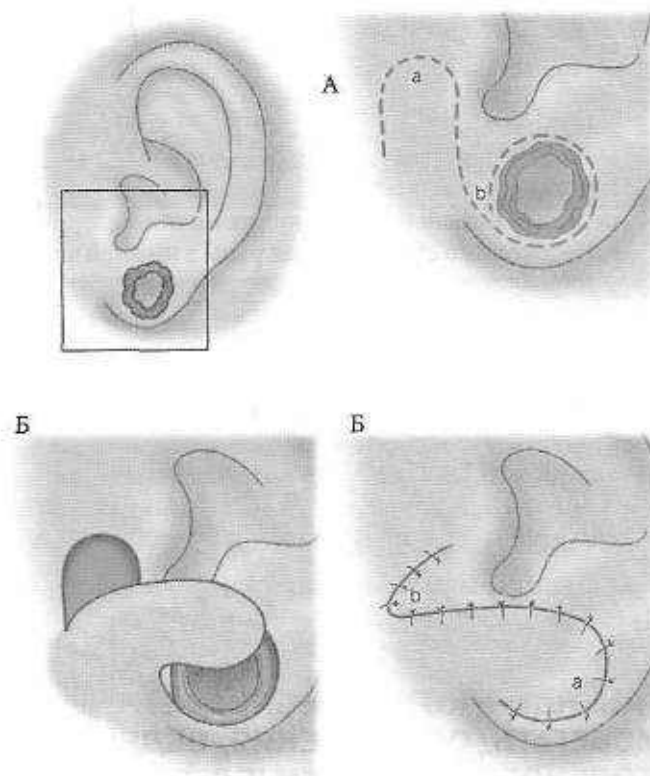


Рис. 59.3. Одностадийная операция по пересадке кожного лоскута из периаурикулярной области для закрытия дефекта мочки уха

Научное издание

М. Н. Абрам, С. Цива, Э. Чопоро, М. М. Асрия

КОСМЕТИЧЕСКАЯ ДЕРМАТОЛОГИЯ. ЦВЕТНОЙ АТЛАС

Перевод с англ. под общей ред.
И.И. Палеховой

Главный редактор *С.А. Баранова*
Выпускающий редактор *Н. П. Фролова*
Образовательный редактор *С.А. Мельникова*
Технический редактор *С.В. Дроздова*

Формат 60 × 90^{1/8}, бумага офсетная. Гарнитура: Оксфорд.
Тираж 100 экз. Подписано в печать 23.02.18.
Печать офсетная. Цветной. Циркуж 1500 экз. Заказ № 17502.

«Поларис-Студио-Центр»
194021, Санкт-Петербург, Голубовичевская ул., д. 28.

Издательство «СПИМОН»
109478, Москва, ул. Крымско-Балтийская, 10

Григорьевича Ю.А. (тел. 8(495) 707-00-00) и (тел. 8(495) 707-00-00) (e-mail: info@spimont.ru)

Служба доставки: Санкт-Петербург, ООО «ЛТК» (ИНН 78-07-00144) «ПМ» «Финанс-Пресс»
440002, г. Самара, ул. Давыдова, 2. E-mail: info@ltpk.ru

www.binom-press.ru



РЕКЛАМА
Услуги
Адрес
ИНТЕРЕСНО
О нас и услугах

Интернет-магазин Издательства Бином
Низкие цены и полный ассортимент книг

ADTI
AXB-RESURS MARKAZI
INV № *199646*