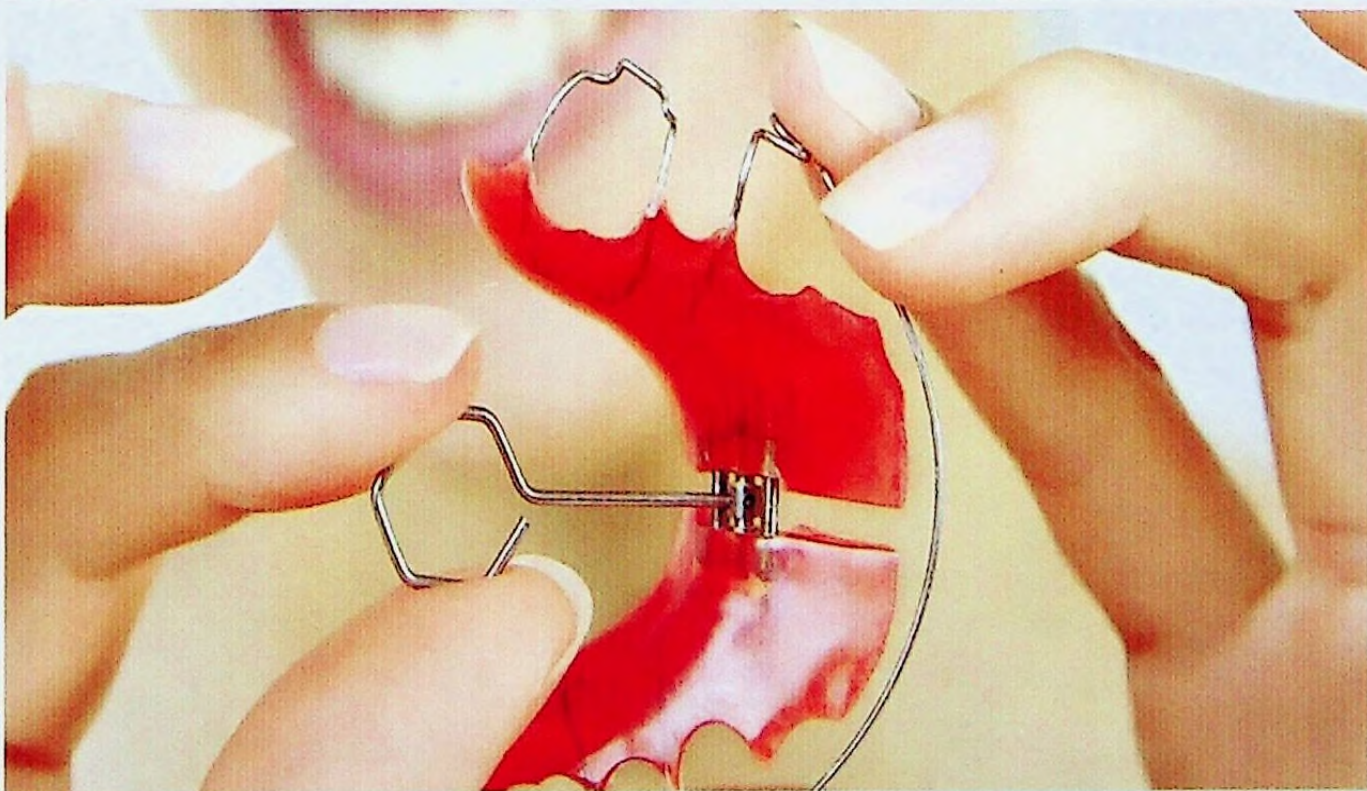


у  
ч  
е  
б  
н  
о  
е  
  
п  
о  
с  
о  
б  
и  
е

# ОРТОДОНТИЯ С ДЕТСКИМ ЗУБНЫМ ПРОТЕЗИРОВАНИЕМ



**МИНИСТЕРСТВО ВЫСШЕГО И СРЕДНЕГО СПЕЦИАЛЬНОГО  
ОБРАЗОВАНИЯ РЕСПУБЛИКИ УЗБЕКИСТАН**

**Хабилов Н.Л., Шомухамедова Ф.А., Арипова Г.Э.,  
Муртазаев С.С., Насимов Э.Э., Мирсалихова Ф.Л.**

**Область знания – Социальное обеспечение и здравоохранение 500000  
Область образования Здравоохранение 510000**

# **ОРТОДОНТИЯ С ДЕТСКИМ ЗУБНЫМ ПРОТЕЗИРОВАНИЕМ**

**Учебное пособие по предмету: « Ортодонтия и детское зубное  
протезирование» для направления образования  
«Стоматология» 5510400**

**«ADABIYOT UCHQUNLARI»  
ТАШКЕНТ – 2016**

УДК 61 (875-1)

ББК 582

X-57

## **X-57 Ортодонтия с детским зубным протезированием.**

Учебное пособие по предмету: «Ортодонтия и детское зубное протезирование» для направления образования «Стоматология» 5510400. – Т.: «ADABIYOT UCHQUNLARI», 2016 – 212 б.

### **АВТОРЫ:**

- Хабилов Н.Л.** – доктор медицинских наук, профессор, заведующий кафедрой госпитальной ортопедической стоматологии, ректор Ташкентского Государственного Стоматологического института.
- Арипова Г.Э.** – кандидат медицинских наук, доцент кафедры ортодонтии и зубного протезирования Ташкентского Государственного Стоматологического института.
- Муртазаев С.С.** – кандидат медицинских наук, доцент кафедры ортодонтии и зубного протезирования Ташкентского Государственного Стоматологического института.
- Шомухамедова Ф.А.** – кандидат медицинских наук, доцент кафедры ортодонтии и зубного протезирования Ташкентского Государственного Стоматологического института.
- Насимов Э.Э.** – ассистент кафедры ортодонтии и зубного протезирования Ташкентского Государственного Стоматологического института.
- Мирсалихова Ф.Л.** – кандидат медицинских наук, ассистент кафедры профилактики стоматологических заболеваний Ташкентского Государственного Стоматологического института.

### **РЕЦЕНЗЕНТЫ:**

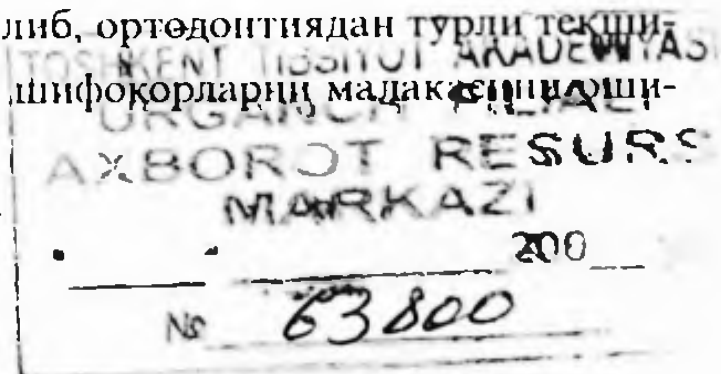
- Алимова Р.Г.** – доктор медицинских наук, профессор, заведующий кафедрой ортодонтии и детской стоматологии Ташкентского института усовершенствования врачей
- Амануллаев Р.А.** – доктор медицинских наук, профессор, заведующий кафедрой детской хирургической стоматологии Ташкентского Государственного Стоматологического института.

## АННОТАЦИЯ

Ортодонтия - стоматологиянинг бўлими бўлиб, тиш жағ тизимидаги аномалиялар асосларини, этиопатогенезини, уларни ташхисоти ва даволашини ўрганади.

Юз жағ соҳасидаги касалликлар орасида тиш жағ тизим аномалиялари биринчи ўринни эгаллайди. Ўз вақтида қийшиқ турган тишларни тўғирлаш «Ортодонтия» номини олган. (*Ortos-niyergu, odus-muu*). Ортодонтологиянинг умумий қисмларида ортодонтия таъсуротлари оддий таъсурот бўлган. Шу тариқада 1915 йилда босиб чиқарилган икки томлик қўлланмада ортодонтия атига 32 бети «Тишларни тўғирлаш» номи билан жой эгаллаган. Ҳозирги вақтда стоматологияни бу қисмида етарли кенг назарий ва амалий тажрибага эришилган. Замонавий Ортодонтия тушунчаси кенгайтирилган катта миқдорли таркибдан иборат бўлиб, номи тарихий ва умумқабул қилинган деб ҳисобланади. Ҳозирги вақтда ҳар бир иккинчи бола ва ёшларнинг 30 % юқори мутахассислик ортодонт ёрдамига мухтожлик кузатилмоқ.

Мамлакатимиз тиббиётида «Ортодонтия» ортопедик стоматологиянинг ажралмас бир қисми деб ҳисобланарди. Фақат ўтган асрнинг 60-чи йиллар бошида болалар стоматологияси ажраб чиқиб, тиббиёт институтларида болалар стоматологияси кафедралари ташкил қилина бошланиб, шу қисмда ортодонтияга ҳам алоҳида эътибор берилиб, бунда: болалар терапия ва хирургияси. Ҳозирги вақтда ортодонтия бошқа стоматологик соҳалар орасида керакли ўрин эгаллапти. 1992 йил Тошкент Тиббиёт институтида илк бор «Ортодонтия ва болалар тишини протезлаш» кафедраси ташкил этилди, кейинчалик ортопедик стоматология кафедраси билан қўшилиб, ортодонтиядан турли текширувлар, изланишлар ҳамда ортодонт шифоқорларни мадақлаш ишлари, ўқитиш ишлари олиб борилди.





2009 йилда Ўзбекистон «Ортодонтлар» ташкилоти тузилди. Бугунги кунда унга 150 дан ортиқ ортодонтлар аъзо. Замонавий ортодонтияни ривожига олимлардан профессор Л.В.Ильина-Маркосян, Д.А.Калвелис, Х.А.Каламқаров, Ф.Я.Хорошилкина, Ю.М.Малыгин, Л.С.Персин ва кўп бошқалар катта хисса қўшдилар. Бизни Республикамизда эса уни маълум даражада ривожланишига профессор А.Д.Абдуазимов, С.Н.Мақсудов, Х.Н.Шамсисев, В.Ф.Назарова, ва уларни шогирдлари ўз хиссаларини қўшган. Республикада ортодонтлар мактаби биринчи навбатда асосан ўзбек мутахассислари ва Жанубий Корея, Россия профессорлари, ортодонт шифокорлари ҳамда яқин ва узоқ чет эл давлат мутахассислари билан ташкил топди.

Илмий потенциал ҳамда кўп йиллар мобайнида йиғилган амалий кўникмалар бойлиги ортодонтия фанидан ўқув қўлланма нашр этилиши давр талаби деб ҳисобланади. Унда рус тилида ортодонтик ёрдамни ташкилоти, тиш жағ тизимининг ривожланиш ва тузилиш асослари ёритилган. Юз-жағ соҳасидаги мушаклар, тиш-жағ тизими аномалиялари ривожланишининг этиологик омиллари, тиш, тиш каторлари, жағ суяклари аномалияларини юзага келиши ҳамда замонавий таснифлар, ташхисот услублари билан алоқалари кўрсатилган. Қўлланмада кўп йиллар мобайнида ўқув жараенида қўлланилган тажриба ва 2014 йилда янги ҳосил бўлган Тошкент давлат стоматология институтида ортодонтия ва тишлар протезлаш кафедрасида таълим бериш услублари умумлаштирилган. Муаллифлар ишонадики ушбу китоб 4-5 курс талабалари ва бошланғич ортодонтлар учун яхши ўқув қўлланма бўла олади.

## PREFACE

Orthodontics is the part of dentistry which studies etiology and pathogenesis, particularities of tooth jaw anomalies, methods of their diagnostics and treatment. Anomalies of tooth jaw system take one of the first places among diseases of the maxillofacial area. In due time straightening of malpositioned teeth was called orthodontics” (*Ortos - straight, odus - ontes - tooth*). Formerly primitive notions about orthodontics were contained in general courses on odontology. Thus, orthodontics takes only 32 pages under the name regulation of teeth” in the 2 volume guide on dentistry. Currently, sufficiently vast theoretical and practical experience is gathered in this volume of dentistry. Contemporary notion of Orthodontics” implies significantly more broadened content and the name is maintained because of its historical remoteness and its orthodoxy. Every second child and 30% of adults of different age categories are in need of high quality orthodontal care.

In the medical practice of our country Orthodontics” was the component of Prosthodontics. Only in the early 60s of the last century child dentistry was separated; dentistry departments of children age where certain attention was paid on orthodontics among other dental directions: child therapy, surgery were established in medical institutes. At present orthodontics takes deserved place among general dental specialties. In 1992 Orthodontic department with child prosthetics was established; later it was united with Prosthodontic dentistry where besides educational work with students versatile researches on Orthodontics are conducted, education and improvement of orthodontists also take place.

In 2009 community of orthodontists of Uzbekistan which included more than 150 orthodontists was established. Such scientists as professor L.Virina-Markosyan, D.A.Kalvelis, H.A.Kalamkarov, F.Y.Horoshilkina, Y.M.Malign, L.S. Persin and many others contributed in the development of contemporary orthodontics; and in purposive direction in our county its development is connected with professor A.D.Abdiazimov, S.N.Maksudov, docent H.A.Shamsiev, V.F.Nazarova and their followers.

Orthodontic school in our country is created in the first place with efforts of Uzbek specialists and also professors from South Korea, Russia and orthodontists from other foreign countries.

Scientific potential and gathered abandoned practice allows publication the textbook on Orthodontics to be reasonable. Organization of orthodontal care, peculiarities of tooth jaw system structure and development, muscles of maxillofacial area, etiological factors which cause development of tooth jaw anomalies, anomalies of teeth, tooth rows, jaw bones and bite are considered in Russian language in accordance with contemporary classification and in germaneness with methods of diagnosis. Long term practice of Orthodontics teaching in the department of Tashkent state dental institute generalized in the book. The authors hope that this book will be good manual for 4-5 year students and young orthodontists.

## АННОТАЦИЯ

Ортодонтия – раздел стоматологии, изучающий этиологию, патогенез, особенности зубочелюстных аномалий, методы их диагностики и лечения. Аномалии зубочелюстной системы занимают одно из первых мест среди заболеваний челюстно-лицевой области. Исправление кривостоящих зубов получило в свое время название «Ортодонтия» (*Ortos – прямой, odus-ontes – зуб*). Ранее примитивные представления об ортодонтии содержались в общих курсах по одонтологии. Так, в двухтомном руководстве по зубоврачеванию, изданном в 1915 г., ортодонтия занимает лишь 32 страницы под названием "Регулировка зубов". В настоящее время в этом разделе стоматологии накоплен достаточно обширный теоретический и практический опыт. В современное понятие "Ортодонтия" вкладывается значительно более расширенное содержание, а название сохраняется лишь по праву исторической давности и его общепринятости. Каждый второй ребенок и 30% молодых людей нуждаются в настоящее время в оказании высококвалифицированной ортодонтической помощи.

В отечественной медицине «Ортодонтия» долгое время была составной частью ортопедической стоматологии. Только в начале 60-х годов прошлого столетия выделена детская стоматология, в медицинских институтах стали создаваться кафедры стоматологии детского возраста, где ортодонтии было уделено определенное внимание в числе других стоматологических профилей: детской терапии, хирургии. В настоящее время ортодонтия начинает занимать достойное место среди основных стоматологических специальностей. В 1992 году в Ташкентском медицинском институте была открыта кафедра ортодонтии и детского протезирования, в последующем объединена с кафедрой ортопедической стоматологии, где помимо учебной работы со студентами, проводились разносторонние исследования по ортодонтии, осуществляется обучение и усовершенствование врачей-ортодонтов.

В 2009 году создано общество ортодонтов Узбекистана, которое объединило более 150 ортодонтов. В развитие современной ортодонтии внесли до-



статочный вклад такие учёные как профессор Л.В. Ильина – Маркосян, Д.А. Калвелис, Х.А. Каламжаров, Ф.Я. Хорошилкина, Ю.М. Малыгин, Л.С. Персин и многие другие. В нашей Республике усилиями профессоров А.Д. Абдуазимова, С.Н. Максудова, доцентами Х.А. Шамсиевым, В.Ф. Назаровой и их учениками создана школа ортодонтии.

Научный потенциал и накопленный богатый практический опыт позволяют считать целесообразным издание учебника по ортодонтии. В ней на русском языке изложены вопросы организации ортодонтической помощи, описаны особенности развития и строения зубочелюстной системы, мышц челюстно-лицевой области, этиологические факторы, являющиеся причиной возникновения зубочелюстных аномалий, аномалии зубов, зубных рядов, челюстных костей и прикуса рассмотрены в соответствии с современными классификациями и в тесной связи с методами диагностики. В книге обобщен многолетний опыт преподавания Ортодонтии на кафедре Ташкентского Государственного Стоматологического института созданного в 2014 году. Авторы надеются, что данная книга станет учебным пособием для студентов IV-V курсов и начинающих ортодонтотв

## ГЛАВА I

# АНАТОМО-ФИЗИОЛОГИЧЕСКИЕ ОСОБЕННОСТИ РАЗВИТИЯ ЗУБОЧЕЛЮСТНОЙ СИСТЕМЫ ДЕТЕЙ

Морфофункциональные особенности развития зубочелюстной системы, различные возрастные периоды изучены по классификации, предложенной Туром (табл. 1) Согласно классификации периоды развития зубочелюстной системы делятся на ...

1. Внутриутробный период (до рождения ребенка)
2. Период новорожденности (от рождения до начала прорезывания молочных зубов)
3. Период формирования временного прикуса (от 6 месяцев до 3 лет)
4. Период подготовки к смене молочных зубов на постоянные (от 3 до 6 лет)
5. Период сменного прикуса (от 6 до 12 лет)
6. Период постоянного прикуса (с 12 лет)

### **Период внутриутробного развития.**

Начальная стадия образования полости рта относится к ранним этапам эмбриогенеза. На 3-й неделе эмбриогенеза на головном конце зародыша появляется впячивание эктодермы, которое быстро углубляется и растет навстречу слепому концу первичной кишки. Образующееся углубление носит название ротовой ямки и представляет собой зачаток первичной полости рта.

По мере развития дно ротовой ямки приходит в соприкосновение со стенкой слепого конца первичной кишки. На этом этапе ротовая ямка отделяется от первичной кишки так называемой глоточной мембраной. В конце 3 недели эмбрионального развития мембрана прорывается и ротовая ямка получает сообщение с первичной кишкой.

Дальнейшее развитие полости рта тесно связано с образованием на переднем конце зародыша жаберного аппарата: жаберные карманы и жаберные щели. Развитие жаберного аппарата начинается с появления на боковых сторонах зародыша энтодермальных выпячиваний стенки глоточного отдела передней кишки – это жаберные карманы. Навстре-

чу им образуются выпячивания эктодермы шейной области зародыша – жаберные щели. Таким образом, жаберные карманы представляют собой выпячивания боковых стенок глоточного отдела первичной кишки, а жаберные щели – выпячивания наружного покрова шейной области. Там, где вершины жаберных карманов и жаберных щелей, соприкасаются между собой, образуются жаберные перепонки, которые снаружи покрыты эктодермальным, а изнутри энтодермальным эпителием.

Участки мезенхимы, заключенные между соседними жаберными карманами и щелями, разрастаясь, образуют валикообразные возвышения, представляющие собой жаберные дуги. В дугах вскоре появляются закладки хряща. Всего образуется 4 пары жаберных дуг. Самыми крупными из них являются первые жаберные дуги, называемые мандибулярными. В дальнейшем из них образуется зачатки верхней и нижней челюсти. Вторые жаберные дуги, меньшие по размеру, получили название гиоидных, так как впоследствии они дают начало подъязычной кости. Третья пара жаберных дуг принимает участие в образовании щитовидного хряща гортани. Что касается четвертой пары дуг, то она подвергается редукции.

Первые мандибулярные дуги вскоре после образования дают начало пяти бугоркам или отросткам, которые окружают вход в ротовую ямку. Сверху ротовая ямка ограничена непарным лобным бугорком и расположенными по бокам от него двумя верхнечелюстными отростками. Снизу располагаются два нижнечелюстных отростка. В ходе дальнейшего развития в боковых отделах лобного бугорка появляются два углубления – обонятельные ямки, которые делят бугорки на ряд участков. Средний участок, расположенный между обонятельными ямками, сохраняет название лобного отростка, а валикообразные возвышения, окружающие обонятельные ямки, получают название носовых отростков, соответственно, медиальных и латеральных.

Латеральные носовые отростки отделяются от верхнечелюстных с помощью бороздок, называемых носослезными. В дальнейшем эти бороздки преобразуются в носослезные каналы, служащие для оттока слезной жидкости из глазницы в полость носа. Обонятельные ямки постепенно углубляются и, наконец, прорываются в первичную ротовую полость, давая начало двум отверстиям – первичным хоанам. Одновременно с этим начинается интенсивный рост верхнечелюстных отростков, которые срастаются между собой и с медиальными носовыми. Так

# МОРФОЛОГИЧЕСКАЯ И ФУНКЦИОНАЛЬНАЯ ХАРАКТЕРИСТИКА ПРИКУСА ЧЕЛОВЕКА

Таблица 1

Период	Внутриутробный (эмбриональный) период	Беззубый этап новорожденности (до 6-го месяца)	Период формирования молочного прикуса (с 6 месяцев-3 года)	Сформированный молочного прикуса (от 3 до 7 лет)	Смешанный прикус (от 7 до 12-13 лет)	Постоянный прикус (с 12-13 лет и далее)
Морфологическая характеристика	<p>К 7-неделе прогнатическое соотношение челюстей</p> <p>На 7-неделе-закладка молочных зубов</p> <p>К 8-неделе-прогнатическое соотношение челюстей</p> <p>17 неделя-закладка постоянных зубов к моменту рождения</p> <p>- младенческая ретрогения</p>	<p>Высота прикуса удерживается десневными валликами</p> <p>Форма валликов-благотворная, не мешает движению нижней челюсти</p> <p>Слабо выраженный суставной бугорок, несформированный суставной диск, уплощенная суставная головка</p> <p>К концу периода-ортогнатическое соотношение челюстей</p>	<p>Сроки, последовательность, полнота прорезывания зубов</p> <p>Кол-во молочных зубов - 20</p> <p>Отсутствие трем и стертости зубов</p> <p>Дистальный пов-ти вторых молочных моляров нах-ся в одной плоскости, полукруглая форма зубных дуг, верхняя зубная дуга шире нижней</p> <p>Линей отдел нижнего зубного ряда уплощен</p> <p>В положении центральной окклюзии следующие признаки:</p> <ol style="list-style-type: none"> <li>1) центральная линия проходит между центральными резцами,</li> <li>2) все зубы, кроме нижн центр резцов и верхних вторых моляров имеют по два антагониста,</li> <li>3) глубокое резцовое перекрытие</li> </ol> <p>Оформлен суставной бугорок и суставной диск суставная головка приобретает некоторую кривизну</p>	<p>Распавшиеся коронной молочных зубов</p> <p>Физиологические тремы и диастемы</p> <p>Физиологическая стертость молочных зубов</p> <p>Уменьшение глубины резцового перекрытия до прямого прикуса</p> <p>Соотношение челюстей по сагиттальной плоскости</p> <p>дистальные поверхности</p> <p>молочных моляров и клыков стоят в мизальной ступени</p> <p>Заканчивается формирование ВНЧС</p>	<p>Преобразование, начавшиеся в период формирования молочного прикуса, продолжают</p> <p>Сроки, последовательность, полнота прорезывания постоянных зубов</p> <p>Кол-во постоянных зубов - 28</p> <p>рост челюстных костей замедлен</p>	<p>1. Относящиеся к жевательной системе</p> <p>Форма нижней зубной дуги параболлическая, верхней-поллуллипсоидная</p> <p>каждый зуб имеет 2 антагониста, кроме нижних центральных резцов и верхних 3 моляров</p> <p>Высота зубных коронок уменьшается от резцов к молярам (исключением клыки)</p> <p>Коронки верхних зубов наклонены кнаружи, нижних - внутри</p> <p>Наличие зубная дуга больше альвеолярной, альвеолярная дуга больше базальной</p> <p>Оборот</p> <p>Наличие сагиттальных и трансверсальных компенсаторных кривых</p> <p>2. Относящиеся к передним зубам</p> <p>Верхние передние зубы перекрывают на 1/3 с сохранением режущие-бугорок контактная линия между центральными резцами обеих челюстей совпадает</p> <p>3. Относящиеся к смыканию жевательных зубов</p> <p>Медиально-щечный бугорок переднего верхнего моляра лежит между щечными буграми наименее нижнего моляра</p> <p>Щечные бугры боковых зубов вч перекрывают щечные бугры нижних зубов</p> <p>Язычные бугры нижних боковых бугров расположены внутри от одноименных бугров вч</p>
Функциональные особенности	<p>Возможность одновременного дыхания и глотания</p> <p>При неблагоприятной форме десневых валликов может происходить блокирование движений нижней челюсти</p> <p>Выраженный сосательный рефлекс</p> <p>Сосательные движения - функциональный раздражитель, способствующий развитию челюстей, жевательных и mimических мышц</p> <p>Беспрепятственные ритмические движения нижней челюсти спереди назад возможны благодаря невыраженности элементов висч и благоприятной форме десневых валликов</p>	<p>Возможны все виды движения висч: сагиттальные, трансверсальные и вертикальные</p>	<p>с развитием жевательной мускулатуры совершенствуется функция жевания</p>	<p>Функциональная неполноценность зубов в связи с распадом корей</p> <p>молочных зубов и первичными формами постоянных зубов</p> <p>Полное жевательное воздействие мышечная или полное выпадения отдельных групп зубов</p>		



формируются верхняя челюсть и верхняя губа головы зародыша человека. Что касается нижней челюсти и нижней губы, то они образуются за счет срастания нижнечелюстных отростков.

На первых этапах развития первичная ротовая полость зародыша человека еще не имеет деления на собственно ротовую полость и полость носа. Это деление происходит несколько позднее, а именно на 7 неделе эмбриональной жизни. В это время на внутренней поверхности верхнечелюстных отростков образуются пластинчатые выросты, которые первоначально направлены вниз по бокам от языка, но постепенно поднимаются и приобретают горизонтальное положение.

На 7 неделе эмбрионального развития закладываются временные зубы. Наблюдается высокое положение языка и прогнатическое соотношение челюстных костей (про-вперед, гнатиион-челюсть).

На 8 неделе начинается сращение небных отростков верхней челюсти.

На 12 неделе язык опускается на дно полости рта, что стимулирует рост нижней челюсти и способствует изменению соотношения челюстных костей. Оно становится прогнатическим (про-вперед, генус-подбородок).

На 13 неделе закладывается альвеолярный отросток верхней челюсти и зачатки некоторых постоянных зубов, а именно:

6321	1236
6321	1236



Рис. 1 Соотношение беззубых альвеолярных отростков к моменту рождения ребёнка.

При нормальном развитии зубочелюстной системы к моменту рождения ребенка опять образуется прогнатическое соотношение челюстных костей в результате более интенсивного развития верхней челюсти и отставания в росте нижней челюсти. В норме ребенок рождается с дистальным положением нижней челюсти- физиологическая младенческая ретрогения (ретро-назад, генус-подбородок)

При естественном вскармливании нижняя челюсть совершает многочисленные движения в переднезаднем направлении. Это способствует тренировке мышц-выдвигателей и стимулирует рост нижней челюсти, поэтому к концу первого года жизни ребенка наблюдается соотношение челюстей по ортогнатическому типу.

## Период новорожденности

(от рождения до начала прорезывания первых молочных зубов)

Этот период имеет ряд особенностей: рот младенца беззубый, но в каждой челюсти имеется 18 фолликулов (10 временных и 8 постоянных-6321/1236), всего 36 зачатков. Зачатки временных зубов на обеих челюстях расположены с губной стороны, зачатки постоянных зубов лежат глубже временных и располагаются с язычной стороны на нижней челюсти и с небной на верхней челюсти.

К моменту рождения нижняя челюсть располагается дистальнее верхней в среднем на 6-7 мм (до 14 мм)-физиологическая ретрогения (рис. 2).



Рис. 2 Физиологическая младенческая ретрогения.

У новорожденного все приспособлено к акту сосания: хоботообразные поперечно исчерченные губы с хорошо выраженной круговой мышцей рта, выраженные десневые валики, имеющие полуокруглую форму, 4-5 пар поперечных небных складок, создающих шероховатость в переднем отделе твердого неба для удержания соска, относительно большой язык, хорошо выраженная жировая прослойка щек и жировые комочки Биша, которые обеспечивают присасывающий эффект и отрицательное давление в полости рта во время сосания. Слабо выраженные элементы сустава дают возможность беспрепятственно осуществлять многочисленные передне-задние перемещения нижней челюсти во время сосания. Благодаря высокому расположению входа в гортань и сообщению её только с полостью носа ребенок может одновременно дышать, сосать и глотать.

## Период формирования временного прикуса (от 6 месяцев до 3 лет)

Период временного прикуса длится от 6 месяцев до 6 лет и делится на 2 подпериода:

1. Формирование временного прикуса
2. Период, предшествующий смене молочного прикуса

Прикус молочных зубов формируется с 6 месяцев до 2,5-3 лет и характеризуется определенными сроками, последовательностью, парностью или симметричностью прорезывания зубов.

Молочные зубы обозначаются римскими цифрами, их 20, по 10 на каждой челюсти. Сроки и последовательность прорезывания молочных зубов представлены в таблице(табл. 2).

Таблица 2

**Сроки и последовательность прорезывания молочных зубов**

Последовательность	Сроки прорезывания
I	6-8 месяцев
II	8-12 месяцев
IV	12-16 месяцев
III	16-20 месяцев
V	20-30 месяцев

Таким образом, последовательность прорезывания молочных зубов I, II, IV, III, V. Если к этой формуле добавить впереди цифру 6, а в конце 7, 8, то она будет характеризовать порядок смены молочных зубов и прорезывания постоянных 6 [ 1, 2, 4, 3, 5] 7, 8.

Зубы, заключенные в рамку, называются замещающими, 6, 7, 8- дополнительными к молочному прикусу.

Временные зубы прорезываются парно или одновременно с обеих сторон, сначала на нижней челюсти, а затем – на верхней. Они отличаются от постоянных зубов: величиной (молочные значительно меньше), формой (признак кривизны у них выражен более резко, чем у постоянных), цветом (голубовато- белый у молочных). К особенностям молочных зубов также относятся: наличие широких дентинных канальцев, более низкая минерализация твердых тканей, широкая полость зуба, широкие устьевые отверстия и каналы корней, тонкий слой дентина.

Сформированный временный прикус имеет ряд признаков:

- все зубы стоят плотно, наблюдаются апроксимальные контакты, фронтальные зубы располагаются без трем;
- режущие края и бугры жевательных зубов хорошо выражены, признаки стираемости зубов отсутствуют;
- прикус ортогнатический с плотным бугровофиссурным смыканием моляров;
- дистальные поверхности вторых молочных моляров верхней и нижней челюсти расположены в одной вертикальной плоскости;
- позадимолярные площадки отсутствуют;
- зубные ряды имеют форму полукруга (рис. 3).

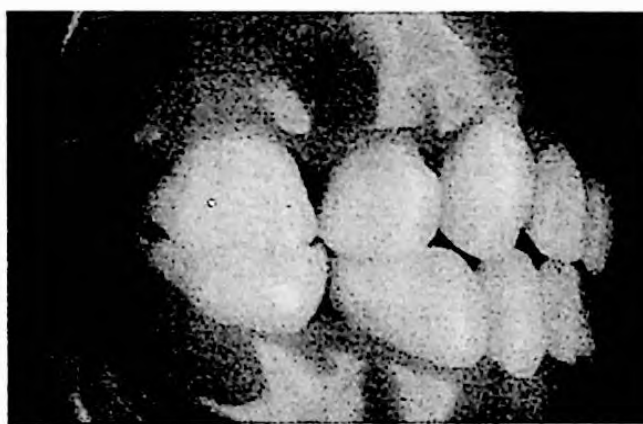
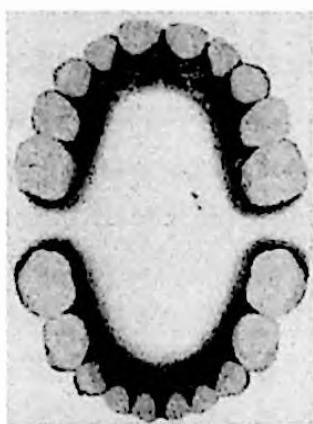


Рис. 3 Молочный прикус.

### Период подготовки к смене молочного прикуса на постоянный (от 3 до 6 лет).

Этот период характеризуется активным ростом челюстных костей, «знашиванием» временных зубов и отличается от предыдущего:

- наличием физиологических трем и диастемы, которые свидетельствуют о несоответствии между размерами молочных зубов и альвеолярных отростков челюстей. Появление трем служит благоприятным прогнозом для правильного размещения постоянных зубов, которые по размеру крупнее молочных;
- наличием физиологической стираемости режущих краев и бугров жевательных зубов, которая облегчает выдвижение нижней челюсти;
- наличием подвижности отдельных молочных зубов, которая появляется по мере рассасывания их корней;
- появлением позади молярных площадок за дистальными поверхностями вторых молочных моляров;



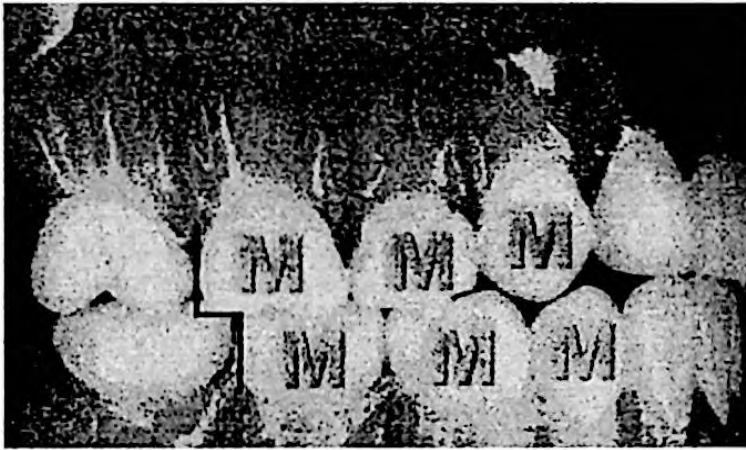


Рис. 4 Симптом Цилинского.

- наличием мезиальной ступени за дистальными поверхностями вторых молочных моляров-симптом Цилинского (рис. 4);

- перемещением нижней челюсти вперед, что свидетельствует об усилении её роста в этом направлении;

- формированием прямого скользящего прикуса.

### Период сменного прикуса (от 6 до 12 лет)

Он характеризуется наличием в челюстных костях одновременно временных и постоянных зубов. Продолжительность этого периода от 6 до 12-13 лет. Зачаток постоянного зуба лежит в общей с молочным зубом костной альвеоле. По мере своего роста он начинает давить на корни соответствующего молочного зуба, что вызывает их рассасывание и последующее выпадение (рис. 5).

Сроки и последовательность прорезывания постоянных зубов представлены в таблице (табл.3).

Сменный прикус условно делится на 2 периода:

- ранний сменный (6-9 лет). Он характеризуется наличием постоянных резцов и первых моляров;

- поздний сменный (9-12 лет), который характеризуется прорезыванием премоляров, клыков и вторых моляров.

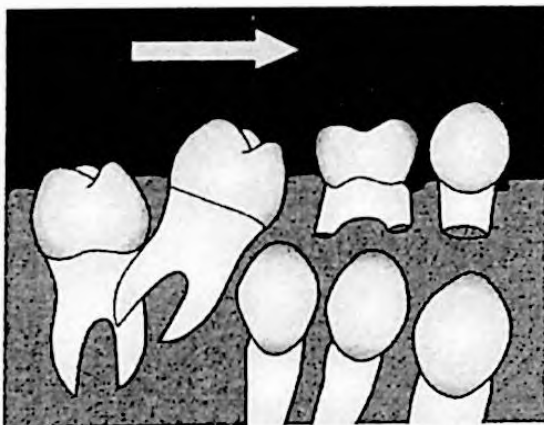


Рис. 5 Рассасывание корней молочных зубов.

В сменном прикусе выделяют два периода активного, усиленного роста челюстей:

- первый - предшествует прорезыванию первых постоянных зубов, и сопровождает его.

- второй - соответствует прорезыванию премоляров, клыков и вторых постоянных моляров.

Одновременное наличие в полости рта временных зубов, утративших

## Сроки и последовательность прорезывания постоянных зубов

Последовательность	Сроки прорезывания (годы)
6	6-7
1	7-8
2	8-9
4	9-11
3	10-12
5	11-13
7	12-13

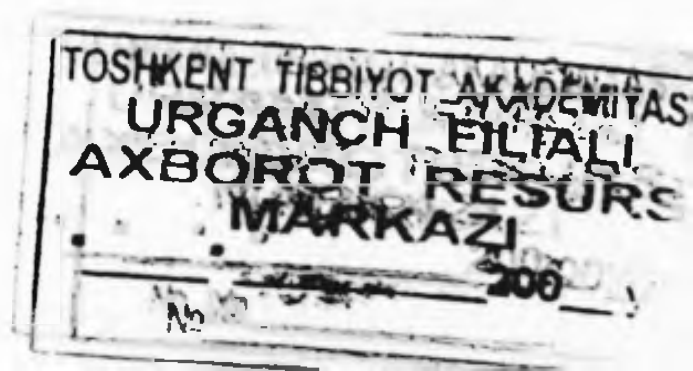устойчивость вследствие рассасывания корней, и зубов постоянного прикуса, коронки которых находятся на разных стадиях прорезывания, а корни на разных стадиях формирования, приводит к значительному снижению жевательной функции.

По данным А.М. Schwarz (1938)<sup>1</sup>, механизм формирования физиологических видов прикуса зависит от интенсивности и скорости жевания, а также преимущественного развития жевательных или височных мышц. А.М. Schwarz различает 2 конституциональных жевательных типа: массивный и темпоральный.

С. И. Криштаб выделяет еще третий тип жевания, при котором не отмечается преимущественного развития жевательных или височных мышц.

При изучении типов жевания в возрастном аспекте установлено, что в период «изнашивания» временного прикуса и в начале смены зубов преобладает массивный тип жевания.

Во второй половине периода сменного прикуса (9-10 лет) массивный и темпоральный типы жевания встречаются одинаково часто. В 11-13 лет число лиц с массивным типом жевания становится меньше примерно на 1/5. Однако к моменту завершения формирования постоянного прикуса (14 лет и старше) частота обоих типов одинакова.



## КЛАССИФИКАЦИЯ ЗУБО-ЧЕЛЮСТНЫХ АНОМАЛИЙ

Под аномалией развития зубов и челюстей в ортодонтии понимают врожденные стойкие отклонения от принятой анатомической нормы, возникающие на том или ином этапе эмбрионального развития. Эти отклонения либо проявляются уже при рождении, либо они заложены в строснии органа и могут быть выявлены при дальнейшем его развитии.

Под деформацией понимают приобретенные стойкие морфологические нарушения, возникающие в постнатальный период в результате нарушения роста и развития. Термин «деформация» (*deformatio*-лат.-изменение формы) более узкий по сравнению с термином «аномалия» и обозначает изменение размеров и формы тела под действием внешней силы. Деформация является частным случаем аномалий.

Прежде чем перейти к характеристике аномалий прикуса следует остановиться на вопросе о норме. Дать точное определение понятию «нормы» очень сложно, потому что норма - не стандартная, застывшая форма, а динамическая, постоянно меняющаяся. Норма имеет очень много отклонений в ту или другую сторону, и границы, отделяющие норму от патологии, проходят через ряд многочисленных промежуточных вариантов.

Условно в стоматологии за норму принят ортогнатический прикус, как наиболее часто встречающийся. Отклонения от него, за исключением некоторых типичных разновидностей (прямой прикус, бипрогнатия и прогения с множественными контактами), принято считать аномалией.

Характерным признаком, особенностью ортогнатического прикуса, является перекрытие верхними фронтальными зубами одноименных нижних на  $1/3$  высоты их коронки. В клинике бывают многочисленные случаи, когда это перекрытие будет большее или меньшее.

Если графически изобразить варианты ортогнатического прикуса, то их можно представить в виде линии АБ с точкой В расположенной между ними.

открытый	прямой	ортогнатический	глубокое	глубокий
			резцовое	
прикус	прикус	прикус	перекрытие	прикус
	А	В	Б	
	0	$\frac{1}{3}$ высоты коронки	больше $\frac{1}{3}$ высоты коронки	

Если допустить, что точка В является местом расположения ортогнатического прикуса с перекрытием на  $\frac{1}{3}$  высоты коронки, между точками А и В расположены варианты ортогнатического прикуса, имеющие перекрытие, постепенно уменьшающееся и доходящее до 0, а между точками В и Б - варианты со все увеличивающимся перекрытием, то крайним вариантом физиологического прикуса у точки А является прямой прикус. Следующий вариант уже характеризуется не только отсутствием перекрытия, но и наличием промежутка между верхними и нижними фронтальными зубами, т.е. прямой прикус превращается в открытый.

Такая же картина наблюдается на другой стороне от точки В, где степень перекрытия постепенно увеличивается. Крайним вариантом физиологического прикуса у точки Б будет глубокое резцовое перекрытие, при котором режущее - бугорковый контакт сохранен. Следующий за ним вариант - глубокий прикус, при котором режущее-бугорковый контакт отсутствует и резцы нижней челюсти контактируют со слизистой оболочкой твердого неба.

Таким образом, между ортогнатическим и открытым прикусом с одной стороны и ортогнатическим и глубоким - с другой, лежит целый ряд промежуточных форм- вариантов ортогнатического прикуса.

Этим и объясняется трудность точной характеристики прикусов с точки зрения анатомической нормы.

Исходя из того, что дать точную характеристику прикуса с точки зрения анатомической нормы трудно, А.И.Бетельман считает, что делить прикусы на нормальные и ненормальные нецелесообразно и лучше положить в основу их деления признак не морфологической нормы, а признак полноценности функции. Таким образом, прикусы делятся на физиологические и патологические.

К физиологическим прикусам относятся те, которые отличаются полноценной функцией. Их 4: ортогнатический, прямой, бипрогнатия, физиологическая прогения.



К патологическим - относятся прикусы, отличающиеся нарушением функций.

Известно большое количество аномалий зубочелюстной системы. В Узбекистане по данным Т.А. Акилова, В.Ф. Назаровой, С.М. Муртазаева, А.Д. Абдуазимова и Ф.А. Шамухамедовой 48-62 % детей имеют те или иные отклонения в развитии отдельных зубов, зубных рядов и прикуса.

В виду того, что количество и разнообразие зубочелюстных аномалий очень велико, в ортодонтической клинике уже давно появилась потребность объединить имеющие сходство аномалии в группы или классы, то есть систематизировать различные виды зубочелюстных аномалий. Эту роль выполняют классификации.

Классификация позволяет в краткой и понятной формулировке, выразить сущность имеющегося отклонения, облегчает диагностику, выбор методов лечения, а также их описание и способствует взаимопониманию врачей.

Первая попытка создать классификацию аномалий смыкания зубов была сделана Фоксом (Foks) в 1803 году,

Первым пособием по диагностике зубочелюстных аномалий является работа Кнейзеля (Kneisel), изданная в 1836 году. В этой работе, а также в работах Karabelli (1842), Welcker (1862), Wedl (1867), Jslai (1891) и других иностранных авторов делаются попытки систематизации морфологических признаков, касающихся в основном положения фронтальных зубов. Позднее Sternfeld (1902), пытаясь классифицировать виды прикуса, ввел ряд терминов, которые широко используются и сейчас. Нормальный прикус был назван им ортогнатией. Эти и ряд других классификаций представляют лишь исторический интерес.

За время существования ортодонтии для диагностики было предложено много различных классификаций, в основном построенных на одном из 3 признаков или сочетании их:

- этнология аномалии;
- морфологические отклонения;
- функциональные нарушения.

Из этиопатогенетических классификаций известна классификация Канторовича (1932). На основании этиологических признаков Канторович предложил выделить 3 группы аномалий:

Эндогенные аномалии, вызванные преимущественно наследственными причинами (прогения, глубокий прикус, диастема);

Экзогенные аномалии, вызванные преимущественно внешними условиями (сжатие или искривление альвеолярного отростка, искривление тела челюсти, задержка роста челюстей в связи с потерей зубов и др.)

Дистальный прикус, возникающий в результате дистальной установки нижней челюсти или первых моляров при их прорезывании.

Деление аномалий по этиологическому признаку не нашло признания, поскольку по мнению В.Ю. Курляндского этиологию аномалии часто установить не удастся. Кроме того, одна и та же аномалия может являться следствием ряда причин, как эндогенных, так и экзогенных, а устранение причины аномалии (если она уже возникла) не ведет к нормализации развития зубочелюстно-лицевой системы и, наоборот, лечение может быть успешным даже в тех случаях, когда этиология аномалии не установлена.

По мнению Л. С. Персина, знание этиологических факторов аномалий зубочелюстной системы позволяет рационально разрабатывать их профилактику и лечение.

Широкое распространение в стоматологии получила классификация американского ученого Э. Энгля (Angle), предложенная им в 1889 году.

«Энгль, предложив свою классификацию, одним гениальным взмахом навел порядок в хаосе существовавших до него представлений» - пишет известный ортодонт Schwarz.

Angle известен не только как автор самой популярной классификации аномалий прикуса, но и как основоположник научной ортодонтии, первого научного общества ортодонтов и первого научного журнала по ортодонтии. Первый доктор наук - ортодонт, организатор первого специального учебного заведения - Института Ортодонтии, который он возглавлял и где работал как преподаватель. Им же предложен универсальный ортодонтический аппарат - который он сам неоднократно усовершенствовал и представил в четырех вариантах: это упругая вестибулярная дуга, трубно-штифтовый аппарат, ленточная дуга и граненная дуга ( Edgewise-Wire).

Классификация Э. Энгля морфологическая. В основу своей классификации Э. Энгль положил взаимоотношение первых постоянных

моляров, которые он назвал «ключом окклюзии» Э. Энгль исходил из того, что эти зубы из постоянных прорезываются раньше всех, на своем собственном месте, в отличие от замещающих зубов, которые прорезываются на месте молочных зубов, место расположения б|б всегда соответствует локализации *crista zygomatica*. По мнению Энгля, первые постоянные моляры верхней челюсти являются той стабильной точкой - *punctum fixum*, исходя из которой следует определять все аномалии прикуса. Стабильность первых постоянных моляров верхней челюсти определяет и неподвижное соединение верхней челюсти с другими костями черепа. Все атипичные соотношения первых постоянных моляров, по мнению Э. Энгля, следует относить за счет ненормального положения нижней челюсти.

На основании симптома соотношения первых моляров Э. Энгль разделяет аномалии прикуса на 3 основных класса.

Первый класс характеризуется правильным или нейтральным соотношением первых постоянных моляров: мезиально-щечный бугор первого моляра верхней челюсти располагается в межбугровой фиссуре первого моляра нижней челюсти, то есть в области б | б отклонений от нормы нет, челюсти находятся в «мезиодистальной гармонии», а все отклонения находятся впереди моляров. Может быть скученное положение резцов, небное или губное положение их, нарушение смыкания (рис. 6).

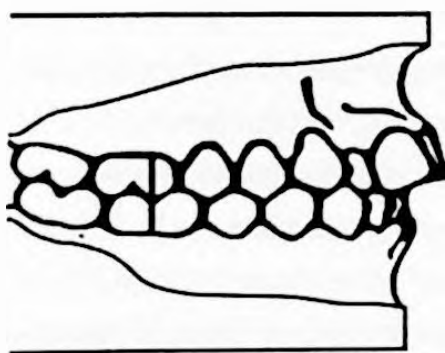


Рис. 6 1 класс - правильное или нейтральное соотношение.

Второй класс характеризуется дистальным смещением нижних постоянных моляров по отношению к верхним, то есть мезиально-щечные бугры верхних шестых зубов находятся не в межбугровых фиссурах первых моляров нижней челюсти, а впереди них. Аномалии второго класса Э. Энгль разделил на 2 подкласса в зависимости от положения фронтальных зубов (рис. 7):

1-й подкласс характеризуется протрузией верхних резцов с наличием трем между ними (рис. 7а);

2-й, наоборот - ретрузией верхних резцов и тесным положением с налеганием друг на друга (рис. 7б).

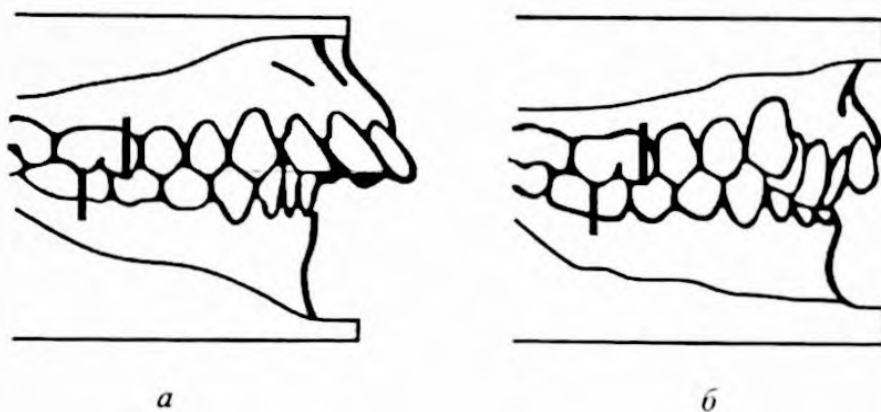


Рис. 7 (а, б) 2 класс - дистальный сдвиг нижней челюсти

К третьему классу относятся аномалии, характеризующиеся мезиальным сдвигом нижних первых моляров по отношению к верхним. При аномалиях 3 класса мезиально-щечные бугры шестых зубов верхней челюсти находятся позади поперечных бороздок шестых зубов нижней челюсти (рис. 8).

Помимо классификации сагиттальных аномалий прикуса, Э. Энгль различает 7 видов неправильного положения отдельных зубов:

- 1) лабиальное или буккальное
- 2) лингвальное или небное
- 3) мезиальное
- 4) дистальное
- 5) тортоокклюзия
- 6) инфраокклюзия
- 7) супраокклюзия

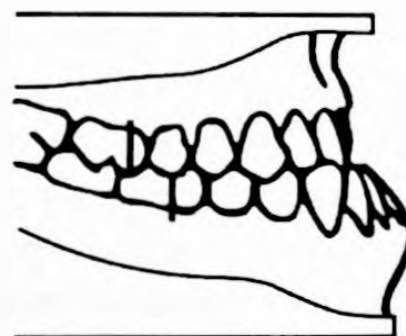


Рис. 8 3 класс - мезиальный сдвиг нижней челюсти

Ценность этой классификации заключается в том, что она проста, ясна, доступна и помогает определять основные аномалии прикуса в сагиттальном направлении. Эта классификация сыграла большую роль в развитии ортодонтии вообще и в дальнейшем совершенствовании диагностики аномалий зубочелюстной системы.

Классификация Энгля является первой научно-обоснованной. Предложенная в конце XX столетия, классификация Энгля до сих пор является единственной общепринятой международной классификацией. Такая классификация нужна для международного обмена опытом.

Однако классификация Э. Энгля имеет ряд недостатков:

1. Нельзя согласиться с Э. Энглем в вопросе о постоянстве места 616, так как сама верхняя челюсть не является абсолютно стабильной, она

может занимать переднее или заднее положение в черепе, тогда и 616 изменяют свое положение, которое, кроме того, зависит и от состояния вторых молочных моляров. При разрушении их коронок, а тем более при их преждевременном удалении, первые постоянные моляры перемещаются мезиально. Таким образом, основной принцип о неизменности положения 616 не подтвержден.

2. Классификация Э. Энгля характеризует только аномалии мезиодистального направления. Не отражены аномалии прикуса в вертикальном и трансверзальном направлениях, поэтому её нельзя признать универсальной;

3. Классификация Э. Энгля характеризует только морфологические отклонения и не учитывает функциональных расстройств и причин возникновения аномалий.

4. Не применима у детей до 6-ти лет, то есть не отражает аномалии молочного прикуса, а также при отсутствии первых постоянных моляров верхней или нижней челюсти.

Таким образом, все ортодонты признают, что данная классификация не охватывает всего многообразия встречающихся в клинике зубочелюстных аномалий и не отражает современных представлений об их сущности, поэтому предлагаются другие классификации. Следует, однако, признать, что несовершенство классификации Э. Энгля отражало не столько недостатки Энгля, как ученого ортодонта, сколько общее состояние развития ортодонтии того времени.

Первую попытку дополнить классификацию Э. Энгля и исправить некоторые ее недостатки сделал А.Я. Катц, который в 1933 году предложил функциональную классификацию аномалий зубочелюстной системы.

А.Я. Катц является основоположником функционального направления в отечественной ортодонтии. Еще в 1933 г, он писал, что при ортодонтическом лечении следует стремиться к тому, чтобы «перевоспитать» больного и наряду с морфологической перестройкой прикуса изменить патологическую функцию. В своей классификации А.Я. Катц попытался увязать наблюдающиеся в клинике аномалии прикуса с нарушением функции определенных групп жевательных мышц. Автор не смог еще дать этой взаимосвязи логическое обоснование, и по существу выделенные им группы подобны классам Э. Энгля, тем более, что А.Я.

Катц взял за основу морфологическую классификацию Э. Энгля и только дополнил её оценкой функциональных нарушений.

Все аномалии А.Я. Катц делит на 3 группы:

При **первой** группе деформация локализуется во фронтальном участке. «Функциональная патология выражается в резком преобладании шарнирных артикуляционных движений нижней челюсти над боковыми и следствием этого ограничения движений нижней челюсти является функциональная недостаточность всей жевательной мускулатуры».

**Вторая** группа характеризуется дистальным сдвигом нижней челюсти.

Функциональная патология выражается в значительном уменьшении размеров функционирующих жевательных поверхностей зубных рядов и несоответствием бугров и бороздок артикулирующих зубов. Слабо работают все жевательные мышцы, особенно выдвигающие нижнюю челюсть.

**Третья** группа характеризуется мезиальным сдвигом нижней челюсти, в связи с чем уменьшается жевательная площадь зубных рядов и ослабевают функция мышц, особенно оттягивающих нижнюю челюсть назад. Функция выдвигателей нижней челюсти превалирует над всеми другими.

Классификация А.Я. Катца несомненно лучше ранее предложенных, так как в её основу положена не анатомическая норма, а функциональная. Пользование этой классификацией позволяет подойти к диагностике аномалий прикуса с точки зрения функциональной патологии. Однако и эта функциональная классификация имеет ряд недостатков, многие из которых такие же, как у Э. Энгля:

1. Учитываются только сагиттальные аномалии прикуса;

2. Такие аномалии, как вестибулярное положение клыков - дистопия 3|3, диастема и др. не затрудняют жевательных движений нижней челюсти и вряд ли могут являться причиной функциональной недостаточности всей жевательной мускулатуры, в то время, как небное положение даже одного верхнего резца затрудняет движение нижней челюсти.

3. Основным признаком истинной прогении является увеличение размеров нижней челюсти относительно верхней челюсти, а оно не зависит от ослабления функции мышц, оттягивающих нижнюю челюсть назад.

Однако, несмотря на такие неувязки, указания А.Я. Катца на необходимость обращать внимание не только на нарушение формы зубных рядов и прикуса, но и на функцию мышц, очень ценны. Они требовали от врача изучения не только окклюзионных взаимоотношений, но и патологии функции и послужили началом создания функциональной диагностики. Идеи, высказанные А.Я. Катцом, были очень полезными.

Еще одну попытку дополнить классификацию Э. Энгля сделал А.И. Бетельман, предложив свою функциональную классификацию (1956г.).

### *Классификация Л.И. Бетельмана*

В этой классификации, во-первых, аномалии прикуса учитываются во всех 3-х направлениях: сагиттальном, вертикальном, трансверзальном, во-вторых, учитывается функциональная патология по А.Я. Катцу.

При характеристике патологических прикусов А.И. Бетельман исходит из морфологических особенностей, характеризующих ортогнатию. В ней углублено понятие «норма» в ортодонтии.

Попадание мезиально - щечного бугра верхнего 6-го зуба в поперечную фиссуру нижнего 6-го зуба является при ортогнатии характерным признаком взаимоотношения челюстей в сагиттальной плоскости.

Глубиной перекрытия верхними фронтальными зубами одноименных нижних на  $\frac{1}{3}$  высоты их коронки при ортогнатии характеризуется положение челюстей в вертикальной плоскости.

Перекрытие щечными буграми верхних жевательных зубов щечных бугров нижних зубов, а также перекрытие язычными буграми нижних жевательных зубов небных бугров верхних зубов являются в ортогнатии характерным признаком расположения челюстей в трансверзальном направлении.

Отклонения во взаимоотношении зубных рядов в этих плоскостях влекут за собой возникновение патологических форм прикуса в этих же направлениях, отсюда и вытекает необходимость различать 3 группы патологических прикусов: сагиттальные, вертикальные и трансверзальные (табл. 4).

К сагиттальным аномалиям прикуса относятся те, при которых наблюдаются отклонения от ортогнатического прикуса в сагиттальном направлении, то есть в мезио- дистальном соотношении зубных рядов.

## Классификация А.И. Бетельмана

Сагиттальные		Вертикальные		Трансверзальные	
Дистальный	Мезиальный	Глубокий	Открытый	Косой	Косой
недоразвитие выдвигателей и круговой мышцы рта	чрезмерное развитие выдвигателей и недоразвитие ретракторов (опускателей)	недоразвитие выдвигателей	недоразвитие поднимателей и круговой мышцы рта	односторонний	двустороннее недоразвитие одного из выдвигателей

Дистальный прикус характеризуется дистальным расположением нижней челюсти, а также функциональной недостаточностью мышц выдвигателей и круговой мышцы рта.

При мезиальном прикусе наблюдается обратная картина: нижняя челюсть расположена мезиально, выдвигатели чрезмерно развиты, а ретракторы - недостаточно развиты. К вертикальным аномалиям прикуса относятся: аномалии с отклонениями от ортогнатического прикуса с точки зрения степени перекрытия верхними фронтальными зубами нижних. Эта патология тоже имеет 2 формы:

1. Глубокий прикус
2. Открытый

Если фронтальные зубы чрезмерно перекрывают друг друга так, что фронтальные зубы какой-либо челюсти почти травмируют слизистую оболочку другой челюсти или находятся близко к этому положению, то такой прикус называют глубоким.

В тех случаях, когда часть верхних зубов совсем не смыкается с нижними, говорят об открытом прикусе. Открытый прикус характеризуется недоразвитием поднимателей и круговой мышцы рта.

К трансверзальным аномалиям относятся 2 варианта косоного прикуса:

1- односторонний косоный прикус, когда на одной стороне зубы артикулируют как при ортогнатическом прикусе, а на другой нижние зубы перекрывают верхние за счет того, что верхняя челюсть сдавлена (рис.9).

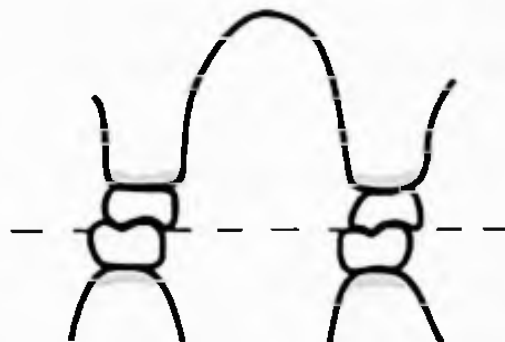


Рис. 9 Односторонний косоный прикус.



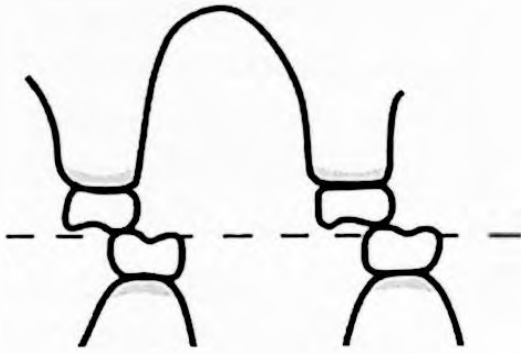


Рис. 10 Двусторонний кривой прикус.

2 - двусторонний кривой прикус, когда вся нижняя челюсть целиком перемещена в одну сторону и вследствие этого на одной стороне небные поверхности верхних боковых зубов перекрывают щечные поверхности нижних, а на другой - язычные поверхности нижних боковых зубов перекрывают щечные поверхности верхних, т.е. зубы смыкаются не жевательными буграми, а боковыми поверхностями (рис. 10).

Кривой прикус характеризуется функциональной недостаточностью одного из выдвигателей - левого или правого, в зависимости от того, в какую сторону сдвинута нижняя челюсть.

Достоинство классификации А.И. Бетельмана в том, что она дает не только морфологическую, но и функциональную характеристику деформаций, что имеет особо важное значение в раннем детском возрасте, когда недостаточность функции мышц может быть устранена при помощи миогимнастики и борьбы с вредными привычками.

В классификации отражены не только сагиттальные аномалии, как у Э. Энгля и А.Я. Катца, но и вертикальные и трансверзальные.

Другие недостатки классификации А.И. Бетельмана сходны с недостатками классификации А.Я. Катца, в частности недостаточно отражена этиология зубочелюстных аномалий.

Вместо терминов «дистальный и мезиальный сдвиг нижней челюсти» А.И. Бетельман предлагает для них термины «дистальный прикус» и «мезиальный» прикус, что, несомненно, более правильно характеризует нарушение смыкания зубных рядов в сагиттальной плоскости. Само понятие «прикус» - означает максимальное смыкание зубов верхней и нижней челюсти при правильном положении нижней челюсти, которое обычно совпадает с центральной окклюзией.

### *Классификация В. Ю. Курляндского (1957).*

Автор указал, что при наличии абсолютной взаимозависимости между формой и функцией, практически достаточно охарактеризовать тип аномалии на основе одного из этих двух факторов. Поскольку более просто установить морфологические изменения, в практике следует подразделять аномалии на 3 группы:

- относящиеся к зубам;
- зубным рядам;
- соотношению зубных рядов.

В первой и второй группах представлены зубоальвеолярные формы зубочелюстных аномалий, в третьей - гнатические формы.

#### *Аномалии формы и расположения зубов*

Аномалии формы и размеров зубов: макроденития, микроденития, зубы шиповидные, кубовидные и так далее.

Аномалии положения отдельных зубов: поворот по оси, смещение в вестибулярном или оральном направлении, смещение в мезиальном или дистальном направлении, нарушение высоты расположения в зубном ряду коронки зуба.

#### *Аномалии зубного ряда*

Нарушение формирования и прорезывания зубов: отсутствие зубов и их зачатков (адентия), образование сверхкомплектных зубов.

1. Ретенция зубов
2. Нарушение расстояния между зубами (диастема, трема)
3. Неравномерное развитие альвеолярного отростка, недоразвитие или чрезмерный рост его.
4. Сужение и расширение зубного ряда
5. Аномалийное положение нескольких зубов

#### *Аномалии соотношения зубных рядов*

Аномалия развития одного из зубных рядов или их обоих создает определенный тип соотношения между зубами верхней и нижней челюсти:

- Чрезмерное развитие обеих челюстей;
- Чрезмерное развитие верхней челюсти;
- Чрезмерное развитие нижней челюсти;
- Недоразвитие обеих челюстей;
- Недоразвитие верхней челюсти;
- Недоразвитие нижней челюсти;
- Открытый прикус;
- Глубокое резцовое перекрытие.

Достоинство классификации В. Ю. Курляндского в том, что в ней отражены не только аномалии зубных рядов, но и аномалии формы и расположения зубов и аномалии зубного ряда.

Классификация В.Ю Курляндского имеет и недостатки. В ней не нашли отражения аномалии, обусловленные мезиодистальным смещением нижней челюсти, а также этиологические факторы развития зубочелюстных аномалий. Эта классификация требует обязательного применения телерентгенографического метода исследования. Третья группа аномалий названа «аномалиями соотношения зубных рядов», вместе с тем в ней основное внимание уделено нарушениям роста челюстей и выделено только два аномальных прикуса: «открытый и глубокий»

### *Клинико-морфологическая классификация Д.А. Калвелиса (1957)*

Д.А. Калвелис предложил все аномалии делить на три группы с учетом этиологических факторов:

- аномалии отдельных зубов;
- аномалии зубных рядов;
- аномалии прикуса, в свою очередь аномалии прикуса на:
  - сагиттальные;
  - вертикальные;
  - трансверзальные.

#### **I. Аномалии отдельных зубов**

1. Аномалии числа зубов:

- а) Адентия – частичная и полная (гиподонтия)
- б) Сверхкомплектные зубы (гипердонтия)

2. Аномалии величины и формы зубов:

- а) Гигантские зубы (чрезмерно большие);
- б) Шипообразные зубы;
- в) Уродливые зубы;
- г) Зубы Гетчинсона, Фурнье, Турнера.

3. Аномалии структуры твердых тканей зубов:

Гипоплазия (причина: рахит, тетания, диспепсия, тяжелые детские инфекционные заболевания, сифилис).

4. Нарушения процесса прорезывания зубов:

- а) Преждевременное прорезывание зубов;

б) Запоздалое прорезывание зубов вследствие:

1. Болезней детского возраста (рахит и другие тяжелые заболевания);
2. Преждевременного удаления молочных зубов;
3. Неправильного положения зачатка зуба (ретенция зубов и персистентные молочные зубы как наводящий симптом);
4. Наличия сверхкомплектных зубов;
5. Неправильного развития зуба (фолликулярные кисты);

## **II. Аномалии зубных рядов**

1. Нарушения образования зубного ряда:

а) Аномальное положение отдельных зубов:

1. губно-щечное прорезывание зубов;
2. небно-язычное прорезывание зубов;
3. мезиальное прорезывание зубов;
4. дистальное прорезывание зубов;
5. низкое положение (инфрааномалия);
6. высокое положение (супрааномалия);
7. поворот зуба вокруг продольной оси (тортоаномалия);
8. транспозиция;
9. дистопия верхних клыков.

б) Тремы между зубами;

в) Тесное положение зубов (скученность);

2. Аномалии формы зубных рядов:

- а) Суженный зубной ряд;
- б) Седлообразный сдавленный зубной ряд;
- в) V-образная форма зубного ряда;
- г) Четырехугольный зубной ряд;
- д) Асимметричный зубной ряд;

## **III. Аномалии прикуса**

1. Сагиттальные аномалии прикуса:

а) Прогнатия;

б) Прогения: 1) ложная; 2) истинная.

2. Трансверсальные аномалии прикуса:

а) Общесуженные зубные ряды;

б) Несоответствие ширины верхнего и нижнего зубных рядов:  
1) нарушение соотношений боковых зубов на обеих сторонах;  
2) нарушение соотношений зубов на одной стороне (косой или перекрестный прикус);

в) Нарушение функции дыхания.

3. Вертикальные аномалии прикуса:

а) Глубокий прикус:

1) перекрывающий;

2) комбинированный с прогнатией (крышеобразный).

б) Открытый прикус:

1) истинный (рахитический);

2) травматический (от сосания пальцев).

Классификация Д.А. Калвеллеса является одной из самых полных, в ней отражены не только аномалии прикуса в сагиттальном, вертикальном и трансверзальном направлениях, но и аномалии отдельных зубов и зубных рядов, а также их этиология.

Недостатком классификации является то, что в ней не учитываются функциональные нарушения в зубочелюстной системе, а также не совсем точные термины для обозначения сагиттальных аномалий прикуса. Термин «прогнатия» (про-вперед, гнатус-челюсть) характеризует переднее положение челюсти и может использоваться как для верхней так и для нижней челюсти. Термин «прогения» (про-вперед, генус - подбородок) обозначает выдвигание вперед только подбородка, а не нижнюю челюсть.

Эти термины никакого отношения к зубным рядам не имеют. Термины «верхняя прогнатия» и «нижняя прогнатия» используются в основном хирургами стоматологами при планировании оперативных вмешательств на челюстях.

### ***Функциональная классификация Ильиной-Маркосян (1967).***

В этой классификации учитывается функция не жевательных мышц, а мышц, окружающих зубные ряды (губы, щеки – снаружи, язык – изнутри), играющих большую роль в нормальном или аномальном развитии органов зубочелюстной системы, а также особенности строения височно – нижнечелюстного сустава, допускающие смещение нижней челюсти в различных направлениях.

Аномалии прикуса делятся на 3 группы: сагиттальные, вертикальные, трансверзальные, а внутри каждой из этих групп на:

- а) Без смещения нижней челюсти
- б) Со смещением нижней челюсти.
- в) Сочетанные аномалии (признаки А и Б). ( табл.5).

Ни в одной из вышеперечисленных классификаций такая дифференцировка не отражена, а это имеет важное практическое значение, так как в лечении всех аномалий, связанных со смещением нижней челюсти (группа Б, ложные, приобретенные) имеются общие для них особенности:

- они лечатся ортодонтом;
  - лечение их обычно не сложное и не длительное;
  - они подлежат исправлению в любом возрасте;
- лечение следует начинать с устранения причин, вызывающих смещение нижней челюсти;

- в ходе их лечения основное внимание необходимо уделять нарушению функции мышц ротовой и околоротовой области, устранению вредных привычек.

Разновидности прикуса, не связанные со смещением нижней челюсти (группа А, истинные, наследственные, генетически обусловленные) лечатся, как правило, хирургическим путем, так как в их возникновении «виновато» не смещение нижней челюсти, а сами размеры челюстей, их неправильное развитие.

Вместо терминов «дистальный», «мезиальный» Л.В. Ильина-Маркосян предлагает пользоваться терминами «постериальный» – от латинского posterior – назад и «антериальный» от латинского anterior – вперед, которые, по её мнению, более точно определяют направление имеющего несоответствия зубных рядов.

В классификации Л.В. Ильиной-Маркосян углублена функциональная характеристика зубочелюстных аномалий. Однако, нельзя не согласиться с мнением Ф.Я. Хорошилкиной, что учет локального признака смещения нижней челюсти наиболее целесообразен для постановки дифференциального диагноза прогении. Классифицировать постериальный (дистальный) прикус на основании смещения нижней челюсти недостаточно, по мнению Л.С. Персина, термины «антериальный» и «постериальный» не отражают вид аномалии прикуса, так как не ука-

## Сочетанные аномалии (признаки А и Б)

Сагиттальные аномалии (определяются по отношению к вертикальной плоскости)		Трансверсальные аномалии (определяются по отношению к сагиттальной плоскости)	
Постериальный (дистальный прикус)		Антериальный (мезиальный прикус)	
А. Без смещения нижней челюсти	Б. Со смещением нижней челюсти	А. Без смещения нижней челюсти	Б. Со смещением нижней челюсти
В. Сочетанные формы-имеются признаки обеих групп		В. Сочетанные формы-имеются признаки обеих групп	
А 1. Общий постериальный истиннаяпрогнатия) 2. Фронтальный постериальный прикус (фронтальная прогнатия, ложная)	Б Принужденный постоянный прикус (прогнатия со смещением нижней челюсти, ложная)	А 1. Общий антериальный прикус (истиннаяпрогнатия). 2. Фронтальный антериальный прикус (фронтальная прогнатия, ложная)	Б Принужденный антериальный прикус (прогнатия со смещением нижней челюсти, ложная)
В. Сочетанные формы-имеются признаки обеих групп		В. Сочетанные формы-имеются признаки обеих групп	
А 1. Общий постериальный истиннаяпрогнатия) 2. Фронтальный постериальный прикус (фронтальная прогнатия, ложная)	Б Принужденный постоянный прикус (прогнатия со смещением нижней челюсти, ложная)	А 1. Общий антериальный прикус (истинный перекрестный прикус) 2. Фронтальный антериальный прикус: право стороной и лево стороной. 3. Боковой антериальный прикус: правосторонний и левосторонний	Б 1. Принужденный антериальный прикус (перекрестный прикус со смещением нижней челюсти ложный: право стороной и лево стороной) 2. Пасторально антериальный прикус: правосторонний левосторонний 3. Антериальной антериальный прикус: правосторонний и левосторонний
Вертикальные аномалии (определяются по отношению к горизонтальной плоскости)			
Глубокий прикус		Открытый прикус	
А. Без смещения нижней челюсти	Б. Сосмещением нижней челюсти	А. Без смещения нижней челюсти	Б. Сосмещением нижней челюсти
В. Сочетанные формы-имеются признаки обеих групп		В. Сочетанные формы-имеются признаки обеих групп	
А 1. Общий глубокий прикус (истинный глубокий) 2. Фронтально глубокий прикус	Б. Принужденно глубокий прикус (со смещением нижней челюсти, ложный)	А 1. Общий открытый прикус (истинно открытый прикус). 2. Фронтально открытый прикус. 3. Боковой открытый прикус	Б Принужденный открытый прикус (со смещением нижней челюсти ложный)

зывается точка отсчета и нельзя определить по отношению к чему «антериально» и «постериально».

Л.С. Персин (1989) считает, что нецелесообразно характеризовать вид прикуса, а более правильно определять вид окклюзии зубных рядов, так как первым признаком нарушения смыкания зубных рядов в сагиттальной, вертикальной и трансверзальной плоскостях является нарушение смыкания, то есть окклюзии.

Во всех учебниках по стоматологии термин «прикус» трактуется как «характер, вид смыкания зубов в положении центральной окклюзии», то есть при множественном, максимальном контакте зубов верхней и нижней челюсти при первичном положении последней. При аномалиях окклюзии очень часто прикус как таковой, отсутствует поскольку нет смыкания зубов-антагонистов, что является первым признаком прикуса (например: так называемый открытый или глубокий прикус).

В связи с этим Л.С. Персин предлагает классификацию аномалий окклюзии зубных рядов, причиной которой могут быть аномалии, формирующиеся на уровне зубных рядов, апикальных базисов челюстей, челюстных костей.

### *Классификация аномалий окклюзии зубных рядов.*

*(Л.С. Персина, 1989)*

#### 1. Аномалии окклюзии зубных рядов

##### 1.1. В боковом участке

1.1.1. По сагиттали: дистальная (дисто) окклюзия  
мезиальная (мезио) окклюзия

1.1.2. По вертикали: дизокклюзия

1.1.3. По трансверзали: перекрестная окклюзия

вестибулоокклюзия

палатиноокклюзия

лингвоокклюзия

##### 1.2. Во фронтальном участке

1.2.1. По сагиттали: сагиттальная резцовая дизокклюзия обратная резцовая окклюзия, обратная резцовая дизокклюзия

1.2.2. По вертикали: вертикальная резцовая дизокклюзия, прямая резцовая окклюзия, глубокая резцовая окклюзия, глубокая резцовая дизокклюзия

1.2.3. По трансверзали: передняя перекрестная окклюзия, передняя перекрестная дизокклюзия



## 2. Аномалии окклюзии пар зубов-антагонистов

### 2.1. По сагиттали

### 2.2. По вертикали

### 2.3. По трансверзали

Диагноз дистальной или мезиальной окклюзии ставится только в том случае, когда в боковых участках зубных рядов (слева и справа) смыкание происходит по 2-му или 3-му классу Энгля с образованием дистальной или мезиальной ступени.

#### *Сагиттальные аномалии окклюзии.*

Дистальная окклюзия (дистокклюзия) зубных рядов диагностируется, когда нарушено их смыкание в боковых участках, а именно: верхний зубной ряд смещен вперед по отношению к нижнему или нижний зубной ряд смещен назад по отношению к верхнему. Смыкание боковой группы зубов по 2-му классу Энгля (не только первых моляров).

Мезиальная окклюзия (мезиоокклюзия) зубных рядов - когда нарушено их смыкание в боковых отделах, а именно: верхний зубной ряд смещен назад по отношению к нижнему или нижний зубной ряд смещен вперед по отношению к верхнему. Смыкание боковой группы зубов по 3-му классу Энгля (не только первых моляров).

#### *Вертикальные аномалии окклюзии.*

Вертикальная резцовая дизокклюзия – так называемый открытый прикус, при которой наблюдается отсутствие смыкания фронтальной группы зубов.

При глубоком резцовом перекрытии различают два вида аномалий окклюзии: глубокая резцовая дизокклюзия и глубокая резцовая окклюзия. Глубокая резцовая дизокклюзия – так называемый глубокий прикус. Верхние резцы перекрывают одноименные нижние зубы без их смыкания.

Глубокая резцовая окклюзия. Верхние резцы перекрывают одноименные нижние более, чем на 1/3 высоты коронки. Смыкание резцов сохранено.

#### **Сагиттальные аномалии окклюзии.**

- Дистальная (дистокклюзия) - верхний зубной ряд смещен вперед или нижний назад. Смыкание боковых зубов по II классу Энгля.
- Мезиальная (мезиоокклюзия) - верхний зубной ряд смещен назад или нижний вперед. Смыкание боковых зубов по III классу Энгля.
- Сагиттальная резцовая дизокклюзия - нарушение смыкания зубных рядов во фронтальном участке.

## **Вертикальные аномалии окклюзии.**

- Вертикальная резцовая дизокклюзия - так называемый открытый прикус

- Глубокая резцовая дизокклюзия - так называемый глубокий прикус
- Глубокая резцовая окклюзия-перекрытие более, чем на 1/3 высоты коронки. Смыкание резцов сохранено.

## **Трансверзальные аномалии окклюзии.**

- Перекрестная окклюзия:

- вестибулоокклюзия- смещение нижнего или верхнего зубного ряда в сторону щеки.

- паланитоокклюзия- смещение верхнего зубного ряда небно.

- лингвоокклюзия- смещение нижнего зубного ряда язычно.

**Достоинства.** Классификация выдержана в одном ключе: аномалии смыкания зубных рядов в сагиттальной, вертикальной, трансверзальных плоскостях характеризуются в зависимости от вида смыкания зубов.

Все описанные классификации имеют много общего и по существу отражают наблюдающиеся в клинике разновидности зубочелюстных аномалий.

- Ни одна из этих классификаций не может претендовать на то, чтобы заменить все остальные:

- классификации всегда более или менее условны и имеют значение только для данного времени;

- каждая классификация соответствует уровню развития науки;

- классификация не может быть неизменной, так как отражает определенный уровень знаний;

- по мере накопления новых материалов появляются новые;

- классификации, которые отражают динамику изучения аномалий развития и деформаций зубов и челюстей.

- Определение класса аномалии не заменяет диагноз, это лишь часть его.

- Диагноз формируется после полного обследования больного с использованием по показаниям различных методов исследования:

- следует подчеркнуть, что определение класса аномалии не заменяет диагноз, это лишь часть его. По мнению Ф.Я. Хорошилкиной диагноз должен состоять из двух частей;

- основное заболевание и его осложнения;
- сопутствующие заболевания - стоматологические и общие

К основным заболеваниям относятся те, которые подлежат лечению ортодонтическими методами.

Осложнениями следует считать нарушения, которые патогенетически связаны с основным заболеванием.

К сопутствующим стоматологическим заболеваниям (вторая часть диагноза) относятся те, которые должны лечить стоматологи других профилей - протезисты, терапевты, хирурги.

Диагноз формулируется в такой последовательности:

1. Аномалии прикуса (дистальный, мезиальный и др.). Можно в скобках указать класс по Энглоу, и по возможности, этиологию.

2. Дополнительные аномалии.

3. Сужение зубных рядов, неправильное положение зубов и др.

4. Морфологические отклонения со стороны мягких тканей (языка, губ, щек, уздечек)

5. Дефекты зубов и зубных рядов, сопутствующие нарушения и их этиология.

6. Нарушение функций (по возможности этиология и патогенез, в том числе вредные привычки)

7. Эстетические нарушения.

## ГЛАВА III

### ЧАСТОТА И РАСПРОСТРАНЕННОСТЬ ЗУБОЧЕЛЮСТНЫХ АНОМАЛИЙ

Аномалии зубочелюстной системы занимают одно из первых мест среди заболеваний челюстно-лицевой области. По данным Е.В. Удовичкой с соавт. (1983), функциональные и морфологические отклонения обнаружены у 75% трехлетних детей и по распространенности превышают частоту кариеса и других стоматологических заболеваний в этом возрасте.

По данным Т.О. Виноградовой с соавт. (1987), у детей 3-х лет сформированные аномалии развития зубочелюстной системы выявлены в 48% случаев.

Данные о распространенности зубочелюстных аномалий часто различны, а иногда противоречивы. Некоторые исследователи считают, что их частота выше у дошкольников, но большинство отмечают их увеличение с возрастом (Каламкаров Х.А. с соавт., 1973)

По данным Г.А. Туробовой, наиболее распространены аномалии окклюзии (61,6%), второе место занимает нарушение зубных рядов (28,3%); аномалии отдельных зубов составляют 10%. Ряд исследователей, напротив, считают наиболее частыми — неправильное положение зубов.

Среди аномалий окклюзии самой распространенной, по мнению большинства стоматологов, являются дистальная окклюзия и глубокий прикус. По мнению некоторых ученых, первое место по распространенности занимает дистальная окклюзия.

Относительно редким является, по наблюдениям отечественных авторов, открытый прикус 1,3 — 7,5%, а также перекрестный прикус -1,3%. Часто обнаруживаются сочетанные нарушения окклюзии в двух и трех направлениях, а также в сочетании с аномалиями зубов и зубных рядов.

Различие показателей частоты аномалий зубочелюстной системы может быть связано с изучением разных возрастных групп детей, экологической особенностью данной территории, особенностями питания и др.

Выявлено, что у детей с молочными зубами одно из первых мест по частоте встречаемости занимает дистальная окклюзия и прикус (до 42% - по данным разных авторов). Практически не встречаются в этом возрасте аномалии количества и положения молочных зубов. По мнению ряда авторов, частота аномалий увеличивается с каждым годом жизни. Особенно заметно их увеличение с началом смены зубов. Но частота (удельный вес) различных видов аномалий смыкания с возрастом изменяется не одинаково.

Аналогичным является уменьшение частоты выявления диастемы с возрастом. Частота обнаружения диастемы у 6–13-летних детей в среднем довольно постоянна и равна 48% среди обследованных школьников. Она зависит от количества прорезавшихся постоянных фронтальных зубов: у детей с наличием только постоянных центральных резцов она обнаружена в 76%, после прорезывания боковых резцов - в 49%, а после прорезывания клыков только в 17% (Камышева Л.И. с соавт., 1977). Подобная тенденция отмечена другими авторами.

В противоположность аномалиям прикуса в период смены зубов возрастает количество аномалий зубов.

Неправильное положение зубов, согласно данным литературы, составляет 60-89%. Чаще других вестибулярно прорезываются клыки. Сверхкомплектные зубы составляют, по данным СВ. Радочиной (1970), 2–7% среди других аномалий и располагаются в области центральных резцов (64%), в области боковых резцов (25%) и очень редко в области клыков (3,7%).

Врожденное частичное отсутствие постоянных зубов в сменном и постоянном прикусе встречается, по различным данным, у 5–23% людей. После зубов мудрости второе место занимают боковые резцы верхней челюсти, третье - вторые премоляры нижней челюсти.

Некоторые зубы, чаще зубы мудрости, реже клыки и центральные резцы верхней челюсти не прорезываются. Такие зубы называются ретинированными, зачатки их иногда расположены неправильно.

### **Причины зубо-челюстных аномалий**

По данным Л.С. Персина (1996), 25% всех зубочелюстных аномалий связаны с генетическими факторами. Известно, что Канторович к наследственным аномалиям относил:

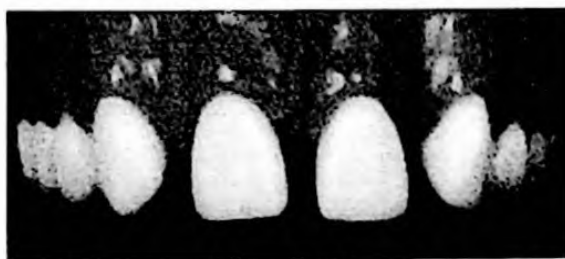- Глубокий прикус
- Диастему
- Дистальный прикус

По литературным источникам известно, что прогения в императорской династии Габсбургов прослежена с 1377 года.

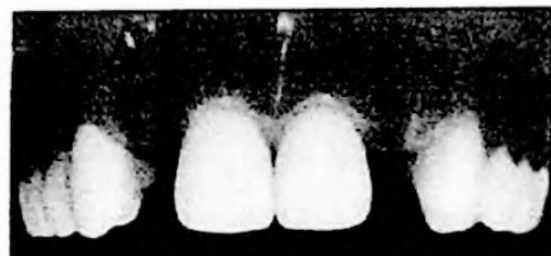Обнаружение у однояйцовых близнецов одинаковых аномалий развития казалось бы подтверждает наследственную теорию, но в тоже время можно полагать, что одинаковая аномалия возникла вследствие одинаковых условий во внутри- и внеутробном периодах развития.

Таким образом, наследственная передача готовых аномалий научно еще не доказана. Достоверно только то, что может передаваться по наследству предрасположенность к деформациям и отдельные признаки:

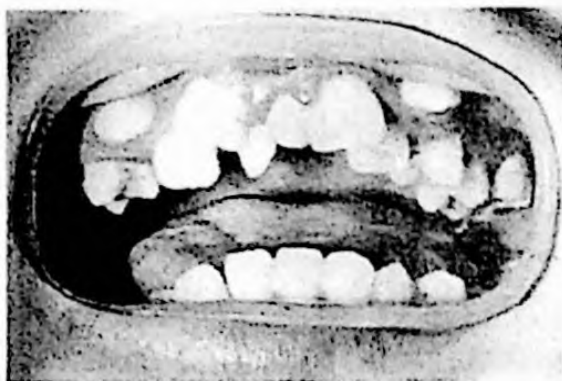1. Величина зубов (рис. 11г);
2. Величина челюстей (макро и микрогнатия), а также их положение в черепе (прогнатия, ретрогнатия);
3. Тип лица;
4. Сверхкомплектные зубы(рис. 11в);
5. Истинная диастема(рис. 11а);
6. Адентия(рис 11б);
7. Образец функции мышц.



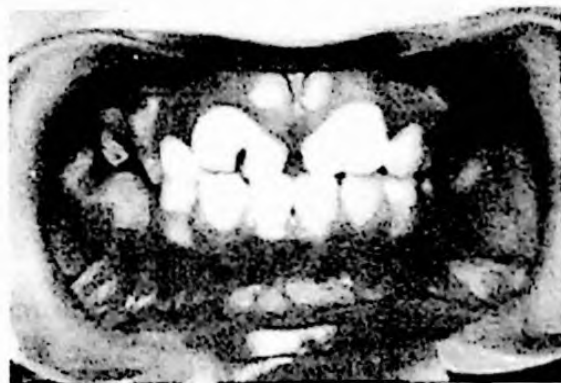а



б



в



г

Рис. 11 Аномалии отдельных зубов (а, б, в, г)

При наследственных аномалиях ортодонтическая профилактика в прямом смысле невозможна, так как эти дети уже родились с аномалией развития. Единственным методом профилактики наследственных заболеваний является медико - генетическое консультирование пробанда и его семьи с целью установления степени риска передачи от родителей ребенку наследственной патологии или повторного рождения ребенка с пороком развития (рис. 12 а, б).

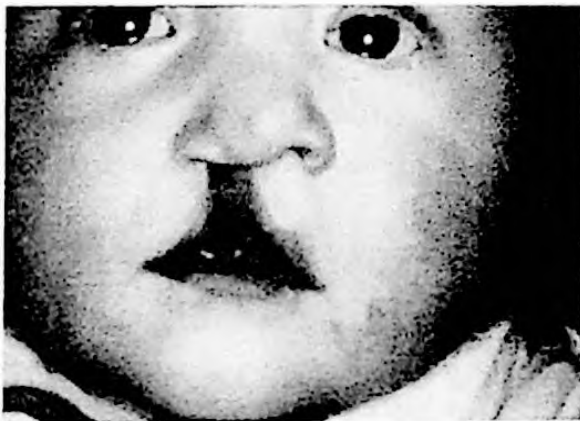В этот период плод находится под защитой материнского организма и нарушения в его развитии в основном зависят от состояния матери и в меньшей степени от внешних факторов.

Причиной возникновения аномалий в этом периоде могут быть условия внутриутробной жизни:

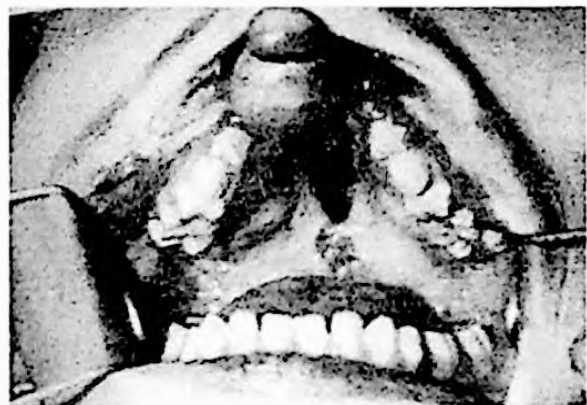- амниотические тяжи, простирающиеся между стенками матки;
- изменение давления околоплодной жидкости на плод;
- несоответствие между размерами амниона и плода;
- неправильное положение плода.

Деформации, возникающие в связи с родовым актом, могут быть вызваны:

- аномалией положения плода
- извлечения плода щипцами и т.п.



а



б

Рис. 12 Врожденный порок развития.

К этой группе заболеваний относятся расщелины твердого и мягкого неба, верхней губы и альвеолярного отростка, врожденные заболевания - ангидротическая эктодермальная дисплазия, при котором наблюдается множественная первичная адентия, нарушения правильной анатомической формы прорезавшихся зубов.

Профилактика врожденных аномалий проводится в женских консультациях путем оздоровления организма беременных. Задачами профилактики этого периода являются устранение профессиональных вредностей, установление правильного режима дня и питания женщины, предупреждение инфекционных заболеваний, борьба с токсикозом и др. Обязательна санация полости рта беременных.

Наибольшую группу составляют приобретенные деформации зубочелюстной системы.

В развитии и возникновении приобретенных деформаций большую роль играют такие общие факторы, как конституциональные особенности организма, состояние его реактивности, а также местные факторы:

- искусственное вскармливание;
- болезни раннего детского возраста;
- эндокринные нарушения;
- нарушение носового дыхания;
- неправильное положение ребенка во время сна;
- вредные привычки;
- нарушение функций зубочелюстной системы;
- патологические процессы в зубочелюстной системе.

### Искусственное вскармливание

Дети, как правило рождаются с дистальным положением нижней челюсти по отношению к верхней (физиологическая младенческая ретрогения рис.13).

При естественном вскармливании нижняя челюсть усиленно развивается и на первом году жизни ребенка устанавливается в правильное, нейтральное положение.

Чтобы лучше понять, почему это происходит, надо знать механизм сосания груди. Он состоит из 4 фаз:

- охват соска грудной железы круговой мышцей рта и удержание его;
- сосательные движения;
- выдавливание молока;
- глотание

**Первая фаза:** Ребенок, выдвигая нижнюю челюсть вперед, охватывает сосок. В это время



*соотношение челюстей  
к моменту рождения  
ребенка*

**Рис. 13** Физиологическая младенческая ретрогения.



мягкое небо отодвигается кзади, а язык перемещается вниз и назад, образуя, так называемое сосательное пространство. Охватывание груди должно быть герметичным, это создаётся благодаря:

- хоботообразной форме губ;
- десневой мембране;
- жировой прокладке щек;
- сосательной подушке губ;
- резко выраженным поперечным небным бороздкам (rugae palatinae).

**Вторая фаза:** Сосательные движения - происходят благодаря сосательному рефлексу и отодвиганию кзади языка, служащего как бы поршнем для образования слоя разреженного воздуха.

Назначение 2 фазы состоит в том, чтобы молоко из внутренних ходов грудной железы переместилось к наружным.

**Третья фаза:**

- нижняя челюсть из физиологического дистального положения перемещается вперед, достигает верхней;
- сдавливая сосок, ребенок производит ритмичные движения спереди назад;
- молоко выдавливается и течет кзади, попадая в глотку в 4 фазе.

Таким образом, естественный акт сосания сопровождается ритмичными движениями нижней челюсти в переднезаднем направлении, напряжением мышц губ, языка, дна полости рта.

Эти функциональные раздражения стимулируют развитие нижней челюсти и окружающей мимической и жевательной мускулатуры.

**При искусственном вскармливании:**

- преобладают глотательные, а не сосательные движения нижней челюсти;
- мышцы челюстно-лицевой области не принимают активного участия в акте сосания;
- голова ребенка часто располагается неправильно - она запрокинута;
- рост нижней челюсти задерживается;
- формируется дистальная окклюзия.

Естественное вскармливание способствует правильному развитию не только зубочелюстной системы, но и всего организма в целом, так как ребенок получает с молоком матери полноценное питание, искус-

венное вскармливание по составу пищевых продуктов является неполноценным.

Никакие искусственные смеси не могут полностью заменить материнское молоко, необходимое для нормального развития ребенка и его зубочелюстного аппарата. Искусственно вскармленный ребенок легче подвержен инфекционным, аллергическим заболеваниям, поэтому искусственное вскармливание нельзя рассматривать как благоприятный фактор местного воздействия (табл. 6).

Для профилактики деформаций зубочелюстной системы при искусственном вскармливании:

- необходимо пользоваться рожком специальной конструкции с резиновым утолщением;
- отверстие в соске должно быть маленьким;
- во время кормления голова ребенка должна располагаться правильно.

Таблица 6

**Взаимосвязь между продолжительностью грудного вскармливания и частотой зубочелюстно-лицевых аномалий у детей**

Продолжительность грудного вскармливания	Количество детей	из них с зубочелюстно-лицевыми аномалиями	
		абс. число	В %
Свыше 6 месяцев	305	136	44,6
от 3 до 6 месяцев	198	103	52
менее 3 месяцев	160	98	61,3
Всего	663	337	50,8

Рахит – как известно в основе заболевания лежит нарушение:

- фосфорно-кальциевого обмена;
- хроническое заболевание детей раннего возраста;
- возникает в результате Д - гиповитаминоза;
- выражается в обеднении костей минеральными солями;
- проявляется тем, что в растущих отделах кости значительно уменьшается или полностью прекращается процесс обызвествления;
- все кости, в том числе и челюстные, становятся податливыми, мягкими.

Челюстные кости, подвергающиеся непрерывной тяге и давлению во время функциональной деятельности жевательной мускулатуры и податливые вследствие недостаточной минерализации, легко деформируются.

— Клинические и экспериментальные исследования Л.И. Ильиной – Маркосян, Э.Я. Вареса показали, что рахит ведет к задержке роста челюстей, особенно нижней, в результате влияния на ростковые зоны «зоны роста», то есть участки наиболее активного роста в различные периоды формирования молочного и постоянного прикуса (табл. 7):

При рахите отмечается:

- задержка прорезывания зубов;
  - преждевременная потеря молочных зубов;
  - гипоплазия эмали зубов;
- недоразвитие костей приводит к скученности зубов.

Таблица 7.

**Влияние болезней раннего детского возраста на формирование зубочелюстно-лицевой системы у детей.**

	Количество детей	Из них с зубочелюстно-лицевыми аномалиями	
		Абс. число	8%
Дети, не болевшие в раннем детском возрасте	445	196	44
Дети, болевшие в раннем детском возрасте	218	141	64,4
Всего	663	337	50,8

Еще большее значение для возникновения деформаций зубочелюстной системы имеет патология носоглоточного пространства, при которой нарушается носовое дыхание. Нарушение носового дыхания может быть вызвано:

- гипертрофией небных миндалин, расположенных с обеих сторон глотки;
- гипертрофией глоточной миндалины, расположенной в области свода глотки;
- наличием полипов в носу;
- аденоидными разрастаниями;
- искривлением носовой перегородки и так далее.

Одни авторы считают, что при ротовом дыхании нарушается миодинамическое равновесие, то есть равновесие между мышцами, окружающими зубные ряды (губы и щеки-снаружи, язык-изнутри).

При носовом дыхании:

- рот закрыт;

- язык прилегает к твердому небу;

- язык давит на боковые участки зубных дуг изнутри, противодействуя давлению щечной мускулатуры.

При ротовом дыхании: (рис. 14)

- рот открыт;

- увеличивается напряжение щечных мышц;

- язык не противодействует давлению щечной мускулатуры;

- верхняя губа располагается выше обычного, тонус её понижен;

- верхние передние зубы, не испытывая давления со стороны губы, отклоняются кпереди.

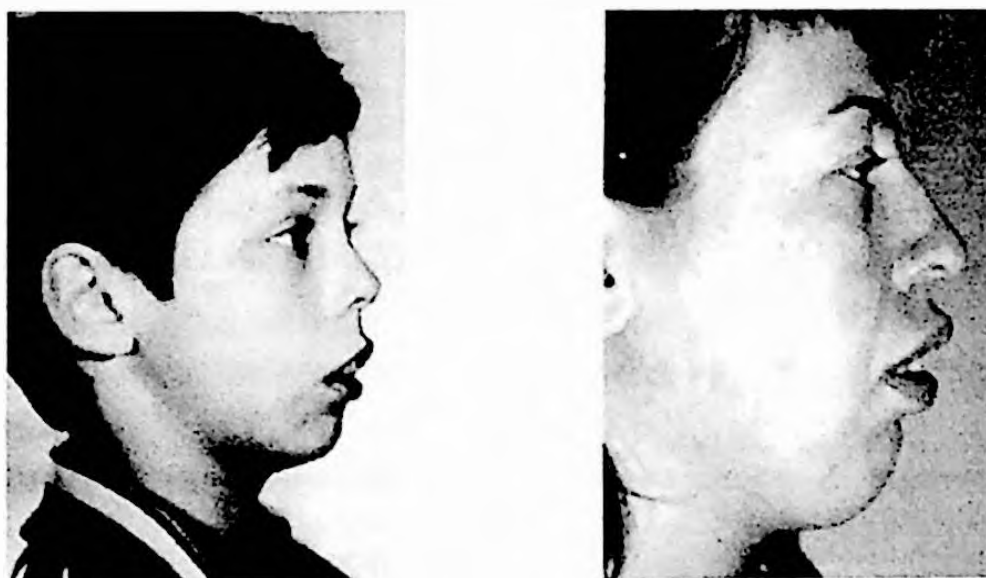

Рис. 14 Лицевые признаки при ротовом дыхании.

Деформации возникающие при ротовом дыхании, имеют некоторые типичные особенности:

Суживается и удлиняется верхняя челюсть;

Наблюдается протракция фронтального участка;

Небо высокое, готическое, куполообразное.

Другие авторы считают, что при нарушении носового дыхания деформация верхней челюсти и неба возникает в результате повышенного давления воздушной струи.

В нормальных условиях носового дыхания при вдохе в полости рта образуется отрицательное давление, а при выдохе - положительное.

В результате этого уравновешенного давления челюсть может развиваться в нормальной форме. При ротовом дыхании эти условия нарушаются и образуется сдавленная верхняя челюсть. Преобладание воздушного давления в полости рта и приводит к деформации твердого неба.

М. М. Ванкевич на основании экспериментальных данных на животных объясняет возникновение деформаций зубочелюстной системы при патологии носоглотки не разницей атмосферного давления в ротовой и носовой полости, а сужением дыхательного пути в участке носоглотки.

При гипертрофии язычной миндалины затрудняется прохождение воздушной струи из носовой полости и ребенок, чтобы облегчить дыхание, днем высовывает язык, а ночью во время сна на высоком изголовье его нижняя челюсть занимает мезиальное положение (рис. 15).

Благодаря этому язык отодвигается от надгортанника и создаются условия для прохождения струи воздуха. При этом получается прогенический прикус (рис. 16).

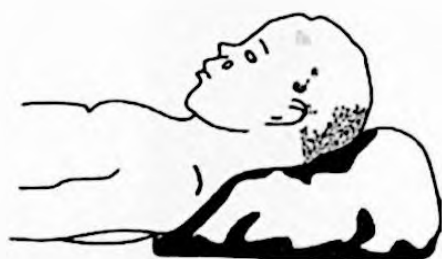

Рис. 15 Вентральное положение головы во время сна.

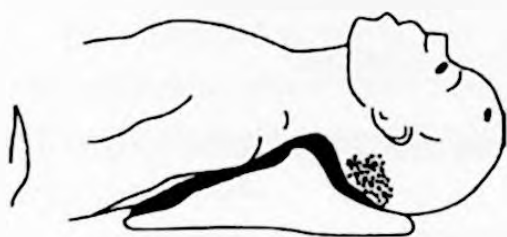

Рис. 16 Дорсальное положение головы во время сна.

Если же препятствие для прохождения воздушной струи создается при гипертрофии глоточной миндалины в области свода носоглотки ребенок запрокидывает голову и тем самым перемещает нижнюю челюсть кзади, отделяя корень языка от мягкого неба (небной занавески), что создает пространство нужное для носового дыхания.

Ночью ребенок спит с запрокинутой головой на спине. Такое положение нижней челюсти в течение длительного времени может привести к прогнатии.

Таким образом, разновидность аномалии при патологии носоглотки зависит от того, какое вынужденное положение примет ребенок для облегчения дыхания, а последнее в свою очередь зависит от локализации воспалительного процесса.

Есть и другое объяснение патогенеза прогнатического прикуса при затруднении носового дыхания.

По мнению Hemley, при ротовом дыхании нарушается акт глотания, во время которого мышцы, прикрепляющиеся к нижней челюсти и подъязычной кости, оттягивают нижнюю челюсть кзади, что ведет к развитию прогнатии.

При нормальном глотании, которое происходит при плотно сомкнутых зубных рядах, нижняя челюсть удерживается в правильном положении благодаря сцеплению бугров антагонизирующих зубов.

Открытый прикус при ротовом дыхании возникает в результате давления языка на нижние резцы и клыки.

Нарушение носового дыхания является причиной различных деформаций:

- Сужения верхней челюсти и неба;
- Прогнатического (дистального) прикуса;
- Прогенического (мезиального) прикуса;
- Открытого прикуса.

Погодина А.А установила, что у 34 % детей с нарушениями прикуса были хронические заболевания носа и глотки, а среди детей с нормальным прикусом - только у 6% детей. При наличии гипертрофированных миндалин, аденоидов, искривления носовой перегородки необходимо направить ребенка к ЛОР -специалисту для лечения и восстановления носового дыхания. В тех случаях, когда после хирургического вмешательства по поводу удаления миндалин ребенок продолжает дышать ртом целесообразно применять:

Стандартную вестибулярную пластинку с отверстиями  
Трейнер преортодонтический  
Активатор Андресена - Гойпля

### Эндокринные факторы

Эндокринная система имеет исключительно важное значение в развитии растущего ребенка, она существенно влияет на формирование зубочелюстной системы.

Интенсивность эндокринных воздействий различна в растущих и не растущих тканях или частях организма и колеблется в зависимости от возраста больного.

Наибольшее значение в возникновении зубочелюстных деформаций имеют нарушения функции гипофиза, щитовидных и паращитовидных желез.

#### Гипофиз

- Является главной эндокринной железой в организме;
- Регулирует интенсивность роста и обмена азота и воды;
- Некоторые гормоны его действуют на другие эндокринные железы (тиреотропный, адренотропный, гонадотропный, лактотропный и др.).

**Недостаточность гормонов гипофиза** в период роста организма приводит к развитию гипопластического экземпляра (меньшие размеры, но нормальные пропорции) – карлик.

- Формирование и прорезывание зубов задерживается;
- Выпадение молочных зубов запаздывает (замедляется рассасывание корней молочных зубов);
- Наблюдается микрогнатия;
- Зубы с нормальными по величине коронками располагаются тесно ( в виде черепицы);

**Гиперсекреция гормона роста** в возрасте до 6 лет, когда все ткани быстро увеличиваются в размерах, приводит к общему усилению роста всех частей тела – гигантизму.

В юношеском возрасте, когда некоторые ткани уже сформировались, эффект усиленного роста обнаруживается в тканях, продолжающих расти. В результате наблюдается необычно высокий рост с удовлетворительными пропорциями, но с огромными руками и ногами, заметно удлиненной формой лица и выдающейся нижней челюстью (юношеская акромегалия).

- прорезывание зубов заметно усиливает рост альвеолярных отростков, что ведёт к макрогнатии;
- нижняя челюсть увеличивается в объеме и массе (акромегалия)
- нижняя челюсть выдается вперед;
- между зубами появляются тремы, они раздвигаются и скоро выпадают, особенно резцы.

**Недостаточность функции щитовидной железы** - гипотиреоз - самое распространенное заболевание у детей. В результате гипосекреции тироксина (гормон щитовидной железы):

- приостанавливается рост почти всех отделов;
- дети отстают в психическом, физическом развитии;
- происходит задержка развития лицевого скелета;
- наблюдается задержка прорезывания молочных зубов до 2-3 лет;
- смена молочных постоянными запаздывает на 3-4 года;
- рост челюстей замедляется, прорезывание постоянных зубов и выпадение молочных задерживается;
- наблюдается множественный кариес молочных и постоянных зубов атипичная форма коронок и уменьшение их размеров, множественная гипоплазия эмали.

Гипертиреоз у детей встречается очень редко. При этом наблюдается картина обратная гипотиреозу:

- молочные зубы прорезываются раньше нормальных сроков;
- смена зубов происходит до 9-10 лет

При дисфункции поджелудочной железы ранними симптомами в полости рта являются:

- Расшатывание зубов;
- Набухание десен, десневых сосочков;
- Синевато-красная каемка;

Нарушение функции паращитовидных желез:

- Отрицательно влияет на кальциевый обмен;
- Уменьшает сопротивляемость челюстных костей деформациям;
- Нередко повышает тонус жевательных и мимических мышц, что способствует усилению давления и задержке роста лицевого скелета.

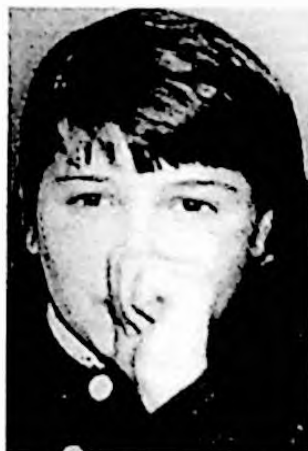### Вредные (дурные) привычки

Под вредными привычками в стоматологии подразумевают разнообразные детские привычки, отрицательно сказывающиеся на росте и развитии челюстных и других костей и подлежащих к ним мягких тканей.

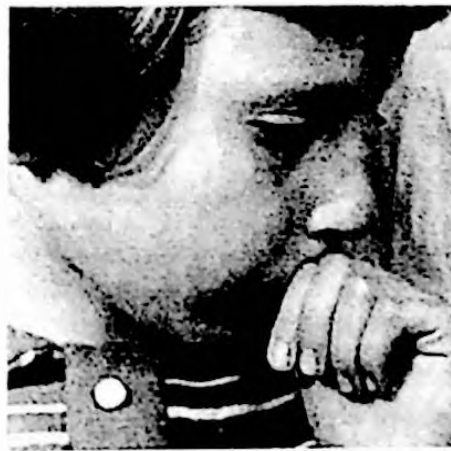В.П. Окушко делит их на 3 группы:

1. Привычки сосания (зафиксированные двигательные реакции):

- привычка сосания пальцев (рис. 17-1. а, б);
- привычка сосания и прикусывания губ, щек, предметов (рис. 17-2. г);
- привычка сосания и прикусывания языка (рис. 17-2. в);



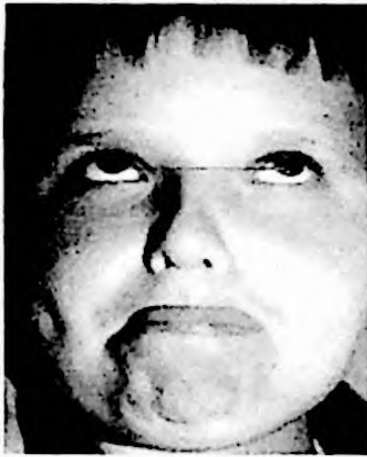а



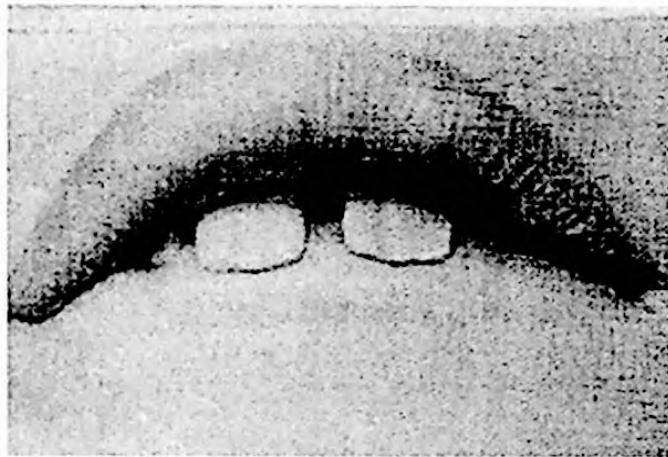
б

Рис. 17-1 Вредные привычки (а, б).





в

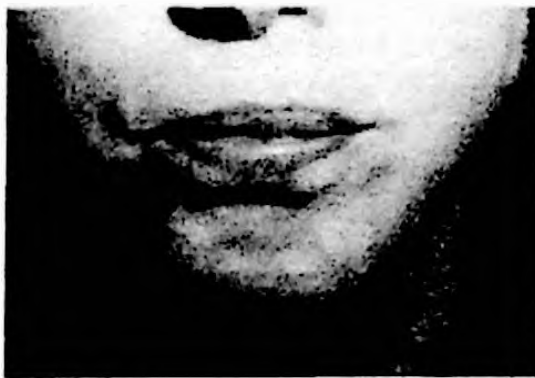

г

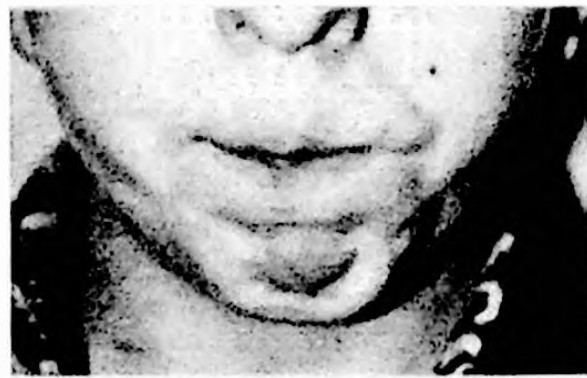Рис. 17-2 Вредные привычки (в, г).

2. Аномалии функций (зафиксированные неправильно протекающие функции):

- нарушение функции жевания (рис. 18 а);
- неправильное глотание и привычка давления языком на зубы (рис. 18 б);
- ротовое дыхание;
- неправильная речевая артикуляция



а



б

Рис. 18 Неправильное глотание (а, б).

3. Зафиксированные позо - тонические рефлексы, определяющие неправильное положение частей тела в покое:

- Неправильная поза тела и нарушение осанки;
- Неправильное положение нижней челюсти и языка в покое.

По данным В.П. Окушко (1975), у каждого десятого ребенка из числа принятых на лечение, имелась вредная привычка и даже чаще, но не всегда, вредные привычки распознаются врачами и отмечаются в историях болезни.

По данным Л.М. Грековой, обследовавшей 4283 детей в возрасте от 1 года до 6 лет, 914 имели деформации челюстей. Из них у 134 (13%) этиологическим фактором аномалии явились вредные привычки.

От чего же возникают вредные привычки?

- Вредная привычка является механизмом адаптации, приспособления к внешним и внутренним условиям.

- Возникновение вредных привычек многие специалисты рассматривают как фиксацию естественного сосательного рефлекса, с которым рождается каждый здоровый ребенок.

Чувство удовлетворения и удовольствия от приема пищи ребенок переносит на сосание предметов, не являющихся источником насыщения: на большой или другой палец руки, язык, губы, воротник, косу, карандаш и другие предметы.

Привычка, очевидно, не зависит от чувства голода, то есть наблюдается у детей, вскармливаемых в достаточной степени грудью матери.

Вредные привычки в основном возникают: до 1,5 годичного возраста, иногда отмечается появление их и при поступлении в школу (7 лет). Это можно объяснить повысившейся нагрузкой на нервную систему, в более позднем возрасте вредные привычки возникают как подражание.

Та или иная деформация возникает в зависимости от:

- продолжительности;
- частоты;
- интенсивности привычки;
- способа расположения пальца во рту.

Так как значительный процент детей, сосущих пальцы имеют гипертрофию небных миндалин, можно согласиться с мнением Swet, что сосание пальца, создавая значительное отрицательное давление в полости рта, способствует усиленному разрастанию лимфоидной ткани миндалин

При вредных привычках возникают очаги постоянного функционального раздражения или торможения на определенных участках челюсти и, как результат, неравномерное её развитие.

Отучать от вредной привычки можно путем внушения на яву (педагогическая, рассудительная, логическая терапия) и в гипнозе.

Психотерапия на яву проводится у детей 5 лет с учетом характера вредной привычки и возраста ребенка. Психотерапия путем внушения в гипнозе проводится с 12 лет.

В раннем детском возрасте для устранения вредных привычек прибегают к определенным мероприятиям:

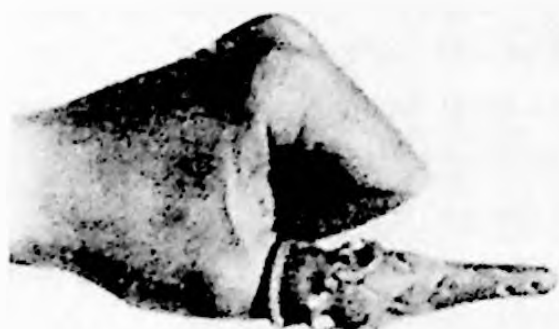- на палец надевают изрезанный ёршиком рожок (рис. 19-1. а);
- если сосет кулачек, рукавички из плотного материала по краю обшитые бахромой из резины (рис. 19-2. в);
- ручки ребенка привязывают к ногам;
- надевают распашонку с наглухо зашитыми рукавами(рис. 19-1. б);
- некоторые авторы предлагают применять специальные щитки на ручки, не дающие возможность сгибать их в локтевых суставах;
- если ребенок сосет язык, делают сеточку, решетку, укрепленную на пластинке в области фронтальных зубов; (пластинка с упором для языка) рационально применять пластинку с гофрированной поверхностью в области твердого неба(рис. 19-2. г).

Одним из этиологических и патогенетических факторов развития аномалий зубочелюстной системы является нарушение функций зубочелюстной системы. Их 5:

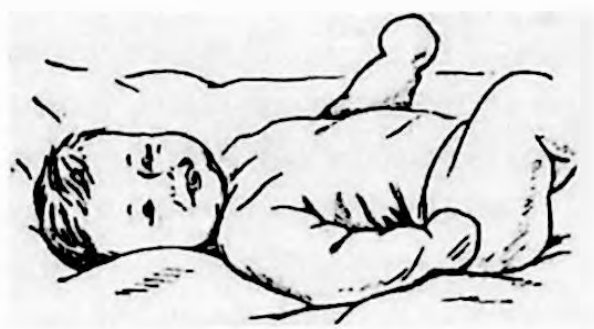- Жевание.
- Глотание.
- Речь.
- Физиологическое дыхание через рот (при повышенной физической нагрузке).
- Функция смыкания губ.

Эти жизненно необходимые функции могут протекать в извращенном виде и, закрепившись, стать привычками.

Важность нормальной функции жевания для правильного развития зубочелюстной системы не вызывает сомнений. Возникающее при жева-




а

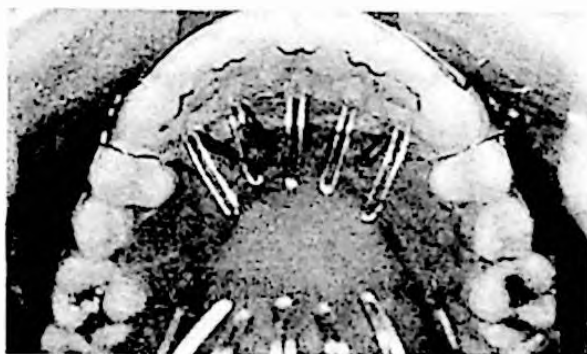


б

Рис. 19-1 Профилактические средства (а, б).



в



г

Рис. 19-2 Профилактические средства (в, г).

тельной нагрузке функциональное раздражение является стимулом для правильного роста и развития челюстных и других лицевых костей.

Значительное изменение функции жевания отмечается при всех видах деформаций прикуса, особенно при аномалиях 2 и 3 класса Энгля, а также при наличии карнеса и его осложнений.

Одним из отклонений в жевательной функции можно считать привычку жевания на одной стороне или ленивого жевания.

### **Неправильное глотание и привычка давления на зубы языком**

Глотание представляет собой сумму двигательных реакций, благодаря которым пища перемещается из полости рта через пищевод в желудок. Ребенок рождается с хорошо развитым механизмом глотания и достаточной активностью языка, особенно его кончика.

При естественном вскармливании грудью, благодаря сокращениям мышц губ, щек, языка, а также положительному давлению в молочной железе и отрицательному давлению в полости рта младенца молоко поступает в рот. Язык, распластываясь между десневыми валиками и отталкиваясь от этой опоры, направляет молоко в ротоглотку. На спинке

языка обычно образуется желобок, по которому течет молоко. Такой тип глотания, когда язык во время глотания упирается в мягкие ткани губ и щек, у ребенка наблюдается после рождения до прорезывания первых молочных зубов.

С появлением первых молочных зубов (5-6 месяцев) кончик языка встречает опору на небных поверхностях верхних резцов, с появлением боковых зубов заканчивается формирование нового способа глотания.

По ряду причин иногда не происходит изменения способа глотания и ребенок, став взрослым, продолжает упираться языком для отправления толчка в губы или щеки. Это, так называемое инфантильное глотание. В норме при глотании:

- губы сомкнуты;
- нижняя челюсть приведена к верхней до контакта в центральной окклюзии;
- язык оказывается в жесткой полости;
- кончик языка упирается в *rugae palatinae* и давит вверх и кзади.

При неправильном глотании:

- губы не сомкнуты;
- губы и щеки контактируют с языком;
- в полости рта вместо отрицательного возникает положительное давление;
- происходит дополнительное сокращение мышц, не участвующих в глотании в норме.

По данным Straub (1960) из 478 детей с неправильным глотанием почти все вскармливались искусственно, только двое были на грудном вскармливании, причем у матерей было много молока и при кормлении оно вытекало изо рта точно также, как и при неправильном кормлении из бутылочки.

К аномалиям прикуса может привести также:

- неправильная осанка ребенка, которая способствует положению головы впереди вертикальной оси туловища;
- неправильное положение туловища в положении сидя;
- поддерживание головы ладонями;
- упор подбородка на твердый предмет.

Важное значение в развитии деформаций зубочелюстной системы имеют патологические процессы, поражающие зубочелюстную систему в раннем детстве.

Кариозное разрушение коронок молочных или постоянных зубов или потеря зубов вследствие осложнения карисса приводят к:

- нарушению целостности прикуса;
- резко выраженному зубоальвеолярному удлинению;
- тяжелым деформациям не только зубных дуг, но и челюстей.

Ранняя потеря зубов, особенно первого постоянного моляра, также может привести к различным зубочелюстным деформациям:

- задерживается рост челюсти;
- укорачивается зубная дуга.

Остеомиелиты челюстей и воспалительные процессы на челюстях ведут к:

- нарушению роста челюстей;
- гибели зачатков постоянных зубов, что может быть причиной их адентии;
- к асимметрии челюстей и лица за счет резко выраженной микрогении.

Несращение губы, альвеолярного отростка и твердого неба вызывают:

- недоразвитие верхней челюсти;
- сужение верхней челюсти;
- развитие ложной прогении.

В период молочного прикуса на развитие жевательного аппарата влияет интенсивность стирания молочных зубов. При быстром их стирании создаются благоприятные условия для свободных экскурсий нижней челюсти в саггитальном направлении, при задержке стирания нижних молочных клыков, возникают значительные затруднения при жевании и ребенок вынужден смещать нижнюю челюсть вперед. В результате этого развивается так называемая принужденная прогения.

Итак, этиология аномалий зубочелюстной системы является многопричинной. В возникновении зубочелюстных аномалий и деформаций большую роль играют такие общие факторы, как конституциональные особенности организма, состояние его реактивности, так и местные факторы:

- искусственное вскармливание;
- болезни раннего детского возраста;
- эндокринные нарушения;

- нарушения носового дыхания;
- вредные привычки;
- неправильное положение ребенка во время сна;
- преждевременное удаление молочных зубов;
- неравномерная стираемость коронок молочных клыков;
- задержка смены молочных зубов;
- остеомиелит;
- врожденные расщелины верхней губы, неба;
- ожоги лица и т.д.

## МЕТОДЫ ОБСЛЕДОВАНИЯ ДЕТЕЙ С АНОМАЛИЯМИ ЗУБОЧЕЛЮСТНОЙ СИСТЕМЫ

Для постановки точного диагноза необходимо тщательное обследование пациента.

В ортодонтии методы диагностики делятся на клинические и специальные (дополнительные):

- антропометрические;
- графические;
- рентгенологические;
- функциональные.

Клиническое обследование является ведущим при постановке ортодонтического диагноза. Индивидуальность человека в значительной степени определяется особенностями строения его лица, тела, а также манерами поведения и привычками. Во внешнем облике больных с аномалиями прикуса нередко отмечаются общие черты, которые делают их похожими друг на друга. Внешнее сходство объясняется аналогичными морфологическими и функциональными особенностями развития у них зубочелюстной системы. Например, вот как можно описать внешний вид больного с прогнатическим прикусом: верхняя губа короткая, бледная, из под нее видны 21112, которые лежат на нижней губе, носогубные складки сглажены, выражена супраментальная, подбородок смещен кзади. Клиническое обследование включает в себя:

- опрос;
- внешний осмотр;
- осмотр полости рта.

Опрос начинают с выяснения жалоб пациента или его родителей. Чаще всего ортодонтические больные жалуются на эстетические нарушения, связанные с неправильным положением зубов, нарушением прикуса, реже на нарушение речи, невозможность откусывания пищи, постоянно открытый рот.

Изучая паспортную часть истории болезни, обращают внимание на возраст пациента, так как норма и патология варьируют в зависимости от возраста. Сравнение паспортного возраста с соматическим, зубным



и костным служит для выяснения отклонений в росте и формировании зубочелюстной системы.

Местожителство больного имеет большое значение, так как ортодонтическое лечение бывает длительным, с многократным посещением врача. Отдаленность местожителства влияет на выбор средств ортодонтического аппарата и метода лечения.

Для выяснения этиологии аномалии зубочелюстной системы собирают анамнез. Опрос проводят целенаправленно, выясняя наличие этиологических факторов, которые чаще всего приводят к данному отклонению. У матери ребенка выясняют также состояние ее здоровья во время беременности, наблюдался ли токсикоз и на каком сроке беременности, имелись ли отклонения в положении плода, как протекали роды, доношенным или недоношенным родился ребенок, вес его при рождении, способ вскармливания (грудное, искусственное или смешанное), как дышит ребенок ртом или носом и какое привычное положение принимает во время сна, есть или были, и какие именно, вредные привычки.

В истории болезни отражают все перенесенные ребенком заболевания, так как каждое острое или хроническое заболевание (инфекционное, эндокринное, рахит, диспепсии и другие) нарушают общее развитие ребенка, в том числе зубочелюстной системы.

Осмотр ортодонтического больного включает:

- общий осмотр;
- изучение строения лица;
- обследование полости рта, зубов, зубных рядов, челюстей;
- выявление функциональных нарушений.

Внешний осмотр дает представление о соматическом и психическом развитии пациента, о соответствии возрасту.

При осмотре лица определяют симметричность правой и левой половины, оценивают профиль лица.

Данные осмотра полости рта, зубов, зубных рядов, челюстей отражают в status localis анкеты. Там же записывают зубную формулу, по которой судят о соответствии зубного возраста паспортному. Осмотр зубов позволяет выявить аномалии их числа, прорезывания, положения, величины, формы, цвета. Для определения аномалий зубного ряда имеют значение такие клинические симптомы, как скученное положение зубов, наличие диастемы, трем, сужения, расширения. Аномалии

развития и положения зубов, зубных рядов и челюстей приводят к аномалиям прикуса. При клиническом обследовании оценивают смыкание зубных рядов в 3 направлениях (сагиттальном, вертикальном, трансверзальном). Смыкание зубных рядов оценивают как нейтральное, дистальное, мезиальное.

Осматривают мягкие ткани полости рта. Особое внимание обращают на величину и место прикрепления уздечек губ, языка. Аномалии мягких тканей могут быть причиной диастемы, нарушений краевого пародонта, подвижности языка, функций зубочелюстной системы. Важное значение имеет язык, поскольку его форма, размер, подвижность непосредственно влияют на те же признаки нижней челюсти.

**Исследования функций зубочелюстной системы.** К основным функциям зубочелюстной системы относят: дыхание, глотание, жевание и речь.

**Функция дыхания.** Различают носовое, ротовое и смешанное дыхание. При повышенной физической нагрузке возможно физиологическое дыхание через рот, в остальных случаях ротовое дыхание указывает на нарушение этой функции. Затрудненное носовое и ротовое дыхание характеризуется несмыканием губ, образованием «двойного подбородка» (симптом глоссоптоза, то есть опускания языка), увеличением пространства между корнем языка и мягким небом. Ноздри обычно узкие (слипшиеся), переносица широкая, крылья носа вялые, носогубные складки сглажены, взгляд апатичный.

Затрудненное носовое или ротовое дыхание определяют путем поочередного прикладывания к ноздрям ворсинок ваты, при этом наблюдают их отклонение при вдохе и выдохе, либо отсутствие колебаний. Пациенту предлагают также взять в рот воду и удержать ее. Если дыхание носовое, то это возможно, если оно ротовое, то через некоторое время больной вынужден проглотить воду, чтобы сделать вдох.

**Функция глотания.** Неправильное глотание (инфантильное) отрицательно влияет на функцию мышц ротовой и околоротовой области, на формирование зубочелюстной системы.

При неправильном глотании кончик языка отталкивается от губ или щек, наблюдается повышенная активность мимических мышц, особенно подбородка и верхней губы. Для выявления нарушенной функции больному предлагают проглотить плоток воды. Если в это время

отмечают толчок кончика языка во внутреннюю поверхность губы и последующее ее выбухание, то диагностируют нарушение функции глотания. При затрудненном глотании возникает компенсаторное напряжение мимических мышц в области углов рта, подбородка («симптом наперстка»), иногда дрожат и смыкаются веки, вытягивается шея, наклоняется голова.

**Функция речи.** К функциональным нарушениям речи относятся шепелявость (сигматизм). Это нарушение может быть связано с короткой уздечкой языка, затрудняющей его подвижность, недостатком слуха, раздражением, потерей резцов, ранним прорезыванием сверхкомплектных зубов в области резцов верхней челюсти.

Для определения неправильной речевой артикуляции пациенту предлагают произнести фразы с большим количеством шипящих звуков.

Нечеткое произношение этих звуков, а также расположение кончика языка между зубными рядами свидетельствует о неправильной артикуляции языка с зубами, губами, небом и нередко сочетается с наличием щели между зубными рядами.

**Функция жевания.** Является основной функцией зубочелюстной системы. При вертикальных аномалиях прикуса наблюдается затрудненное откусывание пищи, а при сагиттальных, которые характеризуются уменьшением количества антагонизирующих пар зубов - снижение жевательной эффективности, затрудненное пережевывание пищи.

Нарушение функции жевания чаще всего определяют с помощью функциональных жевательных проб Гельмана, Рубинова.

К особенностям обследования ортодонтических больных относится получение контрольных или диагностических моделей челюстей. На них изучаются размеры зубов, зубных рядов, апикальных базисов челюстей. Контрольные модели челюстей являются и юридическим документом, позволяющим судить об эффективности ортодонтического лечения.

На моделях верхней и нижней челюсти определяют трансверзальные, сагиттальные и вертикальные отклонения, соответственно по трем плоскостям:

1. Средино-сагитальной плоскости, идущей по середине небного шва. По отношению к этой плоскости устанавливают трансверзальные отклонения, сужение или расширение зубных дуг;

2. Оклюзионной плоскости, которая перпендикулярна к срединно-сагиттальной плоскости и касается мезиально-щечных бугров первых моляров и щечных бугров премоляров. По этой плоскости определяют вертикальные отклонения;

3. Туберальной плоскости, которая перпендикулярна двум первым. При помощи этой плоскости устанавливают сагиттальные отклонения (рис.20).

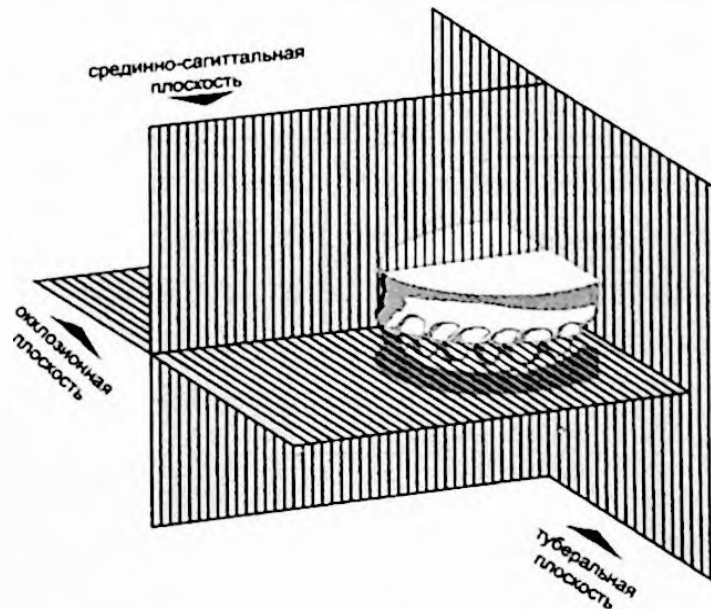


Рис. 20 Плоскости для изучения моделей челюстей.

### Антропометрические методы исследования

Основаны на закономерностях строения лицевого и мозгового черепа, пропорциональности соотношения разных отделов головы человека.

В ортодонтической практике используются антропометрические исследования лица и головы пациента, а также антропометрические измерения гипсовых моделей челюстей.

Pont (Франция) на правильном (ортогнатическом) постоянном прикусе установил наличие пропорциональности между суммой поперечных размеров четырех резцов верхней челюсти и шириной зубной дуги в области первых премоляров и первых моляров. На основе этой закономерности им были высчитаны индексы: премолярный (72-82, в среднем 80) и молярный (60-65, в среднем 64).

Метод Пола применяется в ортодонтии с одной единственной целью -установить имеется ли сужение зубной дуги. Для этого у больного,

сначала: измеряют поперечные размеры каждого из 4 резцов верхней челюсти в отдельности (в самой широкой части зуба), затем получают сумму поперечных размеров  $\Sigma 2|1|2$ . С помощью индексов Пона узнают, какое должно быть расстояние между первыми премолярами и первыми молярами в норме. Для этого  $\Sigma 2|1|2 * 100 / 80$  или  $\Sigma 2|1|2 * 100 / 64$ . Далее узнают, какое расстояние между первыми премолярами и первыми молярами у больного. Для этого измеряют в измерительных точках Пона расстояние между первыми премолярами и первыми молярами. Измерительные точки Пона на  $4|4$  - середина межбугровой борозды (фиссуры); на  $6|6$  - передняя точка перекрещивания продольных и поперечных фиссур; на  $4|4$  - вестибулярная контактная точка между премолярами; на  $6|6$  - наиболее дистальный скат щечного бугра (рис. 21).

Ширина нижнего и верхнего зубных рядов при ортогнатическом прикусе равны, так как измерительные точки на нижних зубах совпадают при центральной окклюзии с такими же точками на верхних зубах.

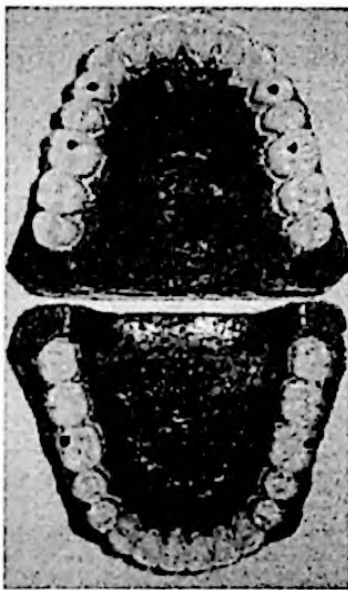

Рис. 21-1 Прикус постоянных зубов.

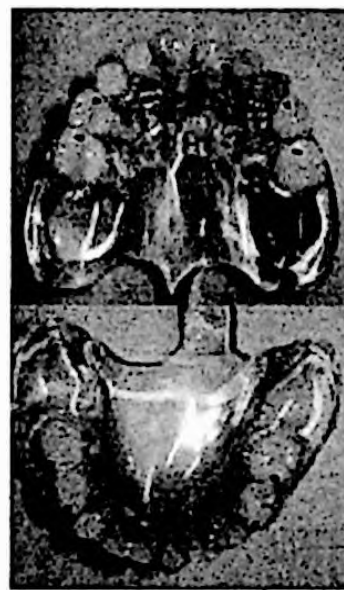

Рис. 21-2 Прикус молочных зубов.

Для установления сужения сравнивают цифры, полученные с помощью индексов Пона, и при измерении на модели находят разницу между ними. Сужение зубной дуги может быть равномерное, неравномерное, резкое или незначительное (определяется в миллиметрах).

Linder & Harth (Австрия) проверили метод Пона (для немецкого населения индексы Пона оказались слишком большими - табл.8) и внесли поправки в индексные числа. По их данным, премолярный индекс равен 85, молярный 65.

**Показатели (в мм.) ширины зубных рядов  
по данным Линдер и Харт.**

Сумма ширины 4-х верхних резцов	Ширина в области премоляров	Ширина в области моляров
27,0	32,0	41,5
27,5	32,5	42,3
28,0	33,0	43,0
28,5	33,5	43,8
29,0	34,0	44,5
29,5	34,7	45,3
30,0	35,5	46,0
30,5	36,0	46,8
31,0	36,5	47,5
31,5	37,0	48,5
32,0	37,5	49,0
32,5	38,2	50,0
33,0	39,0	51,0
33,5	39,5	51,5
34,0	40,0	52,2
34,5	40,5	53,0
35,0	41,2	54,0
35,5	42,0	54,5
36,0	42,5	55,5

В тех случаях, когда все верхние резцы поломаны или отсутствуют оба одноименных, нормальную ширину зубной дуги можно определить по индексам Тонна и Екеля.

Тонн выявил пропорциональную взаимосвязь между суммой поперечных размеров резцов верхней и нижней челюсти при физиологической окклюзии.

По Тонну:

Сумма ширины четырех верхних резцов = 4

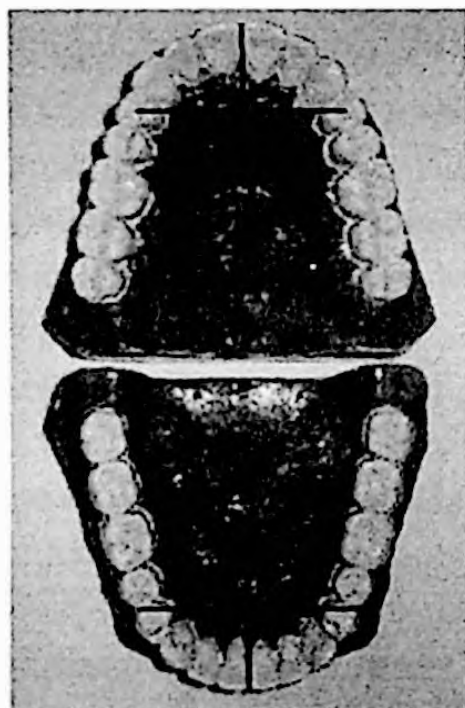
Сумма ширины четырех нижних резцов = 3

По Екелю это соотношение равно 1 : 0,74. Для того, чтобы найти сумму поперечных размеров 4-х резцов верхней челюсти нужно измерить нижние резцы и сумму их поперечных размеров умножить на 4 (1) и разделить на 3 (0,74 по Екелю).

Коркхауз дополнил метод Пона. На правильном прикусе он установил взаимосвязь между суммой поперечных размеров 4-х резцов верхней челюсти и длиной переднего отрезка зубной дуги (рис. 22). Коркхауз составил таблицу измерения длины переднего отрезка зубной дуги при различных значениях суммы поперечных размеров 4-х верхних резцов (табл. 9).

Таблица 9.

Таблица измерений по Коркхаузу.



Сумма ширины 4-х верхних резцов (мм)	Длина переднего отрезка верхнего зубного ряда (мм).
27.0	16.0
27.5	16.3
28.0	16.5
28.5	16.8
29.0	17.0
29.5	17.3
30.0	17.5
30.5	17.8
31.0	18.0
31.5	18.3
32.0	18.5
32.5	18.8
33.0	19.0
33.5	19.3
34.0	19.5
34.5	19.8
35.0	20.0
35.5	20.5
36.0	21.0

Чтобы определить длину переднего отрезка верхней зубной дуги измеряют расстояние от контактной точки на губной поверхности режущих краев центральных резцов до точки пересечения с линией, проведенной через измерительные точки Пона в области первых премоляров. Полученные данные сравнивают с данными таблицы и делают вывод.

Длину переднего отрезка нижней зубной дуги получают путем вычитания 2 мм (соответственно таблице верхних резцов) из величины переднего отрезка верхней зубной дуги.

Измерение по Коркаузу полезно при изучении деформации, в связи с недоразвитием или чрезмерным развитием фронтального участка челюстей, с вестибулярным отклонением или небным наклоном передних зубов, а также при сагиттальных аномалиях прикуса.

Длину всей зубной дуги определяют по методу Нансе с помощью проволочной лигатуры или капроновой лески, которые располагают от дистальной поверхности первого моляра с одной стороны по середине жевательной поверхности боковых зубов и по режущим краям фронтальных, до дистальной поверхности первого моляра с противоположной стороны.

В норме длина зубного ряда равна сумме мезиодистальных размеров всех зубов в зубной дуге.

### **Измерение апикального базиса**

Сужение зубного ряда обычно сопровождается сужением апикального базиса.

Пропорциональную взаимозависимость размеров зубных дуг и их апикального базиса при ортогнатическом прикусе установил Н. Howes. Полученные им данные были подтверждены Н.Г. Снагиной.

На верхней челюсти ширину апикального базиса измеряют между наиболее глубокими точками в области fossa canina, а на нижней челюсти - отступя 8 мм. вниз от места пересечения горизонтальной линии, соединяющей шейки нижних клыков и первых премоляров, и вертикальных линий, проходящих через вершину их межзубного сосочка.

В норме ширина апикального базиса верхней челюсти составляет 44%, нижней - 40 % от суммы мезиодистальных размеров 12 постоянных зубов.

Длину апикального базиса на верхней челюсти измеряют по перпендикуляру от точки между центральными резцами в области их шеск с небной поверхности до пересечения с линией, соединяющей дистальные поверхности первых постоянных моляров, на нижней челюсти - от передней поверхности режущих краев центральных резцов по перпендикуляру до пересечения с линией, соединяющей дистальные поверхности нижних первых постоянных моляров (рис. 23).



## Антропометрические исследования на лице

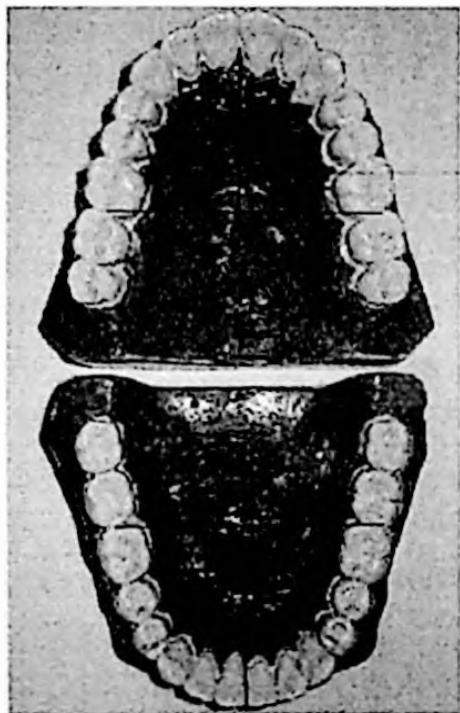


Рис. 23. Определение длины апикального базиса челюстей.

Многими авторами установлена взаимосвязь между формой лица, шириной и длиной зубных дуг и их апикального базиса.

Форму лица можно определить с помощью лицевого индекса IFM по Изару (IFM - индекс фациальный морфологический).

Длину лица измеряют от точки Oph (оф-рион), которая находится на пересечении средней линии лица и касательной к надбровным дугам, до точки gn (гнатион) - на средней линии лица под подбородком.

Ширину лица определяют между наиболее выступающими точками на скуловых дугах (zy). По полученным данным длины и ширины лица в миллиметрах высчитывают индекс Изара по формуле:

$$IFM = \frac{Oph - Gn * 100}{zy - zy \text{ (мм)}}$$

IFM, равный 104 и больше, характеризует узкое лицо

97-103-среднее

96 и меньше-широкое лицо (рис. 24).

В фас изучают симметричность левой и правой половины лица, а также соразмерность верхнего, среднего и нижнего отделов лица. У пациентов с аномалиями прикуса очень часто изменяется высота нижнего отдела.

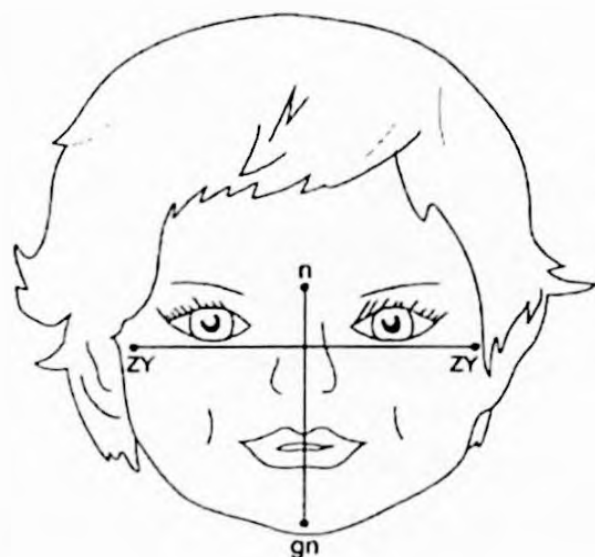


Рис. 24. Определение лицевого индекса.

Профиль лица определяется путем оценки положения верхней губы (UL) и нижней губы (LL) по отношению к плоскости, проведенной через самую выступающую часть носа EN и наиболее выступающую точку DT подбородка.

Точка верхней губы (UL) находится на плоскости, а точка нижней губы (LL) отстоит от нее на 2 мм.

На основании этого различают вогнутый, выпуклый и прямой профиль лица.

Выступление губ вперед от эстетической плоскости на 1-2 мм. соответствует выпуклому профилю лица, а отстояние их эстетической плоскости более чем на 2 мм. - вогнутому (рис. 25).

### Графические методы исследования

Расположение зубов обуславливает форму зубных рядов. При физиологическом постоянном прикусе верхний зубной ряд имеет форму полуэллипса, а нижней - параболы.

К графическим методам диагностики относятся:

- Симметроскопия
- Симметрография
- Параллелография
- Геометрически- графические ре-

продукции

Наиболее распространенными из них являются симметроскопия и диаграмма Хаулея-Гербера-Гербста.

Симметроскопия - с помощью этого метода изучают месторасположение зубов в трансверзальном и саггитальном направлениях.

Для этого используется ортокрест. Он представляет собой прозрачную пластинку, на которой нанесен крест с миллиметрическими делениями.

Пластинку накладывают на гипсовую модель верхней челюсти, ориентируют крест по срединному небному шву и изучают расположение зубов по отношению к срединной и поперечным линиям.

Диаграмма Хаулея-Гербера-Гербста строится на основании пропорциональной зависимости величины и формы зубной дуги от суммы поперечных размеров 3 верхних фронтальных зубов ( центральный, боковой резец, и клык). Ее вычерчивают для того чтобы определить правильную ли форму имеет зубная дуга у исследуемого пациента (рис. 26).

Для построения диаграммы измеряют поперечные размеры коронок трех верхних фронтальных зубов (центрального и бокового резца и клыка) и суммируют. Это является радиусом АВ малого круга. Из точки В описывают окружность радиусом АВ, от точки А (верхняя точка

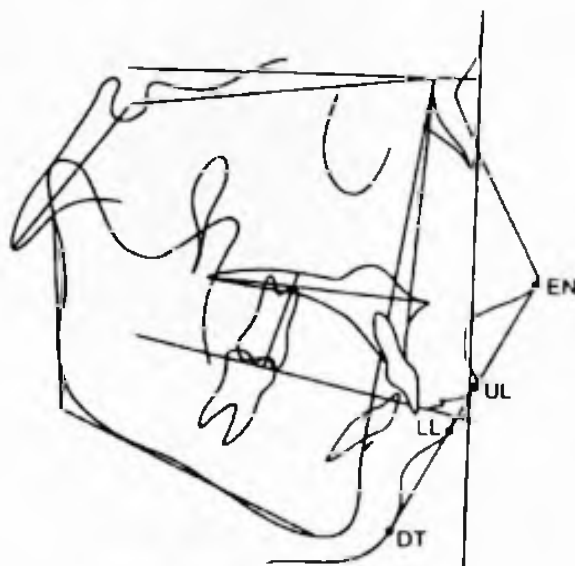


Рис. 25. Оценка профиля лица по Ricketts.

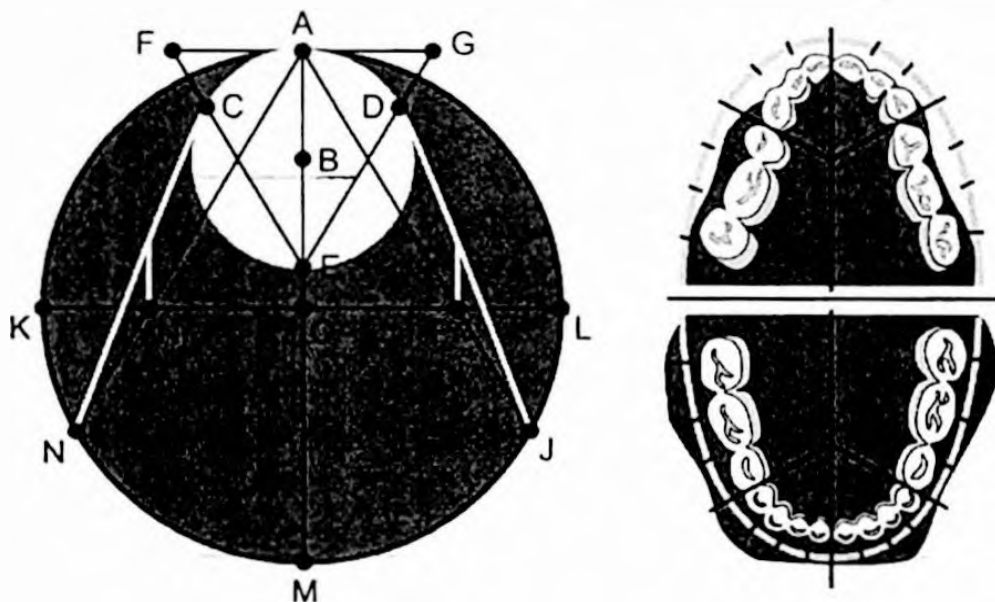


Рис. 26. Диаграмма Хаулея-Гербера-Гербста

диаметра  $AE$ ) откладывают по обе стороны отрезки  $AC$  и  $AD$ , равные радиусу  $AB$ . Дуга  $CAD$  представляет собой кривую расположения шести передних зубов, то есть передний участок верхней зубной дуги.

Для определения положения боковых зубов вычерчивают большой круг, радиусом которого является сторона равностороннего треугольника  $EFG$ . Этот треугольник создается следующим образом:

К точке  $A$  проводят касательную, после чего соединяют точку  $E$  (нижняя точка диаметра  $AE$ ) с точкой  $C$  и  $D$  прямыми линиями, которые продолжают до пересечения с касательной к точке  $A$ , в результате этого получается треугольник  $EFG$ .

Чтобы найти центр  $O$  большого круга, на продолжении диаметра  $AE$  из точки  $A$  откладывают отрезок, равный стороне треугольника  $EFG$ . Из точки  $O$  описывают большой круг радиусом  $EF$  или  $EG$  (сторона равностороннего треугольника). Этим же радиусом из точки  $M$  (нижняя точка диаметра  $AM$  большого круга) откладывают отрезки  $MN$  и  $MJ$ . Соединив точку  $N$  с  $C$ , а  $J$  с  $D$  получаем графическую линию, которая соответствует всей зубной дуге по Howley (Хаулею). На отрезке  $NC$  и  $DJ$  должны располагаться боковые зубы. Однако, боковые зубы располагаются не строго по прямой, поэтому Herbst внес поправку  $CN$  и  $DP$  в диаграмму Howley, то есть закруглил концы диаграммы. Для этой цели он провел через точку  $O$  диаметр  $KL$ , перпендикулярный диаметру  $AM$ . Затем радиусом, равным расстоянию между точками  $L$  и  $C$ , он провел дугу  $CN$ , а радиусом равным расстоянию между точками

К и Д, дугу ДР. В результате получилась дуга NCADP, которая имеет закругленные боковые ветви и является кривой, соответствующей эллипсоидной форме нормального верхнего зубного ряда. Для соответствующего нижнего зубного ряда дуга вычерчивается таким же образом, но величину радиуса АВ нужно уменьшить на 2 мм. В ортодонтической практике после получения нормальной диаграммы сопоставляют модель больного с ней и сравнивают, в результате чего определяют в какой части дуги имеются те или иные изменения.

### **Рентгенологические методы исследования**

Из дополнительных методов обследования ортодонтических больных наиболее широко используются рентгенологические. Они применяются для:

- Уточнения диагноза;
- Определения плана и прогноза лечения зубочелюстных аномалий;
- Изучения в динамике изменений, происходящих в процессе роста ребенка и под влиянием лечебных мероприятий.

Внутриротовая рентгенография производится дентальными аппаратами различных конструкций и является повседневным методом изучения состояния твердых тканей зубов, их пародонта, альвеолярных отростков и челюстных костей с целью выявления деструктивных изменений, кист, новообразований, врожденных и приобретенных дефектов, а также для уточнения:

- Аномалий числа зубов (адентия, сверхкомплектные зубы);
- Аномалий положения зачатков зубов;
- Ретенции зубов;
- Степени формирования коронок и корней, зачатков зубов и аномалий их формы;
- Направления и расположения корней зубов, подлежащих перемещению;
- Степени рассасывания корней молочных зубов;
- Соотношения корней молочных и коронок постоянных зубов.

Внутриротовая рентгенография срединного небного шва необходима для:

- Изучения его строения;
- Степени окостенения;

- Изменений, происходящих при медленном или быстром раскрытии шва в процессе расширения верхней челюсти;
- Уточнения показания к хирургической пластике уздечки верхней губы.

Внеротовые методы исследования:


- Телерентгенография;
- Панорамная рентгенография;
- Ортопантомография;
- Томография ВНЧС.

Панорамная рентгенография челюстей дает изображение всей зубной дуги верхней или нижней челюсти в развернутом виде (рис. 27.). Производится отдельно для верхней или для нижней челюсти. На одной рентгенограмме 12х30 см получают изображение зубной, альвеолярной, базальной дуг верхней или нижней челюсти, полости носа, верхнечелюстных пазух, скуловых костей, элементов ВНЧС, ветвей нижней челюсти, ее тела, подъязычной кости. В связи со значительной областью обзора можно получить ценные диагностические сведения при изучении одной рентгенограммы. При панорамной рентгенографии получается изображение, увеличенное в 1,8 - 2 раза, в связи с большим расстоянием объект-пленка по сравнению с внутриротовыми рентгенограммами. Для получения панорамных снимков необходимы специальные аппараты: «Панорекс» или «Панорамикс».

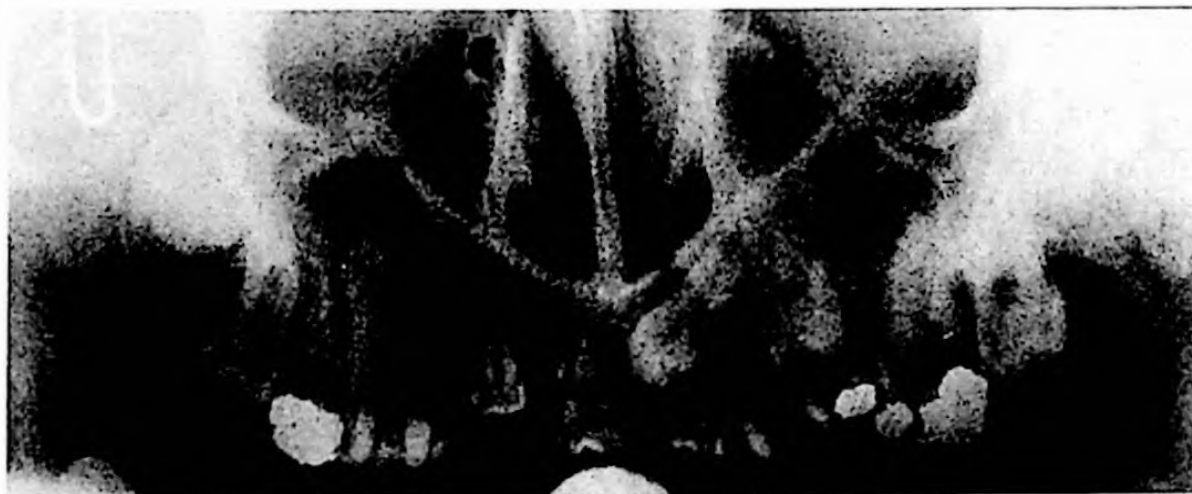

Рис. 27. Панорамный рентгеновский снимок.

Особенностью метода является то, что пленка находится снаружи (рис. 28 в), а тубус рентген аппарата - внутри полости рта (рис. 28 а, б).



а

б

в

Рис. 28. Схематическое изображение направления рентгеновских лучей при снятии панорамного снимка.

### Ортопантомография

Основы панорамной томографии были разработаны Raatero (Финляндия) в 1958 году. Для этого применяется специальный рентгенографический аппарат -- ортопантомограф (рис. 29).




Рис. 29. Ортопантомограф

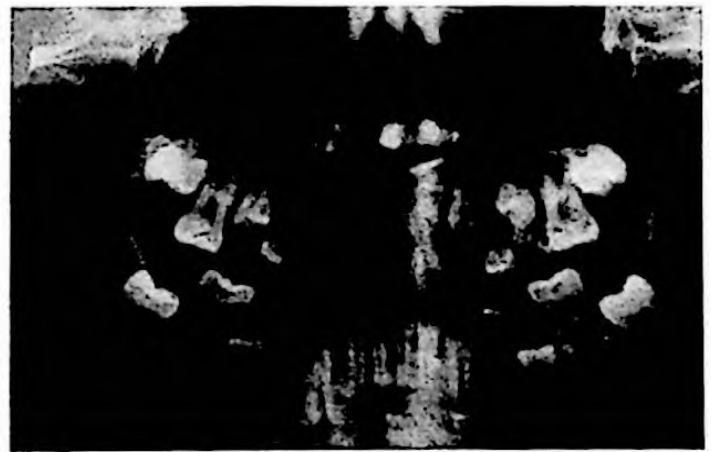

Рис. 30. Ортопантомограмма.

Во время съемки рентген-пленка, помещенная в специальную полукруглую кассету, и трубка вращаются вокруг головы обследуемого, а голова фиксируется неподвижно в цефалостате. У этого метода все преимущества панорамной рентгенографии. С помощью этого метода получают ортопантомограммы, по которым можно изучить: степень минерализации корней и коронок зубов обеих челюстей; степень рассасывания корней молочных зубов, их соотношение с зачатками постоянных зубов; наклоны прорезавшихся и ретенированных зубов по отношению к соседним зубам и срединной плоскости; зубоальвеолярную

высоту в переднем и боковых участках челюстей; степень резцового перекрытия; асимметрии правой и левой половин лица. Изучение ортопантомограмм имеет большое значение при планировании комплексного метода лечения: ортодонтического, хирургического, протетического и терапевтического. Получение увеличенного изображения облегчает более детальное изучение образований малой величины (рис. 30)

Наряду с достоинствами этот метод имеет и недостатки:

- проекционное искажение изображения, что связано с вариабельностью величины и формы головы;
- недостаточно четкое отображение структуры костной ткани.

Томография височно-нижнечелюстных суставов:

На рентгенографию ВНЧС направляют больных, у которых деформация прикуса связана со смещением нижней челюсти в сагиттальном или трансверзальном направлениях:

- мезиальный;
- дистальный;
- перекрестный прикус.

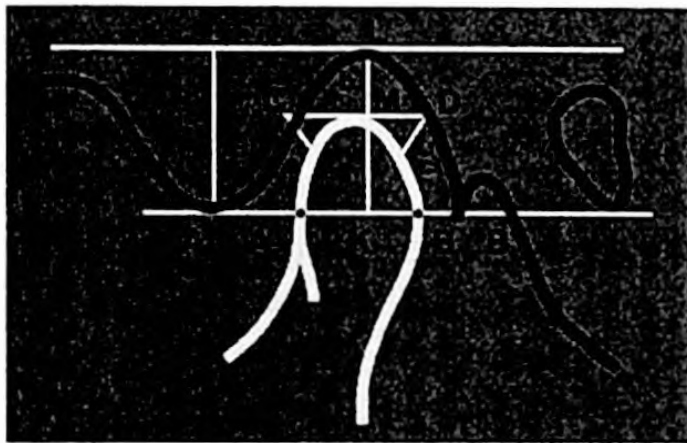
Для рентгенографии ВНЧС суставов предложено более 30 методов.

Наиболее широко применяется метод Парма - это близкофокусная рентгенография:

- кассету с пленкой устанавливают на исследуемой стороне головы больного, а тубус рентгеновской трубки - с противоположной стороны;
- рентгенограммы получают при широко открытом рте (лучше видна суставная головка - нет тени скуловой дуги) и при сомкнутых зубах.

Отклонения в соотношении элементов сустава можно определять на рентгенограммах, однако для более дифференцированной диагностики исследуют томограммы суставов.

Томография ВНЧС - это послойная рентгенография. На томограмме хуже видна структура окружающей костной ткани, чем на рентгенограмме, поскольку многие элементы, расположенные вне снимаемого слоя, отображаются не резко, в то время как улучшается резкость и четкость изображения анатомических образований выделяемого слоя. Томограммы желательно получать при идентичных условиях. Чаще изучают срезы на глубине 2 см от наружной поверхности головы (рис. 31).



- A – B ширина нижнечелюстной ямки.
- C – D ширина нижнечелюстной ямки на уровне головки
- K – L высота нижнечелюстной ямки
- A<sub>1</sub> – B<sub>1</sub> ширина головки нижней челюсти.
- K – M высота головки нижней челюсти.
- \* ширина суставной щели:
  - a – в переднем отделе
  - c – в заднем отделе
  - b – в верхнем отделе

Рис. 31. Схематическое изображение элементов ВНЧС.

При изучении томограмм ВНЧС обращают внимание на:

- Форму суставной впадины.
- Ее ширину, глубину.
- Выраженность суставного бугорка.
- Форму суставной головки.
- Величину суставной щели между головкой и впадиной в ее переднем, среднем и заднем отделе.

Различают 3 основных положения суставных головок:

- при физиологических прикус - в середине суставной впадины.
- при дистальном прикусе - в середине суставной ямки, иногда суставной головки смещены кзади.
- при мезиальном прикусе отмечается переднее положение суставных головок (принужденный прикус со смещением нижней челюсти).

### Телерентгенография

Эстетически неудовлетворительная конфигурация лица бывает не только при наличии зубочелюстных аномалий, но и при правильном соотношении зубных рядов. Этому способствует:

- Различное строение черепа и лицевого скелета;
- Разнообразное расположение челюстей в черепе;
- Различная форма и величина подбородка;
- Неодинаковое по несоответствие распределения мягких тканей по отношению к лицевому скелету.

При осмотре больного и его диагностических моделей невозможно определить факторы ответственные за аномалию такие как:



- Вертикальное и сагиттальное положение челюстей в черепе;
- Размеры челюстных костей и пропорциональность их соотношения;
- Пропорциональность развития зубных дуг со своими базисами;
- Степень протрузии или ретрузии фронтальных зубов относительно телочелюсти;
- Величину наклона фронтальных зубов.

Все вышеперечисленные данные столь важные для постановки точного морфологического диагноза и последующего составления рационального плана лечения, ортодонт может получить лишь при помощи специального рентгеновского метода обследования больного – телерентгенографии (TRG), путём использования цефалометрического анализа боковых телерентгенограмм (TRG) головы пациента.

Этот метод рентгенологического исследования применяется для:

- изучения строения лицевого скелета и его роста;
- уточнения диагноза и прогноза ортодонтического лечения;
- для выявления изменений, происходящих в процессе лечения.

Достаточным В.Ю. Курлянский, А. Эль-Нофелли, Треймане считают фокусное расстояние равное 150-200 см. На таком расстоянии, проекционное увеличение структур, расположенных по сагиттальной плоскости, равно 5-7%. При расстоянии 4 м - оно равно 2-3%, но это требует специальных помещений и мощных рентгеновских установок, что не всегда выполнимо. Для получения TRG существуют специальные установки, например «Ортоцеф-10» немецкой фирмы «Сименс».

Почти все авторы, предполагают проводить TRG в положении больных стоя или сидя при горизонтальном направлении пучка рентгеновских лучей.

Голова больного ориентируется по FH (франкфурской горизонтали) и фиксируется с помощью цефалостатов различных конструкций. При этом исследуемый больной получает дозу облучения не более 0,15-0,2 R.

Телерентгенографию желательно проводить детям старшего возраста с 11-12 лет.

Из множества методов анализа боковых TRG головы в Европе наиболее широко распространен способ расшифровки по Schwarz, в Америке по Downs. Большинство авторов отдают предпочтение методу Шварца (Schwarz), основанному на использовании в качестве ориентира плоскости основания черепа.

Метод Шварца (Schwarz) позволяет наиболее полно изучить размеры и положение челюстных костей (рис. 32).

При анализе боковых TRG, Schwarz подразделяет угловые и линейные измерения на:

- 1) Краниометрические (рис. 32 а);
- 2) Гнатометрические (рис. 32 б);
- 3) Профилометрические.

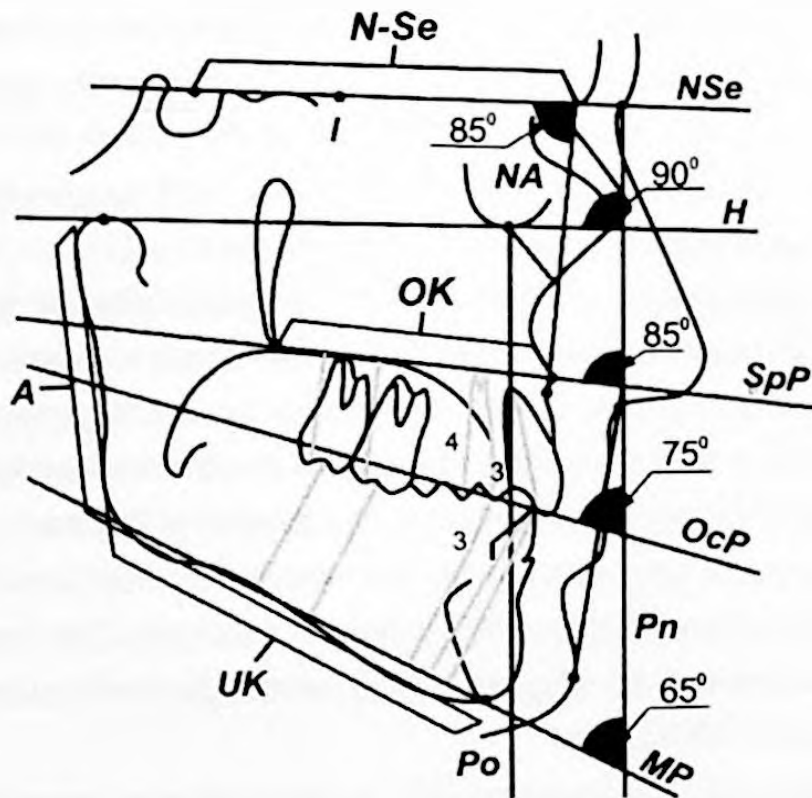


Рис 32 (а) Расшифровка TRG по Шварцу

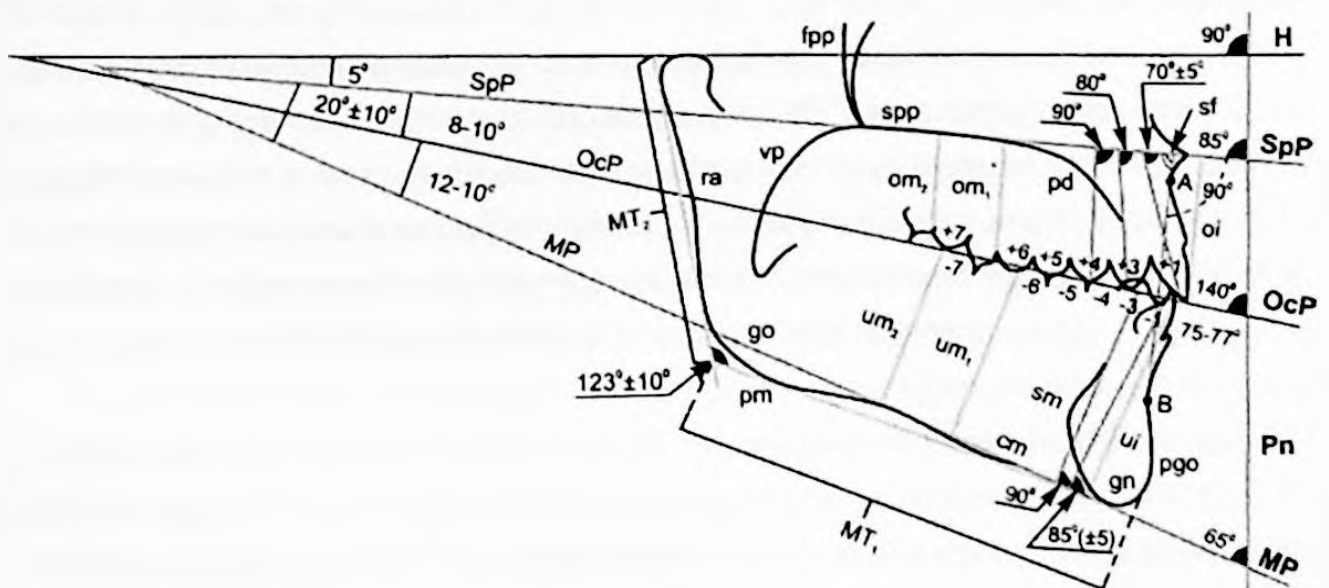


Рис. 32 (б) Расшифровка TRG по Шварцу

Гнатическая часть черепа больше подвержена аномалиям развития, чем краниальная. Она является той областью, на которую воздействуют ортодонты при устранении зубочелюстных аномалий. Граница между краниальной и гнатической частями проходит по спинальной плоскости SpP.

Для расшифровки TRG Шварц (Schwarz) предложил пользоваться следующими горизонтальными плоскостями:

1) Краниальная плоскость N-Se на телерентгенограммах представлена линией, соединяющей точку костного Nasion N (точка перехода носовой кости в лобную) с точкой, соответствующей середине входа в турецкое седло-Se. В среднем расстояние N-Se равно 60-70 мм. Краниальную плоскость называют ещё плоскостью основания черепа, она делит на череп мозговой и лицевой части отделы.

2) Франкфуртская горизонтальная FH представлена линией, соединяющей глазную точку Og (нижний край орбиты) и ушную точку Po.

3) Спинальная плоскость представлена линией, проходящей через spina nasalis anterior и spina nasalis posterior. Schwarz назвал спинальную плоскость-плоскостью основания верхней челюсти.

4) Оклюзионная плоскость соответствует линии смыкания окклюзионных поверхностей зубов. Эта плоскость проходит через середину резцового перекрытия 1|1 и бугры 6|6 7|7 или 8|8, находящихся в окклюзионном контакте 6|6 7|7 8|8.

5) Мандибулярная плоскость MP или плоскость основания нижней челюсти, соответствует прямой, проведенной по нижнему краю нижней челюсти.

Кроме горизонтальных проводят также вертикальные плоскости:

1) Носовая вертикаль Pn или носовая плоскость, предложенная Dreifus; это перпендикуляр, опущенный на плоскость основания черепа, то есть на краниальную плоскость NSe в точке n (кожная носовая точка).

2) Орбитальная вертикаль Pog или орбитальная плоскость Дрейфуса – прямая, проведенная параллельно носовой вертикали от середины подглазничного края.

Между спинальной плоскостью SpP и плоскостью основания нижней челюсти MP расположен зубочелюстной комплекс (челюсти и зубы), который может располагаться по отношению к черепу под индивидуально выравненным углом.

Индивидуальные особенности строения черепа, варианты расположения челюстей Schwarz определяет с помощью измерений:

Лицевой угол F (SNA) образуется двумя линиями, соответствующими плоскости основания черепа N-Se и лицевой плоскости N-A, A точка наиболее общей вогнутости фронтального участка апикального базиса верхней челюсти (внутренний нижний угол).

Величина лицевого угла F(SNA) характеризует положение верхней челюсти по отношению к основанию черепа в сагиттальном направлении. Угол меньше нормы характерен для ретрогнатии, угол больше нормы - прогнатии, если он в пределах нормы, говорят о нормогнатии.

Угол горизонтали H. Он образуется при пересечении франкфуртской горизонтали PH и носовой вертикали (Pn) - внутренний верхний угол. Он определяет положение суставной головки нижней челюсти по отношению к основанию черепа. Среднее значение угла  $90^{\circ}$  градусов

Угол инклинации или угол наклона зубочелюстного комплекса относительно основания черепа образуется спинальной плоскостью SpP и носовой вертикалью Pn. (верхний внутренний угол).

Если угол инклинации больше средней величины, то челюсти наклонены вперед, по Schwarz «антеинклинация». Если угол инклинации меньше средней величины, то челюсти наклонены назад «ретроинклинация».

Угол SNB характеризует положение апикального базиса нижней челюсти (по сагиттали) относительно плоскости основания черепа N-Se. Точка B- супраментальная точка Downs- наиболее глубоко расположенная точка на переднем контуре апикального базиса нижней челюсти.

Среднее значение угла SNB равно  $80 \pm 3^{\circ}$ . Уменьшение угла SNB наблюдается при ретропозиции нижней челюсти (дистальное положение). Так как при этом часто наблюдается и ретрогения (смещение подбородка кзади), очень важно кроме угла SNB оценивать и угол SN-Pog. В норме оба эти угла по величине приблизительно равны.

Таким образом, раскодировки TRG можно определить:

- Расположение челюстей в сагиттальном и вертикальном направлении по отношению к плоскости передней части основания черепа;
- Расположение ВНЧС по отношению к плоскости передней части основания черепа;

- Длину плоскости основания передней черепной ямки, по которой в процессе гнатометрического исследования можно установить индивидуальную норму длины челюстей и имеющиеся отклонения.

Гнатометрические исследования по А.М. Шварцу зубочелюстного комплекса, расположенного между 2-мя плоскостями: SpP(спинальной) и MP (мандибулярной) и позволяют:

- Аномалию, развившуюся в результате несоответствия размеров челюстей;
- Влияние размеров и положения челюстей, а также аномалий положения зубов на форму профиля лица;
- Определить индивидуальную норму длины тела челюстей и имеющиеся отклонения в размерах.

На практике наиболее важными являются следующие параметры гнатометрии:

Угол В - образованный продолжением 2-х базальных плоскостей-SpP-MP. Его называют базальным углом, в среднем он равен  $20\pm 5$  градусов. Базальный угол В или угол наклона основания челюстей друг к другу (SpP-MP), характеризует вертикальное положение челюстей. Уменьшение угла В является признаком хорошо развитой жевательной системы, увеличение угла В указывает на недостаточность в области коренных зубов. Большой угол В всегда считается с тяжелой формой-открытого прикуса. При этом наблюдается и увеличение угла нижней челюсти.

Гониальный угол -Go или нижнечелюстной- это угол, образованный касательными к нижнему краю тела нижней челюсти и к задней поверхности ее ветви. Среднее значение гониального угла колеблется в пределах  $123\pm 10$  градусов. Гониальный угол всегда увеличен при истинной прогении и открытом прикусе.

Осевые наклоны зубов измеряются по отношению к соответствующим им базальным плоскостям Средние величины углов для верхних центральных резцов, клыков, премоляров составляют:

1|1 –  $70\pm 5$  градусов

3|3 –  $80\pm 5$  градусов

4|4 5|5 –  $90\pm 5$  градусов

Для нижних резцов и клыков:  $90\pm 5$  градусов

Углы наклона центральных верхних и нижних зубов измеряются кнаружи, то есть вестибулярно. Если осевой наклон верхних резцов меньше 65 градусов, то они находятся в положении протрузии, если больше 75 градусов - в положении ретрузии.

Межрезцовый угол -  $\angle$ , образуется при пересечении осей верхних и нижних центральных резцов. Измерение угла производится вовнутрь. Его среднее значение  $140 \pm 5$  градусов.

Максилломандибулярный угол ММ характеризует взаимоотношение между челюстями. Он образуется линией, проведенной через самую переднюю точку подбородочного выступа Pog (pogonion) и точку А и линией, соответствующей спинальной плоскости SpP. Средняя его величина равна 90 градусам. При правильном взаимоотношении между зубными рядами у человека со средним лицом точка А (субспинальная точка Downs) и Pog (pogonion)- находятся на одной линии с АВ, которая пересекаясь с SpP образует угол, равный  $90^\circ$ . Однако эти точки не всегда совпадают и тогда образуется не один угол, а 2 угла:

1)  $\angle$  АВ – SpP и 2)  $\angle$  А – pog – SpP, или максилломандибулярный угол ММ, который измеряется с вестибулярной стороны.

На степень диспропорции развития фронтальных участков апикальных базисов челюстей указывает «Wits-число, предложенное Jacobson.

«Wits»-число- это расстояние между ОА-ОВ на окклюзионной плоскости по проекциям точек А и В(рис. 33).

При гармоничном развитии лица «Wits» - число равно 1мм. При величине «Wits - числа до 5 мм ортодонтическое лечение пациентов с сагиттальными аномалиями прикуса проводится с или без удаления отдельных зубов. От 5 мм. и больше- пациента лечат ортодонтическим хирургическим (оперативным) путем.

При мезиальной окклюзии значение «Wits»- числа со знаком (-) минус.

Верхний внутренний угол Рп-ОсР в норме равен 75 градусам. Если угол меньше среднего, то окклюзионная

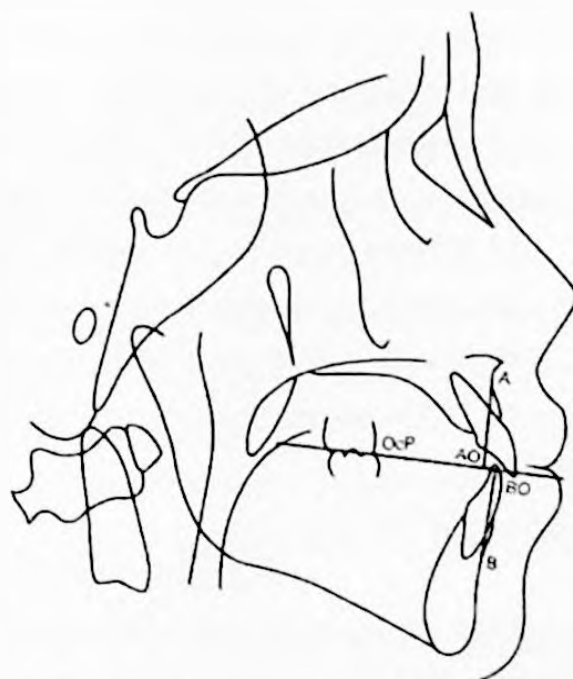


Рис. 33 Схема определения «Wits»-числа.

плоскость больше наклонена вверх по отношению к основанию черепа, чем у «среднего лица», и это влияет на эстетический прогноз лечения сагиттальных аномалий прикуса. В частности при лечении дистального прикуса, когда угол  $Pn-OcP$  меньше 75 градусов, смещение нижней челюсти вперед малоэффективно. Это объясняется тем, что в подобных случаях подбородок недостаточно смещен кпереди по отношению к линии  $Pn$ . Если угол больше среднего можно ожидать улучшения профиля после лечения дистального прикуса.

Нижний внутренний угол  $Pn-MP$  - в среднем составляет 65 градусов.

Определение длины челюстей имеет большое практическое значение, как в диагностике зубочелюстных деформаций, так и в выборе наиболее эффективного метода лечения.

Длина верхней челюсти измеряется по спинальной плоскости  $SpP$  от точки пересечения перпендикуляра, опущенного из точки  $A$  на  $SpP$ , до точки  $SNP$ .

Длину тела нижней челюсти измеряют по мандибулярной плоскости  $MP$  от точки пересечения перпендикуляра, опущенного из  $Pg$  (погонион) на  $MP$  до точки пересечения её с касательной к ветви нижней челюсти.

Шварц определил средние индивидуальные нормативы:

1) Длина тела нижней челюсти при ее нормальном развитии так относится к  $N-Se$ , как 21:20 или 63:60. Это значит, что длина нижней челюсти должна равняться длине краниальной плоскости  $N-Se + 3$  мм.

2) Длина верхней челюсти по отношению к длине переднего отдела основания черепа составляет 7/10.

3) Длина верхней челюсти так относится к длине нижней челюсти как 2:3, то есть длина верхней челюсти равняется 2/3 длины нижней.

4) Длина тела нижней челюсти соотносится с длиной ее ветви как 7:5, то есть длина ветви нижней челюсти составляет 5/7 длины тела челюсти.

### Профилометрические исследования

Профилометрия по Шварцу (Shwarz) дает возможность исследовать форму профиля лица, определить и уточнить:

- Влияние краниометрических соотношений на форму профиля;

- Истинный профиль лица, то есть такой, какой должен был быть у данного обследуемого при нормальном прикусе;

- Особенности челюстного профиля, нарушающие гармонию лица (положение подбородка, губ, подносовой области и др.).

- А.М.Шварц выделил 9 возможных вариантов профиля нормального человеческого лица;

- Прямой:

- а) выдвинутый вперед подбородок; б) средний; в) скошенный назад подбородок;

- Выпуклый:

- а) выдвинутый вперед подбородок; б) средний; в) скошенный назад подбородок.

- Вогнутый:

- а) выдвинутый вперед подбородок; б) средний; в) скошенный назад подбородок.

Форму челюстного профиля Шварц рекомендует изучать по:

- Профильному углу  $T$ ;

- Пропорциональности частей лица;

- Положению губ по отношению к линиям  $Rn$  и ротовой касательной  $T$ .

Профильный угол  $T$  образуется носовой вертикалью  $Rn$  и «ротовой касательной», то есть линией, соединяющей наиболее выступающую точку подбородка ( $Pg$ ) с подносовой точкой ( $sn$ ). При идеально оформленном профиле рта «ротовая касательная» (линия  $T$ ) пересекает красную кайму верхней губы и касается края нижней, образуя с линией  $Rn$  угол в 10 градусов. Если верхняя и нижняя губа находится впереди среднего положения, то такое положение губ называют позитивным, если позади негативным.

А.М. Shwarz придавал углу  $T$  особое практическое значение. Характеризуя 9 возможных вариаций профиля с правильным прикусом, автор отметил, что нормой следует считать профиль лица, имеющий угол  $T$ , равный 10 градусам. Непрямые лица со скошенным назад подбородком имеют угол  $T$  больше 10 градусов, со скошенным вперед подбородком угол  $T$  меньше 10 градусов.

А.М. Schwarz разделил среднее лицо на 3 пропорциональные части, а именно:



Лобную треть - от линии волос на лбу (ог) до точки п (кожный nasion);

Носовую треть - от точки п до точки sn (подноссовой точки);

Челюстную треть - от точки sn (подноссовой) до точки gn (кожный gnation).

Лобная, носовая и челюстная трети должны быть приблизительно равными по величине.

Однако автор отмечает, что челюстная треть может быть несколько длиннее (до 10%).

При планировании ортодонтического лечения пациентов важное значение имеет оценка профиля лица. Производится оценка положения губ по отношению к эстетической плоскости Риккетса.

Таким образом, дополнительные методы обследования (рентгенологические, телерентгенологические, антропометрические и др.):

- дополняют данные клинического обследования;
- способствуют уточнению диагноза, определению плана и прогноза лечения зубочелюстных аномалий.

## МЕТОДЫ ЛЕЧЕНИЯ ЗУБОЧЕЛЮСТНЫХ АНОМАЛИЙ

Методы лечения зубочелюстных аномалий и деформаций весьма разнообразны и зависят от: возраста ребёнка, причины, вызвавшей аномалию, клинической формы и степени выраженности патологии, общего состояния ребёнка и других факторов.

Всё многообразие методов лечения может быть объединено в 4 группы:

- Миогимнастика;
- Миогимнастика в сочетании с применением ортодонтических аппаратов;

Только аппаратурное лечение;

Комплексное лечение (хирургическое и аппаратурное).

В периоде молочного прикуса основной целью лечения является создание условий для нормального роста и развития различных отделов зубочелюстной системы.

Это достигается:

- Устранением причин развития аномалий прикуса, проведением профилактических мероприятий;
- Миогимнастикой;
- При помощи различных аппаратов, которые предназначены для стимулирования роста недоразвитых отделов челюстей и нормализации соотношения зубных рядов.

В сменном прикусе лечение осуществляется при помощи различных ортодонтических аппаратов, которые применяются для исправления положения зубов, формы зубных и альвеолярных дуг и соотношения зубных рядов. В этом периоде ещё можно стимулировать рост недоразвитых отделов челюстей, но в меньшей степени, чем в периоде молочного прикуса.

В постоянном прикусе уже почти невозможно влиять на рост зубочелюстной системы, так как он в основном завершен, поэтому при помощи ортодонтических аппаратов в таких случаях осуществляются в основном перемещения зубов, исправление формы и соотношения

зубных рядов. В периоде постоянного прикуса аппаратурное лечение иногда сочетается с хирургическим: производится удаление отдельных зубов, остеотомия, декортикация, компактостеотомия.

Многимнастика является одним из методов профилактики и лечения зубочелюстных деформаций.

Функция мышц, окружающих зубные ряды, способствует нормальному развитию прикуса, либо нарушает его. Восстановление нарушенной функции мышц достигается специальной гимнастикой и является непременным условием профилактики зубочелюстных аномалий.

Метод гимнастики разработал Rogers в 1917 году. В.Ю. Курляндский, Е.И. Гаврилов, Г.А. Турабова, Ф.Я. Хорошилкина и другие усовершенствовали этот метод терапии.

Принцип лечения заключается в тренировке мышц, которая способствует нормализации функции мышц.

Лечение каждой формы патологии прикуса имеет свои особенности, но есть и общие правила для проведения любого гимнастического упражнения:

- упражнения мышц следует проводить систематически, регулярно;
- интенсивность сокращения мышц и размах сокращения не должны быть чрезмерными;
- сокращения мышц следует производить медленно и плавно;
- после каждого сокращения мышц должен создаваться покой;
- каждое упражнение проводится несколько раз до появления чувства лёгкой усталости;
- количество упражнений и их продолжительность с течением времени можно постепенно увеличить;

При появлении усталости упражнения следует прекратить.

При дистальном прикусе применяют упражнения для усиления функции наружной крыловидной мышцы и круговой мышцы рта.

Для упражнения ребёнок, стоя, запрокидывает голову, отводит назад руки и весь плечевой пояс. Нижнюю челюсть медленно выдвигает вперёд до тех пор, пока режущие края нижних резцов не установятся впереди верхних резцов. В таком положении нижнюю челюсть удерживают 10 секунд, а затем медленно устанавливают в исходное положение. То же упражнение выполняют с поворотом головы сначала вправо, а затем влево (рис. 34).

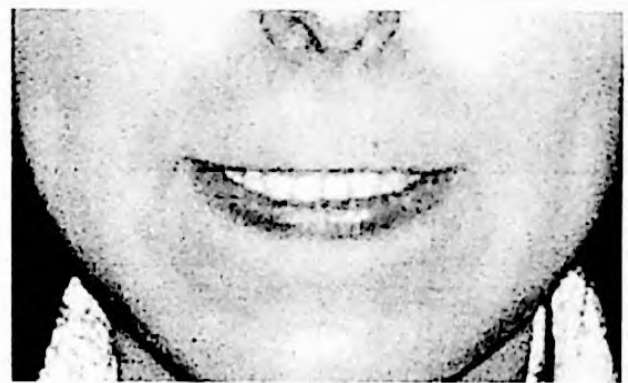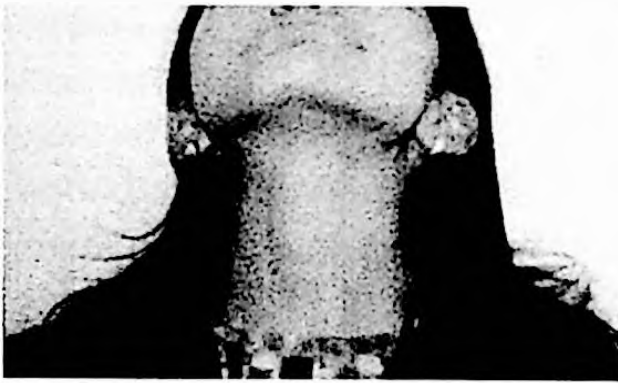


Рис. 34 Упражнения при дистальном прикусе

Для развития круговой мышцы рта можно рекомендовать:

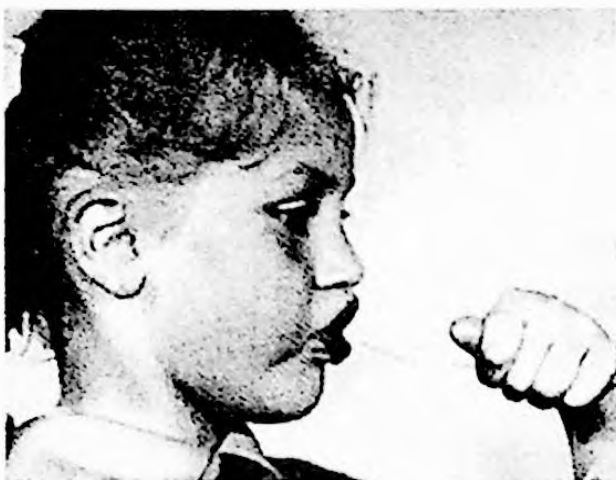- свистеть;
- дуть шары, луть на легко перемещающийся предмет, (перышко и так далее) (рис. 35а, б).
- проложить между губами сложенную вдвое полоску бумаги и сжать губы (рис. 35 в, г).



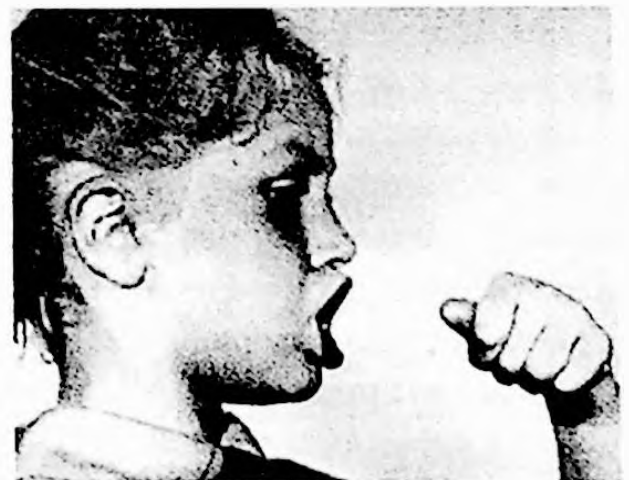а



б



в



г

Рис. 35 Упражнения для круговых мышц рта.

Из упражнений с сопротивлением чаще применяются следующие:

- ребёнок закладывает согнутые мизинцы в углы рта и слегка растягивает их, сжимая губы и следя за тем, чтобы они не выворачивались;
- губы вытягиваются в трубочку и затем растягиваются, как при широкой улыбке (рис. 36).

При мезиальном прикусе сжать нижнюю губу и подвести её под верхние зубы, слегка накусывая последними. Удерживать её в течение нескольких секунд в таком положении, и затем постепенно опустить нижнюю губу (рис. 37).

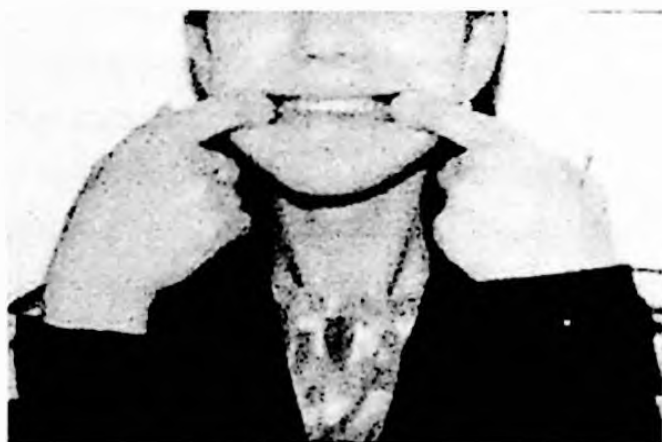

Рис. 36 Упражнения с сопротивлением.

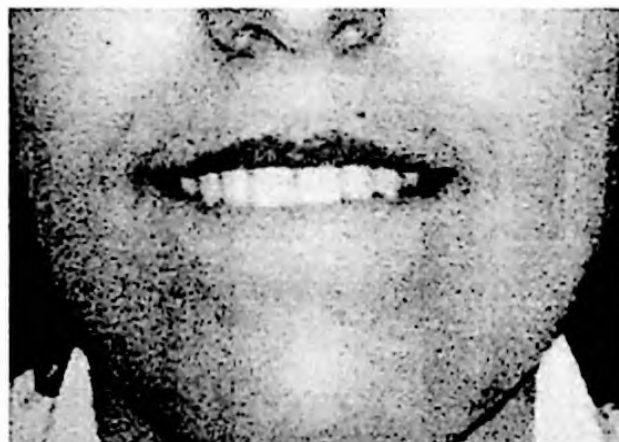

Рис. 37 Упражнения при прогении.

Надавливать кончиком языка на нёбные поверхности верхних передних зубов в течение нескольких секунд, постепенно увеличивая продолжительность данного упражнения до 2-3 минут.

Попеременно открывать и закрывать рот, пытаясь достать кончиком языка задний край твёрдого нёба.

Аппаратурное лечение зубочелюстных аномалий и деформаций основано на свойстве кости реагировать перестройкой своих структур на изменение механической и функциональной нагрузки. Эти пластические свойства костной ткани используются при ортодонтическом лечении, в основе которого лежит целенаправленное изменение нагрузки различных отделов зубочелюстной системы.

Для лечения зубочелюстных аномалий используются разные ортодонтические аппараты

По своему назначению различают аппараты: профилактические, лечебные и ретенционные.

Ретенционные или удерживающие применяются для обеспечения устойчивости достигнутых результатов и предупреждения возникновения

ния рецидивов, то есть частичного или полного возврата зубов в первоначальное положение через какой то промежуток времени после окончания активного периода лечения.

По принципу действия ортодонтические аппараты бывают:

- механически действующие,
- функционально направляющие,
- функционально действующие и
- комбинированные

По месту расположения различают аппараты: внутриворотные, вневоротные, сочетанные.

По месту действия ортодонтические аппараты бывают: одночелюстные одночелюстного действия, одночелюстные двучелюстного действия и двучелюстные.

По способу фиксации ортодонтические аппараты бывают: съемные, несъемные, сочетанные.

В зависимости от конструкции различают: коронки, каппы, пластинки, моноблоки, каркасные аппараты.

По виду опоры ортодонтические аппараты бывают: стационарные, реципрокные (взаимодействующие).

В клинике чаще всего мы имеем дело с неправильно расположенными зубами.

Всегда ли возможно перемещение неправильно расположенных зубов в правильное положение?

Успешное ортодонтическое перемещение зубов обеспечивается:

- силой, приложенной к перемещаемому зубу в желаемом направлении;
- стабильной опорой и надежной фиксацией ортодонтического аппарата;
- наличием места в зубном ряду для неправильно расположенных зубов;
- отсутствием препятствий на пути перемещаемого зуба.

В зависимости от источника силы ортодонтические аппараты бывают активными (механически-действующие) и пассивными (функционально-направляющие). В механически – действующих ортодонтических аппаратах сила заложена в самой конструкции аппарата.

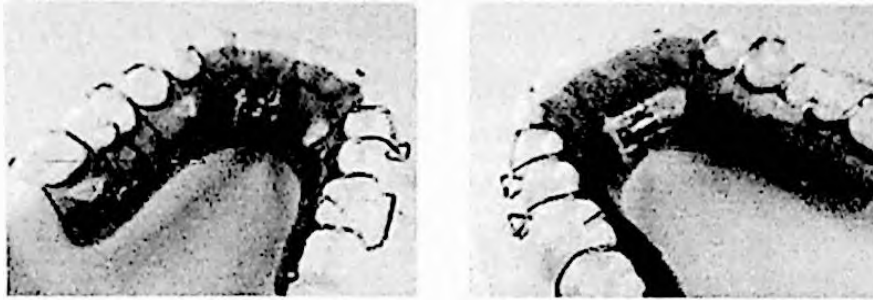


Рис. 38 Механически – действующий ортодонтический аппарат.

К механически – действующим аппаратам относятся:

- дуга Энгля;
- дуга Эйнсворта;
- пластинка с вестибулярной дугой;
- пластинка с винтом и сагиттальным распилом;
- пластинка с винтом и секторальным распилом;
- пластинка с протрагирующими пружинами;
- пластинка с рукообразными пружинами.

Источником силы при применении функционально-направляющих аппаратов является сила сокращения жевательных мышц. Сила передается через наклонную плоскость или накусочную площадку на перемещаемые зубы, которые под действием этой силы перемещаются.

К функционально - направляющим аппаратам относятся:

- каппа Бынина;
- каппа Шварца;
- пластинка с накусочной площадкой во фронтальном отделе;
- пластинка с окклюзионными накладками на жевательные зубы.

В зависимости от продолжительности действия различают силы:

- постоянные (сила резиновой тяги и упругость проволоки);
- прерывистые (сила винта, лигатурное связывание зубов, сокращение мимических и жевательных мышц).

Такое деление является не совсем правильным, поскольку непрерывно действующих сил фактически не существует. Действие резиновой тяги, упругой дуги или пружины со временем постепенно ослабевает и, в конечном итоге полностью прекращается. Для продолжения лечения нужно сменить резиновые кольца или активизировать проволочную дугу и пружину.

Поэтому можно говорить лишь о более продолжительном действии этих сил по сравнению с силой винта, лигатуры или сокращения мышц.

В механически действующих аппаратах имеется активная часть, передающая на зубы давление и тягу, и опорная часть, воспринимающая силу противодействия опорных тканей.

Чтобы понять и физически обосновать процесс перемещения зуба, необходимо вспомнить 3-й закон Ньютона, который гласит, что при воздействии тела А силой на тело В, тело В отвечает силой на тело А, равной по величине и противоположной по направлению (акция-реакция). Иначе говоря, сила действия всегда равна силе противодействия (рис. 39).

Чтобы обеспечить устойчивость опорных зубов и неизменяемость их положения, важно увеличить опору, и тем самым уменьшить силу противодействия. Если это не произойдет, то опорные зубы будут перемещаться в нежелательном направлении. В этом случае говорят о потере опоры (lost of anchorage)

Различают простую стационарную и взаимодействующую (реципрокную) опоры.

При простой опоре в качестве опорного используется только 1 зуб. Такой вид опоры нежелателен, так как всегда возникает нежелательное перемещение опорного зуба.

Стационарной считается такая опора, при которой опорные зубы в процессе лечения практически не меняют своего положения, то есть нежелательного смещения и потери опоры не происходит.

Таким образом, точка опоры должна быть значительно устойчивее по сравнению с той частью зубочелюстной системы, которая согласно плану лечения подлежит перемещению. Исходя из законов механики, опора, как более устойчивая, практически будет оставаться на месте, а тело в точке приложения силы, как менее устойчивое, будет перемещаться.

При стационарной опоре несколько зубов связаны в единое целое, так чтобы они единым блоком противостояли силе. Примером такой опоры является канна Биннина, ортодонтическая дуга.

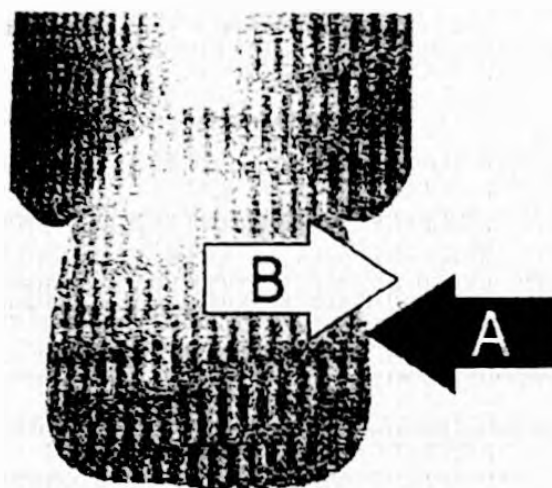


Рис. 39 Схематическое изображение активной и реактивной сил.



Реципрокной называется такая опора, при которой сила противодействия используется для лучшей фиксации ортодонтического аппарата и в то же время для перемещения зубов.

Так как точка опоры и точка приложения силы при этом будут одинаковой устойчивости, возникает взаимодействие сил, обе точки нагружаются в одинаковой мере, но в противоположном направлении. Этот вид опоры применяется при расширении челюстей пластинки с винтом при лечении диастемы, а также при межчелюстной тяге.

При реципрокной опоре 1 зуб перемещается относительно другого. Реципрокная опора - это идеальный вариант для перемещения зубов друг к другу.

Наличие места для неправильно расположенного зуба определяют путем измерения мезиодистального размера неправильно стоящего зуба и того промежутка, который имеется для него в зубном ряду. При недостатке места его чаще всего создают за счет расширения зубной дуги

Расширение зубного ряда достигается с помощью съемных или несъемных ортодонтических аппаратов. Для расширения зубных рядов съемными ортодонтическим аппаратами применяются винты или пружины.

В 1882 году Coffin предложил для этой цели пластинку с проволочной пружиной, однако дозирование силы этого аппарата было значительно затруднено. В 1886 году Kingsley предложил пластинку с винтом. Schwarz усовершенствовал расширяющие пластинки, дополнив к их стреловидные кламмеры, ретракционные дуги, различные пружины и другие приспособления для перемещения зубов.

При равномерном сужении зубного ряда следует применять пластинку с винтом и сагиттальным распилом (рис. 40).

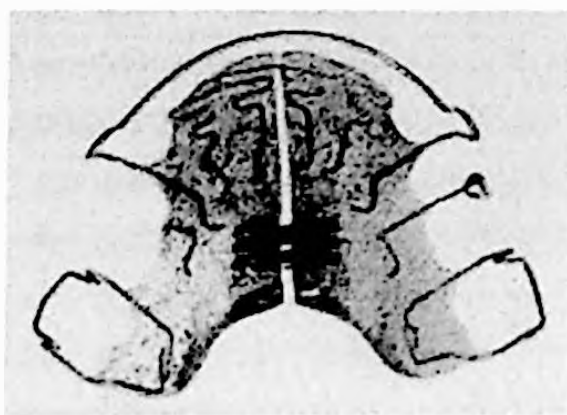


Рис. 40 Пластинка с винтом и сагиттальным распилом.

Так как наибольшее сужение верхнего зубного ряда обычно наблюдается в области премоляров, винт при сагиттальном распиле пластинки устанавливают в этой области.

Для лучшей фиксации такой пластинки, её, как правило, изготавливают с 4 кламмерами Адамса или с окклюзионными накладками (при перекрестном прикусе).

В тех случаях, когда наибольшее сужение зубного ряда наблюдается в области фронтальных зубов, применяют пластинку с винтом для неравномерного расширения.

Если сужение зубного ряда больше выражено с правой или левой стороны, используют пластинки с боковым секторальным распилом.

Нередко место для небо расположенных фронтальных зубов верхней челюсти создают за счет удлинения зубного ряда с помощью пластинки с фронтальным секторальным распилом и винтом.

Для удлинения зубного ряда и дистального перемещения боковой группы зубов изготавливают пластинку с двумя винтами и тремя секторальными распилами, что способствует перемещению фронтальных зубов в сторону губы, а жевательных – дистально.

Для дистального перемещения первого постоянного моляра, сместившегося на место преждевременно удаленного второго молочного моляра применяется пластинка со специальным дистальным винтом, который обеспечивает одностороннее перемещение зубов, так как другой конец винта закрыт.

Расширяющие пластинки, прилегая к альвеолярному отростку и небному своду, оказывают воздействие не только на зубы, но и на челюсти.

Их можно назначать в периодах молочного, сменного и постоянного прикусов. Винт следует раскручивать еженедельно на 1/4 - 1/2 оборота. Активация винта на один полный оборот (360°) позволяет расширить зубной ряд до 1мм, полное раскрытие винта - на 6-8 мм. Активация винта производится специальным ключом, поворотом по направлению, указанному стрелкой.

Кроме одночелюстных съемных ортодонтических аппаратов для расширения зубных рядов, имеются двучелюстные моноблоковые аппараты и каркасные, а также несъемные:

1. Пружинящая дуга Энгля;
2. Аппарат Эйнсворта;
3. Аппарат Дерихсвайлера.

Аппарат Дерихсвайлера (Derichsweiler) состоит из 4-х колец или коронок, которые фиксируются на первые премоляры (иногда клыки) и первые моляры верхней челюсти. Между собой кольца жестко соединены проволочными дугами, которые прилегают с небной стороны к

боковым зубам и передают на них давление. Концы дуг ввариваются в пластмассовый базис, который имеет укороченные границы и не прилегает к своду неба и в котором укреплен расширяющий винт. Аппарат фиксируется на зубах с помощью стеклономерного цемента. Винт активируется ежедневно на один оборот, что способствует ускоренному раскрытию (разрыву) срединного небного шва, который затем зарастает костной тканью.

К числу первых конструкций аппаратов, предназначенных для раскрытия небного шва, относят аппарат Норда.

Фиксация съемных ортодонтических аппаратов с расширяющим винтом, протрагирующей или рукообразной пружиной, ретракционной дугой только за счет адгезивности недостаточна. При активировании этих элементов давление с одинаковой силой передается как на перемещаемые зубы, так и на опорную часть (базис) аппарата, что вызывает его смещение. То же относится и к наклонной плоскости или накусочной площадке, которые обычно располагаются во фронтальном участке аппарата. При накусывании базис аппарата прижимается к слизистой оболочке в области повышенного давления и отстаёт в других участках.

Для фиксации съемных ортодонтических аппаратов применяют различные кламмеры, чаще всего Адамса, стреловидные кламмера Шварца, пуговчатые кламмера, а также вестибулярные дуги. В этом случае дуга не активируется, используют анатомическую ретенцию (выраженность альвеолярных отростков, глубину неба, форму челюстей, тремы, дефекты зубных рядов и др.)

Дуга Энгля является несъемным аппаратом. Она представляет собой отрезок стальной нержавеющей проволоки с резьбой на концах, на которую навинчиваются гайки. Гайки вставляются в круглые концы трубок, припаянных к опорным коронкам на первые постоянные моляры с вестибулярной стороны. Задние концы трубок скошенные, чтобы не травмировать слизистую оболочку щек. Трубки припаиваются как можно ближе к шейкам опорных зубов и параллельно друг другу, чтобы можно было ввести в них дугу.

Известны 3 разновидности дуги Энгля: стационарная, скользящая и пружинящая.

С помощью стационарной дуги Энгля достигается удлинение зубного ряда, то есть перемещение фронтальных зубов вперед. Для этой

цели дугу изгибают таким образом, чтобы она плотно прилегала к боковым зубам, а от фронтальных - отстояла. На концы дуги накручивают гайки, которые располагаются впереди трубок и таким образом удерживают дугу на некотором расстоянии от фронтальных зубов. Последние подвязываются к дуге при помощи проволочных лигатур. При активации гаек специальным гаечным ключом дуга удлиняется и перемещает за собой фронтальные зубы вперед (рис. 41а).

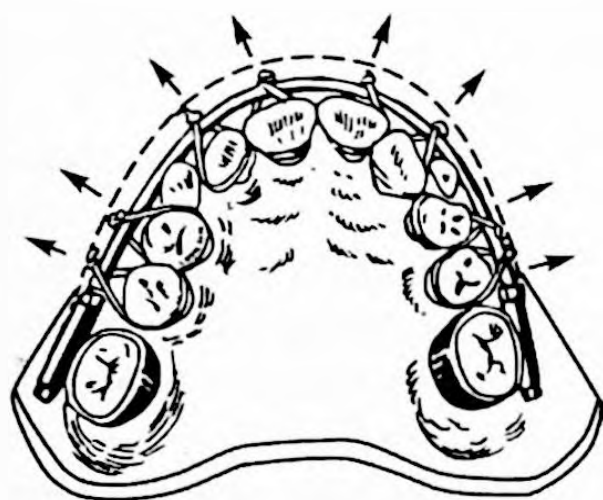
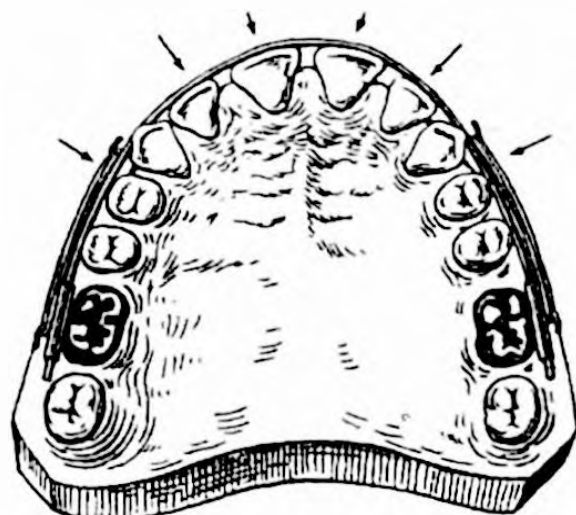


Рис. 41 а Стационарная дуга Энгля



б. Скользящая дуга Энгля

Скользкая дуга Энгля применяется при протрузии фронтальных зубов и наличии между ними трем для уплощения фронтального участка зубного ряда. Ее изгибают таким образом, чтобы дуга плотно прилегала и к фронтальным, и боковым зубам. Концы дуги свободно перемещаются в трубках, что связано с отсутствием гаек. Действующей силой являются резиновые кольца, которые натягиваются между крючками, припаянными к дуге на уровне клыков или первых премоляров, и трубками справа и слева. Такая дуга отклоняет зубы назад, так как скользит по зубам (рис. 41б).

Пружинящая дуга Энгля применяется для расширения зубного ряда. Ее изгибают таким образом, чтобы дуга плотно прилегала к фронтальным зубам, а от боковых - отстояла. Затем концы дуги под напряжением вводят в трубки. Дуга в силу упругости старается возвратиться в первоначальное положение и увлекает за собой боковые зубы (рис. 42).

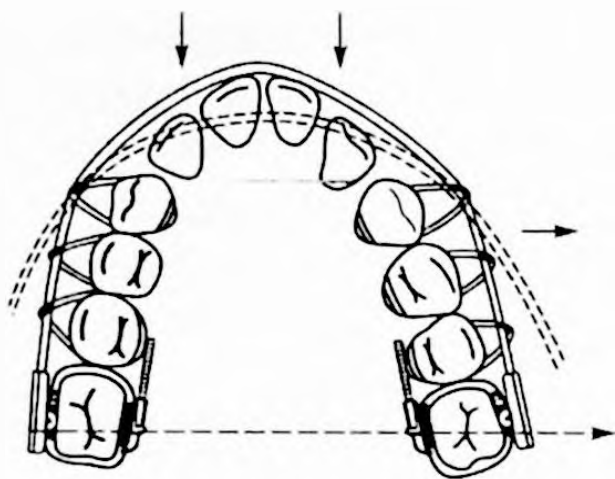


Рис. 42 Пружинящая дуга Энгля.

Дугой Энгля также можно перемещать зубы в вертикальном направлении (при лечении открытого прикуса). Для этого дугу изгибают на уровне режущего края фронтальных зубов, затем с усилием поднимают вверх до шеек зубов и лигатурами подвязывают к ней зубы. В силу упругости дуга опускается вниз и перемещает за собой фронтальные зубы.

Аппарат Энгля называют универсальным, так как с его помощью можно отклонить зубы назад, вывести их вперед, опустить вниз, а также расширить зубную дугу. Этот аппарат можно применять после того как корни опорных зубов окончательно сформированы, то есть в позднем сменном и постоянном прикусах. Необходимо также учитывать и степень формирования корней перемещаемых зубов.

Изобретателем косой межчелюстной резиновой тяги считается Ваккер, а Case применял такой же метод независимо от Беккера, поэтому Беккеровское укрепление называют методом АВС, по первым буквам создателей Angle-Ваккер-Case, подчеркивая азбучную простоту в применении даже для начинающих ортодонтотв.

При лечении аномалий II класса, первого подкласса косая межчелюстная резиновая тяга имеет направление от крючков на скользящей дуге верхней челюсти в области клыков к крючкам на нижней дуге в области первых моляров. При этом сила резиновой тяги смещает верхний зубной ряд назад, а нижний вперед. При лечении аномалий III класса межчелюстная резиновая тяга имеет противоположное направление (от клыков на нижней челюсти к крючкам на первые моляры верхней челюсти). Одним из эффективных методов лечения зубочелюстных аномалий является внеротовая тяга. Она может применяться как самостоятельный метод лечения сагиттальных и вертикальных аномалий прикуса, а также для усиления действия внутриротовых ортодонтических аппаратов.

Внеротовая тяга показана для:

- наклона фронтальных зубов верхней челюсти в небную сторону;
- дистального перемещения б|б или других зубов;

- задержки роста верхней челюсти;
- задержки роста нижней челюсти;
- лечения вертикальных аномалий прикуса.

Отклонить фронтальные зубы верхней челюсти в небную сторону при их протрузии и наличии между зубами трем можно с помощью лицевой дуги (Face bow), которая имеет внутриротовую и внеротовую части, соединенные во фронтальном отделе. Внутриротовая дуга изгибается по форме зубного ряда, прилегает ко всем зубам и действует как скользящая дуга Энгля. Внеротовая тяга осуществляется посредством эластических резиновых колец, которые натягиваются между крючкообразно изогнутыми концами лицевой дуги и крючками на шейной повязке.

Под воздействием скользящей дуги с внеротовой тягой и опорой на шею или на затылке фронтальные зубы верхней челюсти отклоняются назад. Тремы между ними закрываются, пародонт опорных зубов при этом не перегружается, потери опоры не наблюдается. Таким образом лицевая дуга служит для ротовой анкеровки (от anchorage- опора). Такой аппарат используется только во время сна и когда больной дома. Лицевые дуги бывают разной величины с различной длиной внеротовых участков и направлением тяги (рис. 43).

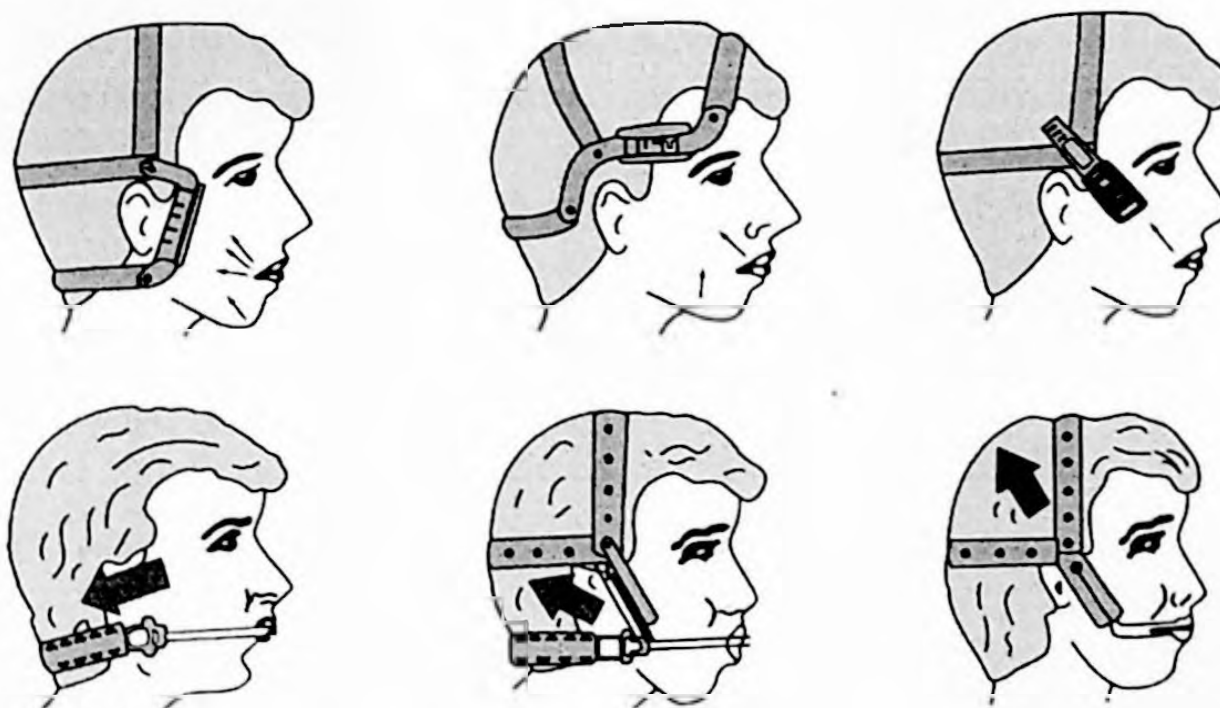


Рис. 43 Разновидности внеротовых тяг.

Для дистального перемещения 1-х постоянных моляров, сместившихся мезиально, в результате преждевременной потери 2-х молочных моляров, на них фиксируют стандартные кольца нужного размера с трубками для лицевой дуги. На дуге имеются изгибы (стопоры) перед трубками, которые удерживают дугу на расстоянии от фронтальных зубов, поэтому при наложении резиновой тяги между концами дуги и крючками на шейной повязке вся сила лицевой дуги передается на 1-е моляры, которые необходимо сместить дистально.

Внеротовую тягу для задержки роста верхней челюсти можно сочетать с межчелюстной тягой. Лицевую дугу используют также для задержки роста верхней челюсти при увеличении ее размеров, при несоответствии взаимоотношения базисов челюстей в результате переднего расположения верхней челюсти. В таких случаях внеротовая тяга имеет направление от крючков на дуге до крючков на головной шапочке.

Внеротовым съемным аппаратом является подбородочная праща с головной шапочкой, которая используется в качестве опоры. Она может применяться для нормализации положения нижней челюсти и задержки ее роста (рис. 44).

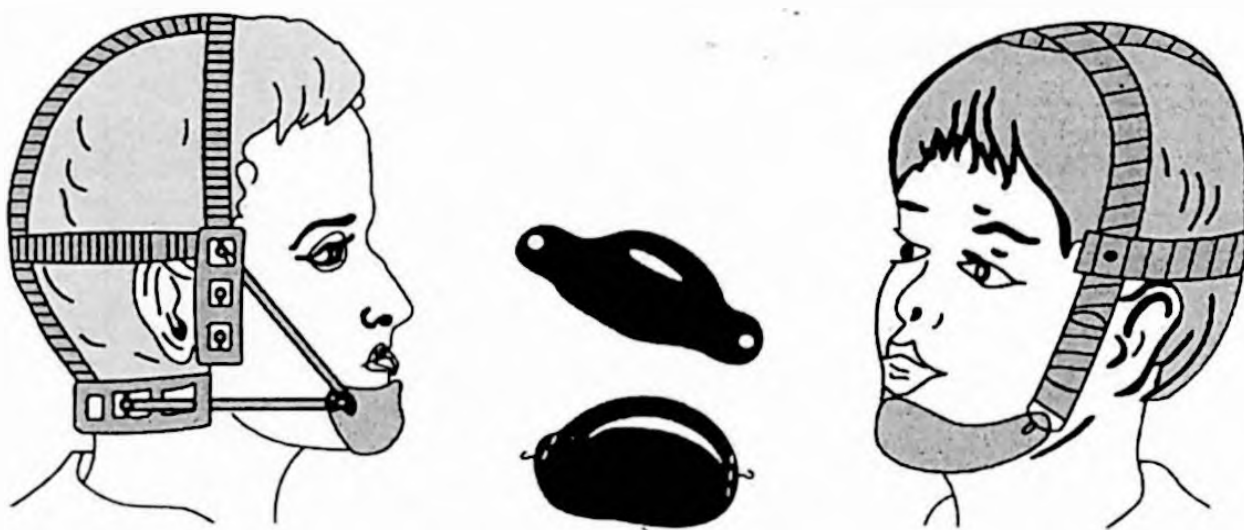


Рис. 44 Подбородочная праща с головной шапочкой.

Подбородочная праща с головной шапочкой и разносильной тягой может применяться при лечении перекрестного прикуса со смещением нижней челюсти в ту или иную сторону. Резиновая тяга с одной стороны при этом более сильная.

Следует однако иметь в виду, что при наличии контакта между язычной поверхностью нижних резцов и вестибулярными поверхностями верхних применять одну подбородочную пращу без разобщения прику-

са, которое достигается внутриротовыми аппаратами, нельзя, так как в этом случае праща будет способствовать не только задержке роста нижней челюсти, но и небному отклонению резцов верхней челюсти.

При направлении внеротовой тяги от подбородка в сторону суставных отростков, то есть кзади и кверху задерживается рост нижней челюсти, что необходимо при лечении мезиального прикуса. Внеротовая тяга эффективна в периоды активного роста нижней челюсти, которые совпадают с периодами: прорезывания 6|6 и резцов, прорезывания 3|3 и 7|7.

С помощью подбородочной пращи и резиновой тяги можно достигнуть зубоальвеолярного укорочения в области боковых зубов при лечении открытого прикуса. Резиновая тяга при этом направляется по наружному краю глаза вверх к головной шапочке.

В мировой ортодонтической практике широкое признание получило лечение аномалий зубочелюстной системы с использованием несъемной аппаратуры - «эджуайс-техники». Современные несъемные аппараты главным образом являются вариациями эджуайс-техники.

Основоположителем, «отцом современной ортодонтической техники» является Э. Энгль, который внес огромный вклад не только в классификацию и диагностику, но и в разработку новых ортодонтических аппаратов. Энгль (1928) разработал основные системы, лишь с некоторыми исключениями, используемые в современной ортодонтии. Они основаны на дизайне Angle, разработанном в начале XX века.

В переводе с английского термин «edgewise» означает «край в край», то есть проволочная ортодонтическая дуга квадратного или прямоугольного сечения фиксируется в особое замковое приспособление – брекет, имеющий плоскую прорезь.

Эджуайз-техника (брекет-система) является сложным по конструкции и высокоэффективным механизмом современной ортодонтической механотерапии, которая позволяет создать функционально эстетический оптимум в челюстно-лицевом комплексе.

Замковые приспособления – брекеты фиксируются на коронке зуба с вестибулярной (оральной) поверхности и максимально передают силовое воздействие проволочной ортодонтической дуги на зуб.

Конструкция брекета эджуайз-техники состоит из следующих элементов:

- паза, располагаемого на лицевой поверхности приспособления;
- крыльев, за счет которых производится фиксация проволочных ортодонтических дуг с помощью эластичной или проволочной лигатуры;



- опорной площадки, посредством которой брекет фиксируется на клинической коронке зуба с помощью клеевых композитных материалов (рис. 45).

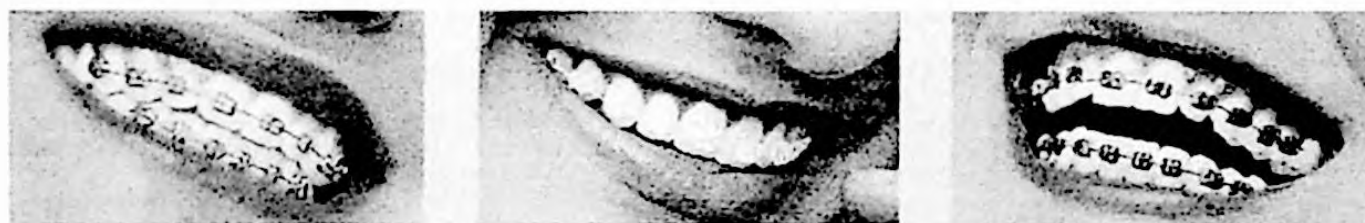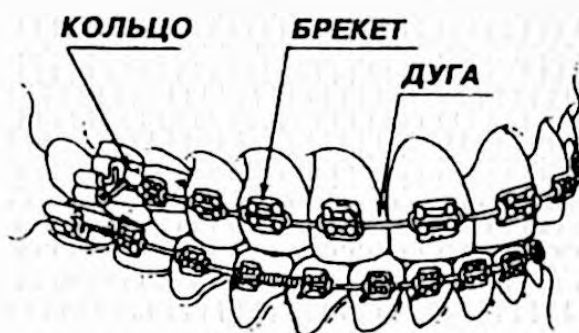


Рис. 45 Брекет система.

Эджуайз-брекет по Энглю более известен как «узкий» брекет, имеющий мезиодистальный размер 1,25 мм. Следующим шагом в совершенствовании техники эджуайз явилось соединение двух «узких» брекетов на одной площадке. Такие брекеты получили название «двойные» или twin-brackets.

В эджуайз-технике все брекеты имеют одинаковый по размеру паз, расположенный строго перпендикулярно к его опорной площадке. Аппарат позволяет перемещать каждый зуб в 3 взаимоперпендикулярных направлениях, а также вокруг его оси. Известно более 200 разновидностей брекетов-элементов, предназначенных для передачи активной силовой нагрузки на зубы. Наибольшее распространение получили такие техники, как стандартная, прямых дуг (Andrews, Roth, Alexander), биопрогрессивные Ricketts, двойных дуг Jonson (Твиа - арч - техника), легких дуг Begg, техника сегментарных дуг Bretton, лингвальная техника и другие. Нередко в процессе лечения комбинируют известные конструкции. Эффективными элементами брекет-системы являются дуги, изготовленные из различных сплавов металлов, разного диаметра и сечения. В лечении с помощью брекет-системы различают 4 фазы.

Первая фаза – наложение брекет – системы. Перед началом ортодонтического лечения обязательна санация полости рта, профессиональная

чистка зубов, коррекция гигиенических навыков. На каждый зуб с помощью специальных композитных материалов фиксируется брекет. Место фиксации определяется индивидуально в каждом - середина клинической коронки зуба. На опорные зубы - первые постоянные моляры, фиксируются стандартные металлические кольца с припаянными трубками. После фиксации брекетов производят припасовку и фиксацию дуг. Как правило, начинать следует с фиксации дуги типа «Ортофлекс» круглого сечения диаметром 0,41 мм, ее низкая упругость облегчает адаптацию к аппаратуре. Кроме того, физические свойства этой дуги позволяют ввести ее в брекет даже при значительной скученности зубов. На первом этапе лучше фиксировать дугу с помощью металлических лигатур. Это, во-первых, позволяет мягко фиксировать дугу и, во-вторых, значительно облегчает гигиеническую обработку зубов, что в начале лечения, по мнению пациентов представляет большие трудности. При обратном глубоком резцовом перекрытии и отсутствии сагиттальной щели между резцами в ряде случаев невозможна фиксация брекетов на верхние передние зубы, так как при смыкании они сбиваются зубами-антагонистами нижней челюсти. Ряд авторов рекомендует для разобщения применять пластинку на нижнюю челюсть с окклюзионными накладками для боковых зубов или штампованную кашпу, выполненную из биокрилла, что позволяет равномерно разобщать зубные ряды.

Вторая фаза - нивелирование - начинается сразу после фиксации аппаратуры. Зубы под воздействием дуг перемещаются вокруг оси, в вертикальном, сагиттальном и трансверзальном направлениях. Движения, осуществляемые зубами и создают наклонно-поступательный характер. По окончании этой фазы все зубы должны переместиться в зубной ряд.

Третья фаза - контроль за торком. Необходимо, чтобы все зубы в результате имели правильный наклон коронки относительно корня в вестибуло-оральном направлении. Это достигается путем смены дуг круглого сечения на дуги квадратного (0,41 x 0,41 мм и 0,46 x 0,46 мм) и прямоугольного сечения (0,41 x 0,52). Жестко фиксируя дугу в рабочем пазе брекета, добиваются выполнения заложенной в нем программы. На этом этапе были использованы дополнительные элементы: раскрывающие пружины для мезиального смещения верхних зубов, создания места для небно- или вестибулярно расположенных зубов и устранения сагиттальной щели.

Четвертая фаза лечения - юстировка - достижение плотных, правильных фиссурно - бугорковых контактов. С этой целью применяют стальную дугу типа «флекс» квадратного (0,41 x 0,41 мм), а затем и пря-

моугольного сечения (0,43 x 0,54 мм.). На этой стадии не следует применять жестких дополнительных элементов. Юстировка – завершающая стадия активного ортодонтического лечения с помощью несъемной ортодонтической техники – техники Прямых дуг.

### Функционально-направляющие ортодонтические аппараты

К ним относятся: каппа Шварца (рис. 46), каппа Бынина (рис. 47), пластинка с накусочной площадкой во фронтальном отделе, пластинка с окклюзионными накладками на жевательные зубы.

Эти аппараты называются пассивными, поскольку в них не заложено никакой активно действующей силы (дуга, пружина, винт) и они действуют лишь при сокращении жевательной мускулатуры. Отличительной особенностью конструкции функционально-направляющих аппаратов, является наличие накусочной площадки или наклонной плоскости, которая перемещает зубы или всю нижнюю челюсть в направлении, созданном наклонной плоскостью.

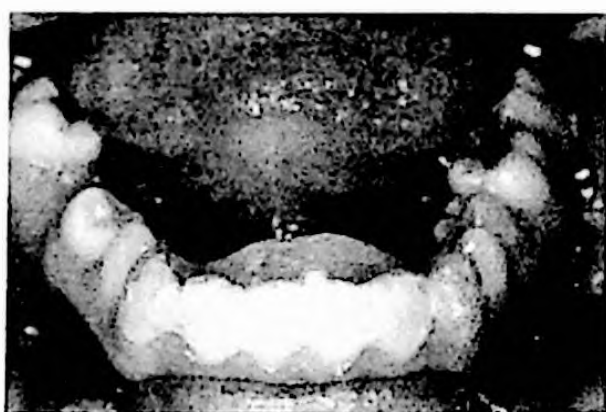

Рис. 46 Каппа Шварца



Рис. 47 Каппа Бынина

Каппа Шварца фиксируется на резцах и клыках нижней челюсти. Первоначально её изготавливали из металла, а затем из пластмассы. Каппа устанавливается на шести зубах нижней челюсти, а наклонная плоскость её подводится под фронтальные зубы верхней челюсти.

При смыкании зубных рядов верхние передние зубы перемещаются в сторону губы под действием силы  $P$ , перпендикулярной наклонной плоскости. Одновременно с горизонтальным перемещением передних зубов верхней челюсти наблюдается их некоторое внедрение. Последнее объясняется тем, что при накусывании зубов с наклонной плоскостью действующая сила  $P$ , согласно законам механики разделяется на составляющие (рис. 48).

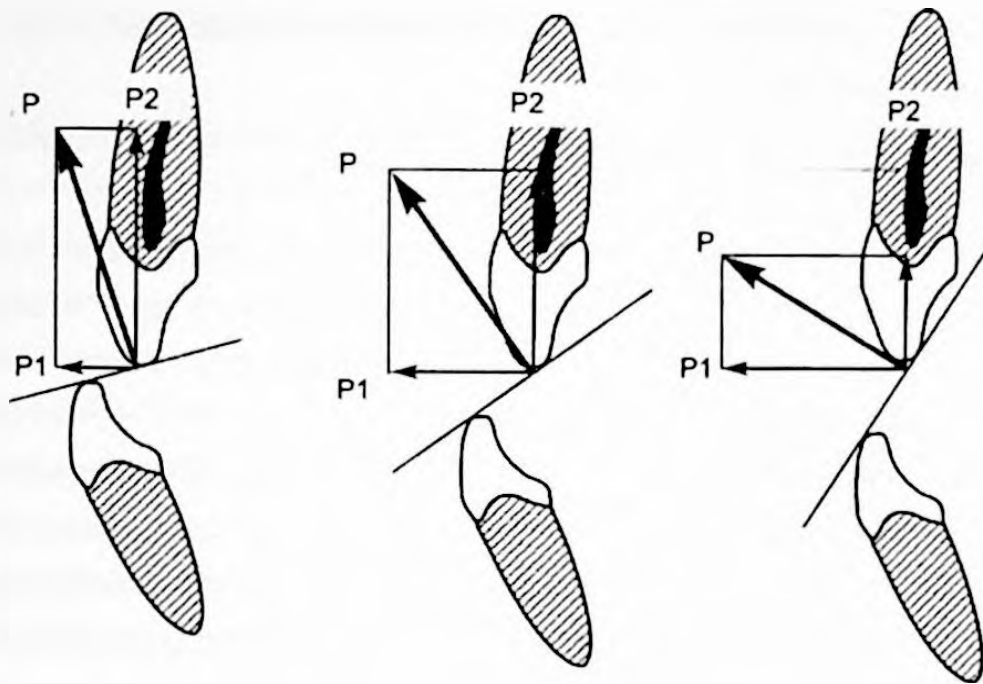


Рис. 48 Схема действия наклонной плоскости.

P1 действует в горизонтальном направлении и отклоняет зуб в сторону губы, то есть вперед, P2 направлена вертикально по продольной оси зуба и ведет к внедрению («вколачиванию») зуба. Так как капу Шварца с наклонной плоскостью применяют для исправления небного наклона верхних резцов или ложной прогении, то есть в основном для горизонтального перемещения зубов, P1 следует считать полезной силой, а P2 – вредной, в особенности при небольшом обратном перекрытии, когда при погружении зубов может образоваться открытый прикус. Величина каждой из этих сил, зависит от угла наклонной плоскости и соответственно от угла, образованного наклонной плоскостью и осью перемещаемого зуба. Чем он меньше, тем меньше зуб будет внедряться в альвеолу. Однако, полностью исключить этот вертикальный компонент силы невозможно. Поэтому при применении любого аппарата с наклонной плоскостью имеет место большее или меньшее внедрение зубов наряду с горизонтальным их перемещением. Задача врача состоит в том, чтобы действие вредной силы P2 уменьшить, а полезной силы P1 - увеличить. Это достигается увеличением угла самой наклонной плоскости.

Наименьший вколачивающий момент наклонной плоскости каппы Шварца будет при угле её наклона приблизительно  $60^{\circ}$  (не менее  $45^{\circ}$ ). Угол наклона каппы Шварца зависит и от угла наклона самих резцов верхней челюсти (для центральных резцов он в норме составляет  $70^{\circ} \pm 5$ ).

Пластмассовая каппа Бынина (рис. 47) покрывает весь нижний зубной ряд и является лучшим примером стационарной опоры. Её, как и

каппу Шварца, применяют для лечения небного наклона верхних резцов и ложной прогении.

Для применения капп Бынина и Шварца имеются определенные клинические показания:

- обязательным условием является наличие глубокого обратного резцового перекрытия. Применение этих аппаратов при незначительном обратном перекрытии противопоказано, так как может соформироваться открытый прикус;

- язычные поверхности нижних фронтальных зубов должны контактировать с губными поверхностями одноименных верхних. Эти аппараты нельзя применять при наличии обратной сагиттальной щели, так как верхние резцы будут скользить по внутреннему скату наклонной плоскости;

- эти аппараты нельзя применять, когда корни перемещаемых верхних молочных резцов уже начали рассасываться, так как наклонная плоскость лишь ускорит этот процесс;

- каппу Бынина и Шварца нельзя применять, если корни перемещаемых верхних постоянных резцов ещё не сформированы хотя бы на 3/4 их длины.

Пластинка на верхнюю челюсть с накусочной площадкой во фронтальном отделе применяется для лечения глубокого прикуса. При этом фронтальные зубы нижней челюсти, испытывая повышенную нагрузку в вертикальном направлении, внедряются («вколачиваются»), а в области разобщенных жевательных зубов происходит зубоальвеолярное удлинение. В результате этих процессов глубина перекрытия уменьшается.

Пластинка с окклюзионными накладками на жевательные зубы применяется для зубоальвеолярного внедрения смыкающихся боковых зубов (при лечении открытого прикуса), а так же для временного разобщения зубных рядов при выведении верхних фронтальных зубов из небного положения вперед или боковых зубов в сторону щеки (при лечении перекрестного прикуса).

Терапевтический эффект направляющей аппаратуры связан с функцией жевательных мышц и с рефлексами, возникающими при разобщении прикуса опыту. Накопленный во время клинко-функциональных исследований, послужил основанием для разработки концепции о рефлексах, возникающих в зубочелюстной системе в процессе жевания.

Рефлексы жевательной системы изучены И.С.Рубиновым. Он различает:

- Периодонто-мышечный;
- Гингиво-мышечный;
- Миостатический;
- Взаимосочетанные рефлексы жевательной мускулатуры.

Периодонто-мышечный рефлекс проявляется во время жевания естественными зубами, при этом сила сокращения жевательной мускулатуры регулируется болевыми рецепторами периодонта.

Гингиво-мышечный рефлекс проявляется при потере зубов, когда сила сокращения жевательной мускулатуры регулируется болевыми рецепторами слизистой оболочки десны и беззубых альвеолярных гребней.

Миостатический рефлекс или рефлекс на растяжение возникает при функциональных состояниях, связанных с растяжением жевательной мускулатуры. Рефлексы на растяжение прикуса проявляются при длительном разобщении нижней челюсти и расположении ее на расстоянии больше 4-6 мм от верхней. Такое статистическое состояние опущенной нижней челюсти, превышающее ее исходное положение при физиологическом покое, ведет к появлению тонических рефлексов, возникающих с различных рецептивных полей жевательной системы (мышц, сухожилий, рецепторов периодонта, слизистой оболочки полости рта).

Таким образом, проявление рефлексов на разобщение прикуса зависит от степени опускания нижней челюсти, продолжительности разобщения зубных рядов, адаптации рецепторов и индивидуальных особенностей больных.

Рецепторы периодонта биологически более приспособлены к восприятию нагрузки, чем рецепторы слизистой оболочки, в связи с этим сила сокращения растянутой мускулатуры будет большей при разобщении прикуса с опорой на естественных зубах, чем на пластинках, опирающихся на слизистую оболочку.

В первые дни после разобщения прикуса статический тонус растянутых мышц (в покое) начинает повышаться и к 4-6 дню превышает в 2-2,5 раза исходную величину тонуса этих мышц при физиологическом покое (в норме тонус жевательных мышц в покое равен 40 г). Такой тонус держится 6-8 дней (период повышенного тонуса), после чего начинается его снижение (период снижения тонуса) и к 12-16 дню происходит

возврат к первоначальной величине в состоянии относительного физиологического покоя.

Динамический тонус растянутых жевательных мышц (при сжатии зубов) тоже проходит ряд фаз. В первые дни он снижается в 2-3 раза. Сниженный тонус держится 6-8 дней, после чего постепенно (12-14 дней) повышается и достигает первоначального уровня.

В результате пользования аппаратом, разобщающим прикус через 4-6 недель происходит перестройка статических и динамических рефлексов на разобщение прикуса и устанавливается новый функциональный уровень.

**Взаимосочетанные рефлексы.** При разобщении прикуса на естественных зубах происходит взаимодействие миостатического рефлекса с рефлексом периодонто-мышечным.

При разобщении прикуса посредством протезов или аппаратов, передающих давление на слизистую оболочку, происходит взаимодействие миостатического рефлекса и гингиво-мышечного.

При разобщении прикуса нижняя челюсть остается опущенной, обуславливая длительное растяжение мускулатуры с соответствующим повышением тонуса.

**Комбинированные аппараты.**

Пластинка на верхнюю челюсть с вестибулярной дугой и наклонной плоскостью применяется для лечения дистального прикуса с протрузией верхних фронтальных зубов. Поджимая петли вестибулярной дуги, можно отклонять верхние зубы в небную сторону, уплотнять фронтальный участок верхнего зубного ряда. Предварительно необходимо шлифовать слой пластмассы, прилегающий к небной поверхности верхних фронтальных зубов. Если этого не сделать, то зубы не будут отклоняться и произойдет ущемление десны. Эту пластинку можно применять если сагиттальная щель не больше 5-6 мм. В противном случае, из-за привычного смещения нижней челюсти в дистальное положение больной устанавливает зубы либо на вершине наклонной плоскости, что ведет к образованию открытого прикуса, либо за наклонной плоскостью, а это ещё больше усугубляет имеющуюся патологию.

Недостатком этого аппарата является то, что он, выдвигая нижнюю челюсть вперед, не может удержать её в таком положении.

Аппарат Брюкля (рис. 49) представляет собой пластинку на ниж-

ную челюсть с вестибулярной ретракционной дугой и наклонной плоскостью во фронтальном отделе для вестибулярного отклонения верхних резцов. Показанием к его применению является: небное положение верхних фронтальных зубов или ложная прогения с наличием диастемы и трем между нижними фронтальными зубами. Аппарат Брюкля, также как каппы Бынина и Шварца, можно применять только при наличии глубокого обратного резцового перекрытия, и если пациент сможет сопоставить резцы верхней и нижней челюсти встык, то есть в краевое смыкание, а также, если корни молочных резцов верхней челюсти ещё не сформированы хотя бы на 3/4 их длины.

### Функциональные методы лечения

В 1936 г. Андресен и Гойпль Andresen-Heupf предложили метод лечения сагиттальных, вертикальных и трансверзальных аномалий прикуса с помощью моноблокового аппарата, который позднее был назван активатором (рис. 50).

Активатор Андресена-Гойпля - это съемный двучелюстной ортодонтический аппарат. Он состоит из двух базисных пластинок для верхней и нижней челюсти, соединенных между собой по линии смыкания зубов. У аппарата имеется ретракционная вестибулярная дуга с двумя петлями в области клыков, за счет которых производится активация дуги. При этом усиливается давление дуги на верхние фронтальные зубы и они отклоняются в небную сторону. Этому способствует сошлифовывание слоя пластмассы, прилегающего к небной поверхности резцов (оно повторяется при каждом приеме больного).

Если необходимо расширение зубных рядов, то по средней линии в аппарат устанавливается винт и делается сагиттальный распил. Для равномерного расширения обоих зубных рядов винт располагают по

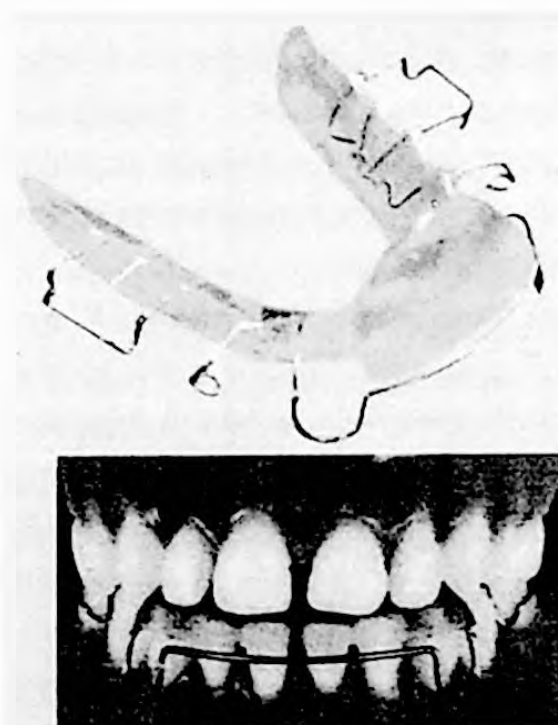


Рис. 49 Аппарат Брюкля и его вид в полости рта.






Рис. 50 Активатор  
Андрезена-Гойпля

средней линии между верхним и нижним рядами. При более значительном сужении верхней челюсти, винт располагают в верхнечелюстном базисе аппарата между верхними первыми премолярами, активируют винт 1 раз в 7-10 дней. В области жевательных зубов на активаторе выпиливаются множественные боковые косые наклонные плоскости. Их выпиливают таким образом, чтобы выступы из

пластмассы плотно прилегали к мезиальной поверхности верхних боковых зубов, и отстояли от их дистальных поверхностей. На нижнем базисе выпиливают участки пластмассы с мезиальной поверхности боковых зубов и плотно прилегают к дистальным поверхностям боковых зубов, чем стимулируют мезиальное перемещение этих зубов и рост нижней челюсти.

Активатор Андрезена-Гойпля применяют при дистальном глубоком прикусе с протрузией верхних фронтальных зубов.

Принцип лечения активатором заключается в фиксации перемещенной нижней челюсти в определенном положении, стимулировании роста недоразвитой челюсти, перемещении зубов с помощью множественных боковых наклонных плоскостей и создании условий для нормальной функции жевательных и мимических мышц.

Для изготовления активатора Андрезена-Гойпля необходимо определить конструктивный прикус, то есть тот прикус, который врач заранее планирует получить после окончания ортодонтического лечения. Его определяют с помощью воскового шаблона на верхней челюсти с прикусными валиками в области боковых зубов (можно с помощью свернутой в несколько слоев размягченной полоски воска). Прикусные валики делают более узкими с таким расчетом, чтобы вестибулярные поверхности боковых зубов были видны, а задняя граница доходила до середины коронки первого моляра, после размягчения их разогретым шпателем врач вводит шаблон в полость рта и, удерживая его пальцами левой руки, просит пациента выдвинуть нижнюю челюсть вперед до I-го класса Энгля. При таком выдвинутом вперед положении нижней

челюсти пациент смыкает нижние зубы с воском, фиксируя её новое положение. Врач при этом следит за совпадением средней линии между верхними и нижними центральными резцами, чтобы не произошло бокового смещения нижней челюсти.

Если несоответствие в положении первых постоянных моляров в сагиттальной плоскости равно 4-5 мм, аномалию можно устранить одним активатором. При несоответствии в расположении первых постоянных моляров в 6 мм и больше, сначала изготавливают активатор с перемещением нижней челюсти вперед на 4-4,5 мм., через 4-6 месяцев его переделывают с повторным перемещением нижней челюсти вперед до нейтрального соотношения первых постоянных моляров. При выдвигании нижней челюсти больше, чем на 5 мм, больные с трудом привыкают к такому аппарату или отказываются пользоваться им, так как не могут приспособиться к созданным условиям.

Активатор разобцает боковые зубы и согласно теории артикуляционного равновесия Годона, способствует зубоальвеолярному удлинению в этой области и увеличению нижнего отдела лица, что необходимо для исправления глубокого резцового перекрытия. Разобцение боковых зубов должно быть хотя бы на 2 мм. больше их разобцения при физиологическом покое.

С увеличением разобцения усиливается давление на нижние фронтальные зубы, что может привести к перегрузке пародонта. При значительном разобцении губы не могут сомкнуться, а это приводит к тому, что аппарат во время сна не удерживается в полости рта.

Перемещение нижней челюсти вперед уменьшает сагиттальную щель и облегчает смыкание губ. Активатор препятствует прикусыванию и сосанию нижней губы, а также контакту языка и нижней губы, что способствует нормализации глотания.

Активатор Андресена-Гойпля пациент носит только тогда, когда он дома и в ночное время. Наилучшие результаты дает применение активатора Андресена-Гойпля во втором и третьем периодах активного роста челюстей, то есть в начале сменного прикуса, когда применение аппарата в основном позволяет устранить факторы, тормозящие рост нижней челюсти, и значительно реже в период становления постоянного прикуса (12-14 лет).

Срок пользования активатором зависит от степени выраженности аномалии и периода формирования прикуса и в среднем равен 2 годам.

Открытый активатор Кламмта представляет собой моноблок, в котором фронтальные зубы и передний участок твердого неба остаются открытыми. Его изготавливают с резко выраженными боковыми направляющими наклонными плоскостями. В аппарате имеются две вестибулярные дуги для верхнего и нижнего зубных рядов, их выводят из базиса аппарата между клыками и премолярами и изгибают кзади в виде петли до вторых премоляров или первых моляров, а затем располагают на вестибулярной поверхности фронтальных зубов. За небными поверхностями верхних фронтальных зубов и язычными нижних зубов имеются две дугообразные петли, которые препятствуют давлению языка на небо и зубы, а также позволяют устранить поворот резов по оси.

Открытый активатор Кламмта применяется для лечения дистального прикуса (1 подкласс II класса), не осложненного глубоким и наличием сагиттальной щели не более 5-6 мм.

В 1961г. Frankel предложил новый функциональный метод лечения зубочелюстных аномалий с помощью сконструированного им 2х-челюстного съемного каркасного ортодонтического аппарата - регулятора функций (РФФ).

При лечении по методу Френкля основным объектом воздействия являются мышцы, целью - восстановление нарушенного миодинамического равновесия и нормализация функций зубочелюстной системы.

Существует 3 типа РФФ:

- РФ 1 типа применяют для лечения дистального прикуса с протрузией верхних фронтальных зубов ( II класс, 1 подкласс) и сужением зубных рядов(рис. 51 а );

- РФ 2 типа - для лечения дистального прикуса с ретрузией верхних фронтальных зубов ( II класс, 2 подкласс);

- РФ 3 типа - для лечения аномалий III класса ( мезиальный прикус) (рис. 51 б).

Принцип действия РФФ основан на том, что он отводит неправильно расположенную губу и щеки от зубов и альвеолярных отростков, ослабляет напряжение одних мышц и усиливает активность других, в результате чего устраняются факторы, тормозящие развитие отдельных участков челюстей и зубных рядов.

Отличительной особенностью РФФ является наличие больших боковых пластмассовых щитов, и маленьких губных пелотов для верхней или нижней губы. Назначение боковых щитов состоит в том, чтобы отвести щеки от зубных рядов и альвеолярных отростков и ослабив их действие, создать условия для расширения зубных дуг и роста челю-

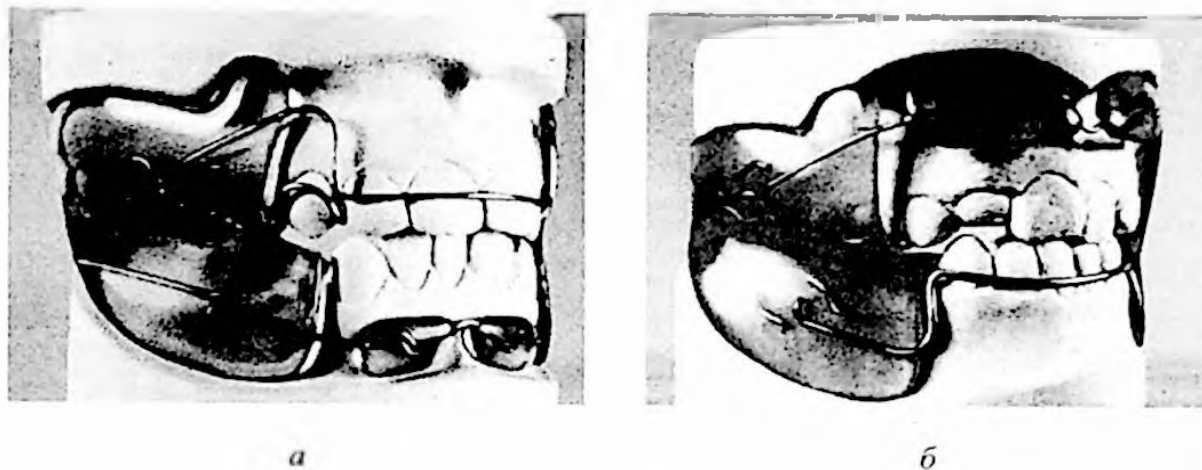

Рис. 51 – Регулятор функций Френкля- РФФ 1- типа (а) и 3- типа (б).

стей в ширину. Для того, чтобы боковые щиты сами не давили на альвеолярные отростки и зубы, они соединены между собой небным бюгелем, который удерживает боковые щиты на определенном расстоянии от зубов (1,5-2мм). У РФФ 1 типа боковые щиты отстоят от альвеолярных отростков верхней и нижней челюсти в боковых отделах (для этого на гипсовые модели накладывают прокладку из воска, которая должна быть не более 2,5 мм и особенно толстой в области зубов для большего расширения зубных рядов).

А у РФФ 3 типа они отстоят от альвеолярных отростков верхней челюсти, что стимулирует ее рост в ширину, и прилегают к альвеолярным отросткам нижней челюсти, что задерживает ее рост в трансверзальном направлении.

Губные пелоты отводят нижнюю (при II классе) или верхнюю губу (при III классе) от зубов и альвеолярных отростков, тем самым устраняют давление мышц, тормозящих развитие апикального базиса во фронтальном отделе. Границы боковых щитов и губных пелотов доходят до переходной складки преддверия полости рта (на моделях предварительно производится гравировка). В результате натяжения мягких тканей губ и щек усиливается прилив крови к апикальному базису, ускоряются обменные процессы, что способствует росту альвеолярных отростков в этих отделах.

Вестибулярная дуга в РФФ в области фронтальных зубов верхней, а в РФФ 3 типа - нижней челюсти способствует ретрузии фронтальных зубов. В отличие от дуги на пластинке, ее нельзя активировать, т.к. петли имеют незаконченный вид, потому что один конец петли вваривают в боковой щит. Наложение крапцовых щипцов для активации невозможно.

За нижними фронтальными зубами располагается лингвальная дуга с двумя петлями, доходящая до дна полости рта. Она сдерживает привычное смещение нижней челюсти в дистальном направлении. Так как аппарат изготавливается при выдвинутой вперед до нейтрального положения нижней челюсти, что определяется с помощью конструктивного прикуса, в первое время для пациентов создается непривычная ситуация и он начинает смещать нижнюю челюсть назад в привычное положение. В это время петли лингвальной дуги соприкасаются со слизистой оболочкой дна полости рта, вызывают её раздражение и причиняют боль. Рефлекторное сокращение мышц, выдвигающих нижнюю челюсть вперед, перемещает её в то положение, которое было зафиксировано во время определения конструктивного прикуса.

Проволочные петли на клыках верхней челюсти служат как опора для регулятора.

РФФ II типа отличается от РФФ I типа только наличием дополнительной небной дуги, которая способствует отклонению вперед верхних фронтальных зубов, находящихся в ретрузии.

При пользовании РФФ нормализуется смыкание губ, восстанавливается носовое дыхание, язык занимает правильное положение во время функции и при покое, перестраиваются функции мышц околоротовой области. Нормализация функций обеспечивает устойчивость результатов лечения, поэтому после исправления прикуса такими аппаратами ретенционный период не требуется.

Лечение регулятором функций Френкеля наиболее эффективно в периоды активного роста челюстей - конец периода молочного прикуса, начальный период сменного. Наилучшие результаты лечения регуляторами наблюдаются в 6-8 лет. Длительность лечения колеблется от 6 месяцев до 2,5 лет.

### **Ретенционные аппараты. Ретейнеры, Рецидив.**

Для обеспечения ретенции результатов лечения применяют съемные или несъемные ретенционные ортодонтические аппараты. После устранения сагиттальных и вертикальных аномалий окклюзии с помощью активаторов Андресена-Гойшля, открытых активаторов Кламмта, биоинаторов Бальтерса, Янсон, Хорошилкиной-Токаревича, формирователей прикуса Бимлера, регуляторов функций Френкеля I, II, III типов, аппарата Персина и других приспособлений эти же аппараты используют в качестве ретенционных. Рекомендуют пользоваться ими от 2 до 4 месяцев

в течение 16 часов, затем 2-4 месяца только во время сна, в дальнейшем через 1 и 2 ночи до достижения стабильных результатов лечения, завершения формирования постоянного прикуса и роста челюстей.

После снятия механически - действующих и функционально-направляющих аппаратов (пластинка с одной или несколькими наклонными плоскостями, винтом, назубными дугами и пружинами различных конструкций, а также другими приспособлениями) обычно применяют одночелюстные съемные пластиночные аппараты.

Учитывают направление, в котором были перемещены зубы, чтобы предотвратить рецидив аномалии. Для увеличения площади соприкосновения ретенционной пластинки с зубами, после расширения зубных рядов и вестибулярного перемещения зубов, небную и язычную поверхности перемещенных зубов покрывают пластмассой. Учитывают глубину рецезового перекрытия, если она больше желаемой, то на верхнечелюстной пластинке делают накусочную площадку для фронтальных зубов нижней челюсти.

Вестибулярные дуги можно применять как для фронтальных, так и для боковых зубов. Особое внимание следует обращать на надежную фиксацию ретенционных аппаратов с помощью кламмеров различных конструкций - круглых, Адамса, Шварца, пуговчатых, копьевидных и других. Завершая устранение сагиттальных аномалий окклюзии, целесообразно применять одночелюстные съемные аппараты межчелюстного действия. После устранения дистальной окклюзии применяют пластинку для верхней челюсти с вестибулярной дугой, кламмерами и наклонно-накусочной площадкой или пластинку для нижней челюсти с приспособлениями, надежно фиксирующими ее на зубах, и вестибулярной дугой на фронтальные зубы верхней челюсти; после устранения мезиальной окклюзии - пластинку для верхней челюсти, укрепленную кламмерами, с назубной вестибулярной дугой на нижние передние зубы (рис. 52).

Особое внимание следует обращать на конструирование ретенционного аппарата, применяемого после лечения вертикальной

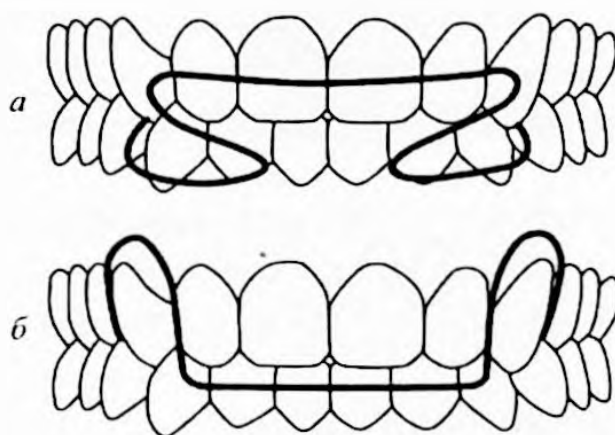


Рис. 52 Ретенционные одночелюстные пластинки с проволочной вестибулярной дугой на передние зубы противоположной челюсти, применяемые после лечения: дистальной окклюзии (а), мезиальной окклюзии (б).

аномалии - открытого прикуса. Необходимо предусмотреть детали, позволяющие изолировать язык от зубных рядов и предотвратить его попадание между зубами. С этой целью используют съемные аппараты с упором для языка, выполненным из пластмассы или в виде изгибов проволоки в вертикальном или горизонтальном направлениях. Последние легче корректировать и приблизить к зубам с тем, чтобы не уменьшать физиологического объема полости рта и не нарушать правильного расположения кончика языка.

Труднее достигать ретенции зубов после их поворота по оси, для этого чаще применяют несъемные аппараты - кольцо на перемещенный зуб со штангами на вестибулярную и оральную поверхности соседних зубов с учетом направления их возможного возврата в прежнее положение, а также ретенеры (рис. 53).

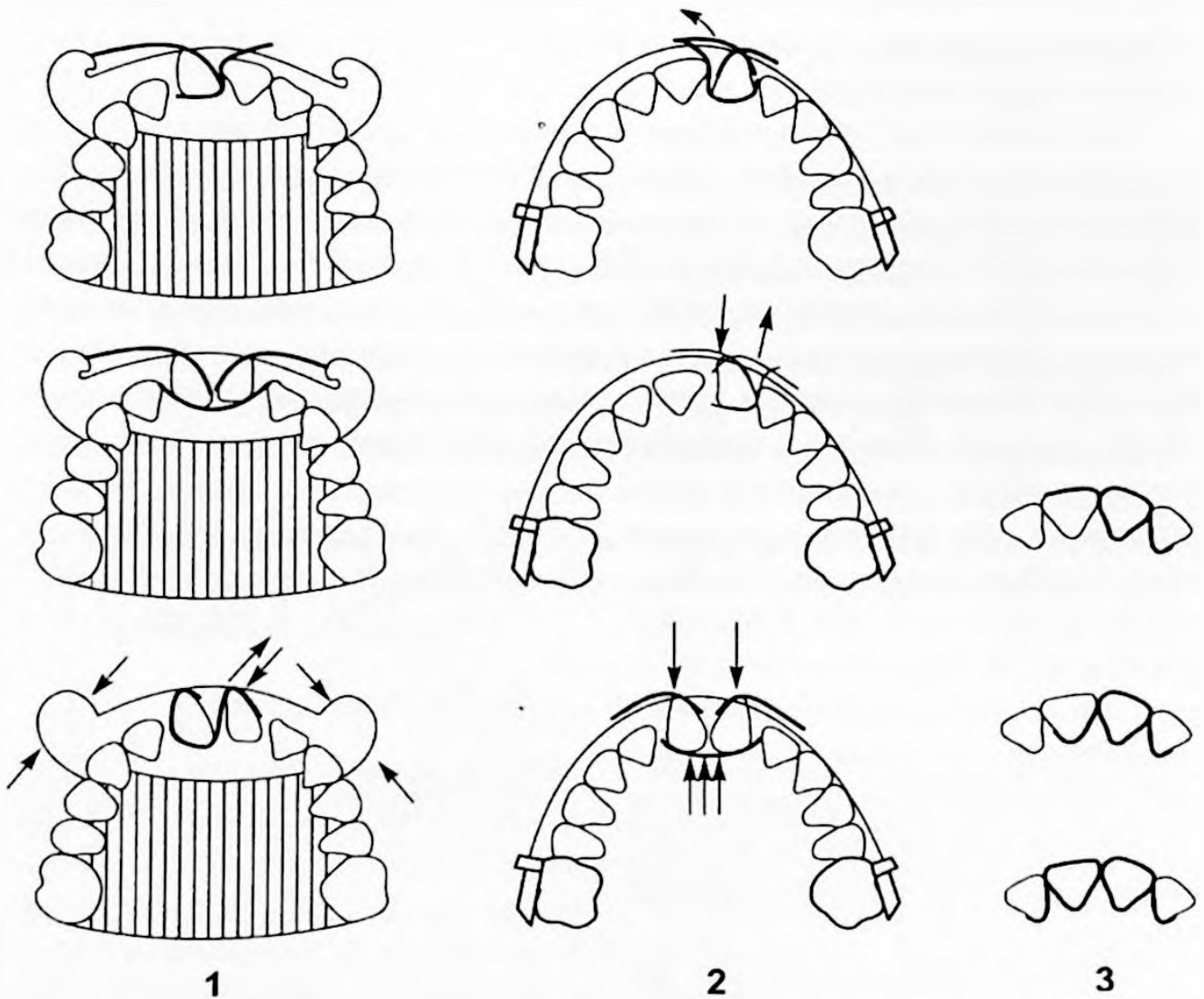


Рис. 53 Съемные (1) и несъемные (2) аппараты для поворота зубов по оси и ретенционное кольцо (3) на перемещенный зуб с проволочными штангами - касательными на соседние зубы.

После завершения лечения аномалий окклюзии несъемными на-зубными дуговыми аппаратами обычно наблюдается незначительная подвижность зубов. Поэтому при снятии с зубов приклеенных брекетов, кнопок, крючков, колец необходимо придерживать зубы пальцами. Не следует применять для снятия брекетов аппарат Коппа, надо использо-вать специальные щипцы и опираться одной щечкой на режущий край или жевательную поверхность зуба, а другой - на прищесный участок брекета. (рис. 54).

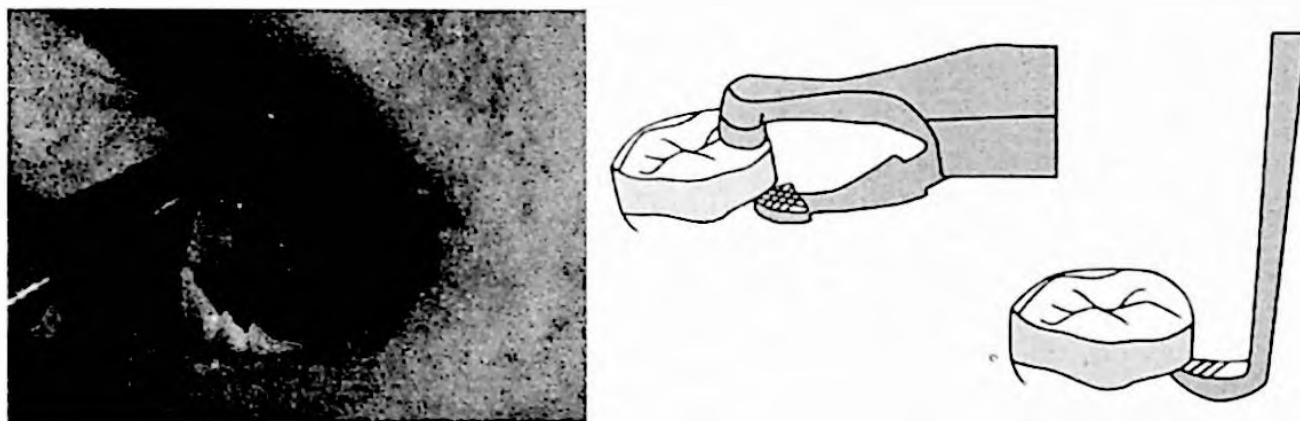


Рис. 54 Снятие ортодонтического кольца с опорного зуба специальными щип-цами или аппаратом Коппа.

Щечками щипцов охватывают брекеты в поперечном направлении, а бранши щипцов располагают параллельно продольной оси зуба. Ошибочным является расположение щипцов перпендикулярно длинной оси зуба. Резкие движения щипцами могут привести к отлому части эмали, перелому коронки зуба, особенно при наличии больших пломб или трещин на эмали. При применении аппарата Коппа также произойти травма зуба.

После снятия брекетов следует с помощью экскаватора тщательно очистить эмаль зубов от композитного материала, снять имеющиеся остатки и отполировать поверхность коронки зуба с помощью резинового диска.

После завершения ортодонтического лечения необходимо предотвра-тить рецидивы аномалий положения зубов, формы зубных рядов и аномалий прикуса путем применения ретенционных аппаратов.

После снятия несъемного аппарата ретенционный аппарат должен быть изготовлен и припасован в полости рта в течение суток, чтобы предупредить рецидив аномалии (рис. 55,56).



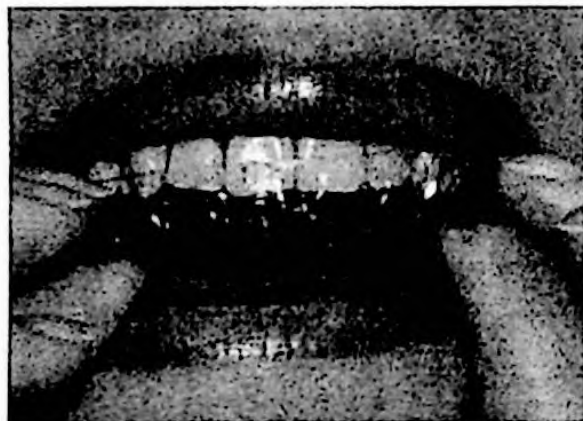
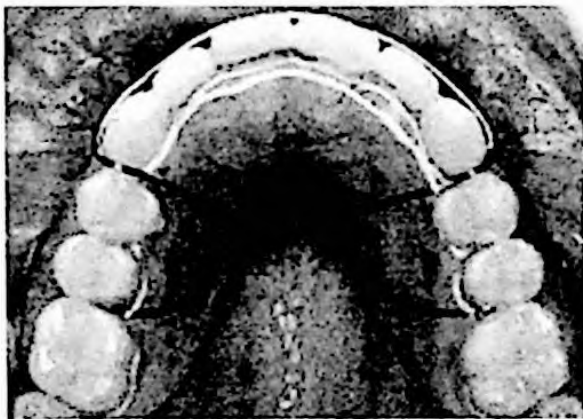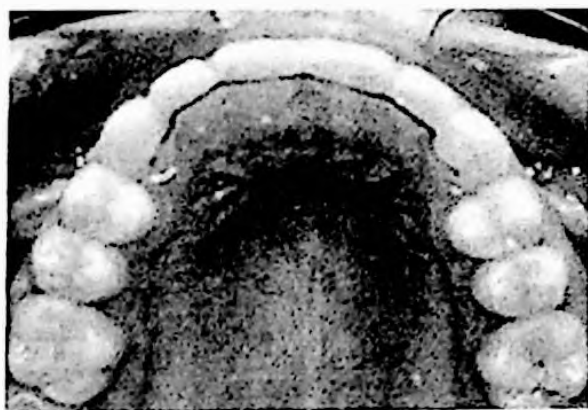


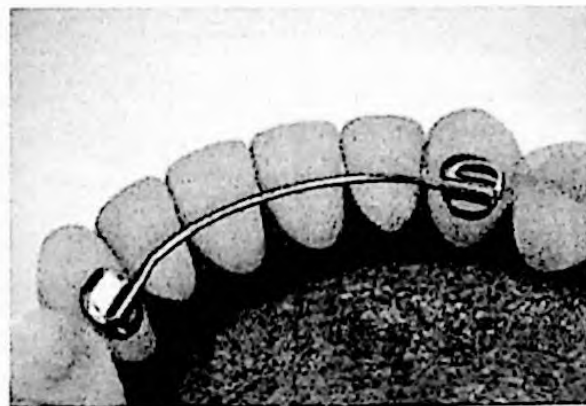
Рис. 55 Виды съемных ретейнеров.

После применения эджуайс-техники, Бегг-техники и других несъемных дуговых аппаратов отдают предпочтение использованию несъемных ретейнеров различных конструкций. Ретейнер оральный проволочный, фиксируемый на зубах с помощью композитного материала, готовят из скрученной проволоки диаметром 0,015 до 0,019 дюйма (рис. 56 а).

Рецидив - это возникновение нарушений после окончания активного периода ортодонтического или комплексного лечения зубочелюстных аномалий. Ретенция результатов лечения - это совокупность лечебных мероприятий, направленных на сохранение достигнутых результатов. В ретенционном периоде ткани пародонта и мягкие ткани, окружающие зубные ряды, губы и щеки, с одной стороны, язык - с другой, адаптируются к новым физиологическим условиям.



а



б

Рис. 56 Виды несъемных ретейнеров

## Сочетанные методы лечения аномалий

При лечении резко выраженных деформаций зубочелюстной системы, а также при лечении детей старшего возраста широко используются сочетанные методы лечения. Такие хирургические вмешательства, как пластика уздечки верхней губы, рассечение или пластика укороченной уздечки языка, удаление отдельных молочных или постоянных зубов, обнажение коронок зубов, компактостеотомия могут предшествовать ортодонтическому лечению или сочетаться с ним.

Короткая уздечка языка или прикрепление её близко к кончику языка ограничивает его подвижность, что затрудняет сосание груди, глотание, а в последующем произношение отдельных звуков речи: «Р», «Л», «С», «З» и шипящих.

При нормальной уздечке кончик языка в состоянии относительного физиологического покоя прилегает к небным поверхностям фронтальных зубов верхней челюсти, а сам язык заполняет всю ротовую полость.

При укороченной уздечке язык недостаточно, поднимается вверх не может оказать нужного давления на зубы верхней челюсти и противостоять давлению мышц губы, поэтому верхние резцы отклоняются в небную сторону. Из-за уплощения фронтального участка верхнего зубного ряда может развиваться мезиальный прикус. Этому способствует и постоянное давление малоподвижного языка на фронтальный участок нижней челюсти, вызывающее усиленный рост этого отдела челюсти. Нередко при ограниченной подвижности кончика языка гипертрофируются мышцы его корня, что нарушает проходимость воздушной струи через носоглоточное пространство, а это способствует ротовому дыханию.

Если кончик языка располагается между фронтальными зубами верхней и нижней челюсти, может развиваться открытый прикус.

В боковых участках он возникает из-за распластывания языка между зубами, что препятствует их смыканию. Неправильная функция языка нередко является причиной возникновения рецидивов после окончания ортодонтического лечения.

Рассечь укороченную уздечку языка лучше всего в первые месяцы жизни ребенка. После операции логопед назначает прооперированным детям комплекс упражнений для мышц, поднимающих кончик языка.

Ранняя пластика укороченной уздечки языка, ограничивающей его подвижность, предупреждает нарушение функций сосания, жевания,

глотания, речи, а также возникновения зубочелюстных аномалий. Нормализация функции мышц языка способствует достижению их устойчивости результатов лечения.

*Пластика уздечки верхней губы.* Самым частым показанием к пластике уздечки верхней губы является диастема, обусловленная низким прикреплением уздечки или вплетением её волокон в срединный небный шов. Для уточнения показаний к хирургическому вмешательству изучают внутривидеорентгенограммы срединного небного шва.

Если на рентгенограмме в передней части срединного небного шва между корнями верхних центральных резцов обнаруживается отсутствие костной ткани в виде узкой полосы, то, это является признаком вплетения волокон уздечки верхней губы в срединный небный шов, что и обуславливает диастему.

В таких случаях рекомендуется перемещение уздечки верхней губы. Недостаточно поперечно рассечь уздечку. Необходимо иссечь её волокна, вплетающиеся в срединный небный шов, иначе результаты операции будут неудовлетворительными (рис 57).

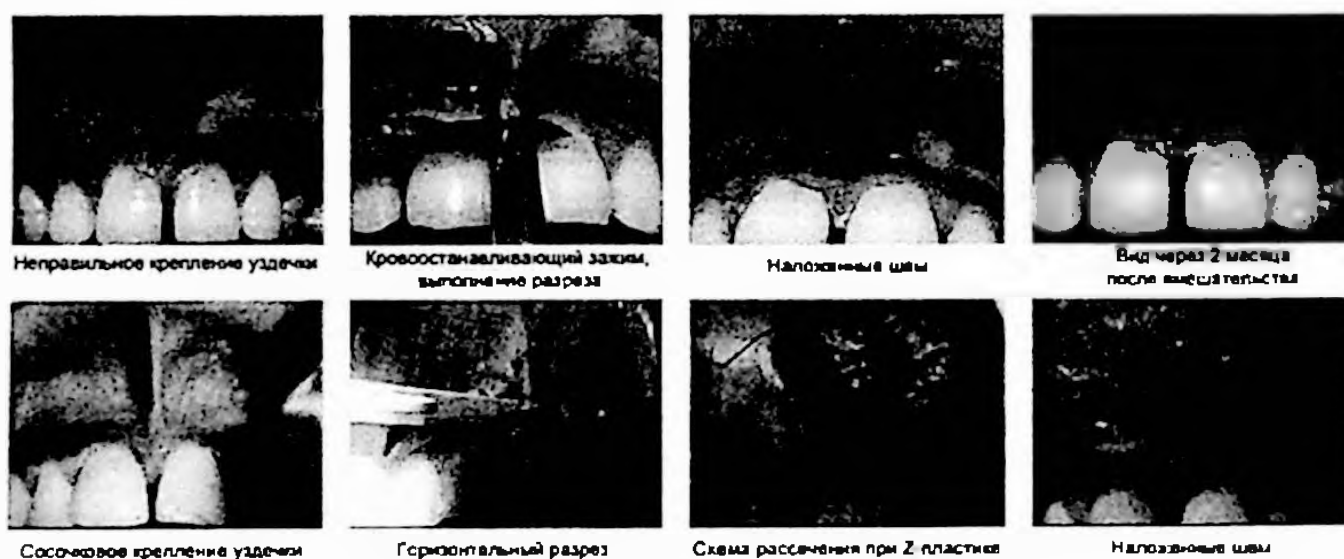


Рис. 57 Этапы операции при низком прикреплении уздечки верхней губы.

*Удаление отдельных зубов.* Отдельные зубы удаляют по ортодонтическим показаниям с целью создания места для размещения неправильно или тесно стоящих зубов. В начальном периоде сменного прикуса широко применяют метод последовательного или серийного удаления зубов по Hotz (Хотцу). Этот метод показан при тесном положении фронтальных зубов, сужении зубных дуг, несоответствии ширины коронок зубов и апикального базиса и является одним из способов профилактики и раннего лечения аномалий прикуса.

Зубы удаляют в такой последовательности:

- в 8 лет для исправления положения боковых резцов удаляют молочные клыки. Положение боковых резцов исправляется либо путем саморегуляции, либо с помощью ортодонтического аппарата;

- в 9 лет удаляют первые молочные моляры для обеспечения прорезывания первых премоляров;

- в 10 лет удаляют первые премоляры, что способствует правильному прорезыванию клыков.

Из различных групп зубов чаще всего по ортодонтическим показаниям удаляют первые премоляры. Их удаление показано при:

- резко выраженных аномалиях II или III класса для уменьшения размеров соответственно верхнего или нижнего зубного ряда;

- дистопии клыков;

- небном положении клыков и отсутствии для них места в зубной дуге;

- тесном положении фронтальных зубов.

При бимаксилярной протрузии и смыкании первых постоянных моляров по I классу Энгля удаляют по одному премоляру на каждой стороне верхней и нижней челюсти. Если боковые зубы смыкаются по II классу, целесообразно удаление двух первых премоляров верхней челюсти и вторых премоляров нижней челюсти. Это дает возможность добиться смыкания жевательных зубов по I классу Энгля после лечения. Вторые премоляры вместо первых удаляют и в тех случаях, когда они карнозно разрушены, плохо вылечены и менее ценны в функциональном отношении.

При мезиальном прикусе с целью задержки роста нижней челюсти иногда удаляют нижние третьи моляры, особенно если наблюдается адентия верхних зубов «мудрости».

*Компактостеотомия.* Компактостеотомия проводится после окончания периода активного роста челюстей для облегчения перестройки костной ткани под воздействием ортодонтических аппаратов, получения устойчивых результатов и ускорения сроков ортодонтического лечения. Принцип операции заключается в раздражении компактного слоя кости на определенном протяжении, что ослабляет сопротивление костной ткани механическому воздействию ортодонтических аппаратов.

По мнению А.А. Лимберга, главное - не механическое ослабление костной ткани, а биологическая реакция воспаления, которая возникает в костной ткани в ответ на травму. В результате этой реакции активируются репаративные процессы, что облегчает перестройку тканей под воздействием ортодонтических аппаратов.

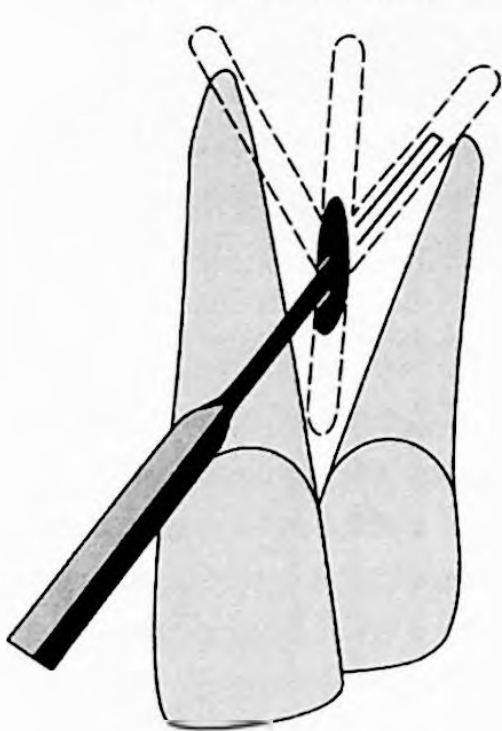
Г.Е. Цаллолихин предлагает делать перфоративные отверстия через слизистую оболочку и надкостницу на вестибулярной поверхности альвеолярного отростка в области межзубных перегородок (слизистая оболочка неба при этом не повреждается). Этот способ можно применять при диастеме и протрузии зубов, когда межзубные перегородки достаточно широкие.

При тесном положении зуб данный способ неприемлем, так как увеличивается риск повреждения корней зубов.

М.С. Шварцман и Ф.Я. Хорошилкина рекомендуют щадящий способ компактостеотомии путем тоннелирования. Он состоит из четырех этапов:

1 - разрез слизистой оболочки и надкостницы на вестибулярной поверхности альвеолярного отростка, вдоль межлуночковых перегородок, на уровне середины корней перемещаемых зубов, а с небной стороны - отступя 3-4 мм от десневого края;

2 - тоннелирование - узкой гладилкой надсекают под слизистой оболочкой и надкостницей вверх и вниз;



3 - введение бора и нарушение компактного слоя кости;

4 - сближение краев слизистой оболочки и надкостницы (без наложения швов).

Ортодонтическое лечение следует начинать на 12-20 день после компактостеотомии (стадия размягчения кости (рис. 58)).

Благоприятный результат от компактостеотомии можно получить в том случае, если она проводится на этапах лечения перед его завершением или в самом начале ретенционного периода. Так как активация репаративных процессов в кости в этом периоде создаёт условия для эффективной ретенции результатов лечения.

Рис. 58 Компактостеотомия.

## ГЛАВА VI

### МОРФОЛОГИЧЕСКИЕ ИЗМЕНЕНИЯ В ЗУБОЧЕЛЮСТНОЙ СИСТЕМЕ ПОД ВОЗДЕЙСТВИЕМ ОРТОДОНТИЧЕСКОГО ЛЕЧЕНИЯ

В результате воздействия на зубочелюстную систему силы, развиваемой ортодонтическими аппаратами, изменяется ее форма. Это происходит потому, что в процессе лечения зубочелюстных аномалий механическая сила или сила жевательной мускулатуры вызывают определенные тканевые преобразования. Они возникают как ответная реакция организма и являются биологическим проявлением жизнедеятельности организма. Таким образом, при ортодонтическом лечении сталкиваются два разных явления: действие ортодонтического аппарата в виде механической силы и ответная биологическая реакция организма в форме тканевой перестройки, поэтому действие ортодонтических аппаратов называют биомеханическим. Умение ортодонта сопоставить в наиболее целесообразном сочетании воздействие аппарата, как стимулятора и ответную реакцию организма, определяет успех ортодонтического лечения.

Вот почему каждый ортодонт должен знать, какие же изменения происходят в зубочелюстной системе при ортодонтическом лечении.

Первые исторические сведения о биомеханике перемещения зубов имеют немного более, чем столетнюю давность. Томес (1859 г.) основываясь на теории давления *Fluogens*, высказал соображение, что ортодонтическое перемещение зубов осуществляется путем применения небольшой постоянно действующей силы. При этом возникают две зоны: давления - на стороне противоположной приложению силы (в ней происходит резорбция альвеолярной стенки) и натяжения, тяги - на стороне приложения силы (в ней происходит новообразование кости).

Шведский ученый Д.А. Калвеллис внес большой вклад в изучение тканевой перестройки при перемещении зубов. Он показал, что изменение структуры тканей при расширении верхней челюсти, перемещении зубов в различных направлениях зависят от величины применяемой силы и степени сдавливания периодонта в различных его участках. Целесообразные тканевые преобразования могут происходить только

при хорошем кровоснабжении. При сильном сдавливании периодонта кровеносные сосуды ущемляются и в этом участке тканевые преобразования не происходят.

А.И. Позднякова, Г.Т. Сухарев установили, что при применении как механически-действующих, так и функционально-направляющих ортодонтических аппаратов морфологические изменения в пародонте в основном идентичны.

В клинике очень часто встречаются аномалии положения отдельных зубов. Их ортодонтическое лечение заключается в перемещении зубов с целью установления в правильное положение.

### **Горизонтальное перемещение зубов**

Горизонтальное перемещение зубов занимает основное место в ортодонтическом перемещении зубов и включает перемещение зубов в вестибуло-оральном и мезио-дистальном направлениях. Перемещение может быть наклонно-вращательным (tipping, torque) или корпусным (translation).

Различают два вида наклонно-вращательных движений зуба. В первом случае (tipping) проводится наклон коронки зуба. Для этого на неё воздействуют силой давления или тяги. Так как коронковая часть зуба составляет всего лишь треть от всей длины зуба, сила на месте приложения к коронке действует в одной точке или линейнообразно, то вследствие сопротивления стенки альвеолы коронка с частью корня наклоняется в направлении действия силы; а апикальная часть корня перемещается в противоположном направлении.

Определенная часть корня не перемещается и в этом месте происходит вращение. Чаще всего ось вращения сходится между средней и апикальной третью длины корня перемещаемого зуба. В случае, когда производится торк, происходит опрокидывающее движение с центром вращения в области коронки зуба. В ортодонтии под торком понимают действие парных сил в вестибуло - оральном направлении, при этом изменяется позиция коронки зуба по отношению к его корню, так как они перемещаются в разные стороны.

После перемещения зуба, между первоначальным положением его продольной оси и продольной осью зуба в новом положении, образуется угол наклона, поэтому этот вид горизонтального перемещения зубов называют наклонно - вращательным.

Применение небольших сил и медленное перемещение зуба уже в первые часы действия силы приводит к гиперемии сосудов и расслаблению волокон периодонта. Периодонтальная щель сужается в зоне давления и расширяется в зоне натяжения, где периодонтальные волокна растягиваются. Через несколько дней в зоне давления появляются многоядерные клетки - остеокласты, которые рассасывают костную ткань. Резорбция костной ткани лунок постепенно нарастая, продолжается до конца активного лечения.

Рассасывание костной ткани на стороне давления происходит лишь на внутренней, обращенной к зубу, стенке лунки в её пришеечной и средней третях. На наружной (десневой) поверхности этой же лунки происходит построение костной ткани.

Такое компенсаторное построение кости на наружной поверхности лунки способствует сохранению относительно постоянной толщины стенки лунки на стороне давления. Толщина стенки лунки, куда перемещается зуб, после лечения остается примерно такой же, какой она была до начала ортодонтического перемещения, несмотря на то, что зуб нередко передвигается на расстояние во много раз превышающее толщину стенки лунки. Если бы этого не происходило, то перемещение зубов в вестибулярную или оральную сторону было бы невозможным, так как стенка лунки на стороне давления, полностью рассасываясь, исчезала, а корень зуба обнажался.

В тех случаях, когда неправильное положение отдельных зубов или скученность фронтальных зубов из-за недостатка места для них связаны с сужением челюсти, лечение, как правило, начинают с её расширения. Для этого используются съемные пластинки с расширяющими винтами или несъемные аппараты в модификации Норда или Дерихсвайлера. В качестве опоры для расширяющих аппаратов используются боковые зубы. При раскручивании винта они подвергаются нагрузке в щечном направлении и, согласно биомеханике горизонтального ортодонтического перемещения зубов, перемещаются в сторону щеки.

Нагрузка, падающая на опорные зубы, через каркас аппарата передается в виде тяги на небный свод и небный шов. Он расширяется, заполняется новообразованной костной тканью, небный свод становится более плоским.

Так как срединный небный шов окостеневает только после 20 лет (примерно до 25 лет), возможности расширения верхней челюсти мно-



го больше, чем нижней челюсти, срединный шов которой окостеневаает к концу первого года жизни ребенка, тем более, что фактор растяжения кости здесь малоэффективен из-за массивности челюсти.

Расширение нижней челюсти производится лишь за счет латерального перемещения зубов.

Роль небного шва целесообразно использовать в период формирования постоянного прикуса до 15-17 летнего возраста, потому что с возрастом он становится менее эластичным и податливым.

При наклонном горизонтальном перемещении зубов образуются 4 зоны тканевых преобразований: две зоны давления (Д) и две зоны натяжения (Н). Они расположены крест на слитно крест (рис. 59). Одна зона Д возникает в области шейки зуба на той стороне куда перемещается зуб (1), другая зона Д - на противоположной стороне в области верхушки корня (4).

Вследствие перемещения зуба в направлении приложенной силы периодонтальная щель расширяется в области шейки зуба на стороне действия силы (2) и в области верхушки корня на противоположной стороне (3). Периодонтальные волокна натягиваются и образуется зона натяжения или тяги.

Каждая из этих зон характеризуется определенными тканевыми преобразованиями: в зоне Д происходит резорбция внутренней стенки альвеолы, поэтому зуб получает возможность продвигаться. На стороне Н на внутренней стенке альвеолы происходит новообразование костной ткани, которая заполняет расширенную периодонтальную щель и тем самым удерживает зуб в новом положении.

Только в участке О зуб никуда не перемещается, потому что это место соответствует оси вращения, там периодонтальная щель сохраняет свою нормальную ширину.

В зонах тяги периодонтальная щель расширяется, волокна периодонта натягиваются и на внутренней, обращенной к

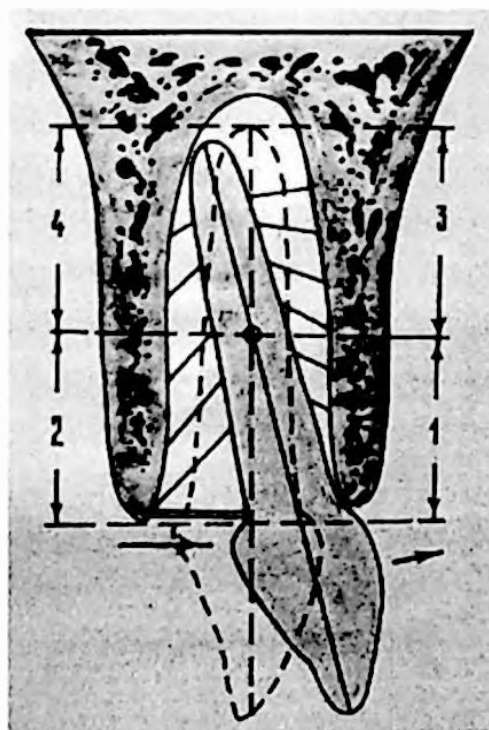

Рис. 59 Схема морфологической перестройки в пародонте при наклонно-вращательном перемещении зуба.

зубу поверхности лунки в её пришеечной и средней трети начинается построение молодой костной ткани. Оно начинается через 3-4 дня с момента активации ортодонтического аппарата и продолжается до конца ортодонтического перемещения зубов.

На наружной, то есть десневой поверхности этой же стенки лунки наблюдается рассасывание костной ткани, что способствует сохранению постоянной толщины стенки лунки на стороне тяги.

Таким образом, при горизонтальном перемещении зубов и на стороне давления, и на стороне тяги параллельно протекают два противоположных процесса перестройки костной ткани: рассасывание и построение.

Рассасывание кости происходит на внутренней поверхности лунки на стороне давления и на наружной (десневой) поверхности на стороне тяги, а построение - на внутренней поверхности лунки на стороне тяги и на десневой - на стороне давления.

По мнению Д.А. Калвелиса и Г.Т. Сухарева, наличие остеокластов в зонах тяги и остеобластов в зонах давления имеет место в стадии ретенции, когда происходит выравнивание периодонтальной щели.

Второй вид горизонтального перемещения зубов - корпусное перемещение (translation). Оно представляет собой параллельное ведение зуба по дуге в горизонтальном направлении и характеризуется тем, что при этом и коронка и корень зуба перемещаются в одном и том же направлении без наклона в какую-либо сторону. Такое перемещение зубов считается идеальным, чаще всего так перемещают центральные резцы при диастеме и клыки на место удаленных первых премоляров.

При показаниях к корпусному перемещению первых зубов необходимо по возможности приблизить место приложения силы к верхушке корня зуба.

Раньше для этого применяли коронки с вертикальными штангами, которые прищипывали ближе к дистальной поверхности коронок клыков при их перемещении на место удаленных первых премоляров или к мезиальной поверхности центральных резцов для их сближения при диастеме. В настоящее время корпусное перемещение зубов осуществляется применением эджуайс-техники, которая позволяет производить целенаправленное и почти неограниченное перемещение отдельных зубов по зубной дуге.

При корпусном перемещении зубов с одной стороны на всем протяжении возникает зона давления, с другой стороны - зона тяги с соответствующими процессами перестройки костной ткани.

### Вертикальное перемещение зубов

Тканевые преобразования при вертикальных перемещениях зубов принципиально не отличаются от таковых при других видах перемещения зубов. Они подчинены общим законам наблюдаемым в ортодонтии: в зонах давления происходит резорбция костной ткани, в зонах тяги ее построение.

Существуют два вида вертикального перемещения зубов:

- погружение или внедрение зубов зубоальвеолярное укорочение - интрузия (рис.60 а)
- вытяжение зубов, так называемое зубоальвеолярное удлинение - экструзия (рис.60 б)

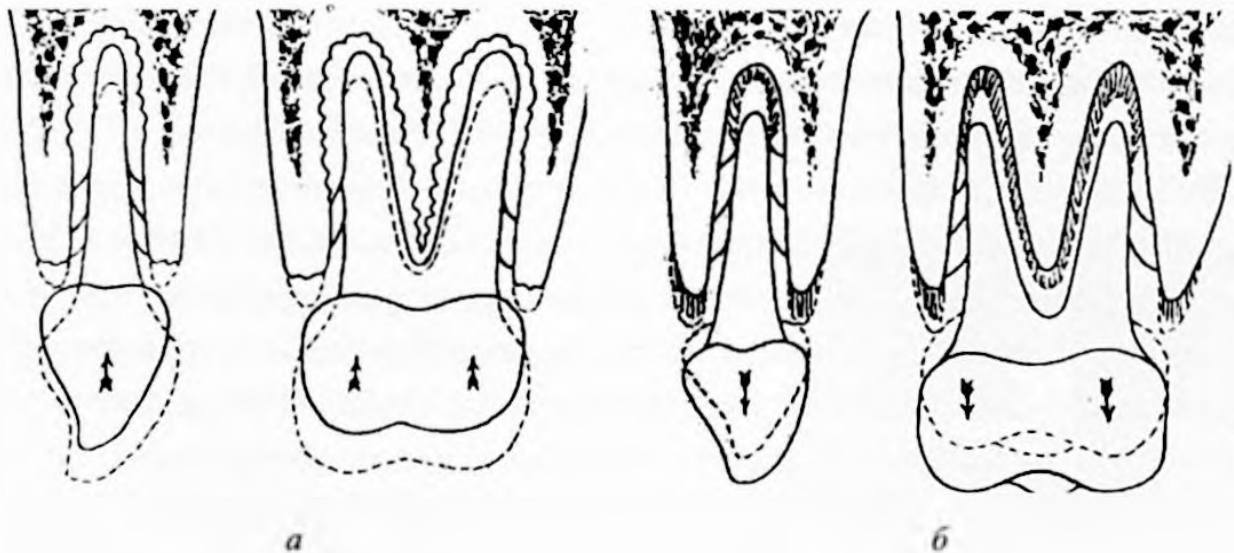


Рис. 60 (а, б) Схема морфологической перестройки в пародонте при вертикальном перемещении зубов.

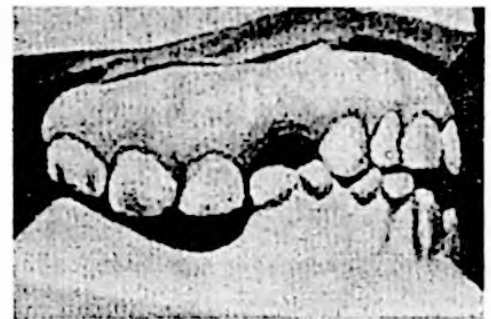Зубоальвеолярное удлинение наблюдается в области зубов, лишенных антагонистов и происходит оно согласно теории артикуляционного равновесия Годона. Оно применяется: при лечении глубокого прикуса, когда создают условия для зубоальвеолярного удлинения боковых зубов; при лечении открытого прикуса, когда силой вытягиваются несмыкающиеся передние зубы; при лечении полностью прорезавшихся ретеннированных зубов. Экструзионное перемещение представляет собой движение зуба от корня вдоль длинной оси зуба в окклюзионном направлении. В таком случае говорят о строго вертикальном движении зубов.

При зубоальвеолярном удлинении внеальвеолярная часть зубов не удлиняется, шейки этих зубов не обнажаются, так как по краям альвеолы, также как и на всей ее внутренней поверхности происходит построение костной ткани в результате натяжения зубоальвеолярных связок. Таким путем сохраняются нормальная глубина и форма альвеолы и нормальная высота клинической коронки зуба. В области многокорневых зубов построение костной ткани ярко выражено на куполе межкорневой перегородки, особенно на ее вершине. Зубоальвеолярное удлинение происходит в основном у детей и подростков со здоровым, реактивно-способным пародонтом (компенсированная форма рис.61 *а*), у пожилых людей с ослабленным пародонтом возникает феномен Попова-Годона (декомпенсированная форма рис.61 *б* легкая степень, рис.61 *в* тяжёлая степень) при этом зуб выдвигается из альвеолы, шейка зуба обнажается, коронковая часть удлиняется.

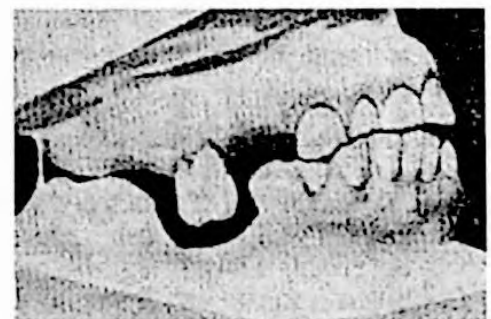Второй вид вертикального перемещения - погружение или зубоальвеолярное укорочение - интрузия. При этом происходит движение зуба вдоль длинной оси в направлении, что и при жевании, поэтому применяемые силы должны быть либо больше по величине, либо продолжительнее по времени, так как жевательному давлению необходимо сначала преодолеть естественную сопротивляемость связочного аппарата зуба.

Погружение зубов осуществляется повышенной вертикальной нагрузкой, которая обычно достигается функциональными аппаратами.

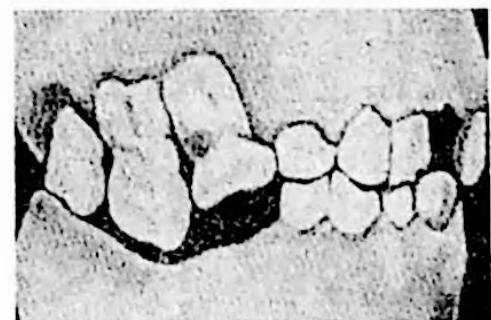Зубоальвеолярное укорочение применяется при лечении глубокого и открытого прикусов и при лечении вертикальных деформаций зубных рядов в области зубов, лишенных антагонистов (рис 62).



*а*



*б*



*в*

Рис. 61 Разновидности проявлений феномена Попова-Годона.

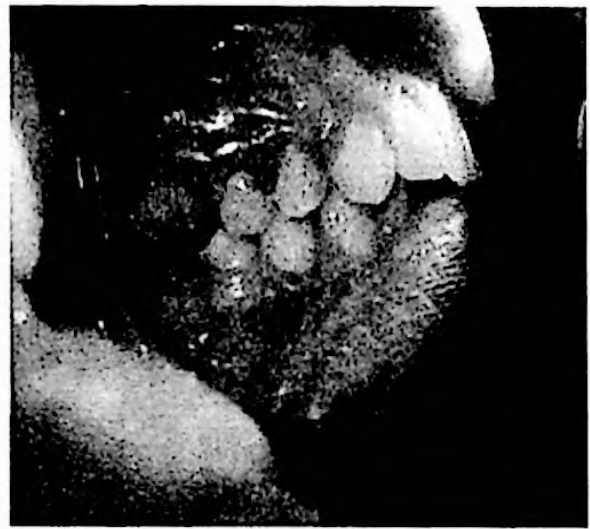
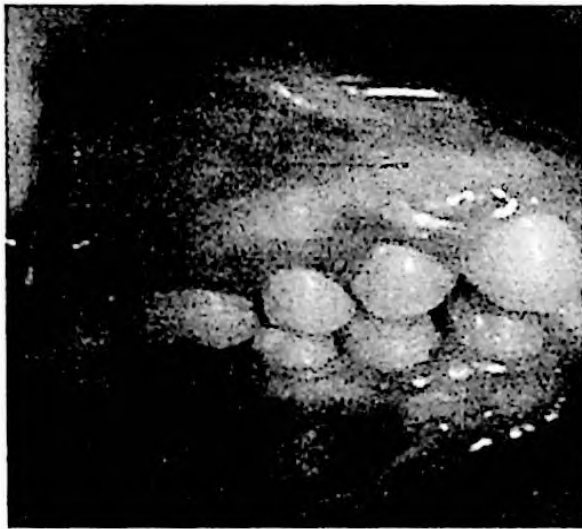


Рис. 62 Интрузия моляра, лишённого своего антагониста.

Так же как и при вытяжении зубов, происходит перестройка всех тканей пародонта и особенно костной ткани альвеолярного отростка, а не просто механическое погружение зубов.

При повышенной вертикальной нагрузке зубов уже через неделю, а иногда и раньше отмечается гиперемия сосудов периодонта, костно-мозговых пространств и пульпы. На внутренней поверхности лунок появляются многоядерные клетки-остеокласты, которые рассасывают костную ткань.

В результате рассасывания костной ткани зуб начинает погружаться в углубленную лунку, в это же время происходит компенсаторная резорбция края альвеолы поэтому ее глубина в целом сохраняется, коронковая часть зуба не уменьшается и соотношение внеальвеолярной и внутриальвеолярной частей зуба остаются такими же, как и до начала лечения.

В зависимости от точки приложения силы погружение зуба может быть прямое, чисто вертикальное или с наклоном. Если направление действующей силы совпадает с продольной осью зуба, а при многокорневых зубах сила действует на центр сопротивления, то зуб погружается прямо. Если же точка приложения силы находится вне центра продольной оси, то зуб погружается с наклоном, и тогда имеет место наклонно-вращательное перемещение зуба.

При погружении двукорневых и многокорневых зубов резорбция происходит на дне альвеолы, в области верхушки каждого корня на краях альвеолы, а также по всей поверхности межкорневой перегородки. Таким образом, функциональная разгрузка приводит к зубоальве-

олярному удлинению, а функциональная перегрузка- к зубоальвеолярному укорочению.

В ортодонтии очень актуален вопрос величины силы, целесообразной для применения.

Экспериментальные исследования Д.А. Калвелиса, Г.Т. Сухарева, Х.А. Каламкарова показали, что при применении больших сил периодонт сильно сдавливается. Это происходит потому, что ширина периодонтальной щели в среднем равна 0,23 мм, а при действии грубых сил зуб перемещается на большее пространство. В участках сдавливания нарушается кровоснабжение и питание периодонта, он подвергается некрозу, и пока омертвевший участок периодонта не рассосется, перемещение зуба не происходит. При применении больших сил в зубах и околозубных тканях могут возникнуть деструктивные изменения: резорбция цемента, дентина и др.

Шварц на основании своих исследований установил 4 степени реакции на давление:

1-степень - силы давления малы (менее 20 г/см<sup>2</sup>) и не вызывают никакой реакции в периодонте;

2-степень - давление равно 20-26 г/см<sup>2</sup>, то есть оно чуть меньше, чем капиллярное кровяное давление. Этой силы достаточно для того, чтобы поддерживать непрерывное рассасывание альвеолярной кости на стороне давления. (Кровообращение при этом не нарушается);

3-степень - сила давления несколько большая, чем капиллярное кровяное давление (до 65 г/см<sup>2</sup>). Такая сила ведет к сдавливанию периодонта, его анемии, нарушению кровообращения. (В области давления происходит застойная резорбция);

4-степень - сила давления чрезмерна (более 65 г/см<sup>2</sup>), наблюдается ущемление и раздавливание периодонта. В тяжелых случаях периодонт отсекается и зуб вплотную прилегает к стенке лунки. Возможен разрыв сосудисто-нервного пучка, кровоизлияние в области верхушки корня и рассасывание цемента и дентина корня зуба.

Оптимальной силой является сила второй степени, особенно если она применяется прерывисто с паузами. При применении непрерывной силы в костной ткани происходит аппозиция и резорбция, но процесс аппозиции не «поспевает» за резорбцией, поэтому после окончания периода активного лечения для предотвращения рецидива необходим длительный ретенционный период.

При действии прерывистой силы бывают паузы, интервалы покоя, когда ввиду прекратившегося давления или тяги аппарата, процессы аппозиции получают перевес над процессами рассасывания, поэтому результаты лечения более устойчивы.

С целью изучения вопроса о влиянии перемещения молочных зубов на зачатки постоянных Х.А. Каламкарров провел экспериментальное исследование на щенках.

Особенностью этих опытов было:

1. Перемещались все молочные зубы во всех направлениях - в горизонтальной и вертикальной плоскостях.
2. Зубы перемещались при помощи как механически действующих (винт, дуга, резиновая тяга), так и функциональных аппаратов.
3. Применялась различная по характеру и величине сила.

Х.А. Каламкарров показал, что при горизонтальном перемещении молочных зубов в каком-либо направлении - вестибулярном, оральном, мезиальном или дистальном - во всех тканях парадонта протекают процессы перестройки, которые наблюдаются при передвижении постоянных зубов, но наступают они раньше и выражены значительно сильнее.

Зачатки постоянных зубов, тесно связанные с корнями молочных, при ортодонтических вмешательствах перемещаются в направлении движения молочных зубов. При медленном перемещении молочных зубов с применением небольших, нежных сил зачатки продолжают нормально развиваться и прорезываются на новом месте в сроки, близкие к срокам у контрольных животных. При более грубом или быстром передвижении молочных зубов, их корни рассасываются значительно быстрее, и поэтому развитие зачатков соответствующих постоянных зубов ускоряется.

Ткани зачатков постоянных зубов обладают высокой резистентностью к различным отрицательным внешним факторам. Корни молочных зубов по мере приближения к зачаткам постоянных зубов усиленно рассасываются, чем снижается чрезмерное давление на зачатки и предотвращается повреждение и возникновение патологических процессов в их тканях.

При вертикальной нагрузке по боковые зубы, когда зачатки постоянных премоляров приближаются к корням молочных зубов, последние начинают усиленно рассасываться, тогда как зачатки постоянных зубов продолжают несколько ускоренно развиваться, деструктивных изменений в них не возникает.

В области выключенных из окклюзии молочных резцов и моляров прорезывание постоянных зубов происходит медленнее, чем в области перегруженных молочных зубов. Это объясняется ослаблением процесса рассасывания костной перегородки между зачатками постоянных зубов и корнями недогруженных молочных, которые также рассасываются медленнее, чем у перегруженных.

Х. А. Каламкарров пришел к выводу, что перемещение молочных зубов при помощи ортодонтических аппаратов не оказывает отрицательного влияния на зачатки постоянных. Они продолжают нормально развиваться и вместе с молочными зубами перемещаются в направлении приложенной силы, величина которой не должна быть чрезмерной.

По мнению Энгля, перемещать постоянные зубы, лучше всего до окончания формирования верхушки корня. Ортодонтическое перемещение зубов с несформированными корнями при применении небольших сил, по мнению А.А. Аникенко и Л.И. Камышевой, не оказывает отрицательного влияния на формирование корня.



### ЛЕЧЕНИЕ ЗУБОЧЕЛЮСТНЫХ АНОМАЛИЙ

Для ортодонтического лечения применяют различные аппараты, которые по принципу их действия распределяют на механические, функционально-направляющие, функционально-действующие, а также сочетанного действия.

По месту расположения аппаратов различают одночелюстные, двухчелюстные, вестибулярные и внеротовые аппараты. Они могут быть съемными или несъемными, исправляющими положение зубов и челюстей или удерживающими их (ретенционными).

Методы ортодонтического лечения принято делить на два основных вида:

а) механический (исправление положения зубов, формы зубных рядов и нормализация прикуса с помощью механически-действующих аппаратов);

б) функциональный (исправление положения зубов, формы зубных рядов, нормализация роста челюстей, смыкания зубных рядов и функции мышц, окружающих зубные ряды, с помощью лечебной гимнастики и применения функционально-действующих аппаратов).

Эти методы могут сочетаться между собой и с другими методами лечения — хирургическим или протетическим.

#### Аномалии зубов

По классификации В.Ю.Курляндского и Д.А.Калвеллса, они делятся на аномалии количества, величины, формы, нарушения структуры твердых тканей, нарушения сроков прорезывания, последовательности расположения.

#### Аномалии количества зубов.

Количество зубов может быть увеличено - гипердонтия, сверхкомплектные зубы; уменьшено - гиподонтия; отсутствует - адентия. При наличии сверхкомплектного зуба, необходимо тщательное обследование, относительно возможности его сохранения и последующего функционирования. Если сверхкомплектные зубы не имеют каких - либо

отклонений по форме, размерам и структуре, обычно лечение планируется в пользу их сохранения.

При гиподонтии, адентии, как правило, имеется нарушение положения и прорезывания зубов (рядом стоящих и зубов-антагонистов) что отражается на форме и размерах зубных рядов.

Дети с полной первичной адентией встречаются редко и им с момента обращения необходимо изготовление полных съемных протезов. Дети быстро привыкают к ним. Как частичные, так и полные съемные протезы должны каждые 1,5-2 года заменяться на новые. Наиболее объективными критериями при этом должны быть: возраст больного в сопоставлении среднестатистических данных с индивидуальными показателями. Естественно, при этом должны учитываться как морфологические, так и функциональные особенности зубочелюстной системы.

### **Аномалии величины зубов**

Наличие крупных по величине зубов, или макродонтии, сочетаясь с аномалиями формы и размеров зубных рядов и окклюзии, требует предварительной ортодонтической коррекции. Исключения составляют случаи макродонтии и микродонтии, нерезко выраженные в индивидуальном отношении, когда диапазон различия размеров зубов невелик, имеются определенные противоречия с размерами базисов челюстей и типом лица. Иначе говоря, это те редкие случаи, когда можно обойтись только ортодонтической коррекцией или коррекцией в комбинации с удалением отдельных зубов.

### **Аномалии формы зубов**

Лечение пациентов с аномалиями формы зубов во всех без исключения случаях однозначно - восстановление оптимальной анатомической формы. Проводить ортодонтическую коррекцию необходимо учитывая возможные сопутствующие нарушения со стороны зубных рядов и окклюзии.

### **Аномалии структуры твердых тканей зубов**

Структурные изменения, дефекты, деформация коронковой части зубов при нарушениях процессов кальцификации зачатков в период их развития, проявляясь в виде углублений, полостей, изменения цвета, вызывают жалобы со стороны пациентов в основном на косметический

недостаток. В этом случае лечение заканчивают восстановлением анатомической и косметической полноценности соответствующего зуба.

### **Нарушение сроков прорезывания зубов**

Раннее прорезывание постоянных зубов, в основном, связано с ранней потерей молочных зубов, и в этом случае ортодонт может провести коррекцию положения рядом расположенных зубов и зубов-антагонистов. Нередко встречается раннее прорезывание постоянного зуба при наличии молочного в зубном ряду. В таких случаях удаляется молочный зуб и корректируется направление прорезывания постоянного зуба.

Позднее прорезывание молочных зубов явление сравнительно редкое. В таких случаях рекомендуется массаж десен.

При ранней потере молочных зубов смещение рядом расположенных зубов, зубов-антагонистов в сторону дефекта затрудняет прорезывание комплектного зуба (ретенция, чаще клыков). Проводится ортодонтическая коррекция формы и размеров зубных рядов, положения рядом расположенных зубов и зубов-антагонистов, а также окклюзии. На базисной ретенционной пластинке выставляются недостающие зубы, в области которых после коррекции окклюзии создаются дополнительные нагрузки. Часто этого бывает достаточно для прорезывания задержавшегося зуба, если направление оси задержавшегося зуба правильное.

### **Аномалии положения зубов**

По отношению к трем взаимно перпендикулярным плоскостям различают следующие аномалии положения зубов: 1) вестибулярное, 2) оральное, 3) мезиальное, 4) дистальное, 5) высокое (выше окклюзионной плоскости), 6) низкое (ниже окклюзионной плоскости), 7) поворот зуба вокруг оси.

Следует различать отклонение коронок зубов при относительно правильном расположении вершук их корней и корпусное смещение зубов, т.е. смещение и коронки, и корня зуба.

### **Вестибуло-оральное положение зубов**

Вестибулярное отклонение чаще наблюдается в области фронтальных зубов в результате недостатка для них места в зубном ряду, вредных привычек, несоответствия размеров зубов и их апикального базиса, а также размеров базисов челюстей.

Ортодонтическое лечение заключается в создании места в зубной дуге для неправильно расположенных зубов путем ее расширения, перемещения соседних зубов или удаления некоторых из них по ортодонтическим показаниям. Для перемещения зубов в зубной ряд применяют съемные пластинки с пружинами, вестибулярными дугами, несъемные аппараты с одночелюстной, межчелюстной или внеротовой тягой и др.

При обследовании больного важно уточнить, находится ли клык на соответствующем ему месте — между боковым резцом и первым премоляром — или он смещен в мезио-дистальном направлении. Причинами вестибулярного положения клыков могут быть: 1) сужение зубных рядов; 2) мезиальное смещение боковых зубов в результате раннего кариозного разрушения или потери молочных моляров; 3) латеральное смещение резцов вследствие диастемы, наличия сверхкомплектных зубов и других причин; 4) неправильная закладка зачатков клыков; 5) несоответствие ширины коронок зубов ширине апикального базиса; 6) задержка смены вторых молочных моляров и др.

План лечения и ортодонтические аппараты избираются в зависимости от этиологии данной аномалии, периода формирования зубо-челюстной системы и возраста больного, наличия или отсутствия места в зубной дуге для клыков, расположения соседних и противостоящих зубов, вида прикуса.

Основные приемы лечения вестибулярного положения клыков: а) расширение зубных рядов; б) медиальное перемещение резцов; в) дистальное перемещение боковых зубов; г) удаление отдельных зубов (чаще премоляров) и д) перемещение клыков.

После тщательного обследования прикуса больного в периоде смены зубов можно применять метод последовательного удаления зубов по Хотцу, если установлено несоответствие ширины коронок зубов и ширины апикального базиса зубного ряда, или же метод удаления отдельных постоянных зубов, чаще первых премоляров. При последующем ортодонтическом перемещении клыков важно уделять внимание выбору опоры для аппарата. В процессе дистального перемещения клыков с опорой в области моляров одновременно происходит мезиальное перемещение боковых зубов, в результате чего место в зубном ряду, освобожденное для клыков за счет удаления первых премоляров, может сократиться за счет мезиального смещения боковых зубов.

В оральном положении чаще находятся резцы, клыки, вторые премоляры в результате недостатка для них места, сужения зубного ряда, наличия сверхкомплектных зубов или задержавшихся молочных зубов, вредных привычек и других причин.

При создании места в зубном ряду для орально расположенного зуба или группы зубов учитывают степень обратного фронтального перекрытия. При открытом и прямом прикусах, а также незначительном обратном фронтальном перекрытии применяют пластинки с протрагирующими пружинами или лингвальными дугами и др. Необходимым условием является разобщение прикуса для беспрепятственного перемещения зубов.

При умеренном или глубоком обратном фронтальном перекрытии, отсутствии сагиттальной щели между резцами и аномалиях положения зубов, сочетающихся со смещением нижней челюсти вперед, целесообразно применять аппараты для нижней челюсти с наклонной плоскостью (каппа Шварца, каппа Бынина, направляющая петля Курляндского, аппарат Брюкля).

Наиболее универсальным является аппарат Брюкля, т.е. пластинка для нижней челюсти с вестибулярной дугой, кламмерами на моляры и наклонной плоскостью. Посредством этого аппарата можно отклонить вестибулярно зубы верхней челюсти и наклонить орально зубы нижней челюсти. Путем изменения направления наклонной плоскости или формирования накусочной площадки можно достигнуть зубоальвеолярного укорочения во фронтальном участке и зубоальвеолярного удлинения в боковых участках верхней челюсти.

### **Мезиальное или дистальное положение зубов**

Мезиальное положение зубов может быть следствием кариозного разрушения коронок зубов, ранней потери молочных или постоянных зубов, адентии и других причин. В результате мезиального перемещения боковых зубов наблюдается укорочение зубного ряда.

Дистальное положение боковых бывает обусловлено препятствием для прорезывания этих зубов (сверхкомплектные зубы, задержавшиеся молочные моляры, широкий плотный небный шов и др.). Наиболее часто встречающейся аномалией этой группы является диастема — щель между центральными резцами.

## Диастема и тремы

Клиническое обследование, изучение диагностических моделей челюстей и рентгенограмм позволяет выявить вид диастемы. В зависимости от расположения центральных резцов по отношению к срединной линии, их латерального отклонения или смещения, поворотов вокруг оси и учета этиологических факторов существуют различные виды диастем

Согласно классификации по Ф.Я. Хорошилкиной существует несколько видов диастем (рис.63).

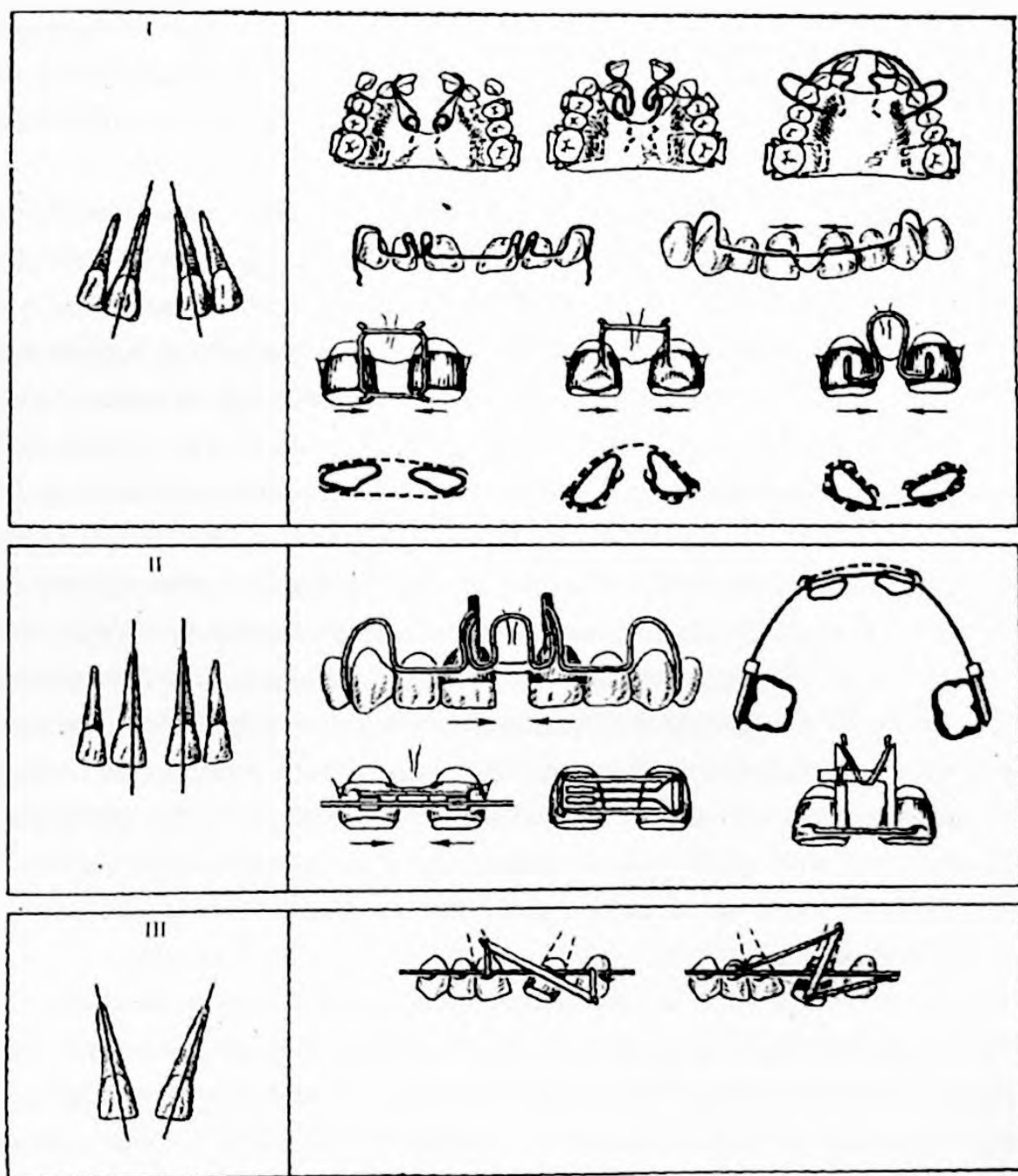


Рис. 63 Виды диастем (I—III) в зависимости от расположения центральных резцов по отношению к сагиттальной плоскости.

Первый вид — латеральное отклонение коронок центральных резцов при схождении вершук их корней. Причинами такого вида диастемы часто бывают сверхкомплектные зубы, вредные привычки сосания пальцев, языка и др.; давление кончиком языка на зубы, что способствует появлению диастемы и трем между зубами. Привычка прикусывания ногтя, карандаша или других предметов нередко является причиной поворотов верхних центральных резцов по оси. Неправильное положение нижнего центрального резца, в частности его поворот по оси, препятствует установлению верхнего резца в зубной ряд, что также может быть причиной диастемы. Такой вид диастемы можно устранить пластинками с рукообразными и другими пружинами, вестибулярными дугами, элементами несъемной техники на центральные резцы с крючками и резиновой тягой.

Второй вид — корпусное латеральное смещение резцов. Причинами могут быть первичная адентия - отсутствие зачатков одного или двух верхних боковых резцов; значительное уплотнение костной ткани в области срединной межальвеолярной перегородки; низкое прикрепление уздечки верхней губы, потеря бокового резца, клыка или аномалии их положения, наличие сверхкомплектных зубов в области центральных резцов (ретенированных или прорезавшихся). Второй вид диастемы нередко является семейной особенностью. Korkhaus и другие называют такую диастему истинной, подчеркивая тем самым ее отличие от диастемы, возникшей под воздействием механических факторов. Такой вид диастемы целесообразнее лечить только рельсовыми конструкциями.

Третий вид — медиальный наклон коронок центральных резцов и латеральное отклонение их корней. Наблюдается при наличии нескольких сверхкомплектных зубов между корнями центральных резцов или сверхкомплектного зуба, расположенного поперечно, при одонтоме, множественной адентии. Иногда диастема возникает под влиянием не одной, а нескольких причин.

Для устранения диастемы применяются следующие методы лечения: ортодонтический, хирургический, протетический и сочетанные.

Эффективность методов лечения зависит от этиологии данной аномалии, степени ее выраженности, периода формирования прикуса, расположения центральных резцов, боковых резцов, клыков или их зачатков, а также от наследственных факторов. Профилактические и ле-

чебные мероприятия наиболее эффективны в периодах молочного прикуса и начала сменного прикуса.

Лечение следует начинать после рентгенографии области центральных резцов и прилегающего к ним альвеолярного отростка с целью определения расположения корней и коронок резцов, ширины и плотности срединной межальвеолярной перегородки, выявления сверхкомплектных зубов и выяснения этиологии данной аномалии с учетом наследственных факторов. Конструкции ортодонтических аппаратов надо выбирать с учетом вида диастемы.

Диастему первого вида (без поворота центральных резцов по оси) целесообразно устранять съёмными или несъёмными аппаратами с приспособлениями для мезиального наклона резцов.

К съёмным аппаратам относятся: 1) пластинки с рукообразными (по Д. А. Калвелису) или другими пружинами; 2) пластинка с вестибулярной дугой и пружинящими отростками (аппарат Шварца); 3) пластинка с ретракционной вестибулярной дугой, протрагирующими и сближающими резцы пружинами (в случаях их поворотов по оси). Съёмные аппараты должны быть хорошо зафиксированы посредством кламмеров на боковых зубах.

Для лечения диастемы вторичного и третьего видов наиболее подходящей является несъёмная техника.

В тех случаях, когда после устранения диастемы первого вида боковые резцы устанавливаются вплотную к центральным, рецидивов аномалии не наблюдается. Труднее обеспечить ретенцию достигнутых результатов при лечении диастемы второго вида и особенно при врожденном отсутствии верхних боковых резцов. Укорочение верхнего зубного ряда (при частичной адентии) может быть причиной ложной прогении. В таких случаях после исправления положения центральных резцов следует обеспечить место для отсутствующих боковых резцов.

Прорезавшиеся и поверхностно расположенные ретенированные сверхкомплектные зубы подлежат удалению.

Саморегуляция положения резцов после удаления сверхкомплектных зубов или наблюдается в тех случаях, когда диастема не превышает 3 мм и операция по пластике уздечки верхней губы производится до прорезывания верхних боковых резцов (7—8 лет) или клыков (10—12 лет). При более выраженной диастеме промежуток между центральными



ми резцами сокращается, но не полностью, поэтому при ширине диастемы больше 3 мм не следует ожидать саморегуляции.

При наличии широкой диастемы (больше 6 мм), в том числе обусловленной множественной адентией, может быть рекомендовано ортодонтическое лечение с последующим восстановлением изъянов протезированием. В период молочного и сменного прикусов для этой цели применяются съемные протезы, в старшем возрасте могут быть зафиксированы несъемные протезы, установленные на импланты.

Путем реставрации можно также придать сверхкомплектным зубам (одному или двум) форму соседних зубов, что позволяет достигнуть совпадения средней линии между зубами со средней линией лица. Однако в таких случаях обычно подлежит удалению комплектный зуб, находящийся вне зубной дуги или повернутый по оси.

Резко выраженные диастемы могут быть устранены в сочетании ортодонтического лечения с компактостеотомией в области зубов, подлежащих перемещению. Такой сочетанный метод лечения показан при наличии широкой диастемы второго и третьего видов.

#### **Расположение зубов выше или ниже окклюзионной плоскости**

Расположение зубов выше или ниже окклюзионной плоскости относится к числу вертикальных аномалий положения зубов. Недопрорезывание зуба может быть обусловлено недостатком для него места в зубном ряду, вредной привычкой и другими механическими препятствиями на пути его прорезывания, нарушением формирования корня зуба или альвеолярного отростка и другими причинами.

После создания места в зубном ряду на зубе, подлежащем перемещению, укрепляют кольцо с крючком, скобой, штангой или другим приспособлением и производят его вытяжение с помощью различных опорных элементов, одним из которых является микроимплант.

При зубоальвеолярном удлинении на отдельных участках зубных рядов для выравнивания окклюзионной поверхности применяют аппараты, усиливающие давление в вертикальном направлении на неправильно расположенный зуб или группу зубов (пластинка с пружинами или металлической лентой, опирающейся на режущий край перемещаемого зуба; пластинка для противоположной челюсти с накусочной площадкой, разобщающей другие зубы).

Зубоальвеолярное укорочение и зубоальвеолярное удлинение во фронтальном или боковых участках зубных рядов используют при лечении открытого и глубокого прикусов.

### Поворот зубов по оси

Зубы, повернутые вокруг оси, чаще резцы, клыки и премоляры, могут располагаться в зубном ряду либо вне его. Степень их поворота может быть различна, чаще встречается поворот до  $45^\circ$ . Причины этой аномалии – сверхкомплектные или задержавшиеся молочные зубы, недостаток места для постоянного зуба в результате ранней потери молочного зуба и перемещения рядом расположенных зубов, неправильная закладка зачатка, сужение зубного ряда, несоответствие величины зубов и их апикального базиса и др. Лечение этих аномалий осуществляется съемными или несъемными аппаратами, схематическое изображение которых указано ниже (рис 64-65).

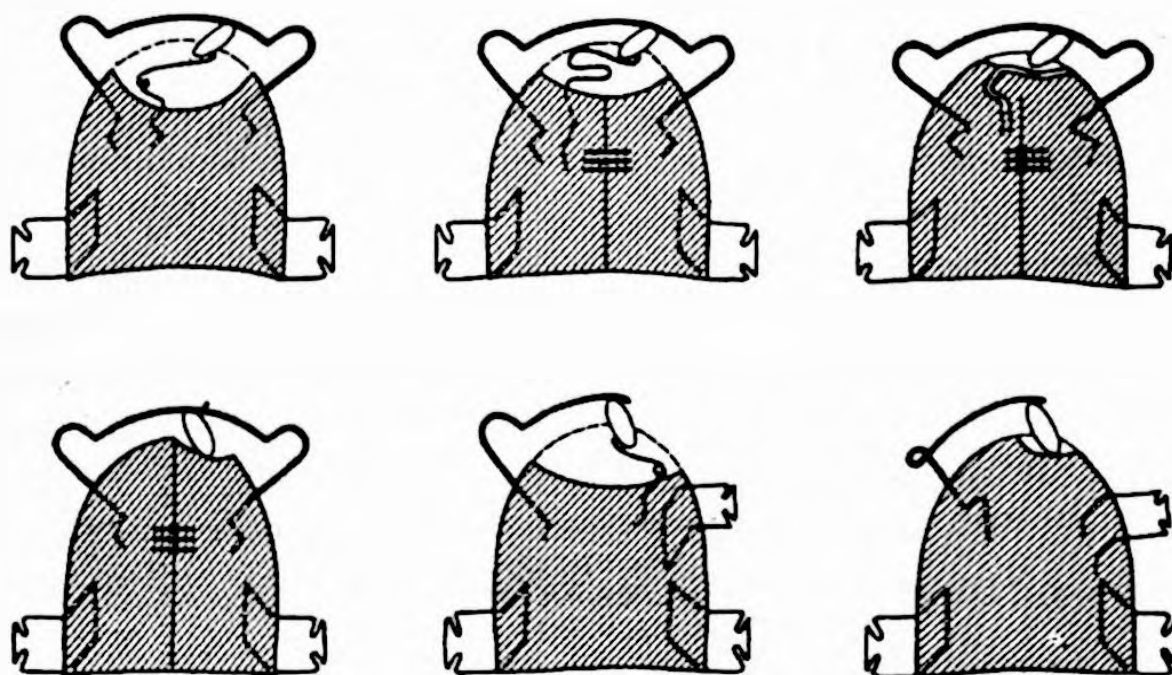


Рис. 64 Схема съемных аппаратов для поворота вокруг оси одного резца.

### Транспозиция зубов

Транспозиция зубов — обмен местами двух рядом расположенных зубов, например боковых резцов и клыков, клыков и первых премоляров, встречается относительно редко. Этиологическим фактором такой аномалии является неправильное положение зачатков зубов. Вы-

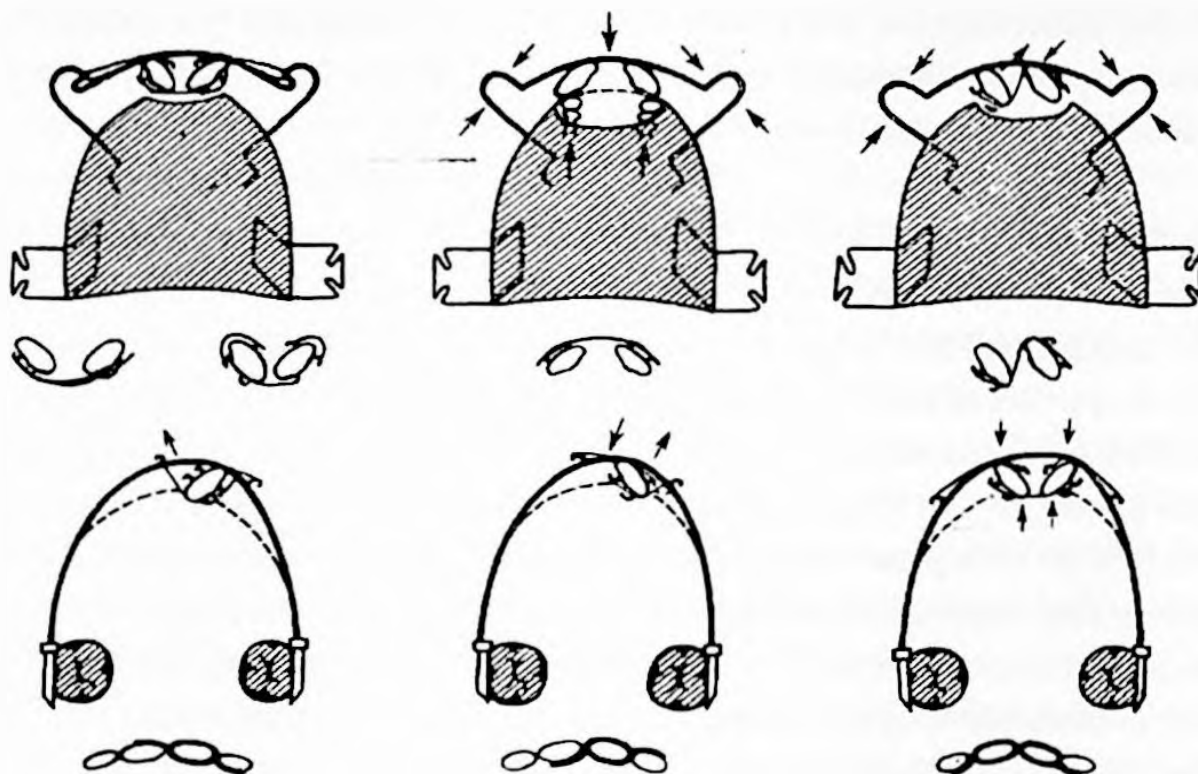


Рис. 65 Схема съемных и несъемных аппаратов для поворота вокруг оси резцов.

бор способа лечения - хирургического (удаление отдельных зубов) или ортодонтического - зависит от степени их смещения и наклона корней.

Планировать лечение при транспозиции зубов следует после получения рентгенограммы области неправильно расположенных зубов. Проблема транспозиции, на сегодняшний день, решается за счет эстетической реставрации.

### Аномалии зубных рядов (сужение зубных рядов)

Сужение зубных рядов характеризуется изменением их формы, обусловленным уменьшением расстояния между срединной плоскостью и латерально расположенными от нее зубами. Трансверзальные аномалии прикуса определяются на верхней челюсти по отношению к плоскости, проходящей через срединный небный шов, на нижней челюсти по отношению к срединной плоскости лица и верхней челюсти. Сужение зубных рядов наблюдается при нейтральном, дистальном или мезиальном соотношении боковых зубов, а также при вертикальных аномалиях прикуса.

Принято различать сужение зубной дуги: альвеолярной, базальной или сочетанной формы. Эти нарушения особенно четко выявляются на

поперечных распилах диагностических моделей челюстей. Различают также общее сужение зубного ряда, V-образную форму (сужение больше выражено в области премоляров), округлую (сужение в области моляров). Оно может быть симметричным, несимметричным (односторонним) и нередко сочетается с тесным положением фронтальных зубов, поворотами их по оси, вытеснением одного или нескольких зубов из зубного ряда в вестибулярном или небном направлении с ретенцией отдельных зубов. По степени выраженности различают сужение зубных рядов первой, второй и третьей степени.

Основные этиологические факторы сужения зубных рядов и их апикальных базисов следующие:

1. Затрудненное носовое дыхание (дыхание через рот). При этом язык занимает неправильное положение в полости рта и не оказывает достаточного давления на верхнюю челюсть. Нарушается форма купола неба, дна носовой полости, отстает развитие придаточных пазух верхней челюсти и лобной кости. Как говорилось выше, ротовое дыхание нередко сочетается с нарушением осанки.

2. Вредные привычки. Сосание большого пальца руки, других пальцев и предметов, прикусывание нижней губы усиливают давление щек на зубные ряды в результате открывания рта.

3. Нарушение функций глотания и речи, парафункция мимических и жевательных мышц, а также мышц языка. Это приводит к развитию и закреплению неправильного нервно-мышечного стереотипа. Благодаря напряжению мимических мышц и давлению их сухожилий, соединяющихся в области углов рта, на зубные ряды, происходит деформация последних, наиболее выраженная в области клыков и премоляров.

Перестроить и нормализовать функции глотания и речи бывает трудно; в связи с чем после окончания лечения иногда наступает рецидив аномалии. Сужение зубных рядов и недостаток места для фронтальных зубов можно объяснить слабым давлением на зубы малоподвижного языка при его укороченной уздечке и превалирующим воздействием мышц губ и щек. Верхняя зубная дуга без достаточного давления со стороны языка суживается в области премоляров и клыков и обычно удлиняется во фронтальном участке.

Различают сужение верхней зубной дуги: а) с протрузией фронтальных зубов без трем между ними; б) с протрузией фронтальных зубов и

их скученным положением; в) с протрузией фронтальных зубов и тремами между ними.

4. Вялое жевание, а также пережевывание пищи на одной стороне уменьшает площадь соприкосновения жевательных поверхностей боковых зубов и не стимулирует рост челюстей. Сужение зубных дуг, в свою очередь, затрудняет боковые жевательные движения нижней челюсти.

5. Раннее кариозное разрушение зубов (особенно молочных моляров) и их потеря способствуют перемещению боковых зубов в мезиальном направлении, т.е. в сторону более узкой части зубной дуги, что обуславливает ее общее сужение.

6. Общие заболевания. Большое значение в возникновении и развитии сужения зубных рядов имеют рахит, диспепсия, инфекционные и хронические болезни, влияющие на обмен веществ и ослабляющие организм в целом.

Диагноз ставится на основании клинического и рентгенологического обследования, а также изучения и измерения диагностических моделей челюстей. Уточняется ширина зубного ряда в области премоляров и моляров (по Pont, Linder и Harth, Снагиной) и ширина апикального базиса (по Howes).

Сравнение полученных данных с индивидуальной нормой позволяет определить выраженность сужения и выбрать метод лечения. При этом учитываются следующие данные: 1) соотношение боковых зубов (нейтральное, дистальное, мезиальное); 2) форма (место) сужения (зубная, альвеолярная, базальная, смешанная); 3) положение боковых зубов, т.е. является ли тесное положение фронтальных зубов следствием мезиального смещения боковых, несоответствия величины зубов и базиса челюстей или других причин; 4) завершился ли активный рост челюстей; 5) можно ли устранить аномалию только ортодонтическим методом или требуются вспомогательные хирургические вмешательства.

К профилактическим мероприятиям в раннем детском возрасте относятся правильный режим питания, борьба с вредными привычками и заболеваниями носоглотки, нормализация осанки, общая и специальная лечебная ортодонтическая гимнастика и массаж.

Лечение заключается в расширении зубных рядов и их апикального базиса, установлении зубов в правильное положение, а также в опре-

делении ортодонтических показаний к удалению отдельных зубов или другим хирургическим операциям (компактостеотомия, рассечение укороченной уздечки языка и др).

Расширение зубного ряда достигается с помощью съемных или несъемных ортодонтических аппаратов. Для расширения зубных рядов съемными ортодонтическими аппаратами применяются винты или пружины. В 1882 г. Coffin предложил пластинку с проволочной пружиной, а в 1886 г. Kingsley предложил пластинку с винтом. Schwarz усовершенствовал расширяющие пластинки, присоединив к ним стреловидные кламмеры, ретракционные дуги, различные пружины и другие приспособления для перемещения зубов (рис 66).

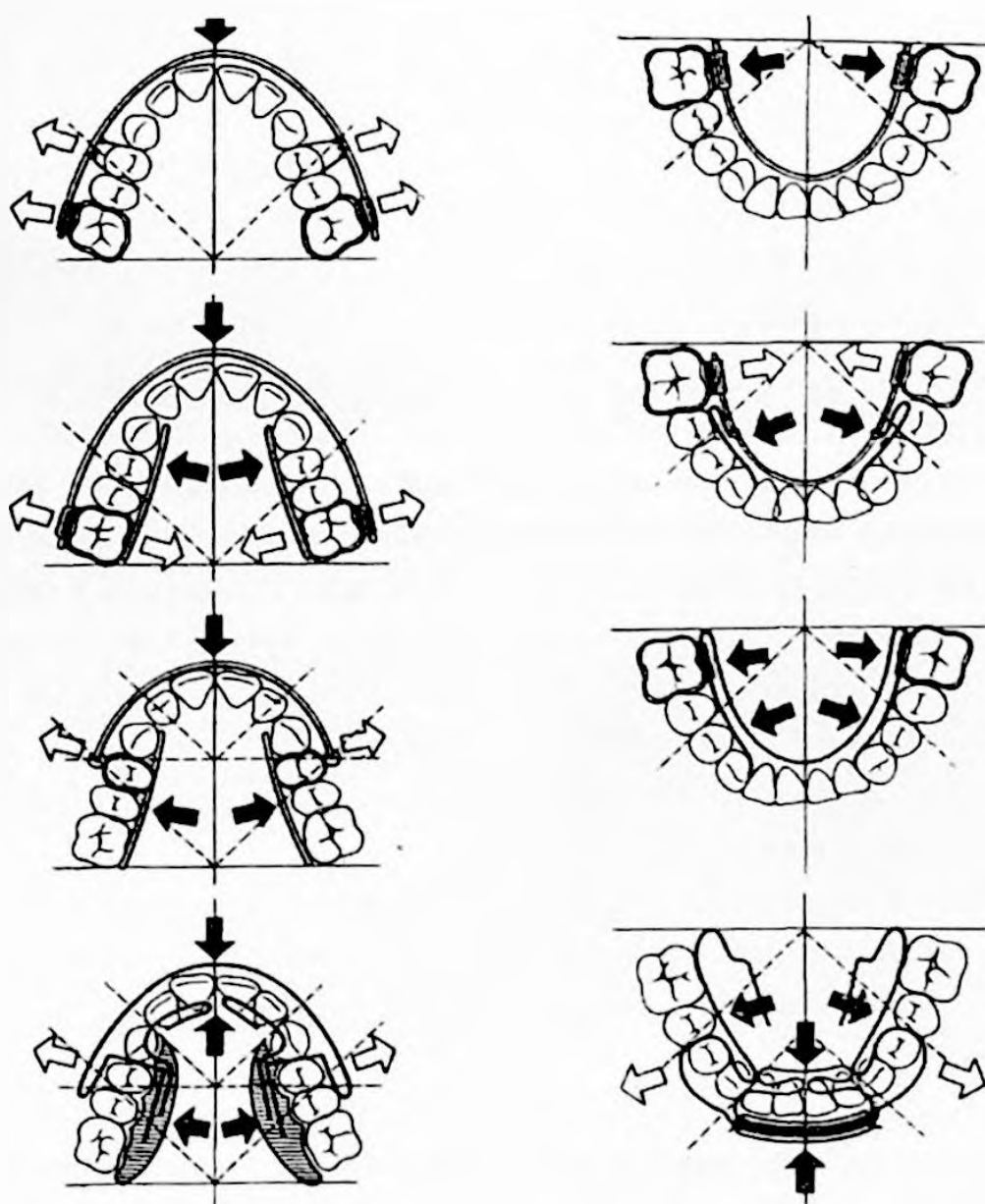


Рис. 66 Съемные расширяющие конструкции.

Наибольшее сужение верхнего зубного ряда наблюдается обычно в области премоляров, поэтому винт при сагиттальном распиле пластинки устанавливается именно в этой области.

Повышение прикуса за счёт окклюзионных накладок на боковых зубах облегчает и ускоряет лечение.

Конструкция расширяющей пластинки для нижней челюсти при значительном сужении зубного ряда и язычном наклоне боковых зубов имеет некоторые особенности. Нижние ее края должны быть утолщены, так как во время припасовки требуется спиливание пластмассы с их внутренней поверхности. В целях лучшей фиксации пластинки и предотвращения ее соскальзывания в сторону дна полости рта можно делать проволочные окклюзионные накладки на боковые зубы. Винт следует раскручивать еженедельно на  $\frac{1}{4}$  —  $\frac{1}{2}$  оборота. Вместо винта для расширения зубных рядов можно применить пружину Коффина — одинарную или двойную. Ее изгибают из нержавеющей стальной проволоки диаметром 0,6—0,8 мм. Концам пружин придают зигзагообразную форму, чтобы обеспечить их фиксацию в пластмассовом базисе. Дозировать силу действия пружины труднее, чем силу действия винта, однако ее преимущество заключается в непрерывности действия.

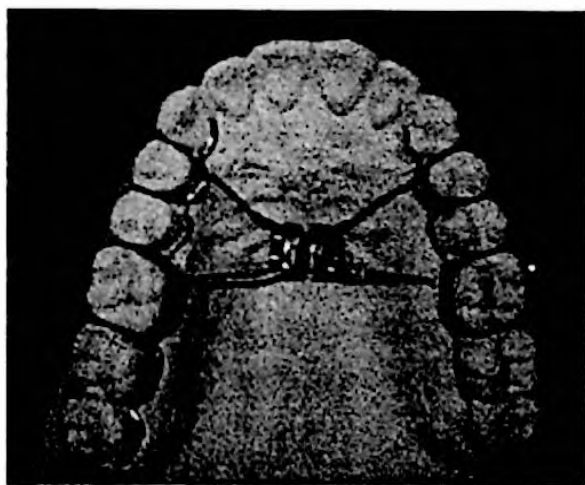
Несмотря на то, что расширяющие пластинки укрепляются на зубах посредством различных фиксирующих приспособлений, они, прилегая к альвеолярному отростку и небному своду, оказывают воздействие не только на зубы, но и на челюсти. Их можно назначать в периодах молочного, сменного и постоянного прикуса. Кроме одночелюстных съемных ортодонтических аппаратов для расширения зубных рядов, имеются двучелюстные моноблоковые аппараты и каркасные, а также вестибулярные аппараты. Из несъемных аппаратов для этой цели применяются дуговые и винтовые аппараты.

В период постоянного прикуса показаны следующие методы лечения и механически действующие ортодонтические аппараты в зависимости от выраженности сужения верхней зубной дуги и ее апикального базиса.


1. При сужении зубной (или зубной и альвеолярной) дуги до 5 мм по сравнению с индивидуальной нормой показан ортодонтический метод лечения — расширяющие пластинки или несъемная техника.

2. При сужении зубной (или зубной и альвеолярной) дуги более чем на 5 мм по сравнению с индивидуальной нормой показано сочетанное лечение — хирургическое (компактостеотомия или удаление отдельных зубов) и последующее ортодонтическое расширение.

3. При сужении апикального базиса верхней челюсти до 37% и более (установленном по методу Howes) рекомендуется сочетанный метод лечения: удаление отдельных зубов, компактостеотомия или раскрытие срединного небного шва посредством несъемных расширяющих ортодонтических аппаратов, воздействующих на срединный небный шов и положение зубов.



*a*



*б*

Рис. 67 Аппарат интенсивного расширения срединного небного шва (а — фиксированный на зубах; б — фиксированный на зубах и имеющий пластмассовый базис)

Можно активировать винт ежедневно на  $\frac{1}{4}$  оборота. После каждого поворота винта следует проверять реакцию больного на вмешательство и продолжать расширение только в том случае, если болезненные ощущения обычно локализуются в области срединного небного шва и проходят через 30—50 мин после раскручивания винта. При передозировке силы действия аппарата могут возникнуть неприятные ощущения и в области переносицы. При этом постепенно между центральными резцами появляется диастема; она используется для устранения тесного положения фронтальных зубов.

### Дистальный прикус

Дистальный прикус относится к аномалиям окклюзии в сагиттальном направлении и характеризуется мезиальным расположением верх-



него зубного ряда по отношению к нижнему или дистальным расположением нижнего зубного ряда по отношению к верхнему. При этом нарушено соотношение зубных рядов на всем протяжении, как в переднем, так и в боковых отделах.

Главным признаком, на основании которого ставится диагноз дистальная окклюзия, является смыкание боковых зубов по 2 классу Энгля, когда мезиальные щечные бугры верхних первых постоянных моляров располагаются впереди межбугорковых фиссур одноименных нижних.

Уже в конце молочного прикуса по соотношению дистальных поверхностей верхних и нижних вторых моляров можно определить какой прикус будет формироваться у ребенка. Расположение дистальных поверхностей вторых молочных моляров в одной вертикальной плоскости или появление дистальной ступеньки (нижний моляр расположен дистально по отношению к верхнему, нижняя челюсть недоразвита) соответствует 2 классу Энгля и является ранним симптомом развития дистальной окклюзии.

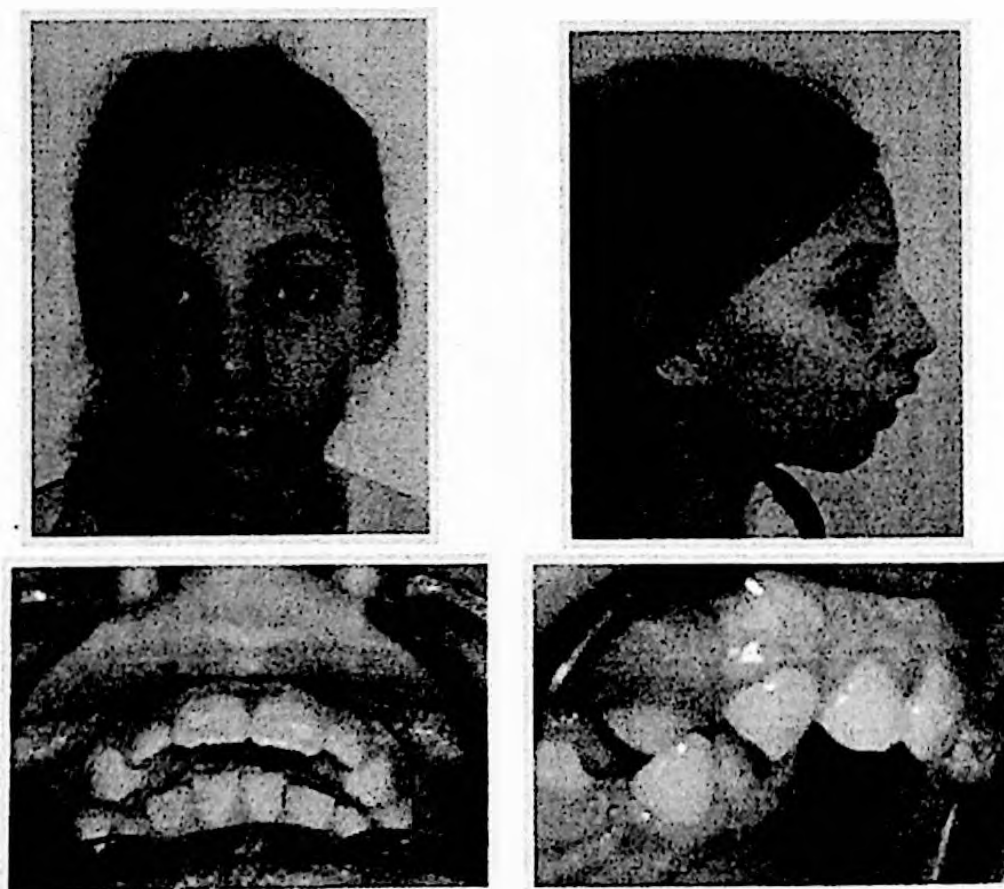


Рис. 68 Вид пациента с дистальным прикусом

Дистальная ступень образуется и между вертикальной линией, проведенной по оси верхнего клыка, и линией, проведенной по межзубному промежутку между клыком и первым премоляром нижней челюсти.

Фронтальные зубы верхней челюсти смещены вперед и не контактируют с нижними, поэтому между зубами образуется сагиттальная щель. Большая сагиттальная щель с протрузией верхних резцов, как правило, свидетельствует о наличии несоответствия между размерами верхней и нижней челюстей (рис. 68).

Сагиттальная щель между фронтальными зубами верхней и нижней челюстей может развиваться у пациентов с пропорциональными размерами челюстей и правильным смыканием боковых зубов (1 класс Энгля) за счет протрузии верхних фронтальных зубов или ретрузии нижних фронтальных зубов, Х.А. Каламкаров называет это прогнатическим соотношением фронтальных зубов, в основе которого лежит:

- вестибулярное положение фронтальных зубов верхней челюсти;
- язычный наклон фронтальных зубов нижней челюсти;
- удлинение переднего отрезка верхней зубной дуги;
- укорочение переднего отрезка нижней зубной дуги.

К аномалиям окклюзии по 2 классу Энгля может привести генетически обусловленное несоответствие размеров и положения челюстей:

- чрезмерное развитие верхней челюсти (верхняя макрогнатия);
- недоразвитие нижней челюсти (нижняя микрогнатия);
- переднее положение верхней челюсти по отношению к переднему отделу основания черепа - прогнатия;
- заднее положение нижней челюсти по отношению к переднему отделу основания черепа - ретрогнатия.

Этиологическим фактором, вызывающим вестибулярное положение фронтальных зубов верхней челюсти или язычный наклон фронтальных зубов нижней челюсти, чаще всего является вредная привычка:

- сосание большого пальца руки;
- сосание (накусывание) нижней губы.

Верхняя зубная дуга при дистальной окклюзии бывает, как правило, удлинена во фронтальном отделе, а нижняя, наоборот, укорочена. Удлинение или укорочение зубной дуги связано с:

1. Количеством зубов - вверху сверхкомплектные зубы, расположенные в зубной дуге в области фронтальных зубов, внизу - адентия или раннее удаление молочных или постоянных зубов;

2. Величиной зубов - крупные зубы на верхней челюсти - макроден-тия и мелкие внизу - микроден-тия;

3. Расположением зубов - всеоробразно с наличием диастемы и трем вверху, тесно, скученно - внизу.

Чрезмерное развитие верхней челюсти может быть обусловлено ге-нетическим фактором (размеры зубов и размеры челюстей передаются по наследству) или эндокринными расстройствами (гиперфункция ги-пофиза).

Из причин, вызывающих недоразвитие нижней челюсти, особое ме-сто отводится искусственному вскармливанию ребенка, который, как правило, рождается с физиологической младенческой ретрогенией, то есть дистальным положением нижней челюсти по отношению к верх-ней. Нижняя челюсть ребенка может располагаться позади верхней на расстоянии до 10 мм, в среднем на 5-6 мм. При естественном вскармли-вании нижняя челюсть усиленно развивается и к концу первого года жизни ребенка устанавливается в нейтральное положение. Это проис-ходит потому, что для выдавливания молока из соска грудной железы нижняя челюсть из физиологического дистального положения переме-щается впереди достигает верхней челюсти. Сдавливая сосок, ребенок производит ритмичные движения спереди назад, которые стимулирую-ют развитие нижней челюсти.

При искусственном вскармливании из бутылочки с соской и боль-шим отверстием функциональные ритмичные раздражения отсутству-ют, нижняя челюсть отстает в развитии и не перемещается вперед. Так формируется дистальная окклюзия.

К задержке роста нижней челюсти приводит и такое заболевание раннего детского возраста, как рахит, при котором согласно клиниче-ским и экспериментальным исследованиям Л.В. Ильиной-Маркосян и Э.Я. Вареса поражаются «зоны роста»: ветвь нижней челюсти, височ-но-нижнечелюстной сустав. Остеомиелиты челюстей и воспалительные процессы на нижней челюсти ведут к гибели зачатков постоянных зу-бов, к нарушению роста челюсти - резко выраженной микрогении.

Раннее удаление зубов на нижней челюсти или первичная адентия, анкилоз височно-нижнечелюстного сустава, травмы на нижней челю-сти также могут быть причиной её недоразвития.

Дистальное положение нижней челюсти, как уже упоминалось выше, в первую очередь связано с искусственным вскармливанием, при

котором сохраняется младенческая ретрогения, а также с нарушением носового дыхания. При ротовом дыхании верхняя губа, как правило, располагается выше обычного, тонус её понижен, вследствие чего верхние фронтальные зубы, не испытывая давления со стороны губы, отклоняются кпереди. Этому способствует и сужение верхней челюсти, которое возникает в результате нарушения миодинамического равновесия (рис.69).

При ротовом дыхании увеличивается напряжение щечных мышц, язык опускается вниз (глоссоптоз) и не прилегает к небу и язычным поверхностям верхних боковых зубов. Клинически это проявляется в образовании «двойного подбородка». Такое нарушение приводит к сужению верхнего зубного ряда и закрепляет дистальное положение нижней челюсти. Кроме того, нередко ребенок для облегчения дыхания запрокидывает голову во время сна и тем самым перемещает нижнюю челюсть кзади, что создаёт пространство нужное для носового дыхания.

Недоразвитие мышц, выдвигающих нижнюю челюсть, или их функциональная недостаточность также способствуют дистальному положению нижней челюсти.

На основании клинических наблюдений Angle в своей классификации аномалий зубочелюстной системы выделил во II классе аномалий два подкласса. Первый подкласс характеризуется протрузией верхних

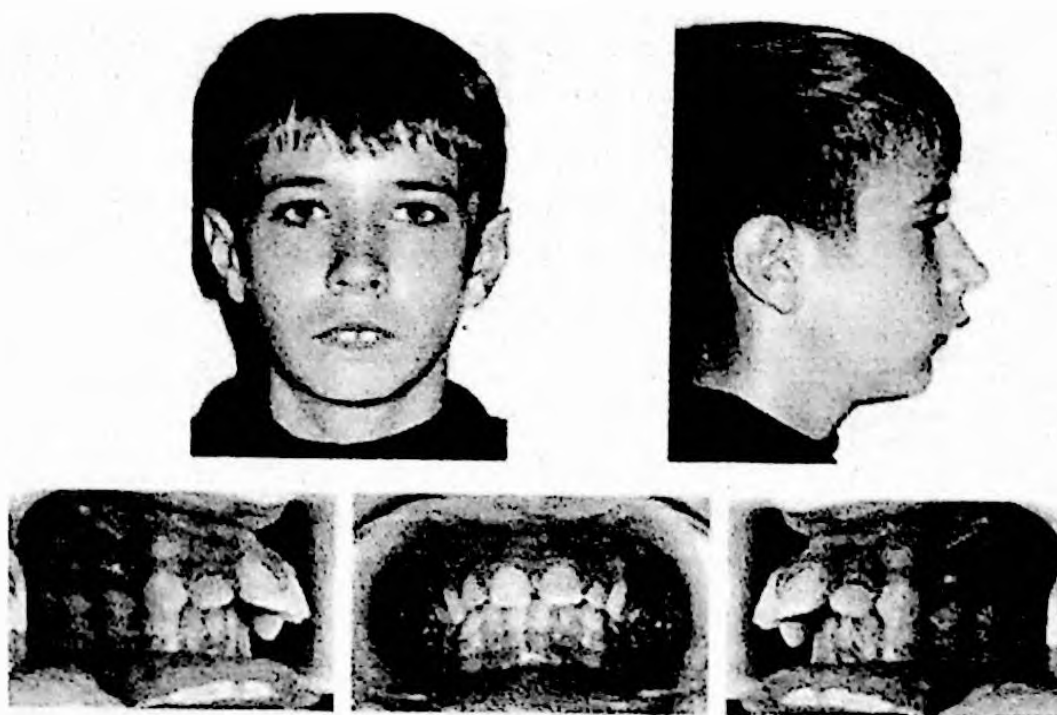


Рис. 69 Прогнатический глубокий прикус.

резцов и тремами между ними, а также наличием сагиттальной щели между верхними и нижними резцами и клыками. Глубина резцового перекрытия может быть различной. В 60-70% случаев дистальная окклюзия сочетается с глубоким прикусом (рис. 69).

Так как при наличии сагиттальной щели режуще-бугорковый контакт между резцами отсутствует, происходит зубоальвеолярное удлинение в области резцов нижней челюсти, они своими режущими краями достигают слизистой оболочки твердого неба и травмируют её. Нередко дистальная окклюзия осложняется глубоким прикусом и сужением зубных рядов в боковых участках. Гораздо реже дистальная окклюзия сопровождается открытым прикусом (рис. 70).

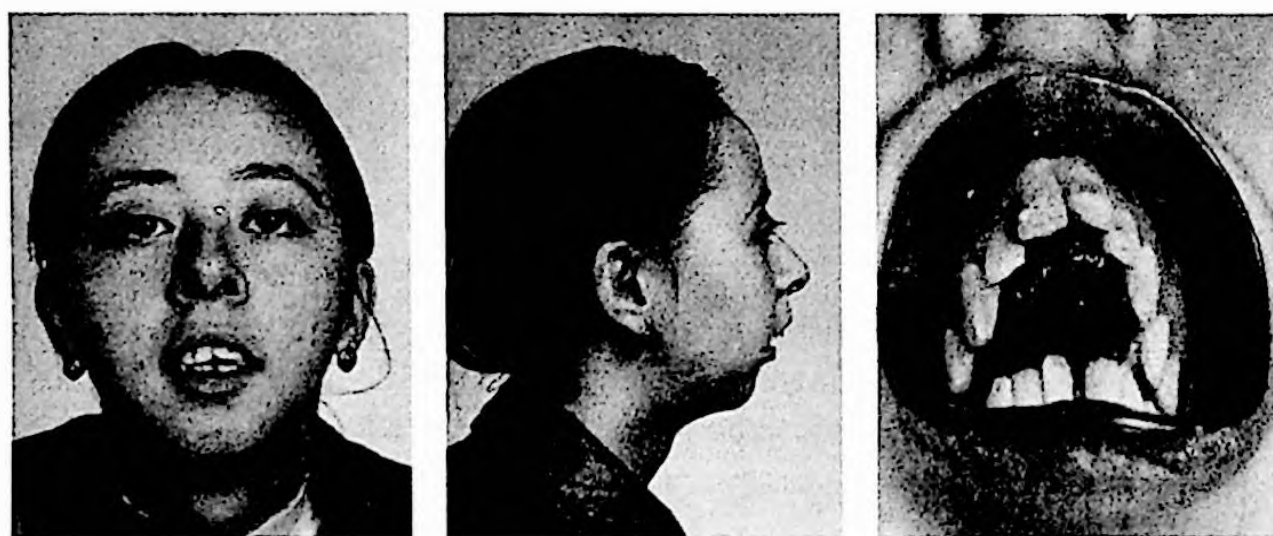

Рис. 70 Прогнатический открытый прикус.

При внешнем осмотре отмечается выступание короткой, бледной верхней губы, из-под которой видны центральные и боковые резцы верхней челюсти, иногда до самых шеек. Губы не смыкаются, рот полуоткрыт, верхние резцы лежат на нижней губе, которая попадает в щель между верхними и нижними передними зубами. Под давлением нижней губы резцы верхней челюсти отклоняются вестибулярно, а нижние - орально, что ещё больше усугубляет нарушение смыкания губ. Под нижней губой видна глубокая супраментальная борозда. Подбородок скошен кзади и из-за этого наблюдается кажущееся укорочение нижнего отдела лица.

Для второго подкласса II класса Энгля характерна ретрузия всех или только центральных резцов верхней челюсти. Боковые резцы при этом часто бывают отклонены в сторону губы и повернуты по оси. Сагиттальная щель между верхними и нижними фронтальными зубами,

как правило, отсутствует. Ретрузия верхних резцов приводит к ретрузии нижних резцов. Характерным признаком второго подкласса II класса является глубокий блокирующий прикус, при котором наблюдается не только травма слизистой оболочки неба позади шеек верхних фронтальных зубов, но и травма слизистой оболочки десны у шеек нижних резцов и клыков с вестибулярной стороны. Её наносят своими режущими краями резцы верхней челюсти, находящиеся в ретрузии.

При ретрузии резцов верхней челюсти губы сомкнуты, нижняя губа утолщена, вывернута, супраментальная борозда резко выражена, нижний отдел лица укорочен, углы нижней челюсти близки к прямым.

Многие авторы выделяют 2 разновидности дистальной окклюзии-зубоальвеолярную и гнатическую (скелетальную), обусловленную аномалиями челюстных костей. При гнатических формах лицевые и внутриротовые признаки выражены значительно сильнее.

Гнатические формы дистальной окклюзии могут быть результатом как недоразвития нижней челюсти или её дистального положения, так и чрезмерного развития верхней челюсти или её мезиального положения относительно нижней челюсти и основания черепа.

По профилю лица при внешнем осмотре можно определить за счет какой челюсти образовалась аномалия прикуса. Для этого проводят клиническую пробу Битнера-Эшлера. Пациента просят выдвинуть вперед нижнюю челюсть до нейтрального положения.

При задержке роста нижней челюсти или её дистальном положении нижняя губа западает, подбородок скошен кзади, нижняя челюсть расположена дистально, поэтому при выдвижении нижней челюсти вперед профиль лица улучшается. В этом случае говорят, что проба Битнера-Эшлера положительная и аномалия прикуса образовалась за счет нижней челюсти.

При чрезмерном росте верхней челюсти или её переднем положении относительно основания черепа и нормальном развитии нижней челюсти, выступает вперед средний отдел лица и верхняя губа, а нижняя губа и подбородок не западают, поэтому при выдвижении нижней челюсти вперед профиль лица ухудшается и возникает уродливое выпячивание обеих челюстей. В этом случае говорят, что проба Битнера-Эшлера отрицательная и аномалия прикуса образовалась за счет верхней челюсти.

Для диагностики дистальной окклюзии используются данные внешнего осмотра и осмотра полости рта, антропометрические методы Коркгауза и Попа, рентгенографические методы исследования височно-нижнечелюстных суставов, а также цефалометрический анализ телерентгенограммы головы пациента в боковой проекции. При дистальном положении нижней челюсти суставные головки нижней челюсти на томограмме височно-нижнечелюстных суставов располагаются в задней части суставной ямки, а при задержке роста тела и ветви нижней челюсти они занимают нормальное положение (в середине у основания суставного бугорка). На телерентгенограмме определяют размеры верхней и нижней челюстей, их положение в черепе по отношению к переднему отделу основания черепа.

Длину верхней челюсти измеряют по спинальной плоскости от точки пересечения перпендикуляра опущенного из самой вогнутой точки апикального базиса верхней челюсти А на спинальную плоскость SpP, до точки PNS. При чрезмерном росте верхней челюсти (макрогнатия) размер её увеличен по сравнению с нормой, а при переднем положении верхней челюсти (прогнатия) размер верхней челюсти остается в пределах нормы. Индивидуальную норму узнают по Шварцу ( $N-Se \times 0,7$ ).

При увеличении размера челюсти (макрогнатия) между зубами образуются тремы, но они не всегда свидетельствуют о чрезмерном росте челюсти, так как встречаются и при нормально развитой челюсти вследствие несоответствия размеров зубов (мелкие) и челюсти (большая).

Длину нижней челюсти измеряют от точки пересечения перпендикуляра, опущенного из самой выступающей точки подбородка Pog на мандибулярную плоскость до точки пересечения её с касательной к ветви нижней челюсти. Индивидуальную норму узнают по Шварцу ( $N-Se \times 21/20$  или  $N-Se + 3$  мм).

Переднее положение верхней челюсти на телерентгенограмме определяют по увеличению угла SNA (больше  $85^\circ$ , в норме  $82 \pm 3^\circ$ ). Угол SNA увеличивается и при чрезмерном росте верхней челюсти за счет смещения вперед точки А апикального базиса верхней челюсти, но при этом одновременно увеличиваются и линейные размеры верхней челюсти.

Заднее положение нижней челюсти на телерентгенограмме определяют по уменьшению угла SNB (меньше  $77^\circ$ ).

О верхней прогнатии или нижней ретрогнатии свидетельствует увеличение угла ANB (свыше  $4^{\circ}$ , в норме  $2^{\circ}$ ), а также увеличение «wits» – числа от 3 до 11 мм и больше (в норме 1мм).

Функциональные нарушения при дистальной окклюзии: затруднено откусывание пищи из-за отсутствия контактов между резцами, разжевывание пищи в связи с уменьшением количества пар антагонизирующих зубов, понижена жевательная эффективность, превалирует вертикальный (дробящий) тип жевательных движений, а также нарушено глотание.

При сочетании с глубоким травмирующим прикусом (2 подкласс) затруднены сагиттальные и трансверзальные движения нижней челюсти, может быть нарушена функция ВНЧС, в тяжелых случаях наблюдаются артропатии (артриты, артрозы, синдром Костена). Смыкание губ затруднено, в связи с чем нарушается носовое дыхание и речь.

Выбор метода лечения дистальной окклюзии, его прогноз и стабильность достигнутых результатов зависят от возраста пациента, степени выраженности аномалии, которая определяется по величине сагиттальной щели между резцами верхней и нижней челюсти, её формы (зубоальвеолярная или скелетальная), а также от типа роста челюстей (благоприятный прогноз при тенденции к горизонтальному типу роста).

В периоде молочного и сменного прикуса рекомендуются профилактические мероприятия, направленные на устранение факторов, мешающих нормальному росту и развитию челюстей:

- укрепление общего состояния организма;
- санация полости рта и носоглотки;
- устранение вредных привычек.

Поскольку при данной аномалии очень часто ослаблена функция круговой мышцы рта и мышц выдвигающих нижнюю челюсть вперед назначаются многогимнастические упражнения, укрепляющие эти мышцы.

Существует несколько методов усиления круговой мышцы рта:

- сжимание губ при одновременном растягивании углов рта мизинцами или указательными пальцами обеих рук;
- губы вытягиваются в трубочку, затем растягиваются как при широкой улыбке;



- ребенок дует на легко перемещающийся предмет (вата, перышко, бумага), постепенно отодвигая его все дальше и дальше;

- упражнения со стандартной пластинкой, когда ребенок после введения пластинки в рот оттягивает её вперед, располагая большой палец в проволочной петле. Такая пластинка, кроме того способствует отклонению вестибулярно расположенных резцов верхней челюсти назад и стимулирует развитие нижней челюсти.

Миогимнастика для мышц, выдвигающих нижнюю челюсть вперед.

Упражнение производят следующим образом: ребенок запрокидывает голову и отводит руки и весь плечевой пояс. Затем медленно выдвигает нижнюю челюсть так, чтобы нижние резцы оказались впереди верхних. Через несколько секунд мышцы постепенно ослабевают и челюсть медленно возвращается в исходное положение. Это упражнение нужно проделывать несколько раз в день до появления легкой усталости. В начале лечения упражнение повторяется 5-6 раз, с течением времени постепенно доводят до 10, при этом нижнюю челюсть следует удерживать в выдвинутом положении как можно дольше.

Если верхние резцы отклонены вперед и не соприкасаются с нижними, протрузия верхних резцов может быть устранена за счет их наклона при помощи простого съемного аппарата - пластинки с вестибулярной ретракционной дугой. Такая ситуация может встречаться в период сменного прикуса при привычке сосания большого пальца руки и часто сочетается с сужением верхнего зубного ряда. В этом случае в пластинку устанавливается винт для расширения зубного ряда.

В начале сменного прикуса целесообразно применять пропульсор Миолемана, регулятор функции Френкеля I или II типа, в более позднем периоде - активатор Андресена-Гойпля, открытый активатор Кламмта и другие моноблоки.

Пропульсор Миолемана удерживает нижнюю челюсть в выдвинутом положении (до нейтрального соотношения первых постоянных моляров) и разобцает боковые зубы. При попытке сместить нижнюю челюсть в привычное дистальное положение давление внутриротовой части аппарата, прилегающей к зубам нижней челюсти с их язычной стороны, передается на нижнюю челюсть, что способствует её росту и перемещению вперед. Давление аппарата на верхние передние зубы с

вестибулярной стороны вызывает их отклонение назад. Боковые отделы вестибулярной части аппарата устраняют давление щек на боковые зубы, в то время как давление языка на боковые зубы верхней челюсти усиливается. Этому способствует то, что небо и небная поверхность верхних зубов остаются открытыми. Аппарат надевают ночью во время сна. Наилучшие результаты лечения дистальной окклюзии пропульсором Мюлемана получают в начальном периоде сменного прикуса.

Если дистальная окклюзия сопровождается сужением верхнего зубного ряда, лечение начинают с расширения зубной дуги, после чего появляется возможность переместить нижнюю челюсть вперед до нейтрального соотношения первых постоянных моляров и отклонить фронтальные зубы верхней челюсти назад.

В этом же возрасте, который совпадает с периодом активного роста челюстей, показано применение регулятора функций Френкеля I типа. При лечении дистальной окклюзии в сочетании с небным наклоном верхних фронтальных зубов (II класс, 2 подкласс) применяется регулятор функций Френкеля II типа, в котором имеется небная протрузионная дуга для отклонения верхних фронтальных зубов в сторону губы.

При несоответствии между резцами верхней и нижней челюстей не более 4-5 мм можно применять пластинку на верхнюю челюсть с вестибулярной дугой и наклонной плоскостью для перемещения нижней челюсти из дистального положения вперед. Недостатком этого аппарата, как известно, является то обстоятельство, что им можно выдвинуть нижнюю челюсть вперед, но удержать её в таком положении удастся не всегда. Поэтому лучше использовать для таких целей моблокковые двучелюстные аппараты: активатор Андресена-Гойпля, открытый активатор Кламмта, аппарат Персина. Все эти аппараты изготавливаются после определения конструктивного прикуса. Эти аппараты стимулируют рост нижней челюсти и способствуют нормализации окклюзии.

Если дистальная окклюзия обусловлена чрезмерным ростом верхней челюсти или её мезиальным положением относительно плоскости основания черепа, угол SNA увеличен по сравнению с нормой ( $82 \pm 3^\circ$  в норме), а «wits» число находится в пределах 7-11 мм (в норме 1 мм), лечение дистальной окклюзии проводится с удалением зубов на верхней челюсти, чаще всего первых премоляров. В периоде постоянного

прикуса наилучшие результаты могут быть получены при применении стандартных «Edwise» брекетов или техники прямой дуги, с помощью которых осуществляется межчелюстная резиновая тяга от крючков в области клыков верхней челюсти, до крючков в области первых моляров нижней челюсти.

Для нормализации лабиального расположенных фронтальных зубов верхней челюсти нередко используется лицевая дуга с опорой на затылке.

### Мезиальный прикус

При внешнем осмотре пациентов с мезиальным прикусом оценивают характерные лицевые признаки: верхняя губа узкая, западает; нижняя губа широкая и массивный подбородок выступает вперед. При истинной прогении увеличены размеры нижней челюсти: тело, ветвь, подбородок и резко увеличен угол нижней челюсти между телом и ветвью до 140 -150 градусов и более. Из-за то, что верхняя губа и весь средний отдел лица западают, профиль лица по данным Л.С. Персина примерно 5% пациентов хвогнутый, при сочетании с глубоким прикусом нижний отдел лица уменьшается, и подбородок приближается к носу. Для мезиального прикуса характерно «капризное» выражение лица (рис. 71).

Основным внутриротовым признаком является расположение резцов и клыков нижней челюсти впереди одноименных зубов верхней челюсти, при этом между ними может быть обратный контакт, что характерно для ложных форм или обратная сагиттальная цель, которая

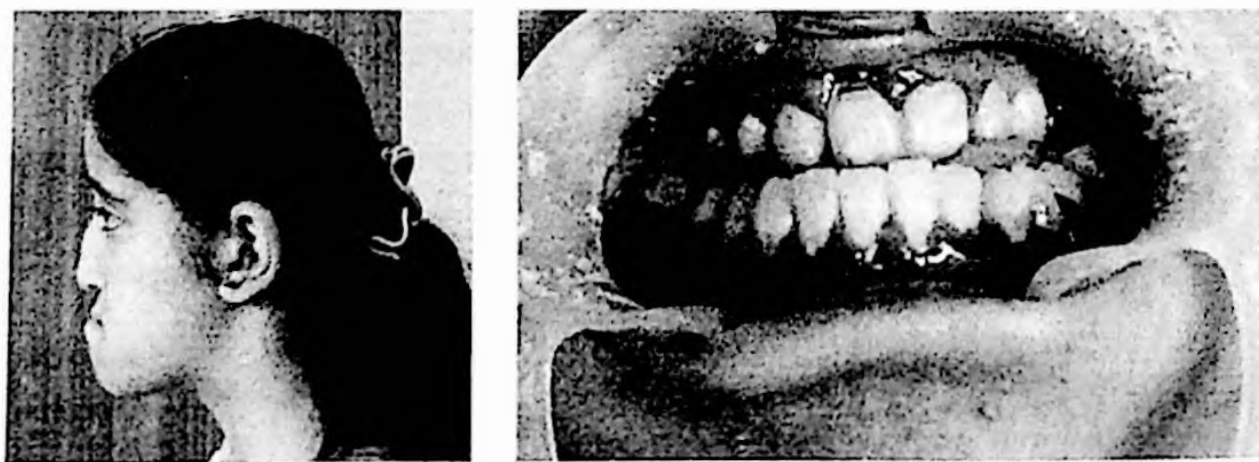


Рис. 71 Мезиальный прикус.

измеряется в миллиметрах и служит показателем степени выраженности аномалии, обычно истинной ее формы.

Боковые зубы нижней челюсти обычно мезиально расположены по отношению к зубамантагонистам (третий класс Энгля), при ложной фронтальной форме соотношение боковых зубов не нарушено, то есть нейтральное положение по первому классу Энгля.

При осмотре полости рта обязательно отмечают и фиксируют в истории болезни степень перекрытия фронтальными зубами нижней челюсти одноименных зубов верхней челюсти, что необходимо учитывать при выборе конструкции аппарата для лечения.

На томограммах ВНЧ суставов изучают расположение суставных головок в суставных ямках. При ложной фронтальной форме и чрезмерном росте нижней челюсти они занимают правильное положение в суставных впадинах, а при мезиальном сдвиге нижней челюсти – при вынужденном прикусе, суставные головки смещаются вперед и вниз, поэтому на томограммах видно увеличение суставной щели в заднем и верхнем отделах, суставные головки нередко находятся на вершине суставных бугорков.

На телерентгенограмме головы в боковой проекции определяют длину тела верхней и нижней челюстей, их положение в черепе по отношению к переднему отделу основания черепа, взаиморасположение апикальных базисов челюстей, а также основное направление роста челюстных костей.

Длину тела верхней челюсти измеряют по спинальной плоскости SpP, а индивидуальную норму узнают по Шварцу, используя соотношение длины передней части основания черепа N-Se и длины верхней челюсти, которая в норме равна расстоянию N-Se  $\times$  0,7

Длину нижней челюсти измеряют по мандибулярной плоскости, индивидуальную норму узнают по Шварцу, используя соотношение длины передней части основания черепа и длины тела нижней челюсти между Gn и Go которое в норме равно 20:21.

О чрезмерном росте нижней челюсти говорит увеличение угла SNB больше  $83^\circ$ , в норме  $80 \pm 3^\circ$ , угла Sc-N-Pog. Увеличение угла SNB может свидетельствовать и о переднем положении (антепозиция) нижней челюсти относительно основания черепа.

Если точка A находится позади линии NB, угол ANB будет меньше нормы или иметь отрицательное значение. «Wits» число, которое ука-

зывает на степень диспропорции развития фронтальных участков апикальных базисов челюстей, при мезиальном прикусе имеет отрицательное значение в связи с расположением точки В впереди точки А.

Угол SNA, который характеризует положение переднего отдела апикального базиса верхней челюсти в сагиттальной плоскости относительно основания черепа и в норме равен  $85 \pm 5^\circ$  градусов, при мезиальном прикусе либо остается в пределах нормы, либо уменьшается, что свидетельствует о дистальном положении (ретропозиция) верхней челюсти в пространстве черепа или о недоразвитии апикального базиса верхней челюсти. Угол нижней челюсти или гониальный, который в норме равен 120-130 градусам, при истинной прогении значительно увеличен – до 140 градусов и больше, при этом нижний внутренний угол Pn-MP уменьшается (в норме в среднем 65 градусов), так как плоскость основания нижней челюсти располагается более круто.

Функциональные нарушения при мезиальном прикусе: затруднено откусывание пищи, особенно при обратном глубоком резцовом перекрытии, разжевывание пищи в связи с уменьшением количества пар антагонизирующих зубов, понижена жевательная эффективность, нарушено произношение отдельных звуков, нередко наблюдается функциональная перегрузка нижних резцов в связи с тем, что они воспринимают не нормальную (горизонтальную) по направлению окклюзионную нагрузку, к восприятию которой пародонт этих зубов не приспособлен.

Выбор метода лечения мезиального прикуса, его прогноз и стабильность достигнутых результатов зависят от возраста пациента, степени выраженности аномалии, которая определяется по величине обратной сагиттальной щели между резцами нижней и верхней челюсти, глубины обратного резцового перекрытия, формы (зубоальвеолярная или скелетальная), а так же от типа роста челюстей (благоприятный прогноз при тенденции к вертикальному типу роста, неблагоприятный при горизонтальном типе роста).

В периоде молочного и раннего сменного прикуса рекомендуются профилактические мероприятия, направленные на устранение факторов, мешающих нормальному росту и развитию челюстей:

- 1) разобщение прикуса каппами или пластинкой для снятия блока переднего отдела верхней челюсти;
- 2) задержка роста нижней челюсти;

- 3) санация ЛОР-органов;
- 4) сошлифовывание нестершихся бугров молочных клыков нижней челюсти;
- 5) устранение вредных привычек;
- 6) пластика короткой уздечки языка;
- 7) миогимнастика.

Из миогимнастических упражнений чаще всего применяются:

- закусывание нижней губы верхними зубами;
- давление кончиком языка на небные поверхности верхних зубов;
- доставание кончиком языка края твердого неба.

При ложной фронтальной прогении, причиной, которой является недоразвитие фронтального участка верхнего зубного ряда, лечение заключается в нормализации положения фронтальных зубов. Для этого чаще всего используется пластинка на верхнюю челюсть с винтом, фронтальным секторальным распилом и окклюзионными накладками на жевательные зубы. Для создания оптимальных условий для роста фронтального участка верхней челюсти в конструкцию аппарата необходимо включать губные пелоты для верхней губы.

Окклюзионные накладки нужны для разобщения прикуса, их делают до вестибулярной поверхности зубов, оставляя последние открытыми во избежание опасности размягчения твердых тканей зубов, находящихся под накладками. Если фронтальные зубы не будут разобщены, то при активации винта перемещаться вперед будут не только верхние резцы, но и нижние и соотношение между ними не изменится.

Если между нижними фронтальными зубами имеются тремы, закрыть их и отклонить зубы назад можно пластинкой на нижнюю челюсть с вестибулярной дугой.

Разобщение зубных рядов во фронтальном отделе должно быть минимальным 0,5-1мм. Если оно становится меньше и появляется контакт, на окклюзионные накладки насаивается слой быстротвердеющей пластмассы. После того как фронтальные зубы верхней челюсти перейдут из небного положения и обратное перекрытие будет устранено, окклюзионные накладки сошлифовывают во избежание образования бокового открытого прикуса. Винт пластинки продолжают крутить для гиперкоррекции.

Для лечения принужденного прикуса, обусловленного смещением нижней челюсти вперед, применяют каппу Бынина, Шварца или аппа-

рат Брюкля. Обязательным условием для применения этих аппаратов является наличие обратного глубокого резцового перекрытия, отсутствие обратной сагиттальной щели и резорбции корней перемещаемых молочных резцов верхней челюсти. Корни перемещаемых постоянных резцов верхней челюсти должны быть сформированы хотя бы на 2/3 их длины, поэтому эти аппараты не используют в конце молочного и в раннем сменном прикусе.

Наилучшие результаты дает применение аппарата Брюкля, который позволяет не только перемещать фронтальные зубы верхней челюсти вестибулярно, но и отклонять одноименные нижние орально, при наличии между зубами промежутков.

При незначительном обратном резцовом перекрытии применять функционально направляющие аппараты с наклонной плоскостью не рекомендуется во избежание возникновения открытого прикуса. В этих случаях используются механически-действующие аппараты: пластинка с винтом, фронтальным секторальным распилом или протрагирующими пружинами к резцам.

Задачей лечения истинной прогении, ранним признаком которой является чрезмерный рост нижней челюсти, является задержка ее роста и развития. Для этого применяется подбородочная праща с внеротовой резиновой тягой к головной шапочке. Внеротовая тяга должна быть направлена от подбородка назад и вверх, в сторону суставных отростков. Это задерживает рост нижней челюсти и способствует уменьшению углов и изменению её формы. Применение подбородочной пращи наиболее показано во втором периоде активного роста челюстей, который совпадает с прорезыванием первых постоянных моляров и сменой молочных резцов на постоянные. В этом же периоде целесообразно применение регулятора функций Френкеля III типа, который задерживает рост нижней челюсти за счет вестибулярной дуги для нижних фронтальных зубов и прилегания боковых щитов к альвеолярным отросткам жевательных зубов нижней челюсти. Губные пелоты для верхней губы и отстояние боковых щитов от альвеолярных отростков жевательных зубов верхней челюсти устраняют тормозящие факторы, влияющие на её рост.

Для устранения блока передних зубов прикус повышается на окклюзионных накладках, расположенных на нижних молярах. Окклюзи-

онные накладки имеют отпечатки верхних боковых зубов, а со стороны нижних боковых зубов они гладкие, что позволяет нижнему зубному ряду смещаться дистально.

В сменном прикусе можно применять активаторы Андресена-Гойпля, Кламмта.

В постоянном прикусе, как правило, используется несъемная ортодонтическая техника – брекет-система с межчелюстной резиновой тягой по III классу и внеротовой резиновой тягой.

Лечение следует направлять на удлинение и при необходимости расширение верхнего зубного ряда и сокращение нижнего, достижение правильного резцового перекрытия.

В тех случаях, когда зачатки зубов мудрости расположены неправильно, с наклоном коронковой части зуба в сторону рядом стоящих вторых постоянных моляров и при их прорезывании зубы нижней челюсти, могут сместиться вперед зачатки зубов мудрости удаляют, не давая зубам прорезаться. При несоответствии размеров нижней зубной дуги и челюсти размер нижнего зубного ряда уменьшают путем удаления первых постоянных премоляров или по показаниям вторых премоляров.

Внутриротовые ортодонтические аппараты можно применять в комплексе с внеротовыми аппаратами – лицевые маски, которые дают возможность перемещать весь верхний зубной ряд, воздействовать на челюстные кости, и тем самым оказывать ортопедические действия.

Лицевые маски Delaire, Petit, Тубингера и др. способствуют активному росту средней части лица и изменению направления роста нижней челюсти не только у детей в раннем возрасте – до 8 лет, но и в период смены зубов – в 10-12 лет.

Лицевые маски различных конструкций обычно применяют в сочетании с внутриротовыми съемными или лучше несъемными ортодонтическими аппаратами, на которых имеются приспособления для наложения эластических резиновых колец, фиксирующихся другими концами на лицевой маске.

Лечение скелетальных форм прогении, как правило, проводится оперативным хирургическим путем с последующим окончательным выравниванием зубных рядов и достижением правильного резцового перекрытия.



## Перекрестный прикус

Перекрестный прикус относится к трансверзальным аномалиям прикуса и характеризуется несоответствием ширины верхнего и нижнего зубного ряда.

Для обозначения этой аномалии прикуса применяют различные термины: косой (А.И.Бетельман), латеральный (Л.В. Ильина-Маркосян), перекрестная окклюзия зубных рядов (Л.С.Персин), буккальный, буккоклюзия, вестибулоокклюзия, лингвоокклюзия, латерогнатия, латерогения, латеропозиция, латеродискинезия и др.

Клиническая картина перекрестного прикуса разнообразна, учитывая это И.И.Ужемецкене выделяет следующие формы:

1 форма – буккальный перекрестный прикус.

1. Без смещения нижней челюсти в сторону:

а) односторонний (полный, частичный), обусловленный односторонним сужением верхнего зубного ряда или челюсти, расширением нижнего зубного ряда или челюсти, сочетанием этих признаков;

б) двусторонний (полный, частичный), обусловленный двусторонним симметричным или асимметричным сужением верхнего зубного ряда или челюсти, расширением нижнего зубного ряда или челюсти, сочетанием этих признаков.

2. Со смещением нижней челюсти в сторону:

а) параллельно срединно-саггитальной плоскости;

б) диагонально.

3. Сочетанный буккальный перекрестный прикус - сочетание признаков первой и второй разновидностей.

2 форма - лингвальный перекрестный прикус:

1. Односторонний (полный, частичный), обусловленный неравномерно расширенным верхним зубным рядом, односторонне суженным нижним или сочетанием этих нарушений.

2. Двусторонний (полный, частичный), обусловленный чрезмерно широким зубным рядом или широкой верхней челюстью, резко суженной нижней или сочетанием этих признаков.

3 форма – сочетанный (буккально-лингвальный) перекрестный прикус, обусловленный сочетанием признаков разновидностей буккального и лингвального перекрестного прикусов.

Кроме этого, различают следующие разновидности перекрестного прикуса:

1. Зубоальвеолярный - сужение или расширение зубной или альвеолярной дуги одной челюсти, сочетание этих нарушений на обеих челюстях;

2. Гнатический - сужение или расширение базиса челюсти (недоразвитие, чрезмерное развитие);

3. Суставной - смещение нижней челюсти в сторону (параллельно срединно-сагиттальной плоскости или диагонально).

Перечисленные разновидности перекрестного прикуса могут быть односторонними, двусторонними, симметричными, асимметричными, а также сочетанными.

При ортогнатическом прикусе щечные бугры премоляров и моляров верхней челюсти располагаются кнаружи от одноименных бугров коренных зубов нижней челюсти. Благодаря этому, небные бугры боковых зубов верхней челюсти попадают в продольные бороздки нижних, а щечные бугры нижних - в продольные бороздки верхних. Перекрытие передних и боковых зубов нижней челюсти верхними объясняется тем, что верхняя зубная дуга шире нижней.

Соотношение зубных рядов, при котором щечные бугры верхних боковых зубов укладываются в продольные бороздки нижних Эль-Нюфели называет не просто перекрестным, а буккальным перекрестным прикусом. В литературе оно известно ещё как вестибулоокклюзия.

Такое соотношение боковых зубов при равномерно суженном верхнем зубном ряде-двусторонний буккальный перекрестный прикус. При неравномерно суженном верхнем зубном ряде на одной стороне бывает нормальное соотношение верхних и нижних боковых зубов, а на другой – обратное (односторонний буккальный перекрестный прикус).

Лингвальным перекрестным прикусом называют такое взаимоотношение боковых зубов, когда при чрезмерно широкой верхней челюсти или резко суженной нижней (равномерно или асимметрично) верхние боковые зубы частично или полностью проскальзывают мимо нижних с одной или обеих сторон, т. е. верхние боковые зубы небными буграми касаются нижних или проскальзывают мимо них (односторонняя или двусторонняя лингвоокклюзия).

Таким образом, в основе перекрестного прикуса лежит несоответствие между шириной верхней и нижней зубной дуги или челюсти; сужение и расширение верхней или нижней зубной дуги или челюсти (в зависимости от формы).

Буккальный перекрестный прикус встречается значительно чаще, чем лингвальный. Основной причиной его развития является нарушение носового дыхания, ротовой тип дыхания, при котором нарушается многодинамическое равновесие (равновесие между мышцами, окружающими зубные ряды). Превалирование действия щечных мышц вызывает двустороннее сужение верхней зубной дуги. Язык, который при носовом дыхании прилегает к зубам верхней челюсти и оказывает сопротивление давлению щёк, при ротовом дыхании опускается на дно полости рта. Расщелина верхней губы, альвеолярного отростка, твёрдого и мягкого неба, а также остаточные дефекты на небе после уранопластики, как правило, вызывают сужение верхней зубной дуги и челюсти, её недоразвитие, что лежит в основе буккального прикуса.

Причиной лингвального перекрестного прикуса чаще всего являются воспалительные процессы (остеомиелит на нижней челюсти) и, обусловленные ими нарушения роста челюсти, а также травмы нижней челюсти, одностороннее укорочение ветви и тела нижней челюсти, односторонняя задержка роста нижней челюсти, рахит, анкилоз ВНЧС.

К лингвальному перекрестному прикусу может привести и чрезмерное расширение верхней зубной дуги пластиной с винтом и сагиттальным распилом с целью создания места для неправильно стоящих зубов, при их тесном, скученном положении.

Другими причинами перекрестного прикуса являются: наследственность, нескоординированная деятельность жевательных мышц, гемипарез лица, неправильное положение ребенка во время сна - сон на одном боку, подкладывание руки или кулачка под щёку, неправильное положение головы ребенка при занятиях на скрипке, вредные привычки - подпираание щеки рукой, сосание пальцев, воротника, нестершийся бугор нижнего молочного клыка с одной стороны, раннее кариозное разрушение или потеря молочных моляров на одной стороне и др.

Задержка выпадения молочных моляров, когда из-за отсутствия места для премоляров, последние прорезываются в щечную или оральную сторону, приводит к ограниченному или частичному перекрестному прикусу.

Клиническая картина каждой разновидности перекрестного прикуса имеет свои особенности. При буккальном перекрестном прикусе, как правило наблюдается одно или двустороннее сужение верхнего зубного ряда или челюсти, реже - расширение нижнего. Асимметрии лица нет,

средняя линия между центральными резцами верхней и нижней челюсти обычно совпадает, а если не совпадает, то это чаще всего связано с тесным положением верхних передних зубов или их смещением. В таких случаях обращают внимание на расположение уздечек губ, языка. Если провести на лице срединно-сагиттальную плоскость, то обе половины лица будут отдалены от неё на одинаковое расстояние и смещения подбородка в сторону не обнаруживаются.

В зависимости от степени несоответствия ширины зубных рядов щечные бугры верхних боковых зубов могут контактировать с щечными буграми нижних или располагаться в их продольных бороздках, а в тяжелых случаях – не соприкасаться с нижними зубами. Щечные бугры нижних боковых зубов при этом всегда располагаются кнаружи от одноименных верхних.

При буккальном перекрестном прикусе со смещением нижней челюсти в сторону наблюдается резкое нарушение конфигурации лица - асимметрия, которая связана со смещением подбородка от срединно-сагиттальной плоскости. Правый и левый профиль различаются по форме, отмечается западение верхней губы на стороне, в которую смещается нижняя челюсть и уплощение нижнего отдела лица противоположной стороны. Асимметрия мало заметна лишь у дошкольников из-за пухлых щёк, с возрастом она прогрессирует. Средняя линия между центральными резцами верхней и нижней челюсти обычно не совпадает из-за смещения нижней челюсти в сторону, мезиодистальные соотношения боковых зубов изменяются: на стороне смещения возникает дистальное соотношение зубных дуг, на противоположной стороне - нейтральное или мезиальное.

При лингвальном перекрестном прикусе отмечается уплощение подбородка, блокирование боковых движений нижней челюсти, её недоразвитие, изменяется форма зубных дуг: верхняя зубная дуга чрезмерно широкая, нижняя - резко сужена, боковые зубы верхней челюсти небными буграми частично или полностью проскальзывают мимо щечных бугров одноименных нижних с одной или обеих сторон.

Морфологические и функциональные отклонения при перекрестном прикусе: нарушена конфигурация лица, нередко имеется асимметрия, выраженность которой зависит от формы перекрестного прикуса и тяжести:

1. Несоответствие расположения средней линии между центральными резцами верхней и нижней челюсти;
2. Несоответствие расположения уздечек верхней и нижней губы;
3. Несоответствие ширины зубных рядов;
4. Смещение подбородка в сторону;
5. Скученное положение зубов.

При всех формах перекрестного прикуса значительно нарушена функция жевания. При лингвальном перекрестном прикусе затрудняются боковые движения нижней челюсти из-за блокирования её в боковых отделах. Некоторые пациенты жалуются на прикусывание слизистой оболочки щёк, неправильное произношение некоторых звуков. При буккальном перекрестном прикусе со смещением нижней челюсти в сторону нарушается функция височно-нижнечелюстных суставов, что может быть причиной артропатий.

К основным методам диагностики перекрестного прикуса относятся:

1. Осмотр полости рта и внешний осмотр – для постановки диагноза, установления формы перекрестного прикуса, необходимости лечения и выбора конструкции аппарата.
2. Антропометрический метод Пона, с помощью которого определяют сужение зубных дуг и степень его выраженности.
3. Диаграмма Хаулея-Гербера-Гербста, которая дает ответ на вопрос: правильную ли форму имеет зубная дуга пациента.
4. Рентгенологические исследования височно-нижнечелюстных суставов, прямая телерентгенография головы.

При буккальном перекрестном прикусе без смещения нижней челюсти в сторону на рентгенограммах височно-нижнечелюстных суставов правая и левая суставные головки располагаются симметрично и чаще всего в глубине суставных ямок.

При буккальном перекрестном прикусе со смещением нижней челюсти в сторону на рентгенограммах височно-нижнечелюстных суставов отмечается неодинаковое расположение суставных головок в суставных ямках. При пальпации области височно-нижнечелюстных суставов во время открывания и закрывания рта на стороне смещения нижней челюсти определяют нормальное или слабовыраженное движение суставной головки, на противоположной - более выраженное. При открывании рта нижняя челюсть из боковой позиции может перемещаться в

центральную, при закрывании - возвращаться в исходное положение.

Иногда отмечается повышение тонуса *m. masseter* на стороне смещения нижней челюсти.

При изучении прямой телерентгенограммы головы можно определить: асимметричное развитие лицевых костей правой и левой половины лица, их неодинаковое расположение в вертикальном и трансверсальном направлениях, смещение нижней челюсти, укорочение тела или её ветви на стороне смещения, утолщение тела челюсти и подбородка на противоположной стороне, смещение подбородка в ту сторону, в которую смещена нижняя челюсть.

Для рационального плана лечения перекрестного прикуса необходимо в первую очередь установить, имеется ли смещение нижней челюсти в сторону. Для этого проводятся клинические, функциональные пробы по Л.В. Ильиной-Маркосян, А.П. Кибкало., А.Д. Абдуазимову.

Их 4:

**Первая проба** – изучение нижней челюсти в состоянии покоя, разговора. Осматривают лицо пациента в фас и профиль. При этом могут быть выявлены лицевые признаки перекрестного прикуса (рис. 72).




Рис. 72 Первая проба - изучение положения нижней челюсти в состоянии физиологического покоя.

**Вторая проба** – изучение привычной окклюзии. Пациенту предлагают, не размыкая губ, сомкнуть зубы. При наличии смещения нижней челюсти лицевые признаки нарушения становятся более выраженными (рис. 73).

**Третья проба** – изучение траектории и амплитуды смещений нижней челюсти. Пациенту предлагают широко открыть рот. При боковом



Рис. 73 Вторая проба - изучение привычной окклюзии.

смещении нижней челюсти асимметрия лица увеличивается, уменьшается или исчезает в зависимости от причины, вызвавшей её (рис. 74).

**Четвертая проба** - сравнительное изучение привычной и конструктивной окклюзии. После установки нижней челюсти в положение когда

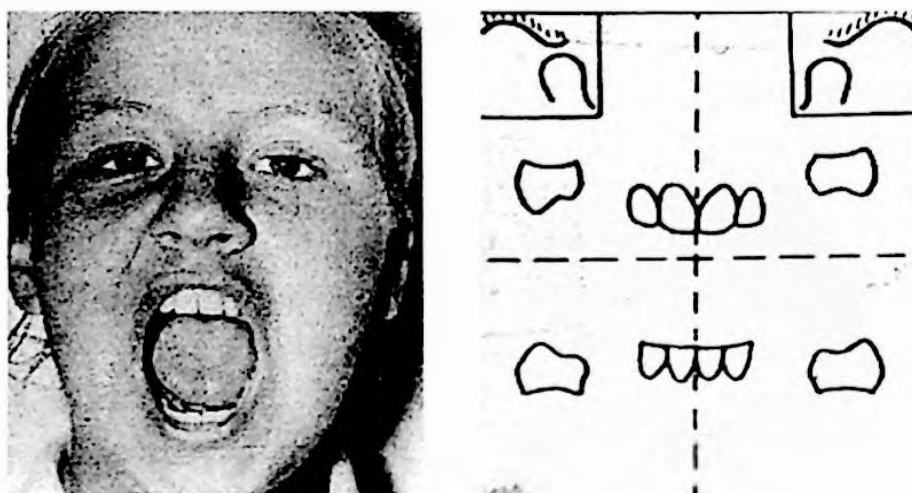

Рис. 74 Третья проба - изучение траектории и амплитуды смещений нижней челюсти.

совпадают срединные линии между верхними и нижними резцами без её привычного смещения, оценивают гармонию лица и сравнивают её с гармонией лица при установлении нижней челюсти в привычную окклюзию, то есть со смещением нижней челюсти (рис.75).

С помощью первых трех проб определяют направление смещения нижней челюсти и его причину: неправильное смыкание зубов и зубных рядов; изменения в ВНЧС, которые препятствуют нормальной их функции; различия в напряжении жевательных мышц правой и левой сторон.

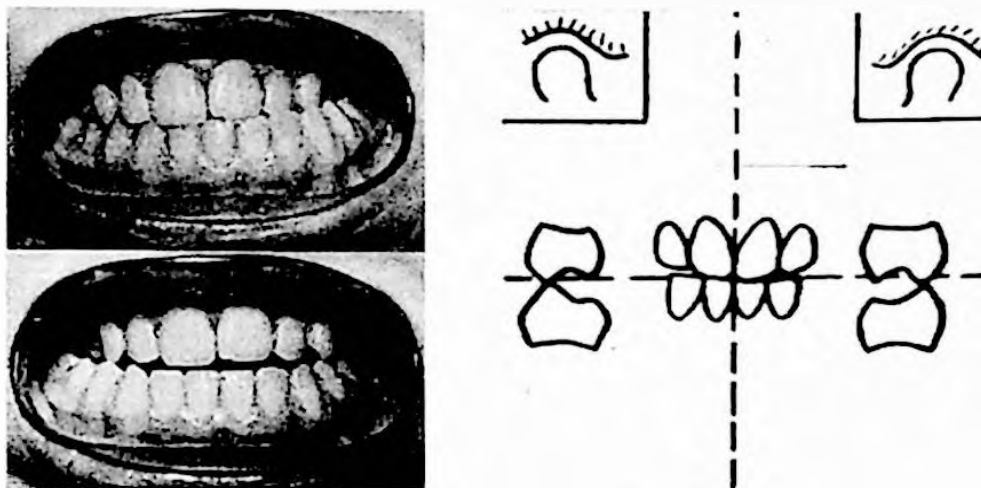


Рис. 75 Четвертая проба - сравнительное изучение привычной и конструктивной окклюзии.

С помощью 4-ой пробы уточняют имеющиеся нарушения, выявляют степень смещения нижней челюсти, величину межокклюзионного пространства в области боковых зубов, сужение или расширение зубных рядов, асимметрию костей лицевого скелета и др.

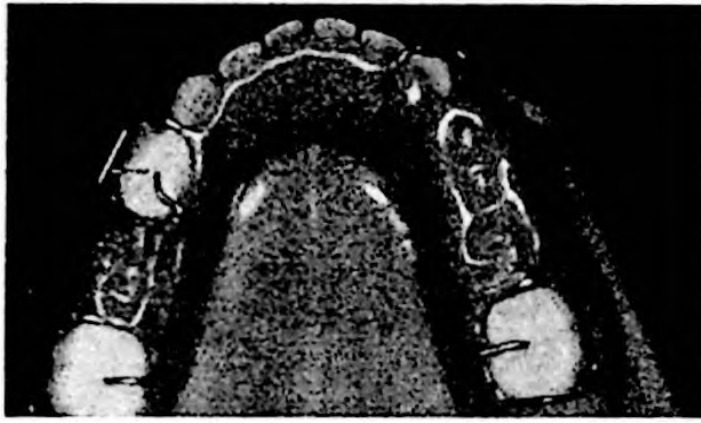
Лечение перекрестного прикуса зависит от его разновидности, причин и возраста пациента. Принцип лечения заключается в нормализации ширины верхнего и нижнего зубного ряда (суженную зубную дугу расширяют, расширенную суживают) и установления нижней челюсти в правильное положение.

В молочном и раннем сменном прикусе проводят ряд профилактических и лечебных мероприятий, основными из которых являются:

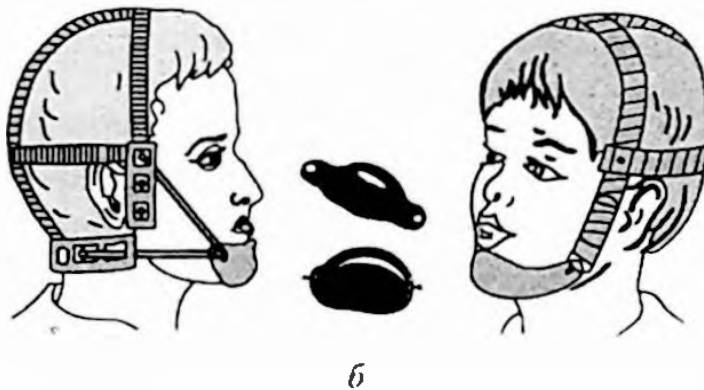
- устранение вредных привычек;
- нормализация носового дыхания;
- борьба с ротовым дыханием;
- удаление задержавшихся молочных зубов;
- своевременное сошлифовывание нестершихся бугров молочных клыков;
- своевременное протезирование при потере молочных моляров (рис. 76 а);
- лечебная миогимнастика при привычном смещении нижней челюсти в сторону;
- подбородочная праща с неравномерной тягой с предварительным разобщением прикуса (рис. 76 б).

При буккальном перекрестном прикусе лечение направлено на расширение верхней зубной дуги или челюсти. При двустороннем бук-





*a*



*b*

Рис. 76 *a* – профилактическое протезирование при потере молочных моляров; *b* – подбородочная праща с неравномерной тягой.

челюсти с одной или с двух сторон, в зависимости от того, какой перекрестный прикус: односторонний или двусторонний.

Равномерно расширить верхнюю зубную дугу можно и с помощью пластинки с пружинной Коффина, а при резком сужении верхней челюсти - аппаратом Дерихсвайлера. Для расширения верхней зубной дуги применяется также пружинящая дуга Энгля, которую для этого изгибают шире зубного ряда.

Для лечения одностороннего буккального перекрестного прикуса обычно применяется пластинка на верхнюю челюсть с винтом, боковым секторальным распилом и окклюзионными накладками на жевательные зубы. Окклюзионные накладки на стороне правильного смыкания зубов должны иметь отпечатки зубов-антагонистов для усиления опоры, а на стороне сужения - быть гладкими. В позднем смешанном и постоянном прикусе одностороннего расширения верхней зубной дуги можно добиться с помощью пружинящей дуги Энгля, которую для этого изгибают таким образом, чтобы она на суженной стороне отстояла

кальном перекрестном прикусе для этого применяют пластинку на верхнюю челюсть с винтом, сагиттальным распилом и окклюзионными накладками для разобщения прикуса. Окклюзионные накладки должны быть гладкими без отпечатков жевательной поверхности зубов-антагонистов, что облегчает расширение зубной дуги.

В конечном периоде молочного и в начальном периоде сменного прикуса эффективно применение регулятора функций Френкля, боковые щиты которого должны прилегать к коронкам зубов и альвеолярному отростку нижней челюсти и не касаться их в области верхней

от боковых зубов, а на стороне, где нет сужения, прилегала к боковым зубам.

При лечении буккального перекрестного прикуса брекет-системой расширения зубной дуги достигают с помощью четырехпетельного бюгеля - квадروهеликс (quad helix) или аппаратом для интенсивного расширения верхней челюсти (рис 77).

При двустороннем лингвальном перекрестном прикусе необходимо расширить нижнюю зубную дугу, а верхнюю по возможности сузить. Для расширения применяется пластинка на нижнюю челюсть с винтом и гладкими окклюзионными накладками с обеих сторон.

Для одностороннего расширения нижней зубной дуги чаще всего применяется пружинящая дуга Энгля. Сузить верхний зубной ряд можно за счет обратной активации винта на пластинке для верхней челюсти, в этом случае винт устанавливают в раскрученном виде. Сузить зубную дугу значительно сложнее, чем расширить.

При лингвальном перекрестном прикусе, когда необходимо расширить нижнюю зубную дугу, а верхнюю сузить, применяется межчелюстная тяга. Для этого изготавливаются кольца на верхние и нижние 7 6 5 4 | 4 5 6 7 с крючками для резиновой тяги с вестибулярной стороны и кольца на одноименные нижние боковые зубы с крючками с язычной стороны. Резиновая тяга имеет направление от крючков верхних колец с вестибулярной стороны до крючков нижних колец с язычной стороны. При этом обязательно требуется разобщение прикуса.

При перекрестном прикусе со смещением нижней челюсти в сторону применяют:

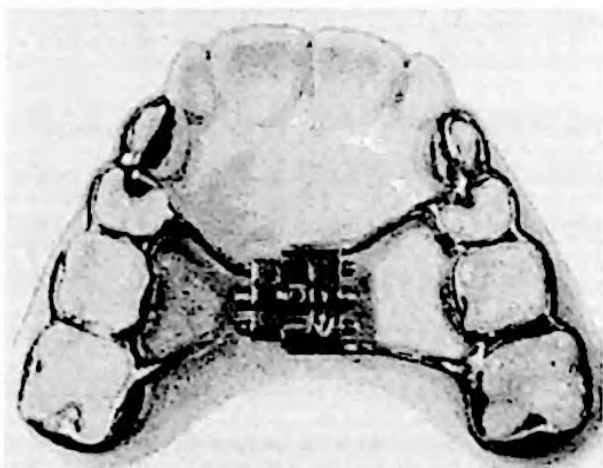
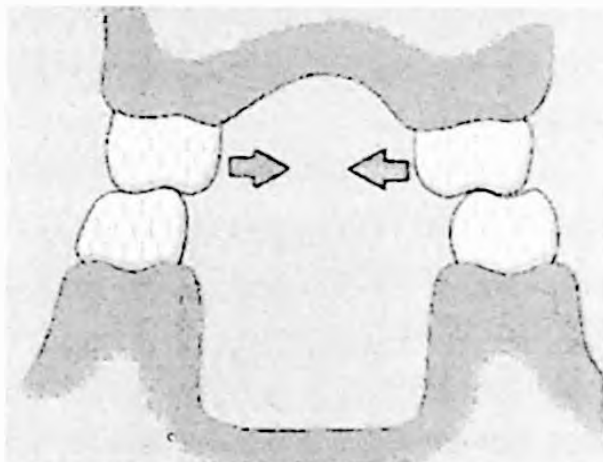


Рис. 77 Схема действия аппарата для интенсивного расширения верхней челюсти.

1. Подбородочную пращу с разносильной резиновой тягой (более сильной на стороне, противоположной смещению).

2. Пластинку на верхнюю челюсть с боковой наклонной плоскостью. Наклонная плоскость располагается с небной стороны на стороне, противоположной смещению. Можно сделать наклонную плоскость и на стороне смещения нижней челюсти с вестибулярной стороны.

3. В период позднего сменного и постоянного прикуса лечение осуществляется с помощью брекет-системы с межчелюстной резиновой тягой от клыка верхней челюсти до клыка нижней с противоположной стороны.

Перекрестный прикус необходимо устранять как можно раньше, особенно если он со смещением нижней челюсти в сторону, во избежание асимметричного формирования и развития частей лицевого скелета и ВНЧС. Во всех возрастных периодах при лечении пациентов с латеральным смещением нижней челюсти в первую очередь необходимо установить её в правильное положение и только после этого проводить расширение зубной дуги с одной или двух сторон. В тех случаях, когда перекрестный прикус резко выражен и сочетается с деформацией лица, прибегают к хирургическому оперативному лечению, которое нередко сочетают с предварительным или последующим ортодонтическим лечением. Для обеспечения множественных контактов между зубными рядами достигнутые результаты иногда закрепляют путем зубного протезирования.

Прогноз лечения буккального перекрестного прикуса, в том числе и со смещением нижней челюсти благоприятный, если лечение проведено в раннем детском возрасте. В старшем возрасте при резко выраженных нарушениях прикуса и лица устранить аномалию можно лишь путем хирургического вмешательства.

### Открытый прикус

Открытый прикус относится к вертикальным аномалиям прикуса и характеризуется отсутствием смыкания фронтальных или боковых зубов верхней и нижней челюсти.

В зависимости от этиологии Д.А. Калвелис различает 2 основные формы открытого прикуса:

- истинный (рахитический) (рис. 78);
- травматический (сосательный), который развивается под влиянием вредных привычек (рис. 79).

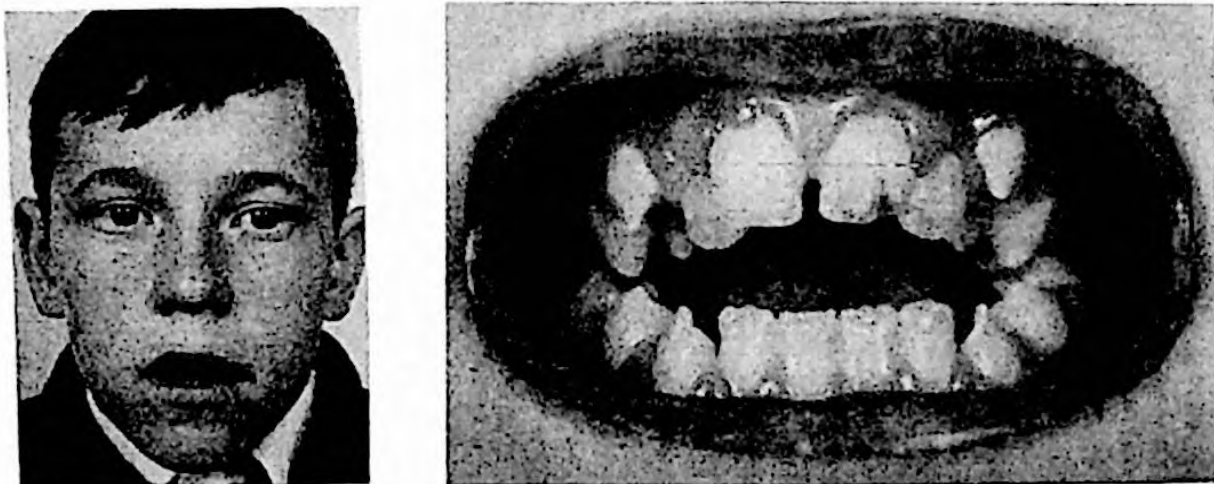


Рис. 78 Истинный рахитический открытый прикус

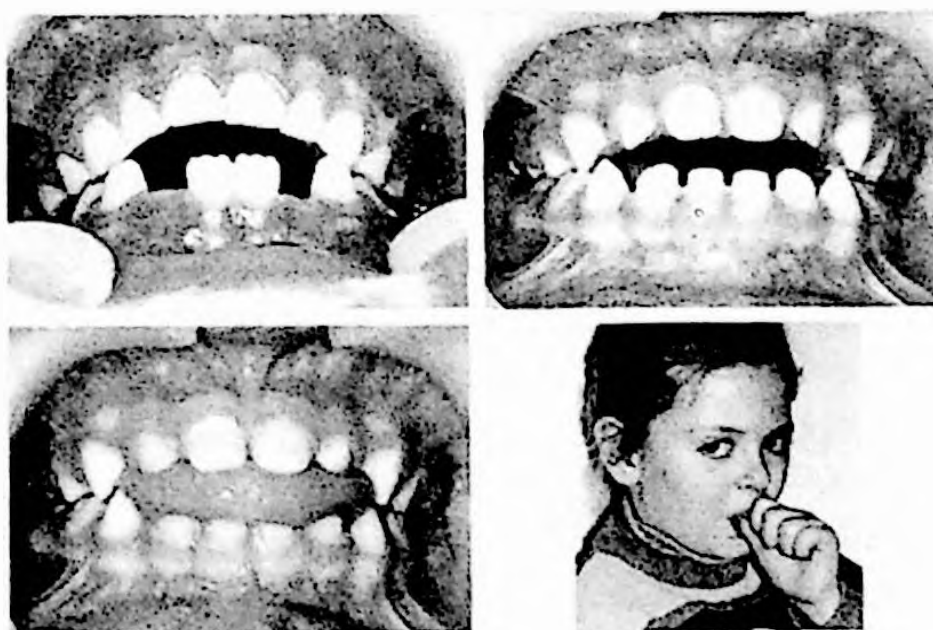


Рис. 79 Травматический сосательный открытый прикус.

Вертикальная щель чаще возникает в переднем участке зубных дуг (симметричная, асимметричная), реже в боковых (односторонняя, двусторонняя) поэтому по локализации различают фронтальный открытый прикус и боковой, односторонний и двусторонний.

Степень выраженности аномалии определяют по величине вертикальной щели, а также по количеству неконтактирующих зубов.

**Л.С. Персин различает 3 степени тяжести аномалии:**

I степень – легкая, при которой величина вертикальной щели до 3 мм,

II степень – средняя, величина вертикальной щели от 3 до 5 мм,

III степень – тяжелая, величина вертикальной щели свыше 5 мм.

Отсутствие контактов между зубами верхней и нижней челюсти может наблюдаться в области резцов, резцов и клыков, реже иметь боль-

шую протяженность, когда не контактируют резцы, клыки, премоляры, иногда отдельные моляры. В таком случае смыкаются лишь последние зубы, что свидетельствует о самой тяжелой степени патологии.

Возникновение вертикальной щели у пациентов с открытым прикусом обусловлено зубоальвеолярным удлинением в области боковых отделов верхней челюсти или зубоальвеолярным укорочением в области её фронтального участка. Учитывая локализацию зубоальвеолярного укорочения, Ф.Я. Хорошилкина различает 3 разновидности открытого прикуса, характеризующиеся различной формой вертикальной щели:

- первая характеризуется зубоальвеолярным укорочением только в области верхних фронтальных зубов;

- вторая обусловлена зубоальвеолярным укорочением в области переднего отдела нижней челюсти;

- при третьей наблюдается зубоальвеолярное укорочение как в области фронтальных зубов верхней челюсти, так и нижней. В зависимости от формы вертикальной щели и разрабатывается соответствующий план лечения.

В этиологии и патогенезе истинного открытого прикуса большое внимание уделяется рахиту, при котором нарушается кальциевый обмен. Слабо обызвествленные челюстные кости подвергаются деформирующему действию жевательной мускулатуры. Нижняя челюсть при этом в области подбородка прогибается книзу за счет тяги мышц опускающих, а в области моляров она изгибается в язычную сторону вследствие воздействия мышц, прикрепленных в области угла между телом и ветвью нижней челюсти и поднимающих нижнюю челюсть вверх. Верхняя челюсть нередко сдавливается в боковых участках и выдвигается вперед, приобретая форму латинской буквы V.

Основной причиной травматического открытого прикуса являются вредные привычки: сосание языка, пальцев, губ, щек, карандаша, ручки и различных предметов, прокладывание языка между зубами. Промежуток между зубами у таких пациентов обычно соответствует форме предмета, который сосет ребенок.

Причиной сосания или высывания языка чаще всего является короткая уздечка языка, макроглоссия, гипертрофия язычной миндалины, в редких случаях гемангиома языка.

Укороченная уздечка языка затрудняет его движения, что приводит к неправильному положению его кончика, чаще межрезцовому, нере-

дко при таком нарушении дети прикусывают боковые участки языка, что вызывает развитие двустороннего бокового открытого прикуса.

Немаловажное значение в возникновении открытого прикуса имеет затрудненное носовое дыхание, вынуждающее ребенка держать рот открытым. При этом нарушается миодинамическое равновесие и язык, прилегающий при носовом дыхании к своду твердого неба, опускается на дно полости рта. Для облегчения дыхания днем ребенок высовывает язык, а ночью его голова занимает вынужденное положение (свешиваются на грудь или запрокидывается назад). В таких случаях открытый прикус нередко сочетается с сагиттальными аномалиями прикуса и с сужением зубного ряда или челюсти, которое происходит под воздействием напряженных мышц щек.

Неправильное глотание с прокладыванием языка между зубными рядами также может быть причиной открытого прикуса. При нормальном способе глотания губы спокойно сложены, зубы сжаты, и кончик языка упирается в твердое небо за верхними резцами. При неправильном (инфантильном) типе глотания зубы разомкнуты и ребенок отталкивается кончиком языка для отпывного толчка от губ и щек, втягивая их в полость рта.

При ранней потере молочных зубов в связи с отсутствием межокклюзионных контактов у детей нередко появляется привычка прокладывать кончик языка в область дефекта зубного ряда или распластывать боковые поверхности языка при отсутствии молочных моляров с двух сторон. Такая привычка и привычка втягивания внутренней поверхности щек между боковыми зубами нередко сохраняется и после прорезывания постоянных зубов, а это приводит к возникновению вертикальной щели между боковыми зубами.

К аномалиям развития зубов и альвеолярных отростков, составляющим морфологическую основу открытого прикуса, относятся:

- неполное прорезывание фронтальных зубов одной или обеих челюстей с задержкой роста альвеолярного отростка;
- зубоальвеолярное удлинение в боковых участках, чаще верхней челюсти;
- неправильное развитие верхней челюсти, при котором наблюдается поднятие её переднего отдела и опускание задних;

- нарушение развития нижней челюсти: деформация тела, увеличение её углов до  $140-150^{\circ}$ , опускание подбородочного отдела, укорочение ветвей и всей нижней челюсти.

При истинном открытом прикусе внешний вид пациента имеет характерные особенности: нижний отдел лица удлиннен по сравнению со средним и верхним, носогубные складки сглажены, верхняя губа укорочена, губы не смыкаются, виден увеличенный язык, расположенный между зубными рядами и губами. Углы нижней челюсти развернуты, больше нормы. Губы смыкаются при большом напряжении мышц приротовой области, поэтому выражение лица напряженное «удивленное», на подбородке – симптом «наперстка» (рис. 80).

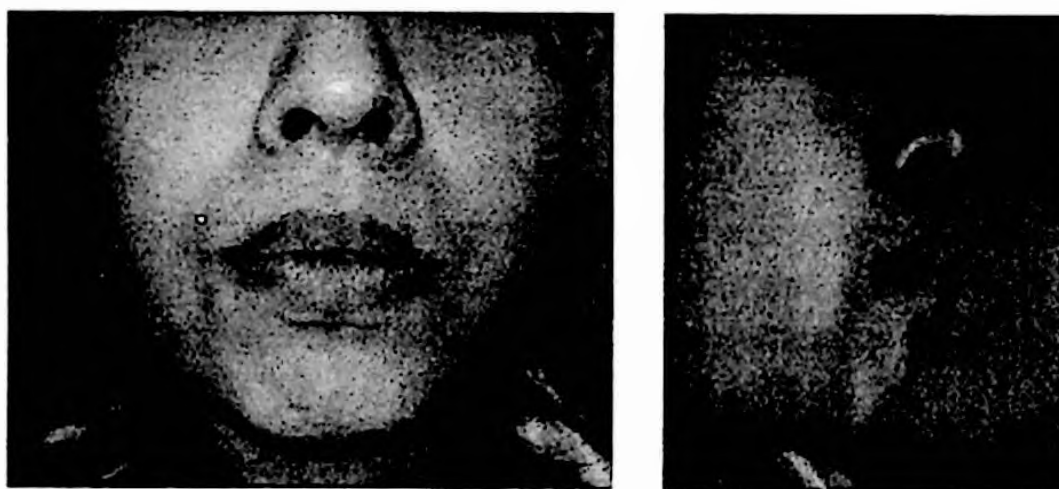
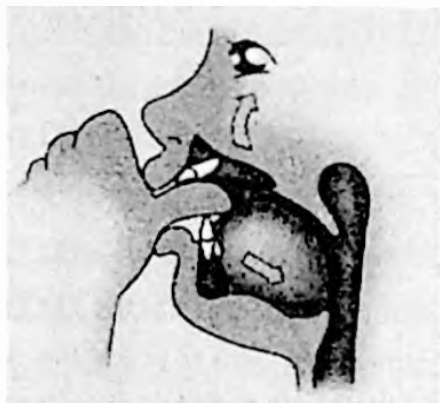
Рис. 80 Лицевые признаки при открытом прикусе.

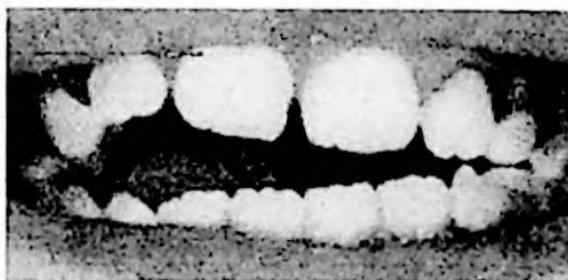При осмотре полости рта нередко наблюдается гипоплазия эмали или множественные кариозные поражения постоянных фронтальных зубов, вертикальная щель от нескольких мм до одного см и более, различной протяженности и формы. Из-за того, что зубные ряды, особенно верхний сужены, фронтальные зубы стоят тесно. Наблюдается также увеличение небного свода. Язык обычно увеличен, на нем имеются глубокие продольные и поперечные борозды.

В отличие от истинного (рахитического) открытого прикуса при травматическом рост и развитие челюстных и других костей лицевого скелета не нарушены, угол нижней челюсти не изменен, отсутствуют гипоплазия эмали и тяжелые деформации челюстей, типичные для рахита. После устранения причины в раннем детском возрасте возможна саморегуляция (рис. 81).





*a*



*б*

Рис. 81 Привычка сосания большого пальца (*a*) привела к развитию ассиметричного открытого прикуса (*б*).

При открытом прикусе наблюдаются значительные функциональные нарушения: затрудненное откусывание пищи, её разжевывание, так как в окклюзионном контакте находятся лишь несколько пар антагонизирующих зубов, произношение зубных и щипящих звуков нарушено (больные шепелявят), изменяется глотание, дыхание в связи с невозможностью сомкнуть зубы, что вызывает сухость слизистой оболочки, восприимчивость к инфекционным заболеваниям, предрасположенность к болезням пародонта.

Открытый прикус, как и другие аномалии прикуса, может наблюдаться в молочном, сменном и постоянном прикусах. Он может быть как самостоятельной формой аномалии, так и симптомом, осложняющим дистальный или мезиальный прикус.

Из дополнительных методов исследования при открытом прикусе проводят: антропометрические исследования гипсовых моделей по методу Попа и Коргауза, определение формы щели, измерение небного свода с помощью симметрографа Коргауза со срезающей решеткой, у «растущих» пациентов определение типа роста челюстей по ТРГ головы в боковой проекции.

Лечение открытого прикуса зависит от степени выраженности патологии и периода формирования зубочелюстной системы. Принцип лечения открытого прикуса заключается в том, чтобы внедрить, «вколотить» смыкающиеся зубы и вытянуть (силой) несмыкающиеся. Лечение следует начинать в раннем возрасте, когда нарушения в зубочелюстной системе еще не закрепились, а костные ткани легко перестраиваются. Кроме того, в этот период происходит активный рост и развитие всей



зубочелюстной системы, которые можно направить в правильное русло при помощи простейших лечебно-профилактических мероприятий:

- устранение вредных привычек;
- санация ЛОР-органов;
- пластика короткой уздечки языка и занятия с логопедом;
- употребление твердой пищи, способствующее повышению активности и развитию всех жевательных мышц;
- сошлифовывание смыкающихся молочных зубов;
- подбородочная праща с вертикальной тягой;
- многимиастика для круговой мышцы рта и мышц, поднимающих нижнюю челюсть и др.

В период молочного прикуса основными задачами лечения являются:

- устранение вредных привычек;
- нормализация положения языка в покое и во время функции;
- нормализация носового дыхания и глотания.

Цель аппаратурного ортодонтического лечения – нормализация роста челюстных костей и исправление их формы.

Для устранения вредной привычки сосания языка, который, располагаясь между режущими краями зубов, вызывает вертикальное недоразвитие фронтальных участков зубных рядов, детям необходимо изготовить пластинку с упором для языка. Такую пластинку применяют при задержке роста альвеолярных отростков в области фронтальных зубов и нормально развитых альвеолярных отростков в области боковых зубов.

Для задержки вертикального роста альвеолярных отростков в боковых участках к такой пластинке добавляют окклюзионные накладки в области жевательных зубов. При чрезмерном росте альвеолярных отростков в области боковых зубов верхней челюсти пластинку изготавливают на нижнюю челюсть.

Лечебное действие аппарата можно усилить и ускорить лечение применением внеротовой вертикальной тяги с опорой на теменную область головы и нижний край нижней челюсти. С этой целью используют подбородочную пращу с высокой головной шапочкой. Резиновая тяга имеет вертикальное направление и располагается латеральнее углов глаз.

После прорезывания первых постоянных моляров А. Я. Катц предлагал надевать на них коронки, повышающие прикус. Применение этих

коронки вызывает растяжение жевательных мышц и возникновение миостатического рефлекса. Растянутые мышцы рефлекторно сокращаются, стремясь вернуться к исходной длине. Сила сокращения жевательных мышц передается на первые постоянные моляры, так как смыкаются только они, в области этих зубов возникает зона повышенного давления, костная ткань перестраивается, рост альвеолярного отростка в вертикальном направлении задерживается, уровень стояния первых постоянных моляров понижается. Через 2-3 недели растянутые мышцы привыкают к новому состоянию, миостатический рефлекс угасает, перестройка костной ткани приостанавливается, поэтому коронки снимают, после чего обнаруживают щель между первыми постоянными молярами. Они не смыкаются, тогда как рядом стоящие молочные моляры находятся в контакте. Молочные моляры сошлифовывают алмазными камнями до тех пор, пока первые постоянные моляры не вступят в контакт. Затем коронки снова фиксируют на первых молярах и этот процесс повторяют до тех пор, пока фронтальные зубы не вступят в контакт.

Метод А. Я. Катца можно применять, начиная с 6-ти летнего возраста до момента прорезывания вторых постоянных моляров и смены молочных моляров на премоляры. Показания к его применению ограничены, так как сошлифовывание эмали молочных моляров, тем более повторное, болезненно и не каждый ребенок даст это сделать.

Лечение открытого прикуса в постоянном прикусе отличается тем, что в этом возрасте можно не только «вколачивать» смыкающиеся зубы, как в молочном и сменном прикусе, но и вытягивать несмыкающиеся зубы. К этому приступают только после исправления ортодонтическими аппаратами тесного положения зубов, формы зубных рядов и нормализации их соотношения в трансверзальном и сагиттальном направлениях.

Вытяжение фронтальных зубов только верхней или нижней челюсти, а это зависит от формы щели, Энгль, рекомендовал осуществлять дугой, изогнутой на уровне режущего края. После изгибания её поднимают до шеек зубов и на этом уровне подвязывают к ней зубы. Благодаря своей упругости дуга стремится опуститься вниз и тянет книзу подвязанные к ней зубы.

Межчелюстная вертикальная резиновая тяга показана лишь тогда, когда вертикальная щель обусловлена зубоальвеолярным укорочением как в области фронтальных зубов верхней челюсти, так и нижней.

Резиновая тяга не должна быть чрезмерной, так как применение большой силы может вызвать болезненность перемещаемых зубов, их расшатывание и даже изменение цвета коронок в результате кровоизлияний в пульпу.

Межчелюстное вытяжение следует проводить, если вертикальная щель не очень большая, следя за тем, чтобы после достижения контактов между фронтальными зубами, при улыбке не обнажились альвеолярные отростки – «десневая улыбка», что нарушает гармонию лица. Во избежание этой ошибки, необходимо наряду с зубоальвеолярным удлинением в области фронтальных зубов принять меры к зубоальвеолярному укорочению в области боковых зубов верхней челюсти.

Дале в тех случаях, когда показано зубо-альвеолярное укорочение в области боковых зубов и одновременное удлинение в области фронтальных зубов верхней челюсти был предложен аппарат Гербста-Кожакару. Он состоял из металлических кап и или спаянных между собой коронок на боковые зубы верхней челюсти. Жевательная поверхность кап перфорированная, на неё наслаивали слой быстротвердеющей пластмассы. Капны фиксировались на цемент. Для наложения резиновой тяги на капшах имелись крючки в области клыков и последних зубов отогнутые книзу, а также в области колец фронтальных зубов верхней челюсти, отогнутые кверху. Под действием эластичной резиновой тяги происходит зубо-альвеолярное удлинение в области фронтальных зубов верхней челюсти, а под действием окклюзионных накладок на капшах – зубо-альвеолярное укорочение в области боковых зубов (рис. 82).

Через каждые 2-3 недели наслаивание быстротвердеющей пластмассы на жевательную поверхность кап, повышает прикус на 1,5 – 2 мм.

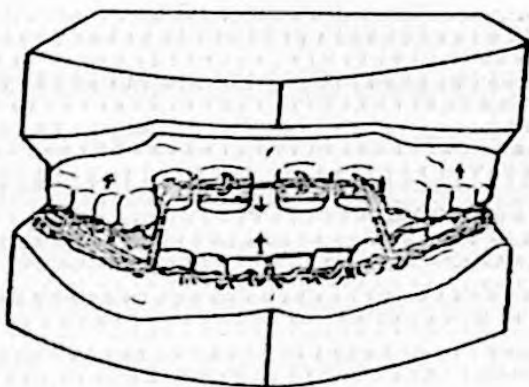


Рис. 82 Действие аппарата Гербста – Кожакару (указано стрелками).

В постоянном прикусе лечение открытого прикуса достигается применением брекет-системы с реверсионными дугами, многопетлевой дугой (МЕАВ), стандартной техникой со степ-изгибами и др.

Лечение успешно и эффективно, если оно сочетается с компактостеотомией в области зубов, подлежащих перемещению. После лечения открытого прикуса необходим длительный период ретенции.

Тяжелые формы открытого прикуса, когда резко выражена деформация зубных дуг и челюстей, и устранить открытый прикус с помощью ортодонтических методов лечения невозможно они подлежат устранению оперативным хирургическим путем в условиях стационара.

Прогноз лечения открытого прикуса благоприятен при тенденции к горизонтальному типу роста лицевого скелета и не благоприятен при вертикальном типе роста лицевого скелета.

### Глубокий прикус

Относится к вертикальным аномалиям прикуса и характеризуется тем, что фронтальные зубы верхней челюсти полностью или почти полностью перекрывают одноимённые нижние и при этом отсутствует режуще-бугорковый контакт между резцами. Режущие края нижних резцов в состоянии центральной окклюзии не артикулируют с зубными бугорками верхних, а проскальзывают мимо них, достигая шеек зубов-антагонистов, а в тяжёлых случаях травмируют слизистую оболочку нёба. Такой прикус называется глубоким травмирующим.

Если резцы верхней челюсти перекрывают одноимённые нижние больше, чем на 1/3 высоты их коронок, но режуще-бугорковый контакт между резцами сохранён, то в этом случае говорят о глубоком резцовом перекрытии, которое по мнению некоторых авторов (В.Ю. Курляндский, Е.И. Гаврилов и др.) является крайним вариантом нормы.

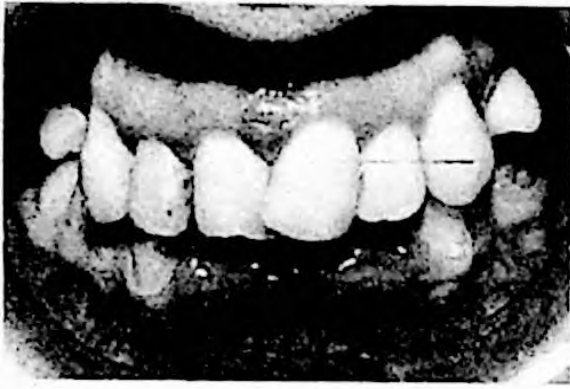Д.А. Калвелис по клинической картине выделяет 2 формы глубокого прикуса:

1. Блокирующий (перекрывающий, рис. 83а);
2. Крышеобразный (комбинированный с прогнатией, рис. 86 б).

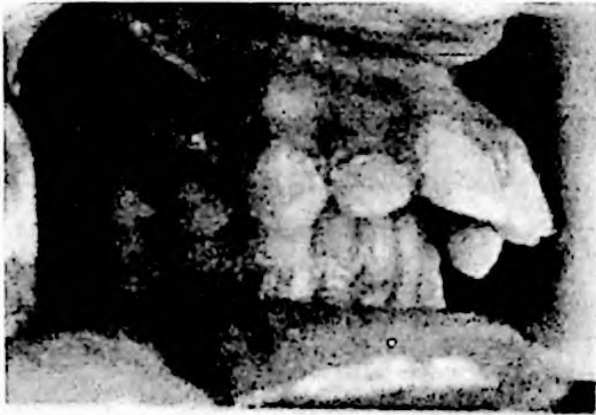При последней форме режуще-бугорковый контакт отсутствует из-за того, что фронтальные зубы верхней челюсти наклонены вперёд, находятся в состоянии протрузии, поэтому прикус и имеет название крышеобразный.

Когда соотношение зубных рядов нейтральное, глубокий прикус рассматривают как самостоятельную аномалию, но чаще, в 60-70% случаев, он осложняет дистальный прикус, значительно реже - мезиальный.

Причины, вызывающие перекрывающую (блокирующую) форму глубокого прикуса различны: наследственная предрасположенность,



а



б

Рис. 83 Виды открытого прикуса.

прикуса. При раннем их разрушении или потере, прикус снижается. При прямом прикусе этого не происходит, потому что высота прикуса фиксируется не только на молярах, но и на остальных зубах. Уменьшение высоты молочных моляров ведёт к установлению первых постоянных моляров на более низком уровне по отношению к окклюзионной плоскости. В результате низкого стояния первых постоянных моляров альвеолярные отростки в дистальных отделах челюстей остаются недоразвитыми, потому что все последующие прорезывающиеся жевательные постоянные зубы устанавливаются на уровне первых постоянных моляров.

Значительный разрыв в сроках прорезывания верхних и нижних резцов также способствует образованию глубокого прикуса. При ранней потере верхних молочных резцов и задержке прорезывания постоянных, резцы нижней челюсти, не встречая антагонистов, беспрепятственно растут кверху, вместе с альвеолярным отростком, достигают слизистой оболочки твёрдого нёба. Это объясняется тем, что в области нижних фронтальных зубов при ретенции антагонистов происходит

кариозное или некариозное разрушение молочных или первых постоянных моляров, их чрезмерное стирание, преждевременное удаление молочных или постоянных боковых зубов, неодновременная смена резцов, эндокринные расстройства (нарушение функции паращитовидных желёз), превалирование действия мышц-поднимателей над выдвигателями нижней челюсти.

Из вышперечисленных причин главная роль принадлежит патологии зубов, кариозному и некариозному поражению твёрдых тканей зубов или преждевременному удалению жевательных зубов с двух сторон.

При ортогнатическом прикусе моляры являются опорой прикуса, именно на них фиксируется высота

зубоальвеолярное удлинение. Причиной ретенции постоянных центральных резцов верхней челюсти чаще всего являются ретенцированные сверхкомплектные зубы, путь прорезывания которых неправильный. Такие зубы никогда не прорежутся сами и не дадут прорезаться комплектным центральным резцам.

Глубоко или неправильно лежащие ретенцированные зубы могут оставаться в челюсти продолжительное время. Значительно реже причиной ретенции центральных резцов является неправильная закладка их зачатков.

Определённую роль в нарушении роста челюстей могут играть эндокринные расстройства.

Считается, что глубокий прикус может развиваться при нарушении функции паращитовидных желёз, когда нарушается кальциевый обмен и повышается тонус мышц, в том числе и жевательных. При жевании и глотании альвеолярные отростки челюстей испытывают большое давление в вертикальном направлении.

В период активного роста организма такое чрезмерное давление задерживает развитие альвеолярных отростков в боковых отделах челюстей, что и приводит к глубокому прикусу.

Причиной крышеобразного (сочетанного с прогнатией) глубокого прикуса являются те же факторы, которые приводят к дистальному прикусу:

- искусственное вскармливание ребёнка;
- болезни раннего детского возраста (рахит);
- вредные привычки (сосание большого пальца или нижней губы);
- нарушение носового дыхания и связанное с ним неправильное положение головы во время сна – запрокидывание её;
- воспалительные процессы и травмы на нижней челюсти;
- недоразвитие мышц – выдвигателей и др.

К аномалиям развития зубов, альвеолярных отростков и челюстей, которые лежат в основе глубокого прикуса, относятся зубоальвеолярное удлинение в области фронтальных зубов нижней или обеих челюстей или зубоальвеолярное укорочение в области боковых зубов.

Крышеобразный глубокий прикус может быть обусловлен нарушениями развития зубов, альвеолярных отростков и челюстей в сагитальном и трансверзальном направлениях: протрузией верхних зубов, оральным наклоном нижних фронтальных, сужением верхнего зубного

ряда, задержкой роста нижней челюсти или её дистальным положением, чрезмерным ростом верхней челюсти или её мезиальным положением в пространстве черепа и др. При чрезмерном росте или переднем положении верхней челюсти между фронтальными зубами нет окклюзионного контакта, а имеется сагиттальная щель, именно поэтому в переднем отделе зубных дуг происходит зубоальвеолярное удлинение. Нижние зубы растут вместе с альвеолярным отростком до тех пор, пока не достигнут слизистой оболочки нёба, оставляя на ней свои отпечатки и нередко травмируя её.

Глубокий прикус часто вызывает тяжёлые морфологические и функциональные нарушения в зубочелюстной системе: блокируются сагиттальные и трансверзальные движения нижней челюсти, стираются режущие края резцов и бугров других зубов, затрудняется откусывание пищи, понижается жевательная эффективность, подвергается функциональной перегрузке пародонт передних зубов, в результате чего возникают явления пародонтоза, нарушается функция речи, конфигурация лица.

При блокирующем глубоком прикусе наблюдается двойная травма: нижними резцами - слизистой оболочки твёрдого нёба, а верхними слизистой десны у шеек нижних резцов с вестибулярной стороны.

Глубокий прикус, сочетающийся с дистальным положением нижней челюсти и частичными дефектами зубных рядов, может быть причиной нарушения функции височно-нижнечелюстного сустава, особенностью которого является уменьшение или полное исчезновение болей в первые же дни после повышения прикуса на накusочной пластинке.

Клиника глубокого прикуса разнообразна и зависит от его сочетания с нейтральным или дистальным прикусом, от возраста ребёнка, а также от тяжести аномалии. Внешний осмотр выявляет изменение контуров лица: носогубные и подбородочные складки резко выражены, нижняя губа вывернута кнаружи, челюсть смещена дистально, подбородок скошен кзади. У большинства пациентов с самостоятельной формой глубокого прикуса нижний отдел лица укорочен, хотя у некоторых он удлинен по сравнению со средним, по нашим данным на  $7,24 \pm 0,85$  мм, у всех пациентов с крышеобразным глубоким прикусом – в среднем на  $10,05 \pm 0,48$  мм.

Наши исследования подтверждают мнение И.И.Ужумецкене, Е.И.Гаврилова, Schwarz и др. о том, что укорочение нижней части лица

по сравнению со средней при крышеобразном глубоком прикусе является кажущимся вследствие резко очерченных носогубных и подбородочных складок, выдвижения вперёд верхней губы и смещения кзади подбородка.

Внутриротовые признаки блокирующего глубокого прикуса: нижние зубы перекрываются верхними так глубоко, что режущие края последних нередко достигают слизистой оболочки десны нижней челюсти и травмируют её, а нижние зубы своими режущими краями соскальзывают за зубные бугорки верхних резцов на слизистую оболочку нёба. Часто наблюдается уплощение зубных дуг и тесное положение передних зубов.

Альвеолярные отростки в области фронтальных зубов чрезмерно развиты, а в боковых участках низкие, окклюзионная кривая имеет типичную форму, она низкая в области жевательных и, искривляясь, резко поднимается кверху в области фронтальных зубов.

На верхней челюсти фронтальный участок также чрезмерно развит по сравнению с боковыми, окклюзионная кривая проходит здесь на более низком уровне, чем в боковых отделах. Лишь у пациентов с преждевременным удалением или разрушением молочных моляров нижней челюсти окклюзионная поверхность на верхней челюсти в области жевательных зубов ниже, чем в области фронтальных.

Это объясняется тем, что в случае преждевременного удаления молочных моляров нижней челюсти происходит усиленный рост альвеолярного отростка верхней челюсти соответственно отсутствующим зубам, в результате чего боковые участки оказываются на более низком уровне, чем фронтальные. Низкое стояние моляров верхней челюсти препятствует полному прорезыванию постоянных антагонистов, задерживая рост данного участка челюсти. Из-за отсутствия достаточного расстояния между прорезывающимися постоянными зубами нижней челюсти и молочными антагонистами окклюзионные поверхности искажаются.

У больных с дистальным прикусом в сочетании с глубоким за счёт наклона фронтальных зубов верхней челюсти вперёд и приподнятости их по сравнению с боковыми, окклюзионная поверхность на верхней челюсти, как и на нижней, в области жевательных зубов проходит на более низком уровне, чем у фронтальных. Фронтальный участок резко приподнят.



Диагноз ставится на основании клинического исследования, изучения и измерения диагностических моделей челюстей, боковых ТРГ головы.

Основной целью лечения глубокого прикуса является:

- восстановление режуще-бугоркового контакта;
- уменьшение глубины перекрытия до нормы, т.е. до 1/3 высоты коронок нижних резцов.

Принцип лечения глубокого прикуса:

- зубоальвеолярное укорочение в области фронтальных зубов,
- создание условий для зубоальвеолярного удлинения в области боковых зубов.

В раннем возрасте задача врача состоит в том, чтобы не допустить переход глубокого резцового перекрытия в глубокий прикус. На данном этапе важное значение приобретает своевременное лечение моляров, при ранней потере их - протезирование, санация ЛОР органов, нормализация акта жевания и глотания, устранение вредных привычек, включение в пищевой рацион твёрдой пищи (сырые фрукты, овощи, чёрствый хлеб), что стимулирует нормальное развитие челюстей, альвеолярных отростков и зубов.

В момент прорезывания первых постоянных моляров, чтобы дать им прорезаться на большую высоту, некоторые авторы предлагают повышающие прикус коронки, капли или пломбы на молочные моляры. Разобнение первых постоянных моляров при их прорезывании способствует зубоальвеолярному удлинению в этой области, в связи с чем глубина резцового перекрытия уменьшается. Применять для этой цели пластинку на верхнюю челюсть с накусочной площадкой нельзя, т.к. в период рассасывания корней молочных резцов нижней челюсти она ещё больше расшатывает зубы и ускоряет их выпадение.

Для устранения глубокого прикуса с нейтральным соотношением боковых зубов применяется пластинка на верхнюю челюсть с накусочной площадкой во фронтальном отделе, а не с наклонной плоскостью, так как при этом требуется не перемещение нижней челюсти, а только вертикальная перестройка, необходимая пациенту потому, что у него наблюдается зубоальвеолярное укорочение в боковых отделах.

При пользовании этим аппаратом во время смыкания зубов нижние резцы контактируют с накусочной площадкой. Это вызывает разобнение боковых зубов, растяжение жевательных мышц, возникновение ми-

остатического рефлекса. Растянутые мышцы сопротивляются растяжению, стремясь вернуться в исходное положение, сила, возникающая при этом, передаётся на периодонт смыкающихся нижних передних зубов, в области которых под влиянием повышенной нагрузки происходит зубоальвеолярное укорочение. В области боковых зубов обеих челюстей, оказавшихся разобшёнными, согласно теории артикуляционного равновесия Годона, происходит зубоальвеолярное удлинение (рост альвеолярных отростков верхней и нижней челюсти вместе с зубами). В результате высота альвеолярных отростков вместе с боковыми зубами увеличивается, а в переднем отделе уменьшается, что, в конечном итоге приводит к уменьшению глубины перекрытия.

Для того, чтобы усилить действие аппарата и не дать миостатическому рефлексу угаснуть, требуется наложение быстротвердеющей пластмассы на накusочную площадку и увеличение разобщения. При разобщении боковых зубов ориентируются на относительное физиологическое равновесие мышц, поднимающих и опускающих нижнюю челюсть (физиологический покой). Для того, чтобы происходило зубоальвеолярное удлинение, разобщение между боковыми зубами должно быть хотя бы на 2 мм больше, чем при положении нижней челюсти в физиологическом покое.

В тех случаях, когда необходимо добиться зубоальвеолярного укорочения не только в области фронтальных зубов нижней челюсти, но и верхней, используется накusочная пластинка А. Я. Катца с перекидными кламмерами на резцы верхней челюсти. Последние рекомендуется делать из листовой стали на 1-2 мм уже режущих краёв, что предотвращает стирание эмали этих зубов. После восстановления глубины перекрытия необходимо продолжать носить пластинку с накusочной площадкой для гиперкоррекции (до прямого прикуса), иначе произойдёт прорезывание передних зубов и рецидив глубокого прикуса.

Для лечения глубокого прикуса, осложняющегося дистальным, применяются аппараты для лечения основного заболевания:

- регулятор функций Френкля I-II типов;
- пропульсор Мюлемана;
- активатор Андресена-Гойшля;
- пластинка на верхнюю челюсть с вестибулярной дугой и наклонной плоскостью;

- бионатор Бальтерса;
- брекет-система.

При лечении брекет-системой применяются ютилити-дуги, реверсионные дуги, межчелюстная тяга по II классу.

Успех ортодонтического лечения во многом зависит от тенденции роста зубочелюстной системы, при вертикальной тенденции роста он благоприятен.

### ЗУБНОЕ ПРОТЕЗИРОВАНИЕ В ДЕТСКОМ ВОЗРАСТЕ

Детское зубное протезирование является разделом ортопедической стоматологии, он начал успешно развиваться лишь в прошлом столетии благодаря усилиям Советских стоматологов. В 1937 году Л.В Ильина-Маркосян впервые в Советском Союзе занялась изучением зубного протезирования у детей. Именно ею была доказана важность и необходимость зубного протезирования детей.

Стоматологи старого поколения считали, что протезирование детей не эффективно и даже вредно, так как влечет за собой задержку роста и развития челюстных костей, а Л.В Ильина-Маркосян доказала, что можно создать такую конструкцию протеза для детей, которая не тормозит рост челюсти у ребенка: безкламмерный съёмный протез или раздвижной несъёмный мостовидный протез. На большом клиническом материале она показала, что своевременное восстановление разрушенных зубов и замещение удаленных искусственными не только не вредит детям, а наоборот приносит большую пользу. Протезирование является простым и эффективным профилактическим средством, предупреждающим значительные морфологические изменения прикуса и функциональные нарушения.

Для того, чтобы лучше понять почему нужно протезировать детей, необходимо вспомнить, какие факторы стимулируют рост челюстных костей у детей. Их 3:

- биологическая потенция к росту, заложенная в природе молодой развивающейся ткани;
- процесс прорезывания зубов;
- жевательная функция, которая становится полноценной после установления постоянного прикуса.

Последние два фактора оказывают большое влияние на рост челюстных костей и специфичны для них.

С прорезыванием молочных и постоянных зубов связаны периоды усиленного, так называемого активного роста челюстей. Их четыре, они связаны с:

1. Прорезыванием молочных зубов;

2. Прорезыванием первых постоянных моляров и сменой молочных резцов на постоянные;

3. С прорезыванием постоянных клыков, вторых постоянных моляров и со сменой молочных моляров на премоляры;

4. С прорезыванием зубов мудрости.

Причинами потери зубов у детей чаще всего являются кариозное разрушение зубов, воспалительные процессы в полости рта, травмы челюстно-лицевой области, адентия, ретенция, гипоплазия эмали, заболевания пародонта, новообразования. Основные причины, по мнению Л.В. Ильиной-Маркосян – кариес и его осложнения и травмы. Кариозному разрушению чаще всего подвергаются молочные и первые постоянные моляры.

Кариозное разрушение коронок зубов, их раннее удаление, острые и хронические воспалительные процессы, травмы и другие повреждения зубочелюстной системы неблагоприятно отражаются на ее формировании, особенно в периоды активного роста: вызывают задержку роста челюсти или одной ее стороны, смещение зубов, деформацию зубных дуг, нарушение прикуса и формы лица.

В 1970 году Х.Н. Шамсиев обследовал в г. Ташкенте 1157 детей и подростков в возрасте 8-18 лет. Результаты обследования: 52,3% осмотренных имели дефекты зубов и зубного ряда. Чаще всего дефекты наблюдались в области боковых зубов. 37,5% осмотренных детей имели дефекты в области первых постоянных моляров. Причиной большинства дефектов являлись осложнения кариеса.

Травматическому повреждению коронок зубов чаще всего подвергаются передние зубы верхней челюсти, реже – нижней. Причины травмы: удар, падение, перекусывание твердых предметов, удерживание зубами различных предметов. Травма молочных зубов бывает значительно реже (дети в этом возрасте находятся под контролем взрослых), максимальное число травм наблюдается в период окончания формирования постоянного прикуса. Процент травм у мальчиков в 2- 2,5 раза больше, чем у девочек.

Потерю молочных зубов больше, чем за год до периода их физиологической смены считают преждевременной. Сохранение временных молочных зубов до их физиологической смены постоянными необходимо для нормального развития организма ребенка и его жизненно важных функций: жевания, глотания, речи, дыхания.

Отличительной особенностью у детей является быстрый рост. Для того, чтобы масса тела могла увеличиваться, необходимо достаточное питание, а усвоение пищи зависит от состояния зубочелюстной системы, в первую очередь зубов. При отсутствии молочных моляров пережевывание пищи нарушается. От состояния зубов зависит работоспособность жевательных мышц, полноценность структуры челюстных костей. Все элементы зубочелюстной системы нуждается в упражнении, которые они получают во время разжевывания твердой пищи.

При потере жевательных зубов возникают значительные морфологические и функциональные нарушения: зубы, ограничивающие дефект наклоняются и смещаются в сторону отсутствующих зубов, между соседними зубами появляются тремы в области зубов – антагонистов, из-за нарушения артикуляционного равновесия происходит зубоальвеолярное удлинение.

У детей, в отличие от взрослых, зубы меняют свое положение вместе с альвеолярным отростком, величина их коронок при этом не изменяется. Рост альвеолярного отростка продолжается до тех пор, пока зубы не достигнут альвеолярного отростка противоположной челюсти, а это препятствует полному прорезыванию премоляров и они не могут прорезаться на должную высоту.

На молочных молярах фиксируется высота прикуса. При их разрушении или ранней потере с двух сторон прикус снижается, нижняя челюсть остается в дистальном положении, так формируется глубокий дистальный прикус. При отсутствии молочных моляров на одной стороне ребенок во время жевания смещает нижнюю челюсть в сторону, что может способствовать возникновению перекрестного прикуса со смещением нижней челюсти.

При раннем удалении вторых молочных моляров прорезывающиеся первые постоянные моляры смещаются мезиально, зубная дуга укорачивается, а это может быть причиной ретенции вторых премоляров или неправильного их прорезывания (вестибулярно или орально).

Ранняя потеря зубов отрицательно влияет на формирование челюстей, вызывая деформацию зубоальвеолярных дуг, смещение нижней челюсти, нарушение функций зубочелюстной системы, возникновение вредных привычек. Язык устремляется в область дефекта, появляются привычки сосания или прикусывания языка. Потеря верхних молоч-

ных резцов не только нарушает косметику лица, откусывание пищи, глотание, дыхание, речь, но и приводит к западению верхней губы и выступанию нижней, иногда к смещению нижней челюсти под давлением языка вперед, что отрицательно отражается на формировании конфигурации лица. Своевременное лечение молочных зубов имеет большое значение для профилактики осложнений кариеса и предупреждения ранней потери зубов, поэтому все молочные зубы со сформированными корнями должны быть вылечены и запломбированы. Кроме тех зубов, для которых настало время смены, удалению подлежат только те молочные зубы, которые не поддаются консервативному лечению, то есть такие, около которых после лечения и наложения пломбы появляются абсцессы, десневые свищи и другие признаки острых или хронических воспалительных процессов.

Исходя из того, что преждевременное удаление зубов у детей может повлечь за собой нарушения прикуса и возникновение функциональных нарушений, в случаях ранней потери молочных зубов, образовавшиеся дефекты зубных рядов следует замещать детскими зубными протезами с учетом возраста ребенка и сроков смены молочных зубов постоянными.

Показания к зубному протезированию в детском возрасте четко сформулированы Л.В. Ильиной-Маркосян:

- оно необходимо в первую очередь для сохранения имеющихся зубов и нормальной функции всех органов зубо-челюстной системы;
- замещать утраченные зубы следует в целях профилактики стойких деформаций прикуса;
- детские зубные протезы стимулируют рост беззубых участков челюстей и развитие зачатков постоянных зубов, благодаря воспринимаемому через базис протеза перемежающемуся функциональному раздражению.

Ранний возраст ребенка не является препятствием к протезированию, но он обязывает применять такие конструкции протезов, которые не задерживают роста челюстей и формирования зубных рядов.

Детское зубное протезирование имеет свои особенности: оно должно быть безболезненным, конструкции протезов – простыми, доступными для всех детей, нуждающихся в протезировании, материалы, из которых их изготавливают должны быть безвредными, гигиеничными, хорошо

полирующимися. Детские зубные протезы подлежат замене через год, 2 года в зависимости от возраста ребенка и конструкции протеза.

Чаще всего в детской практике применяются съемные пластиночные протезы, которые отличаются от таких же протезов для взрослых:

- как правило, протезы для детей делают без кламмеров, они свободно прилегают к небу или альвеолярному отростку;

- зубы устанавливают без искусственной десны, на «приточке». Искусственная десна задерживает аппозиционный рост костной ткани. Ее делают лишь тогда, когда необходимо создать перекрытие нижних фронтальных зубов, чтобы они не выдвигались вперед и вверх под давлением языка;

- границы съемных протезов расширенные, так как эти протезы обычно бескламмерные. Большие базисные пластинки лучше прилегают к протезному ложу и не опасны в смысле возможности их проглатывания. Дистальные границы протезов заканчиваются позади вторых молочных моляров или первых постоянных моляров;

- съемные протезы подлежат замене в среднем через год. Это необходимо делать не потому, что протезы изнашиваются, а чтобы базис протеза соответствовал изменившемуся с возрастом протезному ложу.

В тех случаях, когда вследствие несвоевременного протезирования после потери центральных резцов верхней челюсти произошло смещение соседних зубов и места для искусственных центральных резцов недостаточно, применяют съемные раздвижные протезы с винтом и узкими зубами. Это протез – аппарат, его распиливают по средней линии, винт активируют еженедельно. Искусственные зубы раздвигают естественные боковые резцы и, таким образом, появляется нужное пространство для центральных резцов, после чего раздвижные протезы заменяют обычными съемными с искусственными зубами нормальной ширины. Протезы – аппараты должны хорошо удерживаться на челюстях, поэтому их делают с кламмерами.

Съемные пластиночные протезы с накусочной площадкой применяют при наличии ретинированных зубов - это так называемые раздражающие пластинки. На пластинке в области ретинированного зуба делают площадку, повышающую прикус, поэтому зубы смыкаются только в этом месте, тогда как другие зубы оказываются разобитыми. Сила сокращения жевательных мышц сосредотачивается на ограниченном



участке, в котором возникает зона повышенного давления, что способствует усилению кровообращения и рассасыванию костной прослойки, находящейся между пластинкой и ретинированным зубом. Последний начинает прорезываться. Чтобы пластинка не мешала прорезыванию, в ней выпиливают углубление, которое постепенно увеличивают.

К преимуществам съемных протезов относятся:

- они эстетичны, так как искусственные зубы не отличаются от естественных;
- удерживают зубы, ограничивающие дефект, от смещения, чем предупреждают возникновение вторичных деформаций;
- не связывая зубной ряд и свободно прилегая к слизистой оболочке протезного ложа, не задерживают роста челюстей;
- стимулируют развитие челюстей благодаря перемежающимся толчкам, которые они передают на кость через базисные пластинки.

Из несъемных зубных протезов для детей применяют вкладки, штифтовые зубы, коронки, раздвижные мостовидные протезы, профилактические аппараты – распорки.

При протезировании дефектов коронок зубов и зубных рядов в детском возрасте большое значение имеет разрешение вопроса об изменении размеров коронок зубов после их прорезывания и величины зубных дуг в постоянном прикусе. Многие авторы (А.И. Евдокимов, И.О. Новик, Н.И. Агапов, Ю.М. Александрова) на основании своих исследований пришли к выводу, что ширина (расстояние между мезиальной и дистальной сторонами зуба) и толщина коронки постоянных зубов в области экватора после прорезывания зуба не увеличиваются. Высота же клинической коронки постоянных зубов с возрастом увеличивается.

Длина зубной дуги, которая определялась измерением расстояния от мезиальных углов центральных резцов до линии, соединяющей дистальные края или поверхности последних одноименных зубов, по данным А.Я. Катца, Х.Н. Шамсиева, в период постоянного прикуса уменьшается. Ежегодное уменьшение в длину незначительно, но в двадцатилетнем возрасте по сравнению с двенадцатилетним она уменьшается в среднем на 1,5 мм. Уменьшение длины зубных дуг связывают с расширением их при отсутствии роста в длину в области прорезывающихся премоляров и моляров, с физиологическим перемещением прорезывающихся зубов вперед за счет отсутствия контакта на апрок-

симальных поверхностях, а также с начинающимся стиранием контактных точек.

Ширина зубных дуг, которая определялась в области первых премоляров и первых моляров измерением максимального расстояния между экваторами щечной поверхности и минимальным расстоянием между небной поверхностью этих же зубов, по данным Л.В.Ильиной-Маркосян, Ю.М. Александровой, Х.Н. Шамсиева, в постоянном прикусе увеличивается до 20 лет. Ежегодное увеличение незначительное, но в возрасте от 12 до 20 лет размеры зубных дуг верхней и нижней челюстей увеличиваются в области первых премоляров в среднем на 1,0 мм, а в области вторых моляров – на 2,3 мм. Увеличение в ширину зубных дуг обеих челюстей Х.Н. Шамсиев связывает с ростом челюстных костей, в частности альвеолярного отростка в ширину, с продолжающимся прорезыванием постоянных моляров и функцией жевания. Эти данные дают возможность замещать дефекты коронок постоянных зубов искусственными коронками с самого начала их прорезывания, то есть, с момента появления коронок зубов над десной. По мере роста зубы выдвигаются из лунок и искусственная коронка может стать короткой, в этих случаях ее при необходимости заменяют на новую.

Коронки, применяемые в клинике детского зубного протезирования, условно разделяют на временные и постоянные. К временным коронкам относятся:

- профилактические «защитные» коронки, которыми покрывают некарриозные фронтальные зубы при травмах зуба, когда линия излома проходит вблизи пульповой камеры и дентина, при отломе режущего края или угла. Защитные коронки используют при травме зубов с несформированными корнями. Их используют в тех случаях, когда необходимо обеспечение жизнеспособности пульпы зуба для того, чтобы она могла завершить правильное формирование корня зуба. Такая коронка защищает дентин и пульпу на месте перелома от инфекции и термических воздействий, удерживает на зубе повязку из пасты, способствующей образованию заместительного дентина. Защитные коронки рекомендуют надевать сразу же после травмы зуба до полного формирования корня. После завершения формирования корня, денульпации и пломбирования апикальной части его канала форму коронки восстанавливают штифтовым зубом Л.В. Ильиной-Маркосян или А.А. Ахмедова;

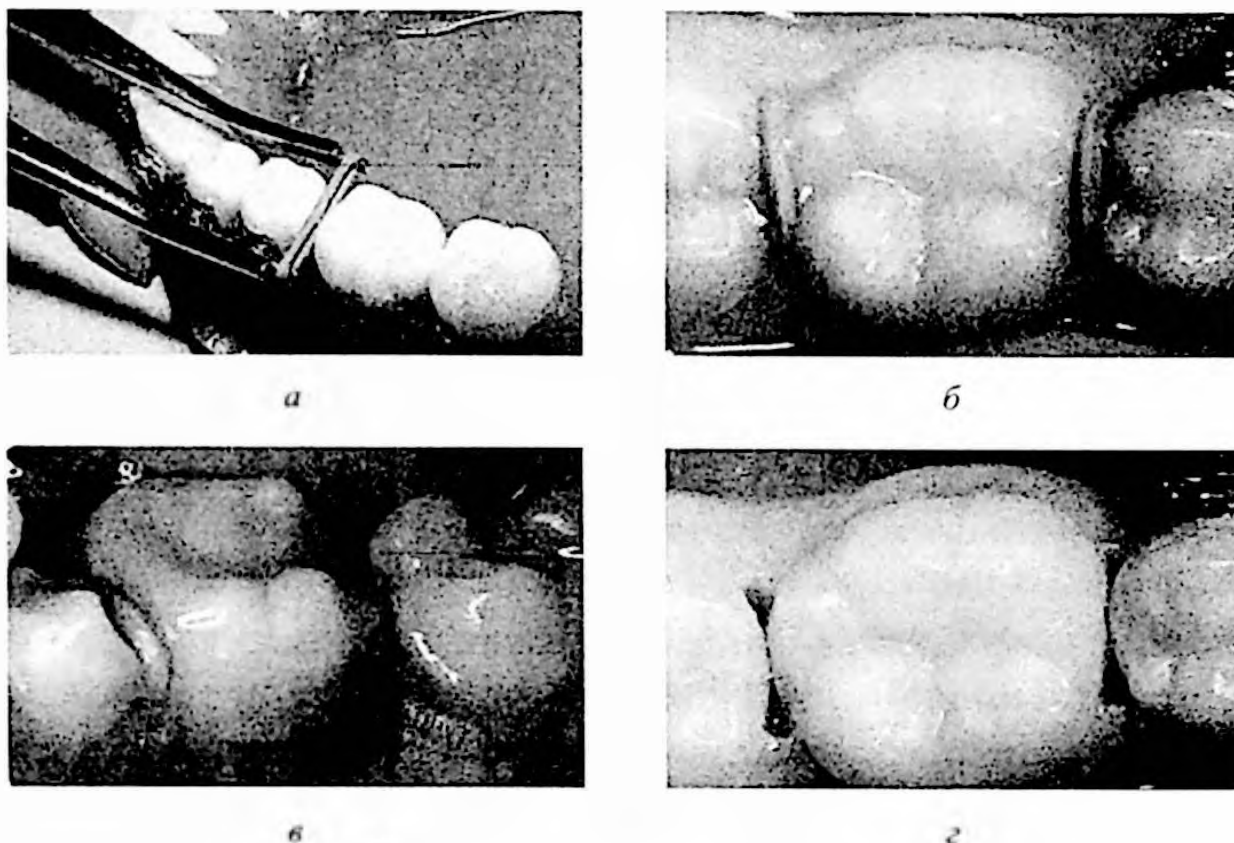


Рис. 84 Наложение резиновых колец для биологической сепарации (а,б,в) состояние контактных пунктов после снятия сепарационных колец (г).

- коронки на интактные зубы для укрепления несъемных профилактических аппаратов - распорок или несъемных ортодонтических аппаратов. После достижения цели, для которой предназначались временные коронки, их снимают. Покрытия этих зубов новыми коронками не требуется.

Особенности изготовления временных коронок:

- зубы не препарируют;
- сепарацию проводят не дисками, а сепарационными резиновыми кольцами или с помощью бронзоалюминиевой проволочной лигатуры - биологическая сепарация (рис. 84);
- край коронки не продвигают за линию десневого края, а доводят лишь до его уровня;
- для временных коронок зубы не моделируют воском, восстанавливают только форму в области дефекта, если он имеется;
- временные коронки штампуют из тонких стальных гильз (0,15 - 0,16 мм).

Постоянные коронки у детей применяют для восстановления формы и функции кариозно разрушенных зубов, чаще всего первых посто-

янных моляров. При подготовке зубов для постоянных коронок с них сошлифовывают небольшой слой твердых тканей, в основном за счет пломбы или нависающих над ней краев эмали. Сепарация тоже биологическая, край коронки – до десневого края.

Дети беспрепаровочный метод принимают с удовольствием. После укрепления коронок незначительное завышение прикуса длится всего 5-8 дней, после чего зубные ряды полностью смыкаются. При разрушении фронтальных зубов изготавливают косметические зубные протезы.

Обычно зубы в таких случаях бывают лечеными или депульпированными. Для покрытия зуба эстетической короной требуется сошлифовка с зуба большего слоя тканей, чем для стальной коронки. При значительном разрушении коронковой части фронтальных зубов используются штифтовые зубы, предложенные А.А. Ахмедовым, Л.В. Ильиной-Маркосян или простой штифтовый зуб.

### Мостовидные протезы

Обычные монолитные мостовидные протезы с опорой на зубы, ограничивающие дефект с двух сторон, неприменимы в детской практике, так как задерживают рост челюстей. Л.В. Ильина - Маркосян рекомендует для детей несъемные мостовидные протезы только с односторонним укреплением или раздвижные.

Мостовидный протез с односторонним укреплением состоит из опорной коронки или штифтового зуба, если опорой является корень зуба, искусственного зуба с пластмассовой фасеткой и небольшого отростка длиной 1,5-2 мм, расположенного в виде накладки на небной поверхности зуба, ограничивающего дефект с другой стороны.

Небный отросток является неотъемлемой частью детского зубного протеза с односторонним укреплением, он предохраняет опорный зуб от вращательных движений под действием языка и при откусывании пищи.

Специально для детей Л.В. Ильина-Маркосян предложила раздвижной мостовидный протез, который состоит из двух частей, подвижно соединенных между собой. По мере роста зубной дуги части протеза расходятся, между ними образуется щель. Такой протез не препятствует росту челюсти. Несъемные раздвижные мостовидные протезы

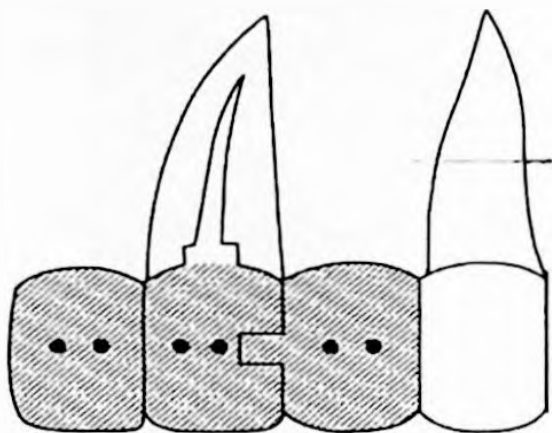
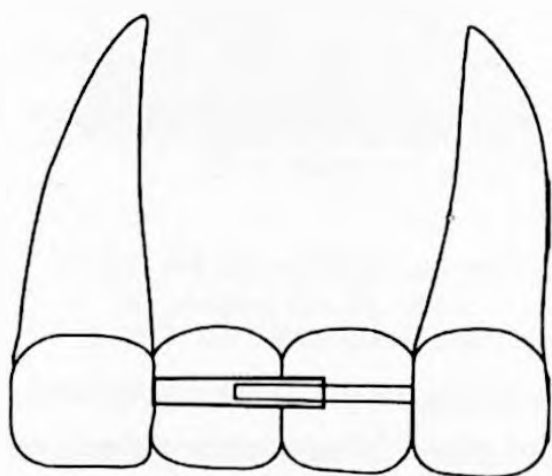
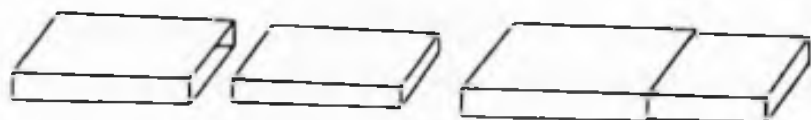


Рис. 85 Раздвижной мостовидный протез Илиной-Маркосян



а



б

Рис. 86 (а,б) Раздвижной мостовидный протез Х.Н.Шамсиева.

Л.В.Илиной-Маркосян показаны при отсутствии фронтальных зубов верхней челюсти и наличии прерывистого дефекта зубного ряда (рис. 85).

Для замещения дефектов в области фронтальных зубов при наличии сплошного дефекта, когда отсутствуют 2-4 зуба рядом, Х.Н. Шамсиев сконструировал раздвижной мостовидный протез, в котором раздвижное устройство находится не снаружи, а в толще тела мостовидного протеза (рис. 86 а). Раздвижное устройство представляет собой втулку четырехугольной формы, которую припаивают к внутренней поверхности защитной пластинки под захватами для пластмассы (рис. 86 б).

Монолитные мостовидные протезы в области жевательных зубов Х.Н. Шамсиев рекомендует применять с 12 - 13 лет в связи с тем, что зубная дуга после прорезывания постоянных зубов в длину не увеличивается.

Дефекты зубного ряда в области фронтальных зубов, начиная с 10 лет, по его мнению, нужно возмещать раздвижными мостовидными протезами, которые в 15-16 лет можно заменить монолитными,

так как в этом возрасте рост челюсти в ширину почти прекращается.

### Несъемные профилактические аппараты

У детей, в отличие от взрослых, нередко применяются несъемные профилактические аппараты – распорки. Они предназначены для предупреждения смещения зубов, которое происходит после ранней потери зубов.

Несъемные профилактические протезы - распорки подразделяют на боковые и фронтальные, так как по внешнему виду и по назначению они отличаются друг от друга. К основным частям аппарата относятся:

- фиксирующая коронка, которая изготавливается по тем же правилам, что и любая временная коронка (зубы не обрабатывают камнями, не сепарируют дисками, доводят лишь до уровня десны, тщательно штампуют из тонких гильз, не моделируют воском);

- промежуточная часть, замещающая отсутствующий зуб, она не всегда предназначена для функции жевания, но должна быть прочной. Ее делают в виде штанги толщиной 3-4 мм, которая должна укладываться в межбугорковые фиссуры зубов - антагонистов;

- распорка с окклюзионной накладкой, которая является непосредственным продолжением штанги. Окклюзионная накладка укладывается в межбугорковой фиссуре на жевательной поверхности поддерживающего зуба. Боковые отростки распорки располагаются на щечной и язычной поверхностях зуба и имеют длину 2,5-3 мм (рис. 87 а,б).

Боковые профилактические аппараты - распорки чаще всего применяют в случаях раннего удаления вторых молочных моляров с целью предотвращения мезиального смещения первых постоянных моляров (рис. 88). Фиксирующие коронки укрепляют на шестых зубах, промежуточную часть изготавливают в виде штанги или рамки, окклюзионная накладка распорки опирается на первый молочный моляр.

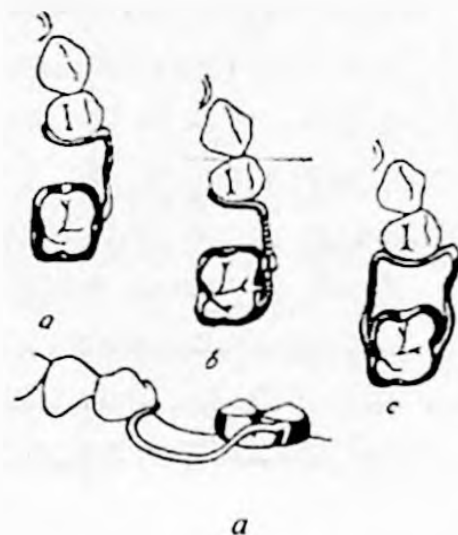


Рис. 87 (а, б) Профилактические распорки.

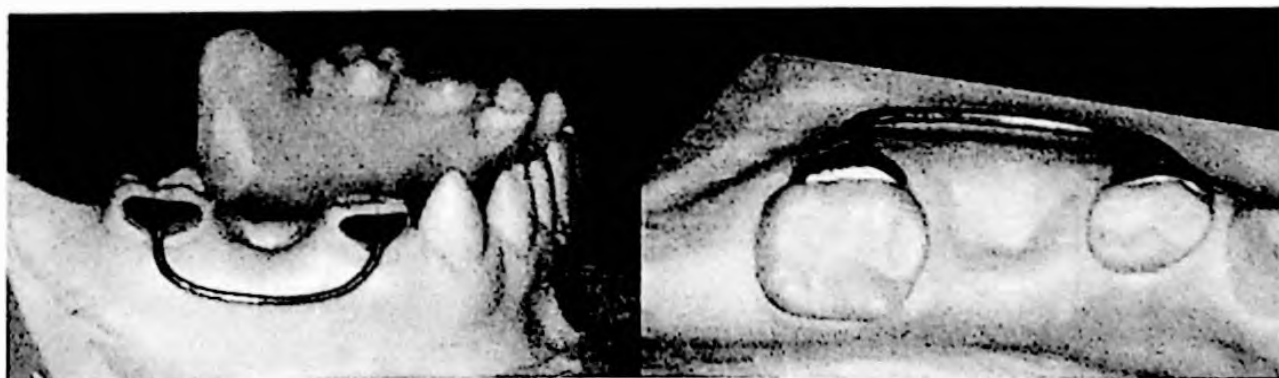


Рис. 88 Боковые профилактические распорки

Фронтальные профилактические аппараты должны отвечать ещё и эстетическим требованиям, поэтому промежуточную часть делают здесь в виде зуба, вместо распорки делают небную накладку, которую желательно располагать так, чтобы она опиралась на зубной бугорок на небной поверхности поддерживающего зуба. Длина накладки 1,5- 2 мм.

Таким образом, восстановление разрушенных и недостающих зубов у детей является благоприятным фактором как для нормального развития жевательного аппарата, так и для всего организма.

Благодаря протезированию улучшается жевательная функция, речь и внешний вид ребенка, дети становятся более общительными и жизнерадостными. Особые конструкции детских зубных протезов не задерживают роста челюстей, способствуют правильному развитию зубных рядов и прикуса, а также предупреждают возникновение деформаций.

## ГЛАВА IX

### ОРГАНИЗАЦИЯ ОРТОДОНТИЧЕСКОЙ ПОМОЩИ ОРГАНИЗАЦИЯ РАБОТЫ ОРТОДОНТИЧЕСКОГО ОТДЕЛЕНИЯ

В настоящей главе рассмотрены вопросы организации работы ортодонтического отделения и зуботехнической лаборатории, врача-ортодонта.

Ортодонтическое отделение входит в состав стоматологической поликлиники наравне с профилактическим, терапевтическим, хирургическим отделениями, где оказывается квалифицированная ортодонтическая помощь больным с зубочелюстными аномалиями, обеспечиваются консультации и лечение врачом ортодонтического отделения.

Рациональное лечение ортодонтических больных часто бывает комбинированным и тесно связано с работой других подразделений поликлиники (рентгенологического, хирургического, физиотерапевтического, парадонтологического, кабинетов профилактики, лечебной физкультуры).

В крупных стационарах проводится ортодонтическое лечение, связанное с хирургическим устранением аномалий прикуса — на предварительном и заключительном этапах. Осуществляется также протезирование после операций на челюстях. Особое внимание в центрах уделяется больным с врожденным несращением губы и неба.

В штатном расписании отделения ортодонтии предусматриваются должности врачей-ортодонт, медицинских сестер, санитарок. Врачи оказывают консультативную помощь пациентам по обращаемости. Должность заведующего ортодонтическим отделением устанавливается при наличии в штате 3,5-6 должностей врачей-ортодонт. Заведующий этим отделением выполняет врачебную работу в объеме 50% ставки.

Должности медицинских сестер должны устанавливаться из расчета одна сестра на двух врачей-ортодонт. Должности санитарок устанавливаются из расчета одна санитарка на трех врачей-ортодонт. Должности зубных техников устанавливаются из расчета 2-3 техника на врача-ортодонта в зависимости от объема работы.



## **Оборудование и инструментарий ортодонтического отделения**

В ортодонтическом отделении на каждое рабочее место врача-ортодонта отводится не менее 7 кв.м. площади. Для работы используется набор стоматологических инструментов: пинцет, зеркало, зонд, шпатель, экскаватор, боры для прямого и углового наконечника, кромпонные щипцы, зуботехнический шпатель, колба резиновая, гипсовочный нож, гипс, наборы зуботехнического воска, ортодонтические проволоки, вспомогательные материалы и медикаменты, специальные ортодонтические инструменты.

Инструменты, использованные в ходе работы замачивают в 4% растворе лизетолла на 30 мин. или 5% растворе аламинола на 60 мин, ополаскивают холодной проточной водой, затем дистиллированной водой. После ополаскивания инструменты стерилизуют в сухожаровом стерилизаторе при температуре 180°C в течение одного часа.

### **Организация работы врача-ортодонта**

Для оценки эффективности работы врача-ортодонта введены следующие показатели:

- трудовые единицы;
- количество пациентов, принятых на лечение (в день, месяц, за год);
- число пациентов, закончивших ортодонтическое лечение;
- количество пациентов, находящихся под наблюдением (в различных диспансерных группах).

За один рабочий день врач-ортодонт должен выполнить (при 6-ти дневной рабочей неделе) 25 трудовых единиц, работники кафедры: ассистент - 12,5 трудовых единиц, доцент - 7 трудовых единиц.


Средняя нагрузка врача-ортодонта на один рабочий день по числу пациентов равна 10 посещениям, для ассистента и клинического ординатора - 5 посещений, для доцента - 2,5 посещения.

Случаев законченного лечения должно быть 5-7 в месяц.


Для успешной работы врача-ортодонта ему необходимо иметь определенный набор инструментов.

Различают специальные и универсальные щипцы, режущие инструменты.

Специальные щипцы используются только для выполнения определенных манипуляций.



*a*



*b*

Рис. 89 Петлеформирующие щипцы: Адамса (*a*) и Адерера (*b*).

К универсальным щипцам относятся петлеформирующие щипцы: щипцы Адамса, щипцы Адерера, которые позволяют изгибать вестибулярные дуги, П-М-образные изгибы, пружины Коффина, кламмера Адамса (рис.89)

Для работы врачу-ортодонту необходимо иметь кромпонные щипцы, а также круглогубцы и плоскогубцы.

Для работы в полости рта незаменимы дистальные кусачки, которые откусывают и фиксируют отделенную часть проволоки, позволяя врачу вывести ее из полости рта одновременно с инструментом.

Для подвязывания лигатур, а также во время их замены следует применять зажимы (москиты).

Среди режущих инструментов различают ножницы, используемые для срезания ортодонтических колец и коронок, а также кусачки для резки ортодонтической проволоки различного сечения и формы (рис. 90).

Для принасовки ортодонтических колец используют кольцевой адаптер, а для их снятия - специальные щипцы (рис.91).


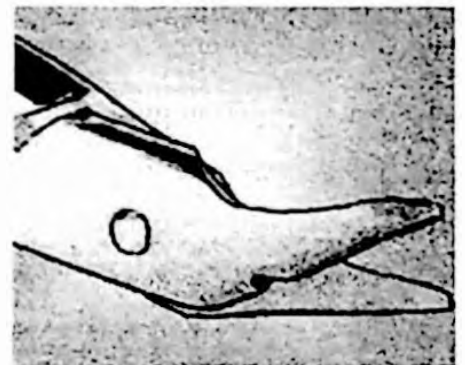
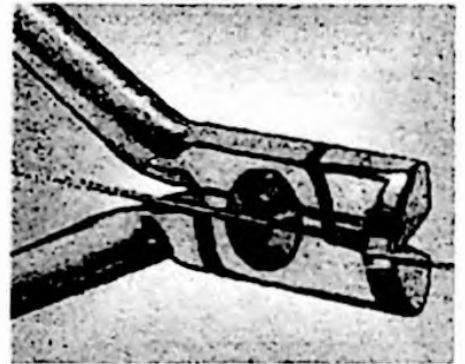


Рис. 90 Ортодонтические ножницы и кусачки дистальные; б-угловые, в-лигатурные.

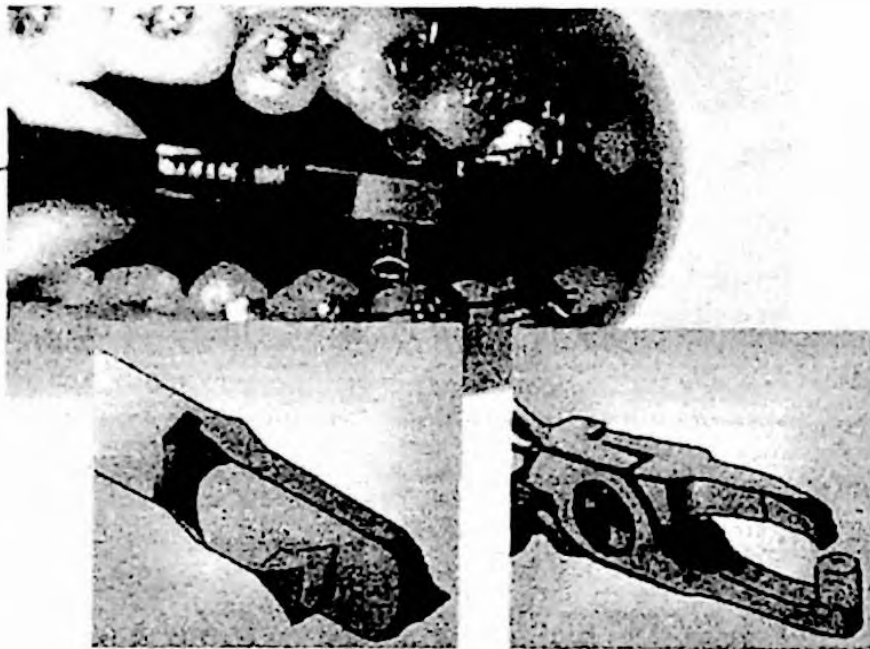


Рис. 91 Инструменты для работы с ортодонтическими кольцами: кольцевой адаптер (а,б) и специальные щипцы (в).

Вышеприведенный набор ортодонтических инструментов позволяет врачу-ортодонту успешно работать с различными конструкциями ортодонтических аппаратов.

### Организация работы зуботехнической лаборатории

Результат ортодонтического лечения во многом зависит от правильного выбора конструкции ортодонтического аппарата и точной технологии его изготовления.

Изготовление ортодонтических аппаратов является основной задачей зуботехнической лаборатории, и соответствующая технология должна быть хорошо знакома как врачам-ортодонтам, так и зубным техникам.

Для выполнения сложных конструкций ортодонтических аппаратов лаборатория, которая представляет собой ряд отдельных помещений, соединенных между собой, должна быть оснащена современным оборудованием. В зависимости от технологического назначения и характера используемого оборудования помещения имеют соответствующее освещение, приточно-вытяжную вентиляцию, электрическую и газовую аппаратуру.

Производственное помещение, из расчета на одного техника, должно быть площадью не менее 4 квадратных метров и объемом не менее 13 кубических метров. Рабочее место зубного техника включает: зуботехни-

ческий стол, электрическую шлейф-машину с обязательным отсосом пыли, горелку с подводом газа, общее и местное освещение.

Ортодонтическая часть современной зуботехнической лаборатории состоит из следующих помещений: гипсовочной, моделировочной, штамповочно-прессовочной, полимеризационной, паяльно-сварочной, литейной, отделочно-полировочной.

Эффективность работы зубного техника-ортодонта оценивается в трудовых единицах. Шкала трудоемкости отдельных видов работ, выраженной в трудовых единицах, выглядит следующим образом:

1. Коронка металлическая – 0,5 ед.
2. Пайка – 0,25 ед.
3. Простая пластинка – 1,0 ед.
4. Пластинка с винтом и дополнительными элементами – 2,5 ед.
5. Частичный протез – 4,0 ед.
6. Частичный полый протез – 6,0 ед.
7. Аппарат Френкля (I, II, III тип) – 6,0 ед.
8. Аппарат Андресена – 3,0 ед.
9. Активаторы – 6,0 ед.
10. Аппарат Персина – 5,0 ед.
11. Починка аппарата – 1,0 ед.
12. Несъемная техника – 10 ед.

На одну ставку зубной техник должен выработать две трудовые единицы в день, т.е. например, изготовить две пластинки с вестибулярной дугой и кламмерами Адамса.

## ЛИТЕРАТУРА

1. Аболмасов Н.Г., Аболмасов Н.Н., Бычков В.А., Аль-Хаким. Орто-педическая стоматология. //Смоленск. -2000. СГМА. С.495-496.
2. Бетельман А.И., Позднякова А.И., Мухина А.Д., Александрова Ю.И. Ортопедическая стоматология детского возраста.-Киев: Здоровья, -1965. 407 с.
3. Василевская З.Ф., Мухина А.Д. Деформация зубочелюстной системы у детей. - Здоров'я, 1975. 84 с.
4. Виноградова Т.Ф., Морозова Н.В., Максимова О.П., Снагина Н.Г. Профилактика стоматологических заболеваний у детей. //Стоматология детского возраста. М.: Медицина. -1987. 78-92 с.
5. Григорьева Л.П. Прогнатия. - Киев: Здоровья, 1984. 80 с.
6. Демнер Л.М, Колотков А.П. Средние данные цефалометрических измерений у детей при ортогнатическом прикусе на основе телерентгенографии. Казань. 1969. - №27/7. 198-201 с.
7. Дистель В.А. Зубочелюстные аномалии и деформации. Омск. -2001. 100с.
8. Ильина-Маркосян Л.В. Зубное протезирование у детей М..1949
9. Ильина-Маркосян Л.В. Классификация зубо-челюстных аномалий и ее значение в ортопедической диагностике. Труды стоматологов Литвы. Каунас 1967
10. Ильина-Маркосян Л.В. Диагноз и план лечения. Руководство по ортопедической стоматологии. Москва 1974, с. 373-378.
11. Каламкарров Х.А. Клиника и лечение зубо-челюстных аномалий у детей, Ташкент, 1978
12. Каламкарров Х.А. Клинико-морфологическая классификация в диагностике зубо-челюстных деформаций. «Стоматология», 1972, №2 с. 81-84.
13. Криштаб СИ. Аномалии нижней челюсти. -К.: Здоров'я. - 1975. -168с.
14. Курляндский В.Ю. Зубочелюстные аномалии у детей и методы лечения. Ортодонтия. -М.: Медгиз. - 1957.
15. Куроедова В.Д. Новые аспекты болезни «Зубочелюстная аномалия». -Полтава. -1997. -255 с.
16. Нападов М.А. Ортодонтический атлас. Этиология, патогенез и профилактика деформаций зубочелюстной системы / Под редакцией А.И.Поздняковой. -Киев: Здоров'я. - 1967.
17. Окушко В.П. Аномалии зубо-челюстной системы, связанные с вредными привычками, и их лечение. М. 1975.
18. Персин Л.С. Ортодонтия. Диагностика. Виды зубочелюстных аномалий./Изд. второе, доп. -М.: ООО «Ортодент-Инфо». -1999. 271 с.
19. Персин Л.С. Современные методы диагностики зубочелюстных аномалий. //Ортодонтия: методы профилактики, диагностики и лечения. - М. - 1990. - 215 с.
20. Персин Л.С, Кузнецова Г.В., Попова И.В. Совершенствование методов диагностики зубочелюстных аномалий // Стоматология. -1999. - №1. - С. 50-53.
21. Понамарева В.А. Механизм развития и способы развития зубо-челюстных деформаций. М.. 1964

22. Снагина Н.Г. Лобзин О.В. Методы измерения моделей челюстей у детей М., 1972.
23. Тугарин В.А., Персин Л.С., Порохин А.Ю. Современная несъемная ортодонтическая техника - эджуайз. -М.: ООО «Ортодент». - 1996. 220 с.
24. Ужумецкене И.И. Методы исследования в ортодонтии. -М.: Медицина. 1970. -200с360. Хорошилкина Ф.Я. Телерентгенография в ортодонтии. -М.: Медицина. -1976. 151 с.
25. Хорошилкина Ф.Я., Малыгин Ю.М. Основы конструирования и технология изготовления ортодонтических аппаратов. -М.: Медицина. -1977. 264 с.
26. Хорошилкина Ф.Я. Профилактика и лечение диастемы. Стоматология 1963. №3 67-70 с.
27. Хорошилкина Ф.Я. Функциональные методы лечения в ортодонтии М.: Медицина. 1972.
28. Хорошилкина Ф.Я. Шварцман М.С. Компактостеотомия и последующее ортодонтическое лечение при сужении зубных рядов. Труды итоговой сессии ЦНИИС. М 1967. 67-70 с.
29. Щербаков А.С. Аномалии прикуса у взрослых. -М.: Медицина. - 1987. 191с.
30. Юсупов СХ. Состояние и перспективы развития стоматологической службы в Республике Узбекистан. Автореферат док.дисс. Т. 2000
31. Шамсиев Х.Н. Зубное протезирование у детей и подростков. Ташкент 1985, 76 с.
32. Angle E.H. «Classification of malocclusion» Dental Cosmos 1899. y. 41 pp. 248-264.
33. Adams Ph.C. The Design and Constpuction of Removable Orthodontic Appliances. Bristol. 1964.
34. Bruckl H. Reichenbach E. KieferorthopadischeProphylaxe und Frabbehandlung. Berlin. 1961.
35. Eschler J. Grundlagen und Ergebnisse der Untersuchungen die Ateigerung der Muskeitatigkeitbeieingesetztem Andersen-HauplAparatZahnarzteWeit 1951.
36. Frenkel R. Funtionskeferorthopadie und der Mundvorh of alsapparative Basis. Berlin. 1967.
37. Gottlieb B. U Orban B. Die Veranderungen der GewetebeiuernmassigerBeanspruchung der Zahne. Leipzig. 1931.
38. Haupl K. Die funktionelleEughathiebeimKinde und ihreBedeutungfur diespatereLeistungsfahigkeit des KausystemsDtsch. Stomat. 1959. №9, 279.
39. Izard G. Orthodontie. Paris. 1950.
40. Korkhaus G. Handbuch der Zahnheikunde. Munchen, 1939.
41. Oppenheim A. UberWurzelresorptionbeiorthodontischenMassnahman. Z. Stomat, 1929. 7, 605-653.
42. Reichenbach E., Bruckl H. KieferorthopadischeKlinik und Therapie. H. 7. Leipzid. 1967. S. 21-31.
43. Rogers A. Musele training and its rektion to orthodontia. Internal J. Orthodont, 1918, №4, p. 555-557.
44. Schwarz A. M. Lehrgang der Genissregelung. B.I. u II. Untersuchungsgang (Diagnostik). VerlagUrbanSchwarzenberg. Wien-Yunsdruck, 1961.

## ОГЛАВЛЕНИЕ

<b>Глава. I.</b>	
Анатомо-физиологические особенности развития зубочелюстной системы детей .....	9
Период внутриутробного развития .....	9
Период новорожденности (от рождения до начала прорезывания молочных зубов) .....	13
Период формирования временного прикуса .....	14
Период подготовки к смене молочного прикуса на постоянный .....	15
Период сменного прикуса .....	16
<b>Глава. II.</b>	
Классификации зубочелюстных аномалий .....	17
<b>Глава. III.</b>	
Чистота и распространённость .....	39
Причины зубо-челюстных аномалий .....	41
Искусственное вскармливание .....	43
Миодинамическое равновесие Эндокринные факторы .....	49
Вредные привычки .....	51
Неправильное глотание и привычка прикусывания языка .....	55
<b>Глава. IV.</b>	
Методы обследования детей с аномалиями зубочелюстной системы .....	59
Антропометрические методы исследования .....	63
Измерение апикального базиса .....	67
Антропометрические исследования на лице .....	68
Графические методы исследования .....	69
Рентгенологические методы исследования .....	71
Ортопантомография .....	73
Телерентгенография .....	75
<b>Глава. V.</b>	
Методы лечения зубочелюстных аномалий .....	85
Функционально-направляющие ортодонтические аппаратуры .....	102
Функциональные методы лечения .....	107
Ретенционные аппараты. Ретейнеры, рецидив .....	112
Сочетанные методы лечения аномалий .....	117

## Глава. VI.

Морфологические изменения в зубочелюстной системе под воздействием ортодонтического лечения .....	121
Горизонтальное перемещение зубов .....	122
Вертикальное перемещение зубов .....	126

## Глава. VII.

Лечение зубочелюстных аномалий .....	132
Аномалии количество зубов .....	132
Аномалии величины зубов .....	133
Аномалии формы зубов .....	133
Аномалии структуры твердых тканей зубов .....	133
Нарушение сроков прорезывания зубов .....	134
Аномалии положения зубов .....	134
Вестибуло-оральное положение зубов .....	134
Мезиальное или дистальное положение зубов .....	136
Диастема и тремы .....	137
Расположение зубов выше или ниже окклюзионной плоскости .....	140
Поворот зубов по оси .....	141
Транспозиция зубов .....	141
Аномалии зубных рядов (сужение зубных рядов) .....	142
Дистальный прикус .....	147
Мезиальный прикус .....	158
Перекрестный прикус .....	164
Открытый прикус .....	174
Глубокий прикус .....	183

## Глава. VIII.

Зубное протезирование в детском возрасте .....	191
Мостовидные протезы .....	199
Несъемные профилактические аппараты .....	200

## Глава. IX.

Организация ортодонтической помощи.	
Организация работы ортодонтического отделения .....	203
Оборудование и инструментарий ортодонтического отделения .....	204
Организация работы врача-ортодонта .....	204
Организация работы зуботехнической лаборатории .....	206

Литература .....	208
------------------	-----



*Учебно-методическая пособия*

## **ОРТОДОНТИЯ С ДЕТСКИМ ЗУБНЫМ ПРОТЕЗИРОВАНИЕМ**

Учебное пособие по предмету: « Ортодонтия и детское зубное  
протезирование» для направления образования  
«Стоматология» 5510400

Редактор

*Махмудова Х.*

Тех. редактор

*Мавланова Н.*

Художественный редактор,  
компьютерная верстка

*Камилов Б.*

Лицензия AI № 239 от 4.07.2013 г.

Сдано в набор 5.02.2016 г. Подписано в печать 06.04.2016 г.

Формат 60x84 1/16. Гарнитура Times New Roman Uzb. Печать офсетная.  
Бумага меловая. Печ.л. 12,25. Уч-изд. л. 11.0. Тираж 100 экз. Заказ № 151

ООО Издательство «ADABIYOT UCHQUNLARI»

г. Ташкент, Шайхонтохурский р-н, ул. Укчи, 29.

Отпечатано в типографии ООО «MUBINA POLIGRAF SERVIS»

г. Ташкент, Учтепинский район, ул. М.Шайхзода, 15.

ISBN 978-9943-992-86-3



9 789943 992863