Е 2
О-74

М.К. ОСКОЛКОВА

КРОВООБРАЩЕНИЕ У ДЕТЕЙ В НОРМЕ И ПАТОЛОГИИ

Медицина · 1976

612.1
О-744

М. К. ОСКОЛКОВА

Кровообращение у детей в норме и патологии

(Инструментальные исследования)

251661

МОСКВА. «МЕДИЦИНА». 1976

п.л

УДК 621.13+616.12-008.1]-053.2

Осколкова М. К. КРОВООБРАЩЕНИЕ У ДЕТЕЙ В НОРМЕ И ПАТОЛОГИИ (инструментальные исследования). М., «Медицина», 1976, 312 с. с ил.

Монография посвящена оценке состояния кровообращения у здоровых и больных детей и диагностике заболеваний сердца с помощью современных биофизических методов. В книге представлены новые материалы, характеризующие деятельность сердечно-сосудистой системы при таких заболеваниях, как бронхиальная астма, хронические неспецифические заболевания легких, инфекционный неспецифический полиартрит, заболевания системы кроветворения, цирроз печени, нарушения ритма сердца и проводимости, гипертонические состояния и др. Монография содержит нормативы разнообразных кардиологических показателей и новые диагностические критерии заболеваний сердца у детей; написана на материале собственных многолетних исследований автора и руководимого ею коллектива, с привлечением последних литературных данных.

Книга рассчитана на педиатров.

В книге 60 рис., 30 табл., библиография содержит 53 названия.

Осколкова Мария Константиновна

КРОВООБРАЩЕНИЕ У ДЕТЕЙ В НОРМЕ И ПАТОЛОГИИ

Редактор *А. Н. Усольцев*
Художественный редактор *Т. М. Смага.* Корректор *О. А. Лосой.*
Техн. редактор *Н. К. Петрова*
Переплет художника *А. Э. Казаченко*

Сдано в набор 13/X 1975 г. Подписано в печать 22/I 1976 г. Формат бумаги 84×108¹/₃₂=9,75 печ. л. (условных 16,38 л.) 17,95 уч.-изд. л. Бум. тип. № 2. Тираж 8000 экз. МН-76. Цена 1 р. 32 к.

Издательство «Медицина». Москва, Петроверигский пер., 6/8.
Заказ 9172. Типография изд. «Звезда», г. Пермь ул. Дружбы, 34.

О $\frac{52000-170}{039(01)-76}$ 220—76

© Издательство «Медицина». Москва, 1976

ПРЕДИСЛОВИЕ

Развитие физиологического направления в отечественной медицине свидетельствует о необходимости изучения сердечно-сосудистой системы ребенка с новых позиций. Старые, испытанные (не потерявшие своего значения) приемы (сбор анамнеза, перкуссия, аускультация) должны быть дополнены современными функциональными методами исследования. Среди последних особенно большие и новые перспективы открывает применение инструментальных, так называемых «биофизических» методов. Они позволяют объективно (графически) одновременно регистрировать различные проявления деятельности системы кровообращения, более глубоко и всесторонне характеризовать ее состояние, судить о степени приспособляемости ребенка к меняющимся условиям внешней среды, к воздействию различных физиологических или патологических раздражителей.

В предлагаемой читателям книге обобщен опыт автора и коллектива сотрудников (И. Н. Вульфсон, Г. А. Красина, Д. А. Подгало) в отделении функциональной диагностики Института педиатрии АМН СССР, а также приведены литературные данные в области применения инструментальных методов исследования сердечно-сосудистой системы у детей. Кроме того, в книге подробно рассмотрены и обобщены результаты исследований, полученные сотрудниками периферийных институтов, работавших под руководством автора на базе отделения функциональной диагностики Института педиатрии АМН СССР (В. В. Губарева, О. Ф. Довжик, Р. Ф. Лабадзе, О. К. Гринкевичене, Э. Р. Омарова, Т. А. Милохина, и др.).

В первой части книги рассматриваются некоторые теоретические аспекты сердечного механизма, краткие общие сведения о гемодинамике большого и малого

круга кровообращения, во второй части — основные инструментальные методы регистрации функций системы кровообращения, приведены характеристики разнообразных кардиологических показателей у здоровых детей, отражающих электрическую активность сердца, его сократительную способность, центральную и периферическую гемодинамику. Большое внимание уделено количественному анализу и взаимосвязи различных параметров кровообращения.

Первые две части книги являются как бы фундаментом для последующего клинико-физиологического анализа, объяснения и понимания нарушений в системе кровообращения у детей (обнаруживаемых биофизическими методами) при различных патологических состояниях.

В третьей части книги представлен большой и новый материал об изменениях функций сердечно-сосудистой системы при разнообразных патологических состояниях: нарушениях ритма сердца, гипертонических состояниях, хронических неспецифических заболеваниях легких, бронхиальной астме, хронических заболеваниях печени (цирроз), остром лейкозе.

Ввиду ограниченного объема книги в нее не вошли разделы, посвященные патологии системы кровообращения у детей при ревматизме и ревматоидном артрите. Однако эти вопросы были достаточно полно освещены в книгах автора «Функциональная диагностика заболеваний сердца у детей» (1967) и «Сердце и сосуды при ревматоидном артрите у детей» (1974) совместно с Ю. Д. Сахаровой.

Мы надеемся, что приведенные в книге данные будут способствовать улучшению диагностики сердечно-сосудистых нарушений у детей, дальнейшему развитию клинико-физиологического мышления у широкого круга врачей-педиатров, совершенствованию терапии.

Автор

ЧАСТЬ ПЕРВАЯ

КРАТКИЙ ОЧЕРК ОБЩЕЙ ФИЗИОЛОГИИ СЕРДЦА

Глава I

О МЕХАНИЗМЕ ЭЛЕКТРИЧЕСКОЙ И МЕХАНИЧЕСКОЙ АКТИВНОСТИ СЕРДЦА

Центральным органом системы кровообращения является сердце. Его важнейшая и своеобразная роль как насоса, перекачивающего кровь в периферические сосуды, в значительной степени определяется активностью его средней оболочки — миокарда.

В миокарде различают сократительную рабочую часть, составляющую его основную массу и специфическую проводниковую систему (генетически более раннее образование), представляющую собой остатки первичной сердечной трубки (эмбриональных клеток миокарда). В проводниковой системе автоматически, в определенном ритме вырабатываются импульсы возбуждения и затем проводятся к сократительному миокарду.

Представления о строении и функции миокарда непрерывно развиваются и совершенствуются на основе все новых и новых данных, получаемых с помощью электронной микроскопии, микроэлектродной техники и цитохимии.

Разнообразные аспекты биологии миокардиальной клетки, ее структуры и функции нашли отражение в большом количестве исследований отечественных и зарубежных авторов (Б. Гоффман, П. Крейнфилд, 1962; Д. Грин, 1964; С. Курц, 1967; В. В. Глаголева, Ю. С. Чечулин, 1968; Г. И. Косицкий, И. А. Червова, 1968; А. И. Смирнов, 1968; Е. К. Жуков, 1969; Д. С. Саркисов, Б. В. Втюрин, 1969; А. Сент-Дьердьи, 1964, 1971; Ф. З. Меерсон, 1972, 1973; А. Поликар, 1973; Э. Робер-

тис и др., 1973; И. И. Исаков, М. С. Кушаковский, Н. Б. Журавлева, 1974; Harris, 1965, и др.).

Установлено, что мышечное волокно (длина его в желудочках сердца составляет около 20 см) состоит из удлиненной формы клеток, примыкающих друг к другу зигзагообразными, несколько заостренными концами.

Длительное время существовало мнение о синцитиальной структуре миокарда. Однако электронномикроскопические исследования (Rhodin, 1961, и др.) показали, что синцитиальные связи между клетками миокарда отсутствуют. Вставочные диски миокардиальных волокон представляют собой границы двух клеток.

Связь между клетками и функционирование миокарда как единого целого осуществляются сложными механизмами и, в частности, за счет наличия в области вставочных дисков нексуса — наиболее тесного контакта мембраны двух клеток, обладающего наименьшим сопротивлением электрическому току. В области нексуса почти без всякого сопротивления и передается процесс возбуждения и сокращения с клетки на клетку, поэтому миокард функционирует как синцитий (Johnson, Sommer, 1967).

Миокардиальные клетки окружены полупроницаемой мембраной, содержат цитоплазму, одно, реже — два и более ядер, миофибриллы (состоящие из сократительных белков), Z-пластинки, саркоплазматическую сеть каналов, митохондрии. Мембрана миокардиальной клетки состоит из наружного и внутреннего белковых слоев с липидной прослойкой. В состав мембраны входят также вода и неорганические компоненты, часть из которых подвижна и перемещается из клетки в окружающую среду и обратно. Основная функция мембраны состоит в регуляции транспорта веществ между средой и клеткой, в поддержании внутренних биохимических реакций и постоянстве состава клетки.

Через полупроницаемую мембрану свободно диффундируют лишь мелкие частицы, а крупные молекулы (например, белки) не проходят. Через мембрану происходит беспрерывный и сложный обмен ионов и других растворимых в воде частиц. Специальные биохимические механизмы автоматического регулирования обеспечивают неодинаковую концентрацию одних и тех же ионов по одну и другую стороны мембраны.

Например, в миокардиальной клетке кошки содержание K^+ составляет 135—142 ммоль/л, а в среде — 4,8 ммоль/л; концентрация Na^+ в клетке 6,5 ммоль/л, а в среде 125—130 ммоль/л.

Неравномерное распределение ионов внутри и вне миокардиальной клетки вызывает появление внутриклеточного потенциала, т. е. электрических явлений. В толще мембраны содержатся рецепторы, воспринимающие раздражения, исходящие из синаптических пузырьков (расположенных в окончаниях нервов), содержащих медиаторы нервного возбуждения.

В клетках сократительного миокарда цитоплазмы сравнительно немного, она имеет вид узкой полоски под клеточной мембраной. Основной объем клетки занят сократительными белками, митохондриями, саркоплазматической сетью. В клетках проводящей системы (синусовый, атрио-вентрикулярный узлы) саркоплазмы больше, она занимает около половины объема клетки. В саркоплазме содержатся растворимые белки — миоглобин, мышечный глобин, ферменты.

Ядра клетки имеют чаще всего овальную форму, с вдавлениями, содержат ДНК и РНК. Через поры в глобулиновой оболочке ядра совершается обмен веществ между ядром и цитоплазмой. Клетки миокарда разделены поперечно идущими Z-пластинками на отдельные участки — саркомеры. Сквозь пластинки, как через сито, проходят нити сократительного белка — актина. Сократительные (нерастворимые) белки миокарда образуют нити — миофибриллы, состоящие из большого количества протофибрилл (миофиламентов). Протофибриллы образованы актином (тонкие нити) и миозином (толстые нити). Миозин обладает способностью расщеплять аденозинтрифосфорную кислоту (АТФ). Актин и миозин — высокомолекулярные и высокоспециализированные белки миокарда, физико-химические превращения которых играют главную роль в сложном физиологическом процессе мышечного сокращения. Актиновая сократительная нить состоит из двух цепочек, образованных молекулами-шариками, и скрученных в спираль. Протофибриллы актина с двух сторон окружают нить миозина.

Саркоплазматическая сеть в миокардиальной клетке представляет собой сеть каналов (Porter, Palade, 1957), объединенных в систему, в которой осуществляется связь процесса возбуждения с механической реакцией — с сокращением. Вдоль каждого пучка миофибрилл в клетке проходит несколько продольных каналов. Посредником между возбудительным и сократительным процессом является ионизированный кальций. Миграция Ca^{++} по саркоплазматическим каналам к миофиламентам ведет к сокращению мышечного волокна, удаление Ca^{++} обратно — к расслаблению (кальциевый «насос»). Кроме кальция, на механизм сокращения оказывает влияние и внутриклеточная концентрация ионов K^{+} и Na^{+}. Специальными исследованиями показано, что ионы K^{+} облегчают, а ионы натрия тормозят возвращение Ca^{++} в саркоплазматическую сеть (А. Лабори, 1970; Д. Бендолл, 1970; Legato, 1968).

Важнейшими элементами миокардиальной клетки являются митохондрии. Это — овальные или круглые внутриклеточные образования, стенка которых состоит из двойной мембраны. Мембрана состоит из белков, представляющих собой дыхательные ферменты. В митохондриях осуществляется окислительное фосфорилирование — синтез источников энергии мышечной клетки в основном виде АТФ (цикл Кребса). Величина и форма митохондрий изменяются в зависимости от функции клетки. Митохондрий в клетках левого желудочка больше, чем в клетках правого (Д. С. Саркисов, Б. В. Втюрин, 1969), что подчеркивает их связь с функциональной активностью мышечных волокон. В клетках миокарда содержатся также небольшие овальной формы образования, располагающиеся около миофибрилл — лизосомы и рибосомы. В лизосомах имеются гидролитические ферменты, расщепляющие биологически активные соединения, в том числе белки, нуклеиновые кислоты, полисахариды (Дюв, 1966) и таким образом выполняющие внутриклеточную пищеварительную функцию. Через рибосомы осуществляется синтез белков, они активно участвуют в процессах регенерации миокардиальных клеток. Исследования Д. С. Саркисова (1970) показали, что регенерация клеток миокарда выражается не в их митозе, а в делении и обновлении внутриклеточных ультраструктур (миофибриллы, митохондрии, саркоплазматическая сеть, рибосомы и др.); регенерации сократительных белков (длительность жизни которых определяется примерно 30 днями) предшествует появление внутри поврежденной клетки большого количества

рибосом. Регенерация миофибрилл характеризуется их утолщением за счет присоединения новых протофибрилл (В. В. Глаголева, Ю. С. Чечулин, 1968). В клетках миокарда содержатся также пластинчатый комплекс, в котором осуществляются синтез углеводов и связь белков с полисахаридами, и пиноцитотические пузырьки — втяжения мембраны клетки на ограниченном пространстве, в которых находится содержимое внеклеточной среды. Образовавшийся пузырек теряет мембрану и его содержимое растворяется в цитоплазме (пиноцитоз). Пиноцитоз играет большую роль в транспорте веществ через мембрану в клетку (А. А. Войткевич, И. И. Дедов, 1972).

Функциональная активность клеток миокарда сопровождается биохимическими реакциями и количественными изменениями внутриклеточных структур. Усиление функции клетки обеспечивается гиперплазией ее органоидов, повышением темпа их обновления, вовлечением в деятельность все большего их числа. Снижение функции клетки сопровождается атрофией органелл, переходом части из них в состояние функционального покоя (Д. С. Саркисов, Б. В. Втюрин, 1969).

Структура проводниковой системы принципиально не отличается от структуры сократительного миокарда. Однако, как уже упоминалось выше, ее волокна бедны миофибриллами, более богаты саркоплазмой и ядрами, а также нервными ганглиями. Мышечные волокна проводниковой системы лишены сократительной способности.

Основными элементами проводниковой системы являются синусовый и атрио-вентрикулярный узлы (скопления специализированной описанной выше мышечной ткани), пучок Гиса (делящийся на правую и левую ножки), волокна Пуркинье. Клетки пучка Гиса и его разветвлений большого размера и имеют веретенообразную форму.

Импульс возбуждения возникает в синусовом узле. По предсердной мускулатуре синусовый импульс лучеобразно распространяется по направлению к желудочкам и достигает атрио-вентрикулярного узла. В предсердиях в настоящее время различают особые пучки, по которым импульсы синусового узла распространяются быстрее, чем по сократительному миокарду. Выделены три проводящих пути — передний, средний и задний (James, 1967). По проводящей системе предсердий импульсы распространяются со скоростью 1—2 м/с.

Верхняя часть атрио-вентрикулярного узла расположена у задней правой части предсердной перегородки, вблизи места впадения коронарной вены в правое предсердие. Средняя часть узла находится в межжелудочковой перегородке, нижняя часть, утончаясь, переходит

в пучок Гиса, который в перепончатой части межжелудочковой перегородки делится на правую и левую ножки. Конечные разветвления ножек пучка Гиса — волокна Пуркинье, оплетают мышечные волокна рабочего миокарда желудочков сердца под эндокардом и в толще миокарда. Скорость распространения импульса возбуждения постепенно возрастает по направлению от мышечных волокон предсердий к волокнам Пуркинье. Средняя скорость распространения импульса в миокарде предсердий 800—1000 мм/с, в ножках пучка Гиса — 1000—1500 мм/с, на уровне клеток Пуркинье — 3000—4000 мм/с. В атрио-вентрикулярном узле происходит значительное замедление скорости распространения импульса (до 500 м/с). Некоторое замедление скорости распространения импульса отмечается также в миокарде правого и левого желудочков (900—1000 мм/с) и в самых конечных тонких разветвлениях сети волокон Пуркинье.

Импульсы возбуждения могут возникать в любой части специфической проводниковой системы. Их величина и частота возникновения в единицу времени наибольшая в синусовом узле, поэтому в норме синусовый узел и является «водителем» ритма. Синусовый узел представляет собой ведущий центр автоматизма до тех пор, пока количество импульсов, возникающих в нем, преобладает над частотой возникновения импульсов в других частях проводниковой системы.

Возможно и ретроградное проведение импульса, возникающего в области желудочков. При этом импульс проходит по тем же путям и почти с той же скоростью, как при передаче импульса по нормальному направлению. Деятельность синусового узла в целостном организме находится под нервным и гуморальным контролем. В синусовом узле содержатся многочисленные разветвления симпатического и блуждающего нервов. Экстракардиальные нервные влияния наиболее выражены в синусовом узле. В нижележащих отделах проводниковой системы эти влияния сказываются меньше.

Функциональное состояние сердца находит свое отражение в разнообразных проявлениях его деятельности, среди которых важнейшими считаются электрические и механические.

Механической активности сердца — сокращению предшествует процесс возбуждения сердечной мышцы,

сопровождающийся образованием электродвижущей силы (ЭДС) — биотоков действия миокардиальных волокон. Сердечной мышце, кроме возбудимости и сократительной способности, свойственны также функции автоматизма и проводимости.

Как указывает М. Г. Удельнов (1967), внутренний автоматизм сердца не ограничивается генерацией ритмики возбуждения, он обеспечивает и другие процессы функциональной активности сердца. Внутрисердечная автоматическая регуляция изменяет и устанавливает соразмерно с частотой сердцебиений скорость распространения возбуждения, быстроту протекания восстановительных процессов. При изменении возбудимости адаптивно меняются скорость и сила процессов сокращения и расслабления миокарда и другие функциональные показатели.

Образование токов возбуждения в сердечной мышце связано с протекающими циклически сложными химическими, физико-химическими и физическими процессами.

Согласно мембранной теории, являющейся теоретической основой электрокардиографии, возникновение токов действия сердца объясняется тем, что при возбуждении миокарда увеличивается проницаемость мембраны мышечных волокон. В результате этого через мембрану в определенной пропорции происходит диффузия катионов и анионов (рис. 1).

Как было показано многочисленными экспериментальными работами (Wild, 1957; Flekenstein, 1958; Lenci, 1959, и др.), основное значение для возбуждения миокарда имеет изменение балансов между внутриклеточными и внеклеточными ионами натрия (Na^+) и калия (K^+). Внутри- и внеклеточные градиенты K^+ и Na^+ определяют мембранный потенциал покоя. Возбуждение мышечного волокна сопровождается вхождением Na^+ внутрь клетки (что соответствует фазе деполяризации) в результате наступающего повышения проницаемости мембраны для Na^+ и выхождением K^+ из клетки (в последующей фазе реполяризации), а так как подобное перемещение происходит не в равных концентрациях вследствие различной степени проницаемости мембраны для указанных катионов, то создается электрическая энергия мышечной мембраны — потенциал действия. Механизм, активно переносящий ионы из мест с низкой концентрацией через мембрану в область с высокой концентрацией (против градиента концентрации), условно

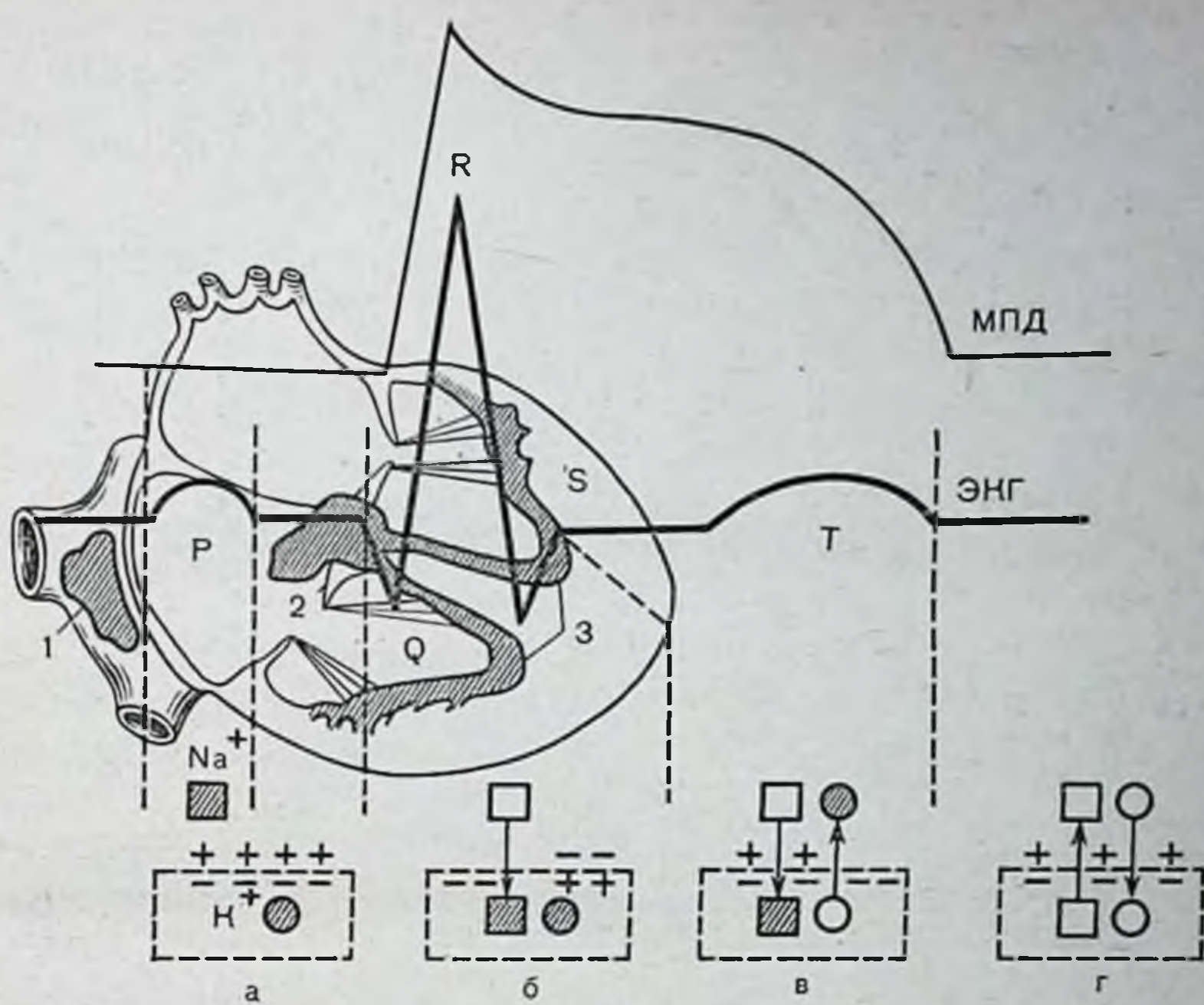

Рис. 1. Электрофизиологические процессы в миокарде.

1 — сино-аурикулярный узел; 2 — атрио-вентрикулярный узел; 3 — правая (Q) и левая (S) ножки пучка Гиса. Элементы ЭКГ расположены соответственно прохождению волны возбуждения по миокарду. Верхняя линия — кривая мембранного потенциала действия (МПД) в сопоставлении с ЭКГ как с дифференциальной кривой. В нижней части рисунка изображена схема перемещения ионов Na^+ и K^+ по обе стороны клеточной мембраны миокардиального волокна в течение сердечного цикла: а — поляризация клетки; б — деполяризация; в — реполяризация; г — вытеснение Na^+ во время диастолы (схема по Н. А. Куршакову и Л. П. Прессману).

называют «насосом». Различают натриевый, калиевый, кальциевый, хлорный и другие «насосы». Считают, что в мембране существуют специальные «каналы», по которым транспортируются ионы (Э. Робертис и др., 1973). Неравномерные концентрации ионов по обе стороны клеточной мембраны возникают при участии в этом процессе ферментов, находящихся в клетке и в самой мембране. Потенциал тока покоя в большинстве волокон сердца составляет 85—95 мВ, величина потенциала действия — 100—120 мВ (Б. Гоффман и П. Крейнфилд, 1962). Возбужденный в данный момент участок миокарда является электроотрицательным по отношению к еще не возбужденному, что приводит к возникновению разности потенциалов. Когда миокард целиком охвачен возбуж-

дением (заряжен отрицательно), разность потенциалов отсутствует. При выходе из состояния возбуждения вновь появляется разность потенциалов потому, что процесс прекращения возбуждения протекает постепенно и начинается прежде всего в том участке, который раньше всех был возбужден. Возникновение и регуляция проведения возбуждения одна из важных и полностью еще не изученных проблем.

Функция сокращения и обмен веществ в миокарде тесно связаны между собой. Современное представление о механизме мышечного сокращения основывается на данных изучения ультраструктуры мышечных волокон и метаболизма миокарда.

Изучение ультраструктуры миокардиальных клеток позволило Huxley (1957) создать теорию, согласно которой сокращение миофибриллы есть результат скольжения нитей актина относительно нитей миозина. Таким образом, мышечное сокращение происходит в основном как взаимодействие актина, миозина с АТФ. Кроме того, в процессе сокращения участвует ряд ферментов и различных ионов (K^+, Na^+, Ca^{++}, Mg^{++}, H^+ и др.). Многочисленными работами В. А. Энгельгардта с соавторами (1939, 1941, 1945) была показана зависимость сократимости актиномиозиновых нитей от состава окружающей ионной среды и роль фосфорных соединений в мышечном сокращении. Важные работы по изучению биохимизма сокращения выполнены также Huxley (1957), Szent-Gyordyi (1959, 1964, 1971), А. Маршалл и Д. Шеферд (1972), Д. Бендолл (1970), Е. К. Жуковым (1970) и др.

Работа, выполняемая сердечной мышцей при сокращении, требует затраты определенного количества энергии. Эта энергия освобождается в процессе обмена веществ в миокарде — в результате сложных биохимических превращений основных пищевых веществ: белков, жиров и углеводов. По современным представлениям, процесс выработки энергии можно разделить на три фазы.

В первой фазе происходит расщепление в желудочно-кишечном тракте крупных молекул белков, углеводов и жиров до более мелких молекул (аминокислоты, гексозы, глицерин и жирные кислоты). Продукты расщепления всасываются в кровь и доставляются к тканям организма, в том числе и к миокарду.

Во второй фазе происходит дальнейшее превращение продуктов расщепления: глюкоза распадается в анаэробных условиях до молочной кислоты (лактат) и пировиноградной кислоты (пируват). При

этом образуются молекулы АТФ и освобождается энергия (цикл Эмбдена — Мейергофа).

Третья фаза — так называемый цикл трикарбоновых кислот, или цикл Кребса (протекает в митохондриях), в течение которого в результате аэробных процессов освобождается энергия, заключавшаяся в исходных продуктах: в глюкозе, жирных кислотах, аминокислотах. Освобождающаяся энергия используется не сразу, а аккумулируется АТФ. Последняя вступает в соединение с актомиозиновым комплексом и освобождающаяся при этом энергия используется для мышечного сокращения. Часть биохимических сложных превращений происходит анаэробно [гликолиз, расщепление АТФ и КФ (креатинфосфат)], другая часть происходит аэробным путем (ресинтез гликогена из молочной кислоты, образование АТФ и КФ и др.). Аэробные и анаэробные процессы, сопровождающиеся выработкой энергии в сердечной мышце, осуществляются в основном во время диастолы.

Основу деятельности миокардиальной клетки и ее приспособления к повышенной функции составляют четыре основных процесса (Ф. З. Меерсон, 1965).

1. Процесс возбуждения, протекающий на клеточных мембранах. Этот процесс обеспечивает восприятие клеткой регуляторных стимулов в условиях целостного организма.

2. Специфическая физиологическая функция клетки, осуществляемая миофибриллами, развивающими определенное напряжение за счет взаимодействия актиновых и миозиновых нитей.

3. Образование энергии в форме АТФ и других макроэргических субстанций, необходимое для осуществления сократительной функции и синтеза белка в клетке.

4. Синтез белков, образующих структурные элементы клетки (мембраны, миофибриллы, митохондрии и др.), необходимый для предотвращения изнашивания этих структур. Синтез белков регулируется генетическим аппаратом клетки посредством формирования на дезоксирибонуклеиновой кислоте (ДНК) хромосом специфических информационных рибонуклеиновых кислот (РНК), которые в свою очередь служат матрицей для синтеза белков клетки.

Между указанными основными внутриклеточными процессами существует тесная взаимосвязь и взаимозависимость. Возбуждение активирует специфическую физиологическую функцию клеток — вызывает напряжение миофибрилл. Осуществление этой функции вызывает использование энергии, аккумулированной в концевой фосфатной связи АТФ и дефосфорилирование значительного количества молекул АТФ. Увеличение дефосфорилиро-

вания АТФ является фактором, повышающим интенсивность ее ресинтеза. Резкое и длительное увеличение сократительной функции миокарда активирует синтез белков в миокарде. В процессе активации прежде всего происходит увеличение белка энергообразующих структур — митохондрий, затем белка функционирующих структур — миофибрилл, и несколько позже — увеличение саркоплазматических белков (Ф. З. Меерсон, 1965). При компенсаторной гиперфункции сердца усиление сократительной функции вызывает адекватную мобилизацию процессов энергообразования и синтез белка. Это обеспечивает на первых этапах относительную устойчивость компенсаторной гиперфункции в начале негипертрофированного, а затем гипертрофированного сердца. В дальнейшем, вследствие нарушения синтеза белка и энергообразования — истощения пластических, а затем и энергетических ресурсов, может наступить изнашивание гипертрофированного миокарда.

Регуляция обмена веществ в миокарде осуществляется нейрогуморальными влияниями. Метаболизм сердечной мышцы зависит и от характера питания организма, его водного и минерального обмена, баланса витаминов, особенно витаминов группы В.

Влияние блуждающего и симпатического нервов на обмен веществ в миокарде осуществляется путем регуляции снабжения кислородом сердечной мышцы через сужение или расширение коронарных сосудов вследствие выделения нейрогормонов — катехоламинов (адреналин, норадреналин) или ацетилхолина адренергическими и холинергическими окончаниями. Под влиянием адреналина и норадреналина отмечается чрезмерное расходование кислорода сердцем и понижение коэффициента его полезного действия (несмотря на расширение коронарных сосудов, которое вызывается этими гормонами). Наиболее неблагоприятные условия для организма создаются при длительном влиянии на сердце повышенной секреции катехоламинов, вызывающих гипоксию миокарда и нарушение коронарного кровоснабжения (с развитием коронарной недостаточности).

По наблюдениям ряда авторов (Schumann, 1942; Raab, 1953, и др.), адреналин уменьшает содержание в миокарде гликогена за счет усиления окислительного распада, увеличивает накопление молочной кислоты в нем вследствие преобладания анаэробной фазы распада

над аэробной, уменьшает способность миокарда ассимилировать глюкозу из крови, вызывает (в больших дозах) уменьшение внутриклеточного калия и увеличение гидрофильного внутриклеточного натрия, что способствует набуханию мышечных волокон и снижает их сократительную функцию. Понижение коэффициента полезного действия сердца и способность катехоламинов вызывать гипоксию миокарда наряду с нарушением ионного равновесия может играть преобладающую роль в патогенезе различных функциональных и структурных нарушений сердца, а неадекватность сдвигов в обмене АТФ имеет решающее значение в извращении реакций сердца на нервные воздействия в условиях патологии (М. Е. Райскина, 1962; Raab, 1959, и др.).

В регуляции обмена веществ в миокарде участвуют не только катехоламины, но и гормоны коры надпочечников и щитовидной железы. Особенно заметно влияние минерало- и глюкокортикоидов на электролитный баланс и на углеводный обмен в сердечной мышце. Определенное влияние на обмен в сердечной мышце оказывают и витамины группы В, принимая участие в окислительных превращениях углеводов. Недостаток тиамина в организме вызывает патологическое накопление катехоламинов и ацетилхолина в миокарде. Под влиянием тиамина избыток катехоламинов из сердечной мышцы быстро удаляется.

Из сказанного видно, что проблема обмена веществ миокарда и его нарушений имеет важное значение, изучение которой необходимо для понимания клиники заболеваний сердца и сердечной недостаточности.

Сократительная функция миокарда и его приспособляемость к различным физиологическим условиям определяются как особенностями самой сердечной мышцы, так и нервно-гормональными воздействиями, регулирующими сердечную деятельность и кровоснабжение миокарда. Интимный механизм многообразных реакций сердца на нервные воздействия состоит, с одной стороны, в тончайших процессах обмена веществ в нервной ткани, с другой — в мышце сердца, а также в имеющихся формах их связи и взаимодействия.

Иннервация различных отделов сердца и крупных сосудов осуществляется нервными волокнами вегетативной нервной системы, берущими свое начало в шейной и грудной части блуждающего нерва и от трех шей-

ных узлов симпатического нерва — верхнего, среднего и нижнего. Ветви блуждающего и симпатического нервов образуют поверхностные и глубокие сердечные сплетения. Правый блуждающий нерв посылает свои главные ветви к синусовому узлу, левый — к атрио-вентрикулярному. Через глубокие сердечные сплетения в стенке предсердий устанавливается основной контакт между экстракардиальными, внутрисердечными сплетениями и синусовым узлом (В. П. Воробьев, 1946). Влияние парасимпатических и симпатических нервов выявляется преимущественно на предсердиях.

Экспериментально-морфологические данные ряда авторов (Г. Н. Копылова, М. Г. Удельнов, 1964, 1965; И. А. Червова, 1967, и др.) свидетельствуют о том, что внутрисердечная нервная система включает в себя совокупность ганглиозных клеточных образований, а также нервные сплетения, образованные пре- и пост-ганглионарными волокнами вегетативной нервной системы. Внутрисердечная нервная система обладает возможностью осуществлять рефлекторное взаимодействие между различными отделами сердца и без участия центральной нервной системы (автономно). Обнаружены влияния внутрисердечной нервной системы на ритм, атриовентрикулярную проводимость, на процессы реполяризации миокарда. М. Г. Удельнов и К. М. Рыжова (1964) показали, что с помощью внутрисердечной нервной системы устанавливается функциональная корреляция между количеством крови, поступающей в венозные приемники сердца, и скоростью диастолического расслабления миокарда. Повышение последней влечет за собой увеличение объемной скорости диастолического наполнения желудочков. В экспериментах М. Г. Удельнова с соавторами (1964) было показано, что одним из раздражителей, вызывающих возбуждение интрамурального нервного аппарата, приводящих к осуществлению внутрисердечного рефлекса, является раздражение венозного синуса. При увеличении венозного притока в сердце может происходить рефлекторное увеличение частоты и силы сокращений. Одновременно изменяется скорость диастолического наполнения желудочков.

По данным М. Г. Удельнова с соавторами (1965), тахикардия и брадикардия, наблюдающиеся при кардиокардиальных рефлексах, представляют собой две стороны одного и того же рефлекса, возникающего в от-

вет на повышение наполнения предсердия. Рефлекторное ускорение возникает в ответ на умеренное повышение венозного притока, брадикардия, наоборот, является ответом на высокую степень наполнения предсердия. Эффекты меняются и в зависимости от исходного ритма сердцебиений.

Эти функционально противоположные эффекты имеют адаптивный характер. Одновременно с адаптивными сдвигами сердечного ритма рефлекторно регулируются процесс расслабления миокарда и диастолическое наполнение сердца. К. М. Быков с соавторами (1954), Б. И. Лаврентьев (1947) и др. установили, что в сердечной мышце имеются как двигательные — эфферентные, так и чувствительные — афферентные окончания нервных волокон, проходящих в стволах блуждающего и симпатического нервов.

Нервные рецепторы в сердце расположены в предсердиях, в устье полых вен, в стенке аорты, в венечных артериях. Эти рецепторы возбуждаются при повышении давления, при растяжении сердечной мышцы или стенок сосудов, при изменении состава крови. Рефлекторные воздействия на сердце чрезвычайно сложны и многообразны. Раздражение рецепторов сердца и сосудов вызывает центростремительные импульсы, поступающие в спинной и продолговатый мозг. Отсюда идут центробежные импульсы, регулирующие работу сердца, под влиянием которых сердце замедляет или ускоряет ритм, усиливает или ослабляет свои сокращения, изменяет возбудимость и проводимость. В 1856 г. И. П. Павлов установил существование «усиливающего» нерва, раздражение которого повышает силу сердечных сокращений, без одновременного ускорения ритма (благодаря трофическому влиянию). В этом же году И. Ф. Цион в общем стволе блуждающего нерва открыл «депрессорный нерв». Этот нерв при повышении давления в устье аорты замедляет и ослабляет сокращения сердца, что вызывает снижение давления.

Рефлекторные влияния на сердце идут и с других богатых рецепторами «рефлексогенных» зон (в устьях полых вен, сонной артерии, сосудов селезенки, пищеварительных органов и др.). Учащение или замедление сердечного ритма под влиянием различных физиологических факторов (физическая нагрузка, различные фазы дыхания, перемена положения тела и др.) происходит

251661

рефлекторно через взаимодействие симпатического и блуждающего нервов.

В классической физиологии до сих пор было принято считать, что блуждающий и симпатический нервы проявляют антагонистическое действие на работу сердца, причем блуждающий нерв обладает в общем отрицательным хронотропным и инотропным действием, а симпатический нерв оказывает обратное влияние. Однако Н. Л. Ястребцова и М. Г. Удельнов (1955) обнаружили, что блуждающие нервы оказывают на работу сердца и тормозящее, и усиливающее влияние. По их данным, усилительные рефлексы на сердце осуществляются совместно обоими отделами вегетативной нервной системы.

Еще раньше другие исследователи (Herrmann, Jourdan et Froment, 1938) показали, что симпатическая иннервация может иметь и тормозящее действие на сердце. Таким образом, вопрос о нервных влияниях на сердце все еще до конца не изучен.

Влияние различных отделов вегетативной нервной системы на деятельность сердца и, в частности, на сердечный ритм в свою очередь регулируется центральной нервной системой и высшим ее отделом — корой головного мозга.

Разнообразные изменения функции сердечно-сосудистой системы, в том числе ускорение или замедление ритма, могут быть вызваны условнорефлекторными воздействиями (в частности, словом) через вторую сигнальную систему (А. Г. Иванов-Смоленский, 1963, 1965; К. М. Быков, 1954, и др.).

Установлено, что аорта на всем протяжении обильно снабжена нервными окончаниями, причем по направлению к внутренней оболочке увеличивается насыщенность интерорецепторами — афферентными волокнами (Т. А. Григорьева, 1954). Весьма богата иннервация коронарных сосудов с преобладанием афферентных волокон вагусного происхождения (Е. К. Плечкова, 1952).

Сила сокращения мускулатуры сердца обычно тем больше, чем сильнее волокна сердца растянуты в период диастолы (закон Старлинга). Физиологической нагрузкой, под воздействием которой растягиваются волокна сердечной мышцы, является количество крови, заполняющей полости сердца. Чем больше в камере сердца скапливается крови во время диастолы, тем сильнее растягиваются волокна сердечной мускулатуры и тем энергичнее они сокращаются при последующей систоле. Но растяжение сердечных волокон ведет к усилению их последующего сокращения только при некоторых средних сте-

пенях растяжения. При растяжении сверхизвестного предела, варьирующего в зависимости от различного функционального состояния сердца, сила наступающего сокращения уже не увеличивается, а, наоборот, ослабляется (Г. П. Конради, 1963). Степень усиления сокращений сердца при одном и том же увеличении диастолического наполнения, т. е. при одинаковом растяжении сердца, может быть разной, в зависимости от его функционального состояния. Последнее определяется всей совокупностью рефлекторных влияний, регулирующих деятельность сердца. Исследованиями В. В. Парина (1936) впервые было показано, что усиление сердечных сокращений может иметь место и без предшествующего увеличения диастолического наполнения сердца. Сердце, обладающее высокой контрактильной способностью, уже на небольшое растяжение отвечает значительным усилением сокращения, при ослабленной сократительной функции сердца даже значительное растяжение лишь незначительно увеличивает силу его сокращений. При ослабленной сердечной мышце сердце растянуто уже при покое, так как лишь в таком состоянии оно может выбрасывать достаточное количество крови в артериальную систему.

Во время мышечной работы венозный приток к сердцу возрастает, сердце еще больше растягивается, но сила его сокращения увеличивается лишь незначительно. В этом случае увеличение количества крови, выбрасываемой в артериальную систему, достигается в основном за счет учащения сокращений сердца (Г. П. Конради, 1963).

Сила сердечных сокращений во многом зависит и от неврогенных влияний (И. П. Павлов, 1856; Wiggers, 1921, и др.).

Исследованиями В. В. Парина, Ф. З. Меерсона (1960, 1965) и др. было установлено, что имеется два типа гиперфункции миокарда: 1) усиление систолического сокращения без предшествующего удлинения миокардиальных волокон во время диастолы (более совершенный тип, встречающийся в нормальных условиях, например, при физической нагрузке, а также при некоторых патологических состояниях — системной гипертонии, стенозах аорты и легочной артерии); 2) усиление систолического сокращения за счет предшествующего растяжения мышечных волокон во время диастолы — менее совер-

шенный тип, встречающийся как в норме, так и в патологии (при так называемой нагрузке сердца объемом — недостаточность митрального клапана, полулунных клапанов аорты и др.). Большое значение в приспособлении работы сердца к повышенной нагрузке имеет количество остаточной крови в желудочках (которое у здорового человека составляет приблизительно $^1/_2$ ударного объема). При сильном сокращении ударный объем увеличивается за счет более полного опорожнения сердца и уменьшения количества остаточной крови.

При развитии недостаточности миокарда увеличение ударного объема достигается в основном за счет большего диастолического растяжения миокарда.

Большое влияние на сократительную функцию миокарда оказывает электролитный баланс — обмен ионов натрия, калия, кальция, магния, водорода и др. Нарушение электролитного обмена является одной из причин развития сердечной недостаточности (Hegglin, 1957). При этом не наблюдается венозного застоя и отеков, характерных для обычной гемодинамической сердечной недостаточности (при пороках сердца, кардиосклерозе и др.).

Клиническая картина при энергетически-динамической недостаточности сердца складывается из общей слабости, гипотонии, тахикардии, развития синдрома Хегглина — удлинения электрической систолы при одновременном укорочении механической систолы.

По мнению Hegglin, преждевременное прекращение систолы связано с нарушением сократительной функции всех миокардиальных волокон. Последнее вызывается «ферментативной недостаточностью» — нарушением аденозинтрифосфатазной активности миозина вследствие нарушения оптимальной электролитной среды (гипокалиемия, гиперкалиемия, гипокальциемия). Этот тип сердечной недостаточности возникает главным образом при острых инфекциях, интоксикациях, коматозных состояниях.

При ревматическом поражении сердца данная форма сердечной недостаточности (синдром Хегглина) встречается сравнительно редко. Концепция Hegglin подтверждает мнение Г. Ф. Ланга о существовании различных путей развития сердечной недостаточности в зависимости от характера обменных нарушений в миокарде — характера дистрофии миокарда.

Глава II

ГЕМОДИНАМИКА БОЛЬШОГО И МАЛОГО КРУГА КРОВООБРАЩЕНИЯ

Основной функцией системы кровообращения является продвижение крови, доставляющей клеткам и тканям организма кислород и питательные вещества, необходимые для жизнедеятельности. Не менее важной задачей аппарата циркуляции является также удаление из тканей продуктов обмена и транспортировка их к органам выделения — почкам, легким, коже.

Продвижение крови по кровеносным сосудам обеспечивается благодаря ритмическим сокращениям сердца. По артериям кровь поступает от сердца к органам и тканям организма, начиная свой путь из левого желудочка, от которого отходит самая крупная артерия — аорта. Продвижению крови, кроме сокращений мышцы сердца, способствуют и ритмические сокращения мышечного слоя стенки артерий.

Артерии на пути от сердца разветвляются на артериолы, а затем капилляры.

Через капилляры к тканям и клеткам организма проникают питательные вещества, поступающие в кровь из пищеварительного тракта; кислород, насыщение которым крови происходит в легких; гормоны, выделяемые в кровь железами внутренней секреции, и др. В капилляры же, через их полупроницаемую мембрану, происходит удаление продуктов жизнедеятельности клеток, продуктов распада. Капилляры переходят в вены, по которым кровь начинает свой обратный путь к сердцу.

Мелкие вены впадают в более крупные и, наконец, кровь через самые крупные венозные стволы — верхнюю и нижнюю полые вены, поступает в правое предсердие. Путь крови от левого желудочка через все органы и ткани до правого предсердия называется большим кругом кровообращения.

Из правого желудочка кровь поступает в легкие, где в капиллярах она обогащается кислородом и отдает углекислоту, а затем через легочные вены поступает в левое предсердие. Этот более короткий путь крови от правого желудочка до левого предсердия называется малым кругом кровообращения.

После рождения ребенка наибольшая работа выполняется левым желудочком, мышечная стенка которого более толстая и более мощная, чем правого. Если в полости левого желудочка систолическое давление крови достигает 110—120 мм рт. ст., то в правом желудочке — только 20—30 мм рт. ст.

Предсердия и ушки левого и правого предсердия играют большую роль в автоматической саморегуляции внутрисердечной гемодинамики (В. А. Шидловский, 1967). Многокамерное строение сердца облегчает приток крови из венозных областей, в которых давление крови более низкое. Вследствие наличия предсердий и ушек предсердий осуществляется как бы взаимная подкачка крови, необходимая для достижения определенного объема наполнения желудочков и своевременного изгнания крови.

Координация работы разных отделов сердца обеспечивается рефлекторной деятельностью экстракардиальной нервной системы, местными нейро-гуморальными влияниями и конструктивными особенностями строения сердца (как многокамерной помпы, обладающей способностью к динамической саморегуляции) (В. А. Шидловский, 1967).

Кровообращение большого и малого круга кровообращения тесно связано между собой, но условия циркуляции в них крови значительно отличаются.

Большой круг кровообращения значительно более протяженный, чем малый круг. Ток крови по периферическим артериям и венам большого круга кровообращения встречает значительно большее сопротивление, чем в системе малого круга.

В большом круге объем циркулирующей крови более значителен, чем в легочной системе и более изменчив под влиянием разнообразных условий. Сосуды большого круга больше подвержены воздействию факторов внешней и внутренней среды и регулирующему влиянию вазомоторных центров.

Особенностью кровообращения в легких является наличие двух кровеносных систем: 1) мощной функциональной системы, подающей кровь для газообмена, и 2) системы питания, снабжающей кровью ткани органов дыхания (К. Кадлец, 1967). Функциональная система представлена легочной артерией с ее разветвлениями, которые почти точно следуют за ветвлениями бронхов и доходят до альвеолярных ходов и альвеол, где в ба-

зальной мембране образуется капиллярное сплетение. По этой системе из правого желудочка сердца поступает в легкие венозная, бедная кислородом кровь. Капилляры вдаются в просвет альвеол, что облегчает газообмен — отдачу углекислоты и насыщение крови кислородом.

Из этих сплетений кровь оттекает в легочные вены. Особенностью функциональной системы является то, что она снабжает кровью лишь один тип ткани — альвеолярные мембраны.

Система питания органов дыхания состоит из бронхиальных артерий — мелких сосудов, отходящих от грудной аорты и межреберных артерий, ветвей a. maxillaris, a. meningea media и a. carotis interna. Эти артерии доставляют насыщенную кислородом кровь во все участки легких и плевры, за исключением альвеол. Из этой системы бо́льшая часть крови оттекает также по легочным венам и меньшая по бронхиальным венам, которые образуются лишь на уровне средних и крупных бронхов и впадают справа в v. azygos, а слева — в v. hemiazygos, или в межреберные вены. Легочные вены отличаются от вен большого круга кровообращения значительно меньшей емкостью (приблизительно в 10 раз) и меньшей растяжимостью. В системе легочного кровообращения существуют прекапиллярные (артерио-венозные) анастомозы между бронхиальной системой и сосудами малого круга кровообращения. Эти шунты в норме не функционируют, а вступают в действие лишь при резком повышении давления в малом круге кровообращения (при эмфиземе), что предохраняет правый желудочек от перегрузки (Liebow, 1950; Widimsky, 1960, и др.).

По мере разветвления артерий систем большого и малого круга кровообращения отмечается увеличение суммарного поперечного сечения разветвлений и постепенное падение давления крови, особенно выраженное в артериолах и капиллярах. В капиллярах давление низкое, ток крови медленный, что облегчает процессы диффузии через тонкую мембрану питательных веществ и кислорода из крови к клеткам и удаление продуктов метаболизма.

Градиент давления в артериальном и венозном отделах сосудистой системы большого круга кровообращения значителен. В отличие от этого легочное кровообращение (при отсутствии патологических изменений) встре-

чает на своем пути лишь небольшое сопротивление и градиент давления между артериальной и венозной частью малого круга кровообращения небольшой.

В осуществлении функции кровеносных сосудов всего организма большую роль играет эластичность сосудов и способность их просвета растягиваться и последовательно сокращаться (изменение тонуса). Тонус сосудов регулируется нейро-гуморальными влияниями, в частности сосудодвигательными нервами, из которых одни расширяют сосуды (парасимпатическая система), другие — суживают (симпатическая система), за исключением сосудов легких и сердца, влияние вегетативной нервной системы на которые противоположно только что описанному. Во всех сосудах различных органов имеются рецепторы, при раздражении которых (механическом или химическом) рефлекторно меняются не только их тонус и просвет, но тонус и просвет сосудов в других определенных областях тела (рефлекторные механизмы). Тонус сосудов, особенно мелких артерий, играет большую роль в поддержании на определенном уровне артериального давления. На состояние сосудов, кроме нервных механизмов, влияют гуморальные (химические) вещества, действующие через нервные рецепторы, продукты обмена (молочная кислота, углекислота), гормоны (адреналин, вазопрессин и др.), медиаторы (гистамин, ацетилхолин).

Функция вен состоит в отведении крови из капилляров и подаче крови к сердцу. Движение крови по венам зависит от сократительной способности сердца и других вспомогательных механизмов — присасывающей силы грудной клетки, сокращений скелетной мускулатуры, венных клапанов. Подача крови венами сердцу зависит от объема (массы) циркулирующей в сосудистом русле крови. Кроме циркулирующей, существует резервная, депонированная в селезенке, системе воротной вены, печени, подкожном сплетении вен, в венах малого круга кровообращения кровь, которая находится в состоянии стаза.

Кровераспределение в организме осуществляется сложной нейро-гуморальной регуляцией. Наиболее активные в функциональном отношении органы кровоснабжаются максимально, кровообращение же в наименее деятельных в настоящий момент органах максимально ограничивается. Подобный принцип кровераспределения называется регионарным. Установлено, что регионарный

принцип кровераспределения не существует с рождения, а развивается в процессе онтогенеза (Э. И. Аршавская, 1948). Особенно ярко проявляется регионарный принцип кровераспределения при физической нагрузке. Многочисленными экспериментами на животных и исследованиями у человека было доказано увеличение кровоснабжения работающих мышц, так называемая рабочая их гиперемия. (Н. И. Аринчин, 1961; В. И. Хаютин, 1964; Gaskell, 1874, и др.).

Регуляция кровераспределения в организме осуществляется путем рефлекторных вазомоторных реакций, ведущая роль в которых принадлежит констрикторной симпатической системе (И. П. Павлов, 1878; В. М. Хаютин, 1964; И. Д. Гедеванишвили, 1969, и др.). Вазомоторные рефлексы, вопреки действию мощного локального механизма, вызывающего расширение сосудов в функционирующих органах, увеличивают напряжение стенок артериальных сосудов в нефункционирующих органах и тканях, что способствует повышению артериального давления при работе и в конечном счете поддержанию кровотока в функционирующем органе на необходимом уровне (Bevegard, Shepherd, 1966; Zelis e. a., 1969, и др.).

Рефлекторное увеличение тонуса венозных сосудов в функционирующих и нефункционирующих органах в сочетании с мышечным насосом функционирующих мышц обеспечивает увеличение венозного притока крови к сердцу, что создает дополнительные резервы для увеличения минутного объема (Wood, 1968; А. Самойленко, Б. А. Ткаченко, 1970, и др.). Активация симпатической системы при работе, кроме гемодинамических эффектов, оказывает большое влияние на усиление обменных процессов в функционирующих мышцах. Источником афферентной импульсации в осуществлении вазомоторных рефлексов может быть раздражение проприорецепторов при мышечном сокращении (В. И. Георгиев, 1962).

Первичным центром интеграции вазомоторных рефлексов, по данным большинства авторов (И. П. Павлов, 1877; В. М. Хаютин, 1970; Г. И. Конради, 1970, и др.), является спинной мозг.

Высшая же регуляция взаимодействия функций осуществляется с участием коры головного мозга (К. М. Быков, 1942; М. И. Виноградов, 1966, и др.). Передача управляющих сигналов к сосудам из вазомоторного центра совершается посредством симпатических адренергичес-

ких волокон. По мнению ряда авторов (В. И. Георгиев, 1962; В. И. Филистович, 1967), регионарные перераспределения сосудистого тонуса связаны с изменением эфферентной импульсации в симпатических нервах.

Основные параметры, характеризующие гемодинамику большого и малого круга кровообращения: частота пульса, ударный (систолический) и минутный объемы сердца, артериальное и венозное давление, скорость кровотока, количество циркулирующей крови, периферическое сопротивление.

Ударный и минутный объемы сердца. Ударный, или систолический, объем сердца (УО) — количество крови, выбрасываемое желудочком сердца при каждом сокращении; минутный объем (МО) — количество крови, выбрасываемое желудочком сердца в минуту. Величина систолического объема зависит от объема сердечных полостей, функционального состояния миокарда, потребности организма в кровоснабжении. Минутный объем сердца зависит прежде всего от потребности организма в кислороде и питательных веществах, т. е. от уровня метаболизма в тканях организма. Так как потребность организма в кислороде непрерывно изменяется в связи с изменяющимися условиями внешней и внутренней среды, то величина минутного объема сердца весьма изменчива.

Исследование механизмов регуляции минутного объема сердца — важная проблема физиологии кровообращения. На величину минутного объема влияют состояние сократительной функции сердца, емкость кровеносных сосудов и депо сосудистой системы, периферическое сопротивление, т. е. факторы, связанные с изменением активности самого сердца, и факторы, связанные с изменением условий периферического кровообращения. Большое значение имеют также рефлекторная регуляция кровообращения, гормональные влияния, взаимоотношение между объемом крови и объемом тканевой жидкости, состояние функции почек и др. Сочетание и взаимодействие всех этих многочисленных факторов и обеспечивает регуляцию минутного объема кровообращения (Г. И. Косицкий, 1966; А. Гайтон, 1969, и др.).

Минутный объем левого желудочка примерно равен минутному объему правого желудочка сердца.

Более информативным показателем уровня кровоснабжения, чем минутный объем, является сердечный

индекс (СИ) — отношение минутного объема к поверхности тела в л/мин/м^2.

Артериальное давление. Величина артериального давления зависит от многих факторов, из которых наибольшее значение имеет мощность сокращения левого желудочка сердца, емкость сосудистого русла и тонус артериальных стенок. У здорового взрослого человека в покое систолическое давление в аорте составляет 110—120 мм рт. ст., в легочной артерии 25—30 мм рт. ст., диастолическое давление в аорте 60—80 мм рт. ст., в легочной артерии 8 мм рт. ст.

Давление в левом предсердии равно 5 мм рт. ст., в правом — 0. Давление в капиллярах большого круга кровообращения равно 25 мм рт. ст., в капиллярах малого круга — 9 мм рт. ст. (С. Даум, 1967).

Венозное давление. Его величина зависит от тонуса вен, количества крови в венозной системе, сократительной функции правых отделов сердца. Оно постепенно понижается от венул до полых вен. При глубоком вдохе венозное давление несколько повышается, при выдохе — понижается, в горизонтальном положении оно ниже, чем в вертикальном.

Скорость кровотока — важнейший показатель функционального состояния сердечно-сосудистой системы, характеризующий быстроту продвижения крови по кровеносным сосудам. Она зависит от силы и частоты сердечных сокращений, от количества циркулирующей крови, от тонуса сосудистой стенки, площади поперечного сечения и длины сосуда, от величины кровяного давления. Скорость кровотока в различных секторах сосудистой системы неодинакова. Самая большая скорость кровотока в аорте, где имеется наименьшая площадь просвета сосуда по сравнению с другими суммарными просветами сосудов; самая меньшая скорость кровотока в прекапиллярах и капиллярах, так как суммарная площадь просвета этих сосудов наибольшая.

Количество циркулирующей крови. В кровообращении участвует не вся кровь организма. Известное количество ее задерживается в так называемых «кровяных депо» (сосуды печени, селезенка, брюшная полость). Соотношение между количеством циркулирующей крови и количеством крови в «кровяных депо» постоянно меняется. При повышении потребности организма в кислороде и питательных веществах из депо в цир-

куляцию поступает дополнительная кровь. Методы определения количества циркулирующей крови основаны на введении в кровь веществ, медленно выводящихся из организма. Количество циркулирующей крови определяется по степени разведения этого вещества, например синьки Эванса (Т-1824). Эта краска не проникает в эритроциты, а окрашивает только плазму крови. Через 4 мин после введения краски в локтевую вену берут пробу крови, устанавливают колориметрическим способом степень разведения в ней краски и вычисляют количество циркулирующей плазмы. Соотношение между плазмой и эритроцитами устанавливают по гематокриту и таким образом определяют количество циркулирующей крови.

Периферическое сопротивление. Кровь, поступающая из сердца во время его сокращения в артериальную систему, встречает на своем пути периферическое сопротивление, степень которого обратно пропорциональна сечению сосудов. Периферическое сопротивление находится под регулирующим влиянием нервной системы. Его величина зависит от функционального состояния артериол и капилляров всего тела. Главное сопротивление в артериальной системе приходится на артериолы («резистивные» сосуды).

Изменение общего периферического сопротивления показывает величину нагрузки, приходящейся на левый желудочек сердца во время преодоления кровью препятствия в артериолах. Для расчета общего периферического сопротивления пользуются разницей между средним давлением в аорте (Am) или плечевой артерии и средним давлением в правом предсердии (P_{am}), определяемым при катетеризации сердца.

Расчет проводится по формуле:

периферическое сопротивление в дин·с·см$^{-5}$=

$$=\frac{Am - P_{am} \times 1332}{МО} \times 0{,}06,$$

где МО — минутный объем сердца в л/мин, 1332 — фактор превращения мм рт. ст. в дин·см; 0,06 — фактор превращения м/мин в мм/с. Этим способом обычно пользуются в хирургических клиниках при проведении катетеризации сердца.

Величину периферического сопротивления можно вычислить более простым способом, используя показатели, полученные методом тахоосциллографии.

Для расчета периферического сопротивления в клинической практике обычно используется формула Франка — Пуазейля:

$$W = \frac{P_{ср.} \cdot 1333 \cdot 60}{МО} \text{ дин/см/сек}^{-5},$$

где W — периферическое сопротивление в абсолютных единицах; $P_{ср}$ — среднее гемодинамическое давление в мм. рт. ст., МО — минутный объем крови в мл; 1333 — коэффициент для перевода мм рт. ст. в дины; 60 — число секунд в минуте. Периферическое сопротивление колеблется в широких пределах — от 1400 до 2500 дин · см · сек$^{-5}$. · сек$^{-5}$. Для индивидуальной оценки состояния прекапиллярного русла Н. Н. Савицким предложено вычислять величину так называемого удельного периферического сопротивления (УПС), представляющую собой отношение абсолютной величины периферического сопротивления к поверхности тела исследуемого лица. Удельное периферическое сопротивление вычисляется по формуле:

$$УПС = \frac{P_{ср.}}{СИ} \text{ в усл. ед.},$$

где $P_{ср}$ — среднее гемодинамическое давление, определяемое опытным путем. Фактическую величину УПС полезно сопоставить с должными величинами. Н. Н. Савицкий различает:

1) должное удельное периферическое сопротивление покоя [УПС (п)] и 2) должное рабочее периферическое сопротивление.

Под должным удельным периферическим сопротивлением покоя понимается то сопротивление, которое должно быть у человека в условиях основного обмена при нормальном минутном объеме и нормальном среднем динамическом давлении.

Должная величина УПС вычисляется по формуле:

$$УПС \text{ (долж.)} = \frac{P_{ср.} \times \text{пов. тела}}{ДМО},$$

где $P_{ср}$ — нормальная величина среднего динамического давления (по Н. Н. Савицкому до 30 лет в среднем 80 мм рт. ст.); ДМО — должный минутный объем сердца [1].

---

[1] Для индивидуальной оценки объема кровообращения Н. Н. Савицкий предлагает определять величину должного минутного объема (ДМО) сердца, исходя из табличных величин основного объема (по

Под рабочим удельным периферическим сопротивлением следует понимать то сопротивление, которое должно установиться у данного лица в ответ на изменение минутного объема крови при сохранении нормального среднего давления. Иными словами, под рабочим удельным периферическим сопротивлением следует понимать то оптимальное сопротивление артериол, которое лучше всего соответствовало бы фактическому минутному объему крови испытуемого.

$$\text{Формула УПС(р)} = \frac{P_{ср.} \times \text{поверхн. тела}}{\text{МО}}$$

или

$$\text{УПС (р)} = \frac{P_{ср.}}{\text{СИ}},$$

где $P_{ср}$ — нормальное среднее гемодинамическое давление (для данного возраста), МО — фактический минутный объем крови (в литрах), СИ — сердечный индекс. Величины удельного периферического сопротивления выражены в условных единицах. Для перевода в дины эту условную величину надо умножить на 79 988 или на $8 \cdot 10^4$.

Поверхность тела (в квадратных метрах) определяют по соответствующим номограммам. Величина должного удельного периферического сопротивления довольно постоянна с индивидуальными колебаниями от 35 до 42 условных единиц, или 280—336 дин (т. е. $\pm 7\%$).

Сопоставляя величины УПС с УПС(р), можно получить конкретное представление о том, насколько соответствует проходимость прекапиллярного русла фактическому минутному объему сердца. Например, у испытуемого лица среднее давление 90 мм рт. ст., МО=2,8 л, поверхность тела 1,52 м^2.

$$\text{УПС} = \frac{90 \times 1{,}52}{2{,}8} = 48{,}8 \text{ ед;}$$

$$\text{УПС(р)} = \frac{80 \times 1{,}52}{2{,}8} = 43{,}4 \text{ ед.}$$

УПС больше УПС(р) на 12,6%. В норме у здорового человека расхождения между величинами УПС и УПС(р) находятся в пределах $\pm 15\%$.

Гаррис и Бенедикту). Должный минутный объем сердца рассчитывают по формуле:

$$\text{ДМО} = \frac{\text{основной обмен}}{422}.$$

Необходимо подчеркнуть, что взаимосвязь разнообразных факторов гемодинамики регулируется сложными механизмами. Например, при изменении сопротивления сосудов на периферии левый желудочек быстро изменяет свою работу, за ним следует и правый желудочек, приспосабливая свой выброс крови к левожелудочковому для поддержания правильных соотношений с кровотоком большого круга кровообращения.

Уровень кровотока по различным органам зависит от метаболической активности тканей и регулируется вазомоторными нервами и силой сердечного сокращения.

Ударный объем сердца, минутный объем и общее сосудистое сопротивление через сложные прессорецепторные механизмы оказывают друг на друга тесное взаимное влияние, вследствие чего уровень артериального давления, особенно среднего, сохраняется постоянным.

При увеличении минутного объема периферическое сопротивление адекватно уменьшается, чем достигается неизменность артериального давления. Если минутный объем увеличивается, а периферическое сопротивление не изменяется, то уменьшается ударный объем, чтобы сохранился прежний уровень артериального давления (Guyton, 1963, 1969, и др.).

Кровообращение быстро изменяется при изменении положения тела, при мышечной нагрузке в различные фазы дыхания. Вертикальное положение тела приводит к повышению гидростатического давления в сосудах нижней части тела, депонированию в них крови, что вызывает уменьшение притока венозной крови в правое сердце, уменьшение скорости кровотока в венозном отделе большого круга кровообращения и вследствие этого уменьшение минутного объема сердца (Bevegard e. a., 1960; Guyton, 1963, и др.). От резкого падения минутного объема предохраняют разнообразные компенсаторные механизмы, главными из которых являются сокращение скелетных мышц (повышение тонуса мускулатуры живота, сокращение мускулатуры конечностей) и нервно-регуляторные влияния, повышающие тонус сосудов тела, снижающие и растяжимость сосудистой стенки.

При физической нагрузке происходит увеличение сердечного выброса и минутного объема и уменьшение периферического сопротивления. Этому способствуют расширение сосудов работающих мышц, увеличение венозс-

ного оттока, увеличение диастолического растяжения желудочков, тахикардия.

Во время дыхания происходят следующие сдвиги гемодинамики: при вдохе отмечается растяжение сосудов легких и увеличение их емкости. Это приводит к депонированию в них крови, вследствие чего приток крови к левому сердцу уменьшается и минутный объем левого желудочка снижается. В то же время во время вдоха увеличивается отрицательное давление в грудной полости и возрастает присасывающая ее сила. Это увеличивает приток крови по верхней и нижней полой венам к правому сердцу и его минутный объем увеличивается. Во время выдоха объем легочных сосудов уменьшается, депонированная кровь в избытке поступает к левому сердцу и минутный объем левого желудочка возрастает. Минутный объем правого желудочка уменьшается.

Таким образом, оптимальное для организма состояние кровообращения поддерживается цепью сложных взаимосвязанных процессов.

Все изменения, происходящие в системе кровообращения под влиянием внешних и внутренних воздействий, можно классифицировать или как компенсаторные изменения, или как изменения, связанные с расстройством регуляции,— патологические.

Эксперименты на животных и гидродинамических моделях, катетеризация сердечных полостей у людей с измерением давления крови в разных отделах сердца и определением содержания газов крови (артерио-венозная разница), последующий графический и алгебраический анализ полученных данных позволили предложить для клиники ряд формул с целью определения тех или иных гемодинамических показателей. Эти формулы более или менее точно отражают существующую взаимосвязь между разнообразными гемодинамическими параметрами в организме человека. Некоторые из этих формул мы считаем целесообразным привести.

$$1.\ МО = \frac{V_{O_2}}{Ca_{O_2} - Cv_{O_2}} \text{ л/мин (метод Фика),}$$

где МО — минутный объем, V_{O_2} — потребление кислорода (определяется на основе метода спирографии:

Ca_{O_2} — содержание кислорода в артериальной крови;

Cv_{O_2} — содержание кислорода в венозной крови

(определяется на аппарате Ван-Слайка).

2. УО — ударный объем $= 100 + 0{,}5 \cdot \Delta P - 0{,}6Д - 0{,}6 \cdot T$ (формула Старра),

где ΔP — пульсовое давление, Д — диастолическое давление, Т — возраст исследуемого.

Эта формула мало достоверна при патологических состояниях организма.

Если известно давление в малом круге кровообращения и минутный объем, то можно вычислить следующие величины.

3. Легочное артериолярное сопротивление (PAR),

$$PAR = \frac{(PA_m - PC_m) \cdot 1332 \cdot 0{,}06}{MO}$$ (формула Пуазейля).

4. Общее легочное сопротивление (TPR) дин/с/см$^{-5}$:

$$TPR = \frac{PA_m \cdot 1332}{MO}.$$

5. Работу правого желудочка W_r в кгм/мин·1 м^2

$$W_r = \frac{CI \cdot 1{,}055 \cdot [(PA_m - АД_m \cdot 13{,}6)]}{1000}.$$

6. Работу левого желудочка W_l в кгм/мин·1 м^2

$$W_l = \frac{(CI \cdot 1{,}055) \cdot [(BA_{sm} - 5) \cdot 13{,}6]}{1000}.$$

В формулах 5 и 6: PA_m — среднее давление в легочной артерии; PC_m — среднее давление в легочных капиллярах;

AD_m — среднее давление в правом предсердии.

Эти три показателя определяются на основе катетеризации сердечных полостей: BA_{sm} — среднее систолическое давление в периферических артериях; CI — сердечный индекс; 13,6 — удельный вес ртути; 0,06 — фактор пересчета количества литров в 1 мин в мл/с, 1332 — фактор для пересчета мм рт. ст. в дин/см^2, 1,055 — удельный вес крови.

Кроме перечисленных выше, применяют целый ряд других формул и показателей. Из них большое значение имеет показатель скорости изгнания ударного объема (Ve), определяемый как отношение

$$\frac{УО}{Фаза\ изгнания}\ мл/с.$$

По данным Sarnoff (1961), Sonnenblick (1962) и др., увеличение конечно-диастолического объема в левом же-

лудочке и повышение давления в аорте сопровождаются повышением скорости изгнания и, наоборот, снижение давления в аорте приводит к уменьшению средней скорости изгнания.

Marcaretti с соавторами (1965) указывают на то, что этот показатель коррелирует со скоростью сокращения миокарда и может служить критерием кинетической энергии, развиваемой при сокращении желудочков. У взрослых скорость изгнания выражается в следующих величинах: 260—268 мл/с (М. Н. Сывороткин, 1963) или 220—382 мл/с (Weissler e. a., 1963).

У детей Ve составляет в среднем 292 мл/с (В. П. Подзолков, 1966).

Ценным критерием является показатель средней скорости повышения внутрижелудочкового давления (Vi), определяемый как отношение величины подъема давления в изометрическую фазу к длительности этой фазы. По В. Л. Карпману (1965), скорость повышения внутрижелудочкового давления колеблется в широких пределах: от 1400 до 5500 мм рт. ст. в секунду, что отражает широкие приспособительные возможности миокарда при изменчивых условиях гемодинамики. В. П. Подзолков на основании кривых давления определил Vi у детей, равное в среднем 283 мм рт. ст. в секунду.

Мощность сокращения желудочков — еще один, пока мало применяемый в клинике ценный критерий. Мощность есть работа, совершаемая сердцем в единицу времени.

В клинической практике расчет мощности сокращения желудочков у взрослых проводили Ю. С. Петросян (1960), М. Н. Сывороткин (1963), А. П. Мешков (1965).

В заключение необходимо подчеркнуть, что нельзя судить о состоянии сердечно-сосудистой системы, наличии или отсутствии недостаточности кровообращения на основании какого-либо одного из всех приведенных выше критериев.

Только комплексное исследование с учетом взаимодействия и изменчивости многих показателей может обеспечить наиболее точное представление о состоянии системы кровообращения. Большинство из приведенных показателей еще не нашли достаточно широкого применения в детской клинике и ждут своей апробации.

Глава III

ФИЗИОЛОГИЧЕСКИЕ ОСОБЕННОСТИ СИСТЕМЫ КРОВООБРАЩЕНИЯ В ДЕТСКОМ ВОЗРАСТЕ

Знание основных физиологических особенностей сердечно-сосудистой системы у детей является необходимой предпосылкой при анализе и трактовке разнообразных электрокардиологических показателей. Поэтому мы очень кратко на них остановимся.

Сердечно-сосудистая система детей по сравнению со взрослыми имеет морфологические и функциональные различия. Они выражены тем значительнее, чем моложе ребенок. В течение всего детства, вплоть до зрелого возраста, происходит непрерывное (и неравномерное) развитие сердца и сосудов: увеличиваются масса сердца и объемы его полостей, изменяется соотношение отделов сердца и положение его в грудной клетке, совершенствуются нервная регуляция и морфологическая структура сердца и сосудов.

Между гистоморфологическими и функциональными особенностями системы кровообращения у детей наблюдается тесная связь и взаимное влияние.

Каждое изменение функциональной нагрузки определенного сектора сердечно-сосудистой системы представляет фактор, направляющий и ускоряющий морфологическое развитие. Например, более быстрое развитие миокарда левого желудочка после рождения объясняется его большей функциональной нагрузкой в результате изменения характера кровообращения. В то же время гистоморфологическое развитие разных секторов сердечно-сосудистой системы становится основой для дальнейшего развития и усовершенствования функции этих секторов.

Деятельность сердечно-сосудистой системы определяется внутренними и внешними факторами. Основными внутренними факторами являются чисто морфологическое и функциональное состояния разных элементов сердечно-сосудистой ткани. Внешние факторы — это нервнорефлекторные и гуморальные влияния, непосредственно воздействующие на тканевые элементы сердца и сосудов. Все эти факторы находятся в постоянном взаимодействии и определяют деятельность сердечно-сосудистой системы в целом. При развитии зародыша, когда организм матери создает ему относительное постоянство среды, необходимость в деятельности адаптационных механизмов сердечно-сосудистой системы зародыша незначительна. С рождением ребенка начинается активная жизненная деятельность и усложняется взаимодействие его организма с внешней средой. Основными факторами, определяющими деятельность сердца, к этому времени становятся экстракардиальные механизмы адаптации.

По данным литературы, ранние этапы онтогенеза характеризуются ограниченными приспособительными возможностями к воздействию внешних факторов (И. А. Аршавский, 1959; П. Ф. Здродовский, 1960; А. А. Маркосян, В. М. Волков, 1971, и др.).

По мнению И. А. Аршавского, уровень физиологических функций и состояние энергетики организма определяются особенностями

функционального состояния скелетных мышц («энергетическое правило скелетных мышц»). К 3 годам у детей закрепляются холинергические механизмы регуляции, увеличивается «потенциальная лабильность» (диапазон между естественным и максимальным ритмом), увеличиваются функциональные возможности сердечно-сосудистой системы.

М. Р. Могендовичем (1971) и его школой показано огромное значение проприоцептивной импульсации со скелетных мышц на деятельность внутренних органов. Увеличение роли моторно-васкулярных и моторно-кардиальных рефлексов с возрастом является фактором возрастного приспособления сердечно-сосудистой системы.

Регуляция деятельности сердечно-сосудистой системы у детей имеет свои особенности, которые обусловлены недостаточно совершенной корковой регуляцией, особенно в раннем возрасте, а также пониженным тонусом центра блуждающего нерва. У детей раннего возраста преобладают симпатические влияния, с 3—7 лет они постепенно ослабевают и проявляется уже заметно влияние блуждающего нерва, что находит свое выражение в появлении хорошо заметной синусовой аритмии и замедлении частоты сердечных сокращений (И. А. Аршавский, 1969). Однако по сравнению со взрослыми симпатергический фон регуляции у детей дошкольного возраста остается преобладающим (Д. М. Юсифли, 1961, и др.). Кортикальные влияния на аппарат кровообращения в каждом возрастном периоде имеют свои особенности, которые определяются не только возрастом, но и типом высшей нервной деятельности, а также состоянием общей возбудимости ребенка (Н. И. Красногорский, 1935).

Морфологические изменения, происходящие в сердечно-сосудистой системе после рождения, неизменно сказываются на возрастной динамике показателей кровообращения.

У детей наблюдается большая частота пульса, чем у взрослых, в связи с относительно высоким обменом веществ, быстрой сокращаемостью сердечной мышцы и меньшим влиянием блуждающего нерва. Число сердечных сокращений у спящего ребенка примерно на 10—20 ударов меньше, чем в состоянии бодрствования. В условиях покоя колебания частоты пульса зависят от температуры, приема пищи, времени суток, положения ребенка, его эмоционального состояния. Частота пульса у девочек на 2—6 ударов больше, чем у мальчиков (А. Ф. Тур, 1967). Пульс реже у детей с более развитой скелетной мускулатурой (И. А. Аршавский, Т. А. Бальмагия, 1971). С возрастом происходит постепенное замедление частоты пульса, что обусловлено постепенным повышением тонуса парасимпатического отдела вегетативной нервной системы, а также снижением интенсивности обмена веществ.

Артериальное давление у детей ниже, чем у взрослых, в связи с более широким просветом артерий, большей относительной емкостью сосудистого русла, мень-

шей мощностью левого желудочка. Величина кровяного давления в разных секторах кровеносной системы в пределах большого круга кровообращения неодинакова. У новорожденных и у детей в возрасте до 9 мес артериальное давление в верхних конечностях больше, чем в нижних конечностях, в возрасте после 3 мес артериальное давление в нижних конечностях становится выше, чем в верхних. Это объясняется тем, что с 9-месячного возраста ребенок начинает стоять и ходить. Имеются данные о влиянии климатических факторов на уровень артериального давления. У детей, проживающих на юге, оно ниже, чем у детей, живущих на севере (П. П. Афанасенко, 1962, и др.). Зимой и весной у детей уровень артериального давления несколько выше, чем летом и осенью (Ф. Н. Морозов, 1958, и др.), утром ниже, чем вечером (В. Н. Засухина, 1962, и др.), повышается в конце учебного года. С возрастом артериальное давление постепенно повышается (более заметно систолическое). Большое влияние на артериальное давление у детей оказывают и эмоции. Венозное давление с возрастом постепенно снижается (Л. Б. Красик, 1940, и др.). Более высокие показатели венозного давления у детей раннего возраста объясняются меньшей емкостью венозной сети, более узким просветом вен, большим количеством циркулирующей крови.

Линейная скорость кровотока с возрастом замедляется, что связано с удлинением сосудов по мере увеличения размера тела, а в более поздние сроки — уменьшением эластичности сосудов (В. М. Король, 1969, и др.). Количество крови на 1 кг массы по мере роста ребенка снижается.

Величина ударного и минутного объемов кровообращения с возрастом увеличивается, при этом ударный объем изменяется более заметно, чем минутный, так как с возрастом ритм сердца замедляется. Показатели минутного объема, отнесенные к весу тела ребенка, с возрастом, наоборот, уменьшаются. Таким образом, относительная величина минутного объема сердца, характеризующая потребности организма в крови, выше у новорожденных и у детей грудного возраста.

Половые различия ударного и минутного объемов сердца выявляются после 10 лет (И. Н. Вульфсон, 1965). Количество циркулирующей крови с возрастом (в миллиметрах при расчете на 1 кг массы) относительно

уменьшается (А. Б. Воловик, 1952; А. Ф. Тур, 1957). В период полового созревания объем циркулирующей крови временно увеличивается. Одной из причин уменьшения объема циркулирующей крови с возрастом может быть снижение основного обмена. У детей в отличие от взрослых процентный объем плазмы больше, чем процентный объем эритроцитов.

В сердечно-сосудистой системе детей могут в разные возрастные периоды возникать дисгармонии, асинхронность развития. В частности, это выражается в том, что в результате временной задержки развития структура миокарда может сохранять свойства, присущие ей на предыдущей возрастной ступени развития. Асинхронизм нередко касается эволюции нервно-мышечного аппарата и бывает обусловлен тем, что развитие нервной системы сердца в основном заканчивается уже в 7—10-летнем возрасте, а мышечная ткань сердца, начиная развиваться особенно интенсивно у детей в возрасте 12—14 лет, продолжает дифференцироваться до 18—20 лет. Эта причина, так же как и возможное появление, например, в пубертатном периоде несоответствия между объемом сосудистого русла и сердца, вместе с особенностями нейро-эндокринной перестройки организма несомненно является предрасполагающим моментом в развитии дисфункций аппарата кровообращения.

Временные нарушения деятельности аппарата кровообращения у детей проявляются по-разному. Наиболее часты из них функциональные шумы в сердце, расстройства ритма сердечной деятельности («юношеское сердце»), гипертонические и гипотонические состояния. В основе этих отклонений часто лежат нарушения со стороны центральной нервной системы, в частности коры больших полушарий головного мозга.

У многих здоровых детей разного возраста (даже у детей грудного возраста) в области сердца часто выслушиваются систолические шумы (функциональные или неорганические). По мере роста ребенка частота их выявления возрастает. Причины, лежащие в основе возникновения функциональных шумов, весьма разнообразны. К наиболее важным и частым из них относятся нарушения нервной регуляции деятельности сердца, ведущие к изменению тонуса миокарда и, в частности, папиллярных мышц, ускорение кровотока в устьях аорты и легочной артерии, легкие нарушения биоэнергетических про-

цессов в миокарде на почве интоксикации, инфекции, в результате чего нарушается и правильное функционирование клапанного аппарата.

Необходимо подчеркнуть, что функциональные расстройства сердечно-сосудистой системы у детей являются, как правило, преходящими и не оказывают влияния на гармоническое развитие организма. Оценка функционального состояния сердечно-сосудистой системы на современном этапе проводится с использованием различных инструментальных методов исследования, предоставляющих объективные диагностические критерии и позволяющих судить о биофизических процессах в системе кровообращения (электрической и механической активности сердца) и о состоянии внутрисердечной и общей гемодинамики.

В последующих главах описываются наиболее распространенные биофизические методы исследования аппарата кровообращения и основные параметры, характеризующие его функциональное состояние у детей в условиях нормы и патологии.

ЧАСТЬ ВТОРАЯ

ИНСТРУМЕНТАЛЬНЫЕ МЕТОДЫ ИССЛЕДОВАНИЯ СИСТЕМЫ КРОВООБРАЩЕНИЯ И ПОКАЗАТЕЛИ ЭТИХ МЕТОДОВ У ЗДОРОВЫХ ДЕТЕЙ

Глава IV

АНАЛИЗ ЭЛЕКТРИЧЕСКОЙ АКТИВНОСТИ МИОКАРДА ЭЛЕКТРОКАРДИОГРАФИЯ

Электрокардиография — важнейший метод исследования сердца, позволяющий судить об электрической активности миокарда. Клиническое значение электрокардиографии велико. Хотя электрокардиограмма (ЭКГ) не дает непосредственных указаний на структурные сдвиги в сердечной мышце и ее сократительной способности, но она отражает состояние таких ее функций, как автоматизм, возбудимость и проводимость, направляемых и координируемых нервной системой.

ЭКГ представляет собой кривую токов возбуждения сердечной мышцы, образование которых в сердечной мышце связано со сложными химическими, физико-химическими и физическими процессами, протекающими циклически в миокарде. Эти процессы кратко изложены в главе I.

ОТВЕДЕНИЯ, ТЕХНИКА РЕГИСТРАЦИИ И АНАЛИЗА ЭЛЕКТРОКАРДИОГРАММЫ

Отведения в электрокардиографии. В клинической электрокардиографии применяют регистрацию разности потенциалов не непосредственно от сердца, а путем различных отведений от поверхности тела, куда распространяются биотоки сердца вследствие хорошей электропроводности прилегающих к сердцу органов и тканей.

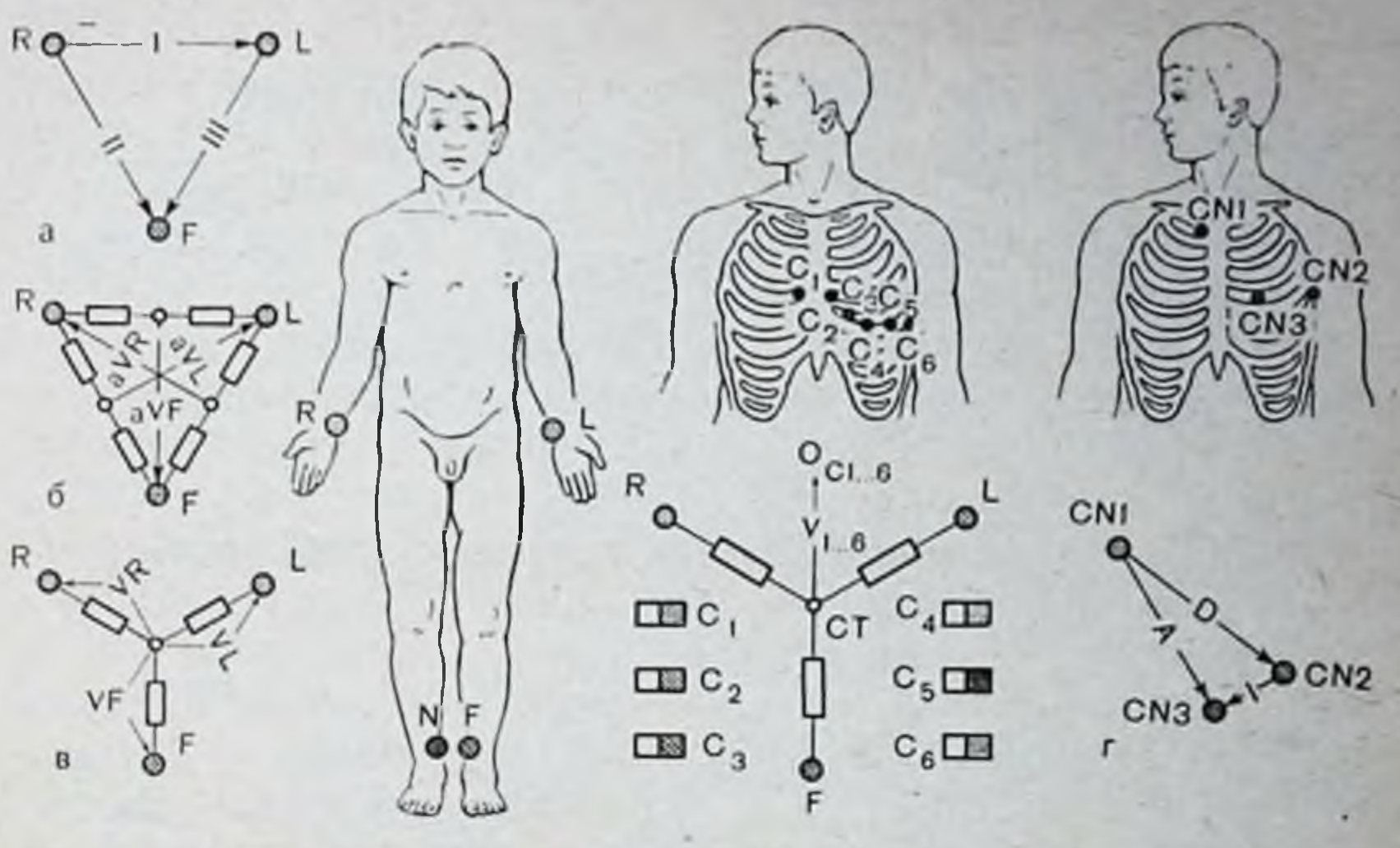

Рис. 2. Схема отведений ЭКГ от конечностей и от грудной клетки.
а — по Einthoven; б — по Goldberger; в — по Wilson; г — Nehb.

Все применяемые в клинической электрокардиографии отведения можно разделить по двум основным принципам: по месту расположения электродов различают отведения от конечностей и грудные, по физическому принципу — двухполюсные и однополюсные. В практической работе в большинстве случаев можно ограничиться регистрацией 12 отведений: шесть от конечностей (трех стандартных и трех «однополюсных усиленных») и шесть грудных.

Отведения от конечностей, или стандартные, отведения являются классическим методом отведений, предложенным Einthoven (1907).

В I отведении регистрируется разность потенциалов между правой и левой рукой, во II — между правой рукой и левой ногой, в III — между левой рукой и левой ногой. Схема получения электрокардиограмм в стандартных отведениях по Эйнтховену показана на рис. 2. При этих отведениях электроды расположены на расстоянии, приблизительно одинаковом от сердца. Конечности играют лишь роль проводника и можно представить, что электроды наложены на туловище у начала конечностей. При соединении этих точек образуется равносторонний треугольник, в центре которого расположено сердце (треугольник Эйнтховена).

К недостаткам стандартных отведений относится то, что электроды удалены от сердца, и регистрируемый ими потенциал меньше того, который в действительности возникает в сердце. В стандартных отведениях не могут быть отражены и зафиксированы те электрические силы сердца, которые имеют перпендикулярное направление к плоскости треугольника Эйнтховена.

При регистрации «обычных грудных отведений» один электрод располагается на грудной клетке, другой — на одну из конечностей. Форма ЭКГ в большей степени определяется грудным электродом, получившим название активного, или дифферентного, электрода в отличие от электрода, расположенного на конечности — неактивного, или индифферентного.

В практической работе наибольшее распространение получили отведения CR (C — chest — грудная клетка; R — right — правая рука). С помощью грудных отведений можно до известной степени судить об электрической активности определенного отдела сердца. Но полученная кривая все же полностью не отражает тех электрических процессов, которые имеются в лежащем под электродом отделе сердца; известное влияние оказывает и отдаленный электрод.

Общепринятыми являются следующие точки наложения грудных электродов:

V_1 — у правого края грудины в четвертом межреберье;
V_2 — у левого края грудины в четвертом межреберье;
V_3 — по левой окологрудинной линии в точке пересечения ее с линией, соединяющей точки CR_2 и CR_4;
V_4 — по левой среднеключичной линии в пятом межреберье;
V_5 — по левой передней подмышечной линии на том же уровне;
V_6 — по левой средней подмышечной линии на том же уровне.

Недостатком обычных грудных отведений является то, что величина потенциала индифферентного электрода в области конечностей у разных исследуемых неодинакова. Это затрудняет сравнение этих отведений у разных лиц. С целью создания индифферентного электрода с одинаковой величиной потенциала у всех исследуемых Wilson (1944) разработал метод однополюсной электрокардиографии. Для наложения индифферентного электрода используются три точки одновременно (те же, что и в стандартных отведениях). Провода от этих электродов соединяют вместе («центральный электрод») и узел соединения трех проводов через дополнительные сопро-

тивления в 5000 Ом подключают к одному из полюсов электрокардиографа. При этом потенциал узла соединения настолько мал, что условно его можно считать равным нулю.

Отведения с использованием «центрального электрода» как индифферентного называют однополюсными, или униполярными, и обозначают буквой V (V — символ напряжения в физике). При расположении дифферентного электрода на левой руке отведение обозначают как VL (left — левый), на правой VR (right — правый), на левой ноге VF (foot — нога), на одной из стандартных точек поверхности грудной клетки V (от V_1 до V_6).

Goldberger (1942) предложил для центрального электрода использовать только два провода, без дополнительных сопротивлений. Третий провод, который по Wilson накладывают на ту же конечность, на которой расположен дифферентный электрод, остается свободным. Амплитуда зубцов при таком способе отведения в $1^1/_2$ раза больше, чем в обычных однополюсных отведениях от конечностей. Поэтому такие отведения называют по предложению Goldberger усиленными однополюсными отведениями от конечностей и обозначают с добавлением буквы «а» (первая буква английского слова «augmented» — усиленный) — aVL, aVF, aVR. Кроме того, применяют специальные отведения, которые не используются в повседневной клинической практике, а служат лишь определенным исследовательским целям. К ним относят: 1) пищеводные отведения, при которых регистрацию ЭКГ ведут с помощью металлической оливы, введенной в пищевод на различные уровни (В. И. Масслюк, 1955, 1958); 2) видоизмененные грудные отведения по Нёбу (Nehb, 1938) — двухполюсные грудные отведения, при которых электрод от правой руки накладывают во втором межреберье справа от грудины, электрод от левой руки — по задней подмышечной линии на уровне верхушки сердца, а электрод от левой ноги — в области верхушки сердца (регистрируются задние, передние и нижние потенциалы сердца). При регистрации потенциалов между 1-й и 2-й точкой записывают отведение D (dorsalis); между 1-й и 3-й точкой — отведение A (anterior); между 2-й и 3-й точкой — отведение I (inferior). Отведение D отражает электрические потенциалы преимущественно задней стенки левого же-

лудочка, отведение А — область верхушки сердца, отведение I — область передней стенки левого желудочка; 3) кардиотопоскопия, при которой одномоментно наблюдаются на экране и регистрируются биопотенциалы сердца с 50 однополюсных грудных отведений (методика позволяет исследовать динамику электрического поля на большой поверхности грудной клетки); 4) ряд других отведений — внутриполостные эпикардиальные, бронхиальные, электрокардиография плода, отдаленные правые и др. При регистрации отдаленных (крайних) правых отведений электроды накладывают на правую половину грудной клетки соответственно расположению левых грудных отведений.

Техника электрокардиографии. Регистрацию биопотенциалов сердца производят с помощью специального аппарата — электрокардиографа, одной из главных деталей которого является электронный усилитель.

Биопотенциалы сердца снимают с поверхности тела электродами, наложенными на определенные участки, согласно программе исследования, и поступают на ламповые усилители, которые увеличивают их в 800—1000 раз. Усиленные колебания, получаемые в анодной цепи лампы, записывают с помощью специальной регистрирующей системы. Применяют в основном два способа записи: фотографический (световым лучом) и прямопишущий (с чернильной или тепловой записью) специальным писчиком. Питание в большинстве современных электрокардиографов осуществляется от осветительной сети (сетевые электрокардиографы). В настоящее время все большее применение находят многоканальные аппараты, позволяющие синхронно регистрировать ЭКГ в нескольких отведениях или одновременно с ней записывать другие проявления сердечной деятельности (ФКГ, СФГ и др.).

С целью стандартизации записи, необходимой для сравнения кривых, снятых различными аппаратами, устанавливают такую степень чувствительности аппарата, при которой напряжению на входе в 1 мВ соответствует отклонение луча («зайчика») осциллографа, равное 10 мм. После каждой записи ЭКГ регистрируется контрольный милливольт. Кожу в месте наложения электрода на поверхность тела протирают спиртом (обезжиривают), после чего кладут прокладку в виде кусочков марли, смоченных физиологическим раствором. Регист-

рацию ЭКГ ведут в горизонтальном положении ребенка, после 10—15-минутного покоя; помещение должно быть теплым, чтобы мышечная дрожь не исказила данных ЭКГ.

Анализ электрокардиограммы. Анализ ЭКГ необходимо проводить после ознакомления с клинической картиной заболевания и анамнезом ребенка. По определенной схеме последовательно определяют следующее.

1. Источник и характер ритма — синусовый ритм (номотопный) или из нижележащих очагов автоматизма (гетеротопный ритм), правильный или неправильный.

2. Частоту сердечных сокращений по длительности интервала *R—R* (табл. 1).

Таблица 1

Определение частоты сердечных сокращений в минуту по длительности сердечного цикла (R—R) в секунду

R—R	Частота сердечных сокращений	*R—R*	Частота сердечных сокращений	*R—R*	Частота сердечных сокращений	*R—R*	Частота сердечных сокращений	*R—R*	Частота сердечных сокращений	*R—R*	Частота сердечных сокращений
1,50	40	1,02	58	0,70	86	1,18	51	0,86	70	0,54	111
1,48	41	1,01	60	0,69	87	1,17	51	0,85	70	0,53	113
1,46	41	1,00	60	0,68	88	1,16	52	0,84	71	0,52	116
1,44	42	0,99	60	0,67	90	1,15	52	0,83	72	0,51	118
1,40	43	0,98	61	0,66	91	1,14	53	0,82	73	0,50	120
1,38	43	0,97	62	0,65	92	1,13	53	0,81	74	0,49	122
1,36	44	0,96	62	0,64	94	1,12	54	0,80	75	0,48	125
1,34	44	0,95	63	0,63	95	1,11	54	0,79	76	0,47	128
1,32	45	0,94	64	0,62	97	1,10	54	0,78	77	0,46	130
1,30	46	0,93	64	0,61	98	1,09	55	0,77	78	0,45	133
1,28	47	0,92	65	0,60	100	1,08	55	0,76	79	0,44	136
1,26	48	0,91	66	0,59	102	1,07	56	0,75	80	0,43	139
1,24	48	0,90	66	0,58	103	1,06	56	0,74	81	0,42	142
1,22	49	0,89	67	0,57	105	1,05	57	0,73	82	0,41	146
1,20	50	0,88	68	0,56	107	1,04	57	0,72	83	0,40	150
1,19	50	0,87	69	0,55	109	1,03	58	0,71	84	—	—

3. Электрическую ось и электрическую позицию сердца.

4. Длительность интервалов *P—Q*, *QRS* и *Q—T*.

5. Дают оценку отдельным зубцам и интервалам в различных отведениях: зубцу *P* и комплексу *QRS* (по форме, продолжительности, вольтажу), интервалу *S—T* (по форме, положению по отношению к изоэлектрической линии), зубцу *T* (по форме и вольтажу).

На основании анализа и синтеза отдельных элементов ЭКГ делают электрокардиографическое заключение, которое должно отображать электрофизиологические процессы и не может содержать в себе ни анатомических, ни клинических терминов (Г. Я. Дехтярь, 1955, 1966).

По Г. Я. Дехтярю, в электрофизиологическом заключении желательно применять следующие термины.

1. Преобладание электрической активности правого (левого) предсердия.

2. Нарушение возбуждения в предсердиях.

3. Преобладание электрической активности правого (левого) желудочка.

4. Нарушение возбуждения в желудочках.

5. Нарушение фазы восстановления миокарда желудочков.

6. Влияние наперстянки.

7. Ток повреждения (ишемия миокарда, инфаркт миокарда).

8. Низковольтная ЭКГ.

Окончательное заключение, клинический вывод по ЭКГ может сделать только врач, наблюдающий больного ребенка, хорошо изучивший его анамнез и клиническую картину заболевания. При этом необходимо помнить, что ЭКГ отражает лишь электрическую активность, а не анатомическое состояние миокарда.

Нормальная электрокардиограмма. ЭКГ — кривая биотоков сердца, состоит из зубцов и интервалов (рис. 3). На неизмененной ЭКГ различают шесть зубцов, обозначаемых буквами латинского алфавита (*P*, *Q*, *R*, *S*, *T*, *U*). Интервалы между зубцами обозначают двумя буквами соответственно зубцам, между которыми они заключены (*P—Q*, *S—T*, *T—P*). Каждый зубец имеет свои морфологические особенности, при оценке которых обращают внимание на амплитуду или величину зубца (расстояние в миллиметрах от его вершины до изоэлек-

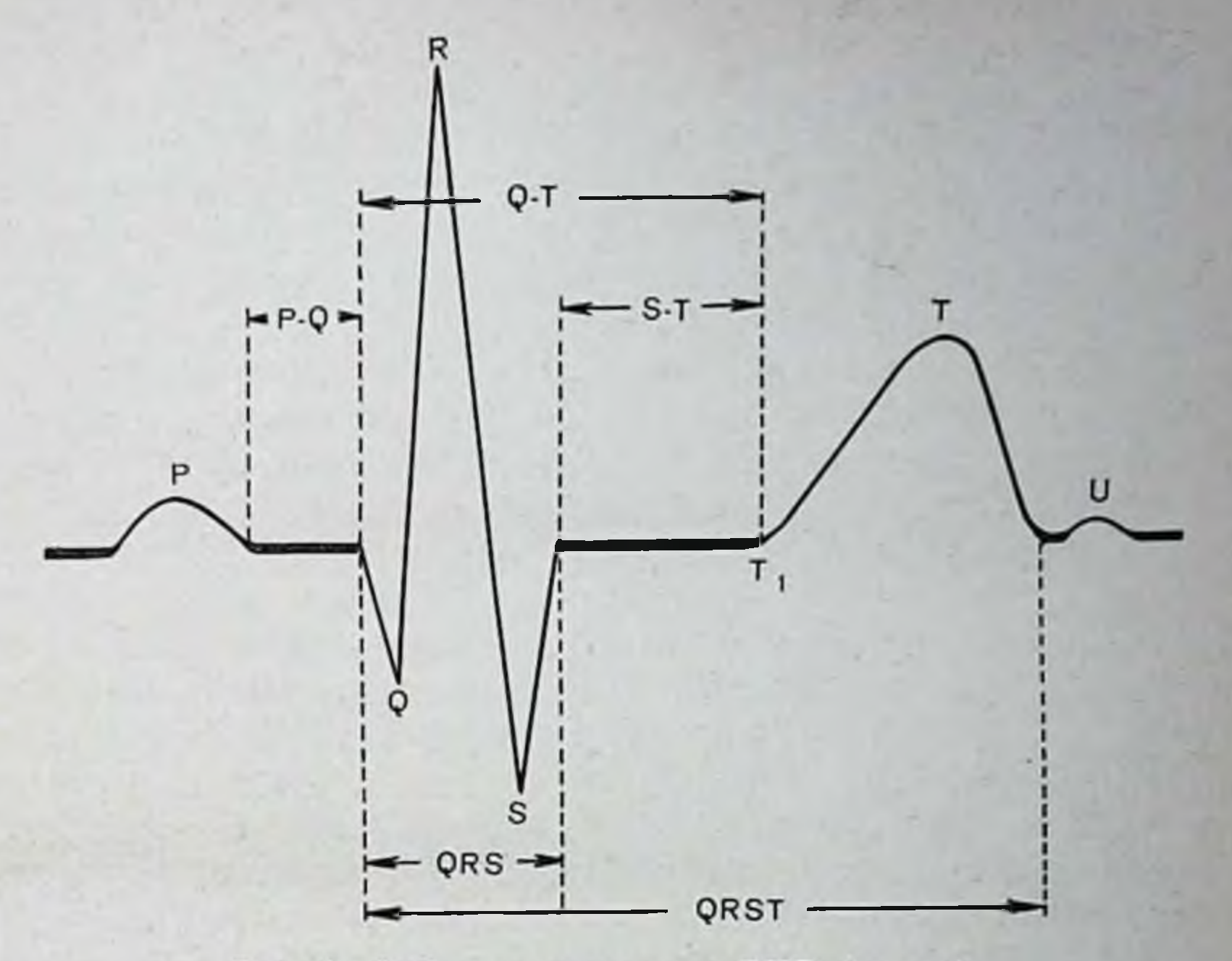

Рис. 3. Зубцы и интервалы ЭКГ (схема).

трической линии), на его ширину или длительность (интервал времени в секундах между началом и концом зубца), на симметричность контуров, на отклонение от изоэлектрической линии вверх (+) или вниз (—). Интервалы между зубцами оцениваются по их длительности (в секундах) и форме. Кроме отдельных зубцов и интервалов, на ЭКГ различают их комплексы. Комплексы отражают одно цельное явление, входящее в состав сложного процесса возбуждения сердца. Различают два комплекса: предсердный и желудочковый. Предсердный комплекс состоит из зубца *P*, а желудочковый соответствует комплексу *QRST* (интервал *Q—T*), в состав которого входят: начальная часть — комплекс *QRS*, конечная часть — зубец *T* и промежуточная часть — сегмент *S—T*.

Зубец *P* отображает процесс возбуждения в миокарде предсердий. Доказано, что возбуждение правого предсердия происходит раньше левого на 0,02—0,03 с (А. Ф. Самойлов, 1908) и поэтому первая половина зубца *P* до вершины соответствует возбуждению правого предсердия, вторая — от вершины до изоэлектрической

линии — левого предсердия. Нормальный зубец *P* имеет пологий подъем, закругленную, а иногда слегка заостренную вершину и симметричный пологий спуск. Процесс реполяризации (прекращение возбуждения) предсердий (зубец T_a от английского слова «atrial» — предсердный) на ЭКГ, как правило, не выражен, так как сливается с комплексом *QRS*. Направление зубца *P* обычно положительное, но в III стандартном отведении у детей зубец *P* может быть отрицательным, двухфазным или сглаженным. Его продолжительность не превышает 0,1 с.

Интервал *P—Q* (*P—R*) соответствует периоду от начала возбуждения предсердий до начала возбуждения желудочков и включает в себя время прохождения возбуждения по предсердиям (отображается зубцом *P*) и по внутрижелудочковой проводниковой системе (электрокардиографом регистрируется в виде прямой изоэлектрической линии от конца зубца *P* до начала зубца *Q*). Продолжительность интервала *P—Q* зависит от частоты сердечных сокращений. У новорожденных интервал *P—Q* равен 0,08—0,14 с, у детей грудного возраста — 0,08—0,16 с, у детей более старшего возраста — 0,10—0,18 с (Г. Кишш, 1962).

Зубец *Q* является первым зубцом желудочкового комплекса, всегда обращен книзу (только при врожденной декстрокардии он обращен кверху в I стандартном отведении). Этот наиболее непостоянный из всех зубцов ЭКГ может отсутствовать во всех трех отведениях. У здоровых детей наибольшая величина зубца *Q* в III отведении; глубина его не превышает $^1/_4$ зубца *R*. Однако у детей грудного возраста может иметь место глубокий зубец *Q* и при отсутствии патологических изменений.

Зубец *R* состоит из восходящего и нисходящего колен, всегда направлен кверху (кроме случаев декстрокардии). Большое диагностическое значение имеют соотношение высоты зубцов *R* и *T* и изменения зубца *R* в грудных отведениях. У здоровых детей в отдельных случаях отмечается разная амплитуда зубца *R* в одном и том же отведении — электрическая альтернация.

Зубец *S*, так же как и зубец *Q* — непостоянный отрицательный зубец ЭКГ. У детей, особенно раннего возраста, часто встречается глубокий зубец *S* в I стандартном отведении. В III стандартном отведении глубокий

зубец *S* в сочетании с отрицательным зубцом *T* указывает на горизонтальное положение электрической оси сердца.

Желудочковый комплекс ЭКГ *QRST* отображает процесс распространения возбуждения и прекращения этого возбуждения в миокарде желудочков.

Ширина (продолжительность) начального желудочкового комплекса *QRS* характеризует время охвата возбуждением миокарда желудочков. У детей ширина комплекса *QRS* колеблется в пределах 0,04—0,09 с.

Исходя из теории бикардиограммы, согласно которой структура нормального желудочкового комплекса ЭКГ зависит от взаимодействия монофазных кривых, отражающих потенциалы правого и левого желудочков, отдельные фазы нормального желудочкового комплекса ЭКГ получают следующую электрофизиологическую интерпретацию:

I фаза — от основания до верхушки зубцов *R* отражает начало возбуждения некоторых участков миокарда.

II фаза — от верхушки зубца *R* до пересечения его нисходящего колена — с изоэлектрической линией — отражает постепенное уравновешивание потенциалов разных участков миокарда.

III фаза — зубец *S* отражает несколько более поздний охват возбуждением отдаленных, базальных участков миокарда левого желудочка.

IV — интервал *S—T* отражает состояние уравновешенности потенциалов всех участков миокарда.

V фаза — от основания до верхушки зубца *T* отражает быстрый спад возбуждения в одних участках миокарда с преобладанием потенциалов других участков.

VI фаза — от верхушки зубца *T* до возвращения кривой к изоэлектрической линии соответствует постепенному угасанию возбуждения во всем миокарде желудочков (Г. Я. Дехтярь, Г. Л. Лемперт, 1963, и др.).

Таким образом, начальный желудочковый комплекс *QRS* отображает фазу постепенного распространения возбуждения по миокарду желудочков — «период возникновения возбуждения» (Д. Ф. Пресняков, 1962), сегмент *S—T*, в норме — изоэлектрический, соответствует фазе полного охвата желудочков возбуждением — «период возбужденного состояния», а зубец *T* отражает время прекращения возбуждения (реполяризации). За зубцом *T* следует изоэлектрический интервал *T—P*, со-

ответствующий периоду, когда все сердце находится в состоянии покоя (во время диастолы).

Зубец U, который появляется обычно через 0,04 с после зубца T, является непостоянным, особенно редко он регистрируется у детей. Электрофизиологическое значение зубца U не выяснено.

Интервал $Q—T$ (или $QRST$) — от начала зубца Q до конца зубца T (электрическая систола) соответствует времени, в течение которого желудочки находятся в электрически активном состоянии. Продолжительность электрической систолы изменяется в зависимости от частоты сердечных сокращений. Установлена математическая зависимость между частотой сердечных сокращений и длительностью сегмента $Q—T$, которая выражается формулой Базетта $Q—T=K\cdot\sqrt{RR}$, где K — константа, равная для детей, по данным Л. И. Фогельсона (1949, 1957) и М. В. Раскиной-Брауде (1949), 0,38 независимо от пола, RR — длительность сердечного цикла (в секундах). Кроме длительности электрической систолы, можно определять систолический показатель (по Л. И. Фогельсону и И. А. Черногорову, 1948), представляющий отношение длительности электрической систолы к продолжительности всего сердечного цикла; $\frac{Q-T}{RR}\cdot 100\%$. Для практических целей составлены таблицы, позволяющие определять длительность электрической систолы и систолического показателя в зависимости от длительности сердечного цикла (табл. 2). Изменение длительности электрической систолы (ее несоответствие длительности сердечного цикла) свидетельствует о нарушении функционального состояния миокарда и, в частности, о нарушении обменных процессов в сердечной мышце.

С целью более детальной оценки функционального состояния миокарда мы провели раздельное изучение продолжительности некоторых фаз электрической систолы (подобно широко применяемому в клинике фазовому анализу механической систолы).

В электрической систоле, основываясь на приведенном выше электрофизиологическом и клиническом толковании отдельных элементов ЭКГ, мы условно выделили две фазы, которые назвали «фазой возбуждения» и «фазой прекращения возбуждения». Фаза возбуждения — интервал $Q—T_1$, на ЭКГ от начала зубца Q до

начала зубца T; фаза прекращения возбуждения — интервал T_1—T — от начала зубца T до его окончания.

Таблица 2

Нормальная длительность электрической систолы и систолического показателя в зависимости от длительности сердечного цикла у детей (по Л. И. Фогельсону и М. В. Раскиной-Брауде)

R—R	Длительность систолы в секундах	Систолический показатель, %	R—R	Длительность систолы в секундах	Систолический показатель, %
1,10	0.39	35	0,62	0,30	48
1,05	0,39	37	0,60	0,29	48
1,00	0,38	38	0,55	0,28	50
0,95	0,37	38	0,50	0,27	54
0,90	0,36	40	0,48	0,26	54
0,85	0,35	41	0,45	0,25	55
0,80	0,34	42	0,40	0,24	60
0,75	0,33	44	0,35	0,22	62
0,70	0,32	45	0,33	0,21	63
0,65	0,31	47	—	—	—

Электрокардиографические исследования, проведенные нами у 300 здоровых детей в возрасте от 3 до 15 лет (200 детей школьного возраста и 100 детей дошкольного) с последующей статистической и математической обработкой полученных цифровых данных, показали, что у подавляющего большинства здоровых детей школьного возраста (93%) время возбуждения миокарда желудочков продолжительнее времени прекращения возбуждения, т. е. $Q—T_1>T$. Из детей дошкольного возраста только у 67,5% время возбуждения было продолжительнее времени прекращения возбуждения; у остальных детей указанные интервалы были равны или время прекращения возбуждения превышало время возбуждения.

Таким образом в рассмотренных показателях биоэлектрической активности миокарда уже находят свое отражение некоторые особенности деятельности сердца в различные периоды детства.

Установлена зависимость продолжительности фазы возбуждения миокарда от частоты сердцебиений: с уча-

щением ритма сердца оно укорачивается. На основании математической обработки полученных данных нами составлены формула и табл. 3 должных величин продолжительности процесса возбуждения миокарда желудоч-

Таблица 3

Определение длительности времени возбуждения миокарда желудочков у детей в возрасте от 3 до 15 лет (по М. К. Осколковой)

Число сердечных сокращений	Длительность сердечного цикла в сотых долях секунды ($R-R$)	Длительность процесса возбуждения в сотых долях секунды ($Q-T_1$)	Число сердечных сокращений в минуту	Длительность сердечного цикла в сотых долях ее секунды ($R-R$)	Длительность процесса возбуждения в сотых долях секунды ($Q-T_1$)
40	150	25,6	86	70	19,3
42	143	25,3	88	68	19,1
44	136	25,1	90	67	18,8
46	130	24,8	92	65	18,5
48	125	24,5	94	64	18,2
50	120	24,2	96	63	18,0
52	116	24,0	98	61	17,7
54	112	23,7	100	60	17,4
56	108	23,4	102	59	17,1
58	104	23,2	104	58	16,9
60	100	22,9	106	57	16,6
62	97	22,6	108	56	16,3
64	94	22,3	110	55	16,1
66	91	22,0	112	54	15,8
68	88	21,8	114	53	15,5
70	86	21,5	116	52	15,2
72	83	21,2	118	51	15,0
74	84	21,0	120	50	14,6
76	79	20,7			
78	77	20,4			
80	75	20,2			
82	73	19,9			
84	71	19,6			

ков при разной частоте сердцебиений, которыми можно пользоваться в качестве дополнительного критерия при оценке функционального состояния сердца:

$$Q - T_1 = 31 - 0{,}136f + 2{,}5\ \frac{c}{100},$$

где $Q—T_1$ — продолжительность процесса возбуждения миокарда желудочков в секундах/100, f — частота сердцебиений. Продолжительность периода прекращения возбуждения (ширина зубца T) практически почти не связана с частотой сердечного ритма.

Анализ материалов, полученных при исследовании больных детей, показывает клиническую ценность предлагаемых нами новых критериев оценки электрической активности сердца. У больных детей даже при нормальной длительности электрической систолы нередко могут нарушаться временные соотношения ее основных фаз.

Электрическая ось сердца. Из треугольника Эйнтховена видно, что, зная величину и направление электродвижущей силы сердца в I и III стандартных отведениях (по величине зубцов R и S в миллиметрах), можно определить величину и направление суммарной электродвижущей силы сердца во фронтальной плоскости сердца, проходящей через три точки отведений от конечностей.

Основное направление электродвижущей силы сердца представляет собой электрическую ось сердца. Направление главной электрической оси сердца не полностью совпадает с анатомической продольной осью сердца, но существует определенный параллелизм в их положении. Положение электрической оси во фронтальной плоскости определяется углом α, образованным вектором электродвижущей силы с горизонталью (осью I отведения). Величина угла α находится по треугольнику Эйнтховена в градусах окружности, описанной через вершины треугольника. Методика определения угла α треугольником Эйнтховена описана в специальных руководствах по электрокардиографии.

В повседневной практической работе нет особой необходимости каждый раз определять величину угла α. Приблизительные представления о положении электрической оси можно получить при визуальном анализе ЭКГ. Если зубец $R_1 >$ зубцов R_2 и R_3, а зубец $S_3 >$ зубца R_3, то электрическая ось отклонена влево (левый тип «левограмма» или горизонтальное положение элек-

трической оси) и характеризуется уменьшением угла α (от $+20°$ до $0°$). Если зубец $R_3 >$ зубца R_1, а зубец $S_1 >$ зубца R_1, то ось отклонена вправо (правый тип «правограмма» или вертикальное положение электрической оси) и характеризуется увеличением угла α (от $+70°$ до $+90°$).

Таким образом, амплитуда зубцов ЭКГ в стандартных отведениях зависит от положения средней электрической оси сердца, во фронтальной плоскости, т. е. от величины угла α.

Причиной отклонения электрической оси сердца могут быть: 1) анатомическое положение сердца в грудной клетке с поворотом сердца вокруг передне-задней оси; 2) преимущественная гипертрофия одного из желудочков; 3) односторонний очаг поражения миокарда (дегенерация, воспаление); 4) блокада одной из ножек пучка Гиса (Л. И. Фогельсон, 1957; М. Б. Тартаковский, 1958; Г. Я. Дехтярь, 1955, и др.). Общей причиной изменения направления электрической оси сердца, по мнению Г. Я. Дехтяря, является одностороннее электрическое преобладание желудочков.

Положение сердца в грудной клетке характеризуется определенным отношением к трем анатомическим осям.

Сагиттальная ось передне-задняя, перпендикулярная к фронтальной плоскости, проходит спереди назад через центр массы сердца. Поворот сердца против движения часовой стрелки по этой оси приводит к горизонтальному его положению (смещение электрической оси *QRS* влево). Поворот по часовой стрелке — к вертикальному положению (смещение электрической оси *QRS* вправо).

Продольная ось проходит от верхушки сердца к правому венозному отверстию. При повороте по часовой стрелке по этой оси бо́льшую часть передней поверхности сердца занимает правый желудочек, при повороте против часовой стрелки — левый желудочек. Поворот вокруг продольной оси часто сочетается с поворотом вокруг сагиттальной оси. В результате смещения вокруг сагиттальной и продольной оси по часовой стрелке возникает вертикальное положение сердца.

Горизонтальная (поперечная) ось. При повороте вокруг этой оси наблюдается смещение верхушки кпереди и смещение верхушки кзади.

Электрическая позиция сердца. Происходящие в сердце электрические процессы суммируются из различных вариаций их движения в трех основных направлениях, соответствующих указанным выше трем анатомическим осям сердца. Электрическое положение сердца в пространстве, рассматриваемое с учетом поворотов сердца вокруг сагиттальной, продольной и поперечной осей и определяемое по форме ЭКГ, называется электрической позицией сердца (Wilson e. a., 1944).

Определение электрической позиции сердца в известной степени позволяет дифференцировать изменения ЭКГ, связанные только с поворотом сердца, от изменений, обусловленных патологическими процессами в сердечной мышце.

Электрическая позиция сердца может быть определена по методам Гольдбергера и Вильсона.

Определение электрической позиции сердца по методу Вильсона состоит в сопоставлении ЭКГ от левой руки (aVL) и от левой ноги (aVF) с ЭКГ в правых грудных (V_{1-2}) и левых грудных (V_{5-6}) отведениях. Метод основан на морфологическом сходстве желудочкового комплекса ЭКГ в отведениях, воспринимающих потенциалы одного и того же отдела сердца. Учитывается, что повороты сердца вокруг передне-задней и продольной оси, как правило, определенным образом сочетаются. Wilson с соавторами (1941) описывают шесть электрических позиций сердца.

1. Вертикальная электрическая позиция сердца: в отведении aVF комплексы *QRS* имеют сходство с комплексами в отведениях V_{5-6}, а в отведении aVL с комплексами в отведениях V_{1-2}. Указанные особенности объясняются тем, что при так называемой «вертикальной» позиции сердца происходит крайняя степень поворота сердца вокруг передне-задней оси верхушкой вправо в сочетании с поворотом правым желудочком вперед. Вследствие этого вся передняя поверхность сердца занята правым желудочком. Правый же контур сердца и заднедиафрагмальная поверхность образованы левым желудочком. Вследствие этого на левой руке преобладают потенциалы правого желудочка и комплекс *QRS* в отведении aVL (с левой руки) похож на комплекс *QRS* в правых грудных отведениях (V_1 и V_2). На левую ногу проецируются потенциалы главным образом левого желудочка. Вследствие этого комплекс *QRS* в отведении

aVL сходен с комплексом *QRS* в левых грудных отведениях (V_{5-6}).

2. Полувертикальная электрическая позиция сердца: в отведении aVF комплексы *QRS* похожи на комплексы отведений V_{5-6}, а отведение aVL характеризуется малой амплитудой, левая нога воспринимает потенциалы преимущественно левого желудочка, на левую руку aVL проецируются потенциалы переходной зоны между желудочками, поэтому возникает низкий вольтаж *QRS*.

3. Горизонтальная электрическая позиция — имеется сходство комплексов *QRS* в отведениях aVL и V_{5-6} и комплексов *QRS* в отведении aVF и V_{1-2}. При горизонтальной электрической позиции передне-боковая поверхность сердца занята левым желудочком, а заднедиафрагмальная — правым. При этом потенциалы левого желудочка проецируются на левую руку, вследствие этого комплекс *QRS* в отведении aVL сходен с комплексом *QRS* в левых грудных отведениях. Потенциалы правого желудочка проецируются преимущественно на левую ногу, вследствие чего отведение с левой ноги идентично правым грудным отведениям.

4. Полугоризонтальная электрическая позиция — имеется сходство комплексов *QRS* в отведениях aVL и V_{5-6}, а в отведении aVF есть маленькая амплитуда комплекса *QRS*.

При этой позиции на левую руку проецируются потенциалы левого желудочка; левая нога получает потенциалы обоих желудочков, взаимодействие которых вызывает снижение вольтажа *QRS* в отведении с левой ноги (aVF).

5. Промежуточная (основная) электрическая позиция — отмечается сходство комплексов *QRS* в отведениях aVL, aVF, V_{5-6}. При такой позиции правый желудочек обращен вперед и вправо и занимает большую часть передней поверхности сердца, а левый — назад и влево. На левую руку проецируются потенциалы левого желудочка. На левую ногу также проецируются потенциалы преимущественно левого желудочка (его заднедиафрагмальной поверхности), что и обусловливает сходство комплексов *QRS* в отведениях aVF, aVL и в левых грудных отведениях.

6. Неопределенная электрическая позиция сердца, при которой не отмечается сходства комплексов *QRS* ни в одном из упомянутых отведений.

Метод Вильсона определения электрической позиции сердца применим при анализе как нормальных, так и патологических ЭКГ. В этом его преимущество.

Электрическая позиция сердца по Goldberger устанавливается по однополюсным отведениям от конечностей. При этом определяют смещение сердца вокруг сагиттальной и вокруг продольной оси. Смещение сердца вокруг сагиттальной оси (вертикальная или горизонтальная позиция сердца) определяют следующим образом.

При вертикальной электрической позиции (повороте сердца по часовой стрелке вокруг сагиттальной оси) в отведении aVL начальная часть желудочкового комплекса представлена зубцами *QS* или *rS*.

При горизонтальной электрической позиции сердца (при повороте сердца против часовой стрелки вокруг сагиттальной оси) в отведении aVL начальный желудочковый комплекс представлен зубцами *qR* или *qRS*.

Смещение сердца вокруг продольной оси определяется следующим образом: при наличии умеренного поворота сердца по часовой стрелке в отведении от правой руки начальный желудочковый комплекс имеет форму *rS*; при выраженной степени поворота — форму *QR*, *Qr* или *qR*. Поворот сердца против часовой стрелки по однополюсным отведениям от конечностей не определяется.

Смещение сердца вокруг горизонтальной оси (верхушкой вперед) распознается по отведению aVF, в котором начальный желудочковый комплекс в этом случае имеет форму *qR* (на активный электрод проецируются потенциалы эпикардиальной поверхности левого желудочка).

При смещении верхушки сердца кзади в отведении aVF начальный желудочковый комплекс имеет форму *QS*, *rS* или *RS* (на активный электрод проецируются потенциалы правого желудочка или задней поверхности сердца).

Определение электрической позиции сердца имеет значение для суждения об анатомическом его положении в грудной клетке.

В большинстве случаев (но не всегда) электрокардиографические и рентгенологические данные о положении сердца в грудной клетке совпадают.

Критерии Вильсона для определения электрической позиции сердца путем сопоставления зубцов ЭКГ в одно-

полюсных грудных и однополюсных отведениях от конечностей детей не всегда можно применить в связи со своеобразным соотношением у них зубцов в правых грудных отведениях (наличие высокого зубца *R* и отрицательного зубца *T*).

Определение электрической позиции сердца играет важную роль для установления наличия гипертрофии различных отделов сердца.

ЭЛЕКТРОКАРДИОГРАММА ЗДОРОВЫХ ДЕТЕЙ

ЭКГ здоровых детей отличается от ЭКГ взрослых и, кроме того, имеет специфические особенности в каждом возрастном периоде. Эти особенности обусловлены различным анатомическим положением сердца в грудной клетке, различным соотношением мышечных масс правого и левого желудочков, вегетативно-эндокринными влияниями и другими, еще не полностью изученными факторами. Для детей, особенно младшего возраста, характерна значительно выраженная лабильность пульса.

У здоровых детей часто наблюдается синусовая аритмия (дыхательная). В фазе вдоха число сердечных сокращений увеличивается, а в фазе выдоха — уменьшается. Нами было проведено исследование частоты и степени выраженности синусовой аритмии у детей в различные возрастные периоды. Анализ электрокардиографических данных, полученных у 356 здоровых детей в возрасте от 5 мес до 16 лет, показал, что синусовая аритмия, выраженная в той или иной степени, наблюдается у 94% детей.

Для оценки характера синусовой аритмии условно были выделены пять степеней ее выраженности:

I степень — синусовая аритмия отсутствует — колебание частоты сердечных сокращений в перечислении на 1 мин, не превышает 5 сокращений в минуту, II степень — слабо выраженная синусовая аритмия — колебания ритма в пределах 6—10 сокращений в минуту, III степень — умеренно выраженная синусовая аритмия — колебания ритма в пределах 11—20 сокращений в минуту, IV степень — выраженная синусовая аритмия — колебания ритма в пределах 21—29 сокращений в минуту, V степень — резко выраженная — колебания ритма в пределах 30 сокращений и более в минуту.

Наши наблюдения показали, что синусовая аритмия — явление, присущее здоровым детям любого возраста, в том числе и детям в возрасте до 1 года и от 1 года до 2 лет. У большинства детей отмечается умеренная синусовая аритмия. Выраженная дыхательная аритмия обнаруживается одинаково часто (в 20%) у детей дошкольного и школьного возраста и несколько реже (в 13%) у детей в возрасте от 15 до 16 лет. Резко выраженная дыхательная аритмия встречается уже у детей дошкольного возраста, чаще в возрасте 3—7 лет (в 12%) и 13—14 лет (в 13%). У детей в возрасте 15—16 лет резкая дыхательная аритмия наблюдается редко.

Таблица 4

Продолжительность отдельных элементов ЭКГ в различные возрастные периоды (средние величины)

Возраст	Автор	Частота в минутах	Продолжительность в сотых долях секунды		
			P	*P—Q*	*QRS*
Новорожденные	Р. Э. Мазо	122 (1-й день жизни и 2-й)	—	10,7	4,4
		140—160 последующие			
	Lepeschkin	125 (1-й и 2-й день жизни)	5,3 4,9	10,7 —	4,2 —
		139 (последующие дни)			
Дети раннего возраста (до 2 лет)	Р. Э. Мазо	123	—	11,4	4,8
	Lepeschkin	124	5,3	11,9	4,5
Дошкольный возраст	Р. Э. Мазо	92	—	13,0	5,0
	Lepeschkin	115	7,2	12,4	6,2
Школьный возраст	Р. Э. Мазо	70	—	13,8	6,0
	Lepeschkin	85	—	14,1	6,9

Продолжительность зубцов и интервалов ЭКГ у детей короче, чем у взрослых. Часто встречаются отрицательные зубцы *T* в III и правых грудных отведениях (вплоть до отведений V_3, иногда — V_4), деформация начального желудочкового комплекса *QRS* в виде буквы M или W в III отведении, отрицательные, двухфазные

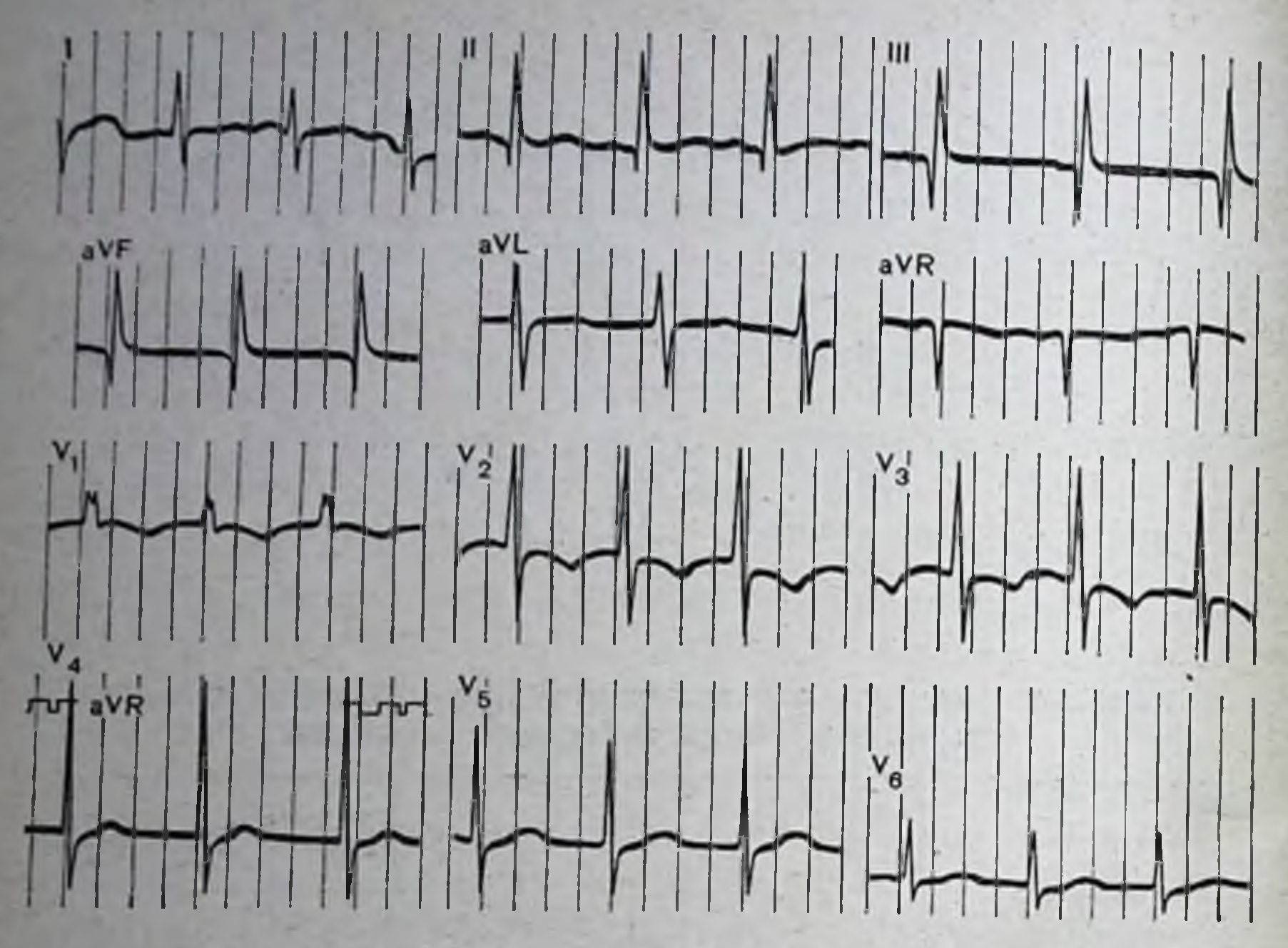

Рис. 4. ЭКГ здорового новорожденного.

или сглаженные зубцы *P* в III отведении. Нередко наблюдаются, особенно у детей раннего возраста, высокие заостренные зубцы *P*, глубокие зубцы *Q* (во II и III стандартных отведениях).

Во II и III отведениях могут иметь место расщепление или узловатость зубца *P* за счет физиологической асинхронии возбуждения правого (раньше) и левого (позднее) предсердий.

С возрастом изменяется продолжительность интервалов *R—R*, *P—Q*, *Q—T*, ширина желудочкового комплекса *QRS*. Чем моложе ребенок, тем чаще ритм сердечной деятельности и тем короче интервалы ЭКГ (табл. 4).

С возрастом у детей изменяется и высота отдельных зубцов (рис. 4, 5) ЭКГ в различных отведениях, особенно высота зубцов *R* и *S*, но основное диагностическое значение имеет не абсолютная высота зубцов, а их взаимосвязь в различных отведениях.

Эта взаимосвязь в стандартных и усиленных от конечностей отведениях зависит от направления электрической оси сердца. В грудных же отведениях подобная закономерность не установлена.

На особенности ЭКГ здоровых детей разного возраста указывают М. В. Раскина-Брауде (1949), З. И. Эдельман (1949), Э. А. Горницкая и С. И. Уманский (1935), С. Ш. Шамсиев (1952, 1965), Р. Э. Мазо (1964), М. К. Осколкова и Э. Р. Омарова (1972), О. Г. Соломатина (1972), Г. Е. Середа (1973), П. Ф. Баймуратова и В. В. Губарева (1972, 1973).

П. Ф. Баймуратова и В. В. Губарева впервые провели количественный анализ ЭКГ у 300 здоровых детей (измерение амплитуды зубцов) в зависимости от направления электрической оси сердца. Авторы показали, что диапазон максимальных и минимальных значений высоты зубцов при раздельном определении с учетом направления электрической оси значительно суживается.

Данные литературы о положении электрической оси сердца у детей в различные возрастные периоды различ-

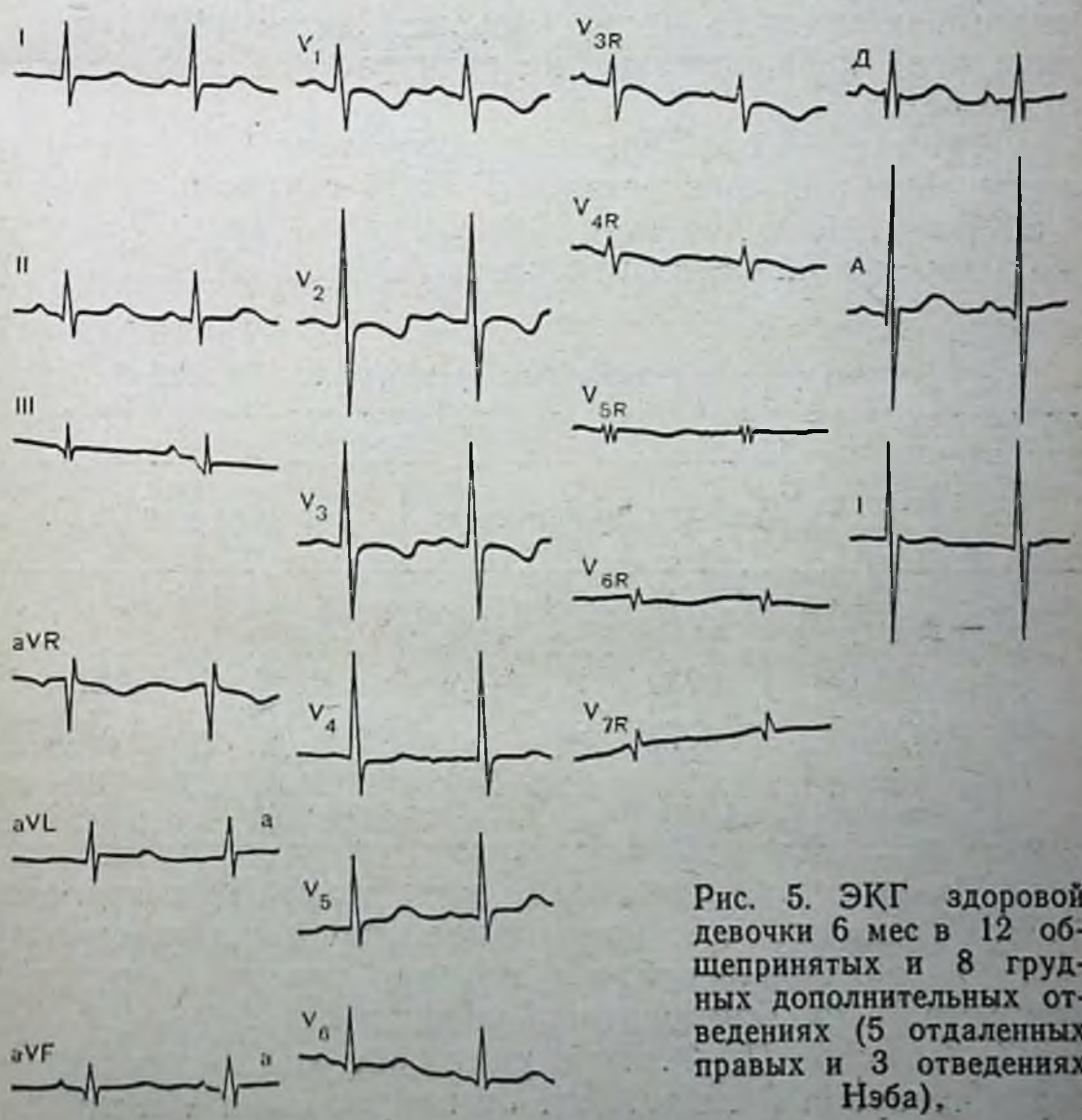

Рис. 5. ЭКГ здоровой девочки 6 мес в 12 общепринятых и 8 грудных дополнительных отведениях (5 отдаленных правых и 3 отведениях Нэба).

ны. Так, М. И. Петренко и Р. Я. Письменный (1959), Р. Э. Мазо (1964), С. Ш. Шамсиев (1966) отмечают у новорожденных преимущественное отклонение электрической оси сердца вправо, с возрастом — увеличение частоты нормограмм. Barnett и Taylor (1936) выявили правограмму в 9,2% случаев (лишь у детей в возрасте до 6 мес). По данным В. П. Ситниковой (1961), правый и левый типы ЭКГ у детей старше 3 лет встречаются только при патологии. П. Ф. Баймуратова (1973) наиболее часто у здоровых детей отмечала нормальное (в 48%) и вертикальное (в 40%) направление электрической оси сердца, реже — горизонтальное (в 5%) и отклонение вправо (в 6%). Только у 1 из 250 детей было обнаружено отклонение электрической оси сердца влево. Наши наблюдения подтверждают данные П. Ф. Баймуратовой.

По данным Г. Е. Середы (1973), основанным на изучении наибольшего числа здоровых детей (400), величина угла α значительно не отличалась в зависимости от возраста.

Достоверные отличия этого показателя были обнаружены лишь при сравнении ЭКГ детей грудного возраста с ЭКГ детей дошкольного и школьного возраста, а также раннего и школьного возраста (табл. 5).

Таблица 5

Величина угла α у здоровых детей (по Г. Е. Середе)

Исследуемые показатели	Возраст детей			
	1—11 месяцев	1—2 года	3—6 лет	7—14 лет
Величина угла α в градусах				
M	64,30	60,90	58,00	55,10
m	2,20	2,04	1,95	2,10
σ	22,00	20,40	19,50	21,00
min	0	8,00	11,00	0
max	110,0	110,00	109,00	105,00

В большинстве случаев во всех возрастных группах Г. Е. Середа отмечает нормальное или вертикальное положение электрической оси сердца, что согласуется с данными П. Ф. Баймуратовой и нашими.

По данным П. Ф. Баймуратовой, амплитуда предсердного зубца *P* не зависит от направления электриче-

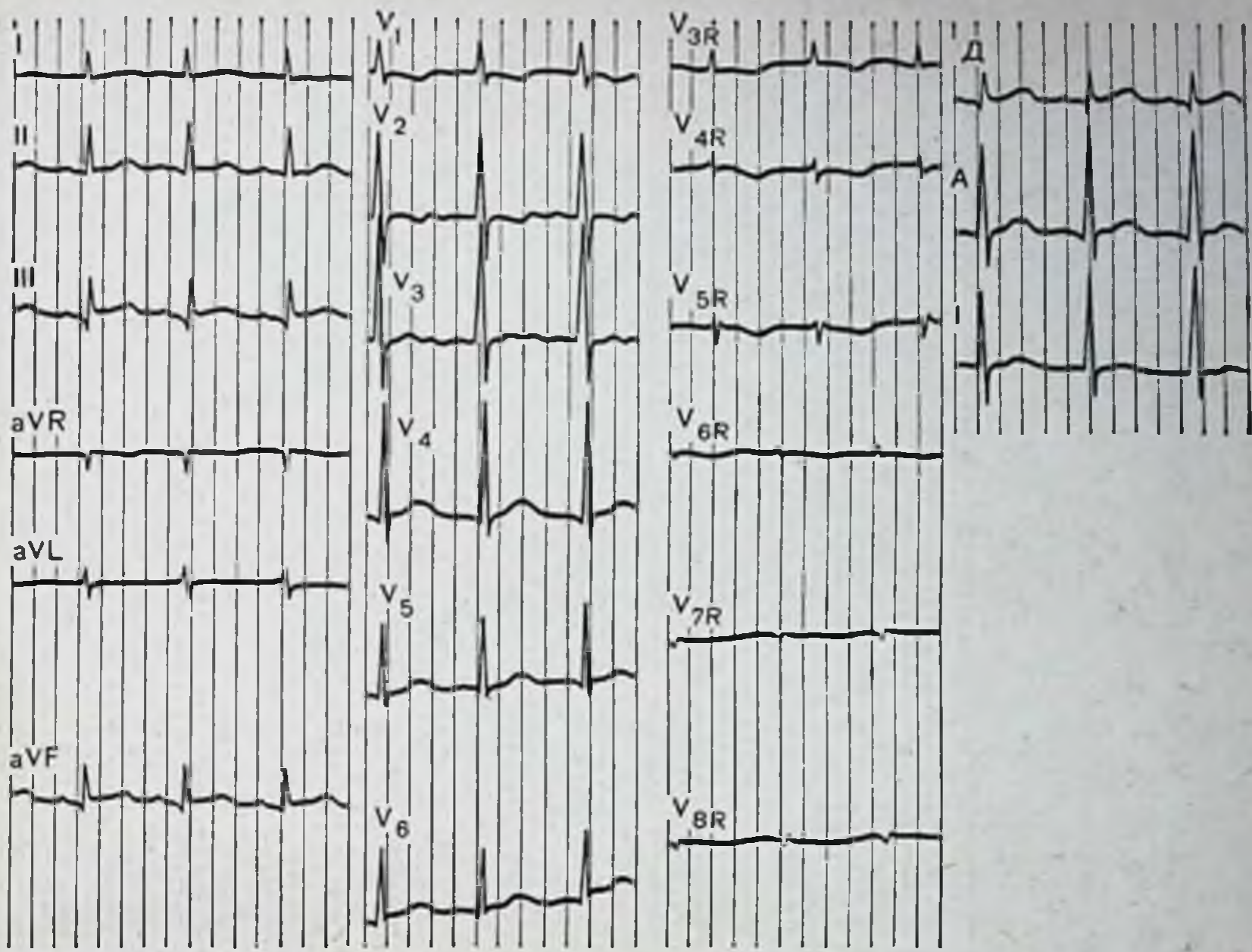

Рис. 6. ЭКГ здоровой девочки 1 года в 12 общепринятых и 8 дополнительных отведениях.

ской оси сердца. Однако в соотношении амплитуд зубцов *R/P* отчетливо обнаруживается подобная зависимость.

Максимальная амплитуда зубца *P* во всех отведениях не превышает 2 мм, а ширина — не более 0,09 с.

Детально характеризуя желудочковый комплекс ЭКГ в зависимости от возраста, Г. Е. Середа отмечает с возрастом увеличение глубины Q_{I} и Q_{aVL} и уменьшение $Q_{II, III}$ и Q_{aVF} (что можно объяснить поворотом сердца против часовой стрелки вокруг сагиттальной и продольной осей). У детей старшего возраста зубец *Q* регистрируется реже, чем у детей младшего возраста. Высота зубца *R* в правых грудных отведениях с возрастом уменьшается, а в левых — остается неизменной. Продолжительность времени внутреннего отклонения в правых грудных отведениях с возрастом уменьшается, а в левых—увеличивается. Так, у детей в возрасте 1—11 мес и 1—2 лет в правых грудных отведениях оно составляет в среднем 0,019 и 0,018 с (±0,008), а в возрасте 7—14 лет — 0,015 (±0,003); в левых грудных отведениях в те же возрастные периоды — 0,02 с (±0,005) и 0,03 с (±0,003) (рис. 6).

Таблица 6

Нормальная величина электрокардиографических показателей желудочкового комплекса *QRS* в различные возрастные периоды (по Г. Е. Середе)

Исследуемый показатель	Величина показателя у здоровых детей в возрасте											
	1—11 мес			1—2 лет			3—6 лет			7—14 лет		
	M	± m	± σ	M	± m	± σ	M	± m	± σ	M	± m	± σ
A *QRS* (угол α *QRS*)	64,30	2,20	22,00	60,90	2,00	20,40	58,00	1,90	19,50	55,10	2,10	21,00
Отношение R/Q aVR	0,31	0,02	0,17	0,27	0,02	0,16	0,25	0,02	0,19	0,22	0,01	0,14
Амплитуда зубцов: Qv_5	0,86	0,08	0,80	1,32	0,11	1,10	1,25	0,08	0,80	0,82	0,10	1,00
Qv_6	0,94	0,08	0,80	1,27	0,08	0,80	1,24	0,07	0,70	0,78	0,08	0,76
Rv_1	7,00	0,24	2,40	5,40	0,20	2,00	4,50	0,16	1,59	3,51	0,16	1,60
Rv_2	11,0	0,28	2,80	10,35	0,24	2,40	8,10	0,20	1,99	6,47	0,22	2,20
Rv_4	14.00	0.30	3,00	13,80	0,29	2,90	14,30	0,34	3,39	13,60	0,34	3,40
Rv_5	12,50	0,32	3,20	11,90	0,25	2,50	11,90	0,24	2,39	11,70	0,32	3,20
Rv_6	8,60	0,28	2,80	8,60	0,22	2,20	8,90	0,20	1,99	8,60	0,28	2,80
Sv_1	3,80	0,22	2,20	4,30	0,22	2,20	6,30	0,24	2,39	6,80	0,28	2,80
Sv_2	7,90	0,26	2,60	9,20	0,24	2,40	11,10	0,22	2,19	12,40	0,36	3,60
Sv_5	4,90	0,30	3,00	2,50	0,14	1,40	1,60	0,10	1,00	1,70	0,11	1,10
Sv_6	2,20	0,18	1,80	1,10	0,06	0,60	0,80	0,06	0,60	0,80	0,07	0,70
Rv_1+Sv_5	12,30	0,31	3,10	8,10	0,31	3,10	6,20	0,18	1,79	5,20	0,17	1,66
Rv_1+Sv_6	9,70	0,25	2,50	6,50	0,21	2,10	5,30	0,16	1,59	4,40	0,14	1,40
Rv_5+Sv_1	16,20	0,35	3,50	16,20	0,30	3,00	18,40	0,42	4,19	18,50	0,50	5,00
Rv_6+Sv_1	12,40	0,30	3,00	12,80	0,28	2,80	16,00	0,36	3,59	16,00	0,40	4,00
$Rv_{5-6}+Sv_{1-2}$	19,40	0,40	4,00	21,00	0,36	3,60	23,00	0,45	4,49	25,00	0,46	4,60
Rv_6/Rv_4	0,65	0,02	0,21	0,65	0,02	0,20	0,60	0,01	0,12	0,63	0,02	0,19
Rv_6/Rv_5	0,69	0,01	0,14	0,72	0,01	0,09	0,70	0,01	0,12	0,70	0,01	0,08
Rv_5/Rv_4	0,93	0,02	0,18	0,90	0,02	0,19	0,84	0,01	0,13	0,89	0,02	0,21
R/Sv_1	2,53	0,12	1,25	1,64	0,11	1,13	0,77	0,03	0,33	0,55	0,02	0,24
R/Sv_2	1,92	0,06	0,61	1,23	0,05	0,55	0,75	0,03	0,26	0,57	0,02	0,19
R/Sv_5	3,59	0,27	2,75	1,43—			2,00—			1,72—		
R/Sv_6	1,05—			2,40—			2,00—			2.19—		
$\frac{Rv_{5-6}+Sv_{1-2}}{Rv_{1-2}+Sv_{5-6}}$	1,21	0,03	0,31	1,71	0,06	0,56	2,53	0,08	0,76	3,25	0,09	0,93
$\frac{Rv_5+Sv_1}{Rv_1+Sv_5}$	1,42	0,13	1,28	2,23	0,10	1,04	3,29	0,16	1,59	4,07	0,14	1,38
$\frac{Rv_6+Sv_1}{Rv_1+Sv_6}$	1,37	0,09	0,94	2,16	0,12	1,18	3,24	0,13	1,34	3,87	0,17	1,69
Время внутреннего отклонения (ВВО) в правых грудных отведениях	0,019с	0,0008	0,008	0,018с	0,0017	0,017	0,017с	0,0003	0,003	0,015с	0,0003	0,003
Время внутреннего отклонения V_{5-6}	0,020с	0,0005	0,005	0,023с	0,0006	0,006	0,030с	0,0005	0,005	0,031с	0,0007	0,007
Отношение Rv_1Rv_6	1,03	0,05	0,47	0,69	0,03	0,30	0,57	0,02	0,21	0,49	0,02	0,16

Переходная зона комплекса *QRS* в грудных отведениях у детей школьного возраста чаще всего находится в отведении V_3. У детей грудного, раннего и дошкольного возраста, как правило, определить ее невозможно ввиду преобладания зубца *R* над зубцом *S* во всех грудных отведениях. Показатель R_S в V_1 с возрастом уменьшается (табл. 6).

Зубец *T*, характеризующий процесс прекращения возбуждения желудочков, в отведениях I и II положительный; двухфазный и отрицательный зубец *T* в этих отведениях встречается лишь у новорожденных. С возрастом амплитуда зубца T_1 увеличивается в пределах грудного, раннего и дошкольного возраста. Зубец T_3 может быть двухфазным и отрицательным. Особенно часто эта особенность имеет место у детей раннего и дошкольного возраста. В отведении aVL зубец *T* может быть положительным, изоэлектричным и отрицательным, его амплитуда с возрастом уменьшается. В отведении aVF зубец *T* почти вседа положительный. Switser и Besoain (1950) обнаруживали изоэлектрические T_{aVF} только у детей раннего возраста, отрицательных они не встречали.

П. Д. Кац и М. И. Ливанов (1970), Г. Е. Середа выявили отрицательный зубец *T* в отведении aVF в 2% случаев.

Отношение амплитуды зубцов *R/T* в I и II стандартных отведениях с возрастом мало изменяется и остается в пределах 3,9—3,5.

Зубец *U* регистрируется чаще в грудных отведениях. При частом ритме сердечной деятельности он плохо дифференцируется, так как наслаивается на соседние зубцы *T* и *P*. Поэтому о наличии его на ЭКГ у детей грудного и раннего возраста судить трудно. У детей дошкольного и школьного возраста Г. Е. Середа (1973) определил зубец *U* в отведениях V_{2-3} в 100%, в левых грудных отведениях в 56—27% случаев.

Особенности электрокардиограммы в отдаленных правых грудных отведениях у здоровых детей

Изучение особенностей ЭКГ в крайних правых грудных отведениях нами (Э. Р. Омарова, М. К. Осколкова, 1972) проведено у 258 детей в возрасте от 1 мес до 16 лет.

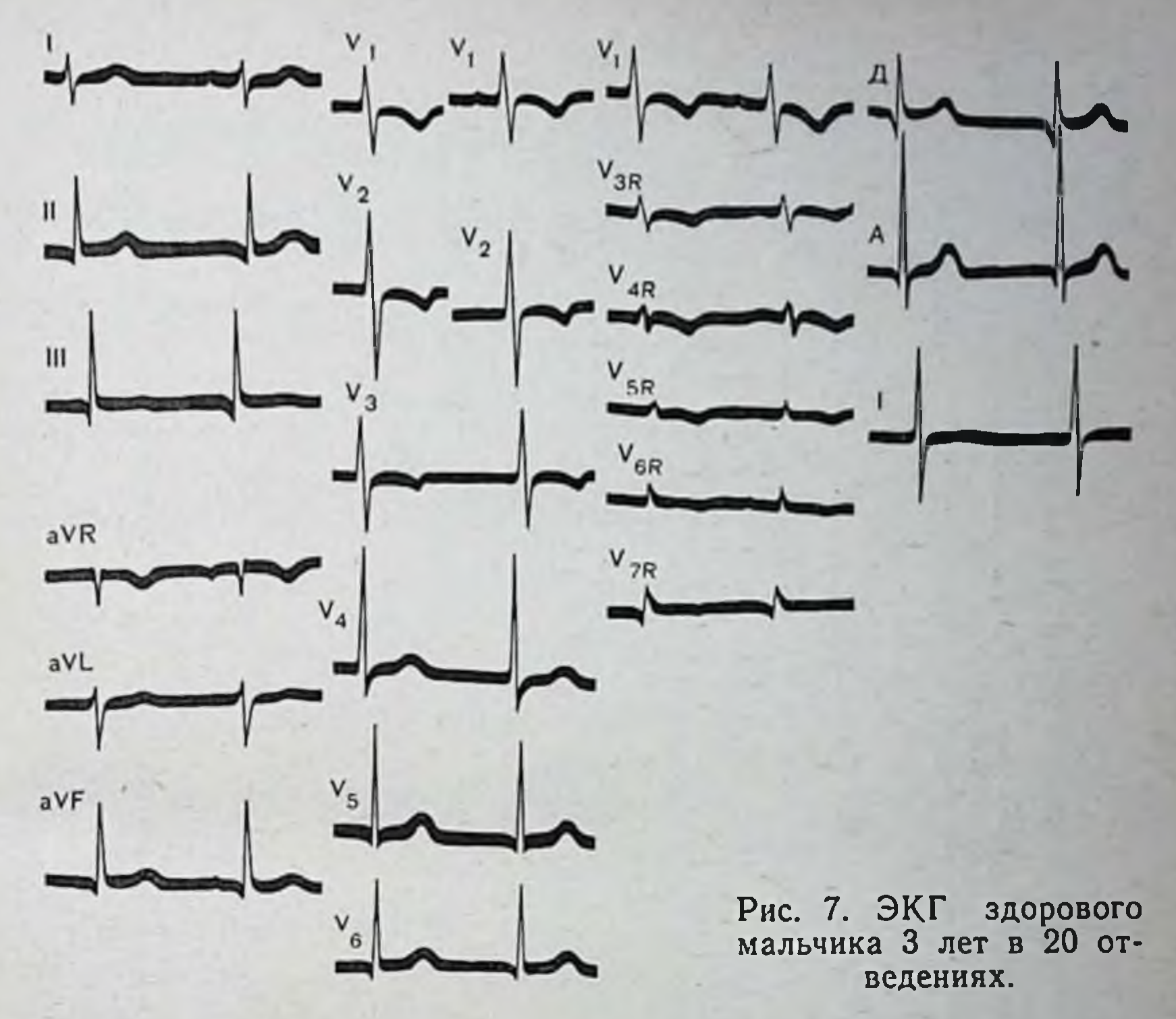

Рис. 7. ЭКГ здорового мальчика 3 лет в 20 отведениях.

Результаты электрокардиографического исследования были проанализированы в зависимости от возраста и положения электрической оси сердца (табл. 7 и 8).

Подобное изучение элементов ЭКГ в отдаленных правых грудных отведениях (рис. 7) показало следующее.

Зубец *P* в отдаленных правых грудных отведениях V_{3R} — V_{7R} может быть положительным, двухфазным, сглаженным, отрицательным. Высота зубца *P* колебалась в пределах 0,5—1,5 мм у детей любого возраста и закономерно уменьшается по направлению от отведения V_{3R} к V_{7R}. В отведениях V_{6R} и V_{7R} зубец *P* часто был изоэлектричным. Положительные и двухфазные зубцы *P* регистрировались чаще всего в отведениях V_{3R} и V_{4R}. При вертикальном направлении электрической оси сердца отрицательные зубцы *P* встречались значительно реже, чем при горизонтальном и нормальном.

При изучении начального желудочкового комплекса *QRS* обнаружено, что амплитуда его убывает в направлении от V_{3R} к V_{7R}, при этом имеется определенная

Таблица 7

Амплитуда зубцов ЭКГ в отведениях отдаленных правых у здоровых детей в возрасте от 1 мес до 6 лет

Отведения	Направление электрической оси сердца	M ± m	Амплитуда зубцов, мм														
			P			Q			R			S			T		
			возраст														
			1—11 мес	1—3 года	4—6 лет	1—11 мес	1—3 года	4—6 лет	1—11 мес	1—3 года	4—6 лет	1—11 мес	1—3 года	4—6 лет	1—11 мес	1—3 года	4—6 лет
V_{3R}	нормальное	M	0,4	0,8	0,9	—	—	—	6,0	5,5	5,0	2,4	4,8	6,6	2,1	2,0	2,2
		m	0,07	0,03	0,05	—	—	—	0,44	0,47	0,82	0,28	0,60	0,95	0,21	0,12	0,18
	вертикальное	M	0,5	0,9	0,9	—	—	—	8,0	4,8	4,6	3,0	3,4	4,5	2,2	1,7	2,3
		m	0,17	0,03	0,05	—	—	—	1,02	0,31	0,57	0,50	0,34	0,51	0,25	0,12	0,14
V_{4R}	нормальное	M	0,4	0,6	0,6	—	—	—	3,0	3,0	3,0	2.2	2,2	3,3	1,6	1,4	1,7
		m	0,03	0,05	0,05	—	—	—	0,34	0,23	0,74	0,38	0,19	0,48	0,14	0,12	0,14
	вертикальное	M	—	0,6	0,7	—	—	—	3,4	2,8	3,0	1,2	1,4	2,4	1,8	1,4	1,5
		m	—	0,05	0,05	—	—	—	0,51	0,18	0,26	0,16	0,21	0,22	0,20	0,09	0,11
V_{5R}	нормальное	M	0,3	0,4	0,4	—	—	—	2,0	1,6	1,6	2,3	1,8	2,6	1,1	0,9	1,0
		m	—	0,06	0,02	—	—	—	0,34	0,12	0,22	0,26	0,25	0,33	0,10	0,07	0,11
	вертикальное	M	—	0,3	0,5	—	0,9	1,1	2,3	2,2	2,0	0,8	1,4	1,4	1,1	0,9	1,0
		m	—	0,03	0,06	—	0,05	0,20	0,25	0,21	0,26	0,05	0,18	0,10	0,16	0,06	0,12

V_{6R}	нормальное	M	—	0,4	0,3	1,0	1,0	1,3	1,5	1,3	2,0	0,9	0,7	0,6
		m	—	0,05	0,04	0,17	0,21	0,81	0,25	0,12	0,28	0,12	0,07	0,04
	вертикальное	M	—	0,4	0,3	1,6	1,3	1,5	1,9	2,3	1,2	0,8	0,6	0,8
		m	—	0,03	0,03	0,32	0,09	0,19	0,39	0,18	0,28	0,10	0,06	0,06
V_{7R}	нормальное	M	—	0,5	—	2,0	1,7	1,6	1,5	2,0	1,8	0,6	0,6	0,5
		m	—	0,05	—	0,21	0,17	0,20	0,17	0,12	0,57	0,10	0,09	0,11
	вертикальное	M	—	0,3	—	2,2	1,8	1,6	1,9	2,0	—	0,6	0,5	0,6
		m	—	0,06	—	0,39	0,13	0,16	0,25	0,24	—	0,08	0,10	0,07

зависимость характера зубцов *QRS* от направления электрической оси сердца.

Зубец *Q* при нормальном направлении электрической оси сердца появляется чаще всего с отведений V_{6R} и V_{7R} и желудочковый комплекс имеет форму *qr* или *qR*, редко *qRs*. При вертикальном или небольшом отклонении электрической оси вправо зубец *Q* появляется с отведения V_{5R} и частота его регистрации заметно нарастает в направлении от V_{5R} и V_{7R}, а также с возрастом детей. Глубина зубца *Q* по возрастным группам представлена в табл. 7, 8.

При горизонтальном направлении электрической оси сердца зубец *Q* в отведениях V_{3R}—V_{7R} не регистрируется.

Зубец *R*. При нормальном направлении электрической оси сердца амплитуда его постепенно уменьшалась до отведения V_{5R}, а с отведения V_{6R} опять увеличивалась и становилась больше зубца *Q*. При вертикальном направлении электрической оси сердца и небольшом отклонении ее вправо амплитуда зубца *R* уменьшалась до отведения V_{4R}, а с отведения V_{5R} и чаще с отведения V_{6R} снова увеличивалась и начальный желудочковый комплекс имел форму *qR*. Высота зубца *R* в отдаленных правых грудных отведениях по возрастным группам приведена в табл. 7 и 8, а также на рис. 8 и 9.

Таблица 8

Амплитуда зубцов ЭКГ в отведениях отдаленных правых у здоровых детей в возрасте от 7 до 16 лет

Отведения	Направление электрической оси сердца	M±m	Амплитуда зубцов, мм									
			P		Q		R		S		T	
			возраст в годах									
			7–11	12–16	7–11	12–16	7–11	12–16	7–11	12–16	7–11	12–16
	нормальное	M	0,90	0,70	—	—	4,00	2,20	5,00	5,40	2,00	1,10
		m	0,04	0,04	—	—	0,24	0,22	0,53	0,30	0,14	0,05
V3R	вертикальное	M	0,80	0,70	—	—	3,40	3,00	5,10	5,10	1,70	1,30
		m	0,05	0,04	—	—	0,25	0,15	0,62	0,28	0,10	0,06
	горизонтальное	M	0,70	—	—	—	0,40	—	8,10	—	2,00	—
		m	0,09	—	—	—	0,40	—	0,80	—	0,25	—
	нормальное	M	0,70	0,50	—	—	2,50	1,70	3,40	3,00	1,50	1,00
		m	0,02	0,04	—	—	2,20	0,13	0,30	0,25	0,10	0,05
V4R	вертикальное	M	0,60	0,60	—	—	2,20	2,80	2,50	2,60	1,30	1,10
		m	0,04	0,05	—	—	0,12	0,15	0,30	0,14	0,10	0,06
	горизонтальное	M	0,60	—	—	—	2,40	—	5,40	—	1,40	—
		m	0,06	—	—	—	0,24	—	0,63	—	0,12	—
	нормальное	M	0,50	0,60	—	—	1,60	0,90	2,40	1,80	1,20	0,80
		m	0,03	0,07	—	—	0,10	0,05	0,24	0,19	0,06	0,03
V5R	вертикальное	M	0,60	0,40	1,0	1,00	1,70	1,40	1,60	1,20	1,00	0,80
		m	0,04	0,06	0,09	0,03	0,23	0,12	0,18	0,09	0,07	0,03
	горизонтальное	M	0,60	—	—	—	1,50	—	3,80	—	1,10	—
		m	0,12	—	—	—	0,09	—	0,52	—	0,08	—
	нормальное	M	0,50	0,40	1,30	1,00	1,20	0,80	1,70	1,50	0,90	0,60
		m	0,07	0,03	0,13	0,13	0,08	0,07	0,12	0,09	0,06	0,03
V6R	вертикальное	M	0,60	0,50	1,00	1,00	1,60	1,70	1,70	1,00	0,90	0,60
		m	0,09	0,04	0,06	0,16	0,15	0,38	0,32	0,20	0,07	0,03
	горизонтальное	M	—	—	—	—	0,90	—	3,00	—	0,90	—
		m	—	—	—	0,09	0,09	—	0,40	—	0,09	—
	нормальное	M	0,50	0,40	1,30	1,00	1,40	1,20	1,50	1,20	0,70	0,50
		m	0,08	0,04	0,08	0,06	0,10	0,09	0,18	0,08	0,07	0,03
V7R	вертикальное	M	0,50	0,40	1,30	1,00	2,10	2,10	0,80	0,90	0,60	0,50
		m	0,08	0,04	0,05	0,05	0,22	0,15	0,17	0,09	0,03	0,03
	горизонтальное	M	—	—	—	—	0,80	—	2,20	—	0,60	—
		m	—	—	—	—	0,04	—	0,30	—	0,05	—

Рис. 8. Динамика комплекса *QRS* в отдаленных правых грудных отведениях при нормальном направлении электрической оси сердца у Володи К., 8 лет. Здоров (пояснения в тексте).

При горизонтальном направлении электрической оси сердца амплитуда зубца *R* постепенно уменьшалась до отведения V_{7R} включительно и желудочковый комплекс имел форму *rS* (рис. 10).

Зубец *S*. Величина амплитуды зубца *S* по различным возрастным группам и направлениям электрической оси приведена в табл. 7 и 8.

При нормальном и вертикальном направлении электрической оси сердца зубец *S* исчезал на ЭКГ с отведений V_{5R} и V_{6R} с появлением зубца *Q*, а при горизонтальном направлении электрической оси сердца зубец *S* регистрировался во всех отведениях от V_{3R} до V_{7R} и желудочковый комплекс имел форму *rS*.

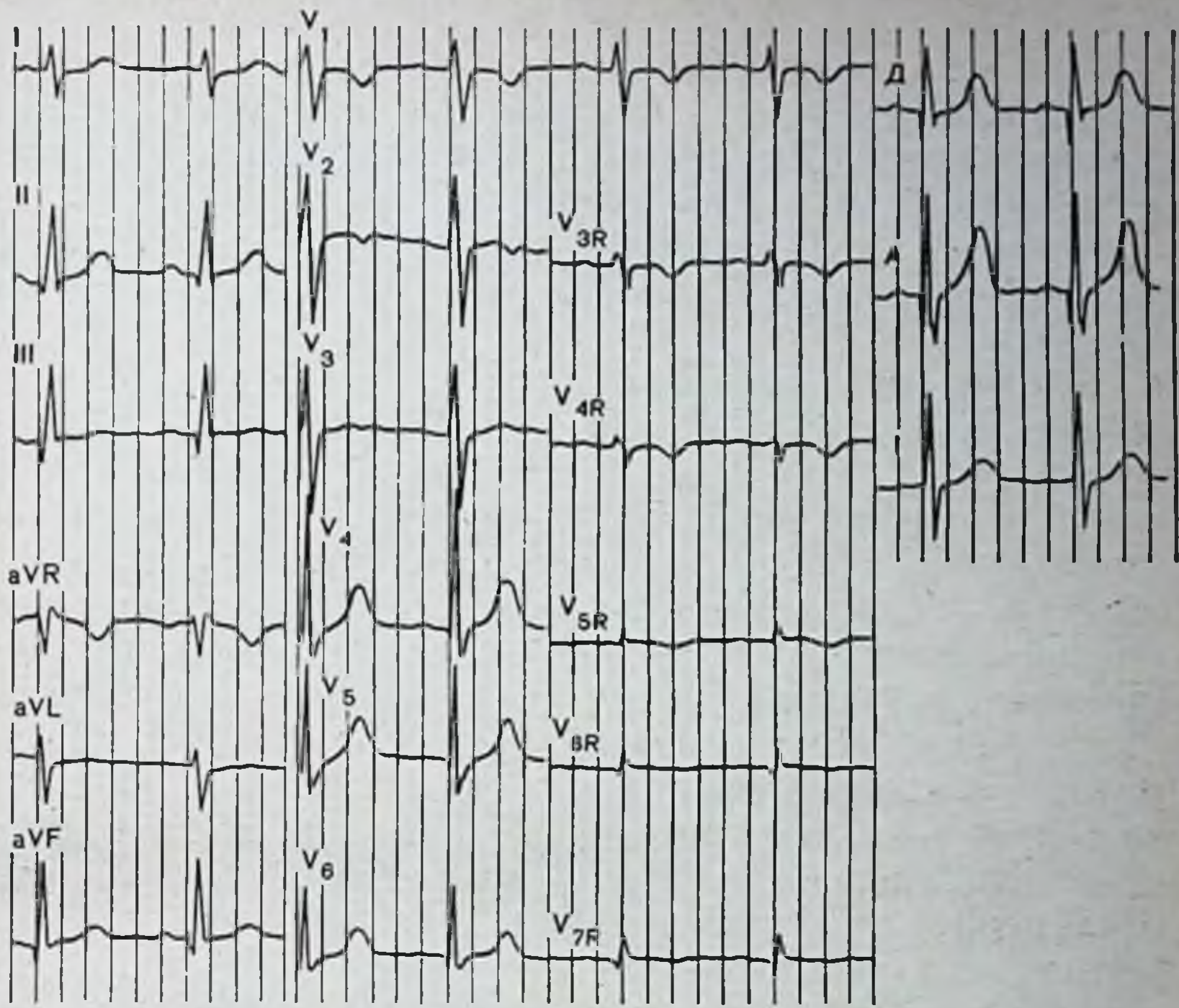

Рис. 9. Динамика комплекса *QRS* в отдаленных правых грудных отведениях при вертикальном направлении электрической оси сердца у Коли В., 10 лет. Здоров (пояснение в тексте).

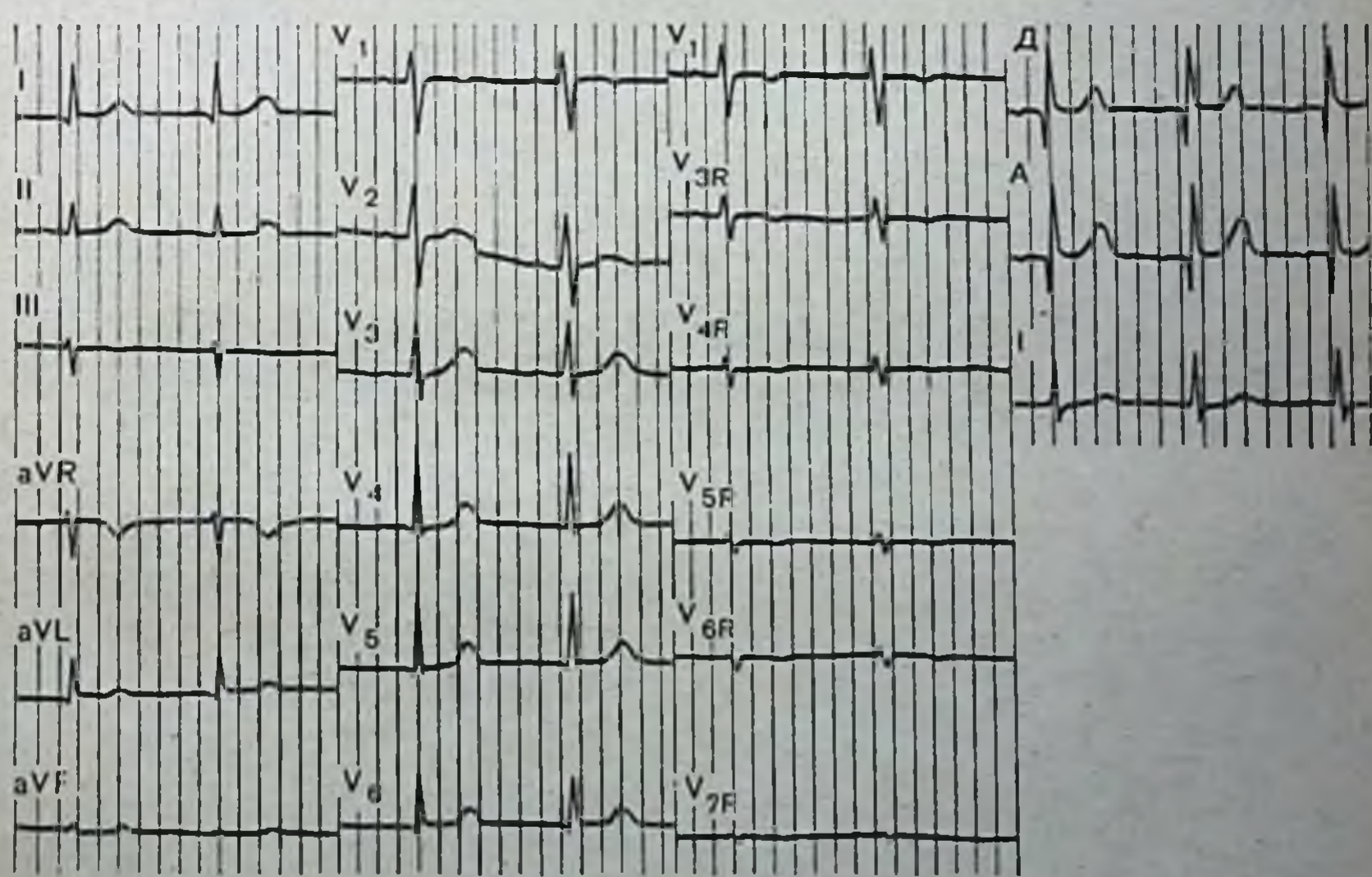

Рис. 10. Динамика комплекса *QRS* в отдаленных правых грудных отведениях при горизонтальном направлении электрической оси сердца у Жени П., 12 лет. Здорова.

Зубец *T* вне зависимости от положения электрической оси сердца, до отведения V_{7R}, как правило, был отрицательным. Его глубина по возрастам представлена в табл. 7 и 8. Она постепенно уменьшалась в направлении от отведения V_{3R} до отведения V_{7R} и с отведений V_{5R} или V_{6R}, у части детей зубец *T* был изоэлектричным.

У единичных детей старшего возраста, у которых в отведении V_1 зубец *T* имел положительное направление, в отведениях V_{3R} — V_{7R} сохранилось положительное направление, но амплитуда зубца *T* постепенно уменьшалась вплоть до полного его исчезновения в отведениях V_{6R} или V_{7R}. Мы заметили, что подобно переходной форме комплекса *QRS* типа *RS* регистрируемой при общепринятых грудных отведениях в отведении V_3, в отведениях от правой половины грудной клетки также существует как бы переходная форма. Как показали наши наблюдения, переходная зона в отведениях от правой половины грудной клетки от формы *rS* (характерной для биопотенциалов правого желудочка) к форме *qR* (типичной для биопотенциалов левого желудочка) локализуется в отведениях V_{4R} или V_{5R}.

Для переходной зоны отдаленных правых грудных отведений характерна наряду с малой амплитудой желудочкового комплекса его форма типа *rSr* или *rR* или *rsR*, т. е. такая, которую до сих пор было принято трактовать как признак неполной блокады правой ножки пучка Гиса. Регистрация подобной формы комплекса *QRS* в переходной зоне отдаленных правых грудных отведений позволяет усомниться в правильности такой трактовки. Обнаруженный факт дает нам основание высказать предположение, что наличие и в отведениях V_1 и V_2 формы *rSr, rR* или *rsR,* нередко регистрируемой у здоровых детей, обусловлено не частичной блокадой правой ножки пучка Гиса, а одновременным влиянием на данные отведения биопотенциалов и правого и левого желудочка (что может быть связано с индивидуальными особенностями направления электрической оси сердца). Эта наша точка зрения, несомненно, еще потребует дальнейшего изучения и подтверждения.

В следующих после переходной зоны отведениях первый зубец — *R* такого расщепленного комплекса, уменьшаясь до изоэлектрической линии, переходит в зубец *Q,* а второй зубец — R^1 нарастает по амплитуде и

желудочковый комплекс в последующих отведениях приобретает форму *qR* (но малой амплитуды). При круговой съемке ЭКГ желудочковый комплекс, постепенно увеличиваясь по амплитуде, становится обычным комплексом, который записывается с эпикардиальной поверхности левого желудочка (*qRs*).

При круговой съемке ЭКГ оказалось, что форма желудочкового комплекса, характерная для эпикардиальной поверхности левого желудочка, записываемая с отведения V_4, регистрируется в левых грудных отведениях V_4—V_6, в левых крайних грудных отведениях V_7—V_9, в правых крайних грудных отведениях V_{9R}—V_{8R} при горизонтальном и левом отклонении электрической оси сердца; до отведения V_{7R}—V_{6R} при горизонтальном направлении электрической оси сердца и до отведений V_{5R}—V_{6R} — при вертикальной электрической оси и небольшом отклонении вправо.

Таким образом, наши наблюдения показали, что при динамике электрической оси от 0° до 90° и 110°, т. е. при переходе от горизонтальной электрической позиции к вертикальной, зона проекции потенциалов левого желудочка к крайним правым грудным отведениям возрастает, что имеет диагностическое значение и должно учитываться при трактовке ЭКГ. При таком повороте область записи желудочкового комплекса формы, характерной для эпикардиальной поверхности правого желудочка, как бы уменьшается. При определении соотношений зубцов *R* и *S* So с соавторами (1957), изучая ЭКГ в отведениях V_{3R}—V_{4R}, отмечают, что независимо от расщепления и зазубривания комплекса *QRS* зубец *R* или R^I у здоровых взрослых не превышает 0,5 мВ, а отношение *R/S* для взрослых составляет не более 0,5, а для подростков до 0,85. Одновременно авторы делают вывод, что завышение амплитуды зубца *R* в отведениях V_{3R}—V_{4R} при перегрузке правого желудочка может отсутствовать и появляться лишь в отведениях V_{5R}, V_{6R}.

М. О. Захарова (1967), характеризуя ЭКГ в отведениях V_{3R}—V_{6R} у детей в возрасте 4—7 лет, подтверждает, что зубец *S* в этих отведениях всегда был больше по амплитуде зубца *R*.

Л. Д. Хазан (1966, 1970) указывает, что хотя в среднем отношение *R/S* у детей в отдаленных правых грудных отведениях меньше единицы, у некоторых детей до-

школьного возраста амплитуда зубца R может несколько превышать амплитуду зубца S.

По нашим данным, соотношения амплитуды зубцов R/S в отведениях V_{3R} и V_{4R} находятся в прямой зависимости от возраста детей.

Частота варианта этих соотношений типа $R/S \geqslant 1$ приведена в табл. 9.

Таблица 9

Частота регистрации соотношения зубцов ЭКГ типа $R/S \geqslant 1$ в отведениях V_{3R} и V_{4R} у здоровых детей разного возраста

Возраст детей	Частота регистрации, %	Возраст детей	Частота регистрации, %
1—11 мес	90	7—11 лет	35
1—3 года	70	12—14 »	20
4—6 лет	44	15—16 »	18

Из табл. 9 следует, что у подавляющего большинства детей грудного и раннего возраста в крайне правых отведениях ЭКГ соотношение $R/S > 1$ или $R/S = 1$. С возрастом подобный вариант у детей регистрируется все реже, однако в дошкольном возрасте он встречается почти у $^1/_2$ детей, в младшем школьном возрасте у $^1/_3$ детей, в старшем школьном возрасте у $^1/_5$ детей. При сравнении с направлением электрической оси сердца оказалось, что вариант $R/S \geqslant 1$ чаще наблюдается при вертикальном направлении электрической оси, затем — при нормальном и не встречается при горизонтальном направлении электрической оси.

Таким образом, результаты наших исследований не совпадают в этом отношении с данными Л. Д. Хазан (1966,1970), М. О. Захаровой (1967), по которым соотношение $R/S \geqslant 1$ в крайне правых грудных отведениях может встречаться лишь в отдельных случаях.

Анализ полученных данных в зависимости от возраста детей показал, что имеются определенные, хотя и не резко выраженные различия характера ЭКГ в правых грудных отведениях у здоровых детей. Эти различия обнаруживаются в основном в крайних возрастных группировках — у детей грудного и раннего возраста по сравнению с детьми школьного возраста. У детей в пределах

школьного возраста существенной разницы не отмечается. Возрастные различия сводятся к следующему.

1. У детей грудного и раннего возраста в преобладающем большинстве случаев (как об этом говорилось выше) в отведениях V_{3R}, V_{4R}, V_{5R} амплитуда зубца R превышает амплитуду зубца S, т. е. желудочковый комплекс имеет форму R_S и соотношение $R/S>1$ или $R/S=1$.

У преобладающего большинства детей школьного возраста, наоборот, в названных выше отведениях амплитуда зубца R меньше амплитуды зубца S и желудочковый комплекс чаще всего имеет форму rS, т. е. соотношение $R/S<1$.

2. У детей грудного и раннего возраста (при вертикальном и нормальном направлениях электрической оси сердца) переходная зона (форма rSr) к форме комплекса qR располагается, как правило, несколько правее — в отведениях V_{6R} или V_{7R}, а не в отведениях V_{4R} или V_{5R} как у детей школьного возраста.

3. У детей грудного и раннего возраста нарастание амплитуды зубца R в отведениях, следующих после переходной зоны, происходит значительно медленнее, чем у старших детей, и величина зубца R остается не выше величины зубца Q. У детей школьного возраста нарастание амплитуды зубца R идет заметно быстрее.

Указанные выше различия несомненно являются отражением возрастных анатомо-физиологических особенностей сердца детей в различные возрастные периоды и, в частности, находят объяснение в соотношении толщины стенок желудочков, которые у детей грудного и раннего возраста составляет 1 : 1. В этом возрасте почти всю переднюю поверхность грудной клетки занимает правый желудочек. В связи с этим и область проекции биопотенциалов правого желудочка на поверхность грудной клетки у маленьких детей гораздо шире, чем у старших, и занимает отведения V_{6R}, V_{5R}, V_{4R}, V_{3R}, V_1—V_5, а иногда отведение V_6.

Характеристика электрокардиограммы в отведениях Нэба у здоровых детей

Особенности ЭКГ в отведениях Нэба были изучены нами (Э. Р. Омарова, М. К. Осколкова, 1972) у 258 здоровых детей в возрасте от 1 мес до 16 лет. Анализ получен-

ных данных проводился в зависимости от направления электрической оси сердца и возраста детей. Дети были разделены, так же как и при анализе отдаленных правых грудных отведений, на те же шесть возрастных групп. Подробный количественный и качественный анализ элементов ЭКГ в отведениях Нэба позволил выявить следующие особенности (табл. 10).

Отведение Д. Зубец *P* более чем у половины детей двухфазный (—+) с преобладанием второй положительной фазы. Амплитуда зубца *P* во всех возрастных группах не превышает 2 мм и колеблется в пределах 0,25—2 мм. Желудочковый комплекс имеет форму *qR* или *qRs*. В этом отведении зубец *Q* регистрируется в 100% случаев во всех возрастных группах. Ширина комплекса колеблется в тех же пределах, как и в обычных отведениях, высота — в пределах, указанных в табл. 10.

Зубец *R* — его амплитуда отражена в табл. 10. Зубец *S* регистрируется в 25% случаев, его амплитуда не превышает 7 мм. Зубец *T* — всегда положительный. Его амплитуда приведена в табл. 10.

Отведение А. Зубец *P* положительный, значительно реже — двухфазный. Амплитуда зубца *P* во всех возрастных группах колеблется в пределах 0,5—2 мм. Начальная отрицательная фаза зубца меньше, чем вторая, положительная.

Желудочковый комплекс имеет форму *qR*, *qRs*. В этом отведении амплитуда зубца *R* наибольшая, по сравнению с отведениями Д и I.

Зубец *S* всегда выражен. Зубец *T* всегда положительный, его амплитуда в отведении А выше, чем в отведениях Д и I.

Отведение I. Зубец *P*, как правило, не выражен. Лишь у небольшой части детей он был слабо положительным (0,5 мм). Желудочковый комплекс имеет форму *rS* или *RS* и очень редко *qR*. Зубец *T* у детей шестой группы был всегда положительным, а у детей первой и второй групп в отведении I у некоторых детей — двухфазным или отрицательным. Отрицательный зубец *T* зарегистрирован у тех детей, у которых в отведениях V_4 он был отрицательным или слабо положительным, или двухфазным.

Закономерной зависимости формы комплекса *QRS* от направления электрической оси сердца в отведениях Нэба выявить не удалось. Однако у некоторых детей

Таблица 10

Амплитуда зубцов ЭКГ в отведениях Нэба у здоровых детей

Отведения	Направление электрической оси сердца	Статистические показатели	Амплитуда зубцов, мм									
			P		*Q*		*R*		*S*		*T*	
			возраст									
			7—11 лет	12—16 лет	7—11 лет	12—16 лет	7—11 лет	12—16 лет	7—11 лет	12—16 лет	7—11 лет	12—16 лет
Д	нормальное	M	1,1	1,1	6,4	4,0	17,0	16,0	2,7	2,8	5,0	4,0
		m	0,06	0,09	0,45	0,30	0,40	0,40	0,28	0,30	0,31	0,20
	вертикальное	M	1,0	1,0	5,5	4,1	17,0	16,0	3,0	2,2	4,2	4,0
		m	0,07	0,08	0,30	0,28	0,50	0,38	0,77	0,37	0,29	0,21
	горизонтальное	M	1,2	—	5,5	—	16,5	—	3,6	—	4,4	—
		m	0,11	—	0,60	—	1,10	—	2,00	—	0,30	—
А	нормальное	M	1,1	1,3	5,2	3,0	21,7	20,0	7,4	5,5	8,8	7,3
		m	0,06	0,05	0,41	0,24	0,50	0,50	0,50	0,30	0,37	0,30
	вертикальное	M	1,1	1,1	4,5	3,0	22,4	20,0	8,0	7,5	7,6	8,0
		m	0,07	0,08	0,36	0,20	0,60	0,46	0,40	0,40	0,28	0,30
	горизонтальное	M	1,4	—	4,7	—	21,0	—	6,3	—	7,3	—
		m	0,08	—	0,50	—	0,90	—	1,3	—	0,90	—
	нормальное	M	0,5	0,3	1,1	—	13,5	10,0	10,0	8,5	4,0	2,8
		m	0,05	0,03	—	—	0,66	0,50	0,60	0,30	0,34	0,16

I	вертикальное	M	0,4	0,3	1,3	—	13,0	10,0	10,7	9,6	3,2	4,0
		m	0,14	0,05	0,27	—	0,99	0,46	0,69	0,40	0,30	0,28
	горизонтальное	M	0,5	—	—	—	12,4	—	9,4	—	3,0	—
		m	0,03	—	—	—	0,64	—	0,80	—	0,30	—

			1—11 мес	1—3 года	4—6 лет	1—11 мес	1—3 года	4—6 лет	1—11 мес	1—3 года	4—6 лет	1—11 мес	1—3 года	4—6 лет	1—11 мес	1—3 года	4—6 лет
	нормальное	M	1,1	1,0	1,0	5,3	4,0	5,7	14,0	14,5	16,4	2,2	2,4	3,0	3,5	3,7	3,8
		m	0,07	0,03	0,07	0,70	0,40	0,75	1,20	0,90	1,30	0,50	0,33	0,53	0,35	0,25	0,25
Д	вертикальное	M	1,2	1,0	1,1	6,0	3,9	4,3	12,6	12,8	14,6	2,7	2,7	2,7	3,9	3,8	3,7
		m	0,09	0,09	0,07	0,60	0,36	0,51	1,30	0,85	1,42	0,35	0,40	0,49	0,50	0,18	0,26
	нормальное	M	1,0	1,1	1,1	4,2	3,6	5,5	23,0	22,0	24,4	7,7	7,0	7,1	4,8	4,5	5,6
		m	0,08	0,06	0,09	0,80	0,20	0,81	1,20	0,87	1,48	0,80	0,05	0,08	0,44	0,31	0,51
А	вертикальное	M	1,2	1,0	1,4	3,0	2,9	3,4	22,7	23,0	23,0	9,0	9,0	9,2	4,5	4,3	5,5
		m	0,09	0,09	0,07	0,40	0,38	0,40	1,43	1,20	1,19	0,71	0,60	0,90	0,70	0,22	0,47
I	нормальное	M	0,3	0,5	—	0,6	1,2	1,8	15,4	14,0	16,2	8,7	8,0	8,4	1,3	1,9	1,6
		m	0,03	0,01	—	0,16	0,21	0,31	0,90	0,70	1,26	0,85	0,44	0,89	0,17	0,15	0,40
	вертикальное	M	0,4	0,3	—	—	—	—	15,4	12,5	12,5	11,3	9,6	10,0	1,7	1,4	2,0
		m	0,04	0,05	—	—	—	—	1,70	0,92	1,00	1,26	0,75	0,59	0,32	0,11	0,31

отмечена зависимость соотношения амплитуды зубцов в отведении I от поворота сердца вокруг продольной оси: при повороте против часовой стрелки регистрируется форма *R*, *qR*, а по часовой стрелке *rS* или *RS*, т. е. зубец *S* углубляется.

ГИПЕРТРОФИЯ МИОКАРДА И ЕЕ ОТРАЖЕНИЕ НА ЭЛЕКТРОКАРДИОГРАММЕ

Гипертрофия миокарда — увеличение его массы, наступает вследствие длительной усиленной работы сердца — его гиперфункции. Различают изометрический и изотонический типы гиперфункции сердца (В. В. Парин, Ф. З. Меерсон, 1965, и др.). Изотоническая гиперфункция, для которой характерно преимущественно увеличение амплитуды сокращений, но не увеличение напряжения мышечных волокон, имеет место при переполнении желудочков кровью во время диастолы (недостаточность митрального и аортальных клапанов, врожденные септальные дефекты, незаращение артериального протока с отсутствием гипертензии малого круга кровообращения, анемии и др.).

Изометрическая гиперфункция возникает при наличии сопротивления для оттока крови из желудочков (сужение их выходных отделов, коарктация аорты, повышение давления в большом и малом круге кровообращения). При этом типе гиперфункции отмечается преимущественно увеличение напряжения миокарда при сравнительно неизменной амплитуде сокращений.

На практике обычно имеет место сочетание обоих типов гиперфункции лишь с преобладанием одного из них. Длительная и непрерывная гиперфункция сердца вызывает вначале гипертрофию миокарда, а затем его изнашивание (А. И. Струков, В. С. Пауков, 1967; В. И. Маколкин, И. Т. Китаева, 1968; Ф. З. Меерсон и др., 1968, и др). Ф. З. Меерсон с соавторами (1968) на основании экспериментальных исследований выделяют три основные стадии гиперфункции и гипертрофии сердца. Первая стадия — стадия аварийная. Для нее характерны увеличение интенсивности функционирования структур миокарда, активация энергообразования и синтеза белка. Вторая стадия — стадия завершившейся гипертрофии и относительно устойчивой гиперфункции.

Третья стадия — стадия прогрессирующего кардиосклероза и постепенного истощения.

Гипертрофические изменения в различных структурных элементах сердца развертываются и нарастают постепенно, иногда в течение многих лет. Субэндокардиальные слои миокарда в большей степени подвержены процессу гипертрофии, чем наружные (В. М. Пинчук, 1956, и др.). Даже в пределах одного участка резко гипертрофированные волокна могут чередоваться с волокнами нормального размера, что, возможно, отражает их неодинаковую функциональную активность (Д. С. Саркисов и др., 1963).

Гипертрофии подвергаются главным образом те отделы миокарда, которые выполняют основную работу по компенсации нарушений кровообращения. Однако и другие отделы сердца бывают охвачены этим процессом, но в меньшей степени. Гипертрофия миокарда бывает особенно выражена при изометрической гиперфункции сердца (Д. С. Саркисов и др., 1966, и др.).

На поздних стадиях процесса, нередко лишь через многие годы появляются дистрофические изменения мышечных волокон, кардиосклероз, деструкция нервного аппарата, грубые поражения сосудистой системы (Д. С. Саркисов и др., 1966, и др.).

Происхождение электрокардиографических изменений, возникающих при гипертрофии отделов сердца, окончательно не выяснено. На основании экспериментов и клинических наблюдений приводятся различные точки зрения. Общими для них является признание роли трех основных факторов: изменения положения сердца в грудной клетке, нарушения деполяризации и нарушения процессов реполяризации (М. Б. Тартаковский, 1958; М. Н. Тумановский и др., 1969, и др.).

Гипертрофия и дилятация предсердий обычно не приводят к существенному изменению положения сердца в грудной клетке, а гипертрофия и дилятация желудочков, как правило, изменяют положение сердца. Соответствующие повороты сердца в свою очередь изменяют направление интегрального вектора во фронтальной и поперечной плоскостях, что влияет на величину и форму комплекса *QRS* в стандартных, усиленных от конечностей и грудных отведениях. Однако полного соответствия между изменениями положения сердца и направлением его электрической оси не существует. Так, например,

по данным Grant (1953), поворот сердца всего лишь на 5° может вызвать изменение $\bar{A}QRS$ на 30—60°.

Гипертрофия левого желудочка приводит сердце в горизонтальное положение с поворотом против часовой стрелки вокруг продольной оси. Гипертрофия правого желудочка способствует вертикальному положению сердца с поворотом по часовой стрелке вокруг продольной оси. М. Б. Тартаковский подчеркивает, что поворот сердца по часовой стрелке при гипертрофии правого желудочка более постоянное явление, чем поворот сердца против часовой стрелки при гипертрофии левого желудочка.

Нарушение процесса деполяризации при гипертрофии отделов сердца проявляется в увеличении амплитуды зубцов и в замедлении возбуждения гипертрофированных отделов (увеличение длительности волны *P* при гипертрофии предсердий и комплекса *QRS* при гипертрофии желудочков).

Увеличение амплитуды зубцов по мнению ряда авторов (Wendt, 1946; Schaefer, 1957) объясняется увеличением разности потенциалов. Оно наступает вследствие увеличения поперечника мышечного волокна, что приводит к повышению его внутренней электропроводности и уменьшению потенциала внутри волокна. Последнее обусловливает увеличение конечной разности потенциалов наружных и внутренних слоев.

Возрастание электрических потенциалов одного из желудочков связано также с повышением электрохимических процессов в миокарде, увеличением одновременно возбужденных волокон. Имеет значение и увеличение числа волокон (истинная гиперплазия миокарда). Следует, однако, подчеркнуть, что одно лишь увеличение амплитуды положительных или отрицательных зубцов ЭКГ еще не является абсолютным доказательством гипертрофии, так как эти изменения зависят от многих причин (возраст, толщина грудной стенки, патологические изменения в легких, в перикарде, в полости плевры и др.).

Замедление возбуждения при гипертрофии связано не с увеличением толщи мышцы, а с нарушением процессов возбуждения в ней, а также с удлинением волокна. У людей со здоровым сердцем при наличии «рабочей гипертрофии» (например, у спортсменов) длительность комплекса *QRS* не меняется (М. Б. Тартаковский, 1958).

Только при гипертрофии, обусловленной заболеванием сердца, появляется уширение комплекса *QRS* и волны *P*. Уширение комплекса *QRS* обычно наблюдается лишь при выраженной гипертрофии миокарда с увеличением сердца в 2—3 раза, когда появляются уже дистрофические изменения в миокарде и в проводящей системе (Р. Л. Лямперт, 1963; М. И. Кечкер, 1970, и др.). Как правило уширение комплекса *QRS* незначительно.

Возможно, в появлении этих изменений играет роль недостаточное кровоснабжение гипертрофированного миокарда и затруднение для диффузии кислорода в толщу мышцы.

Нарушение реполяризации (прекращения возбуждения) проявляется в образовании отрицательной неравносторонней волны *T* и смещении сегмента *S—T* книзу от изоэлектрической линии с выпуклостью, обращенной кверху (в однополюсном отведении, обращенном к эпикардиальной поверхности гипертрофированного желудочка). Подобные изменения наступают и в I стандартном отведении при отклонении электрической оси сердца влево и в III стандартном отведении при отклонении электрической оси вправо. В однополюсном отведении, обращенном к эпикардиальной поверхности негипертрофированного желудочка, отмечается появление положительной неравносторонней волны *T* и смещение сегмента *S — T* кверху от изоэлектрической линии, с выпуклостью, обращенной книзу. Такие же изменения могут наблюдаться и в III стандартном отведении при отклонении электрической оси сердца влево и в I стандартном отведении при отклонении электрической оси вправо.

Указанные изменения реполяризации характерны для патологической гипертрофии и не наблюдаются при рабочей (С. П. Летунов, 1950; М. Б. Тартаковский, 1958). Необходимо подчеркнуть, что нарушение реполяризации может быть и без гипертрофии (например, при усиленной работе желудочков при наличии сопротивления к их опорожнению). В этих случаях некоторые авторы (Goldberger, 1954, и др.) применяют термин «перенапряжение желудочков». По их мнению, нарушение деполяризации свидетельствует о гипертрофии желудочков, а нарушение реполяризации — об их перенапряжении. Хотя термин «перенапряжение» не имеет достаточного физиологического обоснования, он в известной степени

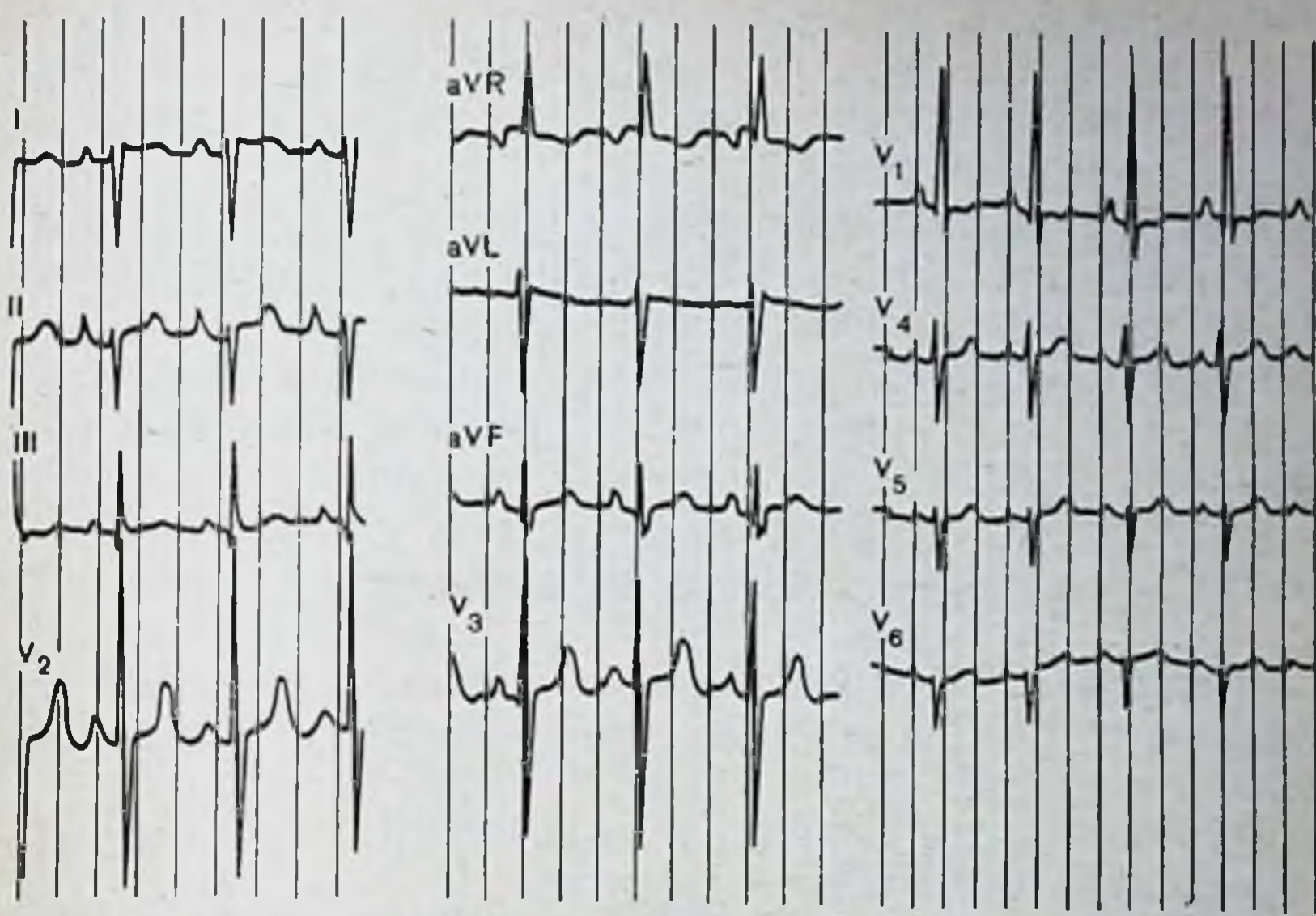

Рис. 11. ЭКГ Саши Л., 14 лет, с признаками гипертрофии левого и правого предсердий и правого желудочка: высокие, заостренные зубцы $P_{1,2,3}$, aVF, V_{1-6}, aVR, высокая амплитуда зубцов R_{aVR}, V_{1-2}, глубокие зубцы S_1, V_{4-6}, сниженные, двухфазные зубцы T (дефект межпредсердной перегородки).

подчеркивает обратимость некоторых электрокардиографических изменений, сходных с теми, которые наблюдаются при гипертрофии и объясняются повышенным функционированием желудочков.

Механизм нарушения реполяризации при гипертрофии (конечной части желудочкового комплекса) объясняется по-разному. Одни авторы эти изменения связывают с коронарной недостаточностью, другие — с увеличением pH в утомленных мышечных волокнах, третьи — с нарушением электролитного обмена в миокарде уменьшением содержания K^+ (Goldberger).

Электрокардиографические признаки гипертрофии правого предсердия (рис. 11). Гипертрофия правого предсердия (часто сопровождающая пороки трехстворчатого клапана и сердечно-легочную недостаточность) характеризуется увеличением амплитуды и изменением формы (заострение) зубца P во II и III стандартных отведениях при отсутствии его уширения (P — pulmonale). Зубец P_1 может быть уменьшен или изоэлектричен.

В однополюсных отведениях от конечностей, в отведении aVF отмечается высокий, заостренный зубец *P*, а в однополюсных грудных отведениях V_{1-2} высокий зубец *P*, иногда двухфазный.

Электрокардиографические признаки гипертрофии левого предсердия (см. рис. 11). Гипертрофия левого предсердия чаще всего наблюдается при стенозе левого атрио-вентрикулярного отверстия, но может быть выражена и при недостаточности двустворчатого и аортального клапанов. Для нее характерно увеличение амплитуды зубца *P* и его расщепление в I и II стандартном отведениях, а также его уширение в каком-либо из отведений (P — mitrale).

В однополюсных отведениях наиболее характерны изменения зубца *P* в отведениях aVL и aVR: зубец *P* расщеплен и уширен.

В отведениях V_{3-6} зубец *P* положителен и расщеплен, в отведениях V_{1-2} зубец *P* двухфазный.

Электрокардиографические признаки гипертрофии правого желудочка. Электрокардиографическая диагностика гипертрофии правого желудочка значительно труднее, чем левого. Это связано с тем, что толщина мышцы правого желудочка в 2—3 раза меньше, чем левого, и выраженное преобладание электродвижущей силы мощного левого желудочка нивелирует и затрудняет выявление электрокардиографических признаков гипертрофии правого желудочка. Вследствие этого небольшая гипертрофия правого желудочка не изменяет ЭКГ.

По данным М. Б. Тартаковского, признаки гипертрофии правого желудочка появляются тогда, когда весовое соотношение правого желудочка к левому желудочку становится больше единицы.

Сопоставление электрокардиографических и патологоанатомических данных, проведенное Ю. Д. Бородулиным и Т. Н. Соколовой (1968), показало, что электрокардиографические признаки гипертрофии правого желудочка появляются при толщине стенки правого желудочка более 6 мм.

В распознавании гипертрофии правого желудочка наиболее характерным показателем является наличие в отведении V_1 желудочковых комплексов с преобладанием зубца *R*, а в левых грудных позициях — глубокого зубца *S* (рис. 12) «Переходная зона» в грудных отведениях при

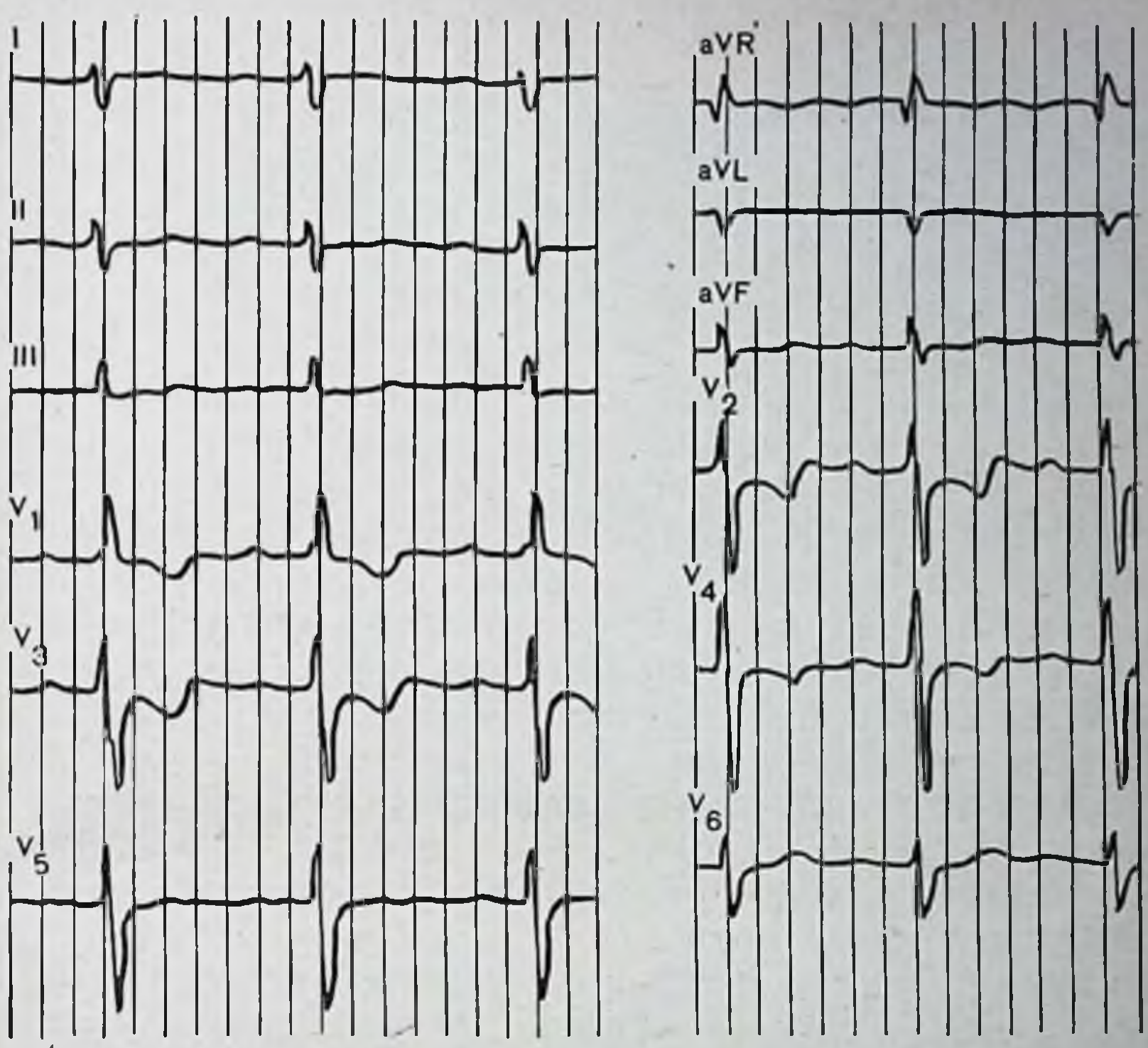

Рис. 12. ЭКГ Алеши С., 14 лет, с признаками гипертрофии и систолической перегрузки правого желудочка — ось *QRS* отклонена вправо; глубокие зубцы $S_{1,2}$, v_{5-6}; высокие зубцы Rv_1 и R_{avR} (более 5 мм); время внутреннего отклонения в отведении V_1=0,04 с. О систолической перегрузке говорит наличие отрицательных зубцов Tv_1 при высоких Rv_1 (изолированное сужение легочной артерии).

умеренной гипертрофии смещается вправо (комплекс *RS* может быть уже в отведении V_2), время возникновения внутреннего отклонения в отведении V_1 0,04 с, отрицательный зубец T_{V1} с $R_{V1} \geqslant 5$ мм. При значительной гипертрофии правого желудочка переходная зона смещается влево к отведениям V_4, V_5, иногда даже V_6.

Амплитуда зубца *R* постепенно убывает по направлению справа налево (гораздо реже нарастает). В стандартных отведениях в $^2/_3$ случаев отмечается правый тип. Зубец S_{II} превышает зубец R_{II} (при вертикальной электрической позиции последний признак может наблюдаться и при гипертрофии левого желудочка), отмечаются смещение вниз сегмента $S—T_3$ с некоторой выпуклостью

вверх и отрицательный зубец T_3. Ширина комплекса QRS обычно не меняется. Иногда наблюдается неполная или полная блокада правой ножки пучка Гиса.

Наибольшую известность получили критерии гипертрофии Sokolow и Lyon (1949). Однако они составлены без учета возраста (кроме R/S_{V_1}). Критерии гипертрофии правого желудочка названных выше авторов состоят в следующем. 1. $R_{V_1}=7$ мм. 2. $S_{V_1}\leqslant 2$мм. 3. $S_{V_{5-6}}\geqslant 7$мм. 4. $R_{V_1}+S_{V_{5-6}}\geqslant 10{,}5$ мм (в возрасте старше 5 лет). 5. $R_{V_{5-6}}\leqslant 5$ мм. 6. R/S в $V_{5-6}\leqslant 1{,}0$. 7. $R_{aVR}\geqslant 5$ мм. 8. Отношение $\frac{R/S \text{ в } V_5}{R/S \text{ в } V_1}\leqslant 0{,}40$. 9. R/S в $V_1>1{,}0$ у детей старше 5 лет и взрослых и R/S в $V_1>4{,}0$ у детей моложе 5 лет. 10. Время внутреннего отклонения в $V_{1-2}>0{,}04$ с. 11. Отклонение электрической оси сердца вправо более 110°. 12. Снижение сегмента $RS—T$ и отрицательные зубцы T в правых грудных отведениях, если $R_{V_1}\geqslant 5$ мм. 13. Снижение $RS—T$ и отрицательный зубец T в отведениях aVL и aVF.

Doncelot с соавторами (1952) выделяют «гипертрофию адаптации» правого желудочка в тех случаях, когда гипертензия вследствие препятствий на путях оттока из правого желудочка смягчается наличием отводящих из него шунтов. Признаком «гипертрофии адаптации» авторы считают резкий переход от формы комплекса QRS типа R, Rs или qR в крайних правых грудных и V_1 отведениях к конфигурации rS в отведениях V_2, V_3, которая сохраняется до отведения V_6.

Надежность признаков, описанных выше, может оказаться недостаточной (особенно у детей), что зависит от топографии сердца в грудной клетке, изменения его электрической позиции (которую еще не всегда удается оценить достаточно точно) от анатомо-физиологических особенностей сердца у детей и т. д. Поиски наиболее ранних и точных критериев гипертрофии правого желудочка привели к применению крайних правых грудных отведений.

Значение дополнительных отведений от правой половины грудной клетки подчеркивали многие авторы (П. М. Злочевский, 1965; Е. А. Тарлов, Ю. Н. Штейнгардт, 1966; Н. М. Тумановский, Ю. Д. Бородулин, 1970; Г. Я. Дехтярь, 1972; Myers, Klein, Stoffer, Hiratzka, 1947; Rosenman с соавт., 1940; Mounsey с соавт., 1952; Camerini, Davis, Fraser, 1955; So, 1971).

Camerini, Davis (1955) на основании исследований у здоровых и больных указывают, что выявление гипертрофии правого желудочка должно быть основано на отведениях V_{3R} и V_{4R}.

Myesr с соавторами (1947) нашли на материале, проверенном на вскрытии, в 5% случаев признаки гипертрофии правого желудочка только в дополнительном отведении V_{3R}.

Fraser и Turner (1955), применив крайние правые отведения у 200 больных с митральными пороками, вместе с общепринятыми отведениями нашли, что в 15—20% случаев отдаленные правые отведения дают важную дополнительную информацию.

Наряду с положительной оценкой отдаленных правых грудных отведений в литературе встречается отрицание их диагностического значения (З. Л. Долабчян, 1960). Как отмечает З. Л. Долабчян, на его материале самые отчетливые данные о наличии гипертрофии правого желудочка были получены в отведении V_1. Остальные отведения (V_{3R}, V_{4R}) ничего не дополняли в подавляющем большинстве случаев.

Электрокардиографические признаки гипертрофии левого желудочка. При развитии гипертрофии левого желудочка электрическая позиция сердца постепенно приближается к горизонтальной. Наиболее характерными признаками являются высокий вольтаж *QRS* в стандартных и левых грудных отведениях (рис. 13).

В стандартных отведениях появляется левый тип ЭКГ. Нередко наблюдаются смещение сегмента *S—T* вниз с некоторой выпуклостью вверх и отрицательный зубец *T* в I стандартном отведении и левых грудных отведениях одновременно с приподнятостью сегмента *S—T* в III стандартном и правых грудных отведениях.

При горизонтальном положении сердца повышается амплитуда зубцов *R* и *Q* в отведениях I, aVL зубца — *S* в отведениях III, aVR и aVF.

При вертикальном положении оси сердца, наоборот, возрастает амплитуда зубцов R_{III}, aVF и S_I, aVL.

Некоторые авторы (Г. И. Цинцадзе, И. И. Мегреладзе, 1971) большое значение придают усиленным отведениям от конечностей. Они считают признаком гипертрофии левого желудочка зубец R_{aVL}, превышающий 11 мм, при условии, если $R/T > 10$ в этом отведении.

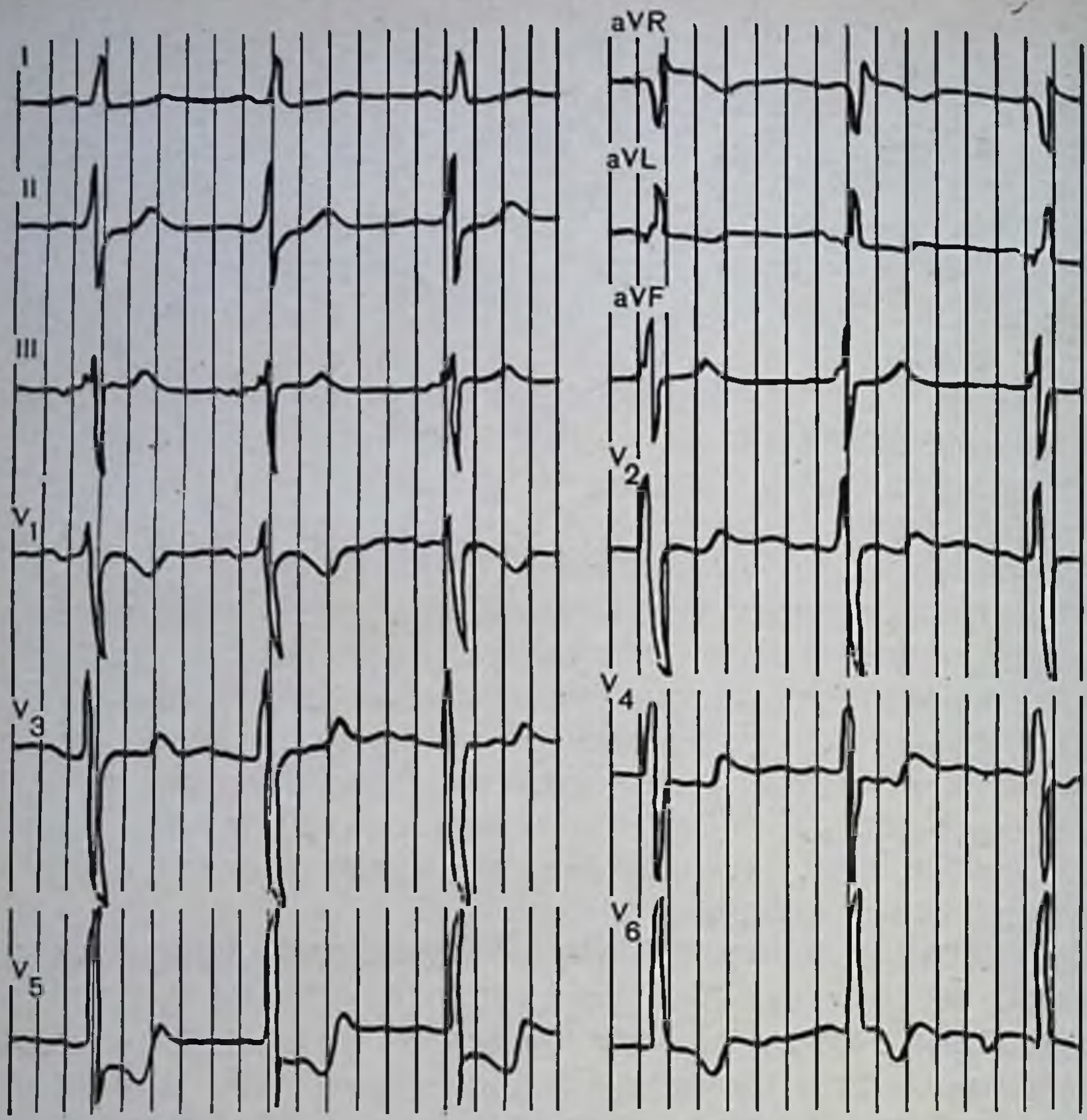

Рис. 13. ЭКГ Анн К., 12 лет, с признаками гипертрофии и систолической перегрузки левого желудочка.

I — электрическая ось отклонена влево; II — зубец $S_2=R_2$; III — зубцы S_3 больше зубцов r_3; грудные отведения — зубцы R_{V_6} больше зубцов R_{V_5} (стеноз аорты)

Однако Э. Ш. Халфен (1964) считает, что изменения комплекса *QRS* в усиленных отведениях от конечностей не могут иметь самостоятельного значения как показатель гипертрофии левого желудочка, а такой признак, как $R_{aVL}>11$ мм, встречается нередко и у здоровых людей.

Отмечается смещение «переходной зоны» вправо (вследствие поворота сердца против часовой стрелки вокруг продольной оси) и увеличение времени внутреннего отклонения в левых грудных отведениях. Переходные комплексы нередко отсутствуют. Например, после rS_{V_3} регистрируются сразу qR_{V_4}.

По данным А. В. Мусаровой (1968), смещение переходной зоны имеет место лишь при выраженной гипертрофии левого желудочка. В правых грудных отведениях желудочковые комплексы имеют глубокие зубцы S (иногда QS, сегмент $S-T$ может быть смещен вверх и зубец T положителен). Частым признаком является увеличение зубца Q в левых грудных отведениях.

Увеличение зубца $Q_{V_{5-6}}$ объясняют наличием сопутствующей гипертрофии межжелудочковой перегородки (Watson, 1962, и др.), поворотом сердца против часовой стрелки вокруг продольной оси (Г. Я. Дехтярь, 1966), наличием диастолической перегрузки левого желудочка (А. В. Мусарова, 1968).

Развитие значительной гипертрофии левого желудочка приводит к замедлению проведения возбуждения и уширению комплекса QRS и удлинению времени внутреннего отклонения (в левых грудных отведениях свыше 0,045—0,05 с (М. Б. Тартаковской, 1958, и др.). Может наблюдаться неполная или полная блокада левой ножки пучка Гиса.

Ю. Д. Бородулин и Т. Н. Соколова (1968) к важным признакам гипертрофии левого желудочка относят наличие резкого перехода от глубокого зубца S в отведениях V_{3-5} к низкоамплитудному отведению V_{4-6}. З. Л. Долабчян (1965) наибольшее значение придает увеличению зубца R_{V_6} и индекса $T_{V_1}-T_{V_6}$ (свыше 3,5 мм). По его мнению, этот показатель характерен для ранней гипертрофии.

Существует множество критериев для диагностики гипертрофии левого желудочка. По данным Scott с соавторами (1955), наиболее точными являются критерии Sokolov и Lyon (1949), которые мы приводим ниже.

В стандартных отведениях: 1. $R_I+S_{III}\geqslant 25$ мм. 2. Смещение $RS-T$ вниз более чем на 0,5 мм в I отведении. 3. Зубец T_I уплощен, двухфазный или отрицательный. 4. Зубцы T_{II} и T_{III} двухфазны или отрицательны при наличии небольшого R и смещенного вниз от изоэлектрической линии более чем на 0,5 мм сегмента $RS-T$ в этих отведениях. 5. $T_{III}>T_I$ при наличии отклонения электрической оси сердца влево и высокого вольтажа $QRS_{I,III}$.

В усиленных отведениях от конечностей: 1. Зубец R_{aVL} превышает 11 мм. 2. Зубец T_{aVL} уплощен, двухфазный или отрицательный при $R_{aVL}\geqslant 6$ мм и снижен-

ном сегменте $RS-T$. 3. В отведениях aVL и aVF сегмент $RS-T$ ниже изоэлектрической линии более чем на 0,5 мм. 4. Высокий положительный зубец T_{aVR}.

В грудных отведениях: 1. Амплитуда зубцов R_{5-6} превышает 26 мм. 2. Сумма зубцов $R_{V_{5-6}}+S_{V_1}\geqslant 35$ мм. 3. Время внутреннего отклонения в $V_{5-6}\geqslant 0{,}06$ с. 4. В отведениях V_{4-6} сегмент $RS-T$ ниже изоэлектрической линии более чем на 0,5 мм. 5. Зубец $T_{V_{4-6}}$ уплощен, двухфазен и отрицательный при нормальном зубце R и маленьком зубце S в этих отведениях. 6. Отношение R/T в отведении V_{5-6} выше нормы.

Электрокардиографические признаки гипертрофии обоих желудочков. При гипертрофии обоих желудочков ее распознавание усложняется. Равномерное увеличение обоих желудочков может не найти отражения на ЭКГ вследствие нейтрализации противоположно действующих сил. Если преобладает гипертрофия левого желудочка, гипертрофия правого желудочка может быть замаскирована. При детальном анализе всех 12 отведений, как правило, все же удается обнаружить комбинированную гипертрофию. Например, при преобладании гипертрофии левого желудочка в грудных отведениях и усиленных отведениях от конечностей имеются признаки выраженной гипертрофии левого желудочка, но в стандартных отведениях вольтаж QRS не увеличен. При одинаково выраженной гипертрофии обоих желудочков в левых грудных отведениях и в отведениях aVL и aVF имеются критерии гипертрофии левого желудочка и в то же время в правых грудных отведениях несколько увеличен зубец R, зубец S неглубокий. В стандартных отведениях имеются признаки гипертрофии правого желудочка. При преобладании гипертрофии правого желудочка в правых грудных отведениях и во всех отведениях от конечностей имеются признаки гипертрофии правого желудочка; в левых грудных отведениях зубец R имеет обычную или уменьшенную амплитуды, зубец S отсутствует или неглубокий.

В связи с изучением электрокардиографических критериев гипертрофии отделов сердца в электрокардиографическую литературу, как уже упоминалось выше, был введен термин «перенапряжение» желудочков. По мнению Goldberger (1954), перенапряжение желудочков отличается от гипертрофии: перенапряжение является следствием чрезмерной интенсификации работы сердца

(перегрузки) в течение короткого промежутка времени, который еще не достаточен для развития гипертрофии. Перенапряжение может развиться и в здоровом сердце. Гипертрофия же развивается при большой перегрузке желудочков в течение продолжительного времени.

Сопоставление перенапряжения с гипертрофией проходит с чисто электрофизиологической точки зрения. Мексиканские авторы Cabrera, Monroy (1952) предлагают различить систолическую и диастолическую перегрузку.

Систолическая перегрузка возникает при увеличении сопротивления систолическому изгнанию крови и приводит при длительном существовании к развитию концентрической гипертрофии; диастолическая перегрузка развивается как следствие увеличения крови в полости желудочка в период диастолы и приводит к эксцентрической гипертрофии и дилятации данного желудочка.

По мнению авторов, систолическая перегрузка влияет в основном на реполяризацию, вызывая ее запаздывание и появление на ЭКГ смещения интервала $S-T$ и отрицательного зубца T.

Диастолическая перегрузка нарушает процесс возбуждения, замедляя его, что находит отражение в удлинении времени внутреннего отклонения. При перенапряжении левого желудочка эти изменения возникают в левых грудных отведениях, в I стандартном и в зависимости от положения сердца в отведениях aVL и aVF.

При перенапряжении правого желудочка изменения обнаруживаются в правых грудных отведениях, в III стандартном и в aVF.

Диагностика гипертрофии миокарда у детей отличается от таковой у взрослых вследствие возрастных различий биоэлектрических процессов у тех и у других, существующих и в норме. Особенно это относится к детям в возрасте до 12 лет. Наибольшие трудности встречает у детей диагностика гипертрофии правого желудочка. Эти трудности связаны с тем, что отклонение электрической оси сердца вправо, более высокая амплитуда зубцов $R_{V_{1-2}}$ и $S_{V_{5-6}}$ наличие комплексов RSR в правых грудных отведениях, отсутствие переходной зоны комплекса QRS в грудных отведениях, характерные для гипертрофии правого желудочка у взрослых, часто встречаются у здоровых детей, являясь физиологическими вариантами ЭКГ. Поэтому критерии гипертрофии, приме-

няемые у взрослых, для детей, как правило, непригоды. В литературе известны различные варианты наиболее характерных признаков.

Sandrucci и Bono (1966) указывают на следующие признаки (табл. 11).

Таблица 11

Критерии гипертрофии правого желудочка по Sandrucci и Bono

Возраст	R_{aVR} больше	R_{V_4R} больше	$R_{V_1} + S_{V_5}$ больше	R/S_{V_1} больше	qR_{V_1}	Возникновение внутреннего отклонения
0—6 мес	6 мм	8 мм	10 мм	6,0	+	0,04
6 мес — 2 года	5 »	больше	10 »	5,0	+	0,04
2—12 лет	4 »	17 мм	9 »	4,0	+	0,04

В приведенных критериях не представлены детально их возрастные особенности. Так, например, объединены в одну группу критерии гипертрофии детей в возрасте от 2 до 12 лет.

Признаки гипертрофии левого желудочка, по данным Sandrucci и Bono, состоят в следующем:

В возрасте до 6 мес: 1. Отсутствие соответствующего данному возрасту отклонения электрической оси сердца вправо. 2. Амплитуда $R_{aVL}>7$ мм. 3. Вольтаж зубца $R_{V_6}>20$ мм. 4. Глубина зубца $Q_{V_{5-6}}>3$ мм при $R_{V_{5-6}} \geqslant 16$ мм. 5. Амплитуда S_{V_1} превышает 20 мм. 6. Возникновение внутреннего отклонения в отведении $V_{5-6}>0{,}04$.

В возрасте 6 мес — 2 лет: 1. Отсутствие соответствующего данному возрасту отклонения электрической оси сердца вправо. 2. Амплитуда $R_{aVL}>7$ мм. 3. Вольтаж $R_{V_6}>22$ мм. 4. Глубина $Q_{V_{5-6}}>3$ мм при $R_{V_{5-6}}>16$ мм. 5. Амплитуда $S_{V_1}>24$ мм. 6. Возникновение внутреннего отклонения $V_{5-6}>0{,}04$.

В возрасте от 2 до 12 лет: 1. Отклонение электрической оси сердца влево. 2. Вольтаж зубца $R_{aVL}>8$ мм (горизонтальная позиция) и $R_{aVF}>8$ мм (вертикальная позиция). 3. Амплитуда $R_{V_6}>25$ мм.

По наблюдениям Г. Е. Середы (1973), наиболее достоверными сочетаниями основных критериев гипертро-

фии правого желудочка (при наличии двух дополнительных) являются:

а) увеличение $\hat{A}QRS$ или R/Q_{aVR}, а также отношения $R/S_{V_{1-2}}$ в сочетании с уменьшением величины отношения $R/S_{V_{5-6}}$; б) увеличение $\hat{A}QRS$ или R/Q_{aVR} и длительности времени внутреннего отклонения в правых грудных отведениях — наряду с уменьшением величины индекса $\frac{R_{V_{5-6}} + S_{V_{1-2}}}{R_{V_{1-2}} + S_{V_{5-6}}}$; в) увеличение $\hat{A}QRS$ или R/Q_{aVR}, уменьшение отношения $R/S_{V_{5-6}}$ и наличие комплекса RSR в отведении V_{1-2} при $R^1 \geqslant R$ и соответствующей возрастному критерию величине отношения R^1/S (см. рис. 12); г) увеличение $\hat{A}QRS$ или R/Q_{aVR}, удлинение времени внутреннего отклонения в отведении V_{1-2} и увеличение отношения R_{V_1}/R_{V_6}.

При этом отношения R/Q_{aVR} и $\frac{R_{V_{5-6}} + S_{V_{1-2}}}{R_{V_{1-2}} + S_{V_{5-6}}}$ достоверно изменяются в зависимости от уровня давления в правом желудочке (отличаются, например, в зависимости от стадии стеноза легочной артерии) и позволяют таким образом, предположительно судить не только о наличии, но и степени гипертрофий миокарда правого желудочка.

Наиболее достоверные сочетания основных критериев гипертрофии левого желудочка (при наличии двух дополнительных): а) $\hat{A}QRS \leqslant 20°$, уменьшение величины отношения $R/S_{V_{1-2}}$ и удлинение времени внутреннего отклонения в левых грудных отведениях или наличие резкого перехода от глубокого зубца S к низкоамплитудному в отведениях V_{3-6}; б) $\hat{A}QRS \leqslant 20°$, увеличение индекса $\frac{R_{V_{5-6}} + S_{V_{1-2}}}{R_{V_{1-2}} + S_{V_{5-6}}}$ и удлинение времени отклонения в левых грудных отведениях или наличие резкого перехода от глубокого зубца S к низкоамплитудному V_{3-6}; в) $\hat{A}QRS \leqslant 20°$, отсутствие зубца S в левых грудных отведениях при $R_{V_{4-5}} \geqslant 20$ мм или $R_{V_6} \geqslant 15$ мм в сочетании с уменьшением величины отношения $R/S_{V_{1-2}}$ или удлинением времени внутренного отклонения в левых грудных отведениях (у детей в возрасте до 3 лет); г) $\hat{A}QRS \leqslant 20°$, уменьшение величины отношения

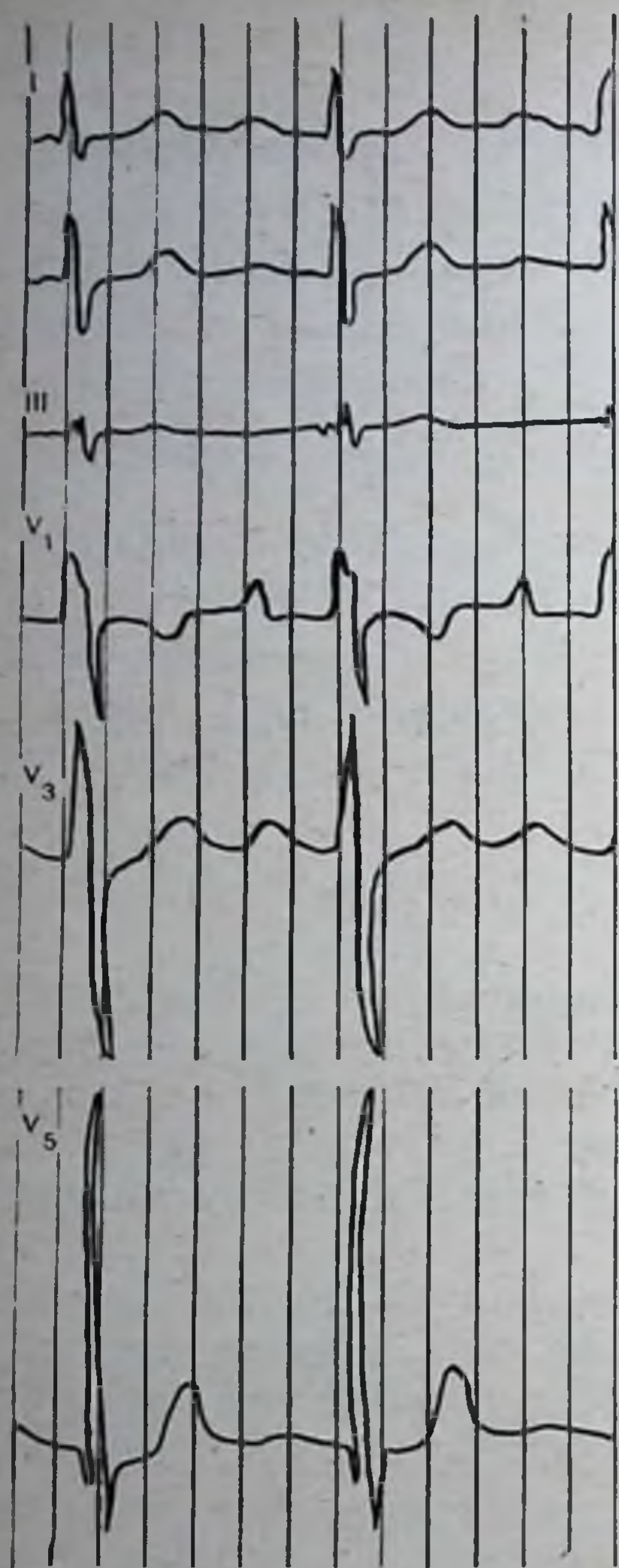

Рис. 14. ЭКГ Коли Г., 12 лет, с признаками комбинированной гипертрофии: левого предсердия — высокие, уширенные зубцы $P_{1,2,\ V_3}$; правого предсердия — высокие зубцы $P_{V_{1-3}}$; правого желудочка — высокие, уширенные зубцы RV_1, глубокие SV_5; левого желудочка — высокие зубцы RV_5, время внутреннего отклонения в отведении $V_5=0{,}06$ с, смещение интервала $S—T\ V_5$ (стеноз и недостаточность двустворчатого клапана, недостаточность трехстворчатого клапана).

R/SV_{1-2} и соотношение зубцов $RV_6 \geqslant RV_5$ или $RV_{5-6}/RV_4 \geqslant 1{,}5$. По данным Г. Е. Середы, отношение R/SV_{1-2} является высокочувствительным и специфичным показателем гипертрофии левого желудочка. Выявлены его достоверные отличия у детей с I и III, со II и III группами стеноза аорты.

Автор совершенно справедливо отмечает, что отношение R/SV_{5-6} так же, как индекс $\frac{R/SV_{5-6}}{RSV_1}$, неудоб-

ны для практического применения, так как частое отсутствие Sv_{5-6} у здоровых, при гипертрофии левого и даже правого желудочка делает эти показатели бесконечно большими. В этом отношении и более удобен индекс $\frac{Rv_{5-6} + Sv_{1-2}}{Rv_{1-2} + Sv_{5-6}}$, отражающий направление интегрального вектора в поперечной плоскости. При гипертрофии левого желудочка выявляется достоверное его увеличение во всех возрастных группах.

Наиболее убедительными признаками комбинированной гипертрофии желудочков, по данным Г. Е. Середы, являются: а) увеличение $\hat{A}QRS$ или величины отношения R/Q_{aVR} в сочетании с основными показателями гипертрофии левого желудочка в грудных отведениях; б) увеличение $\hat{A}QRS$ или R/Q_{aVR} и отчетливые признаки гипертрофии правого предсердия при пороках, сопровождающихся гемодинамической перегрузкой левого желудочка; в) $\hat{A}QRS \leqslant 20°$ и наличие «неполной блокады правой ножки пучка Гиса» при $R^1 \geqslant R$ и соответствующей возрастному критерию величине R^1/S в отведениях V_{1-2}; г) увеличение зубцов R и S или нормальная их амплитуда во всех отведениях при клинически выраженных пороках сердца (рис. 14).

Среди разнообразных схем, призванных облегчать распознавание гипертрофии желудочков сердца у детей, ценным вариантом является схема, разработанная П. Ф. Баймуратовой и В. В. Губаревой (1971, 1972), с учетом не только возраста детей, но и направления электрической оси сердца.

Глава V

АНАЛИЗ СОКРАТИТЕЛЬНОЙ ФУНКЦИИ МИОКАРДА, ВНУТРИСЕРДЕЧНОЙ И ОБЩЕЙ ГЕМОДИНАМИКИ

1. ФОНОКАРДИОГРАФИЯ

Фонокардиография — графическая регистрация с помощью специальных приборов звуков, возникающих при работе сердца. Объективно регистрируя тоны и шумы сердца, фонокардиография значительно дополняет аускультацию, с которой она тесно связана.

Углубленное изучение звуков сердца у детей имеет не только теоретический интерес, но и большое практическое значение, предоставляя возможность судить об условиях внутрисердечной гемодинамики, о работе клапанного аппарата, о сократительной способности миокарда. Сопоставление данных аускультации и графической регистрации звуков сердца с другими данными клинического обследования позволяет выяснить причину патологических изменений звуков сердца, что способствует более раннему и точному диагнозу, правильному лечению и профилактике тяжелых сердечно-сосудистых расстройств.

Физические основы фонокардиографии

Принцип современной фонокардиографии заключается в том, что звуки, возникающие в сердце, улавливаются микрофоном, укрепленным в определенной, нужной исследователю точке грудной клетки. Микрофон превращает звуковые колебания в электрические, которые после усиления автоматически регистрируются на бумаге или на фотобумаге в виде ряда осцилляций, характер которых зависит от особенностей звуков сердца.

Все звуки сердца на одной ФКГ практически воспроизвести невозможно: низкочастотные колебания, обладающие гораздо более высокой амплитудой, будут «маскировать» высокочастотные вибрации, имеющие малые амплитуды. Чтобы уменьшить маскирование высокочастотных звуков более мощными низкочастотными вибрациями и более точно зарегистрировать звуковые явления сердца (не только тоны, но и шумы), в фонокардиографические приборы были введены так называемые электрические фильтры, позволяющие подавить или выделить при записи ту или иную полосу звуковых частот (Mannheimer, 1940; Rappaport, Sprague, 1942).

Большинство применяемых в настоящее время в Европе фонокардиографов (в том числе и отечественный прибор типа ФКП-1) оборудовано фильтрами системы Мааса и Вебера.

В зависимости от используемого фильтра различают ФКГ низкочастотные (линейные), среднечастотные — стетоскопические; высокочастотные и слухоподобные («логарифмические»). На линейной ФКГ амплитуды от низкочастотных звуков сердца не подавляются, все зву-

ки, снятые с помощью микрофона, усиливаются в одинаковой степени равномерно. Благодаря большей интенсивности низкочастотных составляющих они полностью маскируют на ФКГ высокочастотные зубцы. Поэтому линейная ФКГ выглядит как кривая с замедленными (низкочастотными) колебаниями большей амплитуды. Подобная ФКГ не может служить для уточнения данных аускультации, особенно при наличии в сердце шумов.

Логарифмическая, или слухоподобная, ФКГ регистрируется с включением в тракт записи специального фильтра, позволяющего осуществлять запись кривых с амплитудами, пропорциональными логарифму амплитуд звуковых волн. При этом низкочастотные колебания подавляются соответственно кривой чувствительности человеческого уха, а высокочастотные регистрируются с амплитудами, неравномерно убывающими вместе с повышением частоты колебаний. ФКГ, снятая с логарифмическим фильтром, позволяет как бы видеть на бумаге график звуков сердца, слышимых ухом.

На стетоскопической фонограмме звуковые явления регистрируются так же, как при выслушивании с помощью стетоскопа, причем низкочастотные звуки как бы заглушаются. В схеме, предложенной Rappoport и Sprague (1941), предусмотрена регистрация линейной, стетоскопической и логарифмической ФКГ. Эта схема имеет ограниченное распространение.

Отсутствие международной стандартизации метода фонокардиографии и единой системы фильтров в применяемых аппаратах нередко затрудняет трактовку полученных результатов исследования и сравнение их между собой.

В клинической диагностике, как известно, большое значение придается изучению интенсивности, силы звуков сердца. Но возможности правильной оценки силы сердечных сокращений путем их выслушивания, как упоминалось выше, ограничены, особенно при повторных исследованиях, через различные сроки.

При графической регистрации сила звуков сердца находит свое отражение в амплитуде зубцов ФКГ. Сравнение силы тонов и шумов и наблюдение за их интенсивностью, например в динамике заболевания, возможно по изменению их амплитуды на ФКГ. Но обязательным условием при таком сравнении является точная градуировка, калибровка коэффициента усиления аппарата.

Необходимо заметить, что вопрос о калибровке усиления фонокардиографа и определения силы звуков сердца является сложным вопросом и до сих пор окончательно не разрешен. Сравнение в динамике силы (амплитуды звуков) без определения абсолютных значений этой силы возможно при условии регистрации звуков с одной и той же степенью усиления.

Техника регистрации и анализа фонокардиограммы

Регистрация звуков сердца осуществляется с помощью фонокардиографа, основными частями которого являются микрофон, усилитель, фильтры и регистрирующее устройство. Из различных типов микрофонов для фонокардиографии чаще всего применяются пьезоэлектрические (кристаллические) микрофоны и динамические (катушечные).

Запись звуков сердца может быть прямой (чернильнопишущая, тепловая, струйная) и оптической — на фотоленту. Недостатком чернильнопишущей и тепловой записи (механической) является инерция писчика, исключающая регистрацию высокочастотных составляющих звука. По этой причине такая запись мало пригодна в современной клинической фонокардиографии.

Практически безынерционная запись осуществляется с экранов электронно-лучевых трубок на фотобумагу (в аппаратах «Визокард — Мильтивектор» фирмы «Карайян», в отечественных фонокардиографах ФЭКП-2).

Регистрацию ФКГ производят в помещении, изолированном от шума, с принятием мер по устранению электрических помех. При фонокардиографическом исследовании ребенка укладывают в горизонтальное положение на кушетке. Перед началом регистрации ФКГ необходимо убедиться в том, что ребенок спокоен, привык к обстановке и частота пульса у него стабилизировалась. Основные точки, с которых ведется регистрация звуков сердца,— это верхушка сердца, пятая точка (третье межреберье слева у края грудины), область проекции клапанов легочной артерии (второе межреберье справа) и область проекции трехстворчатого клапана (четвертое межреберье справа у края грудины). При необходимости ФКГ регистрируются и с других точек грудной клетки. Микрофон устанавливают в определенной точке грудной

клетки, строго перпендикулярно к ее поверхности. Степень прижатия микрофона во всех случаях должна быть одинаковой. Как показали наши наблюдения, сильное или слишком слабое прижатие микрофона может привести к искажению записи звуков сердца. ФКГ регистрируется одновременно с ЭКГ в одном из стандартных отведений в четырех диапазонах частот: T_1, M_1, M_2 и Н при собственном контрольном милливольте для каждого диапазона. Для удобства сравнения кривых степень усиления при повторных исследованиях в динамике должна быть одинаковой. Скорость движения фотобумаги не менее 50 мм в секунду.

Анализ ФКГ состоит из определения в различных физиологических условиях: 1) частоты ритма сердечной деятельности, 2) соотношения тонов сердца и зубцов ЭКГ, 3) наличия так называемых «добавочных тонов» (III, IV, V); 4) длительности тонов, 5) наличия расщепления тонов, 6) формы и амплитуды тонов (сравнивается амплитуда I, II и III тонов в одной и той же точке сердечной области и амплитуда каждого тона при регистрации его в различных точках грудной клетки), 7) определения наличия шумов сердца в различных диапазонах частот и изучения характера шумов, 8) определения соотношений между электрической, механической и электромеханической систол, а также ритмом сердца. Подробная характеристика того или иного тона дается с той точки регистрации, где наиболее полно представлены все компоненты тона (его продолжительность, амплитуда).

Для I тона — это, как правило, верхушка сердца или точка Боткина, для II тона — второе или третье межреберье слева.

Особенности фонокардиограммы у здоровых детей

Типичные для большинства здоровых детей ФКГ приведены на рис. 15.

На рис. 15 видно, что наиболее отчетливо и полно осцилляции тонов сердца регистрируются в диапазоне M_1. Здесь наряду с основными высокоамплитудными и высокочастотными осцилляциями тонов хорошо выражены и низкоамплитудные, низкочастотные (начальные и конечные) осцилляции тонов, а также добавочные тоны

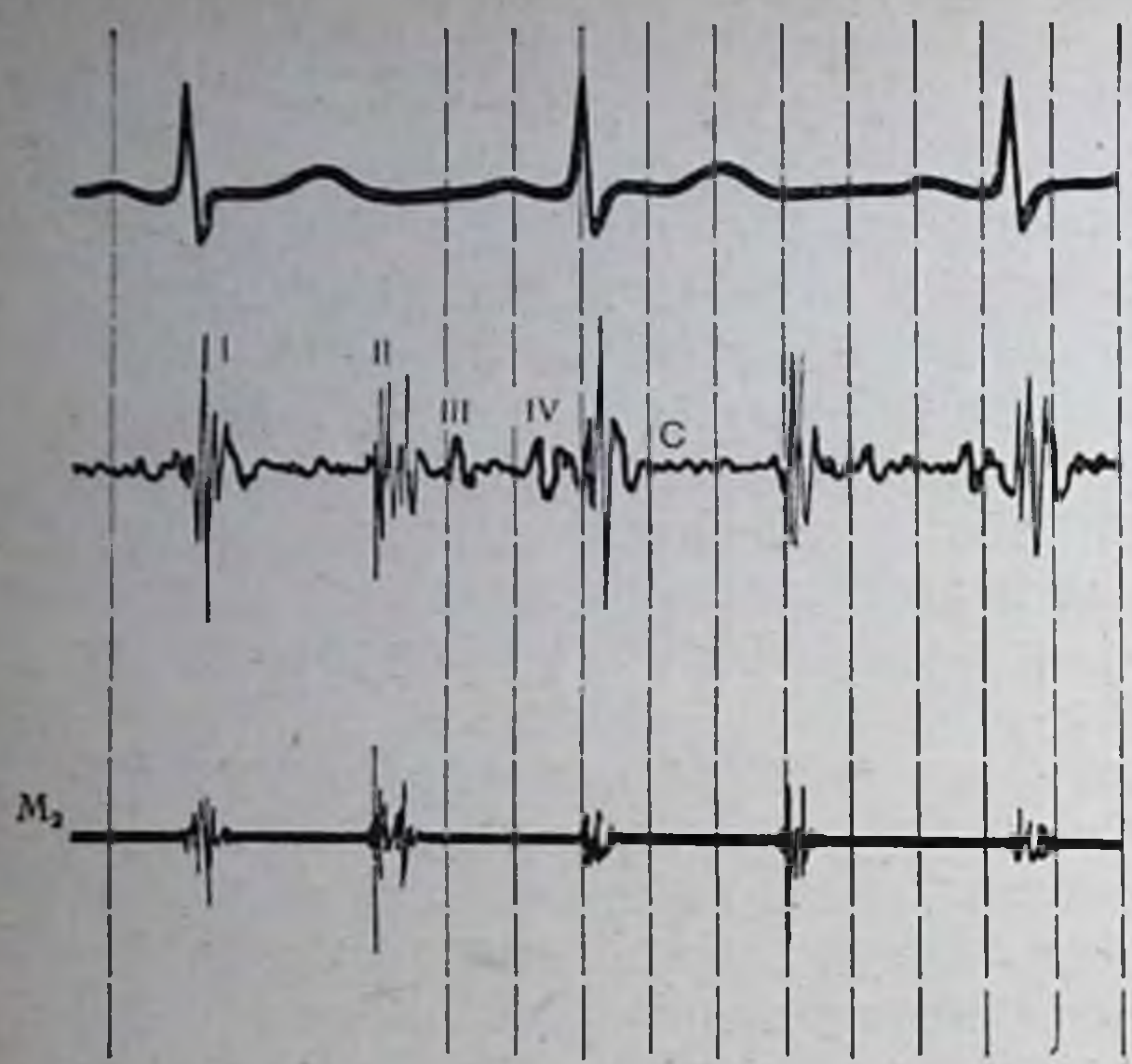

Рис. 15. ФКГ с верхушки сердца Люси Б., 7 лет. Здорова. Расщепление II тона, низкоамплитудные III, IV тон и функциональный систолический шум убивающей формы, связанный с I тоном.

сердца (III, IV, V). Поэтому для снятия ФКГ у детей первый среднечастотный диапазон M_1 имеет наибольшее значение. Регистрация звуков сердца во втором среднечастотном диапазоне M_2 более полезна и необходима для уточнения характера шумов сердца. Преобладание более высоких частот в сердечном шуме (более ясная его выраженность в диапазоне M_2 и Н, чем в диапазоне M_1) обычно характерно для анатомического, органического поражения сердца. Регистрация в низком диапазоне частот (Т) может быть полезной для дифференциации III тона и щелчка открытия митрального клапана. ФКГ (снятая в диапазоне M_1), как можно видеть, состоит из ряда волн, зубцов, неодинаковых по амплитуде и частоте, собранных в определенные характерные группы, соответствующие тонам сердца, а также интервалов между ними.

I тон сердца состоит на ФКГ у большинства детей из 5—8 зубцов, неравных по амплитуде и периоду, которые можно распределить на три группы. Первые 1—2 небольших зубца представляют собой так называемый начальный компонент I тона. Его происхождение вызывает до сих пор разногласия. В то время как одни авторы считают его «предсердным компонентом» I тона, т. е. слабыми звуковыми вибрациями, вызванными сокращением миокарда предсердий (Л. И. Фогельсон, 1951; Braun-Menendez, 1935, и др.), другие полагают, что он

обусловлен сокращением миокарда желудочков в самом начальном этапе механической систолы желудочков (период «асинхронного сокращения»), когда предсердно-желудочковые клапаны еще не замкнуты (Reinhold, Rude, 1957; Luisada, 1952; Т. А. Тесля-Цвях, 1962, и др.).

На основании собственных исследований мы считаем возможным присоединиться ко второй точке зрения, так как нам приходилось неоднократно наблюдать сохранность этих начальных малых вибраций I тона в условиях, исключающих участие предсердий в образовании I тона — при изолированном сокращении предсердий и желудочков (полная атрио-вентрикулярная блокада) и при мерцательной аритмии. Кроме того, исследования последних лет показали, что сокращение миокарда предсердий приводит к возникновению совершенно самостоятельного звукового феномена, называемого предсердным, или IV тоном.

Как показали наши наблюдения, начальный компонент I тона регистрируется на ФКГ не у всех детей. В наших исследованиях его наличие отмечено только у 80% здоровых детей. Отсутствие начального компонента I тона на ФКГ у 20% детей, очевидно, можно объяснить слишком малой интенсивностью у этих детей его звуковых колебаний, не достигающих даже поверхности грудной клетки. Наилучшим местом регистрации начального компонента I тона, по нашим данным, является верхушка сердца. На основании сердца он, как правило, не регистрируется. Следующие за начальным компонентом 2—3 высоких зубца относят за счет клапанного компонента I тона (первый высокоамплитудный зубец объясняют напряжением двустворчатого клапана, второй высокоамплитудный зубец — напряжением трехстворчатого клапана). Конечные 1—2 зубца малой амплитуды и частоты связаны с вибрациями внутри аорты и легочной артерии во время изгнания крови.

Изучение временных соотношений I тона и зубцов ЭКГ показало, что у здоровых детей начальные малоамплитудные и низкочастотные осцилляции I тона, как правило, регистрируются спустя 0,02—0,04 с после начала зубца *Q* ЭКГ, а первые высокоамплитудные и высокочастотные осцилляции — через 0,04—0,07 с (в среднем через 0,05 с) после зубца *Q* ЭКГ (интервал *Q* — I тон). Величина этого интервала не зависит от частоты сердцебиений, что нами доказано статистическим методом.

У детей дошкольного и школьного (7—11 лет) возраста интервал Q — I тон несколько короче (в среднем 0,05 с), чем у детей старшего школьного возраста (в среднем 0,055 с).

У многих здоровых детей на ФКГ отмечается расщепление I тона; чаще всего оно регистрируется на верхушке сердца и в точке Боткина. По нашим данным, у детей дошкольного возраста расщепление I тона наблюдается в 42%, младшего школьного возраста в 22%, старшего школьного возраста в 38% случаев. Интервал между двумя компонентами расщепленного I тона, как правило, равен 0,02—0,03 с. Объяснение расщеплению I тона находят в асинхронном закрытии и напряжении двустворчатого и трехстворчатого клапана.

II тон сердца на ФКГ здоровых детей состоит, как правило, из 3—4 зубцов. Начальную малую вибрацию объясняют смыканием полулунных клапанов в протодиастоле, основные высокие колебания — сильным напряжением полулунных клапанов, сначала аорты, затем легочной артерии; конечные малые колебания — вибрацией стенок сосудов и открытием предсердно-желудочковых клапанов.

При сопоставлении во времени II тона с зубцами ЭКГ установлено, что у большинства здоровых детей (у 79%) начало II тона наступает через 0,02 с после окончания зубца *T* ЭКГ. У 16% детей начало II тона совпадает с окончанием зубца *T* ЭКГ и у 5% детей II тон начинается раньше зубца *T* ЭКГ, но не более чем на 0,02 с.

Расщепление II тона, по нашим данным, регистрируется у 64% детей дошкольного возраста, у 48% детей младшего школьного возраста и у 68% детей старшего школьного возраста.

Интервал между двумя компонентами расщепленного II тона у здровых детей не превышает 0,05—0,06 с, чаще равен 0,04 с. Расщепление II тона объясняют неоднократным закрытием и напряжением клапана аорты и легочной артерии.

Чаще всего расщепление II тона выявлялось при фонокардиографии в третьем межреберье слева у края грудины, а не во втором межреберье, где до настоящего времени было принято искать этот звуковой феномен.

III тон сердца регистрируется на ФКГ у здоровых детей в виде 1—2 зубцов малой амплитуды в низко-

частотном (T) и первом среднечастотном (M_1) диапазонах, через 0,11—0,2 с, в среднем через 0,14 с (±0,014 с) после начала II тона. Длительность интервала между II и III тоном не зависит от частоты ритма сердечной деятельности.

Местом наилучшей регистрации III тона является верхушка сердца. У детей различного возраста частота регистрации III тона неодинакова. На нашем материале III тон был зарегистрирован у 62% детей, при этом в дошкольном возрасте у 64%, в младшем школьном возрасте у 70% и в старшем школьном возрасте у 52% детей. Таким образом, у детей школьного возраста III тон регистрируется реже, чем у детей дошкольного возраста. Возможно, эта особенность объясняется худшей проводимостью вибрации III тона к поверхности грудной клетки у старших детей первой группы в связи с большей толщиной у них грудной стенки; возможно, кроме того, у детей второй группы несколько слабее тонус сердечной мышцы, бо́льшая амплитуда III тона.

Данные, полученные нами о продолжительности тонов сердца у здоровых детей, обработанные статистическим методом, приведены в табл. 12.

IV, или предсердный, тон сердца регистрируется в диапазонах Т и M_1 в виде одного зубца, как правило, очень малой амплитуды, за 0,06—0,07 с до начала I тона и через 0,08—0,12 с после начала зубца P ЭКГ. Наилучшее место его регистрации у здоровых детей — это второе и третье межреберье у левого края грудины. IV тон регистрируется у 32% детей и чаще в более младшем возрасте (так же, как и III тон).

Сравнительную редкость регистрации IV тона на наружной ФКГ, очевидно, можно объяснить лишь очень малой интенсивностью предсердного тона, вследствие чего его вибрации у многих детей даже не достигают наружной поверхности грудной клетки. Продолжительность IV тона составляет 0,02—0,03 с.

V тон сердца зарегистрирован в диапазонах T и M_1 у 6% детей с верхушки сердца, через 0,20—0,24 с после начала II тона и через 0,08—0,16 с после начала III тона. Он регистрируется всегда одновременно с III тоном.

Детальное изучение ФКГ показывает наличие систолического и диастолического шумов у многих здоровых детей. На нашем материале в дошкольном возрасте сис-

Таблица 12

Продолжительность тонов сердца (в секунду) у здоровых детей в возрасте от 3 до 15 лет

Возраст в годах	Тон сердца											
	I			II			III			интервал II—III тон		
	M	σ	m	M	σ	m	M	σ	m	M	σ	m
3—6	0,11	0,016	0,002	0,075	0,017	0,002	0,04	0,008	0,001	0,13	0,021	0,003
7—11	0,13	0,02	0,002	0,08	0,013	0,001	0,05	0,011	0,011	0,14	0,014	0,001
12—15	0,13	0,019	0,002	0,08	0,013	0,001	0,04	0,01	0,011	0,14	0,014	0,001

толический шум был зарегистрирован у 36% детей, в младшем школьном возрасте у 46%, в старшем школьном возрасте у 58% детей.

На ФКГ систолический шум у здоровых детей, как правило, регистрируется только в первом среднечастотном диапазоне (M_1).

Он представлен группой осцилляций, имеющих очень небольшую амплитуду, начинающихся сразу после I тона, а иногда наслаивающихся на осцилляции последнего. У большинства детей систолический шум короткий, занимает лишь первую треть систолы. Только у некоторых детей систолический шум может быть более продолжительным и распространяется на первую половину или на $^2/_3$ систолы, имея форму «декресчендо» (постепенно убывающей амплитуды) или ленто-видную (с равномерными амплитудами).

Место наилучшей регистрации систолического шума у детей дошкольного и младшего школьного возраста — второе межреберье слева у края грудины, у детей старшего школьного возраста — верхушка сердца и точка Боткина. Подобная раз-

ница в локализации систолического шума у детей младшего и старшего школьного возраста, возможно, объясняется различными механизмами его возникновения у тех и других.

Как известно, систолические шумы, часто прослушиваемые или регистрируемые на ФКГ у детей, представляют в педиатрической практике наибольшие трудности для правильной их трактовки.

Дифференциальный диагноз органических и неорганических (функциональных) сердечных шумов представляет иногда очень большие трудности. Особенно трудно отличить функциональные шумы от миокардиальных, связанных с органическим поражением сердечной мышцы.

По мнению некоторых авторов (Н. М. Куренская, 1967, 1973; З. А. Таточенко, 1968; М. Кальтянис, 1970, и др.), функциональный шум имеет веретенообразную форму, занимает $^1/_3$—$^1/_2$ систолы, отделен от I тона коротким интервалом. Для него характерна изменчивость формы, продолжительности и амплитуды при перемене положения тела.

Для отличия функциональных систолических шумов от органических шумов неклапанного, а мышечного происхождения (например, при ревматических миокардитах), как мы убедились, отчетливых фонокардиографических критериев не существует. У детей с миокардитом систолический шум, так же как и функциональный систолический шум у здоровых детей, имеет малую амплитуду, регистрируется тоже преимущественно в диапазоне M_I и часто бывает довольно коротким. Только при наличии уже сформированного порока сердца сердечные шумы могут приобретать на ФКГ тот или иной характерный вид, являясь, как правило, высокочастотными, высокоамплитудными и продолжительными (Mannheimer, 1940; Wells, 1957; Л. М. Фитилева, 1962; Г. Кишш, 1962; М. К. Осколкова, 1965).

Таким образом, несмотря на большие преимущества фонокардиографии, она не является методом абсолютно решающим сложный и трудный вопрос дифференциации функциональных и органических шумов (особенно при свежем поражении эндокарда или миокарда). Правильная трактовка сердечного шума возможна лишь при строгом учете всех данных анамнеза, комплексного клинического исследования с применением фонокардиографии и наблюдения в динамике.

Значение фонокардиографии увеличивается при использовании ее данных в сочетании с другими методами графической регистрации сердечной деятельности и, в частности, с электрокардиографией.

Метод сравнительного исследования продолжительности электрической и механической систолы желудочков сердца, отражая временные соотношения электрической и механической активности сердца, не только имеет значение для суждения о сократительной функции миокарда, но и позволяет обнаружить нарушение обменных, энергетических процессов в сердечной мышце (выявление так называемой энергетически-динамической недостаточности сердца, проявляющейся в преждевременном прекращении механической систолы и раннем наступлении II тона).

На основании клинико-физиологических исследований (Е. Б. Бабский, 1957; В. Л. Карпман, 1964; Blumberger, 1940; Holldack, 1951; Wiggers, 1952, и др.) в настоящее время принято различать электрическую, электромеханическую и механическую систолу желудочков (рис. 16).

Электрическая систола представляет собой период от начала возбуждения миокарда желудочков до прекращения этого возбуждения и соответствует интервалу $Q-T$ ЭКГ. Электрическая систола не идентична механической систоле, выражающей время сократительного процесса мускулатуры желудочков сердца.

Продолжительность механической систолы соответствует интервалу от первой высокой вибрации I тона до начала II тона, т. е. периоду, протекающему после закрытия митрального клапана до окончания изгнания крови из желудочков.

Электромеханическая систола — период от начала возбуждения миокарда желудочков до окончания периода изгнания, соответствует интервалу от начала зубца Q на ЭКГ до начала II тона на ФКГ. Таким образом, в электромеханическую систолу включаются интервал Q — I тон и механическая систола (интервал I—II тон).

При сравнении длительности электрической систолы и электромеханической систолы у здоровых детей установлено, что у 16% детей длительность электромеханической и электрической систолы одинакова (т. е. начало II тона совпадает с окончанием зубца T на ЭКГ). У 5% де-

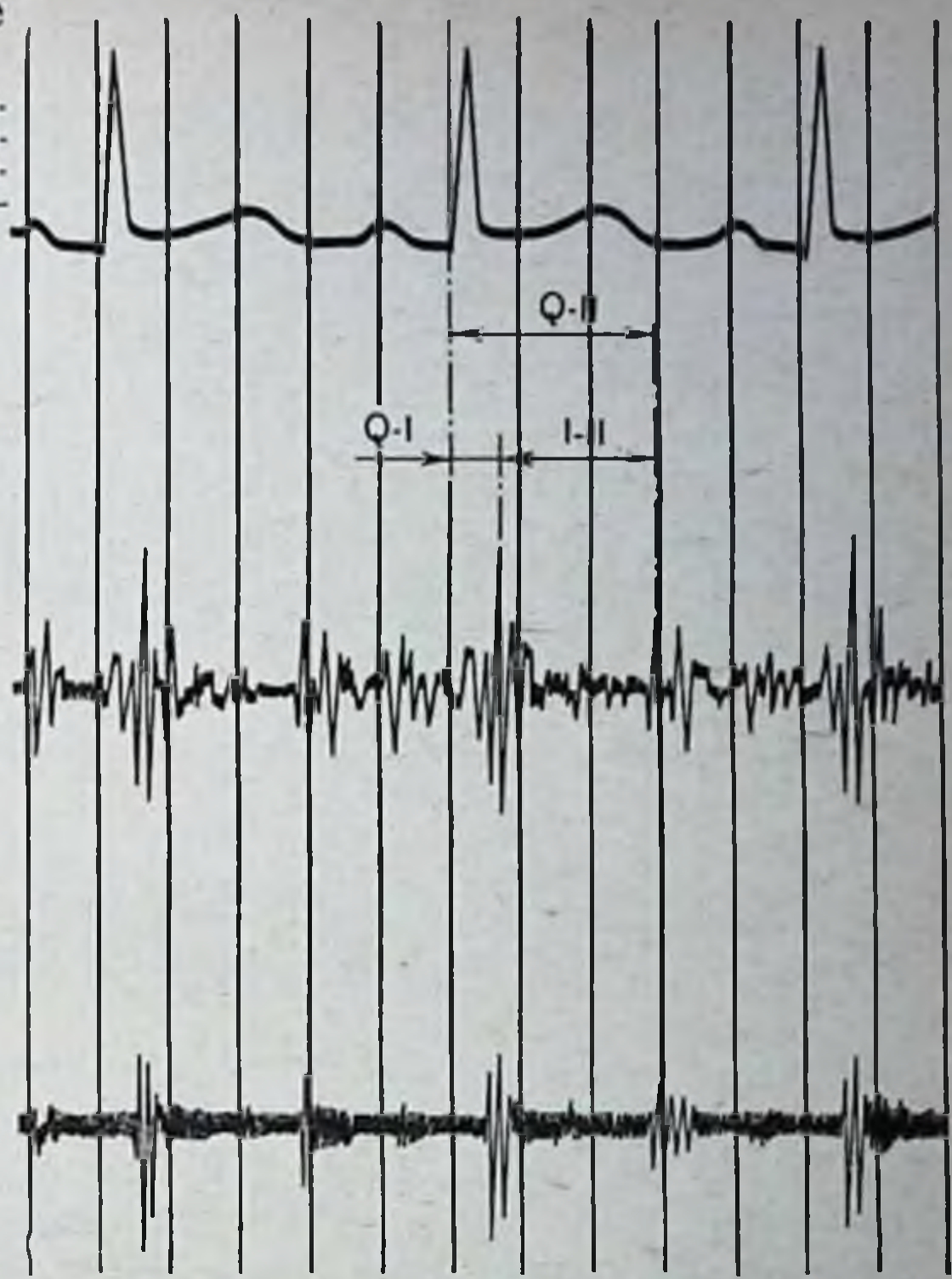

Рис. 16. Измерение интервалов.

Q—II тон — электромеханическая систола; *Q*—I — фаза преобразования, I—II тон — механическая систола.

тей длительность электромеханической систолы короче длительности электрической систолы) (II тон начинается раньше окончания зубца *T* на ЭКГ, но не более чем на 0,02 с). У подавляющего большинства детей (у 79%) длительность электромеханической систолы больше длительности электрической систолы в среднем на 0,02 с (II тон начинается после зубца *T* на ЭКГ).

Коэффициент отношения длительности электромеханической систолы к длительности электрической систолы (электромеханический коэффициент) в среднем равен 1,05. Механическая систола у всех детей короче электрической систолы, при этом разность в их длительности составляет 0,01—0,09 с, в среднем 0,04 с.

Отношение длительности механической систолы к длительности электрической систолы, выраженное в процентах, составляет у здоровых детей 79—98%, в среднем 89±3%.

2. СФИГМОГРАФИЯ

Основы сфигмографии

СФГ регистрирует движения артериальной стенки, возникающие под влиянием волны давления крови на стенки сосудов при каждом сокращении сердца. Пульсовая волна растягивает стенки сосудов в течение времени изгнания крови и с большой скоростью распространяется по всем артериям тела. Скорость распространения пульсовой волны не равнозначна скорости движения крови: она значительно превышает последнюю. Например, скорость распространения пульсовой волны по стенке аорты в 12 раз превышает скорость движения крови в аорте (Н. Н. Савицкий, 1956, 1963; В. П. Никитин, 1958, 1960).

Изучение характера пульса и по нему функционального состояния артериальных сосудов у детей в условиях нормы и патологии, как и у взрослых, имеет большое значение.

Функциональное состояние артериальных сосудов зависит от их упруго-вязких свойств, а последние определяются: 1) особенностями структуры сосудов (индивидуальными, возрастными, патологическими); 2) тоническим напряжением мышечного слоя сосудистой стенки; 3) степенью пассивного напряжения сосудистой стенки, обусловленного величиной артериального давления (Н. И. Савицкий, 1956; В. П. Никитин, 1958, и др.).

Тоническое напряжение сосудистой стенки и степень ее пассивного растяжения подвержены нервнорефлекторным влияниям и в условиях целостного организма постоянно меняются. Повышение тонического напряжения мышечного слоя сосудистой стенки ведет к повышению ее упругого сопротивления и соответственно к уменьшению ее растяжимости (эластичности).

Наиболее надежным методом для определения эластических свойств и тонуса крупных сосудов в клинике является определение скорости распространения пульсовой волны (количественный анализ), а также изучение форм пульсовых кривых (качественный анализ), полученных с центральных и периферических артерий с помощью сфигмографии (В. П. Никитин, 1950; Н. Н. Савицкий, А. Л. Мясников, 1957, и др.).

Техника регистрации и анализа сфигмограммы

Регистрация пульса осуществляется с помощью сфигмографа. В настоящее время применяется несколько разных видов сфигмографов. Основными из них являются механокардиограф Н. Н. Савицкого (механовоспринимающий с воздушной передачей и добротной неискаженной оптической регистрацией) и разнообразные сфигмографы с пьезоэлектрическими датчиками (в которых механические колебания стенки артерий преобразуются в электрические и после усиления регистрируются в виде пульсовых кривых). Регистрация пульса при наличии соответствующих датчиков может быть осуществлена с помощью любого электрокардиографа.

Наиболее точные и неискаженные записи получаются при применении механооптической системы. При пользовании высококачественными пьезоэлектрическими датчиками получаются также правильные неискаженные кривые с хорошо выраженными отдельными деталями СФГ.

Для правильных, неискаженных записей характерно постепенное снижение катакроты и хорошо выраженная дикротическая волна. Слишком быстрый спуск катакроты, опускание кривой ниже нуля, отсутствие дикротической волны указывают, что используемый пьезодатчик низкого качества не способен достаточное время удерживать возникающую разность потенциалов и регистрируемая кривая представляет собой не пульсовую волну, а ее производные — скорость и ускорение (М. Г. Белехова, 1959; А. Д. Валтнерис, 1962).

Регистрация пульсовых кривых обычно проводится в горизонтальном положении ребенка при положении рук вдоль туловища после 10-минутного отдыха, одновременно с двух и более точек артериальной системы (что необходимо для определения скорости пульсовой волны) или синхронно с другими проявлениями сердечной деятельности (ЭКГ, ФКГ). Для изучения функционального состояния крупных артериальных сосудов пульсовые датчики устанавливаются в трех разных точках: на сонной артерии (передне-шейная борозда на уровне верхнего края щитовидного хряща), на лучевой артерии (в обычной точке прощупывания пульса) и на бедренной артерии (середина пупартовой связки) (рис. 17). Регистрацию пульсовых кривых можно начинать только после

Рис. 17. Точки наложения пульсовых датчиков и определение расстояния между датчиками (для вычисления скорости распространения пульсовой волны).

соответствующего оптимального приспособления датчика, по достижении при данном усилении максимальной амплитуды СФГ.

Необходимо заметить, что на характер СФГ в известной мере оказывает влияние точность установки датчика, толщина тканей, покрывающих сосуд, и степень сдавления сосуда датчиком, а также чувствительность регистрирующего прибора.

По времени запаздывания пульсовых кривых и по расстоянию между точками, с которых записываются пульсовые кривые, определяется скорость пульсовой волны по сосудам мышечного типа (на участке сонная артерия — лучевая артерия) и по сосудам эластического типа (на участке сонная артерия — бедренная артерия).

Запаздывание пульсовой волны измеряют по расстоянию между началами подъемов СФГ (рис. 18, В).

Для определения длины пути между сонной и лучевой артерией измеряют расстояние с помощью сантиметровой ленты от верхнего края щитовидного хряща (местоположение первого приемника пульса) до яремной ямки (проекция верхнего края дуги аорты). Затем на отведенной руке, составляющей с туловищем прямой угол,

измеряют расстояние от яремной ямки до места восприятия пульса на лучевой артерии. Из общего расстояния между датчиками вычитают удвоенное расстояние между щитовидным хрящом и яремной ямкой (так как пульсовая волна в лучевой и сонной артериях распространяется в противоположных направлениях).

Для определения длины участка сонная артерия — бедренная артерия измеряют расстояние от верхнего края щитовидного хряща до яремной ямки; затем — от яремной ямки до пупка (проекция деления аорты на подвздошные артерии) и от пупка до середины пупартовой связки (место наложения третьего датчика пульса).

Все полученные размеры складывают и из их суммы вычитают удвоенное расстояние между щитовидным хрящом и яремной ямкой (по Н. И. Савицкому, 1956; В. П. Никитину, 1958, и др.).

Скорость распространения пульсовой волны вычисляют по формуле:

$$C = \frac{Д}{В},$$

где С — скорость распространения пульсовой волны в сантиметрах в секунду, Д — истинная длина сосуда, В — время запаздывания пульса на периферии.

Кроме определения абсолютных величин скорости распространения пульсовой волны, применяется определение коэффициента $\frac{C_м}{C_э}$, характеризующего тоническое напряжение мышечных сосудов, а также модулей упругости сосудистой стенки.

Математическое выражение модуля упругости (Е) было дано Moens в 1878 г., в дальнейшем оно было экспериментально обосновано и использовалось клиницистами (К. А. Морозов, 1958; Н. Н. Савицкий, 1965, и др.). Модуль упругости отражает эластические свойства сосудов и является достаточно тонким индикатором состояния их стенок.

Величина его обратно пропорциональна растяжимости сосуда. Модуль упругости сосудов эластического типа определяется по формуле:

$$E_э = \frac{C_э^2}{310 \cdot 0{,}24},$$

где $C_э$ — скорость распространения пульсовой волны по сосудам эластического типа; модуль упругости сосудов мышечного типа вычисляют по формуле:

$$E_м = \frac{C_м^2}{310 \cdot 0{,}35},$$

где $C_м$ — скорость распространения пульсовой волны по сосудам мышечного типа.

Известная зависимость формы и количественных параметров СФГ от точки наложения датчика и степени его прижатия к сосуду привели к поискам модификации метода, которые были бы лишены этого недостатка. Так, А. Я. Гриншпун (1962) предложил запись пульса периферических артерий посредством дифференциального манометра (как при регистрации тахоосциллограммы) и манжеты, наложенной на голень при постоянном давлении 80 мм рт. ст. Этот метод был применен А. Г. Пектеревым и В. К. Ткач (1970), а также И. М. Каевицером (1965, 1969). Последний пользовался записью пульсаций сонной артерии с помощью манжеты, наложенной на шею, при давлении в манжете 20 мм рт. ст.

И. Н. Вульфсон (1972) в нашем отделении записывала СФГ с сонной артерии на механокардиографе путем наложения манжеты шириной 3,5 см на шею при компрессии сосуда до 40 мм рт. ст. Получаемые с помощью дифференциального манометра кривые отражают изменения не только объема, но и скорости колебательных движений сосудистой стенки, связанные с изменением кровенаполнения сосуда и таким образом могут быть названы «дифференциальными» СФГ. Записанные под одним и тем же постоянным давлением в манжете подобные кривые уже дают возможность проводить в динамике и точный амплитудный анализ кривых.

На точность результатов исследования влияет скорость движения фотобумаги, а также величина интервала отметки времени. Скорость движения фотобумаги должна быть не менее 50 мм/с (50—100 мм/с), отметка времени не менее 0,02 с. В противном случае результаты не могут быть достоверными (Н. Н. Савицкий, 1956).

При морфологической оценке СФГ обращают внимание на амплитуду пульсовых кривых (особенно в динамике заболевания), местоположение инцизуры, начальной диастолической, дикротической и вторичных волн, на величину дикротической волны и т. д.

Особенности сфигмограммы центрального и периферического пульса у здоровых детей

В настоящее время принято различать кривые центрального пульса, записываемые с артерий эластического типа (аорта, сонная артерия), и кривые периферического пульса, записываемые с артерий мышечного типа (лучевая, бедренная и другие периферические артерии).

Изучение формы пульсовых кривых у здоровых детей (собственные наблюдения) показало, что кривые артериального пульса, имея общие черты, в своих деталях у разных детей отличаются большим разнообразием. Это проявляется в различной амплитуде, крутизне подъема и спуска кривых, в неодинаковой выраженности инцизуры, дикротической волны и вторичных волн СФГ, в различном уровне их расположения на кривых и т. д.

Подобная вариабельность формы пульсовых кривых зависит, по-видимому, от индивидуальных особенностей анатомического строения аппарата кровообращения в целом: силы сердечных сокращений, объема выбрасываемой сердцем крови, степени упругого напряжения сосудистых стенок.

Необходимо заметить, что полиморфизм в строении пульсовых кривых больше свойствен кривым с центральной (сонной артерии), меньше — кривым с лучевой артерии и мало выражен на СФГ с бедренной артерии. Это явление, очевидно, связано с тем, что на центральные, близко к сердцу расположенные артерии и на характер колебательных движений их стенок оказывают влияние более многочисленные и разнообразные факторы, чем на периферические артерии. В частности, такие факторы гемодинамики, как ударный объем сердца, сила сердечного сокращения, скорость повышения давления в сердце и в сосудах и др., несомненно в большей степени отражаются на ближайших к сердцу сосудах и в меньшей степени на периферических, когда влияние этих факторов сглаживается.

Поэтому вполне очевидно, что для клиники особенно большой интерес должно представлять изучение СФГ именно центрального пульса как более чуткого и достоверного признака в оценке функционального состояния не только крупных артерий, но и сердца.

На рис. 18 приведены некоторые варианты пульсовых кривых, наблюдавшихся нами у здоровых детей. На кри-

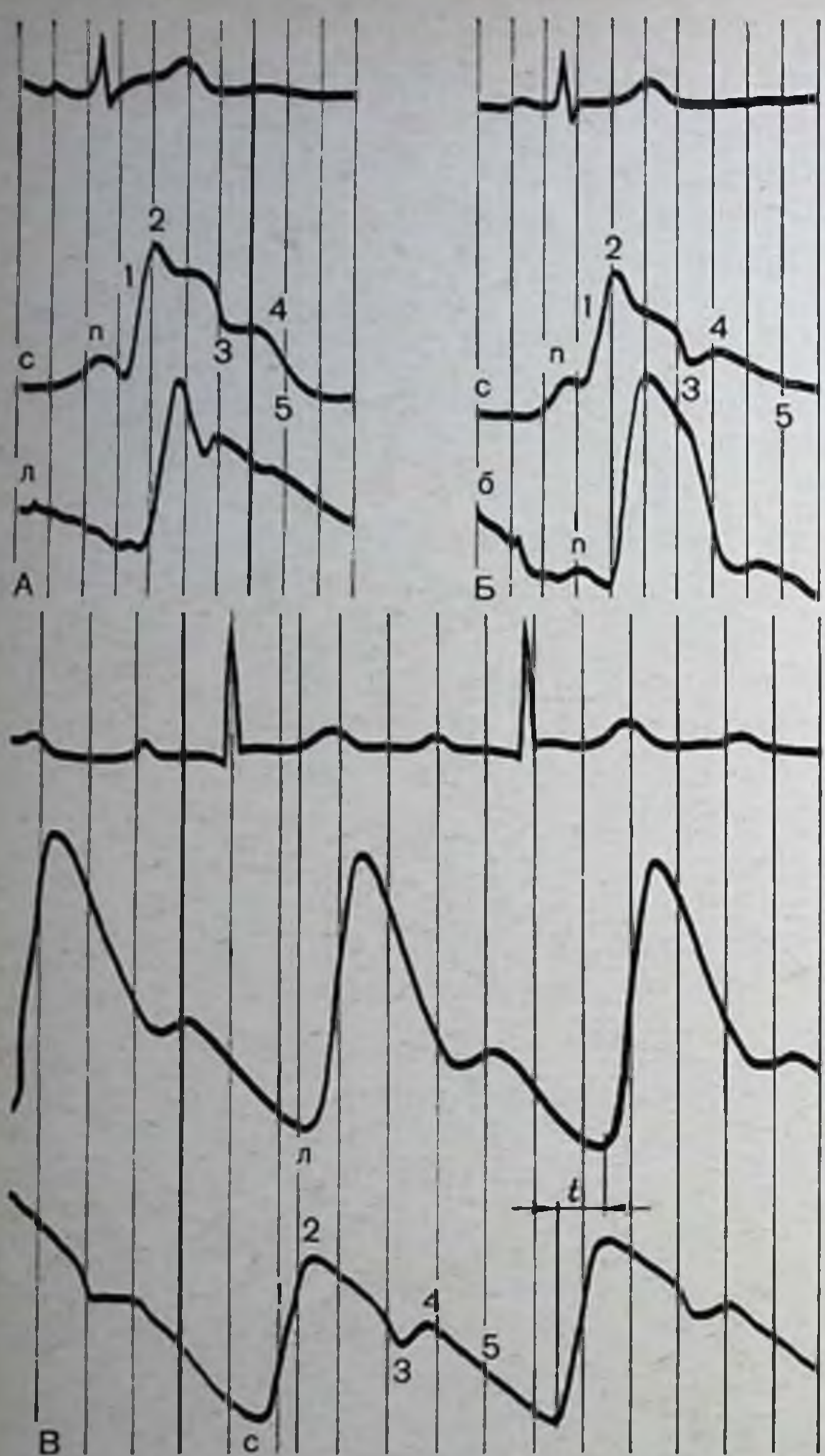

Рис. 18. Варианты пульсовых кривых у здоровых детей.

А — СФГ с сонной (с) и лучевой (л) артерий; Б — СФГ с сонной (с) и бедренной (б) артерий; В — определение времени запаздывания (t) периферического пульса по началу подъема восходящей ветви СФГ.

вой центрального артериального пульса различают пресистолический зубец *(n)*, начальную волну (1), представляющую собой крутой подъем, главную волну (2), поднимающуюся в виде выпуклой вверх дуги и быстро падающую в конце систолы, выемку или инцизуру (3), направленный вниз зубец, за которым следует небольшой подъем — начальная диастолическая волна (4), а затем плавный спуск — нисходящий диастолический отрезок (5), в некоторых случаях имеющий еще одно пологое возвышение.

Пресистолический зубец считают связанным с передачей в ближайшие к сердцу крупные сосуды толчка крови

при сокращении левого предсердия и при изометрическом сокращении левого желудочка (Frank, 1905; Н. Н. Савицкий, 1956, и др.). Начальная и главная волны возникают как вследствие толчка крови, выбрасываемой сердцем во время систолы в аорту и прилегающие крупные сосуды. Амплитуда волн будет уменьшаться при повышении тонуса сосудов, а также при уменьшении систолического объема. При большом сопротивлении в аорте, например при стенозе ее устья или гипертонии, главная систолическая часть имеет более отлогий подъем в течение всей систолы. При малом сопротивлении эта часть кривой круто идет вверх и перед инцизурой может образовывать плато.

В некоторых случаях на начальной волне располагается ряд колебаний собственной частоты, возникающих вследствие изменения напряжения артериальной стенки. Главная волна, как упоминалось выше, прерывается инцизурой. Последняя, на кривой центрального артериального пульса, отражает момент резкого падения давления в аорте с напряжением полулунных клапанов и появлением обратной волны крови, отраженной от клапанов. По мнению Н. Н. Савицкого, переход от пологого спуска главной волны к наиболее крутой его части, непосредственно перед самой глубокой частью инцизуры соответствует концу изгнания крови из левого желудочка.

На кривой периферического пульса различают анакроту (восходящее колено) и катакроту (нисходящее колено).

Кривая периферического пульса отличается от кривой центрального пульса тем, что главная волна на ней не содержит добавочных колебаний, как на подъеме, так и в области вершины, а на нисходящей ветви часто имеется несколько волн различного периода и один хорошо заметный подъем — дикротическая волна.

О происхождении дикротической волны, как указывает Н. Н. Савицкий, существует две противоположные точки зрения. Marey (1880) и др. считают, что она возникает как результат отражения тока крови от полулунных клапанов аорты и распространяется в центробежном направлении. Frank (1905) утверждает, что она возникает в результате отражения от периферии и распространяется в центростремительном направлении. Этот вопрос требует еще дальнейшего изучения.

Восходящая часть кривой периферического пульса поднимается довольно круто. По мнению большинства авторов (Н. Н. Савицкий, 1956; В. П. Никитин, 1958, Frank, 1905, и др.), степень уклона анакроты зависит от энергии сердечной систолы, с одной стороны, и от степени сопротивления сосудистых стенок — с другой.

Нисходящая часть СФГ в основном отражает состояние сосудистой стенки. При расслаблении сосудистой стенки дикротическая волна выражена сильнее и смещается к нижней трети катакроты. На катакроте при этом могут появиться добавочные волны.

Пресистолическая волна на СФГ каротидного пульса, по нашим данным, регистрируется у 80% здоровых детей, у 20% детей она не обнаруживается. Ее отсутствие, возможно, связано с более слабым сокращением миокарда предсердий (или слабым изометрическим сокращением желудочков), а возможно, и с индивидуальными особенностями анатомической структуры и функционального состояния артериальных сосудов у этих детей. Вершина пульсовых кривых у большинства детей имеет округлые очертания. Редко вершина СФГ с сонной артерии уплощена.

Инцизура на кривой каротидного пульса у большинства здоровых детей располагается в верхней или средней трети нисходящей ветви СФГ и гораздо реже в нижней ее трети. У подавляющего большинства здоровых детей инцизура и начальная диастолическая волна хорошо выражены, чего не отмечается, судя по приводимым Н. Н. Савицким образцам, у взрослых.

Дикротическая волна на СФГ с лучевой артерии у большинства детей (у 78%) располагается в средней трети катакроты, у 22% в нижней трети катакроты и ни разу не была обнаружена в верхней трети катакроты.

На СФГ с бедренной артерии дикротическая волна чаще всего регистрируется в нижней трети катакроты (у 60%) и реже — в средней трети (у 23%). У некоторых детей (у 17%) дикротическая волна на СФГ с бедренной артерии совсем не выражена.

Экспериментальные исследования (К. А. Морозов, 1958; В. П. Никитин, 1959; А. Д. Валтнерис, 1962, и др.) по влиянию различных факторов на скорость распространения пульсовой волны позволили выявить зависимость скорости распространения пульсовой волны от величины артериального давления (главным образом

минимального), от вязкости крови, от состояния окружающих тканей и от тонического напряжения гладкой мускулатуры стенок артерий. С увеличением артериального давления, вязкости крови и тонического напряжения мускулатуры стенок артерий скорость распространения пульсовой волны увеличивается; при создании искусственного отека окружающих артерий тканей скорость распространения пульсовой волны уменьшается.

Скорость распространения пульсовой волны по крупным артериальным сосудам у здоровых детей

Исследования скорости распространения пульсовой волны по крупным артериальным сосудам показали, что у подавляющего большинства здоровых детей скорость распространения пульсовой волны по сосудам мышечного типа ($C_м$) больше скорости распространения пульсовой волны по сосудам эластического типа ($C_э$) при одновременном наличии больших индивидуальных колебаний этих величин (М. К. Осколкова, 1958).

Результаты исследований по отдельным возрастным группам приведены в табл. 13.

Таблица 13

Скорость распространения пульсовой волны (в сантиметрах в секунду) по сосудам мышечного типа ($C_м$) и по сосудам эластического типа ($C_э$) у здоровых детей в различных возрастных группах

Возраст в годах	$C_м$			$C_э$			$\frac{C_м}{C_э}$
	M	σ	m	M	σ	m	
3—6	699	93	18,6	661	99	19,8	1,06
7—11	783	27	3,1	616	79	9,2	1,27
12—15	871	94	10,9	610	57	6,6	1,42

Из табл. 13 видно, что у здоровых детей в возрасте от 3 до 15 лет скорость распространения пульсовой волны по сосудам мышечного типа ($C_м$) закономерно повышается вместе с увеличением возраста детей, а скорость распространения пульсовой волны по сосудам эластического типа ($C_э$) практически не изменяется.

Наиболее выраженная индивидуальная вариабельность величины $C_м$ наблюдается в группе детей дошкольного возраста (3—6 лет) и у подростков (12—15 лет), о чем свидетельствует большая величина среднего квадратического отклонения $C_м$ в этих группах. Этот факт отражает, очевидно, бо́льшую неустойчивость функционального состояния сосудистой системы, более выраженную лабильность тонуса крупных артериальных сосудов в указанных возрастных группах, что можно объяснить еще незрелостью и несовершенством нервных механизмов регуляции у маленьких детей и нервно-эндокринными вегетативными сдвигами у детей препубертатного возраста.

У детей дошкольного возраста величины $C_м$ и $C_э$ (669 и 661 см/с) отличаются друг от друга мало, а у детей школьного возраста эта разница увеличивается, что соответственно характеризует взаимоотношение тонуса сосудов мышечного и эластического типа в различном возрасте.

Отношение $\frac{C_м}{C_э}$, характеризующее изменения упругих свойств артерий, связанные с динамикой тонуса их гладкой мускулатуры, у детей дошкольного возраста в среднем составляет 1,06 (при индивидуальных колебаниях от 0,67 до 1,61), у детей младшего школьного возраста — в среднем 1,27, у детей старшего школьного возраста — в среднем 1,42 (при индивидуальных колебаниях у учащихся от 1 до 1,67). У некоторых детей дошкольного возраста (у самых младших в возрасте 3—4 лет) скорость распространения пульсовой волны по сосудам эластического типа была выше таковой по сосудам мышечного типа.

Обнаруженные соотношения в скорости распространения пульсовой волны по крупным артериальным сосудам у исследованных нами здоровых детей можно объяснить возрастными как анатомическими, так и функциональными особенностями сердечно-сосудистой системы, особенностями иннервации и нейро-гуморальных влияний на сосудистую систему у детей. Так, например, большие индивидуальные колебания величин скорости распространения пульсовой волны в каждой возрастной группе, очевидно, объясняются значительной лабильностью тонуса крупных артериальных сосудов у детей, выраженной даже в большей степени, чем у взрослых.

Увеличение скорости распространения пульсовой волны по сосудам мышечного типа и нарастание величин $\frac{C_м}{C_э}$ с увеличением возраста детей, свидетельствующее о постепенном увеличении с возрастом тонуса гладкой мускулатуры этих артерий, и, по-видимому, зависят как от изменяющегося анатомического строения артерий (например, от увеличения числа гладких мышечных волокон в сосудистой стенке и увеличения их мощности), так и от особенностей иннервации и эндокринно-гуморальных влияний.

Влияние гладкой мускулатуры стенки сосуда на состояние его напряжения доказано обстоятельными экспериментами Е. А. Мошкина (1955), показавшего, что чем больше мышечных элементов содержит стенка сосудов, тем выше ее модуль упругости.

Относительное постоянство величин $C_э$ у детей различных возрастных групп можно расценить, очевидно, как результат отсутствия одной из главных предпосылок для изменений этой величины — анатомических изменений артериальных сосудов эластического типа, их уплотнения у детей в пределах указанного возрастного интервала (3—15 лет). По наблюдениям Б. А. Зелинского (1963), $C_э$ у взрослых заметно изменялась (увеличивалась) лишь при наличии выраженного атеросклероза. При отсутствии атеросклероза, даже при высоком артериальном давлении, $C_э$, как правило, не уклонялась от нормы.

3. ПОЛИКАРДИОГРАФИЯ

Физиологические основы поликардиографии

Поликардиография — комбинированное исследование, основанное на синхронной регистрации ЭКГ, ФКГ и СФГ с сонной артерии и сопоставлении указанных кривых во времени. Метод позволяет косвенным путем определять продолжительность отдельных фаз систолы левого желудочка. Изучение продолжительности отдельных фаз сердечного сокращения представляет значительный интерес для суждения о функциональной способности сердца и для понимания механизмов кардиодинамики в условиях нормы и патологии (Е. Б. Бабский, 1957; Н. Н. Савицкий, 1963, и др.).

Под термином «динамика» сердца понимается протекающая в определенные фазы времени механическая работа сердца, сопровождающаяся изменениями его объема и изменениями давления в его полостях и в крупных сосудах.

Фазовые изменения объема и давления в полостях сердца и в крупных сосудах в течение сердечного цикла в опытах на животных измерялись кровавым путем (Marey, 1885; Weber, 1889; Wiggers, 1921, и др.). У людей они также могут быть определены методом катетеризации и ангиокардиографии, но оба эти метода не могут иметь широкого применения в клинике ввиду своей сложности и небезопасности.

Клинико-экспериментальные наблюдения показали, что некоторые фазы сердечного сокращения на человеке могут быть изучены косвенным методом — путем регистрации различных проявлений сердечной деятельности — ЭКГ, тонов сердца, кардиограммы, СФГ, кривых артериального и венозного давления и др. и сопоставления их между собой во времени.

На основании опытов Wiggers (1921) и экспериментально-клинических наблюдений других авторов (Broemser, Ranke, 1933; Schutz, Weber, 1933; Holldack, 1951; Е. Б. Бабский, В. Л. Карпман, 1956, и др.) в сердечном цикле в настоящее время различают, кроме двух основных фаз — систолы и диастолы, в каждой из них несколько периодов, характеризующихся определенными изменениями длины мышечных волокон, изменениями объема и давления в сердечных полостях. Схематическое представление об этих изменениях дает рис. 19.

Первая, основная, фаза общей или так называемой электромеханической систолы — фаза напряжения, во время которой сердечная мышца напрягается вокруг своего содержимого, в результате чего сердце меняет свою форму, а затем повышает внутреннее давление до величины, превышающей величину давления в аорте и в легочной артерии.

Фаза напряжения состоит из двух периодов:

1) Период изменения формы [период преобразования, или фаза асинхронного сокращения, по В. Л. Карпману и В. С. Савельеву (1960)]. В этот период происходит постепенное распространение возбуждения по миокарду желудочков и асинхронное сокраще-

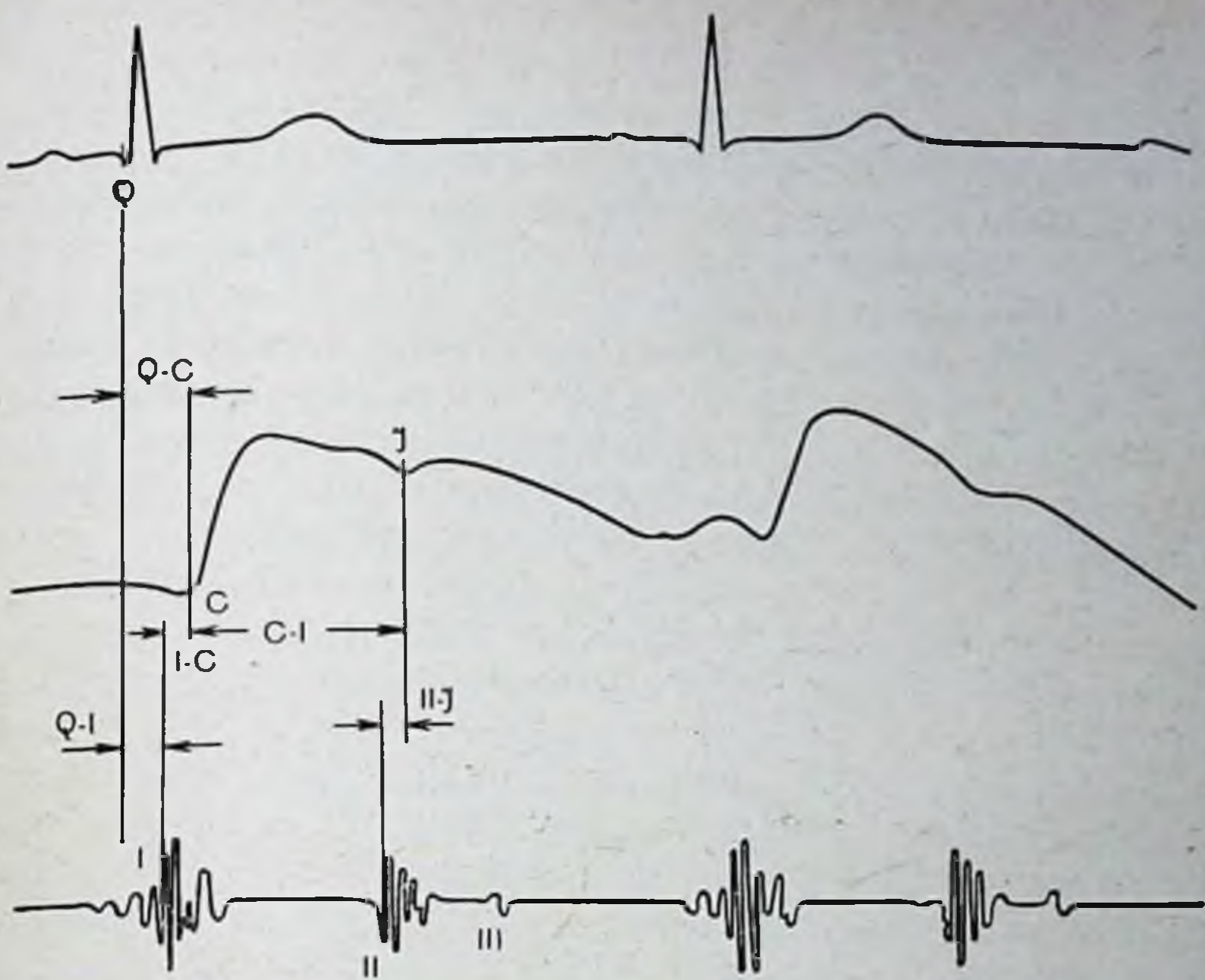

Рис. 19. Определение длительности фаз сердечного цикла по синхронной записи ЭКГ, сфигмограммы сонной артерии и ФКГ (поликардиограммы).

Q—I — фаза преобразования; (I—*C*)—(II—*I*) — период изометрического сокращения; (*Q*—*C*)—(II—*I*) — фаза напряжения; *C*—*I* — фаза изгнания.

ние отдельных участков миокарда, в результатет чего происходит изменение формы сердца из овальной — диастолической, в более округлую — систолическую. В период преобразования внутрижелудочковое давление почти не увеличивается, так как не все волокна миокарда находятся в состоянии сокращения, и предсердно-желудочковые клапаны не замкнуты.

2) Период нарастания давления, или изометрический период, начинается после закрытия атрио-вентрикулярных клапанов, заканчивается открытием полулунных клапанов. В этот период при неизменном объеме и относительно неизменной длине волокон внутреннее давление в желудочках возрастает до величины, превышающей величину давления в аорте и легочной артерии. По Laszt и Muller (1953), этот период может быть еще разделен на периоды быстрого и медленного повышения давления.

Вторая, основная, фаза сердечной систолы — фаза изгнания, или фаза изотонического сокращения, начинается после преодоления левым и правым желудочками диастолического давления в аорте и легочной артерии и заканчивается в момент закрытия полулунных клапанов упомянутых крупных сосудов. В течение этой фазы происходит вытеснение содержимого желудочков, уменьшение длины мышечных волокон и объема желудочков. Внутреннее давление в желудочках в этот период практически остается постоянным, поэтому данная фаза названа еще фазой изотонического сокращения. Wiggers (1921) различает в периоде изгнания период быстрого и период медленного (редуцированного) изгнания. В примыкающей к фазе изгнания диастоле в настоящее время также различают несколько периодов: протодиастолу (начало расслабления сердечной мышцы и начало падения давления в желудочках до момента полного закрытия полулунных клапанов), фазу изометрического расслабления (дальнейшее расслабление сердечной мышцы при закрытых предсердно-желудочковых и полулунных клапанах, дальнейшее падение давления в желудочках), фазу наполнения желудочков кровью, в которой выделены период быстрого и период медленного наполнения, а также период систолы предсердий.

В клинико-физиологических исследованиях в настоящее время особое значение придается анализу временных соотношений фаз сердечной систолы, который может быть осуществлен (как уже упоминалось выше) на основе регистрации и сопоставления между собой во времени кривых, отражающих различные стороны деятельности аппарата кровообращения.

Наиболее распространенными в клинике в связи с его удобством и достаточной точностью является способ Блюмбергера (1940) с поправкой по Maas (1949) и Holldack (1951), получивший название «поликардиографического». Суть его заключается в синхронной регистрации ЭКГ, ФКГ и пульса с сонной артерии и сопоставлении полученных кривых во времени. Таким образом определяется длительность механической систолы и ее отдельных фаз.

Поликардиографический метод фазового анализа сердечной систолы отражает временные соотношения систолы левого желудочка, поскольку регистрируемые

в этих исследованиях кривые (особенно СФГ с сонной артерии) связаны в основном с деятельностью левого желудочка сердца.

Динамика сокращения правого желудочка у человека может быть изучена путем регистрации кривой давления в правом желудочке при его зондировании (наряду с синхронной регистрацией ЭКГ и ФКГ), а также при реографии аорты и легочной артерии (Ю. Т. Пушкарь, 1959), о чем более подробно сказано в разделе «Реокардиография».

Эксперименты на животных и клинико-физиологические исследования у людей позволили установить, что основные фазы систолы — время напряжения и время изгнания, находятся в зависимости от целого ряда факторов кардиального и экстракардиального происхождения — частоты пульса, длительности систолы, длительности предшествующей диастолы, величины периферического сопротивления, величины ударного объема, сократительной способности миокарда, а также от тонуса симпатической нервной системы (Е. Б. Бабский, В. Л. Карпман, 1959; Wiggers, 1920; Blumberger, 1940, и др.).

Увеличение времени изометрического сокращения, времени напряжения и времени изгнания большинство авторов рассматривают как показатель ухудшения сократительной функции миокарда. При дальнейшем ухудшении сократительной способности миокарда время изгнания может укорачиваться (преждевременное прекращение систолы).

Длительность фазы асинхронного сокращения (интервал Q—I тон), по общему мнению, зависит в основном от градиента давления между левым желудочком и левым предсердием — при патологическом повышении давления в левом предсердии этот интервал удлиняется (В. В. Соловьев, 1957; В. И. Маслюк, 1959, Kelly, 1955, и др.). В. Л. Карпман (1964) выделяет фазовые синдромы гиподинамии и гипердинамии. Фазовый синдром гиподинамии в условиях патологии возникает при нарушении сократительной способности миокарда и характеризуется удлинением изометрического сокращения, укорочением изгнания, укорочением механической систолы, снижением скорости повышения внутрижелудочкового давления, уменьшением внутрисистолического показателя и увеличением индекса напряжения миокарда.

Фазовый синдром гиперинамии может быть при интенсивной мышечной работе и у больных с пороками сердца. Для него характерно укорочение изометрического периода, фазы изгнания, механической систолы, увеличение скорости повышения внутрижелудочкового давления, скорости опорожнения.

Методика поликардиографии (фазового анализа сердечной систолы)

Изучение продолжительности основных фаз систолы левого желудочка сердца у детей производится следующим образом.

Синхронная регистрация пульса с сонной артерии, ФКГ с верхушки сердца (в первом среднечастотном диапазоне) и ЭКГ во II стандартном отведении осуществляется в горизонтальном положении ребенка, после 10—15-минутного отдыха с помощью того или иного имеющегося в наличии полиграфа. Скорость движения бумаги должна быть не менее 50 мм/с. Перед началом регистрации кривых убеждаются, что ребенок спокоен, его не волнует процедура исследования и показатели пульса у него стабилизировались.

В полученных кривых (см. рис. 19) путем сопоставления их между собой во времени определяют:

1) продолжительность фазы преобразования (интервал от начала зубца *Q* ЭКГ до первой высокой вибрации I тона);

2) продолжительность фазы напряжения (интервал от начала зубца Q ЭКГ до начала подъема кривой каротидного пульса за вычетом времени распространения пульсовой волны от сердца до сонной артерии, равного интервалу II тон — инцизура каротидного пульса);

3) продолжительность изометрической фазы (как разность между временем напряжения и временем преобразования);

4) продолжительность фазы изгнания (интервал от начала подъема кривой каротидного пульса до самой глубокой точки ее инцизуры);

5) продолжительность механической систолы (как сумму времени изометрического сокращения и времени изгнания).

В случае невозможности одновременной регистрации более двух кривых (по техническим причинам — наличие только двухканального прибора) можно рекомендовать двухэтапную регистрацию кривых: сначала регистрировать ЭКГ и пульс с сонной артерии, затем — пульс с сонной артерии и ФКГ.

Из первой записи по интервалу от начала зубца *Q* до самой глубокой точки инцизуры кривой каротидного пульса (за вычетом времени запаздывания пульсовой волны) определяют длительность общей систолы, из второй записи по интервалу от II тона ФКГ до инцизуры пульсовой кривой — время запаздывания пульсовой волны. Время изгнания определяют по интервалу от начала подъема кривой каротидного пульса до ее инцизуры, время напряжения — как разность между длительностью общей систолы и длительностью периода изгнания (Maas, 1949).

Можно при таком способе записи применить и другую модификацию определения фазовой структуры сердечной систолы. На ФКГ определяют длительность общей (электромеханической) систолы по интервалу от начала зубца Q ЭКГ до начала II тона на ФКГ, а также длительность механической систолы (по интервалу между первой высокой вибрацией I тона и началом II тона). По СФГ определяют продолжительность фазы изгнания (интервал от начала подъема пульсовой кривой до ее инцизуры). Продолжительность фазы напряжения вычисляют по разнице между длительностью электромеханической систолы и длительностью фазы изгнания, а продолжительность изометрической фазы — по разнице между механической систолой и фазой изгнания.

После определения продолжительности отдельных фаз механической систолы вычисляют ряд показателей, характеризующих взаимоотношение отдельных фаз и сердечного цикла: 1) механический коэффициент $\left(\frac{\text{изгнание}}{\text{напряжение}}\right)$; 2) внутрисистолический показатель $\left(\frac{\text{изгнание}}{\text{механическая систола}} \cdot 100\%\right)$, характеризующий полезно расходуемое время сердечного сокращения на работу по изгнанию крови; 3) отношение времени изгнания к длительности сердечного цикла $\left(\frac{\text{изгнание}}{\text{сердечный цикл}} \cdot 100\%\right)$;

4) отношение времени напряжения к длительности сердечного цикла $\left(\frac{\text{напряжение}}{\text{сердечный цикл}} \cdot 100\%\right)$.

Последние два показателя мы предлагаем называть «внутрицикловыми показателями изгнания и напряжения» (подобно «внутрисистолическому» показателю, характеризующему отношение двух основных фаз сердечной систолы к длительности механической систолы).

Изучение этих показателей важно для наглядного представления об изменениях фазы напряжения и фазы изгнания вместе с изменением частоты сердечных сокращений и для решения вопроса, например, о том, связаны ли обнаруженные изменения этих фаз только с изменением частоты ритма сердечной деятельности или обусловлены нарушениями динамики сердечного сокращения.

Измерение всех указанных выше интервалов проводится в 6—8 сердечных циклах и искомая величина определяется как среднее арифметическое из нескольких измерений.

Продолжительность отдельных фаз сердечной систолы у здоровых детей

Полученные на основе поликардиографии данные о продолжительности механической систолы и ее отдельных фаз у здоровых детей проанализированы в сопоставлении с частотой сердцебиений и с возрастом детей. При этом обнаружена статистически достоверная зависимость продолжительности механической систолы и ее отдельных фаз (кроме фазы преобразования) от частоты сердцебиений (М. К. Осколкова, 1962; А. А. Галстян, 1962; Hockerts, 1952).

Путем построения корреляционных полей и последующей математической обработки данных исследований были найдены уравнения и кривые регрессии, отражающие зависимость продолжительности механической систолы и ее отдельных фаз от частоты сердечных сокращений (М. К. Осколкова, 1962).

Уравнения, отражающие зависимость времени изгнания и механической систолы от длительности сердечного цикла у здоровых детей, имеют следующий вид:

$$I = 0{,}288 \cdot RR0{,}283,$$

$$S_m = 0{,}15RR + 0{,}185,$$

где I — продолжительность фазы изгнания в секундах;
RR — продолжительность сердечного цикла в секундах;
Sm — продолжительность механической систолы в секундах;

Из приведенных формул, а также из табл. 14 видно, что у здоровых детей продолжительность механической систолы и ее отдельных фаз (кроме фазы преобразования) находятся в зависимости от частоты ритма сердечной деятельности: с учащением ритма сердечных сокращений они укорачиваются.

При изучении продолжительности отдельных фаз сердечной систолы в зависимости от возраста получены данные, говорящие о том, что продолжительность основных фаз сердечной систолы заметно разнится лишь у детей дошкольного возраста и у учащихся, особенно старшего возраста. У детей дошкольного возраста фазовые интервалы заметно короче, чем у детей школьного возраста, за исключением фазы преобразования, которая почти не изменяется. У детей школьного возраста отмечается лишь незначительная тенденция к увеличению продолжительности фаз систолы в самом старшем возрасте (14—15 лет).

У остальных учащихся (от 7 до 13 лет) продолжительность механической систолы и ее отдельных фаз с возрастом почти не меняются. Основное значение в изменении временных соотношений сердечной систолы, таким образом, имеет не возраст детей, а частота сердечных сокращений (при прочих равных условиях).

Экспериментальные и клинические наблюдения многих авторов у взрослых и у детей показали ценность фазового анализа сердечной систолы для дифференциальной диагностики пороков сердца и функциональной оценки системы кровообращения.

4. АПЕКСКАРДИОГРАФИЯ (ВЕРХУШЕЧНАЯ КАРДИОГРАФИЯ)

Апекскардиография — регистрация верхушечного толчка, представляет собой разновидность регистрации инфранизкочастотных (дозвуковых) вибраций грудной клетки (в пределах от долей до 20 Гц), вызванных работой сердца — его сокращением и расслаблением. Это — первый из графических методов, примененный еще в прош-

Таблица 14

Определение продолжительности механической систолы ее отдельных фаз и других показателей динамики сердца у детей в возрасте от 3 до 15 лет (по данным М. К. Осколковой)

Число сокращений сердца в минуту	Продолжительность сердечного цикла (в сотых долях секунды)	Продолжительность механической систолы (в сотых долях секунды)	Фазы систолы (в сотых долях секунды)			Показатели, %			
			изгнания	напряжения	изометрическая	систолический механической систолы	внутрисистолический	внутрицикловой изгнания	внутрицикловой напряжения
40	150	41,0	32,4	13,9	8,6	27,3	73,6	22,0	9,3
42	143	40,0	32,0	13,0	8,0	27,9	78,2	22,8	9,4
44	136	39,0	31,5	12,8	7,5	28,5	80,2	23,6	9,5
46	130	38,0	31,0	12,4	7,0	29,7	81,5	24,2	9,6
48	125	37,2	30,7	12,1	6,5	29,7	82,6	25,0	9,7
50	120	36,5	30,3	11,8	6,2	30,3	83,6	25,7	9,8
52	116	35,8	30,0	11,5	5,8	31,0	84,4	26,4	9,9
54	112	35,3	29,8	11,3	5,5	31,6	85,0	27,1	10,0
56	108	34,7	29,5	11,0	5,2	32,2	85,7	27,8	10,2
58	104	34,1	29,2	10,7	4,9	32,8	86,1	28,4	10,3
60	100	33,5	29,0	10,5	4,5	33,4	86,6	29,1	10,4
62	97	32,9	28,5	10,3	4,4	34,0	87,0	29,9	10,5
64	94	32,4	28,2	10,1	4,2	34,6	87,5	30,5	10,7
66	91	32,0	28,1	9,8	3,9	35,2	87,9	31,1	10,8
68	88	31,6	27,9	9,6	3,7	35,8	88,2	31,8	10,8
70	86	31,3	27,7	9,5	3,6	36,4	88,6	32,4	11,1
72	83	30,9	27,4	9,3	3,5	37,0	88,9	33,1	11,2
74	81	30,6	27,2	9,2	3,4	37,6	89,1	33,7	11,3
76	79	30,3	27,0	9,0	3,3	38,2	89,4	34,3	11,4
78	77	30,3	26,8	8,9	3,2	38,8	89,6	35,0	11,6
80	75	29,7	26,6	8,8	3,1	39,4	89,8	35,6	11,7
82	73	29,4	26,4	8,7	3,0	40,0	90,0	36,3	11,8
84	71	29,2	26,2	8,6	3,0	40,6	90,2	36,9	11,9
86	70	28,9	26,0	8,5	2,9	41,2	90,4	37,6	12,1
88	68	28,7	25,8	8,3	2,9	41,9	90,5	38,2	12,2
90	67	28,5	25,7	8,2	2,8	42,5	90,6	38,8	12,3

Число сокращений сердца в минуту	Продолжительность сердечного цикла (в сотых долях секунды)	Продолжительность механической систолы (в сотых долях секунды)	Фазы систолы (в сотых долях секунды)			Показатели, %			
			изгнания	напряжения	изометрическая	систолический механической систолы	внутрисистолический	внутрициклового изгнания	внутрициклового напряжения
92	65	28,3	25,5	8,1	2,8	43,1	90,8	39,5	12,5
94	64	28,1	25,4	8,0	2,7	43,7	90,9	40,1	12,6
96	63	27,9	25,2	8,0	2,7	44,3	91,0	40,7	12,7
98	61	27,7	25,1	7,9	2,6	44,9	91,0	41,4	12,8
100	60	27,5	24,9	7.8	2,6	45,5	91,0	42,0	13,0
102	59	27,3	24,8	7,7	2,5	46,2	91,0	42,6	13,1
104	58	27,2	24,7	7,6	2,5	46,8	91,1	43,2	13,2
106	57	27,0	24,6	7,6	2,4	47,4	91,1	43,8	13,3
108	56	26,8	24,4	7,5	2,4	48,0	91,1	44,3	13,5
110	55	26,6	24,3	7,4	2,3	48,6	91,1	44,9	13,6
112	54	26,5	24,2	7,4	2,3	49,2	91,1	45,5	13,7
114	53	26,3	24,0	7,3	2,3	49,9	91,1	46,0	13,8
116	52	26,6	24,0	7,2	2,2	50,4	91,1	46,6	14,0
118	51	26,1	23,9	7,2	2,2	51,0	91,1	47,2	14,1
120	50	26,0	23,8	7,1	2,2	51,6	91,1	47,7	14,2
122	49	25,8	23,6	7,1	2,2	52,2	91,1	48,3	14,3
124	48	25,7	23,5	7,0	2,2	52,8	91,1	48,8	14,5
126	48	25,6	23,4	6,9	2,2	53,4	91,1	49,4	14,6
128	47	25,5	23,3	6,9	2,2	54,0	91,1	49,9	14,7
130	46	25,4	23,2	6,8	2,2	54,6	91,1	50,5	14,8
132	45	25,2	23,1	6,8	2.2	55,2	91,1	51,0	14,9
134	45	25,2	23,0	6,7	2,2	55,9	91,1	57,6	15,1
136	44	25,1	22,9	6,7	2,2	56,5	91,1	52,1	15,2
138	43	25,0	22,8	6,6	2,2	57,1	91,1	52,7	15,3
140	43	24,9	22,7	6,6	2,2	57,7	91,1	53,3	15,4
145	41	24,7	22,5	6,5	2,2	59,2	91,1	54,6	15,6
150	40	24,5	22,3	6,4	2,2	60,7		56,0	16,0

Диапазон нормальных колебаний: для механической систолы ±2, для фазы изгнания ±2, для фазы напряжения ±2,4 для изометрической фазы ±1,7 (в сотых долях секунды), для систолического показателя механической систолы ±3,0, для внутрисистолического показателя ±5 0, для внутрициклового показателя изгнания ±3,0, для внутрициклового показателя напряжения ±3,0 (в процентах).

лом столетии (Marey, 1878). Регистрация верхушечной кардиограммы производилась тогда с помощью механической пневмозаписи (датчиком служила пневматическая капсула). Однако отсутствие в то время многоканальной аппаратуры, которая позволила бы синхронно регистрировать и другие проявления сердечной деятельности, несовершенство методики привели к тому, что она не получила распространения и фактически была забыта. В последние годы интерес к регистрации верхушечной кардиограммы вновь возрос в связи с тем, что эта методика является одной из немногих позволяющих анализировать фазовую структуру не только систолы, но и диастолы. Изучение же диастолической части сердечного цикла в клинико-физиологических исследованиях не менее важно, чем хронометрия фаз систолы: процессы, происходящие в миокарде во время диастолы, в значительной мере предопределяют особенности сократительного процесса.

Развитие электронной техники позволило позднее (в 50-е годы) усовершенствовать методику апекскардиографии (как и других методик, связанных с регистрацией низкочастотных вибраций прекардиальной области). Теперь синхронно с апекскардиограммой регистрируются ЭКГ и ФКГ и другие проявления сердечной деятельности. Путем сопоставления указанных кривых во времени определяется длительность отдельных фаз сердечного цикла (систолы и диастолы).

В литературе имеются немногочисленные работы о применении апексакардиографии у детей (Г. И. Клайшевич, Н. М. Коган, 1968; А. А. Галстян и др., 1970; И. Н. Даскалов, 1970; М. Р. Лапидус и др., 1972; Л. Т. Ломако, 1973).

Апекскардиограмма регистрируется в положении ребенка на левом боку с отведенной под голову левой рукой, при спокойном неглубоком дыхании, на среднем выдохе. Датчик (пьезоэлектрический, емкостный) укрепляют в области верхушечного толчка (в участке наиболее выраженной пульсации). Скорость движения регистрационной бумаги 50—100 мм/с.

Экспериментальные исследования и количественный анализ позволили дать следующую физиологическую трактовку отдельным элементам апекскардиограммы. Начальная небольшая волна *a* (предсердная) отражает сокращение предсердия (левого или правого, в зависи-

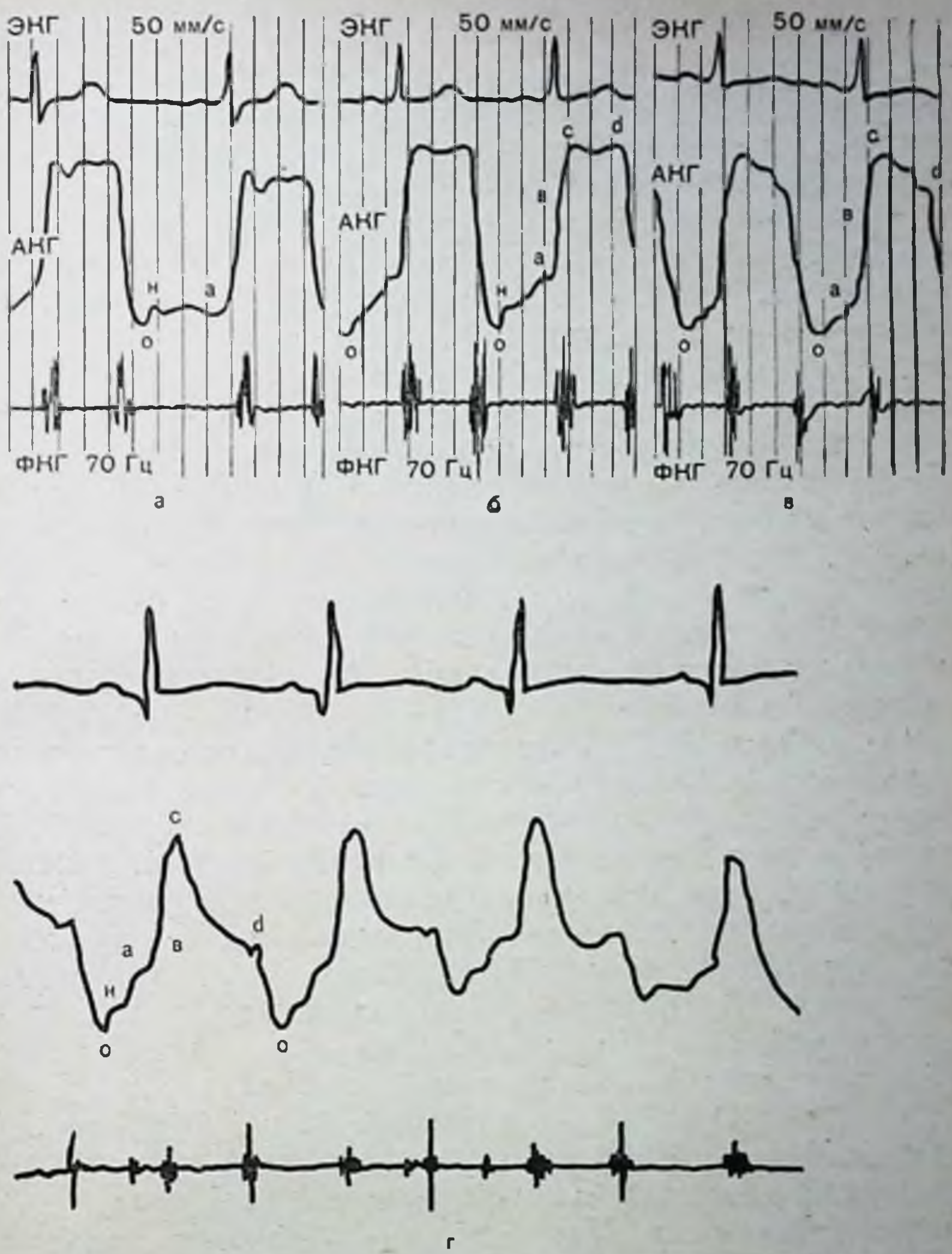

Рис. 20. Варианты апекскардиограммы здоровых детей.
а — мальчика 9 лет, б — девочки 13 лет, в — девочки 5 лет, г — новорожденного (пояснения в тексте).

мости от местоположения датчика) и наполнение кровью желудочка сердца (левого или правого). Она регистрируется после начала зубца *P* ЭКГ и чаще всего совпадает с IV тоном сердца и с комплексом *QRS* ЭКГ. Ее длительность определяется по интервалу *а—в* (от начала подъема предсердной волны до начала крутого подъема систолической волны) (рис. 20).

Выраженность предсердной волны *а* зависит от активности наполнения желудочка, вызванного сокращением предсердия. При наличии препятствия в поступлении крови из предсердия в желудочек (например, сужение отверстия) или слабого сокращения предсердия волна крови из предсердия недостаточна для того, чтобы вызвать колебания стенки желудочка, и на апекскардиограмме предсердная волная значительно уменьшается или совсем не регистрируется.

За предсердной волной следует систолическая волна (*в* — II тон), состоящая из интервала, предшествующего фазе изотонического сокращения (изгнания) и их отрезка, отражающая время изгнания. Систолическая волна состоит из быстро поднимающегося восходящего колена (*в*—*с*), переходящего в пологое (*с*—*d*), а затем в нисходящее колено (в точке *d*). Форма систолической волны может быть весьма разнообразной. Она зависит от величины ударного объема желудочка и скорости изгнания в ранней фазе систолы.

По данным Л. Т. Ломако (1973), у новорожденных систолическая волна *с* всегда остроконечная и относительно ранняя, что указывает на высокую скорость систолического изгнания крови. Интервал *Q*—*в* (от начала зубца *Q* ЭКГ до начала восходящего колена систолической волны) характеризует фазу асинхронного сокращения (электромеханический интервал) левого (правого) желудочка. Интервал *в* — I тон соответствует предизометрической фазе. Интервал I тон — *с* (от первой высокой осцилляции I тона до самой высокой точки восходящего колена) отражает длительность изометрического периода. На восходящей ветви апекскардиограммы соответственно первой высокой осцилляции I тона часто имеется зазубрина. Интервал *в* — *с* — период подъема систолической волны, включает часть предизометрического периода и весь изометрический период. Интервал *Q*—*с* (от начала зубца *Q* ЭКГ до самой высокой точки восходящей ветви) соответствует длительности фазы напряжения левого желудочка. Точка *С* апекскардиограммы соответствует на ФКГ открытию аортальных клапанов. Интервал *с*—*d* соответствует фазе изгнания. Интервал *d* — II тон — протодиастола (предшествует закрытию аортальных клапанов). Интервал II тон — точка *О* (от начала II тона до самой глубокой точки нисходящего колена апекскардиограммы) со-

Таблица 15

Длительность интервалов апекскардиограммы у здоровых детей (по данным различных авторов)

Автор	возрастная группа	статистические показатели	Продолжительность интервалов в сотых долях секунды: электромеханический интервал *a—b*	фаза предизометрического сокращения *b—I* тон	фаза изометрического сокращения I тон—*c*	фаза напряжения *Q—c*	фаза изотонического сокращения *c—d*	фаза протодиастолы *d—II* тон	фаза изометрического расслабления II тон—*O*	фаза быстрого наполнения *O—H*	фаза замедленного наполнения *H—a*
Т. П. Ломако	Новорожденные	M	5,9	3,3	2,2	8,1	20,4	1,2	6,4		
		σ	1,6	1,5	1,2	1,8	1,3	0,1	0,8		
		m	0,2	0,2	0,2	0,2	0,1	0,02	0,1		
И. И. Дискалов	3—6 лет	M	2,5	4,0	2,5	8,9	21,4	3,1	8,0	4,4	12,8
		σ	0,6	0,9	0,9	1,3	1,6	0,8	0,8	0,5	6,0
		m	0,2	0,3	0,3	0,4	0,5	0,3	0,3	0,2	2,0
	7—10 лет	M	2,4	3,5	2,5	8,5	22,8	3,0	9,1	4,1	20,0
		σ	0,7	0,8	0,8	1,5	2,2	0,9	1,0	0,6	8,5
		m	0,2	0,3	0,3	0,5	0,7	0,3	0,3	0,2	0,3
	10—14 лет	M	3,0	4,2	3,2	10,3	23,8	3,0	9,5	4,8	23,0
		σ	0,8	1,0	1,0	1,2	2,6	1,0	1,3	0,9	10,2
		m	0,3	0,3	0,4	0,4	0,9	0,3	0,4	0,3	3,5
А. А. Галстян и др.	7—10 лет	M	6,1	2,8	4,5	9,6	23,3	2,3	6,9	6,2	16,0
		σ	1,2	0,9	1,2	1,2	2,5	0,9	1,7	1,7	6,8
		m	0,2	0,1	0,2	0,2	0,4	0,1	0,3	0,3	1,1
	11—15 лет	M	7,2	3,4	5,0	10,6	25,3	2,7	6,2	5,6	21,1
		σ	2,0	0,9	1,5	1,7	2,5	1,1	2,2	1,7	10,6
		m	0,3	0,1	0,2	0,2	0,4	0,2	0,3	0,2	1,6

ответствует фазе изометрического расслабления. Необходимо отметить, что точка *O* апекскардиограммы по времени совпадает с моментом открытия митрального клапана и имеет важное дифференциальное значение для обнаружения щелчка открытия митрального клапана *OS* при митральном стенозе. Интервал *O—H* на вос-

ходящей кривой отражает время быстрого наполнения, интервал *H—a* (на базе пологой части восходящей волны) — время медленного наполнения. Пологая часть очень изменчива и не всегда выявляется, особенно при частом ритме. Интервал *O—a* — суммарная фаза диастолического наполнения. Точка *H* апекскардиограммы совпадает на ФКГ с левожелудочковым III тоном и может служить его ориентиром.

У здоровых новорожденных отмечено (Т. П. Ломако, 1973) преобладание фазы быстрого диастолического наполнения. У большинства из них в связи с частым ритмом сердца регистрируется только волна быстрого диастолического наполнения.

В табл. 15 и 16 приведены основные количественные показатели апекскардиограммы здоровых детей разного возраста (А. А. Галстян и др.).

При статистическом анализе установлено, что существует достоверная зависимость длительности фаз систолы и диастолы от возраста детей, кроме периодов изометрического сокращения (I тон — *C*), изометрического расслабления (II тон — *O*), быстрого наполнения (*O—H*) и угла быстрого наполнения (α_1). Имеется слабая зависимость от частоты ритма для предсердного (*a—b*) и изометрического (I тон — *C*) сокращения и фазы напря-

Показатели апекскардиограммы у детей в возрасте 7—15 лет (по А. А. Гал

Ритм сердца в минуту	Статистические показатели	Фаза левого предсердного сокращения *a—b*	Электромеханический интервал *Q—b*	Фаза асинхронного сокращения *b—I* тон	Фаза предизометрического сокращения *b—I* тон	Фаза изометрического сокращения I тон—*c*	Фаза предизотонического сокращения *b—c*	Фаза напряжения *Q—C*	Фаза изотонического сокращения *C—d*
55—80	M=	6,9	3,0	6,0	3,0	5,0	8,2	10,6	26,0
	±σ	1,9	1,5	0,9	1,5	1,5	1,4	1,8	1,7
	±m	0,3	0,2	0,2	0,2	0,2	0,2	0,3	0,3
81—105	M=	6,2	2,5	5,4	3,0	4,5	7,7	9,9	23,2
	±σ	1,6	0,9	0,9	0,9	1,2	1,3	1,2	2,3
	±m	0,2	0,1	0,1	0,1	0,2	0,2	0,1	0,3

жения, не обнаружено зависимости для периода предизометрического (b — I тон), протодиастолы (d—II тон), изометрического расслабления (II тон — O) и быстрого наполнения (O—H).

5. КИНЕТОКАРДИОГРАФИЯ

Кинетокардиография была предложена в 1953 г. Eddlemann (США). В Советском Союзе она была впервые применена, а затем модифицирована и усовершенствована Л. Б. Андреевым (1961) и И. Е. Оранским (1961, 1963, 1967).

Происхождение элементов кинетокардиограммы (ККГ) тесно связано с движением сердца во время его сокращения и расслабления, с перемещением крови внутри сердечных полостей и внутри крупных артериальных сосудов, открытием и закрытием клапанов сердца. Поэтому как форма кривой, так и ее количественная характеристика зависят от названных выше гемодинамических факторов.

При регистрации ККГ применяются датчики различной конструкции. Л. Б. Андреев применял электромагнитный датчик в комбинации с тензометрическим преоб-

Таблица 16

в зависимости от ритма сердца (в сотых долях секунды)
стяну и др.)

Фаза протодиастолы d—II тон	Фаза изометрического расслабления II тон—O	Фаза быстрого наполнения O—H	Фаза замедленного наполнения H—a	Угол быстрого наполнения в градусах α_1	Общий угол наполнения в градусах α_2	Угол замедленного наполнения в градусах α_3	Механическая систола I тон—II тон	Электромеханическая систола Q—II тон	Механическая диастола II тон—I тон	Электромеханическая диастола II тон—Q
2,4	7,3	6,6	29,2	54,6	33,0	21,9	31,2	37,6	53,4	47,0
1,1	1,7	1,9	10,4	13,7	9,1	9,7	2,6	1,7	11,7	8,2
0,2	0,3	0,3	1,8	2,3	1,6	1,7	0,4	0,3	0,2	1,1
2,5	7,2	6,2	14,2	61,0	42,2	29,5	29,1	34,8	36,7	30,9
1,1	1,7	1,3	6,2	12,6	9,9	10,5	2,6	1,8	5,2	5,1
0,1	0,2	0,2	0,9	1,8	1,4	1,5	0,4	0,2	0,7	0,7

разователем и регистрировал ККГ скорости и перемещения (аналогично баллистокардиографическим датчиком).

И. Е. Оранский применяет пьезоэлектрические датчики и акселерометры и регистрирует ККГ ускорения, т. е. вторую производную перемещений грудной клетки. Применяемую им методику он называет акселерационной кинетокардиографией. Воспринимающее устройство — датчик укрепляют на груди обследуемого, в пятом межреберье слева по среднеключичной линии (левый желудочек) или в четвертом межреберье у правого края грудины (правый желудочек). Регистрация ККГ проводится при свободном неглубоком дыхании (в фазу неглубокого выдоха). Величина электрических сигналов датчика и их форма отражают ускорение движения грудной клетки в предсердной области.

Синхронная регистрация ККГ с другими проявлениями сердечной деятельности — ЭКГ, ФКГ, БКГ, ДКГ, СФГ сонной артерии (Л. Б. Андреев, 1961; И. Е. Оранский, 1961, 1967) и сопоставление их характеристик с гемодинамическими показателями, полученными при помощи катетеризации сердца (В. Л. Карпман, В. С. Савельев, 1960; Wiggers, 1921; Blumberger, 1940) позволили выработать современную трактовку отдельных элементов ККГ.

ККГ (рис. 21) состоит из двух комплексов зубцов. Первый комплекс, более продолжительный, состоит из нескольких зубцов, отражающих систолу предсердий и желудочков; второй комплекс, меньшей амплитуды и продолжительности, соответствует началу диастолы и совпадает по времени с началом возникновения II тона.

Л. Б. Андреев на основании экспериментальных исследований и клинических наблюдений дает следующую трактовку зубцов ККГ. Отрезок *a—c* соответствует систоле предсердий. Точка *1* синхронна закрытию двустворчатого клапана, точка *2* — закрытию трехстворчатого клапана, точка *3* — открытию пульмональных клапанов, точка *4* — открытию аортальных клапанов. С точки *4* начинается изгнание крови из левого желудочка, точка *5* соответствует окончанию периода быстрого изгнания и началу медленного изгнания, точка *6* — моменту закрытия полулунных клапанов аорты; точка *7* — моменту закрытия полулунных клапанов легочной артерии; точки *8* и *9* — моменту открытия трехствор-

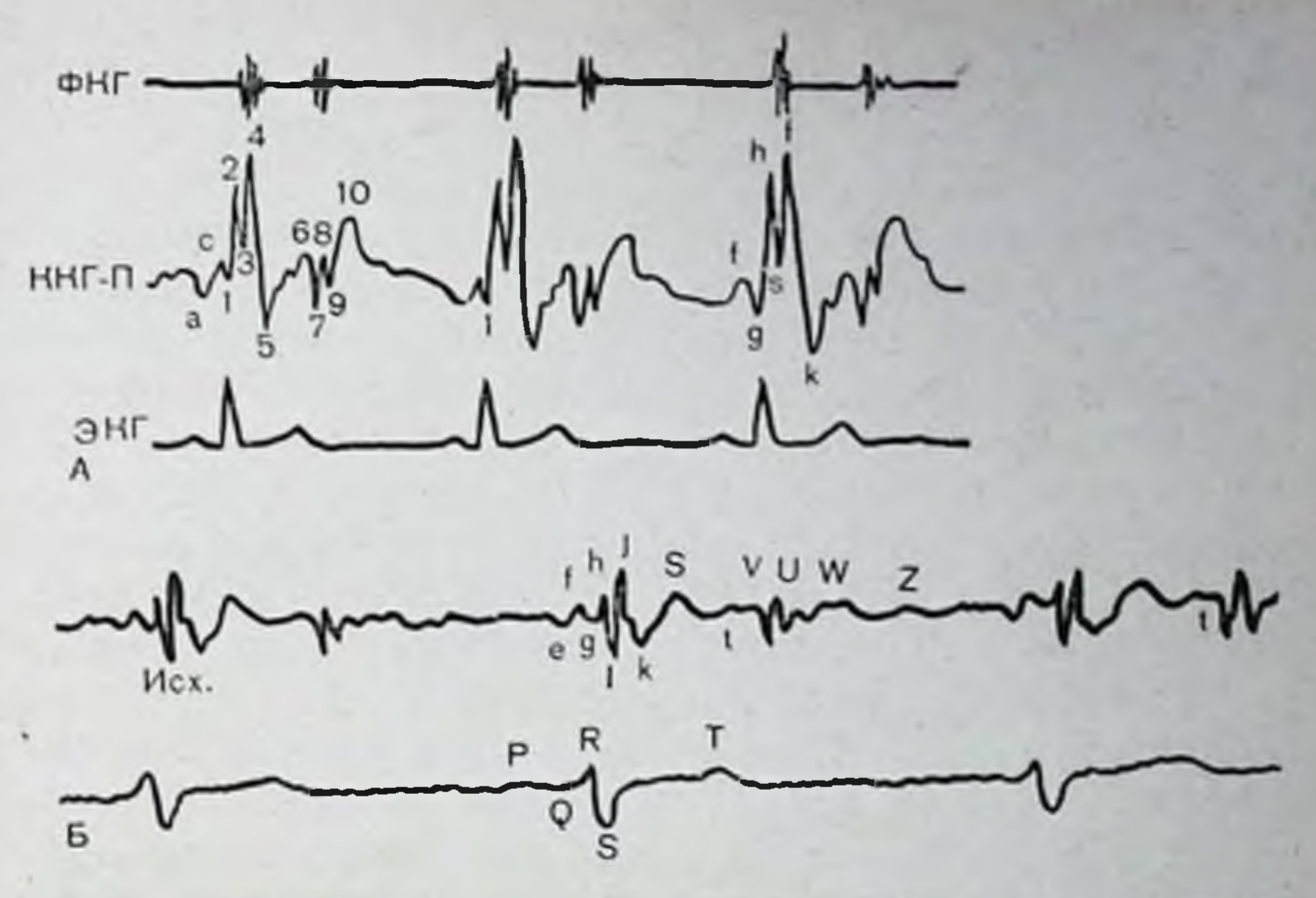

Рис. 21. Кинетокардиограмма перемещена (А), акселерационная (Б) здорового человека (по Л. Б. Андрееву).

чатого и двустворчатого клапанов, точка *10* — моменту максимума скорости в период быстрого наполнения желудочков.

И. Е Оранский и Б. М. Столбун (1968) приводят следующую трактовку элементов применяемой ими акселерационной ККГ.

Точка *g* ККГ является началом механической систолы, волна *h* соответствует периоду изометрического сокращения желудочков, причем вершина волны отражает максимальное напряжение миокарда в изометрическом периоде. Волны *j* — *I* соответствуют фазе быстрого изгнания. В течение этой фазы $^2/_3$ систолического объема крови выбрасывается из желудочков в аорту с максимальным ускорением. Поэтому волна *I*, характеризующая эту фазу, нарастает наиболее круто. Фаза быстрого изгнания завершается в точке *K*, с которой начинается фаза медленного изгнания. Интервал *K*—*S* соответствует периоду медленного изгнания крови.

Волна *u* возникает как результат удара крови о сомкнутые полулунные клапаны вследствие обратного тока крови в самом начале диастолы. Куполообразный подъем волны и отражает фазу быстрого наполнения желудочков. Волна *f* отражает систолу предсердий.

Амплитуда волн ККГ изменяется в различные фазы дыхания при перемене положения тела, после физической нагрузки.

В фазу глубокого вдоха амплитуда волн ККГ уменьшается (наполнение легких воздухом как бы демпфирует эффект сокращения сердца). При перемене положения тела вследствие перераспределения крови и изменения кровенаполнения сердца его сократительная способность изменяется, что находит свое отражения на ККГ.

В вертикальном положении отмечается укорочение всей систолы и периода изгнания, фаза быстрого наполнения при вставании удлиняется (за счет задержки крови в нижних конечностях и замедления притока к сердцу) (Eddlemann, Willis, Heyer, 1950, и др.).

После физической нагрузки увеличивается амплитуда волны *J*, характеризующая фазу быстрого изгнания.

При количественном анализе ККГ измеряются следующие интервалы, соответствующие длительности определенных фаз сердечной деятельности:

Q (ЭКГ) — *q* (ККГ) — фаза асинхронного сокращения
q — *I* (*J*) — период изометрического сокращения
I — *K* — фаза быстрого изгнания
K — *t* — фаза медленного изгнания
t — *v* — протодиастола
V — *W* — фаза изометрического расслабления
W — *Z* — фаза быстрого наполнения
Z — *e* — фаза медленного наполнения (табл. 17).

Фазовый анализ сердечного цикла у здоровых детей на основе кинетокардиографии был проведен Л. Л. Добрусиной (1969, 1970). Ниже приводятся полученные ею данные (табл. 18).

Л. Л. Добрусина отмечает, что у детей по сравнению со взрослыми на ККГ левого желудочка реже регистрируются волны куполообразные *f*, пикообразные *h*, расщепленные *j*. На ККГ правого желудочка перечисленные признаки наблюдались чаще. Анализ фазовых показателей позволил отметить, что они заметно не расходятся с опубликованными в литературе и полученными с помощью других методик: поликардиографии, динамокардиографии, реографии аорты и легочной артерии (Р. И. Буртман, 1960; Г. А. Красина, 1963; М. К. Осколкова, 1967, и др.). Так, фаза асинхронного сокращения левого желудочка, по данным Л. Л. Добрусиной, составляла в среднем 0,042—0,046 с, фаза изометрического

сокращения — 0,025—0,03 с, фаза изгнания — 0,25—0,29 с. Отмечена тенденция к увеличению продолжительности фаз с возрастом детей и урежением сердечного ритма.

Таблица 17

Длительность интервалов (в сотых долях секунды) основных волн ККГ у здоровых детей разного возраста

Волны ККГ	Статистические показатели	Возраст в годах					
		3—6		7—11		12—16	
		слева	справа	слева	справа	слева	справа
Волна *f*	M	5,7	5,2	6,0	6,3	6,0	6,4
	σ	0,7	2,0	1,0	2,0	1,0	2,0
	m	0,1	0,3	0,2	0,3	0,2	0,2
Волна *h*	M	2,5	1,3	2,5	3,0	3,0	3,6
	σ	0,24	0,8	0,5	0,7	2,0	0,9
	m	0,1	0,2	0,1	0,2	0,2	0,2
Волна *I*	M	5,6	6,0	6,0	6,4	6,9	7,5
	σ	0,8	0,4	1,0	2,0	2,0	2,0
	m	0,1	0,1	0,2	0,3	0,2	0,3
Интервал *K—S*	M	21,0	18,0	21,0	22,0	22,0	22,0
	σ	2,3	2,3	2,0	2,1	2,5	3,0
	m	0,5	0,5	0,3	0,5	0,4	0,5
Волна *U*	M	3,6	3,3	3,6	3,3	4,0	3,8
	σ	0,5	0,5	0,5	0,4	0,5	0,5
	m	0,2	0,2	0,2	0,1	0,1	0,1
Интервал *V—W*	M	6,3	5,5	6,0	5,8	6,3	6,6
	σ	0,7	0,8	0,7	0,5	0,9	0,1
	m	0,2	0,2	0,2	0,2	0,2	0,2

При сопоставлении показателей ККГ левого и правого желудочков обнаруживается некоторый асинхронизм в деятельности последних. Так, фаза напряжения и длительность механической систолы правого желудочка несколько продолжительнее фазы напряжения левого

Таблица 18

Длительность фаз сердечного цикла (в сотых долях секунды) левого и правого желудочков сердца в зависимости от частоты сердечных сокращений (по данным кинетокардиографии)

Фазы сердечного цикла	Статистические показатели	Длительность сердечного цикла *RR* в сотых долях секунды											
		90,0—120,0		81,0—89,0		70,0—80,0		64,0—69,0		55,0—63,0		46,0—54,0	
		левый желудочек	правый желудочек	левый желудочек	правый желудочек	левый желудочек	правый желудочек	левый желудочек	правый желудочек	левый желудочек	правый желудочек	левый желудочек	правый желудочек
Фаза асинхронного сокращения	M	4,7	5,0	4,8	5,1	4,6	5,2	4,2	4,4	4,4	4,8	4,3	4,2
	m	0,4	0,3	0,4	0,2	0,2	0,4	0,2	0,5	0,2	0,2	0,2	0,4
Фаза изометрического сокращения	M	3,1	3,5	2,5	3,1	2,4	3,5	2,4	3,0	2,8	3,5	2,2	3,2
	m	0,4	0,4	0,2	0,3	0,2	0,4	0,2	0,2	0,4	0,3	0,2	0,5
Фаза напряжения	M	8,3	8,6	7,3	9,0	7,5	8,7	6,7	7,3	7,1	8,1	6,5	7,3
	m	0,9	0,5	0,3	0,2	0,4	0,6	0,2	0,3	0,4	0,3	0,3	0,4
Фаза изгнания	M	30,0	31,0	29,0	29,0	28,0	28,0	27,0	27,0	24,0	24,0	25,0	23,0
	m	1,0	2,0	0,8	0,4	0,5	0,6	0,9	0,9	1,0	1,0	2,0	0,8
Фаза наполнения	M	30,0	36,0	27,0	33,0	24,0	27,0	22,0	21,0	17,0	15,0	12,0	13,0
	m	4,0	5,0	2,0	3,0	2,0	2,0	2,0	2,0	0,7	2,0	0,5	2,0
	M	34,0	34,0	32,0	33,0	32,0	32,0	29,0	30,0	27,0	28,0	27,0	26,0
	m	2,0	0,6	0,9	0,4	0,7	0,8	0,9	0,8	0,6	0,6	0,8	1,0
	M	38,0	39,0	37,0	39,0	32,0	37,0	33,0	35,0	32,0	33,0	31,0	31,0
	m	0,8	0,7	0,8	0,4	1,0	0,9	1,9	1,0	0,7	0,9	2,0	2,0
Диастола	M	40,0	45,0	37,0	43,0	34,0	36,0	32,0	30,0	26,0	24,0	22,0	22,0
	m	4,0	4,0	2,0	3,0	2,0	2,0	2,0	3,0	2,0	2,0	2,0	0,8

желудочка, что отмечалось также в работах В. Л. Карпмана и В. С. Савельева (1960), В. В. Зарецкого (1963), Г. А. Красиной (1966), И. Е. Оранского (1967). При фазовом анализе диастолы отмечена более заметная зависимость от частоты сердечных сокращений периода наполнения. Суммарное время расслабления правого желудочка несколько меньше, чем левого.

6. БАЛЛИСТОКАРДИОГРАФИЯ

Баллистокардиография — метод изучения сократительной способности миокарда. БКГ представляет собой запись ритмических, реактивных движений тела, обусловленных явлениями отдачи при сокращении сердца и выбрасывании крови в магистральные сосуды. Графическая регистрация ритмических движений тела, связанных с деятельностью сердца, впервые была осуществлена Gordon в 1877 г. Тщательная научная разработка метода и его современное наименование принадлежат Starr с соавторами (1935).

В СССР метод баллистокардиографии получил развитие благодаря работам В. В. Парина с соавторами (1954, 1956).

В педиатрии применение этого метода было осуществлено Т. П. Новиковой (1962), А. И. Татариновым (1963), М. А. Жуковским (1964), Н. М. Коган (1965), М. К. Осколковой (1965) и др.

Различают прямую и непрямую баллистокардиографию. При первой непосредственно регистрируются движения тела, лежащего на неподвижной основе, при второй — движения подвижной платформы (подвешенной или установленной на пружинах), на которой лежит обследуемый и движения которого под влиянием сердечных сокращений передаются этой платформе.

Непрямые баллистокардиографы делятся на высокочастотные, среднечастотные и низкочастотные. В зависимости от того, какая физическая сторона движения тела регистрируется, различают БКГ смещения (фотоэлектрический датчик), БКГ скорости (электромагнитный датчик), БКГ ускорения (капиллярный акцелерометр). С помощью электромагнитного датчика Дока можно получить БКГ всех трех параметров — смещения, скорости и ускорения.

Физиологические основы баллистокардиографии

При каждом сокращении сердца возникают баллистические силы, вызывающие движения тела. Эти движения представляют собой реакцию на перераспределение крови в сердце и сосудах. Характер баллистических сил зависит от функционального состояния системы кровообращения в целом, от сократительной функции самого сердца и от физических свойств тела (в частности, от упругости и вязкости тканей тела). Механические силы сердечного сокращения и перемещение крови в крупных сосудах передаются через соединительнотканные пружины костному основанию тела, которое совершает движение по отношению к неподвижной основе, на которой оно лежит. При передаче через означенные пружины характер этих сил значительно изменяется. Таким образом, БКГ является результатом интегрального суммирования сил, разнообразных как по своему характеру, величине, времени возникновения, так и по своему направлению. Амплитуда и форма БКГ определяются не только сердечно-сосудистыми факторами, но и физическими свойствами тела, а также в значительной степени особенностями связи тела с регистрирующим прибором и физическими свойствами самого баллистокардиографа. БКГ одного и того же лица, но снятые с помощью аппаратов различных систем, могут значительно отличаться друг от друга. Поэтому наибольшее значение имеет применение баллистокардиографии при динамическом наблюдении, когда она осуществляется в одних и тех же условиях, с помощью одних и тех же приборов.

БКГ представляет собой кривую, состоящую из ряда последующих волн, обозначенных буквами латинского алфавита *H*, *I*, *J*, *K*, *L*, *M*, *N* (рис. 22). Волны *H*, *I*, *J*, *K* регистрируются во время систолы (систолический комплекс), волны *L*, *M*, *N* — во время диастолы (диастолический комплекс). По своему направлению от изоэлектрической линии *H*, *J*, *L* и *N* являются положительными и регистрируют движение тела в краниальном направлении, а волны *I*, *K*, *M* являются отрицательными, регистрируя движение тела в каудальном направлении. В ряде случаев волне *H* предшествует пресистолическая волна *g*, а за волной *N* следует волна *O*. Экспериментальные исследования на животных, моделирования БКГ на человеке, синхронная регистрация БКГ с други-

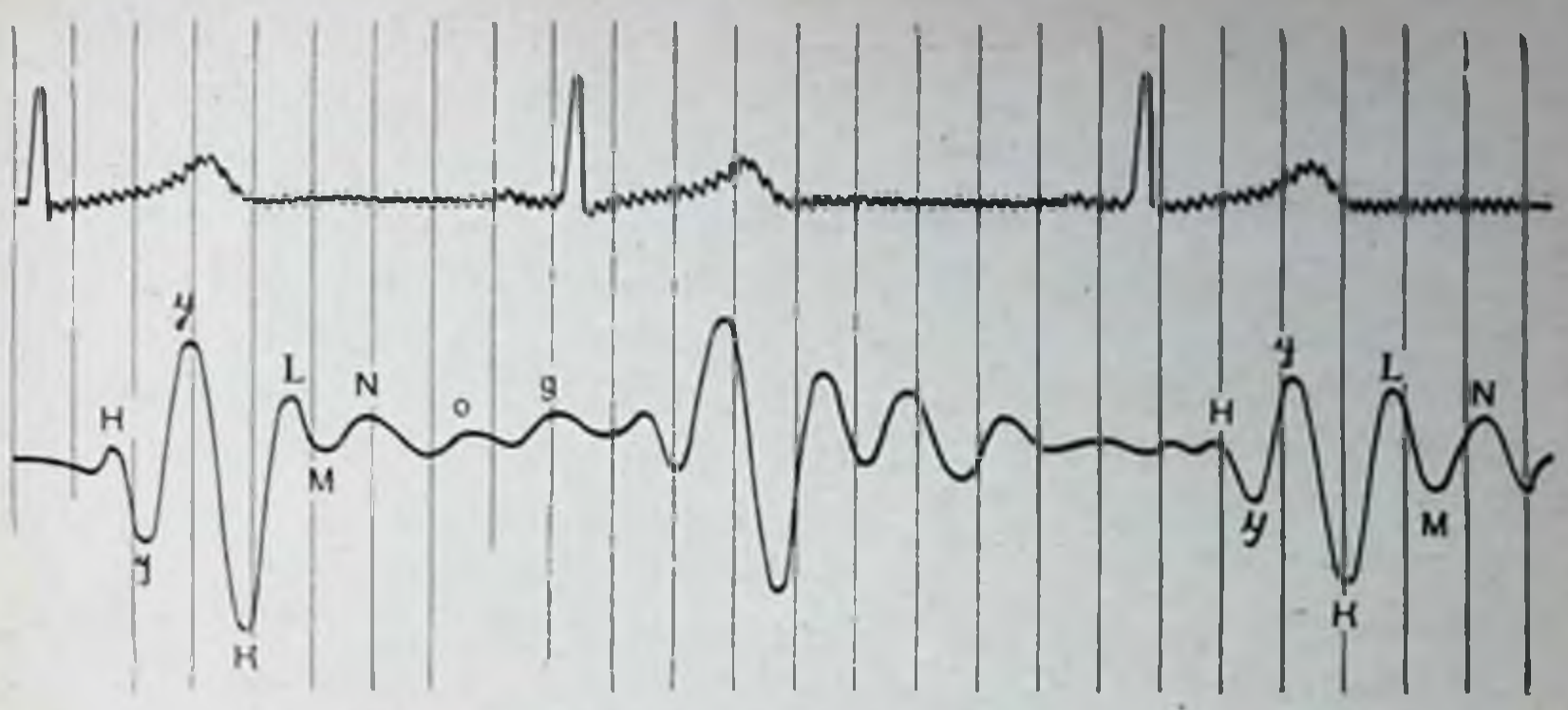

Рис. 22. БКГ Коли А., 12 лет. Здоров.

ми проявлениями сердечной деятельности позволили прийти к следующей трактовке генеза отдельных волн.

Волна *H* совпадает с фазой изометрического сокращения желудочков. Она регистрируется через 0,08—0,11 с после зубца Q ЭКГ и является самой изменчивой волной БКГ. Волна *H* происходит в результате движения тела в сторону головы в результате удара массы крови о закрытые атрио-вентрикулярные и полулунные клапаны. Иногда эта волна регистрируется как двойная, что объясняется неодновременным окончанием периода изометрического сокращения правого и левого желудочков. На вдохе волна *H* увеличивается. Волна *H* обычно имеет $^1/_4$ амплитуды волны *J*, но может быть несколько больше или меньше.

Волна *I* направлена вниз, регистрируется через 0,142±0,015 с после зубца *Q* ЭКГ. Ее амплитуда обычно больше амплитуды *H* ($^1/_2$ амплитуды волны *J*). Ее происхождение связывают с движением тела в сторону ног в результате действия сил отдачи во время выброса крови в аорту и легочную артерию.

Волна *J* направлена вверх, наибольшая из всех положительных волн, она обусловлена движением тела к голове, в основном в результате удара выброшенной из желудочков крови о дугу аорты и бифуркацию легочной артерии. Некоторые авторы считают, что волна *I* соответствует фазе быстрого, а волна *J* — фазе медленного изгнания крови из желудочков.

Волна *K* — самая глубокая волна систолического комплекса, несколько увеличивается при выдохе, ее про-

исхождение связывают с движением тела в сторону ног в результате действия сил, возникающих вследствие удара крови о разветвление брюшной аорты и торможения крови о стенки нисходящей аорты.

Происхождение диастолических волн *L*, *M*, *N* связывают с закрытием полулунных клапанов аорты и образованием дикротической волны. Диастолические волны иногда могут отсутствовать (например, при наличии тахикардии и недостаточной качественности съемки). Предсердный комплекс БКГ в норме не выявляется. Он наслаивается на систолические волны *g*, *H*, *I*. При полной предсердно-желудочковой блокаде он может быть зарегистрирован в виде волн очень малой амплитуды.

Изменения баллистокардиограммы при дыхании

При дыхании обнаруживаются заметные изменения амплитуды и продолжительности волн БКГ. На вдохе амплитуда волн (кроме волны *K*) увеличивается, на выдохе — уменьшается. Особенно заметны дыхательные изменения амплитуды волны *IJ*. Дыхательные изменения БКГ связаны с изменениями систолического объема главным образом правого желудочка и с изменением скорости систолического выброса в различные фазы дыхания. Экспериментально доказано, что правый желудочек придает выбрасываемой крови бо́льшую скорость, чем левый. Это объясняется различным диастолическим давлением в легочной артерии и аорте. В легочной артерии диастолическое давление (8—10 мм рт. ст.) в 5—10 раз ниже, чем в аорте (60—80 мм рт. ст.), вследствие чего и сопротивление изгнанию крови значительно меньше.

Из сказанного следует, что дыхательные изменения амплитуды БКГ выражают в большей степени сдвиги гемодинамики правого желудочка. Дыхательным изменениям волны *IJ* придается большое диагностическое значение. Предложены различные количественные показатели, среди которых наибольшее практическое значение имеют баллистокардиографический индекс (БИ) и дыхательный коэффициент (ДК). Для вычисления БИ необходимо знать максимальную скорость тела (МСТ), которая определяется по наибольшему размаху систолических колебаний БКГ и выражается в миллиметрах или в

милливольтах. Обычно это высота (по вертикали) отрезка $J-K$ (МСТ JK), в более редких случаях — высота IY (МСТ IY). Баллистокардиографический индекс представляет собой отношение амплитуды наименьшего IJ к МСТ, т. е. $БИ = \frac{IJ \text{ минимальный}}{JK \text{ максимальный (или } IJ \text{ максимальный)}}$.

Дыхательный коэффициент (Anderson, 1954) представляет собой отношение амплитуды максимального IJ к амплитуде минимального IJ: $ДК = \frac{IJ \text{ минимальный}}{IJ \text{ максимальный}}$.

У здоровых лиц ДК в среднем равен 1,5, при заболеваниях он больше 2 (увеличивается до 2,5—3).

Brown с соавторами (1950) предложили классификацию степеней нарушения БКГ, обнаруживаемого при спокойном дыхании.

I степень — минимальный размах комплексов IJ составляет 40% или менее от максимальной амплитуды этих волн, причем число этих маленьких комплексов меньше половины общего числа комплексов.

II степень — преобладают маленькие комплексы (их больше половины), но форма их не изменена.

III степень — БКГ с малой амплитудой волн на вдохе и различными деформациями на выдохе.

IV степень — нерегулярные, хаотические, трудно дифференцируемые комплексы.

Brown с соавторами показали, что нарушения БКГ I степени могут зависеть не только от нарушений сердечно-сосудистой системы, но и от экстракардиальных факторов, изменяющих условия венозного притока к сердцу (заболевания легких); II и особенно III и IV степени нарушения БКГ связаны с сердечной патологией.

Техника регистрации и анализа баллистокардиограммы

Баллистокардиограмма регистрируется с помощью прибора, основными частями которого являются: 1) датчик (приспособление, воспринимающее механические колебания и преобразующее их в электрический сигнал), 2) фильтр, 3) усилитель, 4) регистрирующая система.

Наибольшее распространение в клинике получила прямая баллистокардиография, осуществляемая с помо-

щью датчика Дока, как наиболее простая и доступная. Этим методом пользовались и мы в своих исследованиях.

Для записи БКГ должны быть созданы условия, исключающие какие-либо посторонние, даже незначительные механические движения, напряжение или тремор тела, которые могут повлиять на картину регистрируемой кривой. Соблюдение указанных условий абсолютно обязательно и в силу этого регистрация БКГ встречает технические трудности у маленьких детей, а тем более у детей грудного возраста, у которых добиться полной неподвижности и определенного положения тела во время исследования практически невозможно. Удовлетворительная запись БКГ может быть осуществлена только у детей после 2-летнего возраста. Регистрация БКГ ведется натощак (или спустя не менее 2 ч после приема пищи), после 15—20-минутного отдыха в горизонтальном положении.

Для регистрации БКГ ребенка укладывают на кушетку, которая должна быть крепкой, абсолютно неподвижной. Рекомендуется для предотвращения возможных вибраций кушетки подкладывать под ее ножки мешочки с песком.

Еще лучшие результаты получаются тогда, когда ребенка при исследовании укладывают в большой ящик, наполненный чистым речным песком (что соблюдали мы в своих исследованиях). Помещение, где проводится исследование, должно быть теплым, пол не должен сотрясаться от ходьбы, оно должно быть изолировано от уличного движения и работы моторов, которые могут создавать посторонние вибрации.

Во время исследования ребенок лежит неподвижно, с вытянутыми вдоль туловища руками. Голени необходимо приподнять над поверхностью кушетки с помощью деревянного бруска или продолговатого мешка с песком, которые кладут под область ахиллова сухожилия (чтобы исключить случайные движения в коленных суставах). Во время исследования ребенок должен дышать свободно, без напряжения. Съемка БКГ ведется сначала при спокойном дыхании (регистрируется не менее 10 комплексов), затем производится регистрация кривой на высоте задержанного вдоха и выдоха (4—5 комплексов), а затем — после физической нагрузки. Физическая нагрузка позволяет уловить наиболее тонкие и начальные

изменения БКГ, часто не регистрируемые в состоянии покоя.

Анализ БКГ может быть качественным (изучение формы) и количественным (изучение временных соотношений отдельных отрезков БКГ). При качественном анализе обращают внимание на конфигурацию волн, их изменения и степень патологии кривой (по Броуну или другим авторам).

Количественный анализ включает: 1) определение интервалов времени в секундах между вершиной зубца *R* ЭКГ и вершиной той или иной баллистокардиографической волны. Обычно определяют интервалы *R—H*, *R—J*, *R—K*, *R—L*. Наибольшее диагностическое значение имеет определение интервала *R—H*. 2) Определение интервалов внутри БКГ от вершины одной волны до вершины следующей. Можно определять в секундах интервалы *H—J*, *I—J*, *J—K*, *K—L* и *I—K*. Наибольшее диагностическое значение имеет измерение интервала *H—K* — длительности «баллистокардиографической систолы». 3) Определение абсолютной и относительной амплитуды баллистокардиографических волн. Измеряют в миллиметрах амплитуду *HJ*, *IJ*, *JK*, *KL* и вычисляют отношение *HI|IJ*, *JK|IJ*, *KL|IJ*. Необходимо отметить, что определение абсолютной величины амплитуды отдельных волн не имеет особого смысла и диагностического значения вследствие отсутствия стандартных датчиков и единой калибровки баллистокардиографов. Наибольшее значение имеет определение относительной величины отдельных волн (в отношении наибольшей волны *J*). 4) Определение таких функциональных показателей, как БИ и ДК.

Все перечисленные выше интервалы и показатели измеряют по БКГ, зарегистрированной при спокойном дыхании.

При этом определяют среднеарифметическое значение измерений десяти последовательных комплексов. Нагг считает достоверным проводить измерение только в комплексах с наибольшим и наименьшим колебаниями. Для практических, диагностических целей наиболее целесообразно проводить анализ БКГ по следующей схеме:

1) определение степени отклонения БКГ по Броуну.

2) Определение морфологических изменений в комплексах.

3) Измерение отрезков *I—J* минимального, *I—J* максимального и *I—K* максимального. Определение максимальной скорости тела (МСТ).

4) Вычисление БИ (или ДК).

5) Измерение *RH*, *HK* и разности между максимальной и минимальной продолжительностью *HK*.

При окончательной оценке БКГ дается одно из следующих заключений: 1) нормальная БКГ, 2) умеренные изменения БКГ, 3) выраженные изменения БКГ, 4) резкие изменения БКГ.

Нормальные БКГ, на которых нет морфологически измененных комплексов и волн, а их дыхательные вариации не более чем О — I степени по Броуну. Умеренные изменения БКГ — имеются морфологические изменения волн только на выдохе или дыхательные отклонения не более I—II степени по Броуну. Выраженные изменения БКГ — изменения II—III степени по Броуну. Резкие изменения БКГ — плохо различимые комплексы.

Особенности баллистокардиограммы у здоровых детей

Нами проведены баллистокардиографические исследования у 150 детей в возрасте от 5 до 15 лет. Анализ собственного материала и литературных данных позволяет говорить о том, что БКГ ребенка принципиально не отличается от БКГ взрослого, но имеет некоторые особенности (см. рис. 22). Отмечается бо́льшая, чем у взрослых, амплитуда волн БКГ, особенно амплитуда систолических волн, что можно объяснить большей энергией выброса крови из желудочков в крупные сосуды и более быстрыми движениями, связанными с отдачей, чем у взрослых. Вершины волн у детей более остроконечны, чем у взрослых. С возрастом у детей наблюдается увеличение интервалов *H—K* и *R—H*. У детей дошкольного возраста значительно выражена волна *I* и является у них наиболее глубокой волной БКГ (в отличие от взрослых, у которых наиболее глубокая волна — это волна *K*). У детей младшего возраста, особенно при наличии тахикардии, могут быть слабо выражены диастолические волны, волна *L* иногда зукруглена, иногда сливается с последующими волнами. Длительность волн у детей в среднем меньше, чем у взрослых. Для нормальной БКГ здоровых детей характерны следующие отношения меж-

Таблица 19

Продолжительность интервалов (в секундах) БКГ здоровых детей (по данным различных авторов)

Автор	Условия регистрации	Возраст в годах	Интервалы			
			Q—H	*Q—I*	*Q—J*	*Q—K*
А. Л. Татаринов	Датчик Дока, БКГ скорости	5—15	0,056—0,079	0,09—0,129	0,160—0,205	0,217—0,277
М. А. Жуковский	Диагностическая БКГ	2—4	0,085	0,130	0,183	0,250
		5—7	0,086	0,124	0,206	0,250
		8—10	0,110	0,152	0,234	0,320
		11—13	0,110	0,148	0,219	0,298
		14—15	0,110	0,137	0,238	0,312
М. К. Осколкова	Датчик Дока. Диагностическая БКГ	5—7	0,081±0,012	0,131±0,008	0,210±0,003	0,245±0,021
		8—15	0,12±0,01	0,142±0,010	0,233±0,004	0,305±0,030

Таблица 20

Некоторые баллистокардиографические коэффициенты у здоровых детей (по данным различных авторов)

Автор	Возраст в годах	Коэффициенты													
		HI/IJ			*JK/IJ*			*KL/IJ*			*ZM/IJ*			ДК	БИ
		макс.	мин.	ср.	макс.	мин.	ср.	макс.	мин.	ср.	макс.	мин.	ср.	ср.	ср.
А. Л. Татаринов	5—7	46	39	44	131	113	123	95	89	93	61	46	51		0,67
	8—11	67	40	51	141	108	126	115	71	98	68	29	49		0,71
	12—15	67	40	52	146	109	126	118	77	94	71	27	71		0,75
Т. П. Новикова	4—6	68	40	52	140	95	117	100	60	84	—	—	—	—	—
	7—10				150	105	118	120	70	86	—	—	—	—	—
	11—14				167	105	121	139	60	90	—	—	—	—	—
М. К. Осколкова	5—7		M±σ			M±σ			M+σ					M±σ	M±σ
			53±5,1			115±4,6			91±6,0		—			1,7±0,2	0,41±0,02
	8—15		49±4,0			119±4,2			97±8,5					2,0±0,1	0,44±0,03

ду отдельными волнами: волна *H* в среднем не превышает половину *I*, волна *I* в среднем составляет не менее 20% амплитуды *J*, волна — *K* меньше 80% амплитуды *J*. Количественные показатели БКГ здоровых детей приведены в табл. 19, 20.

7. ДИНАМОКАРДИОГРАФИЯ

Динамокардиография — метод, сходный с баллистокардиографией. Он разработан отечественным физиологом академиком Е. Б. Бабским с группой сотрудников (1951).

Метод отражает механическую деятельность сердца. Подобно БКГ динамокардиограмма (ДКГ) регистрирует перемещение центра тяжести тела человека относительно горизонтальной плоскости опоры с помощью тензометрических датчиков, расположенных на воспринимающем устройстве. Эти смещения центра тяжести грудной клетки связаны с перемещением масс в исследуемой части тела и зависят от притока и оттока крови.

ДКГ представляет собой ломаную линию, характерные элементы которой регулярно повторяются с каждым сердечным циклом (рис. 23). Каждый из элементов ДКГ отражает определенный, хотя пока еще не до конца изученный процесс, связанный с деятельностью сердца и гемодинамическими изменениями, которые имеют место в грудной клетке исследуемого.

Физиологический анализ ДКГ был впервые осуществлен в 1953 г. Е. Б. Бабским, Т. С. Виноградовой, В. С. Гурфинкелем и Е. Н. Мешалкиным, а позднее Е. Б. Бабским и В. Л. Карпманом (1959) путем сопоставления ДКГ с ЭКГ, ФКГ, СФГ сонной артерии и кривыми давления, полученными при катетеризации полостей правого сердца, легочной артерии и верхней полой вены. В результате сравнения всех названных кривых во времени ДКГ была условно разделена вертикальными линиями на отдельные интервалы. Вертикальные линии проходили через наиболее характерные точки кривой, как это схематически показано на рис. 23.

Физиологическое значение отдельных отрезков ДКГ в настоящее время интерпретируется следующим образом.

I интервал — систола предсердий,

II—IV — механическая систола желудочков и протодиастола.

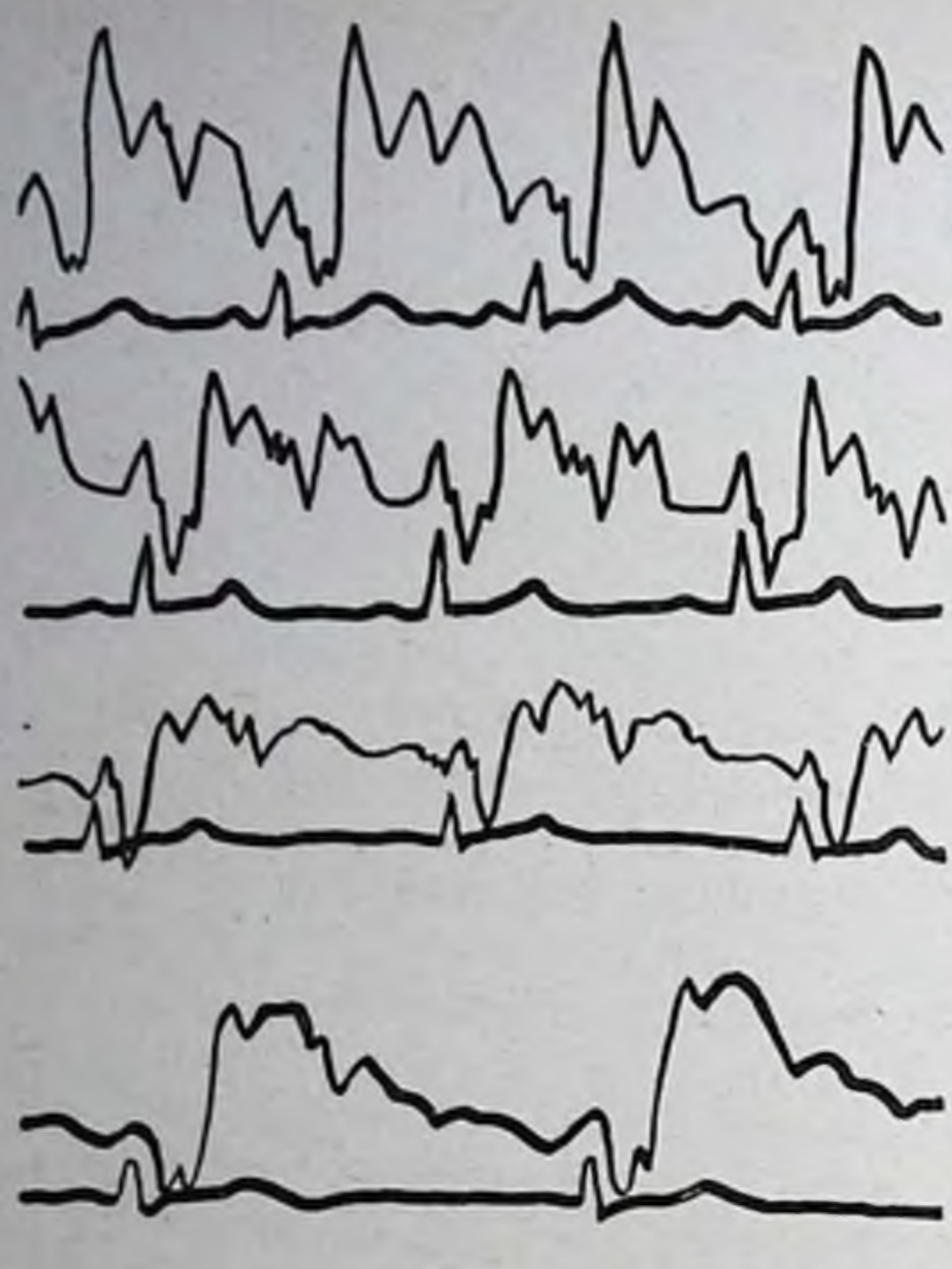

А

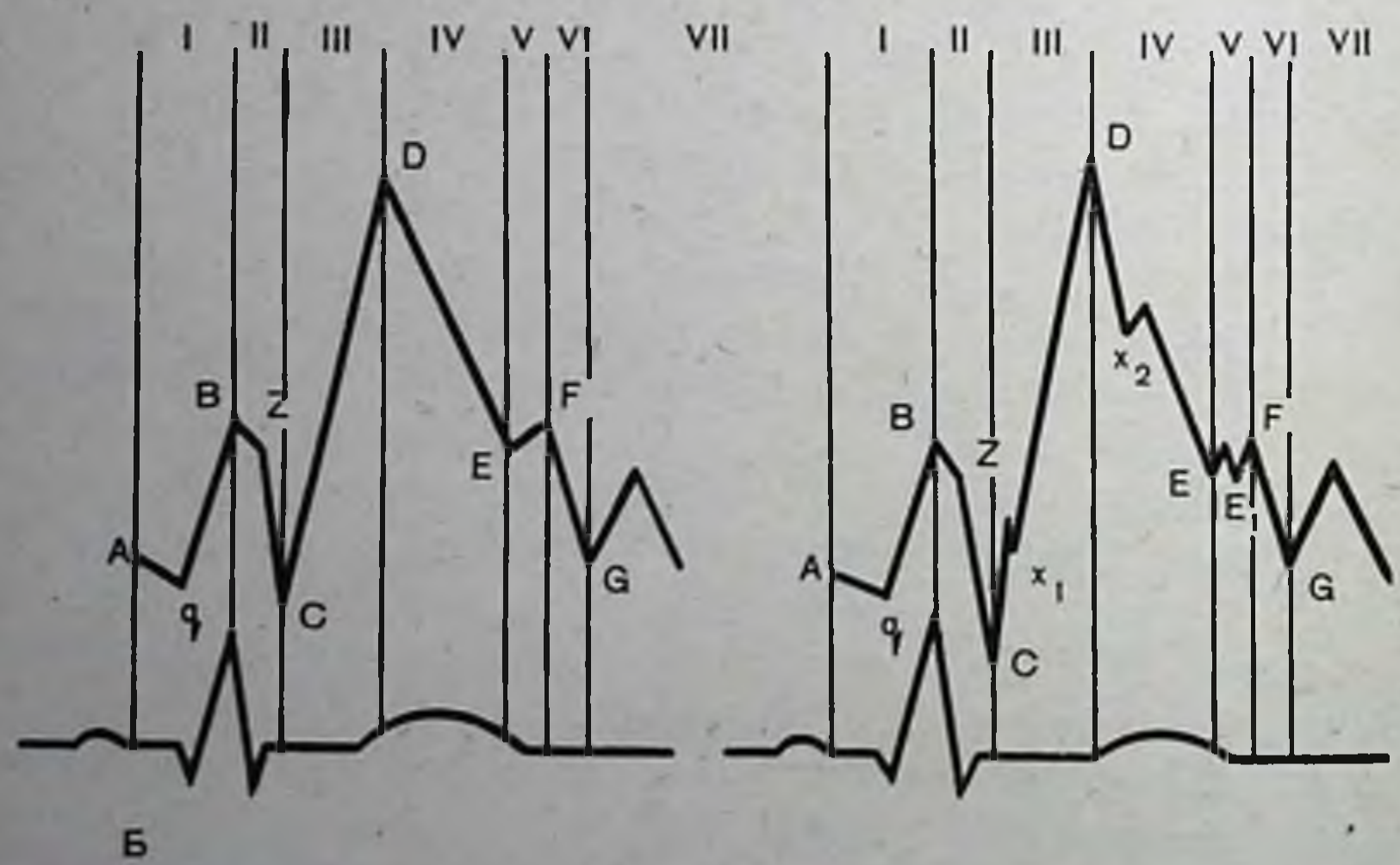

Б

Рис. 23. Варианты динамокардиограммы у здоровых детей (А), схематическое изображение вариантов динамокардиограммы у детей (Б) (по Р. И. Буртману).

V—VII и I — диастола желудочков (без протодиастолы).

Отрезок $q—B$ — фаза асинхронного сокращения.

Отрезок $B—Z$ — фаза изометрического сокращения.

Отрезок $Z—E$ — фаза изгнания крови и протодиастола.

Таким образом, динамокардиография позволяет изучать фазовую структуру сердечного цикла и косвенно судить о состоянии сократительной функции сердца.

Динамокардиографические исследования у детей очень малочисленны и отражены в единичных работах (Б. Д. Комаров, 1958; Р. И. Буртман, 1960, 1961).

Регистрация ДКГ осуществляется в горизонтальном положении ребенка после 10—15-минутного отдыха, в состоянии полного мышечного расслабления, так как даже небольшие мышечные сокращения могут существенно исказить форму динамокардиограммы ДКГ (Р. И. Буртман, 1960, 1961, и др.). Температура в помещении должна соответствовать зоне комфорта. Под голову ребенка подкладывают подушку. Ребенка укладывают на воспринимающее устройство с таким расчетом, чтобы край его плечевого пояса совпадал с верхним краем распределительной доски.

ДКГ регистрируется при задержке дыхания на выдохе. В связи с перечисленными условиями динамокардиографическое исследование практически может проводиться у детей лишь с 6—7-летнего возраста. Снимают 8—11 сердечных циклов и вычисляют средние показатели. При изучении ДКГ обращают внимание на амплитуду, форму ее зубцов и длительность интервалов.

Особенности ДКГ здоровых детей были изучены Б. Д. Комаровым (1958) и Р. И. Буртманом (1960). Ими было установлено, что ДКГ у детей характеризуется закономерно повторяющейся с каждым циклом кривой, которая чаще всего полностью соответствует кривой ДКГ взрослых. Изредка наблюдаются и некоторые особенности, которые у взрослых не описаны (V-образная форма кривой).

В табл. 21 и 22 приводятся данные количественного анализа интервалов ДКГ, полученные Р. И. Буртманом (1961) и Б. Д. Комаровым (1968).

Метод динамокардиографии дает результаты фазового анализа сердечного сокращения, близкие к тем, которые получают при поликардиографии.

Таблица 21

Длительность интервалов ДКГ в зависимости от возраста детей (в сотых долях секунды) (по Р. И. Буртману)

Интервалы	В возрасте от 7 до 11 лет			В возрасте от 12 до 15 лет			Среднее по всей группе (данные Р. И. Буртмана)	Данные Б. Д. Комарова
	мин.	макс.	сред.	мин.	макс.	сред.		
I	7,0	10,0	9,3	7,0	11,0	9,50	9,4	8,9
II	5,0	9,0	7,1	5,0	9,0	7,4	7,2	7,1
$C—X_1$	3,0	5,0	4,0	3,0	6,0	4,1	4,0	—
III	6,0	12,0	8,6	8,0	13,0	10,3	9,3	11,3
IV	8,0	14,0	11,1	8,0	15,0	11,9	11,4	10,8
CX_2	11,0	19,0	13,9	11,0	19,0	15,7	14,8	—
III+IV	17,0	26,0	19,7	19,0	27,0	22,1	26,0	22,1
II+III+IV	22,0	32,0	26,8	25,0	34,0	29,6	27,9	29,2
V	2,0	5,0	4,1	3,0	5,0	3,4	3,8	4,6
VI	5,0	9,0	7,1	6,0	10,0	7,8	7,4	8,9
VII	12,0	36,0	20,3	16,0	50,0	32,0	25,5	30,9
C	59,0	82,0	69,4	65,0	106,0	82,2	74,9	81,5

Таблица 22

Длительность интервалов ДКГ в зависимости от ритма сердечной деятельности (по Б. Д. Комарову)

Ритм сердечной деятельности	Интервалы							
	I	II	$C—X_1$	III–IV	$C—X_2$	V	VI	VII
102—80	9,2	6,8	4,1	19,6	14,0	3,8	7,1	19,7
79—57	9,4	7,7	4,0	22,5	15,6	4,4	7,7	34,2

8. РЕОГРАФИЯ

Биофизические и физиологические основы реографии

Реография — метод исследования кровообращения, в основе которого лежит регистрация пульсовых колебаний сопротивления тела человека переменному электриче-

скому току звуковой частоты. При реографии через тело больного при различном положении электродов пропускается переменный ток высокой частоты (20 000—30 000 Гц или 80 000—150 000 Гц), но малой силы (1—2 мА), создаваемый специальным генератором. Как показали многочисленные эксперименты, переменные токи указанной частоты и малой силы не являются патологическими раздражителями и пропускание их через живые ткани абсолютно безвредно (Bronk, Gessel, 1926; А. А. Кедров, 1941; А. А. Кедров, А. И. Науменко, 1949, и др.). Переменный ток высокой частоты, пропускаемый через ткани, не должен превышать 10 мА.

Большое значение в развитии метода реографии имел факт установления зависимости между работой сердца и колебаниями электрического сопротивления в тканях. Различные ткани живого организма, являясь своеобразным проводником электрического тока, обладают постоянной величиной проводимости. При ритмической работе сердца и при дыхании имеет место изменение кровенаполнения (а следовательно, и объема) сердца и сосудов, а также отдельных органов и тканей, сопровождающееся колебаниями их электропроводности и соответственно колебаниями электрического сопротивления. При увеличении кровенаполнения электрическое сопротивление (импеданс) живой ткани уменьшается (электропроводность увеличивается), при уменьшении кровенаполнения электрическое сопротивление увеличивается (электропроводность уменьшается). Кровенаполнение сосудов зависит от ударного объема сердца и функционального состояния сосудов. Поэтому реография является ценным методом для изучения периферического и центрального кровообращения. Теоретическое обоснование и развитие реография получила главным образом благодаря работам А. А. Кедрова (1941, 1949), А. А. Кедрова и Т. Ю. Либермана (1949), А. А. Кедрова и А. И. Науменко (1949, 1954), Х. Х. Яруллина (1967), Nyboer (1944, 1950), Jenkner (1962) и др. Применяя в исследованиях электропроводности тканей высокие частоты, названные авторы показали, что колебания электропроводности синхронны с фазами сердечного сокращения. «Импедансный пульс» похож на пульс, снятый механическими приборами.

Реография дает возможность исследовать большое количество звеньев сосудистой системы — кровенапол-

нение центральных (аорта и легочная артерия) и периферических сосудов (конечности, печень, головной мозг, матка, глаза, почки и др.).

Подробная разработка и первое широкое клиническое применение метода реографии принадлежит австрийским ученым Golzer, Polzer и Marko (1945), которые назвали его «реокардиографией». Указанные авторы накладывали электроды, через которые проходят токи высокой частоты, на тело человека вдали от сердца, например на конечности, соответственно II отведению ЭКГ. Однако при таком наложении электродов токи высокой частоты проходят через все туловище, а не только через сердце. Исследования А. А. Кедрова и А. И. Науменко, А. А. Кедрова и Т. Ю. Либермана показали, что при подобном наложении электродов регистрируется кривая, суммарно отражающая колебания кровенаполнения как сердца, так и всех сосудов (артерии и вены) тела исследуемого (электроплетизмограмма тела). Поэтому по кривой, зарегистрированной по указанному методу, нельзя судить о колебаниях кровенаполнения самого сердца. Кроме того, периферическое наложение электродов не вполне точно воспроизводит в морфологии реографической кривой момент изометрического сокращения желудочков. Термин «реокардиография» при подобном методе регистрации не соответствует его физиологическому содержанию (А. А. Кедров и А. И. Науменко, 1949). Этот термин может быть применен лишь при прекордиальном наложении электродов (на область проекции сердца на грудную клетку). Регистрация реограммы с подобным наложением электродов — на область верхушки и точки Боткина сердца была осуществлена Polzer и Schufried (1950), Ю. Т. Пушкарем (1961) и др. По их данным, надсердечное наложение электродов (верхушка сердца — точка Боткина) позволяет регистрировать изменения электропроводности преимущественно камер сердца. Главный зубец реокардиограммы при таком способе регистрации направлен вниз.

Реокардиограмма, являясь кривой электропроводности тканей и органов, отражает динамику сердечного сокращения и на ней имеются достаточно четкие опознавательные пункты, по которым можно судить о продолжительности отдельных фаз сердечной систолы.

Как любое волновое колебание, реографические кривые отражают сложные процессы, обеспечивающие переменную величину электрического сопротивления тканей. Они косвенно отражают изменения величины кровенаполнения во времени. Любое нарушение в работе сердца и состоянии сосудов влечет за собой изменение показателей реограммы и ее формы. Временные показатели на реографической кривой являются отражением фазовой структуры сердечного сокращения, а следовательно, механической деятельности сердца. Ю. Т. Пушкарь (1961), исходя из положения, что реограмма аорты отображает кровенаполнение аорты (соответственно и левого желудочка), а реограмма легочной артерии ее кровенаполнение (соответственно и правого желудочка), предложил регистрировать реограммы аорты и легочной артерии для раздельного изучения динамики сокращения правого и левого сердца. По его данным, реография аорты и легких позволяет вполне удовлетворительно проводить фазовый анализ систолы левого и правого желудочков сердца и выявлять диссоциацию в деятельности желудочков.

Техника реографических исследований

Регистрация реографических кривых осуществляется с помощью специального электронно-диагностического прибора — реографа, который может быть одно- или многоканальным. Принцип действия прибора основан на том, что участок живой ткани, представляющий собой комплексное сопротивление, включают в одно из плеч мостовой системы реографа. Мостовая схема реографа состоит из четырех «плеч»: двух известных сопротивлений и емкостей, одного сопротивления и одной емкости переменной величины и одного сопротивления и одной емкости неизвестной величины (в последнее из названных «плеч» и включается изучаемый участок ткани). Питание моста (Уитстона) осуществляется переменным током частотой 30—80—150 кГц, но небольшой силы (не более 10 мА) от специального генератора. Колебания величины этого сопротивления обусловливают колебания амплитуды высокочастотного напряжения в измерительной диагонали моста. Модулированное таким образом напряжение подвергается усилению и детектиро-

Рис. 24. Реограмма легочной артерии (А) и ее производная — дифференциальная реограмма (Б) Нади К., 11 лет. Здорова.

ванию и выделенный низкочастотный сигнал может быть подан на вход электрокардиографа или самописца с чувствительностью 10 мм/мВ. В основном электронном блоке размещены главные элементы схемы: генератор высокой частоты, мостовая измерительная схема, усилитель высокой частоты, детектор и регулятор усиления. Следует подчеркнуть, что измерительный мост реографа определяет не вообще электропроводность, а только ее изменения во времени от 0,6 до $1^1/_2$ с, обусловленные ритмической деятельностью сердца. Получаемые при реографии данные в известной степени зависят от геометрических соотношений (Кпор, 1961). Опыты Кпор показали, что для характеристики проводимости глубоко расположенных тканей нельзя пользоваться очень малыми электродами. Слишком большие электроды также неточно характеризуют проводимость за счет краевого эффекта. В зависимости от вида реографического исследования (реография аорты, легочной артерии, печени, головного мозга и др.) применяются разной площади электроды, о чем будет сказано ниже более подробно.

Реографическая кривая внешне сходна с артериальной сфигмограммой (рис. 24).

По мнению А. М. Новикова и Б. В. Карпова (1971), реограмма отображает объемные колебания кровенаполнения лишь артерий исследуемой области, так как высокочастотный ток, проникая глубоко в ткани исследуемой области, распространяется по пути наименьшего сопротивления, т. е. по наиболее крупным кровеносным магистралям.

По их мнению, пульсовые колебания в мелких артериях, а также в центральных венах полностью перекрываются по амплитуде объемными колебаниями главных артериальных стволов. Авторы также подчеркивают, что пульсация крупных артерий опережает по времени другие отделы сосудистой системы, а кровоток в артериолах, капиллярах и венах носит равномерный, почти не пульсирующий характер, что, исходя из сказанного, не может влиять на формирование реографической кривой.

Признавая доводы авторов вполне резонными, мы, однако, считаем, что на характер реографической кривой оказывает влияние, если не прямое, то косвенное, кровоток не только в крупных, но и в более мелких артериальных сосудах испытуемой области, а также характер оттока крови по венам.

Дифференциальная реограмма

С целью расширения информации, получаемой при расшифровке реографической кривой, и для уточнения ряда ее показателей практикуется одновременно с основной кривой, отражающей объемные пульсовые колебания испытуемого участка тела, регистрация так называемой дифференциальной реограммы (Ю. Т. Пушкарь, 1966; Р. А. Ронкин и И. М. Москаленко, 1969; Heeger, 1963, и др.).

Дифференциальная реограмма — первая производная реограммы. Она регистрирует скорость изменения кровенаполнения исследуемой области (скорость притока и оттока крови). Последнее достигается применением дифференцирующей цепочки, состоящей из емкости и сопротивления и имеющей постоянную времени 0,01 с, что на порядок меньше времени следования основной кривой; вследствие этого подобная цепочка реагирует только на скоростные процессы (Р. А. Ронкин, И. М. Москаленко, 1969, и др.).

Дифференциальная реограмма имеет восходящую ветвь, вершину и нисходящую ветвь, составляющие основной положительный зубец дифференциальной реограммы.

Положительный зубец переходит в основной отрицательный зубец, после которого могут регистрироваться, в зависимости от состояния сосудистой стенки, дополнительные положительные или отрицательные зубцы или горизонтальная линия (см. рис. 24). В норме восходящая и нисходящая ветви основного зубца симметричны и равны.

Основной положительный зубец дифференциальной реограммы отражает скорость изменения сопротивления (импеданса) при притоке крови в изучаемый участок сосудистого русла. Вершина дифференциальной реограммы (точка *b*) и ее проекция на восходящую ветвь основной реограммы указывают на максимальную скорость наполнения (окончание периода быстрого наполнения). На рис. 24 видно, что вершины дифференциальной и основной реограммы не совпадают.

После момента максимальной скорости раскрытия сосуда наполнение его продолжается, но скорость наполнения падает. Это находит отражение в появлении спуска дифференциальной кривой. Начало спуска соответствует началу периода медленного наполнения до нуля и соответствует на основной реограмме ее наивысшей точке. Эта точка знаменует окончание периода медленного наполнения.

Период медленного наполнения (средняя скорость изменения импеданса в омах/секунду) отражает функциональное состояние в основном сосудов среднего и малого калибра, а во время быстрого кровенаполнения (максимальная скорость изменения импеданса в омах/секунду) отражает функциональное состояние в основном крупных сосудов и сократительной способности сердца (Ю. Т. Пушкарь, 1967, 1968; Г. И. Эниня, 1967, 1968; Х. Х. Яруллин, Н. И. Левченко, 1969, и др). В возможности подобного, более детального и точного анализа функционального состояния сосудов разного калибра и состоит одно из ценных качеств дифференциальной реограммы. Кроме того, первая производная предоставляет возможность более точного нахождения наивысшей точки на вершине основной реографической волны.

Повышение тонуса сосудистой стенки сопровождается укорочением нисходящей ветви дифференциальной реограммы и изменением ее конфигурации. При понижении тонуса происходит удлинение нисходящей ветви и углубление основного отрицательного зубца. Дополнительные волны на дифференциальной реограмме позволяют уточнить расположение таковых на основной реограмме, когда они на последней нечетко выражены, что имеет значение для более точной оценки функционального состояния сосудов. При количественном анализе дифференциальной реограммы используются следующие показатели (Р. А. Ронкин, И. М. Москаленко, 1969).

Время от начала основной реографической волны до точки проекции вершины дифференциальной реограммы (α_1) (см. рис. 24) — период быстрого наполнения.

2. Время от точки проекции вершины дифференциальной реограммы до вершины основной реограммы (α_2) — период медленного наполнения.

Амплитуда h_1 — от основания основной реограммы до точки проекции дифференциальной реограммы на восходящую ветвь основной.

При анализе производится расчет отношений $\alpha_1 : \alpha_2$, $h_1 : h$ (ко всей амплитуде основной реографической волны) (А. А. Ронкин, И. М. Москаленко, 1969).

Динамика названных выше показателей зависит не только от «местного» состояния тонуса, но и от состояния сердечной деятельности.

Реокардиография (прекордиальная реография аорты и легочной артерии)

При грудном наложении электродов наблюдается два типа кривых. В тех случаях, когда регистрируется изменение электропроводности больших внутригрудных сосудов (аорты и легочной артерии), записывается положительно направленная волна, в случаях регистрации меняющегося кровенаполнения сердечных камер (прекордиальная реокардиограмма) получается отрицательно направленная реокардиографическая кривая (рис. 25).

Таким образом, прекордиальная реокардиограмма (СРКГ) состоит из нисходящего систолического колена и восходящего диастолического колена. Диастолический подъем кривой объясняется оттоком крови на перифе-

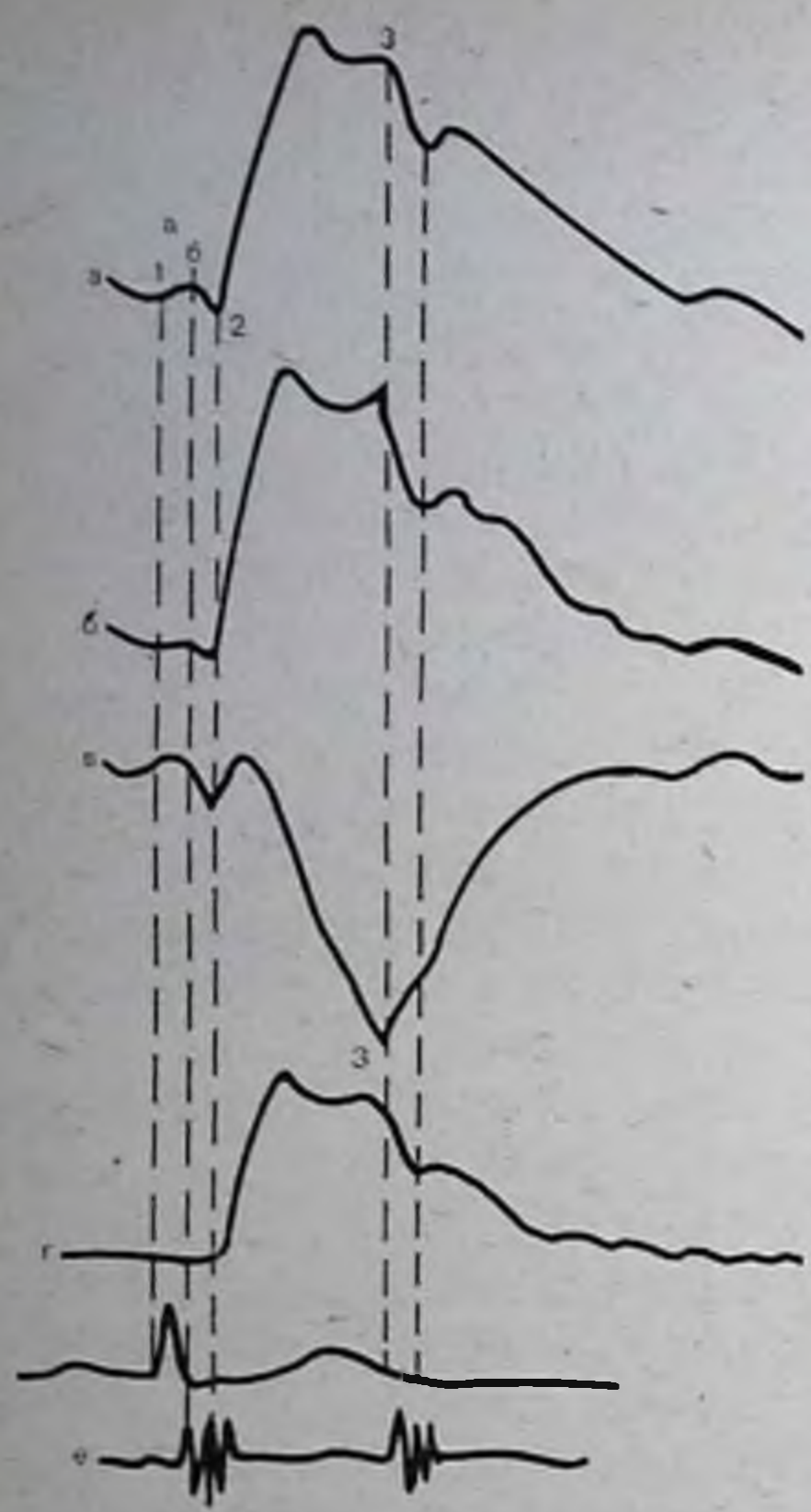

Рис. 25. Реограмма легочной артерии (а), аорты (б), прекордиальная (в), сфигмограмма сонной артерии (г), ЭКГ (д) и ФКГ (е) (схема по Ю. Т. Пушкарю).

рию и повышением сопротивления, вызванным сокращением желудочков сердца, электрические эффекты которых превосходят электрические эффекты, связанные с наполнением крупных артериальных сосудов.

На нормальной реографической кривой аорты или легочной артерии можно различить пресистолическую, систолическую и постсистолические волны (рис. 26). Пресистолическая волна, по данным Heger, Polzer, Schufried (1959) и др., является выражением сокращения предсердий. По нашим данным, она иногда не регистрируется. Интервал от начала зубца *Q* ЭКГ до начала подъема кривой РКГ соответствует времени напряжения. Во время напряжения, перед изгнанием крови из желудочков, кривая РКГ дает падение, что соответствует притоку крови в предсердия из близлежащих вен. С началом времени изгнания, в момент открытия полулунных клапанов аорты и легочной артерии на РКГ появляется систолическая волна. Крутой подъем кривой в начале систолы (обусловленный увеличением электропроводности) соответствует быстрому наполнению близлежащих аорты и легочной артерии. В дальнейшем в систолическом периоде наступает преобладание потока крови на периферию. Соответственно этому кривая РКГ спустя $^1/_3$ времени изгнания начинает несколько падать. Сопоставляя начало выраженного спада кривой РКГ с ФКГ, авторы отметили, что этот момент соответствует началу II тона, т. е. окончанию

Рис. 26. Реограмма аорты (А) и легочной артерии (Б) Гали К., 13 лет. Здорова.

1 — пресистолическая волна; 2 — систолическая волна; 3 — постсистолическая волна.

периода изгнания. Постсистолическая, нисходящая часть РКГ волны соответствует периоду заполнения кровью желудочков сердца и больших полых вен и опорожнению аорты (или легочной артерии). При учащении ритма сердечных сокращений вершина реокардиографических кривых становится более острой.

Регистрация РКГ (реограммы аорты, легочной артерии) производится в горизонтальном положении ребенка, после 10—15-минутного отдыха. Скорость движения бумаги должна быть не менее 50 мм/с.

Для записи реограммы аорты электроды размером 2,5×3,5 см («активный» электрод) и 3×4 см («пассивный») фиксируют на грудине в области второго межреберья и на спине в области VI грудного позвонка — место наибольшего приближения аорты к поверхности.

Реограмму легочной артерии записывают при наложении электродов спереди — на область III межреберного промежутка по среднеключичной линии справа, сзади — на нижний угол правой лопатки (по методике, описанной Ю. Т. Пушкарем). Размер электродов: 2,5×3,5 см — «активный» и 4×6 см — «пассивный».

Реограмма регистрируется при задержке дыхания, на неполном выдохе.

При анализе реографических кривых обращают внимание на их форму (качественный анализ) и на временные соотношения отдельных пунктов реограммы и реограммы с ЭКГ.

Изучение морфологических особенностей реограммы аорты и легочной артерии у здоровых детей школьного возраста (7—15 лет), проведенное нами (Г. А. Красина, М. К. Осколкова, 1965), показало, что названные выше кривые представляют собой правильные по форме, регулярные волны, внешне сходные с кривыми артериального пульса. Реограммы аорты и легочной артерии, имея общие черты в своих деталях у разных детей, отличаются некоторым разнообразием.

У 50% детей основному подъему кривой предшествовал небольшой пресистолический зубец, наиболее четко и более часто регистрируемый на реограмме легочной артерии. Начало подъема кривых у 35% детей происходило одновременно, у 50% детей систолический подъем реограммы аорты начинался раньше подъема реограммы легочной артерии на 0,01—0.03 с и у 15% детей подъем реограммы легочной артерии происходил раньше на 0,01—0,03 с подъема реограммы аорты.

Крутизна подъема реограммы аорты, как правило, была больше крутизны подъема реограммы легочной артерии. Окончание крутого подъема реограммы аорты и легочной артерии у 60% здоровых детей соответствовало на синхронно записанной ЭКГ точке перехода линии *S—T* в зубец *T*. Крутизна подъема и форма вершины менялись в зависимости от частоты сердечных сокращений: при замедлении ритма подъем кривых был более пологий, вершина закруглена; при частом ритме — подъем более крутой, а вершина заострена и появлялась она раньше II тона на синхронно зарегистрированной ФКГ.

На нисходящей ветви регистрируются инцизура и дикротический зубец, причем на реограмме аорты эти

элементы расположены ближе к вершине, а на реограмме легочной артерии — чаще в средней части нисходящей ветви. На вдохе реограмма легочной артерии становилась выше реограммы аорты, что отражает увеличение кровенаполнения правого желудочка на вдохе. Применение физической нагрузки вызывало увеличение амплитуды реограммы, что было более заметно на реограмме аорты и указывало на увеличение систолического выброса под воздействием мышечной работы.

При количественном анализе реограммы аорты и легочной артерии определяются следующие количественные параметры.

1. Фаза напряжения (левого или правого желудочка) — интервал от начала зубца Q ЭКГ до точки a реограммы (до начала подъема реограммы).

2. Период быстрого изгнания (кровенаполнения) — интервал от начала подъема (a) реограммы до точки окончания максимальной крутизны восходящей кривой (b), после которой она становится более пологой (интервал $a - b$).

3. Период медленного изгнания (кровенаполнения) — интервал от точки b реограммы до точки c — вершины реограммы.

4. Суммарная длительность фазы изгнания (сумма продолжительности периодов быстрого и медленного изгнания).

5. Индекс напряжения миокарда ИНМ — отношение длительности периода напряжения к длительности всей систолы, выраженный в процентах.

6. Внутрифазовые показатели изгнания — отношение длительности периода быстрого и периода медленного изгнания к общей длительности изгнания.

7. Систолический индекс — отношение амплитуды систолической волны к величине калибровочного сигнала (отражает величину систолического притока в аорту или легочную артерию).

8. Амплитудно-частотный показатель (АЧП) — произведение систолического индекса на частоту сердечных сокращений — отражает систолический кровоток в центральные сосуды в течение всей минуты.

9. Диастолический показатель, представляющий отношение амплитуды диастолической волны к величине калибровочного сигнала.

10. Отношение амплитуды диастолической волны к амплитуде систолической волны, выраженное в процентах ($\frac{Ад}{Ас}$%).

Количественный анализ реограммы может быть и несколько сокращенным.

В наших исследованиях (Г. А. Красина, М. К. Осколкова, 1965) определялись следующие количественные показатели реограммы и кардиодинамики левого и правого сердца: продолжительность фазы напряжения, длительность периодов быстрого и общего изгнания, изометрического сокращения, преобразования, реографический индекс, реографические систолические показатели изгнания и напряжения (соотношение длительности соответствующих фаз и длительности систолы в процентах).

Полученные при реографии аорты и легочной артерии данные о продолжительности основных фаз сердечной систолы левого и правого желудочков сердца у здоровых детей анализировались в сопоставлении с частотой ритма сердечных сокращений и возрастом детей. Результаты анализа приведены в табл. 23 и 24.

Из табл. 24 следует, что время изометрического сокращения и время изгнания крови правого желудочка у здоровых детей продолжительнее таковых в левом желудочке. Разница в продолжительности фазы преобразования и фазы напряжения статистически недостоверна.

На форму и временну́ю характеристику РКГ оказывают влияние разнообразные факторы экстра- и интракардиального происхождения. Вдох и выдох, а также изменение ритма сердечных сокращений оказывают влияние на продолжительность фаз сердечной систолы и высоту реографической кривой (вследствие этого регистрация реограммы и ведется при задержанном дыхании). При брадикардии продолжительность предшествующей диастолы влияет на продолжительность отдельных фаз сердечной систолы. За длинной диастолой следует короткое время напряжения и более продолжительное время изгнания. Амплитуда реокардиографической кривой становится выше. При тахикардии происходит укорочение как времени напряжения, так и времени изгнания.

Таблица 23

Продолжительность фаз систолы и другие реографические показатели правого желудочка сердца по данным реографии легочной артерии у здоровых детей в зависимости от частоты ритма сердечных сокращений (по Г. Красиной)

Частота пульса в минуту	Статистические показатели	Продолжительность фаз систолы в сотых долях секунды					РСП в процентах		Механический коэффициент	Реографический индекс
		преобразования	изометрического сокращения	напряжения	быстрого изгнания	изгнания	изгнания	напряжения		
51—60	M	5,30	4,20	9,50	10.50	30,20	76,70	23,30	3,10	2,20
	m	0,07	0,10	0,15	0,50	0,26	0,70	0,50	0,16	0,02
	σ	0,20	0,30	1,40	1,30	0,70	2,00	1,90	0,40	0,30
61—70	M	5,20	4,20	9,40	9,30	28,10	74,90	25,10	3,00	2,30
	m	0,13	0,12	0,18	0,40	0,40	0,48	0,26	0,10	0,04
	σ	0,59	0,50	0,72	1,50	1,50	1,90	1,05	0,40	0,18
71—80	M	5,00	4,10	9,10	7,90	26,70	74,50	25,50	2,90	2,40
	m	0,03	0,07	0,09	0,18	0,12	0,20	0,28	0,04	0,17
	σ	0,21	0,40	0,50	0,01	0,74	1,33	1,58	0,24	0,20
81—90	M	5,00	3,3	8,30	7,60	26,10	75,80	24,20	3,10	2,45
	m	0,06	0,03	0,15	0,15	0,19	0,24	0,27	0,07	0,04
	σ	0,32	0,21	0,86	0,87	1,08	1,37	1,52	0,34	0,24
91—100	M	5,00	2,90	7,90	6,40	24,90	75,90	24,10	3,10	2,50
	m	0,10	0,05	0,10	0,20	0,30	0,28	0,23	0,08	0,05
	σ	0,40	0,19	0,50	0,72	1,11	1,07	1,29	0,30	0,19
101—110	M	4,90	2,90	7,80	6,00	23,00	75,70	24,30	2,90	2,55
	m	0,10	0,10	0,18	0,23	0,30	0,30	0,42	0,09	0,06
	σ	0,35	0,27	0,50	0,62	0,90	1,03	1,11	0,25	0,16

Как указывают Mann (1937), Golzer и Polzer (1948) (на основании экспериментальных данных, полученных на животных), на высоту реокардиографической кривой оказывают влияние величины ударного объема сердца — увеличенный ударный объем повышает кривую РКГ и, наоборот, уменьшенный ведет к снижению кривой. Эти данные подтверждает также Weissel (1949), изучавший РКГ больных с пароксизмальной

тахикардией и стенозом полулунных клапанов аорты, т. е. больных со значительным уменьшением ударного объема крови желудочков.

Таблица 24

Продолжительность фаз систолы левого и правого желудочков сердца по данным реографии аорты и легочной артерии у детей разного возраста

Возраст в годах	Фазы механической систолы	Длительность фаз систолы левого желудочка, с/100		Длительность фаз систолы правого желудочка, с/100	
		M ± m	σ	M ± m	σ
7—11	Преобразования	5,11±0,12	0,87	5,07±0,13	0,89
	Изометрическая	2,70±0,10	0,54	3,40±0,11	0,67
	Напряжения	7,90±0,09	0,57	8,15±0,12	0,84
	Быстрого изгнания	11,93±0,20	1,48	12,83±0,20	1,54
	Изгнания	25,96±0,23	1,69	26,87±0,27	1,84
12—15	Преобразования	5,33±0,05	0,38	5,25±0,06	0,44
	Изометрическая	3,2±0,14	0,42	3,70±0,09	0,71
	Напряжения	8,62±0,07	0,53	9,00±0,12	0,84
	Быстрого изгнания	12,90±0,30	1,50	13,12±0,30	1,09
	Изгнания	27,5 ±0,25	1,76	27,93±0,29	1,90

Кривые РКГ, как показали исследования Ю. Т. Пушкаря, наши собственные и др. претерпевают изменения в отношении как формы, так и временных интервалов при различных сердечно-сосудистых заболеваниях.

Реоэнцефалография

Реоэнцефалография — разновидность реографического метода исследования, применяемая при исследовании мозгового кровообращения. В нашей стране реоэнцефалография получила распространение в течение пос-

ледних 12—15 лет. Метод основан на общих принципах реографического исследования — регистрации переменной составляющей пульсовых колебаний кровенаполнения головного мозга (Х. Х. Яруллин, 1967, и др.).

Изучение функционального состояния сосудистой системы головного мозга у детей имеет большое значение для расширения представлений о патогенезе расстройств функции головного мозга, для получения информации о возрастных особенностях регионарного кровообращения и его изменениях в физиологических и патологических условиях.

Эти изменения, являясь компонентами общей приспособительной реакции организма, отражают состояние реактивности как сердечно-сосудистой, так и нервной системы. С этой точки зрения метод реоэнцефалографии, регистрирующий церебральную гемодинамику, представляет большую ценность для клиники. Последнее было показано Jenkner (1962), Х. Х. Яруллиным (1967), Р. А. Ронкиным (1967), В. Л. Анзимировым (1968), А. Н. Флейшманом (1971) и др., подчеркнуто на специальных симпозиумах (II Международный симпозиум по реоэнцефалографии и плетизмографии (Грац, 1967) и на Всесоюзном симпозиуме по параклиническим методам исследования в неврологии (Москва, 1969).

Метод реоэнцефалографии дает возможность изучать регионарные изменения гемодинамики как в ограниченной зоне одного полушария, так и в симметричных областях обоих полушарий головного мозга.

Как показали исследования А. Н. Флейшмана (1971), реоэнцефалография может быть использована в комплексе с другими методами (энцефалографией, нейрорентгенологическими, нейрохирургическими, ликворологическими) в диагностике родовой травмы и топической диагностике кровоизлияний в головной мозг.

Для реоэнцефалографических исследований используются одно-, двух- и четырехканальные реографы, которые могут быть подсоединены к любому многоканальному самописцу — электрокардиографу, электрофонокардиографу, электроэнцефалографу.

В качестве электродов применяются круглые серебряные или оловянные диски диаметром 1,5—2 см, на которые надевают фланелевую или марлевую прокладку, смоченную в физиологическом растворе (или 5% растворе поваренной соли). Кожу головы в местах креп-

ления (с помощью резиновых бинтов) электродов протирают спиртом. Температура воздуха в помещении, где проводят исследования, должна быть около 20—24°С.

Ребенок не должен бояться исследования. Для этого рекомендуется, чтобы он предварительно (накануне) ознакомился с процедурой исследования, проводимого на других детях, и убедился, что оно безболезненно и не причиняет неудобств.

Регистрация РЭГ проводится или в положении лежа на спине (голова находится на удобной подушке) или в полулежачем положении, в специальном кресле (в каком производится регистрация ЭЭГ). В помещении необходимо соблюдать тишину, лучше, если глаза у исследуемого будут закрыты (во избежание воздействия сильных внешних раздражителей).

При регистрации реоэнцефалограмм (на частотах 30—120 кгц) применяются разные отведения: фронтомастоидальные, отражающие кровенаполнение в системе внутренней сонной артерии; окципитомастоидальные, отражающие кровенаполнение в системе позвоночных артерий (Х. Х. Яруллин, 1967), теменно-затылочные, лобно-центральные, лобно-височные, лобно-теменные, поперечные (битемпоральные, бимастоидальные, биокципитальные). У детей более четырех отведений одновременно лучше не применять во избежание взаимовлияния электродов из-за их близкого расположения (Seipl, 1969; А. Н. Флейшман, 1971).

Стандартный калибровочный сигнал сопротивления обычно соответствует 0,1 Ом. Однако величину калибровочного сигнала подбирают адекватно относительной величине амплитуды реоэнцефалограммы.

При исследовании новорожденных А. Н. Флейшман подбирал усиление записывающего устройства таким образом, что разбалансировка моста на 0,05 Ом составляла 10—12 мм записи. Это усиление было больше, чем применяемое при записи РЭГ у взрослых (вследствие того, что у новорожденных амплитуда РЭГ ниже, чем у взрослых, только при таком усилении получалась наиболее четкая запись кривых).

Запись РЭГ проводится при задержке дыхания на неполном выдохе, у маленьких детей в течение достаточно длительного времени (10—15 мин) для того, чтобы можно было выбрать для анализа наиболее четкие кривые. Скорость движения бумаги 25 и 50 мм в секунду.

Оценка РЭГ включает в себя качественный и количественный анализ.

При качественном анализе изучают форму кривой, ее регулярность, характер подъема анакроты и спуска катакроты, выраженность и количество дополнительных волн, форму вершины, идентичность кривых, снятых с симметричных участков.

При количественном анализе используют следующие показатели: 1) максимальную амплитуду реографической волны (А) в омах или миллиметрах как показатель максимальных пульсовых колебаний кровенаполнения (оценивают по отношению к калибровочному сигналу); 2) длительность восходящей части волны (α) в секундах; 3) длительность нисходящей части волны (β) в секундах (от вершины кривой до точки пересечения ее с изоэлектрической линией); 4) отношение времени восходящей части к времени нисходящей ($\frac{\alpha}{\beta}$); 5) отношение времени восходящей части к длительности сердечного цикла ($\frac{\alpha}{RR} \cdot 100\%$) как показатель эластичности тонуса мозговых сосудов; 6) время распространения реографической волны — от начала зубца Q ЭКГ до начала подъема реограммы; 7) коэффициент асимметрии K — отношение разницы амплитуды на симметричных участках к наименьшей амплитуде $\left(K = \frac{A_2 - A_1}{A_1} \cdot 100\%\right)$ (Х. Х. Яруллин); 8) реографический индекс (РИ) — отношение амплитуды реограммы (в омах или миллиметрах) к величине калибровочного импульса (в омах или миллиметрах); 9) дикротический индекс — отношение в процентах высоты инцизуры над изоэлектрической линией к амплитуде систолической волны, отражающий периферическое сосудистое сопротивление, т. е. состояние тонуса мелких сосудов, артериол (В. А. Зарубин, 1960; Г. И. Эниня, 1967; Dontelot, 1950; Chlebus, 1962); 10) диастолический индекс — отношение (в процентах) амплитуды дополнительной волны, возникающей после инцизуры, к амплитуде восходящей ветви до перехода ее к закруглению, отражающий состояние оттока крови из артерий в вены и тонус вен (Meyer-Heine, 1949).

При анализе РЭГ полагается изучать не менее 5—6 циклов с выведением затем средних показателей.

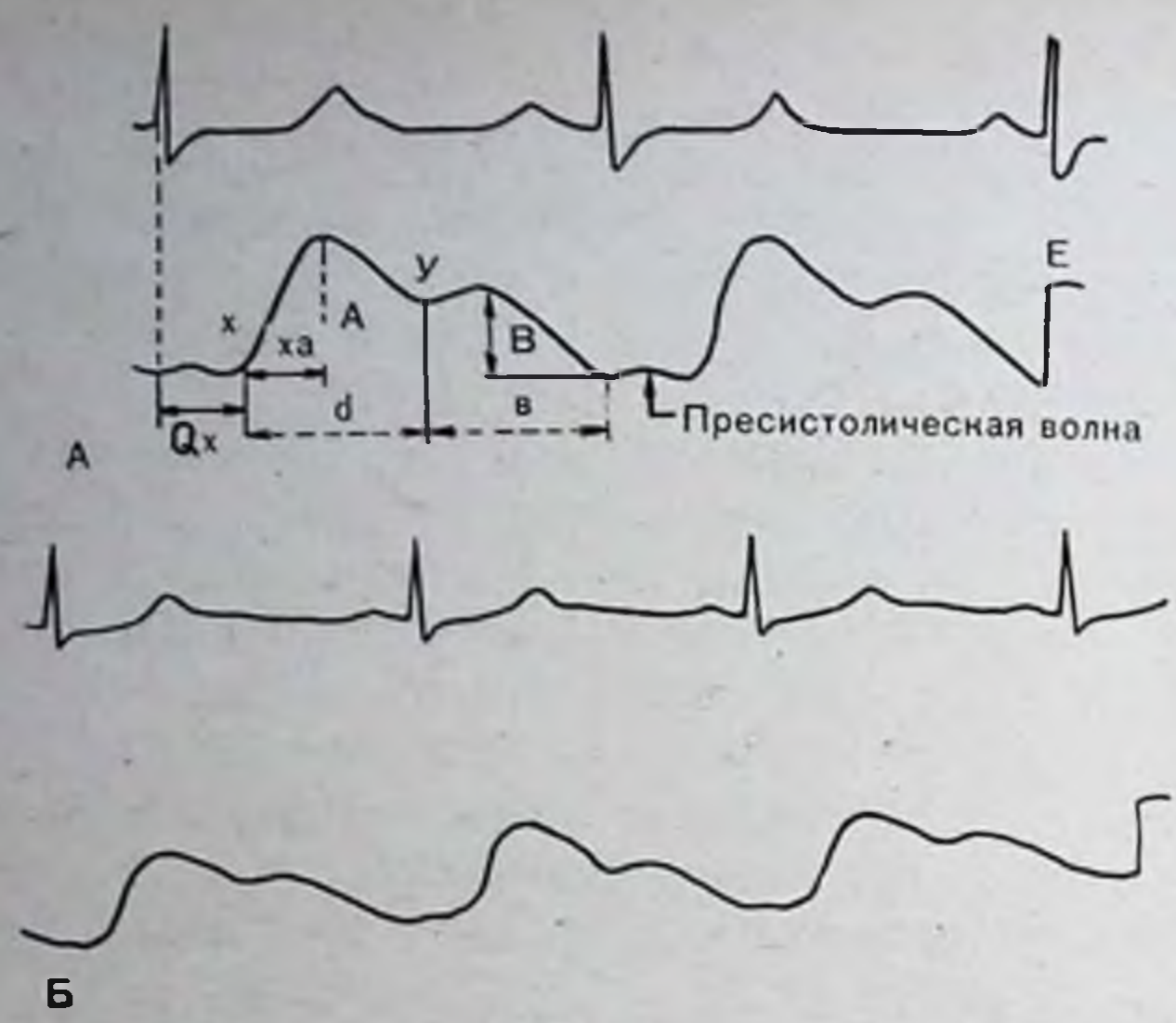

Рис. 27. Схематическое изображение реогепатограммы (А). Реограмма печени (Б) Васи С., 9 лет. Здоров.

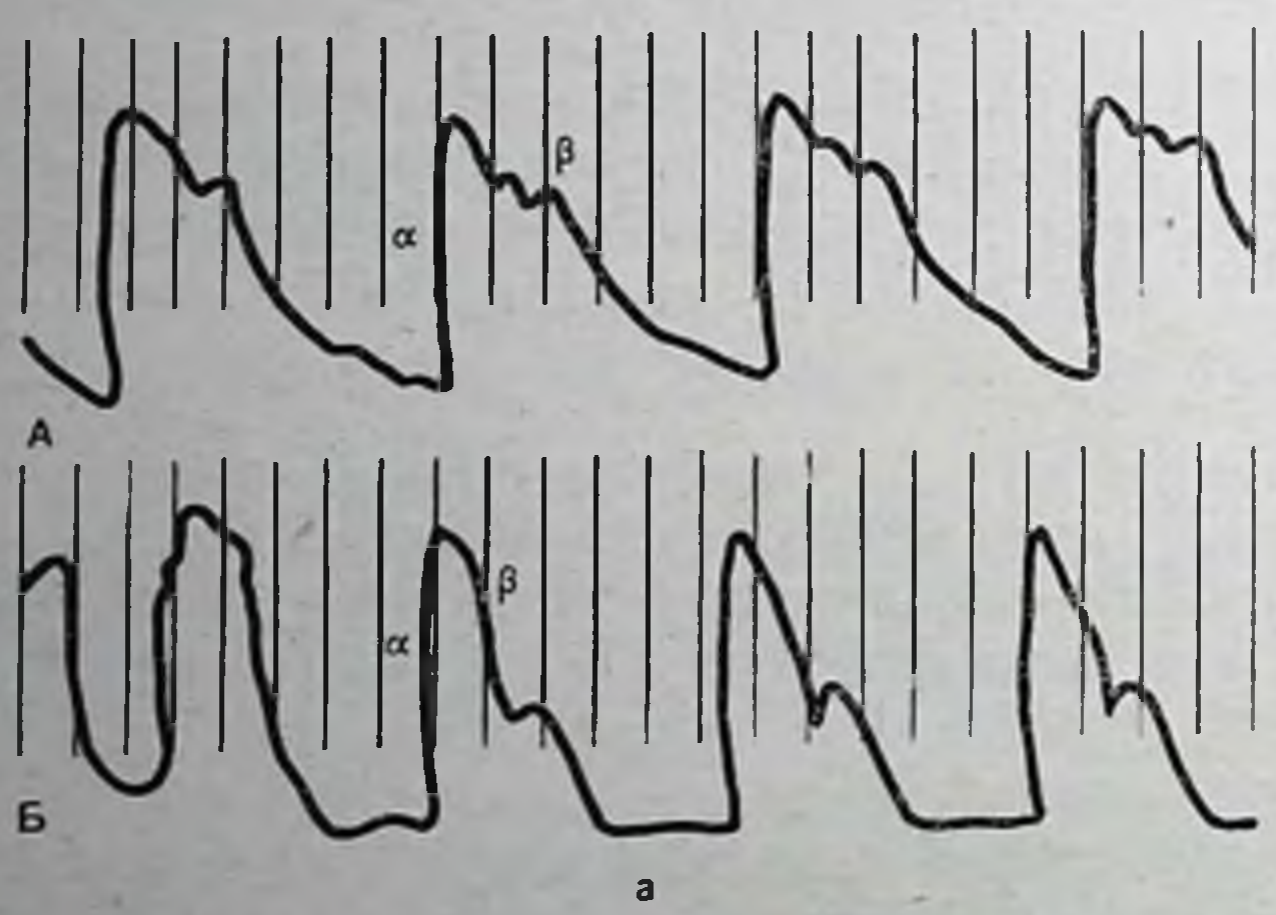

Рис. 27а. Разновидности реоэнцефалограммы здоровых детей школьного возраста.

А — мальчика 12 лет, Б — мальчика 9 лет.

Количественный анализ РЭГ может быть несколько сокращенным и более полным. Некоторые авторы ограничиваются определением первых 5—7 количественных параметров из названных выше.

РЭГ детей (рис. 27а) состоит из крутого подъема, начинающегося вскоре после зубца Q ЭКГ, относительно

острой вершины и более пологого спуска, на котором регистрируются 1—2 дополнительные волны (вторая волна обычно выражена менее четко, чем первая).

У новорожденных РЭГ имеет некоторые особенности по сравнению с РЭГ у детей последующих возрастных периодов и взрослых, однако в отношении динамики этих особенностей данные литературы неоднородны. Так, Semino (1961), исследуя РЭГ у новорожденных с 1-го по 10-й день жизни после рождения, отметил, что амплитуда ее невелика и постепенно нарастает с возрастом. К 10-му дню РЭГ соответствует в основных чертах РЭГ взрослого и характеризуется быстрым подъемом анакроты до плато. Дикротическая волна к этому времени уже хорошо выражена и регистрируется в верхней или средней трети нисходящей ветви кривой. Однако в отличие от Semino, по данным Terzi, Colla, Seriglio (1966), морфологические особенности, свойственные РЭГ взрослого, у ребенка появляются лишь в возрасте после 6 мес.

Esposita (1963) отметил у новорожденных, обследованных в период с 1-го по 5-й день после рождения, значительный полиморфизм РЭГ, амплитуда которых могла быть иногда резко сниженной, представляя лишь волнистую линию (автор связывает это с отеком головного мозга и сосудистым спазмом у некоторых здоровых новорожденных).

В более поздних исследованиях (А. Н. Флейшман, 1971) подтверждается известное своеобразие РЭГ новорожденных: сравнительно небольшая амплитуда, отсутствие в первые дни жизни выемки и заметного дикротизма на катакроте, бо́льшая длительность анакроты.

Указанное своеобразие авторы объясняют «эластичностью перименингеальных структур», открытыми родничками, качественными отличиями структуры (тонкая стенка, слабый мышечный слой) и функции церебральных сосудов. Ю. Е. Москаленко указывает как на возможную причину существующих отличий на недостаточное функционирование виллизиева круга и слабое развитие коллатерального кровообращения в головном мозге новорожденных.

А. Н. Флейшман связывает своеобразие РЭГ новорожденных с особенностями постнатальной перестройки мозгового кровообращения, с характером венозного оттока, более высокой частотой сердечного ритма, ма-

лым ударным объемом, низким артериальным давлением и высоким гематокритом.

Зависимость количественных показателей РЭГ от этих параметров была установлена в эксперименте и в клинике многими исследователями (Jenkner, 1966; Namon, Gollan, Shimojyo, Sano, Markovich, Scheinberg, 1967, и др.).

При исследовании РЭГ у здоровых детей трех возрастных групп (7—8 лет, 9—10 лет и 11—12 лет) И. Б. Лагунов (1971) установил, что во всех этих группах подъем восходящей ветви РЭГ крутой, вершина заострена и только у 10% детей несколько уплощена. Длительность анакроты несколько меньше, чем у взрослых, и равна 0,05 с. Нисходящая ветвь у 94% детей спускается круто, у 6% детей — полого. У 60% детей на нисходящей ветви регистрируется одна дополнительная волна, у 40% — две дополнительные волны. У 10% детей обнаружена межполушарная асимметрия, выражающаяся в неодинаковом количестве волн и некоторой разнице амплитуды. Величина амплитуды РЭГ и коэффициент асимметрии больше у старших детей, чем у младших. Отношение длительности анакроты к длительности всего сердечного цикла почти в 2 раза меньше, чем у взрослых, и уменьшается с возрастом. Длительность катакроты близка к таковой у взрослых. Необходимо отметить, что некоторые вопросы клинической реоэнцефалографии являются дискутабельными. Так, нет единого мнения о гемодинамической природе РЭГ. Одни авторы считают, что РЭГ отражает изменение объема крови в сосудах (Kaindl, Polzer, Schufried, 1959; Seipel, 1967, и др.), другие — что не только объема, но и скорости кровотока (А. А. Кедров, А. И. Науменко, 1954; В. Л. Карелин, 1957; Ю. Е Москаленко, 1967; Lechner, Rodlez, 1964, и др.).

Одни авторы считают, что реографическая волна отражает объемный пульс исследуемой области и является выражением разницы объема притекающей в головной мозг артериальной крови и оттекающей от него венозной крови (Х. Х. Яруллин, 1967, 1969; Ю. Т. Пушкарь, 1968, и др.), другие авторы на основании экспериментов с пережатием общей сонной артерии и одновременной регистрацией РЭГ и реоэнцефалоплетизмограммы приходят к выводу, что РЭГ отражает преимущественно кровенаполнение артериального русла, а реоэнцефало-

плетизмограмма — суммарное мозговое кровенаполнение.

Некоторые авторы отрицают возможность правильной оценки мозгового кровообращения с помощью обычной реоэнцефалографии, утверждая, что на формирование РЭГ оказывает большое влияние экстракраниальный импеданс (Perez-Borja, Meyer, 1964; Laitinen, 1968, и др.). Однако большинство авторов (Х. Х. Яруллин, 1967; Jenkner, 1962; Lechner, Rodler, 1964, и др.) указывают, что доля пульсовых колебаний экстракраниального импеданса при использовании высокочастотного тока 80—150 кГц невелика и составляет лишь 10—20%. Ю. Е. Москаленко (1968), Х. Х. Яруллин (1969) подчеркивают, что оптимальной частотой тока, при которой отражается преимущественно интракраниальное кровообращение, является диапазон 80—150 кГц. По их мнению, отрицательные результаты некоторых авторов объясняются несоблюдением этих условий, например при применении переменного тока напряжением 3 Вт и силой 2 А, диапазона 10—30 кГц и межэлектродном пространстве 1,5 см он не проникает в полость черепа.

Не решен окончательно вопрос о влиянии циркуляции ликвора на формирование РЭГ. Однако, по данным большинства авторов, на РЭГ находят отражение как венозная, так и внутричерепная гипертензия (Х. Х. Яруллин, 1967; McHemy, 1965, и др.), т. е. мозговой кровоток зависит от соотношения интра- и экстраваскулярного давления.

Изучение динамики РЭГ под влиянием фармакологических проб (с вазоактивными веществами) и других функциональных нагрузок (гипервентиляции, вдыхание смеси углекислоты, наркоз и десимпатизация, создание условий гипоксии и др.) дало возможность не только выяснить значение отдельных элементов РЭГ, но и установить ее особенности, характерные для того или иного функционального состояния сосудистой системы (нормотония, гипертония, гипо- и атония, венозная или ликворная гипертензия).

Повышение тонуса крупных сосудов выражается на РЭГ в уменьшении крутизны наклона анакроты, уменьшении амплитуды быстрого систолического подъема и максимальной скорости изменения импеданса. Повышение тонуса сосудов среднего и особенно малого калибра находит свое проявление в нарастании дли-

тельности анакроты (за счет удлинения периода медленного наполнения), замедлении средней скорости изменения импеданса, выраженном закруглении вершины, смещении дикротического зубца ближе к вершине кривой, возрастании в связи с этим значения дикротического и диастолического индексов до 80—100% (нормальное его значение 40—50%). При резком повышении тонуса мозговых сосудов отмечается значительное уменьшение амплитуды, двуступенчатый подъем анакроты за счет снижения вершины отрезка быстрого систолического подъема и возвышения дикротического зубца или позднего систолического зубца над основной вершиной кривой, что обусловливает двугорбую форму реографической волны.

Снижение тонуса сосудов на реограмме проявляется в следующих признаках: нарастание крутизны подъема, укорочение длительности анакроты, увеличение амплитуды основной волны, заострение ее вершины, смещение увеличенного дикротического зубца к основанию кривой (т. е. резкое уменьшение дикротического и диастолического индексов). Чем более выражена гипотония, тем ниже (ближе к изоэлектрической линии) расположен дикротический зубец.

При венозном застое, в начальном периоде затруднения венозного оттока из полости черепа, характерны изменения катакротической ветви кривой: она становится растянутой и выпуклой, с возвышением дикроты над основной вершиной и образованием систоло-диастолического плато (Х. Х. Яруллин, 1967; Ю. Т. Пушкарь, 1968, и др.). Резкая степень венозного застоя и внутричерепная гипертензия характеризуются многоступенчатым подъемом с появлением двух, а иногда и трех постсистолических волн, заметным возвышением диастолической волны. При нарастающем венозном застое в головном мозге (в связи с резким падением тонуса мозговых вен) появляется резко выраженная венозная волна (Х. Х. Яруллин, 1967; Wick, 1962).

Для венозной гипотонии характерно появление небольшой венозной волны (незначительные затруднения венозного оттока).

Венозная или ликворная гипертензия (сопровождающаяся отеком головного мозга) характеризуется на РЭГ резким возвышением диастолической волны и значительным увеличением амплитуды РЭГ.

Атония (вазопарез) мозговых сосудов отражается на РЭГ очень быстрым подъемом и спуском пульсовой волны, смещением дикроты к изоэлектрической линии, появлением венозной волны. Эти изменения являются следствием венозного застоя и отека головного мозга, сопутствующих атонии (Х. Х. Яруллин, 1969; Langfitt e. a., 1965, и др.).

Церебральная ишемия находит выражение в значительном снижении систолической волны при одновременном увеличении диастолической. Х. Х. Яруллин и Н. И. Левченко (1969) подчеркивают, что точность и адекватность отражения на РЭГ состояния артериального и венозного кровотока определяются постоянной времени, обеспечивающей передачу сигнала без искажения. Это обеспечивается тогда, когда постоянная времени одновременно регистрируемой ЭКГ и реограммы равна или приближается к длительности сердечного цикла. Если постоянная времени значительно превышает длительность сердечного цикла, то верхняя полоса пропускания электрокардиографа зарезается больше, что приводит к частотно-амплитудному и фазовому искажению кривой. Состояние тонуса и эластичности сосудистой стенки более точно можно определить путем применения функциональных фармакологических проб (амилнитрит, папаверин, нитроглицерин, эуфиллин, кофеин, никотиновая кислота и др.). Например, быстрота появления и выраженность изменений реограммы после приема нитроглицерина и других вазоактивных средств могут характеризовать индивидуальные особенности реактивности сосудов головного мозга и др.

Реография печени

Реографический метод для оценки кровообращения в печени впервые был применен в 1956 г. Bettencourt. В последующие годы был использован многими авторами (Heeger, 1962; А. С. Логинов и Ю. Т. Пушкарь, 1962; Б. Э. Рушко, 1963; А. Ф. Блюгер, 1964; В. И. Бондарева, 1963; Е. С. Баймышев и А. Д. Богомолов, 1969, и др.).

Применение реогепатографии у детей нашло отражение в работах В. С. Груминского (1966, 1967, 1969), И. Л. Симсон (1966), Л. А. Савельевой (1967), Л. К. Петровой-Брюхановой (1967), В. А. Лаврова

(1968), И. В. Черновой (1972), А. Н. Сокол (1968, 1969), С. Я. Долецкого и В. Г. Акопяна (1969), Г. А. Красиной и Р. Ф. Лабадзе (1970), Р. Ф. Лабадзе (1971) и др.

Как указывает В. С. Груминский (1969), у детей бывает трудно добиться продолжительной задержки дыхания, необходимой для устойчивой записи реограммы. В связи с этим он предлагает применять электроды большей относительной площади (чем у взрослых), что создает электрическое поле силовых линий, в котором подвижность печени в связи с дыханием ребенка не так существенно сказывается на характере реограммы.

У детей в возрасте 5—10 лет автор использовал электроды размером 6×8 и 8×10 см, а у детей старше этого возраста — размером 6×8 и 10×12 см, что позволяло получать технически качественную реограмму. В. С. Груминский указывает на следующие оптимальные условия регистрации реограммы печени у детей: полоса пропускания частот в пределах 15—70 Гц при постоянной времени 0,3 с, скорости записи 25—50 мм/с и усилении реографа, равном 20,1 : 15,1 : 10. В наших исследованиях (с помощью шестиканального аппарата «Кардиовар-6» с отечественной реографической приставкой 4РГ-1А) применялись электроды размером 6×8 и 3×4 см. При этом получались четкие неискаженные кривые (Г. А. Красина, 1970; Р. Ф. Лабадзе, 1971; М. К. Осколкова и Д. А. Подгало, 1970, 1973). Большой электрод накладывают сзади по правой лопаточной линии на уровне нижней границы легкого, над областью абсолютной печеночной тупости; меньший электрод по правой среднеключичной линии на уровне реберной дуги. Детей исследуют натощак, в горизонтальном положении. Запись производят при задержке дыхания, на неполном выдохе.

Реограмма печени (см. рис. 27) состоит из пресистолической, систолической и диастолической волн. Пресистолическая волна выражена не у всех детей. По мнению большинства авторов, она связана с сокращением предсердий и возникающим в это время препятствием оттоку крови по печеночным и полым венам. При этом Heeger (1962) считает, что она распространяется по артериальному руслу, А. С. Логинов, Ю. Т. Пушкарь (1962) — по венозным сосудам печени.

Происхождение систолической волны связывают с распространением волны артериального пульса.

Систолическая волна имеет довольно крутой подъем, отражающий повышение скорости и величины кровенаполнения печени в начальной фазе систолы. В дальнейшем скорость наполнения уменьшается, происходит постепенное уравнивание количества притекающей и оттекающей по печеночным сосудам крови. Это находит свое отражение в формировании вершины кривой. Последующее уменьшение притока крови выражается появлением полого спуска кривой. Диастолическая волна имеет меньшую амплитуду и более пологую форму, чем систолическая волна. Считается, что систолическая волна отражает суммарную картину поступления в печень портальной и артериальной крови, форма вершины больше обусловлена пульсовыми изменениями кровотока в печеночной артерии.

На формирование диастолической волны оказывает влияние характер портального кровотока и оттока крови по печеночным венам.

С целью уточнения генеза реогепатограммы В. С. Груминский (1966, 1969) регистрировал ее у детей во время операций непосредственно с поверхности печени в обычных условиях, при частичном и полном пережатии общей печеночной артерии, перевязке и пересечении коллатеральных путей портального кровотока, а также записывал реовазограмму со ствола общей печеночной артерии. Было обнаружено, что реогепатографические кривые, регистрируемые при чрескожной реогепатографии, идентичны кривым, получаемым путем наложения стерильных электродов непосредственно на верхнюю и нижнюю поверхности печени. Анализ реогепатограмм, записанных на этапах различных операций, показал, что реопатографическая кривая является суммарным графическим отражением внутрипеченочной гемодинамики. Полное кратковременное пережатие только печеночной артерии изменяло форму реогепатограммы: она имела волнообразный вид, в комплексах невозможно было отдифференцировать «систолическую» вершину, дикротическая и вторичная волна полностью отсутствовали. Частичное пережатие общей печеночной артерии при сохраненном портальном кровотоке приводило к значительному снижению амплитуды реогепатограммы. На основании этого В. С. Груминский пришел к выводу, что амплитуда систолической волны, конфигурация вершины кривой обусловлены пульсовыми изменениями

кровотока печеночной артерии, а «вторичная волна» и выраженность ее амплитуды определяются портальным кровотоком на фоне угасающей артериальной волны и оттока крови из печени.

Форма, длительность и амплитуда основных волн реогепатограммы зависят не только от состояния внутрипеченочной гемодинамики, но также в значительной мере и от степени наполнения кровью предсердий и желудочков, от их сократительной способности, от величины состолического объема желудочков, от частоты ритма сердечных сокращений.

При анализе реогепатограммы (как и других реографических кривых) принято изучать форму кривой (качественный, визуальный анализ) и измерять и рассчитывать ряд количественных показателей.

1. Реографический индекс, показывающий интенсивность кровенаполнения печени и дающий количественную характеристику интенсивности кровотока через исследуемую область (А. С. Логинов, Ю. Т. Пушкарь, 1962, и др.). Определяют систолический — Р. И. с. и диастолический — Р. И. д. реографические индексы.

Систолический реографический индекс Р. И. с. $= \frac{A}{E}$ — отношение амплитуды систолической волны (в миллиметрах) к высоте калибровочного импульса (в миллиметрах), величина последнего соответствует 0,1 Ом. Диастолический реографический индекс Р. И. д. $= \frac{B}{E}$ — отношение амплитуды диастолической волны *B* (в миллиметрах) к амплитуде калибровочного импульса.

2. Отношение амплитуды диастолической волны *B* к высоте систолической волны *A* ($\frac{Б}{А}$).

3. Интервал (в секундах) от начала зубца *Q* ЭКГ до начала систолического подъема кривой (QX) зависит от сократительной способности миокарда, состояния сосудов и от роста исследуемого.

4. Продолжительность (в секундах) подъема систолической волны (*XA*) зависит от пульсового кровенаполнения органа и способности сосудов к растяжению под воздействием притекающей к ним крови.

5. Продолжительность (в секундах) всей систолической части кривой — интервал от начала систолического подъема до инцизуры кривой.

6. Продолжительность (в секундах) диастолической части кривой b.

7. Отношение продолжительности диастолической части к систолической (b/a).

8. Систолический (Пс) и диастолический (Пд) показатели: Пс$=a/RR$, Пд$=b/RR$, где RR — длительность сердечного цикла в секундах.

9. Амплитудно-частотный показатель (АЧП), отражающий интенсивность кровотока через исследуемую область в зависимости от сердечного цикла — АЧП$=$ $=$Ис$/RR$.

Результаты количественного анализа реогепатограммы, полученные нами (Г. А. Красина, Р. Ф. Лабадзе, М. К. Осколкова, 1970) при исследовании здоровых детей, приведены в табл. 25.

Таблица 25

Количественные показатели реогепатограммы у здоровых детей

Реогепатографические показатели	Статистические показатели		
	колебания	M±m	±σ
Р. И. с.	0,90—1,30	1,04±0,02	0,10
Р. И. д.	0,50—0,80	0,63±0,01	0,07
Qx в секундах	0,11—0,15	0,13±0,002	0,01
ХА в секундах	0,11—0,16	0,13±0,002	0,01
В/А	0,50—0,75	0,60±0,01	0,06
в/а	0,65—1,21	0,91±0,03	0,14
ДП	0,28—0,45	0,33±0,008	0,04
СП	0,32—0,45	0,39±0,006	0,03
АЧП	1,03—1,60	1,26±0,03	0,14

По данным И. В. Черновой (1972), величина реографического индекса (систолического) колеблется в пределах 0,3—1,75 и составляет в среднем 0,62 у детей как дошкольного, так и школьного возраста.

Значительные колебания Р. И. с. у детей наблюдали А. Н. Сокол (1968), в пределах 0,56—1,24 и Л. К. Брюханова в пределах 0,64—1.57.

Средняя величина амплитудно-частотного показателя, по данным И. В. Черновой, составляет 0,88 при колеба-

ниях в пределах 0,45—1,70 у детей как дошкольного, так и школьного возраста. По данным Л. К. Брюхановой, эти колебания составляют 0,73—2,0; по данным А. Н. Сокол — 0,65—1,69 (M+2δ).

Таблица 26

Показатели реогепатограммы у здоровых детей разного возраста (по В. С. Груминскому)

Показатели	Возраст в годах		
	5—7	8—10	11—15
	M ± m	M ± m	M ± m
Продолжительность пульсового комплекса (в сотых долях секунды)	65,0±1,0	80,0±0,6	100,0±1,5
Длительность анакроты (в сотых долях секунды)	14,0±0,5	15,0±0,2	19,0±0,2
Продолжительность катакроты (от точки максим. подъема до начала следующей пульсовой волны в сотых долях секунды)	49,0±2,0	63,0±0,7	78,0±1,5
Скорость распространения пульсовой волны от зубца Q ЭКГ до начала подъема реограммы (в сотых долях секунды)	29,0±0,4	30,0±0,2	34,0±0,3
Амплитуда кривой (в омах)	0,10±0,002	0,11±0,002	0,11±0,01

И. В. Чернова отмечает, что время распространения пульсовой волны составляет в среднем 0,12 с и с возрастом незначительно увеличивается, что может быть связано с увеличением роста детей (большая протяженность пути пульсовой волны от сердца до печени у детей высокого роста). По данным этого же автора, продолжительность кровенаполнения печени с возрастом отчетливо увеличивается. Это возрастное различие статистически достоверно в отношении как быстрого наполнения ($P<0,001$), так и общей продолжительности наполнения

($P<0,05$). Среднее значение общей продолжительности систолического наполнения печени составляет у детей, по данным И. В. Черновой, 0,16 с, что соответствует данным А. Н. Сокол и Л. К. Брюхановой. Продолжительность кровенаполнения печени находится в зависимости также от частоты сердечного ритма.

При качественном анализе реогепатограммы здоровых детей установлено, что по форме эти кривые у детей разного возраста не имеют существенных возрастных отличий. Правда, у детей раннего возраста вершина кривой более заострена, отсутствует пресистолическая волна, однако эта особенность связана с более частым ритмом сердечной деятельности.

На основании исследования здоровых детей в возрасте 5—15 лет В. С. Груминский обнаружил достоверные различия ряда показателей реогепатограммы у детей разных возрастных групп. Эти показатели приведены в табл. 26.

Реография конечностей

При исследовании интенсивности кровообращения в конечностях распространение получил метод продольной реографии (А. А. Кедров, 1948; А. М. Вейн, М. А. Ронкин, 1962; Нгуен Зуй-Зунг, 1963, и др.). В педиатрической практике метод продольной реографии получил отражение в работах Л. И. Абросимовой и Л. С. Александровой (1967), Н. В. Соботюк (1968), И. В. Келлер (1968), И. А. Куликова (1970), К. В. Соколкиной, В. Д. Бондаренко (1971) и др.

При реографии конечностей применяются круглые циркулярные или прямоугольные (площадью около 20 см^2) свинцовые электроды.

Для регистрации реограмм верхних конечностей электроды накладывают на симметричные участки предплечий — в области локтевой ямки и луче-запястного сустава. Для исследования сосудов голеней один электрод над шиловидным отростком малоберцовой кости, другой — над лодыжкой. Запись кривых (синхронно с ЭКГ) ведется при задержке дыхания на неполном выдохе, в положении лежа, после 10—15-минутного отдыха. Фланелевую прокладку под электродами смачивают физиологическим раствором или 5—10% раствором поваренной соли.

Скорость движения бумаги 50 мм/с, стандартный калибровочный сигнал сопротивления — 0,1 Ом = 10 мм.

Качественная оценка реограммы конечностей заключается в изучении регулярности пульсовых волн, их внешнего вида — крутизны подъема и спуска, характера вершины, выраженности инцизуры, наличии и выраженности дополнительных волн, места их расположения на нисходящем отрезке кривой. Учитывается симметричность записи на разных конечностях.

При количественном анализе определяют:

1) скорость распространения пульсовой волны V (интервал от начала зубца Q ЭКГ до начала подъема кривой);

2) время подъема кривой α (интервал от начала подъема кривой до самой высокой точки вершины);

3) время спуска β (интервал от вершины кривой до начала следующего пульсового цикла);

4) продолжительность всего пульсового цикла $\alpha+\beta$;

5) реографический индекс.

У новорожденных реограмма верхних и нижних конечностей изучалась Р. А. Поляковой и С. И. Шейнерт (1972). По их данным, у большинства здоровых новорожденных реографические волны регулярны, имеют крутой подъем и выраженную инцизуру. Диастолические волны и инцизура лучше выражены на реограммах верхних конечностей. Пресистолическая волна не всегда регистрируется. Вершина реограммы верхних конечностей умеренно заострена, нижних конечностей — умеренно закруглена. Количественные показатели реограммы верхних и нижних конечностей новорожденных, полученные Р. А. Поляковой и С. И. Шейнерт, приведены в табл. 27.

И. В. Келлер (1969) были изучены (под нашим руководством) особенности реовазограммы предплечья у детей раннего возраста (от 1,7 мес до 5 лет). Результаты исследований показали, что реовазограмма в этом возрасте имеет регулярный вид, крутой подъем, заостренную в большинстве случаев вершину. Катакротическая линия несколько выпукла. На середине катакроты или чаще близ вершины располагаются две, реже три дополнительные волны. Как правило, дополнительные волны выражены хорошо, гораздо реже они неотчетливы.

Количественный анализ позволил установить, что время подъема реовазограммы α у детей раннего воз-

раста составляет 0,05 (±0,001) с. Существует обратная корреляционная связь продолжительности подъема реографической волны и частоты пульса (r=—0,49). Эта связь с частотой пульса еще более выражена для длительности катакроты- β (r=—0,7).

Таблица 27

Количественные показатели реограммы верхних и нижних конечностей у новорожденных

Реографические показатели в секундах	Статистические показатели			
	верхние конечности		нижние конечности	
	пределы колебаний	M±m	пределы колебаний	M±m
V	0,08—0,16	0,12±0,004	0,14—0,20	0,16±0,003
α	0,08—0,14	0,10±0,001	0,08—0,14	0,10±0,002
β	0,30—0,45	0,37±0,001	0,35—0,46	0,39±0,003
α+β	0,37—0,55	0,47±0,001	0,34—0,58	0,47±0,005

Достаточно информативными оказались реографические коэффициенты $\frac{\alpha}{\beta}\cdot 100\%$ и $\frac{\alpha}{\alpha+\beta}\cdot 100\%$.

Реографический коэффициент $\frac{\alpha}{\beta}\cdot 100\%$ для детей в возрасте от 1 года 7 мес до 3 лет (первая группа) составляет 10±0,27%, в возрасте 4—5 лет (вторая группа) — 9,2±0,26%. Реографический коэффициент $\frac{\alpha}{\alpha+\beta}\cdot 100\%$ у детей первой группы равен 9,1±0,22%, у детей второй группы — 8,4±0,22%. Возрастные различия этих показателей статистически достоверны (P<0,05). Числовые значения величины α и реографических коэффициентов имеют у здоровых детей небольшой размах колебаний.

Изучение реограммы верхних и нижних конечностей у детей в возрасте 13—15 лет, проведенное К. В. Соколкиной и В. Д. Бондаренко (1972), показало, что продольные реограммы здоровых детей этого возраста характеризуются регулярностью волн, их симметричностью (что отражает равномерную интенсивность кровенаполнения симметричных участков конечностей). Авторами выделены три типа реографических кривых предплечий и голеней в зависимости от местоположения дикротиче-

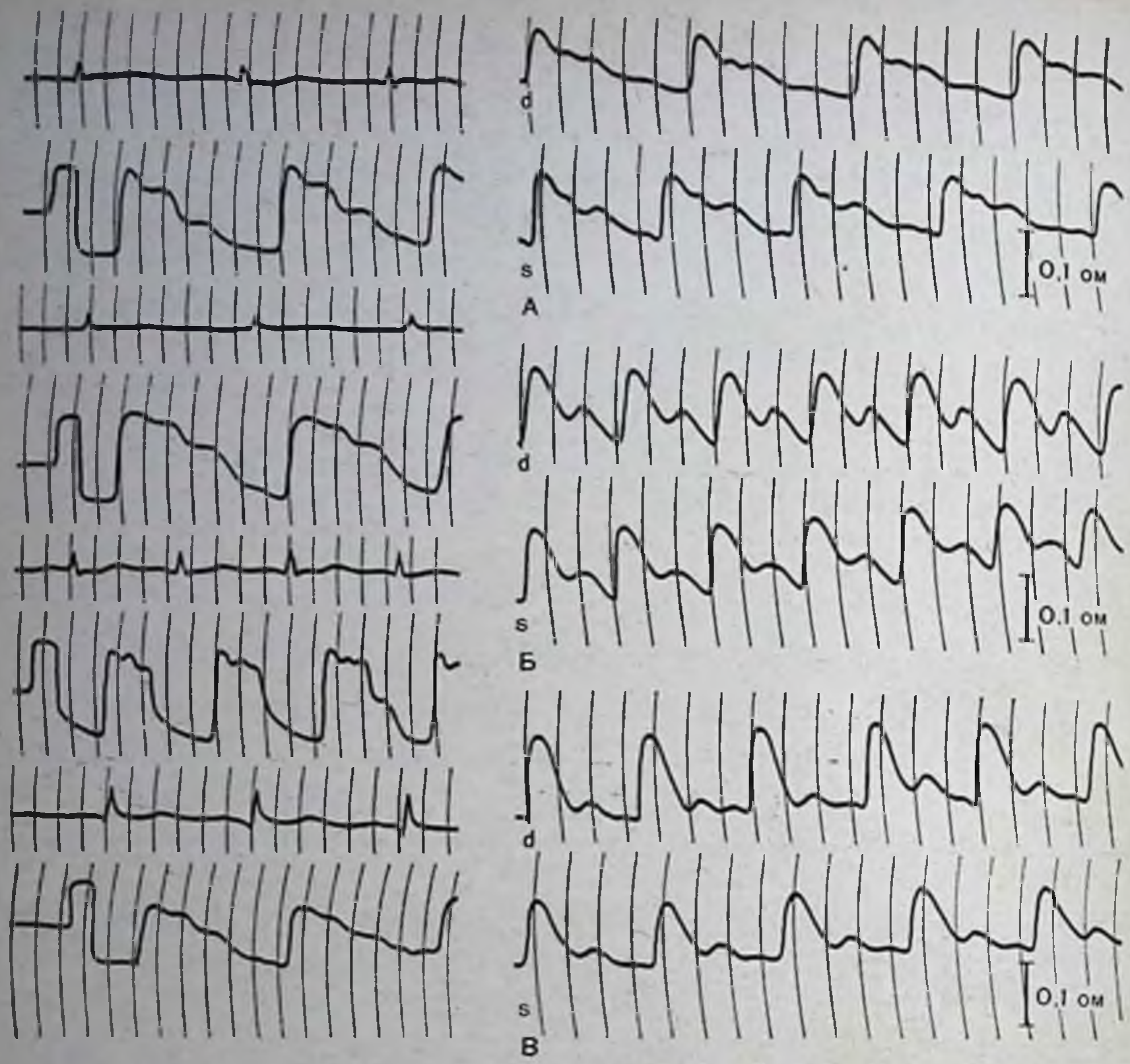

Рис. 28. Основные типы периферической реовазограммы (А) (предплечье) у детей раннего возраста (2—5 лет). Основные типы периферической реовазограммы (Б) (предплечья) детей школьного возраста (по К. В. Соколкиной и В. Д. Бондаренко).

ского зубца и числа дополнительных волн на катакроте (рис. 28). Первый тип реограммы предплечий зарегистрирован у 30,1% детей. Он характеризовался высоким стоянием дикротического зубца, слабой выраженностью последнего, наличием 1—2 дополнительных волн, медленным возвращением нисходящей ветви к изоэлектрической линии. Для второго типа были характерны более низкое расположение дикротического зубца, его четкая выраженность, отсутствие дополнительных волн на катакроте, медленный возврат последней к изоэлектрической линии. Второй тип был зарегистрирован у 38,6% детей.

Третий тип отличался низким расположением дикротического зубца — близко к основанию или на самой

изоэлектрической линии, его четкой выраженностью, быстрым возвращением нисходящей ветви к изоэлектрической линии, нередким присутствием на реограмме слабо выраженной венозной волны. Этот тип реограммы был у 31,3% детей.

По данным авторов, продольные реограммы голеней характеризуются более медленным подъемом, отсутствием в преобладающем большинстве случаев дополнительных волн на катакроте. Типы кривых отличаются местоположением дикротического зубца (в верхней, средней или нижней части катакроты).

Количественные показатели продольной реограммы верхних и нижних конечностей, полученные К. В. Соколкиной и В. Д. Бондаренко, приведены в табл. 28.

Таблица 28

Количественные показатели продольной реограммы верхних и нижних конечностей у здоровых детей

Место исследования		Показатели реограммы[1]		
		α	β	реографический индекс
Предплечье	справа	0,07—0,10 / 0,08±0,002	0,43—0,63 / 0,56±0,02	0,8—1,5 / 1,1±0,07
	слева	0,07—0,10 / 0,08±0,002	0,43—0,63 / 0,56±0,02	0,8—1,5 / 1,1±0,06
Голень	справа	0,10—0,15 / 0,13±0.004	0,40—0,60 / 0,50±0,02	0,7—1,4 / 1,04±0,07
	слева	0,10—0,15 / 0,13±0,005	0,40—0,60 / 0,50±0,02	0,7—1,4 / 1,03±0,07

[1] В числителе приведены пределы колебаний, в знаменателе — M±m.

Количественные показатели реограммы и форма реографических кривых свидетельствуют о том, что сосудистый тонус на голенях выше, чем на предплечьях. Это подтверждается четким увеличением α, тенденцией к снижению реографического индекса, а также отсутствием дополнительных волн почти на всех реограммах голени. В литературе увеличение α и уменьшение реогра-

фического индекса расценивается как доказательство повышения сосудистого тонуса (Т. В. Максимова, Т. Г. Воробьева, 1970; А. И. Куликова, 1970).

9. ТАХООСЦИЛЛОГРАФИЯ

Физические принципы и методика

Тахоосциллография — метод, являющийся дальнейшим развитием осциллографии. Его детальная разработка и научное обоснование принадлежат Н. И. Савицкому (1936, 1963, 1974). Как известно, осциллограмма отражает характер и степень деформации пульсирующего сосуда под влиянием действующего на него противодавления и используется для измерения артериального давления.

В основе использования осциллографии для измерения артериального давления лежат изменения объема тканей под манжетой, количественно зависящие от величины давления в манжете. При подключении к манжете, в которую нагнетается воздух, обыкновенного манометра он будет писать кривую пульсовых изменений объема тканей, находящихся под манжетой.

Тахоосциллограмма в отличие от осциллограммы регистрирует не изменения объема тканей (артерий), сдавливаемых манжетой, а скорость этих объемных изменений в период наполнения артерий кровью во время систолы и их опорожнения в период диастолы.

Регистрация тахоосциллограммы осуществляется с помощью механокардиографа Н. Н. Савицкого, одной из существенных деталей которого является дифференциальный манометр. Ребенка укладывают в горизонтальное положение (при необходимости тахоосциллограмму можно снимать и в других положениях — сидя, стоя). На плечо накладывают обычную манжету, служащую для измерения артериального давления. Манжету с помощью тройника соединяют с баллоном со сжатым воздухом и дифференциальным манометром. На лучевую артерию одновременно накладывают датчик пульса. В полости манжеты создают избыточное давление, при этом воздух из баллона подают в систему с определенной скоростью (две осцилляции на 5 мм рт. ст.). Как только давление в системе достигнет

30 мм рт. ст., включают лентопротяжный механизм, передвигающий фотоленту со скоростью 10—100 мм/с. Ведут наблюдение за осцилляциями и за движением стрелки манометра. Осциллограмму записывают на компрессии. Как только исчезает пульс на лучевой артерии, подачу воздуха прекращают и воздух необходимо медленно выпустить из манжеты с помощью специального крана.

Тахоосциллограмма, по данным Н. Н. Савицкого и его сотрудников, является тонким индикатором, дающим возможность косвенно определять давление крови у человека. Некоторые характерные точки дифференциальной кривой позволяют достаточно точно выявить минимальное, среднее динамическое, боковое и конечное систолическое давление, а также гемодинамический удар.

Приведенные выше разновидности артериального давления выделены на основании многочисленных экспериментов на моделях и клинических наблюдений, показавших, что в артериальной системе имеют место процессы в значительной степени аналогичные тем, которые происходят при движении жидкости по системе разветвленных труб и подчиняющиеся законам гидродинамики.

Минимальное, или диастолическое, давление — наименьшая величина давления крови в конце диастолического периода. Высота минимального давления в основном определяется степенью проходимости или величиной тока крови через систему прекапилляров. Чем больше сопротивление прекапиллярной системы, тем выше минимальное давление.

Среднее динамическое давление есть результирующая (интеграл) всех тех переменных значений давления, которые имеют место в сосудистом русле в течение сердечного цикла (не среднеарифметическая величина!). В норме среднее динамическое давление — величина достаточно постоянная. Малая величина среднего динамического давления наблюдается при малом сопротивлении в системе прекапиллярного русла.

При одной и той же величине сопротивления капилляров среднее давление тем выше, чем больше растяжимость стенок; при одной и той же растяжимости сосудистых стенок среднее давление будет тем выше, чем больше сопротивление капилляров. Величина среднего

давления может быть в одних случаях ближе к величине бокового систолического давления, а в других — ближе к минимальному давлению. При более эластических сосудах оно ближе к боковому систолическому, при более ригидных стенках сосудов оно ближе к минимальному или занимает промежуточное положение. Среднее давление прямо пропорционально сопротивлению капилляров и количеству крови, поступающей в сосуды, в течение систолы и обратно пропорционально времени полной инволюции сердца. С увеличением сопротивления капилляров и растяжимости сосудов величины бокового, среднего и диастолического давления сближаются.

Максимальное, или конечное, систолическое давление слагается из бокового систолического давления, оказываемого на стенки сосуда массой движущейся крови, и ударного давления типа гидродинамического удара — гемодинамического удара.

Гидродинамический удар — явление, рассматриваемое в гидродинамике и имеющее также место в сосудистой системе человека при внезапной остановке столба жидкости. Оно заключается в том, что если внезапно остановить движущийся в трубе поток жидкости, то перед местом остановки давление сразу повысится — кинетическая энергия всей массы столба жидкости на короткий момент превратится в давление (гидродинамический удар).

Гидродинамический (гемодинамический) удар является результатом действия инерционных сил и проявляется как прирост давления в сосудистой системе при каждой пульсации, когда сосуд сжат.

Гемодинамический удар определяется как разница между конечным (максимальным) и боковым систолическим давлением. Он тем больше, чем дальше место измерения давления расположено от корня аорты, чем ригиднее артериальные стенки и больше систолический и минутный объем сердца.

В результате снижения периферического сопротивления уменьшается гемодинамический удар.

Таким образом, конечное систолическое давление (максимальное) не есть давление в прямом смысле слова, а представляет собой величину, выражающую весь запас потенциальной и кинетической энергии, которым обладает движущая масса крови на данном участке сосудистой системы (Н. Н. Савицкий, 1963).

Работа сосудистой системы будет тем совершеннее, чем меньше разница между конечным и боковым систолическим давлением, т. е. чем больше кинетической энергии, придаваемой сердцем столбу крови, будет превращаться в потенциальную энергию растянутой сосудистой стенки. У здоровых лиц боковое систолическое давление равно 90—100 мм рт. ст. (Н. Н. Савицкий, 1956; В. П. Никитин, 1958).

Величина гемодинамического удара составляет 10—20 мм рт. ст. При гипотонии величина гемодинамического удара уменьшается, при гипертонии — увеличивается. Она в значительной степени определяется расходом системы (быстротой тока крови) и упругостью стенок.

Структурные особенности тахоосциллограммы и основные гемодинамические показатели у здоровых детей

Тахоосциллограмма представляет собой кривую, состоящую из положительных и отрицательных осцилляций, неравномерно (или более равномерно) нарастающей, а затем убывающей амплитуды (рис. 29). Тахоосциллограмма формируется при равномерном повышении давления в манжете, наложенной на плечо. Если повышать давление в манжете, то с определенной величины противодавления амплитуда осцилляций начнет увеличиваться. Это увеличение амплитуды происходит иногда скачкообразно, иногда плавно. По достижении определенного максимума амплитуда осцилляций начинает убывать (сразу или образуя сначала разной длины плато). Осцилляции окончательно не исчезают даже после того, как прекратился пульс в лучевой артерии (что является следствием проникновения крови при систоле в начальную часть артерии, сдавливаемой манжетой).

Амплитуда положительных осцилляций характеризует скорость, с которой объем артерии или тканей под манжетой увеличивается в момент систолы. Амплитуда будет тем больше, чем быстрее и на бо́льшую величину будут происходить эти изменения.

В диастоле с прекращением систолического прилива объем тканей под манжетой медленно изменяется, дифференциальный манометр возвращается к нулевому по-

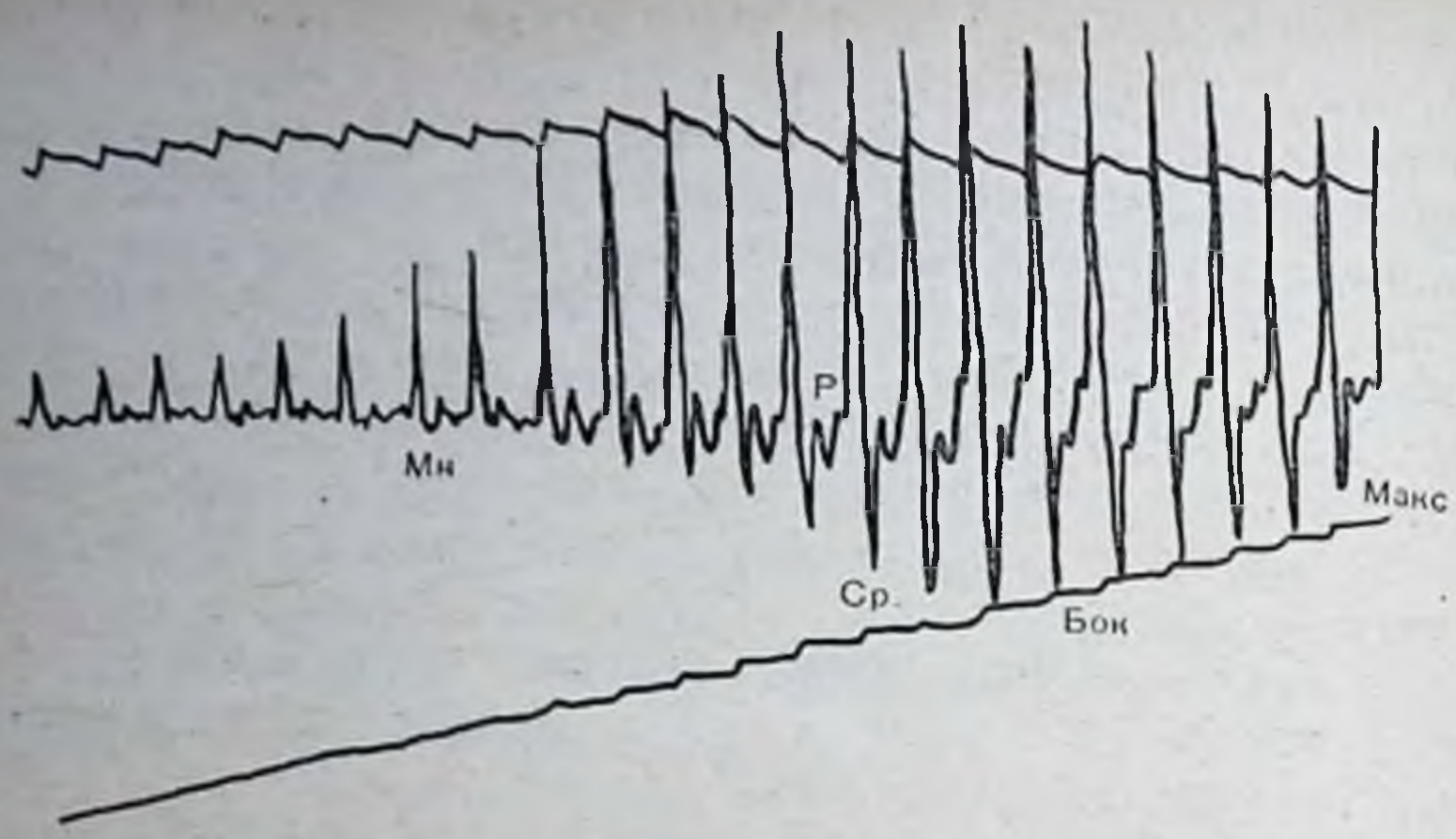

Рис. 29. Тахоосциллограмма Васи К., 14 лет. Здоров (пояснения в тексте).

ложению и диастолическая часть кривой сначала будет почти горизонтальной линией с небольшими зубчиками.

При дальнейшем повышении давления в манжете в конце диастолического отрезка кривой появляется небольшое отрицательное колебание, которое постепенно увеличивается. Продолжая повышать давление, можно видеть, что отрицательные осцилляции еще более увеличиваются. В определенный момент на уровне нулевого положения манометра между отрицательной и положительной волной появляется узловатое утолщение (*P*) — волна закрытия, которая все более и более растягивается. Ее появление отражает момент, когда объем артерии не меняется, т. е. стенки артерии в результате противодавления в конце диастолы спадаются до полного их соприкосновения.

В это же время обычно появляется максимальная положительная осцилляция, отражающая наибольшую скорость колебания стенки артерии. Далее амплитуда отрицательных осцилляций становится все больше, а величина положительных осцилляций уменьшается (сразу или после образования плато). Величина отрицательных осцилляций по достижении максимума начинает также уменьшаться. При дальнейшем повышении давления исчезает пульс в лучевой артерии.

Многочисленные опыты на моделях и наблюдения в клинике (Н. Н. Савицкий, 1936, 1956) позволили уста-

новить, что на тахоосциллограмме диастолическое (минимальное) давление соответствует моменту, когда нижняя часть осциллограммы делает острый изгиб вниз и опускается ниже нулевой линии. Среднее давление соответствует появлению на нижней части восходящей ветви осцилляции так называемой волны покоя или волны закрытия (P) (ее появление обычно совпадает с моментом максимальной положительной осцилляции).

Истинное систолическое (боковое) давление определяется по моменту появления наибольшей отрицательной осцилляции.

Максимальное давление (Мх) определяется по резкому уменьшению отрицательных осцилляций и прекращению пульсовых колебаний на синхронно регистрируемой СФГ лучевой артерии.

В отделении функциональной диагностики Института педиатрии АМН СССР методом тахоосциллографии изучены основные показатели артериального кровяного давления у 150 здоровых детей в возрасте от 7 до 16 лет (И. Н. Вульфсон, 1965). Полученные данные статистически обработаны и приведены в табл. 29.

Метод тахоосциллографии может быть использован для определения ударного и минутного объема циркуляции физико-математическим способом (по формуле Broemser и Ranke). Broemser и Ranke вывели формулу, характеризующую соотношения между ударным объемом сердца, временем изгнания крови, упругим сопротивлением сосудистой системы, пульсовым давлением и общей длительностью сердечного цикла.

Формула Бремзера и Ранке:

$$SV = Z\,\frac{Q \cdot S \cdot T \cdot \Delta \cdot P \cdot 1333}{C_э(T - S)},$$

где SV — ударный объем сердца; Z — коэффициент (0,6) — фактор поправки; Q — поперечник аорты в квадратных сантиметрах, S — время изгнания в секунду; T — время полной инволюции сердца в секунду; ΔP — пульсовое давление в миллиметрах ртутного столба (разность между истинным систолическим боковым давлением и диастолическим давлением). $C_э$ — скорость пульсовой волны по сосудам эластического типа.

Площадь поперечного сечения аорты находят на номограмме, составленной Frucht (1953) для детей в возрасте от 6 мес до 18 лет. Время изгнания определяется по СФГ с сонной артерии, по расстоянию от начала

подъема пульсовой кривой до инцизуры. Время полной инволюции сердца измеряют по расстоянию между восходящими коленами двух пульсовых кривых. Скорость распространения пульсовой волны по сосудам эластического типа определяют по способу, приведенному на стр. 113. Метод тахоосциллографии открывает перспективы изучения гемодинамики у детей в физиологических условиях и при патологических состояниях (рис. 30).

По наблюдениям В. А. Татариновой (1968, 1970), регистрация тахоосциллограмм может быть осуществлена уже с 9-месячного возраста. Ею были проведены тахоосциллографические исследования у 70 здоровых детей раннего возраста (от 9 мес до $3^1/_2$ лет). Анализ полученных данных приводится по четырем возрастным группам: первая — от 9 мес до 1 года; вторая — от 1 года до $1^1/_2$ лет; третья — от $1^1/_2$ до 2 лет; четвертая — от 2 до $3^1/_2$ лет. Статистический анализ величин артериального давления показал, что в пределах рассматри-

Некоторые показатели гемодинамики у здоровых детей

Пол	Возраст в годах	Статистические показатели	Показатели артериального		
			минимальное	максимальное	среднее
Мальчики	7—10	M	58,6	100,0	77,0
		±σ	4,2	4,56	3,60
	11—13	M	59,0	107,0	78,0
		±σ	5,36	6,78	4,80
		P	>0,5	<0,001<0,2	>0,001<0,01
	14—16	M	62,5	115,0	81,0
		±σ	5,22	6,40	5,88
		P	>0,02	<0,05>0,001	=0,1<0,1
Девочки	7—10	M	61,0	104,0	79,0
		±σ	4,68	8,76	5,50
	11—13	M	56,0	102,5	75,0
		±σ	5,0	5,19	4,70
		P	>0,001	<0,001>0,05	>0,05<0,1
	14—16	M	57,3	104,5	77,8
		±σ	3,34	4,35	4,80
		P	=0,5	=0,5	>0,05<0,1

Достоверность (P) определялась по таблицам Стьюдента между воз-

ваемого возраста (от 9 мес до $3^1/_2$ лет) все основные параметры артериального давления существенно не меняются. Усредненные величины минимального артериального давления по всем четырем возрастным группам находились в пределах 53,0—57,2 мм рт. ст. Эти данные близки к значениям, приводимым Е. И. Макаровой (1953), но ниже величин, приводимых в работах К. А. Сотниковой и В. А. Красиковой (1963) и Э. И. Аршавской (1966). Усредненные значения величины среднего динамического давления по четырем возрастным группам в период спокойного бодрствования находились в пределах 70,8—75,5 мм рт. ст. Средние величины бокового систолического (пьезометрического) давления у всех детей находились в пределах 91,3—95,7 мм рт. ст. Средние значения конечного систолического давления по всем возрастным группам составляли 100—105,8 мм рт. ст. Средние значения пульсового давления у детей раннего возраста находились в пределах 36—38,5 мм рт. ст.

Таблица 29

по данным тахоосциллографии (И. Н. Вульфсон)

давления, мм рт. ст			Ударный объем кровообращения, мл	Минутный объем кровообращения, мл	Осциллографический показатель, мл
боковое систолическое	пульсовое	гемодинамический удар			
88,0 4,2	30,5 2,6	14,0 2,5	37,4 8,7	2944,0 640	46,0 10,1
93,3 6,4 >0,001	33,0 5,0 =0,05	14,0 4,44 —	57,0 10,1 <0,001	4212,6 830 <0,001	51,0 7,78 >0,05<0,1
97,0 6,80 >0,005	35,0 4,56 =0,02	19,0 5,54 =0,001	65,5 8,0 >0,001<0,01	4512,0 1000 =0,5	52,4 14,36 >0,5
91,0 6,80	31,0 3,68	13,0 3,78	35,1 6,57	3046,0 690	42,5 7,4
88,0 4,56 >0,05<0,1	32,0 1,40 >0,2<0,1	14,5 1,73 <0,2	46,3 8,97 0,001	3694,3 272 <0,001	43,5 1,70 =0,5
89,3 4,4 =0,5	32,0 3,1 —	15,0 5,0 —	55,5 8,0 >0,001<0,01	3800 540 =0,5	45,0 9,4 =0,5

растными группами.

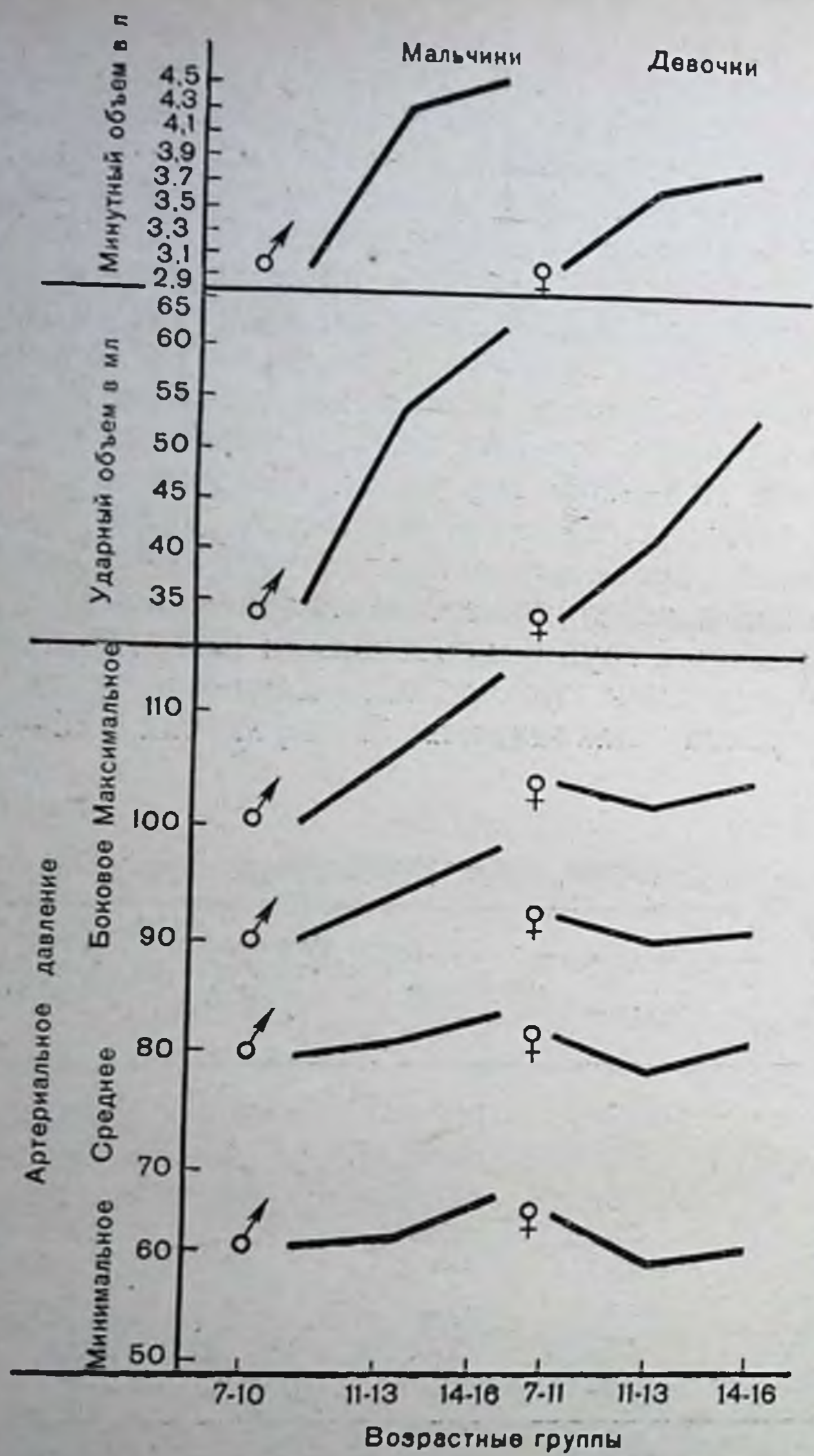

Рис. 30. Показатели гемодинамики: уровень артериального давления, ударный и минутный объем кровообращения у здоровых детей в зависимости от возраста и пола (по данным тахоосциллографии).

Проведенные в работе наряду с тахоосциллографическими аускультативные определения артериального давления по Короткову позволили установить, что минимальное давление по Короткову на 3—7 мм рт. ст. ниже, чем минимальное давление, определенное тахоосцилло-

графическим методом. Максимальное давление по Короткову соответствует или на 2—3 мм рт. ст. ниже, чем систолическое давление, определяемое тахоосциллографически. Показатели гемодинамического удара по средним данным находились в пределах 8,6—9,9 мм рт. ст.

Повторные многократные определения артериального давления показали наличие значительной лабильности, изменчивости гемодинамических показателей у детей раннего возраста. Статистическая обработка полученных данных, определение коэффициента вариации каждого показателя давления дали возможность сравнивать изменчивость указанных параметров артериального давления. Было установлено, что для минимального, среднего динамического, бокового и конечного систолического давления коэффициент вариации колебался в пределах 3—13%, т. е. изменялся в границах одного порядка. Таким образом, среднее динамическое давление, являющееся производной от минимального и конечного систолического давления у детей раннего возраста, также является переменной величиной, а не константой. Более изменчивы показатели пульсового давления, коэффициент вариации которых находится в пределах 6—19%.

Рассматривая изменение средних групповых величин показателей артериального давления в связи с возрастом детей, следует обратить внимание на то, что у детей до $1^1/_2$ лет был более высокий уровень всех показателей давления (кроме гемодинамического удара), чем у детей более старшего возраста, хотя разница и не была статистически значимой.

Величины ударного и минутного объема сердца, по данным В. А. Татариновой, колебались в пределах соответственно 24,3—33,2 мл и 2,7—3,4 л и увеличивались с возрастом. По сравнению с литературными данными, указанные показатели, полученные тахоосциллографическим методом, оказались несколько выше. У детей дошкольного возраста от 2 до 6 лет существенных различий в показателях артериального давления и периферического сопротивления в зависимости от возраста и пола выявлено не было (И. Н. Вульфсон, 1970). Максимальное давление выражалось величинами 80—114 мм рт. ст. (в среднем 100±7 мм рт. ст.), минимальное — 46—68 мм рт. ст. (в среднем 55±4 мм рт. ст.), среднее артериальное давление 60—80 мм рт. ст. (в среднем 71±4 мм рт. ст.), удельное периферическое

сопротивление — 10—35 (в среднем 19±4) условных единиц. Наряду с этим установлено, что ударный объем с возрастом увеличивается (выявляется отчетливая прямая зависимость ударного объема от величины поверхности тела). У детей в возрасте 2—3 лет ударный объем колебался в пределах 14—35 мл (в среднем был 24±5 мл), у детей в возрасте 4—6 лет в пределах 19—47 мл (в среднем 32±6 мл). Минутный объем (вследствие замедления ритма сердечных сокращений) существенно не изменялся с возрастом и выражался величиной 3,8±0,8 л.

Зависимости от пола в показателях гемодинамики у детей дошкольного возраста не выявлено.

По нашим данным, артериальное давление у девочек в возрасте 7—16 лет не имеет существенных возрастных различий, у мальчиков же боковое и максимальное давление с возрастом повышается (см. табл. 29).

Ударный и минутный объемы кровообращения с возрастом увеличиваются, причем мальчикам свойственны более высокие показатели. Половые различия гемодинамики выявляются наиболее отчетливо в возрасте после 10 лет.

ЧАСТЬ ТРЕТЬЯ

ЭЛЕКТРИЧЕСКАЯ АКТИВНОСТЬ И МЕХАНИЧЕСКАЯ ДЕЯТЕЛЬНОСТЬ СЕРДЦА ПРИ РАЗЛИЧНЫХ ПАТОЛОГИЧЕСКИХ СОСТОЯНИЯХ

Глава VI

НАРУШЕНИЯ РИТМА СЕРДЦА

У детей в любом возрасте (даже у новорожденных) могут встречаться нарушения ритма сердечной деятельности. Чаще они наблюдаются у детей старшего возраста. Нарушения ритма сердца у детей многообразны. Они могут проявляться в изменении частоты сердечных сокращений, замедлении или учащении, в появлении неравномерности интервалов между отдельными сокращениями, в возникновении на фоне правильного ритма преждевременных сокращений — экстрасистол, после которых, как правило, следует удлиненная пауза.

Аритмии иногда проявляются также в виде нарушений нормального хода проведения возбуждения по сердечной мышце, нарушений проводимости. В происхождении нарушений ритма сердца принимают участие различные факторы: повреждение в проводящей системе или мышце сердца, изменение метаболизма миокарда, в частности электролитного баланса, нарушения в экстракардиальной регуляции сердечного ритма и др. (А. М. Сигал, 1958; П. Г. Кишш, Д. Сутрели, 1962; Т. И. Тернова, 1962; И. А. Черногоров, 1962; Е. И. Чазов, В. М. Боголюбов, 1972). В одних случаях на первое место выступают экстракардиальные причины, в других — метаболические сдвиги или разной степени поражения миокарда.

В наших наблюдениях нарушения ритма сердца и проводимости отмечены у детей преимущественно при ревматизме, но встречались и после дифтерии, при ка-

таре верхних дыхательных путей, хроническом тонзиллите, опухоли сердца и у практически здоровых детей. Почти у всех детей наблюдались признаки дистонии вегетативного отдела нервной системы, у некоторых — с преобладанием тонуса одного из ее отделов.

Наиболее точным методом диагностики нарушений ритма сердца является электрокардиография.

ЭЛЕКТРОКАРДИОГРАММА ПРИ НАРУШЕНИЯХ РИТМА СЕРДЦА И ПРОВОДИМОСТИ

Нарушения функции автоматизма характеризуются на ЭКГ или изменением темпа сердечных сокращений при нормальной локализации водителя сердечного ритма (синусовая тахикардия, синусовая брадикардия, синусовая аритмия), или изменением расположения водителя ритма (гетеротопный ритм).

Гетеротопные нарушения функции автоматизма проявляются в виде узлового (из атрио-вентрикулярного узла) ритма, диссоциации с интерференцией, миграции водителя ритма, идиовентрикулярного ритма или выскакивающих сокращений. Эти нарушения развиваются при подавлении функции синусового узла или его органическом поражении. Атрио-вентрикулярный узел берет на себя функцию водителя ритма, если возникновение импульсов в синусовом узле идет медленнее, чем атрио-вентрикулярном.

На рис. 31, А, Б, В, Г, Д, Е представлены ЭКГ, отражающие разные виды нарушения функции автоматизма.

При синусовой тахикардии могут возникать вторичные изменения ЭКГ: высокие, заостренные зубцы *P*, снижение амплитуды зубца *T*, смещение вниз интервала *S — T*, что является отражением нарушения метаболизма миокарда и гемодинамики (при длительном существовании тахикардии) (рис. 31, А).

Синусовая брадикардия (рис. 31, Б) нередко сопровождается выраженной синусовой аритмией, удлинением интервала *P — Q*, увеличенной амплитуды зубца *T* и длительности электрической систолы, что отражает усиленное воздействие блуждающего нерва.

Наиболее частой разновидностью синусовой аритмии является дыхательная аритмия, проявляющаяся ускоре-

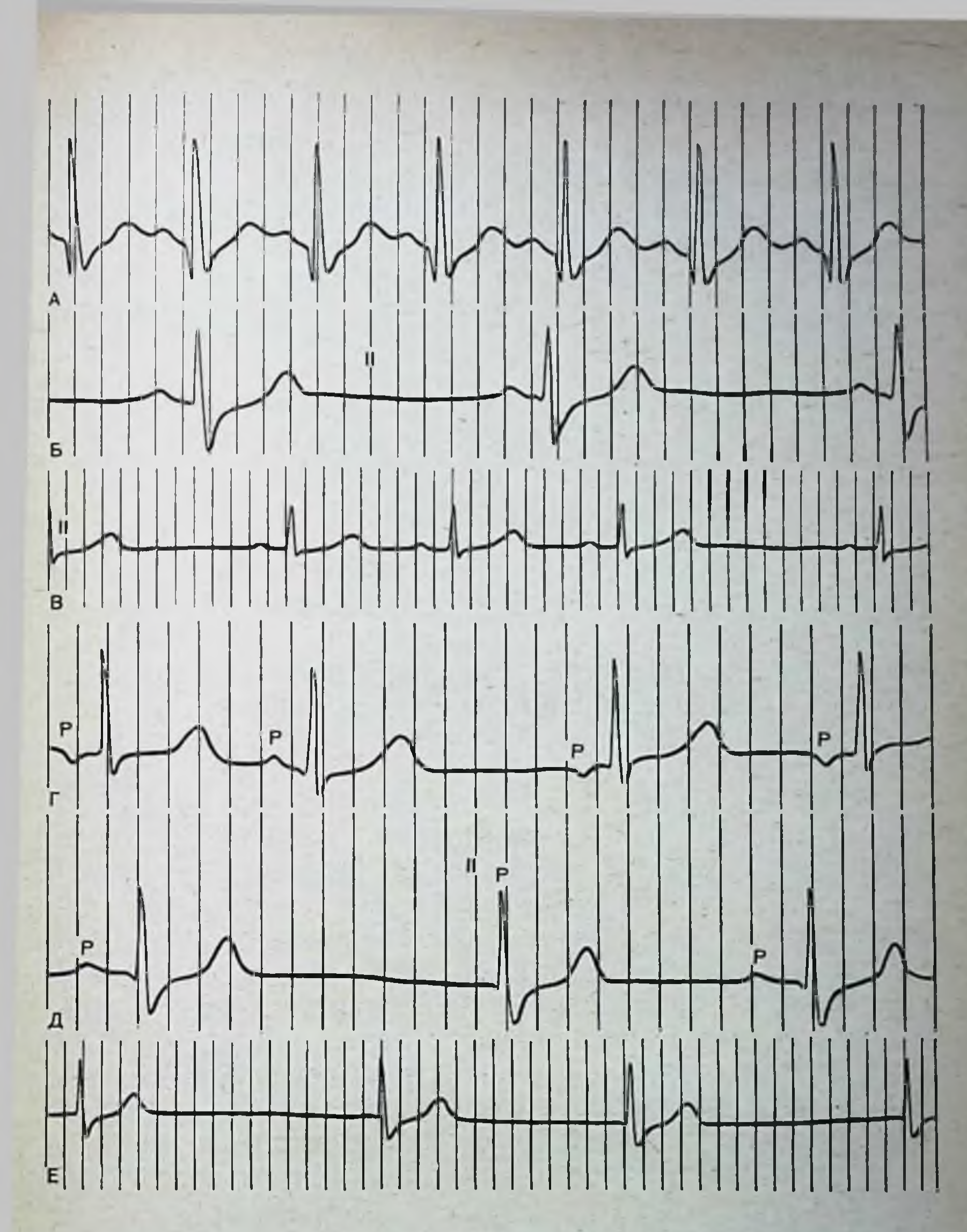

Рис. 31. Нарушения функции автоматизма.

А — синусовая тахикардия у Оли С., 14 лет, с тиреотоксикозом; Б — синусовая брадикардия у Саши К., 12 лет, с хронической пневмонией; В — синусовая аритмия у здоровой Гали А., 10 лет; Г — миграция ритма в верхнюю часть атрио-вентрикулярного узла у Ани С., 11 лет, здорова; Д — выскакивающий импульс из средней части атрио-вентрикулярного узла у Лены Т., 10 лет, в послеприступном периоде бронхиальной астмы; Е — ритм из средней части атрио-вентрикулярного узла у Жени А. Хронический тонзиллит.

нием темпа сердечных сокращений во время вдоха и замедлением во время выдоха (рис. 31, В). О частоте данного феномена у детей уже говорилось выше.

Атрио-вентрикулярный (узловой) ритм характеризуется на ЭКГ изменением положения, формы и направления зубца *P*. В стандартных отведениях и в отведении aVF зубец *P* имеет отрицательное направление, в первом и втором грудных отведениях — двухфазный, а в остальных грудных отведениях — отрицательный. Положительный зубец *P* всегда регистрируется в отведении aVR и в большинстве случаев в отведении aVL. Подобная электрокардиографическая картина определяется тем, что импульсы достигают предсердий ретроградным путем.

Положение зубца *P* и частота ритма меняются в зависимости от того, какая часть атрио-вентрикулярного узла — верхняя, средняя или нижняя, является источником импульсов. При верхнеузловом ритме отрицательный зубец *P* предшествует комплексу *QRS* (рис. 31, Г).

При возникновении импульсов в средней части узла возбуждение предсердий и желудочков происходит одновременно и зубец *P* сливается с комплексом *QRS* (рис. 31, Д, Е). При нижнеузловом ритме возбуждение предсердий происходит позднее возбуждения желудочков. На ЭКГ отрицательный зубец *P* располагается после зубца *S* (перед зубцом *T* или наслаивается на него).

Частота ритма и длительность интервала *P — Q* уменьшаются по мере продвижения источника импульсов от верхней к средней части атрио-вентрикулярного узла. Разновидностью атрио-вентрикулярного ритма является ритм коронарного синуса, при котором источник импульсов локализуется в области венечной пазухи, т. е. в верхних разветвлениях атрио-вентрикулярного узла. На ЭКГ характерно наличие положительного зубца *P* в I стандартном отведении и отрицательного зубца *P* во II и III стандартных отведениях, при почти нормальном интервале *P—Q* (рис. 32).

Миграция водителя ритма характеризуется на ЭКГ изменением формы и положения зубца *P* и различной длительностью интервала *P — Q* в разных сердечных циклах. Эта особенность ритма возникает вследствие того, что источником импульса наряду с синусовым узлом может быть любая часть атрио-вентрикулярного узла. По мере перемещения водителя ритма

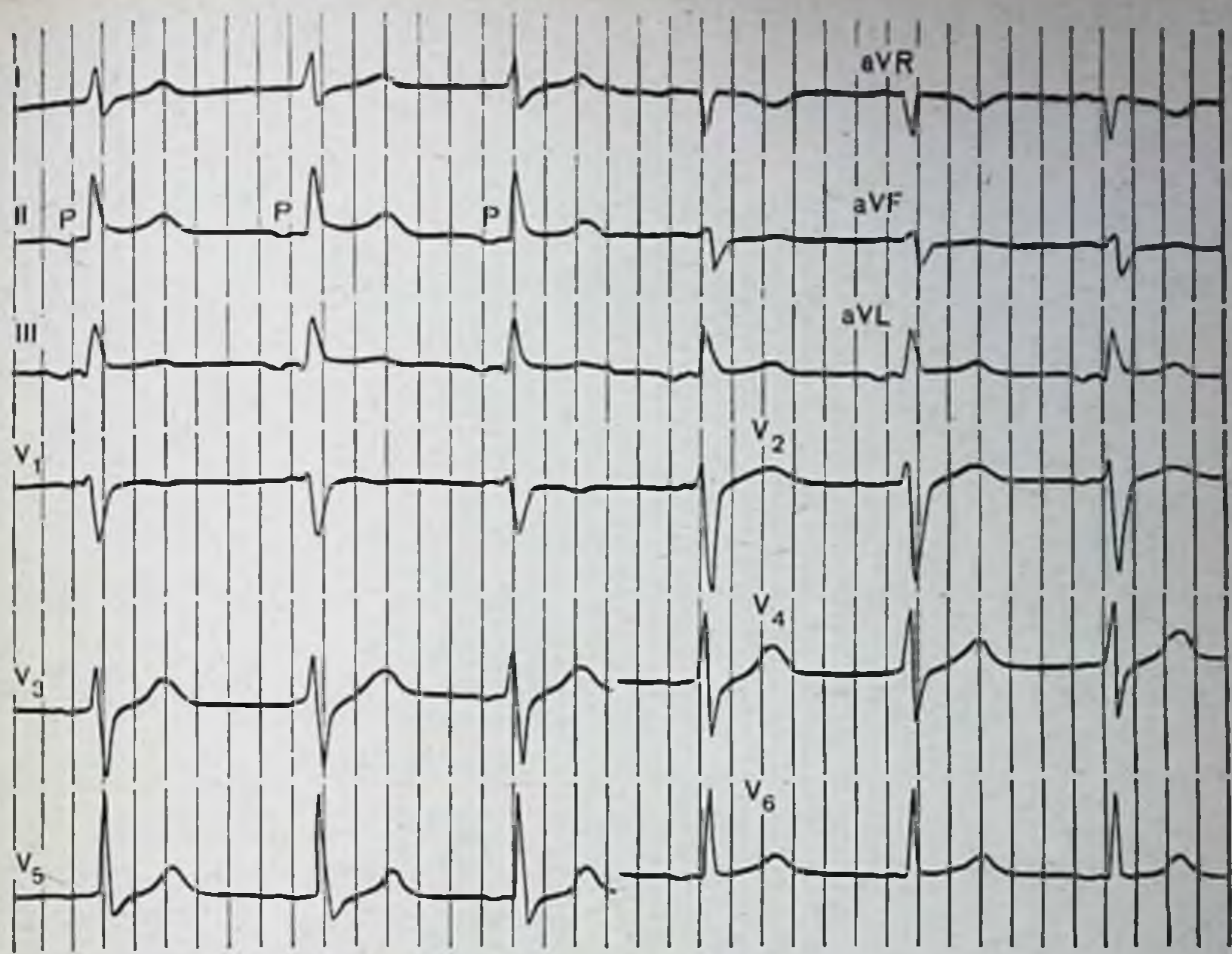

Рис. 32. Ритм коронарного синуса у Пети А., 9 лет. Здоров.

из верхних отделов атрио-вентрикулярного узла в нижние интервал *P — Q* становится короче.

Диссоциация с интерференцией характеризуется наличием одновременно двух источников импульсов из синусового и атрио-вентрикулярного узлов (очень редко из желудочков). При этом образование импульсов в атрио-вентрикулярном узле идет быстрее, чем в синусовом; импульсы из нижележащих отделов не проводятся к предсердиям ретроградно, а импульсы из предсердий не проводятся к желудочкам. Однако в тех случаях, когда импульсы из синусового узла застают желудочки вышедшими из рефракторной фазы, они могут достигнуть желудочков и вызвать их возбуждение и сокращение.

На ЭКГ имеется ритмичная последовательность зубцов *P*, число которых меньше, чем желудочковых комплексов *QRS*. Зубцы *P* имеют самое разнообразное положение по отношению к комплексу *QRS*, временами (как уже говорилось выше) могут появляться сердечные циклы с нормальной последовательностью зубца *P* и комплекса *QRS* (рис. 33).

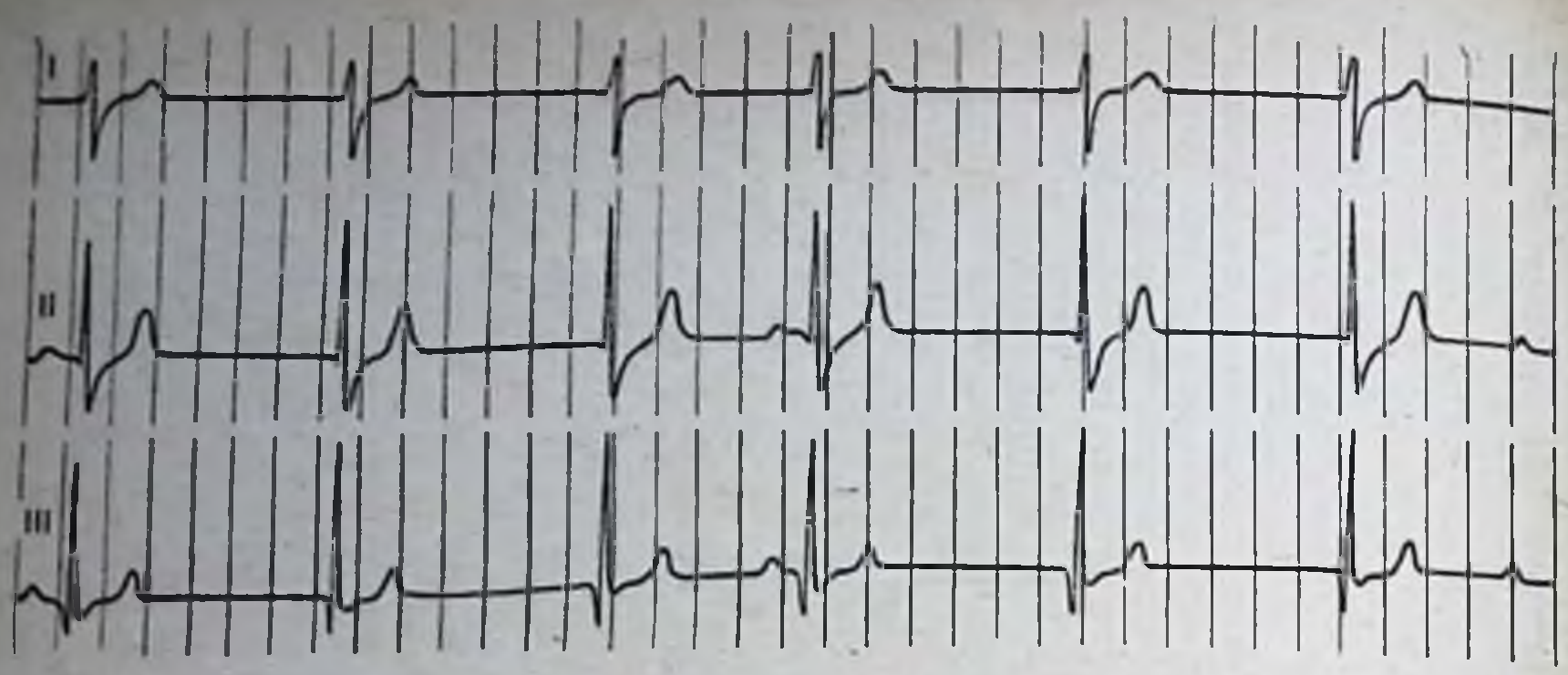

Рис. 33. Парасистолия (диссоциация с интерференцией) у Оли К., 12 лет, в активной фазе ревмокардита.

Число желудочковых комплексов *QRS* больше, чем зубцов *P*. Зубцы *P* и комплексы *QRS* не имеют фиксированных отношений.

Выскакивающие сокращения характеризуются на ЭКГ появлением, обычно на фоне медленного синусового ритма, отдельных комплексов с отрицательным зубцом *P* (когда местом возникновения выскакивающего сокращения является атрио-вентрикулярный узел) или деформированных желудочковых комплексов, без предшествующего зубца *P* (выскакивающие сокращения из нижележащих центров второго и третьего порядка). В зависимости от места возникновения выскакивающего импульса зубец *P* может располагаться до, после комплекса *QRS* или погружаться в него.

Идиовентрикулярный ритм развивается при подавлении центров первого и второго порядка. Источником импульсов при нем является пучок Гиса или его разветвления. На ЭКГ зубец *P* отрицательный, наслаивается на комплекс *QRS* и иногда им маскируется. Последний, как правило, деформирован. Идиовентрикулярный ритм может быть медленным и быстрым. Примерами последнего являются желудочковая тахикардия и фибрилляция желудочков.

Экстрасистолия выражается в появлении преждевременных сокращений всего сердца или его отделов. Источником импульсов к преждевременному сокращению являются гетеротопные очаги, активность которых в силу разнообразных причин повышается. У детей экстрасистолия может иметь место в любом возрасте.

Различают экстрасистолы синусовые, предсердные, атрио-вентрикулярные, желудочковые в зависимости от

расположения гетеротопного очага автоматизма. Синусовые экстрасистолы встречаются редко и распознаются трудно. На ЭКГ зубец *P* может иметь несколько иную конфигурацию, чем в обычных сокращениях, зубцы желудочкового комплекса не изменены. Интервал *T — P*, предшествующий экстрасистолическому зубцу, несколько укорочен.

Предсердные экстрасистолы возникают из мускулатуры предсердий. В преждевременном сокращении на ЭКГ в этих случаях имеется зубец *P*, который может иметь почти нормальную конфигурацию (если эктопический очаг находится вблизи синусового узла), может быть отрицательным — при локализации эктопического очага вблизи предсердной части атрио-вентрикулярного узла и ретроградном проведении импульса; желудочковый комплекс не изменен (рис. 34).

Если предсердная экстрасистола возникла очень рано, гетеротопный импульс не распространяется на желудочки, задерживаясь в атрио-вентрикулярном узле. На ЭКГ после зубца *P* в этих случаях не возникает желудочкового комплекса, а появляется длинная пауза. Зубец *P*, как правило, наслаивается на зубец *T*, деформируя последний. Такая экстрасистола называется блокированной (см. рис. 34). При ранней предсердной экстрасистоле может возникнуть деформация комплекса *QRS* вследствие функциональной внутрижелудочковой блокады импульса. Искаженные комплексы *QRS* напоминают таковые при желудочковой экстрасистолии.

Атрио-вентрикулярные экстрасистолы возникают под влиянием импульса из атрио-вентрикулярного узла и могут исходить из его верхней, средней или нижней части. Вследствие ретроградного возбуждения предсердий зубец *P* на ЭКГ всегда отрицательный, как и при узловом ритме зубец *P* может маскироваться комплексом *QRS* (при экстрасистоле из средней части узла) или локализоваться после желудочкового комплекса (экстрасистола из нижней части узла). Форма желудочкового комплекса не меняется (если не нарушена внутрижелудочковая проводимость). После экстрасистолического сокращения имеется неполная компенсаторная пауза. В отдельных случаях зубец *P* может быть положительным, если эктопический импульс достигает предсердий в тот момент, когда они уже возбуждены очередным импульсом из синусового узла.

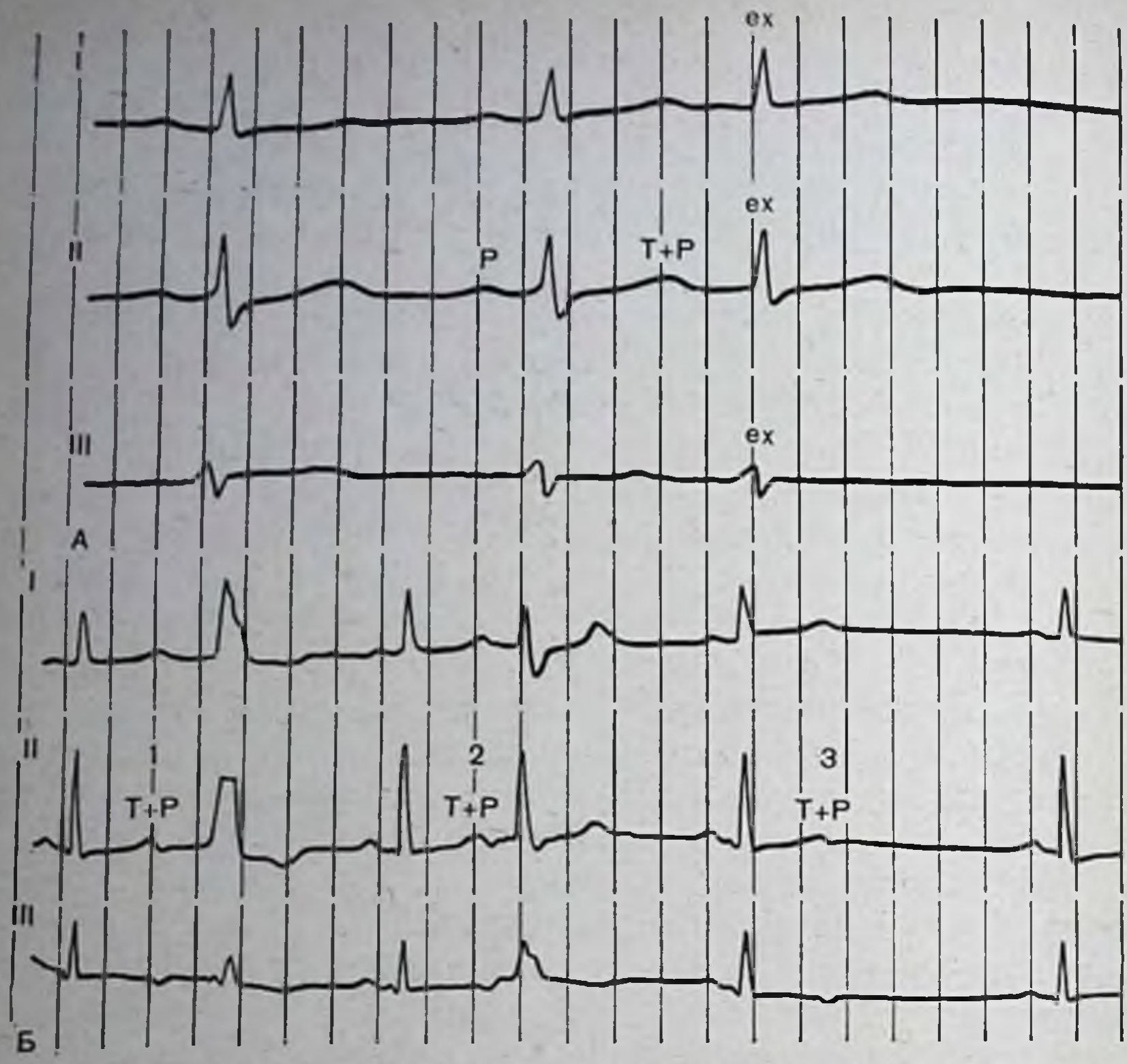

Рис. 34. Разновидности предсердной экстрасистолии.

А — предсердная экстрасистола у Тани О., 10 лет, с хроническим тонзиллитом; Б — политопные предсердные экстрасистолы из разных участков предсердий, сопровождающиеся транзиторной блокадой левой ножки пучка Гиса (1), правой ножки пучка Гиса (2); блокированная экстрасистола (3). Продолжительность интервала *P—R* в первой экстрасистоле 0,18 с, во второй — 0,09 с.

Желудочковая экстрасистолия возникает при расположении эктопического очага в проводниковой системе желудочков. Наиболее характерные признаки желудочковой экстрасистолии на ЭКГ: отсутствие зубца *P* (импульс блокируется в атрио-вентрикулярном узле и на предсердия не передается), деформация желудочкового комплекса, увеличение амплитуды комплекса *QRS*, его уширение, переход комплекса *QRS* непосредственно в зубец *T*, который приобретает противоположное направление по отношению к направлению главного зубца *QRS* экстрасистолы. Подобная деформация связана с тем, что возбуждение сначала охватывает миокард одного из желудочков, а затем через пучок Гиса рас-

пространяется на другой. После экстрасистолы характерна полная компенсаторная пауза.

Желудочковые экстрасистолы могут быть интерполированы («вставочные»), что бывает при наличии брадикардии и возникновении экстрасистолы в раннем периоде диастолы (желудочки тогда успевают выйти из состояния рефрактерности).

В том случае, когда желудочковая экстрасистола возникает в позднем периоде диастолы, ей может предшествовать зубец *P*, но не имеющий отношения к желудочковому комплексу экстрасистолы. Если экстрасистола возникает в правом желудочке, главный зубец комплекса *QRS* в I отведении направлен вверх, а в III отведении — вниз (рис. 35). При левожелудочковой экстрасистолии, наоборот, главный зубец комплекса *QRS* в I отведении направлен вниз, в III отведении — вверх. Однако эти соотношения могут изменяться, так как зависят от положения электрической оси сердца. Например, при повороте оси *QRS* против часовой стрелки (отклонении влево) правожелудочковая экстрасистола может выглядеть как левожелудочковая, а при отклонении электрической оси по ходу часовой стрелки (правограмма) имеет характерный правожелудочковый тип.

При правожелудочковой экстрасистолии в правых грудных отведениях желудочковые комплексы имеют тип *rS* или *QS*, а в левых отведениях отмечается высокий зубец *R* и увеличение времени возникновения внутреннего отклонения. При левожелудочковой экстрасистолии в правых грудных отведениях отмечаются комплексы с максимальным положительным колебанием, значительное увеличение времени возникновения внутреннего отклонения, а в левых грудных отведениях желудочковые комплексы имеют, как правило, форму *rS* (рис. 36).

Пароксизмальная тахикардия характеризуется внезапным резким учащением сердечного ритма (до 240 в минуту) и внезапным прекращением приступа. Импульсы возбуждения исходят при этом из эктопического очага (предсердия, атрио-вентрикулярный узел, желудочки). Чаще других видов встречается предсердная форма.

Предсердная форма пароксизмальной тахикардии на ЭКГ выглядит как серия следующих друг за другом в быстром и правильном темпе предсердных экстрасистол (рис. 37, А). Е. И. Чазов и В. М. Боголюбов (1972)

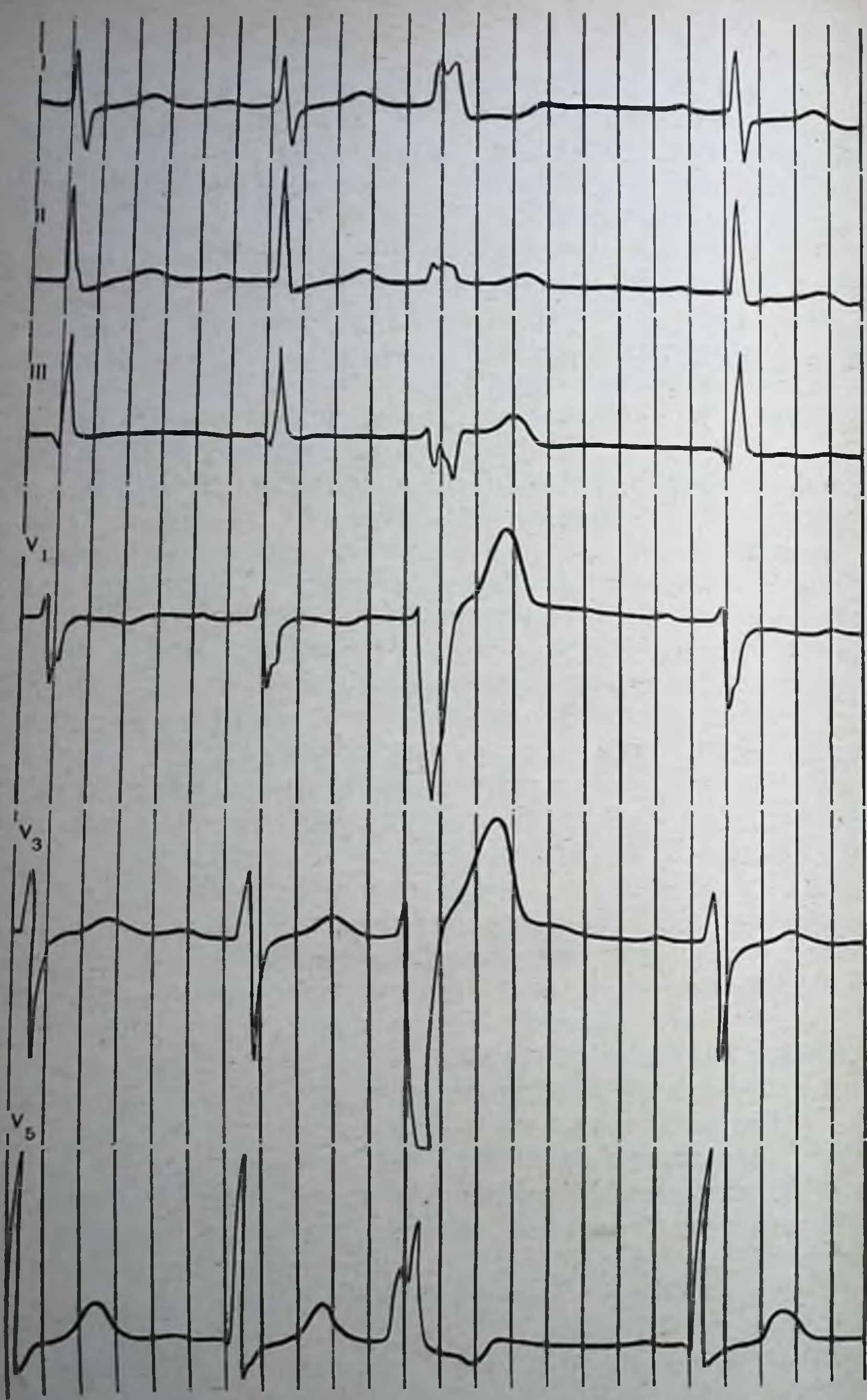

Рис. 35. Экстрасистола из правого желудочка у Димы С., 14 лет. Бронхоэктатическая болезнь.

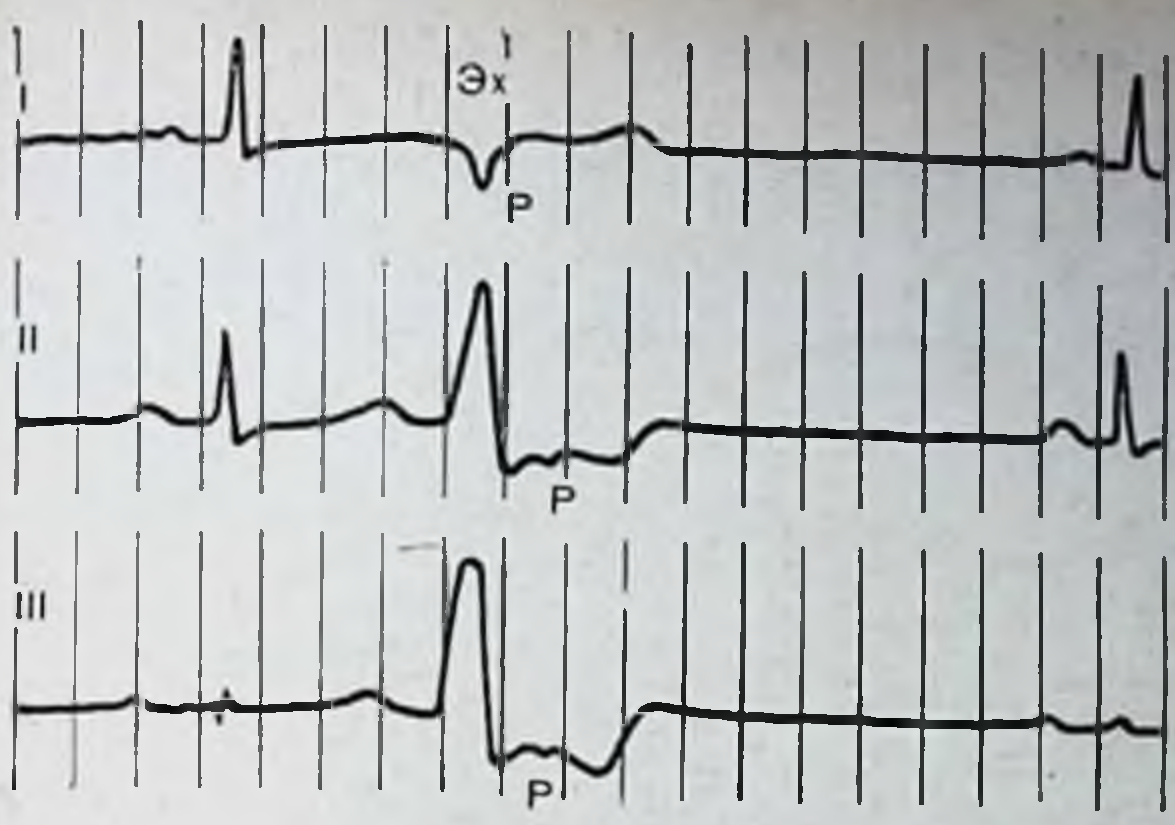

Рис. 36. Экстрасистола из левого желудочка с ретроградным возбуждением предсердий (возвратная экстрасистола) у Кости С., 15 лет, с первичной артериальной гипертонией.

За экстрасистолическим комплексом *QRS* определяется отрицательный зубец *P*, наслаивающийся на конечную часть желудочкового комплекса.

считают, что о коротком приступе пароксизмальной тахикардии можно говорить уже при наличии шести последовательных экстрасистол. Вследствие очень частого ритма зубец *P* может наслаиваться на зубец *T* и иногда с трудом распознается. Важно сравнить ЭКГ в начале и конце приступа, во время приступа и после восстановления нормального ритма. Комплекс *QRS* при предсердной форме пароксизмальной тахикардии обычно не деформирован.

Атрио-вентрикулярная форма пароксизмальной тахикардии диагностируется труднее, чем предсердная, вследствие наслоения зубца *P* на зубец *T* при высокой частоте сердечного ритма, появления отрицательного зубца *T* со снижением интервала *S — T* (признаки недостаточности коронарного кровообращения). На ЭКГ зубец *P* всегда отрицательный, предшествует комплексу *QRS*, сливается с ним или следует после него. Форма комплекса *QRS* обычно не изменена. Точная топическая диагностика возможна при регистрации ЭКГ во время приступа и после него. Окончание приступа сопровождается атрио-вентрикулярными экстрасистолами с полной компенсаторной паузой. Вследствие трудности дифференциального диагноза между предсердной и атрио-вентрикулярной тахикардией прибегают к термину «суправентрикулярная форма пароксизмальной тахикардии»

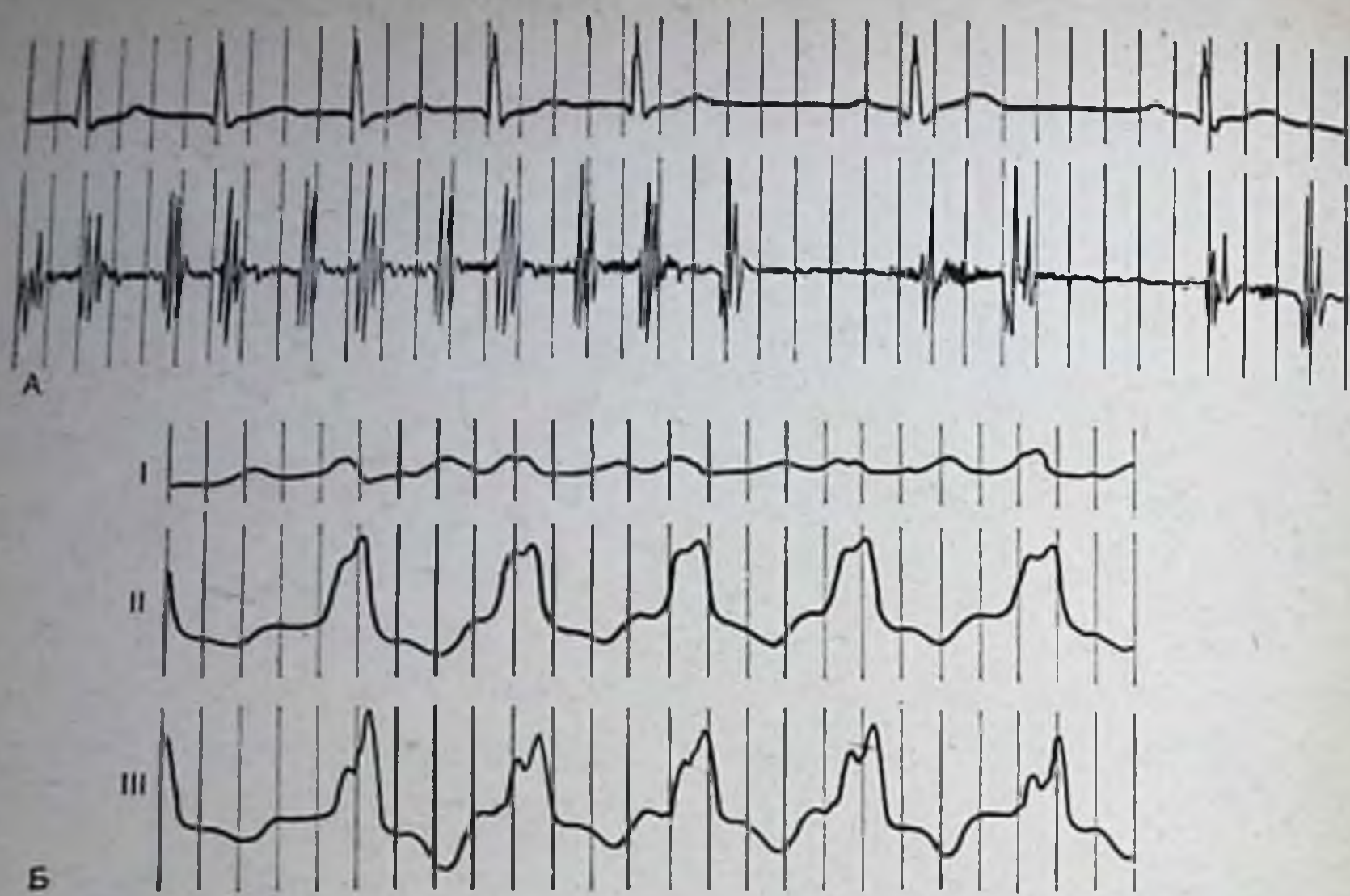

Рис. 37. Пароксизмальная тахикардия.

А — предсердная форма (с замедлением атрио-вентрикулярной проводимости) у Коли С., 14 лет, с тиреотоксикозом; Б — желудочковая форма у Кати Р., 12 лет, с ревматическим пороком сердца.

(Е. И. Чазов, В. М. Боголюбов, 1972). Атрио-вентрикулярная пароксизмальная тахикардия вызывает более глубокие нарушения гемодинамики, чем предсердная. Желудочковая пароксизмальная тахикардия на ЭКГ выглядит как серия следующих друг за другом желудочковых экстрасистол (рис. 37, Б). Эта форма тахикардии вызывает серьезные гемодинамические сдвиги и наиболее опасна.

Приступу нередко предшествуют одиночные желудочковые экстрасистолы, которые регистрируются и в конце приступа.

Мерцательная аритмия — расстройство ритма, связанное с нарушением деятельности предсердий. Характерным является абсолютно беспорядочный ритм сердца (delirium cordis — «бред сердца»), неравномерность пауз между сердечными сокращениями.

Вследствие нарушения процессов возбуждения и проводимости в миокарде предсердий на ЭКГ регистрируются множественные мелкие волночки вместо нормального зубца *P*.

Различают две клинические формы мерцательной аритмии: постоянную (стойкую) и пароксизмальную.

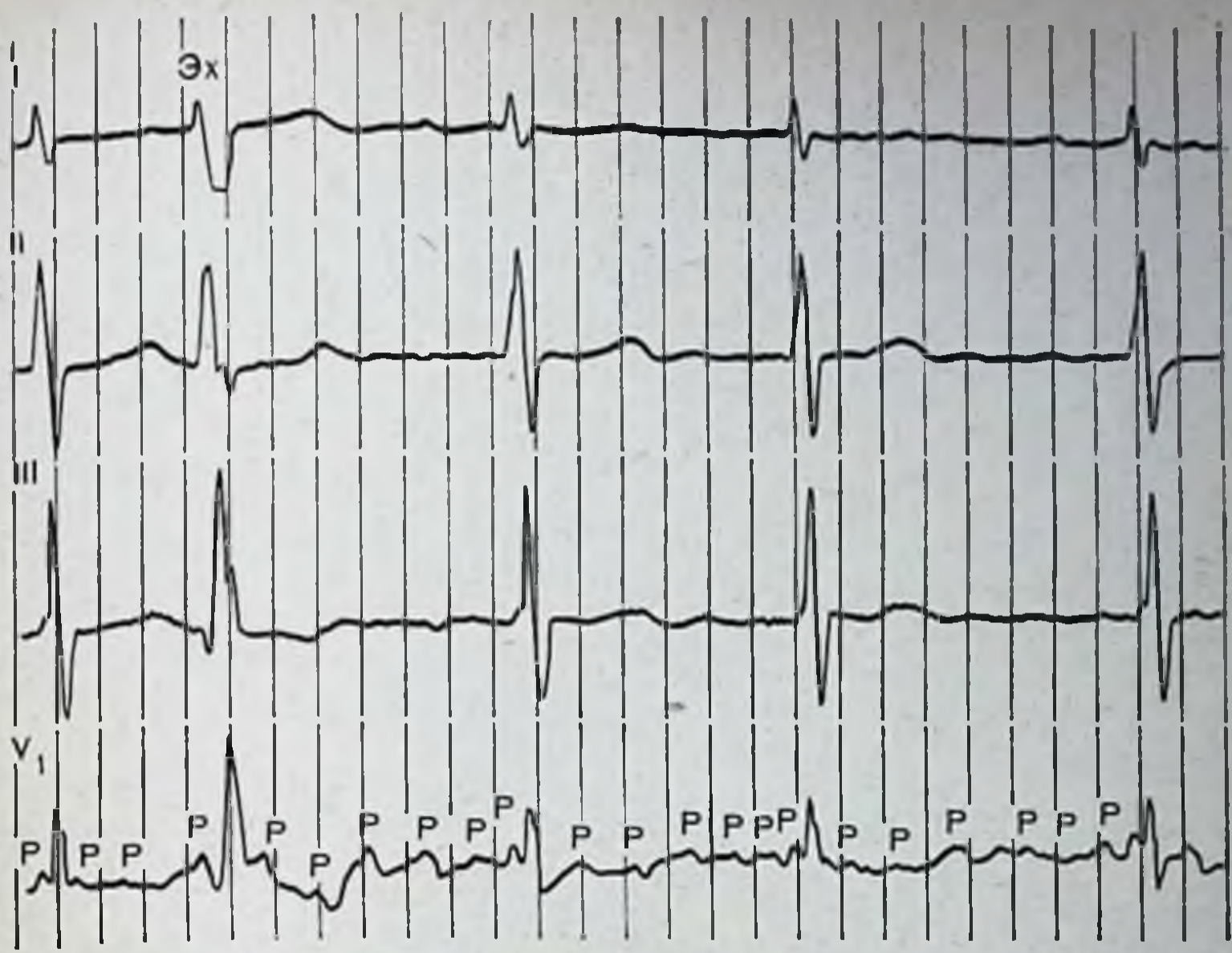

Рис. 38. Мерцание предсердий у Славы Д., 14 лет.

Комбинированный митральный порок. Недостаточность кровообращения степени 2А. Ритм предсердий 430 в минуту. На фоне мерцания зарегистрирована экстрасистола.

Постоянная форма может быть тахиаритмической (быстрой, с частотой сокращения желудочков до 180 в минуту) и брадиаритмической (медленной, с частотой сердечных сокращений 60—80 в минуту). На ЭКГ (рис. 38) при мерцательной аритмии определяются вместо зубца *P* мелкие колебания — предсердные волны различной амплитуды и продолжительности с частотой 400—600 в минуту. Эти волны лучше всего выражены в правых грудных отведениях (V_1 и V_2), а также во II и III стандартных отведениях. Все импульсы от предсердий не могут быть проведены к желудочкам (наличие неполной атрио-вентрикулярной блокады). Проводится только часть из них и при этом без какой-либо закономерности, вследствие чего и появляются беспорядочные сокращения желудочков. Может возникать смещение интервала *S — T* вниз или вверх, отрицательное направление зубца *T* (гипоксия миокарда). Мерцательные аритмии часто сопровождаются экстрасистолией.

Трепетание предсердий — разновидность мерцательной аритмии, при которой имеется ускоренная,

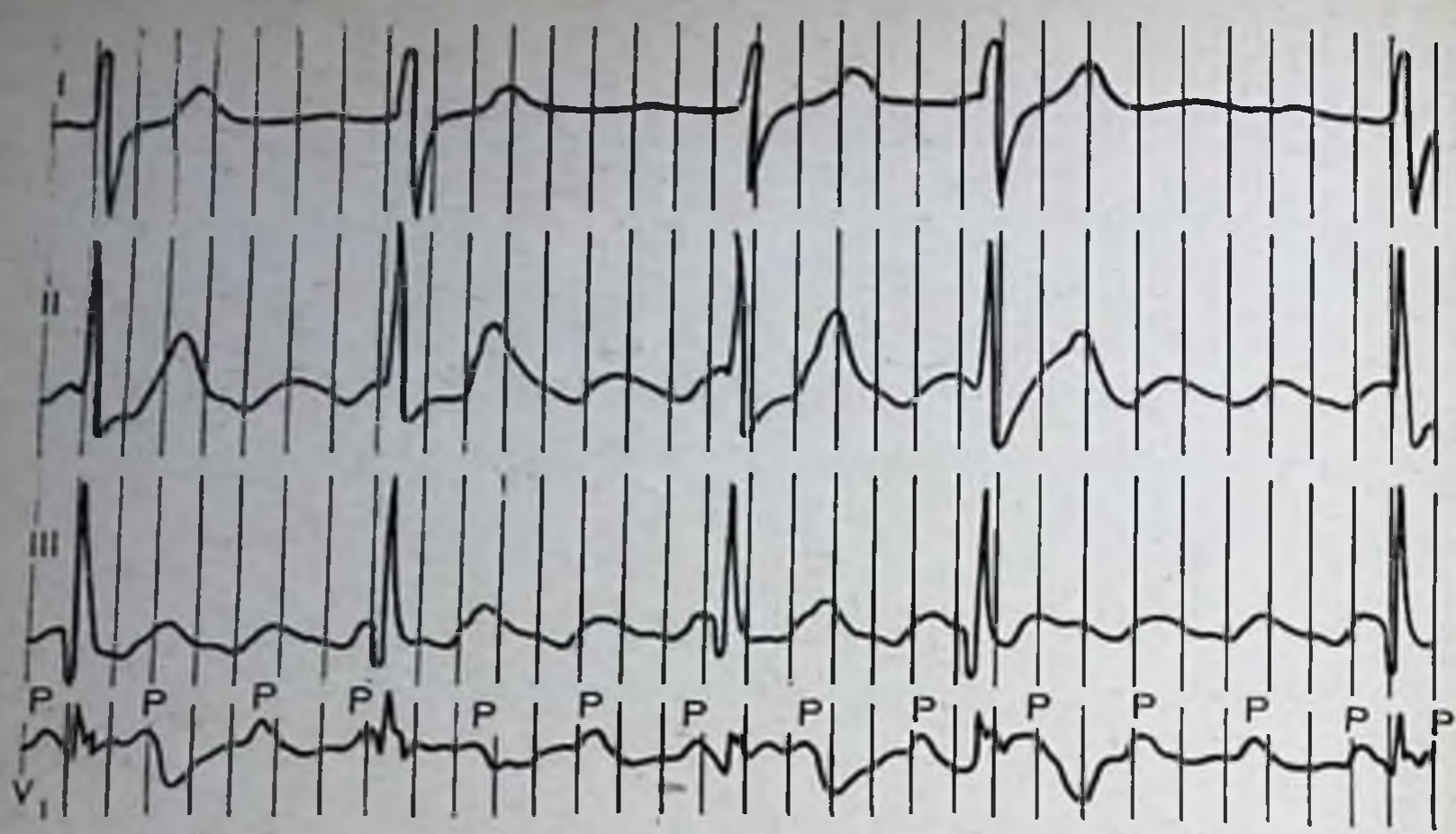

Рис. 39. Трепетание предсердий у Лены О., 14 лет.

Недостаточность митрального клапана. Эндомиокардит. Ритм предсердий 250 сокращений в минуту, атрио-вентрикулярная блокада III степени 3 : 1; 2 : 1; 4 : 1.

в пределах 200—300 сокращений в минуту, но ритмическая и не столь частая, как при мерцании, деятельность предсердий (рис. 39).

На ЭКГ характерно наличие ясно выраженных волн *P*, следующих друг за другом в определенной последовательности. Желудочки сокращаются или с той же частотой, что предсердия, или медленнее. Соотношение предсердных и желудочковых сокращений может быть 1 : 1; 2 : 1, 3 : 1. Предсердные волны могут наслаиваться на желудочковый комплекс, особенно на зубец *T* и деформировать его.

Нарушения проводимости — блокады возникают, если для прохождения импульса из синусового узла встречаются различные препятствия. Различают следующие виды блокад: 1) сино-аурикулярную; 2) внутрипредсердную; 3) предсердно-желудочковую; 4) внутрижелудочковую (блокада ножек пучка Гиса и блокада конечных разветвлений проводниковой системы). Блокада может быть полной, когда возникает полный перерыв прохождения волны возбуждения от предсердий к желудочкам, и неполной (частичной), когда происходит выпадение отдельных желудочковых комплексов вследствие нарушения возбудимости и проводимости вышележащих отделов проводниковой системы. Если нарушение про-

водимости располагается ниже места деления пучка Гиса (в одной из его ножек), то блокаду называют продольной, если выше места деления — поперечной.

Сино-аурикулярная блокада возникает в тех случаях, когда возбуждение из синусового узла не достигает предсердий и в результате этого каждое второе, третье и т. д. сердечное сокращение выпадает. При сино-аурикулярной блокаде таким образом число сердечных сокращений уменьшается.

На ЭКГ между сердечными сокращениями появляется удлиненная пауза, которая или равна длительности двух сердечных циклов, или несколько короче (очередной импульс после блокированного достигает предсердий быстрее).

Истинная сино-аурикулярная блокада, т. е. замедление или временное прекращение проведения синусовых импульсов к предсердиям, может сочетаться с временной потерей синусовым узлом способности к выработке импульсов или с потерей миокардом предсердий способности воспринимать синусовые импульсы.

Подобное состояние может проявляться на ЭКГ разнообразными и сложными изменениями: наряду с выпадением одного, двух или больше сокращений и резкой брадикардией возникают экстрасистолы, пароксизмальная тахикардия, фибрилляция и трепетание предсердий, миграция сердечного ритма.

В литературе такое состояние обозначают как «синдром тахикардия — брадикардия» или «синдром больного синусового узла» — «sick sinus syndrom» (Marton, Lippestad, 1969; Rosen с соавт., 1971; Caplan с соавт., 1973, и др.).

Однако последнее выражение нельзя признать удачным, так как причина упомянутого сложного нарушения ритма может лежать, как уже говорилось, не в синусовом узле.

Мы совместно с Т. И. Терновой в течение 5 лет наблюдали мальчика с подобным сложным и очень стойким нарушением ритма (рис. 40, А), которое было выявлено у него в возрасте $2^1/_2$ лет после перенесенного идиопатического миокардита. У мальчика периодически возникали головокружения, резко — потеря сознания по типу синдрома Морганьи — Эдемса — Стокса.

Внутрипредсердная блокада возникает при нарушении распространения синусового импульса

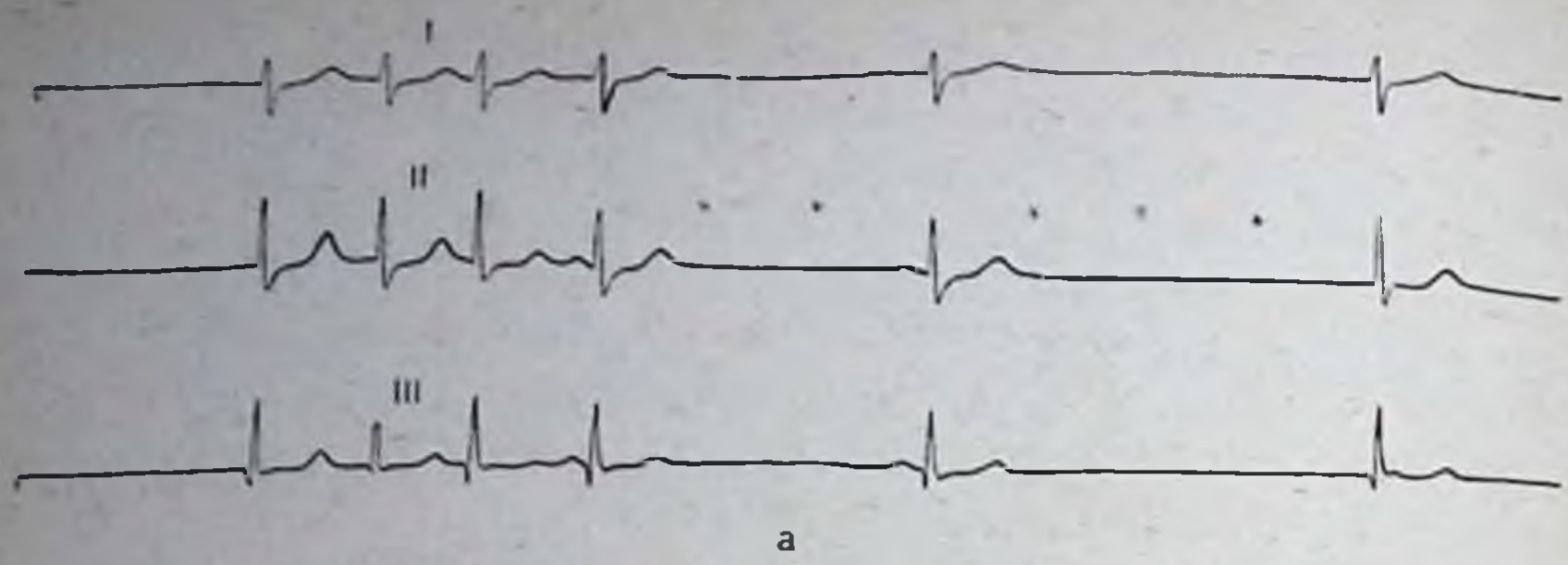

Рис. 40а. Синоаурикулярная блокада у мальчика 6 лет, с выпадением 2-х и 3-х сердечных сокращений (выпадения обозначены звездочками) в сочетании с миграцией сердечного ритма в среднюю часть атрио-вентрикулярного узла (три первых сердечных цикла). Периодически отмечались экстрасистолия и пароксизмальная тахикардия.

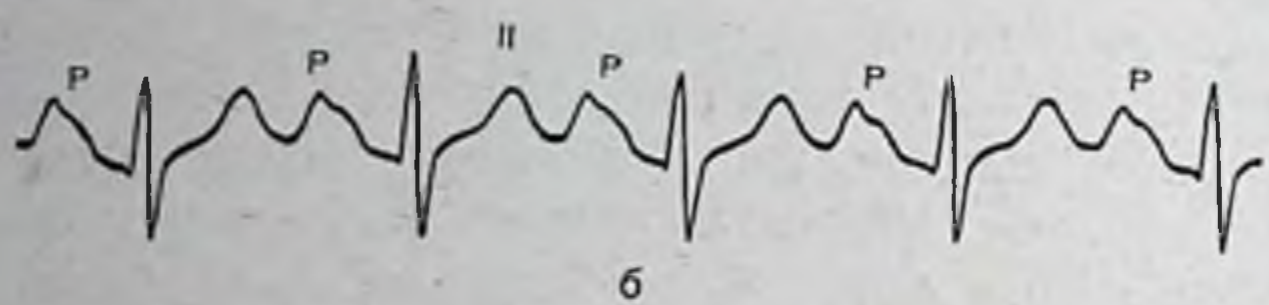

Рис. 40б. Внутрипредсердная блокада у Светы С., 13 лет. Ревматизм. Митральный стеноз.

по мускулатуре предсердий. На ЭКГ она характеризуется наличием уширенного (свыше 0,11 с), расщепленного, а иногда двухфазного зубца *P*. Примером внутрипредсердной блокады является так называемый *P* — mitrale, регистрируемый при митральном стенозе (рис. 40, Б).

Неполная предсердно-желудочковая блокада проявляется в трех вариантах: первой, второй и третьей степени. Предсердно-желудочковая блокада первой степени характеризуется на ЭКГ удлинением интервала *P* — *Q*(*R*) свыше 0,18 с (до 0,3 с и более) (рис 41, А).

Предсердно-желудочковая блокада второй степени проявляется на ЭКГ постепенным увеличением длительности интервала *P* — *Q*(*R*) от одного сердечного цикла к другому и периодическими выпадениями сокращений желудочков (периоды Самойлова — Венкебаха) (рис. 41, Б).

Третья степень неполной предсердно-желудочковой проводимости характеризуется на ЭКГ (рис. 41, В) периодическим выпадением сокращений желудочков,

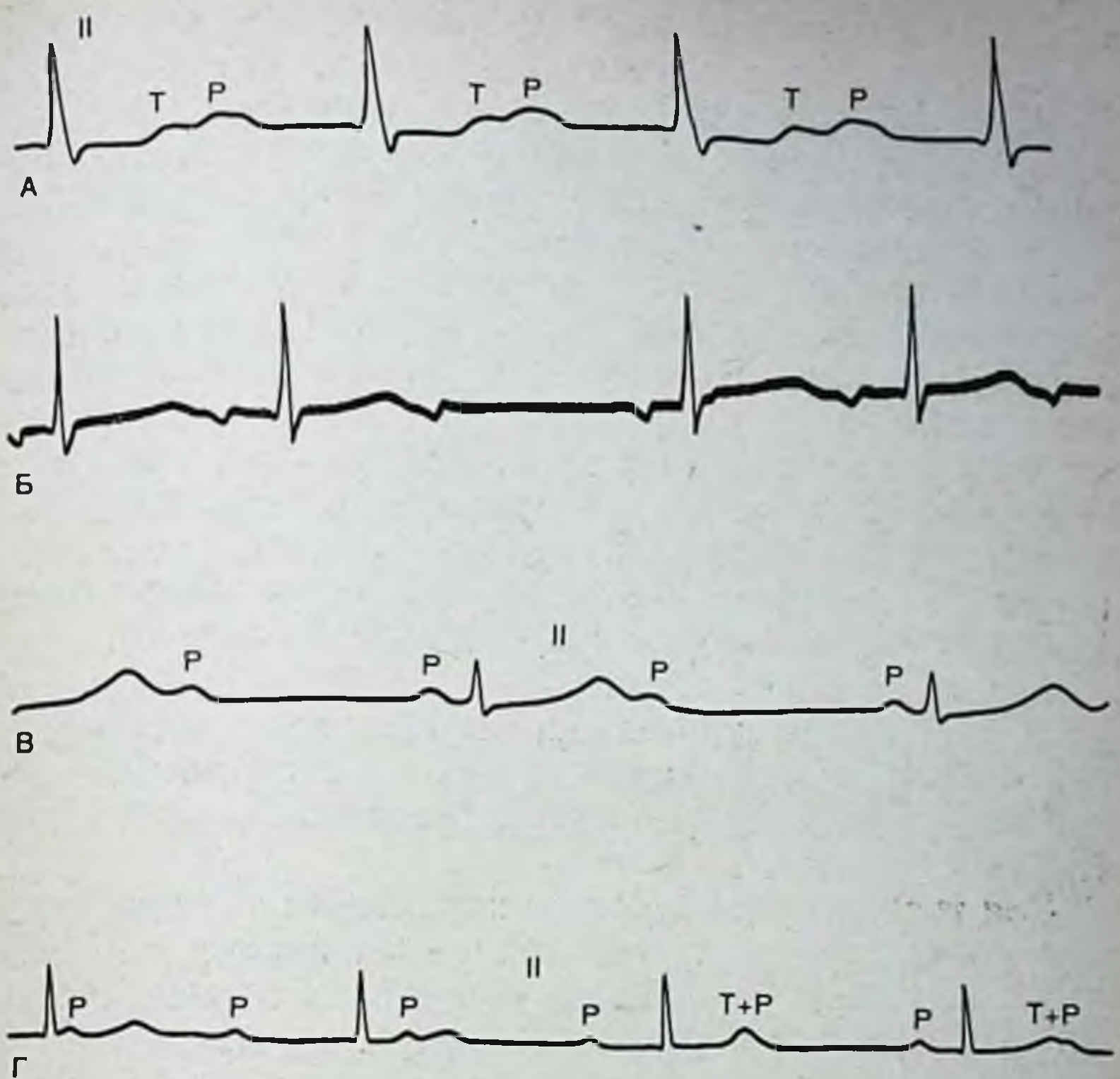

Рис. 41. Разновидности атрио-вентрикулярной блокады.

А — неполная атрио-вентрикулярная блокада I степени $P—Q=0{,}30$ с) у Ани Ф., 11 лет. Ревмокардит. Активная фаза; Б — неполная атрио-вентрикулярная блокада II степени (периоды Самойлова—Венкебаха) у Лены Р., 15 лет. Вегетодистония; В — неполная атрио-вентрикулярная блокада III степени у Вали К., 15 лет. Хроническая пневмония. После каждого второго зубца *P* выпадает комплекс *QRS*; Г — полная атрио-вентрикулярная блокада у Раи А., 12 лет, после дифтерийного миокардита.

без удлинения интервала $P—Q(R)$. Чаще всего выпадает каждое второе сокращение (блокада с соотношением 2 : 1).

При полной предсердно-желудочковой блокаде в результате полного перерыва прохождения импульса из предсердий в желудочки те и другие сокращаются независимо друг от друга.

Предсердия сокращаются в своем ритме под влиянием импульсов из синусового узла, желудочки — в своем, под влиянием импульсов из автоматических центров второго и третьего порядка (из атрио-вентрикулярного узла или элементов пучка Гиса). Поэтому количество

сокращений желудочков меньше, чем предсердий (рис. 41, Г). Чем дальше от атрио-вентрикулярного узла расположен водитель ритма, тем реже ритм желудочков. В этом случае, когда водитель ритма желудочков располагается выше деления пучка Гиса на ножки, форма желудочкового комплекса не изменяется. Если водитель ритма находится ниже разветвления пучка Гиса, желудочковый комплекс деформируется и его характер зависит от того, из левой или правой ножки исходят импульсы.

Нарушение внутрижелудочковой проводимости возникает вследствие расстройства проводимости по левой или правой ножкам пучка Гиса (частичная или полная блокада), по их ветвям или конечным разветвлениям проводниковой системы.

Блокада ножек пучка Гиса может быть стойкой, перемежающейся, транзиторной. При перемежающейся форме на ЭКГ чередуются сердечные сокращения с нарушенной внутрижелудочковой проводимостью и с нормальной.

Для транзиторной блокады характерно наличие серии следующих друг за другом сердечных циклов с признаками блокады и неожиданная смена их серией сердечных сокращений с нормальной внутрижелудочковой проводимостью.

На ЭКГ при блокаде ножек пучка Гиса регистрируются уширенные высокой амплитуды с зазубринами и расщеплениями комплексы *QRS*. При длительности желудочкового комплекса 0,10—0,11 с блокаду называют неполной, при уширении желудочкового комплекса свыше 0,11 с блокаду называют полной. Характерным признаком является также противоположное направление комплекса *QRS* и зубца *T*. Уширение и деформация желудочкового комплекса объясняются увеличением времени охвата обоих желудочков волной возбуждения, нарушением последовательности распространения возбуждения по миокарду желудочков и изменениями процесса прекращения возбуждения (реполяризации).

Для блокады правой ножки пучка Гиса (ее классической формы) характерны следующие признаки на ЭКГ: продолжительность комплекса *QRS* увеличена до 0,12 с и более. В I отведении зубец *R* небольшой амплитуды, зубец *S* широкий, зазубренный, его амплитуда преобладает над амплитудой зубца *R*; зубец *T* положи-

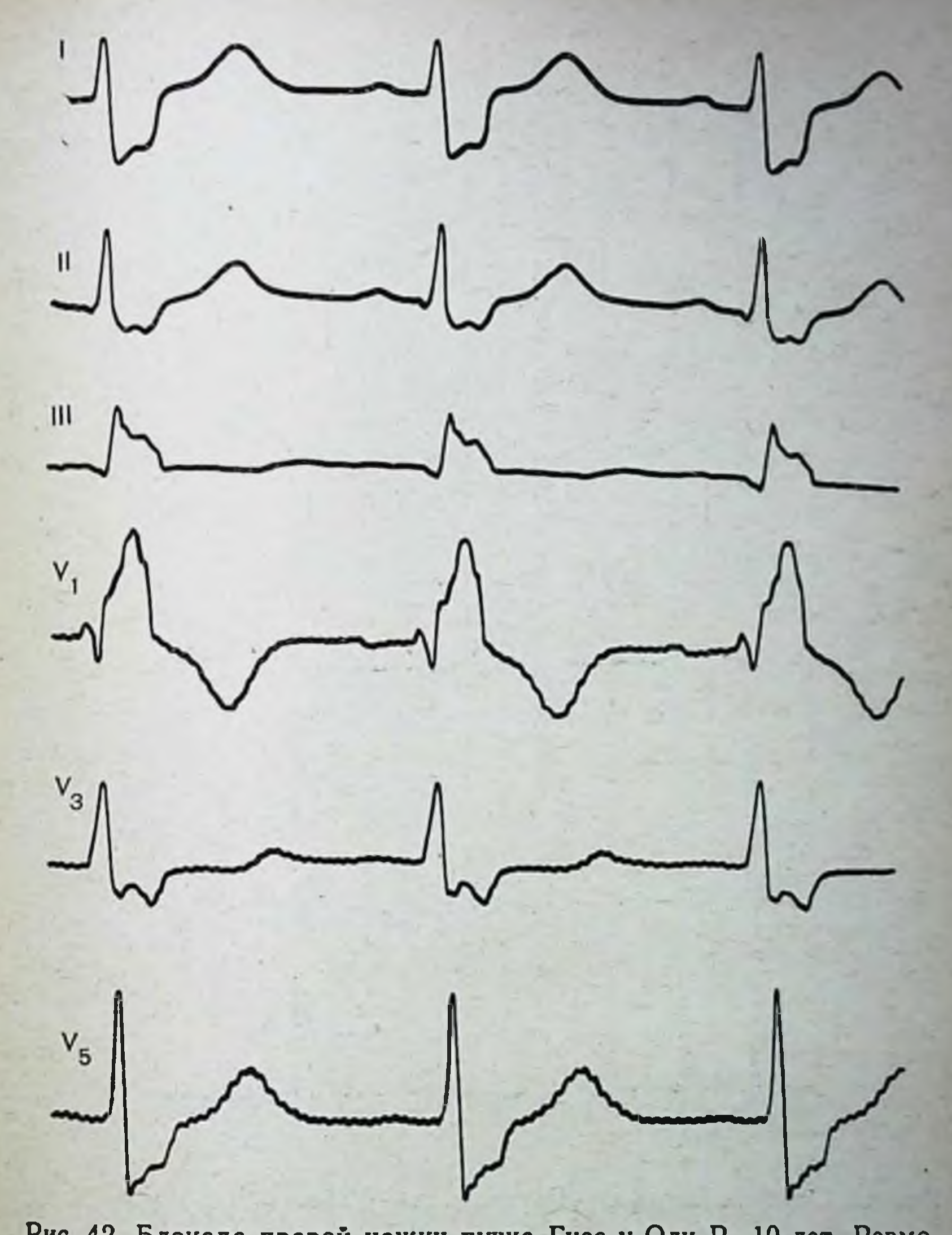

Рис. 42. Блокада правой ножки пучка Гиса у Оли Р., 10 лет. Ревмокардит, активная фаза.

тельный. В III отведении, наоборот, зубец *R* высокий, зубец *S* неглубокий, зубец *T* положительный (рис. 42).

Необходимо подчеркнуть, что точная топическая диагностика блокады ножек (правой или левой) устанавливается на основании грудных отведений. При блокаде правой ножки пучка Гиса в правых грудных отведениях $V_{1,2}$ комплекс *QRS* расщеплен, преимущественно

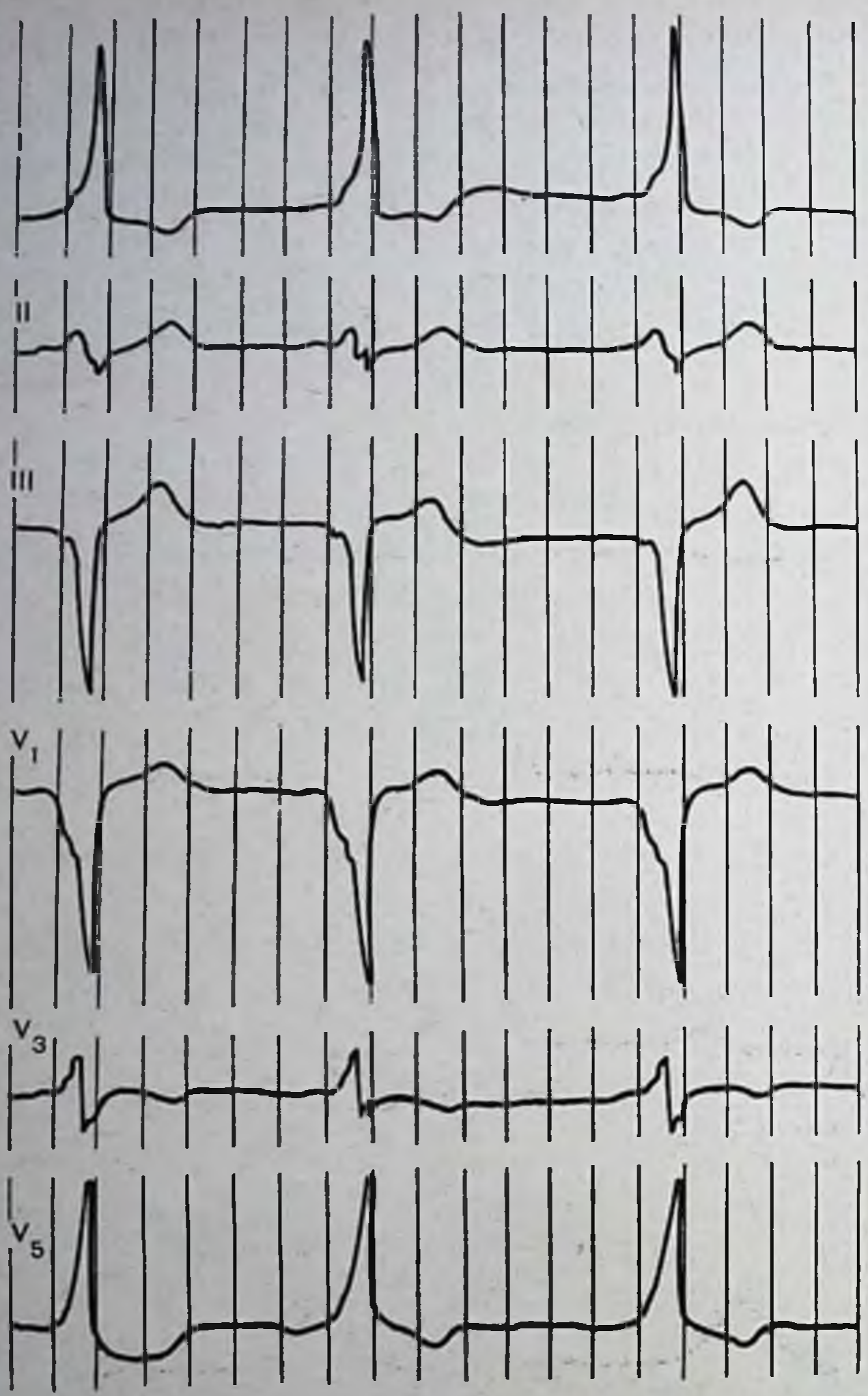

Рис. 43. Синдром Вольфа — Паркинсона — Уайта (WPW) У Коли О., 14 лет. Здоров.

направлен вверх (имеет форму *rR, rRs, rRS*), зубец *R* широкий, а зубец *T* отрицательный (дискордантное направление комплекса *QRS* и зубца *T*). В левых грудных отведениях $V_{5,6}$ комплекс *QRS* преимущественно направлен вниз — имеет форму *rS*, зубец *T* положителен (дискордантность сохраняется). Кроме описанной выше классической формы полной блокады правой ножки пучка Гиса, могут быть атипичные формы блокады (типа Вильсона).

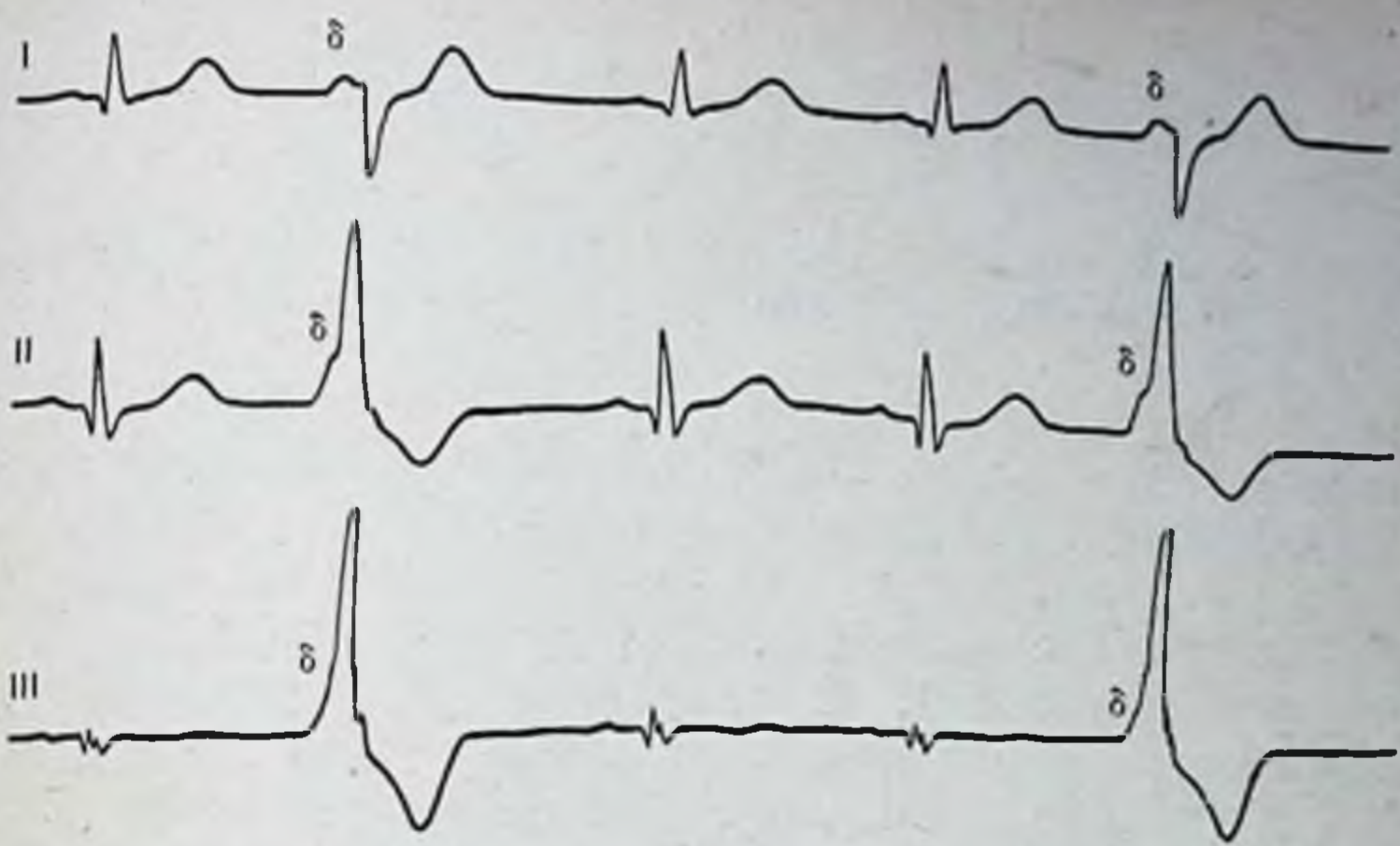

Рис. 44. Транзиторно возникающий синдром Вольфа — Паркинсона — Уайта у Саши О., 11 лет, после операции тонзиллэктомии.

При этой форме комплексы *QRS* в I и III отведениях, как правило, конкордантны, зубец *S* уширен в I и II отведениях, зубец *T* в стандартных отведениях положителен. Однако в правых грудных отведениях имеются те же характерные особенности, что и при классической форме.

При блокаде левой ножки пучка Гиса комплекс *QRS* уширен, в I отведении направлен преимущественно вверх, а зубец *T* вниз; в III отведении комплекс *QRS* направлен вниз, зубец *T* вверх. Зубцы *Q* и *S* в I и aVL отведениях отсутствуют. В левых грудных отведениях V_{5-6} комплекс *QRS* преимущественно направлен вверх, зубец *R* высокой амплитуды, уширен, зубец *T* отрицателен (дискордантен по отношению к комплексу *QRS*). Необходимо подчеркнуть, что важным отличительным признаком является отсутствие зубцов *Q* и *S* не только в отведениях I, aVL, но и в отведениях V_{5-6}. В правых грудных отведениях $V_{1,2}$ комплекс *QRS* преимущественно направлен вниз, имеет форму *QS* или *RS*, сегмент *S — T* смещен вверх, зубец *T* положителен.

Нарушения проводимости находят свое проявление, кроме описанных выше, еще в так называемом синдроме Вольфа — Паркинсона — Уайта (рис. 43).

Синдром Вольфа — Паркинсона — Уайта (WPW) или, как его еще называют, синдром преждевременного возбуждения, проявляется на ЭКГ ускорением пред-



Рис. 45. Нарушение проводимости в виде асистолии у мальчика 12 лет во время операции под общим наркозом.

сердно-желудочковой проводимости и замедлением внутрижелудочковой проводимости — укорочением интервала *P — Q* (до 0,1 с и менее) и уширением комплекса *QRS* (до 0,11 с и более). Синдром может быть транзиторным (рис. 44). В результате преждевременного возбуждения желудочков возникает дополнительный зубец Δ (дельта-волна), который наслаивается на зубец *R*, деформируя его. Когда дельта-волна наслаивается на вершину *R* или на нисходящую ветвь, ЭКГ уподобляется таковой при блокаде ножки пучка Гиса. Когда дельта-волна примыкает к восходящей ветви зубца *R*, возникает деформация восходящей ветви, если зубец Δ располагается между зубцами *P* и *Q*, происходит как бы увеличение длительности интервала *P — Q* (*PR*).

Преждевременное возбуждение (деполяризация) миокарда отражается и на процессах реполяризации, что находит свое выражение в изменениях интервала *S — T* и зубца *T* (они снижаются).

При полной атрио-вентрикулярной блокаде, а также мерцании желудочков, идио-вентрикулярном ритме, во время хирургического вмешательства может возникнуть асистолия (рис. 45). Остановка сердца (желудочковая асистолия) может возникнуть также при переходе синусового ритма в полую атрио-вентрикулярную блокаду, вследствие того, что активность нового водителя ритма возникает не сразу, а спустя некоторое время.

Неполная блокада правой ножки пучка Гиса. Термин «неполная блокада правой ножки пучка Гиса» применяют, когда на ЭКГ в отведениях I, V_{1-2} регистрируются расщепленные, полифазные желудочковые комплексы типа rSR^1, rSr^1, *rsRs*; rR^1, а иногда в форме M или W при нормальной их продолжительности или не шире 0,11 с. В левых грудных отведениях зубцы *S* при этом несколько шире нормы (рис. 46). Установлено, что подобная форма желудочковых комплексов может регистрироваться у здоровых лиц — у взрослых и детей [по данным Н. М. Саркисян (1967),

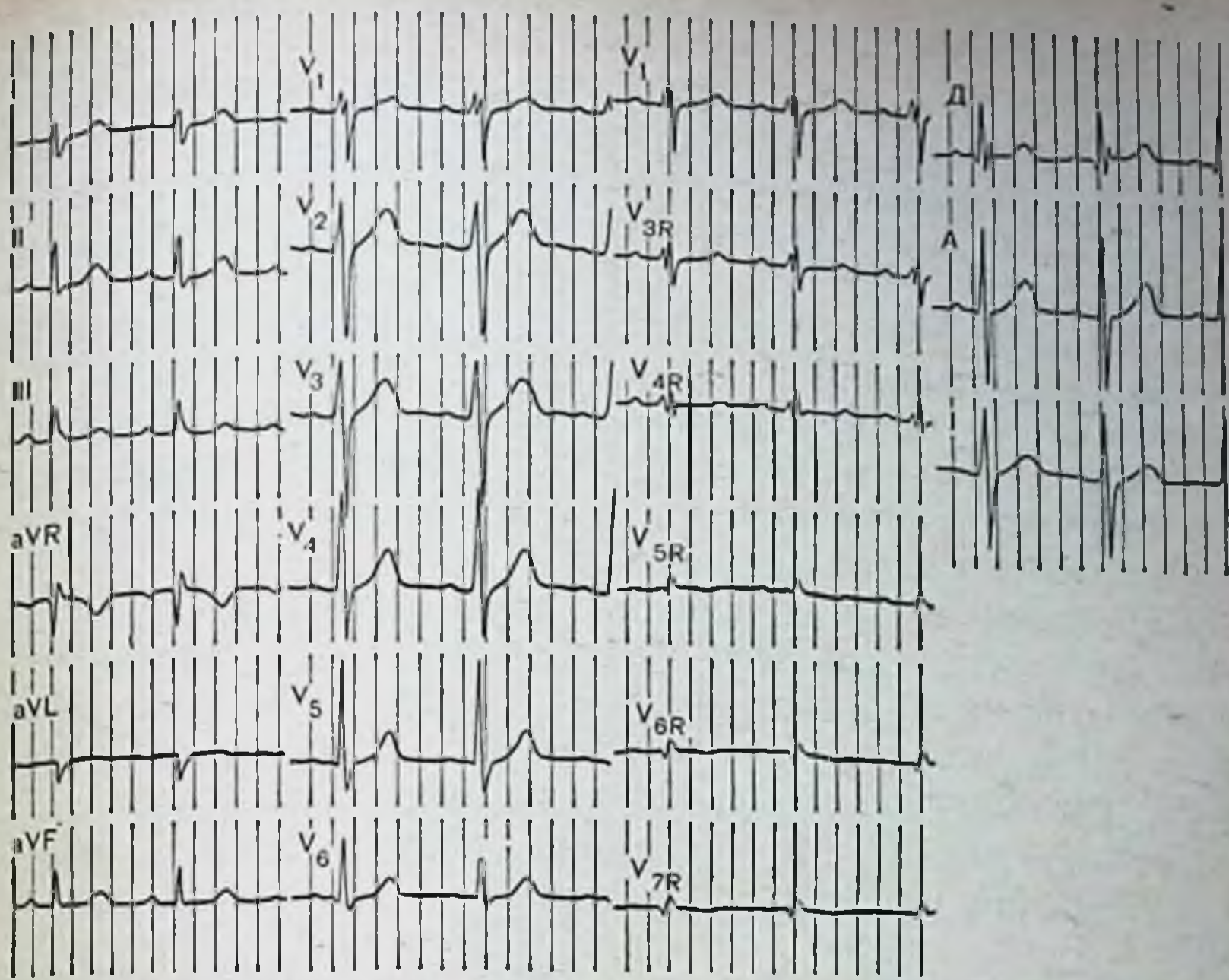

Рис. 46. Неполная блокада правой ножки пучка Гиса у Юры П., 7 лет. Здоров.

Представлена динамика формы комплекса *QRS* в отдаленных правых грудных отведениях (пояснения в тексте).

у 30%, по данным П. Ф. Баймуратовой (1972) у 3%, по нашим данным, у 2,3% детей]. Такая же форма желудочкового комплекса описана у лиц с деформациями грудной клетки (наличием западений, асимметрии), сопровождающимися смещением средостения.

Подобный же тип желудочкового комплекса *QRS* в правых грудных отведениях появляется у больных при гипертрофии правого желудочка в результате его систолической или объемной перегрузки при врожденных и приобретенных пороках сердца. Появление расщепленных или зазубренных комплексов *QRS* в обычных и отдаленных правых грудных отведениях мы (Э. Р. Омарова, М. К. Осколкова, 1973) наблюдали также у детей с бронхоэктатической болезнью, перенесших пульмонэктомию, в отдаленные сроки (спустя 3—9 лет) после операции. У всех этих детей отмечались резкое смещение средостения влево и деформация грудной клетки (впадение слева).

Таким образом, указанное выше изменение формы комплекса *QRS* встречается как у здоровых детей, так и у детей при патологических состояниях. Генез и клиническое значение описываемой особенности желудочкового комплекса в правых отведениях окончательно не выяснены.

Hilmor (1960) считает ее проявлением «физиологической продольной диссоциации», Köffler (1961) — результатом правожелудочкового запаздывания проводимости» — небольшой задержки в передаче импульса по правому желудочку при отсутствии перерыва проводимости по правой ножке.

По данным Cohen с соавторами (1961), желудочковый комплекс типа RSR^1 появляется при гипертрофии путей оттока правого желудочка. У здоровых детей его объясняют поздней активацией наджелудочкового гребешка вследствие его физиологического утолщения.

По мнению И. М. Каевицера (1964), электрокардиографический диагноз «неполная блокада правой ножки пучка Гиса» можно поставить лишь в том случае, если в расщепленном комплексе *QRS* площадь зубца R^1 в отведениях V_1, V_2 превышает площадь первого зубца *R*. При обратном соотношении величин площади зубцов *R* и R^1 подобная форма является вариантом нормы.

Menendez и Mariott (1966) считают, что наличие дополнительного зубца R^1 можно считать вариантом нормы, если такая форма регистрируется в отведении V_2 и не обнаруживается в отведении V_1 и в отведениях V_{3R} и V_{4R}. Если же амплитуда *R* волны больше 8 мм, а R^1 волны больше 6 мм и отношение R^1/S больше единицы в любом правом грудном отведении или же дополнительный зубец R^1 присутствует еще и в отведениях V_{3R} и V_1, то подобные случаи нужно считать патологическими.

По данным литературы (А. В. Сумароков, А. А. Михайлов, 1970; Camerini, Davis, 1955; So e. a., 1955), описанные выше признаки «неполной блокады правой ножки пучка Гиса» лучше всего обнаруживаются в отведениях V_{3R} и V_{4R}. Так, например, Camerini и Davis при исследовании 50 здоровых взрослых лиц, зарегистрировали зубец R^1 в отведении V_1 у 20%, в отведении V_{3R} у 34%, в отведении V_{4R} у 52%. Наши исследования подтверждают указанную выше закономерность и в отношении детей — частота регистрации зазубренных или

расщепленных комплексов *QRS* нарастает у них от отведения V_1 к отведениям V_{3R}—V_{4R}.

При детальном анализе ЭКГ в отдаленных правых грудных отведениях нами были обнаружены следующие особенности.

1. В тех случаях, когда в отведениях V_1 или V_{3R} имелось лишь зазубривание комплекса *QRS*, в дальнейшем, с отведений V_{5R} или V_{6R}, оно превращалось в расщепление — на месте зазубривания появлялся четкий второй положительный зубец r^1 и возникал комплекс типа *rSr* (переходная зона), в котором первый зубец *r*, как мы предполагаем, отражает биопотенциалы правого желудочка, а второй зубец r^1 — биопотенциалы левого желудочка. О таком предположении говорит то, что этот второй зубец r^1 при дальнейшем перемещении электрода в отведении V_{7R} и V_{8R} нарастал, а первый зубец *r* уменьшался и исчезал, заменяясь у части детей зубцом *q*. Таким образом, возникала форма желудочкового комплекса, характерная для биопотенциалов левого желудочка.

2. В тех случаях, когда у детей в отведениях V_1 и V_{3R} регистрировался уже расщепленный желудочковый комплекс типа rSr^1, то было отмечено, что второй маленький зубец r^1 по мере передвижения электрода в более отдаленные правые отведения постепенно увеличивается, а первый зубец *r* постепенно уменьшается и заменяется с отведения V_{6R} зубцом *q* и желудочковый комплекс приобретает форму *qR*.

Описанная выше динамика полифазного комплекса *QRS*, которую мы наблюдали у детей в отведениях от правой половины грудной клетки, позволяет прийти к заключению о том, что расщепление или зазубривание является результатом одновременного влияния на то отведение, в котором регистрируется указанная деформация биопотенциалов аналогичных отделов и левого и правого желудочков сердца. Согласно экспериментальным данным, к области отдаленных правых грудных отведений обращены базальные отделы обоих желудочков. Вследствие этого направление векторов ЭДС желудочков может быть одинаковым и при этом появляются два зубца *r*, один из них (правый) является вектором ЭДС правого желудочка, второй — левого желудочка. В зависимости от местоположения электрода может преобладать влияние то одного, то другого зубца.

Полученные нами и приведенные выше данные свидетельствуют также о том, что в отдаленных правых отведениях преобладающее влияние на формирование желудочкового комплекса оказывает левый желудочек — с отведения V_{5R} (при вертикальном направлении электрической оси) или с отведений V_{6R}, V_{7R} (при нормальном направлении электрической оси). Уже с этих отведений записывается форма *R* или *qR* желудочкового комплекса, характерная для биопотенциалов левого желудочка. Объяснение этому факту можно найти в том, что по мере удаления электрода от отведения V_1 уменьшается влияние потенциалов тонкостенного правого желудочка и нарастает влияние потенциалов более мощного левого желудочка.

Таким образом, подробное изучение ЭКГ, снятой в круговых отведениях, указывает на то, что расщепление и зазубривание комплекса *QRS* в правых грудных отведениях у детей обусловлены, как правило, не блокадой проведения возбуждения по правой ножке пучка Гиса, а индивидуальными вариациями анатомо-топографических соотношений в грудной клетке (расположение сердца в грудной клетке), своеобразным поворотом сердца по отношению к его осям — продольной, поперечной (как в норме, так и в патологии).

В пользу этой точки зрения говорят и данные, полученные нами у детей в отдаленные сроки после пульмонэктомии (см. главу «Хронические неспецифические заболевания легких»). У детей в отдаленные сроки после пульмонэктомии на фоне резкого смещения средостения влево почти в 100% случаев зарегистрированы расщепление или зазубривание комплекса *QRS* в отведениях V_1, V_{3R}, V_{4R}. Об отсутствии нарушения проводимости свидетельствует также нормальная ширина комплекса *QRS*.

Векторкардиографические исследования, проведенные В. И. Маколкиным, И. И. Сивковым, Н. Г. Черняк, Н. Г. Ястребцовой (1965) по выяснению генеза формы RSR^1, также не обнаружили признаков нарушения проводимости, а показали, что основное различие векторкардиограммы при желудочковом комплексе типа *R* и RSR^1 заключается лишь в пространственном положении участка трассы векторной петли *QRS* в период 0,03—(0,04) — 0,05 (0,06) с. Поэтому полифазные, расщепленные комплексы *QRS* регистрируются как у вполне

здоровых детей и у детей с деформациями грудной клетки и смещением средостения, так и у детей с пороками сердца и гипертрофией правого желудочка. При всех названных патологических состояниях создаются условия для разнообразных сложных поворотов сердца и для изменения направления векторов ЭДС правого и левого желудочков.

Исходя из сказанного, применение термина «частичная блокада правой ножки пучка Гиса» при обнаружении расщепления или зазубривания комплекса *QRS* в правых грудных отведениях нельзя считать во всех случаях обоснованным.

МЕХАНИЧЕСКАЯ ДЕЯТЕЛЬНОСТЬ СЕРДЦА ПРИ НАРУШЕНИЯХ РИТМА

Изменения фонокардиограммы

Наши наблюдения показали, что нарушения ритма сердца сопровождаются разнообразными изменениями звуков сердца. Эти изменения, отражая сдвиги гемодинамики, находят свое отражение на ФКГ.

При нарушении ритма сердца типа экстрасистолии, в экстрасистолическом и послеэкстрасистолическом циклах сердца отмечаются изменения амплитуды (интенсивности) и длительности тонов сердца, нередко — их расщепление или раздвоение, увеличение или уменьшение интенсивности систолического шума. Чаще всего изменениям подвергаются I и III тоны сердца. Эти изменения наиболее заметны в экстрасистолах желудочкового происхождения, в которых, как правило, увеличивается длительность I тона и появляется его расщепление (рис. 47). Если в нормальных сердечных циклах длительность I тона колеблется от 0,1 до 0,14 с, то в экстрасистолических — от 0,15 до 0,22 с.

В предсердных экстрасистолах расщепления I тона, как правило, не отмечаются и редко наблюдается увеличение его продолжительности. Амплитуда I тона в экстрасистолах чаще увеличивается, реже — уменьшается. Изменения II тона в экстрасистолах встречаются лишь в единичных случаях и выражаются в некотором увеличении его амплитуды.

Амплитуда III тона в экстрасистоле, как правило, уменьшается. Систолический шум, если он был зарегист-

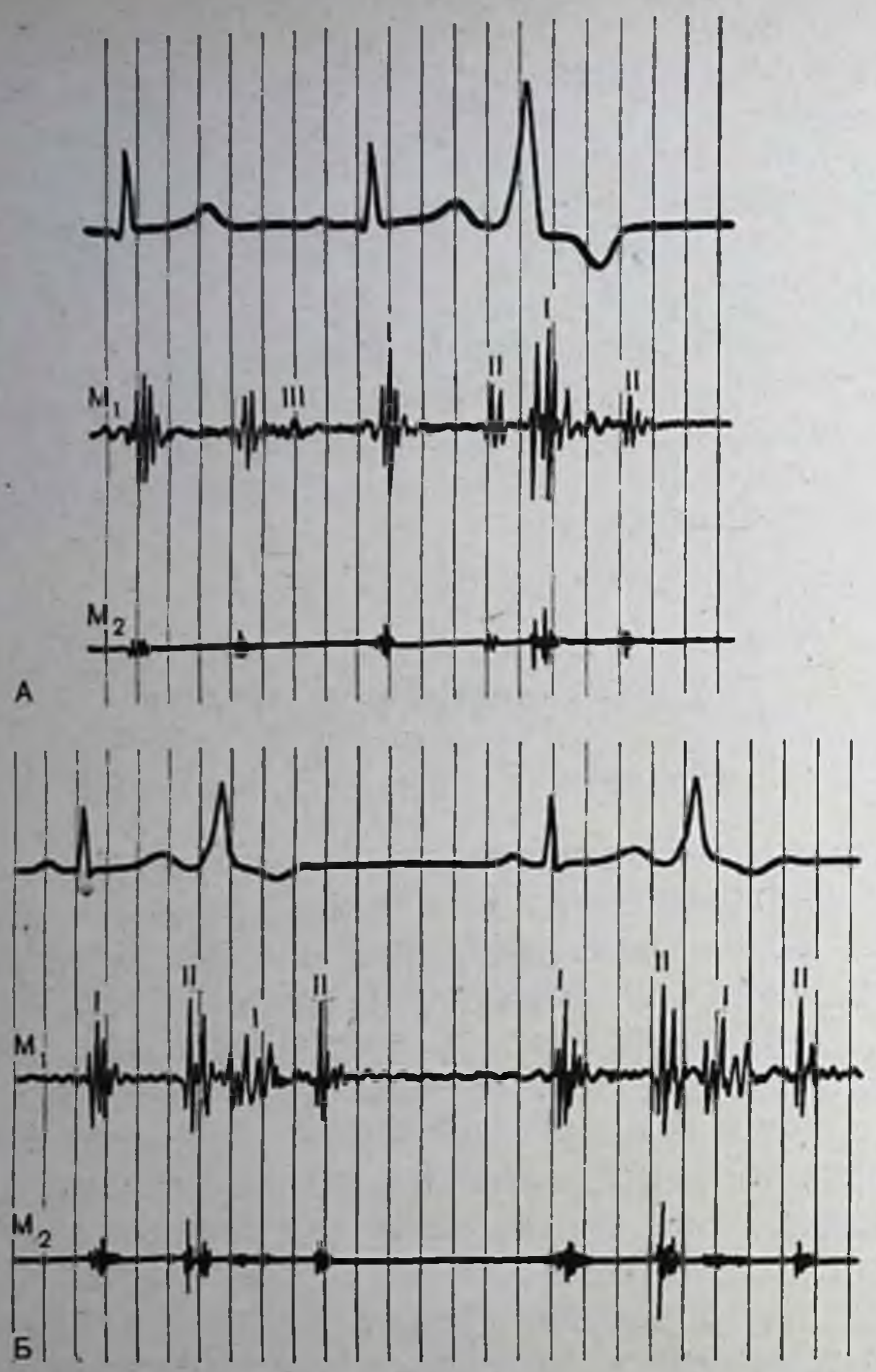

Рис. 47. ФКГ с верхушки сердца при желудочковой экстрасистолии. Варианты изменения тонов сердца в экстрасистолическом сокращении у разных детей.

А — увеличение амплитуды и продолжительности I тона, его расщепление в экстрасистоле; Б — уменьшение амплитуды I тона и увеличение его продолжительности в экстрасистоле.

рирован в нормальных сердечных циклах, у одних детей в экстрасистоле увеличивается, у других — уменьшается.

В послеэкстрасистолическом цикле сердца изменения касаются главным образом характера III тона и систолического шума: и тот и другой в большинстве случаев увеличиваются в интенсивности по сравнению не только с экстрасистолой, но и с нормальным сердечным циклом (см. рис. 47).

Объяснение перечисленным выше особенностям ФКГ можно найти в следующем. Расщепление I тона в экстрасистоле, очевидно, связано с неодновременным сокращением левого и правого желудочков сердца вследствие необычного распространения эктопического импульса и неодновременного возбуждения желудочков. В пользу этой точки зрения свидетельствует то, что расщепление I тона чаще всего отмечается при желудочковых экстрасистолах, когда неодновременность охвата возбуждением миокарда желудочков наиболее выражена, и совсем не отмечается в случаях предсердных экстрасистол (когда импульс, хотя и эктопический, на желудочки распространяется одновременно).

Изменения амплитуды I тона, зависящей, в частности, от силы сердечного сокращения, можно поставить в связь с различным инотропным влиянием вегетативной нервной системы, способствующим возникновению и самого экстрасистолического сокращения. Из классических опытов И. П. Павлова известно, что в нервах вегетативной нервной системы содержатся волокна, усиливающие сокращение миокарда (в составе симпатического нерва) и волокна, ослабляющие сокращение миокарда (в составе блуждающего нерва). Можно предположить, что в случае ослабления I тона в экстрасистоле имеет место отрицательное инотропное действие преждевременного импульса, а в случае усиления I тона — положительное инотропное влияние. Несомненно имеет значение и положение атрио-вентрикулярных клапанов к моменту возникновения экстрасистолы.

Г. Ф. Ланг (1958), А. Л. Мясников (1956), А. Вебер (1965) приводят другое объяснение усилению I тона в экстрасистолическом сокращении. Они считают, что механизм этого явления такой же, как и механизм усиления I тона при митральном стенозе (малое наполнение желудочков). Однако при таком объяснении остается неясным, почему в одних случаях I тон в экстрасистоле усиливается, в других — ослабевает.

Уменьшение амплитуды III тона в экстрасистоле и ее увеличение в послеэкстрасистолическом сокращении объясняется меняющимся кровенаполнением желудочков (уменьшение кровенаполнения в экстрасистоле и его увеличение после экстрасистолы вследствие длинной компенсаторной паузы). Эта же причина лежит, очевидно, и в основе изменений интенсивности систолического

шума. В экстрасистолическом сокращении интенсивность систолического шума, как правило, уменьшается вследствие уменьшения ударного объема, а после экстрасистолы увеличивается. В тех случаях, когда в экстрасистоле интенсивность систолического шума возрастает, очевидно, значительно увеличивается скорость тока крови (что способствует усилению систолического шума).

Анализ ФКГ при пароксизмальной тахикардии (которая отмечалась у обследованных нами детей при отсутствии признаков органического поражения сердца), показывает, что во время приступа тахикардии у детей резко увеличивается амплитуда I и II тонов сердца (очевидно, вследствие малого наполнения желудочков или раздражения симпатического отдела вегетативной нервной системы — сердечных ускорителей и усилителей), уменьшается амплитуда III тона (вследствие уменьшения кровенаполнения полостей сердца во время короткой диастолы) (см. рис. 37). У некоторых детей, кроме систолического, регистрируется и диастолический шум на легочной артерии и на аорте. Последний, по-видимому, появляется в результате нарушения функции полулунных клапанов под влиянием резкой тахикардии. Систолический шум у одних детей усиливается (под влиянием увеличения скорости тока крови), у других — ослабевает (очевидно, вследствие более резкого уменьшения ударного объема) по сравнению с систолическим шумом, зарегистрированным вне приступа. После прекращения приступа амплитуда I и II тонов уменьшается, иногда значительно (см. рис. 37, А), амплитуда III тона увеличивается (очевидно, вследствие снижения тонуса миокарда желудочков в результате резкой перегрузки сердца во время тахикардии).

Заслуживает внимания то, что длительность тонов сердца во время приступа тахикардии, даже при очень частом ритме сердечной деятельности (160 в минуту и более), не укорачивается по сравнению с нормой. Это является свидетельством большой стабильности физиологических механизмов, лежащих в основе образования тонов сердца. Укорачиваются резко лишь паузы между тонами, при этом диастола становится короче систолы.

У 2 из обследованных нами детей была атипичная форма пароксизмальной тахикардии, известная под названием «тахикардии залпами» (Wenkebach, Winterberg, 1927). Parkinson и Papp (1945) наблюдали наибольшее число больных с подобным нарушением ритма

и считали более подходящим название «непрерывно повторяющаяся» — repetitive, Castellano (1961), а другие авторы — «хроническая интермиттирующая пароксизмальная тахикардия». При этой форме, характеризующейся длительным течением, появляются более или менее продолжительные залпы тахикардии, чередующиеся с нормальными синусовыми импульсами. Parkinson и Papp подчеркивают, что подобная атипичная форма пароксизмальной тахикардии наблюдается чаще у людей молодого возраста, а также у детей и, как правило, со здоровым сердцем. В связи с относительно невысокой частотой сердечной деятельности и переходами к нормальному синусовому ритму эта форма пароксизмальной тахикардии характеризуется благоприятным прогнозом.

У наблюдавшихся нами детей приступы тахикардии «залпами», со 140—150 сердечными сокращениями в минуту, чередовались с 2—3 нормальными сердечными сокращениями. Состояние и самочувствие детей были удовлетворительными. Они не ощущали нарушения ритма, посещали школу. Признаков органического поражения сердца у них обнаружено не было. Нарушение ритма наблюдалось у одного из них в течение полугода, а затем исчезло, у другой больной (девочка 12 лет) существовало более 2 лет. Весьма примечательным фактом являлось отсутствие нарушения кровообращения, несмотря на длительное нарушение ритма сердца у этих 2 детей. Видимо, систематическое появление хотя и очень коротких промежутков с нормальным ритмом (3—5 сокращений) обеспечивало хорошую компенсацию кровообращения.

Полная сердечно-желудочковая блокада может возникать у детей преимущественно при ревматизме (в активной и неактивной фазе), при дифтерии, реже — при других инфекционных заболеваниях. Характерен медленный ритм сердечной деятельности (от 40 до 50 сокращений в минуту). I тон сердца характеризуется меняющейся громкостью, иногда он приобретает значительное усиление — «пушечный» по В. Д. Стражеско.

На ФКГ обращает внимание меняющаяся амплитуда I тона (рис. 48). Сопоставление ФКГ с ЭКГ показывает, что увеличение амплитуды I тона (увеличение его громкости) наблюдается в тех случаях, когда предсердный зубец *P* располагается очень близко к зубцу *R* ЭКГ, предшествуя ему или помещаясь сзади него. Самое большое увеличение амплитуды наблюдается в первом случае. На эту характерную особенность указывали еще ранее Л. И. Фогельсон и В. Ф. Зеленин (1926). При отдалении зубца *P* от зубца *R* ЭКГ амплитуда I тона уменьшается. У детей с неполной предсердно-желудочковой блокадой подобных изменений I тона не отмечается.

У детей с полной предсердно-желудочковой блокадой регистрируется IV тон (предсердный) на разных расстояниях от I тона (в зависимости от местоположения зуб-

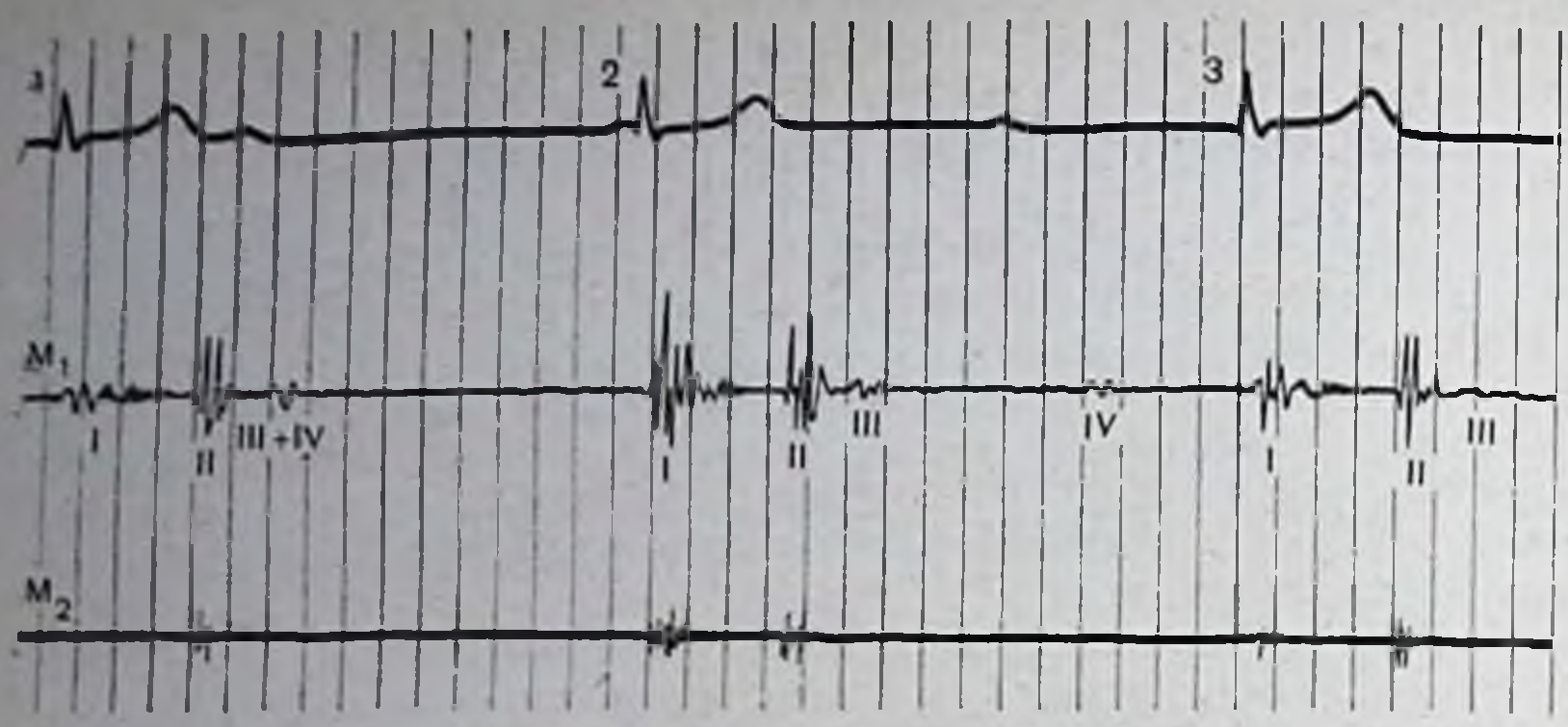

Рис. 48. ФКГ с верхушки сердца Олега В., 11 лет, при полной атрио-вентрикулярной блокаде.
Ревматизм. Неактивная фаза (пояснения в тексте).

ца *P* ЭКГ) в виде одного зубца, очень небольшой амплитуды в низком и среднем диапазоне частот. В тех случаях, когда зубец *P* ЭКГ наслаивался на зубец *T* и таким образом сокращение предсердий наступает сразу же после II тона сердца, предсердный (IV) тон на ФКГ сливался с III тоном, усиливая его. В результате такой суммации IV и III тонов сердца возникал высокоамплитудный, громкий дополнительный звук после II тона — ясно слышимый трехчленный ритм сердца. Длительность тонов сердца у всех этих детей колебалась в физиологических пределах.

При мерцательной аритмии на ФКГ характерна меняющаяся амплитуда I тона, меняющаяся амплитуда II тона и систолического шума. После короткой предшествующей диастолы отмечается увеличение амплитуды I тона, уменьшение амплитуды II тона и систолического шума (рис. 49).

Механизм усиления I тона не совсем ясен. Возможно, имеет значение положение атрио-вентрикулярных клапанов к моменту начала систолы и степень кровенаполнения желудочков. Изменчивую интенсивность тонов и шумов можно объяснить меняющимся кровенаполнением сердечных полостей в результате разной длительности предшествующей диастолы (В. Ф. Зеленин, 1915, А. Вебер, 1956, и др.).

При блокаде правой ножки пучка Гиса на ФКГ у детей отмечается увеличение длительности

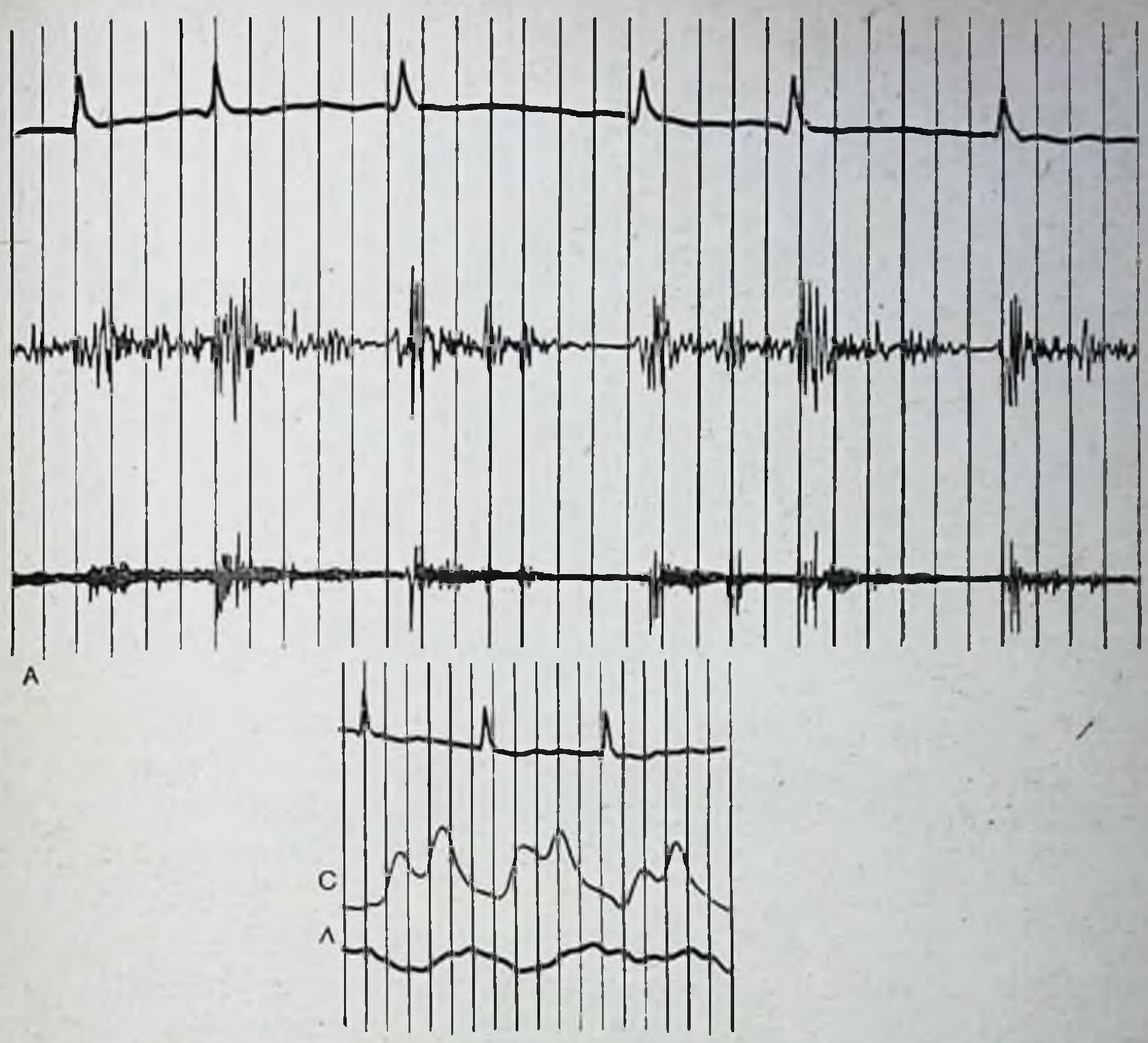

Рис. 49. ФКГ (А) и СФГ (Б) с сонной и лучевой артерий Гали Я., 12 лет, с мерцательной аритмией.

Ревматизм, недостаточность митрального клапана (пояснения в тексте).

I тона до 0,2 с (при норме 0,12—0,14 с) расщепление I и II тонов сердца. Эти изменения возникают вследствие разновременного возбуждения и сокращения желудочков сердца.

Динамика сердечного сокращения

Взаимоотношения отдельных фаз сердечной систолы при нарушениях ритма сердца и проводимости изучали у взрослых Blumberger (1941, 1957), Holldack (1951). Они указали на увеличение времени преобразования, изометрического сокращения и напряжения, на уменьшение времени изгнания при экстрасистолиях и на увеличение времени напряжения при блокаде ветвей пучка Гиса.

У детей при нарушениях ритма сердца и проводимости нами также обнаружены определенные изменения и

колебания динамики сердечного сокращения. Наиболее выраженными эти изменения были при мерцательной аритмии, но отмечались с закономерным постоянством и при экстрасистолии, и при пароксизмальной тахикардии.

Для мерцательной аритмии, как известно, характерна полная беспорядочность сердечного ритма, проявляющаяся в неодинаковой, постоянно меняющейся продолжительности сердечного цикла и меняющейся длительности диастолы. Вместе с изменением длительности сердечного цикла обнаружены у детей изменения и продолжительности отдельных фаз механической систолы. При этом выявляется вполне определенная зависимость фаз систолы от длительности предшествующей диастолы: при более продолжительной предшествующей диастоле время напряжения уменьшается (вследствие укорочения как периода изометрического сокращения, так и периода преобразования), а время изгнания увеличивается; при короткой предшествующей диастоле время напряжения увеличивается, а время изгнания уменьшается.

Таким образом, на примере мерцательной аритмии особенно хорошо видно влияние степени кровенаполнения желудочков в период диастолы на продолжительность основных фаз сердечной систолы. При более продолжительной предшествующей диастоле вследствие увеличения наполнения сердца его ударный объем и начальное напряжение вокруг своего содержимого увеличиваются, в связи с чем время напряжения уменьшается, а время изгнания увеличивается.

При экстрасистолии как желудочкового, так и суправентрикулярного происхождения в экстрасистолическом сокращении отмечается по сравнению с предшествующим нормальным сердечным сокращением увеличение времени преобразования (на 0,02—0,06 с) и изометрического сокращения (на 0,01—0,04 с), укорочение фазы изгнания (на 0,04—0,07 с). Наиболее выражено удлинение фазы преобразования (до 0,1 с) у детей с желудочковыми экстрасистолами.

В послеэкстрасистолическом сокращении временные соотношения сердечной систолы изменяются только при наличии продолжительной компенсаторной паузы. При этом наблюдается по сравнению с нормальным сердечным сокращением уменьшение продолжительности фазы

изометрического сокращения, фазы напряжения и фазы изгнания.

Объяснение выявленным изменениям в динамике сердца можно найти, если исходить из представлений о характере наполнения полостей сердца в экстрасистоле и в сердечном сокращении после нее (Blumberger, 1957). Уменьшение кровенаполнения левого желудочка в экстрасистоле (вследствие преждевременного прекращения предшествующей диастолы) ведет к задержке закрытия митрального клапана в связи с недостаточным давлением в левом желудочке и к увеличению интервала *Q*—I тон, т. е. фазы преобразования. По нашему мнению, известную роль в увеличении продолжительности этой фазы может играть и необычное распространение возбуждения в миокарде при экстрасистолии (особенно желудочкового происхождения). Необычное распространение возбуждения в миокарде желудочков (что находит свое выражение, например, в уширении и деформации комплекса *QRS* при желудочковой экстрасистолии) несомненно может замедлить и наступление механического эффекта и привести к удлинению интервала *Q*—I тон (фазы преобразования). Вследствие малого наполнения левого желудочка уходит больше времени для достижения уровня давления, необходимого при преодолении сопротивления в аорте, и фаза изометрического сокращения удлиняется.

В связи с увеличением длительности фазы преобразования и фазы изометрического сокращения увеличивается и фаза напряжения. Укорочение фазы изгнания можно объяснить уменьшением ударного объема в экстрасистолическом сокращении (для вытеснения которого требуется и меньше времени). Укорочение фазы изометрического сокращения и фазы напряжения после компенсаторной паузы объясняется увеличением кровенаполнения сердца, вследствие чего в левом желудочке быстрее достигается уровень давления, необходимый для преодоления сопротивления в аорте.

Отсутствие увеличения времени изгнания или даже относительное укорочение его после компенсаторной паузы можно представить как результат увеличения силы сердечного сокращения после продолжительного отдыха, а также как следствие увеличения начального напряжения мышечных волокон вследствие увеличенного наполнения сердца. Известную роль, очевидно, может играть

и низкое сопротивление в аорте (вследствие уменьшенного ее наполнения в предшествовавшей экстрасистоле).

При изучении фазовой структуры механической систолы раздельно левого и правого желудочков сердца на основании реографии аорты и легочной артерии мы констатировали (Г. А. Красина, М. К. Осколкова, 1971), что наиболее значительные изменения динамики сокращения происходят в том желудочке, из которого исходит экстрасистола. При этом изменяется и форма реограмм (более заметно в экстрасистолах желудочкового происхождения). На реограмме аорты и легочной артерии появляется отрицательное направление основной систолической волны при уменьшении ее амплитуды.

Подобная деформация кривой свидетельствует, согласно литературным данным (А. А. Кедров, 1949, и др.), о преобладающем влиянии на формирование реограммы изменений объема сердечных камер (систолическое нарастание сопротивления в цепи при сокращении сердца). Основная причина подобных изменений, очевидно, кроется в резком уменьшении систолического выброса, вследствие чего электрическое поле крупных сосудов подавляется электрическим полем сердечных камер. В ранней желудочковой экстрасистоле изменения формы реограммы аорты и легочной артерии были однотипными. У некоторых детей в диастолической части кривой появлялся дополнительный положительный направленный зубец, происхождение которого можно объяснить преобладанием в данном экстрасистолическом сокращении венозного притока в камеры сердца над оттоком крови в крупные сосуды. При поздних экстрасистолах изменения реограммы аорты и легочной артерии не всегда повторялись. Например, при наличии отрицательной систолической волны на реограмме аорты регистрировалась положительная, малой амплитуды систолическая волна на реограмме легочной артерии. Эти данные свидетельствуют о том, что динамика сердечного сокращения тесно связана с особенностями электрической активности миокарда и что в левой и правой половине сердца она не всегда изменяется в одном направлении.

Следует отметить, что в поздних экстрасистолах нередко отсутствовала деформация кривых, имелось лишь небольшое снижение амплитуды. Суправентрикулярные экстрасистолы не сопровождались деформацией кривых,

лишь несколько уменьшалась их амплитуда. В послеэкстрасистолическом сокращении на реограммах аорты и легочной артерии регистрировалась положительная систолическая волна, амплитуда которой зависела от величины предшествующей компенсаторной паузы.

При пароксизмальной тахикардии отмечается уменьшение продолжительности механической систолы и фазы изгнания, что можно объяснить уменьшением ударного объема сердца при резкой тахикардии.

Наряду с этим отмечается тенденция к увеличению времени преобразования (0,06—0,08 с) и всего периода напряжения. Эти изменения, очевидно, связаны, с одной стороны, с ослаблением начального напряжения миокарда вследствие малого наполнения желудочков, а с другой — с нарушением метаболических процессов в сердечной мышце, в результате чего может замедляться наступление механического эффекта (увеличивается интервал Q—I тон, т. е. фаза преобразования). О нарушении метаболических процессов в миокарде при пароксизмальной тахикардии (в частности, о нарушении обмена калия) свидетельствует и наблюдавшееся нами у всех детей с данным нарушением ритма увеличение длительности электрической систолы (на 0,04—0,07 с), которое отмечалось как во время самого приступа, так и в первых нормальных сокращениях сердца после него. После приступа тахикардии наряду с удлинением фазы изгнания (увеличенный ударный объем) отмечалось укорочение фазы преобразования и фазы напряжения вследствие увеличения ударного объема и улучшения начального напряжения миокарда.

Влияние нарушений ритма сердца на состояние общей гемодинамики у детей и подростков рассматривалось лишь в единичных работах. Так, Е. С. Зенкевич (1967, 1968), пользуясь механокардиографией, констатировал у подростков с экстрасистолией увеличение минутного объема сердца и снижение периферического сопротивления. Г. С. Гамидова (1970, 1971) изучала гемодинамику у детей при экстрасистолической аритмии и пароксизмальной тахикардии методом разведения красителя и выявила ряд изменений. В период пароксизма тахикардии обнаружено снижение сердечного выброса (минутного и систолического объемов, сердечного и систолического индексов), резкое повышение периферического сопротивления, уменьшение количества циркули-

рующей крови. Так, например, минутный объем крови у детей дошкольного возраста уменьшался до 2,71 ± ± 1,24 л/мин, у детей школьного возраста — до 4,93 ± ± 1,4 л/мин (при возрастной норме, по ее данным, соответственно 4,32 ± 1,05 и 5,63 ± 1,42 л/мин); систолический индекс уменьшался у детей дошкольного возраста до 21,1 ± 7,7 мл/м^2, у детей школьного возраста до 23,74 ± ± 7,6 мл/м^2 (при возрастной норме соответственно 57,22 ± 8,58 и 51,46 ± 15,6 мл/м^2); общее периферическое сопротивление увеличивалось у детей дошкольного возраста до 2172,71 дин·с·см$^{-5}$ ± 641,0, у детей школьного возраста уменьшалось до 926,2 ± 200 дин·с·см$^{-5}$ (при возрастной норме соответственно 1265,96 ± 282 и 1088,89 ± 290 дин·с·см$^{-5}$). Наиболее выраженное снижение сердечного выброса отмечалось у детей в период длительного приступа тахикардии на фоне органического поражения сердца.

Снижение систолического выброса при этом виде аритмии можно объяснить малым наполнением желудочков сердца вследствие укорочения диастолы и ослабления сократительной способности миокарда. Во внеприступном периоде пароксизмальной тахикардии установлено некоторое повышение сердечного выброса и снижение периферического сопротивления, что, очевидно, можно рассматривать как компенсаторную реакцию аппарата кровообращения, направленную на восстановление нормального кровообращения периферии.

При экстрасистолической аритмии было характерным увеличение систолического и минутного объемов, сердечного и систолического индексов, снижение общего периферического сопротивления, уменьшение времени полного кругооборота крови. Увеличение сердечного выброса автор связывает с изменением регуляторных влияний на сердце и возрастанием ударного выброса номотопных сокращений. Это обусловливает увеличение минутного выброса сердца даже в условиях, когда ударный объем экстрасистолических сокращений уменьшен.

В исследованиях, выполненных под нашим руководством И. Н. Вульфсон (1973), изучались на основе механокардиографии особенности общей гемодинамики при пароксизмальной тахикардии и при брадикардии, обусловленной полной предсердно-желудочковой блокадой. Пароксизмы тахикардии (с частотой сердечных сокращений до 250 в минуту) возникали у детей как на фоне

тяжелых органических поражений сердца и декомпенсации кровообращения (фиброэластоз эндокарда, инфекционно-аллергический миокардит), так и при отсутствии признаков органического поражения сердца. Характерным было уменьшение систолического выброса, увеличение периферического сопротивления, повышение артериального давления — минимального и среднего. Наибольшие патологические сдвиги отмечены при ритме более 160 сокращений в минуту. Изменения уровня максимального и пульсового давления не были столь характерными: у некоторых детей эти показатели были увеличены, у части — уменьшены, а у некоторых — нормальные. Снижение максимального и пульсового давления наблюдалось в тяжелых случаях — при максимальной частоте пульса. При нормализации ритма ударный объем сердца, как правило, увеличивался, приходили в норму и другие показатели кровообращения.

Уменьшение систолического объема крови несомненно связано с укороченным периодом расслабления миокарда и уменьшением диастолического наполнения сердца.

Повышение артериального давления, особенно среднего, в условиях резко уменьшенного систолического выброса и наличия сердечной недостаточности можно рассматривать как компенсаторную реакцию: при повышении среднего давления увеличивается градиент давления, обеспечивающий венозный приток и наполнение желудочков сердца, что в соответствии с законом Старлинга способствует усилению сердечного сокращения и сохранению необходимого уровня минутного объема кровообращения.

У детей с полной атрио-вентрикулярной блокадой установлено увеличение систолического выброса, повышение (нерезкое) артериального давления: максимального, бокового, гемодинамического. Эти сдвиги гемодинамики можно рассматривать как механизм, направленный на сохранение компенсации кровообращения: повышение артериального давления обеспечивает необходимый градиент давления и достаточный венозный приток; увеличение систолического выброса поддерживает кровоснабжение периферии в условиях чрезмерно удлиненной диастолы и асинхронности сокращений предсердий и желудочков (вызывающих нарушение кровоснабжения жизненно важных органов).

Все приведенные в настоящем разделе данные позволяют говорить о том, что нарушения ритма сердца у детей, особенно при длительном своем существовании, таят в себе опасность серьезного нарушения функционального состояния сердца вследствие нерегулярного и неравномерного наполнения сердечных полостей и систематического нарушения внутренней и общей динамики сердца. Постоянные колебания гемодинамики могут вызвать нарушения разнообразных регулирующих и адаптационных механизмов, обеспечивающих нормальное функционирование сердечно-сосудистой системы, и в конечном счете привести и к понижению сократительной способности миокарда, и к нарушению общего кровообращения.

Глава VII

ГИПЕРТОНИЧЕСКИЕ СОСТОЯНИЯ

Проблема нарушений артериального давления актуальна не только для внутренней медицины, но и для педиатрии. Исследованиями последних лет установлено, что у детей, особенно у детей старшего школьного возраста, может иметь место стойкое или преходящее повышение артериального давления (Л. Т. Антонова, 1965; В. Н. Засухина, Е. В. Федорова, 1969; М. Я. Студеникин, А. Р. Абдуллаев, Т. П. Борисова, К. В. Кустарева, И. И. Степанова, 1969; О. К. Гринкевичине, 1971, 1972, и др.). Доказано, что гипертонические состояния (разновидности нейро-циркуляторной дистонии гипертонического типа) могут переходить и у детей в гипертоническую болезнь. В сложном процессе становления артериальной гипертонии и адаптации организма к повышенному артериальному давлению принимает участие ряд сочетанных механизмов, среди которых гемодинамическим факторам принадлежит очень важная роль (Г. Ф. Ланг, 1950; А. Л. Мясников, 1954; В. П. Никитин, 1958; Н. Н. Савицкий, 1965; Г. А. Глезер, 1970, и др.). Артериальное давление — интегральный показатель, уровень которого может зависеть и от изменения деятельности центрального органа кровообращения — сердца, и от изменения функционального состояния сосудистой системы. Разнообразные параметры центрального и периферического крово-

обращения были изучены нами у 263 детей и подростков в возрасте 11—16 лет с первичной артериальной гипертонией и у 33 детей и подростков в возрасте 3—15 лет с симптоматической (нефргенной) гипертонией.

Наряду с обычным клиническим (физическим) обследованием применялись электрокардиография, фонокардиография, поликардиография, сфигмография с различных участков артериальной системы, тахоосциллография, реовазография, у части детей — исследование гемодинамики методом разведения красителя и радиоизотопа (гиппуран I^{131}). Подобное комплексное исследование позволило получить разнообразную информацию о состоянии центральной и периферической гемодинамики, об электрической активности сердца.

Исследования проводились в одинаковых для всех детей условиях в утренние часы, натощак, в горизонтальном положении после 10—15-минутного отдыха и после того, как показатели пульса у ребенка стабилизировались. По данным клинического обследования и динамического наблюдения, с систематическими и многократными измерениями у детей артериального давления по Короткову и методом тахоосциллографии представлялась возможность распределить детей с первичной артериальной гипертонией на три группы.

Первая группа (101 ребенок). У детей этой группы артериальная гипертензия была систолического типа: отмечалось повышение максимального давления в пределах 116—150 мм рт. ст. и бокового до 106 мм рт. ст. Гипертензия была непостоянной, иногда с длительными периодами нормальных показателей артериального давления [транзиторная гипертония, или стадия IA по классификации М. Я. Студеникина с соавторами (1973)].

Вторая группа (108 детей). В этой группе максимальное и боковое артериальное давление более постоянно превосходило норму и достигало 120—160 мм рт. ст. для максимального и 130 мм рт. ст. для бокового, но уровень давления значительно колебался. Артериальная гипертензия была так же, как и в предыдущей группе — систолического типа (минимальное давление не уклонялось от нормы). Среднее артериальное давление в единичных случаях было увеличено, но не свыше 110 мм рт. ст. (лабильная гипертония, или стадия IБ).

Третья группа (54 ребенка). У них установлена стойкая и высокая артериальная гипертония, характеризую-

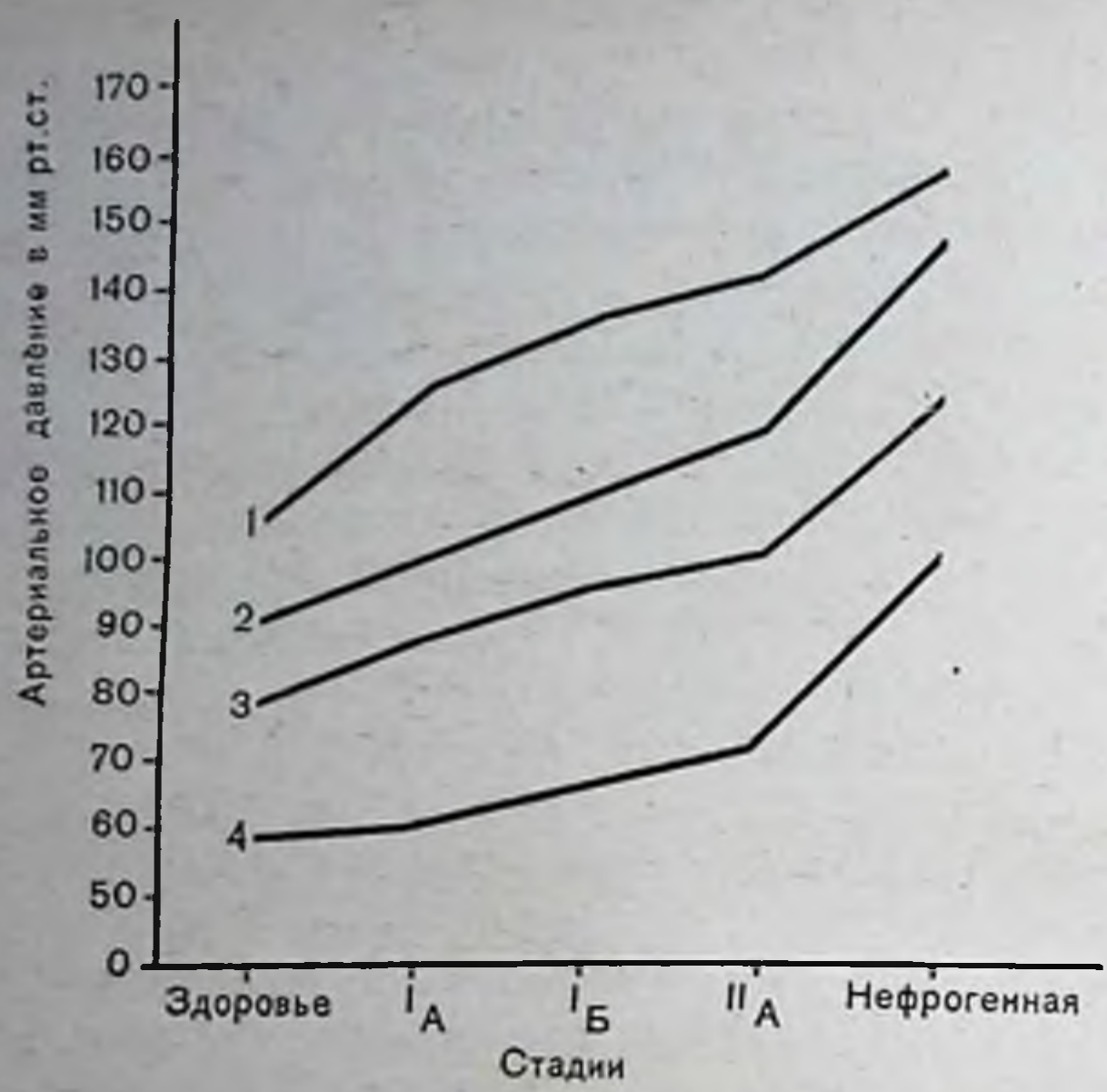

Рис. 50. Средние величины артериального давления у здоровых и больных детей с первичной и нефрогенной артериальной гипертонией.

1 — минимальное, 2 — среднее, 3 — боковое, 4 — максимальное артериальное давление.

щаяся повышением всех показателей давления. Уровень максимального давления достигал 180 мм рт. ст., минимального — 90 мм рт. ст. (стабильная гипертония, или стадия IIA).

В четвертую группу вошли дети, страдающие различными формами обструктивной уропатии, хроническим пиелонефритом. Гипертензия характеризовалась в этой группе высоким уровнем всех показателей артериального давления. Максимальное давление выражалось в пределах 130—250 мм рт. ст., минимальное — 76—130 мм рт. ст., среднее — 92—160 мм рт. ст. Повышение артериального давления было стойким. Характер артериального давления в четырех названных группах детей показан на рис. 50.

Общее состояние детей во всех трех группах с первичной гипертонией было удовлетворительным. Одышки или каких-либо признаков недостаточности кровообращения не отмечалось. Приблизительно у $^1/_3$ детей первой

и второй групп и еще реже у детей третьей группы имелись жалобы, которые можно было связать с сердечно-сосудистыми расстройствами; периодически возникающие головные боли, повышенная утомляемость, сердцебиения, носовые кровотечения. Более частая констатация жалоб среди детей и подростков первой и второй групп, возможно, объясняется еще недостаточной адаптацией их организма к гипертензии и значительными колебаниями артериального давления, в то время как при стабильной гипертонии, очевидно, может возникнуть известное «привыкание» организма к такому состоянию. Вообще необходимо подчеркнуть, что по сравнению со взрослыми субъективно гипертония хорошо переносится детьми и подростками. Самочувствие их нарушается значительно реже.

При объективном исследовании сердечно-сосудистой системы у большинства детей всех трех групп частота пульса соответствовала возрастной норме. Сравнительно редко (у 11%) констатирована тахикардия или брадикардия (у 6%). Однако обращала на себя внимание лабильность пульса — быстрая изменчивость его при различных физиологических воздействиях, а у некоторых детей, особенно у детей третьей группы, его напряженность, ригидность. Часто обнаруживались акроцианоз или мраморная окраска кожных покровов, свидетельствовавшие о нарушении функционального состояния мелких сосудов.

У преобладающего большинства детей первой и второй групп размер сердца по данным перкуссии (и рентгенологического исследования) не отклонялся от нормы. Только у 5 детей первой группы и у 2 детей второй группы перкуторно и рентгенологически отмечалось увеличение левого желудочка. Однако почти у половины детей третьей группы были установлены расширение левой границы сердца и рентгенологические признаки гипертрофии левого желудочка. Как правило, степень гипертрофии была небольшой. У 6% детей при аускультации отмечалось ослабление I тона, у 20% — тоны выслушивались напряженными, повышенной громкости (чаще всего у детей первой группы). У остальных звучность тонов была нормальной. Почти у всех детей прослушивался систолический шум, как правило, мягкого тембра, не интенсивный, изменчивый, чаще всего в пятой точке, затем на верхушке и на легочной артерии. Шум лучше

был выражен в горизонтальном положении, чем в вертикальном, после физической нагрузки умеренно нарастал.

Таким образом, характер систолического шума свидетельствовал о его функциональном происхождении. Акцент II тона на аорте, отмечаемый в литературе как частое явление при гипертонической болезни у взрослых, в наших наблюдениях встречался лишь в единичных случаях и только у детей третьей группы. Возможно, что повышение артериального давления в большом круге кровообращения не является единственной причиной акцентуации II тона на аорте, а определенную роль при этом играет также изменение структуры клапанов и стенки аорты — их склеротическое уплотнение. Последнее, как известно, часто встречается у взрослых людей, особенно преклонного возраста, и не характерно для рассматриваемых нами возрастных контингентов. Некоторые авторы (Т. М. Мехтиева, Л. Г. Антонова, 1970) все же и у детей, и у подростков с гипертонией обнаруживали нередко акцент II тона на аорте. Например, Т. М. Мехтиева отметила его у 11 из 52 подростков с повышенным артериальным давлением. Акцент II тона на легочной артерии встречался одинаково часто во всех трех группах приблизительно у 46% детей, что является хорошо известной физиологической особенностью детского и подросткового возрастов и не может рассматриваться как признак патологии.

При *электрокардиографическом* исследовании у 7% всех обследованных констатирована брадикардия, у 7% — тахикардия, у 85% — дыхательная аритмия, как правило, умеренно выраженная. Однако у детей первой и второй групп встречалась и резко выраженная дыхательная аритмия с колебаниями ритма на вдохе и выдохе более 30 ударов в минуту, что является косвенным показателем дистонии вегетативного отдела нервной системы. Отклонение электрической оси сердца влево при высокой и стабильной гипертонии отмечено у половины детей, у остальных в 7—11% случаев. Электрическая позиция сердца у подавляющего большинства детей была вертикальной и полувертикальной. У отдельных детей первой и второй групп констатирована экстрасистолия (суправентрикулярная и желудочковая). У 1/4 детей первой и второй групп и 1/3 детей третьей группы отмечены изменения амплитуды и конфигурации (заостренная или уплощенная вершина, зазубрины, расщепление) пред-

сердного зубца *P*, что указывает на нарушение процесса возбуждения в миокарде предсердий. Последнее может быть результатом нервно-вегетативных влияний. У 12% детей первой группы, у 16% второй и у 1/3 детей третьей группы констатированы признаки повышения электрической активности левого желудочка сердца — увеличение вольтажа зубца *R* в I и II стандартных, четвертом, пятом грудных отведениях. Однако лишь у 3 детей первой группы, у 2 детей второй и у 8 детей третьей группы отмечались достоверные признаки гипертрофии левого желудочка. У половины детей с лабильной гипертензией и у 2/3 детей со стабильной высокой гипертонией наблюдались изменения амплитуды и формы зубца *T*, свидетельствующие о нарушении метаболизма в сердечной мышце и об усилении вегетативных влияний на миокард (чаще отмечались высокие, заостренные зубцы *T*, реже — плоские). У 26 детей первой и второй групп и у 6 детей третьей группы констатировано увеличение длительности электрической систолы. Электрокардиографические изменения у детей первой и второй групп были нестойкими и непостоянными, у детей третьей группы — более стабильными.

Л. Т. Антонова (1970) в первой фазе гипертонической болезни у подростков и юношей изменений ЭКГ не обнаруживала, во второй фазе у 7% констатировала левый тип ЭКГ, увеличение амплитуды зубца *S* в правых грудных отведениях, смещение переходной зоны вправо, увеличение вольтажа зубцов *R* и *Q* в левых грудных отведениях, повышение амплитуды зубца *T* в отведении V_{2-3}. У 21% детей констатировано уширение комплекса *QRS*. В третьей фазе автор наблюдала идентичные изменения, но отклонение электрической оси сердца влево констатировала чаще, чем в предыдущих группах,—у 12% подростков и юношей.

По данным литературы, у взрослых изменения ЭКГ зависят от стадии и давности заболевания (Г. Ф. Ланг, 1950; М. Г. Яновицкий, 1957; К. Н. Замыслова, 1960; В. Л. Долабчан, 1965, и др.). Уже в начальном периоде болезни обнаруживают изменения зубца *T*, свидетельствующие о нарушении функций экстракардиальных нервов и трофики сердца. По данным некоторых авторов, в более ранние периоды болезни преобладает картина гипертрофии левого желудочка, а в дальнейшем присоединяются признаки коронарной недостаточности, кото-

рые в поздние сроки болезни уже преобладают в общей электрической картине сердца.

Фонокардиографическое исследование у большинства детей и подростков с первичной артериальной гипертонией выраженных патологических изменений не выявляет. Однако почти у всех детей был зарегистрирован систолический шум, как правило, малой амплитуды, среднечастотный, занимающий $^1/_3$, $^1/_2$, реже $^2/_3$ систолы. Систолический шум регистрировался чаще всего на верхушке и в пятой точке, но нередко и на сосудах, был, как правило, «убывающей» формы, т. е. имел черты функционального шума (нередко свойственного и практически здоровым детям). У 11% детей с нестойкой и у 5 детей со стабильной гипертонией был зарегистрирован высокоамплитудный III тон (низко- и среднеамплитудный III тон был выявлен у 60% обследованных). Увеличение амплитуды III тона можно связать или с увеличением кровенаполнения левого желудочка, или со снижением тонуса сердечной мышцы. Почти у всех детей амплитуда аортального компонента II тона преобладала над амплитудой легочного компонента. Несколько чаще, чем у здоровых, зарегистрировано расщепление II тона (у 74% детей). У некоторых детей констатировано увеличение длительности I тона (главным образом у детей третьей группы), что наблюдается при снижении сократительной способности миокарда. У 30% детей с нестойкой и у $^1/_4$ детей со стабильно высокой гипертонией зарегистрировано увеличение амплитуды I тона, у отдельных детей третьей группы — уменьшение его амплитуды. В единичных случаях обнаруживалось увеличение длительности интервала *Q*—I тон; у 2 детей третьей группы зарегистрирован ранний систолический щелчок, при этом максимум его выраженности отмечался на верхушке сердца. Происхождение этого звука, очевидно, связано с ускорением тока крови в начальном отрезке аорты в фазе изгнания и с изменением тонуса аортальной стенки на почве нарушения ее иннервации (вегетативно-сосудистая дистония). Л. Г. Антонова (1970) также редко отмечала патологические изменения ФКГ. Систолический шум в ее наблюдениях чаще регистрировался одновременно на всех общепринятых точках записи, был, как правило, среднечастотным, чаще равномерным, реже — убывающим или ромбовидным. Шум занимал половину, а иногда $^2/_3$ систолы. В некоторых случаях ею были зарегист-

рированы IV тон и небольшое усиление аортального компонента II тона.

Результаты *поликардиографического исследования* были проанализированы в каждой группе с учетом частоты ритма сердечной деятельности. При этом было обнаружено, что у некоторых детей гипертензивные состояния сопровождаются изменениями длительности механической систолы и ее фазовой структуры, что является отражением определенных сдвигов кардиодинамики и сократительной функции сердца. Изменения длительности механической систолы и ее отдельных фаз происходили в направлении как увеличения, так и уменьшения по сравнению с нормой. Эти изменения чаще констатированы у детей третьей группы (приблизительно у половины), у детей же первой и второй групп они встречались реже (у $^1/_3$ или $^1/_4$).

В первой группе продолжительность изометрического периода была изменена у $^1/_4$ детей, при этом в подавляющем большинстве в сторону ее уменьшения и лишь у некоторых детей в сторону увеличения. Продолжительность фазы напряжения также чаще была укороченной и реже увеличенной. Ускорение времени изометрического сокращения и времени напряжения, согласно клинико-физиологическим исследованиям (К. Уиггерс, 1952; Н. Н. Савицкий, 1956; В. Л. Карпман, 1961, и др.), документирует сильное сокращение сердечной мышцы, отражает ее гиперфункцию. Увеличение же длительности указанных периодов свидетельствует о функциональном отягощении миокарда. Таковое у детей с транзиторной гипертонией, следовательно, встречалось редко. В его возникновении, возможно, играют основную роль нейроэндокринные механизмы, а не ослабление сократительной способности миокарда.

Продолжительность механической систолы была достоверно изменена у $^1/_3$ детей, при этом несколько чаще она была увеличена и реже — укорочена. Фаза изгнания была достоверно изменена несколько реже, при этом почти одинаково часто увеличена или уменьшена. Увеличение длительности механической систолы и фазы изгнания при отсутствии органического порока сердца, согласно экспериментальным и клиническим исследованиям, может возникнуть или вследствие снижения сократительной способности миокарда, или в результате увеличения объема крови в полости желудочка — увеличения удар-

ного объема (на изгнание большего объема крови требуется и более длительное время). У обследованных детей имелись все данные для того, чтобы эти фазовые изменения отнести за счет второй из названных выше причин, так как признаков недостаточности кровообращения у детей не отмечалось, а обнаруживалось, как об этом подробнее будет сказано ниже, по способу Бремзера—Ранке увеличение ударного объема крови и сердечного индекса.

Укорочение механической систолы и фазы изгнания в сочетании с уменьшением времени напряжения, установленное у некоторых детей, при нормальном или увеличенном ударном объеме свидетельствует об увеличении мощности сократительного процесса, т. е. о гиперфункции миокарда. Увеличение длительности изометрического периода, отмеченное у части детей, можно представить как следствие повышения давления в начальном отрезке аорты у детей с артериальной гипертонией.

У детей второй группы характер изменений фазовой структуры механической систолы был такой же, как и у детей первой группы. Приблизительно у $^1/_3$ детей была изменена длительность фазы напряжения и периода изометрического сокращения, чаще в сторону их уменьшения.

При стабильной гипертонии (третья группа) нарушение динамики сердечного сокращения встречалось чаще, чем в двух предыдущих группах, что, очевидно, отражает и более заметные функциональные сдвиги у этих детей.

Сфигмографические исследования не обнаружили достоверных изменений скорости распространения пульсовой волны (тонуса крупных артериальных сосудов) у подавляющего большинства детей первой и второй групп. У детей третьей группы и особенно с высокими показателями артериального давления (например, 190/120 мм рт. ст.) выявлено увеличение скорости пульсовой волны по сосудам мышечного типа и увеличение числовых значений модулей упругости сосудистой стенки $E_э$ и $E_м$. У подавляющего большинства детей четвертой группы при почечной гипертонии скорость распространения пульсовой волны по сосудам эластического и мышечного типов была высокой. По сосудам эластического типа она достигала 1040 см/с (при норме 606 см/с), по сосудам мышечного типа — 1300 см/с (при норме

737 см/с). Величина модулей упругости была значительно больше, чем при всех формах (стадиях) первичной артериальной гипертонии.

Изучение формы СФГ центрального пульса (с сонной артерии) показало, что у большинства детей первой и второй групп с первичной артериальной гипертонией она не отличается от формы пульса здоровых детей того же возраста. Это вполне согласуется и с результатами исследования у этих детей среднего артериального давления и скорости распространения пульсовой волны по сосудам эластического типа, которые у детей данных групп сохранились нормальными. У единичных детей в верхней половине восходящего колена СФГ сонной артерии регистрировались мелкие волны, инцизура смещалась к вершине СФГ.

У детей со стабильной первичной гипертонией и у детей с высокой гипертензией почечного происхождения были установлены более выраженные деформации СФГ. Встречались они чаще (у 25% при вторичной и у 14% при первичной), чем у детей предыдущих двух групп. Характерным было уменьшение крутизны подъема СФГ, уменьшение или исчезновение начальной волны, уменьшение начальной диастолической волны.

СФГ с лучевой и бедренной артерий, как правило, у детей с первичной артериальной гипертонией особых деформаций не претерпевали. У некоторых детей с вторичной гипертонией появлялись множественные дополнительные мелкие волночки на катакроте, дикротическая волна уменьшалась, что является косвенным признаком повышения тонического напряжения стенки сосуда.

Реовазографические исследования показали (Г. А. Красина, М. К. Осколкова, 1973), что морфологические изменения реовазограммы наиболее выражены и чаще встречаются у детей с гипертонией почечного происхождения. Те или иные деформации кривых отмечены у половины детей этой группы. Они заключались в выраженном закруглении вершины кривых, появлении ее двугорбости, в смещении дикротического зубца в верхнюю треть катакротической фазы кривой. В некоторых случаях наблюдалось снижение амплитуды кривой и появление высокой диастолической волны. Отсутствие подобной волны на реовазограммах здоровых детей и возникновение ее у больных с почечной гипертонией позволяет

считать этот признак результатом глубоких сдвигов периферического кровообращения. У некоторых детей форма кривой, снятой с левого и правого предплечий, не была идентичной (асимметрия). При количественном анализе реовазограммы у половины детей было установлено увеличение времени подъема кривой (α) и реографических коэффициентов, отражающих отношение времени подъема ко времени спуска кривой ($\frac{\alpha}{\beta}\%$), а также величины $\frac{\alpha}{\alpha+\beta}\%$.

Выявленные изменения качественных и количественных показателей реовазограммы, по данным литературы, свидетельствуют о замедлении кровенаполнения сосудов и повышении их тонуса. Однако, как показал количественный анализ реовазограмм больных с вторичной гипертонией, у 17% детей отмечалось не увеличение, а уменьшение рассматриваемых показателей. У детей с первичной артериальной гипертонией описанные выше деформации реовазограмм были обнаружены в 30% случаев. Они наблюдались в основном среди детей со стабильной формой артериальной гипертонии. Следует лишь подчеркнуть, что в отличие от предыдущей группы при первичной артериальной гипертонии, даже стабильной, деформации кривых были менее выражены, в частности ни у одного ребенка не было зарегистрировано двугорбой вершины кривой, дикротический зубец чаще находился в средней части катакроты.

Количественные показатели реовазограммы у подавляющего большинства детей первой и второй групп не отклонялись от нормы. Лишь в единичных случаях отмечалось увеличение времени подъема кривой и соответствующих коэффициентов. Эти показатели были изменены в том же направлении у половины детей третьей группы.

Тахоосциллографические исследования (И. Н. Вульфсон, М. К. Осколкова, 1970, 1973) с последующим определением ударного объема и сердечного индекса физическим путем (на основании формулы Бремзера—Ранке) у детей всех трех групп обнаружили тенденцию к увеличению этих параметров. Если нормальные значения сердечного индекса колеблются в пределах 2—4 л/м^2 поверхности тела (в среднем 2,9 л/м^2), то у детей с первичной артериальной гипертензией почти одинаково часто во всех трех группах (около 25%) отмечалось его досто-

верное увеличение, что также является косвенным свидетельством наличия гиперфункции сердца. У детей первой группы с транзиторной гипертонией величина сердечного индекса составляла 3,5 л/м², у детей второй группы с лабильной гипертонией — 3,2 л/м², у детей третьей группы — 3 л/м². При изучении гемодинамики методом радиокардиографии с помощью радиоактивного изотопа гиппурана I^{131} (А. К. Гринкевичене) также было обнаружено увеличение ударного и минутного объема сердца у детей в транзиторной и лабильной стадиях гипертонии и отсутствие сдвигов этих параметров при стабильной гипертонии, при которой было установлено некоторое повышение периферического сопротивления.

Необходимо подчеркнуть, что у детей первой и второй групп при повторных исследованиях через разные промежутки времени были выражены значительные колебания величин ударного объема и сердечного индекса (так же, как и артериального давления). При стабильной гипертонии в третьей группе подобной изменчивости не было.

Наши данные находят подтверждение также в исследованиях В. П. Никитина (1963), Н. Н. Савицкого (1956, 1963), В. Л. Карпмана (1961), И. К. Шхвацабая (1971) и др., которые у лиц молодого возраста с гипертонией находили увеличение ударного и минутного объема циркуляции. Л. Т. Антонова (1970) у подростков с сосудисто-вегетативной дистонией по гипертоническому типу установила нормальные показатели минутного объема циркуляции (2,5—2,6 л/м² поверхности тела), однако при более высокой и стойкой гипертензии в том же возрасте характерной уже для гипертонической болезни, обнаруживала увеличение ударного и минутного объема циркуляции (3,6—3,9 л/м² поверхности тела, $P<0,01$). Ею была отмечена зависимость между величинами минутного объема крови, систолическим и диастолическим давлением. Чем выше показатели минутного объема, тем выше систолическое и ниже диастолическое давление. При наличии высокого диастолического давления минутный объем сердца был уменьшен.

Приведенные литературные данные и результаты собственных исследований дают основание согласиться с мнением ряда авторов (Н. Н. Савицкий, 1963; В. П. Никитин, 1963; Л. Т. Антонова, 1959, 1970, и др.) о том, что в механизме формирования гипертонии у детей и под-

ростков может играть роль усиление сердечной деятельности. Последнее возникает на почве нейро-эндокринных сдвигов, связанных с половым созреванием. Нейро-эндокринные влияния, в частности адренергические, усиливающиеся в препубертатном и пубертатном возрасте, оказывают положительное инотропное воздействие на миокард и процесс сокращения (мощный кардиостимулирующий эффект катехоламинов хорошо известен). Это приводит к гиперфункции сердца. Результатом последней является увеличение двух взаимосвязанных величин: сердечного выброса, а за ним артериального давления. О подобном механизме говорит и тот факт, что у детей и подростков (а также у молодых лиц) гипертензия в основном «систолическая». Повышение диастолического давления встречается редко. Гиперкинетический тип циркуляции, как об этом уже упоминалось выше, описан рядом исследователей и для начальной («лабильной») стадии эссенциальной гипертонии взрослых (Н. Н. Савицкий, 1963; И. К. Шхвацабая, 1971, и др.).

У детей с почечной гипертонией увеличение сердечного индекса (более 4,5 л/м^2) было констатировано в $^1/_3$ случаев, в основном у детей младшего возраста — до 8 лет, однако это увеличение было связано не с высоким ударным объемом, а с учащением ритма сердечных сокращений. У $^1/_4$ детей величина сердечного индекса была уменьшена (2 л/м^2 и менее), а у остальных детей этой группы не отклонялась от нормы.

Показатели периферического сопротивления при первичной гипертонии в наших наблюдениях не выходили за пределы нормы, за исключением единичных случаев у детей второй и третьей групп. При сопоставлении величины периферического сопротивления с величиной сердечного выброса (в покое) на нашем материале у подавляющего большинства детей и подростков отмечалось полное их соответствие (обратно пропорциональная линейная зависимость, как у здоровых детей). При изучении этих показателей у детей со вторичной (почечной гипертонией) было обнаружено нарушение правильных соотношений — фактически имевшееся сопротивление значительно превышало у этих детей должное (рис. 51).

Н. Н. Савицкий (1956) неоднократно подчеркивал, что при гипертонической болезни, особенно в молодом возрасте, спазма сосудов может и не быть и проходимость прекапилляров даже повышается, но это увеличение проходимости не соответствует величие

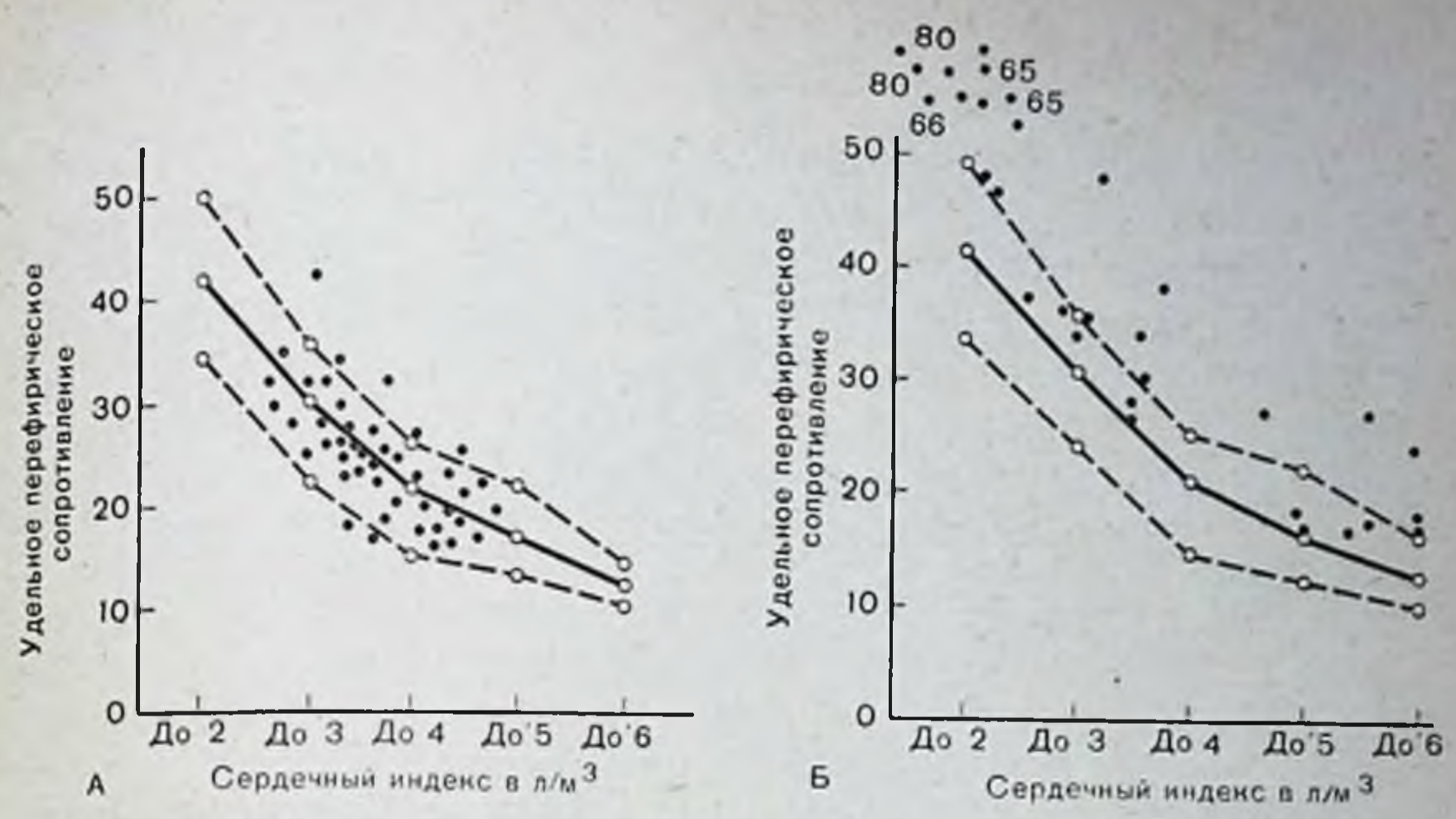

Рис. 51. Соотношение сердечного индекса и удельного периферического сопротивления у детей.

А — с первичной артериальной гипертонией; Б — с нефрогенной гипертонией (пояснения в тексте).

минутного объема. К такому же заключению приходят Л. Т. Антонова и Т. М. Мехтиева (1970) и ряд других авторов на основании расчета при изучении гемодинамики так называемого «рабочего сопротивления» (сопротивления, которое должно соответствовать данным величинам минутного объема). При этом обнаруживалось, по данным Л. Т. Антоновой, что фактическое периферическое сопротивление не соответствует должному и превышает его у подростков с сосудисто-вегетативной дистонией по гипертоническому типу на 7,2—14,7%, а у лиц с юношеской гипертонией на 16,6—17,5%. Подобные соотношения свидетельствуют о недостаточном расширении артериол в ответ на увеличенный минутный объем (что также может служить причиной возникновения гипертонического состояния).

Отсутствие адекватного расширения сосудов в этих случаях особенно отчетливо выявлялось при исследовании гемодинамических показателей после дозированной физической нагрузки. В ответ на значительное увеличение минутного объема кровообращения отмечалось относительное увеличение периферического сопротивления — фактического по сравнению с должным. Авторы считают, что эта особенность реакции на физическую нагрузку может быть использована для дифференциальной диагностики первичной и вторичной симптоматической гипертонии, наблюдающейся при пороках сердца — недостаточности митрального и аортальных клапанов, при хроническом тонзиллите. При перечисленных патологических состояниях не отмечается неадекватной реакции артериол на физическую нагрузку. По данным Т. М. Мехтиевой (1969), при физической нагрузке выявляется еще одна особенность реактивности системы кровообращения у детей и подростков с гипертонией: изменения после нагрузки среднего, бокового конечного и пульсового артериального давления у них более резко выражены, чем у здоровых, а изменения ударного и минутного объема сердца, наоборот, менее заметны. Последнее, по

мнению автора, свидетельствует об ухудшении компенсаторных способностей у подростков с повышенным артериальным давлением.

Таким образом, наши наблюдения свидетельствуют о наличии разнообразных сдвигов кардио- и гемодинамики при гипертонических состояниях у детей и подростков и об определенной роли этих сдвигов в становлении высокого артериального давления. При первичной гипертонии, по нашим данным, на первое место выступает гиперкинетическая функция сердца, при ренальной гипертонии — изменения периферического звена кровообращения.

Глава VIII

ХРОНИЧЕСКИЕ НЕСПЕЦИФИЧЕСКИЕ ВОСПАЛИТЕЛЬНЫЕ ЗАБОЛЕВАНИЯ ЛЕГКИХ

Клиническое течение хронических бронхо-легочных заболеваний у детей характеризуется постепенным вовлечением в патологический процесс и сердечно-сосудистой системы. Подобная реакция аппарата кровообращения на заболевание органов дыхания является отражением их тесной функциональной и анатомической связи, обеспечивающей дыхание тканей.

Сердце, вовлекаясь в патологический процесс на определенном этапе легочного заболевания, может в дальнейшем становиться наиболее важным и патогенетическим звеном, определяющим тяжесть состояния больного и прогноз болезни.

Клинические проявления сердечно-сосудистых нарушений у детей с хроническими неспецифическими заболеваниями легких (бронхоэктатическая болезнь) при отсутствии обострения воспалительного процесса, как правило, выражены нерезко, даже при обширных поражениях бронхо-легочной ткани (А. С. Амосова, 1965; С. М. Гавалов, 1968; М. К. Осколкова, А. Г. Пугачев, 1969, 1970; И. Н. Вульфсон, Г. А. Красина, Б. А. Марков, 1970; М. Е. Замошский, 1971; Э. А. Гайдашев, 1972, и др.). Жалобы на какие-либо неприятные ощущения со стороны сердца у большинства детей отсутствуют. Характерны лабильность пульса, дыхательная аритмия, склонность к брадикардии. Тахикардия

встречается реже. Небольшая одышка выявляется главным образом после физической нагрузки и только у детей с распространенными бронхоэктазами. Границы сердца редко бывают расширены, чаще сужены в связи с наличием эмфиземы легких. Может иметь место смещение сердца в сторону наибольшего поражения легочной ткани вследствие ее фиброзного сморщивания.

При аускультации у большинства детей тоны сердца определяются нормальной звучности, но иногда обнаруживается ослабление или усиление I тона, выраженный акцент и расщепление II тона на легочной артерии. У большинства детей, особенно с распространением и длительным бронхо-легочным процессом, прослушивается систолический шум, как правило, мягкого тембра, различной локализации (по верхушке, в точке Боткина или на легочной артерии, реже — по всей области сердца), усиливающийся в горизонтальном положении и после физической нагрузки. Иногда прослушивается III тон. Более чем в половине случаев определяется увеличение печени, как правило, небольшое. Значительно более разнообразные и частые изменения, чем при обычном клиническом осмотре, обнаруживаются у детей при использовании инструментальных (электрокардиологических) методов исследования.

Разносторонние функциональные исследования, проведенные нами (М. К. Осколкова, И. Н. Вульфсон, Г. А. Красина, А. Г. Пугачев, Э. А. Гайдашев) в течение последних лет в Институте педиатрии АМН СССР у большинства детей с хроническими бронхо-легочными заболеваниями (около 200 детей), направленных на лечение в хирургическую клинику (руководитель клиники — проф. А. Г. Пугачев), и литературные данные (А. А. Галстян, 1969; И. Е. Замошский, 1969, 1970; Т. С. Виноградова, Л. В. Солдаткина, 1969, и др.) позволили установить, что частота и степень нарушения функций системы кровообращения находятся у детей в зависимости от клинической тяжести и распространенности бронхо-легочного процесса. Эти нарушения более выражены и чаще встречаются при большом объеме патологических изменений легочной ткани (при тотальном поражении одного легкого или двустороннем поражении, захватывающем девять сегментов и более) и при длительном сроке заболевания.

Электрическая активность сердца. При наличии распространенного поражения легких бронхоэктазами, по нашим данным, электрокардиография регистрирует у некоторых детей изменения ритма сердца: тахикардию или брадикардию (чаще последнюю), иногда — резко выраженную дыхательную аритмию. Может встречаться экстрасистолия, миграция водителя сердечного ритма. Однако в наших наблюдениях более чем у половины детей частота ритма сердечных сокращений не отклонялась от нормы. Наиболее частыми изменениями ЭКГ являются разнообразные деформации зубца *T*: увеличение или уменьшение (иногда резкое) амплитуды, его заостренность, волнистость. Наблюдается также увеличение длительности электрической систолы и конечной фазы реполяризации желудочков (увеличивается длительность зубца *T*). Все эти изменения характерны для нарушения метаболизма в сердечной мышце. Реже отмечаются изменения зубца *P*: расщепление, заостренная форма, увеличение амплитуды в правых грудных отведениях, характерные для нарушения процесса возбуждения в миокарде предсердий и отражающие в некоторых случаях его перегрузку и гипертрофию. Могут иметь место, хотя и нечасто, нарушения функции проводимости — замедление предсердно-желудочковой и внутрипредсердной проводимости. У некоторых детей с тяжелым и длительным течением заболевания обнаруживаются признаки повышения электрической активности правого желудочка: увеличение соотношения амплитуд *R/S* в правых грудных отведениях, смещение переходной зоны влево, глубокие S_{V_5} и S_{V_6}, расщепление QRS_{V_1}, что может быть связано с гиперфункцией правого желудочка. Аналогичные изменения ЭКГ у детей с хронической пневмонией отмечали М. П. Матвеев (1950), Л. Н. Церковния (1958), Ю. Ф. Домбровская и Н. А. Тюрин (1969).

На векторкардиограмме максимальная ось петли *QRS* смещается вправо и кпереди, в сторону дополнительного полюса в начале петли, появление которого характерно для начальной стадии гипертрофии правого желудочка. Выявляется также асинхронизм петли (ее расширение), характерный для наличия гипоксии миокарда (М. М. Деева, 1965, и др.).

Механическая деятельность сердца. При фонокардиографии регистрируются (почти в полном соответствии с данными аускультации) уменьшение или уве-

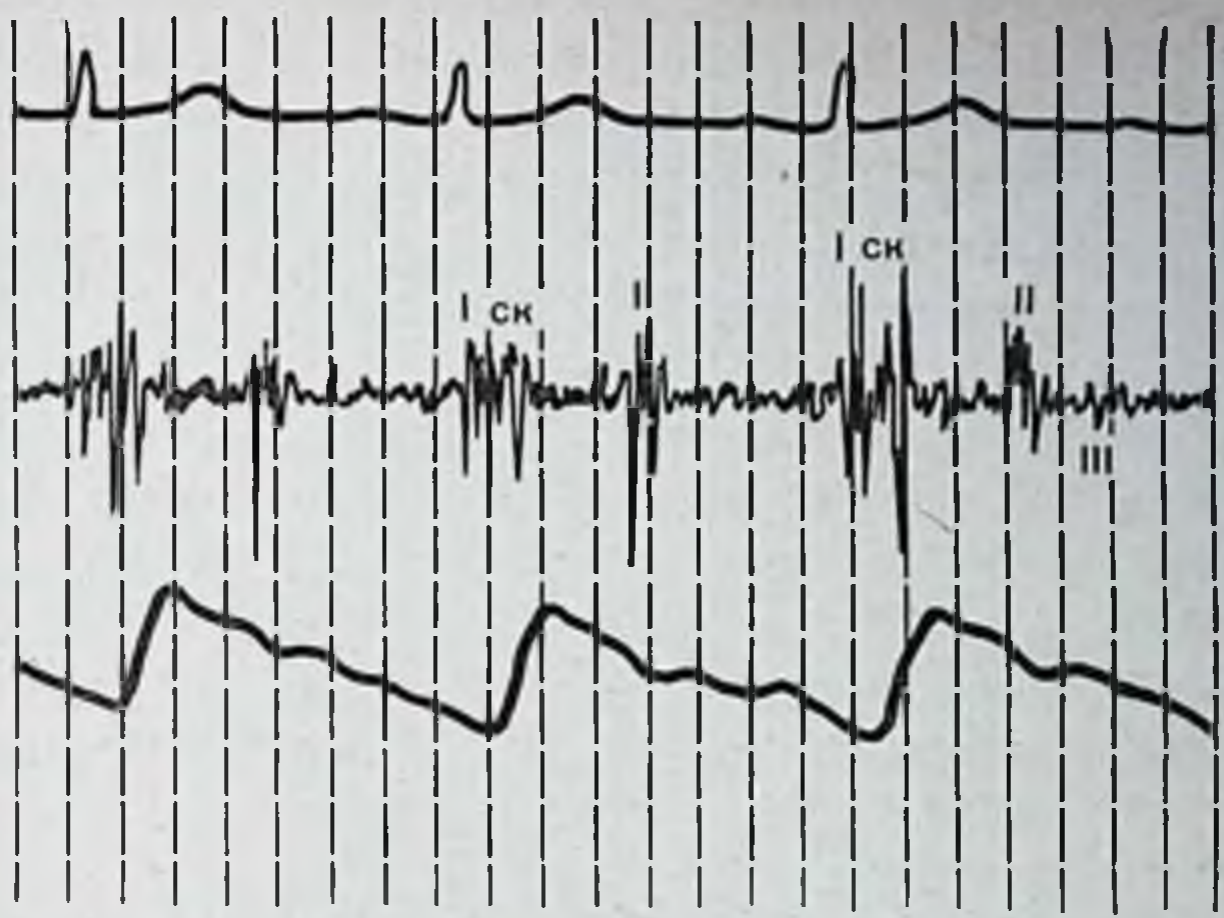

Рис. 52. ФКГ Аси Ю., 14 лет.

Бронхоэктатическая болезнь. Зарегистрированы систолический шум и усиление сосудистого компонента I тона (СК).

личение амплитуды I тона, часто—увеличение амплитуды II тона и его заметное расщепление, высокоамплитудный III тон (у 30 детей). Систолический шум обнаруживается на ФКГ у 90% детей с распространенными бронхоэктазами (М. К. Осколкова, 1970). Как правило, он небольшой амплитуды, среднечастотный, занимает $^1/_2$—$^2/_3$ систолы, чаще в точке Боткина и на легочной артерии. Уменьшение амплитуды I тона (68%), определяемое у детей с бронхоэктазами, служит одним из косвенных критериев ослабления силы сердечного сокращения, увеличение амплитуды I тона (у 15%), регистрируемое у другой части больных, характерно для усиленной сердечной деятельности. Увеличение амплитуды II тона (у 35%), его выраженное расщепление (у 65%) у детей, больных бронхоэктатической болезнью, является косвенным признаком повышения сопротивления в малом круге кровообращения. Высокоамплитудный III тон обычно характерен для увеличенного кровенаполнения желудочков или может быть косвенным указанием на снижение тонуса миокарда. Возникновение систолического шума можно объяснить несовершенной функцией папиллярных мышц на почве нарушения их иннервации (дистония вегетативной нервной системы, связанная с наличием хронической интоксикации организма из гнойного очага). У детей с длительным сроком заболевания, при

большом объеме поражения легочной ткани на ФКГ могут регистрироваться усиление сосудистого компонента I тона и «ранний систолический щелчок» (рис. 52). Упомянутые звуковые феномены описаны в литературе при митральном стенозе и рассматриваются как косвенные признаки, свидетельствующие о гипертензии в малом круге кровообращения. Усиленные осцилляции конечного сосудистого компонента I тона и «ранний систолический щелчок» возникают при легочной гипертензии в результате переполнения легочной артерии кровью, ее перерастяжения во время систолы, когда в нее поступает новый, избыточный объем крови, что и приводит к появлению указанных выше усиленных и дополнительных звуковых феноменов.

Иногда наблюдается на ФКГ усиление и преобладание легочного компонента II тона и трикуспидального компонента I тона, что также является косвенным свидетельством повышения давления в легочной артерии.

Тахоосциллографические исследования гемодинамики, проведенные нами с И. Н. Вульфсон (1968—1972), установили, что у подавляющего большинства детей уровень артериального давления соответствует возрастной норме. У 7% детей установлено понижение всех показателей артериального давления (максимального, среднего, минимального). Умеренное повышение артериального давления обнаружено лишь у единичных детей.

Ударный объем кровообращения, как показал статистический анализ, достоверно был выше нормы у 20% детей. На фоне указанных изменений ударного объема имели место адекватные изменения периферического сопротивления — уменьшение его показателей. Эту особенность реакции периферических сосудов следует рассматривать как проявление активности компенсаторных механизмов, предохраняющих от повышения артериального давления при наличии увеличенного сердечного выброса (В. В. Парин, Ф. З. Меерсон, 1960). Увеличение минутного объема кровообращения при хронических неспецифических заболеваниях легких у детей находили также П. И. Егоров (1960), Н. С. Пугина (1963), Е. А. Семилов (1969), М. Е. Замошский (1971) и др. Эти данные согласуются с наблюдениями некоторых авторов и у взрослых больных (А. М. Адлер, 1966; Ю. Т. Пушкарь, Н. М. Мухарлямов, 1966; Л. И. Елмано-

ва, 1969), которые отмечали высокий выброс легочного сердца при одновременном увеличении объема циркуляции крови. Экспериментальные данные на животных подтверждают указанную закономерность изменений гемодинамики в ответ на поражение легких; выключение у собак 60—75% легочной ткани приводило к увеличению сердечного выброса в 3 раза и более. Иногда (у детей с обширным бронхо-легочным процессом, захватывающим свыше 60% легочной ткани) обнаруживался иной тип изменений гемодинамики: учащение ритма сердечных сокращений, уменьшение ударного объема, повышение периферического сопротивления и артериального давления. Подобные сдвиги свидетельствуют о неадекватной реакции систем кровообращения на нарушение дыхания, об истощении физиологических приспособительных механизмов аппарата кровообращения. Они прогностически неблагоприятны.

Поликардиографические и реокардиографические (реография легочной артерии) исследования обнаруживают достоверные изменения фазовой структуры механической систолы левого и правого желудочков сердца (А. А. Галстян, 1969; М. К. Осколкова, Г. А. Красина, 1970; М. Е. Замошский, 1971, и др.).

На более ранних этапах заболевания нарушение фазовой структуры механической систолы левого желудочка встречается реже, чем правого. Г. А. Красина, проводившая реопульмонографические исследования, установила, что фазовая структура сокращения правого желудочка изменяется у 50% детей. Однако в дальнейшем одновременно с изменением фазовой структуры сокращения правого желудочка имеют место фазовые сдвиги и в левом желудочке (у 16—30% детей). Этот факт свидетельствует о морфологическом и функциональном единстве левых и правых отделов сердца, а также о том, что при хронических заболеваниях легких сердце в целом подвержено отрицательному влиянию общих факторов легочного процесса (инфекция, интоксикация, гипоксия, гипоксемия, нарушение метаболизма и в конечном счете нарушение внутрисердечной и общей гемодинамики). Направление фазовых сдвигов механической систолы левого и правого желудочков сердца может быть одинаковым, но чаще не совпадает.

В большинстве случаев период изометрического сокращения, фаза напряжения левого желудочка укорачивается, фаза изгнания увеличивается. Подобные сдвиги кардиодинамики характерны по В. В. Парину и Ф. З. Меерсону для синдрома нагрузки сердца объемом и отражают преимущественно изотонический тип гиперфункции миокарда левого желудочка (В. Л. Карпман, 1964). Эти структурные изменения систолы левого желудочка сочетались у ряда детей, находившихся под нашим наблюдением, с увеличением ударного и минутного объемов кровообращения. Изменения временных соотношений фаз систолы правого желудочка заключаются чаще всего в увеличении длительности изометрического периода, увеличении фазы напряжения и укорочения фазы изгнания, что соответствует синдрому нагрузки сердца сопротивлением или изометрическому типу гиперфункции миокарда. Подобную реакцию можно представить как ответ на формирующуюся гипертензию малого круга кровообращения. Подобные фазовые сдвиги некоторые авторы рассматривают не как проявление гиперфункции, а уже как признаки снижения сократительной функции миокарда (А. А. Галстян, 1969, и др.). В ряде случаев может иметь место сочетание обоих типов гиперфункции. Однако и в такой ситуации один из типов гиперфункции остается основным, во многом определяя состояние сердца.

У детей с большим объемом поражения легких изменяются не только количественные показатели реограммы легочной артерии (что свидетельствует о нарушении фазовой структуры механической систолы правого желудочка), но и ее форма: вершина кривой уплощается, иногда приобретает вид плато, увеличиваются пресистолическая и диастолическая волны (рис. 53), при сравнении с ФКГ — запаздывает, появляясь лишь к началу II тона. У некоторых детей имеют место неровный подъем восходящей ветви реограммы, увеличение диастолической волны. Перечисленные признаки, согласно литературным данным (Ю. Т. Пушкарь, 1966), характерны для повышения сопротивления легочных сосудов. Изменение фазовой структуры сокращения правого желудочка иногда сочетается с замедлением кровотока. Замедление скорости кровотока на участке легкие — ухо И. С. Ширяева и Э. А. Гайдашев (1968) наблюдали у 1/4 детей с распространенными бронхоэктазами.

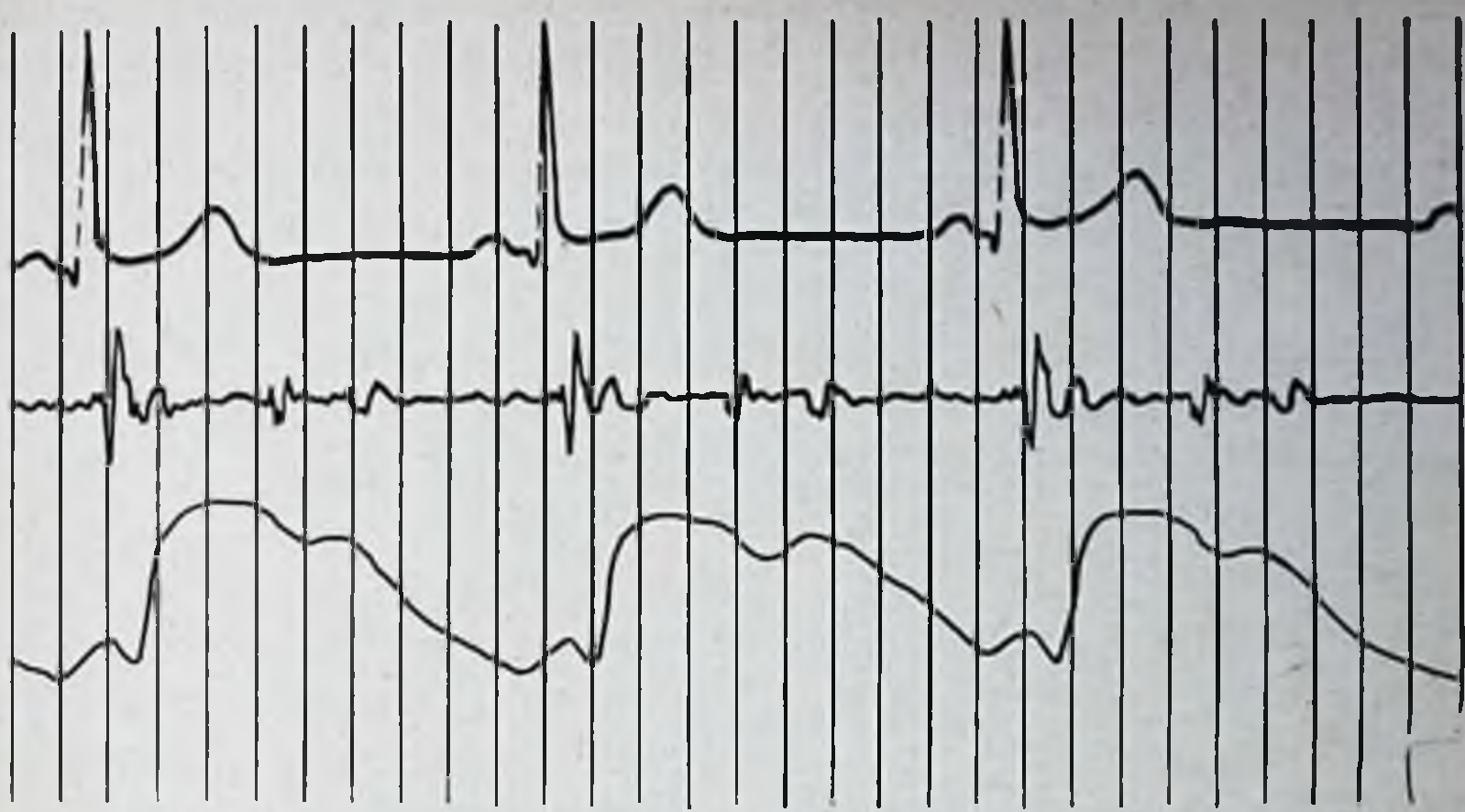

Рис. 53. ЭКГ, ФКГ и реограмма легочной артерии Риты И., 11 лет. Бронхоэктатическая болезнь. На ЭКГ — увеличение амплитуды зубца *P*, смещение интервала *S—T* выше изоэлектрической линии. На реограмме — увеличение пресистолической и диастолической волны, смещение последней к вершине кривой (признаки легочной гипертензии).

Баллистокардиограмма (БКГ) в начале заболевания чаще всего нормальна, но может быть изменена до I—II степени по Броуну. У взрослых больных характерным признаком является наличие высокого зубца *H* (у 45%) (Ю. А. Панфилов, 1966).

При исследовании венозного давления у больных детей в подавляющем большинстве случаев обнаруживаются его нормальные показатели (Э. А. Гайдашев, И. С. Ширяева, 1965). Однако при возникновении кардио-пульмональной недостаточности, что наблюдается редко, отмечается его повышение до 170—200 мм вод. ст. Скорость кровотока при этом также замедляется (Ю. Ф. Домбровская, Н. А. Тюрин, 1968). Отмечается повышение проницаемости капилляров. При капилляроскопии ногтевого ложа констатируется цианотичный, мутный фон, извитость и расширение капилляров, наличие аневризм (С. А. Покровский, Н. А. Тюрин, 1967).

Ангиопульмонография (О. А. Споров, В. А. Климанский, С. А. Счастный, 1966) в пораженных хроническим воспалением и бронхоэктазами участках легких обнаруживает обеднение сосудистого ложа, смещение и деформации сосудов, нарушение циркуляции крови в артериальной, венозной и капиллярной системах. При изучении состояния сосудов малого круга кро-

вообращения с помощью послойного рентгенологического исследования (томографии) выявляется обеднение периферического легочного сосудистого рисунка и расширение крупных ветвей легочной артерии (Я. С. Овруцкий, С. М. Жданова).

Таким образом, хронические неспецифические воспалительные заболевания легких с бронхоэктазами отражаются у детей на функциональном состоянии всей системы кровообращения, сопровождаясь изменениями электрической и механической активности сердца, сдвигами общей и внутрисердечной гемодинамики. Эти изменения в большинстве случаев являются адаптационными и не свидетельствуют о «поломке» механизмов компенсации. Нарушение деятельности аппарата кровообращения у детей долго может оставаться скрытым, не сопровождаясь клиническими проявлениями, и часто обнаруживается лишь при более угубленных и тщательных специальных инструментальных исследованиях.

Развернутая картина «легочного сердца» с признаками декомпенсации, согласно нашим наблюдениям, а также литературным данным (С. М. Гавалов, 1968; М. Е. Замошский, 1971), у детей встречается редко. В наблюдениях Э. А. Гайдашева и Ю. С. Красовского она отмечена у 2% детей. В то же время у взрослых больных, по данным В. Ф. Зеленина, симптомы, характерные для легочного сердца, наблюдаются у 12% страдающих хроническими легочными заболеваниями. Согласно определению комиссии экспертов ВОЗ (1963), «легочное сердце есть гипертрофия правого желудочка у больных с первичным поражением легких». Начальные стадии гипертрофии правого желудочка («легочного сердца») распознаются с трудом, особенно у детей. В поздних стадиях «легочного сердца» при развитии правожелудочковой недостаточности, характерно наличие следующих клинических признаков:

1) набухание вен, особенно на шее, на руках, с повышением венозного давления и замедлением тока крови в венах;
2) одышка, которая постоянна и усиливается при физическом напряжении;
3) наклонность к цианозу;
4) застой в печени, иногда ее систолическая пульсация;
5) застой в других брюшных органах, в том числе в почках (олигурия, выделение концентрированной застойной мочи);
6) периферические отеки, асцит.

При рентгенологическом исследовании выявляется:

1) увеличение сердца вправо с выбуханием дуги легочной артерии;

2) расширение и поднятие конуса легочной артерии;

3) заполнение талии сердца (без участия левого предсердия) вследствие его поворота влево;

4) смещение верхушки сердца вверх вследствие увеличения расположенного на диафрагме части правого желудочка.

У детей аналогичные симптомы возникают главным образом в периоды резкого обострения хронического бронхо-легочного процесса, а также при наличии, например, сопутствующей тяжелой бронхиальной астмы. Очевидно, поэтому термин «легочное сердце» редко употребляется в педиатрии. Синонимами этого термина являются «эмфизематозное сердце», «кардио-пульмональный синдром», «легочно-сердечный синдром». Сравнительную редкость синдрома «декомпенсированного легочного сердца» у детей даже в случаях обширного поражения легочной ткани хроническим бронхо-легочным процессом, очевидно, можно объяснить хорошей адаптацией, высокими компенсаторными способностями аппаратов дыхания и кровообращения.

Значительные функциональные возможности систем дыхания и кровообращения иллюстрируются экспериментами на животных, показывающими, что нарушение кровообращения возникает лишь после утраты 70% легочной ткани. Хорошая компенсация нарушенных функций дыхания и кровообращения длительное время сохраняется благодаря последовательному включению и мобилизации разнообразных резервных механизмов. У детей несомненно положительную роль в сохранении компенсации играет и тот факт, что сердечно-сосудистая система у них еще не изношена, отсутствует дополнительное влияние разнообразных вредностей и интоксикаций, сопутствующих хронических болезней, в том числе болезней, поражающих систему кровообращения, которые нередко встречаются у взрослых. Поэтому кардио-пульмональная недостаточность у детей развивается очень медленно и для ее формирования обычно нужны многие годы. Ю. Ф. Домбровская одна из первых описала «легочное сердце» у детей. Она выделяет несколько форм кардиопульмональной недостаточности.

1. Острая форма возникает при бурно протекающих процессах в легких (пневмоторакс, быстро нарастающие плевральные выпоты, тяжелые приступы бронхиальной астмы, эмболия легочной артерии).

Проявляется тяжелой клинической картиной: внезапно появляются резкая одышка, бледность, цианоз. Могут иметь место тошнота,

рвота, боли в животе, спутанность сознания. Набухают шейные вены, увеличивается печень. Отмечаются падение артериального давления, нарушение периферического кровообращения, может развиться коллаптоидное или шоковое состояние.

2. Подострая форма встречается при затяжных пневмониях с тяжелым токсикозом, при хронических интерстициальных пневмониях с пневмосклерозом и бронхоэктазиями.

Для нее характерно легко возникающая, даже при небольших физических усилиях, одышка экспираторного типа, лабильность пульса с тахикардией или брадикардией, набухание шейных вен, надчревная пульсация; при аускультации могут иметь место приглушение тонов, отчетливый акцент II тона на легочной артерии. Границы сердечной тупости постепенно увеличиваются вправо, но может иметь место увеличение сердца во всех направлениях. При рентгенологическом исследовании выявляется расширение конуса легочной артерии. Сердце может быть долгое время нормального и даже малого размера и только позднее появляется расширение правого желудочка.

3. Хроническое «легочное сердце» — описанные выше симптомы наблюдаются не только во время обострения бронхо-легочного процесса, но и в «холодном» периоде.

По данным Ю. Ф. Домбровской и Н. А. Тюрина (1969), весьма характерным и самым ранним признаком формирования хронического «легочного сердца» у детей являются следующие рентгенологические признаки: смещение верхушки сердца вследствие увеличения правого желудочка, выбухание легочной артерии, расширение конуса легочной артерии, увеличение амплитуды движения контура правого сердца. Нередко, так же как и у взрослых, отмечается так называемое «малое» или «срединное» сердце.

Существует несколько точек зрения на причину малого размера сердца при хронических неспецифических заболеваниях легких (Я. С. Овруцкий, С. М. Жданова, 1966). Некоторые авторы полагают, что сердце принимает вертикальное положение вследствие низкого стояния диафрагмы, другие считают, что происходит изменение проекционных соотношений перемещенной оси сердца. Третьи уменьшение размера сердца объясняют недостаточным его кровенаполнением, которое при эмфиземе легких обусловлено ухудшением притока крови в сердце по венам вследствие повышенного внутригрудного давления и ухудшения присасывающего действия легких (Б. Е. Вотчал, 1941; М. А. Иваницкая, 1970, и др.). Даже гипертрофированное сердце в условиях малого кровенаполнения может быть малого размера.

В происхождении сердечно-сосудистых нарушений при хронических, неспецифических заболеваниях легких и бронхоэктатической болезни у детей участвуют разнообразные факторы. Несомненно, отрицательная роль принадлежит хронической гнойной интоксикации организма, всегда сопутствующей распространенным бронхоэктазам. Хроническая интоксикация через нейро-гуморальные влияния вызывает нарушения метаболизма в сердечной мышце, нарушения нерв-

ных регуляторных механизмов и реактивности аппарата кровообращения.

Ведущую роль, особенно в развитии кардио-пульмональной недостаточности, играет эмфизема легких обтурационного типа, сопутствующая бронхоэктазам, и нарушение функции внешнего дыхания: неравномерность альвеолярной вентиляции, понижение парциального давления кислорода в альвеолярном воздухе и повышение парциального давления углекислоты. Низкое парциальное давление кислорода в альвеолярном воздухе и гиперкапния вызывают рефлекторно спазм легочных артериол (рефлекс Китаева), что затрудняет кровообращение в легких и увеличивает работу правого желудочка. Снижение парциального давления кислорода в альвеолярном воздухе приводит также к неполному насыщению артериальной крови кислородом — гипоксемии, которая является раздражителем рецепторов аортальной и синокаротидной зон, а также рецепторов костного мозга.

Раздражение указанных выше рецепторов приводит к рефлекторной стимуляции дыхательного центра, к рефлекторному усилению деятельности сердца и костного мозга (В. В. Парин, Ф. З. Меерсон, 1960). Следствием этих механизмов выступают одышка, возникающая особенно после физической нагрузки, увеличение ударного и минутного объема кровообращения, появление компенсаторного эритроцитоза, а вместе с этим увеличения вязкости крови. Увеличение минутного объема кровообращения, а также вязкости крови наряду с рефлекторным спазмом легочных сосудов, ведущим к уменьшению сосудистого русла легких, способствуют возникновению легочной гипертензии. Гипоксемия, нарастание содержания в крови углекислоты приводят, кроме того, к изменению кислотно-щелочного равновесия в организме, а также к изменению содержания белков, ферментов, электролитов, в результате чего нарушается обмен веществ в миокарде и возникает его дистрофия. Биохимические исследования (К. Рашев, 1967, и др.) обнаруживают у больных в крови при наличии правожелудочковой недостаточности признаки нарушения белкового и липидного обмена (понижение содержания альбуминов и повышение гамма-глобулинов, увеличение уровня бета-липопротеинов), а также нарушение активности энзимов (повышение альдолазной активности).

Важную роль в развитии хронической сердечно-легочной недостаточности при бронхоэктатической болезни играют не только функциональные, но и морфологические изменения сосудов легких, сопровождающие хронический бронхо-легочный процесс и эмфизему. Происходит запустевание и облитерация части легочных капилляров и артериол, вследствие чего повышается сопротивление в сосудах легких и развивается гипертония в системе легочной артерии, связанная с перенапряжением правого желудочка. Это приводит его к гипертрофии, а затем к дилятации и в дальнейшем может закончиться правожелудочковой недостаточностью. Основную роль в развитии последней, по мнению Н. Н. Савицкого (1947), играет не протяженность анатомических изменений легких, а степень вовлечения в процесс сосудов малого круга кровообращения. Играют роль в развитии недостаточности сердца и такие механические факторы, как снижение эластичных свойств легочной ткани, повышение внутригрудного давления и нарушение вследствие этого функции аппарата дыхания как дополнительного двигателя кровообращения, обеспечивающего благодаря присасывающему действию обратный приток крови к серд-

цу. Сочетание перечисленных выше факторов ведет к гипертонии малого круга кровообращения и постепенному формированию легочного сердца. Необходимо подчеркнуть, что каждый фактор в отдельности, как правило, не вызывает легочную гипертензию, однако решающее влияние оказывает альвеолярная гипоксия и обусловленная ею гипоксемия, способствующие спазму сосудов малого круга и повышению их сопротивления (Н. Н. Савицкий, 1949; Б. М. Шереше́вский, 1964, 1969, 1970, и др.).

У детей, как здоровых, так и с хроническими неспецифическими заболеваниями легких, гемодинамика малого круга кровообращения изучена недостаточно, что связано с трудностью метода катетеризации сердца.

С. А. Счастный (1967), проводя катетеризацию легочной артерии и правого желудочка у детей в возрасте 2—10 лет, обнаружил тенденцию к некоторому повышению давления в правом желудочке по мере увеличения возраста детей. При бронхоэктатической болезни, по данным автора, уровень давления в легочной артерии у большинства больных детей не отклоняется от нормы. Повышение давления автор обнаруживал очень редко и лишь у тяжелобольных с клиническими признаками кардио-пульмональной недостаточности.

По данным М. Е. Замошского (1971), напротив, нормальное давление в малом круге кровообращения (до 30 мм рт. ст.) при венозной катетеризации сердца было установлено менее чем у половины из 54 детей с хроническими неспецифическими заболеваниями легких. У остальных детей давление было повышено, у большинства в пределах 30—50 мм рт. ст. и у единичных детей свыше 50 мм рт. ст. Автором не установлено полного соответствия степени гипертензии в сосудах малого круга кровообращения и распространенностью легочного процесса.

Сопоставление различных параметров общей и легочной гемодинамики позволяет предполагать неоднородные механизмы становления легочной гипертонии: в одних случаях (ранние этапы развития гипертонии малого круга кровообращения) повышение давления в легочной артерии происходит вследствие неадекватной реакции сосудов малого круга кровообращения на увеличенный кровоток. В других случаях на первое место выступает повышение сопротивления сосудов легочной артерии при сравнительно небольшом увеличении минутного объема. Гипертензия при этом более высокая (М. Е. Замошский, 1971).

Хотя гипертензия системы легочной артерии играет роль в декомпенсации «легочного сердца», не все авторы признают ее решающей на основании того, что у некоторых больных при явных симптомах легочно-сердечной недостаточности при катетеризации не обнаруживается повышения давления в легочной артерии. В прогностическом отношении следующие показатели, полученные при катетеризации, считаются неблагоприятными и свидетельствуют о возможной декомпенсации: 1) систолическое давление в правом желудочке выше 30 мм рт. ст., 2) среднее давление в легочной артерии выше 20 мм рт. ст., 3) десатурация артериальной крови в бедренной артерии (насыщение кислородом) ниже 94%, 4) легочная гипертензия, продолжающаяся после нагрузки более 5 мин (Т. Т. Богдан, 1968).

Важность своевременного обнаружения легочной гипертензии на возможно более ранних этапах ее становления, а также трудность и известный риск метода катетеризации привели к настойчивым поискам других, более безопасных способов оценки состояния легочной гемодинамики. Оказалось, что косвенные признаки легочной гипертензии могут предоставить в ряде случаев некоторые инструментальные методы исследования (П. Н. Юренев, Н. И. Семенович, 1968; Ю. Т. Пушкарь, 1966; М. К. Осколкова, 1969). При электрокардиографии у больных с легочной гипертензией выявляются высокие и остроконечные зубцы *P* во II и III стандартных и правых грудных отведениях, высокие зубцы R_{II}, R_{III}, R_{V_1} и R_{V_2}, глубокие зубцы $S_{V_{5-6}}$. Увеличивается отношение *R/S* в правых грудных отведениях за счет увеличения амплитуды зубца *R*. Переходная зона смещается влево. Увеличивается время внутреннего отклонения в правых грудных отведениях, отмечается сглаженность зубца *T*, снижение сегмента $S—T_{II, III}$; на ФКГ становится более выраженным расщепление I и II тонов сердца вследствие более заметного асинхронизма в сокращении правого и левого отделов сердца. Увеличивается амплитуда легочного компонента II тона и трикуспидального компонента I тона. Может увеличиваться интервал *Q*—I тон, усиливаться сосудистый компонент I тона, регистрироваться ранний систолический щелчок.

Баллистокардиографические изменения выражаются увеличением систолической волны *H* и диастолических волн *L* и *M*, удлинением интервала *Q—H*, увеличением

дыхательного коэффициента, уменьшением баллистокардиографического индекса.

Реографические признаки повышенного давления в малом круге кровообращения выражаются в изменении как формы реограммы легочной артерии, так и в изменении ее количественных показателей. На реограмме легочной артерии проявляются дополнительные волны, вершина уплощается, становится похожей на плато. Может иметь место уменьшение амплитуды основной волны и увеличение амплитуды диастолической волны, смещение инцизуры ближе к вершине кривой. При количественном анализе выявляется увеличение длительности фазы напряжения, фазы максимального изгнания и периода изометрического сокращения.

Электрокимография выявляет увеличение дикротического зубца *h*, смещение инцизуры вверх на кривой легочной артерии, наличие систолического плато на кривой левого предсердия, выявляется удлинение фазы преобразования и фазы напряжения правого желудочка. Фаза изгнания (по данным электрокимографии легочной артерии) увеличивается при начальных проявлениях гипертонии малого круга кровообращения и постепенно укорачивается при дальнейшем нарастании гипертензии.

При рентгенологическом исследовании наблюдаются усиление пульсации легочной артерии, гипертрофия правого желудочка сердца, усиление сосудистого рисунка корней легких.

Необходимо подчеркнуть, что ни один из перечисленных выше косвенных критериев легочной гипертензии, взятый отдельно, не может считаться абсолютным. Лишь комплексная оценка клинических симптомов и инструментальных критериев может дать наиболее точную характеристику состояния системы кровообращения.

Патоморфологические исследования у умерших от сердечно-легочной недостаточности обнаруживают в сердце дистрофические процессы диффузного характера, преимущественно выраженные в правом желудочке и правом предсердии, в виде липоидной и белковой дистрофии. Встречаются также микронекрозы. Вместе с этим отмечаются признаки компенсаторных процессов — гипертрофия мышечных волокон, преимущественно правого сердца, повышение интенсивности гистохимических реакций на белок, на сульфгидрильные (функциональные) группы его и нуклеиновые кислоты, а также гиперплазия аргирофильного каркаса (Г. Л. Дерман, А. С. Ступина, Н. Ф. Дейнека, 1966).

Г. Л. Дерман с соавторами выделяют три стадии в развитии легочного сердца (на основании патоморфологических признаков):

I стадия — отсутствие изменений формы сердца, гипертрофия только внутреннего слоя миокарда правого желудочка, в котором отмечается некоторое усиление гистохимических реакций на нуклеиновые кислоты, аминокислоты и функциональные группы белка, а также гиперплазия аргирофильного каркаса; II стадия — некоторое смещение передней продольной борозды влево; удлинение правого желудочка, гипертрофия всех слоев миокарда правого желудочка, особенно внутреннего слоя, с неравномерной интенсивностью гистохимических реакций, а также гиперплазия аргирофильного каркаса; III стадия — значительное изменение формы сердца с резким смещением передней продольной борозды влево, расширение полости правого желудочка, неравномерная интенсивность гистохимических реакций на нуклеиновые кислоты и белки, ослабление этих реакций во внутреннем слое миокарда. В этой стадии отмечается также гипертрофия наружного слоя миокарда и левого желудочка. Обнаруживается гиперплазия аргирофильного каркаса, а также его коллагенизация.

Своевременное распознавание и радикальное лечение бронхо-эктатической болезни может приостановить патологический процесс в сердечно-сосудистой системе и предотвратить развитие сердечно-легочной недостаточности.

Как показали наблюдения, проведенные в Институте хирургии им. Вишневского, при наличии нарушенной гемодинамики малого круга кровообращения оперативные вмешательства на легких необходимо проводить при искусственной гипотензии (М. М. Воропаев, И. П. Колейко, А. А. Адамян, А. М. Науменко, 1968). Клинико-функциональные исследования детей с бронхоэктазами, перенесших резекцию легких, в отдаленные сроки после операции (от 1 года до 10 лет) показали, что хотя у многих из оперированных аппарат внешнего дыхания и сердечно-сосудистая система находятся в состоянии напряжения, признаки сердечно-легочной недостаточности возникают у детей редко (Л. В. Солдаткина, 1968).

Гиперфункция аппарата кровообращения в отдаленные сроки после хирургического лечения выражалась в увеличении минутного объема сердца, что можно рассматривать как компенсаторную реакцию сердечно-сосудистой системы на возникающий после резекции легких недостаток кислорода. У некоторых детей отмечаются изменения зубца *P* ЭКГ (увеличение его амплитуды, расщепление), замедление скорости кровотока по малому кругу кровообращения, что служит косвенными признаками известной перегрузки в системе легочной артерии. Гипертрофия правого желудочка обнаруживается редко, даже после удаления всего легкого. В этом отношении

представляют интерес данные, полученные нами (Э. Р. Омарова, М. К. Осколкова, 1973) при электрокардиографическом исследовании 16 детей в возрасте 9—15 лет, перенесших пульмонэктомию на фоне бронхоэктатической болезни.

Наряду с обычными отведениями ЭКГ в поисках признаков гипертрофии правого желудочка мы регистрировали у этих детей ЭКГ и в отдаленных правых и левых грудных отведениях, а также от спины (круговая ЭКГ). У 4 детей с небольшим сроком после операции (1—2 мес) по данным перкуссии и рентгенологического исследования отмечалось небольшое смещение сердца влево (на 1—1,5 см). При электрокардиографическом исследовании направление электрической оси сердца у всех этих детей было нормальным и таким образом небольшое изменение анатомической оси сердца не нашло отражения на ЭКГ.

При подробном изучении ЭКГ у 2 детей выявлено снижение амплитуды зубца *T* во всех отведениях от конечностей и в грудных отведениях, что отражает нарушения метаболизма миокарда и может быть следствием гипоксемии (В. Г. Успенский, В. И. Петровский, 1966). У одного ребенка зарегистрирована картина вильсоновской блокады (уширение зубца *S* в трех стандартных отведениях и в грудных отведениях V_3—V_6). Признаков гипертрофии правого желудочка ни у одного из детей обнаружено не было. ЭКГ в крайних правых и крайних левых отведениях не отличалась от ЭКГ, полученной у здоровых детей. У 12 детей с давностью после операции 3—9 лет средостение было резко смещено влево, верхушечный толчок определялся по передней и средней аксиллярным линиям, имелась деформация грудной клетки — ее западение слева. У всех этих детей на ЭКГ было зарегистрировано отклонение электрической оси сердца вправо (от +98° до +148°) (рис. 54).

В отведении V_1 зарегистрированы начальные желудочковые комплексы типа *qR*, но небольшой амплитуды, или же типа *rSr* или rR (см. рис. 54). В единичных случаях подобная форма желудочкового комплекса имелась также и в отведении V_2. У большинства детей, начиная с отведения V_2 или V_3, V_4, записаны желудочковые комплексы формы *rS* или *RS*, т. е. типичные для биопотенциалов правого желудочка. Переходная зона определялась в отведениях V_6 или V_7.

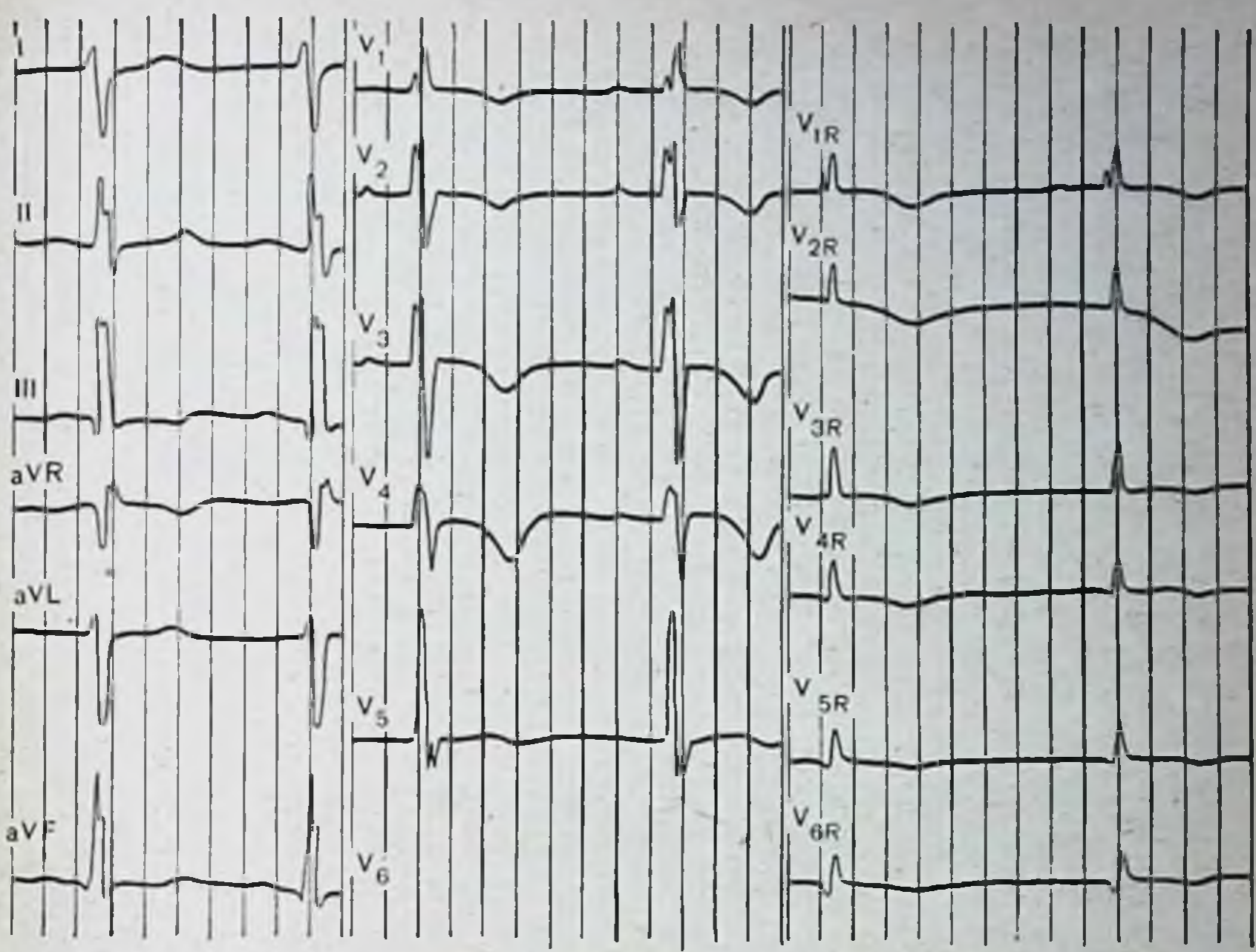

Рис. 54. ЭКГ Нади К., 15 лет, через 6 лет после пульмонэктомии. Динамика комплекса *QRS* в отдаленных правых грудных отведениях (объяснения в тексте).

Форма желудочкового комплекса, свойственная биопотенциалам левого желудочка (*qR, R, qRS*), регистрировалась только с отведений V_7 или V_8 и далее по всей задней грудной стенке, а также в отведениях от правой половины грудной клетки $V_9 — V_{9R} — V_{8R} — V_{7R} — V_{6R} — V_{5R} — V_{4R} — V_{3R} — V_1$, т. е. вплоть до отведения V_1 или V_2.

Представленная выше динамика комплекса *QRS* в круговых отведениях (регистрация формы, характерной для биопотенциалов правого желудочка лишь с отведений V_2 или V_3 вплоть до отведений V_5 или V_6; смещение переходной зоны в отведении V_5 или V_6; появление биопотенциалов, характерных для левого желудочка лишь с отведений V_7 и V_8 и дальнейшее наличие такой формы с постепенным уменьшением амплитуды по всей задней и правой стенкам грудной клетки, вплоть до отведения V_1) позволяет прийти к заключению, что желудочковый комплекс типа *qR* или *rSr*, или rR^1 в отведениях V_1 или V_2 у детей, перенесших левостороннюю пневмонэктомию,

отражает не гипертрофию правого желудочка, а регистрирует хотя и заметно ослабленные биопотенциалы еще левого желудочка. Подобная дислокация биопотенциалов желудочков объясняется смещением средостения, ротацией сердца вокруг сагиттальной и продольной осей, изменением положения верхушки сердца (В. И. Кукош, 1969).

В пользу такой точки зрения свидетельствует и тот факт, что состояние обследованных детей не было тяжелым, у них отсутствовали признаки декомпенсации и резкой перегрузки малого круга кровообращения. По данным литературы, желудочковый комплекс формы qR в правых грудных отведениях регистрируется обычно у тяжелобольных, лишь при резкой гипертрофии правого желудочка, при декомпенсированном легочном сердце или при врожденных пороках сердца с резким нарушением гемодинамики в малом круге кровообращения (В. Г. Успенский, В. И. Петровский, 1965; Woods, 1952).

Однако при хронических легочных заболеваниях, даже при обширном поражении легких, гипертрофия правого желудочка развивается очень редко и не достигает большого размера (И. К. Есипова, Г. С. Крючкова, 1968). Это объясняется большими резервными возможностями малого круга кровообращения. О большой резервной мощности легочного кровообращения свидетельствует тот факт, что выключение сосудистой сети целого легкого (удаление легкого) не приводит к хронической гипертонии оставшейся части системы легочной артерии. Только поражение $^2/_3$ легочного русла вызывает повышение давления в малом круге кровообращения в покое. Емкость оставшихся 15—20% настолько увеличивается, что кровоток осуществляется без существенного нарастания давления в легочной артерии (Ю. Н. Штейнгардт, 1965, и др.).

Таким образом, наши наблюдения показали, что признаки перегрузки правого желудочка и его гипертрофии при смещении средостения, после левосторонней пневмонэктомии нужно искать не в отведении V_1, а начиная с отведения V_3 или V_4. При этом необходимо снимать ЭКГ круговую. Последнее необходимо еще и потому, что вследствие отдаленного расположения сердца от проекции электродов V_1 — V_4 в этих отведениях ЭКГ записывается у некоторых детей малой амплитуды. У 5 детей, у которых в отведении V_1 начальный желудочковый ком-

плекс записывался формы *rsr*, при круговой съемке ЭКГ оказалось, что второй зубец r^1 отражает потенциалы задне-боковой стенки левого желудочка вследствие поворота сердца по продольной оси по часовой стрелке и приближения стенки левого желудочка к проекции отведения V_1.

Результаты проведенных исследований дают также основание предположить, что картина неполной блокады правой ножки пучка Гиса, которую многие авторы расценивают при наличии, кроме того, соответствующих патологических условий как признак гипертрофии правого желудочка (как признак запоздалого возбуждения наджелудочкового гребешка) на самом деле обусловлена чаще всего влиянием потенциалов левого желудочка, а не истинной блокадой. Это влияние связано с поворотом сердца и приближением задней стенки левого желудочка к области отведения V_1. Поэтому определение времени внутреннего отклонения при подобной форме комплекса *QRS* не имеет при рассматриваемой патологии, а возможно, и в других случаях (например, при пороках сердца) диагностического значения. Эта наша точка зрения находит подтверждение в патологоанатомических и электрокардиографических сопоставлениях, проведенных целым рядом авторов (Д. Е. Берг, 1963; З. И. Янушкевичус, З. И. Шилинскайте, 1972; Pasquale, 1963), когда при наличии признаков неполной блокады правой ножки пучка Гиса и в связи с этим при увеличении времени внутреннего отклонения толщина стенки правого желудочка не превышала нормы.

Исходя из высказанных выше принципов анализа, полученных в результате собственного материала и данных литературы, мы искали признаки гипертрофии правого желудочка у детей со смещением средостения, после левосторонней пневмонэктомии, начиная с отведений V_3 и V_4.

В этих отведениях признаки гипертрофии были не резко выражены и обнаруживались лишь у $^1/_4$ детей. Прийти к такому заключению нам помогли сопоставления ЭКГ, снятой от правой половины грудной клетки, у наших больных и у здоровых детей.

У здоровых детей форма желудочкового комплекса типа *qR* или *qRs*, записываемая с отведений V_4 — V_6, регистрировалась по всей задней стенке грудной клетки, вплоть до отведения V_7 при нормальной оси и до отведе-

ний V_{6R} — V_{5R} при вертикальной оси или небольшом отклонении вправо.

В отведениях V_2 — V_4 у больных детей мы установили уширение зубца *R*, но время внутреннего отклонения оставалось в пределах нормы или было увеличено незначительно (0,03—0,35 с). Если ширина зубца *R* у здоровых детей в отведении V_1 — V_2 не превышала 0,025—0,03 с, то у рассматриваемых больных ширина зубца *R* в отведениях V_3 — V_4 достигала 0,03—0,05 с.

Следовательно, именно этот признак следует принимать во внимание при диагностике гипертрофии правого желудочка у детей, а не только время внутреннего отклонения.

По данным М. К. Осколковой и И. Н. Вульфсон (1973), у большинства детей после пульмонэктомии в отдаленные сроки после операции показатели гемодинамики не выходили за пределы нормы. В ряде случаев, когда в отдаленные после операции сроки состояние детей было неудовлетворительным, у них имело место уменьшение ударного объема кровообращения, повышение тонуса крупных артерий эластического и мышечного типа, понижение максимального артериального давления, уменьшение гемодинамического удара (при отсутствии клинических проявлений сердечно-сосудистых расстройств), что свидетельствует о наличии скрытой недостаточности кровообращения.

У детей по сравнению со взрослыми, перенесшими аналогичные операции, по данным Л. В. Солдаткиной, дыхательная недостаточность, косвенные признаки гипертензии в малом круге кровообращения и ослабление функции сердца возникают значительно реже. Например, дыхательная недостаточность I—II степени у взрослых обнаруживается после операции у 76%, а у детей в 42% случаев.

По наблюдениям других авторов, и у взрослых удаление части или даже всего легкого, т. е. выключение значительной сосудистой сети, не приводит к хронической гипертензии в оставшейся части системы легочной артерии (М. С. Тумановский, Ю. Д. Сафонов, 1964).

Экспериментальные исследования, проведенные на собаках по изучению сдвигов гемодинамики в ближайший период после резекции легких (О. И. Березовский, И. К. Лойко, Р. М. Вайда, 1968), подтверждают большие компенсаторные возможности сердечно-сосудистой и дыхательной систем. Удаление двух долей легкого вызывало лишь кратковременное и незначительное (на 9 и 13%) по сравнению

с исходным уровнем повышение давления в легочной артерии. Показатели скорости кровотока и давления в подкожной вене бедра, насыщение крови кислородом не отклонялись от нормы, что свидетельствовало об отсутствии недостаточности правого желудочка. Удаление целого легкого, особенно правого, вызывало более заметные функциональные сдвиги в системе кровообращения и появление нерезко выраженных признаков правожелудочковой недостаточности (давление в легочной артерии превышало исходный уровень на 30%. давление в передней полой вене увеличивалось до 11 мм вод. ст. при норме 2 мм вод. ст.). Однако к 10—15-му дню после операции все показатели гемодинамики нормализовались. Лишь после удаления более чем одного легкого отмечались довольно тяжелые нарушения гемодинамики и газообмена. Давление в легочной артерии и правом желудочке повысилось на 45—70%, давление в передней полой вене — до 40 мм вод. ст., уровень насыщения крови кислородом снизился на 10%. В течение 1-го месяца после операции указанные изменения хотя и уменьшались, но полностью не исчезали.

У детей огромные резервные возможности систем дыхания и кровообращения выступают, как можно было убедиться из сказанного, особенно выраженно.

Глава IX

БРОНХИАЛЬНАЯ АСТМА

Бронхиальная астма у детей, являясь тяжелым хроническим заболеванием аллергического и инфекционно-аллергического генеза, сопровождается изменением функции ряда органов и систем, в том числе и сердечно-сосудистой системы.

Изменению функционального состояния сердечно-сосудистой системы при бронхиальной астме способствует нарушение функции внешнего дыхания, гипоксия и гипоксемия, хроническая интоксикация, нарушение функций вегетативной и адреналово-надпочечниковой систем, глубокие изменения процессов тканевого метаболизма (А. А. Адо и др., 1950; Л. М. Ишимова, 1958; П. К. Булатов, 1962; Ю. Ф. Домбровская, 1967, и др.).

Изменения в сердечно-сосудистой системе, возникнув на определенном этапе заболевания, в дальнейшем оказывают влияние на его течение и прогноз. Наиболее раннее выявление этих изменений, уточнение их характера имеет большое практическое значение с точки зрения построения наиболее адекватной терапии.

Вазокардиологические аспекты бронхиальной астмы у детей служили объектом внимания ряда исследовате-

лей (М. П. Матвеев, 1957; С. Г. Звягинцева, 1958; Ю. Ф. Домбровская, 1962, 1964; Н. А. Тюрин, 1957, 1965; С. Ю. Каганов, 1965; И. В. Келлер, 1969; Т. И. Кулагина, 1969, 1971; В. С. Гульянц, Г. А. Красина, 1970; М. К. Осколкова, И. И. Степанова, И. Н. Вульфсон, Г. А. Красина, 1970, 1973; А. А. Калинина, 1972, и др.).

В течение длительного времени изучение деятельности системы кровообращения сводилось в основном к изучению клинических проявлений сердечно-сосудистых расстройств, рассмотрению особенностей ЭКГ, изменений артериального давления и др.

В современных условиях применение биофизических методов исследования создает предпосылки для более глубокой и разносторонней оценки деятельности сердечно-сосудистой системы у детей при бронхиальной астме.

В аллергологической клинике и отделении функциональной диагностики Института педиатрии АМН СССР в течение ряда лет проводится совместное изучение состояния сердечно-сосудистой системы при бронхиальной астме у детей с привлечением таких современных биофизических методов исследования, как электрокардиография, фонокардиография, поликардиография, реокардиография, реовазография, тахоосциллография. Изучение данных этого комплексного исследования было проведено нами (М. К. Осколкова, И. И. Степанова, И. Н. Вульфсон, Г. А. Красина, И. В. Келлер, 1969, 1973) у 124 детей в возрасте от 2 до 7 лет. Среди обследованных у 48 детей была атопическая форма бронхиальной астмы, у 76 детей — инфекционно-аллергическая. Тяжелое течение заболевания наблюдалось у 42% больных, у остальных оно протекало со средней тяжестью. Длительность заболевания колебалась от 6 мес до 5 лет. Дети были обследованы в динамике заболевания — в приступном и внеприступном периодах бронхиальной астмы.

Клинические проявления сердечно-сосудистых расстройств выражались в нарушении ритма сердечных сокращений, в основном в форме тахикардии, изменении звучности сердечных тонов, расщеплении и усилении II тона на легочной артерии, появлении систолического шума над областью сердца. Брадиаритмия пульса во внеприступном периоде заболевания, свойственная детям школьного возраста, наблюдалась лишь у единичных детей и, как правило, у детей старше 5 лет. Размеры сердца у подавляющего большинства детей во все периоды

заболевания оставались в пределах возрастной нормы и только в небольшом числе наблюдений рентгенологически определялось так называемое «срединное сердце». Артериальное давление, определяемое методом Коротко-ва, как правило, повышалось на высоте приступа и снижалось до нормальных показателей во внеприступном периоде заболевания.

Электрическая активность сердца. Электрокардиографические исследования выявили синусовую тахикардию. Она отмечалась у всех детей в приступном периоде болезни и у 20% детей во внеприступном. Наличие тахикардии можно объяснить, с одной стороны, адренергическими влияниями на сердце в связи с соответствующей настроенностью общей реактивности при бронхиальной астме, а с другой — можно рассматривать ее как компенсаторную реакцию сосудистой системы в ответ на гипоксемию и адаптационную реакцию, направленную на снижение уровня давления в малом круге кровообращения. Учащение сердечной деятельности как бы создает условия для дробления минутного объема на мелкие доли, что способствует снижению уровня среднего давления в малом круге кровообращения (Harvei, Enson, 1969).

Были установлены также признаки нарушения метаболических процессов в миокарде — изменение зубца *T* ЭКГ (чаще уменьшение его амплитуды, реже — увеличение), нарушение фазовой структуры электрической систолы, выражавшейся в относительном укорочении восстановительных процессов в миокарде и увеличениии длительности фазы его возбужденного состояния. Подобные изменения соотношений основных биоэлектрических процессов указывают на неэкономную направленность метаболизма в миокарде. В приступном периоде обнаруживались также электрокардиографические симптомы (хотя и нередко выраженные) ухудшения кровоснабжения сердечной мышцы — смещение интервала *S — T* от изоэлектрической линии (у 12% детей), повышение электрической активности правых отделов сердца (у 15—20% детей). Изменения биоэлектрических процессов выявлены в приступном периоде в 2 раза и более чаще, чем во внеприступном.

Полученные нами данные о нарушении электрической активности миокарда при бронхиальной астме у детей согласуются с данными литературы (Н. А. Тюрин, 1969;

О. Н. Мизерницкая, Т. И. Кулагина, 1970, и др.). Так, например, Т. И. Кулагина (1971) наблюдала отклонение электрической оси вправо, увеличение систолического показателя снижения вольтажа зубцов T_{I}, T_{II}, увеличение вольтажа зубцов P_{II}, P_{III}, R_{III}.

Наиболее выраженные изменения на ЭКГ наблюдались обычно у больных тяжелой бронхиальной астмой, на высоте тяжелых приступов, с наиболее выраженными вентиляционными нарушениями и снижением парциального давления.

М. М. Деева (1964), проводя векторкардиографические исследования детей в возрасте 5—14 лет, обнаружила деформации и уменьшение площади петли *QRS* у детей в приступном периоде болезни, у половины детей — увеличение конечной части петли *QRS*, особенно в I и III отведениях.

Механическая деятельность сердца. Поликардиографические и реографические исследования (реограмма легочной артерии) с последующим анализом фазовой структуры механической систолы раздельно левого и правого желудочков сердца, проведенные нами, обнаружили в приступном периоде болезни изменение сократительной функции миокарда и того и другого разделов сердца. Это свидетельствует о морфологическом и функциональном единстве правых и левых отделов сердца, а также о том, что при бронхиальной астме сердце в целом подвержено отрицательному влиянию общих факторов болезненного процесса. Однако сдвиги кардиодинамики в правом желудочке встречались все же несколько чаще (у $^{2}/_{3}$ детей), чем в левом (у $^{1}/_{2}$).

Сдвиги эти были разнообразны. В правом желудочке они характеризовались чаще всего увеличением продолжительности периода изометрического сокращения и фазы напряжения, укорочением фазы изгнания, что характерно, согласно клинико-физиологическим исследованиям (К. Уиггерс, 1957; В. В. Парин, Ф. З. Меерсон, 1960; В. Л. Карпман, 1965), синдрому нагрузки сердца сопротивлением или изометрическому типу гиперфункции миокарда. Подобные изменения можно представить как следствие возникающей во время приступа гипертензии в системе легочной артерии. И действительно, у некоторых таких детей в приступном периоде были зарегистрированы и другие косвенные признаки повышения давле-

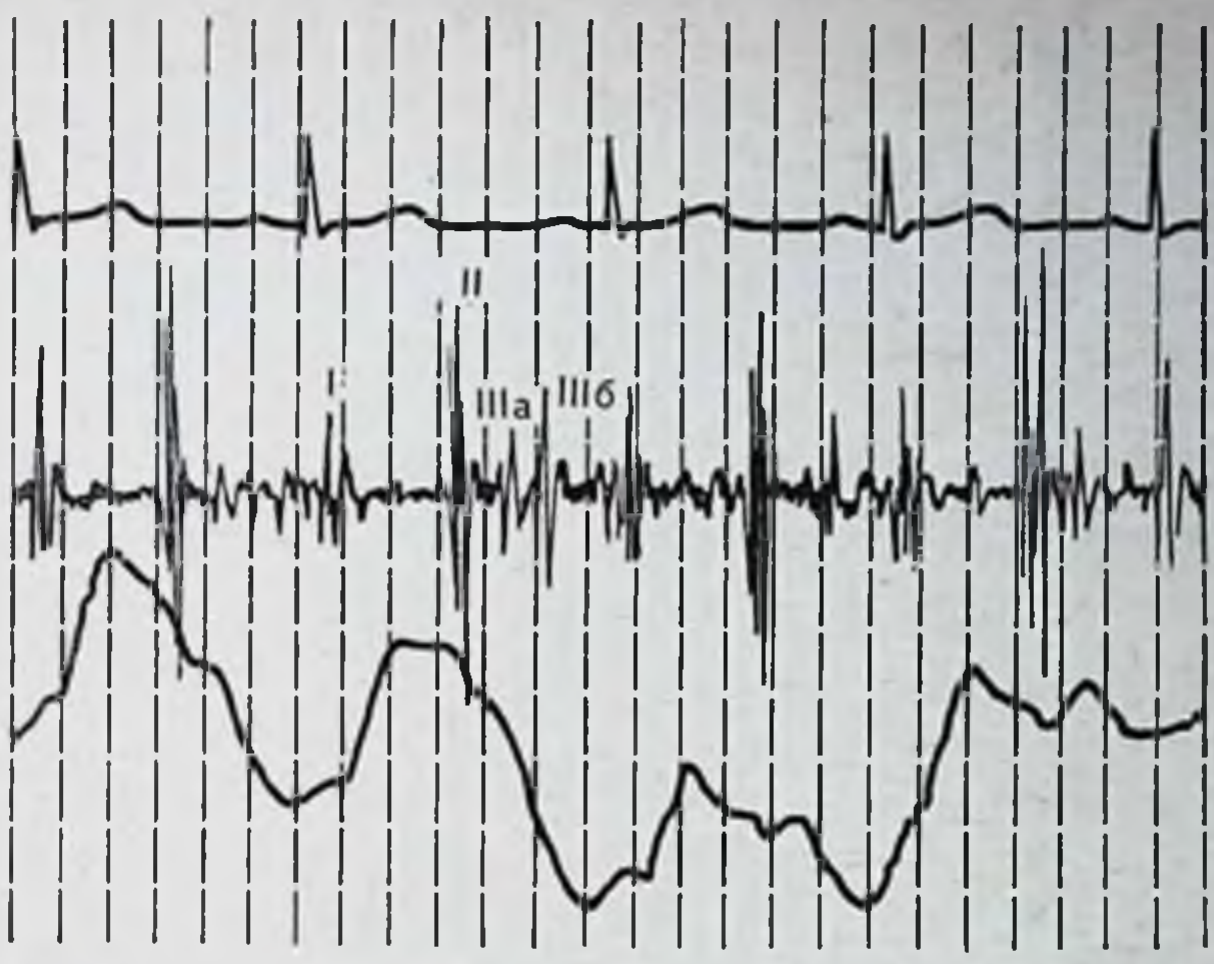

Рис. 55. ЭКГ с верхушки сердца и СФГ с сонной артерии Иры М., 5 лет, с бронхиальной астмой.

На ФКГ — уменьшение амплитуды I тона, увеличение амплитуды II тона и усиление его легочного компонента, высокоамплитудный лево- и правожелудочковый III тон, систолический шум; на СФГ — неустойчивость формы и амплитуды кривой.

ния в малом круге кровообращения: на ЭКГ — высокие остроконечные зубцы $P_{II, III}$, на ФКГ — усиление легочного компонента II тона и сосудистого компонента I тона (рис. 55), на реограмме легочной артерии — замедленный ее подъем, уплощение и растянутость вершины (рис. 56).

Кардиодинамика в левом желудочке характеризовалась в основном теми же признаками. Однако у некоторых детей установлено не укорочение, а удлинение фазы изгнания, что отражает изотонический тип гиперфункции миокарда и характерно для синдрома нагрузки сердца объемом. Сравнение данных поликардиографии с результатами исследования гемодинамики методом тахоосциллографии подтверждало правомочность подобной трактовки фазовых сдвигов, поскольку у ряда детей обнаруживалось увеличение ударного объема сердца.

При инфекционно-аллергической форме бронхиальной астмы, а также при тяжелых формах заболевания сдвиги кардиодинамики фиксировались более часто. Во внеприступном периоде (при легком и среднетяжелом течении болезни) нарушения кардиодинамики у большинства детей отсутствовали, при тяжелом течении они

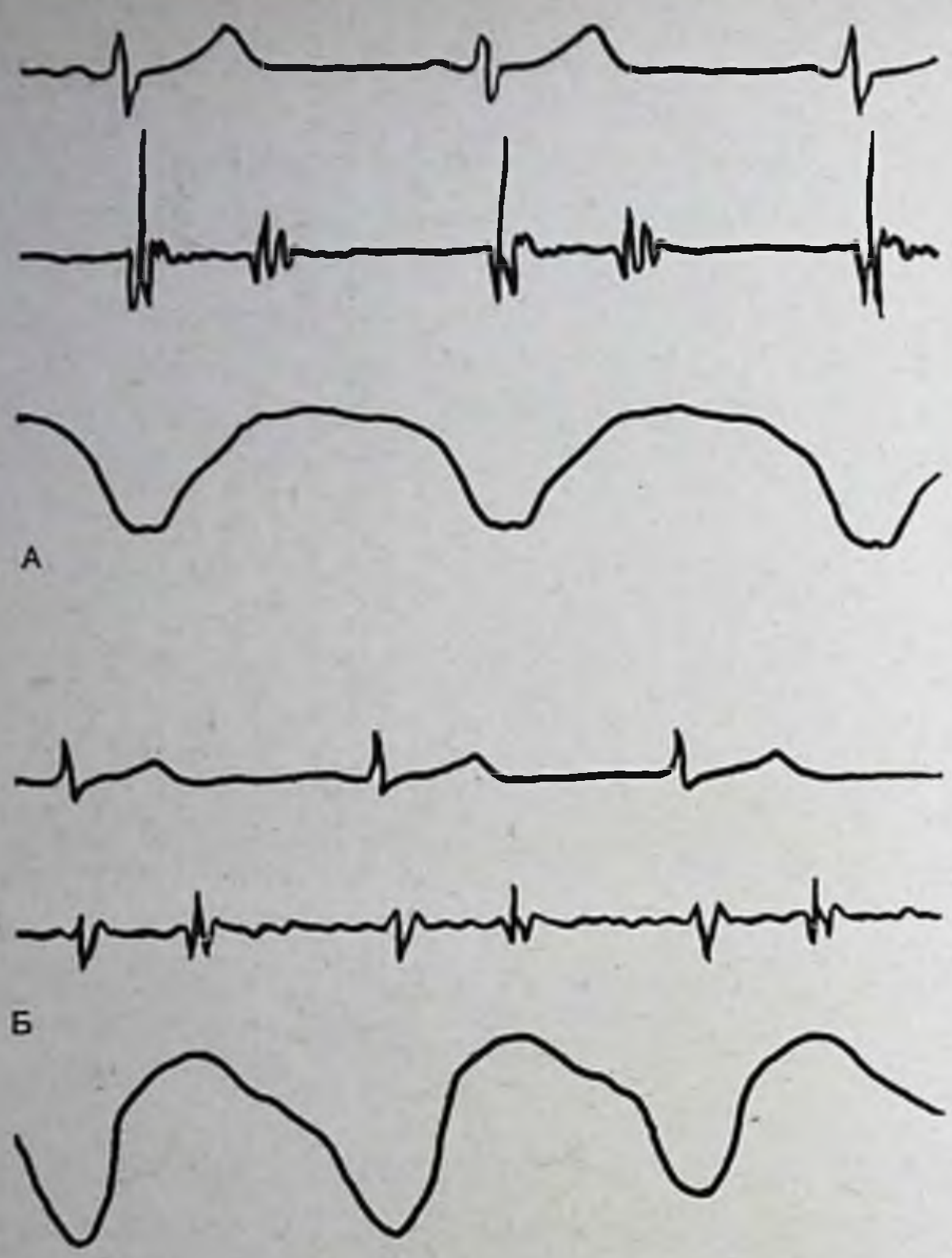

Рис. 56. Реограмма легочной артерии.

А — Сашн Л., 4 лет, с бронхиальной астмой, в приступном периоде; Б — здорового мальчика того же возраста. При бронхиальной астме замедлен подъем кривой, уплощена и растянута вершина.

сохранялись, но степень их уменьшалась. Наличие сдвигов внутрисердечной гемодинамики у детей, больных бронхиальной астмой, находит свое подтверждение также в исследованиях Ю. Л. Зубиашвили (1965), Б. Л. Тальписа (1973), применявших метод реопульмонографии.

Б. Л. Тальпис отмечает, что наибольшие изменения фазовой структуры систолы правого желудочка выявляются у детей с тяжелой бронхиальной астмой в острый период заболевания. У большинства больных отмечалось снижение ударного объема (определявшегося по величине реографического индекса), сочетавшееся с тахикардией, увеличением фазы напряжения и укорочением периода изгнания правого желудочка. Было выявлено два варианта изменений. При первом варианте укорочение

фазы изгнания происходило за счет периода редуцированного изгнания, при увеличении длительности периода максимального и быстрого изгнания. Эти фазовые сдвиги сопровождались снижением корригированных (отнесенных к величине реографического систолического индекса) показателей средней скорости медленного изгнания и максимальной скорости быстрого изгнания. Подобные сдвиги косвенно свидетельствуют о повышении сосудистого сопротивления в малом круге кровообращения, снижении сократительной способности правого желудочка и о возникновении адаптационных сдвигов в структуре его систолы.

При втором варианте основной особенностью показателей реопульмонограммы было заметное укорочение периода максимального изгнания в сочетании с выраженным увеличением корригированной скорости медленного и максимального изгнания, что, по мнению автора, указывало на участие в легочном кровообращении артерио-венозных анастомозов между сосудами малого круга кровообращения. Вследствие раскрытия анастомозов кровоток в отдельных участках легких осуществляется путем шунтирования крови из артериальной в венозную систему малого круга кровообращения (минуя капилляры, осуществляющие газообмен) и мелкие артерии, оказывающие наибольшее сопротивление (М. Навратил и др., 1967; А. П. Зильбер, 1971). В связи со сказанным Б. Л. Тальпис делает предположение, что увеличение относительной скорости выброса крови в период быстрого изгнания и укорочение длительности периода максимального изгнания может быть обусловлено облегчением выброса крови в упомянутые выше анастомозы, не оказывающие столь высокого сопротивления, как артериолы и капилляры.

Второй вариант изменений реопульмонограммы наблюдался у больных в остром периоде и при длительном астматическом состоянии.

В межприступном периоде бронхиальной астмы у некоторых тяжелобольных сохранялись изменения, аналогичные таковым в острой фазе заболевания.

Тахоосциллографические исследования выявили достоверное повышение (как при атопической, так и при инфекционно-аллергической форме заболевания) минимального, среднего, бокового и в меньшей степени максимального артериального давления, особенно

значительное в приступном периоде бронхиальной астмы и при тяжелом ее течении; пульсовое давление сохранялось в пределах возрастной нормы. Однако необходимо отметить, что при общей тенденции к повышению артериального давления наблюдались отдельные случаи с нормальным и даже пониженным артериальным давлением.

Величина ударного объема сердца и сердечного индекса при среднетяжелой форме заболевания вне приступа была статистически достоверно увеличена. Так, у детей с атопической формой бронхиальной астмы ударный объем составлял 40 мл, с инфекционно-аллергической — 36 мл (при норме 31 мл; $P<0{,}001$). При индивидуальном анализе выявлено, что при атопической астме высокие значения ударного объема (свыше 40 мл) были у 57%, пониженные (менее 30 мл) у 18% детей, при инфекционно-аллергической астме высокие значения у 36%, низкие — у 26% детей. В приступном периоде отмечалось относительное снижение величин ударного объема, однако у 9% детей он был тоже увеличен.

При тяжелой форме заболевания, как во время приступа, так и вне его, наблюдалось уменьшение ударного объема и систолического индекса.

С величиной сердечного выброса, как известно, тесно связаны показатели периферического сопротивления. Результаты исследований показали, что периферическое сопротивление кровотоку изменялось у детей также в зависимости от периода и тяжести течения болезни: при нетяжелом течении бронхиальной астмы оно изменялось адекватно динамике сердечного выброса и при увеличении последнего имело тенденцию к снижению. В приступном же периоде бронхиальной астмы периферическое сопротивление кровотоку превышало нормы показателей. В 23% наблюдений отмечались высокие показатели удельного периферического сопротивления, превосходящие 30 условных единиц (при норме 19,5 единицы). В период приступа удушья в части наблюдений физиологические соотношения сердечного выброса и периферического сопротивления кровотоку были нарушенными.

При исследовании детей старшего возраста (7—15 лет) методом тахоосциллографии А. А. Калинина (1972) выявляла во время приступа затрудненного дыха-

ния и в ближайшие сроки после него (когда наблюдались значительные нарушения функции внешнего дыхания) тахикардию, уменьшение ударного и минутного объемов сердца, увеличение удельного периферического сопротивления.

На высоте приступа было установлено увеличение минимального, бокового систолического и среднего артериального давления. Максимальное давление оставалось нормальным.

В межприступном периоде у большинства детей происходила нормализация всех показателей гемодинамики. Однако у ряда больных регистрировались те же изменения, что и в приступном периоде, не менее выраженные.

Нарушения периферического кровообращения находили свое отражение и в показателях сфигмографии и реовазографии.

При среднетяжелом течении болезни, вне приступа, характерным было замедление величин скорости распространения пульсовой волны по крупным артериальным сосудам мышечного и эластического типов, свидетельствующее о снижении их тонуса. Во время приступа, а при тяжелом течении болезни и вне его наблюдалось увеличение значений этих величин, что говорило о повышении тонического напряжения стенки крупных сосудов.

Л. А. Калинина (1972) у детей старшего возраста во время приступа также выявила увеличение скорости пульсовой волны в сосудах мышечного и эластического типов на 30—50%.

По данным реовазографии предплечий (И. В. Келлер, 1969) установлены признаки, характерные для повышенного сосудистого тонуса и явлений венозного застоя в периферических сосудах — удлинение времени максимального кровенаполнения сосудов, уплощение вершины реографической кривой, появление венозной волны (рис. 57). Эти признаки в большей степени были выражены в приступном периоде и при тяжелом течении заболевания.

Полученные результаты свидетельствуют о том, что при бронхиальной астме у детей раннего и старшего возраста функции системы кровообращения заметно изменяются, причем изменения претерпевают как периферическое, так и центральное звено гемодинамики.

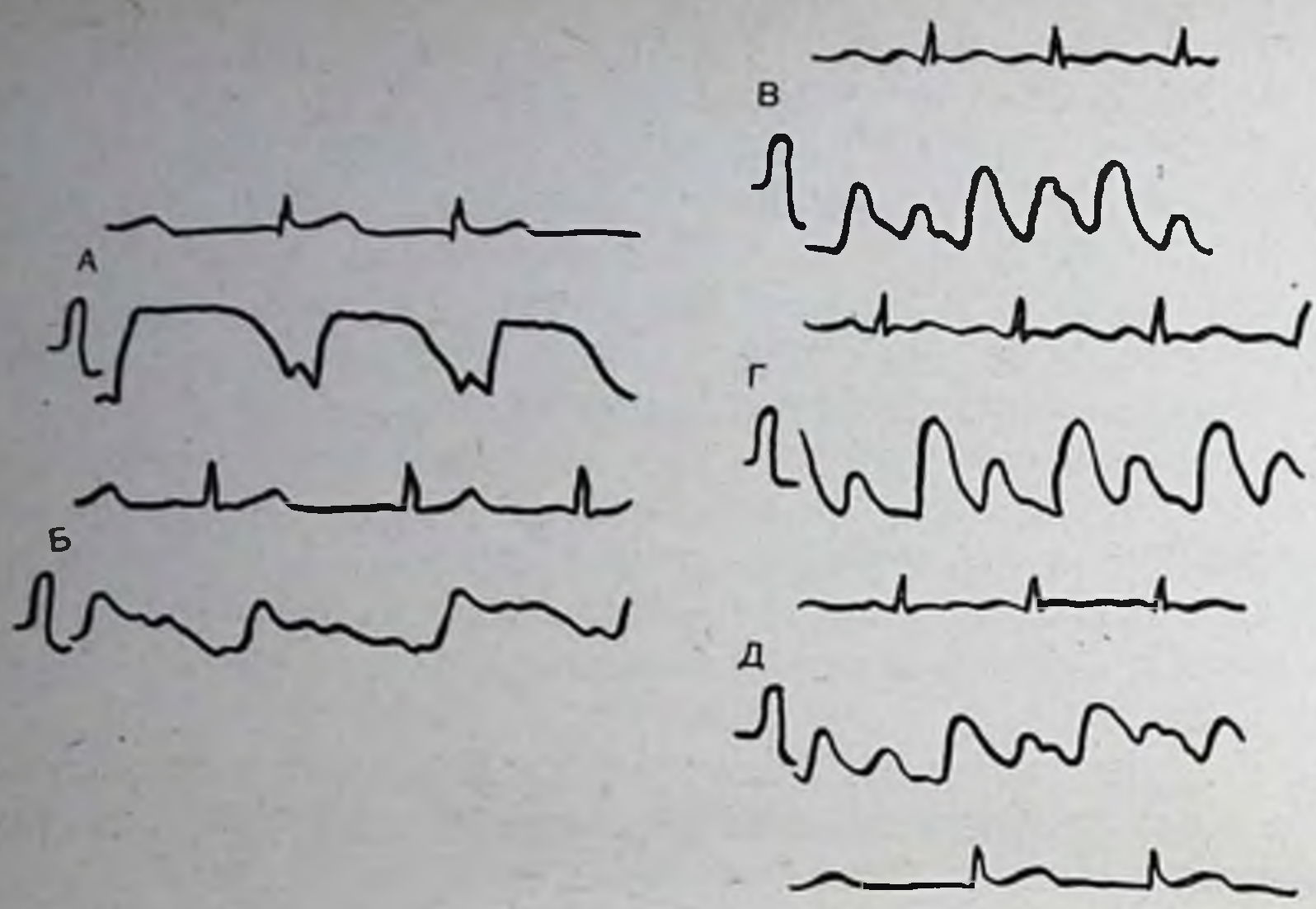

Рис. 57. Реовазограмма правого предплечья.

А — Оли К., 3 лет, больной бронхиальной астмой; Б — здоровой девочки того же возраста; В, Г, Д — детей 2; 3; 5 лет с бронхиальной астмой. Разная степень выраженности венозной волны, варианты изменения формы кривых.

Можно полагать, что выявленные нарушения являются частично компенсаторными и адаптационными, как, например, увеличение ударного объема (компенсация недостатка кислорода), снижение тонуса крупных артериальных сосудов (приспособительная реакция для облегчения работы сердца по продвижению крови на периферию), увеличение фаз напряжения и изометрического сокращения (в ответ на затруднение кровообращения в легких) и др.

Другие же имеющиеся изменения (спазм периферических артериальных сосудов, явления застоя в венозной системе, уменьшение ударного объема и др.) несомненно обусловлены самим аллергическим процессом, интоксикацией, нарушением нейро-эндокринных механизмов регуляции кровообращения и нарушением метаболизма, гипоксией и гипоксемией. Все эти изменения в системе кровообращения могут явиться предпосылками для формирования при длительном и тяжелом течении заболевания «легочного сердца».

Глава X

ЦИРРОЗ ПЕЧЕНИ

Хронические диффузные заболевания печени у детей по тяжести течения и прогнозу представляют весьма серьезную патологию. При этом тяжелом недуге, сопровождающемся интоксикацией организма, вызванной нарушением многообразных и сложных функций печени и весьма часто повышением давления в системе воротной вены, в патологический процесс вовлекается весь организм, в том числе и система кровообращения.

По данным литературы, $^1/_5$ больных циррозом печени погибает от явлений сердечно-сосудистой недостаточности (А. Л. Мясников, 1956).

Печень и портальная система являются важным звеном в кровообращении. В печень кровь поступает по воротной вене и печеночной артерии. В сосудах портальной системы содержится около 20% циркулирующей крови (Bradley, 1958; Even e. a., 1965), а при замедлении кровотока — более половины крови (Б. А. Долго-Сабуров, 1958).

По данным В. В. Парина и Ф. З. Меерсона (1965), у взрослого человека за 1 мин через портальное русло в среднем протекает 1,5 л крови, т. е. примерно $^1/_3$ минутного объема крови. Изменение тонуса сосудистого русла печени в значительной степени регулирует отток крови из селезенки и сосудов кишечника. Авторы предполагают, что нервно-сосудистый механизм регулирует поступление артериальной крови в портальное русло и обеспечивает оптимальную смесь портальной и артериальной крови. Поступающая в печень артериальная кровь, богатая кислородом, составляет 10—35% общего количества печеночной крови (Hardin e. a., 1963, и др.) и более чем наполовину удовлетворяет ее потребность в кислороде (А. Фишер, 1961; Henning, Demling, 1961).

Давление в портальной системе у здоровых взрослых людей колеблется в пределах 120—170 мм вод. ст. (М. Д. Пациора, 1959; А. Р. Алиев, 1966, и др.), а у детей — 121±7 мм вод. ст. (Л. И. Малинина, 1965).

Внутрипеченочное, портальное и селезеночное давление почти одинаковы (В. А. Обухов, 1963; В. В. Парин, Ф. З. Меерсон, 1965). В портальном русле кровоток осуществляется за счет незначительной разницы между давлением во внепеченочных и внутрипеченочных разветвлениях воротной вены (В. А. Лавров, 1968). В связи с большим общим сечением капиллярного русла печени и низким давлением кровоток в этой области замедленный.

Патологические процессы в печени могут вызывать резкое нарушение кровообращения в ней, что особенно выражено при циррозе печени.

По классификации, принятой на V Панамериканском конгрессе гастроэнтерологов в Гаване (1956), циррозы печени подразделяются

на три основные группы: портальный, постнекротический и билиарный.

Сведения о частоте различных форм цирроза печени среди детей неоднородны. По данным Е. Н. Тер-Григоровой (1964), Ю. Е. Малаховского с соавторами (1970), у детей постнекротические формы цирроза наблюдаются чаще, чем портальные. Е. Н. Тишина с соавторами (1967) чаще находили смешанную форму, затем портальную и реже — постнекротическую форму цирроза. И. С. Дергачев с соавторами (1969) в большинстве случаев отмечали портальную форму цирроза печени.

Основными морфологическими признаками цирроза печени считаются: дистрофические изменения печеночных клеток, диффузное разрастание соединительной ткани, узловая регенерация печеночных клеток, нарушение нормальной дольковой и сосудистой архитектоники и циркуляторных соотношений. Портальная форма цирроза печени формируется на базе дистрофически-регенеративных процессов, а постнекротическая на основе более или менее массивного некроза печени, последующей коллагенизации спавшейся стромы и узловой регенерации сохранившейся части печеночной дольки.

Появление узловатых регенератов и рубцевания соединительной ткани вызывает сужение или облитерацию мелких разветвлений венозных сосудов, затрудняет отток крови по ним, приводит к застойной гипоксии, в результате чего и развивается внутрипеченочная форма портальной гипертензии (Е. Е. Тер-Григорова, 1964, 1968; А. И. Струков, 1967; И. С. Дергачев и др., 1969; Read, 1968, и др.).

Для ранней стадии цирроза характерна начинающаяся перестройка архитектоники печени с единичными узлами регенератов. При сформировавшемся циррозе обнаруживается глубокая перестройка архитектоники печени с наличием множественных узлов регенератов, окруженных зрелой соединительной тканью. Портальное русло печени деформируется, обедневает. Обеднение венозно-сосудистого рисунка печени приводит к уменьшению количества внутрипеченочной венозной крови и замедляет ее циркуляцию (В. В. Парин, Ф. З. Меерсон, 1965; Vetter e. a., 1965) вследствие значительного застоя и в портальной системе нарастает степень поражения паренхимы печени. Л. А. Эндер с соавторами (1969) строгой зависимости между морфологическими изменениями и степенью портальной гипертензии не усматривают. Они считают, что уровень портального давления зависит от функционального состояния печени и степени развития компенсаторных механизмов (коллатеральный кровоток, стаз и др.).

Клиническим проявлением портальной гипертензии (периоду внепеченочной сосудистой декомпенсации) предшествует: 1) период внутрипеченочной сосудистой компенсации; 2) период внутрипеченочной сосудистой декомпенсации; 3) период внепеченочной сосудистой компенсации (Г. Г. Караванов, М. П. Павловский, 1966).

Изменения внутрипеченочного и портального русла увеличивают сопротивление току крови и способствуют развитию коллатерального кровообращения как компенсирующего механизма портальной гипертензии (В. В. Парин, Ф. З. Меерсон, 1965, и др.). Развитие коллатерального кровообращения (в частности, расширение вен пищевода)

у детей, больных циррозом печени, было выявлено при внутрипортальном давлении 250 мм вод. ст., а при внепеченочной форме — 220 мм вод. ст. (В. А. Лавров, 1966).

Через развитую коллатеральную сосудистую сеть кровь, минуя печень, непосредственно течет в полую вену, что приводит к повышению давления (Л. Л. Гугушвили и др.).

З. А. Бондарь, В. Г. Ивков (1968) указывают на наличие портопульмонального коллатерального кровообращения, что вызывает сброс крови из воротной системы в венозные сосуды малого круга кровообращения. Развитие коллатерального кровообращения еще более ухудшает кровоснабжение печени и способствует прогрессированию цирроза (Х. Х. Мансуров, 1965; Г. С. Мигницкий, 1967).

По данным большинства авторов, основные изменения претерпевает венозная внутрипеченочная сеть, а артериальное внутрипеченочное русло изменяется незначительно (Г. С. Мигницкий, 1967; Hulten, 1966). Вследствие этого количество артериальной крови, поступающей в печень, не уменьшается, а даже увеличивается и потребность печени в кислороде в основном удовлетворяется за счет артериальной крови. Однако некоторые авторы (М. Д. Пациора, 1969) указывают, что при циррозе деформируются и суживаются не только венозные, но и артериальные внутрипеченочные сосуды, в результате чего уменьшается поступление в печень и артериальной крови. Наряду с указанными выше патологическими и компенсаторными процессами в сосудистой системе печени при ее циррозе возникают изменения и внутрисердечной и общей гемодинамики, а также нарушения метаболизма и электрической активности сердечной мышцы.

Наши исследования (Р. Ф. Лабадзе, М. К. Осколкова, А. Г. Пугачев, А. Ш. Симоношвили, Г. А. Красина, 1971, 1972), проведенные у 70 детей с циррозом печени и синдромом портальной гипертензии (в возрасте 5—16 лет), подтверждают это. У обследованных нами детей тяжесть течения болезни нарастала с возрастом. У всех был выражен гепато-лиенальный синдром.

При начальной форме портального цирроза портальная гипертензия у всех больных была компенсированной (без явного развития коллатерального кровообращения). Давление в печени колебалось от 100 до 250 мм вод. ст., а в селезенке — от 80 до 270 мм вод. ст. (при норме 80—150 мм вод. ст.). Клинические проявления сердечно-сосудистых нарушений встречались редко и были выражены незначительно — у некоторых детей отмечалось небольшое приглушение тонов сердца, мягкий систолический шум, небольшое снижение артериального давления.

При сформированном портальном циррозе давление в печени было выше — колебалось в пределах 250—350 мм вод. ст., у части детей имелось варикозное расширение вен пищевода. Клинические симптомы нарушения сердечной деятельности были более выражены: у некоторых детей отмечалось расширение границ сер-

дечной тупости, были приглушены тоны сердца, прослушивался систолический шум.

При тяжелом течении сформированного портального цирроза состояние детей было тяжелое. Давление внутри печени и в селезенке было высокое — 300—400 мм вод. ст. У всех детей имелось варикозное расширение вен пищевода и желудка, у некоторых — асцит. При объективном исследовании сердечно-сосудистой системы почти у всех детей отмечалось расширение сердца влево или вправо или равномерно в обе стороны, прослушивался систолический шум. У части детей были приглушены тоны сердца, снижено артериальное давление.

При постнекротическом циррозе явления со стороны системы кровообращения были такими же.

Электрическая активность сердца. Электрокардиографические исследования позволили выявить разнообразные нарушения биоэлектрической активности миокарда. Суммарные данные основных электрокардиографических изменений приведены в табл. 30. Из табл. 30 видно, что довольно часто встречается изменение ритма сердечных сокращений: как правило, тахикардия, реже брадикардия, изредка гетеротопный ритм. Нарушения ритма, очевидно, могут быть объяснены расстройством нервной регуляции, функциональной недостаточностью сердечно-сосудистой системы и др., возникающими на почве интоксикации организма, нарушений обмена веществ, анемии (часто сопровождающих цирроз печени).

У взрослых больных также развивается тахикардия (Л. М. Свирин, 1967; Б. М. Ашуров, 1969, и др.), однако, по данным некоторых авторов (А. Л. Мясников, 1956; В. Ф. Машагатов, 1956; С. И. Василевская, 1966, и др.), чаще имеет место брадикардия.

Отклонение электрической оси сердца влево и его горизонтальную электрическую позицию у детей с циррозом печени можно объяснить высоким стоянием диафрагмы, вызванным увеличением печени и селезенки, накоплением жидкости в брюшной полости, функциональной перегрузкой левых отделов сердца в связи с изменениями характера внутрипеченочного и общего кровообращения, наблюдаемыми у таких больных.

Изменения предсердного зубца *P* заключались чаще в различных его деформациях (заостренность, расщеп-

ление) и реже в изменениях амплитуды. Они наблюдались, как правило, и в стандартных, и в грудных отведениях, реже — только в стандартных.

Таблица 30

Основные изменения электрокардиограммы у детей с циррозом печени и синдромом портальной гипертензии

Электрокардиографические изменения	Портальный цирроз (38 детей)	Постнекротический цирроз (36 детей)
Тахикардия	19	16
Брадикардия	8	3
Экстрасистолия	1	1
Зубец *P*		
Изменение формы	12	9
Увеличение амплитуды	6	1
Уменьшение »	4	2
Увеличение длительности	2	—
Комплекс *QRS*		
Изменение формы	4	7
Увеличение длительности	6	5
Зазубренность и уширение зубца *S* в отведении V_{1-2}	7	12
Зубец *T*		
Увеличение амплитуды	3	5
Уменьшение »	24	20
Изменение формы	11	12
Смещение интервала *S—T* от изоэлектрической линии вниз	2	5
Увеличение длительности $Q—T^1$	9	7
Увеличение длительности *Q—T*	10	6
Отклонение электрической оси влево	9	8
Отклонение электрической оси вправо	5	6

У детей с развитой сетью коллатерального кровообращения нередко отмечалось увеличение амплитуды

зубца *P* во II и III стандартных отведениях и в позиции электрода V_1 и V_2, что можно рассматривать как ранний признак компенсаторной гиперфункции правого предсердия.

Гиперфункция правых отделов сердца, в том числе и правого предсердия, может быть обусловлена увеличением общего объема циркулирующей крови и усилением ее притока через порто-пульмональные анастомозы в малый круг кровообращения.

Изменения зубца *R* — повышение амплитуды в I и II стандартных отведениях, в левых грудных отведениях или повышение его амплитуды в правых грудных отведениях в сочетании с отклонением электрической оси сердца вправо и увеличением амплитуды зубца *S* в отведениях V_1, V_2 и дискордантным направлением зубца *T* в тех же отведениях косвенно свидетельствует о систолической перегрузке желудочков, что, возможно, связано с гемодинамическими сдвигами, наблюдаемыми у больных с синдромом портальной гипертензии.

По данным З. А. Бондарь с соавторами (1970), параллельно нарастанию тяжести заболевания, несмотря на развитие дистрофических изменений миокарда, увеличиваются систолический выброс и минутный объем кровообращения, увеличивается объем циркулирующей крови (вследствие нарушения депонирующей функции печени). Увеличение количества циркулирующей крови, развитие коллатерального кровообращения усиливают приток крови к правому сердцу, приводят к гиперфункции правого желудочка. Е. Н. Мешалкин с соавторами (1968), Е. Н. Тареев с соавторами (1970) и др. считают, что для цирроза печени характерна усиленная деятельность сердца с высоким сердечным выбросом.

Наиболее постоянными и частыми изменениями ЭКГ в наших наблюдениях были изменения формы и амплитуды зубца *T* (рис. 58). Они были установлены у 77% детей с циррозом печени и чаще всего выражались в уменьшении амплитуды зубца *T*. Следует заметить, что особенно часто эти изменения зубца *T* обнаруживались у детей с наиболее выраженной диспротеинемией.

Изменения зубца *T* у некоторых детей сочетались со смещением интервала *S — T* книзу от изоэлектрической линии (в основном у детей с постнекротической формой заболевания). Как известно, смещение интервала *S — T* расценивается разными авторами по-разно-

Рис. 58. ЭКГ во II отведении и ФКГ с верхушки сердца Андрея Ж., 12 лет, с тяжелым течением постнекротического цирроза печени. На ЭКГ — снижение амплитуды зубца *T*, на ФКГ — уменьшение амплитуды I тона, систолический шум.

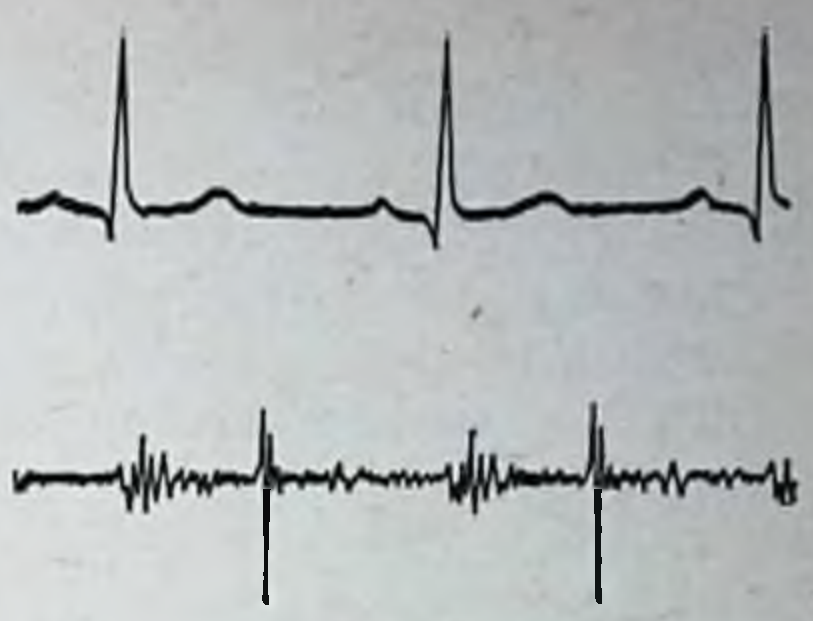

му. Одни связывают его с явлениями гипоксии миокарда (Г. Я. Дехтярь, 1966), другие — коронарной недостаточностью (С. Р. Татевосян, 1962), третьи считают смещение интервала *S — T* в сочетании с изменениями зубца *T* проявлением миокардиодистрофии — миокардоза (М. Н. Тумановский, П. П. Сафонов, 1964; Acito, 1965). Ряд авторов связывают смещение интервала *S — T* с функциональным перенапряжением субэндокардиальных слоев гипертрофированного миокарда или гиперволемией соответствующего желудочка (В. Л. Гладышев, 1962; Я. В. Оберемченко, 1969).

Увеличение длительности электрической систолы в наших наблюдениях было отмечено у 21% детей, главным образом у детей с тяжелой формой постнекротического цирроза и при сформированном портальном циррозе. Удлинение электрической систолы было связано в основном с увеличением длительности интервала *Q — T*, т. е. с замедлением выхода миокарда из состояния возбуждения, что указывает на неэкономную направленность метаболизма в сердечной мышце.

По данным некоторых авторов, у взрослых больных удлинение электрической систолы наблюдается в 65—78% случаев (В. Г. Ивков, 1967; А. Д. Замула, 1968; Acito, 1965, и др.).

Г. Т. Малявин с соавторами (1966) выявили у детей с синдромом портальной гипертензии признаки понижения электрической активности миокарда.

Нарушение функции проводимости (уширение зубца *P*, комплекса *QRS*, удлинение интервала *P—Q*), как можно убедиться из данных табл. 29, встречается сравнительно редко.

Таким образом, результаты электрокардиографических исследований показали, что характер и частота

биоэлектрических нарушений в сердечной мышце зависят от формы и тяжести заболевания.

Механическая деятельность сердца. Фонокардиографические исследования выявили изменение амплитуды тонов (ее увеличение или уменьшение), увеличение длительности тонов, их расщепление, наличие систолического шума. Увеличение амплитуды I тона в наших исследованиях констатировано у 27% , уменьшение у 20% детей с циррозом печени.

Увеличение амплитуды II тона зарегистрировано у 14% и не только на легочной артерии, но и на аорте. Как правило, оно сочеталось с увеличением амплитуды и I тона. Уменьшения амплитуды II тона не наблюдалось. Расщепление I тона выявлено у 71% детей с циррозом печени, т. е. заметно чаще, чем это было отмечено М. К. Осколковой (1967) у здоровых детей (29—42%). Расщепление II тона зарегистрировано у 51% детей. III тон зарегистрирован у 82% детей (чаще, чем у здоровых), при этом у 17% детей он был высокой амплитуды (в основном у детей с тяжелой формой цирроза печени). IV тон установлен на ФКГ у 14% детей, но высокая его амплитуда отмечена лишь в единичных случаях. У 75% детей зарегистрирован систолический шум, который у большинства детей был среднечастотным, невысокой амплитуды и занимал $^1/_2$ или $^2/_3$ систолы. Форма шума чаще убывающая, веретенообразная, реже лентовидная. Частота регистрации систолического шума увеличивалась с нарастанием тяжести заболевания. Эпицентр систолического шума у 73% детей был на верхушке сердца. Более чем у половины детей он одновременно и одинаково отчетливо регистрировался и в точке Боткина.

Особенности ФКГ отражали, таким образом, нарушения механической деятельности сердца и внутрисердечной гемодинамики, асинхронизм в деятельности правых и левых отделов сердца, нарушение функции клапанного аппарата, что находило отражение в изменении амплитуды тонов, более выраженном, чем у здоровых детей, их расщеплении, появлении высокоамплитудных добавочных тонов и систолического шума.

Изучение фазовой структуры механической систолы, проведенное на основе поликардиографии выявило изменения динамики сердечного сокращения. Наиболее характерным было увеличение продолжительности меха-

нической систолы. Оно было установлено у половины детей со сформировавшимся и тяжелым циррозом и у 1/4 детей при начальной форме цирроза и свидетельствовало об ослаблении силы сердечного сокращения. Последнее подтверждалось и уменьшением электромеханического коэффициента. Наблюдалось также увеличение длительности электромеханической систолы. Оно происходило за счет увеличения продолжительности фазы напряжения и периода изометрического сокращения. Эти изменения чаще констатировались у детей со сформировавшимся и тяжелым циррозом печени. Укорочение изометрического сокращения, уменьшение индекса напряжения желудочков было выявлено у 1/3 детей.

По данным литературы и нашим наблюдениям, увеличение продолжительности названных выше фаз свидетельствует об ослаблении сократительной функции сердца, а уменьшение — об ее усилении. Holldack (1951) удлинение фазы изометрического сокращения объясняет уменьшением наполнения сердца, а Blumberger (1949) связывает его с изменением тонуса миокарда.

У 17% детей было установлено увеличение продолжительности фазы преобразования (как правило, у детей со сформировавшимся циррозом и при тяжелом его течении и у единичных детей в начальном периоде заболевания).

Как известно, длительность фазы преобразования зависит от многих факторов и прежде всего от величины давления наполнения(Holldack, 1951; В. Л. Карпман, 1966, и др.). Повышение давления в левом предсердии затрудняет закрытие клапана, приводит к запаздыванию I тона и удлинению фазы преобразования. Однако подобное изменение встречается не только при митральном стенозе, но и при других заболеваниях, не сопровождающихся повышением давления в левом предсердии.

И. Н. Иваницкая (1964), А. И. Левин с соавторами (1966) связывают удлинение фазы преобразования с нарушением обменно-энергетических процессов в сердечной мышце, а таковое, носомненно, имеет место при циррозе печени. Нарушение метаболизма миокарда отражается на его сократительной способности, ее снижении. Это влияет и на скорость повышения внутрижелудочкового давления, замедляя ее и вызывая запазды-

вание замыкания створок клапанов (Н. Н. Савицкий, 1963; С. Б. Фельдман, 1965, и др.). Продолжительность фазы изгнания изменялась в меньшей степени. Увеличение ее продолжительности было выявлено у 14%, уменьшение — у 11% детей. Необходимо подчеркнуть, что нарушения фазовой структуры механической систолы обнаруживались или изолированно — в виде изменения длительности одной из фаз, или в различных сочетаниях и отражали чаще всего снижение сократительной функции сердца. Объяснение последнего можно найти в развитии дистрофии миокарда.

В развитии дистрофических изменений в миокарде, несомненно, определенную роль играют интоксикация организма, связанная с нарушением антитоксической функции печени, а также диспротеинемия и нарушение синтеза гликогена в сердечной мышце. Интоксикация наряду с другими проявлениями вызывает нарушение биохимических процессов в миокарде, что убедительно иллюстрируется на нашем материале характерными изменениями ЭКГ (о которых говорилось выше), свидетельствующими о диффузных процессах в сердечной мышце.

Диспротеинемия может приводить к набуханию мышечных волокон сердца, которое, прогрессируя, способствует распаду миофибрилл и сарколизу и может завершиться фиброзом миокарда.

Указанные изменения объединяют термином «миокардоз» (И. М. Ганджа, 1961; Wuhrman, 1950, 1956; Acito, 1965, и др.).

Наряду с ЭКГ возможность дистрофии миокарда подтверждала в наших исследованиях и ФКГ, на которой, как уже было отмечено, нередко регистрировалось уменьшение амплитуды тонов и увеличение их длительности, расщепление тонов, высокоамплитудный III тон.

Признаки гиперфункции сердца, отмеченные у некоторых детей, можно представить как результат гемодинамических нарушений, возникающих при циррозе печени: увеличение ударного и минутного объема крови, а также сброс крови из воротной вены по коллатералям непосредственно в малый круг кровообращения. Подобные гемодинамические сдвиги способствуют застойным явлениям в малом круге кровообращения и усилению сердечной деятельности. На нашем материале данное положение подтверждается, в частности, результатами

патоморфологических исследований 7 детей с циррозом печени. У 3 из них было отмечено преимущественно утолщение стенки правого желудочка и расширение отверстия легочной артерии, что, по-видимому, было вызвано переполнением малого круга кровообращения и развитием в нем застойных явлений.

В то же время обращало на себя внимание то, что более чем у половины детей с циррозом печени и синдромом портальной гипертензии фазовая структура механической систолы, несмотря на тяжесть болезни, не отклонялась от нормы. Это свидетельствует о высоких компенсаторных способностях системы кровообращения у детей, о наличии больших резервных возможностей миокарда.

Реографическая характеристика кровообращения в печени у детей с синдромом портальной гипертензии. Реогепатография, являясь объективным методом характеристики внутрипеченочной гемодинамики, дала возможность нам совместно с Р. Ф. Лабадзе, Г. А. Красиной, Д. С. Азизовой (1970, 1973) проследить состояние кровенаполнения печени при данной патологии в динамике заболевания.

Реография печени была осуществлена у 140 больных детей в возрасте от 5 до 16 лет. Результаты исследований показали, что у детей с хроническим гепатитом и циррозом печени реогепатограмма претерпевает изменения. Эти изменения в основном сводятся к деформации и снижению амплитуды реографического комплекса, к уменьшению реографического индекса, к изменению ряда других количественных показателей, характеризующих продолжительность систолической и диастолической волн, скорость распространения пульсовой волны и скорость максимального кровенаполнения печени.

У больных хроническим гепатитом по сравнению со здоровыми были достоверно уменьшены систолический и диастолический индексы (СИ$=0{,}76\pm0{,}04$, $P<0{,}001$ · ДИ$=0{,}48\pm0{,}03$, $P<0{,}001$), в среднем на 27 и на 24%, что свидетельствует об уменьшении кровенаполнения органа. Форма реогепатограммы, как правило, не изменялась. Лишь у некоторых детей было выявлено уплощение верхушки систолической волны. Обнаружено незначительное ускорение кровенаполнения печени (укорочение отрезка $X-A$ в среднем до $0{,}114\pm0{,}01$ вместо $0{,}134\pm0{,}02$ у здоровых).

При начальной стадии как портального, так и постнекротического цирроза печени реограммы печени были деформированы в половине случаев — отмечались снижение амплитуды, уплощенность верхушки кривой, более пологие, чем у здоровых детей, подъем и спуск.

При анализе количественных показателей реогепатограммы были выявлены при начальных стадиях портального и постнекротического цирроза во многом сходные изменения. Эти изменения сводились к достоверному уменьшению систолического и диастолического индексов ($P<0,001$), амплитудно-частотного показателя и к увеличению систолического показателя. Однако имелись и некоторые отличия. При портальном циррозе систолический и диастолический индексы изменялись совместно и почти в одинаковой степени (СИ$=0,60\pm0,03$, $P<0,001$, уменьшение на 43%; ДИ$=0,38\pm0,03$, $P<0,001$, уменьшение на 40%), а при постнекротическом циррозе диастолический индекс был уменьшен в значительно меньшей степени, чем диастолический (СИ$=0,59\pm0,04$, снижение на 43%, ДИ$=0,48\pm0,03$, уменьшение на 24%). У больных с постнекротической формой начального цирроза амплитуда диастолической волны была достоверно выше, чем у больных в начальной стадии портального цирроза, соответственно этому был увеличен и коэффициент, отражающий отношение амплитуды диастолической волны к амплитуде систолической, что свидетельствует о более выраженном затруднении кровооттока из печени у больных при постнекротическом циррозе (уже в начальной его стадии).

Эти наши данные не совпадают полностью с результатами исследований В. А. Лаврова (1968), согласно которым реогепатографические показатели у детей с циррозом печени изменяются только в зависимости от тяжести цирротического процесса и не зависят от морфологической формы заболевания.

Уменьшение кровенаполнения печени уже в начальной стадии портального и постнекротического цирроза свидетельствует об изменениях в сосудистой системе печени. Уменьшение кровооттока при постнекротической форме может быть объяснено сдавлением внутрипеченочных венозных сосудов крупными регионарными узлами.

У детей при сформированном циррозе печени как портальной, так и постнекротической формы констатировано

достоверное уменьшение систолического и диастолического индексов, а также амплитудно-частотного показателя. Так, при сформировавшемся портальном циррозе СИ был равен 0,45±0,04, P<0,001, ДИ — 0,35±0,02, P<0,001, амплитудно-частотный показатель 0,69±0,13, P<0,001. При сформировавшемся постнекротическом циррозе СИ равнялся 0,45±0,02, P<0,001, ДИ — 0,34±±0,04, P<0,001, амплитудно-частотный показатель — 0,60±0,06, P<0,001. При сравнении средних величин реографических количественных показателей существенной разницы при разных формах сформированного цирроза не было выявлено, однако у детей с постнекротической формой цирроза изменения этих показателей встречались чаще, чем при портальной форме заболевания. В ряде случаев (в основном при постнекротическом циррозе) было изменено (уменьшено или увеличено) время максимального кровенаполнения печени — отрезок *X — A* реогепатограммы. Укорочение времени подъема систолической волны в данном случае может быть расценено как признак уменьшенного притока крови в печень, а удлинение этого времени указывает на замедленное растяжение сосудистой стенки при поступлении крови. Укорочение времени подъема систолической волны сопровождалось изменением и формы реограммы — систолическая часть кривой имела неровные очертания, диастолическая волна превышала систолическую. Эти изменения характерны как для уменьшенного кровепоступления, так и для замедленного кровооттока.

Реогепатограммы у детей со сформировавшимся циррозом, как правило, были не только сниженной амплитуды, но и деформированы, у некоторых детей отмечалась куполообразная вершина, у другой части — уплощенная. Отмечены дополнительные волны на диастолической части кривой, неровный подъем систолической части. Снижение амплитуды и волнистость систолической части, по данным В. С. Груминского (1969), свидетельствуют о нарушении артериального кровопоступления, а куполообразная форма — о развитии застойных явлений в печени.

При тяжелом течении портального и постнекротического цирроза реограмма печени в большинстве случаев была сильно деформирована (рис. 59), амплитуда ее резко снижена (иногда кривая едва заметна над изоэлектрической линией).

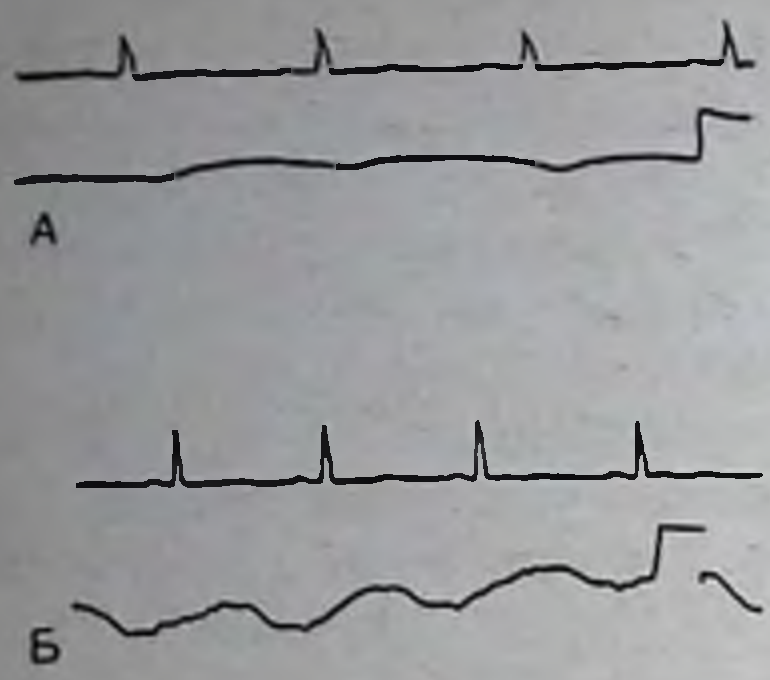

Рис. 59. Реогепатограммы больных детей в возрасте 11 и 14 лет с тяжелым течением постнекротического цирроза печени.

А — резкое снижение амплитуды и уплощение верхушки кривой; Б — куполообразная форма реограммы.

Встречались куполообразная, пилообразная форма кривых, уплощенность верхушки, дополнительные волны на диастолическом отрезке кривой. Эти изменения указывают на резкое нарушение портального кровообращения, уменьшение кровопоступления и кровенаполнения органа вследствие нарушений поступления артериальной крови (пилообразность систолической части) и застойных явлений (куполообразность).

Количественные показатели реогепатограммы заметно уклонялись от нормы. Как при портальном, так и при постнекротическом тяжелом циррозе печени констатировано уменьшение систолического и диастолического индексов, амплитудно-частотного показателя, увеличение отношения амплитуды диастолической части к систолической. Так, при тяжелом клиническом течении портального цирроза СИ составлял $0{,}48 \pm 0{,}03$, $P < 0{,}001$, ДИ — $0{,}40 \pm 0{,}04$, $P < 0{,}001$, амплитудно-частотный показатель — $0{,}70 \pm 0{,}02$, $P < 0{,}001$, отношение амплитуды диастолической части к систолической — $0{,}80 \pm 0{,}04$, $P < 0{,}05$.

При тяжелом течении постнекротического цирроза СИ и ДИ выражались соответственно в цифрах: $0{,}42 \pm 0{,}03$, $P < 0{,}001$; $0{,}33 \pm 0{,}03$, $P < 0{,}001$; амплитудно-частотный показатель — $0{,}61 \pm 0{,}06$, $P < 0{,}001$, отношение амплитуды диастолической волны к систолической $0{,}79 \pm 0{,}03$, $P < 0{,}05$. Установлено также замедление скорости распространения пульсовой волны, свидетельствующее о снижении сосудистого тонуса. Различие между количественными показателями тяжелой формы портального и постнекротического цирроза (кроме последнего из названных выше) было статистически недостоверно.

Среди больных с тяжелой формой портального цирроза у большинства детей имелся асцит. У них наряду с тяжелыми нарушениями функционального состояния печени на реогепатограмме установлена высокая диастолическая волна, указывающая на затруднение внутрипеченочного кровооттока и на развитие сосудистой декомпенсации.

Таким образом, проведенные реографические исследования показали, что изменение кровенаполнения печени в большей степени зависело от стадии заболевания, чем от морфологической формы цирроза, что, вероятнее всего, связано с одинаковыми изменениями архитектоники внутрипеченочных разветвлений воротной вены и обеднением портального русла печени как при портальной, так и при постнекротической формах цирроза. Однако, как об этом уже говорилось выше, у больных с постнекротической формой заболевания сосудистые изменения в виде затруднения кровооттока и снижения сосудистого тонуса были выражены более значительно.

По данным В. С. Груминского (1969), у детей с циррозом печени, хроническим гепатитом и при внепеченочной форме портальной гипертензии наиболее типичными признаками, отражающими нарушение внутрипеченочного кровообращения, являются и изменения характера систолического подъема, деформация вершины, появление плато вслед за едва видимой вершиной или вместо нее, смещение или полное исчезновение дикроты, наличие полидикротизма, выбухающе-пологая форма спуска кривой. К ним же следует отнести увеличение дикроты вследствие сопротивления кровооттоку, что нередко проявляется в виде «седловидного плато», или уменьшение и смещение дикроты к вершине при повышении сосудистого тонуса. Как можно убедиться, данные, полученные В. С. Груминским, аналогичны нашим, приведенным выше. В. С. Груминский выделяет четыре основных типа патологических реогепатограмм: 1) «куполообразная» кривая; 2) «островершинная», 3) «изломанная» и 4) «платообразная». Эти типы, по мнению автора, наряду с клиническими и лабораторными данными могут быть использованы как диагностические признаки патологических процессов в печени. При хроническом поражении паренхимы печени наиболее характерны «изломанная» и «платообразная» формы реогепатограмм. Указанные выше дефор-

мации кривых являются отражением нарушений внутрипеченочного кровенаполнения, возникших вследствие грубых морфологических изменений в области портальных трактов и сосудистых разветвлений, что подтверждено результатами гистологических исследований ткани печени. Реогепатография существенно дополняет функциональные методы диагностики и может способствовать выявлению латентных форм хронически текущих заболеваний печени.

Глава XI

ОСТРЫЙ ЛЕЙКОЗ

Течение лейкоза у детей характеризуется широким вовлечением в патологический процесс различных органов и систем. Отчетливые функциональные и морфологические изменения выявляются и со стороны сердечно-сосудистой системы. Вовлечение сердечно-сосудистой системы в патологический процесс значительно ухудшает течение заболевания. Привлечение инструментальных методов исследования дает возможность выявить признаки поражения сердца, чаще, чем это обнаруживается клинически. Наблюдения, проведенные нами (Т. А. Милохина, М. К. Осколкова, 1970) над 112 детьми в возрасте от 1 мес до 16 лет, больными острым лейкозом, показали, что нарушения деятельности сердца имеют место уже в начальном периоде заболевания. Они проявляются в наличии одышки, тахикардии, приглушенности тонов сердца, появлении систолического шума. Эти изменения можно объяснить нарушениями нервно-гормональной регуляции и метаболизма миокарда, обусловленными токсикозом, сопровождающим это тяжелое заболевание.

В период развернутых проявлений острого лейкоза клинические симптомы со стороны сердечно-сосудистой системы весьма многообразны. Ведущими были жалобы на одышку, сердцебиение. Одышка нарастала по мере прогрессирования анемии и интоксикации и в терминальном периоде имела место почти у всех (98,7%) больных. По мере развития лейкемического процесса усиливалась тахикардия, выявлялись различные нарушения ритма сердца, нарастала глухость сердечных тонов, систолический шум становился продолжительнее, зона его распространения увеличивалась.

У 11% больных прослушивался короткий диастолический шум на верхушке сердца. У 3 детей отчетливо прослушивался шум трения перикарда, связанный с развитием перикардита и обширной лейкемической инфильтрацией перикарда (подтверждено патологоанатомическим исследованием). Отчетливое увеличение левой границы сердца было установлено у 19,6% детей. Расширение границ относительной сердечной тупости в поперечнике (по данным рентгенологического исследования) выявлено у 14,3% детей. Причиной увеличения размера сердца является, по-видимому, его миогенная дилатация.

До начала лечения стероидными гормонами у 53,8% больных выявлено снижение максимального артериального давления и у 71% — минимального. Повышение артериального давления было выявлено лишь у 8,6% детей. Но в течение заболевания, после длительного применения стероидных гормонов уже у 43,7% больных выявлена умеренная гипертензия, а у 41,3% — гипотония.

Электрическая активность сердца. Наиболее полно электрокардиографическая характеристика сердечных изменений при остром лейкозе представлена в работах В. В. Лугининой (1959—1968). Оценивая результаты своих наблюдений, автор отмечает, что нарушения ритма выражались чаще всего в виде синусовой тахикардии и синусовой аритмии. В большом проценте случаев автору удалось наблюдать увеличение систолического показателя до 7% и более.

Характеризуя изменения основных зубцов ЭКГ, В. В. Лугинина отметила у 63% детей изменение амплитуды и формы зубца *P* и значительно чаще снижение амплитуды зубца *T* (в 73% случаев). Нарушения функции проводимости встречались редко. Изменения ЭКГ, по мнению автора, являются отражением тех дистрофических изменений в миокарде, которые возникли в результате усиленной работы сердца в условиях недостаточности питания и снабжения кислородом, а также общей тяжелой интоксикации.

Г. С. Мухамедзянова (1958), проводя электрокардиографические исследования в период разгара заболевания, отмечает снижение вольтажа зубцов, деформации зубца *P*, уменьшение амплитуды зубца *T*, удлинение электрической систолы.

Н. Б. Андреева (1962) выявила на ЭКГ изменения, свидетельствующие о нарушении функции автоматизма,

возбудимости, проводимости и о диффузном поражении мышцы сердца. В период ремиссии автор наблюдала нормализацию электрокардиографических данных; однако у некоторых больных изменения на ЭКГ оставались даже в период длительной ремиссии.

Аналогичные данные приводят в своих работах Р. Э. Мазо (1964), О. Г. Копыткова-Богданович (1965), Т. И. Булычева (1967), О. Ф. Довжик (1970).

По нашим данным (Т. А. Милохина, М. К. Осколкова), уже в начальном периоде заболевания на ЭКГ выявляются нарушения ритма сердца, снижение амплитуды зубцов *P* и *T*, увеличение длительности электрической систолы.

В период развернутых проявлений острого лейкоза нарушения ритма и проводимости сочетались с изменением величины и формы основных зубцов ЭКГ. Так, синусовая тахикардия имела место у 73 % детей. Частота и степень выраженности тахикардии изменялись с возрастом. Средние значения частоты сердечных сокращений в минуту в группе больных от 1 года до 3 лет составила 140±22 в минуту; у детей от 4 до 6 лет — 121±26; с 7 до 12 лет — 112±39 и с 13 до 16 лет — 100±17 в минуту.

Изменения предсердного зубца наиболее отчетливо были выражены у детей раннего возраста (деформация зубца *P* наблюдалась у 38,4% детей этой группы). Снижение амплитуды зубца *T* имело место у детей всех возрастных групп, но наиболее резко оно было выражено также у больных раннего возраста.

Подобную зависимость от возраста, частоты и степени нарушений биоэлектрических процессов в миокарде, очевидно, можно связать с возрастными особенностями реактивности сердечно-сосудистой системы в патологических условиях. Наряду с изменениями зубцов ЭКГ в разгар заболевания отмечено и увеличение продолжительности электрической систолы (у 81,7% детей). С целью углубления оценки функционального состояния миокарда было проведено раздельное изучение отдельных фаз электрической систолы.

Анализ временных соотношений основных фаз электрической систолы показал, что отмечается изменение продолжительности фазы возбуждения ($Q - T_1$) чаще в сторону укорочения (у 35% больных), а также увеличение времени прекращения возбуждения ($T_1 - T$)

во всех возрастных группах. Кроме того, у детей дошкольного возраста восстановительные процессы в миокарде желудочков оказались продолжительнее, чем у детей школьного возраста, что в свою очередь может свидетельствовать о несовершенстве механизмов адаптации сердечно-сосудистой системы у детей этой возрастной группы.

По мере улучшения общего состояния и в период ремиссии наряду с малой выраженностью клинических признаков поражения сердца отмечалась нормализация ритма, повышение вольтажа и восстановление формы основных зубцов ЭКГ. Следовательно, электрофизиологические признаки поражения сердца в большинстве случаев отражали степень активности лейкемического процесса.

Механические проявления деятельности сердца. Особенности фонокардиограммы. Первые результаты фонокардиографического исследования у 46 детей, больных лейкозом, приведены в работе В. В. Лугининой (1964). Автор наблюдала изменения амплитуды и продолжительности I и II тонов, деформацию и расщепление I тона, неустойчивость его амплитуды. Систолический шум был обнаружен у всех обследованных, чаще небольшой амплитуды. Последующие исследования Р. Э. Мазо (1964), О. Г. Копытковой-Богданович, М. Р. Лапидус (1965) в основном подтвердили эти данные. Т. И. Булычева (1967) отмечала снижение амплитуды I тона на верхушке, систолический шум, наиболее отчетливо выраженный в точке Боткина, характеризующийся небольшой амплитудой, веретенообразной или ромбовидной формы.

Как показали наши с Т. А. Милохиной наблюдения, изменение интенсивности (амплитуды) тонов сердца отмечалось уже в период начальных проявлений лейкоза. Эти изменения выражались в основном в снижении амплитуды I тона на верхушке сердца. Систолический шум имел небольшую амплитуду и продолжительность.

Наиболее отчетливые изменения ФКГ выявлены в период развернутых проявлений лейкоза и в терминальном периоде. Продолжительность I тона увеличивалась до 0,18—0,20 (у 35,2% детей), чаще — у детей младшего возраста.

В период ремиссии широкий I тон отмечен только у 24,5% детей, а в терминальном периоде — у 38% детей.

Снижение амплитуды I тона в разгар заболевания обнаружено у 42,2% детей. В терминальном периоде лейкоза уменьшение интенсивности I тона констатировано уже в 62% наблюдений. Увеличение амплитуды I и II тона наблюдалось обычно при выраженной тахикардии и связано, по-видимому, с повышением тонуса симпатического отдела нервной системы и с изменениями гемодинамики. Несколько чаще, чем у здоровых детей, выявляется III тони сердца (в 74,5%).

Систолический шум в разгар заболевания был зарегистрирован у всех детей и в основном был представлен группой осцилляций средней амплитуды (у 53,5% детей) и реже — малой амплитуды. У 50,8% обследованных шум имел веретенообразную или ромбовидную форму, выявлялся одновременно в 3—4 точках регистрации, но максимальная его амплитуда устанавливалась чаще в пятой точке, реже — на легочной артерии или верхушке сердца. В течение заболевания отмечалось изменение длительности и интенсивности систолического шума.

Наибольшая интенсивность систолического шума в разгар заболевания выявлена у детей младшего возраста (систолический шум средней интенсивности у детей до 3 лет наблюдался в 66,7% случаев; с 4 до 6 лет у 54% больных, с 7 до 12 лет и старше только у 50% детей). В период ремиссии систолический шум становился короче, занимал лишь первую треть систолы. В терминальном периоде длительность шума увеличивалась и почти в 20% наблюдений он распространялся на всю систолу.

Учитывая изменчивость систолического шума в различных сердечных циклах и преимущественную регистрацию в первом среднечастотном диапазоне, систолический шум был расценен нами как функциональный, происхождение которого можно поставить в зависимость от изменения состава и скорости кровотока. В случаях выраженной интенсивности шума, преобладания лентовидной или затухающей формы, а также постоянства его во все периоды заболевания систолический шум был отнесен нами к группе органических, миокардиальных, связанных с дистрофическими изменениями миокарда или специфическим поражением сердца (лейкемической инфильтрацией миокарда).

Динамика сердечного сокращения. Особый интерес представляет решение вопроса о состоянии

сократительной функции миокарда, ослабление которой приводит к расстройствам гемодинамики. Поэтому для более углубленного изучения сократительной функции сердца изучены также временные соотношения электрической и механической систол.

Наблюдения показали, что у детей, больных острым лейкозом, удлинение электромеханической систолы отмечалось уже в начальном периоде заболевания.

Средняя продолжительность электромеханической систолы во все периоды заболевания была несколько короче, чем у здоровых детей. В то же время у 9,9% детей отмечалось небольшое увеличение (на 0,05 с) длительности этой систолы. В случаях раннего окончания электромеханической систолы интервал *T* — II тон выражался отрицательной величиной. Раннее возникновение II тона по отношению к зубцу *T* (свыше 0,04—0,06 с), свидетельствующее об энергетически-динамической недостаточности сердца, наблюдалось у 4,2% больных.

Выявлено также явное уменьшение продолжительности механической систолы. Подобные сдвиги внутрисердечной гемодинамики могут быть следствием или гипердинамии миокарда (компенсаторная гиперфункция сердца), или результатом уменьшения ударного объема вследствие ослабления сократительной силы миокарда. Следует отметить, что даже при наступлении ремиссии и улучшении клинических показателей со стороны сердечно-сосудистой системы наблюдалось еще значительное отклонение от нормы продолжительности механической систолы.

В наших наблюдениях отмечалось и изменение систолического показателя механической систолы. Так, при частоте ритма сердечной деятельности от 50 до 180 в минуту, отношение длительности механической систолы к длительности всего сердечного цикла, выраженное в процентах, колебалось от 25 до 58%, в то время как у здоровых детей — в пределах 31—44,8%, т. е. систолический показатель механической систолы при остром лейкозе у детей изменяется по сравнению со здоровыми детьми как в сторону увеличения, так и его уменьшения.

Исследования фазовой структуры сердечного сокращения у детей, больных острым лейкозом, немногочисленны. В. В. Лугинина (1964) у единичных больных находила замедление процесса

асинхронного сокращения. Л. В. Логинова и Л. К. Петрова-Брюханова (1967) обнаружили абсолютное или относительное увеличение длительности фазы напряжения (за счет увеличения времени изометрического сокращения). О. Г. Копыткова-Богданович и М. Р. Лапидус (1965) наблюдали изменения соотношений между длительностью электрической и механической систол.

В наших наблюдениях (О. Ф. Довжик, М. К. Осколкова, 1971) также обнаружено увеличение длительности механической систолы (у 1/3 больных) и нарушение ее фазовой структуры: почти у половины детей, обследованных с острым лейкозом (20 больных), обнаружено увеличение длительности периода изометрического сокращения, у 1/3 — изменение длительности фазы изгнания (в сторону как увеличения, так и уменьшения).

Перечисленные изменения отражают нарушение внутрисердечной гемодинамики и сократительной функции сердца у детей, больных острым лейкозом (компенсаторные и патологические сдвиги в системе кровообращения).

Нарушения наблюдались в основном в соответствии с выраженностью клинических симптомов поражения сердца, но у некоторых детей эти нарушения прогрессировали, несмотря на клиническое улучшение.

Сопоставление результатов клинического, инструментального и патологоанатомического исследований, проведенное Т. А. Милохиной у некоторых детей, показало, что наиболее отчетливые изменения в функциональном состоянии сердечно-сосудистой системы были выявлены в случаях массивной лейкемической инфильтрации оболочек сердца или специфической проводящей системы, а также при появлении обширных кровоизлияний в различные отделы сердца. Кровоизлияния в сердце сочетались и с другими нарушениями кровообращения в виде лейко- и эритростазов, полнокровия вен. Наряду с описанными выше изменениями во всех случаях, закончившихся летально, выявлена паренхиматозная дистрофия и реже — дегенерация сердечной мышцы.

Реографические исследования кровообращения в печени. Анализ литературных данных показывает, что печень поражается в 100% случаев острого лейкоза и нарушения функций печени, особенно выражены при рецидивах и в терминальной стадии острого лейкоза (Е. М. Кучеренко, 1962; Р. В. Осеченская, 1965; Б. Я.

Вялушкин, 1967). Кроме изменений, связанных с лейкемическим процессом, в органах и тканях организма, в частности в печени, при современной комплексной терапии выявляются изменения, связанные с токсическим воздействием специфической терапии (Н. С. Кисляк, 1970; И. В. Кошель, 1970, и др.). Эти изменения относятся к явлениям терапевтически обусловленного патоморфоза.

Поскольку печень является органом, имеющим широко развитую сеть кровеносных сосудов и они претерпевают при остром лейкозе структурные и функциональные изменения, исследование состояния внутрипеченочной гемодинамики приобретает особое значение.

Реографические исследования кровообращения в печени, выполненные Д. А. Подгало (1973) у 95 детей, больных острым лейкозом, обнаружили у них значительные нарушения внутрипеченочного кровообращения.

Форма реогепатограммы отличалась от нормальной более низкой амплитудой, уплощенной вершиной, у 67% детей амплитуда диастолической волны превышала амплитуду систолической. У 57% детей на катакроте регистрировались дополнительные волны. У 6 детей реограмма имела вид ломаной линии. В начальной стадии заболевания установлено уменьшение РИс на 65% и РИд — на 15% и увеличение *B/A* на 50% (отношение амплитуды диастолической волны к амплитуде систолической) и *в/а* на 33% (отношение длительности диастолической волны к длительности систолической части волны). Кроме того, изменялись внутрифазовые и амплитудно-частотный показатели (*b/RR* увеличился на 11%, амплитудно-частотный показатель уменьшился на 55%).

В период первой ремиссии отмечена тенденция к нормализации реограммы, однако разница количественных показателей была недостоверной.

При первом и втором рецидивах болезни обнаружено дальнейшее нарастание изменений всех показателей. Особенно это было заметно при втором рецидиве, при котором было выявлено уменьшение РИс на 74%, РИд на 51% *a/RR* на 17%, амплитудно-частотный показатель на 75%. Наряду с этим увеличились показатели *B/A* на 47%, *в/а* на 66%, *в/RR* на 75%.

Перечисленные выше изменения свидетельствуют о значительных нарушениях внутрипеченочного кровообра-

щения у детей, больных острым лейкозом. Эти нарушения могут быть связаны с изменением структуры и функционального состояния крупных артериальных сосудов печени (инфильтрация стенок сосудов и их склерозирование, уменьшение их кровенаполнения и тонического напряжения), что находит свое отражение в уменьшении РИс, РИд, Q/RR и амплитудно-частотного показателя. Увеличение B/A, b/a, b/RR свидетельствует о затруднении кровооттока из печени и косвенно отражает развитие патологических изменений и в более мелких артериях, артериолах и капиллярах. Эти изменения также можно объяснить инфильтрацией сосудистой стенки клеточными элементами и даже полным закрытием просвета части сосудов. По данным патоморфологических исследований, целые системы сосудистых разветвлений у больных лейкозом могут превращаться из кровеносных в кроветворные (И. В. Давыдовский, 1958, и др.). Прогрессированию нарушений внутрипеченочной гемодинамики может способствовать развитие фиброза печени. Основную роль в развитии фиброзных изменений в печени при остром лейкозе, по-видимому, играет сам лейкемический процесс. Кроме того, по данным Л. А. Махоновой и Т. Е. Ивановской (1970), известную роль могут играть некрозы токсического характера, развивающиеся в результате побочного действия антиметаболитов и гормонов, применяющихся при лечении острого лейкоза.

Таким образом, включение биофизических методов исследования в диагностику сердечно-сосудистых нарушений при остром лейкозе у детей позволяет глубже понять механизмы нарушения деятельности сердца в различные периоды заболевания и должно способствовать своевременному назначению комплекса терапевтических мероприятий, направленных на устранение этих нарушений.

ЛИТЕРАТУРА[1]

Бабский Е. Б., Карпман В. Л. Динамокардиография. М., Медгиз, 1963.

Бриккер В. Н. Нарушение электролитного обмена при сердечно-сосудистых заболеваниях. Л., «Медицина», 1965.

Бураковский В. И., Константинов Б. А. Болезни сердца у детей раннего возраста. М., «Медицина», 1970.

Вульфсон И. Н., Китикарь Ф. М. Тахоосциллография и сфигмография у детей. Кишинев. «Штиинца», 1973.

Гавалов С. М. Хронические неспецифические пневмонии у детей. М. «Медицина», 1968.

Гедеванишвили И. Д. Периферическое кровообращение и особенности его регуляции. М., «Медицина», 1967.

Глаголева В. В., Чечулин Ю. С. Ультраструктурная основа нарушения функций сердечной мышцы. Атлас. М., «Наука», 1968.

Глезер Г. А. Динамика кровообращения при артериальной гипертонии. М., «Медицина», 1970.

Дехтярь Г. Я. Электрокардиографическая диагностика. М., «Медицина», 1966.

Долабчян З. Л. Основы клинической электрофизиологии и биофизики сердца. М., «Медицина», 1968.

Жуков Е. К. Очерки по нервно-мышечной физиологии. Л., «Наука», 1969.

Засухина В. Н., Федорова Е. В. Гипертонические и гипотонические состояния у детей и подростков. М., «Медицина», 1969.

Исаков И. И., Кушаковский М. С., Журавлева Н. Б. Клиническая электрокардиография. Л., «Медицина», 1974.

Калюжная Р А. Физиология и патология сердечно-сосудистой системы детей и подростков. М., «Медицина», 1973.

Карпман В. Л. Фазовый анализ сердечной деятельности. М., «Медицина», 1965.

Кассирский Г. И. Фонокардиография при врожденных и приобретенных пороках сердец. Ташкент, «Медицина», 1972.

Конради Г. П. Регуляция сосудистого тонуса. Л., «Наука», 1973.

Косицкий Г. И., Червова И. А. Сердце как саморегулирующая система. М., «Наука», 1968.

Крохина Е. М. Функциональная морфология и гистохимия вегетативной иннервации сердца. М., «Медицина», 1973.

Куршаков Н. А., Прессман Л. П. Кровообращение в норме и патологии. М., «Медицина», 1969.

Мазо Р. А. Инструментальные методы исследования сердца в педиатрии. Минск, «Медицина», 1964.

Марков Х. М. Аллергическая сенсибилизация и неврогенная гипертония. София, «Медицина и физкультура», 1967.

Меерсон Ф. З. Гиперфункция. Гипертрофия. Недостаточность сердца. Изд. 2-е, доп. и перераб. М., «Медицина», 1968.

Олейник С Ф., Балабаева П. Н. Биомеханика сердца. Изд. Львовск. ун-та. Январь, 1966.

Парин В. В., Меерсон Ф. З. Очерки клинической физиологии кровообращения. М., «Медицина», 1965.

Пугачев А. Г., Гайдашев Э. А. Хирургическое лечение бронхоэктазий у детей. М., «Медицина», 1970.

---

[1] Приводится лишь основная литература монографического характера последних лет.

Рощевский М. П. Эволюционная электрокардиология. Л., «Наука», 1972.
Савицкий Н. Н. Биофизические основы кровообращения и клинические методы изучения гемодинамики. Изд. 3-е, испр. и доп., Л. «Медицина», 1974.
Саркисов Д. С. Регенерация и ее клиническое значение. М., «Медицина», 1970.
Саркисов Д. С., Втюрин Б. В. Электронно-микроскопический анализ повышения выносливости сердца. М., «Медицина», 1969.
Смирнов А. И. Роль тонуса центров блуждающих нервов в экономной сердечной деятельности. М., «Медицина», 1967.
Студеникин М. Я., Абдуллаев А. Р. Гипертонические и гипотонические состояния у детей и подростков. М., «Медицина», 1973.
Струков А. И., Кодолова И. М. Хронические неспецифические заболевания легких. М., «Медицина», 1970.
Тумановский М. Н., Сафронов Ю. Д. Функциональная диагностика заболеваний сердца. М., «Медицина», 1964.
Фитилева Л. М. Клиническая фонокардиография. М., «Медицина», 1968.
Хаютин В. М. Сосудодвигательные рефлексы. М., «Наука», 1964.
Чазов Е. И., Боголюбов В. М. Нарушения ритма сердца. М., «Медицина», 1972.
Шамсиев С. Ш. Клиническая электрокардиография у детей. Ташкент, «Медицина», 1966.
Шамсиев С. Ш. Основы клинической фонокардиографии у детей. Ташкент, «Медицина», 1971.
Яруллин Х. Х. Клиническая реоэнцефалография. Л., «Медицина», 1967.

(Bendall J.) Бендолл Дж. Мышцы, молекулы и движение. Пер. с англ. М., «Мир», 1970.
(Guyton A.) Гайтон А. Физиология кровообращения. Минутный объем сердца и его регуляция. Пер. с англ. М., «Медицина», 1969.
(Hill A.) Хилл А. Механика мышечного сокращения. Старые и новые опыты. Пер. с англ. М., «Мир», 1972.
(Holldack K., Wolf D.) Холлдак К., Вольф Д. Атлас и руководство по фонокардиографии. Пер. с нем. М., «Медицина», 1964.
(Jonas V.) Йонаш В. Клиническая кардиология. Пер. с чешск. Прага. «Гос. изд. мед. лит.», 1966.
(Laborit H.) Лабори А. Регуляция обменных процессов. Пер. с франц. М., «Медицина», 1970.
(Marshall R., Shephard J.) Маршалл Р., Шеферд Дж. Функция сердца у здоровых и больных. Пер. с англ. М. «Медицина», 1972.
(Navratil M., Kadlec K., Daum S.) Навратил М., Кадлец К., Даум С. Патофизиология дыхания. Совместн. изд. на русск. и чеш. языках. М., «Медицина» и Гос. мед. из-во ЧССР, 1967.
Нинова П., Бойкинов И. Аускултация на съерцето и фонокардиография в детската взраст. София, «Медицина и фшкултура», 1974.
(Roberts E., Nowinski W., Caez F.) Робертис Э., Новинский В., Кэз Ф. Биология клетки. Пер. с англ. М., «Мир», 1973.
(Sandrucci M., Bono G.) Сандруччи М., Боно Г. Электрокардиография в детском возрасте с элементами фонокардиографии и баллистокардиографии. Пер. с итал. М., «Медицина», 1966.
(Szent-Gyorgyi A.) Сент-Дьердьи А. Биоэлектроника. Пер. с англ. М., «Мир», 1971.

ОГЛАВЛЕНИЕ

Предисловие 3

ЧАСТЬ ПЕРВАЯ
КРАТКИЙ ОЧЕРК ОБЩЕЙ ФИЗИОЛОГИИ СЕРДЦА

Глава I. О механизмах электрической и механической активности сердца 5

Глава II. Гемодинамика большого и малого круга кровообращения 21

Глава III. Физиологические особенности системы кровообращения в детском возрасте 35

ЧАСТЬ ВТОРАЯ
ИНСТРУМЕНТАЛЬНЫЕ МЕТОДЫ ИССЛЕДОВАНИЯ СИСТЕМЫ КРОВООБРАЩЕНИЯ И ПОКАЗАТЕЛИ ЭТИХ МЕТОДОВ У ЗДОРОВЫХ ДЕТЕЙ

Глава IV. Анализ электрической активности миокарда. Электрокардиография 40

Отведения, техника регистрации и анализа электрокардиограммы 40
Электрокардиограмма здоровых детей 58
Особенности электрокардиограммы в отдаленных правых грудных отведениях у здоровых детей 66
Характеристика электрокардиограммы в отведениях Нэба у здоровых детей 77
Гипертрофия миокарда и ее отражение на электрокардиограмме 81

Глава V. Анализ сократительной функции миокарда, внутрисердечной и общей гемодинамики 97
1. Фонокардиография 97

Физические основы фонокардиографии 98
Техника регистрации и анализа фонокардиограммы . . 100
Особенности фонокардиограммы у здоровых детей . . 101

2. Сфигмография 110

Основы сфигмографии 110
Техника регистрации и анализа сфигмограммы . . . 111
Особенности сфигмограммы центрального и периферического пульса у здоровых детей 115
Скорость распространения пульсовой волны по крупным артериальным сосудам 119

3. Поликардиография 121

Физиологические основы поликардиографии 121
Методика поликардиографии (фазового анализа сердечной систолы) 126

Продолжительность отдельных фаз сердечной систолы у здоровых детей 128
4. Апекскардиография (верхушечная кардиография) 129
5. Кинетокардиография 137
6. Баллистокардиография 143
Физиологические основы баллистокардиографии . . . 144
Изменения баллистокардиографии при дыхании . . . 146
Техника регистрации и анализа баллистокардиограммы 147
Особенности баллистокардиограммы у здоровых детей 150
7. Динамокардиография 153
8. Реография 156
Биофизические и физиологические основы реографии . 156
Техника реографических исследований 159
Дифференциальная реограмма 161
Реокардиография (прекордиальная реография аорты и легочной артерии) 163
Реоэнцефалография 170
Реография печени 179
Реография конечностей 185
9. Тахоосциллография 190
Физические принципы и методика 190
Структурные особенности тахоосциллограммы и основные гемодинамические показатели у здоровых детей . 193

ЧАСТЬ ТРЕТЬЯ

ЭЛЕКТРИЧЕСКАЯ АКТИВНОСТЬ И МЕХАНИЧЕСКАЯ ДЕЯТЕЛЬНОСТЬ СЕРДЦА ПРИ РАЗЛИЧНЫХ ПАТОЛОГИЧЕСКИХ СОСТОЯНИЯХ

Глава VI. **Нарушения ритма сердца** 201
Электрокардиограмма при нарушениях ритма сердца и проводимости 202
Механическая деятельность сердца при нарушениях ритма 227
Изменения фонокардиограммы 227
Динамика сердечного сокращения 233
Глава VII. **Гипертонические состояния** 240
Глава VIII. **Хронические неспецифические воспалительные заболевания легких** 254
Глава IX. **Бронхиальная астма** 275
Глава X. **Цирроз печени** 285
Глава XI. **Острый лейкоз** 300
Литература 309