Karimova M.N. Ulmasov F.G'. Asatullayev A.R. O'raqov G.M.

OVQAT HAZM QILISH TIZIMI O'SMA KASALLIKLARI

O'quv qo'llanma

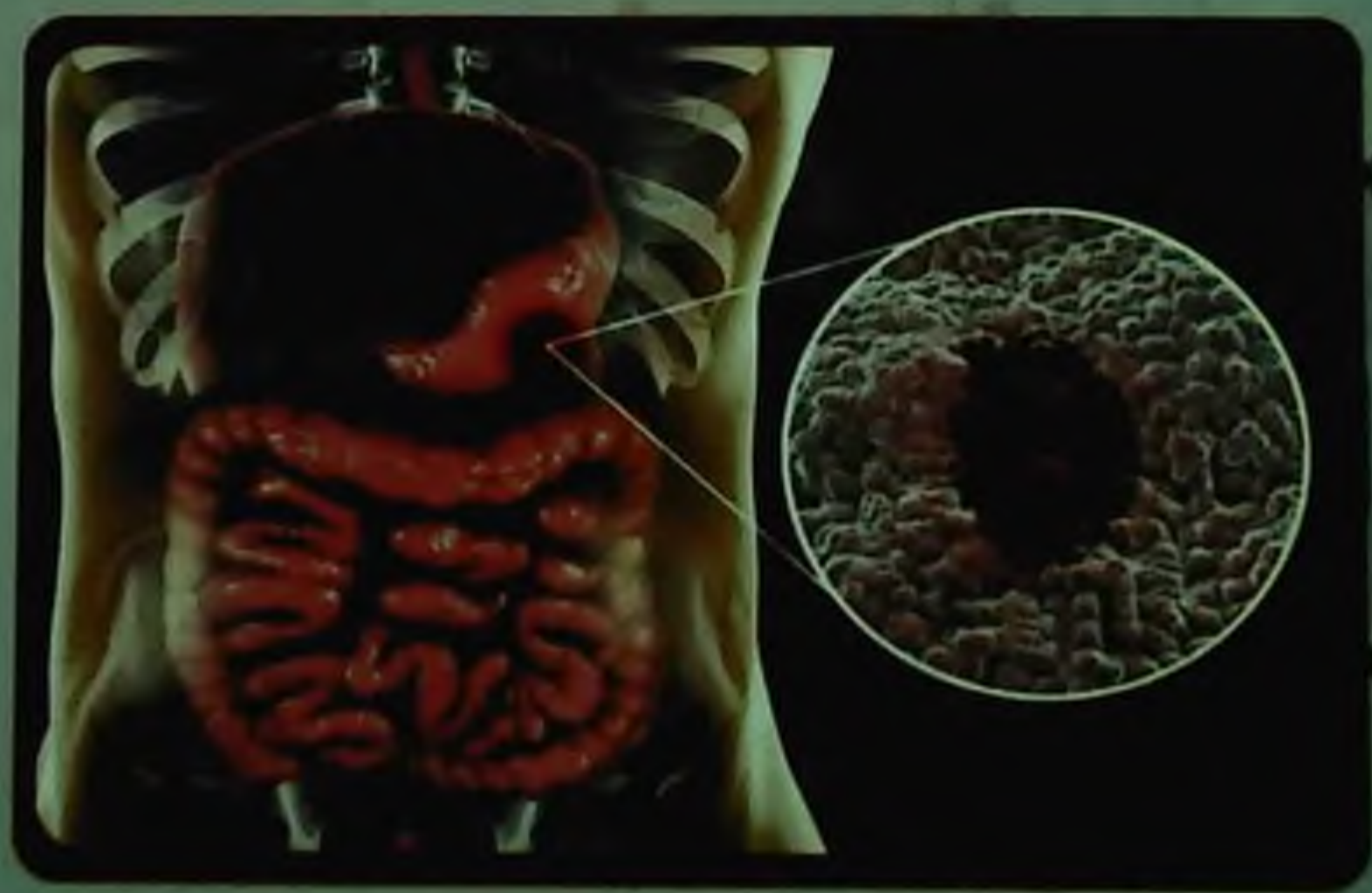

O‘ZBEKISTON RESPUBLIKASI
OLIY VA O‘RTA MAXSUS TA’LIM VAZIRLIGI

O‘ZBEKISTON RESPUBLIKASI SOG‘LIQNI
SAQLASH VAZIRLIGI

SAMARQAND DAVLAT TIBBIYOT UNIVERSITETI

Karimova M.N., Ulmasov F.G’, Asatulayev A.F.,O’raqov G’.M.

OVQAT HAZM QILISH TIZIMI O’SMA KASALLIKLARI

(O’quv qo’llanma)

SAMARQAND – 2024

BBK: 54.132+55.6ya73
UDK: 616.33-006(075.8)

Mualliflar:

Karimova M.N. Samarqand davlat tibbiyot universiteti onkologiya kafedrasi dotsenti, t.f.n.

Ulmasov F.G'. Samarqand davlat tibbiyot universiteti onkologiya kafedrasi mudiri, PhD, dotsent.

Asatullayev A.F. Samarqand davlat tibbiyot universiteti onkologiya kafedrasi assistenti

O'raqov G'M. Samarqand davlat tibbiyot universiteti fiziologiya kafedrasi assistenti

Taqrizchilar:

Mamedov Umid Sunnatovich. Buxoro davlat tibbiyot instituti «Onkologiya» kafedrasi muduri, t.f.d. dotsenti,

Minnulin Irkin Rashidovich. Samarqand davlat tibbiyot universiteti «Onkologiya» kafedrasi dotsenti, t.f.n.

Annotatsiya: O'quv qo'llanmada onkologiya fanining ovqat hazm qilish tizimi a'zolari, jumladan og'iz bo'shlig'i shilliq qavati raki, pastki lab, xalqum, sulak bezlari, qizilungach va oshqozon raki, chambar ichak va to'g'ri ichak raki, oshqozon osti bezi va jigar saratoni kasalliklari haqida, kasalliklarning tarqalish darajasi, etiologiyasi, klinikasi, TNM tizimi bo'yicha tasnifi, ovqat hazm qilish tizimi xavfli o'sma kasalliklarini diagnostikasi va davolash hamda profilaktikasi haqida to'liq ma'lumotlar aks ettirilgan.

Mavzular bo'yicha nazorat savollari, test savollari, vaziyatli masalalar, rasmli testlar berilgan.

O'quv qo'llanma tibbiyot OTM lari studentlari, magistratura rezidentlari, klinik ordinatorlar uchun mo'ljallangan.

ISBN: 978-9910-9039-0-8

MUNDARIJA

SO'Z BOSHI 4
OG'IZ BO'SHLIG'I SHILLIQ QAVATI RAKI 5
PASTKI LAB RAKI 18
HIQILDOQ HALQUM RAKI 32
QIZILO'NGACH SARATONI 38
OSHQOZON RAKI 60
CHAMBAR ICHAK RAKI 90
TO'G'RI ICHAK VA REKTOSIGMOIDAL SOHA RAKI 111
OSHQOZON OSTI BEZI RAKI 126
JIGAR RAKI 139
FOYDALANILGAN ADABIYOTLAR RO'YXATI 160

SO'Z BOSHI

Xavfli o'smalar keng tarqalgan kasalliklardan biri bo'lib, Jahon Sog'liqni saqlash tashkiloti (JSST) bergan ma'lumotlarga ko'ra, so'nggi yillarda dunyoda har yili 9 millionga yaqin odam saraton bilan kasallanadi va ulardan 6 millionga yaqini dunyodan ko'z yumadi. Bu raqamlar sekin-asta o'sib bormoqda. Xavfli o'smalar muammosini yechish sog'liqni saqlash tashkiloti xodimlarining markaziy masalalaridan biri bo'lib kelmoqda.

Odatda onkologik kasalligi bor bemorlar birinchi bo'lib onkologga emas, balki boshqa soha shifokorlariga murojaat etadilar. Xavfli o'smalarning boshlang'ich belgilarini bilish darajasi, uni o'z vaqtida aniqlay olish va bemorni tezda mutaxassislarga yuborilishi ko'pincha bemorning taqdirini hal qiladi.

O'zbekiston Respublikasi mustaqillikka erishgandan keyin kadrlar tayyorlash davlat dasturi tuzilib, tibbiyot sohasida umumiy amaliyot shifokori tayyorlashga o'tilganligi davlat tilida darsliklar yaratishga zaruriyat tug'dirdi. Ushbu o'quv qo'llanmada ovqat hazm qilish a'zolarida uchraydigan xavfli o'smalarning kelib chiqish omillari, normal hujayraning o'sma hujayrasiga aylanish mexanizmlari, xavfli o'smalarning tashxisi, davolash, oldini olish qoidalarining eng yangi ma'lumotlari mujassamlashgan.

O'quv qo'llanma O'zbekiston Respublikasi Oliy va o'rta maxsus ta'lim va Sog'liqni Saqlash Vazirligi tomonidan tasdiqlangan dastur asosida yozildi. Ushbu o'quv qo'llanma O'zbekiston Respublikasi Prezidentining "2017-2021 yillarda O'zbekiston Respublikasida Onkologiya xizmatini yanada rivojlantirish va aholiga onkologik yordam ko'rsatishni takomillashtirish chora-tadbirlari to'g'risidagi PQ-2866 sonli, "2017-2021 yillarda O'zbekiston Respublikasi aholisiga malakali tibbiy yordam ko'rsatishni takomillashtirish chora tadbirlari to'g'risidagi PF-3071 sonli va boshqa bir qancha qaror va farmonlarini ijrosini taminlashga yordam beradi. O'quv qo'llanma ovqat hazm qilish a'zolari bo'yicha 10 ta mavzuni o'z ichiga oladi va barcha mavzular bo'yicha test savollari, hamda vaziyatli masalalar yoritib berilgan.

O'quv qo'llanmani yozishda rus, ingliz va o'zbek tillarida nashr qilingan onkologiyaga doir turli adabiyotlar, qo'llanmalar hamda ko'p yillik klinik tajriba asosida to'plangan materiallardan foydalanildi.

OG'IZ BO'SHLIG'I SHILLIQ QAVATI RAKI

Etiologiyasi. Og'iz bo'shlig'i shilliq qavati rakining kelib chiqishi maishiy odatlar, ovqatlanish tarzi (issiq va achchiq ovqatlarni ko'p iste'mol qilish, vitamin A yetishmasligi), tashqi muhit omillarining ahamiyatli ta'siri bo'ladi. Ayniqsa yomon illatlar - spirtli ichimliklar ichish, chekish, tamaki aralashmalari (nos, betel), kasbiy zararli omillar (neft mahsulotlari) bilan kontaktda bo'lish, (og'ir metal tuzlari va h.k.), og'iz bo'shlig'i gigiyenasiga rioya qilmaslik, kariyes, tish toshlari, noto'g'ri qo'yilgan plombalar tufayli travmalar oqibatida rak kelib chiqadi. Odam papillomasi virusi (OPV) ham rakni chaqirishi isbotlangan. Tamakining turli chaynaluvchi va hokozolar lab, lunj, milk raki kelib chiqishini 50 marta oshiradi. Buning sababi kanserogen moddalar oddiy chekishdan ko'ra shilliq qavatlar bilan uzoq muddatlarda bevosita kontaktda bo'ladi va kuchli shikastlovchi ta'sir o'tkazib surunkali yallig'lanish kasalliklariga olib keladi. Og'iz bo'shlig'i shilliq qavati rakining 50 foizi til rakiga, 20 foizi lunj shilliq qavati rakiga, 20 foizi og'iz tubiga to'g'ri keladi. Yuqori jag' alveolyar o'sig'i va qattiq tanglay shilliq qavati 2-3 foiz, yumshoq tanglay 2-3 foiz, pastki jag' alveolyar o'sig'i shilliq qavati 4-5 foiz, tilcha shilliq qavati raki 1.5 foiz va oldingi tanglay shilliq qavatida 1.3 foiz hollarda uchraydi. Erkaklar ayollarga nisbatan 5-7 marta ko'p kasallanadi.

Bouen kasalligi (cancer in situ) obligat rak oldi kasalligi bo'lib shilliq qavatida chetlari notekis yuzasi silliq, lekin qalinlashgan, ayrim hollarda eroziyalangan, o'lchami 5 smgacha bo'lgan hosila- dog' aniqlanadi

Leykoplakiya – fakultativ rak oldi kasalligi bo'lib 3 xil formasi: oddiy,verrukoz (so'galli, leykakeratoz) va eroziv shakli farqlanadi:

-oddiy leykoplakiya chegarasi aniq, shilliq qavat sathidan ko'tarilmagan, qirindi olib bo'lmaydigan oq dog' bo'lib hisoblanadi, bemorlarning shikoyati bo'lmaydi.

Leykokeratoz oddiy leykoplakiya fonida paydo bo'lib, balandligi 5 mmgacha bo'lgan so'galli o'simta – bolishcha (blyashka) - hosila hisoblanadi.Travma tufayli yoriq, eroziya, yara hosil bo'lishi mumkin, bemorlar shu sohada g'adir-budirlik hissini sezishadi.

Eroziv formasi yuqorida aytilgan ikkala shaklining asoratlanganda paydo bo'lib bemorlar ovqatlanganda og'riq sezadi.

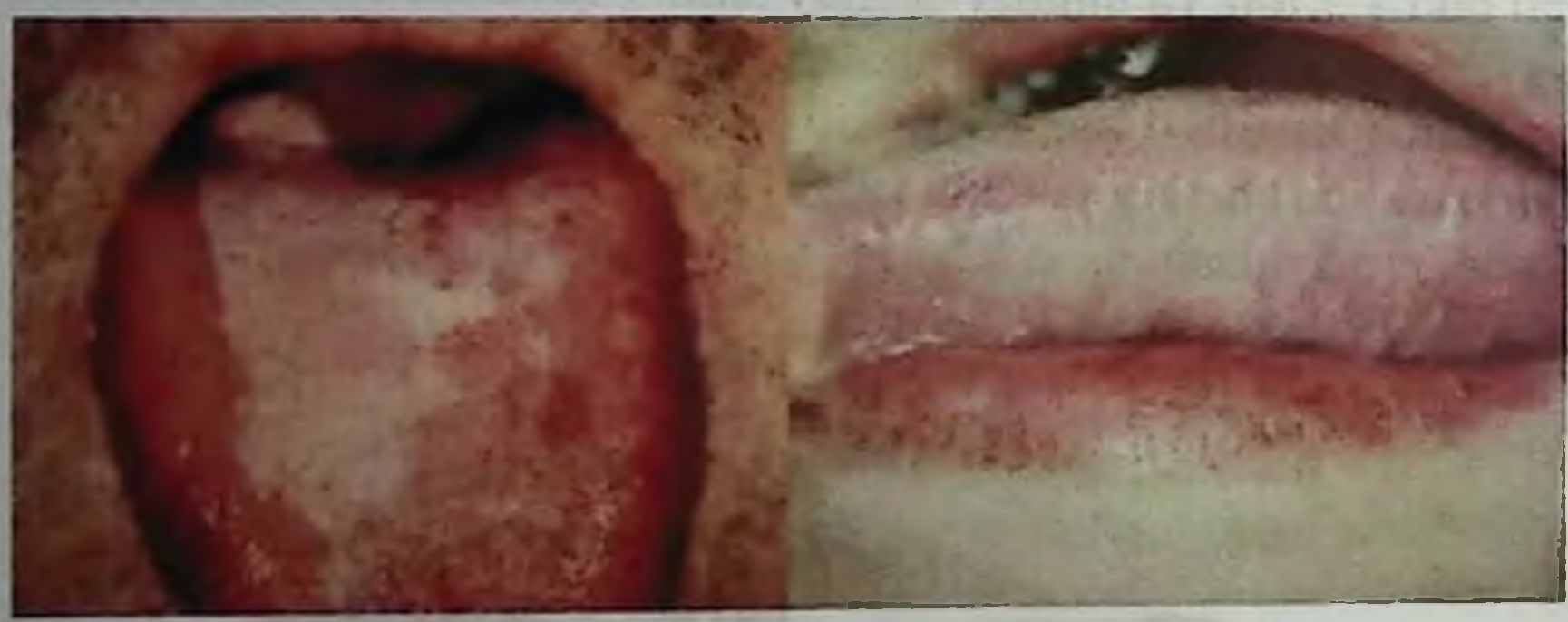

Papilloma – xavfsiz epitelial o'sma bo'lib, biriktiruvchi to'qimali so'rg'ichsimon o'simta tashqi tomondan ko'p qavatli yassi epiteliy bilan qoplangan bo'ladi. O'lchamlari2 mm - 2 smgacha bo'lib ingichka yoki keng asosli bo'ladi, konsistensiyasi yumshoq yoki qattiq bo'lishi mumkin.

Til papillomasi

Og'iz bo'shlig'i shilliq qavati rakining 3 xil turi tafovut qilinadi

1.Yarali shaklida chetlari notekis, qonaydigan yara aniqlanadi.

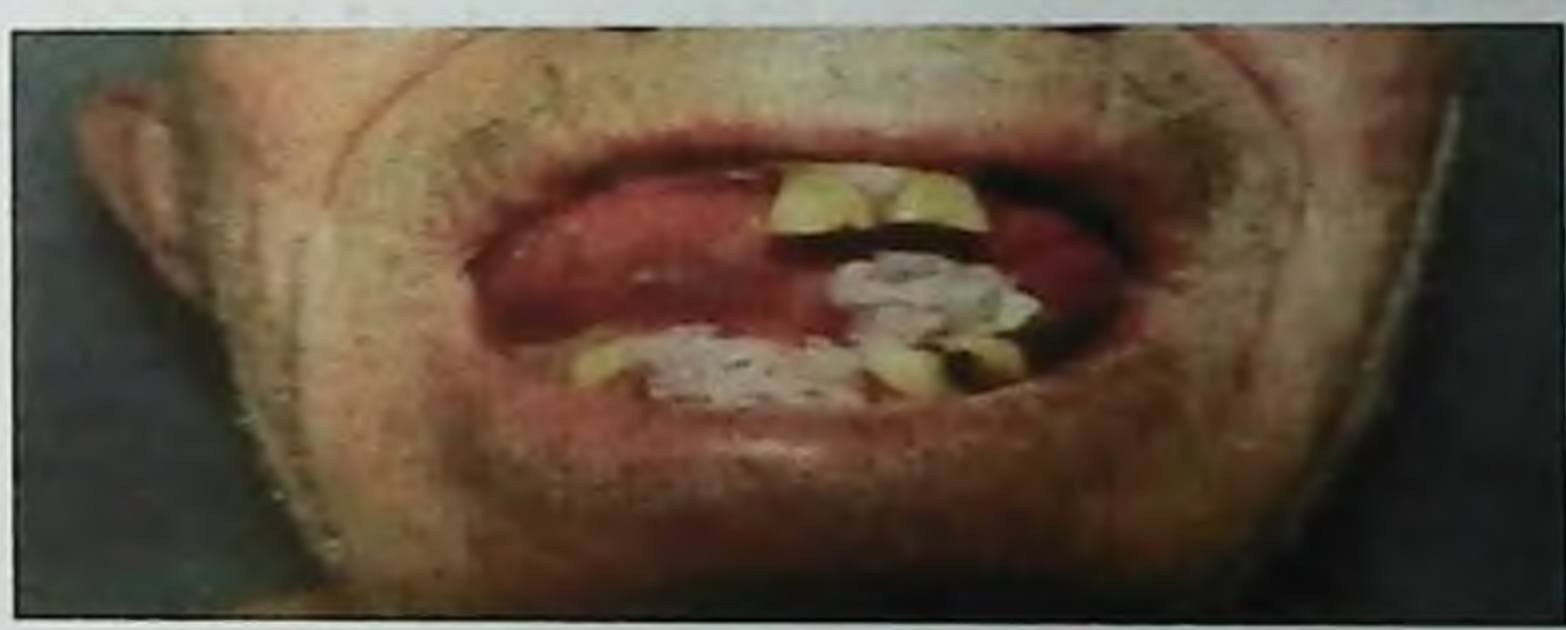

2.Infiltrativ shaklida chegaralari noaniq, g'adir-budir, qattiq konsistensiyali infiltrat aniqlanadi, ustida teri yupqalashgan, kuchli og'riq sindromi kuzatiladi .

3.Papillyar formasi shilliq qavati sathidan ko'tarilgan o'sma bo'lib, sekin o'sishi va prognozi yaxshiligi bilan xarakterlanadi. 95 foiz -yassi hujayrali rak va qolgan formalari 5 foizni tashkil qiladi. Og'iz

bo'shlig'ining orqa qismlarida uchraydigan o'smalar oldingi qismga ko'ra agressiv kechadi, tez metastaz beradi.

Og'iz bo'shlig'i o'smalarining gistologik variantlari

1. **Ko'p qavatli yassi epiteliydan kelib chiqadigan o'smalar:**

A. Xavfsiz

2. A.Yassi hujayrali papilloma.

B. Xavfli

1.Intraepitelial karsinoma (karsinoma *in situ).*

2.Yassi hujayrali rak.

3. Yassi hujayrali rakning turlari:

a) verrukoz karsinoma;

b) vereten hujayrali karsinoma;

v) limfoepitelioma.

II Bez to'qimasidan chiquvchi o'smalar(adenokarsinoma)

III. Yumshoq to'qimadan chiquvchi o'smalar 2 xil, ya'ni xavfsiz va xavfli o'smalarga bo'linadi;

Xavfsiz o'smalarga quyidagilar kiradi:

1.Fibroma.

2.Lipoma.

3.Leyomioma.

4.Rabdomioma.

5.Xondroma.

6.Osteoxondroma

7.Gemangioma:

a) kapillyar;

b) kavernoz

8.Xavfsiz gemangioendotelioma.

9.Xavfsiz gemangioperitsitoma.

10.Limfangioma

a)kapillyar;

b)kavernoz;

11. Neyrofibroma.

12.Nevrilemmoma (shvannoma).

Xavfli o'smalarga esa quyidagilar kiradi;

1.Fibrosarkoma.

2.Liposarkoma.

3.Leyomiosarkoma.

4.Rabdomiosarkoma

5.Xondrosarkoma.

6.Xavfli gemangioendotelioma (angiosarkoma).
7.Xavfli gemangioperitsitoma.
8.Xavfli limfangioendotelioma (limfangiosarkoma).
9.Xavfli shvannoma

IV.Melanogen tizimdan chiquvchi o'smalar

A. Xavfsiz:

1.Pigmentli nevus.
2.Pigmentsiz nevus

B. Xavfli:

1. Xavfli melanoma.

V.Noaniq gistogenezli o'smalar:

A. Xavfsiz:

1.Miksoma.
2.Donador hujayrali o'sma (donador hujayrali o'sma «mioblastoma»).
3.Tug'ma «mioblastoma».

B. Xavfli:

1. Xavfli donador hujayrali o'sma
2. Alveolyar yumshoq to'qima sarkomasi.
3. Kaposhi sarkomasi

VI.O'smasimon tasniflanmaydigan holatlar

1.Oddiy so'gal.
2.So'rg'ichli giperplaziya.
3.Xavfsiz limfoepitelial zararlanish.
4.Shilliqli kista.
5.Fibrozli o'simta.
6.Tug'ma fibromatoz.
7.Ksantogranulema.
8.Yiringli granulema.
9.Periferik gigant hujayrali granulema (gigant hujayrali epulis).
10.Travmatik nevrinoma.
11.Neyrofibromatoz

Og'iz bo'shlig'i shilliq qavati rakining TNM bo'yicha klassifikatsiyasi

Tx – birlamchi o'smani baholab bo'lmaydi.
T0 – birlamchi o'sma yo'q.
Tis - rak *in situ.*
T1 – o'sma o'lchami - 2 smgacha
T2 – o'sma o'lchami - 2,1 dan 4 smgacha

T3 – o'sma o'lchami 4 smdan katta

T4a – o'sma pastki jag' suyagi kortikal plastinkasiga, til mushak tizimiga, gaymor bo'shlig'i yoki yuz terisiga o'sib o'tadi.

T4b – o'sma qanot tanglay chuqurchasiga, halqum yon devori yoki miya asosiga yoki ichki uyqu arteriyasiga o'sib o'tadi

N - regionar limfatik tugunlar

N0 – metastazlar yo'q.

N1 – o'lchami 3 smdan katta bo'lmagan 1ta ipsilateral tugunga metastaz bor.

N2 – metastazlar:

N2a- o'lchami 3,1-6 sm sm bo'lgan 1ta ipsilateral tugunga metastaz bor;

N2b - o'lchami 6 smdan katta bo'lmagan bir nechta ipsilateral limfa tugunlarda metastazlar bor.

N2c- o'lchami 6 smdan katta bo'lmagan bir nechta ipsilateral va kontralateral limfatik tugunlarga metastaz bor

N3 - o'lchami 6 smdan katta bo'lgan limfa tugunlarga metastaz bor.

Mx – uzoq a'zolardagi metastazni baholab bo'lmaydi.

M0 -uzoq a'zolarga metastaz yo'q. M1 - uzoq a'zolarga metastaz bor.

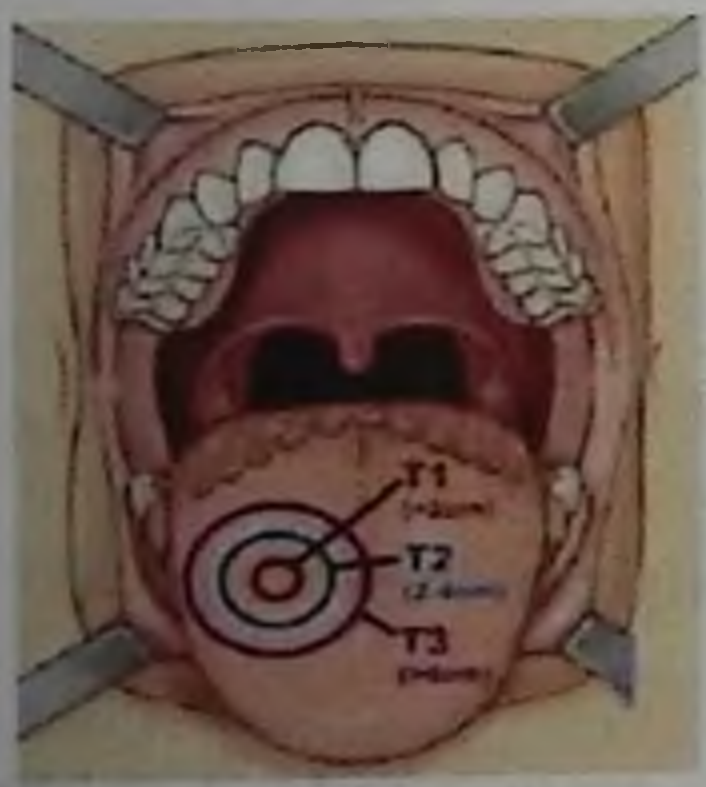

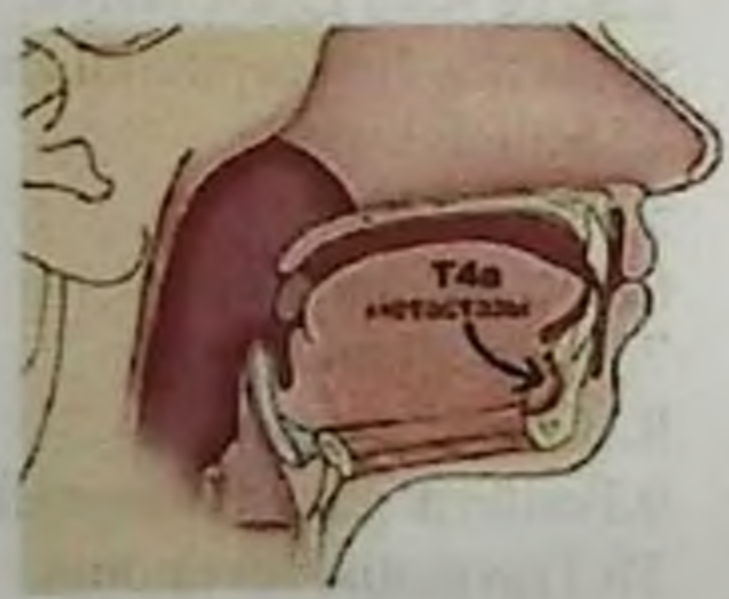

Bosqichlarga ko'ra guruhlash

0 bosqich	Tis N0 M0
I bosqich	T1 N0 M0
II bosqich	T2 N0 M0
III bosqich	T3 N0 M0
	T1 N1 M0
	T2 N1 M0
	T3 N1 M0
IVA bosqich	T1 N2 M0
	T2 N2 M0
	T3 N2 M0
	T4a N0 M0
	T4a N1 M0
	T4a N2 M0
IVB bosqich	T4b har qanday N M0
	Har qanday T N3 M0
IVC bosqich	Har qanday T har qanday N M1

Klinikasi

Dastlab kasallik simptomsiz boshlanadi: og'riqsiz tugun, yaracha va yoriq paydo bo'ladi. Og'riq paydo bo'lsa uni tish og'rig'i, nevralgiya, tonzillit bilan bog'lashadi. Og'iz bo'shlig'i shilliq qavati rakida bemorlar asosan og'izdagi noodatiy yoqimsiz hissiyotga, og'riqqa bezovta bo'lishadi. Kasallik rivojlangan sari og'riq kuchayadi, dastlab lokal xarakterga ega bo'lgan og'riq keyinchalik boshga, quloqqa, chakkaga irradiatsiya beradi, gipersalivatsiya qo'shiladi, ikkilamchi infeksiya qo'shilib og'izdan qo'lansa hid keladi.

- **Ekzofit papillyar shakli** qo'ziqorinsimon o'simta bo'lib, 25 foiz hollarda uchraydi

- **Yarali formasi** kratersimon yara bo'lib, chetlari valiksimon ko'tarilgan, qattiqlashgan bo'ladi.

- **Endofit –infiltrativ formasi** 41 foiz hollarda uchrab yaralangan o'sma shaklida bo'lib chegaralari bo'lmaydi.

O'tib ketgan bosqichlarida rak o'sma ostidagi to'qimalarga o'sib o'tib yemiradi.

Til raki 70 foiz hollarda yon sohasida, 10 foiz hollarda pastki yuzasida va 20 foiz hollarda til ildizida uchraydi.Til ildizi og'iz halqumning anatomik zonasiga kirib klinik kechishi, konservativ davoga sezgirligi va oqibati bilan tilning harakatchan qismidan farq qiladi. Bemorlar tuzalmayotgan yara borligiga shikoyat qilishadi, keyinchalik uch shoxli nerv shoxlari bo'ylab og'riq paydo bo'ladi,

achishish va qichish qo'shiladi. Gapirish, chaynash, yutish funksiyalari buziladi.

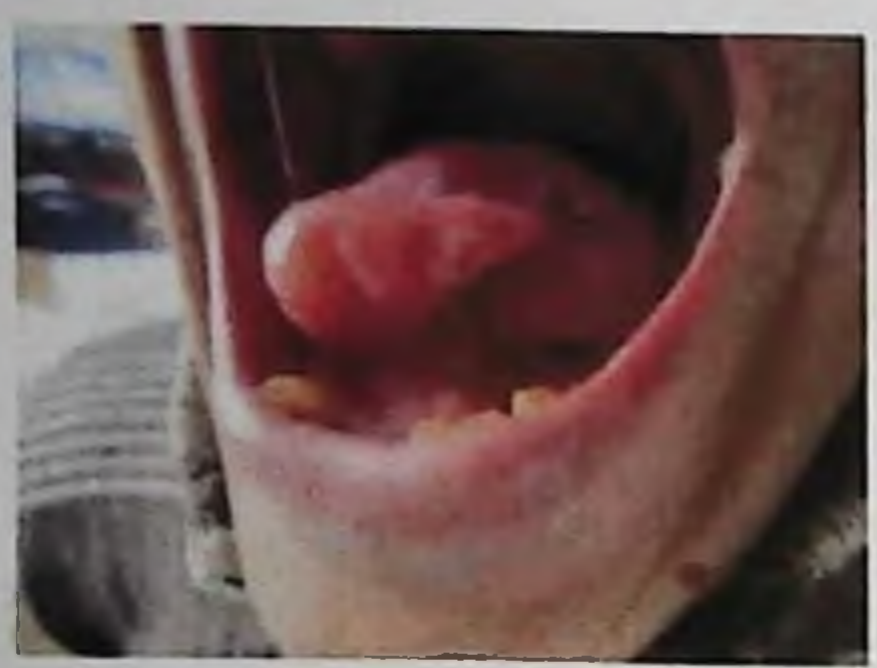

Og'iz tubi rakida o'sma tez o'sib tilning pastki yuzasi, og'iz tubi mushaklari, jag' osti so'lak bezlariga o'sib o'tadi. A.lingvalis tizimi bo'yicha tarqaydi, dastlab og'izda yot jism bo'lganidek sezilib, keyinchalik yaralanadi so'lak ko'p ajrala boshlaydi, og'riq, qon ketish va regionar limfa tugunlarga metastazlar beradi.

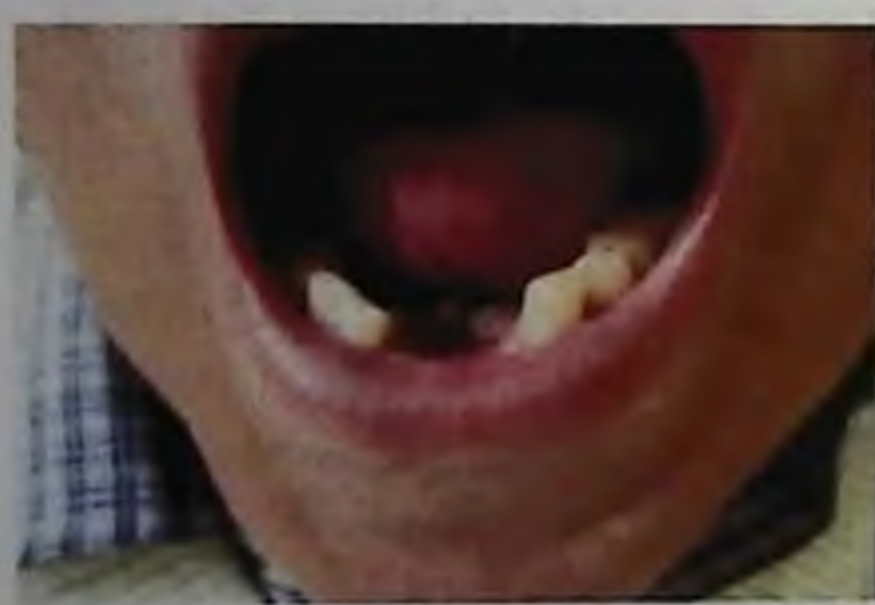

Lunj shilliq qavati raki ko'pincha og'iz burchagi sohasi va retromalyar sohada uchraydi, dastlab oddiy yara maskasi bilan kechadi, keyin gapirganda, chaynaganda, yutinganda og'riq qo'shiladi, chaynov mushaklariga o'tgandan keyin og'iz ochilishi qiyinlashadi. **Qattiq tanglay raki** ko'pincha silindroma va adenokistoz adenokarsinoma, kam hollarda yassi hujayrali rak shaklida bo'ladi. **Yumshoq tanglayda** yassi hujayrali rak ko'proq uchraydi, o'sma tezda yaralanadi, ikkilamchi infeksiya qo'shiladi.

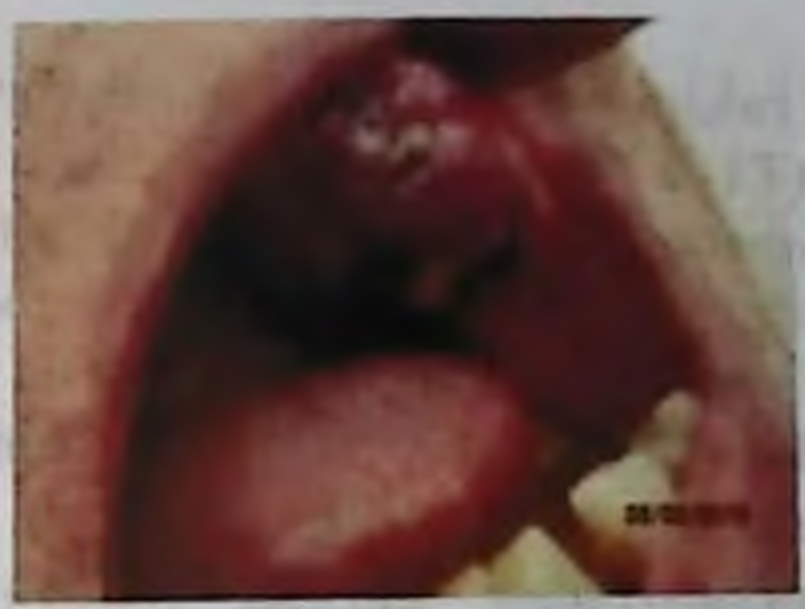

Og'iz bo'shlig'i shilliq qavati rakining diagnostikasi

O'tkazilishi kerak bo'lgan asosiy va qo'shimcha diagnostika usullari:

-Shikoyati va anamnezi ma'lumotlarni yig'ish;

-Umumiy fizikal tekshirish usullari (ko'rik, palpatsiya, perkussiya, auskultatsiya);

-Orofaringoskopiya;

-Bo'yin limfa tugunlarini ultratovush tekshiruvi;

-Og'iz bo'shlig'idagi o'smadan biopsiya olish va sitologik hamda gistologik tekshirish;

-Umumiy qon va siydik tahlili;

-Bioximik tahlillar (bilirubin, mochevina, kreatinin, azot qoldig'i, umumiy oqsil, glyukoza, ALT, AST);

- Koagulogramma (PTI, protrombin vaqti, MNO, fibrinogen, ACHTB, trombin vaqti, etanol testi,trombotest);

- Qon guruhi va rezus omilni aniqlash;

-EKG; Ko'krak qafasi a'zolarini ikki proeksiyadagi rentgenografiyasi;

Ko'rsatma bo'yicha:

Bosh suyagi asosidan o'mrov suyagigacha KT yoki MRT yoki PET KT;

- Ko'krak qafasi a'zolarini kontrastli KT;

- Kattalashgan bo'yin limfa tugunlaridan ingichka ignali aspiratsion biopsiya ;

- Qorin bo'shlig'i va qorin parda orti sohasi UTT;

- 70 yosh va undan kattalarda ExoKG;

- Ultratovushli dopler tekshiruvi (qon tomirlar zararlanganda);

- Ko'rsatma bo'yicha tor mutaxassislar konsultatsiyasi;

Og'iz bo'shlig'i rakini bosqichlariga qarab davolash usullari

I–II bosqichda (T1–2 N0 M0) - xirurgik davo (til rezeksiyasi, og'iz bo'shlig'i to'qimalar rezeksiyasi). **T2 va T1** da o'smaning infiltrativ o'sish tipida va perinevral /limfatik tomirlarga o'sma invaziyasida operatsiyadan keyingi nur terapiya SOD 44-64 Gr.

III–IVA bosqichda (T1–2 N1–3 M0). – kombinir xirurgik davo (og'iz bo'shlig'i o'smasini kesib olish va bo'yin limfa tugunlar limfadisseksiyasi) operatsiyadan keyingi ximionurterapiya, nur terapiyasi- SOD 44-64Gr+sisplatin 40 mg/m^2 vena ichiga har hafta.

III–IVB bosqichda (T3–4 N1–3 M0).

1-variant.O'smani keng kesib olish va kerak bo'lsa rekonstruktiv-plastik jarrohlik elementlari bilan va radikal bo'yin limfodisseksiyasi. Operatsiyadan keiyngi ximionur terapiya va albatta ikki tomonlama regionar metastazlanish zonasiga SOD 66-70 Gr +sisplatin 100 mg/m^2 v/i 1,22,43-kunlar.

2-variant. Bir vaqtning o'zida ximionurterapiya ± birlamchi o'choq qoldig'ini xirurgik kesib olish ± bo'yin limfa tugunlarini limfodisseksiyasi:

- bo'yin limfa tugunlarini limfodisseksiyasi limfa tugunlarida klinik metastazlar aniqlanganda ximionurterapiya tugagandan keyin bajariladi;
- (N1)da to'liq regressiyaga tushsa dinamik kuzatilib boriladi;
- (N2–3)da to'liq regressiyaga tushsa dinamikada kuzatilib boriladi yoki bo'yin limfa tugunlarini selektiv / radikal limfodisseksiyasi bajariladi.

IVC bosqichda (T1-4 N1-3 M1) - Ko'rsatma bo'yicha simptomatik va palliativ operatsiya o'tkaziladi

Ximioterapiya sxemalari:

Bosh va bo'yin sohasi yassi hujayrali rakida 1chi va 2chi liniyada eng faol preparatlarplatina saqlovchi vositalar (sisplatin, karboplatin), ftorpirimidin saqlovchi vositalar (ftoruratsil), antratsiklinlar, taksanlar – paklitaksel, dotsetaksel hisoblanadi.

Bundan tashqari doksorubitsin, kapetsitabin, bleomitsin, vinkristin, siklofosfan kabi dorilarning samarasi ham borligi aniqlangan.

Quyidagi sxemalar va ximiopreparatlar kombinatsiyasi tavsiya etiladi.

PF-Sisplatin 75-100mg/m2 vena ichiga , 1-kun;

- Ftoruratsil 1000mg/m2 24-soatli vena ichi infuziyasi (96 soatli uzluksiz infuziya)1-4 –kunlar; kurs har 21 kunda o'tkaziladi.

PF- Sisplatin 75-100mg/m2 vena ichiga , 1-kun;

Ftoruratsil 1000mg/m2 24-soatli vena ichi infuziyasi (120 soatli uzluksiz infuziya)1-5 –kunlar; kurs har 21 kunda o'tkaziladi. Ko'rsatma bo'yicha birlamchi profilaktika fonida koloniyastimullovchi faktorlar qo'llaniladi.

CpF Karboplatin (AUC 5,0-6,0) vena ichiga , 1-kun;

-Ftoruratsil 1000mg/m2 24-soatli vena ichi infuziyasi (96 soatli uzluksiz infuziya) 1-4 –kunlar; kurs har 21 kunda o'tkaziladi.

- Sisplatin 75mg/m2 vena ichiga 1-kun;
- Kapetsitabin 1000mg/m2 per os kuniga 2 mahal, 1-14-kunlar; kurs har 21 kunda takrorlanadi.
- Paklitaksel 175mg/m2, vena ichiga, 1-kun;
- Sisplatin 75mg/m2 vena ichiga 2-kun; kurs har 21 kunda takrorlanadi.
- Paklitaksel 175mg/m2, vena ichiga, 1-kun;
- Karboplatin (AUC 6,0), vena ichiga, 1-kun; kurs har 21 kunda takrorlanadi.

TR· Dotsetaksel 75mg/m2, vena ichiga,1-kun; Sisplatin-75mg/m2, vena ichiga 1-kun; kurs har 21 kunda takrorlanadi.

TPF Dotsetaksel 75 mg/m2, vena ichiga,1-kun;

Sisplatin 75-100mg/2,vena ichiga ,1-kun;

Ftoruratsil 1000mg/m2 24-soatli vena ichi infuziyasi (96-soatli uzluksiz infuziya)1-4-y dni; kurs har 21 kunda takrorlanadi.

·Paklitaksel 175 mg/m2, vena ichiga 1-kun; 3-soatli infuziya;

·Sisplatin 75mg/2, vena ichiga, 2-kun; kurs har 21 kunda takrorlanadi.

CAP(a) Sisplatin 100mg/m2, vena ichiga, 1 kun;

Siklofosfamid 400-500mg/m2, vena ichiga 1 kun;

Doksorubitsin 40-50 mg/m2, vena ichiga 1 kun; kurs har 21 kunda takrorlanadi.

PBF Ftoruratsil 1000mg/m2, vena ichiga 1,2,3,4 kunlar;

bleomitsin 15 mg 1,2,3- kunlar;

sisplatin 120 mg 4 kun; kurs har 21 kunda takrorlanadi.

CpP· Karboplatin 300mg/m2, vena ichiga, 1 kun;

Sisplatin 100mg/m2 vena ichiga, 3 kurs har 21 kunda takrorlanadi.

MRF Metotreksat 20mg/m2, 2 va 8 kun;

Ftoruratsil 375mg/m2, 2 va 3 kun;

Sisplatin 100mg/m2, 4 kun; kurs har 21 kunda takrorlanadi

***Eslatma**: Birlamchi yoki retsidiv o'sma rezektabel holatga kelganida, xirurgik davoximioterapiya dori vositasi yuborilgan kundan kamida 3 hafta o'tgach bajariladi

Mavzuni mustahkamlash uchun testlar:

1. Til rakining qaysi gistologik shakli eng ko`p uchraydi?

A. yassi hujayrali muguzlangan

B. yassi hujayrali muguzlanmagan

C. bazal hujayrali

D. past deferensiallashgan

2. Og`iz bushlig`ining obligat rak oldi holati bu?

A. leykoplakiya

B. papillamatoz

C. bouen kasalligi

D. keyra eritroplaziyasi

3. Og`iz bushlig`i leykoplakiyasi deyiladi

A. ko`p qavatli epiteliyning bazal qavati hujayralarining yalang`ochlanishi shaklidagi patalogik proliferasiya

B. ko`p qavatli yassi epiteliyning muguzlanish va ajinlanish jarayoni bilan bog`liq

C. ko`p qavatli, yassi epiteliyning qavatlarning kamayishi sifatidagi patologik proliferasiyasi

D. qari yoshdagilarda ko`p qavatli yassi epiteliyning hujayra larning xaddan tashqari ajinlanishi bilan tavsiflangan gormonal o`zgarish

4. Til rakning kelib chiqishiga qaysi o`sma oldi kasalliklari muhim o'rin egallaydi?

A. leykoplakiya, leykokeratoz

B. aktinomikotik infiltrativ

C. yarali stomatitlar

D. qizil yassi lishay

5. Til raking eng ko'p uchraydigan joyi?

A. yon tomoni

B. til uzangchasi

C. til uchi

D. Tanasi

6. Og`iz bushlig`inigng shilliq qavati va til rakida T1 kategoriyasidagi umumiy nur terapiyasining dozasi qanchani tashkil etadi?

A. 45 gr
B. 65 gr
C. 25 gr
D. 30 gr

7. Og`iz bushlig`ining obligat rak oldi holati bu:
A. leykoplakiya
B. papillamatoz
C. Keyra eritroplaziyasi
D. bouen kasalligi

8. Og`iz bushlig`inigng shilliq qavati va til rakida T2 kategoriyasidagi umumiy nur terapiyasining dozasi qanchani tashkil etadi?
A. 70 gr
B. 50 gr
C. 65 gr
D. 30 gr

Vaziyatli masalalar:

1. 60 yoshli bemorda tilida 2,5 x3 sm. li yara bor. Sitologik xulosa yassi saraton, regionar limfa tugunlari paypaslanmaydi. To'g'ri tashxisni ko'rsating
A. T2N0M0
B. T2NxM0
C. T1N0M0
D. T1NxM0

2. 68 yosh bemorda jag' osti limfa tuguni kattalashmagan, tilida 1.5*2.7 sm yara bor, sitologik xulosa yassi saraton . Qaysi tavsiya etilgan qo'shma davo eng samarali davo hisoblanadi?
A. Gammaterapiya (1/2 doza) + til gemirezeksiyasi
B. Rentgenterapiya + til gemirezeksiyasi
C. Ximioterapiya + til gemirezeksiyasi
D. Gammaterapiya + ximioterapiya

3. 54 yoshli bemorda og'iz tubida 1 smli yara bor. Buyinida 1.5 sm kattalashgan 4 limfa tugun aniqlanadi. Sitologik xulosa yassi saraton . Tug'ri tashxisni ko'rsating ?
A. T1N1M0
B. T2NxM0
C. T2N0M0
D. T2N1M0

PASTKI LAB RAKI

Epidemiologiya

Xavfli o'sma kasalliklari tuzilmasida lab raki 9 o'rinni egallaydi. Ayollarda erkaklarga nisbatan 3 marta kam uchraydi, buning sababi erkaklarda zararli odatlarning ko'pligi va og'ir mehnat sharoiti bilan bog'liq bo'ladi. Aksariyat hollarda 50-70 yoshli odamlarda uchrasada, yoshlar o'rtasida ham kuzatilishi mumkin. Odamda lab 3 qismdan: teri, qizil hoshiya (vermilion-vermillion) va shilliq qavatdan iborat bo'ladi. Dastlabki 2 qismi tashqi va shilliq qavati ichki qism hisoblanadi. Teri yassi hujayrali muguzlanuvchi epiteliy bilan qoplangan bo'lib unda yog' va ter bezlari ham mavjud bo'ladi. Labning o'tish zonasida (qizil hoshiya) muguz qavati juda yupqa bo'lib, deyarli shaffof hisoblanadi va unda juda ko'p qon tomirlari bo'ladi shuning uchun ham u qizil bo'ladi. Qizil hoshiyada juda ko'p nerv tolalari oxirlari bo'lgani uchun o'ta sezuvchan bo'ladi. Shilliq qavati labning ichki qismi bo'lib unda shilliq va so'lak bezlari joylashgan bo'ladi, u milkka o'tadi va burma hosil qilib jag' suyagiga birikadi.

Ikkala lab burchakda maxsus bitishma bilan birikadi. Lab og'izning aylanma mushaklari va yuz hamda uch shoxli nervlar faoliyati tufayli harakatlanadi. U ovoz hosil qilishda, mimika va ovqatlanishda ishtirok etadi.

Yassi hujayrali rak asosan qizil hoshiya sohasida boshlanib u o'sgan sari teri va shilliq qavati sohalariga o'tadi. Ko'proq labning o'rta qismda, kamroq burchaklarida uchraydi. 95 foiz hollarda pastki labda uchraydi, bu uning o'ziga xos anatomik tuzilishi bilan tushuntiriladi. Sababi unga yog' va so'lak bezlari kam joylashgan bo'lib ularning moddalari kam ajralib chiqadi va natijada ko'proq ta'sir qiluvchi zararli omillardan kamroq himoya qiladi. Yuqori lab kam hollarda zararlanib asosan ayollarda uchraydi.

Lab rakining xavf omillari va sabablari:

Lab rakining kelib chiqishiga chekish (asosan trubka orqali) va tamaki aralashmalari iste'mol qilish sabab bo'lishi tadqiqotlarda isbotlangan. Bu zararli odat shilliq qavatga shikastlovchi ta'sir qilib turli kasalliklar (Masalan: leykoplakiya) ga olib keladi. Tamaki tarkibidagi ximik kanserogen moddalardan tashqari, mexanik va yuqori temperatura orqali termik kuyishlar ham ta'sir qiladi.

Agar odam alkogol ham iste'mol qilsa rak xavfi bir necha bor oshadi.

Boshqa xavfli omillarga:

- Quyoshning ultra binafsha nurlarining uzoq va doimiy ta'siri;
- Yuqori haroratli ish joylarda ishlash (masalan: po'lat quyish sexi)
- Noqulay iqlim sharoitlari (shamol, havo haroratining tez o'zgarishi, quruq iqlim). Issiq va sovuq harorat xeylit kasalligini chaqiradi.
- Infeksion kasalliklar,(gerpes), OIT surunkali kasalliklari;
- travmalar. (mexanik, ximik, termik) Tishlarning o'tkir uchlari yoki labni tishlab yurish odati; yoki noto'g'ri qo'yilgan protezlar;
- kimyoviy moddalarning ta'siri, kuyishlar;
- avitaminoz S,E, A;
- doimiy issiq va achchiq ovqatlar iste'mol qilish;
- so'lak bezlari gipofunksiyasi;

Labning obligat rak oldi kasalliklari:

Lab qizil hoshiyasining so'galli predraki – xavfli o'smaga o'tish ehtimoli yuqori bo'lgan obligat rak oldi kasalligi bo'lib 1-2 oy ichida xavfli o'smaga transformatsiya bo'ladi. Ko'pincha lab burchagi va o'rta chiziq oralig'ida joylashadi, dastlab og'riqsiz bo'ladi, ko'rinishi tugun yoki pilakcha shaklida, yuzasi g'adir-budir, ayrim hollarda yuzasi yupqa po'st bilan qoplangan bo'lib uni ajratib olib bo'lmaydi. O'lchamlari 4-10 mm atrofida bo'ladi.

Manganotti xeyliti - ilk bor 1933 yilda italyan dermatologi Xeylit tomonidan izohlanganligi sababli xeylitning ushbu turi uning nomi bilan ataladi. Asosan 50 yoshdan o'tgan chekuvchi erkaklarda ko'proq uchrab ular buning sababini Herpes labialisning qaytalanishi va travma (tishlab olish) bilan bog'lashadi. Bu obligat rak oldi kasalligi bo'lib bir yoki bir nechta chetlari notekis, shakli noto'g'ri bo'lgan eroziya o'choqlaridan iborat bo'ladi. Yuzasi qonli po'st bilan qoplangan bo'lib, po'st olinganda qonaydi. Diagnostikasi bemorning shikoyati, anamnezi, fizikaviy ma'lumotlar va labarotoriya tekshiruvlari asosida qo'yiladi.

Lab qizil hoshiyasining chegaralangan giperkeratozi (hyperkeratosis precancerosa circumscripta) — lab qizil hoshiyasining diametri 0,2 – 1 smgacha bo'lgan chegaralangan zararlanishi bo'lib, yuzasi tekis, yupqa mustahkam joylashgan oq-kul rangli qipiq-muguz bilan qoplangan, qirilganda ajratib bo'lmaydi,

palpatsiyada qattiqlik aniqlanmaydi. Gistologik tekshirganda to'qima mag'zida epiteliy proliferatsiyasi, tikanakli qavatning diskompleksatsiyasi kuzatilib, yuzasida giperkeratoz aniqlanadi. Proliferatsiya ostidagi biriktiruvchi to'qimada ko'p sonli plazmatik va semiz hujayralar hamda polimorf-hujayrali infiltratsiya kuzatilib ayrim joylarda bazal membrana buzilgan bo'ladi.

Leykoplakiya muguzlanishning buzilishi tufayli kelib chiqadigan diskeratoz bo'lib ko'pincha katta yoshli odamlarda uchraydi. Uning quyidagi 3 xil turi mavjud:

yassi- chegarasi aniq oq dog' bo'lib yupqa tekis pardaga o'xshaydi va mexanik olib tashlab bo'lmaydi;

verrukoz (so'galsimon)-oq dog' ko'rinishda bo'lib, karashga o'xshaydi va chegaralari aniq bo'ladi.

sochli leykoplakiya odatda OIV bilan kasallangan bemorlarda immunosupressiv holatda uchraydi, zararlangan soha ko'plab kichik "ipchalar" ko'rinishida bo'lib, mikroskop ostida gilam yuzasiga o'xshab ko'rinadi.

Lab qizil hoshiyasining teri shoxi - (cornu cutaneum) epiteliyning chegaralangan giperplaziyasi bo'lib kuchli ifodalangan giperkeratoz bilan xarakterlanadi, diametri 1 sm. gacha bo'lib – konussimon o'siq (shox) ko'rinishida bo'ladi, rangi kulrang – qo'ng'irsimion bo'ladi, yillab davom etadi malignizatsiyasi atrofida yallig'lanish, qattiqlashuv va muguzlanishning kuchayishi bilan namoyon bo'ladi.

Muguzlanuvchi papilloma- virusli infeksiyalar, (shu jumladan VPCH) tufayli kelib chiqadi, och-qizg'ish rangli so'galsimon bo'lib teri sathidan ko'tarilib turadi;

Lab eritroplakiyasi – rak oldi kasalligi bo'lib, bemorlar zararlangan sohada achishishga bezovta bo'ladi, chegarasi aniq, to'q qizil rangda bo'lib diametri 2 smgacha bo'ladi. Diagnostikasi – bemorning shikoyati, anamnez ma'lumotlari, fizikal tekshiruvlar va sitologik tekshirish asosida qo'yiladi.

Qizil yugurik (volchanka –yarali va giperkeratoz shakli).

Uning **(lupuserythematodes)**: nisbatan yaxshi kechadigan surunkali va og'ir kechuvchi o'tkir (tizimli) shakli farqlanadi.

Labning qizil hoshiyasida qizil yugurikning 4 xil klinik shakli:

-tipik;

-klinik ko'rinish atrofiyalanmagan;

-**eroziv –yarali shakli** kuchli ifodalangan yallig'lanish belgilari, yorqin qizil rangli o'choqlar bo'lib, shishadi, eroziyalanib yoriqlar paydo bo'ladi, qonli-yiringli po'st bilan qoplanadi. Bemorlarni kuchli achishish, og'riq va qichishish bezovta qilib, ovqat vaqtida kuchayadi. Yara bitgandan keyin joyida atrofiyalangan chandiq qoladi;

- *Chuqur joylashgan* **Kaposhi — Irganga shakli** kam uchraydi, zararlangan zona tugunsimon, lab yuzasidan ko'tarilgan, yuzasida eritema va giperkeratoz belgilari bo'ladi.

Labning keratoakantomasi – tez o'sadigan epitelial o'sma bo'lib rak oldi kasalligi hisoblanadi. Labning qizil hoshiyasida og'riqsiz hosila paydo bo'lib o'rtasi chuqurlashadi, ichi muguz massa bilan to'lgan bo'ladi.

Fon kasalliklari

- *Yassi leykoplakiya. Oq dog' ko'rinishda bo'lib, karashga o'xshaydi va chegaralari aniq bo'ladi*
- *Surunkali yaralar va yoriqlar;*

Nurdan keyingi, aktinik xeylit. Qizil rangli eroziya shaklida bo'ladi;

Lab rakining morfologik tiplari:

- *Yassi hujayrali muguzlanadigan rak (lab terisi raki);*
- *Yassi hujayrali muguzlanmaydigan rak (lab shilliq qavati qismi).*

Birinchisi – Yassi hujayrali muguzlanadigan rak 95 foiz hollarda uchrab, sekin o'sadi va kam hollarda yaralanib metastaz beradi.

Yassi hujayrali muguzlanmaydigan rak agressiv kechib 5 foiz bemorlarda uchraydi.

Kam hollarda takomillashmagan (differentsiallashmagan) shakli ham uchraydi va u oqibatining o'ta yomonligi bilan xarakterlanadi

Lab rakining klinik shakllari :

1. **Ekzofit:** papillyar va so'galsimon shakli. Bu shakli muguzlanadigan gistologik turidan kelib chiqib, papilloma, so'gallar, teri shoxi, diskeratoz fonida rivojlanadi. Dastlab papilloma yuzasida yaracha paydo bo'lib keyinchalik u tushib ketadi va asosi infiltratsiyalanadi;

2. **Endofit: yarali yoki infiltrativ shakli.** O'sma to'qimanining chuqur qavatiga kirib borib, shilliq qavatini yemiradi. Bu shakli muguzlanmaydigan gistologik shakliga mos bo'lib, xeylit yoki destruktiv diskeratoz fonida rivojlanadi. Bu klinik shakllar kasallikning

boshlanish bosqichlarida aniqlanib kasallik progressiyalanganda ikkala shaklni ham oladi.

Klinik klassifikatsiya TNM

T – birlamchi o'sma

Tx – birlamchi o'smani baholab bo'lmaydi.

T0 – birlamchi o'sma yo'q.

Tis - rak *in situ.*

T1 – o'sma o'lchami - 2 smgacha

T2 – o'sma o'lchami - 2,1 dan 4 smgacha

T3 – o'sma o'lchami 4 smdan katta

T4a — o'sma suyakning kortikal qavatiga, pastki alveolyar nerv, og'iz tubi, yuz terisi (iyak va burun terisiga o'sib o'tadi)

T4b – o'sma chaynov mushaklari sohasiga, qanotsimon plastinka yoki kalla suyagi asosi yoki ichki uyqu arteriyalariga o'sib o'tadi.

N - regionar limfatik tugunlar

N0 – metastazlar yo'q.

N1 – o'lchami 3 smdan katta bo'lmagan 1ta ipsilateral tugunga metastaz bor.

N2a- o'lchami 3,1-6 sm bo'lgan 1ta ipsilateral tugunga metastaz bor;

N2b bir nechta ipsilateral limfa tugunlarida o'lchamlari 6 smdan kichik bo'lgan metastazlar bor;

N2c ipsilateral va kontralateral limfatik tugunlarga metastaz bor yoki faqat o'lcham 6 smdan katta bo'lmagan 1ta kontrlateral limfa tugunga metastaz bo'ladi.

N3 - o'lchami 6 smdan katta bo'lgan limfa tugunlarga metastaz bor.

M0 –uzoq a'zolarga metastaz yo'q.

M1 – uzoq a'zolarga metastaz bor.

Lab raki bosqichlari

BOSQICH	T	N	M
I	T1	N0	MO
II	T2	N0	MO
III	T3	N0	MO
	T1-T3	N1	MO
IVa	T4a	N0, N1	MO
	T1,T2,T3,T4a	N2	M0
IVb	Har qanday T	N3	MO
	T4b	Har qanday N	M0

Lab rakining klinik belgilari

Aksariyat hollarda lab raki yuqorida keltirilgan rak oldi kasalliklari fonida paydo bo'ladi. Labda kichik qattiqlik(strup) paydo bo'lib , keyinchalik u kattalashadi, yaralanadi va uning chetlarida kichik valik paydo bo'ladi. Bular lab rakining ilk belgilari hisoblanadi. Bemorlar bu qattiqlikni tirnab yuqori qavatini ochishadi, shunda so'galsimon so'rg'ich tuzilmalar ko'rinadi, hosila qonaydi. Keyinchalik u yanada zich po'st bilan qoplanadi, lab sathidan ko'tariladi. Vaqt o'tishi bilan hosila notekis shakl oladi, chetlari notekis bo'ladi, yassi yoki g'adir-budir shaklda bo'lishi mumkin.

Yarali shaklida po'st ko'chib tushadi — nekrotik o'choqlari bo'lgan yara ochiladi, yiring chiqadi, markazida infiltrat ko'rinadi, asta-sekin mushak qavatiga o'tadi.

Kechki bosqichlarida atrof to'qimaga, og'iz bo'shlig'i, iyak, lunj, jag'larga o'sib o'tadi, shilliq qavatning butunligi buzilganligi tufayli doimiy so'lak oqib qoladi. Kuchli og'riq, qichish, temperatura ko'tarilishi, charchash, apatiya, depressiya, ishtaxa yo'qligi, ozib ketish kuzatiladi. Regionar limfa tugunlar kattalashadi.

Diagnostika

- Shikoyati va anamnez, onkolog ko'rigi, umumiy fizikal tekshiruvlar;
- Ingichka ignali punksion (aspiratsion) biopsiya (kattalashgan limfa tugunlardan metastatik zararlanishni aniqlash uchun bajariladi)
- Umumiy qon va siydik tahlili,
- bioximik tahlillar (bilirubin, umumiy oqsil, ALT, AST, mochevina, kreatinin, glyukoza, LDG);
- Qon guruhini ABO tizimi bo'yicha standart zardoblar bilan aniqlash;
- rezus – faktorni aniqlash;
- gistologik va sitologik tekshiruvlar;
- Ko'krak qafasi a'zolarini 2 proeksiyada rentgenografiyasi;
- Qorin bo'shlig'i va qorin parda orti sohasini kontrastli rentgenografiyasi; Qorin bo'shlig'i va qorin parda orti sohasi, kichik chanoq a'zolari, regionar limfa tugunlarni UTT tekshiruvi;

Fizikal ko'rikda o'smaning tashqi ko'rinishi uning tashqi ko'rinishiga bog'liq bo'ladi.

Davolash

Medikamentoz davolash :

Lab rakining ximioterapiya sxemasi:

1) sisplatin 75 -100mg/m2 vena ichiga 1-kun;

ftoruratsil 1000 mg/m2 24-soatli vena ichi infuziyasi, 96-soatli uzluksiz 1-4 kun, kurs har 3-4 haftada qaytariladi.

2) sisplatin 75–100 mg/m2 vena ichi infuziyasi 1- kun;

ftoruratsil 750 mg/m2 sutkada 24-soatli infuziya 1-chidan 5 kungacha 2-4 kurs, interval 4 hafta;

3) dotsetaksel 75mg/m2 v/v 1- kun Sisplatin 75mg/m2 v/v 1-kun

Nur terapiya:

Nur terapiya turlari:

· distension nur terapiya;

· 3D-konform nur terapiya;

· intensivligi bo'yicha modullashtirilgan nur terapiya

Nur terapiyaga ko'rsatma:

T1-T2 bosqichlarda zararlangan zonaga nur terapiya o'tkazish, regionar metastaz berish zonasiga adyuvant nur terapiya o'tkazish.

Bosqichlari bo'yicha davolash

I bosqich (T1N0M0): o'smani xirurgik yo'l bilan olib tashlash va operatsiyadan keyingi defekt joyini teri plastikasi bilan yopish;

yoki yaqin fokusli rentgenterapiya (SOD - 70Grgacha) yoki elektron nur terapiyasi (SOD 64 Gr) radikal programma bo'yicha .

II bosqich (T2N0M0):

xirurgik operatsiya + kombinir davo: asosiy o'choqqa nur terapiya SOD 64 Gr (gamma-terapiya) + nur terapiyadan 2-3 hafta o'tgach yuqori fassial-futlyar kesish operatsiyasini bajarish;

yoki radikal programma bo'yicha nur terapiya (elektronoterapiya, telegammaterapiya);

III bosqich (Har qanday T N1 M0):

pastki labni xirurgik davo - rezeksiya qilish+ bo'yin kletchatkasini ikki tomonlama fassial- futlyar kesish, metastaz ichki bo'yinturuq venasiga o'tgan bo'lsa Krayli bo'yicha operatsiyasi va + adyuvant ximionur terapiya.

IV bosqich (Har qanday T har qandayN M1):

individual programma bo'yicha palliativ yoki simptomatik davo (xirurgik davo, nur terapiya, tizimli ximioterapiya qo'llanilishi mumkin.

Mavzuni mustahkamlash uchun testlar:

1. Pastki labning T2 darajasi bu-

A. 2 sm gacha bo'lgan o'sma
B. bo'yin limfa tugunlaring metastatik shikastlanishi
C. qo'shni strukturalarga tarqalgan o'sma
D. 4 sm gacha bo'lgan o'sma

2. Pastki labning raki bilan ko'proq kasallanadi...

A. 40-60 yoshdagi erkaklar
B. 40 yoshgacha bo'lgan erkaklar va ayollar
C. 70 yoshdan oshgan erkaklar va ayollar
D. erkaklar va ayollarda bir xil chastotada uchraydi

3. Pastki lab rakini keltirib chiqaruvchi omillar

A. 60 yoshdagi davr, ochiq xavoda ishlash, mexaniq shikastlanish, chekish
B. 60 yoshdan keyingi davr, yopiq binoda ishlash40
C. 20-40 yoshdagi davr, yuqori tog`li tumanlarda yashash
D. 20 yoshgacha davr, quyosh nurlari, shikastlanish

4. Pastki labning shilliq va shilliq osti qavatida joylashgan, o`lchami 2 sm gacha bo`lgan, regionar limfa tugunlarida metastaz kuzatilmaganda nechanchi bosqich quyiladi?

A. 2 bosqich
B. 3- bosqich
C. 4- bosqich
D. 2 bosqich

5. Pastki lab rakining asosiy metastazlanish yo`llari

A. limfogen
B. gematogen
C. kontakt
D. implantasion

6. Pastki lab rakini davolashda qaysi usul qullanilmaydi?

A. fizioterapiya
B. xirurgik davo
C. krioterapiya
D. rentgenterapiya

Vaziyatli masalalar:

1. 65 yosh bemorda jag' osti limfa tuguniga metastazlangan pastki lab saratoni aniqlangan - T1N1M0. Pastki labda 1.5 sm yara bor, jag' ostida 2.5 sm kattalashgan limfa tuguni aniqlanadi. Sitologik xulosa yassi saraton. Qaysi tavsiya etilgan qo'shma davo eng samarali davo hisoblanadi?

A. Pastki labga rentgenterapiya va Vanax operatsiyasi
B. Nur va ximioterapiya
C. Dyuken opearatsiyasi va pastki labga rentgenterapiya
D. Pastki labga rentgen terapiya va Krayl operatsiyasi.

2. 53 yoshli bemor pastki labida 0.3*0.2 sm yara bor, regionar limfa tugunlar kattalashmagan, sitologik xulosa yassi saraton. To'g'ri klinik diagnozni ko'rsating.

A. pastki lab saratoni T1N0M0
B. pastki lab saratoni T2N0M0
C. pastki lab saratoni T1N1M0
D. pastki lab saratoni T3N0M0

SO'LAK BEZLARI RAKI

So'lak bezlari raki kam uchraydigan onkologik kasallik bo'lib, katta so'lak bezlari (quloq oldi, jag' osti, til osti) hamda kichik so'lak bezlarini (tanglay, til, molyar, lab, lunj) zararlanishi bilan kechadi. So'lak bezi xavfli o'smalari 50 yoshdan o'tgan bemorlarda ko'proq uchraydi, ammo kasallik uchrashi 20-70 yoshni tashkil qiladi. Ushbu lokalizatsiya o'smalari 4 foizi 20 yoshdan kichik bo'lgan bemorlarda uchraydi . Ayollarda birmuncha ko'proq uchraydi. 80 foiz hollarda quloq oldi, 1-7 foiz kichik so'lak bezlarda, 4 foiz -jag' osti va 1 foiz -til osti so'lak bezlarida uchraydi.

So'lak bezi rakini keltirib chiqaruvchi sabablar:

Aniq bir sababi ma'lum emas, lekin bir qator moyil qiluvchi omillar mavjud:

1.Tashqi muhitning noxush omillari (nur terapiyasi o'tkazilganligi, ko'p martalab rentgenologik tekshiruvlar, radiatsiya foni yuqori bo'lgan muhitda yashash, yuqori insolyasiya;

2. So'lak bezlarining yallig'lanish kasalliklari;

3. Chekish va ayrim ovqatlanish tarzi (M:doimiy achchiq iste'mol qilinishi, xolesterolga boy ovqatlarni ko'p iste'mol qilish, ratsionda meva sabzavotlarni yetishmasligi va h.k.)

4. Kasbga oid omillar (yog'ochsozlik, avtomobilsozlik, asbest shaxtalari, metallurgiya ishchilari, kanserogen moddalar (sement changi ,asbest, xrom, kremniy, qo'rg'oshin , nikel birikmalari);

5.Virusli infeksiyalar (Epshteyn-Barr virusi), epidemik parotit; Nasliy omil tasdiqlanmagan.

So'lak bezi rakining gistologik tasnifi

-atsinoz-hujayrali adenokarsinoma; -silindroma (adenokistoz rak); -mukoepidermoid rak;

-adenokarsinoma (bazal hujayrali adenokarsinoma, papillyar adenokarsinoma); - yassi hujayrali rak;

-onkotsitar rak; - so'lak bezi yo'li raki;

TNM bo'yicha tasnifi:

*Tx –birlamchi o'smani baholab bo'lmaydi.

*T0 –birlamchi o'sma to'g'risida ma'lumot yo'q

*T1–o'sma o'lchami 2 sm dan kichik, ekstraparenximatoz tarqalmagan.

• T2– o'sma o'lchami 2-4sm, ekstraparenximatoz tarqalmagan;

• T3–o'sma o'lchami 4 smdan katta, ekstraparenximatoz tarqalgan;

• T4a–o'sma yuz nervi, tashqi eshituv yo'li, pastki jag', yuz-bosh terisiga o'sib o'tadi;

• T4b–o'sma kalla suyagi asosi, ponasimon suyakka, uyqu arteriyasiga o'sib o'tadi;

. Nx- regionar metastazlarni baholab bo'lmaydi

• N0- regional tugunlarda metastaz yo'q.

• N1- ipsilateral metastaz o'lchami 3 smdan kichik.

• N2a- ipsilateral metastaz o'lchami 3smdan katta, lekin 6 smdan kichik bo'ladi;

• N2b- o'lchamlari 6 smdan katta bo'lmagan bir nechta ipsilateral metastazlar bo'ladi;

• N2s - o'lchamlari 6 smdan katta bo'lmagan bir nechta ipsi va kontrlateral metastazlar bo'ladi;

• N3 - o'lchami 6 smdan katta bo'lgan metastazlar.

• M0 - uzoq a'zolarga metastazlar bo'lmaydi;

• M1 - uzoq a'zolarga metastazlar bo'ladi;

So'lak bezi rakining simptomlari:

Ilk bosqichlarida simptomsiz kechadi. Og'iz qurishi ilk belgilaridan biri bo'lishi mumkin. O'smaning sekin o'sishi tufayli bemorlar uzoq vaqt vrachlarga murojaat qilmaydi.

Bemorning ilk shikoyatlaridan biri bo'lib so'lak bezi proeksiyasida hosila paydo bo'lishi hisoblanadi. Dastlab o'sma og'riqsiz, zich konsistensiyali, erta bosqichlarida harakatchan bo'lib, ustida teri o'zgarmagan bo'ladi. Keyinchalik og'riq paydo bo'lib mimika mushaklarining falaji kuzatilishi mumkin. Ayrim bemorlarda yuz mushaklarining kuchsizligi, sezgining pastligi (onemenie) bo'ladi shuning uchun u nevrologga murojaat qiladi va yuz nervi nevriti tashxisi bilan fizioterapiya oladi, natijada o'sma tez kattalashadi. Ba'zida chaynov mushaklarining spazmi, quloqqa uzatiluvchi og'riq, eshituv yo'lini obturatsiyasi tufayli eshitishni pasayishi kuzatiladi.

Metastazlanishi

So'lak bezlari raki uchun gematogen metastaz berish xarakterli bo'lib hisoblanadi. Eng ko'p o'pkaga metastaz beradi - yo'tal, qon tupurish, tana harorati subfebril ko'tarilishi paydo bo'ladi. Suyaklarga metastaz berganda kuchli og'riq beradi, bosh miyaga metastazda-nevrologik buzilishlar, ko'ngil aynishi, qayt qilish kuzatiladi.

Gematogen metastazlar asosan qaytalangan so'lak bezi raklarida ko'proq uchraydi.

Diagnostika

Diagnoz qo'yishda bemorning anamnezi, shikoyatlari, tashqi ko'rik, palpatsiya, laborator, instrumental tekshiruv xulosalari (rentgenologik tekshirish usullari, UTT, KT, MRT, PET-KT) inobatga olinadi.

Yakuniy tashxis aspiratsion biopsiya va olingan materialning sitologik tekshirish hamda trepan biopsiya va gistologik tekshirish hisoblanadi.

Limfogen va uzoq a'zolarga metastazlarni aniqlash uchun ko'krak qafasi a'zolarini rentgenografiyasi, MSKT, skelet suyaklari ssintigrafiyasi, periferik limfa tugunlari va jigarni UTT, bosh miyani KT va MRT va boshqa tekshiruv muolajalari qilinadi. So'lak bezlari raki shu lokalizatsiya xavfsiz o'smalari bilan differensial diagnostika qilinadi.

Davolash.

So'lak bezi rakini davolashda uning bosqichi va gistologik varianti inobatga olinadi. Xirurgik davo: Bosqichiga qarab subtotal va total parotitektomiya qilinadi.

I-II bosqichda subtotal rezeksiya, boshqa xollarda ekstirpatsiya qilinadi. Agarda limfa tugunlarda metastaz bo'lsa qo'shimcha limfodisseksiya qilinadi. Jag' osti so'lak bezi rakida fassial-futlyar kesish operatsiyasi qilinadi. Yuz nervining zararlanish xavfi doimo turadi. Shuning uchun kichik o'smalarda radioxirurgiya qo'llanilishi mumkin

Nur terapiyaga ko'rsatma:

- O'smaning so'lak bezi chegarasidan chiqqanligi;
- O'smaning qon tomirlariga o'sib o'tganligi; Rakning qaytalanganligi:
- Regionar limfa tugunlarga metastaz borligi;
- Nooperabel holatlarda nur terapiya mustaqil davo usuli sifatida qo'llaniladi.
- **Ximioterapiya**

Ximioterapiya kompleks davo usulida qo'llaniladi.

- Karboplatin - Paklitaksel;
- Fluorouratsil – Sisplatin sxemalari eng ko'p qo'llaniladi.

So'lak bezi rakining bosqichiga ko'ra davolash usullari

I-II bosqich (T1-2 N0 M0) (xavflilik darajasi past o'smalar) – so'lak bezini to'liq olib tashlash (parotitektomiya).

I-II bosqich (T1-2 N0 M0) (xavflilik darajasi o'rta /yuqori bo'lgan o'smalar) - birlamchi o'choqni radikal xirurgik davolash (parotitektomiya) +o'sma o'rniga operatsiyadan keyingi distansion nur terapiya SOD 60-70 Gr (ROD 2 Gr) + zararlangan tomonda regionar limfa tugunlarga profilaktik nur terapiya SOD 50 Gr (ROD 2 Gr);

Adeno kistoz karsinomada operatsiyadan keyingi o'sma o'rni va yaqin kalla-miya nervlariga distansion nur terapiya SOD 60-70 Gr (ROD 2 Gr) o'tkaziladi (intaktregionar limfa tugunlari nur terapiya berilmaydi);

III – IV bosqich (T2-4 N0-1 M0) (rezektabel) – o'smani olib tashlash (parotitketomiya) + (N+) bo'lganda zararlangan tomonda bo'yinning radikal limfodisseksiya + o'sma o'rniga operatsiyadan keyingi distansion nur terapiya SOD 60-70 Gr (ROD 2 Gr) + zararlangan tomonda regionar limfa tugunlarga profilaktik nur terapiya SOD 50-60 Gr (ROD 2 Gr).

Operatsiyadan keyingi kesma qirg'og'ida o'sma hujayralari topilganda, o'sma differensirovkasi o'rta yoki past bo'lganda, nevral/ perinevral invaziyada, metastazlarning ekstrakapsulyar tarqalgan hollarda, limfatik/tomir invaziyalarida bir vaqtning o'zida ximioterapiya va nur terapiya o'tkaziladi.

Medikamentoz davolash:

So'lak bezi raklarida neoad'yuvant hamda ad'yuvant poliximioterapiya o'tkazilganda quyidagi ximiopreparatlar kombinatsiyasi qo'llaniladi:

1. doksorubitsin 60 mg/m^2 vena ichiga 1 kun; sisplatin 100 mg/m2 vena ichiga 1 kun; qayta kurs 3 haftadan keyin
2. Dakarbazin 200 mg/m2 vena ichiga 1- 3-y kunlar; epirubitsin 25mg/m2 v/v 1- 3-y kunlar; ftoruratsil 250 mg/m2 vena ichiga 1- 3-y kunlar ; qayta kurs 3 haftadan keyin.
3. doksorubitsin 60 mg/m2 vena ichiga 1 kun; bleomitsin 15 mg/m2 vena ichiga 1- 5 kunlar;
4. doksorubitsin 60 mg/m2 vena ichiga 1 kun; siklofosfan 1000 mg/m2 v/v 1 vena ichiga 1 kun; qayta kurs 3 haftadan keyin.

Bir vaqtning o'zida ximonur terapiya qo'llanilganda quyidagi ximioterapiya dasturlari tavsiya etiladi:

Nur terapiya vaqtida sisplatin 20-40mg/m2 vena ichiga har hafta, nur terapiya UD- 66-70Gr. BD-2 Gr x 5 fraksiya haftada

Karboplatin (AUC1,5-2,0) vena ichiga har hafta, nur terapiya UD-66-70Gr. BD-2 Gr x 5 fraksiya haftada

HIQILDOQ HALQUM RAKI

Hiqildoq halqumda asosan yassi hujayrali rak, shu jumladan 50 foiz yuqori takomillashgan shakli uchraydi. Nisbatan kam takomillashgan shakli halqumning boshqa bo'limlariga nisbatan ko'proq uchraydi. Biriktiruvchi to'qimadan kelib chiquvchi o'smalar 1,2 foiz bemorlarda uchraydi. Hiqildoq halqum o'smalari o'sish shakliga ko'ra so'rg'ichsimon, tugunli va infiltrativ shakllarda bo'ladi. Oxirgi shakli ko'proq uchraydi. So'rg'ichsimon shaklida o'smaning to'qimani zaralash chuqurligi 0,3-0,5sm, tugunli shaklida 0,8-1,5sm va infiltrativ shaklida 2-4 smga teng bo'ladi.

Tasnifi

TNM bo'yicha tasniflash

Tx –birlamchi o'smani baholab bo'lmaydi.

T0- birlamchi o'sma haqida ma'lumot yo'q.

Tis-karsinoma in situ

T1-o'sma bir anatomik sohadan chiqmagan va o'lchami 2 sm yoki undan ham kam bo'lishi mumkin.

T2-o'sma bir anatomik soha chegarasidan chiqqan va o'lchami 2 smdan katta, lekin 4 smdan kichik;

T3- o'sma o'lchami 4 smdan katta;

T4a –o'sma hiqildoqqa, tilning chuqur mushaklariga, qattiq tanglayga va pastki jag'ga o'sib o'tadi.

T4b –o'sma burun halqumning va mushaklarning lateral tomoniga va uyqu arteriyasi yoki yonoq suyagiga o'sib o'tadi.

N1 - bitta limfa tugunidagi metastaz 3 sm yoki undan kichik bo'ladi;

N2- ipsilateral bitta limfa tugunidagi metastaz 3 smdan katta, lekin 6 smdan kichik; yoki 6 smdan kichik bo'lgan ko'plab limfa tugunlarga metastazlar, yoki bilateral yoki kontrlateral limfa tugunlarda o'lchamlari 6 smdan kichik bo'lgan metastazlar aniqlanadi.

N2a- ipsilateral bitta limfa tugunidagi metastaz 3 smdan katta, lekin 6 smdan kichik;

N2b- o'sha tomondan o'lchamlari 6 smdan kichik bo'lgan ko'plab limfa tugunlarga metastazlar aniqlanadi.

N2s- bilateral yoki kontrlateral limfa tugunlarda o'lchamlari 6 smdan kichik bo'lgan metastazlar aniqlanadi.

N3-limfa tugunlardagi metastaz o'lchami 6 smdan katta bo'ladi.

M1- uzoq metastazlar bor.

Klinikasi

Hiqildoq halqumning barcha anatomik sohalaridagi o'smalarga xos bo'lgan umumiy simptomokomplekslarga quyidagilar kiradi:

a)yutinganda lokal og'riq bo'lishi va zaralangan tomonda quloqqa og'riqni uzatilishi;

b)turli funksional buzilishlar (ovqat tutilishi, ovqat qaytishi va hokazo)

v)ovoz xirillashi va keyinchalik hiqildoq stenozi rivojlanishi;

Kasallikning klinik kechishida ayrim simptomlarning kechishi ketma ketligi farq qilishi mumkin. Noksimon sinusning medial devori o'smalari o'sgan sari quyidagi simptomlari rivojlanadi:

a) yutinganda hiqildoqda doimiy lokal og'riq bo'lishi;

b) ovozning davriy xirillashi va keyinchalik uning doimiy bo'lishi;

v) hiqildoqda doimiy lokal og'riq bo'lishi;

g) suyuq ovqat yeganda qaytib chiqishi;

d) og'riqning zararlangan tomonda quloqqa uzatilishi;

e) hiqildoqning stenozi;

j) qattiq ovqatning tiqilishi;

z) ozib ketishi;

Noksimon sinusning oldingi devori o'smalari o'sgan sari quyidagi simptomlari rivojlanadi:

a) yutinganda hiqildoqda doimiy lokal og'riq bo'lishi;

b) hiqildoqda yot jins hissi bo'lishi;

v) og'riqning zararlangan tomonda quloqqa uzatilishi;

g) suyuq ovqat yeganda qaytib chiqishi;

d) ovozning xirillashi;

e) qattiq ovqatning qaytib chiqishi va tiqilishi;

z) ozib ketishi;

Noksimon sinusning tashqi devori o'smalari o'sgan sari quyidagi simptomlari rivojlanadi:

a) yutinganda hiqildoqda doimiy lokal og'riq paydo bo'lishi va uning keyinchalik doimiy tus olishi;

b) og'riqning zararlangan tomonda quloqqa uzatilishi;

v) suyuq ovqat yeganda qaytib chiqishi;

g) qattiq ovqatning tiqilishi;

d) ovozning xirillashi;

e) ozib ketishi;

Noksimon sinus o'smalari bilan og'rigan bemorlarda anamnez 1-3 yilni tashkil etadi. Ko'rganda yaralangan infiltrat yoki do'mboq yemirilayotgan o'sma, noksimon sinus bo'shlig'i toraygan yoki to'liq yopilgan bo'ladi.

O'smaning o'sish shakli va lokalizatsiyasiga bog'liq holda:

-hiqildoq harakati zaralangan tomonda chegaralanishi yoki to'liq harakatlanmasligi; halqum-hiqildoq usti burmasining qalinlashuvi;

-O'sma og'iz halqumga o'sib o'tsa orqa mindalina yoylarining infiltratsiya va yaralanishi, va ikkilamchi yalliglanish qo'shilishi kabi holatlar kuzatiladi.

Yuqoridagi kabi klinik belgilar hiqildoq halqumning uzuksimon orti sohasi o'smalari, cho'michsimon hiqildoq usti burmasi sohasi o'smalari va hiqildoq halqumning orqa devoridan kelib chiqadigan o'smalarida ham uchraydi.

Hiqildoq halqum o'smalarining metastaz berish darajasi va xarakteri o'smaning gistologik variantiga, o'smaning o'sish shakliga va lokalizatsiya hamda tarqlish darajasiga bog'liq bo'ladi.

Diagnostikasi

1.Diqqat bilan anamnezni yig'ish- bu o'smaning boshlang'ich belgilarini aniqlash, patologik jarayonning lokalizatsiyasi, xarakteri va og'irligi to'g'risida ma'lumot beradi.

2. Palpatsiya (bu asosan kasallikning o'tib ketgan davrida ma'lumot beradi.)

3.Bevosita laringoskopiya(fibrolaringoskopiya) – bu usul sito-gistologik tekshirish uchun biopsiya olish va davolash jarayonida nazorat qilish imkonini beradi.

4.Rentgenologik tekshirish – bu usul bilan o'smaning rentgenologik belgilari, o'smaning dastlabki chiqish lokalizatsiyasi, o'sishining o'ziga xos belgilarini, dastlab qichishish lokalizatsiyasi, o'lchami va chegaralari hamda qo'shni a'zolar –qizilo'ngach, hiqildoq, og'iz halqum holatini baholash imkonini beradi. Hiqildoq halqumni renetgenologik tekshirish usullariga quyidagilar kiradi:

A) rentgenoskopiya;

b) kontrastlashmagan hiqildoq halqumni yon rentgenogrammasi;

v) kontrastlash yordamida shilliq qavat relyefini rentgenogrammasi;

g) hiqildoq va qizilo'ngachni rentgenologik tekshirish;

5. hiqildoq halqum va hiqildoqni kompyuter tomografiyasi.

6. fibroezofagoskopiya.

7. bo'yin limfa tugunlarini ultratovushda tekshirish.

8. kattalashgan limfa tugunlardan punktat olish.

Adabiyotlardagi ma'lumotlar va klinik kuzatuvlar shuni ko'rsatadiki hiqildoq-halqum raki I – bosqichda aniqlanmaydi, II-bosqichda – 14 foiz, III- bosqichda 70 foiz va IV-bosqichda 16 foiz hollarda aniqlanadi. Bu holat vrachlarning hiqildoq halqum raki klinikasini bilmasligi va natijada bemorlarni noadekvat tekshirish bilan bog'liq bo'ladi.

Davolash

Hiqildoq halqum o'smalari ham traditsion davo turlari: jarrohlik, nur terapiyasi va kombinirlashgan davo usullari bilan davolanadi. Keyingi yillarda nur va jarrohlik usulllari bilan ximioterapiya usuli kombinatsiyasi chuqur o'rganib borilmoqda.

Xirurgik davo usuli – alohida T1 va T2 bo'lgan hollarda qo'llaniladi – zararlangan sohani rezeksiyasi amalga oshiriladi. Nx bo'lgan hollarda fassial-futlyar kesish amaliyoti amalga oshiriladi.

Nur terapiyasi-alohida hollarda T1,T2,T3,T4 bo'lganda va metastaz yo'q bo'lsa radikal programma bo'yicha ikki etapda 2 haftalik tanaffus bilan amalga oshiriladi. Birinchi etapda turli fraksiya usullari bilan UD-40Gr gacha telegammaterapiya o'tkazilib 2 etapda UD-66 Gr gacha yetkaziladi. Nur terapiyasi birlamchi o'choq va metastaz sohalariga beriladi.

O'smaning radio sezgirligi past bo'lsa jarrohlik amaliyoti o'tkaziladi. Kombinirlashgan davo usuli – eng keng tarqalgan bo'lib , tez o'suvchi o'smalarda dastlab jarrohlik amaliyoti o'tkaziladi.T1,T2 bo'lgan hollarda operatsiyadan keyingi davrda uning radikal o'tkazilganligiga shubha bo'lsa ajralma kurs bilan UD-66 Gr gacha nur terapiyasi o'tkaziladi. T2 bo'lganda operatsiya oldi yoki operatsiyadan keyingi davrda, ayniqsa, kam yoki past takomillashgan o'smalarda operatsiyadan keyin Ud-40 Gr nur terapiya o'tkaziladi. T3,T4 bo'lgan hollarda bemorda perixondrit yoki stenoz belgilari bo'lmasa operatsiya oldi, agarda yuqoridagi shikoyatlar bo'lsa operatsiyadan keyingi davrda UD-40 Gr, operatsiyaning radikalligiga shubha bo'lsa UD-66 Gr nur terapiya o'tkaziladi.

Ximionurterapiyasi

Keyingi yillarda radioterapiyani ximioterapiya bilan birgalikda o'tkazish bo'yicha turli tartibda tavsiya etilmoqda, lekin ular ichida sisplatin, ftoruratsil preparatlari bilan birgalikda o'tkazilgan sxema nisbatan yuqori samara berishi aniqlangan. Ximioterapiya kurslari nur

terapiyadan oldin yoki keyin hamda bemorning ahvoliga qarab nur terapiya bilan birgalikda o'tkaziladi.

Bir vaqtning o'zida ximionur terapiya o'tkazilganda nur terapiya samarasini potensirlash uchun platina saqlovchi preparatlar (sisplatin yoki karboplatin), hamda setuksimab qo'llaniladi va quyidagi sxemalar tavsiya etiladi:

*Sisplatin 20-40mg/m2 vena ichiga har hafta nur terapiya BD-2Grdan UD-66-70 Gr bo'lgunga qadar, yoki

* Karboplatin (AUC1,5-2,0) vena ichiga har hafta nur terapiya BD- 2Grdan UD-66-70 Gr bo'lgunga qadar yuboriladi.

* Setuksimab 400mg/m2 vena ichiga tomchilab (2 soat davomida infuziya) nur terapiya boshlanishidan bir hafta oldin va keyinchalik setuksimab 250mg/m2 vena ichiga tomchilab (1 soat davomida infuziya) har hafta nur terapiya tugagunga qadar yuboriladi.

Mavzuni mustahkamlash uchun testlar:

1. Halqum saratoni asosan metastaz beradi:

A. limfogen
B. gematogen
C. metastaz bermaydi
D. implantatsion

2. Halqumning qaysi qismidagi o'smalar tez metastaz beradi?

A. vestibulyar
B. vokal burmalar
C. orqa komissuralar
D. oldingi komissuralar

3. Halqumning qaysi qismidagi o'smalar kam hollarda metastazlanadi?

A. vokal burmalar
B. vestibulyar
C. laringeal qorinchalar
D. epiglottis

4. Halqumning qaysi qismi saraton kasalligiga tez chalinadi?

A. vestibulyar
B. vokal burmalar
C. laringeal qorinchalar
D. oldingi komissuralar

5. Qalqonsimon bezi rakida ovozning bug'ulishi kuzatiladi:

A. qaytuvchi nerv bosilganda
B. traxeya bosilganda
C. qizilungach devoriga o'sib kirganda
D. traxeyani boshqa qo'shilib kelgan kasalliklari bo'lganda

Vaziyatli masala:

1. 56 yoshli bemorda oxirgi oylarida tilda 1.0x1.5 sm yara paydo bo'lgan, bo'yinda 1.5 sm kattalashgan limfa tugun aniqlanadi. Konservativ davo samaradorligi yo'q. Qaysi kasallikka shubha qilish mumkin ?

A. Til saratoni
B. Glosit
C. Aktinomikoz
D. Silliq yara

2. 63 yoshli bemorda shoshilinch hiqildoq stenozi, nafas qisilishi tashxisi bilan tez yordam olib keldi. Ko'rikda qalqonsimon bez kattalashgan 12x10x8 sm , konsistensiyasi qattiq, harakatsiz. O'sma bo'yinni to'liq old qismini zararlagan. Davo taktikasini belgilang ?

A. Transtumoral traxeostomiya
B. Nur terapiyasi
C. O'sma rezeksiyasi
D. O'smadan biopsiya olinib, xulosasiga qarab keyingi davo taktikasini belgilash

3. 40 yoshli bemorda qalqonsimon bez o'ng bo'lak hisobiga kattalashgan, o'lchami 2x3 sm, zich-elastik konsistensiyali. UTT-o'smada kuchaygan exostruktura . Punksion biopsiya – folikulyar epiteliya hujayralari. To'g'ri diagnozni ko'rsating.

A. Qalqonsimon bez folikulyar adenomasi
B. Qalqonsimon bez folikulyar kistasi
C. Qalqonsimon bez folikulyar saratoni
D. Qalqonsimon bez fibroadenomasi

QIZILO'NGACH SARATONI

Epidemiologiya.

Qizilo'ngach raki barcha xavfli o'sma kasalliklarining o'rtacha 5—7 foizini tashkil qiladi (100000 aholiga o'rtacha 4-5 taga teng bo'ladi). Xavfli o'sma kasalliklari tarkibida qizilo'ngach saratoni oshqozon-ichak trakti o'smalari orasida 6-7-chi o'rinni va uchrash tezligi bo'yicha 3-4 chi o'rinni egallaydi (5,1foiz). Mutloq nuqtai nazardan, sobiq SSSRda qizilo'ngach saratoni bilan kasallanish 100000 aholiga 7,3 ni tashkil qiladi va uning hududlar bo'yicha tarqalishi juda notekis. Shunday qilib, Belorusiya, Litva, Rossiya, Moldova va Ukrainada bu nisbatan kichik - 100000 aholiga 1,7 dan 2,7 gacha, lekin Turkmaniston, Qozog'iston, Arktik okean, Orol va Kaspiy dengizi sohillarida juda yuqori. 100 ming aholiga 5,7 dan 6,6 gacha. Bundan tashqari, Qozog'istonning ba'zi hududlarida har 100000 aholiga 64 ta kasallik to'g'ri keladi.

Qizilo'ngach saratonining eng ko'p uchraydigan zonalari bu Hindiston, Mo'g'uliston, Xitoydir. Kasallanish 100000 aholiga 80-100 ni tashkil qiladi. Yevropa mamlakatlaridan Shveysariyada eng yuqori darajasi – 12 foiz. Qo'shma Shtatlar va Kubada eng past kasalanish 1,2-1,7foizni tashkil qiladi.

O'zbekiston aholisi ichida qizilo'ngach saratonining tarqalishi (har 100 ming aholi orasida aniqlangan bemorlar soni), eng yuqori ko'rsatkichi Qoraqalpog'iston Respublikasi (19,3), Andijon (8,1) va Navoiy (6,7), Samarqand viloyati 3,6, eng kam ko'rsatkich- Toshkent shahri (2,2). Qizilo'ngach raki bilan kasallanish 1998 yildan beri onkologik kasalliklar orasida O'zbekistonda 3- o'rinda turadi. Kasallanish yosh ulg'ayishi bilan o'sib boradi va 60 yoshdan o'tgan kishilar o'rtasida eng ko'p uchraydi. 30-40 yoshdagilarga nisbatan shu yoshlarda qizilo'ngach saratoni 8-10 baravar ko'proq kuzatiladi. Barcha xavfli o'smalar ichida bu kasallikdan o'lim ikkinchi o'rinda turadi.

Qizilo'ngach saratoni erkaklarning o'lim ko'rsatkichi bo'yicha 3-o'rinda, ayollarda esa 6-o'rinda turadi. Erkaklar ayollarga nisbatan 5-6 marta ko'p kasallanadi. Bemorlarning yoshi: holatlarning 49 foizida 70 yoshdan oshgan bemorlarning 80 foizi va 80 yoshdan katta bemorlarning soni 82 foizni tashkil qiladi. Erkaklar va ayollarning nisbati taxminan 2:1 ni tashkil etadi va so'nggi yillarda bu ko'rsatkich tenglashtirildi.

Xavfli faktorlar va rak oldi kasalliklari

1. Yomon odatlardan ko'pincha ovqatlanish jarayoni bilan bog'liq:

a) ovqatni to'liq chaynamaslik;

b) qizilo'ngachni mayda suyakchalar bilan shikastlanishi (baliq qiltig'i);

v) doimiy shikastlanish.

2. Qizilo'ngach ko'pincha kimyoviy kuyish tufayli chandig'li torayishi ro'y beradi. Chandiqlar fonida o'simta 10-40 yil ichida rivojlanishi mumkin.

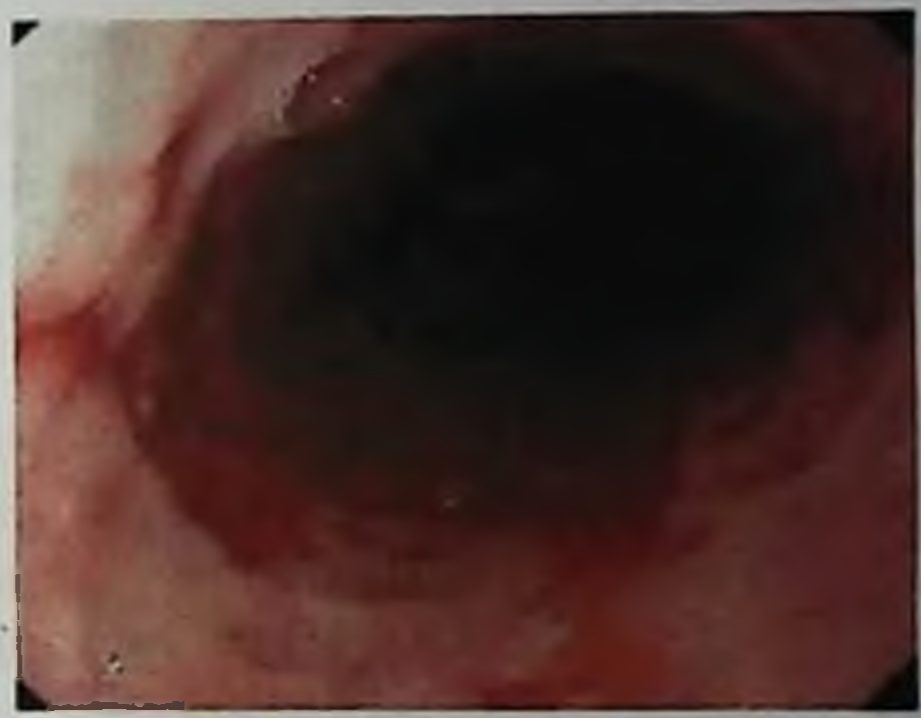

3. Plammer-Vinson sindromi ko'pincha qizilo'ngach saratoni uchun endemik bo'lgan joylar: Kaspiy va Orol dengizlari sohillarida, Arktikada uchraydi. Klinik jihatdan u kamqonlik, shilliq pardalarning atrofiyasi, keyinchalik og'iz bo'shlig'i, halqum va qizilo'ngachning yassi epiteliyasining giperkeratik bo'limlari paydo bo'lishi bilan namoyon bo'ladi. Ushbu hodisalar ko'pincha temir va vitaminlarning yetishmasligi sabab bo'ladi.

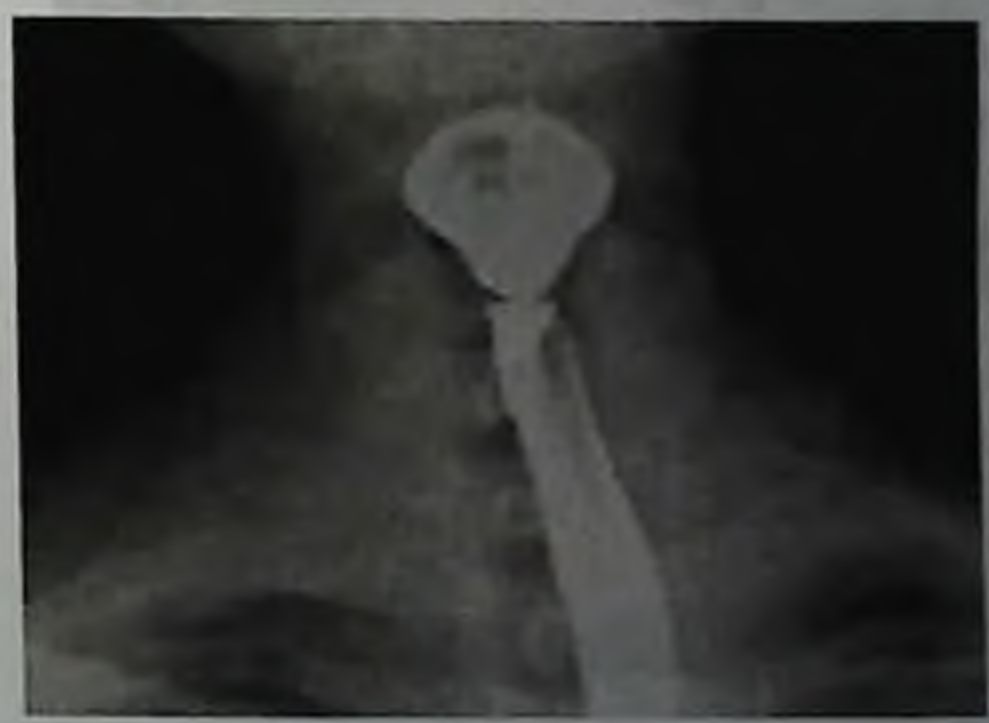

4. Qizilo'ngachning peptik yarasi. Etiologiyasi kam uchraydi. Odatda qizilo'ngach peptik yarasi oshqozon va o'n ikki barmoqli ichak peptik yarasi bilan birga keladi. Qizilo'ngach pastki qismida joylashgan peptik yara oshqozonning kardial jom yetishmovchiligi yoki diafragmaning qizilo'ngach churrasi natijasida kelib chiqadi. Yana bir versiya mavjud: me'da epiteliyasi agressiv me'da shirasini ishlab chiqarishga qodir, bu pastki qizilo'ngach peptik yarasi paydo bo'lishiga olib keladi. Klinikada to'sh ortida og'riq, ovqatlanish bilan bog'liq og'irlashish, qizilo'ngach qisilishi ya'ni ezofagospazm, disfagiya, regurgitatsiya holati kuzatiladi.

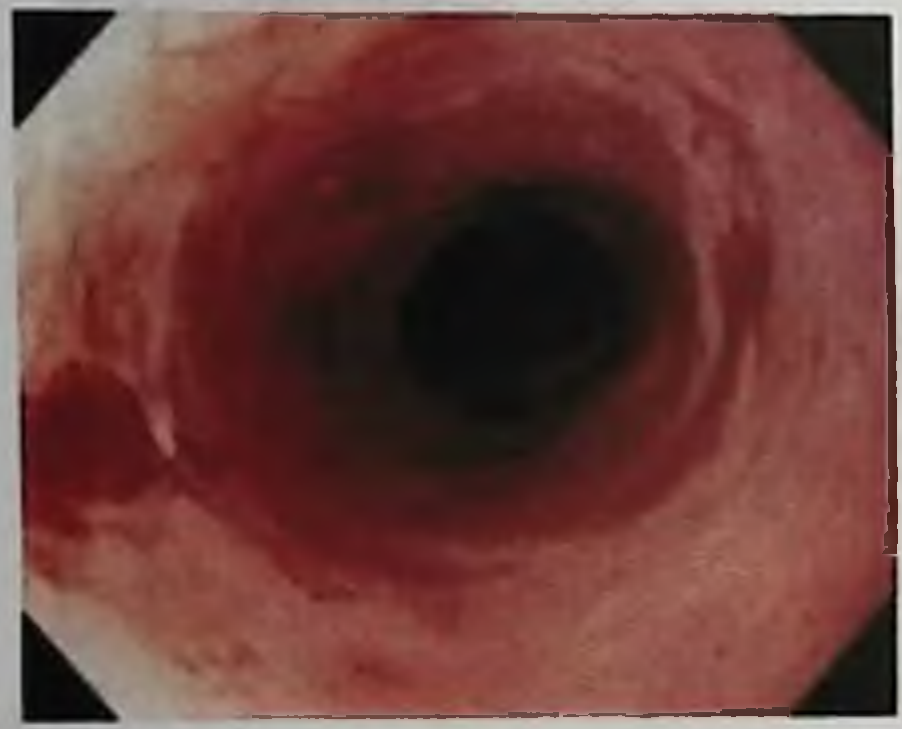

5. Poliplar–shilliq osti qavatdan hosil bo'lgan, bezli epiteliy bilan qoplangan. Papillomalar - bu yallig'langan epiteliy va uning ostidagi biriktiruvchi to'qima giperplastik o'sishi. Poliplar va papillomalar bilan klinikada asosan ushbu asoratlar (qisilishi, yaralanishi, qon ketish, disfagiya) kuzatiladi.

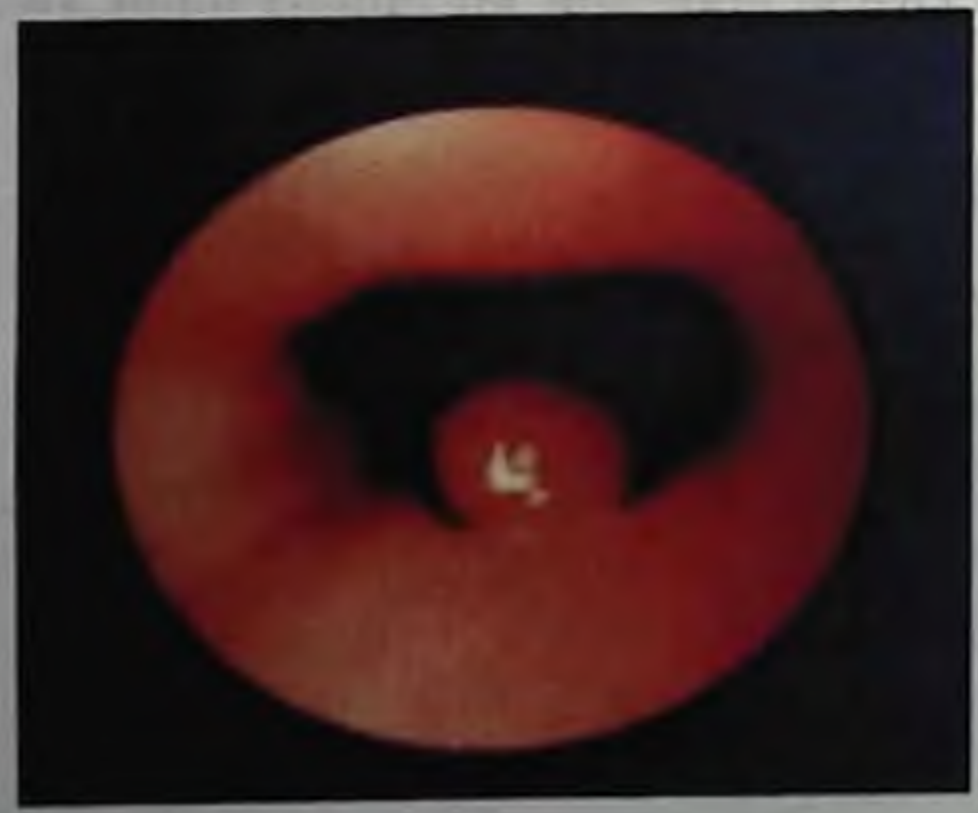

6. Ezofagit. O'tkir ezofagit qizilo'ngach shilliq qavatining oziq-ovqat, kimyoviy moddalar bilan shikastlashi tufayli, shuningdek o'tkir yuqumli kasalliklar, o'tkir faringit, gastrit bilan birga rivojlanadi; Surunkali ezofagit surunkali yuqumli kasalliklar bilan birga keladi, ammo ko'pincha oshqozon peptik yarasida reflyuksiyasi natijasida yuzaga keladi.

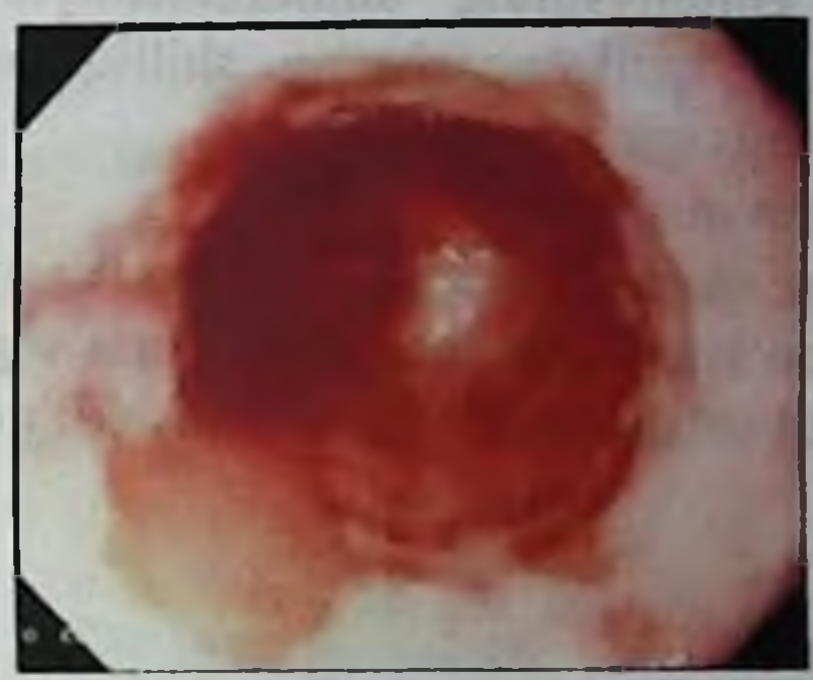

7. Lipomalar, fibromalar, leomiomalar kamdan-kam hollarda xavfli o'smaga aylanishi mumkin, ammo qizilo'ngachni toraytirishiga sabab bo'lishi mumkin, bu esa shu sohada shilliq qavatning shikastlanishiga olib keladi.

8. Nospesifik granulomatoz mintaqaviy stenotik ezofagit Kron kasalligi sifatida davom etadi.

9. Tizimli skleroderma, qizil yuguruk qizilo'ngach ishtirokida rivojlanadi.

10. Qizilo'ngach axalaziyasi - bu yutish paytida kardial sohada refleksli qisilib qolishiga asoslangan qizilo'ngachning asab-mushak kasalligi. "Axalasia" atamasi ilgari ishlatilgan ismni kardiospazm, qizilo'ngachning idiopatik yoki kardiyonik kengayishi bilan almashtirdi.

Bundan tashqari, bir qator kasalliklar mavjud.

•Irsiy keratoderma (palma va oyoq giperkeratozi avtosom dominant kasallik bo'lib, unda qizilo'ngach saratoni xavfi 40 foizga etadi).

• qizilo'ngachning torayishi (20foiz).

• qizilo'ngach epiteliysining silindrotselulyar metaplaziyasi (Barret qizilo'ngach) - qizilo'ngachning shilliq osti epiteliyasini silindrsimon ichak epiteliyiga almashtirish.

• Odam papillomavirusi.

Statistikaga ko'ra, qizilo'ngachning o'rta ko'krak qismida 60 foiz hollarda o'sma hosil bo'lsa, pastki torakal va qorin segmentlarida – 30 foiz, yuqori va servikal sohalarda – 10 foizni tashkil qiladi.

Tasnifi.

Qizilo'ngach o'smasining turlari:

1. O'sishning yarali turi. Kasallikning dastlabki bosqichida shilliq qavatdagi nodus mavjud bo'lib, nisbatan tezroq yaralanadi, so'ngra butunlay yaraga aylanadi. Qizilo'ngachning devorlari bo'ylab zararlangan limfa tugun qayd etiladi (mikroskopik tarzda o'simta hujayralari ko'zga ko'rinadigan chegaradan 5-6 sm masofada joylashgan).

2. So'gal-papillomatoz (tugunli) o'sish turi, gulkaramga o'xshash o'sish kuzatiladi. Harakatsiz dumaloq shakldagi nodulus (bir qarashda) o'rtasida, chuqur bo'shliqlar. Shish osonlikcha yaralanadi, parchalanadi. O'smaning komponenti tezda disfagiyani keltirib chiqaradi.

3. O'sishning infiltrativ turi. Shish shilliq qavatning chuqur qatlamlarida rivojlanadi, deyarli shilliq osti qatlamga ta'sir qiladi va asosan qizilo'ngach atrofiga tarqaladi. Ushbu turdagi o'smalar nisbatan sekin o'sadi, keyinchalik metastazlanish tez kuzatiladi.

Qizilo'ngach rakini o'sish formalari

- Ekzofit shakli (tugunli, so'galli, qipiqli)
- Endofit (yarali) shakli
- Sklerozli (sirkulyar shakli)

Qizilo'ngach rakini morfologik tuzilishi

- Yassi hujayrali rak – eng ko'p uchraydi
- Adenokarsinoma – ko'pincha Barrett qizilo'ngachi bilan og'rigan bemorlarda uchraydi
- Mukoepidermoid karsinoma – kam uchraydi
- Adenokistoz karsinoma – kam uchraydi.

Qizilo'ngach rakining TNM klassifikatsiyasi (2009 yil 7-nashri)

Tx - birlamchi o'smani baholab bo'lmaydi;

T0- birlamchi o'sma to'g'risida ma'lumot yo'q.

Tin situ - carcinoma in situ/ og'ir displaziya.

T1 – o'sma shilliq qavatning xususiy plastinkasi, mushak plastinkasi yoki shilliq osti qavatiga o'sib o'tadi:

T1a- o'sma shilliq qavatning xususiy plastinkasi, mushak plastinkasiga o'sib o'tadi;

T1b- o'sma shilliq osti qavatiga o'sib o'tadi;

T2 - o'sma mushak qavatiga o'sib o'tadi;

T3 - o'sma adventitsial qavatga o'sib o'tadi;

T4 - o'sma atrof to'qima va organlarga o'sib o'tadi;

T4a - o'sma plevra, perikad yoki diafragmaga o'sib o'tadi;

T4b - o'sma aorta, umurtqalar tanasi yoki traxeyaga o'sib o'tadi;

N – regionar limfatik tugunlar:

Nx - Regionar limfa tugunlarni baholashning iloji yo'q;

N0 - Ko'krak ichi limfa tugunlarida metastazlar yo'q;

N1 - 1-2 ta regionar limfa tugunlarida metastazlar aniqlanadi;

N2 - 3-6 regionar limfa tugunlarida metastazlar aniqlanadi;

N3 – 7 va undan ortiq regionar limfa tugunlarida metastazlar aniqlanadi;

M – Uzoqdagi metastazlar:

M0 - Uzoqdagi metastazlar yo'q;

M1 - Uzoqdagi metastazlar aniqlanadi;

Bosqichi bo'yicha tasnifi

Bosqichlar	T	N	M
0	Tin situ	N0	M0
IA	T1	N0	M0
IB	T2	N0	M0
IIA	T3	N0	M0
IIB	T1, T2	N1	M0
IIIA	T4a T3 T1, T2	N0 N1 N2	M0 M0 M0
IIIB	T3	N2	M0
IIIC	T4a T4b har qanday T	N1, N2 har qanday N N3	M0 M0 M0
IV	har qanday T	har qanday N	M1

I bosqich. Qizilo'ngach shilliq va submukoz qatlamlarini zararlagan, mushak membranasini zararlamagan kichik o'lchamli o'simta. Torayish, qisilish belgisi yo'q.

II bosqich. O'sma qizilo'ngach devorining barcha qatlamlarini zararlaydi, ammo undan tashqariga chiqmaydi. Yaqin sohalardagi limfa tugunlarida yagona metastazlar bo'lishi mumkin.

III bosqich. O'sma qizilo'ngachning barcha devorlarini, atrof to'qimalariga o'tib, qo'shni a'zolarga o'sib o'tadi. Qizilo'ngach qisilgan, torayib ketgan. Bir nechta regionar metastazlar mavjud.

IV bosqich. O'sma qizilo'ngachning butun devorini yorib, qizilo'ngach atrof to'qimalariga va qo'shni organlarga tarqaladi. Qizilo'ngach-bronxial yoki qizilo'ngach-traxeya oqmalari kuzatiladi. Limfa tugunlarida bir nechta metastazlar va uzoq metastazlar mavjud.

Qizilo'ngach rakining klinik belgilari

Qizilo'ngach saratoni klinikasida birlamchi (mahalliy), ikkilamchi va umumiy simptomlarni ajratish mumkin.

Birlamchi simptomlar.

- Disfagiya - ovqatning o'tishida qiyinchilikning ortib borishi.

Disfagiyaning 4 ta darajasi mavjud:

1-daraja - qattiq ovqatni qizilo'ngach orqali o'tishi qiyinligi;

2-daraja - yarim suyuq ovqatni o'tishi qiyinligi;

3-daraja – suyuqliklar o'tishi qiyinligi;

4-daraja (to'liq disfagiya) - qizilo'ngachning o'sma xisobiga mutloq to'sib qo'yilishi.

- Gipersalivatsiya;

-Yutinganda og'riq paydo bo'lishi o'sma qizilo'ngach devoridan tashqariga chiqqanda kuzatiladi;

-Regurgitatsiya;

-Og'izdan sassiq hid kelishi;

- Ovqatlanish paytida to'sh ortida noxushlik hissi.

- Ovqatlarni qayt qilish.

Asab o'zgarishi, asosan qizilo'ngach devori tirnash xususiyati beruvchi spazm fenomeni bilan birga kelishi.

Ikkilamchi simtomlar- o'smaning qo'shni a'zolar va to'qimalarga tarqalishi bilan bog'liq.

1. Doimiy og'riqlar (mediastinitning namoyon bo'lishi bilan bog'liq).

2. Qaytuvchi vagus nervlarining zararlanishi natijasida laringitning pareziyasi yoki falajlanishi.

3. Qizilo'ngach-bronxial yoki qizilo'ngach-traxeya oqmalari bilan klinik ko'rinishi.

4. Gorner sindromi simpatik asabning shikastlanishi bilan.

Umumiy simtomlar (anemiya, zaiflik, vazn yo'qotish va boshqalar) o'simta intoksikatsiyasi va qizilo'ngach stenozi. O'sma jarayonining parchalanishida qon ketish va mediastinit bilan murakkablashishi mumkin.

Umumiy ko'rikda va paypaslashda terining holati, teri osti to'qimasi, limfa tugunlari, epigastral sohada og'riqning mavjudligi yoki yo'qligi, o'ng qovurg'a yoyi ostida shuningdek, «ikkinchi yutish harakatining kechiktirilgan shovqini» auskultativ alomatlari baholanadi.

Diagnostika

Qizilo'ngachni instrumental tekshirishning eng muhim usullaridan biri bu rentgenologik tekshirishdir. Umumiy rentgenografiyasi, kontrastli tekshirish, ikki tomonlama kontrast, tomografiya, elektro-rentgen kinematografiyasi o'tkaziladi.

Qizilo'ngach bilan bir qatorda, mediastinium tomografiyasi, oshqozon va o'pkalarni tekshirish kerak.

Qizilo'ngachning shikastlanishining rentgen-semiotikasi o'smaning makroskopik turiga, qizilo'ngachning torayish darajasi va devorlarning harakatchanligiga bog'liq. Tekshiruv natijalari asosan jarrohlik usulida davolashni rejalashtirishda kirish imkoniyatini tanlashga ta'sir qiladi. Shunday qilib, agar o'simta chegarasi aorta

ravog'dan 7 sm pastroq bo'lsa, IV, V, VI, VII interkostal bo'shliqlardan chap tomondan kirish tavsiya etiladi.

Qizilo'ngachning rentgenologik tekshiruvi torayish darajasi va suprastenotik kengayishi, shilliq qavat relefining buzilishi, o'simta shikastlanish darajasi va segmentar bo'linish (traxeya, aorta, bronxial, retro-perikardial, supra- va subfrenial segmentlari) bo'yicha aniqlanadi.

Qizilo'ngach rakida zararlangan sohaning rentgenologik belgilari.

1. Deformatsiya, konturlardagi nosimmetrikliklar (nuqsonlar yoki shish).
2. Torayma va kengaymalar.
3. Burmalarning yo'q bo'lib ketishi.
4. Segmentar kengayishi.

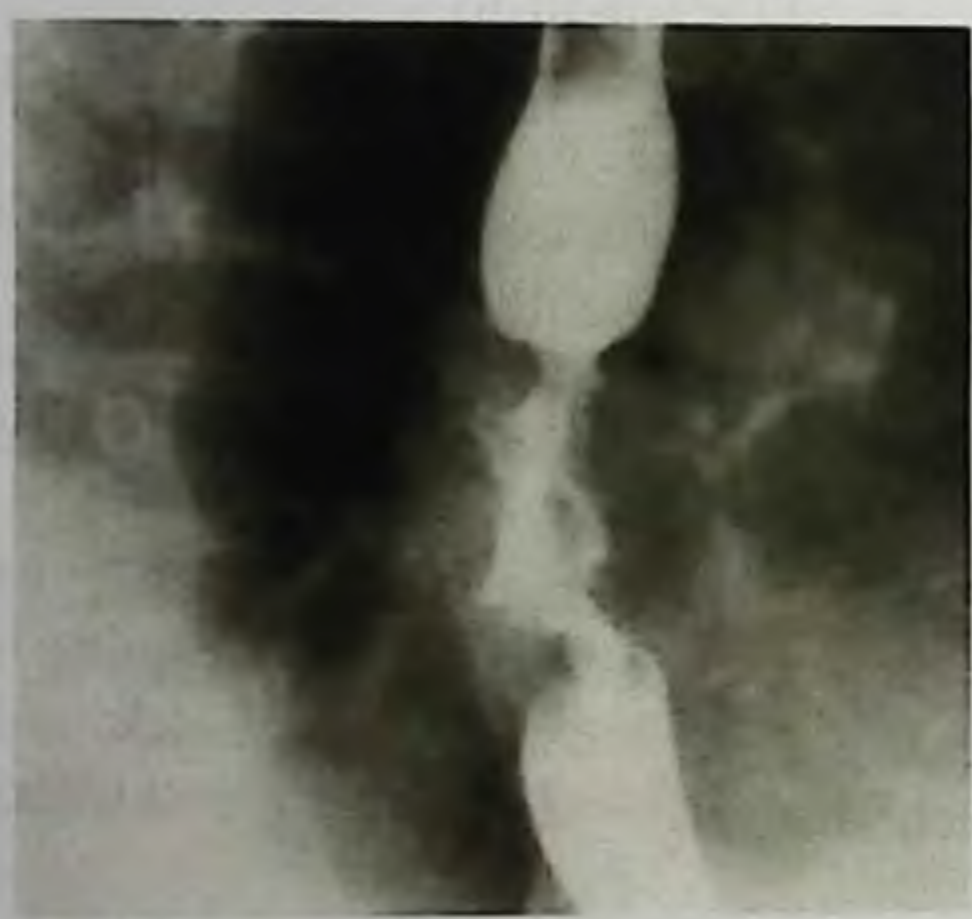

Endoskopik usul. Endoskopiya o'smaning yuqori chegarasini, uning hajmini (har doim ham emas, faqat saraton sohada kanalidan gastroskop o'tishi mumkin bo'lsa), stenoz darajasini aniqlashga imkon beradi. Endoskopiyaning asosiy vazifasi - bu 97-99 foiz hollarda tashxisni tasdiqlashga imkon beradigan biopsiya hisoblanadi. Qizilo'ngach saratonini endoskopiya yordamida konsistensiyasini, relefini (joylashgan joyini), rangini, qon ketish belgilarini aniqlaydi. Qizilo'ngach devorining harakatining cheklanishi, atrof to'qimalarga infiltratsiyasi kuzatilganligini aniqlash mumkin.

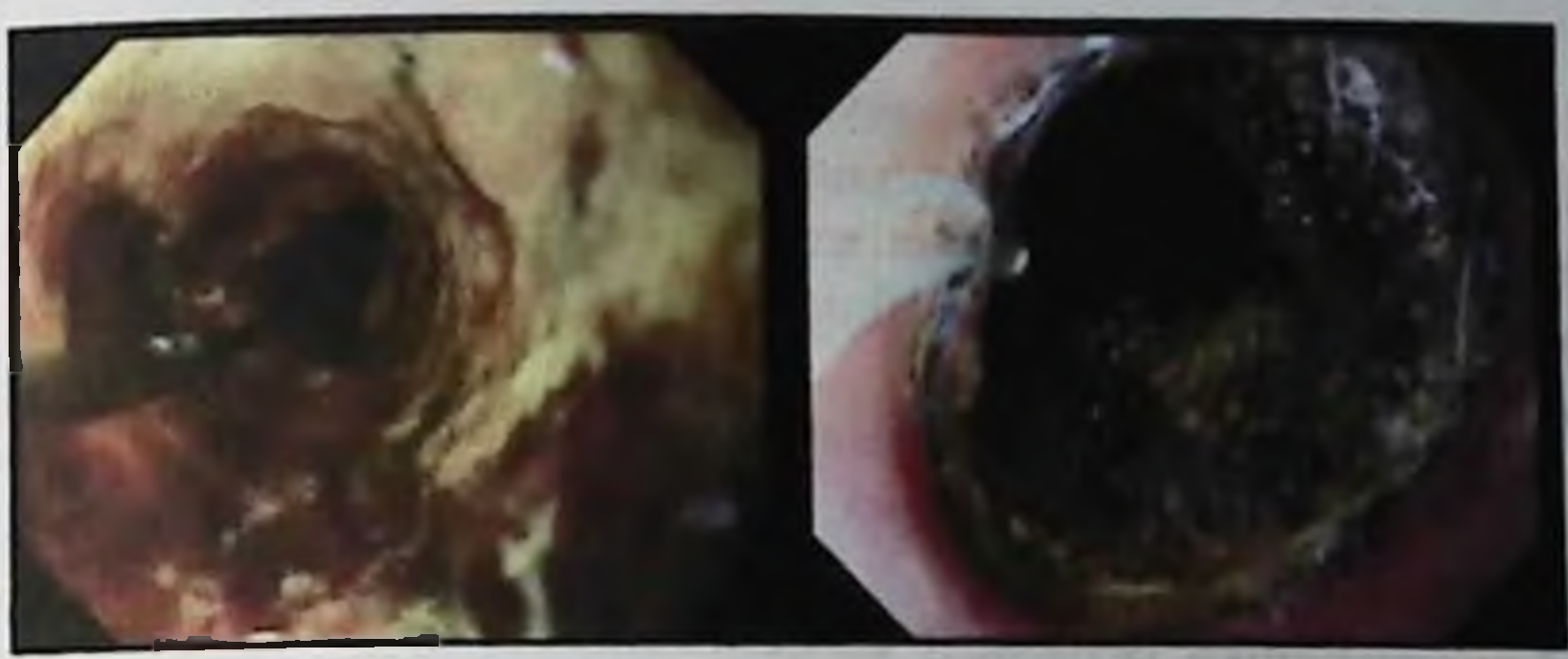

Qizilo'ngach yuqori o'rta uchligi ekzofit-infiltrativ saratoni ikkilamchi stenozlanishi va oqma bilan. Stentlash amaliyotidan keyingi holat.

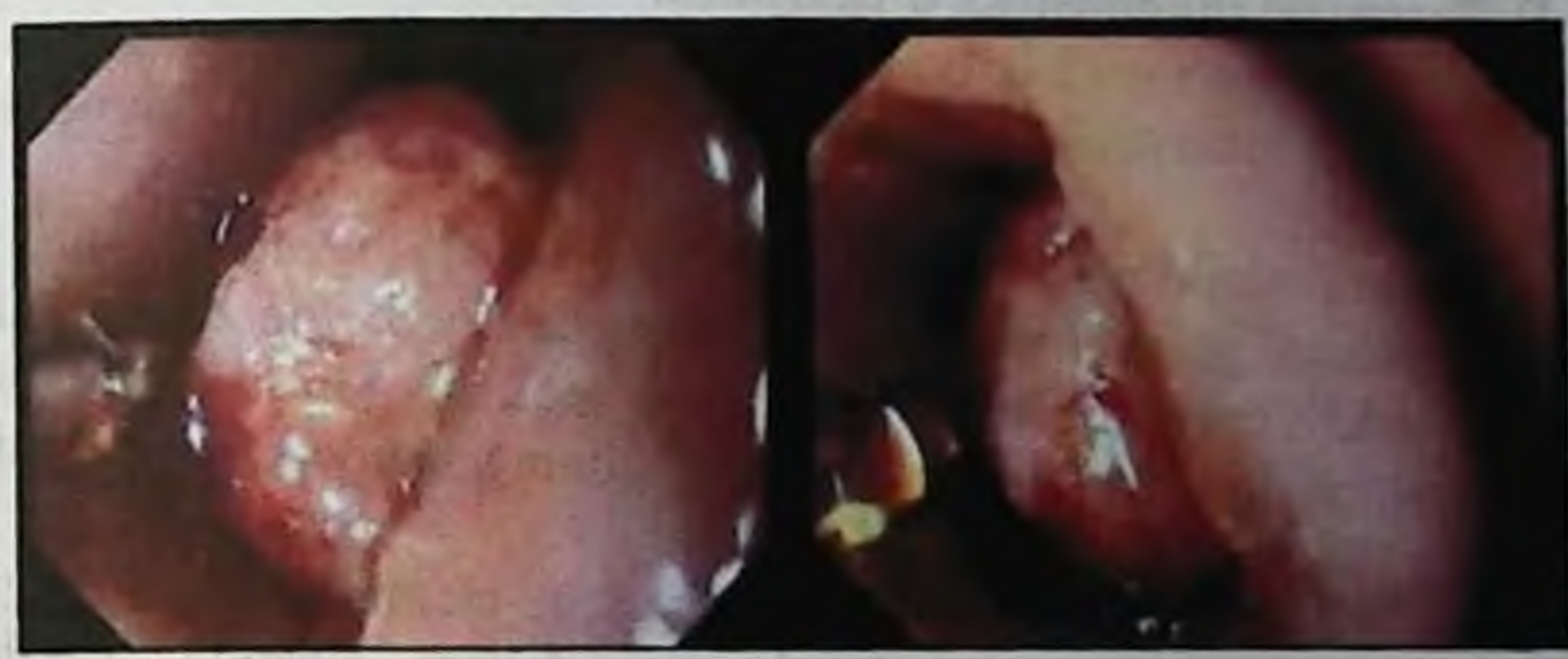

Qizilo'ngach 20 sm.dagi polipsimon rakidan biopsiya olish

KT, MRT o'smaning hajmini, uning atrofdagi organlarga o'tishini, tez va uzoq metastazlarni aniqlashi mumkin. Ushbu usullarning maqsadi - ko'krak qafasi va qorin bo'shlig'i organlarida metastatik o'sma bor yoki yo'qligi haqida ma'lumot beradi.

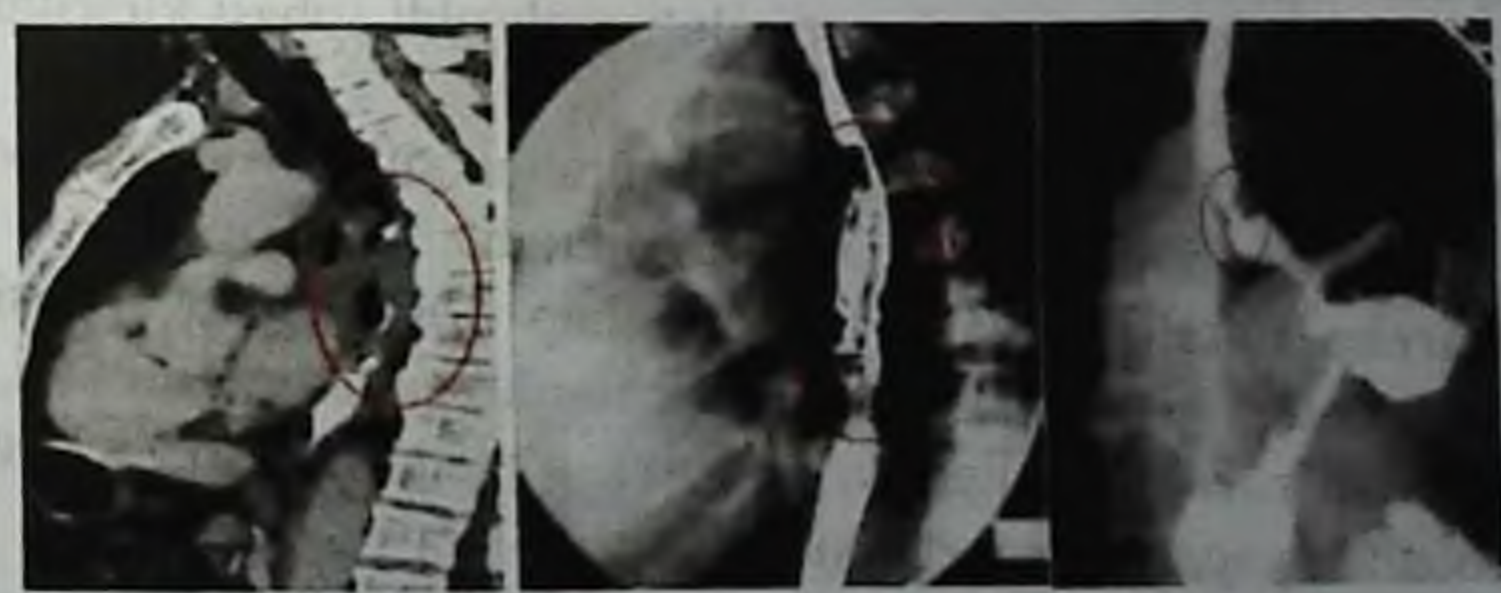

Traxeobronkoskopiya traxeya va bronxlarning membranali qismidagi qizilo'ngach o'simtasining infiltratsiyasi va rivojlanishini (bilvosita, to'g'ridan-to'g'ri belgilarini) yoki metastatik zararlanishi natijasida kattalashgan limfa tugunlari orqali devorining bosilishini aniqlash uchun ishlatiladi.

PET limfa tugunlarida metastazlarni aniqlashda KT ga qaraganda sezgir va operatsiyadan oldingi tekshiruvda operabel xolatni baholashda muhim ahamiyatga ega.

Laparoskopiya peritoneal kanseramatozni, limfa tugunlari va jigarda metastazlarni aniqlash va tekshirishga qodir. Agar laparoskopiya paytida operabel holat qayt etilmasa, enteral ovqatlanishni ta'minlash uchun gastrostomiya tavsiya etiladi.

Differensial diagnostika o'tkaziladi:

•o'simta qizilo'ngach bo'yin qismida joylashganda - qalqonsimon bez o'smalari, metastatik o'smalar, hiqildoq o'smalari, divertikul kasalligi bilan;

• o'simta qizilo'ngach ko'krak qismida joylashganda–ko'krak ichi bo'qoq kasalligi, orqa mediastinial o'smalari, qizilo'ngachning sil kasalligi yoki limfogranulematoz bilan siqilish jarayoni, aorta anevrizmasi, mediastinal absess, qizilo'ngachning segmentar torayishi bilan.

Shuni esda tutish kerakki, bemorning ayrim alomatlarga moyilligi tufayli qizilo'ngachning axalaziyasi uzoq davom etganda, xavfli o'simta jarayonining rivojlanishini xavfi yuqori bo'ladi.

Metastaz berish yo'llari

Qizilo'ngach bo'yin qismi raki ko'ks oralig'i, bo'yin va o'mrov usti limfa tugunlariga metastaz berishi bilan xarakterlanadi.

Qizilo'ngach ko'krak qismi raki shilliq osti sohasi bo'ylab, ko'ks oralig'i limfa tugunlari va qizilo'ngach oldi sohasi kletchatkasi chegarasida metastazlanadi.

Qizilo'ngach pastki uchligi raki qorin bo'shlig'i yuqori qavati – kichik charvi limfa tugunlariga metastaz beradi.

Barcha lokalizatsiyalar uchun chap o'mrov usti sohasidagi Virxov metastazi (ayniqsa kechki bosqichlarda) xarakterli bo'ladi.

Uzoq a'zolarga— jigarga (20foiz), o'pkalarga (10foiz), suyak skleti, bosh miyaga metastazlar kuzatiladi.

Davolash

Qizilo'ngach rakini asosiy davolash usuli bo'lib jarrohlik usuli hisoblansada, uning natijalarini qoniqarsiz ekanligi kimyo yoki nur terapiya bilan qo'shma davolashni talab etadi.

O'sma joylashgan joyiga ko'ra davolash taktikasi:

Qizilo'ngach ko'krak yuqori uchligi saratoni bo'lsa, qizilo'ngachni olib tashlash yoki rezeksiya qilish usulini tanlash va bir vaqtning o'zida ichak yoki oshqozon katta egriligidan yasalgan transplantant bo'yin chap yonbosh sohasiga chiqarilib, qizilo'ngach bo'yin qismi anastomozini shakllantirishdir (Torek operatsiyasi). Bunday holda keng mediastinal va retroperitoneal limfa disseksiyasi bajariladi. Supraklavikulyar va chuqur servikal (pastki yarim) limfa tugunlarining ikkala tomonida limfa disseksiyasi ko'rsatmalarga muvofiq amalga oshiriladi.

Oshqozon kata egriligidan qizil o'ngach yaratish

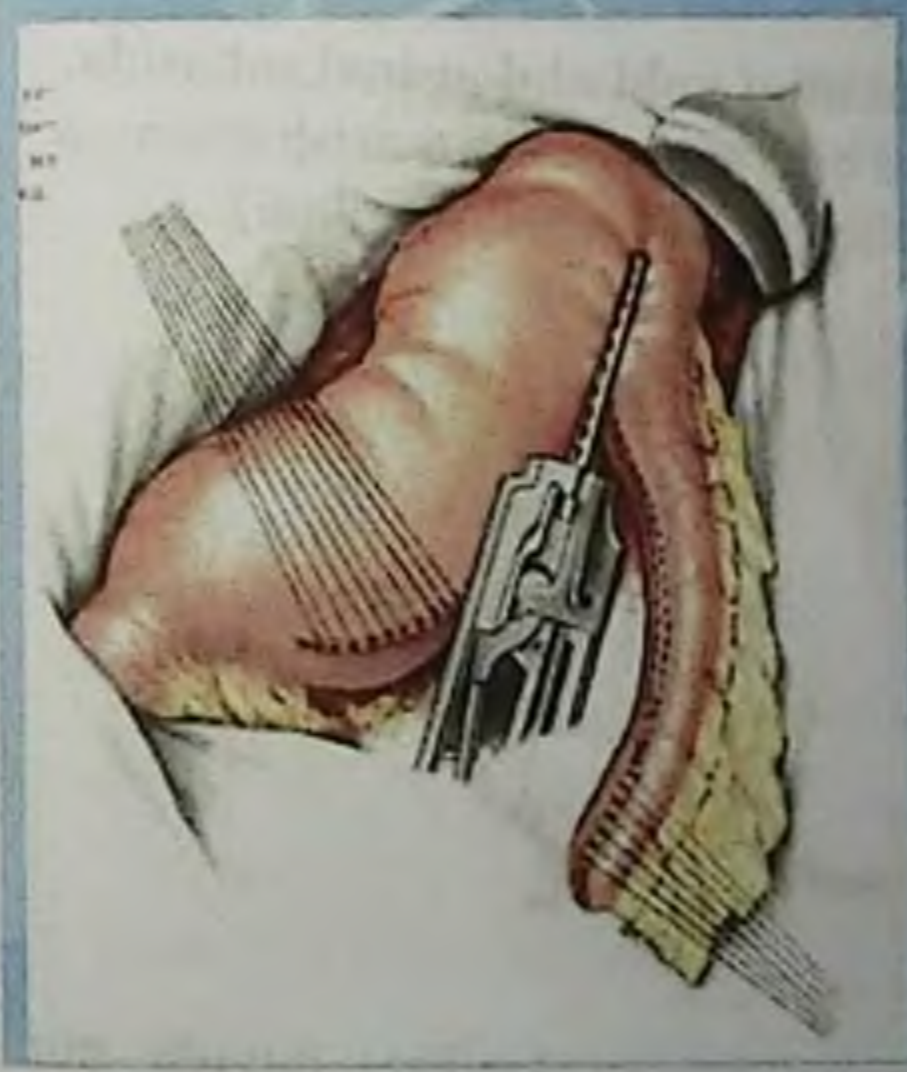

Qizilo'ngach ko'krak o'rta va pastki uchligi saratoni bo'lsa, qizilo'ngachning subtotal rezeksiyasini bajarish tavsiya etiladi, so'ngra qizilo'ngachni ichak yoki oshqozondan yasalgan transplantant bilan ko'krakning o'ng yarmida anastomoz qo'yiladi (Lyuis operatsiyasi).

Bundan tashqari keng mediastinal va qorin bo'shlig'i limfadisseksiyasi amalga oshiriladi.

Qizilo'ngach ko'krak pastki uchligi yoki abdominal sohasida, limfadenektomiya yordamida Garloks operatsiyasini o'tkazish mumkin (operatsiya qorin va chap plevra bo'shlig'ida amalga oshiriladi).

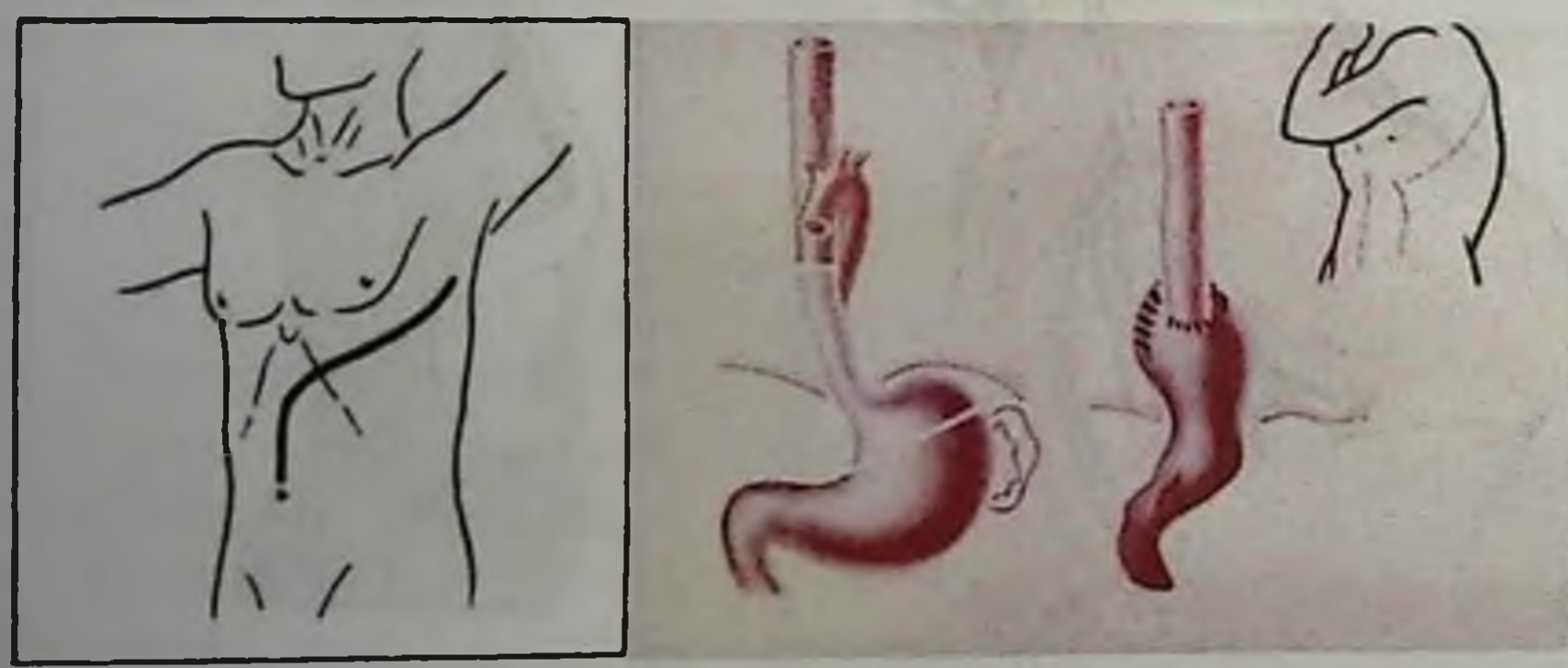

Operatsiyadan oldingi va operatsiyadan keyingi davrda nur terapiyasi qizilo'ngachning o'simta joylashgan joyiga qo'llaniladi. Operatsiyadan oldingi davrda nur terapiyani qo'llangan holatda asoratlarning ko'payishi va uzoq muddatli davolash natijalarining yaxshilanmaganligini ko'rsatdi. Jarrohlikdan keyin nur terapiyasini operatsiyadan keyingi 1 oydan kechiktirmasdan boshlash tavsiya etiladi. Nurlanish zonasi uzoq qizilo'ngach va regionar metastaz

zonasini egallaydi. Qizilo'ngach saratonini radikal jarrohlik va nur davolashda o'rtacha 5 yil omon qolish darajasi 20-30 foizdan oshmaydi.

Radikal davolash vazifalaridan tashqari palliativ, simptomatik operatsiyalar ham keng qo'llaniladi. Bu asosan tabiiy ovqatlantirish uchun gastrostomiya qo'yish kabi operatsiyalardir. Bundan tashqari, disfagiya bilan kurashish uchun endoskopik usullar qo'llaniladi - o'simtani yuqori chastotali elektrokoagulyasiya, o'smaning lazer bilan bug'lanishi, stentlar - endoprotezlar yordamida tunnellash.

Saraton bosqichiga ko'ra davolash taktikasi

I-IIA bosqich (T1-3N0M0) asosiy davo usuli xirurgik davo hisoblanadi, faqat operatsiyani imkoni bo'lmasa (o'smani qizilo'ngachni bo'yin qismida joylashganligi, operatsiyaga funksional qarshi ko'rsatma borligi) mustaqil ravishda kimyo nur terapiya o'tkaziladi. Operatsiyaning asosiy turi bo'lib kombinirli laparatom va o'ng tomonlama torakotomiya kesmasi bilan (Lyuis tipida) «bir momentli me'da stebli yoki yo'g'on ichak segmentli plastikasi bilan qizilo'ngachni transtorakal subtotal rezeksiyasi va bilateral ikki zonali mediastinal limfodisseksiyasi» operatsiyasi hisoblanadi. Xirurgik asoratlarni kamaytirish maqsadida minimal invaziv (torako-laparoskopik) yoki gibrid (torakotomiya+laparosokopiya yoki torakoskopiya + laparotomiya) ezofagektomiya yoki qizilo'ngachni robot assistentli rezeksiyasi bajariladi. O'sma shilliq qavat chegarasida bo'lganda (T1) endoskopik rezeksiya bajarilishi mumkin. Endoskopik rezeksiya carcinoma in situ va og'ir displaziyada eng ma'qul davo usuli hisoblanadi. Ushbu usul jarohlik operatsiyasi asoratlari xavfi yuqori bo'lganda muvaffaqiyatli qo'llaniladi. Bunda 5-yillik yashash ko'rsatkichi 85-100 foizga yetadi.

IIB-III bosqich (T1-2N1M0; T3N1M0)

Davolash variantlari:

*xirurgik;

*operatsiya oldi ximioterapiya + xirurgik davo;

*operatsiya oldi ximionurterapiya + xirurgiya.

Kasallikning tarqalgan bosqichlarida faqat xirurgik davo o'tkazilganda natijasi qoniqarsiz bo'ladi, 5 yillik yashash ko'rsatkichi 20 foiz atrofida bo'ladi. Davolash natijasini yaxshilash uchun ximiya va nur terapiya bilan qo'shma davo (operatsiya oldi ximioterapiyasi, operatsiya oldi ximionurterapiya, mustaqil ximionurterapiya) o'tkaziladi.

Ximioterapiya

A. Noad'yuvant ximioterapiya.

Qizilo'ngach rakida operatsiya oldi ximioterapiyaning roli bo'yicha turli qarama-qarshi fikrlar bor. Yaqinda o'tkazilgan rondamizatsiyali tekshirishlarning meta analizi operatsiya oldi ximioterapiyaning adenokarsinoma bo'lsa sezilarli samara berishini va yassi hujayrali rakda esa minimal darajada samara berishini ko'rsatdi. Qizilo'ngach pastki uchligi yoki kardioezofagal soha adenokarsinomasida operatsiyagacha 2-3 kurs va operatsiyadan keyin 3-4 kurs ximioterapiya o'tkazilishi yaxshi samara beradi. Agar HER 2 neu giperekspressiyasi aniqlansa davolash tartibiga trastuzumab standart dozalarda qo'llaniladi.

B. Ad'yuvant ximioterapiya.

Yassi hujayrali rakda tavsiya etilmaydi. Qizilo'ngach pastki uchligi yoki kardioezofagal soha adenokarsinomasida operatsiya oldi ximioterapiyasi o'tkazilgan bo'lsa operatsiyadan keyingi ximioterapiya ham o'tkaziladi. Adenokarsinomada ad'yuvant ximioterapiya mustaqil ravishda tavsiya etilmaydi.

Nur terapiya.

Operatsiya oldi va operatsiyadan keyingi nur terapiya alohida o'zi (ximioterapiyasiz) samarasini pastligi sababli o'tkazilmaydi.

A. Operatsiya oldi ximionur terapiya.

Operatsiya oldi ximionur terapiyasini roli bo'yicha qarama-qarshi fikrlar bor. Bir qator tekshirishlarda uning davolashdan keyingi uzoq samarasini sezilarli yaxshilashi haqida aytilsa, boshqa tekshirishlarda bu holat inkor qilinadi. Ko'pgina izlanishlarda ximionur terapiyasidan keyin operatsiya o'tkazilganida undan keyingi o'lim yuqori bo'lishi qayd etilgan. Ximionur terapiyadan oldin 1-2 kurs ximioterapiya o'tkazilsa ko'pgina bemorlarda disfagiya kamayishi kuzalilgan va keyin nur terapiya rejalashtirilishi maqsadga muvofiq deb topilgan. Distansion nur terapiyani chiziqli tezlatkichlarda o'tkazilishi o'ta muhim hisoblanadi. Bir martalik doza 1,8-2 Gr, summar doza – 44-45 Gr. Nur terapiya vaqtida sisplatin yoki karboplatin preparatlari bilan ximioterapiya o'tkaziladi. Disfagiyaning 3-4 darajasida nur terapiyasidan oldin endoskopik elektrorekanalizatsiya argon-plazmali rekanalizatsiya yoki punksion gastrostomiya bajariladi. Xirurgik operatsiya odatda ximiyonurterapiyadan keyin 6-8 hafta o'tgach bajariladi. Ximionur terapiyaning optimal tartibi bo'lib 5 haftalik nur terapiya fonida har haftada o'tkaziladi.

B. Operatsiyadan keyingi (ad'yuvant) ximionur terapiya.

Operatsiyadan keyingi (ad'yuvant) ximionur terapiya qoniqarli ahvoldagi bemorlarga mikro - yoki makroskopik rezidual o'sma (R1 yoki R2-rezeksiyadan keyin) tasdiqlanganda o'tkaziladi, tartibi va dozasi operatsiya oldi davosidagi kabi bo'ladi.

Mustaqil ximionur terapiya.

Mahalliy tarqalgan operabel qizilo'ngach rakida alternativ davo usuli bo'lib ximionur terapiya hisoblanadi va bunda 5-yillik yashash ko'rsatkichi 20-27 foizga teng bo'ladi. Sisplatin va ftoruratsil bilan ximioterapiya fonidagi nur terapiya hamda faqat xirurgik davo o'tkazilgan bemorlarning davolashdagi uzoq natijalari deyarli farq qilmaydi, ammo konservativ davodan keyingi letallik holati sezilarli past bo'ladi.

3D CRT konform distansion terapiyani energiyasi 6-18 Mev bo'lgan chiziqli tezlatkich, hamda energiyasi 70-250 Mev bo'lgan proton komplekslarda o'tkazilishi o'ta muhim hisoblanadi. BD-1,8-2 Gr, UD – 50-55 Gr gacha etkaziladi. Summar dozani oshirilishi davolash natijasini yaxshilamasdan, letallikni oshiradi.

Disfagiyaning 3-4 darajasida nur terapiyasidan oldin endoskopik elektrorekanalizatsiya argon-plazmali rekanalizatsiya yoki punksion gastrostomiya bajariladi. Ximionur terapiyasi nurli ezofagit bilan asoratlanganda va disfagiya kuchayib patsientni nutritiv defitsiti oshsa ushbu davoni og'ir o'tkazadi, bunday hollarda to'liq parenteral oziqlantirish yoki vaqtincha punksion mikrogastrostoma qo'yiladi.

Davolash rejasida mustaqil ximiyo- nur terapiyasi yoki xirurgik davo (ximionur terapiyasi bilan yoki busiz) ni tanlanishi o'smani lokalizatsiyasi, bemorning funksional holati va jarrohning tajribasiga bog'liq bo'ladi. O'sma qizilo'ngachning o'rta yoki pastki uchligida joylashganda davolash rejasiga operatsiya qo'shilishi maqsadga muvofiq bo'ladi.

Mahalliy tarqalgan norezektabel qizilo'ngach rakini III bosqichini (T4 N1 yoki ko'ks oralig'i limfa tugunlarda ko'plab metastaz) davolash.

Asosiy davo usuli bo'lib ximiyo- nur terapiya hisoblanadi. Ushbu davo usuli tartibi operabel o'smadagi kabi bo'ladi. Qizilo'ngach xavfli o'smali fistulasida (qizilo'ngach-mediastinal, qizilo'ngach-o'pka yoki bronx oqmasi) kimyo- nurterapiya o'tkazish imkoni bo'lmaganligi uchun kombinir operatsiyalar bajariladi.

Qizilo'ngach raki IV bosqichini davolash. Qizilo'ngach metastatik rakida davolashning asosiy vazifasi og'riqni kamaytirish va bemorlarning umrini uzaytirish hisoblanadi. Ximioterapiya umumiy ahvoli qoniqarli (ECOG PS 0-2) bo'lgan hamda disfagiya og'ir darajalari (III-IV) bo'lmagan bemorlarga tavsiya etiladi. Agar disfagiya og'ir darajalari (III-IV) bo'lsa 1 etapda stentlash, rekanalizatsiya amaliyotlari bajariladi. I-II disfagiyada ximioterapiya boshlansa 1 kurs oxirlariga borib disfagiya belgilari kamaya boshlaydi. Yassi hujayrali hamda adenokarsinoma gistologik variantlarida sisplatin, ftorpirimidinlar, taksanlarning faolligi aniqlangan. Bundan tashqari adenokarsinomada oksaliplatin, irinotekan, trastuzumab (HER-2 neu giperekspressiyasida) preparatlari samarali ishlaydi. Yassi hujayrali rak ximioterapiyasida sisplatin va 5- ftoruratsil infuziyasi yoki kapetsitabin kombinatsiyasi standart dastur hisoblanadi. Bevosita samarasi bo'yicha karboplatinning samarasi sisplatinga nisbatan past bo'ladi. Taksanlar sisplatin bilan 2 komonentli yoki 3 kompenentli (sisplatinom va ftorpirimidinlar) sxemalarda qo'llaniladi. Odatda stabilizatsiya kuzatilsa 4 kurs va ob'yektiv samara kuzatilsa 6 kurs ximioterapiya o'tkaziladi.

Palliativ davo.

Asosiy simptomi bo'lib disfagiya hisoblanadi. Ushbu simptomni bartaraf etish davolashning barcha etaplarida talab etiladi: endoskopik (ballonli dilatatsiya, elektro-, argon-plazmali yoki lazerli destruksiya, fotodinamik terapiya), nur terapiya (distansion yoki braxiterapiya), stentlash. Endoskopik muolajalar tez, lekin qisqa muddatli samara beradi. Bu usullarni qo'llash yaqin vaqtda samarali davo usuli boshlansa (xirurgik, ximioterapiya, nur terapiya) maqsadga muvofiq bo'ladi. Disfagiyani korreksiya qilishning optimal variant bo'lib braxiterapiya yoki stentlash hisoblanadi. Ushbu variantni uzoq muddatli kuzatishda bir qator asoratlar (stentlar migratsiyasi, og'riq, perforatsiya, me'da-qizilo'ngach reflyuks) sodir bo'lishi aniqlandi. Qizilo'ngach-bronxial yoki mediastinal oqma kuzatilganda qoplamali stent qo'yish ushbu asoratlarni 70-100 foiz bemorlarda bartaraf qiladi.

Mavzuni mustahkamlash uchun testlar:

1. Qizilo'ngach saratonida qo'yidagi anatomik o'sish tiplari mavjud

A. hamma javob to'g'ri
B. yarali
C. tugunchali (papillamatoz)

D. infiltrlashgan (skirroz)

2. Qizilo'ngach rakida radikal operatsiya?

A. Dobromislov-Torek usulida qizilo'ngach ekstirpatsiyasi Gastrostomiya

B. traxeostomiya

C. diafragmokrurotomiya

3. Qizilo'ngach rakida yo'tal, qon tuflash, temperatura ko'tarilish simptomlari rakni qayerga o'sganligini bildiradi?

A. traxeya va bronxga o'sganda

B. oshqozonga

C. mediastinumga

D. jigarga

4. Qizilo'ngach xavfsiz o'smalarini davoldash usulini ko'rsating?

A. Jarrohlik amaliyoti

B. Nur terapiya

C. Ximioterapiya

D. Kombinasiyalashgan davo

5. Qizilo'ngach raki ko'pincha joylashadi

A. o'rta uchlikda

B. yuqori uchlikda

C. pastki uchlikda

D. aniq lokalizasiyasi yo'q

6. Qizilo'ngach rakining metastazlari qo'yidagicha:

A. o'smaning Qizilo'ngachda joylashishiga qarab limfatik kollektorlarga metastazi

B. ko'ks oraligi to'qimalariga ertachi implantatsion metastazi

C. erta jigarga va o'pkaga gematogen

D. o'smaning qizilo`ngachda joylashishiga bog'liq bo'lmagan holda limfatik kollektorlarga metastazi

Vaziyatli masala:

1. 60 yoshli bemor bir necha xafta ichida tez ozib boradigan disfagiya rivojlanib bormoqda. Katta o'lchamda vazn yo'qotish, anemiya holati kuzatildi. Tashxisingiz?

A. qizilo'ngach saratoni

B. qizilo'ngach divertikuli

C. Diafragmaning qizilo'ngach teshigi qisilishi.

D. kardial Axalaziya

2. 55 yoshli bemorga onkodispanser klinikasida tekshiruvlardan so'ng qizilo'ngach ko'krak pastki uchligi saratoni tashxisi qo'yildi. Xirurgik davolash ko'rsatilgan. Bu holatda qanday operatsiya qilish kerak ?

A. Lyuis Operatsiyasi
B. gastroenterostomiya
C. Torek Operatsiyasi
D. Garloc Operatsiyasi

3. Bemor 58 yoshda. Ovqatlanishni pasayishi, holsizlik, tana vazn yo'qotish, yutishning qiyinligi, ovqatdan keyin kuchli yo'taldan shikoyat qiladi. Ba'zan yo'tal vaqtida oziq-ovqat bo'lagi ajraladi. Sizning tashxisingiz ?

A. qizilo'ngach saratoni, qizilo'ngach-traxeal oqmasi
B. Axalaziya kardial qismi
C. mediastinal o'simta
D. yumshoq tanglay parezi

4. 65 yoshli bemor yutinishning buzulishi, ozishga shikoyat qiladi. 6 oydan beri kasal hisoblaydi. Kasallik qattiq ovqatning tiqilishi bilan boshlangan. Ovqat yeganda suyuqliksiz o'tmaydi. Oxirgi 2 hafta ichida suv o'tishi qiyin bo'ldi. Instrumental tekshiruv natijalari asosida qizilo'ngach ko'krak pastki uchligi saratoni T4N1M1 tashxisi qo'yildi. Bu holatda qanday jarrohlik ko'rsatiladi?

A. Gastrostoma
B. Nissen usulida Fundoplactika
C. Aylanma gastro-enteroanastomoz
D. Lyuis Operatsiyasi

5. 52 yoshli ayol to'sh orqasida og'riq, qizilo'ngach orqali qattiq oziq-ovqat o'tishi qiyinligiga, so'lak ajralishi ko'payishiga shikoyat qilib bordi. Ovqatdan oldin atropinning 0.1% eritmasi tayinlangan. Salomatlik holati normal holatga qaytgan. 3 kundan so'ng rentgen tekshiruvidan so'ng patologiya aniqlanmagan. Bu ayolning shifokoriga kerak bo'ladi:

A. fibroezofagogastroskopiya tekshiruviga yuborish
B. ishlashga yuborish.
C. 2 oyga nazoratga qoldirish
D. spazmolitik davo buyurish

Rasmli test:

1. Qizilo'ngach saratonining qanday asoratlari rentgenografiyada ro'y bergan?

A. Stenoz
B. Teshilish
C. Qon ketishi
D. Qizilo'ngach-traxeya oqmasi

2. 5 yoshli bemorga qizilo'ngach-traxeal oqma tashxisi qo'yilgan. Bemor qaysi kasallikka chalingan bo'lishi mumkin?

A. Qizilo'ngach saratoni
B. O'pka saratoni
C. Qizilo'ngachning axalaziyasi
D. Qizilo'ngachning divertikuli

3. Qizilo'ngachning qaysi kasalligi rentgenografiyada ko'proq uchrashi mumkin?

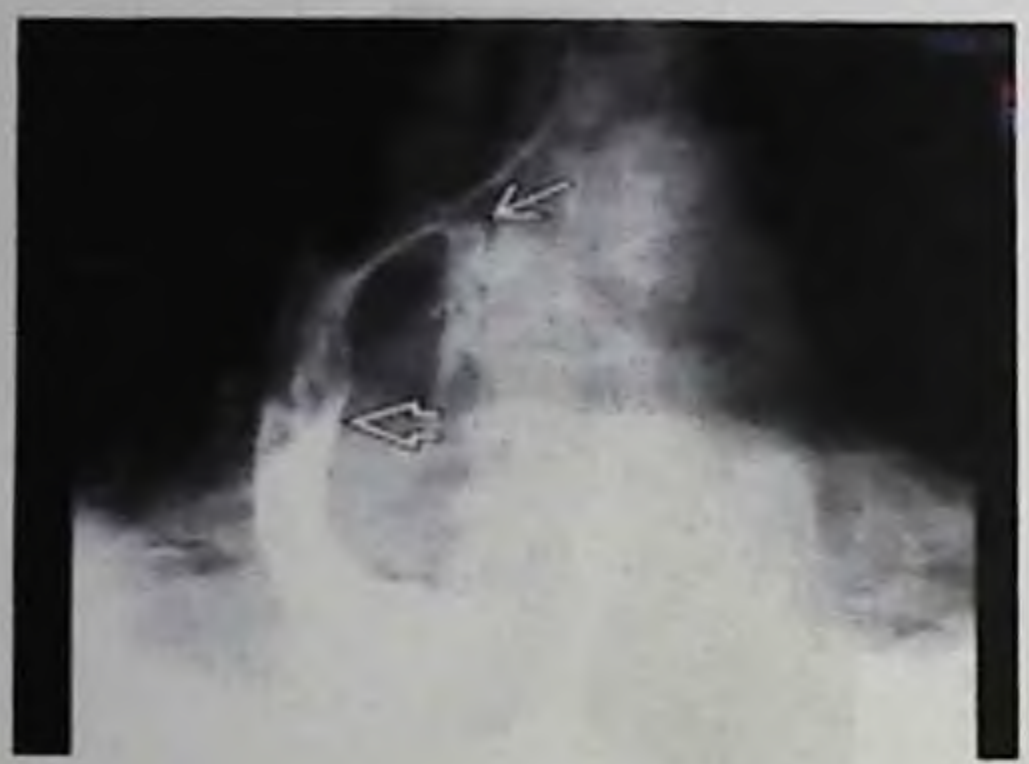

A. Saraton
B. Chandig'li torayish
C. Axalaziya
D. Xalaziya

4. Qizilo'ngach saratoni bilan og'rigan bemor qizilo'ngach kontrastini oshiruvchi rentgen tekshiruvidan o'tdi (rasmda). Bemorda qanday asorat bor?

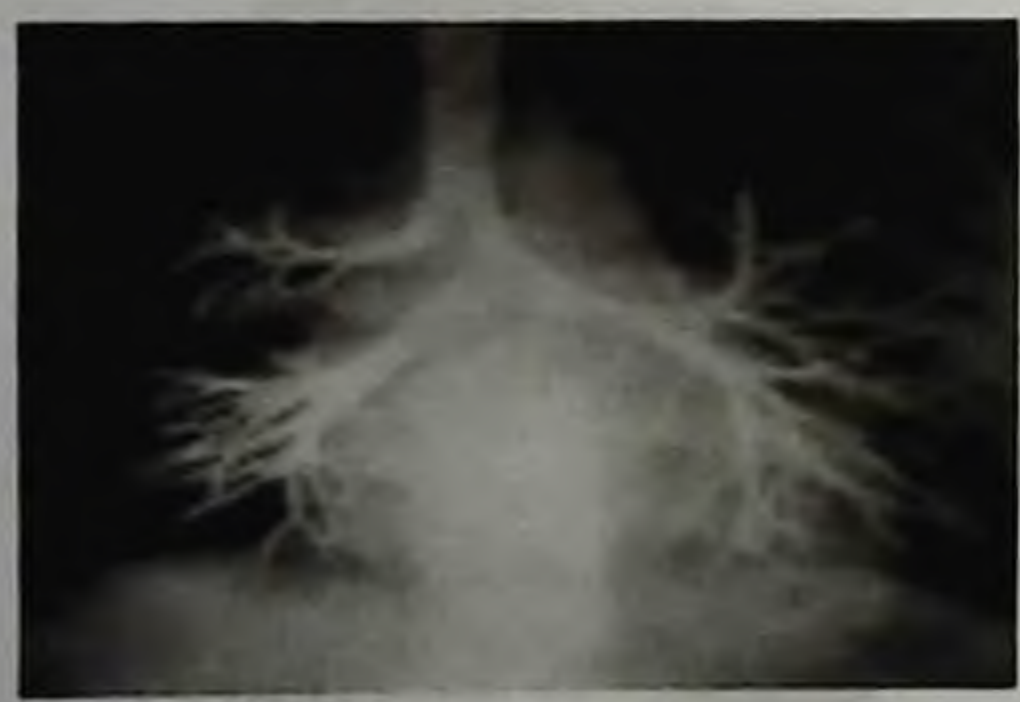

A. Qizilo'ngach - traxeya oqmasi
B. Zotiljam
C. Qizilo'ngach stenozi
D. Qon ketishi

5. 55 yoshli bemorga onkodispanser klinikasida tekshiruvlardan so'ng qizilo'ngach ko'krak pastki uchligi saratoni tashxisi qo'yildi. Xirurgik davolash ko'rsatilgan. Rasmda ko'rsatilgan o'tkazilishi lozim bo'lgan operatsiya nomini ko'rsating?

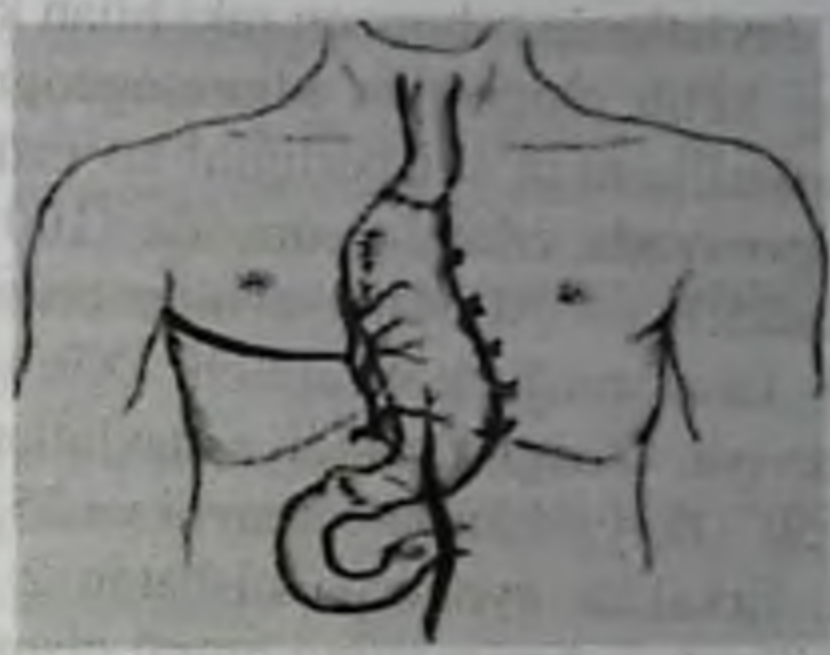

A. Lyuis Operatsiyasi
B. gastroenterostomiya
C. Torek Operatsiyasi
D. Garloc Operatsiyasi

OSHQOZON RAKI

Epidemiologiya

Oshqozon raki eng keng tarqalgan xavfli o'smalardan biri hisoblanadi: yer sharida bir yilda o'rtacha 1 mln. odam ushbu kasallik bilan kasallanadi.Turli davlatlarda oshqozon raki bilan kasallanishning turlicha ekanligi uning kelib chiqishida klimatogeografik, maishiy, ovqatlanish va boshqa omillarni ta'siri borligini ko'rsatadi. Maksimal yuqori kasallanish Yaponiyada erkaklar orasida (100 ming aholiga 114,7), minimal ko'rsatkich — AQSHda ayollar orasida (100 ming aholiga 3,1); Yuqori kasallanish ko'rsatkichi Xitoy, Belorussiya, Rossiya, Estoniya, Latviya, Yangi Zelandiya davlatlarida kuzatiladi. Me'da raki ko'pincha 50 – 60 yoshlarda uchraydi va 25 foiz — 40 – 50 yoshga to'g'ri keladi. Erkaklar ayollarga nisbatan 2 marta ko'proq kasallanadi. Keyingi yillarda oshqozonning antral qismi va tanasi raki kamayib, kardiyal va me'da-qizilo'ngach o'tish zonasi adenokarsinomasi ko'payib bormoqda. Masalan: AQSHda me'da proksimal qismi va me'da-qizilo'ngach o'tish zonasi adenokarsinomasi 1960 yilda 16 foizni tashkil etgan bo'lsa, 80-yillarda— 44 foiz, 90-yillar oxirida esa 60 foizdan yuqorini tashkil etgan. O'zbekiston Respublikasida oshqozon raki bilan kasallanish 100 ming aholiga 2015 yilda 5.8 ni, 2016 yilda 5.9 ni, 2017 yilda 5.6 ni, 2018-2019 yillarda 5,7 ni tashkil qilgan.

Xavf omillari. ekzogen va endogen kanserogenlarning ahamiyati.

- **Oziqlanishdagi xavf omillar.**
  - tuzlangan va nitratlarni haddan tashqari ko'p qabul qilinishi
  - A va C vitaminlari etishmasligi
  - dudlangan, tuzlangan va quritilgan mahsulotlarni ko'p iste'mol qilish
  - sifatsiz ichimlik suvini iste'mol qilish
- **Atrof muhit omillari va turmush tarzi**
  - Kasb bilan bog'liq xavflar (kauchuk, ko'mir ishlab chiqarish)
  - Tamaki chekish
  - Ionlashtiruvchi nurlanish
  - Me'da rezeksiyasi hayot tarixida
  - Semirib ketish
- **Yuqumli omillar**

❖ Helicobacteriya pylori.
❖ Epshtein-Barr virusi.
• Genetik omillar
❖ A (II) qon guruhi
❖ Yuqori kamqonlik
❖ Irsiy oshqozon saratoni
❖ Diffuz irsiy Me'da saratoni sindromi
❖ Irsiy polipsiz kolorektal saraton
❖ Li-Fraumeni Sindromi (irsiy saraton sindromi)
❖ Oshqozon-ichak traktida polipoz bilan birga kelgan irsiy sindromlar

• **Oshqozon-ichak trakti kasalliklari va Me'da shilliq qavatidagi o'zgarishlar**

❖ Oshqozonning adenomatoz poliplari
❖ Surunkali atrofik gastrit
❖ Menetriya kasalligi (giperplastik gastrit)
❖ Barret qizilo'ngachi, gastroezofagial refleks
❖ Oshqozon epiteliysining displaziyasi
❖ Ichak metaplaziyasi

Oshqozon raki (OR) bilan kasallanish bemorlar hayotining ijtimoiy-iqtisodiy darajasi bilan bog'liq bo'ladi. Oshqozon raki aholining kambag'al qatlami orasida ko'proq, boy qatlami orasida kamroq uchraydi. Kasallikning kelib chiqishida bemorlar hayotining dastlabki ikki o'n yillikdagi ovqatlanish tartibi va turmush tarzining ahamiyati katta bo'ladi.

Ekzogen faktorlarga birinchi navbatda ovqat ratsionida osh tuzi miqdorining yuqoriligi (tuzlangan baliq, go'sht, sabzavotlar, dengiz mahsulotlari) bo'lib, osh tuzi epiteliyning osmotik shikastlaydi va keyinchalik shilliq qavatga H. Pylori bakteriyalarini joylashib olishiga sabab bo'ladi. Ratsionda uglevodlar ko'pligi, vitamin va mikroelementlar yetishmasligi ham xavf omili hisoblanadi.

Oshqozon rakining kelib chiqishida bemor yashaydigan hududdagi tuproq va suvning kimyoviy tarkibining ahamiyati katta bo'lib, bunda nitrit va nitratlar miqdori muhim ahamiyat kasb etadi, chunki ushbu kimyoviy birikmalar oshqozonda mikroorganizmlar ishtirokida kuchli kanserogen modda –nitrozaminlarga aylanadi.

Chekish, alkogol, spirtli ichimliklarni ko'p iste'mol qilish ham oshqozon raki rivojlanishiga katta tasir qiladi.

Endogen faktorlarga duodenogastral reflyuks, me'da ichida nitroz birikmalar tipidagi endogen substansiyalarni hosil bo'lishi, vitaminlar va mikroelementlar so'rilishini buzilishi va utilizatsiyasini oshishi, genetik va immunologik faktorlar kiradi va bular me'da shilliq qavati himoya bar'er funksiyasi buzilmaganda kanserogen xususiyatlarini namoyon qila olishmaydi.

Kanserogenezni initsiatsiya faktorlari bo'lib yallig'lanishda hosil bo'ladigan erkin radikal oksidlanish reaksiya mahsulotlari: kislorod radikallari, azot birikmalari hisoblanadi. Antioksidantlar (A, C, E, B6 vitaminlari, β-karotinlar, folat kislotasi, mikroelementlar: selen, sink) erkin radikallar hosil bo'lishini oldini oladi, nitrozlanishni ingibitsiyalaydi va shu orqali me'da rakini profilaktika qiladi. Har xil meva va sabzovotlar iste'mol qilish, vitamin E, ko'k choy me'da raki xavfini kamaytiradi.

Hozirda oshqozon raki kelib chiqishida kanserogen moddalarning ta'siriga nasliy moyillik borligi isbotlangan. Me'da raki bilan kasallangan bemorlarning 1/3 qismi genetik faktor bilan bog'liq bo'ladi. Nasliy omil me'da rakining diffuz tipi bilan assotsiatsiyalanadi, bu tip ko'pincha qon guruhi A(II), ayrim regionlarda O(I) qon guruhi bilan bemorlarda ko'proq uchraydi. Oshqozon raki kanserogenezida H.pylori bilan bevosita bog'liqlik borligi aniqlangan.1994 yilda BJSST qoshidagi rakni o'rganish bo'yicha Xalqaro agentlik H. Pylori birinchi darajali kanserogen sifatida e'tirof etib oshqozon raki rivojlanishi asosiy sababchisi deb aniqlik kiritdi.

Oshqozonning piloroantral va tanasi rakidan farqli o'laroq kardioezofagal soha raki etiologiyasida osh tuzi ko'p iste'mol qilish, vitamin va mikroelementlar defitsitining ahamiyati yo'q. Ushbu lokalizatsiya raki qizilo'ngach-me'da reflyuksi soni ortib borgan sari sinxron ortib boradi. H.pylori infeksiyasi me'da proksimal raki patogenezida hech qanday ahamiyati bo'lmasdan, hatto reflyuks-ezofagit va Barrett qizilo'ngachini oldini olishda ahamiyatli bo'ladi.

Skrining

Tizimli skrining orqali sog'lom odamlarni ommaviy endoskopiya qilish yoki oshqozonni rentgen tekshiruvi samarasiz edi. Yaponiyadan tashqari ko'pgina mamlakatlarda hozirda Xolding skrining tekshiruvi yuqori xavfli guruhlarda tavsiya etiladi.

Oshqozon rak oldi kasalliklari. xavf guruhlari

Xavf guruhlari.

• **oshqozon saratoni kasalliklari bilan kasallanishi mumkin bo'lgan shaxslar:**

❖ surunkali atrofik gastrit, ichak metaplaziyasi bilan;

❖ Sideropenik anemiya;

❖ oshqozon adenomatoz poliplari;

❖ oshqozon yarasi;

❖ gipertrofik gastropatiya (Menetriya kasalligi);

❖ Barret qizilo'ngachi;

❖ oshqozon operatsiyasidan keyingi holat.

• **Hayot tarixida me'da saratoni irsiy bo'lgan shaxslar, shuningdek quyidagi irsiy sindromlarning mavjudligi:**

❖ irsiy sindrom (diffuz tipdagi me'da saratoni);

❖ irsiy polipsiz kolorektal saraton;

❖ irsiy sindrom oshqozon-ichak traktidagi polipoz bilan birga keladigan

Rak oldi holatlari:

*Turli etiologiyali surunkali gastritlar, shu jumladan pernitsioz anemiya bilan kechadigan A tipdagi autoimmun gastrit;

*Me'da adenomatoz poliplari;

*Me'da surunkali yarasi;

*Xavfsiz kasalliklar bo'yicha rezeksiya qilingan oshqozon;

* Menetriya kasalligi;

Surunkali gastrit (ayrim olimlar fikricha gastropatiya, chunki atrofik va proliferativ jarayonnlar yallig'lanish jarayonidan ustun bo'ladi) oshqozon rakidan oldin 73,5—85 foiz hollarda uchraydi.

Oshqozonda 2 xil tipli poliplari uchraydi: adenomatoz va giperplastik. Giperplaziogen va giperplastik poliplar adenomatoz poliplarga nisbatan 18—20 marta ko'proq uchraydi. Adenomatoz polip shilliq qavatning chegaralangan o'sig'i bo'lib etilgan qoplovchi epiteliy bilan qoplangan bo'ladi. Giperplastik polipning oyoqchasi bo'ladi, 2 sm va undan katta o'lchamda ham bo'ladi. Giperplastik poliplar — haqiqiy o'sma bo'lmasdan shilliq qavatning (chegaralangan bir joyda) doimiy shikastlovchi faktorlarga javoban reparativ regeneratsiyasi buzilishi hisoblanadi, bunday poliplarning rak keltirib chiqaruvchi potensiali ancha past bo'ladi.

Tasniflash

TNM bo'yicha klinik klassifikatsiya

T – birlamchi o'sma

Tx - Birlamchi o'smani baholash uchun ma'lumotlar yetarli emas;

T0 - Birlamchi o'sma aniqlanmaydi;

Tis - Karsinoma in situ: epitelial ichi o'smasi shilliq qavatning xususiy plastinkasiga invaziyasi yo'q, yuqori darajali displaziya;

T1 - O'sma shilliq qavatning xususiy plastinkasi, mushak plastinkasi yoki shilliq osti qavatni zararlaydi;

T1a - O'sma shilliq qavatning xususiy plastinkasi, mushak plastinkasini zararlaydi;

T1b - O'sma shilliq osti qavatni zararlaydi;

T2 – O'sma shilliq, shilliq osti va mushak qavatni zararlaydi;

T3 – O'sma subseroz qavatni zararlaydi;

T4 - O'sma seroz qavatni va qo'shni a'zolarni zararlaydi;

T4a - O'sma seroz qavatni zararlaydi;

T4b - O'sma qo'shni a'zolarni zararlaydi.

Izoh1. Oshqozonning qo'shni a'zolari: taloq, ko'ndalang chambar ichak, jigar, diafragma, oshqozon osti bezi, qorin devori, buyrak usti bezi, buyrak, ingichka ichak, qorin parda orti sohasi.

2. Devor ichi bo'ylab 12-barmoqli ichak yoki qizilo'ngachga tarqalishi ushbu sohalarda, shu jumladan oshqozonda o'smaning eng chuqur invaziyasi inobatga olinib tasniflanadi.

3. Me'da-ko'ndalang chambar ichak yoki me'da-jigar bog'lamasiga ularni qoplab turgan qorin parda visseral varag'ini perforatsiyasiz o'sib o'tishi T3 sifatida tasniflanadi.

N – regionar limfa tugunlar

Nx - Regionar limfa tugunlarni baholash uchun ma'lumotlar yetarli emas;

N0 - Regionar limfa tugunlarni metastatik zararlanganligi belgilari yo'q;

N1 - 1-2 ta regionar limfa tugunlarda metastazlar bor;

N2 - 3-6 ta regionar limfa tugunlarda metastazlar bor;

N3 - 7 va undan ortiq regionar limfa tugunlarda metastazlar bor;

N3a – 7-15 ta regionar limfa tugunlarda metastazlar bor;

N3b – 16 va undan ortiq regionar limfa tugunlarda metastazlar bor.

M – uzoqlashgan metastazlar

M0 – uzoqlashgan metastazlar belgilari yo'q;

M1 – uzoqlashgan metastazlar bor.

Eslatma: Sitologik tasdiqlangan qorin parda va katta charvi bo'ylab disseminatsiya uzoqlashgan metastazlar sifatida baholanadi.

Bosqichlariga ko'ra klinik guruhlash

I bosqich T_1, T_2 N_0 M_0

IIA bosqich T_1, T_2 N_1,N_2,N_3 M_0

IIB bosqich T_3, T_{4a} N_0 M_0

III bosqich T_3, T_{4a} N_1, N_2, N_3 M_0

IVA bosqich T4b barcha N M_0

IVB bosqich barcha T barcha N M_1

Saratonning boshqa shakllari. Laurenga ko'ra gistologik tasnif

• Ichak turi. O'smaning tuzilishi yo'g'on ichak saratoniga o'xshaydi. Yuqori darajada farqlanadigan bezli tuzilmalar silindrsimon epiteliya bilan xarakterli rivojlangan.

• Diffuz turi. O'sma guruhi sust tashkil etilgan yoki bitta hujayrali, tarkibida miqdori ko'p mutsinoz hujayra (Uzuksimon hujayralar)dan iborat. Diffuz infiltrativ o'sish xarakterlidir.

• Aralash turi. O'sma tarkibida ichak hamda diffuz turi mavjud.

Borrmanga ko'ra, oshqozon saratonining makroskopik tasnifi

• 1-toifa - qo'ziqorinsimon yoki polipsimon.

• 2-toifa –yarali, aniq qirra bilan belgilangan.

• 3-toifa –yarali-infiltrativ.

• 4-toifa - diffuz-infiltrativ (linit plastika).

• 5-toifa - tasniflanmagan o'smalar.

Oshqozon raki 2 kategoriyaga bo'linadi: erta (early gastric cancer) va tarqalgan (advanced gastric cancer). Oshqozon erta raki – regionar limfa tugunlar holati qanday bo'lishidan qat'iy nazar o'sma shilliq va shilliq osti qavati chegarasida bo'ladi. O'smani invaziya chuqurligiga qarab erta rak shilliq qavat ichi (mucosal — m) va shilliq osti (submucosal — sm) turlariga bo'linadi.O'sma muskul qavati va undan chuqurroqqa o'sib o'tgan bo'lsa me'da tarqalgan raki deyiladi. Bunda agar uzoqlashgan metastazlar bo'lmasa (M0) – mahalliy tarqalgan (locally advanced gastric cancer), agar uzoqlashgan metastazlar bo'lsa (M1) – tarqalgan metastik rak deb aytiladi.

Oshqozon erta rakining makroskopik klassifikatsiyasi (T1N0-3M0)

Tip 0-I (protruding)–ko'tarilgan (o'sma balandligi shilliq qavat qalinligidan ikki va undan ortiq marta baland bo'ladi).

Tip 0-II (superficial) – yuzaki:
0-IIa (superficial elevated) – ko'tarilgan tip;
0-IIb (superficial flat) – yassi tip;
0-IIc (superficial depressed) – chuqurlashgan tip.
Tip 0-III (excavated) – yaralangan (shilliq qavatning yarali defekti).

Oshqozon tarqalgan rakining makroskopik klassifikatsiyasi

Tip 1 (mass) – polipsimon yoki qo'ziqorinsimon;
Tip 2 (ulcerative) – yarali ekzofit yoki likopchasimon;
Tip 3 (infiltrative ulcerative) – yarali-infiltrativ;
Tip 4 (diffuse infiltrative) – diffuz-infiltrativ (Linitis plastic uning bir shakli hisoblanadi);
Tip 5 (unclassifiable) – tasniflanmaydigan o'smalar;

TNM klassifikatsiya (ICD-O-3 C16 8-nashri 2016 y.)

Tasniflash tartibi:

Ushbu tasniflash faqat oshqozon raki uchun taaluqli bo'lib, tashxis gistologik tasdiqlangan bo'lishi kerak. O'sma epitsentri kardiyadan 2 smgacha proksimal joylashgan bo'lib (SiewertI/II) kardioezofageal o'tish sohasini qamrab olgan bo'lsa, qizilo'ngach raki kabi tasniflanadi. O'sma epitsentri kardiyadan 2 smgacha distal joylashgan bo'lsa va kardioezofageal o'tish sohasini qamrab olgan bo'lsa yoki qamrab olmagan bo'lsa ham oshqozon raki kabi tasniflanadi.

Anatomik qismlari:

Kardiya (C16.0)
Tubi (C16.1)
Tanasi (C16.2)
Antral (C16.3)
Pilorik (C16.4) qismlari

Regionar limfa tugunlari

Oshqozon raki uchun regionar limfa tugunlar bo'lib kichik egrilik (1, 3, 5) yoki katta egrilik (2, 4a, 4b, 6) bo'ylab joylashgan perigastral limfa tugunlar, a.gastrica sinistra bo'ylab joylashgan (7), a.hepaticacommunis bo'ylab joylashgan (8), a.lienalis bo'ylab (10, 11) va truncus celiacus bo'ylab (9) hamda gepatoduodenal boylama (12) bo'ylab joylashgan limfa tugunlar kiradi. Qorin bo'shlig'ining boshqa limfa tugunlari, jumladan retropankreatik, mezenterial va paraaortal limfa tugunlar uzoqlashgan metastazlar sifatida baholanadi.

Oshqozon rakining Xalqaro gistologik klassifikatsiyasi (BJSST 2010)

Adenokarsinoma:	8140/3
-ichak tipi	8144/3
-diffuz tip	8145/3
Papillyar adenokarsinoma	8260/3
Tubulyar adenokarsinoma	8211/3
Mutsinoz adenokarsinoma	8480/3
Uzuksimon (sulisimon) hujayrali adenokarsinoma	8490/3
Adenoyassi hujayrali rak	8560/3
Yassi hujayrali rak	8070/3
Mayda hujayrali rak	8041/3
Takomillashmagan rak	8020/3

Metastaz berish yo'llari

Me'da raki uch yo'l bilan metastazlanadi:

1) Limfogen;
2) Gematogen;
3) Qorin parda bo'ylab implantatsion.

Gematogen yo'l bilan 38—54 foiz hollarda jigarga, 2—22 foiz hollarda o'pkaga, 5—15 foiz hollarda buyrak usti beziga va juda kam hollarda suyak, teri osti kletchatkasi va b.q.larga metastaz beradi.

Implantatsion metastaz o'sma hujayralarini kontakt yo'li bilan shakllanadi; qorin pardada ko'plab kichik tugunli toshmalar paydo bo'lib shu tufayli assit hosil bo'ladi. Implantatsion metastazlar qorin pardaga 17—24 foiz hollarda, charviga 13-21 foiz hollarda, yo'g'on va ingichka ichak tutqichiga 9 foiz hollarda, oshqozon osti beziga 7—29 foiz hollarda kuzatiladi;

Eng ko'p limfogen yo'l bilan metastazlanadi, bu quyidagi ketma ketlikda sodir bo'ladi: dastlab 1-etapda oshqozon bog'lamalarida joylashgan regionar limfatik barerlar (N1) zararlanadi; keyin 2-etapda truncus celiacus va uning magistral tarmoqlari bo'ylab joylashgan limfa tugunlar (N2) va 3-etapda regropankreatoduodenal sohadagi qorin parda orti, ingichka va yo'g'on ichak tutqichi hamda qorin aorta (diafragma aortal teshigidan a.mezenterica inferiorgacha bo'lgan soha) atrofidagi limfa tugunlar zararlanadi.

Oshqozon raki uchun intramural (organ ichi bo'ylab) tarqalish xos bo'lib limfa suyuqligi oqimi bilan yuqoriga qarab kichik egrilik va me'da proksimal qismi bo'ylab, hamda me'da asosiy limfa oqish kollektori - a. gastrica sinistra atrofidagi limfa tugunlar joylashgan

me'da-oshqozon osti bezi boylamasi bo'ylab truncus celiacus tomon yo'naladi.

Taxminan 25 foiz hollarda limfagen metastazlanishni etapli tarqalishi buziladi va «sakrovchi» metastazlar paydo bo'ladi.

Bundan tashqari oshqozonning turli qismlaridan limfogen metastazlanishning Melnikov A.V. bo'yicha , 1960) 4 ta havza farqlanib, bunda ham limfogen metastazlanishning etapliligi farqlanadi:

• **1- xavza** — limfa suyuqlig'i pilorik qismining katta egrilik tomonidan hamda unga yaqin bo'lgan oldingi va orqa devori bo'ylab oqadi. Limfa oqish kollektori: me'da–ko'ndalang chambar ichak bog'lamasi -» retropilorik tugunlar -> ingichka ichak boshlang'ich qismi tutqichi -» qorinparda orti (paraaortal) limfa tugunlar;

• **2- xavza** — limfa suyuqlig'i pilorik qismining kichik egrilik tomonidan hamda unga yaqin bo'lgan oldingi va orqa devori bo'ylab oqadi. Kollektorlar: kichik egrilik bo'ylab -> a.gastrica dextra bo'ylab -> jigar darvozasi -> jigar ichi;

• **3- xavza** — limfa suyuqlig'i me'da tanasi, kichik egrilik kardial qismi, me'da tubining medial qismi bo'ylab oqadi. Kollektorlar: kichik charvi-» me'da-oshqozon osti bezi bog'lamasi -» qorin parda orti pankreas usti va paraaortal limfa tugunlar-> ko'ks oralig'i — diafragma usti tomondan paraezofageal limfa tugunlar;

• **4- xavza** — limfa suyuqlig'i katta egrilikni vertikal qismi va unga yaqin bo'lgan orqa va oldingi devorlar va me'da tubi orqali oqadi. Kollektorlar: me'da–ko'ndalang chambar ichak bog'lamasi —> me'da-taloq bog'lamasi -» taloq darvozasi -» taloq.

Oshqozonning regionar visseral limfa tugunlari (Oshqozon raki bo'yicha Yaponiya Assotsiatsiyasining tasnifi (ORYAAT) tasnifda oshqozonning 3 etapda regionar metastazlanishi inobatga olingan:

Birinchi etap (N1) metastazlanishga oshqozonning yuzaki boylamalarida joylashgan perigastral limfa tugunlar kiradi. Lokalizatsiyasiga ko'ra ushbu limfa tugunlar 6 guruhga bo'linadi:

1) O'ng parakardial limfa tugunlar;
2) Chap parakardial limfa tugunlar;
3) Kichik egrilik bo'ylab joylashgan limfa tugunlar;
4) Katta egrilik bo'ylab joylashgan limfa tugunlar:

4s (chap guruh) — chap me'da-charvi arteriyasi (a.gastroomentalis sinistra) va me'da qisqa arteriyalari (a. gastricae breves) bo'ylab joylashgan limfa tugunlar;

4d (o'ng guruhi) — o'ng me'da charvi aretriyasi (a.Gastroomentalis dextra) bo'ylab joylashgan limfa tugunlar ;

5) Suprapilorik limfa tugunlar;

6)Suppilorik limfa tugunlar;

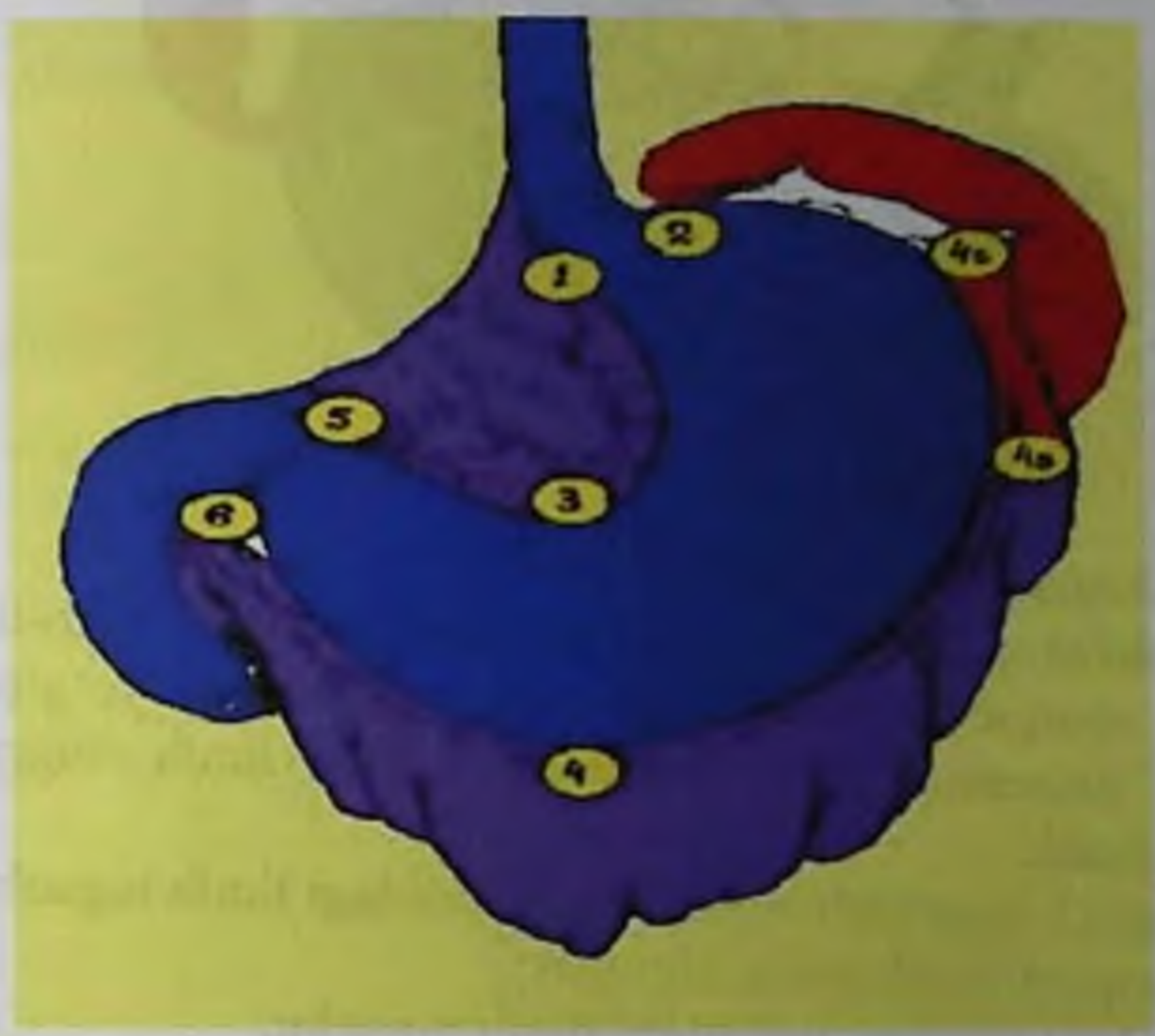

(N1) birinchi etap limfa tugunlari

Ikkinchi etap (N2) metastazlanishga truncus celiacus va uning tarmoqlari: me'da chap arteriyasi (a. gastrica sinistra), umumiy jigar arteriyasi (a.hepatica communis) va taloq arteriyasi (a.lienalis) bo'ylab, hamda taloq darvozasida joylashgan limfa tugunlar kiradi:

7) me'da chap arteriyasi (a. gastrica sinistra) bo'ylab joylashgan limfa tugunlar;

8) umumiy jigar arteriyasi (a.hepatica communis) bo'ylab joylashgan limfa tugunlar;

9) truncus celiacus atrofidagi limfa tugunlar;

10) taloq darvozasidagi limfa tugunlar;

11) taloq arteriyasi (a.lienalis) bo'ylab joylashgan limfa tugunlar;

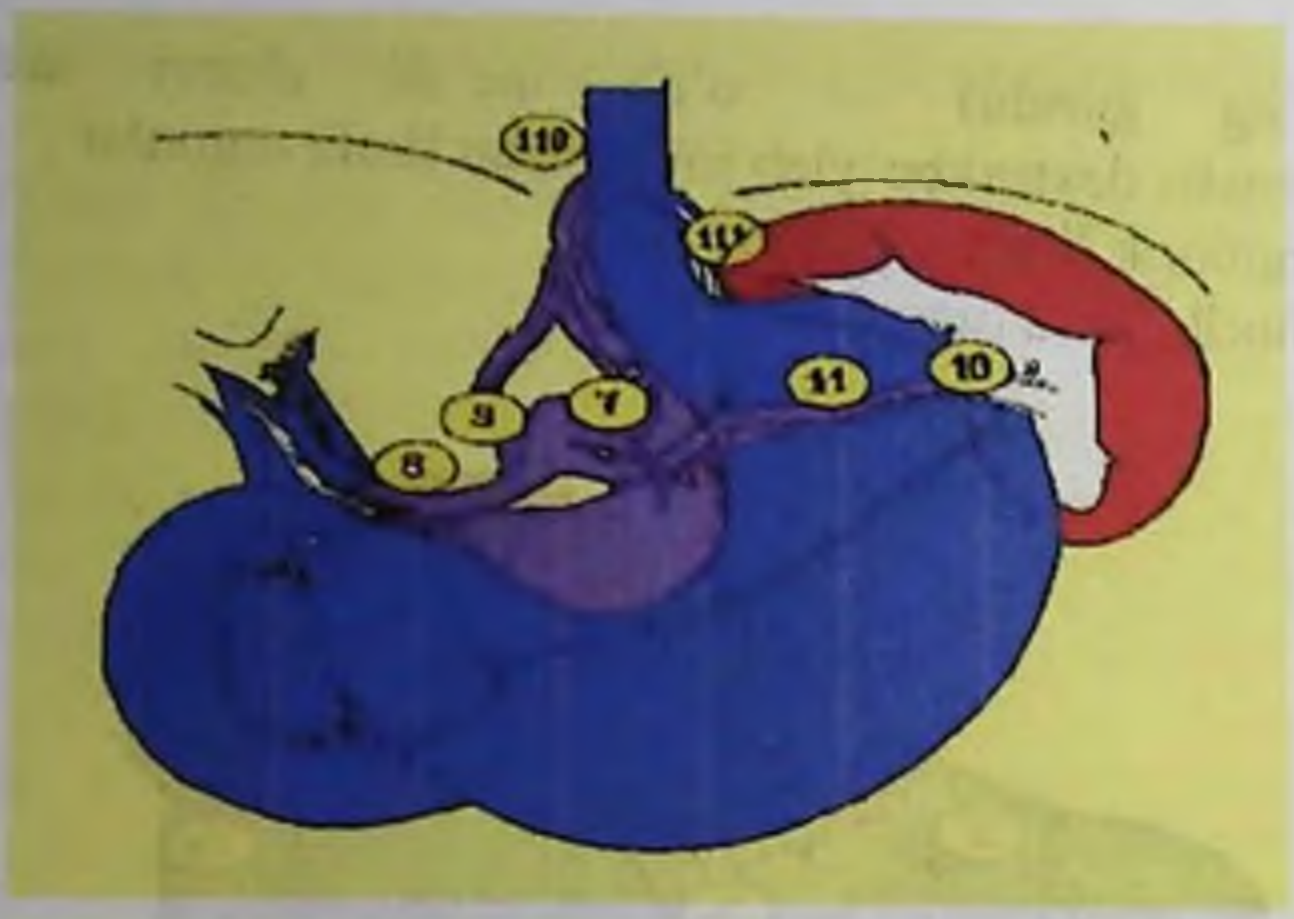

(N2) ikkinchi etap limfa tugunlari

Uchinchi etap (N3) metastazlanishiga retropankreato-duodenal bo'shliqdagi chuqur limfa kollektordagi, ingichka va yo'g'on ichak tutqichidagi mezenteral va paraaortal soha limfa tugunlardagi metastazlar kiradi:

12) jigar-12-barmoqli ichak bog'lamasidagi limfa tugunlar;
13) retropankreatik limfa tugunlar;
14) ichaklar tutqichi ildizidagi limfa tugunlar;
15) a.colica media bo'ylab joylashgan limfa tugunlar;
16) paraaortal limfa tugunlar;
17) pastki paraezofagal limfa tugunlar;
18) diafragmal limfa tugunlar.

(N3) uchinchi etap limfa tugunlari

Limfa kollektorlardagi metastazlanish tufayli bemorlarning yashovchanligini inobatga olgan holda N1—N2 etapdagi limfa tugunlardagi metastazlar regionar metastazlanish, N3 etapdagi limfa tugunlardagi metastazlar kasallikning IV bosqichiga xos bo'lgan uzoqlashgan metastazlar deb qaraladi (SasakoM. et al., 1995; AikoT. et al.,. 1998). (Rasm

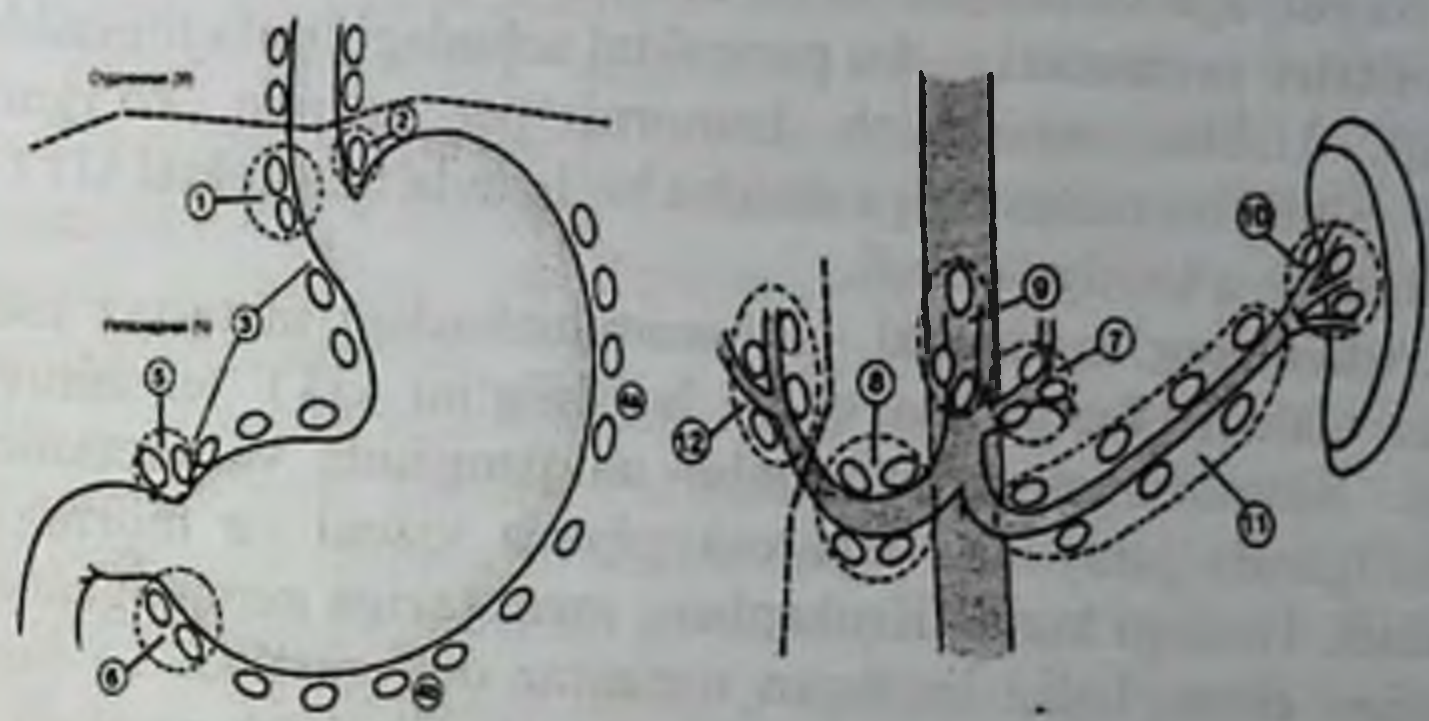

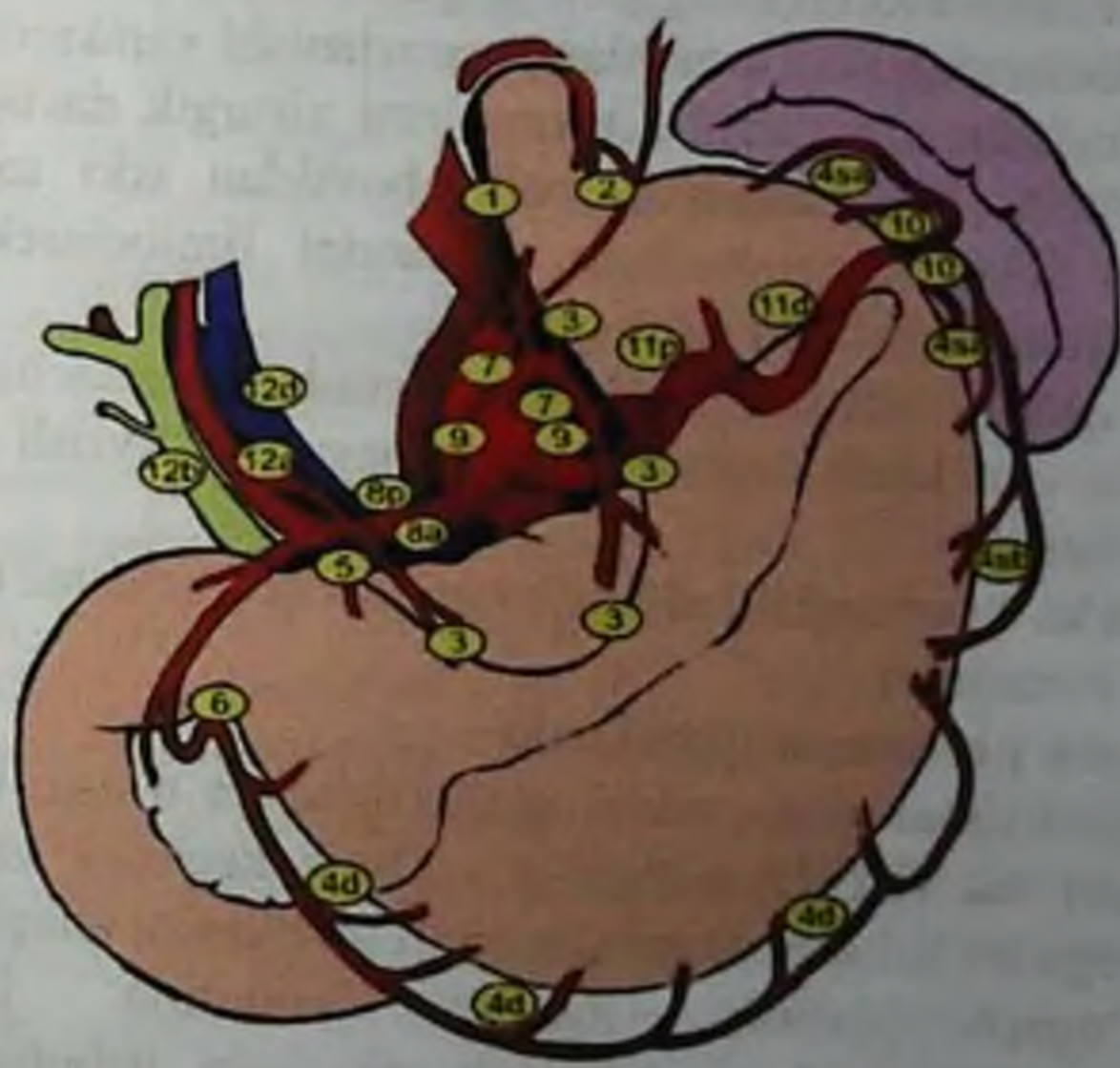

Me'da rakida limfogen metastazlanish

Oshqozon rakining uzoqlashgan metastazlaridan (jigar, o'pka, suyaklar, buyraklar, buyrak usti bezi, bosh miya) tashqari quyidagi **maxsus metastazlar** aniqlanadi:

• Laparoskopiyada aniqlanadigan qorin pardadagi o'sma diseminatsiya o'choqlari;

• **Virxov metastazi** – chap o'mrov usti sohasiga m.sternocloidemastoideus oyoqchalari orasidagi limfa tugunidagi metastaz. Ushbu sohadagi kattalashgan maxsus forma va konsistensiyali limfa tugunlarni aniqlanishi UTT tekshiruvi va punksion biopsiyaga ko'rsatma bo'lib hisoblanadi.

• **Shnitsler metastazi** — bu pararektal sohadagi limfa tugunidagi metastazdir. Ushbu zararlanish bemorni per rectum ko'rganda aniqlanadi. Shnitsler metastaziga shubha bo'lganda transrektal UTT va punksion biopsiya tavsiya etiladi.

• **Krukenberg metastazi** — tuxumdonlardagi metastaz ushbu nom bilan ataladi. Ko'pincha qorin bo'shlig'ini UTT tekshiruvida aniqlanadi. Kattalashgan tuxumdonlar aniqlanganda va metastazga shubha bo'lganda jarayonga laparoskopiyada vizual va morfologik baho beriladi. Hozirgi kunda Krukenberg metastaziga gematogen yoki implantatsion emas, balki limfogen metastaz deb qaraladi va bunga paraaortal limfa kollektorini keng zararlangani natijasi deb qaraladi. Bu holda tuxumdonlarning ikki tomonlama zararlanishi xarakterli bo'ladi. Krukenberg metastazining ushbu mexanizmi xirurgik davoga qarshi ko'rsatma sifatida baholanmaydi, balki boshidan ikki tomonlama ovariektomiya bilan kengaytirilgan paraaortal limfodisseksiya D3 operatsiyasini rejalashtirilishi talab qilinadi.

• **Chap qo'ltiq osti** limfa tuguniga metastaz (irlandcha metastik tugun); Qo'ltiq osti limfa tugunlaridagi metastazlar Ayrish metastazi ham deb nomlanadi.

• **Kindikka** - periumbilikal limfa tugunlariga metastaz (hamshira Marii Djozef metastazi);

Oshqozon proksimal qismi raki

Me'da proksimal qismi rakini qizilo'ngachga o'tishi (sinonimi: kardioezofageal rak (KER)) o'ziga xos klinik kechishi va biologik xususiyatiga ega bo'lishi mustaqil davolash taktikasini aniqlab beradi. Me'da-qizilo'ngach o'tish joyidan yuqorida joylashgan adenokarsinoma birlamchi qizilo'ngach raki kabi baholanadi. Shu jumladan me'da- qizilo'ngach o'tish joyida aniqlangan yassi hujayrali rak ham qizilo'ngach distal qismi karsinomasi sifatida hisobga olinadi. Me'da-qizilo'ngach o'tish joyining tashqi mo'ljali shartli ravishda kardial kesma (incisura cardialis) dan 0,5sm yuqorida joylashgan anatomik liniyaga, ichki mo'ljali kardial halqa shilliq qavatidagi yassi

hujayrali hamda silindrik epiteliy uchrashgan joydagi Z-liniyaga to'g'ri keladi. Me'da-qizilo'ngach o'tish joyidan oshqozonning kardial qismi boshlanib uning distal chegarasi aniq ko'rinmaydi. Oshqozon kardial qismida sfinkter bo'lib u oshqozon ichidagi mahsulotni qizilo'ngachga o'tishiga yo'l qo'ymaydi. J.Siewert va hammualliflar tomonidan (1996) me'da-qizilo'ngach o'tish joyi adenokarsinomasini universal tasnifi taklif etilib, ushbu tasnif o'zida: qizilo'ngach distal uchligi raki, kardioezofageal rak) va subkardiya rakini mujassamlashtiradi. Ushbu tasnifni yuqori prognostik ahamiyati, standartlash va davolash taktikasini tanlash uchun qulayligi bilan xarakterlanadi. J. Siewert tasnifining tayanch kriteriyasi bo'lib o'sma epitsentrining me'da-qizilo'ngach o'tish joyi va kardiya anatomik zonasiga nisbatan lokalizatsiyasi hisoblanadi.

Tip I — qizilo'ngach distal qismi adenokarsinomasi, o'smani epitsentri Z-liniyadan 1smdan 5 smgacha yuqorida joylashadi. Ushbu tip kardioezofageal rakning 80 foizini tashkil qiladi va qizilo'ngachning metaplaziyalangan epiteliysidan (Barrett qizilo'ngachi) kelib chiqadi.

Tip II — me'da-qizilo'ngach o'tish joyining adenokarsinomasi bo'lib (chin kardiya raki), epitsentr Z- liniyadan 1 sm proksimal (oral) va 2 sm distal (aboral) joylashadi. Bu tip me'da kardial qismi epiteliysidan kelib chiqadi, juda kam hollarda qizilo'ngachning metaplaziyalangan silindrik epiteliysidan kelib chiqadi. 10 foiz hollarda Barrett qizilo'ngachidan kelib chiqadi.

Tip III — prognostik jihatdan eng yomon tip hisoblanadi. O'smaning asosiy massasi subkardial qismda (Z-liniya 2 smdan 5 smgacha aboral) joylashadi. Barrett qizilo'ngachi chastotasi ushbu tipda 2 foizni tashkil etadi. Kardioezofageal III tip rakining kechki bosqichlarda aniqlanishi (70 foizgacha) diagnostika vaqtida klinik simptomatika — disfagiyani yo'qligi hisoblanadi. Prognozining yomonligiga sabab ko'pincha o'smaning seroz qavatiga o'sib o'tib limfogen metastazlar bergan diffuz tipi ko'proq uchrashi sabab bo'ladi. Me'da proksimal qismi rakining limfogen metastazlanish umumiy chastotasi 65,5 foizni tashkil etib xavflilik potensialining juda yuqoriligidan dalolat beradi. Limfogen metastazlanish chastotasi o'sma jarayonining qizilo'ngachga o'sib o'tgan sari ortib boradi, ya'ni qizilo'ngachga o'sib o'tmaganda limfogen metastazlanish chastotasi 41,4 foizga teng bo'lsa, qizilo'ngachga o'sib o'tganda bu ko'rsatkich 68,0 foizga teng bo'ladi.

Ushbu ma'lumotlarni inobatga olganda kardioezofageal rakda operatsiyaning radikalligini oshirish uchun limfa tugunlardagi mikro va makrometastazlarni olib tashlash maqsadida abdominal ham mediastenal limfadisseksiya o'tkazish talab etiladi.

Klinikasi

Oshqozon saratoniga xos bo'lgan alomatlar:

• epigastral sohadagi noqulaylik yoki og'riq (60-90 foiz);

• anoreksiya;

• vazn yo'qotish (50 foiz);

• qahva quyqasi qayt qilish, melena (saraton kasalligi bilan og'rigan bemorlarning 10-15 foizida kuzatiladi, me'dadan qon ketishi bilan murakkablashadi);

• ko'ngil aynish, qusish (40 foiz);

• progressiv disfagiya (kardial va kardioezofagiya saratoni bilan o'tish);

• tez to'yinganlik (diffuz-infiltrativ o'smaning belgisi);

Oshqozon rakining klinik simptomatikasi rang - barangligi, yorqin patognomik simptomlarini yo'qligi bilan xarakterlanadi. Bemorlarning barcha shikoyatlarini 2 guruhga ajratish mumkin:

1) Umumiy holatidagi o'zgarishlar;

2) Oshqozon raki bilan bemorlarning 2/3 qismida uchraydigan gastritik shikoyatlar (surunkali gastritga xos belgilar);

Kasallikning kechishiga ko'ra 3 asosiy klinik variantlar farqlanadi:

1) latent;

2) og'riqsiz;

3) og'riq sindromli.

Latent shakli simptomsiz kechadi, bunda ilk belgi bo'lib palpatsiya qilinadigan o'sma aniqlanadi. Rentgenologik tekshiruvda to'lish defekti ko'rinadi. Massiv qon ketishi va uzoqlashgan metastazlar yoki qo'shni a'zolarga o'sib o'tganda o'ziga xos simptomlar yuzaga chiqadi.

Ko'pincha og'riqsiz shakli uchraydi, terminal bosqichida esa og'riq sindromi qo'shiladi.

Oshqozon rakini erta bosqichlarida diagnostikasi qiyinchilik tug'diradi, ushbu bosqichlarda o'sma jarayoniga shubha qiladigan diagnostik kriteriylarni qo'llash muhim bo'ladi va ular asosida bemorlarni rentgenologik tekshiruv va gastroskopiyaga yuboriladi.

A.I. Savitskiy (1951) OR klinik simptomlarini «**kichik belgilar**» sindromiga biriktirdi, bunda faqat alohida belgiga emas, balki butun simptomo kompleksga e'tibor qaratish kerakligi ta'kidlanadi.

«Kichik belgilar» sindromiga quyidagi simptomlar kiritilgan:

1) Motivatsiyalanmagan umumiy holsizlik, ish qobiliyatini pasayishi, tez charchash;

2) Anoreksiya — motivatsiyalanmagan ishtaha pasayishi va hatto ovqatdan ayniqsa, go'shtli ovqatlarni xohlamaslik;

3) «Oshqozon diskomforti» - oshqozon to'lib turganday bo'lishi, epigastriyada og'irlik va bosilganday bo'lishi, og'riq sezishi; Ovqatni tanlab yeyishi va ovqat miqdorini kamayishi, ovqatga nisbatan «injiq» bo'lib qolishi;

4) Sababsiz ozib ketishi;

5) Psixik depressiya, apatiya, atrofidagilarga qiziqishi yo'qolishi;

O'sma me'da kardial qismida joylashganda yuqorida keltirilgan simptomlarga turli darajadagi disfagiya, to'sh orqasida stenokardiyani eslatuvchi og'riq, gipersalivatsiya va yutinganda og'riq (odinofagiya) ham qo'shiladi. Ko'pincha oshqozon raki umumiy simptomlar bilan boshlanib keyinchalik «oshqozon diskomforti» qo'shiladi, og'riq sindromi boshlanadi, keyinchalik asoratlar, ya'ni yaralangan o'smadan qon ketish, perforatsiya, ovqat o'tmasligi kuzatiladi.

Og'riq ko'pincha epigastriyada ovqatdan keyin paydo bo'lib uzoq vaqt, hatto kun bo'yi ushlanib turadi, harakatlanganda kuchayadi, og'riq belga uzatiladi. O'sma qorin parda ortiga o'sib o'tganda og'riq tana orqa tomoniga uzatiladi va bunday bemorlar radikulit, nevralgiya tashxislari bilan davolanib yurishadi.

4 foiz bemorlarda qon ketishi kuzatiladi va bu qon bilan qusish yoki axlat qora bo'lishi bilan namoyon bo'ladi. Bulardan tashqari bemorlarda anoreksiya, qusish, o'sma yemirilib infeksiya qo'shilganda esa tana harorati ko'tarilishi kuzatiladi.

V.X. Vasilenko (1959) oshqozon rakining klinik kechishiga ko'ra atipik formalarini farqlagan:

1. Lixoradkali formasi. Tana harorati odatda subfebril bo'lib, vaqti vaqti bilan 39-40 °S gacha ko'tariladi.

2. Gipoglikemik (komatoz) formasi. Spontan gipoglikemiya va komatoz holat rivojlanishi bilan namoyon bo'ladi. Odatda bu forma o'sma oshqozon osti bezi dum qismiga o'sib o'tganda kuzatiladi.

3. Sariqlik shakli. Yemirilayotgan o'sma mahsulotlari ta'sirida yuzaga keladigan gemoliz yoki toksik gepatoz tufayli kelib chiqadi.

4. Tetanik formasi. O'sma pilorik qismida joylashganda pilorostenoz kuzatiladi. Ovqat passaji buzilishi oqibatida qusish kelib chiqadi va elektrolitlar balansi buziladi, bu holat mushaklarning tetanik qisqarishi bilan namoyon bo'ladi.

5. Kaxektik formasi. Kam simptomlar bilan kechadi, keksa yoshlarda ko'proq uchraydi va kuchli kaxeksiya kuzatiladi.

6. Dispeptik formasi. Ovqat hazm bo'lishining buzilishi (ishtaha sustligi, anoreksiya, tez to'yib qolish va h.k.) belgilar bilan kechadi.

Diagnostika

*Bemorning shikoyati va kasallik anamnezi, fizikal tekshiruvlar (ko'rik, palpatsiya, perkussiya, auskultatsiya);

*To'g'ri ichakni barmoq bilan ko'rish, ayollarda ginekolog ko'rigi;

*Standart laboratoriya testlari (qon guruhi, rezus-faktor, sifilisga seroreaksiya, umumiy qon va siydik tahlili, qon bioximik tahlillari (oqsil, kreatinin, mochevina, bilirubin, ASAT, AlAT, ishqor fosfataza, amilaza, glyukoza, elektrolitlar - K, Na, Ca, Cl)), koagulogramma;

*Hamroh patologiyani aniqlovchi funksional testlar (EKG, spirometriya, exokardiografiya, Xoltercha monitorlash (sutka davomida xotira tashuvchida uzluksiz EKGni registratsiya qilish), tomirlarni UTT dopplerografiyasi va ko'rsatma bo'yicha tor mutaxassislarni konsultatsiyasi;

*Oshqozon ichak trakti yuqori qismini endoskopiyasi hamda ko'plab biopsiya va morfologik tekshirish;

*O'smani invaziya chuqurligi, uning distal va proksimal chegaralarini aniqlash, regionar limfa tugunlar holatini baholash (ayniqsa endoskopik operatsiyalar rejalashtirilganda) uchun endoskopik ultratovushli tekshirish;

*Qorin bo'shlig'i, qorin parda orti sohasi, kichik chanoq va o'mrov usti sohalarini UTT

*Per os kontrast bilan oshqozon ichak trakti yuqori qismini rentgenologik tekshirish;

*Ko'krak qafasi rentgenografiyasi;

*Per os kontrast bilan ko'krak qafasi, qorin bo'shlig'i va qorin parda orti sohasini MSKT;

Me'da rakining rentgenologik diagnostikasi

Me'da rakini rentgenologik tekshirish bemorni vertikal va gorizontal holatida bariy bo'tqasini ichirish va havo yuborish yo'li bilan o'tkaziladi. Rentgenologik tekshirish o'smaning aniq joylashgan joyini,

zararlangan qismini, jarayonning qizilo'ngach va 12 barmoq ichakka o'tganligini, stenoz darajalarni, o'smani o'lchami va o'sish shaklini aniqlash uchun o'tkaziladi.

Me'da antral qismi rakining rentgenologik ko'rinishi

Me'da rakini gastroskopik diagnostikasi

Me'da rakida tashxisni tasdiqlash gastroskopiya vaqtida aniqlanadi. Hozirgi zamon fibrogastroskopiya tekshiruvi bizga nafaqat o'smani joylashgan joyini, anotomik o'sish turini, balki o'sma yuzasidan surtma olish va biopsiya olish imkonini beradi. Endoskopik tekshiruvda shilliq qavatda o'zgarish topilgan holatda shubhali joylardan bir nechta biopsiya olishga to'g'ri keladi. Yarali formali o'smalarda esa faqat yarani o'zidan emas, balki yonidagi shilliq qavatdan ham biopsiya olish kerak.

Oshqozon erta raki: gastroskopiya

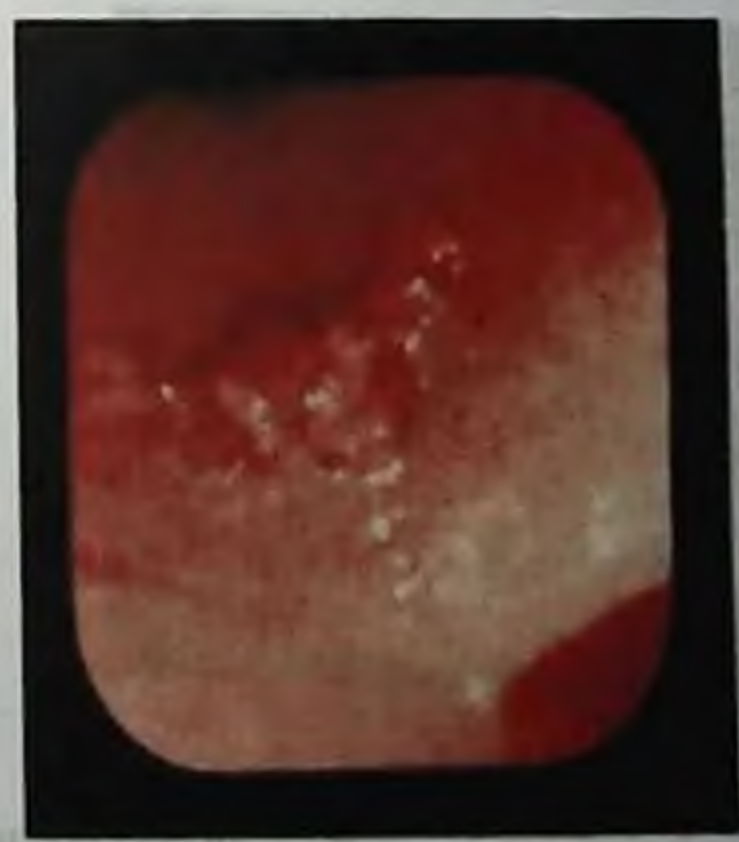

I tip

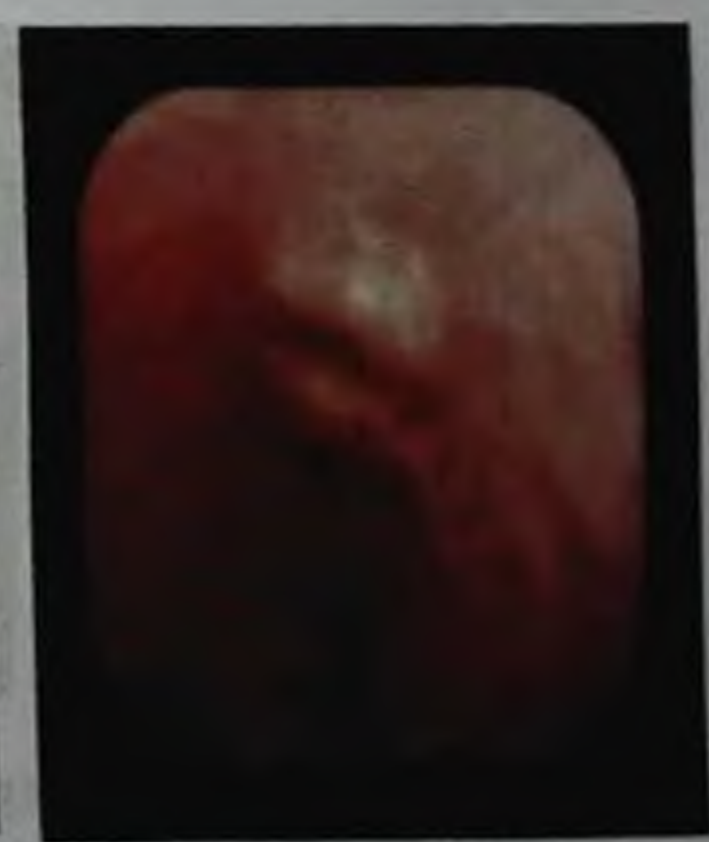

II a+II c tip

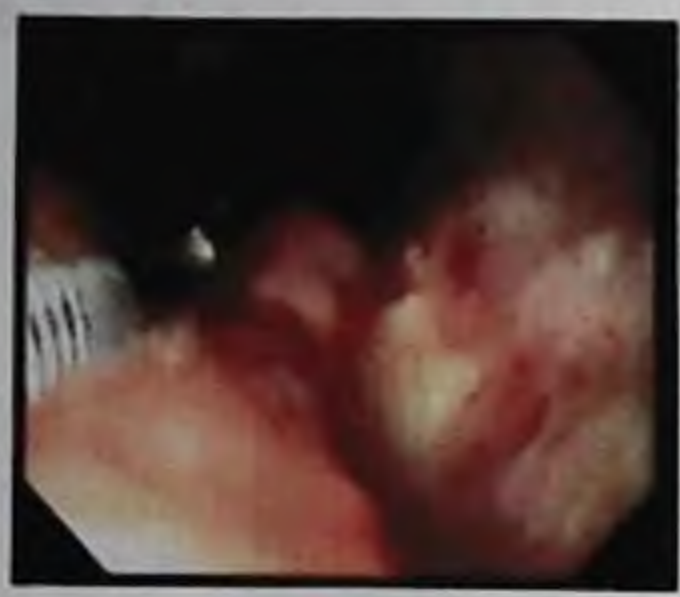
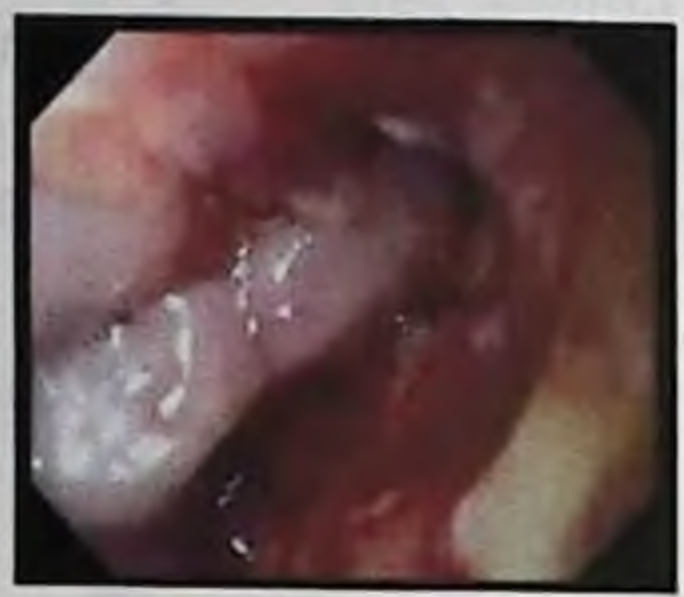

Oshqozon tanasi kichik egriligi yarali infiltrativ rakidan biopsiya olish.

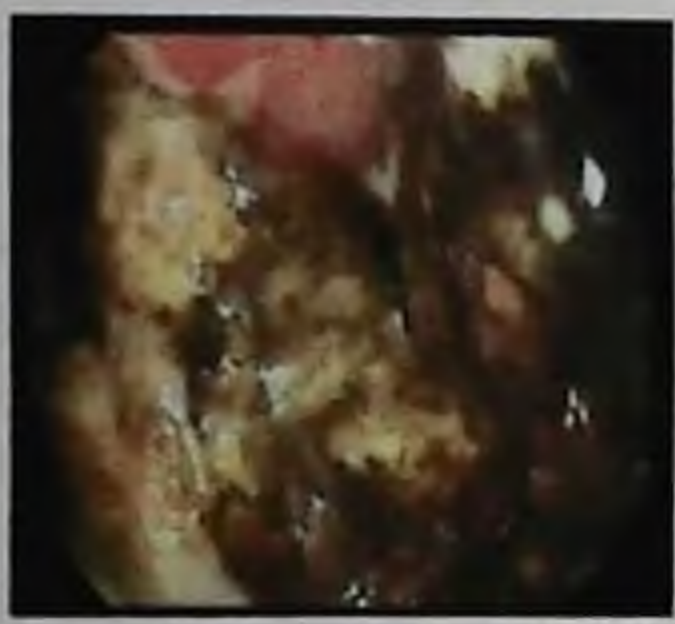
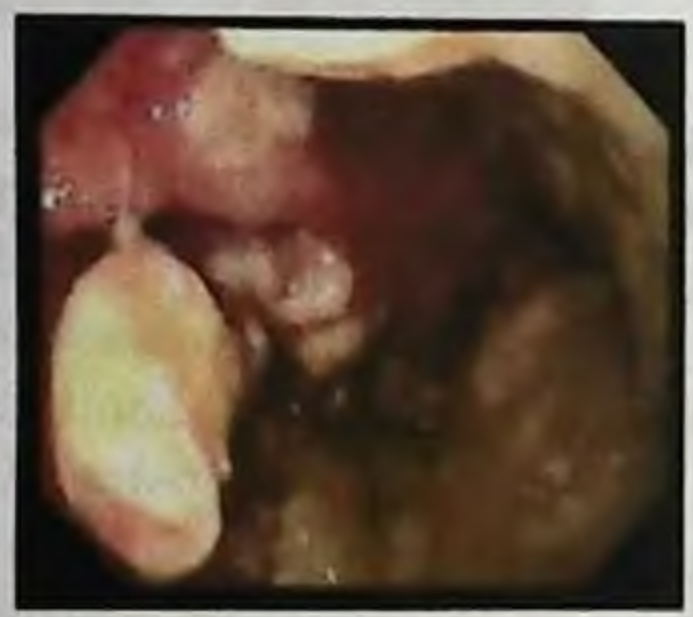

Oshqozon tanasining o'rta va pastki uchligi sohasi ekzofit yarali infiltrativ raki subkompensatsiyali pilorostenoz belgilari bilan

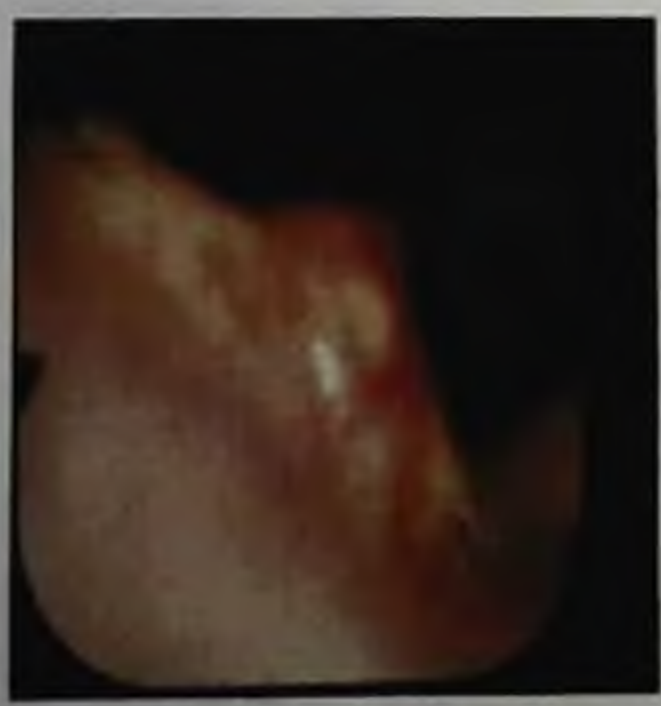
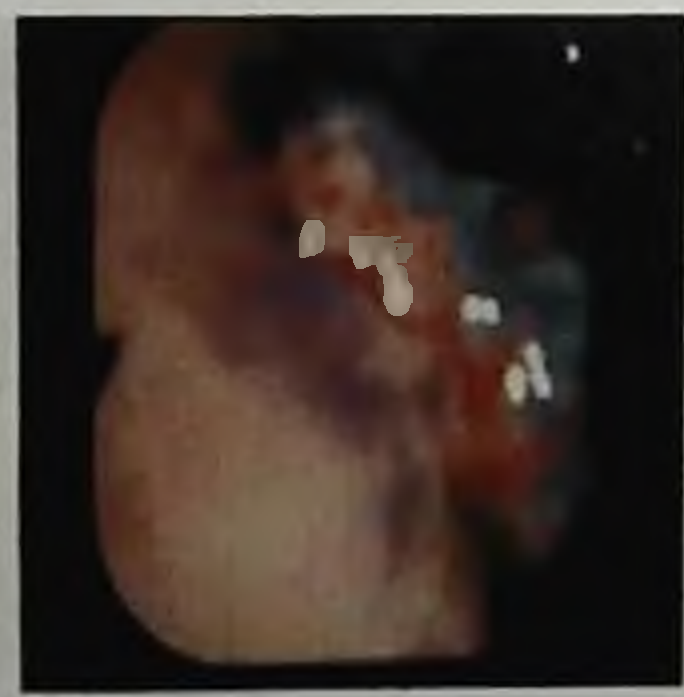

Metil ko'ki bilan Xromogastroskopiya

Qorin pardaga disseminatsiyani inkor qilish uchun, ayniqsa o'smani seroz qavatga o'sib o'tganda, oshqozonni total va subtotal zararlanganda, regionar limfa tugunlar zararlanganda hamda qorin bo'shlig'i va qorin parda orti sohasiga uzoqlashgan metastazlar

borligiga shubha qilinganda **laparoskopik** tekshirish maqsadga muvofiq bo'ladi.

Ushbu holatda morfologik tekshirish uchun biopsiya olish hamda qorin bo'shlig'i yuvindi suvlarini sitologik tekshirish shart hisoblanadi. Agarda palliativ operatsiya rejalashtirilayotgan bo'lsa laparoskopiya o'tkazilmaydi.

Uzoqlashgan metastazlari bo'lgan bemorlarga target terapiya rejalashtirishi uchun o'sma bioptatini HER2-neuga testlash talab qilinadi.

Boshqa qo'shimcha tekshirishlar:

*Fibrokolonoskopiya;

*Irrigoskopiya;

*Skelet suyaklari ssintigrafiyasi;

*Patologik hosilalarni UTT nazorati ostida punksiya qilish va morfologik tekshirish;

*Sternal punksiya yoki yonbosh suyagini trepan-biopsiyasi(suyak ko'migiga metastazga shubha bo'lganda)

* PET-KT.

Quyidagi alomatlarga e'tibor bering:

• teri va shilliq pardalarning rangsizlanishi (kamqonlik oqibati);

• kaxeksiya;

• sariqlik (ekstragepatik o't yo'llari yoki massiv siqishini natijasida jigarning metastatik shikastlanishi);

• epigastral sohada og'riq;

• oshqozon sohalarda hajmli hosila palpatsiyaladi, katta va kichik charvining metastazlanish hisobiga ham kuzatilishi mumkin (qorin parda orti sohasida, ichak tutqichi);

• assitlar;

•gepatomegaliya (massiv metastatik zararlanish hisobiga);

• chap supraklavikulyar soha limfa tugunlarining ko'payishi (Virxov tuguni);

• chap tomonda aksillyar limfa tugunlarining ko'payishi (" Ayirish (Irlandiya) tuguni");

• jigarning dumaloq bog'lami bo'ylab kindikdagi metastazlar (Maria Jozefe xamshira tugunlari);

• tuxumdonlar proeksiyasida hajmli hosila shakllanishi (Krukenberg o'smasi);

• Duglus bo'shlig'ida to'g'ri ichak va qin orqali aniqlanadigan o'simta tuguni (Shnetsler Bloomer).

Yuqoridagi belgilar ko'pincha kechki bosqichdagi o'sma jarayonida kuzatiladi. Oshqozon o'smalari bilan og'ir anemiya, qon ketish bilan kechadi. Katta vazn yo'qotish, o'sma stenozi natijasida kaxeksiya holati bo'lishi mumkin. Paraneoplastik sindromlar orasida ko'pincha kuzatiladigan Trusso sindromi

Laboratoriya tadqiqotlari

• Barcha bemorlar qon, siydik, umumiy klinik tekshiruvdan o'tishadi, biokimyoviy qon tekshiruvi, koagulogramma.

• Onkomarkyor REA va CA 19-9 ga tekshirish talab etiladi. Bemorlarning uchdan birida miqdori ko'paygan bo'ladi.

• CA 125 ning oshishi qorin pardada disseminatsiya rivojlanganligini ko'rsatishi mumkin.

Davolash

0, I A bosqich Standart:

Xirurgik davo. Oshqozon rakida radikal operatsiyaning 3 ta asosiy tipi qo'llaniladi: 1. gastrektomiya;

2. distal subtotal rezeksiya;

3. proksimal subtotal rezeksiya (me'daning yuqori uchligida joylashgan kardial jom yoki qizilo'ngach abdominal qismiga o'tmagan erta rakda (T1)).

Standart operatsiyalarning majburiy komponenti bo'lib D1+ (perigastral limfa tugunlarini olib tashlash hamda N7; N8a; N9) hajmdagi limfodisseksiya hisoblanadi.

1 2 3

Radikal operatsiyaning asosiy tiplari

Endoskopik operatsiya (sharoit bo'lganda va kerakli qurilma va u bilan texnik jihatdan ishlay oladigan amaliyoti bo'lgan mutaxassis bo'lganda). Oshqozon shilliq qavati endoskopik rezeksiyasiga

ko'rsatma bo'lib, Tis T1A bosqichda o'sma o'lchami 2 smgacha (I-IIa,b), 1 smgacha (IIs) va o'sma takomillashganligi G1-2 bo'lishi hisoblanadi.

Laparoskopik operatsiya (sharoit bo'lganda va kerakli qurilma va u bilan texnik jihatdan ishlay oladigan amaliyoti bo'lgan mutaxassis bo'lganda) –laparoskopik distal subtotal rezeksiya, gastrektomiya ochiq usuldagi operatsiyalarga alternativ variant sifatida tavsiya etilishi mumkin.

IB, IIA, IIB, IIIA, IIIB, IIIC bosqichlar Standart:

Xirurgik davo: distal subtotal rezeksiya; gastrektomiya; Standart operatsiyalarning majburiy komponenti bo'lib D2 hajmdagi limfodisseksiya va kengaytirilgan gastroektomiya D3 hisoblanadi.

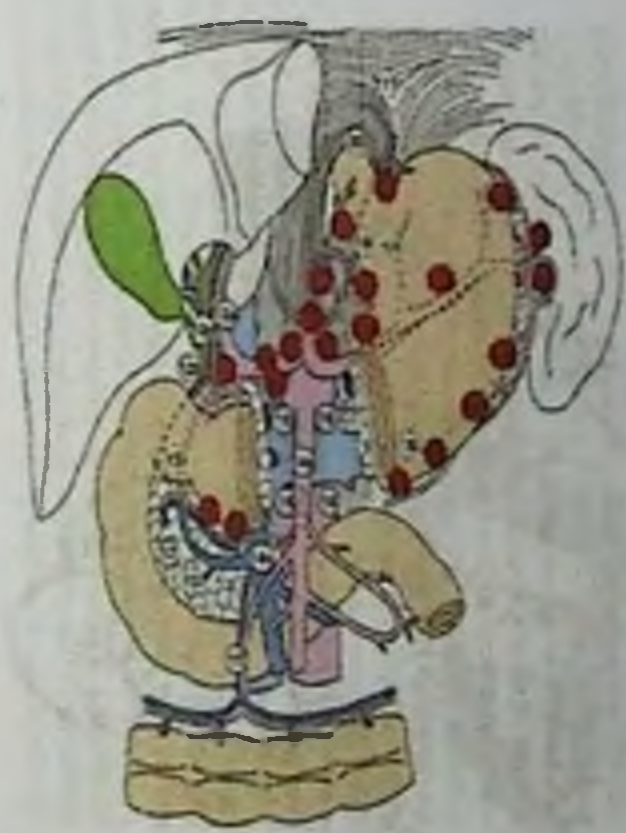

D2

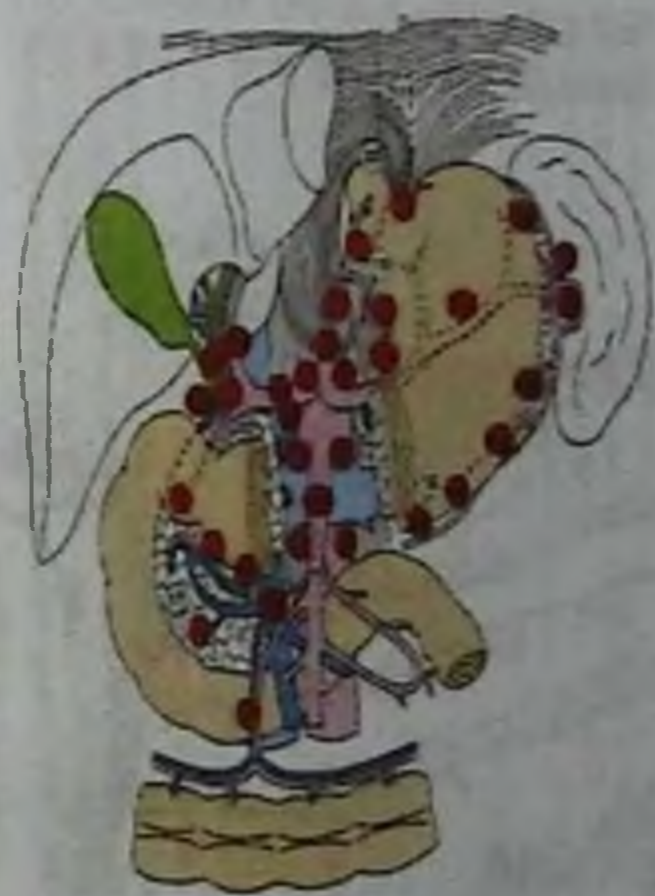

D3

*Intraoperatsion intraperitoneal perfuzion termoximioterapiya (sT4a-bN1-3M0)

*Ad'yuvant ximioterapiya

*Ad'yuvant ximionur terapiya

IV bosqich

*Palliativ maqsaddagi xirurgik operatsiyalar – limfadisseksiyasiz gastrektomiya, subtotal rezeksiya (stenoz, o'smadan qon ketish), gastroenteroanastomoz, gastrostoma, eyunostoma, biliodigestiv anastomoz.

*Turli variantdagi endoskopik rekanalizatsiya (diatermokoagulyasiya, stentlash).

*Standart: turli variantdagi ximioterapiya

*Simptomatik terapiya(Karnovskiy indeksi < 60% yoki ECOG ≥ 3)

*Qaytalanish:

-Operatsiya (individual yondashuv): turli hajmdagi palliativ operatsiyalar; endoskopik rekanalizatsiya (o'smani diatermokoagulyasiyasi, stentlash).

-Palliativ ximioterapiya (individual yondashuv).

-Simptomatik terapiya (Karnovskiy indeksi < 60% yoki ECOG ≥ 3)

Gastroenterostomiya (gastroenterostomoz qo'yish)

Oshqozon chiqish qismining nooperabel rakida oshqozon-ichak anostomozi qo'yiladi, va bu tez-tez qo'llaniladigan palliativ operatsiya bo'lib hisoblanadi. (Rasm)

Oldingi gastroenteroanastomoz ichaklararo anastomoz bilan birga (I.Littmann bo'yicha 1985)

Gastrostomiya

Oshqozon proksimal qismi va qizilo'ngachning nooperabel rakida ovqat o'tishining qiyinlashganligida qo'llaniladi. Bu operatsiyaning yuzdan ortiq xili taklif qilingan. Eng ko'p tarqalgan gastrostomiya xillari Kader Vitsel bo'yicha turlaridir.

Rasm Gastrostomiya Kader bo'yicha (I. Littmann bo'yicha 1985):

a — kateterni oshqozonga o'rnatish b — kateter bilan oqma hosil qilib kanal ochish

Oshqozon rakida ximioterapiya

5- ftoruratsil, ftorafur, doksorubitsin, epirubitsin, mitomitsin- S, karmustin kabi preparatlar bilan o'tkazilgan monoximioterapiyaning effektivligi 15-20 foizdan oshmaydi, o'smaning to'liq regressiyasi kuzatilmaydi, qisman regressiyaning davomiyligi 4-5 oydan oshmaydi. Oxirgi 10 yil mobaynida kombinirlashgan ximioterapiya usulini qo'llash disseminatsiyalashgan oshqozon rakida yaxshi natijalar berayapti. Ancha aktiv dorilar kombinatsiyasini qo'llaganda davo effektivligi 40-50 foiz, to'liq remessiya 10-15 foizni tashkil qiladi.

Poliximioterapiya sxemalari.

*** ESX**

epirubitsin 50 mg/m2 (yoki doksorubitsin 40 mg/m²) v/i oqim bilan 1 kun, sisplatin 60 mg/m2 v/i tomchilab gipergidratatsiya va antiemetiklar fonida 1 –kun kapetsitabin 625 mg/m2x 2 mahal/sut. per os 1 – 21 kunlar. Kurslar orasidagi interval 3 hafta.

***EOX**

epirubitsin 50 mg/m2 (yoki doksorubitsin 40 mg/m²) v/i oqim bilan 1 kun, oksaliplatin 130 mg/m2 v/i tomchilab 1-kun kapetsitabin 625 mg/m2x 2 mahal/sut. per os 1 – 21 kunlar. Kurslar orasidagi interval 3 hafta

***XP**

Kapetsitabin 1000mg/ m² x 2 2 mahal/sut per os 1 - 14 kunlar yoki siklning 1 –kuni kechqurundan 15 kuni ertalabgacha+ sisplatin 80 mg/m2 v/i tomchilab gipergidratatsiya va antiemetiklar fonida 1 –kun. Kurslar orasidagi interval 3 hafta

***XELOX (CAPOX)**

Kapetsitabin 1000mg/ m^2 x 2 mahal/sut. per os 1 - 14 kunlar yoki siklning 1 – kuni kechqurundan 15 kuni ertalabgacha+ oksaliplatin 100-130 mg/m^2 v /i tomchilab 1-kun.

Kurslar orasidagi interval 3 hafta

***ELF**

Etopozid 120 mg/m2 v/i tomchilab 1—3 kunlar, Leykovorin 50 mg v/i oqim bilan 1—3 kunlar, 5-FU 500 mg/m2 v/i oqim bilan 1—3 kunlar. Kurslar orasidagi interval 3 -4 hafta

***EAP**

Etopozid 120 mg/m2 v/i tomchilab 1 mahal 4–6 kunlar

Doksorubitsin 20 mg/m2 v/i tomchilab 1 va 7 kunlar

Sisplatin 40 mg/m2 v/i tomchilab 2 va 8 kunlar gipergidratatsiya va antiemetiklar fonida. Kurslar orasidagi interval 3 -4 hafta

Monoximioterapiya

5-ftoruratsil: 800 mg/m2/sut. 1–5 kunlar har 3–4 haftada

Leykovorin 200 mg/m2 2-soat v/i infuziyasi 1-kun + 5-FU 400 mg/m2 v/i oqim bilan + 5-FU 2400mg/m2 v/i infuziyasi 46 soat davomida 1-2 kunlar. Kurslar orasidagi interval 2 hafta

Kapetsitabin: 1250 mg/m2/2 mahal/sut. per os 1 - 14 kunlar, har 3 haftada

Irinotekan 150-180 mg/m^2 2 haftada 1 marta

Irinotekan 250-350 mg/m^2 3 haftada 1 marta

Dotsetaksel 60-75-100 mg/m^2 3 haftada 1 marta

Paklitaksel 80 mg/m^2 1; 8; 15 kunlar har 4 haftada

Paklitaksel 135-175 mg/m^2 3 haftada 1 marta

Ftorafur 800 mg 2 mahal/sut. per os 1-21 kunlar, kurslar orasidagi interval 2 hafta.

*** VMLF**

Vinorelbin 25 mg/ m^2 v/i tomchilab 15 daqiqa davomida 1-va 4-kunlar; Metotreksat 40 mg/ m^2 v/i tomchilab 2 soat davomida 1-kun;

Fluorouratsil 1000 mg/ m^2 22-soatli v/i infuziyasi 1-3- kunlar, metotreksat yuborilgandan keyin 24 va 48 soatlarda – kalsiy folinat 200 mg/m^2 v/i tomchilab 2 soat davomida 2- va 3- kunlar

Kurslar orasidagi interval 3 hafta

*** XELIRI**

irinotekan 200-250 mg/m^2 v/i tomchilab 1 kun + kapetsitabin 1000 mg/ m^2 x 2 mahal/sut. per os 1 - 14 kunlar yoki siklning 1-kuni kechqurundan 15 kuni ertalabgacha.

Kurslar orasidagi interval 3 hafta

***T-XP**(jismoniy holati yaxshi bo'lgan patsientlarda (ECOG 0-1) Her2/neu oqsili giperekspressiyasi (IGX3+ yoki IGX2+ gen amplifikatsisi bo'lganda (FISH+)) trastuzumab 8 mg/kg 1 kursning 1-kuni, keyinchalik bir kunda 6 mg/kg + kapetsitabin po 1000mg/ m^2 x 2 per os 1 - 14 kunlar yoki siklning 1-kuni kechqurundan 15 kuni ertalabgacha+ sisplatin 80 mg/m^2 v/i tomchilab 1-kun gipergidratatsiya va antiemetiklar fonida.

Mavzuni mustahkamlash uchun testlar

1. Oshqozon rakini uzoq organlarga gematogen metastazini ko'rsating?

A. Jigarga mts
B. Virxov mts
C. Krukenberg mts
D. Shnisler mts

2. Oshqozon-ichak traktining past differensiallashgan o'smalari qaysi xususiyatga ega?

A. infil'trativ o'sadi
B. ekzofit o'sadi
C. aralash o'sadi
D. ekzoorgan o'sadi

3. Oshqozonni asosiy rak oldi kasalliklariga kiradi quydagidan tashqari?

A. giperasid gastrit
B. surunkali atrofik gastrit
C. yara kasalligi
D. hammasi to'g'ri

4. Oshqozon rakida og'riq xarakteri?

A. ovqatga bog'liq emas
B. ovqatga bog'liq
C. dori preparatlari qabul qilgandan so'ng boshlanadi
D. tungi og'riq

5. Oshqozon rakiga xos?

A. Oshqozon shirasining kislotaligi pasayishi
B. Oshqozon shirasining kislotaligi ko'payishi
C. avval pasaygan oshqozon shirasining kislotaliligi oshishi
D. to'g'ri javob yo'q

Vaziyatli masala

1. Bemor 60 yosh. ishtahaning pasayishiga, vazn yo'qotishga va holsizlikka shikoyat qiladi. Bir kun oldin qon aralash qusgan, ertalabga axlat rangi qora shilliq aralash kelgan. Bir necha oy davomida holsizlik, ishtahaning yo'qolishi, epigastral sohada to'lish hissi va ovqatdan keyin og'riq hissi kuchayadi. Epigastaral sohada palpatsiyada og'rig' aniqlanadi. Jigar va taloq kattalashmagan. Tashxisingiz?

A. oshqozon saratoni yemirilishi bilan
B. oshqozon yarasi malignizatsiyasi
C. o't pufagi gipomotor diskineziyasi
D. surunkali xolesistit

2. 45 yoshli bemor D., oshqozon subkardial qismida rentgen tekshiruvi paytida, oshqozon konturidan tashqariga chiqmaydigan, notekis konturli 1.5 x 2,0 sm o'lchamdagi "tokcha" simptomi aniqlanadi. Bu joydagi shilliq qavatning burmalari tekislangan. Konservativ davolashdan so'ng "tokcha" simptomi o'zgarishsiz qoldi. Rentgenologik rasmda qanday kasallik aniqlanadi?

A. oshqozon saratoni
B. oshqozon yarasi
C. oshqozon polipi
D. oshqozon diverticuli

3. 58 yoshli bemor ovqatdan keyin og'riq, epigastriyada og'irlik hissi, yoqimsiz hid bilan aniqlanadi. Ovqatdan keyin 8-12 soat o'tgach qusishi haqida shikoyat qiladi. 2 oydan buyon o'zini kasal hisoblaydi. Sizning tashxisingiz?

A. dekompensatsiyalashgan pilorostenoz
B. kardial dekompensatsiyalashgan stenoz
C. Surunkali pankreatit, o'tkir bosqichi
D. surunkali gastrit

4. 50 yoshli bemorda fibrogastroskopiya tekshiruvida oshqozon burchagi shilliq qavatida kichik egriligi bo'ylab yaralar va qirralari ko'tarilgan eroziya aniqlandi, ularning eng kattasi diametri 5 sm gacha. Tashxisni aniqlash uchun qanday qo'shimcha tadqiqotlar kerak?

A. EGDFS. biopsiya
B. oshqozon rentgenografiya
C. qorin bo'shlig'i a'zolarining ultratovush

D. qorin KT

5. Bemorda laparotomiya vaqtida oshqozon saratoni tashxisi bilan, qorin bo'shlig'i organlarini qayta ko'rib chiqish paytida, oshqozon tanasida harakatchan xavfli o'sma topildi, regionar limfa tugunlari kattalashmagan. Jarrohlik davolash hajmi qanday?

A. gastrektomiya
B. oshqozon distal rezeksiyasi
C. me'da proksimal rezeksiyasi
D. gastrostomiya

Rasmli test:

1. Qaysi operatsiya sxemasi rasmda ko'rsatilgan?

A. Ru-usulida gastrektomiya
B. Subtotal proksimal oshqozon rezeksiyasi
C. Subtotal distal oshqozon rezeksiyasi
D. Gilyarovich usulida gastrektomiya

2. Qaysi operatsiya sxemasi rasmda ko'rsatilgan?

A. Gilyarovich usulida gastrektomiya
B. Ru-usulida gastrektomiya
C. Subtotal proksimal oshqozon rezeksiyasi
D. Subtotal distal oshqozon rezeksiyasi

3. Qaysi operatsiya sxemasi rasmda ko'rsatilgan?

A. Subtotal proksimal oshqozon rezeksiyasi
B. Gilyarovich usulida gastrektomiya
C. Ru-usulida gastrektomiya
D. Subtotal distal oshqozon rezeksiyasi

4. Qaysi operatsiya sxemasi rasmda ko'rsatilgan?

A. Subtotal distal oshqozon rezeksiyasi
B. Subtotal proksimal oshqozon rezeksiyasi
C. Gilyarovich usulida gastrektomiya
D. Ru-usulida gastrektomiya

5. Qaysi operatsiya sxemasi rasmda ko'rsatilgan?

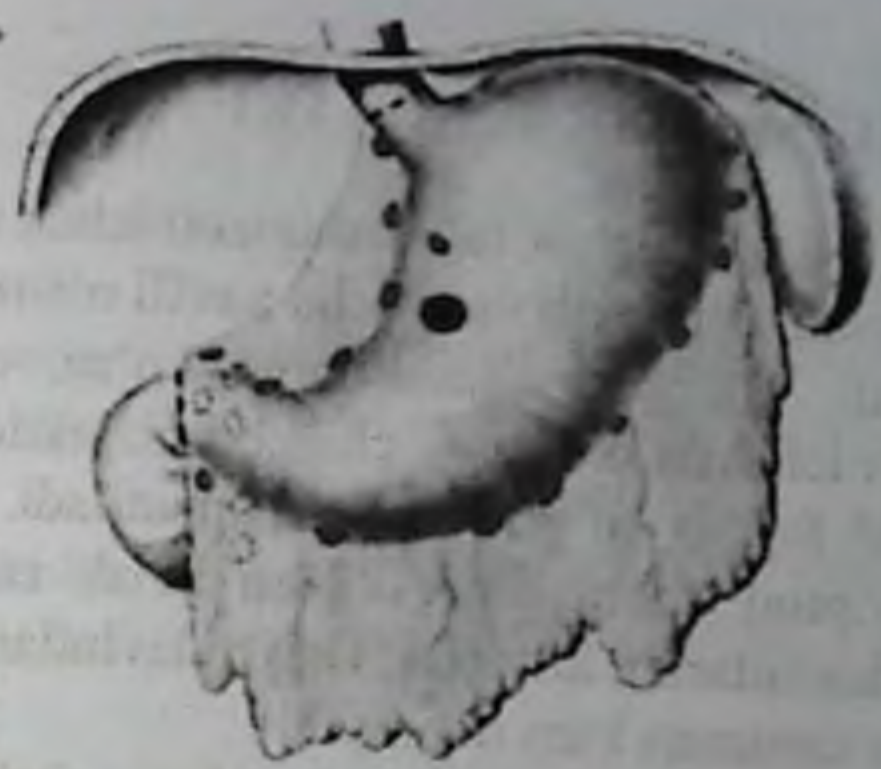

A. Gastroektomiya
B. Subtotal distal oshqozon rezeksiyasi
C. Subtotal proksimal oshqozon rezeksiyasi
D. Gastrostoma

CHAMBAR ICHAK RAKI

Epidemiologiya. Yo'g'on ichak raki oshqozon ichak trakti xavfli o'smalari ichida 2-3 o'rinni egallaydi va barcha xavfli o'smalarining 4-6 foizini tashkil qiladi. Oxirgi ma'lumotlarga ko'ra, o'sma o'rta hisobda: 12 foiz — ko'r ichakda, 8 foiz — chambar ichakda, 15 foiz — sigmasimon ichakda, 65 foiz — to'g'ri ichakda kuzatiladi. 50 yoshdan o'tgan bemorlarda ko'proq uchraydi. Yo'g'on ichak raki shimoliy Amerika va Yevropa davlatlarida ko'proq, Osiyo davlatlarida kamroq, Afrika davlatlarida esa umuman kam uchraydi.

O'zbekiston Respublikasi bo'yicha chambar ichak raki bilan kasallanish har 100 ming aholiga 2015 yilda 6,4 ni, 2016 yilda 4,7 ni, 2017 yilda 9,4 ni, 2018 yilda 7,7 ni, 2019 yilda esa 6,3 ni yani 2399 ta bemorni tashkil qilgan.

Yo'g'on ichak raki ayollarda 60-64 foiz, erkaklarda esa 36 -40 foiz hollarda, 60 yoshdan katta bemorlarda uchraydi.

Xavf omillari

-Juda achchiq va sho'r, tarkibi bir xil ovqat iste'mol qilganlarda;

-Ko'p qovurilgan go'sht, dudlangan baliq;

-Kanserogen moddalarning ta'siri (nitroz birikmalari va benzpiren),

-Kuchli spirtli ichimliklar suiste'mol qiluvchilar, tamaki chekuvchilar,

-Stress,

-Genetik moyillik,

-Ba'zi vitaminlarning (A, C, E va x.k.) va mikroelementlarning yetishmasligi.

Etiopatogenetik faktorlar

*** Genetik faktorlar:** Ushbu kasallikning irsiy yo'l bilan o'tishini oilaviy polipoz sindromi hamda birinchi liniya qarindoshlarda kolorektal karsinoma yoki polip va polipoz sindromlari (Gardner, Peyts-Egers-Turen, yuvenil polipoz) bo'lishi yo'g'on ichak raki rivojlanish xavfini 3-5 marta oshiradi.

***Aholini ovqatlanish xarakteri:**

-hayvon yog'i, oqsillar, rafinirlangan uglevodlar (shakar) miqdori ko'p bo'lgan, kam shlakli ovqatlarni ko'p iste'mol qilish;

-ovqat ratsionidagi go'sht (rivojlangan davlatlarda kolorektal karsinomani ko'payganligi ovqat ratsionida go'sht, ayniqsa cho'chqa va mol go'shti ko'pligi va kletchatka kamligi bilan bog'liq) va hayvon

yog'lari kanserogen ishlab chiqaruvchi ichak bakteriyalarini tez ko'payishiga sabab bo'ladi. Bu jarayonni o't kislota tuzlari stimulyasiya qilsa A, C va E tabiiy vitaminlari kanserogenlarni inaktivatsiya qiladi;

***Kam harakatli turmush tarzi** – gipokineziya;

***Katta yoshlarda ichaklarning gipo- va atoniyasi** – surunkali ich qotishi;

* Ichak ichidagi axlatda **endogen kanserogenlar** (indol, skatol, guanidin) ko'pligi va ich qotganida ularni ichak shilliq qavatiga uzoq muddatli ta'siri;

***Koprostaz** holatda ichakning fiziologik toraygan joylarida axlatning ichak shilliq qavatlarini mexanik shikastlashi;

*Anamnezda ayollar jinsiy a'zolari yoki sut bezi raki borligi;

*Oilaviy rak sindrom;

*Immunodefitsit holatlari;

Asbest ishlab chiqarish va yog'ochsozlik sanoatida ishlaydiganlarda kolorektal karsinoma ko'p uchrashi va vegeteryanslar orasida esa juda kam uchrashi aniqlangan.

Rak oldi kasalliklari

1. Surunkali kolitlar, yarali kolit, ayniqsa muddati 10 yildan ortiq bo'lganlarda (xavflilik omili 10 foiz).
2. Surunkali nospetsifik yarali kolit,
3. Kron kasalligi.
4. Polip yoki polipozlar (oilaviy diffuz polipoz –familian adenomatosus polyposis, FAP).
5. Divertikulyoz (divertikulit)

Yo'g'on ichak oilaviy diffuz polipozi (familian adenomatous polyposis, FAP)

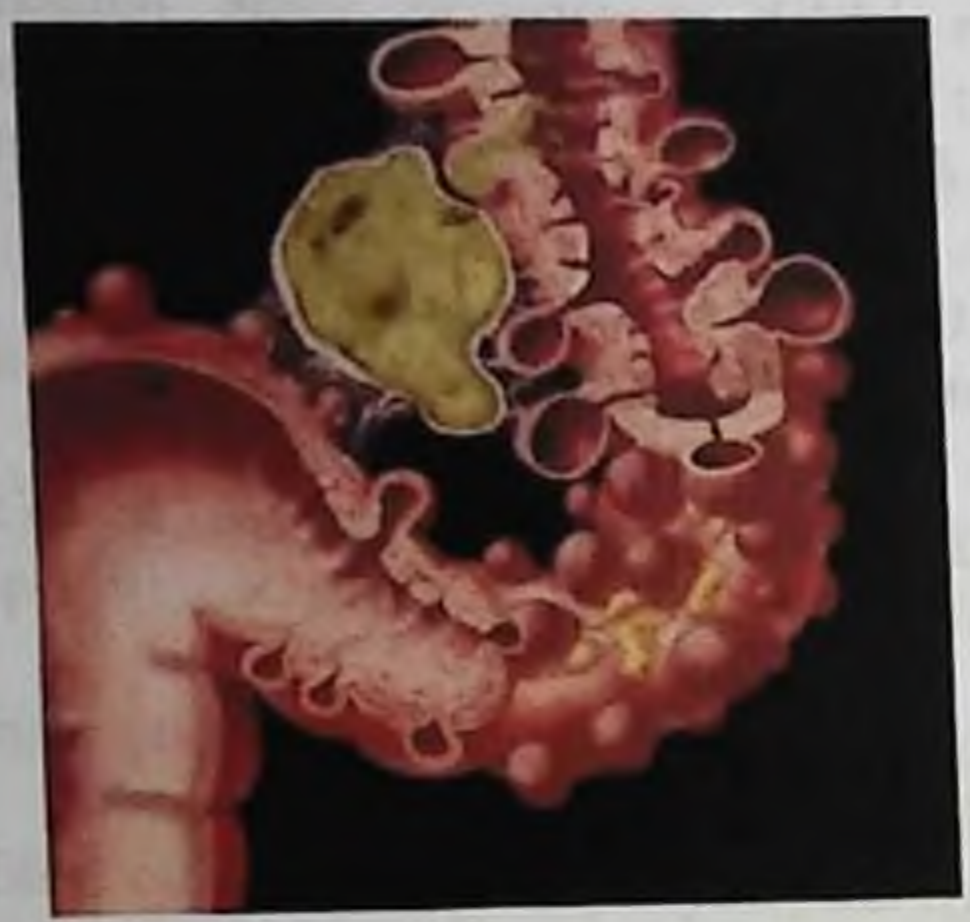

Yo'g'on ichak divertikulyozi

Surunkali nospetsifik yarali kolit

Kron kasalligi

Tasniflash

O'sish shakliga qarab **ekzofit** va **endofit** o'smalar farqlanadi.

- **Ekzofit** o'smalar polip, tugun yoki so'rg'ichli shakldagi tuzilma bo'lib, gulkaramni eslatadi va ichak bo'shlig'iga o'sib kiradi.

- **Endofit** (infiltrativ) saraton asosan ichak devori ichiga o'sadi. O'sma ichakning butun aylanasi bo'ylab sirkulyar o'sib, uning bo'shlig'ini toraytirib qo'yadi.

Yo'g'on ichak rakining makroskopik shakllari

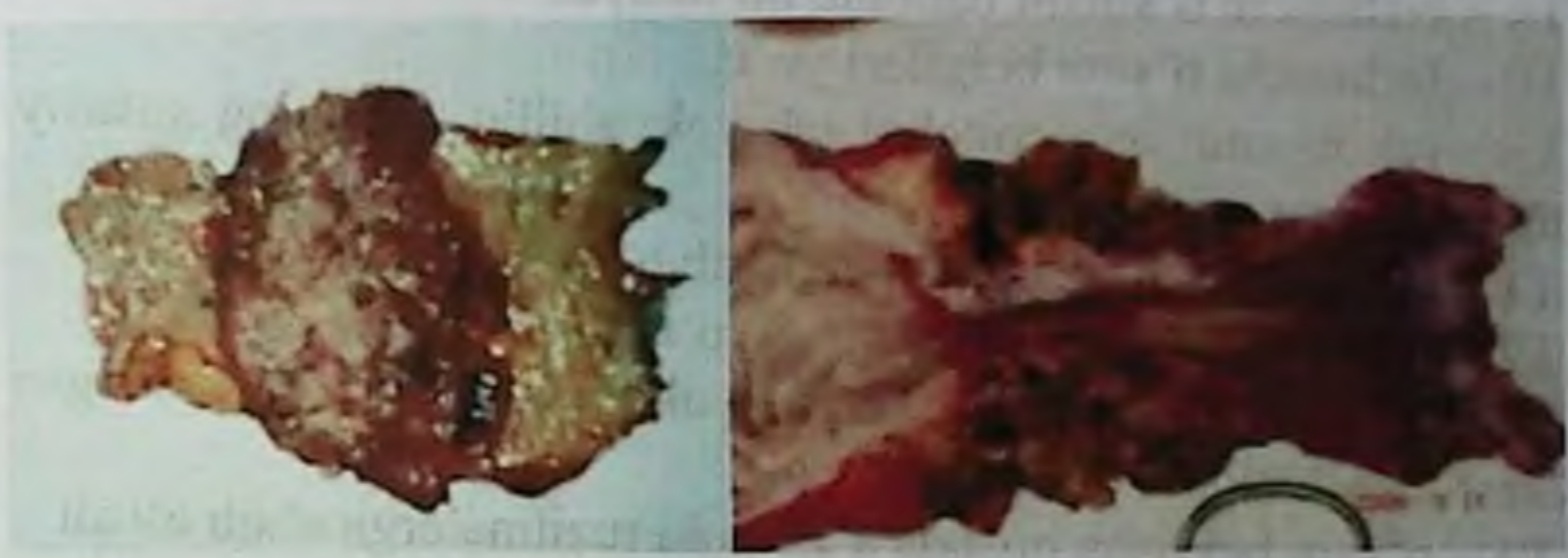

Endofit shakli (ko'pincha ichak obturatsiyasiga olib keladi)
Ekzofit shakli

Makropreparat: Yo'g'on ichakning o'sma bilan birga rezeksiya qilingan qismi

Yo'g'on ichak rakining xalqaro morfologik klassifikatsiyasi

Adenokarsinoma (90-95 foiz):

a) yuqori takomillashgan;

b) o'rtacha takomillashgan;

v) kam takomillashgan

1) Shilliqli adenokarsinoma (10 foiz):

a) mukoid rak;

b) shilliqli rak;

v) kolloid rak.

2) Uzuksimon-hujayrali 4S mukotsellyulyar rak (4 foiz):

3)Takomillashmagan rak (1 foiz) (carcinoma simplex, medullyar, trabekulyar).

4) Tasniflanmaydigan rak (1foiz).

TNM bo'yicha klinik klassifikatsiya UICC, 8-nashri, 2016 yil:

T – birlamchi o'sma.

Tx – birlamchi o'smani baholab bo'lmaydi.

T0 – birlamchi o'sma belgilari yo'q.

Tis –rak in situ: intraepitelial rak yoki shilliq qavatning xususiy plastinkasiga invaziyasi.

T1 – o'sma shilliq osti qavatiga o'sib o'tadi.

T2 – o'sma mushak qavatiga o'sib o'tadi.

T3 –o'sma subseroz qavatga yoki peritonizatsiyalanmagan pararektal kletchatkaga o'sib o'tadi.

T4 – o'sma bevosita boshqa a'zo yoki tuzilmalarga o'sib o'tadi yoki qorin pardaning visseral qavatini perforatsiyalaydi.

T4a – o'sma qorin pardaning visseral qavatini perforatsiyalaydi.

T4b – o'sma bevosita boshqa a'zo yoki tuzilmalarga o'sib o'tadi

N – regionar limfa tugunlar

Nx –regionar limfa tugunlarni baholash uchun ma'lumotlar yetarli emas.

N0 - regionar limfa tugunlar metastik zararlanmagan.

N1 – 1-3 regionar limfa tugunlarda metastazlar bor.

N1a – 1 regionar limfa tugunda metastaz bor.

N1b – 2-3 regionar limfa tugunda metastaz bor.

N1s – subseroza yoki peritonizatsiyalanmagan pararektal kletchatkaga o'sma depozitlari (TD)4 bo'lib regionar limfa tugunlarda metastazlar yo'q.

N2 – 4 va undan ortiq regionar limfa tugunda metastaz bor.

N2a – 4-6 regionar limfa tugunda metastaz bor

N2b – 7 undan ortiq regionar limfa tugunda metastaz bor.

Eslatma: TD 4 Birlamchi o'sma atrofidagi perikolorektal kletchatkada peritumoroz o'sma satellitlari bo'lib gistologik limfa tugun qoldiqlari belgilari bo'lmaydi.

M – uzoqlashgan metastazlar.

M0 – uzoqlashgan metastazlar aniqlanmaydi.

M1 – uzoqlashgan metastazlar bor.

M1a – qorin parda zararlanmagan holda bitta organga (jigar, o'pka, tuxumdonlar, noregionar limfa tugunlar) metastaz bo'ladi.

M1b – bittadan ortiq organlarga metastazlar bo'ladi.

M1c – qorin pardaga metastazlar bo'ladi va boshqa a'zolarga metastazlar bo'lishi yoki bo'lmasligi mumkin.

Bosqichlariga ko'ra klinik guruhlash

0 Bosqich	**Tis**	**N0**	**M0**
I Bosqich	**T1, T2**	**N0**	**M0**
II Bosqich	**T3, T4**	**N0**	**M0**
IIA Bosqich	**T3**	**N0**	**M0**
IIB Bosqich	**T4a**	**N0**	**M0**
IIC Bosqich	**T4b**	**N0**	**M0**
III Bosqich	**barcha T**	**N1, N2**	**M0**
IIIA Bosqich	**T1, T2** **T1**	**N1** **N2a**	**M0** **M0**
IIIB Bosqich	**T1,T2** **T2,T3** **T3, T4a**	**N2b** **N2a** **N1**	**M0** **M0** **M0**
IIIC Bosqich	**T3, T4a** **T4a** **T4b**	**N2b** **N2a** **N1, N2**	**M0** **M0** **M0**
IV Bosqich	**barchaT**	**barchaN**	**M1**
IVA Bosqich	**barcha T**	**barcha N**	**M1a**
IVB Bosqich	**barchaT**	**barcha N**	**M1b**

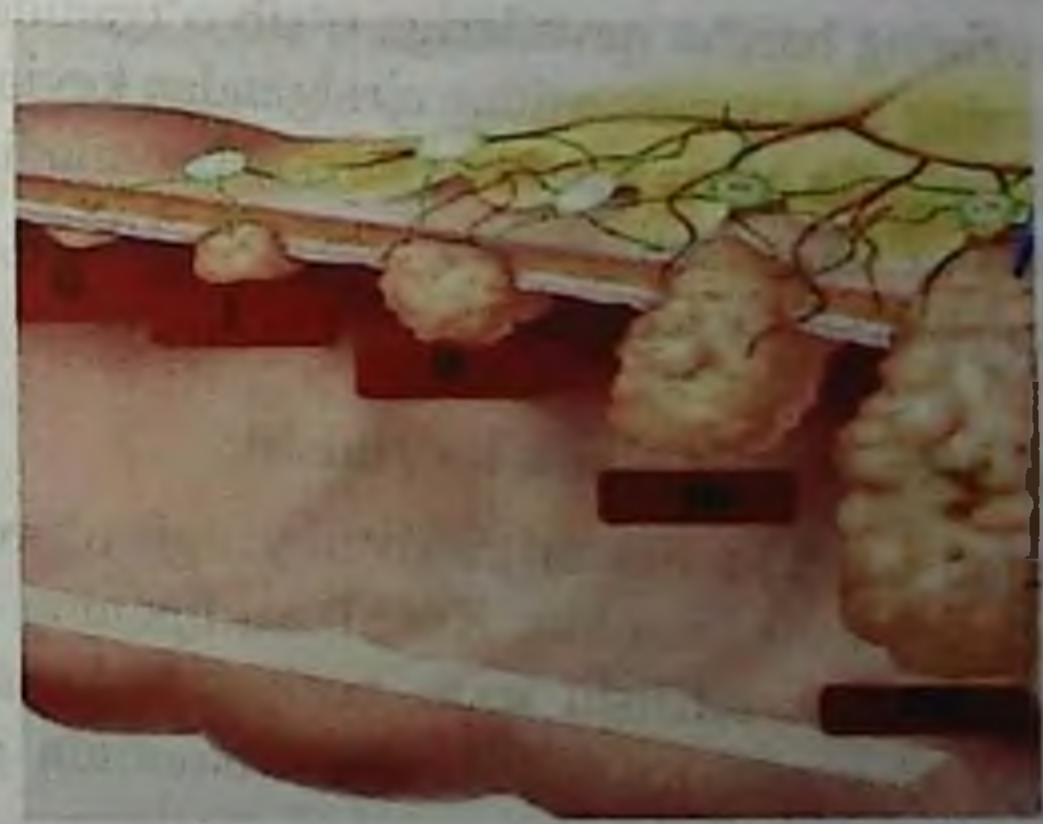

Yo'g'on ichak raki bosqichlarini TNM bo'yicha guruhlanishi va Dukes tasnifi bo'yicha solishtirilishi:

I Bosqich	T1-2 N0 M0	A
II Bosqich	T3-4 N0 M0	B
III Bosqich	barcha T N1-2 M0	C
IV Bosqich	barcha T barcha N M1	D

Metastazlanishi

Limfogen yo'l bilan metastazlanish;

Regionar limfa tugunlarga metastazlanishining 3 etapi farqlanadi:

1. I etap — epikolik yoki parakolik limfa tugunlari;
2. II etap — oraliq yoki xususiy tutqich limfa tugunlari;
3. III etap - paraaortal, ko'ndalang chambar ichak tutqichi limfa tugunlari.

Keyinchalik limfa I—II bel umurtqalari sohasida ko'ndalang joylashgan limfatik sistemaga yig'iladi. Ushbu sistemadan ko'krak limfa yo'li (ductus thoracicus) orqali v.subclavia sinistra v.jugularis sinistra birikadigan joyda venoz tizimga quyiladi va odatda shu joyda o'mrov usti metastazlari aniqlanadi.

Gematogen yo'l bilan metastazlanish o'sma venoz tizimga o'sib o'tganidan keyin qon oqimi bilan birinchi navbatda jigarga, o'pkaga, suyaklar va b.q.a'zolarga beriladi.

Implantatsion yo'l bilan yoki kontakt yo'l bilan metastazlanish, o'sma ichak devorining barcha qavatlariga o'sib o'tganidan keyin rak hujayralari o'smaning asosiy massasidan ajralgandan keyin qorin parda bo'ylab tarqaladi va qorin parda karsinamatozi deb aytiladi, bunda assit va kindikka metastaz kuzatiladi. Bunday metastazlanish kasallikning o'tinqiragan bosqichlarida kuzatiladi.

Klinikasi

Yo'g'on ichak rakining klinik ko'rinishi:

- **Qorinda og'riq** xarakteriga ko'ra yengil o'tmas og'riqdan kuchli xurujsimon bo'lishi mumkin. Kuchli xurujsimon og'riq ichak passaji buzilganda, ichak tutilishi sodir bo'lganda kuzatiladi va bu o'sma ko'ndalang chambar ichakning chap tomonida joylashganda ko'proq kuzatiladi.

- **Ichak diskomforti** (ishtaha yo'qolishi, kekirish, qorin bo'shlig'i yuqori qismida og'irlik hissi va ayrim hollarda qusish). Bu simptomlar ko'pincha o'sma yo'g'on ichakning ko'ndalang qismida va

o'ng tomonida joylashganda, juda kam hollarda chap tomonda joylashganda kuzatiladi.

- **Ichak faoliyati buzilishlari** (ich qotishi va ich ketishi almashib turishi, qorin quldirashi va qorin damlashi). Bu simptomlar o'sma yo'g'on ichakning chap tomonida joylashganda ichak passaji buzilishi tufayli o'smaning ko'pincha sirkulyar o'sishi, shakllangan axlat massasining qattiq konsistensiyasi oqibatida kelib chiqadi. Ichak passajining buzilishi dastlab qisman keyin to'liq obturatsion ichak tutilishiga olib keladi.

- O'sma sigmasimon ichakning distal qismda joylashganda defekatsiya akti vaqtida **patologik ajralmalar**- qon, yiring, shilliq kelishi kuzatiladi.

- **Bemorning umumiy ahvolini buzilishi** holsizlik, ozib ketish, lixoradka, gipoxrom anemiya, o'smaning yemirilishi va ikkilamchi infeksiya tufayli yuzaga keladigan intoksikatsiya oqibatida kelib chiqadi. Ko'pincha ushbu belgilar o'sma yo'g'on ichakning o'ng tomonida joylashganda shilliq qavatning so'rilish funksiyasi buzilishi oqibatida kelib chiqadi.

- **Palpatsiya qilinadigan o'smaning aniqlanishi** ko'pincha kasallikning birinchi simptomi bo'ladi.

Yo'g'on ichak rakining klinik formalari:

1. **Obturatsion (stenozlovchi)** shakli ko'pincha o'sma chambar ichakning chap yarmida joylashganda qisman va to'liq ichak tutilishi bilan namoyon bo'ladi.

2. **Enterokolitik shaklida** – klinika ichak faoliyati buzilishi ko'rinishida bo'ladi. Bunday bemorlar turli tashxislar: kolit, enterit, enterokolit, axlatda qon yoki ich suyuq kelganda dizenteriya tashxislari bilan davolanib yurishadi. Shuning uchun yuqoridagi simptomlar kuzatilganda yo'g'on ichakni diqqat bilan tekshirish kerak bo'ladi.

3. **Toksiko-anemik shakli**- ko'pincha o'sma ichakning o'ng tomonida joylashganda bo'ladi va birinchi o'ringa progressiyalanuvchi gipoxrom anemiya va lixoradka fonida bemorning umumiy holatini yomonlashuvi kuzatiladi. Bunday bemorlar uzoq vaqtlar davomida noaniq genezli anemiya tashxisi bilan davolanib yurishadi. Yuqoridagi belgilar kuzatilganda butun yo'g'on ichakni diqqat bilan tekshirish talab qilinadi.

4. **Dispepsik shaklida** oshqozon ichak trakti diskomforti belgilari yuzaga chiqadi. Chambar ichak rakining ushbu shakli bilan bemorlarga:

gastrit, yara kasalligi, xoletsistit, va h.k. tashxislar bilan oshqozon ichak trakti yuqori qismlari tekshiriladi. Ichak faoliyati buzilish belgilari qo'shilgandan keyin tashxis to'liq rentgenoendoskopik tekshirishlar asosida qo'yiladi.

5. **Psevdoyallig'lanish shakli** –klinik ko'rinishida birinchi o'ringa yallig'lanish belgilari (qorinda og'riq, lixoradka, qorin parda qitiqlanishi belgilari, qon tahlilida — leykotsitoz) kuzatiladi. Bu simptomokompleks chambar ichak raki parakolit ko'rinishidagi yiringli-yallig'lanish bilan asoratlanganda yuzaga chiqadi. Rakning bu shaklini diagnostikasi qiyin bo'ladi, chunki kasallik o'tkir appenditsit, xoletsistit, adneksit, pielonefrit va qorin bo'shlig'ining boshqa yallig'lanish kasalliklarini simulyasiya qiladi.

6. **O'sma (atipik) shaklida** — bemor yoki profilaktik ko'rikda vrach qorin bo'shlig'ida palpator o'smani aniqlaydi. Rakning ushbu klinik shakliga palpator o'sma simptomi dominatsiya qilgan va boshqa simptomlar uncha yorqin namoyon bo'lmagan holatlar kiritiladi.

Chambar ichak raki asoratlariga quyidagilar kiradi:

4. Obturatsion ichak tutilishi;
5. O'smani perforatsiyasi va peritonit rivojlanishi;
6. Perifokal yiringli-yallig'lanish kasalliklari (yiringli parakolit, paranefrit, qorin devori va qorin parda orti flegmonasi);
7. O'smadan qon ketishi;
8. O'smani qo'shni a'zolarga o'sib o'tib organlararo oqmalar hosil qilishi;

Diagnostikasi

Klinik usullar:

*Bemorning shikoyati: ovqatni yetarli hazm bo'lmaslik, so'rilishning buzilishi, eksudativ enterapatiya belgilari, ichak diskamforti, patalogik ajralmalar kelishi bilan bog'liq shikoyatlar;

*Anamnez to'plashda oilaviy polipoz, nospetsifik yarali kolit va boshqa rak oldi kasalliklariga e'tibor qaratilishi;

*Ob'ektiv tekshirish usullari: ko'rik, palpatsiya, bemorni turli holatdagi qorin bo'shlig'i perkussiyasi;

*to'g'ri ichakni barmoq bilan ko'rish;

Rentgenologik diagnostika — irrigoskopiya, irrigografiya, qorin bo'shlig'ini obzor rentgenografiyasi.

Chambar ichakni bariy sulfat bilan tekshirishda quyidagi usuldan foydalaniladi: 300—400 ml bariy sulfat eritmasi bemorni chalqanchasiga yoki chap yonboshga yotgan holda yuboriladi va 1

rentgen surat olinadi. Bunda to'g'ri va sigmasimon ichak kontrastlanadi. Keyin bemor yotgan kushetkani oyoq tomoni ko'tariladi, bunda yo'g'on ichakni taloq egriligi va ko'ndalang ichakni distal qismi to'ladi - bu holda 2-rentgen surat olinadi. Shundan keyin bemor o'ng yonboshga yotqizilganda yo'g'on ichakni jigar egriligi kontrast bilan to'ladi. Bemor vertikal holatga o'tkazilganda ko'tariluvchi va ko'r ichak kontrast bilan to'ladi va 3-rentgen surat olinadi. Ikkilik kontrastlash uchun gaz chiqaruvchi trubka orqali ichakka havo yuboriladi.

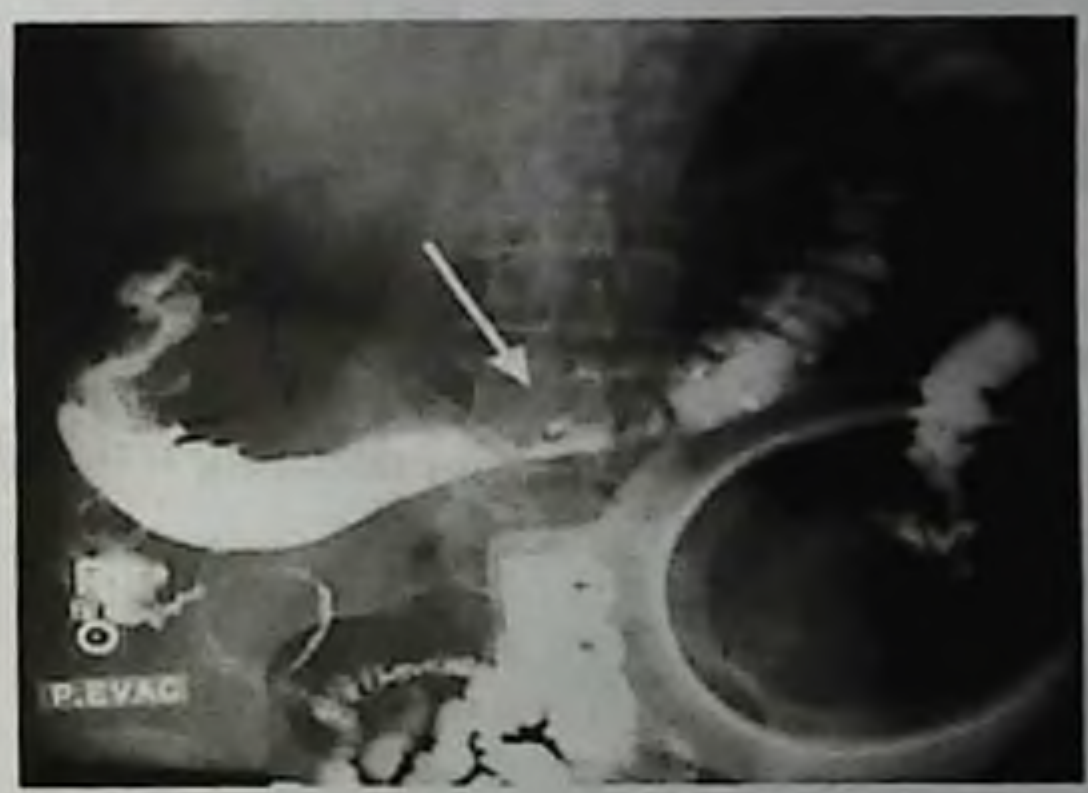

Ko'ndalang ichak rakining irrigogrammasi

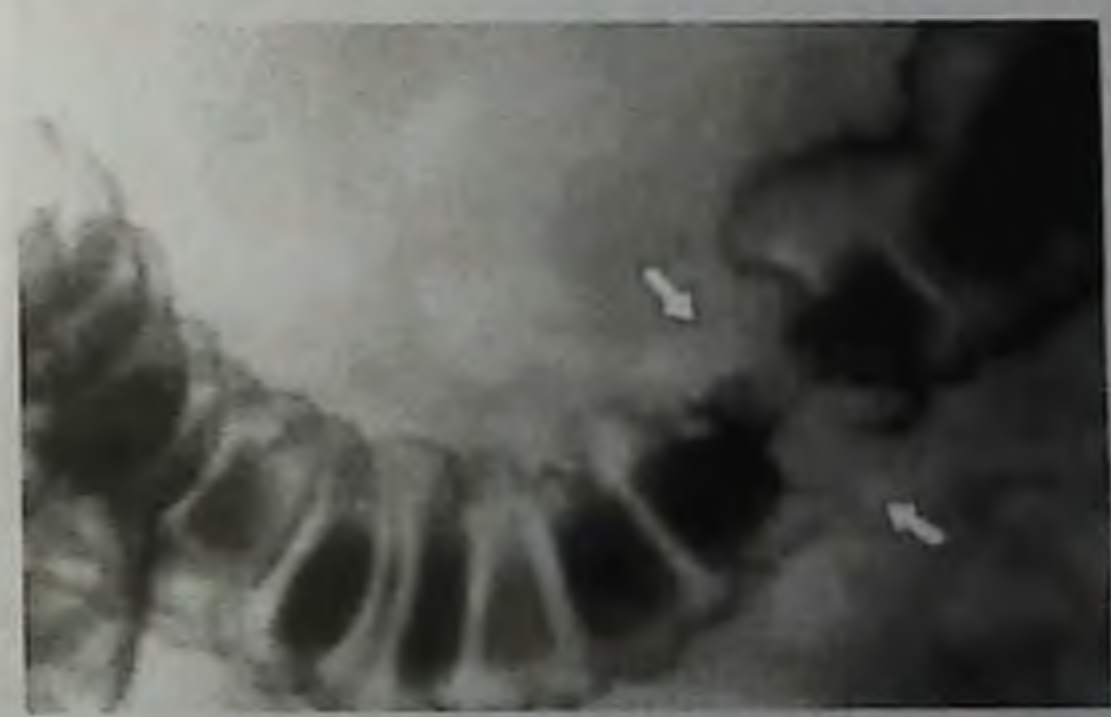

Ko'ndalang ichak rakining irrigogrammasi



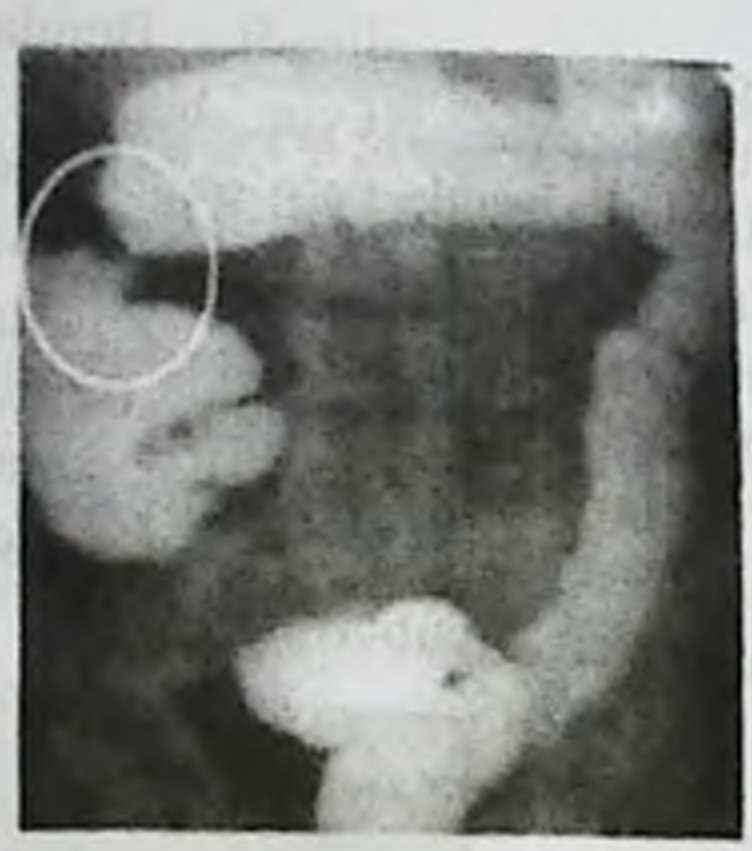

1 2

1. Chambar ichak ko'tariluvchi qismi rakining irrigogrammasi

2. *. Chambar ichak o'ng burchagi rakining irrigogrammasi*

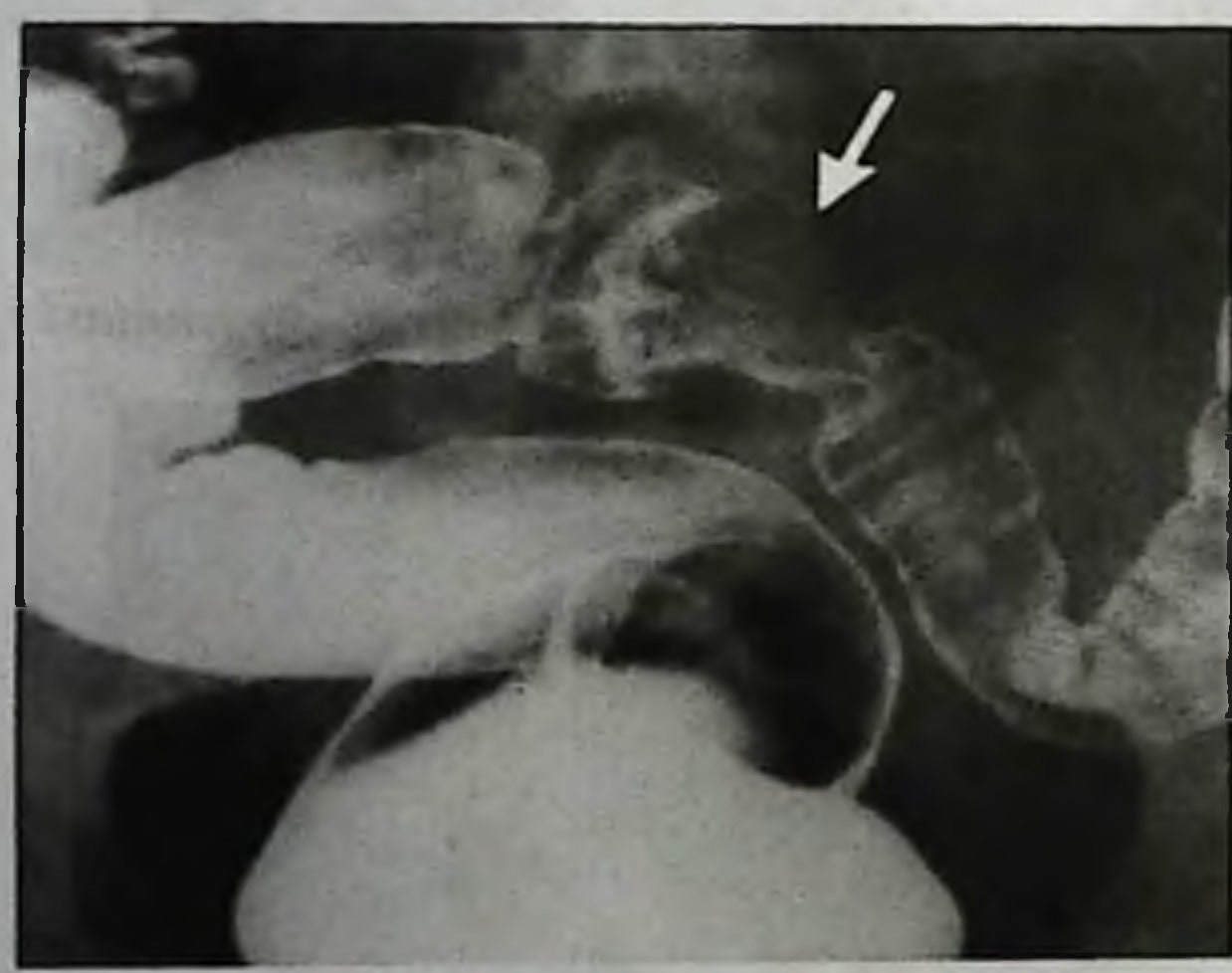

Chambar ichak tushuvchi qismi rakining irrigogrammasi

Endoskopik diagnostika - rektoromanoskopiya, fibrokolonoskopiya, laparoskopiya (gistologik tekshirish uchun biopsiya olinadi va sitologik tekshirish uchun biopsion materialdan surtma olinadi). Fibrokolonoskopiyada ko'r ichakning gumbazigacha ko'rish imkoniyati bo'ladi.

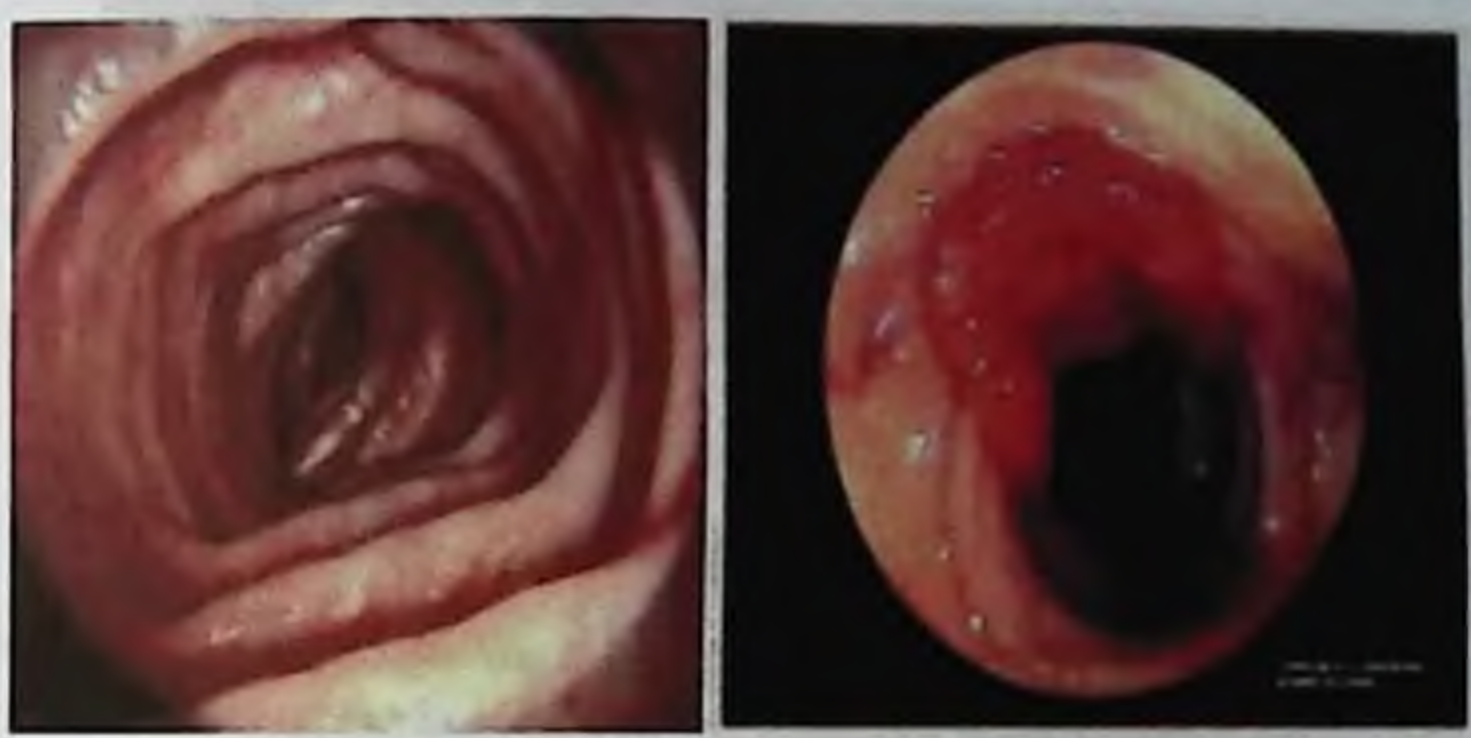

1 *2*

1. ***Ko'ndalang chambar ichak normal ko'rinishi***
2. ***Ko'ndalang chambar ichak raki endoskopik ko'rinishi***

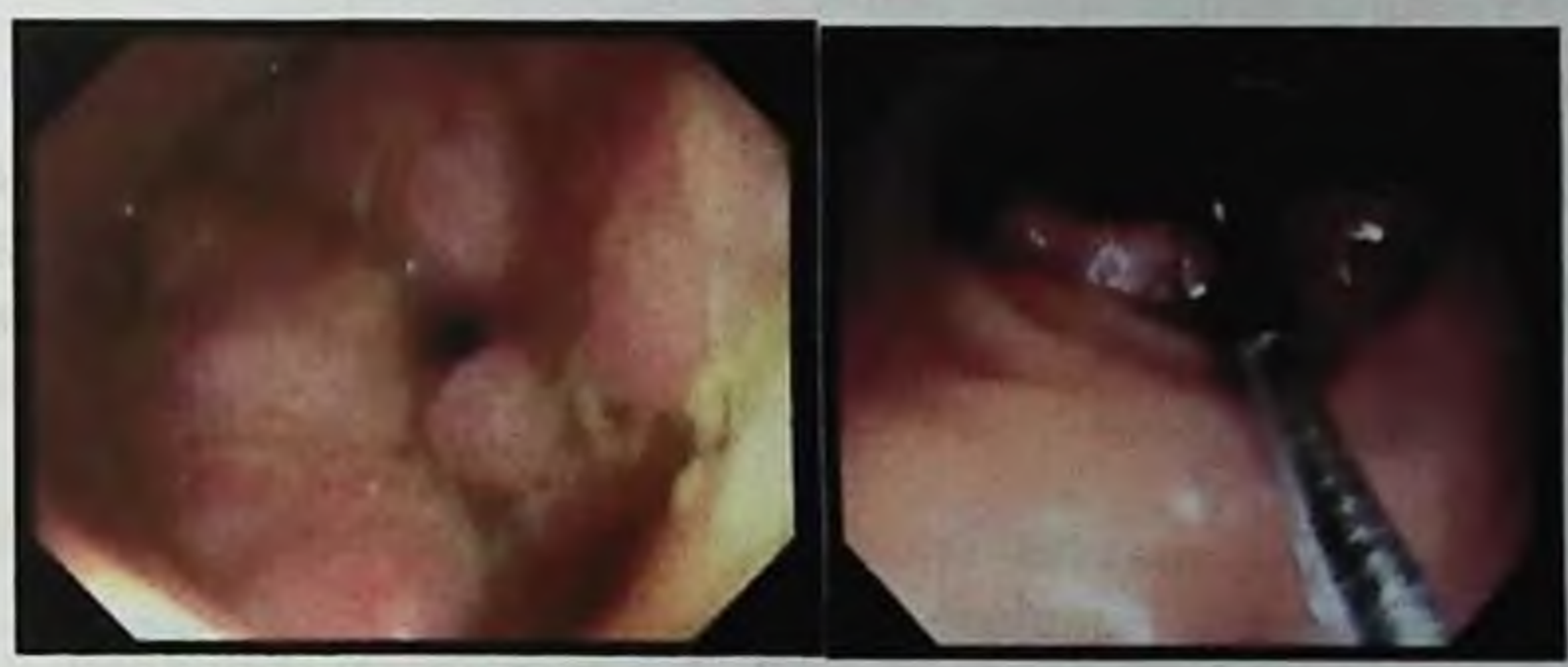

Chambar ichak tushuvchi qismining ekzofit-infiltrativ raki ichak bo'shlig'ining qisman obturatsiyasi bilan

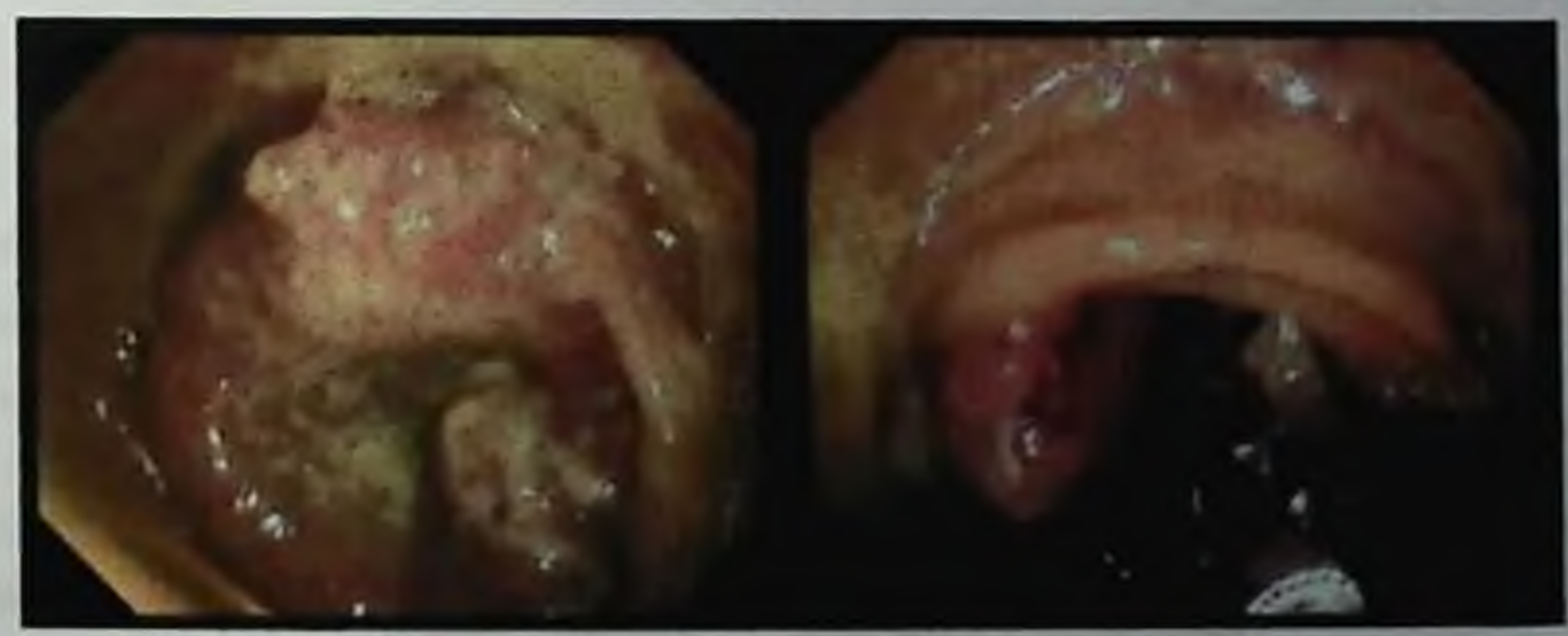

Ko'ndalang chambar ichakning ekzofit-infiltrativ raki ichak bo'shlig'ining qisman obturatsiyasi bilan

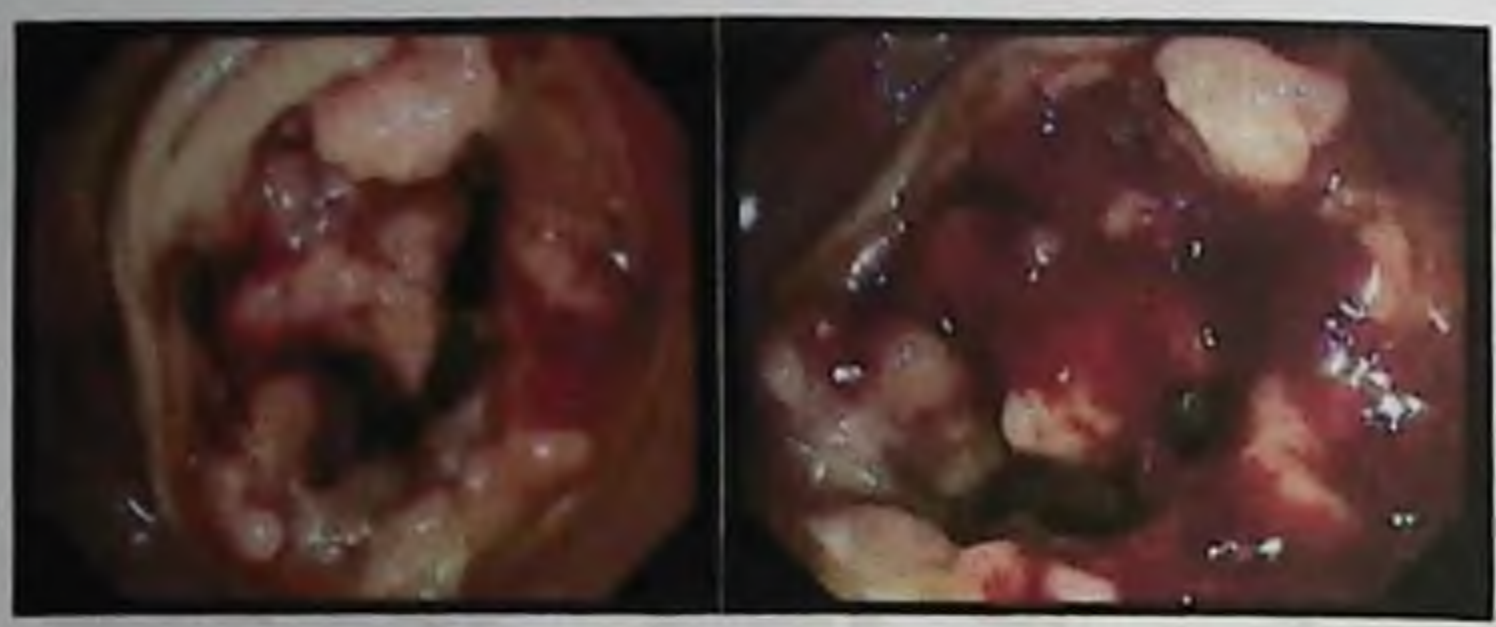

Ko'tariluvchi chambar ichakning ekzofit-infiltrativ raki ichak bo'shlig'ining qisman obturatsiyasi bilan

Laborator diagnostika:

*Umumiy qon tahlili (yo'g'on ichak raki uchun gipoxrom anemiya, ECHT ko'tarilishi, leykotsitoz xarakterli bo'ladi);

*Yashirin qonga axlat tahlili (Gregersen musbat reaksiyasi, kriptogem test);

*Koagulogramma (giperkoagulyasiya belgilari kuzatiladi);

*Rak - embrional antigen (REA)ga qon tahlili; ushbu glikoproteid plazmada, ichak, oshqozon osti bezi va embrion jigarida bo'ladi. REA kam miqdorda sog'lom odamlarda hamda ayrim xavfli o'sma kasalliklari, jumladan chambar ichak va to'g'ri ichak rakida ham aniqlanadi.

Qo'shimcha maxsus tekshirish usullari o'sma jarayonining tarqalganlik darajasini aniqlash uchun o'tkaziladi:

* Gematogen metastazlarni aniqlash uchun jigarni skanerlash;

*Jigar va qorin parda orti sohasi limfa tugunlari hamda kollektorlardagi metastazlarini aniqlash uchun UTT va KT o'tkaziladi.

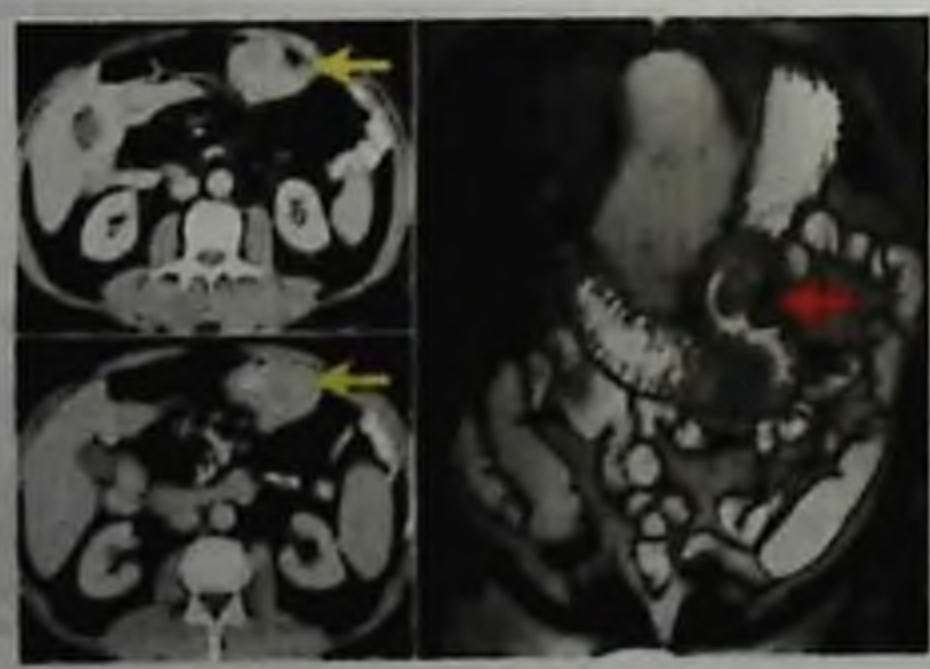

Kompyuter tomogramma

Sigmasimon ichak raki. ***Ko'tariluvchi ichak raki.***

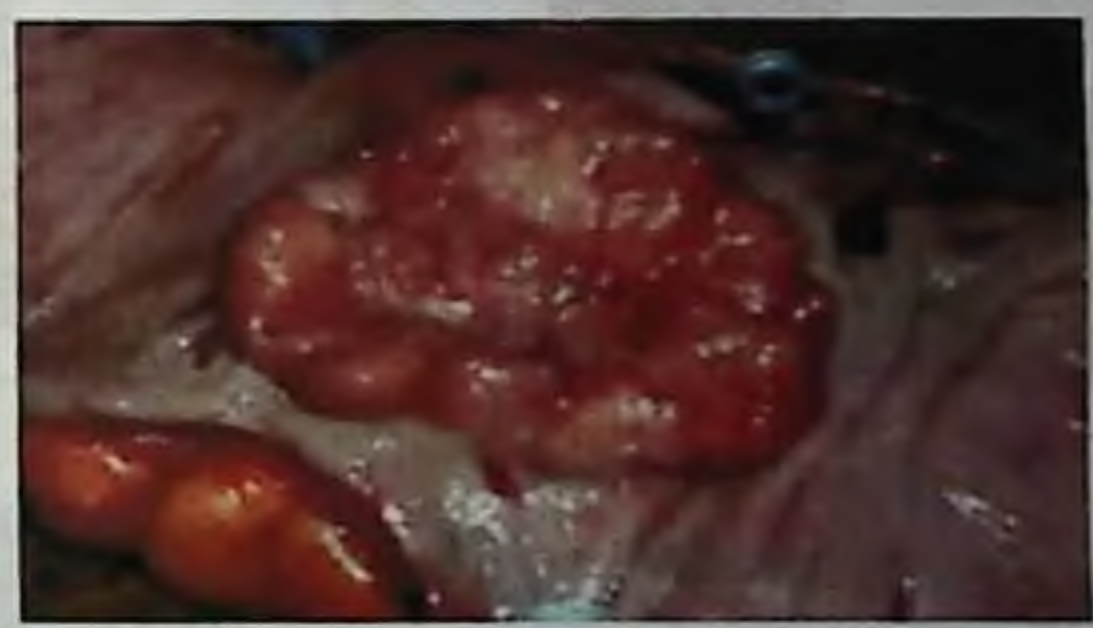

Makropreparat

Davolash

Chambar ichak rakini asosiy davolash usuli xirurgik bo'lib, 2 xil operativ davo turi qo'llaniladi:

Radikal operatsiyalar:

a) **bir momentli**: o'ng tomonlama gemikolektomiya, ko'ndalang chambar ichak rezeksiyasi, chap tomonlama gemikolektomiya, sigmasimon ichak rezeksiyasi , yo'g'on ichak rektosigmoid qismini ichak bir vaqtning o'zida ketma ketligini tiklash bilan **oldingi rezeksiyasi** yoki **Gartman operatsiyasi**;

b) 2- va 3-etapli operatsiyalar: **Seydler—Shloffer operatsiyasi** (kolostomiya + ichak rezeksiyasi + ichak stomasini yopish), **Mikulich yoki Grekov** va b.q.lar bo'yicha ko'ndalang chambar ichakni obstruktiv rezeksiyasi;

v) chambar ichak raki mahalliy tarqalgan rakida **kombinirlashgan operatsiya** - qo'shni a'zo va to'qimalar birgalikdagi rezeksiyasi;

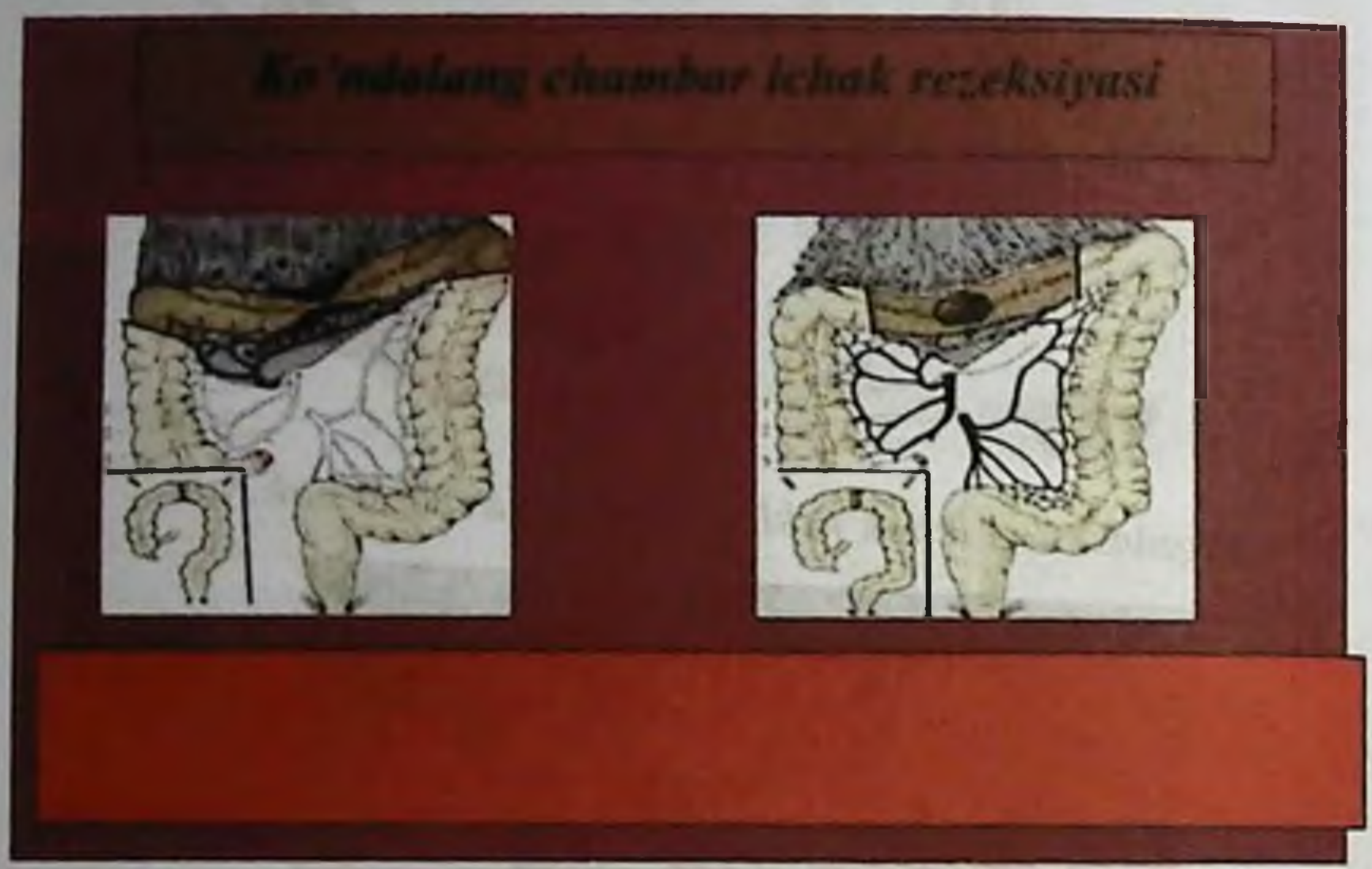

O'ng tomonlama gemikolektomiya

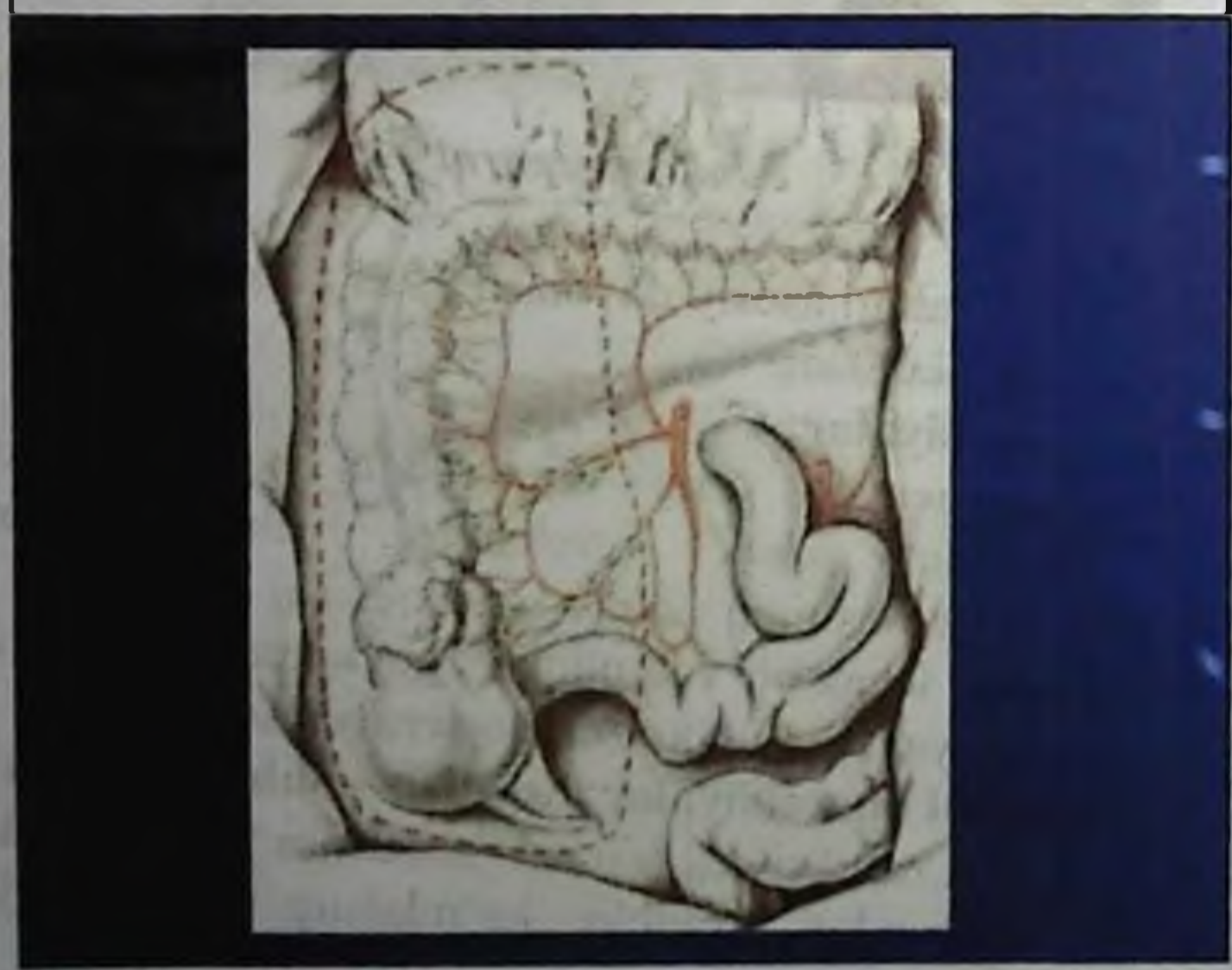

Palliativ operatsiyalar:

a) aylanib o'tuvchi anastomozlar qo'yish;

b) ileostoma, sekostoma, trans-verzostoma, sigmostomalar qo'yish. Chambar ichak raki operatsiyalaridan keyin anusni barmoq bilan kengaytirish (devulsiya, redressatsiya) kerak bo'ladi.

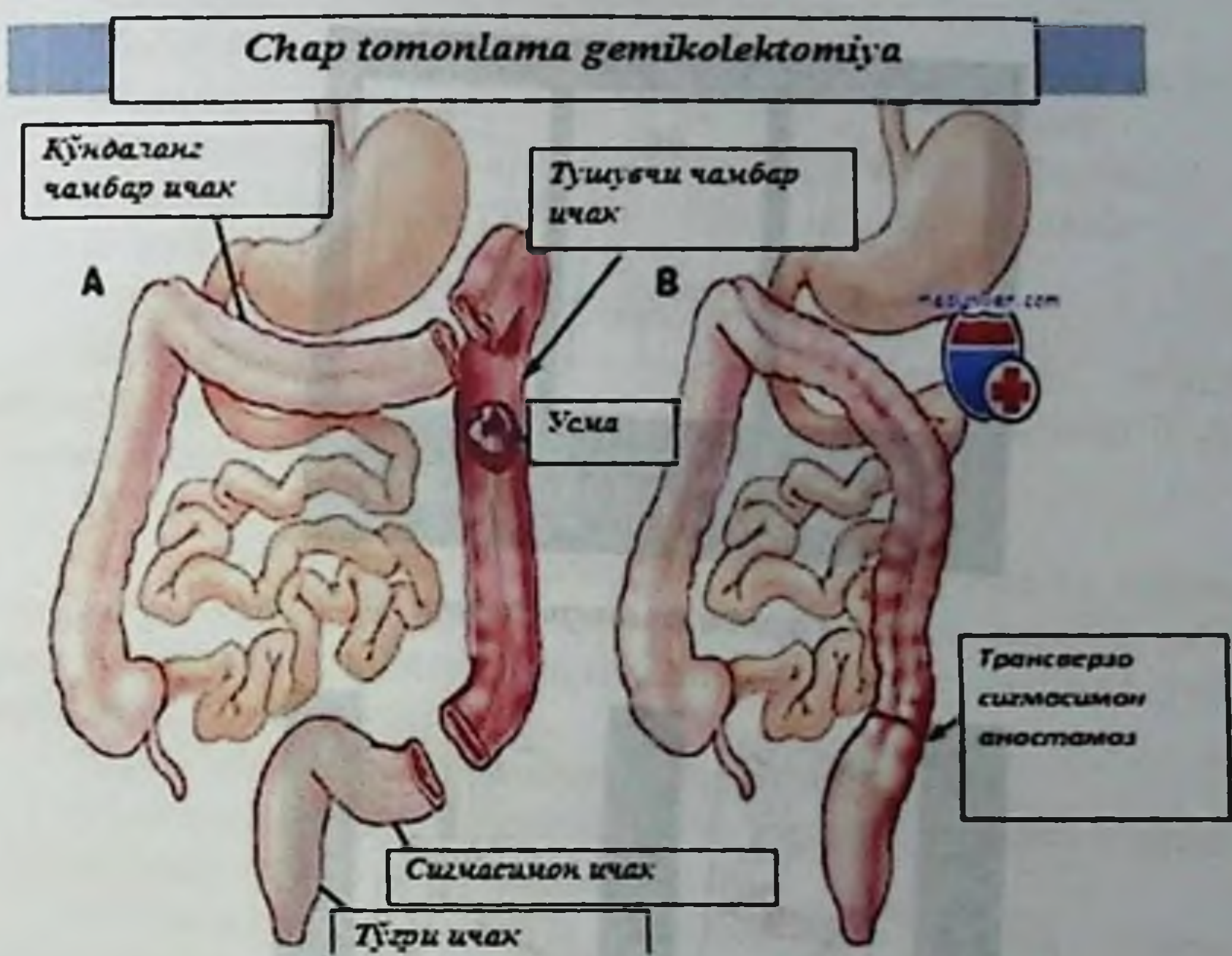

Ko'ndalang chambar ichak rakini bosqichlariga ko'ra davolash

0 Bosqich:

*Operatsiya: -o'smani kesib olish;- o'sma rezeksiyasi;

*Kuzatib borish.

I Bosqich:

*Operatsiya (operatsiya hajmi o'sma lokalizatsiyasiga bog'liq bo'ladi).

*Kuzatib borish.

II bosqich (IIA, II B)

*Operatsiya (operatsiya hajmi o'sma lokalizatsiyasiga va o'sma jarayonini tarqalganligiga bog'liq bo'ladi).

*Kuzatib borish.

Сигмасимон ичакни Цейдлер—Шлоффер бўйича уч этапли резекцияси

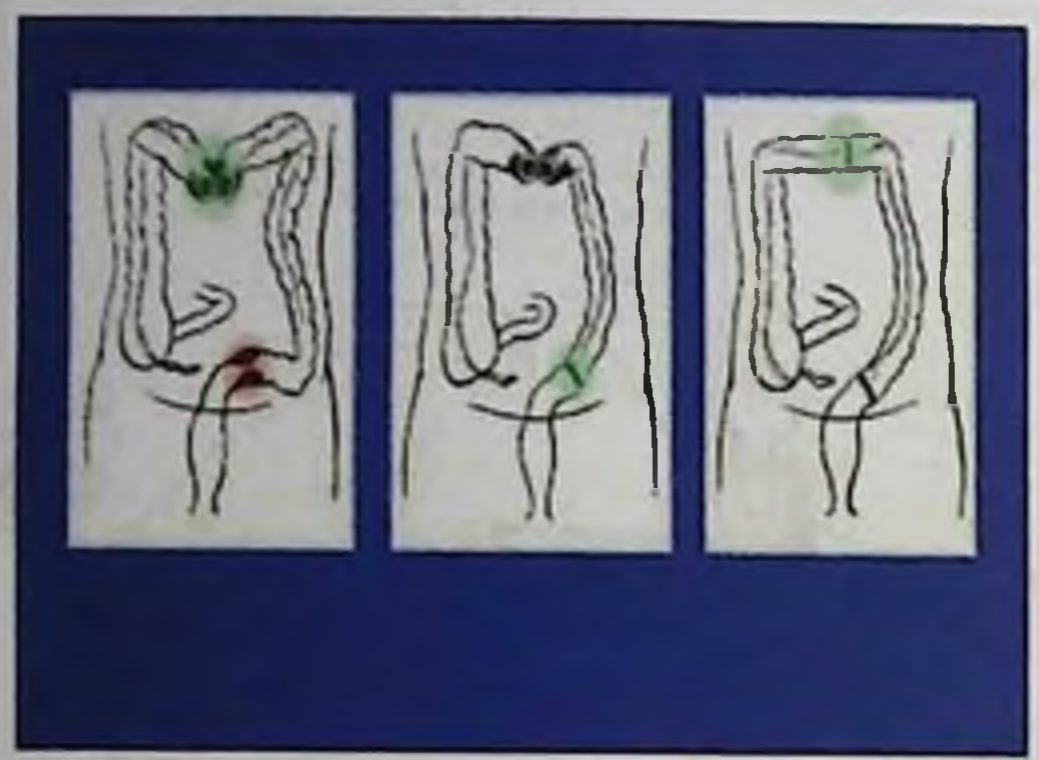

Гартман операцияси

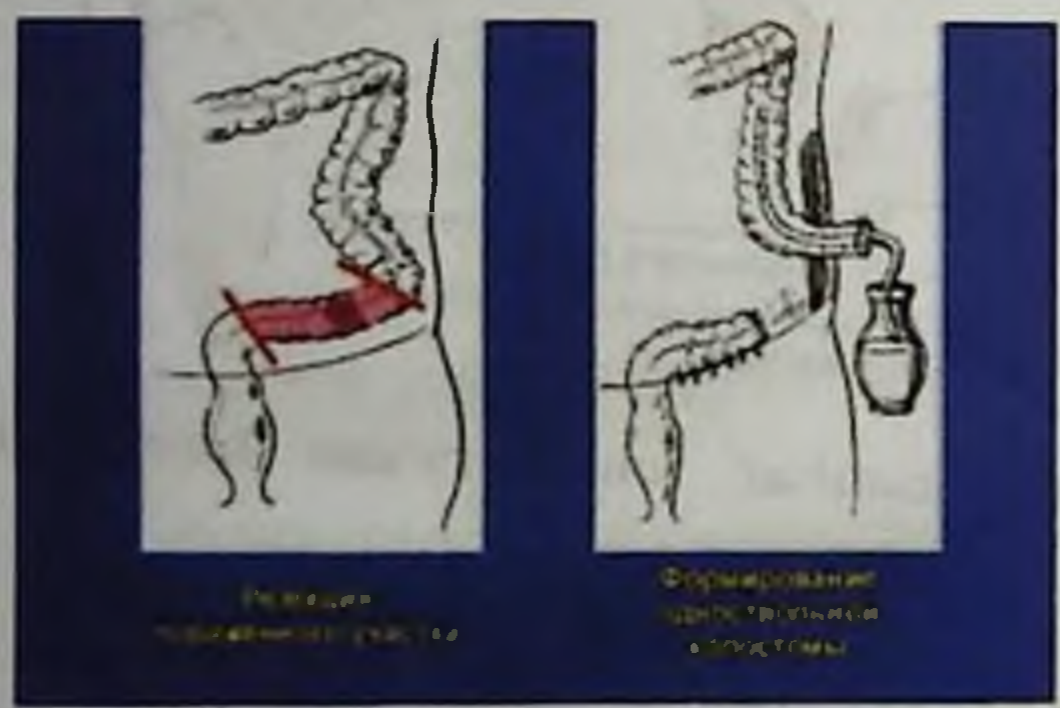

II C bosqich

*Operatsiya (operatsiya hajmi o'sma lokalizatsiyasiga va o'sma jarayonini tarqalganligiga bog'liq bo'ladi).

*Ad'yuvant ximioterapiya (2-3 haftadan keyin)

III bosqich (III A, III B, III C).

*Operatsiya (operatsiya hajmi o'sma lokalizatsiyasiga va o'sma jarayonini tarqalganligiga bog'liq bo'ladi).

*Ad'yuvant ximioterapiya (2-3 haftadan keyin)

*Kuzatib borish.

Ad'yuvant ximioterapiya.

1. Meyo klinikasi rejimi:

- kalsiya folinat* 20 mg/m2, v/i oqim bilan va keyin bolyusli yuboriladi;

- ftoruratsila 425 mg/m2, v/i, 1-dan 5-kungacha.
- Kurs har 4 haftada takrorlanadi va jami 6 kurs o'tkaziladi.

2. **FOLFOX-4:**

-oksaliplatin 85 mg/m2 v/i, 2-soatli infuziya, 1-kun;
- kalsiya folinat* 200 mg/m2, v/i 2-soatli infuziya, 1- va 2-kunlar;
-ftoruratsil 400 mg/m2, oqim bilan, v/iga, 1- va 2-kunlar;
-ftoruratsil 600 mg/m2, v/i 22-soatli infuziya 1- va 2-kunlar.
Kurs har 2 haftada takrorlanadi va jami 12 kurs o'tkaziladi

3. XELOX:

-oksaliplatin 135 mg/m2 v/i, tomchilab 1-kun;
-kapetsitabin 2000 mg/m2/sut., per os ikki mahal (ertalab/kechqurun),1- dan 14 kungacha; Kurs har 3 haftada 6 oy davomida takrorlanadi.

IV bosqich (IV A, IV B) .

*Operatsiya (palliativ operatsiya; rezektabel o'sma va yagona uzoqlashgan soletar metastazlarda – birlamchi o'smani jarrohlik yo'li bilan davolash hamda uzoqlashgan metastazlarni bir momentli yoki keyinchalik olib tashlash);

*Kombinirlashgan operatsiyalardan keyin:

-Operatsiyadan keyingi nur terapiya(T4ga mos ravishda o'smani mahalliy tarqalgan holatlarda);
-ad'yuvant ximioterapiya (uzoqlashgan yagona soletar metastazlarda);
-Tizimli ximioterapiya.

III bosqichdagi kabi +

FOLFIRI: irinotekan 180 mg/m2 vena ichi 2-soatli infuziya 1-kun, -kalsiy folinat 200 mg/m2 vena ichi 2-soatli infuziya 1- va 2-kunlar (1-kun ikki bo'shliqli kateter bilan irinotekan bilan bir vaqtda);
-ftoruratsil 400 mg/m2 v/i oqim bilan (kalsiy folinat infuziyasidan keyin darhol) 1- va 2-kunlar, keyin 600 mg/m2 22-soatli vena ichi infuziyasi 1-va 2-kunlar; Kurs har 2 haftada takrorlanadi.

Mavzuni mustahkamlash uchun testlar:

1. Toksikoanemik sindrom ichak rakining qaysi lokalizatsiyasiga xos?

A. ko'tariluvchi ichak
B. ko'r ichak
C. ko'ndalang chambar ichak
D. sigmasimon ichak

2. Yo'g'on ichak raki kelib chiqishida qaysi kasalliklar xavfliligi eng yuqori hisoblanadi?

A. oilaviy poliloz.
B. nospesifik yarali kolit
C. Kron kasalligi
D. poliplar

3. Yo'g'on ichak rakining eng ko'p uchraydigan asoratlari qaysi?

A. ichak tutilishi
B. o'smaning perforatsiyasi (ichak teshilishi)
C. yallig'lanish qo'shilishi va absess, flemona paydo bo'lishi
D. ichakdan massiv qon ketishi

4. Yo'g'on ichak raki qaysi sohada joylashishiga qarab ichak tutilish asoratlari beradi?

A. yo'g'on ichak tushuvchi qismida
B. ko'tariluvchi ichakda
C. ko'ndang chambar ichakda
D. hamma javoblar to'g'ri

5. Chambar ichakning obligat rak oldi kasalliklari:

A. polipoz, surunkali yarali kolit, dizenteriyadan keyingi chandig'lar
B. dizenteriya
C. surunkali kolit
D. ichakni o'ralishi, invaginatsiyasi

Vaziyatli masala:

1. 62 yoshli bemorga klinik tashxis qo'yilgan: yo'g'on ichak saratoni III darajali. II klinik guruh, T4NxM0. Retroperitoneal flegmona. Yo'g'on ichakning qaysi qismlarida o'simta joylashganda bunday asorat tez -tez uchraydi?

A. ko'tariluvchi yoki tushishuvchi chambar ichakda
B. ko'r ichak
C. sigmasimon ichak
D. to'g'ri ichak

2. 56 yoshli bemorga qorin bo'shlig'i a'zolarining teshilishi bo'yicha shoshilinch operatsiya o'tkazildi. Tekshiruvda ko'r ichakning 10 sm sohasida bo'lgan qismida o'lchami 1,5 sm bo'lgan teshilish aniqlandi. O'ng yonbosh sohasida o'rtacha miqdorda suyuq najas va fibrinoz - yiringli ajralma bor. Operatsiyaning optimal hajmi qanday?

A. o'ng tomonlama gemikolektomiya
B. anastomoz bilan ko'richak rezeksiyasi
C. omentopeksiya bilan teshilgan teshikni tikish
D. teshilgan teshikni tikish bilan ileo-transvers anastomoz

3. Bemorga, 48 yoshda, to'liq ichak tutilishi tashxisi bilan operatsiya boshlandi. Qorin bo'shlig'i organlarini ko'rib chiqish paytida, ichakning toliq yopilishi bilan ko'tariluvchi chambar ichakning o'smasi topildi. Qorin bo'shlig'i suyuq najas bilan to'la, ingichka ichak o'rtacha kengaygan. kichik chanoqda - 100 ml gacha aniq ajralma bor, bu holda operatsiyaning optimal hajmi qanday?

A. o'ng tomonlama gemikolektomiya
B. seyko-transverzo anastomoz
C. ileostomiya
D. aylanuvchi ileo-transverzoanastomoz

Rasmli testlar:

1. Qaysi operatsiya sxemasi rasmda ko'rsatilgan?

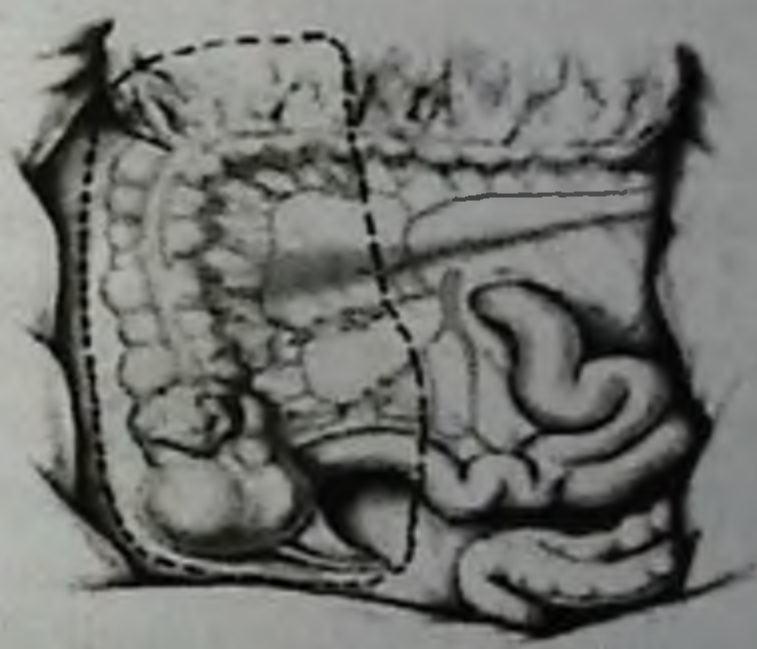

A. O'ng tomonlama gemikolektomiya
B. Gartman operatsiyasi
C. Shloffer operatsiyasi
D. Ko'r ichak rezektsiyasi

2. Qaysi operatsiya sxemasi rasmda ko'rsatilgan?

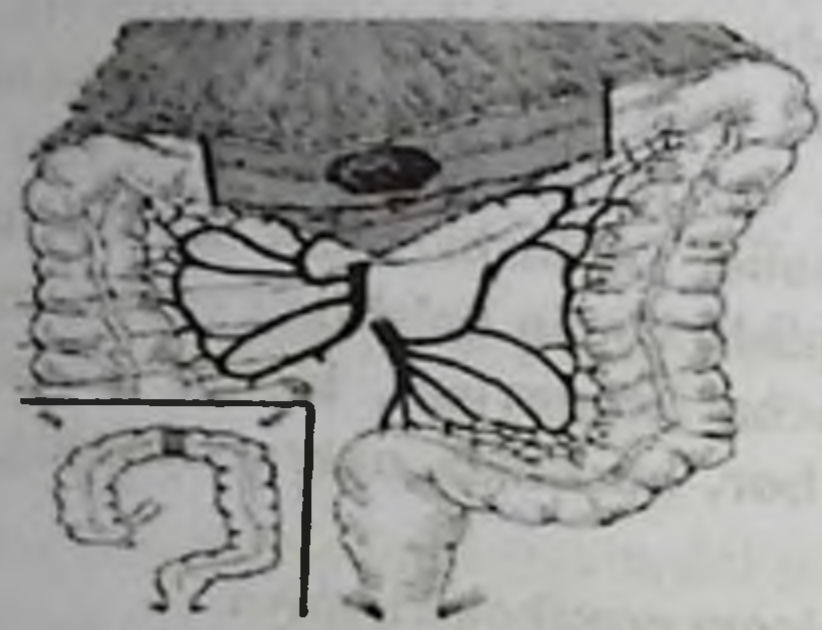

A. Yo'g'on ichakning ko'ndalang qismi rezeksiyasi
B. Chap tomonlama gemikolektomiya
C. Gartman operatsiyasi
D. Oldingi rezektsiya

3. Qaysi operatsiya sxemasi rasmda ko'rsatilgan?

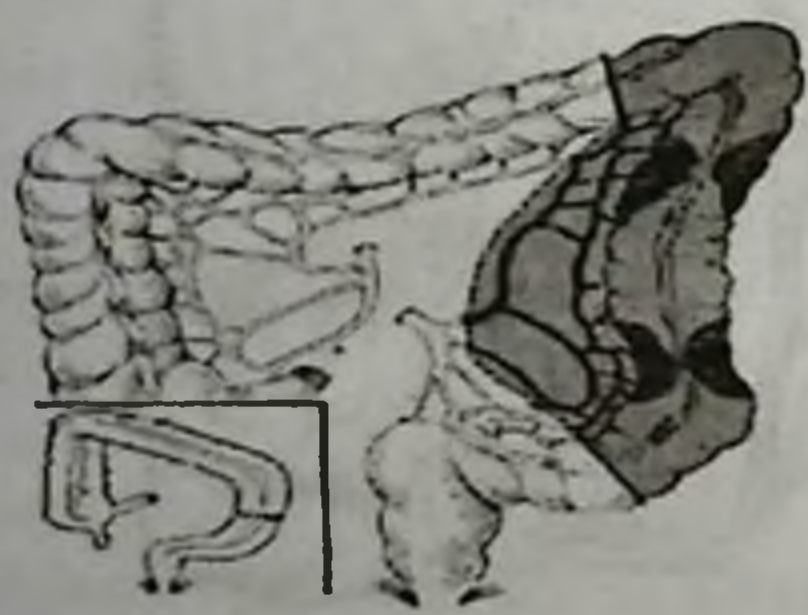

A. Chap tomonlama gemikolektomiya
B. Gartman operatsiyasi (obstruktiv rezektsiya)
C. Yo'g'on ichakning ko'ndalang qismi rezeksiyasi
D. Sigmasimon ichak rezektsiyasi

TO'G'RI ICHAK VA REKTOSIGMOIDAL SOHA RAKI

Epidemiologiya

To'g'ri ichak raki onkologik kasalliklar tuzilmasida uchrash soni bo'yicha 6-7- o'rinda turadi va barcha rak kasalliklarni 4-5 foizini tashkil qiladi. Oshqozon ichak yo'li xavfli o'smalari ichida uchinchi o'rinda turadi. Ichak xavfli o'smalari ichida esa birinchi o'rinni egallaydi (ichak raklarini 70-80 foizini tashkil qiladi). To'g'ri ichak raki 40-60 yoshdagi odamlarda ancha ko'proq uchraydi, biroq yoshlarda ham(20-30 yosh), uchrashi mumkin. Ayol va erkaklarda uchrash nisbati deyarli bir xil bo'ladi.

To'g'ri ichak rakini keltirib chiqaruvchi xavf omillari

Ovqat ratsionida go'shtni (ayniqsa mol va cho'chqa go'shti ko'p bo'lishi va kletchatka kam bo'lishi) hamda o'zidan kanserogen moddalar ajratuvchi ichak bakteriyalarni ko'paytiruvchi mol yog'ini ko'p miqdorda bo'lishi;

- O't kislotasi tuzlari bu jarayonni stimulyasiya qilishi mumkin.
- Tabiiy A, C va E guruhdagi vitaminlarni ovqat tarkibida yetishmasligi, chunki mazkur vitaminlar kanserogenlarni inaktivatsiya qiladi.
- Vegetarianlar orasida kolorektal rakni kam uchrashi aniqlangan.

Kolorektal karsinomani absest sanoati ishchilari va o'rmon kesuvchilar orasida ko'p uchrashi aniqlangan.

- Oilaviy polipoz sindromi mavjudligi kasallikni nasliy o'tishini isbotlaydi va birinchi avlod qarindoshlarida karsinoma yoki poliplar bo'lishi kolorektal karsinoma uchrash ehtimolini bir necha bor (3-5 marta) oshiradi.

10 yil davomida yarali kolit bilan kasallanganlar, ayniqsa pankolit bo'lishi (xavf omili 10 foizdan oshadi).

-Anamnezda yo'g'on ichak adenomasi, polipoz sindromi, oilaviy diffuz polipoz, bitta va ko'plab poliplar, so'rg'ichli o'smalar bo'lishi;

-Anamnezida ayollar ginekologik a'zolari raki yoki sut bezi raki hamda boshqa oilaviy rak sindromlari mavjudligi.

-Immunodefitsit holatlari;

-Kron kasalligi;

Rak oldi kasalliklari

*poliplar (adenomatoz, ipchali);

* Diffuz polipoz (oilaviy-nasliy);

*Surunkali proktit (rektit), proktosigmoidit (surunkali nospetsifik yarali proktosigmoidit),

*Kron kasalligi;

*Anorektal yoriqlar, oqmalar;

Poliplar rakka aylanish ehtimoli yuqori bo'lgan obligat rak oldi kasalligiga kiradi.

Tasniflash

O'sma o'sishining quyidagi anatomik shakllari farqlanadi:

*ekzofit;

*endofit;

*aralash yoki o'tuvchi.

Gistologik klassifikatsiya(BJSST tasnifi, 2010).

Rektosigmoid sohaning 90 foizdan ortiq o'smalari – bezli hujayrali adenokarsinoma bo'lib, ularning ko'pchiligi sitokeratin 20 va transkripsiya faktori CDX2 ni ekspressiya qiladi, hamda sitokeratin 7ga negativ bo'ladi.

50 foizdan ortiq hollarda hujayradan tashqari mutsin saqlovchi **shilliqli adenokarsinoma** farqlanadi.

50 foizdan kam hollarda ekstratsellyulyar shilliq saqlovchi adenokarsinoma «**shilliq komponent saqlovchi adenokarsinoma**» deb tasniflanadi.

Uzuksimon hujayrali rak – adenokarsinomani bir varianti bo'lib, 50 foizdan ortiq uzuksimon hujayralardan iborat bo'ladi (yadroni periferiyaga siljitgan hujayra ichi shillig'i bo'lgan hujayralar aniqlanadi). 50 foizdan kam uzuksimon hujayralardan iborat bo'lgan adenokarsinoma, «uzuksimon komponent saqlovchi adenokarsinoma» deb tasniflanadi.

Medullyar rak – rektosigmoid sohada kam uchraydigan rak bo'lib, kuchli ifodalangan yadrocha saqlovchi vezikulyar yadroli va eozinofil sitoplazmali hujayralardan iborat bo'ladi.

Tishli adenokarsinoma – rektosigmoid sohada kam uchraydi, hujayraviy tuzilishiga ko'ra tishli adenomaga o'xshaydi.

Kribriformali komedo-karsinoma – adenokarsinomani kam uchraydigan shakli hisoblanadi.

Mikropapillyar adenokarsinoma – rektosigmoid sohada kam uchraydigan rak varianti bo'lib, o'sma hujayralari stromadan alohida uzoqlikda joylashgan kichik klasterlar ko'rinishida bo'ladi.

Adenoskvamoz rak – o'sma ikkita xavfli komponentdan: adenokarsinoma va yassi hujayrali rakdan iborat bo'ladi.

Urchuqsimon hujayrali rak – sarkomatoid komponentli urchuqsimon hujayrali bifazali karsinoma.

Takomillashmagan karsinoma – kam uchraydigan holat bo'lib, bunda epitelial xavfli o'smani morfologik, immunogistoximik va molekulyar-biologik belgilari yo'qligi uchun tasniflash imkoni bo'lmaydi.

Rektosigmoid sohada juda kam uchraydigan rak shakllari:

1) yorug'-hujayrali karsinoma;

2) papillyar adenokarsinoma.

TNM bo'yicha tasnifi

Tx– birlamchi o'smani baholab bo'lmaydi;

T0– birlamchi o'sma belgilari yo'q;

Tis– rak in situ: intraepitelial rak yoki shilliq qavatning xususiy plastinkasiga invaziyasi;

T1– o'sma shilliq osti qavatga o'sib o'tadi;

T2– o'sma mushak qavatga o'sib o'tadi;

T3–o'sma subseroz qavatga yoki peritonizatsiyalanmagan perirectal kletchatkaga o'sib o'tadi;

T4– o'sma bevosita boshqa a'zo yoki tuzilmalarga o'sib o'tadi yoki visseral qorin pardani perforatsiyalaydi;

T4a– o'sma visseral qorin pardani perforatsiyalaydi;

T4b– o'sma boshqa a'zo yoki tuzilmalarga o'sib o'tadi;

2 – o'sma seroz qavat orqali boshqa a'zo va chambar ichakning boshqa segmentlariga o'tganligi mikroskopik tasdiqlanadi yoki retroperitoneal yoki subperitoneal boshqa a'zolarga (prostata bezi, urug' pufakchalari, bachadon bo'yni va qin) to'g'ridan to'g'ri o'sib o'tadi.

3 – o'sma boshqa a'zo yoki tuzilmalarga makroskopik yopishgan bo'lsa cT4b deb tasniflanadi va yopishgan joyida mikroskopik xavfli o'sma hujayrasi aniqlanmasa invaziya chuqurligiga qarab pT1-4a deb baholanadi.

N – regionar limfa tugunlarga perikolik, hamda pastki mezenterial, sigmasimon va to'g'ri ichak tomirlari bo'ylab joylashgan limfa tugunlar kiradi.

Nx– regionar limfa tugunlar holatini baholab bo'lmaydi;

N0-limfa tugunlar metastatik zararlanmagan;

N1 – 1-3 regionar limfa tugunlarda metastaz bor;

N1a– 1 regionar limfa tugunda metastaz bor;

N1b– 2-3 regionar limfa tugunlarda metastazlar bor;

N1s –subseroz qavatda yoki peritonizatsiyalanmagan perirektal kletchatkada o'sma depozitlari bor, lekin regionar limfa tugunlar zararlanmagan;

N2– 4 yoki undan ortiq regionar limfa tugunlarda metastazlar bor;

N2a– 4-6 regionar limfa tugunlarda metastaz bor;

N2b–7 yoki undan ortiq regionar limfa tugunlarda metastazlar bor.

Peritumoroz satellitlar – birlamchi o'sma atrofidagi perikolorektal kletchatkada bo'ladi va gistologik limfa tugunlar zararlanmaydi (TD).

M – uzoqlashgan metastazlar.

M0– uzoqlashgan metastazlar yo'q;

M1– uzoqlashgan metastazlar bor;

M1a– metastaz bitta a'zoda (jigar, o'pka, tuxumdon, noregionar limfa tugunlar) bor, qorin parda metastatik zararlanmagan;

M1b– bittadan ortiq a'zoda metastaz bor;

M1c – qorin parda metastatik zararlangan, boshqa a'zolarda metastaz bo'lishi yoki bo'lmasligi mumkin.

pN0– 12 yoki undan ortiq limfa tugunlarni gistologik tekshirish asosida qo'yiladi. Agarda limfa tugunlarda metastaz topilmasa yoki 12 tadan kam limfa tugun gistologik tekshirilgan bo'lsa pN0 deb baholanadi.

Bosqichlariga ko'ra guruhlanishi

Bosqich 0 Tis N0 M0

Bosqich I T1, T2 N0 M0

Bosqich II T3, T4 N0 M0

Bosqich IIA T3 N0 M0

Bosqich IIB T4a N0 M0

Bosqich IIC T4b N0 M0

Bosqich III Barcha T N1, N2 M0

Bosqich IIIA T1, T2N1M0, T1 N2a M0

Bosqich IIIB T1, T2N2bM0, T2, T3N2a M0,T3, T4aN1 M0

Bosqich IIIC T3, T4aN2bM0, T4aN2aM0, T4b N1, N2M0

Bosqich IV Har qanday T Har qanday N M1

Bosqich IVA Har qanday T Har qanday N M1a

Bosqich IVB Har qanday T Har qanday N M1b

Bosqich IVC Har qanday T Har qanday N M1c

To'g'ri ichakning 3 ta qismi tafovut qilinadi:

- anal yoki oraliq qism (uzunligi 2,5-3 sm);
- o'rta – kengaygan ampulyar qism (8-9 sm);

- ampula ustki qismi, qorin parda bilan o'ralgan (uzunligi 3,5-4 sm).

Ko'pincha (80 foiz holatlarda) rak ampulyar qismda, kam holatlarda (12-15 foiz) ampula ustki qismda, undan ham kam holatlarda (5-8 foiz) anarektal qismda uchraydi. To'g'ri ichakning ampulyar qismi 3 ta qismga bo'linadi: pastki, o'rta va yuqori ampulyar. Rakning har bir qismida joylashishi 25-27 foizni tashkil qiladi.

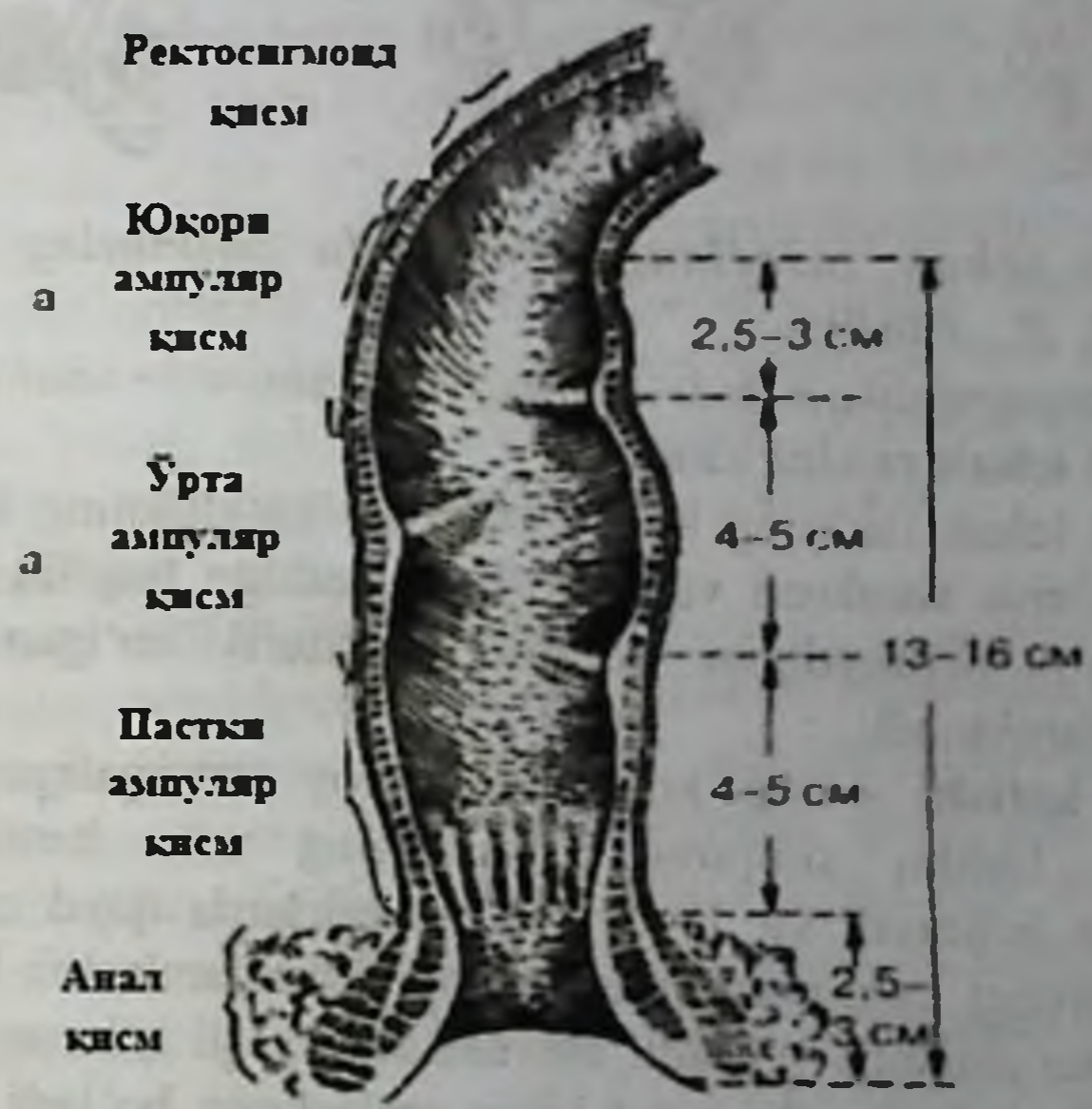

To'g'ri ichakning qismlarga bo'lingan chizmasi

To'g'ri ichak rakining limfogen metastazlanish yo'li o'ziga xos xususiyatga ega bo'lib, u o'smani to'g'ri ichakda joylashgan joyiga bog'liq:

a) to'g'ri ichakning yuqori 2/3 qismidan limfogen metastazlar yuqoriga qarab ya'ni, yuqori to'g'ri ichak arteriyasi va pastki ichak tutqich tomirlari bo'ylab, undan paraaortal limfa tugunlarga tarqaladi. (Rasm 2a)

b) pastki ampulyar qismdan esa metastazlar pararektal limfa tugunlarga, o'rta va pastki to'g'ri ichak arteriyasi bo'ylab, undan esa – gippogastral limfo tugunlarga tarqaladi. (Rasm 2b)

v) to'g'ri ichakning anal qismidan esa limfa pararektal limfa tugunlarga, to'g'ri ichakning pastki arteriyasi bo'ylab, gipogastral limfa tugunlarga, hamda chov-son limfa tugunlariga tarqaladi (Rasm 2v)

***To'g'ri ichak zararlanganda limfa oqimining chizmasi (Peterson B. E., 1980)*:**

a —rektosigmoid qism; b— ampulyar qism; v — anal qism.

To'g'ri ichak rakini klinikasi

To'g'ri ichak rakining klinik belgilari kasallikning bosqichiga, o'smaning o'sish xarakteri va joylashgan sathiga bog'liq bo'ladi va nisbatan ko'p uchraydigan hamda xarakterli bo'lgan 4 guruh simptomlar farqlanadi:

***Qon ketishi** - eng ko'p va doimiy uchraydigan simptom hisoblanadi. Ushbu simptom kasallikning erta hamda kechki bosqichlarida uchraydi va 75-90 foiz bemorlarda qayd etiladi. Qon ketish intensivligi kam miqdorda bo'lib axlatda aralashib keladi yoki qora ivindi ko'rinishda bo'ladi. Bavosildan farqli o'laroq rakda qon axlatdan oldin keladi yoki axlat bilan aralashgan bo'ladi. Bavosilda yorqin qizil qon defekatsiya akti oxirida kuzatilib axlat ustini qoplab turadi. Odatda profuz qon ketishi kuzatilmaydi va anemiya kasallikning oxirgi bosqichlarida kuzatiladi.To'g'ri ichak rakida qon bilan shilliq va yiring ham ajralishi mumkin bo'lib, bu simptom o'sma yemirilib perifokal yallig'lanish qo'shilganda, yoki rektit, proktosigmoidit bilan qo'shilib kelganda kuzatiladi.

***Ichak funksiyasining turli ko'rinishdagi buzilishlari** to'g'ri ichak raki simptomlari ichida ikkinchi o'rinni egallaydi: defekatsiya ritmining, axlat shaklining o'zgarishi (lentasimon axlat), ich ketishi va ich qotishi, axlat va gazni ushlay olmaslik kuzatiladi. Bemorlarni defekatsiya aktiga tez - tez «yolg'on chaqiruvlar» (tenezmlar) qiynab qo'yadi, juda kam miqdorda shilliq va yiring aralash qon chiqadi xolos. Defekatsiya aktidan keyin bemorlar qoniqish hosil qilmaydi va to'g'ri

ichakda yot jins borligi sezgisi yo'qolmaydi. «Yolg'on chaqiruvlar» (tenezmlar) sutkasiga 3—5 martadan 10—15 martagacha kuzatiladi.

***Qorin damlashi-** o'sma o'sgan sayin, ayniqsa to'g'ri ichak yuqori qismining stenozlovchi rakida kuchayib boradi. Qorin g'uldirashi gaz va axlat chiqqandan keyin yo'qoladi. Ushbu belgilar dastlab ba'zida kuzatilsa keyinchalik doimiy xarakterda bo'ladi hamda boshida qisman va keyinchalik to'liq pastki ichak tutilishi belgilari kuzatiladi. Bu holat qorinda xurujsimon og'riq, gaz va axlat chiqmasligi hamda vaqt vaqti bilan qayt qilish bilan namoyon bo'ladi.

***Og'riq-** o'sma mahalliy tarqalgan bosqichlarida, ayniqsa atrof to'qima va organlarga o'sib o'tganda kuzatiladi. Faqat anorektal rakda (o'sma sfinkterga o'sib o'tishi sababli) og'riq kasallikning erta bosqichlarida ham uchraydi. Bu holatda bemorlar dumbasining yarmiga o'tirishga harakat qilishadi — **«taburetka simptomi»**. Bemorlarning umumiy ahvolini yomonlashuvi (umumiy holsizlik, tez charchash, anemiya, ozib ketish, teri va shilliq pardalar oqarishi) kasallikning oxirgi bosqichlarida har kunlik qon ketishi kuzatiladi.

Diagnostikasi

*** Anamnez va fizikal ko'rik;**

***Laborator tekshiruvlar:** (qon guruhi va rezus-faktor; sifilisga seroreaksiya; umumiy qon va siydik tahlili; qon bioximik tekshiruvlari: umumiy oqsil, mochevina, kreatinin, bilirubin, glyukoza, ko'rsatma bo'yicha elektrolitlar – K, Na, Cl, ALT, AST, LDG, ShF;onko marker (REA); operatsiya oldi tayyorgarligik jarayonida koagulogramma (ACHTV, protrombin vaqti, trombin vaqti, fibrinogen, MNO, D-dimerlar).

***Instrumental tekshiruvlar**

-EKG; to'g'ri ichakni barmoq bilan ko'rish;

-operatsiyagacha biopsiyali total kolonoskopiya;irrigoskopiya ;

- virtual kolonografiya (FKS yoki irrigoskopiya o'tkazish imkoni bo'lmasa);

- ko'krak qafasi a'zolarini kompyuter tomografiyasi yoki rentgenografiyasi; gastroduodenoskopiya;

-qorin bo'shlig'i, qorin parda orti va kichik chanoq a'zolarini kompyuter tomografiyasi, imkoni bo'lmasa– ultratovushli tekshirish;

- ko'rsatma bo'yicha qorin bo'shlig'i va qorin parda orti, kichik chanoq a'zolarini magnit-rezonans tomografiyasi;

Boshqa qo'shimcha tekshirish va mutaxassislar konsultatsiyasi ko'rsatma bo'yicha amalga oshiriladi.

Davolash

Rektosigmoid soha raki

Bosqich 0

***Operatsiya**: O'smani endoskopik olib tashlash (shilliq qavatni endoskopik rezeksiyasi, shilliq osti qavati endoskopik disseksiyasi) vrach-endoskopist tomonidan quyidagi shartlar bajarilganda amalga oshiriladi:

1. O'smani endoskopik chegaralarini aniq ekanligi;
2. Vizual shilliq osti qavatiga chuqur invaziya belgilarini yo'qligi;
3. O'sma takomillashuvining G1 yoki G2 darajaligi;
4. O'smani endoskopik olib tashlashning texnik imkoniyati mavjudligi. O'smani endoskopik va xirurgik yo'l bilan olib tashlanishi tanlovi individual hal qilinib bunda xamroh kasalliklar hamda bemorning xohishi inobatga olinadi.

Bosqich I (T1, T2 N0M0)

*O'smani 0 bosqichdagi talablar bo'yicha endoskopik olib tashlash yoki

*To'g'ri ichakni oldingi rezeksiyasi.

Bosqich IIA (T3N0M0)

* Rektosigmoid soha rezeksiyasi.

Bosqich IIB (T4a N0 M0), IIC (T4b N0M0):

*To'g'ri ichakni oldingi rezeksiyasi.

Ad'yuvant poliximioterapiya 6 kurs;

Bosqich IIIA (T1,T2N1M0; T1N2aM0); IIIB (T1,T2N2bM0; T2,T3N2aM0; T3,T4aN1M0)

*To'g'ri ichakni oldingi rezeksiyasi. Ad'yuvant poliximioterapiya 6 kurs; Operatsiyadan keyingi nur terapiya;

Bosqich IIIC (T3,T4aN2bM0; T4aN2aM0; T4bN1,N2M0)

*Gartman operatsiyasi; ad'yuvant poliximioterapiya 6 kurs; operatsiyadan keyingi nur terapiya;

IV Bosqich (IVA, IVB)

Operatsiya (ko'rsatma bo'yicha – kolostomiya; rezektabel o'smalarda va uzoqlashgan yagona metastazlar bo'lganda o'sma operatsiya yo'li bilan olib tashlanadi va uzoqlashgan metastaz bir vaqtning o'zida yoki kechiktirib olinadi).

Kombinatsiyalangan operatsiyalardan keyin: operatsiyadan keyingi nur terapiya (o'sma mahalliy tarqalishi T4ga mos bo'lsa); ad'yuvant ximioterapiya (uzoqlashgan yagona metastazlar bo'lganda);

Ximioterapiya

Birinchi liniya:

1. FOLFOX- 4:

- oksaliplatin 85 mg/m2 v/i, 2-soatli infuziya, 1-kun;
- kalsiy folinat* 200 mg/m2, v/i 2-soatli infuziya, 1-va 2-kunlar;
- ftoruratsil 400 mg/m2, oqim bilan, v/i, 1-va 2-kunlar;;
- ftoruratsil 600 mg/m2, v/i 22-soatli infuziya 1-va 2-kunlar; Kurs har 2 haftada takrorlanadi va jami12 kursga etkaziladi.

2. XELOX:

- oksaliplatin 135 mg/m2 v/i, tomchilab 1-kun;
- kapetsitabin 2000 mg/m2/sut., per os 2 mahal (ertalab/kechqurun, 1- 14 kunlar;

Kurs har 3 haftada 6 oy davomida takrorlanadi.

2 liniya

1.FOLFIRI: irinotekan 180 mg/m2. v/i 2-soatli infuziya 1-kun, kalsiy folinat 200 mg/m2 v/i 2-soatli infuziya 1-va 2-kunlar (1-kun irinotekan bilan bir vaqtning o'zida 2 bo'shliqli kateter orqali yuboriladi) ftoruratsil 400 mg/m2. v/iga oqim bilan (kalsiy folinat infuziyasidan keyin darhol) 1-va 2-kunlar, keyin 600 mg/m2. v/i 22-soatli infuziya 1-va 2- kunlar, kurslar orasidagi interval 2 hafta

To'g'ri ichak raki

Bosqich 0 (TisN0M0)

*Operatsiya:

-To'g'ri ichak rezeksiyasi;

-O'smani transanal kesib olish.

Bosqich I (T1,T2 N0M0)

*Operatsiya:

-To'g'ri ichakni qorin orqali rezeksiyasi va kolorektal anastomoz shakllantirish;

-To'g'ri ichakni qorin-anal rezeksiyasi va koloanal anastomoz shakllantirish;

-O'smani pastki lokalizatsiyasi va sfinkterni saqlash imkoni bo'lmaganda to'g'ri ichak ekstirpatsiyasi.

Bosqich II A (T3N0M0)

*Operatsiya oldi nur terapiyasi.

*Operatsiya:

-To'g'ri ichakni qorin orqali rezeksiyasi va kolorektal anastomoz shakllantirish;

-To'g'ri ichakni qorin-anal rezeksiyasi va koloanal anastomoz shakllantirish;

-O'smani pastki lokalizatsiyasi va sfinkterni saqlash imkoni bo'lmaganda to'g'ri ichak ekstirpatsiyasi;

-Operatsiyadan keyingi nur terapiya;

Bosqich II B (T4a N0M0), II C (T4b N0M0):

*Operatsiya oldi nur terapiya;

*Operatsiya:

-To'g'ri ichakni qorin orqali rezeksiyasi va kolorektal anastomoz shakllantirish;

-To'g'ri ichakni qorin-anal rezeksiyasi va koloanal anastomoz shakllantirish;

-O'smani pastki lokalizatsiyasi va sfinkterni saqlash imkoni bo'lmaganda to'g'ri ichak ekstirpatsiyasi;

-Operatsiyadan keyingi nur terapiya;

-ad'yuvant poliximioterapiya;

Bosqich III

*Operatsiya oldi nur terapiya;

*Operatsiya:

-To'g'ri ichakni qorin orqali rezeksiyasi va kolorektal anastomoz shakllantirish;

-To'g'ri ichakni qorin-anal rezeksiyasi va koloanal anastomoz shakllantirish;

-O'smani pastki lokalizatsiyasi va sfinkterni saqlash imkoni bo'lmaganda to'g'ri ichak ekstirpatsiyasi;

-Operatsiyadan keyingi nur terapiya; (o'sma o'lchami T4 bo'lganda).

-Ad'yuvant ximioterapiya (nur terapiyasidan 2-3 haftadan keyin).

IV bosqich (IVA, IVB bosqichlar)

I variant: norezektabel o'smalarda yoki ko'plab uzoqlashgan metastazlar aniqlanganda:

*simptomatik operatsiya – kolostoma chiqarish;

*palliativ ximioterapiya;

II variant: rezektabel o'smalarda va uzoqlashgan yagona metastazlarda :

*Neoady'uvant poliximioterapiya FOLFOX-4 sxemasida 2 kurs +radikal operatsiya rezektabel o'smalarda va uzoqlashgan yagona metastazlar bo'lganda o'sma operatsiya yo'li bilan olib tashlanadi va uzoqlashgan metastaz bir vaqtning o'zida yoki kechiktirib olinadi + ad'yuvant poliximioterapiya;

Ad'yuvantnaya poliximioterapiya:

1. **FOLFOX- 4:**

- oksaliplatin 85 mg/m2 v/i, 2-soatli infuziya, 1-kun;
- kalsiy folinat* 200 mg/m2, v/i 2-soatli infuziya, 1-va 2-kunlar;
- ftoruratsil 400 mg/m2, oqim bilan, v/i, 1-va 2-kunlar;;
- ftoruratsil 600 mg/m2, v/i 22-soatli infuziya 1-va 2-kunlar; Kurs har 2 haftada takrorlanadi va jami12 kursga etkaziladi.

2. **XELOX:**

- oksaliplatin 135 mg/m2 v/i, tomchilab 1-kun;
- kapetsitabin 2000 mg/m2/sut., per os 2 mahal (ertalab/kechqurun, 1- 14 kunlar;

Kurs har 3 haftada 6 oy davomida takrorlanadi.

3. Kapetsitabin 1250 mg/m2, per os 2 mahal (ertalab/kechqurun, 1- 14 kunlar); Kurs har 21 kunda takrorlanadi, jami 8 kurs. Toksikligi ortib ketganda doza 850-1000 mg/m2 gacha reduksiyalanadi.

III variant: simptomatik davo.

Mavzuni mustahkamlash uchun testlar:

1. To'g'ri ichak va yo'g'on ichak rakini ko'pincha qanaqa gistologik turi uchraydi?

A. adenokarsinoma
B. melanoma
C. leyomirsarkoma
D. limfosarkoma

1. To'g'ri ichak rakining boshlangich belgilari:

A. tenezmlar, yolg'on chaqiriqlar, ba'zan diareya, ichak bo'shashidan
qoniqmaslik
B. to'g'ri ichakda og'riq, chot orasidagi og'riqlar
C. ich qotishi, lentasimon axlat
D. to'g'ri ichakda og'riq, axlatda qon aralash ajralmalar, yozilishning buzilishi

2. To'g'ri ichak pastki qismi rakida asosiy tashxis qo'yish usuli?

A. barmoq bilan tekshirish
B. rektoromanoskopiya
C. KT
D. Irrigoskopiya

3. To'g'ri ichak rakining boshlang'ich belgilari:

A. tenezmlar, yolg'on chaqiriqlar, ba'zan diareya, ichak bo'shashidan qoniqmaslik

B. to'g'ri ichakda og'riq, chot orasida og'riq

C. ich qotishi, lentasimon axlat

D. to'g'ri ichakda og'riq, axlatda qon aralash ajralmalar, yozilishining buzilishi

4. To'g'ri ichak rakining I-bosqichida qaysi davo qo'llaniladi?

A. jarroxlik

B. kombinir davo (ximio+nur terapiya)

C. kompleks davo (operatsiya+ximioterapiya+nurterapiya)

D. simptomatik davo

5. Sigmasimon ichak saratoni uchun keng tarqalgan asorat bu?

A. Ichak tutilishi

B. ichakdan qon ketish

C. og'riq

D. retroperitoneal flegmona

Vaziyatli masala:

1. Bemor 54 yoshda, o'sma uchun sigmasimon ichakni rezektsiya qilingan. makro preparatni o'rganayotganda o'simta zich konsistensiyali, mushak va seroz qatlamlariga o'sishi aniqlandi, shilliq qavatga o'smagan. Ambulatoriya tekshiruvida yo'g'on ichak tushayotgan qismi saratoni aniqlandi. Kasalxonaga yotqizilishidan bir kun oldin ahvoli sezilarli darajada yomonlashdi: isitma 39 ° S gacha, oyoqning pastki qismida kuchli og'riq chap oyog'iga tarqaladi. ob'ektiv: teri oqarib ketgan, issiq. tili nam, oqimtir karash bilan qoplangan, qorin chap yonbosh sohasida og'riq bor, qorin ozgina taranglashgan, peritoneal belgilari shubhali. Pasternatskiyning simptomlari chap tomonda ijobiy. Chap bel sohasida terining engil shishishi va giperemiyasi kuzatiladi. Shifokor birinchi navbatda qaysi kasallik haqida o'ylashi kerak?

A. retroperitoneal flegmona

B. buyrak kolikasi

C. o'tkir paranefrit

D. o'tkir pielonefrit

2. 60 yoshli bemorga rektosigmoid burchak saratoni bo'yicha oldingi rektal rezektsiya qilindi. Birlamchi o'simtaning bunday lokalizatsiyasi bilan birinchi navbatda qaysi organda uzoq metastazlarning rivojlanishini kutish mumkin?

A. jigar
B. bosh miya
C. o'pka
D. buyraklar

3. Bemor S., 52 yoshda, to'g'ri ichak o'rta ampulyar qismi saratoni sababli operatsiya boshlandi. Qorin bo'shlig'i a'zolarini ko'rib chiqish paytida uzoq metastazlar topilmadi. O'simta dumaloq shaklda, ichakning uchdan bir qismini toraytirgan, devorining barcha qatlamlariga o'sgan, lekin pararektal to'qimalarga o'sib o'tmagan. Sigmasimon ichakning tutqichi harakatchan, qon ta'minoti asosiy tur ortida. Bu holatda qanday operatsiyani bajarilishi kerak?

A. qorin bo'shlig'ining anal rezektsiyasi sigmasimon disektsiya bilan
B. oldingi rezektsiya
C. Gartman operatsiyasi
D. qorin oraliq rezektsiyasi

4. 64 yoshli ayol og'riq va tenezm bilan birga defekatsiyadagi qiyinchiliklar haqida shikoyatlar bilan jarrohga murojaat qildi. Qon va shilimshiq aralashmasi bo'lgan najas lenta shaklida. Barmoq bilan tekshiruvda anal kanalidagi sirkulyar o'simtadan barmoq o'tmaydi. O'smadan kontaktda qon ketadi, bemorni davolashning optimal rejasi qanday?

A. operatsiyadan oldingi telegammoterapiya va to'g'ri ichakning qorin oraliq ekstirpatsiyasi
B. kimyoterapiya - nurlanish terapiyasi kursi
C. qorin oraliq rektal ekstirpatsiyasi va paraportal va yonbosh limfa tugunlarida operatsiyadan keyingi gammoterapiya
D. neoadyuvant kimyoterapiya va qorin bo'shlig'i oraliq rektal ekstirpatsiyasi

5. 62 yoshli bemorda, ichakning to'liq obstruktsiyasi bo'yicha laparotomiya paytida, ichakni to'liq yopib qo'yadigan, yuqori-ampulyar sohasida sirkulyar o'sgan o'simta aniqlandi. Yo'g'on ichak proksimal qismi najas va gaz bilan to'lgan. Ingichka ichak o'zgarishsiz. Qorin bo'shlig'ida seroz transudat o'rtacha

miqdorda. Yuqori rektum arteriyasi bo'ylab diametri 2 sm gacha bo'lgan ikkita zich limfa tugunlari paypaslanadi. Uzoq metastazlar topilmadi. Bu bemor uchun optimal operatsiya hajmi qanday?

A. obstruktiv rezektsiya
B. sigmostomiya
C. oldingi rezektsiya
D. qorin oraliq ekstirpatsiyasi

6. 46 yoshli bemorda rektosigmoidal sohaning yiringli o'smasi bor. Keng asosli o'simta, ichak atrofining yarmini egallaydi. Regional limfa tugunlarining zararlanishi aniqlanmagan. Davolash rejasi qanday?

A. ichakning zararlangan qismini rezektsiya qilish
B. operatsiyadan oldingi radiatsiya terapiyasi + to'g'ri ichakning qorin oraliq rezektsiyasi
C. kimyoradiatsiya terapiyasi
D. neoadyuvant kimyoterapiya + Gartman operatsiyasi

Rasmli testlar

1. Qaysi operatsiya sxemasi rasmda ko'rsatilgan?

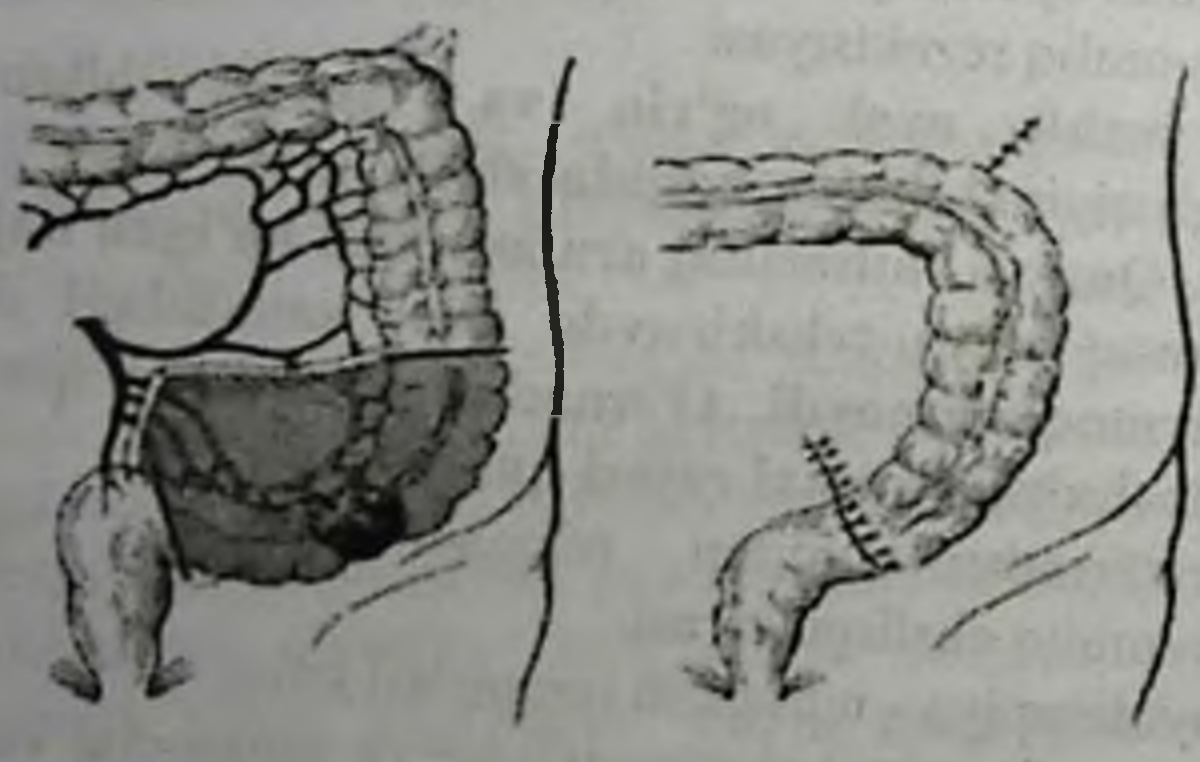

A. Sigmasimon ichakni rezektsiya qilish
B. Chap tomonlama gemikolektomiya
C. Gartman operatsiyasi
D. Aylanma – rekto-desendoanastomoz

2. Qaysi operatsiya sxemasi rasmda ko'rsatilgan?

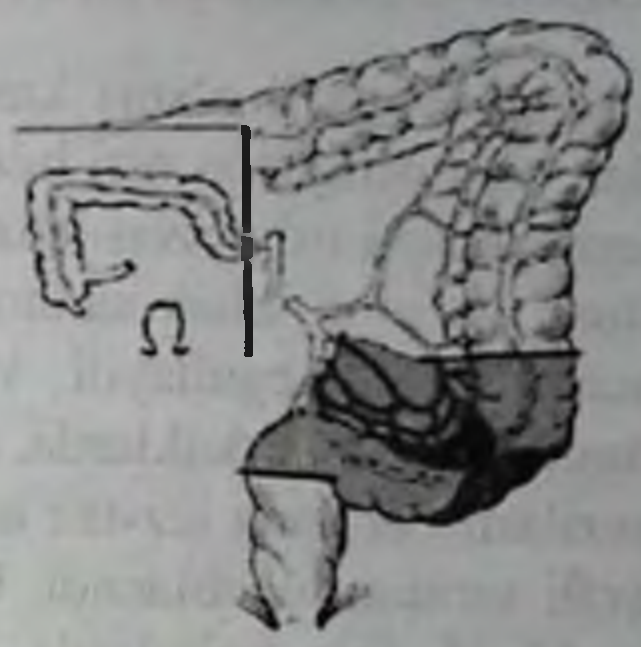

A. Gartman operatsiyasi (sigmasimon ichakning obstruktiv rezektsiyasi)
B. Chap tomonlama gemikolektomiya
C. Yo'g'on ichakning ko'ndalang qismi rezeksiyasi
D. Sigmostomiya

3. Qaysi operatsiya sxemasi rasmda ko'rsatilgan?

A. Ikki o'g'izli kolostoma
B. Mikulich usulida ikki bosqichli yo'g'on ichak rezeksiyasi
C. Gartman operatsiyasi
D. Grekov usulida ikki bosqichli yo'g'on ichak rezektsiyasi

OSHQOZON OSTI BEZI RAKI

Oshqozon osti bezi saratoni-xavfli o'sma kassalligi bo'lib, bez to'qimalarning epiteliysidan yoki oshqozon osti bezi yo'llaridan kelib chiqadi. Oshqozon osti bezi saratoni oshqozon-ichak traktining xavfli o'smalari (oshqozon saratoni, yo'g'on ichak saratoni va qizilo'ngach saratoni) orasida to'rtinchi o'rinni egallaydi va barcha saraton o'smalarining 2-3 foizini tashkil qiladi. Erkaklarda, asosan, 50 yoshdan katta bo'lganlarda sezilarli darajada tez-tez uchraydi. Oshqozon osti bezi saratoni juda xavfli saraton hisoblanadi. Oshqozon osti bezi raki tashxisi qo'yilganda 55-75 foiz holatlarda inoperabel holatda bo'ladi. Besh yillik yashovchanlik darajasi 0,4 - 3,0 foiz bo'lib, faqat diametri 2 sm dan oshmaydigan o'simta bo'lgan bemorlarda kuzatiladi. Radikal operatsiya qilingan bemorlarning o'rtacha umr ko'rish davomiyligi 6 oydan 30 oygacha bo'ladi. Duodenal va o't yo'llari obstruksiyasi - kasallikning progressiyasiga va og'riqlarning kuchayishiga sabab bo'ladi

Epidemiologiya

Oshqozon-ichak trakti o'smalari orasida oshqozon osti bezi raki kasalligi va o'lim darajasi bo'yicha 5-o'rinda turadi. Oshqozon osti bezi raki bilan kasallangan ayollar va erkaklar nisbati: 1:1,3. Oshqozon osti bezi saratoni iqtisodiy jihatdan rivojlangan mamlakatlarda keng tarqalgan va aksincha, Afrika mamlakatlari, Hindiston, Vietnam, Janubiy Amerikada kamroq tarqalgan. Oshqozon osti bezi saratoni rivojlangan mamlakatlarda keng tarqalgan bo'lib, unda xavfli o'smalarning umumiy sonining taxminan 3 foizni tashkil etadi. AQSH, Kanadadagi ayrim davlatlarda kasallikning eng yuqori darajasi qayd etilgan. O'zbekiston Respublikasida oshqozon osti bezi raki bilan oxirgi 5 yil davomida yiliga 740 tadan 840 gachani tashkil qilyapdi yoki yiliga kasal bo'lganlar soni har 100 ming aholiga 2,3 tadan 2,5 tani tashkil qilyapdi.

Oshqozon osti bezi rakining xavf omillari va rak oldi kasalliklari

Oshqozon osti bezi saratoni uchun xavf omillari:

- spirtli ichimliklarni suiste'mol qilish
- chekish
- yog'li oziq-ovqatning ko'p iste'mol qilish
- qandli diabet
- jigar sirrozi

- kam harakatli hayot tarzi.

***Chekish.** OOB raki chekuvchilar ichida 1-2 foiz hollarda uchraydi. Pankreas raki bilan kasallangan har 4 nafar bemorning 1 nafari chekuvchi hisoblanadi.

***Parhezning o'ziga xosligi.** Parhez ratsionida go'sht mahsulotlari, hayvon yog'i ko'p bo'lgan va o'simlik kletchatkasi, har xil meva va sabzavotlar kam bo'lsa hamda qahva ko'p iste'mol qiluvchilar orasida OOB raki ko'p uchraydi degan fikr hozircha gipotezaligicha qolmoqda.

***Semizlik** oshqozon osti bezi raki xavfini oshirishi to'g'risidagi mulohazalar haqiqatga yaqin hisoblanadi.

***Qandli diabet II tipi** OOB raki keltirib chiqaruvchi eng asosiy omil hisoblanadi. Keng ko'lamda o'tkazilgan metatahlil (36 izlanishda -9220 bemor), qandli diabet II tip fonida OOB raki kelib chiqish ehtimoli qandli diabet bo'lmagan bemorlarga nisbatan 60 foiz ko'p uchrashi isbotlangan.

***Surunkali pankreatitning** barcha variantlari, jumladan alkogol etiologiyali va ekzotik shaklli-tropik infeksion pankreatit OOB chiqarish yo'llari raki kelib chiqish xavfini 20 martaga oshiradi.

Surunkali nasliy pankreatit barcha pankreatitlarning 2 foizini tashkil etadi va pankreas raki kelib chiqish xavfini 50 martaga oshiradi. Surunkali nasliy pankreatit bilan kasallangan bemorlarning 40 foizida pankreas raki uchraydi. Ushbu kasallik autosom- dominant tipdagi nasliy kasallik bo'lib PRSS1 geni mutatsiyasi sabab kelib chiqadi. Ushbu gen tripsinogen inaktivatsiyasiga javob beradi. Tripsinogen inaktivatsiyasi buzilsa atsinar hujayralarni «o'z o'zini hazm qilishi»sodir bo'ladi va surunkali pankreatit kelib chiqadi. Sporadik surunkali pankreatitda bo'lgani kabi pankreatik intraepitelial neoplaziyaning 3 darajasi - PanIN-III rivojlanadi.

***Infeksion kasalliklar**. Pankreas rakini oshqozon ichak trakti surunkali infeksion kasalliklari bilan bog'liqligi haqidagi gipoteza gepatotsellyulyar rak kelib chiqishida virusli gepatit V ning etiologik roli hamda me'da raki kelib chiqishida helicobacter pylorining gipotetik roli haqidagi ma'lumotlar paydo bo'lgandan keyin rivojlana boshlandi.

Ushbu gipoteza kelib chiqishiga helicobacter pylori tufayli kelib chiqadigan gastroduodenitlar populyatsiyasida pankreas rakini ko'p uchrashi to'g'risidagi epidemiologik ma'lumotlar sabab bo'ldi.

***Gastroektomiya va xoletsistoektomiya** ham tasdiqlanmagan bo'lsada pankreas rakida xavf omili bo'lib hisoblanadi.

***Oshqozon osti bezi rakining nasliy, oilaviy shakllari** jami pankreas rakining o'rtacha 5 foizini tashkil qiladi. Oilaviy pankreas raki kelib chiqishi xavfi birinchi darajadagi qarindoshda ushbu kasallik uchraganda 2,3 marta, birinchi darajadagi ikkita qarindoshda ushbu kasallik uchraganda 6 marta va 3 nafar qarindoshda uchraganda 32 marta oshadi.

Rak oldi kasalliklariga quyidagilar kiradi:

- Oshqozon osti bezi adenomasi
- Surunkali pankreatit
- Oshqozon osti bezi kistalari

Tasnifi

Anatomik qismlari

C.25.0	**Oshqozon osti bezi boshchasi raki[1]**
C25.1	**Oshqozon osti bezi tanasi raki[2]**
C25.2	**Oshqozon osti bezi dumi raki[3]**
C25.3	**Oshqozon osti bezi chiqarish yo'li raki**
C25.4	**Pankreatik orolcha raki (Langergans orolchasi) (oshqozon osti bezining endokrin qismi)**

Eslatma:1. Pankreas boshchasi o'smalariga v. mesentericae superior chap qirg'og'idan o'ngda joylashgan o'smalar kiradi. Ilmoqsimon o'simta, processus uncinatus boshchaning bir qismi hisoblanadi.

2. Pankreas tanasi o'smalariga aorta chap qirg'og'i va v. mesentericae superior chap qirg'og'i bilan chegaralangan sohadagi o'smalar kiradi.

3. Pankreas dumi o'smalariga aorta chap qirg'og'i va taloq darvozasi zonasidagi o'smalar kiradi.

Oshqozon osti bezi raki joylashishi bo'yicha:

- bezning bosh qismida (50-60 foiz hollarda),
- tanasida (10 foiz),
- dum qismida (5-8 foiz hollarda)

Gistologik turlari

-bez yo'llari adenokarsinomasi
-gigant hujayrali adenokarsinoma
-bezli-yassi hujayrali adenokarsinoma
-seroz adenokarsinoma

-atsinar rak
-pankreatoblastoma
-qattiq psevdopapillyar karsinomasi aralash karsinomalar

Oshqozon osti bezi rakining Xalqaro TNM klinik klassifikatsiyasi bo'yicha tasnifi (2017 yil)

T - Birlamchi o'smaning holati

Tx	Birlamchi o'smani baholab bo'lmaydi
T0 **Tis**	Birlamchi o'sma belgilari yo'q Rak in situ
T1 **T1a** **T1b** **T1c** **T2** **T3** **T4**	O'sma o'lchami 2 sm va undan kichik; O'sma o'lchami 0,5 sm yoki undan kichik; O'sma o'lchami 0,5 smdan katta va 1 smdan kichik; O'sma o'lchami 1 smdan katta, lekin 2 smdan kichik; O'sma o'lchami 2 smdan katta, lekin 4 smdan kichik; O'sma o'lchami 4 smdan katta; O'sma truncus celiacus, a. mesentericae superior va a.hepatica communisga o'sib o'tadi
	N - - regionar limfa tugunlar holati
Nx	Regionar metastazlarni baholab bo'lmaydi
N0	regionar limfa tugunlarda metastaz belgilari yo'q.
N1 **N2**	1-yoki 3- regionar limfa tugunlarda metastazlar bor. 4 va undan ortiq limfa tugunlarda metastazlar bor.

M – uzoqlashgan metastazlar

M0-uzoqlashgan metastazlar yo'q

M1-uzoqlashgan metastazlar bor

Bosqichiga ko'ra guruhlash

0 BOSQICH	**Tis**	**N0**	**M0**
IA BOSQICH	**T1**	**N0**	**M0**
IB BOSQICH	**T2**	**N0**	**M0**
IIA BOSQICH	**T3**	**N0**	**M0**
IIB BOSQICH	**T1-3**	**N1**	**M0**
III BOSQICH	**T1-3** **T4**	**N2** **Har qanday N**	**M0** **M0**
IV BOSQICH	**Har qanday T**	**Har qanday N**	**M1**

Regionar limfatik tugunlari

Oshqozon osti bezi uchun regionar limfa tugunlari hisoblanadi:

1. Yuqori: bosh qismidan va tanasidan yuqoriga.
2. Pastki: bosh qismidan va tanasidan pastga.
3. Old: old pankreatoduodenal, pilorik va proksimal mezenterial.
4. Orqa: orqa pankreatoduodenal, umumiy o't yo'li atrofida va proksimal mezenterial.
5. Taloq: taloq darvozasida va oshqozon osti bezi dum qismida.

Uzoq metastazlar ko'pincha jigar, paraortal limfa tugunlari va chap supraklavikulyar limfa tugunlarida (Virxov metastazi) bo'ladi.

Klinikasi

Pankreas raki ilk bosqichlarda yashirin kechib klinik belgilari bilan namoyon bo'lmaydi. Klinik belgilarini namoyon bo'lishi jarayonning tarqalganligidan dalolat beradi. Tashxis qo'yilgan vaqtda o'pkalarda, 65 foiz bemorlarda jigarda, 22 foiz bemorlarda limfa tugunlarda metastazlar aniqlanadi. Shunday bo'lsada kasallikning ilk bosqichlarda namoyon bo'lishi mumkin bo'lgan nospetsifik simptomlar — holsizlik va tez charchash, ichaklar funksiyasini buzilishi **(ich qotishi yoki ich ketishi),** vaqti vaqti bilan ko'ngil aynib turishi kuzatiladi.

***Sariqlik** kasallikning kechki simptomi hisoblanadi. Sklera, shilliq parda va terining sarg'ayishi og'riqsiz to'satdan paydo bo'lishi mumkin, kam hollarda og'riq yoki diskomfort bilan paydo bo'ladi. Pankreas boshchasi rakida sarg'ayish o'sma kattalashib o't yo'llarini va umumiy o't yo'li ochiladigan 12-barmoqli ichakni bosib qo'yishi hisobidan paydo bo'ladi. Sariqlik kuchayib boradi va o'smaning o'lchamiga qarab intensivligi o'zgarib turadi. (rasm1). O'tning ichakka tushmasligi oqibatida axlatning oq rangli bo'lishi va dispeptik o'zgarishlar (ko'ngil aynishi), ich ketishi yoki ichaklar parezi kelib chiqishiga olib keladi. Sariqlikda tana haroratining ko'tarilishi (38-39gradusga) xolangit qo'shilganidan dalolat berib, o't yo'llari infeksiyasi yomon oqibatli hisoblanadi, chunki yiringli asoratlar va jigar yetishmasligiga olib keladi.

***Teri qichishi** retseptorlarning o't kislotalari bilan ta'sirlanishi tufayli kelib chiqadi va ko'pincha bilirubin miqdori baland bo'lganda rivojlanadi va u intensiv xarakterda bo'lib, kechasi kuchayadi, uyqusizlik va asabiylik rivojlanishi oqibatida bemorning umumiy ahvoli og'irlashadi.

***O'sma o'lchami kattalashganda** yoki metastazlar kuzatilganda palpatsiya qilish imkoni paydo bo'ladi, gepatomegaliya va kattalashgan o't pufagi aniqlanadi.

***Ko'ngil aynishi va qayt qilish** o'smani 12-barmoqli ichak va oshqozonni bosib qo'yishi tufayli kelib chiqadi.

***Qorin yuqori qismlarida og'riq** kasallikning erta bosqichlarida bemor oldinga engashganda pasayadi, tarqalgan bosqichlarda og'riq doimiy va azobli bo'lib bemorda tezda astenizatsiya rivojlanishiga sabab bo'ladi va analgetiklar olishni talab qiladi. O'sma pankreas boshchasida joylashganda og'riq epigastral sohada kuzatilsa, tanasi va dum qismida joylashganda chap qovurg'a yoyi osti va chap bel sohasida kuzatiladi. Og'riq tananing orqa qismiga tarqalganda buyrak patologiyasini simulyasiya qiladi va bu o'smani qorin parda ortiga tarqalganligini ko'rsatadi. Ko'pincha eziluvchan, o'tmas og'riq «gastrit», «yara kasalligi», «xoletsisto-pankreatit» deb traktovka qilinadi.

Oshqozon osti bezi raki o'smani joylashgan joyidan qat'iy nazar quyidagi tizimli belgilar bilan namoyon bo'ladi:

***Ishtaha yo'qolishi** - anoreksiya o'sma pankreas boshchasida joylashganda kasallarning yarmidan ortig'ida va o'sma bezning tanasi va dumida joylashgan bemorlarning 1/3 qismida uchraydi.

***Tana vaznining kamayishi** eng ko'p uchraydigan simptom bo'lib bu ishtaha pasayishi, ichakda ovqat hazm bo'lishining buzilishi va rak kaxeksiyasi sababli kelib chiqadi.

***Qonda qand miqdorini ko'tarilishi**. Ayrim bemorlarda insulin sintezi pasayishi sababli qandli diabet kelib chiqadi, natijada polidipsiya (chanqoqlik) va poliuriya (siydik hajmini ko'payishi) belgilari paydo bo'ladi. Yuqorida qayd etilgan simptomlar jarayonning nooperabelligi haqida ma'lumot beradi. Palpator aniqlanadigan o'sma va assit bo'lishi, pilorostenoz belgilari o'smani radikal operatsiya qilish imkoni yo'qligidan dalolat beradi.

Diagnostika

Bajarilishi shart bo'lgan tekshirish usullari:

*Shikoyati va anamnezi;

*Umumiy fizikal tekshirishlar;

*Standart laboratoriya testlari (qon guruhi, rezus-faktor, sifilisga seroreaksiya, umumiy qon va siydik tahlili, qon bioximik tahlillari(oqsil, kreatinin, mochevina, bilirubin, ASAT, AlAT, ishqor

fosfataza, amilaza, glyukoza, elektrolitlar - K, Na, Ca, Cl)), koagulogramma;

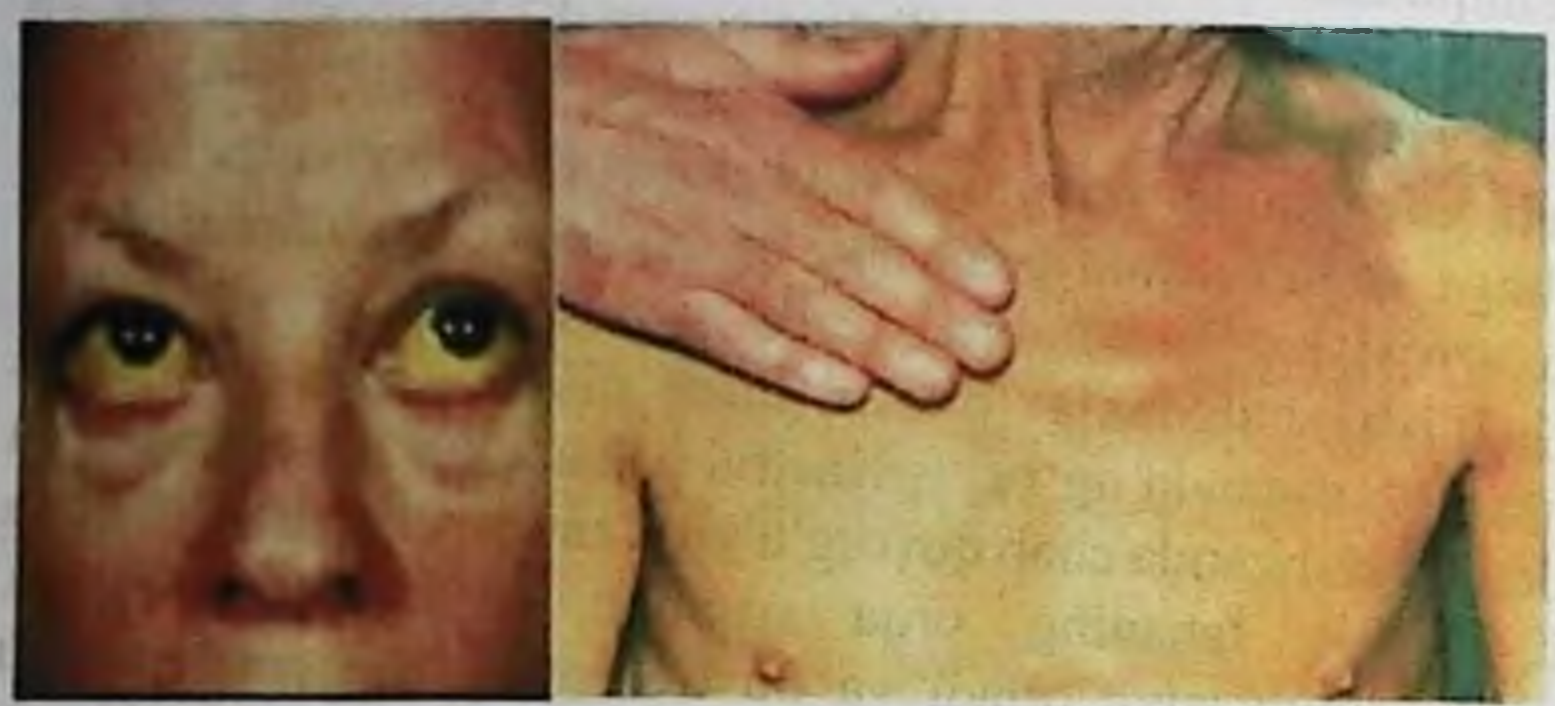

Sariqlik simptomi

*Hamroh patologiyani aniqlovchi funksional testlar (EKG, spirometriya, exokardiografiya, Xoltercha monitorlash (sutka davomida xotira tashuvchida uzluksiz EKGni registratsiya qilish), tomirlarni UTT dopplerografiyasi va ko'rsatma bo'yicha tor mutaxassislarni konsultatsiyasi;

*To'g'ri ichakni barmoq bilan ko'rish, ayollarda ginekolog ko'rigi;

*Onkomarker – CA 19-9 (xolangit belgilari bo'lmaganda va bilirubin normada bo'lganda; har qanday etiologiyali biliar gipertenziyada CA19-9 normadan baland bo'ladi);

Asosiy instrumental tekshiruv usullari

1. Fibrogastroskopiya biopsiya bilan
2. Endoskopik retrograd xolangiopankreatografiya.
3. Qorin bo'shlig'i organlari va qorin parda orti sohasi ultratovush tekshiruvi
4. Onkomarkerlar: REA, CA-19-9
5. MRT, KT
6. Ko'krak qafasi rentgenografiyasi.
6. Periferik limfa tugunlar ultratovush tekshiruvi, to'g'ri ichakni barmoq bilan tekshirish, ginekolog tekshiruvi (ayollar uchun).
7. Umumiy qon tahlili .

Ko'rsatmalarga ko'ra angiografiya, fibrokolonoskopiya, laparoskopiya, irrigoskopiya, skelet suyaklari sintigrafiyasi, antigenlarni aniqlash kerak bo'ladi.

Qo'shimcha diagnostika usullaridan;

Endoskopik ultratovush tekshiruvi, ultratovush tekshiruvi, teri orqali jigar orqali aspiratsion punksion biopsiya gistologik tekshiruv bilan, immunogistoximiya tekshiruvi, PSR diagnostika, PET –pozitron emission tomografiyasini o'tkazish maqsadga muvofiq bo'ladi.

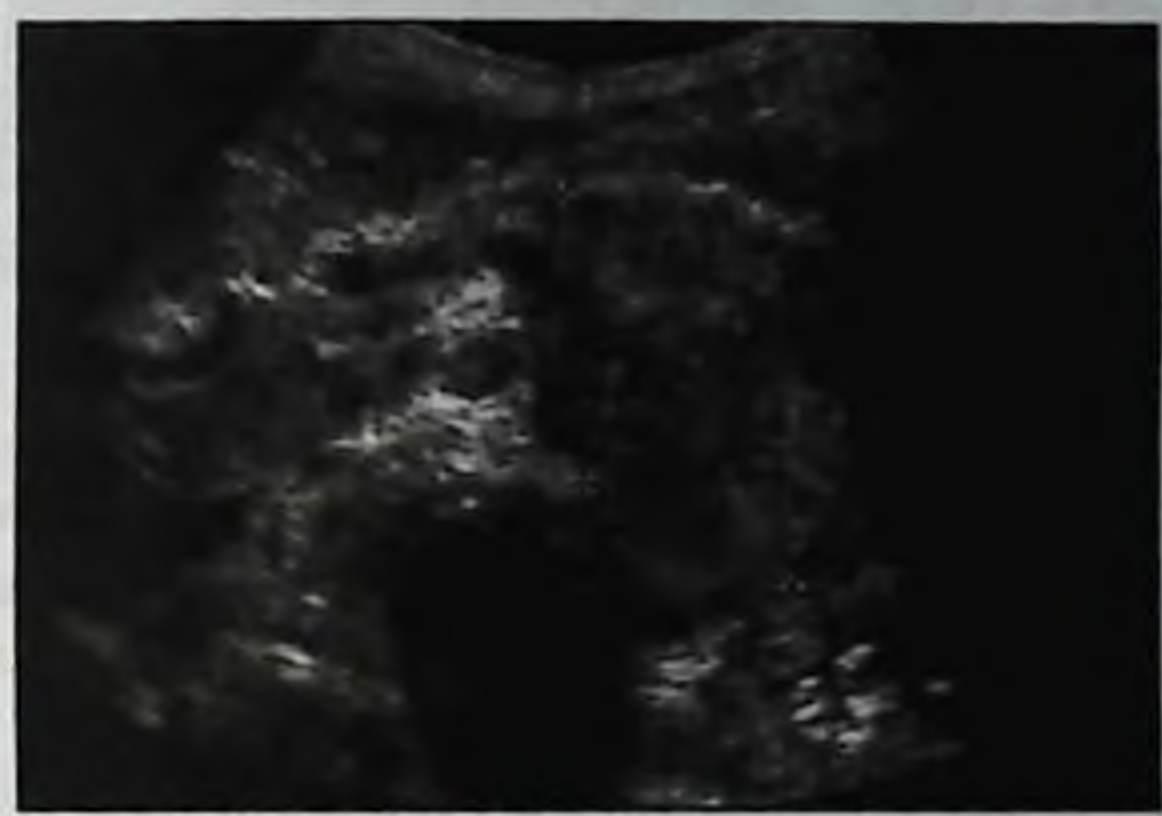

Эхограмма. Ошкозон ости бези раки. Ошкозон ости безининг бош ва дум кисмини ўсма хисобига сегментар катталашиши.

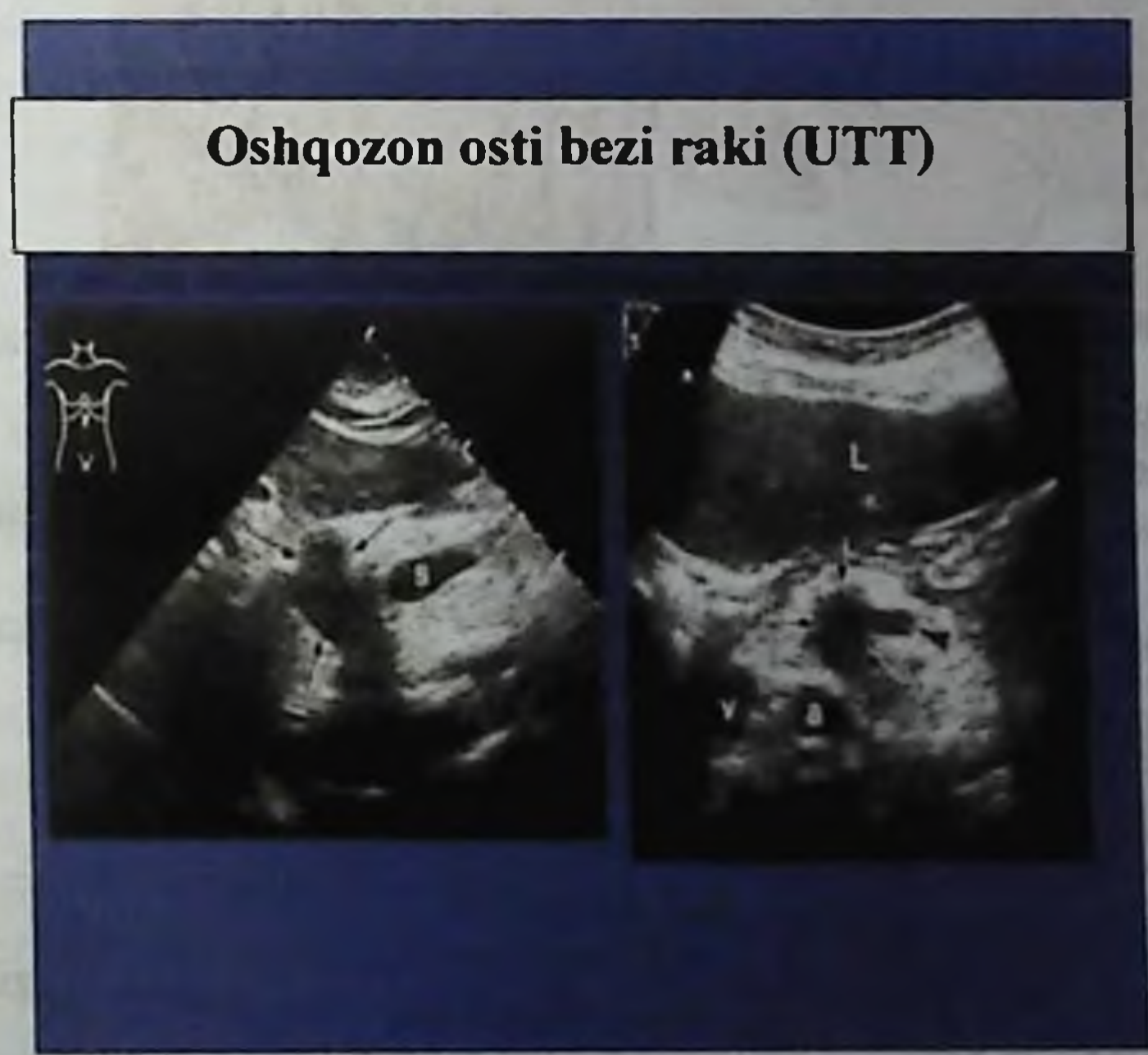

Oshqozon osti bezi raki (MSKT)

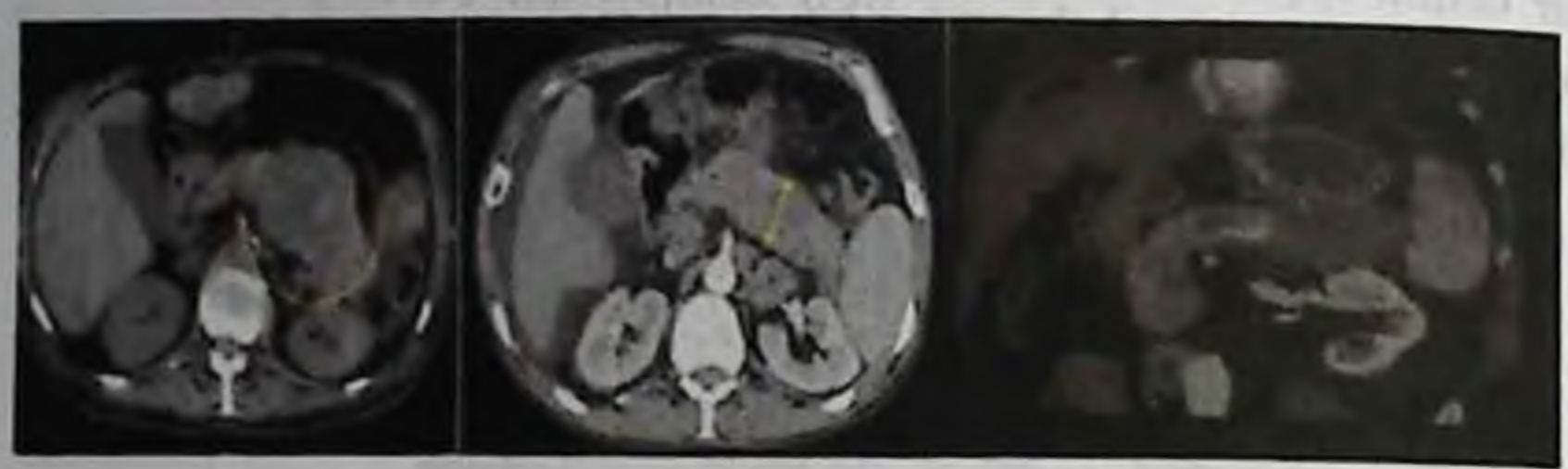

Davolash

Hozirda oshqozon osti bezi rakini xirurgik yo'l bilan davolash asosiy davo usuli hisoblanadi. Radikal va palliativ operatsiya turlari farqlanadi. Radikal operatsiyalarga turli modifikatsiyalardagi pankreatoduodenal rezeksiya, total pankreatoduodenektomiya operatsiyalari kiradi.

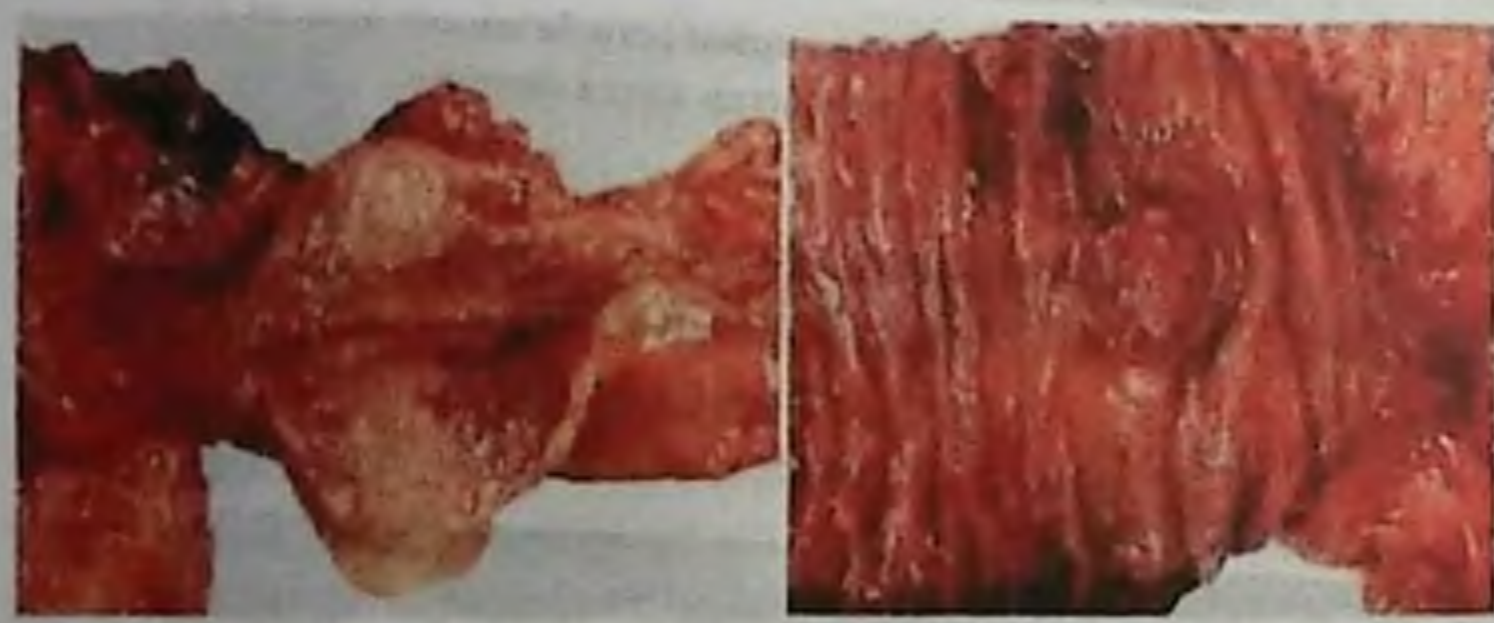

Oshqozon osti bezi tanasi raki. Fatter so'rg'ichi raki. Makropreparat

Asosiy jarrohlik operatsiyalari:

1. Standart gastropankreatoduodenal rezeksiya (subtotal pankreatikoduodenektomiya, Uippl operatsiyasi)
2. Kengaytirilgan gastropankreatoduodenal rezeksiya (kengaytirilgan subtotal yoki total pankreatikoduodenektomiya
3. Oshqozon osti bezi distal (chap tomon) rezeksiyasi .
4. Pankreatektomiya (total duodenopankreatektomiya).
5. Oshqozon osti bezi tanasi va dum qismi kriodestruksiyasi.

Oshqozon osti bezi o'smalari radikal operatsiyalari juda murakkab bo'lib ixtisoslashtirilgan tibbiyot muassasalarida o'tkazilishi kerak.

Palliativ operatsiyalar patsientlarni hayot sifatini yaxshilashga qaratilgan bo'lib, og'riq sindromi, mexanik sariqliq, 12-barmoqli ichak tutilishi sindromlarini bartaraf qilish orqali amalga oshiriladi.

Quyidagi palliativ operatsiyalar bajariladi:

*O't xalta va oshqozon yoki ingichka ichak orasida biliodigestiv anastomoz qo'yish;

*Rentgenoxirurgik davo («qonsiz o't chiqarish») —mexanik sariqlik bilan bemorlarda o't yo'llarini dekompressiyasi:

-Gepatikoxoledoxni teri orqali rekanalizatsiyasi;

-O't yo'llarini tashqi va tashqi ichki drenirlash — teri va jigar orqali drenajni o'rnatish;

-Teri orqali gepatikoxolangiostomiya;

-Endobiliar protezlash (ichki drenirlash) — sintetik materialli yoki nitinol endoprotezni o't yo'li striktura sohasiga teri va jigar orqali o'rnatish. Palliativ operatsiyaga alternativ sifatida bajariladigan endo biliar protezlashdan keyingi umr ko'rish o'rtacha 6—12 oyga teng bo'ladi;

OOB rakida operabellik 10 - 25 foizni tashkil qilib, operatsiyadan keyingi letallik 25—40 foizga etadi. Operatsiyadan keyingi o'limning yuqoriligi bez cho'ltog'idagi o'zgarishlar, pankreatoeyunal anastomozning yetishmasligi, jigar yetishmasligi bilan bog'liq bo'ladi.

Oshqozon osti bezi raki bilan bemorlarni umr ko'rishi :

- operatsiyasiz — o'rtacha 6 oy;

- Radikal operatsiyadan keyin — 1,5—2 yil (bosqichiga bog'liq bo'ladi);

- palliativ operatsiyadan keyin — 6—12 oy.

Oshqozon osti bezi rakida qo'yidagi nur terapiya usullari qo'llaniladi:

*distansion gamma-terapiya;

* tormoz nurlari bilan davolash;

*tezlashtirilgan elektronlar bilan nur terapiya. Nur terapiya operatsiya oldi, intraoperatsion va operatsiyadan keyingi kurslar bilan o'tkaziladi. Nur terapiya bilan davolangan bemorlarning umr ko'rishi 12—13 oyga va palliativ operatsiyalar bilan kombinatsiyalanganda — o'rtacha 16 oyga teng bo'ladi

Oshqozon osti bezi rakida ximioterapiya.

***Kalsiy folinat 20 mg/m2** vena ichiga 10 min.davomida,keyin 5-ftoruratsil 425 mg/m2 vena ichiga 10 min davomida 1-, 2-, 3-, 4- va 5 kunlar yuboriladi. 6 kurs . Kurslar orasidagi interval 4 hafta.

***Gemsitabin 1000 mg/m2** (vena ichiga 30 minut davomida infuziya) 1, 8, 15- kunlar 6 kurs. Kurslar orasidagi interval 4 hafta.

***Gemsitabin 1000 mg/m2** (vena ichiga 30 minut davomida infuziya) haftada 1 marta 7 hafta. 2- haftalik tanaffusdan keyin 3 har haftalik infuziya,2- haftalik tanaffus yana 3 haftalik infuziya va h.k.

***GEMCAR:** gemsitabin 1000 mg/m2 (vena ichiga 30 minut davomida infuziya) 1, 8, 15-kunlar + kapetsitabin 800 mg/m2 per os kuniga 2 mahal 21 kun davomida. Kurslar orasidagi interval 1 hafta.

***Kapetsitabin 1250 mg/m2** per os kuniga 2 mahal 14 kun davomida. Kurslar orasidagi interval 1 hafta;

***FOLFIRINOX**: oksaliplatin 85 mg/m2 vena ichiga 2 soat davomidagi infuziya, keyin kalsiy folinat 400 mg/m2 vena ichiga 2 soat davomidagi infuziya, 30 minutdan keyin irinotekan 180 mg/m2 vena ichiga Y-konnektor orqali 90 minut davomidagi infuziya, keyin 5-ftoruratsil 400 mg/m2 vena ichiga oqim bilan, keyin 400 mg/m2 46 soat davomidagi infuziya . Kurslar orasidagi interval 2 hafta.

Ad'yuvant ximionur terapiya

Ximioterapiya: 5-ftoruratsil vena ichiga oqim bilan 500 mg/m2 dozada 1-3 kunlar nur terapiyaning birinchi va oxirgi (odatda 1-va 5-kun) haftasida yuboriladi.

Distansion nur terapiya operatsiyadan keyingi sohaga,regionar limfa tugunlar, xirurgik anastomozlar proeksiyasiga ROD 1,8–2 Gr, SOD 45-46 Gr beriladi. O'sma o'rni va rezeksiya qirg'og'lari operatsiyadan oldingi KT asosida operatsiya vaqtida klipslar bilan markirovka qilinadi. Ad'yuvant ximionur terapiya operatsiyadan keyin 6-8 hafta o'tgandan keyin bajariladi.

Mavzuni mustahkamlash uchun testlar:

1. O'zbekistonda oshqozon osti bezi raki bilan kasallanish darajasi qanday?

A. 100 ming aholiga 3,7 holat
B. 100 ming aholiga 8,2 holat
C. 100 ming aholiga 31,5holat
D. 100 ming aholiga 20,2 holat

2. Oshqozon osti bezi xavfsiz o`smasiga kirmaydi:

A. indurativ pankreatit
B. Oshqozon osti bezi kistasi
C. o`tkir pankreatit
D. Oshqozon osti bezi adenomasi

3. Keltirilgan operasiyalardan qaysisi oshqozon osti bezi rakida simptomatik hisoblanadi:

A. xolesistoyuenostomiya
B. Oshqozon osti bezi dumi va tanasi rezeksiyasi
C. Oshqozon osti bezi dumining rezeksiyasi
D. o`sma biopsiyasi bilan laparatomiya

4. Oshqozon osti bezi tanasi rakining asosiy klinik sindromi

A. paraneoplastik
B. sariqlik
C. gipoglikemik
D. og`riqli

Vaziyatli masala:

1. Bemor S., 68 yoshda, obstruktiv sariqlik bilan murakkablashgan oshqozon osti bezi boshi saratoni bo'yicha operatsiya qilindi. Qorin bo'shlig'i organlarini qayta ko'rib chiqishda jigar 3 sm ga kattalashgani aniqlandi, asosiy o't yo'llari sezilarli darajada kengaygan (d. xoledohus diametri - 2 sm). O't pufagi qisqargan, devori qalinlashgan. Oshqozon osti bezi boshining shishi zich, harakatsiz, retroperitoneal bo'shliqqa tarqalgan. O'simtaning o'lchami 10x8 sm. Jarrohlikning eng maqbul varianti qanday?

A. xoledoxoenteroanastomozni shakllantirish
B. gastroenteroanastomozni shakllantirish
C. xoletsistoenteroanastomozni shakllantirish
D. pankreatoduodenal rezektsiya

2. Oshqozon osti bezi saratoni bo'yicha operatsiya vaqtida, o'n ikki barmoqli ichakka tarqaladigan, harakatlanishi cheklangan 5x6 sm hajmli bosh o'simta topildi. Bez atrofida diametri 1,5 sm gacha bo'lgan to'rtta zich limfa tugunlari aniqlanadi, jigar o'zgarmagan. Belgilangan jarayonning tarqalishi qaysi bosqichga to'g'ri keladi?

A. III bosqich, T2N1M0
B. I bosqich, T2N2M0
C. II bosqich, T3NXMO
D. IV bosqich, T3N2MX

3. 76 yoshli bemorda oshqozon osti bezi saratoni bo'yicha o'tkazilgan operatsiya davomida, bez bosh qismidagi o'simta Vater surg'ichining pastki qismidagi o'n ikki barmoqli ichakda o'sishi va

uning prosvetini deyarli to'sib qo'yishi aniqlandi. Jarrohlik uchun eng yaxshi variant nima?

A. gastroenteropankreatik va biliodigistal anastomozlarni shakllantirish

B. pankreatoduodenal rezektsiya

C. gastroenteroanastomozni shakllantirish

D. xoletsistoenteroanastomoz

4. Bemor, 48 yoshda, oshqozon osti bezi saratoni T2N0M0 tashxisi qo'yilgan. Ikki hafta oldin sariqlik qayd etilgan, hozir deyarli yo'q bo'lib ketdi. Qo'shimcha patologiya: YuIK aterosklerotik kardioskleroz. Bu holatda eng yaxshi davolash usuli qaysi?

A. pankreatoduodenal rezektsiya

B. xoletsistoenteroanastomoz + yordamchi PCT

C. yil davomida masofaviy gammoterapiya + PXT kurslari

D. xoletsistoenteroanastomoz + operatsiyadan keyingi gammoterapiya

JIGAR RAKI

Epidemiologiya

Jigarning birlamchi raki nisbatan kam uchraydigan kasallik bo'lib hisoblanadi va barcha xavfli o'smalarining o'rtacha 35 foizini tashkil qiladi. O'zbekiston Respublikasida 2015- yilda birlamchi jigar raki bilan 1946 ta bemor kasallangan bo'lsa (100 ming aholiga 6,2 ta), 2016- yilda 1487 ta (100 ming aholiga 4,6 ta), 2017- yilda 1187 ta (100 ming aholiga 3,7), 2018- yilda 1104 ta (100 ming aholiga 3,3), 2019- yilda 1243 ta (100 ming aholiga 3,7 tani) tashkil qilgan. Ayrim davlatlarda jigarning raki kasallanish strukturasida asosiy o'rinni egallaydi: Janubiysharqiy Osiyo davlatlarida onkologik kasalliklarning 40 foizini, Afrika qit'asining janubiy davlatlarida 50 foizini tashkil qiladi. Jigar o'sma kasalliklari ichida eng ko'p uchraydigani bu Gepatotsellyulyar rak (GSR) (85 foizgacha). Ayollar va erkaklar nisbati 3.8:1. Kasalliklarning eng ko'p soni 40 yoshdan 50 yoshgacha kuzatiladi. Kasallik chaqiruvchi moyil faktorlar bu jigar sirrozi (80-90 foiz, gepatit B natijasida kelib chiqgan jigar sirrozi), virusli gepatit C, jigar surunkali kasalliklari, spirtli ichimliklar ko'p miqdorda iste'mol qilish, aflatoksin bilan zaharlanish, gormonal dori vositalarini iste'mol qilish, gemoxromatoz, Vilson-Konovalov kasalligi, birlamchi biliar sirroz, tirozinemiya va glikogenozlar.

Xavf omillari

- B va C virusli gepatitlari.
- Turli xil kelib chiqqan jigar sirrozi.
- Alimentar omil (aflatoksin).
- TP-53 genining mutatsiyalari.
- Steroid gormonlar.
- Chekish, alkogolizm, diabet va insulin terapiyasi.
- Gelmintik infeksiyalar.

*7090 foiz birlamchi jigar raki bilan bemorlarda gepatit B - HBs-antigen aniqlanadi. Gepatit B virusi gepadnaviruslar guruhiga mansub bo'lib HBsantigeni hujayra bo'linishi supressiyasini ta'minlaydigan p53 antionkogen funksiyasiga ingibirlovchi ta'sir ko'rsatadi.

*Gepatit C virusi ham gepatotsellyulyar rak (GSR) rivojlanishida xavf omili bo'lib u ham p53 o'sma supressorini inaktivatsiya qiladi.

Shuning uchun gepatotselyulyar rak (GSR) profilaktikasida virusli gepatit B va C bilan kasallanishni kamaytirish, ularga qarshi vaksinatsiya muhim o'rin tutadi.

*Jigar sirroziga olib keluvchi uzoq muddatli alkogol iste'mol qilish ham xavf omili bo'lib hisoblanadi. Jigar sirrozida hujayralarda atrofik degeneratsiya belgilari kuzatiladi va gepatotsitlarda hujayra atipiyasi rivojlanib boradi.

*Janubiysharqiy Osiyo va Afrika qit'asining janubiy davlatlatlarida aflotoksin V ishlab chiqaruvchi Aspergellus flavus bilan zararlangan qishloq xo'jalik mahsulotlarini iste'mol qilish tufayli birlamchi jigar raki rivojlanadi.

Tasniflash

Jigar o'smalarining gistologik klassifikatsiyasi .

I.Epitelial o'smalar.

A. Xavfsiz o'smalar

1. Gepatotsellyulyar adenoma.
2.Jigar ichi o't yo'llari adenomasi;
3. Jigar ichi o't yo'llari sistadenomasi.

B. Xavfli o'smalar

1. Gepatotsellyulyar rak.
2. Jigar ichi o't yo'llari raki –xolangiokarsinoma.
3.O't yo'llari sistadenokarsinomasi.
4.Aralash gepatoxolangiotsellyulyar rak.
5.Gepatoblastoma.
6.Takomillashmagan rak.

II.Noepitelial o'smalar.

A.Gemangioma.
B. Infantil gemangioendotelioma.
V.Gemangiosarkoma.
G. Embrional sarkoma.

III. Turli boshqa tipdagi o'smalar.

A.Teratoma.
B. Karsinosarkoma.
V.Boshqalar

IV.Tasniflanmaydigan o'smalar.

V.Qon ishlab chiqaruvchi va limfoid to'qima o'smalari.

VI.Metastatik o'smalar.

VII.Epiteliy anomaliyalari.

A. Gepatotsitlar displaziyasi.
B. O't yo'llari anomaliyasi.

VIII.O'smasimon jarayonlar.

A.Gamartomalar.

1. Mezenximal gamartoma.

2. Biliargamartoma (mikrogamartoma, kompleks van Meyenburga).

B. Tug'ma biliar kistalar.

V. O'choqli tugunli giperplaziya.

G. Kompensator bo'lakli giperplaziya.

D. Purpurli jigar.

E. Geterotopiya.

J. Boshqalar.

Birlamchi gepatotsellyullyar jigar raki ko'proq (7080 foiz) hollarda uchrasa, xolangiokarsinoma kamroq (20—30 foiz) hollarda uchraydi. GSR ko'pincha jigar sirrozi bilan birga keladi, xolangikarsinoma jigar sirrozi bilan kam hollarda (25 foiz) birgalikda qo'shilib keladi.

Jigar birlamchi rakining makroskopik shakllari

I.Tugunli shakli — eng ko'p uchrab barcha shakldagi jigar rakining 60—85 foizini tashkil etadi. Deyarli hamisha jigar sirrozi bilan qo'shilib keladi. Kattalashgan jigar parenximasida ko'plab o'sma o'choqlari –mikroskopik hamda diametri bir necha santimetr bo'lgan makroskopik o'smalar aniqlanadi. O'sma o'sishining unitar nazariyasiga ko'ra dastlab bitta xavfli o'sma o'chog'i paydo bo'lib, keyinchalik undan jigarning boshqa bo'laklarida ko'plab metastatik o'smalar rivojlanadi.

II.Massiv shakli — birlamchi jigar rakining deyarli 25 foizini tashkil qiladi. O'sma asosan o'ng bo'lakda uchraydi va juda katta o'lchamgacha etadi. Massiv shaklida jigar sirrozi juda ham kam hollarda uchraydi va asosiy o'sma o'chog'i atrofi kichik metastatik o'choqlar bilan o'ralgan bo'ladi.

III.Diffuz shakli – jigar rakining boshqa shakllariga nisbatan kam hollarda (12 foiz) uchraydi, jigarning o'lchamlari kattalashadi, atrofik sirroz fonida jigarning miliar karsinomatozi rivojlanadi. Makroskopik jihatdan o'sma solitar yoki bir necha tugunlar bilan zich elastik konsistensiyali, oqish rangli, kesmada - ko'p o'choqli qon ketish, nekroz va mahalliy safroni shimdirish qismida ifodalanadi (1-rasm). O'sma aniq chegaralangan kapsulaga ega bo'lishi, jigarga diffuzli infiltrat yoki qo'ziqorin shaklida jigar yuzasidan yuqoriga chiqishi mumkin, ya'ni mahalliy va diffuz turlari. Diffuz turini jigar sirrozi bilan farqlash qiyin. Mikroskopik jihatdan GSR stromal elementlarining yo'qolishi va o'sma hujayralari o'rtasida safro to'planishi bilan atipik

polimorf yadroli gepatotsitlarning trabekulyar klasteri sifatida namoyon bo'ladi. GSR ning boshqa gistologik shakllari kamroq tarqalgan: fibrolamellar, sklerozlovchi va aralash.

GSR (tugunak shaklida) jigarda makroskopik o'zgarishlar)

TNM bo'yicha klinik klassifikatsiya (gepatotselyulyar rak- C 22.0) (8-nashr,2017y.)

Tx — birlamchi o'smani baholab bo'lmaydi.

T0 — birlamchi o'sma to'g'risida ma'lumot yo'q.

T1a — o'lchami 2 sm gacha bo'lgan qon tomirlarga invaziyasi bor yoki invaziya bo'lmagan solitar o'sma.

T1b — o'lchami 2 smdan katta bo'lgan qon tomirlarga invaziyasi bo'lmagan solitar o'sma.

T2 — tomirlarga invaziyasi bo'lgan 2 sm o'sma yoki diametri 5 smgacha bo'lgan ko'plab o'smalar.

T3 — birlamchi ko'plab o'smalar, ulardan birining diametri 5 smdan katta:

T4 – har xil o'lchamdagi bir yoki bir nechta o'sma bevosita qo'shni a'zolarga (o't xaltadan tashqari) yoki visseral qorin pardaga o'sib o'tadi. va v.portae yoki v. hepaticaning bosh tarmog'iga o'sib o'tadi:

N — regionar limfa tugunlar. Jigar darvozasi va jigar -12 barmoq bog'lamidagi l/t nazarda tutiladi.

Nx regionar limfa tugunlar holatini baholab bo'lmaydi.

N0 regionar limfa tugunlarda metastaz yo'q;

N1 regionar limfa tugunlarda metastaz bor;

M - uzoqlashgan metastazlar

M0- uzoqlashgan metastazlar yo'q.

MI uzoqlashgan metastazlar bor.

GSR ning bosqichiga ko'ra guruhlash

Bosqich	T	N	M
IA	T1a	N0	M0
IB	T1b	N0	M0
II	T2	N0	M0
IIIA	T3	N0	M0
IIIB	T4	N0	M0
IVA	Har qanday T	N1	M0
IVB	Har qanday T	Har qanday N	MI

Jigar rakini Barselon sistemasi (BCLC-Barcelona Clinik Liver Cancer) bo'yicha bosqichlash.

Juda erta bosqich (BCLC 0) - 2 smdan kichik bo'lgan solitar o'sma.

Erta bosqich (BCLC A) – bu jigarning har qanday o'lchamdagi solitar o'smasi yoki maksimal o'lchami 3 sm gacha bo'lgan 3 ta tugun,jigarning magistral tomirlariga tarqalmagan, qo'shni anatomic to'qimalarga o'smagan (ECOG=0) va jigar funksiyasi saqlangan.

Oraliq bosqich (BCLC B) – bu jigarning chegaralangan simptomsiz ko'plab o'smasi, jigarning magistral tomirlariga tarqalmagan, bemorning umumiy ahvoli qoniqarli (ECOG=0) va jigar funksiyasi saqlangan.

Tarqalgan bosqich (BCLC C) – GSR simptomlari bo'lgan bemorlar, umumiy ahvolining og'irlashishi bilan (ECOG=1-2) bu jigarning har qanday o'lchamdagi o'smasi yoki jigarning magistral tomirlariga tarqalmagan yoki tomirlarga o'sgan, jigardan tashqariga to'qimalarga o'sgan va jigar funksiyasi saqlangan.

Terminal bosqich (BCLC D) – umumiy ahvoli qoniqarsiz bo'lgan (o'sma,sirroz) jigar funksiyasining dekompensatsiyasi bo'lgan bemorlar. Ba'zan o'lchami juda kichik bo'lgan o'sma topilganda (5 sm dan kichik yoki 3 sm dan katta bo'lmagan o'sma) jigar transplantasiyasiga to'g'ri kelishi mumkin.

Metastazlanishi

Jigarning regionar limfa tugunlariga jigar darvozasi, a.hepatica propria bo'ylab joylashgan limfa tugunlar, v.portae atrofidagi va v.cava inferiorning abdominal qismi atrofidagi limfa tugunlari kiradi. Birlamchi jigar rakining regionar limfa tugunlar (ko'pincha— jigar darvozasi va jigar oyoqchasi bo'ylab) kam hollarda (5 foiz) uchraydi.

Yanada kam hollarda oldingi va orqa ko'ks oralig'i va bo'yin limfa tugunlariga limfatik disseminatsiya kuzatiladi.

Uzoq yillar birlamchi jigar rakining gematogen metastazi deyarli uchramaydi deb hisoblashardi, ammo hozirgi vaqtda jigar raki 1,5—5 foiz hollarda qovurg'a va umurtqa pog'onasiga metastaz bergandan keyin klinikasi namoyon bo'lishi aniqlanayapti. Birlamchi jigar raki 10 foiz hollarda o'pkalarga metastaz berishi aniqlangan. Bundan tashqari jigar birlamchi raki kam hollarda bo'lsa ham yaqin a'zolarga — diafragma, oshqozon, 12barmoqli ichak, buyrak usti bezlariga o'sib o'tishi mumkin. Gepatotsellyullyar rakning metastazi gepatotsitlarning funksiyasini (masalan: o't ishlab chiqarish) namoyon etishi mumkin.

Klinikasi

Jigar rakining klinikasi sezdirmasdan sekin boshlanishi, sub'ektiv simptomlarning nospetsifikligi, va kasallikning shiddat bilan tez kechishi bilan xarakterlanadi. Shuning uchun jigar raki aksariyat hollarda kasallikning kechki bosqichlarida aniqlanadi. Bemorlar kasallikning birinchi simptomlari boshlanganidan keyin o'rtacha 3 oy o'tgandan keyin shifokorlarga murojaat qilishadi. 75 foiz hollarda bemorlarning ilk shikoyatlari ozib ketayotganliklari, ishtaha yo'qligi, qorindagi og'riqqa bo'ladi. Bemorlarning yarmidan ko'pi o'zlari jigar sohasida o'sma borligini aniqlashadi. Keyinchalik aksariyat bemorlarda kuchli ifodalangan holsizlik, apatiya, qorin hajmining kattalashuvi, teri va shilliq pardalarning sarg'ayishi, tana haroratini ko'tarilishi, ko'ngil aynishi, qayt qilish, tanada shishlar paydo bo'lishi, burun qonashi kuzatiladi. Asosiy ob'ektiv simptom bo'lib gepatomegaliya hisoblanadi, bu simptom 90 foiz bemorlarda uchraydi. Jigarning pastki qirg'og'i linia clavicularis media bo'yicha o'rtacha 5—10 smga oshadi. Yuqori chegarasi III qovurg'aga yetadi, ko'krak qafasining oldorqa o'lchamlari ham oshadi. Palpatsiyada jigar konsistensiyasi «toshdek» qattiq bo'ladi, bemorlarning yarmidan ko'pida jigarning oldingi qirg'og'i bo'ylab turli o'lchamdagi ko'plab tugunlar aniqlanadi. O'smaning o'lchami kattalashib borib v.portae tarmoqlarini bosib qo'yadi, natijada portal gipertenziya, splenomegaliya, qizilo'ngach venalarining kengayishi kuzatiladi. 70 foiz bemorlar o'ng qovurg'a yoyi ostida, epigastriyada yoki umurtqa pog'onasi sohasida og'riqqa bezovta bo'ladi. Og'riq o'smaning o'sishi tufayli jigarning glisson kapsulasini tortilishi, ayrim hollarda perigepatit tufayli kelib chiqadi. Og'riq dastlab har vaqtda davriy xarakterda bo'lib yurganda va jismoniy zo'riqishda paydo bo'ladi va keyinchalik doimiy xarakterga

ega bo'ladi. **Dispeptik buzilishlardan** bemorlarda ko'proq meteorizm, ko'ngil aynishi, qayt qilish, ich ketishi kuzatilib bemorning sezilarli darajada ozib ketishiga olib keladi. **Sarg'ayish** doimiy simptom bo'lmasdan, odatda bemorlarning yarmidan kamrog'ida kuzatiladi, uning sababi bo'lib o'smani jigar ichi o't yo'llarining bosilishi hisoblanadi. Intoksikatsiya tufayli jigarning hujayraviy tuzilmalaridagi degenerativ o'zgarishlar jigar yetishmasligiga olib keladi. Sariqlik intensivligi hamma vaqt ham o'sma jarayonining tarqalganlik darajasini ko'rsatmaydi. **Assit** kasallarning deyarli yarmida kuzatilib jigar sirrozi tufayli kelib chiqadigan jigar ichi blokadasi oqibatidagi portal gipertenziya sindromiga mos keladi yoki ayrim hollarda jigardan tashqari blokada v.portae trombozi sababli ham assit kelib chiqadi. Assitik suyuqlik gemorragik xarakterda bo'lib hamma vaqt ham uning tarkibida o'sma hujayralar aniqlanmaydi. **Subfebril tana haroratining** ko'tarilishi rak intoksikatsiyasi tufayli kelib chiqadi. Ayrim hollarda tana haroratining ko'tarilishiga nekrotik o'choqlarga infeksiya qo'shilishi yoki xolangit rivojlanishi sabab bo'ladi. Birlamchi jigar rakiga qo'shilib keladigan jigar sirrozining belgilari kollateral qon aylanishi sababli namoyon bo'ladi: splenomegaliya, tomirli yulduzchalar, kaft eritemasi, ginekomastiya va boshqalar shular jumlasidandir. **Paraneoplastik sindrom** 10-15 foiz bemorlarda kuzatilib, gipoglikemiya, eritrotsitoz, giperkalsiemiya, giperxolesterinemiya bilan namoyon bo'ladi. Ko'pincha gipoglikemik paraneoplastik sindrom kuzatilib, uyquchanlik, progressiyalanuvchi holsizlik va hushining buzilishi belgilari kuzatiladi. Juda kam hollarda to'satdan gipoglikemik kriz kuzatilib u gipoglikemik koma rivojlanishi bilan tugaydi. U yoki bu simptom va sindromlarni ustunligi bilan namoyon bo'lishiga qarab birlamchi jigar rakining quyidagi **klinik shakllari** farqlanadi:

- gepatomegalik;
- jigar abssesini simulyasiya qiluvchi shakli;
- sirrotik;
- mexanik sariqlik bilan kechadigan shakli;
- qorin ichi gemorragik shakli;
- gipoglikemik;
- litiaz (o't tosh kasalligini simulyasiya qiluvchi shakli);
- surunkali gepatitni simulyasiya qiluvchi shakli;
- intraabdominal kistoz;
- diffuz karsinomatoz;

• leykemoid;

• paraplegik (umurtqaga metastazlanganda);

Tipik saraton kasalligi. Klinik ko'rinishi umumiy simptomlardan iborat: kuchsizlanish, vazn yo'qotish, ta'm sezgilarining o'zgarishi. Keyinchalik ko'ngil aynish, qusish, subfebril yoki o'rtacha darajada yuqori isitma qo'shiladi. Jigarda og'irlik hissi kuchayadi va doimiy zerikarli og'riq xarakterini oladi. Gepatomegaliya qayd etilgan. Splenomegaliya - bemorlarning 10-39 foizida kuzatiladi. Jigarning birlamchi saratonida sariqlik har doim xolestatikdir. Assit bemorlarning 19-40 foizida kuzatiladi va portal aylanishi buzilganligini ko'rsatadi. • **Sirroz saratoni**. Bemorda har doim uzoq anamnezida jigar sirrozining bo'lishi. Birlamchi jigar saratonining diffuz shakli rivojlanadi. Uning rivojlanishi umumiy simptomlarning ustunligi bo'lgan bemorning ahvolini yomonlashishi bilan tasdiqlanadi. Bunday holda, o'sma paypaslanmaydi, jigar kattalashmaydi. Kasallik gastroezofagial og'ir takroriy qon ketishi bilan keskinlashadi, assit paydo bo'ladi. • **Asoratli saraton**. Simptomatik bo'lgan kasallik asoratlar bilan darhol o'zini namoyon qiladi. O'tkir jigar yetishmovchiligi rivojlanishi bilan portal tomir trombozi, jigar arteriyalari, jigar tomirlari trombozi va Badda-Chiari sindromi holatlari kuzatilishi qayt qilinadi. O'smaning yemirilishi jigar yorilishi va qorin bo'shlig'iga qon ketish kuzatiladi. Obstruktiv sariqlik, safro oqishi, gemofiliya rivojlanishi, intrahepatik abssesslarning shakllanishi kuzatiladi. • **Metastatik saraton**. Simptomlar birlamchi o'smada emas, balki metastazda paydo bo'ladi. O'pkada MTS bilan - o'pka shaklida, miyada MTS bilan - miya shakli va boshqalar. • **simptomsiz yoki yashirin saraton**. U tasodifan jigarning birlamchi saratoni laparotomiya vaqtida aniqlanadi, simtomsiz kechadi.

Jigar gepatotsellyulyar rakining diagnostikasi

Agar bemor jigarida o'choqli hosilaga ega bo'lsa, ma'lum bir diagnostik va terapevtik taktikani qo'llash kerak:

hosilani gistologik tekshirish va u xavfli o'sma bo'lsa, jarayonning bosqichini aniqlash;

o'sma rezektabel holatini qayta aniqlash;

jigar rezeksiyasi uchun ko'rsatmalar mavjud bo'lsa, bemorni operatsiyaga tayyorlash va jigar rezeksiyasi hajmini aniqlash kerak;

o'simta norezektabil yoki bemor inoperabil bo'lsa, muqobil davolash usuli tanlanishi lozim.

Jigarda o'choqli o'zgarishi bo'lgan har bir bemor kompleks tekshiruvlardan o'tishi shart:

-fizikal tekshiruv

-labarator (bioximik ko'rsatkichlar, onkomarker, jigar funksional rezervi)

-UTT, rangli dopler tasvirlash

-O'smani hajmini aniqlash uchun qorin bo'shlig'i KT

-Qorin bo'shlig'i MRT

-Ko'krak qafas organlari Rentgenografiyasi yoki MSKT

EFGDS, kolonoskopiya; angiografiya: seliakografiya, pastki kavografiya (ko'rsatmalarga muvofiq);

jigar o'smasining biopsiyasi (ko'rsatmalarga muvofiq);

Teri orqali transgepatik xolangiografiya (ko'rsatamaga muvofiq).

Onkomarker tekshiruvi jigar hajmli hosilalarini xavfli va xavfsizligini, differensial tashxisini, shuningdek o'sma qaytalanishini erta belgilarini aniqlashda yordam beradi.

Alfafetoprotein (AFP). Aksariyat kattalarda AFP konsentratsiyasi 10 ng / ml dan past. AFP konsentratsiyasining 10 dan 100 ng / ml gacha oshishi xavfsiz jigar kasalliklari bo'lgan bemorlarda kuzatilishi mumkin. 500 ng / ml dan yuqori bo'lgan daraja gepatotsellyulyar karsinoma mavjudligini ko'rsatadi. Shu bilan birga, AFP darajasining oshishi gepatotsellular saraton kasalligida faqat 30-90 foiz bemorlarda kuzatiladi.

Rak embrional antigen (REA). 90 foizdan ortiq sog'lom chekmaydigan kishilarda REA kosentratsiyasi 5 ng / ml dan past bo'ladi. Oshqozon-ichak trakti turli kasalliklari (jigar kasalliklari, oshqozon yarasi kasalligi, surunkali pankreatit va boshqalar)da, jigar yetishmovchiligida ham uning darajasining oshishi kuzatiladi, chunki bu antigen asosan jigar tomonidan bartaraf etiladi. REA konsentratsiyasi yo'g'on ichak, oshqozon, oshqozon osti bezi, o'pka, ko'krak va tuxumdonlar saratonida ham ortadi.

Karboangidrid antigeni (CA19-9). Oshqozon osti bezi raki bilan kasallangan bemorlarni aksariyatida va oshqozon rakida – 40-60 foiz, kolorektal raklarda 20-40 foiz holatlarda konsentratsiyasi ko'tariladi.

CA-125. Bu marker konsentratsiyasi tuxumdon saratonida (80 foiz), me'da osti bezi saratonida (60 foiz), kolorektal saratonda (20 foiz) ortadi. Oshqozon-ichak trakti xavfsiz kasalliklarida (surunkali pankreatit, gepatit, jigar sirrozi) ham CA-125 konsentratsiyasining oshishiga olib keladi.

Onkomarkerlar darajasi o'sma jarayonining bosqichi bilan bog'liq va saratonning keyingi bosqichlarida ularning sezuvchanligi ortadi.

Instrumental tekshirish usullari

Ultratovush tekshiruvi jigar o'choqli hosilasi o'lchami va strukturasi, jigar magistral qon tomirlari bilan aloqasini, hamda jarayonning jigardan tashqari boshqa a'zolarga tarqalishi (assit, limfoadenopatiya) haqida xulosa qilishga va davolash taktikasini to'g'ri tanlashda yordam beradi. Ayrim holatlarda UTT imkoniyatlari KT dan ham yuqori bo'ladi va mayda o'choqli o'smalarni aniqlashda namoyon bo'ladi. Gepatoma, UTT tekshiruvda: Exogenligi har xil (plastelin bo'lagi singari), kapsulasiz, g'adir-budur konturli, gipoexogen ramkali, jigar qon tomirlarini qisib qo'yuvchi yoki o'sib o'tuvchi hajmli o'sma; Dopler tekshiruvida tomirlanish kuchayganligi namoyon bo'ladi.

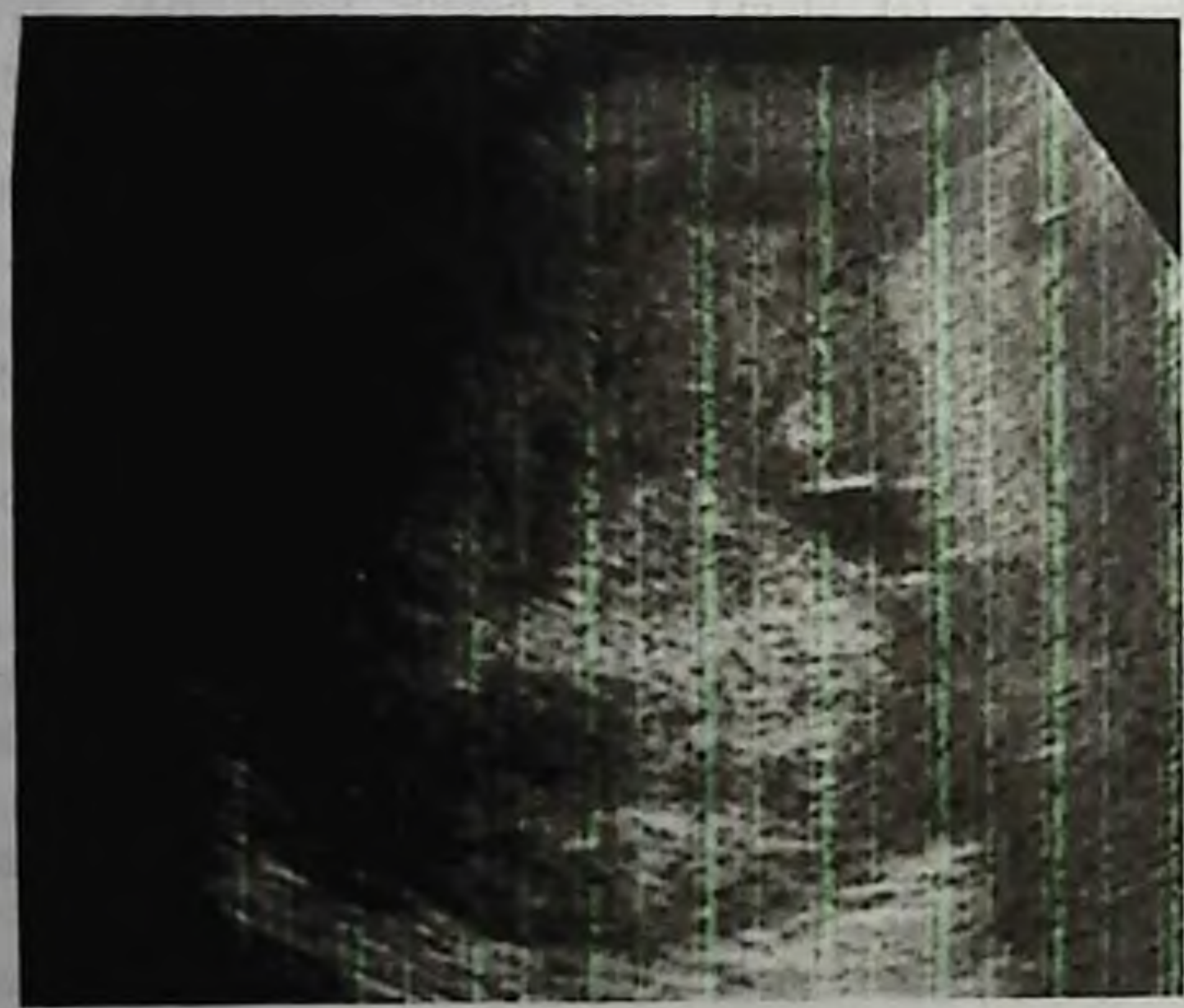

Gepatotsellyulyar karsinoma (diffuz shakli)

Qorin bo'shlig'i qon tomirlarni rangli dopler skanerlash magistral qon tomirlarni va hajmli o'smani o'zaro munosabatlarini aniqlash maqsadida qo'llaniladi.

Kontrastli kompyuter tomografiya (KT) va Magnit-rezonans tomografiya (MRT) informativligi yuqoriroq bo'lgan tekshiruvlardir. Bunda arterial fazada o'smani notekis markaziy kontrastlanishi ko'rinadi.

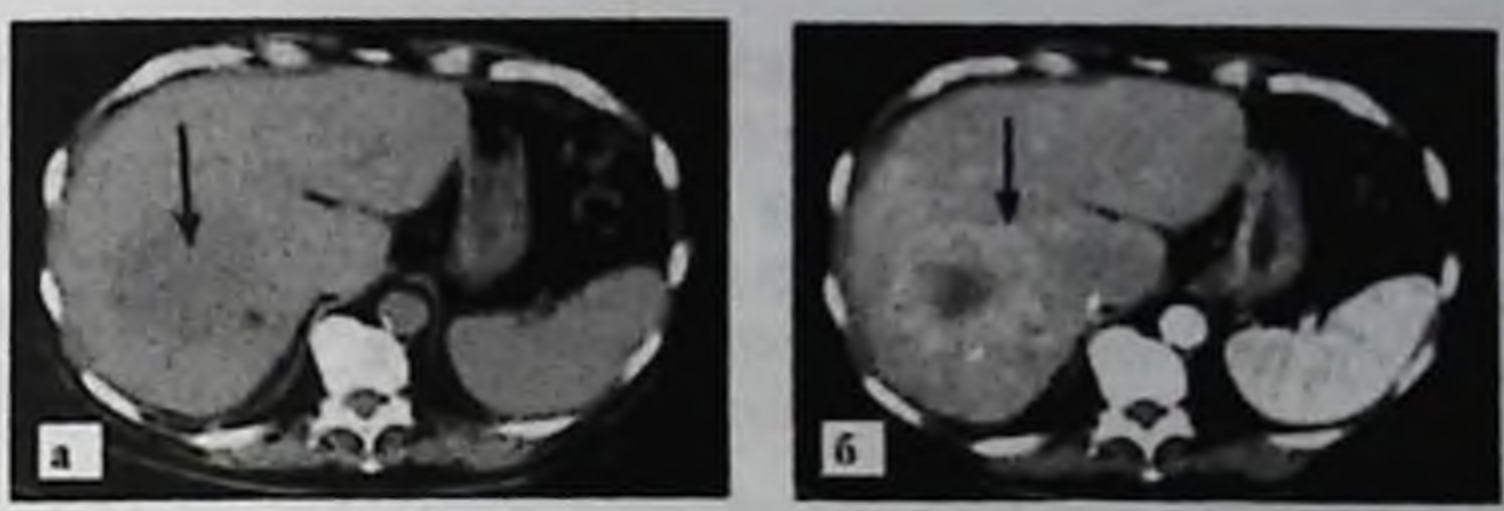

Gepatotsellyulyar karsinoma KT (belgi bilan ko'rsatilgan):

a — jigar parenximasida kontrastdan oldin zichligi pasaygan maydon ko'rinadi; b-arterial fazada uning nogomogen kontrasti qayd qilinadi. O'smaning konturlari yo'g'onlashgan, so'nmagan

Angiografiya. Kompleks UTT va spiral KT usullari kirib kelgan sari, bu tekshiruvga hojat deyarli yo'qolib ketdi.

Ingichka ignali jigar biopsiyasi faqatgina qiyin differensial-diagnostik holatlarda, ya'ni, hosilani tabiatiga qarab davo taktikasi tuzish va operativ yoki konservativ davo usulini tanlash uchun qo'llaniladi.

O't yo'llari kontrastli tekshiruvini mexanik sariqlik asorati bo'lgan jigar o'smalarini (xolangiokarsinoma, jigar darvozasi o'smasi) aniqlashda ishlatiladi. Biliar dekompressiyasini ta'minlash maqsadida xolangiostomani teri-jigar orqali xolangiografiya usulida qo'yish maqsadga muvofiq deb topiladi va inoperabel holatlarda yakuniy davo sifatida, rezektabel o'smalarda esa operativ davoning birinchi etapi sifatida qo'llaniladi.

Ultratovushli tekshirish skrining etapida, teri orqali biopsiyada va davo effektini monitoringida qo'llaniladi, kamchiligikichik o'lchamdagi tugunlarni aniqlashda sezgirligi ancha past hisoblanadi.

Kasallikni qiyosiy taqqoslash, jarayonning tarqalganlik darajasini va kasallikning bosqichini aniqlash uchun **kompyuter va/yoki magnit-rezonans tomografiya** o'tkaziladi. Ushbu ob'ektiv vizualizatsiya usullari (multifazali kontrastli KT, dinamik kontrastli MRT yoki kontrastli UZKT) o'smaning vaskulyarizatsiya sohasini baholash, GSR uchun xarakterli bo'lgan vaskulyarizatsiya belgilarini: arterial fazada kuchayishi va portal fazada susayishi («yuvilib ketishi»)ni aniqlash imkonini beradi. Ko'pincha GSR diagnostikasida albatta vena ichiga kontrast modda yuborib RKT yoki MRT qo'llaniladi va turli fazalarda (arterial, venoz va kechiktirilgan) kontrast moddani tavsiya etilgan tezlikda yuborib (M:RKTda 248 ml/sek) o'smani vaskulyarizatsiya

holati baholanadi. Jigarning o'zgarmagan parenximasi v.portae tizimi orqali oziqlansa, gepatotsellyulyar o'smalar asosan jigar arteriyasi orqali qon bilan ta'minlanadi. Shuning uchun ushbu o'smalarda tipik holatda arterial fazada diffuz, geterogen «kuchayish» kuzatilsa (RKTda ham , xuddi shunday MRTda ham), venoz va kechiktirilgan fazalarda kontrast moddani «yuvilib ketishi» kuzatiladi va bu GSRning klassik aks etishi hisoblanadi.

Gepatospetsifik (gepatobiliar) MRkontrast moddalar (Primovist – gadokset kislotasining dinatriyli tuzi) jigar parenximasini 2–etapli kontrastli «kuchayishini» ta'minlaydi: I etapda – arterial, venoz va kechiktirilgan fazalarda; II etapda – gadokset kislotasi gepatotsitlar tomonidan intensiv yutiladi va bu asta sekin jigar parenximasi kontrastli aks etishi intensivligini kuchayib borishiga hamda jigar to'qimasi va nogepatotsellyulyar hosila o'rtasida kontrastlash farqi kuchayishiga olib keladi. Boshqacha aytganda jigardagi gepatotsitlar saqlamaydigan o'choqlarda kontrast to'planmaydi va kontrastlangan jigar parenximasi fonida aniq ko'rinadi.

Biopsiya. GSR tashxisini morfologik tasdiqlash imkonini beradi. Tajribali onkojarroh tomonidan bajarilgan punksion biopsiyaning asorati (ko'pincha qon ketish) 12 foizdan oshmaydi. To'qima ustuni olinadigan punksion biopsiyasiyaning informativligi ingichka ignali aspiratsion biopsiyadan ko'ra ustunroq hisoblanadi.

Multifazali KTda sirrotik jigarda GSRga xos bo'lgan vazkulyarizatsiyali o'sma aniqlanganda va tashxisni kontrastli MRT bilan tasdiqlanganda morfologik verifikatsiya majburiy emas.

Jigar o'smasidan biopsiya olish quyidagi hollarda shart hisoblanadi:

1. O'sma o'lchami kichik bo'lganda (< 2 sm) va GSRga tipik vaskulyarizatsiyada;
2. O'smaning o'lchami > 2 smdan katta bo'lgan notipik vazkulyarizatsiyada;
3. Kontrastli dinamik tekshiruvlarning traktovkasini AFP miqdorini normada yoki biroz baland bo'lganida;
4. Sirrotik o'zgarmagan jigardagi har qanday o'smali hosila aniqlanganda;

Trombotsitopeniyada (<50,000/mkl) manipulyatsiyagacha profilaktik maqsadda trombotsitar konsentrat transfuziya qilinadi. Biopsiyaning manfiy natijasi – jigar xavfli o'smasini inkor qilmaydi va

bemorni kuzatuvga qo'yishni talab etadi: biopsiya kanali bo'ylab o'smani progressiyalanish xavfi (o'rtacha 17 oy davomida) 0 11foizni tashkil etadi.

Sirrotik jigardagi lokal o'smadan agarda dekompensatsiyalangan sirroz va boshqa patologiya bo'yicha biror bir davo rejalashtirilmayotgan bo'lsa, yoki jigar rezeksiyasi rejalashtirilayotgan bo'lsa biopsiya olish shart emas.

Xolangiotsellyulyar saraton.

Xolangiotsellyulyar saraton yoshi 50 dan yuqori bo'lgan bemorlarda ko'p uchraydi. Xavfli jigar o'smalarini 25 foizini tashkil qiladi. Xolangiol sifatida o't ishlab chiqaruvchi epiteliydan va jigardan tashqarida joylashgan o't yo'llardan kelib chiqadi. Har doim IF darajasi oshishi, o't yo'llari dilyatatsiyasi va mexanik sariqlik klinik belgilari bilan ifodalanadi. CA-19-9 onkomarkeri darajasi ancha yuqoriga ko'tariladi. O't yo'llari o'smalarini 90 foiz adenokarsinomalar, 10 foiz esa yassi hujayrali rak, karsinoid, leyomiosarkomalar tashkil qiladi.

XSR lokalizatsiyasiga ko'ra quyidagi shakllarga ajratiladi:

-Jigar ichi o't yo'llari (25 foiz).

-Jigar tashqari o't yo'llari xolangiokarsinomasi:

-proksimal (Klatskin o'smasi): umumiy jigar yo'li bilan jigar ikkinchi tartibdagi segmentar o't yo'llari qo'shilishi oralig'i epiteliysidan kelib chiqadigan o'sma (50 foiz);

-distal (xoledoxdan ampulagacha) - 25 foiz.

-Taxminan 5% holatlar multifokal o'smalarga to'g'ri keladi.

Klatskin o'smalari ichida o'sma xarakteriga bog'liq holda o't yo'llari zararlanishini bir nechta turlari ajratiladi (Bismuth-Corlette klassifikatsiyasi). (Rasm 4). Lokalizatsiyaning II turi ko'proq uchraydi.

Instrumental diagnostik usullar: UTT, KT, MRT (magnit rezonans xolangiografiya), ERXPG (endoskopik retrograd xolangiopankreatikografiya), TJOX (teri-jigar orqali xolangiografiya).

UTTda hajmli hosilaning turli xil exogenligi va kalsinatlar borligi, o'smaga nisbatan proksimal joylashgan o't yo'llari kengayishi aniqlanadi. Qon tomirlar patologik jarayonga kamdan kam qo'shiladi. **Doplerografiyada** – o'sma vaskulyarizatsiyasi sust bo'ladi.

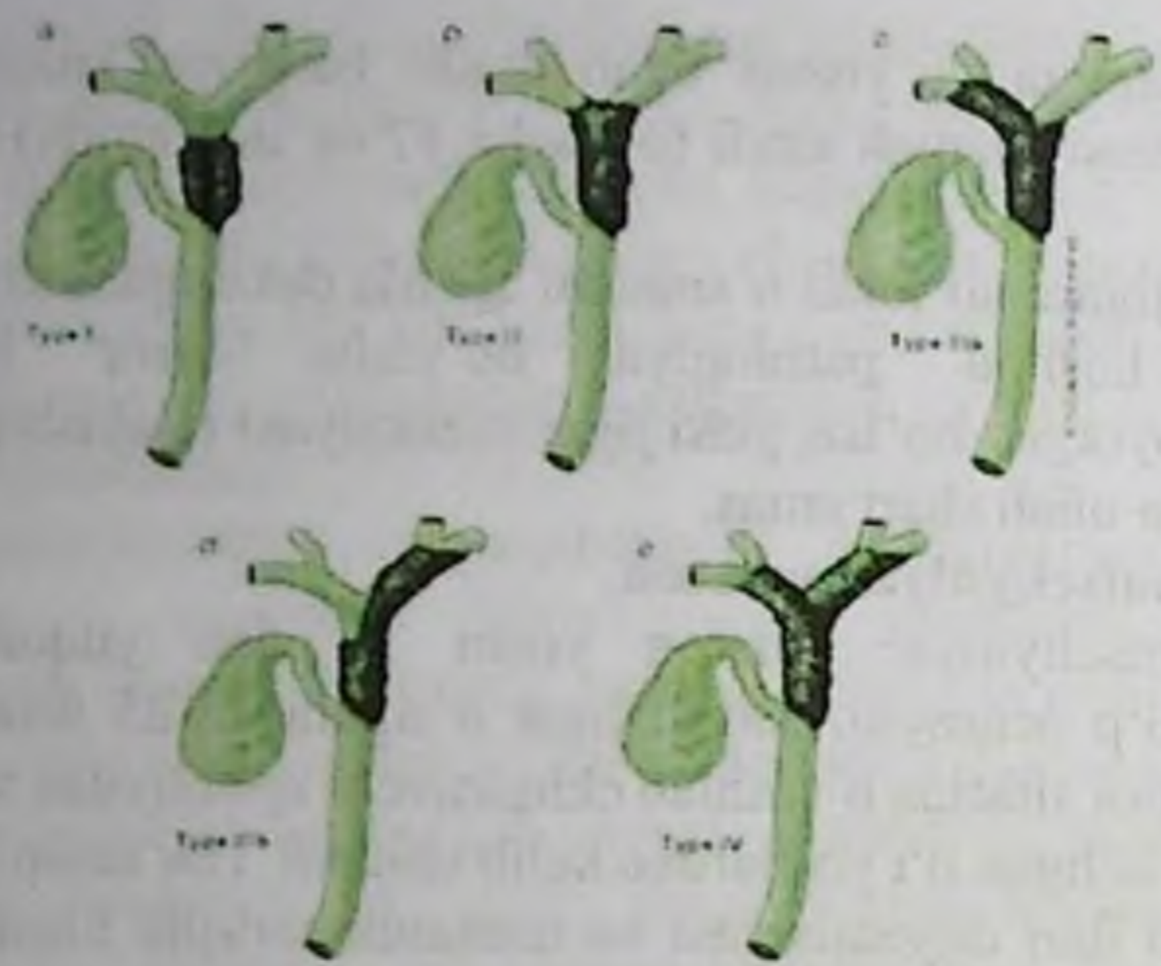

Umumiy jigar yo'llari o'smasining Bismuth-Corlette bo'yicha tasnifi

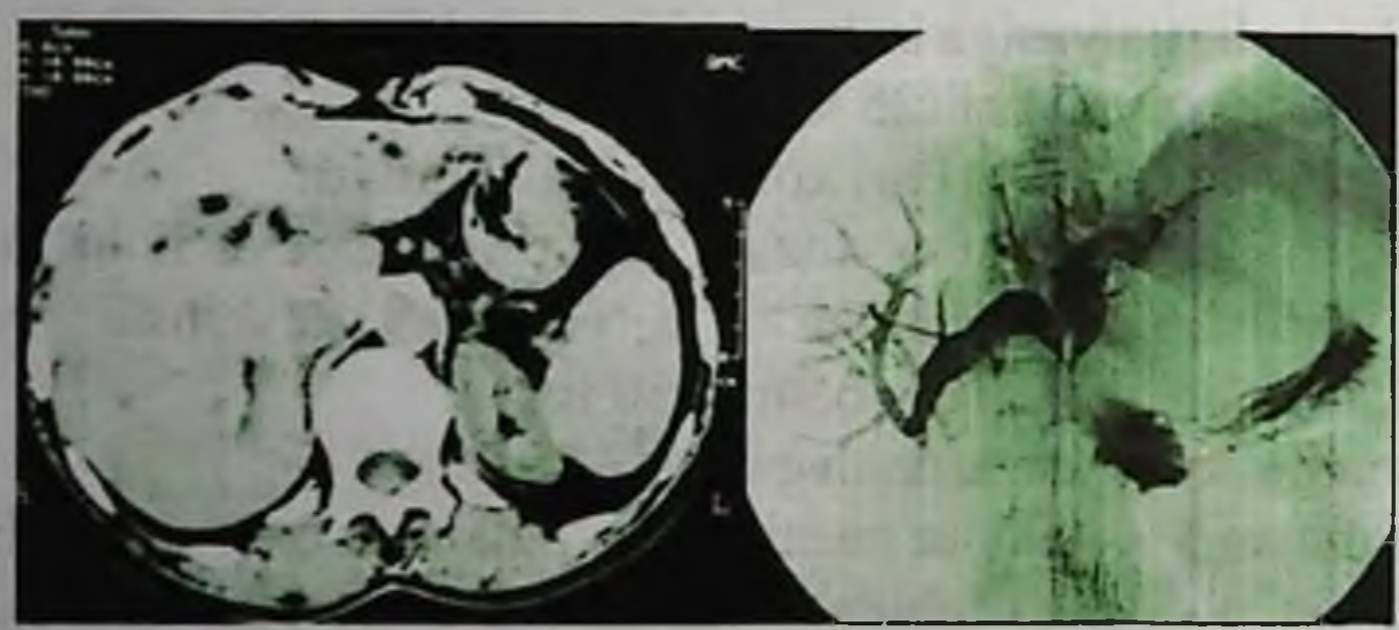

XSR tashxisi: Chapda – Jigar ichki joylashgan o'sma KT belgilari; O'ngda – Teri-jigar orqali xolangiografiyada o'smaning jigar ichki joylashishi

Jigar rakini davolashda jarrohlik taktikasi

GSRning rezektabel holatlari 15-40 foizni tashkil etadi.

O'smaning norezektabel belgilari:

- jigarning katta qismini zararlanishi;
- assit;
- limfa tugunlariga ko'plab metastazlar;
- uzoq metastazlar;
- jigar darvozasi tomirlari bilateral zararlanishi;
- pastki kovak venaga invaziya.

Rezeksiyaga nisbatan qarshi ko'rsatma – o'pkaga, me'da osti beziga, mahalliy limfa tugunlarga yagona metastaz. Pastki kovak vena, jigar darvozasi venasi jarayonda ishtirok etgan bir qator holatlarda ham ularning rezeksiyasini amalga oshirish mumkin.

Bemor jigar rezeksiyasini ko'tara olishi qarori, uning umumiy ahvoli va operatsiyagacha bo'lgan jigar funksional rezervini to'g'ri baholashdan so'ng qabul qilinadi. Agar bemorda qo'shimcha yurak-qon tomir, nafas sistemasi og'ir kasalliklari bo'lmasa, funksional ko'rsatkichlari normal bo'lsa rezeksiya hajmi 80 foiz gacha bo'lishi mumkin. Albumin 35 g/l dan kam bulsa, protein S 70 foiz dan past bo'lsa, og'ir qo'shimcha kasalliklari bo'lsa, qari yoshli bemor bo'lsa, rezeksiyadan keyin qoladigan jigar parenximasi hajmi, operatsiyagacha bo'lgan zararlanmagan jigar parenximasini 40 foizidan kam bo'lmasligi kerak. Jigar sirrozi Chayld-Pyu bo'yicha A bosqichida jigar rezeksiyasi hajmi segment- va subsegmentektomiya hajmida, hamda jigar funksional hajmi yuqori ko'rsatkichi bo'lsa – jigar keng anatomik rezeksiyalarini amalga oshirish mumkin.

Agarda jigar funksional rezervi ko'rsatkichi past bo'lsa, yoki rezeksiyadan keyingi qoladigan parenxima hajmi yetarli deb baholanmasa, rezeksiyadan keyin qolgan jigar parenximasini kompensator gipertrofiyasini chaqirish maqsadida o'sma zararlagan jigar bo'lagining jigar darvoza venasi embolizatsiyasi metodi amalga oshiriladi.

Hayotni uzaytiruvchi yoki bemorni to'liq tuzalishiga olib keluvchi GSRning asosiy **radikal operativ davosi** bu jigar anatomik rezeksiyasi (chap tomonlama yoki o'ng tomonlama gemigepatektomiya, kengaytirilgan shakillari bilan). GSR hajmi mayda bo'lgan jigar sirrozi bor bemorlarda (agar sirroz yuqori ifodalangan va o'sma bitta tugundan iborat bo'lsa) segmentektomiya, subsegmentektomiya yoki enukleatsiya usullarini qo'llash mumkin. Davosiz holatlarda kasallik oqibati juda salbiy. O'rtacha yashash muddati 2-6 oy. GSR bo'yicha jigar rezeksiyasi operatsiyasidan keyingi o'lim holatlari 2-6 foiz, agar sirroz bo'lsa 10-20 foiz. Uzoq muddatli yashovchanlik jigar sirrozining mavjudligini aniqlaydi: sirrozi bo'lmagan bemorlarda 5 yillik yashash darajasi 50 foizga yetadi, B va C bosqichlarida sirroz bilan Chayld-P'yu bo'yicha-25 foizdan kam. GSRda intragepatik qaytalanish bemorlarning 40-80 foizida rivojlanadi.

XSR ni davolash. Jigar ichki joylashuvida – jigar anatomik rezeksiyasi (ko'proq gemigepatektomiya). Klatskin o'smalarida – gepatikoxoledox rezeksiyasi, Ru bo'yicha yopilgan ichak tutqichiga gepatoeyunoanastomoz shakillantirish bilan. Radikal operatsiya faqatgina 50 foiz holatlardagina bajarilishi mumkin. Gepatikoxoledox va gemigepatektomiya birlashtirilganda operatsiya radikalligini 65 foizgacha oshirish mumkin. Operatsiyadan keyingi asoratlar 40-50 foiz holatlarda kelib chiqishi mumkin, operatsion o'lim 20 foizgacha va 5-yillik yashovchanlik esa 20 foizdan oshmaydi.

Tibbiyotning turli sohalarda erishilgan yutuqlarga qaramasdan jigar xavfli o'smalarini davolashda jarrohlik usuli hamon **«oltin standart»** bo'lib qolmoqda. Jigar sirrozi bo'lmagan gepatotsellyulyar rakning xirurgik davolash usullari: Rezeksiya – jigar sirrozi bo'lmagan GSRning asosiy davolash usuli hisoblanadi. Jigarning chap bo'lagi o'smalarida quyidagi operatsiyalar bajariladi:

1) **I segmentektomiya** – jigarning dum bo'lagini olib tashlash, juda kam hollarda bajariladi;

2) **Chap tomonlama lobektomiya** – II va III segmentlarni olib tashlash, keng tarqalgan operatsiya hioblanadi. Faqat II yoki III segmentni olib tashlash hech qachon bajarilmaydi;

3) **O'sma dum bo'lakda joylashganda** I, II va III segmentlar olib tashlanadi. II va III segmentlarni olib tashlash, I segmentga borish uchun (dostup) bajariladi;

4) **IV segmentni olib tashlash**. Morfologik anatomiyasiga ko'ra ushbu operatsiyani kvadrat bo'lakni lobektomiyasi deb aytish mumkin, aslida bu termin amalda deyarli ishlatilmaydi;

5) **Chap tomonlama gepatektomiya** – II, III, IV segmentlarni olib tashlash. Ayrim hollarda I segmentni ham olib tashlashga to'g'ri keladi;

6) **Kengaytirilgan chap tomonlama gepatektomiya** – jigarni chap yarmini VI va VIII segmentlar bilan birga qo'shib olib tashlash.

Jigarning o'ng bo'lagi o'smalarida quyidagi operatsiyalar bajariladi:

1) VI segmentektomiya;

2) VIII segmentektomiya– juda kam hollarda bajariladi;Faqat V va VII segmentektomiya amalda qilinmaydi.

3) VIVII bisegmentektomiya;

4) VVIII bisegmentektomiya;

5) O'ng tomonlama gepatektomiya – V, VI, VII, VIII segmentlarni olib tashlash;

6) O'ng lobektomiya yoki kengaytirilgan o'ng tomonlama gepatektomiya yoki trisegmentektomiya – IV, V, VI, VII va VIII segmentlarni olib tashlash.

Jigar sirrozi qo'shilib kelgan GSRni kasallik bosqichini inobatga olgan holda davolash usullari

Barselonacha bosqichlash tizimi (BCLC Barcelona Clinic Liver Cancer) sirroz fonida rivojlanadigan GSRda qo'llaniladi va o'sma jarayoni bosqichini, jigarning funksional holatini, bemorning ob'ektiv holatini va o'tkaziladigan davodan kutilayotgan samarani inobatga oladi.

Ushbu bosqichlash tizimida 5 ta bosqich farqlanadi:

0 - juda erta bosqich;

A– erta bosqich,

V – oraliq bosqich;

S tarqalgan bosqich va

D–terminal bosqich farqlanadi.

Bundan tashqari BCLC tizimi ushbu holatlarni tavsiya etilayotgan optimal davolash strategiyasi va o'smani oqibati bilan bog'laydi.

GSRning xirurgik davolash usullaridan boshqa usullarini shartli ravishda: kimyo dorilari bilan davolash (tizimli/regionar ximioterapiya, ximioembolizatsiya), mahalliy destruktsiyalovchi usullar (ablyatsiya, radioembolizatsiya) va nur terapiyaga ajratish mumkin. Bir necha davo usullarining kombinatsiyasi samaraliroq ekanligi aniqlangan.

O'smani lokal destruksiya davo usullari

O'sma lokal destruksiyasini 3 ta asosiy turi mavjud.

O'sma ichiga etanol yuborish: UTT nazorati ostida teri orqali o'sma ichiga yoki operatsiya vaqtida o'sma ichiga 99,5 foizli etanol spirtini yuborganda hujayra degidratatsiyasi natijasida, mikro qon-tomirlar trombozi va fibrozga o'tadigan koagulatsion nekroz natijasida o'sma hujayralari vafot etadi.

• **Krioablyatsiya:** To'g'ridan to'g'ri past harorat ta'siri natijasida kelib chiqadigan mikro qon-to'qimalar trombozi va nekroz (Temperaturasi -180^{0}C bo'lgan suyultirilgan Azot applikatori).

•

• **Termoablyatsiya**. Eng ko'p qo'llanladigan bu Radio to'lqinli ablyatsiya – Harorati 50^0 dan yuqori bo'lgan, koagulyatsion nekroz va

o'rni keyinchalik biriktiruvchi to'qima bilan qoplanadigan lokal giperterik ta'sirlash.

Usulning samaradorligi yuqori: 80 foiz holatlarda o'sma to'liq nekrozga uchraydi, kolorektal rak metastazlarida, agar o'sma tuguni hajmi 4 sm dan yuqori bo'lmasa 70 foizgacha. Radio to'lqinli ablyatsiya asortlari (qorin bo'shlig'ida qon ketish, gematoma, biloma, jigar abssessi, gemotoraks) 4 foiz gacha. Oxirgi yillarda radioto'lqinli ablyatsiya metastatik jigar o'smalarida ko'proq mustaqil davo turi sifatida qo'llanilmoqda, hamda jigar sirrozi Chayld-Pyu bo'yicha A va B bosqich fonida kechayotgan rezektabel gepatotsellyulyar rakda davolash usuli sifatida qo'llanilmoqda.

Mahalliy ximioterapiya.

Operatsiyadan oldingi mahalliy ximioterapiya maqsadi bu mikrometastazlarni bartaraf etish, o'sma rezeksiyasi oson kechishini ta'minlash maqsadida o'sma hajmini kamaytirish. Bu usul 15 foiz kasallarda norezektabel kolorektal rak metastazlarini hajmini kamaytiradi va radikal operatsiya qilishga imkoniyat yaratib beradi. Operatsiyadan keyingi ximioterapiya kolorektal rak metastazi bo'yicha jigar rezeksiyasi o'tkazgan bemorlarga ko'rsatilgan va 5 yillik yashovchanlikni 30 foiz dan 50 foizgacha ko'taradi.

Jigar transplantatsiyasi

Jigar transplantatsiyasi tarqalgan sirroz fonidagi gepatotsellyulyar rakda va jigar funksional rezervlari past bo'lgan holatlarda ko'rsatilgan. Bunda eng yaxshi natijalar o'sma fibrolamellyar formasida qayd etilgan (3-yillik yashovchanlik 70 foizdan yuqori).

Shunday qilib, jigar saratonini davolashning jarrohlik taktikasi quyidagicha:

* O'sma rezektabel bo'lsa va sirroz belgilari bo'lmasa (yoki kompensirlangan sirroz) gemigepatektomiya, segmentektomiya hajmidagi jigar rezeksiyasi amaliyotini bajarish ko'rsatilgan.

* Jigar bilateral zararlanganda rezeksiya bilan birgalikda o'sma destruksiyasi usullaridan birini qo'llash ko'rsatilgan.

* O'sma rezektabel va dekompensirlangan sirroz holatida jigar transplantatsiyasi. O'smaning norezektabel holatida o'smani hajmini kichraytirish va uni rezektabel holatga keltirish maqsadida ximioinfuziya va jigar arteriyasi ximioembolizatsiyasi ko'rsatilgan.

* Agarda radikal rezeksiyadan so'ng, jigar ichi o'sma qaytalanishi aniqlansa jigar rerezeksiyasi yoki o'sma lokal destruksiyasi

ko'rsatilgan. * O'smani takror shaklida, uzoq metastazlar bergan bo'lsa, tizimli ximioterapiya o'tkazish ko'rsatilgan.

Solitar yoki o'lchamlari 3 smgacha bo'lgan bir nechta o'sma tugunlari bo'lgan GSRda operatsiya qilish imkoni bo'lmaganda radiochastotali ablyatsiya (RCHA), kriodestruksiya, mikroto'lqinli ablyatsiya va boshqa usullar bilan lokal destruktsiya amalga oshiriladi.

1. Jigar raki 3-bosqichi bu-

A. o`sma o`t xaltadan tashqari tug`ridan tug`ri atorofidagi organlarga o`sib kirgan yoki vitseral qorin pardaga o'sib kiradi

B. solitar o`sma qon tomirga o'sib o'tishi yoki 5 smdan kichik bo`lgan ko`plab o`smalar

C. 5 smdan katta bo`lgan ko`plab o`smalar yoki darvoza venasi yoki jigar venasining asosiy tarmoqlariga o'sib o`tishi

D. tomirlarga invaziyalashmagan solitar o`sma

2. Jigar rakining qaysi gistologik turi ko`proq uchraydi?

A. gepatosellyular rak

B. jigar karsinomasi

C. gepatoxolangioselyulyar karsinoma

D. Gepatoblastoma

3. Mexanik Sariqlikda Kurvoze belgilari:

A. o't pufagining og'riqsiz kattalashishi

B. jigardagi dimlanish

C. koma holati

D. kattalashishi

4. Jigar o'smasi xolangiocelyular rakida qanaqa klinika mavjud?

A. sariqlik, jigar yuzasi zichlashgan, g'adir-budir, harakatsiz o'sma

B. xurujsimon og'riqlar

C. mexanik sariqlik, jigardagi dimlanish, jigar yuzasi silliq, xurujsimon og'riqlar

D. jigarning bir xil kattalashishi

5. Gepatoselulyar jigar o'smasining klinikasi?

A. jigar katta, g'adir-budir, kamroq o'g'riqli, o'ng qovurga tagida qattiqlik

B. assit, oyoqdagi shish, jigar paypaslanmaydi

C. silliq, jigar kattalashishi, oyoqlarida shish

D. Palpatsiyada jigar kattalashgan, jigar yuzasi silliq, bir oz og'riqli o'sma aniqlanadi, umumiy ahvoli qoniqarli

6. Jigar o'smasini davolash:

A. davo usulining hammasi

B. regionar kimyoterapiya

C. simptomatik davo

D. kimyoterapiya

Vaziyatli masala:

1. 50 yoshli bemor, surunkali alkogolli jigar sirrozi aniqlangan, jigarning o'ng bo'lagining shishi va AFP miqdorining ko'payishi, eng aniq tashxisni ko'rsatadi?

A. gepatotsellulyar karsinoma

B. xolangiocellulyar saraton

C. yo'g'on ichak saratonining metastazlari

D. sirrotik tugun - qayta tiklanadi

2. 54 yoshli bemorda ultratovush tekshiruvida jigarning IV segmentining markazida 3x4 sm o'simta aniqlangan. Dastlabki tashxis: jigar saratoni, tashxisni morfologik tekshirish uchun qanday usuldan foydalanish mumkin?

A. ultratovush nazorati ostida jigar o'simtasining punksiyon biopsiyasi

B. endoskopik retrograd pankreato - xolangiografiya

C. jigarni radionuklid tekshiruvi

D. jigar angiografiyasi

3. 57 yoshli bemor dispanser tekshiruvida ultratovush tekshiruvida jigarning chap bulagida yakka metastaz (d 4 sm) aniqlandi. Umumiy ahvoli qoniqarli. Ikki yil oldin bemor sigmasimon ichak T3N1M0 saratoni bo'yicha sigmasimon ichak rezektsiya operatsiyasini o'tkazgan. Sizning jarrohlik taktikangiz qanday?

A. chap tomonlama lobektomiya

B. jigar segmentining rezektsiyasi (metastaz joylashgan)

C. metastazlarning kriodeststruksiyasi

D. metastazlarning nur terapiyasi

4. Klinikaga 65 yoshli bemor oshqozon kardial qismi saratoni tashxisi bilan yotqizilgan. Operatsiya davomida jigarning chap bulagida diametri 2 sm gacha bo'lgan marginal metastaz topildi. Bemorga proksimal subtotal gastrektomiya qilingan. Metastazni davolash usuli bo'yicha sizning taktikangiz qanday?

A. marginal (atipik) jigar rezektsiyasi

B. gemigepatektomiya

C. alkogolizatsiya metastazlari
D. metastazlarning kriodexiratsiyasi

5. 67 yoshli bemorga oshqozon saratoni uchun palliativ oshqozon rezeksiyasi o'tkazildi, qon ketayotgan edi. Operatsiyadan keyingi jigarning chap bulagining qalinligida diametri 3 sm bo'lgan uchta metastatik tugun topilgan. Sizning hozirgi davolash strategiyangiz qanday?

A. chap tomonlama gemigepatektomiya
B. metastazlarning kriodeststruksiyasi
C. elektrokimyoviy lizis
D. aralashuvsiz

6. 62 yoshli bemorga T4NxM0 jigar saratoni tashxisi qo'yilgan. Shu bilan birga diafragma va retroperitoneal bo'shliqqa tarqalgan 13x4 sm hajmdagi o'sma jigarning o'ng bulagida, chap bulagida esa 2x3 sm aniqlanadi. Bu holda eng oqilona terapevtik taktika qaysi?

A. segmentar arteriya embolizatsiyasi bilan superselektiv intraarterial kimyoterapiya
B. allotransplantatsiya bilan gepatektomiya
C. tizimli tomir ichiga yuborilgan kimyoterapiya
D. radiatsiya terapiyasi

FOYDALANILGAN ADABIYOTLAR RO'YXATI

1. Djurayev M.D., Karimova M.N., O'lmasov F.G'. <Onkologiya> darslik 2022 yil

2. Джураев М.Д., Атаханова Н.Э., Каримова М.Н. <Онкология> учебник 2023 год

3. Muratxajayev N.K. «Onkologiya» Darslik 2001y.

4. Атлас онкологических операций / под ред. В.И. Чиссова, А.Х. Трахтенберга. - М.: ГЭОТАР-Медиа, 2008. - 632 б.

5. Ганцев Ш.Х. Онкология: учебник. - М.: МИА, 2004. - 516 б.

6. Ганцев Ш.Х. Онкология: учебник. - М.: МИА, 2006. - 484 б.

7. Ганцев Ш.Х. Руководство к практическим занятиям по онкологии: учеб. пособие.- М.: МИА, 2007.- 416 б.

8. Гарин А.М., Базин И.С. Злокачественные опухоли пищеварительной системы. - М., 2003. - 256 б.

9. Гранов А.М., Давыдов М.И. Интервенционная радиология в онкологии. - СПб., 2007. - 344 б.

10. Грушина Т.И. Реабилитация в онкологии. - М., 2006. - 239 б.

11. Давыдов М.И., Демидов Л.В., Поляков Б.И. Основы современной онкологии: учебник. - М., 2002. - 237 б.

12. Давыдов М.И, Стилиди И.С. Рак пищевода. - М.: Практическая медицина, 2007.

13. Давыдов М.И., Ганцев Ш.Х. Атлас по онкологии. - М., 2008. -416 б .

14. Давыдов М.И, Вельшер Л.З., Поляков Б.И, Ганцев Ш.Х, Петерсон С.Б. и др. Онкология: модульный практикум. - М.: ГЭОТАР-Медиа, 2008. - 320 б.

15. Имянитов Е.Н., Хансон К.П. Молекулярная онкология. Клинические аспекты. - СПб., 2007. - 211 б.

16. Курс лекций по паллиативной помощи онкологическим больным: учеб. пособие: в 2 т. / Г.А. Новиков, В.И. Чиссов, О.П. Модников. - М., 2004.

17. Линденбратен Л. Д., Королюк И П. Медицинская радиология: учебник. - 2-е изд. - М.: Медицина, 2000. - 670 б.

18. Маммология. Национальное руководство / под ред. Н.И. Рожковой, В.П. Харченко. - М., 2013. - 600 б.

19. Онкология. Под. ред. О.О. Янушевича, Л.З. Вельшера, Г.П.Генс, А.Ю. Дорбышева. Москва, 2019 г. 595 б.

20. Онкология. Национальное руководство. Под. ред. В.И. Чиссов, М.И. Давыдов.

ГЭОТАР – Медия. 2013 г. 584 б.

Karimova M.N., Ulmasov F.G', Asatulayev A.F.,O'raqov G'.M.

OVQAT HAZM QILISH TIZIMI O'SMA KASALLIKLARI

(O'quv qo'llanma)

"ARTEX NASHR"
Mas'ul muharrir — Madina Mirzakarimova
Musahhih — Madina Mirzakarimova
Texnik muharrir — Raxmonov Shohimardon
Dizayner va sahifalovchi — Raxmonov Shahzod

"ARTEX NASHR" bosmaxonasida chop etildi.
Alisher Navoiy ko'chasi 186 - uy
Bosishga 07.12.2023 ruxsat etildi.

Bayonnoma raqami: 4 Bichimi 60x841/16.
"Times New Roman" garniturasi. 9.77 bosma taboq.
Adadi: 200 nusxa. Buyurtma raqami:
2 / 25.12.2024 Tel:(97) 897-80-00

OVQAT HAZM QILISH TIZIMI O'SMA KASALLIKLARI

9 789910 903908