

НАУЧНО-ПОПУЛЯРНАЯ
ЛИТЕРАТУРА

244
11.201

Первая помощь при повреждениях и несчастных случаях



17261
НАУЧНО-ПОПУЛЯРНАЯ
МЕДИЦИНСКАЯ ЛИТЕРАТУРА

Первая помощь при повреждениях и несчастных случаях

Под редакцией
профессора В. А. Полякова



МОСКВА «МЕДИЦИНА» 1990

ББК 53.5

П26

Рецензенты: Б. Г. Апанасенко, проф., руководитель научного отдела организации скорой помощи им. И. И. Джанелидзе; Л. Л. Стажадзе, проф.; канд. мед. наук А. Г. Дорфман НИИСП им. Н. В. Склифосовского.

Первая помощь при повреждениях и несчастных случаях/Борисов Е. С., Буров Н. Е., Поляков В. А. и др.; Под ред. В. А. Полякова.— М.: Медицина, 1990.— 120 с., ил. ISBN 5—225—00362—1

В книге подробно изложены основные приемы и методы оказания первой помощи при кровотечениях, сотрясениях и ушибах головного мозга, при повреждениях лица и шеи, грудной клетки, живота, при переломах и вывихах позвоночника, ребер, ключицы, грудины, костей таза, верхних и нижних конечностей; ожогах, обморожениях, замерзании и т. д.

Поставлена задача — обучить население методике проведения искусственного дыхания, закрытого массажа сердца, технике наложения повязок, шин в целях иммобилизации поврежденного органа и предупреждения различных осложнений. Для широкого круга читателей.

П 4108050000—120
039(01)—90 118—90

ББК 53.5

Научно-популярное издание

БОРИСОВ Е. С., БУРОВ Н. Е., ПОЛЯКОВ В. А. и др.

Первая помощь при повреждениях и несчастных случаях

Зав. редакцией *И. В. Туманова*. Редактор *Б. В. Сахаров*. Редактор издательства *В. С. Афанасьева*. Оформление художника *В. Ю. Яковлева*. Художественный редактор *В. Ф. Киселев*. Технический редактор *С. В. Рыбалко*. Корректор *С. М. Казинцева*.

ИБ № 4706

Сдано в набор 17.04.89. Подписано к печати 10.08.89. Т-04564. Формат бумаги 84×108/32. Бумага тип. № 2. Гарнитура «Литературная». Печать высокая. Усл. печ. л. 6,30. Усл. кр.-отт. 6,70. Уч.-изд. л. 6,69. Тираж 300 000 экз. Заказ 4388. Цена 35 к.

Ордена Трудового Красного Знамени издательство «Медицина», 101000, Москва, Петроверигский пер., 6/8.

Ордена Трудового Красного Знамени типография изд-ва «Звезда», 614600, г. Пермь, ГСП-131, ул. Дружбы, 34.

ISBN 5—225—00362—1

© Издательство «Медицина»,
Москва, 1990

АВТОРСКИЙ КОЛЛЕКТИВ:

БОРИСОВ ЕВГЕНИЙ СЕРГЕЕВИЧ — канд. мед. наук,
ассист. каф. травматологии.

БУРОВ НИКОЛАЙ ЕВГЕНЬЕВИЧ — д-р мед. наук,
проф., зав. каф. анестезиологии и реанимации.

ПОЛЯКОВ ВАЛЕНТИН АЛЕКСАНДРОВИЧ — д-р мед.
наук, проф., засл. деят. науки РСФСР, лауреат Госу-
дарственной премии СССР.

САХАРОВ БОРИС ВЛАДИМИРОВИЧ — канд. мед. на-
ук, доц. каф. травматологии.

ТИМОХИНА СВЕТЛАНА КОНСТАНТИНОВНА — канд.
мед. наук, ассист. каф. травматологии.

ЧЕМЯНОВ ГРИГОРИЙ ГЕОРГИЕВИЧ — канд. мед.
наук, доц. каф. травматологии, лауреат Государствен-
ной премии СССР.

ШИПКОВ НИКОЛАЙ НИКИТИЧ — канд. мед. наук,
ассист. каф. травматологии.

ПРЕДИСЛОВИЕ

Исход повреждений, особенно тяжелых и опасных, часто решается в течение нескольких минут после происшествия и зависит, прежде всего, от своевременности и качества первой помощи, которую получит пострадавший. Поэтому жизненно важно, чтобы любой человек, оказавшийся на месте несчастья или вблизи него, владел приемами быстрой и эффективной первой помощи.

Эта книга поможет читателю в изучении способов первой помощи и оказании ее при повреждениях и несчастных случаях на улицах, автомобильных дорогах, во дворах домов, в квартирах, везде, где произошла беда. Следуя советам и указаниям этой книги, вы сможете также обучить правильным действиям при оказании первой помощи ваших товарищей и членов своей семьи, предупредить опасные осложнения, вернуть или сохранить здоровье и трудоспособность пострадавшим. От ваших знаний, умения может зависеть жизнь человека, попавшего в беду. Это великое дело! Оно стоит ваших усилий!

Оказывая первую помощь, будьте всегда осторожны — не повредите тому, кому вы хотите помочь. Помните, что ваша помощь — только начало лечения. Она очень важна, но никогда не заменит квалифицированных действий врача-специалиста. Вы не должны пытаться лечить пострадавшего — это дело врачей. Ваша задача — оказать только первую помощь. И если она нужна — спешите ее оказать. И пусть предлагаемая книга поможет вам быстро и верно это сделать.

ПЕРВАЯ ПОМОЩЬ ПРИ КРОВОТЕЧЕНИЯХ

Кровь представляет собой биологическую ткань, обеспечивающую нормальное существование организма. Количество крови у мужчин в среднем около 5 л, у женщин — 4,5 л; 55% объема крови составляет плазма, 45% — кровяные клетки, так называемые форменные элементы (эритроциты, лейкоциты и др.).

Кровь в организме человека выполняет сложные и многообразные функции. Она снабжает ткани и органы кислородом, питательными компонентами, уносит образующиеся в них углекислоту и продукты обмена, доставляет их к почкам и коже, через которые эти токсические вещества удаляются из организма. Жизненная, вегетативная, функция крови заключается в непрерывном поддержании постоянства внутренней среды организма, доставке тканям необходимых им гормонов, ферментов, витаминов, минеральных солей и энергетических веществ.

Организм человека без особых последствий переносит утрату только 500 мл крови. Истечение 1000 мл крови уже становится опасным, а потеря более 1000 мл крови угрожает жизни человека. Если утрачено более 2000 мл крови, сохранить жизнь обескровленному можно лишь при условии немедленного и быстрого восполнения кровопотери. Кровотечение из крупного артериального сосуда может привести к смерти уже через несколько минут. Поэтому любое кровотечение должно быть по возможности скоро и надежно остановлено. Необходимо учитывать, что дети и лица преклонного возраста, старше 70—75 лет, плохо переносят и сравнительно малую потерю крови.

Кровотечение наступает в результате нарушения целостности различных кровеносных сосудов вследствие ранения, заболевания. Скорость истечения крови и интенсивность его зависят от характера и величины сосуда, особенностей его повреждения. Кровотечения бывают нередко при гипертонической, язвенной, лучевой и некоторых других болезнях. Эти нетравматические кровотечения происходят из носа, рта, заднего прохода. Изливша-

яся кровь может скопиться в грудной полости, органах живота.

В зависимости от вида поврежденного сосуда различают артериальное, венозное, капиллярное и паренхиматозное кровотечение.

Наиболее опасно артериальное кровотечение. Оно возникает при повреждении артериального сосуда, изливающаяся при этом кровь ярко-красного цвета и выбивается из раны сильной пульсирующей струей (иногда фонтаном).

При венозном кровотечении кровь темно-красная, течет медленно, непрерывно. Венозное кровотечение менее интенсивное, чем артериальное, и поэтому реже носит угрожающий характер, однако при ранении вен шеи и грудной клетки имеется другая (нередко смертельная) опасность: вследствие отрицательного давления в этих венах в них в момент вдоха поступает воздух; воздушный пузырь (эмбол) может вызвать закупорку просвета кровеносного сосуда — воздушную эмболию и стать причиной молниеносной смерти.

Капиллярное кровотечение наступает при повреждениях сосудов малого калибра, при неглубоких, но обширных ранах. Капиллярная кровь имеет алый цвет, сочится равномерно со всей поверхности поврежденной ткани.

Паренхиматозное кровотечение наблюдается при повреждениях внутренних органов — печени, почек, селезенки и т. д. По существу это как бы смешанное кровотечение из артерий, вен и капилляров. При этом кровь истекает обильно и непрерывно из всей раневой поверхности органа.

Кровотечение бывает наружным (из ран или естественных отверстий тела) и внутренним (кровь скапливается в полостях тела — черепа, груди, животе или каком-либо органе).

Внутреннее кровотечение, если оно обильно, может стать угрожающим, так как его начало и интенсивность зачастую трудно определить, диагностировать, а поэтому необходимая помощь может запоздать.

При любом кровотечении оказывающий помощь должен действовать быстро, решительно и осторожно. Его задача состоит в том, чтобы как можно скорее, проще и надежнее остановить кровотечение, не усугубив при этом состояния пострадавшего.

Первая помощь при наружном кровотечении: необхо-

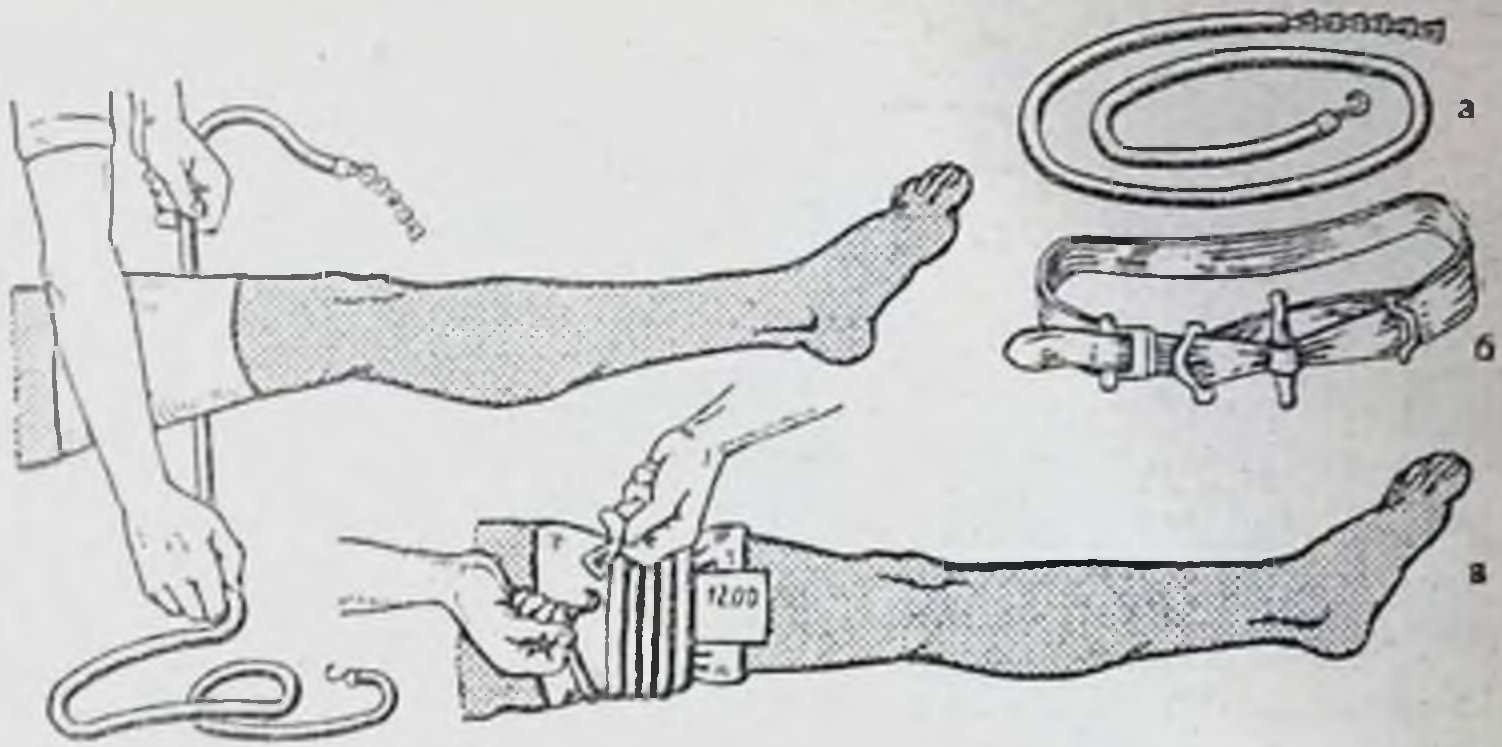


Рис. 1. Остановка артериального кровотечения с помощью жгута.
 а — резиновый жгут; б — жгут-закрутка; в — мягкая прокладка под жгут.

димо придать кровотокающей части тела возвышенное положение, наложить давящую повязку или жгут (выше места повреждения); при небольшом артериальном кровотечении достаточно применить плотную давящую повязку. Если это кровотечение обильное (алая кровь бьет непрерывной и сильной струей), нужно без промедления наложить кровоостанавливающий жгут (рис. 1).

ПРАВИЛА НАЛОЖЕНИЯ КРОВООСТАНАВЛИВАЮЩЕГО ЖГУТА

1. Жгут накладывают при повреждении крупных артериальных сосудов конечностей.
2. При кровотечении из артерий верхней конечности жгут лучше расположить на верхней трети плеча; при кровотечении из артерий нижней конечности — на средней трети бедра.
3. Жгут накладывают на приподнятую конечность: подводят под место предполагаемого наложения, энергично растягивают (если он резиновый) и, подложив под него мягкую прокладку (бинт, одежду и др.), накручивают несколько раз (до полной остановки кровотечения) так, чтобы витки ложились вплотную один к другому и чтобы между ними не попали складки кожи. Концы жгута надежно завязывают или скрепляют с помощью цепочки и крючка.
4. Жгут должен быть наложен туго, но при этом не следует излишне сильно сдавливать ткани конечности, так как возможны очень тяжелые осложнения; к жгуту

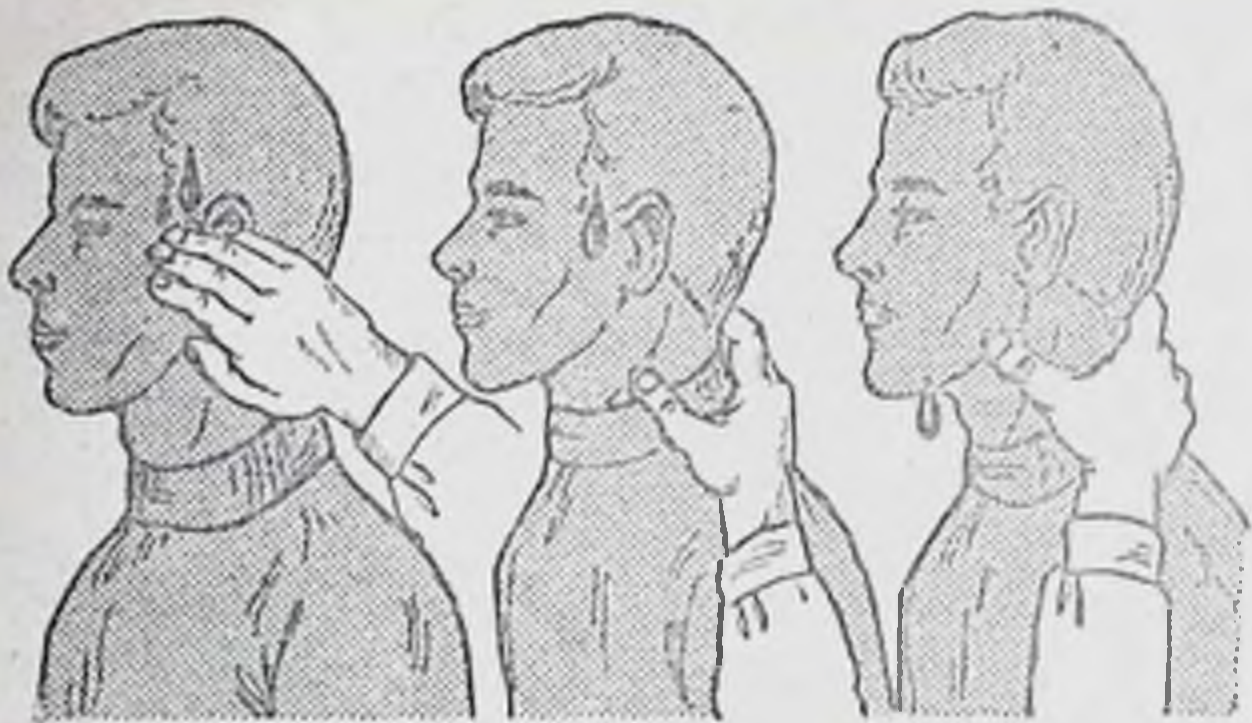


Рис. 2. Остановка кровотечения пальцевым прижатием артериального сосуда при ранах головы.

обязательно прикрепляется лист бумаги (картона) с указанием времени его наложения.

5. Нельзя держать жгут на конечности более 1½ ч.

Правильно примененный жгут остановит любое кровотечение из поврежденных сосудов конечности, а неумелые действия при наложении жгута могут стать причиной невритов, параличей, омертвления тканей, гангрены. Поэтому жгут нужно применять только тогда, когда нет другого быстрого и надежного способа остановить угрожающее жизни артериальное кровотечение. При этом прокладка под жгутом должна быть действительно защитной, мягкой и плотной, а жгут не должен сдавливать конечность больше указанного в правилах времени.

Венозное и капиллярное кровотечение из сосудов конечности можно остановить посредством давящей повязки. Наложив такую повязку, следует придать конечности возвышенное положение.

Для остановки кровотечения используют также способ пальцевого прижатия кровотокающего сосуда в типичном месте (рис. 2). Лучше всего, если удастся прижать этот сосуд к кости.

При угрожающем жизни кровотечении, если нельзя использовать жгут, нужно накрыть рану стерильной салфеткой, затем введенными в нее пальцами прижать кровотокающий сосуд. Однако нужно помнить, что безопаснее метод прижатия сосуда не в самой ране, а вне ее.

При артериальном кровотечении сосуд сдавливают выше места его повреждения, а при кровотечении из вены — ниже раны. Для этого нужно знать схему магист-

ральных артериальных сосудов и места их пальцевого прижатия (рис. 3).

Итак, при кровотечении из сосудов височной области височную артерию прижимают впереди мочки уха к скуловой кости. При сильном кровотечении из ран головы, лица, языка сдавливают сонную артерию, прижимая этот сосуд на шее к позвоночнику.

Для временной остановки кровотечения из сосудов конечностей можно использовать метод максимального сгибания конечности в суставах (рис. 4). При кровотечении из сосудов плеча руку заводят за спину и фиксируют ее повязкой. Если кровоточат сосуды предплечья, руку сгибают в локтевом суставе. При кровотечении из ран голени или стопы ногу сгибают максимально в коленном суставе и, придав конечности такое положение, ее надежно прибинтовывают.

Если кровотечение обильно, а источник его неизвестен,— спешите вызвать врача для спасения жизни больного.

При кровотечении из носа пострадавшего нужно усадить так, чтобы голова находилась в вертикальном положении или была слегка отклонена назад; сжать нос на 2—3 мин; ввести в передний его отдел тампон, смоченный 3% раствором перекиси водорода; положить на область носа холод-

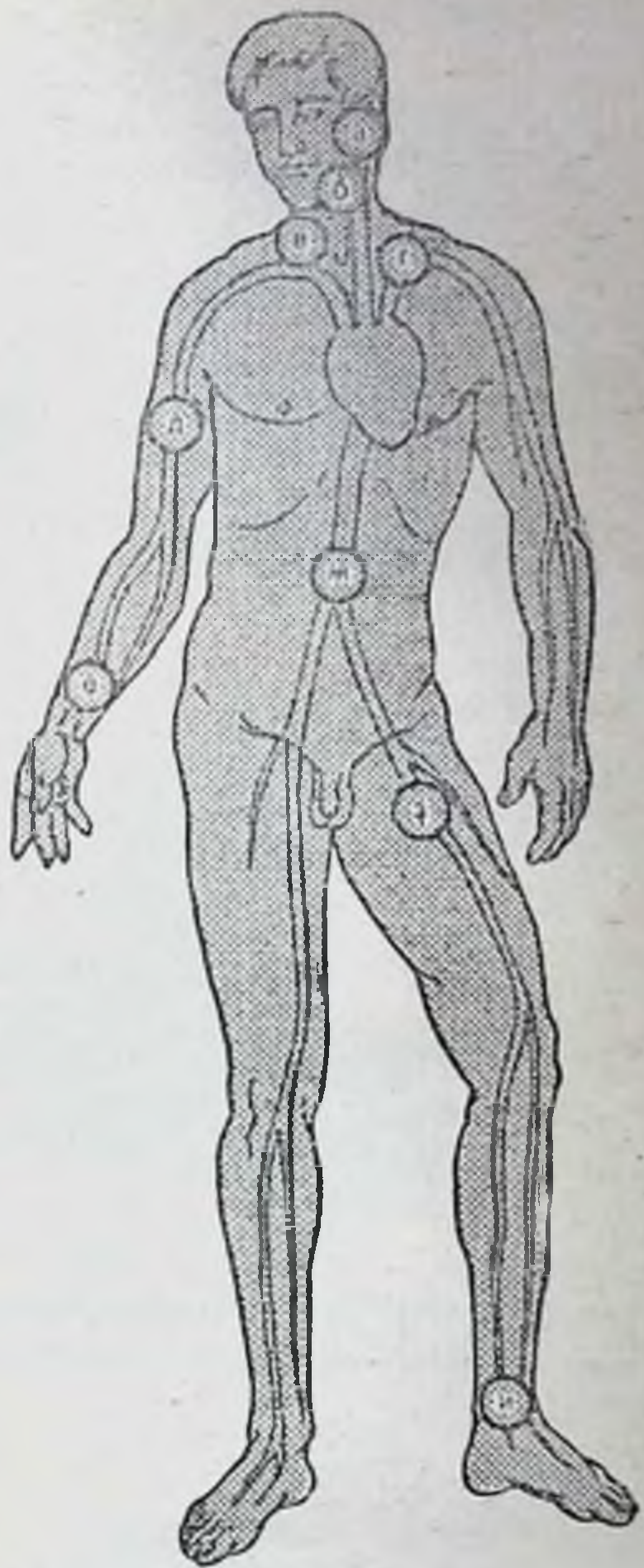
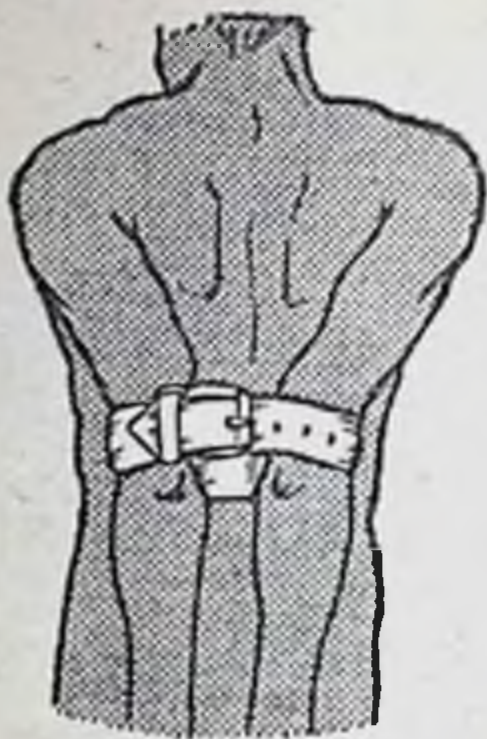
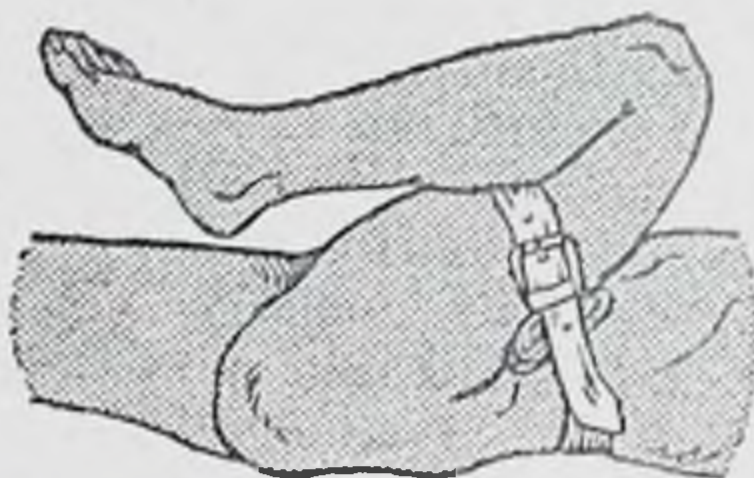


Рис. 3. Типичные места пальцевого прижатия кровоточащего сосуда «на протяжении».

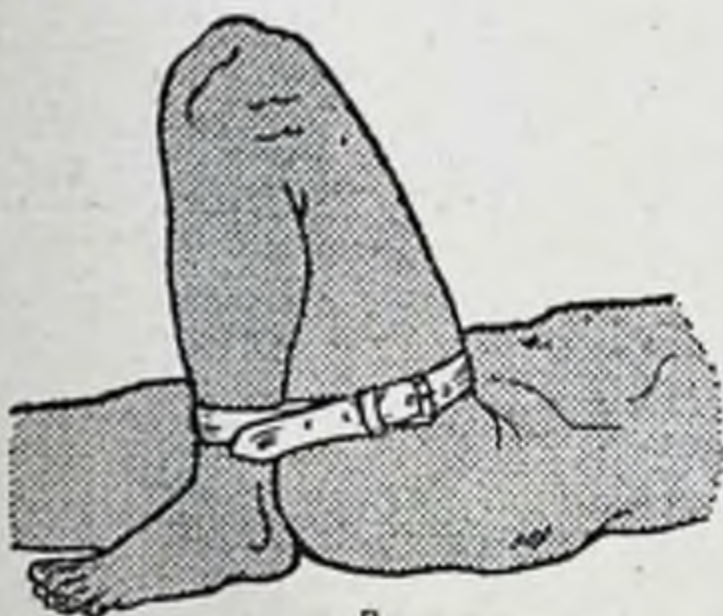
а — у скуловой кости; б — у угла нижней челюсти; в — на шее; г — под ключицей; д — на внутренней поверхности плеча; е — в нижней трети предплечья; ж — на животе выше пупка; з — в верхней трети бедра; и — за внутренней лодыжкой.



а



б



в



г

Рис. 4. Остановка кровотечения сгибанием конечности из сосудов плеча (а), бедра (б), голени, стопы (в), предплечья (г).

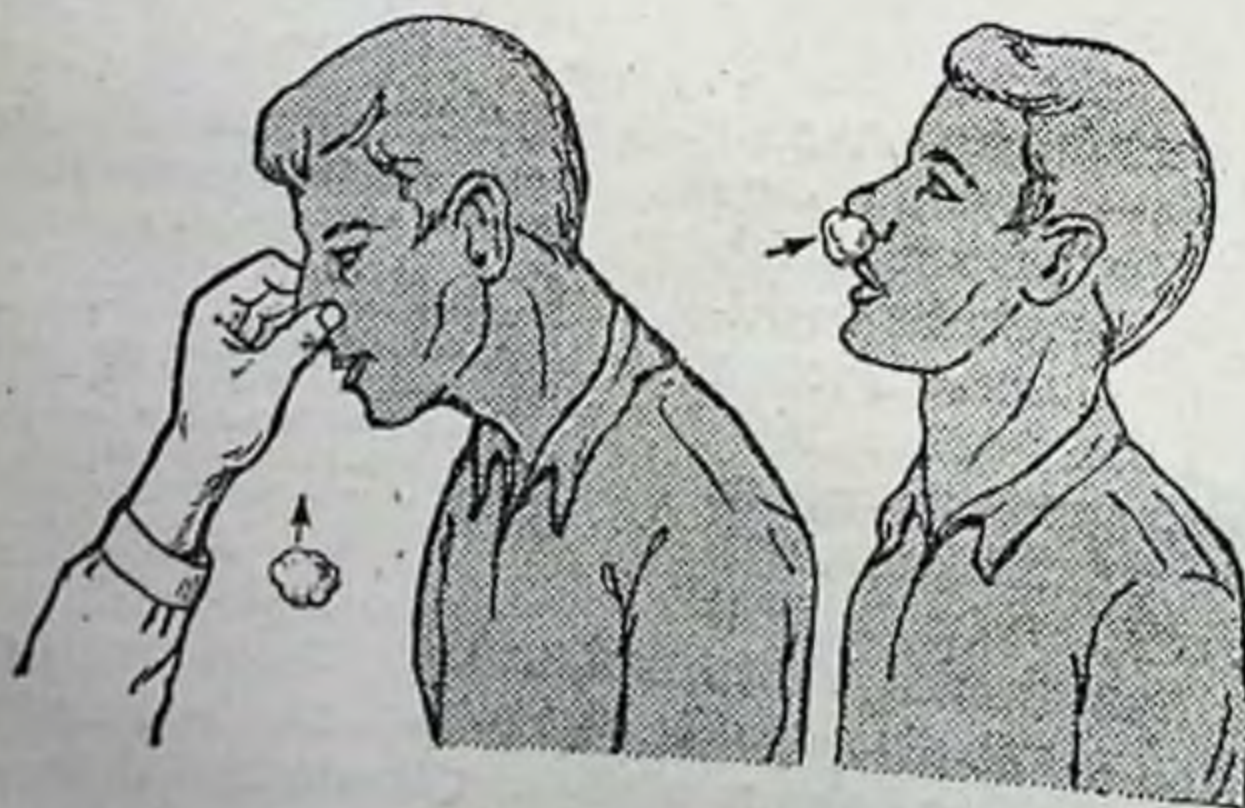


Рис. 5. Остановка носового кровотечения.

ную примочку. Больному не рекомендуется дышать носом и сморкаться (рис. 5).

При кровотечении после удаления зуба больной должен прижать кровоточащее место небольшим стерильным тампоном из ваты или марли и крепко сжать челюсти.

При кровотечении из уха слуховой проход тампонировать нельзя. Следует срочно выяснить причину кровотечения. Если его источником не является поверхностная рана, необходимо безотлагательно вызвать «скорую помощь», так как кровотечение из уха может быть следствием тяжелого повреждения черепа и мозга. Поверхностную рану следует обработать спиртовым раствором йода и закрыть чистой повязкой.

Кровотечение из легкого возникает при повреждении его кровеносных сосудов вследствие травмы или болезни (туберкулез, опухоль и др.). Кровь у больного выделяется в основном при кашле. Необходимо придать ему удобное, полусидячее положение, на грудь положить пузырь со льдом или холодной водой, срочно вызвать врача.

Кровавая рвота наблюдается при травматических повреждениях пищевода, желудка или при их заболеваниях (язвы, опухоли, патология сосудов). Первая помощь заключается в предоставлении больному покоя. Его укладывают в постель, на живот кладут пузырь со льдом, снегом или холодной водой. Больного нельзя кормить и поить. Необходимо срочно вызвать «скорую помощь».

НЕОТЛОЖНАЯ ПОМОЩЬ ПРИ ВНЕЗАПНОЙ ОСТАНОВКЕ СЕРДЦА

Остановка сердца — самая частая непосредственная причина смерти. Она может наступить внезапно среди «полного благополучия», казалось бы, у вполне здорового человека, или стать следствием заболеваний и повреждений сердца.

Каковы основные причины остановки сердца? Чаще всего — нарушения коронарного кровообращения (стенокардия, расстройства сердечного ритма, инфаркт миокарда), возникающие после эмоционального или физического напряжения. Остановка сердца нередко наступает при тяжелых нарушениях дыхания, массивной крово-

потере, шоке, механической, электрической и ожоговой травме, отравлениях, аллергической реакции.

При остановке сердца прекращается кровообращение в жизненно важных центрах головного мозга, что вызывает быструю потерю сознания, остановку дыхания. Короткий период времени (не более 5 мин) после остановки кровообращения и дыхания, в который еще возможно восстановление жизненно важных функций организма, известен как период клинической смерти. Начатая в это время реанимация (мероприятия по оживлению) может привести к полному восстановлению всех функций организма, включая сознание. Напротив, по истечении этого периода реанимационные мероприятия могут восстановить сердечную деятельность, дыхание, но не восстановят функцию клеток коры головного мозга — сознание. В этих случаях наступает «смерть мозга», социальная смерть. При стойкой и необратимой утрате функций организма говорят о наступлении биологической смерти.

Важнейшим условием успешного оживления организма является своевременное выяснение признаков расстройства кровообращения и клинической смерти. Каковы же основные признаки остановки сердца? Следует запомнить пять признаков: отсутствие пульса на сонной артерии, потеря сознания, расширение зрачков и отсутствие их реакции на свет, остановка дыхания, синюшный или серо-пепельный цвет лица.

Остановимся на краткой характеристике каждого из этих признаков.

Отсутствие пульса на сонной артерии определяется указательным и средним пальцами на расстоянии 2—3 см в сторону от выступающего на шее щитовидного хряща. Этот симптом расценивается как признак «катастрофы».

Потеря сознания при остановке сердца наступает через 4—5 с и определяется по отсутствию реакции пострадавшего на звуковой или тактильный раздражитель (оклик, похлопывание по щеке).

Расширение зрачков и отсутствие их реакции на свет выявляются путем открытия верхнего века и освещения глаза. Если зрачок значительно расширен (во всю радужку) и не суживается на свет, то этот признак является всегда тревожным и служит сигналом к началу сердечно-легочной реанимации.

Остановку дыхания легко заметить по отсут-

ственно дыхательных движений грудной клетки или диафрагмы.

Синюшный или серо-пепельный цвет лица — важный признак глубокого расстройства кровообращения, привлекает внимание окружающих к пострадавшему, воспринимается как сигнал опасности и необходимости оказания неотложной помощи.

Успех оживления организма зависит не только от быстроты распознавания остановки кровообращения, но и от быстроты, а также последовательности приемов оживления. Последовательность приемов оживления соответствует «азбуке» оживления и производится всегда в следующем порядке:

А — освободить дыхательные пути от слизи и инородных тел;

В — начать искусственную вентиляцию легких (искусственное дыхание) по способу «изо рта в рот» или «изо рта в нос»;

С — восстановить кровообращение путем наружного массажа сердца.

При клинической смерти все действия по оживлению должны начинаться с обеспечения проходимости дыхательных путей. Для этого необходимо отогнуть голову больного назад, открыть, осмотреть, очистить от инородных тел и осушить его рот, затем накрыть рот салфеткой или носовым платком, в быстром темпе сделать 3—5 вдуваний в легкие, нанести короткий удар ребром ладони или кулаком с расстояния 20—30 см по груди (кость, расположенная посередине грудной клетки спереди). Если через 5 с пульс не восстановится, то следует приступить к наружному массажу сердца, чередуя его с искусственным дыханием.

ТЕХНИКА НАРУЖНОГО МАССАЖА СЕРДЦА

Сердце располагается в грудной полости между двумя костными образованиями: телами позвонков сзади и грудиной спереди. При сжатии грудной клетки в горизонтальном положении тела на глубину 4—5 см сердце сдавливается, выполняя при этом свою насосную функцию: оно выталкивает кровь в аорту и легочную артерию при сжатии грудной клетки и присасывает венозную кровь при ее расправлении. Эффективность наружного массажа сердца доказана давно. В настоящее время этот метод общепризнан.

При проведении наружного массажа сердца пострадавшего укладывают на спину на жесткое и ровное основание (пол, земля). Оказывающий помощь занимает позицию сбоку от больного, нащупывает в подложечной области конец грудины, и на расстоянии 2 поперечно расположенных пальцев по направлению вверх по средней линии накладывает ладонь кисти наиболее широкой ее частью. Вторую ладонь кладет крестообразно сверху. Не сгибая рук, производит сильное надавливание на грудную по направлению к позвоночнику на глубину 4—5 см и через небольшую паузу отпускает, не отрывая рук от поверхности грудной клетки. Необходимо повторять эти движения с частотой не менее 60 в 1 мин (1 сдавливание в 1 с), поскольку более редкие воздействия не обеспечивают достаточного кровообращения. Сжимать грудную клетку следует энергично под дозированным давлением, чтобы вызвать пульсовую волну в сонной артерии. При проведении массажа у взрослых необходимо применять не только силу рук, но и надавливать всем корпусом тела. У детей старше 5 лет наружный массаж сердца производят одной рукой, у грудных детей и новорожденных — кончиками указательного и среднего пальцев. Частота сдавливаний 100—110 в 1 мин.

Об эффективности массажа судят по изменению окраски кожных покровов лица, появлению пульса на сонной артерии, сужению зрачков. Прекращать наружный массаж сердца можно через каждые 2 мин лишь на 3—5 с, чтобы убедиться в восстановлении сердечной деятельности. Если после прекращения массажа пульс не определяется, а зрачки снова расширяются, массаж должен быть продолжен.

Практика показывает, что наружный массаж сердца даже при остановке сердечной деятельности восстанавливает кровообращение в жизненно важных органах (головном мозге, сердце). Однако эффективность такого массажа обеспечивается лишь в сочетании с искусственным дыханием. Предложены следующие оптимальные сочетания частоты искусственного дыхания и массажа сердца в зависимости от числа лиц, оказывающих помощь.

Если помощь оказывает 1 человек (рис. 6), то соотношение производимых манипуляций должно быть 2 : 15. На каждые 2 быстрых вдувания воздуха в легкие должно приходиться 15 массажных сдавливаний грудины.

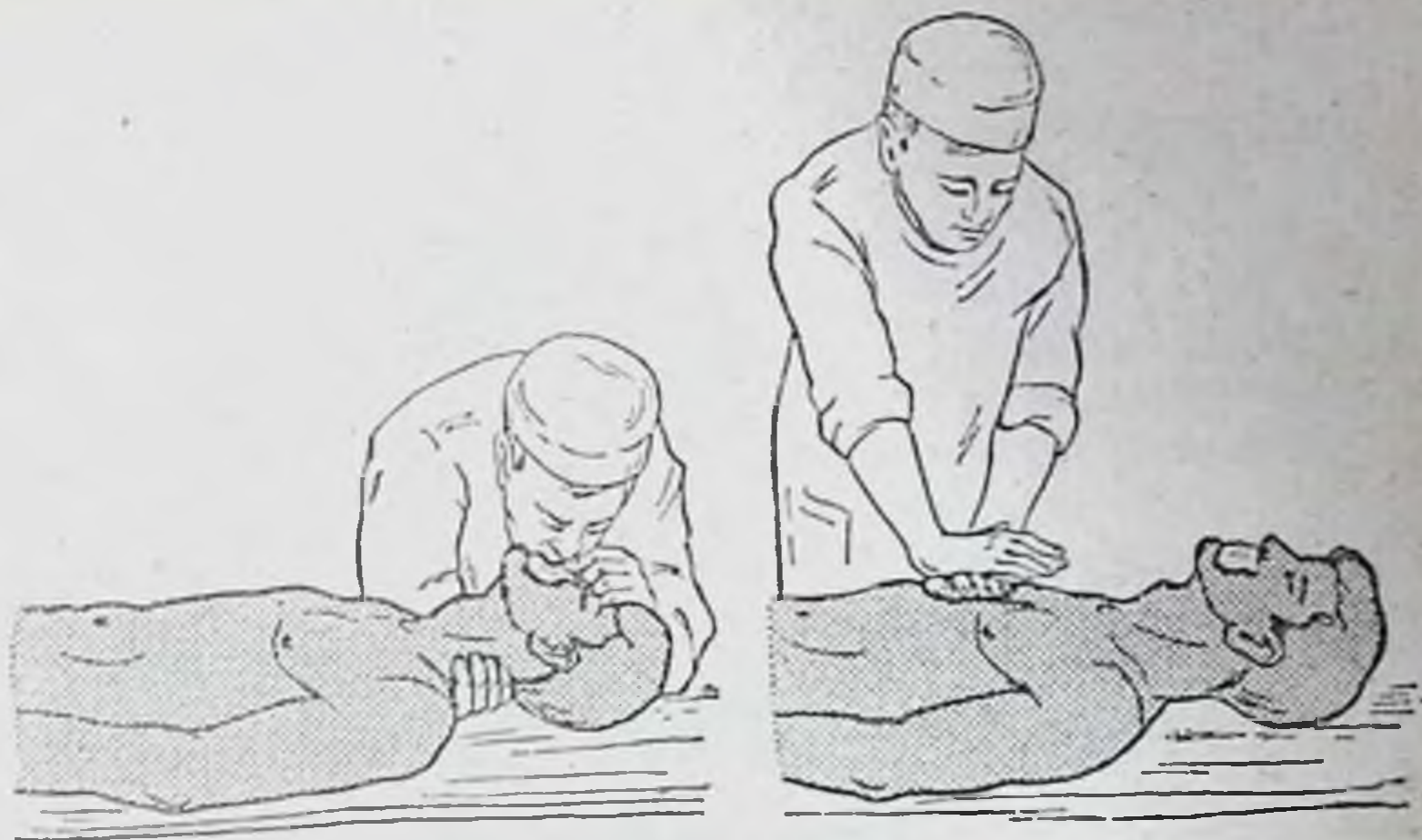

Рис. 6. Искусственное дыхание по методу «изо рта в рот» и закрытый массаж сердца.

Оказывающий помощь занимает по отношению к больному наиболее удобную позицию, которая позволяет выполнять и тот и другой приемы оживления, не меняя своего положения. Под плечи больного следует положить валик из свернутой одежды, чтобы голова была запрокинута, а дыхательные пути открыты.

Если помощь оказывают 2 человека (рис. 7), то соотношение приемов должно быть 1:5. Один проводит наружный массаж сердца, другой — искусственное дыхание после каждого 5-го сдавливания грудины, в момент расправления грудной клетки. Если сердечная деятельность восстановилась, пульс стал отчетливым, лицо порозовело, массаж сердца прекращают, а искусственное дыхание продолжают в том же ритме до восстановления самостоятельного дыхания. При появлении у пострадавшего полноценного дыхания следует установить за ним постоянное наблюдение (до восстановления сознания). Следует помнить, что при отсутствии сознания возможны повторные расстройства дыхания вследствие западения языка и нижней челюсти.

Вопрос о прекращении реанимационных мероприятий в случае их неэффективности должен решить врач, вызванный на место происшествия, или сам оказывающий помощь с учетом точного определения времени остановки сердца и продолжительности реанимации, не превышаю-

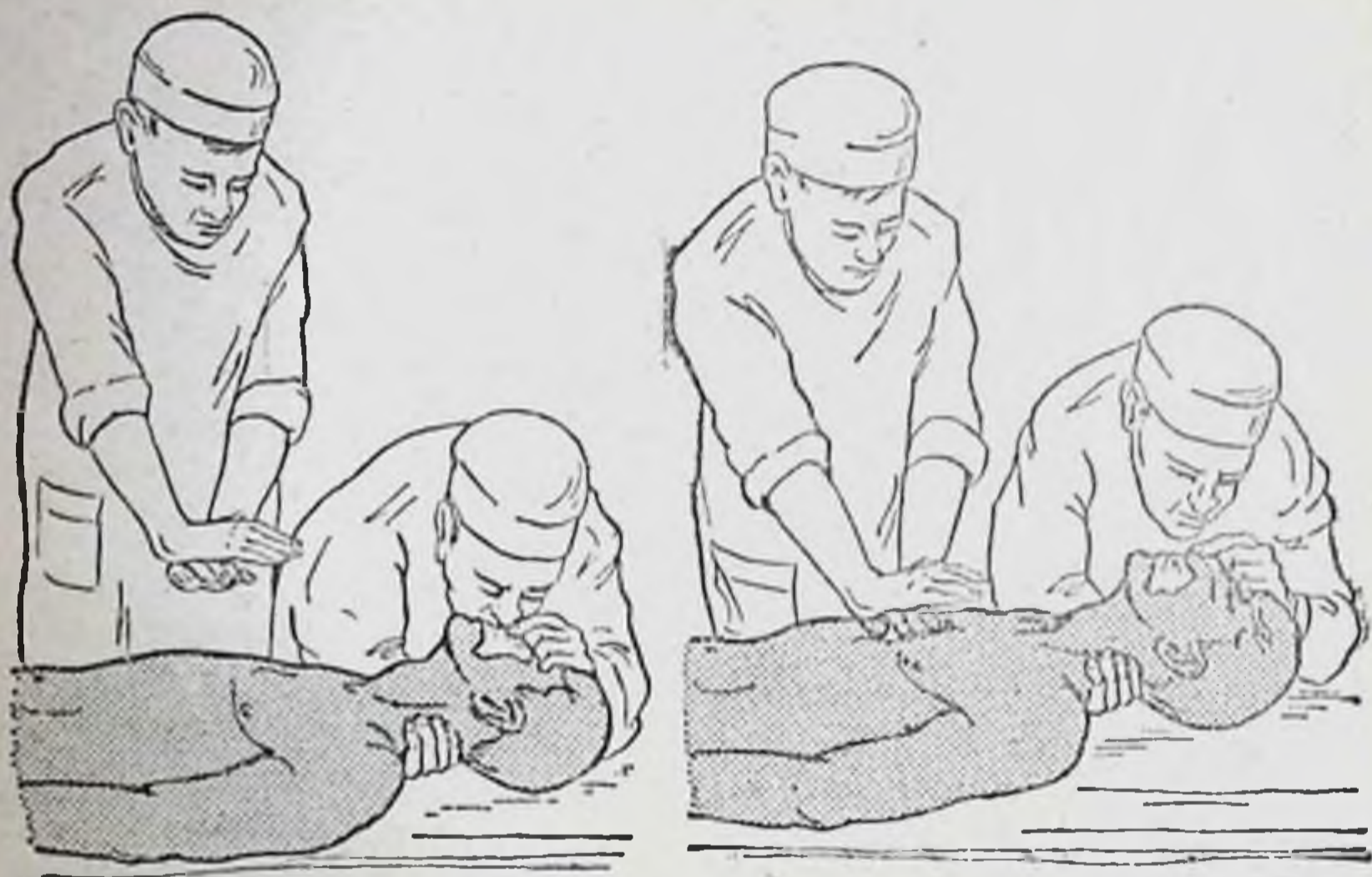


Рис. 7. Искусственное дыхание по методу «изо рта в рот» и закрытый массаж сердца.

шей пределов возможного оживления (до появления явных признаков смерти).

Как повысить эффективность реанимационных мероприятий?

Наблюдения показывают, что обучающие первой помощи часто не полностью показывают прием максимального разгибания головы, не обеспечивают свободной проходимости дыхательных путей. Если при оказании помощи будет допущена эта ошибка, вдуваемый воздух может попасть в желудок, и применяемый прием не даст нужного эффекта.

Вдувая воздух не всегда можно достичь герметичности при охвате рта или носа пострадавшего, и часть объема вдуваемого воздуха теряется, выходит наружу. Поэтому охват окружности рта или носа при вдувании воздуха должен быть полным.

При проведении наружного массажа сердца следует правильно выбрать место наложения ладони на грудину. Смещение компрессии (сдавливаний) вверх нередко приводит к перелому грудины, вниз — к разрыву желудка, вниз и вправо — к повреждению печени, вниз и влево — к повреждению селезенки, влево или вправо от грудины — к перелому ребер.

При оказании помощи двумя лицами проведение на-

ружного массажа сердца и искусственного дыхания должно осуществляться синхронно, чтобы вдувание воздуха в легкие производилось в момент расслабления грудной клетки.

Производя наружный массаж сердца, следует вести наблюдение за динамикой признаков жизни, в особенности за пульсом на сонной артерии и величиной зрачков.

Таким образом, своевременно начатые искусственное дыхание и наружный массаж сердца могут не только восстановить сердечную деятельность и другие временно утраченные функции организма, но и продлить жизнь человека. В настоящее время накопилось немало примеров успешной сердечно-легочной реанимации, когда спасенные люди вновь обрели способность радоваться жизни.

НЕОТЛОЖНАЯ ПОМОЩЬ ПРИ ОСТРЫХ НАРУШЕНИЯХ ДЫХАНИЯ И КРОВООБРАЩЕНИЯ

Острые расстройства дыхания и кровообращения являются основной причиной смерти при несчастном случае, сердечном приступе или тяжелой травме. Только на дорогах различных стран ежегодно погибают более 340 тыс. человек, гибнут на воде более 140 тыс. и умирают от сердечного приступа более 1 млн людей. Природой определен строгий «лимит времени» для жизни пострадавшего с тяжелыми нарушениями жизненных функций. Хорошо известно, что остановка кровообращения более 5 мин в обычных условиях ведет к необратимым изменениям клеток коры головного мозга и процесс оживления становится бесперспективным. Этим положением объясняется необходимость немедленной борьбы за жизнь пострадавшего. Первую помощь пострадавшему практически может оказать лишь тот, кто оказался рядом. Приезд машины «скорой помощи» неизбежно связан с потерей дорогого времени, часто превышающего пределы возможного оживления. Данные статистики показывают, что в 30—50% случаев можно избежать смертельных исходов при неотложных состояниях, если своевременно и правильно оказать помощь пострадавшим.

Важнейшей задачей практического здравоохранения является всемерное приближение первой неотложной

помощи к населению. В определенной степени эту задачу поможет решить систематическое обучение не только медицинского персонала, но и организованной части населения простым и доступным методам оказания неотложной помощи при угрожающих жизни состояниях.

НЕОТЛОЖНАЯ ПОМОЩЬ ПРИ ОСТРЫХ НАРУШЕНИЯХ ДЫХАНИЯ

Причин, которые могут привести к опасным для жизни расстройствам дыхания, много. Их можно представить следующим образом.

1. Повреждения центральных механизмов регуляции дыхания: тяжелые травмы головного и спинного мозга, поражения электрическим током или молнией, кровоизлияния в мозг (инсульт), отравления снотворными или наркотическими средствами, острые воспалительные заболевания мозга и мозговых оболочек.

2. Пребывание в атмосфере с низким содержанием кислорода (задымленные и загазованные цеха, гаражи, силосные башни, заброшенные колодцы и шахты, цистерны), приводящее к кислородному голоданию (гипоксии), потере сознания, судорогам, а в последующем и остановке сердца.

3. Полная или частичная непроходимость дыхательных путей. Наблюдается при западении корня языка и нижней челюсти у больных, находящихся в бессознательном состоянии; при попадании инородных тел в ротоглотку, трахею и бронхи, сдавлении гортани и трахеи (отек, зоб, опухоли); утоплении, спазме голосовой щели (ларингоспазм) и бронхов (бронхиальная астма, аллергия). В этих случаях нарушается газообмен, нарастает удушье, которое приводит человека в критическое состояние.

4. Повреждения грудной клетки и легких, отмечаемые при тяжелой травме с множественными переломами ребер, сдавлении грудной клетки, поражениях электрическим током, судорожных состояниях (столбняк, эпилепсия, повышение температуры тела), сдавлении легких вследствие попадания в плевральную полость (тонкостенный мешок вокруг легкого) воздуха, жидкости, крови. В этих случаях у больных нарушается нормальный механизм дыхания, нарастает гипоксия (кислородная недостаточность), что может привести к остановке сердца.

5. Заболевания или повреждения легких: воспаление, отек, ушиб легочной ткани. При этих состояниях расстройства дыхания иногда нарастают постепенно, но, несмотря на это, представляют иногда угрозу для жизни.

6. Нарушения дыхания вследствие расстройств кровообращения и газообмена: при инфаркте миокарда и сердечной слабости, остановке сердца, шоке, тяжелой кровопотере, отравлении выхлопными газами (угарный газ), анилиновыми красителями, цианистыми соединениями.

Указанные в этой группе расстройства дыхания носят вторичный характер, но при оказании первой помощи и в этих случаях нельзя обойтись без методов искусственного дыхания.

Какие же внешние признаки расстройства дыхания следует считать угрожающими жизни? Самый тревожный и опасный симптом такого расстройства — остановка дыхания (апноэ), которая определяется по отсутствию дыхательных движений грудной клетки и диафрагмы, отсутствию дыхательных шумов и движения воздуха, нарастающей синюшности лица. В случае сомнений (есть дыхание или нет его) следует считать, что дыхание отсутствует.

Признаками расстройства дыхания являются также одышка, частое и поверхностное или, напротив, редкое дыхание (5—8 дыханий в 1 мин), затрудненное дыхание с длинным вдохом или выдохом, чувством удушья и психомоторным возбуждением. Важными признаками расстройства дыхания являются нарастающая синюшность губ, лица, концов пальцев, спутанность сознания (коматозное состояние).

Неотложная помощь при острых нарушениях дыхания включает два приема:

А — освобождение дыхательных путей от слизи и инородных тел;

В — проведение искусственного дыхания.

Оба приема составляют основу первой неотложной реанимационной помощи и представляют собой своеобразную «азбуку» оживления, в которой последовательность приемов определяется условно следующим порядком букв: А, В, С.

Если применение двух первых приемов реанимации не дало эффекта, пострадавший не дышит и у него нет пульса, то к предпринятым приемам присоединяют третий:

С — искусственное кровообращение путем наружного массажа сердца.

Эти приемы оживления составляют основу доврачебной помощи. Они доступны каждому человеку, который будет обучаться им. Для их выполнения не требуется никаких дополнительных условий или специального оборудования, кроме знания и практических навыков.

Методы освобождения дыхательных путей

Наиболее частой причиной закрытия дыхательных путей у больных или пострадавших, находящихся без сознания, является западение корня языка и нижней челюсти вследствие расслабления всех мышц, поддерживающих нижнюю челюсть. Мышцы свисают, и корень языка блокирует вход в гортань. Чаще это возникает при положении больного на спине, так как выдох в этих случаях свободен, а вдох невозможен, несмотря на усилия мышц груди и живота. Объем воздуха в легких прогрессивно уменьшается, нарастает его разрежение в дыхательных путях, и язык «присасывается», западая в ротоглотку еще глубже. Если больному не оказать помощь, он погибнет.

Методика освобождения дыхательных путей состоит в максимальном разгибании головы. Для этого оказывающий помощь располагает одну руку на задней поверхности шеи, другую в области лба и производит легкое, но энергичное разгибание головы кзади. При этом мышцы дна полости рта и связанные с ним корень языка и надгортанник натягиваются, смещаются вверх и открывают вход в гортань.

Если у больного еще сохранилось самостоятельное дыхание, то после устранения препятствия в дыхательных путях оно значительно улучшается, возрастает его глубина. Наряду с этим у больного исчезает синюшный цвет лица, может проясниться сознание.

Если самостоятельное дыхание отсутствует, необходимо производить искусственное дыхание по способу «изо рта в рот» или «изо рта в нос». Сохраняя положение головы больного в состоянии разгибания, следует после глубокого вдоха, широко охватив рот пострадавшего и зажав его нос пальцами, произвести форсированный выдох в его дыхательные пути. Эффективность вдувания можно заметить по увеличению объема грудной клетки и шуму выдыхаемого воздуха. Если при форсированном

вдувании воздуха в дыхательные пути пострадавшего возникает какое-либо сопротивление, грудная клетка не расправляется или воздух уходит в желудок и видно, как увеличивается выбухание в подложечной области, значит, дыхательные пути не освобождены и препятствие сохраняется.

Отмечено, что у 20% больных, особенно у лиц пожилого и старческого возраста, прием максимального разгибания головы полного раскрытия дыхательных путей не обеспечивает. В таких случаях необходимо больному выдвинуть вперед нижнюю челюсть. Для этого давлением больших пальцев обеих рук ее смещают сначала вниз, а затем при помощи указательных пальцев, расположенных на углах нижней челюсти, выдвигают вперед так, чтобы зубы нижней челюсти находились впереди верхних резцов. Оптимальные условия для освобождения дыхательных путей от западения языка достигаются комбинированным приемом: максимальным разгибанием головы, выдвижением нижней челюсти и открытием рта больного. При этом полость рта становится доступной для осмотра. Если во рту имеется жидкое содержимое или кусочки пищи, их надо быстро удалить (пальцем, обернутым салфеткой) и осушить рот полотенцем или подручным материалом. По окончании туалета полости рта немедленно приступают к проведению искусственного дыхания. Если у больного без сознания отмечается самостоятельное дыхание, то для предупреждения повторного западения корня языка и нижней челюсти необходимо все время удерживать его голову в состоянии разгибания. Если такой возможности нет (при наличии других пострадавших, нуждающихся в помощи), больному следует придать стабильное боковое положение. Для этого больного поворачивают на правый бок, правую руку приводят к туловищу, правую ногу сгибают в коленном суставе, и приводят к животу, левую руку сгибают в локтевом суставе, а ее ладонь укладывают под правую половину лица больного. Голова при этом слегка запрокидывается. В таком устойчивом положении на боку создаются благоприятные условия для дыхания, исключается западение языка, затекание слизи или крови в дыхательные пути. За больным следует установить наблюдение до приезда машины «скорой помощи».

Опасные расстройства дыхания возникают при попадании в дыхательные пути инородных тел, например плохо разжеванной мясной пищи. Пище-

вой комок, застряв в ротоглотке, приводит к сдавливанию надгортанника и закрытию входа в гортань. У пострадавшего прекращается дыхание, отсутствует голос (объясняется жёстами), он не может кашлять, поскольку невозможен вдох. В последующем наступает удушье, исчезает сознание, появляются судороги, возможен смертельный исход. Такой человек нуждается в неотложной помощи.

Для удаления пищевого комка из ротоглотки предлагается следующий прием: пострадавшему в положении стоя, слегка наклоненному, наносят сильный удар основанием ладони в межлопаточной области. При этом получается мощный искусственно вызванный кашлевой толчок, который после 2—3 ударов способствует сначала смещению, а затем удалению пищевого комка.

Если этот прием оказался неэффективным, можно рекомендовать следующий: спасающий становится сзади пострадавшего, охватывает его правой рукой так, чтобы ладонь, сжатая в кулак, располагалась в подложечной области; левой рукой захватывает свою правую руку и энергичным движением сдавливает туловище пострадавшего снизу вверх. Создаваемое таким образом повышенное давление в верхнем отделе брюшной полости и воздухоносных путях передается толчкообразно к месту препятствия в ротоглотке и способствует выбрасыванию инородного тела.

Если больной находится без сознания и лежит на полу, то удаление инородного тела из ротоглотки осуществляют следующим образом: ему максимально разгибают голову, открывают рот, салфеткой вытягивают язык, а указательным и средним пальцами, погруженными глубоко в ротоглотку, стараются захватить или протолкнуть пищевой комок. Если у больного ослаблено или отсутствует самостоятельное дыхание, после туалета полости рта приступают к искусственной вентиляции легких — искусственному дыханию по способу «изо рта в рот».

В этих же условиях можно применить и другой прием удаления инородного тела из ротоглотки. Больного поворачивают в позу ничком.левой рукой захватывают голову в области лба и запрокидывают ее, а ладонью правой руки наносят 3—4 поколачивающих удара в средней зоне межлопаточной области. Затем больного нужно повернуть на спину, сделать пальцевое обследование полости рта и извлечь инородное тело. Если есть необходимость, начать искусственную вентиляцию легких.

Опасно и драматично развиваются расстройства дыхания при попадании инородных тел в верхние дыхательные пути.

При попадании в дыхательные пути жидкости (например, при утоплении) необходимо придать пострадавшему положение головой вниз, перевесив его туловище через правое колено спасателя.левой рукой разгибают голову максимально назад, а ладонью правой руки наносят 3—5 ударов в области спины. Воздушный толчок, создаваемый при этом, и сила тяжести способствуют истечению жидкости из дыхательных путей. Сдавление в области желудка под тяжестью тела пострадавшего способствует истечению жидкости из пищеварительного канала, что создает более благоприятные условия для последующего оживления. Если спасающий не обладает достаточной физической силой, то в подобных случаях можно повернуть пострадавшего на правый бок, запрокинуть ему голову назад и ладонью правой руки нанести 4—5 ударов со стороны спины в межлопаточной области. Затем произвести туалет полости рта и приступить к искусственной вентиляции легких.

При попадании жидкости или слизи в дыхательные пути у маленьких детей или новорожденных необходимо левой рукой поднять ребенка за ноги вниз головой (жидкость вытекает в силу своей тяжести). Правой рукой открыть рот ребенка и пальцем, обернутым салфеткой, осушить ему полость рта. Можно при этом применить прием поколачивания по спинке. Затем следует перейти на искусственную вентиляцию легких, если есть в этом необходимость.

При попадании твердых инородных тел в дыхательные пути ребенка его следует положить вниз лицом на свои левую руку и левое бедро, слегка согнутое в коленном суставе, и прижав ножки плечом и предплечьем к туловищу, опустить вниз головой. Правой рукой нанести по спинке несколько поколачивающих ударов. Если инородное тело свободно перемещается в дыхательных путях в силу своей тяжести, оно опустится к голосовым связкам. Во время вдоха или в период поколачивания инородное тело может выскочить из дыхательных путей. Следует помнить, что при безуспешности таких приемов неотложной помощи необходимо вызвать машину «скорой помощи» и доставить больного в стационар, где применяют специальные инструментальные методы удаления инородных тел. Промедле-

ние в оказании медицинской помощи нередко приводит к тяжелым осложнениям со стороны органов дыхания.

При попадании инородных тел (жидких или твердых) в дыхательные пути у взрослых принцип удаления их в обычных условиях неотложной помощи остается таким же, как и у детей: создание наклонной позиции и поколачивание по спине. Наклонную позицию взрослому можно создать, используя спинку стула, через которую он «перевешивает» свое туловище, а руками, опущенными вниз, держится и опирается на сиденье. Такое положение следует создавать как можно дольше, периодически повторяя поколачивание ладонью по боковым поверхностям грудной клетки. Больного также следует направить в лечебное учреждение, вызвав машину «скорой помощи», чтобы предупредить возможные дальнейшие осложнения.

К острым нарушениям дыхания относится и астматический приступ, который характеризуется приступом удушья (бронхоспазм), типичной позой больного с приподнятыми плечами, коротким вдохом и длительным мучительным выдохом с участием всей мускулатуры. Приступ сопровождается кашлем и хрипами в легких, выраженной синюшностью лица. Первая помощь состоит в снятии приступа бронхоспазма специальными фармакологическими средствами, о которых больные, как правило, хорошо знают. Наиболее эффективны при этом ингаляции аэрозолей: салбутамола, эуспирана, астмопента, изадрина и др. Ингаляции аэрозоля (1—2 процедуры) через несколько минут снимают астматический приступ.

Таковы простейшие методы обеспечения проходимости дыхательных путей — первого важнейшего компонента «азбуки» оживления.

В случаях остановки дыхания или его резкого ослабления необходимо приступить к следующему приему (В) — проведению искусственного дыхания.

Методы искусственного дыхания

До 60-х годов нашего столетия были широко распространены ручные методы искусственного дыхания путем наружного воздействия на грудную клетку. По своей эффективности они значительно уступают экспираторным, основанным не на сдавливании грудной клетки, а на вдувании воздуха в дыхательные пути больного по способу

«изо рта в рот» или «изо рта в нос». Исследования показали, что искусственное дыхание с использованием способов вдувания обладает рядом преимуществ и практически «вытеснило» другие методы при оказании неотложной помощи.

Во-первых, методы вдувания воздуха физиологически обоснованы для обеспечения газообмена, поскольку содержание кислорода в выдыхаемом воздухе составляет 16—18 об. % и его достаточно, чтобы поддержать жизнь пострадавшего в течение длительного времени.

Во-вторых, при этом методе вдувается достаточно большой объем воздуха и эффективность вдувания легко проконтролировать. Оказывающий помощь наблюдает, как поднимается и расправляется грудная клетка пострадавшего.

В-третьих, метод вдувания воздуха мало утомителен и им могут пользоваться школьники, подростки в любое время в различной обстановке после получения краткого инструктажа.

Методы искусственного дыхания имеют недостаток: их применение противопоказано при наличии опасности заражения (инфекционные заболевания, венерические болезни).

Техника искусственного дыхания «изо рта в рот» состоит в том, что оказывающий помощь, выполнив прием разгибания головы и открытия дыхательных путей, после глубокого вдоха широко открытым ртом закрывает рот пострадавшего и производит форсированное вдувание воздуха в его легкие. При этом щекой или пальцами он должен закрыть носовые ходы больного для создания полной герметичности. Одновременно ведется наблюдение за экскурсией грудной клетки. Первые 3—5 вдуваний надо сделать в быстром темпе, а последующие — с частотой 12—14 в минуту. Объем вдоха должен составлять примерно 600—700 см³ для взрослого, что меньше половины жизненной емкости легких человека среднего возраста.

После окончания вдувания воздуха оказывающий помощь отводит свою голову в сторону, у пострадавшего происходит пассивный выдох через открытые дыхательные пути. При каждом вдувании грудная клетка должна подниматься, а при выдохе опускаться. Если во время вдувания воздуха в дыхательных путях отмечается какое-либо сопротивление или воздух уходит в желудок, необходимо более интенсивно выполнить прием разгиба-

ния головы. Необходимо также внимательно наблюдать за тем, чтобы в ротоглотке не появилось желудочное содержимое, ибо при очередном вдувании воздуха оно может попасть в легкие больного и вызвать осложнения. Содержимое полости рта должно быть немедленно удалено с помощью салфетки, полотенца или другого подручного материала.

В гигиенических целях рот больного должен быть прикрыт чистыми салфеткой или носовым платком, которые, не препятствуя вдуванию воздуха, изолируют лицо больного от прямого соприкосновения. Перед проведением искусственного дыхания пострадавшего нужно уложить на твердую ровную поверхность, освободить область шеи и груди от одежды, обнажить область живота. Эти мероприятия необходимы для одновременного проведения закрытого массажа сердца.

При некоторых состояниях пострадавшего (судорожное сведение челюстей, травма нижней челюсти и мягких тканей) искусственное дыхание «изо рта в рот» выполнить не удастся. В этих случаях приступают к искусственному дыханию по способу «изо рта в нос». Техника его проста. Одной рукой, расположенной на волосистой части головы и лба, запрокидывают голову пострадавшего, другой, поднимая его подбородок и нижнюю челюсть, закрывают рот. Рот можно прикрыть дополнительно салфеткой и большим пальцем. Вдувание воздуха производится через носовые ходы, прикрытые чистыми салфеткой или носовым платком. В период пассивного выдоха следует приоткрывать рот пострадавшего. Затем вдувание повторяется в том же ритме. Эффективность вдуваний воздуха оценивается по степени дыхательных экскурсий грудной клетки.

Искусственное дыхание у детей производится путем вдувания воздуха и в рот, и в нос одновременно. Частота вдуваний должна быть 18—20 в минуту, но объем вдувания малый, чтобы не повредить легкие чрезмерным растяжением. Объем вдуваемого воздуха контролируется по величине экскурсий грудной клетки и зависит от возраста ребенка.

Следует особо подчеркнуть, что освобождение дыхательных путей от слизи и инородных тел, проведение искусственного дыхания при таком чрезвычайно серьезном осложнении, как остановка сердца, не обеспечивает успех оживления. Кроме вентиляции легких, необходимо решать еще одну очень ответственную задачу: как доста-

вить кислород из легких к жизненно важным органам и в первую очередь к головному мозгу и сердечной мышце.

Эта задача решается третьим приемом «азбуки» оживления, обозначенным буквой «С». Он направлен на восстановление кровообращения путем наружного массажа сердца (см. «Неотложная помощь при внезапной остановке сердца»).

ПЕРВАЯ ПОМОЩЬ ПРИ РАНЕНИЯХ

Раной называется повреждение тканей человеческого тела — его покровов, кожи, слизистых оболочек, глубже расположенных биологических структур и органов.

Раны бывают поверхностными, глубокими и проникающими в полости тела.

Причины ранения — различные физические или механические воздействия. В зависимости от их силы, характера, особенностей и мест приложения они могут вести к разнообразным дефектам кожи и слизистых, размозжению и ушибам мышц, травмам нервных проводников и кровеносных сосудов.

Рана нередко осложняется повреждением внутренних органов, переломами костей и суставов. Обширная и глубокая рана, как правило, сопровождается сотрясением и ушибом окружающих ее тканей и органов, распространенным тромбозом (закупоркой) артерий и вен.

Различают колотые, резаные, ушибленные, рубленые, рваные, укушенные и огнестрельные раны.

Колотые раны являются следствием проникновения в тело колющих предметов — иглы, гвоздя, шила, ножа, острой щепки и др.

Форма входного отверстия и раневого канала, особенности повреждения зависят от величины ранящего орудия и глубины его проникновения. Колотые раны, нанесенные большим и острым предметом, расположенные на голове, лице, шее, груди и животе, могут быть весьма опасными, если ранящий снаряд проник далеко и повредил какой-нибудь крупный кровеносный сосуд или внутренний орган. Такие пострадавшие должны быть немедленно направлены в травматологическое или хирургическое отделение больницы для врачебного обследования, рентгенографии и лечения.

Резаные раны наносятся острыми предметами — бритвой, ножом, стеклом, обломками железа. Они отличаются ровными краями, обильным кровотечением.

Ушибленные раны происходят от действия тупых предметов — удара камнем, молотком, частями двигающихся машин, вследствие падения с высоты. Это тяжелые и опасные раны, часто связанные со значительным повреждением и размятостью тканей. Они мало кровоточат и имеют предрасположенность к длительным гнойным осложнениям.

Рубленые раны представляют собою как бы комбинацию резаных и ушибленных ран. Нередко они сопровождаются тяжелой травмой мышц и костей.

Рваные раны отличаются раздавленностью поврежденных тканей, отрывом и размозжением пострадавших частей тела.

Укушенные раны наносятся зубами кошек, бродячих собак, другими домашними и дикими животными, змеями. Их главная опасность — возможность крайне тяжелых последствий (бешенство, столбняк). Поэтому лица с такими ранами должны быть незамедлительно доставлены в соответствующее медицинское учреждение для обследования, обработки поврежденных тканей и проведения необходимых прививок.

Огнестрельные раны — это особый вид повреждений. Они являются результатом преднамеренного или неосторожного применения огнестрельного оружия и могут быть пулевыми, осколочными, дробовыми, шариковыми, пластиковыми. Огнестрельные раны отличаются большой зоной повреждения, травмой внутренних органов, сосудов и нервов.

Получившие огнестрельные ранения нуждаются в своевременной и квалифицированной помощи врача-специалиста.

Первыми следствиями ранений являются боль и кровотечение. Рана опасна возможным повреждением важного органа, кровопотерей и развитием так называемой раневой или гнойной инфекции. Микробы, попадая через рану в ткани пострадавшего, могут привести к развитию инфекционного процесса: местного, ограниченного (и поэтому менее опасного) или общего, ведущего к тяжелой реакции всего организма.

Заражение раны микробной флорой происходит через ее «открытые ворота». Микробы могут попасть в рану вместе с ранящим предметом или с одежды и кожи самого раненого, а также при неумелом, неосторожном оказании помощи пострадавшему (грязные руки, нестерильный перевязочный материал и др.).

Все раны должны быть по возможности быстро и надежно закрыты повязкой, чтобы уменьшить боль и предупредить их инфицирование.

Задача оказывающего первую помощь при ранении — остановить опасное кровотечение и закрыть рану чистой, стерильной повязкой. Рекомендуется использовать в этих случаях индивидуальный перевязочный пакет.

На кровоточащую рану нужно наложить давящую повязку. Если кровотечение после этого продолжается, следует наложить поверх первой повязки несколько слоев ваты и перевязочного материала и вновь забинтовать раненую часть тела. При сильном кровотечении из поврежденных сосудов конечностей показано применение кровоостанавливающего жгута (см. рис. 1). Если кровотечение из раны незначительно или его нет, поврежденная поверхность тела должна быть обязательно закрыта надежно укрепленной мягкой и чистой повязкой.

Не следует трогать рану руками, нельзя удалять из нее инородные тела — обрывки одежды, осколки стекла, дерева и др. Не нужно и промывать ее водой или лекарственными жидкостями (до осмотра врачом).

После перевязки раны пострадавшего следует уложить, а раненой части тела придать наиболее удобное положение. Если раненый испытывает жажду, напоите его водой, горячим крепким сладким чаем или кофе.

ПЕРВАЯ ПОМОЩЬ ПРИ СОТРЯСЕНИЯХ И УШИБАХ ГОЛОВНОГО МОЗГА

В настоящее время травмы головы и мозга встречаются в 40% случаев повреждений. Каждый пятый пострадавший получает тяжелое повреждение головного мозга. Черепно-мозговые травмы приводят к большой смертности и инвалидности среди наиболее активных и трудоспособных групп населения — людей молодого и среднего возраста, от 17 до 50 лет, преимущественно мужчин.

Основной причиной черепно-мозговых повреждений является дорожно-транспортный травматизм, затем уличный, бытовой, спортивный и на последнем месте — производственный.

Многочисленные клинические наблюдения показали, что больные с сотрясением или ушибом головного мозга, которым не была своевременно оказана первая помощь, нередко на длительное время теряют способность выпол-

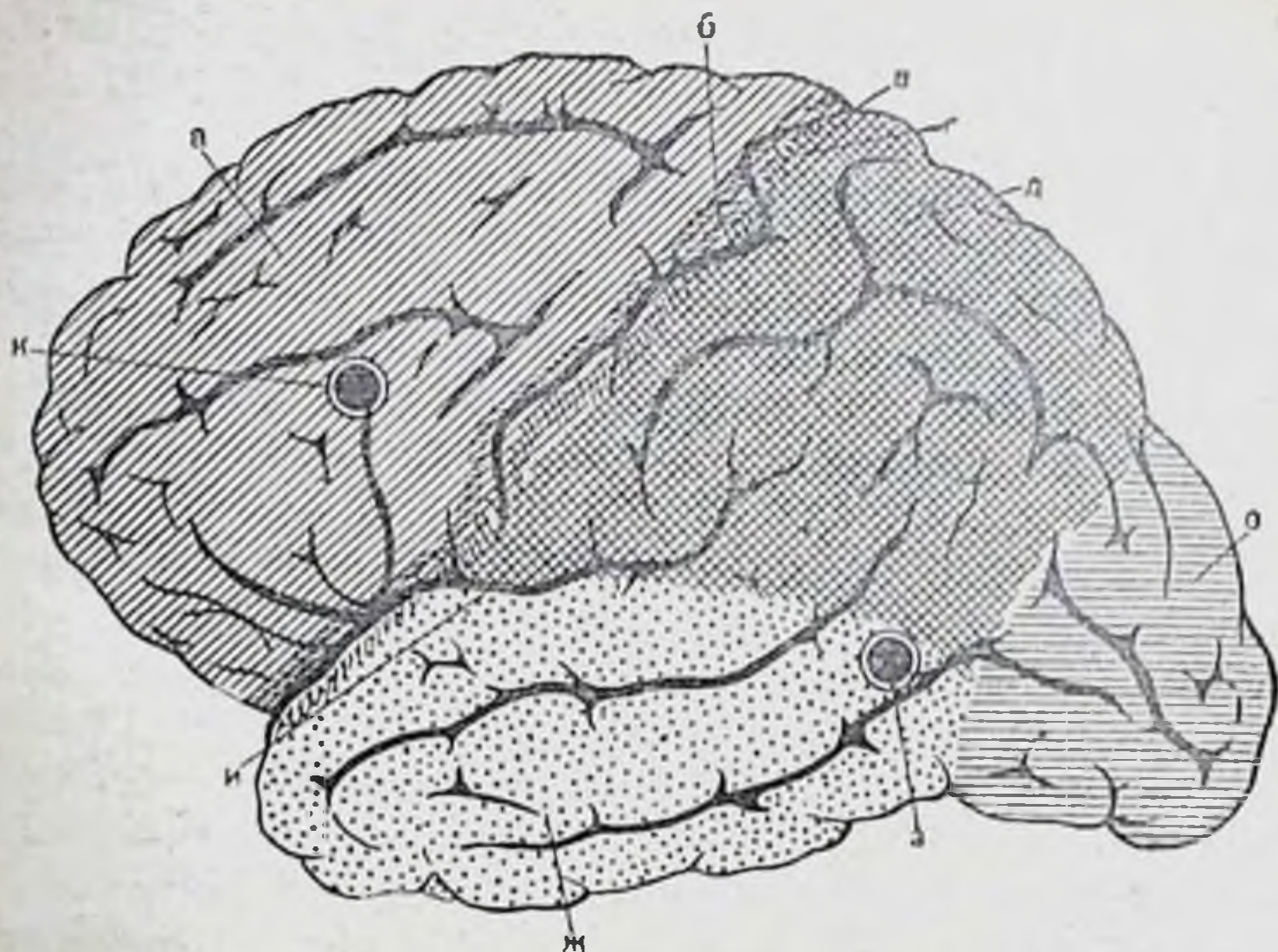


Рис. 8. Большое полушарие головного мозга и его мозговые центры. а — лобная доля; б — передняя центральная извилина; в — роландова борозда; г — задняя центральная извилина; д — теменная доля; е — затылочная доля; ж — височная доля; з — центр восприятия речи; и — силвиева борозда; к — речевой центр.

нять даже несложную работу, получают временную или постоянную инвалидность. Эти больные, так же как и пациенты с тяжелой травмой мозга, требуют с самого начала соответствующего лечения.

Тяжелая травма черепа и головного мозга приводит к нарушению жизненно важных функций организма, поэтому от своевременной и правильной первой помощи зависит не только дальнейший исход травматической болезни головного мозга, но нередко и жизнь пострадавшего. Для того чтобы оказать эту помощь быстро и качественно, необходимо выявить и правильно оценить симптомы сотрясения и ушиба головного мозга, так как по этим симптомам и их сочетаниям определяются локализация и тяжесть повреждений его различных отделов.

Существует определенная зависимость между расположением травматического очага в полушариях, стволе головного мозга и нарушениями той или иной функции. Чтобы это было легче представить, следует ввести некоторые анатомические понятия (рис. 8).

Головной мозг состоит из ряда отделов — полушарий, мозжечка, ствола. Лобная доля головного мозга занимает всю переднюю половину полушарий и ограничена от

теменной доли центральной бороздой, от височной — так называемой силвиевой бороздой. Впереди центральной борозды расположена передняя центральная извилина, сзади — задняя центральная извилина. В передней центральной извилине находится ядро двигательного анализатора всего тела человека; сверху вниз располагаются нервные клетки, осуществляющие иннервацию стопы, голени, бедра, туловища, верхней конечности, шеи, лица, языка, челюсти, гортани, глотки, т. е. связь органов, областей и частей тела с центральной нервной системой. При раздражении этой зоны наступают судороги и сокращения соответствующей группы мышц на противоположной стороне туловища. Если произошло разрушение зоны передней центральной извилины, возникает так называемый центральный парез или паралич с повышением мышечного тонуса. В задних отделах лобной доли головного мозга располагается речевой центр, разрушение которого приводит к нарушению речи. В случаях таких расстройств пострадавший не может говорить и повторить сказанное, хотя и понимает речь и написанный текст.

В задней центральной извилине и передних отделах теменной доли мозга располагается анализатор осязательной, болевой и температурной чувствительности, глубокого мышечно-суставного чувства, положения тела в пространстве. При раздражении этих зон теменной доли мозга появляются неприятные ощущения, тупая боль, жжение, онемение, похолодание в соответствующих участках туловища и конечностях. При разрушении задней центральной извилины наступает полная утрата или частичное снижение поверхностной и глубокой чувствительности туловища и конечностей.

В височной доле левого полушария головного мозга находится центр восприятия речи. При поражении этого центра наступает словесная глухота при полной сохранности слуха. Больной не понимает обращенной к нему речи и произносит бессмысленное сочетание слов и слогов.

В затылочных долях мозга располагается зрительный центр, обеспечивающий восприятие и анализ светового излучения окружающей среды и формирующий зрительные ощущения и образы. При ушибах затылочной доли мозга выпадают поля зрения.

Мозжечок (малый мозг) расположен под затылочными долями полушарий большого (головного) мозга, является органом координации движений и регуляции мы-

шечного тонуса, имеет множественные связи со спинным мозгом и полушариями. При ушибах мозжечка возникает расстройство координации движений. Движения становятся медленными, неловкими, утрачивают плавность и четкость; наблюдаются дрожание конечностей при движении, мышечная слабость.

Сотрясение головного мозга по сравнению с его ушибом представляет собой более легкую форму повреждения. Нарушения при нем носят функциональный характер. Основные симптомы: оглушение, реже кратковременная потеря сознания; утрата больным способности вспомнить, что было с ним до травмы; головная боль, головокружение, тошнота, звон и шум в ушах, приливы крови к лицу, потливость, быстро проходящие расстройства дыхания, изменения пульса (кратковременное учащение или замедление). При объективном осмотре наблюдаются: расхождение глазных яблок, разная величина зрачков, подергивания глазных яблок по горизонтальной линии при взгляде в сторону. Можно выявить сглаженность носогубной складки, легкое, быстро исчезающее напряжение затылочных мышц, невозможность прижатия подбородка к груди.

Хотя сотрясение головного мозга считается относительно легкой травмой, однако не следует забывать, что в острый его период вышеперечисленные симптомы могут замаскировать более тяжелые и жизнеопасные повреждения мозга, такие как ушиб, кровоотечение, сдавление его важных центров излившейся кровью. Чтобы не пропустить их, все больные с сотрясением головного мозга подлежат госпитализации. Такие больные транспортируются в горизонтальном положении на носилках. На голову больному нужно положить пузырь со льдом. Если у пострадавшего имеется рана головы, ее необходимо закрыть чистой повязкой, предварительно обработав кожу вокруг раны спиртовым раствором йода.

Ушибы головного мозга различают по локализации, глубине повреждений мозговой ткани и степени тяжести. Очаги ушибов располагаются в полушариях головного мозга на их поверхности, основании, в мозжечке и в стволовых отделах. Особенно тяжелы ушибы, при которых имеется множество очагов разрушения тканей не только в полушариях, но и в стволовых отделах головного мозга.

Ушибы головного мозга бывают легкими, средней тяжести и тяжелыми. К ушибам легкой степени относятся

ушибы поверхностного слоя серого вещества полушарий, так называемой коры головного мозга. У таких больных потеря сознания может продолжаться 2—3 ч, а затем в течение нескольких дней они находятся в состоянии оглушения; зрачки у них равномерно сужены, реакция на свет живая. Больного беспокоят тошнота, позывы на рвоту.

При ушибах головного мозга средней тяжести имеется повреждение белого вещества мозга, т. е. мозговой ткани более глубоких слоев, расположенных под корой. Потеря сознания длится до 2 сут. Возбуждение пострадавшего отмечается в течение 1 сут. Реакция зрачков на свет вялая, замедленная. Затылочные мышцы напряжены. Наблюдаются судорожные припадки, рвота.

При тяжелых ушибах мозга происходят обширные кровоизлияния, размозжение тканей с диффузным распространением их в полушариях и стволовых отделах. Такой пострадавший находится в коматозном (бессознательном) состоянии от 2 сут до 2 нед. Реакция его зрачков на свет резко угнетена. У него часто возникают судорожные припадки, нередко обнаруживаются нарушения дыхания, глотания, сердечно-сосудистой деятельности, расслабление всех мышц, западение корня языка, непроизвольные мочеиспускание и отхождение кала.

Меры неотложной помощи при ушибах головного мозга определяются как общим состоянием больного, так и условиями места происшествия. Необходимо выяснить обстоятельства травмы и состояние пострадавшего в первый момент после травмы. Больного надо удобно уложить, расстегнуть воротник и ослабить пояс. Обратит внимание на пульс, состояние кожных покровов, их цвет, температуру, влажность. Немедленно освободить дыхательные пути от крови, слизи, рвотных масс.

Проподимость дыхательных путей восстанавливается следующим образом: нужно пострадавшему открыть рот, вытянуть язык и фиксировать его булавкой за кончик к коже подбородка; затем указательным пальцем, обернутым влажной марлей, удалить из полости рта и носоглотки слизь, кровь, рвотные массы, инородные тела (сломанные зубы и др.). Искусственное дыхание способом «изо рта в рот» или «изо рта в нос» производят только после тщательной очистки дыхательных путей, иначе может возникнуть закупорка трахеи и бронхов инородными телами. Не устраненное закрытие дыхательных путей

может явиться причиной тяжелых осложнений, приводящих к смерти, или вызвать гибель пострадавшего непосредственно после травмы. У больного возможна остановка дыхания, так как происходит резкое снижение содержания углекислоты в крови, что ведет к снижению раздражения дыхательного центра. В этом случае необходимо провести повторное искусственное дыхание.

При массивных кровотечениях из ран головы больному накладывают давящую повязку, транспортируют на носилках с приподнятым изголовьем в больницу.

Никогда не следует извлекать из раны костные отломки и инородные тела, так как эти манипуляции нередко сопровождаются обильным кровотечением.

При кровотечении из наружного слухового прохода производится тампонада его. Вводить тампон глубоко в слуховой проход не рекомендуется, так как возможно инфицирование раны.

При резком возбуждении пострадавшего и судорожных припадках необходимо предупредить западение корня языка, переломы костей. Для этого нижнюю челюсть пострадавшего сдвигают кпереди, надавливая первыми пальцами на ее углы. Чтобы избежать повреждений конечностей (во время судорог), их осторожно выпрямляют и фиксируют, привязав или прибинтовав к носилкам.

При сочетанной черепно-мозговой травме, когда имеется перелом конечностей, может развиваться травматический шок, характеризующийся тяжелыми нарушениями деятельности центральной нервной системы, кровообращения, дыхания, обмена веществ. Противошоковая терапия должна начинаться сразу на месте происшествия и продолжаться при транспортировке больного.

Больного с сочетанной черепно-мозговой травмой следует транспортировать на жестких носилках, зафиксировав на доске голову и шею с подложенным под них валиком или надувным кругом.

Таким образом, оказывающий неотложную помощь в случаях черепно-мозговой и сочетанной черепно-мозговой травмы должен в ближайшие минуты после происшествия принять экстренные меры, необходимые для спасения жизни пострадавшего, — нормализовать дыхание, остановить кровотечение, произвести фиксацию головы и шеи, правильно уложить больного на носилки, т. е. подготовить его к транспортировке в лечебное учреждение.

ПЕРВАЯ ПОМОЩЬ ПРИ ПОВРЕЖДЕНИИ ЛИЦА И ШЕИ

При травме лица и шеи возникают повреждения кожных покровов, мягких тканей, костей лицевого отдела черепа, глотки, гортани, щитовидной железы, трахеи, пищевода, кровеносных сосудов, нервов, глазных яблок. Повреждение артериальных кровеносных сосудов нередко приводит к опасному для жизни кровотечению. При разрушении, сдавлении или закрытии воздухопроводящих путей наступают такие грозные осложнения, как острое расстройство дыхания и остановка его.

Оказывающий неотложную помощь должен уметь правильно оценить состояние пострадавшего, быстро и четко осуществить необходимые манипуляции: остановить кровотечение, восстановить дыхание.

В зависимости от характера и вида травмы повреждения лица делятся на закрытые и открытые, с переломами костей лицевого отдела черепа и нижней челюсти и без повреждений костного скелета.

При ушибах лица кровоизлияния в мягкие ткани обычно быстро рассасываются и поэтому специального лечения не требуется. В этих случаях достаточно применить местно холод (пузырь со льдом) и наложить умеренно давящую повязку. Ссадины и поверхностные раны лица следует смазать спиртовым раствором йода или раствором бриллиантового зеленого, закрыть стерильной салфеткой из индивидуального перевязочного пакета и забинтовать.

При мелких ранах и ссадинах раневую поверхность можно покрыть медицинским клеем БФ-6. При большой зияющей и сильно кровоточащей ране лица потребуются обработка кожи вокруг раны спиртовым раствором йода, соединение ее краев полосками лейкопластыря.

Наиболее часто среди переломов костей лицевого отдела черепа встречаются переломы костей носа. Эти переломы всегда сопровождаются кровотечением. При кровотечении из носа больного укладывают с приподнятым изголовьем, помещают ему на переносицу пузырь со льдом или полотенце, смоченное холодной водой. Если кровотечение продолжается, вводят в носовые ходы полоски бинта или марли, смоченные 3% раствором перекиси водорода. Надо заставить больного сплевывать кровь, попадающую в рот, так как заглатывание крови и скопление ее сгустков в желудке вызовут у него рвоту.

Особое место среди травм лицевого отдела черепа занимают переломы челюстей и прежде всего перелом нижней челюсти, который нередко (особенно двусторонний) сопровождается тяжелыми осложнениями (западением корня языка, остановкой дыхания), требующими неотложной помощи.

Вид и характер перелома нижней челюсти зависят от механизма травмы (падение, удар, сдавление, место приложения, направление и мощность травмирующей силы). Основные симптомы: боль в месте перелома при ощупывании и во время открывания и закрывания рта, отсутствие ровного и полного соприкосновения зубов верхней и нижней челюстей, нарушение контура нижней челюсти и подвижность отломков.

Переломы нижней челюсти в пределах зубного ряда чаще всего бывают открытыми, так как происходит разрыв слизистой оболочки полости рта. В этих случаях рекомендуется полоскать рот слабым раствором перманганата калия (марганцовки). Желательно, чтобы больной до прибытия в лечебное учреждение не принимал пищу.

Переломы верхней челюсти сопровождаются кровотечением из носа и рта, кровоизлиянием в область глазниц, подвижностью отломков костей, выраженным болевым синдромом; часто сочетаются с сотрясением и ушибом головного мозга, переломом костей черепа. Поэтому, если состояние больного с переломом верхней челюсти средней тяжести или тяжелое, следует оказывать ему такую же помощь, как и при черепно-мозговой травме. Больного надо уложить на бок, придав ему стабильное положение (опасно попадание рвотных масс в дыхательные пути!), открыть рот, вытянуть язык и фиксировать его за кончик булавкой к коже подбородка, очистить полость рта. Чтобы во время транспортировки не случилось смещения отломков сломанной челюсти и не произошло усиления кровотечения, болей, западения корня языка, необходимо осуществить временное обездвиживание нижней челюсти (плотное прижатие ее к верхней челюсти с помощью мягкой повязки из бинта, платка, косынки).

Повреждения глаз бывают легкие, средней тяжести и тяжелые. Легкие повреждения — это несквозные раны века, попадание инородного тела за веко. Разрыв или частичный отрыв века, ушиб глазного яблока без нарушения зрения относятся к повреждениям средней тяжести. Тяжелыми повреждениями считаются пробод-

ное ранение глазного яблока (из раны истекает жидкость) или его ушиб со снижением зрения, перелом костей глазницы с западением или выпячиванием глазного яблока.

Первая помощь состоит в быстром наложении на оба глаза стерильной повязки из индивидуального перевязочного пакета, чистого носового платка или лоскута полотняной ткани. Промывать поврежденный глаз не следует. Только при химических ожогах глаз должен быть быстро промыт обильным количеством воды.

Механизм повреждения шеи бывает прямой (удар в область шеи рукой, предметом, при падении, сдавление, резкий поворот и сгибание) и не прямой (удар по своду черепа, при падении головой вниз, удар теменной областью о крышу автомобиля).

Меры неотложной помощи при травме шеи зависят от вида и тяжести повреждений. Травма бывает закрытой и открытой, с повреждением и без повреждения шейного отдела позвоночника и спинного мозга. Так как в шейной области расположены глотка, гортань, щитовидная железа, трахея, пищевод, крупные артериальные и венозные сосуды, нервные стволы позвоночника, проявления этих повреждений разнообразны и представляют сложности в диагностическом отношении, но самое важное состоит в том, что некоторые повреждения шеи чрезвычайно опасны для жизни, и только правильно и быстро оказанная помощь может спасти больного.

При закрытых повреждениях шеи происходит изменение ее конфигурации, значительно уменьшается подвижность. Больной старается держать голову в одном положении, склоняя ее в сторону повреждения. При осторожном ощупывании шеи можно выявить напряжение мягких тканей, подкожное похрустывание, подвижность отломков кости или хряща. При закрытом повреждении сонной артерии на передневнутренней поверхности боковой мышцы шеи образуется нарастающее пульсирующее подкожное выпячивание.

Повреждение сонной артерии и закрытая травма шейного отдела позвоночника, даже без видимых признаков нарушения функции спинного мозга (т. е. без параличей, парезов конечностей, нарушения дыхания и мочеиспускания) являются опасными для жизни и требуют экстренной помощи — обездвиживания головы, шеи и шейного отдела позвоночника. Это предупреждает опасное смещение позвонков, которое может вызвать вторичное по-

вреждение спинного мозга, спазм и надрыв сонной артерии, а следовательно, нарушение мозгового кровотока, значительное кровотечение.

При подобных повреждениях шеи необходима надежная иммобилизация пострадавшего: ему придают горизонтальное положение, под шею подкладывают мягкий валик (из шарфа, полотенца, свернутой одежды); голову, шею и туловище плотно фиксируют к доске ходами бинта через надплечье и грудную клетку.

При неосложненных ушибах, сдавлениях и растяжениях мышц шеи на шейную область накладывают высокую повязку-воротник, используя полотенце, от нижней челюсти до надплечий, и фиксируют ее бинтом.

Повреждения гортани и трахеи (воздухоносных путей) происходят во время удара в область передней поверхности шеи. В зависимости от степени смещения сломанные хрящи гортани и кольца трахеи нередко частично или полностью закрывают дыхательные пути. Это может вызвать затруднение дыхания и даже удушье. Необходимо знать, что удушье очень быстро, в считанные минуты, приводит к смертельному исходу. Дыхание становится хрипящим, учащается до 30—40 в минуту, нарушается его ритм; в полости рта скапливаются мокрота, слизь, рвотные массы. Кожные покровы лица и шеи становятся бледными, с синюшным оттенком, покрываются холодным потом. Пульс слабого наполнения, до 110—120 ударов в минуту. При нарушении ритма дыхания наступает его остановка.

Неотложная помощь заключается в восстановлении проходимости дыхательных путей. Для этого следует открыть рот больного и, чтобы не сомкнулись челюсти, между верхними и нижними зубами с обеих сторон вложить по деревянной палочке (покрытой бинтом) толщиной до 3—4 см; вытянуть язык, ухватив его за кончик пальцами, обернутыми салфеткой; очистить полость рта и носоглотку от рвотных масс, слизи, слюны, сгустков крови, инородных тел. При остановке дыхания необходимо начать искусственное дыхание «изо рта в рот» или «изо рта в нос» (см. «Неотложная помощь при острых нарушениях дыхания и кровообращения»).

При открытых повреждениях шеи опасны для жизни ранения крупных сосудов — сонных артерий и яремных вен. Кровь из раны сонной артерии истекает под большим давлением. Как остановить такое кровотечение? Нужно прижать первым или двумя (указательным

и средним) пальцами этот сосуд к позвоночнику ниже раны. Затем под пальцы подвести марлевый валик и плотно прибинтовать его к шее (рис. 9). Чтобы не пережать фиксирующей повязкой сосуда и нервные стволы противоположной стороны шеи и не сдавить воздухоносные пути (гортань, трахею), на неповрежденную сторону укладывают валик из полотенца, одежды, а лучше опорную доску (от теменно-височной области до средней трети плеча).

При ранении яремной вены (самой большой вены шеи, располагающейся по внутреннему краю кивательной мышцы) кровотечение небольшое, но существует другая опасность. В этот сосуд через рану засасывается воздух, вследствие чего происходит воздушная закупорка полостей сердца (эмболия). На поврежденную вену нужно немедленно наложить умеренно давящую повязку.

Повреждения пищевода встречаются при открытых повреждениях шеи (ножевые раны, раны стеклом и огнестрельные). Основные признаки: боль при глотании, поперхивание, подкожное похрустывание в области шеи, кровавая рвота, вытекание пищи и слюны из раны.

При ранении пищевода больному запрещается принимать пищу и пить. Рану шеи смазывают спиртовым раствором йода и закрывают стерильной повязкой.

Таким образом, при повреждениях лица и шеи оказывающий неотложную помощь должен уметь быстро, четко и последовательно восстановить проходимость дыхательных путей, остановить кровотечение, наложить

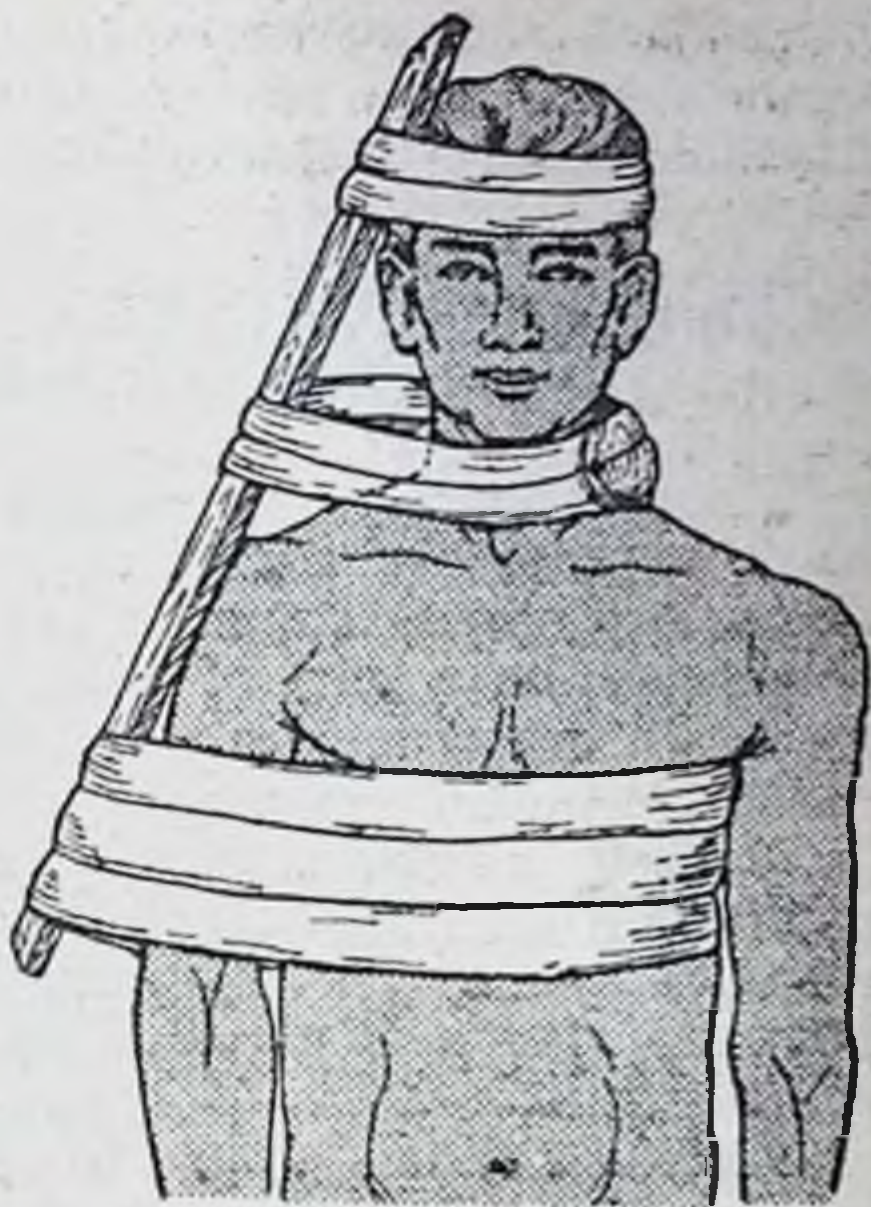

Рис. 9. Наложение давящей повязки на шею при повреждении сонной артерии.

стерильную повязку на рану, осуществить, используя подручный материал, транспортную иммобилизацию (при переломах челюстей, шейного отдела позвоночника).

НЕОТЛОЖНАЯ ПОМОЩЬ ПРИ ПОВРЕЖДЕНИЯХ ГРУДИ

Повреждения груди бывают закрытыми и открытыми, с переломами костей грудной клетки и без переломов и, что весьма важно, с повреждением и без повреждения внутригрудных органов. К закрытым повреждениям груди относятся: ушиб стенки грудной клетки, сотрясение грудной клетки, сдавление и ушиб груди.

Ушиб стенки грудной клетки происходит при несильном ударе в грудь или при падении грудью на твердый предмет, когда травмирующая сила невелика. В этих случаях в области приложения силы имеются ушиб мягких тканей, небольшой отек и кровоизлияние.

Первая помощь при ушибе стенки грудной клетки заключается в местном применении холода, т. е. к области ушиба следует приложить пузырь со льдом или полотенце, смоченное холодной водой.

Сотрясение грудной клетки возникает вследствие падения с высоты, при воздействии ударной волны. Видимых повреждений при этом не обнаруживается, однако состояние больного тяжелое. Кожные покровы бледные, дыхание поверхностное с кратковременными перерывами, пульс мягкий, слабого наполнения, учащен до 110 ударов в минуту, но может быть и редким до 40—50 ударов в минуту. Больной в сознании, но оглушен, беспокоен, жалуется на удушье. Повреждений внутренних органов и кровохарканья не бывает. Нарушения дыхания и сердечно-сосудистой деятельности носят преходящий характер. Улучшение состояния больного наступает быстро.

Пострадавшего следует удобно положить с приподнятой головой, расслабить пояс, расстегнуть одежду на груди, освободить шею, поднести к носу марлевый или ватный тампон, смоченный нашатырным спиртом, напоить сладким теплым чаем.

Сдавление грудной клетки наблюдается во время транспортных катастроф, при автоавариях, обвалах, прижатии груди к стене бортом автомашины и т. д. Взрывная волна может внезапно резко увеличить дав-

ление в дыхательных путях и вызвать сдавливание органов груди, но как бы изнутри. При сдавлении грудной клетки под воздействием повышенного кровяного давления происходит обратный ток крови по венам, и она мгновенно выталкивается на периферию, в сосуды головы, лица, шеи, грудной клетки. При этом надрываются легочная ткань, кровеносные сосуды легких, сердечной мышцы, головного мозга. В связи с расстройством легочного кровообращения и механическим повреждением слизистой оболочки бронхов в дыхательных путях скапливается чрезмерное количество слизи; резко нарушается дыхание, возникает нехватка кислорода. Переломов ребер и грудины при сдавлении грудной клетки, как правило, не бывает.

Сдавление грудной клетки имеет яркую клиническую картину. Голова, лицо, шея и верхняя часть грудной клетки пострадавшего одутловаты, имеют синюшно-багрово-фиолетовую окраску с отчетливой нижней границей. Точечные кровоизлияния распространяются в коже, слизистой оболочке рта, зева, гортани, носа, глаза, среднего уха. Резко ухудшаются зрение и слух, пропадает голос, речь становится шепотной.

Первая помощь: необходимо обеспечить пострадавшему покой, придав ему полусидячее положение, освободить его от одежды, сдавливающей грудную клетку и шею, ослабить пояс. Рекомендуются вдыхание кислорода из кислородной подушки, прием сердечно-сосудистых препаратов (капли кордиамина, корвалола, валидол), при сильных сжимающих болях в области сердца можно дать таблетку нитроглицерина под язык.

Больного транспортируют на носилках в полусидячем положении. Если сознание пострадавшего угнетено, он заторможен, появились рвотные движения, его голову надо повернуть на бок, вытянуть язык и фиксировать его за кончик с помощью булавки к коже подбородка.

Ушиб грудной клетки происходит под воздействием большей механической силы, чем при сотрясении и сдавлении груди. Для ушиба груди типичными являются переломы ребер и грудины, а в некоторых случаях — переломы грудного отдела позвоночника. Отломки ребер часто травмируют межреберные сосуды и нервы, легкие, бронхи, вызывая тяжелые закрытые повреждения груди — гемоторакс, пневмоторакс и др. (рис. 10).

Гемоторакс (гемо — кровь, торакс — грудь) — скопление крови в плевральной полости, т. е. в простран-

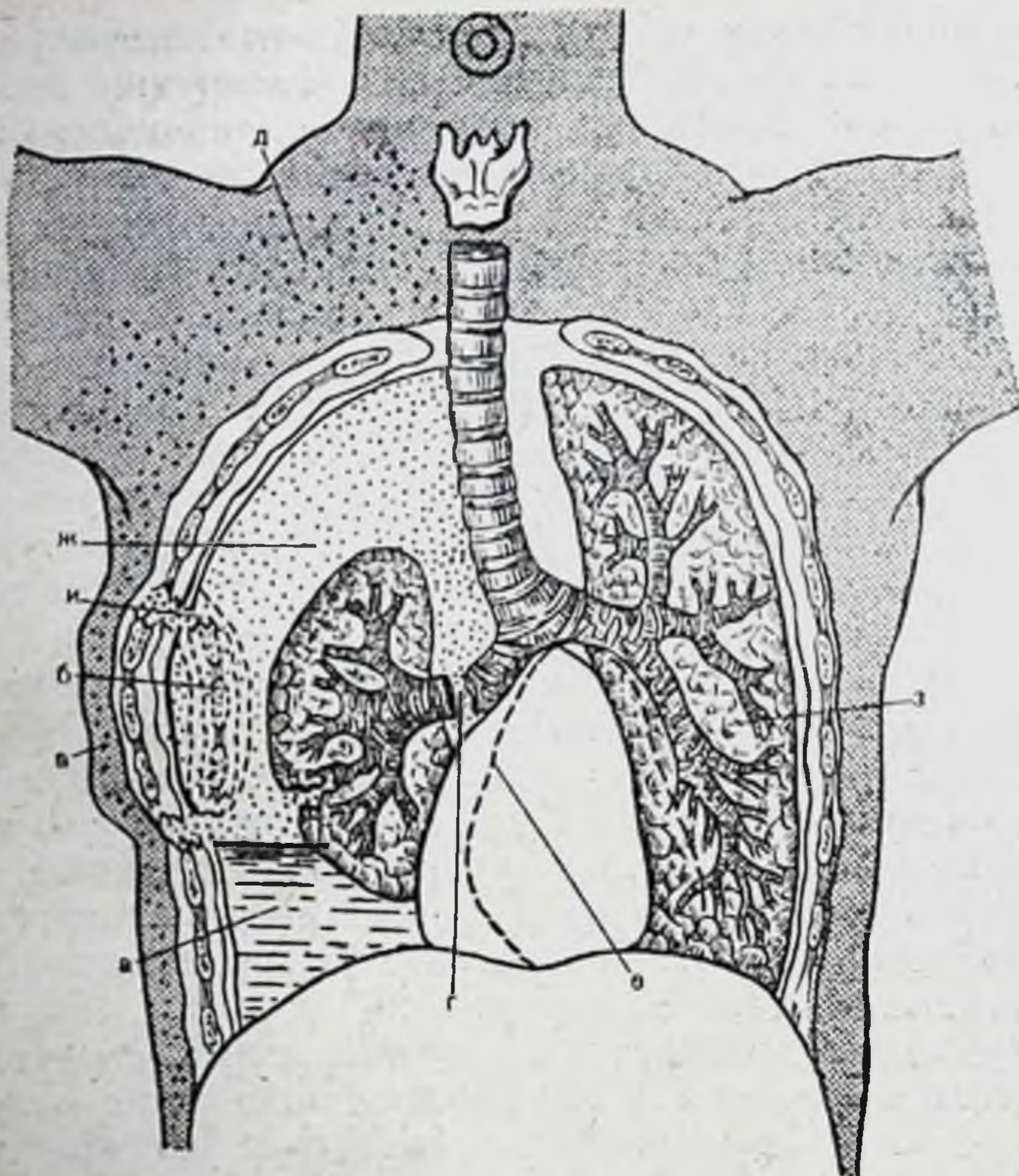


Рис. 10. Тяжелое закрытое повреждение груди (гемопневмоторакс).
 а — гемоторакс; б — отломки ребер, внедрившиеся в плевральную полость;
 в — деформация грудной стенки в области ушиба; г — разорванный бронх
 легкого, из которого выходит воздух; д — подкожная эмфизема; е — смещение
 сердца в неповрежденную сторону; ж — пневмоторакс; з — левое легкое; и —
 разрыв плевры, внутренней поверхности грудной клетки отломками ребер.

стве между внутренней поверхностью грудной клетки, легким и диафрагмой, выстланном серозной оболочкой — плеврой. Пневмоторакс (пневно — воздух, торакс — грудь) образуется при попадании из поврежденной легочной ткани и бронхов в плевральную полость воздуха.

При разрывах плевры воздух во время дыхания нередко проникает под кожу и в жировую клетчатку. Скопление воздуха в подкожном жировом слое называется подкожной эмфиземой. В этом случае при ощупывании грудной клетки определяется похрустывание, напоминающее хруст снега.

При небольших и поверхностных разрывах легкого края его раны самостоятельно склеиваются, кровоте-

ние и выхождение воздуха в плевральную полость прекращаются, а воздух и кровь, скопившиеся в этой полости, рассасываются. Если разрыв легкого происходит на большом протяжении и распространяется в глубину его, то повреждаются более крупные сосуды и бронхи. Такая рана самостоятельно закрыться не может, и через нее при каждом вдохе в плевральную полость поступает воздух. Это увеличивает давление в плевральной полости, смещает сердце в неповрежденную сторону, способствует нарастанию подкожной эмфиземы, ее распространению на шею, голову, туловище, конечности. В этих случаях быстро развивается легочно-сердечная недостаточность. У больного грудная клетка на стороне повреждения малоподвижна, межреберные промежутки сглажены, дыхательные шумы не прослушиваются, дыхание поверхностное (20—30 дыханий в минуту), пульс учащен до 110 ударов в минуту, слабого наполнения; кожные покровы бледные, влажные, прохладные. Основным признаком повреждения легкого — кровохарканье.

При переломах грудины зачастую повреждаются аорта, трахея и сердце, что очень быстро ведет к смертельному исходу. При разрыве трахеи подкожная эмфизема распространяется на шею, лицо, конечности, туловище больного. Его лицо и шея становятся одутловатыми, приобретают синюшную окраску, опухшие веки закрывают глазные яблоки, шейные вены набухают. Речь пострадавшего становится беззвучной. Возникает боль за грудиной, с отдачей в шею.

Исходя из вышеописанной клинической картины ушиба груди, особенно у пострадавших, находящихся в спутанном или бессознательном состоянии, когда контакт с ними невозможен и механизм травмы неизвестен, оказывающий первую помощь должен ориентироваться на такие достоверные симптомы грудных повреждений, как кровохарканье, подкожная эмфизема, отсутствие дыхательных шумов, деформация и необычная подвижность стенки грудной клетки.

Первая помощь при ушибах груди осуществляется в определенной последовательности: больному придают полусидячее положение, освобождают его от стесняющей одежды, обеспечивают проходимость дыхательных путей (открывают ему рот и пальцем, обернутым марлей, очищают полость рта и носоглотку от слизи, крови, рвотных масс и инородных тел). При возникновении рвоты необходимо повернуть голову пострадавшего на бок. В слу-

чае западения языка рекомендуется немедленно запрокинуть голову больного назад, выдвинуть нижнюю челюсть кпереди, открыть рот, вытянуть язык и, проколов его булавкой, фиксировать к коже подбородка. Если после очищения дыхательных путей дыхание не восстановилось, следует приступить к искусственному дыханию «изо рта в рот» или «изо рта в нос».

В более легких случаях нужно заставить пострадавшего дышать кислородом из кислородной подушки, а также дать ему понюхать ватку, смоченную нашатырным спиртом.

Рекомендуется применение обезболивающих средств (анальгин и др.), сердечно-сосудистых препаратов (валлодол, нитроглицерин, капли корвалола или валокордина с кордиамином). При сильной боли на вдохе в местах множественного перелома ребер грудь туго бинтуют бинтами, полотенцами или простыней. Больного в полусидячем положении на носилках срочно транспортируют в лечебное учреждение.

Открытые повреждения (ранения) грудной клетки разделяются на непроникающие и проникающие. Открытые непроникающие ранения грудной клетки не имеют нарушений целостности плевры. Плевральная полость остается закрытой и не сообщается с раной грудной стенки. Повреждения кожи, мышц, межреберных сосудов, нервов, ребер зависят от глубины ран. В случаях воздействия на грудную клетку большой силы возможны ушибы легочной ткани. Общее состояние пострадавшего удовлетворительное. При глубоком дыхании и кашле шума, создаваемого при движении воздуха, в области раны не слышно. Кровотечение из раны обычно небольшое.

Оказывая первую помощь, необходимо обработать окружность раны грудной клетки спиртовым раствором йода и наложить повязку. Если кровотечение из раны значительное (например, при повреждении межреберной артерии), следует наложить давящую повязку.

При проникающем ранении груди наружный воздух входит в плевральную полость и заполняет ее, т. е. возникает пневмоторакс. Если рана небольших размеров и края ее быстро смыкаются, склеиваются или прикрываются мышечной тканью, то образуется небольшой закрытый пневмоторакс. В этих случаях состояние больного удовлетворительное, одышки нет.

Такому больному нужно окружность раны смазать

спиртовым раствором йода, закрыть рану стерильной салфеткой из индивидуального пакета или чистым лоскутом полотняной материи, сверху наклеить несколько широких полосок лейкопластыря и повязку плотно фиксировать бинтом на грудной клетке. Затем придать ему полусидячее положение, к груди приложить пузырь со льдом, дать таблетку анальгина. Так как при проникающих ранениях груди часто травмируется легочная ткань, то кровохарканье является постоянным симптомом такого повреждения.

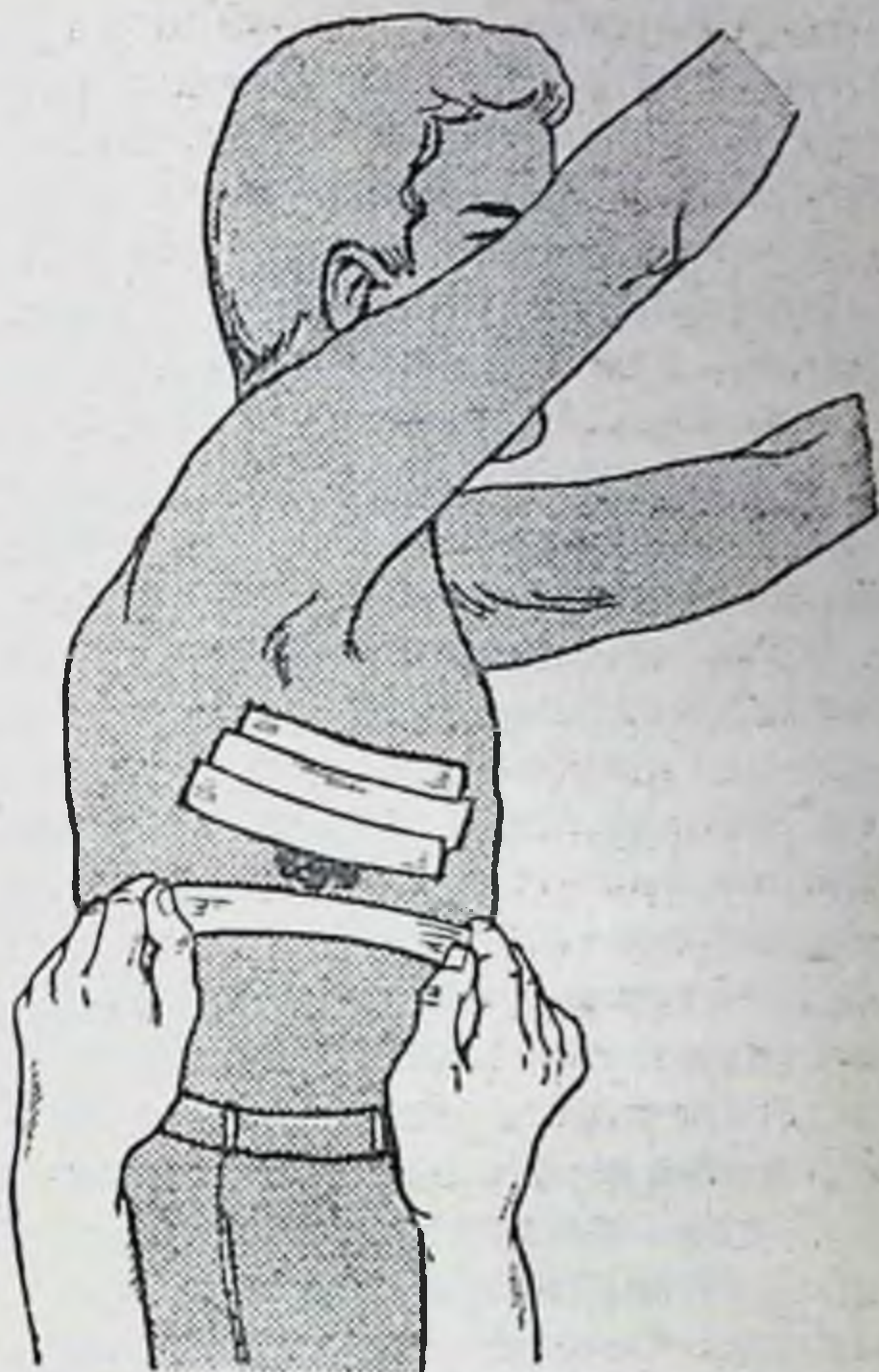

Рис. 11. Герметизация раны груди с помощью лейкопластыря.

При большой проникающей ране груди — открытом пневмотораксе — у больного слышен свистящий звук и при вдохе, и при выдохе, вместе с выходящим воздухом из раны вылетают кровавистая жидкость и сгустки крови. Состояние больного тяжелое, он испуган, его кожные покровы бледные, покрыты холодным потом, губы синюшны; дыхание поверхностное, частое (до 24—30 дыханий в минуту), с прерывистым и резко болезненным вдохом. Дыхательные движения поврежденной половины грудной клетки резко ограничены. Сдавленное воздухом легкое спадается, не функционирует. Смещение сердца в неповрежденную сторону вызывает значительное нарушение сердечно-сосудистой деятельности (пульс учащается до 110—120 ударов в минуту, слабого наполнения).

Закрытие (герметизация) «сосущей» раны грудной полости — первейшая и неотложная задача (рис. 11). Как это осуществить? Рану после обработки ее окружности спиртовым раствором йода закрывают стерильной

ватно-марлевой повязкой из индивидуального перевязочного пакета или чистыми носовым платком, лоскутом полотняной материи, прикрывая сверху полиэтиленовой пленкой. Эту повязку прочно прикрепляют на грудной клетке полосами лейкопластыря и прибинтовывают широким бинтом, полотенцем, простыней. Фиксирующий материал для надежности рекомендуется прошить.

При расположении раны на передней поверхности левой половины грудной клетки, и тем более в области сердца, всегда надо предполагать ранение сердца. Клиническая картина при этом такова: больной в обморочном или полубморочном состоянии, его кожные покровы бледно-серые, покрыты холодным потом, пульс слабого наполнения или совсем не определяется, дыхание редкое, поверхностное, прерывистое. При ранениях сердца кровотечение чаще бывает внутриплевральным, обильным (с кровопотерей до 2—3 л). Из раны кровь истекает непрерывной струйкой, а иногда рана закрыта кровяным сгустком. Фонтанирующее кровотечение из раны встречается редко, так как такие больные погибают в течение нескольких минут после травмы.

Оказывая первую помощь при ранении сердца, необходимо смазать края раны спиртовым раствором йода и закрыть ее стерильной повязкой. Внедрившиеся в рану инородные тела ни в коем случае не удалять! Больного нужно срочно направить на носилках с приподнятым головным концом в ближайшее лечебное учреждение.

Первая помощь при повреждениях груди, как мы уже отмечали, зависит от тяжести и вида повреждения. При закрытых (нетяжелых) повреждениях грудной клетки рекомендуются местное применение холода, прием обезболивающих средств (анальгин, амидопирин и др.). При тяжелых закрытых повреждениях груди следует быстро восстановить проходимость дыхательных путей, применить сердечно-сосудистые и успокаивающие средства (валокордин, корвалол, валериану и др.), кислород, придать пострадавшему полусидячее положение. При непроникающих ранениях нужно смазать края раны спиртовым раствором йода, а затем закрыть ее давящей повязкой.

При проникающем ранении груди, когда имеется открытый пневмоторакс, произвести неотложную герметизацию грудной полости, т. е. закрыть рану очень плотной воздухо непроницаемой повязкой.

Очень важно точно определить вид и тяжесть повреж-

дения и, оказав соответствующую неотложную помощь, своевременно доставить пострадавшего в ближайшее лечебное учреждение.

ПЕРВАЯ ПОМОЩЬ ПРИ ПЕРЕЛОМАХ РЕБЕР, ГРУДИНЫ, КЛЮЧИЦЫ И ЛОПАТКИ

Особенностью современного травматизма является увеличение числа пострадавших с множественными и сочетанными повреждениями. Переломы ребер и грудины, ключицы и лопатки в сочетании с повреждениями внутренних органов есть одна из разновидностей этих травм.

Жизненно важные органы грудной полости защищены своеобразным костно-хрящевым панцирем, который укреплен со всех сторон мышечно-фасциальным слоем, а снаружи — кожным покровом, однако и они могут быть повреждены. Костная основа грудной клетки состоит из грудины, ребер и 12 грудных позвонков.

Грудина, ключица и лопатка — это костные образования тройного соединения. Ключица и лопатка, непосредственно соединенные с ребрами и грудиной, значительно повышают устойчивость и защитные свойства грудной клетки.

При травмах верхней половины туловища нередко происходят одновременные переломы ребер, грудины, ключицы и лопатки в различных сочетаниях. Поэтому эти повреждения и должны быть рассмотрены во взаимосвязи.

Переломы ребер чаще встречаются у людей старше 40 лет, что связано с возрастными изменениями грудной клетки, хрупкостью ребер. Чаще ломаются VI—IX ребра. Верхние ребра лучше защищены слоем мышц, ключицей и лопаткой, а нижние X и XI ребра обладают повышенной эластичностью. Переломы ребер зависят от механизма травмы.

При прямом механизме приложения силы ребро или несколько ребер прогибаются внутрь грудной полости, ломаются, и отломки их смещаются кнутри; нередко повреждая внутреннюю оболочку грудной полости (плевру) и легкое. Если соприкасающаяся площадь ударной силы большая, может произойти «окончатый» перелом ребер, т. е. перелом по двум вертикальным линиям с образованием реберного клапана.

Непрямой механизм повреждения ребер имеет место при сжатии грудной клетки между двумя плоскостями (сдавление грудной клетки между стеной и бортом автомобиля, ящиком, бревном, колесом, буфером вагона и т. д.). Грудная клетка деформируется, уплощается, и происходит перелом ребер с одной или с обеих ее сторон в зависимости от характера воздействующей силы. Нередко возникают множественные переломы ребер со смещением отломков кнаружи.

Если действие травмирующей силы направлено ближе к позвоночнику, то наблюдается перелом ребер по типу сдвига — центральный короткий конец ребра остается на месте, а периферический идет кнутри. Это так называемые отрывные переломы. Они чаще встречаются в области IX, X, XI и XII ребер и сопровождаются большим смещением отломков. Наиболее частая локализация переломов ребер — подмышечные линии.

Переломы ребер имеют четкую клиническую картину. Отмечается выраженная боль, особенно при глубоком вдохе, кашле. Больной старается дышать поверхностно, говорить шепотом, сидит, сгибаясь в поврежденную сторону и вперед, прижимая рукой место перелома. При осмотре обнаруживаются ограничение подвижности грудной клетки на стороне повреждения, боль в месте перелома при последовательном ощупывании ребра от позвоночника до грудины; можно выявить также костный хруст, подвижность отломков кости в области перелома ребер.

При переломах нижних ребер нужно помнить о возможности повреждения селезенки, печени, почек.

Обнаружив у больного перелом ребер, нужно удобно посадить его, дать ему таблетку анальгина, приложить к поврежденной области пузырь со льдом, затем наложить на грудную клетку (на вдохе) тугую повязку из бинта или полотенца и транспортировать его в полусидячем положении в ближайшее лечебное учреждение.

Переломы грудины в отличие от переломов ребер наблюдаются значительно реже и возникают вследствие прямого воздействия травмирующей силы. Одним из типичных механизмов этой травмы является удар грудью о руль автомобиля при аварии или при падении на твердый край выступа. Перелом грудины чаще всего происходит в верхней ее части, на уровне II и III ребер.

Перелом грудины считается тяжелой и опасной травмой, так как при этом могут быть повреждены органы

грудной клетки. Нижний отломок грудины обычно смещается кзади, заходя под верхний отломок.

Больной жалуется на боль в области грудины и за грудиной, которая усиливается при вдохе и пальпации (ощупывании), у него нередко отмечаются затруднение дыхания, одышка, посинение губ. При пальпации грудины определяются припухлость, деформация в виде ступеньки.

При неполных переломах грудины деформации в месте перелома может и не быть, так как нет смещения отломков грудины — они удерживаются в соприкосновении неразорванной плотной перепонкой.

Первая помощь при переломах грудины: больному дают обезболивающие средства (анальгин, амидопирин); на область грудины кладут пузырь со льдом. Для того чтобы сопоставить отломки грудины в правильном положении, больного кладут на спину, между лопатками помещают валик (из подушки, одежды и др.) и осторожно переразгибают нижнегрудной и верхнепоясничный отделы позвоночника. В таком положении, на жестких носилках, пострадавшего транспортируют в лечебное учреждение.

Переломы ключицы чаще происходят при падении на вытянутую руку, наружную поверхность плеча, т. е. по механизму не прямой травмы, но могут возникать и при непосредственном ударе по ключице. При непрямом механизме действующей силы переломы ключицы бывают косыми и косопоперечными с типичным смещением отломков ключицы. В этих случаях центральный (внутренний) короткий отломок кости поднят вверх и отведен кзади, а дистальный (наружный) смещен кпереди и книзу. Нередко отломки заходят друг за друга по продольной оси. При прямом действии травмирующей силы эти переломы, как правило, оскольчатые и косопоперечные. Чаще переломы ключицы происходят в средней трети или на границе средней и наружной ее трети. При смещении отломков ключицы возможно повреждение сосудов, нервов, легких и кожи.

Клиническая картина перелома ключицы достаточно отчетлива. Больной здоровой рукой поддерживает локоть и предплечье и прижимает их к телу. Голова его наклонена в поврежденную сторону, мышцы шеи расслаблены, движения в плечевом суставе на стороне повреждения резко ограничены, сустав расположен ниже обычного и кпереди, а плечо повернуто внутрь. Плечо

на поврежденной стороне кажется длиннее, а надплечье укорочено. Надключичная ямка сглажена, имеет припухлость, в ней прощупывается центральный отломок ключицы. Распознать перелом ключицы нетрудно и, чтобы не нанести дополнительных повреждений мягких тканей в месте перелома, излишнее ощупывание этой области нежелательно.

При переломах ключицы в связи с возможным повреждением нервов и кровеносных сосудов необходимо проверить чувствительность кисти и пальцев, их подвижность, а также определить пульсацию лучевой артерии у основания большого пальца на ладонной поверхности.

Первая помощь при переломах ключицы: больному дают таблетку анальгина, в подмышечную впадину вкладывают тугой ком ваты; сгибают руку в локте, подвешивают ее на косынке к шее и плотно прибинтовывают к туловищу. Выполнив все эти манипуляции, больного в положении сидя транспортируют в лечебное учреждение.

Переломы лопатки встречаются сравнительно редко. При прямой травме происходят переломы тела, углов, плечевого и клювовидного отростков лопатки. В результате не прямой травмы (падение на плечо, локоть, вытянутую прямую руку с упором на кисть) ломаются шейка и суставная впадина лопатки.

Клинические проявления перелома лопатки обусловлены видом перелома, смещением отломков. При переломе верхнего угла, нижнего угла и тела лопатки значительных смещений отломков костей не бывает, т. к. тело лопатки как бы заключено в мышечный футляр. В области перелома определяются болезненность, припухлость. Движения верхней конечности несколько ограничены из-за боли. При переломе плечевого отростка отчетливо определяются деформация и патологическая подвижность. При переломе шейки лопатки верхняя конечность смещается вместе с суставной впадиной лопатки вниз и кпереди, повреждаются артериальные сосуды (обычно надрывается поперечная артерия лопатки), что сопровождается кровоизлиянием в окружающие ткани, припухлостью с четкими краями в виде треугольника над лопаткой. Бывает повреждение нервов.

Во время транспортировки пострадавшего возможны дополнительные повреждения артериальных сосудов и нервов, если не произведена или оказалась недостаточной иммобилизация верхней конечности и надплечья.

Определяя перелом лопатки, следует помнить, что это повреждение часто сочетается с переломом ребер и ключицы.

Первая помощь: дать пострадавшему обезболивающее средство (анальгин, амидопирин); отвести плечо в сторону (независимо от вида перелома лопатки), вложив в подмышечную впадину ватно-марлевую подушку (лучше клиновидную); подвесить руку на косынке к шее и прибинтовать к туловищу; транспортировать больного в лечебное учреждение в положении сидя.

Оказывающий помощь должен знать, что нормальная функция верхней конечности обусловлена анатомической целостностью и функциональной самостоятельностью всех частей плечевого пояса. Верхняя конечность как бы подвешена на плечевом поясе, состоящем из грудины, ключицы и лопатки. Эта закономерность учитывается при наложении повязки и транспортировке пострадавшего.

Первая помощь способна уменьшить страдания больных, избавить их от опасности повторного смещения костных отломков, повреждения сосудов и нервов, разрывов мышц и кожи. Правильно выполненная иммобилизация (обездвиживание, создание покоя) оказывает обезболивающий эффект и предупреждает возникновение осложнений.

Квалифицированная, добросовестная первая помощь при переломах грудины, ключицы и лопатки предупреждает тяжелые нарушения функции верхней конечности — важнейшего органа, имеющего индивидуальную, биологическую и социальную ценность.

ПЕРВАЯ ПОМОЩЬ ПРИ ПОВРЕЖДЕНИИ ЖИВОТА

За последние 20—30 лет резко возросло и продолжает расти количество несчастных случаев, сопровождающихся повреждением внутренних органов и тканей. Среди всех повреждений травма живота и его органов наблюдается у 3—10% пострадавших. Основной причиной роста числа несчастных случаев и вместе с этим травм живота является значительное увеличение количества автодорожных происшествий, падений с высоты.

Диагностика повреждения органов живота сложна, особенно при тяжелых травмах, когда пострадавший на-

ходится в состоянии шока, без сознания или в состоянии алкогольного опьянения. В этих случаях опрос пострадавшего об обстоятельствах травмы и выяснение жалоб чрезвычайно затруднены.

Классические признаки повреждения органов живота в большинстве своем скрыты, стерты или атипичны и не всегда проявляются в раннем периоде травмы. Между тем судьба пострадавшего во многом зависит от ранней диагностики, своевременного и правильного действия того, кто оказался рядом, первой неотложной и последующей помощи.

Травма живота может быть закрытой и открытой, без повреждения внутренних органов и с повреждением их.

Для закрытой травмы живота характерно сохранение целостности кожного покрова. Она возникает в результате прямого удара по брюшной стенке каким-либо тупым предметом (удар ногой, доской, копытом, движущимся транспортом и т. д.). Закрытое повреждение живота возможно и при непрямой травме, т. е. при падении с высоты на ноги, ягодицы, общем сдавлении тела при обвалах и т. д. В зависимости от силы удара бывают повреждения только брюшной стенки (ушибы, кровоизлияния в подкожный жировой слой, предбрюшинные или забрюшинные ткани, разрыв ее мышц), а нередко закрытая травма живота сопровождается повреждением кишечника, печени, селезенки, почек, мочевого пузыря. Возможны множественные повреждения одного органа или одновременное повреждение нескольких органов.

Травма любого органа опасна. При повреждении полых органов (желудок и др.) их содержимое изливается в полость живота и вызывает воспаление ее внутренней оболочки — перитонит. Повреждения печени и селезенки сопровождаются сильным кровотечением, обескровливанием, шоком.

Открытые повреждения живота, нанесенные острым предметом или огнестрельным оружием, могут быть проникающими и не проникающими в брюшную полость. Наиболее опасны проникающие ранения живота. Они сопровождаются повреждением органов брюшной полости, т. е. желудка, кишечника, мочевого пузыря, печени, селезенки, почек, поджелудочной железы, кровеносных сосудов. Эти повреждения без экстренного лечения приводят к быстрому развитию тяже-

лых осложнений, довольно часто заканчиваются смертельным исходом.

Для клинической картины закрытой травмы живота без повреждения внутренних органов характерны следующие признаки: сильные боли в месте приложения травмирующей силы, припухлость, кровоподтек; при ощупывании стенка живота болезненна, несколько напряжена, но симптомы раздражения внутренних органов отсутствуют. У больного прослушиваются кишечные шумы, пульс не изменяется. При тяжелых ушибах возможна кратковременная потеря сознания. При ранениях стенки живота окончательный диагноз можно установить только при хирургической обработке раны, которая производится в стационаре.

Клиническая картина травмы живота с повреждением внутренних органов разнообразна и зависит от характера повреждения. Ранение или повреждение печени, селезенки ведет к сильному внутреннему кровотечению, большой кровопотере.

Для точной диагностики повреждения очень важно выяснение обстоятельств травмы, вида травмирующего агента. Так, при прямом ударе по брюшной стенке спереди возникают чаще всего повреждения кишечника, желудка, печени. Удар сбоку или сдавление живота зачастую вызывают повреждение печени, селезенки. Падение с высоты и удар в поясничную область ведут к повреждению почек.

Характерными признаками повреждения внутренних органов при закрытой травме живота являются: сильные боли в животе, отдающие в правое (при повреждении печени) или левое плечо (при повреждении селезенки); сухость языка, тошнота, рвота, позывы к опорожнению кишечника. При скоплении крови в животе появляются бледность кожных покровов и видимых слизистых оболочек, холодный липкий пот; дыхание частое, поверхностное; пульс слабый, частый. Больной лежит на спине или на боку с приведенными к животу бедрами. В акте дыхания передняя брюшная стенка или не участвует или движение ее резко ограничено из-за болей. При ощупывании живота передняя стенка его напряжена «как доска» и болезненна (раздражение брюшины).

Клиническая картина и признаки проникающего ранения живота с повреждением внутренних органов во многом сходны с картиной, характерной для закрытой травмы живота и повреждения

органов брюшной полости. Больные жалуются на сильные разлитые боли в животе, жажду, задержку стула, газов. Кожные покровы бледны, язык сухой, пульс частый, слабого наполнения; дыхание учащено, поверхностное. Возможен травматический шок. Стенка живота напряжена, болезненна. Кишечные шумы не прослушиваются. При повреждении стенки живота возможно выпадение из раны петли кишечника или сальника, истечение желчи, мочи или кишечного содержимого, что подтверждает достоверность проникающего ранения живота и его органов.

При повреждениях органов живота очень быстро развиваются тяжелые осложнения (кровопотеря, травматический шок, воспаление внутренних органов и др.), которые довольно часто приводят к смертельному исходу.

Отмечено, что задержка операции при повреждении внутренних органов на 12 ч повышает процент смертельных исходов в 4—5 раз. Своевременная ранняя диагностика, оказание правильной неотложной помощи на месте происшествия, быстрая транспортировка и дальнейшее квалифицированное лечение позволяют добиться благоприятных результатов.

Неотложная помощь при повреждениях органов живота: пострадавшему следует придать удобное положение, выпавшие из раны внутренние органы накрыть стерильной марлевой салфеткой или проглаженным полотенцем, а затем осторожно наложить на живот круговую повязку; положить пузырь со льдом или холодной водой; дать (по возможности) кислород.

Вправлять органы в брюшную полость и поить больного категорически запрещается!

Больные с травмой живота и повреждением внутренних органов подлежат срочной госпитализации в хирургическое отделение. Транспортировать пострадавшего следует на носилках лежа с согнутыми в коленях ногами или в полусидячем положении.

ПЕРВАЯ ПОМОЩЬ ПРИ ТРАВМАТИЧЕСКОМ ШОКЕ

Травматический шок — одно из наиболее опасных осложнений тяжелых повреждений. Его могут вызвать обширные ожоги, ранения, переломы костей и суставов,

падение с высоты, травмы внутренних органов груди и живота.

Установлено, что первопричиной шока является боль от чрезмерной механической или физической травмы. Развитию шока способствуют кровопотеря, голодание, охлаждение, жажда, переутомление, страх.

При травматическом шоке нарушаются деятельность центральной нервной системы, обмен веществ, кровообращение. Падает артериальное давление, учащается дыхание. Пострадавший бледен, апатичен, вял, заторможен. Пульс у него частый и слабый. Чем тяжелее шок, тем чаще и слабее пульс, тем хуже кровоснабжение жизнеобеспечивающих систем организма. Лицо пострадавшего с сероватым оттенком, покрыто холодным и липким потом.

Лечебное воздействие простых приемов первой помощи при травматическом шоке, к сожалению, весьма незначительно. Главная задача лиц, окружающих пострадавшего, уметь быстро установить у него наличие травматического шока, чтобы успеть вовремя вызвать врачебную помощь.

В случаях тяжелого травматического шока только опытный врач с квалифицированными и умелыми помощниками может оказать жизнеспасительную помощь.

Из всех известных описаний клинической картины травматического шока наиболее яркое и достоверное принадлежит великому русскому хирургу Н. И. Пирогову (1865): «С оторванной рукою или ногою лежит такой окоченелый на перевязочном пункте неподвижно; он не кричит, не вопит, не жалуется, не принимает ни в чем участия и ничего не требует; тело его холодно, лицо бледно, как у трупа; взгляд неподвижен и обращен вдаль; пульс, как нитка, едва заметен под пальцем и с частыми перемежками. На вопросы такой окоченелый или вовсе не отвечает, или только про себя, чуть слышным шепотом; дыхание также едва заметно. Рана и кожа почти вовсе не чувствительны; но если большой нерв, висящий из раны, будет чем-нибудь раздражен, то больной одним легким сокращением личных мускулов обнаруживает признак чувства. Иногда это состояние проходит через несколько часов от употребления возбуждающих средств; иногда же оно продолжается без перемен до самой смерти.

Окоченение нельзя объяснить большой потерей крови и слабостью от анемии; нередко окоченелый раненый не

имел вовсе кровотечения, да и те раненые, которые приносятся на перевязочный пункт с сильным кровотечением, вовсе не таковы; они лежат или в глубоком обмороке или в судорогах. При окоченении нет ни судорог, ни обморока. Его нельзя считать и за сотрясение мозга. Окоченелый не потерял совершенно сознания; он не то, что вовсе не сознает своего страдания,— он как будто бы весь в него погрузился, как будто затих и окоченел в нем...»

Таково состояние пострадавшего при травматическом шоке, который великий ученый Н. И. Пирогов называл «окоченением».

Шок очень опасен, он угрожает жизни пострадавшего. Если вы установили по характерным признакам, что состояние человека, перенесшего травму, похоже на шок, немедленно вызывайте врача. В этих случаях промедление смерти подобно.

До прибытия специализированной противошоковой врачебной бригады уложите пострадавшего, постарайтесь успокоить его; тепло укутайте, не закрывая ему лица; остановите кровотечение; наложите на рану давящую повязку. Если нет рвоты, дайте пострадавшему горячего крепкого сладкого чая или кофе,— поите его чайными ложками: сам пить он не сможет. При наличии переломов костей— наложите иммобилизирующую шинную повязку.

И вызывайте скорее врача!

Травматический шок требует специализированной высококачественной помощи, обезболивающих мероприятий, срочного переливания крови и кровезаменителей, а также точной диагностики повреждения, которое явилось причиной шока, и проведения особых лечебных манипуляций, спасительных для пострадавшего.

Все это смогут сделать только умелые руки врача и знающих свое дело помощников,— если они не опоздают.

ПЕРВАЯ ПОМОЩЬ ПРИ ПЕРЕЛОМАХ ПОЗВОНОЧНИКА

Переломы позвоночника — одна из самых серьезных травм. Такие пострадавшие длительное время нетрудоспособны, у них возможны различные осложнения. Судьба этих больных во многом зависит от первой помощи, оказанной на месте происшествия.

Чем же опасны переломы позвоночника? Прежде всего возможными повреждениями спинного мозга и его корешков. По данным статистики, осложнения наблюдаются более чем у половины пострадавших. Часто они возникают вследствие неправильно оказанной первой помощи, при плохом обездвиживании и неумелой транспортировке пострадавшего.

Позвоночник (позвоночный столб) состоит из прилегающих друг к другу позвонков, которые имеют цилиндрическую форму. Они соединены между собой суставными отростками, межпозвонковыми дисками и мощным связочным аппаратом. Спинной мозг заключен в специальный канал, образованный дужками, суставными отростками и телами позвонков. При травме позвоночного столба может пострадать спинной мозг, а следовательно, и его проводимость. Это нередко приводит к очень тяжелым последствиям (часто к смертельному исходу).

Весьма опасны травмы шейного отдела позвоночника. При повреждениях спинного мозга, особенно на уровне его верхних отделов, возникает паралич дыхательных мышц груди. В этом случае отмечают только диафрагмальное (брюшное) дыхание, оно быстро ослабевает и наступает дыхательная недостаточность. Если не принять быстрых и энергичных мер, человек погибает. Повреждения спинного мозга в верхних отделах шейных позвонков сопровождаются его отеком, который может распространиться и на головной мозг. В таких случаях возможны параличи нервных центров, обеспечивающих работу сердца и дыхания, что почти всегда заканчивается смертью.

Как возникают переломы позвоночника? В каких случаях можно думать, что такой перелом у пострадавшего имеется?

Прежде всего, при падении с высоты. Сила, действующая на человеческий организм, будет зависеть от высоты падения, массы тела и положения пострадавшего в момент приземления, а также от плотности грунта, на который он упал. Если человек приземлился на ноги, повреждаются пяточные кости и в результате перегиба позвоночника ломаются нижнегрудные или верхнепоясничные позвонки. Это происходит в области перехода грудного отдела позвоночника в поясничной (на границе выпуклости грудных и вогнутости поясничных позвонков). Летом, особенно в начале купального сезона, неосторожный купальщик, нырнув в воду с высоты в неизвестном

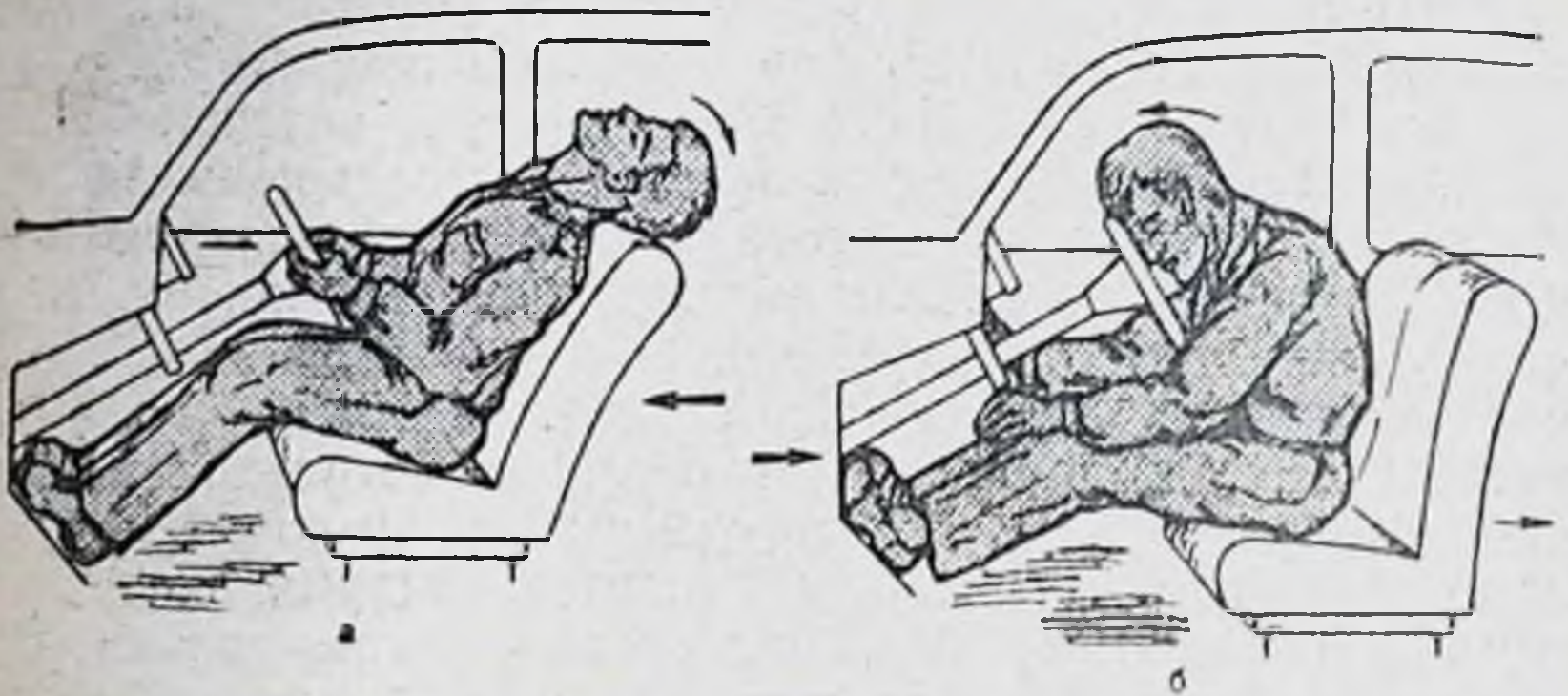


Рис. 12. Механизм «хлыстового перелома» шейных позвонков.
 а — при наезде на машину сзади; б — при наезде машины на препятствие.

месте, ударяется головой о дно водоема или корягу. В результате он получает тяжелые переломы V или VI шейных позвонков. Верхние шейные позвонки повреждаются также при падении тяжести на голову, например, с балкона или из открытого окна, с высоты какого-нибудь этажа.

Возможны так называемые хлыстовые переломы, когда задремавший и расслабившийся пассажир, сидящий на переднем сиденье и фиксированный привязными ремнями, при внезапном наезде другой машины сзади резко запрокидывает голову (рис. 12). В этом случае ломаются шейные позвонки.

Переломы позвоночника могут возникать от прямого удара тяжести, упавшей с высоты на спину согнувшегося в работе человека, например землекопа, работающего на дне глубокой ямы, когда на его спину падает ком смерзшейся земли.

Кости позвонков имеют относительно высокую прочность. Наибольшей прочностью обладают шейные и поясничные позвонки. Они выдерживают нагрузки по оси, равные сотням килограммов. Благодаря значительной упругости позвонков не происходит их разрушения при кратковременном сжатии. Так, поясничные позвонки могут быть деформированы (до 12—13% их первоначальной высоты) без анатомического повреждения. Межпозвонковые диски еще прочнее и разрываются при воздействии большей силы.

В результате переломов тел, дужек, суставных отростков, разрывов дисков и связочного аппарата часто про-

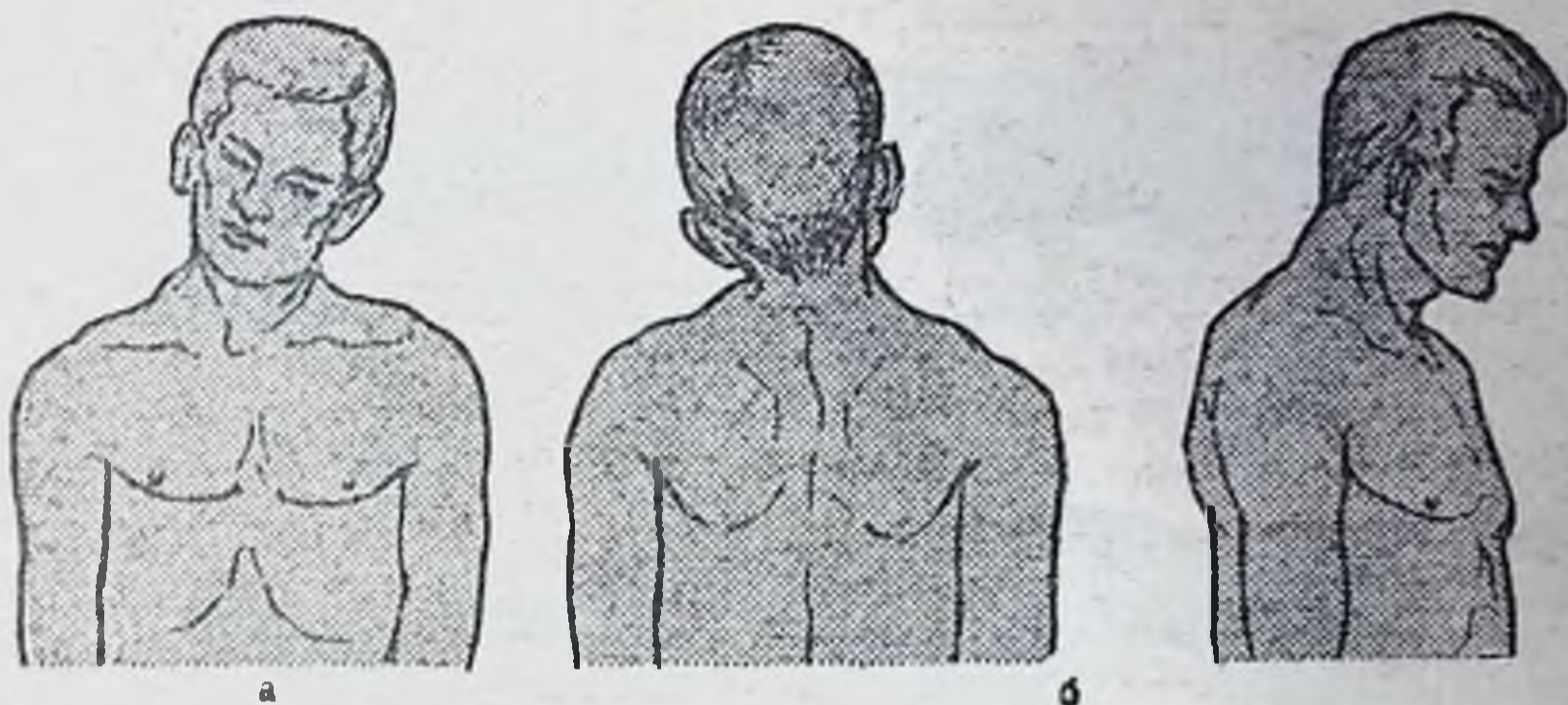
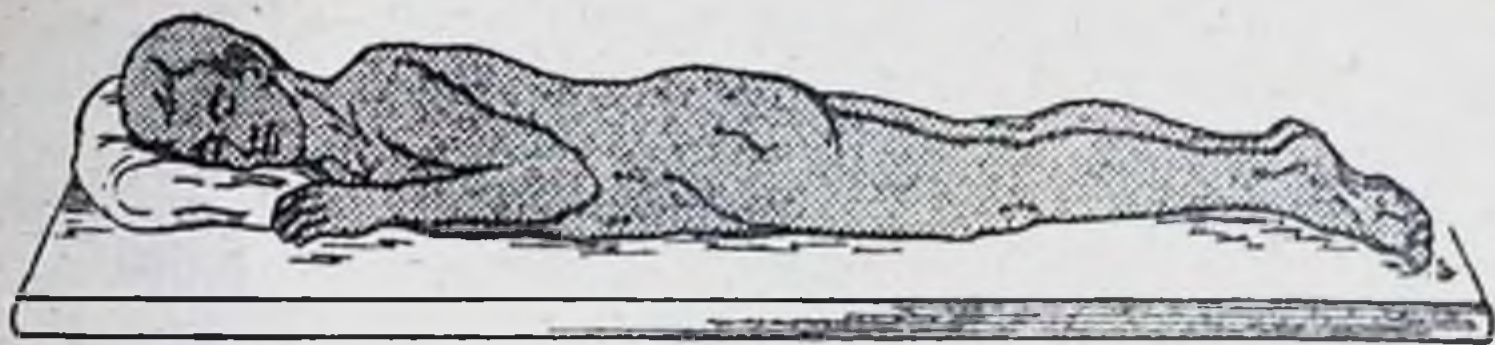


Рис. 13. Положение головы при одностороннем вывихе (а) и при полном, двустороннем (б) вывихе шейных позвонков.

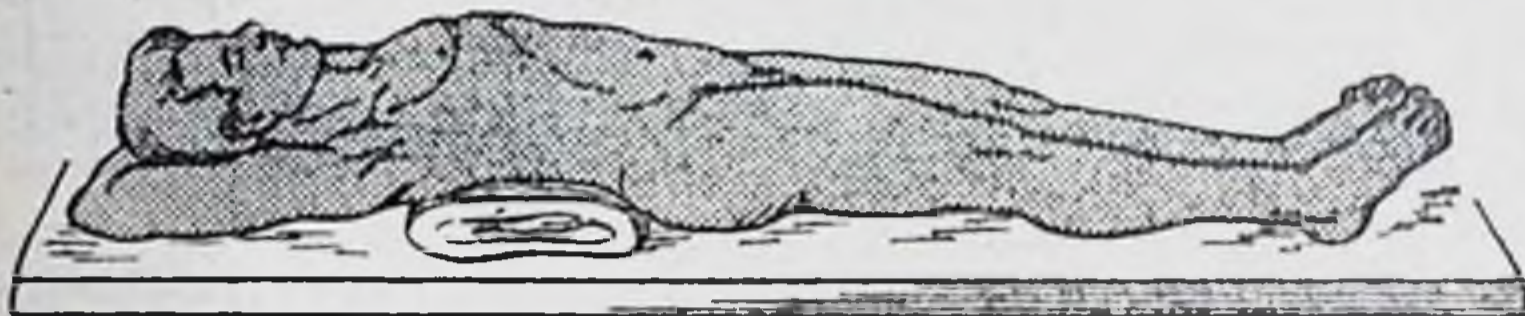
исходят смещения элементов позвоночника и повреждения спинного мозга. При травме возможны ушибы, сотрясения, сдавления и разрывы спинного мозга и его корешков. Смещение элементов позвонков может произойти и после травмы, во время неправильной транспортировки, перекладывания больного с носилок на кровать, в автомобиль, на телегу и т. д. Этого следует избегать.

Оказывая первую помощь пострадавшему, упавшему с высоты, необходимо помнить, что у него возможен перелом позвоночника. Уже рассказ очевидцев происшествия или же самого пострадавшего должен насторожить оказывающего помощь. При падении с высоты на ноги, ягодицы вероятны переломы грудных или поясничных позвонков, при падении на спину — повреждение грудных позвонков, от падения тяжести на голову или удара головой о дно водоема — повреждение шейных позвонков и т. д. Важен тщательный осмотр пострадавшего. При осмотре следует обратить внимание на то, как он держит голову, поддерживает ли он ее руками, наклонена ли она в сторону, куда повернут подбородок.

Характерно положение больного с вывихом шейных позвонков: голова выдвинута вперед, затылок запрокинут кзади (рис. 13). Если голова наклонена в сторону, и в ту же сторону наклонен подбородок, то можно подозревать, что произошел вывих одного из суставов шейных позвонков. Если пострадавший лежит на спине с безжизненно уроненными на грудь руками, согнутыми в локтевых или лучезапястных суставах, и не мо-



а



б

Рис. 14. Транспортировка пострадавшего с переломом позвоночника. а — положение на животе; б — положение на спине (с валиком под поясницей).

жет пошевелить ими, это значит, что поврежден верхний шейный отдел позвоночника и спинной мозг этого отдела. И здесь весьма важен осмотр пострадавшего. Если на спине выступает один из задних (остистых) отростков или же увеличено расстояние между ними, то следует считать, что произошел вывих позвонка, а может быть, даже полное соскальзывание одного из позвонков. С подобными больными нужно быть предельно осторожными. Им необходима надежная иммобилизация, иначе они погибают от так называемого спинального шока.

Любой человек, оказавшийся на месте происшествия, обязан оказать первую помощь пострадавшему с повреждением позвоночника. Естественно, окончательный диагноз будет поставлен только в больнице, однако это будет потом, а помощь ему потребуется сейчас, сию минуту. Все вышеописанное — механизм повреждения, внешний вид пострадавшего, его положение, изменение оси и формы тела — поможет в диагностике повреждений позвоночника. Мы уже знаем, как важна первая помощь в этом случае. Особенно опасна неправильная транспортировка. Перевозить пострадавшего можно только на щите (рис. 14). Носилки, разные приспособления, транспортные средства (импровизированные), имеющие мягкую основу (одеяла, плащ-палатки и др.), в данном случае не применимы из-за возможной деформации туловища. При провисании туловища изменяется ось позво-

поясничка и возможно смещение позвонков, а если смещение уже было, то оно увеличится. Это часто приводит к непоправимым последствиям — разрыву спинного мозга. Где взять щит, если его нет поблизости? Проще всего — снять деревянную дверь и осторожно (это должны по возможности делать помогающие вдвоем) уложить на нее пострадавшего. На импровизированный щит следует подложить любую прокладку — матрац, одеяло, пальто, чтобы туловище пострадавшего не провисало. Если достать щит не представляется возможным, и вы имеете только матерчатые носилки, то пострадавшего следует уложить на них вниз лицом, на живот. Такое положение не только не вызовет смещения позвонков, но и поможет в восстановлении нарушенной травмой архитектуры поврежденного позвоночного столба, т. е. нередко способствует самостоятельному вправлению вывиха.

Если предполагается повреждение шейного отдела позвоночника, нужно обездвиживать голову и шею. Для этого используют стандартные шины. Однако вполне возможно, что таких шин под рукой не окажется. Тогда временно можно применить так называемый воротник Шанца. Для приготовления такого воротника необходим толстый (толщиной до 2 см) ватник, размеры которого не менее 90×40 см. Ватник складывают вдвое и очень плотно закутывают им шею, подбородок и затылок. Созданный таким образом воротник фиксируют мягким бинтом (см. рис. 34). Нужно стремиться сделать воротник более жестким, армируя его вырезанным картонным контуром.

При тяжелом повреждении шейного отдела позвоночника лучше всего фиксировать шею тягой за голову при помощи специальной петли, изготовленной из обычного марлевого бинта (рис. 15). Это приспособление делают так: отрывают два куска широкого марлевого бинта, каждый из которых должен иметь длину не менее 1,5 м; бинты складывают вдвое, образуя петлю; одну петлю надевают на подбородок, другую — на затылок. В подбородочной петле в области челюстных суставов ножницами прорезают по отверстию, через которые петли соединяют между собой. Пострадавший лежит на спине с подложенным под лопатки валиком высотой не менее 10—15 см (можно использовать вдвое сложенную подушку), так, чтобы голова была резко запрокинута назад. Импровизированную петлю натягивают и привязывают к головному краю щита.

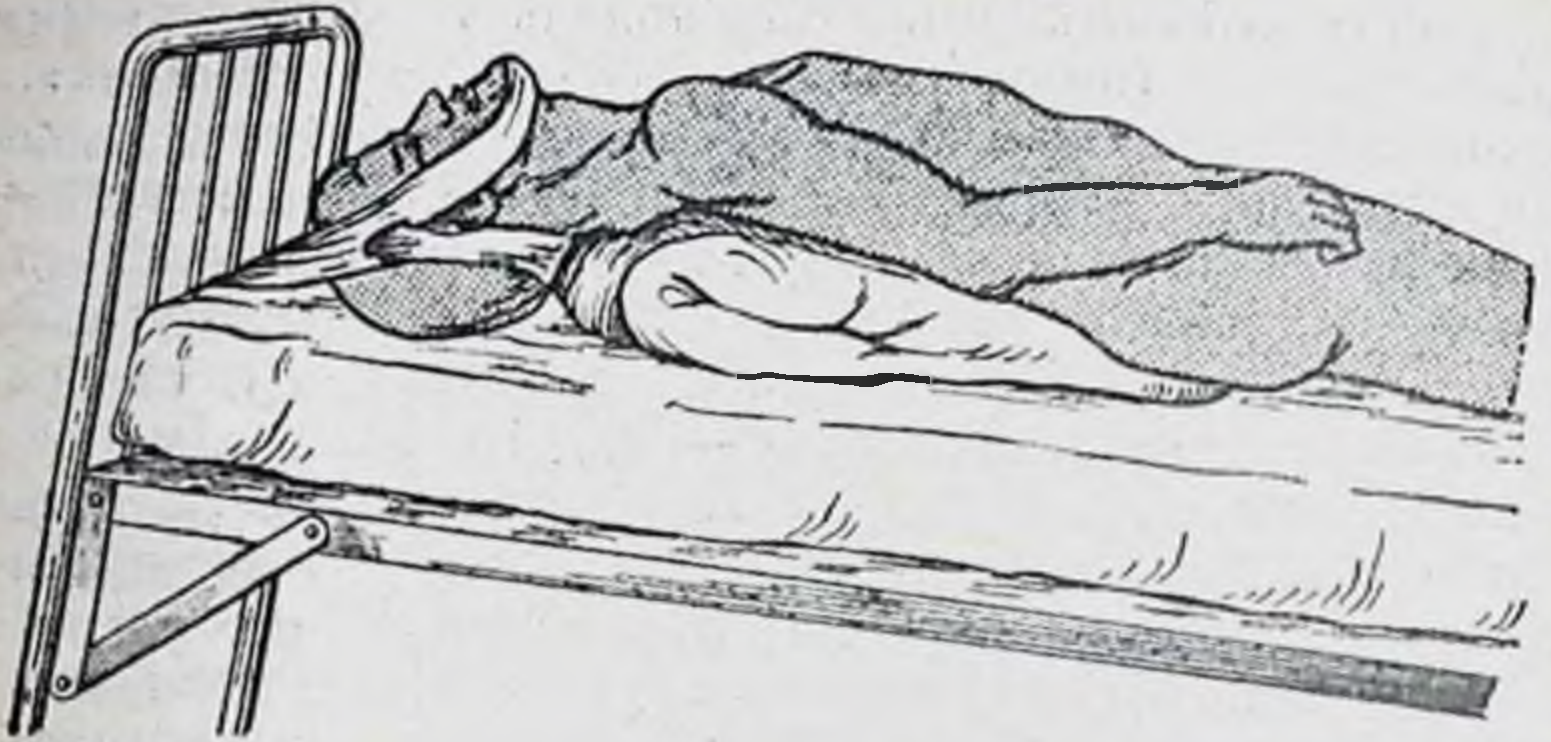


Рис. 15. Обездвиживание головы и шеи при травме шейного отдела позвоночника петлей из бинта,

Таким образом, оказывая первую помощь пострадавшему, необходимо помнить, что позвоночник — это не только костное анатомическое образование, позволяющее производить различные движения головой и туловищем, но такжеместилище и хранилище важнейшего органа — спинного мозга и его нервных корешков, легко ранимых даже при небольших смещениях. Подвижный, относительно прочный, эластичный позвоночный столб быстро теряет свою архитектурную целостность при переломах и вывихах, которые всегда сопровождаются повреждениями связочного аппарата.

Элементы позвоночного столба богато снабжены нервными окончаниями, раздражение которых при травме вызывает значительную боль, являющуюся непосредственной причиной травматического шока — одного из самых страшных осложнений данного повреждения.

Следовательно, кроме правильной иммобилизации, наложения фиксирующих воротников и петель, грамотной транспортировки пострадавшего, очень важно принять меры для уменьшения или снятия сиюминутной боли, а также для предупреждения ослабления той боли, которая может возникнуть непосредственно при перевозке пострадавшего с места происшествия в медицинский пункт или амбулаторию, стационарное учреждение.

Еще и еще раз нужно напомнить о том, что прием любых видов алкоголя с целью обезболивания вреден. Вино или водка усугубляют повреждение нервных стволов, неблагоприятно действуют на

жизнеобеспечивающие центры головного мозга, путают клиническую картину травмы. Если повреждение спинного мозга значительное и располагается близко к головному мозгу, то после приема даже небольших доз алкоголя пострадавший погибнет, например, от дыхательной недостаточности.

Чем же можно утолить боль, предупредить ее при транспортировке? Если пострадавший в сознании, его нужно успокоить, предложив выпить 20 капель настойки валерианы, дать таблетку анальгина или амидопирина, димедрол. Необходимо, по возможности, предупредить развитие сердечно-сосудистой недостаточности. Для этого рекомендуется дать больному сердечные средства (кордиамин, валокордин, корвалол и др.). Пострадавший должен быть хорошо укрыт и предохранен от охлаждения. Нужно согреть ему ноги (если они не повреждены), обложив их теплыми грелками или бутылками с горячей водой, надежно закрытыми и обернутыми полотенцами. Горячий чай или кофе дают только тем пострадавшим, которые в состоянии их выпить и не имеют признаков повреждения внутренних органов живота.

ПЕРВАЯ ПОМОЩЬ ПРИ ПЕРЕЛОМАХ ТАЗА

В настоящее время травматизм характеризуется значительным увеличением числа пострадавших с переломами костей таза. Это связано с интенсивностью дорожного движения, нарушениями правил охраны труда в промышленности, особенно рудной и угледобывающей, в производственном и коммунальном строительстве. По нашим данным, 75% случаев переломов костей таза наблюдается при автодорожных происшествиях.

Такие переломы могут произойти также при падении с высоты на бок, ягодицы, ноги. Среди них наиболее часты переломы вертлужной впадины таза (суставной ямки тазобедренного сустава). Переломы возможны при сдавлении таза, например, при завалах, резком разведении подвздошных костей обрушившейся горной породой. Наблюдаются так называемые отрывные переломы, когда человек, даже не упав, пытается сохранить равновесие на скользкой дороге и для этого непроизвольно делает резкие движения.

При тяжелых переломах костей таза довольно часто (25—30% случаев) возникают сочетанные повреждения,

когда, кроме переломов костей таза, отмечаются повреждения внутренних органов.

Чем опасны переломы таза? Прежде всего возникновением у пострадавшего травматического шока. По данным статистики, такое осложнение встречается примерно у 30% пострадавших. Это и понятно: внутри таза проходят крупные нервные стволы и кровеносные сосуды; в крестце заканчиваются корешки спинного мозга, а на его передней поверхности располагаются нервные узлы, сплетения. Таз имеет пять крупных сочленений, два из которых являются самыми мощными суставами человеческого тела. Таз окружен массивом мышц.

Переломы таза всегда сопровождаются значительной кровопотерей. В связи с этим профессор А. П. Наденин (1954) даже дал такое определение — «кровооточающая костная рана таза».

Массивная кровопотеря при травмах таза объясняется еще и некоторыми особенностями его кровеносных сосудов. Эти сосуды не могут при травме значительно сократить свой просвет, и их внутренняя оболочка плохо заворачивается внутрь, что никак не способствует быстрой остановке кровотечения. Кроме того, жировая клетчатка, расположенная внутри таза, обладает присасывающим действием, вследствие чего происходит отрыв образующихся в поврежденных сосудах кровоостанавливающих тромбов. Так, перелом только одной из костей переднего отдела таза может закончиться кровопотерей в 700—800 мл. Тяжелый же перелом переднего и заднего отделов таза с разрывом сочленений заканчивается кровопотерей в 2,5—3 и более литров. При таких переломах возможно «фибринолизное» кровотечение — длительно продолжающееся истечение крови в результате нарушения физиологического свертывания крови.

Учитывая все эти обстоятельства, оказывающий первую помощь пострадавшему в случаях подозрения переломов таза должен быть очень осторожен при перекладывании его на носилки и при транспортировке. Он должен попытаться, по возможности, остановить или уменьшить кровотечение, восстановить объем циркулирующей крови, применяя хотя бы холод местно и давая пострадавшему подсоленное питье.

Необходимо предотвратить или уменьшить смещение сломанных костей таза. Известно, что к костям таза прикрепляются большое количество мышц нижних конечностей, живота и спины. При сокращении этих мышц сло-

манные кости еще более смещаются, усугубляя тем самым травматический шок и продолжающееся кровотечение. Острые края сломанных костей могут ранить внутренние органы — мочевой пузырь, мочеиспускательный канал, порвать крупные кровеносные сосуды, мышцы. Правильная транспортировка пострадавшего предупреждает эти опасные осложнения.

Каковы признаки переломов костей таза? Естественно, окончательный точный диагноз будет поставлен в специализированном лечебном учреждении, но ведь первое пособие пострадавший получит от случайного человека, находившегося вблизи места происшествия. Нелишне еще раз напомнить читателям об обязанностях их по оказанию первой помощи пострадавшим, которые возлагаются нашим законодательством на каждого гражданина, вне зависимости от его специальности и образования.

Итак, в каких случаях можно думать, что у пострадавшего имеется перелом костей таза? В этом поможет рассказ самого пострадавшего или свидетелей происшествия. Следует взвесить ситуацию и вспомнить, что переломы костей таза чаще бывают при автотранспортных авариях (75% случаев), при падении с высоты (особенно на бок), у людей пожилого возраста, даже просто при падении на землю («с высоты собственного роста»), при сильном ударе по боковой поверхности таза. Падение на ягодицы также нередко заканчивается таким переломом.

При осмотре — пострадавший почти всегда лежит, чаще всего на спине в положении, впервые описанном профессором Н. М. Волковичем (1928 г.), которое так и называется «положение Волковича»: на спине, бедра разведены, ноги полусогнуты в коленных и тазобедренных суставах, стопы ротированы (повернуты) кнаружи. Такое положение в быту часто называют «позой лягушки» (рис. 16). При просьбе поднять и удержать выпрямленную ногу пострадавший лишь волочет ее по плоскости, на которой лежит, но оторвать пятку не может. Если ему эту ногу поднять, то он удерживает ее в таком положении. Этот симптом («прилипшей пятки») является очень важным в диагностике переломов костей таза. Известен также симптом усиления болей при небольшом сдавлении крыльев таза — «симптом Вернейля». Усиление боли при разведении крыльев — «симптом Ларрея» — тоже свидетельствует о переломе костей таза. В этих случаях пострадавший не в состоянии самостоятельно сесть.

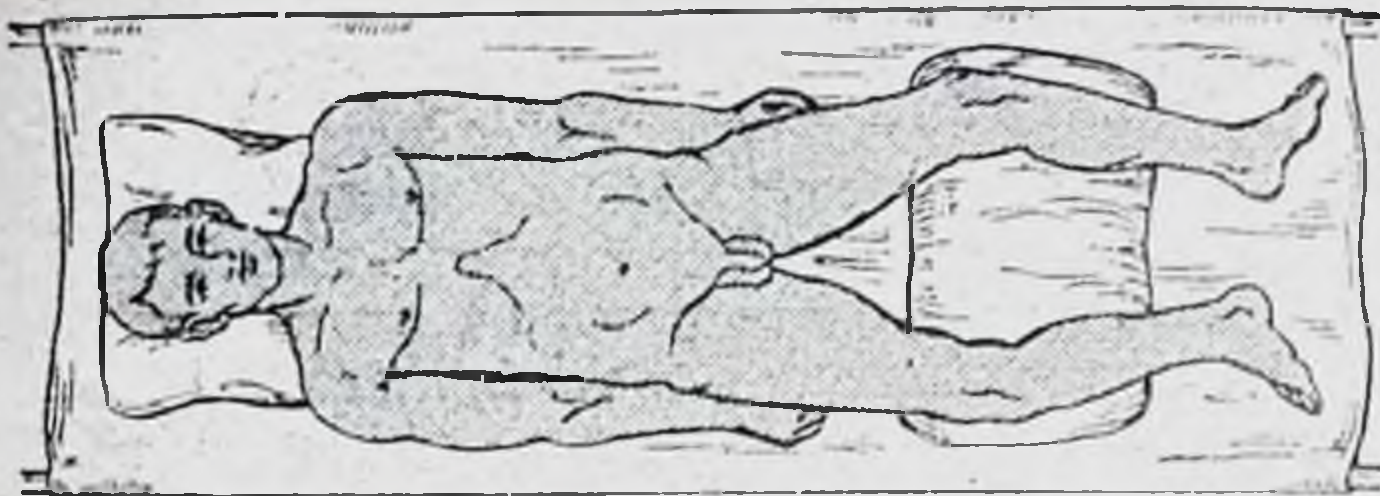


Рис. 16. Положение пострадавшего с переломом костей таза («поза лягушки»).

Для этого он вынужден напрячь прямые мышцы живота, которые прикрепляются к переднему отделу таза, месту наиболее частых переломов. Стопы пострадавшего повернуты наружу из-за рефлекторного ослабления силы приводящих мышц бедер. При отрывных переломах пострадавший может не только стоять, но и ходить. Однако отвести ногу в сторону или назад он не в состоянии, так как именно здесь прикрепляются мышцы.

При осмотре пострадавшего видны обширные кровоизлияния в области промежности и паха, которые достоверно подтверждают предположение о переломах переднего отдела таза. Изменение формы таза свидетельствует о тяжелом переломе. Если у наружного отверстия мочеиспускательного канала имеется несколько капелек крови, перелом таза, видимо, осложнен разрывом мочеиспускательного канала. Отсутствие самостоятельного мочеиспускания — один из признаков перелома костей таза, однако если пострадавший все же помочился и в конце мочеиспускания появилась кровь, то, возможно, у него имеется повреждение мочевого пузыря, а может быть, и почек. Только специальные исследования в больнице подтвердят или отвергнут это.

Основной задачей первой помощи при переломах костей таза является прежде всего борьба с травматическим шоком. Основная роль в этом отводится обезболивающим мероприятиям. Наиболее действенны введение обезболивающих веществ в места переломов, проведение обезболивающих блокад. Это выполняет только врач, да и то в условиях больницы.

Если пострадавший находится в сознании и у него нет явных признаков повреждения органов живота, необходимо дать ему обезболивающее средство (2 таблетки анальгина), 1 таблетку димедрола и стакан горячего

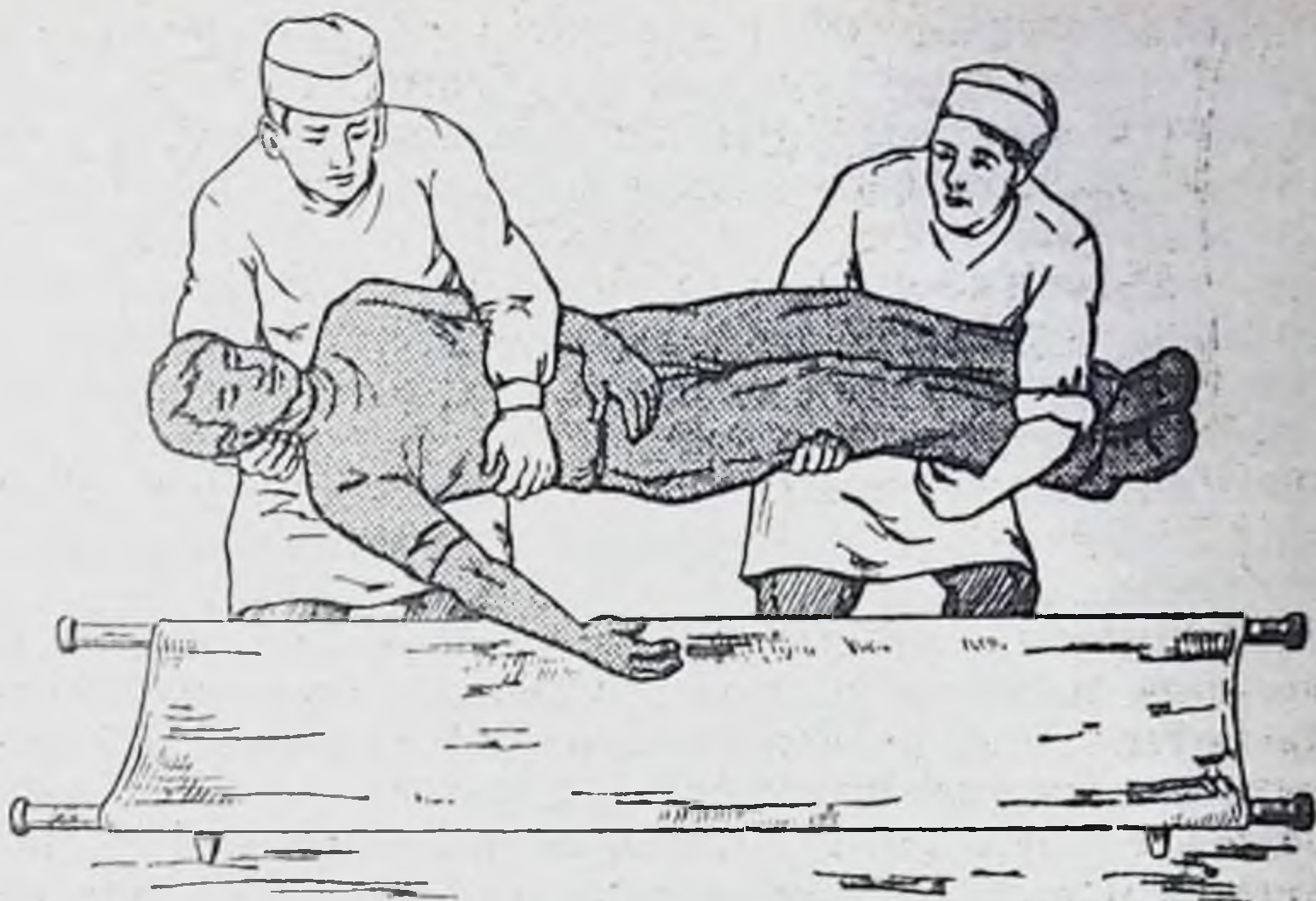

Рис. 17. Укладывание пострадавшего (с переломом таза) на носилки.

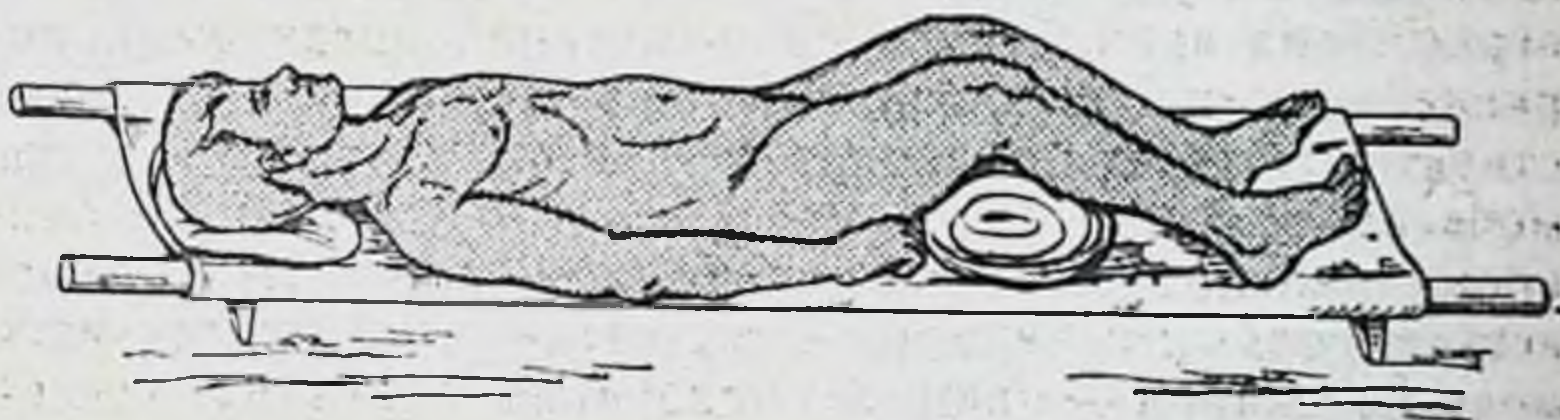


Рис. 18. Транспортировка пострадавшего с переломом костей таза.

сладкого крепкого кофе. Если нет анальгина, можно дать больному амидопирин, ацетилсалициловую кислоту (аспирин), бутаднон, реопирин.

Противошоковый эффект оказывает прием пострадавшим большого количества (до 3—4 л) теплой воды, в которой растворены 1 столовая ложка поваренной соли и 1 чайная ложка пищевой соды на 1 л. Настойка валерианы (20 капель) окажет заметное успокаивающее действие, кордиамин, валокордин или корвалол (20 капель) сыграют положительную роль в предупреждении сердечной недостаточности. Эти лекарства показаны и для профилактики осложнений во время транспортировки.

Если конечности не повреждены, то их можно обложить горячими грелками или бутылками с горячей водой (только не обжечь!). Пострадавший должен быть укутан теплым одеялом, пальто или пледом даже в хорошую погоду.

Очень важно до приезда машины «скорой помощи» правильно уложить пострадавшего. Лучше всего его сразу уложить на щит, накрытый матрацем. Вместо щита можно использовать ровную дверь, которую нетрудно снять с петель. Под оба колена следует подложить валик высотой 50—60 см из скатанного в трубку одеяла, пальто, пледа. Голова пострадавшего должна быть приподнята.

Итак, первые оживительные, обезболивающие и профилактические мероприятия на месте происшествия выполнены. Теперь пострадавшего необходимо доставить на машине в стационар. Оказывающие помощь вдвоем под руководством медицинского работника осторожно поднимают его и укладывают на носилки (рис. 17). Лучше, если носилки имеют твердую основу (щит с мягкой подстилкой). Наиболее приемлемо («функционально выгодно») для пострадавшего положение на спине с согнутыми в коленных и тазобедренных суставах ногами. Проще всего, если нет специальных носилок, это достигается подкладыванием под бедра и колени плотного валика (рис. 18).

Правильно оказанная первая помощь даже в случаях очень тяжелых переломов костей таза во много раз снижает смертность и предупреждает разнообразные осложнения у пострадавших.

ПЕРВАЯ ПОМОЩЬ ПРИ ПОВРЕЖДЕНИЯХ ПЛЕЧА, ПРЕДПЛЕЧЬЯ И КИСТИ

Повреждения верхней конечности занимают первое место среди всех остальных травм, происходящих на улице, в быту и на работе. От того, насколько правильно и своевременно будет оказана первая помощь, зависит не только восстановление функции конечности, но иногда и жизнь пострадавшего.

Повреждения верхней конечности происходят как от прямого воздействия на нее силы, так и опосредованно. Например, при падении на выпрямленную руку могут

быть повреждены не только кисть, но и плечо, локтевой сустав. В зависимости от силы травмы, положения конечности в момент удара, возраста пострадавшего и многих других обстоятельств при такой травме наблюдаются ушиб, растяжение связок, разрыв сухожилий, вывих или перелом.

Ушиб плечевого сустава и плеча нередко отмечается при прямом действии на них травмирующей силы. Так как внутренняя оболочка сустава снабжена многочисленными сосудами и большим количеством нервных окончаний, то во время ушиба возможно изливание крови в полость сустава (гемартроз). Ушиб и гемартроз сопровождаются значительной болью, иногда выпотом — выделением большого количества синовиальной жидкости в полость сустава (синовит). Как в первом, так и во втором случаях в области сустава имеются припухлость, сглаженность его контуров (по сравнению с неповрежденным суставом). Иногда под кожей виден кровоподтек. Возможна очень сильная боль при движениях сустава и его ощупывании. Иногда наблюдается разрыв одной из крупных мышц — дельтовидной, которая отводит руку в сторону. В этом случае на боковой поверхности плеча видны отек мягких тканей, кровоизлияние, порой деформация — западение тканей на участке в 8—12 см книзу от сустава. Ощупывание сустава болезненно, отведение в сторону плеча невозможно. Исключить перелом верхнего суставного конца плеча может только специалист. При оказании первой помощи необходимо обездвижить всю конечность, уложив ее, например, на косыночную повязку. Боль можно снять или значительно уменьшить посредством обезболивающих средств (анальгин, амидопирин), таблетки димедрола. К месту повреждения следует приложить пузырь со льдом или грелку, наполненную очень холодной водой.

При растяжении связок и мышц плечевого сустава, нередко наблюдаемых в случаях падения на вытянутую руку или при выкручивании ее, выпота (жидкости) в суставе не бывает. Форма его обычная, а боль возникает лишь при движении в определенном направлении.

Разрыв сухожилий наступает иногда и при небольшой травме, поднятии малой тяжести. Разрывается обычно больное, перерожденное сухожилие. Довольно часто наблюдается разрыв сухожилия длинной головки двуглавой мышцы плеча. Разрыв сопровождается болью,

иногда слышен характерный щелчок. Во время осмотра плеча, особенно при напряжении двуглавой мышцы, определяется западение мягких тканей. Сила сгибания предплечья заметно снижена.

Задача оказывающего помощь — снять боль у пострадавшего или уменьшить ее. Рекомендуется дать ему обезболивающее средство (анальгин, амидопирин и др.), приложить к месту повреждения пузырь со льдом.

Переломы плечевой кости возможны в ее верхней, средней и нижней трети. Внутрисуставные переломы головки плеча и его шейки возникают при ударе по наружной поверхности плечевого сустава, в результате падения на локоть или кисть. Во всех этих случаях при осмотре отмечаются припухлость, отек мягких тканей, иногда кровоподтек. При ощупывании, постукивании или надавливании на локоть возникает болезненность. Движения в суставе резко ограничены, нередко полностью отсутствуют.

При переломе головки плеча определяется напряженность тканей в области плечевого сустава, так как в его полость при травме изливается кровь.

Чаще всего встречаются переломы шейки плеча, которая так и называется «хирургической», ибо нередко служит объектом вмешательства хирургов. Для такого перелома характерен не прямой механизм травмы. Пострадавший, а им чаще является пожилая женщина, падает на локоть в положении приведения или отведения плеча от туловища.

При осмотре обращают на себя внимание изменение оси поврежденной конечности, отек и припухлость, кровоизлияние, которое быстро распространяется вниз по руке. Иногда при попытках движения в плечевом суставе слышен хруст, при случайном вращении (специально этого делать не следует) его головка остается неподвижной. На передненаружной поверхности плечевой кости определяется западение тканей.

Переломы шейки плеча часто бывают вколоченными. Они возникают при таком падении, когда плечо согнуто, но не отведено. В этом случае заметного искривления оси конечности и западения тканей нет, длина конечности не изменена, больного беспокоит болезненность при ощупывании, особенно при поколачивании по локтю и при вращении его, ибо головка движется вместе с плечом. Сгибание и разгибание в суставе возможны, но болезненны; отведение плеча резко нарушено.

Переломы средней трети плеча встречаются не так часто. Возникают они при прямом ударе, резких и сильных вращательных движениях периферической части конечности. Распознать такой перелом несложно. На месте перелома отчетливо видны деформация, увеличивающееся при движениях искривление оси, необычная для этого места подвижность, слышен хруст. Травмированное плечо укорочено по сравнению со здоровым.

Если перелом располагается в нижней половине плеча, возможно повреждение одного из основных нервных стволов — лучевого нерва. В этом случае кисть свисает, активное разгибание пальцев невозможно; резко снижена или отсутствует чувствительность кисти на стороне большого пальца; возможно повреждение крупного артериального ствола — плечевой артерии. При осмотре пострадавшего нужно обратить особое внимание на чувствительность и температуру кожи кисти, пульсацию лучевой артерии у лучезапястного сустава со стороны большого пальца.

Для переломов нижней трети плеча характерны деформация, отек и припухлость в области локтя. Пострадавший испытывает сильную боль при попытке согнуть или разогнуть предплечье, вращении его. При ощупывании плеча часто определяются хруст, резкая болезненность.

Первая помощь при всех видах переломов плеча заключается в проведении общих обезболивающих мероприятий. Больному дают анальгин (2 таблетки), амидопирин (1 таблетку), димедрол (1 таблетку); в крайнем случае их можно заменить 2 таблетками ацетилсалициловой кислоты (аспирин).

Успокойте больного, предложите ему настойку валерианы (20 капель), тазепам или триоксазин (1 таблетку), сердечно-сосудистые средства — кордиамин, валокордин или коргликон (20 капель).

Необходима правильная иммобилизация пострадавшей части тела. При отсутствии специальных иммобилизирующих шин используют подручные материалы, например две дощечки — одна из них прибинтовывается к плечу, другая — к предплечью, и оба эти сегмента туго фиксируются к туловищу. Если под рукой нет дощечек и других пригодных материалов, верхнюю конечность укладывают на косыночную повязку (см. рис. 36). Для повязки используют квадратный кусок ткани (лучше хлопчатобумажной) шириной в 140—160 см. Его складывают

пополам (по диагонали), подводят под согнутую конечность, а концы завязывают на шее. Верхняя конечность должна быть согнута под углом 90° . Тупой угол повязки загибают и закрепляют спереди у локтя булавкой. Для более надежной иммобилизации конечность вместе с косынкой туго прибинтовывают к туловищу круговыми ходами бинта (см. рис. 38). К месту предполагаемого перелома можно приложить пузырь со льдом или 2 бутылки с очень холодной водой. Транспортируется пострадавший сидя.

Перелом локтевого отростка возникает при прямой травме — падении на согнутый локоть, а головки лучевой кости — при падении на выпрямленную руку. Для этих переломов характерны небольшой отек в области локтя и верхней трети предплечья, резкая боль при движениях в локтевом суставе.

Первая помощь пострадавшим — обездвиживание конечности с помощью косыночной повязки. Применения обезболивающих средств обычно не требуется.

Переломы костей предплечья в средней трети возникают чаще под действием прямой силы, но могут произойти и при падении на вытянутую руку. Переломы обеих костей бывают на одном и на разных уровнях. Смещение отломков обуславливается действием травмирующей силы и сокращением мышц, расположенных выше и ниже перелома. Сломанное предплечье всегда деформировано, укорочено, отечно. При осмотре определяется неестественная подвижность там, где ее обычно не бывает. Нагрузка по оси конечности болезненна.

При таких переломах нередко повреждаются и крупные нервные стволы (локтевой, срединный, лучевой нервы). Если повреждается локтевой нерв, III, IV и V пальцы принимают когтевидное положение. Отведение V пальца от IV невозможно. Нарушаются хватательная функция кисти, кожная чувствительность IV и V пальцев с ладонной стороны. При повреждении срединного нерва пострадавший не может вращать кистью, противопоставить большой палец мизинцу, согнуть их; при повреждении лучевого нерва у больного свисает кисть, пальцы активно не разгибаются, I палец не отводится, отсутствует его чувствительность.

Оказывая первую помощь при переломе костей предплечья с повреждением крупного нервного ствола, не следует забывать, что косыночная повязка фиксирует не

только плечо, предплечье, но и кисть (кисть не должна свисать из повязки!).

Переломы предплечья в нижней трети, пожалуй, самый частый вид перелома, особенно у лиц пожилого возраста. Такие переломы носят название «переломы луча в типичном месте». Они происходят при падении на вытянутую руку, когда кисть находится в положении сгибания или разгибания. Наиболее часто встречаются «разгибательные» переломы. У таких пострадавших наблюдается значительный отек, захватывающий всю тыльную (наружную) поверхность лучезапястного сустава. На тыльной поверхности сустава видна штыкообразная деформация. Кисть отклонена в сторону большого пальца. Активные движения в суставе очень болезненны, почти невозможны.

Первая помощь: применение общих обезболивающих средств, правильная иммобилизация сустава. В этом случае необходимо обездвижить не только лучезапястный сустав, но и пальцы. Для этих целей используют тонкую дощечку (но не картон). Длина дощечки — от кончиков пальцев до верхней трети предплечья, ширина — в ладонь. Дощечку покрывают слоем ваты в 2—3 см и обертывают бинтом. Импровизированную шину располагают с ладонной поверхности предплечья и кисти. На кисть и пальцы подкладывают комок ваты, обернутый марлей, кисть и предплечье тщательно прибинтовывают к шине (см. рис. 39). Бинт должен прочно фиксировать конечность к шине, но ни в коем случае не сдавливать сосуды и нервы, иначе в ближайшие часы после травмы появится и будет нарастать отек. Обездвиженную руку лучше подвесить на косынке к шее. Не следует забывать о противоотечном и обезболивающем действии холода (обязательно приложить к месту повреждения пузырь со льдом). Травма кисти непосредственно жизни пострадавшего не угрожает, но она очень болезненна и на длительный срок выводит его из строя. Если первая помощь была недостаточной или неправильной, в дальнейшем, даже при квалифицированном лечении, возможны серьезные осложнения и пострадавшему нередко грозит инвалидность или потеря профессиональной трудоспособности. Более того, пострадавший очень долго не приступит к своей обычной работе.

Кисть повреждается главным образом в результате прямого воздействия на нее. При открытых повреждениях ладонной ее поверхности возможна травма ладон-

ной сосудистой дуги, кровотечение из которой чрезвычайно опасно (иногда смертельно). В этом случае необходимо наложить кровоостанавливающий жгут на верхнюю часть предплечья, смазать окружность раны спиртовым раствором йода и забинтовать рану стерильным бинтом. Даже при отсутствии видимых признаков перелома необходимо обездвиживание кисти, ибо возможны осложнения.

Раны кисти часто сопровождаются повреждением сухожилий, и даже при небольших движениях кисти и пальцев поврежденные концы сухожилий смещаются далеко от раны, что затрудняет последующее их сшивание в больнице. Для предупреждения этого также необходимо обездвиживание.

Переломы и вывихи мелких костей запястья часто осложняются сдавлением нервных стволов, повреждением сухожилий, смещением их костных фрагментов. Без обездвиживания, как правило, смещаются отломки пястных костей и фаланг пальцев.

Итак, при всех видах переломов и ранах кисти необходимо ее обездвиживание. В этих случаях берут широкую (с ладонь), длинную (от кончиков пальцев до верхней трети предплечья) фанерную шину, покрытую слоем ваты, и плотно прибинтовывают ее к кисти и предплечью. Предплечье и кисть подвешивают на косыночной повязке или на широком бинте, шарфе, галстукке к шее.

ПЕРВАЯ ПОМОЩЬ ПРИ ТРАВМАТИЧЕСКИХ ВЫВИХАХ

Травматическим вывихом называется нарушение нормального соприкосновения суставных концов костей с их полным смещением. Эти вывихи наступают вследствие травмы или внезапного, резкого сокращения мышц. Вывихнутой считается периферическая часть конечности.

Травматические вывихи составляют 1,5—3% от общего количества травм. Вывихи в суставах верхних конечностей происходят в 7—8 раз чаще, чем в нижних.

Вывихи сопровождаются разрывом или растяжением суставной сумки, связочного аппарата сустава и мышц. Если травмирующая сила была чрезмерной, вывих может осложниться повреждением крупных сосудов и нервов.

При вывихе наблюдаются следующие симптомы: силь-

ная боль в вывихнутом суставе; изменение контуров сустава, деформация его по сравнению с аналогичным суставом неповрежденной стороны; вынужденное положение вывихнутой части (характерное для каждого отдельного вида вывиха), которое пострадавший не может изменить; смещение оси и изменение длины конечности, чаще укорочение, реже удлинение; «пружинящая фиксация», при которой попытки сделать пассивные движения, чтобы изменить положение конечности, встречают эластическое, пружинящее сопротивление; отсутствие активных и резкое ограничение пассивных движений; вывихнутый суставной конец прощупывается вне сустава или вовсе не определяется.

Если наряду с вышперечисленными признаками при исследовании пульса или чувствительности на поврежденной конечности обнаруживаются какие-либо отклонения этих показателей по сравнению с таковыми на здоровой стороне, то вывих является осложненным и потому более опасным. Так как при вывихе возможен перелом, симптома «пружинящей фиксации» может не быть, а, наоборот, появляется симптом подвижности кости в необычном месте.

Клиническая картина при вывихе в плечевом суставе весьма характерна. Вывих плеча сопровождается сильными болями и расстройством функции. У больного опущено надплечье этой руки, голова наклонена в сторону повреждения, здоровой рукой он поддерживает вывихнутую. Поврежденная рука отведена от туловища, согнута в локтевом суставе и кажется удлиненной. Нормальная округлость плечевого сустава исчезает, его наружная поверхность в результате смещения головки плеча становится плоской. Активные движения в суставе отсутствуют, при пассивных — отмечается «упругая фиксация» плеча, локтевой сустав не может быть приведен к туловищу.

При вывихах предплечья локтевой сустав увеличен в объеме, деформирован, рука находится в полуразогнутом положении. Если предплечье вывихнуто кпереди, оно кажется удлиненным, а если кзади — укороченным.

Самым частым среди вывихов пальцев является вывих I пальца, чаще в тыльную сторону и реже — в ладонную. Вывих происходит часто вследствие насильственного переразгибания пальца. Вывихнутый палец принимает неестественное вынужденное положение «ру-

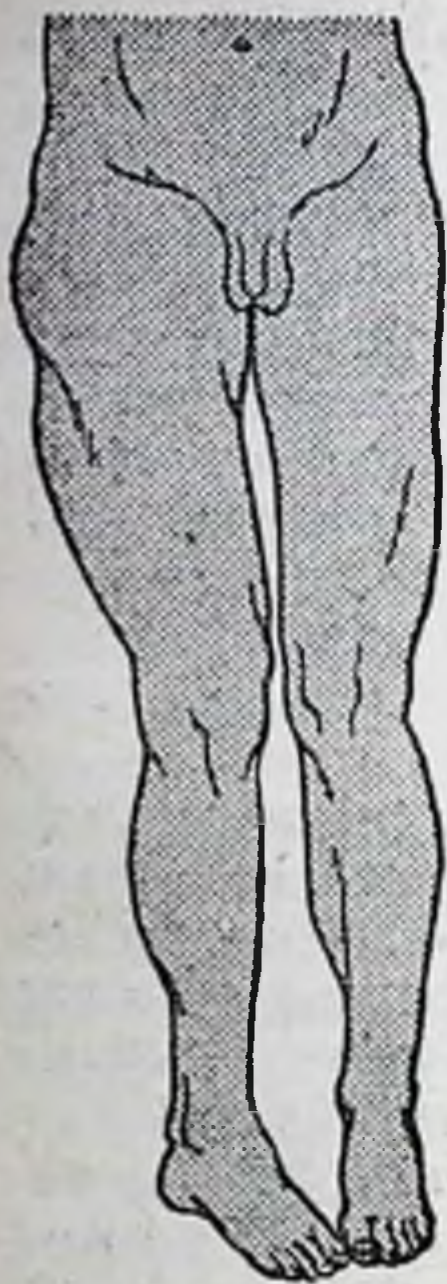

Рис. 19. Вывих бедра.

жейного курка» и находится почти под углом 90° к кисти.

Вывихи бедра случаются при непрямом воздействии значительной силы, которая внезапно резко поворачивает и приводит бедро кнутри (задний вывих) или при резком отведении конечности и повороте ее кнаружи (передний вывих). При задних вывихах бедра нога согнута в тазобедренном суставе, приведена и повернута кнутри, кажется укороченной (рис. 19).

Вывихи стопы бывают чаще неполными (так называемый подвывих) и без рентгенологического исследования не могут быть правильно диагностированы.

Оказывая первую помощь при вывихах различной локализации, необходимо создать покой поврежденной конечности и быстро эвакуировать больного в травматологическое отделение или травмпункт для оказания специализированной помощи — вправления вывиха.

При таких травмах нельзя осуществлять какие-либо манипуляции на месте происшествия, так как диагноз без осмотра специалиста может быть неточным, а обезболивание — невозможным.

Вправление вывиха на месте происшествия, попытки дергать конечность, производить пассивные движения в поврежденном суставе недопустимы.

Перед транспортировкой пострадавшего вывихнутую руку фиксируют косыночной повязкой с мягким валиком в подмышечной впадине (см. рис. 36), ногу — с помощью проволочных стандартных шин, подручных иммобилизирующих средств или прибинтовыванием «нога к ноге», не освобождая его от одежды (см. рис. 40). Можно дать обезболивающие и успокаивающие средства.

Больного с вывихом в суставах верхней конечности транспортируют в положении сидя, с вывихом нижней конечности — только в положении лежа. Транспортировку затягивать нельзя, так как вправление вывиха может быть затруднено в связи с сопутствующими изменениями в мягких тканях сустава (отек, сдавление, разрывы).

ПЕРВАЯ ПОМОЩЬ ПРИ ПОВРЕЖДЕНИЯХ БЕДРА И КОЛЕННОГО СУСТАВА

Бедренная кость — самая большая из всех трубчатых костей. Длина ее у человека среднего роста составляет более 40 см. Бедренная кость окружена массивным мышечным футляром и пронизана сосудистой сетью. Прочность бедренной кости велика. Эта кость выдерживает нагрузку по оси 1500 кг и более. Приложение травмирующей силы, превышающей эти пределы, вызывает ее перелом.

Переломы бедренной кости относятся к числу тяжелых травм, сопровождаются значительным повреждением мягких тканей, сосудов, массивной кровопотерей (до 1 л и более), часто осложняются травматическим шоком и глубокими расстройствами общего состояния пострадавшего. Эти нарушения усугубляются, если первая помощь несвоевременна и неполноценна.

Различают переломы верхнего конца, средней части и нижнего конца бедренной кости. Примерно половину этих повреждений составляют переломы верхнего конца бедренной кости (шейки и головки бедра). Такие переломы почти всегда происходят при падении на область тазобедренного сустава. У лиц пожилого и старческого возраста (чаще старше 70 лет) они наблюдаются даже при незначительной травме вследствие возрастной хрупкости костей.

Для перелома верхнего конца бедренной кости характерны следующие симптомы: боль в области паха и тазобедренного сустава; больной не может оторвать от поверхности (приподнять) ногу.

Следует помнить, что типичные признаки нередко отсутствуют, например при вколоченном переломе шейки бедра, когда больные могут ходить, и лишь незначительная боль в тазобедренном суставе, усиливающаяся при ходьбе, вызывает подозрение на возможный перелом. В подобном случае перелом может быть распознан лишь при помощи рентгеновского снимка.

Переломы средней и нижней части бедра возникают от прямого удара тяжелым предметом, движущимся транспортом, при падении с высоты и от непрямого удара, например при падении во время катания на лыжах (скручивание, перегиб кости).

Переломы бедра могут быть открытыми и закрытыми. Открытые переломы встречаются значительно реже.

Они более опасны, сопровождаются сильным кровотечением, воспалением раны, что нередко приводит к тяжелым осложнениям. При переломах бедра наблюдаются обширные повреждения мышц, смещение отломков, резкие боли.

При переломах средней части бедра характерны следующие симптомы: боль в области перелома, невозможность движений конечности. Поврежденная нога значительно повернута кнаружи и пассивно лежит на плоскости кровати, щита и т. д. Пострадавший тщательно оберегает ее, так как малейшее движение усиливает боль. Отмечаются укорочение поврежденной конечности по сравнению со здоровой, припухлость и угловая деформация на уровне перелома. При пальпации (ощупывании) удается определить выступающие концы костных отломков, необычную в этом месте подвижность. Иногда ощутим хруст между отломками кости. Однако не следует пытаться во что бы то ни стало добиться хруста отломков. Это опасно, так как движение отломков травмирует ткани, сосуды, нервы и может значительно ухудшить общее состояние пострадавшего.

Переломы коленного сустава сопровождаются нарушением целостности костных образований, составляющих коленный сустав. Чаще наблюдаются переломы надколенника.

Переломы коленного сустава возникают под влиянием прямого удара или при падении на колено, реже вследствие непрямой травмы, т. е. при падении с высоты на вытянутые ноги, при насильственном отклонении голени кнутри и кнаружи.

Переломы коленного сустава относятся к внутрисуставным повреждениям. При этих переломах отмечаются признаки, характерные только для данного вида травм.

Как распознается перелом коленного сустава? Его преобладающие признаки: выраженная боль, сглаженность контуров и увеличение окружности сустава. При пальпации определяется жидкость в суставе. Надколенник пружинит, движения резко ограничены, в случаях смещения костных отломков — угловая деформация в области коленного сустава. Нагрузка и легкое поколачивание по пятке выпрямленной ноги вызывают усиление болей в суставе. При переломе надколенника со смещенными отломками поднятие выпрямленной конечности невозможно, при этом резко усиливается боль.

Между отломками обнаруживается щель, которую можно прощупать пальцем.

Первая помощь при повреждениях бедра и коленного сустава состоит из следующих этапов: для уменьшения боли следует дать пострадавшему 2 таблетки (по 0,5 г) анальгина или таблетку пиронала, пенталгина, либо другое обезболивающее средство; для стимуляции сердечной деятельности нужно дать 30—40 капель кордиамина или таблетку кофеина (0,1 г); при открытом с кровотечением — немедленно остановить кровотечение: наложить жгут на 10—12 см выше кровоточащего места (см. рис. 1) и стерильную повязку на рану; в случаях перелома необходимо провести обездвиживание (шинирование) сломанных костей; используя любой подручный материал (доски, фанеру, палки, рейки и др.) достаточной длины, фиксировать 3 сустава (тазобедренный, коленный и голеностопный); при отсутствии подручного материала можно фиксировать конечность, прибинтовав поврежденную ногу к здоровой (см. рис. 40); после проведения указанных мероприятий больной в положении лежа должен быть транспортирован в больницу.

ПЕРВАЯ ПОМОЩЬ ПРИ ПОВРЕЖДЕНИЯХ ГОЛЕНИ

Понятие «повреждения голени» — собирательное, оно обширно и многообразно. В это понятие входят: переломы (закрытые, открытые), переломовывихи в смежных суставах (открытые, закрытые), раны (резаные, ушибленные, скальпированные, разможженные, раздавленные), поверхностные и глубокие термические ожоги, переломы, сочетанные с термическими ожогами в одной и той же анатомической области.

При осмотре нижних конечностей на голени обращает на себя внимание неравномерное распределение мышечного массива: большая группа мышц на задней поверхности и полное отсутствие их спереди в нижней трети. Сзади голени располагается значительное количество сухожилий и нервных окончаний. Внутренняя грань голени, ее костный гребень покрыты тонким слоем кожи, подкожной жировой клетчатки и надкостницы. Малоподвижная кожа легко травмируется, что становится нередко источником многочисленных осложнений.

Переломы костей голени составляют $\frac{1}{3}$ всех

травм длинных трубчатых костей. По характеру они бывают косыми, винтообразными, многооскольчатыми, поперечными (со смещением и без смещения); могут сопровождаться кровотечением (внутренним и наружным). Средняя кровопотеря при переломе костей голени составляет от 500—700 мл до 1 л. При переломах двух голеней кровопотеря иногда достигает 1,5—2 л.

Наиболее часто встречаются винтообразные переломы костей голени (по нашим данным, 90% случаев), чаще у лыжников, пешеходов. Механизм винтообразного перелома состоит в следующем: при падении, когда стопа прочно фиксирована, а коленный сустав согнут, происходит воздействие на голень двух противоположно направленных сил на границе средней и нижней ее трети, и в результате — скручивание кости и разрыв костной ткани. Винтообразный перелом вызывается силой в 3200—14 550 Н, поперечный — силой 14 650—35 500 Н. Чем больше сила, воздействующая на голень, тем значительнее повреждение костей, сосудов, нервов и мягких тканей, сильнее болевая реакция и глубже нарушения питания тканей. Количество осложнений прямо пропорционально воздействующей силе. Переломы, вызываемые меньшей силой, лучше и быстрее срастаются. При этом велика роль первой медицинской помощи: чем она быстрее и квалифицированнее, тем лучше условия для сращения перелома и предупреждения нарушений питания тканей, всевозможных осложнений (застои, отеки, тугоподвижность, ограничение движений суставов и др.).

При оказании первой медицинской помощи необходимо бережное обращение с пострадавшим, так как грубые и небрежные действия нередко приводят к непоправимым последствиям.

Для оказания первой медицинской помощи нужны определенные навыки, умение диагностировать повреждение: микротравму, рану, перелом (закрытый, открытый), термический ожог и т. д. Необходимо подробно опросить пострадавшего (если он в сознании) или окружающих людей, видевших обстоятельства травмы. Обстоятельства травмы, внешний вид голени, резкая боль, деформация (необычная форма), нарушение функции конечности, укорочение ее наводят на мысль о случившемся переломе. Если отломки кости, порвав кожу, вышли наружу — это открытый перелом. Нельзя забывать о том, что при таких травмах возможно поврежде-

ние магистральных сосудов (артерий, вен), а следовательно, первоочередная задача оказывающего помощь — временная остановка кровотечения. В этом случае необходимо наложить жгут выше повреждения (только не на обнаженную кожу!), выждать 4—8 мин, убедиться в остановке кровотечения, а затем применить давящую повязку и транспортную шину.

Вправление отломков кости на месте происшествия недопустимо и является грубейшей ошибкой!

При переломе костей голени фиксируют 2 смежных крупных сустава: коленный и голеностопный (со стопой) — коленный сустав разогнут до 180° , голеностопный сустав и стопа находятся под углом 90° . Транспортную шину накладывают от верхней трети бедра до кончиков пальцев. Применяют стандартные шины: пластмассовые, деревянные, пластиковые, надувные, резиновые, а при их отсутствии можно использовать подручные средства (доски, фанеру, полосы кровельного железа, жести, картона, хворост). Предварительно обложив шину ватой или поролоном, прибинтовывают ее к поврежденной конечности мягкими бинтами, полосками различной материи или резины. В крайнем случае, когда нет предметов, которые используются для импровизированных шин, следует прибинтовать поврежденную ногу к здоровой ноге (см. рис. 40). Обувь, одежду снимать с пострадавшего не стоит: их лучше при необходимости распороть по шву, чтобы в дальнейшем можно было использовать после ремонта.

Коленный и голеностопный суставы имеют прочный надежный связочный аппарат, обеспечивающий вместе с другими образованиями (мышцы, сухожилия) его устойчивость во всех плоскостях. При травмах связочного аппарата сустава часто возникают вывихи — полное разъединение суставных концов двух сочленяющихся костей с разрывом капсулы и связок сустава. Вывихи голени бывают передними и задними.

Каков же механизм возникновения вывиха? Вывих происходит чаще при сильном ударе по передней поверхности бедра (смещение его назад) или при чрезмерно сильном ударе по задней поверхности бедра или голени (смещение их вперед) с разрывом крестообразных связок, расположенных в полости коленного сустава.

При осмотре коленный сустав резко увеличен в объеме, контуры его сглажены, выражена деформация, ощу-

щается скопление жидкости в полости сустава. Движения при этом невозможны, очень болезненны. Нередко в результате ушиба, сдавления или разрыва подколенной артерии наблюдаются признаки нарушения кровообращения (отек). Вывихи стопы чаще сопровождаются переломами лодыжек с повреждением связочного аппарата.

Надо помнить, что на месте происшествия вывихи голени и стопы самостоятельно вправлять нельзя! Любая попытка вправления вредоносна и может закончиться трагически.

Наиболее трудна задача оказания первой помощи в том случае, если повреждены обе нижние конечности (перелом обеих голени, перелом голени и отрыв стопы или другой голени, переломы голени и их термический ожог). В этих случаях срочная первая помощь имеет решающее значение. При кровотечении нужно наложить жгут выше повреждения (раны), повязку, транспортную шину. Необходимо дать пострадавшему сладкое питье, согреть его, хорошо укутать, обложить грелками, вызвать «скорую помощь».

При сочетании переломов голени с термическим ожогом следует помнить, что из всех существующих ныне повязок, применяемых при термических ожогах, самая лучшая — стерильная. Можно использовать хорошо проглаженные простыни, марлю, куски материи без ворсинок, трикотажные бинты. Наложив на ожог такую повязку, необходимо иммобилизовать конечность транспортной шиной, обеспечить покой, согреть пострадавшего, обложить его грелками, дать сладкий чай, таблетку анальгина. Такая быстрая своевременная первая помощь при сочетании переломов голени с термическими ожогами, переломов голени с ранами и термическими ожогами значительно уменьшает тяжесть ожоговой болезни и сокращает количество осложнений.

Казалось бы, мелкие повреждения — ссадины, осаднения (множество близкорасположенных ссадин), язвусеницы, но и они нередко ведут к тяжелым воспалительным процессам. Эти повреждения необходимо промыть теплой проточной водой и, высушив кожу чистым полотенцем, обработать ее вокруг травмы спиртовым раствором йода, спиртом или одеколоном. Затем на поврежденную поверхность нанести слой клея БФ-6 или смазать ее жидкостью Новикова. На небольшие раны можно наложить лейкопластырь.

При повреждениях менисков коленного

сустава больной отмечает сильную боль по ходу суставной щели и резкое ограничение подвижности (иногда «блокады») сустава. Повреждение мениска нередко сопровождается выпотом в полость сустава (скоплением жидкости) или кровоизлиянием.

Первая помощь: фиксирующая мягкая сходящаяся или расходящаяся (черепашья) повязка (см. рис. 32) или фиксация коленного сустава эластичным бинтом, наложение иммобилизирующей шины, применение для опоры костылей (палки); направление пострадавшего в лечебное учреждение.

В случаях прямой или не прямой травмы возможен разрыв ахиллова сухожилия (на задней поверхности голеностопного сустава). При этом иногда возникает звук «лопнувшей струны» или своеобразный треск. Ходьба на кончиках пальцев («носочках») поврежденной конечности невозможна.

Разрывы бывают открытыми и закрытыми, полными и неполными. Они характеризуются болью в задней поверхности голени, исчезновением контура напряженного сухожилия, западением и припухлостью мягких тканей, кровоизлиянием.

Первая помощь: наложение транспортной шины, опора на костыли (палки) и направление в лечебное учреждение.

ПЕРВАЯ ПОМОЩЬ ПРИ ПОВРЕЖДЕНИЯХ ГОЛЕНОСТОПНОГО СУСТАВА И СТОПЫ

Для правильного оказания первой помощи при этих повреждениях нужно знать некоторые анатомо-физиологические особенности голеностопного (истинно блоковидного) сустава и стопы. Движения в нем возможны только в одной плоскости: подошвенное сгибание, тыльное разгибание (под углом 45 и 20°). Он образован нижними концами большеберцовой и малоберцовой костей, таранной костью. Большеберцовая кость несет основную нагрузку при ходьбе и стоянии. Малоберцовая кость обеспечивает боковую устойчивость. Большеберцовая и малоберцовая кости образуют выступы (лодыжки), которые придают стабильность голеностопному суставу. Последний имеет суставную капсулу, внутреннюю оболочку, связки. Емкость голеностопного сустава составляет 30 см³.

Следует помнить, что переломы, переломовывихи голеностопного сустава (околосуставные или внутрисуставные) всегда сопровождаются кровотечением. Ориентировочная кровопотеря — до 280 мл. Если пострадали два голеностопных сустава, кровопотеря удваивается. Кровь изливается в полость сустава и околосуставные ткани.

Голеностопный сустав имеет прочную опорную основу в виде мощного связочного аппарата. Берцовые кости сочленяются межберцовым связочным соединением (синдесмоз), состоящим из четырех связок. Все сухожилия мышц (сгибатели, разгибатели) расположены вне сустава, укреплены тремя складками (утолщениями). Более поверхностно расположены собственная оболочка мышц и сухожилий (фасция) и легко травмируемая кожа (на это нужно обращать особое внимание при наложении транспортной шины).

Скелет стопы составляют предплюсна (таранная, пяточная, 3 клиновидных, кубовидная, ладьевидная кости), плюсна (5 плюсневых костей), фаланги 5 пальцев. Таранно-пяточный и мелкие предплюсневые суставы обеспечивают приведение и отведение стопы. Угол приведения стопы равен 30° , угол отведения 20° .

Итак, каков же механизм повреждений голеностопного сустава и стопы? При воздействии травмирующей силы, нарушающей нормальный объем движений в суставе, давление массы тела смещается на пяточную кость и головки плюсневых костей. Так как кости предплюсны и плюсны, фаланги пальцев стопы прочно укреплены связками, подошвенным апоневрозом (сухожильная пластинка), действие травмирующей силы передается на голеностопный сустав, вызывая разрушение не только его костей, но и всего комплекса связочного аппарата (переломовывих).

Среди многочисленных переломовывихов выделяются приводящие и отводящие. Приводящие и отводящие переломовывихи бывают двухлодыжечными или трехлодыжечными. Почти всей группе отводящих переломовывихов присущ разрыв связочного соединения, при наличии же приводящего переломовывиха такой патологии не наблюдается.

При падениях, прыжках с высоты более 1 м возможны переломы таранной, пяточной костей стопы, большеберцовой кости голени. При травмах стопы чаще наблюдаются повреждения свода стопы, мелких ее суставов,

жестких связок, не дающих своду стопы сплющиваться; происходят вывихи костей, образующих свод стопы; повреждается ее мягкотканый подкожный слой (своеобразная подушка), что приводит к ухудшению восстановительных процессов, различным осложнениям.

Повреждения голеностопного сустава и стопы могут быть открытые и закрытые (ссадины, осаднения, ушибы, обширные раны, термические ожоги, переломы, переломовывихи, переломы и ожоги). Они характеризуются чрезмерной болью, отеком, деформацией, обширной гематомой (скопление крови с образованием полости) в мягких тканях, кровоизлиянием в сустав (гемартроз), нарушением функций опоры и передвижения.

Как оказать первую медицинскую помощь? С чего начинать, в какой последовательности? Это далеко не полный перечень вопросов, которые приходится решать на месте происшествия.

В первую очередь нужно определить — вид травмы (открытая или закрытая), наличие кровотечения (артериальное, венозное, смешанное, капиллярное). Если травма открытая и сопровождается обильным артериальным кровотечением (кровь алого цвета, бьет струей, под напором, фонтаном), необходимо срочно наложить кровоостанавливающий жгут выше места повреждения (прикрепив обязательно сопроводительный листок с указанием времени его наложения!), стерильную повязку, провести иммобилизацию поврежденной конечности. Важно помнить при этом о неукоснительном выполнении основного правила — обездвиживании двух смежных крупных суставов (коленный сустав полностью разогнут, стопа расположена под углом 90°).

В качестве кровоостанавливающих жгутов используют ремни, резиновые полоски или пояса, галстуки, веревку.

Для иммобилизации поврежденного органа применяют проволочные стандартные шины, подручные средства — доски, фанеру, железные или жестяные полоски, хворост и др.

Первая помощь при ушибах: снятие боли (прием обезболивающих средств), холод на поврежденный участок (лед, пузырь со льдом, прерывистая струя холодной воды); при ссадинах: обмыть поврежденный участок теплой водой с мылом, покрыть его стерильной повязкой, лейкопластырем; при наличии ссадин на стопе можно использовать клей БФ-6.

Нельзя самостоятельно и при оказании первой помощи вправлять вывихи, переломы, переломовывихи.

При закрытой травме голеностопного сустава и стопы первостепенная задача оказывающего первую помощь заключается в наложении транспортной шины и транспортировке пострадавшего в лечебное учреждение.

ПЕРВАЯ ПОМОЩЬ ПРИ ТЕРМИЧЕСКИХ ОЖОГАХ

Термические ожоги в медицинской практике относительно редки. Так, в мирное время они наблюдаются не более чем в 3—5% случаев и возникают чаще в быту при пользовании неисправными нагревательными приборами.

Термические ожоги могут носить массовый характер, например, при пожарах, катастрофах, авариях. Особенно опасны ожоги, нанесенные открытым пламенем, когда поражаются верхние дыхательные пути и значительная часть тела. Чем обширнее ожог, тем тяжелее общее состояние пострадавшего и хуже прогноз.

Ожоги нередко возникают от действия перегретого пара, раскаленного или расплавленного металла, электрического разряда. Условно все термические ожоги делят на легкие и тяжелые. Тяжелыми называют ожоги, которые занимают не менее 10% поверхности тела. Считают, что в этом случае у обожженного развивается так называемая ожоговая болезнь.

Особенно опасны ожоги у детей и стариков. Имеются отличия в течении ожоговой болезни у мужчин и у женщин, женщины переносят ее легче.

В зависимости от глубины поражения тканей различают ожоги I, II, IIIa и IIIб и IV степени.

При ожогах I степени страдает только наружный слой кожи — эпителий. Установить эту степень нетрудно. У больного наблюдаются покраснение, отек, припухлость и местное повышение температуры кожи.

Ожог II степени характеризуется развитием более выраженной воспалительной реакции. Резкая сильная боль сопровождается интенсивным покраснением кожи и отслоением эпителия с образованием небольших ненапряженных пузырей со светло-желтым содержимым.

При ожогах IIIa степени происходит некроз — омертвление всех слоев кожи, кроме самого глубокого —

росткового; пузыри резко напряжены, их содержимое темно-желтого цвета желеобразной консистенции. Много лопнувших пузырей; дно их обладает пониженной чувствительностью к спирту, уколам.

Ожог III степени — глубокий некроз — омертвление всех слоев кожи. Пузыри наполнены жидкостью с кровью, дно лопнувших пузырей тусклое, сухое, часто с мраморным оттенком; при раздражении спиртом, уколами — безболезненно.

Ожог IV степени — омертвление не только кожи, но и подлежащих тканей — сухожилий, мышц и др. Обожженная поверхность покрыта плотной коркой коричневого цвета (струпом), не чувствительна к раздражениям. Глубину поражения тканей можно определить лишь через несколько дней после травмы, когда пострадавший будет находиться в лечебном учреждении.

Размеры ожоговой поверхности имеют в первые часы после ожога основное значение в тяжести состояния пострадавшего, и поэтому необходимо определить их, хотя бы приблизительно, сразу же при оказании первой помощи. Общая площадь поверхности тела человека исчисляется в зависимости от его роста. Телосложение и полнота в расчет не берутся.

Для определения площади ожога к росту человека (в см) прибавляются два нуля. Так, у человека ростом 170 см площадь поверхности тела равна примерно 17 000 см², а у человека ростом 182 см — около 18 200 см² и т. д.

Чтобы быстрее определить процент обожженной поверхности тела, используется правило «ладони»: сколько ладоней (площадь ладони равна примерно 1,2% площади поверхности тела) уложится в область ожога, столько процентов и составит обожженная поверхность тела пострадавшего (рис. 20). Десятыми долями процента для быстроты счета можно пренебречь. Так, если уложилось 10 ладоней на обожженную часть тела, значит, площадь ожога составляет около 10—12%; уложилось 18 ладоней — ожог занимает 18—22% всей поверхности тела.

Если обожжены части тела целиком, можно использовать и «правило девяток», считая, что площадь головы и шеи, каждой верхней конечности составляет по 9% поверхности тела; передняя, задняя поверхности туловища, каждая нижняя конечность — по 18%, промежность и ее органы 1%. Например, если обожжена целиком рука и

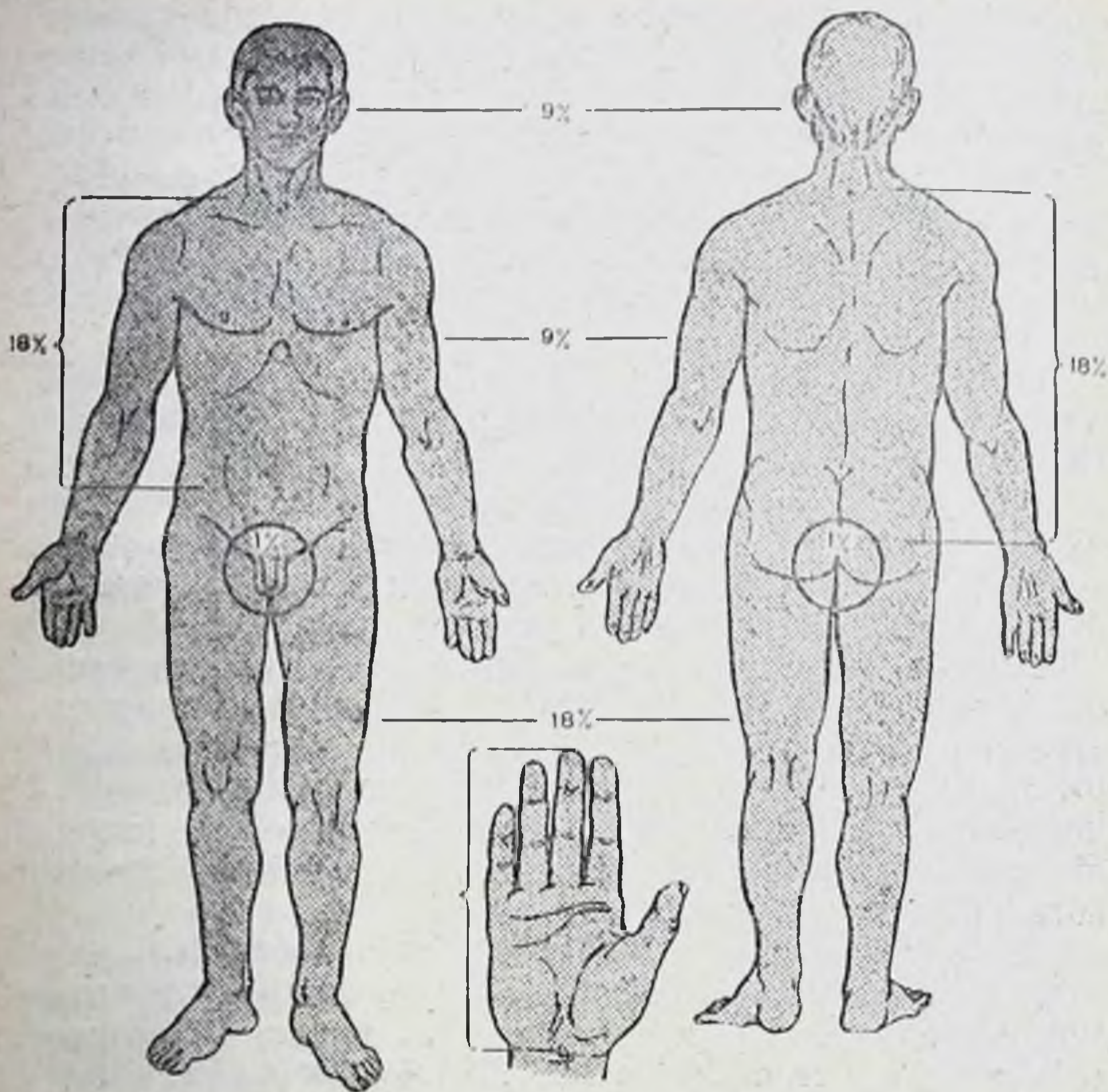


Рис. 20. Определение площади ожога («правило девяток» и «правило ладони»).

туловище спереди, то ожог составляет 27% ($9\% + 18\% = 27\%$) и т. д.

В случаях, когда площадь обожженной поверхности тела будет более 10%, у пострадавшего может развиваться ожоговая болезнь. Она всегда начинается с так называемого ожогового шока, который характеризуется расстройством сердечной деятельности, кровообращения и нарушением работы жизненно важных органов (мозга, легких, почек, желез внутренней секреции). При этом в крови накапливаются вредные вещества, изменяется объем циркулирующей крови, и если его не восполнить, то пострадавший может погибнуть.

Как оказать помощь при ожоге? Нельзя забывать о том, что она должна быть экстренной (особенно в тяжелых случаях!).

Прежде всего, нужно немедленно погасить пламя, сорвать с пострадавшего горящую одежду, накрыть его чем-либо препятствующим доступу воздуха — одеялом, пледом, плащом; убрать тлеющие вещи.

Если пожар произошел в помещении, пострадавшего следует срочно эвакуировать на свежий воздух (очень опасен ожог верхних дыхательных путей!).

Если полости рта и носа пострадавшего забиты пеплом или сажей, их немедленно очищают пальцами, обернутыми мокрой материей.

Если больной без сознания, необходимо принять меры, предупреждающие западение корня языка. В этом случае нужно выдвинуть ему нижнюю челюсть вперед, пальцами захватить язык и прикрепить его металлической булавкой к коже подбородка. Этой манипуляции бояться не следует: при благоприятном исходе ранки на языке и подбородке быстро и бесследно заживут; последствия же западения языка могут быть очень тяжелыми (смерть от удушья!).

Наиболее доступное средство борьбы с ожоговым шоком — обильное питье. Пострадавшего нужно заставить выпить до 5 л теплой воды (несмотря на рвоту, отвращение к жидкости, чувство переполнения в желудке), растворив в каждом литре по 1 столовой ложке поваренной соли и 1 чайной ложке питьевой соды. Конечно, это делают лишь в том случае, если нет никаких признаков повреждения органов живота, а пострадавший находится в сознании.

Полезно вместе с питьем дать больному 2 таблетки анальгина или аспирина, бутадиона и 1 таблетку димедрола, а также 20 капель корвалола, валокордина или кордиамина, настойки валерианы, таблетку валидола под язык. Эти средства снимут боль и поддержат деятельность сердца.

Если к коже прилипли обгоревшие остатки одежды, снимать их и отдирать от тела ни в коем случае нельзя! Нужно наложить на них повязку, используя стерильный бинт (индивидуальный перевязочный пакет), а если их нет, то из полос полотняной материи, предварительно проглаженной утюгом. Эти же меры применяют и при ожогах расплавленным битумом или смолой, прилипшими к коже. Нельзя сдирать их и смывать химическими растворами. Это только усугубит травму.

Если позволяют условия, а ожог не очень распространенный и располагается на доступном месте, обожженный участок промывают в течение 15 мин струей холодной воды из водопровода. Это оказывает обезболивающее, а следовательно, противошоковое действие, позволяет в определенной мере «оживить» сожженные ткани. Струя холодной воды поможет также отмочить приставшую одежду. После просушивания поврежденной поверхности тела стерильными салфетками или хорошо проглаженной льняной (хлопчатобумажной) тканью на ожог накладывают сухую асептическую повязку. Мазевые повязки при оказании первой помощи не применяются!

Обожженную конечность обязательно обездвиживают специальными или импровизированными шинами, повязками или приемами (см. разделы: «Способы наложения бинтовых повязок при ушибах, ранах и переломах», «Техника наложения иммобилизирующих шин при повреждениях и переломах костей»).

ПЕРВАЯ ПОМОЩЬ ПРИ ОТМОРОЖЕНИИ И ЗАМЕРЗАНИИ

Под воздействием холодного атмосферного воздуха нередко в сочетании с рядом неблагоприятных факторов может произойти повреждение живых тканей. Травмирующая сила холода увеличивается пропорционально снижению температуры и нарастанию влажности окружающего воздуха. Ветер, повышенная влажность, легкая одежда, тесная или мокрая обувь, длительная неподвижность, усталость, голод, алкогольное опьянение — факторы, которые усиливают повреждающее действие низкой температуры, однако достаточно сильный мороз сам по себе часто вызывает тяжелое повреждение тканей. Существует особый вид отморожений — «охлаждение во влажной среде». Оно наступает после пребывания в воде, температура которой от 0 до -18°C .

Итак, различают следующие виды отморожений: при низкой температуре воздуха и сухом ветре; при температуре воздуха 0°C ; при соприкосновении с очень холодными предметами (контактные); во влажной среде (острые и хронические); замерзание.

Снижение температуры тела человека до 24°C смертельно.

При сильном охлаждении организма происходит расстройство кровообращения (длительный спазм и закупорка сосудов), обменных процессов (нарушение питания тканей с последующим их омертвением). Глубина и обширность омертвления тканей зависят от продолжительности и степени воздействия низкой температуры и других неблагоприятных факторов. Основной причиной необратимых явлений, происходящих в пораженных тканях, является распространенная и прогрессирующая закупорка (тромбоз) питающих этот участок кровеносных сосудов. Существуют два периода в реакции тканей на действие факторов, вызывающих отморожение: скрытый период и период выраженных реакций (реактивный). В первые часы определить глубину и площадь истинного повреждения тканей невозможно. Они будут выявлены спустя тот или иной срок, когда скрытый период отморожения перейдет в реактивный. Этим объясняется трудность правильной диагностики степени тяжести отморожений.

Различают четыре степени отморожения:

I степень — развивается после кратковременного действия холода. При осмотре кожа пострадавшего багрово-красного цвета или синюшна, поверхностный слой ее шелушится, конечности холодны, пульсация периферических сосудов значительно ослаблена, пораженные ткани отечны, общее состояние удовлетворительное.

II степень — на поверхности поврежденной кожи имеются пузыри с прозрачным или кровянистым содержанием, периферические сосуды этой области не пульсируют, пострадавший испытывает значительную боль.

III степень — нарушение кровоснабжения приводит к омертвлению всех слоев кожи, пузыри содержат темно-красную жидкость, периферические сосуды не пульсируют, пострадавший жалуется на сильную боль, его состояние может быть тяжелым, особенно при обширных отморожениях.

IV степень — омертвление кожи, подлежащих тканей и костей, отсутствие пульсации на периферических сосудах, общее состояние больного тяжелое.

Отморожению чаще подвержены открытые части тела (уши, нос, щеки, нижние конечности). По данным Н. И. Герасименко (1950), отморожение нижних конечностей наблюдается в 70,7%, верхних — 26,3%, лица — в 0,8% случаев.

При остром охлаждении конечностей во влаж-

ной среде (в воде), температура которой от 0 до +15°C, кожа их становится бледной, или «мраморной», отечной. На ней появляются мелкие пузыри, наполненные жидкостью; она теряет упругость, становится легкоранимой, чувствительной. Общее состояние пострадавшего ухудшается, он испытывает озноб.

Хроническое охлаждение наступает у лиц, руки и ноги которых длительно и часто соприкасаются с влажной и холодной средой. Клинические признаки его — повышенная зябкость кистей и стоп. Как правило, они отечны и потливы. Пациенты жалуются на постоянные тупые боли в конечностях, затруднения при движении, требующем точности. У них извращается чувствительность, появляются онемение, чувство жара и полноты в пальцах; кожа становится сухой, жесткой, суставы утолщаются.

В результате общего охлаждения организма наступает замерзание. Подвергнутый длительному охлаждению вначале испытывает слабость, озноб, становится сонливым, жалуется на головную боль, потливость, слюноотечение.

Различают три стадии замерзания:

I. Адинамическая: температура тела пострадавшего снижена до 33—32°C, пульс и сознание сохранены; он сонлив, жалуется на слабость и головокружение, речь его становится медленной и тихой.

II. Ступорозная: температура тела пострадавшего снижается до 30—27°C, пульс и дыхание урежаются, сознание заторможено, речь нарушена, основные жизненные функции постепенно угасают.

III. Судорожная: температура тела снижена до 27—25°C, кожные покровы замерзшего бледные, холодные, слегка синюшные; мышцы сокращены, конечности согнуты, приведены к туловищу и сильно напряжены; пульс редкий, слабый, дыхание поверхностное; зрачки сужены, на свет реагируют плохо.

Первая помощь при отморожении и замерзании заключается в немедленном согревании пострадавшего и особенно отмороженной части тела. Принятые ранее постепенное согревание и растирание отмороженных частей тела снегом, льдом в настоящее время полностью отвергнуты как теоретически необоснованные и практически пагубные. Температура обогревательных приборов, вани, грелок, излучателей не должна превышать 40—41°C. Больному дают горячий чай, кофе, молоко, сердечно-со-

судистые и антиспастические препараты (корвалол, кофеин и др.).

Чтобы предохранить отмороженный участок тела от загрязнений, нужно закрыть его стерильной повязкой. Это необходимо и для профилактики столбняка.

При отморожении лица пострадавшие участки нужно протереть одеколоном, смазать вазелином или антисептическим кремом («Детский», «Чебурашка», «Тиктак»), а затем наложить повязку, смоченную одеколоном или сухую, с достаточным количеством ваты.

При отморожении III и IV степени пострадавшие конечности должны быть обездвижены.

При отморожении I и II степени рекомендуется растирание пораженных частей теплыми, чистыми и сухими руками. Использование для растирания снега и льда недопустимо.

Оказывая помощь замерзшему, нужно быстро снять с него мокрую и холодную одежду, начать общее согревание тела. Дать больному горячее питье (чай, кофе), сердечно-сосудистые средства (корвалол, кордиамин или валокордин), поместить его в теплую ванну, постепенно доводя температуру воды до 40°C. Такая же помощь должна быть оказана при остром охлаждении во влажной среде.

При хроническом отморожении необходимо устранить условия постоянного охлаждения конечностей и обратиться к врачу.

ПЕРВАЯ ПОМОЩЬ ПРИ ПОРАЖЕНИИ ЭЛЕКТРИЧЕСКИМ ТОКОМ И МОЛНИЕЙ

Причина этих повреждений хорошо известна. Они возникают в результате действия технического или атмосферного электрического тока. Неумелое использование электрических приборов как в технике, так и в быту, а также неисправность этих приборов приводят к электротравмам. Поражение током — сложный физико-химический процесс, складывающийся из термического, электролитического и механического воздействий на организм. Действие тока начинает ощущаться уже при его силе, равной 3—5 мА, а ток силой 20—25 мА вызывает произвольные мышечные сокращения. Значительный процент смертности и инвалидности при поражениях электрическим током ставит их на одно из первых мест среди всех

травм. Установить причины, а иногда и факт поражения электрическим током бывает порой очень трудно; кроме того, электротравму легко спутать с другими видами повреждений (контактные термические ожоги небольшой поверхности тела, переломы при падении с высоты после поражения электрическим током и др.).

Электротравмы случаются чаще в весенне-летнее и осеннее время, когда повышается потливость кожных покровов, а также возникает возможность поражения молнией во время грозы, когда отмечается значительное скопление электрических зарядов в атмосфере. При этом путь молнии к земле может быть как бы «ориентирован» стоящим в поле деревом, более высоким деревом в лесу или любой металлической конструкцией. Поэтому находиться под ними во время грозы небезопасно. Чтобы избежать повреждающего воздействия молнии в помещении, нужно закрывать окна, форточки, отключать из сети все электрические приборы.

Опасное поражение электрическим током со смертельным исходом может наступить при его напряжении, равном 127—220 В и ниже. При поражении током напряжением свыше 10 000 В смерть наступает прежде всего от обширных ожогов. Низковольтные токи нельзя считать безопасными. Отмечено, что при одинаковом напряжении переменный ток опаснее постоянного. При поражении током более высокого напряжения у пострадавших отмечается большее количество электрических ожогов.

Сила тока, проходящего через тело, прямо пропорциональна его напряжению и обратно пропорциональна сопротивлению кожных покровов и предметов, отделяющих пострадавшего от земли. Электрическое сопротивление организма зависит главным образом от сопротивляемости его кожи и колеблется от 2000 до 20 000 000 Ом. Сопротивляемость одного и того же участка кожи может значительно колебаться: чем кожа мягче и более увлажнена, тем ниже ее сопротивление. Электрическое сопротивление внутренних органов составляет 500—1000 Ом.

Путь тока от точки входа до места выхода из тела называется «петлей тока» (рис. 21). Различают нижнюю, верхнюю и полную петлю. Нижняя петля — от ноги к ноге (менее опасная); верхняя — от руки к руке (более опасная); полная петля (самая опасная), при которой ток обязательно проходит не только через конечности, но и через сердце, что может вызвать нарушение сердечной деятельности. В местах входа и выхода тока образуются

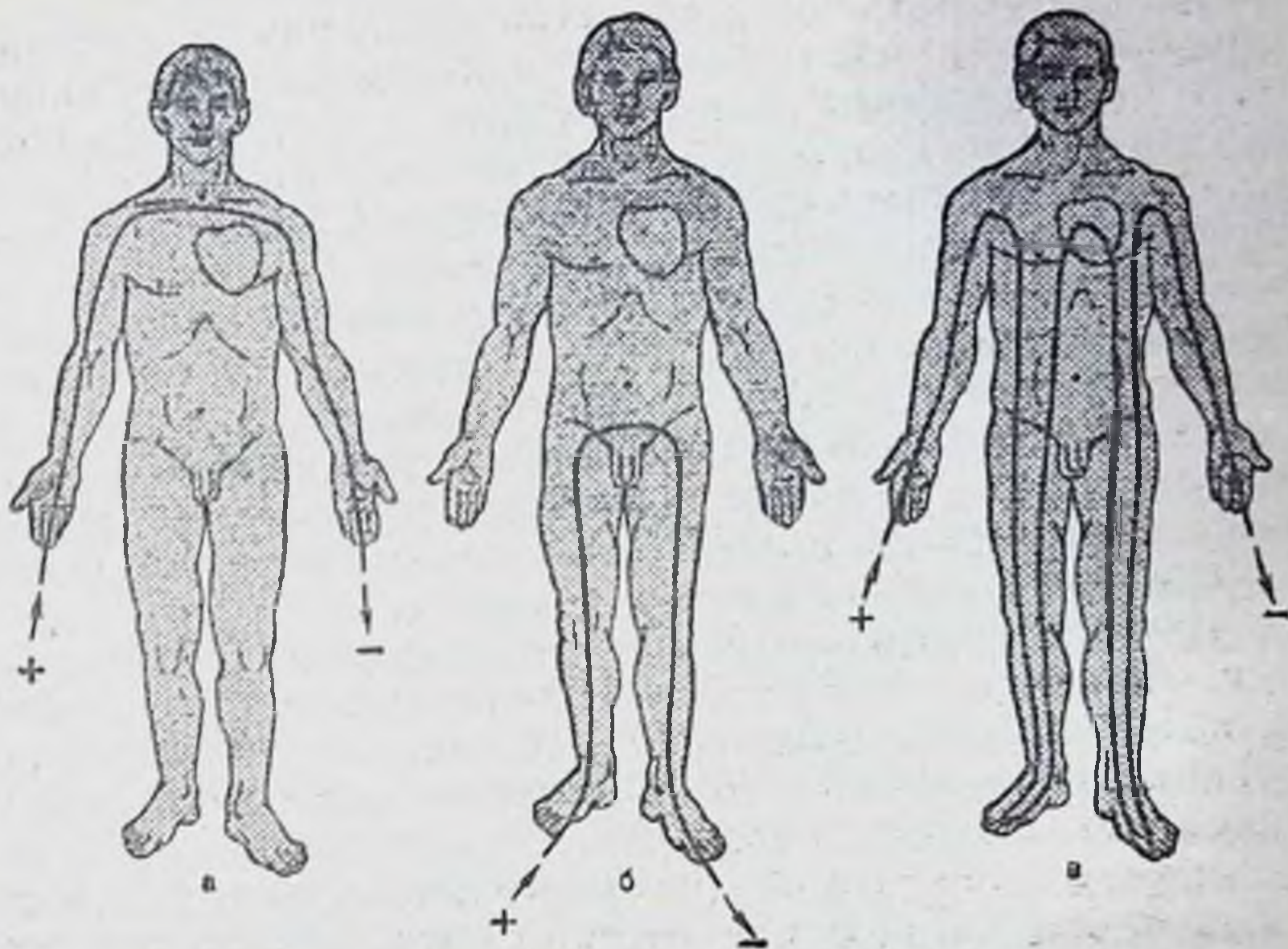


Рис. 21. Схема прохождения тока — «петля тока».

а — верхняя петля; б — нижняя петля; в — полная петля.

электрические ожоги, наиболее характерные из них — «знаки тока». Они представляют собой участки сухого омертвления кожи округлой, эллипсоидной или линейной формы, пепельно- или грязно-серого, бледно-желтого или молочного цвета, в центре их имеется темноватое втяжение с приподнятыми и более светлыми краями. Волосы вокруг «знаков тока» не опалены, а штопорообразно скручены. Обычно «знаки тока» значительно выражены на местах входа тока, в местах же выхода они образуются при контакте с металлом. «Знаки тока» могут образовываться и по ходу электрического тока на местах кожных складок и сгибов.

Различают четыре степени электротравм:

I степень — у пострадавшего отмечается судорожное сокращение мышц без потери сознания;

II степень — судорожное сокращение мышц у больного сопровождается потерей сознания;

III степень — у пострадавшего наблюдается не только потеря сознания, но и нарушение сердечной деятельности и дыхания;

IV степень — больной находится в состоянии клинической смерти.

Клиническая картина поражения электрическим током

складывается из общих и местных признаков. Субъективные ощущения пострадавшего при прохождении через него электрического тока разнообразны: легкий толчок, жгучая боль, судорожные сокращения мышц, дрожь и др. Признаки: бледность кожных покровов, синюшность, повышенное отделение слюны, может быть рвота; боли в области сердца и мышц разной силы, непостоянны. После устранения воздействия тока пострадавший ощущает усталость, разбитость, тяжесть во всем теле, угнетение или возбуждение. Потеря сознания наблюдается у 80% пострадавших. Больные в бессознательном состоянии резко возбуждены, беспокойны. У них пульс учащен, возможно непроизвольное мочеиспускание.

При электротравме, вызвавшей судорожные сокращения мышц или падение с высоты, могут наступить различные переломы костей и вывихи суставов. При электротравме с обширными ожогами поражение внутренних органов, как правило, выражено значительно меньше. Это объясняется тем, что обуглившиеся и обожженные ткани создают как бы препятствие для проникновения тока за пределы ожога. Электрические ожоги небольшой площади сразу же после воздействия тока имеют четкие границы, вокруг омертвевших тканей черного цвета имеется более светлый ободок. Отек окружающих тканей развивается очень быстро. Боль в области электроожога, как правило, отсутствует.

Первая помощь при электротравме — немедленное освобождение пострадавшего от контакта с электрическим током. Делать это надо весьма осторожно, с соблюдением правил безопасности, чтобы «не подключиться» в электрическую цепь и не подвергнуться действию тока. Лучше, если это возможно, отключить рубильник или выключатель. Если они неисправны, то следует перерубить или перекусить кусачками электрические провода, но обязательно каждый в отдельности, чтобы избежать короткого замыкания. Пострадавшего нельзя брать за открытые части тела, пока он находится под действием тока.

Первая помощь пострадавшему, находящемуся в состоянии клинической смерти, должна оказываться незамедлительно и непрерывно — непосредственно на месте происшествия, во время транспортировки, до поступления пострадавшего в больницу. Необходимо проводить искусственное дыхание «изо рта в рот» или «изо рта в нос» и непрямой массаж сердца.

Госпитализации подлежат все лица, получившие электротравму. Они должны соблюдать строгий постельный режим, находиться под наблюдением врача.

Оказывая первую помощь больным с электрическими ожогами, нужно обработать ожоги одеколоном, наложить стерильные повязки, провести транспортную иммобилизацию (обездвиживание). Переправляют их в стационар всегда в положении лежа, несмотря на кажущееся удовлетворительное состояние.

Своевременная первая помощь пораженным электрическим током или молнией, немедленно начатые и упорно продолжаемые оживительные мероприятия (искусственное дыхание, непрямой массаж сердца) являются единственно возможным вариантом спасения пострадавшего.

ПЕРВАЯ ПОМОЩЬ ПРИ АЛКОГОЛЬНОМ ОТРАВЛЕНИИ

Огромный вред приносит человечеству пьянство. Алкоголь поражает весь организм человека — его мозг, разум, парализует волю. Пьянство, алкоголизм — социальное зло, с которым ведет непримиримую борьбу наше общество.

Объявлена всенародная борьба с негативными явлениями в нашей жизни, принят ряд правительственных постановлений о мерах по преодолению пьянства и алкоголизма.

Алкоголь — это яд универсального действия. Быстро всасываясь из желудочно-кишечного тракта, он резко нарушает обменные процессы в организме, учащает дыхание, усиливает сердцебиение. У принявшего алкоголь повышается артериальное давление, изменяются функции почек, желез внутренней секреции. Особенно губительно алкоголь действует на центральную нервную систему. Пьяный человек теряет контроль над своими поступками, переоценивает свои способности и склонен не учитывать собственные возможности. Координация его движений нарушена, он совершает нелепые действия и часто бесконтрольно продолжает употреблять алкоголь. Наличие в 1 л крови человека 0,8 г алкоголя судебные медики называют «фактором риска». Отмечено, что даже при такой (очень малой) концентрации алкоголя у человека в 10

раз снижается внимание, резко нарушается координация движений; он совершенно не оценивает обстановку. Концентрация же 6 г алкоголя на 1 л крови является для человека смертельной. В этих случаях наступает паралич дыхательного и сосудодвигательного центров, что ведет к остановке дыхания и прекращению работы сердца. И если пострадавшему не будет оказана соответствующая помощь, то он умирает.

У алкоголика резко нарушается сон, дрожат руки, его преследуют видения, звуки, кошмары. У него постепенно перерождается сердечная мышца и резко падает ее сократительная способность; происходят необратимые изменения в печени (печеночные клетки заменяются рубцами и жиром); почки плохо фильтруют мочу (в крови накапливаются продукты распада клеток); нарушаются функции желез внутренней секреции. Человек, страдающий алкоголизмом, восприимчив к любой инфекции, нередко протекающей с осложнениями. У лиц, постоянно принимающих алкоголь, развивается гипертоническая болезнь, они значительно чаще погибают от инфаркта миокарда. Их довольно часто постигает внезапная смерть от ишемической болезни сердца, когда в результате приема алкоголя происходит спазм сосудов, питающих сердечную мышцу, и сердце прекращает свою работу.

У людей, злоупотребляющих алкоголем, развиваются острые галлюцинации, наступает «белая горячка» (острый психоз), при котором действия и поступки совершенно ими не контролируются. Такой больной может выпрыгнуть с высокого этажа, повеситься, совершить страшное преступление. Даже при интенсивном лечении иногда не удается ему помочь, и наступает смерть от острого отека головного мозга.

У алкоголиков почти всегда имеется воспаление слизистой оболочки желудка, часто переходящее в язву, нередко опасную для здоровья. У них страдает кишечник, узловато расширены вены прямой кишки, и из их язв возможно кровотечение.

Потерявший сознание пьяный человек может замерзнуть на пороге собственного дома, сгореть от непогашенной сигареты, утонуть в мелкой луже, попасть под колеса движущегося автомобиля, быть непосредственной причиной дорожно-транспортного происшествия.

Чем же характеризуется острое отравление алкоголем? Какова доза, вызывающая это отравление? Доза индивидуальна, иногда принятие небольшого коли-

чества алкоголя, а особенно его суррогата (домашнее вино, чача, арака, самогон) ведет к очень тяжелому отравлению с печальными последствиями.

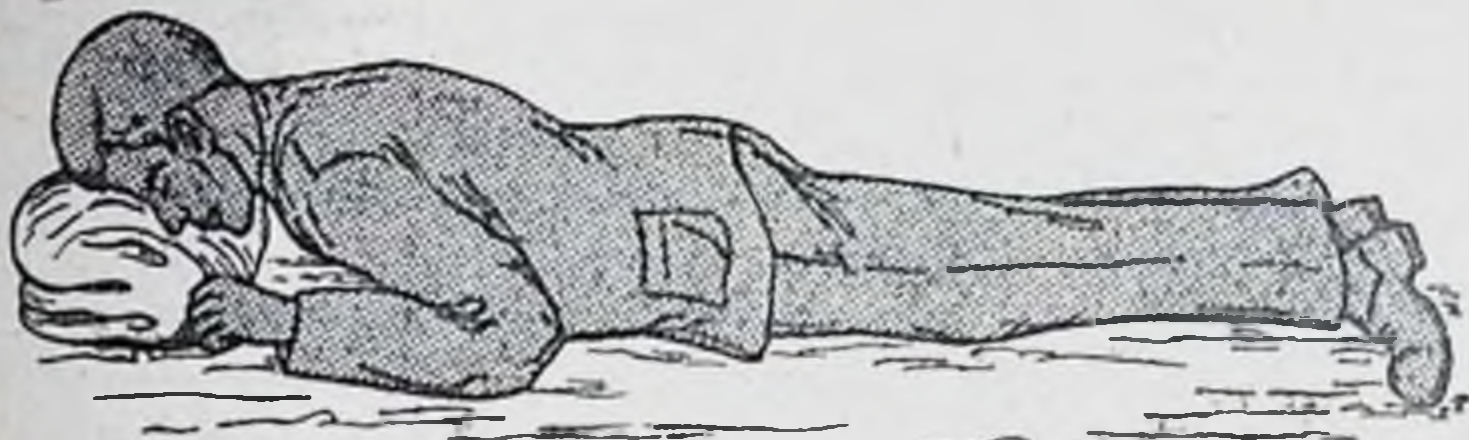
Как же убедиться в том, что причиной тяжелого состояния больного является алкогольное опьянение? Ведь тяжелое состояние может быть вызвано и болезнью, а не «добровольным сумасшествием», как называл пьянство великий испанский писатель Сервантес.

Прежде всего, об отравлении алкоголем говорит обстановка, в которой приходится оказывать помощь пострадавшему. Пустые бутылки из-под алкогольных напитков, следы бывшего застолья, рассказ очевидцев наталкивают на мысль об алкогольном отравлении. Если пострадавший в сознании, он, как правило, возбужден, часто агрессивен, а затем впадает в состояние комы. У него наблюдаются потеря сознания, исчезновение чувствительности, судороги, бред, галлюцинации, непроизвольное отхождение кала, мочи. Часто этому предшествует рвота с резким запахом алкоголя. Такой же запах исходит и от его тела, так как часть алкоголя выделяется с потом; изо рта сильный запах винного перегара или какого-либо его суррогата. Отмечаются резкое покраснение лица (белки глаз как бы наливаются кровью), выделение пены изо рта, пониженная температура, влажность (липкость) и чрезмерная бледность кожи. Вначале происходит сужение зрачков глаз, затем их сильное расширение. Температура тела всегда понижена, медленный и малый пульс, замедление ритма дыхания. Может произойти остановка дыхания вследствие закупорки дыхательного горла рвотными массами, западения корня языка или паралича дыхательного центра. Мозг человека, не получая достаточного количества крови, отекает; у него наступает глубокое торможение важных для жизни центров, обеспечивающих дыхание и сердечную деятельность. Возможна остановка сердца.

Спасение жизни такому пострадавшему нужно начинать быстро, незамедлительно. Промедление в этом случае «смерти подобно».

Первая задача оказывающего помощь — обеспечить возможность дыхания и работу сердца. Необходимо предотвратить закупорку дыхательного горла рвотными массами и западение корня языка в глотку.

Пострадавшего укладывают на живот (нельзя на спину!), в крайнем случае — на бок с повернутой вниз головой (рис. 22). Если в полости рта (нередко и в полости



а



б

Рис. 22. Правильное положение больного с острым отравлением алкоголем (в бессознательном состоянии).

а — вниз лицом; б — с повернутой набок головой.

носа) имеются рвотные массы, их тотчас же удаляют (можно пальцем, обернутым влажным носовым платком) и следят, чтобы они не накапливались. До приезда врача немедленно начать промывание желудка, чтобы предотвратить дальнейшее всасывание алкоголя в кровь; заставить, по возможности, пострадавшего выпить до 5 л теплой воды ($38-40^{\circ}\text{C}$). Лучше, если в 1 л этой воды будет растворена 1 чайная ложка питьевой соды. Принятие большого количества воды вызывает рвоту. Если рвота не наступает, то прибегают к раздражению корня языка и дна глотки чем-то мягким, например, кончиками влажных пальцев. После приступа рвоты больной должен полоскать рот и снова пить теплую воду. Так повторяют 4—5 раз. Затем рекомендуется поставить очистительную клизму с очень холодной водой и столовым уксусом (на 3 части воды 1 часть 6% раствора столового уксуса), или же с поваренной солью (1 столовая ложка соли на 500 мл воды). В обоих случаях нужно брать очень холодную воду.

Выполняя эти процедуры, нужно постоянно наблюдать за состоянием больного. Поднести к его носу ватку, смоченную нашатырным спиртом. Держать ее следует на

расстоянии 8—10 см от носа, чтобы не вызвать ожог его слизистой оболочки. Если концентрация вдыхаемых паров нашатырного спирта будет велика, может наступить остановка дыхания.

После промывания желудка рекомендуется дать больному стакан воды обычной комнатной температуры с 3—5 каплями нашатырного спирта, стакан горячего сладкого крепкого чая или кофе, таблетку кофеина. Для поддержания сердечной деятельности предлагают выпить 20 капель кордиамина или валокордина и положить под язык таблетку валидола или нитроглицерина.

Спасательные мероприятия лучше производить в отапливаемом помещении. Больного нужно тепло укрыть, обложить грелками или бутылками с горячей водой. На голову положить пузырь со льдом (можно организовать ему холодный душ в ванне, наполненной горячей водой), придать ей возвышенное положение, подложив высокую подушку, валик из пальто, одеяла или матраца. Уложив пострадавшего в постель и укрыв его одеялом, не обнажая, можно растирать его туловище и конечности шерстяным шарфом или варежкой. Рекомендуется поставить ему горчичники на грудь.

При остановке дыхания и прекращении сердечной деятельности немедленно приступают к искусственному дыханию «изо рта в рот» или «изо рта в нос» и закрытому массажу сердца. Если необходимо делать и то и другое, то лучше осуществлять это вдвоем.

Убедившись, что полость рта пострадавшего свободна от посторонних предметов, укладывают его спиной на ровную и жесткую поверхность, с подложенным под грудь тугим валиком, и резко запрокидывают ему голову. Производящий искусственное дыхание располагается от больного сбоку, насильно открывает его рот, а другой, оказывающий помощь, зажимает его нос и, глубоко вдохнув, плотно охватывает своим ртом (через чистый носовой платок, салфетку) рот или нос пострадавшего и производит энергичный выдох, как бы вдувая воздух из своих легких в легкие пострадавшего. Выдох осуществляется пассивно, так как спадение грудной клетки происходит самостоятельно. И эту процедуру нужно повторять не менее 12—14 раз в 1 мин. Если почему-либо этот метод искусственного дыхания осуществить невозможно, переходят к другому — «изо рта в нос» по тому же принципу.

При искусственной вентиляции легких после вдувания воздуха грудная клетка пострадавшего заметно расширя-

ется. Воздух, вдуваемый в легкие, насыщает кислородом кровь, а углекислый газ, накапливаясь в крови и раздражая дыхательный центр головного мозга, способствует нормализации дыхания у пострадавшего.

Если у пострадавшего отсутствует сердцебиение, производят закрытый массаж сердца. Для этого второй спасающий энергично и ритмично (60 раз в 1 мин) надавливает обеими руками на нижнюю часть грудины и, следовательно, сдавливая сердце, способствует искусственному выбросу («выжиманию») крови из его полостей в аорту, что в конечном результате обеспечивает самостоятельную работу жизненно важного органа, восстановление кровообращения.

Оказывающий помощь, производя массаж сердца, должен правильно определить место надавливаний и соизмерять свои усилия при массировании, чтобы избежать перелома ребер и самой грудины.

Если помощь пострадавшему оказывает один человек, то он, совмещая реанимационные мероприятия, производит 15 надавливаний на грудину и 2 вдувания воздуха в легкие пострадавшего в 1 мин.

Белая горячка — тяжелое психическое заболевание, возникающее, как правило, в результате вынужденного воздержания от алкоголя. Характеризуется оно возбуждением, галлюцинациями, резким нарушением психики. Больным кажется, что их преследуют, хотят убить. Они ощущают, что их тело опутывают «змеи», на них нападают чудовища. В таком состоянии больной может погибнуть, совершить любой бессмысленный поступок, нанести тягчайшие повреждения другому человеку.

Лечение этого заболевания обычно проводится в специальных больницах. Главная задача оказавшегося рядом с таким больным — не оставлять его ни на секунду без наблюдения, не дать ему совершить насилие над собой или окружающими! При необходимости следует фиксировать его до прихода медицинских работников.

СПОСОБЫ НАЛОЖЕНИЯ БИНТОВЫХ ПОВЯЗОК ПРИ УШИБАХ, РАНАХ И ПЕРЕЛОМАХ

Трудно переоценить своевременную первую медицинскую помощь, от качества которой во многом зависят ис-

ходы различных травм. И поэтому каждый гражданин (в том числе школьник, студент, домохозяйка, пенсионер) должен уметь оказывать неотложную помощь, знать основные правила наложения простейших повязок, уметь наложить мягкую повязку и т. д.

Естественно, в данной книге мы не можем моделировать все житейские ситуации, при которых происходят различные травмы, и вам самим в домашних условиях, в спокойной обстановке необходимо изучить конструкции различных повязок, потренироваться в наложении их на здоровые участки тела.

Постепенно осваивая технику наложения и конструкции повязок, не следует замыкаться в своем кругу, а нужно для этих целей привлекать родственников, друзей, детей, используя момент игры.

Получив необходимые практические навыки и оказавшись на месте происшествия, в необычной напряженной обстановке, вы сможете быстро, без суеты наложить ту или иную повязку, что и явится проверкой ваших знаний. Вы сможете выполнить с полной отдачей свой гражданский долг, а мы в этом случае будем считать, что поставленная в данной книге цель достигнута, есть конечный результат.

В этом разделе рассматриваются показания и техника наложения простейших мягких повязок при самых разнообразных повреждениях. Эти повязки универсальны для любого участка тела. Они могут быть простыми, защитными, лекарственными, давящими (кровоостанавливающими), обездвиживающими.

Нужно запомнить основные элементы построения повязок, отработать навыки наложения их, и тогда вы сможете квалифицированно оказывать первую медицинскую помощь при различных повреждениях, даже в сложных ситуациях.

При наложении повязок следует помнить, что оказывающий помощь находится лицом к пострадавшему, повязку конструирует от периферии к туловищу, бинтует с равномерным натяжением, каждый последующий ход бинта должен покрывать на $\frac{1}{2}$ или $\frac{2}{3}$ предыдущий и надежно удерживать перевязочный материал до поступления пострадавшего в лечебное учреждение. При наложении повязки больной находится в горизонтальном или сидячем положении.

Круговая повязка на голову накладывается легко и быстро. Используется бинт любой ширины. Ходы бинта

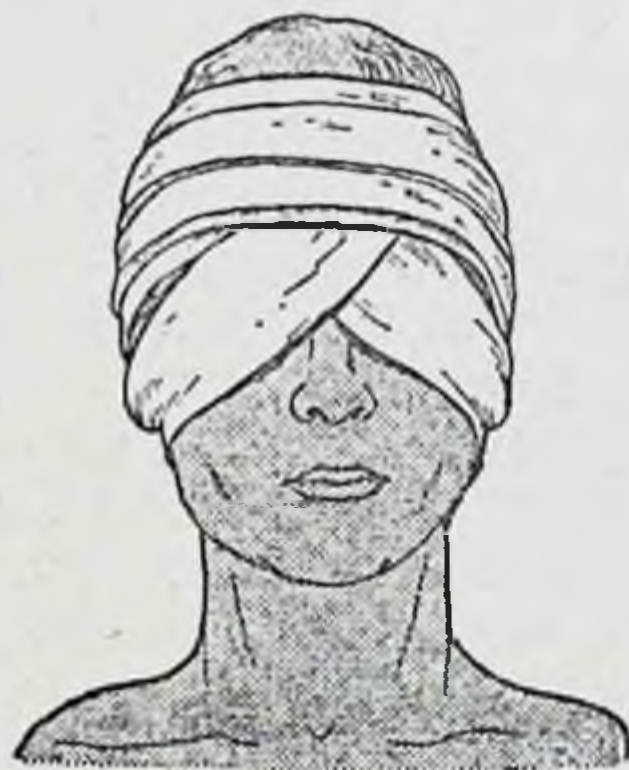
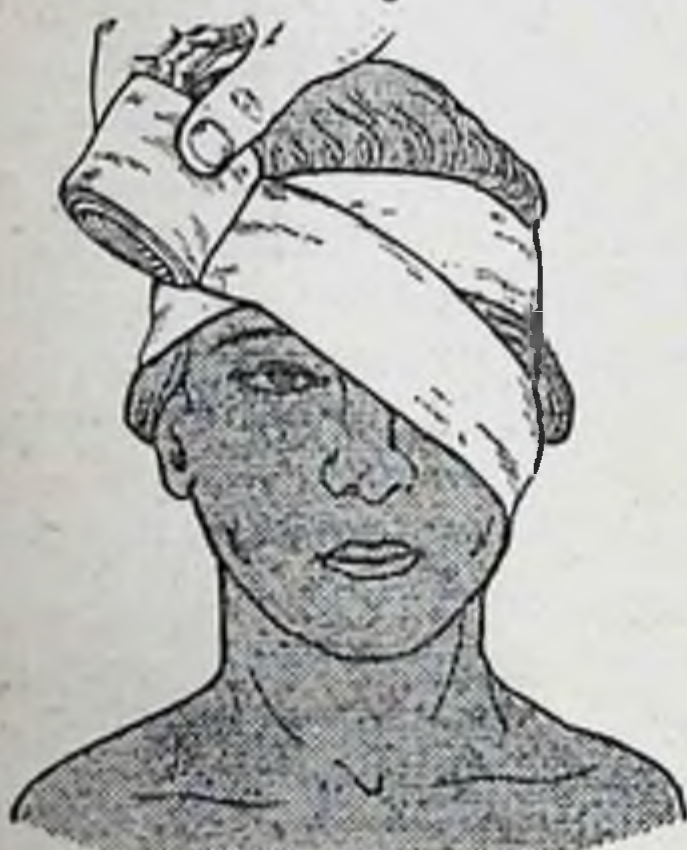
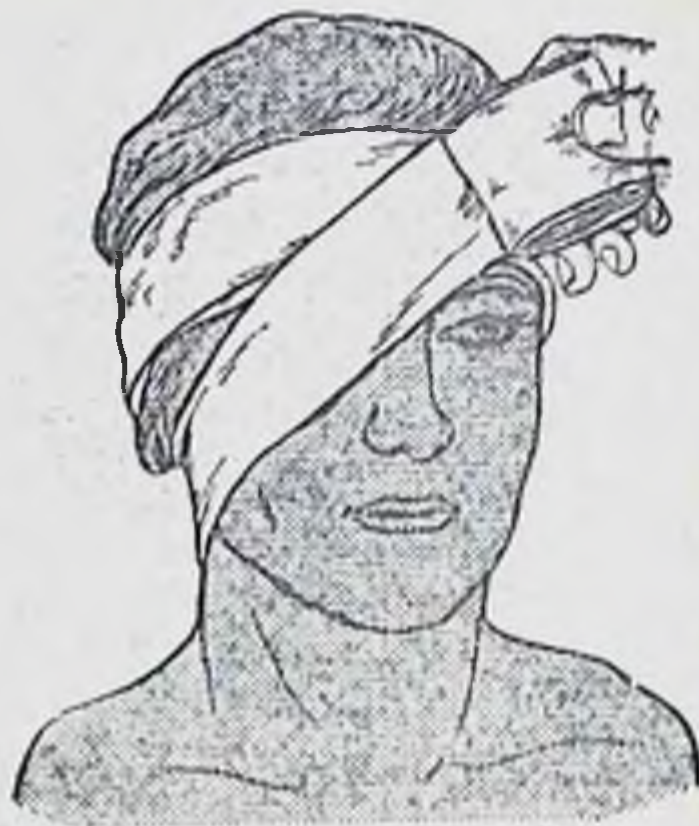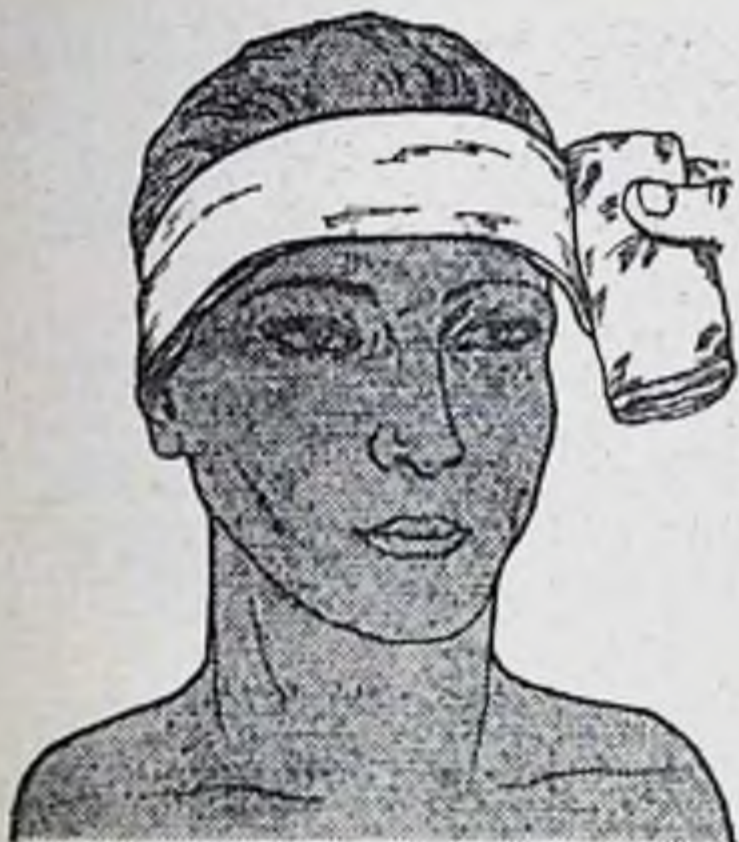Рис. 23. Круговая повязка на голову,

а — на лобную область; б, в — на один глаз; г — на оба глаза.

идут вокруг поврежденного участка, прикрывая друг друга. Она должна равномерно давить на мягкие ткани по всей окружности головы; может располагаться горизонтально, вертикально, косо или переходить в крестообразную, восьмиобразную повязки. Ее применяют при травмах лобной, височной, теменной, затылочной областей головы, одного или обоих глаз (рис. 23).

Следует помнить, что ранения головы часто сопровождаются обильным кровотечением, которое продолжается 2—4 мин. За этот период обычно формируется кровяной сгусток (тромб), закрывающий рану поврежденного сосуда. Однако так бывает не всегда. Продол-

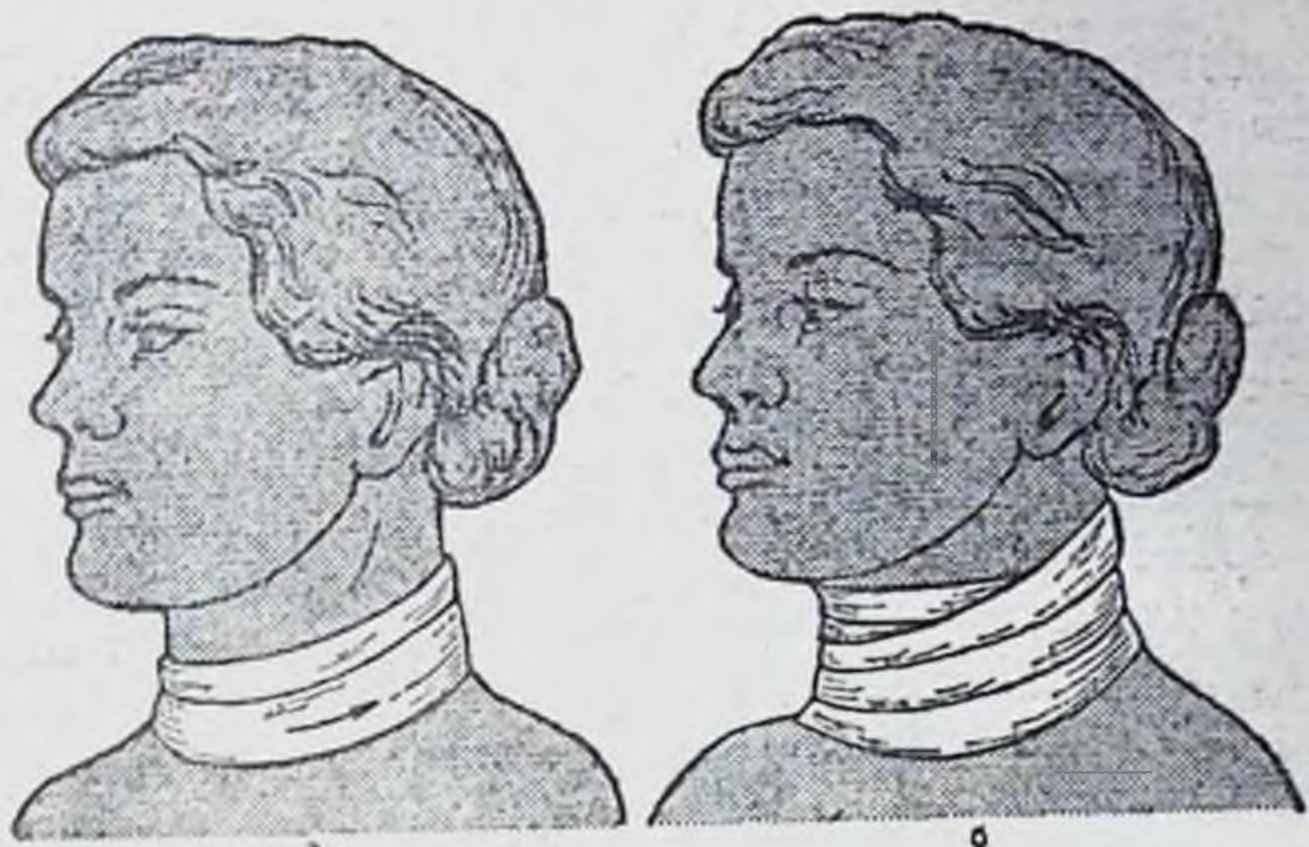


Рис. 24. Круговая (а) и спиральная (б) повязки на шею.

жение кровотечения связано с высоким артериальным давлением, и поэтому при оказании помощи нужно стремиться прижать сосуды в области раны на 4—8 мин и, только убедившись, что кровотечение остановлено, накладывать повязку.

Круговая и спиральная повязки на шею (или их комбинации) используются в основном при небольших ранениях. При наложении этих повязок нужно быть очень осторожным, ибо в случае ранения сосудов шеи (артерий, вен) при слабом натяжении бинта может продолжаться кровотечение; возможна внезапная воздушная эмболия (попадание воздуха в сосуды) со смертельным исходом; сильно давящая повязка нарушает проходимость вен и может вызвать удушье.

Накладывают эту повязку стандартно. Вначале делают опорный ход бинтом: бинт держат в правой руке, конец его в левой руке и ход бинта ведут с равномерным натяжением вокруг шеи слева направо, затем производят перекрест его, конец бинта опускают и прижимают его следующим ходом. Далее бинт ведут по восходящей или нисходящей линии, покрывая предыдущий ход последующим на $\frac{1}{2}$ или $\frac{2}{3}$ его ширины (рис. 24).

Спиральная повязка с «портупеей» позволяет прочно фиксировать перевязочный материал на грудной клетке. Техника ее наложения проста: отрывают бинт длиной в 2 м, перекидывают его через здоровое надплечье, создают «портупею», которая является фиксатором будущей повязки. Затем поверх висящего бинта делают круговые

восходящие ходы снизу вверх — от нижних отделов грудной клетки и верхних отделов живота до подмышечных впадин. Свободно висящие концы бинта-завязки («портупей») поднимают вверх и связывают над другим надплечьем (рис. 25).

Нельзя забывать, что ранения грудной клетки всегда серьезны, даже в тех случаях, когда нет тяжелых повреждений внутренних органов. Механизм возникновения угрожающего состояния состоит в том, что при проникающем ранении грудной клетки воздух засасывается с каждым вдохом в плевральную полость (вокруг легкого) и, накапливаясь там, вызывает сдавление органов средостения (легких, сердца, крупных сосудов) с последующим смещением их в здоровую сторону. Эти нарушения ведут к крайне опасным осложнениям — перекруту «ножки» сердца, смертельному исходу.

Поэтому при проникающем ранении и наличии «сосущей» или «плавающей» раны перед наложением спиральной повязки на грудную клетку нужно герметично закрыть эту рану любым способом: или захватить пальцами кожу в складку, или зажать в складку весь просвет раны, исключив поступление в нее воздуха. Затем в таком положении на рану накладывают полоски лейкопластыря («лейкопластырный шов»), который удерживает края раны, или окружность раны обрабатывают клеем БФ-6 и наклеивают на нее воздухонепроницаемую ткань (целлофан), а затем круговую повязку.

Повязка на живот круговая или спиральная (рис. 26, 27) накладывается при его ранениях и ожогах. При открытых ранениях вначале обрабатывают кожу вокруг раны спиртом, спиртовым раствором йода или одеколоном, затем закрывают рану стерильной салфеткой или тщательно проглаженной хлопчатобумажной тканью. Повязка может иметь много вариантов в зависимости от того, на какую область живота она накладывается. Она может быть нисходящей, восходящей, колосовидной. Повязка закрепляется круговыми ходами бинта вокруг живота.

Помните, что иногда через рану могут выпадать внутренние органы (кишечник, сальник). Вправлять выпавшие при травмах внутренние органы (сальник, кишечник) категорически запрещается! В этих случаях, закрыв рану стерильным материалом, необходимо организовать быструю транспортировку пострадавшего в лечебное учреждение.

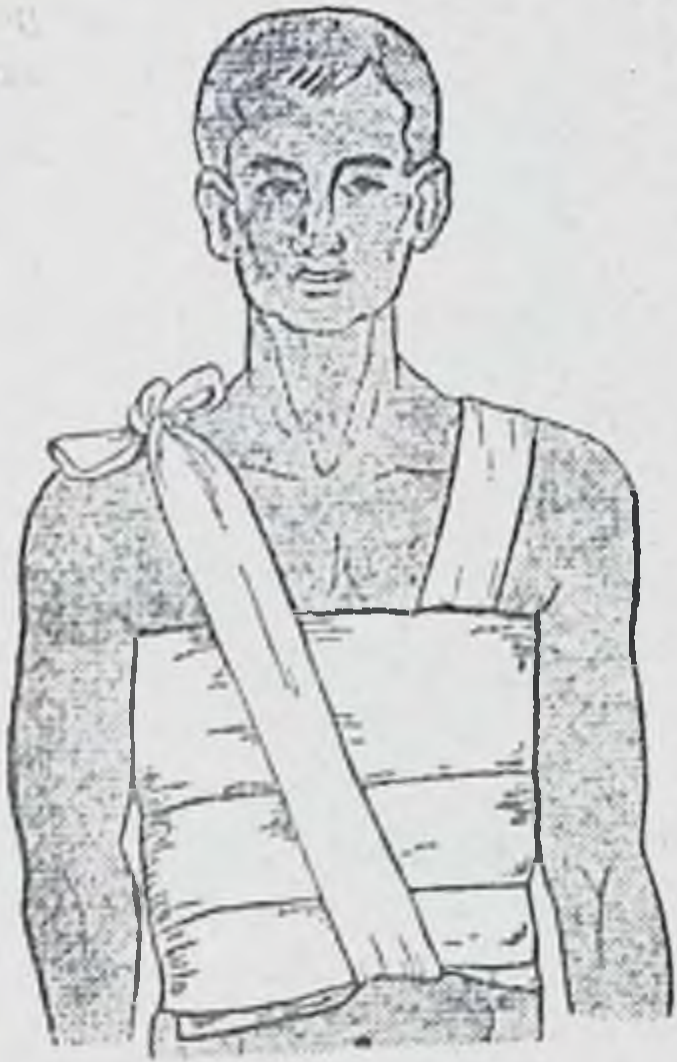

Рис. 25. Спиральная повязка на грудную клетку («с портупей»).

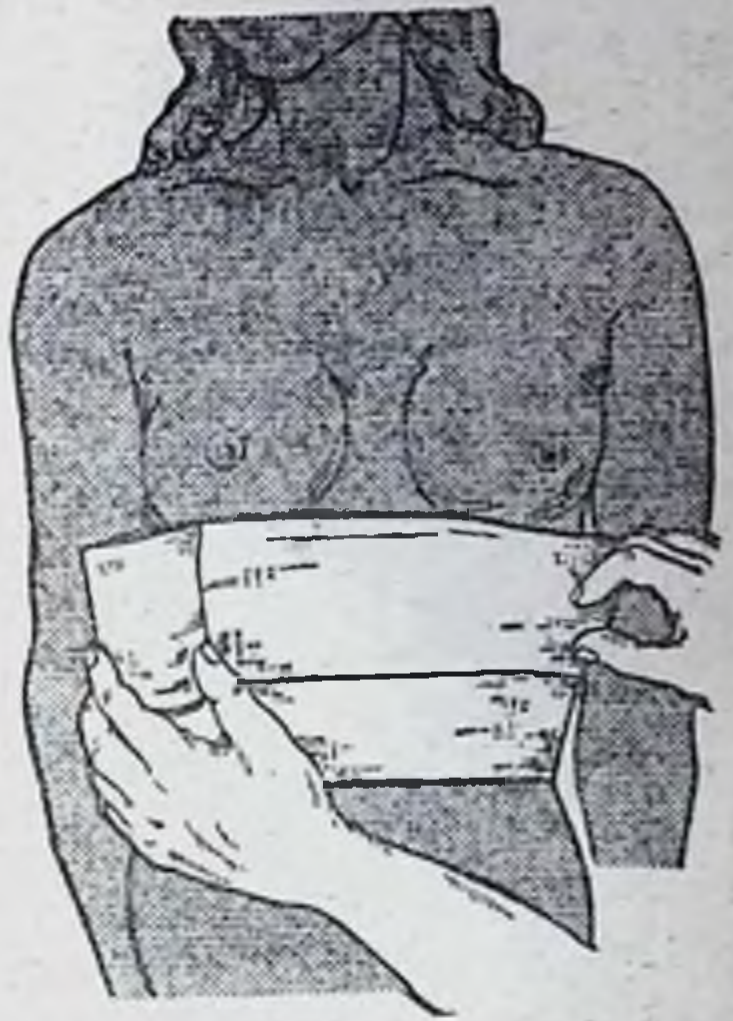

Рис. 26. Круговая повязка на живот.

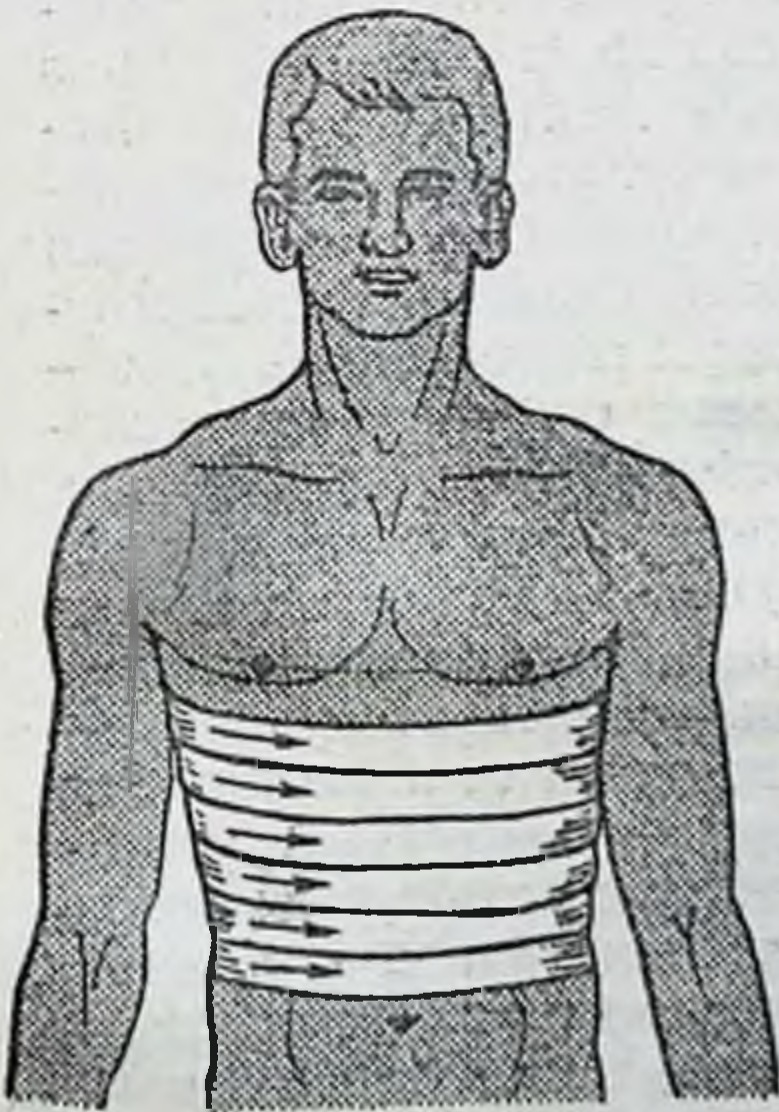


Рис. 27. Спиральная повязка на живот.

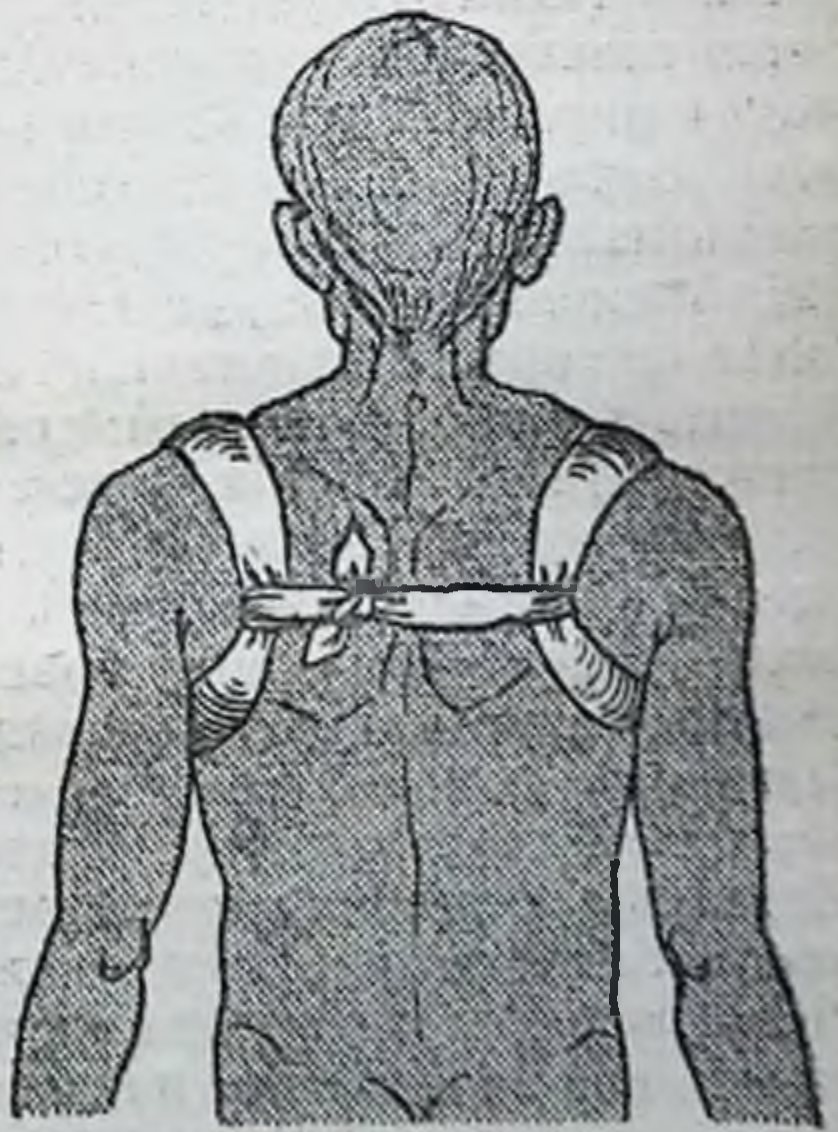

Рис. 28. Кольцевидная повязка при переломах ключицы (вид сзади).



Рис. 29. Повязка «змейка» при переломе «хирургической» шейки плеча.




Рис. 30. Колосовидная повязка на правый тазобедренный сустав (передняя).

Повязка при переломах ключицы. Разработано свыше 250 таких повязок. Наиболее простыми из них являются восьмиобразная (крестовидная) и кольцевидная из ватно-марлевых колец (рис. 28). При наложении восьмиобразной повязки больной сидит, а оказывающий помощь находится сзади него. Перед наложением повязки пострадавшему помещают в подмышечные области рулоны ваты или поролона. Ходы бинта (шириною 10—15 см) проходят впереди плечевых суставов, через подмышечные впадины и перекрещиваются сзади лопаток.

Техника изготовления ватно-марлевых колец и наложения кольцевидной повязки проста. Для приготовления колец могут быть использованы женские чулки (капроновые, трикотажные), колготки, шаровары, рукава рубашек: их наполняют ватой и складывают в кольца. Эти кольца надевают пострадавшему по одному на руку до верхней трети плеча и, стягивая их сзади (максимально сводя лопатки), фиксируют полосками бинта с усилием, исключая нарушение кровообращения верхних конечностей (сдавление подмышечных и плечевых артерий).

Повязки при переломах плечевой кости. Вначале поврежденную конечность приводят к туловищу, сгибают ее

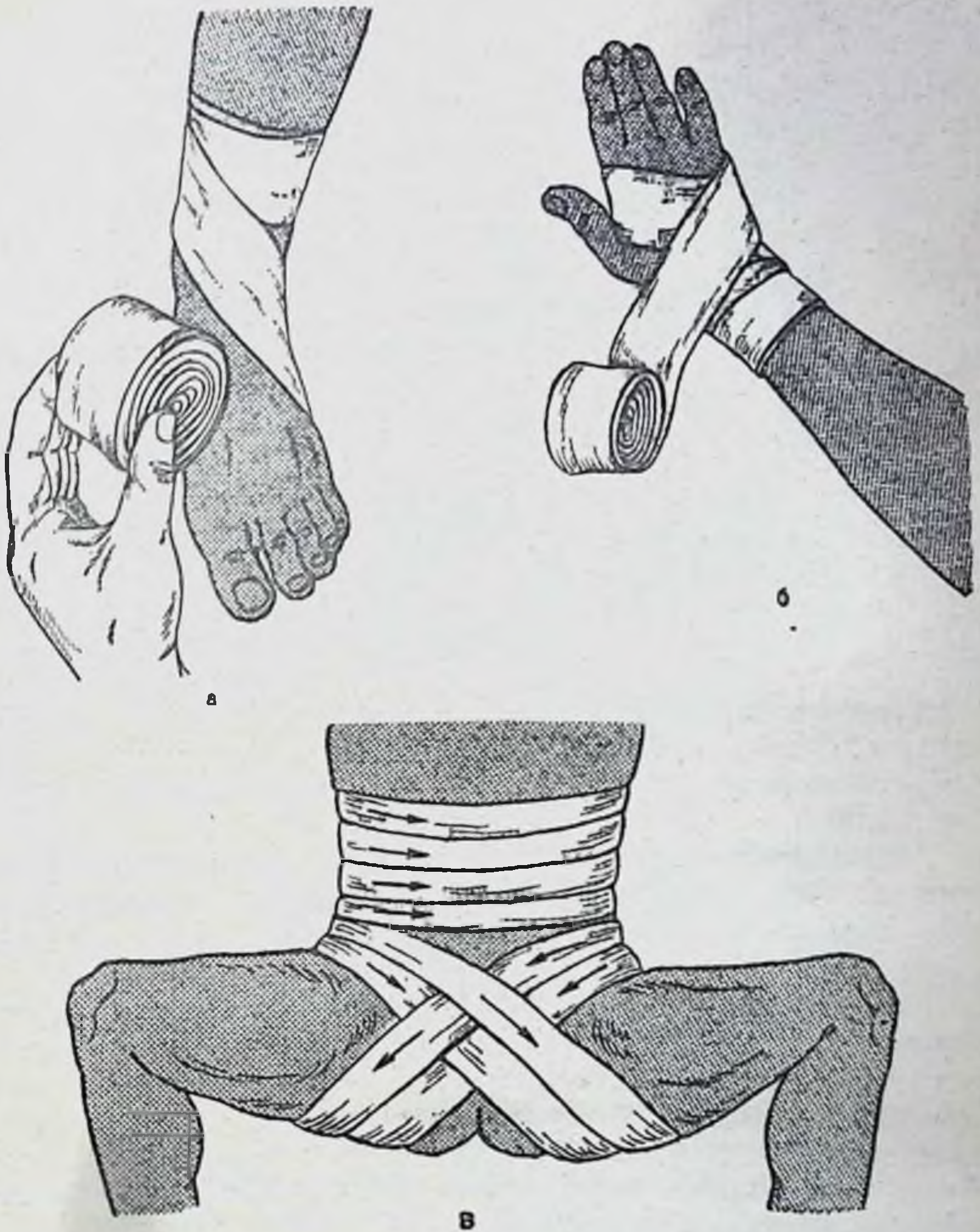


Рис. 31. Восьмиобразная повязка.

а — на голеностопный сустав, б — на кисть, в — на промежность.

в локтевом суставе под углом 90° , затем прибинтовывают к туловищу. При отсутствии перевязочного материала используют рубашки, гимнастерки, блузки, кофты, майки. Нижний край этой одежды заворачивают наверх и фиксируют булавками, тесемками или бельевыми прищепками.

При переломе «хирургической» шейки плеча можно применить повязку «змейка» (рис. 29). Для этого гото-

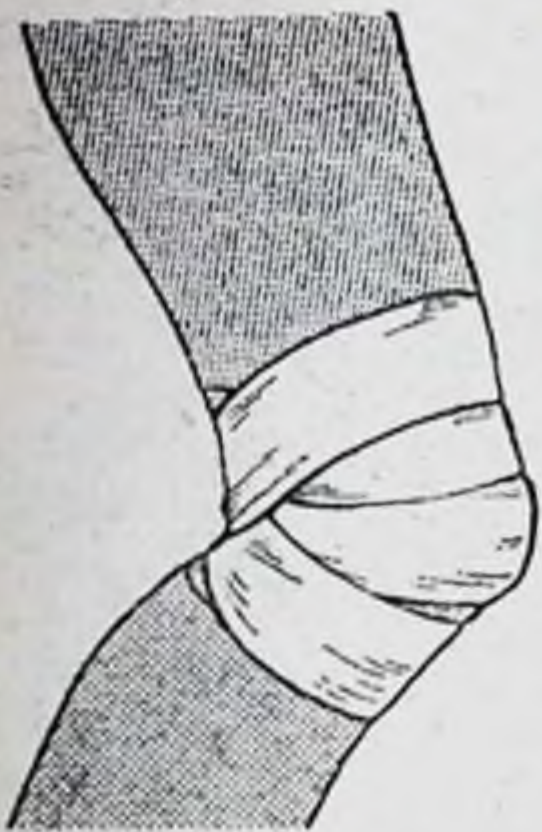

Рис. 32. Расходящаяся черепацеобразная (черепашья) повязка на коленный сустав.

гократные перекосы бинта, которые, постепенно смещаясь, образуют повязку в виде колоса. Она может быть односторонней, двусторонней, передней, задней или наружной.

Восьмиобразная повязка удобна для наложения на части тела сложной формы: область голеностопного, плечевого, лучезапястного суставов, промежность (рис. 31).

Расходящаяся черепацеобразная (черепашья) повязка накладывается на очень подвижные суставы (коленный, локтевой). Хорошо фиксирует перевязочный материал. Вначале она закрепляется двумя-тремя ходами бинта, проведенными через середину сустава, затем формируется ходами бинта, проходящими выше и ниже середины сустава (рис. 32).

Возвратная повязка накладывается при повреждениях головы, кисти или стопы. Построение ее довольно просто. Ходы бинта постепенно закрывают всю поврежденную голову, конечность по принципу «вперед — назад», укрепляются круговыми или спирально идущими турами бинта (рис. 33).

вят ватно-марлеву «колбаску» в виде жгута, жгут или трубку. По спирали обвивают ими предплечье (несколько раз), затем предплечье поднимают под углом 90° и укладывают ладонной поверхностью к грудной клетке, фиксируя концами ватно-марлевой «змейки» за шею.

Колосовидная повязка применяется при повреждениях крупных (плечевого, тазобедренного) суставов (рис. 30). Ее начинают с круговых ходов бинта. Бинт ведут вокруг сустава слева направо, косо, сзади наперед по боковой, передней поверхности плеча (бедра), затем поворачивают косо вверх и т. д. Получаются мно-

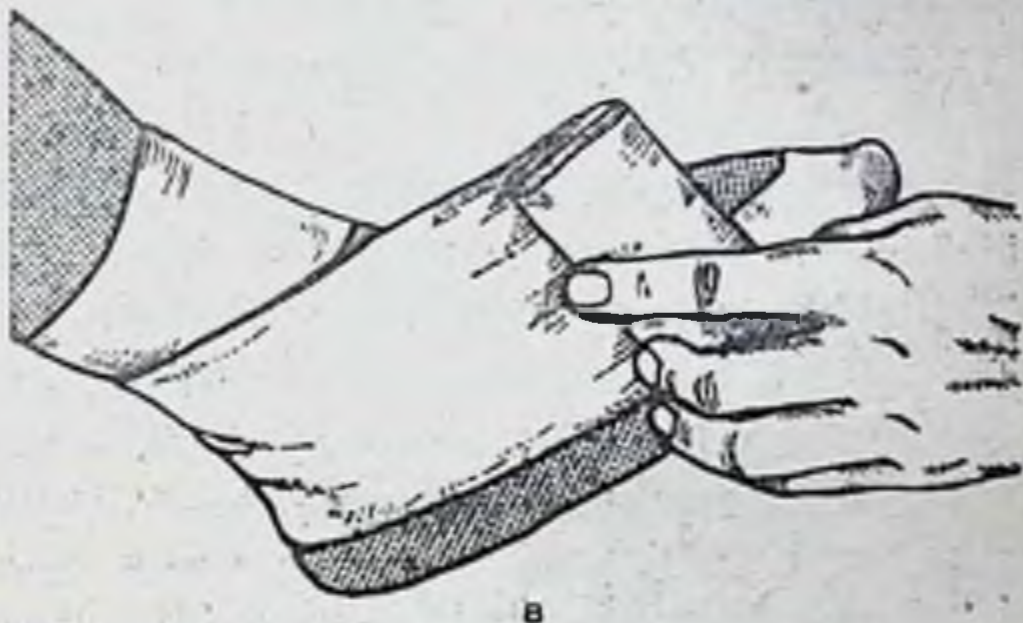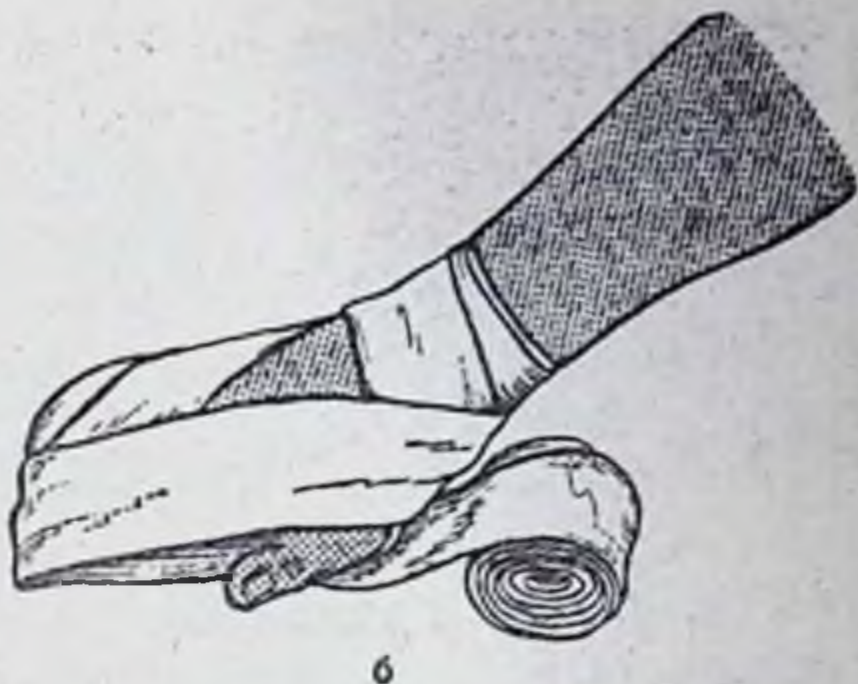


Рис. 33. Возвратная повязка.

а — на голову; б — на кисть; в — на стопу.

ТЕХНИКА НАЛОЖЕНИЯ ИММОБИЛИЗИРУЮЩИХ ШИН И ПОВЯЗОК ПРИ ПОВРЕЖДЕНИЯХ И ПЕРЕЛОМАХ КОСТЕЙ

При оказании первой помощи в случаях травм особо важное значение имеют создание покоя поврежденному органу, подготовка больного к транспортировке.

Покой уменьшает или устраняет боли и тем самым предотвращает развитие травматического шока или уменьшает его тяжесть; снижает опасность дополнительных повреждений мягких тканей и внутренних органов костными отломками, повышает сопротивляемость тканей к инфекции, предупреждает распространение инфекции за пределы раны и другие тяжелые осложнения.

Одной из временных мер создания покоя при травмах является наложение шин при перевозке пострадавшего с места происшествия в лечебное учреждение. Время это исчисляется минутами, но может достигать нескольких часов и даже суток. Поэтому хорошо и пра-

вильно наложенная шина, создавая покой поврежденному органу, приобретает особую ценность.

Показания к наложению шин: повреждения костей, суставов, сосудов и нервов; обширные повреждения мягких тканей и др.

Покой поврежденному органу создают специальными стандартными шинами Крамера, Дитерихса и др. При отсутствии стандартных шин иммобилизацию обеспечивают подручными средствами (фанера, доски, рейки, палки, лыжи необходимого размера и прочности), а в особых обстоятельствах (когда нет под рукой никаких материалов), можно фиксировать поврежденную руку к туловищу, поврежденную ногу — к здоровой конечности.

Разновидность иммобилизирующих шин и повязок зависит от локализации повреждения. Техника наложения шин проста, однако потребуются при этом определенные знания, умение и навыки.

Создавая покой поврежденному органу, необходимо соблюдать ряд правил:

1. Обеспечить надежную иммобилизацию. Помнить о том, что обычно при переломах конечностей должны быть зафиксированы место перелома и 2 близлежащих сустава, один выше, другой — ниже места перелома; при переломе же бедра обездвиживают три сустава: тазобедренный, коленный и голеностопный.

2. Прежде чем проводить иммобилизацию, нужно подготовить шину — проложить ее на всем протяжении ватой и марлей или же надеть на нее специальный чехол; прикрыть ватно-марлевыми прокладками выступающие части костей, чтобы избежать образования пролежней.

3. При наложении шины придать поврежденной конечности среднефизиологическое положение, снимающее мышечное напряжение. Это достигается легким сгибанием крупных суставов под углом 5—10°.

4. При закрытых переломах костей перед наложением шины произвести осторожное вытяжение конечности по оси, а шину наложить поверх одежды и обуви.

5. При открытых переломах нельзя производить вытяжение и вправление отломков костей. Их следует фиксировать в том положении, которое они приобрели в результате травмы.

6. При открытых переломах нужно обязательно наложить на рану давящую повязку, при необходимости остановки кровотечения — жгут, а затем уже шину. Жгут на-

кладывают поверх одежды (он должен быть на виду), а в сопроводительном листе указывают время его наложения. Жгут на конечности можно держать не более 1—1½ ч.

7. Если возникает необходимость снять с пострадавшего одежду, ее снимают сначала со здоровой руки или ноги, а затем с поврежденной. Надевают одежду в обратном порядке — сначала на поврежденную конечность, а затем на здоровую.

8. Снимая или надевая одежду, нельзя поднимать или сажать пострадавшего.

9. При перекладывании больного на носилки или с носилок помощник должен поддерживать поврежденную конечность.

10. Нельзя изгибать шину по форме конечности на больном.

11. Накладывать шины надо очень осторожно (лучше с помощниками), чтобы не причинить излишней боли пострадавшему и не вызвать дополнительных повреждений.

Наиболее простым и доступным средством создания покоя при травмах черепа может служить самостоятельно изготовленный плотный ватно-марлевый валик в виде «бублика». Для этого берут полоску серой ваты толщиной до 5 см, шириной 10—12 см, длиной 45—50 см, скручивают ее в плотный жгут и обертывают бинтом. Концы валика соединяют и сшивают. Образовавшийся ватный «бублик» осторожно подкладывают под голову и прибинтовывают круговыми витками бинта. Валик может быть изготовлен из полотенца, пеленки или другой (лучше хлопчатобумажной) ткани. Для этих целей используют также маленькую или средних размеров подушку, слабо надутый подкладной резиновый круг.

Подготовив пострадавшего к транспортировке, его следует уложить на деревянный щит или на носилки и лежа перевезти в больницу.

Для создания покоя при повреждениях шеи применяют картонно-марлевый воротник. Берут лист плотного картона, из которого вырезают фигурную заготовку размером примерно 435×145×80 мм. Заготовку обертывают слоем ваты и марлей или какой-либо тканью. К концам картонной заготовки пришивают по две тесемки, и воротник готов к применению. Техника наложения воротника проста: приподнимают голову пострадавшего, подводят под шею картонно-марлевый воротник и завязывают тесемки спереди на шее.



Рис. 34. Повязка-воротник при повреждении шейного отдела позвоночника.

Существует и другой доступный способ создания покоя при повреждениях шеи — с помощью ватно-марлевого воротника. Берут пласт ваты толщиной до 20 см, шириной 40 см, длиной 90 см, обортывают его марлей и укладывают вокруг шеи. Вату укрепляют витками бинта с небольшим натяжением, чтобы не было сдавления шеи (дыхание должно быть свободным) — рис. 34.

При отсутствии возможности применения указанных способов иммобилизации шеи можно

под шею и плечи больного подложить небольшую подушку или сверток одежды: голова при этом запрокидывается, что позволяет достичь разгибания шейного отдела позвоночника и предупредить сдавление спинного мозга.

Помните! При выполнении иммобилизации поврежденного органа, каких-либо манипуляций недопустимы толчки, грубые и резкие движения, чрезмерные перегибы шейного отдела позвоночника. Необходимо обеспечить надежный покой и быструю транспортировку пострадавшего в больницу.

Важное значение имеет уход за больным во время транспортировки. Голову и туловище пострадавшего нужно слегка приподнять, к голове желательно приложить холод (пузырь со льдом или холодной водой). Следить за тем, чтобы повязки не затрудняли дыхание. В случае появления рвоты, голову следует повернуть набок, освободить полость рта от рвотных масс. При тяжелых травмах, когда у больного западает язык и затрудняется дыхание, ему необходимо открыть рот, захватить кончик языка салфеткой или платком и, подтянув его на себя, удерживать в таком положении. Если последнее не удастся, нужно прошить язык по средней линии иглой с ниткой и в натянутом положении прикрепить его к коже подбородка.

Для иммобилизации грудного и пояс-

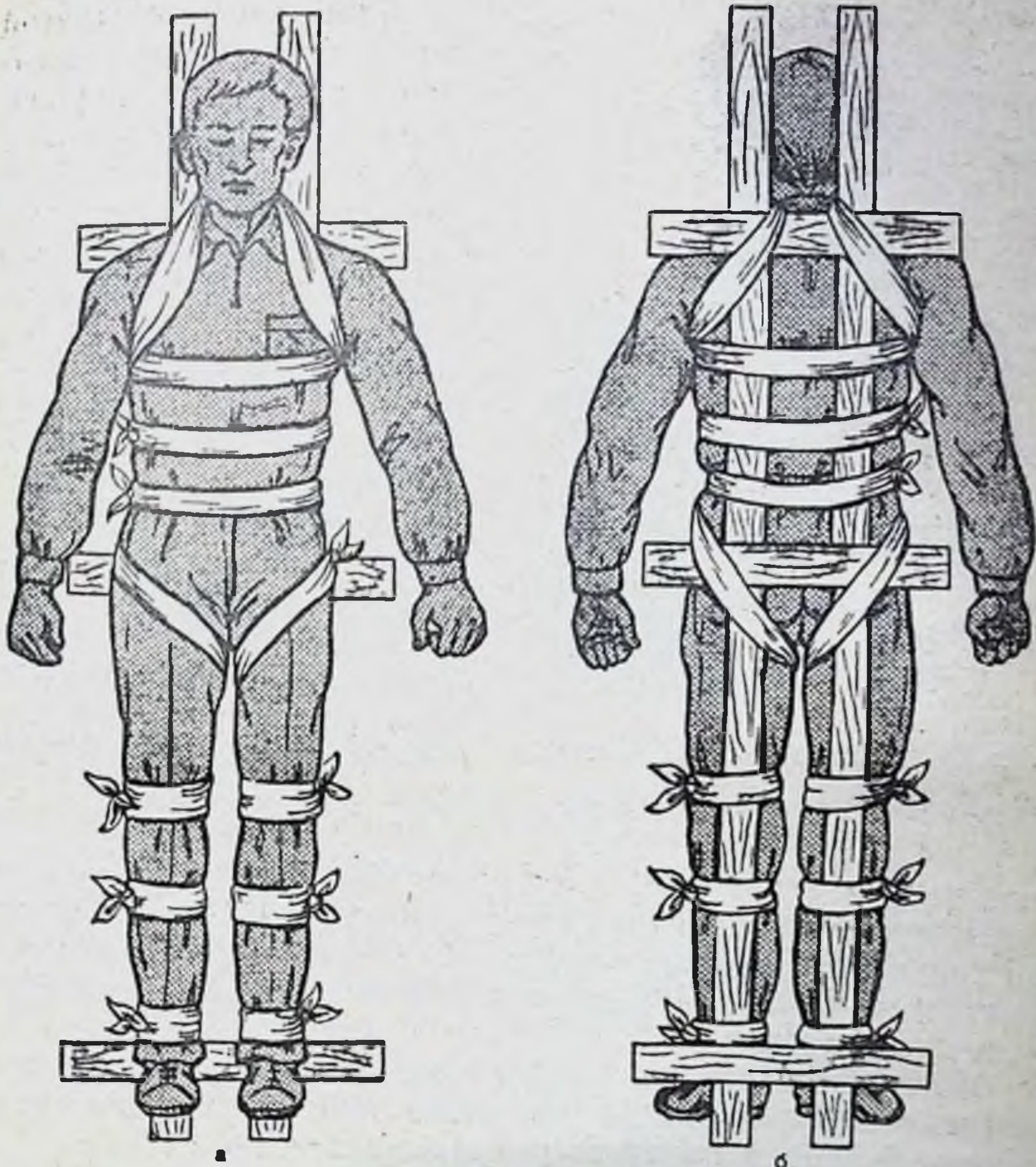


Рис. 35. Наложение шины из подручного материала (досок).
 а — вид спереди; б — вид сзади.

ничного отделов позвоночника при отсутствии стандартных шин нередко используют подручные средства — деревянные рейки, палки, доски, лыжи и др. (рис. 35). Используемый в этих целях подручный материал (длиной в рост пострадавшего) скрепляют между собой. На образовавшийся щит осторожно укладывают пострадавшего (на спину), подложив под его поясницу и колени небольшие валики. Затем фиксируют его к щиту, не сдавливая тело, и перевозят в больницу.

При переломах ребер и грудины для создания покоя грудной клетки рекомендуется спиральная



Рис. 36. Косыночная повязка.

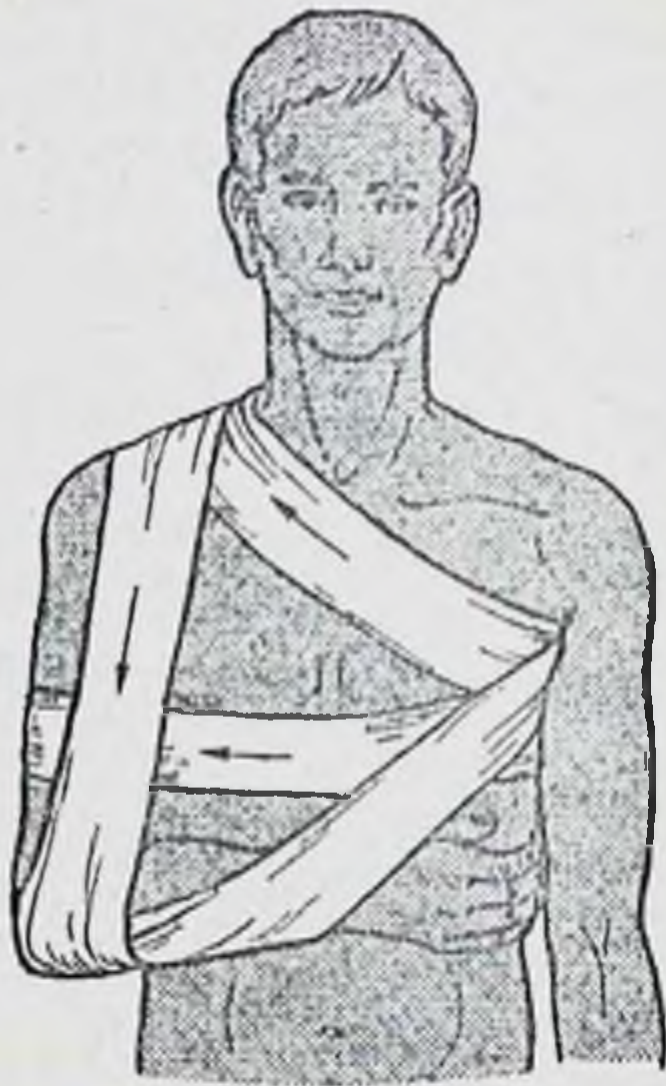

Рис. 37. Иммобилизация верхней конечности при повреждениях плеча, ключицы.

повязка с «портупеей» (см. рис. 25). Для этой повязки можно использовать полотенце или простыню, сложив их в три слоя и скатав в рулон, широкие бинты. Чтобы повязка не сползала, можно подшить к завязке («портупее») надплечики.

Для фиксации поврежденной стороны грудной клетки можно применить лейкопластырь. Наклеивают его черепицеобразно от грудины до позвоночника.

Пострадавшего транспортируют сидя, полусидя или с несколько приподнятой верхней частью туловища.

Для обездвиживания отломков костей при переломах ключицы, лопатки, головки и шейки плеча удобна косыночная повязка (рис. 36). Берут косынку с двумя длинными концами и одним коротким. Середину ее подводят под согнутое в локтевом суставе до 90° предплечье. Один конец косынки располагают между предплечьем и туловищем и ведут через здоровое плечо, другой, находящийся спереди от предплечья, — через больное плечо, а затем оба конца завязывают сзади на шее. Вершину косынки (третий конец ее) загибают в области локтевого сустава кпереди и закрепляют булавкой. Косынку можно сделать из любого платка, сложив его с угла на угол.

При переломах ключицы, плеча нередко прибегают и к другому способу иммобилизации — прибинтовыванию поврежденной верхней конечности к туловищу (рис. 37). Вначале поврежденную руку слегка отводят в сторону, подкладывают в подмышечную область ватно-марлевый валик, а затем, согнув ее под прямым углом в локтевом суставе и плотно прижав к груди, прибинтовывают круговыми витками бинта от здоровой стороны грудной клетки по направлению к больной, к туловищу.

Обездвиживание конечности при переломах плечевой кости осуществляют посредством проволочной (лестничной) шины. Для этого руку слегка и осторожно отводят от туловища, предплечье сгибают в локтевом суставе под прямым или острым углом, подложив в подмышечную впадину ватно-марлевый валик. Затем по задней поверхности шеи и плеча укладывают ватно-марлевую прокладку, а на ладонь немного ваты, которую пострадавший охватывает пальцами. Берут зачехленную длинную (1 м) проволочную шину и, предварительно изогнув ее соответственно контурам руки, накладывают на заднюю поверхность поврежденной руки, ведя от здорового плеча через спину и надплечье, плечо и предплечье до основания пальцев. Шину прибинтовывают к руке и частично к туловищу. Руку подвешивают на косынке к шее. Шину следует накладывать поверх одежды.

При отсутствии проволочной шины для обездвиживания поврежденной конечности можно применять подручные средства, например пучок хвороста достаточной длины (1 м и более). Его укладывают по задней поверхности всей верхней конечности и прибинтовывают или привязывают к ней полосками материи (рис. 38).

Для шинирования конечности можно применить две дощечки. Их накладывают на наружную и внутреннюю



Рис. 38. Иммобилизация верхней конечности подручными средствами (использование хвороста).

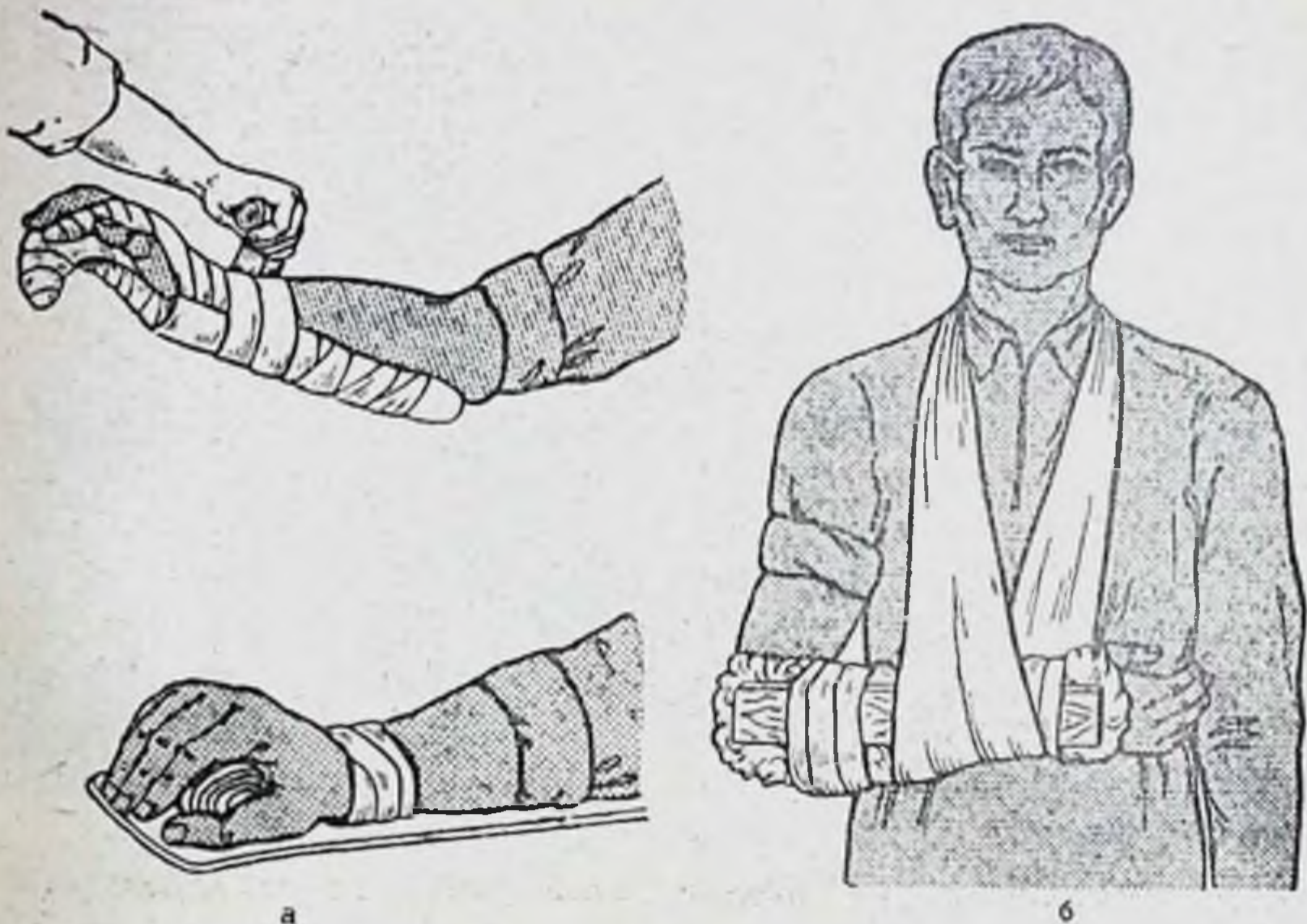

Рис. 39. Иммобилизация при переломах предплечья и кисти с помощью стандартной шины (а) и подручных средств (б)

поверхности плеча и прибинтовывают к нему, а руку подвешивают на косынке к шее. Иногда для создания покоя конечность прибинтовывают к туловищу.

Обездвиживание конечности при переломах костей предплечья и кисти достигается применением короткой проволочной шины или подручных средств (рис. 39). Для этого предплечье осторожно сгибают под прямым углом в локтевом суставе, на ладонь больного кладут немного ваты и он пальцами зажимает ее. Проволочную шину, покрытую чехлом, сгибают под прямым углом, моделируют по контуру руки, укладывают по задней поверхности плеча от верхней трети его до основания пальцев и прибинтовывают круговыми витками бинта к руке. Руку подвешивают на косынке к шее.

При иммобилизации предплечья и кисти подручными средствами в ладонь больного кладут немного ваты, затем укладывают по тыльной и ладонной поверхности от локтевого сгиба до кончиков пальцев, например две полоски фанеры (плотного картона, дощечки и т. д.), обернутые ватой, прибинтовывают их круговыми турами бинта к предплечью, а руку подвешивают на косынке к шее. Для обеспечения покоя поврежденной руки можно применить только косыночную повязку (или подол рубашки) и прибинтовать конечность к туловищу.

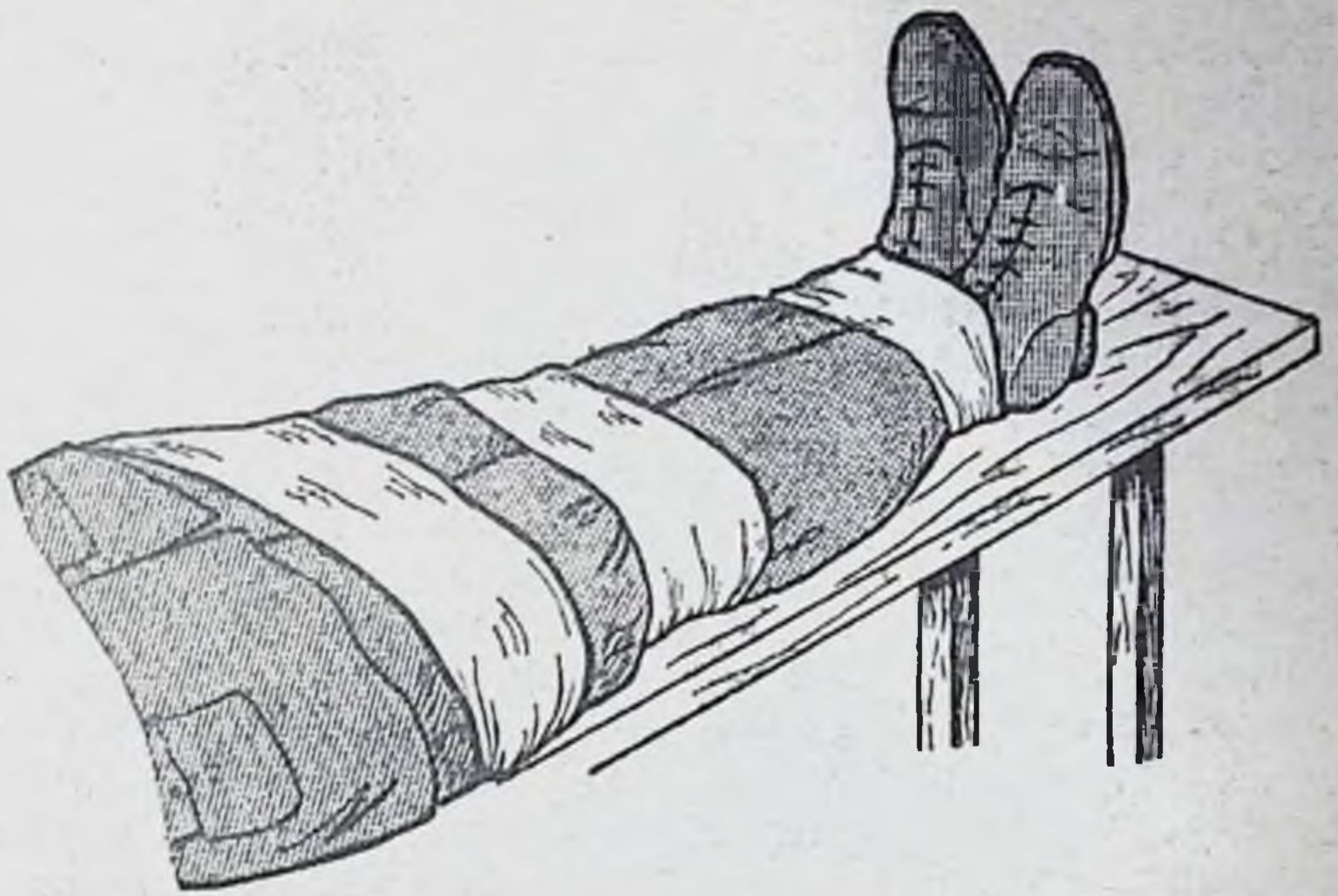


Рис. 40. Имобилизация нижних конечностей прибинтовыванием «нога к ноге».

Обездвиживание отломков при переломах костей нижних конечностей имеет особо важное значение в предупреждении повреждения сосудов, нервов, травматического шока и других осложнений.

Покой нижней конечности при переломе ее костей лучше всего обеспечивается стандартными шинами Дитерихса, Крамера. При отсутствии стандартных шин для обездвиживания конечности прибегают к подручным средствам (палки, лыжи, рейки, доски, фанера и др.). Они должны быть достаточной длины, чтобы фиксировать 3 сустава (тазобедренный, коленный и голеностопный).

Техника обездвиживания отломков костей при повреждении бедра шинами из подручного материала: подложив на костные выступы, т. е. на крыло подвздошной кости, тазобедренный, коленный и голеностопный суставы толстый слой ваты (для предупреждения пролежней), берут 2 рейки соответствующей длины, обертывают их ватой или другими мягкими материалами и подбинтовывают к конечности. Более длинную рейку укладывают по наружной поверхности конечности от подмышечной области до стопы, короткую рейку — по внутренней поверхности от промежности до внутреннего края стопы. Стопа устанавливается под углом 90° . Обе рейки круговыми витками бинта, ремнями или полосками материи

фиксируют к туловищу и конечности. В случае отсутствия подручных средств для обездвиживания поврежденной конечности применяют простейший способ фиксации — «нога к ноге» (рис. 40). Для этого здоровую ногу укладывают рядом с поврежденной и связывают их в нескольких местах полотенцем или ремнями. Закончив шинирование ноги, пострадавшего в положении лежа перевозят в травматологическое отделение.

Обездвиживание конечности подручными средствами при переломе костей голени: вокруг голеностопного и коленного суставов укладывают слой ваты или мягкой ткани (для предупреждения пролежней), используемые для шинирования предметы (например, рейки) оборачивают ватой или тканью, затем одну рейку укладывают по наружной, другую — по внутренней поверхности бедра, голени и стопы, захватывая 2 сустава (один выше, другой — ниже перелома кости); обе рейки круговыми витками бинта или полосками марли фиксируют к конечности. Если под рукой не оказалось необходимых шинирующих средств, можно (как и при переломах бедра) воспользоваться способом фиксации «нога к ноге».

Обездвиживание при переломах лодыжек и костей стопы достигается наложением на конечность проволочной (лестничной) шины. Для этого на область лодыжек и пятки кладут ватно-марлевую подкладку. Укороченную шину моделируют по контуру икроножной мышцы, пятки и стопы укладывают по задней поверхности поврежденной ноги от верхней трети голени до пальцев стопы и прибинтовывают к ней, фиксируя голень и стопу. При этих повреждениях можно также провести шинирование полосками фанеры, плотного картона, дощечками и т. д. Область лодыжек и пятки обкладывают ватой и обертывают мягкой тканью; затем берут подручный материал и так же обертывают его тканью, далее укладывают одну полоску шины по наружной, а другую — по внутренней поверхности конечности от верхней трети голени до края стопы и обе шины плотно прибинтовывают к ноге. Если вы не имеете подручных средств для шинирования конечности, можно наложить на голеностопный сустав и стопу восьмиобразную повязку (см. рис. 31). Пострадавших направляют в больницу в положении лежа или сидя.

Итак, освоение простейших способов шинирования при травмах поможет вам оказать необходимую помощь человеку, а порою и спасти ему жизнь.

СОДЕРЖАНИЕ

Предисловие (В. А. Поляков)	4
Первая помощь при кровотечениях (В. А. Поляков)	5
Неотложная помощь при внезапной остановке сердца (Н. Е. Буров)	11
Неотложная помощь при острых нарушениях дыхания и кро- вообращения (Н. Е. Буров)	17
Первая помощь при ранениях (В. А. Поляков)	27
Первая помощь при сотрясениях и ушибах головного мозга (Е. С. Борисов)	29
Первая помощь при повреждении лица и шеи (Е. С. Борисов)	35
Неотложная помощь при повреждениях груди (Е. С. Борисов)	40
Первая помощь при переломах ребер, грудины, ключицы и ло- патки (Е. С. Борисов)	47
Первая помощь при повреждении живота (Г. Г. Чемянов)	51
Первая помощь при травматическом шоке (В. А. Поляков)	54
Первая помощь при переломах позвоночника (Б. В. Сахаров)	56
Первая помощь при переломах таза (Б. В. Сахаров)	63
Первая помощь при повреждениях плеча, предплечья и кисти (Б. В. Сахаров)	68
Первая помощь при травматических вывихах (С. К. Тимохина)	74
Первая помощь при повреждениях бедра и коленного сустава (Г. Г. Чемянов)	77
Первая помощь при повреждениях голени (Н. Н. Шипков)	79
Первая помощь при повреждениях голеностопного сустава и стопы (Н. Н. Шипков)	83
Первая помощь при термических ожогах (Б. В. Сахаров)	86
Первая помощь при отморожении и замерзании (С. К. Тимо- хина)	90
Первая помощь при поражении электрическим током и мол- нией (С. К. Тимохина)	93
Первая помощь при алкогольном отравлении (Б. В. Сахаров)	97
Способы наложения бинтовых повязок при ушибах, ранах и переломах (Н. Н. Шипков)	102
Техника наложения иммобилизирующих шин и повязок при повреждениях и переломах костей (Г. Г. Чемянов)	111

35 коп.

**Первая помощь
при повреждениях
и несчастных
случаях**



· Медицина ·