BABAJANOV A.S, AXMEDOV A.I, TOIROV A.S.

XIRURGIK KASALLIKLAR

DARSLIK

TOSHKENT – 2024

O'ZBEKISTON RESPUBLIKASI OLIY TA'LIM,
FAN VA INNOVATSIYALAR VAZIRLIGI

O'ZBEKISTON RESPUBLIKASI
SOG'LIQNI SAQLASH VAZIRLIGI

SAMARQAND DAVLAT TIBBIYOT UNIVERSITETI

BABAJANOV A.S, AXMEDOV A.I, TOIROV A.S.

XIRURGIK KASALLIKLAR

Oliy ta'lim muassasalari bakalavriatining
5510200 – Pediatriya ishi ta`lim yo'nalishlari va magistraturaning
5A510112 – Xirurgiya mutaxassisliklari talabalari uchun

DARSLIK

"QAMAR MEDIA" NASHRIYOTI
TOSHKENT – 2024

UO'K 616-089(075)
KBK 54.5ya7
B 12

A.S.Babajanov, A.I.Axmedov, A.S.Toirov. Xirurgik kasalliklar. Darslik. – Toshkent: "Qamar media" nashriyoti, 2024, 664 bet.

Mualliflar:

Babajanov A.S. — t.f.d, dosent, SamDTU Pediatriya fakulteti Xirurgik kasalliklar kafedrasi mudiri

Axmedov A.I. — PhD., SamDTU Pediatriya fakulteti xirurgik kasalliklari kafedrasi assistenti

Toirov A.S. — PhD., SamDTU Pediatriya fakulteti xirurgik kasalliklari kafedrasi katta o'qituvchisi

Taqrizchilar:

Akbarov M.M. — t.f.d., prof. TTA xirurgiya va transplantologiya kafedrasining mudiri. Akademik "V.Voxidov nomidagi RIXIAM" DM 1–son gepatobliar xirurgiya va jigar transplantatsiyasi bo'limi rahbari.

Kurbaniyazov Z.B. — t.f.d., prof. Samarqand davlat tibbiyot universiteti 1–son xirurgik kasalliklari, transplantologiya va urologiya kafedrasining mudiri

Annotasiya. *Darslikda xirurgiya fanining asosiy bo'limlari keltirilgan bo'lib, keng tarqalgan kasalliklarni zamonaviy tekshirish usullari va semiotika, shuningdek asosiy kasalliklar klinik kechishi va ularni davolash usullari yoritilgan. «Xirurgik kasalliklar» darsligi tibbiyot oliy o'quv yurtlari talabalariga dars o'tish dasturi asosida tuzilgan bo'lib, xirurgik kasalliklarga tegishli bo'lgan a'zo va tizimlarning anatomik fiziologik xususiyatlariga doir yangi ma'lumotlarni ketma – ket yoritgan, shuningdek xirurgik kasalliklarning etiologiyasi va patogenezi, diagnostika usullari, xirurgik davolash usullari va operasiyadan keyingi asoratlarning oldini olish usullari keng bayon qilingan. «Xirurgik kasalliklari» darsligi xirurgik kasalliklar fanidan bakalavriatning pediatriya ishi 5510200 ta'lim yo'nalishidagi 4 – 5 kurs talabalari va magistraturaning 5A510112 – Xirurgiya mutaxassisliklari talabalari uchun moljallangan. Shuningdek, umumiy amaliyot shifokorlari va amaliyotdagi xirurglarga uchun ushbu darslik foydali hisoblanadi.*

ISBN 978-9910-9442-2-2

SO'Z BOSHI

Jarrohlik kasalliklari tibbiyotning asosiy bo'limi bo'lib, ularning ichidan ko'pi jiddiy tibbiy-sosial muammo hisoblanadi. Hozirgi sharoitda, asosan katta yoshdagi bemorlarda ichki a'zolarning bir necha kasalligi birgalikda uchraydi, shu sababdan xirurgik kasalliklarning har xil turlarini va ularning birgalikda uchrashini kompleks davolashni kerakli darajada va to'lik hajmda biladigan shifokor mutaxassislarga extiyoj oshadi.

Jarrohlik – kasallik o'chog'ini aniqlash va bartaraf etish yo'lida tig' yordamida to'qimalarni kesish va ajratish yo'li bilan davolovchi tibbiyotning ilmiy va amaliy tarmog'idir.

Jarrohlik tibbiyotning boshqa sohalari kabi tekshiruv, tashxis, davolash va oldini olish usullarini qo'llaydi va ko'pincha ularni o'z usullari bilan to'ldiradi. Operativ yo'l – bu operasiyaning bir qismi bo'lib, jarrohga patologik a'zoga yo'lni ta'minlab beradi. Operativ usul jarrohlik aralashuv usulini asosiy muammosini xal qiladi – patologik o'choqni olib tashlash usuli, jarrohlik aralashuvini diapazoni hozirda amaliy chegaralanmagan.

Keyingi yillarda xirurgiya fanining zo'r berib rivojlanishi zamirida, ilgari faqatgina yirik ilmiy markazlar imtiyozi hisoblangan ko'pgina murakkab diagnostika uskunalarining – rentgen televizion qurilmalar, ultratovush yordamida va endoskopik tekshiruv uskunalari xizmatidan nafaqat yirik klinikalar foydalanish, balki viloyat va tuman kasalxonalari amaliyotiga keng miqyosda kirib kelishi, yangidan yangi diagnostik uskunalar (angiografiya, kompyuter tomografiya, doplerografiya va b.) xizmatidan keng ko'lamda foydalanish, burun tasavvur qilish qiyin bo'lgan yangi texnologiyalaming shiddat bilan kirib kelishi va ular bilan bog'liq bo'lgan endoxirurgik va miniinvaziv operatsiyalar uchun moslama yoki uskunalar taraqqiyoti yotadi. Albatta, bularning barchasini, etakchi omil – jarrohlik sohasida olib borilayotgan tinimsiz ilmiy izlanishlar, ular natijalarini jahon ilm ahli orasida namoyon etish, ular tajribasiga tayangan holda takomillashtirish, yuqori samarali jarrohlik amaliyotlari usul va uslublarini ishlab chiqish va ularni amaliyotga keng tadbiq etishsiz, tasavvur qilish qiyin.

Binobarin, bugungi kun abdominal, torakal, qon tomir va endokrin xirurgiyasi nafaqat surunkali kasalliklarda, balki ushbu tizimlarning o'tkir kasalliklarida, hamda murakkab tug'ma va

orttirilgan patologiyalarda ham torakoskopik operatsiya uslublaridan foydalanish, ko'pgina boshqa sumnkali va o'tkir xirurgik kasalliklarida kichik yoki kam invaziv operatsiya taktikasini qo'llash maqsadga muvofiq bo'lib, kundan – kun odat tusiga aylanib bormoqda. Bundan tashqari, xirurgiya sohasida yangidan- yangi yo'nalishlar paydo bo'lishi, oldingi darsliklarda ularning ifoda etilmagani, yangi darsliklarni yaratish va ushbu masalalami ham unga kiritish zaruratini yuzaga keltirdi. Darslikda asosan bugungi kun talabiga muvofiq pedagog talabaga ko'rsatilayotgan hizmat toifasiga qarab, mustaqil yordam ko'rsatishni yoki tashxis qo'ygach, lozim bo'lgan davolash muassasiga yuborish kerakligini o'rgatishi kerak. Statsionar davolanishdan so'ng bemorlar UASh nazoratida bo'lishi, reabilitasiya qilinishi, ishga joylashtirish masalasi hal qilinishi hamda aholini sog'lomlashtirishi lozim.

Bugungi kunga kelib, yurtimizda xirurgik kasalliklar bo'yicha chop etilgan barcha darsliklarni qaytadan ko'rib chiqib, ularga shu ixtisoslikning bugungi holati va kelajagini inobatga olgan holda, o'zgartishlar va to'ldirishlar kiritish ehtiyoji tug'ildi. Talabalarga dars berishdagi qatiy izchillikka rioya qilgan holda, ilmiy asosda tabobatning bu murakkab sohasida insoniyat to'plagan tajribalarni ularga etkazishga harakat qilindi. Zero undan, bugungi kun talabalari foydalanib, ertangi kunda aholiga davr talabiga munosib ravishda xizmat ko'rsatishlari lozim bo'ladi.

O'TKIR APPENDITSIT

O'TKIR APPENDITSIT – ko'r ichak chuvalchangsimon o'simtasining o'tkir nospetsifik yallig'lanishi bo'lib, jarrohlik kasalliklar ichida eng keng tarqalgan hisoblanadi. Statistik ma'lumotlarga ko'ra, o'tkir appenditsitga chalinish har 1000 aholidan 5–6 kishi to'g'ri keladi, bu kasallar o'z navbatida hamma jarrohlik statsionarlardagi kasallarning 45–55% ni tashkil qiladi. Kasallik 16 yoshdan 45 yoshgacha ko'p uchraydi. Bunda ayollar erkaklarga nisbattan ko'proq kasallanadi.

O'tkir appenditsit bilan hamma yoshda kasallanish mumkin – bolalar, yoshlar, qari kishilar va xatto xomiladorlar. O'tkir appenditsit klinikasi boshqa ko'pgina kasalliklar bilan o'xshash: bachadondan tashqari xomiladorlik, tuxumdon apopleksiyasi, urologik kasalliklar va boshqalar. Differensial diagnostikasi ko'pincha qiyinchilik tug'diradi, shuning uchun appenditsit 20–30% hollarda, asoratlar rivojlanishidan keyin kechikib tashxis qo'yiladi. O'tkir appenditsitning tarqalgan peritonit, pileflebit, abssess kabi asoratlarda o'lim ko'rsatgichi 10–20% gacha yetadi. Respublikamizda o'tkir appenditsit sababli o'lim ko'rsatgichi 0,1% dan 1–2% tashkil qiladi.

Bemorlar ish kobiliyati yukotishi o'rtacha 8–10 kunni, asoratlarda esa bundan ham ko'proqni tashkil etadi.

Anatomik-fiziologik ma`lumotlar

Chuvalchangsimon o'simta ko'richakning orqa-medial devoridan uzunasiga ketgan, uchta mushaklar uchrashgan joydan chiqadi. U turli holatda joylashib, uzunligi 6–16 sm, diametri esa 5–9 mm bo'lgan yopiq silindr shakliga ega bo'ladi. Keksa yoshdagi odamlar organizmida o'simta kichrayadi, devorlari sklerotik o'zgarishlarga uchraydi, natijada uning bo'shlig'i torayib, hatto atreziyaga uchrab ketishi ham mumkin. Chuvalchangsimon o'simta odatda o'ng yonbosh sohasida joylashib, qorin bo'shlig'ining pastki va medial tomoniga yo'naladi (1–rasm), ba`zan esa kichik chanoq sohasigacha tushishi ham mumkin. O'simta ko'richak gumbazidan medial, hamda lateral yo'nalishda yuqoriga ham ko'tarilishi mumkin (2–rasm), ba`zan esa jigar osti sohasi, o't pufagigacha etib boradi. Aksariyat hollarda, chuvalchangsimon o'simta ko'richak orqasida va hatto retroperitoneal bo'shliqda ham

joylashishi mumkin (3-rasm).

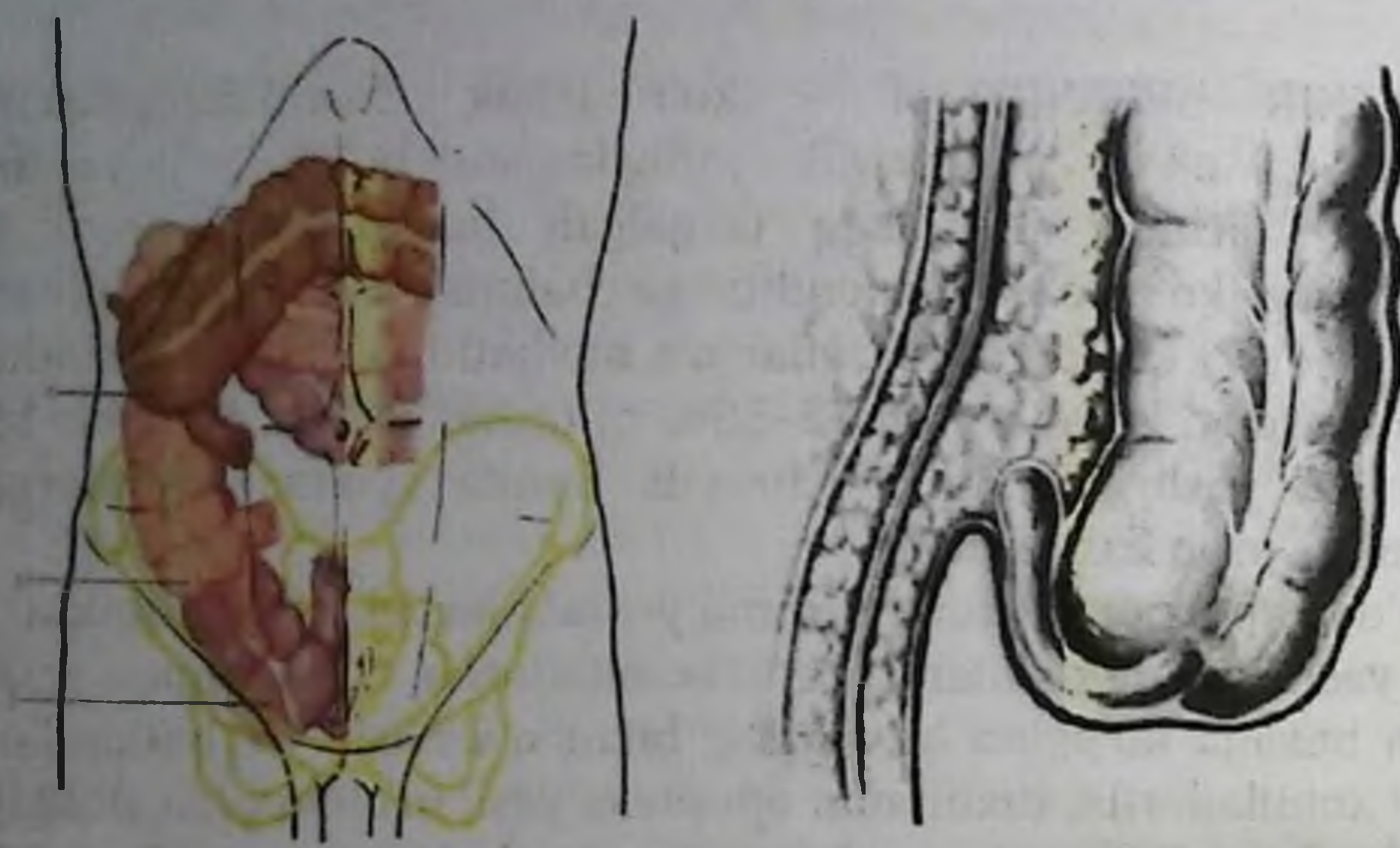

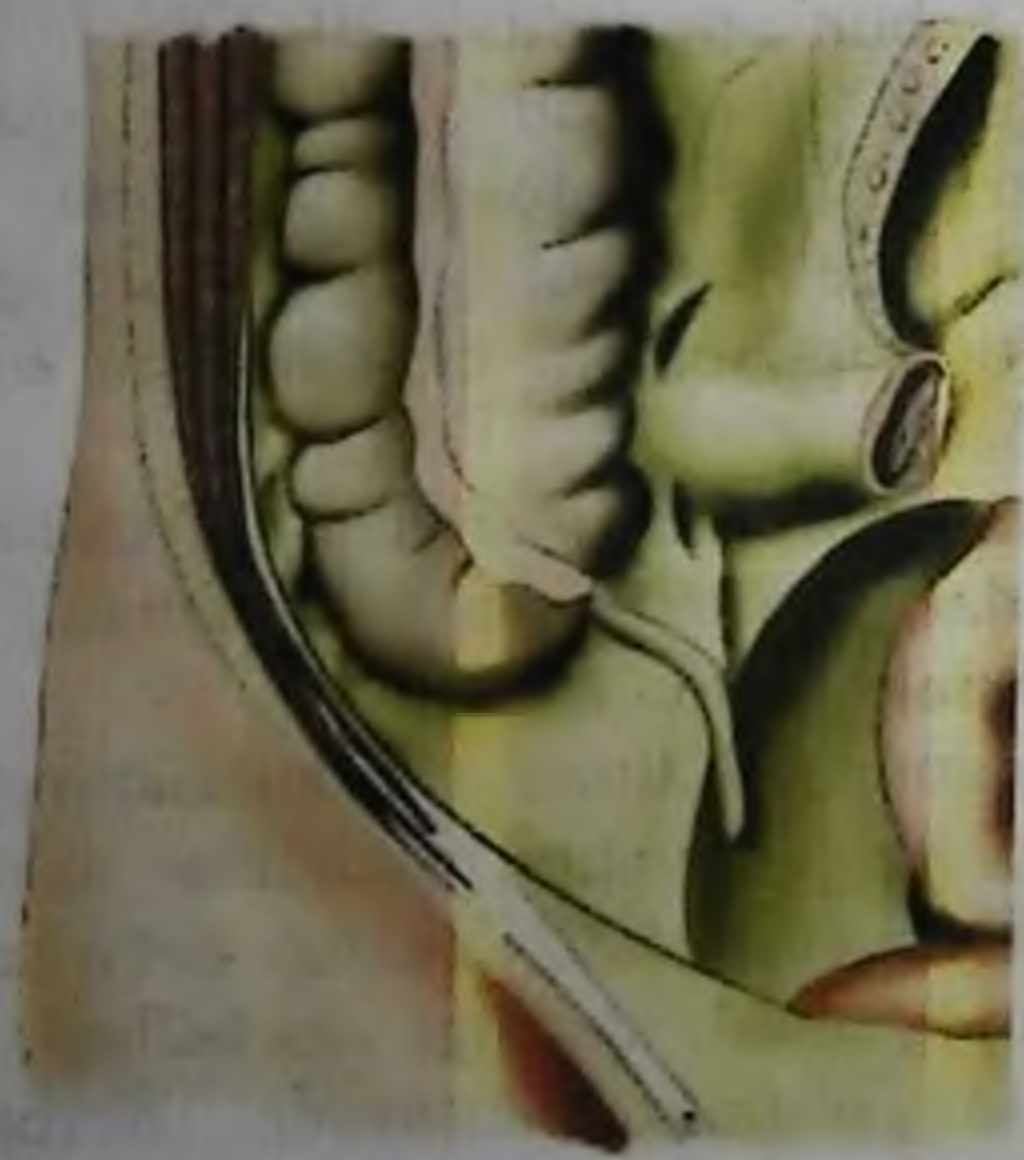

1-rasm. Ko'richak va chuvalchangsimon o'simtaning qorin bo'shlig'i o'ng yonbosh chuqurchasida joylashishi

Chuvalchangsimon o'simta to'rtta – shilliq, shilliq osti, mushak va seroz qavatlardan iborat. Shilliq osti qavatida limfoid follikulalar joylashgan bo'lib, chuvalchangsimon o'simtaning hazm trakti immun tizimini tashkillashtirishga muhim ahamiyat kasb etadi.

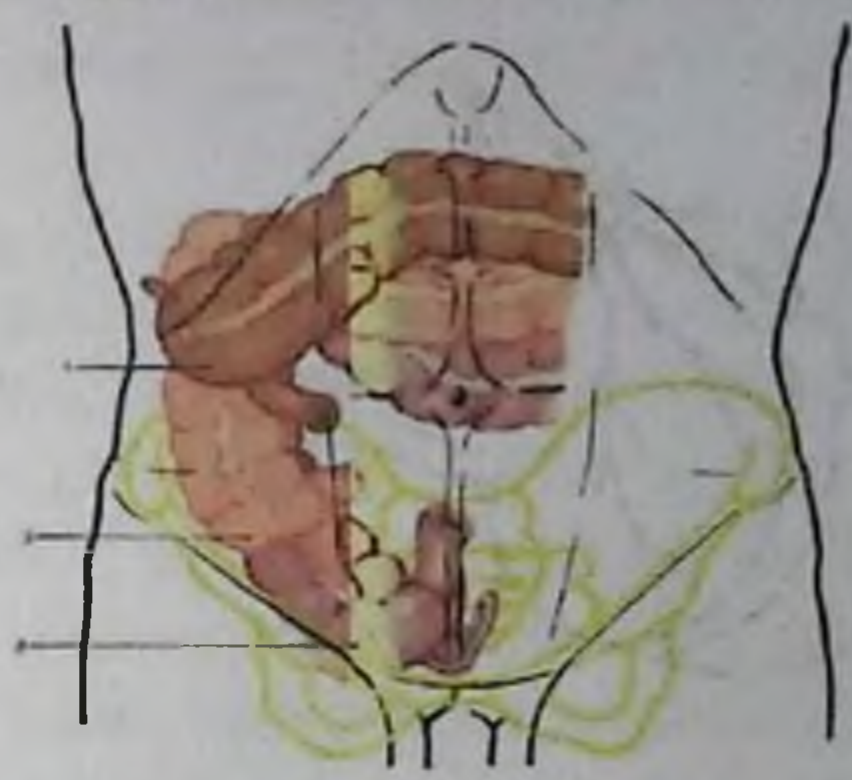

2-rasm. Ko'richakning joylashish turlari: 1-jigar ostida; 2-o'ng yonbosh sohada; 3-kichik chanoq bo'shlig'ida

Limfoid follikulalar miqdori 4 yoshdan boshlab paydo bo'la boshlaydi, keyinchalik kattalashadi, hamda miqdor jihatidan ko'payib 30 yoshgacha maksimumga etadi va yosh o'tgan sari asta - sekin involyusiyaga uchrab boradi. Shuning uchun, o'tkir appendisit 4 yoshgacha deyarli uchramaydi, 10-30 yosh orasida juda ko'p uchraydi va 30 yoshdan keyin kam uchraydi.

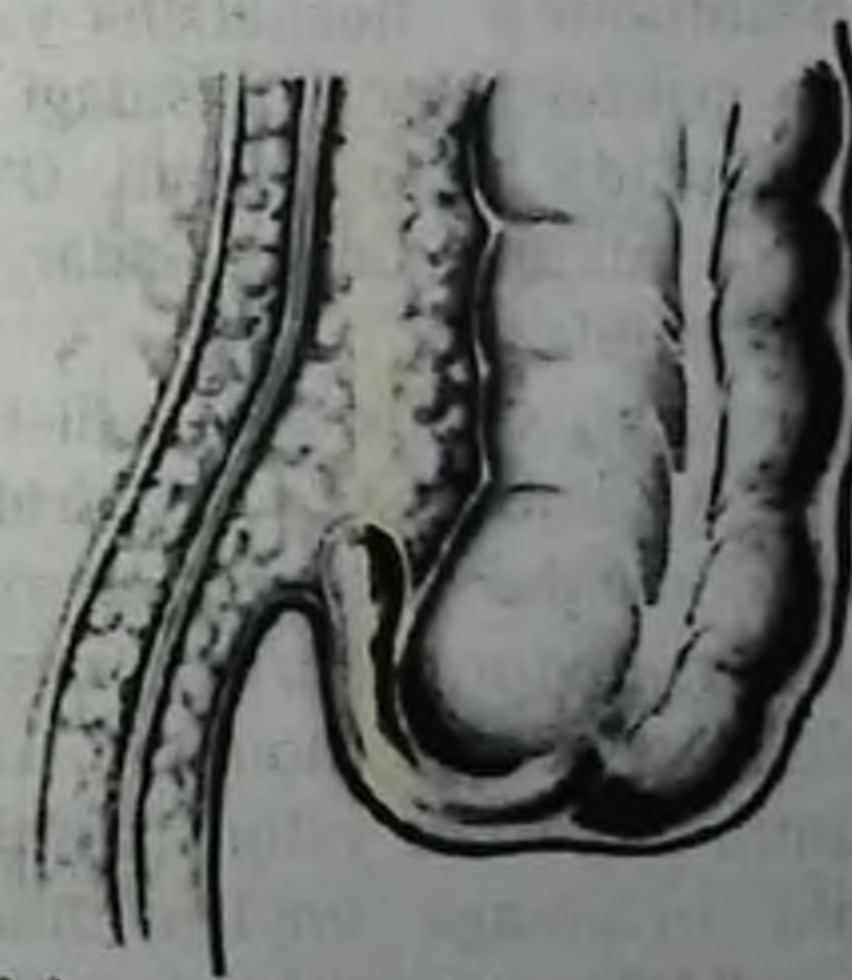

3-rasm. Chuvalchangsimon o'simtaning qorin orti bo'shlig'ida (retroperitonial) joylashishi

Chuvalchangsimon o'simta qorin aortasidan chiquvchi a.mesenterica superiorning tarmog'i bo'lgan a.ileocolicaning shoxchasi a.appendicularis tomonidan qon bilan ta'minlanadi.

Undan chiqqan venoz qon darvoza venasiga borib quyiladi (4-rasm).

4-rasm. Chuvalchangsimon o'simtaning qon bilan ta`minlanishi: 1 – a. Iliocolica; 2 – a. appendicularis

Ko'pchilik holatlarda ko'richak parietal qorin parda bilan har tomonlama o'ralgan bo'ladi, ayrim holatlarda esa mezoperitoneal joylashgan bo'lib, kam harakatchan, yoki umuman harakatsiz holda bo'lishi mumkin. Ba`zida chuvalchangsimon o'simtaning tug'ma bo'lmaslik holatlari ham kuzatiladi, lekin bu kabi holat kamdan – kam bo'ladi.

Etiologiya va patogenezi. O'tkir appenditsit – chuvalchangsimon o'simtaning nospetsifik yallig'lanishi bo'lib, inson organizmi va bakteriyalar orasidagi bo'lgan biologik muloqotni buzilishi natijasida kelib chiqadi. O'tkir appenditsitda infektsiya ko'zg'atuvchisi odatda stafilokokklar, ichak tayoqchasi, aralash va anaerob flora hisoblanadi.

O'tkir appenditsit kelib chiqishida turli-tuman nazariyalar mavjud bo'lib, bular dimlanish, askaridalar invaziyasi, angionevrotik, infeksion, kortiko-visseral, allergik, neyrogen va qon tomir nazariyalaridir. Qator hollarda, organizmda boshqa lokalizatsiyali yallig'lanish o'choqlari mavjud holda, chuvalchangsimon o'simtaning o'tkir yallig'lanishi paydo bo'ladi, bu hol esa uning limfoid to'qimaga boyligi bilan bog'liq bo'lib, infeksiyaning limfogen yo'l bilan tarqalishi hisobiga yuzaga keladi.

O'tkir appenditsitning rivojlanishida ko'p miqdorda ovqat iste'mol qilish, tarkibida ichak atoniyasiga va bijg'ish jarayonlariga ta'sir ko'rsatuvchi oqsil maxsulotlarining ustunlik qilishi ma'lum ahamiyatga ega. Ko'pchilik olimlarning fikricha, keksa yoshdagi bemorlarda o'tkir appendisitga ko'proq a.

appendicularis trombozi sabab bo'ladi. Go'daklik yoshida esa, o'tkir appenditsit gijja invaziyasi (ostritsalar) sababli vujudga kelishi mumkin.

Zamonaviytushunchalarga ko'ra, chuvalchangsimon o'simta sohasidagi patologik jarayon silliq mushaklar va qon tomirlar spazmidan boshlanib, shilliq parda oziqlanishining local buzilishiga va yallig'lanishiga olib keladi. Ayni vaqtda, chuvalchangsimon o'simtadagi dimlanish, undagi mikroflora virulentligining ortishiga olib keladi, bu esa mikroflorani chuvalchangsimon o'simta bo'shlig'iga osonlikcha kirishini ta'minlaydi. Shu vaqtdan boshlab yiringlash jarayoni boshlanadi.

O'tkir appenditsitda odatda og'riq doimiy, ba'zan esa xurujsimon bo'ladi. Og'riqlar intensivligi yallig'lanish jarayonining tarqalganligiga bog'liq bo'lmaydi. Og'riq birdaniga o'ng yonbosh sohasida boshlanib, so'ng qorinning turli sohalariga tarqalishi mumkin. Bu holat ko'pincha, chuvalchangsimon o'simtaning qaerga joylashganligiga bog'liq bo'ladi(5–rasm).

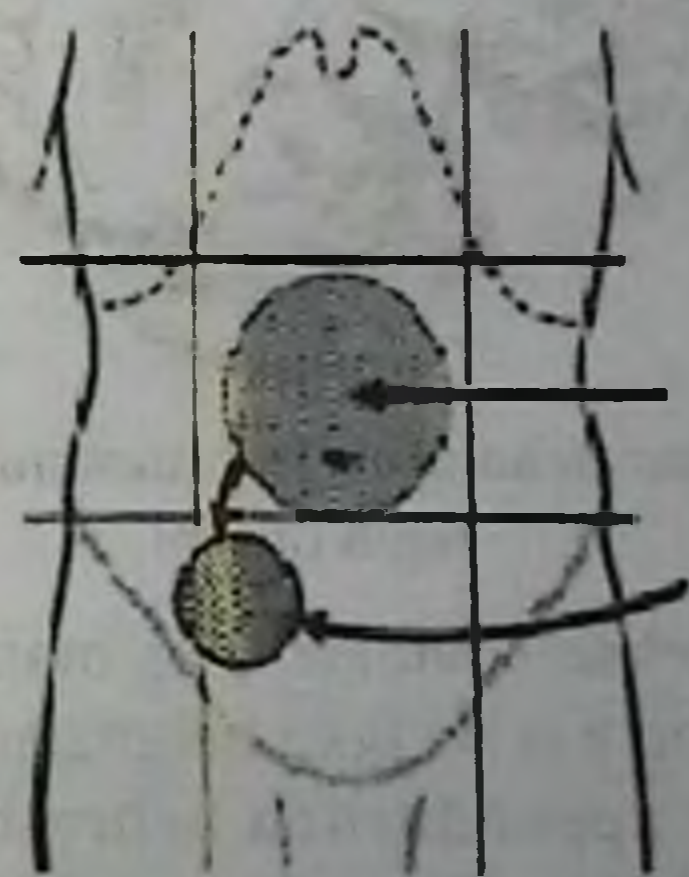

5–rasm. Koxer–Volkovich simptomi: 1–og'riqning birlamchi lokalizatsiyasi; 2–3–4 soatdan keyin og'riq o'ng yonbosh sohaga ko'chadi.

Chuvalchangsimon o'simtaning retrosekal joylashishida og'riqlar belga, tashqi jinsiy a'zolar sohasiga uzatilib, buyrak sanchig'i klinikasini ham beradi. Chuvalchangsimon o'simta yuqori joylashishida, o'tkir xoletsistit yoki pankreatit belgilari kabi simptomlar bilan ham o'tadi.

Ko'pchilik bemorlarda, og'riq o'ng yonbosh sohasidan o'ng

oyoqqa uzatiladi. Og'riq ko'ngil aynishi yoki 1–2 marta qayt qilish, tana haroratining 38–39°C gacha ko'tarilishi bilan o'tadi. Bemor qayt qilganida, ba'zi xirurgik kasalliklaridagi kabi qusgandan so'ng engillik sezmaydi va bu belgi o'tkir appenditsitga xos bo'lgan belgilardan hisoblanadi. Qorinni paypaslab ko'rilganda, o'ng yonbosh sohasida mushaklarning taranglashishi yoki rigidligi (difans muskulorim) va og'riq belgisi aniqlanadi. Paypaslashni sog' taraf – chap yonbosh sohasidan boshlab, asta-sekin o'ng yonboshga o'tish maqsadga muvofiq bo'ladi(6-rasm).

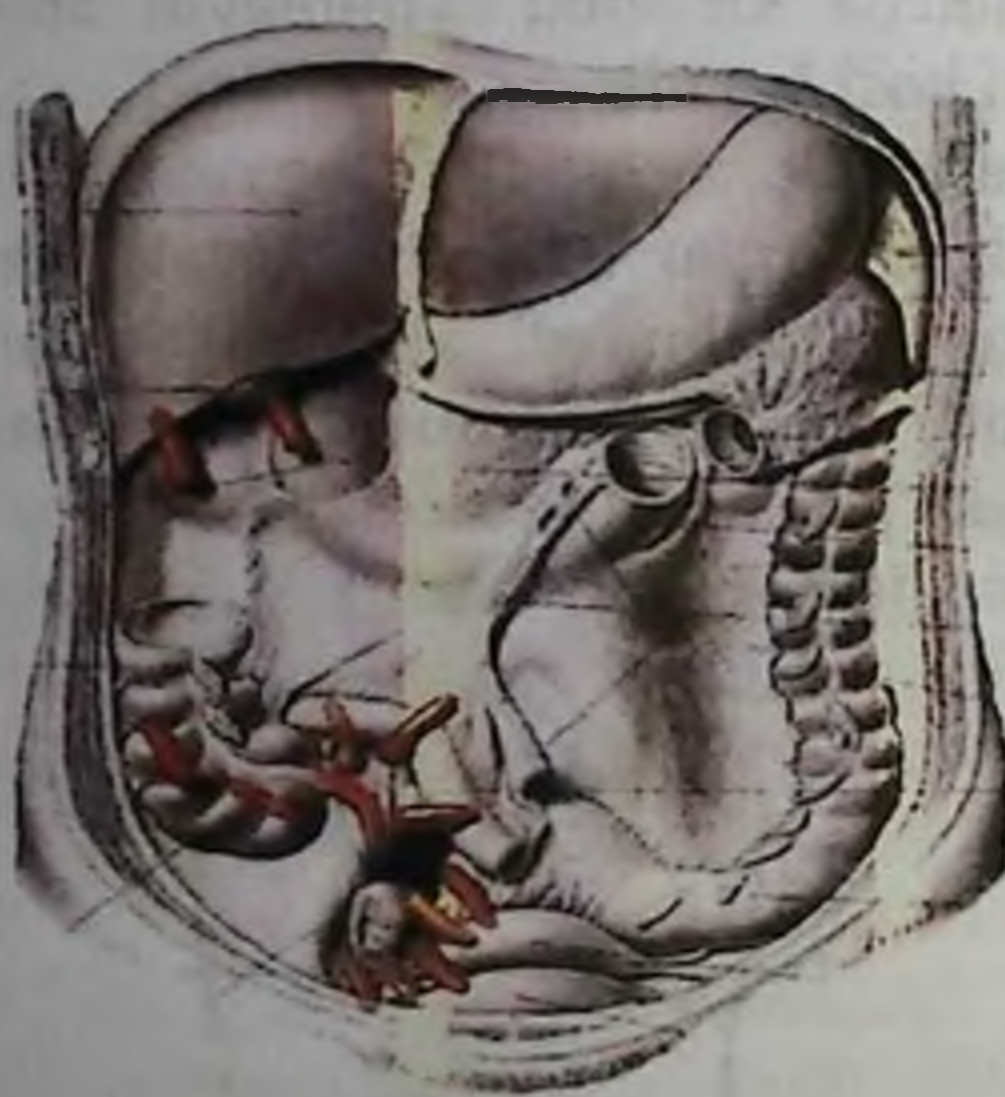

6-rasm. Yallig'langan chuvalchangsimon o'simtaning qo'shni a'zolar devoriga tegib turishi

Qorinni umumiy tekshiruvidan so'ng maxsus tekshiruvga o'tiladi, o'tkir appenditsit uchun xos bo'lgan belgilarni aniqlash lozim bo'ladi. Bugungi kunda, o'tkir appenditsitda uchrashi mumkin bo'lgan 100 dan ortiq belgilarga ta'rif berilgan. Biroq, ularning quyidagi ettitasini aniqlash, ko'pincha to'liq tashxis qo'yish uchun etarli hisoblanadi:

Shyotkin-Blyumberg belgisi;
Obrazsov belgisi;
Sitkovskiy belgisi;
Bartome-Mixelson belgisi;
Rovzing belgisi;
Ivanov belgisi.
Voskresenskiy ("ko'ylak sirpanishi") belgisi;

O'tkir appenditsitning destruktiv turlarida mushaklar taranglashuvidan tashqari qorin pardasining ta'sirlanish simptomi, Shyotkin–Blyumberg simptomini aniqlash mumkin: o'ng qo'l barmoqlari bilan qorin devori bosib turib, birdan keskin ravishda qo'l tortib olinganda og'riq kuchayadi. Og'riq yallig'langan qorin pardalarning bir–biriga tegishi yoki tebranishi natijasida paydo bo'ladi. Ko'ylak sirpanishi belgisi faqat o'tkir appenditsit uchun xos bo'lgan belgi hisoblanadi. Bu belgi 1940 yil, V.M. Voskresenskiy tomonidan taklif etilgan. Bemor ko'ylagi bilan qorin devori yopiladi, so'ng o'ng qo'l barmoqlari uchi bilan o'ng yonbosh sohasidan chapga yuzaki va keskin o'tkazilsa, og'riq kuchayadi (Voskresenskiy simptomi, "ko'ylak sirpanishi" 7–rasm).

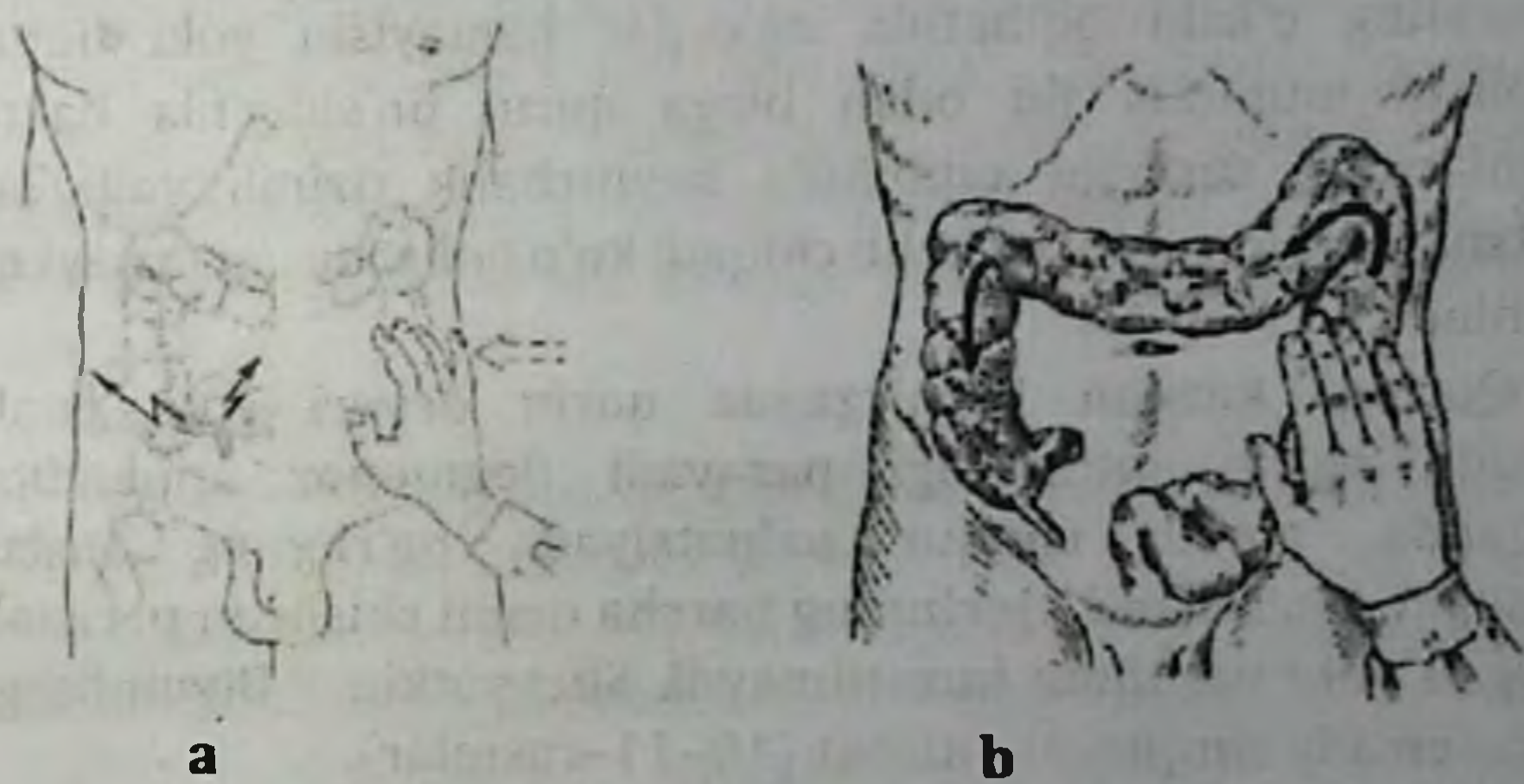

7–rasm. Rovzing simptomini aniqlash: a. sigmasimon ichak sohasida qo'lning turtkisimon harakati; b. yo'g'on ichakda gazlarning retrograd harakati natijasida o'ng yonbosh sohada og'riqning paydo bo'lishi.

Kasallik yaqqol ko'rinib to'rgan bo'lsa o'ng yonbosh sohani chuqur pal'pasiya qilish ancha qiyinchiliklar tug'diradi. Shuning uchun buni bajarish shart emas. Rovzing, Sitkovskiy, Bartome–Mixelson, Razdol'skiy simptomlari o'z ahamiyatini saqlagan bo'ladi(8–9–rasmlar). Tana harorati 38–38.5°C gacha, leykotsitlar soni esa $12x10^9$–$20x10^9$ gacha etishi mumkin.

8-rasm. Sitkovskiy simptomini aniqlash:

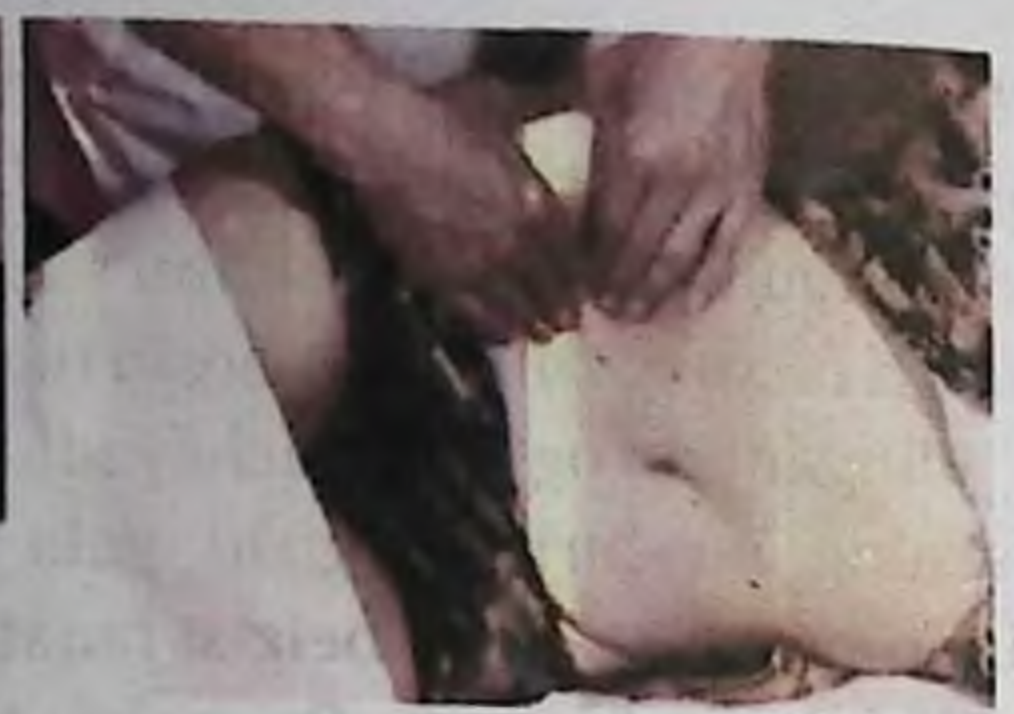

9-rasm. Bartom'e-Mixel'son simptomi

Gangrenoz appenditsit-chuvalchangsimon o'simta devorining nekrozi va yiringni yallig'lanishi bilan xarakterlanadi. Nerv tolalarining o'lishi oqibatida og'riqlar kamayishi yoki butunlay yo'qolishi mumkin. Bu bilan birga qorin bo'shlig'ida bakterial toksinlarning surilishi oqibatida keyinchalik tizimli yallig'lanish reaktsiyalari simptomlari kelib chiqadi ko'p hollarda qayta qayt qilish kuzatiladi.

Qorinni kuzdan kechirganda qorin devori o'ng yonbosh sohasida og'riq intinsivligi pasayadi flegmonoz appenditsitga qaraganda, ammo chuqur palpatsiyada og'riqning birdaniga kuchayishi kuzatiladii. Qorinning barcha qismi shishgan peristaltika susaygan yoki umuman kuzatilmaydi. Shchyotkin - Blyumberg va Voskresenskiy simptomi musbat (10-11-rasmlar).

10-rasm. Voskresenskiy simptomi.

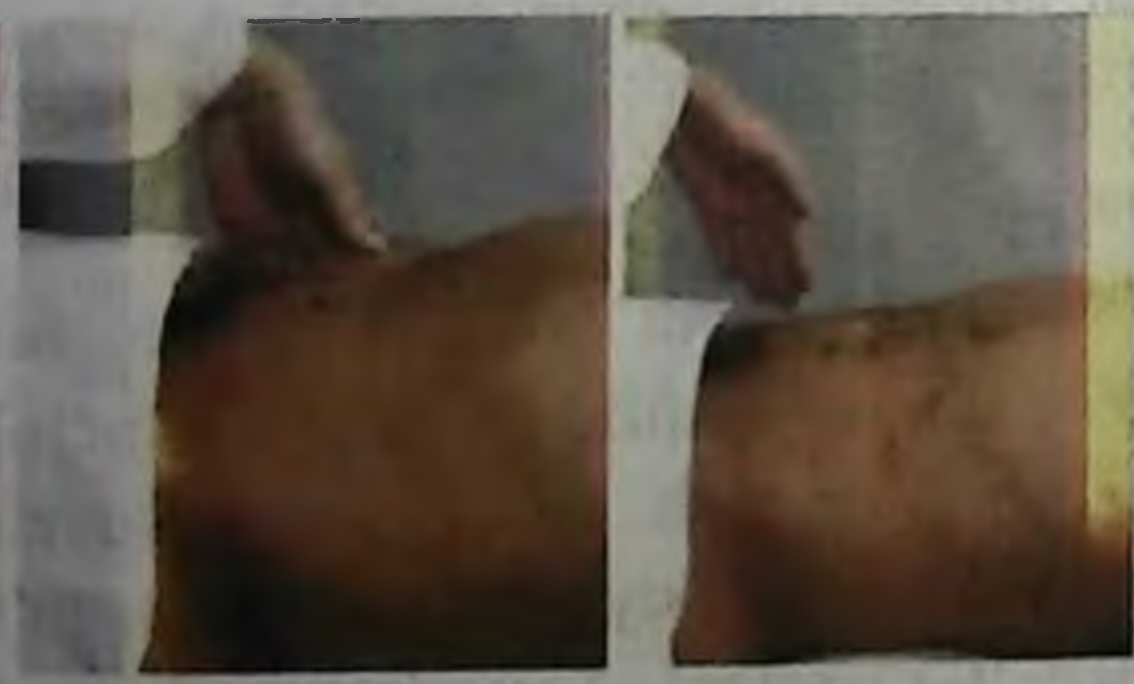

11-rasm. Shyotkin - Blumberg simptomi

Rovzing, Sitkovskiy, Bartom'e–Mixel'son simptomlari ham musbat bo'lishi mumkin. Tana harorati gangrenoz appenditsitda normal 37°S gacha yoki pasayishi ham mumkin to 36°C gacha. Leykotsitlar soni kamaygan $10x10^9$–$12x10^9$ g/ l yoki norma atrofida bo'ladi $6x10^9$–$8x10^9$/ l. Tana haroratiga mos kelmaydigan taxikardiya 100–120 marta minutiga yallig'lanish jarayoni «toksik qaychi» nomi bilan ataladi. Bu faqat gangrenoz appenditsit uchun xos bo'lib diagnostikasida katta ahamiyatga ega.Keksa yoshdagi bemorlarda birlamchi gangrenoz appenditsit uchrashi mumkin. Bu chuvalchangsimon o'simta arteriyalarida birlamchi qon aylanishining buzilishi oqibatida (ateroskleroz yoki tromboz tufayli) buning oqibatida chuvalchangsimon o'simta infarkti bo'ladi va to'g'ridan– to'g'ri gangrenoz appenditsitga o'tadi. Kataral va flegmonoz appenditsit bo'lmasdan turib klinik ko'rinishlari oddiy gangrenoz appenditsitnikidan farq qiladi. Birlamchi gangrenoz appenditsit boshlanish davrlarida o'ng yonbosh sohada chuvalchangsimon o'simta infarkti tufayli kuchli og'riqlar bilan xarakterlanadi. Og'riqlar tez so'nadi, chunki nerv tolalari o'lishga ulgirgan bo'ladi.

Diagnostikasi

O'tkir appenditsit diagnozi quyidagilarga asoslanib quyiladi:

bemor shikoyati; anamnez ma'lumotlari (kasallik boshlanishi, xuddi shunday xurujlarning oldin ham kuzatilganligi va boshqalar.);

ob'ektiv (klinik) tekshirishlardagi ma'lumotlari;

differentsial diagnostika natijalari;

qon va siydik laborator tekshirish natijalari;

yallig'lanishning umumiy klinik belgilari, intoksikatsiyaning mavjudligi;

Instrumental tekshirish natijalari (qorin bo'shlig'ining manzarali rentgenoskopiyasi, komp'yuter tomografiyasi, ul'tratovush tekshirish, laparoskopik diagnostika va h.).

O'tkir appenditsit tipik klinik kechishida instrumental tekshirish o'tkazishga hojat qolmaydi.

O'tkir appenditsit diagnostikasida *rentgenologik tekshirish usulini* qo'llash maqsadga muvofiq emas. Qorin bo'shlig'i a'zolarini kontrastsiz obzor rentgenoskopiyasida chuvalchangsimon o'simta aniqlanmaydi. 80% bemorlarda bir yoki bir nechta kasallikning belvosita belgilari aniqlanadi: ko'richak va yonbosh ichak terminal

qismida suyuqlik sathi, yonbosh ichak terminal qismi va yo'g'on ichak o'ng yarmida gaz to'planishi, ya'ni pnevmatoz, ko'r ichak medial konturining deformatsiyasi, yonbosh–bel mushagi (m.ileopsoas) konturining noaniqligi (12–rasm). Ayrim vaqtlarda appendikolitlarning soyalari aniqlanadi. Chuvalchangsimon o'simta perforatsiyasida ayrim vaqtlarda pnevmoperitoneum aniqlanadi.

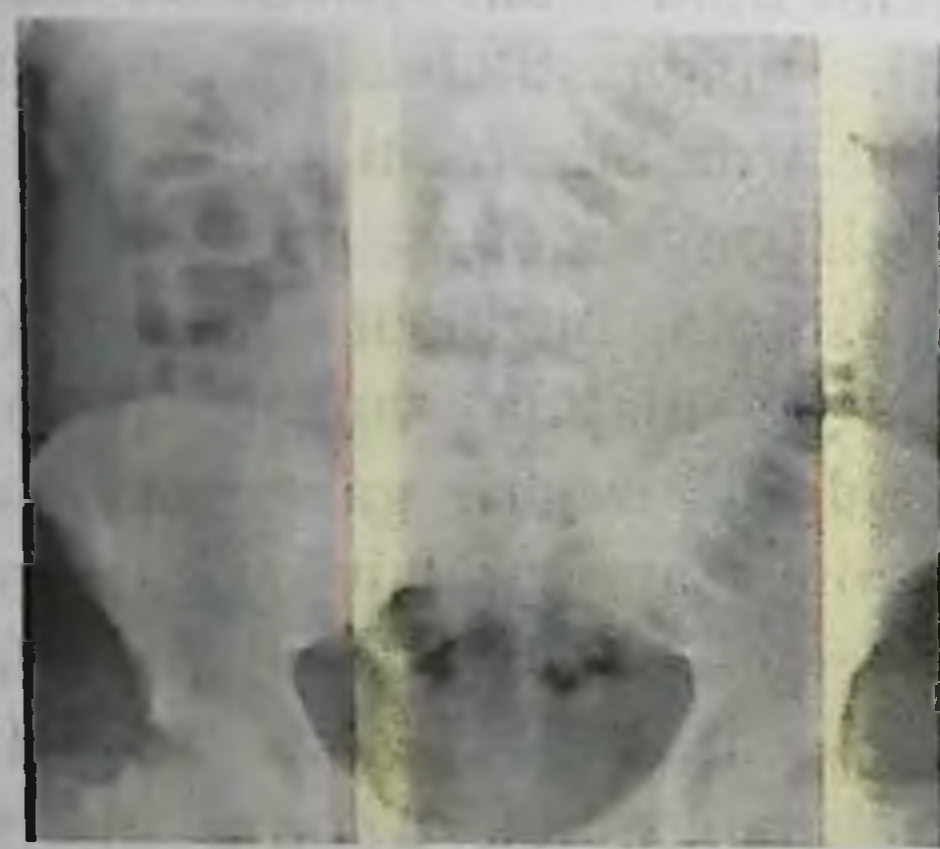

12–rasm. Qorin bo'shlig'i a'zolarining obzor rentgenogrammasi.

Chuvalchangsimon o'simta (strelka) proektsiyasida gaz bilan to'lgan ko'richak deformatsiyasi (bosilishi), yonbosh ichak bo'shlig'ining qisman kengayishi aniqlanadi. O'tkir appenditsitda *ul'tratovush tekshirish (UTT)* usulining sezgirligi 85% ni tashkil qiladi, maxsusligi esa – 95%. Me'yorda chuvalchangsimon o'simta UTT yordamida aniqlanmaydi, chunki vizualizatsiyada uning strukturasining o'zgarishi yallig'lanish jarayoni bilan ifodalanadi. O'tkir appenditsitda ul'tratovushli kriteriylarga quyidagilar kiradi: chuvalchangsimon o'simta devorida shish bo'lishi, datchik yordamida uni bosish imkoniyatining yo'qligi, chuvalchangsimon o'simta diametri 7 mm dan ziyot; o'simta kundalang kesimida «nishon» ko'rinishida bo'lishi, bu o'simta bo'shlig'ining gipoexogen kengayishi bilan ifodalanadi, ya'ni shiliq va mushak qavat aylanasiga giperexogen qalinlashadi. Tekshirib ko'rilganda yonbosh ichak terminal qismining atoniyasi va ko'richak devorining shishi aniqlanadi, agar ular suyuqlik bilan to'lgan bo'lsa.

O'tkir appenditsit rivojlanib borgan sari o'simta devori strukturasida qavatma–qavat bo'lishi yo'qoladi, o'simtaning gangrenoz o'zgarishi rivojlanishi natijasida uning konturlari yo'qoladi, yallig'lanish jarayoni chuvalchangsimon o'simtadan

tashqariga tarqalganligi hisobiga yonbosh ichakdan ko'richakka o'tish joyi proektsiyasida (ileotsekal burchak) suyuqlik to'planadi, gaz pufakchalari bilan quyuq suyuqlik saqlovchi va qalin rigid devorga ega bo'lgan abstsessning shakllanishi. UTT boshqa kasalliklar (mezadenit, Kron kasalligi, xoletsistit va h.) belgilarini aniqlash imkoniga ega (13–rasm).



13–rasm. O'ng ileotsekal soha ul'trasonogrammasi: A–o'tkir appenditsit: appendiks diametrining kattalashishi – 11 mm (1); chuvalchangsimon o'simta devorining qalinlashishi – 4,3 mm (2); B–appendikulyar infil'trat (anexogen soha – chuvalchangsimon o' simta atrofida suyuqlik yig'ilishi)

Yallig'langan chuvalchangsimon o'simta va uning to'qimalari atrofida qon aylanishining kuchayishini hisobga olganda rangli doplerografiyaning o'tkir appenditsitga diagnoz quyishda imkoniyatlari yuqori ekanligini e'tirof etsa bo'ladi. Ma'lum bo'lishicha, gangrenoz appenditsitdan tashqari, chuvalchangsimon o'simtaning boshqa hamma yallig'lanishlarida o'simta devorida qon aylanishi kuchayadi, bu esa unda va uning atrofidagi to'qimada yallig'lanish jarayoni kechayotganligidan darak beradi.

Ayrim adabiyotlarda o'tkir appenditsitga diagnoz quyishda teri elektrotermometriyasi, termografiya, dozalangan gidrostatik irrigoskopiya usullaridan foydalanish mumkinligi to'g'risida aytib o'tilgan.

Amaliyotda ayrim vaqtlarda klinik belgilar, ul'tratovush va rentgenologik tekshirish natijalari shubhali bo'lganda, o'tkir appenditsitga diagnoz quyishda ko'pincha komp'yuter tomografiya (KT) qo'llaniladi. O'tkir appenditsit borligini ifodalovchi komp'yuter diagnostikasi kriteriylari sifatida chuvalchangsimon o'simtadagi

yallig'lanish o'zgarishlari yoki appendikolit (chuvalchangsimon o'simta bo'shlig'ida toshlarning bo'lishi) bilan birgalikda peritsekal yallig'lanishlar bo'lishi mumkin. Kontrast moddalar diagnostik ahamiyatni oshiradi (tekshirishdan bir soat oldin vena ichiga kontrast yuboriladi)(14-rasm).

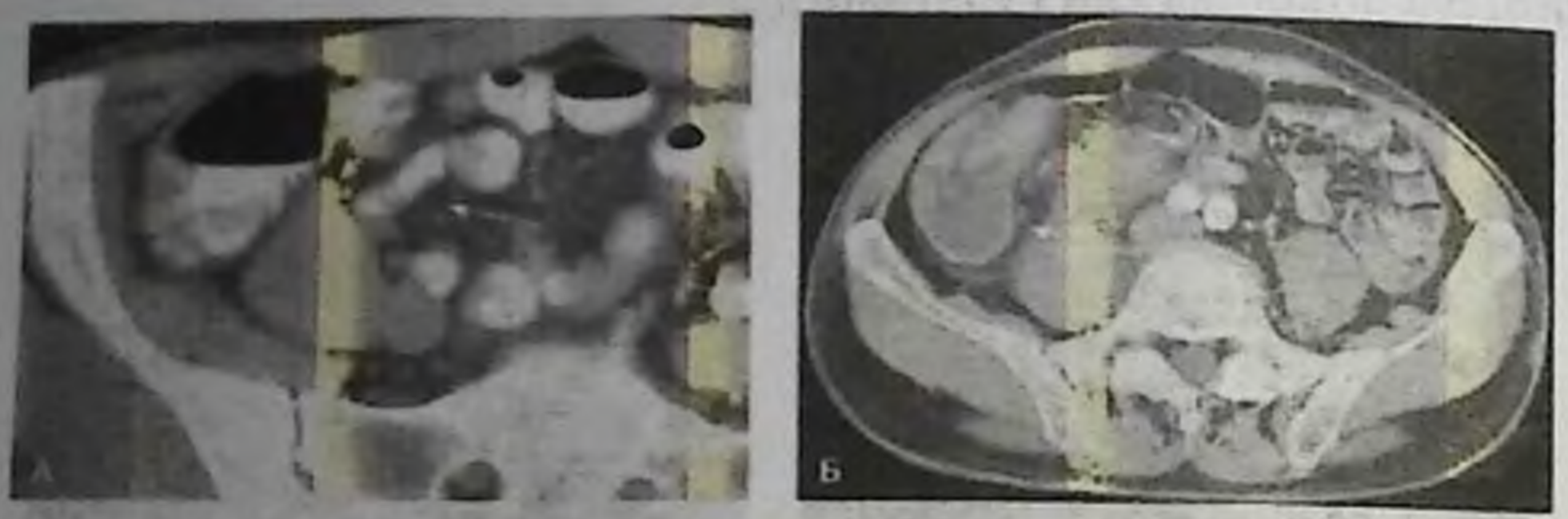

14-rasm. O'tkir appenditsit diagnostikasida qorin bo'shlig'i multispiral komp'yuter tomografiyasini qo'llash.

KT da zararlangan chuvalchangsimon o'simta nay tuzilishiga ega bo'lib, diametri 4 dan 20 mm gacha borib etadi va devori qalinlashadi; peritsekal reaktsiya qovushqoqligi yoki ko'richak atrof chegarasining noaniqligi bilan kechadi; shuningdek appendikolitlar aniqlanishi mumkin.

Differentsial diagnostika natijalari shubhali bo'lganda, laparoskopik diagnostika va hattoki diagnostik laparotomiyani qo'llash maqsadga muvofiq bo'ladi (Koup qoidasi – kasallik boshlanganidan 6 soat davomida va simptomatika saqlanib qolganda diagnozni aniqlash imkoni bo'lmaganida laparotomiya bajarish). Hozirgacha «sharsimon kateterni» yuborgan holda laparotsentez ham o'z diagnostik ahamiyatini yo'qotmagan.

O'tkir appenditsitning laparoskopik belgilari bevosita va bilvosita belgilarga bo'linadi. Bevosita belgilariga quyidagilar kiradi: chuvalchangsimon o'simta devorining taranglashishi, vistseral qorin pardaning giperemiyasi, o'simta seroz qavatida kichik nuqtali qon quyilishlarining bo'lishi, fibrin bilan qoplanishi, chuvalchangsimon o'simta tutqichining infil'tratsiyasi. Kasallikning bilvosita belgilariga quyidagilar kiradi: qorin bo'shlig'ida xira suyuqlikning bo'lishi (ko'pincha o'ng yonbosh chuqurchada va kichik chanoq bo'shlig'ida),

o'ng yonbosh sohada parietal qorin pardaning giperemiyasi, ko'richak devorining giperemiyasi va infil'tratsiyasi. O'tkir appenditsitda laparoskopiyaning diagnostik aniqligi 95–98% tashkil qiladi (23–rasm).

Differentsial diagnostikasi

Chuvalchangsimon o'simtaning atipik joylashuvida (jigar osti, siydik chiqarish yo'llari atrofi, kichik chanoq bo'shlig'i) o'tkir xoletsistit, urologik va ginekologik kasalliklar bilan differentsial diagnostika qilishga zaruriyat to'g'iladi.

O'tkir xoletsistit o'tkir appenditsitdan farqli ularoq, og'riq o'ng qovurga yoyi ostida o'tkir boshlanib, o'ng elka va kurakka tipik irradiatsiya beradi. Bu o'tkir xoletsistitning boshlang'ich davri bo'lib, o't (jigar) sanchig'i nomi bilan mashhurdir va ko'proq ko'p marotabali ovqat va safroli qusish bilan birga kechadi.

Bemordan so'ralganda bu xurujli og'riqlar ko'p marotaba bo'lganligi, parhezni buzish, yog'li ovqat va alkogol iste'mol qilganligi bilan bog'laydi:, aniq bo'ladi. Ayrim hollarda xuruj o'tib ketuvchi sarg'ayish bilan kechadi. Bu anamnestik ma'lumotlar o'tkir xoletsistit uchun xosdir.

Qorin tekshirib kurilganda shuni nazarda tutish kerakki, chuvalchangsimon o'simtaning yuqori joylashuvida maksimal og'riq va mushaklar taranglashuvi o'ng qovurg'a yoyining ko'proq lateral sohasida, o'tkir xoletsistitda esa ko'prok medial sohalarda kuzatiladi. O'tkir xoletsistitda ko'p hollarda kattalashgan, taranglashgan va keskin og'riqli o't pufagi paypaslanadi. O'tkir xoletsistitda tana harorati o'tkir appenditsitga nisbatan yuqoriroqdir, leykotsitoz dinamikasida ikkala kasallikda deyarli farq yo'q.

Muhim axborotni o't xaltani ul'tratovush tekshirishda olish mumkin. Bu tekshirish usuli o't pufagi da kechayotgan yallig'lanish belgilarini (o't pufagi hajmi kattalashuvi, devorlari qalinligi) aniq kuzatish mumkin. O'tkir appenditsit diagnozini ul'tratovushli verifikatsiya qilish hamma vaqt ham imkoniyati bo'lmaydi.

O'ng tomonlama buyrak sanchig'i qoidaga ko'ra,o'ng bel yoki o'ng yon pastki sohada tumtoq, balki qattiq o'tkir og'riqlar bilan

boshlanadi. Ayrim hollarda reflektor xarakterdagi qusish kuzatiladi. Tipik hollarda og'riq o'ng songa, oraliqqa, jinsiy a'zolarga uzatilib, dizuriya, ya'ni og'riqli tez–tez peshobga chiqish bilan kechadi. SHuni aytib utish kerakki, dizurik belgilar o'tkir appenditsitda chuvalchangsimon o'simta o'ng buyrakka,siydik pufagi va siydik nayiga yaqin joylashganda ham kuzatilishi mumkin. Differentsial diagnostikada anamnez muhim rol' uynaydi: o'tkir appenditsitda yuqorida aytib o'tilgan kabi irradiatsiyatsiya joylarda qattiq, sanchuvchi og'riqlar bulmaydi. Tekshiruv paytida buyrak sanchig'i bor bemorlarda qorin sohasida intensiv og'riqlar, qorin parda kuzg'alish belgilari kuzatilmaydi.

Diagnoz quyishda shubha to'g'ilganida siydikning laborator tekshiruvi va sharoit to'g'ri kelsa shoshilinch ekskretor urografiya yoki xromotsistoskopiyadan so'ng barham topadi. Ba'zida peshobning makroskopik tekshiruvida qizil rangda (makrogematuriya), mikroskopik tekshiruvida yangi eritrotsitlarning (mikrogematuriya) bo'lishi aniqlanadi.

O'ng tomonlama pielitning (pielonefrit) o'tkir appenditsit bilan differentsial diagnostikasi buyrak sanchig'iga nisbatan murakkabroq. Kasallik qoidaga ko'ra bel–yonbosh va mezogastral sohada tumtoq og'riqlar bilan boshlanadi. Qusish va dizuriya boshida bo'lmasligi ham mumkin. 1–2 kun o'tgandan so'ng tana harorati (39°C gacha) ko'pariladi. Albatta, bu holda ham anamnez muhim o'rin tutadi, negaki pielit ko'proq siydik–tosh kasalligida, homiladorlikda, prostata bezi adenomasida va boshqalarda siydik ajralishining buzilishi natijasida kelib chiqadi. Ta'kidlab o'tish kerakki, pielitda mezogastral va yonbosh sohalarda og'riq kuzatiladi, bunda o'tkir appenditsitning retrotsekal, retroperitoneal shaklidan farqlash zarur, Obraztsovning psoas–simptomi musbat bo'ladi.

Davolash taktikasi

O'tkir appenditsitga biroz bo'lsa ham shubha to'g'ilganida, kasallik klinik kechishining tez rivojlanib borishini va kasallik asoratlarini oldini olish maqsadida xirurgik muolajani o'z vaqtida bajarish muhim ekanligini hisobga olgan holda bemorni xirurgiya bo'limiga zudlik bilan yotqizish zarur. Diagnozga shubha bo'lganida ko'p marotaba klinik ko'riklar, laborator tahlillar (leykotsitoz, leykotsitar formulaning chapga siljishi), ul'tratovush tekshirish va

hattoki kerak bo'lsa laparoskopik diagnostika qilib bemorni aktiv kuzatish kerak. «O'tkir appenditsit» diagnozi quyilganidan so'ng urgent tartibda appendektomiya operatsiyasini bajarish zarur. Operatsiya qanchalik erta bajarilsa, shunchalik u xavfsiz va samarali kechadi. Diagnoz quyilganidan so'ng 2 soatdan kechikmasdan operatsiya bajarilishi kerak (kasallik tarixida albatta bemorni shifoxonaga yotqizilgan vaqti va diagnoz quyilgan vaqti yozilishi shart). Ayrim vaqtlarda ob'ektiv sabablarga (bemor terminal holati, operatsiyadan oldin tayyorgarlik zarurligi va h.) ko'ra diagnoz quyilganidan so'ng operatsiya bajarilishini kechiktirish mumkin, bu ham albatta kasallik tarixida yoritilishi kerak. Laparoskopik diagnostika vaqtida ehtiyotlik bilan «instrumental pal'patsiyada» o'tkir destruktiv appenditsit bo'lib, abstsess belgilari bo'lmagan appendikulyar infil'trat bilan asoratlanib to'qimalarni ajratish imkoni bo'lmaganda istesno tariqasida shoshilinch ravishda operativ muolaja bajariladi.

O'ng yonbosh sohada Mak-Burne nuqtasidan, qiyshiq Volkovich- D'yakonov kesmasi - klassik appendektomiyani bajarish uchun ishonarli kesim hisoblanadi (17-rasm). Differentsial diagnostikada shubha bo'lsa yoki o'tkir appenditsitning asoratlari bo'lganida appendektomiya Lenander kesimi yoki o'rta laparotomiya orqali bajariladi.

17-rasm. Appendektomiya uchun qo'llaniladigan xirurgik kesmalar: qizil rangda Volkovich-D'yakonov kesmasi, ko'k rangda Lenander kesimi.

Appendektomiya operatsiyasi qoyidaga ko'ra umumiy og'riqsizlantirish ostida bajariladi (vena ichiga yoki intubatsion narkoz), kam holatlarda - operativ muolaja hajmi va operativ kesimni inobatga olgan holda navokain eritmasini qo'llab mahalliy infil'tratsion anesteziya ostida bajariladi. O'tkir destruktiv

appenditsit asorati bo'lganida umumiy og'riqsizlantirish absolyut ko'rsatma hisoblanadi.

Appendektomiya urgent abdominal xirurgiyada tarqalgan operatsiya ekanligini hisobga olsak, uning har xil klinik holatlarda, shuningdek o'tkir appenditsitga xatolik bilan diagnoz quyilganda bajarilish usulini va xususiyatlarini aytib o'tish joyiz.

Volkovich-D'yakonov usulida teri kesimini bajarish uchun qo'yidagi mo'ljallardan foydalaniladi: kindik va o'ng tomonlama yonbosh suyak oldingi yuqori usig'ini birlashtiruvchi chiziq uchta bir xil qismlarga bo'linib, tashqi va o'rta uchlikdagi chegarada (Mak-Burne nuqtasi) 10-12 sm uzunlikdagi kesim qilinadi, bunda kesimning 1/3 qismi ta'kidlab o'tilgan chiziqdan yuqorida va qolgan 2/3 qismi chiziqdan pastda bo'ladi. Teri va teri osti yog' qavati kesilgandan so'ng batamom qon ketishi to'xtatiladi, tashqi qiyshiq mushak aponevrozi uning tolalari yo'nalishda kesiladi va jarohatning yuqori burchagida mushakkacha etadi yoki kerak bo'lsa mushak ham o'z tolalari yo'nalishida travmatizatsiyani kamaytirish maqsadida kesiladi (18-rasm). Bundan keyin ichki qiyshiq va ko'ndalang mushaklarda kichik ko'ndalang kesim qilinadi va ular kengaytirgichlar yordamida yon tomonlarga tumtoq yo'l bilan teridagi kesimga nisbatan perpendikulyar ravishda suriladi (19-rasm).

18-rasm. Tashqi qiyshiq mushak aponevrozini kesish

19-rasm. Ichki qiyshiq va ko' ndalang mushaklarni tumtoq yo'l bilan yon tomonlarga surish (V.N. Voylenko va bq. bo'yicha)

Aytib o'tilgan mushaklar ochilganidan so'ng odatda ularga yopishib turgan ko'ndalang fastsiya va qorin parda aniqlanadi. Qorin pardaga yopishib turgan ichak qovuzloqlarini jarohatlab qo'yishni

oldini olish maqsadida uning ochilishi alohida ehtiyotlik bilan amalga oshiriladi.

Bu maqsadda qorin parda pintsetlar bilan ushlanib (20–rasm), uning tagiga qaychi branshalari yaqinlashtiriladi, ular qorin parda qavatlari orasidan yaxshi ko'rinishi kerak, bu esa kesim mo'ljallangan joyda ichak qovuzloqlari yo'qligidan darak beradi va qorin parda kesiladi (qorin parda kesimining uzunligi 2–3 sm) (21–rasm). Qorin bo'shlig'ida patologik suyuqlik bo'lsa, marleli tupfer yordamida bakteriologik tekshirish bajarish uchun suyuqlik olinadi, keyinchalik suyuqlik evakuatsiya qilinadi. Antiseptik eritmalarda namlangan salfetkalar yordamida qorin bo'shlig'i operatsion jarohatdan chegaralanadi. Qorin bo'shlig'iga kirib ko'richakni topishga harakat qilinadi, topilgandan so'ng u imkoniyati boricha chuvalchangsimon o'simta bilan birgalikda jarohatga chiqariladi (22– rasm).

20–rasm. Ikkita pintset orasida qorin pardam kesish (V.N. Voylenko bo'yicha va bq.)

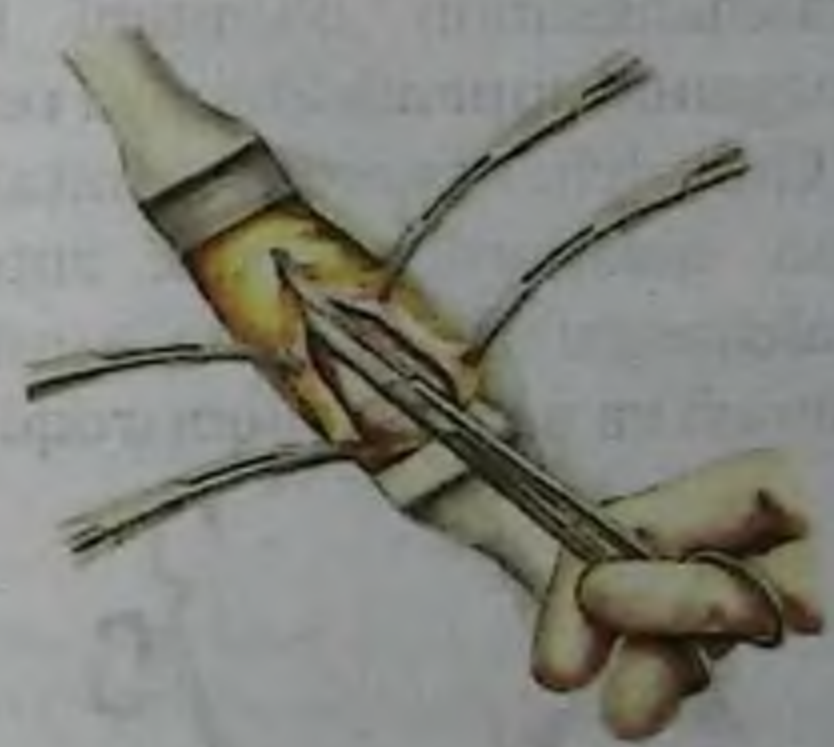

21–rasm. Jarohat yo'nalishi bo'ylab qorin pardam kesish (V.N. Voylenko va bq. bo'yicha)

Ko'richak ingichka ichakdan ko'ndalang lentalari (teniae coli) borligi bilan farqlanadi. Agar bitishmalar hisobiga uni jarohatga chiqarish imkoni cheklangan bo'lsa, ularni ehtiyotlik bilan ajratishga urinib kurish zarur. Qorin bo'shlig'iga yopishgan va jarohatga chiqarib olish imkoni bo'lmagan chuvalchangsimon o'simta bo'lsa, uning asosiga qalin ip o'tkaziladi, ko'richakning gumbazi esa qorin bo'shlig'iga to'g'rilanadi.

22-rasm. Operatsion jarohatga ko'richak (a.) va chuvalchangsimon o'simtani (b.) chiqarish (V.N. Voylenko va bq. bo'yicha).

Keyin esa, ipni tortgandan so'ng o'simta mobilizatsiyasiga qiyinchilik tug'dirayotgan bitishmalar aniqlanadi va ular o'tkir va o'tmas yo'llar bilan ajratiladi, bu bilan chuvalchangsimon o'simtani kuch bilan tortib, uzib olishni oldini olish mumkin. Chuvalchangsimon o'simtani jarohatga chiqarib olish imkoni bo'lmaganda appendektomiya retrograd usulda bajariadi.

Chuvalchangsimon o'simtani jarohatga chiqarib olish imkoni bo'lgan holatlarda klassik antegrad appendektomiya bajariladi. Chuvalchangsimon o'simta asosidan ip o'tkazilib, o'simta tutqichi bog'lanadi va u ipdan yuqoriroqda kesiladi.

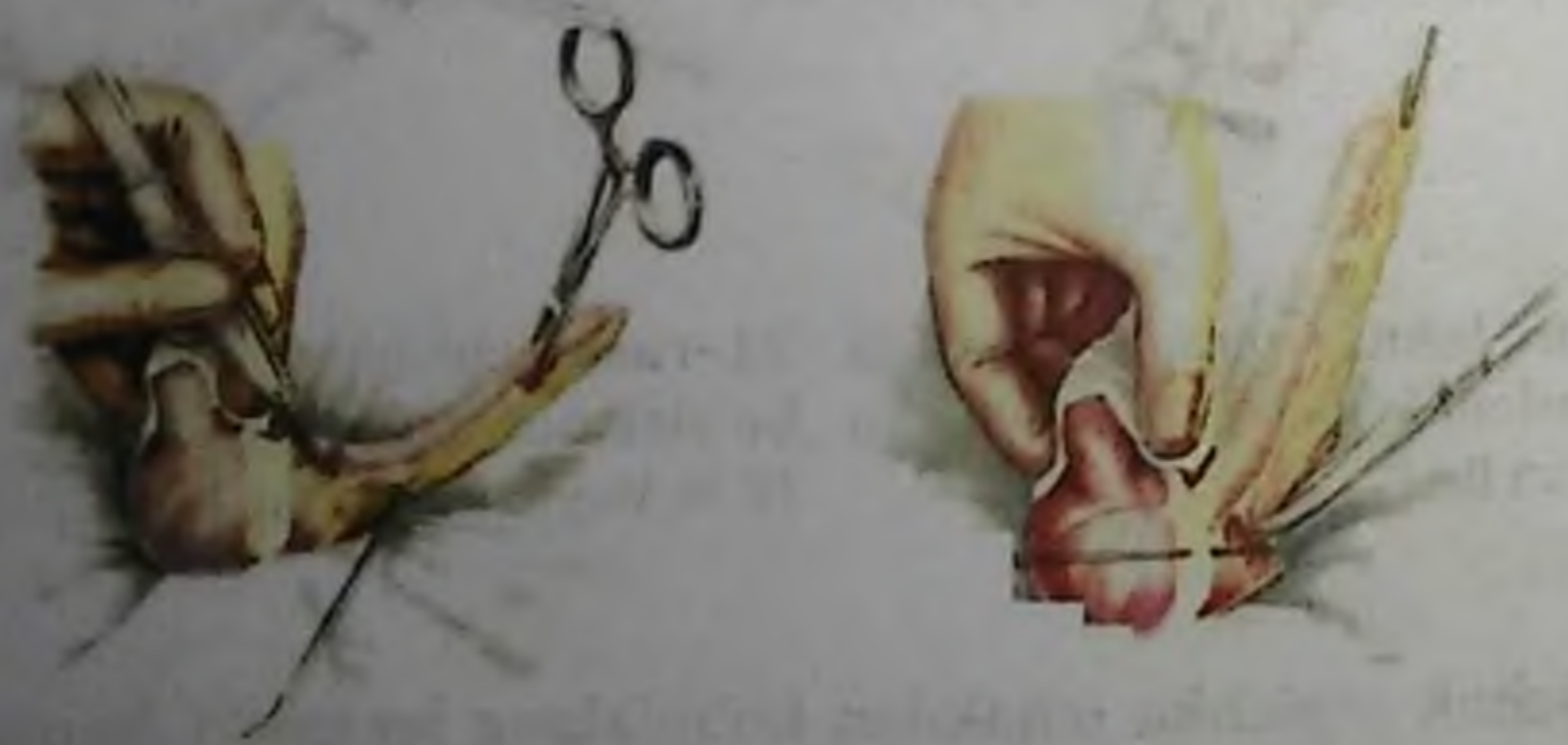

23-rasm. Chuvalchangsimon o'simta tutqichini bog'lash va kesish (V.N. Voylenko va bq. bo'yicha)

Bunda chultoq uzunligi 0,3-0,4 mm bo'lishi kerak, ya'ni a.appendicularis ham bog'langanligiga ishonch hosil qilish kerak (23-rasm). O'simta tutqichi uzun bo'lganida, ya'ni bir martadan uni bog'lab, kesib olish imkoni bo'lmasa, qisqichlar yordamida bosqichma-bosqich qisilib, kesiladi va bog'lanadi. O'simta tutqichi siyrak to'qimadan iborat bo'lsa u tikilib, bog'langanligi maqsadga

muvofiqdir. O'simta butun buyi buylab tutqichi ajratilgandan so'ng, uning asosida qisqich quyiladi, o'simta qisqich quyilgan joydan pastroqda ketgut, vikril yoki boshqa biron bir suriluvchi materialdan iborat bo'lgan ip bilan bog'lanadi.

Ajratilgan chuvalchangsimon o'simtani ko'tarib, uning asosidan 1–1,5 sm uzoqlikda kiset usulida seroz–mushak choki quyiladi (24–rasm). Bunda 3/0, 4/0 sintetik iplarni qo'llab atravmatik ignalardan foydalanish maqsadga muvofiq bo'ladi, shu bilan birga igna kirish chuqurligini ham nazorat qilish zarur, ya'ni igna ichak bo'shlig'iga tushmasligi kerak. Keyin qo'yilgan kiset chokdan 0,4–0,5 sm balandroqda o'simtaga qisqich quyiladi, o'simta asosi bog'langan ip va qisqich o'rtasidan chuvalchangsimon o'simta kesiladi.

24–rasm. Chuvalchangsimon o'simta asosiga kiset chok qo'yish (a.), kiset chokdan yuqoriroqda o'simtani bog'lash (b.) (V.N. Voylenko va bq. bo'yicha).

O'simta cho'ltog'i 5% yod eritmasi yoki boshqa antiseptik bilan bilan ishlov berilib, kiset chok ichiga cho'ktiriladi, chokni xirurgning o'zi tortib bog'laydi. Bundan so'ng qo'shimcha ravishda o'sha usul bilan kiset chok ustidan Z–simon chok qo'yiladi (25–rasm).

25 – rasm. Chuvalchangsimon o'simtani kesish (a),chuvalchangsimon o'simta cho'tog'ini kiset chokiga cho'ktirish (b), ustidan Z simon chok qo'yish (V.N. Voylenko va bq. bo'yicha).

Ko'richak qorin bo' shlig'iga to'g'rilanib yuboriladi. Chuvalchangsimon o'simta retrotsekal joylashib, uni jarohatga ko'richak bilan birgalikda chiqarib olish imkoni bo'lmasa, retrograd appendektomiya bajarish maqsadga muvofiq bo'ladi (26-rasm). Chegaralangan peritonit bilan asoratlangan o'tkir appenditsitning destruktiv shaklida ko'richak gumbazi devorida yallig'lanish o'zgarishlari borligini inobatga olib, chuvalchangsimon o'simta gumbazini peritonizatsiya qilishda kiset chok emas, balki alohida seroz-mushak choklarida foydalanish maqsadga muvofiq bular edi.

Ko'richak gumbazi devorida yaqqol ifodalangan destruktiv-yallig'lanish o'zgarishlar bo'lgan o'tkir appenditsitning gangrenoz shaklida ligaturali usul (peritonizatsiya qilinmasdan chuvalchangsimon o'simta asosidan surilmaydigan ip bilan bog'lanadi) qo'llaniladi, uning mustahkamligiga ishonch bo'lmaganida ko'richak gumbazi ekstraperitonizatsiyasi bajariladi va operatsion jarohat qisman tikiladi (26-rasm).

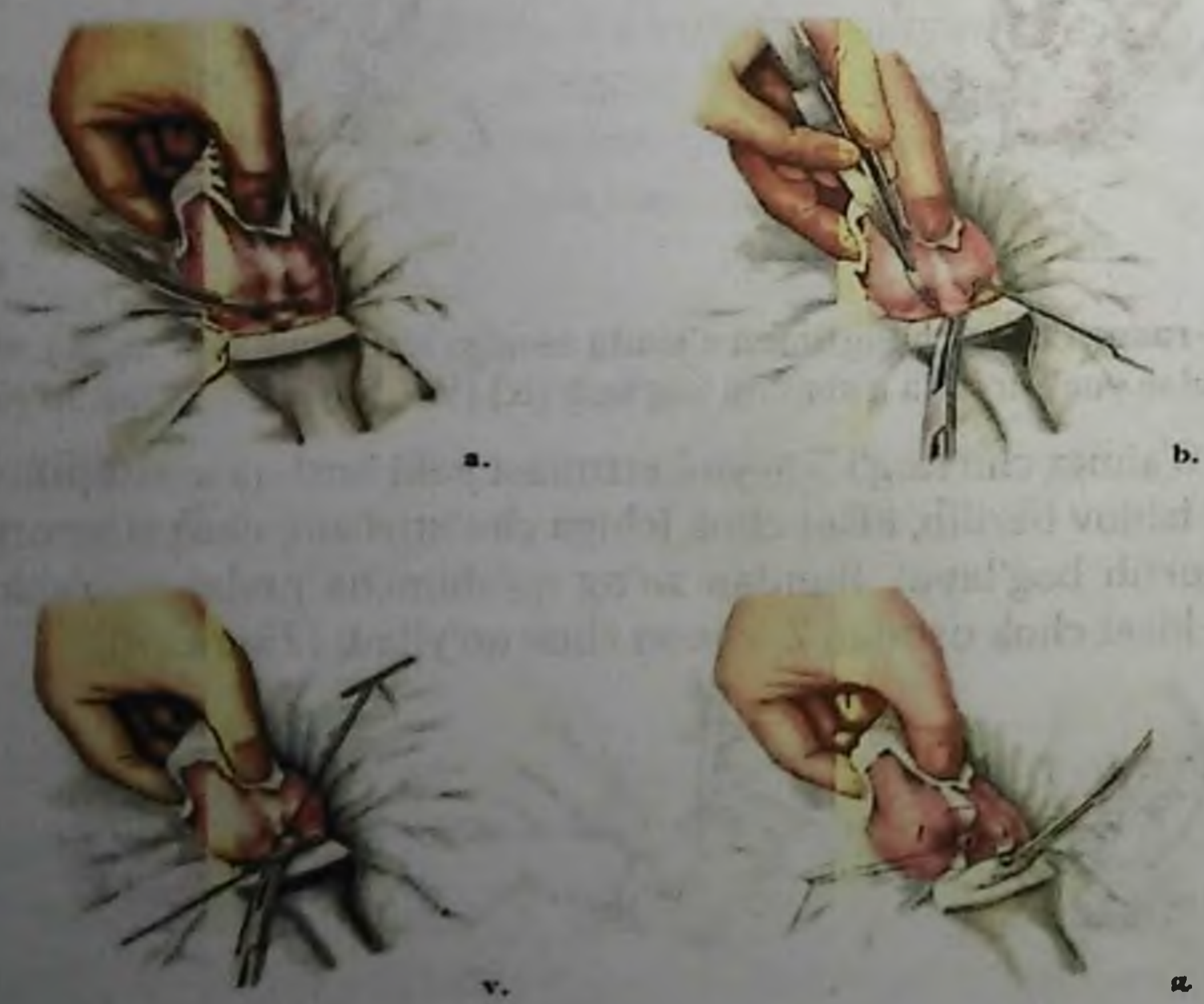

26-rasm. Retrograd appendektomiya: a. chuvalchangsimon o'simtani asosidan qisish; b. chuvalchangsimon o'simtani asosidan bog'lash; v. o'simtani kesish; g. o'simta cho'ltog'ini kiset chokka cho'ktirish; d. Qon to'xtatuvchi qisqichlar orasida o'simta tutqichi va bitishmalarni kesish; e. chuvalchangsimon o'simta tutqichini tikis hva bog'lash (V.N. Voylenko va bq. bo'yicha).

Oddiy, flegmonoz appenditsitda operatsiyadan keyingi jarohat qavatma-qavat tikiladi, kerak bo'lsa polixlorvinil va silikon drenaj naylardan foydalanib qorin bo'shlig'i o'ng yonbosh sohasi drenajlanadi (qorin bo'shlig'ida yallig'langan suyuqlik borligidan darak beruvchi kasallik mahalliy peritonit bilan asoratlangan holatlarda).

Appendektomiyaning murakkab turlaridan biri – bu chuvalchangsimon o'simta qorin parda ortida retroperitoneal joylashishidir. Uni bajarishda qorin tug'ri mushagining qini qirrasi kesilib, ichki qiyshiq va kundalang mushaklar maksimal ravishda yonga surilishi hisobiga an'anaviy xirurgik kesim kengaytirilishi talab qilinadi. Keyin esa chuvalchangsimon o'simta asosidan tasma o'tkazilib, o'ng yon kanal parietal qorin pardasi kesilishi hisobiga ko'richak gumbazi molizatsiya qilinib, medial tomonga suriladi.

Ko'richak atrofidagi yog' kletchatkasiga o'tib, ehtiyotlik bilan butun uzunasi buylab chuvalchangsimon o'simta ajratiladi. Bunda a.appendicularisni farqlab, uni bog'lash juda muhim. Shundan so'ng appendektomiya an'anaviy usulda davom ettiriladi.

Hozirgi kun jarrohlik amaliyotiga, yangi texnologiyalar: tejamkor va kam invaziv usul, hamda uslublar shiddat bilan kirib kelmoqda, ularga alohida ahamiyat berilmoqda. Jarrohlik amaliyotida ularni qo'llash, nafaqat operatsiyalar jarayonida yuzaga keladigan jarohat darajasini kamaytirishga, bu bilan birga uning

samaradorligini oshirishga va asoratlar sonini keskin kamaytirishga olib keladi. Shuning uchun, ushbu kasallikda, bugungi kunda tobora keng qo'llanilayotgan usul – laparoskopik appendektomiyaga to'xtalib o'tamiz. **Laparoskopik appendektomiyani** bajarish uchun, kindik va uning atrofini punktsiya qilib, qorin bo'shlig'iga CO_2 gazi yuborin orqali pnevmoperitoneum vujudga keltiriladi (27–rasm).

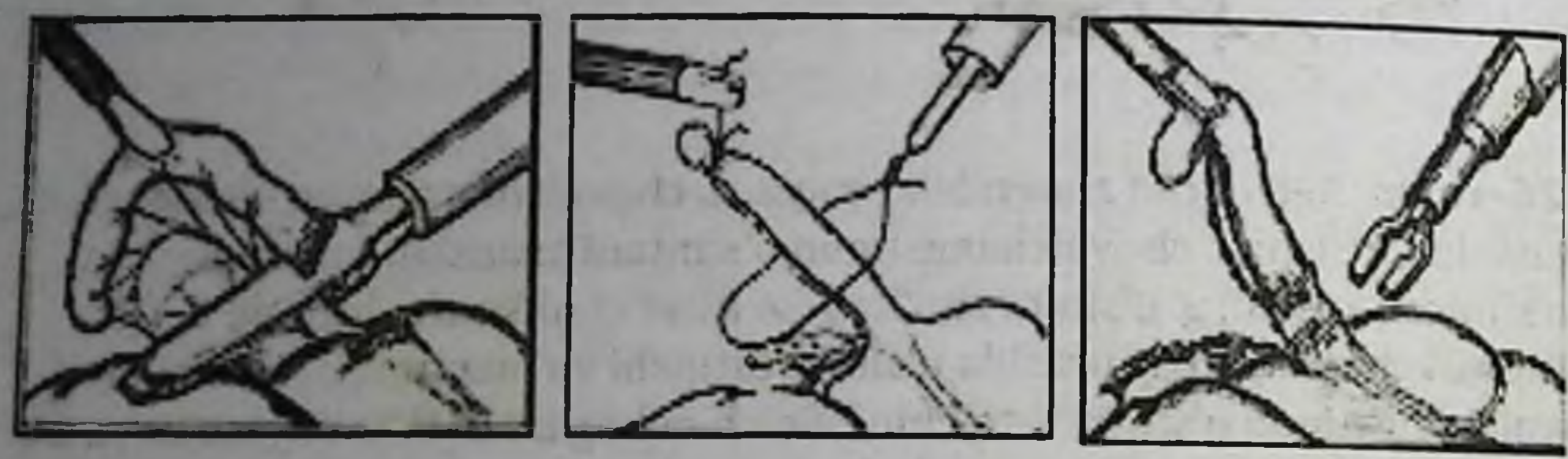

27–rasm. Laparoskopik appedektomiyaning turlari (Endo GIA steplerini, Rouder sirtmog'ini va qisqich klipsa qo'llash orqali).

Maxsus troakarlar orqali qorin bo'shlig'iga mujazgina videokamera va endoxirurgik asboblar kiritilib, chuvalchangsimon o'simta olib tashlash jarrohlik amaliyoti bajariladi.

O'tkir appenditsit asoratlari

Appendikulyar infiltrat (chegaralangan peritonit) – ingichka ichak qovuzloqlari, katta charvi, yo'g'on ichakning bir–biri va parietal qorin pardasi bilan qo'shilib ketgan birgalikdagi yallig'lanishi bo'lib, uning markazini yallig'langan chuvalchangsimon o'simta va atrofida yig'ilgan ekssudat tashkil etadi. Uning vujudga kelishi negizida, inson organizmining qorin bo'shlig'ida joylashgan biror–bir a'zosida yallig'lanish jarayoni paydo bo'lsa uni chegaralash yoki cheklash maqsadida, unga boshqa a'zolarning kelib yopishishi yotadi. Odatda bu jarayon, kasallik boshlanishining 3–4 sutkasidan boshlab, yallig'langan chuvalchangsimon o'simtaga yaqin joylashgan barcha a'zolar uni o'rab oladi va appendikulyar infiltrat shakllanadi. Kuchli og'riqlar bu jarayon boshlanishi bilan bosilib, simillaydigan holga o'tadi. Qorin paypaslab ko'rilganda, o'ng yonbosh sohasida zich–elastik konsistentsiyali o'smasimon tuzilma aniqlanadi. Odatda u harakatsiz, chanoq kletchatkasi bilan qo'shilib ketgan bo'ladi. Appendikulyar infiltrat operatsiyaga birdan– bir monelik qiladigan hol hisoblanadi va muolaja yo'li bilan davolanadi. Uning kechuvida

asosan 2 yo'nalish mavjud bo'lib, so'rilib ketishi yoki yiringlashi mumkin bo'ladi.

Shuni aniqlash maqsadida, har kuni bemorga ultratovush yordamida tekshiruvlar o'tkazib turish lozim bo'ladi. Maqsadga muvofiq o'tkaziladigan antibakterial muolaja (antibiotiklar va sulfanilamid preparatlari) tayinlangandan keyin, tana harorati asta-sekin pasayadi, infiltrat o'lchami kichrayadi, leykotsitlar miqdori normaga keladi. Boshdan kechirilgan appendikulyar infiltratdan keyin bemorlarni 3 oydan keyin surunkali appenditsit bor bemorlar sifatida operatsiya qilinadi.

Appendikulyar abstsess – appendikulyar infiltratda yallig'lanish jarayonining yiringlashga o'tishi bilan izohlanadi. Bunda, appendikulyar infiltratni konservativ davolashga qaramay, bemor ahvol yomonlashadi, tana harorati, ayniqsa kechqurunlari yuqori bo'ladi. Infiltrat sohasidagi og'riq kuchayadi, paypaslaganda u yumshoqroq holga o'tadi, uning chegaralarida noaniqlik paydo bo'ladi. Qon tahlilida leykotsitozga ortishi qayd etiladi. Bunda yiringlikni (abstsess), iloji boricha qorin bo'shlig'iga tarqatmasdan, tashqariga ochish va uni drenajlash zarur bo'ladi. (28–rasm).

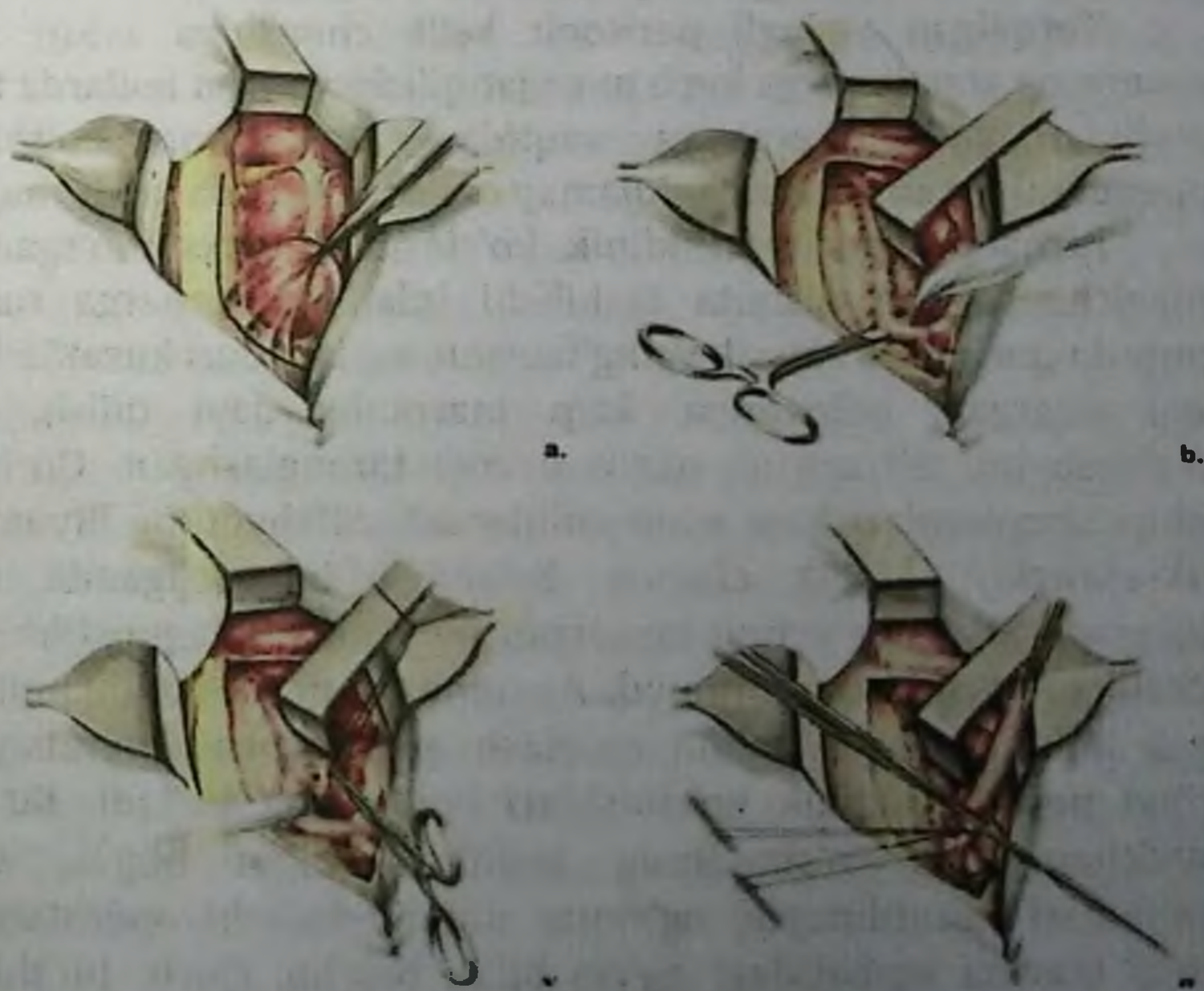

28-rasm. Qorin parda ortida chuvalchangsimon o'simta joylashganida appendektomiyani bajarish: a. parietal qorin pardani kesish chizig'i; b. chuvalchangsimon o'simta asosining ostiga marlili tasmani o'tkazish; v. o'simtaga keladigan qon tomirlarni bog'lash; g. o'simtani kesib olish; d. o'simta kesib olingan va o' simta chultog'i kiset chokka cho'ktirilmoqda; e. parietal qorin pardani tikish (V.N. Voylenko va bq. bo'yicha).

Tarqalgan yiringli peritonit – o'tkir appenditsitning kechishini 1% hollarda qiyinlashtiradi, ammo teshilgan appenditsitda asoratlar chastotasi 8–10% gacha oshadi. Tarqalgan yiringli peritonit o'tkir appenditsit letalligining asosiy sababi hisoblanadi.

Tarqalgan yiringli peritonit kelib chiqishiga asosiy sabab bemorning statsionarga kech murojat qilishi va kam hollarda texnik xatoliklar yoki operatsiya vaqtida erkin qorin bo'shlig'ida appendikulyar abstsessni aniqlamay qolish oqibatida kelib chiqadi.

Tarqalgan peritonit klinik ko'rinishlari yaxshi o'rganilgan, chuvalchangsimon o'simta teshilishi bilan statsionarga tushgan bemorda qorinning klassik yallig'lanishining belgilari kuzatiladi: teri rangi oqargan, adinamiya, ko'p marotaba qayt qilish, pul'si siyraklashgan, tili quruq, qorin devori taranglashgan. Qorinning boshqa simptomlari ham oson aniqlanadi: SHchyotkin–Blyumberg, Voskresenskiy, kichik chanoq bo'shlig'i tekshirilganda og'riq aniqlanadi. SHuning uchun tarqalgan peritonitni diagnostika qilish unchalik qiyinchilik tug'dirmaydi. Anamnez va peritonit dinamikasini bilgan holda uning sababini aniqlash qiyin emas. Operatsiyadan keyingi peritonit klinik ko'rinishlari boshqacha bo'ladi. Bu erda chuvalchangsimon o'simtaning teshilishi bilan bog'liq og'riq fenomenlari kuzatilmaydi, og'riqlar doimiy bulishi operatsiyadan keyingi travma oqibatidagi og'riq bilan bog'liq. Qorin bo'shlig'ini

rivojlanuvchi taranglashishi ham kuzatilmaydi. Ammo teskari ichak parezi va og'riqning barcha qismlarida bir xil tarqalishi oqibatida qorin shishgan bo'ladi. Shunga qaramasdan Shchyotkin – Blyumberg simptomi odatda yaxshi aniqlanadi. Ko'rsatilgan simptomlar operatsion travmalar bilan ham bog'liq.

To'liq diagnoz quyish uchun temperatura egriligining gektik xarakteri, qon formulasi yiringli – toksik siljishi va boshqa yallig'lanish reaktsiyalari katta ahamiyatga ega. Qorin bo'shlig'ida infektsiya qolganda keltirilgan peritonit simptomlari operatsiyadan keyin 5–7 kunlarda maksimum darajasiga chiqadi. Operatsiyadan keyingi davrda normal kechishida, bu davrda kasallik belgilari yo'qoladi va harorati normaga tushadi.

Tarqalgan yiringli peritonit chuvalchangsimon o'simtaning teshilishi oqibatida yoki appenditsitdan keyin 2–lamchi kelib chiqqan bo'lsa ham shoshilinch laparatomiya qilish tavsiya etiladi. Lekin juda og'ir bemorlarda operatsiya tavsiya qilingan bo'lsada, operatsiya shoshilinch ravishda qilinmaydi. Bunday bemorlarda operatsiyaga tayyorgarlik tavsiya etiladi, bemorlar energetik balansi tiklanadi. Bu buzilgan gomeostaz korrektsiyasida, birinchi navbatda gipovolemiyada, yurak funktsiyasi buzilganda, elektrolit buzilishlarda tavsiya etiladi. Bu maqsadda arterial bosim ko'rsatkichlari, imkon boricha elektrolitlar muvozanatini nazorati ostida kompleks infuzion terapiya o'tkaziladi. Appendikulyar kelib chiqishga ega bo'lgan tarqalgan yiringli peritonitda asosiy operativ yondashish bo'lib pastki o'rta laparatomiya hisoblanadi. Zaruriyat tug'ilganda kesmani yuqoriga yo'naltirib kindikni chap tomonidan aylantirib kesmani davom ettirish mumkin. Qorin bo'shlig'ini ochgachda birinchi bo'lib yiringni quritish zarur, so'ngra appendektomiya qilinadi. Agar operativ yondashuv operatsiyadan so'ngi peritonit sababli bo'lsa unda yiringli peritonitga sabab bo'lgan infektsiya manbaini aniqlash va bartaraf etish zarur.

Masalan chuvalchangsimon o'simtaning tikuvi mustahkam bo'lmaganida unga yangidan ligatura yotqiziladi va alohida–alohida tikiladi. Agar ikkinchi marta o'simtani tikish mumkin bo'lmasa u holda kontrapertura orqali qo'lqopli tampon quyiladi. Ushbu kesim orqali o'simtani izolyatsiya qilish maqsadida qorin bo'shlig'idan yana 2–3 tampon o'tkaziladi.

Pileflebit (Darvoza venasi va uning tarrmoqlarining septik tromboflebiti) – o'tkir appenditsitning juda kam uchraydigan va juda og'ir asoratlaridan biri hisoblanadi. Hozirgacha pileflebetning davolashni aniq usuli noma'lum agar o'z vaqtida yonbosh chambar ichak venalari bog'lansa yoki aniqrog'i ileotsekal burchakni sog'lom to'qimalar atrofida rezektsiya qilinsa kasalni qutqarish mumkin. Pileflebitning yuzaga kelishi aniq sababi odatda gangrenoz appenditsit natijasidir, bunda nekrotik jarayon chuvalchangsimon o'simta tutqichida va uning venasi orqali yuzaga keladi. Shundan keyin jarayon rivojlanish xarakteriga ega bo'lib tezlik bilan ileotsekal burchakning tutqich venalariga tarqaladi va 2–3 kun davomida darvoza venalariga keyin retrograd yo'nalishda taloq va boshqa tutqich venalariga tarqaladi.

Appendektomiyadan keyin sodir bo'ladigan pileflebitda hech qanday yorug' oraliq bo'lmaydi: kasallarda tana harorati operatsiyaning birinchi kunidan ko'parila boshlaydi, tez rivojlanadigan xarakterdagi sistemali yallig'lanish reaktsiyasi yuzaga keladi. Qorinni ko'zdan kechirganda metiorizm aniqlanib, o'ng yarmida og'riq sezilib, qorin bo'shlig'ida keskin rivojlanmagan simptomlarga ega bo'ladi keyinchalik jarayonning jigar venalariga o'tishi bilan sariqlik yuzaga keladi, jigar kattalashadi jigar va buyrak etishmovchiligi rivojlanadi. Kasallanishning 7–10 kunlarida letal holat kuzatiladi. Jigar venalari tromboflebetining sust rivojlanishida Kiari sindromi kartinasi yuzaga kelishi mumkin. (Jigar va taloqning kattalashishi astsitning yuzaga kelishi) Kasallik umumiy septik holatda ko'rinadi. Afsuski, antibiotiklarning katta dozasi letallikni oldini ololmaydi va natijada bemorda jigar abstsesslari hisobiga letal holat kuzatilishi mumkin. Yuqoridagilarga asosan, gangrenoz appenditsitni oldini olishda appendektomiya o'tkazishda diqqatli bo'lish zarurdir. Agar chuvalchangsimon o'simta tutqichida pileflebit belgilari ko'rinsa (ko'k nekrotik ko'rinish tiniq bo'lmagan seroz qatlamining ichida yashil venalari ko'rinadi), bu holda yonbosh ichakning oxirida joylashgan tutqich ildizigacha olib tashlash zarur.

Homilador ayollarda o'tkir appenditsitning o'ziga xos kechishi

O'tkir appenditsit homilador ayollarda 0,7– 1,2% hollarda uchraydi. Ya'ni aholining qolgan toifalariga nisbatan sezilarli tez uchraydi. Bu birqancha omillar bilan ifodalanadi, bular chuvalchangsimon o'simta yallig'lanish jarayonini yuzaga keltiradi: bachadonning kattalashishi hisobiga ko'richakning va chuvalchangsimon o'simtaning yuqoriga va tashqariga siljishi natijasida chuvalchangsimon o'simtaning bukilishi va uzayishi, uning bushashi, hamda chuvalchangsimon o'simtada organlararo anatomik joylashishi o'zgarishi natijasida qon bilan ta'minlanishi yomonlashadi. Homiladorlikda qat bo'lib turishi, ichaklardagi floraning turib qolishi va virulentligi oshishining bu holda ahamiyati kam. Homilador ayollar organizmida gormonal holatning o'zgarishi ma'lum ahamiyatga egaki, organizmda immunitetni pasayishiga olib keladi. Keltirilgan omillar ko'pchilik hollarda appenditsitning og'ir kechishiga asosan homiladorlikning ikkinchi yarmida olib keladi. O'z o'rnida destruktiv o'zgargan appenditsit homilaning nobud bulishiga olib kelishi mumkin. Bu murakkablik homilador ayollarda 6% hollarda uchraydi.

Homilador ayollarda o'tkir appenditsit kechishini o'rganish muhimligi shundaki, ushbu kasallikda homiladorlik vaqtida uchrab turadigan belgilar (qorin og'riq, qayd qilish, leykotsitoz) bo'ladi, bu esa diagnostikasini qiyinlashtiradi. O'tkir appenditsitning klinik kechishi homiladorlikning birinchi yarmida, homiladorlikdan tashqari holatda farq qilmaydi. Appenditsitda sezilarli farq homiladorlikning ikkinchi davrida kuzatiladi. Homiladorlikning ikkinchi yarmida, bachadonni birlashtiruvchi apparatning chuzilishi sababli og'riq sindromi kuzatilmaydi. Sinchkov surovlardan so'ng og'riq epigastral sohadan boshlanib, asta sekinlik bilan chvalchangsimon o'simtaning joylashish sohasiga o'tganligi aniqlanadi (Koxer–Volkovich simptomi). Qayd qilish asosiy ahamiyatga ega emas, chunki homiladorlikda uchrab turadi. Qorin tekshirilganda chuvalchangsimon o'simtaning joylashishini aniqlash zarur, chunki u homilaning muddatiga qarab yuqoriga siljiydi (29–rasm), shunday qilib homiladorlikning ikkinchi yarmida o'tkir appenditsitda lokal og'riq kuzatiladi. Mushaklarning lokal zuriqishi pasayadi, bunga sabab kattalashgan bachadon hisobiga qorin

devorining chuzilganligini homiladorligini kech muddatlarida ko'richak va uning o'simtasi kattalashgan bachadon orqasida bo'lganda manfiy va qorining boshqa qo'zg'aluvchanlik simptomlari paydo bo'lishi mumkin. SHchyotkin– Blyumberg, Voskresenskiy va bq. Bu davrda odatda Obraztsov va ayrim hollardagina Sitkovskiy va Bartom'e–Mixel'son simptomlari musbat bo' lishi mumkin.

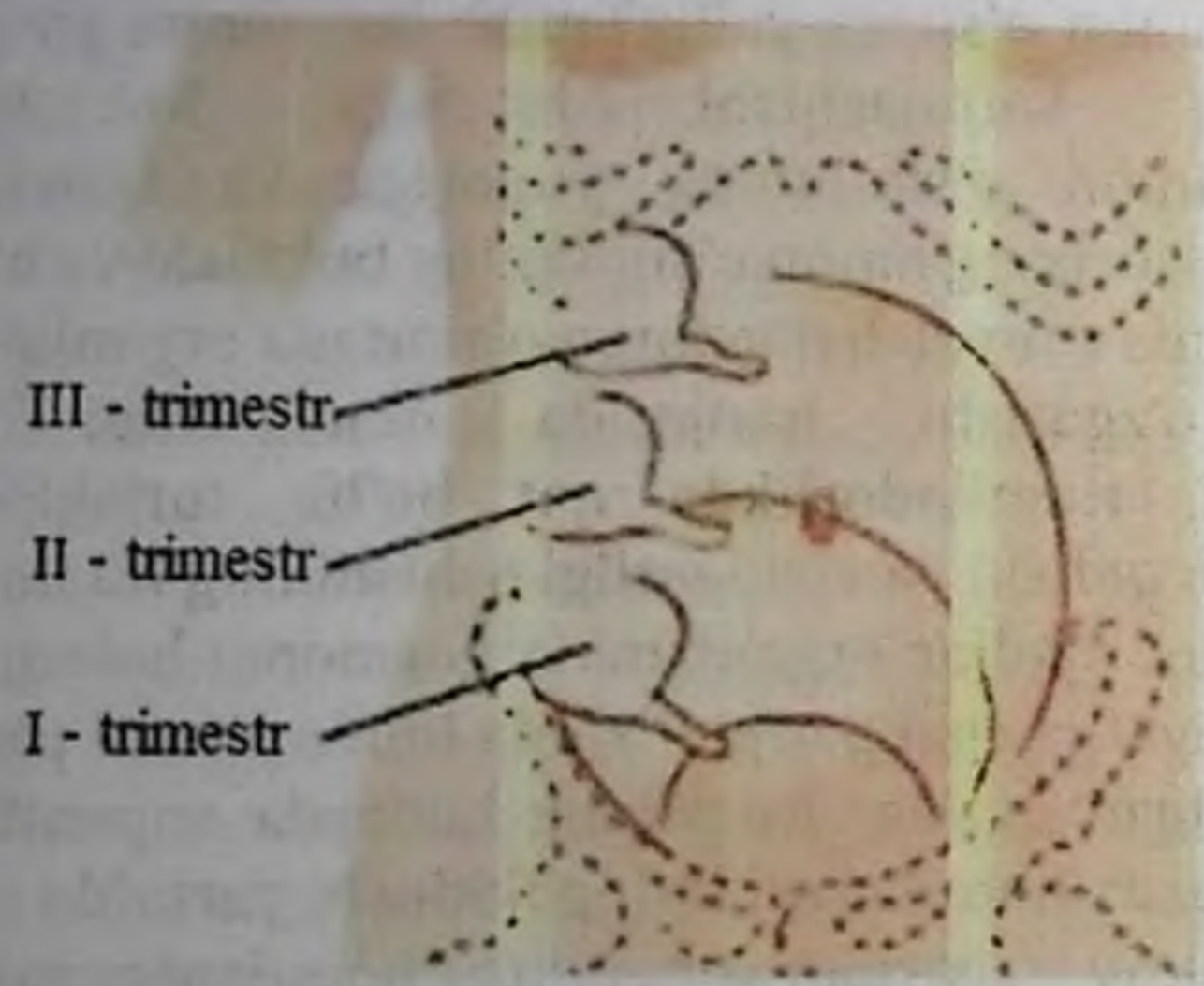

29–rasm. Homiladorlikning har xil davrlarida ko'richakning joylashish joyi

Tana harorati normada yoki subfebril bo'lishi mumkin. Leykotsitlar soni asta sekin oshadi, lekin shuni ham inobatga olish kerakki, homiladorlikda leykotsitoz 10–12x10^9 gacha ko'tarilishi fiziologik jarayon.

Homiladorlikning ikkinchi davrida o'tkir appenditsit va o'ng tomonlama pielit taqqosiy tashhis ancha qiyinchilik tug'diradi, chunki bu kasalliklarining o'xshash hislatlari ko'p: og'riqning kuchsiz sindromi, og'riqning yuqorida bo'lishi,kayt qilish. Pielitga to'g'ri keladigan dizurik jihatlarga kelsak ular o'tkir appenditsitda ham bo'lishi mumkin. Bunga sabab chuvalchangsimon o'simta va o'ng buyrakning homiladorlikning kechki davrida bir biriga yaqin joylashishi bilan bog'liq. Qorinni ob'ektiv tekshiruvida og'riqning yuqori joylashganligini ko'rsatadi, chunki bunda ileotsekal burchak kattalashgan bachadonni orqasida joylashgan. Qorinning qo'zg'aluvchan simptomlari ancha vaqt bilinmasligi mumkin.

Kasallikning boshlanishi yaqqol ajralib turadi: bilamizki appenditsit har doim og'riq, harorat ko'tarilishi, qayt qilish bilan boshlanadi.

Pielitda esa hammasi keskin darajada qayt qilish harorat ko'tarilishi, oxirida esa og'riq bilan boshlanadi. Ob' ektiv tekshirishda shuni aniqlash mumkinki pielitdagi maksimal og'riq homiladorlarda bel sohasiga yaqinroq bo'ladi. Appenditsitda esa qorinning yonbosh va oldingi devorida joylashadi. To'g'ri mo'ljalda bemorni chap tomonga yotqizib, qorinni pal'patsiya qilish yordam beradi: chunki bu holda bachadonni qisman chapga siljishi natijasida chuvalchangsimon o'simta va buyrakni aniq paypaslash mumkin.

Peshob tahlili ham katta ahamiyatga ega (katetr yordamida olinganligi), chunki bunda piuriyani aniqlash mumkin. Yiringli pielonefritni belgisi tariqasida, shu qatori UTT da o'zgarishlar aniqlanadi. SHu bilan birgalikda ikkilanishlar bo'lsa bemorni operatsiya qilish ma'qul. Konservativ davolashda appendikulyar peritonit xavfi paydo bo'lish xavfi homiladorlarda boshqa bemorlarga nisbatan faolroq bo'ladi.

Homiladorlikning birinchi yarmida aniq tashhis quyilganda operativ yondashuvda Volkovich–D'yakanov kesmasidan foydalaniladi. Homiladorlikni ikkinchi yarmida bu yondashuv to'g'ri kelmasligi mumkin, shuning uchun uni qoida bo'yicha modefikatsiya qilinadi: homila muddati qancha katta bo'lsa kesma shunchalik yuqori bo'ladi. SHunday qilib homilaning oxirgi xaftalarida qilinadi, bunga sabab ko'richak va chuvalchangsimon o'simtani ancha yuqoriga siljishi (30–rasm).

Homiladorlarda operativ taktika har qanday appenditsitning turida umumiy davolash printsiplaridan farq qilmaydi. Boshqacha qilib aytganda, bu erda operativ taktikaning xamma jihatlari va qorin bo'shlig'ini barcha drenaj usullari qo'llaniladi, appenditsitning hamma turlaridan qatt'iy nazar. Faqatgina kattalashgan bachadon oldidagi xaraktlarda maksimal ehtiyotkorlikni saqlash lozim.

Chunki uning shikastlanishi homilani tushib qolishi yoki vaqtidan oldin homila tushishiga sabab bo'ladi.Usha yukoridagi nuqtai nazardan qorin bo'shlig'ini tamponadasi quyidagi ko'rsatmalar asosida qilinadi. 1) Qorin bo'shlig'ini gemostaz qilish iloji bulmaganda. 2) Chegaralangan appendikulyar oldi abstsesi yorilganda.

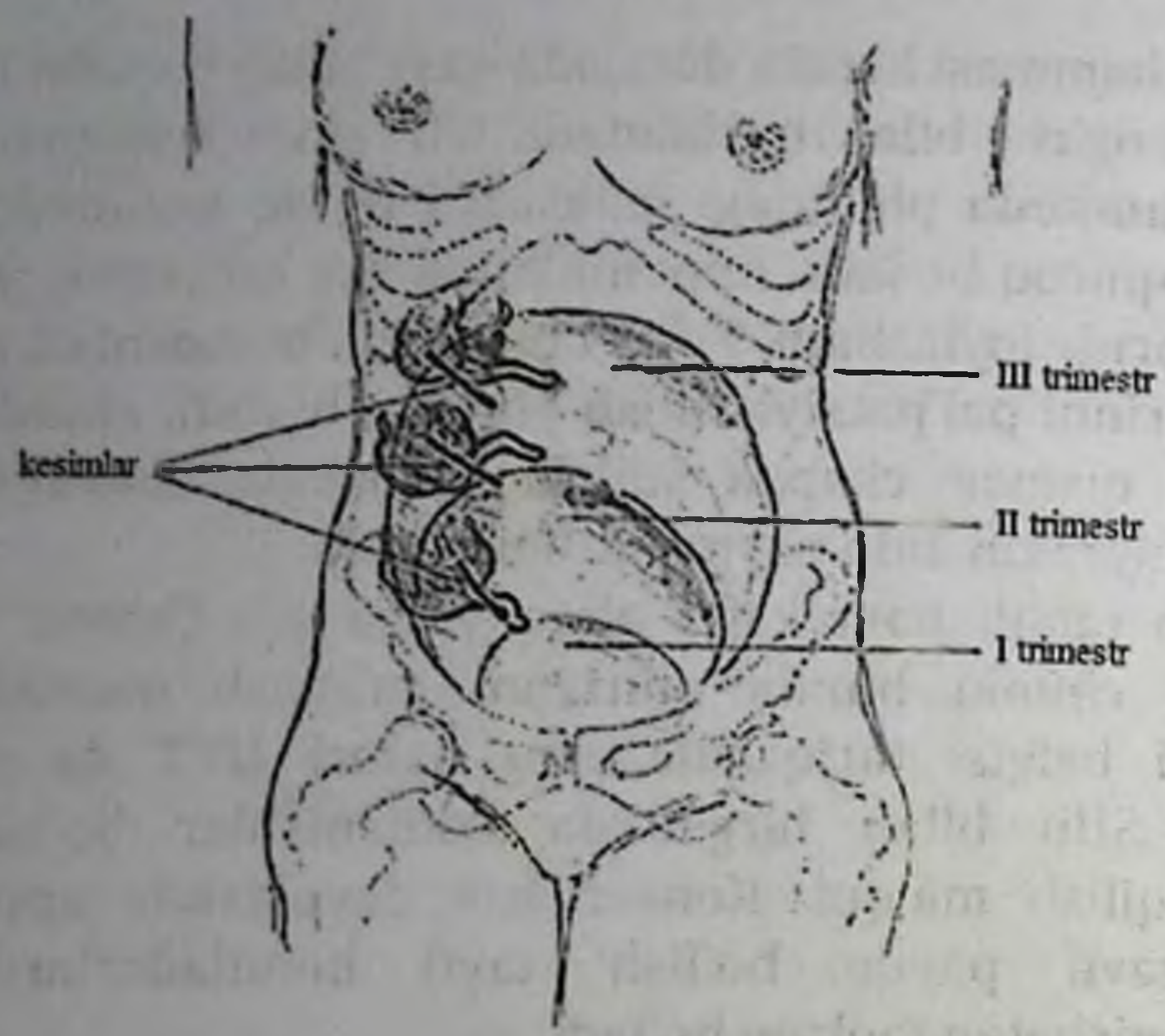

30-rasm. Homiladorlarda o'tkir appenditsit bo'lganda xirurgik kesmalarning jaoylashishi

Operatsiyadan keyingi davrda odatdagi terapiyadan tashqari, homilani muddatidan oldin to'xtatishni oldini oluvchi davoni o'tkazish zarur. Buning uchun qatt'iy yotoq rejimi, 25% li Magniy sulfat eritmasi sutkasiga 5–10 ml dan 2 maxal m/o ga, tokoferol atsetati 100–150 mg dozasida 10% li yogli eritmasi 1 maxal 1marta.

Agar gormonal fonning lobarator kontrol aniq bo'lmasa, gormanal preparatlar (progesteron va b.) chetlatiladi. Chunki ularning predozirovkasi yomon hollarga olib kelishi mumkin. Bachadonni qisqarishiga olib keluvchi preparatlar sifatida qo'llaniladigan prozerinlar va natriy xloridning gepertonik eritmasini qo'llash qatiyan man etiladi. Shu sababli gepertonik klizmalar ham qo'llanilmaydi.

Homiladorlarda tarqalgan peritonitni davolash qiyin masala hisoblanadi. Bu asoratda o'lim yuqori ko'rsatgichga ega, har xil avtorlarning aytishicha 23–55% ona va 40–92% homila uchun o'lim bilan tugaydi, o'lim ko'rsatgichi ancha yuqori ayniqsa kech homila muddatlariga to'g'ri keladi. Tarqalgan yiringli peritonitning homiladorlikdagi salbiy natijalari xirurgik taktikaga nisbatan ishonchsizlik keltirib chiqargan. Quyidagi operativ aralashish shart deb hisoblanadi: qorin bo'shlig'i ochilgan, darrov shu vaqtning o'zida kesarcha kesish operatsiyasini qilish, so'ngra bachadonni

amputatsiya qilish, keyin appendektomiya, qorin bo'shlig'ini drenajlash. Hozirgi vaqtda turli antibakterial preparatlarning yordami bilan ko'pincha bunday hollarda kesar kesish qilinmaydi. SHunday ekan bachadon amputatsiyasi ham katta homila muddatidagi destruktiv appenditsit aralashishining xajmi va xarakteri xaqidagi savolni akusher ginekolog bilan birga hal etish kerak. Bundagi operativ aralashishda ularning ishtiroki zarur, hozirgi davr xirurgik taktikasini qisqa qilib shuni aytish mumkin: peritonit masalasida maksimal aktivlik, homiladorlikka nisbatan maksimal konservatizm o'tkaziladi.

Hozirgi sharoitda homiladorlardagi yiringli tarqalgan peritonitda, umumiy anesteziya ostida urta laparatomiya, yiringni evakuatsiya qilish, appendektomiya, qorin bo'shlig'ini drenaj qilinadi. Operatsion jarohat tikiladi. Muddatigacha yoki muddatiga kam qolgan homiladorlarda tugruq baribir ham bo'lishi sababli operatsiyani kesar kesishdan boshlanadi, so'ngra bachadon tikilgach, peritonizatsiya qilingach appendektomiya va keyingi peritonit uni davolash bilan bog'liq bulgan manipulyatsiyalar qilinadi.

Agar normal tugruq jarayoni bo'lsa lekin gangrenoz yoki perforativ appenditsitning klinikasi bo'lsa u holda bachadonning qisqaruvchanlik xususiyati vaqtinchalik appendektomiya, keyin esa tugruq jarayonini stimulyasiya qilish mumkin. Patologik jarayondagi o'tkir appenditsitning har qanday klinikada bulishidan katt'iy nazar bir momentda kesar kesish, appendektomiya qilish kerak.

Bemorni qanday muddatdagi tugruqdan tashqari appendektomiya va operatsiyadan keyingi kuzatishlar uchun albatta xirurgiya bo'limiga o'tkazish zarur va u erda bemor xirurg va ginekolog nazoratida bulishi kerak.

Bolalardagi o'tkir appenditsitning o'ziga xos kechishi

Bolalarda o'tkir appenditsit kattalarnikiga qaraganga nisbatan kam uchraydi. Kasallik paydo bulishi ko'pincha 5 yoshdan keyingi davrga to'g'ri keladi. O'tkir appenditsitning 5 yoshgacha bo'lgan bolalarda kam uchrashini shu bilan tushuntirish mumkinki, chuvalchangsimon o'simta bu davrda varonkasimon shaklda bo'ladi, hamda bu davrda chuvalchangsimon o'simtadagi limfatik apparat sust rivojlanganligi bo'lib hisoblanadi.

O'tkir appenditsit bolalarda kattalarga qaraganda og'ir kechadi. Bu bola organizmining infektsiyaga nisbatan kurashning sustligi bola qonining sust plastik jihatlari, tulik rivojlanmaganligi uning chuvalchangsimon o'simtaga etib bormasligi shu sababli chegara barerida qatnashmasligi bilan tushuntiriladi.

Qorinda paydo bo'lgan og'riq o'zining sanchiqli xarakterga, aniq dinamikaga ega emasligi bilan kattalardagi o'tkir appenditsitdan ajralib turadi. Shuni aytish kerakki 10 yoshgacha bo'lgan bolalar og'riqning aniq lokalizatsiyasini ko'rsata olmaydi. Bu esa kasallikni aniqlashda qiyinchilik tugdiradi. Bolalarda qayt qilish ko'p marotaba bo'ladi, kichik bolalarda qayt qilish tez–tez kuzatiladi. Bolaning holatida xarakterli hisoblanadi. U o'ng biqiniga yoki orqasi bilan yotadi oyoqlarini qoringa tortgan holda va qo'llarini o'ng biqini sohasiga qo'yib, uni vrach qarashidan himoya qiladi. Sekin palpatsiya qilganda, bu erda giperesteziyani hamda mushaklarning tarangliligi va qattik og'riq sohasini aniqlash mumkin hatto kasallikni 1–chi soatlarida ham Shchyotkin – Blyumberg, Voskresenskiy, Bartomi Mixelson simptomlari aniqlanadi. Tana harorati kasallikning boshlanishidanoq ancha yuqori, lekin kamdan kam hollarda leykotsitlar $20x10^9$ l oshadi.

Bolalardagi o'tkir appenditsit qiyosiy tashxisi – quyidagi kasalliklar asosiy e'tiborni jalb etadi: plevropnevmoniya, gastroenterit dizenteriya, gemorragik vaskulit, SHenleyn–Genox kasalligi.

Plevropnevmoniyani taqqosiy tashhislashda shuni hisobga olish kerakki,ushbu kasallik faqat og'riq bilan xarakterlanmay balki og'riqning qoringa berilishi,yutal,lablar ko'kimtirligiga, burunga o'tishi va xansirash bilan xarakterlanadi. Shuni nazarda tutish kerakki, bolalardagi nafas va pulsning nisbati 1:4,agarda 1:3 yoki 1:2 bo'lsa, bu o'tkir pnevmoniyaga ishora qiladi. Pnevmoniyada shuningdek xirillashlar va boshqalar.

Gastroenterit taqqosiy tashhisida shuni inobatga olish kerakki, Ushbu kasallik qorindagi og'riqdan emas balki qayt qilish va suvli ich ketish paydo bulish bilan boshlanadi, og'riq o'tkir appenditsitga nisbatan qiyinroq boshlanadi. Og'riq bu kasallikda xurujsimon xarakterga ega, shundan so'ng katta tahoratga ehtiyoj seziladi. Ushbu kasallikda tana harorati yuqori xuddi appenditsitdagi singari lekin

leykotsitlar soni normal yoki ancha pasaygan neytrofil siljishi aniq emas.

O'tkir appenditsitni dizenteriyadan farqlash ko'pincha kichik yoshdagi bolalarda kerak bo'ladi. Bu erda asosiy rol'ni anamnez o'ynaydi, asosan. Ushbu kasallik bir necha bolalarda paydo bo'lganligi ayniksa ular bir jamoa joyda bulganlarida bilinadi. Og'riqlar xurujsimon xarakterga ega ko'pincha qorinning chap qismida joylashadi, bunda ko'p suyuq qon aralash tahorat bo'ladi. Qorinning pastki chap qismida maksimal paypaslash og'riqlari kuzatiladi juda kam, hollardagina qorinning quzgaluvchanlik simptomlari bo'ladi. Tana harorati dizenteriyada ko'pincha yuqori 38–39^{0}C leykotsitlar soni uncha katta bo'lmagan neytrofil siljishi bilan oshgan bo'lishi mumkin.

Gemorragik vaskulitning hisobdan chiqarish uchun, shuni inobatga olish kerakki, Ushbu kasallikdagi qorindagi og'riq ko'p mayda subseroz qon ketish va og'riqning aniq joylashmaganligi bilan xarakterlanadi. Bundan tashqari sinchkov tekshiruvda terini tekshirish gemorragik qon quyilishlar oyoq qo'llarda, dumba sohalarida, qo'ltiq osti sohalarida tananing simmetrik qismlarida, ko'rish mumkin. SHuningdek lunjning shilliq qavati til osti sohasiga e'tibor berish kerak, chunki u erda toshma paydo bo'lishidan oldin mayda shilliq parda qon quyilishlarini ko'rish mumkin. Tekshiruvda qorin devori taranglashmagan ammo Shchyotkin – Blyumberg simptomi ko'pincha yaqqol, qorin damlagan va bir tekisda og'riqli. Rektal tekshiruvda ichaklarda qonli axlat borligini ko'rish mumkin. Tana harorati ayrim hollarda 38^{0}C va yuqori leykotsitlar unchalik katta bo'lmagan neytrofil siljishi bilan ifodalanadi.

Agar qorinning qo'zgaluvchanlik simptomlari bo'lib yo'ki diareya rektal tekshirib diagnoz qo'yish qiyinchilik tugdirsa u holda 6–12 soat bolani dinamik kuzatish maqsadga muvofiq. Shu bilan bir qatorda shuni inobatga olish kerakki kattalarga qaraganda og'ir kechadi. Shuning uchun ham kasallikni 1–chi sutkalarida ayrim hollarda o'simtaning destruktsiyasi rivojlanadi. Bundan kelib chiqqan holda shuni aytish mumkinki bolalarda xirurgik taktikani kattalarga qaraganda ancha aktiv qilish kerak. Bularning hammasi kasallikning ikkinchi kunida paydo bo'ladigan appendikulyar infil'tratga ta'lluqli. Bolalarda chuvalchangsimon o'simtaning kaltaligi va qorin mushaklarini rivojlanmaganligi hisobiga

infektsiyaning qorin bo'shlig'iga tarqalmasligi uchun to'siq bo'la olmaydi. Shu bilan bog'liq holda appendikulyar infil'tratda abstsessga o'tib ketadi yoki peritonit rivojlanishiga olib keladi. Chunki chuvalchangsimon o'simtani chandiqlanmagan organdan ajratib olish qiyinchilik tug'dirmaydi. Bu erda chandiq jarayoni va chuvalchangsimon o'simtani boshqa organlar bilan yopishishi yuqligi uchun. Bunda xirurgik manipulyatsiyalarni tartibi o'simtaning ishlovidan tashqari xuddi kattalarnikidek buning sababi 10 yoshgacha bulgan bolalarda ingichka ichakning shilliq qavati bulmasligi uchun kisetli chok qo'yiladi.

Shuning uchun bolalarning 1–2chi yoshida ligaturali (amputatsiyali) appendektomiya usuli qo'llaniladi, bunda chuvalchangsimon o'simtaning chultog'i ketgut bilan emas sholk yoki boshqa so'rlib ketmaydigan ip bilan bog'lanadi, shilliq qavat elektrokoagulyator bilan kuydiriladi va shu holida qorin bo'shlig'ida qoldiriladi. Ko'pchilik klinik eksprementlar shuni ko'rsatadiki bu usul chuvalchangsimon o'simtani ishlov berish xavfsizligini ko'rsatadi, katta yoshdagi bolalarda kattalarnikidek cho'ltoq kisetli chok bilan tikiladi chunki bu ichak tutilishining sababi bo'lishi mumkin. Operatsiyon jarohati tikish va zarur bo'lganda qorin bo'shlig'ini drenajlash bilan tugatiladi. Bolalarda chuvalchangsimon o'simta qorin bo'shlig'ida erkin joylashgani uchun, laparoskopik appendektomiya qilishga katta imkoniyat beradi.

Keksa yoshdagi bemorlarda o'tkir appenditsitning o'ziga xos kechishi

Keksa yoshdagi bemorlarda o'tkir appenditsit yosh va o'rta yoshdagilarga qaraganda kam uchraydi. Ularning soni o'tkir appenditsitning 10% ni tashkil etadi. Keksa yoshdagi bemorlarda o'tkir appenditsitning destruktiv formasi ko'p uchraydi. Bu bir tomondan organizmning reaktivligini pasayganligi, boshqa tomondan esa qon tomirlarning aterosklerotik shikastlanishi bilan bog'liq bo'lib, bu hol chuvalchangsimon o'simtada qon aylanishning buzilishi natijasida nekroz va gangrenaga olib kelishi mumkin. SHaxsan keksalarda kataral va flegmonoz yallig'lanishlardan keyin rivojlanadigan birlamchi gangrenoz appenditsit uchraydi. Bu guruhga oid bemorlarda o'tkir appenditsit simptomokompleksi unchalik yorqin ko'rinishga ega emas. Kasallikni boshlanishida keksa

bemorlar epigastral sohadagi abdominal og'riqka e'tibor berishmaydi. Bu holat og'riqqa nisbatan kuchayishi bilan bog'liq. Destruktiv jarayonning rivojlanishi hisobiga o'rta yoshdagi bemorlarda ko'ngil aynishi va qayt qilish. Katta tahoratga kam chiqishi e'tiborga loyiq emas, chunki keksa yoshda sekinlik bilan ichak bo'shalishiga fiziologik moyillik mavjud.

Teshilgan appenditsitning destruktiv holatlarida kuchli og'riq seziladi. Yoshga mansub bo'lgan qorin devorlarining relaksatsiyasi natijasida mushaklar tarangligi e'tiborga loyiq emas. Lekin Shchyotkin – Blyumberg simptomi musbat, ko'pincha Voskresenskiy, Sitkovskiy simptomlari musbat. Ayrim hollarda ichaklar parezi natijasida burttirilgan meteorizm kuzatiladi. Bu xolat ayniqsa kasallikning destruktiv formalarida bo'ladi. Tana harorati biroz ko'tarilgan yoki normal holatda bo'ladi hatto destruktiv appenditsit bo'lganda ham leykotsitlar soni normal yoki unchalik yuqori emas, 10x12x109 l mikdorda neytrofil siljishi sezilarsiz.

O'rta yoshdagi bemorlarda keksa yoki qarilarga nisbatan appendikulyar infil'trat ko'p uchraydi u asta sekin rivojlanishi bilan xarakterlanadi. Bemorlar ko'pincha o'simtasimon shish paydo bo'lganini sezishadi, ular kuchsiz bo'lgan og'riqlardan bir necha vaqt o'tgach paydo bo'ladi. Bu holat appendikulyar infil'trat va ko'richak orasida qiyosiy taqqoslashda muhim ahamiyatga ega.

Qariyalardagi o'tkir appenditsitning o'ziga xosligi shundaki, operatsiyagacha o'tkir appenditsitning u yoki bu klinik formaga o'tishini aniqlash qiyin. Bu aktiv xirurgik taktika yuritish zarurligini ko'rsatadi, bunga yana bir sabab shuki, qariyalarda appendektomiya xavfi baland bo'ladi. Og'riqsizlantirish masalasiga kelganda umumiy anesteziyani tanlashadi. Ayniqsa nafas olish va yurak qon-tomir kasalliklari bor bemorlarda.

Qari yoshdagi bemorlarda operatsiyadan keyingi holatni olib borish oson emas organizmnning muhim funktsional boshqaruvchi organlarni kontrol qilib turish zarur. Asosan asosiy choralarni nafasning buzilishi tsirkulyator o'zgarishlar, yurak etishmovchiligi metabolik o'zgarishlar va ularni profilaktika va davolashga qaratish kerak. Asosiy e'tiborni o'pka arteriyasi tromboemboliyasini profilaktikasiga qaratish lozim.

Oxirgi o'n yilda appendikulyar infil'trat tashhisida ul'tratovush tekshirish usuli juda samarali natija bermoqda, bu usul bilan

hosilaning ichki strukturasini to'liq o'rganish mumkin, yallig'lanishning dinamik kechishi, vaqti o'tgan sayin va davolash choralarini qo'llagandan keyingi o'zgarishlar, shuningdek davolash taktikasini qo'llashda muhim ahamiyat kasb etadi.

Appendikulyar infil'tratning oqibati uning to'lik so'rilib ketishi yoki uning abstsessga aylanishi hisoblanadi. Bu esa xirurgik taktikani qo'llanishida muhim ahamiyatga ega, asosiy chora bo'lib konservativ davo va kutish hisoblanadi. Operatsiyaga qarshi ko'rsatma appendikulyar infil'tratning tinch kechishi xisoblanib, uning dinamikasida hosilaning aniq tendentsiyasi so'rilishi kuzatiladi.

Davolash chora–tadbirlariga bemorlar qabul qilingan kundanoq yotoq rejimi, o'ng qovuq sohasiga sovuq qo'yish, engil parhez va antibiotiklar qo'llash. SHu bilan birgalikda qorin bo'shlig'ining xolati tinimsiz kuzatilib, to egri chizigi va leykotsitoz dinamikasi doimiy nazoratga oli– nib har bosqichda ul'tratovush apparatida tekshiruv olib boriladi.

Agar statsionardagi kuzatuvda bo'lgan bemorlarda qaytadan o'ng qovurg'a osti sohasida kuchli og'riq turib, sistemali yallig'lanish reaktsiyasi kuchaysa (leykotsitoz, tana haroratining gektik xarakterda bo'lishi), bundau holatda abstsesslangan appendikulyar infil'tratga shubha qilsa bo'ladi va bu gumon ul'tratovush tekshiruvida aniqlanadi. Shakllangan periappendiku–lyar abstsess yumalok formadagi bo'shliqli hosila bo'lib, u bir qirrali gipo yoki anexogen massadan iborat qattik piogen kapsula bo'lib, diametri 5–8 mm gacha qalinlikda bo'ladi. Bunday holatlarda xirurgik aralashuv ko'rsatma hisoblanadi. Yiring– lagan infil'tratni ochish odatdagidek umumiy ogiksizlantirish va Volkovich – D'yakonov kesimi bilan o'tkaziladi. Qorin bo'shlig'i ochilgach juda xam extietkorlik talab qiladi, bu infil'tratlangan ichak kovuzlogini zarar– lanmaslik uchun qilinadi.Ushbu kovuzloklar va o'nga yaki neg to'qimalarini ajratib, patologik uchok tomon kirib boriladi. SHundan keyin xosil bulgan teshik yanada kengaytiriladi, yiringli uchok olinib, tozalanib, urni diok–sidin eritmasi bilan yuviladi, bir eki ikki qavatli perchatka–dokali tam– pon va drenaj trubkasi urnatiladi. Xirurgiya yarasini tamponlargacha tiqiladi. Appendikulyar infil'trat yiringlagan holda lateral lokalizatsiyaga ega bo'lsa, unda qorindan tashqari usul qo'llaniladi. Buning uchun Pirogov dostupi (u Volkovich – D'yakonov kesimiga karaganda lateralrok jolashadi) qilinadi. Aponevroz

ochilgandan so'ng, bugik yo'nalish buylab mushaklar chetga suriladi. Pal'patsiya natijasida infil'trat sohasi topilib, flyuk- tuatsiya sohasi yiringlagan joy extietlik bilan ochiladi.

Shuni bilish zarurki, yiringlagan appendikulyar infil'tratni ochish bilan bevosita appendektomiyani qo'llash mumkin emas. Yiringli uchok tozalangach destruktiv o'zgarishli chuvalchangsimon o'simtani olib tashlash xirurg uchun hech qanday kiyinchilik tugdirmasada, jarohatga moyil bulgan ichaklar, yiringli sohani chegaralab to'rgan to'qima bar'erini shikastlashi va kaytmas asoratlarga sabab bulishi mumkin: massiv kon ketish, ichaklarda okma bilan tugaydigan chuqur zararlanishi va boshkalar. O'simtani faqatgina shunday holda olib tashlash mumkinki bu jarroh uchun hech qanday texnik qiyinchilik tug'dirmasin (bunda o'simta abstsess bo'shlig'ida erkin etgan bulishi lozim). Operatsiyadan so'ng bemorlarga dezintoksikatsion terapiya va keng ta'sirga ega bulgan antibiotiklar qilinadi.

Appendikulyar infil'trat yiringlaganda chuvalchangsimon o'simtaning tulik destruktsiyasiga sabab bo'ladi, bu esa uni yiringli ajralma ustida nek rozlangan massa ko'rinishida to'rgandek bo'ladi. Ba'zan chuvalchangsimon usim taning bir kismi kolib ketishi o'tkir appenditsitga sabab bo'ladi. Agar appendikulyar infil'trat yiringlamasdan konservativ davolash natijasida surilib ketsa, bemorni statsionardan javob berilgandan 3–4 oy utganidan so'ng o'tkir appenditsitning retsidividan kochish maqsadida rejali ravishda appendektomiya operatsiyasini o'tkazish tavsiya qilinadi.

Qorin bo'shlig'ida joylashgan lokal abstsesslarga chuvalchangsimon o'simtaning anomal noto'g'ri joylashishi sabab bo'ladi, bundan tashqari yana qorin bo'shlig'i ichi gematomalari, chuvalchangsimon o'simta sohasidagi infil'trat jaraenlari sabab bo'ladi.

Yuqorida keltirilganlardan eng ko'p uchraydigani bu chanok abstsessidir. Bu birinchi urinda anatomik sabab bulib, kichik chanok a'zolari pastda joylashganligi uchun u erga tez-tez yallig'lanish ekssudatlari tushib turadi.

Teshilish atrof organlar to'qimalari bilan epilgandan so'ng epigastral sohada kolib, ajinga, me'da suyuqligi tuplanishi kirib borishiga karab qorinni enbosh sohasiga kuchadi.Bunday elgondakam Koxer-Volkovich simptomi o'tkir appenditsit borligi

to'g'risida noto'g'ri xulosaga olib kelib natijada xirurgik taktikada xatolik bulishi mumkin. Xatolik bulishi yana xam mukarrarli aytib utilgan vaziyatda o'ng enbosh sohada mushak tarangligi va boshka qorin parda kuzgalishi belgilari: Shetkin–Blyumber, Voskresenskiy va boshkalar aniqlanishi mumkin. Shundan kelib chikkan holda yakin va keyingi anamnezini yigish muxim rol' uynaydi. Uzoq vaqt mobaynida me'da diskomfortiga yoki yara kasalligi borligiga, kasallikning epigastral sohada o'tkir og'riq bilan boshlanishiga shikoyatlar, kusish yukligi o'tkir appenditsit emasligidan darak beradi. Ikqilanish va shubhalar perkutor va rentgenologik tekshirilganda qorin bo'shlig'ida erkin gaz aniqlansa, shubhalar yo'qoladi.

QORIN OLD DEVORI CHURRALARI

QORIN CHURRALARI (hernia abdominalis)–qorin bo'shlig'i a'zolarining qorin parda bilan o'ralgan holda qorin old devoridagi tabiiy, yoki sun'iy teshiklar orqali boshqa bo'shliqqa, yoki teri ostiga chiqishiga aytiladi. Churra bo'lishi uchun quyidagi komponentlar bo'lishi kerak: churra darvozasi; parietal qorin pardadan iborat churra xaltasi; churra elementi – qorin bo'shlig'i a'zolari. Ichki a'zolarning qorin pardaning butunligi buzilishi oqibatida, qorin parda bilan o'ralmagan holda teri ostiga chiqib qolishi teri osti eventratsiyasi, tashqariga chiqishi esa –tashqi eventratsiya deb ataladi. Churra darvozasi – tabiiy, yoki sun'iy paydo bo'lgan qorin old devori mushak–aponevroz qavatidagi defekt bo'lib, shu defekt orqali churrali bo'rtma chiqadi.

Churra xaltasi qorin pardaning parietal varag'i bo'lib, churra darvozasi orqali tashqariga bo'rtib turadi. Unda og'iz, ya'ni– xaltaning boshlanish qismi, bo'yincha – xaltaning tor qismi, tanasi– eng katta va kengaygan qismi, tubi – xaltaning distal qismi farqlanadi. Churra xaltasi bir kamerali, yoki ko'p kamerali bo'lishi mumkin.

Churra elementi – churra xaltasi ichida joylashgan ichki a'zo. Oshqozon osti bezidan boshqa barcha qorin bo'shlig'i a'zolari churra xaltasi ichida bo'lishi mumkin. Ko'proq harakatchan a'zolar churra xaltasi ichida joylashadi, bular katta charvi, ingichka ichak va sigmasimon ichakdir (31–rasm).

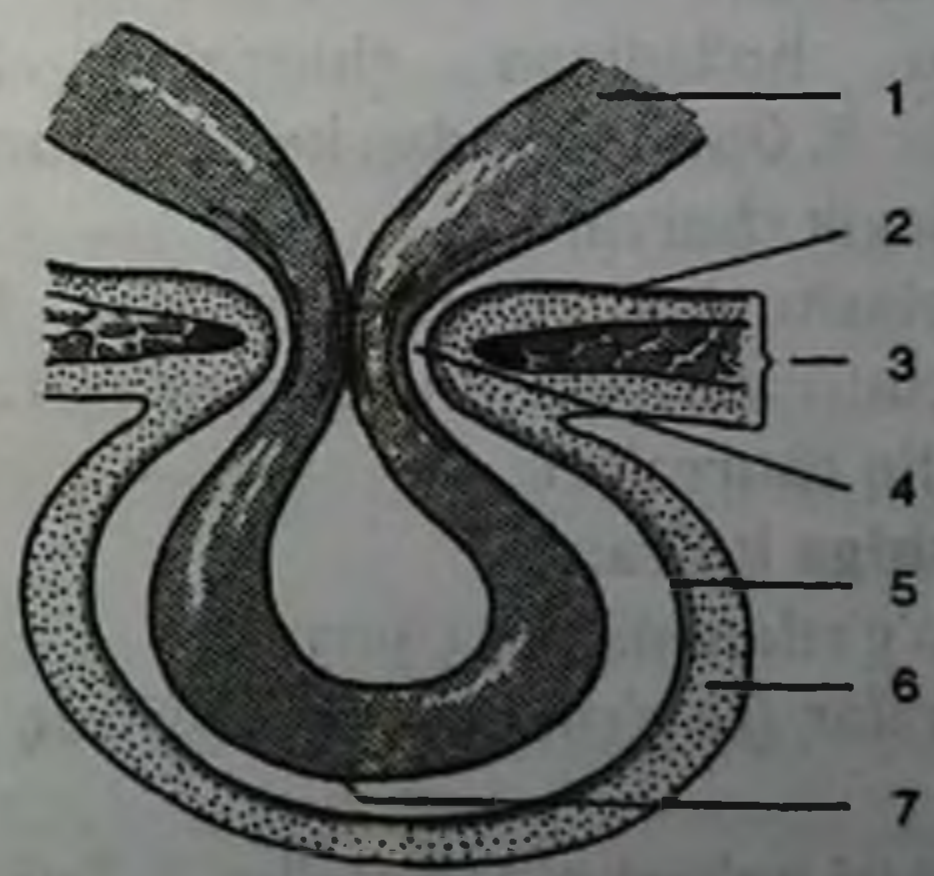

31–Rasm. Churra elementlari: 1 – ichak; 2 – qorin parda; 3 – qorin devori; 4 – churra darvozasi; 5 – churra xaltasi;
6 – churra qobig'i; 7 – churra xaltasi a'zosi.

Churra elementi qorin bo'shlig'iga to'liq to'g'rilanishi mumkin (To'g'rilanadigan churra), qisman to'g'rilanishi mumkin (To'g'rilanmaydigan churra) yoki churra darvozasi sohasida qisilishi mumkin (Qisilgan churra). To'g'rilanmaydigan churrani qisilgan churradan farqlash juda muhim, chunki qisilgan churrada ichak tutilishi bo'lishi, ichak devorining nekrozi va gangrenasi, peritonit yuzaga kelishi mumkin. Agar ichki a'zoning katta qismi churra darvozasi orqali chiqsa va ko'p vaqt davomida churra xaltasi ichida tursa, bunday churralar gigant churralar deyiladi. Ularni operatsiya vaqtida avvalgi joyiga to'g'rilash qiyinchilik tug'diradi, chunki avvalgi egallab turgan joyi kichrayishi mumkin.

Qorin tashqi churralari. Qorinning tashqi churralari aholining 3-4% da uchraydi. Qorin bo'shlig'ida bajariladigan barcha operatsiyalarning 8-20% qismi churralar hisobiga to'g'ri keladi. Bu kasallikning erkaklarda uchrashi ayollarga nisbatan 1,2-1,3 marta ko'proq. Maktabgacha yoshda bo'lgan bolalarda va 50 yoshdan keyin uchrashi eng ko'p hisoblanadi. Eng ko'p uchraydigan churralar chov churralari (72-75%), son churralari (6-8%), kindik churralari (4-5%), operatsiyadan keyingi churralar (12% gacha). Boshqa turdagi churralar 1% ni tashkil qiladi. Erkaklarda chov churralari, ayollarda esa son va kindik churralari ko'p uchraydi.

Qorin tashqi churralari klassifikatsiyasi:

Kelib chiqishiga ko'ra:

Tug'ma churralar.

Orttirilgan churralar.

1.Zo'riqishdan bo'ladigan churralar. 2.Darmonsizlikdan bo'ladigan churralar. 3. Operatsiyadan keying churralar. 4. Travmatik churralar. 5. Patologik churralar.

Anatomik joylashuviga ko'ra: chov, son, kindik, epigastral, xanjarsimon o'siq churralari, qorinning yon churralari, bel, quymich, yopqich teshik, oraliq churralari.

Klinik kechishiga ko'ra:

Asoratlanmagan (to'g'rilanadigan) churralar.

Asoratlangan churralar (to'g'rilanmaslik, qisilish, kaprostaz, churra yallig'lanishi).

Rivojlanish bosqichlari bo'yicha: 1. Noto'liq. 2. To'liq.

Etiologiyasi va patogenezi

Churra paydo bo'lishini moyillik tug'diradigan vakeltirib

chiqaradigan omillarga ajratishimiz mumkin.
Moyillik tug'diradigan omillarga quyidagilar kiradi: Nasliy moyillik.

Hozirgi paytda churra paydo bo'lishida nasliy moyillikning o'rni Shubha uyg'otmaydi va 20–25% bemorlarda aniqlanadi. Bu yerda gap faqatgina qorin old devorining anatomik tuzilishining nasliy avloddan avlodga berilishi haqida emas, balkim biriktiruvchi to'qimaning tug'ma zayifligi, tana tuzilishi turi ham inobatga olinyapti. Bu esa, bir bemorda qo'shma churraning uchrashi bilan asoslanadi. Masalan diafragmaning qizilo'ngach teshigi churrasi va chov churrasi birga uchrashi va boshqalar. Bunday bemorlarda skelet mushaklari rivojlanish nuqsonining borligi, yassioyoqlik, varikoz kasalligi, atonik ich qotish va boshqalar ko'p kuzatiladi.

Bemorning yoshi (masalan, bir yoshgacha bo'lgan bolalarda qorin old devorining sustligi, qariyalarda mushaklar gipotrofiyasi).

Jins (ayollarda chanoqning tuzilishi va son halqasi o'lchamining kattaligi, erkaklarda chov kanalining kattaligi).

Semizlik darajasi. Bundan tashqari, tana og'irligining keskin kamayishi, qorin old devorini innervatsiya qiluvchi nervning kesilishiga olib keluvchi jarohatlanishlar muhim o'rin tutadi. Keltirib chiqaruvchi sabablarga og'ir jismoniy zo'riqishda, og'ir kechuvchi tug'ruqlarda, ich qotishida, siyishning qiyinlashishida, kuchli yo'talda qorin ichki bosimining oshishi kiradi. Qorin ichki bosimini oshiruvchi zo'riqishlar to'satdan (og'irlik ko'tarish) yokitez–tez takrorlanuvchi (yo'tal, ich qotishi) bo'lishi mumkin. Tug'ma churralarga embrional davrda qorin devorining rivojlanish nuqsoni sabab bo'ladi: embrional kindik churrasi (kindik tizimchasi churrasi), chov kanalida qorin parda qin usimtasining yopilmasligi. Dastlab churra darvozasi hosil bo'ladi, keyinchalik esa jismoniy zo'riqish natijasida qorin ichki bosimi oshib churra rivojlanadi.

Orttirilgan churralarda churra xaltasi va elementi dastlab chov kanalining ichki teshigi orqali, keyinroq tashqi teshik orqali chiqadi.

Klinik ko'rinishi va diagnostikasi

Kasallikning asosiy belgisi bemor tik turganda, yurganda, jismoniy zo'riqish paytida, yo'talganda churrali bo'rtma hosil bo'lishi va shu sohada og'riqning yuzaga kelishi. Bemorning gorizontal holatida, yoki yengil qo'l harakati bilan churrali bo'rtma kichrayadi, hatto qorin bo'shlig'iga to'liq to'g'rilanib ketishi ham mumkin.

Qisman to'g'rilanmaydigan churralarda churrani qorin bo'shlig'iga to'liq to'g'rilashning imkoni bo'lmaydi. Bemorlar vertikal va gorizontal holatda ko'rikdan o'tkaziladi. Vertikal holatda kichik o'lchamdagi va to'g'rilanadigan churralarni ko'rishimiz mumkin. Perkussiya qilganimizda churra elementi gaz saqlovchi a'zo bo'lsa timpanik tovush eshitiladi, gaz saqlamaydigan a'zo, masalan katta charvi bo'lsa to'mtoq tovush eshitiladi (32–rasm).

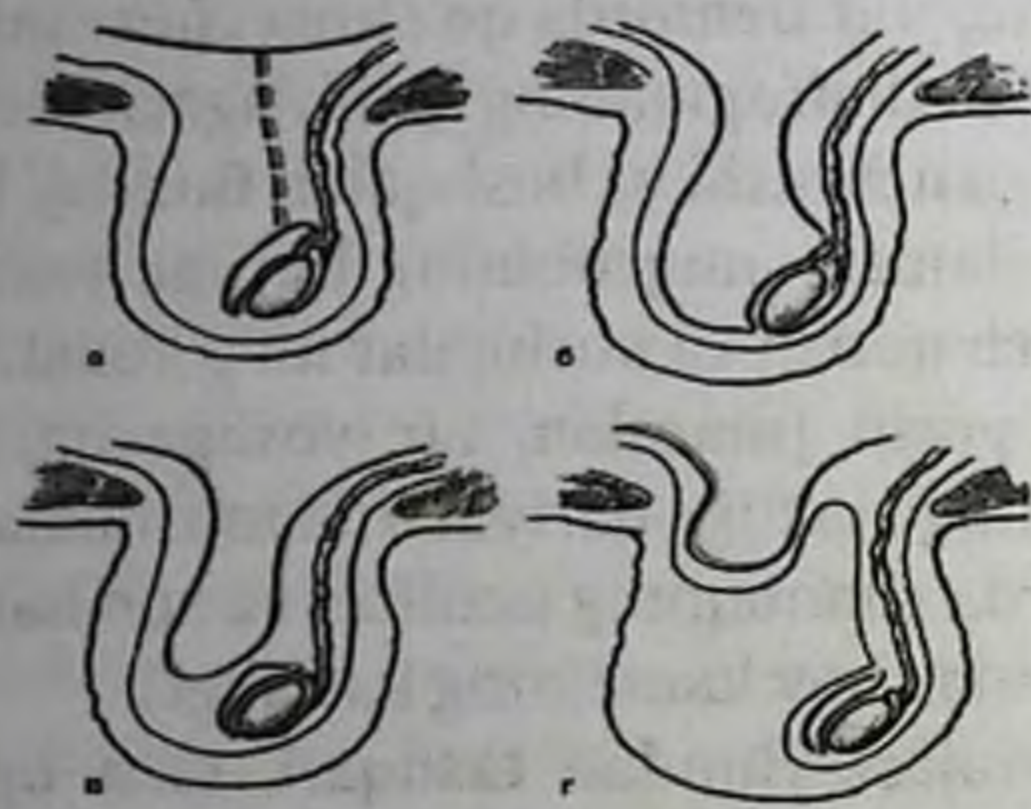

32–Rasm. Chov churrasi hosil bo'lishi: a – Obliteratsiyaga uchragan qorin parda qin o'sig'i (norma); b – Obliteratsiyaga uchramagan qorin parda qin o'sig'i, tug'ma chov churrasi; v – Orttirilgan qiyshiq chov churrasi; g – Orttirilgan to'g'ri chov churrasi.

Paypaslab ko'rganimizda churra elementining konsistensiyasini aniqlashimiz mumkin. Bemorning gorizontal holatida churraning to'g'rilanishi aniqlanadi. To'g'rilanish vaqtida katta churralarda churra elementi ichak bo'lsa quldurash eshitilishi mumkin.

Churra elementini barmoq bilan qorin bo'shlig'iga to'g'rilagandan so'ng churra darvozasining o'lchamini va shaklini aniqlash mumkin. Bemor yo'talganda barmoq uchiga churra elementi kelib uriladi, bu belgi yo'tal turtkisi belgisi deb aytiladi. Mazkur simptom asoratlanmagan (to'g'rilanadigan) churralar uchun xos. To'g'rilanmaydigan churralarda yo'tal turtki belgisi aniqlanmaydi, yaniy manfiy bo'ladi. Katta o'lchamdagi churralarda churra elementini aniqlash maqsadida oshqozon ichak traktini (BaSO4) va siydik pufagini (sistografiya) kontrast modda jo'natish yo'li bilan rentgenologik tekshirish mumkin.

Davolash: Churralarni konservativ davolash bolalarda, kindik churralarini davolashda qo'llaniladi. Bunda ichki a'zolar chiqmasligi

uchun bosuvchi bog'lam qo'yiladi. Ko'pchilik bolalarda, 5-6 yoshgacha kindik halqasi yopiladi va operativ davo talab qilinmaydi. Kattalarda churrali bo'rtmaning o'zi operativ davoga ko'rsatma hisoblanadi, chunki turli xil asoratlar yuzaga kelishi mumkin. Dekompensatsiya bosqichidagi hamroh kasalliklar operativ davoga qarshi ko'rsatma bo'lishi mumkin. Bunday holatlarda bandaj bog'lash tavsiya qilinadi. Bandaj ichki a'zoni chiqishini oldini oladi va faqat to'g'rilanadigan churralar uchun tavsiya etiladi.

Xirurgik davolash - churralarda og'ir asoratlar rivojlanishini oldini olishning asosiy usuli. Asoratlanmagan churralarda operatsiya ikki bosqichdan iborat bo'ladi: dastlab churrali bo'rtma ustidan kesim bajariladi, churra darvozasidan ajratiladi, churra xaltasi topiladi va ochiladi. Churra elementi qorin bo'shlig'iga to'g'rilanadi, churra xaltasi bo'yinchasidan tikiladi va bog'lanadi. Churra xaltasi kesib olinadi. Keyingi bosqichda qorin devori auto yoki alloplastika qilinadi. Operatsiya asosan umumiy og'riqsizlantirish ostida olib boriladi.

Profilaktikasi: Emizikli bolalarda churra rivojlanishini oldini olish uchun gigiena qoidalariga rioya qilish, kindikni to'g'ri parvarishlash,ratsional ovqatlantirish, ichak funksiyasini to'g'ri nazorat qilish kerak bo'ladi. Kattalarda doimiy jismoniy tarbiya va sport bilan shug'ullanish, mushaklarni chiniqtirish churra rivojlanishini oldini oladi. Churrani erta aniqlash va asoratlar rivojlanishidan oldin operatsiya qilish katta ahamiyat kasb etadi. Shuning uchun profilaktik ko'riklarni o'tkazish kerak.

CHOV CHURRALARI (HERNIA INGVINALIS)

Chov churralari barcha churralarning 75% ini tashkil etadi. Chov churrasi bor bemorlarning 90-97% erkaklar hisoblanadi. Chov churralari tug'ma va orttirilgan bo'ladi.

Embrional rivojlanishi

O'g'il jinsli homilaning rivojlanish jarayonining 3-oyidan boshlab moyakning pastga tushishi boshlanadi. Ichki chov halqasi sohasida parietal qorin parda bo'rtishi natijasida churra xaltasi paydo bo'ladi. Homila rivojlanishi davomida bo'rtma chov kanaliga qarab yo'naladi va yettinchi oyning oxirida moyaklar yorg'oqqa tushishni boshlaydi. Chaqaloq tug'ilgan paytida moyaklar yorg'oqda bo'ladi, qorin pardaning qin o'simtasi esa bitib ketadi. Agar qorin

pardaning qin o'simtasi bitib ketmasa tug'ma chov churrasi hosil bo'ladi. Qorin pardaning qin o'simtasi ayrim sohalarda bitmasligi sodir bo'lsa, bu urug' tizimchasi istisqosi (funikulotsele) deyiladi.

Chov sohasi anatomiyasi

Qorin old devoriga ichkaridan, qorin bo'shlig'i tomondan qaralganda qorin pardaning beshta burmasi va chuqurchalarni ko'rish mumkin va bu chuqurchalar churra chiqishi mumkin bo'lgan joylar hisoblanadi. Tashqi chov chuqurchasi – chov kanalining ichki teshigi hisoblanadi, u chov boylamidan 1–1,5 sm yuqorida bo'ladi. Normada chov kanali yoriqsimon bo'lib, erkaklarda urug' tizimchasi, ayollarda bachadon yumaloq boylami joylashgan bo'ladi. Chov kanali ichki teshikdan boshlanadi va tashqi chov teshigida tugaydi (33-rasm).

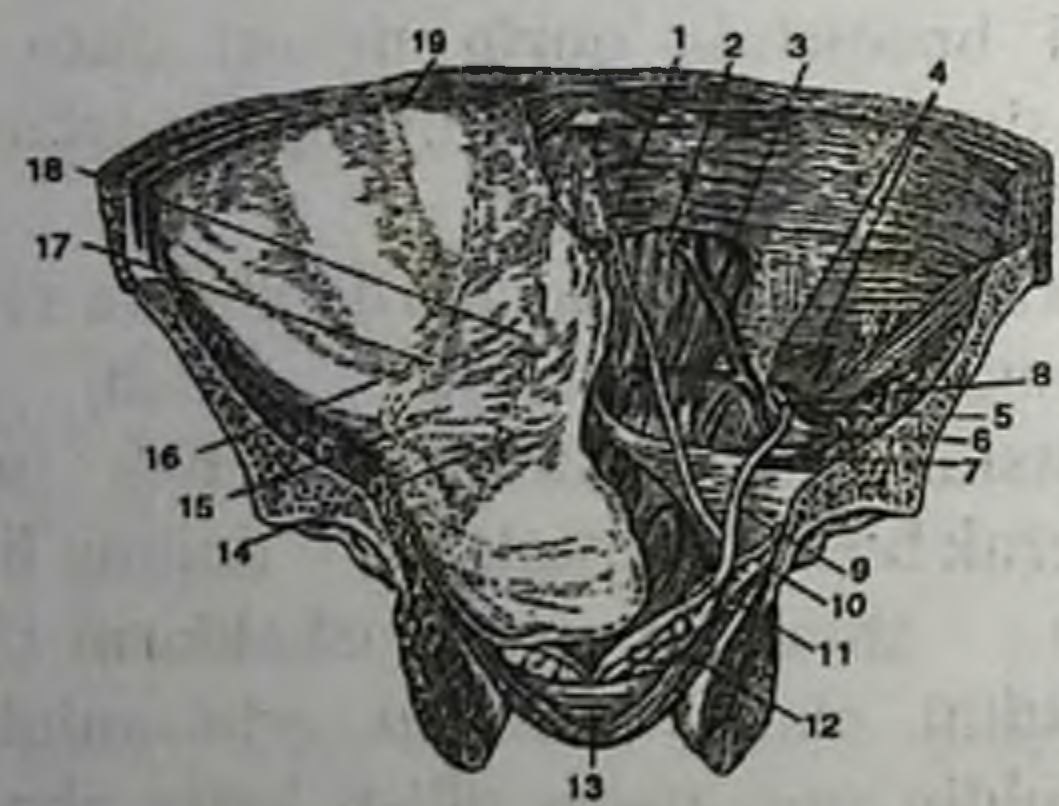

33-rasm. Qorin old devorining orqa yuzasi: 1 – qorin pardaning o'rta, kindik burmasi; 2 – qorin to'g'ri mushagi; 3 – epigastral arteriya va vena; 4 – ichki chov halqasi; 5 – moyak qon tomirlari; 6 – tashqi yonbosh arteriya; 7 – tashqi yonbosh vena; 8 – chuqurchalararo boylam; 9 – urug' otuvchi yo'l; 10 – siydik nayi; 11 – siydik pufagi; 12 – urug' pufakchalari; 13 – prostata bezi; 14 – siydik pufagi usti chuqurchasi; 15– medial chov chuqurchasi; 16 – lateral chov chuqurchasi; 17 – lateral kindik burmasi; 18 – medial kindik burmasi; 19 – qorin parda.

Chov kanali erkaklarda 4–4,5 sm uzunlikda bo'ladi. Chov kanali devorlari: –oldindan: qorin tashqi qiyshiq mushagi aponevrozi; –orqadan: qorin ko'ndalang fassiyasi; –yuqoridan: qorin ko'ndalang mushagi va ichki qiyshiq mushakning pastki erkin qirralari; – pastdan: chov boylami (lig. ingivinalis).

Chov kanalining tashqi teshigi qorin tashqi qiyshiq mushagi

aponevrozi oyoqchalaridan hosil bo'ladi. Chov kanali tashqi teshigining kattaligi har xil bo'lib, uning ko'ndalang diametri 1,2-3 smgacha etadi. Ayollarda chov kanalining tashqi teshigi erkaklarga nisbatan kichikroq bo'ladi. Chov sohasi turli shaklda va kattalikda bo'ladi. Chov sohasi chegaralari: -pastdan: chov boylami; -yuqoridan: qorinning ko'ndalang va ichki qiyshiq mushaklari qirrasi;-medial tarafdan: qorinning to'g'ri mushagi tashqi qirrasi.

Chov sohasi yoriqsimon, uchburchak shaklda bo'lishi mumkin. Uchburchak shakldagi chov sohasi zayif hisoblanadi. Bachadon yumaloq boylami chov kanali tashqi teshigi sohasida tolalarga bo'linadi va tolalar qov suyagiga yopishadi.

Tug'ma chov churralari. Agar embrional davrda hosil bo'lgan qorin pardaning qin o'simtasi bitib ketmasa, uning bo'shlig'i bilan qorin bo'shlig'i to'liq aloqa qiladi. Natijada tug'ma chov churrasi hosil bo'ladi. Tug'ma chov churralari bolalarda churralarning 90% ni tashkil etadi, kattalarda esa 10-12% hollarda uchraydi. Tug'ma chov churralari doimo qiyshiq bo'ladi.

Orttirilgan chov churralari. Qiyshiq va to'g'ri chov churralari farqlanadi. Qiyshiq chov churrasi tashqi chov chuqurchasi orqali chiqsa, to'g'ri chov churrasi ichki chov chuqurchasi orqali chiqadi. Chov churrasining kanal shaklida churra xaltasining tubi chov kanali tashqi teshigigacha boragan bo'ladi. Tizimcha shaklida churra chov kanali tashqi teshigi orqali chiqadi va urug' tizimchasi elementlari sohasida joylashadi. Chov-yorg'oq shaklida churra yorg'oqqa tushadi.

Qiyshiq chov churrasi kasallikning boshlang'ich bosqichlarida qiyshiq yo'nalgan bo'ladi. Churra kattalashishi natijasida chov kanalining ichki teshigi medial yo'nalishda kattalashadi. Qanchalik medial kengayib borsa shunchalik chov kanali orqa devori sustlashib boradi. Uzoq davom etgan chov-yorg'oq churralarida chov kanali to'g'ri yo'nalish oladi. Katta churralarda yorg'oq kattalashadi, jinsiy olat teri ostida qoladi, chura elementi mustaqil qorin bo'shlig'iga to'g'rilanmaydi. To'g'rilaganda ichak quldirashi eshitiladi.

To'g'ri chov churasi qorin bo'shlig'idan ko'ndalang fassiyadan bo'rtib medial chuqurcha orqali chiqadi. Chov kanalining tashqi teshigi orqali chiqib yorg'oq ildizi sohasida joylashadi, yumaloq shaklda bo'ladi. Ko'ndalang fassiya to'g'ri chov churrasini yorg'oqqa tushishiga to'sqinlik qiladi. To'g'ri chov churrasi ko'p hollarda ikki

tomonlama bo'ladi. Sirpanuvchi chov churralari churra xaltasi devorini mezoperitoneal o'ralgan a'zo hosil qilganda aytiladi. Masalan, siydik pufagi, ko'r ichak va ko'tariluvchi chambar ichak. Sirpanuvchi chov churralari barcha chov churralarining 1–1,5% ni tashkil qiladi.

Klinik ko'rinishi va diagnostikasi

Churra haqiqatdan paydo bo'lgan bo'lsa uni aniqlash qiyinchilik tug'dirmaydi. Anamnez yig'ish kerak: jismoniy zo'riqish paytida to'satdan paydo bo'lganligi yoki asta sekinlik bilan kattalashib kelganligi, bemorning vertikal holatida churraning paydo bo'lishi, gorizontal holatda to'g'rilanishi kabi ma'lumotlar. Bemorlarni churra sohasida va qorinda og'riq, yurganda noqulaylik hissi bezovta qiladi. Agar churra xaltasida siydik pufagi joylashgan bo'lsa dizurik belgilar yuzaga kelishi mumkin (34–rasm).

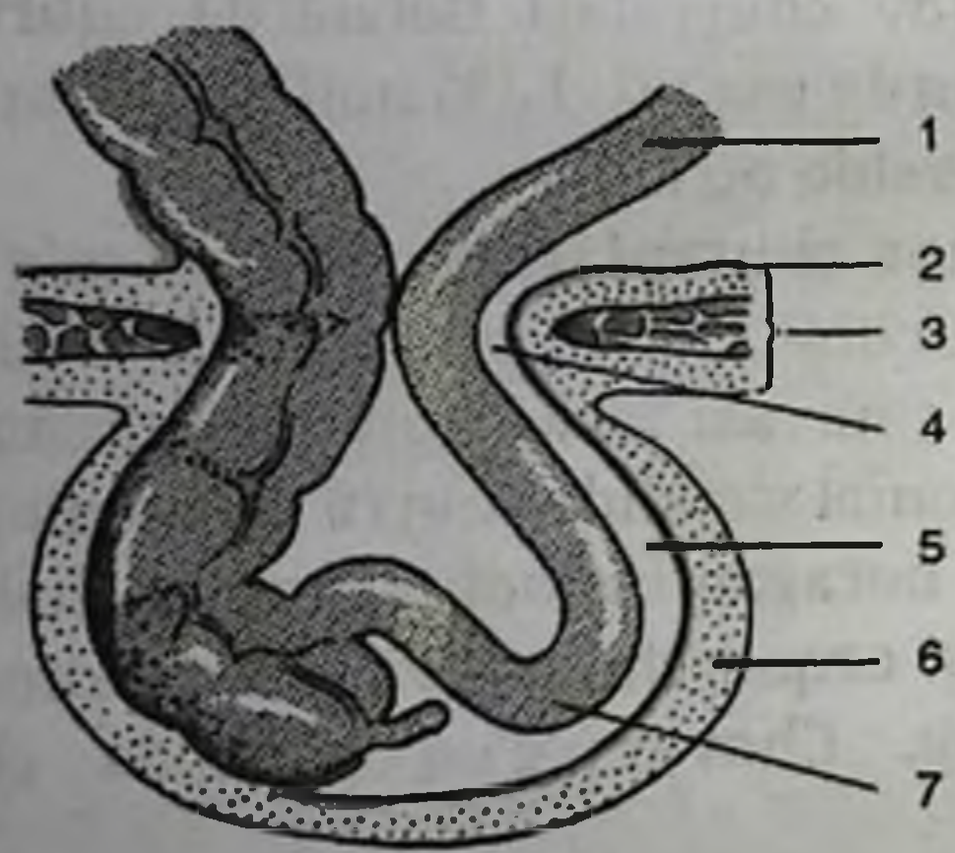

34–rasm. Sirpanuvchi chov churrasi: 1 – ichak; 2 – qorin parda; 3 – qorin devori; 4 – churra darvozasi; 5 – churra xaltasi; 6 – churra qobig'i; 7 – churra xaltasi a'zolari

Bemorni vertikal holatda ko'rganda chov sohasi assimmetirik ekanligi ko'rinadi. Qorin devorida bo'rtmaning bo'lishi uning shakli va o'lchamini baholashga imkon beradi. Chov kanali tashqi teshigini barmoq bilan tekshirish bemorni gorizontal holatda yotqizgan holatda churra elementini qorin bo'shlig'iga to'g'rilagan holda amalga oshiriladi. Normada chov kanali tashqi teshigi erkaklarda bir barmoq o'tkazadi. Yo'tal turtkisi belgisini aniqlash mumkin. Ikkala chov kanali ham tekshirilishi kerak. Albatta yorg'oq tekshirilishi kerak (urug' tizimchasi, moyaklar, moyak ortiqlari paypaslanishi).

Ayollarda chov churralari ko'rik va paypaslash orqali aniqlanadi. Chov kanali tashqi teshigiga ayollarda barmoqni o'tkazish qiyin. Ayollarda chov churralari chov kanalida joylashgan bachadon yumaloq boylami kistalaridan differensial tashxislanadi. Churralardan farqli ravishda kistalar gorizontal holatda o'lchamini o'zgartirmaydi, to'mtoq tovush eshitiladi. Qiyshiq chov churrasi to'g'ri chov churrasidan farqli ravishda bolalarda va o'rta yoshdagi odamlarda ko'p uchraydi; bir tomonlama bo'ladi va ko'p hollarda yorg'oqqa tushadi. Unchalik katta bo'lmagan qiyshiq chov churralarida chov kanali orqa devori yaxshi rivojlangan bo'ladi, katta churralarda orqa devor sustlashgan bo'ladi, yo'tal turtki belgisini aniqlash barmoqdan lateralda seziladi. Churra xaltasi urug' tizimchasi elementlari orqali o'tadi, shuning uchun churra bor tomonda ob'ektiv ko'rik paytida urug' tizimchasi qalinlashganligi aniqlanadi.

To'g'ri chov churrasi keksa yoshdagi odamlarda ko'p uchraydi. Churali bo'rtma yumaloq shaklda bo'ladi, chov boylamidan medial joylashadi. Churra deyarli yorg'oqqa tushmaydi, odatda ikki tomonlama bo'ladi, ob'ektiv ko'rganda chov kanali orqa devori sustlashgan bo'ladi. Yo'tal turtki belgisi to'g'ridan to'g'ri chov kanali tashqi teshigida, barmoqdan medial tomonda aniqlanadi. Churra xaltasi urug' tizimchasidan ichkarida joylashadi.

Sirpanuvchi chov churrasining o'ziga xos belgisi yo'q. Odatda keng churra darvozasiga ega katta churra hisoblanadi. Asosan keksa yoshdagi bemorlarda uchraydi. Sirpanuvchi churrada yo'g'on ichak bo'lsa irrigoskopiyada aniqlanadi. Sirpanuvchi churrada siydik pufagi bo'lsa bemorlarda dizurik belgilar yuzaga keladi, shuningdek ikki lahzali siyish yuzaga keladi: dastlab bemor siydik ajraladi, keyin churra bosilganda yana siyish hissi paydo bo'ladi va bemorda yana siydik ajraladi. Sirpanuvchi churrada siydik pufagi kanligiga Shubha bo'lganda bemorning kateterizatsiya qilinadi va sistografiya qilinadi. Bunda siydik pufagi churrasi shakli, o'lchami, unda tosh bor-yo'qligi aniqlanadi (35-rasm).

35-rasm. Ko'richak sirpanuvchi churrasi. 1 – peritoneum; 2 – fascia transversalis; 3 – churra qopchasi; 4 – ko'richak devori.

Differensial diagnostikasi. Chov churralarini gidrotselle, varikotselle, qorin old devori lipomasi, shuningdek son churralaridan differensial diagnostika qilish kerak.

Yorg'oqning kattalashishiga sabab bo'lgan to'g'rilanmaydigan chov churralari gidrotselega o'xshash ko'rinish berishi mumkin. Gidrotseleda moyakning xususiy qavatlari orasiga suyuqlik to'planadi, buning natijasida yorg'oq kattalashadi. Gidrotselening to'g'rilanmaydigan chov churrasidan farqi shundaki, u yumaloq yoki oval shaklda bo'lib, noksimon shaklda bo'lmaydi, elastik konsistensiyali, yuzasi silliq bo'ladi. Hosila paypaslanganda moyakni uning ortig'i chegarasidan ajratib bo'lmaydi. Katta o'lchamdagi gidrotsele paypaslaganda chov tashqi halqasidan yaqqol ajralgan bo'ladi. Perkutor tovush gidrotseleda to'mtoq bo'ladi, churrada esa timpanik bo'lishi mumkin. Diafanoskopiya asosiy tekshirish usuli hisoblanadi. Bu tekshirish qorong'u xonada yorg'oqqa maxsus yorug'lik tarqatuvchi yoritgich orqali nur o'tkazishga asoslangan. Gidrotsele bo'lsa yorg'oqda qizg'ish rang paydo bo'ladi va nur o'tkazadi, churra bo'lsa yorug'lik nuri o'tmaydi.

Chov churrasini varikotsele bilan differensial diagnostika qilganda quyidagilarga e'tibor berish kerak. Varikotseleda bemorda vertikal holatda yorg'oqda simillovchi og'riq, yorg'oqning kattalashishi kuzatiladi. Paypaslaganda urug' tizimchasining venalari ilonsimon kengayganligi aniqlanadi. Yorg'oqni yuqoriga ko'targanda kengaygan venalar oson bo'shab qoladi. Qorin old devori lipomasi paypaslaganda og'riqsiz, harakatchan, yumshoq konsistentsiyali bo'lib, ul`tratovush tekshiruvida aniq diagnoz qo'yish imkoni mavjud bo'ladi. Son churrasi asosan paypaslaganda chov boylamidan pastdan

chiqganligi aniqlanadi.

Davolash. Asosiy usul – xirurgik davolash. Operatsiyaning asosiy maqsadi chov kanalini plastika qilishdan iborat. Operatsiya bir nechta bosqichlardan iborat. Birinchi bosqich – chov kanaliga yo'l ochish. Chov sohasida chov boylamiga parallel va undan yuqorida qiyshiq kesim bajariladi. Qorinning tashqi qiyshiq mushagi aponevrozi kesiladi: yuqori laxtagi ichki qiyshiq va ko'ndalang mushakdan ajratiladi, pastki laxtagi urug' tizimchasidan ajratiladi. Ikkinchi bosqich – churra xaltasini ajratish va olib tashlash. Uchinchi bosqich – chov kanali ichki teshigini normal o'lchamgacha tikish (diametri – 0,6–0,8 sm). To'rtinchi bosqich – chov kanali plastikasi. Chov kanali plastikasi usulini tanlashda shuni unutmaslik kerakki, chov churralari paydo bo'lishiga asosiy sabab chov kanali orqa devorining zayifligi hisoblanadi. Shuning uchun hozirgi vaqtda faqat chov kanali orqa devori plastika qilinadi. Chov kanalining oldingi devorini plastika qilish hozirda tarixiy ahamiyatga ega bo'lib qolganligi uchun qisqacha to'xtalib o'tamiz.

Bobrov–Jirar usuli chov kanalini oldingi devorini mustahkamlashga asoslangan. Urug' tizimchasi ustidan dastlab qorinning ichki qiyshiq mushagi va ko'ndalang mushagi, keyin alohida choklar bilan tashqi qiyshiq mushagi aponevrozining yuqori laxtagi chov boylamiga tikiladi. Aponevrozning pastki laxtagi yuqori laxtakka choklar bilan biriktirilib duplikatura hosil qilinadi(36–rasm).

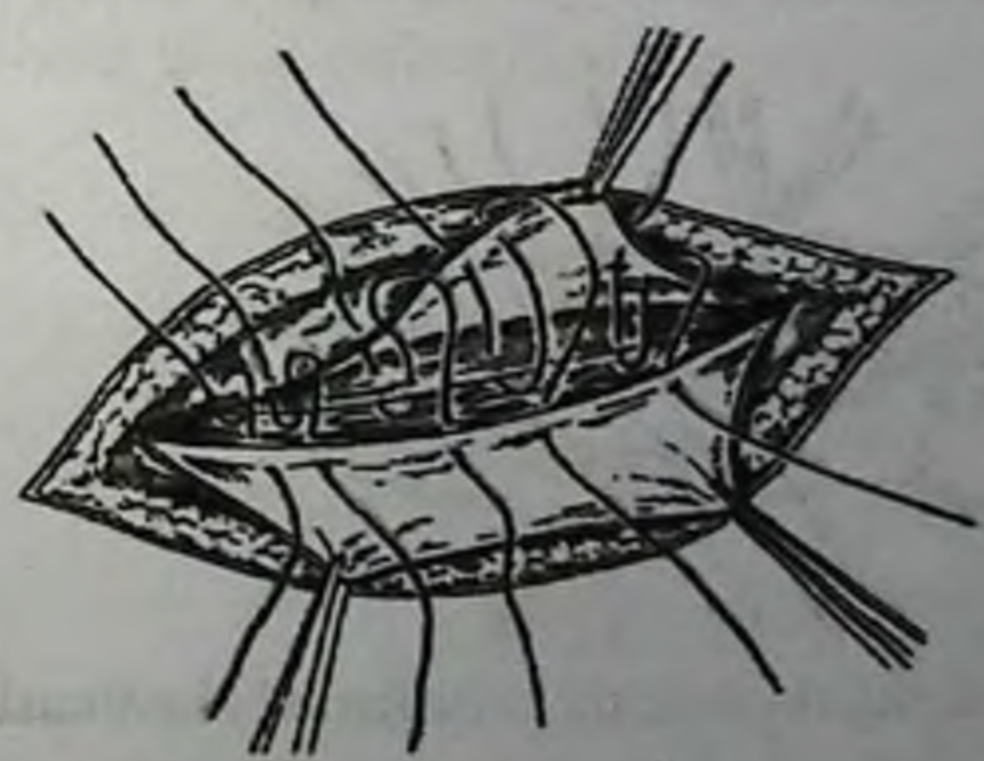

36–rasm. Jirar–Spasokukoskiy usulida Kimbarovskiy choklari bilan chov kanali oldingi devori plastikasi.

Kimbarovskiy choklari bir xil to'qimalarni birlashtirishga asoslangan. Bunda tashqi qiyshiq mushak aponevrozi yuqori

laxtagiga 1 sm qirg'og'idan ichkarida chok o'tkaziladi va ichki qiyshiq mushak, ko'ndalang mushakdan o'tkaziladi, so'ngra yana tashqi qiyshiq mushak aponevrozidan chiqariladi, keyin chov boylamiga tikiladi. Buning natijasida bir xil to'qimalar birlashtiriladi. Bassini usuli – eng ko'p tarqalgan usul bo'lib, bunda chov kanali orqa devori mustahkamlanadi. Churra xaltasi bartaraf etilgandan so'ng urug' tizimchasi yuqoriga ko'tariladi, uning ostidan ichki qiyshiq mushak, ko'ndalang mushak va ko'ndalang fassiya bilan birga chov boylamiga tikiladi (37–rasm).

37–rasm. Bassini bo'yicha chov kanali orqa devori plastikasi

Urug' tizimchasi shakllangan mushakli devorga qo'yiladi. Urug' tizimchasi ustidan tashqi qiyshiq mushak aponevrozi o'zaro "yonma–yon" tikiladi.

Postempskiy usulida chov kanali to'liq likvidatsiya qilinadi va chov kanali boshqa yo'nalishga yo'naltiriladi (38–rasm).

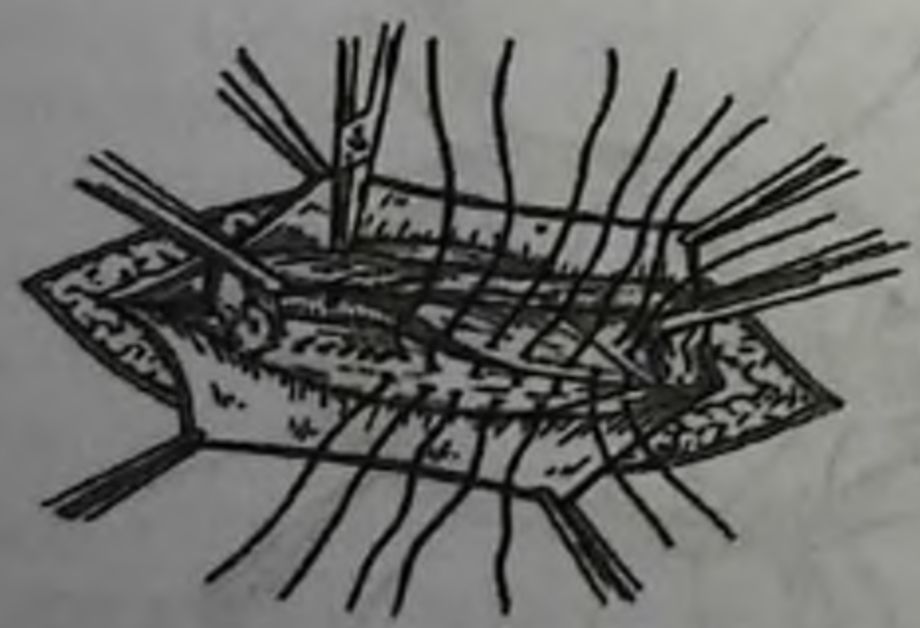

38–rasm. Postempski usulida chov kanali plastikasi

Qorin to'g'ri mushagi qinining qirrasi ichki qiyshiq va ko'ndalang mushak tolalari bilan yuqori qov boylamiga tikiladi. So'ngra aponevrozning yuqori laxtagi ichki qiyshiq mushak va ko'ndalang mushak bilan birgalikda urug' tizimchasi ostidan chov

boylamiga tikiladi. Tashqi qiyshiq mushak aponevrozining pastki laxtagi urug' tizimchasi ostidan o'tkazilib yuqori laxtak ustiga fiksatsiya qilinadi. Urug' tizimchasi yangi hosil bo'lgan kanalga qo'yiladi, uning ustidan teri osti yog' kletchatkasi va teri tikiladi.

Oxirgi yillarda chov kanalini plastika qilishda Shouldays usuli va Lixtenshteyn usulidagi alloplastika keng qo'llanilmoqda.

Shouldaysusuli – Bassini operatsiyasining modifikatsiyasi hisoblanadi. Uning maqsadi churrani kesish va churra xaltani kesib olgandan so'ng uzluksiz chok yordamida ko'ndalang fassiyadan duplikatura hosil qilishdan iborat. Shu chok yordamida ichki qiyshiq mushak va ko'ndalang mushak chov boylamiga tikiladi. So'ngra urug' tizimchasi ustidan tashqi qiyshiq mushak aponevrozi duplikatura hosil qilinadi. Shu usulda muallif rahbarligida bajarilgan 200 000 operatsiyalardan 1% dan ko'p bo'lmagan asoratlar kuzatilgan.

Barcha yuqorida bajarilgan usullar taranglashgan plastikalar hisoblanadi va turli xil to'qimalar (mushak va aponevroz) tikiladi. Bu esa bir tomondan operatsiyadan keyingi davrda og'riq sindromiga sabab bo'ladi, ikkinchi tomondan residivlar sonini oshiradi. Shuning uchun oxirgi yillarda polipropilen setka yordamida Lixtenshteyn usulida alloplastika bajarish keng qo'llanilmoqda. Bu usulda taranglashmagan plastika bo'ladi.

Lixtenshteyn usuli – chov kanali alloplastikasining ishonchli usuli hisoblanadi. Bu usulda asosiy maqsad to'qimalarni taranglashmagan plastika qilishdir. Churra xaltasi bartaraf etilgandan so'ng urug' tizimchasi atrof to'qimalardan ajratiladi (39-rasm).

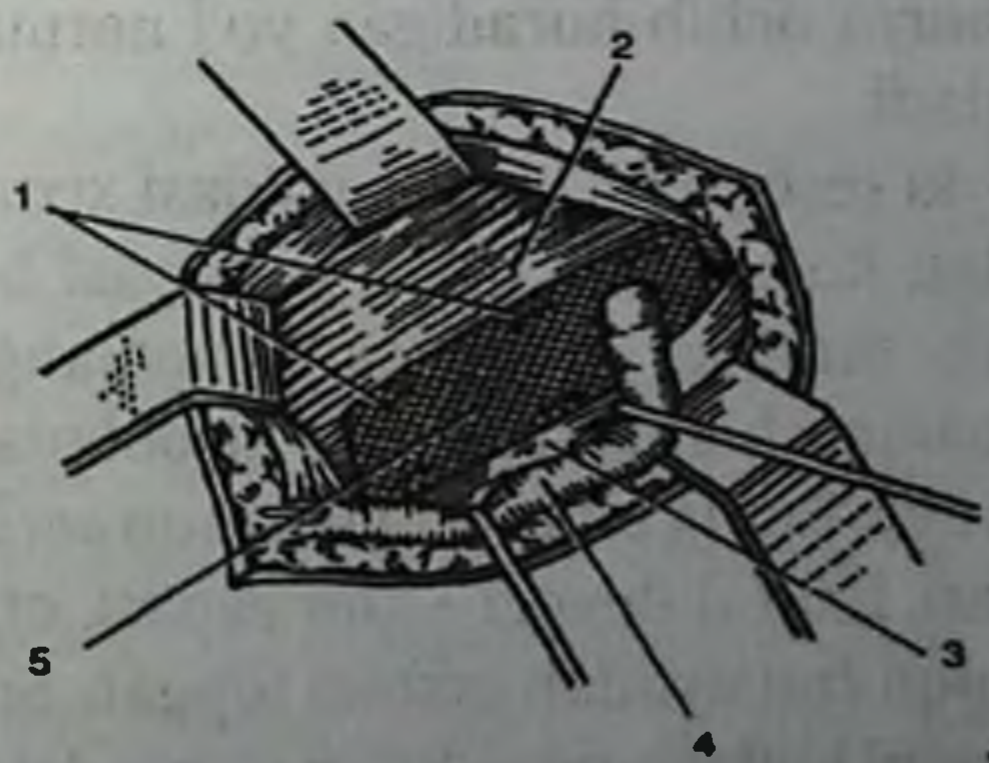

39- rasm. Chov kanali orqa devori plastikasi. Polipropilen to'r fiksatsiyasidan keyingi orqa devor ko'rinishi: 1 – To'r fiksatsiya qilingan joy; 2 – qorinning ichki qiyshiq mushagi; 3 – qorinning tashqi qiyshiq mushagi aponevrozi; 4 – urug' tizimchasi; 5 – polipropilen to'r.

Polipropilen to'r urug' tizimchasi ostidan uzluksiz chok yordamida qorin to'g'ri mushagi qirrasiga, chov boylamiga fiksatsiya qilinadi. To'rning yuqori qirrasi qorinning ichki qiyshiq va ko'ndalang mushagi pastki qirrasiga tikiladi. Urug' tizimchasi ustidan qorin tashqi qiyshiq mushagi aponevrozi tikiladi. Bu usulda alloplastika qilinganda residiv 0,2% dan ko'p bo'lmaganligi muallif tomonidan ta'kidlangan.

SON CHURRASI (HERNIA FEMORALIS)

Son churrasi kam uchraydigan churralar qatoriga kirib, Pupart boylamidan pastda joylashadi, ko'proq ayollarda (1:5) va chap tomonda kuzatiladi.

Son kanali anatomiyasi. Chov boylami, yonbosh va son suyaklari (arcus femoralis) o'rtasida joylashgan bo'shliq yonbosh fastsiyasi (arcus iliopectoralis) tarmoqlari vositasida 2 qismga (lacuna musculorum va lacuna vasorum) bo'linadi.

Muskul lakunasi orqali m. iliopsoas va n. femoralis, tomir lakunasi orqali a. et v. femoralis o'tadi, qov suyagi gorizontal tarmog'i periostidan m. pectineus bilan qoplangan fascia pectinea chiqadi. Fascia pectinea va Pupart boylami o'rtasidagi burchak biriktiruvchi to'qima plastikasi – lig. lacunare Gimbernati bilan to'lgan. Jimbernat boylami bilan son venasi o'rtasidagi bo'shliq, yog' kletchatkasi va Pirogov– Rozenmyuller chuqur chov limfa tuguni bilan to'lgan va son halqasi (anulus femoralis) deyiladi. Oldingi tomondan u chov boylami, orqadan esa taroqsimon boylam va shu nomli fastsiya bilan chegaralangan. Churra ochib boradigan yo'l normada bo'lmaydigan son kanali deb ataladi.

Kanalning ichki teshigi bo'lib son halqasi xizmat kiladi, u qorin bo'shlig'i tomonidan ko'ndalang qorin fastsiyasi bilan yopilgan, bu soxada u limfatik tomirlar hisobiga ravoqlangan bo'ladi. Son kanalining tashqi halqasi hiatus saphenus hisoblanadi. Kanalning o'zi uch qirrali shaklga ega: uning oldingi devori son serbar fastsiyasining o'roqsimon chekkasi, lateral devori – son venasi, orqa medial devori – yonbosh taroqsimon fastsiyadan tashkil topgan. Son kanali uzunligi 1–3 sm. Son churrasini joylashuviga ko'ra tomir–lakunar, jimbernat–boylam va muskul–lakunar turlarga bo'lish mumkin.

Son churrasining eng ko'p uchraydigan, ya'ni tipik turi tomir–lakunar tur hisoblanadi. Son churralari aksariyat churra hosil

bo'lishiga anatomik moyillik tug'diradigan omillari bo'lgan ayollarda kuzatiladi, chunki ularning chanog'i katta, alohida qiyalikka ega, son halqasi o'lchamlari katta (anulus femoralis eni ayollarda 1,8 sm, erkaklarda esa 1,2 sm), oval teshik katta va uning yuqori shohi kaltalashgan.

Unutmaslik kerakki, 28,5% hollarda a. obturatoria, a. epigastrica inferiordan anomal uzoqlashadi va bunday xollarda son kanalining ichki halqasi uchala tomondan tomirlar (v. femoralis, a. epigastrica inferior, a. obturatoria) bilan o'ralgan bo'ladi.
Bunday joylashuv «ajal toji» (corona mortis) degan nom olgan, chunki qisadigan xalqani kesish vaqtida a. obturatoria shikastlanganda o'limga sabab bo'ladigan qon oqishi ro'y berishi mumkin.

Diagnostikasi. Son churrasi Pupart boylamidan pastroqda son oval chuqurchasi zonasida, qov dumboqchasidan pastda lateral joylashgan kichikroq (yorg'oq yoki tuxumdek keladigan) shish bilan xarakterlanadi. U chovda og'riq bilan o'tadi, ba'zan dispeptik buzilishlar, qorinda bo'lishi yoki qabziyat bilan birga kechadi, aksariyat o'ng tomondagi churra sirpanuvchan bo'ladi. Joyiga kiritib bo'lmaydigan churra ichida ko'pincha charvi bo'ladi.

Churraning hamma tipik simptomlari – kuchanishda kattalashadigan va yotganda yo'qoladigan bo'rtma, yo'tal turtkisi bo'lganda va Pupart boylamining medial yarmida pastdagi tipik joylashuvda diagnoz qo'yish oson. Juda semiz va to'la ayollarda churraning Pupart boylami munosabatini aniqlash qiyin bo'lganda (spina iliaca anterior surerior va tuberculum pubicum) tutashtirib turadigan chiziqdan foydalaniladi.

Bundan tashqari, son churralarining differentsial diagnostikasini urug' tizimchasi lipomasi, oval chuqurcha limfadeniti, son venalarining varikoz kengayishi, xavfli o'sma metastazi, son tomirlari anevrizmasi bilan o'tkazish kerak.

Davolash. Son churralari faqat operatsiya qilib davolanadi. Operatsiyalarning hamma usullarini ikki turga ajratish mumkin: 1) chov kanali tomonidan qilinadigan operatsiyalar; 2) son tomonidan bajariladigan operatsiyalar. Joyiga kiritib bo'lmaydigan katta o'lchamli son churralarida T–simon kesmalardan kam foydalaniladi. Chov tomonidan o'tkaziladigan operatsiyalar.

Rudji usuli. Chov kanali va ko'ndalang fastsiya ochilgandan,

churra xaltachasi ajratilib ishlov berilgandan keyin Pupart boylamini suyak usti pardasiga tikib, plastika o'tkaziladi. Chov kanali devorining butunligi tiklanadi.

Parlavechcho usuli – tashqi halqa butunligini saqlab qolgan holda chov kanali ochiladi. Qorin ichki qiyshiq va ko'ndalang muskullarining pastki chekkasini qov suyagining suyak usti pardasiga urug' tizimchasi orqasidan tikishadi. Choklarning ikkinchi qatori xuddi shu muskullarga chov boylamiga solinadi. Rayx usuli – ichki qiyshiq va ko'ndalang muskul Pupart boylamiga va qov suyagining suyak pardasi ustiga urug' tizimchasi oldidan tikiladi.

Praksin usuli – qo'shma usul bilan plastika qilinadi operatsiyani son tomonidan boshlab xaltachani ajratiladi va unga ishlov beriladi. Plastikani esa chov yo'li orqali urug' kanalchasi orqasida Pupart boylamiga va suyak usti pardasiga qilinib, ichki qiyshiq va ko'ndalang muskullar pastki chekkasini tikiladi.

Son tomondan qilinadigan operatsiyalar. Lokvud–Bassini usuli – son halqasi plastikasini chov boylamini qov suyagi usti pardasiga tikish hisobiga bajariladi (40–rasm).



40– rasm. Lokvud–Bassini usulida son halqasini plastikasi.

Bassini plastika usulini oval chuqurcha yarimoysimon chekkasiga (margo falciformis) va taroqsimon fastsiyaga choklarning ikkinchi qatorini solish bilan to'ldirdi.

Prokunin usuli – son kanalidagi ichki xalqani taroqsimon muskul va shu nomdagi fastsiyadan olingan laxtak bilan yopiladi.

Aponevrozning chov boylamiga parallel qilib kesib olingan transplantatning eniga muvofiq tilinadi.

Urug' tizimchasini yuqoriga suriladi va korntsang yordamida son halqasi zonasidagi ko'ndalang fastsiyani to'mtoq holda suriladi. Son halqasi orqali taroqsimon muskul laxtagini tashqi qiyshiq muskul aponevrozi kesmasiga o'tkaziladi, unga transplantat o'rnatilib, son kanalining ichki teshigi bekitiladi.

Uotson–Cheyne usulining Prokunin usulidan farqi shundaki, taroqsimon muskuldan olingan asosi yuqoriga yo'naltirilgan 6–7 sm uzunlikdagi laxtak Pupart boylamiga tashqaridan tikib ko'yiladi. Transplantatni tomir qiniga va taroqsimon muskulga qo'shimcha mahkamlanadi.

KINDIK CHURRALARI

Kindik halqasi orqali o'tadigan churralarga kindik churralari deyiladi. Kindik churralari hamma churralarning 6–8 foizini tashkil qiladi. Quyidagilar farq qilinadi:
kindik kanalchasining tug'ma churralari; go'dak bolalardagi orttirilgan kindik churralari; 3) kattalarning kindik churralari.

Anatomik ma'lumotlar. Qorin oldingi devori strukturasida kindik sohasini bo'sh joy deb hisoblash mumkin. Embrional davrda kindikning shakllanishi murakkab jarayondir. Normada antinatal davrning 6–oyidayoq kindik halqasi hosil bo'ladi, uning o'lchami asta–sekin kichrayib boradi va tug'ilishdan bir necha kun o'tgach tushgan kindik o'rnida ichiga botgan yamoqcha xolida uzil–kesil berkilib qoladi. Bu sohada aksariyat qorin oldingi devorining tug'ma rivojlanish nuqsonlari, shuningdek katta yoshdagi odamlarda churralar kuzatiladi.
Hatto normal sharoitlarda kindik sohasi bir muncha beqaror strukturalar – teri, kindik fastsiyasi va qorin pardasi bilan berkilgan bo'ladi.

Kindik halqasi serbar va fastsiyasi sust rivojlangan bo'lganda churralar paydo bo'lishi uchun shart–sharoitlar vujudga keladi. Kindik halqasining muskul pardasi bo'lmagan faqat kindik venasi o'tadigan yuqori bo'limi pastki bo'limidan kuchsiz bo'ladi. Kindik fastsiyasining to'rtta biriktiruvchi to'qima tortmalari bilan mahkamlanganligini eslatib o'tish lozim: bitib ketgan kindik venasi, kindik arteriyalari va obliteratsiyalangan siydik yo'li. Biroq fastsiya

yaxshi rivojlangan qorin to'g'ri muskullari va uning kindik halqasi diametrini toraytiradigan qin aponevrozlari bo'lgandagina pishiq bo'ladi. Shuning uchunkindik churrasi, odatda, to'g'ri qorin muskullari sust rivojlangan ayollarda (80%) va bolalarda kuzatiladi.

Kindik tizimchasi churrasi yoki kindik churrasi (omphalocele) rivojlanish nuqsonidan iborat bo'lib, bunda bola tug'iladigan fursatda qorin bo'shlig'i qisman qorin pardasidan tashqarida – amnion, Vartanov liqildog'i va birlamchi oddiy qorin pardasidan tashqil topgan kindik pardalarida joylashadi (ichakning aylanish jarayoni buzilishi natijasida, qorin bo'shlig'ining o'sib etilmaganligi yoki qorin oldingi devorining yopilishi buzilishidan). Qorin oldingi devori rivojlanishining to'xtash vaqtiga ko'ra kindik churralarining 2 turi – embrional va fetal churralar tafovut qilinadi. Embrional churralarda jigarda Glisson kapsulasi bo'lmaydi va u kindik pardalari bilan qo'shilib ketadi. Churra o'lchamlariga ko'ra kichiqroq – 5 sm gacha, o'rtacha – 10 sm gacha, kattalari – 10 sm dan katta bo'ladi (41-rasm).

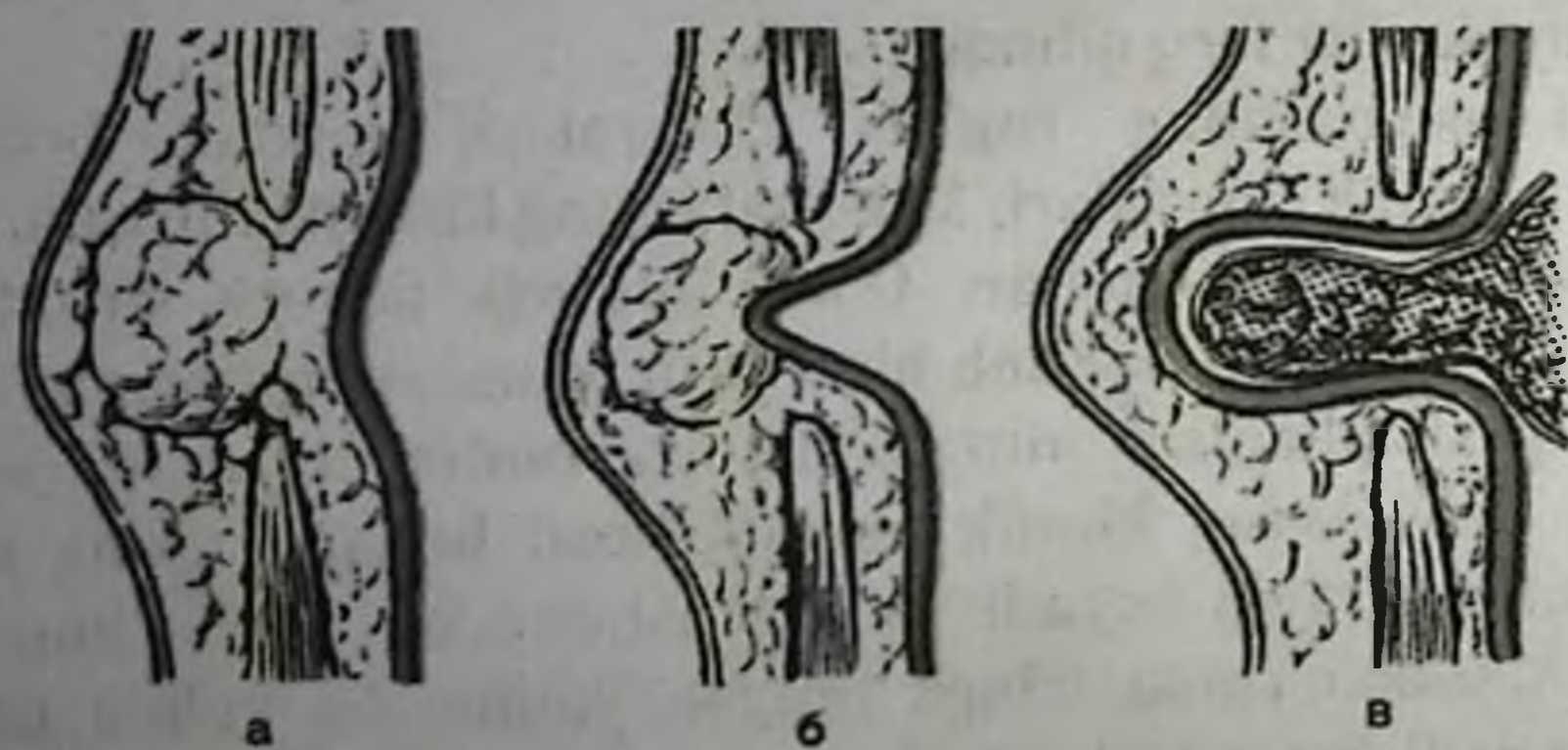

41- rasm. A. Qorin old devori lipomasi., B. Endi boshlanayotgan hosila. V. Qorin old devori churrasi

Churra pardalari holatiga ko'ra: asoratlangan (pardalarining yirtilishi, ularning yiringli parchalanishi, ichak oqmalari) va asoratlanmagan (pardalari o'zgarmagan) turlariga bo'linadi.

Kindik tizimchalarining churralari bo'lgan bolalarning taxminan 65 foizida rivojlanish nuqsonlari (yurak, me'da-ichak yo'li, siydik-tanosil sistemasining) birga uchraydi.

Tug'ilishdan keyin dastlabki soatlarda churra xaltachasini hosil qiladigan kindik pardalari yaltiroq, tiniq, oqimtir rangli bo'ladi. Biroq birinchi sutka oxirida ular quriydi, loyqa tortadi, so'ngra

infektsiyalanadi va fibrin qatlamlari bilan qoplanadi. Pardalar yupqalashganda va yirtilganda eventeratsiya yuz beradi. Davolash operatsiya usulida va konservativ bo'ladi.

Operatsiyaga mutloq monelik qiladigan xollarga tug'ma yurak nuksoni, bolaning oy-kuni ancha to'lmasdan tug'ilishi va og'ir kalla suyagi-miya shikasti kiradi. Diametri 5-7 sm li churralarda qorin oralig'i devori qatlam-qatlam qilib tikiladi. Diametri 7-9 sm li churralarda faqat teri tikiladi. Katta o'lchamli churralar qorin ichi bosimining xayot uchun xavfli oshib ketishi sababli operatsiyaga nisbiy monelik qiladigan xol xisoblanadi. Bunday xollarda churraga steril bog'lam qo'yiladi va qorin devorini yopishkoq plastir tilishlari bilan tortib qo'yiladi. Bunday chaqaloqlarning talaygina qismi peritonit va sepsisdan nobud bo'ladi. Agar bu kasallar oyi-kuni to'lib va qo'shilib keladigan og'ir rivojlanish nuqsonlarisiz tug'ilgan bo'lsalar Gross bo'yicha 2 boskichli operatsiya qilish yoki nuqsonni alloplastik material bilan yopish mumkin.

Go'daklarda kindik churralari xayotining dastlabki oylarida rivojlanadi yoki keyinchalik hosil bo'ladi. Bolalarda kindik churralari ular yig'laganda, qattiq yo'talganda va fimozda doimiy kuchanganda, oriqlab ketganda vujudga keladi. Bolalarda kindik churralari odatda katta o'lchamli bo'lmaydi va oson joyiga tushadi. Qisilib qolish xollari kamdan-kam uchraydi.

Davolash taktikasi churra turiga va bolaning yoshiga bog'liq. Chaqaloq va yosh bolalarda qorin pressi o'sishi va rivojlanishi jarayonida odatda bola 3-5 yoshga, ba'zan 5-6 yoshga etganda churraning o'z-o'zidan tuzalib ketishi kuzatiladi. Bundan kechroq muddatlarda kindik halqasi o'zicha yopilmaydi. Operatsiya kilib davolash kerak bo'ladi.

Kengaygan kindik halqasi yopilishiga quyidagi tadbirlar imkon beradi: kindik soxasiga paxtaga o'ralgan yassi karton parchasini qo'yib qo'yish. Uning chekkalari churra teshigi chekkalarini yopib turishi lozim. Bog'lam 1 oycha qo'yiladi, so'ngra alishtiriladi; qorin pressini rivojlantirish va mustahkamlashga qaratilgan massaj va gimnastika. Davo bolaning 1 oyligidan boshlanadi; qorin muskullarini doimiy tarang qilib turadigan asosiy kasallikni davolash; to'g'ri rejim, vannalar, to'g'ri ovkatlanish. Konservativ davo yordam bermaganda (odatda 2-3 yildan keyin) va churra qisilganda operatsiya qilishga to'g'ri keladi.

Katta odamlardagi kindik churralari. Ko'pincha to'g'ri muskullar diastazi bilan birga keladi va ko'p tuqqan yoki juda semirib ketgan ayollarda uchraydi. Kindik churralari hosil bo'lishiga, shuningdek astsit va kindik oqmalari sabab bo'ladi.Churra teshigining o'lchamlari xar xil – juda tor teshikdan serbar teshikkacha. Katta teshiklar ko'ndalang yo'nalishga ega. Churra xaltachasi noto'g'ri shaklda va to'siqlar hamda divertikullar hosil qiladi. Kindik churralari arang bilinadigan bo'rtmachalardan tortib, katta xajmli o'smalargacha bo'lishi mumkin. Kindik churralari ko'pincha joyiga tushmaydigan bo'ladi, koprostaz va qisilib qolish bilan asoratlanadi.

Churralar og'ir yuk ko'targanda, shuningdek churra o'zicha chiqkanda og'riq, beradi. Aksariyat kindik churralari terining bichilishi yoki kiyim-kechak yupka tortgan badan terisini bosib turishi natijasida yalliglanishga uchraydi. Shunday qayta yallig'lanishlar natijasida churra xaltachasi ichida bitishmalar hosil bo'ladi va churra joyiga tushmaydigan, ya'ni to'g'rilanmaydigan bo'lib qoladi.

Kindik churralari operatsiya qilib davolanadi (42-rasm). Kindik churralarida kindik churra xaltachasi bilan birga kesib tashlanadi. Churra ichidagi a'zolar churra xaltachasi bilan bitishmalari ajratilgandan keyin qorin bo'shlig'iga kiritiladi.

Churra xaltachasining ichida shishib qalinlashgan charvisi bo'lgan to'g'rilanmaydigan kindik churralarida charvini rezektsiya qilish kerak. Churra xaltachasi darvozalari oldida uzluksiz chok bilan tikiladi.

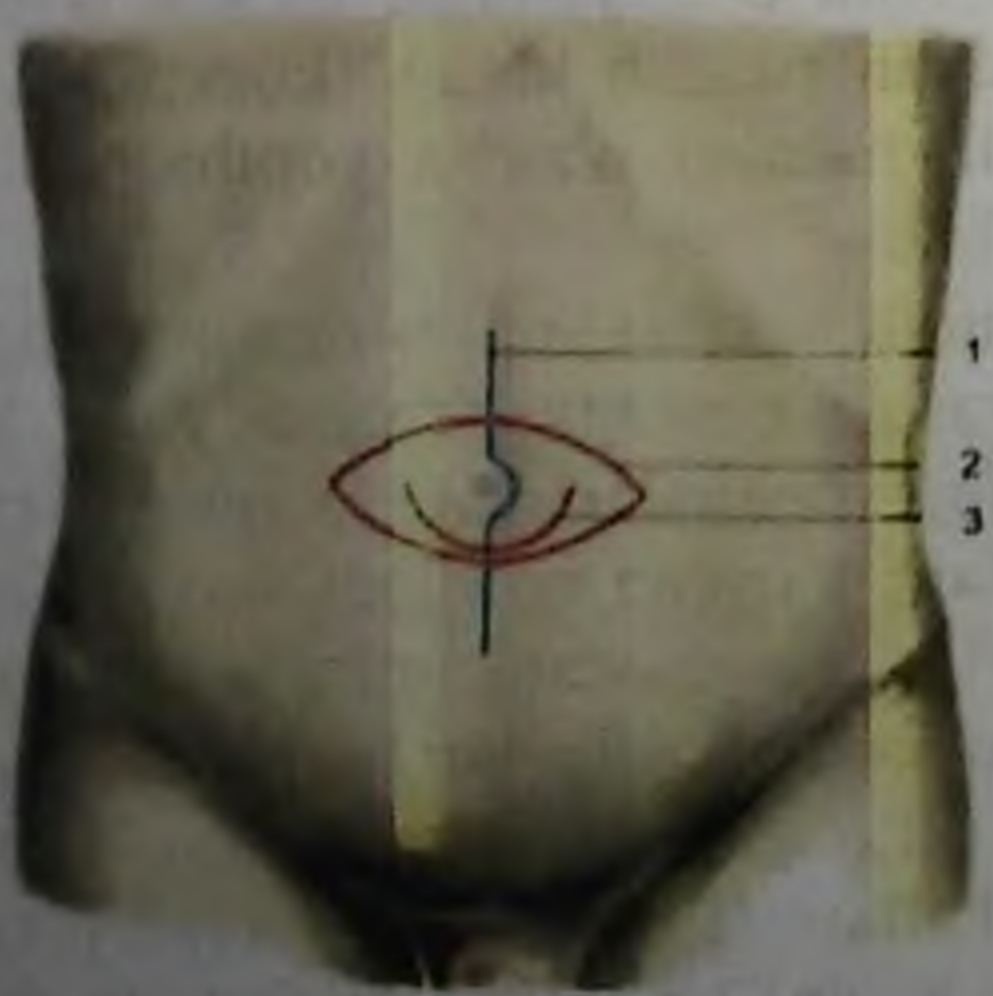

42- rasm. Kindik churralarida operatsiya kesmalari: 1- Sapejko usuli, 2- Lekser usuli, 3- Meyo usuli.

Bolalardagi kichik churralarda churra darvozalari plastikasi Lekser bo'yicha o'tkaziladi: teshik atrofiga aponevrozga ipak ip bilan kiset choki solinadi, u tortilgandan keyin xalkani bekitadi. Keyinchalik aponevrozga ko'ndalang yo'nalishda tugunli ipak choklar solinadi.

Meyo usuli churra darvozalarini yaxshi bekitish uchun katta kindik churralarida qo'llaniladi. Kindik halqasini ikkala tomonda 1 sm dan kesiladi. Aponevrozning pastki chekkasini bir necha П-simon choklar yordamida yuqori chekkasi ostiga tortiladi va o'sha erda duplikatura holida mahkamlanadi; aponevroz laxtagining yuqori chekkasini tugunli choklar qatori bilan aponevrozning pastki uchastkasi sathiga tikiladi.

Sapejko usuli – Meyo usulidan qorin devori aponevrozini churra teshigi ustidan vertikal yo'nalishda ikki marta oshirish bilan farq qiladi. Sapejko usulida faqat tugunchali choklar solinadi.

OQ CHIZIQ CHURRALARI (HERNIA LINIAE ALBA)

Oq chiziq churralari (hernia liniae alba) yoshi ulg'aygan va keksa odamlarda ko'proq uchraydi.

Anatomiyasi. Qorinning oq chizig'i o'rta chiziq bo'ylab ichki qiyshiq, va ko'ndalang muskullar aponevrozlarining biriktiruvchi to'qima tolalaridan hosil bo'ladi.Kindikdan yuqoridagi oq chiziq kindik oldida eni 2–3 sm ga etadigan serbar biriktiruvchi to'qima plastikasidan iborat. Qorin to'g'ri muskullari qinini hosil qiladigan aponevrozlar oq chiziqqa o'tayotganda qiya yo'nalib, bir biri bilan kesishadi va ayrim kishilarda birmuncha kattalashib ketadigan va churra chiqadigan joy bo'lib xizmat qiladigan yog'li kletchatka bilan to'lgan yoriqsimon bo'shliqlar hosil qiladi.

Qorin to'g'ri muskullari kindikdan pastda deyarli tegib turadi. Bunday joylashgan churralarning nihoyatda kam uchrashi shu bilan izohlanadi.

Qorin usti sohasi anatomik strukturasida (epigastrium) ham churra bo'rtmalari hosil bo'lishiga shart-sharoitlar mavjud. Bu sohada qorin to'g'ri muskullari dastalari orasidagi yoriqlarni nazarda tutish lozim. Bu dastalarning bir qismi V–VII qovurg'alarga, boshqalari esa xanjarsimon o'simtaga yopishadi. Muskul-aponevrotik tuzilmalar tonusi buzilganda va qorin ichidagi bosim oshganda bu yoriqlarga qorin pardasi oldidagi yog', shuningdek qorin

pardasi kirib qolishi mumkin: me'da kasalligi bularning qisilib qolishiga sabab bo'lishi mumkin. Oq chiziq churralari joylashuviga ko'ra kindikdan yuqorida joylashgan qorin usti churralari (herniae epigastricae), kindik oldida joylashgan kindik oldidagi (hernia paraumblicalis) va kindik pastida joylashgan qorin pastidagi (herniae hypogastricae) churralarga bo'linadi. Qorin ichidagi bosimning talaygina ko'tarilishi ta'siri ostida aponevrozdagi yoriq orqali (normada undan tomirlar, nervlar o'tadi) avvaliga qorin pardasi oldidagi yog' bo'rtib chiqadi, u ba'zan qorin devori muskullari taranglashtirilganda yumaloq zichlashma (qorin pardasi oldidagi lipoma deb ataladigan) ko'rinishida paypaslanadi. Keyinchalik lipomadan keyin qorin pardasi ham bo'rtib chiqadi va xaqiqiy churra hosil bo'ladi.

Simptomlari.. Bemorlar jismoniy harakat paytida va qisilish bo'lganda bo'rtma sohasida og'riq sezadilar. Yotishda odatda og'riq bo'lmaydi. Churra qisilganda bemorning ko'ngli ayniydi va qusadi.

Me'da kasalliklari – gastrit, yara, rak bilan differentsial diagnostika o'tkaziladi. Me'da patologiyasida og'riqlar ovqat eyish bilan bog'liq, vaxolanki churrada og'riq jismoniy harakat qilinganda paydo bo'ladi. Bemorlarda epigastriyda og'riq bo'lgan hamma hollarda me'da va o'n ikki barmoq ichakni qo'shimcha rentgenologik tekshirish zarur.

Davolash – operatsiya usulida. Churra xaltachasi ajratilgandan va ishlov berilganda uni olib tashlangandan keyin yoriqni aponevrozda tugunli choklar, kiset chok bilan tikiladi yoki Sapejko bo'yicha yoki Sapejko–Dyakonov bo'yicha plastika qilinadi. Ikkinchi usul birinchisidan birinchi qatorda П–simon choklar solish bilan farq qiladi.

QORINNING YONBOSH CHURRALARI

Kam uchraydi, ular shikastlardan, kesilgan abstsesslardan keyin, mahalliy muskul falaji zaminida hosil bo'lishi mumkin va odatda qorin ko'ndalang muskulining muskul qismi aponevrozga o'tayotganda spigeliy chizig'ida hosil bo'ladi. Aponevroz to'g'ri muskullar qini devorlari tarkibiga o'tayotganda o'yiq (chuqurcha) hosil bo'ladi. Bu erda aponevroz tolalari ikkiga bo'linadi va qinga qon tomirlar va nervlar kiradi. Bu joylar churra chiqadigan bo'sh joylar hisoblanadi. Churra ko'pincha kesilgan holda aniqlanadi. Operatsiya

churra teshigini ochish, churra ichidagini qorin bo'shlig'iga solish va qorin devorini qatlam-qatlam qilib tikishdan iborat. Martynov bo'yicha plastika Sapejko usulidan kesmaning o'ng qorin to'g'ri muskuli chekkasi bo'ylab joylashuvi bilangina farq qiladi.

TRAVMATIK VA OPERATSIYADAN KEYINGI CHURRALAR

Ko'pincha qorinni kesib ochiladigan turli operatsiyalardan keyin uchraydi. Operatsiyadan keyingi churralar asosan qorin bo'shlig'ini tamponada qilish va drenajlash, jarohat yiringlab ketishi va operatsion jarohatning ikkilamchi tortilib bitishi bilan o'tadigan operatsiyalardan keyin vujudga keladi. Churra paydo bo'lishining sabablaridan biri operatsiya vaqtida muskul nervlari va tomirlarining kesilib ketishi hisoblanadi. Operatsiyadan keyingi churralarning paydo bo'lish sabablarini faqat tikilgan to'qimalarning sust regeneratsiyasidan emas, balki operatsiya texnikasining noto'g'riligidan va operatsiyadan keyin bitmagan yamoqni etarlicha ehtiyot qilmaslikdan izlash kerak. Operatsiyadan keyingi churralar ba'zan juda kattalashib ketib, qorin a'zolarining talay miqdordagi eventratsiyasi bilan o'tadi. Operatsiyadan keyingi yamoqli churralar churra xaltachasiga ega bo'lishi, qator hollarda esa undan mahrum bo'lishi mumkin va operatsiyadan keyingi teri osti chandiqli eventratsiyasidan iborat bo'ladi.

Simptomlari – qorinda og'riq, og'irlik va jismoniy mehnat bilan shug'ullanishga imkon yo'qligi, ba'zan qabziyat va qorin dam bo'lishi bemorlarning asosiy shikoyatlaridan hisoblanadi. Ob'ektiv tekshiruvda qorin devorida yamoqli o'zgargan yupqalashgan teri bilan qoplangan o'rtmacha aniqlanib, uning ostida qorin a'zolari paypaslab ko'riladi.

Ularni joyiga solingandan keyin churra teshigining o'tkir chekkalarini paypaslab ko'rish mumkin, bu teshik operatsion yamoqning boshdan-oxirigacha katta o'lchamlargacha etishi mumkin. Churra xaltachasi ichidagi a'zolar (charvi, ingichka va yo'g'on ichak qovuzloqlari) ko'pincha bo'rtib chiqqan joy sohasida yamoqli o'zgargan teri bilan qo'shilib ketgan bo'ladi. Tushgan ichki a'zolarning churra xaltachasi bilan bitishmalar hosil qilganligi, shuningdek ko'p sonli ichki a'zolarning churra xaltachasiga surilishi natijasida operatsiyadan keyingi churralar ko'pincha to'g'rilab bo'lmaydigan bo'lib qoladi.

Diagnostikasi: Churralarni diagnostika qilishda asosan instrumental tekshirishlarga murojaat qilinib jumladan ul`tratovush tekshiruvi, komp`yuter tomografiya shuningdek churrani qisilishiga shubha qilinganda qorin bo'shlig'i a'zolari rentgenografiyasi bajariladi (43-rasm).

43- rasm. Bemorda KT tekshiruvida operatsiyadan keyingi gigant churra aniqlangan.

Davolash. Operatsiyadan keyingi churralarni konservativ davolash qorinni mahkam tutib turadigan belbog'-bandaj tayinlashdan iborat. Davolashning bu usuli ba'zan katta eventratsiyali semiz bemorlarni davolashning birdan bir yo'li hisoblanadi, chunki yurak faoliyatida buzilishlar bo'lgan bu bemorlarni operatsiya yo'li bilan davolash katta xavf tug'diradi. Eventratsiyasi ko'p bemorlarni operatsiyaga 1-2 xafta mobaynida tayyorlanadi, u o'rinda yotishi kerak, chunki aks holda operatsiya vaqtida ichki a'zolarni to'g'rilash va ularning ustidagi qisqargan qorin devorlarini tortish qiyin (44-rasm).

44- rasm. Amaliyotdan keyingi churralarda Voznesenskiy usulida plastika qilish.

Operatsiya qilib davolash churra xaltachasini ajratishdan, yupqalashgan teri yamog'i va unga yopishgan churra ichidagi a'zolar o'rtasidagi bitishmalarni ajratishdan iborat, shundan keyin ajralib ketgan qorin devori aponevrozini ajratish va ularga choklar solish zarur.

O'rtada joylashgan churra operatsiyalaridan keyin churra teshigini ikki marta ko'paytirish printsipi bo'yicha, aponevrozning bir chekkasini ikkinchisiga qo'yib yopiladi. Yon tomonlama operatsiyalardan keyingi churralarda devor nuqsoni odatda muskullarni qatlam-qatlam qilib tikib yopiladi.

Vreden usuli - qorin devori nuqsoni bo'lgan joyda cho'zilgan yamoq to'qimalari va aponevrozidan qo'shaloq hosil qilishdan iborat. S. P. Shilovtsev usuli - aponevrozdagi nuqsonni yamoqli teri laxtagi bilan uning epidermal qatlamini oldindan elektr koagulyatsiya qilib plastik bekitishdan iborat. Chandiqli to'qima va katta nuqsonlarda cutis-subcutis dan foydalaniladi, shuningdek qo'shni muskullardan olingan oyoqchadagi plastinka, son serbar fastsiyasidan olingan erkin fastsial to'qima yoki alloplastika ham qo'llaniladi. Churra teshiklarini polivinilalkogol, porolon, polietilen kabi matolar bilan plastika qilishda ham yaxshi natijalar olingan (45-rasm).

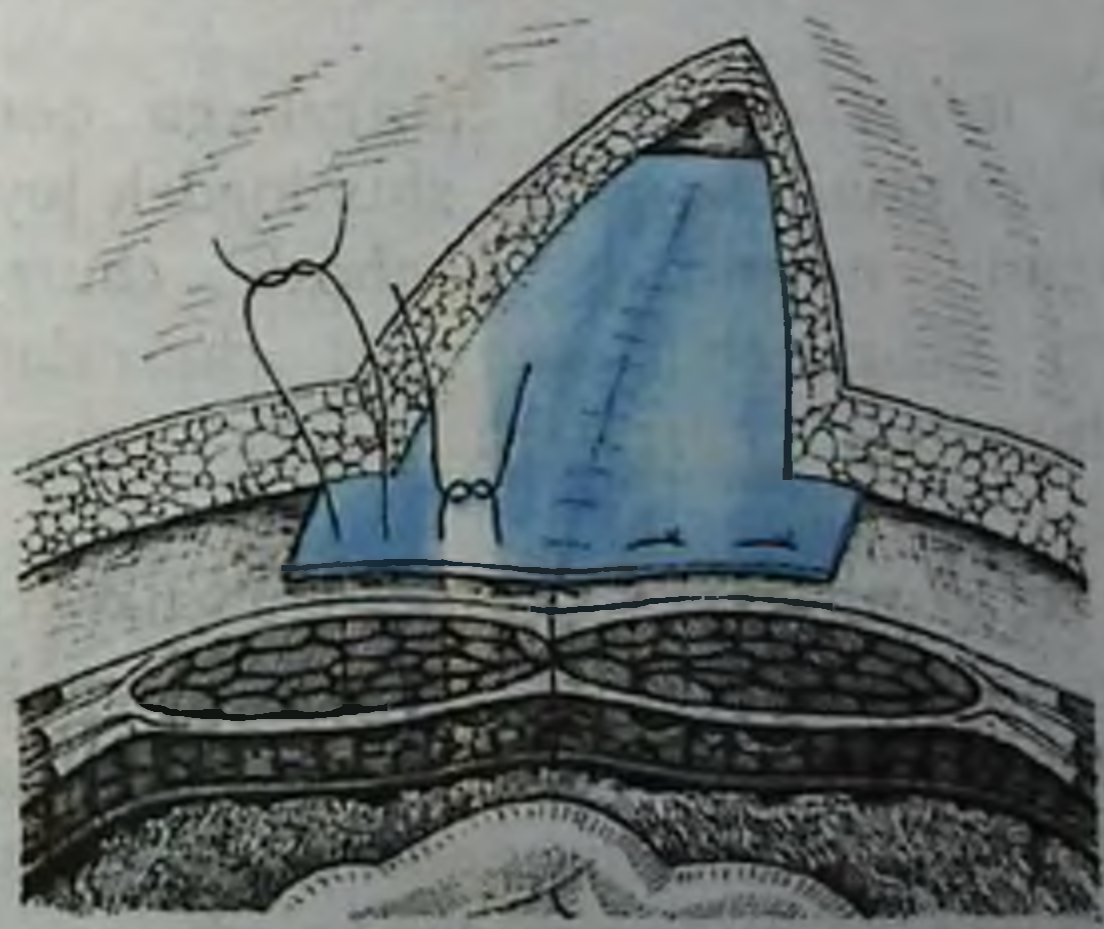

45- rasm. Amaliyotdan keyingi churralarda onlay usulida alloplastika qilish.

Amaliyotdan keyingi gigant churralarida, osilgan qorin bilan bo'lgan bemorlarda jarrohlik amaliyoti churra darvozasini Voznesenskiy usulida plastika qilish va osilgan qorinni Zolton usulida

bartaraf etish tavsiya qilinadi. Qorin old devorining operatsiyadan keyingi qaytalangan va qaytalanuvchi churralarida asosan alloplastika opertsiyalari bajariladi. Bu operatsiya ham o'z navbatida allotransplantatni joylatirilishiga ko'ra 3 ga bo'linadi. Agarda allotransplantat (setka) aponevroz ustidan qo'yilsa On-lay, aponevroz ostidan qo'yilsa Sub-lay yoki bevosita qorin parda ichidan qo'yilsa In-lay usulida alloplastika operatsiyasi bajarilagn hisoblanadi.

Operatsiyaga ko'rsatma. Churra retsidiv yoki retsidivlanuvchi bo'lsa Churra katta o'lchamda bo'lib qorin old devori kuchsiz va mushaklar, fatsiya hamda apanevroz atrofiyasi bo'lsa. Churra darvozasi ko'p sonli bo'lganda Gigant churralar qorin old devoridagi defekt 250 sm2 va undan katta bo'lib autoplastika qilishni imkoni bo'lmaganda. Ushbu operatsiyalarda foydalaniladigan sintetik transplantat (setkalar) polipropilen, teflon, ekoflon, atrium, marleks, prolen, treleks nomlar bilan yuritiladi.

Bundan tashqari zamanoviy davolash usullariga qorin old devori churralarida laparoskopik gernioplastika usullarini ham kiritishimiz mumkin.

ICHKI VA KAM UCHRAYDIGAN CHURRALAR

Ichki yoki intraabdominal churralarga qorin cho'ntaklari churralari va diafragmal churralar, shuningdek joylashuviga ko'ra kam uchraydigan: qorinning yonbosh churralari (spigeliy chizig'ining), Pti uchburchagining bel churralari va Lesgaft-Gryunfeld to'rtburchagi churralari: yopqich, quymich va oraliq churralari kiradi.

Anatomik ma'lumotlar. Qorinning ichki churralari ichki a'zolar qorin bo'shlig'i a'zolarining teshiklaridan biriga (foramen epiploica Winslovi), boylam yoki qorin cho'ntaklari recessus iliococalis, intersigmoideus; flexura duodenojejunalis dan biriga yoki diafragma teshiklariga kirganda vujudga keladi.

Ma'lumki, diafragma muskul va pay qismlardan tashkil topgan. Ko'krak bo'shlig'i tomonidan u parietal plevra bilan, qorin bo'shlig'i tomonidan parietal qorin pardasi bilan qoplangan. Diafragmaning muskul qismida 3 bo'lim: partes sternalis, aortalis, lumbalis farq qiladi. Diafragmaning bel qismi xar qaysi tomondan 3 ta oyokcha: medial, o'rta va lateral oyoqcha hosil qiladi. Diafragma bel qismining

medial oyoqchalari (o'ng va chap) 8 raqami ko'rinishidagi kesishma hosil qilib, ikkita teshik hiatus aortcus hiatus oesophagus ni chegaralab turadi. Keyingisi adashgan nervlar bilan qizilo'ngachni o'tkazadi. Qizilo'ngachni o'rab turgan muskul tolalari qizilungach sfinkteri m. sphincter oesophagi ni hosil qiladi. Sfinkter borligiga qaramay, qizilo'ngach teshigi orqa ko'ks oralig'i diafragmal churralar chiqadigan joy bo'lib xizmat qilishi mumkin, churra ichida odatda me'daning kardial qismi bo'ladi. Diafragmada muskul tolalari bo'lmaydigan va ko'krak ichi va qorin ichi fastsiyalari tegib turadigan uchastkalar bo'ladi. Diafragmaning bu «kuchsiz uchastkalari» ba'zan diafragmal churralar chiqadigan joylar bo'lib xizmat qiladi. Diafragmaning to'sh va qovurg'a qismi orasida, xanjarsimon o'simtadan chapda uchburchak oraliq trigonum sternocostalis bo'ladi, uni yana Larrey nishoni ham deb ataladi (shu joyda perikardni Larrey usulida teshiladi).

Oraliqda kletchatka bilan o'ralgan vasa thoracica interna bo'ladi, xanjarsimon o'simtaning o'ng tomonidagi xuddi shunday oraliq Ma'zoi yorig'i deyiladi. Diafragmaning qovurga qismi va bel qismining tashqi oyoqchasi o'rtasida trigonum lumbocostalis bo'ladi, ularni Boxdalek yoriqlari deb ataladi.

Bel sohasida kam joylashadigan churralar Pti uchburchagi yoki Lesgaft–Gryunfeld rombasimon bo'shlig'i orqali chiqadi:
orqaning serbar muskuli chekkasining yonbosh qirrasi va qorin tashqi qiyshiq muskuli yaqinida tarqaladi va uchburchak shaklidagi bo'shliq, trigonum lumbale (Pti uchburchagi) hosil qiladi. Ba'zan shu joydan bel churralari chiqadi; bel bo'shlig'i – spatium lumbale Lesgaft–Gryunfeld uchburchagi yoki rombasi.

Uchburchak tomonlari quyidagilar: yuqoridan – pastki tishsimon muskulning pastki chekkasi, pastdan – ichki qiyshiq muskulning orqa (erkin) chekkasi, medial – orqa yozuvchi muskulning lateral chekkasi. Ba'zan uning hosil bo'lishida yuqoridan XII qovurga qatnashadi, bu holda bo'shliq to'rtburchak shaklida bo'ladi. Bu oraliqning tubi qorin ko'ndalang muskuli aponevrozidan hosil bo'ladi. Ustki tomonidan faqat orqaning serbar muskuli bilan yopilgan va shunga ko'ra qorin orqa devorining eng yumshoq sohasi sanaladi.

Ba'zan Lesgaft–Gryunfeld uchburchagi bel churralari chiqadigan joy bo'lib xizmat qiladi.

Simptomatikasi va davolash. Ichki churralarning shunday xususiyati borki, ular qisilmagan vaktda, diafragmal churralarni istisno qilganda muayyan klinik simptomlarga ega bo'lmaydi va aniqlanmaydi. Ular qisilganda xronik (qisilishgacha) yoki o'tkir strangulyatsion ichak tutilib qolishi simptomlari bilan namoyon bo'ladi. Shuning uchun ichki churra diagnozi faqat operatsiya vaqtida qo'yiladi.

Bel churralari kamdan-kam, keksa xolsizlangan ayollarda uchraydi va ko'pincha katta o'lchamli bo'ladi. Katta bel churralarida churra teshigi qorin tashqi qiyshiq mukulidan olingan oyoqchadagi laxtak bilan yopiladi yoki alloplastika qilinadi.

Yopqich churra yopqich kanali orqali shu nomdagi nervlar va tomirlar bilan birga chiqib kanaldan o'tadi va m. peelneum ostida joylashadi. Suning uchun churra o'smasi deyarli konturlanmaydi (ko'rinmaydi) va yaxshi paypaslanmaydi. Kamdan kam, faqat kattalarda, deyarli faqat ayollarda, asosan yoshi ulg'aygan (60-70 yoshdagi) odamlarda uchraydi.

Diagnostikasi qiyinchilik tug'diradi. Xovship-Romberg simptomi xarakterli. Unda nevrologik xarakterdagi kuchli sanchiqli og'riq bo'lib, u yopqich nerv yo'li bo'ylab, sonning medial yuzasi bo'yicha tizza bo'g'imigacha tarkaladi va paresteziya bo'ladi.

Bemor oyog'ini bukib va yon tomoniga burib o'tiradi. Qin yoki to'g'ri ichagi orqali kiritilgan barmoq bilan ba'zan chanoq oldingi devoridagi tortmani paypaslab ko'rilsa bo'ladi. Davolash operatsiya usulida, chunki aksariyat qisilish manzarasida operatsiya qilishga to'g'ri keladi. Laparotomiya yoki son kesmasi yo'li bilan, ba'zan kombinatsiya qilib - laparotomiya va son kesmasi ko'rinishida (Trelat) operatsiya qilinadi.

Quymich churralari: a) noksimon muskul ustidan b) noksimon muskul ostidan (foramen intraperiforme) orqali chiqishi mumkin. Keksa ayollarda uchraydi. Quymich churralari ko'p xollarda noksimon muskul ostidan o'tadi va dumbaning katta muskuli ostiga yotadi. Shuning uchun o'lchami katta bo'lmagan churralar qiyinlik bilan aniqlanadi. Ba'zan quymich sohasida og'riq paydo bo'ladi va u yurish vaqtida kuchayadi. Qisilganda bosimdan mahalliy og'riqlar va ishias simptomlari aniq ifodalangan bo'ladi, ichak tutilishi manzarsi paydo bo'ladi.

Davolash - faqat operatsiya usulida, aksariyat u qisilish vaqtida

o'tkaziladi. Ko'pchilik xirurglar qorin orqali qilinadigan usuldan foydalanadilar. Churra darvozalari fastsiya yoki muskul bilan to'ldirladi. Oraliq churrasi teri ostiga chanoq tubining muskul qismi orqali m. levator ani, m. coecygeus yoki m. levator ani tolalari orasidagi bo'shliqqa chiqadi. U chanoq fastsiyasini bo'rttirib, isheorektal chuqurgacha kiradi va oraliq yoki to'g'ri ichak oldingi devori, qin devori yoki katta lab pastki qismi terisini bo'rttiradi. Aksariyat to'g'ri ichakning tushishi bilan birga keladi. Ko'pincha ayollarda, to'g'ri ichak operatsiyasidan keyin uchraydi. Uning ichida qovuq yoki uning divertikuli, ayol tanosil a'zolari, ichak, charvi bo'lishi mumkin.

Joylashuviga ko'ra o'rta, yon tomonlama, oraliq churralar farq kilinadi. Churra o'smasining xarakatchanligi, uning yo'talish va kuchanish vaqtida kattalashuvi, shuningdek quldirab joyiga kirishi xarakterli.

Davolash qorin bo'shlig'ini kesish yo'li bilan yoki oraliq orqali operatsiya usulida bo'ladi. Joyiga kiritib bo'lmaydigan yon tomonlama oraliq, churralarida operatsiyaga ruxsat etilmaydi.

QORIN OLD DEVORI CHURRALARINING ASORATLARI

Churraning qisilishi – shoshilinch operatsiya talab qiladigan eng ko'p va xavfli asorat. Qisilgan churralarda o'lim ko'rsatkichi 3–15% ni tashkil etadi. Churra elementi churra darvozasida qisiladi. Qisilish o'rta yoshdagi va keksa yoshdagi bemorlarda ko'p kuzatiladi. Eng ko'p, ya'ni 50–60% hollarda chov churrasi qisiladi.

Katta o'lchamdagi to'g'rilanuvchi churralarga nisbatan o'rta va kichik o'lchamdagi churralar ko'p qisiladi. Churraning qisilishi paydo bo'lgan vaqtiga bog'liq emas, to'satdan paydo bo'lgan churra ham qisilishi mumkin. Har qanday a'zo qisilishi mumkin, eng ko'p ingichka ichak va katta charvi qisilishi kuzatiladi.

Etiologiyasi va patogenezi

Kelib chiqish mexanizmiga ko'raelastik, axlatli, aralash yoki kombinatsiyalashgan qisilish bo'lishi mumkin.

Elastik qisilish jismoniy zo'riqish, yo'tal natijasida qorin ichki bosimining birdan oshishi hisobiga yuzaga keladi. Bunday vaziyatda churra darvozasiga zo'riqish tushadi, natijada churra xaltasi odatdagidan katta bo'lib chiqadi, qaytib kirishi uchun churra

elementi qisiladi.

Axlatli qisilish ko'proq keksa yoshdagi odamlarda uchraydi. Churra xaltasida joylashgan ichakning olib keluvchi qismida ko'p miqdorda axlatning to'planishi olib ketuvchi qismni qisadi; churra darvozasiga bosim oshib boraveradi va elastik qisilish qo'shiladi. Aralash shakldagi qisilish shunday yuzaga keladi.

Patologoanatomik ko'rinishi. Qisilgan a'zoda qon va limfa aylanishi buziladi, venoz dimlanish natijasida ichak devoriga, uning bo'shlig'iga va churra xaltasiga transsudat to'planadi. Ichak sianotik ko'rinishga ega bo'ladi, churra suyuqligi tiniq holda bo'ladi. Nekrotik o'zgarishlar ichak devorining shilliq qavatidan boshlanadi. Zararlanish ko'proq strangulyatsion halqa sohasida rivojlanadi, chunki ichak devori shu sohada ko'proq qisiladi.

Vaqt o'tishi bilan patomorfologik o'zgarishlar kuchayib boradi, qisilgan ichakda gangrena rivojlanadi. Ichak ko'kimtir qora tusga kiradi, ko'p sonli subseroz qon quyilishlar yuzaga keladi. Ichak devori ilvillagan, peristaltikasi yo'q, ichak tutqichi qon tomirlarida pulsatsiya yo'qoladi. Churra suyuqligi xira, gemorragik, axlat hidli bo'ladi. Ichak devori teshilishi natijasida axlatli flegmona va peritonit yuzaga keladi. Churra xaltasida ichakning qisilishi strangulyatsion ichak tutilishiga tipik misol bo'ladi.

Klinik ko'rinishi va diagnostikasi. Klinik ko'rinishi qisilish turiga, qisilgan a'zoga, vaqtiga, asorat rivojlangandan keyingi o'tgan vaqtga bog'liq. Qisilgan churraning asosiy simptomi–churra sohasida og'riq va avval to'g'rilanib turgan churraning to'g'rilanmay qolishi. Og'riqning intensivligi turli xil bo'ladi, to'satdan kuchli og'riq shok holatiga sabab bo'lishi mumkin. Churra qisilishining mahalliy belgilariga paypaslaganda kuchli og'riq, qattiqlashish, churrali bo'rtmaning taranglashishi hisoblanadi. Yo'tal turtkisi belgisi manfiy. Perkussiya qilinganda churra xaltasida charvi, siydik pufagi, churra suyuqligi bo'lganda to'mtoq tovush eshitiladi. Agar churra xaltasida ichak bo'lsa gaz hisobiga perkussiyada timpanik perkutor tovush eshitiladi (46-rasm).

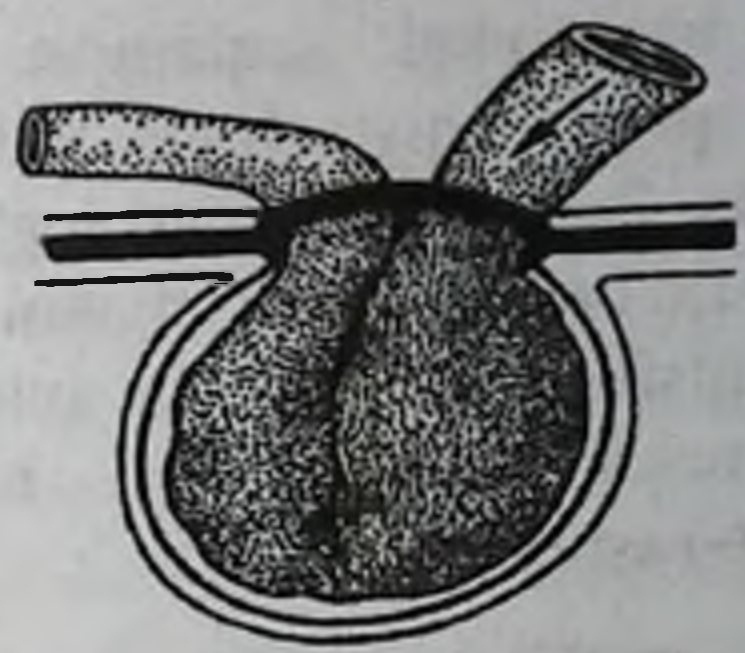

46– rasm. Churraning elastik qisilishi

Elastik qisilish. Bu asoratning rivojlanishi qorin ichki bosimining oshishi (jismoniy zo'riqish, yo'tal, defekatsiya vaqtida kuchanish) natijasida rivojlanadi.Ichak qisilishiga ichak tutilish belgilari ham qo'shiladi. Qisilgan ichak devorida qon tomir va nervning qisilishi natijasida to'lg'oqsimon og'riq paydo bo'ladi, bu peristaltika hisobiga bo'ladi. Gaz va axlat chiqmasligi, qusish bo'ladi. Tezkor xirurgik davo qo'llanmasa bemor ahvoli og'irlashadi, ichak tutilish belgilari, intoksikatsiya, suvsizlanish rivojlanadi. Keyinchalik churrali bo'rtma sohasida terining giperemiyasi, shishi kuzatiladi, flegmona rivojlanadi.

Qisilish chov kanali ichki teshigida sodir bo'lishi mumkin. Shuning uchun chov kanalining tashqi teshigini barmoq bilan tekshirish bilan chegaralanmasdan ichki teshikni ham tekshirish kerak. Chov kanalini barmoq bilan tekshirganda ichki teshik sohasida og'riqli hosila paypaslanishi mumkin. Bu turdagi qisilish kam uchraydi (47–rasm).

47– rasm. Churraning axlatli qisilishi.

Retrograd qisilishi. Retrograd qisilish ko'proq ingichka ichakda kuzatiladi. Churra xaltasida 2 ta ichak qovuzlog'i uchraydi va ularni bog'lab turuvchi ichak qorin bo'shlig'ida joylashadi. Qisilishda bog'lab turuvchi ichak qovuzlog'i katta ahamiyatga ega. Nekroz qorin bo'shlig'ida joylashgan ichakda boshlanadi. Bu vaqtda churra

xaltasidagi ichakning hayotiyligi saqlangan bo'lishi mumkin. Operatsiyaga diagnoz qo'yish qiyinchilik tug'diradi. Operatsiya vaqtida churra xaltasida 2 ta ichak qovuzlog'i aniqlansa, xirurg qisilgan halqani kesib qorin bo'shlig'idagi ichakni ham reviziya qilishi shart. Agar retrograd qisilish o'z vaqtida aniqlanmasa bemorda bog'lovchi ichak qovuzlog'ining nekrozi natijasida peritonit rivojlanishi mumkin (48–rasm).

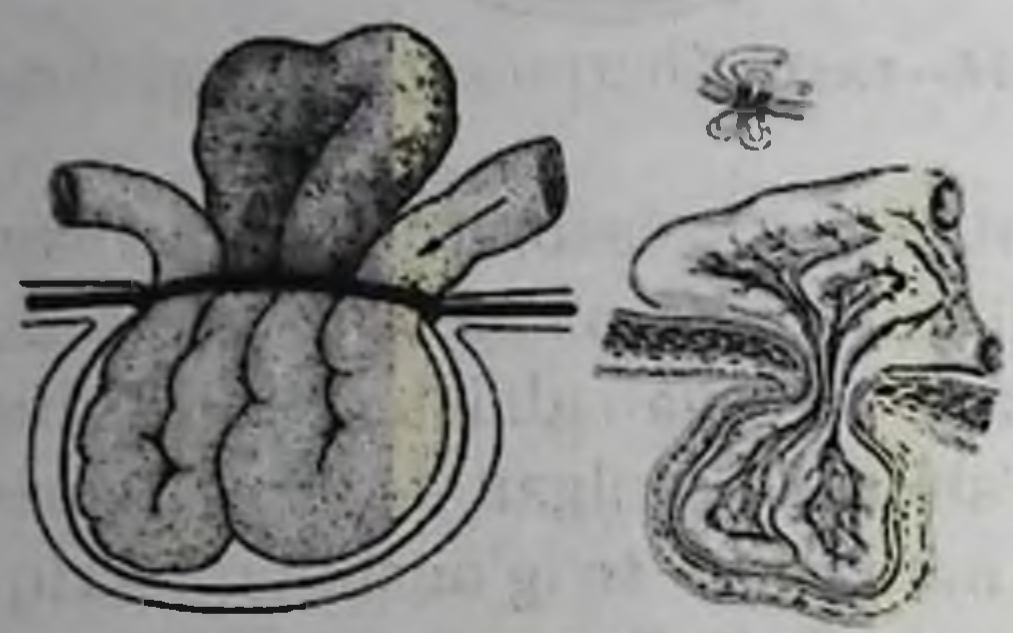

48– rasm. Churraning retrograd (Ichakning W–simon) qisilishi.

Rixter qisilishi. Agar ichak devorining kichik halqada qisilishi yuzaga kelsa rivojlanadi. Ko'proq chov va son churralarida ba'zan kindik churralarida kuzatiladi. Ichakning qisilgan qismida qon va limfa aylanishining buzilishi destruktiv o'zgarishlarga, nekroz, ichak perforatsiyasiga olib keladi.

Diagnostikasi qiyinchilik tug'diradi. Klinik ko'rinishiga ko'ra Rixter qisilishi ichak qisilishidan farq qiladi: shok belgilari yo'q, ichak tutilish belgilari bo'lmasligi mumkin, ichakning evakuator funksiyasi saqlanishi mumkin (49–rasm).

49– rasm. Rixter qisilishining yuzaga kelish jarayonlari.

Ba'zan diareya kuzatilishi mumkin, churrali bo'rtma sohasida doimiy og'riq kuzatiladi. Churra darvozasi sohasida qattiq, og'riqli hosila paypaslanadi. Rixter qisilishini birlamchi paydo bo'lgan churrada aniqlash qiyin. Semiz ayollarda chov sohasidagi Rixter qisilishini paypaslash qiyinchilik tug'diradi. Bemorning umumiy ahvoli dastlab qoniqarli bo'lishi mumkin, keyinchalik churra flegmonasi va peritonit rivojlanishi natijasida yomonlashadi. Diagnoz operatsiya vaqtida asoslanadi. To'qimalar kesilib churra xaltasi ochilganda ichak devorining qisilgani aniqlanadi.

Qisilgan churrani yolg'on qisilishdan farqlash kerak. O'tkir pankreatit va peritonitda churra xaltasiga qorin bo'shlig'idan ekssudat o'tib to'planadi. Bunda churra o'lchami kattalashadi, og'riqli bo'ladi, lekin Yo'tal turtkisi belgisi saqlanadi.

Avval aniqlanmagan to'satdan qisilgan churra. Qorin devorida churra hosil bo'lishi uchun tipik sohalarda tug'ruqdan keyin qorin pardada bo'rtmalar paydo bo'ladi. Bu ko'proq chov sohasida paydo bo'ladi. Avval aniqlanmagan to'satdan paydo bo'luvchi qisilgan churralar chov sohasida va son kanali sohasida og'riq bilan boshlanadi.

Davolash: Qisilgan churralarda shoshilinch operatsiya qilinadi. Uning bajarilishi qisilgan halqani ochish, churra xaltani ochish, qisilgan a'zoni qorin bo'shlig'iga to'g'rilashdan iborat. Operatsiya bir necha bosqichda bajariladi.

Birinchi bosqich –aponevrozgacha to'qimalarni qavatma–qavat ochish va churra xaltasini ajratishdan iborat (50–rasm).

50– rasm. Qisilgan chov–yorg'oq churrasida operatsiya. Teri kesimi.

Ikkinchi bosqich – churra xaltasini ochish, churra suyuqligini bartaraf etish (51–rasm).

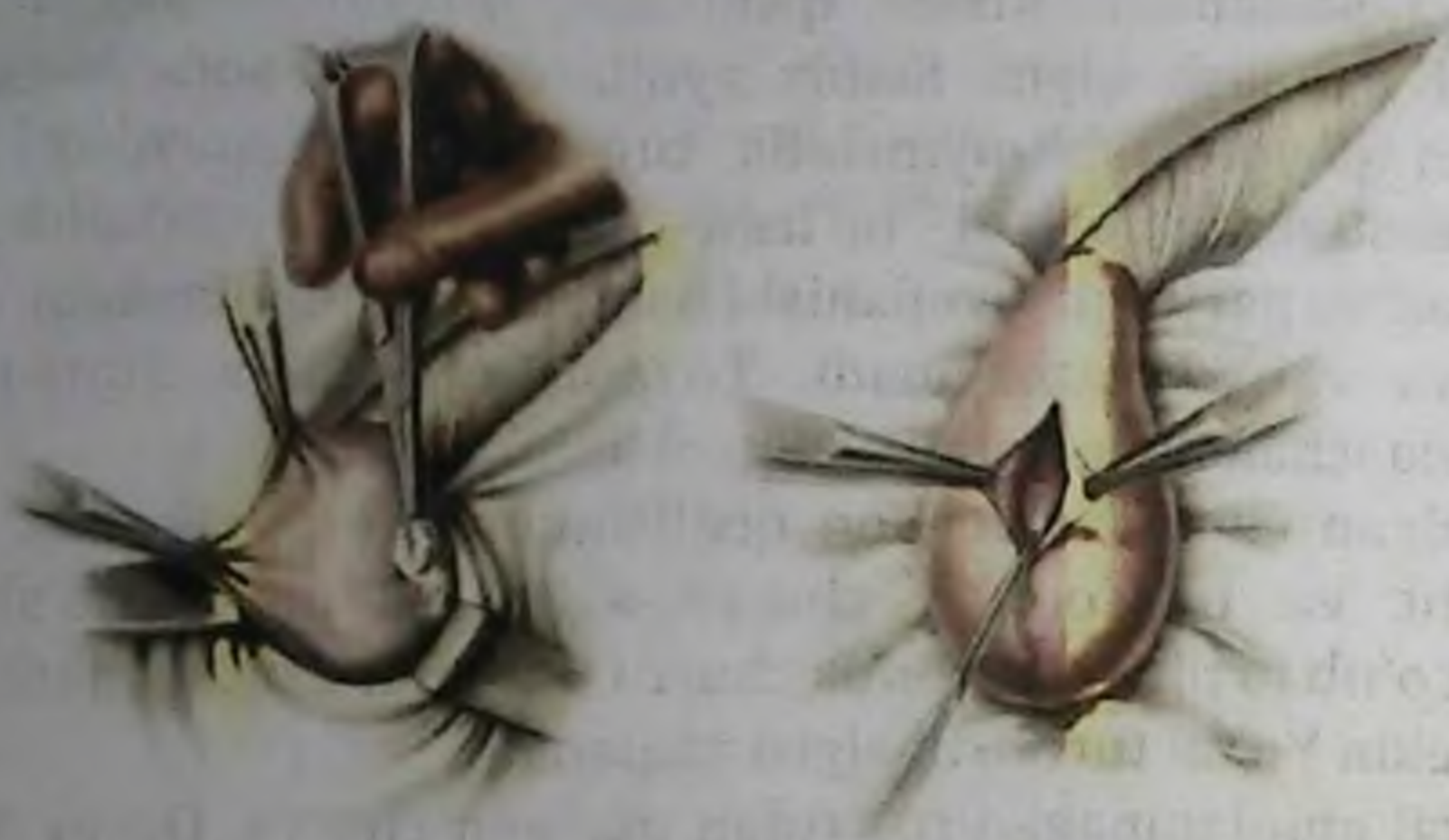

51– rasm. Qisilgan chov–yorg'oq churrasida operatsiya. Churra xaltasini ajratish.

Qisilgan chov–yorg'oq churrasida operatsiya. Churra xaltasini ochish. Qisilgan a'zo qorin bo'shlig'iga kirib ketmasligi uchun xirurg yordamchisi dokali salfetka yordamida ushlab turishi kerak. Churra xaltasini ochmasdan avval qisilgan halqani ochish mumkin emas.

Uchinchi bosqich – Qisilgan halqani vizual nazorat ostida qorin bo'shlig'i tomondan yopishgan a'zoni zararlamasdan ochish kerak.

To'rtinchi bosqich – Qisilgan a'zoni hayotiyligini aniqlash. Bu operatsiyaning eng muhim bosqichidir. Ingichka ichakning hayotiyligini belgilovchi asosiy tamoyillar – ichakning rangining qayta tiklanishi, ichak tutqichi qon tomirlarida pulsatsiya borligi, strangulyatsion halqa va subseroz gematoma yo'qligi, ichak peristaltikasining borligi. Shubhasiz ichakning hayotiy emasligini ko'rsatuvchi belgilar – ichak qora tusda, seroz qobiqning xiraligi, ichak devori ilvillagan, ichak peristaltikasi va qon tomirlarda pulsatsiya yo'qligi.

Beshinchi bosqich – Hayotiy bo'lmagan ichak qovuzlog'ini rezeksiya qilish. Seroz qobiqda ko'rinib turgan zararlangan sohadan 40– 50 sm olib keluvchi va 15–20 sm olib ketuvchi qism chegarasida ichak rezeksiya qilinadi. Ichak devorida strangulyatsion halqa, subseroz gematoma, shish, infiltratsiya bo'lganda va ichak tutqichida gematomalar bo'lganda rezeksiya bajariladi. Charvi nekrozga uchragan bo'lsa rezeksiya qilinadi. Sirpanuvchi churralarda qisilgan

a'zoning qorin parda bilan qoplanmagan qismini ham hayotiyligini tekshirish kerak. Ko'richak nekrozi aniqlansa o'ng tomonlama gemikolektomiya bajariladi va ileotransversanastomoz shakllantiriladi. Siydik pufagi devori nekrozi aniqlansa shu soha rezeksiya qilinadi va epitsistostoma shakllantiriladi (52,53-rasmlar).

52- rasm. Qisilgan chov-yorg'oq churrasida operatsiya. Qisilgan halqasini ochish.

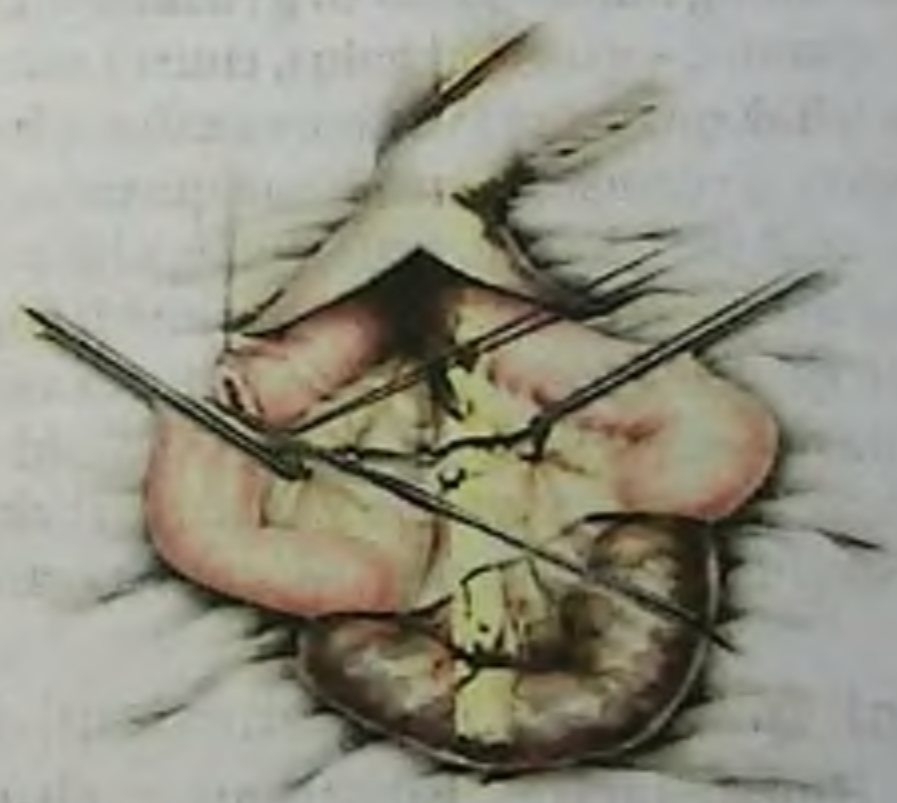

53- rasm. Qisilgan chov-yorg'oq churrasida operatsiya. Ichak qovuzlog'i rezeksiyasi.

Oltinchi bosqich - churra darvozasi plastikasi. Qisilgan churralarda flegmona bilan asoratlangan bo'lsa operatsiya o'rta laparotomiya bilan boshlanadi, chunki churra xaltasidagi infitsirlangan suyuqlik qorin bo'shlig'iga tarqalishini oldini olish kerak. Laparotomiya vaqtida ichak rezeksiyasi bajariladi va ichaklararo anastomoz shakllantiriladi. Keyin churra xaltasi kesib olinadi. Churra darvozasi plastikasi bajarilmasdan yiringli bo'shliq drenajlanadi. Bemorlarni kompleks davolashning asosiy mezoni umumiy va mahalliy antibiotikoterapiya o'tkazishdan iborat.

Oqibati. Operatsiyadan keying o'lim ko'rsatkichi qisilgandan keyin operatsiyagacha o'tgan vaqtga bog'liq– dastlabki 6 soatda – 1,1%, 6 soatdan 24soatgacha – 2,1%, 24 soatdan – 8,2%; ichak rezeksiyasidan keyin o'lim ko'rsatkichi – 10%, churra flegmonasida – 15% (54–rasm).

54– rasm. Qisilgan chov churralarini majburlab to'g'rilaganda kuzatiladigan asoratlar. a – qisilgan churraning butunligicha to'g'rilanishi: 1 – qisilgan ichak qovuzlog'ining olib keluvchi qismi; 2 – qisuvchi halqa, churra xaltasi bilan birgalikda to'g'rilangan; 3 – qisilgan ichak qovuzlog'i va churra xaltasi; b – churra xaltasi yorilishi natijasida yolg'on to'g'rilanish, bunda ichak qovuzlog'i qorinoldi yog' kletchatkasiga chiqadi: 1 – qisilgan ichak qovuzlog'ining olib keluvchi qismi; 2 – ichak qovuzlog'i, churra xaltasi yorilishi natijasida qorinoldi yog' kletchatkasiga chiqqan; 3 – qisilgan ichak qovuzlog'i; 4 –bo'shagan churra xaltasi; v – churra xaltasining bo'yinchasidan pastidan yorilib yolg'on to'g'rilanishi: I – qisilgan ichak qovuzlog'ining olib keluvchi qismi; 2 – churra bo'yinchasi, ichak qovuzlog'i bilan birga to'g'rilangan; 3 – qisilgan ichak qovuzlog'i; 4 – bo'shagan churra xaltasi.

Qsilgan churralarni qo'l bilan yoki mustaqil to'g'rilanishida kuzatiladigansoratlar Bemorlarda qisilgan churra mustaqil to'g'rilanib ketsa ham xirurgik statsionarga yotqizilishi kerak. Mustaqil to'g'rilanib ketgan ichak peritonitga yoki ichki qon ketishga sabab bo'lishi mumkin. Hozirgi zamonda qisilgan churralarni bemorlar tomonidan majburlab to'g'rilash holatlar deyarli uchramaydi. Davolash muassasalarida ham qisilgan churralarni majburlab to'g'rilash ta'qiqlanadi. Kuzatishlardan ma'lumki, mustaqil to'g'rilangan yoki operatsiya qilingan qisilgan churralarda bemorlarda turli xil shikoyatlar paydo bo'ladi. Ulardan eng ko'p kuzatiladigan shikoyatlarga qorindagi og'riq, meteorizm, qorin quldirashi bo'lishi mumkin.

Yuqoridagi klinik belgilar qisman ichak tutilishiga xos bo'lib bo'lib keyinchalik o'tkir ichak tutilishi kuzatilishi mumkin. Bularning barchasi ichak qovuzloqlarining o'zaro, atrofidagi a'zolar bilan, parietal qorin parda bilan bitishmalar hosil qilishi bilan asoslanadi. Bemor xirurgik statsionarga yotqizilib tekshirilganda peritonit yoki ichki qon ketish aniqlansa zudlik bilan operatsiya qilinishi kerak. Agar yuqoridagi belgilar aniqlanmasa ham dinamik kuzatish amalga oshirilishi kerak. Agar bemorda dinamik kuzatuv natijasida peritonit yoki ichki qon ketish aniqlanmasa rejali operatsiyaga tayyorlanadi (55-rasm).

55- rasm. Qisilgan ichak qovuzlog'ini to'g'rilashga urinish (a); churra xaltasini ichak qovuzlog'i bilan noto'g'ri en block to'g'rilanishi(b); churra darvozasini ichak qovuzlog'i bilan noto'g'ri en block to'g'rilanishi (v)

Bemorning o'zi qo'li bilan to'g'rilagan qisilgan churrasi bor bemorlarni kuzatuv olib borish mushkul, chunki ular murojaat qilishi kam kuzatiladi. Davolash muassasalarida qisilgan churrani qo'l bilan to'g'rilash mumkin emas, bu churra xaltasi va churra elementi yorilishiga, peritonit rivojlanishiga sabab bo'lib qoladi (56-rasm).

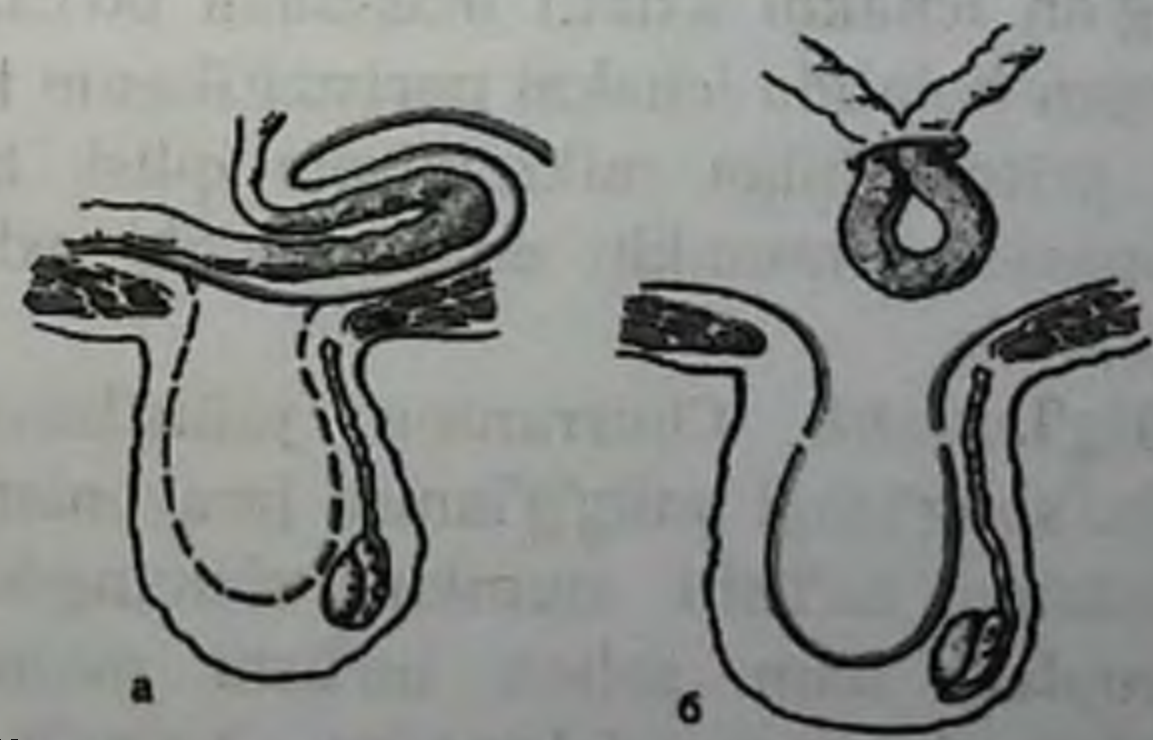

56- rasm. Churraning yolg'on to'g'rilanishi: a – churra xaltasi qisilgan a'zo bilan qorin parda oldi bo'shlig'iga siljishi; b – churra xaltasi bo'yincha sohasida parietal qorin pardaning uzilishi, qisilgan a'zoning qorin bo'shlig'iga siljishi.

Qo'l bilan to'g'rilash paytida qisilgan churra bo'yinchasidagi qisilish saqlangan holda yolg'on to'g'rilanishi mumkin. Natijada jarayon davom etaveradi va peritonitga sabab bo'ladi.

Churraning to'g'rilanmasligi

Churraning to'g'rilanmasligi churra xaltasida churra elementining o'zaro yoki churra xaltasi bilan aseptik yallig'lanish hisobiga yopishib qolishiga aytiladi. Churraning to'g'rilanmasligi qisman bo'lishi mumkin. Bunda churra elementining bir qismi qorin bo'shlig'iga to'g'rilangan bo'ladi. Uzoq vaqt bandaj taqib yurish ham churra to'g'rilanmasligiga sabab bo'lishi mumkin. Churraning to'g'rilanmasligi ko'proq kindik, son va operatsiyadan keyingi churralarda kuzatiladi. Ko'p kamerali bo'lishi mumkin. Ko'p kameralar bo'lishi va bitishmali jarayon rivojlanishi churra elementi qisilishiga yoki ichak tutilishiga sabab bo'lishi mumkin.

Koprostaz – yo'g'on ichakda axlat massasi to'planib qolishi. Bu churra asorati bo'lib, churra elementi yo'g'on ichak bo'lganda rivojlanadi. Koprostaz ichakning harakatlanish funksiyasi buzilishi natijasida rivojlanadi. Uning rivojlanishiga churraning to'g'rilanmasligi, kamharakat bo'lish va ko'p miqdorda ovqat yeyish sabab bo'ladi. Koprostaz qariyalarda, semizlarda, erkaklarda chov churrasida, ayollarda kindik churrasida ko'p kuzatiladi. Asosiy belgilari: ich qotishi, qorindagi og'riq, ko'ngil aynishi, ba'zan qusish kuzatilishi mumkin. Churrali bo'rtma sekinlik bilan kattalashib boradi, deyarli og'riqsiz, biroz taranglashgan, xamirsimon konsistensiyali, Yo'tal turtkisi belgisi musbat. Bemorning umumiy ahvoli o'rta og'ir bo'ladi.

Davolash. Yo'g'on ichakni axlatli massadan bo'shatish kerak. Churrani to'g'rilangan holatida ichakni peristaltikasini kuchaytirish kerak. Gipertonik eritma bilan mikroklizma qilish kerak. Ichni yumshatuvchi preparatlar mumkin emas, chunki axlatli qisilish yuzaga kelishi mumkin

Churra yallig'lanishi. Churraning yallig'lanishi churra xaltasining qorin bo'shlig'idagi yalig'g'lanish jarayonlari natijasida infitsirlanishi natijasida bo'lishi mumkin, shuningdek, teridagi yallig'lanish jarayonlari ham sabab bo'lishi mumkin. O'tkir appeditsitda shoshilinch appendektomiya bajariladi, boshqa holatlarda churra xaltasini infitsirlayotgan manba bartaraf etiladi. Churraning surunkali yallig'lanishi tuberkulyozda kuzatiladi va

operatsiya vaqtida aniqlanadi. Bunda churra plastikasi bajariladi va bir vaqtning o'zida tuberkulyozga qarshi spesifik dori vositalari qilinadi. Churra sohasida terining yallig'lanishi bo'lsa churrani plastikasi yallig'lanish davolangandan keyin bajariladi. Asoratlarni oldini olish uchun churrasi bor bemorlarni asorat rivojlanmaguncha rejali xirurgik davolash kerak. Churraning bo'lishi operatsiyaga ko'rsatma hisoblanadi.

Me'da va o'n ikki barmoq ichak anatomiyasi. Me'da qorin bo'shlig'i yuqori etaji-chap qovurg'alar ostida va qorinning chap yarmida joylashgan, uning chiqish qismigina o'rta chiziqdan o'ngga o'tadi. Me'da to'lganda uning katta egriligi kindik sohasida proektsiyalanadi. Me'dada kardial, tubi, tanasi, antral qismi xamda pilorik kanal farq qilinadi. Pilorik qisqich me'da bilan 12-barmoq ichak o'rtasidagi chegara hisoblanadi.

12-barmoq ichak me'da osti bezi boshchasini taqa ko'rinishida bukib, Treyts boylami oldida duodenoeyunal bukilma hosil qiladi, uzunligi 25-30 sm- ni tashkil qiladi. 12-barmoq ichakda 4 qism qayd qilinadi: yuqori gorizontal, pastga tushadigan (unga umumiy o't yo'li va me'da osti bezi yo'li quyiladi), pastki gorizontal va yuqoriga ko'tariladigan qism tafovut kilinadi. 12-barmoq ichak tushuvchi qismi o'rqa medial yuzasiga umumiy ut yuli va me'da osti bezi yulini terminal qismi katta duodenal surg'ichga ochiladi (57-rasm).

57- rasm. Me'da qismlari.

1. Antral qismi. 2. Kardial qismi 3. Tubi 4.Tana qismi

Me'da tanasi bilan antral bo'lim o'rtasida burchak kemtigiga muvofiq keladigan oraliq egat chegara bo'lib hisoblanadi. Me'dani shu tarzda kismlarga ajratish uning gistologik tuzilishiga va

fiziologik xususiyatlariga muvofiq, keladi.

Qon bilan ta'minlanishi: Me'da qorin aortasi tarmoqlaridan qon bilan ta'minlanadi. Tomirlarning a'zolar ichidagi katta aloqalari, ularning anastomozlari qon ta'minotining mo'lligini keltirib chiqaradi. Bu hol eroziyalardan va yaralardan qon oqqanda qon ketishini to'xtatishni qiyinlashtiradi. Me'da venalari arteriyalarga mos keladi va qopka venaga borib quyiladi. Me'da kardial bo'limining shilliq pardasi ostidagi qavatda venoz chigallar portal sistemani yuqori kovak vena sistemasi bilan tutashtiradi, bu portal gipertenziyada venalarning varikoz kengayishini natijasida qizilo'ngach venalaridan qon ketishi mumkin shuningdek diagnostika qilishda va davolashda g'oyat muhim ahamiyatga ega. Me'dadan limfa oqib ketadigan yo'llar me'dada onkologik jarayon sababli o'tkaziladigan radikal operatsiyalarda muhim ahamiyat kasb etadi. Asosan tomirlar yo'li bo'ylab joylashadigan asosiy limfatik sohalar soni 6 ta–ni tashkil qiladi: (58–rasm).

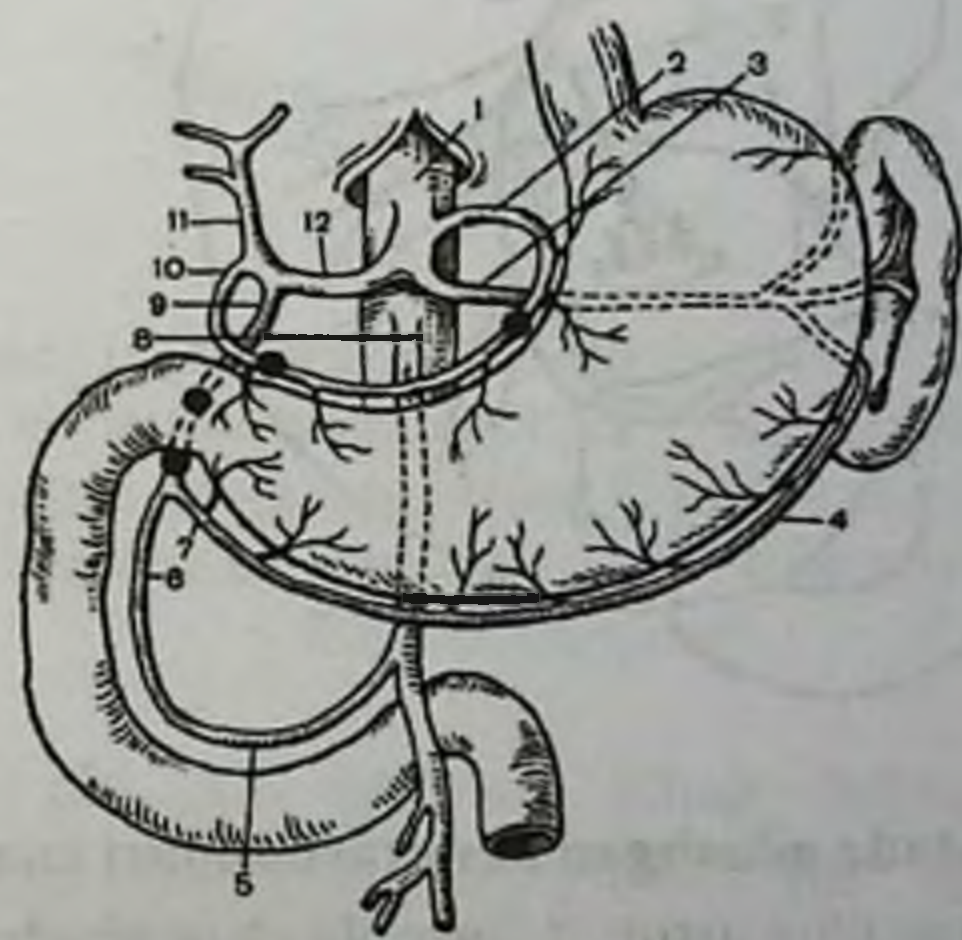

58–rasm. Me'da va o'n ikki barmoq ichakni arterial qon bilan ta'minlanishi. (Ko'rsatilgan nuqtalardajoylashgan yaralar, qon ketishga moyil lokalizatsiyalar hisoblanadi): 1 – truncus coeliacus; 2– a. gastrica sinstra ; 3 – a. Lienalis; 4 – a. gastroepiploica sinstra; 5 – Pastki a.pankrotoduodenalis anterior; 6 – Yuqori a. pankrotoduodenalis anterior; 7 – a.gastroepiploica dextra; 8 – a. mezenterica superior; 9 – a. gastroduodenalis ; 10 – a.gastrica dextra; 11 – a. hepatica propria; 12 – a. hepatica communis.

Innervatsiyasi: Me'dani intramural nerv chigallari, adashgan nervlar va quyosh chigalidan simpatik nervlar innervatsiya qiladi.

Me'da funktsiyasini idora qishda oldingi chap va orqa o'ng tarmoklarga bo'linib 3–6 tagacha ustun ko'rinishida qizilo'ngachni abdominal qismiga kirib boradi, ba'zan esa ham oldingi, ham orqadagi qo'shimcha tutamlar ko'rinishidagi adashgan nervlar, o'ng tutamdan chiqadigan va qizilo'ngachning orqa chap yuzasi bo'ylab me'da kardial qismi Gis burchagi sohasida boradigan Grassi (kriminal` nerv) qo'shimcha nerv tarmog'i muhim ahamiyatga ega. Bu qo'shimcha tarmoqlar vagotomiya paytida ushbu nerv tarmog'i kesilmasa keyin yara kasalligining qaytalanishi muhim rol` o'ynaydi. Adashgan nerv tutamlari sekretor faoliyatini boshqaradigan *Latarje* oldingi va orqa tarmog'i bilan tugallanadi, uning oxirgi 2–4 tarmoqlari esa motor funktsiyasini boshqaradi. Oldingi va opqa Latarje tarmoqlari antral bo'lim sohasida ham, tanasi va hatto kardiyal sohasi orasida ham kollaterallar bo'ladi (59–rasm).

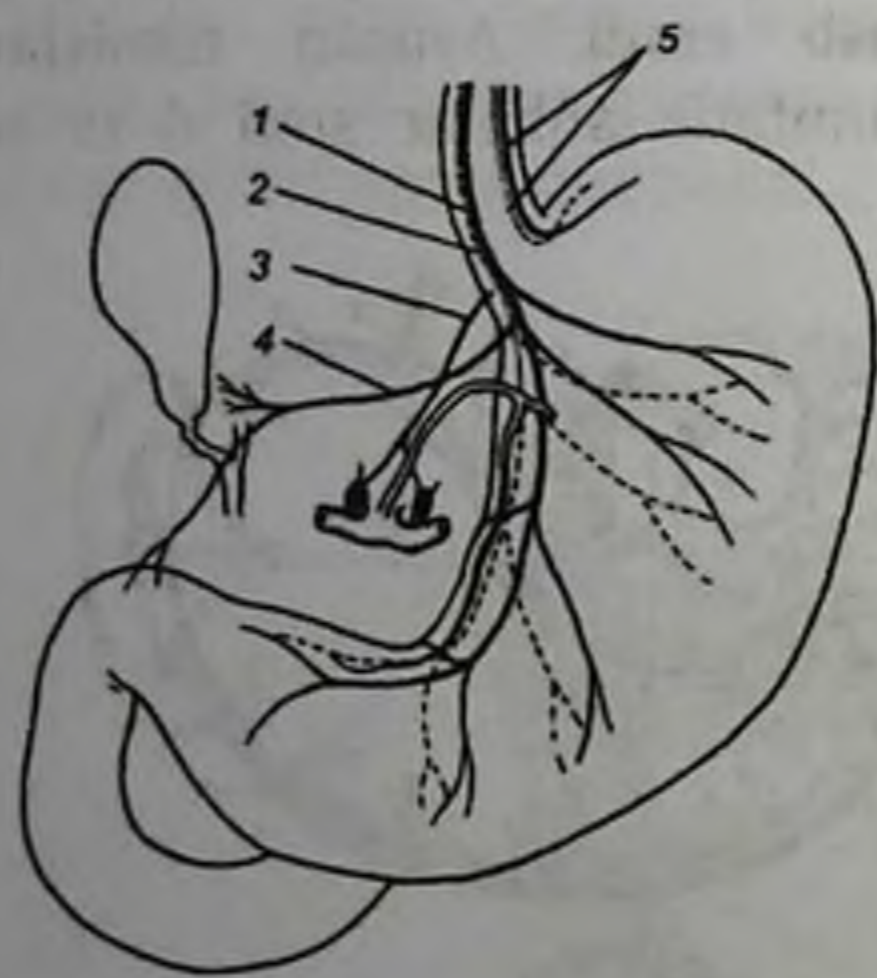

59–rasm. Me'dada adashgan nerv tarmoqlari anatomiyasi.

1. Old chap ustun. 2. Orqa o'ng ustun. 3. Jigar old chap adashgan nerv ustuni. 4. Quyosh chigali orqa ong ustuni. 5. Orqa o'ng ustunning qo'shimcha tarmog'i.

Me'da va o'n ikki barmoq ichak funktsiyalari: Medaning barcha qismlarida shilliq qavat yuzasi bir qavatli silindrsimon epiteliya bilan qoplangan bo'lib, uning hujayralari ko'zga ko'rinadigan shilliq sekresiya ajratib turadi. Sekresiya asosan bikarbonatlar, fosfolipidlar va suvdan iborat bo'lgan quyqa consistensiyali cho'ziluvchan shilimshiq suyuqlikdan iborat. Bu quyqa consistensiyali cho'ziluvchan shilimshiq shilliq qavatning

butun yuzasini mustahkam qoplaydi, ovqatning o'tishini osonlashtiradi, shilliq qavatni mexanik va kimyoviy shikastlanishlardan va me'da shirasining o'z-o'zini emirishidan himoya qiladi. Shilliq qavatning sirt hujayralari shilliq-bikarbonat shilimshiq bilan birgalikda fizik-kimyoviy himoya to'sig'ini yaratadi, bu vodorod kationlarining oshqozon bo'shlig'idan orqaga qaytishishini oldini oladi va hujayra yuzasida neytral pH-ni saqlaydi (60-rasm).

60-rasm. Me'da limfa tugunlarini Riv`er-Sappeyu buyicha sxematik kurinishi. Limfa tugunlar: 1. Me'da-katta charvi limfasi; 2. Subpilorik; 3. Jigar arteriyasi bo'ylab joylashgan limfatik tugunlar; 4. me'da chap artriyasi buylab joylashgan limfa tugunlari. 5. Parakardial. 6. Talok arteriyasi bo'ylab o'tgan limfatik tugunlar.

Me'da va o'n ikki barmoq ichak funktsiyalari: Medaning barcha qismlarida shilliq qavat yuzasi bir qavatli silindrsimon epiteliya bilan qoplangan bo'lib, uning hujayralari ko'zga ko'rinadigan shilliq sekresiya ajratib turadi. Sekresiya asosan bikarbonatlar, fosfolipidlar va suvdan iborat bo'lgan quyqa consistensiyali cho'ziluvchan shilimshiq suyuqlikdan iborat. Bu quyqa consistensiyali cho'ziluvchan shilimshiq shilliq qavatning butun yuzasini mustahkam qoplaydi, ovqatning o'tishini osonlashtiradi, shilliq qavatni mexanik va kimyoviy shikastlanishlardan va me'da shirasining o'z-o'zini emirishidan himoya qiladi. Shilliq qavatning sirt hujayralari shilliq-bikarbonat shilimshiq bilan birgalikda fizik-kimyoviy himoya to'sig'ini

yaratadi, bu vodorod kationlarining oshqozon bo'shlig'idan orqaga qaytishishini oldini oladi va hujayra yuzasida neytral pH-ni saqlaydi.

O'n ikki barmoq ichakning shilliq qavati oshqozon shilliq qavatiga qaraganda ikki baravar ko'p bikarbonatshlab chiqaradi. Oshqozon va o'n ikki barmoq ichakning shilliq qavatining shikastlovchi omillarga chidamliligini ta'minlashda hujayralarning tiklanish qobiliyati, yaxshi mikrosirkulyatsiya holati uning kimyoviy mediatolardan himoya qilishda (prostaglandinlar, epidermal va transformasiyalovchi omillar) muhim ahamiyati bor (61-rasm).

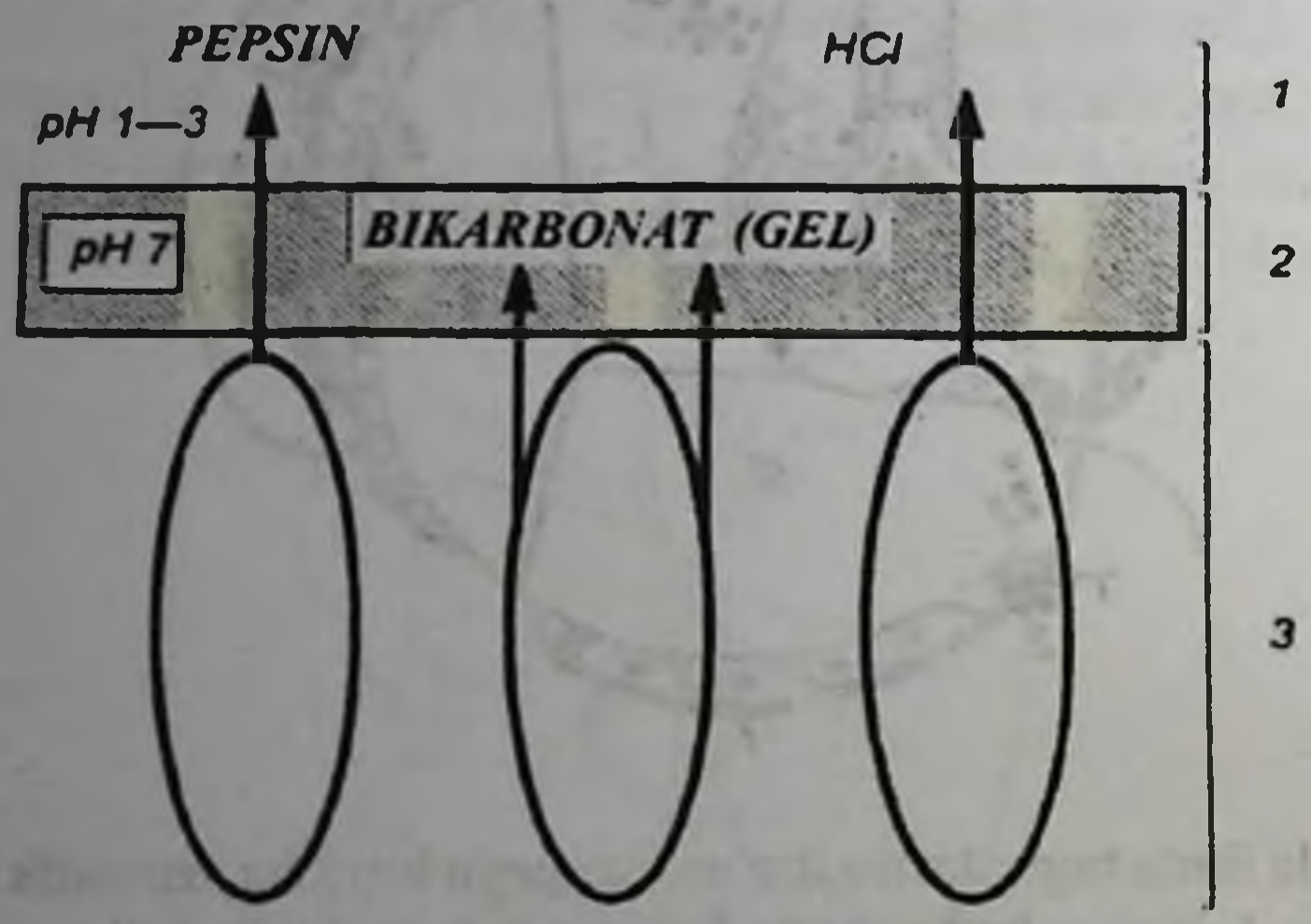

61- rasm. Shilliq-bikorbanatli qavat.

I -Bosh xo'jayralar; 2 -Shilliq (gel`) xo'jayralar; 3 -Parietal xo'jayralar.

Me'dada anatomik lokalizatsiyasiga ko'ra 3 ta sekretor bez xujayralar farqlanadi: 1.Kardial bezlar – Ovqat luqmasi uchun qulay sharoit yaratadigan shilliq ajratadi. 2.Fundal bezlar – Hujayralarning 4 turidan tashkil topgan: A) Bosh hujayralar pepsinogen ajratadi B)Parietal (yoki qoplama) hujayralar ularning membranasida gistamin, atsetilxolin, gastrin, xlorid kislota- HCl ajralib chiqishi uchun retseptorlar mavjud. C) Qo'shimcha yoki oraliq hujayralar bufer xossalarga ega shilliq ishlab chiqaradi. D) Differentsiyallashmagan hujayralar – ulardan qolgan hujayralar rivojlanadi. Fundal bezlarning umumiy maydoni 3,5 m^2 ga teng. 3.Antral bezlar hujayra ichidagi suyuqlik pH ga yaqin pH da

eriydigan to'qimadan tashqari endokrin G-hujayralari (gastrin gormoni) ishlab chiqaradi, S-hujayralar (sekretin ishlab chiqaradi), I-hujayralar (xoletsistokinin) ishlab chiqaradi.

Oshqozonning shilliq qavatida gastrindan tashqari, Kasl ichki omili (fundal qismida), gastrin, glyukagon ishlab chiqariladi, bu bizga oshqozonni endokrin organ sifatida xam qabul qilishimizga imkon beradi. Fundal va antral bezlar sohalari o'rtasida aniq chegara yo'q. Ikkala bezlar joylashgan soha o'tish joyi deyiladi (62-rasm).

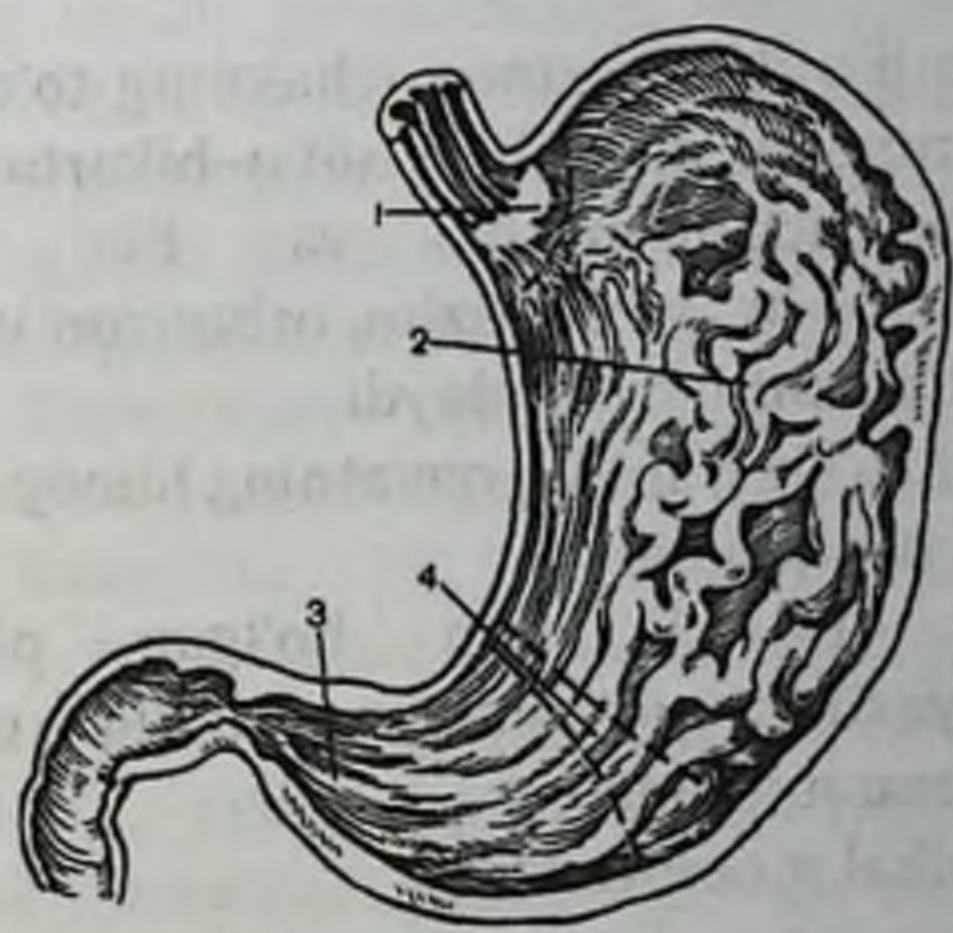

62-rasm. Me'da shilliq qavatida sekretsiya ajratuvchi bezlarni anatomik tuzilishi. 1-Kardial bezlar; 2- Fundal bezlar; 3-Piloroduodenal soha; 4 -Antral bezlar;

Bu bezlar zarar etkazuvchi omillar ta'siriga juda sezgir. Aynan shu erda, shilliq qavat sekretsiyasi va xlorid kislotasini ajratmaydigan chegaralarda ko'pincha yaralar paydo bo'ladi. Bemor yoshiga qarab antral bezlar proksimal yo'nalish bo'lab kardial qismigacha fundal bezlarining atrofiyasi (antrokardial fenomen) rivojlanadi. 12-barmoqli ichak shilliq pardasida endokrin hujayralar joylashadi: gastrin ishlab chiqaradigan S-hujayralar, S-hujayralar (sekretin) J-hujayralar- (xoletsistokinin) ishlab chiqaradi.

Sekretor funktsiyasi -Sog'lom odamda bir soat ichida 50 ml me'da shirasi ishlab chiqariladi. Me'da shirasining ishlab chiqarilishi ovqat hazm qilish paytida va aqliy va hissiy omillarning ta'siriga

javoban ko'payadi. Oziq-ovqat bilan bog'liq me'da shirasining sekretsiyasi shartli ravishda uch *reflektor (neyrogen yoki vagusli), oshqozon (gumoral yoki gastrinli)* va *ichak davri*ga bo'linadi:
Me'da shirasi tarkibida xlorid kislota va pepsin borligi sababli to'qimalar tirikligicha zarar etkazilmasdan saqlanib turiladi. Sog'lom odamning oshqozonida me'da shirasining kislota-peptik omilining agressiv xususiyatlari so'lak bilan yutilgan, ishqorli shilimshiq bilan chiqariladigan, oshqozonga gidroksidi o'n ikki barmoq ichak tarkibidagi moddalar va pepsin ingibitirlari ta'sirida susayadi.

Oshqozon va o'n ikki barmoq ichakning to'qimalari o'z-o'zini hazm qilishdan himoya qiluvchi shilliq-bikarbonat to'sig'i, HC1 sekretsiyasini rag'batlantiruvchi va bir butun qiluvchi mexanizmlarning yaniu yaxlit tizim, oshqozon va o'n ikki barmoq ichakning harakatlanishini ta'minlaydi.
Shilliq-bikarbonat to'sig'i, shilliq qavatning himoyalanishini quyidagilar orqali hosil qi'ladi.

- Qalinligi 1,0-1,5 mm bo'lgan plyonka shaklida oshqozon epiteliyasini qoplaydigan shilliq qavat va uning tarkibidagi bikarbonat ionlari;

Hujayralarning apikal membranasi;

- hujayralarrning bazal (asosiy, bosh) membranasi.

Shilliq H+ ionlarining (oshqozon shilliq qavatigacha) teskari tarqalish tezligini sekinlashtiradi, H+ ionlarini zararsizlantiradi va hujayralarga zarar etkazilishini oldini oladi. HC1 sekretsiyasini rag'batlantirish asetilholin, gastrin, gistamin va hazm qilish mahsulotlari (peptidlar, aminokislotalar) ta'siri ostida ro'y beradi.

Asetilholin parasimpatik nerv tizimining mediatori hisoblanadi. Oshqozon devorida adashgan nerv stimulyatsiyasiga (me'da sekretsiyasining reflector dav) va ovqat oshqozonga tushganda (sekretsiya oshqozon bosqichida) intramural asab pleksuslarining mahalliy qo'zg'alishiga javoban chiqariladi. Asetilkolin HC1 ishlab chiqarishni o'rtacha quvvatlantiruvchi stimulyatori va G-hujayralaridan gastrin chiqishini qo'zg'atuvchi vositadir. Bundan tashqari, vagus nervlarining qo'zg'alishi parietal hujayralarning gastrin ta'siriga sezgirligini oshiradi va oshqozon harakatini yaxshilaydi.

Gastrin - bu antrum va yuqori ichaklarning G-hujayralari

tomonidan chiqariladigan polipeptid gormoni, parietal hujayralar tomonidan HC1 sekretsiyasini rag'batlantiradi va ularning parasempatik stimulyatsiyaga sezgirligini oshiradi. Gastrinning G-hujayralaridan chiqishi parasempatik stimulyatsiya, proteinli ovqatlar, peptidlar, aminokislotalar, kaltsiy ionlari, oshqozonning mexanik qisilishi va uning antrumidagi gidroksidi pH tufayli yuzaga keladi. Gastrinning endokrin funktsiyasi nafaqat oshqozon sekretsiyasini rag'batlantiruvchi ta'sir bilan, balki shilliq qavat va enterokromaffin hujayralariga trofik ta'sir bilan ham ajralib turadi. Gastrinning ishlab chiqarilishiga neyrogen ta'sir (inhibitiv parasempatik tolalar), kimyoviy ta'sirlar (antrumdagi pH darajasi past), antagonist gormonlar (gastron, kalsitonin, somatostatin, glyukagon) ta'sir qiladi. Gistamin HCl sekretsiyasining kuchli stimulyatoridir. Oshqozonda endogen gistamin sintezlanadi va shilliq qavat hujayralari (mast, enterokromaffin, parietal) tomonidan saqlanadi. Gistamin bilan qo'zg'atilgan sekretsiya parietal hujayralar membranasida H_2 retseptorlarining faollashishi natijasidir. H2 retseptorlari deb ataladigan antagonistlar (ranitidin, famotidin va boshqalar) gistamin va oshqozon sekretsiyasining boshqa stimulyatorlarini ta'sir qiladi.

Oshqozonning antrum qismiidagi pH darajasiga qarab, parietal hujayralar tomonidan HC1 ishlab chiqarilishini tartibga soladi. G-hujayralaridan ajralib chiqqan gastrin HC1 sekretsiyasini va uning ortiqcha miqdorini rag'batlantiradi, bu esa antrum va o'n ikki barmoq ichak yarasini kislotalashga olib keladi, gastrinning chiqarilishini inhibe qiladi. Intragastrik pH 2,0 dan kam bo'lsa va intraduodenal pH 2,5 dan past bo'lsa, gastrin chiqishi va HC1 sekretsiyasi to'xtaydi. Oshqozon ichidagi pH 4,0 dan oshiqroq va o'n ikki barmoq ichakda pH 6,0 dan yuqori bo'lsa, HC1 ni suyultirish va zararsizlantirish natijasida gastrin chiqishi va HC1 sekretsiyasi davom etadi. Antroduodenal tormozlash mexanizmi shunday ishlaydi. Oshqozondan o'n ikki barmoq ichakka kislotali ichimlik S-hujayralarining endokrin funktsiyasini rag'batlantiradi. PH 4,5 dan past bo'lganida ichakda ajralib chiqadigan sekretsiya HC1 sekretsiyasini ingibirlaydi, oshqozon osti bezi, jigar, o'n ikki barmoq ichak (Brunner) bezlari tomonidan bikarbonatlar va suv chiqarilishini rag'batlantiradi. O'n ikki barmoq ichak bo'shlig'ida gidroksidi sekretsiya bilan HC1

neytrallanganda, pH ko'tariladi, sekretsiya chiqishi to'xtaydi va HC1 sekretsiyasi qayta boshlanadi. Sekretin tormozi shunday ishlaydi.

HC1 sekretsiyasining kuchli inhibitörleri bu oshqozon va ingichka ichakning endokrin D-hujayralari tomonidan ishlab chiqarilgan somatostatindir; oshqozon va ichak D hujayralari tomonidan ishlab chiqarilgan vazoaktiv ichak polipeptidi. Gastroinhibitiv polipeptid HC1 sekretsiyasiga ham ta'sir qiladi.

HC1 mexanizmlarining sekretsiyasini rag'batlantiruvchi va inhibe qiluvchi muvofiqlashtirilgan harakatlar natijasida uning parietal hujayralar tomonidan ishlab chiqarilishi normal hazm qilish va kislota-bazaviy holatni saqlash uchun zarur bo'lgan hajmda amalga oshiriladi.

Motor funktsiyasi. Oshqozon hazm qilish *oshqozon (gumoral yoki gastrinli)* davridan tashqarida bolib, oshqozon buzilmagan holatda kuzatiladi. Ovqatlanish paytida me'da mushaklarning tonusini o'zgarishi (retseptor bo'shashish) tufayli oshqozon ichidagi bosimni sezilarli darajada oshirmasdan 1500 ml atrofida ushlab turishi mumkin. Oziq-ovqat oshqozonda bo'lganida, uning mushaklarining ikki xil *tonik va peristaltik* qisqarishi kuzatiladi. Oshqozonning tubi va tanasi asosan rezervuar, hazm qilish hamda piloroantral qismiga otkazish funktsiyasini bajaradi. Asosiy vazifasi esa ovqat tarkibni aralashtirish, maydalash va o'n ikki barmoq ichakka evakuatsiya qilishdir. Oshqozon tanasining mushaklari uning ichidagi suyuqlik va ovqat mahsulotlari hisobiga doimiy past bosim ostida bo'shashgan holatda bo'ladi. Peristaltik to'lqinlar oziq-ovqat mahsulotlarini me'da shirasi bilan aralashtirib, uni antral qismiga o'tkazadi. Bu vaqtda pilorik qism qisqaradi va mahsulotlarini oshqozondan chiqishni mahkam yopadi. Me'da tarkibidagi suyuqlikni qizilo'ngachga o'tishini (gastroezofagial reflyuks) oldini olish murakkab fiziologik yopilish mexanizmi asosida (*gumoral qisqarish* tonusi, Gis o'tkir burchagi, Gubarev klapani) amalga oshadi. Ushbu mexanizm natijasida oziq-ovqat luqmasi antral qismga o'tadi, u erda qo'shimcha maydalanadi va antral bezlarning ishqorli sekretsiyasi bilan aralashtiriladi. Peristaltik to'lqin pilorik qismga etib borgach, antral qism tarkibidagi mahsulotlar o'n ikki barmoq ichakka kiradi. Keyin pilorik kanal yopiladi, antral qism devorlarining to'liq qisqarishi

kuzatiladi. Antral qismdagi yuqori bosim uning tarkibini teskari yo'nalishda, oshqozon bo'shlig'iga o'tkazadi, bu erda yana HC1 va pepsin ta'siri ostida keying luqmaga shu tartibda ta'sir qiladi. Me'da suyuligi tarkibidagi ximus o'n ikki barmoq ichak ichiga kirishidan oldin uning mushaklari biroz kengayayib devorlari bo'shashadi.

Shunday qilib, oshqozon suyuligi tarkibini evakuatsiya qilish antral va pilorik qismga shuningdek o'n ikki barmoq ichakka otishi mushaklarni ketma-ket qisqarishligi va ichidagi bosimning o'zgarishi bilan bog'liq. Oshqozonda antral va pilorik qism ovqat hazm qilish vaqtini tartibga solishni ta'minlaydi. Ushbu tartib buziganda duodenogastral reflyus kuzatilishi mumkin.

Adashgan nerv oshqozonning peristaltik qisqarishini reguleasiya qiladi, pilorik va qizilo'ngach pastki qismi sfinkteririning tonusini pasaytiradi. Simpatik nerv tizimi esa bunga teskari ta'sirga etadi: peristaltikani toxtatib sfinkterlarning tonusini oshiradi. Gastrin pilorik sfinkterning tonusini pasaytiradi, sekretin va xoletsistokinin esa uning qisqarishini pasayishiga olib keladi. Ovqat hazm qilish organlarining normal sekretor va qisqarish funktsiyalari adashgan nerv (atsetilxolin), biogen aminlar (histamin, xoletsistokinin, sekretin va h.) mediatorlar hamda yogda eriydigan kislotalarrining o'zaro ta'siri natijasida ta'minlanadi.

Me'da va 12- barmoq ichak yara kasalligining klassifikatsiyasi

Joylashishiga ko'ra: me`da va o'n ikki barmoq ichakda.

Yarani hajmiga ko'ra:

1) Kichik- 0,5 sm gacha bulgan yaralar

2) O'rta- 0,5 sm dan 2 sm gacha bo'lgan o'lchamdagi yaralar 3) Gigant yaralar- 3 sm va undan katta bu'lgan yaralar

Kechishiga ko'ra: O'tkir va Surunkali

Me'da yaralari joylashishiga ko'ra: -Old devorida

-Orqa devorida

-Kichik egrilikda -Katta egrilikda -Pilorik qismida -Antral qismida

O'n ikki barmoq ichak yaralarining joylashishiga ko'ra: Old devorida va orqa devorida

Old va orqa devorida bir vaqtni o'zida (o'pishgan yaralar).

Me'da va 12-barmoq ichakning yara kasalligi etiologiyasi -Hozirgi zamon gastroenterologiyasining asosiy muammolaridan biri hisoblanadi. Bu kasallik 1000 aholiga hisob qilganda 4-5 kishida uchraydi. Kasallik yoshlar va yoshi ulg'aygan hamda keksa odamlarda ham uchrab tursada, asosan 20-40 yoshdagi kishilarda bo'ladi. Yoshlikda uning duodenal formasi, keksalikda me'da yarasi uchraydi (63-rasm).

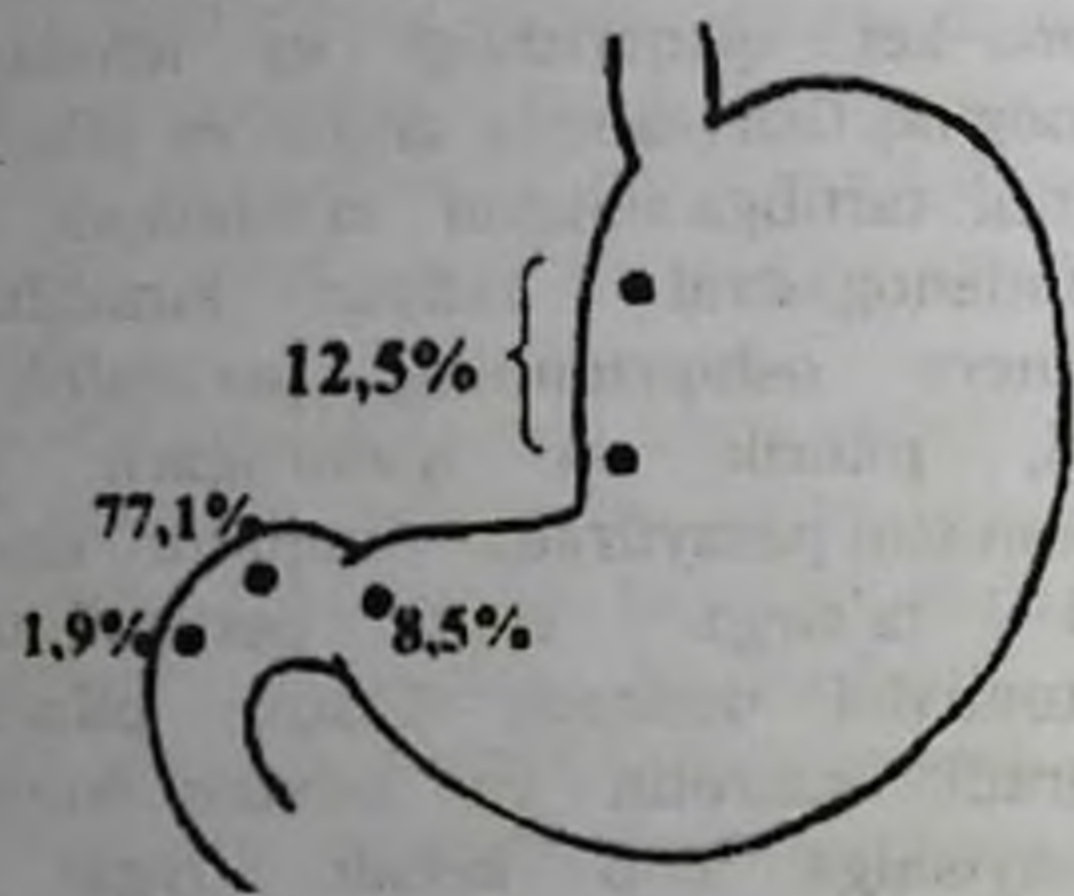

63-rasm. Yarani anatomik lokalizatsiyasiga ko'ra joylashuvi.

O'n ikki barmoq ichak yara kasalligi erkak va ayollarda uchrash nisbati 2/1, me'da yara kasalligi 1/1 nisbatga to'g'ri keladi (Grossman, 1979). Yarani joylashish lokalizatsiyasiga kura 12,5% kardial kismda, 8,5% prepilorik kanalda (antral qismda), 77,1% o'n ikki barmoq piyozcha qismida va 1,9% postbulbar sohada bu'ladi. Bemorlarning nogiron bo'lishlari jihatidan yara kasalligi 2-o'rinni egallaydi(юрак, кон-томир касалликларидан кейин). Yara kasalligi murakkab va hal qilinmagan masala hisoblanadi. Hozirgi vaqtda omillarning 3 asosiy guruhi: Nerv, gumoral va mahalliy omillar mavjud. Konstitutsiya, irsiyat 50%, tashqi muhit sharoitlari muayyan rol` uynaydi. Me'da yaralari shilliq pardaga ximiyaviy va fizik omillar, dori preparatlari ta'sirida, qon aylanishining buzilishi, gipoksiya va boshqalardan paydo bo'ladi va bu shilliq parda butunligini buzilishiga olib keladi.Ul`tserogen omillarga (M.I. Kuzin bo'yicha, 2017) quyidagilar: tug'ma (parietal hujayralar massasi oshishi, nerv sistemasi reaktivligi xususiyatlari, O (I) qon guruhi; stress holatlar (kasbkorga oid va

ruhiy zo'riqishlar, shikastlar, kuyish, sepsiss); kislotali-ishqor muvozanat holatining buzilishi, antroduodenal dismotorika; ratsional ovqatlanishning rejimining buzilishi; surunkali och qolish; dori-darmonlar (atsetilsalitsilat kislota, indometatsin, glyukokortikoidlar); endokrin bezlar ta'sirlari (gipokaliemiya, surunkali pankreatit tashqi sekretor funktsiyaning pasayishi bilan, Zollinger - Ellison sindromi; qalqonsimon oldi bezi, gipofiz, buyrak usti bezi adenomasi); jigar, buyrak, o'pkaning surunkali kasalliklari, qon aylanishining o'tkir va surunkali buzilishlari kabilar Me'da va 12-barmoq ichakda yara defekti hosil bo'lishiga agressiya omillari (xlorid kislota, pepsin, o't kislota, lizoletsitin, motorika buzilishlari, shilliq parda shikastlari, ovqatlanish omillari va tashqi muhit ta'sirlari va himoya omillari shilliq parda rezistentligi, ishqoriy sekretsiya, antroduodenal kislota «tormozi», ovqat xarakteri va boshqalar o'rtasidagi dinamik muvozanatning buzilishi bu Helicobacter pylorini rivojlanishiga imkon beradi.

Ko'pgina gastroenterologlar fikricha yara kasalligini asosiy sababchisi bir kancha regionlarda o'rganilib chikilishicha Helicobacter pylori mikrobini ta'siri natijasida 90% bemorlarda 12 barmoq ichak shilliq qavatini zararlanishi bilan, 70-80% bemorlarda esa me'da shilliq qavatini zararlanishidan yara kasalligi kelib chiqadi. Ushbu bakteriyani yara chaqirish mexanizmi ushbu reaktsiya asosida yaniy Helicobacter pylori o'zidan "ureaza" fermenti ajratadi natijada oshqozondagi muhit quyidagicha o'zgaradi (HPCO2+NH3) fodalanadi. Tekshirishlar natijasida yana shu narsa ma'lum bo'ldiki yara kasalligi kelib chiqishiga ko'ra Helicobacter musbat yoki Helicobacter manfiy guruxlarga bulib o'rganiladi. Yara kasalligi paydo bo'lish mexanizmining murakkabligi hisobga olinadigan bo'lsa, konservativ davolashning ham, operatsiya usulini tanlashning ham qiyinligi o'z-o'zidan ravshan bo'ladi.

Me'da va o'n ikki barmoq ichak yara kasalligi diagnostikasi

Me'da shirasi tahlili. Tekshiruv nahorda o'tkaziladi. Me'da ingichka zond bilan zondlanadi va yig'ilgan suyuqlik aspiratsiya qilinadi. So'ngra 1 soat mobaynida suyuqlikni doimiy aspiratsiya qilib, kislotaning bazal ishlanishi tekshiriladi. Kislotaning bazal ishlanishi ko'rsatkichlari bo'yicha vagus tonusi va uning sekretor apparatga ta'siri to'g'risida bilvosita xulosa chiqarish mumkin.

Maksimal gistamin (pentagastrin) testi-sekretsiyani

o'rganishning eng ahamiyatli usullari: me'da shirasining ajralishi bo'yicha shilliq parda patomorfologiyasi holatiga baho berish mumkin. Gistaminning qo'shimcha ta'siri bo'lishi mumkinligini hisobga olib, oldindan antigistamin preparatlar yuboriladi. Me'da suyuqligi 1 soat ichida (0,024 mg/kg dozada gistamin yuborilgandan keyin 30 minut o'tgach) aspiratsiya qilinadi. Sekretsiya hajmi, umumiy kislotalik va ozod xlorid kislota titrlash birliklarida, xlorid kislota debiti mmol`/soat hisobida quyidagi formula bo'yicha aniqlanadi:

$$\text{NS1 debiti} = \frac{\text{me'da shirasi hajmi (ml) x NS1 titr birligi}}{1000}$$

Maksimal gistamin (pentagastrin) testlarining quyidagi normativlari farq qilinadi: soatlik ajralishi – soatiga 180 – 220 ml; kislotaning bazal ishlanishi –soatiga 18 – 20 mmol`; yoshi ulg'aygan va keksa odamlar uchun ular birmuncha past – soatiga 15 – 20 mmol`. Normada bazal sekretsiya ko'rsatkichlari: soatlik ajralishi – soatiga 50 – 100 ml; kislotaning bazal ishlanishi – soatiga 4,5– 5,5 mmol`.

Me'da yarasida sekretsiya ko'rsatkichlari normotsid yoki gipoatsid, 12– barmoq ichak yarasida – giperatsid (soatiga 40 – 45 mmol`gacha), sekretsiyaning birmuncha yuqori ko'rsatkichlarida (gipersekretorlar) Zollinger – Ellison sindromi bo'lishi mumkinligi hakida o'ylash lozim (bunday hollarda zardob gastrinini o'rganish zarur).Xollander insulin testini qo'llanishda 10 kg tana og'irligiga 2 TB hisobidan venaga insulin yuboriladi, unda me'da shirasini 2 soat ichida yig'iladi (har 15 minutda 8 portsiya). Test qondagi qand miqdorini nazorat qilgan holda o'tkaziladi. Bu testni qo'llanish adashgan nervning me'da sekretsiyasiga ta'sirini tadqiq
qilish imkonini beradi. Biroq, u Key testiga qaraganda kam ma'lumot beradi, uni hozirgi vaqtda ham qo'llaniladi. Yoshi ulg'aygan va keksa odamlarda me'da sekretsiyasini tekirishda Key testi bilan chegaralanish lozim.

Radiotelemetriya va pH –metriya. Birinchi usulda me'daga pH muhiti o'zgarishini qayd qiladigan mitti kapsula – radiouzatgich o'rnatiladi, u ma'lumotni qabul qilib qayd etadigan moslamaga uzatadi va lentaga egri chiziq ko'rinishida yoziladi.

Bernar zondi (1968) bilan pH ni intragastral aniqlash usuli

ham bor. Bu usul bemorlar uchun og'irroq bo'lsada, biroq pH ni tanada ham, antral bo'limda ham birdaniga aniqlashga imkon beradi.

Aspiratsion usul bilan me'da shirasida pH ni aniqlash o'rtasidagi muhim farq shundaki, birinchi holda NS1 tekshiriladi, ikkinchisining yordamida esa pH ning haqiqiy qiymatlari bevosita me'da devorida uning turli bo'limlarida bir vaqtning o'zida aniqlanadi. Bu usullar bir-biriga raqobatchi emas, balki biri ikkinchisini to'ldiradi. Yoshi ulgaygan va keksa odamlarda, shuningdek og'ir yotgan va zaiflashgan bemorlarda bu usullardan bittasini qo'llash mumkin.

Rentgenologik tekshirish: Me'da va 12-barmoq ichakning yara kasalligi patologiyasidagi rejali va shoshilinch xirurgiyada tekshirishning rentgenologik usullariga - obzor rentgenografiyaga (ozod gaz borligini aniqlashda yaniy yara teshilganiga shubha bo'lganda yoki perforatsiyasida), katta ahamiyat beriladi. Bu tekshirish usuli bemor tanasini bir necha (vertical va gorizontal) holatlarda shuningdek Trendelenburg holatida Rentgen appartati bilan turli proeksiyada amalga oshiriladi.

Me'da va 12-barmoq ichakni kontrastli rentgenologik tekshirish nahorda o'tkaziladi. Bunda bariy sul`fat qabul qilishdan oldin me'dada evakuatsiya yoki gipersekretsiya sodir bo'lganidan talay mikdordagi suyuqlikni aniqlash mumkin, uni zond bilan chiqarish kerak. Ozroq mikdordagi bariy aralashmasi qabul qilingandan so'ng shilliq parda rel`efi aniqlanadi, so'ngra "tig'iz" to'ldirishda shakli, joylashishi, katta-kichikligi, konturlari, so'riluvchanligi, bo'shalishning borishi va boshlanish muddatlari, patologik o'zgarishlar (to'lish nuqsonlari, «tokcha» simptomi), gaz pufagi holati, uning deformatsiyasi, og'riq nuqtalari aniqlanadi. Dinamik, flyuorografik, kinematografik tekshiruv elektron-optik o'zgartirgichdan foydalanib olib borilganda me'da motorikasini, uning turli bo'limlarini va evakuatsiya muddatlarini qayd qilish mumkin, ichak tomonidan patologiyani aniqlashda eng ko'p ma'lumot beradigan usul bo'lib, fibrotolali optika yordamida o'tkaziladi. Ertalab nahorda bajariladi, biroq shoshilinch hollarda zarurat bo'lganda sutkaning har kanday vaqtida me'dani yuvishdan so'ng o'tkazilishi ham mumkin.Tekshirishning bu zamonaviy turlari yordamida shilliq pardada bo'lgan har qanday

o'zgarishlar jumladan: eroziya, yirtilish, yara, boshlang'ich bosqichdagi o'smalar aniqlanadi, sitologik va gistolgik tekshirish uchun biopsiya olish imkoniyati borligi shuningdek xavfli o'smalar va me'da yarasini differentsial diagnostika qilishda bu usulning nihoyatda qimmatli ekanligini ko'rsatadi. Bu usul operatsiya qilingan me'da shilliq pardasi, choklar, ingichka ichak holati to'g'risida yetarlicha aniq tasavvur beradi. Bu usul me'dada kam shikastlaydigan al`ternativ operatsiyalar qilishga, operatsiyadan keyingi erta davrda davo tadbirlari (qon ketishini to'xtatish, to'siq, sohasiga zondlar kiritish va boshqalar) o'tkazishga imkon beradi.

Laparoskopiya shubhali hollarda yara perforatsiyasini qorin bo'shlig'ining boshqa a'zolari patologiyasidan differencatsiya qilishda katta axamiyatga ega, xavfli jarayonning tarqalganligini aniqlab beradi shu bilan birgalikda biopsiya olishga imkonini xam beradi.UTI (UTT): Qorin bo'shlig'i a'zolari to'liq tekshirilganda onkologik kasalliklardan shu bilan birgalikda organlar limfa tugunlarini zararlanish darajasini baholashda qulay usul bo'lib hisoblanadi.

Me'da yarasining 3 tipi farq qilinadi (D. Jonson, 1957).

I tip – me'da kichik egriligi yaralari – mezogastral yaralar;

II tip – me'da va 12–barmoq ichakning ko'shma yaralari;

III tip – prepilorik yaralar. Ko'pincha (60% hollarda) I tipga oid yaralar va 20% da II va III tiplarga oid yaralar uchraydi.

Me'da yaralarining kelib chiqish sabablari xilma–xil.

Bosh sababchilaridan biri me'dadan passajni buzilishi natijasida ro'y beradigan duodenogastral reflyuks, piloroduodenal segment motorikasi buzilishi, pilorusdagi yetishmovchilik hisoblanadi. 12–barmoq ichak ichidagi moddalar (lizoletsitin, o't kislotalari) me'da shilliq pardasi himoya bar`erini buzadi, vodorod ionlarining jadal teskari diffuziyasi esa shilliq pardaning bevosita jarohatiga, atrofik gastrit boshlanishiga olib keladi. Mikro– va makrotsirkulyatsiya buzilishlari, shilliq parda ostidagi qavat chigali bo'lmasligi, kichik egrilik sohasidagi shilliq parda tomirlarining tugallanish xarakteri me'da yarasining eng ko'p joylasha–digan joyini izohlab beradi. Me'da yaralarida xlorid kislota miqdorining past ko'rsatkichlari vodorod ionlarining teskari diffuzlanishi, qoplama hujayralar massasi kamayib ketgan atrofik

gastrit bilan tushuntiriladi.Me'da va 12-barmoq ichakning qo'shma yaralari birlamchi duodenal yara, pilorostenoz va evakuatsiya bu¬zilishlari natijasida antral staz ro'y berishi bilan bog'lik, bu antral bo'limning cho'zilishiga, gastrin ajralib chiqishiga, gipersekretsiyaga va keyinroq, me'da yarasi hosil bo'lishiga olib keladi.

Prepilorik yaralar (III tipi) paydo bo'lishining patogenetik mexanizmlari 12-barmoq ichak yaralarining paydo bo'lishiga o'xshashdir. Me'da yara kasalligining klinik manzarasi ko'p jihatdan yara joylashgan joyga, dastlabki umumiy statusga, yoshga, asoratlar paydo bo'lishiga bog'liq.

Kardial og'riqlar xanjarsimon o'siq sohasidagi og'riq bilan kechadi, u bel sohasiga, chap yelkaga, yurak sohasiga o'tadi, shu sababli bu og'riqni stenokardiyadagi og'riq deb o'ylaydilar. Og'riq ovqat yeyish bilan bog'lik bo'ladi, ovqat yeyishdan 20-30 minut o'tishi bilan paydo bo'ladi.

Mediagastral yaralar aksariyat 40 dan oshgan kishilarda paydo bo'ladi. Asosiy belgisi - ovqat yeyilgandan keyin 30-60 minut o'tgandan keyin og'riq paydo bo'lishidir. Og'riq paydo bo'lish muddatining yaraning joylashuviga bevosita bog'liqligi qayd qilinadi. Og'riq odatda 1-1,5 soat, ya'ni ovqat me'dadan chiqib ketguncha davom qiladi. Og'riq xarakteri, paydo bo'lish muddati, kuchi va davomliligi ovqatga, uning miqdoriga, sifatiga bog'liq, keyinchalik esa og'riq ovqat xarakteridan qat'i nazar, har gal ovqat yeyilgandan keyin paydo bo'ladi.

12-barmoq ichakning yara kasalligidan farqli ravishda me'da yaralaridagi og'riqlar «ikki fazali» bo'ladi: 1) Ovqat yeyilganda-og'riq bo'lishi, 2) Tinch sharoit - yengillashuv ko'rinishida klinika bilan kechadi.

Katta egrilikdagi yaralar kam uchraydi, ko'pincha xavfli bo'ladi, charviga, yo'g'on ichakka, taloq va jigarning chap bo'lagiga penetratsiya beradi.Pilorus yaralari (III turi) klinik jihatdan 12-barmoq ichak yaralariga o'xshash, biroq malignizatsiyalanishga moyil (2-3% hollarda) bo'ladi.

Yoshi ulg'aygan va keksa odamlarda yaralar aturik, ko'pincha asoratlar rivojlanishi bilan o'tadi. 60 yoshdagi bemorlarda paydo bo'lgan yaralar «eski», bu yoshdan keyin paydo bo'lgan yaralar «kechikkan» yaralar deyiladi. Me'da yaralari uchun

«qarilik» yaralari xos, ular o'tkir boshlanadi, yassi, yirik bo'ladi, yaradan qon ketishiga moyil bo'ladi, ularning sababi – atrofik jarayon, tomir patologiyasi. Me'da va 12–barmoq ichakning yara kasalligi simptomatikasi keksa kishilarda kam ifodalangan –kuchli og'riq, bo'lmaydi (diametri 3 sm dan katta «gigant» yaralardan tashqari), sikllilik, mavsumiylik yo'q, kamqonlik, ozib ketish ifodalangan. 12–barmoq ichak¬ning «kechikkan» va «eski» yaralarida me'da shirasi kislotaliligining ko'rsatkichlari saqlanib qolgan yoki hatto yuqori raqamlarda bo'ladi.

O'smirlarda yara kasalligi og'riq, qusish, duodenal yaraning bir yoki bir necha asoratlari rivojlanishi: yara teshilishi, penetratsiya, stenoz, qon ketishi holatlari kuzatiladi.

Patologik anatomiyasi. Me'da va 12–barmoq ichak shilliq pardasi va birmuncha chuqur joylashgan devorlarining defekti (nuqsoni) yara deyiladi, uning o'lchamlari va chuqurligi har xil bo'lishi – yuza yaradan (shilliq parda chegarasida), to uning hamma qatlamlarini qamrab oladigan chuqur (perforativ va penetratsiya qiladigan) yaralargacha, bir necha millimetrdan, to «gigant» yaralargacha (3–5 sm va undan katta) bo'ladi. Me'da yaralari asosan kichik egrilikda, kamroq – tanasida va katta egriligida, 12–barmoq ichakda – uning piyozcha qismida, kamroq – postbul`bar qismida joylashadi. Yara bitgandan keyin me'da piyozcha qismi shaklini buzadigan chandiq qoldiradi, ba'zan chiqish qismi torayishiga – stenoziga olib keladi.

12–barmoq ichakning yara kasalligi odatda navqiron va o'rta yoshda boshlanadi, biroq 60 yoshdan oshgan odamlarda paydo bo'lishi ham mumkin («kechikkan» yaralar). Kechishining davriyligi, mavsumiy (bahor–kuzda) qo'zishi, kunduzgi maromi, tungi og'riqlar va ovqat yeyilgandan keyin tinchiydigan och og'riqlar, jig'ildon qaynashiga xos bo'ladi. Og'riq maromi ifodalangan: ochlikda – og'riq boshlanadi, ovqat yeyilganda – yengillashadi, ochlikda – yana og'riq boshlanadi. Bu «uch fazalilik» jarayonning yaqqol 12– barmoq ichakda joylashganidan darak beradigan asosiy diagnostik–anamnestik belgi hisoblanadi. Og'rik xarakteri, doimiyligi o'zgarganda, orqa, yelka, kurakka o'tganda yara penetratsiyasi haqida o'ylash lozim.Odatda jarayon qo'zigan davrda paydo bo'ladigan qusish bemorga birmuncha yengillik beradi, u nordon bulib unda ovqat aralashmasi

bo'lmasligi mumkin. Qusuqda ovqat bo'lishi, ayniqsa qusishdan bir muncha oldin yoki qusish oldidan ovqat yeyilgan bo'lsa, bu holda stenoz bilan bog'lik bo'lgan evakuatsiya buzilishi to'g'risida fikr yuritish mumkin.Bemorlarning umumiy holati, odatda, kam o'zgaradi yoki umuman o'zgarmaydi. Bemorda ozib ketish kuzatilmaydi, bu aksariyat bemorning og'riqni yo'qotish uchun ovqat yeb turishiga intilishi bilan bog'lik bo'ladi. Stenoz paydo bo'lganda va ovqat o'tkazuvchanlikning buzilishlarida ozib ketish qayd qilinadi, xolos. Duodenal yara diagnostikasida, umumiy qabul qilingan tekshirishlardan tashqari, me'da sekretsiyasini tekshirishga katta ahamiyat beriladi. Kislotalilikning yuqoriligi (bu me'daning boshqa kasalliklarida ham uchrasada) bazal davrda ham, gistamin va insulin bilan rag'batlantirishdan keyin ham 12-barmoq ichak yarasi uchun xos. Rag'batlantirilgan kislotalilik ko'rsatkichlarining yuqoriligi – gipersekretsiya (soatiga 40 mmoldan yuqori) yara teshilishi (perforatsiya) yoki qon ketishi kabi asoratlar bo'lishi mumkinligini ko'rsatadi, KBI (kislotaning bazal ishlanishi) ning yuqori ko'rsatkichlari Zollinger – Ellison sindromi borligi mumkinligidan dalolat beradi. Bu holda qondagi gastrin miqdorini tekshirish kerak.

Teshilgan gastroduodenal yaralar etiologiyasi

Me'da va 12-barmoq ichak yaralari perforatsiyasi – yara kasalligining eng xavfli asoratlaridan biridir: Yaraning teshilishi – Oshqozon yoki ichak devorida teshik paydo bo'lishi natijada sekretsiyani qorin bo'shlig'iga tushishi tushiniladi. Turli mualliflarning ma'lumotlariga ko'ra yara kasalligini bu asorati perforatsiya 10%gacha uchraydi. Yaralarning teshilish sabablari har xil. Ko'pincha bundan oldin yara atrofidagi yallig'lanish jarayoni qo'ziydi, simptomlar kompleksi kuchayadi («prodromal» davr), ba'zan qorin ichidagi bosim oshadi.

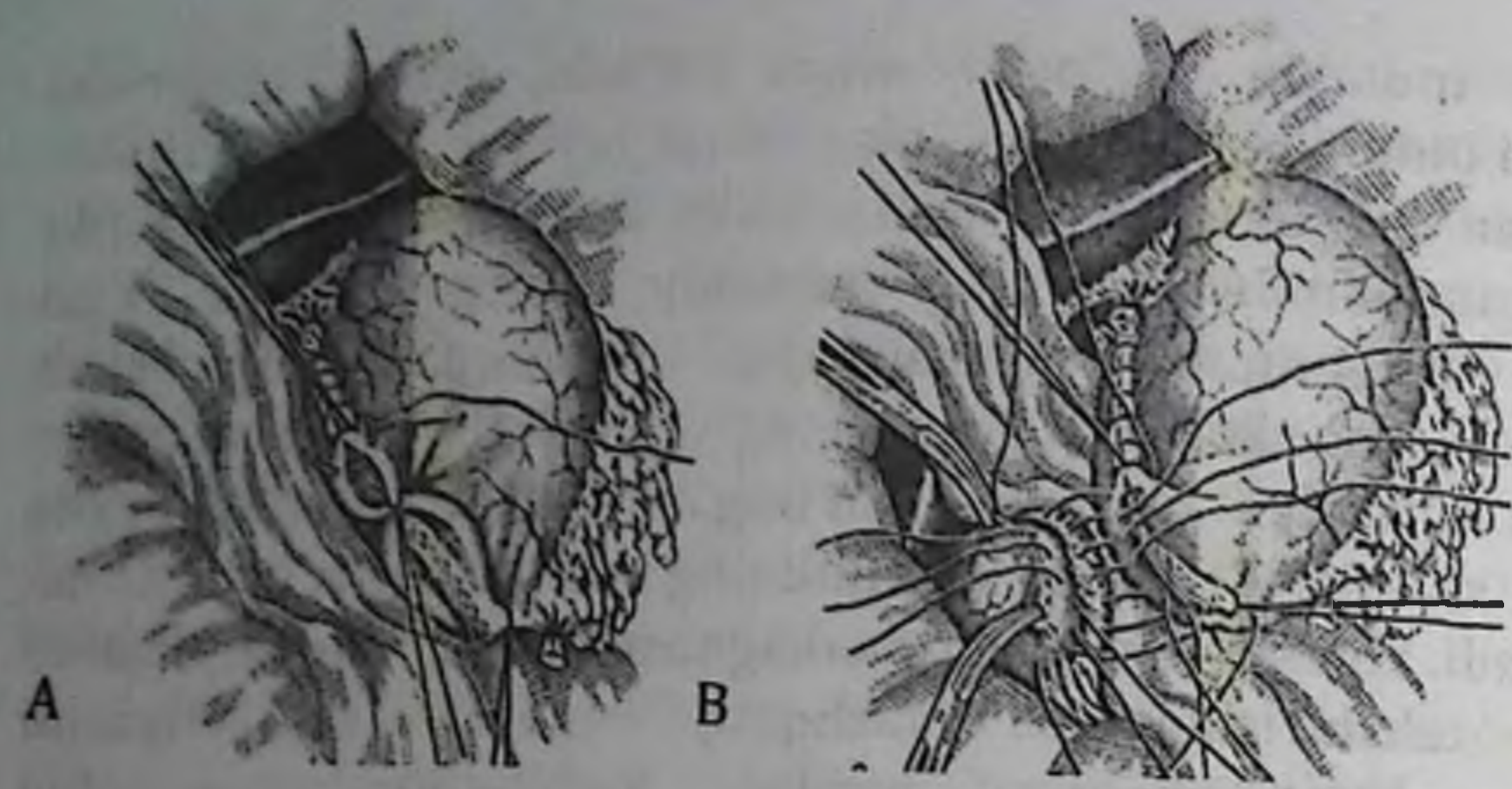

64-rasm; (A, B, V). Me'dani Bilrot- I usulida rezeksiyasi.

Yara teshilishi mehnatga layoqatli yoshda (20-50 yosh) uchraydi. Yoshi ulg'aygan va keksa odamlarda yara perfora¬siyasi unchalik ko'p kuzatilmaydi. Yarasi teshilgan bemorlarda davomli «yara» anamnezi kuzatiladi, biroq yoshlarda (30 yoshgacha) teshilish batamom tinch sharoit fonida paydo bo'ladi («soqov» yaralar teshilishi). Bemorlarning 80-85 foizida 12-barmoq ichak boshlang'ich bo'limining oldingi devoridagi yara, kamroq - me'da pilorik bo'limidagi yara teshiladi.

Kasallik patogenezida me'da va duodenal suyuqlikning ozod qorin bo'shlig'iga doimiy oqib turishi katta ahamiyatga ega, u avvaliga shokka olib keladi.

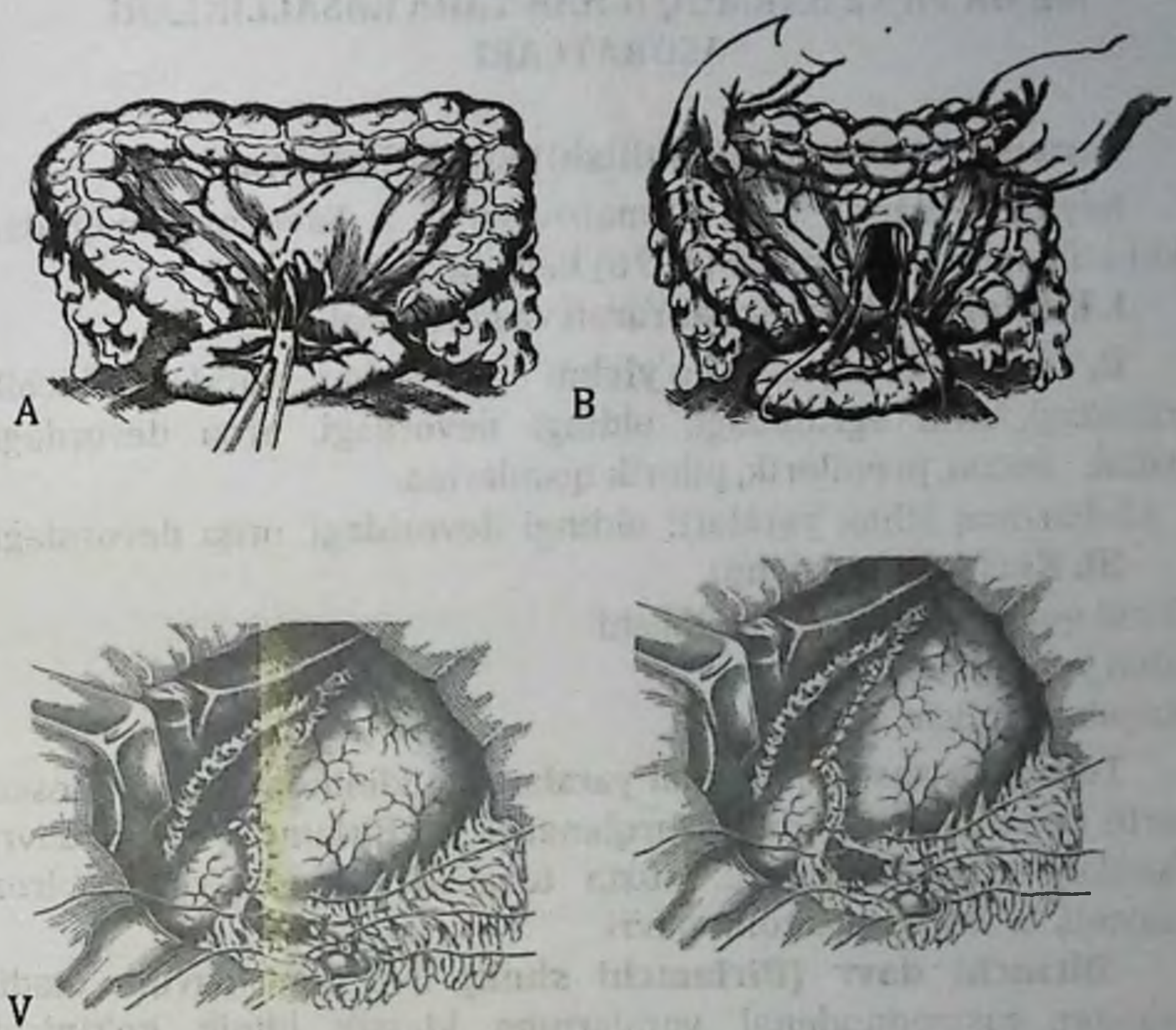

65-расм (A, B, V). Me'dani Bilrot II usuli Gofmeyster – Finsterer modifikasiyasida rezeksiyasi.

Kichkina teshikning fibrin, charvi, yaqinda joylashgan a'zolar, qattiq ovqat bo'lakchalaridan bekilib qolishi jarayonni chegaralaydi: bu holda usti yopiq perforatsiya yuz berishi ehtimol. Yara qorin bo'shlig'i orqasiga, kichik charviga, ko'ks oralig'iga teshilganda kamdan-kam yuzaga keladigan aturik klinika paydo bo'ladi. Teshilgan yaralar o'tkir yoki surunkali xarakterga ega, yakka yoki ko'p sonli bo'ladi.

ME'DA VA 12 BARMOQ ICHAK YARA KASALLIKLARI ASORATLARI

Yara perforatsiyasi (teshilishi) klassifikatsiyasi

Keyingi yillarda B. D. Komarov va V. S. Savel`ev tomonidan taklif etilgan klassifikatsiya (1976) keng qo'llanilmoqda.

I. Etiologiyasi bo'yicha: Yarali va gormonal.

II. Lokalizatsiyasi bo'yicha: a) Me'da yaralari: kichik egrilikdagi, katta egrilikdagi, oldingi devordagi, orqa devordagi, kardial, antral, prepilorik, pilorik qismlarida.

b) 12-barmoq ichak yaralari: oldingi devoridagi, orqa devoridagi.

III. Kechishi bo'yicha:

1.Ozod qorin bo'shlig'iga teshilishi
2.Usti yopiq teshilishi
3.Atipik teshilishi

Teshilgan gastroduodenal yaralarning klinik ko'rinishi Asosan shartli ravishda uch davr farqlanadi: 1. Birlamchi shok davri to'satdan o'tkir og'riq. 2. Soxta tuzalish davri og'riqlar biroz pasayadi, 3. Diffuz peritonit davri.

Birinchi davr (Birlamchi shok) 3-6 soat davom etadi. Teshilgan gastroduodenal yaralarning klassik klinik ko'rinishi tarixiy rivojlanishga uchramagan. Teshilishning asosiy simptomatikasi (G. Mondor triadasi): «xanjar» bilan urilgandek to'satdan paydo bo'lgan og'riq (95%), qorin muskullarining qattiq taranglashuvi (92%), bemor anamnezidan yarani bo'lishligi (80%). Darhaqiqat, kuchli og'riqlarning to'satdan paydo bo'lishi birorta kasallikda ham perforatsiyadagi kabi yaqqol yuzaga chiqqan bo'lmaydi. Bunday bemorlar og'riqqa chidab bo'lmaydigan darajadagi shikoyat bilan murojaat qiladilar. «Katta yoshdagi zabardast» odamning yuz qiyofasidagi g'am-g'ussa u tortayotgan cheksiz azob-uqubatlarni ifodalab turadi» (G. Mondor). Og'riq avvaliga epigastral soxada, bunda 12-barmoq ichakda ko'prok, o'ng tomonda joylashadi, so'ngra qorinning butun o'ng yarmi bo'ylab tarqalib, o'ng yonbosh sohani, keyin butun qorinni qamrab oladi. Og'riqning yelkaga yoki o'ng kurakka, kichik chanoqqa tarqalishi xarakterli. Qusish kamdan-kam peritonit rivojlangandagina kuzatiladi. Stenozlovchi yaralar teshilganda esa yara teshilishidan oldin bemor qayt qilishi bilan namoyon bo'ladi.

Ikkinchi «soxta tuzalish» davri Yara teshilish vaqtidan kechikib 6 soatdan keyin yuzaga chika boshlaydi. Ushbu davrda bemorlarning ahvoli shunchalik yaxshilanadiki, ular o'zlarini sog'lom deb hisoblaydilar. Bemor odatda chalqancha yoki yonbosh bilan oyoqlarini qorniga tortib yotadi, rangi oqarib ketgan, qo'rquv ostida, sovuq, ter chiqishi mumkin. Tez-tez, yuza nafas oladi, qon tomir urishi avvaliga siyrak, arterial bosimi pasayishi mumkin. Tili dastlabki soatlarda nam, keyin quruqlashadi shu bilan birgalikda kasallikning dastlabki soatlarida rektal tekshiruvda chanoq qorin pardasida keskin og'riq borligini aniqlash mumkin. Parietal qorin pardasi nerv oxirlari sezuvchanligi buzila borgan sayin og'riq asta-sekin bosiladi, biroq bemor avvalgiday harakatsiz yotadi, tana temperatrasi normal yoki subfebril buladi, Umumiy holati yaxshilanadi, qorin devori mushaklari tonusi kamayadi, o'ng yonbosh soxada og'riq kamayadi, pal`patsiya kilganda Shetkin-Blyumberg simptomi musbatligi aniklanadi.

Uchinchi davr (tarkalgan diffuz peritonit) 8-12 soat o'tgach boshlanadi. Peritonit uning hamma klinik manzarasi namayon buladi bu vaqtda bemorning ahvoli og'irlashadi. Qorin bo'shlig'ida kuchli og'riq, takroriy qusish paydo, tana harorati yuqori (38-40°C) kutarilishi kuzatiladi. Pul`s - minutiga 110-120 ta, Qon bosimi pasaygan. Bu xolat sepsisning rivojlanish xavfini oshiradi, poliorgan yetishmovchiligi va septik shokgacha olib kelishi mumkin. Organizmni suvsizlanish va intoksikatsiya tufayli yuz Gippokrat yuzi kiyofasini oladi ko'zlar yorqinligini yo'qoladi va xiralashadi. Mashhur frantsuz jarrohi G. Mondor bu kasallikning alomati emas, balki yaqinlashib kelayotgan o'lim alomatidan dalolatdir deb ta'kidlagan. Teri quruq. Nafas olish sayoz, tez-tez. Til va og'iz bo'shlig'ining shilliq pardalari quruqlashadi. Ichakning parezi yoki aniqrog'i, paralitik ichak tutilishi tufayli qorin shishadi. Qorin devori cho'zilgan va tarang (elastik taranglashish), pal`patsiya va perkussiya paytida og'riqli. Shchetkin-Blyumberg simptomi musbat Ichaklarda. Peristaltika eshitilmaydi. Qorin bo'shlig'ida erkin suyuqlik aniklanadi. Ultratovush tekshiruvida kichik chanok bo'shlig'ida kup miqdordagi suyuklik aniklanadi. To'g'ri ichakni perrektum tekshiruvida ichak old devorida og'rik, pervaginum tekshirishda qinda og'rik bulishi kuzatiladi. Ultratovush tekshiruvi nazorati

ostida suyuqlikni aspiratsiya qilish va tarkibini aniklash mumkin.

Takroriy qusish natijasida paydo bo'lgan suvsizlanish, ichaklarda, qorin bo'shlig'ida, shuningdek interstitsial bo'shliqda qon tomir o'tkazuvchanligining keskin oshishi va qorin bo'shlig'ida suyuklikni ko'payishi natijasida diurez kamayadi oliguriya, anuriya va prerenal buyurak yetishmovchiligi kuzatiladi.

Yara teshilishi uchun kardinal tekshirish usuli bu Qorin bushligini obzor rentgenografiyasidir, qorin bo'shlig'ida ozod gaz borligi (penevmoperitoneum) hisoblanadi, u diafragmaning o'ng gumbazi ostida yig'iladi bir yoki ikkala gumbazlar ostida yo'l-yo'l yorug' chiziq kurinishida kuzatiladi.

Usti yopiq teshilish. Teshilgan yaraning to'satdan paydo bo'lgan bu ko'rinishining klinikasi 1–2 soatdan keyin so'nadi, og'riq kamayadi, mushaklarning taranglashuvi barham topadi, oz–oz og'riq, bo'ladi va mushaklar tarangligi epigastriyda kuzatiladi, xolos. **Diagnostikasi va differentsial diagnostikasi.** Teshilgan gastroduodenal yaraning diagnostikasi avvalo anamnezga, bemordan sinchiklab so'rab–surishtirishga, fizikal tekshirish ma'lumotlariga asoslanadi va rentgenologik hamda laboratoriya ma'lumotlari bilan to'ldiriladi.Perforatsiya uzoq vaqtgacha yara kasalligi bilan og'rib yurgan bemorlarda (rentgenologik tasdiqlangan); yara kasalligi belgilari bo'lgan (nordon kekiradigan, och qoringa yoki ovqatdan keyin og'riq paydo bo'ladigan, muntazam soda ichib turadigan), biroq hech qachon tekshirishlardan o'tmagan va yara borligi to'g'risida shubha qilinmagan shaxslarda yuz berishi ehtimol. Uchinchi guruhga «dispeptik o'tmishi» bo'lgan, biroq uni unutib yuborgan va hozirgi kasalligini avvalgi hazm buzilishlari bilan bog'liq deb o'ylamagan shaxslarni kiritish mumkin. To'rtinchi guruhga «soqov» yarasi teshilgan bemorlar kiritiladi. Bemorda prodromal davr borligiga – jarayonning kuchayishi yoki qo'zishi – epigastriyda og'riq, ko'ngil aynishi, subfebril harorat, qusishga ahamiyat berish zarur. Diagnostika uchun kasallikning o'tkir boshlanishi, bemorning o'ziga xos holati, tashqi ko'rinishi, qon tomir urishi va qon bosimi ma'lumotlari katta ahamiyatga ega. Qorinni tekshirishda perforatsiyadan keyin o'tgan fursat haqida unutmaslik kerak: dastlabki soatlarda ifodalangan «taxtasimon» taranglashuv keyinroq, peritonit avj olgandan keyin qorin dam

bo'lishi kuzatilishi mumkin. Har xil yoshdagi bemorlarda– keksalar, ayollar va boshqalarda qorin devorining bo'shashgan bo'lishini nazarda tutish lozim. Perkussiyada qorin o'ng yon kanalida va ung yonbosh chuqurchada tumtoqlashgan tovush o'rniga timpanik tovush aniqlanadi (Kerven simptomi). Qorin bo'shligida ozod gaz borligi xisobidan 50–60 foiz bemorlarda jigar tumtoqligi keskin kamayadi yoki umuman yuqoladi, rentgenologik tekshiruvda esa 75–80 foiz bemorlarda aniqlanadi.

Bemor tik turganda yoki chap yonboshi bilan yotganida rentgenodiagnostika qilish bemorni tekshirishning asosiy diagnostik usuli bo'lib, diafragma gumbazi ostida ozod gazni aniqlashga (asosan o'ngda ba'zan chapda) qaratiladi.

Noaniq hollarda bemorga 1–2 qultum suvda eruvchan kontrast modda berishga to'g'ri keladi, rentgen tekshiruvida uning me'da konturlari tashqarisiga chiqishi perforatsiyaning absolyut belgisi hisoblanadi. Ba'zan pnevmogastrografiyao'tkazib (me'daga havo yuborish) takror rentgenografiya qilishdan foydalaniladi. Diagnostika qilish mushkul bo'lgan hollarda gastrofibroduodenoskopiya yoki laparoskopiya qilish kerak bo'ladi (66–rasm).

66–rasm. Qorin bo'shlig'ni obzor rengenografiyasi (Qorin bo'shlig'i diafragma osti sohasidagi erkin gaz).

Laboratoriya tekshiruvi. Qorin bo'shlig'i obzor rentgenogrammasi. aniqlashga muvaffaq,bo'linmaydi, biroq, peritonit rivojlanganda leykotsitoz, eritrotsitlar cho'kish tezligining oshishi, leykotsitar formulaning chapga surilishi ifodalangan bo'ladi.

O'tkir xoletsistit bilan aksariyat yoshi o'tgan semiz ayollar kasallanadilar, ularning anamnezida o'ng qovurg'alar yoyi ostida yog'lik ovqat yeyish bilan bog'liq bo'lgan qaytalanadigan og'riq bo'ladi. Og'riq o'ng qovurg'alar ostida joylashadi. Orqaga, elkaga, kurakka beriladi, doimiy bo'ladi. Ko'p marta qusish bilan o'tadi. Muskullar tarangligi kam ifodalangan, o't pufagi paypaslanadi, Ortner-Grekov, Myussi-Georgievskiy va Merfi simptomlari musbat buladi. leykotsitoz ifodalangan ko'rinishda bo'ladi.

O'tkir pankreatit uchun o'tkir keskin doimiy og'riqlar xos, biroq ular o'rab oladigan xarakterga ega va parhez buzilishi bilan bog'liq (yog'lik yoki kuchli ovqat yeyish, ichkilik ichish).

Bemor bir necha martalab qayt qiladi, u yara teshilganidagi kabi harakatsiz emas, muskul taranglashuvi odatda bo'lmaydi, Meyo-Robson simptomi musbat shunigdek Mondor tiriadasi aniklandi. Qonda bioximik taxlilida amilaza miqdori oshgan bo'ladi.

O'tkir appenditsit bilan differentsial diagnostikasi eng qiyin, chunki har ikkala holda xam kasallik epigastriyda og'riq paydo bo'lishidan boshlanib, keyinroq o'ng yonbosh sohasiga o'tadi. Biroq o'tkir appenditsitda bu og'riqlar sustroq, epigastriyda muskullar taranglashmagan, o'ng yonbosh sohada simptomatika birmuncha yuzaga chiqqan. Sitkovskiy, Rovzing va Razdol`skiy simptomlari v.b. musbat buladi. Kasallik kuchayib ketgan hollarda rivojlanib bo'lgan peritonit fonida dardning sababi aksariyat o'rta laparotomiyada aniqlanadi.

Miokard infarkti (abdominal formasi), stenokardiyaning boshlang'ich bosqichlaridagi o'tkir boshlanish perforativ yara klinikasiga o'xshab ketishi mumkin. Bemor yoshining ulug'ligi, anamnezda tez-tez stenokardiya borligi, tez aritmik qon tomir urishida bemor holatining og'irligi, arterial bosimning pasayganligi, yurak tonlarining bo'g'iqligi, elektrokardiogra-fik o'zgarishlar, jigar to'mtoqligining saqlanib qolishi yurak patologiya-sidan dalolat beradi.

Ba'zan zotiljam va plevrit uchun ham o'tkir boshlanish, qorinning yuqori qismida muayyan joylashgan o'rni bo'lmagan og'riq xos bo'ladi. Bemorning aktiv hatti-harakati, yuza nafas olish, burun qanotlarining harakati, harorat, o'pka tomonidan olinadigan ma'lumotlar, qorin tomonidan o'zgarishlar

bo'lmasligi – bularning jami rentgenologik tekshiruv yordamida aniqlanadigan ma'lumotlar yordamida to'g'ri diagnoz qo'yish imkonini beradi.

Mezenterial tomirlarining trombozi va emboliyasi bu ma'lum bir lokalizatsiyasiz qorin bo'shlig'ida kuchli og'riqlar to'satdan boshlanishi bilan tavsiflanadigan yurak-qon tomir kasalliklarining asoratidir. Bemor bezovtalanadi, pozitsiyasini o'zgartiradi. Pul`s tez-tez bulib kollaps tez rivojlanadi. Tana harorati pasayadi. Qorin paralitik ichak tutilishi xisobiga shishgan bo'ladi. To'g'ri ichak perrektum tekshirilganda bilan qon aniqlanishi mumkin.

Qorin aorta anevrizmasi kechishi qorinning yuqori yarmida to'satdan kuchli og'riq bilan namoyon bo'ladi. Qorin tekshirilganda harakatsiz, pultsatsion og'riqli bo'ladi shu soxada qattiq sistolik shovkin eshitiladi. Qorin old devori mushaklari taranglashgan, puls telashaganz qon bosimi bir oz pasayadi. Yon va son arteriyalarining pul`satsiyasi pasaygan bo'ladi.

Buyrak sanchig'i o'ng yoki chap bel soxasida to'satdan o'tkir og'riq paydo bo'lishi og'riqni chov soxasiga,, jinsiy a'zolarga irradiatsiya berilishi va dizurik buzilishlar bilan xarakterlanadi. Bemor xavotirda, atrofga shoshilib, og'riqdan qichqiradi. Qorin mushaklari taranglashgan, biroz shishgan jigar tumtoqligi saqlanib qolganbo'ladi. Siydik taxlilida o'zgarishsiz qizil qon tanachalari topiladi. Buyraklarni ultratovush tekshiruvida kosacha-jom sistemasida konkrementlar aniklanadi.

Differentsial diagnostikani kasallik boshlanishidan boshlab dastlabki soatlarda o'tkazish mumkin; u birmuncha qiyin va anchagina vaqt o'tgach tutash peritonit klinikasi yuzaga chiqqandan keyin o'rta-o'rta laparotomiyadagina yanada anik bulishi mumkin.

Davolash. Kasalxonaga yotqizilgunga qadar tez yordam ko'rsatish zarur. Yara teshilganiga shubha bo'lganda bemorni shoshilinch ravishda statsionarga olib borish kerak. Kardiotrop dori preparatlari yuborish, kislorod berilishi shuningdek kasallik klinikasini yashirishi mumkin bo'lgan anal`getik vositalarni sira yuborib bo'lmaydi.

Xirurgik bo'limda bemorni tinchlantirish, unga operatsiya qilish zarurligini tushuntirish kerak. Konservativ davolash teshilish

vaqtidan 2 sutka o'tgach o'tkazilishi mumkin, bunda teshik usti bekilgan, bemorning umumiy ahvoli qoniqorli, teshik yaxshi chegaralangan bo'ladi, chunki
infil`trat bo'lgan sharoitlarda operatsiya qilish asossiz ya'niy yatrogen shikastlanib qolishga sabab bo'lishi mumkin (67-rasm).

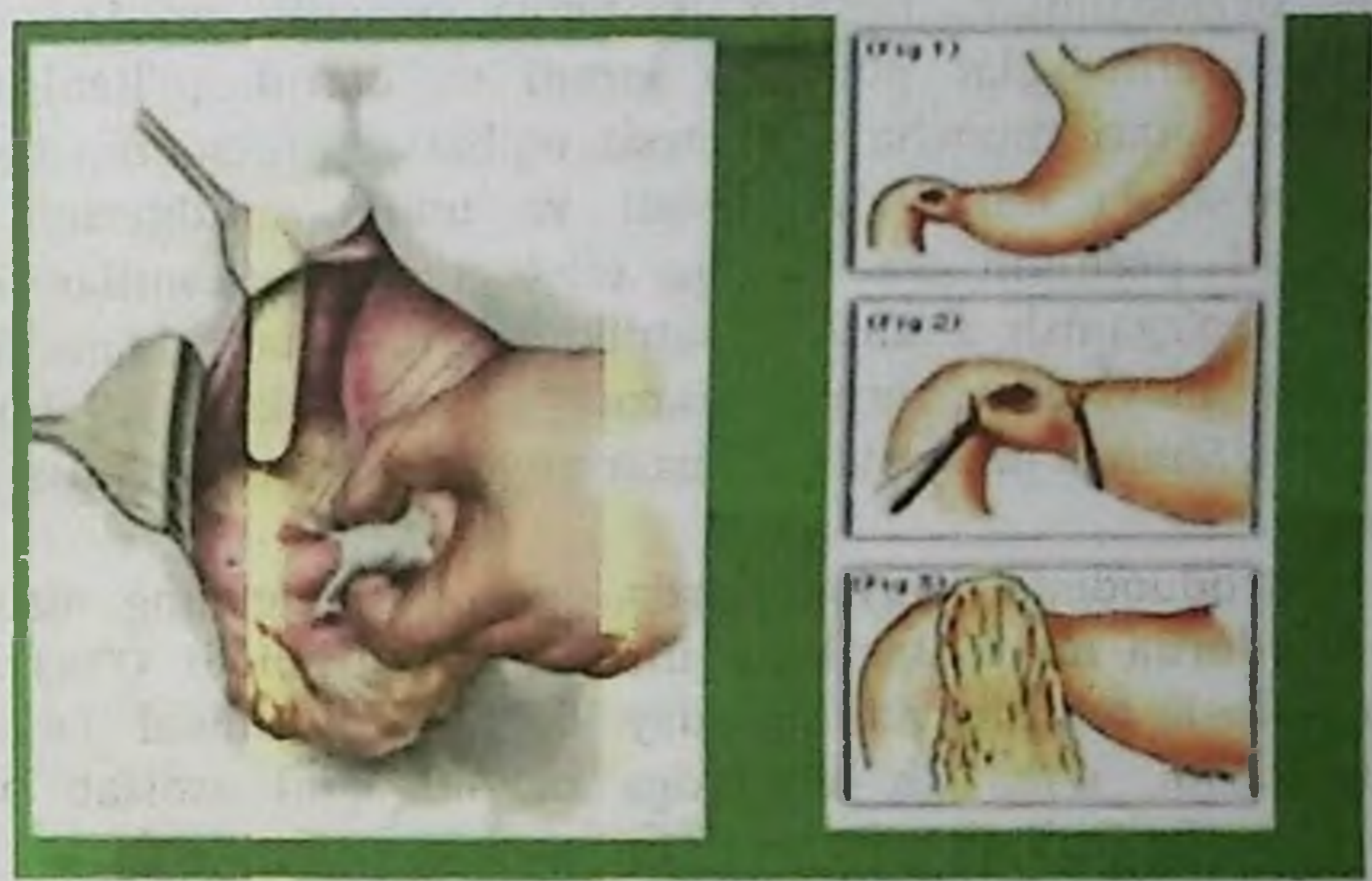

67-rasm. Teshilgan yarani tikish etapi.

Bedford-Turner (1945), Vangenstin (1935) va Teylor (1945) teshilgan yaralarni davolash uchun me'da suyuqligini doimiy nazogastral zond orkali aspiratsiya qilish usuli (konservativ usul) o'z vaqtida tanqid qilingan edi. Biroq bemor operatsiyadan qat'iyan bosh tortganda yoki uning ahvoli nihoyatda og'ir bo'lgan ahyon-ahyon hollarda bu usul -qo'llanilishi mumkin.

Operatsiyadan oldingi tayyorgarlik imkon boricha qiska bo'lishi va shokni davolash, dezintoksikatsion tadbirlar, me'daga zond qo'yishni o'z ichiga olishi kerak.

Operatsiya xarakteri har kimning o'ziga xos bo'lishi va bemorning ahvoliga, yaradagi o'zgarishlar xarakteriga, shuningdek xirurg va yordamchi xizmatlarning texmik imkoniyatlariga bog'liq. Teshilgan yarani charvi bilan plastika qilib tikish boshqa radikal operatsiya o'tkazishga ko'rsatma bo'lmaganda, tarkalgan peritonitda, yosh bemorlarda yoki, aksincha, keksa yoshdagi bemorlarda, zarur instrumentlar,

apparatura yo'qligida, xirurg malakasi yetarlicha bo'lmaganda qo'llaniladi.Teshilgan yarani tikish bu bemorni peritonitdan qutqarib, yara kasalligiga barham bera olmaydi va keyinchalik bemorlarning 40-50 foizi bu kasallikning turli asoratlari sababli takroriy operatsiya qilinishga majbur bo'ladilar. Teshilgan yarani berkitishning boshqa ko'pgina plastik usullari ham palliativ operatsiyalar guruhiga kiradi va ularni qo'llanishning keyingi natijalari shuncha qoniqarsiz oqibatlar protsentini beradi. Qorin bo'shlig'i mikroflora holati va uning xarakterini yara etiologiyali peritonit va boshqa etiologiyali peritonitlar bilan taqqoslab o'rganish shuni ko'rsatdiki, me'da-ichak tizimi distal yo'nalishi bo'ylab anaerob mikroorganizmlar ko'payib borishi kuzatiladi. Shunga mos ravishda bakteriyalar kontsentratsiyasi ham o'zgaradi.

Gastroduodenal peritonitlarda qorin bo'shlig'ining nisbatan kam miqdorda mikroblar bilan ifloslanishi kuzatiladi. O'tkazilgan mikrobiologik tekshiruvlar bunday holatlarda radikal jarrohlik amaliyotlarini o'tkazish maqsadga muvofiqligini asoslab berdi. 1928-yilda S. S. Yudin joriy qilgan teshilgan yaralarda me'dani birlamchi rezektsiyaqilish bizning mamlakatimizda ham, chet elda ham talaygina olimlarning diqqat-e'tiborini qozondi. Yara kasalligini davolash uchun o'tkazilishi mumkin bo'lgan radikal jarrohlik amaliyotlarining ko'rsatmalarini aniqlashda qorin bo'shlig'i quyidagi omillar bo'lishi zarurdir: Me'dani rezektsiya qilish uchun 108 ancre, ko'rsatmalar borligi (Dekompensatsiyalashgan pilorostenoz, profuz qon ketish, perforatsiya); Nisbiy ko'rsatmalar borligi: yara penetratsiyasi, kompensatsiyalashgan yoki subkompensatsiyalashgan pilorostenoz, malignizatsiya, antral bo'lim va katta egrilikdagi yaralar, yara anamnezining davomliligi, ilgari qaytalanib turgan qon ketishlar borligi (perforatsiya vaqtidan operatsiyagacha o'tgan vaqt 6 soatdan oshmagan taqdirda, tajribali xirurg va texnik jihozlangan operatsiya xonasi, og'riqsizlantirish uchun zarur sharoitlar bor bo'lgandagina amalga oshiriladi. Teshilgan yaralarda me'dani rezektsiyasini bajarish natijalari teshilgan yarani tikib qo'yishdan afzaldir, biroq uni o'tkazish uchun ko'p sonli sharoitlarning zarurligi birlamchi rezektsiyalar sonini birmuncha kamaytiradi. Keyingi hol teshilgan yaralar shoshilinch xirurgiyasiga a'zoni

saqlab qoladigan va vagotomiya bilan birga qilinadigan operatsiyalarning turli variantlari keng joriy qilinishi bilan bog'liq. Yarani kesib qilinadigan tutam vagotomiyasi va piloroplastika eng ma'qul usul sanaladi. Radikalligi nuqtai nazaridan bu operatsiya me'dani birlamchi rezektsiya qilishga tenglashtirilishi mumkin. Ayni vaqtda kamroq shikastlantirishi va o'limning birmuncha pastligi, uni xirurglar tomonidan odatdagi sharoitlarda qo'llanish mumkinligi bu operatsiyani istiqbolli qiladi.

Teshilgan yaralarda operatsiyaning eng muhim 109ancre operatsiya paytida qorin bo'shlig'ining to'liq sanatsiyasi hisoblanadi. U nechog'lik puxta o'tkazilgan bo'lsa, operatsiyadan keyingi davr shunchalik oson o'tadi va yiringliklar hosil bo'lishi uchun imkoniyatlar kamayadi.

Gastroduodenal qon ketish

Etiologiyasi va patogenezi–Yaradan qon ketish yashirin va ochiq bo'ladi. Qon me'da va 12– barmoq ichak kapillyarlari, venalari, arteriyalaridan kon ketishi bilan ifodalanadi. Yashirin kon ketish (50 ml gacha) klinik manzara amalda ifodalanmagan bo'ladi, garchi ushbu qon ketishlar xam kamqonlikka olib kelishi mumkin. Yara kasalligini ushbu asorati kon ketish 5–10% xolatlarda uchraydi. Yashirin qon ketish ko'pincha surunkali bo'lib, kapillyarlardan kelib chiqadi, bu zaiflik, temir tanqisligi kamqonligi, gemoglobin va qizil qon tanachalarining kamayishi bilan birga yuzaga chikadi. Oshqozon–ichak traktidan qon ketish manbalari ko'pincha oshqozon yoki o'n ikki barmoq ichak yaralari, stress omillar va shilliq qavatning o'tkir eroziyasi (eroziv gastrit) kabilar bulib xisoblanadi.

Oshqozon va o'n ikki barmoq ichak yaralaridan qon k etish xavfli asoratdir.

Bu asosan oshqozon (o'ng yoki chap) arteriyalari tarmoqlaridan kon ketish tufayli yuzaga kelishi mumkin. O'n ikki barmoq ichak yarasi bo'lsa unda qon ketish 109ancre 109ancreatoduodenal arteriya buladi. O'tkir yashirin qon ketishda (50 ml gacha) hosil bo'lgan najas normal rangga ega bo'lishi mumkin. Bemorning umumiy ahvoli qoniqarli. Ko'p qon ketishning aniq belgilari orasida qonli qusish va qon aralashmasi bo'lgan najas mavjud. Qon qusish (gematemezis) – o'zgarmagan yoki o'zgargan qon qusish (kofe

quykasi rangida) – oshqozon, qizilo'ngach va o'n ikki barmoq ichakdan qon ketish bilan kuzatiladi (68–rasm).

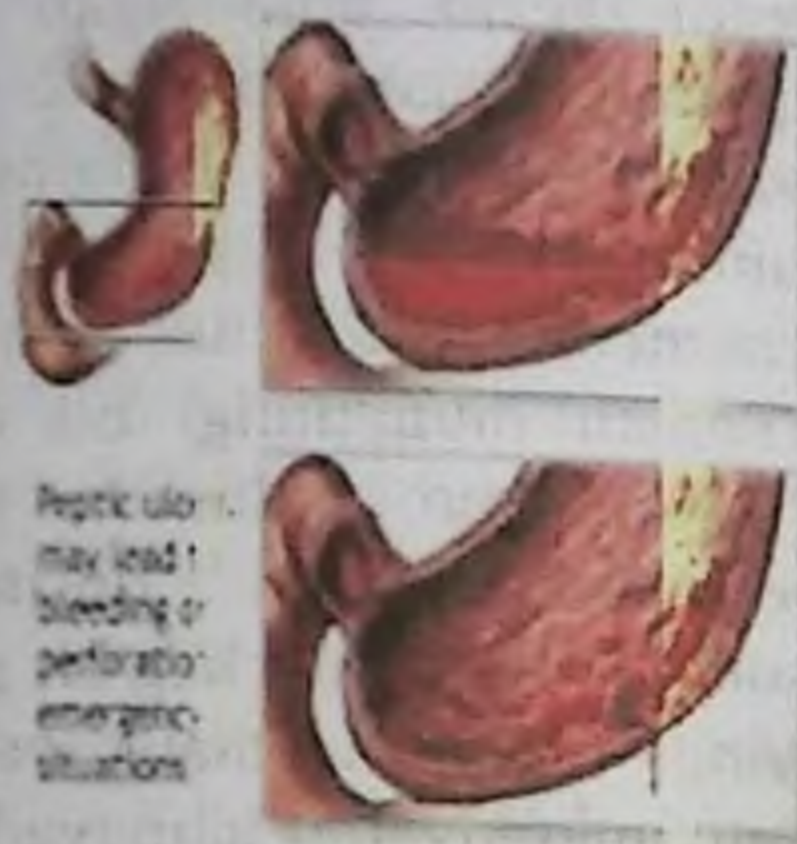

68–rasm. Gastroduodenal qon ketish

Melena – O'n ikki barmoq ichakdan 500 ml yoki undan ko'proq qon yo'qotganda massiv qon ketish ya'niy o'zgargan axlat (qatronsimon axlat) massalari bilan ajralishi – kuzatiladi. Bemor tanasining reaktsiyasi qon yo'qotish hajmi va tezligiga, suyuqlik va elektrolitlarning yo'qolish darajasiga, bemorning yoshiga, hamroh kasalliklariga, ayniqsa yurak–qon tomir tizimiga bog'liq. Taxminan 500 ml qon yo'qotilganda umumiy serkulyatsiyadagi (UTSQ) kon xajmi 10–15% kamayadi bu odatda yurak–qon tomir tizimiga sezilarli ta'sir qilmaydi.

Umumiy sirkulyatsiyadagi (UTSQ) qon hajmi 25% yo'qolishi sistolik qon bosimining 90–85 mm sim.ust ga, diastolik – 45–40 mm sim.ust gacha pasayishiga olib keladi. Massiv qon ketish buyrak nefronlarining filtrlash qobiliyatini pasayishi tufayli gipovolemik shok, yurak–qon tomir va buyrak yetishmovchiligi rivojlanishiga olib kelishi mumkin.

Ko'proq qon yo'qotish umumiy serkulyatsiyadagi (UTSQ kon xajmi 20–25% dan ortig'i) o'tkir buyrak yetishmovchiligi, gipoksik miya shishi va qon tomir ichi disseminatsiyalashgan qon ivishining buzilishi bo'lishi mumkin. Ushbu belgilarning barchasi bemorda parenxematoz poliorgan yetishmovchiligi rivojlanishini olib keladi.

Klinik ko'rinishi va diagnostikasi. O'tkir massiv qon yo'qotishning dastlabki belgilari: to'satdan zaiflik, bosh aylanishi, taxikardiya, gipotenziya va ba'zida hushdan ketish, keyinchalik

qonli qusish paydo bo'ladi (oshqozon qon bilan to'lganda), keyin esa – melena. Kusishning tabiati (qizil qon, qoramtir kofe quyqasi yoki me'da shirasi xlorid kislota kabilar). Ko'p marta kayta qon qayt qilish, massiv kon ketish melena paydo bo'lishiga keyinchalik qon ketish qisqa vaqt ichida takrorlanadigan davomli kup mikdordagi qon ketishga sabab bulishi mumkin. Uzoq vaqtdan keyin qonli takroriy qusish qon ketishni qayta boshlanishini belgisidir. Profuz qon ketish pilorik kanalning tez ochilishi natijada ichak harakatining tezlashishi, gilos rangli najasni ajralishi bilan namayon bo'ladi.

Me'da–ichak traktidan o'tkir qon ketishning asosiy belgisi melena bo'lib bu takroriy qon qayt qilishga ko'ra oqibati yaxshilik bilan tugaydi. Qon kayt kilish va melenaning bir vaqtda paydo bo'lishi esa yuqori xavf darajasi ehtimoliga ega.

Yoshi kattalarda qon ketish manbai ko'pincha o'n ikki barmoq ichak yarasi, 40 yoshdan oshgan bemorlarda esa oshqozon yarasi hisoblanadi. Qon ketishidan oldin og'riq tez–tez kuchayadi va qon ketish boshlangandan keyin u kamayadi yoki yo'qoladi (Bergman simptomi). Peptik og'riqni kamaytirish yoki to'xtatish qonning xlorid kislotasini neytrallashtirishi bilan bog'liq.

Oshqozon yoki o'n ikki barmoq ichak yarasidan yoki o'tkir yaradan (stress yara) qon ketish bu uning birinchi belgisi bulib taxminan 10% xolatlarda simptomlarsiz kechishi mumkin. Tekshiruv paytida bemorning qo'rquvi va xavotiriga e'tibor bering. Teri oqargan yoki kukimtir, nam, sovuq ter bosgan buladi, pul`s tezlashadi, qon bosimi normal yoki past bo'lishi mumkin tez–tez nafas olish kuzatiladi. Qon yukotish sezilarli darajada bo'lsa bemor chanqaydi va og'iz bo'shlig'i shilliq pardalari quruqlashishi qayd etiladi.

Qon ketishining darajasini baholash bemor tashqi, klinik ko'rinishiga asoslanib, yurak urish soni ("O'tkir qorin" ga qarang), qon bosimi, qusiq va najas bilan chiqgan qon miqdorini o'lchash, shuningdek oshqozon shirasi aspiratsiya kilish lozim. Gemoglobin, gematokrit, MVB, UTSK, siydikning soatlik mikdori ko'rsatkichlari qon yo'qotish va davolash samaradorligini aniq baholash imkonini beradi. O'tkir qon ketishning erta bosqichda (bir necha soat) qonni tekshirishda qizil qon tanachalari va gemoglobin miqdori normal darajada qolishi mumkin. Buning sababi shundaki, dastlabki

soatlarda qizil qon tanachalari depodan (jigar, taloq) xisobidan kompensatsiya kilinib boriladi.

Davolash va tekshirish usullari. O'tkir qon ketish bilan og'rigan bemorlarni davolash va tekshirish reanimatsiya bo'limida o'tkazilib, Bunda quyidagi ustuvor choralar ko'riladi:

- Yo'qotilgan kon xajmini to'ldirish uchun umrov osti yoki bir nechta periferik venalarni kateterizatsiya qilish, MVB ni o'lchash;
- Nazogastral zond kuyish: Bu oshqozonni yuvish va kayta kon ketishni nazorat kilish maksadida;
- Shoshilinch ezofagogastroduodenoskopiya bilan bir vaqtning o'zida yaraga epinefrin eritmasi sepish, bipolyar elektrokoagulyatsiya qilish va unga metall qisqich (klipsi) qo'yish yo'li bilan qon ketishni to'xtatish; Siydikni nazorat qilish uchun siydik pufagini doimiy ravishda kateterizatsiya qilish (kamida 50–60 ml/soatiga);

Qon ketishni yo'qotilgan qon xajmiga ko'ra 4 darajasi farqlanadi:

I darajasi – kam qon yo'qotadi, gemodinamikaning buzilishlari kam bo'ladi. Qon tomir urishi biroz tezlashadi, arterial bosim normal. MVB tanqisligi keragidan 5 foizgacha, gemoglobin 100 g/l dan yuqori.

II darajasi – ko'proq qon yo'qotadi. Bemorning ahvoli o'rtacha og'irlikda, bo'shashgan, teri qoplamlari rangpar. Qon tomir urishii tezlashgan, arterial bosimi simob ustuni hisobida 80 mm gacha. Gemoglobin 80 g/l gat eng bo'ladi.

III darajasi – bemorning umumiy ahvoli og'ir, rangi keskin o'zgargan, uni sovuq ter bosgan, qon tomir urishii tezlashgan, arterial bosimi simob ustuni hisobida 60 mm gacha pasaygan. MVB tanqisligi keragidan 30 foizgacha, gemoglobin 50 g/l.

IV darajasi – mo'l qon yo'qotib, bemor uzoq vaqtgacha hushidan ketadi, bu holat agonal holatga yaqin bo'ladi. Qon tomir urishi va bosim amalda aniqlanmaydi.

MVB tanqisligi 30 foizdan yuqori. Bunday ko'p qon yukotishlar bemor hayoti uchun jiddiy xavf tug'diradi va zudlik bilan globulyar hajm tanqisligini, qonning plazma hajmini qon quyish, eritrotsitar massa quyish, izotonik eritmalar yuborish bilan to'ldirishni talab etadi.

Gastroduodenal qon ketishni endoskopik manzarasiga ko'ra klassifikatsiyasi va uchrash foizlari (J.A. Forrest 1974).

Aktiv qon ketish.

1. Forrest Ia . Pul`satsion arterial qon ketish (100%).
2. Forrest Ib. Venoz sekin parenxematoz qon ketish (80–85%).

Qon ketish xolatiga ko'ra

1. Forrest IIa Yara usti tromb bilan qoplangan (50%).
2. Forrest IIb Yara usti kon laxtasi yoki tromb bilan qoplangan (40%).
3. Forrest IIs Yara tubida gemorragiya aniqlanadi (5%).

Qon ketish belgilarisiz

1. Forrest III. Yara bor, qon ketishga xos belgilar aniqlanmaydi (1–2%).

Yo'qotilgan kon hajmini aniqlash va uni to'ldirish • kislorodli terapiya;

• gemostatik terapiya;

• autogemotransfuziya (oyoqlarni bintlash);

Tozalovchi klizma qilish. Bemorni endoskopik tekshiruvga tayyorlash va qon ketishni to'xtatish uchun me'dani (taxminan 4°C) sovuq suv bilan yuviladi. Oshqozon tarkibini ma'lum vaqt oralig'ida aspiratsiya qilish gemostatik terapiya samaradorligini kuzatishga imkon beradi.

Oshqozon-ichak traktidan qon ketishni o'pkadan qon ketishdan farqlash kerak, bunda qonli qusish ko'pikli xarakterga ega, yo'tal bilan birga keladi va ko'pincha har xil o'lchamdagi havo pufakchalari bilan ko'zga yaqqol tashlanadi.

Davolash usullari. Davolash usulini tanlashda endoskopiya ma'lumotlarini (Forrestga ko'ra endoskopiya paytida qon ketish bosqichi), qon ketish intensivligini, uning davomiyligini, bemorning umumiy ahvoli va yoshini hisobga olish kerak.

Konservativ terapiya asosan profilaktika va davolashga karatilgan bo'lib H_2–retseptor blokatorlarni, proton pompasi ingibitorlarini (omeprazol) tomir ichiga yuborish orqali xlorid kislotasi ishlab chiqarilishini bloklanadi. Gemostatik davolash uchun qon ivish xususiyatini oshiradigan va qon ketayotgan sohadagi qon oqimini kamaytiradigan dori-darmonlar qo'llaniladi: 1) quruq va nativ plazmani 20–30 mldan har 4

soatda bo'lib-bo'lib yuborish; 2) 1% li vikasol eritmasini sutkasiga 6-8 ml gacha mushak orasiga yuborish; 3) vena ichiga 1 %li Kal`tsiy xlorid eritmasi yuborish (uning 10% li eritmasini yuborishdan saqlanish kerak, chunki u qayta qustirib qon ketishini kuchaytiradi); 4) jelatinol, polivinolni vena ichiga yuborish; 5) Aminokapron kislota 5% li eritmasini 100-200 ml dan har 5-6 soatda yuborish; 6) qon ivish sistemasini yaxshilashga yordam beradigan ditsinon, pituitrin va boshka preparatlarning eritmalarini vena ichiga yuborish; Umumiy statusni qat'iy nazorat qilib turgan holda korrektsiya qilinishi kerak. Infuzion terapiya gemodinamikani normallashtirish, to'qimalarning yetarli darajada adekvat perfuziyasini ta'minlash maqsadida o'tkaziladi. Bunga umumiy serkulyatsiyadagi qon (UTSQ) hajmini to'ldirish, mikrotsirkulyatsiyani yaxshilash, tomir ichidagi agregatsiyani normallashtirish, mikrotrombozlar shakllanishini oldini olish, plazma onkotik bosimini saqlab turish, suv-elektrolitlar va kislota-ishqor balansini detoksifikatsiya qilish kabilar kiradi.

Agar ichkarida dori-darmonlarni qabul qilish mumkin bo'lsa, endoskopiya yordamida qon ketishini to'xtashiga hissa qo'shadigan moddalarni (etanol, etamzillat va boshqalar) yaraning yaqinidagi submukozali bazaga kiritish, kichik taxakomb plastinkasini qo'llash -gemostatik sintetik material yoki tibbiy yelim (kley), qon ketadigan tomirni koagulyatsiya qilish (elektrokoagulyatsiya bipolyar elektr yordamida, argonoplazmenli koagulyatsiya), Aksariyat hollarda (taxminan 90%) o'tkir qon ketishini konservativ choralar yordamida to'xtatish mumkin.

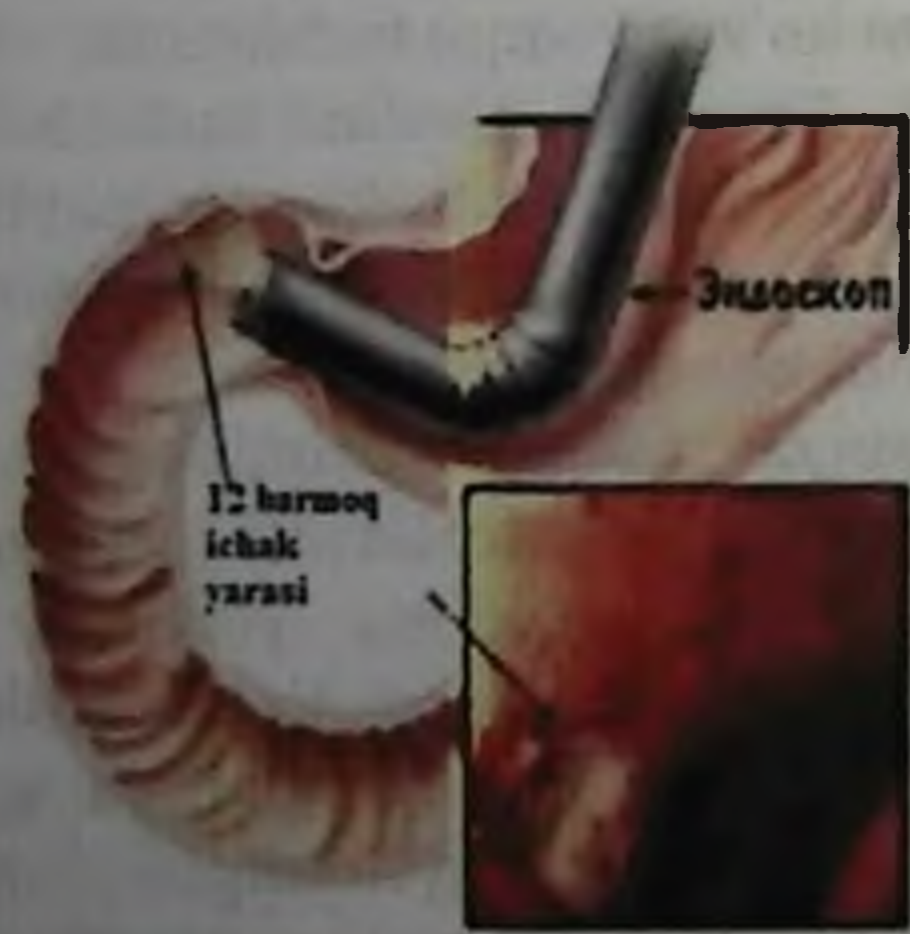

69-rasm: Endoskopik krioterapiya.

Infuzion terapiya gemodilyutsiyaga erishishga yordami beradi (gemoglobin miqdori kamida 100 g/l, gematokrit esa 30% atrofida bo'lishi kerak). O'rtacha gemodilyutsiya qonning reologik xususiyatlarini, mikrotsirkulyatsiyani yaxshilaydi, qon oqimiga periferik tomirlarning qarshiligini pasaytiradi va natijada yurak ishini osonlashtiradi.

Infuzion terapiya mikrotsirkulyatsiyani yaxshilaydigan reologik eritmalar quyilishi bilan boshlanishi kerak. Yengil qon yo'qotilganda, plazma o'rnini bosadigan eritmalar 400-600 ml gacha tuz va glyukoza saqlavchi eritmalar qo'yiladi.

O'rtacha qon yo'qotishda, donor qonining tarkibiy qismlari bo'lgan plazma o'rnini bosuvchi eritmalar kiritiladi. Infuziyaning umumiy hajmi bemorning tana vazniga 30-40 ml/kg ni tashkil qiladi, og'ir qon yo'qotish va gemorragik shok holatida infuzion terapiya vositalarining umumiy dozasi yo'qotilgan qon miqdoridan o'rtacha 200-250% ga oshishi kerak.

Onkotik qon bosimini ushlab turish uchun oqsil preparatlarini vena ichiga yuborish qo'llaniladi.

Infuziyaning taxminiy hajmini markaziy venoz bosim (MVB) va siydikning soatlik chiqishxajmi bilan aniqlash mumkin (terapiyadan so'ng u soatiga 50 ml dan oshishi kerak). Gipovolemiyani korrektsiya kilish markaziy gemodinamikani yaxshilaydi. Qonni kislorodga to'yintirish sig'imi yetishmovchiligini bartaraf etish uchun bilan to'qimalarni yetarli darajada perfuziya kilishga erishish kerak. Bemorga qon ketishi to'xtagandan keyin ham 10-12 kungacha o'rinda yotish tavsiya etiladi.

Xirurgik davolash. Me'da va o'n ikki barmoq ichak yarasini jarrohlik yoki medikamentoz yo'l bilan davolash deyarli bir xil. Bu agressiv kislota-peptik omilni yo'q qilishga va oshqozon-ichak traktining asosiy qismlariga oziq-ovqatning erkin o'tishiga sharoit yaratishga qaratilgan. Ushbu maqsadga turli yo'llar bilan erishish mumkin.

- Organni saqlab qolish va bir necha ko'rinishdagi vagotomiya bilan birgalikda.
- Keng ko'lamdagi (subtotal) me'da rezektsiyasi.
- Qo'shma operatsiya-me'da ekonom rezektsiyasi bilan vagotomiya. Xirurgik davolash asosan absolyut (mutlaq) yoki

nisbiy ko'rsatma asosida amalga oshiriladi.

•Absolyut ko'rsatma: Perforatsiya, profuz yoki retsidiv gastroduodenal qon ketish va piloroduodenal stenoz.

• Nisbiy ko'rstma:

– Yarani kisman retsidivlanishi, Konservativ terapi yetarli darajada bajarilmaganda;

– Uzoq muddat bitmaydigan yaralar, konservativ terapiyaga karamasdan bitmaydigan yaralar, yara rezistentligini oshishi hamda og'riq, qayt qilish va yashirin qon ketish kabi klinik simptomlarni doimiy bezovta qilishi;

– Bemor anamnezidan uzluksiz adekvat terapiyadan keyin ham takroriy qon ketish kuzatilsa;

– Me'dani kallez va penetratsiyalangan yarasi, konservativ adekvat terapiya bajarilsada 4–6 oy davomida chandiqlanmaydigan yaralar;

–Perforatsiya (teshilgan yara) uragan yara tikilgandan keyin ham retsidiv yara kuzatilsa;

– Me'da shirasi yukori kislotali muxitida ko'p sonli yaralarning mavjudligi;

– Sotsial ko'rsatma (to'liq regulyar medekamentoz davolanish uchun dori vositalarini yuqligi) yoki bemorni xirurgik davolashdan bosh tortishi.

– medikamentoz terapiya uchun kerakli dori komponentlarini uzluksiz bo'lmasligi.

Agarda 3–4 marta adekvat ravishda medikamentoz davolanishdan keyin xam uzog'i bilan 2–4 yilga kasallik remissiya bersa, ushanda bemor ka'tiy turib operativ davoni talab qilganda.

Shoshilinch jarrohlik usuliga ko'rsatma aktiv kon ketish (Forrest–I) bulib xisobalanadi, uni endoskopik usul bilan to'xtatish mumkin emas; qon ketishi boshlangandan boshlab uni erta bosqichlarda bajarish kerak, chunki kech aralashuvlarning okibatida bemor axvoli keskin yomonlashadi. Gemorragik shok va davomli qon ketish bilan massiv qon quyilib operatsiya o'tkazilgan bemorlarda, plazma o'rnini bosuvchi eritmalar va boshqa shokka qarshi choralar amalga oshiriladi.

Kechiktirib bo'lmaydigan jarrohlik usuliga ko'rsatma: konservativ choralar naf bermaganda, qon quyish (kuniga 1500 ml gacha) bemor ahvolini yaxshilamaganda va Forrest–II A bilan

endoskopik gemostazga urinish muvaffaqiyatsiz tugaganda.

Agar oshqozon yarasidan qon ketayotgan bo'lsa: Ru yoki Bil`rot–I ga usulida selektiv vagotomiya me'da ekonom rezektsiyasi bilan gastroeyunal anastomoz shaklllantirish operatsiyasini tavsiya qiladilar.

O'rta og'ir darajadagi bemorlarda kamroq travmali operatsiyalar afzalroqdir jumladan: Ustunli (stvolli) vagotomiya, gastrotomiya va piloroplastika. Va nihoyat, o'ta og'ir ahvolda, qon ketayotgan tomirni teshib gastrotomiya qilish yoki yarani kesib olib, keyinchalik kon ketayotgan tomirni tikish mumkin.

O'n ikki barmoq ichak yarasidan qon ketganda, ustunli vagotomiya, qon ketadigan tomirni tikish va piloroplastika bajariladi. O'n ikki barmoq ichak va oshqozon yarasi qo'shilib kelaganda, tomir vagotomiyasi Ru bo'yicha antrumektomiya va anastomoz shakllantirish bajariladi.

Agar konservativ terapiya samarali bo'lsa va qon ketmasa bemorlarni 2–4 hafta davomida yarani bitishiga dori vositalari, periul`tseroz yallig'lanishga karshi dori preparatlari ko'llaniladi, shundan so'ng rejali operatsiya qilinadi. Jarrohlikdan keyingi o'lim darajasi 5 dan 15% gacha. Mellora–Veysa sindromida shilliq qavat nuqsonini tikish bilan gastrotomiya amalga oshiriladi. Blekmor zondidan foydalanish shilliq qavatning yorilishiga olib kelishiga mumkin. Eroziya (eroziv gastrit) va stress yaralardan qon ketish xavfli bo'lishi mumkin. Shilliq qavatining kattaligi 2–3 mm bo'lgan kichik yuzaki ko'p sonli bo'lgan eroziyalar asosan oshqozonning proksimal qismida joylashgan bo'ladi. Eroziya va stress yaralarni paydo bo'lishidan oldin mexanik shikastlanish, keng hajmli kuyish, shok, gipoksiya, katta travmatik operatsiyalar, ekzogen va endogen intoksikatsiya tufayli bo'ladi. Eroziv gastritning asosiy sababi – mikrotsirkulyatsiyaning buzilishi, oshqozon devorining kapillyar o'tkazuvchanligi va ishemiyasi xamda gipoksiyasidir. Shilliq qavat shishgan bo'lib, odatda bir nechta kontalash va kon kuyilish bilan qoplanganligi kurinadi. Shilliq kavat ximoyasi bikarbonat to'sig'ining zaiflashishi fonida, xlorid kislotasi va pepsin bilan shilliq qavatning shikastlanishi kuzatiladi. Mikrotsirkulyatsiyaning buzilishida va shilliq qavatning shikastlanishida vodorod ionlarining diffuziya kaytishi muhim rol o'ynaydi. Tashxis klinik va tipik endoskopik ma'lumotlarga ko'ra

amalga oshiriladi. Oshqozon osti bezida gastrinomalar, parakalkonsimon bez usmasi„ giperparatireoiz va eroziv gastrit, oshqozon yarasi qon ketish bilan birga bo'lishi mumkin bo'lgan MEN-I va MEN-IIA sindromlari. Davolash odatda konservativ hisoblanadi. Antisekretor dori-darmonlarni buyurish: kapillyarlarga mahalliy ta'sir qilish uchun proton pompasi ingibitorlari (omeprazol), H_2 gistamin blokatorlari (famotidin), antatsidlar, ichidagi epinefrin eritmasi (epinefrin oshqozondan so'rilmaydi). Qon ketishini to'xtatish va qon quyqalarini olib tashlash uchun oshqozon vaqti-vaqti bilan sovuq suv bilan yuviladi (taxminan 4°C haroratda). To'liq dastur intensiv terapiyani o'z ichiga oladi. Qonning eroziyasi va oshqozon yarasi endoskop orqali kaogulyatsiya kilish. Davolashning muvaffaqiyati darajasi 90% ni tashkil qiladi. Jarrohlikka ehtiyoj kam. Tanlangan proksimal vagotomiyani, ba'zida defektni tikish va kamdan-kam hollarda me'da rezektsiyasini qo'llash mumkin.Qon ketish sababi, uni ayni paytdagi xavf darajasini differentsial diagnostika qilishda, hozir shoshilinch Ezofagogastroduodenofibroskopiya tekshiruvi katta ahamiyat kasb etadi. Shuningdek markaziy venoz bosimni (MVB) ni o'lchash; me'dani zondlash, o'mrov osti venasini katetirlash va uni sovuq suv yoki aminokapron kislotabilan yuvish lozim. Shoshilinch operatsiyaga ko'rsatmalar bo'lmaganda keyingi taktika va operatsiya usulini tanlash aniqlanmagan o'zgarishlarga, bemorning ahvoliga bog'liq bo'ladi.

Piloroduodenal stenoz. Yaraddan keyingi chandiqli torayish o'n ikki barmoq ichak boshlanish qismi yoki oshqozon pilorik qismida bemorlarning 10-40% da rivojlanadi. Buning sababi odatda o'n ikki barmoq ichak yaralari, kamroq prepilorik yaralar va pilorik kanalning yaralari hisoblanadi. Stenozning shakllanishida yaraddan keyingi chandiq, ayrim hollarda o'n ikki barmoq ichakning yallig'lanishli infiltrati bilan bosilishi, shilliq qavatning shishishi tufayli ichakning torayishi yuzaga keladi.

Torayish sabablari va darajasi gastroduodenoskopiya, biopsiya va roentgen tekshiruvi yordamida aniqlanadi. Oshqozonda evakuatsiya qilish qiyinchilik tug'diradi, natijada shunga javoban, mushak qavati gipertrofiyaga uchraydi. Kelajakda mushaklarning qisqaruvchanlik qobiliyati zaiflashadi va oshqozon kengayishi

(gastrektaziya) paydo bo'ladi.

Piloroduodenal stenozi klinik ko'rinishi va diagnostikasi

Klinik kechishiga ko'ra 3 bosqichga bo'linadi

- I – Kompensasiya;
- II – Subkompensasiya;
- III – Dekompensasiya:

Kompensatsiya bosqichi aniq klinik belgilarga ega emas. Yara kasalligining odatiy belgilari, bemorlarda ovqatlangandan keyin epigastral sohadagi bi oz og'riq, oshqozonda og'irlik hamda to'lishish hissi, zarda va kekirish qayd etiladi. Vaqti-vaqti bilan qusish (me'da shirasi bilan) kuzatilib bu bemorga engillik beradi. Deyarli har kuni ko'p miqdorda qusish, yohud sun'iy ravishda barmoq yordamida majburiy qusish chaqiradilar natijasida bemorlar tana massasini kamayishi kuzatiladi.

Subkompensatiya bosqichida, bemorlarda ovqatlangandan keyin epigastral sohadagi og'riq va to'lishish hissi kuchayadi, oshqozonda oziq-ovqatning uzoq vaqt ushlanishi tufayli palag'da tuxum hidi paydo bo'ladi. Ko'pincha vizual qaraganda qorin bo'shlig'ida chayqalish shovqini bilan birgalikda oshqozon to'lqinsimon peristaltikasini kuchayganligini aniqlash mumkin.

Dekompensatsiya bosqichida gastrostaz, oshqozon atoniyasi rivojlanadi. Oshqozonning kattalashishi uning devorini yupqalashishiga shuningdek motor-evakuator funktsiyasini yo'qolishiga olib keladi. Bemorning ahvoli sezilarli darajada yomonlashaib sutkalik diurezning miqdori kamayishi kuzatiladi. Teri quruqlashib turgorligi kamayadi. Og'iz bo'shlig'i, tili va shilliq pardalari quruqlashadi. Bemor qorin old devori ko'zdan kechirilganda cho'zilgan oshqozonning konturlari ko'rinishi mumkin. Qorin devorining qo'l bilan nuqtasimon bosilganda oshqozonda tomchi yokim chayqalish shovqini eshitiladi.

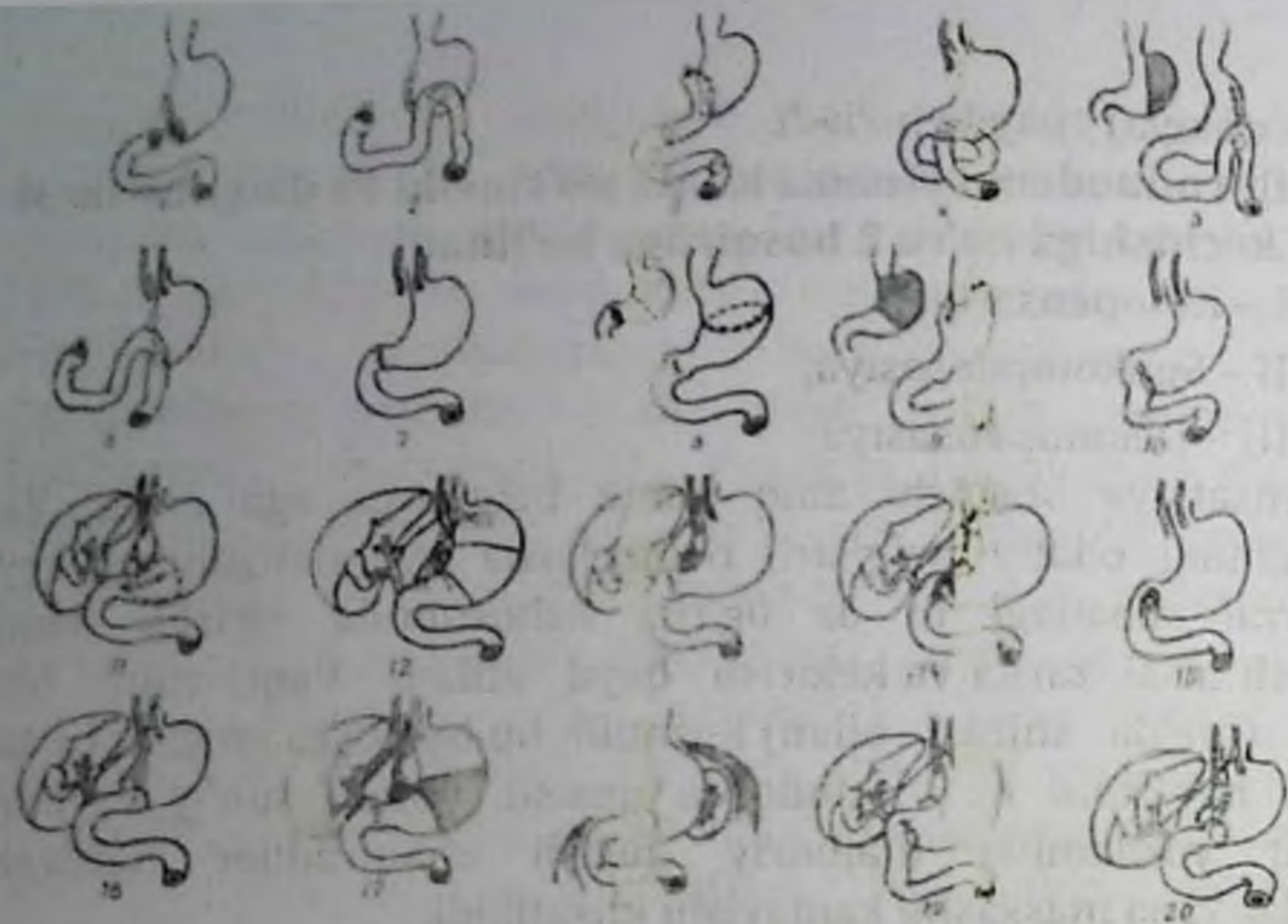

70-rasm. 12-barmoq ichakni xirurgik davolash usullari.

1-Bil`rot-I usulida rezektsiyasi; 2-Bil`rot-II usulida rezektsiyasi; 3- Zaxarov usulida me'da rezektsiyasi ingichka ichak bilan anastamoz kuyish; 4. Dragstedt stvolli vagotomiya gastroenterostomiya bilan; 5 - dna jeludka Wangensteen usulida me'da tubi rezektsiyasi gastroenterostomiey bilan; 6- Bil`rot-II usulida rezektsiyasi vagotomiya bilan; 7- Geyneke - Mikulich (Weinberg) stvolli vagotomiya piloro-plastika bilan; 8-Wangensteen me'da tanasini segmentar rezektsiyasi piloroplastika bilan; 9 Deloyers usulida me'da proksimal rezektsiyasi; 10-Lagrot usulida stvolli vagotomiya gastroduodenostomiya bilan, 11-Martin, Kirk, Grassi selektiv vagotomiya shilliqli antrumektomiya; 12-Ferguson usulida me'dani segmentar rezektsiyasi me'dani antral`noy kismi innervatsiyasi bilan; 13-Geyneke-Mikulichu, Burge usulida selekt vagotomiya piloroplastika bilan 14-Finneyu Griffith usulida selektiv vagotomiya piloroplastika bilan; 15-Finneyu Hendry stvolli vagotomiya piloroplastika bilan; 10- Bil`rot-1 Harkin, Nyhus usulida selektiv vagotomiya antrumektomiya bilan; 17- Wangesteen -Bern usulida selektiv vagotomiya me'da segmentar rezektsiyasi piloroplastika bilan; 18- A. A. Shalimov buyicha me'da rezektsiyasi pilorik kanal saklangan holda; 19- Schreiber selektiv vagotomiya gastroduodenostomiya bilan, 20 - A.A. Shalimovu selektiv vagotomiya, antrumektomiya pilorik kanal saklangan holda.

Rentgenologik tekshiruvda birinchi bosqichda oshqozon bir oz kengayganligi, uning peristaltikasini kuchayganligi va pyloroduodenal sohaning torayishi aniqlanadi shuningdek bemorga contrast modda bariy bo'tqasi (BaSO4) ichkizilib tekshirilganda BaSO4 8-12 soat davomida me'dada saqlanib qolsa bu holat kompensatsiya, 12-24 soat davomida saqlanib qolsa subkompensatsiya, 24-72< va undan ortiq vaqt soat davomida

saqlanib qolsa dekompensatsiya bosqichi deb baholanadi (71-rasm).

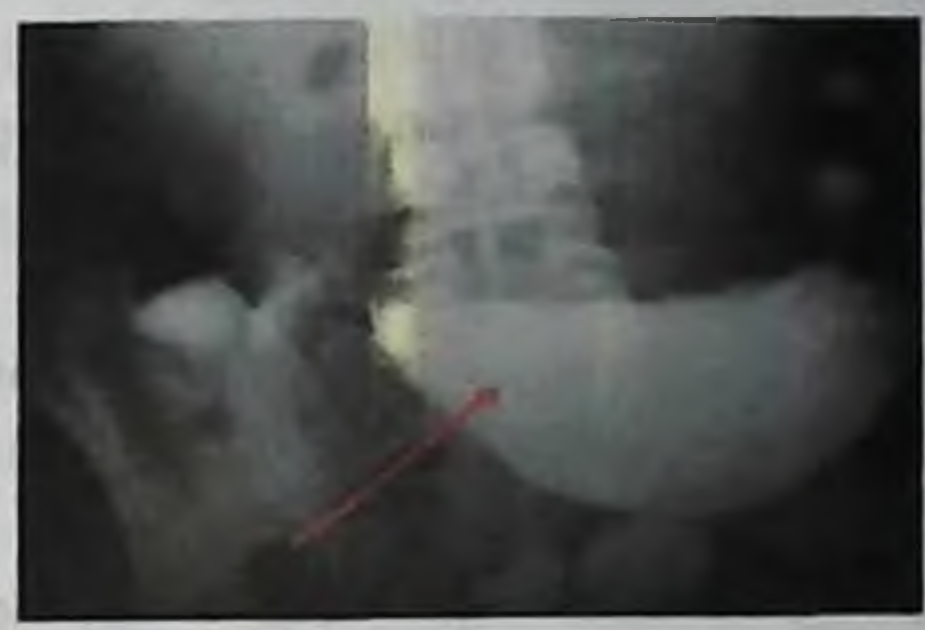

71-rasm. Me'dada bariy (BaSO4) bo'tqasi

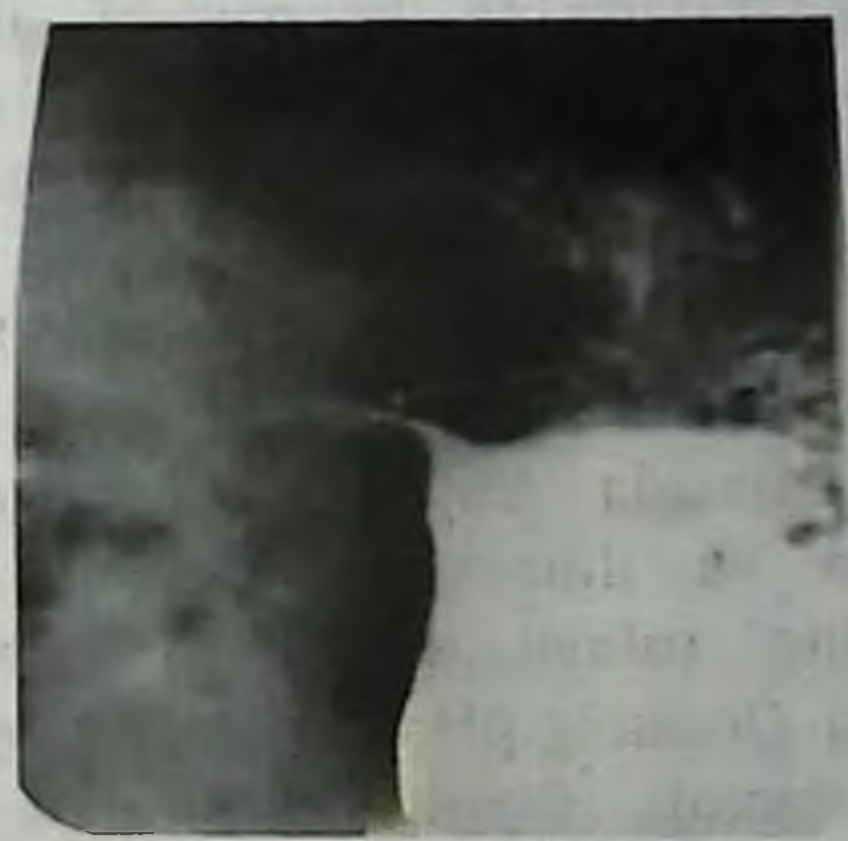

72-rasm. Pilorik kanalni toraygan ko'rinishi

Pyloroduodenal sohaning chandiqli torayish darajasi endoskopik tekshiruv bilan aniqlanadi. I bosqichda pyloroduodenal kanal diametri 1 sm-dan 0,5 sm gacha qisqarganligi; II bosqichda oshqozon cho'ziladi, pyloroduodenal kanal esa chandiqli deformatsiya tufayli 0,5 sm-dan dan 0,3 sm gacha torayashi kuzatiladi. Me'da peristaltik aktivligi kamayadi. III bosqichda oshqozon katta hajmga bo'lib uning shilliq qavatning atrofiya rivojlanadi.

Pyloroduodenal stenozli bemorlarda og'iz orqali normal ovqatlanish etarli bo'lmaydi chunki qayt qilish natijasida ko'p miqdorda me'da shirasi, ovqat massalari bilan H, K, Na, C1 ionlari va oqsilni chiqib ketishi tufayli organizmda suvsizlanish, progressiv ozish, elektrolitlar muvozanatining buzilishi (gipokalemiya, gipohloremiya va giponatremiya) va kislota-asos muvozanatini

(metabolik alkaloz) kuzatiladi.

Suv-elektrolitlar muvozanatining buzilishi belgilari: bemorni gorizontal holatidan vertikal holatga o'tkazganda kollaps, bosh aylanishi, puls tezlashishi, qon bosimining pasayishi, terining oqarishi va sovuq ter bosishi bilan diurezning kamayishi kabilardir. Gipokalemiya (K^+ konsentratsiyasi 3,5 mmol/lr dan past) klinik jihatdan mushaklarning zaifligi bilan namoyon bo'ladi. Plazmadagi K+ darajasini 1,5 mmol/lr-gacha kamayishi qovurg'alararo mushak nervlari va diafragmning falajiga, nafas olish va yurak faoliyatini to'xtatishiga olib kelishi mumkin. Hipokalemiyada qon bosimining pasayishi (asosan diastolik), yurak ritmining buzilishi, yurak chegaralarining kengayishi, uning cho'qqisida sistolik shovqin eshitilishi kuzatiladi. Sistolik qisqarish vaqtida yurak to'xtashi mumkin. EKGda Q-T intervalining uzayishi, T tishchaning amplitudaning kamayishi va tekislanishi, U. tishchaning paydo bo'lishi aniqlanadi/ Hipokalemiya fonida dinamik ichak tutilishi kuzatilishi mumkin.

Suvsizlanish natijasida buyrakda qon oqimi kamayadi, glomerular filtratsiya va diurez kamayadi, azotemiya bo'ladi. Buyrak etishmovchiligi tufayli kislotali metabolik mahsulotlar qondan chiqarilmaydi. Qonning pH miqdori kamayadi, hipokalemik alkaloz asidozga aylanadi. Gipokalemiya giperkalemiya bilan almashinadi. Shu bilan birga, bemorlarda aniq hipoxloremiya mavjud. Qonda elektrolitlar tarkibining buzilishi neyromuskulyar qo'zg'aluvchanlikka ta'sir qiladi. Og'ir holatlarda, hipoxloremiya fonida, oshqozon tetaniyasi rivojlanadi-umumiy titroq, trizm, qo'llarning qisqarishi ("akusher qo'li" - Trusso belgisi), yuz nervi stvoli (ustun) ga urilganda yuz mushaklarining qisqarishi (Xvostik simptomi) musbat bo'ladi.

Hipoxloremik va hipokalemik alkaloz, azotemiya bilan birga kelsa to'g'ri davolash to'g'ri bo'lmasa, bemor hayotiga xavf solish mumkin.

Differensial diagnostikasi. Pyloroduodenal stenoz yara keyingi stenoz, oshqozon chiqish qismi o'smalari tufayli stenozlardan ajralib turishi kerak. Buning uchun endoskopik (shu jumladan biopsiya olish,) va rentgenologik tekshiruvlar diagnozni tasdiqlashga imkon beradi. Pyloroduodenal subkompensatsiyalashgan yoki dekompensatsiyalashgan stenozning

mavjudligi operatsiya uchun mutlaq ko'rsatma hisoblanadi.

Davolash. Bemorda yara kasalligini qo'zishi, kompensatsiya yoki subkompensatsiyalashgan stenoz belgilari bo'lgan bemorlar 2-3 hafta davomida konservativ yaraga qarshi davolanish kursini o'tkazadilar. Natijada, pilorik kanal va o'n ikki barmoq ichakning boshlang'ich qismidagi shilliq qavatining shishi yo'qoladi hamda periulseroz infiltrat kamayadi. Shu bilan bir vaqtda, suv-electrolyte balansi va oqsil almashinuvi bartaraf etiladi. Jarrohlik xavfi kamayadi.

Kompensatsiyalashgan stenoz bilan bemorlarni qisqa (5-7 kun) davomida intensive yaraga qarshi davolash lozim. Subkompensatsiyalashgan yoki dekompensatsiyalashgan stenoz bo'lgan bemorlarda suv-electrolyt va kislota-asos muvozanat buzilishi aniqlanadi, ushbu holatda operatsiyadan keying davr og'ir o'tmasligi uchun ko'proq operatsiyadan oldin puxta tayyorgarlik talab etiladi.

•Suv-elektrolitlar buzilishlarini normallashtirish oqsilga boy eritmalarni, K, Na, C1 ionlarini vena ichiga quyish yo'li bilan amalga oshiriladi. Kaliy preparatlarini faqat diurez tiklangandan va qondagi tarkibini aniqlangandan keyin buyurish mumkin. Suv muvozanatini saqlash uchun bemorga izotonik dekstroz eritmasi, zamonaviy plazma o'rnini bosuvchi eritmalar yuboriladi. Davolashning samaradorligini bemorning umumiy ahvoli, gemodinamik ko'rsatkichlari (puls, qon bosimi, MVB, shok indeksi, soatlik diurez, UQH), kislota asos ko'rsatkichi, plazma elektrolitlari kontsentratsiyasi (K, Na, C1), gemoglobin, gematokrit, kreatinin qondagi mochevina holatiga qarab aytish mumkin.

Parenteral yoki zondli enteral oziqlantirish, dekstroz, aminokislotalar, yog' emulsiyasi va boshqalarni kiritish orqali tananing energiyaga bo'lgan ehtiyojlarini ta'minlaydi.

• Yaraga qarshi to'liq davolanish.

•Oshqozonni muntazam ravishda dekompressiyalash (me'da suyuligini zond orqali aspiratsiya qilish).

Stenoz bo'lgan soha orqali o'tuvchanlikni tiklash to'g'risida, oshqozonga kiritilgan natriy xloridning izotonik eritmasini (500-700 ml) evakuatsiya tezligi bilan hisoblash mumkin. Agar yuborilgan miqdorning yarmidan ko'prog'i

aspiratsiya paytida eritma kiritilgandan 30 minut o'tgach oshqozonda qolsa, u holda o'tuvchanlik hali tiklanmagan. Sinamani vaqtincha zondlash bilan aniqlash mumkin. Shu maqsadda, ehtimol, oshqozon tarkibini to'liq aspiratsiya qilish amalga oshiriladi va sinama (zond yopiladi) to'xtatiladi. Agar oshqozonda 4 soat ichida 100 ml dan kam shira to'planib qolsa, u holda o'tuvchanlik qisman tiklanadi. Bilvosita, o'tuvchanlikning yaxshilanishi aspiratsiya paytida oshqozondan chiqadigan miqdorning kamayishi bilan namoyon bo'ladi. Bunday holda siz og'iz orqali ovqatlanishni boshlashingiz mumkin. Ushbu sinama bemor takroriy rentgen tekshiruvidan bosh tortganda imkon beradi.

Xirurgik davolash. Piloroduodenal zonaning etarlicha patentsiyali kompensatsiyalangan stenozida duodenoplastika yoki piloroplastika yordamida tanlab proksimal vagotomiya bajarilishi mumkin. Dekompensatsiyalangan stenoz va II tipli yaralar bilan, piloruodenal stenoz bilan bir qatorda, Ru yoki Billrot–Iga ko'ra me'da rezektsiyasi va magistral vagotomiya, anastomoz ko'rsatiladi. Subkompensatsiyalangan stenoz bilan ikkala vagotomiyani ham drenajlash operatsiyasi bilan, shuningdek, stagotaj vagotomiyasi bilan oshqozonni iqtisodiy rezektsiyalash mumkin. Bu oshqozonning kontraktil funktsiyasini saqlab qolish darajasiga bog'liq va har bir holatda alohida–alohida hal qilinadi.

O'n ikki barmoq ichakning stenozida to'g'ri tanlangan jarrohlik amaliyoti uzoq muddatli ijobiy natijalarni asoratlanmagan yaralarni davolashdagi ijobiy natijalardan farq qilmaydi.

Yara penetrasiyasi. Yara penetrasiyasi jarayoni oshqozon yoki o'n ikki barmoq ichakning devoridan qo'shni a'zolarga: jigar, oshqozon osti bezi bosh qismiga, kichik charviga, o'sib kirib borishi tushiniladi. Ko'pincha yaraning kamroq kichik charviga, me'da osti bezi bosh va tana qismiga, jigarga, gepatoduodenal boylamga, yo'g'on ichakka hamda qorin old devoriga penetrasiyasiyalanishi aniqlanadi.

Klinik ko'rinishi va diagnostikasi. Penetrasiyalashgan yaralar doimiy intensiv og'riq bo'lib, oziq–ovqat iste'mol qilishdan keyin ham, antatsid preparatlarini qabul qilishdan keyin ham kamaymaydi. Ko'ngil aynishi va qusish kuchayadi. Ba'zi hollarda yallig'lanish belgilari paydo bo'ladi, bu subfebril harorat, leykotsitoz va EChT ni oshishi bilan tasdiqlanadi. Oshqozon osti beziga yaraning o'sib kirib borishi bilan bel og'rig'i paydo bo'ladi,

bu ko'pincha belbog'simon harakterda bo'ladi. Oshqozon tanasiga yarani Penetrasiyalanishi og'riqni ko'krakning chap yarmiga, yurak sohasiga irradiasiyalanishi bilan namayon bo'ladi. Yarani oshqozon osti bezi boshiga, gepatoduodenal boylamga o'sib o'tishi obturasion sariqlik rivojlanishi olib keladi. Penetrasiyalashgan yaraning rentgenologik belgisi oshqozon yoki o'n ikki barmoq ichakda "Nisha" simptomining musbatligidadir (73-rasm).

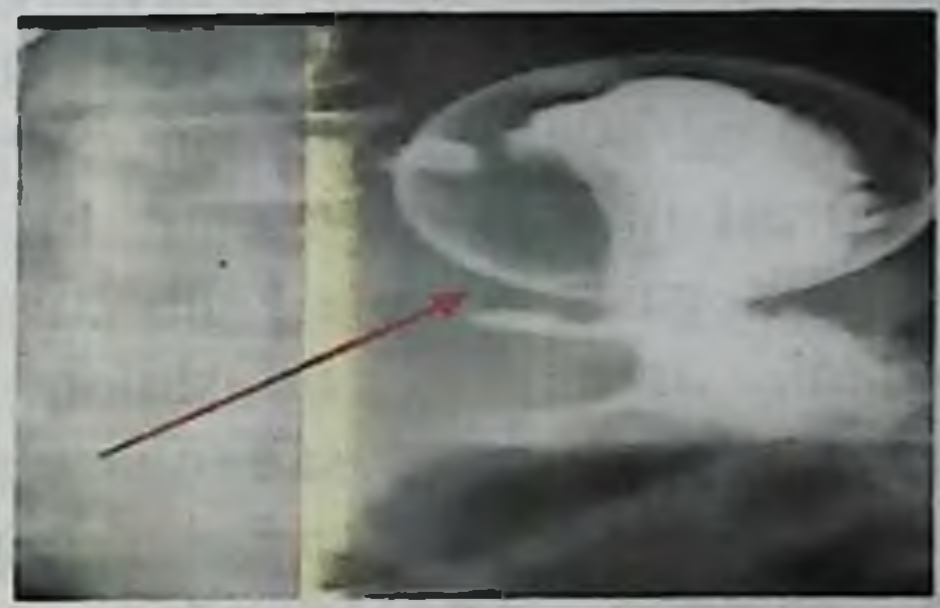

73-rasm. "Nisha" simptomi

Diagnoz endoskopik tekshiruv yordamida yaraning chetidan biopsiya olish bilan tasdiqlanadi.

Davolash: Penetrasiyalashgan yarani konservativ davolash samarasiz. Penetrasiyalashgan yarani jarrohlik davolash maqsadga muvofiq. Qoida tariqasida, me'da yara bilan rezektsiyasini bajarish yoki uning krateridan qoldirish mumkin. Ba'zi mamlakatlarda ustunli vagotomiya bilan antrumektomiya shu bilan birgalida me'da yarasini konsevativ davolash "oltin standart" hisoblanadi.

Me'da va o'n ikki barmoq ichak o'sma kasalliklari

O'sma kasalligi me'dani barcha qavatlaridan yuzaga keladi. Kelib chiqishiga ko'ra epithelial va noepithelial guruhlarga bolinadi. Ushbu guruhlar yaxshi va yomon sifatli o'smalarga ajratiladi. YOmon sifatli o'smalar eng ko'p uchraydigani 98% - me'da saratoni hisoblanadi, yaxshi sifatli o'smalar 2% holatlarda uchraydi. Barcha hazm traktidagi o'smalar asosan 20% holatlarda me'dada uchraydi.

Me'da o'smalari. Me'da saratoni - me'da shilliq qavati epiteliy hujayralaridan kelib chiqqan xavfli o'smadir. Bemorlarning ko'p qismi 50 yoshdan oshgan bemorlar guruhiga kiradi. Erkaklar

ayollarga nisbatan ko'prok kasallanadi. Jarrohlik usulida davolash samaradorligi kasallikni kech aniqlanishi sababli hanuzgacha past effektiv ko'rsatkichda qolmoqda. Kasallikni erta bosqichlarida radikal jarrohlik amaliyoti o'tkazish to'liq sog'ayishga olib kelishi mumkin. Jarrohlik usulida davolash natijalarini yaxshilash o'sma kasalliklarini erta aniqlash orqali amalga oshiriladi.

Me'da saratoni erta turlarini 3 bosqichi tafovut qilinadi: saraton *in situ*, yuzaki saraton, invaziv saraton. Invaziv saraton shilliq osti qavatiga o'sib kiradi. Saraton in situ yoki intraepitelial saraton infil`trativ o'sish yo'qligi bilan tavsiflanadi. Saraton in situ asosan me'da surunkali yarasi, proliferatsiyalanuvchi adenomatoz polip sohasida, giperplastik gastrit fonida kelib chiqadi. Yuzaki saraton invaziv hisoblanadi, ammo me'da shilliq qavati chegarasida tarqaladi va tunica muscularis mucosae sohasida shilliq osti qavatga tarqalmaydi. Saraton me'da yarasidan kelib chiqqanda makroskopik polipdan kelib chiqqan erta saraton polip ko'rinishidek bo'lgandek oddiy surunkali yara ko'rinishida bo'ladi. Yuzaki saraton mul`titsentrik rivojlanadi.Saratonning erta invaziv turi – erta saraton rivojlanishi– ning III bosqichi hisoblanadi. O'sma elementlarini me'da shilliq osti qavatiga o'sib kirishi, ammo mushak qavatiga tarqalmasligi bilan tavsiflanadi. Saratonning erta turi klinik belgilari ular qaysi kasallik fonida kelib chiqqanligiga bog'lik bo'ladi. Me'da saratonining erta turlarini aniqlashda gastroskopik tekshiruvning ahamiyati juda katta. Gastroskopiya bir nechta joydan gastrobiopsiya va bioptatlarni sitologik va gistologik tekshiruvlari bilan birgalikda olib borilishi shart. Me'da saratonini kelib chiqishiga o'sma oldi kasalliklari sabab bo'ladi. Shifokor vazifasi – o'sma oldi holatlarini aniqlash va onkologik kasallik kelib chiqish ehtimoli yuqori bo'lgan xavfli guruhga kiruvchi bemorlarni aktiv kuzatish. Me'da saratoni bilan kasallangan bemorlar orasida surunkali gastrit fonida (50%) va surunkali yara (46%), kamdan–kam holatda me'da polipi fonida (4%) saraton kasalligi kelib chiqqanligini kuzatish mumkin.

Klinika va diagnostikasi. Poliplar biror bir belgilarsiz yoki atrofik gastrit belgilari bilan kechadi, agar uning fonida kelib chiqqan bo'lsa. Kasallik asta – sekin boshlanadi, anamnezi bir necha oydan bir necha yilgacha bo'lishi mumkin. Epigastral sohadagi og'riq asosan ovqat qabul qilish bilan bog'lik bo'lib,

og'riq simillovchi xarakterda ovqat qabul qilgandan so'ng erta davrda yoki 0,5–2 soatdan so'ng boshlanadi. Og'riq ayrim vaqtda 2–3 soat davom etib so'ng o'tib ketadi. Ishtaha pasaygan yoki umuman bo'lmaydi. Kekirish, ko'ngil aynishi, qayt qilish, meteorizm va ich kelishi noturg'unligi kuzatiladi. Holsizlik, bosh aylanishiga axiliya va polip yarasidan surunkali qon ketishi natijasida kelib chiqqan anemiya sabab bo'ladi. Yarishin qon qetish shilliq qavat yengil jarohatlanishi va polip yaralanishi bilan bog'liq. Qon qayt qilish ko'p mikdorda qon ketganda kuzatiladi. Privratnik yaqinida joylashgan polip o'lchamlari kattalashganda me'dadan evakuatsiya buzilishi belgilari asta-sekin ortib boradi. Me'da suyuqligini tekshirishda axiliya aniqlanadi, biroq ayrim vaqtda me'da suyuqligi kislota ko'rsatkichlari normada bo'lishi mumkin. Rentgenologik tekshiruvda yumaloq yoki oval shakldagi, aniq va tekis konturli «to'lish nuqsoni»ni aniqlash mumkin (74–rasm).

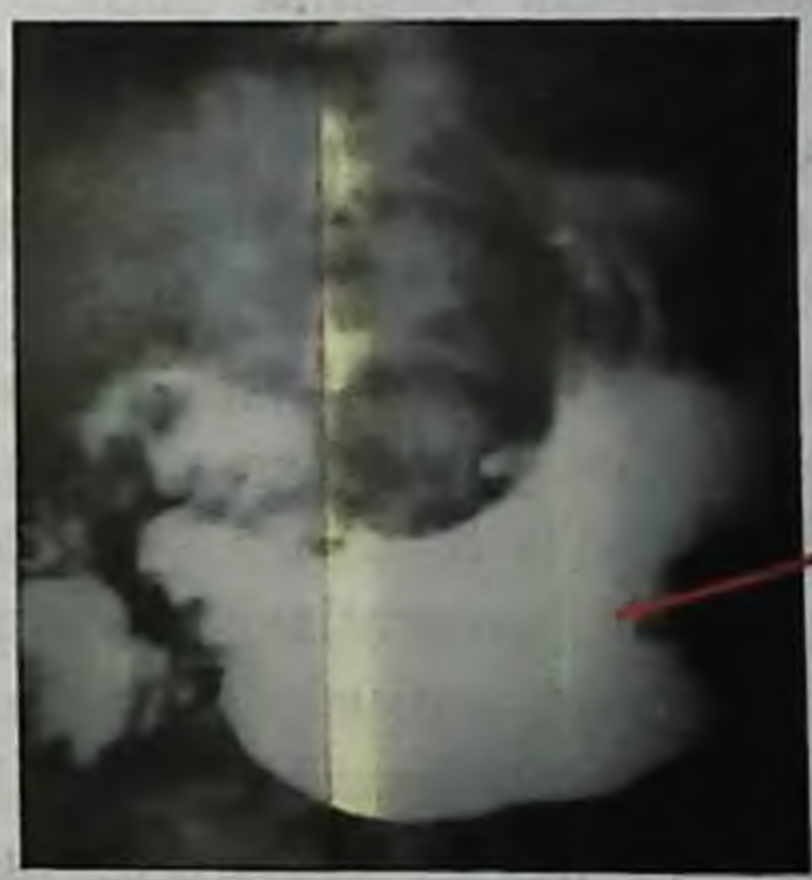

74–rasm. Me'da saratonini asosiy belgisi «To'lishish nuqsoni»

«To'lish nuqsoni»ni surilishi polip oyokchasi borligida kuzatiladi va u «to'lish nuqsoni» tomonga yo'nalgan yorug'lanish ipi sifatida ko'rinadi. Poliplarni malignizatsiyalanishi rentgenologik belgilari: tishsimon va noaniq konturli noto'g'ri shakldagi «to'lish nuqsoni»; shilliq osti qavati va mushak qavati infil`tratsiya natijasida polip soxasida peristal`tikaning susayishi; bemorni qayta tekshirganda polip o'lchamlarining kattalashishi.

Gastrobiopsiya bilan birgalikda olib borilgan gastroskopiya poliplarni, ularni malignizatsiyalanishi, me'da saratonining

polipsimon shakllaridan differentsial diagnostikasida juda katta ma'lumot beradi.

Davolash. Bezli polipni (adenoma) joylashgan joyi va o'lchamlaridan qat'iy nazar endoskopik elektroekstsiziya yo'li bilan olib tashlanadi. Agar olib tashlangan polip gistologik tekshiruvida uning malignizatsiya-
lashganligi aniqlansa, me'da saratonidagi kabi me'da rezektsiyasi yoki hamma onkologik radikalizm qonunlariga rioya qilgan holda gastrektomiya amaliyoti ko'rsatilgan. Klinika va diagnostikasi: Me'da saratoni erta turi uchun xos bo'lgan klinik belgilar yo'q. U belgilarsiz yoki qaysi kasallik fonida kelib chiqqan bo'lsa, shu kasallik belgilari bilan kechishi mumkin. Me'da saratoni bilan kasallanish onkologik kasallik xavfi yuqori bo'lgan bemorlarda ehtimoli yuqori. Onkologik xavf yuqori bo'lgan omillarga me'da o'sma oldi kasalliklari (surunkali gastrit, me'da surunkali yarasi, me'da poliplari); noonkologik kasallik tufayli me'da rezektsiyasi bajarilganligiga 5 yil va undan ortiq vaqt o'tgan bemorlarda me'da cho'ltog'i surunkali gastriti; oilasida saraton bilan kasallangan bemorlar bo'lganligi; axilik gastriti bo'lgan bemorlarda qon guruhi A (II) bo'lishi; zararli omillar ta'siri (kimyoviy sanoat) kiradi. Me'da saratoni klinik ko'rinishi xilma-xildir. Ular o'sma kelib chiqqan patologik fon, ya'ni o'sma oldi kasalliklari, o'sma lokalizatsiyasi, shakli va o'sish turiga, gistologik strukturasiga, tarqalish bosqichiga va asoratlariga bog'lik. Bir qator bemorlarda surunkali gastrit, surunkali me'da yarasi ko'p yillik anamnezi, qolganlarida esa kasallikning kam ifodalangan belgilari anamnezi davomiyligi bir necha oyni tashkil etadi.

Bemorlarni so'rab surishtirganda aniqlangan belgilarni shartli ravishda kasallikni mahalliy va umumiy belgilariga bo'lish mumkin. Mahalliy belgilarga «me'da diskomforti» belgilari: fiziologik to'yish hissini yo'kligi, to'mtoq bosuvchi xarakterdagi og'riq, epigastral sohadagi to'lish va tortishish hissi, ishtahaning pasayishi yoki umuman bo'lmasligi, ba'zi oziq-ovqat mahsulotlaridan bosh tortish (go'sht, baliq).

Me'da saratonining umumiy belgilari: holsizlik, tana vaznini kamayishi, adinamiya, odatiy ishdan tez charchash, depressiya. Bularning hammasi o'sma intoksikatsiyasi sababli kuzatiladi. Ko'p hollarda anemiya kuzatiladi. Ba'zida anemiya

kasallikning birinchi belgisi bo'lib hisoblanadi. Axiliya natijasida temir moddasini so'rilishi buzilishi va o'smadan surunkali qon ketishi natijasida temir tankisli anemiya kuzatiladi. Tana haroratini subfebrile va yuqori darajalargacha ko'tarilishi o'sma kasalligining o'tkazib yuborilgan turlarida uchraydi. Tana haroratini ko'tarilishining sabablari: o'smadan oqsil almashinuvi moddalarini so'rilishi, o'smani yallig'lanishi, me'dadan tashqaridagi metastazlar sohasida yallig'lanish o'choqlarining paydo bo'lishi. Kasallik erta bosqichlarida bemorlarning tashqi ko'rinishi o'zgarmaydi. Anemiya rivojlanganda teri va ko'rinib turgan shilliq kavatlarning rangparligi kuzatiladi. Teri qurishi, uning burmasimon ko'rinishda bo'lishi, teri osti yog' qavatining yo'qolishi suv almashinuvining jiddiy buzilishi, sezilarli ozishdan darak beradi. Qorinni ko'zdan kechirganda uni yuqori qismida notekis shishganligi, me'dadan chiqish joyi stenozida me'dani peristal`tik qiskarishlarini ko'rish mumkin. Qorin o'lchamlarining kattalashishi qorin bo'shlig'ining bo'sh qismlarida suyuqlik to'planishida (astsit) kuzatiladi. Qorinni yuzaki paypaslaganda qorin devori mushaklarining taranglashuvi va og'riqligi o'smani me'dadan tashqariga tarqalganligi, qorin bo'shlig'i kartsinomatozidan dalolat beradi.

Laborator tekshiruv usullari. Qon analizlarida gemoglobin mikdori va eritrotsitlar sonining kamayishi, eritrotsitlarning cho'kish tezligining ortishi kuzatiladi. Me'da sekretsiyasini tekshirganda ko'pincha axlorgidriya aniqlanadi, ammo me'daning kislota hosil qilish funktsiyasi saqlanib qolishi ham mumkin va erkin xlorid kislota ko'rsatkichlari biroz pasaygan yoki normada bo'ladi. Me'da saratonini aniqlashda rentgendiagnostika hozirgi paytgacha muhim o'rin tutadi. Me'da saratonining erta turlarini aniqlashda shilliq qavat rel`efi, me'dani contrast bilan to'ldirib rentgenologik tekshirish lozim. Me'da saratoni rivojlanganligining asosiy rentgenologik belgilari: to'lish nuqsoni, to'lish nuqsonida tokcha belgisi, chegaralarining deformatsiyasi, a'zo bo'shlig'ining qisqarishi, jarohatlangan sohada devorlar taranglashuvi va peristaltikaning yo'qligi, shilliq qavat rel`efining parchalanishi. To'lish nuqsoni saratonining ekzofit o'sish turiga xos bo'lgan belgi hisoblanadi. Me'da bo'shlig'ining deformatsiyasi va qisqarishi o'smani endofit o'sish turida, bunda me'da devorida o'sma

infil`tratsiyasi kuzatiladi. Shilliq qavat rel`efi jarohatlangan sohada burmalarini yo'qotadi, shaklsiz bo'lib qoladi (xavfli rel`ef), burmalar parchalanganda «uzilish» belgi aniqlanadi. Biopsiya olish bilan amalga oshiriladigan gastroskopiya saratonning erta turlarini aniqlashda va o'smani morfologik turini aniqlashda muhim rol` o'ynaydi. Me'da saratoni diagnozi ko'yilgandan so'ng bemorni jarrohlik usulda davolash haqidagi muammoni hal etish lozim. Bemorlarni umum klinik tekshirganda uzoq metastazlar bor yoki yo'qligi aniqlanadi. Uzoq metastazlar to'g'risida aniq ma'lumotlar bo'lmasa, me'da saratonining ko'shni a'zolarga o'tganligini, jigardagi metastazlarni, qorin bo'shlig'i kantseromatozini aniqlash maqsadida biopsiya bilan laparoskopiya, jigar, me'da osti bezini ul`tratovush skanirlash va komp`yuter tomografik tekshiruvlari o'tkaziladi.

Davolash jarrohlik usulida: me'da saratoni jarrohlik amaliyotiga absolyut ko'rsatma bo'lib hisoblanadi. Me'da rezektsiyasi yoki gastrektomiya radikal usul hisoblanadi. Jarrohlik amaliyotining radikalligi quyidagilarda namoyon bo'ladi: 1)me'dani, 12-barmoq ichakni va qizilo'ngachni sog'lom to'qima sohasida kesish, 2)saraton joylashgan soha va metastazlar bo'lishi mumkin bo'lgan sohadagi limfa tugunlarini (1 va 2 tartibli) birgalikda olib tashlash. Jarrohlik amaliyotiga qarshi ko'rsatmalar onkologik va umumiy bo'lishi mumkin. Jigarda, o'pkada, o'mrov usti sohasi limfa tugunlarida uzoq metastazlar borligi, katta astsit borligi, Shnitsler va Krukenberg metastazlari borligi, 3- va 4- tartibli, ya'ni me'da bilan birgalikda olib bo'lmaydigan limfa tugunlarida gistologik tasdiqlangan metastazlar borligi jarrohlik amaliyotiga qarshi ko'rsatma bo'lib hisoblanadi. Umumiy xarakterdagi qarshi ko'rsatmalarga kaxeksiya, og'ir hamroh kasalliklar kiradi. Radikal jarrohlik amaliyotlarining asosiy turlari: 1) me'dani distal subtotal rezektsiyasi, 2) gastrektomiya, 3) me'dani proksimal subtotal rezektsiyasi. Me'dani distal subtotal rezektsiyasi piloroantral sohasi ekzofit o'smasi proksimal yo'nalishda me'da burchagidan yuqoriga tarqalmaganda bajariladi. Me'da bilan birgalikda katta va kichik charvi, ikkala egriliklar bo'yicha, piloris atrofida va chap me'da arteriyasi bo'ylab joylashgan limfatik tugunlari olib tashlanadi. Amaliyot gastro-enteroanastomoz qo'yish bilan tugallanadi. Ko'pincha Bil`rot-II usuli qo'llaniladi. Ekzofit o'sma

me'da tanasida joylashganida, total jarohatlanganda va joylashgan sohasidan kat'iy nazar infil`trativ o'smalarda gastrektomiya amaliyoti bajariladi. Me'da bilan birgalikda deyarli butun katta va kichik charvi, me'da-taloq bog'lami, parakardial va paraezofageal yog' to'qimalari ham olib tashlanishi shart. O'smaning ekzofit turida qizilo'ngach o'sma paypaslangan joy yuqori chegarasidan 3 sm, infil`trativ turida 5-6 sm yuqorida kesilishi shart. Amaliyot qizilo'ngach va me'da anastomoz qo'yish bilan tugallanadi. O'sma qo'shni a'zolarga o'sib kirganda va uzoq metastazlar bo'lmaganda qo'shma jarrohlik amaliyotlari, ya'ni me'dani subtotal rezektsiyasi yoki a'zoni butunlay yoki bir qismi rezektsiyasi bilan birgalikda qilinadigan gastrektomiya amaliyotlari bajariladi. Palliativ jarrohlik amaliyotlarini ularning xavfi kam bo'lgan amalga oshiriladi. Me'daning palliativ yoki qisman rezektsiyasi me'dadan chiqish qismi o'smasida, parchalanuvchi va qonayotgan o'smani qon ketish manbai sifatida bemor xayotiga xavf solganda bajariladi. Palliativ jarrohlik amaliyoti bajarish mumkin bo'lmagan holatlarda, me'dadan chiqish qismi stenozlanuvchi saratonida gastroeyunoanastomoz yoki yeyunostoma qo'yish amaliyoti, me'da proksimal qismi saratonida va disfagiyada gastrostoma yoki yeyunostoma qo'yish amaliyoti bajariladi.

DEMPING-SINDROMI

Demping-sindrom patogenezi va mexanizmi murakkab bo'lib quydagilarni o'z ichiga oladi (75-rasm).

Ovqat luqmasi rezeksiya qilingan oshqozon cho'ltog'idan tez evakuatsiyaga uchraydi;

Ovqat luqmasi ingichka ichak bo'ylab zudlik bilan xarakatladi (osmotik va reflektor reaksiyaning noadekvat xarakterda ekanligi bilan bog'liq holda);

Gumoral boshqarishni buzilishi sababli oshqozon osti bezining ichki sekretor faoliyatini o'zgaradi;

Bradikin va serotokin sistemasi faoliyatini aktivlashadi.

75-rasm. Demping sindromi.
Suyuqlikni och ichakga ko'p miqdorda tashlanishi.

Demping sindrom ko'proq sut maxsulotlari va boshqa yengil xazm bo'ladigan ovkatlarni iste'mol qilgandan so'ng kuzatiladi. Rentgenologik tekshiruvda anastomozdan bariy sulfat evakuasiyasini tezlashganligini to'xtovsiz 5-10-15 daqiqa ichida oqim ko'rinishida o'tishini olib ketuvchi qovuzloq kengayganligini ingichka ichak distal qismidan kontrast moddani tez xarakatlanishini ko'rish mumkin.

Diagnoz qo'yish uchun yuqoridagilarga qo'shimcha ravishida talabalar Demping-sindromning I, II va III darajalarini xam bilishlari lozim. Demping - sindrom bilan bemorlarni dovolash o'ziga xos qiyinchiliklar tug'diradi (76-rasm).

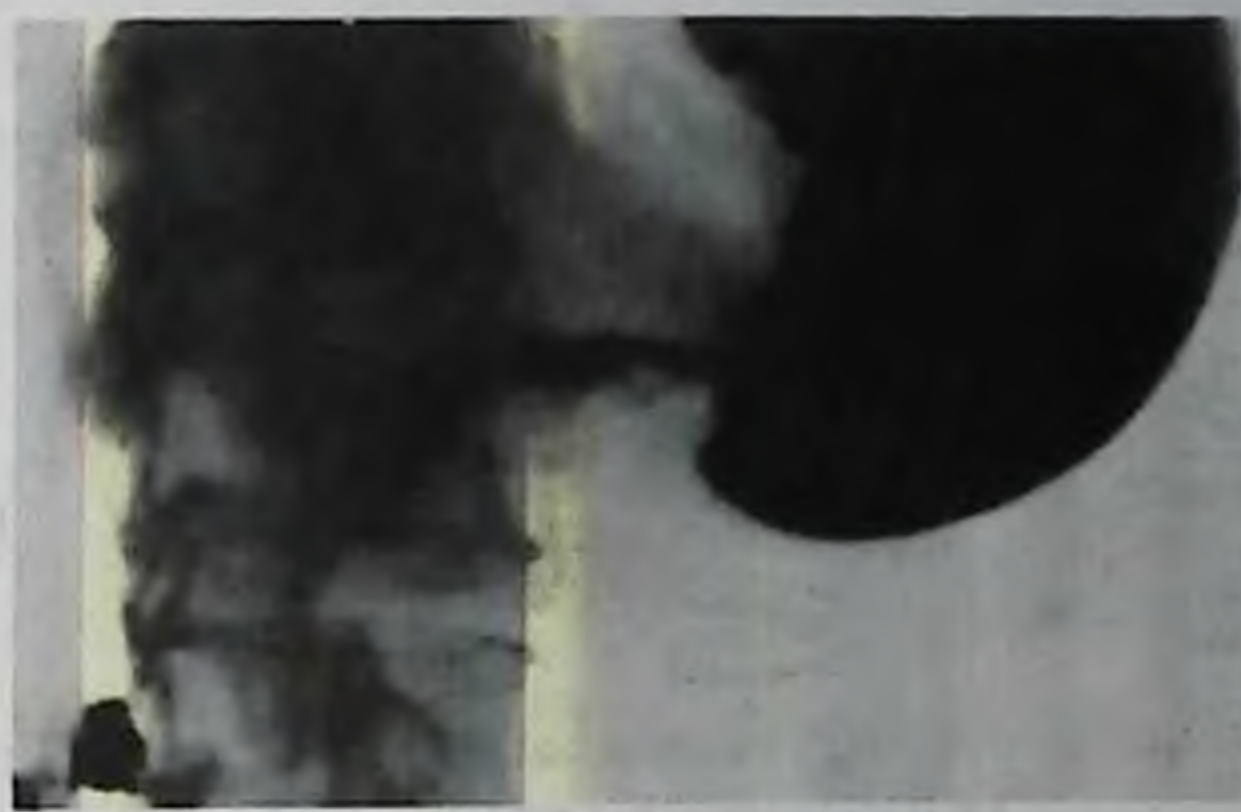

76-rasm. Demping-sindromida rentgenoskopiya.

Demping-sindrom davosi konservativ va jarrohlik yo'llari bilan amalga oshiriladi. Konservativ usul bilan davolashga asosan kasallikning I va II darajalari ko'rsatma bo'lib hisoblanadi. Og'ir darajasida konservativ davo bemorni operasiyaga tayyorlash demakdir.

Diyetaterapiya xususiyati - yuqori kaloriyali har xil tarkibli ovqatlarni o'z ichiga oladi, tez hazm bo'luvchi uglevodli maxsulotlardan tashqari tez-tez, kam-kamdan bir xil vaqt oralig'ida ovqat iste'mol qilishiga erishish kerak. Demping sindromni og'ir darajasida ovqatlangandan so'ng demping-sindrom belgilari paydo bo'la boshlasa bir soat davomida bemor gorizontol holatda yotishi lozim. Dempeng-sindromni og'ir darajasida bemorlar ovqatni chap yonboshga yotgan holda sekin ovqatlanishilari kerak, bunda me'daning evakuator faoliyati pasayadi. O'ta issiq va sovuq ovqatlardan saqlanish tavsiya etiladi.

Konservativ davolash o'z ichiga - sedativ, antiserotonin, garmonal, vitamin terapiya, me'da osti bezi fermentlari, maxalliy og'riqsizlantiruvchilarni oladi. Shu bilan birga davolovchi badan tarbiya va gidroterapiya tavsiya qilinadi.

Ayni qaysi preparat qo'llanilishi va operasiyaga ko'rsatmalarni bilishi kerak.

Demping-sindromni davolashga qaratilgan jarrohlik uslublarning hammasi ovqat xajmini me'da va ichak bo'ylab tabiiy xarakatini tiklashga, oshqozonning rezervuar faoliyatini yaxshilashga va oziqani ingichka ichakka porsion tushishishini ta'mirlashga qaratilgan.

77-rasm. Oshqozon cho'ltog'i va evakuator operasiyasini sekinlashtirish, reduodenizasiya operatsiyasi.

Shunga bog'liq holda turli rekonstruktivoperativ uslublari qo'llaniladi. Ular quyidagilar:

Oshqozon cho'ltog'i va evakuator faoliyatini sekinlashtiruvchi operasiyalar. Oshkozon cho'ltog'i va evakuator operasiyasini sekinlashtirish bilan birga reduodenizasiya (77-rasm)

Ingichka ichakda va uning nerv tizimida bajariladigan operatsiyalar.

GIPOGLIKEMIK SINDROM

Bemorlarning ko'pchiligida bexollik nahorda vujudga keladi yoki jismoniy yuklamadan va ovqatlangandan 1,5 soat o'tgach, qonda qand miqdori- ni pasayishi (3,33-3,89 mmol/l gacha) bilan bog'liq kelib chiqadi. Bu holat «gipoglikemik» sindrom deb nom olgan. Marosce (1958 yil) ma'lumotiga ko'ra bu belgilar 0,5% holatlarda uchraydi. Tanner (1966 yil) ma'lumotiga ko'ra 30% holatlarda uchraydi.

Gipoglikemik sindromda holdan toyish kelib chiqishi qondagi qand miqdoriga bog'liq. Demping-sindromdan farqli ayni shirin ovqatlarni iste'mol qilish bemor holatini yaxshilaydi. Gipoglikemik sindrom patogenezi butunlay to'laligicha yechimga ega emas (aniqlanmagan). Taxmin qilishlaricha, bu sindrom - har bir ovqat yegandan keyin rivojlangan gipoglikemik xolatga javoban organizmni insulinga bo'lgan talabi ortishi bilan tushintiriladi (Bernes, 1947 yil) yoki ovqatdan keyin ichakdan uglevodlarni tez so'rilishi natijasida insulin sekresiyasini ko'payishi xisobiga rivojlanadi (Crulver, 1949 yil; Sfemmer, 1968 yil).

Gipoglikemik sindromga diagnoz qo'yish va davolash yo'llarini tanlash uchun, uning I, II, va III darajalarini ajratib olish zarur.

Yengil kechishda va o'rta og'ir darajasida konservativ davolash tavsiya qilinadi: umumiy quvvatlovchilar, vitaminlar (hayot omillari), qayta qon quyish. Diyetaterapiya ayni Demping-sindromda qo'llanilgan printsiplarni o'z ichiga oladi. Konservativ davo samara bermaganda operasiyaga ko'rsatma bo'ladi xazm faoliyatiga 12-barmoq ichakni qayta kiritish, ya'ni antiperistaltik gastroyenoduodenoplastika (Fink, 1976 yil) qo'llaniladi.

REZEKSIYADAN SO'NGGI (agastral) ASTENIYA

Me'da rezeksiyasidan so'ngi asteniya me'da, me'da osti bezi, jigar va ingichka ichakni hazm qilish faoliyatini buzilishi natijasida rivojlanadi. Bu sindromda me'da rezeksiyasidan so'ngi asteniyada oshqozon cho'ltog'i o'zining hazm qilish faoliyatini yo'qotadi, chunki hajmi kichik, evakuasiyasi tezlashgan va xlorid kislota, pepsin ishlab chiqarilishini kamayganligi hisobiga.

Yuqoridagilarga tayangan holda kasallikni oqibati xaqida qanday xulosa chiqarish ko'rinib turibdi R-skopiyada - kontrast moddani oshqozondan ichakka evakuasiyasi tezlashganligi aniqlanadi. Me'da cho'ltog'i tez 20-30 min ichida kontrast moddadan ozod bo'ladi.

Ovqat xajmini oshqozondan uzoq saqlanmaganligi uchun me'da shirasi ta'siriga yetarli uchramaydi va ichakga yetarli ximik va mexanik ishlov bermay o'tib ketadi. Natijada oqsil, yog', uglevodlarni, mikroelementlarni, xazm bo'lishi va so'rilishi buziladi va oqibatda polivitaminli yetishmovchilik rivojlanadi. Me'da rezeksiyasidan so'ngi asteniyani temir va oqsil yetishmovchilik kamqonligini ko'chaytirishi mumkin. Sindromning og'irlik darajasi oshqozonni olib tashlangan hajmiga bog'liq.

Sindromni klinikasini yuzaga chiqishi aniq bir latent davrdan keyin vujudga keladi, bu davr bir necha oydan bir necha yilni o'z ichiga olishi mumkin. Sindromning asosiy simptomlari: umumiy behollik (aniqlab bo'lmaydigan xarakterga ega), shishlar, tez ozib ketish, ich surilishi, teri va endokrin buzilishlar.

Me'da rezeksiyasidan so'ngi sindrom ko'proq erkaklarda uchraydi, 40-50 yoshlarda. Yetakchi simptomlaridan biri uzoq

muddatgacha saqlanib qolish xu- susiyatiga ega bo'lgan ich surilishi, ba'zida profuz xolatga o'tishi mumkin.

Ich kelishi sutkasiga 5–6 marta, suyuq, suvli yaltiroq xarakterga ega. Ba'zi bemorlarda ichning surilishi tez-tez o'zgarib turishi mumkin. Ertalab normal bo'lsa, kunning ikkinchi yarmida yana suyulishi mumkin. Najas tarkibida ko'plab xazm bo'lmagan elementlar topilishi mumkin. Ba'zida ich surilishi umuman kuzatilmaydi. Bemorlar qisqa muddat ichida o'zining tana vaznini 20-30 kg yo'qotishlari mumkin. Bemor tezda quvvatsizlanadi. Shishlar boshida nisbatan kam, oyoq kaft yuzalarida, tizzada, keyinchalik yuqoriga ko'tarila boshlab qorin devoriga tarqaladi.

Bemorlarning yuzlari cho'zinchoq, shishgan, oqamtir bo'ladi. Shishlar oqsilsiz, sovuq xarakterga ega. Assit, gidrotoraks, anasarka ko'rinishida bo'lishi mumkin. Shishlar oligouriya va anuriya bilan birga kuzatiladi. Sutkalik diurez 500–600 ml gacha kamayishi mumkin. Lekin shunga qaramay siydikda patologik o'zgarishlar aniqlanmaydi. Bemor ozib ketgan bo'lsa, shishlar ayrim hollarda sezilmasligi ham mumkin.

Bemorda glossit belgilari, faringit, ezofagit, xeyloz, korneal giperemiya kuzatilishi mumkin. Og'iz shilliq qavatini issiq va achchiq ovqatlarga sezgirligi oshib ketadi. Gingivit aniqlanishi xam mumkin, «gunter tili» belgilari, alveolyar pioreya kuzatiladi. Teri qoplamalarining (ochiq) tashqi muhit bilan aloqador soxalarida yuzda ekzemalar bo'lishi ham ehtimoldan xoli emas. Teri trofikasi buzilishi xisobiga pigmentasiya, teleangioektaziyalar kuzatiladi.

Jismoniy faoliyat pasayganligi endokrin yetishmovchilik ko'rinishida namoyon bo'ladi. Erkaklarda tuk bilan qoplanishi ayolga xos tipda bo'lishi mumkin. Ko'pchilik bemorlarda ruxiyat buzilishlari aniqlanadi. Obyektiv ko'ruvda yuqorida keltirilgan o'zgarishlardan tashqari jigarni (kattalashganligi) yog'li infiltrasiyasi xisobiga kattalashganligi aniqlanadi lekin portal gipertenziya belgilari bo'lmaydi.

Me'da rezeksiyasidan so'ngi asteniya bir qator asoratlar bilan birga kuzatilishi xam mumkin, ularni 2 ta guruxga bo'lish mumkin:

- Oshqozon rezeksiyasi bilan bog'lik.
- Infeksion.

Anastomozning peptik yarasi demping-sindromning qo'shilib kelishi bemorlar axvolini og'irlashtirishi mumkin. Ba'zida ikkilamchi

infeksiya qo'shiladi, saramas, flegmona abssess rivojlanadi (Pulvertaft, 1992 yil).
Pulvertaft (1992 yil) fikricha me'da rezektsiyasidan so'ng o'pkada tuberkulyoz jarayoni rivojlanishiga xavf tug'ilishi mumkin ekan.

OLIB KELUVCHI QOVUZLOQ SINDROMI

Ushbu sindrom haqida birlamchi fikrlar albatta jarrohlik amaliyotida oshqozon rezeksiyasi bajarilgandan so'ng paydo bo'lgan (Habyerer, 1924 yil). Sindromning uchrash darajasi 3,5% dan (Bernelein, Bardeu, 1957 yil) 42% gacha (Hernandes, Gnio, 1957 yil).

Olib keluvchi qovuzloq sindromi operasiyadan keyin har qanday vaqtda (vaziyatda) rivojlanishi mumkin. U ko'proq me'da rezeksiyasida xamda uzun qovuzloq bilan gastroenteroanastomoz qo'yish operasiyasidan so'ng kelib chiqadi, ayniqsa Braun anatomozi qo'yilganda ko'ndalang chambar ichak oldidan o'tkazilgan anastamozlarda olib keluvchi qovuzloq sindromi 25% ga yakin, chambar ichak ortidan qo'yilgan anastamozlarda esa 4,5% ni tashkil qiladi (Buset, 1953 yil). Braun anastomozi ko'yilganda esa olib keluvchi qovuzloq sindromi 3,3% holatlarda uchraydi. Anastomozsiz esa – 21,5% (Dahigrem, 1964 yil) uchraydi.

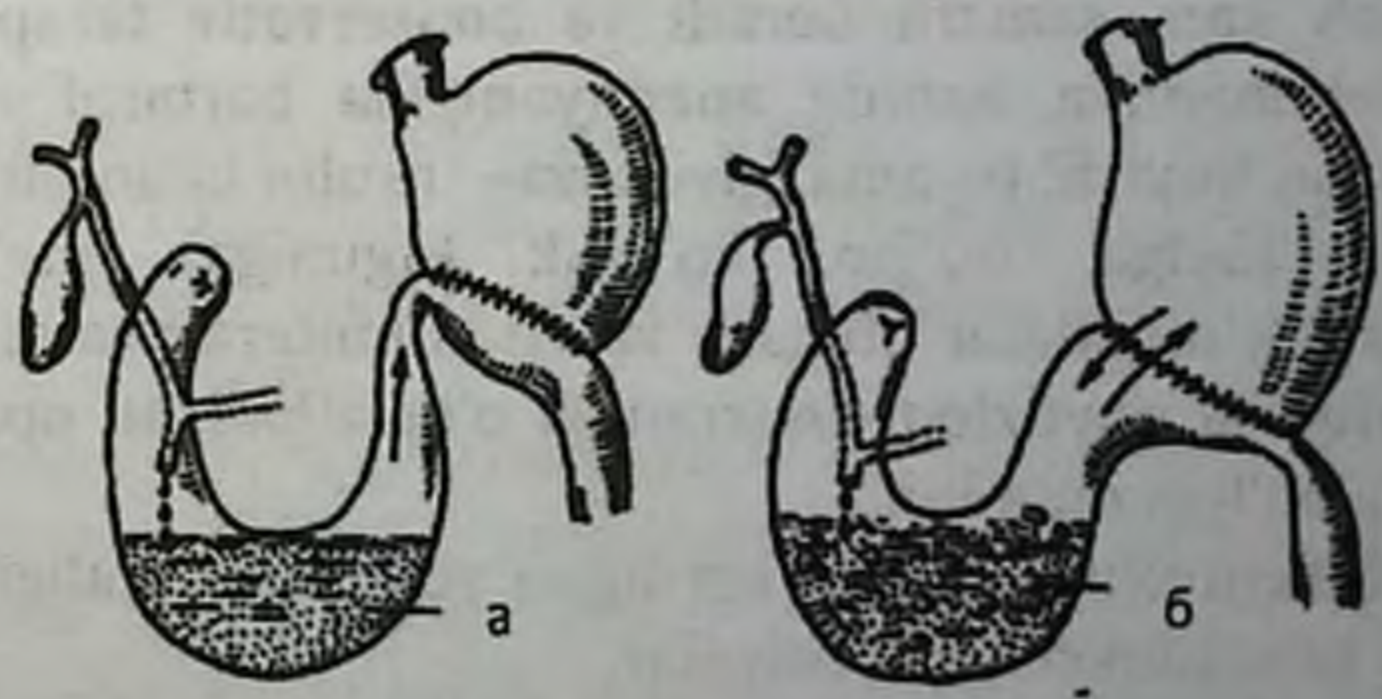

78-rasm. Olib keluvchi qovuzloq sindromi: *a – olib keluvchi qovuzloq stenozi; b – olib ketuvchi qovuzloq stenozi.*

Sindromning etiologik omillari 2 guruhga bo'linadi.

- Mexanik.
- Funktsional.

Heger (1967 yil) olib keluvchi qovuzloq sindromi ovqat maxsulotini

xaydash foydasi buzilishini ikkita mexanizmini aytib o'tgan, ya'ni:

– mexanizm – me'da cho'ltog'i bo'shalishidan, ovqat ahsulini olib ketuvchi qovuzloqdan ko'ra olib keluvchi qovuzloqqa osonlik bilan o'tkazadi;

– mexanizm – olib keluvchi ichak bo'shlig'ini torayishi bilan tushintirilgan.

Qarshilik 12–barmoq ichak va och ichak egriligida yoki me'da cho'ltog'ida bo'lishi mumkin. Pansirev Yu.M. (1973 yil) fikricha olib keluvchi qovuzloq sindromi rivojlanishida ovqat hazm qilish tizimidagi funktsional buzilishlar alohida o'rin egallaydi.

Vitebskiy Ya.D. (1970 yil) qarashlari esa olib keluvchi qovuzloq sindromi rivojlanib boruvchi duodenostaz sifatida ko'rinadi. Olib keluvchi qovuzloq sindromi patogenezida o't suyuqligi, me'da va oshqozon osti bezi shirasi haddan tashqari ko'p ishlab chiqariladi va olib keluvchi qovuzloq bo'shlig'ida uzoq muddat saqlanib qovuzloq olib ketishining (evakuasiya) buzilishi oqibatida u yerda to'planib qolishi alohida ahamiyatga ega. Kasal– likka diagnoz qo'yishda shoshilmasdan, klinik simptamatologiyani umumlashtirib, kasallikning yengil, o'rta og'ir va og'ir darajalari borligini yodda tutib, kelishigina bemor to'g'risida bir aniq xulosaga kelishi zarur.

Davolash: olib keluvchi qovuzloq sindromni konservativ davolash kam samara beradi va konservativ terapiya natijasida gipoproteinemiya hamda anemiyanigina bartaraf etish mumkin xolos. Qon quyish, plazma, glyukoza– insulin bilan birga, novakainli blokada (belga, bo'yin, ko'krak tuguniga), me'dani yuvish, spazmolitik moddalar qo'llash va vitaminoterapiya tavsiya qilinadi. Olib keluvchi qovuzloq sindromida o'tkaziladigan operasiyalarni 3 guruxga bo'lish mumkin.

Olib keluvchi qovuzloq egriligini yoki uni kaltaligini bartaraf qilishni ta'minlovchi operasiyalar.

- Drenajlovchi operasiyalar.
- Rekonstruktiv operasiyalar (79–rasm).

Ko'proq olib keluvchi qovuzloq sindromi operasiya Ru bo'yicha o'tkaziladi.

Olib keluvchi qovuzloq sindromini profilaktikasi shundan iboratki, me'da rezeksiyasi vaqtida anastomozni to'g'ri joylashtirishga tayanadi.

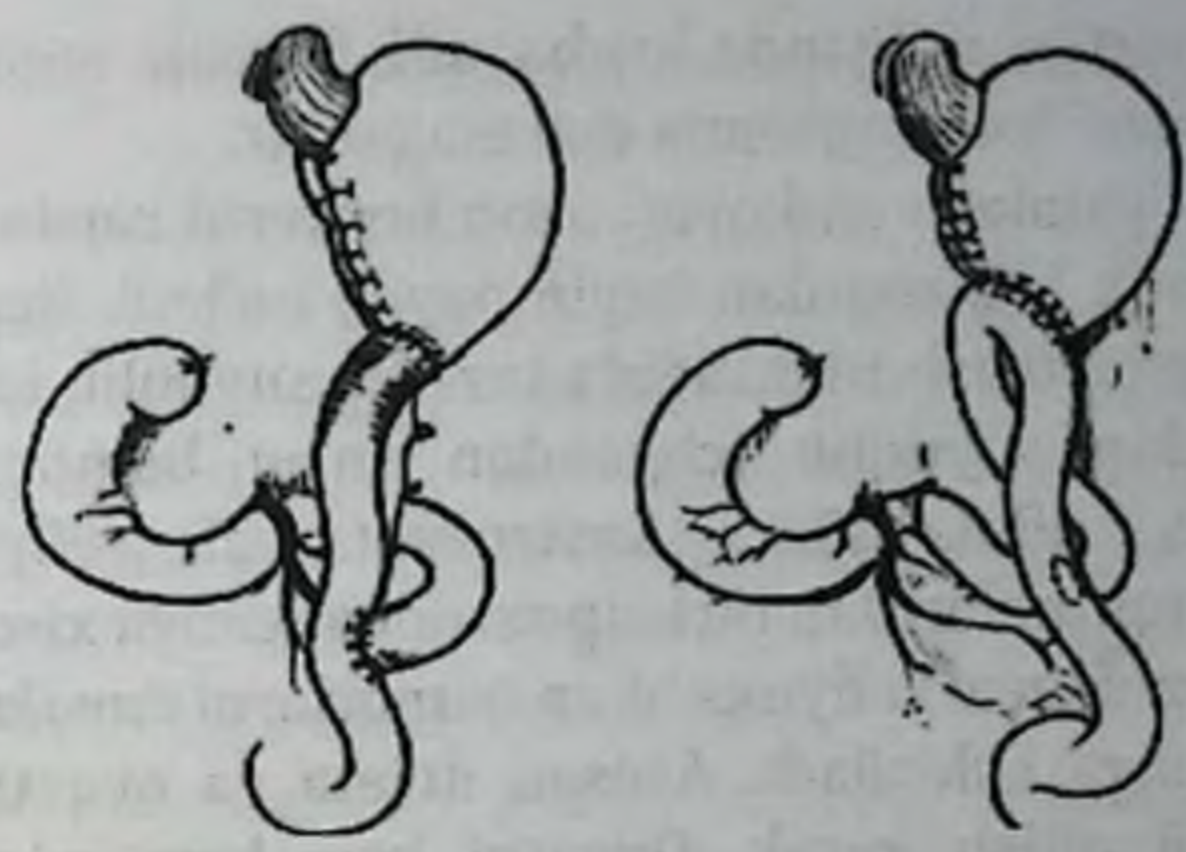

a b

79-rasm. Rekonstrektiv operasiyalar. *a – Ru bo'yicha rekonstruktiv operasiya; b – Balfur bo'yicha rekonstruktiv operasiya.*

Aynan ingichka ichakni kalta qovuzlog'iga gastroenteroanastomoz qo'yishdan foydalanishda (Treyts boylamidan 8–10 sm uzoqlikda) shpora hosil kilib, me'da cho'ltog'ini ko'ndalang chambar ichak tutqich oynasiga mustaxkam qilib fiksasiyalanadi.

GASTROEZOFAGEAL–REFLYUKS

Me'da rezeksiyasi asoratlari ichida to'la o'rganilmagan sindromlardan biri hisoblanadi. Gastroezofageal–reflyuks kardiya funksiyasini yetishmasligi natijasida oshqozondagi mahsulot qizilo'ngachga o'tib ketadi.

Vorshavskiy Yu.V. va Ostrovskayalar I.M. (1969 yil) oshqozonni distal rezeksiyasidan so'ng 15–16% bemorlarda me'daning fiziologik kardial qismini berkituvchi apparati disfunktsiyasi borligini aniqlashgan. Sindromning klinik manzarasi yoki ingichka ichakdan ichakdagi maxsulotni qizilo'ngach mexanik va ximik ta'siriga bog'liq. Bunday ta'sirlovchilar natijasida ezofagit rivojlanadi, ezofagit kataral, eroziv yoki yarali– nekrotik xarakterda bo'lishi mumkin. Reflyuks simptomlari har xil ko'rinishi bo'lib, ba'zida qorin va ko'krak bo'shlig'i a'zolarining turli kasalliklari bilan qo'shilib kelishi mumkin.

Bemorlarning asosiy shikoyati: to'sh ortidagi qisuvchi og'riqqa, ayniqsa pastki $^1/_3$ soxada, ko'krak kafasi yuqori qismiga tarqaluvchi xarakterdagi va ko'p miqdordagi so'lak ajralishi bilan kuzatilishiga.

Og'rik tana pastga egilganda kuchayadi, fransuz namoyondalari bu belgini «poyafzal ipi simptomi» deb ataganlar.

Ikkinchi yetakchi shikoyat: azob beruvchi zarda bo'lishi, ovqat iste'mol qilgach 1–2 soatdan keyin paydo bo'ladi. Bemorlar noxush sezgilarni kamaytirish maksadida tez–tez suyuqlik ichishga majbur bo'ladilar lekin suyuqlik ichgandan so'ng bemor xech qanday yengillik xis qilmaydilar. Gastroezofageal reflyuksning ko'p uchrovchi simptomlaridan biri gipoxrom anemiya xisoblanadi.

Gastroezofageal reflyuks bilan bemorlarni *davolash* konservativ ravishda amalga oshiriladi. Asosan diyeta va ovqatlanish rejimini to'g'ri tashkil qilish kerak. Ovqatni kam–kam miqdorda tez–tez iste'mol qilish lozim. Ovqat yeb bo'lgach dam olish uchun yetmaslik kerak. Chunki bunda me'dadagi maxsulot qizilo'ngachga oqib o'tib qolishi mumkin. Oxirgi ovqat iste'mol qilish uyqudan 3–4 soat avval bo'lishi shart. Qorin ichki bosimini orttiruvchi omillarni bartaraf qilish zarur. Boshni ko'tarib uxlash tavsiya qilinadi.

Medikamentoz davolash kamrab oluvchi, burishtiruvchi moddalarni qo'llash bilan boshlanadi (kumush preparat). Atropin sulfat, belladona, tinchlantiruvchilar va allergiyaga qarshi preparatlar ham berilishi kerak. Kamqonlik qo'shilganda esa gemopoezni stimullovchi preparatlarni qo'llash lozim. Fizioterapevtik muolajalardan esa bo'yin simpatik gangliyalariga diotermiya boshlash maqsadga muvofik bo'lar edi. Bundan tashqari ezofagoskop yordamida maxalliy terapiya o'tkaziladi.

Operativ davo choralari – Giss uchburchagi faoliyatini tiklashdan iborat. Ezofagofundoplikasiya va Nissen bo'yicha fundoplikasiya bajariladi, xamda ezofagofrenofundoplikasiya operativ usuli xam mavjud.

Ushbu kasallik profilaktikasi. Me'da rezeksiyasi vaqtida oshqozonning kardial qismini xolatini o'rganish va me'da tubini diafragmaga, agar Giss burchagi (olib tashlangan) faoliyati chegaralangan bo'lsa qizilo'ngachning qorin qismiga fiksasiyalanadi.

Ishqoriy reflyuks–gastrit me'da rezeksiyasi asorati xisoblanib, to'la o'rganilmagan. Operasiya qilingan bemorlarni 5–35% da uchraydi. Ishqoriy reflyuks – ezofagit – antrumektomiya, gastroenterostomiya, vagotomiya piloroplastika bilan va xolessistektomiya, sfinkteroplastika va albatta me'da rezeksiyasidan keyin rivojlanadi. Bu asoratni kelib chiqishiga sabab, 12–barmoq

ichak bo'shlig'idagi massa me'daga tushib, o'z ta'sirini o'tkazishi bilan bog'liq.

Kasallik klinik manzarasi: qorin stvoli usti soxasida doimiy tarqalgan og'riqning bo'lishi, kekirish va o'tli qayt qilish kuzatiladi. Ba'zi bemorlarda to'sh ortida achishish va og'riq bo'lishi mumkin. Xarakterli belgilardan yana biri kamqonlik bo'lishi, gipo- va axlorgidriya xisoblanadi. Klinik amaliyotida ishqoriy reflyuks-gastritga ishonchli diagnoz qo'yish endoskopik tekshiruv o'tkazilgandan keyingina amalga oshiriladi.

Konservativ davolash - yengil diyeta, antasidlar, qamrab oluvchilar, burishtiruvchilar, xolesteraminlardan foydalanish. Operasiya Ru bo'yicha bajariladi.

ALIMENTAR ALLERGIYA

Ovqat xazm qilish trakti kasalliklarining 20-30%-ni allergik holatlar kelib chiqish bilan bog'lik. A.M.Nogaller (1975 yil) ma'lumotlariga ko'ra oshqozon rezeksiyasi o'tkazilgan bemorlarning 12%da asorat sifa- tida ovqatlanish allergiyasi aniqlangan. Maxsulotni alohida simptomi bo'lmaganligi uchun ovqatlanish allergiyasi diagnostikasi qiyin bo'ladi. Ko'proq allergenlar - sut, tuxum, baliq, qulupnay, konserva maxsulotlari, kakao, shokolad, ba'zida go'sht maxsullotlari, nok, apelsin, banan, va hakazolar bo'lishi mumkin.

Kasallik *patogenezida* xazm trakti fermentlarini defisiti, devor oldi xazmini buzilishi, genetik omil, ichak shilliq qavatini biologik aktiv moddalar (gistamin, serotonin) ishlab chiqarish faoliyatini pasayishi asosiy ahamiyat kasb etadi.

Ko'pincha me'da rezeksiyasidan so'ng sut va sut maxsulotlariga sezgirlik oshib ketadi. Ovqatlanish allergiyasiga diagnoz qo'yish uchun allergik yuklamasidan foydalaniladi.

Davolash - ta'sirlovchi allergik manbani yo'qotish va desenbilizasiyalovchi moddalardan (kaltsiy xlorid, suprastin, kortikosteroidlar) foydalanish tavsiya qilinadi.

ORGANIK BUZILISHLAR

Anastomoz peptik yarasi - anastomozning peptik yarasi xususida bajarilgan operasiyalar, oshqozonda qayta bajaralayotgan operasiyalar ichida ikkinchi-uchinchi o'rinni egallaydi.

Gastroenterostomiyadan keyin 5–10% uchraydi.

Me'da rezeksiyasidan so'ng peptik yara rivojlanishi 0,5–2,0% ni tashkil qiladi. Peptik yara rivojlanishiga asosiy sabab, operasiya qilinganligiga qaramay, kislota va pepsin ishlab chiqarishni yuqoriligini saqlanib qolganligidadir.

Ko'pincha peptik yara juda erta paydo bo'ladi, operasiyadan keyin bir yil davomida rivojlanadi. Xarakterli belgilardan asosan, og'riq, qayt qilish, ozib ketish, penetrasiya, perforasiya. Peptik yaraning asosiy simp– tomi og'riq, vaqt o'tgani sari og'riq doimiy, chidab bo'lmas xarakterga ega bo'lib boradi, ovqat qabul qilish bilan bog'liq emas. Anastomoz yarasi og'rigi kuchli va uzoq davom etuvchi, to'shga irradiasiyalanishi bilan, yana bel sohasiga, chap yelkaga tarqalishi bilan (xususiyatga) farqlanadi. Og'riqni qoldirish uchun ko'pincha narkotiklardan foydalaniladi. Ko'ngil aynish, kekirish, zarda bo'lish, qayt qilish, ich surilishi yoki qabziyat kuzatilishi mumkin (80–rasm).

Obyektiv tekshirganimizda bemor ozib ketganligi aniqlanadi, qorin soxasiga isituvchi muolaja qo'yilganligi uchun teri pigmentasiyasi kuzatiladi. Ba'zida turli o'lchamlardagi yallig'lanish infiltrasiyasi qo'l bilan sezish mumkin. Oxirgi yillarda anastomoz peptik yarasi diagnostikasi uchun radioimmunologik qon zardobida pepsinni aniqlash usulidan foydalanilmoqda.

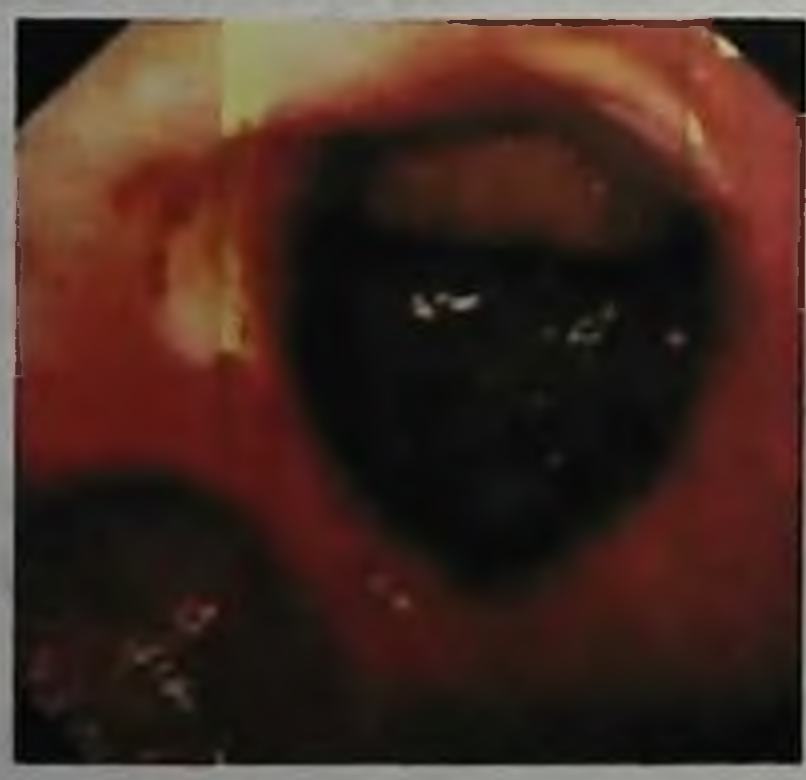

80–rasm. Gastroenteroanastomoz peptik yarasi.

Stimulyasiyadan so'ng past miqdor yoki manfiy reaksiya olinsa demak peptik yara yo'q deb xulosa qilish mumkin. Peptik yarali rentgenologik diagnostikasi ko'pchilik hollarda qiyinchilik tug'diradi. Diagnostikada asosiy rolni endoskopik tekshiruv egallaydi.Peptik

yarani konservativ terapiyasi kam samara beradi. Asosiy davolash usuli – operatsiya. Operasiya uslubini tanlash avvalgi operasiya xarakteriga va qorin bo'shlig'i reviziyasiga bog'liq.

OSHQOZON–CHAMBAR–ICHAK OQMASI

Peptik yaraning eng xavfli asoratlaridan biri, peptik yarani ko'ndalang chambar ichakga o'sib kirib, oshqozon, ingichka va yo'g'on ichak oralig'ida bog'lanish hosil qilishi bilan xarakterlanadi.

Kasallikni uchrash darajasi 8–20% ni tashkil qiladi. Oshqozon–chambar–ingichka ichak oqmasi ko'pchilik hollarda gastroenterostomiyadan keyin uchraydi. Kasallikni klinik belgilari rivojlangan davrda diagnoz qo'yish mumkin emas, lekin ayrim hollarda simptomlar sekin rivojlanadi, shuning uchun bemorlar uzoq muddat terapevtik yoki infektsion bo'limlarda davolanadilar.

Eng xarakterli belgilardan og'riqning kamayishi, lekin davo muolajalari samara bermaydigan profuz ich suyulishi ham kuzatiladi. Ich suyulishi yashinsimon tezlikda bo'lishi mumkin, sutkada 10–15 marta va ko'proq. Najas tarkibida ko'p miqdorda hazm bo'lmagan mushak tolalari, o't kislotalari (steatoreya) bo'ladi. Keng oqma bo'lganda esa najas bilan birga xazm bo'lmagan ovqat massasi xam ajraladi. Bemor og'zidan najas hidi kelib turishi mumkin. Ba'zida najasli kekirish kuzatiladi, bu najas massasini va yelni oshqozonga tushganligidan guvohlik beradi.

Bemor tana vazni 50–60% ga kamayadi. Ayrim hollarda oqsilsiz shishlar, assit, gidrotoroks, anasarka, avitaminoz belgilari bo'lishi mumkin. Bosh og'rig'i, ko'ngil aynishi, depressiya kuzatiladi. Qorin nisbatan shishgan, ichak peristaltikasi ko'rinib turadi, ichak shovqinlari eshitilib turadi, tana holatini o'zgartirganda ishqalanish shovqini yoki suv quyilishi shovqini eshitiladi. Qon taxlilida gipoxrom anemiya kuzatiladi. Me'dada xlorid kislota va pepsin borligi, tripsinning esa yo'qligi aniqlanadi (Savinka belgisi). Siydikda indikal miqdori ortib ketadi (Shteyniya belgisi), chunki yo'g'on ichakga hazm bo'lmagan oqsil katta miqdorda o'tib ketadi.

Asosiy diagnostik usul rengenologik tekshiruv hisoblanadi. Oshqozon–chambar–ichakli oqmalarni rengenologik tekshiruvni 3 ta asosiy turi bor. Og'iz orqali bariy sulfat ichirilganda kontrast modda oshqozondan yo'g'on ichakka tezlik bilan o'tadi.

Irrigoskopiya yanada samarali usul bo'lib, kontrast moddaning oshqozonga tushishi oqma borishdan dalolat beradi.

To'g'ri ichakka havo yuborish. Ekranda oqma o'tkazuvchanligi ko'rinib turadi, xavo oshqozonga o'tganda gazli shar kengayadi. Bunda najas xidli kekirish kuzatilishi mumkin. Bo'yo'vchi moddalar bilan sinama o'tkazish aniq xulosa chiqarishga yetakchi usul bo'lib xizmat qiladi. Metilin ko'kini ichishga buyurilganda, metilin ko'ki najas bilan birga ajraladi. Metilin ko'ki bilan klizma qilinganda esa u oshqozonga o'tadi. Gastroskopiyani diagnostik maqsadda qo'llash kam samara beradi. Hozirgi kunda oqmani davolashning yagona yo'li operasiya deb qaraladi.

Barcha operasiyalar palliativ va radikal turlarga (bir va ko'p momentli) bo'linadi. Oshqozon–chambar–ichakli oqmalarda biz ko'proq birmomentli operasiya yo'lini, ya'ni me'dani och ichak bilan qo'yib rezeksiyasi va ko'ndalang chambar ichakdagi nuqson tikib qo'yildi, holdan toygan bemorlarda esa bir momentli operasiya Poshe bo'yicha bajarildi.

ANASTOMOZNI CHANDIQLI DEFORMASIYASI VA TORAYISHI

Bu asorat kechki asorat–xisoblanib, operasiyadan ma'lum vaqt o'tgach (1 soatdan – 1 yilgacha) kelib chiqadi. Oshqozon–ichak anstomozi faoliyatini bu– zilishiga juda ko'p sabablar bo'lishi mumkin, ya'ni operasiya vaqtida yo'l qo'yilgan texnik xatoliklar va anastomoz soxasidagi patologik jarayonlar sabab bo'lishi mumkin.

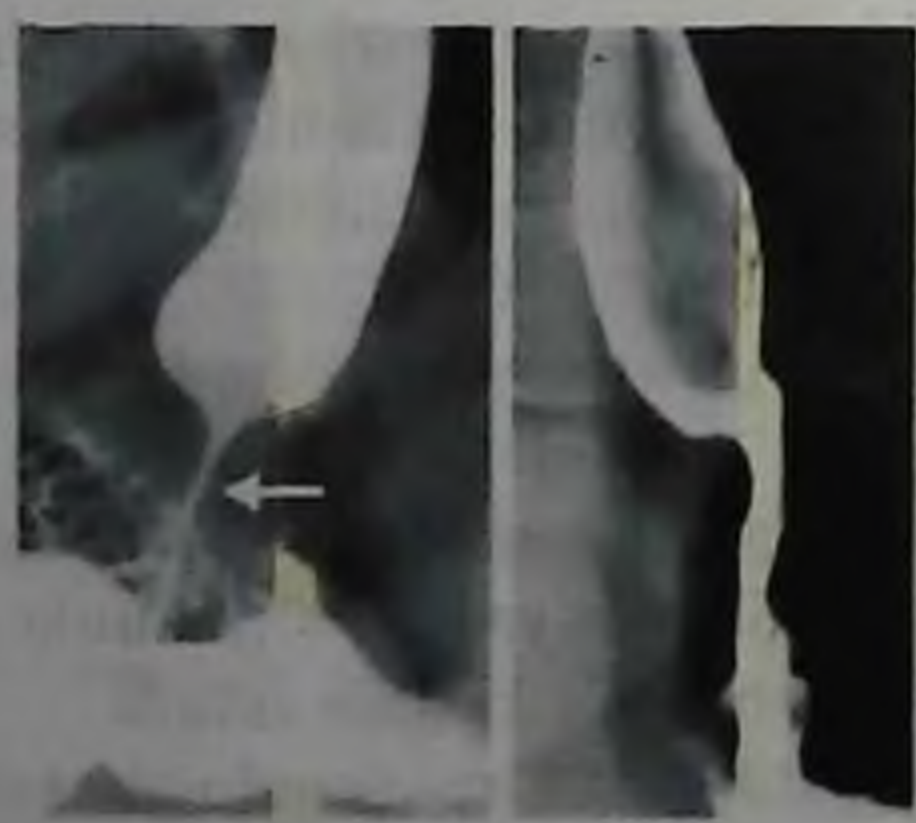

81–rasm. Anastomozni chandiqli torayishida rentgenoskopiya.

Kasallikni klinik manzarasi anastomoz faoliyatini qanchalik buzilganligiga bog'liq (81–rasm).

Anastomozni chandiqli deformasiyasi va torayishini yagona davolash yo'li – operasiya.

Operasiya vaqtida yo'l qo'yilgan texnik xatoliklar

Oshqozon rezeksiyasi vaqtida yo'l qo'yilgan xatoliklardan so'ng turli patologik holatlar rivojlanadi. Bu xatoliklarni quyidagi guruhlarga ajratish mumkin:

Qorin bo'shlig'i a'zolarini tekshirishdaga kamchiliklar.

Gastroenteroanastomoz qo'yishda yo'l qo'yilgan xatoliklar ya'ni anastomozlanuvchi ichakni tanlashda va anastomozni ulashda yo'l qo'yilgan texnik xatolar. Chambar ichak tutqichi oynasiga anastomozni noto'g'ri fiksatsiyalash.

Jarroh malakasi yetarli bo'lmaganligidan kelib chiqqan xatoliklar. Xatoliklar oqibatida rivojlangan patologik holatlar ko'pchilik hollarda qayta operativ uslub talab qiladi.

Oshkozon rezeksiyasidan so'nggi sindrom bilan qo'shilib kelgan kasalliklarda quyidagilarni kiritish mumkin: pankreatit, enterokolit va gepatit. Ularni davolash konservativ usulda olib boriladi. Me'da rezeksiyasidan so'nggi sindromning og'ir turlari bilan qo'shilib kelgan kasalliklar bo'lsa davolash – operativ.

YARA QAYTALANISHI (retsidivi)

Yaraning qaytalanishi ko'pincha vagotomiyadan so'ng kuzatiladi. Bemorlarning 8–12% – ni tashkil qiladi, klinikada uzoq vaqtdan buyon shu muolaja qo'llanilayotgan bemorlarni esa 5–6% – ni tashkil qiladi.

Yaraning qaytalanish asosiy sabablarini talabalar albatta bilishlari shart.

Klinik manzarasi: Vagotomiyadan so'ng rivojlangan qaytalangan yaraning klinik kechishi 3 xil variantda kechadi:

Simptomsiz, qachonki endoskopik tekshiruvda yara topilsa. (Residivlangan) Uzoq muddatdan keyin qaytalanuvchi.

Persistiv yara – qo'zg'alishi ma'lum davriylikda va mavsumiylikga ega.

Shuni yodda tutish lozimki, qaytalangan yara klinikasi operasiyadan oldingi yara klinikasidan ko'ra bir muncha yengil o'tadi, xamda og'rik bo'lmasligi yarani inkor eta olmaydi. 30–50% bemorlarda ya'ni kasallikni birinchi va ikkinchi shakllari bilan

xastalanganlarda davolashning konservativ usu- li yaxshi foyda beradi. Kasallikni 3 chi klinik varianti bilan xastalanganlar esa, ya'ni 10-20% bemorlarda operativ davo talab qilinadi. Revagotomiya o'tkaziladi, stvolli vagotomiya drenajlovchi operasiya bilan, revagotomiya antrumrezeksiya bilan birga, xamda me'da rezeksiyasi.

POSTVAGOTOMIK DIAREYA

Postvagotomik diareya uchrash darajasi 2-30% tashkil qiladi. Ko'pchilik mualliflar fikricha asoratning boshlang'ich simptomi sutkada 3 martadan oshiq suvsimon ich kelishidir.

Axloridriya, oshqozondagi staz, oshqozon osti bezi denervasiyasi, ichak va jigar faoliyatini buzilishi hamda xazm yo'li motorikasini buzilishi natijasida me'dada staz, gipoxlogidriya rivojlanadi va bular o'z navbatida oshqozonda mikroorganizmlar rivojlanishiga qulay muhit yaratadi, bular esa diareya chaqiradi.

Ko'pchilik bemorlarda diareya rivojlanishi uchun bakterial omil yetakchi rol o'ynaydi. Bunday xulosaga kelingaligiga sabab bemorga organik kislotalar va antibakterial terapiya o'tkazilgandan keyin samara beradi. Oshqozon osti bezi faoliyati buzilishi ayniqsa diareya rivojlanishida katta axamiyatga ega. Chunki vagotomiyadan keyin najas bilan yog' ekskresiyasi ko'chayib ketadi.

Westell (1968 yil), Cox, Bond (1964 yil) postvagotomik diareyaning 3 turini farqlaydi:

O'tib ketuvchi, tranzitor diareya. Operasiyadan keyingina boshlanib, yolg'on chaqiriqlarsiz ichning so'rilishi bilan xarakterlanadi. Xuruj davomiyligi bir necha soatdan 2 sutkgacha. Operasiyadan keyin 3-6 oy o'tgach tuzaladi.

Qaytalanuvchi (residiv) epizodik diareya. Operasiyadan bir qancha vaqt o'tgach rivojlanadi. Ich ketish xuruji bir necha soatdan bir necha kungacha. Xar bir xuruj orasidagi vaqt 2 xaftadan bir yilgacha. Ich ketishi 1 sutkada 5-20 marta.

Davomli diareya. Xar kunlik tezlashgan ich so'rilishi bilan xarakterlanadi (sutkada 3-4 marta).

Postvagotomik diareya klinik manzarasi belgilari:

To'satdan, chaqiriqsiz boshlanadi. Bemor ba'zida xojatxonaga borib ulgura olmaydi. Bu xolat bemorni toldiradi. Bemorlar kelgusi xurujni kutib kun bo'yi o'tirishga majbur bo'ladi.

Najas rangi o'zgaradi: U och rangli bo'lib koladi, najas pigmenti

parchalanganligi xisobiga.

Ich surilishining to'satdan yo'qolishi.

Diareyaning 3 og'irlik darajasi farqlanadi: (Faggetter, 1963 yil; Nollander, 1968 yil) yengil, o'rta, og'ir diareya.

Yengil shaklida xaftada 1–2 marta suyuq najas bo'ladi, o'rta og'ir darajasida xaftada 2 marta yoki sutkada 5 marta, og'ir formasida ich surilishi sutkada 5 martadan ko'p, to'satdan boshlanadi, xamda 3–5 kun davom etishi mumkin.

Davolash kompleks xarakterga ega bo'lishi kerak. Diyeta sut va boshqa kasallik chaqiruvchi agentlarsiz ovqat tavsiya qilinadi. Antibakterial terapiya. Me'da stazini bartaraf qilishda organik kislotalarni kuchsiz eritmalari (limonli, olmali) samara beradi. Benzogeksoniy diareyani davolovchi eng samarali preparat 2,5%–2,0 x 2–3 marta va zindroergottoksin 15–20 tomchi – 3 maxal. Vagotomiyadan so'ngi sindromni og'ir turlarida operasiya qo'llaniladi

– degastroenterostomiya va piloroplastika. Profilaktika – jigar, oshkozon osti bezi va ingichka ichak innervasiyasini saqlab qolish selektiv, proksimal vagotomiya bilan erishiladi.

O'T–TOSH KASALLIGI

O't ajratuvchi yo'llar anatomiyasi.

O't ajratish tizimi xususiy devorga ega bo'lmagan (kontaktlashgan gepatotsitlar yuzidagi o'ziga xos xo'jayralar), o'zaro keng anastomozlashgan kichik o't kanalchalardan boshlanadi. Ular segmentar o't yo'llariga o'tadi. Keyinchalik segmentar o't yo'llari o'ng va chap jigar yo'llarini, ularning qo'shilishi esa umumiy jigar yo'lini hosil qiladi. Umumiy jigar yo'li va o't pufagi yo'li qo'shilib umumiy o't yo'liga o'tadi. O't ajratish tizimining (jigar ichi va jigardan tashqari o't yo'llari) umumiy uzunligi 6–8 sm dan oshadi.

Umumiy jigar yo'li (ductus hepaticus communis) o'ng jigar va chap jigar yo'llarining qo'shilishi natijasida jigar darvozasidan boshlanadi va 0,5–sm uzunlikni tashkil qiladi. Qo'shilish joyi (confluens) 90–95% hollarda jigardan tashqarida joylashadi. Ayrim hollarda o'ng jigar yo'li va chap jigar yo'li jigar ichida yoki o't pufagi yo'li o'ng jigar yo'liga qushilgandan keyin birikadi. Jigar darvozasi sohasidagi jigar ichi o't yo'llari ko'p sonli yon

shoxlanishga (150–70 mk diametrda) ega, ulardan bir qismining uchi yopiq, boshqalari esa o'zaro anastomozlashib, o'ziga xos to'r hosil qiladi. Bu hosilalarning funktsional ahamiyati to'liq o'rganilmagan. Ma`lum bo'lishicha, yopiq shoxlanishlarda safro yig'ilib, o'zgarishlarga (tosh hosil bo'lish ehtimoli) uchraydi, shu bilan birgalikda o't safro to'ri o't yo'llarining keng anastomozini hosil qiladi.

82-rasm. Umumiy o't yo'lining qismlari: 1) supraduodenal 2) retroduodenal 3) retropankreatika 4) intramural.

Umumiy jigar yo'li o'rtacha uzunligi 3 sm tashkil qiladi. O't pufagi yo'lining umumiy jigar yo'liga quyilish joyidan umumiy o't yo'li boshlanadi va 3+4 sm (o'rtacha 7 sm) atrofida bo'ladi. Shuningdek umumiy o't yo'li diametri o'rtacha 5 – 6 mm bo'lib, normada 1,0 sm dan oshmaydi.

Endoskopik va intraoperatsion xolangiografiyada umumiy o't yo'lining diametri 10–11 mm-dan oshmaydi, bu diametrdan keng bo'lsa safro gipertenziyasidan darak beradi. Teri orqali ul'tratovush tekshirishida (UTT) normada uning diametri kichik, 3–6 mm-ni tashkil qiladi. Magnit-rezonansli xolangiografiya (MRXG) natijasiga ko'ra umumiy o't yo'lining dimetri 7 – 8 mm.

Supraduodenal qismi o'n ikki barmoq ichak dan yo'qorida joylashgan. Retroduodenal qismi o'n ikki barmoq ichak yuqori gorizontal qismining orqasidan o'tadi. Umumiy o't yo'lining me`da osti bezi qismi me`da osti bezi bosh qismi va o'n ikki barmoq ichak pastga tushuvchi qismi devori orasida bo'lib, tashqarida (o't yo'li

me`da bosh qismi orqa yuzasidagi egatda joylashadi) yoki me`da osti bezi to'qimasining ichida joylashadi. Umumiy o't yo'lining bu qismi ko'pincha me`da osti bezi bosh qismi o'smalarida, kistalarida va yallig'lanishli o'zgarishlarda bosimga uchraydi.

Umumiy o't yo'li umumiy jigar arteriyasi, darvoza venasi, limfa tomirlari, limfa tugunlari va nervlari bilan birga jigar – o'n ikki barmoq ichak boylami tarkibiga kiradi. Boylamning asosiy anatomik elementlari quyidagi ketma – ketlikda joylashadi: lateral tomondan boylam qirrasida umumiy o't yo'li; undan medial tamonda umumiy jigar arteriyasi o'tadi; ularning orasida, dorsal (chuqurroq) sohada darvoza venasi joylashadi. Jigar – o'n ikki barmoq ichak boylami ning taxminan yarmida umumiy jigar arteriyasi o'ng va chap jigar arteriyalariga bo'linadi. Bunda o'ng jigar arteriyasi umumiy jigar yo'lining ostidan o'tib, ularning kesishish joyida o't pufagi arteriyasi tarmog'ini beradi.

Umumiy o't yo'li o'zining oxirgi qismida (duodenal) me`da osti bezi yo'li bilan qo'shiladi va jigar–me`da osti ampulasini (ampulla hepatopancreatica) hosil qilib, katta duodenal so'rg'ich (papilla duodeni major) cho'qqisida o'n ikki barmoq ichak bo'shlig'iga ochiladi. 5 – 10 % kuzatishlarda me'da osti bezi qo'shimcha yo'li o'n ikki barmoq ichak kichik so'rg'ich (papilla duodeni minor) cho'qqisida alohida ochiladi. Umumiy o't yo'lining o'n ikki barmoq ichakga quyilish joyi har xil, lekin 65 – 70% kuzatishlarda u o'n ikki barmoq ichak pastga tushuvchi qismining orqa medial konturi bo'ylab o'rta uchligida quyiladi. Ichak devorini surib, umumiy o't yo'li o'n ikki barmoq ichakda bo'ylama bukilmani hosil qiladi.

Shuni ta`kidlash kerakki, umumiy o't yo'li o'n ikki barmoq ichakga quyilishidan oldin torayadi. Aynan shu joy ko'pincha konkrementlar, safro quyqalari, shilliq tiqinlar va boshqalar hisobiga obturatsiyaga uchraydi.

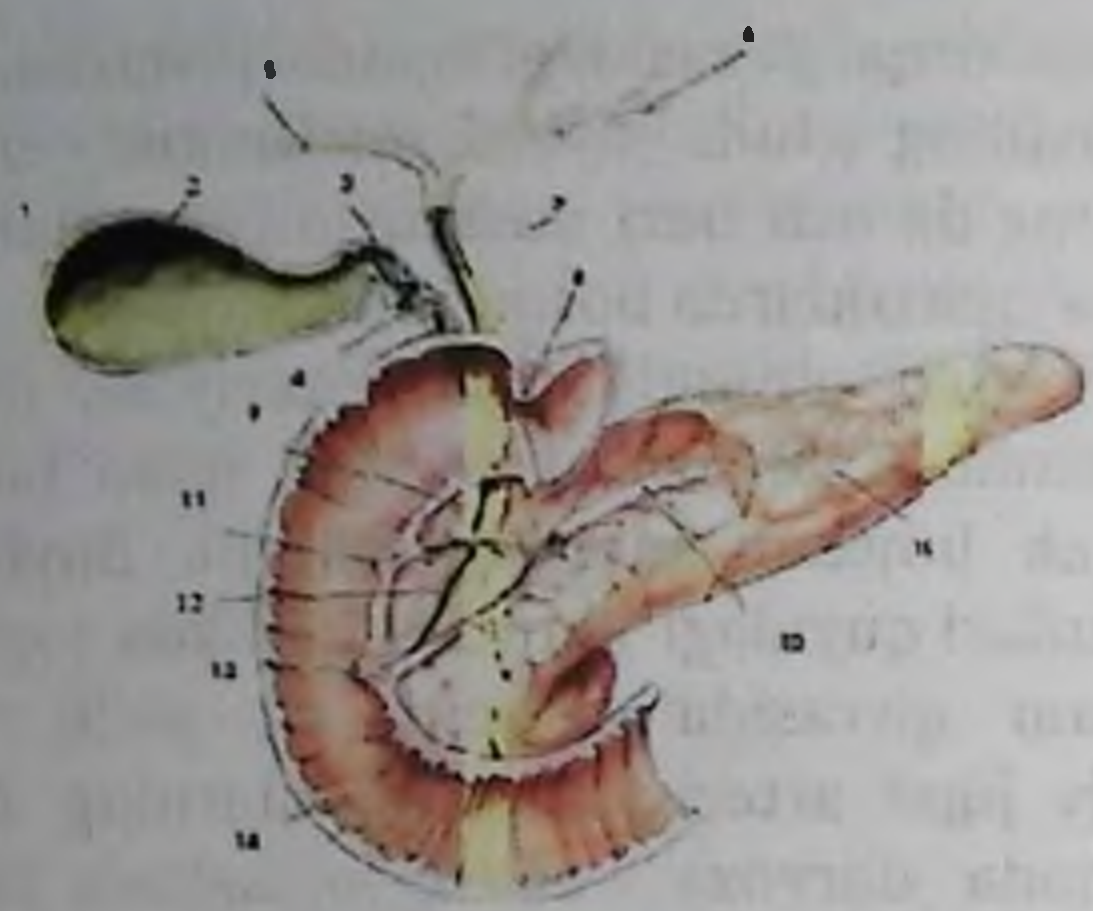

83 – rasm. O't ajratish tizimi, me'da osti bezi va o'n ikki barmoq ichakning tuzilishi. *1 – o't pufagi tubi; 2 – o't pufagi tanasi; 3 – o't pufagi bo'yinchasi; 4 – o't pufagi yo'lining spiral bukilmalari; 5 – o'ng jigar yo'li; 6 – chap jigar yo'li; 7 – umumiy jigar yo'li; 8 – me'da pilorik qismi; 9 – umumiy o't yo'li; 10 – me'da osti bezi yo'li; 11 – me'da osti bezining qo'shimcha yo'li; 12 – Fater so'rg'ichi ampulasi; 13 – katta duodenal so'rg'ich; 14 – o'n ikki barmoq ichak; 15 – me'da osti bezi.*

Umumiy jigar yo'li va umumiy o't yo'li shilliq, mushak va adventitsia qavatlaridan iborat. Shilliq qavat bir qavatli silindrik (prizmatik, ustunli) epiteliy bilan qoplangan. Mushak qavat spiral ravishda joylashgan, juda yupqa va alohida miositlar tutamidan iborat. Mushak tolalarining orasi biriktiruvchi to'qimaga to'lgan. Tashqi (adventitsiya) qavatida qon tomirlar bo'lib, siyrak biriktiruvchi to'qimadan iborat. O't yo'llari devorida bezlar bo'lib, shilliq ishlab chiqaradi.

O't pufagi (vesica billiaris, vesica fellea) jigar o'ng bo'lagi pastki yuzasidagi maxsus yotoq (o't chuqurchasi)da joylashgan bo'lib, yupqa devorli noksimon shaklda, 30 – 70 ml xajmdagi sig'imdan iborat. Katta yoshdagi odam o't pufagining o'rtacha uzunligi 7 sm, kengligi 3 sm, devorining qalinligi 1,5–2,0 mm. O't pufagining tubi, tanasi (keng qismlari), voronkasi va o't yo'liga o'tuvchi bo'yinchasi bor (84–rasm).

84-rasm. O't pufagining qismlari:
1 – o't pufagi tubi; 2 – o't pufagi tanasi; 3 – voronka; 4 – o't pufagi bo'yinchasi; 5– o't pufagi yo'li.

O't pufagi voronkasi uning tanasi va bo'yinchasi orasidagi konussimon toraygan soha hisoblanadi. O't bo'yinchasi voronka bilan bir tamondan o't yo'li bilan iikinchi tamondan ikkita bukilma hosil qilib, bu soha qush tumshug'i nomi bilan yuritilib xarakterli shakl beradi.

O't yo'lining teshigiga yaqin joyda o't pufagi devorining divertikulsimon burtish joyi bo'lib, Gartman (Hartmann) cho'ntagi deyiladi. Gartman cho'ntagi gepato-duodenal boylamga o't pufagi bo'shlig'ining qolgan qismlariga qaraganda yaqinroq joylashadi va tegib turadi. Bunday topografik va anatomik munosabatlarda bu sohadagi patologik jarayonlar (yirik «tiqilgan» tosh, yallig'lanish) mexanik sariqlik yoki xolesistoxoledoxial oqma (Mirizzi sindromi I va II tip) rivojlanishini chaqiradigan umumiy o't yo'lining bosilishiga olib keladi.

O't pufagining tubi (uning oldingi yuzasi) ko'pincha qorin old devori, o'ng tamonda qorin to'g'ri mushagining tashqi qirrasi bilan qovurg'a yoyi o'rtasidagi kesishma sohasiga to'g'ri keladi. O't pufagi tubining orqa yuzasi ko'ndalang chambar ichakka, tanasining orqa medial yuzasi esa o'n ikki barmoq ichak pastga tushuvchi qismiga to'g'ri keladi.

O't pufagi devori quyidagi qavatlardan iborat: shilliq, mushak, seroz osti (siyrak biriktiruvchi to'qima, qon tomirlar saqlaydi),

seroz qavat (vistseral qorin parda). Seroz qavat o't pufagi qorin bo'shlig'iga qaragan tomonining ko'p qismini qoplaydi. O't pufagining jigar ichida joylashgan shaklida pufakni hamma tamondan faqatgina siyrak biriktiruvchi to'qima qoplaydi.

Agar pufakning hamma yuzasi erkin qorin bo'shlig'ida joylashsa, o't pufagi o'zining tutqichiga (qorin parda dublikaturasi) ega bo'ladi. Bu o't pufagining harakatchanligini ("flotirlovchi" yoki "adashgan" o't pufagi) ta`minlab, o'z o'qi atrofida aylanib qon aylanishi buzilishiga va nekroz rivojlanishiga olib kelishi mumkin. O't pufagi mushak qavatining tolalari bo'ylama va sirkulyar yo'nalishida kesishib joylashgan. Silliq mushakli tolalar o't pufagi tubida kam rivojlanib, bo'yincha sohasida yaqqol rivojlangan. Tolalar asosan sirkulyar yo'nalgan. Mushak tolalari orasida mikroskopik yoriqlari bo'lib, shilliq qavat qoplovchi epiteliysining divertikulsimon invaginatlari hisoblanadi. Bular mushak qavatiga chuqur kirib seroz qavatgacha etadi va Rokitanskiy–Ashoff (C. Rokitansky, L. Aschoff) sinuslari deyiladi. Ular yallig'lanish manbai bo'lib xizmat qilishi mumkin. Patologik jarayon asosida o't kengayganida Rokitanskiy–Ashoff sinuslari o't pufagi devori perforatsiyaga uchramasdan safroli peritonit sababchisi bo'lishi mumkin.

Shilliq qavat baland silindrik epteliy (prizmatik va ustunli) bilan qoplanib, o't pufagi absorbtsion yuzasini oshiradigan ko'psonli bukilmalar hosil qiladi. O't pufagi shilliq qavatida al'veolyar naysimon bezlar joylashgan bo'lib, shilliq ishlab chiqaradi.

O't pufagining jigar yuzasida Nemis olimi tomonidan aniqlangan Lyushka (H. Luschka) yo'llari bor. Ko'pincha ular bevosita jigar ichi o't yo'llariga ochiladi. Ularning bo'lishi

rivojlanish nuqsoni bo'lib, xoletsistektomiya bajarilganidan so'ng operatsiyadan keyingi erta davrda o't safro oqishining sababchisi bo'lishi mumkin.

O't pufagi yo'li (ductus cysticus) normada 2–3 mm ni tashkil qiladi va gepatoduodenal boylam yog' kletchatkasining orasidan o'tadi. Agar o't yo'lining diametri ko'rsatilgan kattalikdan kichik bo'lsa, bu o't pufagidan safroning adekvat oqimiga tusqinlik qilib tosh paydo bo'lishiga sababchi bo'ladi. O't pufagi yo'lining uzunligi har xil bo'lib, o'rtacha 1–3 sm ni tashkil qiladi.

Ammo, uning kalta (1 sm dan kichik), yoki umuman

bo'lmasligi holatlari ham uchraydi, bunda o't pufagi va UJY o'rtasida keng teshik bo'ladi (kichik konkrementlarning ko'chish ehtimoli katta).

O't pufagi yo'li UJYga lateral tomondan o'tkir burchak ostida quyiladi. Lekin, o't pufagi yo'lining UJY bo'ylab davomiyligi va unga quyilish burchagi juda o'zgaruvchan. 20% xollarda o't yo'lining quyilishi anomaliyasi uchraydi. O't pufagi yo'li UJYning old va orqa tomonidan, yoki uni spiralsimon aylanib o't ishi mumkin. O't pufagi yo'li UJYga nihoyatda past, yoki uning medial tomondan quyilishi va o't yo'li bilan parrallel uzun yo'nalishda umumiy seroz qavat bilan qoplanishi mumkin. Shuningdek, bu ikkala o't yo'li parallel yo'nalib, umumiy seroz–mushak qavatiga ega bo'lishi ham mumkin. Adabiyotlarda keltirishicha, o't pufagi yo'li O'JYga, shuningdek O'BI ga alohida quyilishi ham mumkin.

Sfinkter apparati. O'n ikki barmoq ichak katta so'rg'ichi. Sfinkter apparatining tuzilishi to'g'risidagi mutaxassislar fikri har doim ham mos kelmaydi, har xil ma`lumotlar, Vatanimizdagi va chet el qo'llanmalarida keltirilgan umumiy qabul qilingan klassik ma`lumotlar bir – biridan farq qiladi, ayrim holatlarda esa hattoki qarama – qarshi qarashlar mavjud. Safro va MOB sekreti sfinkter apparati safro ajralishini boshqarib turganligi uchun faqatgina O'BI yo'nalishi tomon yo'naladi (o'ziga xos prinsip "bir tomonlama harakat shossesi"). Bu bilan duodenal suyuqlik o't yo'llariga reflyuksi oldi olinib, o't yo'li ichi muhitining sterilligi ta`minlanadi.

O't pufagi bo'yinchasi shilliq qavati Geyster (Heister) burmalari deb ataladigan spiral burmalarni hosil qiladi (plica spiralis). U o't pufagi yo'liga davom etib, o't pufagiga safroning kirish va chiqishini boshqaradi.

Yuqorida aytilganidek, UO'Y o'zining terminal qismida O'BI pastga tushuvchi qismi (pars descendens) orqa medial devori orqali qiyshiq yo'nalishda o'tib, MOB yo'li bilan qo'shilgan holda jigar – me`da osti bezi ampulasini shakllantiradi. O't va me`da osti bezi yo'llarining O'BI devoridan o'tish sohasida silliq mushaklardan iborat sirkulyar va bo'ylama qavatlar doimiy etarlicha qalinlashgan. Mutaxassislarning fikricha mushak tizimi hosil bo'lishi va uning rivojlanganlik darajasi nihoyatda farq qiladi, lekin ko'pincha uning quyidagi qismlari mavjud:

1) UO'Y sfinkteri (m. Sphincter ductus choledochis), o't yo'lining MOB yo'li bilan qo'shilishdan oldin intramural qismini o'rab olgan sirkulyar mushak tolalaridan hosil bo'lgan;

2) MOB yo'li sfinkteri (m. Sphincter ductus pancreatici) intraduodenal qismni ampulaga o'tish sohasigacha o'rab oladi va 30% holatlarda aniqlanadi;

3) Bo'ylama mushak tolalari UO'Y va MOB yo'li o'rtasidagi bo'shliqni to'ldirali;

4) Ampula sfinkteri (m. Sphincter ampullae; sfinkter Oddi), jigar MOB ampulasi atrofidagi sirkulyar siyrak qavat tolalarning bo'ylama mushak tolalarini kesib o'tishidan hosil bo'ladi.

Ma`lum bo'lishicha, UO'Y sfinkteri o't yo'lini toraytirib, safro chiqishini boshqaradi. Bo'ylama mushak tolalari qisqarib, UO'Y uzunligini qisqartiradi va O'BIga safro oqishini boshqaradi. Ampula sfinkterining qisqarishi esa o't yo'llariga ichak mahsulotlarini o'tib ketishidan asraydi. Shu bilan birga, UO'Y va MOB yo'li ampulaga alohida quyilganda sfinkter qisqarishi natijasida safro MOB yo'liga reflyuks bo'lib, o'tkir pankreatit rivojlanish xavfi bo'ladi.

**Qon bilan ta`minlanishi, limfa oqimi.** O'ng jigar arteriyasining tarmoqlari o't yo'llarini o'rab olgan to'r chigali hisobiga jigardan tashqari o't yo'llari arterial qon bilan ta`minlanadi. O'ng jigar va gastroduodenal arteriya tarmoqlarining keng anastomoz to'ri UJY va UO'Yni qon bilan ta`minlaydi. Yuqorida sanab o'tilgan arteriya tomirlarining jarohatlanishi oqibatida o't yo'llari strikturasi rivojlanadi.

O't pufagi 90% holatlarda o'ng jigar arteriyasining tarmog'i bo'lgan o't pufagi arteriyasi (a. cystica) orqali qon bilan ta`minlanadi. Odatda o't pufagi arteriyasi o'ng jigar yo'lini orqa tomonidan kesib o'tadi. O't yo'li, UJY va o't pufagi arteriyasining o'zaro joylashishi Kalo uchburchagi deb ataladi (rasm 68). O't pufagi arteriyasi topografiyasining har xil turlari mavjud. Masalan, o't pufagi arteriyasi o'ng jigar arteriyasining yuqori qismidan ajralib, o't pufagi tanasi va hattoki, tubidan quyilishi (bunday holda operatsiya vaqtida o't pufagi bo'yinchasi sohasida o'ng jigar arteriyasini bog'lash xavfi yuqori bo'ladi); o't pufagi arteriyasining o't yo'lidan pastroqda ajralishi; chap jigar arteriyasi, jigar xususiy arteriyasidan ajralishi va boshqalar bo'lishi mumkin.

Shuningdek, o't pufagi arteriyasi ikki va undan ortiq tarmoq bo'lib ajralishi ham mumkin.

O't pufagi arteriyasining o't pufagi devoriga kirish joyida limfa tuguni (nodus cystices) joylashgan bo'lib, operatsiya vaqtida o't pufagi arteriyasini muljal olishda muhim ahamiyatga ega. Odatda o't pufagi arteriyasi o't pufagi bo'yinchasi sohasida ikkita – yuzaki seroz qavatni qon bilan ta`minlovchi va o't pufagi devorining chuqur qavatlarini qon bilan ta`minlovchi qavatlarga bo'linadi. Jigardagi o't pufagi yotog'i orqali o't pufagiga kichik qon tomirlar o'tadi va xolesistektomiya vaqtida, yoki operatsiyadan keyingi erta davrda qon ketish manbai bo'lishi mumkin.

O't pufagi arteriyasi tugallangan qon tomir bo'lganligi uchun o't pufagida ishemik o'zgarishlar, yallig'lanish (qariyalar va keksa yoshdagilarda aterosklerotik o'zgarishlar fonida), o'sma, jigar arteriyasi orqali qon oqimining buzilishi va boshqalar natijasida nekrozga olib kelishi mumkin(85–rasm).

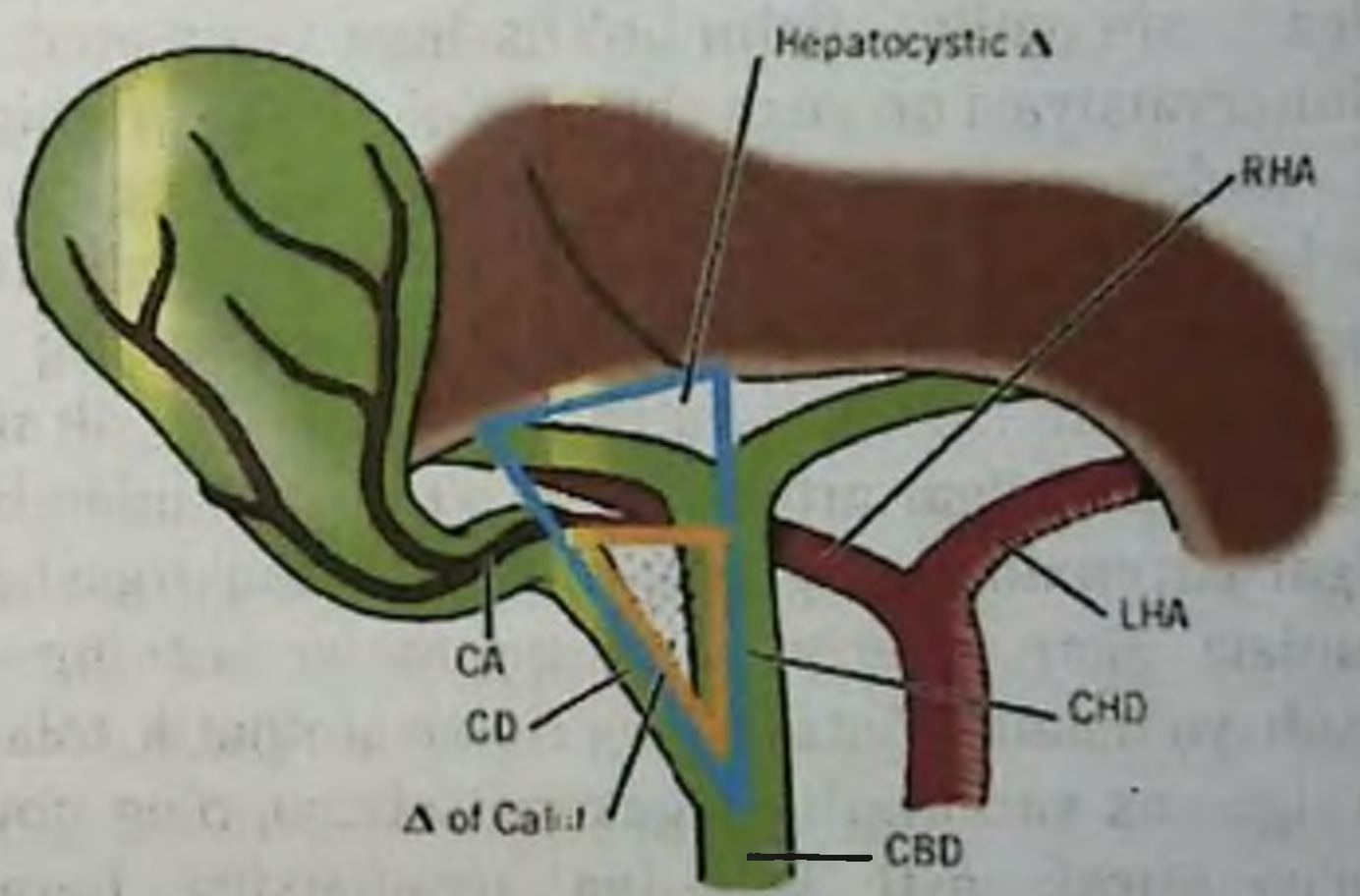

85–rasm. Kalo uchburchagi (Δ of Calot) va jigar – o't pufagi (Musman zonasi) uchburchagi (Hepatocystic Δ). *RHA – jigar o'ng arteriyasi; LHA – jigar chap arteriyasi; CA – o't pufak arteriyasi; CD – o't pufak yo'li; CHD – umumiy jigar yo'li; CBD – umumiy o't yo'li.*

Venoz qon o't pufagi venasi (v. cystica) orqali darvoza venasiga, kam holatlarda jigar sinuslariga qo'yiladi. Limfa oqimi subseroz limfa chigallari orqali harakatlanadi. Bu chigallar jigar limfa tomirlari, o't pufagi bo'yinchasi, jigar darvozasi sohasidagi va UO'Y bo'ylab joylashgan limfa tugunlari bilan anastomoz hosil qiladi. Bu anastomozlar MOB boshcha qismidan limfaning oqib

ketishini ta`minlaydi. O't pufagidagi yallig'lanish jarayonlarida kattalashgan limfa tugunlari UO'Y bosishi (perixoledoxial limfadenit) va mexanik sariqlik yuzaga kelishi mumkin. Limfa tugunlarining metastatik zararlanishida ham obturatsion sariqlik kelib chiqishi mumkin.

Innervatsiya. O't va magistral o't yo'llarining innervatsiyasi jigar nerv chigallari, qo'yosh chigali, adashgan nerv oldingi ustuni, pastki diafragma chigallarining tarmoqlari orqali ta`minlanadi. Adashgan nerv oldingi ustuni va jigar nerv chigallarining tarmoqlari sfinkter apparati funktsiyasini boshqaradi, shuning uchun me`da, O'BI va diafragmadagi har xil patologik jarayonlar sfinkter apparati funktsiyasiga salbiy ta`sir etib, diskineziya, o't va o't yo'llarida yallig'lanish o'zgarishlarini va tosh paydo bo'lishiga sababchi bo'ladi. O't pufagi motorikasining asab tizimi tomonidan boshqarilishini parasimpatik va simpatik tizim ta`minlaydi, ya`ni parasimpatik tizim o't pufagi qisqarishiga, simpatik tizim bo'shashiga ta`sir etadi. O't pufagi simpatik innervatsiyasi qo'yosh chigali o'qi (qo'yosh chigali, plexus coeliacus; undan – jigar chigali, MOB chigali, qo'yosh chigali tunlari va bq.) orqali ta`minlanadi. Jigar nerv chigali VII–X ko'krak simpatik gangliylar, o'ng va chap adashgan nerv va o'ng diafragma nervining tolalarini o'zida tutib, qo'yosh chigali sinapslarida uziladi. Nerv tolalari jigar arteriyasi va o't yo'llari bilan birga portal trakt va jigar parenximasidagi eng kichik tarmoqlargacha tarqaladi. Nerv ustunlari jigar arteriyasi va qopqa venasining tarmoqlari bilan hamroh yo'naladi. Vistseral og'riqlar simpatik tolalar bo'ylab yo'nalib, o'ziga xos xarakterli epigastral sohaga, o'ng qovurg'a yoyi osti va o'ng kurak osti sohasiga irradiatsiya beradi. Ikkala adashgan nerv tarmoqlari parasimpatik innervatsiyani ta`minlab, o't pufagi motorikasiga ta`sir etadi.

O't hosil bo'lishi va o't ajralish fiziologiyasi. Xujayra va xujayralararo bo'shliq orqali sirkulyatsiyadagi qon tarkibida aktiv va passiv moddalarning (suv, glyukoza, kreatinin, elektrolitlar, gormonlar, vitaminlar va bq.) transporti natijasida jigarda safro ishlab chiqiladi. Shuningdek gepatositlar tomonidan safro (O't kislotalari) komponentlarining aktiv sekresiyasi va o't pufagi da hamda kichik o't yo'llarida ayrim moddalar va suvning qayta so'rilishi natijasida safro paydo bo'ladi. Bu jarayon

katta fiziologik ahamiyatga ega. Safroga birinchi navbatda xazm qilish sekreti deb qaraladi (ularning ustunligi organik anionlar), chunki o't kislotalari yog'lar absorbsiyasida asosiy o'rin tutadi. Safro yog'larni emul'siyalaydi va ular yuzasini oshirib, lipaza ta`sirida ularning gidrolizini ta'minlaydi. Safro ta`sirida yog'larning gidroliz mahsulotlari eriydi. U enterositlarda trigliseridlarning so'rilishi va resintezini ta`minlaydi. Safro MOB va ichak fermentlarining aktivligini (asosan lipaza) oshiradi, bundan tashqari oqsil va uglevodlarning gidroliz va so'rilishini kuchaytiradi.

Yog'lar hazm bo'lishi buzilganda boshqa moddalarning hazm bo'lishi ham buziladi, chunki yog' ovqatning kichik qismlarini urab fermentlar ta`siriga qarshilik ko'rsatadi. Bu kabi holatlarda ichak bakteriyalarining faoliyati chirish, bijg'ish va gaz hosil qilish jarayonini kuchaytiradi. Safro regulyator vazifani ham bajaradi – safro hosil bo'lishi, safro ajralishi, ingichka ichak motor va sekretor faoliyati, shuningdek enterositlarning proliferasiyasi va to'kilishini boshqaradi. Safro me`dada hazm bo'lish jarayonini O'BIga tushgan kislotani neytrallash yo'li bilan to'xtatadi, bundan tashqari ichaklarni hazm qilishga tayyorlab, pepsinni inaktivasiyalaydi. Shuningdek safro gastroduodenal soha evakuator faoliyatini boshqarib ta`sir etadi. Ichak bo'shlig'ida yog'da eruvchi vitaminlar (A, D, E va K), xolesterin, kalsiy tuzlarining so'rilishida safroning ahamiyati katta.

Bundan tashqari, organizmdan buyrak orqali ajralmagan ayrim molekula va ionlar safro bilan chiqadi. Ularning orasida xolesterin (erkin xolesterin holida chiqadi, uning efir va o't kislotalari, bilirubin, shuningdek mis va temir molekulalari ko'proq ahamiyatga ega. Shuning uchun safroga ekskretor suyuqlik deb ham qaraladi. Safro 80% suvdan va 20% unda erigan moddalardan iborat. erigan moddalarga o't kislotalari va ularning tuzlari (65%ga yaqin), biliar fosfolipidlar (20% ga yaqin, asosan lesitin hisobiga), oqsillar (5%ga yaqin), xolesterin (4%), bog'langan bilirubin (0,3%), fermentlar, immunoglobulinlar, shuningdek ko'p miqdorda safro bilan ajraluvchi ekzogen va endogen

moddalar (o'simlik stirollari, vitaminlar, gormonlardori preparatlari, toksinlar, mis, temir, kaliy, natriy, kal'tsiy, ruh, magniy, simob va bq. metallarining ionlari) kiradi. Sutka davomida o'rtacha 600–700 ml safro sekresiya bo'ladi (250 dan 1500 ml

gacha). Bunda umumiy xajmdan 500 ml/sut yaqini gepatotsitlar tomonidan va 150 ml/sutga yaqini o't yo'llar xujayralari tomonidan sekresiya qilinadi.

SURUNKALI KAL'KULYOZ XOLETSISTIT

Yer yuzining 10% dan ko'p aholisida o't ajratish tizimi kasalliklari uchraydi, bunda har bir keyingi o'n yillikda miqdor ikki barovar oshmoqda. Yosh ulg'aygan sari biliar tizim kasalliklari soni ortadi. Keksa yoshdagilarda, biliar tizim kasalliklari ichida o't tosh kasalligi (O'TK) va surunkali toshli xolesistit asosiy o'rin tutib, 46,1% tashkil etadi, surunkali toshsiz xolesistit esa 31,5% tashkil etadi. 40–59 yoshdagi shaxslarda O'TK 8,5%, surunkali toshsiz xoletsistit 57,1% tashkil etadi. 20–25% hollarda toshlar autopsiyada aniqlanadi. Har bir o'ninchi erkak va har bir to'rtinchi ayol surunkali xolesistit bilan og'riydi. Ko'pincha 40 yoshgacha, ortiqcha tana vazniga ega bo'lgan, tuqqan ayollar og'riydi. 50 yoshdan keyin erkaklar va ayollar deyarli bir hil O'TK bilan og'riydi.

Etiologiya va patogenezi. Surunkali xolesistit rivojlanishini chaqiruvchi asosiy etiologik omillarga quyidagilar kiradi: O'TK, patogen mikrofloraning ichak bo'shlig'idan o't pufagiga o'tishi, surunkali infeksiya uchoqlaridan gematogen va limfogen yo'l bilan infeksiyaning o'tishi; pankreatoduodenal sohaning boshqa kasalliklari.

O't ajratish tizimining funksional nerv–mushak buzilishlari, birinchi navbatda gipo- va atonik turda, asab–ruhiy kasalliklar, gipodinamiya, vaqtida ovqatlanmaslik va kaloriyasiz ovqatlanish, MOB suyuqligining reflyuksi, irsiy omillar, parazitar kasalliklar (lyamblioz, opistorxoz, amebiaz, askaridoz), endokrin buzilishlar surunkali xoletsistit rivojlanishida qo'shimcha etiologik omillar hisoblanadi. Limfakollektorlariga boy va keskin qon aylanishga ega bo'lgan o't pufa gi bo'ynchasidan infeksion jarayon rivojlanishi boshlanadi.

Xolesistit rivojlanishining patogenezini sxematik ravishda quyidagicha tasavvur qilsa bo'ladi. Birinchi navbatda o't aylanish diskineziyasi, o't dimlanish paydo bo'ladi. O't pufagidagi safroning ishqoriy reaksiyasi kislotali (pH 4,0–6,5 gacha) tomonga siljiydi, safro solishtirma og'irligining kattaligi, quruq qoldiq

miqdori, safroda suv miqdori, safro qovushqoqligi va yuzaki taranglashish ko'rsatkichi o'zgarib, tosh hosil bo'lishiga olib keladi, ya`ni O'TK rivojlanadi. O'TK o't pufagidagi surunkali yallig'lanishni kuchaytirib, o'tkir xolesistit xurujini vujudga keltiradi.

Patologik anatomiyasi. Surunkali xolesistitning morfologik ko'rinishi xolelitiaz fonida o'tkazilgan ko'pgina o'tkir yallig'lanish bilan bog'liq bo'ladi. Ayrim holda esa, sust kechuvchi, persistirlovchi surunkali yallig'lanish jarayonining aksi bo'ladi. Surunkali xolesistitning patologik anatomiyasi keskin farqlanadi. U surunkali yallig'lanishning asosiy belgilarini davom etuvchi jarayon kabi aks etib, to'qimalarning jarohati, reaktiv o'zgarishlar va chandiqlanish bir vaqtning o'zida rivojlanadi. Gistologik belgilar ham universal hisoblanadi: al'ternativ o'zgarishlar, limfositar va makrofagal infiltrasiya, biriktiruvchi to'qima va qon tomirlarning o'smasi, shuningdek saqlangan strukturalarda adaptasion va kompensator faoliyat.

Surunkali xolesistitda o't pufagida makroanatomik o'zgarishlari asosan to'qimalarda fibroz paydo bo'lishi bilan ifodalangan. O't pufagi devori normaga qaraganda 2–3 marta qalinlashadi, zich, "terisimon", kul rang – oqimtir tusga kiradi, oldin o'tkazilgan o'tkir yallig'lanish xurujlari hisobiga deformasiyalashadi. Subseroz fibroz o'zgarish hisobiga tashqi qobig'i bujmayadi. Fibrozlashgan shilliq qavat silliqlashadi, yoki aksincha, qo'pol burmalarga ega bo'ladi. Ayrim holatlarda o't bo'shlig'i obliterasiyaga uchragan va konkrementlarni o'rab olgan bitishmalarga ega bo'lishi mumkin. O't pufagining sklerozlangan devori diffuz kalsinozga uchrab, "chinni pufak" ko'rinishiga keladi. Bunda kartsinoma rivojlanish ehtimoli yuqori ekanligi isbotlangan.

Mikroskopik tekshirishda surunkali yallig'lanishning asosiy belgilari aniqlanadi, ya`ni o't hamma qavatlarida limfoid va makrofagal xujayralar
bilan ifodalangan infil'trat. Shilliq qavatdagi o'zgarishlar uning atrofiyasi yo'li bo'ylab rivojlanishi mumkin. Atrofiyaning yuqori darajasi o't pufagi istisqosida kuzatiladi, ya`ni infeksiya qo'shilmasdan o't yo'lining uzoq vaqt tosh bilan okklyuziyasi natijasida kelib chiqadi. Shilliq qavat o'zgarishining boshqa shakli bu – giperplastik o'zgarishlar natijasida. Unga polipoz va

papillomatoz kabi o'zgarishlar xarakterli. O't shilliq qavatining chin xavfsiz o'smalari (adenomalar) kam uchraydi. Ko'pincha yallig'lanish natijasida kelib chiqqan fibroz to'qimadan tuzilgan, yallig'lanish xujayralari va lipid saqlovchi makrofaglar bilan infil'tratsiyalashgan hamda silindrik epiteliy bilan qoplangan poliplar ko'p uchraydi. Surunkali xolesistit uchun shilliq qavatning ma`lum mikroskopik xususiyatlari xarakterli bo'ladi. Surunkali xolesistitda o't pufagi tanasining mushak va subseroz qavatda murakkab shilliq ajratuvchi bezli strukturalar hosil bo'ladi. Surunkali xoletsistit uchun shuningdek, ko'pincha qon tomir yo'li bo'ylab mushak tutamlari orasida joylashgan shilliq qavatning divertikulsimon burtmalari – Rokitanskiy–Ashof sinuslari xarakterli bo'ladi. Gipertrofiyalashgan mushak tolalari orasida joylashgan bezli strukturalarga o't pufagi adenomatozi deyiladi.

O't pufagi bo'shlig'ining total fibrozi, qo'pol chandiqli deformatsiyasi va obliteratsiyasi, shuningdek to'qimalarning atrofiyasi surunkali xoletsistitning universal oqibati hisoblanadi. O't pufagi devorining qavatlari deyarli farqlanmaydi. Ayrimda o't pufagi ossifikasiyasi va pertifikatsiyasi kuzatiladi.

Klassifikatsiya. Quyida klinisistlar uchun mos surunkali kalkulyoz xolesistitning klassifikasiyasi keltirilgan.

1. Kasallik bosqichiga ko'ra: – simptomsiz;
– simptomli asoratlarsiz;
– simptomli asoratlar bilan (asoratlangan O'TK).

2. Klinik shakliga ko'ra:
– latent (tosh tashib yuruvchi); – biliar (safroli) sanchiq;
– surunkali residivlanuvchi xolesistit;
– surunkali rezidual xolesistit;
– birlamchi–surunkali xoletsistit;
– kam uchraydigan shakllari (Botkin xoletsistokardial sindromi, Seynt sindromi).

3. Surunkali xoletsistit asoratlari: – o'tpufagi istisqosi,
– o't pufagi "bujmayishi", – Mirizzi sindromi,
– biliodigestiv oqmalar.

Klinik ko'rinishi. Surunkali xolesistitning diagnostikasida anamnez asosiy ma`lumot bo'lib xizmat qiladi. Odatda, bemorlar uzoq vaqt o'ng qovurg'a yoyi osti sohasidagi og'riqqa shikoyat qilishadi. Bemor bilan atroflicha suhbatlashgandan so'ng, o't

pufagi sanchig'iga xos klinik ko'rinishni bayon qilishadi. O't pufagi va UO'Yda kichik toshlar bo'lsa, o'tkir pankreatit qo'shilishi hisobiga og'riq belbog'simon xarakterda bo'ladi. Bemorda gipertermiya bilan o'ng qovurg'a yoyi ostida og'riq uzoq vaqt davom etsa, bu bemor o'tkir yallig'lanish jarayonini o'tkazganligidan darak beradi. Bemor kasalligining anamnezini yig'ish vaqtida, o'tkir og'riqli xurujlardan keyin mexanik sariqlik belgilari, ya`ni teri va shilliq pardalarning sarg'ayishi, siydik rangining to'qlashishi, axlat rangining oqarishi kuzatilgan yoki kuzatilmaganligini aniqlash kerak.

Surunkali residivlanuvchi xolesistitda qorinda og'riqlarning paydo bo'lish chastotasi har xil, ya`ni og'riq bir necha kun oralig'ida, ayrimlarda og'riq xurujlarining oralig'i bir necha oyni, kamdan–kam hollarda esa bir necha yilni tashkil etadi. O'ng qovurg'a yoyi ostidagi og'riq xurujlari o'tkir xolesistit klinik ko'rinishi bilan kechishi mumkin. Bu vaqtda bunday o'tkir kasalliklar uchun qabul qilingan taktik talablarga rioya qilgan holda xirurgik statsionarda davolash kerak.

Surunkali xolesistit stenokardiyaga, yurak ritmining buzilishiga, ya`ni ekstrasistoliyaga, mersal aritmiyaga olib kelishi mumkin. Bunda bemorlar og'riqni nafaqat o'ng qovurg'a yoyi ostida, balki yurak sohasida ham sezishadi, ayrim holatlarda qorin sohasida mutlaqo og'riq his qilmasdan faqat yurak sohasida og'riq his qilishadi. Xolesistokardial sindrom borligi ko'pincha operasiyadan keyin aniqlanadi, ya`ni operasiyadan keyin stenokardiya yuqoladi.

Surunkali xoletsistit va uni ul'tratovush diagnostikasi. O't pufagi dagi toshlar va ularning kattaligini aniqlash imkonini beradi. Kasallikning klinik kechishi xususiyatlari aksariyat hollarda toshlarning kattaligiga bog'liq, shuning uchun bu ma`lumot tekshirish bayonnomasida albattda aks etish kerak. Shuningdek o't pufagi devorining o'zgarish darajasini aniqlash muhim ahamiyatga ega. o't pufagi devorining qalinlashishi, konturining deformatsiyasi va kattaligining kichrayishi qo'pol sklerotik o'zgarishlardan darak beradi, bu esa operatsiya bajarilishini murakkablashtiradi. Surunkali kal'kulyoz xoletsistitning final bosqichi – «bujmaygan» pufak UTTda katta bo'lmagan intensiv soyalanish ko'rinishida namoyon bo'ladi. Bunda o't pufagi toshlari yakka konglomerat shaklida ko'rinadi.

U'l'tratovushli skanogramma va sxema. Surunkali toshli xoletsistit. O't pufagidagi ko plab toshlar.

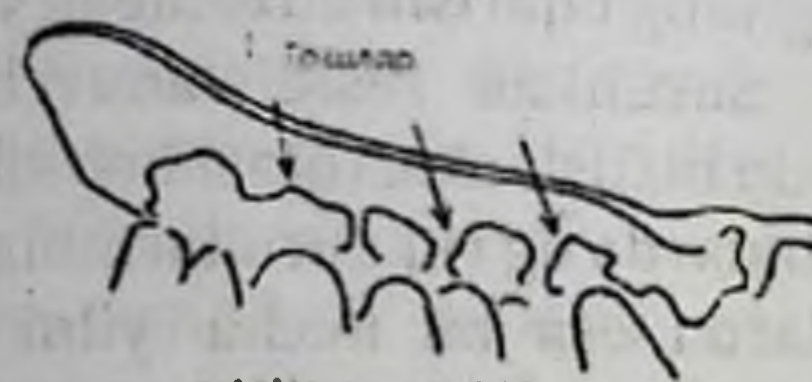

U'l'tratovushli skanogramma va sxema. Surunkali toshli xoletsistit. O't pufagi bo'yinchasi sohasida toshlar konglomerati.

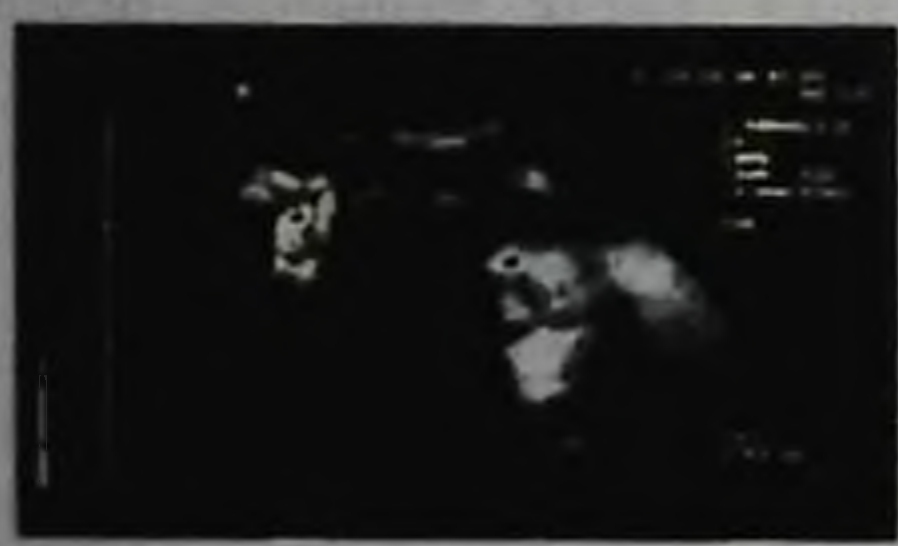

U'l'tratovushli skanogramma va sxema. Surunkali toshli xoletsistit. «Bujmaygan o't pufagi. O't pufagi bo'shlig'ini to liq to'ldirgan, toshlardan hosil bo'lgan keng akustik soyalanish.

86 – rasm. Surunkali toshli xolesistitning UTT belgilari.

Peroral xolesistografiya, vena ichiga xolesistografiya singari oxirgi yillarda klinik amaliyotda o'zining ahamiyatini yo'qotdi va kamdan kam hollarda qo'llaniladi. O'TK diagnostikasida komp'yuter tomografiya (KT) tanlov usul bo'lib hisoblanmaydi. Simptomsiz yoki latent xolesistolitiaz (tosh tashuvchanlik) – bu surunkali xoletsistit boshqa shakllariga ko'pincha qo'shilib keluvchi kasallik davri hisoblanadi. Asosan profilaktik ko'riklarda yoki boshqa kasallik tufayli UTT o'tkazilganda xolesistoltiaz diagnozi qo'yiladi. Simptomsiz kechuvchi xolesistolitiazda har qanday asoratlar paydo bo'lish xavfi bor (pastga qarang).

Asoratlari:

O't pufagi istisqosi. O't pufagi bo'yinchasi, yoki o't pufagi yo'lining toshlar, o'tkazilgan destruktiv yallig'lanish hisobiga kelib chiqqan obliteratsiyasi natijasidagi okklyuziyaga uchrashi o't pufagi istisqosiga sababchi bo'ladi. Agar tiqilgan tosh joyidan siljimasa va infeksiya qo'shilmasa vaqt o'tishi bilan safro reabsorbtsiyaga uchrab, o't pufagining bo'shlig'i shilliq qavat ajratadigan shilliq bilan to'ladi. Buning natijasida o't pufagi suvli yaltiroq suyuqlik bilan to'lgan yupqa devorli xalta ko'rinishiga ega bo'ladi. O't pufagi istisqosida infektsiya tushib o'tkir empiema rivojlanish xavfi bor. O't pufagi istisqosining klinikasi yaqqol namoyon bo'lmasdan, o'ng qovurg'a yoyi ostida tumtoq, simmilovchi og'riqlar kuzatiladi va harakat vaqtida bu og'riqlar kuchayadi. UTTda yupqalashgan devori bo'lgan o't pufagida suyuqlik va o't pufagi bo'yinchasi sohasida siljimaydigan tosh aniqlanadi.

"Bujmaygan" o't pufagi. Surunkali toshli xolesistitning final bosqichida, ya`ni ko'p marotaba o'tkir xoletsistit xurujlarini o'tkazish hisobiga, qo'pol chandiqli o'zgarishlar va mushak qavatning biriktiruvchi to'qima bilan almashinishi natijasida o't pufagining devori deformasiyaga uchraydi. Bunda o't pufagi ning bo'shlig'ida toshlardan bo'sh joy qolmaguncha o't pufagi nihoyatda kichrayadi. O't pufagidagi toshlar qo'pol chandiqli tuqimaga o'ralgan konglomerat ko'rinishini hosil qiladi. Bunday holat "bujmaygan" yoki "skleroatrofik" o't pufagi nomini olgan. Bu kasallikning klinik ko'rinishi ma`lum o'zgarishlarga ega. Qorinda intensiv og'riqlar xarakterli emas. Bemorlar o'ng qovurg'a yoyi ostidagi subfebril harorat bilan kechuvchi tumtoq, simmilovchi og'riqlardan shikoyat qilishadi. Ayrim hollarda, qorindagi og'riqlar mutlaqo yuqoladi. Ammo, toshlar bilan to'lgan va mikrofloraga boy o't pufagi surunkali infeksiyaning manbai hisoblanadi. Bundan tashqari, aynan "bujmaygan" o't pufagi bo'lganda jigardan tashqari o't yo'llarining bosilish, yoki deformasiyaga uchrash, hamda o't pufagi va UO'Y, UJY o'rtasida oqma paydo bo'lish xavfi yuqori bo'ladi.

Mirizzi sindromi va biliodigestiv oqmalar. 1948 yilda R.L. Mirizzi O't pufagi bo'shlig'ida joylashgan toshlar hisobiga jigar to'qimasi, o't yo'li deformatsiyasi yoki xoletsistoxoledoxeal oqma

orqali toshlarning UO'Yga migratsiyasi hisobiga kelib chiqqan mexanik sariqlik bilan og'rigan bemorlarda bunday patologik sindromni bayon qilib bergan.

Hozirgi vaqtda Mirizzi sindromining ikki hil turi ajratiladi: xoledox bo'shlig'ida toshlarsiz perixoledoxeal chandiqlar va bitishmalar hisobiga UO'Y terminal sohasining torayishi; xoletsistoxoledoxeal oqma og'zidagi yoki JTO'Y bo'shlig'idagi toshlar.

Mirizzi sindromining I tipi ko'pincha O'tkir xoletsistit vaqtida paydo bo'lishi bilan xarakterlanadi. O't pufagidan jigar – o'n ikki barmoq ichak boylamiga tarqaladigan yallig'lanish infil'trati, O't pufagi bo'yinchasida tiqilib turgan toshning bosimi hisobiga o't safro gipertenziyasiga sabab bo'luvchi UJY yoki UO'Yning bosilishi kelib chiqadi. Bunda o't yo'li va UO'Yning parallel ravishda yo'nalishi, o't pufagi bo'yinchasi yoki Gartman chuntagi UJY va UO'Yning ustida yotishi kabi anatomik o'zgargan joylashuvlar ahamitga ega. Bunday anatomik muvozanatning buzilishida jigardan tashqari o't yo'llari o't pufagida joylashgan toshlar hisobiga bosiladi.

Mirizzi sindromining II tipi, ya`ni xoletsistoxoledoxeal oqmani bir–biriga zich yopishgan a`zolardagi yotoq yaralar keltirib chiqaradi. Oqma o't pufagining bo'yinchasi va UJY o'rtasida o't yo'lining butunligi to'liq buzilgan holda o't bilan UO'Y aloqa qiladi. Oqma og'zida tosh joylashadi va qisman o't yo'liga siljib mexanik sariqlikka sababchi bo'ladi. Ayrim holatlarda jigardan tashqari o't yo'llariga oqma orqali bir nechta toshlar o'tishi mumkin va oqma toshlardan xoli yoki o't yo'llariga keyingi tosh o'tishga intiladi.

Mirizzi sindromining oqmasiz shakli (I tip) o'tkir xoletsistit xuruji bilan boshlanadi. Kasallik boshlangandan 2–3 kun o'tgach bemorlarda yaqqol namoyon bo'lmagan mexanik sariqlik paydo bo'ladi. UTTda o't pufagi da yallig'lanish belglari va bo'shlg'ida jigardan tashqari o't yo'liga zich yopishgan tosh ko'rinadi. Jigardan tashqari o't yo'llari bir oz kengayadi, jigar ichi o't yo'llarining kengayishi aniqlanmaydi. Diagnozni tasdiqlash uchun ERPXG bajarilishi kerak. Mirizzi sindromi oqmali shaklining (II tip) klinik ko'rinishi mexanik sariqlik va ko'pincha xolangit bilan kechadi.

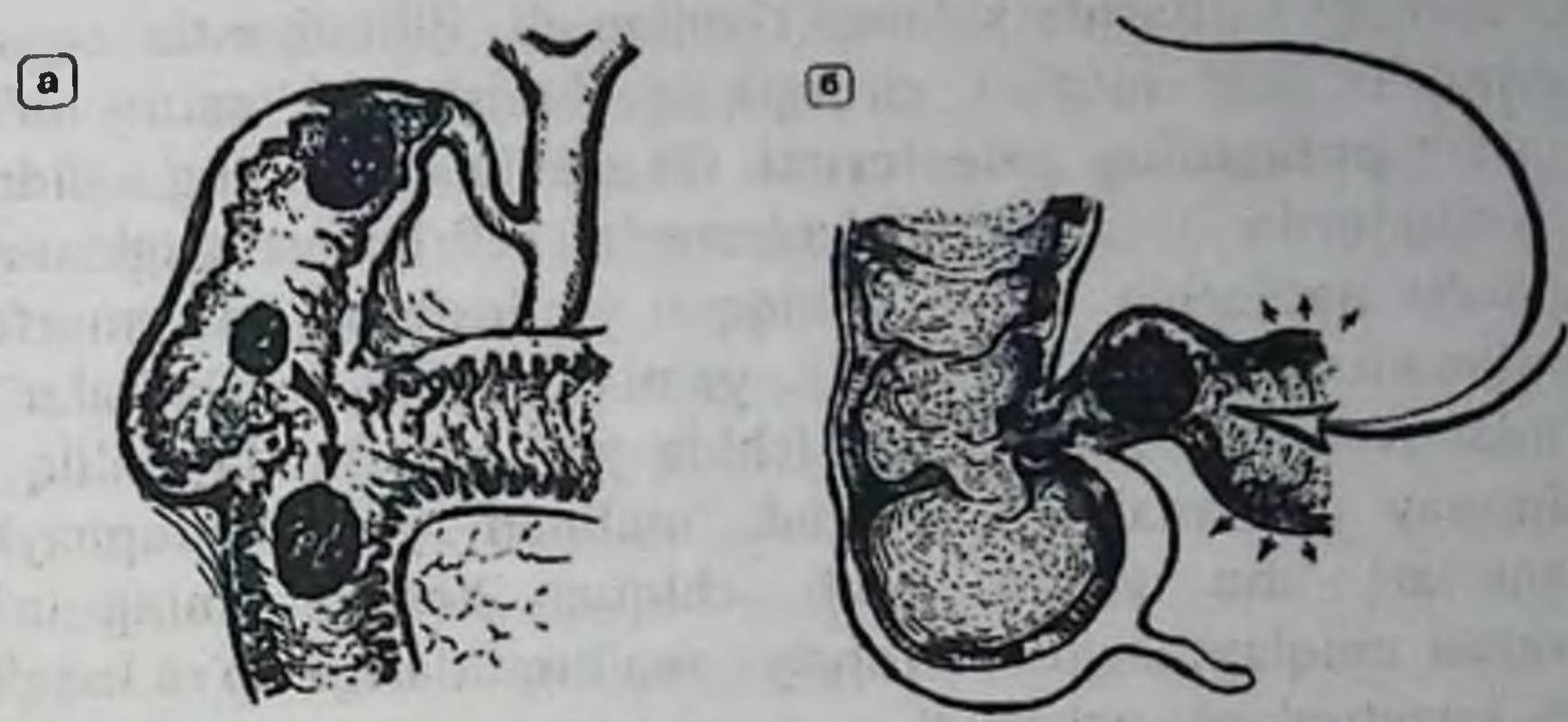

87 – rasm. a – o'n ikki barmoq ichak bo'shlig'iga xoletsistoduodenal oqma orqali yirik toshning O'tishi. b – yonbosh ichak terminal qismining tosh bilan obturatsiyasi

UTTda "bujmaygan" o't va jigardan tashqari va jigar ichi o't yo'llari kengayadi, jigardan tashqari o't yo'llarining proektsiyasida tosh aniqlanadi. Diagnoz faqatgina ERPXG orqali qo'yiladi.

Patologik oqmalar nafaqat o't yo'llari orasida, balki o't va o'n ikki barmoq ichak o'rtasida ham bo'lishi mumkin, kamdan – kam holda o't va me`da yoki ko'ndalang chambar ichak o'rtasida ham bo'lishi mumkin. Ayrim adabiyotlarda o't va ingichka ichak o'rtasida, UO'Y va o'n ikki barmoq ichak, me`da, ko'ndalang chambar ichak o'rtasidagi oqmalar shakllanganligi bayon etilgan. Shunday qilib, O't pufagi bilan har qanday bo'shliqli a`zo orasida oqma shakllanishi mumkin. Oqma paydo bo'lishiga yallig'lanish natijasida O't pufagi bilan yuqorida qayd etib o'tilgan a`zolar o'rtasidagi bitishmalar sabab bo'ladi. o't pufagi hajmi katta toshga ega bo'lganda yoki o't tosh bilan to'liq to'lganda pufak devori katta bosim ostida qolib, pufak va keyinchalik bitishmalar natijasida zich yopishgan bo'shliqli a`zo devorining yotoq yarasi paydo bo'ladi. O't pufagi toshlari ichak bo'shlig'iga o'tib ketadi. 2 sm diametrdan katta bo'lmagan toshlar ichak bo'shlig'idan hech qanday belgilarsiz chiqib ketadi. O't pufagidan ichak bo'shlig'iga o'tgan yirik toshlar obturatsion ichak tutilishiga sababchi bo'lishi mumkin.

O't pufagi va ichak o'rtasida oqmaning mavjud bo'lishi o'tkir xoletsistit xurujlarining qaytalanishiga sababchi bo'ladi. Jigardan tashqari o't yo'llari va ichak orasida oqmaning

shakllanishi natijasida xolangit rivojlanadi. Biliodigestiv oqmaning mavjud bo'lishi mutloq xirurgik davolanishga ko'rsatma bo'ladi.

O't pufagining xolesterozi. O't shilliq qavatining ichida juda ko'p miqdorda lipidlarning (xolesterinli efirlar va triglitseridlar) yig'ilishi natijasida kelib chiqqan xolesteroz patomorfologik aniqlanadi. Lipidlar epitelial, ya`ni ko'pikli xo'jayralar deb nomlanuvchi makrofaglarning ichida yig'iladi. Bunda shilliq qavat qulupnay yoki malinani eslatadi, "malinali" yoki "qulupnayli" o't terminlari shu erdan kelib chiqqan. Xolesterozning uchrash darajasi aniqlanmagan. Autopsiya ma`lumotlariga ko'ra kasallik 5–40% kuzatuvlarda uchraydi.

O't pufagi poliplari. O't pufagi shilliq qavatining poliplari uchrash chastotasini ob`ektiv baholash amalda imkoni yo'q, chunki «polip» termini yig'indi so'z hisoblanadi. Bundan tashqari, o't pufagi poliplarining tan olingan «me`yoriy» klassifikatsiyasi mavjud emas. Bu «polip» tushunchasining aynan bir ma`noda emasligini tushuntiradi.

Umumpatologik nuqtai nazardan qaraganda «polip» shilliq qavatning ekzofit hosilasi hisoblanadi. U oyoqchaga yoki keng asosga ega bo'lishi mumkin. Mikroskopik tuzilishiga ko'ra polip har qanday o'sma yoki o'smasimon kasallik tarzida yoki surunkali yallig'lanish jarayoni produktiv fibroplastik komponentining natijasi bo'lishi mumkin. Boshqa tamondan qaralganda, o't pufagidagi patologik jarayonning nazologik borligini aniqlovchi diagnoz bir qismi o'rnida «polip» termini qo'llanganda, bir nechta umumqabul qilingan tushunchalar bilan chegaralanadi, asosan patologoanatomik va xirurgik fikrlar to'g'ri kelmaydi.

Surunkali toshsiz xoletsistit. Xolelitiaz bo'lmaganda surunkali xoletsistit kam uchraydi. Toshsiz xoletsistitning 7% kuzatishlarida O't ajratuvchi yo'llarda toshlar aniqlanadi, bu O't pufagi toshsiz yallig'lanishida ayrim shubhalarni chaqirishi mumkin. Surunkali toshsiz xoletsistit bu O't pufagi da giper– yoki gipokinetik tarzda kelib chiqqan diskineziyaning mahsuli hisoblanadi. SHuningdek uning rivojlanishi O't kazilgan infektsiyalarga bog'liq: lyambliozlar, shistozomatoz, amebiaz. (OIV) bilan zararlangan bemorlarda tsitomegalovirusli toshsiz xoletsistit to'g'risida ma`lumotlar paydo bo'ldi. Toshsiz xoletsistit morfologiyasi o't pufagi devorida xolelitiazga nisbatan kamroq va

ma`lum bir morfologik o'zgarishlar xususiyatiga ega emas. Toshsiz xoletsistitda ko'pincha infil'trat ichida ko'p miqdorda etilgan eozinofillarning bo'lishi bilan xarakterlanadigan surunkali xoletsistitning morfologik turi, ya`ni eozinofilli xoletsistit deb nomlanadigan shakli uchraydi.

Surunkali toshsiz xoletsistitning klinik ko'rinishida yog'li, o'tkir, qovrilgan ovqatlar qabul qilishi bilan bog'liq o'ng qovurg'a yoyi ostida intensiv bo'lmagan og'riqlar bo'ladi. Tana haroratining ko'parilishi, varaja qilish kabi belgilar xarakterli emas. O'ng qovurg'a yoyi ostidagi og'riqlarni keltirib chiqargan boshqa kasalliklar inkor qilingandan so'ng surunkali toshsiz xoletsistit to'g'risida uylash mumkin va surunkali toshsiz xoletsistit diagnozi qo'yiladi. O't pufagi devorining deformatsiyasi va qalinlashishi kasallik ul'tratovushli tekshirishining bilvosita belgisi hisoblanadi. Funktsional sinamalarda o't pufagi diskineziyasining belgilari aniqlanadi.

Davolash usullari.

Surunkali xoletsistitda kichik kesimdan xoletsistektomiya. Kichik kesimdan xoletsistektomiya mini xoletsistektomiya (MXE) ham deyiladi. MXE uchun quyidagi masalalar nihoyatda muhim bo'lib hisoblanadi: operatsiya xavfsiz bajarilishi uchun ekspozitsiya etarli darajada qilib, kesim qay darajada kichik bo'lishi kerak? Odatdagi mini-laparotomiyada texnik qiyinchiliklar paydo bo'lsa kesim kengaytirilib xavfsizlikka erishiladi. Adekvat ekspozitsiyani saqlab, kesim qay darajada kichik bo'lishi kerak degan savolga javob berish uchun M.I. Prudkov tavsiya etgan «Mini-Assistent» asboblar komplektini ishlatib mini-laparotomiya bajarish kerak. Ushbu operatsiya qorin devorida kichik kesimni bajarib, qorin bo'shlig'ida adekvat ko'rik va manipulyatsiyalar uchun etarlicha katta zona ta`minlab beradi. «Mini-Assistent» asboblar komplekti asosini jarohatni kengaytiradigan xalqa, ilmoqsimon oynalar to'plami va yoritgich tizim tashkil qiladi. Qorin devori 3-5 sm kattalikda kesilib maxsus mexanizm yordamida oynalar fiksatsiyalanadi va bukilma burchagining o'zgarishi hisobiga, o't yo'llarida ishlash va xoletsistektomiyani bajarish uchun jigar osti sohasida adekvat ko'rik va manipulyatsiyalarni ta`minlaydigan zona paydo bo'ladi (adekvat ekspozitsiya).

Operatsiya bir nechta bosqichlardan iborat.

1-chi bosqich -minilaparotomiya. Qorin old devorida 2 barmoq o'rta chiziqdan o'ngda ko'ndalang qo'yilgandan keyin qovurg'a yoyidan pastga davom etuvchi 3-5 sm kattalikdagi kesim bajariladi. Juda kichik kesim bajarilmaganligi ma`qul, chunki jarohatni kengaytiradigan oynalarning kuchli tortilishi hisobiga operatsiyadan keyingi davrda jarohat asoratlarining soni oshadi, asosan bu usulni yangi o'rganish vaqtida, operatsiya davomiyligi uzayganda kuzatiladi. Teri, teri osti yog' qavati, to'g'ri mushak qinining tashqi va ichki devorlari kesiladi, mushak esa kesim o'qi yo'nalishida tumtoq yo'l bilan ochiladi. Yaxshi gemostazga erishi kerak. Qorin parda to'g'ri mushak qinining orqa devori bilan birga kesiladi. Qorin bo'shlig'iga jigar yumaloq boylami o'ngrog'idan kirish kerak.

2-chi bosqich - ochiq laparoskopiya

Ilmoq-oynalar va yoritgich tizimini o'rnatish ochiq laparoskopiya operatsiyasining asosiy bosqichi hisoblanadi. Xatolarning ko'pi operatsiyaning bu bosqichiga e`tibor bermaslikdan kelib chiqadi. Agar oynalar noto'g'ri o'rnatilgan bo'lsa, jarohatni kengaytiradigan asbob to'liq fiksatsiyalanmagan bo'lsa, jigar osti sohasini adekvat yoritish va ko'rib bo'lmasa manipulyatsiyalar og'irlashadi va xavfli bo'ladi. Bunday holatda xirurg asboblar komplektiga kirmaydigan qo'shimcha asboblarni ishlata boshlaydi va nihoyat an`anaviy laparotomiyaga o'tish bilan yakunlanadi.

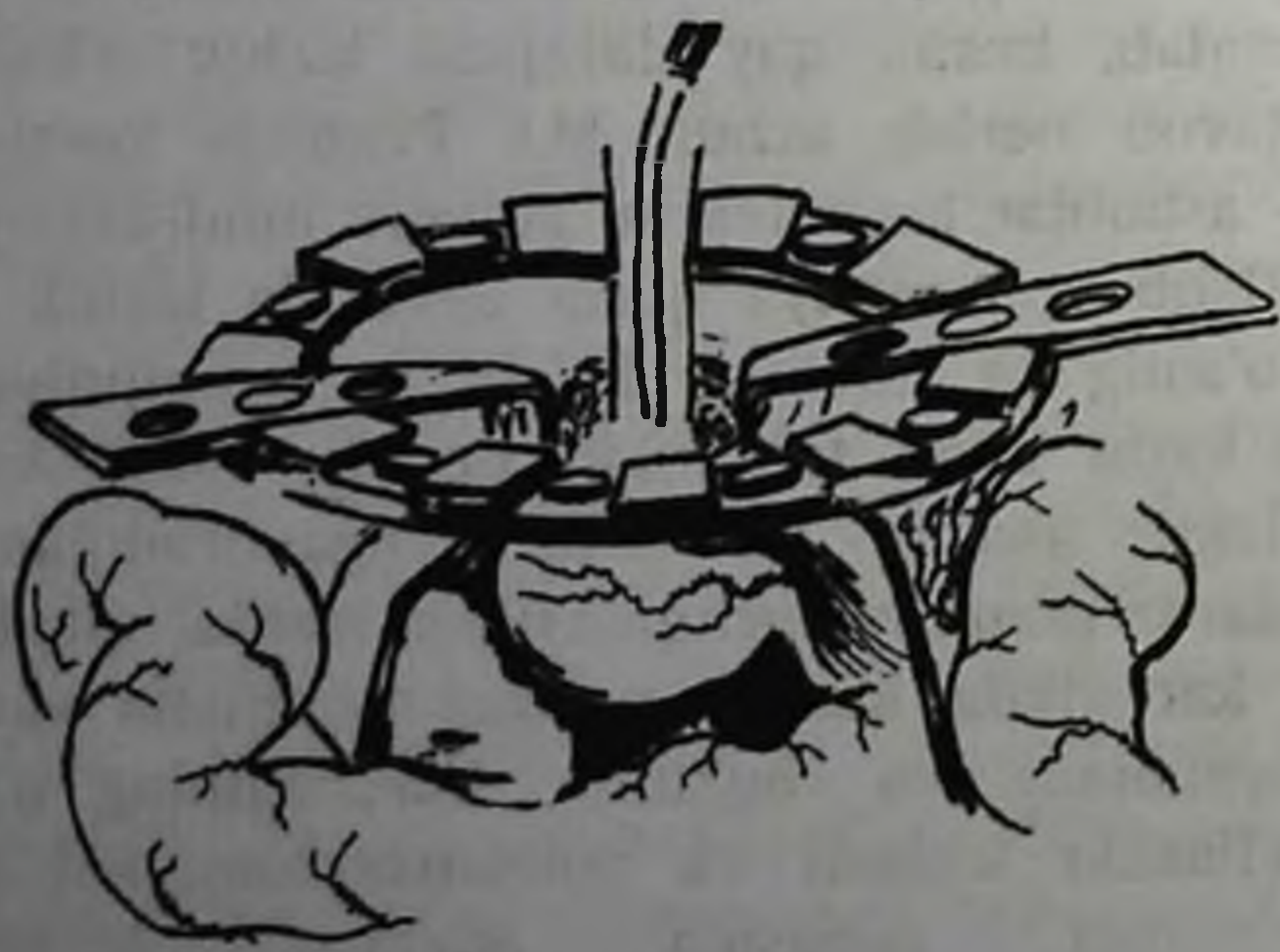

88-rasm. Qorin old devorida bajariladigan kesimning sxematik ko'rinishi (strelka bilan ko'rsatilgan).

Birinchi navbatda jarohat o'qiga perpendikulyar yo'nalishda ikkita katta bo'lmagan ilmoqlar o'rnatiladi. Ular "birinchi" va operatorga nisbatan "chap" ilmoqlar deb nomlanadi. Bu ilmoqlarning asosiy vazifasi jarohatni ko'ndalang yo'nalishda cho'zish va jarohatni kengaytiradigan xalqani fiksatsiya qilish. O'ng ilmoq egilish burchagi shunday tanlanishi kerakki, keyinchalik u jarohatdan o't pufagini olishda xalaqit bermasligi kerak.

Chap ilmoq odatda to'g'ri burchakka yaqin burchak ostida egilgan holda o'rnatilishi kerak. Jigar osti sohasiga katta salfetka kiritiladi. Uchinchi, nisbatan uzun ilmoq jarohatning pastki burchagiga fiksatsiyalanmagan holda o'rnatiladi, keyin salfetka bilan birga kerakli joyga o'rnatilib fiksatsiya qilinadi. Bu ilmoqning harakati standart operatsiyalarda assistent qo'li vazifasini eslatadi va operatorga jigar osti sohasini ochib beradi.

Qalin lavsan iplardan bo'lgan uzun "dumli" xirurgik salfetkalar ilmoqlar o'rtasida o'rnatiladi. Salfetkalar qorin bo'shlig'iga an`anaviy xoletsistektomiyadagi kabi to'liq kiritiladi va ilmoqlar o'rtasida o'rnatiladi; chapga – jigar chap bo'lagi ostiga, chapga va pastga – me`da va katta charvini surish uchun, o'ngga va pastga – chambar ichak jigar burchagi va ingichka ichak qovuzloqlarini fiksatsiya qilish uchun. Odatda, qorin bo'shlig'ini qolgan sohalaridan deyarli to'liq chegaralash, adekvat operatsiya zonasini ta`minlash uchun uchta ilmoq oyna va ular o'rtasida salfetkalar etarli bo'ladi.

Yoritgich bilan birga oyna jarohatning yuqori burchagiga o'rnatiladi va u bir vaqtning o'zida jigar ilmog'i vazifasini bajaradi. Agar jigarning o'ng bo'lagi katta "osilib turuvchi" ko'rinishda bo'lsa uni surish uchun qo'shimcha oynalar talab qilinadi.

Ilmoq–oynalar tizimi, salfetkalar va yoritgich to'g'ri o'rnatilgandan so'ng operator jigar o'ng bo'lagining pastki yuzasini, o't pufagi gartman cho'ntagidan tortilganda gepatoduodenal boylam va O'BI yaxshi ko'radi. Yoritgich manbai bilan birga fiksatsiyalangan jarohatni kengaytiradigan xalqani harakat qilib, qorin bo'shlig'ining boshqa sohalarini ham ko'rish mumkin – o'ng yon kanal, me`da oldingi yuzasi va boshqalar.

3–chi bosqich – xoletsistektomiya. Kalo uchburchagi elementlarini ajratib olish (bo'yinchasidan xoletsistektomiya) bajarish texnikasi an`anaviy xoletsistektomiyadan masofadan

operatsiya qilish va qorin bo'shlig'iga qo'lni kiritib bo'lmasligi bilan farqlanadi. «Mini-Assistent» to'plamidagi xirurgik asboblar bilan ishlashganda xirurg qo'li operatsion jarohatni yopib qo'ymasligi, asboblarning ishchi qismi ushlaydigan qismiga nisbatan harakat qilishi kerak. Manipulyatsiyaning bunday xususiyatlariga xirurg adaptatsiya talab qilinadi, lekin umuman olganda operatsiya usuli LXE qaraganda an`anaviy xoletsistektomiyaga yaqin.

Bevosita vizual nazorat – ochiq laparoskopiya – o'rganish jarayonini engillashtiradi.

Qo'yidagilar kichik kesimdan xoletsistektomiya bajarishda asosiy qoyida bo'lib hisoblanadi:

– Kalo uchburchagi elementlarini ajratishda UJY va UO'Y devorlarini aniq ko'rish zarur;

– ajratilgan naysimon strukturalar to'liq farlanmagunicha ularni bog'lash yoki kesish mumkin emas;

– agar o't pufagini ajratish boshlanganidan 30 min. davomida yallig'langan infil'trat yoki chandiqli bitishmalar orasida anatomik strukturalar farqlanmasa, ana`anaviy, ya`ni katta kesimdan bajariladigan xoletsistektomiyaga o'tiladi.

Bu qoyidalar asoratlar va konversiya sabablarini o'rganish asosida ishlab chiqilgan bo'lib, juda muhim hisoblanadi. Amaliyotda, asosan kunduzgi vaqtda, konsul'tatsiya uchun tajribali xirurgni taklif qilish maqsadga muvofiq bo'ladi va birgalikda operatsiyani davom ettirish yoki konversiyaga O't ish savoliga echim topish kerak.

Pufak yo'li ajratilganidan so'ng uning distal qismi bog'lanadi (yoki klipsi qo'yiladi) va shu vaqtda pufak yo'li orqali intraoperatsion xolangiografiya (IOXG) bajarilishi mumkin, buning uchun xirurgik asboblar to'plamida maxsus kanyulya bo'ladi. IOXG uchun pufak yo'lini kanyulyatsiya qilish sxematik ko'rinishi 8–4 rasmda ko'rsatilgan.

Keyinchalik pufak yo'li kesiladi va ikkita ligatura (ip) bilan uning cho'ltog'i bog'lanadi. Tugun Vinogradov tayoqchasi yordamida bog'lanadi: tugun qorin bo'shlig'idan tashqarida shakllantiriladi va vilka yordamida pastga tushirilib, tugun tortiladi. Bu usul va Vinogradov tayoqchasi asbobi tajribali xirurg uchun yangilik hisoblanmaydi, chunki bu usul an`anaviy

xirurgiyaning murakkab holatlarida qo'llaniladi.



89-rasm. Pufak yo'lida kanyulyani fiksatsiya qilish sxematik ko'rinishi.

Maxsus vilka (Vinogradov tayoqchasi) yordamida tugunni bog'lash.

Keyingi bosqichda o't pufagi arteriyasi ajratiladi, kesiladi va bog'lanadi. Pufak arteriyasini koagulyatsiya qilish mukin emas. O't pufagi yotog'idan juda sinchiklab ajratish kerak.

Xuddi odatdagi xirurgiyadagi kabi, asosiysi "kerakli qavatga tushish" kifoya va tubidan yoki bo'yinchasidan (pufak yo'li va arteriyasi kesilganidan so'ng bu muhim ahamiyatga ega emas) o't pufagi yotog'idan bosqichma-bosqich ajratiladi.

Dissektor va koagulyatsiya bilan birga qaychi ishlatiladi. Bu bosqich sifati va xavfsizligi elektroblok xususiyatiga bog'liq. Al'ternativa sifatida plazmali yoki lazerli skal'pel'dan foydalanish mukin. Ajratilgan o't pufagini qorin bo'shlig'idan olish qiyinchilik to'g'dirmaydi. Kontrapertura orqali o't pufagi yotog'i sohasiga silikonli drenaj nay qoldirib operatsiya yakunlanadi. Qorin old devorining jarohati qavatma-qavat to'liq tikiladi.

Mini-kesimdan xoletsistektomiyaga ko'rsatma: – surunkali kal'kulyoz xoletsistit,

– simptomsiz xoletsistolitiaz, – O't pufagi polipozi,

– O'tkirkal'kulyoz xoletsistit,

– xoletsistolitiaz + endoskopik bartaraf etilmagan xoledoxolitiaz,

– LXE texnik qiyinchiliklar,

– qorin bo'shlig'idagi bitishmali jarayon.

Mini-kesimdan xoletsistektomiyaga qarshi ko'rsatma:

- qorin bo'shlig'i a`zolarini reviziya qilish kerak bo'lganda, - diffuz peritonit,

- qon ivishini boshqarib bo'lmaydigan buzilishlari, - jigar tsirrozi,

- O't pufagi raki.

Og'riqsizlantirishga talablar xuddi LXE kabi.

Kichik-kesimdan xoletsistektomiyaning afzalliklari: - qorin old devorining minimal jarohati,

- O't pufagi va UO'Y adekvat yondashuv,

- qorin bo'shlig'ida avval operatsiya bajarilganligiga qaramasdan manipulyatsiyalarni bajarish imkoniyatining borligi,

- homiladorlikning II va III trimestrlarida ham operatsiyani bajarish imkoniyatining borligi,

- kam jarohatli operatsiya,

- pnevmoperitoneumning yo'qligi,

- erta va kechki jarohat asoratlarining nihoyatda kamayishi,

- tashqi nafas funktsiyasining buzilishi va ichak parezining bo'lmasligi, analgetiklarga ehtiyojning kamayishi, harakat faolligining erta tiklanishi, ishga layoqatlikning tez tiklanishi,

- operatsiyani bajarish texnologiyasi an`anaviyga yaqinligi uchun qisqa vaqtda o'zlashtirish (tajribali xirurg uchun),

- xirurgik asboblarni solishtirib ko'rganda qimmat emasligi.

Kal'kulyoz xoletsistitning deyarli barcha klinik shakllarida, mini-
laparotomiya yuqori darajada xavfsizlik bilan xoletsistektomiya qilishga, operatsiya vaqtida jigardan tashqari O't yo'llarini reviziya qilishga imkon beradi, shuningdek:

- UJY va UO'Y tashqi diametrini o'lchash hamda ko'rish,

- UO'Y supraduodenal qismida erkin ishlash,

- pufak yo'li orqali IOXG bajarish, - operatsiya vaqtida UTT O'tkazish,

- pufak yo'li orqali operatsiya vaqtida xoledoxoskopiya O'tkazish.

O'TK miniinvaziv usullarini qo'llab davolaganda bemorlar odatdagi ijtimoiy va aqliy faoliyatga tez qaytishadi, shu bilan bir qatorda operatsiya o't kazgan bemorlar hayot sifati yuqori darajada

bo'ladi.

UTT nazoratida O't pufagini punktsion sanatsiyasi va dekompressiyasi

O't pufagini punktsion sanatsiyasi va dekompressiyasi – O'tkir xoletsistit xurujini bartaraf qilish maqsadida tajribali vrach qo'lida juda qulay va shu bilan birga amalda xavfsiz manipulyatsiya hisoblanadi. Bu manipulyatsiyadan maqsad qo'yidagilar:

- Infitsirlangan safro va yiringni olish;
- O't pufagi dekompressiyasi, uning devorida qon aylanishini yaxshilash;
- Og'riq O'tkir xurujini bartaraf etish.

O't pufagi devorida boshlang'ich nekrobiotik o'zgarishlar bo'lganda ham o't pufagi punktsion sanatsiyasi va dekompressiyasini bajarish mumkin.

Bu manipulyatsiya somatic og'ir bemorlarda bemorni operatsiyaga tayyorlash vaqtini yutadi (ikki bosqichli jarayon) yoki bemor uchun xavfli xirurgik operatsiya oldi olinishi mumkin. Boshqa tomondan qaraganda, o't pufagi bo'yinchasi sohasida zich infil'trat bo'lgan bemorlarda keyinchalik laparoskopik xoletsistektomi imkoni to'g'iladi, chunki O'tkirxuruj davrida LXE xavfli operatsiya hisoblanadi. Manipulyatsiyani bir necha marta xurujlar bartaraf bo'lgunicha qaytarish mumkin. O'tkir xoletsistit davrida o't pufagi punktsiyasi ancha engil va xavfsiz drenajlash mumkin, ammo bu manipulyatsiya kam bajariladi.

Punktsiya texnikasi. Punktsiya vaqtida igna yo'nalishi UTT yoki KT yordamida aniqlanadi. KT nazoratida o't pufagi dekompressiyasi murakkab va xavfsiz emas, chunki bunda bemor katta dozada rentgen nurlari bilan nurlanadi. Murakkablik tamonidan biri yana shundaki, igna yo'li ayni vaqtda emas, balki bir oz kechikish bilan ko'rinadi. Bu ma`lum vaqt oralig'i bilan bir necha marta skanerlashga majbur etadi va muolaja vaqti uzayadi. Shuning uchun igna UTT nazoratida o't pufagi tamon sanchiladi. UTT oddiy yuqori informatsiyaga ega, amalda xavfsiz va arzon usul hisoblanadi. UTT nazoratida o't pufagi punktsion sanatsiyasi va dekompressiyasi oldin keng tarqalgan laparoskopik usulga nisbatan bir qator afzalliklarga ega: 1) kam vaqtni egallab harakatlanish mumkin bo'lmagan bemor bevosita palatasida bajarish mumkin; 2) pnevmoperitoneum talab qilinmaydi (bemor ahvolini og'irlashtirib

qo'yishi mumkin), o't pufagi zonasida infil'trat va bitishmalar bo'lganda UTT nazorati bajarilishi mumkin. Teri orqali bajariladigan manipulyatsiyalar uchun zamonaviy ul'tratovush appratlaridan foydalaniladi. Bu asboblar tasvirni ikki xil kattalikda (chuqurligi va kengligi bo'yicha) qayt qiladi, ayrimlari hattoki uch ulchamli tasvirni (3D-rekonstruktsiya) namoyon qilishi mumkin. Ular yordamida ichki a`zolar chuqur tasviri olinadi. Ushbu asboblarning afzallik tamonlaridan yana biri – bu tasvirlar yuqori sifatda har xil kulrang ranglar (qoradan oq ranggacha) va qon tomirlar rangli tasvirda namoyon bo'ladi.

Bunday asboblar o'rganilayotgan ob`ekt holatini uzluksiz kuzatishga imkon beradi, ayniqsa harakatlanayotgan strukturalar tekshirilganda juda muhim. Keltirilgan skanerlash turi dinamik va real vaqtda amalga oshiriladi. Hozirgi vaqtda ul'tratovush chastotasi va tekshirish chuqurligi o'zgaradigan asboblardan foydalaniladi.

Odatda datchiklar skanerlash sirtida punktsion ignaning joylashishini engil aniqlashga imkonberadigan o'zgartiriladigan yo'naltiruvchi adapterlar bilan jihozlangan, shuningdek igna burilish burchagini 20^0 atrofida o'zgarish imkonini beradi. Punktsiya uchun tanlangan, igna diametriga mos adapterga qoplag'ich qo'yiladi.

Tajribali mutaxassis punktsiyani yo'naltiruvchi adaptersiz bajara oladi (erkin qo'l usuli deyiladi). Bu usul punktsiya yo'nalishi va burchagini o'zgartirib igna bilan keng manipulyatsiya qilishga imkon beradi, lekin yuqori malakani talab qiladi. Ignani to'g'rilab olish uchun chiziqli, konveksli va sektoral ul'tratovush datchiklaridan foydalaniladi.

UTT nazoratida ko'p qirrali teri orqali bajariladigan amaliyotlar ikkita asosiy manipulyatsiyani bajarishga qaratilgan: punktsiya va drenajlash. O't pufagini drenajlash pastroqda keltirilgan.

UTT nazoratida teri orqali punktsiya uchun 15-20 sm kattalikdagi va diametri 16-18G, ya`ni 1-1,25 mm keladigan har xil ignalar qo'llaniladi. Semiz bo'lmagan bemorlar uchun umrov osti venasi punktsiyasi uchun mo'ljallangan ignalardan foydalanish mumkin.

Teri orqali o't pufagini punktsiyasi uchun mo'ljallangan usullar ikkita qoyidaga rioya qilishga asoslangan: 1) punktsion

kanal jigar to'qimasi orqali o'tishi kerak; 2) O't pufagi devorining punktsiyasi o't pufagi yotog'i tamonidan qorin bo'shlig'iga aloqasi bo'lmagan orqa devordan amalga oshirilishi kerak. O't pufagi devoridagi teshik orqali o't–safro qorin bo'shlig'iga oqmasligi uchun yuqoridagi qoyidalarga rioya qilish kerak.

Teri orqali o't pufagi punktsiyasi mahalliy anesteziya (bemor allergik anamnezini hisobga olib navokain yoki lidokain eritmasi bilan) ostida aseptika va antiseptikaning barcha qoyidalariga rioya qilgan holda bajariladi. Kerak bo'lsa sedativ dori vositalar bilan premedikatsiya qilinadi. Chiziqli punktsion datchik yordamida teshish nuqtasini tanlash bilan manipulyatsiya boshlanadi.

Teri qoplamalari spirt yoki xlorgeksidin eritmasi bilan ishlov beriladi. Yod saqlovchi vositalar datchik faol yuzasiga salbiy ta`sir qilishi uchun ularni qo'llash maqsadga muvofiq emas.

Steril datchik yordamida terida nuqta tanlanib, jigar parenximasining minimal qalinligi orqali o't pufagi keng qismiga igna yo'naltiriladi. Manipulyatsiyaning bu bosqichi juda muhim, chunki manipulyatsiyaning muvafaqqiyati to'g'ri tanlangan igna traektoriyasiga bog'liq. Yuqorida aytib O't ilgan qoyidalarga tayanib, punktsiya joyi individual tanlanadi. Teridagi punktsiya joyi ko'pincha VIII–IX qovurg'alar oralig'ida, oldingi qo'ltiq osti chizig'i bo'ylab joylashadi. Ammo u qovurg'a ostida ham joylashishi mumkin. O't pufagi punktsiyasi juda muhim emas.

Terida punktsiya nuqtasida yumshoq to'qimalarmahalliy anesteziyasi o'tkaziladi. Keyin punktsion igna yoki stilet–kateter bo'shliq orqali yo'naltiruvchi adapter tomon yuboriladi va doimiy vizual nazorat ostida jigar parenximasi orqali o't pufagi maksimal bo'shlig'iga kiritiladi. Ignani kiritish sharoitlaridan biri bu butun manipulyatsiya davomida doimiy bir vaqtning o'zida monitor ekranida igna uchini va o't pufagining maksimal bo'ylama bo'shlig'ini nazorat qilishdan iborat. O't pufagi qorin parda orti qismiga ignani kiritish joyini to'g'ri tanlash uchun aylana ko'rinishida o't ko'ndalang kesimi ko'rinadigan qilib datchikni 1–2 marta aylantirish foydali.

Mandren olingandan keyin o't bo'shlig'idagi suyuqlik shprits yordamida surib olinadi va bekteriologik tekshirishga hamda antibiotiklarga sezgirlikka yuboriladi. O't pufagi bo'shlig'i antiseptik eritmasi bilan sanatsiya qilinadi.

Agar chiziqli punktsion datchik nazoratida qovurg'alardan akustik soya sababli o't qiyin ko'rinsa, sektor datchik yordamida punktsiya bajariladi. Uning katta bo'lmagan skanerlovchi boshi yordamida o't pufagi bo'shlig'iga qovurg'alararo oraliq orqali punktsiyaning xavfsiz traektoriyasini belgilash mumkin. Sektor datchik yordamida punktsiya qilish usuli chiziqli punktsion datchikni qo'llab punktsiya usuli kabi bajariladi. Qovurg'a oralig'iga sektor datchik shunday qo'yiladiki, monitor ekranida o't pufagi maksimal bo'ylama bo'shlig'i ko'rinishi kerak, marker chizig'i esa o't bo'shlig'ining keng qismiga jigar parenximasining minimal qalinligi orqali o'tishi kerak.

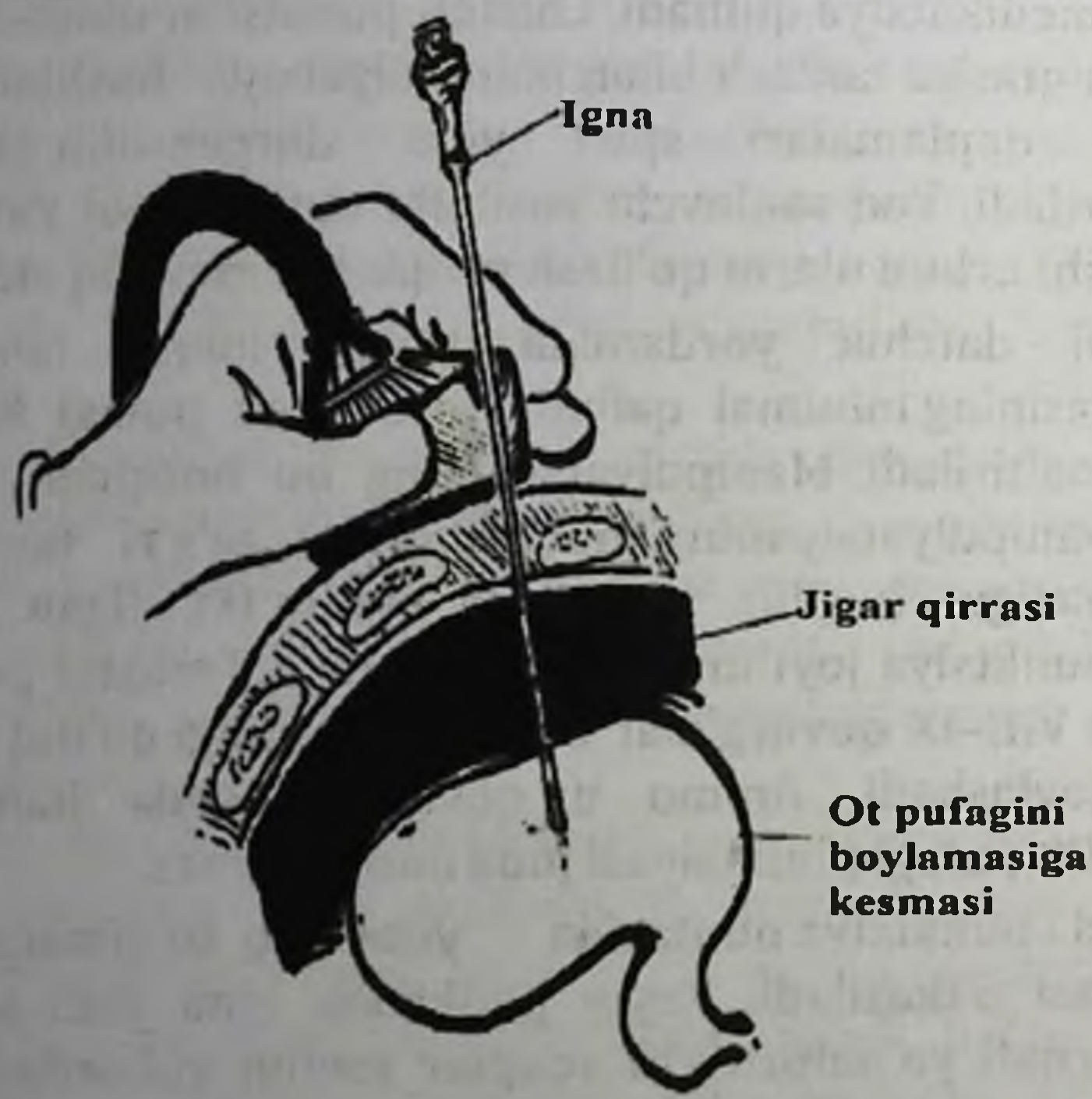

90-rasm. O't pufagi qorin parda orti qismiga ignani kiritish joyini to'g'ri tanlash uchun aylana ko'rinishida O't ko'ndalang kesimi ko'rinadigan qilib datchikni 1-2 marta aylantirish foydali.

Datchik shunday holatda fiksatsiya qilinib, mahalliy anesteziyadan so'ng o'zgartiriladigan punktsion tayanch yo'naltiruvchi bo'shlig'iga igna kiritiladi va asta-sekin harakatlantirib chuqurlikka yuboriladi. Odatda monitor ekranida yorqin chiziqli exosignal tarzida igna uchi yaxshi ko'rinadi. O't pufagi punktsiyasida qo'yidagi murakkab holatlar va asoratlar kelib chiqishi mumkin.

O't yo'llaridagi yaqqol gipertenziya. O't pufagi punktsiyasi vaqtida safro gipertenziyasi aniqlansa biliar tizimdagi yuqori bosim hisobiga punktsion teshikdan safro oqishi mumkin. Shuning uchun o't

pufagi punktsiyasidan oldin safro gipertenziyasi yo'q ekanligiga va jigar ichi va jigardan tashqari o't yo'llari kengaymaganligiga ishonch hosil qilish kerak.

O't pufagi punktsiyasidan keyin qon ketish

Agar punktsiya joyi to'g'ri tanlangan bo'lsa, ignani olgandan so'ng jigar parenximasidan bir oz qon ketish odatda 1–2 min keyin to'xtaydi (qorin yon devorini jigarga bosib turish yoki bemorni o'ng yon tamonga yotqizish kerak). Punktsiya jigar qirrasiga yaqin joyda bajarilishi kerak (2–3 sm ko'p bo'lmagan masofada).

Individual anatomik xususiyatlar inobatga olinib jigar qirrasidan juda uzoqda punktsiya bajarilgan bo'lsa, punktsiya vaqtida o'rta jigar venasi yoki uning shohlari jarohatlanishi mumkin. Yallig'langan o't pufagi devoriga tegib turgan jigarning bir qismi giperemiya hisobiga etarlicha intensiv qon ketishga sababchi bo'lishi mumkin. Qon ketish profilaktikasi va to'xtatish uchun har xil usullar taklif etilgan: punktsion kanalni gemostatik bilan plombirovkasi, meditsina elimini qo'llash va bq. Ammo, qoyidaga ko'ra, bu chora–tadbirlarga ehtiyoj yo'q. Punktsion teshik sohasida qorin devorini jigar diafragmal yuzasiga 5–6 min bosib turish bilan qon ketishni to'xtatish mumkin. Ko'pincha uzoq vaqt bosib turmaslik sababli qon ketish kelib chiqishi mumkin. Bemor o'zini noadekvat tutishi natijasida jigarning travmatik jarohatlanishi yoki bir necha marta muvafaqqiyatsiz punktsiya urinishlari qorin bo'shlig'iga qon ketish xavfini kuchaytiradi.

O't pufagi gangrenasi. Qon tomir tizimi zararlangan keksa yoshdagi bemorlarda ko'pincha yallig'lanish jarayonlari tez rivojlanib, o't devorrining destruktsiyasiga olib keladi. O't pufagi devori qalinlashmasligi mumkin. Punktsiya vaqtida qo'ng'ir rangdagi badbo'y suyuqlik so'rib olinadi, bunda har doim ham o't pufagi bo'shlig'ida toshlar bo'lavermaydi. UTT ma`lumotlarini e`tibor bilan o'rganish muhim. Bemor noadekvat og'ir ahvoli bilan bunday belgilarning qo'shma kelishi pufak devoridagi qaytmas destruktsiya bilan gangrenoz xoletsistit borligi to'g'risida taxmin qilish mumkin. Bunda o't pufagi sanatsion punktsiyasi effektiv bo'lmasligi mumkin. Bunday bemorlarni, ularning og'ir ahvoliga qaramasdan, shoshilinch operatsiya qilish kerak.

Chegaralangan yig'ilgan suyuqlik diagnostikasi va davosida UTT

O't yo'llari xirurgiyasi bilan shug'ullanuvchi xirurgiya bo'limlari kundalik amaliy ishiga UTT keng kirib keldi. Bu usul bilan nafaqat

diagnoz qo'yish va teri orqali manipulyatsiyalar qilish, balki operatsiyadan keyin hosil bo'ladigan patologik gematomalar, bilomalar, infil'tratlar va bq. dinamikada rivojlanishini kuzatish mumkin.

Har qanday noaniq holatda (tana haroratining ko'parilishi, drenaj orqali safro yoki qon ajralsa yoki, aksincha, drenaj orqali to'satdan safro oqmasdan qolganda) birinchi navbatda UTT o't kazish maqsadga muvofiq. U bemor yotog'i oldida ham xavfsiz va engil bajariladi (ayniqsa portativ kameralar yordamida). Bir nechta shunday holatlarni ko'rib chiqamiz.

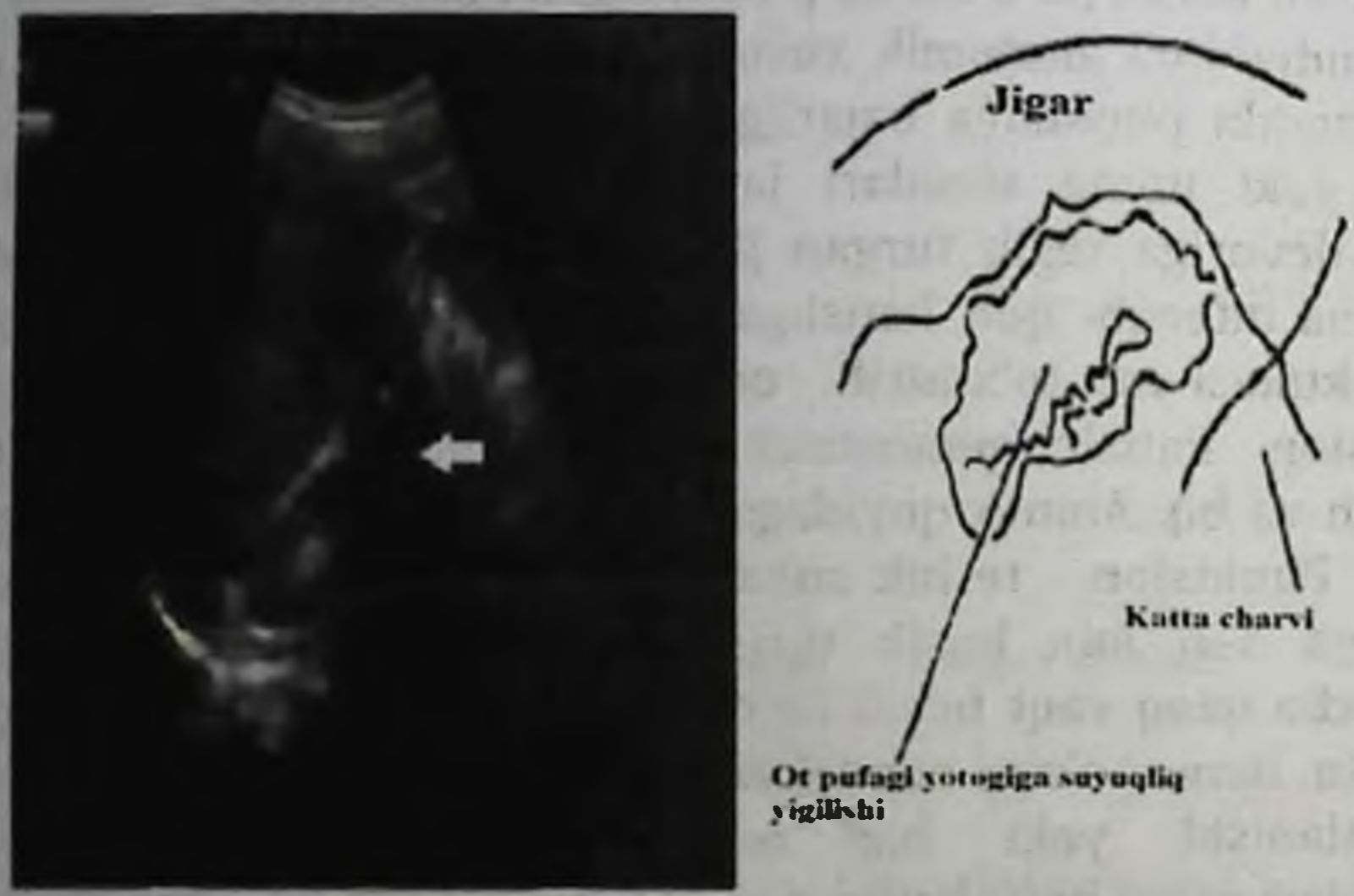

91-rasm. Ul'tratovush skanogrammasi va sxemasi. Xoletsistektomiyadan keyin o't pufagi yotog'ida suyuqlik yig'ilishi (strelka). Punktsiyada 30 ml qon aralash safro evakuatsiya qilindi.

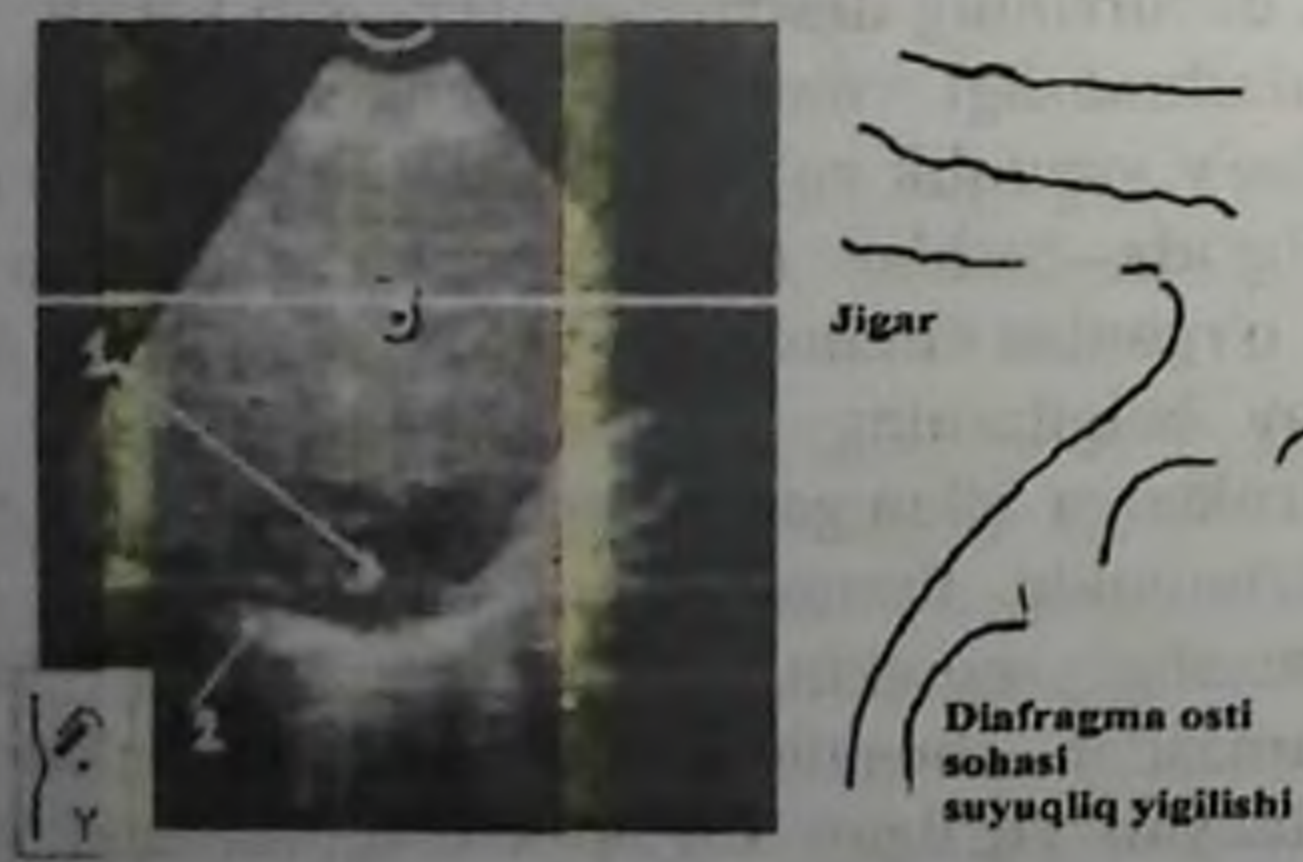

92-rasm. Ul'tratovushli skanogramma sxemasi. Xoletsistektomiyadan keyin diafragma osti sohasida suyuqlik yig'ilishi (strelka bilan ko'rsatilgan).

Xoletsistektomiyadan keyin o't pufagi yotog'ida suyuqlik yig'ilishi. UTT har bir xoletsistektomiyadan keyin o't pufagi yotog'ida ko'p miqdorda bo'lmagan suyuqlik (2–3 ml qon yoki safro) yig'ilishini aniqlashga imkon beradi. Ammo shunga mos klinik ko'rinishda suyuqlikni infitsirlanganligiga gumon qilish mumkin. Bunday holatlarda teri orqali punktsiya ko'rsatilgan. Bu manipulyatsiya oddiy, mahalliy anesteziya ostida bajariladi va infitsirlangan suyuqlikni evakuatsiya qilib, keyinchalik qoldiq bo'shliqni sanatsiya qilishga imkon beradi. Kerak bo'lganda aspiratsiyalangan suyuqlikni bakteriologik tekshirishdan o't kazish mumkin. Muammoni echish uchun ko'pincha bir marta punktsiya qilgan etarli. Ammo muolajani kerak bo'lganda qaytarish mumkin yoki UTT nazoratida drenajlash mumkin. Xoletsistektomiyadan keyin o't pufagi yotog'ida, jigar ostida yoki diafragma ostida suyuqlik yig'ilishi.

Agar diafragma osti sohasi punktsiyasida safro olinsa, u qorin bo'shlig'ida ko'p miqdorda yig'ilganligidan darak beradi. Pufak yo'lida ligatura yoki klipslar etishmovchiligi, aniqlanmagan o't yo'llari jarohati va hk. bo'lgan bo'lishi mumkin. Bunday holatlarda jigar osti yoki diafragma osti tezda drenajlanishi kerak. Bu muolaja oddiy va UTT nazoratida engil bajarish mumkin.

Drenajlangandan so'ng 11 sutkagacha safro evakuatsiya qilindi. Pufak yo'li cho'ltog'ining choklari etishmovchiligi.

Sanatsiya qilingan va drenajlangan bo'shliq yo'q qilinganidan bir necha kundan keyin safro oqish manbaini aniqlash uchun rentgenokontrast tekshirish maqsadga muvofiq. Odatda, agar magistral o't yo'li jarohatlanmagan bo'lsa ajraluvchi safro miqdori asta-sekin kamayadi va bemor tuzalib, drenajni olib tashlash mumkin.

Surunkali xoletsistitda laparoskopik xoletsistektomiya

Hozirgi vaqtda LXE bajarilayotganda ikkita usul qo'llaniladi. Ulardan birini frantsuz xirurgi F. Dubois tavsiya etgan bo'lsa, ikkinchi usulni amerika xirurgi B.J. Carroll tamonidan tavsiya etilgan. Kasb tilida bu usullar frantsuz va amerika usullari deyiladi. Bu usullarning asosida bir nechta modifikatsion usullar ishlab chiqilgan.

LXE frantsuzcha usulida xirurg bemor oyoqlarining

orasida joylashib, to'g'ri pozitsiyada ishlaydi va harakatning aniq koordinatsiyasini ta`minlaydi. Assistent bemordan chap tamonda joylashadi (5-rasm).

Pnevmoperitoneum an`anaviy tarzda Veress ignasi bo'ylab kindik sohasidagi kesim orqali qo'yiladi. 10 mm diametrdagi birinchi troakar kindik sohasida 45^0 burchak ostida o't yo'nalishi bo'ylab kiritiladi va u bo'ylab laparoskop yuboriladi. Qorin bo'shlig'i vizual nazorat ostida diagnostik ko'rikdan so'ng qolgan troakarlar kiritiladi. Ikkinchi xuddi shunday troakar jigar yumaloq boylamidan 5 sm lateral va kindikdan 6-8 sm yuqorida chap mezogastral sohada joylashtiriladi. epigastral sohada o'ng qovurg'a yoyi aynan ostidan va uroqssimon boylam o'ng qirrasi bo'ylab 5 mm diametrdagi troakar kiritiladi. Ikkinchi xuddi shunday troakar o'ng mezogastral yoki yonbosh sohadan kiritiladi. Oxirgi troakar O't olishga etarlicha qo'lay bo'lgan, asboblar bilan erkin ishlashni ta`minlaydigan joyda joylashishi kerak. Xirurg o'ng qo'li bilan chap mezogastral sohada joylashgan koagulyator va boshqa asboblarni port orqali ishlatadi, chap qo'li bilan esa o'ng yonbosh sohadagi port orqali o't kerakli traktsiyani ta`minlab o'ziga yordam beradi. Assistent chap qo'li bilan kamerani boshqaradi, o'ng qo'li bilan esa epigastral sohadagi port orqali qaychi va so'rg'ich nayi bilan xirurgga faol yordam beradi.

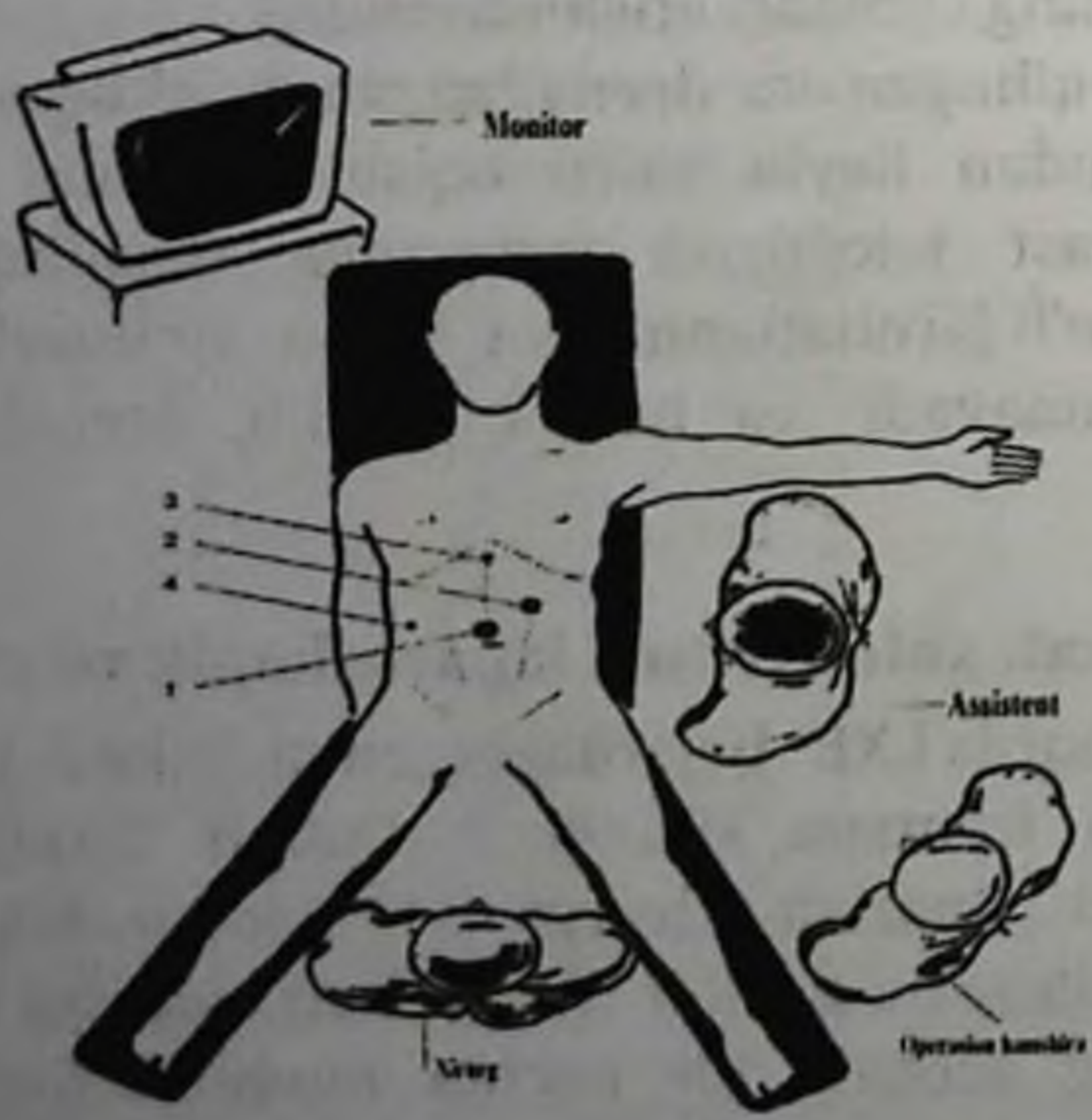

93-rasm. Laparoskopik xoletsistektomiya vaqtida joylashuv pozitsiyasi

Assistent jigar osti sohasini ochish uchun jigar o'ng bo'lagini yuqoriga suradi. Bitishmalar bo'lganda xirurg ularni kesib, 4-chi nuqtadan Gartman kistasi yoki o't pufagi tanasining pastki uchligiga qisqich qo'yadi. O't pufagi lateral tamonga traktsiyasi hisobiga pufak yo'li va pufak arteriyasi jigar arteriyalari va magistral o't yo'llaridan maksimal darajada uzoqlashadi, ya`ni Kalo uchburchagining elementlari ochiladi.

O't pufagi bo'yinchasining oldingi va orqa yuzasi bo'ylab koagulyatsion ilmoq yoki qaychi bilan qorin parda ochiladi. Kalo uchburchagi sohasida to'qimalar orasidan pufak yo'li ajratiladi. Xuddi shunday pufak arteriyasi ajratiladi. Kalo uchburchagi sohasida ishlaganda qo'yidagi qoyidalarga qat`iyan rioya qilinadi: elektrokoagulyatsiyani ishlatgan holda to'qimalar juda sekin chapdan o'ngga harakat qilib ajratiladi. Ilmoq bilan ishlaganda faqatgina ilmoqga ilingan portsiya koagulyatsiya qilinadi. O't yo'llariga bevosita yaqin ishlaganda koagulyatsiya ishlatilmaydi.

LXE frantsuzcha usulda operatsion brigada a`zolari va asboblar uchun portlarning joylashishi. 1 – laparoskop; 2 – klipapplikator, koagulyator, qaychi va dissektor bilan ishlash uchun 10 mm diametrdagi port; 3 – qaychi va dissektor bilan ishlash uchun 5 mm diametrdagi port; 4 – qattiq qisqich bilan ishlash uchun xuddi shunday port.

O't pufagi bo'yinchasi va u pufak yo'liga o'tish joyi ajratilgandan so'nggina pufak yo'liga klipslar qo'yiladi va kesiladi. UO'Y devoridan 5 mm dan kam bo'lmagan uzoqlikda pufak yo'liga ikkita klipslar qo'yiladi. Uchinchi klips o't pufagi tanasiga yaqin joyga qo'yiladi va klipslar orasidan pufak yo'li erkin kesiladi.

Pufak arteriyasiga O't pufagi tanasiga maksimal yaqin joyda bir yoki ikkita klipslar qo'yiladi va kesiladi. Agar pufak arteriyasining cho'ltog'idan qon ketish yuzaga kelsa u qisqich bilan ushlanib, yuqoriga ko'pariladi va vizual nazorat ostida qayta klipslanadi. Klipslarni «ko'r-ko'rona» qo'yish mumkin emas. Keyin elektrokoagulyatsiyani ishlatgan holda O't pufagi yuqori va lateral tamonga suriladi. O't pufagi tanasining perimetri bo'ylab qorin parda kesiladi va u yotog'idan sidirib olinadi. O't pufagi orqa devoridagi mayda qon tomirlar bilan siyrak yog' to'qimasi koagulyatsiya qilinadi.

Operatsiya jarayonida mono- va bipolyar koagulyatsiya qo'llanilishi mumkin. Bipolyar koagulyatsiya qo'llanganda ichki a`zolarning operatsiya vaqtidagi bo'lishi mumkin bo'lgan elektrokoagulyatsion jarohati kamayadi. Shuning uchun bu usul ko'pqo'llaniladi. O't pufagi yotog'idan ajratilgandan so'ng u plastik konteynerga joylashtirilib, jigar o'ng bo'lagining ustiga qo'yiladi. Gemo- va biliostaz nazorati O't kaziladi. Chap mezogastral sohadagi portga laparoskop kuchiriladi. O't pufagi bo'lgan konteyner qattiq qisqichga ushlanib teri sathiga kindik troakari orqali chiqariladi. O't pufagi konteynerdan chiqariladi va shundan so'ng qorin bo'shlig'idan konteyner olinadi. 5 mm diametrdagi pastki port orqali jigar osti sohasi drenajlanadi. Qorin bo'shlig'ida va qorin devori jarohatlaridan qon ketish yo'qligiga ishonch qilib ko'ruv nazoratida qorin bo'shlig'idan troakarlar olinadi, jarohatlar tikiladi.

O't pufagi lateral tamonga surilganda pufak yo'li o'zni ajraladi

Pufak yo'lidan tortilganda arpatoduodenal boylam qirrasida UO Y aniq ko'rinadi

94 – rasm. Laparoskopik xolesistektomiya.

LXE AQSh olimlari usulida bemor va operatsiya qatnashchilari 6–7 rasmda ko'rsatilgandek joylashadi. Pnevmoperitoneum bajarilganidan so'ng 10 mm diametrdagi troakar shu zuhotiyoq kindik sohasidan qorin bo'shlig'iga kiritiladi. U orqali laparoskop boshqariladi. Keyingi xuddi shunday troakar xanjarsimon usiqdan pastda o'rnatiladi, u qorin bo'shlig'ida uroqsimon boylamdan o'ngda joylashishi kerak. 5 mm diametrdagi troakar XII qovurg'a sathi pastidan eng lateral no'qtadan kutariluvchi chambar ichakka zarar etkazmagan holda joylashtiriladi. Ikkinchi xuddi shunday troakar birinchi troakarga nisbatan medial va o'ng qovurg'a yoyiga maksimal yaqin kiritiladi. Troakarlarning joylashishi 5–8 rasmda ko'rsatilgan.

Pufak yo'li o'rniga U O'Y xato ajratish

Qonayotgan arteriya tortilib, klipslanishi hisobiga qon ketishni to'xtatish

95 – rasm. Laparoskopik xolesistektomiya.

Jigar osti sohasini ochib ko'rsatish uchun assistent 5 millimetrli pastki port orqali kiritilgan qattiq qisqich bilan o't pufagi tubini fiksatsiya qilib jigar o'ng bo'lagi bilan yuqoriga suradi. Xirurg xanjarsimon o'siq sohasida qo'yilgan port orqali ishlab, o't pufagi bo'yinchasini pufak yo'liga o't ish joyidan ehtiyotlik bilan to'qimalarni pastgacha pufak yo'li to'liq farqlangunicha ajratadi. Pufak yo'li ajratilganidan so'ng, huddi shunday yuqoridan pastga qarab pufak arteriyasi ajratiladi. Pufak yo'li va arteriyasi yuqorida aytilgandek klipslanib kesiladi.

Gartman cho'ntagi orqali o't pufagi qisqich bilan fiksatsiyalanib, yuqoriga surilgandan so'ng yotog'idan elektrokoagulyatsiya yordamida ajratiladi. Operatsiya yuqorida ko'rsatilgandek yakunlanadi. Kindik yoki xanjarsimon o'siq sohasidagi port orqali o't pufagi olinadi.

Operatsiya vaqtidagi asoratlarni (qon ketish, o't –safro oqishi) bartaraf qilish uchun operatsiya texnikasining xususiyatlari pastroqda bayon qilingan.

O'TKIR TOSHLI XOLETSISTIT

Epidemiologiyasi. O'tning o'tkir yallig'lanishi asosan O'TK bilan og'rigan bemorlarda uchraydi, shuning uchun xoletsistit va O'TK ning epidemiologiyasi deyarli bir xil. Rivojlangan mamlakatlarning 10–20 % katta yoshdagi aholisida o't toshlari borligi aniqlanadi. G'arbiy mamlakatlar aholisida asosan xolesterinli toshlar (tarkibida 50% dan ziyot monogidrat xolesterol), Osiyo va Afrika mamlakatlarida o't yo'llarining infektsiyasi va yallig'lanishi fonida pigmentli toshlar dominantlik qiladi. AQSHda har yili taxminan 1 mln odamda o't toshlari aniqlanadi, ulardan yarmi operativ davo o'tkazadilar. 80% holatlarda toshlar o'n yillab klinik belgisiz kechadi.

Tosh hosil bo'lishida etnik va geografik xususiyatlarning ahamiyati to'g'risida ma`lumotlar bor. Rivojlangan mamlakatlarda o't toshlari 25% ga yaqin aholida borligi ayrim ma`lumotlar keltirilgan. YOsh ulg'aygan sari O'TK soni ortib boradi. AQSHda 40 yoshgacha bo'lgan aholida o't toshlari faqatgina 5% aholida uchraydi, keksa yoshdagi odamlarda esa o't toshlari 30% da uchraydi. G'arbiy irqga mansub keksa yoshdagi ayollarda erkaklarga nisbatan ikki marta ko'p o't toshlari borligi aniqlangan.

Irsiy omil tosh hosil bo'lishida yuqori xavf guruhiga kiradi. Bunda har xil to'g'ma metabolizm buzilishlari orqali ta`sir etadi, ya`ni o't safro tuzlarining sintezi va sekretsiyasining buzilishi yoki zardob va safroda xolesterol kontsentratsiyasining oshishi, giperlipidemiya. estrogen qabul qiluvchilar, semizlik bilan og'rigan shaxslarda o't toshlarining hosil bo'lish xavfi ortadi.

Etiologiya va patogenezi. O'TK o'tkir xoletsistit asosiy etiologik faktori hisoblanadi. o't bo'yinchasi yoki pufak yo'lining tosh bilan okklyuziyasi o'tkir xoletsistit rivojlanishiga sababchi bo'ladi. o't pufagining to'liq tosh bilan to'lishi o'tkir xoletsistit rivojlanishi uchun asosiy kalit komponent hisoblanadi. O'tkir xoletsistit xurujini bartaraf etish uchun okkyuziyaga olib kelgan toshni o't bo'shlig'iga siljitib, pufak yo'li orqali o'tkazuvchanlikni tiklash zarur. Bunda kasallik xuruj bilan cheklanishi mumkin. Agar obturatsiya bartaraf etilmasa, kasallikning keyingi bosqichlari drenajlanmaydigan bo'shliq shakllanishi bilan bog'liq patogenetik mexanizmlar asosida rivojlanadi.

O't toshlari tiqilishi natijasida pufak silliq mushaklarining spazmi kelib chiqadi va klinikasi o'ng qovurg'a yoyi ostida intensiv dardsimon og'riqlar bilan kechadi. O't pufagi mushaklarining spazmi mikrotsirkulyatsiyadagi qon tomirlarning torayishi va keyinchalik vazodilyatatsiya hamda kapillyarlar va venulalarning o'tkazuvchanligi oshishi bilan kechadi. Bu esa o't pufagi devorining shishiga, pufak bo'shlig'iga transsudatning yig'ilishiga olib keladi. Oxirgi omil o't pufagi bosimining oshishiga va o'z navbatida pufak devorida mikrotsirkulyator qon aylanishi buzilishini kuchaytiradi va shilliq qavat ishemiyasiga olib keladi. SHilliq qavat rezorbtsion funktsiyasining buzilishi kelib chiqadi. Qon aylanishining sekinlashishi va eritrotsitlarning sladjlanishi fonida postkapillyar qon tomirlarda tromboz kelib chiqadi. Bu fonda bioximik jarayonlarning patologik zanjiri avj olib boshlaydi: shilliq qavat fosfolipazalarining faollashishi – letsitinlarning lizoletsitinlarga gidrolizi – glikoprotein qavatning jarohatlanishi. O't pufagi shilliq qavatining epiteliysi himoya qavatdan xoli bo'lib, o't toshlari agressiv ta`siridan himoyalanmaydi.

O't pufagi suyuqligi oqimining va pufak devoridagi mikrotsirkulyator qon aylanishining buzilishlari yallig'lanish

rivojlanishi va mikrofloraning faollashishi uchun qulay sharoit hisoblanadi.

O't pufagi da rivojlanadigan infektsion jarayonda o't toshlari yuzasida saprofitlashgan mikroorganizmlarning ko'pgina turlari ishtirok etadi. Ko'pincha bu grammanfiy shartli – patogen guruhidagi mikrofloralar (ichak tayoqchalari, klebsiellalar, proteylar), fakul'tativ- va obligat-anaerob kokklar (stafilo- va streptokokklar, pepto- va peptostreptokokklar), obligat-anaerob grammanfiy mikroorganizmlar (bakteroidlar, fuzobakteriyalar va b.q.).

Yallig'lanish va destruktiv o'zgarishlarning rivojlanishi bilan atrofdagi a`zolar bu patologik jarayonga qo'shiladi, bu a`zolar vistseral qorin pardasida fibrinlarning cho'kishi natijasida yallig'lanish o'smasi deb nomlanuvchi – pufak oldi infil'trati paydo bo'ladi. Infil'trat tarkibiga kiruvchi jigar, o'n ikki barmoq ichak piyozcha qismi va me`daning antral bo'limi, ko'ndalang chambar ichak to'tqichi va katta charvi infektsion uchoqni qorin bo'shlig'idan etarlicha chegaralab turadi. Aynan shu sababga ko'ra o't pufagi devori destruktsiyasida va perforatsiyasida tarqalgan peritonit rivojlanmasdan pufak oldi abstsessi shakllanadi. O'tkir xoletsistitda tarqalgan peritonit 4%ga yaqin holatlarda uchraydi. Bu asorat infil'trat shakllanishigacha devor destruktsiyasining keskin rivojlanishi yoki pufak oldi abstsessining erkin qorin bo'shlig'iga ochilishi natijasida kelib chiqadi.

Keksa yoshdagi odamlarda o'tkir xoletsistit pufak arteriyasining trombozi natijasida kelib chiqishi mumkin va kasallik yuqorida bayon etilgan patogenetik bosqichlar bilan kechadi. Bunday holatlarda o't devorining infarkti natijasida kasallik tez rivojlanadi. Bunda o't pufagi devorining yallig'lanishli o'zgarishlari kam bo'ladi. Pufak suyuqligining infektsiyalanishi ikkilamchi xarakterda, ya`ni o'n ikki barmoq ichak bo'shlig'idan infektsiyaning yuqoriga ko'parilishi hisobiga kelib chiqadi. Devorning gangrenoz o'zgarishi natijasida qorin bo'shlig'i infektsiyalanadi, chunki infil'trat shakllanishga ulgirmaydi. Buning natijasida kasallik boshlanishidan birinchi sutkaning oxirida bemorlarda maxalliy peritonit rivojlanib, tezda tarqalgan peritonitga o'tishi mumkin.

Patologik anatomiyasi. O'tkir va surunkali xoletsistitning

patologik anatomiyasini ko'rib chiqishdan oldin bir nechta umumiy terminologik va metodik aspektlarga e`tibor berish kerak, bular hisobga olinmaganda material klinik–anatomik tahlil qilinganda har xil qarashlarga sababchi bo'lishi mumkin. Bizning fikrimizcha, operatsion materiallar tekshirish natijalarini yoritishda xirurglar va patologlar o'rtasidagi ayrim anglashishlar (afsuski, ayrim vaqtlard, letal oqibatlar tufayli yig'ilishlarda) biron bir asosga ega emas, faqatgina diagnoz shakllanishida va terminlarni qo'llashda kelishmovchiliklar bo'lishi mumkin.

Xirurglar va patologoanatomlar "o'tkir xoletsistit" va "surunkali xoletsistit" terminlarini har xil qo'llashadi. Patolog o'tkir xoletsistit tushunchasini pufakda surunkali yallig'lanishga xos belgilar bo'lmasdan ekssudativ–nekrotik yallig'lanish reaktsiyalarini kuzatganda ishlatadi, xirurg esa tabiiyki diagnozni birinchi marta kuzatilgan o'tkir jarayon va bir necha marta takrorlangan xurujlarda kuzatiladigan klinik belgilarga qarab shakllantiradi. Klinik patologiya bo'yicha asosiy qo'llanmada keltirilgan klassifikatsiyasida «o'tkir» va «surunkaliga o'tgan o'tkir (superimposed)» xoletsistitlar farqlanadi. Aynan oxirgi, aksariyat hollarda "o'tkir xoletsistit" klinik diagnozi bilan kelib tushgan bemorlarning operatsion materiali morfologik predmet bo'lib hisoblanadi. Amaliyotni o'tayotgan patologoanatomlar tamonidan bu holat "o'tkirlashgan surunkali" deb ko'rsatiladi.

Xoletsistitning **patologoanatomik klassifikatsiyasi** to'qimada qaysi yallig'lanish jarayoni ustunligiga qarab tuziladi. O'tkir xoletsistitning to'rtta asosiy turi farqlanadi:

– Kataral;

– Difteritik (fibrinoz); – Flegmonoz;

– Gangrenoz.

O'tkir kataral xoletsistitda asosiy morfologik o'zgarishlar o't pufagi shilliq qavatida ro'y beradi. Mikroskop ostida limfoid va makrofagal xo'jayralar bo'lgan, neytrofil leykotsitlardan tarkib topgan, nisbatan quyuq bo'lmagan infil'tratlar ko'rinadi. O't pufagi tanasi shishadi. Seroz qavat tamonidan o'zgarishlar giperemiya bilan chegaralanib, o't pufagi devorining rangi o'zgaradi va qon tomirlari kengayadi.

Destruktiv (fibrinoz) xoletsistit qupol dispers fibrinoz ekssudat uchun qon tomir o'tkazuvchanligining oshishi natijasida

shilliq qavat chuqur nekrozi va shu sohalarda tukilishi bilan xarakterlanadi (rasm 3-6). SHilliq qavatning difteritik zararlanishi pufak devori ichki qavatlarining yiringli va nekrotik jarohatlanishi bilan birga kechadi.

Flegmonoz xoletsistitning morfologik xususiyatlari nomlanishining o'zida aks etgan. Jarayon pufak devoridagi tarqalgan yiringli yallig'lanish (flegmona) bilan xarakterlanadi. Mikroskopik tekshirganda pufak devori neytrofil polimorf-yadroli leykotsitlar bilan tuyingan rivojlangan diffuz infil'tratsiya, qon aylanishining buzilishi aniqlanadi: to'laqonlik, shish, stazlar, tromblar (rasm 3-7). To'qimalarning yiringli erigan uchoqlari (abstsesslar) uchrashi mumkin.

O't pufagi seroz qavatining fibrinoz yallig'lanishi xarakterli hisoblanadi, bunda vistseral qorin pardada ipsimon yoki qoplangan fibrin paydo bo'lib, yallig'lanish jarayoniga atrofdagi a`zolarning qo'shilishi natijasida yallig'lanish infil'trati hosil bo'ladi.

O't pufagi empiemasi flegmonoz xoletsistitning bir turi hisoblanadi. Bunda o't pufagi bo'shlig'ida yiring to'planishi bilan xarakterlanadi. Empiemaning flegmonoz yallig'lanishdan asosiy farqi shundaki, empiemada a`zo yuzasida yaqqol rivojlangan morfologik yallig'lanish va perixoletsistit belgilari bo'lmaydi.

Gangrenoz xoletsistit yoki **o't pufagi gangrenasi** chuqur qon aylanishining buzilishi bilan bog'liq, pufak devorida yaqqol nekrotik o'zgarishlar bilan xarakterlanadi.

Shuni ta`kidlash kerakki, o'tkir xoletsistitning aytilgan turlari kasallikning ketma-ket keladigan bosqichlari bo'lishi mumkin. Kasallik kechishi davomida u yoki bu to'qima yallig'lanish reaktsiyasi ustunlik qilib, kasallik esa har xil klinik-anatomik shakllarga ega bo'lishi mumkin.

Ko'pchilik hollarda o't devorining nekrotik o'zgarishlari va gemotsirkulyatsiyaning keskin buzilishlari (staz, tromboz) flegmonoz yallig'lanish jarayoni fonida ro'y beradi. Boshqa tamondan qaralganda, pufak devorining massiv nekrozi yiringli yallig'lanish belgilari bilan kechmaydigan holatlar kuzatiladi, ya`ni pufak arteriyasining basseynida anastomozlar bo'lmasdan bevosita ishemik jarayonlar natijasida kelib chiqishi mumkin – bunga **"birlamchi gangrenoz xoletsistit"** deyiladi.

Klassifikatsiyasi. O'tkir xoletsistitning klinik klassifikatsiyasi bu kasallikni davolash bilan bevosita bog'liq, chunki har bir klassifikatsion birlik ma`lum davolash taktikasini nazarda tutadi. Bunday qoyidaga rioya qilmaslik vrachning qo'pol xatosi hisoblanib, og'ir asoratlarga olib kelishi mumkin. Asoratlar rivojlanganda shakllangan diagnozga davolash taktikasining mos kelmasligi vrach harakatini oqlashga imkon bermaydi. Shuning uchun kasallik diagnozini shakllantirishda har bir diagnostik termin qatiyan davolash harakatiga mos kelishini unutmaslik kerak. A`zo devorining yallig'lanish xarakteriga bog'liq ravishda o't pufagi yallig'lanish kasalliklarining klinik klassifikatsiyasi asosida ikki guruhga, ya`ni o'tkir va surunkali xoletsistitga bo'lish yotibdi. O'tkir xoletsistit ko'pchilik holatlarda xolelitiaz fonida vujudga keladi. Pufak devorida qon aylanishining buzilishi yoki pankreonekrozda fermentativ jarohatlanish natijasida paydo bo'ladigan toshsiz o'tkir xoletsistit kasallikning nisbatan kam uchraydigan shakli hisoblanadi.

O'tkir xoletsistit:

– kataral,
– flegmonoz,
– gangrenoz.

O'tkir xoletsistit asoratlari:

pufak oldi infil'trati,
pufak oldi abstsessi,
O't perforatsiyasi,
peritonit.

Kataral o'tkir xoletsistitda o't pufagi taranglashadi, bir oz giperemiyalashadi, devori infil'tratsiyalanmagan, qorin pardada fibrin bo'lmaydi. Tavsiya etilayotgan o'tkir xoletsistit klassifikatsiyasi klinik amaliyotda va o't pufagi o'zgarishlari to'g'risidagi patalogoanatomik jarayonlardan tarkib topgan klassifikatsiyalarga asoslangan.

Flegmonoz xoletsistit uchun o't pufagining keskin taranglashishi, giperemiya va devorining infil'tratsiyasi, qorin pardada fibrinoz cho'kmalar xarakterli, shu bilan birga pufak oldi infil'trati bo'lishi mumkin. Flegmonoz–yarali xoletsistitda o't pufagidevori perforatsiyasining xavfi yuqori. O'tkir flegmonoz xoletsistitning klinik turlaridan biri o't pufagi empiemasi hisoblanadi,

bunda o't keskin taranglashadi, pufak devori giperemiyalashib, infil'tratsiyalanadi, lekin pufak devorida fibrinoz cho'kmalar va pufak oldi infil'trati bo'lmaydi.

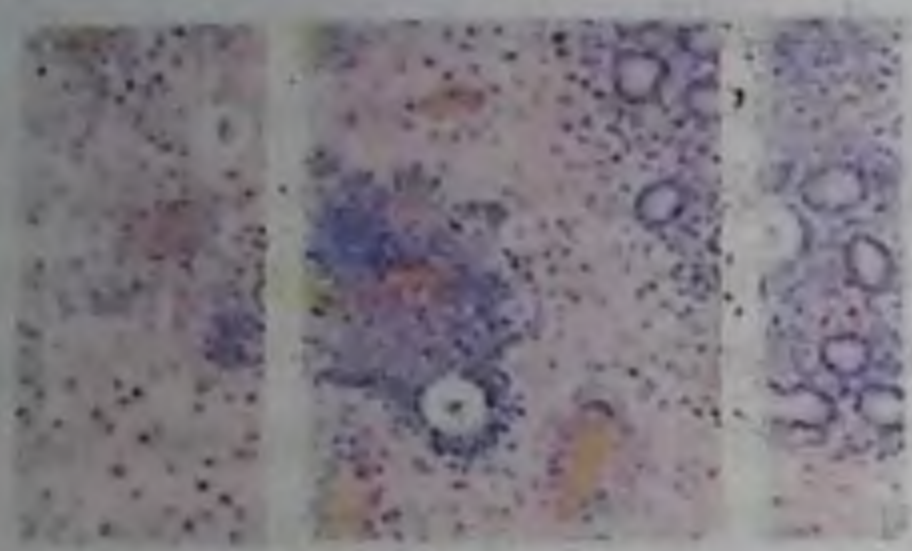

Mikrofotogramma. O't pufagi shilliq qavatining differtik yallig'lanishi. Gemmatoksilin va eozin bilan bo'yash. 100 marta kattalashtirilgan.

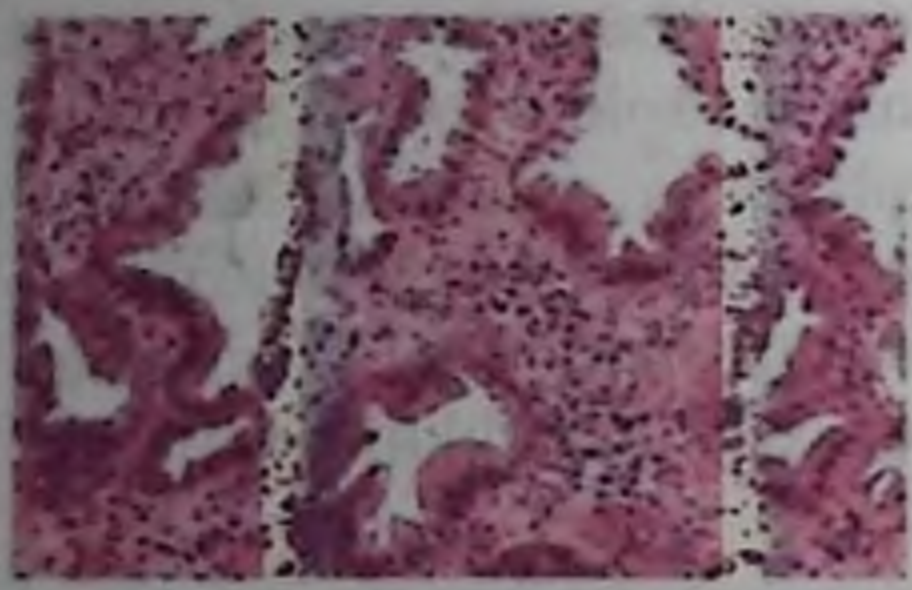

Mikrofotogramma. Surunkali fonda flegmonoz xoletsistit (yashqol o'tkirlashgan surunkali xoletsistit). Gemmatoksilin va eozin bilan bo'yash. 100 marta kattalashtirilgan.

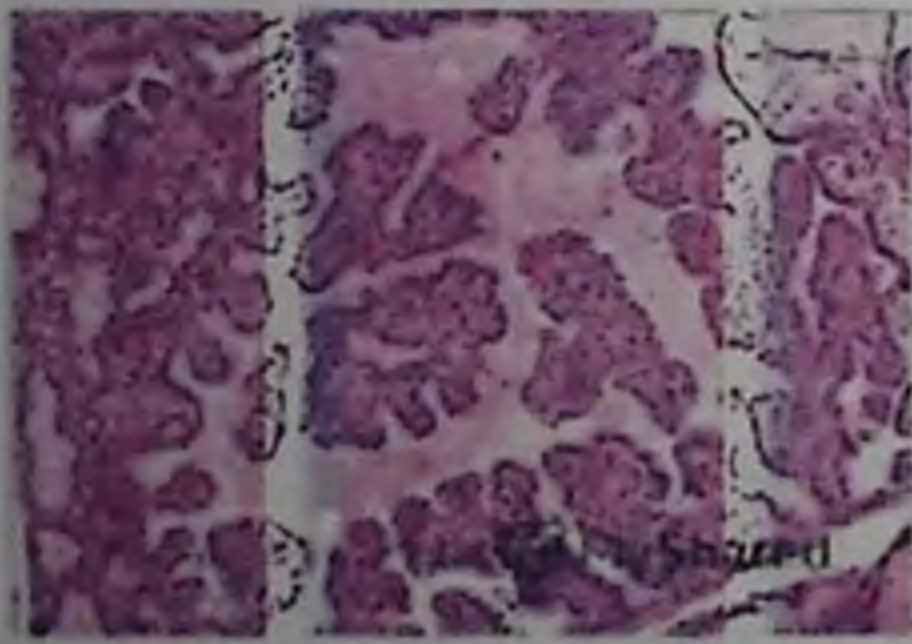

Mikrofotogramma. O't pufagi gangrenasi (birlamchi gangrenoz xoletsistit). Gemmatoksilin va eozin bilan bo'yash. 50 marta kattalashtirilgan.

96 – rasm. O't pufagi yallig'lanishining gistologik ko'rinishi.

Gangrenoz xoletsistit uchun o't pufagi butun devorida juda ko'p o'choqli nekrozlanishlar xarakterli. Flegmonoz va gangrenoz xoletsistitning kam uchraydigan turi emfizematoz xoletsistit bo'lishi mumkin, bunda infektsion jarayonda gaz hosil qiluvchi mikroflora ustunlik qiladi. Bunda o't pufagi devorida destruktiv o'zgarishlar keskin tus olib, pufak oldi infil'trati shakllanishigacha perforatsiya kelib chiqib, tarqalgan peritonitga olib kelishi mumkin.

Klinik ko'rinishi. O'tkir xoletsistit bilan og'rigan bemorlarda kasallik tarixi ko'pincha tipik kechadi va to'liq yig'ilgan anamnez natijasida yuqori darajadagi ehtimollik bilan to'g'ri diagnozni

taxmin qilish mumkin. Kasallik rivojlanish bosqichlarini aniqlashda, nafaqat oldin o'tkazilgan og'riq xurujlarinining harakteri, balki siydik rangining o'zgargan-o'zgarmaganligi, axlatning oqargan-oqarmaganligi, teri va skleralarning sarg'aygan-sarg'aymaganligi, terida qichishish bo'lgan-bo'lmaganligini surishtirish kerak. Sanab o'tilgan simptomlar bemorda xoledoxolitiaz yoki katta duodenal surg'ichning har xil o'zgarishlari borligidan darak beradi. Agar bemorga oldin gepatopankreatoduodenal soha UTT o'tkazilgan bo'lsa, tosh kattaligi va olingan boshqa ma`lumotlarni aniqlash kerak.

O'tkir xoletsistit rivojlanishiga yog'li va o'tkir ovqatlarni iste`mol qilish ta`sir qiladi, ya`ni O'Pning intensiv qisqarishini chaqiradi, bu esa o'tkir xurujlarga olib keluvchi pufak buyinchasi yoki pufak yo'lida tosh tiqilishiga sababchi bo'ladi.

O'tkir xurujlarning klinik kechishida o'ng qovurg'a yoyi ostida intensiv dardsimon og'riqlar paydo bo'ladi. Og'riqlarning o'ng umrov usti va o'ng kurak sohasiga irradiatsiyasi xarakterli. Bemor harakatlanganda og'riq intensivligi o'zgarmaydi. Ayrimda qo'shimcha ravishda reflektor vegetativ va qon tomir reaktsiyalari – ko'ngil aynishi va qusish; teri qoplamalarining oqarishi, sovuq yopishqoq terning paydo bo'lishi kabi mutlaqo engillik keltirmaydigan simptomlar vujudga keladi. Qayt qilganda dastlab eyilgan ovqat mahsulotlari, keyinchalik – safro bilan buyalgan me`da shirasi va duodenal suyuqlik ajraladi. Taxikardiya doimiy simptom bo'la olmaydi. Til namligicha qoladi.

Qorin old devoriga vizual qaralganda nafas harakatlarida simmetrik ishtirok etadi. Qorin pal'patsiyasi yuzaki bo'lib, chap yonbosh sohadan boshlanib, o'ng qovurg'a yoyi ostida yakunlanishi kerak. Qorin bunday ko'rilganda, bemorlar qorindagi bunday kuchli og'riqqa shikoyat qilishiga qaramasdan, pal'patsiya bu og'riqlarni kuchaytirmadi. Qorin old devori mushaklarining taranglashishi odatda kuzatilmaydi va o't pufagi pal'patsiyada aniqlanmaydi. Bunda kaft qirrasi bilan qovurg'a yoyi sohasiga o'ng va chap tamondan engil urib ko'rilganda o'ng tamonda sezilarli og'riq kuchayishiga olib keladi (Ortner simptomi). Tana haroratining ko'parilishi xarakterli emas. Qon umumiy tahlilida va qon bioximiyasida odatda patologik o'zgarishlar kuzatilmaydi. Siydik umumiy tahlili ham me`yorda qoladi (buyraklar yoki siydik pufagi

qo'shimcha kasalliklari bo'lmaganda).

Agar kasallik boshlangandan 10–12 soat davomida tiqilgan tosh o't pufagi bo'shlig'iga siljimasa, O't yallig'lanish jarayonlari rivojlanadi va o'tkir xoletsistit klinik ko'rinishi kuchayib boradi. Bunda og'riqlar doimiy simillovchi xarakter va harakat qilganda kuchayib boradi. Og'izda quruqlik xissi paydo bo'ladi, til ildizi karash bilan qoplanib til namligicha qoladi. Qorin yuzaki pal'patsiyasida o'ng qovurg'a yoyi ostida kuchaygan og'riq aniqlanadi, bu erda qorin old devori mushaklari taranglashadi, SHyotkin–Blyumberg, Ortner, Merfi simptomlari har doim keskin musbat bo'ladi. Ko'pincha keskin og'riqli, elastik o't pufagining tubi paypaslanishiga imkon bo'ladi. Qorin qolgan sohalarida pal'patsiya og'riq chaqirmaydi. Qon umumiy tahlilida leykotsitoz 10–12 minggacha etadi, bunda tayoqcha yadroli siljish xarakterli bo'lmaydi. YOritilgan klinik ko'rinish 1–3 sutkagacha davom etadi.

Infektsiya va yallig'lanish rivojlanib borgani sari bemor ahvoli og'irlashadi. endogen intoksikatsiyaning klinik belgilari – tana harorati 38^0C va undan yuqori ko'parilishi, varaja qilish bo'lishi mumkin, xolsizlik, ishtahaning yo'qolishi paydo bo'ladi. Yurak qisqarishlari soni minutiga 100–120 gacha oshishi mumkin. Og'iz qurishi kuchayadi. Til quruqlashib, quyuq kulrang yoki malla karash bilan qoplanadi. Qoringa vizual qaralganda qorin devorining nafas harakatlarida o'ng tamon orqada qolishi hisobiga assimetriya paydo bo'lishi mumkin, Qorin pal'patsiya qilinganda o'ng qovurg'a yoyi sohasida, ayrimda esa qorin to'liq o'ng yarmida mushaklarning keskin taranglashganligi va shu sohada og'riqning kuchayganligini aniqlash mumkin. Shu erda Shyotkin simptomi musbat bo'ladi. Kasallikning bu bosqichida o't juda kattalashadi, ammo uning paypaslanishi qorin old devori mushaklarining keskin taranglashishi hisobiga nihoyatda qiyinlashadi. Bemor chap "yarim yonbosh" holatiga o'zgartirilganda pal'patsiyaning afzalligi oshadi. Agar pufak paypaslanishi imkoni bo'lsa, unda u keskin og'riqli, elastik, o'smasimon hosila sifatida aniqlanadi. Qon tahlil qilinganda yuqori leykotsitoz saqlanib, ko'pincha tayoqcha yadroli siljish paydo bo'ladi; qonning bioximik ko'rsatkichlari o'zgarmaydi. YOritilgan klinik va laborator ma`lumotlar o'tkir flegmonoz yoki gangrenoz xoletsistit uchun xarakterli.

O'tkir xoletsistit ayrimda diagnostikani murakkablashtirib, diagnostik xatolarga olib keluvchi tipik klinik belgilarsiz kechadi. Diagnostik murakkablikning sabablaridan biri – bu o't pufagi va jigarning yuqori joylashishi. Bunday anatomik sharoitda pufak yuqori, qovurg'alarning ostida joylashadi va pal'patsiya qilinmaydi. Bunda o'ng qovurg'a yoyi osti sohasidagi og'riqlar biron bir pal'pator mahalliy simptomatika bilan kechmasligi mumkin. Ortner simptomi musbat bo'lib qoladi. Pufak oldi infil'trati shakllanganda paypaslanmasligi mumkin.

ERPXG qilgandan so'ng o't infektsiyalanishida kasallik juda og'ir kechadi. Pufakning destruktiv yallig'lanishi ko'pincha minimal mahalliy klinik belgilar bilan kechadi, bu bunday bemorlar antibiotikoterapiya qabul qilishi bilan bog'liq bo'lishi mumkin. Ammo infektsion jarayon keskin tus olib, o'tkir xoletsistitga xos yaqqol mahalliy va umumiy simptomatika bilan kechishi mumkin.

Keksa yoshdagi bemorlarda o'tkir xoletsistit har xil terapevtik kasalliklar fonida kelib chiqadi. Bunda O'Pning yallig'lanishi ko'pincha destruktiv harakterda bo'ladi. Infektsion jarayonning agressivligi va arteriyalarning aterosklerotik o'zgarishi fonida mahalliy qon aylanishining buzilishi hisobiga pufak devorining tezda nekrozi vujudga keladi. Qo'shimcha kasalliklarning – qandli diabet, yurak surunkali ishemik kasalligi (YUIK), nafas va tserebrovaskulyar etishmovchlik va bq. Dekompensatsiyalanishi natijasida bemor ahvoli og'irlashadi.

Keksa yoshdagi shaxslarda o'tkir xoletsistit tipik klinik belgilar bilan kechib, engil tashhislanishi mumkin. Lekin ko'pincha kasallik har doimki klinik belgilar bilan kechmaydi. Xususan, aynan bu bemorlarda o'tkir xoletsistit pufak bo'yinchasining tosh bilan obturatsiyasidan emas, balki pufak arteriyasining trombozi natijasida kelib chiqqan bo'lishi mumkin. Bunda kasallikning klinik ko'rinishi keskin rivojlanadi. Kasallik tusatdan boshlanadi. Parhez buzilishlari bilan bog'liq emas.

Kasallik boshlanishining birinchi soatlarida o'tkir xuruj klinik belgilari bo'lmaydi. Og'riq doimiy, intensiv xarakterda o'ng qovurg'a yoyi osti sohasida bo'ladi. Kasallikning birinchi soatlaridan endogen intoksikatsiya belgilari paydo bo'ladi: tana harorati oshadi, xolsizlik paydo bo'ladi, leykotsitoz keskin oshadi, birinchi sutkaning oxirlarida qon formulasi keskin chapga siljiydi.

Kasallikning birinchi soatlaridan qorin pal'patsiyada o'ng qovurg'a yoyi ostida kuchli og'riq, mushaklarning taranglashishi aniqlanadi. Qayd etib o'tilgan simptomlar tezda qorin o'ng yarmini va keyin esa butun qorinni egallaydi. SHyotkin simptomi musbat bo'ladi. Kasallikning bu shaklida yallig'lanish infil'tratining hosil bo'lishi xarakterli emas, ya`ni u shakllanishga ulgirmaydi.

O't pufagi yallig'lanishining atipik klinik ko'rinishi minimal og'riqli sezgi bilan kechuvchi nihoyatda sust namoyon bo'lishi mumkin. Bunday holatlarda bemorlar tibbiy yordamga kechikib murojaat qilib kelishadi. Bu bemorlarni gospitalizatsiya qilish vaqtida pufak oldi infil'trati shakllangan bo'ladi, ayrimda abstsessga aylanadi yoki peritonit va boshqa asoratlar rivojlanishi mumkin.

Shuni esda tutish kerakki, ko'pgina bemorlarda, ayniqsa keksa yoshdagilarda o'tkir xoletsistitning sust klinik belgilari va o't pufagi devoridagi yaqqol namoyon bo'lgan yallig'lanish o'zgarishlari orasida nomutanosiblik kuzatilishi mumkin. Aytib o'tish kerakki, o't pufagi devori gangrenoz o'zgarishlardagi klinika uzoq vaqt belgisiz "yorqin" davr bilan kechadi, ya`ni sezuvchi apparat retseptorlarining nekrozi fonida og'riqlar kamayadi.

Bunday oddiy bo'lmagan klinik holatda laborator ko'rsatkichlar, UTT, ayrimda laparoskopiya nazorat dinamikasi yordam beradi.

Diagnostikaning o'ziga xos xususiyatlari. Hozirgi vaqtda **UTT** xoletsistit diagnostikasida asosiy apparat usuli bo'lib hisoblanadi. Xoletsistit aniqlangan yoki biron bir kasallik xoletsistit bilan differentsial diagnostika qilinadigan hamma bemorlar albatda UTTdan o'tishi kerak. Tekshirish jarayonida nafaqat o't pufagi va undagi suyuqlikning holati, balki jigar ichi va jigardan tashqari o't yo'llari (ularning diametri, toshlarning bo'lishi), me`da osti bezining holati, yaqin joylashgan a`zolarning infil'trativ-yallig'lanish o'zgarish darajasi, qorin bo'shlig'idagi erkin yoki chegaralangan suyuqlik miqdori boholanadi.

O'tkir kataral xoletsistit klinik ko'rinishiga mos **o'tkir xoletsistit** kasalligining boshlang'ich bosqichida o't pufagi kattaligining kattalashishi, devorlarining qalinlashishi aniqlanadi. O't pufagi bo'shlig'ida bir jinsli bo'lmagan modda va toshlar aniqlanadi, shuningdek ko'pchilik bemorlarda pufak bo'yinchasi

sohasida siljimaydigan tosh bo'ladi. O't bo'shlig'ida toshlar aniqlanmaganda, yallig'lanish sababi pankreatik sekretning reflyuksi yoki pufak devorida qon aylanishining buzilishi bo'lishi mumkin.

O't pufagi devorida yallig'lanish jarayonlarining rivojlanib borgani sari UTTda qavatlanish paydo bo'ladi va devorning "ikkilangan konturi" fenomini aniqlanadi, bu destruktiv o'zgarishlardan darak beradi. Bu "ul'tratovushli" simptom flegmonoz yoki gangrenoz xoletsistitda paydo bo'lishi mumkin. Pufak devorida nekroz uchoqlari bo'lganda uning konturlari "uzilganligi", devor oldida erkin suyuqlik – pufak oldi abstsessi aniqlanadi. O'tkir xoletsistitda UTT bilan nafaqat o't pufagi devori va undagi moddalarning xarakteri, balki atrof to'qimalarning holatini aniqlashga imkoni bor. Xususan, zich pufak oldi infil'trati shakllanganda tekshirish pufak atrofida giperexogen zonalarni aniqlaydi.

Peritonitda UTT bilan jigar osti va diafragma osti bo'shliqlarida . lateral kanallarda, qovuzloqlararo bo'shliqda suyuqlik yig'ilganligini aniqlash imkoni bor.

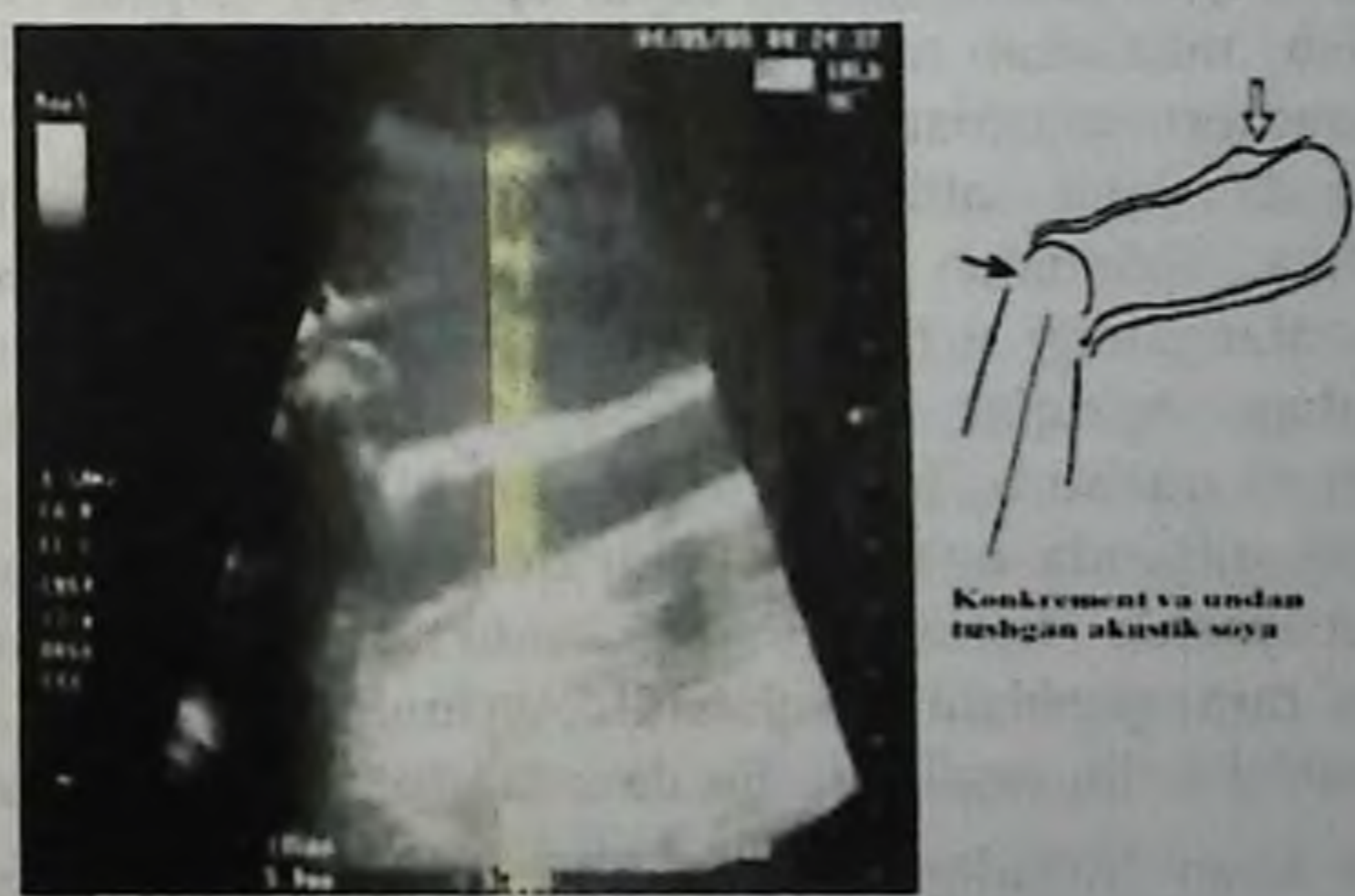

97-rasm. O't yullarini ultratovush tekshirish

O't pufagiva o't yo'llari, atrof to'qimalar holati to'g'risidagi bunday keng va ob`ektiv ma`lumotlarga ko'ra nafaqat o'tkir xoletsistit diagnozini quyish mumkin, balki bemorlarni davolash taksikasi, operatsiya uchun optimal vaqt va bajarish usulini tanlash

mukin.

Diagnostik laparoskopiya invaziv tekshirish usuli bo'lib, o'tkir xoletsistit bilan og'rigan bemorlarda vujudga keladigan faqatgina murakkab holatlarda qo'llaniladi. O'tkir destruktiv xoletsistitning aniq klinik belgilari bo'lib, o't pufagidagi yallig'lanish o'zgarishlari UTTda aniqlanmagan holatlarda diagnostik laparoskopiyaga mutloq ko'rsatma bo'ladi. Bunday holatda kasallikning klinik ko'rinishi o'tkir appenditsit yoki boshqa shoshilinch operatsiya talab qilinadigan kasalliklar (yara kasalligining perforatsiyasi, o'tkir ichak tutilishi va bq.) natijasida kelib chiqqan bo'lishi mumkin.

Asoratlari

Pufak oldi infil'trati. Kasallik boshlanishidan 3–4sutkada pufak oldi infil'trati shakllanishi mumkin. Pufak atrofida shakllanayotgan yallig'lanishli o'sma dastlab bir – biriga yopishgan zich bo'lmagan bitishmalar hosil qiladi, operatsiya vaqtida va qanday bajarilish usulidan qat`iy nazar bu bitishmalar engil ajratiladi. Bunday infil'trat «siyrak» deyiladi. Kasallik vaqti chuzilib, infil'trat hosil qiluvchi a`zolar to'qimalarining yallig'lanish infil'tratsiyasi kuchayganligi sayin operatsiya vaqtida bitishmalarni ajratish murakkab masala bo'lib qoladi. Bunday holatlarda «zich» infil'trat termini ishlatiladi.

Pufak oldi infil'trati shakllanganligi sayin va bunga mos ravishda infektsion uchoqning erkin qorin bo'shlig'idan chegaralanganligi uchun bemorlar sub`ektiv engillik his qilishadi: qorindagi og'riqlar kamayadi, ayrimda to'liq yo'qoladi, ko'ngil aynish va qusish bo'lmaydi, og'iz qurishi kamayadi. Lekin bemor harakat qilganda og'riq saqlanib qoladi. O'ng qovurg'a yoyi osti pal'patsiyasida katta xajmdagi infil'trat, og'riq, mushaklarning bir oz taranglashishi aniqlanadi. Ayrimda infil'trat o'ng qovurg'a yoyi ostini to'liq egallaydi. Bu davrda gipertermiya xarakterli, ya`ni varaja bilan bo'ladigan 38–38,5^{0}C va undan yuqoriga etadigan subfebril xarakterdagi harorat bo'lishi mumkin.

Kasallik infil'trat bosqichiga etganda sust kechadi. Faqatgina klinik ma`lumotlarga asoslanib, pufak devori destruktsiya darajasini amalda aniqlash mumkin emas. Yallig'lanishga qarshi terapiya fonida kasallik ijobiy dinamika bilan kechganda, organizm infektsiya bilan kurasha olib, infil'trat hajmi asta–sekin kichrayadi

va 7–10 kundan keyin to'liq aniqlanmasdan qoladi. Agar tosh o't pufagi bo'shlig'iga siljisa, unda o't pufagining funktsiyasi tiklanadi. Kasallik bunday ijobiy kechishi har doim ham kuzatilmaydi. Kasallikning bu bosqichida o't pufagi holatini ob`ektiv baholash uchun UTT yordam beradi.

Pufak oldi abstsessi. Pufak oldi infil'trat iva kasallik ijobiy dinamika bilan kechmaganda – gangrenoz xoletsistitda, flegmonoz–yarali shaklda, pufak devorining perforatsiyasida – pufak oldi abstsessi hosil bo'ladi. Agar bemor antibakterial terapiya qabul qilmasa, abstsessga aylanishning klinik belgilariga ko'p terlash bilan kechadigan gektik darajadagi harorat, varaja xarakterli. O'ng qovurg'a yoyi ostida paypaslanadigan yallig'lanishli infil'trat hajmi kattalashadi, ya`ni «yoyilgandek» bo'ladi. Bunda qorindagi og'riqlarning kuchayishi xarakterli emas. Qon umumiy tahlilida yuqori leykotsitoz saqlanib qoladi, to mielotsitlargacha formulaning chapga siljishi xarakterli. Agar yiring bo'shlig'i retrovezikal yoki pufak bo'yni sohasida infil'trat chuqurida joylashsa abstsessning qorin bo'shlig'iga yorilish xavfi kamayadi. Agar abstsess pufak tubi yoki tanasi sohasida shakllansa, u infil'tratni ajratib erkin qorin bo'shlig'iga yorilishi mumkin.

Bemorlar antibakterial terapiyani qabul qilgan holatlarda, pufak oldi infil'tratining abstsesslanishi simptomsiz kechishi mumkin. Kasallik UTT bilan bir necha marta tekshirilib, jarayon dinamikada baholanadi va diagnoz quyiladi.

O't pufagi ning perforatsiyasi va peritonit. Peritonit o'tkir xoletsistitning jiddiy asorati hisoblanadi. Mahalliy chegaralangan peritonitning (perivezikal infil'trat va abstsesslanuvchi infil'trat) klinik ko'rinishi yuqorida bayon qilingan edi.

Mahalliy chegaralanmagan peritonit ko'pincha o'tkir xoletsistitning destruktiv shakli bilan birga kechadi. Flegmonoz va gangrenoz xoletsistitda jigar osti, o'ng diafragma osti sohasida va o'ng lateral kanalda yallig'lanish uchog'i natijasida hosil bo'lgan ekssudat yig'iladi. Bunda bakteriemiya bo'lmaydi yoki minimal darajada –2–3 KOE/g bo'ladi. O't pufagi devorining nekrozlangan sohalari orqali mikroorganizmlar o'tadi.

Ayrimda ekssudat o't safro bilan bo'yalgan bo'lishi mumkin. Mahalliy seroz peritonitning bunday shakli ijobiy kechadi.

Peritonit bu shaklida o'tkir xoletsistit konservativ terapiyasi holatida jarayon orqaga qaytishi mumkin, ya`ni infil'trat shakllanishi hisobiga jigar osti sohasidagi infektsion-yallig'lanishli uchoqning chegaralanishi kuzatiladi. Xirurgik davolaganda operatsiya laparoskopik va ochiq an`anaviy usulda bajarilishi mumkin.

O't perforatsiyasi va perivezikal abstsessning erkin qorin bo'shlig'iga ochilganda oqibati xavotirli holat yuzaga keladi. Bunday holatlarda o't pufagida infektsion jarayonni keltirib chiqargan mikroflora oqibatida qorin bo'shlig'ining massiv zararlanishi kelib chiqadi.

Mahalliy chegaralanmagan peritonitning klinik belgilari destruktiv xoletsistit simptomatikasiga uxshash bo'ladi.

Perivezikal infil'trat shakllanmasdan o'tpufagining perforatsiyasi natijasida yuzaga kelgan tarqalgan peritonit, kasallik boshlanishidan 2-3 sutkalarda paydo bo'lishi mumkin. Bunda kasallik boshlanishining birinchi soatlaridan o'tkir xoletsistit klinikasi tez rivojlanadi. Infektsiyaning agressivligi va pufak devorining shiddat bilan destruktsiya natijasida o'ng qovurg'a yoyi ostida og'riqlar doimiy intensiv xarakterda bo'lib, gipertermiya, yuqori leykotsitoz bilan kechadi. «Yorqin davr» bo'lmasdan og'riqlar qorinning o'ng yarmi bo'ylab va undan keyin butun qoringa tarqaladi. Ko'rik vaqtida qorin old devori mushaklarining taranglashganligi aniqlanadi, Shyotkin-Blyumberg simptomi musbat bo'ladi. Har doim yaqqol namoyon bo'lgan endogen intoksikatsiya belgilari bo'ladi: teri qoplamalarining oqish-kulrang rangda bo'lishi, ko'pterlash, gipertermiya va varaja, formulaning chapga siljishi bilan yuqori leykotsitoz. UTTda o't pufagi kattlashgan va bushagan (qorin bo'shlig'iga yorilishi hisobiga) bo'lishi mumkin, lekin uning devorlari har doim qalinlashgan, qavatlangan bo'ladi; erkin qorin bo'shlig'ida erkin suyuqlik aniqlanadi. Bunday bemorlar shoshilinch operatsiyaga muxtoj bo'ladi.

O'tkir toshsiz xoletsistit. O'tkir toshsiz xoletsistit o't pufagida toshlar bo'lmagan sharoitda kelib chiqadi. O'tkir kal'kulyoz xoletsistitdan farqli o'tkir toshsiz xoletsistit ko'pincha erkaklarda kuzatiladi.

Kasallik ko'pincha og'ir jarohatlar yoki boshqa kasalliklar (keng kuyishlar, qo'shma jarohatlar, gepatopankreatoduodenal zonaga

aloqasi bo'lmagan katta hajmdagi operatsiyalardan keyin, tizimli qizil yugurik, sarkoidoz, leykozlar va bq.) asosida paydo bo'ladi. Bunday bemorlar intensiv terapiya bo'limlarida davolanadi va o'tkir toshsiz xoletsistitni keltirib chiqaruvchi omillardan biri – bu uzoq vaqt, to'liq parenteral ovqatlantirish deb qaralmoqda.

O'tkir toshsiz xoletsistit agressiv kechadi, tezda o't pufagi gangrenasi rivojlanib, o't pufagi devori perforatsiya bo'ladi. Bu asosiy og'ir kasalliklar fonida o'tkir toshsiz xoletsistit kech diagnostikasi bilan bog'liq bo'lishi mumkin. SHuning o'zi bemorlar o'lim ko'rsatkichining yuqori bo'lishini ko'rsatadi, birinchi navbatda asosiy og'ir kasalliklar natijasida.

O'tkir toshsiz xoletsistitning **etiologiyasi** ko'pomilli hisoblanadi. Uning asosida xoletsistokinin bilan stimullovchi, regulyar qisqarishlarning bo'lmasligi natijasida pufakda o'tning dimlanishi yotadi. Xoletsistokinin eyilgan ovqatni saqlagan xazm qilish trakti yuqori bo'limlarining stimulyatsiyasi natijasida hosil bo'ladi. Suvning surilishi va safroning asta-sekin quyuqlashishi chukma hosil bo'lishiga olib keladi. Quyuq yopishqoq safro va chukma yallig'lanish mediatorlarining faollashishiga olib keladi. Yallig'lanish mediatorlariga o't pufagi shilliq qavatidan prostaglandinlar va interleykinlar kiradi, bular limfo- va gemostazga, ishemiya va nekrozga sababchi bo'ladi. Bundan tashqari, o't pufagi dagi dimlanish safroning bakteriyalar bilan ko'pariluvchi kolonizatsiyasiga va o't pufagi devorida mikrobli invaziyaga olib keladi. Tomir reaktsiyalari muhim. Bu omillarning hammasi enteral ovqatlanish etishmovchiligida paydo bo'ladi. Lekin ayrim bemorlarda ovqatlanish me`yorda saqlangan bo'lsa ham kasallik rivojlanishi mumkin. Narkotiklarning buyurilishi qushimcha omil deb qaraladi. Kasallik rivojlanishining boshqa sabablari ham e`tiborga olinishi kerak. Ularga o't pufagi devorining nekroziga olib keluvchi o'tkir ishemiya kiradi. Arterial gipotenziya, travmatik, kuyish, septik yoki operatsion shok natijasida qon aylanishining markazlashuvi a`zo devor ichi qon aylanishining buzilishi bilan kechadi. Qon tomirlarining aterosklerotik zaralanishi bo'lgan keksa yoshdagi bemorlar yuqori xavf guruhlariga kiradi. epiteliyning jarohatlanishi va kontsentrlangan o't kislotalarining agressiv ta`siri mikrob invaziyasi uchun kirish darvozasini ochadi.

O'tkir toshsiz xoletsistitning simptomatikasi o'tkir kal'kulyoz

xoletsistit belgilari bilan deyarli bir xil. Lekin o't pufagi o'tkir yallig'lanishini yashiradigan asosiy keltirib chiqargan kasalliklar hisobiga ma`lum bir farq ham bo'lishi mumkin. Qorin o'ng yuqori kvadrati va epigastral sohada og'riq bo'lishi o'tkir kal'kulyoz xoletsistitning doimiy kuzatiladigan belgisi hisoblanadi, toshsiz shaklda esa 70% bemorda aniqlanadi. Narkotik analgetiklar ta`sirida, xushining karaxtligi, shuningdek og'riq o'tkazilgan operatsiya, jarohat va boshqa sabablar bilan yashirinishi hisobiga o'tkir toshsiz xoletsistitda og'riq pasayadi yoki mutlaqo kuzatilmasligi mumkin. Bunday holat kasallikni kechikib aniqlashga sabab bo'ladi. Ko'pincha kuzatiladigan belgilariga o'ng qovurg'a yoyi ostidagi og'riq va isitma kiradi.

Qorin dam bo'lishi va ichaklarning sust peristal'tikasi faqat 25% bemorlarda aniqlanadi, paypaslanadigan infil'trat yanada kam holatlarda uchraydi. Qon umumiy tahlilida formulaning chapga siljishi bilan leykotsitlar soni, ishqoriy fosfataza va asparagin aminotransferazalarning miqdorining oshishi kuzatiladi. So'zsiz UTT foydali hisoblanadi.

Bunda pufak kattalashadi, devorlari qalinlashib qavatlanadi, ayrimda pufak bo'shlig'ida gaz aniqlanadi. Lekin bu belgilar har doim ham kuzatilmaydi, va bundan tashqari nospetsifik bo'lishi mumkin.

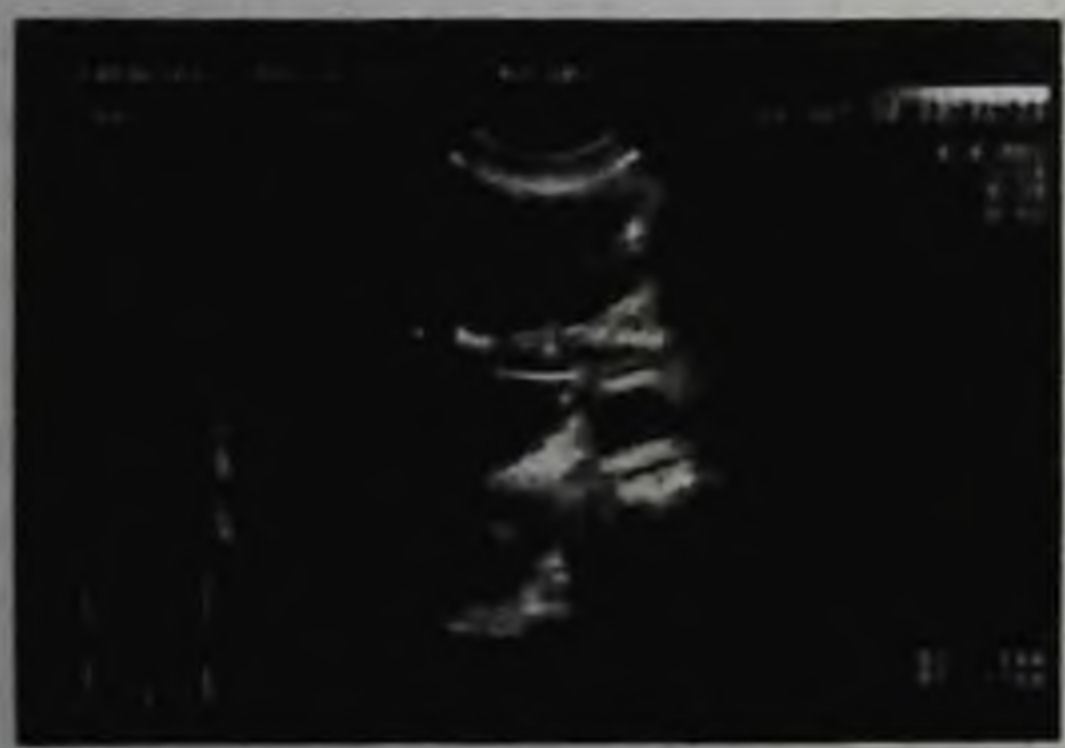



98-rasm. UTT da o't pufagi ning tasviri

Masalan, o't pufagi devorining qalinlashishi yurak etishmovchiligida, gipoproteinemiyada, astsitda kuzatilishi mumkin. Qo'shimcha foydali ma`lumotni KT va magnit-rezonansli tomografiya (MRT) berishi mumkin.

Davolash taktikasi. Surunkali kal'kulyoz xoletsistitni konservativ davolash samarasiz, shuning uchun rejali ravishda xirurgik davolanish tavsiya etilgan. **Simptomsiz kechuvchi surunkali kal'kulyoz xoletsistit,** ham ko'pchilik kuzatuvlarda xirurgik davolanishi kerak, chunki erta yoki kech kasallik tipik kechishiga xarakterli barcha simptomlar namoyon bo'ladi. Og'ir asoratlar (o'tkir xoletsistit, o'tkir pankreatit, mexanik sariqlik va bq.)ko'pincha birinchi klinik belgilari bo'lib hisoblanadi.

Erta operatsiyadan keyingi davrda avj olib, bemor hayotiga xavf soluvchi og'ir qo'shimcha kasalliklar (dekompensatsiya bosqichidagi yurak etishmovchiligi, og'ir nafas etishmovchiligi bilan o'pka kasalliklari, uremiya bosqichidagi surunkali buyrak etishmovchiligi, og'ir qandli diabet va bq.) xirurgik davolanishga qarshi ko'rsatma bo'ladi.

Ko'pchilik holatlarda surunkali asoratlanmagan kal'kulyoz xoletsistit operativ davosi o't pufagi olib tashlashga, ya`ni xoletsistektomiyaga qaratilgan. Bu operatsiya an`anaviy usulda (an`anaviy ochiq) xoletsistektomiya – OXE) yoki zamonaviy ayaydigan kam invaziv texnologiyalarni (laparoskopik – LXE yoki kichik kesimdan, ya`ni mini-xoletsistektomiya – MXE) qo'llash yordamida bajarilishi mumkin.

Mualliflarning ko'pchiligi davolashni xolesterozning toshsiz shaklidan konservativ chora-tadbirlar bilan boshlash mumkin deb hisoblashadi. Bunda qonda lipidlar miqdorini kamaytiruvchi dorilar bilan birga safroda ko'pto'yinmagan kislotalar miqdorini oshiruvchi preparatlar (xolevaya va dezoksixolevaya kislotalar) qo'llaniladi. Safroda xolesterinning erigan holatdagi miqdori ko'pto'yinmagan kislotalar miqdoriga bog'liq. Bu kislotalar miqdori oshganda xolesterin «sladjlardan» safro eritmasiga o'tib, u bilan birga o'n ikki barmoq ichakka tushadi.o'tadi. Xolesterin ingichka ichakda qonga qayta so'rilishini hisobga olib, xolesterinni so'rilishiga to'sqinlik qiluvchi dorilar buyuriladi va shu bilan safroda xolesterin miqdori kamaytiriladi.

Konservativ terapiya 4–6 oy davom etishi mumkin, agar u samarali bo'lsa. o'tkazilayotgan konservativ terapiyadan klinik samaradorlik bo'lmasa, operativ davoga, ya`ni xoletsistektomiyaga ko'rsatma bo'ladi. Shuni yodda tutish kerakki, o't pufagi olib tashlash bilan yog'lar almashinuvining buzilish muammosini echib

bo'lmaydi.

Surunkali toshsiz xoletsistit kasalligini vrach-gastroenterolog davolaydi. O't pufagi olib tashlanishi natijasida safro evakuatsiyasining buzilishi zo'rayib, qorinda og'riq kuchayadi. Juda kam holatlarda, ya`ni tekshirish davomida o't pufagi «bujmayishi» hisobiga zaxira, kontsentratsion va evakuator funktsiyalari buzilganda xoletsistektomiya o'zini oqlaydi. Xoletsistektomiya bajarish mumkin yoki mumkin emasligi to'g'risidagi savol terapevt–gastroenterolog va xirurg ishtirokida konsiliumda muhokama qilinishi kerak.

An`anaviy yoki ochiq usulda xoletsistektomiya

OXE yuqori o'rta laparotom yoki Koxer bo'yicha o'ng qovurg'a yoyi ostidagi kesim bilan bajarilishi mumkin. S.P. Fedorov, Rio-Brank, SHprengel, CHerni va bq. tamonidan tavsiya etilgan kesimlar hozirgi vaqtda xoletsistektomiya uchun qo'llanilmaydi. O'rta kesim bajarilganda qorin devorining to'qimalari kam jarohatlanadi, lekin o't pufagi olib tashlashda ayrim vaqtlarda qiyinchiliklar to'g'diradi. Qorin old devori qiyshiq mushaklarini kesish talab qiluvchi o'ng qovurg'a yoyi ostidagi kesimdan xoletsistektomiya o'rta kesimga qaraganda qo'lay. Yuqori o'rta laparotomiya xanjarsimon o'siqdan 3–4 sm pastga tushgandan kindik sohasigacha davom ettiriladi. Bemor tana vazni semiz bo'lib, qorin devori qalinlashishiga olib kelsa, jigar osti soha yaxshi ko'rinishi uchun kesim kindikni chapdan aylanib o'tib, kindikdan pastgachasa davom etishi kerak.

99-rasm. Xolesistektomiya operasiyasi jarayoni.

Koxer bo'yicha tavsiya etilgan kesimda kesim o'ng qovurg'a yoyiga parallel va 4–5 sm pastrodan bajariladi. Teri va teri osti yog' qavati kesilgandan so'ng o'ng tamon qorin to'g'ri mushak qinining oldingi devori ko'ndalang yo'nalishda ochiladi. Medial tamondan qorin oq chiziq aponevrozi kesiladi. Lateral yo'nalishda qorin tashqi qiyshiq mushak aponevrozi ochiladi va qorin devori jarohatining lateral burchagigacha ichki qiyshiq mushak kesiladi. Qorin to'g'ri mushagi elektroskal'pel' bilan kesiladi. Qon ketishini tuxtatuvchi qisqichlar mushak ikki yon tamonidan o'tuvchi faqat 2ta arteriyaga qo'yiladi. To'g'ri mushaklarni Bil'rotning ikkita uzun qiqsichlari orasidan kesib va suruluvchi iplar bilan chultoqlarni bog'lash ham mumkin. Ammo bunda to'g'ri mushakning qo'pol chultoqlari hosil bo'lib, jarohat tamondan asoratlarga olib kelishi mumkin. Ichki qiyshiq mushak tolalari tumtoq yo'llar bilan tola yo'nalishi bo'ylab ajratiladi, kerak bo'lganda tashqi qiyshiq mushak qirrasi kesiladi. Jarohat kanali marlidan bo'lgan salfetka yoki pelyonkalar bilan qoplanadi. Medial tamondan qorin to'g'ri mushak qinining orqa devori kesiladi, lateral tamondan parietal qorin parda bilan birga ko'ndalang mushak kesiladi.

Laparotomiya bajarilganidan so'ng, ingichka ichak qovuzloqlari va ko'ndalang chambar ichak katta charvi bilan birga nam xirurgik pelyonka bilan pastga suriladi. Jigarning pastki yuzasi va o't pufagi ko'riladi. O't pufagi va unga yaqin joylashgan a`zolar orasida bitishmalar bo'lsa ular qaychi yordamida bartaraf etiladi. O'ng tamondan diafragma osti sohasiga, o'ng lateral kanal va jigar chap bo'lagining ostiga operatsion jarohatni erkin qorin bo'shlig'idan chegaralash maqsadida katta marli salfetkalar qo'yiladi (rasm 5–1). Katta operatsion ilmoqlar yordamida operatsion maydon ideal ko'rinishga ega bo'lgan ekspozitsiyaga erishiladi.

O't pufagi «tubidan» yoki ko'proq tavsiya etiladigan usul «bo'yinchasidan» olinishi mukin (rasm 5–2).

«Bo'yinchasidan» xoletsistektomiya qilganda o't pufagi mobilizatsiyasi pufak yo'li va pufak arteriyasining ajratishi bilan boshlanadi. Ularni kesgandan so'ng o't pufagi yotog'idan o'tkir va tumtoq yo'l bilan subseroz ajratiladi. Bunday usuldagi

xoletsistektomiyada murakkab va ma`suliyatli bosqich birinchi navbatda bajariladi, ya`ni qon tomir bog'langanligi uchun to'qimalardan qon ketishi kamayadi.

«Tubidan» xoletsistektomiya deganda, o't pufagi birinchi navbatda yotog'idan ajratiladi, keyin esa oxirgi bosqichda – o't pufagi yo'li va arteriya kesiladi.

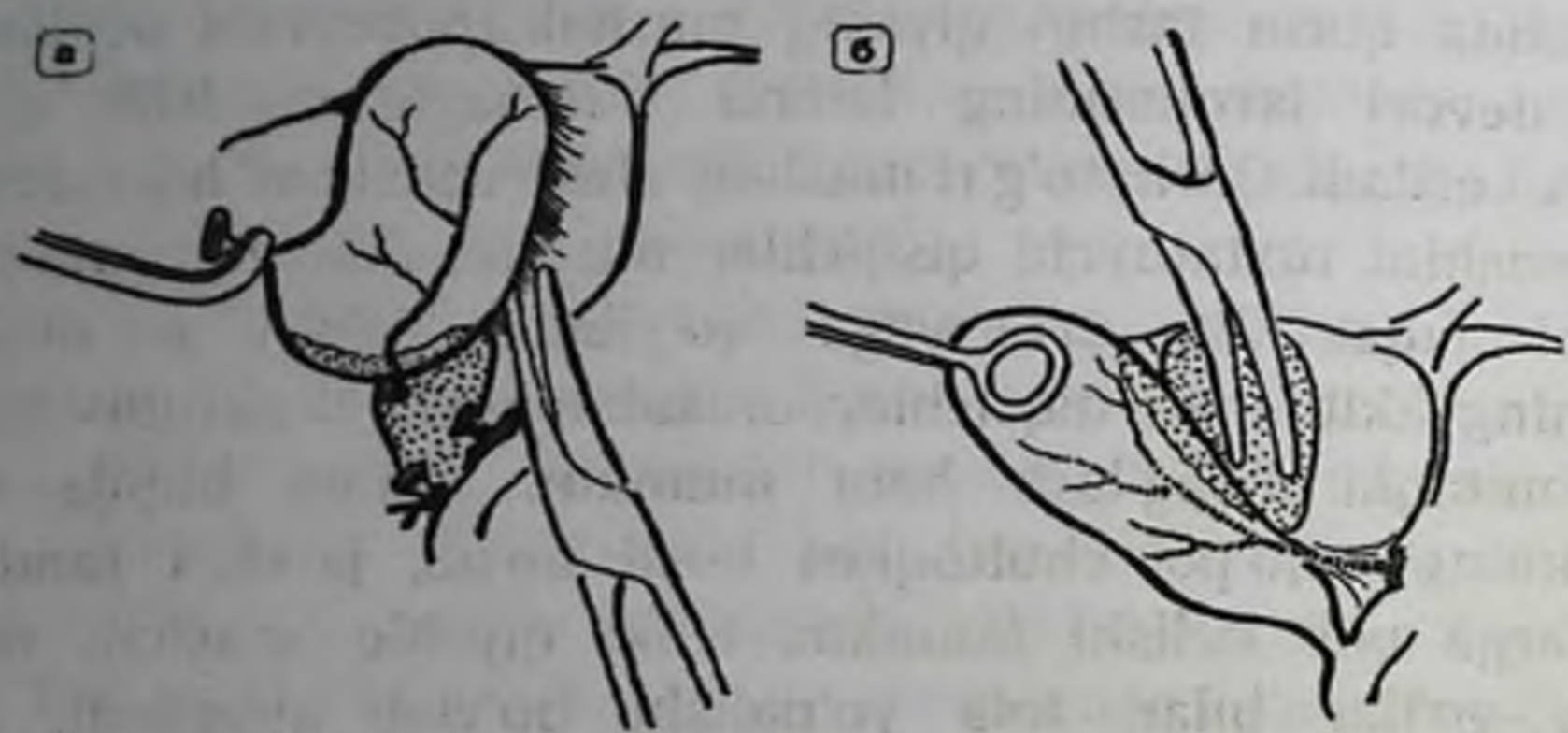

100–rasm. Xoletsistektomiyaning sxematik ko'rinishi.
a – «Bo'yinchasidan»; b – «Tubidan».

O't pufagi bo'yincha sohasida chandiqli deformatsiya yoki shu soha to'qimalarining yallig'lanishli infil'tratsiyasi bo'lganda, bunday texnik usulda operatsiya bajarilganda pufak yo'li va arteriyasi oson ajratiladi, UO'Y yaxshi farqlanadi va jigardan tashqari o't yo'llarining jarohatlanish ehtimoli kamayadi.

«Bo'yinchasidan» xoletsistektomiya qilganda Gartman cho'ntagi sohasiga uchi yumaloq qisqich qo'yiladi va o't pufagi kerakli traktsiyasiga erishish mumkin. Bunda o't pufagi qiyshiq yo'nalishda yuqori va lateral tamonga siljitiladi, jigar – o'n ikki barmoq ichak boylami va o'n ikki barmoq ichak vertikal qismi esa pastga va medial tamonga siljitiladi (Krauze ilmog'i, qo'l yordamida va bq.). Bunday uslub hisobiga o't pufagi bo'yni, pufak yo'li va UO'Y tortiladi bu esa pufak yo'lining mobilizatsiyasini engillashtiradi. SHuni unutmaslik kerakki, **Gartman cho'ntagidan ortiqcha traktsiya** UJY va UO'Y V–simon siljiga olib keladi. Bunda pufak yo'li va UJY bitta anatomik strukturadek ko'rinadi. Buning natijasida UJY pufak yo'li deb qarab kesilishi yoki devor oli jarohati kelib chiqishi mumkin.

Gartman cho'ntagi pufak bo'yinchasiga mo'ljal olib yog' to'qimasining orasidan pufak yo'li ajratiladi. Buning uchun o't

pufagi oldingi yuzasi bo'yinchasining o'qi bo'ylab 1 sm yaqin masofada pufak orqa yuzasiga qarab qorin parda kesiladi. **Kesimning pastki qirrasi UJY va UO'Y lateral qirrasidan 3–5 sm masofa yuqorida bo'lishi kerak.** Dissektor yordamida yog' kletchatkasi siljitiladi va pufak yo'li ajratiladi. Buning natijasida pufak yo'lining orqa tamonida uchburchak shakldagi «tuynuk» (Kalo uchburchagi) hosil bo'ladi, uning devorlariga qo'yidagilar kiradi: pastdan pufak yo'li, yuqoridan pufak arteriyasi, medial tamondan UJY.

Pufak yo'li ikkita qisqich bilan qisilib ularning orasidan kesiladi. O't pufagi pufak yo'lining chultog'i bog'lanadi yoki unda qattiq qisqich qoldiriladi. Pufak yo'li distal chultog'i tikiladi va bog'lanadi.

Pufak yo'li kesilib bog'langanidan so'ng o't pufagi bo'ynidan uchi yumaloq qisqich bilan yuqori va lateral tamonga tortiladi. Bunda pufak arteriyasi, qoyidaga ko'ra, engil farqlanadi. O'ng jigar arteriyasining jarohatini oldini olish maqsadida o't pufagi devoriga maksimal yaqin qilib pufak arteriyasiga qisqich qo'yiladi. Qon tomir kesiladi, jigar arteriyasi tamonidagi chultoq ligatura bilan bog'lanadi. O't pufagi devoridagi arteriyaning chultog'idan qon ketish bo'lmaganligi uchun uni bog'lash shart emas. Agar qon ketish kuzatilsa, bu o't pufagi qon bilan ta`minlanadigan qo'shimcha manbaga ega ekanligidan darak beradi, buni keyinchalik pufak mobilizatsiyasini bajarganda unutmaslik kerak. Ko'ptarmoqli pufak arteriyasi yoki jigar parenximasi tamonidan pufakni qon bilan ta`minlaydigan qo'shimcha arteriya bo'lishi mumkin.

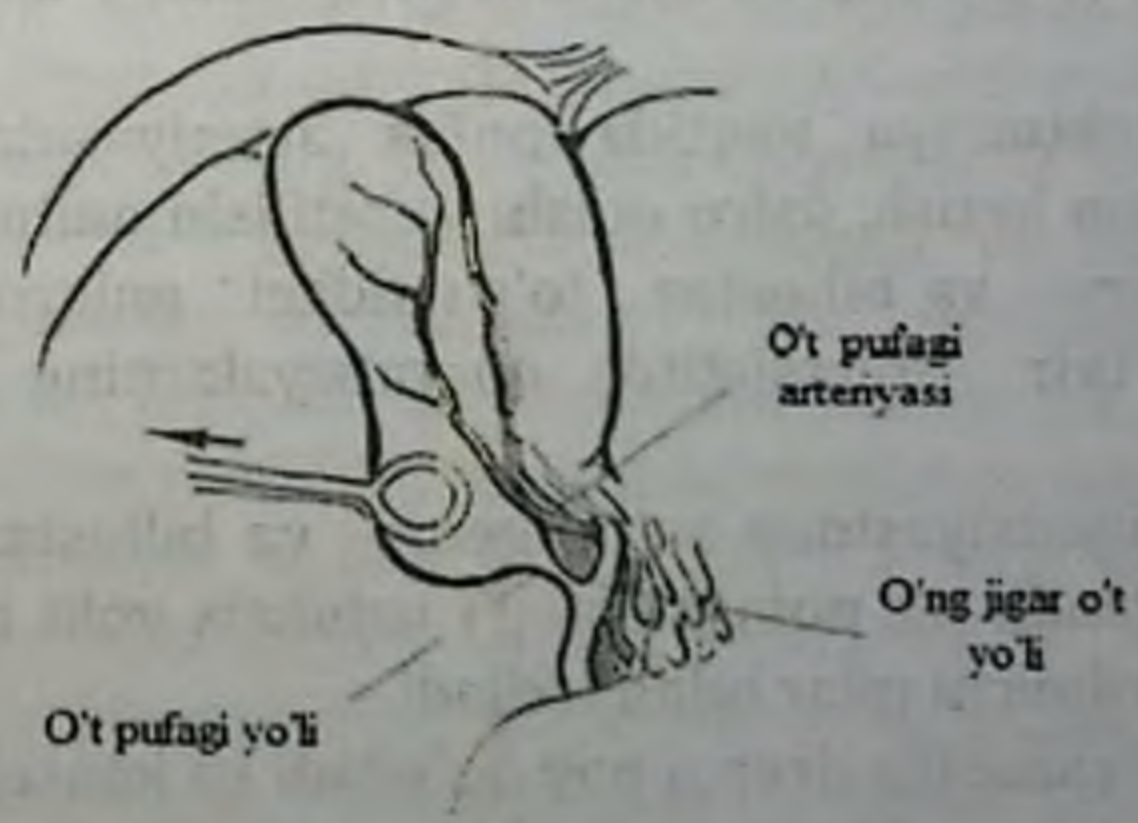

101-rasm. Gartman cho'ntagidan traktsiya qilish yordamida o't pufagi siljiydi va pufak yo'li, pufak arteriyasi, UJY ajratilishiga erishiladi.

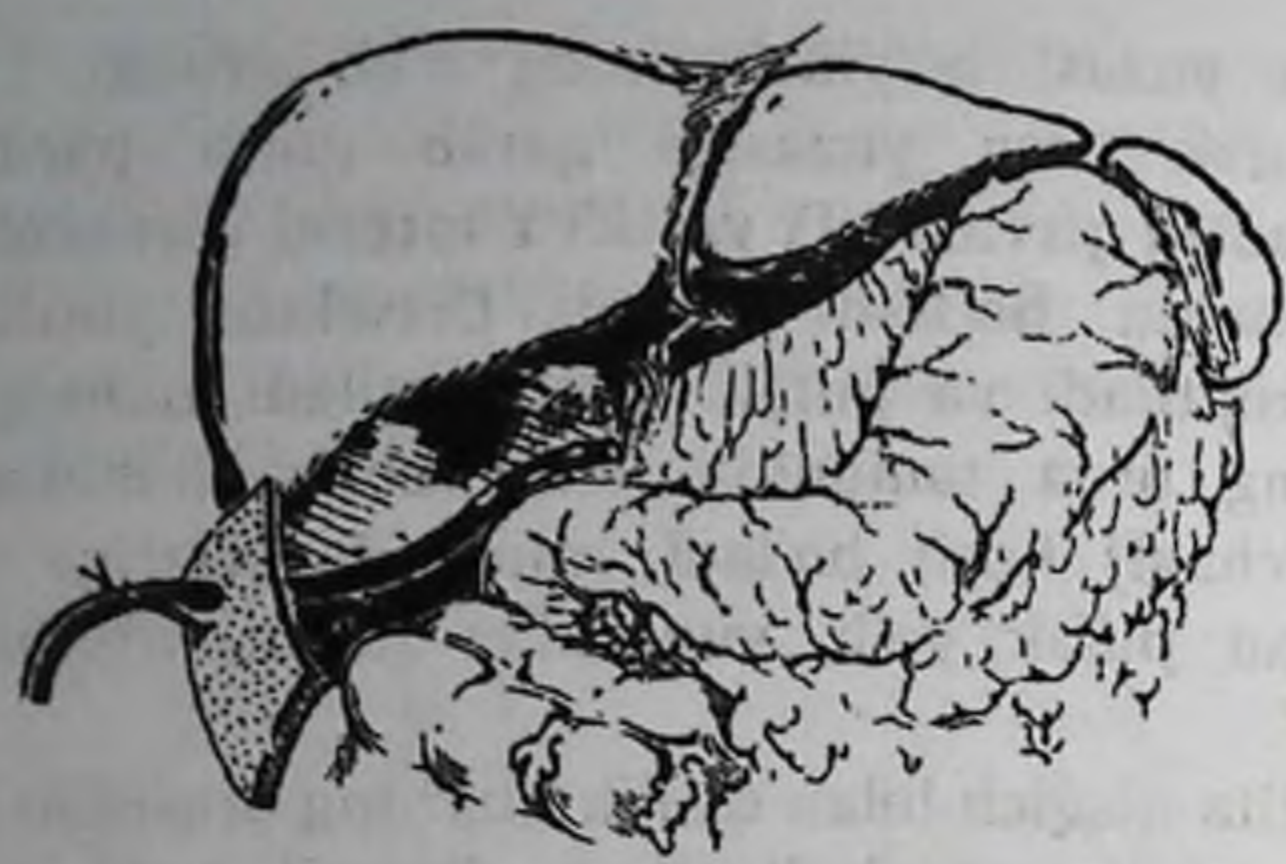

102-rasm. Jigar osti sohasini kontrapertura orqali drenajlash: drenaj nay uchi jigar – o'n ikki barmoq ichak boylami va pufak yo'li chultog'iga yaqin qo'yilgan.

O't pufagi tanasining perimetri bo'ylab qorin parda elektroskal'pel' yoki qaychi yordamida kesiladi. Orqa devor sohasida to'qimalarning engil taranglashishini ta`minlash maqsadida o't pufagi tubidan tortiladi. Qaychi yoki elektroskalpel bilan jigardan pufak orqa devori yog' kletchatkasining siyrak yupqa qavati bo'ylab ajratiladi. To'qimalarda qo'pol chandiqli o'zgarishlar bo'lmaganda va yupqa qavatda ishlaganda (ya`ni subseroz) pufakni ajratish deyarli qonsiz kechadi. Qonayotgan ayrim mayda qon tomirlar qo'shimcha koagulyatsiya qilinadi. Agar o't pufagi yotog'ida jigardan chiquvchi qo'shimcha yirik arteriya bo'lsa, u yumaloq sanchuvchi ignada so'riluvchi ip bilan 8-simon chok quyib tikiladi.

Xoletsistektomiya vaqtida pufak arteriyasidan yoki pufak yotog'idan qon ketish, safro oqishi kuzatilishi mumkin. Operatsiya vaqtidagi gemo- va biliostaz to'g'risidagi aniqroq savollar 6 bobda («O'tkir xoletsistitda operatsiyalarning xususiyatlari») keltirilgan.

Elektrokoagulyatsiyasidan so'ng gemo- va biliostaz ishonchligiga shubha bo'lganda o't pufagi yotog'i uzluksiz yoki tugunli choklar bilan 2-0 so'riluvchi iplar bilan tikiladi.

Jigar osti sohasiga drenaj nay qo'yiladi va kontrapertura orqali qorin bo'shlig'idan bir uchi chiqariladi. Laparotom jarohat qavatma-qavat tikiladi.

«Bujmaygan» o't pufagi bo'lganda xoletsistektomiya

Chandiq va bitishmalar natijasida qo'pol deformatsiyalashib, o't pufagi devori sklerozlanishi hisobiga (skleroatrofik o't) kattaligi kichrayib qolgan o't pufagi olishda ko'pqiyinchiliklar vujudga keladi. O't pufagi devoridagi deformatsiya jigar-o'n ikki barmoq ichak boylamiga ham tarqalishi hisobiga texnik qiyinchilik kelib chiqadi. O't pufagi bo'yni va pufak yo'li qisqaradi, jigar-o'n ikki barmoq ichak boylamiga tortiladi. Jigar-o'n ikki barmoq ichak boylami va o't pufagi distal qismining ustida o'n ikki barmoq ichak turadi.

Operatsiya jigar osti sohasidagi bitishmalarni ajratish bilan boshlanadi. O'n ikki barmoq ichak o'tkir yo'l bilan, qaychi yordamida jigar-o'n ikki barmoq ichak boylami va o't pufagi oldingi yuzasidan ajratiladi. O't pufagi bo'shlig'ida o't toshlari bilan chandiqli to'qimalarning konglomeratidan iborat bo'lib, jigar-o'n ikki barmoq ichak boylamiga yopishib turadi. YUqorida aytilgandek pufak yo'lini ajratish, Kalo uchburchagi sohasida «tuynuk» shakllantirish magistral o't yo'lining jarohatlanishi ehtimolini oshiradi, ya`ni o't pufagi traktsiyasi jigar-o'n ikki barmoq ichak boylami siljishi bilan kechadi, natijada «tuynuk» pufak yo'li bilan shakllanmasdan UJY va UO'Y hisobiga paydo bo'ladi. UO'Y pufak yo'li deb qaralib kesilishi mumkin. O't pufagi mobilizatsiyasi «tubidan» amalga oshirilsa ancha engillashadi. Buning uchun o't tubi va tanasining perimetri bo'ylab qorin parda kesiladi. Pufakni pastga tortilishini ta`minlash uchun pufak tubi Mikulich qisqichi bilan fiksatsiya qilinadi. Qaychi yoki elektroskal'pel' bilan pufak orqa devori uning yotog'idan bo'ynigacha ajratiladi (103-rasm). UJY va UO'Y joylashishi aniqlanadi va shundan so'ng chandiqli to'qimadan ajratmasdan O'Tbo'ynchasiga yoki pufak yo'liga Fyodorov qisqichi qo'yiladi. Ko'pincha o't pufagi distal qismini urab olgan chandiqli to'qimada qisqichga tushib qoladigan pufak arteriyasi ham bo'ladi. UJY, UO'Y va o'ng jigar arteriyasi qisqichga olinmaganligiga hamda qisqichdan pastda tosh qolmaganligiga ishonch hosil qilgandan so'ng pufak kesib olinadi. Chultoq so'rilmaydigan ip bilan bog'lanadi. Ayrim holatlarda qo'pol bitishmalar hisobiga jigar parenximasini jarohatlamasdan o't pufagi orqa devorini ajratish imkoni bo'lmaydi. Bunday holatda Pribram usulida xoletsistektomiya bajarilishi lozim. Jigar osti

sohasi drenajlanadi. Laparotom jarohat qavatma-qavat tikiladi.

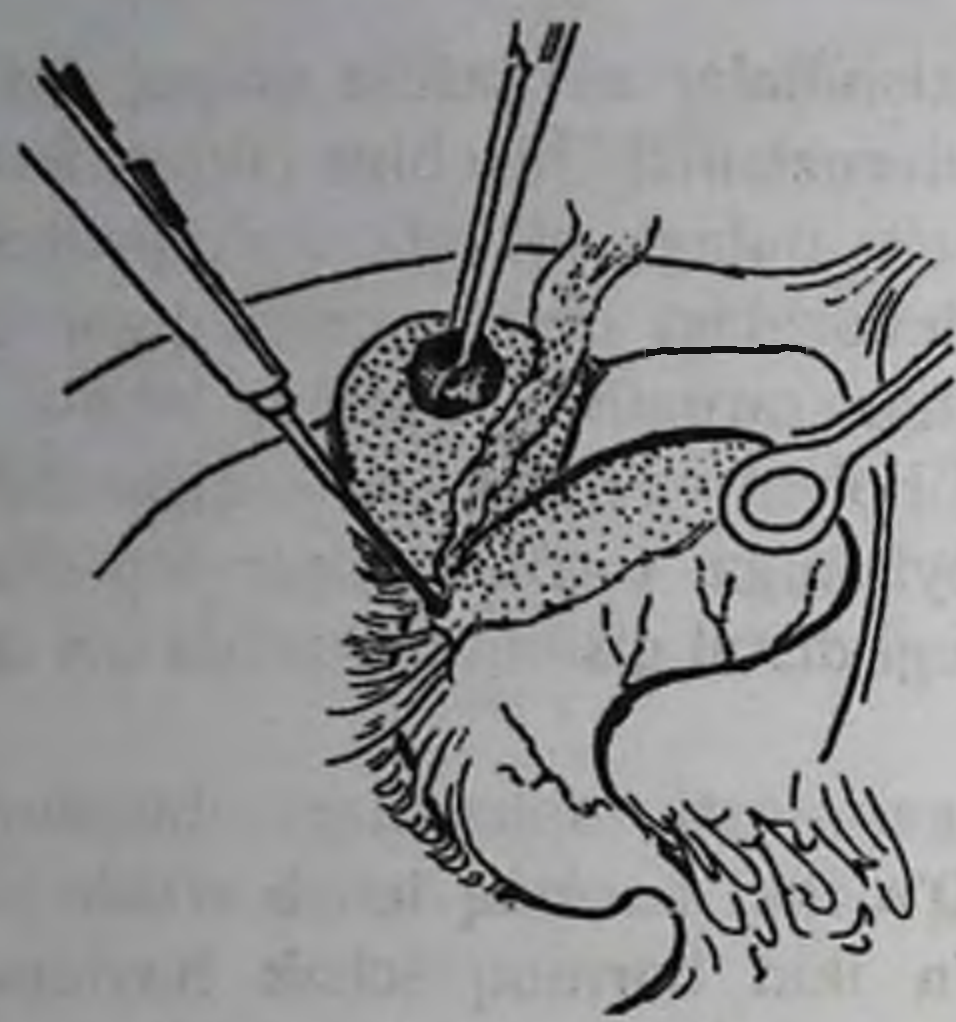

103-rasm. O't pufak orqa devorini «tubidan» mobilizatsiyasi

Mirizzi sindromi oqma shaklida xoletsistektomiya

Mirizzi sindromi bo'lganda xoletsistektomiyani bajarish haqiqatda qiyinlashadi. Operatsiya «ochiq» usulda amalga oshirilganligi ma`qul. LXE jigardan tashqari o't yo'llarida bajariladigan operatsiyalarda nihoyatda katta tajribaga ega bo'lgan va endoskopik usulda chok qo'ya oladigan xirurglar tamondan bajarilishi mumkin. Xoletsistobiliar oqma ajratilganda UJY yoki UO'Y devorida katta defekt paydo bo'ladi va u bartaraf etilganda o't yo'lining bo'shlig'i torayadi yoki deformatsiyaga uchraydi. Bunday holatni oldini olish uchun qo'yidagi uslubdan foydalanish kerak.

Mirizzi sindromida oqma hosil qiladigan O't pufagi bo'yni mobilizatsiya qilinadi. Oqma sohasida fiksatsiyalangan, o't toshining proektsiyasida UO'Y oldingi devoriga qisman davom etuvchi bo'yincha o'qi yo'nalishida o't pufagi devori kesiladi. Tosh olinadi. O't pufagi bo'yni orqa devoridan qiroq hosil qilib, kesimning yuqori qirrasi sohasida o't pufagi kesiladi. Qiroq kattaligi UO'Y devoridagi defektni plastika qilia oladigan kattalikda bo'lishi kerak. Xoletsistektomiya bajariladi. Asboblar yordamida, yaxshisi xoledoxoskop bilan reviziya qilinib, jigardan

tashqari o't yo'llarida o't toshlari yo'qligiga ishonch hosil qilinadi. Oqma sohasidagi o't pufagi devorining qiroqlari atravmatik ignada so'riluvchi sintetik ip bilan UO'Y defekti qirrasiga tikiladi, bu bilan UO'Y defekti bartaraf etiladi. Xoledoxolitiaz adekvat bartaraf qilinganligiga va o'n ikki barmoq ichak katta so'rg'ichidan o'tuvchanlik tiklanganligiga ishonch hosil bo'lsa UO'Y drenajlanmaydi.

104 – rasm. Mirizzi sindromi oqma

Deformatsiya va torayish yuz berganda UO'Y qo'shimcha xoledoxotomik teshik orqali chiqariladigan T–simon drenaj nay bilan tashqi drenajlanadi.

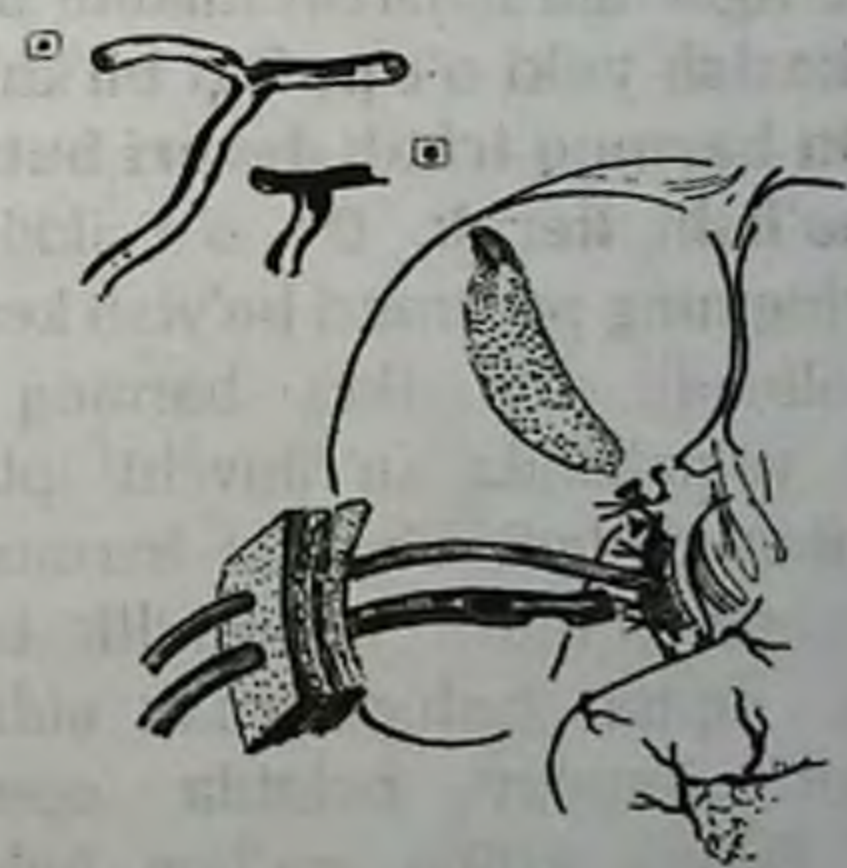

105 – rasm. T–simon drenaj yordamida UO'Y tashqi drenajlash.
a – T–simon drenajni qisqa ariq ko'rinisha shakllantirish turlaridan biri;
b – xoledoxotomik teshik tugunli choklar bilan drenajgacha tikilgan, jigar osti sohasi drenajlangan.
T–simon drenajning proksimal qismi UO'Yda yangi paydo bo'lgan bo'shlig'iga kiritiladi.

Ichki biliodigestiv oqmalarda xoletsistektomiya

Biliodigestiv oqma bo'lganda har doim o't pufagi ga yaqin a`zolarga tarqalgan yaqqol namoyon bo'lgan chandiq-bitishmali jarayon bo'ladi. Shuning uchun operatsiya (qaysi usulda bajarilishidan qat`iy nazar) qiyinchilik bilan o'tadi. A`zolarning topografo-anatomik holati o'zgarishi hisobiga sharoit og'irlashadi.

Ko'proq qiyinchiliklar xoletsistoduodenal oqma bo'lganda vujudga keladi. Bunda har doim o't puagi bo'yni va jigar-o'n ikki barmoq ichak boylami sohasida qupol chandiqli deformatsiya bo'ladi, bu esa jigardan tashqari o't yo'llari travmatik jarohatlanish xavfini nihoyatda oshiradi. Bundan tashqari chandiq orasidan o'n ikki barmoq ichak piyozcha va vertikal qismini ajratish katta qiyinchilik to'g'diradi. Bunday holatda o't puagi «tubidan» ajratish mumkin. Chandiq orasidan o't puagi distal qismini ajratib, jigardan tashqari o't yo'llarining joylashishi aniqlangandan so'ng o'n ikki barmoq ichak ajratiladi. O't puagi va o'n ikki barmoq ichak katta maydonda bir-biriga fiksatsiyalanganligiga qaramasdan oqma diametri katta bo'lmaydi. Ichak va pufak o'rtasidagi bitishmalarni ajratishda a`zolar o'rtasidagi qavatda ishlab katta bo'lmagan qaychidan foydalanish kerak. Agar uni bajarish imkoni bo'lmasa, **a`zolar o't pufagi devorini kesish yoki o't pufagi bo'shlig'ini ochish bilan ajratiladi. O'n ikki barmoq ichak devori butunligining buzilish ehtimoli kam bo'lishi kerak.** O't o'n ikki barmoq ichakdan qat`iyan oqma teshigining perimetri bo'ylab kesib olinadi.

O't pufagi olinadi. O'n ikki barmoq ichak devoridagi defekt ko'ndalang yo'nalishda so'riluvchi iplar yordamida ikki qatorli choklar bilan tikiladi O'n ikki barmoq ichak devoridagi defekt katta bo'lmaganda tikish qiyinchilik to'g'dirmaydi. Lekin ayrim holatlarda, oqma teshigi, ichak oldingi devorini to'liq egallashi mumkin. Bunday holatda operatsiya nihoyatda murakkablashadi. Texnik echim ma`lum holatga bog'liq: ichak devoridagi defekt atrofida infil'trativ o'zgarishlarga, uning joylashishi va konfiguratsiyasi, o'n ikki barmoq ichak katta so'rg'ichining teshikka nisbatan holatiga. O'n ikki barmoq ichak piyozcha va pastga tushuvchi qismining boshlang'ich joyida defect bo'lganda Koxer usulida mobilizatsiyadan so'ng tikish engillashadi. Hattoki ayrim hollarda o'n ikki barmoq ichakni xazm jarayonidan

ajratish uchun vagotomiya bilan me`da ekonom rezektsiyasi talab qilinishi mumkin.

Xoletsistogastral oqmalar kam uchraydi, o't puagi tanasi va me`da antral qismi o'rtasida bo'ladi. Umuman olganda, oqmani ajratish va me`da devoridagi defektni tikish yuqorida bayon qilingandek amalga oshiriladi. Me`da devoridagi defektni tikishda texnik muammolar vujudga kelmaydi. Shuni unutmaslik kerakki, bunday oqmaning sababi o't puagi o'sib kiruvchi me`da raki bo'lishi mumkin.

106 – rasm. Oqma: 1 – xoletsistoduodenal; 2 – o't pufagi va ko'ndalang sambar ichak o'rtasida; 3 – o't pufagi va me`da o'rtasida.

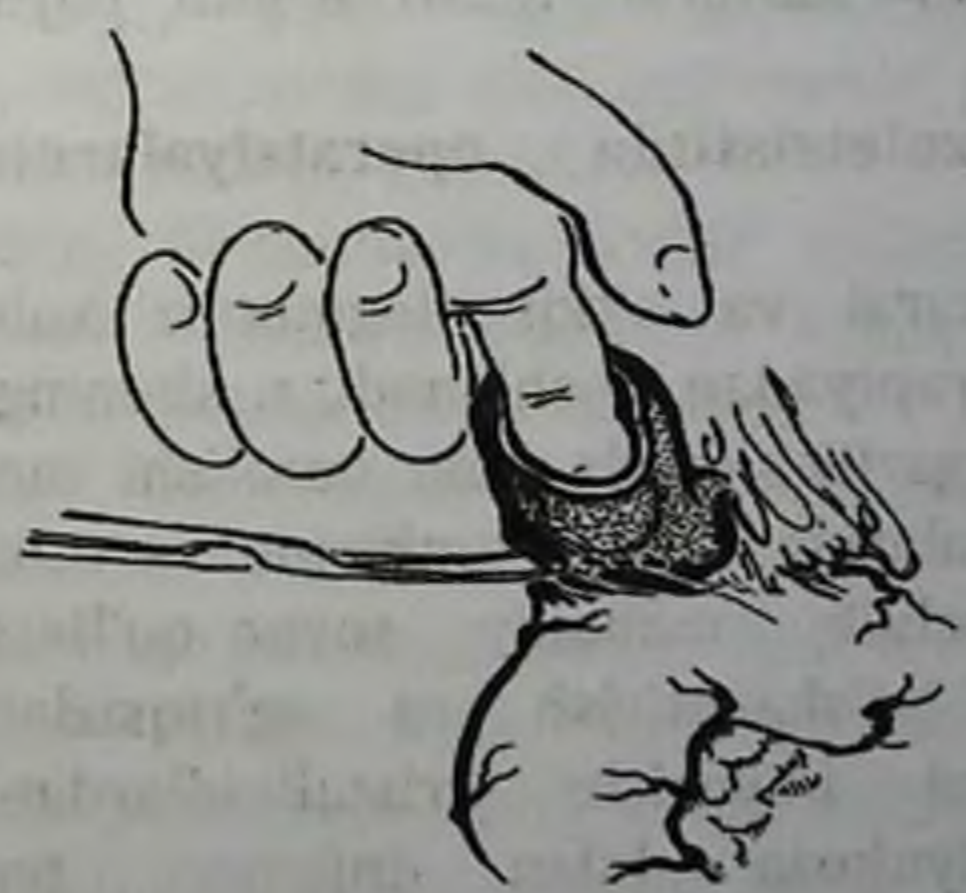

107 – rasm. Xoletsistoduodenal oqma. Barmoq yordamida oqma teshigini ajratish va oqma teshigining perimetri bo'ylab a`zolarni ajratish.

Xavfli o'smani inkor etish uchun har doim me`da va o't barmoq devorining defekti qirrasidan biopsiya olish kerak

Xoletsistoduodenal va xoletsistogastral oqmalarda yirik toshlarning ichak trakti bo'shlig'iga migratsiyasi oqibatida o'tkir obturatsion ichak tutilishiga olib kelishi mumkin. O't toshlari tufayli ichak tutilishida shoshilinch operatsiya bajarilganida, oqma ajratilmaydi va xoletsistektomiya bajarilmaydi.

O't pufagi va ko'ndalang chambar ichak o'rtasidagi oqmalar o't pufagi tubi va kam holatlarda tanasi sohasida joylashadi. Odatda ular katta bo'lmaydi va o'tkir xoletsistitda o't pufagi bitishmalardan ajratish jarayonida aniqlanadi. Ko'ndalang chambar ichakdagi katta bo'lmagan defektni aniqlamaslik mumkin. SHuning uchun, o't pufagi tubi sohasida ko'ndalang chambar ichak bilan qo'pol bitishmalar bo'lganda biliodigestiv oqma bo'lishi mumkinligini yoddan chiqarmaslik kerak. Chambar ichak devoridagi defektni tikish murakkab emas. Kolostoma shakllantirish talab qilinmaydi.

Spontan biliodigestiv oqmalarda xirurg har doim UO'Y va o'n ikki barmoq ichak katta so'rg'ichi reviziyasini o'tkazishi kerak, chunki oqma hosil bo'lishiga UO'Y o'tkazuvchanligining buzilishi natijasida safro oqimini kompensatsiya qilish va o't–safro gipertenziyasini bartaraf qilish uchun paydo bo'lgan bo'lishi mumkin.

O'tkir xoletsistitda operatsiyalarning o'ziga xos xususiyatlari

O'tkir kataral va o'tkir flegmonoz xoletsistitning davosi konservativ terapiyadan boshlanadi, u shuningdek operatsiyadan oldingi tayyorgarlik sifatida ham qaralishi mumkin. Konservativ terapiya choralariga a`zoga funktsional tinchlikni ta`minlash maqsadida ochlik; mahalliy sovuq qo'llash; o't pufagi silliq mushaklarini bo'shashtirish va og'riqsizlantirish maqsadida spazmolitiklarni buyurish; kristalloidlardan iborat poliion eritmalar, glyukoza bilan infuzion terapiya o'tkazish. SHuningdek, tsefalosporinlarning II – III avlodi yoki metronidazol qo'shib penitsillinlar bilan himoyalangan antibakterial terapiya o'tkazish mumkin. Shuni yodda tutish kerakki, o'tkir obturatsion xoletsistitda o't pufagi bo'shlig'ida keskin bosim oshishi va uning

devorida mikrotsirkulyatsiyaning buzilishi tufayli antibakterial vositalarning kontsentratsiyasi o't pufagi devori va uning bo'shlig'ida etarlicha bo'lmasligi mumkin. Antibiotiklar birinchi navbatda infektsion jarayonni o't pufagi dan boshqa a`zolarga o'tishini oldini olish maqsadida buyuriladi. Qorinda og'riq intensivligining pasayishi yoki yo'qolishi va oldin paypaslangan o't pufagi paypaslanmasligi yoki kattaligining kichrayishi konservativ terapiya naf berganligidan darak beradi. Dinamik UTT o'tkazilganda o't pufagi kattaligi kichrayadi, oldin o't pufagi bo'yincha sohasida fiksatsiyalangan tosh, bo'shliqga siljiydi. Agar og'riq pasayib yoki yo'qolsa va shu bilan birga o't pufagi tubi paypaslanishi davom etgan holatdakonservativ terapiya naf bermaganligidan darak beradi. Davolashdan naf bo'lgan yoki bo'lmaganligi to'g'risidagi ob`ektiv ma`lumotni dinamik UTT o'tkazib olish mumkin, shuningdek, laborator tekshirish tahlillariga ko'ra xulosa chiqariladi.

Gangrenoz xoletsistitda pufak oldiabstsessida, o't pufagi empiemasida shoshilinch operatsiya bajarilishi kerak (qarshi ko'rsatma bo'lmasa).

«Zich» infil'tratda o't pufagi olib tashlash, ya`ni infil'trlangan to'qimalardan uni ajratish nihoyatda murakkab, lekin bunday holatlarda ham operativ davo ko'rsatilgan.

Ayrim holatlarda, ya`ni og'ir qo'shimcha kasalliklar hamroh bo'lganda, «zich» pufak oldi infil'tratini ajratish imkoni bo'lmaganda xoletsistostomiya bajariladi.

Keksa yoshdagi bemorlarda o'tkir xoletsistit xirurgik davosining taktikasi. O'tkir xoletsistitda keksa yosh xirurgik davo uchun qarshi ko'rsatma bo'da olmaydi. O't pufagi devorida destruktsiya juda tez rivojlanishi va operativ davo xavfini oshiradigan qo'shimcha kasalliklarning bo'lishi hisobga olinib davolash taktikasi ishlab chiqiladi. Ushbu holatning murakkabligi o't pufagi destruktiv yallig'lanishlar va intoksikatsiya qo'shimcha kasalliklarni dekompensatsiya bosqichiga o'tishini tezlashtirishi bilan baholanadi. Bundan kelib chiqqan holda, sutka davomida konservativ terapiyadan naf bo'lmaganda, qoyidaga ko'ra bemorlarga operativ davo o'tkazish kerak. Ammo, og'ir qo'shimcha kasalliklari bo'lgan bemorlarda, ya`ni radikal xirurgik davo o'tkazib bo'lmaganda, tanlov usuli bo'lib, ul'tratovush

nazoratida o't pufagi bir yoki bir necha marta punktsiya qilinadi yoki teri orqali, jigar orqali mikroxoletsistostoma qo'yiladi.

Bemor ahvoli yaxshilangach va qo'shimcha kasalliklar stabillashgandan so'ng xoletsistektomiyaning optimal turini tanlab, radikal xirurgik davo o'tkazish kerak.

O'tkir toshsiz xoletsistitda o't pufagi devorida tez destruktsiya bo'lishi mumkinligi shoshilinch xoletsistektomiyani talab qiladi. Operatsiya an`anaviy (ochiq) va laparoskopik usul bilan bajarilishi mumkin. Faqatgina nisbatan kam holatlarda teri orqali punktsion xoletsistostomiya adekvat va etarli davolash chorasi bo'lishi mumkin.

O'tkir xoletsistitda an`anaviy xoletsistektomiya. O'tkir xoletsistitda xoletsistektomiyaga o'tishdan oldin, o't pufagi ni operatsiya vaqtiga shakllanib ulgurgan yallig'lanish infil'tratidan ajratib olish kerak.

O't pufagi ni yallig'lanish infil'tratidan ajratib olish. O'tkir xoletsistitda yallig'lanish o'zgarishlari nafaqat o't pufagi da, balki atrof to'qimalarda ham bo'ladi, shu bilan xoletsistektomiya o'ziga xos qiyinchiliklarni to'g'diradi. O't tubi sohasida pufak devorini bitishmalardan tozalash bilan o't infil'tratdan ajratilishi boshlanadi. O't keskin kattalashishi va infil'trlangan devorning taranglashishi, a`zo siljimasligi va fiksatsiyalanishini hisobiga o't bo'yinchasiga qisqichlarni qo'yishga imkon bermaydi. Ajratishni engillashtirish maqsadida o't devorlari bo'shashishi uchun pufak bo'shatiladi. Buning uchun o't tubidan yo'g'on igna bilan punktsiya qilinib, o't bo'shlig'idagi suyuqlik so'rib olinadi va mikroflorag tekshiriladi. Pufak bo'shatilgandan so'ng punktsiya joyiga uchi yumaloq qisqich qo'yiladi, bu qoldiq suyuqlikni punktsiya joyidan chiqishiga yul qo'ymaydi.

Bundan tashqari, pufak oson ajratilishi uchun qisqich pufak traktsiyasi uchun ishlatiladi. «Siyrak» infil'tratda o't atrof to'qimalardan tsirkulyar harakatlar bilan ko'rsatkich barmoq yoki tupfer bilan ajratish mumkin. Zich infil'tratdan o't ajratib olish juda murakkab vazifaga aylanadi. To'qimalar tupfer, barmoq yordamida «tumtoq» yo'llar bilan ajratiladi yoki qaychi yordamida «o'tkir» yo'l bilan pufak yotoqdan ajratib olinadi.

Qaychi to'qimalarni kesish maqsadida emas, balki qaychi uchlarini kengaytirish yo'li bilan to'qimalar ajratiladi. Infil'trat

hosil qiluvchi a`zolarni bir – biridan ajratish muvaffaqiyati uni «qavatda» ishlashi natijasida yuzaga keladi. A`zolarni ajratishda mexanik ta`sir yaqin turgan strukturalarga emas, balki pufak devoriga qaratilishi kerak. Asosiy qiyinchilik infil'trat ichidan o't bo'yinchasini, Gartman cho'ntagini ajratib olishda to'g'iladi, chunki bunda UO'Y va O'BI jarohatlanish xavfi juda yuqori.

108-rasm. A. O't pufagini barmoqlar yordamida ajratish. B. Qaychi uchlarini «qayta» harakatlantirish natijasida to'qimalarni ajratish.

Gartman cho'ntagini infil'trat ichidan ajratib olgandan so'ng u uchi yumaloq qisqichga olinishi kerak, buning yordamida pufak yuqori va lateral tamonga traktsiyasi amalga oshiriladi. Keyin esa Kalo uchburchagi oldingi yuzasining proektsiyasi bo'ylab, pufak medial konturi bo'yicha qorin parda kesiladi, keyin oldingi kesimning orqa yuza proektsiyasi bo'ylab qorin parda kesiladi. Buning natijasida pufak bo'yinchasidan pastda va pufak yo'li oldida yupqa yog' to'qimasidan iborat to'siq qoladi. Bu to'siq qalinligi juda minimal bo'lishi mumkin, ya`ni qorin parda oldingi va orqa varaqlari kesilganidan so'ng pufak bo'yinchasi va yo'li orqasida «tuynuk» hosil bo'ladi, uning yon devorlarini pufak yo'li va pufak arteriyasi hosil qilsa, asosini esa UJY hosil qiladi, ya`ni Kalo uchburchagining tamonlari. Lekin ko'pincha yallig'lanish infil'trati hisobiga yog' to'qimasi 5dan 10 mm gacha qalinlikdagi zich to'qimaga aylanadi. Bunday holatlarda yog' to'qimasi ehtiyotlik bilan dissektor uchi bilan yoki kichik tupfer yordamida yuqorida aytilgan «tuynuk» hosil qilib ajratiladi. Bunday «tuynuk» hosil qilinishi natijasida UJY joylashishini

ko'rib, uning jarohatlanishini oldini olish mumkin. Keyin esa pufak yo'li va pufak arteriyasi ajratiladi. O't pufagi arteriyasini farqlashga, bevosita pufak devorida, arteriya yo'nalishi bo'ylab joylashgan limfa tuguni yordam beradi. O't pufagi yallig'lanish jarayoni hisobiga bu limfa tuguni kattalashib oson aniqlanadi. Pufak arteriyasini ajratishda limfa tuguni jarohatlanishini oldini olish lozim, chunki bunda parenximatoz qon ketishi mumkin. Bunaday holat vaziyatni yanada chigallashtiradi.

Pufak yo'li va arteriyasi ajratilgandan so'ng yana bir bo UJY va UO'Y chetda qolganligiga ishonch hosil qilish kerak. SHuni yodda tutish kerakki, Gartman cho'ntagidan yumaloq qisqich bilan pufak yuqori va lateral tamonga traktsiya qilinganidan so'ng UO'Y joyidan siljib, pufak yo'lini eslatadigan darajada yuqoriga chuzilishi mumkin. Bu UO'Y to'liq kesilishiga sababchi bo'lishi mumkin. SHuning uchun, ajratilgan nay ko'rinishidagi strukturalarning anatomik tuzilishini muljal qilib, Gartman cho'ntagidan tortishni bushashtirish yoki yaxshisi to'xtatish kerak.

Pufak yo'li va arteriyasiga birrin-ketin qisqich qo'yilib, kesiladi va so'rilmaydigan ip bilan bog'lanadi. Pufak yo'li cho'ltog'ini tikib bog'lash ham mumkin, bu bog'langan ipni joyidan siljib ketishiga yo'l qo'ymaydi. Pufak yo'li va arteriyasini ajratish bo'yicha yuqorida aytilgan texnik qoyidalarga rioya qilinsa jigardan tashqari magistral o't yo'llar jarohatlanish xavfi juda minimal bo'ladi.

O't mobilizatsiyasi bosqichida, o'sha zahotida bartaraf qilishga majbur qiladigan, har xil asoratlar ro'y berishi mumkin.

Operatsiya vaqtidagi qon ketish. O't bo'yinchasini ajratish jarayonida pufak arteriyasining jarohatlanishi yoki uning chultog'idan ip siljib ketishi mukin. Arterial qon ketishni ko'r-ko'rona va shoshma-shosharlik bilan to'xtatish natijasida og'ir asoratlar ro'y berishi mumkin: JTO'Y, o'ng jigar arteriyasi va darvoza venasining jarohatlanishi. Sanab o'tilgan asoratlarni oldini olish uchun bir nechta gemostazni ta`minlaydigan oddiy texnik usullarni qo'llash kerak.

Tupfer yordamida qonayotgan arteriyani bosib turish natijasida qon ketishni vaqtinchalik to'xtatish mumkin. Agar bundan keyin ham qon ketish davom etsa jigar o'n ikki barmoq ichak boylamini barmoqlar yordamida qisish bilan vaqtinchalik

gemostazga erishish mumkin. Ayrimda, chap qo'l ko'rsatkich barmog'ini charvi cho'ntagi teshigiga (Vinslov teshigi) tiqib, jigar o'n ikki barmoq ichak boylamini ko'parish etarli bo'ladi, bunda arteriya qisilishi natijasida qon ketish vaqtinchalik to'xtaydi, bu Pringel usuli ham deyiladi. Bu usulni qo'llash uchun xirurg bemorga nisbatan o'ng yoni bilan yondashishi kerak. Qon ketishni vaqtinchalik to'xtashiga erishgandan so'ng, elektr so'rg'ich yordamida jigar osti sohasiga to'kilgan qon so'rib olinadi va operatsion maydon kuzdan kechiriladi. Qoyidaga ko'ra, bunda jarohatlangan qon tomir ko'rinadi. Agar qon ketish manbai aniqlanmasa, xirurg qisqa muddatga ko'rsatkich va bosh barmog'i bilan qisib turgan jigar o'n ikki barmoq ichak boylamini bushatadi va qon ketayotgan manba aniqlanadi. Pufak arteriyasining chultog'i uzun yumshoq qon to'xtatuvchi qisqich bilan, atrof to'qimalarni ildirmagan holda ushlanadi. Jigar o'n ikki barmoq ichak boylamining naysimon strukturalari qisqichga ilinmaganligiga ishonch hosil qilish kerak. Agar arteriyaning chultog'i nisbatan uzun bo'lsa, tikmasdan faqatgina bog'lash etarli bo'ladi. CHultoq nihoyatda kalta bo'lganda qisqich branshasining aynan uchidan 3–0 yoki 4–0 so'rilmaydigan ip bilan atravmatik ignada Z–simon chok qo'yiladi. Bunda pufak arteriyasining chultog'i va atrof yog' to'qimasi chokka ilinishi kerak.

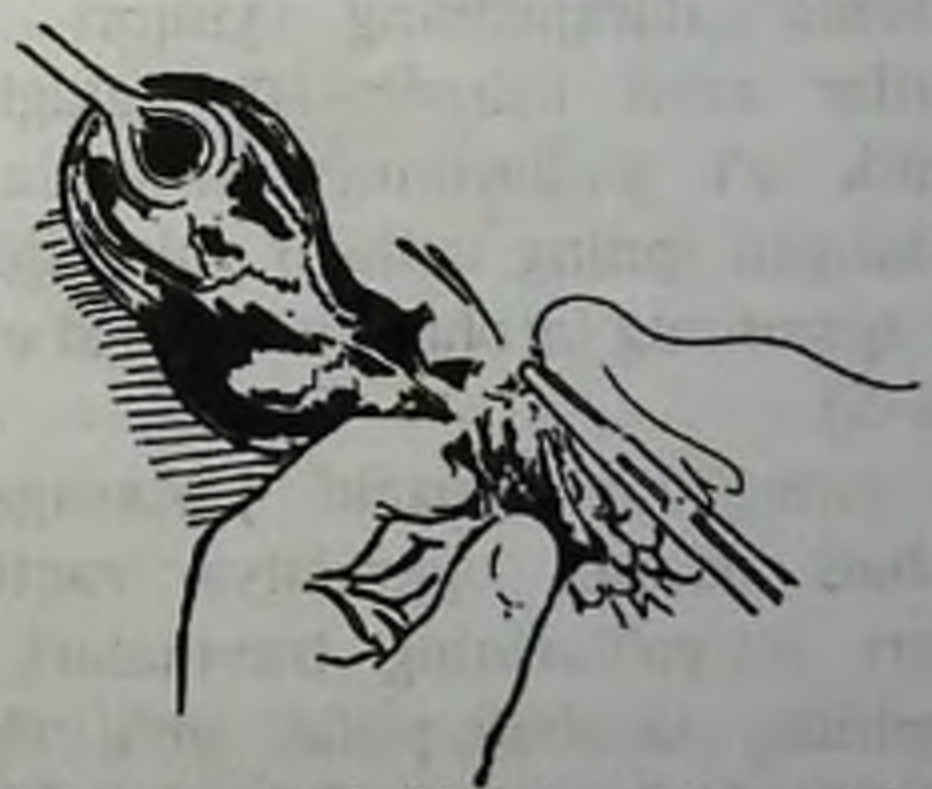

109– rasm. Qon ketishni vaqtinchalik to'xtatishga erishish uchun jigar o'n ikki barmoq ichak boylamini xirurg chap qo'li ko'rsatkich va bosh barmog'i bilan qisish (Pringel usuli).

To'qimalarning keskin infil'tratsiyasida o't bo'yinchasini mobilizatsiyasi vaqtida pufak arteriyasi asosiy ustun o'ng jigar arteriyasidan uzilishi natijasida qon ketish ro'y berishi

mumkin. Bunday holatda qon ketishni to'xtatuvchi qisqich qo'yish mumkin emas. Yuqorida aytilgandek, qon ketishini vaqtinchalik to'xtatish kerak. Jarohat quritilib, o'ng jigar arteriyasining devor oldi defektining joylashgan o'rni topiladi va gepatoduodenal boylam tarangligini bo'shatmasdan 4–0 yoki 5–0 ip bilan atravmatik ignada devor oldi choki qo'yiladi (103 – rasm).

O't pufagi yotog'idan ajratish har doim ham subseroz amalga oshmaydi. Buning natijasida yallig'lanishli o'zgargan jigar parenximasi qon ketish bilan kechadigan yuzaki jarohatlanishi mumkin. Pufakni ajratish vaqtida o't pufagi yotog'ini elektrokoagulyatsiya qilish samarasiz kechishi mumkin. Bunday parenximatoz qon ketishini to'xtatish uchun pufak yotog'i so'riluvchi ip bilan atravmatik ignada tikiladi. Uzluksiz yoki uzlukli chok qo'yish mumkin. O't pufagi yotog'ini tikishda igna jigar parenximasiga 1sm chuqurlikkacha kirishi kerak, aks holda yuzaki tikish natijasida to'qima kesilib qon ketish kuchayishi mumkin. SHu bilan birga juda chuqur tikish oqibatida jigar ichi segmentar o't yo'llari va qon tomirlar chokka ilinishi mumkin.

Taxokomb plastinasi bilan o't pufagi yotog'ini aplikatsiya qilish intensiv qon ketishni to'xtatuvchi samarali usul hisoblanadi. Bunda o't pufagi yotog'ini tikish shart emas.

Operatsiya vaqtida o't-safro oqishi. O'tkir xoletsistitda operatsion travma darajasining yuqori bo'lishi natijasida qo'yidagi asoratlar xavfi oshadi: O't pufagi yotog'ida yuzaki joylashgan kichik o't yo'llarining jarohatlanishi, pufak yo'li cho'ltog'ida joylashgan ipning uzilishi yoki siljib tushishi, UJY va UO'Y devor bir qismining jarohati, magistral o't yo'llarining to'liq kesilishi (rasm 6–5).

O't pufagi yotog'idagi yuzaki joylashgan jigar ichi o't yo'llarining jarohati odatda operatsiya vaqtida aniqlanmaydi; jigardan tashqari o't yo'llarining travmalari, ayniqsa o't yo'li devori bir qismining jarohati, pufak yo'li cho'ltog'idan ipning siljib tushishi yoki cho'ltoqni ip bilan kesilishi ham birdaniga aniqlanmaydi. Yuqorida sanab o'tilgan asoratlar operatsiya vaqtida qorin bo'shlig'iga o't-safroning oqishi bilan namoyon bo'ladi. Ko'pmiqdorda safro oqganda qorin bo'shlig'ida safro yig'ilganligini ko'rish mumkin. Bunday holat UJY yoki UO'Y to'liq kesilib proksimal uchi bog'lanmaganda ro'y beradi. O't-

safro kam miqdorda oqganda qon bilan aralashib qolganligi uchun qorin bo'shlig'ida ko'rish qiyin.

Safro oqish manbasini topish uchun jigar osti sohasidan barcha yig'ilgan suyuqlikni so'rib olinishi kerak. Bundan keyin gepatoduodenal boylamga katta marli tamponi yaqinlashtirilib, distal qismi boylamga, o'rta qismi esa O't pufagi yotog'iga zich bosiladi. Bir necha daqiqa ushlab turgandan so'ng tampon rangi o'zgarganligi baholanib sekin olinadi. Safro oqganda tamponda sariq rangdagi dog'lar paydo bo'ladi. Tampon o'rta qismi sariq rangga bo'yalsa safro oqishi pufak yotog'idan ekanligidan darak beradi, agar tampon uchi bo'yalsa jigardan tashqari o't yo'llari yoki pufak yo'li cho'ltog'idan safro oqayotganligini bildiradi.

Pufak yotog'idagi jigar ichi o't yo'llarining jarohatidan o't-safro oqganda jarohatlangan o't yo'lini kichik diametri tufayli ko'rib bo'lmaydi. Lekin O't pufagi yotog'i yaxshi ko'zdan kechirilishi kerak, chunki hatto juda kichik diametrdagi o't yo'li ham jigar parenximasi bilan drenajlanadi. Agar O't pufagi yotog'idagi kesilgan o't yo'li aniqlansa, unga kontrast modda yuborib fistulografiya o'tkazish lozim.

110-rasm. Odatda safro oqishini to'xtatish uchun safro oqadigan joyda jigar to'qimasi 2-0 yoki 3-0 so'riluvchi ip bilan yumaloq atravmatik ignada 8-simon chok qo'yiladi.

Parenximani drenajlaydigan kattalik sohasiga bog'liq ravishda va jigar ichi o't yo'llarining boshqa o't yo'llari bilan bog'liqligini hisobga olib keyingi harakatlarni aniqlash kerak: o't yo'lini bog'lash, uni drenajlash yoki anastomoz qo'yish.

Agar pufak yo'li cho'ltog'idan ip siljib ketishi natijasida safro oqsa, pufak yo'li cho'ltog'i Fyodorov qisqichi yoki dissektor bilan qayta ushlanib tikib bog'lanadi. Cho'ltoq kalta bo'lganda qayta bog'lab bo'lmaydi, chunki pufak yo'li teshigi sohasida UJY qirrali defekti paydo bo'ladi.

Bunday holatlarda devor defekti 3–0 yoki 4–0 so'riluvchi ip bilan atravmatik ignada tikiladi. YAllig'lanish infil'tratsiyasida UJY devori qalinlashadi va shilliq qavatni ilmasdan chok qo'yish mumkin. Xuddi shunday UJY va UO'Y devorining qirrali defekti tikiladi. UJY va UO'Y to'liq kesilganda xirurgik davoning texnikasi IV bo'limda bayon qilingan.

O'tkir xoletsistitda uning murakkabligidan qat`iy nazar operatsion maydon antiseptik eritma bilan yuvilib, jigar osti sohasi drenajlanish bilan operatsiya yakunlanishi kerak. Drenaj kontrapertura orqali chiqarilishi kerak, o'rta laparotomiyada o'ng qovurg'a yoyi osti sohasidan, o'ng qovurg'a yoyi ostiga parallel kesim bilan laparotomiya qilinganda laparotom jarohat pastki burchak lateral sohadan chiqariladi.

Pribram usulida xoletsistektomiya. O'tkir xoletsistit tufayli xoletsistektomiya bajarilayotganda o't pufagi orqa devorini ajratishda va bo'yinchasini mobilizatsiya qilishda ayrim vaqtlarda qiyinchiliklar to'g'iladi. To'qimalardagi yaqqol yallig'lanish infil'trati eski chandiqli o'zgarishlar bilan birga kelishi texnik muammolarni to'g'diradi. Pufak devori va jigar parenximasi orasidagi qavatga kirish imkoni bo'lmaydi. Buning natijasida orqa devor mobilizatsiyasida intensive qon ketish bilan kechuvchi jigar parenximasining jarohati kelib chiqadi, pufak bo'yinchasini ajratishda jigardan tashqari o't yo'llarining jarohatlanish xavfi yuqori bo'ladi. Bunday asoratlarni oldini olish uchun o't pufagi oldingi va yon devorlarini kesib olish va orqa devorini qoldirish yo'li bilan xoletsistektomiyaning bir nechta usullari taklif qilingan. 1927 y. Pribram bunday holatlarda o't pufagi oldingi devorini kesib olib, orqa devor shilliq qavatini elektropichoq yordamida kuydirgandan so'ng pufak orqa devor mushak qavat qirg'oqlarini bir–biriga tikishni taklif qilgan. A.V. Vishnevskiy esa bunday holatlarda pufak orqa devoriga chok qo'ymasdan olingan o't pufagi bo'yinchasi va yotog'i sohasiga Vishnevskiy mazi bilan tampon qo'yib operatsiyani yakunlashni

taklif qilgan. Thorek, pufak orqa devorini qoldirib, chok qo'ymasdan orqa devor shilliq qavatini o'tkir qoshiqcha bilan olishni taklif qilgan.

Hozirgi vaqtda Pribram usulida xoletsistektomiya qo'yidagi modifikatsiyada amalga oshiriladi. Pufakning oldingi yon devorlari pufak bo'yinchasigacha kesiladi, pufak bo'shlig'idagi suyuqlik so'rib olinib, toshlar olinadi. O't bo'yinchasi va pufak yo'liga metall yoki plastik zond kiritiladi, uni muljal qilib infil'trlangan to'qimalar orasida pufak yo'lining joylashishi aniqlanadi. Pufak yo'li va jigardan tashqarri o't yo'llari farqlash imkoni bo'lgan holatlarda, pufak yo'li ehtiyotkorlik bilan dissektor bilan «aylanib» o'tiladi va qalin to'qimalarni qo'shib bog'lanadi. Shundan so'ng o't bo'yinchasi pufak yo'ligacha kesiladi. Lekin pufak yo'liga qo'yilgan ip bushab ketmasligi uchun bog'langan ipgacha 2–3 mm kesilmagan to'qima qolishi kerak. SHuning bilan bir qatorda, odatda gepatoduodenal boylam sohasida infil'trlangan to'qimalar orasidan naysimon strukturalarni farqlab bo'lmaydi. Bunday holatlarda pufak yo'li bog'lanmaydi. O't gipertenziyasi bo'lmasa bog'lanmagan pufak yo'lidan o't–safro oqishi kuzatilmaydi.

O't pufagi orqa devori va bo'yincha soha shilliq qavati to'liq buzilgunicha koagulyatsiya qilinadi. Bunda argon yoki plazmenli «skal'pel'» bo'lgan bipolyar koagulyatsiyani qo'llash maqsadga muvofiq
bo'ladi. Jigar osti sohasiga drenaj nay qoldirib, kontrapertura orqali chiqariladi.

O'tkir xoletsistitda laparoskopik xoletsistektomiyaning o'ziga xos xususiyatlari.

Uzoq vaqt mobaynida o'tkir xoletsistit laparoskopik xoletsistektomiya operatsiyasi bajarilishi uchun qarshi ko'rsatma hisoblangan edi. Hozirgi vaqtda o't yo'llarida laparoskopik operatsiyalarni bajarishda yuqori tajribaga ega bo'lgan klinikalarda, LXE o'tkir xoletsistitda muvaffaqiyatli bajarilmoqda. LXE erta (kasallik boshlangandan birinchi 2–3 sutkada) bajarishga harakat qilish kerak, chunki keyinchalik o't pufagini o'rab turuvchi infil'trat zich bo'lib qoladi, ya`ni operatsi bajarilishini qiyinlashtiradi. O't pufagi devori qalinlashadi va qisqichga ushlanmaydi.

O't pufagi va atrof to'qima yallig'lanish o'zgarishlari (pufakning qalinlashgan devori, pufak oldi infil'tratining bo'lishi) operatsiya davomida uchta 10 millimetrli troakarlarni qo'llashga majbur qiladi. Bunda o't pufagi 10 millimetrli qisqich bilan fiksatsiya qilib, infil'tratni tupfer yordamida ajratishga imkon bo'ladi.

Operatsiya o't pufagi tubi sohasida pufak devorining katta bo'lmagan qismini infil'tratdan ajratish bilan boshlanadi. Devor ochilganidan so'ng, yo'g'on igna yoki yaxshisi elektroso'rg'ichning 5 millimetrli nayi yordamida punktsiya qilinadi. Pufak bo'shlig'idagi suyuqlik so'rib olinganidan keyin mikroflora ekmasiga tekshiriladi, shundan keyin pufak oldi infil'tratini ajratish yakunlanadi.

Gartman cho'ntagini infil'trat orasidan ajratish operatsiya «kaliti» hisoblanadi. Gartman cho'ntagida ko'pincha siljimaydigan toshlar bo'lib, uning devoriga qisqich qo'yishga imkoniyat kam bo'ladi. Bunday holatda zich yopishib qolgan toshni yuqoriga, pufak tanasining bo'shlig'iga siljitishga harakat qilish kerak. Shundan so'ng Gartman cho'ntagiga 10 millimetrli qisqich qo'yiladi va pufak yuqori va lateral tamonga traktsiya qilinadi (rasm 7-7). Shuni yodda tutish kerakki, pufak ortiqcha tortilganda UO'Y siljib jarohatlanishiga sabab bo'lishi mumkin.

110-rasm. O't pufagi bo'shlig'idagi yirik tosh qisqich yordamida yuqoriga siljitilganidan so'ng Gartman cho'ntagini ajratish engillashadi.

Keyin Kalo uchburchagi sohasida qaychi yordamida qorin parda kesiladi va tumtoq yo'l bilan, dissektor yoki tupfer yordamida infil'trlangan kletchatka ajratiladi va umumiy jigar hamda pufak yo'li o'rtasida «tuynuk» shakllantiriladi, ya`ni an`anaviy xoletsistektomiyadagi kabi. An`anaviy xoletsistektomiyadan farqli ravishda, shakllantirilgan «tuynuk» asosi bo'lgan UJY gepatoduodenal boylam infil'trlangan yog' to'qimasining orasida joylashganligi uchun laparoskopik amaliyotda har doim ham tez farqlanmaydi. Ayrim holatlarda xirurg «tuynuk»ni shakllantirib UJY lateral tamonga siljitadi. Bunda u pufak yo'li deb baholanib kesilishi mumkin. Jigardan tashqari o't yo'llarining jarohatini oldini olish uchun, xirurg nafaqat pufak yo'lini, balki UJY va UO'Y yaxshi farqlanganligiga ishonch hosil qilishi kerak. O't yo'llarini aniqlash uchun qo'yidagi usulni qo'llash mumkin. Shakllantirilgan «tuynuk»ga xirurgik asbob kiritilib, pufak yo'li va O'Tbo'yinchasi lateral va bir oz yuqoriga siljitiladi. Bunda gepatoduodenal boylam chekkasida aniq farqlanadigan UO'Y tortilishi kuzatiladi. Jigardan tashqari o't yo'li oldingi devoriga pufak yo'li taxminiy qo'yi lish joyida 1 sm dan uzoq bo'lmagan oraliqda vistseral qorin parda va yog' to'qimasi tozalanadi. Agar o't yo'llarining aniq qo'yilish joyi ajratilsa, jigar darvozasi tamonidan keladigan UJY terminal qismi, UO'Y va pufak yo'lini ko'rish imkoni bo'ladi (nay strukturalarining T-simon tuzilishi).

UJY jarohatlanish xavfi bo'lganligi uchun pufak yo'lini magistral o't yo'liga yaqin joydan ajratish tavsiya etilmaydi. LXE amaliyotga kiritilganidan so'ng, pufak yo'lining qolib ketgan uzun cho'ltog'ida tosh bo'lmasa asorat kelib chiqmasligi ma`lum bo'ldi.

Pufak yo'liga klipslar qo'yishda ortiqcha kuch sarf qilmaslik kerak, chunki bu pufak yo'li cho'ltoq devorining qisman teshilishi va hattoki klipslar yordamida infil'trlangan devorning kesilishiga sabab bo'lishi mumkin. Xuddi shunday ehtiyotlik bilan pufak arteriyasi klipslanadi va kesiladi.

Ayrim holatlarda pufak arteriyasi ikkita qon tomir bilan namoyon bo'lishi mumkin, ulardan bittasi pufak yo'lidan oldinda, ikkinchisi esa odatdagi joydan o'tadi. Bunday holat bo'lishi mumkinligini xirurg yodda tutishi kerak, chunki qo'shimcha arteriyani pufakni qon bilan ta`minlaydigan yagona manba deb

qabul qilib cho'ltog'iga ishlov bergandan so'ng odatdagi joydan chiquvchi asosiy arteriya ustunidan qon ketishi mumkin.

O't pufagi yotog'idan ajratishda ma`lum qiyinchiliklar to'g'ilishi mumkin: infil'trlangan to'qima oson yirtiladi, har doim ham pufak orqa devori va uning yotog'i orasidagi qavatga «kirish» iloji bo'lmaydi. Bunday holatlarda Pribram tamonidan tavsiya etilgan operatsiya usulidan foydalanish mumkin, ya`ni pufak oldingi yon devorlarini kesib, orqa devor shilliq qavatini koagulyatsiya qilish. Bunda pufak bo'yinchasining oldingi devori pufak yo'liga qo'yilgan klipslardan 3–5 mm qolganicha kesish kerak. Uzun «ochilmagan» pufak bo'yinchasining cho'ltog'i qolganida uning bo'shlig'ida toshlar qolishi mumkin. Agar pufak bo'yinchasi pufak yo'liga qo'yilgan klipsga yaqin joydan kesilsa, klips joyidan kuchishi mumkin.

Agar pufak bo'shlig'idan yirik toshlar qorin bo'shlig'iga tushsa ular konteynerda olinadi. Ko'pmayda toshlar uchligining diametri 10 millimetr kattalikda bo'lgan elektr so'rg'ichi bilan muvaffaqiyatli so'rib olinadi.

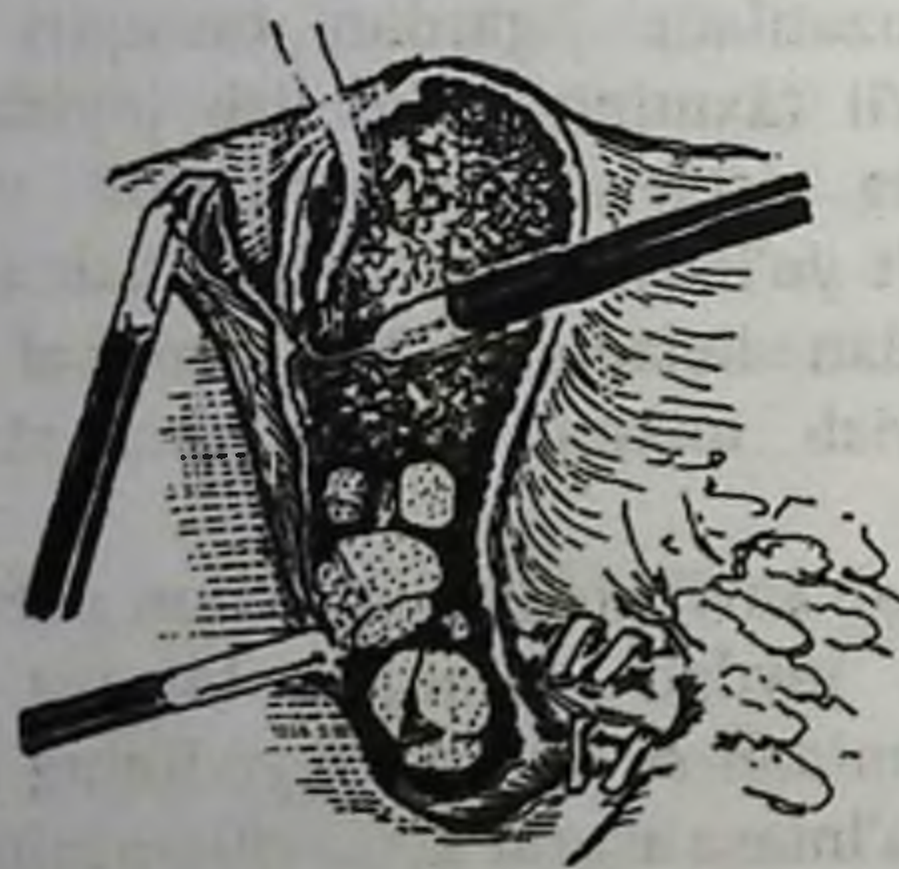

111-rasm. Pribram usulida xoletsistektomiyada o't pufagi ning oldingi yon devorini kesib olish. Kesimning pastki burchagi klipsdan 3–5 mm yuqorida.

O'tkir xoletsistit tufayli xoletsistektomiyalarning hamma holatlarida bilio– va gemostaz nazoratidan so'ng jigar osti sohasi antiseptik eritma bilan yuviladi va tashqi diametri 10 mm bo'lgan nay bilan drenajlanadi.

Gemostazning o'ziga xos xususiyatlari

Arterial qon ketish. Laparoskopik operatsiya vaqtida qon ketishni to'xtatish murakkab vazifa hisoblanadi. endovideoxirurgik aralashuvlarga xarakterli bir qator o'ziga xos spetsifik xususiyatlar mavjud. «Pul'satsiyalovchi» qon ketish vujudga kelganda laparoskop optikasiga qon sachraydi, bu esa laparoskop yon oynasini artish uchun laparoskopni qorin bo'shlig'idan chiqarishga majbur qiladi. Bu vaqt oralig'ida jigar osti sohasiga qon yig'ilib, qon ketish manbaini yashiradi. Bundan tashqari, qorin bo'shlig'ida qon yig'ilgandan so'ng yorug'lik yutilishi oshib, ko'rinish yomonlashadi. Bunday muammolarni oldini olish uchun, qo'yidagi qoyidalarga rioya qilish kerak.

Arterial pul'satsiyalovchi qon ketganda laparoskop qon ketish manbaidan optika ifloslanmaydigan masofaga o'tkazilishi kera. **Qonayotgan qon tomirning anatomic ko'rinishi aniq farqlanmasidan klipslash, to'qimalarni koagulyatsiya qilish yoki «ko'r-ko'rona» qisqich qo'yish mumkin emas.** Qon ketayotgan manba yoki u aniqlanmasa qonayotgan joy har qanday asbob bilan bosib turiladi. Bu deyarli har doim vaqtinchalik qon ketishini to'xtatadi yoki qon ketishini nihoyatda kamaytiradi. SHundan so'ng to'kilgan qon so'rib olinadi. elektroso'rg'ichni ishlatgan holda, qonayotgan tomirni bosib turish qisqa vaqtga bushatib, qon ketish manbai farqlanadi. Jarohatlangan pufak arteriyasi yoki uning cho'ltog'idan qon ketganda u dissektor yoki qisqichga olinib, bir oz yuqoriga tortiladi va shu zahotiyoq ushlab turgan asbobning tagidan o'ng jigar arteriyasi klipsga ilinmasligiga ishonch hosil qilib klipslanadi. Agar qon ketish manbai jigar arteriyasi bo'lsa, arteriya devoridagi defekt 4-0 yoki 5-0 so'rilmaydigan ipda atravmatik igna bilan tikiladi. Agar xirurg endoskopik chok qo'yish texnikasini mukammal bajara olmasa yoki sharoit arteriya defektini sifatli tikishga yo'l qo'ymasa, kechiktirmasdan konversiyaga o'tish kerak.

O't pufagi yotog'idan qon ketish. O'tkir xoletsistitda o't pufagi yotog'idan ajratib olgandan so'ng jigar parenximasidan qon ketadi. Gemostazni ta`minlash uchun bipolyar koagulyatsiyani qo'llash lozim. O't pufagi yotog'ining yuqori yarmidan qon ketganda qon ketishni to'xtatishda qo'yidagi usul yordam beradi. YOtoqning

qonayotgan yuzasi bipolyar qisqich bilan bosib turiladi. Bipolyar qisqichning qarama-qarshi tamoni jigarning diafragmal yuzasiga biron-bir asbob (grasper, so'rg'ichning metal nayi) qo'yiladi. Bu asbob bilan jigar bipolyar qisqichga zich bosiladi va koagulyatsiya amalga oshiriladi. Asboblar o'rtasida jigar parenximasining kompressiyasi bilan birga koagulyatsiya qilish yaxshi gemostatik afzallikka ega.

Pufak yotog'ini elektrokoagulyatsiya qilishdan naf bo'lmaganda TaxoKomb gemostatik vositasini qo'llash maqsadga muvofiq bo'ladi. TaxoKomb plastinasi 10 mm diametrdagi portga mos qilib nay shaklida urab, qorin bo'shlig'iga kiritiladi. Atravmatik qisqichlar yordamida plastina yoyilib, pufak yotog'ining qonayotgan joyiga tupfer bilan bosib turiladi va 5 min. davomida qo'zg'atmasdan ushlab turiladi. Gemostatik vositani qo'llash bo'yicha qoyidalariga rioya qilinsa to'liq gemostazga erishish mumkin.

Laparoskopik xoletsistektomiya vaqtida o't-safro oqishi. Pufak bo'shlig'ining ochilishidan tashqari holatlarda LXE vaqtida jigar osti sohasida safro paydo bo'lsa o't yo'lining jarohatlanganligidan darak beradi. Xuddi an`anaivy operatsiyadagi kabi, safro oqishining manbai O't yotog'ida yuzaki joylashgan kichik diametrdagi o't yo'llari, pufak yo'li cho'ltog'idan klipsning sirpanib tushishi yoki cho'ltoqni klips yirtishi natijasi bo'lishi mumkin. Laparoskopik operatsiyalarda laparoskop optik tizimi kattalashtirib ko'rsatishi natijasida o't yo'llarining jarohati kam uchraydi.

Xoletsistektomiya yakunlanganidan so'ng, safro aniqlansa yoki aniqlanmasa ham biliostaz sifatini tekshirish uchun jigar osti sohasini sinchiklab ko'rish kerak. Ko'rik pufak yotog'idan boshlanadi, asosan yotoqning yuqori lateral va pastki uchligidagi qismiga e`tibor berish kerak. Yuqori qismda jigar V segmentida yuzaki joylashgan o't yo'llari, pastki qismda esa VII yoki VIII segmentning qo'shimcha o't yo'li jarohatlanishi mumkin. Yotoq yuqori qismida jarohatlangan o't yo'li 1 mm diametrdan ziyot bo'lmagan yupqa devorli naysimon ko'rinishda bo'lib, och rangdagi kam miqdorda safro oqishi bilan xarakterlanadi.

Yotoq yuqori qismi yuzaki o't yo'llar biliostazining optimal usuli bo'lib klipslar qo'yish hisoblanadi. Buning uchun

klipapplikator branshlarining uchlari jigar parenximasida aniqlangan o't yo'li o'qiga perpendikulyar 2–3mm chuqurlikda cho'ktirilib klipslar qo'yiladi. Bipolyar koagulyatsiyani ham qo'llash mumkin, ammo bu usul har doim ham naf bermaydi. Yotoqning pastki qismida O't yoki UJY va O'JY qo'yiladigan jigar VII yoki VIII segmentining qo'shimcha o't yo'li kesilganligini aniqlash mumkin. Qo'shimcha o't yo'li 1–2 mm diametrdagi yupqa devorli naysimon ko'rinishda bo'lib, och rangdagi ko'pmiqdorda safro oqishi bilan xarakterlanadi. Segmentar o't yo'lining kesilishi «drenajlanmaydigan» segment paydo bo'lishiga sababchi bo'lishi mumkin. Bu asoratning klinik ko'rinishi operatsiyadan keyin xafta yoki oy o'tgandan keyin namoyon bo'ladi. Qo'shimcha o't yo'lining kesilganligi aniqlangandan so'ng, uning bo'shlig'iga nay kiritib xolangiografiya qilishga harakat qilish kerak. Agar jigar ichi anastomozlari bo'lmasa va bu o't yo'li jigar bir segmentini drenajlaydigan hajmda bo'lsa Ru usulida och ichak qovuzlog'i bilan biliodigestiv anastomoz (BDA) yoki tashqi drenajlash bajarish kerak. Qo'shimcha o't yo'li klipslanishi kechki asoratlarni keltirib chiqaradi. O'tkir xoletsistitda pufak yo'li cho'ltog'ini klips yirtishi yoki klipsning cho'ltoqdan sirpanib tushishi odatiy holat. Bunday asorat aniqlansa defektdan pastroqda pufak yo'lining cho'ltog'i qayta klipslanishi kerak. Pufak yo'li cho'ltog'ini klips yirtgandan so'ng cho'ltoq qolmasdan UJY devorida defekt paydo bo'lsa, unga 3–0 yoki 4–0 so'riluvchi ip bilan atravmatik ignada chok qo'yish kerak.

Xoleografiya. Xoleografiya usuli jigarning o't yo'llariga tushganda organ – yod saqlaydigan moddalar ajratish qobiliyatiga asoslangan bo'lib, ularning rentgen kontrast tasvirini olishga imkon beradi. Vena orqali xoletsistoxolangiografiya o't pufagining holatidan qat'y nazar, uning qisqarish funktsiyasi buzilganda, pufak yo'li blokida, shuningdek xoletsistektomiyadan keyin o't yo'llarining rentgen kontrast tasvirini olishga yordam beradi. Teri orqali xoletsistografiya qilish. Kattalashgan o't pufagi punktsiya qilingandan va kontrast modda yuborilgandan keyin uni rentgenologik tekshirishdan iborat. Operatsion xolangiografiya xirurgik operatsiyalar vaqtida o't yo'llarini rentgen kontrast tekshirishdan iborat. Hozirgi sharoitlarda bu tekshiruv o't yo'llaridagi operatsiyalarda albatta o'tkaziladigan bosqich hisoblanadi, chunki u diagnostika sifatini oshirib, asoratlar sonini kamaytirishga va xirurgik davolash natijalarini yaxshilashga imkoniyat yaratadi. **Endoskopik retrograd xolangiopankreatografiya** (ERPXG) – Fater so'rg'ichiga yoki duodenoskopiyada biliar yo'l og'ziga kiritilgan kateter yordamida kontrast modda yuborishdan iborat (101–rasm). 465 101–rasm. Retrograd xolangiografiya. **Teri orqali jigar orqali xolangiografiya** (ЧЧХГ) jigar ichidagi o't yo'llarini punktsiya qilish, ularga kontrast modda yuborish va keyin rentgenologik tekshirishni o'z ichiga oladi. Odatda teri orqali xolangiografiyani mexanik sariqlikda o'tkaziladi: bu usul o't yo'llarida obturatsiya borligini tasdiqlash, uning joyini aniqlash va sababini bilishga imkon beradi. Tekshirish uchun ingichka po'lat ignalar va rentgentelevizion moslamalardan foydalanish tufayli bu usul keyingi yillarda juda keng tarqaldi.

O't yo'llarini manometrik tekshirish – xolangiomanometriya ularga suyuqlik yuborilgandan keyin bosim ko'rsatkichlarini aniqlashdan iborat, bu o't chiqaruvchi yo'lning funktsional qobiliyati va o'tkazuvchanligi to'g'risida xulosa chiqarish imkoniyatini beradi.

Jigar o't yo'llarini ultratovush bilan tekshirish. O't pufagini ultratovush bilan tekshirishda juda qimmatli ma'lumot olish mumkin, bu ularda konkrementlar yoki yangi xosil bo'lgan tuzilmalar borligini aniqlash imkonini beradi. 466 Jigarni radioizotop tekshirish – uning radioaktiv moddalarni yutish xususiyatiga asoslangan. Shunga asoslanib, jigarning radioaktiv preparatni yutish dinamikasi bo'yicha funktsional xolati aniqlanadi va radioaktiv preparatning jigar to'qimalariga taqsimlanishiga doir morfologik xususiyatlari o'rganiladi. O't yo'llarini endoskopik tekshirish usullari. Xirurgiya amaliyotida laparoskopiyani aksariyat jigarning o'chokli zararlanishi, o't yo'llari saratonini aniqlash maqsadlarida, shuningdek sariqlikni differentsial diagnostika qilishda qo'llanishga to'g'ri keladi.

Duodenoskopiya – katta duodenal surg'ich xolatini tekshirish, o'n ikki barmoqli ichak patologiyasini istisno qilish imkoniyatini beradi.

Xoledoxoskopiya – operatsion diagnostika usullari qatoriga kiradi va tekshirishning muhim bosqichi hisoblanadi.

Xolangit – jigar ichi va jigardan tashqari o't yo'llarining o'tkir va surunkali yallig'lanishidir. Xolangit xolestaz va o't suyuqligiga tushgan infektsiya hisobiga paydo bo'ladi. O't yo'llari devorlaridagi morfologik o'zgarishlar xarakteri bo'yicha kataral va yiringli xolangit farq qilinadi. Xolangitning klinik belgilari: tana haroratining subfebril raqamlargacha to'satdan ko'tarilishi, qattiq, et junjikishi, o'ng qovurg'alar osti sohasida og'irlik va simillagan og'riq, ko'ngil aynishi va qusishdan iborat. Yiringli xolangitda og'riq kuchli bo'ladi, sariqlik erta paydo bo'ladi. Yiringli xolangit avj olib jadal kechganda o't yo'llari devorlarida, parenxima bag'rida va uning yuzasida mayda yiring tuplangan joylar hosil bo'ladi, bu jigarda ko'p sonli abstsesslar paydo bo'lishiga olib keladi. Katta duodenal so'rg'ich ampulasida tosh qisilib qolganda o't oqib ketishi buzilishi bilan birga pankreatik shira oqib ketishining buzilishi ro'y berishi ehtimol va ko'pincha o'tkir pankreatit rivojlanadi. Katta duodenal so'rg'ich va umumiy o't

yo'li terminal bo'limidagi chandiqli strikturalar duodenal so'rg'ich shillik pardasi toshlardan, yalig'lanish jarayonida zararlanganda paydo bo'ladi. Strikturalar bir necha millimetrlardan 1–1,5 sm gacha masofada chegaralangan va umumiy o't yo'lining terminal bo'limi 2–2,5 sm va bundan ko'prok kontsentrik toraygan tubulyar bo'lishi mumkin. Chandiqli strikturalarda odatda patognomonik klinik simptomlar bo'lmaydi. Xoledox terminal bo'limining o't suyuqligi va pankreatik shira 471 oqishining bo'zilishi bilan o'tadigan stenozida xoletsistopankreatit, o'tkir yoki surunkali pankreatit, mexanik sariqlik, xolangit simptomlari paydo bo'ladi. Ichki biliodegistiv oqmalar. O't pufagida toshlarning uzoq vaqt turib qolishi o't pufagi bilan uzviy bog'langan yakin joylashgan kovak organ orasida yara paydo bo'lishiga olib kelishi mumkin. Oqmalarning ko'pincha o't pufagi bilan me'da o'rtasida yoki o't pufagi bilan gepatikoxoledox o'rtasida shakllanishi ro'y beradi. Ichki biliodegistiv oqmalarning klinik belgilari juda kam, shunga ko'ra operatsiyaga qadar hamma bemorlarda ham diagnoz qo'yishning iloji bo'lavermaydi.

O'tkir toshsiz xoletsistit. Uning etiologiyasida bakterial infektsiya omili, me'da osti bezi shirasini o't yo'llariga va o't pufagiga reflyuksida pankreatik shirani jigarga shikastlovchi ta'siri muayyan axamiyatga ega. Diagnostikada va davolash usulini tanlashda bemorni ob'ektiv tekshirish ma'lumotlari, o'tkazilayotgan davo zaminida kasallik klinik manzarasining dinamikasi hal qiluvchi axamiyatga ega. Surunkali toshsiz xoletsistit. Toshsiz surunkali xoletsistit klinikasi surunkali kalkulyoz xoletsistit klinikasiga o'xshash. Biroq o'ng qovurg'alar ostidagi og'riq unchalik kuchli bo'lmaydi, uzoq davom qilishi, deyarli doimiy xarakteri bilan ajralib turadi, parhez buzilgandan keyin kuchayadi.

Diagnostikada xoletsistoxolangiografiya, o't yo'llarini ultratovush bilan tekshirish eng ko'p ma'lumot beradi. O't yo'llarining yallig'lanish kasalliklarida konservativ davolash. O'tkir xoletsistitli hamma bemorlar statsionarda xirurgning doimiy nazorati ostida bo'lishlari kerak. Tarqalgan peritonit simptomlari

bo'lganda shoshilinch operatsiya qilish talab etiladi. Boshqa hollarda bemorlar dori-darmonlar bilan davolanadi. Bemorlarga ovqatni cheklangan miqdorda berilib, faqat ishqoriy suyuqliklar ichishga ruxsat etiladi. Bu bemorlarda quyidagi tadbirlarni amalga oshirish maqsadga muvofiq: 472 1. Me'dani nazogastral zond bilan bo'shatish kerak, chunki me'da parezi o't pufagida va o't yo'llarida dimlanishni yanada qiyinlashtiradi. 2. Paranefral novokain blokadasi. 3. Spazmolitiklar. Kuniga ikki marta til ostiga 1-2 tabletka nitroglitserin tayinlash shart, chunki u Oddi sfinkteriga tanlab spazmolitik ta'sir ko'rsatadi. Atropin, no-shpa, galidor o't pufagi bo'ynidagi sfinkter apparatiga xuddi shunday bo'shashtiruvchi ta'sir ko'rsatadi. 4. Infuzion terapiya 5% li glyukoza eritmasi va Ringer eritmasi yuborishni o'z ichiga oladi. 5. Mikrob florasi aktivligini pasaytirish uchun gepatotoksik bo'lgan tetratsiklin qatoridagi preparatlardan tashqari, ta'sir spektri keng antibiotiklar tayinlanadi. 6. Simptomatik va kardial terapiya. O'tkir xoletsistopankreatitda doridarmonlar bilan davolash kompleksi o'tkir pankreatitni davolash uchun qo'llaniladigan preparatlarni ham o'z ichiga olishi kerak. Ko'pchilik bemorlarda o'tkir xoletsistit xuruji to'xtashi mumkin. Xuruj to'xtagandan keyin bemorni o't pufagida toshlar bor-yo'qligiga tekshirish zarur. Agar o'tkir xoletsistitni 12-24 soat davolash zaminida bemorning ahvoli yaxshilanmasa, qorinda og'riq saqlanib qolsa yoki kuchaysa, qorin oldingi devori mushaklarining tarangligi kuchayadi, puls tezlashadi, leykotsitoz oshadi, shoshilinch xirurgik operatsiya o'tkazish talab etiladi.

MEXANIK SARIQLIK

Sariqlik– qon plazmasida bilirubinni miqdorini ortishi natijasida terini sarg'ayishi; ko'pincha ko'z sklerasida aniqlanadi. Ko'z sklerasi sariqligi va ikterikligi zardobda bilirubin miqdori 34–43 mkmol/l (20–25mg/l), taxminan normaga nisbatan 2 barobar ko'p bo'lganda bilinadi; terini sariq rangga kirishi zardobdagi karotin miqdorini ortishi natijasida kuzatiladi, lekin ko'z sklerasini pigmentatsiyasi kuzatilmaydi.

Bilirubin metabolizmi. Eritrotsitlar taloqda yoki retikuloendotelial sistemada parchalanadi. Bunda gemoglobin globulin, temir saqlovchi gemosiderin va temir saqlamaydigan gemotoidinga parchalanadi. Globulin aminokislotalarga pachalanadi va yana organizmda oqsillar almashinuvida ishtirok etadi. Temir oksidlanishga uchraydi va ferritin shaklida organizmda ishlatiladi. Gemoitidin biliverdin bosqichidan bilirubinga ayla– nadi. Erkin bilirubin plazma oqsillari bilan birikadi. U suvda erimaydi va oqsillar bilan birikadi. U jigarda yutiladi, glyukuroniltransferaza fermenti ta'sirida glyukuron kislota bilan birikadi. Erkin bilirubindan farqi suvda eruvchi. Shunday qilib jigarda suvda eriydigan bog'langan bilirubin hosil bo'ladi va o't bilan ichaklarga tushadi. Ichaklarda bog'langan bilirubinni bir qismi urobilinogenga aylanadi, ichaklarda reobsorbsiyaga uchrab siydik orqali urobilin shaklida chiqib ketadi (taxminan 4 mg sutka). Bog'langan bilirubinni boshqa qismi ichak mikroflorasi tasirida sterkobilingga aylanadi va axlat bilan chiqib ketadi.

Etiologiyasi: Bilirubinemiya kelib chiqadi: 1) ortiqcha ishlab chiqarilishi; 2) jigarni yutish xususiyatini pasayishi; 3) jigarda konyugatsiyani pasayishi; 4) O't bilan ekskretsiyasini kamayishi. Bilirubinni jigarga transportini buzilishi ko'pincha teridagi qichishishga olib keladi, bu o'tni ekskresiyasini kamayishi va teriga tuzlar cho'kishini ortishi natijasida bo'ladi.

Diagnostikasi. Giperbilirubinemiyani qaysi xili ekanligi aniqlash muhim: bog'langan yoki bog'lanmagan bilirubin. Bog'langan bilirubin hisobiga kelib chiqqan giperbilirubinemiya jigar hujayralarini shikastlanishi (parenximasini), xolestaz (jigar ichi obstruksiyasi) yoki jigardan tashqari o't yo'llari obstruksiyasida rivojlanadi. Klinik tekshiruvlarda anamnezi (sariqlik muddati,

qichishish, ogriq, isitma, ozish, parenximal shikastlanish xavfi, dorilar, alkagol, chetga chiqqanlik xaqida, qo'lga o't pufagini urnashi, splenomegaliya, ginekomastiya, tuxumdonlar atrofiyasi), jigarning bioximik probalari natijalari, klinik analizlariga etibor berish kerak.

Jigar ekskresiyasini buzilishi: jigarning parenximatoz shikastlanishi (medikamentoz, virusli gepatit yoki ishemik gepatit, sirroz); xolestaz, dorilar ta'sirida (peroral kontraseptiv vositalar, metiltesteron, xlorprozamin), sepsis, tashrixdan keyinggi davr, parenteral davolash, biliar sirroz (birlamchi yoki ikkilamchi), tug'ma kasalliklar (Dabin– jonson, Rotor sindromi, xomiladorlik xolestazi, yaxshi sifatli oilaviy qaytuvchi xolestaz).

Biliar obstruksiya: biliar sirroz, sklerozlanuvchi xolangit, intralyuminar obstruksiya (masalan, tosh, o'sma, parazitar invaziya, striktura, kista), o't yo'llarini ezilishi (oshqozon osti bezi o'smasi, portal limfoadenopatiya, pankreatit), jigarning parenximatoz shikastlanishida serologik va metabolik sinamalar qilish kerak; bioximik tahlillar; xolestaz yoki jigardan tashqari obstruksiyasida KT yoki UZI va keyinchalik bioximik tekshiruvlar, xolangiografiya, o't yo'llarini drenajlash o'tkazish kerak.

Sariqlik uchta asosiy turga bo'linadi:

Gemolitik sariqlik (jigar usti)
Parenximatoz
Obturasion (jigar osti)

Gemolitik sariqlik. Gemolitik sariqlikni mexanizmini ko'rib chiqamiz. Buning biz gemoliz va uning mexanizmi xaqida eslashimiz kerak. Normada qondagi eritrositlar 120 kun yashaydi. Gemolitik sariqlikda eritrositlar xayotiyligi qisqaradi, ba'zida bir necha soatgacha.

Gemoliz tomir ichi, qonda eritrositlar lizisga uchraydi va tomirdan tashqari– eritrositlar makrofaglar sistemasida destruksiyaga uchraydi va yemiriladi. Tomir ichi gemolizi kam uchraydi. Bu mayda qon tomir travmasi natijasida eritrositlarni mexanik parchalanishi, trubulent oqimni buzilishi, AVO sistemasini, rezusni mos kelmasligi yoki boshqa bir sistema (o'tkir posttransfuzion reaksiya), boshqa komplementlar tasirida (proksizmal kechki gemoglobinuriya, poroksizmal sovuq gemoglobulinuriya), toksinlari tasiri natijasida (kobra ilon zaxri, infeksiya), issiq zarbasi tasirida.

Tomirdan tashqari gemoliz taloq va jigar xisobiga kelib chiqadi. Taloq kam o'zgargan eritrositlarni ushlaydi va parchalaydi, jigar esa kuchli o'zgargan eritrositlarni parchalaydi, lekin jigarda qon aylanishi taloqqa nisbatan 7 barobar ko'p bo'lgani bilan gemolizda ishtirok etadi.

Eritrositlarni fizik xususiyatlarini o'zgarishi yani plastikligini pasayishi shaklini o'zgarishi natijasida taloqda filtratsion turda o'ta olmasligiga asoslanadi. Plastikligini buzilishi eritrositlar membranasi defekti (tug'ma mikrosferositoz), membrana lipid tarkibini o'zgarishi (jigar sirrozi), gemoglobin anamoliyalar, eritrositlarni hujayralarini yopishqoqligini oshiruvchi (uroksimon xujayrali anemiya), eritrositlar tsitoplazmasidagi o'zgarishlar (beta talassemiya alfa-talassemiya), Gemoglobin xalqasini o'zgarishi (Geynss tanachalari) xisobiga kuzatiladi. Taloqda eritrositlar yig'ilishi mexanizmidan qatiy nazar eritrositlar kondisionlanish natijasida taloq sinuslaridan o'tishi qiyinlashadi va ularni to'planib qolishiga hamda makrofaglar tomonidan fagositozi natijasida destruksiyasi kuzatiladi.

Gemolizni ertangi eng muhim diagnostik belgilaridan biri ularni periferiyada parchalanishiga suyak ko'migini reaksiyasi natajasida retikulasitlarni sonini ortishi xisoblanadi. Bundan tashqari, suyak ko'migini ishini kuchayishi natijasida RNK tutuvchi yetilmagan eritrositlarni qonga chiqib ketishi kuzatiladi.

Bog'lanmagan bilirubinni qon plazmasidagi miqdori gemoliz hisobiga ko'tariladi. Uning darajasi gemoliz aktivligiga va gepatositlarni bog'lab olish va ekskressiyasi xususiyatiga bog'liq. Bog'langan bilirubin normal holatda qon plazmasida bo'lmaydi va bilirubinuriya kuzatilmaydi, chunki buyrak filtrlaridan faqatgina bog'langan bilirubin o'ta oladi. Siydik va axlatda urobilin va sterkobilinni miqdori ortadi.

Shunday qilib, klinikasiga gemoliz sababi va turidan qatiy nazar doimiy klinik uchlik xarakterli:

Anemiya
Limon tusidagi sariqlik.
Splenomegaliya.

PARENXIMATOZ SARIQLIK

Parenximatoz sariqlikda bog'langan bilirubinni miqdori ortadi. Normada bog'langan bilirubin o't kapilyarlaridan o't yo'llariga keyin o'n ikki barmoq ichakka tushadi. Bunda xujayra ichi transporti buziladi. Shunday qilib, parenximatoz sariqlikda jigar xujayrasini o'zi shikastlanadi. Bunday sariqlik virusli gepatitlarda kuzatiladi. Virusli gepatit A da jigar xujayralarini to'g'ridan to'g'ri shikaslanishi kuzatiladi organizmga virusni tushishiga adekvat immun javob kuzatiladi, og'ir holatlar kam uchraydi, surunkali gepatitga o'tmaydi. Virusli gepatit V bevosita sitopatogen tasir ko'rsatmaydi, lekin virus yoki uning qismi jigar hujayralarida sitotoksik tasir ko'rsatadi. Hujayra qobig'i buziladi va nekrozga olib keladi. Yetilgan gepatit V virusini uchta antigen sistemasi bor. Tashqi qobig'ida yuzaki antigen (HbsAg), ichki qobig'ida ikkita antigen, gepatosit sitoplazmasida HbsAg, yadroga kira olmaydi. Oxirgisi qonda hech qachon aniqlanmaydi, lekin unga antitela aniqlanadi. HbsAg immun kompleks xosil qilib qonda aylanib yurishi mumkin. Surunkali gepatitda immun komplekslarini aylanib yurishi bir qator sistema o'zgarishlariga olib kelishi mumkin. Bundan tashqari, virusli gepatitdan tashqari boshqa etiologiyali gepatitlarda ham gepatositlar shikaslanadi.(o'tkir toksik, dorili, alkogoli gepatit).

Postnekrotik va portal sirrozlardagi sariqlik jigar xujayralari nekroz va distrofik jarayonlarga bog'liq gepatoselyulyar yetishmovchilik natijasida kelib chiqadi. Sariqlik avval ko'z sklerasida, qattiq tanglay, tilning pastki qismida paydo bo'ladi. Keyinchalik kaft, tovon, oxiri teri sarg'ayadi. Sariqlik duodenumga o'tni tushmasligi natijasida axlatni oqarishi, terini qichishishi bilan kuzatiladi. Ko'zdan kechirganda qo'l– oyoqlarda, qorinda, belda, qo'ltiq osti va barmoqlar orasida tirnalish belgilari aniqlanadi. Tirnalishlar yiringlagan bo'lishi mumkin.

Jigar sirrozida jigar parenximasini massiv nekrozi hisobiga sariqlikni rivojlanishi qo'zg'algan davrda alohida prognostik belgi bo'lib hisoblanadi. Portal sirrozda bu ertangi belgi hisoblanmaydi va kam xarakterli hisoblanadi. Biliar sirrozda sariqlik rivojlangan, axlati oqargan va siydigi to'qlashgan buladi. Odatda boshqa sirrozlarga nisbatan o't yo'llari obstruksiyasi xisobiga intensiv rivojlangan bo'ladi. Uzoq muddat davom etishi natijasida bilirubini biliverdinga o'tishi natijasida teri zangori tusga kiradi. Biliar

sirrozda melanin pinmentini to'planishi natijasida qoramtir tusga kirishi mumkin. Sirrozni bu shaklida qiynoqli teri kichishishi bezovta qiladi, bu ertangi belgisi va ko'p oylar va yillar davomidagi yagona belgisi bo'lib qolishi mumkin.

OBTURATSION (MEXANIK) SARIQLIK

Sariqlikning bu turi jigardan tashqari o't yo'llaridan o'tni xarakatini buzilishi natijasida bog'langan bilirubinni mikdorini ortishidan kelib chiqadi. Shunday kilib mexanik sariqlik o't yo'llarini berkilishi natijasidir. Etiologiyasi ko'p faktorli hisoblanadi. Patogenezida o't yo'llarini to'silib qolishi yotadi. O't ichak yo'llariga tushmaydi, ichaklar normal xazm va so'rilish buziladi.

Obturasi kelib chikish sabablari (6.1 – rasm):

Tosh
o'sma
striktura

O'smalarda aholiya va holemiya kuzatiladi. Tosh tiqilishiga infeksiyani ko'shilishi obturasion sariqlikni kechishini cho'zilishiga olib keladi. Sharko sindromi yoki Sharko triadasi kuzatiladi: sariqlik jigarni kattalashishi, og'riq va isitma bilan birga kechadi. O'tkir kechishi tosh tiqilishi bilan bog'lik. O'tni dimlanishi, tiqilishi va infeksiya asosiy momenti hisoblanadi. Kasallikni og'ir xolatda sepsis, Reynold pentadasi rivojlanadi: Sharko triadasi + gipotoniya + xushni buzilishi. Shunday qilib biliar septik shoki xaqida gap ketmokda. Ko'pincha tosh ventil bo'ladi. Qonda leykositoz, EChT ni ortishi, leykositar formulani chapga siljishi, anemiya kuzatiladi. Siydikda – o't pigmentlari. Axlat bo'yalmagan, ventil turida goh bo'yalgan, goh bo'yalmagan. Qon bioximik tahlillarida ishqoriy fosfotaza ortgan. Parenximatoz zararlanish yo'q. Yiringli infeksiya va xolestaz sindromi bo'ladi.

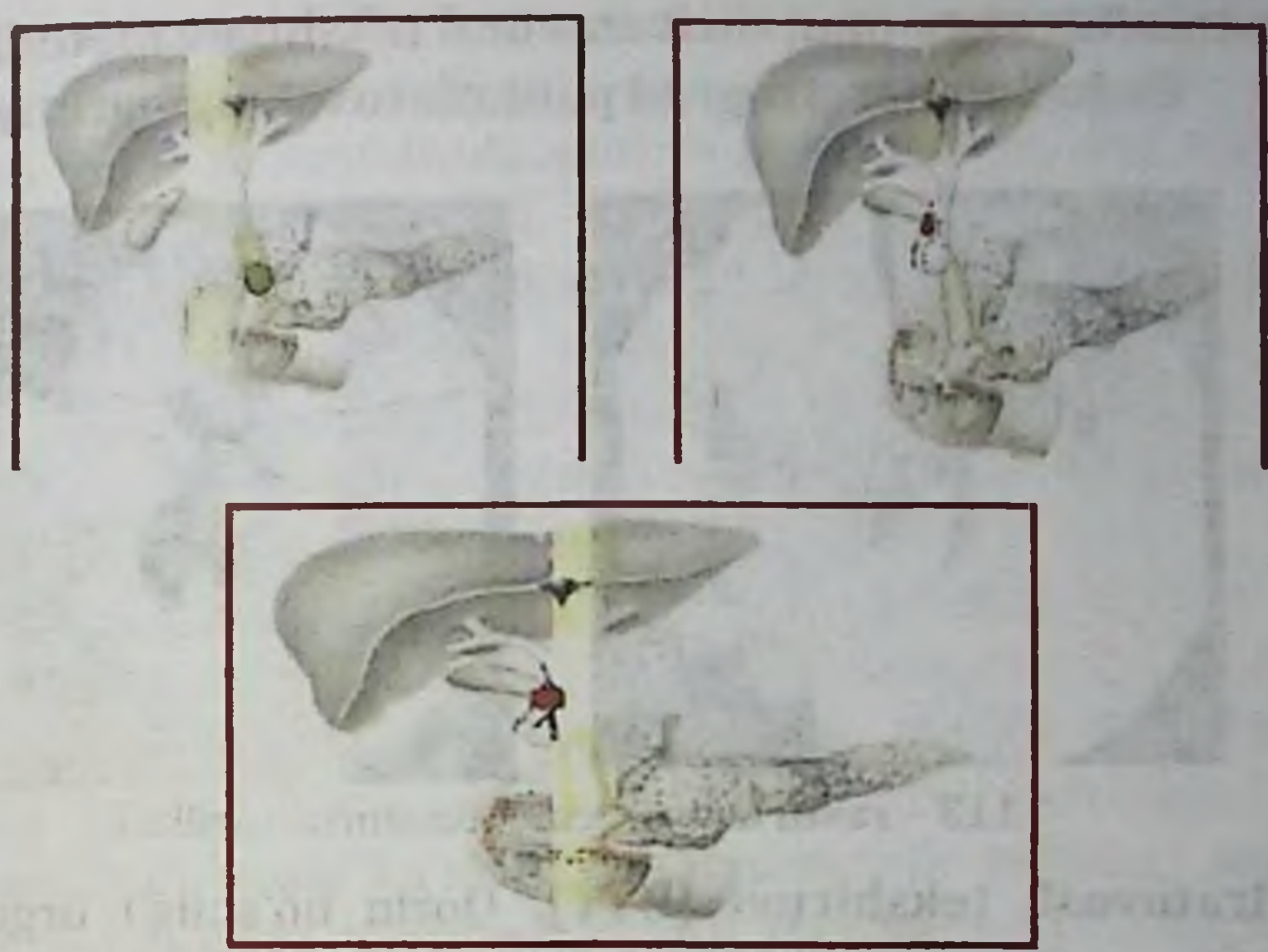

112 – rasm. Mexanik sariqlik turlari

O'sma bilan to'silish klinikasi sust bo'ladi, bunda Kurvuazye simptomi – ogriqsiz, kattalashgan o't pufagi aniqlanadi. Bu simptom o't yo'llarini distal qismidagi o'smalarda kuzatiladi. Bu simptom oshqozon osti bezi boshchasini raklarida kuzatiladi. Lekin o'sma proksimal holatda joylashganda simptom Kurvuazye kuzatilmaydi. O'sma yuqorida joylashganda jigar bo'lagini blokadasi bo'ladi: uzoq vaqt obturasion sariqlik, bilirubinemiya esa yo'q (norma 17–20). Bunda jigar yo'llaridan birini to'silishi kuzatiladi. Agar rak oshqozon osti bezini boshchasida joylashsa, bilirubinemiya 300–400–500 Yed ga yetadi. Klinik anamnezidan o'smada qon analizida EChT biroz ortishi mumkin. Ishqoriy va pirouzum fofatazasi o'zgarmaydi.

Diagnostikasi. Jigarni bioximik funksiyanal sinamalari. Jigarning funksional xolatini baholash va differensial diagnostikasi maqsadida o'tkaziladi (yallig'lanish, infiltrativ, metabolik, qon tomir, gepatobiliar): bilirubin, LDG, Ishqoriy fosfataza, 5'–Nukleotidaza, Protrombin vaqti.

Gepatobiliar sistemani instrumental tekshiruv metodlari: Endoskopik retrograd pankreatoxolangiografiya

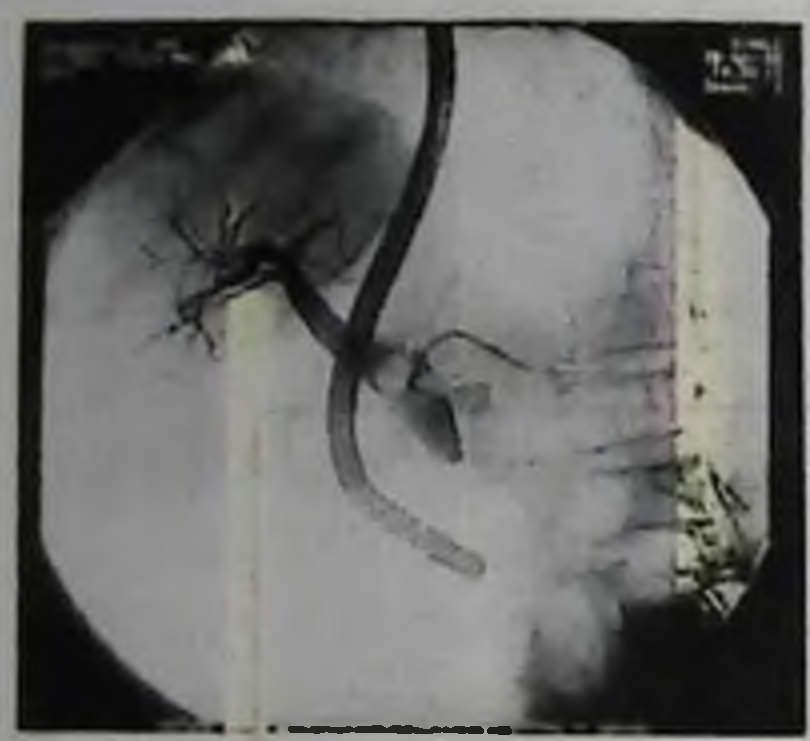

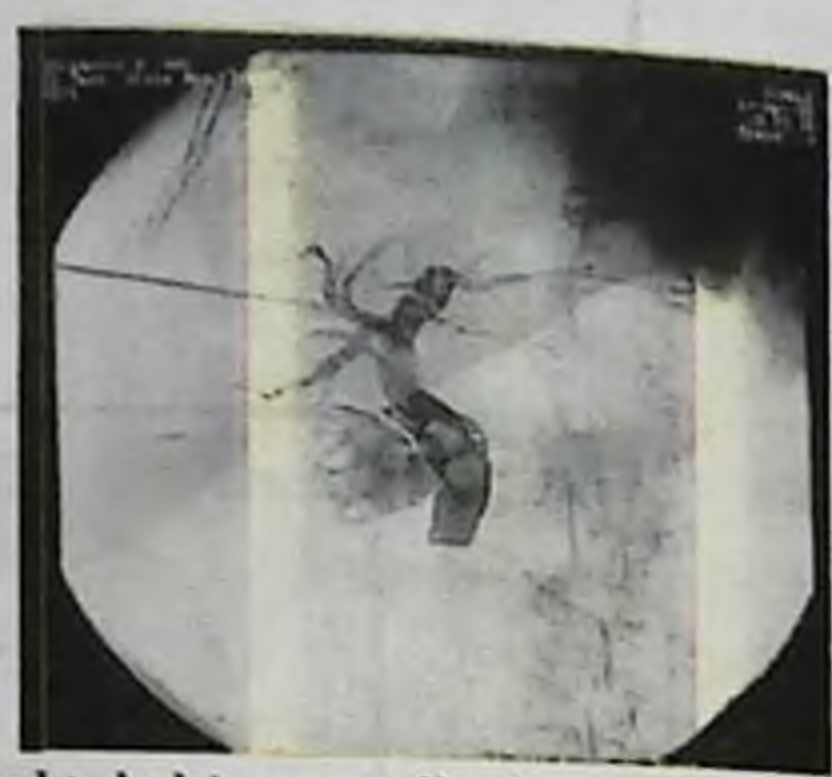

113 – rasm Instrumental tekshiruv usullari

Ultratovush tekshiruvi (UTT). Qorin bo'shlig'i organlarini noinvaziv, arzon portativ apparatli tekshiruv usulidir; ma'lumotlarni interpritasiya qilish ekspert malakasiga bog'liq; bu metod o't yo'llaridagi kengayishi va o't pufagi toshlarida qimmatli (> 95 %) hisoblanadi; o't yo'llaridagi toshlarni kamrok sezadi (taxminan 40 %); Assitni maksimal sezadi; jigar ichi hosilalarida va ularning zich va kistozli hosilalarini difdiagnostika qilib beradi; Jigarning noaniq shikastlanishida teri orqali biopsiya qilishda yordam beradi. Dopleultrasonografiyada jigar, darvoza venalarida va portokaval shuntlar holati xaqida ma'lumot beradi; ichaklar pnevmatozida pasayadi.

Magnit-rezonans tomografiya (MRT). Jigar to'qimasini shikstlanishlar va kistalarni diagnostika qilishda Yana xam sezgirroq tekshirish usulidir; jigar o'smasini gemangiomadan farqlab beradi bu juda aniq noinvaziv usul bo'lib o'sma o'sishi natijasida qon aylanish buzilishlari, darvoza va jigar venalari o'tkazuvchanligi haqida malumot beradi.Jigarga temir va misni cho'kishini aniqlab beradi (gemaxromotoz, Vilson kasalligi).

Xolangiografiya. O't yo'llaridagi toshlar va o'smalar, sklerozlanuvchi xolangit, umumiy o't yo'li kistalari, oqmalar va boshqa o't yo'llarini shikastlanishlari xaqida malumot beruvchi usul hisoblanadi. Xolangiografiya endoskopik yoki teri orqali o'tkazish mumkin, bu usul jigar probalari o't yo'llari epitelisini sitologik va kultural tekshiruvlari material olish, o't yo'llarini drenajlash, strikturalarini kengaytirish toshlarni eritish imkoniyatini beradi.

Angiografiya. Jigar va darvoza venalaridagi qon oqimi va portal bosimni aniqlab beruvchi aniq usul hisoblanadi.Jigardagi o'smalari va qon tomir shikastlanishlarini yuqori sezuvchi, zich o'smalar va gemangiomani differensial diagnostika qiluvchi oltin standart hisoblanadi. Og'ir gepatobiliar tashrihlarga (portokoval shuntlash, o't yo'llari rekonstruktiv tashrixlari), oshqozon osti bezi va gepatobiliar sistemadan chiquvchi o'smalarni rezeksiya hajmini aniqlash uchun qon tomirlar anotomiyasini o'rganish uchun o'tkaziluvchi eng aniq usul hisoblanadi.

Gastroduodenoskopiya katta so'rg'ichdagi tiqilgan tosh va rakni aniqlovchi effektiv usul hisoblanadi. Qisilgan toshni diagnostikasini aniq va qo'shimcha endoskopik belgilari bor. Aniq belgisi faterov so'rg'ichiga qisilib turgani ko'rinadi, bu kam uchraydi. Ko'prok ko'shimcha endoskopik belgilari aniqlanadi: Katta 1–1,5 smga kattalashadi, o'n ikki barmoqli ichakka bo'rtib chiqadi, so'rgich shilliq qavatida qon quyilishlar, eroziyalar va fibrin qoplamalar aniqlanadi.

Kompyuter tomografiyasi zamonaviy va oddiy bajariluvchi tekshiruv usuli hisoblanadi. Normada KT da gastroduodenal organlarning barchasi ko'rinadi. KT xoledoxolitiaz, obturasion xolestaz belgilari bo'lgan jigar ichi va tashqi yo'llarini kengayishini, hajmi 0,5 smdan katta jigar o'sma va kistalarini, o'tkir pankreatitni oshqozon osti bezidagi kistozli o'zgari– shlarni aniqlashda effektiv usul hisoblanadi. Oshqozon osti bezi raki va surunkali pankretitni farqlashda kamroq malumot beradi.

Laposkopiya. Texnik jihatdan oson va nisbatan xavfsiz usul hisoblanadi. Laparaskopiyaga qarshi ko'rsatma bo'lib, organizm umumiy xolati og'ir xolatlari, rivojlangan o'pka va yurak yetishmovchiliklari, bundan tashqari qorin bo'shlig'i bitishma jarayonlari xisoblanadi. Laparoskopiya noaniq sariqlarda va mehanik va parenximatoz sariqlikni farqlash iloji bo'lmaganda katta diagnostik ma'lumotlar beradi. laparoskopiya orqali o'tkir xolesistit va pankreatitlarda davolash maqsadida, yallig'lanish va o't yo'li ichidagi bosimni pasaytirish uchun xolesisto– stoma qo'yish mumkin. Laparoskopiya orqali o't pufagini drenajlash operasiya vaqtini cho'zishga imkon beradi, yallig'lanish belgilari so'ngandan so'ng bajarish imkonini beradi, agar operasion xavf yuqori bo'lsa uni bajarmaslik kerak.

Davolash. Mexanik sariqlik bilan asoratlangan toshli xolesistitda tezkor yoki shoshilinch tashrixni talab qilmagan hollarda, operativ muolajadan avval sariqlik belgilarini bartaraf etish taktikasini tanlash kerak. Sariqlikni yo'qotish uchun endoskopik operasiyalardan – papillosfinkterotomiya va laparoskopik xolesistotomiya yoki jigar orqali o't yo'llarini drenajlash amalga oshiriladi. Bunday tipdagi bemorlarda endoskopik va jigar orqali muolajalar sariqlikni va uning sababi bo'lgan o't gipertenziyasini kamaytirish orqali o'tkaziladigan tashrihga kam xajmli va kam xavf soluvchi sharoit yaratishdan iboratdir. Zamonaviy tekshiruv usullari bemorlarni tekshirish va tashxisni aniqlashni hamda operasiya o'tkazish vaqtini 3–5 kunga qisqarishiga olib keldi.

Mexanik sariqlik o'tkir xolesistit bilan birga kelganda xolemiya va xolestazgina emas, balki yiringli intoksikasiya ko'shilgani uchun xam aktiv taktika qo'llash kerak. Bunday xolatlarda operasiya vaqti o't pufagidagi o'zgarishlarga va peritonit belgilari qanchalik rivojlanganligiga bog'lik. O'tkir xolesistit bilan bir vaqtni o'zida patologik jarayonni xarakteriga qarab jigardan tashqari o't yo'llarida jarrohlik muolajalar qilinadi. Infuzion terapiya OSK ni tiklash va KIB korreksiya qilishga qaratilgan bo'lishi kerak. Yiringli septik asoratlari proklaktika qilish uchun antibakterial terapiya o'tkazish kerak. Antibakterial terapiya o'tkazishni yanada effektiv usuli bu operasiya vaqtida antibakterial dori vositalrini yuborishdir. Standart operasiya talab qiluvchi operasiyalar: xolesistektomiya, xolesistostomiya, xoledoxotomiya, xoledoxoduodenoanastamoz.

Dostuplar: 1) Koxer bo'yicha;
Fedorov bo'yicha;
Transrektal;
Yuqori–o'rta laparatomiya.

Xolesistostomiya – o't pufagiga tashqi oqma qo'yish. Bu tashrixda o't pufagi tubi qorin bo'shlig'idan izolyasiya qilish uchun, tashrix jarohatiga tikiladi va tubi kesib ochiladi, shundan so'ng o't pufagi devori va jarohat orasida bitishmalar bilan bitib ketadi. Bu tashrix tashrixning birinchi bosqichi bo'lib qariyalarda o'tkir xolesistitlarda o'tkaziladi. Keyingi bosqichida o'tli oqmani bartaraf etish uchun xolesistektomiya bajariladi.

Xolesistektomiya – o't pufagini olib tashlash va butunlay tikib

tashlash. Bu tashrix kuchsizlangan bemorlarda yurak va nafas faoliyati buzilishlarida inson hayoti uchun xavf soluvchi xolatlarda xavfli hisoblanadi. Xolesistektomiya – tashrixi 2 xil tipik usullar bilan amalga oshiriladi: 1) Bo'ynidan. 2) Tubidan.

Xoledoxotomiya – tashrixi tekshirish, drenajlash, o't yo'llaridagi toshlarni olish mao'sadida bajariladi. O't yo'lini drenajlash xolangitda o't yo'llaridagi infisirlangan mahsulotlarni tashqariga chiqarish uchun kuyiladi. Xolidoxotomiyani 3 turi farqlanadi:

Suproduodenal, retroduodenal va transduodenal.

Dormia zondi yordamida o't toshlarni olish



114 a– rasm. Dormia zondi yordamida o't toshlarni olish

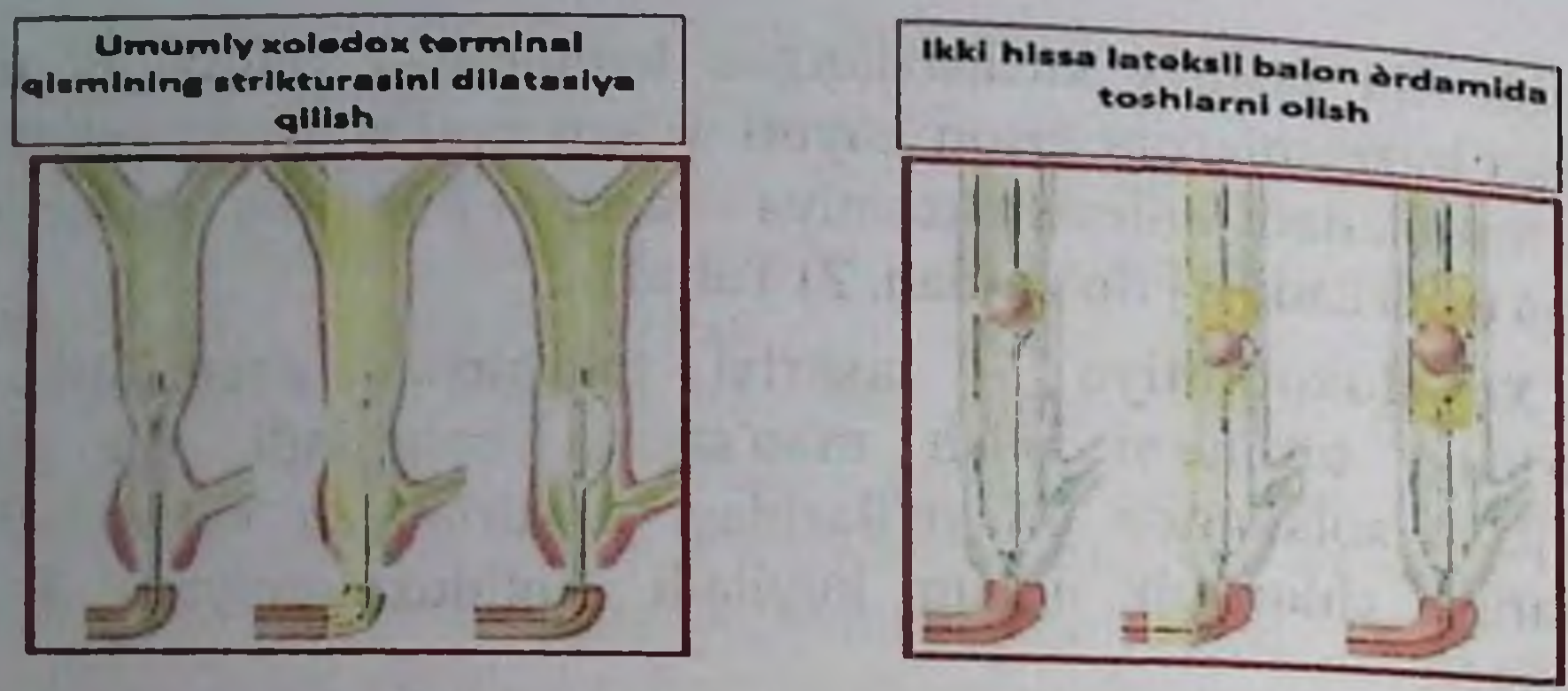

114 b – rasm. Dormia zondi yordamida o't toshlarni olish

Toshni olib tashlangandan keyin ingichka ketkug bilan tikiladi va ikkinchi qator choklar orqali qorin parda bilan mustaxkamlanadi. Tikilgan joyga tampon quyiladi, chunki tikilgan choklar orasidan o't oqishi va o'tli peritonitga olib kelishi mumkin.

Xoledoxoduodenostomiya – Umumiy o't yo'li va 12 barmoq ichak orasida teshik ochishdir. Bu operasiya o't yo'li strikturalari yoki toraymalarida qilinadi.



115 – rasm. Xoledoxoduodenostomiya

Bu tashrixning kamchiligi duodenal mahsulotlar o't yo'liga tushishi mumkin. Tajribalar shuni ko'rsatdiki, o'tni normal oqishi hyech qanday asoratlarga olib kelmaydi. O't yo'llariga infeksiya tushishi antibiotiklar bilan qisqa muddatda bartaraf etiladi. Tashrixga ko'rsatma: 8–12 kundan ortiq sariqliklar, jigar sanichig'i xurujlarini ortishi, funksiya bajarmayotgan o't pufagi, burishgan o't pufagi.

O'TKIR PANKREATIT

Me'da osti bezi (g. pancreas) hazm qilish yo'lining eng muhim bezlaridan biri bo'lib, juda katta fizilogik vazifani bajaradi. Ichki va tashqi sekret ishlab chiqarish funktsiyasini bir vaqtning o'zida bajaradigan bu aralash bez, nafaqat hazm qilish jaroyonida, balki metabolizmning boshqa ko'pgina tomonlariga ham jiddiy ta'sir ko'rsatadi. Uning anatomik joylashuvi, jigar, me'da, taloq, arteriya va qopqa vena sistemasining yirik arteriyalari quyosh chigalining postganglionar tarmoqlari bilan chambarchas aloqador, unda operatsiya o'tkazishni birmuncha qiyinlashtiradi va jarrohlardan bu xayotiy muhim a'zoga yondoshish yo'llarini puxta o'rganish va operatsiyaning tejamkor, kam invaziv va samarador usullarini izlab topishni talab etadi.

Anatomik-fiziologik ma'lumotlar

Me'da osti bezi qorin pardasi ortidagi bo'shliqda I–II bel umurtqalari sathida joylashgan bo'lib, umurtqa pog'onasini ko'ndalang yo'nalishda kesib o'tadi, shu tufayli boshchasi va tanasining boshlanishi o'rta chiziqdan o'ng tomonda, tana va dum qismining ko'proq qismi esa, chap tomonda bo'ladi.

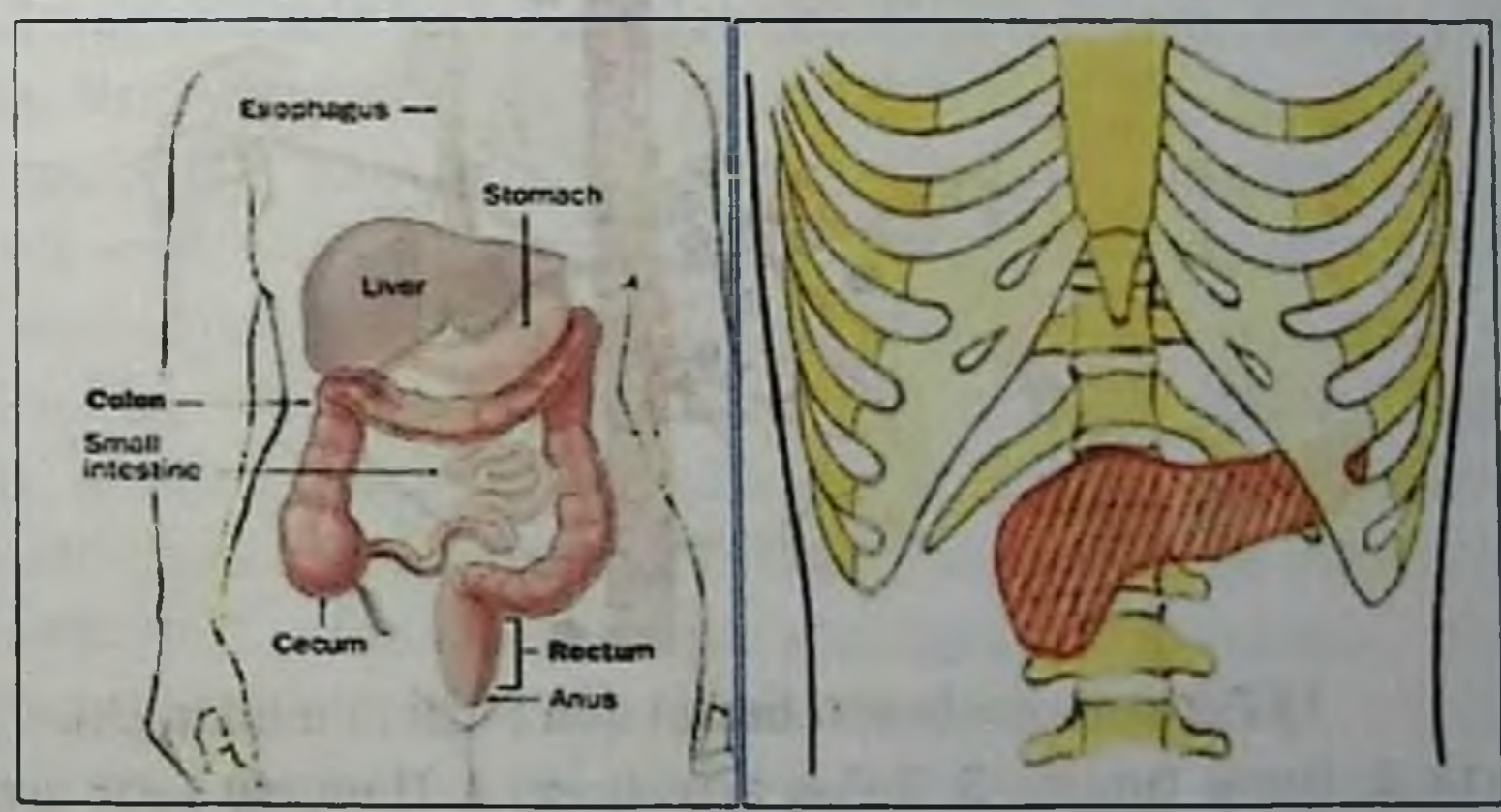

116-rasm. Darvoza venasi va me'da osti bezini va boshqa organlarning sintopik joylashuvi. *1. Darvoza venasi, 2. Umumiy o't yo'li, 3. Me'da osti bezi yo'li, 4. Qo'shimcha me'da osti yo'li, 5. Kichik dudenal so'rg'ich, 6. Katta duodenal so'rg'ich, 7. O't qopi yo'li*

Bez o'lchamlari odatda 16,0 × 4,0 × 2,5 sm bo'lib, uning vazni taxminan 60–70 gramni atrofida bo'ladi. Me'da osti bezining boshchasi taqasimon shakldagi 12 barmoq ichakning orasiga

kirib, dum qismi esa taloq darvozasigacha yetib boradi. Me'da osti bezi uning oldingi-yuqori sathi bo'ylab o'tadigan, katta charvi xaltasining orqa devoridagi (bursa omentalis) qon tomirlar, nervlar va parietal qorin pardasi varag'i bilan qoplangan.

Arterial va venoz qon-tomir sistemasi. Me'da osti bezi truncus coeliacus tarmoqlaridan, boshchasi a. pancreaticoduodenalis dan, tana va dum qismi a. lienalis dan oziqlanadi, bu arteriya me'da osti bezining yuqori chekkasi bo'ylab o'tib, aksariyat hollarda uning parenximasiga kiradi va o'z yo'lida qator tarmoqlar (a. pancreaticus brevis) beradi. Bir nomdagi venalar qopqa vena sistemasiga qon olib boradi.

Innervatsiyasi. Meda osti bezi quyosh chigalining ham simpatik, ham parasimpatik tolalaridan innervatsiya qilinadi. Bezning butun tanasi orqali asosiy yo'l (ductus Wirsungi) o'tib, u bezning ko'p sonli bo'lakchalaridan sekret yig'adi va ko'pincha umumiy o't yo'lining distal qismi bilan birga, 12 barmoq ichakning katta so'rg'ichi (papilla Fateri) ga quyiladi. Asosiy yo'ldan tashqari, 75–80% hollarda qo'shimcha Santorini yo'li (ductus Santorini) uchraydi.

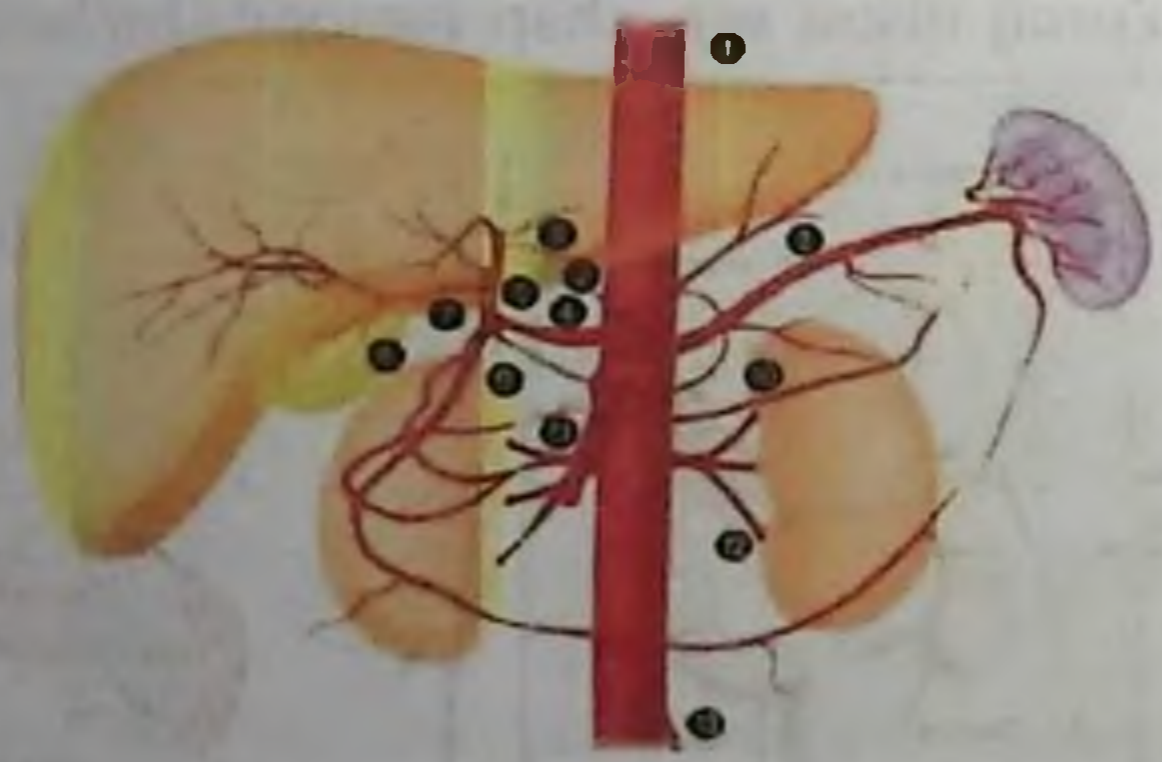

117-rasm. Meda osti bezini qon bilan ta'minlanishi.

1. Aorta, 2. Qorin tutami, 3. Taloq arteriyasi, 4. Umumiy jigar arteriyasi, 5. Xususiy jigar arteriyasi, 6. Jigar chap bo'lagi arteriyasi, 7. Jigar o'ng bo'lagi arteriyasi, 8. O't qopi arteriyasi, 9. Gastroduodenal arteriya, 10. Me'da osti bezi arteriyasi, 11. Yuqori tutqich arteriya, 12. Chap buyrak arteriyasi, 13. Pastki tutqich arteriyasi.

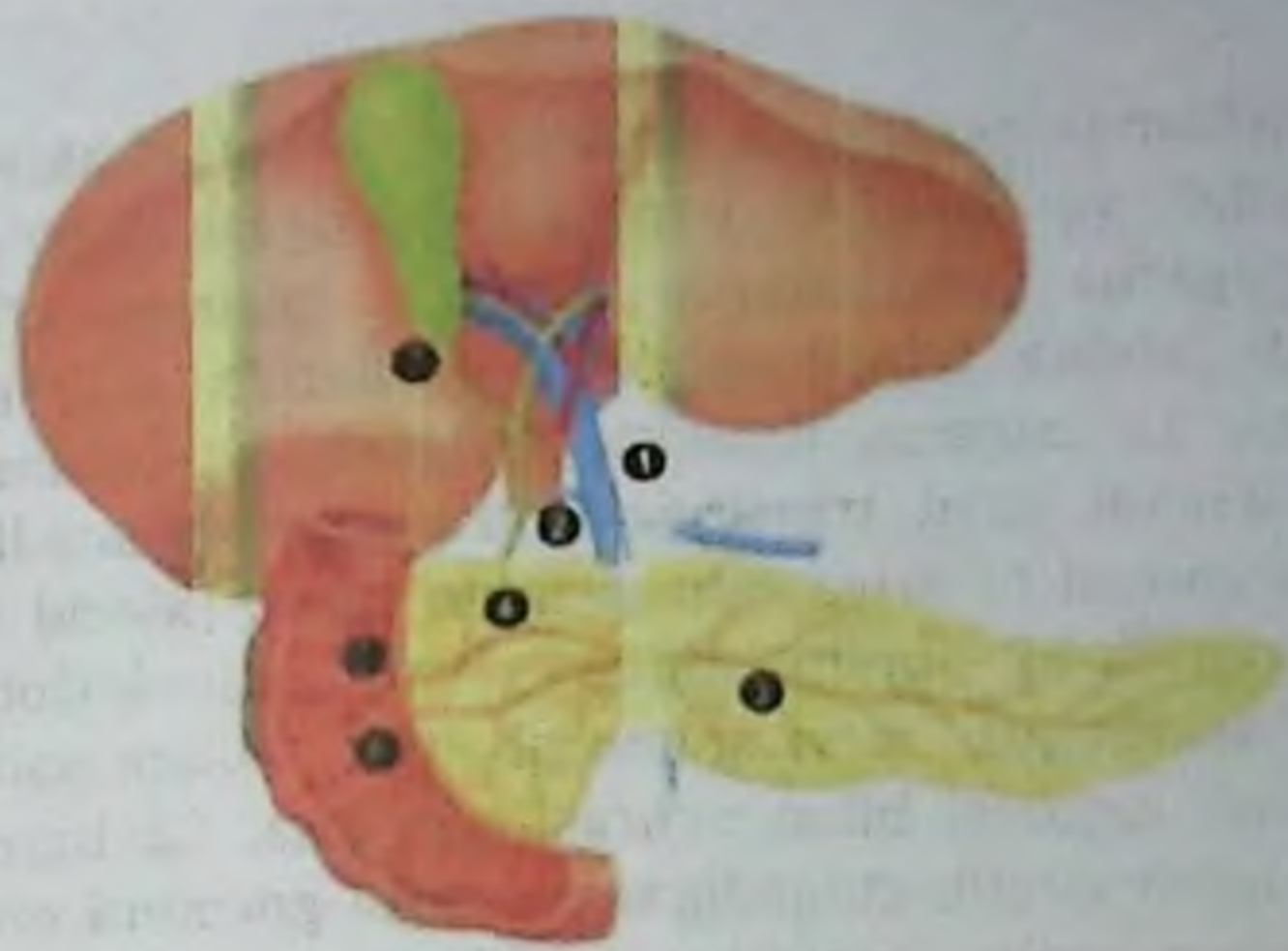

118-rasm. Jigar darvozasi va me'da osti bezi sistemasi

1. Darvoza venasi, 2. Umumiy o't yo'li, 3. Me'da osti bezi yo'li, 4. Qo'shimcha me'da osti bezi yo'li, 5. Kichik duodenal so'rg'ich, 6. Katta duodenal so'rg'ich, 7. O't pufagi yo'li.

Bu yo'l ba'zan asosiy yo'l bilan qo'shiladi, ba'zan esa bez boshchasidan kesib o'tib 12 barmoq ichakka mustaqil, qo'shimcha surg'ich holida ochiladi. Virsung yo'lining umumiy o't yo'li bilan qo'shilishining bir necha turlari bor: alohida holda ochilish yoki to'liq bo'lmagan Fater so'rg'ichidan markazroq joyda, ikkita yo'lning qo'shilishi turida ochilish shular qatoriga kiradi.

Ko'rsatib o'tilgan anatomik xususiyatlar, me'da osti bezi yo'liga o't suyuqligi reflyuksi yoki o't yo'llariga pankreatik shira tushishi mumkinligini ko'rsatadi. Me'da osti bezi to'qimasi tashqi va ichki sohalari bo'lgan epitelial xujayralardan tashkil topgan. Keyingisi sekret ishlab chiqaradigan va hazm qilish jaroyonida ishtirok etadigan granulalardan iborat. Bezsimon to'qima orasida ichki sekretor faoliyatni bajaradigan, kapsulaga o'ralgan Langergans orolchalari joylashadi. Orolchalar ko'p sonli qon tomirlar va quyosh chigali sistemasidagi simpatik nerv tarmoqlari bilan o'ralgan. Langergans orolchalarining soni 2 000 000 gacha yetadi (1 g bezga 5 000 – 25 000 gacha).

Me'da osti bezining tashqi sekretsiyasi faoliyatida, 24 soat mobaynida 1200–2200 ml pankreatik shira ishlab chiqariladi, u ishqoriy reaktsiya (r N 8,5– 8,8) ga ega bo'lib, uning solishtirma og'irligi 1015 ga teng keladi. Me'da osti bezida quyidagi fermentlar ishlab chiqariladi: oqsillarni parchalaydigan proteazalar (tripsinogen, peptidaza, kollagenaza,

ribodezoksiribonukleaza) va 2 turdagi (al`fa, betta) aktiv amilaza. Ular uglevodlar va lipazani parchalaydi, yog'larni yog' kislotalari va glitseringacha parchalaydi. Lipaza ta'sirini o'tsuyuqligi kuchaytiradi. Odatda tripsinogen bez yo'llarida aktivmas holda bo'ladi, biroq 12 barmoq ichakka tushgach enterokinaza ta'siri ostida aktivlanadi, ya'ni tripsinogen tripsinga aylanadi. Tripsin, oqsil me'da shirasi ta'siriga uchragandan keyin (xlorid kislota va pepsin), oqsillarni polipeptidlar va aminokislotalargacha parchalaydi.Sekretsiya neyrogumoral yo'l bilan: parasimpatik nervlar, ovqat luqmasi bilan uchrashgach esa, 12 barmoq ichak shilliq qavatidan ajralib chiqadigan sekretin gormoni orqali idora qilinadi.Me'da osti bezining ichki sekretor faoliyatisi Langergans orolchalari ishlab chiqaradigan gormonlar hisobiga ro'yobga chiqadi. Bunda gipoglikemik gormon – insulin ishlab chiqaradigan V–xujayralar katta ahamiyatga ega bo'ladi (insulin yetishmasligi qandli diabet rivojlanishiga olib keladi). Bundan tashqari, me'da osti bezi yana 2 turdagi gormon ishlab chiqaradi: jigarda yog' almashinuviga ta'sir qiladigan –lipokain va 12 barmoq ichakda aktivlanadigan, gipotonik ta'siri bo'lgan – kallikrein (padutin).

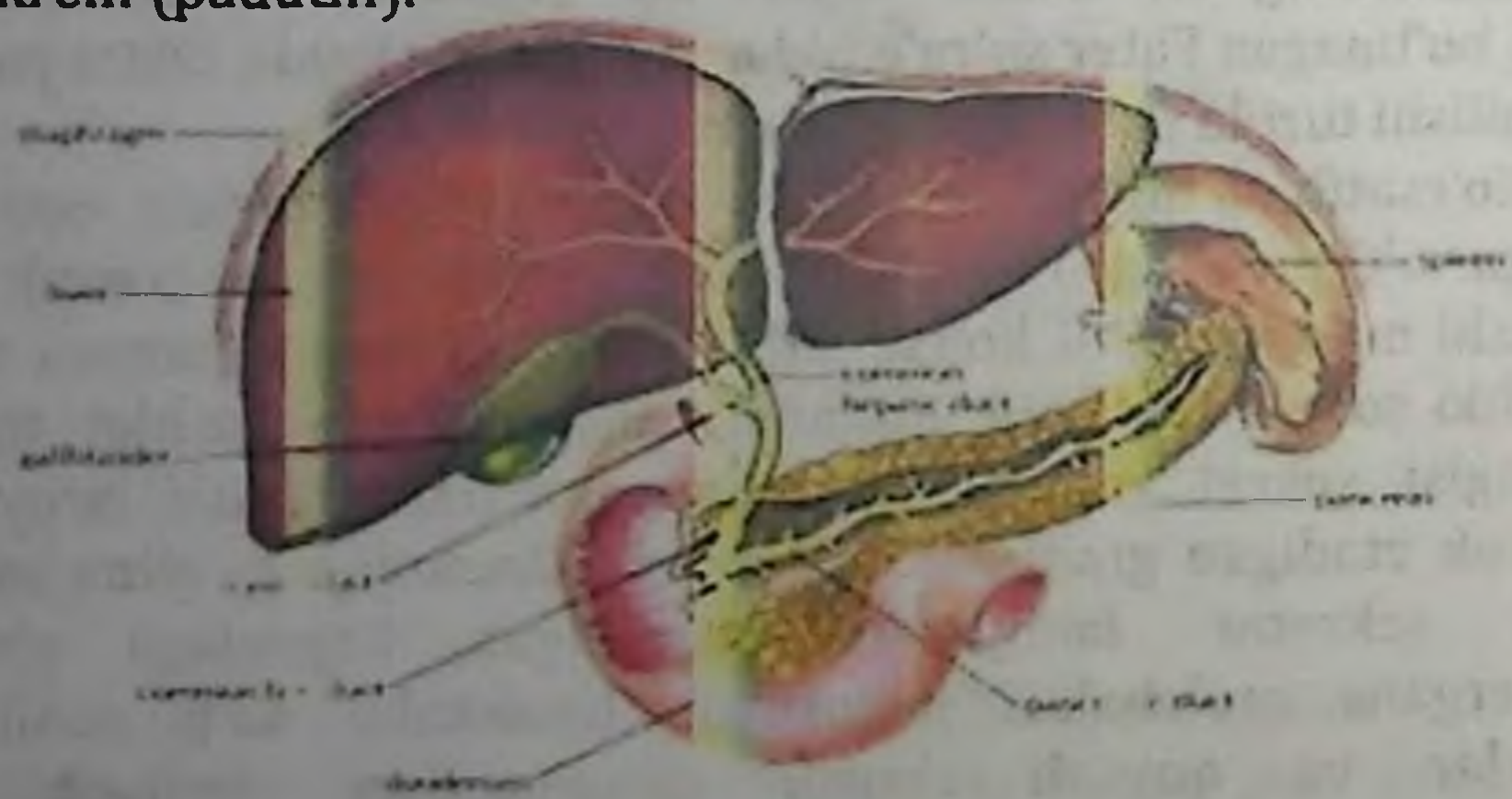

119–rasm. Safro va me'da osti bezi shirasining ichakka tushishi.

O'tkir pankreatit – me'da osti bezi to'qimalarining o'z fermentlari ta'siri ostida autolizi oqibatida yuzaga keladigan o'tkir degenerativ–yallig'lanish jaroyonidir. Bu kasallik jarrohlik kasalliklari orasida 6,5% ni tashkil etib, qorin bo'shlig'i a'zolarining boshqa kasalliklari orasida o'tkir appenditsit va o'tkir

xoletsistitdan so'ng, uchinchi o'rinni egallaydi.

Kasallikni diagnostika qilish qiyinligi, og'ir kechishi va o'lim darajasining yuqoriligi jihatidan 8–10% ni, og'ir turlarida esa 50% ni tashkil etib, jarrohlar diqqat-e'tiborini o'ziga tortib keladi. O'tkir pankreatit asosan 30–60 yoshlarda ko'proq kuzatiladi. Ayollar orasida ushbu kasallik, erkaklarga nisbatan 3–3,5 marta ko'proq uchraydi.

Etiologiyasi va patogenezi. O'tkir pankreatitning rivojlanish sabablari turli-tuman bo'lib, polietiologik kasallik hisoblanadi. Bu kasallikning etiologik omillari ko'pligiga qaramay, ularning barchasi zamirida bezning bir strukturali birligining buzilishi, fermentlarning aktivlashishi hisobiga atsinoz xujayralar autolizi (yemirilishi) ga borib taqaladi.

Bezda fermentlarning aktivlashishiga olib keluvchi sabablar bo'lib quyidagilar hisoblanadi:

a) atsinoz xujayralarning shikastlanishi; b) pankreatik shira gipersekretsiyasi;

v) pankreatik shirani 12 barmoq ichakka tushishining qiyinlashishi va uning yo'llarida o'tkir gipertenziya holatining rivojlanishi.

Atsinoz xujayralarning shikastlanishiga quyidagi sabablar olib kelishi mumkin:

1. Qorin bo'shlig'i a'zolari va xususan me'da osti bezi jarohatlari;
2. Me'da osti bezida o'tkazilgan jarrohlik amaliyotlari;
3. Me'da osti bezi to'qimasida qon aylanishining buzilishi (tromboz, emboliya, qon tomirlar bog'lanishi va b.);
4. Ekzogen intoksikatsiya;
5. Allergik reaktsiya;
6. Alimentar buzilishlar;

Me'da osti bezi gipersekretsiyasiga spirtli ichimliklar (alkogol`) ni meyorsiz ichish va meyordan ortiq yog'lik ovqatlar iste'mol qilish kiradi.

Me'da osti bezi shirasining o'z yo'li bo'yicha oqishini qiyinlashishiga sabab bo'luvchi omillarga me'da osti bezi yo'lining chiqish qismida joylashgan patologik jaroyonlar: Oddi sfinkteriga o't toshining tiqilib qolishi, kata duodenal so'rg'ich strikturasi yoki stenozi, 12 barmoq ichak shilliq qavatining shu

sohada shishishi kiradi.

Patogenezi. O'tkir pankreatit rivojlanishida me'da ostibez ishlanishining neyrogen yoki gumoral rag'batlantirilish asosiy omil hisoblanadi (ko'p ovqat yeyish, spirtli ichimliklar ichish, sekretin bilan diagnostik rag'batlantirish).

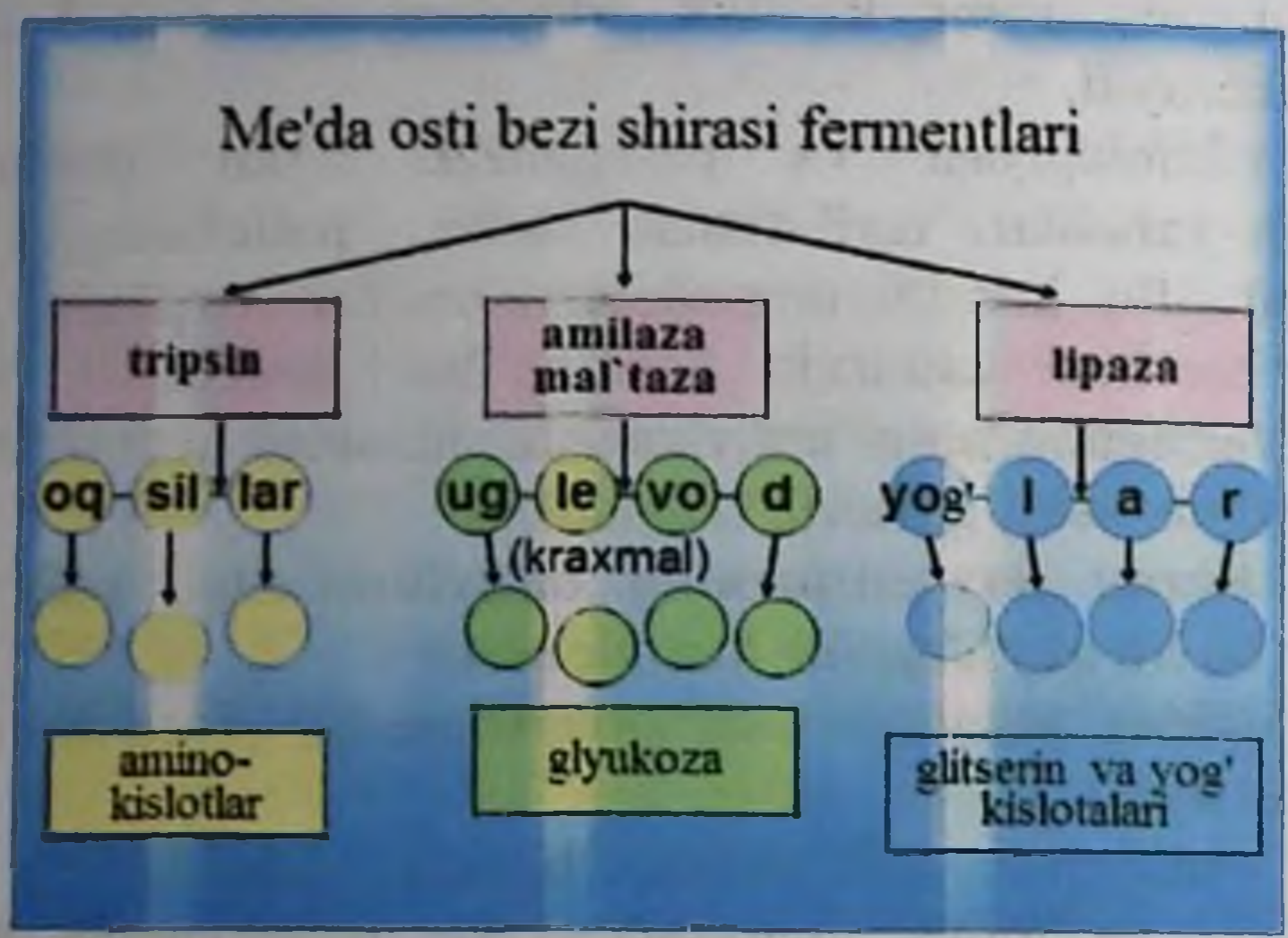

120 – rasm. O'tkir pankreatitning patogenezi.

O'tkir pankreatitli bemorlarning taxminan 2/3 qismi xolelitiaz bilan bog'liq bo'ladi. Biroq patogenetik mexanizmi unchalik aniq emas, o't pufagi va me'da osti bezi limfatik kollektorlar bilan aloqasi muhim rol` o'ynasa kerak. Normada me'da osti bezi fermentlari, avvalo proteazalarning aktivlanishi, odatda 12 barmoq ichak bo'shlig'ida sodir bo'ladi. O'tkir autolitik pankreatitda esa bu fermentlarning aktivlashishi bezning o'zida namoyon bo'ladi. Biroq, o'tkir pankreatitda bez to'qimasining o'z-o'zini hazm qilishi uchun fermentlarning qaysi biri ko'proq zarurligi, hanuzgacha to'liq aniqlanmagan. Tripsin proenzimlar, ximotripsin, elastaza, kollagenaza va fosfolipaza me'da osti bezining ko'p qismi aktivatori hisoblanadi. Fosfolipaza, fosfolipidlar va xujayra membranalaridan kuchli sitotok-sik ta'sirga ega bo'lgan lizoletsitin va lizokefalinni ozod qiladi.

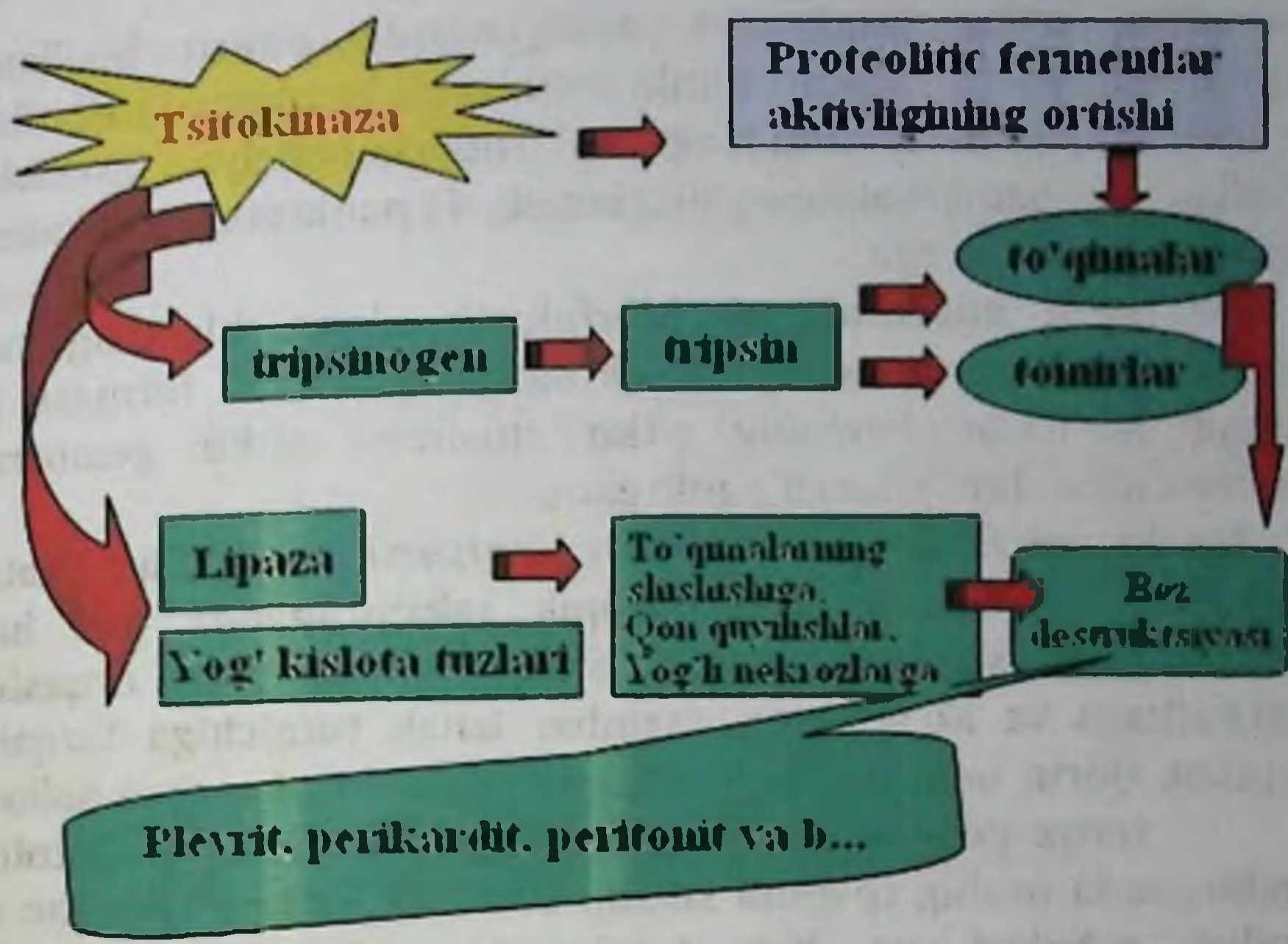

121-rasm. Me'da osti bezi fermentlari.

Aktiv proteazalar kininogenlarga ta'sir qilib polipeptidlar va kininlar ajratadi. Kininlar og'riqqa va kuchli vazodilatatsiyaga sabab bo'lib, bu og'ir gipovolemik karaxtlikka olib keladi.

Aktiv lipazalar xujayra yog'larini glitserin va yog' kislotalarga parchalab, to'qimalarda og'ir distrofik o'zgarishlar avj olishiga olib keladi, bez to'qimasining o'zida bezni o'rab turgan kletchatkada, ingichka va yo'g'on ichak tutqichida, katta va kichik charvida va boshqa a'zolarda yog'li nekrozlar (steatonekrozlar) hosil bo'lishiga imkon beradi. Tripsin va kininlar shuningdek kapillyarlar o'tkazuvchanligini keskin oshiradi, staz, kapillyarlar bo'ylab perfuziyani to'xtatadigan «mikrotsirkulyator blok», ishemiya, gipoksiya, atsidoz, gemokoagulyatsiya buzilishini keltirib chiqaradi. Mahalliy jaroyon butun a'zolarga tez ta'sir ko'rsatadi. Limfa va qonga ko'p miqdorda toksogen polipeptidlar, lipidlar va ferment autolizisining boshqa mahsulotlari, pankreatik fermentlar, biogen aminlar tushib, toksemiya rivojlanishiga olib keladi, bu qonning plazma va trombin sistemalaridagi o'zgarishlar, markaziy va periferik gemodinamikaning buzilishi, parenximatoz a'zolardagi funktsional yetishmovchilik va toksik asoratlar bilan birga kechadi.

Binobarin, o'tkir pankreatit patogenezida o'zaro bog'langan patobio-kimyoviy va morfofunktsional 4 ta jaroyon: 1) lipoliz, 2) proteoliz, 3) qon va limfadagi mikrotsirkulyatsiya buzilishlari ifodalangan demarkatsion yallig'lanish, 4) pankretogen toksemiya asosiy ahamiyatga ega.

Patologik anatomiyasi. Morfologik o'zgarishlarning turli-tuman bo'lishiga qaramay, pankreatitning uchta formasi farq qilinadi: Me'da osti bezining o'tkir shishishi, o'tkir gemorragik pankreatit, o'tkir yiringli pankreatit.

Me'da osti bezining o'tkir shishishini ba'zan kataral pankreatit deb ataladi. Makroskopik tekshirilganda bez hajmi kattalashgan, shishgan bo'ladi. Shish qorin pardasi orqasidagi kletchatkaga va ko'ndalang chambar ichak tutqichiga tarqalishi mumkin. Qorin bo'shlig'ida va charvi xaltasida, aksariyat hollarda, seroz-gemorragik suyuqlik bo'ladi. Gistologik tekshirganda oraliq, to'qima shishi, unchalik katta bo'lmagan qon quyilish sohalari va bez to'qimasida o'rtacha ifodalangan degenerativ o'zgarishlar topiladi.

122-rasm. Shishli pankreatitni makroskopik ko'rinishi.

O'tkir gemorragik pankreatit. Bunda me'da osti bezining makroskopik ko'rinishi: hajmi kattalashgan, qirmizi-qora rangli, ilvillagan, osonlikcha parchalanadigan bo'ladi. Parapankreatik va qorin pardasi orqasidagi bo'shliqlarning gemorragik imbibitsiyasi amalda doimiy kuzatiladi. Gistologik tekshirganda ko'p sonli distrofiya, nekrobioz va nekroz o'choqlari zamirida,

bezning o'zgarmagan parenximasi sohalari aniqlanadi.

Gemorragik pankreatit uchun – gemorragik ekssudatning kletchatka bo'ylab ko'p tarqalganligi va qorin pardasi orqasidagi kletchatkada astsitik fermentativ flegmonaning paydo bo'lishi xos bo'ladi.

123-rasm. Gemorragik pankreatit makroskopik ko'rinishi.

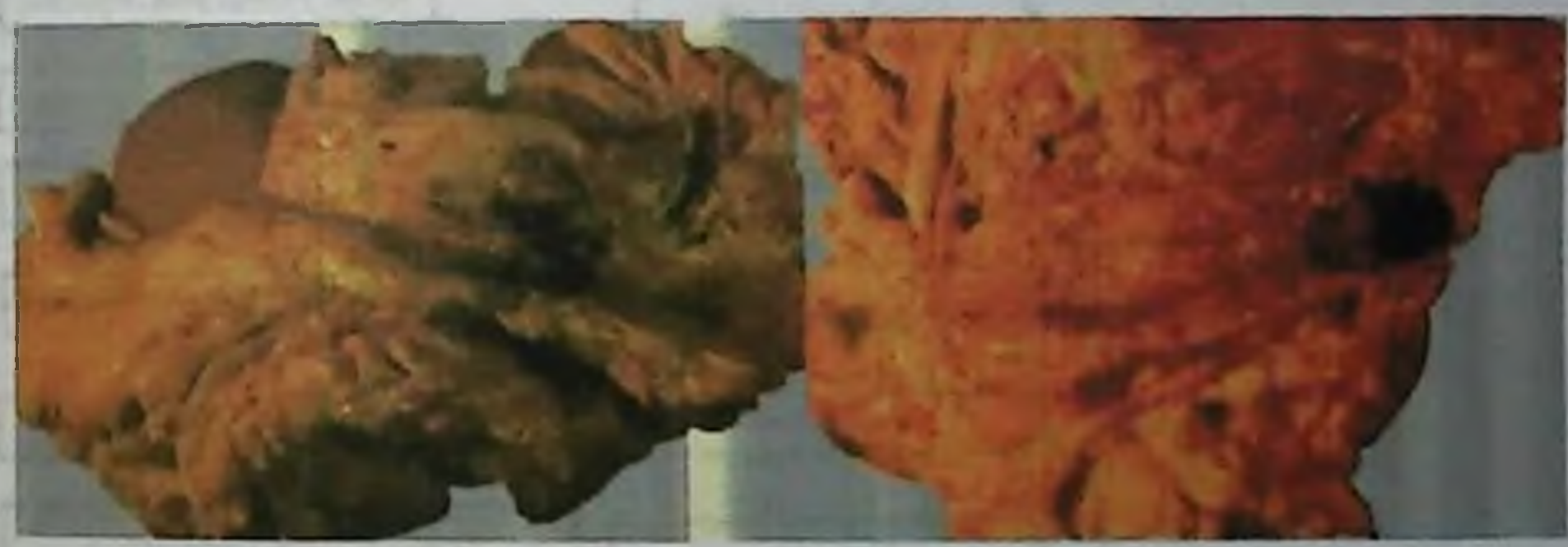

124-rasm. Yiringli pankreatitni makroskopik ko'rinishi.

O'tkir yiringli pankreatit bakterial flora qo'shilganda rivojlanadi. Bez to'qimasining yiringli parchalanish o'choqlari ko'rinib turadi.

Mikroskopik tekshirishda flegmonali yallig'lanish yoki kattaligi har xil ko'p sonli abstsesslar xarakteridagi yiringli infil`tratsiya topiladi, qorin bo'shlig'ida yiringli-gemorragik yoki seroz-yiringli ekssudat bo'ladi.

O'tkir pankreatit klassifikasiyasi. O'tkir pankreatitni

quyidagi turlari farq qilinadi:

1) me'da osti bezining o'tkir shishishi;

2) me'da osti bezining gemorragik nekrozi; 3) yiringli pankreatit.

Bunday turlarga bo'lish ma'lum darajada shartli hisoblanadi. Bitta bemorning o'zini morfologik tekshirishda, aksariyat unda patologik turlarining birga uchrashini, shuningdek o'tadigan formalarini kuzatish mumkin. Me'da osti bezining o'tkir shishishi birmuncha ko'proq kuzatiladi (bemorlarning 77–78 foizida). O'tkir gemorragik nekroz va yiringli pankreatit bemorlarning taxminan 10–12 foizida qayd qilinadi.

Xozirgi kunda o'tkir pankreatitni eng qulay tasnifi V.I. Filin tomonidan taklif qilingan. Bu tasnifga ko'ra o'tkir pankreatit klinik kechishi 4 davrga ajratiladi.

4–jadval O'tkir pankreatitni V.I. Filin (1994 y) bo'yicha tasnifi.

Fermentativ davr kasallikning birinchi 5 kuniga to'g'ri keladi. Reaktiv davr (kasallikning 6–14 kunlar) faqat destruktiv pankreatit rivojlangan bemorlarda kuzatiladi. Kasallikning 3

haftasidan sekvestratsiya davri boshlanadi. 20–24 kundan so'ng bemorlarda kasallikning yakunlanish davri boshlanadi.

Me'da osti bezidagi o'choqlar o'lchamlariga nisbatan Tolstoy A.D. (1999) o'tkir penkreatitni 5 turga bo'ladi: o'tkir shishli pankreatit (atsinar xujayralar nekrozi); kichik o'choqli pankreonekroz (o'choqlar o'lchamlari 5 mm gacha); o'rta o'choqli pankreonekroz (o'choqlar o'lchamlari 5 mm–dan 10 mm gacha); katta o'choqli pankreonekroz (o'choqlar o'lchamlari 10 mm dan ko'p); total–subtotal pankreonekroz (oshqozon osti bezi total–subtotal shikastlanishi).

Klinikasi. Kasallik aksariyat to'sh osti sohasida va chap qovurg'alar ostida og'irlik sezgisi va biroz og'riq, kekirish, qorinning o'rta darajada dam bo'lishi ko'rinishidagi dispeptik buzilishlar bilan xarakterlanadigan qisqa prodromal davrdan (60–70%) keyin boshlanadi.

Og'riq o'tkir pankreatitning asosiy va doimiy simptom hisoblanadi. Og'riq to'satdan paydo bo'ladi. O'z xarakteriga ko'ra og'riq juda kuchli, simillagan, doimiy, kamroq vaqt mobaynida tutadi. Og'riq shu qadar kuchli bo'ladiki, bemorlar ba'zan hushdan ketadi. Og'riq o'ng va chap qovurg'alar ostida joylashuvi mumkin, ko'pincha esa belbog'simon bo'lishi kuzatiladi va yelkalar ustiga, to'sh suyagi orqasiga o'tadi, buni yanglishib ba'zan miokard infarkti deb hisoblaydilar. 85% hollarda bemor qayt qiladi (og'ir hollarda qusuq tarkibiga qon aralashgan bo'ladi). Bemor qorni tobora shishib boradi, ich kelmasligi hamda yel chiqmasligi (qabziyat) kuzatiladi.

Bemor tanasining vaziyati – ko'pincha majburiy holatda, bemorlarning ko'pchiligi yarim egilgan holatda bo'ladilar. Xastalikning boshlanishida, bemorning tana harorati normal yoki subnormal bo'ladi. Tananing yuqori harorati va isitma rivojlanib borayotgan yallig'lanish asoratlari uchun xos.Teri va shilliq pardalarning ranggi oqargan, sianotik tusda bo'lib, og'ir intoksikatsiya jaroyonidan dalolat beradi. Aksariyat hollarda sariqlik kuzatilib, o'tning normal oqishining buzilishi va jigardagi og'ir toksik holatdan dalolat beradi.

Bemorning tili quruq, kulrang qarash bilan qoplangan. Qorin bir tekis ko'tarilgan, mushak himoyasi kuchsiz, qorinning yon bo'limlarida va kindikda sianoz – Grey–Turner simptomi va Kullen

simptomi qayd qilinadi. O'tkir pankreatit uchun epigastral sohada va chap qovurg'alar ostida og'riq bo'lishi ob'ektiv simptom hisoblanadi, u ko'pincha qorin oldingi devori mushaklarining taranglashmasligi bilan o'tadi. Voskresenskiy simptomi (epigastral sohada qorin aortasi pul`satsiyasining yo'qolishi bemorlarning uchdan bir qismida, Meyo–Robson simptomi (chap qovurg'a–umurtqa bo'rchagida og'riq) esa, ularning yarmidan ko'prog'ida aniqlanadi. Shetkin–Blyumberg simptomi ko'pincha kuchsiz musbat, ichak peristal`tikasi shovqinlarining susayishi kuzatiladi. Perkussiyada qorin bo'shlig'ida ozod suyuqlik aniqlanishi ehtimoli bor.

Kasallik boshlanishida bradikardiya bo'lib, tez orada taxikardiya bilan almashinadi. Kasallikning og'ir formalari uchun tez pul`sning ipsimon xususiyatga ega bo'lishi xos bo'ladi. Arterial qon bosimini ko'pchilik bemorlarda pasaygani kuzatiladi.

Parenximatoz a'zolarda distrofik o'zgarishlar rivojlanadi, ularning funktsional holati buziladi. Bu o'zgarishlarni asosan giperenzimemiya, mikrotsirkulyator buzilishlar va intoksikatsiya tashkil etadi. Buyrak faoliyatida ayniqsa qattiq buzilishlar kuzatiladi. Bemorlarning 10–20% da diurezning oliguriyadan anuriyagacha o'zgarishi, o'tkir buyrak yetishmovchiligi rivojlanishi bilan namoyon bo'ladi.

Laboratoriya tekshiruvlarida o'tkir pankreatitda proteolitik fermentlar ko'rsatkichining oshishi (amilaza, tripsin, lipaza, transaminaza) xarakterli hisoblanadi. Qonda va siydikda diastazaning miqdori hamisha ham oshavermaydi. Amilaza miqdorining birdaniga oshishi (512–1024 TB dan ortiq) o'tkir pankreatitdan dalolat beradi, biroq amilaza darajasining normalligi bu kasallikni istisno qilaolmaydi. Bez katta o'zgarishlarga uchraganda qonda va siydikda diastaza miqdori sezilarli o'zgarmaydi, ba'zan pasayadi. Tripsinning miqdori ancha oshishi ham o'tkir pankreatit uchun patognomonik belgidir. Chunki, bu kasallikda tripsin va uning ingibitorlari miqdori juda erta oshadi, lipaza kontsentratsiyasining oshishi birmuncha kech muddatlarda (kasallik boshlanishining 3–4–sutkalarida) sodir bo'ladi.Giperglikemiya va glyukozuriya patologik jaroyonga bezning orolsimon apparatining tortilishi to'g'risida dalolat beradi.

Gipokal`tsiemiya o'tkir pankreatitning destruktiv formalari uchun patognomonik holat bo'ladi. U odatda kasallikning 4 va 10-kunlari orasida, ya'ni yog' nekrozlari eng rivojlangan davrda paydo bo'ladi. Kal`tsiyning 4 mekv/l dan pasayib ketishi prognoz jihatidan yomon belgi hisoblanadi.

Siydikda, me'da osti bezi fermentlari miqdori oshishidan tashqari, oqsil, eritrotsitlar, silindrlar paydo bo'ladi. Og'ir hollarda buyrakning toksik-infektsion zararlanishi o'tkir buyrak yetishmovchiligiga olib keladi, bu oliguriya yoki anuriya, qonda azotli shlaklar yig'ilishi yuzaga chiqadi.

Me'da osti bezi to'qimasi fermentlarini tekshirish muayyan diagnostik ahamiyatga ega. Elastaza fermenti aktivligi odatda Keller va Mandl` bo'yicha (1971), transaminaza aktivligi esa Bregmayer bo'yicha (1970) aniqlanadi. Kasallikning hamma formalarida bu fermentlarning aktivlik darajasi nisbatan yuqori bo'lishi aniqlangan. Sog'lom odamlar qonida elastaza va transaminaza aktivligi aniqlanmaydi. O'tkir pankreatitli bemorlarda qonda elastaza aktivligi minutiga 4,3 dan 5 l mk mol`/min atrofida bo'ladi. Transaminaza aktivligi 2,29 dan 4,29 mk mol`/min gacha o'zgarib turadi.Qon zardobida to'qima fermentlaringing paydo bo'lishi me'da osti bezi xujayralari destruktsiyasidan dalolat beradi va bir nomdagi patobiokimyoviy sindrom tushunchasini tashkil qiladi.

O'tkir pankreatit asoratlari:

Erta asoratlari - shok va o'tkir yurak yetishmovchiligi, peritonit; bir muncha kechki asoratlari - me'da osti bezi abstsessi, qorin pardasi orqasidagi kletchatka flegmonasi, diafragma osti, ichaklararo, charvi xaltasi, arrozion qon ketishlar, nekrozga uchragan to'qima ko'chishi, o'tkir buyrak yetishmovchiligi. Keyinchalik esa, me'da osti bezining soxta kistalari va oqmalari, ichak oqmalari, qandli diabet kabilar paydo bo'lishi ehtimoli bo'ladi.

Differentsial diagnostikasi. O'tkir pankreatitni birinchi navbatda me'da va 12 barmoq ichakning teshilgan yarasi bilan differentsial diagnostika qilish kerak. Te¬shilgan yara uchun bemorning navqiron yoshi, anamnezida yaraning bo'lishi, «xanjar bilan urgandek» og'riq, qusishning yo'qligi, «taxtasimon» qorin kabi xos belgilar tafovutlashga yordam beradi. Perkussiya

qilganda jigar to'mtoqligining yo'qolishi va diafragma gumbazi ostida rentgenologik tekshiruvda aniqlanadigan o'roqsimon ozod havo borligi xos bo'ladi. O'tkir pankreatit odatda, o't-tosh kasalligi bo'lgan va yog' almashuvi buzilgan yoshi ulg'aygan odamlarda ko'proq uchraydi. O'tkir pankreatit uchun og'riqning belbog'simon bo'lishi, uning o'ziga xos irradiatsiyasi, uzluksiz qayt qilish, «mushak himoyasi» simptomining aniqlanmasligi, qorinning kepchishi, leykotsitoz, giperenzimiemiya va diastazuriyalar xos bo'ladi.

O'tkir xoletsistit va o't sanchig'i xurujlari o'tkir pankreatit bilan bir qator umumiy simptomlarga ega (to'satdan boshlanishi, o'tkir og'riq, og'riq irradiatsiyasi, peristal`tikaning susayishi va b.) Biroq, o'tkir xoletsistit uchun og'riqning o'ng qovurg'alar ostida joylashuvi, mushak himoyasi simptomi paypaslash vaqtida kattalashgan va og'riydigan o't pufagi yoki

o'ng qovurg'alar ostida infil`¬tratning aniqlanadi, qon va siydikda diastaza ko'rsatkichlari normal. Ko'pincha o'tkir pankreatit o't-tosh kasalligi zamirida rivojlanadi (xoletsistopankreatit).

O'tkir pankreatit bilan o'tkir mexanik ichak tutilishi orasida differentsial diagnoz quyidagi belgilar asosida o'tkaziladi: o'tkir pankreatitda og'riq doimiy bo'ladi va peristal`tikaning susayishi yoki butunlay yo'qolishi bilan o'tadi, og'riq qorinning yuqori va o'rta qismlarida bo'ladi. Aksincha, ichakning o'tkir tutilib qolishida og'riqlar qorinning barcha joyida to'lqinsimon bo'ladi; kasallikning dastlabki davrida peristal`tika kuchli. Siydik va qonda me'da osti bezi fermentlari miqdorining yuqoriligi o'tkir pankreatit diagnozini tasdiqlaydi.

O'tkir appenditsit ham, ba'zan o'tkir pankreatit kabi, aksariyat epigastral sohada og'riqdan boshlanadi. Biroq appenditsitda epigastral sohada og'riq qisqa fursat bo'ladi, 3-4 soat o'tgach og'riq o'ng yonbosh sohasiga o'tadi, qorin devorining taranglashuvi va rivojlanayotgan mahalliy peritonitning boshqa simptomlari bilan birga uchraydi. Siydik va qondagi diastazani tekshirish bu ikkala kasallik o'rtasida uzil-kesil differentsial diagnoz o'tkazishga imkon beradi.

Diagnostikasi. O'tkir pankreatit diagnozini qo'yishda anamnez ma'lumotlari (ko'p ovqat yeyish va spirtli ichimlik ichish,

shikastlar va boshqalar), qorinning yuqori bo'limida ko'pincha og'ir aylanib tutadigan kuchli og'riq, uning taxikardiya va arterial bosimning pasayishi bilan o'tishi asos bo'lib xizmat qiladi. Peritonit rivojlangunga qadar qorin yumshoqligicha qoladi, biroq ko'tarilgan bo'ladi, peristal`tika bo'lmaydi. Ba'zan Meyo – Robson musbat simptomi bo'ladi.

O'tkir pankreatitda laparoskopik tekshiruvlar bu kasallikni oshig'ich diagnostika qilishning eng qimmatli usullaridan biri hisoblanadi. O'tkir pankreatitda laparoskopiya o'tkir pankreatit formasini aniqlashda, pankreonekrozning patobiokimyoviy turini bilishda yordam beradi, pankreatogen peritonit, qo'shilib keladigan kasalliklar (destruktiv xoletsistit) ni aniqlashga imkon beradi.

Laparoskopik tekshirishga ko'rsatmalar quyidagicha: klinik manzara–ning noaniqligi, pankreatit va qorin bo'shlig'ining boshqa o'tkir kasalliklari o'rtasida differentsial diagnostika qilish zarurligidir. O'tkir pankreatitning klinik belgilari aniq bo'lganda laparoskopiya kasallikning formasini aniqlash va davo muolajalarini bajarish uchun qilinadi. Laparoskopiyani qorin bo'shlig'ida operatsiya o'tkazilgan, shuningdek katta ventral churralari bo'lgan bemorlarda qo'llanilishi mumkin emas. So'nggi yillarda komp`yuter tomografiya (KT) va ul`tratovush yordamida tekshirish eng ko'p axborot beradigan usullar bo'lib qoldi, ular me'da osti bezi o'lchamlarini, strukturasining bir xil emasligini, patologik jaroyon darajasini aniqlab beradigan usullardan hisoblanadi. Qorin aortasi tarmoqlarini selektiv va superselektiv angiografiya qilish usullarini klinikaga joriy qilish me'da osti bezi kasalliklarining diagnostikasini birmuncha yaxshiladi.

125–rasm. O'tkir pankreatitning ul`tratovush tekshiruvida ko'rinishi.

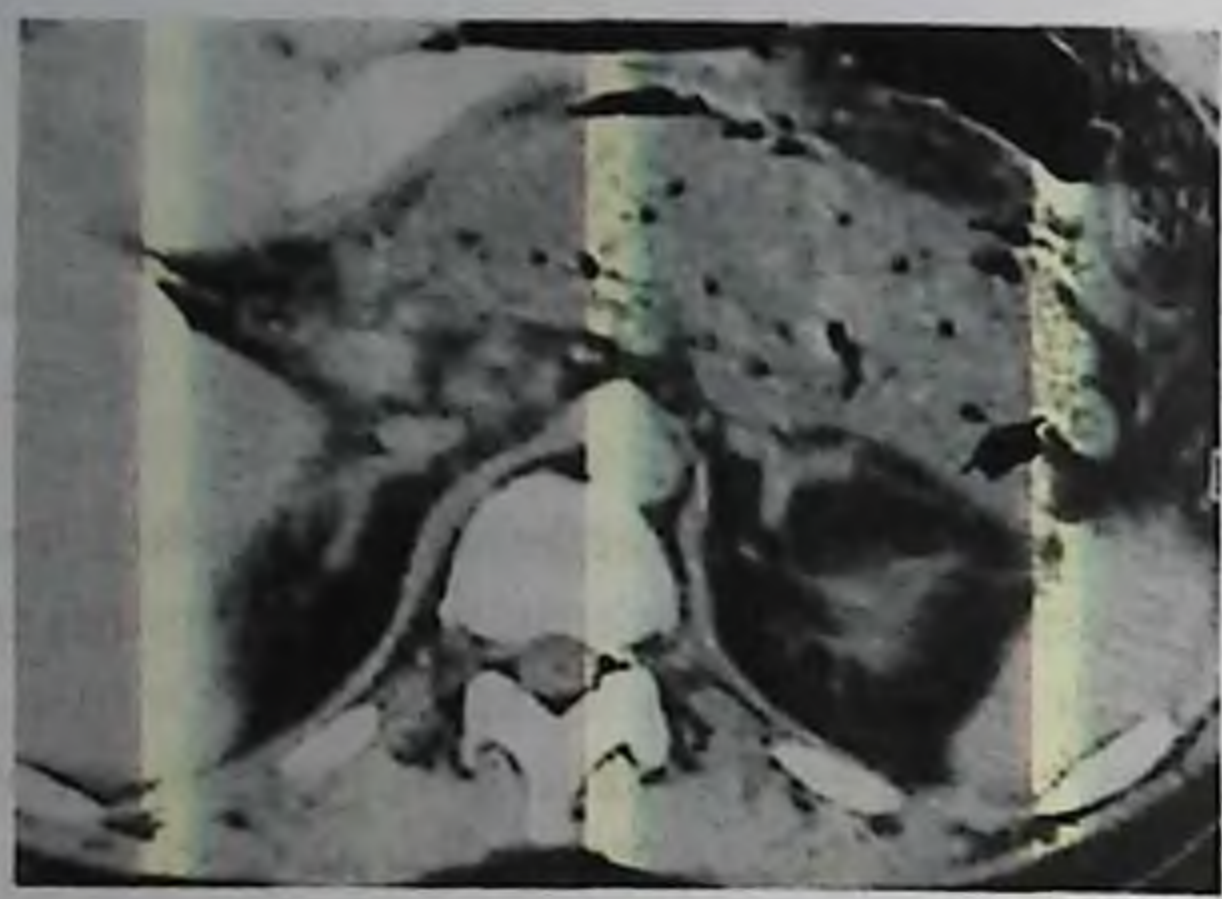

126-rasm. Pankreonekroz natijasida rivojlangan oshqozon osti bezi mikroabstsesslari (KT).

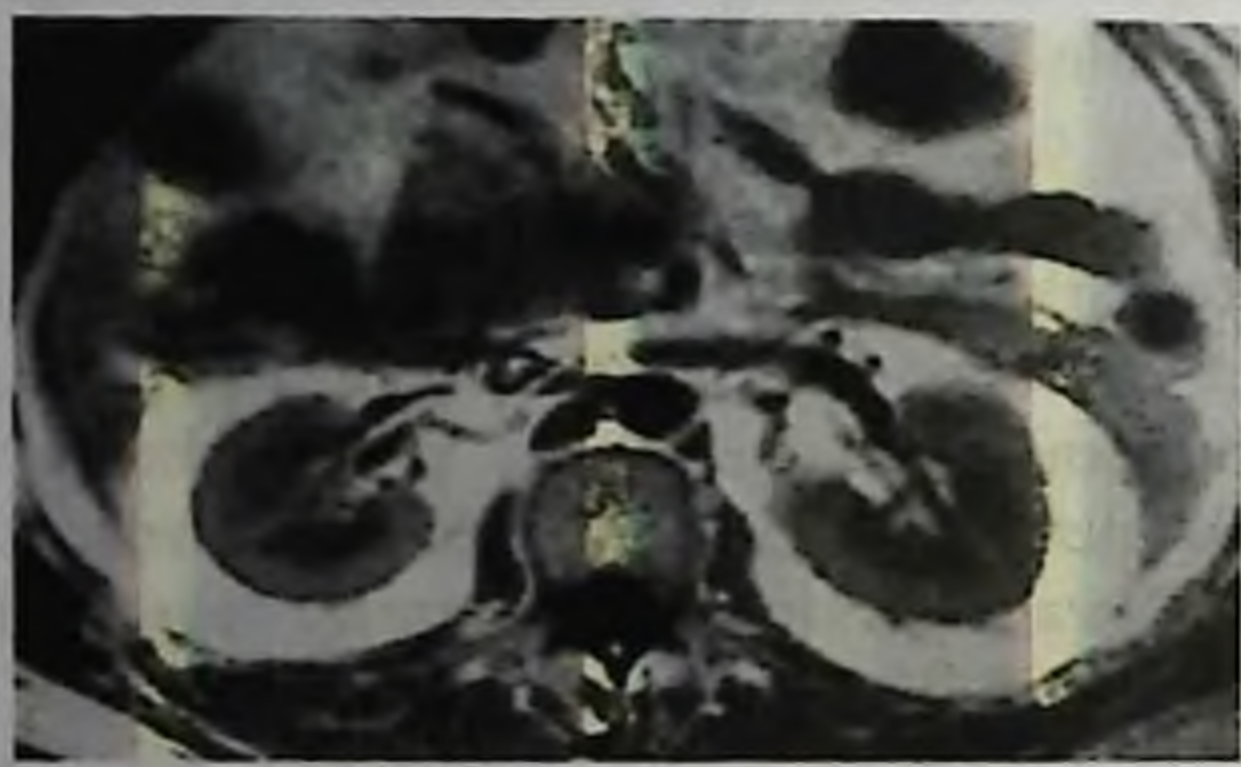

127-rasm. O'tkir pankreatitda yader-magnit tomogrammasi.

Angiografik tekshirish o'tkir pankreatitda paydo bo'ladigan me'da osti bezi angioarxitektonikasiga hos o'zgarishlarni aniqlashga imkon beradi.

O'tkir pankreatitning hamma angiografik simptomlarini uch guruhga bo'lish mumkin:

1) me'da osti bezi arterial o'zanidagi o'zgarishlar;

2) me'da osti bezidagi gemotsirkulyatsiya buzilishi;

3) me'da osti bezini o'rab turgan tomirlardagi va qorin aortasi havzasi tomirlaridagi o'zgarishlar. O'tkir pankreatitda me'da osti bezi arterial o'zanidagi o'zgarishlar arteriya bo'shlig'i kengayishi, surilishi, uzayishi va to'g'rilanishi, konturlarining noaniqligi (chaplashib ketganligi), shaklining o'zgarishi va torayishi, betartib

joylashuvi, ayrim tomirlarning uzilishi, shuningdek tomir devoridagi nuqsonlardan iborat.

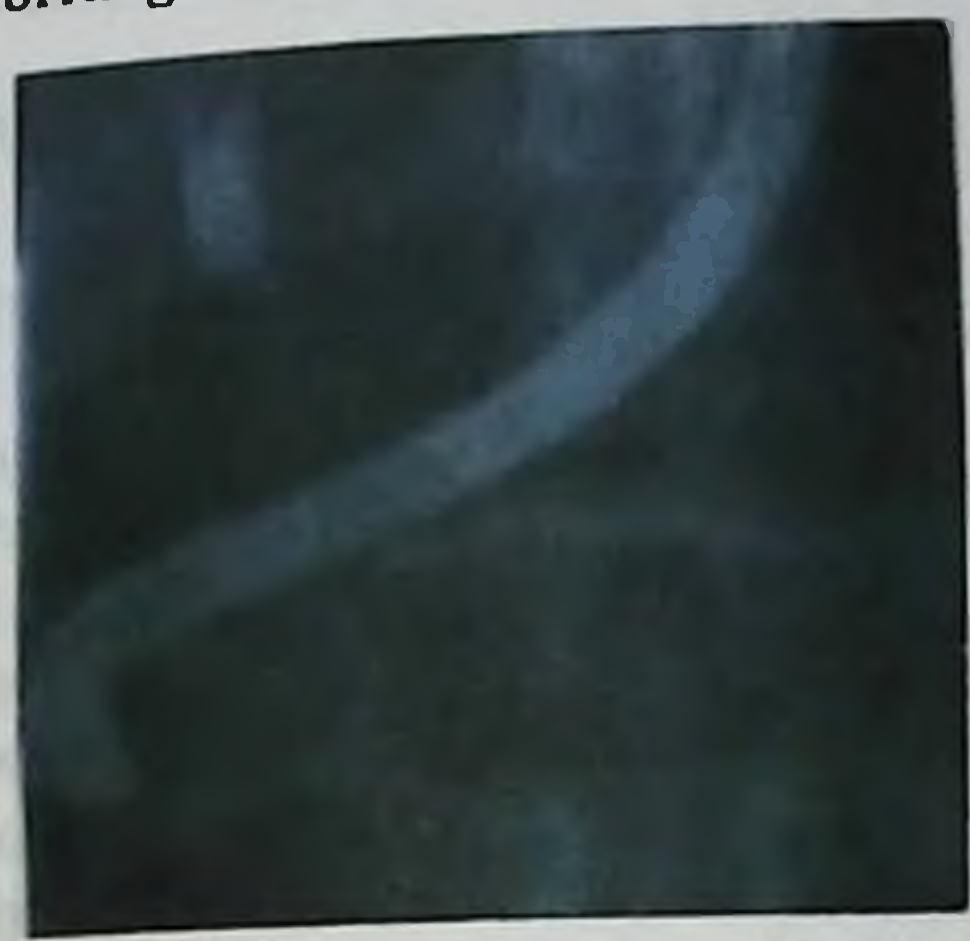

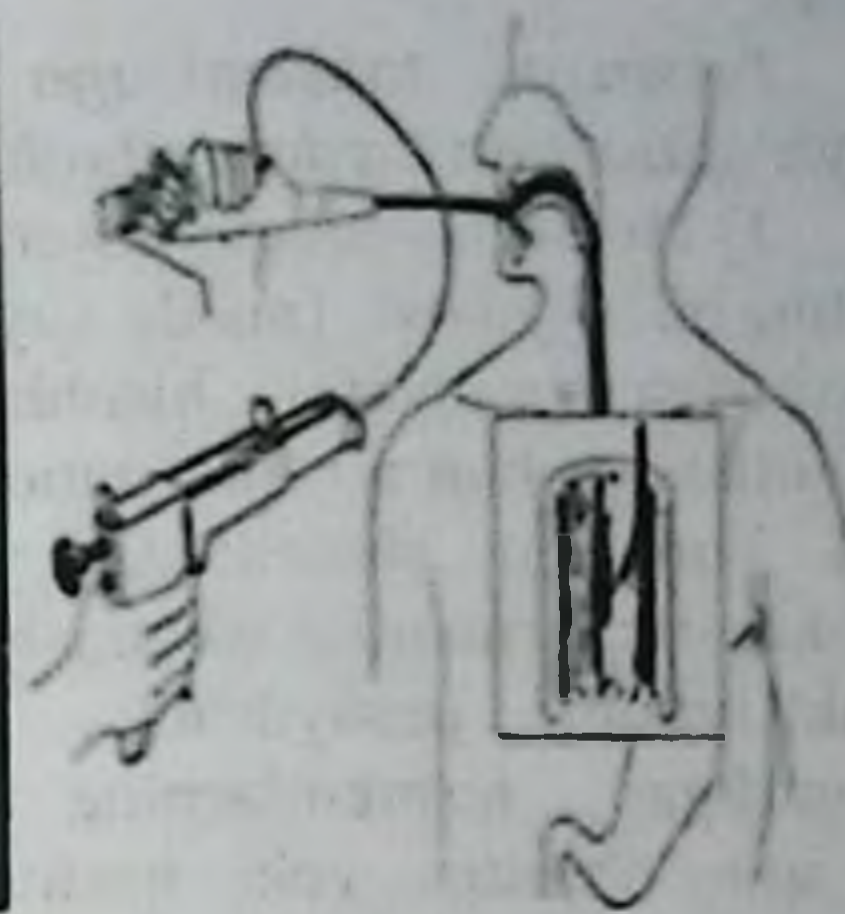

128-rasm. Virsungografiya

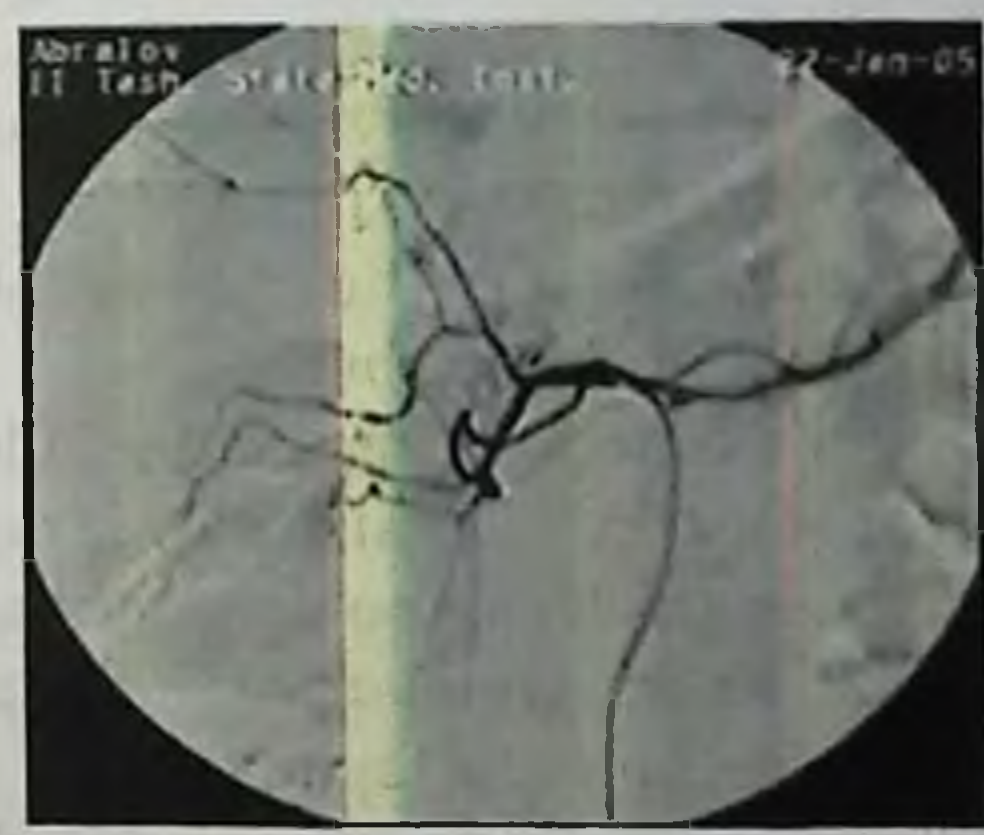

129-rasm. Seliakogragiya

Rentgenologik tekshiruvda o'tkir pankreatitning bilvosita belgilari aniqlanadi. Obzor rentgenogrammada me'daning kengayganligi, unda suyuqlik borligi aniqlanadi. Odatda 12 barmoq ichak qovuzlog'i kengaygan, parez holatida bo'ladi.

Ba'zan o'tkir pankreatit belgilari qorin bo'shlig'idan transparietal punktsiya yordamida ekssudat olish, me'da osti bezini asbob-uskunalar bilan paypaslash, o't pufagini transparietal punktsiyasi va drenaj qilish kabi maxsus diagnostik muolajalar vositasida aniqlanishi mumkin.

Davolash. O'kir pankreatitni patogenetik davolash, ya'ni asosiy davo tadbirlari patogenez kontseptsiyasiga muvofiq kelishi kerak.

Ferment toksemiyaga qarshi kurashish uchun quyidagilardan foydalaniladi:

1) Me'da suyuqligini aspiratsiya qilish va me'dani sodali sovuq eritma bilan yuvish (me'da suyuqligidagi xlorid kislota pankreatik sekretsiya stimulyatori hisoblanadi). Oddi sfinkteridagi spazmni yo'qotish uchun atropin yuborish, me'da osti bezi gipotermiyasi, 4–5 kungacha sitostatiklar yuborish (5–ftoruratsil va boshqa pankreatik fermentlar ishlanishini to'xtatadi) bez tashqi sekretor funktsiyasini pasaytiradi; 2) spazmolitiklar yuborib ishlab chiqarilgan fermentlarning normal evakuatsiyasini ta'minlash; 3) qon o'zaniga yoki qorin bo'shlig'iga tushgan fermentlarni yo'qotish; ko'krak limfatik yo'lini limfosorbtsiya bilan drenaj qilish, diurez stimulyatsiyasi; qorin bo'shlig'ini drenajlash; 4) fermentlarni proteazlar ingibitorlari bilan (kontrikal, gordoks, salol va boshqa) aktivsizlantirish.

Og'riqni yo'qotish yoki kamaytirish uchun anal`getiklar va spazmolitiklar (no–shpa, papaverin, platifillin) qo'llanilishi zarur. Peridural blokada (orqa miya peridural bo'shlig'ini anestetiklar yuborib kateterlash) yaxshi samara beradi.

Suv–elektrolit muvozanati (balansi)ni idora qilish, yurak faoliyatini normaga solish va toksikozni pasaytirish maqsadida 5–10% li glyukoza eritmalari, poliion eritmalar, poliglyukin, plazma, gemodez qo'llanilishi tayinlanadi. Kaliy preparatlari, yurak glikozidlari ko'rsatmalar bo'yicha tayinlanadi.

Qonning reologik xususiyatlarini yaxshilash va tomir ichida qon ivishini profilaktika qilish uchun har 4 soatda reopoliglyukin va geparin (5000 TB) qo'llaniladi.

Antiferment muolaja. Proteazalar ingibitorlari bilan davolash. 1953 yilda Frea o'tkir pankreatitni davolash uchun birinchi marta kallikrein inaktivatori – trasilolni qo'llagan. Hozirgi vaqtda boshqa ingibitorlar: kontrikal, gordoks, pantripin, iniprol, zimofen va boshqalar keng qo'llanilyapti. Ingibitorlar ko'p yil qo'llanilishiga qaramay, ularning ta'sir mexanizmi, fazalari, qo'shimcha ta'siri to'g'risida yagona fikr yo'q. Ko'p sonli tekshirishlarda proteazalarning ingibitorlari pankreonekrozda

ro'y-rost terapevtik samara berishi, zarbali dozalari bilan qo'shma davolash esa pankreatogen toksemik asoratlardan o'limni birmuncha pasaytirishi aniqlangan. Preparatni oddiy usullarda (mushak orasiga va venaga) yuborish me'da osti bezida va qorin bo'shlig'ida antiferment preparatlarning yuqori kontsentratsiyasini ta'minlay olmaydi. Bunga preparatlarni qo'shma usulda: venaga, regionar – arteriyaga, qorin pardasi ichiga, qorin pardasi orqasiga yuborilganda muvaffaq bo'linadi. Proteaza ingibitorlarining yuqori mahaliy kontsentratsiyasi aktiv tripsinogenni bloklab qo'yish, periatsinar bo'shliqda tripsinning aktivsizlanishi va proteoliz regionar jaroyonlarini to'xtatib qo'yishni, kininogenez va fibrinolizni ta'minlaydi.

Sitostatiklar bilan davolash. Oqsil sinteziga atsinoz xujayralari bilan ta'sir qilib sitostatiklar (5-ftoruratsil, ftorafur) me'da osti bezi ekzokrin funktsiyasini to'xtatish 70-yillarning II yarmida pankreonekrozda qo'llanilgan. 5-ftoruratsil 500 ml fiziologik eritmada suyultirilib, sutkasiga bir marta 2-3 kun mobaynida 250-300 mg dozada yuboriladi.

Preparat qorin aortasiga selektiv yuborilganda davolash ancha-yin ta'sirchan bo'ladi. Kasallikning kechikkan muddatlarida sitostatiklar-ning davolash ta'sirchanligi juda ozligini ta'kidlab o'tish zarur.

Detoksikatsiya. Pankreatogen toksemiya kasallikning birinchi davrida rivojlanadi. Agar bu davrda detoksikatsiya o'tkazilmasa, bemor ahvoli jiddiylashadi, ingibitor to'siq mexanizmlar izdan chiqadi, mahalliy patologik jaroyon buziladi va uning avj olishi mikrotsirkulyatsiya buzilishi va qon tomir ichida qon ivishi sindromi ta'siri ostida sodir bo'ladi. O'z vaqtida o'tkazilgan detoksikatsion muolajagina patologik jaroyonning bundan keyingi rivojini to'xtatadi.

Detoksikatsiyaning ta'sirchan usullaridan biri infuzion muolajani organizmni suyuqlik bilan to'yintirish (gemodilyutsiya) va diurezni kuchaytirish bilan qo'shib olib borishdan iborat. Gemodilyutsiya va kuchaytirilgan diurez printsiplari oddiy, hamma e'tirof qilgan tamoyildir. Diurez soatiga 25 ml dan pasayib ketganda kuchaytirilgan diurez tayinlanadi.

Ko'krak limfatik yo'lini tashqariga drenaj qilish. O'tkir pankreatitni davolash uchun bu usulni qo'llanish patogenetik

asoslangan. Pankreonekrozda jigar interstitsial bo'shliqlari shishishi va kompressiyasi, shuningdek mikrotsirkulyator buzilishlar sababli limfaga me'da osti bezi fermentlari va autoliz mahsulotlari ko'p o'ta boshlaydi, bunda uning toksinligi keskin ortadi. Limfaning toksikligi darajasi me'da osti bezi zararlanishining og'ir-yengilligiga bog'liq. Limfaning tashqariga chiqarilishi jaroyonida, asosan dastlabki 2–3 sutka ichida uning toksikligi kamayadi. Bu davrda limfa bilan birga autoagressiv fermentlarning kattagina miqdori – lipaza va tripsin chiqariladi. Yog'li nekrozda tashqi limfa drenaji Ayniqsa ro'y–rost detoksikatsion natija beradi. Limfa bilan birga oqsillar, elektrolitlar yuqotilishi – limfa oqib ketishining salbiy tomoni hisoblanadi.

So'nggi yillarda klinik amaliyotga aktiv detoksikatsiya usullari: limfosorbtsiya (R. Panchenko, 1982) va gemosorbtsiya (YU. M. Lopuxin, 1975) jadallik bilan joriy qilindi. Sorbentlar bilan tozalangan limfa reinfuziyasi tash¬qi drenajlar usulining keyingi rivoji bo'lib hisob–lanadi. Limfosorbtsiyaga amalda monelik qiladgan hollar yo'q, biroq uni qo'llanish limforeya yuqori bo'lganda yaxshi natija beradi.

Pankreonekrozda gemosorbtsiya og'ir endotoksikozda, pankreatogen shok hodisalarida va jigar–buyrak yetishmovchiligida rivojlanadigan intoksikatsion psixozlarda qo'llanilishi kerak. Og'ir pankreatik endotoksikozda plazmoferez o'tqazishda yuqori davo natijasi olingan (A. M. Sazonov, 1984). Bu usulda mamlakatimizda ishlab chiqariladigan asbob–uskuna yordamida limfa suyuqligi xaydalib (1–1,5 l gacha) donor plazmasi va albumin bilan aralashtiriladi. Plazmoferezning davo ta'siri plazma bilan birga ekzogen va endogen toksinlarni chiqarishdan iborat. Tozalangan limfa organizmga qaytadan quyiladi.

Laparoskopik drenajlash va qorin bo'shliq perfuziyasi. Pankreatogen peritonit jadal kechadi, tez oshib boradigan intoksikatsiya, parenximatoz a'zolar distrofiyasi, gemodinamikaning og'ir buzilishini keltirib chiqaradi. Peritonitga qarshi kurashning ta'sirchan chorasi ekssudatni aktiv chiqarish, qorin bo'shlig'iga antiferment preparatlar, antibiotiklar yuborish hisoblanadi. Shu maqsadda pankreonekrozni eng ta'sirchan va bezarar davolash usuli qorin bo'shlig'ini laparoskopik drenajlash, ayni vaqtda ekssudatni bartaraf etish va qorin bo'shlig'iga

peritoneal dializ o'rnatish va qo'llash hisoblanadi.

Pankreatogen peritonitni laparoskopiya usuli bilan davolash ikki bosqichdan – diagnostik va davolash bosqichidan iborat bo'ladi. Diagnostik bosqichda pankreatit turi, peritonitning bor yoki yo'qligi aniqlanadi. Gemorragik ekssudat, steatonekroz dog'lari va aseptik pankreatogen peritonit belgilari ikkinchi bosqich – qorin bo'shlig'ini qorin ichi perfuziyasi yoki infuziyasi o'tqazish maqsadida drenajlash uchun asosiy ko'rsatma hisoblanadi.

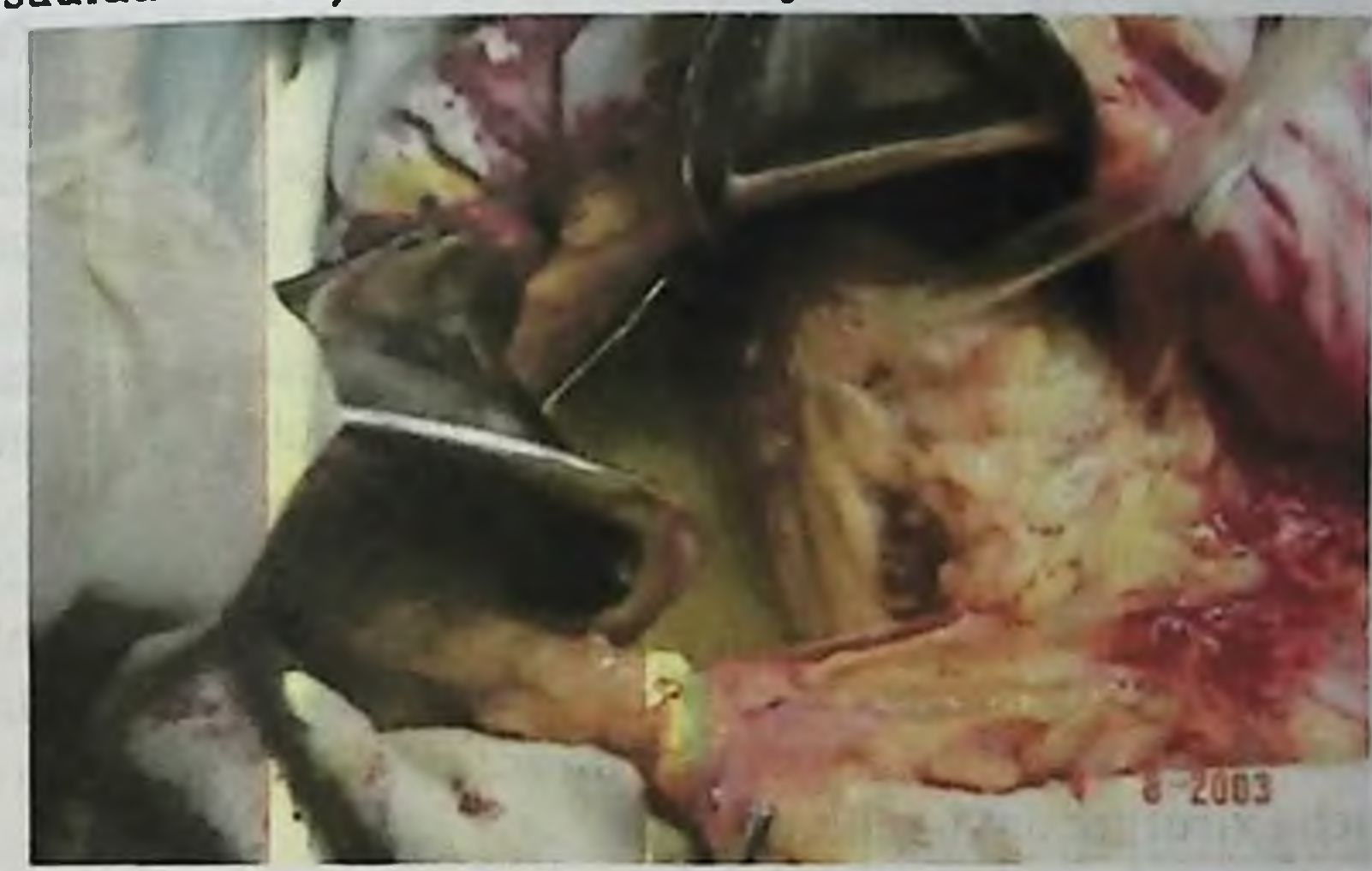

130-rasm. Tarqalgan yiringli peritonit.

Arteriya ichi regionar infuzion muolaja (RIM). Bu usulni o'tkazishga asosiy ko'rsatma pankreonekroz kechishining avj olishi, peritonit va toksemik asoratlardir. RIMni o'tkazish uchun ishlatiladigan preparatlar aralashmasining tarkibi: kontrikal – 60000 TB, geparin –2000 TB, reopoliglyukin – 400 mg, nikotinat kislota – 20 ml, novokain –2,5 g, izotonik natriy xlorid eritmasi yoki Ringer – Lokk eritmasi –1000 ml umumiy hajmgacha. Buning uchun, kateter rentgentelevizion moslama nazorati ostida o'rnatiladi. RIM ning asosiy davo vazifasi proteoliz va kininogenez jaroyonlarini to'xtatish, qon mikrotsirkulyatsiyasining lokal va sistem o'zgarishlarini davolash, shuningdek markaziy gemodinamika buzilishlarini bartaraf qilishdan iborat. Shunga ko'ra RIM pankreatogen shokni davolashda, pankreonekroz va fermentativ peritonit rivojlanishining oldini olishda asosiy usullardan biri hisoblanadi.

Me'da osti bezining lokal gipotermiyasi. O'tkir pankreatitni davolash bo'yicha tadbirlar kompleksiga me'da osti bezini qorin devori, me'da, yo'g'on ichak orqali sovutish yo'li bilan gipotermiya holatini yuzaga keltiradilar. Bunda haroratni anchagina pasaytirish bez to'qimasida modda almashinuvi jaroyonlarini susaytiradi, uning fermentativ funktsiyasini va proteolitik fermentlar aktivligini kamaytiradi. Bevosita lokal gipotermiyani operatsiyadan keyingi davrda me'da osti beziga operatsiya vaqtida kiritilgan maxsus zond yordamida bajariladi. Bezda asosiy operatsiya (rezektsiya, drenajlash, omentopeksiya, abdominizatsiya va b.) o'tkazilgandan keyin unga ikki bo'shliqli naycha bilan ulangan maxsus tayyorlangan lateks ballon qo'yiladi, uni chap qovurg'alar ostidagi kesma orqali tashqariga chiqariladi.

Me'da osti bezini 2–4 soatdan kuniga 3 marta muntazam sovutiladi. Ko'pgina olimlar e'tibor bergan bu usulning afzalligi – me'da osti

bezini umumiy yoki lokal gipotermiya holatini chaqirishdan iborat deb hisoblaydilar. Biroq, ular gipotermiyani amalga oshirish uchun maxsus xirurgik operatsiya o'tqazishni tavsiya qilmaydilar.

O'tkir pankreatitni xirurgik davolash. O'tkir pankreatit quyidagicha xirurgik davo qilinadi:

1) o'tkir pankreatit, uning destruktiv formalari; xoletsistit bilan birga uchraganda;

2) 36–48 soat mobaynida konservativ davolash naf bermaganda;

3) qorin bo'shlig'ini laparoskopik drenaj qilib bo'lmaydigan pankreatogen peritonitda;

4) o'tkir pankreatit asoratlarida; charvi xaltasi abstsessi, qorin pardasi orqasidagi kletchatka flegmonasida. O'tkir pankreatitning destruktiv formalarini aniqlashda va davolashda laparoskopiyaning ahamiyati katta, o'ning yordamida diagnozni aniqlash, o't chiqaruv yo'llari gipertenziyasini aniqlash va laparoskop nazorati ostida teri orqali xoletsistostomiya o'tkazish, biroq eng muhimi – qorin bo'shlig'ini suyuqlik aspiratsiyasi uchun drenajlash (ferment toksemiyani kamaytirish), qorin bo'shlig'ini antibiotiklar va proteaza ingibitorlari bilan yuvish mumkin.

O'tkir pankreatitni davolash kasallikning davriga asoslanadi.

Kasallikning fermentativ davrida bemorlarga bazis, antisekretor, detoksikatsion muolaja, immunostimulyatsiya, antibakterial davolash olib boriladi.

Me'da osti bezidagi destruktiv jaroyonga nisbatan kasallikning fermentativ davrida davolash o'ziga xos xususiyatlariga egadir. O'tkir shishli pankreatitda davolash bazis va antisekretor muolajadan iborat bo'ladi.

5-jadval O'tkir destruktiv pankreatitni fermentativ davrida davolash

1. Ochlik (3 kungacha); Bazis muolaja
2. Lokal gipotermiya;
3. Nazogastral aspiratsiya; 4. Novokain blokadalar;
5.Spazmo- va xolinolitiklar. Antisekretor muolaja Sandostatin, oktreotid, 5-ftoruratsil, dalargin, ribonukleaza.

Oshqozon osti bezi 1. Reologik aktiv muolaja: gistoprotektsiyasi reopoliglyukin, geparin, fraksiparin, kleksan, suloleksid;

2. Antioksidant va antigipoksantlar: Ye va S guruhlar vitaminlari, olifen. Yiringli asoratlar profilaktikasi

1. Antibiotiklar;
2. Immunokorrektsiya (ronkoleykin, sikloferon, timogen).

Detoksikatsiya

1. Nospetsifik: diurezni kuchaytirish, plazmo-ferez;
2. Spetsifik: antifermentlar (gordoks, kontri-kal, trasilol);
3. Xirurgik kaminvaziv usullar (laparotsentez,

Kichik o'choqli pankreonekrozda konservativ muolaja quyidagilardan iborat:

1. Oshqozon osti bezi faoliyatini bosish (ochlik, mahaliy gipotermiya, oshqozon zondlash va doimiy aspiratsiya, antisekretor muolaja – oktreotid, sandostatin).
2. Detoksikatsiya (plazmaferez; ko'rsatmalarga asosan qorin bo'shlig'ini laparoskopik drenajlash; infusion muolaja va diurezni kuchaytirish).
3. Antifermentativ muolaja – kontrikal, gordoks, trasilol.
4. Og'riqni oldini olish (spazmolitiklar, anal`getiklar, novokain blokadalar). Katta o'choqli pankreonekrozda bemorlarga antisekretor, detoksikatsion, antioksidant, antigipoksant, antiferment muolaja o'tqiziladi. Agar bemor kech murojaat qilsa,

katta o'choqli pankreonekrozda antisekretor muolaja o'tkazilmaydi, chunki pankreonekroz rivojlanib bo'lgan va bu holatda me'da osti bezi faoliyatini bosishdan foyda yo'q. O'tkir destruktiv pankreatitni reaktiv davrida davolash quydagilardan iborat: enteral zondli oziqlantirish, yuqori kaloriyalik parhez; ichakning normal florasini tiklash; yiringli asoratlarni oldini olish (antibiotiklar, immunokorrektsiya); antioksidant va antigipoksantlar.

O'tkir destruktiv pankreatit septik turida bemorlarga operativ davolanish ko'rsatilgan.

O'tkir pankreatitni xirurgik davolashda operatsiyalarning quyidagi turlari qo'llaniladi:

1) charvi xaltasini drenajlash,

2) me'da osti bezi dum qismi va tanasini rezektsiya qilish,

3) pankreatektomiya.

Bizning mamlakatimizda yopiq operatsiyalar – charvi xaltasini drenaj qilib, peritoneal perfuziya, omentopankreatopeksiya, me'da osti bezi oldingi yuzasini katta charvi to'plami bilan o'rash ko'proq tarqalgan. Omentopankreatopeksiya jaroyonining chegaralanishiga, me'da osti bezida qon ta'minotini yaxshilanishiga imkon beradi, nekroz bo'lgan qismlarning bitishini tezlashadi. Bu usul yog'li pankreonekrozning mayda va yirik o'choqli yakka formalarida qo'llanilishi kerak.

131-rasm. Charvi xaltasini drenajlash.

Katta va total nekrozlarda yiringli-septik asoratlarning oldini olish uchun erta o'tqaziladigan radikal operatsiyalar: sekvestrektomiya, nekrektomiya, bez rezektsiyasi,

pankreatektomiya eng istiqbolli hisoblanadi. Keyingi ikkita operatsiyani aktiv kompleks davolash natija bermagan nekrotik jaroyon esa tez avj olib borayotgan bemorlarda o'tkazilgani ma'qulroq bo'ladi.

Sekvestrektomiya – nekrozga uchragan bez qismini jonsizlangan to'qima chegarasida olib tashlash – o'tmas yo'l, digitoklaziya bilan bajarilishi mumkin va bunda qon oqmaydi.

Nekrektomiya – nekrozlangan bez qismini qon bilan ta'minlanadigan to'qimalar chegarasida olib tashlash – o'tkir yo'l bilan bajariladi; bez to'qimalari nekroz chegarasi bo'ylab kesiladi va qonab turgan tomirlar qunt bilan tikiladi.

Me'da osti bezi rezektsiyasi – a'zoning bir qismini bezning o'zgarmagan to'qimalari chegarasida ko'ndalangiga kesib olib tashlash splenektomiya bilan o'tishi yoki o'tmasligi mumkin. Ko'pincha me'da osti bezining korporokaudal rezektsiyasi taloqni olib tashlash bilan birga bajariladi, chunki odatda qorin pardasi ortidagi infil`tratsiya bilan o'tadigan pankreonekrozda taloq venasi trombozi bo'ladi. Bundan tashqari, taloqni saqlab qolish uning tomirli oyog'ini bez to'qimasidan ajratish qiyinligi operatsiyani mushkullashtiradi.

Radikal operatsiyalarda me'da osti bezi yuzasini va qorin bo'shlig'i bo'limlarini drenajlash aloxida ahamiyatga ega. Ko'pgina olimlarning tajribasi shuni ko'rsatadiki, operatsiya natijasi ko'p jihatdan ekssudatni yaxshi evakuatsiya qilishga va operatsiya qilingan joyni doimiy yuvib turishga bog'liq. Me'da osti bezi rezektsiyasidan keyin qorin bo'shlig'ida drenajlarni eng qulay joylashtirishni V.S. Zemskov taklif etgan.

Pankreonekrozda pankreatoduodenal rezektsiya nihoyatda kam qo'llaniladi. Uni sobiq Ittifoqda A.A. Shalimov (1979) 12 barmoq ichak devori destruktsiyasi bilan o'tgan total pankreonekrozli bemorlarda birinchi marta muvaffaqiyatli qo'llagan.

Surunkali pankreatit. Surunkali pankreatit mustaqil kasallik hisoblanmay, balki o'tkir pankreatitning davomi va natijasi bo'lgan bosqichi – holati hisoblanadi.

Klassifikatsiyasi: Surunkali pankreatitning turli klinik kechishi bilan farq qiladigan quyidagi formalari tafovut qilinadi (M. I. Kuzin va muallifdoshlari).

1. Surunkali qaytalanadigan pankreatit.

2. Surunkali og'riqli pankreatit.
3. Surunkali pankreatitning latent (og'riqsiz) formasi.
4. Soxta tumoroz pankreatit.
5. Surunkali kal`kulyoz pankreatit.
6. Surunkali soxta kistali pankreatit.

Etiologiyasi. Surunkali pankreatitning etiologik omillari qatoriga me'da osti bezi bilan anatomik va fiziologik jihatdan bog'langan a'zolarning (o'tpufagi, o't yo'llari, jigar, me'da, 12 barmoq ichak) turli zararlanishlarini, alkogolizm, ozib ketish, turli dori-darmonlar va kimyoviy omillar ta'siri, me'da osti bezi shikastlari, o'tkir va surunkali infektsiyalar, intoksikatsiya, bez yo'li sistemasi, me'da osti bezidagi o'zgarishlar (birlamchi o'smalar)ni kiritish mumkin.

Patogenezi. Surunkali pankreatitning o'tkir pankreatit patogenezi bilan ko'p o'xshash tomonlari bor. Kasallik qaytalanishi jaroyonga me'da osti bezining yangi-yangi bo'limlari tortilishiga olib keladi, bu vaqti kelganda funktsional parenximaning chandiqli biriktiruvchi to'qima bilan almashinuviga sabab bo'ladi, bez yo'llarida va paravazal kletchatkadagi sklerotik o'zgarishlarga olib keladi.

Patologik anatomiyasi. O'tkir va surunkali pankreatit me'da osti bezi atsinoz xujayralarining o'z-o'zini hazm qilishi, yallig'lanish reaktsiyasi rivojlanishi, jonsizlangan parenxima o'rnida biriktiruvchi to'qima o'sib qalinlashishi, jaroyon avj olganda esa a'zo sklerozi bilan o'tadigan nekrozi bilan xarakterlanadi. Biriktiruvchi to'qima jadal rivojlanishi natijasida bez zichlashadi va aksariyat hollarda, hajmi o'zgaradi. Mikroskopik tekshirishda to'qima fibrozi bilan bir vaqtda uning yallig'li infil`tratsiyasi, lipomatoz, bez yo'llari devorida yallig'lanish o'zgarishlari kuzatiladi. Ba'zan bez yo'li bo'shlig'i obliteratsiyasi: bez to'qimasiga tuzlar va kal`tsiy yig'ilishi natijasida ko'p sonli mayda kistalar topiladi.

Klinikasi. Surunkali pankreatitning asosiy klinik belgilari og'riq sindromi; me'da osti bezi tashqi sekretor yetishmovchiligining avj olishiga aloqador hazm qilishning buzilishi; insulyar apparat funktsiyasi buzilishining klinik simptomlari; biliar (o't) gipertenziyasi sindromi (mexanik sariqlik, xolangit, ikkilamchi xoletsistit); me'da osti bezi kistalari va oqmalari kabi pankreatit

asorati simptomlari, segmentar portal gipertenziya, duodenal staz va boshqalar.Odatda, qorinning yuqori yarmidagi og'riq bemorni tibbiy yordamga murojaat qilishga majbur etgan eng muhim va ilk simptomlardan biri hisoblanadi. Og'riq qori bo'shlig'ining gir atrofni o'rab oladi (belbog'simon og'riq), orqaga kurak orasi sohasiga, o'ng qovurg'alar ostiga beriladi. Og'riq doimiy yoki xurujsimon bo'ladi. Og'riq xurujlari bir necha soatdan 4-6 sutkagacha davom qiladi. Ko'pincha bunga parhezning buzilishi sabab bo'ladi. Dispeptik buzilishlar, ko'ngil aynishi, qusish, so'lak oqishi, ich buzilib turishi (qabziyat ich ketishi bilan almashinib turadi) doimiy bo'ladi yoki faqat qo'zish davrida kuzatiladi. Diareya alkogolli pankreatitli bemorlar uchun ayniqsa xos. Shuningdek kreatoreya (hazm qilinmagan mushak tolalari) va steatoreya (hazm qilinmagan yog'lar) ham bo'ladi. Surunkali pankreatit uchun axlat massalari hajmining ko'payishi ayniqsa xarakterli bo'ladi. Me'da osti bezining ichki sekreter funktsiyasi buzilishlarining klinik belgilari surunkali pankreatitning nisbatan kechikkan simptomlaridan bo'lsada, birmuncha ko'p uchrab turadi, ular qandli diabet, kamroq gipoglikemiya avj olishi bilan xarakterlanadi. Biliar gipertenziya sindromi, ya'ni mexanik sariqlik surunkali pankreatitning eng muhim asoratlaridan biri hisoblanadi. U qayta-qayta qo'zg'aluvchi va doimiy xarakterda bo'lishi mumkin. Ko'pchilik bemorlarda sariqlik axoliya bilan birga uchraydi, me'da osti bezi boshchasining shishishi, indurativ pankreatit oqibatida o't chiqaruv yo'llarining bosilishi, bez yo'llarida va Oddi sfinkterida chandiqli va yallig'lanish o'zgarishlari, katta duodenal so'rg'ich ampulasidagi tosh natijasi hisoblanadi. Bemor ba'zan haddan ortiq oriqlab ketadi. Buning sabablari: pankreatik fermentlarning yetarlicha ishlanmasligi va 12 barmoq, ichakka tushmasligi, parhezga rioya qilmaslik, og'riqning zo'rligidan ovqat yeyishdan qo'rqish. Ko'pgina bemorlarda og'riq hurujlari shira xaydovchi xossalari bo'lmagan hatto oz miqdorda suyuq ovqat ichilgandan keyin ham paydo bo'ladi. Ob'ektiv tekshirishda mustaqil og'riqlar bilan birga surunkali pankreatit diagnostikasida qorin va orqani paypaslaganda og'riq borligini aniqlash ham katta ahamiyatga ega. Surunkali pankreatiti bor bemorlarning taxminan 1/4 qismida kattalashgan va og'riydigan me'da osti bezini paypaslab ko'rishga muvaffaq bo'linadi. Qorin

devorida bir qancha sohalar borki, ular paypaslab ko'rilganda og'riq bo'lishi, me'da osti bezi, ayniqsa dum qismi zararlanishiga xos bo'ladi. Mey–Robson nuqtasi (kindikni chap qovurg'a ravog'ining o'rta qismi bilan tutashtirib turadigan tashqi va o'rta chiziq chegarasida); Kach nuqtasi (kindikdan 5 sm yuqorida chap to'g'ri mushak proektsiyasida); Malle–Gi nuqtasi (chap to'g'ri mushak tashqi chekkasi bo'ylab qovurg'a ravog'ining naq pastida) shunday nuqtalar jumlasiga kiradi. Me'da osti bezi pal`patsiyasi Grot usulida bajariladi. Bu usul 3 bosqichdan iborat. Grot bo'yicha me'da osti bezini pal`patsiyasidagi birinchi bosqisi. Bemor chalqancha yotgan holda oyoqlari tizza sohasida bukilgan va beliga qo'lini musht qilib qo'ygan. Shifokor qo'l barmoqlarini kindik va chap qovurg'a osti orasiga kiritib bezni pal`patsiya qiladi. Grot bo'yicha me'da osti bezini pal`patsiyasidagi ikkinchi bosqichi. Bemor tanasini bir oz oldinga tashlagan holda turadi. Shifokor chap qo'li bilan bemorni belini 12 qovurg'a sohasida ushlab turadi, o'ng qo'li bilan esa kindik va chap qovurg'a osti orasini pal`patsiya qiladi. Grot bo'yicha me'da osti bezini pal`patsiyasidagi uchinchi bosqisi. Bemor o'ng yonboshida, oyoqlarini bir oz tizza sohasida bukib, o'ng qo'lini bosh orqasiga qo'ygan holatda yotadi. Shifokor qo'l barmoqlarini kindik va chap qovurg'a osti orasiga kiritib bezni pal`patsiya qiladi.

Diagnostikasi. Surunkali pankreatit diagnostikasi kasallikning sub'ektiv klinik simptomlari, laboratoriya tahlillari ma'lumotlari va maxsus tekshirish usullari natijalari asosida o'tkaziladi. Jaroyon avj olgan davrda laboratoriya tekshirishlaridan fermentlar –amilaza, tripsin, lipaza, transaminaza ko'rsatkichining oshishiga ahamiyat beriladi. Xurujlararo davrda u normal bo'ladi. Koprologik tekshirishlar ko'p miqdorda hazm bo'lmagan mushak tolalari (kreatoreya) va neytral yog' tomchilari (steatoreya) borligini ko'rsatadi.

Maxsus tekshirish usullari. Rentgenologik tekshirishlar. Rentgenologik usul surunkali pankreatitli bemorlarni tekshirishda asosiy usullardan biri hisoblanadi. Nahorga o'tqaziladigan rentgenologik tekshirish uchun maxsus tayyorgarlikning hojati yo'q. Tekshirish qorin bo'shlirini ikki proektsiyada obzor rentgenografiya qilishdan boshlanadi. Bu bez parenximasidagi ohaklanish yoki uning yo'llaridagi konkrementlarni aniqlash uchun

zarur, ular rentgenogrammalarda topiladi. Me'da osti bezida kal`tsifikatsiya topilishi surunkali pankreatitning ishonchli rentgenolo-gik simptomi hisoblanadi.

Surunkali pankreatitda ul`tratovush bilan tekshirish va komp`yuter tomografiya butun bezning yoki faqat boshchasining kattalashganini (soxta tumoroz pankreatit), bez bag'ridagi kistoz o'zgarishlarni topishga imkon beradi.

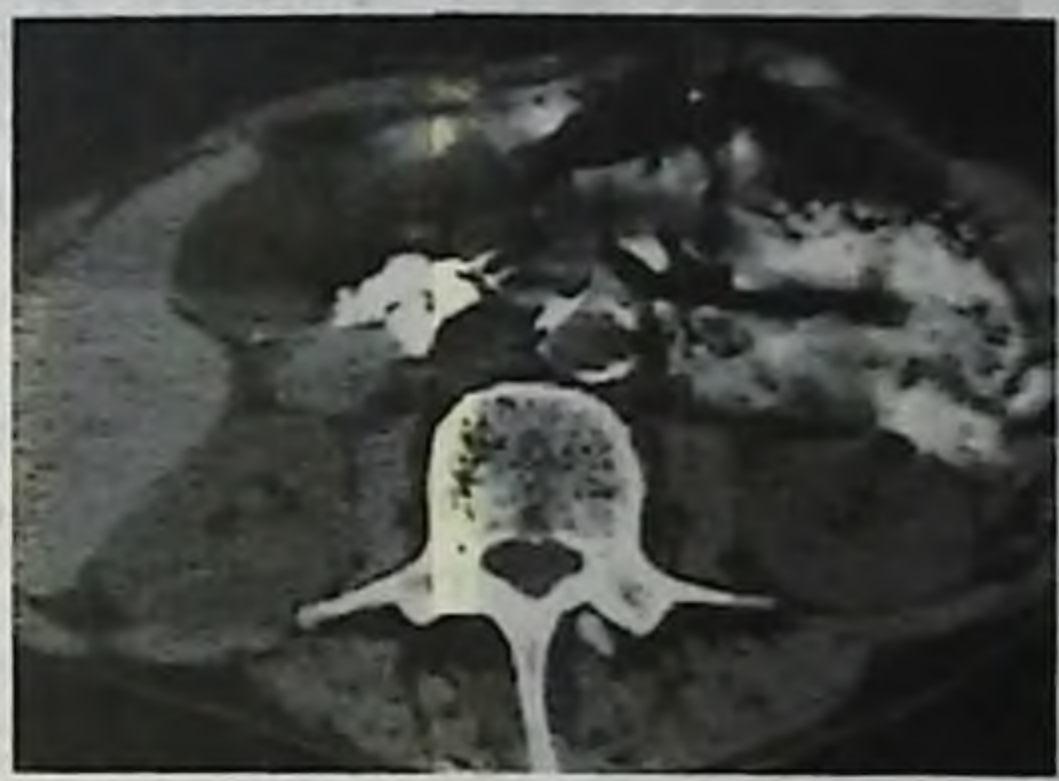

131-rasm. Kompyuter tomogramma. Oshqozon osti bezi kaltsifikatlari.

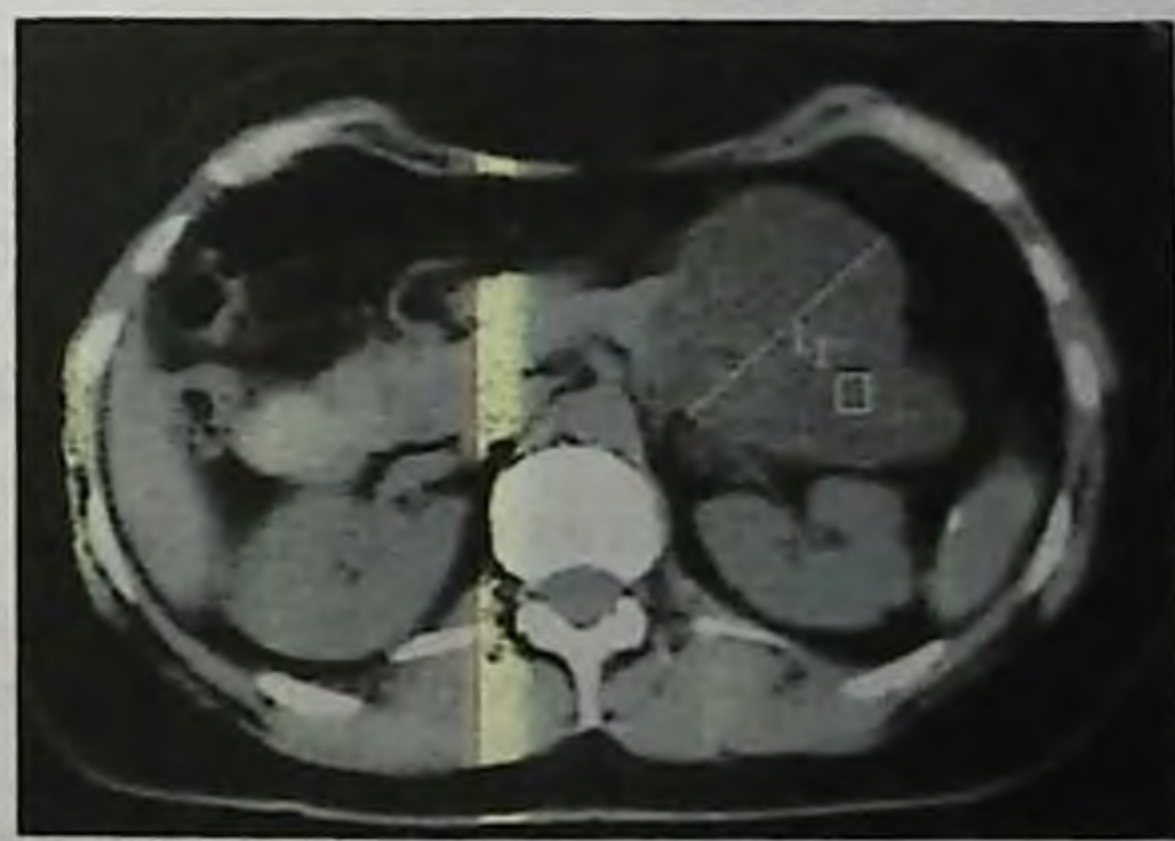

132-rasm. Kompyuter tomogramma. Oshqozon osti bezi kistasi.

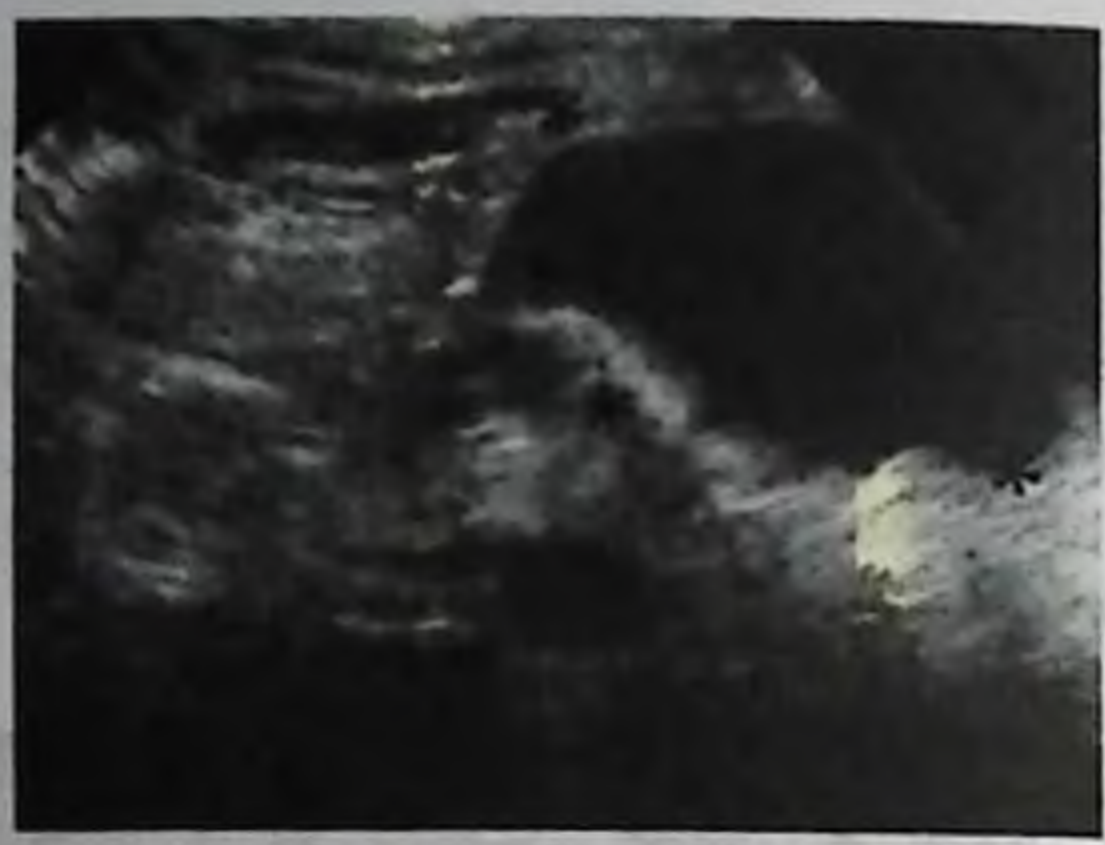

133-rasm. UTT. Oshqozon osti bezi soxta kistasi.

Birmuncha hollarda umurtqa pog'onasidan o'ng va chap tomonda II–III bel umurtqalari sathida joylashgan, bez yo'li bo'shlig'ida toshlar yoki bez bag'ri parenximasida kal`tsinatlar borligiga bog'liq zich exostrukturalar aniqlanadi.

Bez radioizotop skanerlanganda surunkali pankreatitning eng tipik belgilariga yallig'lanishning ilk bosqichlarida stsintigrafik tasvirning kuchayishi, izotop yig'ilishi nuqsonlari kiradi, bular me'da osti bezining kistali o'zgarishlari yoki parenximasining ohaqlanganidan dalolat beradi.

Surunkali pankreatit diagnostikasida o't chiqaruv sistemasini retrograd kontrastlash imkoniyati ham katta ahamiyatga ega. Bu usul ikkilamchi pankreatitga sabab bo'lgan o't yo'llaridagi toshlarni aniqlashga, shuningdek birlamchi pankreatitda umumiy o't yo'lining tubulyar stenozini diagnostika qilishga imkon beradi.

Ezofagogastroduodenofibroskopiya surunkali pankreatitning bilvosita belgilarini aniqlashda va uni me'da osti bezi o'smalaridan farq qilishda ko'p axborot beradi. Ayni vaqtda u shikast yetkazmaydi va yetarli darajada xavfsiz. Biroq, o't va pankreatik yo'llarni retrograd kontrastlash o'tkir pankre¬atit va xolangit xurujlari tutishiga, pankreanekroz rivojlanishiga, bosh pankreatik yo'lning yopilishiga va boshqa asoratlarning paydo bo'lishi imkoniyatini oshiradi.

Klinik pankreatitning ilk bosqichlarida angiografik tekshirishlar (seliako- va mezenterikografiya) gipervaskulyarizatsiya zahirasini, so'ngi bosqichlarda esa tomir

rasmining tarqoq fibrozodiffuz qashshoqlanishi, arxitektonikasining o'zgarishi, jigar kistalari ivojlanayotganda rivojlanayotganda tomirlarining so'rilishi yoki qisilishini ko'rsatadi.

Differentsial diagnostikasi. Faqat umum klinik va laboratoriya tekshiruvining o'ziga asoslanib, me'da osti bezi zararlanishini aniqlash va surunkali pankreatit diagnozini ishonch bilan qo'yish mumkin emas. Shuning uchun qorin bo'shlig'ining har xil kasalliklari bilan differentsial diagnostika o'tkazish zarur:

1) kal`kulyoz xoletsistit va xoledolitiaz,

2) me'da osti bezi turli bo'limlari, periampulyar soha, me'da, yo'g'on ichak o'smalari,

3) penetratsiyalovchi gastroduodenal yaralar,

4) aorta anevrizmasi,

5) qorin stvoli va yuqori ichak tutqich arteriyaning aterosklerotik zararlanishlari,

6) toj arteriyalarning stenokardiya xodisalari bo'lgan aterosklerozi va boshqa.

Davolash. Xurujlararo davrda yog'liq, o'tkir, qovurilgan ovqatlar istisno qilingan maxsus parhez ovqatdan iborat. Ayni vaqtda parhez yuqori kaloriyali va oson hazm qilish bo'ladigan oqsillarni yetarli miqdorda saqlagan bo'lishi kerak. Hazm qilishni yaxshilash uchun bemorlarga me'da osti bezi fermentlarini o'zida saqlagan (pankreatin, festal, panzinorm) preparatlarni berish tavsiya etiladi.

Surunkali pankreatitning har bir qo'zishini o'tkir pankreatit xuruji sifatida ko'zdan kechirmoq lozim. Qo'zish davrida davolash xuddi o'tkir pankreatitni davolash tamoyillari bo'yicha o'tkaziladi.

Asoratlanmagan surunkali pankreatitni davolashning asosiy usuli konservativ usul hisoblanadi:

1) surunkali pankreatitni kasallik fazasiga ko'ra davolash,

2) me'da osti bezi funktsional yetishmovchiligini bartaraf etish,

3) bosqichga qarab davolash va profilaktikasi.

Qo'zish fazasida davolash: a) og'riqqa qarshi kurash, b) antiferment muolaja.

Surunkali bosqichda davolash:

a) me'da osti bezi sekretor yetishmovchiligini bartaraf qilish,

b) vitaminlar bilan davolash,

v) me'da osti bezi inkretor yetishmovchiligini bartaraf etish. Surunkali pankreatitning aksariyat qo'shni a'zolar kasalliklari

zamirida paydo bo'lishini nazarda tutish lozim, shunga ko'ra qo'shni

a'zolarni xirurgik davolash surunkali pankreatit kechishini yaxshilaydi. Me'da, 12 barmoq ichak, o't yo'llarida patologiyasi bo'lmaganda me'da osti bezining o'zida operatsiya o'tqazish masalasi paydo bo'lishi mumkin. Bu holda qo'yidagilar operatsiyaga ko'rsatma bo'la oladi: bez yo'llarida tosh borligi, bez yo'lidagi chandiqli striktura, og'riq beradigan pankreatitning og'ir formalari. Xirurgik davolashning asosiy maqsadi – pankreatit shiraning me'da-ichak yo'llariga oqib tushishi uchun optimal sharoitlar yaratishdan iborat.

Operatsiya vaqtida me'da osti bezi, o't chiqaruvchi yo'llar va 12 barmoq ichakni qunt bilan intraoperatsion taftish (reviziya) qilish zarur. Shu maqsadda intraoperatsion xolegrafiya, exografiya va o't pufagini tekshirish amalga oshiriladi. Operatsiya vaqtida bez yo'liga duodenal so'rg'ich orqali kanyulya qo'yish yordamida retrograd pankretografiya yoki bez yo'lining kengaygan distal qismini bez to'qimasi orqali punktsiya qilinadi.

Pankreatik yo'l oxirgi qismining unchalik katta bo'lmagan striktura-larida transduodenal papillosfinkterotomiya bilan me'da osti bezi yo'lini transpapillyar drenajlash tavsiya qilinadi. Pankreatik yo'lda katta strikturalar bo'lganda bunday operatsiyani qilib bo'lmaydi, bunda bez bag'ri orqali uzunasiga kesilgan pankreatik yo'l bilan Ru bo'yicha uzib qo'yilgan och ichak qovuzlog`i o'rtasida anastomoz qo'yish – bo'ylama pankreatoeyunostomiya operatsiyasi maqsadga muvofiq bo'ladi. Bez yo'li boshchasi va tanasi sohasi anchagina torayganda bezning distal qismini rezektsiya qilish va uni Ru bo'yicha uzib qo'yilgan och ichakka tikish lozim. Bunday operatsiyadan maqsad pankreatik shirani retrograd yo'nalishda oqib ketishi uchun sharoit yaratib berishdan iborat. Bezning katta qismidagi faoliyat ko'rsatib turgan parenxima patologik jaroyon oqibatida nekrozga uchraganda, bez yo'li sistemasida diffuz sklerotik o'zgarishlar yuzaga kelganda va surunkalipankreatitning asosiy simptomlari keskin yuzaga chiqqan va konservativ davo usullari kor qilmaydigan hollarda me'da osti bezi (dum qismi, tanasi va pankreattektomiya) rezektsiya qilinadi.

Me'da osti bezi kistalari

Me'da osti bezi kistalari bezning o'zida hamda uni o'rab

turgan to'qimalarda kapsula bilan chegaralangan suyuqlik yig'ilgan bo'shliqlardan iborat. Kasallik turli yoshga oid guruhlarda, erkaklar va ayollar o'rtasida bir xilda uchraydi.

Kelib chiqishiga ko'ra kistalarni quyidagi 5 ta turga bo'lish mumkin:

1) embrional davrdagi rivojlanish negizida kelib chiqqan kistalar (bularga dermoid kistalar, oddiy kistalar, bezdagi fibroz-kistoz o'zgarishlar va bezning polikistoz buyrak yoki jigar tipi bo'yicha polikistoz o'zgarishlari kiradi);

2) yallig'lanish jaroyoni sababli kelib chiqqan kistalar (bez bo'laklari-ning chiqaruv yo'li bekilib qolishidan paydo bo'lgan soxta, ko'p kamerali, retentsion kistalar);

3) jarohat oqibatida yuzaga kelgan kistalar;

4) o'sma-kistalar (sistadenoma, sistadenokartsinoma, teratoma);

5) parazitar kistalar (exinokokk).

Patologik anatomiyasi. Kistalarning hosil bo'lish sababi va mexanizmlariga, devorlarining tuzilish xususiyatlariga ko'ra me'da osti bezining shuningdek chin va soxta kistalarini farq qilish lozim. Chin kistalarga tug'ma bezning tug'ma dizontogenetik kistalari, orttirilgan retentsion kistalar, sistadenomalar va sistadenokartsinomalar kiradi. Chin kista ichki yuzasida epitelial qavat borligi uning nisbiy xususiyati hisoblanadi. Chin kistalar bez kistalarining 20 foizini tashkil qiladi.

Soxta kistalarSoxta kistalar birmuncha ko'proq kuzatiladi (hamma kistalarning 80 foizi). Ular tez orada to'qimaning o'choqli nekrozi, bez devorlarining yemirilishi, pankreatik shira ajralib chiqishi va bez tashqarisiga qon quyilishi bilan o'tadigan o'tkir destruktiv pankreatit yoki me'da osti bezi shikastidan keyin xosil bo'ladi. Soxta kista devorlari zichlashgan qorin pardasi va fibroz to'qimadan iborat bo'lib, chin kistadan farqli ravishda ichki tomonida epitelial qavati emas, balki granulyatsion to'qimasi bo'ladi. Soxta kista bo'shlig'i odatda suyuqlik va nekrotik to'qimalar bilan to'lgan bo'ladi. Suyuqligining xarakteri har xil bo'ladi. Soxta kista me'da osti bezining boshchasi, tanasi va dum qismida joylashishi mumkin va katta o'lchamlarda bo'ladi. Soxta kistada suyuqlik miqdori aksariyat 1-2 litr va undan ko'proq bo'ladi.

Klinikasi va diagnostikasi. Me'da osti bezi kistalarining simptomatologiyasi kista etiologiyasiga, uning o'lchamlariga, joylashuviga va qancha vaqtdan buyon mavjudligiga bog'liq. Kista o'lchami kattalashmasdan ilgari u og'riq sezgilarini qo'zg'atmasligi mumkin va bemorni tekshirganda mezogastriyadagi sharsimon o'sma ko'rinishida topiladi. Me'da osti bezi o'smalari ko'pincha to'sh osti sohasida og'riq paydo qiladi, og'riq orqaga yoki belning chap yarmiga o'tadi (90% gacha bemorlarda), bu ko'pincha travmatik yoki yallig'lanishga aloqador psevdokistalarida uchraydi.

Kista me'da osti bezi boshchasida joylashganda umumiy o't yo'li bosilishi va sariqlik paydo bo'lishi mumkin. Yuqorida aytilganidek, bemorni tekshirishda to'sh osti sohasida yoki mezogastriyada deyarli og'rimaydigan, konsistentsiyasi elastik, paypaslab ko'rilganda va nafas olganda kam siljiydigan sharsimon o'sma aniqlanadi. Kista asta-sekin avj olib kechishi va birmuncha o'tkir kechishi mumkin. Keyingi holda kista qisqa vaqt ichida kattalashib ketadi, boshqa a'zolarda og'ir funktsional buzilishlar keltirib chiqaradi va asoratlar bilan o'tadi.Me'da osti bezining eng ko'p uchraydigan asoratlaridan kista bo'shlig'iga qon quyilishi, yiringlanish, yorilib peritonit rivojlanishi, tashqi va ichki oqmalar, qo'shni a'zolar bosishidan kelib chiqadigan buzilishlarni ko'rsatib o'tish mumkin.

Diagnostikasi. Klinik simptomlarni hisobga olishdan tashqari, me'da osti bezi kistasining diagnozi maxsus tekshirish usuli ma'lumotlariga asoslanadi. Siydik va qonda me'da osti bezi fermentlarining biroz oshishidan tashqari, ba'zan ularning 12 barmoq ichak suyuqligida kamayib ketishi qayd qilinadi.

Rentgenologik tekshirishda me'da, ko'ndalang chambar ichakning odatdagi vaziyatidan oldinga va yuqoriga yoki pastga surilganligi aniqlanadi. Komp`yuter tomografiyasi va ul`tratovush bilan skanirlash me'da osti bezi bilan bog'liq bo'lgan tuzilmaning suyuqlik bilan to'lganligini aniqlashga yordam beradi.

Me'da osti bezi kistalarini differentsial diagnostika qilishda me'da osti bezi o'smalari, aorta anevrizmasi, qorin pardasi orqasidagi limfatik tugunlar o'smasi, jigar o'smalari va kistalari, gidronefroz va buyrak o'smalari, chambar ichak tutqichi kistalarini istisno qilish zarur.

Davolash. Me'da osti bezi kistalariga davo qilish uchun quyidagi operatsiyalar taklif qilingan: marsupializatsiya, kistani oddiy drenaj qilish, kistaning ichki drenaji, kistani kesish va bezni qisman kista bilan rezektsiya qilish. Me'da osti bezi kistalarini operatsiya usuli bilan davolashning har xilligi kistaning kelib chiqish formalari ko'pligiga va ularning rivojlanish darajasiga bog'liq.

Psevdokistalarda drenaj qiladigan turli operatsiyalar qo'llaniladi. Bezning dum qismida joylashgan me'da osti bezi kistalarida me'da orqali sistogastrostomiya qilish buyuriladi. Bu kista bilan me'da o'rtasida anastomoz hosil qilishdan iborat. Me'da osti bezi boshchasida joylashgan unchalik katta bo'lmagan kistalarda transduodenal sistoduodenostomiya qilinadi, bu kista bilan 12 barmoq ichak o'rtasida anastomoz hosil qilishdan iborat. Bez tanasi va boshchasida kelib chiqadigan yirik kistalarda kista bilan funktsiyasi to'xtatib qo'yilgan och ichak qovuzlog'i o'rtasida anastomoz hosil qilinadi.

Soxta kistalar. Soxta kistalar birmuncha ko'proq kuzatiladi (hamma kistalarning 80 foizi). Ular tez orada to'qimaning o'choqli nekrozi, bez devorlarining emirilishi, pankreatik shira ajralib chiqishi va bez tashqarisiga qon quyilishi bilan o'tadigan o'tkir destruktiv pankreatit yoki me'da osti bezi shikastidan keyin xosil bo'ladi. Soxta kista devorlari zichlashgan qorin pardasi va fibroz to'qimadan iborat bo'lib, chin kistadan farqli ravishda ichki tomonida epitelial qavati emas, balki granulyatsion to'qimasi bo'ladi. Soxta kista bo'shlig'i odatda suyuqlik va nekrotik to'qimalar bilan to'lgan bo'ladi. Suyuqligining xarakteri har xil bo'ladi. Soxta kista me'da osti bezining boshchasi, tanasi va dum qismida joylashishi mumkin va katta o'lchamlarda bo'ladi. Soxta kistada suyuqlik miqdori aksariyat 1–2 l va undan ko'proq bo'ladi. Klinikasi va diagnostikasi. Me'da osti bezi kistalarining simptomatologiyasi kista etiologiyasiga, uning o'lchamlariga, joylashuviga va qancha vaqtdan buyon mavjudligiga bog'liq. Kista o'lchami kattalashmasdan ilgari u og'riq sezgilarini qo'zg'atmasligi mumkin va bemorni tekshirganda mezogastriyadagi sharsimon o'sma ko'rinishida topiladi. Me'da osti bezi o'smalari ko'pincha to'sh osti sohasida og'riq paydo qiladi, og'riq orqaga yoki belning chap yarmiga o'tadi (90% gacha bemorlarda), bu ko'pincha travmatik

yoki yallig'lanishga aloqador psevdokistalarida uchraydi.

Kista me'da osti bezi boshchasida joylashganda umumiy o't yo'li bosilishi va sariqlik paydo bo'lishi mumkin. Yuqorida aytilganidek, bemorni tekshirishda to'sh osti sohasida yoki mezogastriyda deyarli og'rimaydigan, konsistentsiyasi elastik, paypaslab ko'rilganda va nafas olganda kam siljiydigan sharsimon o'sma aniqlanadi.

Kista asta-sekin avj olib kechishi va birmuncha o'tkir kechishi mumkin. Keyingi holda kista qisqa vaqt ichida kattalashib ketadi, boshqa a'zolarda og'ir funktsional buzilishlar keltirib chiqaradi va asoratlar bilan o'tadi.

Me'da osti bezining eng ko'p uchraydigan asoratlaridan kista bo'shlig'iga qon quyilishi, yiringlanish, yorilib peritonit rivojlanishi, tashqi va ichki oqmalar, qo'shni a'zolar bosishidan kelib chiqadigan buzilishlarni ko'rsatib o'tish mumkin.

Diagnostikasi. Klinik simptomlarni hisobga olishdan tashqari, me'da osti bezi kistasining diagnozi maxsus tekshirish usuli ma'lumotlariga asoslanadi. Siydik va qonda me'da osti bezi fermentlarining biroz oshishidan tashqari, ba'zan ularning o'n ikki barmoq ichak suyuqligida kamayib ketishi qayd qilinadi.

Rentgenologik tekshirishda me'da, ko'ndalang chambar ichakning odatdagi vaziyatidan oldinga va yuqoriga yoki pastga surilganligi aniqlanadi. Kompyuter tomografiyasi va ultratovush bilan skanirlash me'da osti bezi bilan bog'liq bo'lgan tuzilmaning suyuqlik bilan to'lganligini aniqlashga yordam beradi.

Me'da osti bezi kistalarini differentsial diagnostika qilishda me'da osti bezi o'smalari, aorta anevrizmasi, qorin pardasi orqasidagi limfatik tugunlar o'smasi, jigar o'smalari va kistalari, gidronefroz va buyrak o'smalari, chambar ichak tutqichi kistalarini istisno qilish zarur.

Davolash. Me'da osti bezi kistalariga davo qilish uchun quyidagi operatsiyalar taklif qilingan: marsupializatsiya, kistani oddiy drenaj qilish, kistaning ichki drenaji, kistani kesish va bezni qisman kista bilan rezektsiya qilish. Me'da osti bezi kistalarini operatsiya usuli bilan davolashning har xilligikistaning kelib chiqish formalari ko'pligiga va ularning rivojlanish darajasiga bog'liq.

Psevdokistalarda drenaj qiladigan turli operatsiyalar

qo'llaniladi. Bezning dum qismida joylashgan me'da osti bezi kistalarida me'da orqali tsistogastrostomiya qilish buyuriladi. Bu kista bilan me'da o'rtasida anastomoz hosil qilishdan iborat.

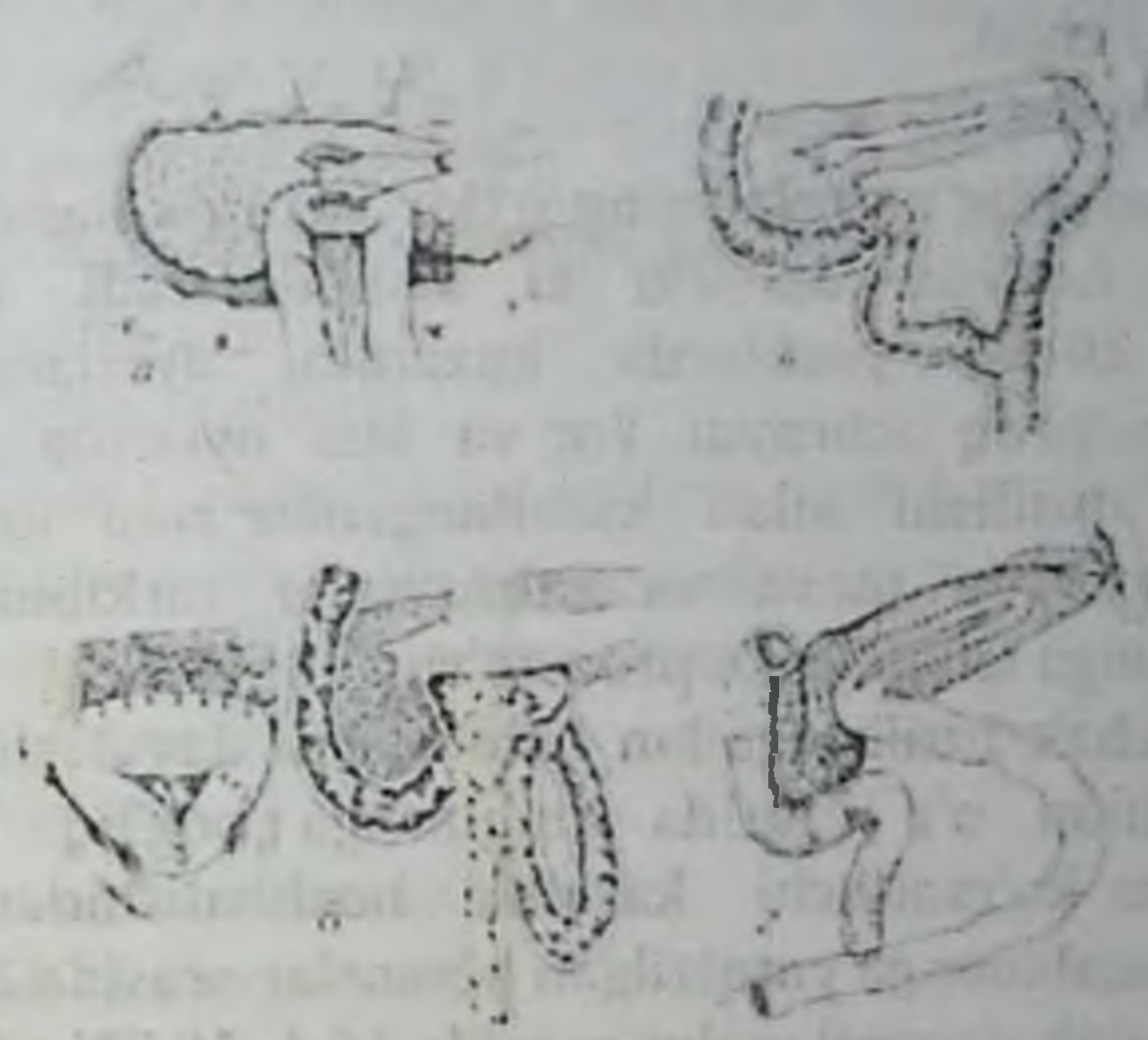

134–rasm. Pankreatikoeyunostomiya turlari
а – Cattell bo'yicha; б – Catlell A.A.Shalimov modifikatsiyasida; в – Puestow–I bo'yicha; г –Puestow–II bo'yicha.

Me'da osti bezi boshchasida joylashgan unchalik katta bo'lmagan kistalarda transduodenal tsistoduodenostomiya qilinadi, bu kista bilan o'n ikki barmoq ichak o'rtasida anastomoz hosil qilishdan iborat. Bez tanasi va boshchasida kelib chiqadigan yirik kistalarda kista bilan funktsiyasi to'xtatib qo'yilgan och ichak qovuzlog'i o'rtasida anastomoz hosil qilinadi (147–rasm).

Peritonit bilan asoratlangan yorilgan kistalarda, kistaning yiringlashishi bilan bog'liq septik holatda uning devorlari parietal qorin pardasiga va teriga tikib qo'yiladi. Operatsiya bilan davolashdan keyin 90–95% hollarda yaxshi natijalar olingan.

O'TKIR ICHAK TUTILISHI

O'tkir ichak tutilishi (ichakning o'tkir tutilishi, ileus, utkir ileus) –ichak yo'llaridagi ximus passajining buzilishi bilan rivojlanuvchi holat.

Etiologiyasi.

Qorin bo'shlig'i a'zolarining o'tkir xirurgik kasalliklari orasida o'tkir ichak tutilishi 3,5–9% ni tashkil etadi. Ichak tutilishi ko'pincha 20–40 yoshlarda kuzatilib, ayollarga qaraganda erkaklarda ko'proq uchraydi. Yoz va kuz oylarida (iyul–oktyabr) o'tkir ichak tutilishi bilan kasallanganlar soni ko'proq bo'ladi, chunki bu davrda meva va sabzavotlar tarkibidagi kletchatka tushishi hisobiga ichaklar ko'proq zo'riqadi.

O'tkir ichak tutilishi bilan bemorlarni davolashning natijalari avvalo kasallikni o'z vaqtida aniqlashga bog'liq. Operatsiyadan keyingi o'lim ko'rsatkichi kasallik boshlanishidan boshlab 6 soatgacha kasalxonaga yotqizilgan bemorlar orasida 2,1–3,1% ni, 24 soatdan kechikib yotqizilganlar orasida 16,4–19,9% ni tashkil qiladi.

O'tkir ichak tutilishidagi har xil jihatlarini o'rganish uzoq tarixga ega. Bu kasallik haqidagi birinchi tushunchani Gippokrat bergan. Uning fikricha, ileus ichaklardagi gazlar hisobiga hosil bo'ladigan yallig'lanishlar natijasidagi kelib chiqadigan holat. Galen o'z ishlarida ichak tutilishiga yallig'lanish hisobiga ichaklar peristaltikasi buzilishi sabab bo'lishiga e'tibor qilgan. Bu olimlar laborator, patologoanatomik tekshiruvlarsiz, hamda zamonaviy anatomiya va fiziologiya bilimlariga ega bo'lmasda, ichak tutilishi patogenezida zaruriy elementlar – ichak xarakatini buzilishi, gaz va suyuqliklar yig'ilishi natijasida ichaklar kengayishini ko'rsatib o'tishgan. XVII asr boshlarida Riolan o'tkir ichak tutilishining mexanik, obstruktiv va strangulyatsion turlari mavjudligini isbotladi. Bu esa, ileusni operativ davolashga urinishlar boshlanishiga olib keldi.

O'tkir ichak tutilishi klassifikatsiyasi

Ichak tutilishining birinchi tasnifini 1899 yilda Val bergan va u ichak tutilishlarini 2 guruxga bo'lgan: 1. Strangulyatsion ichak tutilishi., 2. Obturatsion ichak tutilishi.

Undan keyin 1906 yilda Vil'yams e.Val tasnifiga qo'shimcha kiritdi. Bundan tashqari V.A.Oppel', A.B.Chuxrienko, A.S.Solov'ev va

boshqalar taklif qilgan tasniflar xam mavjud.

Barcha ichak tutilishlari quyidagi asosiy guruxlarga bo'linadi:

I. Kelib chiqishga kura:

1. Tug'ma ichak tutilishi – ingichka ichak, yo'g'on ichak va orka teshik atreziyasi;

2. Orttirilgan ichak tutilishi.

II. Kelib chiqish mexanizmiga ko'ra:

Mexanik ichak tutilishi:

1) Obturatsion tutilish;

a) ichak devori Bilan boglik bo'lmagan obturatsiya;

b) ichak devoridan kelib chiqkan obturatsiya

v) ichak devori tashqarisidan obturatsiya

2) Strangulyatsion tutilish:

a) buralishlar

b) ichakning tugun xosil qilishi

3) Aralash ichak tutilishi:

a) invaginatsiya

b) bitishma sababli ichak tutilishi

v) ichak churralarning qisilishi

Dinamik tutilishi:

1) Paralitik ichak tutilishi

2) Spastik ichak tutilishi

III. Ichak tutilishining satxiga ko'ra:

1. Yuqori (ingichka) ichak tutilishi

2. Pastki (yo'g'on) ichak tutilishi

IV. Klinik kechishiga ko'ra:

1. Qisman yoki to'liq

2. O'tkir va surunkali

Barcha turdagi o'tkir ichak tutilishlarini A. G. Solov'ev (1948) ikkita asosiy guruxga bo'ladi: dinamik va mexanik ichak tutilishi. Mexanik ichak tutilishi esa o'z navbatida, obturatsion, strangulyatsion va bitishma tufayli boshlangan ichak tutilishlariga bo'linadi.

A.V. Norenberg–Charkviani (1969) o'z klassifikatsiyasida ichak tutilishining A. G. Solov'ev klassifikatsiyasidagi bitishma tufayli paydo bo'ladigan turi o'rniga bu kasallikning aralash (xam obturatsiya, xam strangulyatsiya alomatlari bo'ladigan) turini

kiritadi. Ichak invaginatsiyasi, tug'ma rivojlanish nuqsonlari tufayli boshlangan ichak tutilishini, qisilgan churralarni xam bu olim shu toifaga kiritadi.

Shunday qilib, A.G. Norenberg–Charkviani klassifikatsiyasining umumiy holdagi ko'rinishi mana bunday:

A. Mexaniq ichak tutilishi:

I. Obturatsion ichak tutilishi (ichak tutqich ishtirokisiz o'tadigan xili):

1. Ichak ichida, uning devori bilan bog'liq bo'lmagan to'siq (obturatsiya). Bunday holatga:

a) o't toshlari;

b) axlat toshlari;

v) yot jismlar;

g) gijjalar sabab bo'lishi mumkin.

2. Ichak devoridan chiqib, uning yo'lini ichkaridan berkitib kuygan to'siq (obturatsiya):

a) o'smalar;

b) chandiqli stenozlar.

3. Ichakdan tashqaridagi to'siq (obturatsiya): o'smalar, kistalar bilan ichakning bosilib qolishi.

4. O'n ikki barmoq ichak obturatsiyasi:

a) arterio – mezenterial ichak tutilishi;

b) gematoma bilan bosilib qolishi.

5. To'g'ri ichak obturatsiyasi: axlat yig'ilib kotib qolishi (kaprostaz).

II. Strangulyatsion ichak tutilishi (ichak tutqich ishtiroki bilan

boshlanadigan xili):

1. Me`da–ichak buralishi:

a) me`da buralishi;

b) ingichka ichak buralishi;

v) kurichak buralishi;

g) kundalang–chambar ichak buralishi;

d) sigmasimon ichak buralishi.

2. Ichakda tugun xosil bo'lishi.

3. Yo'g'on ichak charvisining buralishi.

4. Katta charvining buralishi.

III. Aralash xillari:

1. Rivojlanish nuqsonlari tufayli birdan ichak tutilib qolishi (katta yoshli odamlarda):

a) mal'rotatsiya;

b) mekkel' divertikuli katnashuvida;

v) dublikatsiya.

2. Invaginatsiya.

3. Bitishmalar tufayli ichak tutilishi.

4. Churraning ichkarida qisilib qolishi.

B. Dinamik ichak tutilishi:

1. Paralitik ichak tutilishi (me`daning birdan kengayib ketishi; ingichka ichakning falaj bo'lishi).

2. Spastik ichak tutilishi:

a) spazm tufayli boshlanadigan xili;

b) qo'rg'oshindan zaxarlanish tufayli boshlanadigan ichak spazmi.

Klinik manzarasi.

Ichak tutilishining asosiy alomatlari qorinda og'riq paydo bo'lib, ich kelishi va bot chiqishining to'xtab qolishi, qorin dam bo'lib, shishib ketishi, ichak peristal'tikasi kuchayib (keyinchalik ichak butunlay «jim bo'lib qoladi») qayt qilish yuzaga kelishi, tomir urishining (pul'sning) tezlashib ketishidir.

Kasallik aksariyat holatlarda kutilmaganda, tusatdan boshlanadi. Kasallikning eng boshidayok bemorda kuchli og'rik tufayli ko'pincha shok holati yuzaga keladi: uning esi ogib, ranggi oppok okarib ketadi, pul'si susayib, a`zoyi-badanini muzdek ter bosadi. Ichakda eshitilib turadigan shovqinlar yo'kolib ketadi. Organizm ana shunday odatdan tashqari yangicha sharoitlarga bir qadar moslashib olishi munosabati bilan shok xodisalari birmuncha vaqtdan keyin kamayib, bemor sal o'ziga kelib qoladi, pul'si tezlashib, ichak peristal'tikasi yana paydo bo'ladi, bemordan xol surab ko'rilganida esa u yaxshi bo'lib koldim, deb javob beradi. Ichak tutilishining ayrim xillari birdan boshlanmasdan, balki zimdan boshlanib, asta-sekin zo'rayib boradi.

Anamnez ma`lumotlarini to'plashda kasallikning qanday boshlanganiga, "oxirgi marta ich kachon kelgani va axlat qanday bo'lib tushganiga, avvallari shunday xodisalar bo'lgan-

bo'lmaganiga, qorin operatsiya kilinganmi, shikastlanganmi-yo'kligiga" ahamiyat beriladi.

Bemorni tekis joyga, yostiqsiz yotkizib kuyib tekshiriladi, u chalqancha tushib, tuppa-to'g'ri bo'lib yotishi kerak. Avvalo qisilib qolgan churra yo'kligiga ishonch xosil qilish kerak (tipik churra darvozalari ko'zdan kechirilib, tekshirib ko'riladi). Qorin terisini ko'zdan kechirib, unda qanday bo'lmasin biror xil chandiklar bor-yo'kligiga axamiyat beriladi.

Qorinni tekshirib ko'rish birdan ichak tutilishiga xos bo'lgan bir qancha kimmatli alomatlarni ko'rsatib berishi mumkin: qorinning dam bo'lib turgani eng xarakterli alomatlarning biri xisoblanadi, lekin ichakning kaysi joyi tutilib qolgani va kasallikning muddatlariga karab qorin xar xil darajada dam bo'lib turishi mumkin. CHunonchi, ichakning yuqori qismlari tutilganida qorin juda arzimas darajada dam bo'lishi yoki mutlako dam bo'lmasligi xam mumkin. Ichakning tutilib, tiqilib qolgan joyi qanchalik pastda bo'lsa, qorin shuncha ko'p dam bulaveradi (yo'g'on ichak tutilib qolganida qorin ayniksa juda dam bo'lib, shishib ketadi). Kasallik muddati o'tib borgan sayin el to'planishi (meteorizm) xam zo'rayib boradi.

Qorin devorining nafas harakatlaridagi ishtiroki qorinda el to'planib, meteorizm avjiga chiqmaguncha uncha o'zgarmaydi. ***Qorinning noto'g'ri shaklga kirib, asimmetrik bo'lib qolishi*** birdan ichak tutilishining xa-rakterli alomatidir. Cho'zilib ketgan, aniq chegaralanib turgan ichak qovuzlogining qorin devori orqali bilinib turishi- ***Val' simptomi*** birdan ichak tutilishining barvaqt paydo bo'ladigan alomatidir. Qorinning shu joyi tukullatib urib ko'rilganida baland timpanik ovoz (perkussiya) eshitiladi. Bunday ichak qovuzloklarining soni tez orada ko'payib qoladi, bu narsa qorinning, usha joyi dumbayib chiqib turishiga, asimmetrik shaklga kirishiga olib boradi.

Enbosh ichak tutilganida Val simptomi kindik soxasi (mezogastrium) da aniqlanadi; yo'g'on ichakning distal bo'limlari tutilib qolganida esa meteorizm qorinning yon tomonlarini egallaydi. Sigmasimon ichak buralib qolganida qorin guyo «kiyshayib qolgandek» bo'lib ko'rinadi. Qorin shaklining bo'zilishiga xos bo'lgan mana shu simptomlarning xammasi kasallikning birinchi kunida yaxshiroq bilinib turadi; keyinchalik meteorizm kuchayib

borishi tufayli ular uncha bilinmay qoladi-da, butun qorin juda dam bo'lib, shishib ketadi. Ichak peristal'tikasining ko'rinib turishi ichak tutilishining juda muxim alomati xisoblanadi (bu narsa kasallikning boshida, shok bosilib qolganidan keyin ayniksa ruyirost bilinib turadi). Bu ***I. I. Grekov simptomi*** bo'lib, «ustma-ust kelayotgan tulkinlar yoki birdan paydo bo'lib, birdan yo'kolib ketadigan dumbaymalar» manzarasini beradi. Uni qorin devorini salgina urib ko'rish yoki silkitib ko'rish yo'li bilan yuzaga keltirish mumkin (Grekov simptomi xronik ichak tutilishida ancha aniq ifodalangan bo'ladi, chunki bunda ichakning tutilib qolgan joyidan yukog'irokdagi muskullari gipertrofiyaga uchraydi). Grekov simptomi obturatsion ichak tutilishida ko'prok, strangulyatsion ichak tutilishida esa kamroq ma`lum bo'ladi. Peristal'tikaning kaysi joydan boshlanib, kaysi joyda tugallanishi ko'zatib borilar ekan, ichakning tutilib, tiqilib qolgan joyini bilib olsa bo'ladi. Ko'rinadigan peristal'tika paydo bo'lganida, odatda, og'riklar zo'rayib, odamga juda azob beradi («sanchiqka o'xshab turadigan og'riklar»). Lekin qorin devori teri osti yor katlamidan maxrum bo'lib, ancha ilvillab qolgan xollarda va ko'p tugib, qorinning to'g'ri muskullari orasi ancha ochilib qolgan ayollarda xam. peristal'tika bilinib turishini unutmaslik. kerak. Bunday sharoitlarda ichakning odatdagi, iormal peristal'tikasi ko'rinib turadigan bo'ladi.

Qorinni paypaslab ko'rish (pal'patsiya). Birdan ichak tutilishida qorin pressi muskullarining ximoyalanib, tarang tortib qolishiga sabab bo'lmaslik uchun qorinni avaylab, mayin harakatlar bilan paypaslab ko'rish kerak. Chuqur pal'patsiyada bezillab turgan joyni, «tekshirayotgan barmoqlarga kattikkina bo'lib unnaydigan ichak qovuzloklarini» (I. I. Grekov, 1928) yoki xali falaj xoliga tushmagan ichaklarning «xuddi prujinaga o'xshab, qarshilik ko'rsatayotganini» (M. V. Partashnikov, 1955) sezish mumkin.

Ichaklar ancha dam bo'lib, oldingi qorin devori bir muncha cho'zilib turgan maxalda tekshirayotgan odam qorin devorining bir qadar tarang tortib, qarshilik ko'rsatayotganini paykaydi (***Mondor simptomi***).

Qorin paypaslab ko'rilganida ba`zan «o'smadek» bo'lib turgan invaginatsiya tanasi, yallig'lanish infil'trati va boshqalarni topish mumkin bo'ladi.

Qorin devori sal silkitib ko'rilganida eshitiladigan «chayqalish shovqini» – ***I. P. Sklyarov*** (aslida bu Gippokrat) ***simptomi*** ichak qovuzlogining suyuklik va gazga to'lib, cho'zilib ketganidan darak beradi (ichak parezi bosqichida bo'ladi). Qorin tukullatib urib ko'rilganida balandligi, tembri jixatidan notekis bo'lgan timpanik ovoz chiqadi, bu ovoz ba`zi joylarda bo'g'ikrok bo'lib eshitiladi.

Qorin plessimetr bilan perkussiya kilinib, ayni vaqtda stetoskop orqali eshitib ko'rilganida ba`zan metallga xos aniq jarangli ovoz eshitiladi, bu – ichak gazlar bilan to'lib–toshib, xuddi ballondek juda shishib ketgan maxalda aniqlanadigan ***Kivull simptomi*** bo'lib, sigmasimon ichak buralishiga xos deb xisoblanadi.

Strangulyatsion ichak tutilishida qorin bo'shlig'ida ancha barvaqt ekssudat to'planadi – perkussiyada qorinning past joylaridan chiqadigan tovush bo'g'ikrok bo'lib eshitiladi (obturatsion ichak tutilishida esa ekssudat odatda keyinrok to'planadi). Ichak shovqinlari (peristal'tikasini) bor–yo'kligini aniqlash uchun auskul'tatsiya – eshitib ko'rish usulidan foydalaniladi. Obturatsion ichak tutilishida kasallikning boshlangich davrida, ichakning harakat funktsiyasi xali bo'zilmagan maxalda «bir talay cho'zik shovqinlar eshitiladi, bular ancha bir tekis, jarangdor, ichak qovuzloklarida aks sado beradigan, toni baland va tembri deyarli bir xil bo'ladi. Strangulyatsion ichak tutilishida shovqinlar faqat kasallikning eng boshida eshitiladi va tez orada yo'kolib ketadi. Ba`zan «chakillab tomayotgan tomchi shovqinini» eshitish mumkinki, bu xol ovozning berk bo'shliqda aks sado berishiga bogliq.

Shunday kilib, ichak tutilishida qorin auskul'tatsiyasidan olinadigan ma`lumotlar kasallik boshlanganidan beri qancha vaqt utganiga borlik bo'ladi: a) ilk muddatlarida (kasallik shoksiz utayotgan maxallarda) guldiraydigan, shitirlaydigan, kuchi bilan uzuk–cho'zikligini o'zgartirib turadigan juda xilma–xil shovqinlar eshitiladi;

b) shok endi boshlanib kelayotgan paytda bu shovqinlar yo'kolib ketadi, bemor shu holatdan chiqkanidan keyin ular yana paydo bo'ladi;

v) oraliq davrda, ichakning dam bo'lishi zo'rayib borayotgan paytda shovqinlar kamayib boradi–yu, lekin ular qisqarok va

jaranglirok bo'lib qoladi; g) kasallikning kechki davrida, ichak parezi boshlanganida peristal'tika kuchayishi munosabati bilan eshitiladigan ovozlarning xammasi, shuningdek peristal'tikaning o'zi xam asta-sekin yo'kolib ketadi, qorin tinchib, «suv kuygandek jim-jit» bo'lib qoladi, bu - kasallikning daxshatli alomati bo'lib, ichak falajlanib bo'lganidan, ichak devorining o'zi esa basharti xali nekrozga uchramagan bo'lsa xam, lekin shunga yakinlashib qolganidan darak beradi.

Qorin juda xam dam bo'lib, shishib turgan mana shu paytda ***Lotheissen simptomini*** aniqlash - normada qorin orqali eshitilmaydigan nafas shovqinlari va yurak tonlarini eshitish mumkin. Bu ulim yakinlashib qolganidan darak beradigan yomon alomatdir (L. A. Kirsner, 1936). To'g'ri ichakni barmoq bilan tekshirib ko'rish diagnostika uchun shart deb xisoblanadigan usuldir. Birdan ichak tutilishida to'g'ri ichak ampulasi, odatda, bum-bush turgan bo'lib chiqadi, oldingi devori dumalok elastik to'zilma ko'rinishida dumbayib turadi (I. I. Grekov tomonidan tasvirlangan ***Obuxov kasalxonasi simptomi***). I. I. Grekov: «ileus boshlanganini bilib olish uchun birgina shu alomatning o'zi kifoya» degan edi. To'g'ri ichakni tekshirish bilan bir vaqtning o'zida qorin bimanual yo'l bilan pal'patsiya qilib ko'rilganida dam bo'lib turgan ichak qovuzloklarini, invaginat tanasi yoki ichakka tiqilib qolgan yot jism (ut yoki axlat toshi) ni birmuncha aniq paypaslab topsa bo'ladi. Vaginal tekshirish bachadon va ortiklaridagi o'smalar, yallig'lanish infil'tratlarini aniqlab olishga imqon beradiki, bular xam xar xil turdagi ichak tutilishi xollari bilan birga davom etib borayotgan bo'lishi mumkin.

Rentgenologik tekshirish. Qorin bo'shlig'i organlarining obzor rentgenoskopiyasida satxi gorizontal (suyuklik) bo'lib, tepasi gumbazsimon yorishib turgan joy borligini topish mumkin, ***«Kloyber kosasi»*** deb shuni aytiladi, u tunkarib kuyilgan kosaga o'xshaydi va bemorning olgan vaziyatiga karab o'zgarib turadi. Strangulyatsion ichak tutilishida Kloyber kosalari bir soatdan keyin xam paydo bo'lishi mumkin, obturatsion ichak tutilishida esa 3-6 soatdan keyin paydo bo'ladi. Ichak devorida destruktiv o'zgarishlar zo'rayib, ichak tonusi pasayib borgan sayin gaz pufaklarining balandligi kamayib, satxining uzunligi ortib boradi (A. P. Xomutova, 1962). Bunday kosalar soni bittadan 12-15 tagacha borishi va

bundam ko'ra ko'prok bo'lishi mumkin.

Ingichka ichaklarda Kloyber kosalari xar xil balandlikdan joy oladi, lekin asosan qorin bo'shlig'ining markaziy bo'limlarida ko'prok bo'ladi (bunda kosalar pastak, satxi esa uzun bo'ladi). Ingichka ichak yuqori bo'limlaridan tutilib qolganida kosalar soni ko'p bo'lmay, borlari xam qorinning chap tomondagi ustki kvadrantidan joy oladi. Ingichka ichakning pastki bo'limlari tutilib qolganida bu kosalar aksari ung tomondagi pastki kvadrantda bo'ladi. Yo'g'on ichak tutilganida kosalar kamroq topiladi va asosan yo'g'on ichak yo'li bo'ylab yon tomonlardan joy oladi (kosa satxi kiska, lekin yorishib turadigan qismi baland bo'ladi). Kaxeksiya paytida odam o'rnidan turmay uzoq yotib qolganida, shuningdek klizmadan keyin xam kosa simptomi topilishi mumkin. Qorinning «yorug» bo'lishi yo'g'on ichak tutilishiga, tutilganida xam gazlar bilan to'lib, shishib ketgan yo'g'on ichak butun qorinni egallab oladigan xollariga xarakterlidir. Bemorga suyuk bariy ichirib turib me`da-ichak yo'lini tekshirish ichakning kaysi qismi tutilib qolganini aniqlab olishga imqon beradi (asosan kasallikning ilk davrida).

Utishi. Bu kasallikning butun manzarasi goxo fojiona bo'lib, shiddat bilan utsa, goxida kam-kamdan zo'rayib borib, sekinlik bilan o'tadi. Uning kay tarika o'tib borishi ichak tutilishining xili va tabiatiga, ichak nayining kaysi qismi zararlanganiga, ichak qovuzlori va tutqichining nechoglik qisilib qolganiga boglikdir. Kasallikning utishida shartli ravishda uchta davrni tafovut qilish mumkin:

Birinchi davri – dastlabki bosqichi – 1 soatdan 12 soatgacha davom etadi. Ko'pchilik xollarda shok holatiga olib boradigan og'rik bu davrda kasallikning ustun turgan asosiy alomati bo'lib xisoblanadi. Kloyber kosalari xali bo'lmaydi. Ichak peristal'tikasi zo'raygan bo'ladi.

Ikkinchi davri – oraliq bosqichi – 12 soatdan 36 soatgacha davom etib borishi mumkin. Gemodinamik o'zgarishlar, ayniksa tomir urishi tezlashib, arterial bosim pasayishi xarakterlidir. Og'rik ancha doimiy bo'lib Qoladi. Odamning ichi yurishmay, el to'planib, korni juda shishib ketadi, aksari asimmetrik shaklga kiradi. Ichak peristal'tikasi susayib qoladi, «chakillab tomib turadigan tomchi shovqini» eshitiladi. Organizmning suvsivlanayotganidan darak beradigan alomatlar (eritrotsitoz, gipergemoglobinemiya) paydo

bo'ladi. Rentgenologik tekshirishda Kloyber kosalari borligi topiladi.

Uchinchi davri kasallikning so'nggi yoki terminal davri bo'lib, boshidan xisoblaganda 36 soat va bundan ko'ra ko'prok vaqtdan keyin boshlanadi. Gemodinamikada turrun o'zgarishlar yuzaga kelishi, bemor ko'zlarining ich-ichiga botib, yuzining chakak-chakak bo'lib turishi («Gippokrat yuzi»), tilning kurib, yorilib ketishi, axlat aralash kayt qilish, siydik kamayib ketishi (oliguriya) kasallikning bu davri uchun xarak-terlidir. Qorin dam bo'lib, shishib ketadi, ichak peristal'tikasi yo'kolib, xuddi «suv kuygandek jim-jit» bo'lib qoladi, qorin bo'shlig'ida erkin ekssudat to'planib boradi. *Qon klinik analizida olinadigan ma`lumotlar.* Birdan ichak tutilishining dastlabki davrida periferik qonda qanday bo'lmasin biror tarzdagi o'zgarishlar topilmaydi. Lekin kasallik zo'rayib borgan sayin qonning asta-sekin kuyuk tortib borayotganiga xos alomatlar paydo bo'ladi. Siydik tekshirib ko'rilganida oliguriya (organizmning tobora ko'prok suvsizlanib borishi natijasida), indikanuriya boshlangani, kaliy bilan natriy zur berib chiqib turgani ma`lum bo'ladi.

Kasallik diagnozi. Anamnez va klinik tekshirishlardan olingan ma`lumotlarni taxlil qilib chiqishga asoslanadi. Birdan ichak tutilishini erta muddatlarda, barvaqt aniqlab olish ana shu daxshatli kasallikning davosida muvaffakiyat kozonishning xal kiluvchi shartlaridan biridir.

Kasallikning birdan-bir alomati faqat og'rikdan iborat bo'ladigan, boshqa alomatlari esa xali ma`lum bermay turadigan dastlabki davri diagnostika uchun xammadan kiyin bo'ladi. Birok birdan ichak tutilgan maxallarda og'riklar to'tib-to'tib turadigan, peristal'tika kuchaygan paytda zurayadigan bo'lishini esda tutish kerak. Kasallikning ikkinchi davrida uni aniqlab olishga yordam beradigan asosiy alomati - Kloyber kosalari bo'lishidir.

Tekshirish usullari. Rentgenologik tekshiruv O'IT vaqtida asosiy instrumental tekshiruv usuli bo'lib kolmokda. O'IT ga biroz bo'lsada gumon bo'lganda xam bu tekshiruv usulini bajarishimiz kerak. Dastlab qorin bo'shlig'i obzor rentgenskopiyasi va lozim bo'lsa rentgenografiyabajariladi. Bunda quyidagi alomatlar topiladi:

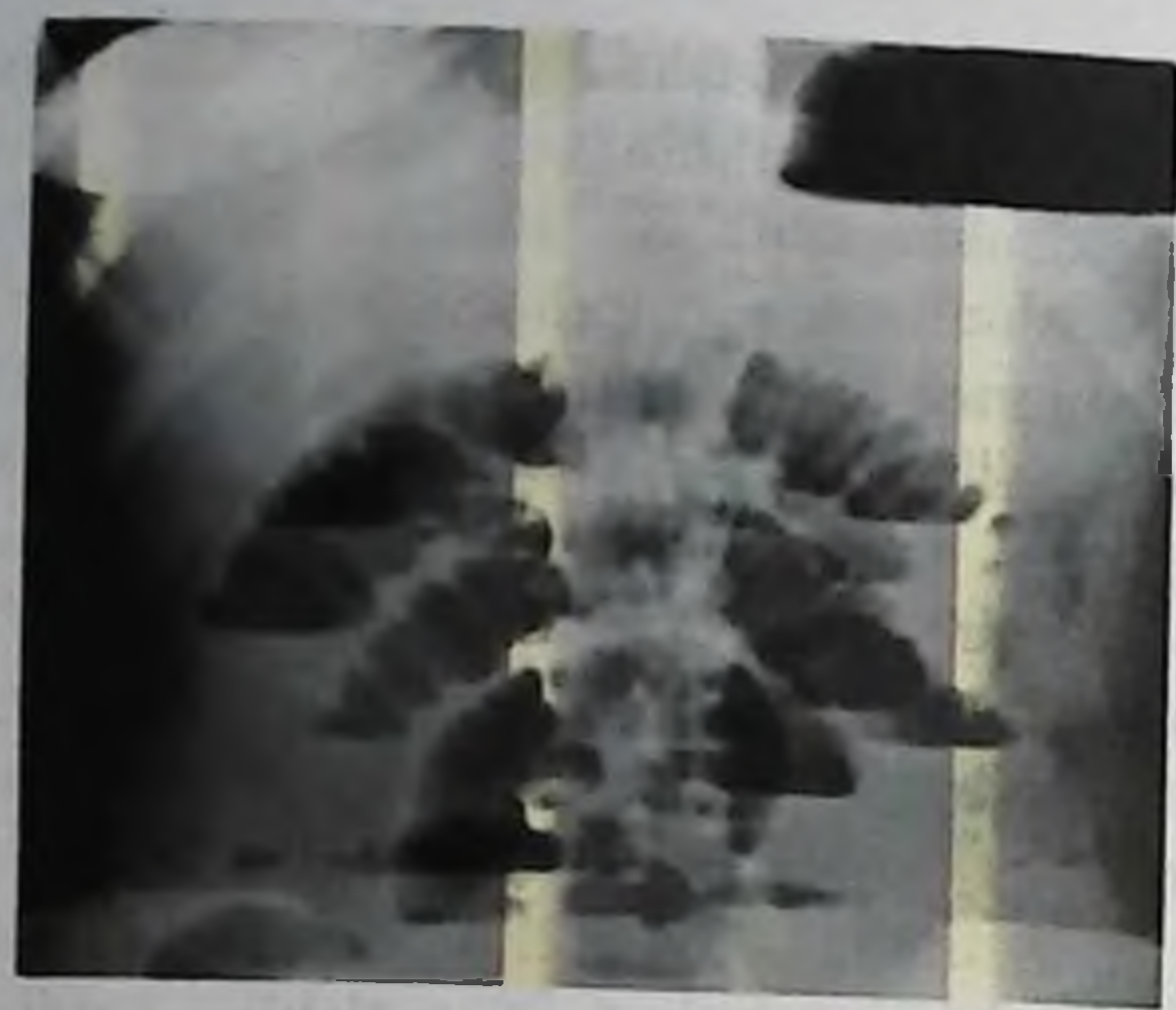

135-rasm. Qorin bo'shlig'i obzor rentgenogrammasi. Ichak arkalari.

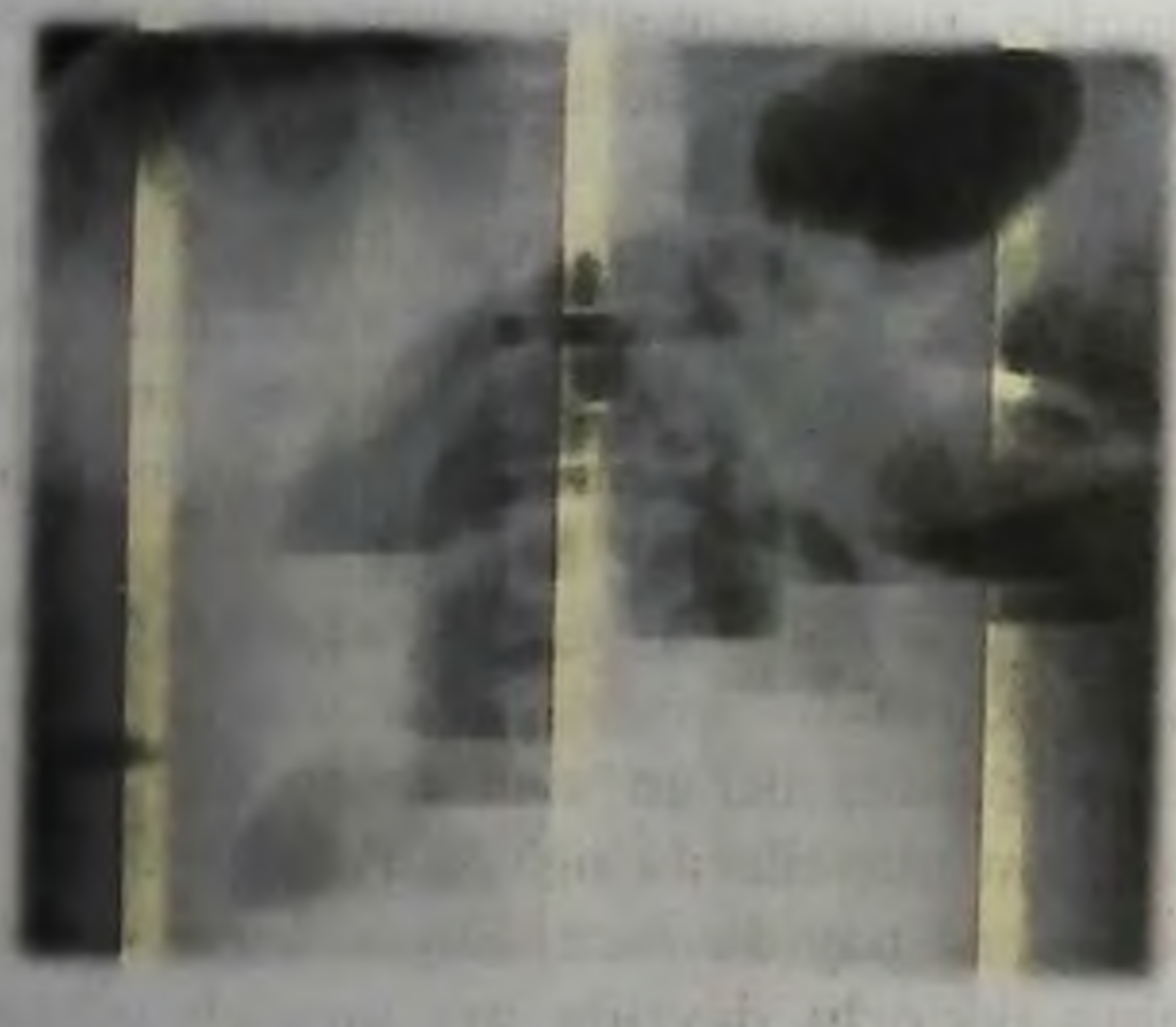

136-rasm. Qorin bo'shlig'i obzor rentgenogrammasi. Kloyber kosachalari.

137-rasm. *Simptom Keysi eki* «balik *skeleti*» simptomi.

Rentgenoqontrastt tekshiruv qorin bo'shlig'i obzor retgenogrammasi naf bermaganda bajariladi.

1. Ichak arkasi ingichka ichak gazlar tufayli kengayib ketganda yuqorida gaz, pastda esa suyuqlik sathi aniqlanadi.

2. *Kloyber kosachalari* (214-rasm.) – gorizontal suyuqlik sathi gumbazsimon eruglanish (gaz) bilan.Agar suyuklik satxi eni kengrok bo'lsa bu ingichka ichak tutilishidan darak beradi.

3. *Simptom peristosti* (tortilgan purjinani eslatadi) yuqori ichak tutilishida ko'p uchraydi .

O'TKIR DINAMIK ICHAK TUTILISHI

Dinamik ichak tutilishiga qorin bo'shlig'idagi o'tkir yallig'lanish kasalliklari (appenditsit, xoletsistit, pankreatit, peritonit va boshqalar), qorin orti sohasining yallig'lanish kasalliklari (paranefrit), shikastlar va travmatik jarrohlik amaliyotlar, qorin bo'shlig'i a'zolarida qon aylanishini o'tkir buzilishlari (taloq infarkti, tutqich tomirlarini trombozi) sabab bo'lishi mumkin. Undan tashqari dinamik ichak tutilishiga metabolik o'zgarishlar (diabetik, uremik koma), zaxarlanishlar (morfin, qo'rg'oshin bilan) olib kelishi mumkin.

Dinamik ichak tutilishi spastik va paralitik turlarga bo'linadi.

Spastik ichak tutilishi ichak motor faoliyati kuchayishi ya'ni spazm xisobiga paydo bo'ladigan xolat. Spastik ichak tutilishiga eng ko'p bo'lgan sabablardan biri og'ir metallar tuzlari xisobiga zaxarlanish xisoblanadi.

Undan tashqari bu xolat markaziy nerv sistemasining kasalliklarida ham kuzatiladi. Bunga misol tariqasida isterik ileusni keltirish mumkin.

Gipermotor reaktsiyalar ichakning mexanik tutilib qolishi - buralib qolishi, tugun hosil qilishi, invaginatsiyasi kabilar rivojlanishida ishga tushiruvchi mexanizm bo'lib xizmat qilishi mumkin.

Paralitik ichak tutilishida ichak motor faoliyati susayishi ya'ni parezi kuzatiladi. Ichak tutilishini bu turi spastik ichak tutilishiga qaraganda amaliyotda ko'proq uchraydi. Chunki paralitik ichak tutilishini asosiy keltirib chiqadigan holat bu jarrohlik amaliyotining o'zidir. Undan tashqari paralitik ichak tutilishi qorin bo'shlig'i a'zolarini o'tkir yallig'lanishlarida xamroh bo'lib keladi. Ichak tutilishini bu turi qorin orti sohasini yirik gematomalarida, yumshoq to'qimalar shikastlarida, og'ir jarrohlik amaliyotlaridan keyin paydo bo'ladi.

Dinamik (ya'ni funktsional) tutilib qolish avvalo hazm trakti motor funktsiyasining buzilishi oqibati bo'lib, buning natijasida ichak bo'ylab passaj to'xtaydi. Shuning uchun davolash taktikasi birinchi navbatda ichak peristaltikasini tiklashga qaratilishi lozim.

Mexanik ichak tutilishida dinamik ichak tutilishidan farqli ravishda ichak bo'ylab tarkibiy qismini passajini buzilishi mexanik to'siq borligi bilan bog'liq. Obturatsion ichak tutilishida (5–8% tashkil etadi) jarayonga ichak tomirlari qo'shilmagan holda ichak bo'shlig'ining ichkaridan bekilib qolishi ro'y beradi. Uning sabalari o'smalar, gijjalar, fitobezoarlar, o't toshlari, yot jismlar, najas toshlari bo'lishi mumkin. Obturatsion tutilishi ichakni tashqaridan, yaqin joylashgan a'zolardan chiqqan o'smalar, kistalar, hamda chandiqlar xisobiga ham rivojlanishi mumkin. Lekin bunda tutqich tomirlari siqilmagan holda bo'lishi kerak. Strangulyatsion ichak tutilishida esa aksariyat ichak bo'shlig'ini tashqaridan siqib qo'yishdan tashqari tutqich tomirlari siqilishi kuzatiladi. Bu esa ichakning qisilgan qismida qon aylanishini buzilishiga ko'proq olib keladi. Ichak tutilishini bu turida ko'proq

destruktiv jarayon kuzatildi, endotoksikoz va peritonit tezroq rivojlanadi. Strangulyatsion ichak tutilishi ichak tutilishini hamma turlari ichida 15–40% holatlarda uchraydi.

Strangulyatsion ichak tutilishiga ichaklar buralib qolishi, tugun hosil bo'lishi, churra darvozasidagi ichak qisilishi kiradi. Mexanik ichak tutilishining aralash turida obturatsiya hamda strangulyatsiya birgalikda keladi. Bu holatga yaqqol misol deb invaginatsiyani keltirish mumkin. Invaginatsiya ko'proq yosh bolalarda uchraydi. Unda ichakni bir qismi va uning tutqichi yonida joylashgan ichakka kirib qoladi. Bunda ichak mexanik to'siq rolida ishtirok etadi, tutqichi qisilib qolishi hisobiga tutqich tomirlarida qon o'tishi to'xtaydi.

Ohirgi vaqtlarda aralash ichak tutilishiga ayrim mutaxasisslar chandiqli ichak tutilishini ham kirita boshlashdi. Chunki chandiqli jarayonda ham aynan aralash ichak tutilishga xos xolat kuzatiladi. Ichakning mexanik ayniqsa strangulyatsion o'tkir tutilib qolishida kasallikning bir hil og'irlikda kechmasligini hisobga olib, yuqorigi va pastki tutilishini farq qilish muhim (yuqori tutilish birmuncha og'ir kechadi). Etiologiyasi va patogenezi. O'tkir ichak tutlishini etiologik omillari ichida moyillik va olib keltiruvchi sabablarni ajratish mumkin. Moyillik xolatlar o'tkir ichak tutilishi paydo bo'lishiga asos bo'lib qoladi. Ular tug'ma va orttirilgan bo'lishlari mumkin. Tug'ma moyillik xolatlarga ichak tuzilishini anatomik anomaliyalari: ichakning ayrim qismlarini uzun yoki keng bo'lishi (megakolon –kengaygan ichak, dolixosigma – uzun ichak), ichak burilishini noto'liq bo'lishi, tug'ma stenozlar, okklyuziyalar hamda ichakning nerv–mushak apparatining tug'ma nuqsonlari (Girshprung kasalligi) kiradi. Orttirilagan xolatlarga qorin bo'shlig'ida bajarilgan jarohlik amaliyotdan keyin va yallig'lanishlardan keying paydo bo'lgan chandiqlar, orttirilgan churralar, o'smalar, o't toshlari, fitobezoarlar, gijjalar, najas toshlari kiradi.

Moyillik xolatlariga balanssiz, noto'g'ri ovqatlanishlar kirishi tasdiqlangan. Bir necha moyillik xolatlar bo'lishiga qaramay o'tkir ichak tutilishi faqat olib keluvchi sabablar bo'lganida rivojlanadi. Ular ichiga qorin bo'shlig'ida birdan bosim oshib ketishi, og'ir jismoniy zo'riqish, ko'p miqdorda ovqatlanish kiradi. O'tkir ichak tutilib qolishi bilan kasallangan bemorlarni davolash

natijalari kasallikni o'z vaqtida aniqlashga bog'liq.

Klinikasi va diagnostikasi. O'tkir ichak tutilishini diagnostika qilish kasallik anamnezi va bemor shikoyatlarini to'g'ri tahlil qilish, umumiy xolatga va patologik jarayonning lokal ko'rinishlariga, shuningdek turli hil qo'shimcha yoki maxsus tekshirish usullari natijalariga baho berishga asoslanishi kerak. Ichak mexanik tutilib qolishining eng xarakterli simptomi – qorinning tutib– tutib og'rishidir.

Ichakdagi suyuqlikning so'rilishiga to'siq paydo bo'lganligiga organizm muhofaza reaktsiyasi bilan javob beradi, bu to'lg'oqsimon og'riq ko'rinishida yuzaga chiqadigan kuchli peristaltika bilan ifodalanadi.

To'siq hajmi og'riq xurujlarining kuchi, tezligi va davomliligi o'zgarib turishi mumkin. Obturatsion tutilib qolish uchun, masalan u yo'g'on ichakda bo'lsa, og'riq unchalik qattiq bo'lmaydi. Bemordan so'rab–surishtirganda og'riq uni bir necha sutkadan buyon bezovta qilayotganini aniqlasa bo'ladi. Aksincha tutilib qolishning strangulyatsiya shakllari (buralib qolish va aymiksa tugun hosil qilish) deyarli to'satdan keskin og'riq paydo bo'lishi bilan kechadi, bunda nisbatan qisqa fursatlar ichida birin –ketin og'riq xurujlari bo'lib turadi.

Og'riq asta–sekin orta boradi, parez rivojlangandan keyin to'siqdan yuqorida u doimiy bo'lib qoladi va bu xolat peristaltikaning susayib ketishi bilan bog'liq. Buralgan joy qanchalik yuqori joylashgan bo'lsa, og'riq xuruji davomliligi shunchalik kam va xurujning o'zi og'irroq bo'ladi. Ichakning paralitik funktsional tutilib qolishida og'riq doimiy tutash, tumtoq, simillagan bo'ladi. Qorinning tobora dam bo'lib borishi bilan o'tadi. Spastik funktsional tutilib qolishda ham og'riq simillagan, tutash xarakterda bo'lishi mumkin, biroq aksariyat u to'lg'oqsimon, hatto keskin bo'ladi. Bunda mexanik tutilishdan farqli ravishda qorin odatda dam bo'lmaydi, aksincha, u ichiga botgan bo'lishi mumkin.

Og'riq reaktsiyasini sinchiklab tahlil qilish qator hollarda mexanik tutilishni dinamik tutilishdan ajratibgina qolmay, balki uning
strangulyatsion turini obturatsion turidan ajratish imkonini beradi. Obturatsion tutilib qolishda xurujlar yo'q paytida bemorlar deyarli og'riq sezmaydilar. Strangulyatsion tutilib qolishda esa

bemorlarda xuruj bo'lmagan vaqtida ham og'riq saqlanib qoladi, chunki ularda og'riq sindromi ikkita yo'l bilan kelib chiqadi: keskin to'lg'oqsimon og'riq peristaltik to'lqinlar natijasida bo'lsa, to'lg'oqsimon og'riq bo'lmay turgan vaqtlardagi simillagan doimiy og'riq – jarayonga tortilgan ichak tutqich segmenti tomirlari va nervlarining qisilishi oqibati hisoblanadi.

Kasallikning boshida ayrim bemorlar og'riq paydo bo'lgan yoki yo'qolgan joyni etarli darajada ko'rsatib bera oladilar. Biroq ko'pincha og'riq butun qorin bo'ylab yoyiladi yoki kindik yoxud bel soxasida joylashadi. Og'riq sindromi xarakteri va xususiyatlarini bemorni birinchi marta ko'zdan kechirishning o'zidayok aniqlab olishga harakat qilish kerak. Bemorning vaqti-vaqti bilan bezovtalanib turishi, yuz qiyofasidan og'riqdan iztirob chekayotganini payqash, peristaltik shovqinlarning shundoqqina eshitilib turishi xurujsimon og'riq borligidan dalolat berishi mumkin. Haddan tashqari ozgan bemorlarda ba'zan qorin devori orqali ichak peristaltikasini ko'rish mumkin.

Biroq peristaltika xolati to'g'risidagi batafsil axborotni olish uchun qorin bo'shlig'ini auskultatsiya qilish kerak bo'ladi. Bunda uning faqat kuchayishi yoki sekinlashishini emas, balki paydo bo'lgan joyi, shuningdek tarqalish zonasini ham kayd qilishga muvaffaq bo'ladi.

Qorinni vaqti-vaqtida eshitib turish kasallik dinamikasi to'g'risida ma'lum darajada xulosa chiqarishga imkon beradi. Qorin bo'shlig'ini auskultatsiya qilishda aniqlanadigan «tushayotgan tomchilar» simptomi (Spasokukotskiy simptomi) ichak o'tkir tutilib qolishining xarakterli patognomonik belgisi xisoblanadi. Bu singib ketgan nom simptomining kelib chiqishiga unchalik muvofiq kelmaydi: gap «tushayotgan tomchilar» ustida emas, balki o'zida suyuqlik yoki gaz saqlab turgan biror bo'shliqqa suyuqlik yoki havo pufakchalari quyilishi to'g'risida borayapti.

Bu simptom ichakning shishib chiqqan qovuzloqlarida suyuqlik va ozod gaz borligidan dalolat berib, ularda o'tkazuvchanlikning buzilganligini ko'rsatadi. U to'liq sustlashib qolgan va tez orada yo'qoladigan peristaltika vaqtidagina aniqlanadi. Bu simptomning topilishi xirurgga ichakning o'tkir tutilib qolishi diagnozini kuyishga to'liq asos bo'la oladi. Ayrim xolatlarda qorinni auskultatsiya qilganda nafaqat ichak

peristaltikasi yo'qolishi, balki yurak urishi va nafas olish eshitiladi (Loteissen simptomi). «Og'riq» bosqichi tugagandan va peristaltika yo'qolgandan keyin ichakning mexanik tutilib qolishi emas, balki funktsional tutilib qolishi birinchi o'ringa chiqadi. Dam bo'lgan qorinda doimiy tutash og'riq bo'lgan, intoksikatsiya hodisalari ortib borayotgan bu davrda – kasallikning dastlabki tabiatini aniqlash g'oyat qiyin. Odatda, xirurg ichakning mexanik tutilib qolishining asorati –peritonit deb diagnoz qo'yadi.

O'tkir ichak tutilishda ko'ngil aynishi va qusishning mustaqil diagnostik ahamiyati yo'q. Chunki qorin bo'shlig'i a'zolarining deyarli xar bir o'tkir kasalligida ko'ngil aynishi va qusish bo'ladi. Lekin qusish xarakteri ichak tutilib qolishining har hil turlarida bir hil bo'lmaydi. Odatda past strangulyatsion tutilib qolishning boshlanishi bir yoki ikki marta reflektor qusish bilan o'tadi. Yuqori tutilib qolishda bemor ko'p qusadi, qusish uni holdan toydiradi, ko'ngil bexuzur bo'ladi, ko'pincha xikichoq tutishi va kekirish bezovta qiladi.

Mexanik va funktsional tutilib qolishning kechikkan muddatlariga qusish birmuncha xarakterli, bunda peritonit belgilari paydo bo'lishi motorika buzilib, ichak bo'shlig'ida yig'ilib borayotgan suyuqlik yuqoriga otilib chiqadi. Shunga ko'ra qusish xech qachon ahvolni engillashtirmaydi. Kasallik zo'rayib ketgan hollarda ichakning to'siqdan yuqori qismidagi suyuqligi chirib parchalanishi natijasida axlat aralash qusish holati ro'y beradi. Ichak tutilib qolishining patognomonik simptomi ichning kechikib kelishi yoki kelmasligi va el chiqmasligi hisoblanadi. Ayrim mualliflar ma'lumotlariga ko'ra bemorlarning 60–70% ichning sira kelmasligi va el chiqmasligini, 16% – qisman ich kelmasligini qayd qilgan.

Ich kelmasligi va el chiqmasligining diagnostik axamiyatiga to'g'ri baho berish uchun kasallikning xar bir hodisasiga alohida yondoshish kerak. Bu simptom ikkita holda: chambar ichak terminal bo'limida mexanik to'siq bo'lganda (sigmasimon chambar ichak buralishi, chambar ichak chap yarmi bo'shlig'ining to'liq obturatsiyasi) va xazm trakti to'liq adinamiyasida (falaji) bo'ladi. Ichakda ajralmalar chiqmasligi aksariyat uning tutilib qolganidan darak beradi. Biroq bemorda ich kelishi va el chiqishi bu patologiyani inkor etmaydi. Yil sayin ichakning bitishmalar

sababli tutilib qolish hollari ko'payib borayapti, bu aksariyat ingichka ichak qovuzloqlaridagi jarayon bilan chegaralanib qoladi. Shuning uchun bitishma jarayoniga qo'shilmagan yo'g'on ichak bo'shalib turishi mumkin. Shu munosabat bilan bemordan so'rab -surishtirishda necha marta ich kelishi, uning o'zicha kelish -kelmasligini aniqlash muxim. Aksariyat qo'shimcha rag'batlantiruvchi tadbirlardan keyingina juda oz mikdorda ich kelishi va el chikishi kuzatilib turadi.

Qorinni ko'zdan kechirish ko'p hollarda diagnoz qo'yishda xal qiluvchi omil bo'lishi mumkin. Qorinda xar qanday xarakterdagi og'riq bo'lgan bemorning qorin devoridagi jarrohlik amaliyotdan keyingi chandiqlar ichakning bitishmalardan tutilib qolganligini ko'rsatadi. Bir muncha mualliflar ma'lumotlariga ko'ra qorin bo'shlig'idagi bitishmalar 75-80% hollarda mexanik tutilib qolishga, 30-45% hollarda funktsional (dinamik) tutilib qolishga sababchi bo'ladi.

Qorin dam bo'lishi ichak tutilib qolishining muxim simptomi hisoblanadi. Darxaqiqat, ich kelmasligi va el chiqmasligi tez orada qorin xajmining kattalashuviga olib keladi. Biroq ko'rsatib o'tilgan belgiga tanqidiy baho berish lozim. Aftidan, qorinning dam bo'lib shishib chiqishi ichak tutilib qolishining erta belgisi bo'lmasa kerak.

Ichakning mexanik tutilib qolishining xarakterli belgisi Val simptomi hisoblanadi. Val simptomi shishib chiqqan ichak qovuzlog'i tufayli chegaralangan meteorizm paydo bo'lishidir.

Qorinni paypaslab ko'rish va perkussiya qilish qorin bo'shlig'idagi o'zgarishlar to'g'risida eng to'liq tasavvur beradi. Perkussiya yordamida sigmasimon chambar yoki ko'richak buralganda qisilgan qovuzloq chegarasini aniqlash - yuqori chegaralangan timpanit simptomi (Kivul simptomi), peritonit sababli funktsional tutilib qolishda qorin bo'shlig'ida ozod suyuqlik borligidan payqash mumkin.

Ichak tutilib qolganligini aniqlashda qorinni palpatsiya qilish auskultatsiya singari katta ahamiyatga ega. Xirurg qorinni paypaslab ko'rishda qorin pardasi ta'sirlanish simptomlari bor -yo'qligini, «chaykalish shovqini» (Mate-Sklyarov simptomi) borligini aniqlashga xarakat qilib ko'rishi kerak. O'tkir ichak tutilishida qorin, odatda, yumshoq bo'ladi va ichak devori

destruktsiyasida va peritonit rivojlangandan keyingina muskullar tarang tortadi. Biroq bu simptom aniq namoyon bo'lish davri odatda qisqa bo'ladi, chunki tez orada meteorizm paydo bo'ladi. Shishib chiqmagan qorinni paypaslab ko'rishda invaginatsiyada kolbasasimon shish, yallig'lanish infiltrate va boshqa tuzilmalar aniqdanishi mumkin. «Chayqalish shovqini» ichak o'tkir tutilib qolishining patognomonik simptomi hisoblanadi. Uni ichak qovuzloqlarida ma'lum miqdorda dimlangan suyuqlik paydo bo'lganda va kamroq hollarda bitta qovuzloq kisilib qolganda aniqlash mumkin.

Erkaklarda to'g'ri ichakni ayollarda esa qinni barmok bilan tekshirish zarur. Bu tadbir qovuq bo'shatilgandan keyin bajarilishi kerak. Ichakning obturatsion tutilib qolishida o'sma yoki obturatsiya qiladigan boshqa tuzilma aniqlanishi mumkin. Biroq u yoki bu patologik tuzilmalar aksariyat kasallikning kechikkan bosqichlarida topiladi. Kichik chanoq bo'shlig'ida suyuqlik yig'ilishi qin gumbazi orqa qismining osilib qolishi yoki qalqib turishi, tekshirishda og'rishi bilan yuzaga chiqadi.

Sigmasimon chambar ichak uchun xarakterli belgi – to'g'ri ichak sfinkteri ochiq turgan xolatda uning ampulasi bo'sh xolatda (ballonsimon kengayish) bo'lib, unga "Obuxov kasalxonasi" simptomi deyiladi.

Instrumental tekshirish usullari. O'tkir ichak tutlishi bilan bemorlarga tashxis qo'yishda rentgenologik tekshirish katta axamiyatga ega. Rentgenologik tekshirish ichak tutilib qolishining xarakterini va darajasini aniqlashga imkon beradi.

Ichak tutilishida rentgenologik tekshiruv asosini (kontrast moddalar qo'llamasdan) ichak qovuzloqlarida el va suyuqlik satxlarini (Kloyber kosachalari) aniqlash mumkin. Rentgenologik tekshiruvida normada qorin bo'shlig'i gomogen qorong'ilashgan, faqat chap diafragma ostida me'daning gaz pufagi va undagi suyuqlik sathini ko'rish mumkin; chambar ichakning chap yarmi ham odatda ozrok miqdorda gaz tutadi. Ingichka ichak qovuzloqlarida gaz bo'lmaydi.

Kloyber kosachalarini aniqlash uchun bemorni vertikal holatda turganda tekshirish kerak. Biroq bemor ahvolining og'irligidan hamma vaqt bunga imkon bo'lavermaydi. Bunday hollarda tekshirishni lateropozitsiyada o'tkazish, ya'ni

bemorni o'ng yoki chap yonboshi bilan yotgan holatida tekshirish maqsadga muvofiq, bunda rentgen nurlari orqa tomondan yunaltirilishi lozim.

Kloyber kosachalarini joylashishi va shakliga qarab ichak tutilishini joyini aniqlash mumkin. To'siq ingichka ichakda bo'lsa Kloyber kosachalari kichik bo'lib, suyuqlik sathining gorizontal kengligi uning ustidagi gazning vertikal o'lchamidan uzun bo'ladi. Gaz fonida shilliq qavat burmalari yaxshi ko'rinadi (Kerkring burmalari). Ular spiral shakllga ega bo'ladi. Kloyber kosachalari ko'proq qorin bo'shlig'ining o'rtasida joylashgan bo'lib, soni ko'p bo'ladi.

Yo'g'on ichak tutilishida Kloyber kosachalari qorin bo'lig'ining chetlarida joylashib, soni kam bo'ladi. Suyuqlik sathining gorizontal kengligi uning ustidagi gazning vertikal o'lchamidan qisqa. Dinamik ichak tutilishida gorizontal suyuqlik sathilar ham ingichka, ham yo'g'on ichakda bo'ladi.

Ayrim hollarda rentgenkontrast tekshiruv qilish lozim bo'ladi. Ularga kam invaziv irrigoskopiya va yarimstakanli bariy sinamasi kiradi.

Bu tekshiruvlardan tashqari zond orqali enterografiya qilish ham mumkin. Bunda kontrast modda to'g'ridan–to'g'ri o'n ikki barmoq ichakka tushadi va oshqozonda kontrast moddani turib qolishlardan ozod qiladi. Hozirgi kunda o'tkir ichak tutilishi tashxisi qo'yishda ultratovush tekshiruvlari (UTT) qo'llanilyapti. UTT da ichak bo'lig'ida ichak maxsuloti yig'ilib qolganini aniqlash mumkin.

Qonni tahlil qilganda degidratatsiya va gemokontsentratsiya belgilarini aniqlash mumkin – gemoglobin va eritrotsitlar ko'pligi, gematokritni oshishi. Kasallikni ohirgi bosqichlarida esa leykotsitoz va EChTni oshishi kuzatiladi.

138-rasm. Kloyber kosachalari

Qonni tahlil qilganda ko'proq uning elektrolitlar miqdori axamiyatga ega. Unda kaliy va xloridlar miqdorini kamayib ketganligi hamda kislota-ishqoriy muxitni alkalozga (kasallik boshlanish davrida) yoki atsidozga (kasallik rivojlanish davrida) o'zgarganligi aniqlanadi.

Differentsial diagnostikada bemorni kasallik dinamikasida (2-3 soat ichida) tekshirish katta ahamiyatga ega. Ichak mexanik tutilib qolganda peristaltika aniq ko'rinadi (qovuzloqlar o'z joyini o'zgartiradi), Kloyber kosachalarining joylashgan joyi o'zgaradi; gaz bo'lishiga qaramay, ingichka ichak diametri yo'g'on ichak diametridan hech qachon oshmaydi. Ichakning funktsional tutilib qolishi peristaltik to'lqinlar bo'lmasligi bilan xarakterlanadi, gaz va suyuqlik yo'g'on va ingichka ichaklarda joylashadi, bu manzara ko'p soatlar mobaynida amalda o'zgarmaydi Kloyber kosachalari sonigina oshadi va meteorizm ko'payadi. Aksariyat ingichka ichak diametri yo'g'on ichak diametridan kattaroq. Qiyin diagnostik hollarda kontrast moddalar yuborib rentgenologik tekshirish tavsiya etiladi.

Qorin bo'shlig'ini odatdagi obzor tekshirishdan farqli ravishda kontrast modda ko'llab rentgenoskopiya qilish diagnostik imkoniyatlarini birmuncha kengaytiribgina qolmay, balki tutilib qolgan joyning ko'rinishi va uning joylashgan o'rnini aniq belgilash imkonini beradi. Bundan tashkari, Kloyber kosachalari, Kerking burmalari kabi simptomlar kontrast modda qo'llangan sharoitlarda birmuncha ravshan bo'lib qoladi.

Endoskopik tekshirish usullari ichak tutilishi diagnozini aniqlashda katta yordam berishi mumkin. Rektoromanoskopiyada va kolonoskopiyada yo'g'on ichakda uning obturatsiyasini keltirib chiqaradigan o'smani aniqlash mumkin (kolonoskop yordamida yonbosh ichakning distal qismini ko'zdan kechirishga muvaffak bo'ladi). Shubhali diagnostika hollarida taktik yo'llanma hammaga ma'lum: bemor kasalxonaga keltirilgan vaqtdan boshlab 2 soat ichida o'tkir ichak tutilishini istisno qilish mumkin bo'lmasa, bemor ahvoli esa yomonlashib boraversa, diagnostik laparotomiya qilishga o'tiladi.

O'tkir ichak tutilishida xirurgik va konservativ davolash usullari. O'tkir ichak tutilishi bo'lganda, shuningdek shu kasallikka tahmin qilingan hamma bemorlar shoshilinch jarrohlik bo'limiga yotqizilish kerak.

Ularga og'riq, giperperistaltikaga qarshi kurash, intoksikatsiyani bartaraf qilish va gomeostaz buzilishlarini (tsirkulyatsiyadagi qon miqdorini to'ldirish, suv-elektrolit va oqsil almashinuvini tiklash) izga solishga qaratilgan konservativ davolashni buyurish zarur. Infuzion davolash xajmi bemor ahvolining og'ir-engilligi va kasallikning qancha muddatdan buyon borligi bilan belgilanadi.

Diagnoz noaniq bo'lganda promedol va narkotik analgetiklar qo'llanishdan saqlanib turish kerak.

Konservativ davolash bemorni tekshirish bilan parallel holda maksimal hajmda o'tkaziladi. Ichak tutilishi og'ir kechayotgan bemorlarda konservativ davolash operatsiyadan oldingi tayyorgarlik sifatida, ko'pi bilan 30-40 minut ichida o'tkaziladi.

Davolash - O'tkir ichak tutilishi diagnozi tasdiqlangan bemorlarda konservativ davolash ko'pi bilan 2 soat o'tkaziladi.

Konservativ davolash kompleksi oshqozon ichak traktini yuqori bo'limlarini me'daga (yoki yaxshisi o'n ikki barmoq ichakka) zond kiritish vositasida turib qolgan suyuqlikni passiv oqizish yoki past bosim ostida (masalan, suv oqimi nasosi yordamida) chiqarishni o'z ichiga oladi. Me'dani 12% li natriy gidrokarbonat eritmasi bilan yuvish maqsadga muvofik.

Atropin sulfat (teri ostiga 1 ml 0,1% li eritmasi), zarurat bo'lganda tayinlanadi; sifon klizmalar yo'g'on ichakning bo'shalishiga, ba'zan esa tutilib qolishining yo'qolishiga olib keladi.

Ayrim hollarda endoskopik tekshirish vaqtida bajariladigan davolash muolajalari tutilib qolishni yo'qotishga yordam beradi. Masalan, yo'g'on ichakning distal bo'limlarida invaginatsiyaning yoki sigmasimon ichakning buralib qolishining ilk bosqichlarida uni havo bilan chiqarib, invaginatning yozilishiga, burilishni to'g'rilanishiga muvaffak bo'lish mumkin.

Venaga 10% li natriy xloridni sutkasiga 1–2 marta 20 ml dan, 500–1000 ml dan 5–10% li glyukoza eritmasiga insulin qo'shib (4 g quruq glyukoza moddasiga 1 TB xisobida), elektrolit, ayniqsa kaliy almashinuvini normaga solish yo'li bilan motorikani tiklasa bo'ladi. Kaliy tanqisligi nerv impulslarining sinaptik tuzilmalarga o'tishiga yomon ta'sir qiladi; ichak atoniyasini gipokaliemiya natijasida rivojlanishi yaxshi ma'lum. Biroq kaliy darajasining o'zigina emas, balki kaliy, natriy va kaltsiy ionlarining normal nisbati ham muxim. Shunga ko'ra tegishli analizlar o'tkazish zarur. Ichak devorida mikrotsirkulyatsiyani tiklash muvaffakiyatli davolashning shartlaridan biri sanaladi. U oqsil miqdorini normaga solish, qon reologik xossalarini yaxshilash, qonning tomir ichida ivib qolishining oldini olish va shu kabilarni o'z ichiga oladi. Jigar oldi kletchatkasiga va bevosita tomirlar o'zaniga (tomchilab) 100150 ml miqdorda 0,25% li novokain eritmasi yuborish ichak motorikasiga yaxshi ta'sir ko'rsatadi,nerv impulsining muskul tolasiga uzatilishini kuchaytiradi: 0,05% li prozerin eritmasini 1 ml dan 1–1,5 soat o'tkazib 2 marta teri ostiga albatta yuborish kerak. Qator hollarda sifonli klizmalar to'g'ri ichak ampulasidagi axlatni barmoq bilan chiqarish bilan qo'shib olib oriladi.

Konservativ davolashning ta'sirchanligiga baho berishga bemorning umumiy holati (shikoyatlari, gemodinamika ko'rsatkichlari va b.) va, nihoyat, qorin tomonidan bo'lgan o'zgarishlar (o'lchami, peristaltika borligi, qorin pardasining ta'sirchanligi, motorika rag'batlantirilgandan keyin ich kelishi va boshqalar), davolash jarayonidagi rentgenologik manzara dinamikasi, mezon bo'lib hisoblanadi. O'tkazilayotgan davolashning naf bermasligi, ustiga–ustak bemor umumiy holatining yomonlashuvi (meteorizm oshishi, intoksikatsiya) operatsiya qilishga ko'rsatma bo'ladi.

Ichakdagi destruktsiya simptomlarida (keskin lokal og'riq

qorin pardasi ta'sirlanishining lokal simptomlari, defans, meteorizm, qusish, peristaltika bo'lmasligi, «chayqalish shovqini» va b.) asosiy davolash tadbiri sifatidagi operatsiyaga mutloq ko'rsatmalar vujudga keladi.

Konservativ davolash operatsiyadan oldingi jadal tayyorgarlik doirasida o'tkaziladi, xolos.

Ichak parezi va funktsional tutilib qolishini (falajlik) patogenetik davolash. Ichakning dinamik paralitik tutilib qolishi qorin bo'shlig'ining xar hil xirurgik patologiyasida, intoksikatsiyada, operatsiyadan keyin va shu kabilarda uchraydi.

2–3 kun davom qiladigan ichak parezi laparotomiya bilan birga o'tadi va operatsiyadan keyingi davr qulay kechganda o'zicha barham topadi. Parez va ichak funktsional tutilishi og'ir formalari metabolik buzilishlar, ayniqsa kaliy ionlari tanqisligi, simpatikotoniya sababli; buyrak usti bezlari po'stlok moddasi gormonlari etishmasligi, ichak tutqich qon aylanishi buzilishi, organlar ichidagi tomirlar va ichak tutqich terminal venalari trombozi, peritonit va boshqalar sababli kelib chiqqan.

Ichak mexanik tutilishini xatto ilk davrda operatsiya qilish ichak xarakat aktivligi buzilishlarini darhol bartaraf etmay, balki avvaliga parez manzarasini kuchaytiradi.

Operatsiyadan keyin ichak choki germetikligi ko'p jixatdan operatsiyadan keyin parezning kechishi bilan belgilanadi. Ichakning operatsiyadan keyingi funktsional tutilib qolishi ichak ichidagi bosimning oshishi bilan o'tib, choklarning etarlicha solinmaganidan darak beradi.

Konservativ davolash usullari orasida ichak motorikasini bevosita rag'batlantirish usullari, elektrstimulyatsiya, ichak motorikasini tormozlaydigan reflekslarni blokada qilish usullari farq qilinadi. Hazm traktini dekompressiya qilish usullari xirurgik usullarga kiradi. Motorikani yaxshilashning klizma, venaga natriy xlorid, kaliy xlorid eritmalari yuborish, pituitrin, prozerin qo'llanish kabi usullari eng ko'p tarqalgan.

Ichak funktsional tutilishini davolashning patogenetik vositasi ichakka simpatik innervatsiya tormoz ta'sirining blokadasi, simpatikotoniyani bartaraf qilish xisoblanadi.

Bunga ganglioblokatorlar, anesteziya qiladigan vositalar bilan gangliar blokada usullarini qo'llash, simpatolitik vositalar yuborish

bilan erishiladi.

Peridural anesteziya ichak parezida uning motorikasiga rag'batlantiruvchi ta'sir ko'rsatadi. Peridural bo'shliqqa har 4 soatda 10 ml 2,5% li trimekain eritmasi yuborish ichak harakat funktsiyasini faollashtiradi. Peridural anesteziyani ichakning funktsional tutilib qolishi barham topguncha, ya'ni 3–5 sutkagacha qo'llash yaxshi natija beradi.

Peridural anesteziya bilan elektr stimulyatsiyani birga olib borish, shuningdek simpatolitik vositalar qo'llash (zobarin, guanidin, ornil) ichak peristaltikasini rag'batlantirishning ta'sirchan usullari hisoblanadi.

Davom ettirilgan peridural anesteziya xizmati yaxshi yo'lga qo'yilgan bo'limlarda elektr stimulyatsiya bilan birga ichakning, uni funktsional tutilishini profilaktika qilish va davolash uchun qo'llash tavsiya qilinadi. Simpatolitik vositalarni esa oddiy va hammaga ma'lum bo'lganidan funktsional ichak tutilishida hamma joyda qo'llanishi mumkin.

O'tkir ichak tutilishini xirurgik davolash

Ichak tutilganda yoki unga shubha qilinganda zarur tadbirlardan biri qorin bo'shlig'ining hamma organlariga kiriladigan yo'lni vujudga keltirish hisoblanadi. Buni avvalo miorelaksantlardan foydalanib o'tkaziladigan endotraxeal narkoz bilan ta'minlanadi.

Bemorning ichagi bitishmadan tutilib qolganda xirurg navbatdagi operatsiya qilinishida qiyin ahvolda qoladi. Shunga o'xshash har bir holda masala individual xal qilinadi, biroq har qanday yo'l orqali kirishda odatda o'zaro va parietal qorin pardasi bilan yopishgan ichak qovuzlogini katta masofada ozod qilishga to'g'ri kelishini unutmaslik kerak. Shuning uchun eski chandik bo'yicha uni kesib o'rta yo'l bo'ylab kirishdan foydalanish kerak. Bunda eng muximi qorin bo'shlig'iga kirish vaqtida ichak qovuzlog'ini jarohatlab qo'ymaslik hisoblanadi.

Laparotomiya bajarilgandan keyin qorin bo'shlig'i taftish kilinadi. Strangulyatsion tutilishda xazm trakti birin-ketin taftish qilishning hojati yo'q. To'siqdan pastda ichak puchaygan holatda bo'ladi.

Kasallik manzarasi tutilib qolishning turi, paydo bo'lgan vaqti,

ilgari boshdan kechirilgan operatsiyalar yoki peritonitdan keyin bitishma jarayonining yuzaga chiqqanligi darajasiga bog'liq holda birmuncha farq qiladi. Agar diagnostik hato tufayli laparotomiya ichak funktsional tutilishining boshlang'ich bosqichida o'tkazilgan bo'lsa, operatsiyaning faqat diagnostik qismi bilan chegaralanib qolish mumkin emas. Bunday operatsiyadan keyin bemorlarning ahvoli operatsiyadan keyingi parez xisobiga hamisha yomonlashadi. Parezga qarshi kurashish va funktsional tutilib qolishni profilaktika qilish maksadida shu sharoitda nazariy asoslangan muolaja – ichak dekompressiyasi qilinadi. Ichak tutqichiga 100 ml gacha 0,25% li novokain eritmasini yuborish peristaltikaning tiklanishiga yordam beradi. Ichakning o'tkir tutilishida operatsiya xajmi quyidagicha bo'ladi: ichak tutilishini bartaraf etish va tutilib qolishga bevosita olib kelgan sababni imkon boricha bartaraf etish;

ichakni dimlangan suyuqlikdan xoli qilish va operatsiyadan keyingi davrda uning bemalol oqib ketishini ta'minlash – nazoenteral dekompressiiya; qorin bushlig'ini sanatsiya va drenaj qilish. Shunday qilib, eng muximi ichak bo'ylab passajni tiklash lozim. Biroq bu tutilib qolishni keltirib chiqargan sababni tugatish degan ma'noni bildirmaydi. Tabiiyki, tutilib qolishni tiklash uchun to'siqni bartaraf etish eng ma'kul variantdir. Biroq bu shartni bajarish bemor ahvolining og'ir–engilligiga to'liq bog'liq. Xar qanday operatsiyaning asosida radikallik yo'lida bemorga ziyon etkazmaslik yotishi kerak. Shuning uchun tegishli operatsiya xajmini tanlash uchun xirurg bemor ahvoliga ob'ektiv baho berishi lozim. Shubhasiz, ko'pgina sharoitlarda xirurg, odatda, ichak rezektsiyasini qilib tutilib qolish sababini bartaraf etishga majbur. Biroq operatsiyaning keyingi – tiklanish bosqichini bemor ahvolining og'ir–engilligi bilan taqqoslashi va birlamchi anastomoz qo'yishi yoki ileostomani bajarishi kerak xolos. Bemorning ahvoli nechog'lik og'ir bo'lsa, operatsiya radikalligi shunchalik kamroq bo'lishi kerak.

Ichakning buralib, tugun hosil qilib, qisilib yashab ketishga layoqatsiz qovuzloqlari odatda birlamchi rezektsiya qilinishi kerak. Ichakning yashashga layoqatsizligiga Shubha bo'lganda, ayniqsa strangulyatsion egatlar, qon quyilgan qismlari bo'lganda shubhali qismlarini ham rezektsiya qilish kerak bo'ladi.

Ichakning yashashga layoqatliligini aniqlashning ko'pgina usullari taklif qilingan. Klinik amaliyotda ichakni issik izotonik natriy xlorid eritmasiga xullangan salfetka bilan 10-15 minutgacha isitishdan foydalaniladi, shuningdek ichak tutqichga 20-40 ml iliq novokain eritmasi yuboriladi. Agar ichakning yashashga layoqati saqlanib qolgan bo'lsa, hozirgina aytib o'tilgan muolajadan keyin ichakning seroz qoplami pushti rangga kiradi, turgor va aniq peristaltika paydo bo'ladi, ichak tutqich tomirlarining urib turishi aniqlanadi.

139-rasm. Ingichka ichakning buralib qolishi

Ichakning o'tkir tutilib qolishida ichak devoridagi, ayniqsa ko'zdan kechirib bo'lmaydigan shilliq pardasidagi degenerativ o'zgarishlar darajasi bir hil emas: to'siqdan yuqori joydagi qovuzloqlarda o'zgarishlar hamisha ko'prok. Shuning uchun ichak obstruktsiya joyidan 40-50 sm yuqorida va uning pastidan 10-15 sm olib tashlanganda rezektsiya texnik jixatdan to'g'ri bajarilgan hisoblanadi. Ko'rsatib o'tilgan masofalarni ichakning yashashga layoqatli va layoqatsiz qismlari orasidagi chegaradan o'lchash kerak. Ichakni sog'lom to'qimalar chegarasida rezektsiya qilish anastomozning bitib ketishiga kafil bo'ladi. Tutilib qolishning strangulyatsion formalari orasida sigmasimon chambar ichakning buralishi eng ko'p - deyarli 50% bemorlarda uchraydi. Kasallikning eskiligi va morfologik o'zgarishlar, bemorlarning yoshi va ahvolining og'ir, engilligi hisobga olinganda ba'zan optimal taktik echimni tanlash qiyin bo'ladi. Xirurg ko'p uchratib turadigan ayrim

hollarni ko'rib chiqamiz.

Sigmasimon chambar ichak nekrozi yoki qora sigma. Taktika masalasi sog'lom to'qimalar doirasida rezektsiya qilish foydasiga hal qilinadi. Nekrozlangan qovuzloqni qorin bo'shlig'idan qorin pardasiga olib chiqib, bemor ahvoli imkon berishi bilan rezektsiya qilish yuqori letallikka sabab bo'lganligi sababli o'zini oqlamadi va hozir qo'llanilmaydi. Nekrozlangan ichak rezektsiyasidan keyingi tiklanish bosqichi. Ichakning ikkala uchini oqmalar ko'rinishida qorin devoriga chiqarilgandan keyin eng yaxshi natijalar kuzatiladi. Ichakning distal uchini tikib qo'yishdan va uning proksimal uchini anus ko'rinishida chiqarishdan iborat bo'lgan Gartmann operatsiyasi o'zini yaxshi oqlada. Ayrim klinikalardagi ijobiy tajribaga qaramay, sigmasimon chambar ichak nekrozida birlamchi anastomoz qo'yish yaxshi natija bermadi.

Sigmasimon chambar ichakning nekrozsiz buralishida, yuqorida ko'rsatib o'tilganidek rezektsiya va birlamchi anastomoz ahvoli og'ir bo'lmagan, intoksikatsiya belgilari yo'q yoki juda kam yosh bemorlarda qilinishi mumkin. Bu operatsiyaga engillashtiruvchi tsekostomiya majburiy qo'shimcha hisoblanadi.

Ichak buralishiga ko'p vaqt bo'lganligi, intoksikatsiya, boshqa organlarning birga keladigan patologiyasi, ko'ndalang va pastga tushadigan chambar ichaklarda ichak suyuqligining talaygina yig'ilib qolishi sigmasimon ichakni rezektsiya qilmasdan buralishi shunchaki to'g'rilab qo'ya qolish uchun asos bo'ladi.

Ichakning obturatsion tutilib qolishidagi taktika. Ichak obturatsiyasi turli-tuman sabablardan kelib chiqishi mumkin. Ulardan asosiylari: ichak buralishi yoki bitishmalar va chandiqli tortmalardan bosilishi, yo'g'on va ingichka ichakning xavfli va (kamroq) xavfsiz o'smalari, bo'shlig'ini axlat va o't toshlaridan obturatsiyasi, ichakning gijjalardan bekilib tutilib qolishi, ichakning chandiqli strikturasi hisoblanadi.

Gijja invaziyasidan tutilib qolish ko'pincha askaridalardan bo'ladi, bunda to'siq bo'lgan joy odatda yonbosh ichakda joylashadi. Laparotomiya vaqtida xirurg gijjalar to'plamini tugatishi va ularni qism va qism ichakning quyi kesigiga va ko'richakka surib qo'yishi kerak. Askaridalar eng ko'p to'plangan joyda ichak

devorining yupkalashib qolganligi yoki unda organik o'zgarishlar bo'lishi ichakni qisman rezektsiya qilib, anastomoz qo'yishga ko'rsatma hisoblanadi. Odatdagi enterotomiya qilish va teshik orqali askaridalarning minimal miqdorini chiqarish ham mumkin.

Tutilib qolish ingichka ichakning terminal bo'limida joylashgan gijja invaziyasidan farqli ravishda o't toshi tiqilib qolishi och ichakda va hatto uning boshlang'ich bo'limida eng ko'p uchraydi. To'siq yuqorida joylashganda kasallik tez va og'ir kechadi. Tutilib qolishning bu turida enterotomiya qilinadi va o't toshi olib tashlanadi, bunda tikishni osonlashtirish va shaklini kamroq buzish uchun ichakni ko'ndalangiga kesgan ma'qulroq.

O'sma yo'g'on ichak obturatsiyasiga eng ko'p sabab bo'ladi. 75% hollarda tutilib qolish o'sma chambar ichakning chap yarmida joylashganda va ularning 50% rektosigmoid burchakda rivojlanadi. Bu pastga tushadigan chambar ichak diametrining birmuncha kichikligi va unda shakllanib bo'lgan, zich axlat massalari borligi bilan izoxlanib, bu tutilib qolish vujudga kelishiga yordam beradi. Operatsiya xarakteri to'g'risidagi masalani echishga bemor ahvoliga kompleks baho berish, o'sma bor joydagi va ichakning olib keladigan kesigidagi lokal o'zgarishlar yordam beradi. Xirurg malakasini, anesteziologik ta'minot va shunga o'xshashlarni ham e'tibordan chiqazib bo'lmaydi.

Radikal operatsiyani ko'tara olmaydagan og'ir bemorlarda ichaklarda turib qolgan suyuqlikni chiqarish va intoksikatsiyani yo'qotish uchun avvalgi o'smadan yuqorida axlat oqmasi (axlat yo'li) qo'yish kerak. Metastazlar bo'lganda yoki o'sma qo'shni organlarga o'sib kirganda operatsiyaning bu bosqichi yagona hisoblanadi. Bemorning ahvoli engilroq bo'lganda o'smasi bo'lgan ichak birlamchi rezektsiya qilinishi, keyin axlat oqmasi chiqarilishi mumkin. Operatsiyadan keyingi davrda intensive davolashning tobora ortib borayotgan imkoniyatlari obturatsion tutilib qolishda birlamchi rezektsiyani bajarishga ko'rsatmalarni birmuncha kengaytirishga imkon berdi. Biroq yuqorida aytib o'tilganidek asosiy operatsiyani ko'richakka engillashtiruvchi oqma qo'yish bilan to'ldirish, shuningdek qo'yilgan. anastomozdan yuqorida orqa chiqaruv yo'li orqali ichak zondi kiritish yo'li bilan olib keladigan bo'limning to'liq dekompressiyasini ta'minlash zarur. Ko'pgina mualliflar anastomoz parietal qorin pardasi bilan

bekitilganda uning yaxshi bitishini qayd qiladilar.

Stenozga olib keladian o'sma ko'richak yoki yuqoriga ko'tariladigan chambar ichakda joylashgan bo'lsa, aksariyat birlamchi rezektsiyadan foydalanishga to'g'ri keladi. Biroq chambar ichak o'ng yarmi o'smalari uchun xarakterli metastazlanish munosabati bilan ko'pincha yonbosh va yuqoriga ko'tariladigan yoki ko'ndalang chambar ichaklar orasiga aylanma anastomozlar qo'yiladi.

Ichakni nodullash. Ichaklarni *nodullash (* ichakning *nodulusi)* tutqich tomirlarida kuchli qon aylanishining buzilishi va ingichka va katta ichakning muhim qismlarining nekrozi bilan *kechadi* . Nodulyatsiyada kamida ikkita ichak qovuzloqi qatnashadi. Ulardan biri, ikki qanotli otishma shaklida katlanmış, o'z tutqichi bilan birgalikda ichakning ikkinchi qovuzlog'i va tutqichi bilan birgalikda bir yoki bir nechta tugunlar bilan o'ralgan, birinchi qismni siqib chiqaradi va bo'g'ilib qoladi (25–3–rasm). Tugunning shakllanishi natijasida ichak tutqichi kamida ikki darajada bloklanadi.

Etiologiyasi va patogenezi. Ingichka ichak va yo'g'on ichakning harakatlantiruvchi qismlari o'z tutqichlari bilan odatda nodulatsiya bilan shug'ullanadi. Ichak ichidagi tugunlarning eng keng tarqalgan turlari bu ingichka ichak va sigmasimon ichak yoki ingichka ichak va ular orasidagi tugunlar bo'lib, ularda o'z tutqichlari bo'ladi. Ingichka ichakning qovuzloqlari (nayza va yonoq) o'rtasida nodulyatsiya kam uchraydi.

Kasallikning dastlabki bosqichlarida buzilgan va buzilgan ichak tutqichi tomirlarida qon ta'minoti har xil darajada buziladi (odatda buzilgan qovuzloqdagi qon ta'minoti ko'proq azoblanadi). Keyin nekroz rivojlanadigan ikkala qismda qon ta'minoti tezda uziladi.

Nodulyatsiyani ingichka ichak strangulyatsiyasining klinik va rentgenologik belgilari yo'g'on ichak tutilishining belgilari bilan birlashtirilgan holatlarda qabul qilish kerak (rektal tekshirish paytida balon shaklidagi rektal ampulani, chap ichakdagi gorizontal suyuqlik va ingichka ichakdagi suyuqlik darajasi).

Davolash

Nodulyatsiya bilan davolash faqat jarrohlik usulda amalga oshiriladi. Kasallikning dastlabki bosqichida tugun echiladi.

Ko'pincha keyingi bosqichlarda kuzatiladigan tugunni to'g'rilashning iloji bo'lmasa, yo'g'on ichak va ingichka ichakni rezektsiyalashga murojaat qilish kerak.

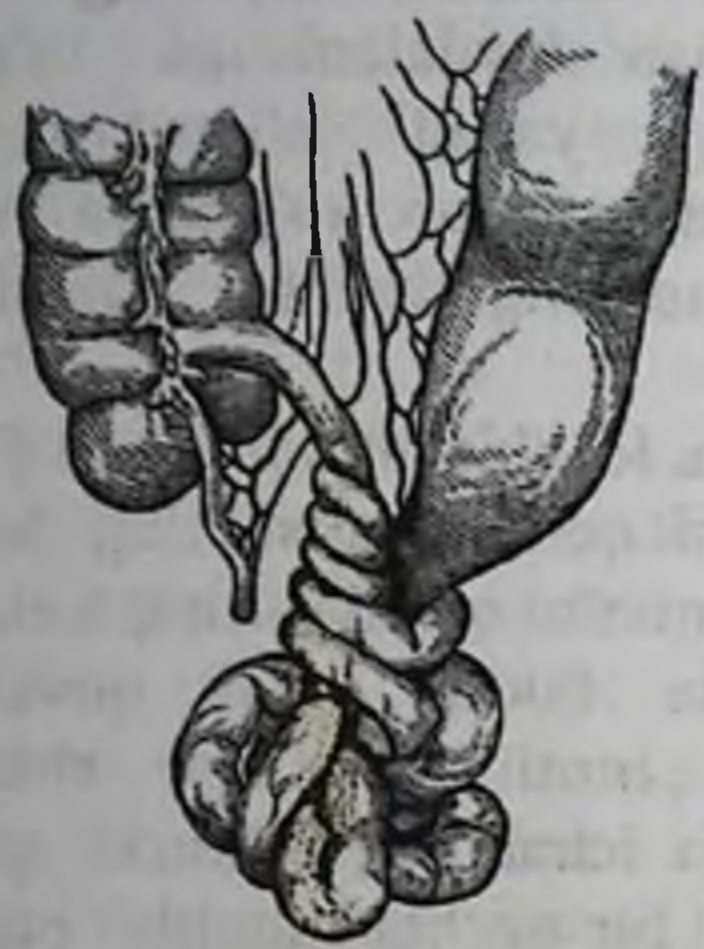

140-rasm. Nodulyatsiya (murakkab buralish).

Oqibati. Ushbu kasallikning prognozi ko'pincha yomon bo'ladi. O'lim darajasi 25% ni tashkil qiladi.

Ichakning invaginatsiyasi. Ichaklarni *(invaginacio ichakini) ichga tortish invaginatning* shakllanishi *bilan* birga keladi, bunda bosh va tanasi ichakning ichki (kiruvchi) va tashqi (qoldiruvchi) silindrlaridan iborat. Tashqi ichak invaginanti vagina deb ataladi va tashqi silindrning o'rtasiga o'tish joyi invaginatning yoqasi deb ataladi (2518-rasm). Bir ichakning boshqasiga kiritilishi turli xil chuqurliklarda sodir bo'ladi. Ichak bo'shlig'ini shilimshiqlik bilan berkitib qo'yish obstruktiv obstruktsiyaga olib keladi. Ichak bilan bir qatorda uning tutqichi ham kiritiladi, bu esa qon tomirlarining siqilishiga va qon tomir tizimining buzilishiga olib keladi (strangulyatsiya).

Ichakning invaginatsiyasi asosan 1,5 yoshgacha bo'lgan bolalarda kuzatiladi (bemorlarning umumiy sonining 75% gacha). Kattalardagi ichakning o'tkir invaginatsiyasi kam uchraydi va ichak tutilishi bilan og'rigan bemorlarning 2-3 foizini tashkil qiladi. Eng ko'p uchraydigan narsa – yonbosh ichakning ko'richakka kirib borishi (ileotsekal invaginatsiya) yoki yonbosh ichak va ko'richak o'sayotgan yo'g'on ichakka kiradi. Ingichka ichakning ingichka yoki katta qismga tarqalishi kam uchraydi.

Intrussepsiya rivojlanishida asosiy ahamiyatga kiruvchi ichak devoridagi bu yoki boshqa patologik o'zgarish (oyoqdagi o'simta, gematoma, yallig'lanish infiltrati va boshqalar), bu peristaltik kesishmalar natijasida ichak lümeni bo'ylab distal yo'nalishda harakatlanib, ichak devori bo'ylab harakatlanadi. Ichak devorining turg'un spazmiga ma'lum bir rol yuklanadi, buning natijasida ichakning spazmolitik qismi peristaltik kesishmalar orqali boshqa parez holatida bo'ladi. Chaqaloqlarda chayqalish sababi ichak asab tizimining (Meissner va Auerbach pleksuslari) nomukammalligi hisoblanadi.

141-rasm. Ingichka ichakning yo'g'on ichakka invaginatsiyasi

Klinik ko'rinish va diagnostika

Bolalarda kasallikning o'tkir shakllari ko'proq uchraydi, kattalarda esa surunkali shakllar ustunlik qiladi. O'tkir shaklda kasallik to'satdan, ba'zida enteritning fonida yoki laksatifni qabul qilganidan keyin boshlanadi. Etakchi simptom bu o'tkir, siqiluvchi og'riqlar bo'lib, ular ichak peristaltikasining qisqarishi bilan bir vaqtning o'zida chidab bo'lmas og'riqlarga qadar kuchayib, so'ngra asta-sekin pasayadi. Vaqt o'tishi bilan kesishmalar orasidagi intervallar qisqaradi, og'riq doimiy bo'lib qoladi.

Ichak buklanishi yoki uning boshqa deformatsiyasi natijasida paydo bo'lgan bitishmadan tutilib qolishda ichak o'tkazuvchanligini tiklash uchun ko'pincha bitishma yoki tortmani kesishning o'zi kifoya qiladi. Katta ko'lamdagi bitishma jarayoni tutilib qolgan joyni hamavaqt to'g'ri aniqlashga imkon beravermaydi, shuning uchun bunday sharoitda passajdan

ichak qovuzloqlari yig'indisini uzib qo'yadigan aylanma anastomoz qo'yish juda maqsadga muvofiq.

Adabiyotda ichakning o'tkir tutilib qolishini bartaraf qilish va Nobl operatsiyasini bir vaqtda bajarish to'g'risida axborotlar bor. Bunday taktikani, aftidan, bemorlarning bir qismi uchun to'g'riligini tan olish va bu operatsiyani katta tajribaga ega xirurglar bajarishi lozimligini ta'kidlab o'tish zarur.

Ichakni turib qolgan suyuqlikdan xoli qilish va operatsiyadan keyingi davrda uning bemalol oqib ketishiga sharoit yaratishga ingichka ichakning hammasini, zarur bo'lganda yo'g'on ichakni ham intubatsiya qilish yo'li bilan erishiladi. Ichakni dekompressiya qilish va uning parezini dori-darmonlar bilan davolash bilan birga ichak tutqichni 0,25% li novokain eritmasi bilan blokada qilish tavsiya etiladi, bu ham peristaltika tiklanishiga imkon beradi. Ichakda morfologik o'zgarishlar bo'lmaganda yoki kam yuzaga chiqqanda erta bajariladigan operatsiyalar hajmi (bitishmani qirqish, ichak bo'shlig'ini ochmasdan stomani chiqarish), qorin bo'shlig'ini drenaj qilishga ehtiyoj qolmaydi.

DINAMIK ICHAK TUTILISHI

Paralitik ichak tutilishi. Dinamik paralitik ichak tutilishining rivojlanishining asosiy etiologik sabablari: qorin bo'shlig'i organlarining ayrim o'tkir yallig'lanish kasalliklari, peritonit bilan asoratlangan (o'tkir xoletsistit, o'tkir pankreatit, teshilgan gastroduodenal yaralar va boshqalar), qorinning qattiq yopiq shikastlanishlari, retroperitoneal gematomalar. Odatda kamroq metabolik kasalliklar uning rivojlanishiga sabab bo'ladi: diabetik, uremik koma, og'ir gipokaliemiya, har xil ekzogen intoksikatsiya. Paralitik tutilishning alohida, og'ir guruhi tutqich tomirlarida o'tkir qon aylanishining buzilishi natijasida paydo bo'ladi – yuqori tutqich arteriyasining trombozi va emboliyasi (qarang: "Periferik arteriyalarning kasalliklari").

Ichakning paralitik tutilishi ichak peristaltikasini sezilarli darajada ingibitsiya qilishi yoki hatto to'liq to'xtashi, ichak devorining mushaklari ohangining pasayishi bilan izohlanadi. Pulsatsiyalanuvchi peristaltik to'lqinning yo'qligi ichakdagi tarkibni turg'unlikka olib keladi.

Klinik ko'rinish va diagnostika. Asosiy alomatlar: og'riq, qusish, najasni doimiy ushlab turish, qichishish. Og'riqlar muntazam aniq lokalizatsiya va nurlanish yo'q. Ular odatda doimiydir, siqish komponenti odatda yo'q. Mexanik ichak tutilishi bilan solishtirganda, dinamik ichak tutilishi bilan qayt qilish kamdan-kam hollarda uchraydi, ammo peritonit rivojlanishi bilan takrorlanishi mumkin. Qorinni tekshirganda uning bir tekis shishishi qayd etiladi. Palpatsiya qorin old devorining qarshiligini aniqlaydi. Auskultatsiyada peristaltika kamayadi yoki yo'q.

Agar paralitik ichak tutilishi peritonitning rivojlanishi bilan birlashtirilmasa, kasallikning dastlabki soatlarida bemorlarning umumiy ahvoli qoniqarli bo'lib qoladi. Keyinchalik, patogenetik terapiya bo'lmasa, bemorning ahvoli yomonlashadi, endogen intoksikatsiya alomatlari, gipovolemiya, suv-elektrolitlar muvozanatining jiddiy buzilishi, kislota-asos holati kuchayadi, natijada hayotiy organlarning funktsional etishmovchiligi yuzaga keladi.

Qorin bo'shlig'idagi floroskopiyada tekshirganda ichakning paralitik tutilishi ichakning barcha bo'limlarini bir tekis shishishi, shishgan ichaklarda gazsimon tarkibning suyuqlik ustidan ustunligi, ingichka va katta ichaklarda gorizontal suyuqlik darajasi bir vaqtning o'zida bo'lishi bilan tavsiflanadi.

Davolash. Avvalo, paralitik ichak tutilishining rivojlanishiga olib kelgan patologik jarayonni yo'q qilish kerak. Ichakning motor funktsiyasini tiklash va uning pareziyasini yo'q qilish uchun xlorpromazin ishlatiladi, bu simpatik asab tizimining qo'zg'aluvchanligiga ingibitiv ta'sirni kamaytiradi, antixolinesteraza preparatlari (neostigmine metil sulfat), ular parasempatik asab tizimining ichakning kontraktil funktsiyasiga ta'sirini kuchaytiradi. So'nggi yillarda prokinetikani ichakning motor faolligini rag'batlantirish uchun muvaffaqiyatli qo'llash to'g'risida xabarlar mavjud.

Ushbu dorilarni qo'llashda ma'lum bir ketma-ketlik kerak. Birinchidan, xlorpromazin yoki shunga o'xshash dorilar buyuriladi, 45-50 daqiqadan so'ng neostigmine metil sulfat, so'ngra tozalash klizmasi buyuriladi. Ichak stimulyatsiyasi ham samarali hisoblanadi. Bemorlar endoskop yordamida oshqozon bo'shlig'iga o'rnatilgan nazogastral zond yordamida aspiratsiya orqali

oshqozon va ichaklarni doimiy ravishda dekompressiyalayadilar.

Gomeostazning buzilishi turli xil etiologik omillar (o'tkir ichak tutilishi, peritonit, buzuvchi pankreatit va boshqalar) bo'lgan og'ir metabolik kasalliklar bilan og'rigan bemorlarni davolashning umumiy qoidalariga muvofiq tuzatiladi. Paralitik parezni jarrohlik davolash faqat peritonit, tromboz yoki tutqich tomir emboliyasi fonida yuzaga kelgan hollarda ko'rsatiladi.

Spastik dinamik ichak tutilishi. Spastik dinamik ichak tutilishi qo'rg'oshin bilan zaharlanish, askariyoz, porfiriya va asab tizimining ba'zi kasalliklari bilan kechadi.

Klinikasi va diagnostikasi. Etakchi alomat ma'lum bir lokalizatsiyasiz qorin bo'shlig'idagi kuchli siqish og'riqlaridir.Og'riqlar paytida bemor to'shakka yuguradi, qichqiradi.

Dispeptik kasalliklar xaraktersizdir. Axlat va gaz chiqarish kechikishi barcha bemorlarda kuzatilmaydi, ular kamdan-kam hollarda davom etadi. Bemorning umumiy holati biroz bezovtalanadi. Qorin bo'shlig'ida ko'pincha odatiy konfiguratsiya mavjud, ammo agar qorin devori orqaga tortilsa, u skafoid shaklini oladi.

Qorinning rengenoskopiyasi bilan ichakning spastik-atonik holati aniqlanadi. Ba'zida ingichka ichak bo'ylab ingichka Kloiber idishlari joylashgan bo'lib, ular ingichka ichak tutqichi bo'ylab joylashgan.Ovqat hazm qilish tizimini kontrastli o'rganish ingichka ichakda bariy suspenziyasining sekin o'tishini, aniq shishgan joylarni aniqlaydi.

Spastik ichak tutilishi nisbatan kam uchraydigan dinamik obstruktsiya hisoblanadi. Ichak tarkibidagi o'sishni qiyinlashtirishi yoki to'liq to'xtatilishi ichak devorining mushak qavatining doimiy spazmining paydo bo'lishi bilan bog'liq. Spazmning davomiyligi har xil bo'lishi mumkin – bir necha daqiqadan bir necha soatgacha.

Davolash Odatda faqat konservativ davo

qo'llaniladi. Bemorlarga antispazmodiklar, fizioterapevtik muolajalar buyuriladi, oshqozonga harorat beriladi; asosiy kasallik davolanadi.

O'TKIR PERITONIT

Peritonit–qorin parda pariyetal va visseralqoplamalarining o'tkir va surunkali yallig'lanishi bo'lib, ko'pincha yallig'lanish kasalliklarining yoki qorin bo'shlig'i a'zolarining jarohatlanishi natijasida yuzaga keladi.

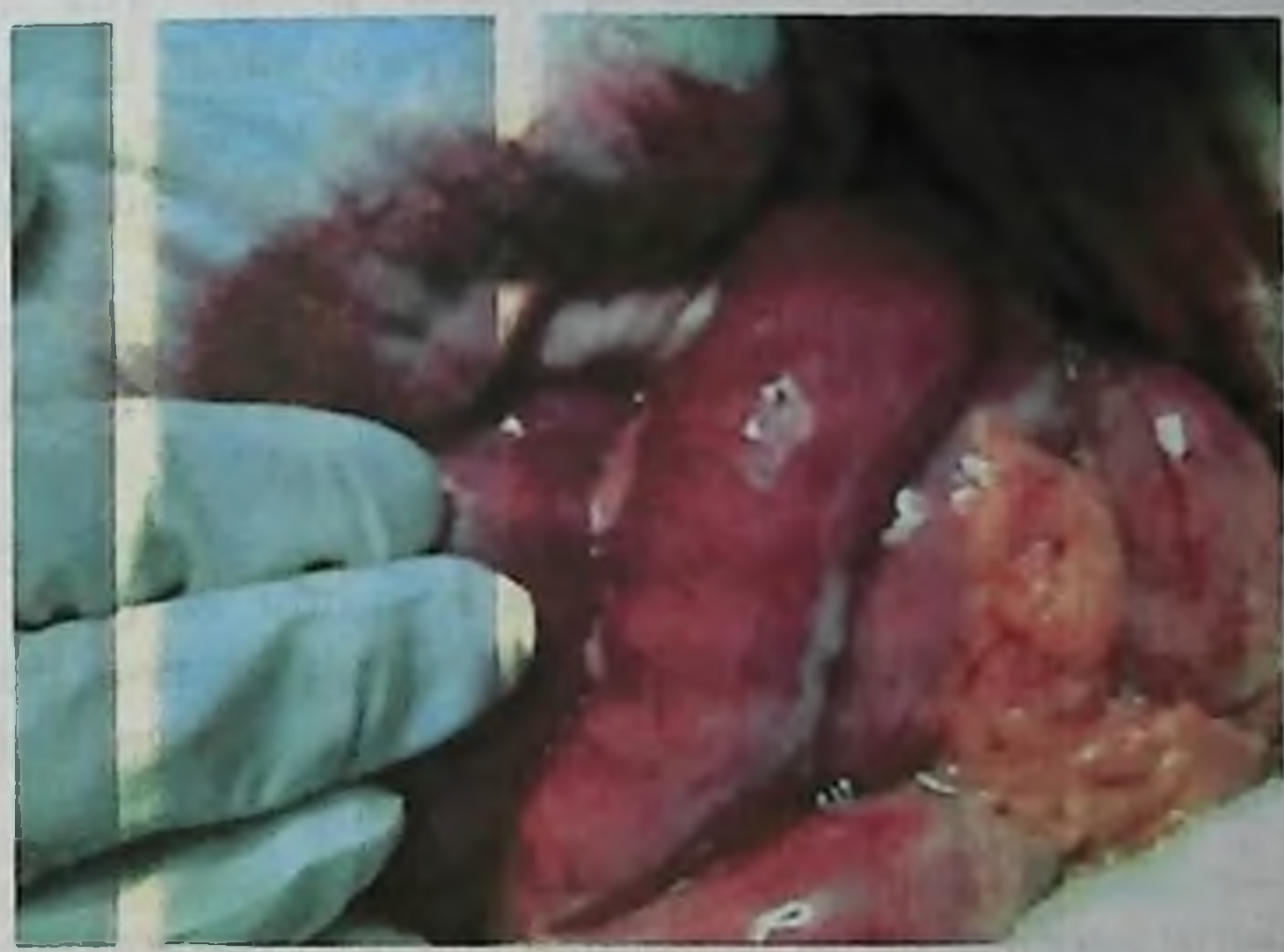

142–rasm. O'tkir tarqalgan peritonint

O'tkir tarqalgan peritonintlar muammosi medisina paydo bo'lishidan boshlaboq paydo bo'lgan. Shuni aytish kerakki, bu og'ir kasallikni davolashda ma'lum yutuqlarga erishildi, ammo hozirgi paytda xam bu kasallikdan o'lim tafsiloti yuqori ko'rsatkichlarda qolmoqda. Shuning uchun xam nafaqat xirurglar, xatto boshqa mutaxassis vrachlarning xam e'tiborini o'ziga jalb qilmoqda. Nemis akademigi Vagner (1876) peritonit xaqida «Men va mening avlodlarim Xudovand va peritonit oldida qo'rquv hissi bilan tarbiyalangan»degan aforizmni aytgan. Shundan taxminan 100 yil o'tgach akademik K.S. Simonyan (1971) « ... ...Xudodan qo'rqmay qo'ydi, lekin ular peritonitdan baribir qo'rqadi » degan.

QORIN PARDANING ANATOMIYASI VA FIZIOLOGIYASI

Qorin parda qorin devorlarining ichki yuzasini qoplab va qorin bo'shlig'i ko'pchilik a'zolarini yopadi.

Qorin pardaning orqa devori qorin bo'shlig'ini bir biriga teng bo'lmagan 2 qismga bo'ladi: katta– xaqiqiy qorin parda bo'shlig'i (savum peritonei) va kichikroq qorin parda orqa bo'shlig'iga (spatium retroperitoneali). Erkaklarda qorin parda bilan qoplangan qorin bo'shlig'i xamma tomondan bekilgan, ayollarda esa qorin parda bo'shlig'i tashqi muxit bilan fallopiyev naylari, bachadon bo'shlig'i va qin orqali aloqa qiladi.

Qorin parda pariyetal va visseral varaqlardan iborat. Ayrim joylarda bu pardalar biridan ikkinchisiga o'tib, qorin bo'shlig'i a'zolarini ushlab turuvchi bog'lamlar xosil qiladi.

Pariyetal varaq qorinning old devorining ichki yuzasini qoplab, yuqorida diafragmani, pastdan chanoq tubini va orqa tomondan qorin parda orqa bo'shlig'ini to'sib turadi.Visseral parda qorin bo'shlig'i a'zolarini qoplaydi va a'zolarning qanday yopilishiga qarab qorin bo'shlig'i ichki va qorin parda orqa bo'shlig'i a'zolariga bo'linadi.

Qorin parda bilan bir tomondan yopilgan– buyraklar, oshqozon osti bezi, o'n ikki barmoqli ichak,siydikqopi, aorta, to'g'ri ichaklar qorin parda orqa a'zolariga kiradi. Yo'g'on ichakning ko'tariluvchi va pastga tushuvchi qismlari qorin parda bilan uch tomonidan yopilib, ularga qorin pardaning orqa tomonidan borish mumkin

Ko'ndalang chambar ichakning tutqichi – mesocolon qorin parda bo'shlig'ini yukorgi va pastki qismlarga bo'linishi amaliy jixatdan muxim axamiyatga ega. Qorin bo'shlig'i kasalliklarida katta charvining (omentum majog) muxim axamiyati bor. Katta charvi qorin pardaning to'rtta qavatidan xosil bo'lib, uning oldingi ikki qavati me'daning katta egriligidan osilib tushadi va oldingi qavatlari bilan yuqoriga ko'tarilib ko'ndalang chambar ichak tutqichi bilan qo'shilib pariyetal qorin parda varag'igao'tadi.

Oldingi va orqa juft qorin parda varaqlaridan xosil bo'lgan katta charvidagi bu varaqlar orasida embrional davridagina yoriq bo'lib, oshqozon orqasidagi yorik bilan tutashgan bo'ladi.

Ana shu oshqozon orti yorig'i hamma tomondan qorin parda bilan qoplangan bo'lib charvi xaltasi – bursa omentalis deyiladi. Vinsilov teshigi –foramen Winsilowi orqali qorin bo'shlig'ining

boshqa qismlari bilan aloqa qiladi. Qorin bo'shlig'ida a'zolar shunday joylashganki ular orasida bo'shliqqolmaydi. Qorin bo'shlig'ida ko'p bo'lmagan (20-30 ml) suyuqlik - liquor peritonei bo'lib, seroz yuzalarni xo'llab turadi. Biror patologik xolatlarda qorin bo'shlig'ida ekksudat yoki transudat yoki gaz yig'ilishi (ichki a'zolarning yorilishida) mumkin.

Qorin pardaning burmalarini tutqich (mesenterium) deyiladi va ular ichki a'zolarni o'zagini yopib a'zolarni qorinning orqa devoriga maxkamlab turadi. Ingichka ichak tutqichi o'zagi chapdan o'nga, yuqoridan pastga qarab II bel umurtqasi satxidan pastda dumg'aza - yonbosh qo'shilmasigacha joylashgan. Tutqichda qon tomirlari, asab tolalari, limfa tugunlari va yog to'qimalari joylashgan.

Qorin bo'shlig'idagi patalogik xolatlarda to'g'ri ichak va siydik qopi orasidagi bo'shliq excavatio vesico - rectalis katta ahamiyatga ega. Ayollarda bu bo'shliq bachadon va uning keng fassiyasi ikkiga bo'ladi: oldingi - excavatio

vesico - utirena va orqa - excavatio recto - utirena S.Douglasi ; oxirgisi oldingidan chuqurroq xisoblanadi. Qorin bo'shlig'ining ayrim joylarida qorin pardaning pariyetal qismi chuqurchalarini xosil qiladi va ichki churralar xosil bo'lishiga sababchi bo'ladilar. Anna shunday chuqurchalardan recessus duodeno - jejunalis bo'lib o'n ikki barmoqli ichak va ingichka ichak burchagida (flexuza dudenojyejunalis) xosil bo'ladi.

Yonbosh ichakning ko'r ichakka quyilish qismida yuqorisida va pastida - (fossa ileo - caecalis superior et inferior) xosil bo'lgan chuqurchalar, xamda sigmasimon ichak o'zagida uchraydigan (resessus intersigmoideus) chuqurchalardir.

Qorin pardalarga arterial qon qorin aortasining katta shaxobchalari orqali oqib keladi (pastki diafragmal, ko'r ichak, mezenterial, buyrak usti bezi arteriyasi, buyraklar va bel arteriyalari).

Venoz qon esa yuqorigi va pastki qavat venalar tizimi orqali (o'ng va chap buyrak venalari, yarim juft venalari) hamda darvoza venasi (mezenterial venalar va taloq venalari) orqali oqib ketadi.

Limfa ikkala bel limfa o'qlari (bel va ichak limfa yo'llari) orqali oqib ketadi. Bu ikkala o'qning I-II bel umurtqalari sathida qo'shilishidan ko'krak yo'li - ductus thoracicus xosil bo'ladi va yuqoriga ketadi.

Qorin pardaning innervasiyasi juda boy va uning qalinligida joylashgan mayda asab chigallari orqali amalga oshadi. Undan tashqari xar xil reseptorlar mavjud. Shunday keng miqdorda interoreseptorlar mavjudligi bemorlarning qorin bo'shlig'ining jarohatlarida tezda shok xolatiga tushishiga olib keladi.

Vaholonki, qorin bo'shlig'ida simpatik va parasimpatik asab tizimi chigallari ko'p miqdordadir. Quyosh, taloq, jigar, me'da, tutqichlar, aorta, dumg'aza chigallaridan tashqari qorin pardaga qobirg'alararo, bel, xususan yonbosh me'da osti (iliohypogastisus) yonbosh – chov (n. ilioinguinalis, n. diaphragmalis) asablaridan tolalar keladilar.

Qorin pardaning fiziologik xususiyatlari:

1. Sekretor xususiyati. Qorin parda 1 soatda 3–6 l, bir sutkada 70 l to'qima suyuqligi ishlab chiqaradi.

2. So'rish xususiyati. Qancha suyuqlik ishlab chiqarsa shunchasi so'riladi.

3. Baryer xususiyati. Qorin parda ishlab chiqargan suyuqlik bakteriosit va bakteriostatik xususiyatga ega.

4. Organizmda gomeostazni tashkil qilish.

5. Suv – elektroliz almashinuvida ishtirok qiladi.

Qorin pardaning umumiy xajmi taxminan terining umumiy xajmiga to'g'ri keladi, ya'ni 17000–20000 sm² ni tashkil qiladi. Qorin pardada juda katta tarmoqda qon va limfa tomirlari mavjud.

Har bir millimetr qorin parda yuzasida 75000 gacha kapilyarlar mavjud, shuning uchun xam qorin pardaning so'rish xususiyati juda baland.

Qorin pardaning rezorbsiya va sekretor funksiyalaridan tashqari katta plastik xususiyatiga ega. Ana shu xususiyatiga asosan qorin bo'shlig'i xirurgiyasi rivojlangan. Bu faoliyatda charvining asosan ximoya a'zo sifatida ahamiyati katta. Agar charvi bo'lmasa edi qorin parda har xil infeksiyalarning rivojlanishi og'ir o'tar edi.

Organizmda gomeostazni ta'minlashda, hamda suv–elektrolit almashinuvini muvozanatda saqlashda qorin pardaning muhim roli bo'lib bir sutkada 70 litrgacha suyuqlik so'rish xususiyatiga ega.

Qorin bo'shlig'ida suyuqlikning rezorbsiya bo'lishida diafragma qorin pardasidagi limfatik mikro tomirlarining axamiyati baland. Diafragma qorin pardasidagi limfatik lakunalar qorin bo'shlig'i bilan

aloqasi mezoteliyada joylashgan yorig'simon submikroskopik xujayralar– stomatlar orqali yuzaga chiqadi.

Peritonitlarning tasnifi

Klinik kechimiga qarab o'tkir va surunkali peritonitga bo'linadi. Surunkali peritonitlar ko'pchilik holatlarda maxsus xarakterga ega: sil kasalligi peritoniti, parazitar va assit – peritonitlar. Amaliyotda asosan o'tkir peritonitlar bilan duch kelamiz, ular qorin bo'shlig'ida bo'lgan yiringli holatlarning ko'rinishi bo'lib xisoblanadi.

Peritonitlarni yallig'lanish holatining tarqalishiga qarab bo'ladilar va shunga qarab kasallikning kechimi og'irligi aniqlanadi. Ma'lumki, qorin bo'shlig'i to'qqiz anatomik sohalarga bo'linadi. O'ng va chap qovurg'a osti epigastriya, o'ng va chap qorin yon devori, kindik, o'ng va chap chov va qov soxalari.

Peritonitlarni tasnifini juda ko'pchilik mualliflar taklif kilganlar. Ularning kupchiligi hozir tarixiy ahamiyatga ega. Ana shu taklif qilingan tasniflarini xronologik jixatdan o'rgansak, peritonitlar to'g'risidagi ta'limotning qanday rivojlanganligiga guvox bo'lamiz.

1886–yillarda Mikulich peritonitlarni quyidagi shakllarini taklif qilgan:

1) septik;
2) yiringli;
3) rivojlanayotgan fibrinoz – yiringli;
4) maxalliy (chegaralangan)

A.D. Povlovskiy (1887 yil) eksudatning xarakteriga qarab:

1) quruq;
2) seroz –gemorragik;
3) seroz – yiringli – fibrinoz;
4) sof yiringli;
5) bir – biriga o'tuvchi shakllariga bo'lgan.

Rossiya xirurglarining XII syezdida I.I. Grepkov (1912) o'zining peritonitlar to'g'risida tasnifini taklif qildi:

1) quruq peritonit Mikulich taklif qilgan «peritoneal yiringli qon» shakliga o'xshash.

2) yiringli yoki fibrinoz – yiringli peritonit.

Bosqichlari bo'yicha:

1) Erta (birinchi 12 soat),
2) kechki bosqichi (12–24 soat)

3) Oxirgi (24 soatdan keyingi) bosqichlarga bo'ldi.

I. Klinik – anatomik jixatdan I.V. Davidovskiy (1957) peritonitlari o'tkir va surunkali kechimiga bo'lib, chegaralangan mahalliy va umumiy shakllarga ajratadi.

Eksudatning xarakteriga qarab:

1) seroz
2) seroz fibrinoz
3) fibrinoz – yiringli
4) yiringli
5) gemorragik
6) ixoroz.

Klinik farklariga qarab;

1) travmatik
2) operasiyadan keyingi
3) perforativ
4) gematogen yoki metastatik
5) kriptogen
6) aseptik
7) uremik.

II. P.L.Selsovskiy (1963) quyidagicha bo'ldi.

1) o'tkir
2) o'tkir osti
3) surunkali

Tarqalishi bo'yicha;

1) chegaralangan
2) tarkalgan o'tkir peritonit

Suyuklikning xarakteriga qarab;

1) seroz
2) yiringli
3) yiringli –ixoroz

III. V.D.Fedorov (1974) bo'yicha

1) Mahalliy
a) chegaralangan
b) chegaralanmagan
2) Tarqalgan
a) diffuz
b) yoyilgan
v) umumiy

IV. K.S. Simonyan (1971) bo'yicha

1) mahalliy

a) chegaralanmagan (qorin yarmida yig'ilgan suyuqlik bir yoki ikkita anatomik viloyatlarda joylashgan)

b) chegaralangan – chegaralangan qorin bo'shlig'idagi absess.

2) Tarqalgan

a) Diffuz (2 viloyatdan kam bo'lmagan va 5 viloyatdan ko'p bo'lmagan)

b)yoyilgan (5 viloyatdan ko'p bo'lgan).

Bosqichlari :

1) reaktiv bosqich (24 soatgacha)
2) toksik bosqich (24–72 soat)
3) terminal bosqich (72 soatdan ko'p)

Yuqorida keltirilgan avtorlarning taklif qilgan tasniflarida juda ko'p chalkashliklar bor. Ko'plari o'tkir peritonitlarning patogenetik xususiyatlarini izoxlab berolmaydi va klinik amaliyotda ishlatishda ungaysizliklar mavjud.

Bizning fikrimizcha hozirgi kunda amaliyotda eng mukammal taklif kilingan V.D.Sovchuk (1979–yil) tasnifidir .

O'tkir peritonitlarning V.D.Sovchuk bo'yicha tasnifi.

1) reaktiv bosqich (24 soatgacha)
2) toksik bosqich (24–72 soat)
3) terminal bosqich(72 soatdan ko'p)

Yiringli peritonitlar.

1. Mahalliy:
   a) chegaralangan
   b) chegaralanmagan
1. Tarqalgan:
   a) diffuz xolatidagi
   b) yoyilgan

Ekssudatning xarakteriga qarab;

a) seroz,
b) seroz–fibrinoz,
v) fibrinoz–yiringli,
g) sof yiringli peritonitlar.

Peritonitning sur'ati

Qorin bo'shlig'i o'tkir xirurgik kasalliklari 20 % holatlarda yiringli peritonitlar asoratiga olib keladi. Bunday holatlar asosan bemorlar vrachlar yordamiga kech murojat qilganlarida yuzaga chiqadi.

Peritonitlarning asosiy sababchilarini quyidagicha izohlash mumkin.

1.O'tkir appendisit hamma peritonitlarning 50 % –ni tashkil qiladi.

2. Gastroduodenal yaralarning perforasiyasi – 10 %
3. O'tkir xolesistit – 10 %
4. Qorin bo'shlig'i a'zolar travmasi – 10 %
5. Ginekologik kasalliklar, ichak tutilishi, operasiyadan keyingi peritonitlar 20 %.

Peritonit bilan bemorlarning 60% dan ko'prog'i 40 yoshdan baland kishilarda uchraydi.

PERITONITLARNING ETIOPATOGENEZI

Peritonitning kelib chiqishi sababidan qat'iy nazar, ko'pchilik holatlarda bakteriyalar chaqirgan yallig'lanish yuzaga chiqadi. Yiringli peritonitlarga olib keluvchi bakterial faktorlar quyidagicha:

Ichak tayoqchalari – 65 %
Patogen kokklar – 30 %

Shartli patogen flora – 5 % –ni tashkil qiladi. Bir necha xil bakteriyalar assosiasiyasi 35 % bemorlarda kuzatiladi.

Peritonitning patogenezida asosan intoksikasiya holatining rivojlanishi yotadi. Yuqorida aytilganidek qorin parda odamda taxminan 17500–20000sm^2 –ni tashkil qiladi. Shuning uchun ham qorin bo'shlig'idagi yiringli holat odam organizmini bakteriyalar tomonidan hosil bo'lgan toksinlar bilan zaxarlanadi.

Endogen toksinlar patologik o'choqlarda modda almashinuvining buzilishidan xosil bo'ladilar, ya'ni oqsillarning noto'liq yemirilishidan xosil bo'lgan – polipeptidlar, lizosomal proteazalar (leykositlar va bakteriyalarining parchalanishidan hosil bo'ladi) va aktiv biogen aminlar (gistamin, serotonin, geparin va xakozo) xisoblanadi.

Qorin bo'shlig'ida yiringli holatning tarqalishi bilan qorin pardaning keng miqdorda yallig'lanishi yuqoridagi ko'rsatilgan toksinlarning ko'payib ketishi vegetativ tutqich gangliyalarida

patologik impulsasiyaning rivojlanishiga olib keladi va oxir oqibatda og'ir patologik ta'sirlanish, ya'ni ichaklarda parez holati yuzaga chiqadi. Bunga yana serotoninning ko'p miqdorda yo'qotilishi ham yordam beradi. Ichaklarda turg'un holatining rivojlanishi ichak shirasida paydo bo'ladigan modda almashinuvining buzilishidan toksik moddalar xosil bo'ladi

Ichaklar ichida katta miqdorda mineral moddalar to'planib qoladi, asosan kaliy minerali bo'lib, uning organizmga kamayishi asab tolalarida o'tkazuvchanlik xususiyatining yomonlashuvi va ichaklar parezining kuchayishiga olib keladi. Hozirgi vaqtda tasdiqlanganki, qorin pardaning keng miqdorda yallig'lanishi uning so'rish xususiyati nafaqat pasayadi, balki kuchayadi ham. Ichak devorlarining parez paytida taranglashuvi natijasida ichak ichidagi toksinlar qorin bo'shlig'iga o'ta boshlaydi va endotoksinlar portal venoz rusloga tushmay, to'g'ri jigarga boradi. Ma'lumki, jigarning dezintoksikasion funksiyasi kuchli bo'lib, jigar bir soatda 60mg bakterial toksinlarni zararsizlantiradi, ammo yallig'lanishi xolatining tarqalishi bilan jigarning bu funktsiyasi buzilib, toksinlar qon tomirlarini ishdan chiqaradi va gemodinamikaning hamda nafas olish faoliyatining buzilishiga olib keladi.Yallig'lanish zonalarida kollagen tuzilmalarning yemirilishi kuchayib, katabolik prosessining kuchayishiga olib keladi. Undan tashqari oqsillarning ko'p qismi antitela xosil bo'lishiga, qonning shaklli elementlari va organizmning energiya talabini qondirish uchun sarflana boshlaydi. Shuning uchun xam tarqalgan peritonitda umumiy oqsilining kamayishiga kritik nuqtaga tushib qoladi. Bu o'z navbatida peritonitni davolashda juda qiyin muammolar tug'diradi.

Peritonitning diagnostik algoritmi

Tarqalgan peritonitlarning klinik manzarasi bugungi kunda ko'p adabiyotlarda yaxshi yoritilgan. Bu asosan og'riqli sindromning birligi, qorin pardaning tarqalgan yallig'lanishi belgilarining fizikal usulda aniqlanishi (qorin pardaning ta'sirlanishi simptomlari, qorin bo'shlig'ida erkin suyuqlikning yig'ilishi), ichaklar parezining rivojlanayotgan holati, to'qimalarning suvsizlanishi (tilning quruqligi, teridagi elastiklik holatning yo'qolishi) belgilarining rivojlanib endotoksikoz (taxikardiya, tana xaroratining oshishi, neytrofilli leykositozning chapga siljishi, toksik ensefalit belgilarining

yuzaga chiqishi) ning rivojlanishidan iborat. Operatsiyadan keyingi aynigsa ular "uchlamchi" deb xisoblanadigan sekinlik bilan kechadigan peritonitlarining diagnostikasi ancha qiyinchilik tug'diradi. Bunday holatda klinik diagnoz qo'yishda qorin pardaning "noaniq" yallig'lanishi klinikasi bilan endotoksikozning belgilarini aniqlash muhimdir. Bemorga birdamchi taxminiy diagnoz kuyilgandan keyin kompleks operasiyadan oldingi davolash tadbirlari utkazilib, aniq diagnoz kuyish amallarini bajarish shart. Bu vaqtda bosh vazifa bemor xolatining og'irligi, uning rivojlanish fazasi, peritonial sepsisning borligi, ko'p a'zoli yetishmovchilik va peritonit patogenezining individual xususiyatlarini aniqlashdan iborat. Shunday qilib, kompleks labarotor usullar bilan, ultratovush tekshirilishi, qorin bo'shlig'ini rentgenoskopiya, rentgenografiya, EKG qilish kabi algoritm qo'llanilishi kerak. O'tkir peritonitning tipik kechishida diagnostikasi uncha qiyinchilik tug'dirmaydi.

Peritonitning birlamchi manbasiga qarab, ko'rik paytida aniqlanadigan quyidagi belgilar mavjud:

Qorinda kuchli og'riq.
Ko'ngil aynish va qusish.
Qorinning old devori taranglanishi.
Paypaslaganda o'tkir og'riq va Shyotkin–Blyumberg belgisining aniqlanishi.
Tana xaroratining oshishi.
Qondagi yallig'lanish reaksiyasi (leykositoz va neytrofillarning chap tomon siljishi).

O'tkir peritonitning klinik manzarasi juda ham har xildir. O'tkir peritonit ko'pchilik holatlarda ikkilamchi, ya'ni qandaydir bir kasallikning asorati bo'lganligi uchun aniq diagnoz qo'yish uchun anamnez to'liqo'rganilishi kerak.

Bu kasallikning boshlanishi xamma vaqt o'tkir, to'satdan bo'lib 100% qorinda og'riq bilan o'tadi.

O'tkir peritonitning klinik manzarasi uning har xil bosqichlarida har xildir. Boshlanish yoki reaktiv bosqichida og'riq bilan birga qorin tomondan aniqlanadigan sindromlar ko'proq yuzaga chiqadi. Qorinning old devori taranglashishi, bod chiqmaslik, xojatning bo'lmasligi, ko'ngil aynish va qusish xolati, paypaslaganda Щyotkin – Blyumberg belgisi aniqlanadi. Juda erta davrlarda pulsi reflektor xolatda sekinlashgan, keyinchalik tezlashib, puls bilan tana

xarorati orasida nomutanosiblik paydo bo'ladi. Tana xarorati boshidan ko'tariladi, rektal xarorat qo'ltiq osti xaroratidan 1-1,5 S^0 yuqori bo'ladi. Tili quruqroq va qarashma bilan qoplanadi. Qonda leykositlar miqdori oshadi, neytrofillarning chapga siljish kuzatiladi.

Peritonitning rivojlanishi bilan bemorning umumiy ahvoli yomonlashadi, tili quruq bo'la boshlaydi, pulsi tezlashgan qusish kuchayadi, qusuq modda qo'lansa xidli. Qorni paypaslaganda taranglanish va og'riq pasayadi, ammo damlash yanada kuchayishi mumkin, chunki ichak devorlaridagi nerv tolalari parezi boshlanadi. Asta sekinlik bilan bemorlarda paralitik ichak tutilishi belgilari rivojlanadi. Qorinni auskultasiya kilganda ichak xarakatlari eshitilmaydi (ya'ni «qabr sukunati»). Albatta orqa chikaruv teshigi orqali barmoq bilan tekshirib ko'rish shart. Reflektor xolatda siydik chiqarishi to'xtaydi. Qondagi leykositlar soni 15-20000 gacha ko'tarilishi mumkin. Reaksiyaning chapga siljishi kuzatiladi, yosh shakllari paydo bo'ladi. Agar intoksikasiya juda kuchli bo'lsa leykositoz pasayadi - ya'ni organizmning areaksiya xolati yuzaga chiqadi.

Og'ir intoksikasiya paydo bo'lganda parenximatoz a'zolar, ya'ni jigar va buyraklarning faoliyati buziladi. Ko'pchilik xolatlarda yengil sariqlik paydo bo'ladi. Jigarning glikolitik, glikosintez, antitoksik va proteoplastik funksiyalari buzilib, umumiy oqsil mikdori kamayadi. Qonda asidoz xolati kuchayib, siydik ajralishi miqdori pasayadi. Oxirgi, ya'ni terminal bosqichida (4-5 kunlari) klinik manzara o'zgarib, tajribasi kamroq vrachlar xato qilib qo'yishlari mumkin. Bemor og'riqka shikoyat qilmay qo'yadi, xatto umumiy axvoli biroz yaxshi bo'lganligini aytadi (eyforiya yuzaga chiqadi). Bemorni obyektiv ko'rilgandagi klinik manzara daxshatli tusga kiradi: yuz tuzilishi osilgan, kuzlari orqaga kirgan, yuz tuzilishi iztirobli, bezovta (faciesHippocratica). Bemorning doimo ko'kimtir, qora to'qqizil qo'lansa xidli suyuqlik bilan qusishi, tili quruq, qorni damlagan, paypaslaganda yumshoq, pulsi kuchsiz, aritmik, nafasi yuzaki bo'lishi organizmning chuqur intoksikasiya xolatida ekanligini ko'rsatadi. Bemorlar to oxirgi minutlargacha xushida bo'lib ulishi mumkin, ayrim holatlarda alaxsirash yoki xar xil qo'zg'alishlar yuzaga chiqadi.

Kasallikning kechimi og'irligi xolati bilan bemor axvolining og'irligi o'rtasidagi parallel nomutanosiblik borligi va o'tkir peritonitning diagnostikasining qiyinligini Mondor (1930-yil) ham

o'z vaqtida aytib o'tgan. Shuni aytish kerakki, amaliyotga endoskopik tekshirish usullarining laparoskopiyaning kiritilishi diagnostikani ancha osonlashtirdi. Endoskopik apparatlar bo'lmagan bo'limlarda, yoki bemorlar tuman shifoxonalarida bo'lib diagnostikasi og'ir hollarda biz xirurglarga laparosintez qilinishini tavsiya qilamiz.

Oxirgi yillarda amaliyotga ultratovush tekshirishlarining kiritilishi qorin bo'shlig'i o'tkir xirurgik kasalliklari, xususan o'tkir peritonitlar diagnostikasini xam ancha yengillashtirdi.

Differensial diagnostikasi

O'tkir peritonitning toksik va terminal bosqichlarida qorin pardaning yallig'lanishi semiotikasi aniq yuzaga chikishi sababli boshqa kasalliklar bilan differensiallashning xojati qolmaydi. Kasalliklaring reaktiv bosqichida umumiy belgilarining ko'pligi jixatidan yallig'lanish va yallig'lanish bo'lmagan kasalliklar bilan differensiallash zarur.

1) Eng avvalo siydik tosh kasalligi bilan, siydik yo'lini bekitib qolganda yuzaga chiqadigan kuchli og'riq, ko'ngil aynishi, qusishi ichaklar parezi va yolg'on musbat Shyotkin–Blyumberg belgisi borligi diagnostikani qiyinlashtiradi. Og'riqning xurujli o'tishi uning chov, son, oraliq sohasiga tipik irradiasiyasi, dizurik holat borligi tana xaroratining va qondagi yiringlashga xos o'zgarishlaring yo'qligi, siydik taxlilida eritrositlarning borligi to'g'ri tashxis qo'yishga yordam beradi. Differensial diagnoz maqsadida albatta UTT, manzaraviy rentgenografiya va urografiya qilish zarur.

2) Peritonitni juda kam holatlarda og'ir metallar tuzi bilan zaxarlanishlari bilan taqqoslash zarur. Bunday holatlarda bemordagi uxshash belgilar yuzaga chiqadi: bemordagi kuzg'alishlar, qorin bo'shlig'idagi og'riq, qorinning old devori mushaklarining reflektor taranglashishidan – taxtasimon bo'lib qolishi. Ammo ko'ngil aynish, qusishkuzatilmaydi, tana xaroratining oshishi va qonda yallig'lanish reaksiyasi ham kuzatilmaydi.

3) Peritonitni gemorragik diatezlar bilan, ya'ni Sheyleyn–Genox kasalligi bilan ham differensiallash zarur. Bu kasallik yosh kishilarda va bolalarda uchrab terida, shilliq pardalarda, qorin pardada mayda qon quyilgan donachalarning paydo bo'lishi bilan boshlanadi. Bu kasallikning uchta: teri, ichak va qorinning old devori taranglashishi va qorin pardaning ta'sirlanishi belgilari yuzaga chiqib, peritonit

belgilarini beradi. Bu borada albatta anamnezga e'tibor berish zarur. Nihoyat bizga UTT va ayrim xollarda xatto endoskopik tekshirish – laparoskopiya yordam beradi.

4) Ayrim xollarda yurak infarkti bilan ham differentsiallash zarurati tug'iladi. Yurakning cho'qqisi yoki uning orqa devorida infarkt o'chog'i bo'lganida epigastral soxasida kuchli og'riqbo'lib, ko'ngil aynishi, qusish, qorinning old devori taranglashishi bilan o'tadi. Albatta bunday holatlarda EKG qilish, tegishli mutaxassislar bilan maslaxatlashish, qo'shimcha diagnostik usullar ishlatish yordam beradi.Peritonitni qolgan qorin bo'shlig'i a'zolarining o'tkir xirurgik kasalliklari bilan xam differensiallash zarur. Ammo bu kasalliklarda ularni zudlik bilan operasiya qilish ko'rsatmalari bo'lganligi uchun, ularning asorati asosan peritonitlarga olib kelishini xisobga olib birma-bir ta'kidlab o'tmadik.

B.D.Savchuk (1979) keltirilgan ma'lumotlarga asosan bemorlar peritonit bilan stasionarlarga tushgan paytlarida 82% klinik manzaralari aniq, 18% xolatlarda xar xil diagnostik qiyinchiliklar tug'dirgan. Ayrim bemorlarda atipik klinik belgilardan tashqari, og'ir yo'ldosh kasalliklar bo'lganida xaqiqiy peritonit belgilarini niqoblashi mumkin.

O'TKIR PERITONITLARNI ZAMONAVIY DAVOLASh USULLARI VA XIRURGIK TAKTIKALARI

Tarqalgan peritonit diagnozi qo'yilgandan keyin qorin bo'shlig'idagi yallig'lanishning manbasini aniqlash uchun operasiyani kechiktirish mumkin emas. Bemorga zudlik bilan oshqozon – ichak tizimini dekompressiya qilish uchun zond qo'yiladi, har soatdagi diurezni aniqlash va operatsiyadan oldingi tayyorlash muolajasi boshlanadi. O'tkir peritonitlarda operasiyadan oldingi tayyorgarlik uchta asosiy maqsadni amalga oshirish uchun qilinadi:

Birinchi maqsad – to'qimalar degidratasiyasini, gipovolemiyani, elektrolitlar balansi buzilishini bartaraf qilish. Buning uchun izotonik poliionli suyukliklar 1kg massaga 30–50 ml xisobida infuziya qilish talab qilinadi. Infuzion terapiya glyukozali, oqsilli va kolloid eritmalar quyish bilan davom ettiriladi.

Ikkinchi maqsad – endogen intoksikasiya va fon kasalliklari sababli organizmda yuzaga chiqqan buzulishlarni medikamentoz korreksiya qilish.

Uchinchi maqsad – o'z vaqtida operasiyagacha adekvat antibakterial terapiyani boshlashdir. Bu maqsadni amalga oshirishda biz sefalosporinlarning oxirgi avlodi va metronidazol qatoridagi preparatlarni qo'llash maqsadga muvofiq deb o'ylaymiz. Aniqqaysi preparatlarni o'zaro qo'shma holda ishlatishda differensial yondashish kerak. Bunda organizmning funksional xolati ma'lum bir shkala bo'yicha (SAPS, SOFA yoki APACHE–II) aniqlangan ballari xisobga olinadi.

Asosan bunday tadbirlar o'tkir peritonitning toksik va terminal bosqichida tushgan bemorlarda o'tkaziladi. Tayyorlash muddati 2–3 soat atrofida bo'lishi kerak. Bemorga albatta, transnazal zond qo'yilib oshqozon yaxshilab yuviladi. Bemorning axvoli biroz stabillashgandan keyin operasiyadan 30–40 minut oldin premedikasiya qilinadi: 0,1% li atropin – 1 ml, 2%– promedol –1 ml teri ostiga yuboriladi. Operativ davolash o'tkir peritonitlarda radikal bo'lishi kerak. Keng laparotomiya qilinishi, albatta endotraxeal narkoz ostida o'tkazilishi kerak. Peritonitlarda uni chaqiruvchi manbaning xarakteriga qarab laparatomiyaning tegishli variantlari qo'llanilishi zarur. Agar oshqozon yarasining teshilishi, destruktiv xolesistit, o'tkir pankreatit xavfi bo'lganda yuqorgi – o'rta laparotomiya, o'tkir appendisit, genikologik kasalliklari extimol qilinganida pastki–o'rta laparotomiyasi qilinadi. Peritonitning sababi aniq bo'lmasa o'rta–o'rta laparatomiyasi maqul xisoblanadi. O'tkir yiringli peritonitlar bilan operatsiya qilinganida quyidagi amallar bajarilishi shart:

Yiringli ekssudatni evakuasiya qilish (bu amal asosan elektroso'rg'ichlar bilan amalga oshiriladi);

Peritonitning asosiy manbaasini bartaraf qilish;

Qorin bo'shlig'ini yaxshilab sanasiya qilish;

Qorin bo'shlig'ini drenajlash.

Operasiyaning xajmi birlamchi peritonitga olib kelgan kasallikning xiliga va peritonitning bosqichiga bog'liq. Destruktiv xolatidagi chuvalgchangsimon o'simtani, o't xaltani albatta olib tashlash zarur. Peritonitning asosiy manbasini yaxshilab bartaraf qilinmasa, operatsiyalardan keyin har xil asoratlar kuzatilishi mumkin. 1980–yilda professor N.N. Kanshin shunday xulosaga kelgan edi: «Peritonitlar paytida operasiya radikal o'tkazilib, peritonitning manbasini yaxshi bartaraf qilinmasa, qorin bo'shlig'i

sanasiyasi operasiya paytida yaxshi o'tkazilmasa, hech qanday infuzion davolash, har qanday antibiotik qo'llash, giperbarik oksigenasiya, limfasorbsiya, xatto gemasorbsiya bemorni o'limdan qutqara olmaydi». Huddi shunday xulosani 1984 yilda professor Niderle ham ta'kidlab 3 ta muhim amal o'tkazilishini yozgan:

Peritonitni chaqiruvchi manbaini bartaraf qilish;

Qorin bo'shlig'ini optimal sanasiya qilish;

Qorin bo'shlig'ini adekvat drenajlash.

Gastroduodenal yaralarning perforasiyasida juda kam holatlarda rezeksiya qilinadi, asosan yaralar tikiladi. Yo'g'on va ingichka ichaklarni tikkanda albatta ichaklar ichidagi bosimni kamaytiradigan stomalar chiqarish lozim. Ichaklar rezeksiya qilinganda albatta «yonbosh-yonbosh» yoki «uchma-uch» anastomozlar qo'yiladi. Peritonit toksik yoki terminal bosqichida bo'lsa teshilgan yoki jarohatlangan ichak uchlari albatta tashqariga chiqariladi, ya'ni stoma qo'yiladi. Ileostomani chiqarishni birinchi bo'lib 1879-yilda Vayt tomonidan taklif kilingan. Ileostomalar keyinchalik 3-4 oydan keyin yopilishi kerak.

Yiringli peritonitlar bilan bemor operasiya qilinganda xirurg avvalo bemorning xayotini saqlab qolishni o'ylash kerak. Operasiyaning xajmini nourin kengaytirish xam xar xil asoratlarga olib kelishi mumkin. Qorin bo'shlig'ini sanasiya qilishda iliq izotonik eritmalar, furasillin, rivanol eritmalari ishlatilib, elektro surg'ichlar bilan so'rib olinadi. Albatta fibrinoz qoplamalar (ichak devorlaridagi xamda pariyetal qorin pardadagi) olinishi shart. Ana shu amallardan keyin qorin bo'shlig'i drenajlanadi. Drenaj naylar eng avvalo qorin bo'shlig'ida qolgan suyuqliklarning chiqishiga imkoniyat bersa, operasiyadan keyingi paytda qorin bo'shlig'ini dializ qilish va antibiotiklar yuborish uchun ham xizmat qiladi.

Peritonial dializning 2 xili mavjud:

Yuvib - oqiziladigan.

Fraktsion dializ.

Birinchi xolatda qorin bo'shlig'i doimiy ravishda ko'p miqdordagi (bir sutkada 6 litrgacha) suyuqlik bilan yuvilib oqizilib turiladi. Bu usulning ma'lum yetishmovchiliklari mavjud. Bitta drenajdan doimiy suyuqlik quyilib, ikkinchisidan oqib turishida qorin bo'shlig'ida gidroperitonium xosil bo'libqolishi mumkin va yurak xamda nafas faoliyatining buzilishiga olib keladi. Shuning uchun

oxirgi yillarda fraksion dializ ishlatiladi. Peritonial dializ 3–4 kun ishlatilib keyin olib tashlash mumkin. Bu usul asosan tarqalgan peritonitlarning terminal bosqichida ishlatiladi. O'tkir yiringli peritonitlarda qorin bo'shlig'ida tiqindi qoldirish juda chegaralangan xolatlarda amalga oshiriladi. Tiqindi asosan peritonitning manbasini yaxshi bartaraf qilmaganda yoki biror a'zoni yaxshi tikish imkoniyati bo'lmaganda, gemostaz yaxshi qilinmaganda, abssess bo'shliqlari yorilgan xolatlarda shu bo'shliqlarda qoldirish mukin. Qorin bo'shlig'iga qo'yilgan tiqindi 5–7 kun turishi lozim. Tiqindilar asosan aloxida kesmalar orqali qo'yilishi kerak. Ayrim xolatlarda yiring manbasi operasiya kesmasiga yaqin bo'lganda shu kesma orqali qo'yilishi mumkin.

O'tkir yiringli peritonitlarda ingichka ichaklarni uzun nazaintestenal va yo'g'on ichakni transrektal intubasiya qilish muxim axamiyatga ega. Agar ichaklar intubasiyasi yaxshi qilinsa, ikkala zond uchlari bir–biriga uchrashgan holda tursa, ko'pchilik xolatlarda stoma chiqarishga hojat bo'lmay qoladi. Bu zondlar orqali har xil endosorbentlar ham yuborish mumkin.

SANASION RELAPAROTOMIYAGA KO'RSATMALAR

Peritonitning terminal bosqichi;

Operasiyadan keyingi choklarning sitilib ketishidan xosil bo'lgan peritonitlar;

Anaerob peritonitlar;

Manbasi aniqlanmagan peritonitlar (pankreonekroz, rezeksiya qilib bo'lmaydigan oshqozon–ichak tizimining o'smalari);

Peritonitning toksik fazasi, ko'p a'zoli yetishmovchiligi bilan (peritonitning toksik fazasida 40% holatlarda ko'p a'zoli yetishmovchiligi kuzatiladi).

Peritonitlarda o'lim sur'ati keltirilgan ma'lumotlar bo'yicha (B.D.Savchuk 1979): reaktiv bosqichida 6–7%, toksik bosqichida 48–49% va terminal bosqichida 90%ni tashkil qiladi.

1987–yilda bir gurux nemis olimlari yiringli peritonitlarning natijasini bashorat qiladigan peritonitning Mangeym indeksini berdilar.

Peritonitning Mangeym indeksi

Xavf faktorlari	Og'irlikni baholash (ball)
Yoshi 50 dan yuqori	5
Ayol jinsi	5
A'zolar yetishmovchiligi	7
Xavfli usma shishlari	4
Peritonitlarning davom etish muddati (24 soatdan ortik)	4
Peritonitning manba'si yo'g'on ichaklar bulsa	4
Diffuz tarqalgan peritonit	6
Ekssudat (bitta javob xolos)	
Tiniq	0
loyqa – yiringli	6
chirigan – axlatli	12

Ana shu peritonitning Mangeym indeksiga asoslanib A.S.Yermolov quyidagicha tekshirish o'tkazgan. Peritonitlarning Mangeym indeksi kattaligiga qarab bemorlarning peritonit natijalarini bashorat qilgan.

Bemorlar guruhi	Indeks kattaligi(ball)	Kasallar soni	Sog'aygan	O'lgan
Birinchi guruh	12–20	42	42	0
Ikkinchi guruh	21–29	31	18	13
Uchinchi guruh	30–undan baland	27	0	27

Peritonitning Mangeym indeksi axamiyati shundaki, indeksi ko'rsatkichi yordamida peritonitlarda har xil xirurgik davolashlarning natijalarini baxolash mumkin. Bundan tashqari peritonitlarning Mangeym indeksini rejali sanasion relaparotomiyalarning bitta kriteriyasi sifatida ishlatish mumkin.

Shunday qilib, o'tkir peritonitlarda quyidagi davolash taktikalari qo'llaniladi. O'tkir peritonitni ayniqsa tarqalgan – umumiy peritonit bo'lganda quyidagi taktika qo'llaniladi:

Xirurgik operasiya qilish;

Antibakterial terapiya o'tkazish;

Og'ir moda almashinuvi buzilishini korreksiya qilish;

Oshqozon – ichak tizimi faoliyatini tiklash.

O'tkaziladigan xirurgik operasiyalarni ketma-ketligi

1. O'rta laparotomiya (xar xil variantda) qilish.
2. Qorin bo'shlig'idagi yiringli ekssudatni evakuasiya qilish.
3. Qorin bo'shlig'ini taftish qilish.
4. Peritonitga olib kelgan manbani bartaraf qilish.
5. Qorin bo'shlig'ini yuvish.
6. Parez xolatidagi ichaklarni dekompressiya qilish.
7. Tutqich o'zagiga navokain + antibiotiklar aralashmasini yuborish.
8. Дренаж-найлар (ирригаторлар) qo'yishi.
9. Лапаротомия – yarasini tikish.

Operasiyadan keyingi davrdagi qilinadigan davolash amallari:

1. Antibakterial terapiya.
2. Metabolik o'zgarishlarni korreksiya qilish.
3. Oshqozon ichak tizimi funksiyasini tiklash.

Antibakterial terapiya

Yiringli peritonitda antibakerial davolash keng spektorda ta'sir qiladigan antibiotiklar ishlatilishi kerak, chunki, peritonitlarda kolibasilyar flora ko'proq ishtirok qiladi. Ko'pchilik xolatlarda ichak tayoqchasi va yiring chaqiruvchi stafilokokklar kombinasiyasi uchraydi. Bunday holatlarda asosan aminoglikozidlar, pinisillin bilan birgalikda xamda grammusbat va grammanfiy floralarga ta'sir qiladigan sefalospalinlar yaxshi ta'sir qiladi. Antibiotiklarni tavsiya qilishda albatta bakteriologik taxlillarga asoslanish kerak. Bakteriologik – ekspress diagnoz qo'yilguncha aprior holda antibiotiklar ishlatilishi kerak. Peritonitlarda ishlatiladigan antibiotiklarning sutkalik dozasi juda baland.

Penisillinlar:

a) benzinpenisillin 10–15 mln Yed (1sutkada);
b) polisintetik (ampinsillin,ampioks) 3–5 g.

Aminoglikozidlar:

a) kanamisin va monomisin 2–3g;
b) gentamisin 160–240 mg.

Sefalosporinlar:

Oxirgi avlodlari: 3–5 g.

Antibiotiklar ko'pincha mushak orasiga yuboriladi. Peritonitning og'ir toksik va terminal holatlarida ularni vena ichiga

tomchilab yuborish mumkin. Antibiotiklar katta dozada ham mikroblarning antibiotiklarga rezistentligini bartaraf qila olmaydi. Shuning uchun xar 5–7 kunda antibiotiklarni almashtirish va qo'shma holda yuborish tavsiya qilinadi. Antibiotiklarni katta dozasi yiringli mikroblarni o'ldirsa ham, shartli patogen mikroblarning aktivlashishiga olib keladi (neobligant anaeroblar) va ular o'zlari yiringli ixoroz yallig'lanish chiqarishlari mumkin. Ana shunday xollarda metronidazol 2–3 gramm sutkada ishlatiladi.

Metabolik o'zgarishlarni korreksiya qilish

Operasiyadan keyingi davrda bir sutkada 3–4 litr suyuqlik infuziya qilinishi kerak va bemor kerakli ingridiyentlar olishi uchun infusion suyuqliklarni kerakli xajmda tavsiya qilinadi. Bemorlar yiringli peritonit bilan bir sutkada 160–180 g oqsil, 4 g kaliy, 6 g atrofida natriy yo'qotadi. Bemorlarning bir sutkalik energiyaga bo'lgan talabi 2500 – 3500 kkal.ni tashkil qiladi. Organizmning oqsilga bo'lgan talabini oqsilli gidrolizadlar, aminokislotali aralashmalar quyilishi bilan qondiriladi, chunki ular 1–2 sutka ichida utilizasiya bo'ladi. Qon plazmasi yoki qonning o'zi oqsil yetishmovchiligini kompensatsiya qiladigan moddalartarkibiga kirmaydi, chunki plazma tarkibidagi oqsil 5–7 kun, quyilgan qon 100–120 kun ichida utilizasiya bo'ladi. Minerallar yukotilishini muvozanatlash elektrolitli eritmalar quyilishi bilan amalga oshiriladi. Organizmdagi energiya balansining tuldirish ancha kiyin, chunki oqsil past energiya ekvivalentligiga ega, tuzli eritmalar umuman energiya bermaydi. Shuning uchun xam glyukozaning konsentrlashgan eritmalari, sorbitol quyiladi. 1 g glyukoza organizmda yonganda 4 kkal energiya beradi. Maxsus yogli emulsiyalarning 1 g yonganda 9 kkal energiya beradi.

III. Oshqozon – ichak tizimi funksiyasini tiklash

Peritonitlarda ovqat xazm qilish trakti funksiyasining tiklanishi davolashning yaxshi ketayotganligidan bashorat qiladi. Oshqozon – ichaklar parezini bizning fikrimizcha, operasiyagacha profilaktika qilish kerak. Operasiyadan keyingi davrdan 0,1%–1.0 prozerin eritmasini mushak orasiga yuborish maksadga muvofikdir.

Ichaklar xarakati tiklangandan keyingina intubasion zondlar olinishi kerak.

Yo'g'on ichak anatomiyasi

Yug'on ichak oshqozon–ichak tiziminig oxirgi bo'limi bo'lib hisoblanadi. Uning boshlang'ich qismi bo'lib o'ng yonbosh viloyatidagi ileotsekal burchagi, oxirgi qismi to'g'ri ichakning anal teshigi hisoblanadi. Yo'g'on ichak ikki qismga– ko'ndalang chambar (colon) va to'g'ri ichak (rectum) ga bo'linadi. Chambar ichak ingichka ichaklarni P–simon holatda o'rab, ko'richak chuvalchangsimon o'simta bilan, ko'tariluvchi, ko'ndalang chambar, pastga tushuvchi va sigmasimon ichakka bo'linadi.

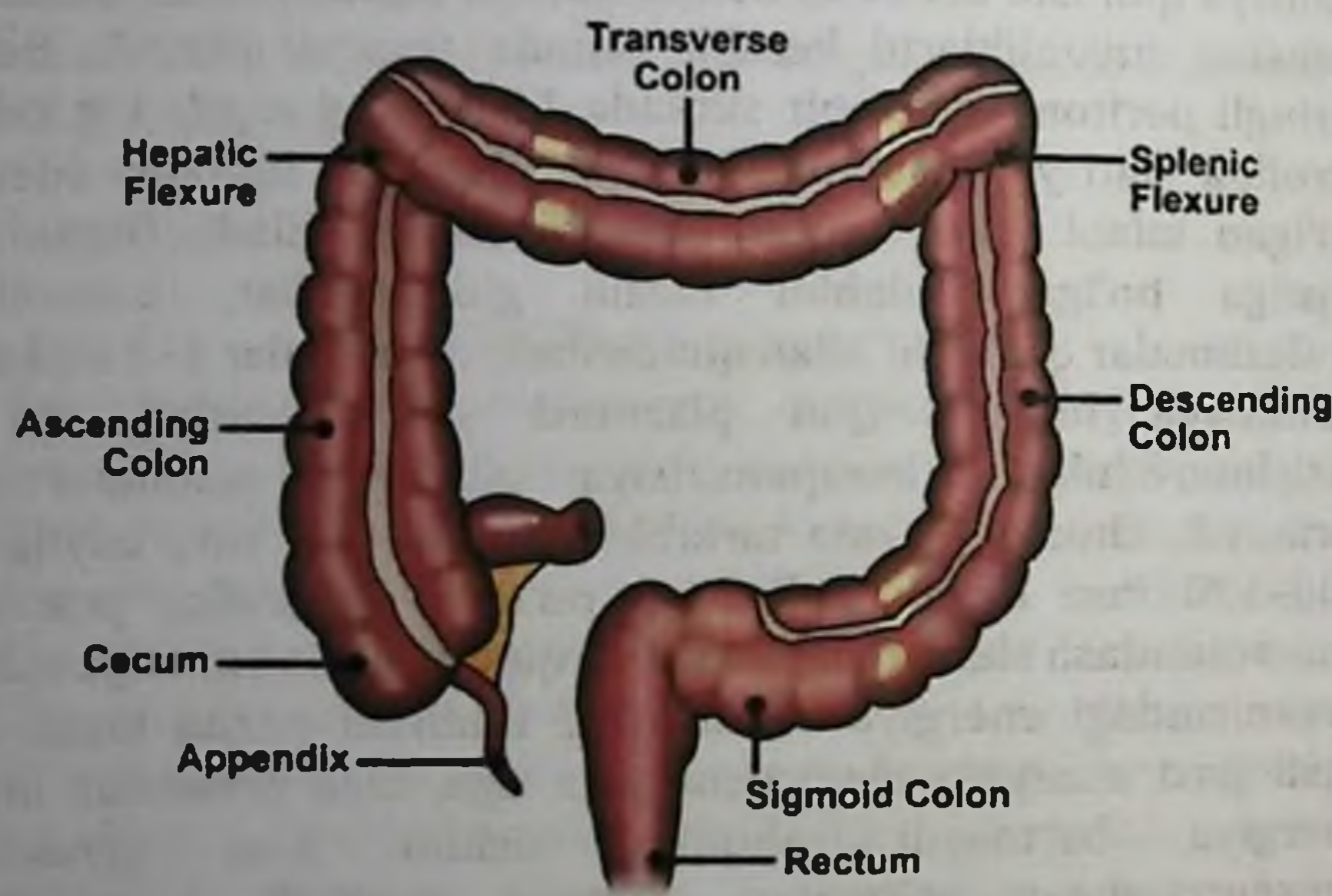

143– rasm. Yo'g'on ichak anatomik tuzilishi

Chambar ichakning ko'tariluvchi qismi (colon ascendens) mezoperitoneal (70 %) joylashgan, ayrim paytlar uning hamma qismi qorin parda bilan qoplangan (introperitoneal). Ichakning bu qismi o'ng qovurg'a osti qismida jigar burchagi hosil qilib, ko'ndalang chambar ichakka o'tadi (Colon transversum). Bu qisimning uzunligi 50–60 sm.ni tashkil qiladi. Kundalang chambar ichak hamma tomondan qorin parda bilan qoplangan (intraperitoneal) bo'lib uzun tutqichga ega. Chap qovurg'a osti soxasida chap (talok) burchagini xosil qiladi va pastga tushuvchi qismiga o'tadi.Kupincha (55%)

mezoperitoneal, kam xollarda intraperitoneal joylashgan. Sigmasimon ichak uning davomi bulib intraperitoneal joylashgan.

Yo'g'on ichakning ingichka ichakdan tashqi yuzasi buylab farqlanadigan belgilari:

1. Yo'g'on ichakning diametri ingichka ichaknikidan katta.
2. Yo'g'on ichak ingichka ichakdan tashqi rangi bilan, yo'g'on ichak kukimtir-kulrang ranga ega. Ingichka ichak qizg'ish rangda bo'ladi. Buning sababi ingichka ichakda tomirlar turkumi yaxshi rivojlangan.
3. Yo'g'on ichakda ko'ndalang mushaklar ingichka ichaknikidek bir tekis joylashmagan va ular uchta mushaklar lentasi (taenia) hosil qiladi. To'g'ri ichakda taenia bo'lmaydi.
4. Yo'g'on ichak devorlarida mushak lentalari orasida bo'rtmalar (haustrae coli) xosil qiladi. Ana shu burtmalar sababli ichak devorlarining kengaygan va toraygan qisimlarining ketma - ketligini rentgenda yaxshi aniqlanishi bilan oshqozon-ichak tizimining boshqa qisimlaridan yengil farqlanishi xususiyatiga ega. Yo'g'on ichaklardagi shu bo'rtmalar juda muxim funksional rol o'ynaydi. Uning shilliq pardasi yuzasi kengayib mushaklari qisqarganda (haustrae coli soxasida) axlot massasining siljishiga olib keladi.
5. Yo'g'on ichak yuzasidagi qorin parda seroz parda o'simtalarini ya'ni yog'li o'simtalarni (appendices epiploicae) hosil qiladi. Ular visseral qorin parda dublikaturasi bo'lib yog' to'qimalardan iborat va 4-5 sm uzunlikda bo'ladi. Ko'tariluvchi , pastga tushuvchi, sigmasimon ichakda appendices epiploicae kupincha ikki qator, ko'ndalang chambar ichakda bir qator, ko'r ichakda umuman bo'lmaydi. Bu yog'li o'simtalar ingichka oyoqli va uzun bo'lganligi sababli ular o'zi o'qi atrofida aylanib, nekroz holatiga, o'tkir qorin belgilari yuzaga chiqishi mumkin. Yo'g'on ichakning umumiy uzunligi 1,5-2 m bo'lib, diametiri o'rtacha 4-6 sm. ni tashkil etadi.

Qon bilan ta'minlanishi: O'ng yarmi - a.ileocolika, a.colica dextra, a.colica media chap yarmi - a.colica sinistra, a.sigmoidea bilan. Vena qonining oqib ketilishi bir xil nomli venalar orqali bo'lib darvoza venasiga quyiladi.

Limfa oqimi: Arteriya va venalar atrofidagi limfa tomirlari va tugunlari orqali bo'ladi.

Innervatsiyasi: Qorin shoxobchalari, yuqorigi va pastki tutqich chigallar orqali, xamda parasimpatik va simpatik tizimlari, Meysner va Auerbax chigallari tomonidan amalga oshiriladi. Parasimpatik tizimi matorika va sekretsiyaning kuchayishiga tasir qilsa, simpatik tizimi bunga teskari tasir qiladi.

Yo'g'on ichak fiziologiyasi:

Metabolik-B1, K vitaminlarining ichak mikroflorasi orqali sintezi va suv-tuz almashinuvining reguliyatsiyasida qatnashadi.

Ichak mikroflorasining shakllanishi va ovqatlik moddalarning hazm qilinishi faoliyatini nazorat qiladi.

Ekskretor - ya'ni ichak devorlari orqali erimaydigan komponentlar (kalsiy, og'ir metallar) ni chiqarish xususiyati .

Yo'g'on ichak o'zining davomiyligi buyicha bir nechta fiziologik torayishlardan-"sfingterlardan" iborat:

1.Volius-yonbosh ichakning yug'on ichakka quyilish joyida.

2.Buzi-ko'r ichakning yuqoriga ko'tariluvchi qismi chegarasida.

3.Girsha-yuqoriga kutariluvchi qisminig urta uchligi va uning yuqorgi uchligi chegarasida.

4.Kennon-Bema- kundalang chambar ichakning o'ng va o'rta uchligi chegarasida.

5.Xorsta-ko'ndalang chambar ichakning o'rta qismida.

6.Kennon-ko'ndalang chambar ichakning taloq burchagiga utish chegarasida.

7.Payr-Shtraus- taloq burchagi soxasida.

8.Balli- ko'ndalang chambar ichak tushuvchi qismining sigmasimon ichakka utish chegarasida.

9.Rossi-Mutye-sigmasimon ichakning o'rta qismida.

10.Berka-Pirogov-Mutye-sigmasimon ichakning tug'ri ichakka o'tishidan yuqorida.

Yo'g'on ichakda qilinadigan operatsiyalar.

Kolotomiya-yo'g'on ichakni ochish.

Kolostomiya- yo'g'on ichakni ochib uni tashqi muxid bilan aloqador qilish-axlotni tashqariga chiqarish. Buning boshqa xillari-sekostomiya, tranzverzostomiya, sigmoidostomiya.

Sun'iy tashqi chiqaruv teshigi(anus procter naturalis) - shakillantirish, axlat xolos shu teshig orqali chiqadi.

Ichak sirtmog'ini chiqarish(Mikulich)-(antepositio)- sirtmoq qorin devoridan tashqariga chiqariladi.

Gartman operatsiyasi(1921-yil)-sigmasimon ichakning patologik o'zgargan qismini kesib olib , uning markaziy qismini chap yonbosh soxasidan chiqaradi-stoma, pastki qismini tikib kichik chanoq bushlig'ida qoldiriladi.

Yo'g'on ichakni rezeksiyasi- yo'g'on ichakning bir qismini kesib olish (o'ng tomonlama gemikolektomiya, ko'ndalang chambar ichakni, taloq burchagini, sigmasimon ichakni va chap tomonlama gemikolektomiya)

Total proktokolektomiya- yo'g'on ichakni to'g'ri ichak bilan birga kesib olish va ileostomiya, ileoanastomoz qo'yish bilan xulosalanadi.

Tekshirish usullari. Chambar ichak proktologiya bulimiga mansub xisoblanadi va to'g'ri ichak xam shu bulimga kiradi. Shuning uchun ularning tekshirish usullari birga ko'riladi. Diagnoz quyishda bemorlarning shikoyati o'rganiladi (orqa chiqaruv teshigi atrofidagi og'riq, shilimshiq madda, yiring, qon ajralishi, ich ketishi, ich burishi, axlot va bodni tuta olmaslik), anamneziga, obyektiv ko'rik va qo'shimcha tekshirish natijalariga asoslanadi.

Maxsus tekshirish usullari.

Anal-oraliq soxasini tashqi ko'rikda bemorni tizza-tirsak xolatida(A lya vash) yotqizish, shish qizarish, terida matseratsiya, tashqi gemorroidal tugunlar, shilliq qavatining tushishi, o'sma shishlar, parorektal oqmalar, kandinomalar borligini aniqlash. To'g'ri ichak tushishini, ichki gemorroyni, uzun oyoqli poliplarning tushishini bemorni kuchantirgan holda aniqlanadi.

Barmoq bilan ko'rish-og'riq borligi, patologik ajralma, to'g'ri ichak ichida 7-8 sm. Chuqurlikda xosila borligi va o'tkir ichak tutilishida muxim axborot olinadi.

Rektal oynalar bilan kurish(anaskopya)-to'g'ri ichakning pastki qismi anal soxasi kuriladi. Orqa chiqaruv teshigida yoriq, ichki gemorroy tugunlari, polplar, o'sma shishlar, yara, xosil bo'lgan yaralar, yot jisim, rektovaginal oqmalar va boshqa patologik xolatlar aniqlanadi.

Rektoromanoskopiya-tiza-kukrak xolatida tekshirish 20-40sm. chuqurlikdagi o'zgarishlarni va biopsiya olishni bajaradi. Bunga kursatma bulib to'g'ri ichakda og'riq, qon oqish, o'sma shishga taxmin, ich qotish, ich ketish(qon va shilimshiq madda bilan), strikturalar va profilaktik maxsadda o'tkaziladi. Ayrim xolatlarda

(yazvalarda, o'sma shishlarning yimirilishida, ichak devorlarining yupqalanishida) tekshirish paytida xarxil asoratlar (to'g'ri ,sigmasimon ichaklarning perforatsiyasi) bo'lishi mumkin. Bunday xolatlarda zudlik bilan operatsiya qilinadi.

Rentgenologik tekshirishlar – kontrastli ertalabki nonushta(zavtrik) (bariy beriladi, 17–18soatdan keyin to'g'ri ichakda buladi), kontrastli klizma (xuqna) (irrigoskopiya, irrigografiya).

Ikki martali kontrastlash usuli–ichak bariy klizmasidan bo'shagandan keyin ichakka xavo yuuboriladi, uning elastikligi, butligi, devorlarining xolati, poliplar bor va yo'qligi aniqlanadi.

Pariyetografiya–diagnostik pnevmoperitoneum + 250–300ml. havo chambar ichakka yuboriladi va uning devorlari , tashqi va ichki konturlari aniqlanadi.

Fibrokolonoskopiya–chambar ichakdagi usma shishning joylashishi, shakli, o'lchami , tarqalishi, stenoz xajmi, funksiyasi va biopsiya olish uchun qilinadi.

Fistulografiya–oqma yo'lini kontrast modda yuborish bilan tekshirish (diodon, vergrafin, kardiotrast, sergozin, triumbrent.)

Anal jomi (sfinkteri) funksiyasini tekshirish–Aminev sfinkterometri bilan tekshirish. Uning olivasi to'g'ri ichakka kiritiladi , to'qnog'ichda (olivaning) yukchalari bor. Normada tashqi jom anal teshigini 70mm rt. st. Gacha kuch bilan yopiladi. Agar shu bosim 30mm rt.st. gacha tushsa bemor shakllangan axlotni ushlab tura oladi, ammo suyuq axlotni va botni ushlay olmaydi. Bosim 20 mm. rt. st . gacha va undan past bulsa shakillangan axlotni xam tuta olmaydi.

Maxov–Aminov apparati 3 kattalikni aniqlay oladi.

1.Sfinkter tonusi– 500gr ayollarda, 600gr erkaklarda.

2. Sfinkterning maksimal kuchi 775gr ayollarda, 900gr erkaklarda.

3. Iroda kuchi 250gr ayollarda , 300gr erkaklarda.

Agar zarur bulsa qorin bo'shlig'i UTT , KT, diagnostik laporosikopiya va nixoyat diagnostik laporotomiya qilinadi.

Yo'g'on ichak kasalliklari tasnifi

I . 1)Nasliy va tug'ma kasalliklari

2)Orttirilgan kasalliaalari

II. Alohida potologik o'zgarishlari bo'yicha

1)Yallig'lanishlar sababli

Yallig'lanishsiz sababli

III. Yo'g'on ichakning riojlanish nuqsonlari va anamaliyalari.

Distopiya (Embriogenezdagi buzilishlar sababli yo'g'on ichakning joylashishi, o'ngda va chapda.)

Yo'g'on ichakning ikkilanishi(udvoyeniye)

Sigmasimon ichakning stenozi va atreziyasi.

Bolaning tug'ilishidan keyin ichak tutilishi yuzaga chiqadi va xirurgik operatsiya qilishga majbur bo'ladilar. Ular yakka va ko'p sonli bo'lishi mumkin.

NOSPETSIFIK YARALI KOLIT

Yarali kolit – surunkali yallig'lanish kasalligi bo'lib, yo'g'on va to'g'ri ichakning qolgan qismlarining shilliq pardasini jarohatlaydigan, retsidivli xususiyatiga va ayrim holatlarda surunkali o'tishga xosdir. Yarali kolitning Kron kasalligidan farqi shundaki, yarali kolitni xirurgik davolash mumkin (yo'g'on ichakni olib tashlash) ammo bemor operatsiyadan keyin nogiron bo'lib qoladi. Shuning uchun ham yarali kolitlarda doimo konservativ davolash qo'llaniladi. Nospetsifik yarali kolit Yevropa mamlakatlarida har 100 000 aholidan 50 dan 250 gacha kishilarda uchraydi. Bu kasallik Angliya, Shimoliy Amerika, Avstraliya va Skandinaviya mamlakatlarida kup tarqalgan.

Etiologiyasi. Nospetsifik yarali kolitlar tibbiyotda muxrlanib qolgan va aniq faktorlari aniqlanmagan kasalikdir. Xozirgi kunda infiksion , allergik , oziq ovqat va genetik nazariyalar xam o'z tasdig'ini to'la topgani yo'q. Oxirgi yillarda kuproq autoimmun nrazariyaga to'xtalmoqda. Ko'pchilik izlanuvchilar bu kasallikni har xil infeksiyalar bilan bog'lasa, oxirgi yillarda veruslar sababli yuzaga chiqadi demoqdalar, ammo to'g'ridan–to'g'ri faktlar aniqlanmagan. Ko'proq asosli faktlardan immun tizimidagi defekt bo'lib, yo'g'on ichakda og'ir yalliqlanish holatining rivojlanishiga olib keladi.

Yarali kolitlar to'g'risida birinchilardan bo'lib 1875–yilda Wilks va Moxonlar tomonidan ma'lumot berilgan.

Patogenezi. Yarali kolitlarning patogenezida imunologik tizimdagi o'zgarishlar muhim ahamyati borligi va ichaklarda dizbakteriozga va ruxiy holatni o'zgarishiga olib keladi. Shilliq pardalarda yuzaga chiqadigan morfologik o'zgarishlarga ya'ni shilliq qavatdagi infiltrat, limfotsitlar, plazmatik hujayralar va eozinofillarning aniqlanishi, lg A – xosil qiluvchi hujayralarning

kamayishi ichaklardagi yaralarning hosil bo'lishini autoimmun yallig'lanishdan dib atxg'0ash mumkun. Bemorlarda oziq-ovqvtga bo'lgan allergik xolatning rivojlanishini asosan sutdagi oqsillar bilan bog'laydilar.Taxminan 50% bemorlar qoni zardobida yo'g'on ichak to'qimasidagi antigenga qarshi antitela aniqlanadi. Xujayra imuniteti-faktorida o'zgarish bo'lib, T-limfotsitlar papuliyatsiyasi fonida o'zgarishlar yuzaga chiqadi 20-25% bemorlarda yarali kolit bilan qonida immun komplekslarning ko'tarilishi yallig'lanish xolati bilan bog'liqligi va ichaklardan tashqari kasallikning rivojlanishida ham aniqlanadi. Oxirgi yillarda yarali kolitlarning patogenezida mediatorlarining muxim rol o'ynashi aktiv o'rganilmoqda.

Sitokinlar - pastmolekulyarli oqsil mediatorlari bo'lib xujayralarning endoteliyasidagi leykotsitlar, fibroblastlarda hosil bo'ladi. Sitokinlar immunoreaktiv tizim mediatorlari bulib, ularning funksiyasi har xil immun kasalliklarida yuzaga chiqadi. Ichaklarda dizbakterioz holati 70-100 % yarali kolit bilan bemorlarda aniqlanadi va ularning aniqlanishi sur'ati ichaklardagi yalliqlanish holati og'irligi bilan bog'liqdir. Ichaklardagi o'zgargan mikroflorasida shunday mikro organizmlar paydo bo'ladiki, ular toksik moddalar ishlab chiqaradi (agressiv fermentlar) va ichak to'g'imalarini jarohatlaydi. Shartli patogen bakteriyalar superinfeksiyalarning rivojlanishiga ta'sir qilib mikrobli allergik va organzmda autoimmun holatni chaqiradi. Hozirgi paytda so'roqli bo'lib turgan uchinchi faktor yarali kolitlar bilan bemorlarda psixologik(ruhiy) holatning o'zgarishi hisoblanadi. Ularning emotsional sferasida buzilishlar bo'ladi. Yarali kolit bilan bemorlar anamnezida ruhiy travmalar, surunkali ruhiy jaraohatlovchi situatsiyalar va uzoq davom etuvchi o'zaro kelishmovchiliklar aniqlanadi. Vaholanki, o'z tasdig'ini topmagan savol - shu bo'lgan o'zgarishlar organizmdagi uzoq o'tgan surunkali yallig'lanish holati birlamchi hisoblanadimi. Shunga qaramay yarali kolitlarni davolashda bu holat hisobga olinishi kerak. Shunday qilib, yarali kolitlar potogenizini "nuqsonli aylanma" (circulus vitiosus) ga tenglashtirish mumkin. Buning qismlari bo'lib organizmdagi autoimmun o'zgarishlar ichakdagi dezbakterioz, ruhiy holatning o'zgarishlari hisoblanib, yo'g'on ichakda og'ir yallig'lanish nekrotik holatiga olib keladi.

Yo'g'on ichakdagi morfologik o'zgarishlar.

Makroskopik: to'g'ri ichak albatta jarohatlanadi, keyinchalik yo'g'on ichakninng hamma bo'limlari va yonbosh ichakning terminal qismiga tarqaladi. Shilliq pardalarida to'laqonli va ko'p sonli gemorragiyalar, eroziya, yaralar ko'pincha psevdopoliplar aniqlanadi.

Mikroskopiya: shilliq pardalarda yalliqlanish belgilari, shilliq osti qismiga ham o'tadi, plazmatik xo'jayralar infiltratsiya holatida, kript–abssesslar, mikroeroziyalar aniqlanadi. Qon tomirlar kengaygan, endoteliyasi shishgan, granulyatsion to'qimalarda tortmalar hosil bo'ladi.

Nospetsifik yarali kolitlarning tasnifi.

I.Oqimi buyicha

A. Nomaxsus yarali kolitning yashin tezligida o'tuvchi shakli (10%)

B.Surunkali o'tuvchi shakli: Surunkali retsidivli shakli(60%), tanafussiz surunkali o'tuvchi shakli (20%), birdaniga paydo bo'luvchi turi (10%)

II.Patologik xolatning tarqalishi buyicha.

A.O'ng tomonlama yarali kolit.

B.Yarali proktit, proktosigmoidit.

V.Chap tomonlama yarali kolit.

S.Yarali ileokolit.

D.Total yarali kolit.

III. Og'irlik darajasi bo'yicha

A.Yengil darajasi.

B.O'rtacha og'irlik darajasi.

V.Og'ir darajasi.

Klinikasi.

Hamma asoratlanmagan yarali kolitar uchun ikki guruh simptomlaraga ega: maxalliy(ichakdagi) va umumiy simptomlar.

1.Mahalliy simptomlardan eng muximi doimiy va ko'p uchraydigan to'g'ri ichakdan qon oqishidir. Axlotda qonning bulishi yarali kolitlar uchun doimiy va remissiya bilan buladi. Qaytalovchi davrida axlatda qon kupayadi. Kupincha qon tuq qizil, ichi o'tganda qon izi xolatida, agar axlot shakillanmagan bulsa qon izi uni urab oladi. Doimiy qon oqishlar yo'g'on ichakda mikrotsirkulyatsiyaning

buzilishi, tomirlarning yengil jarohati va ichak devorlarida eroziya va yaralanish belgilarining borligidan darak beradi.

2. Hojatning buzilishi uning ikkinchi doimiy belgisi hisoblanadi. Kasallikning qaytalanishi davrida ich ketishi: kam xollarda ich qotishi va ich ketishi bilan almashinuvi kuzatiladi. Ich ketishining kelib chiqish mexanizmi ichakdagi susaygan sekretsiya xolatining kuchayishi va shilliq pardadagi jarohat tufayli absorbsiyaning kamayishi, tomirlardagi o'tkazuvchanlikning ortishi; ichaklardagi jarohatlanish qancha katta bulsa axlotning sur'ati tezlashadi. Bundan tashqari uncha ko'p bulmagan axlot massasi, yiring yoki shilimshiq madda sigmasimon va tug'ri ichakning yallig'langan qisimlariga tushib defekatsiya reflesini kuchaytiradi va yolg'on xojatga, ich burg'isi belgilari paydo bo'ladi.

3. Qorinda og'riq–uchinchi maxalliy belgi xisoblanadi. Og'riq chap yonbosh soxasida, qorinning chap yarmida va kam xollarda qorinning xamma soxalarida kuzatiladi. Difekatsiyadan kiyin og'riq qoladi, ayrim xollarda kuchayadi.

4. Bemorlarning umumiy shikoyati: Umumiy xolsizlik, ish qobiliyatining pasayishi, tana vaznining pasayishiga. Ko'pincha asteno–ipoxondrik xolat rivojlanadi, dipressiv sindrom, ayrim holatlarda kanserofobiya kuzatiladi.

Yarali kolitlarning o'tkir shaklida kasallikning boshlanishi tez, maksimal holda maxalliy va umumiy belgilarning yuzaga chiqishi bilan sodir buladi. Ich ketishi 20 martagacha (bir sutkada) , kam miqdorda qon aralash, qorinda og'riq, varaja, intoksikatsiya belgilari va sirkulyator buzilishlar yuzaga chiqadi. Eksudativ enteropatiya gipoproteinemiya va shish xosil bulishi mumkin. Kasallikning oqimida massiv qon oqishi, yo'g'on ichak perforatsiyasi asoratlari sodir bo'lishi mumkun. Kasallikning o'tkir shaklida prognoz yaxshi emas, o'lim surati baland. Surunkali retsidiv shakli xam kup uchraydi. Bu shakliga xos qaytalanishi va remissiya fazalaridir. Bu shaklini 2 variantga buladilar: Tusatdan kuchli xuddi o'tkir shakliga xos va sekinlik bilan o'tuvchi, aniq intoksikatsiya belgilari bulmagan xillariga. Surunkali tanafussiz o'tadigan shaklida kasallikning belgilari va yallig'lanishning aktiv xolati yillab davom etadi.

Klinik belgilariga asosan 4 bosqichga bo'linadi.

I.Rektal qon oqish(qizil qon) , xojat normada shilimshiq madda yo'q.("gemorroy" va anal kanalida yoriq bosqichi)

II.Ikki xaftadan keyin axlotda qon, shilimshiq madda kupayadi, xojat surati oshadi("yuqimli kasalliklar" bosqichi yoki dizenteriya).

III.Ikkinchi oyda intoksikatsiya kuchayadi, qorinda og'riq boshlanadi tana xarorati ko'tariladi.

IV.Kasalikning uchinchi oyida xojat tezlashadi (10-80 marta) axloti badbuy xidli qon aralash, tanafussiz ich burishi, ariqlash, kayfiyati yuq, terisi oqish, shilliq pardalari sarg'ish, tana xarorati gektik, taxikardiya, qorni damlagan, tili quruq, proteinimiya, gipokalseimiya, giponatriyemiya, gipoalbuminuriya.

Laboratoriya va instrumental tekshirish usullari

Yarali kolitlarda xal qiluvchi diagnostik usullardan rektoromonoskopiya va eng muximi egiluvchan endoskop bilan kolonoskopiya qilishdir. Yarali kolitning muxim simptomlaridan shillik qavatining yengil jarohatlanishi, kontakt qon oqishi, ayniqsa rektoskopning tubusi yurgizilganda qon oqishining kuchayishi hisoblanadi. Shilliq pardaning giperemiyasi, ichak burmalarida shish holati, shilliq parda ostida qon kuyulishlar, eroziya, yaralarning va psevdopoliplarning aniqlanishi. Ko'p holatlarda eroziv-gemorragik yoki yarali-gemorragik sindromlar diagnozi qo'yilishi mumkin. Aniqlangan endoskopik belgilar yarali kolitlarga xos bo'lmay, boshqa ichak patologiyasida uchraydigan belgilar xamdir. Yarali kolitlarga xos aniq belgili bo'lib kontakt qon oqishlar, eroziyaning sekin regeneratsiya bo'lishi, aktiv davolashga qaramasdan yaralarning topilishidir. Yarali kolitlarning yengil shakllarida makroskopik o'zgarishlar juda kuchli bo'lmasada shilliq qavatdan biopsiya olish muhim hisoblanadi. Bioptatlardan gistologik tekshirishlar qilinganda nomaxsus yallig'lanishlarga xos belgilar topiladi. O'rtacha og'ir va og'ir shakllarda ichaklarning perfaratsiya bo'lishi xavfli yuksak bo'lganligi uchun kolonoskopiya qilish kam hollarda bajariladi. Bordiyu holat ancha pasayib, maginizatsiyaga taxmin bo'lganida albatta koloskopiya qilish zarur.

Yarali kolitlarni Kron kasalligidan differensirovka qilishda, ichakdagi o'zgarishlarning xajmini aniqlashda, o'sma shishlarni, yo'g'on ichak divirtikullarini va ishemik xolatlarni o'z vaqtida tasdiqlashda irrigoskopiya qilish tavsiya qilinadi. Yarali kolitlarda noinvaziv tekshirish usullariga ultratovush va termografiya kiradi. Yo'g'on ichakning qalinlashuvi, UTTda yumoloq va yarimqiyshiq

tasvirlarning topilishi ya'ni "ichi g'ovak a'zolar jarohatlanishi" simptomi topiladi.

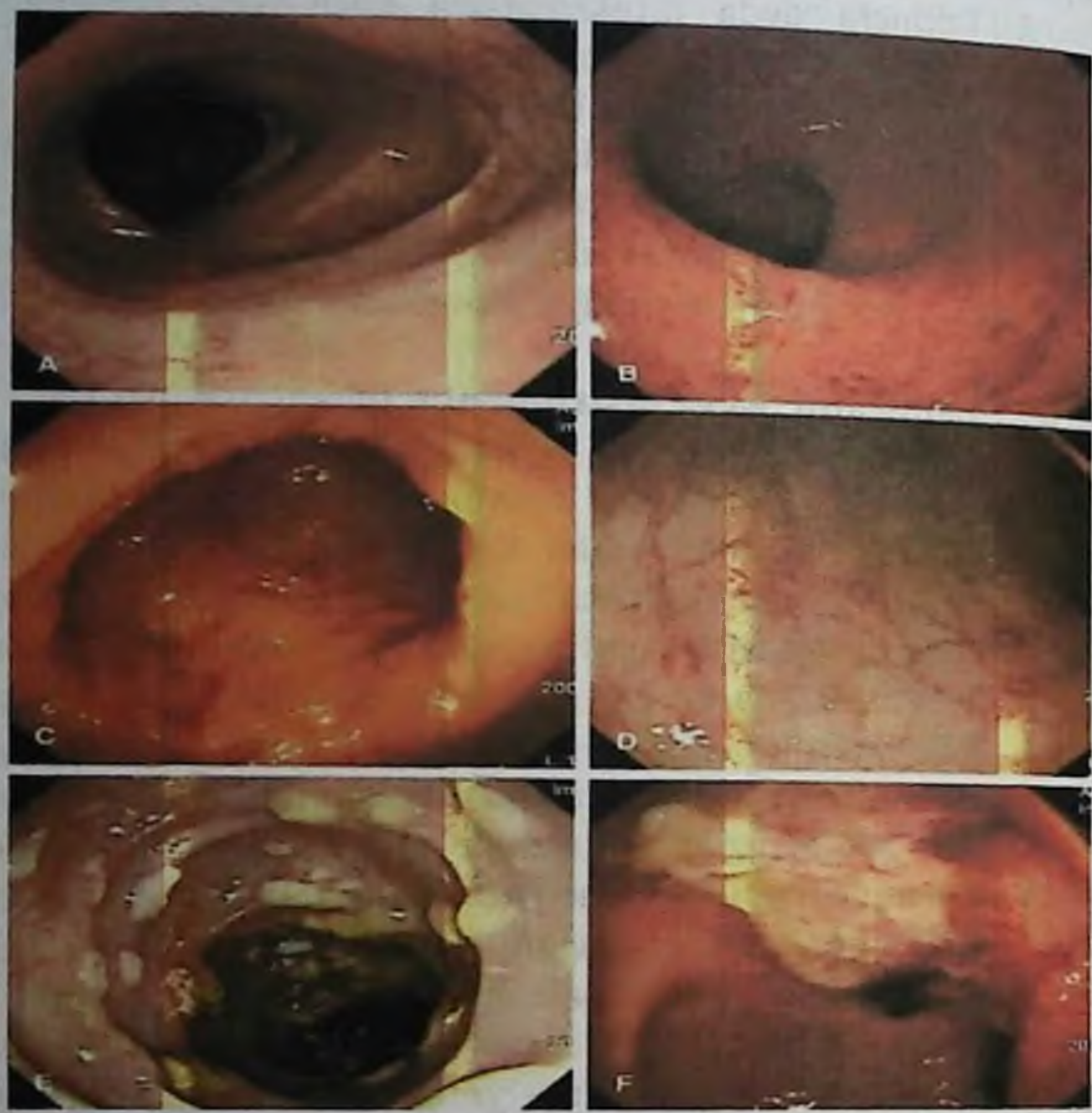

144-rasm. NYAK ning endoskopik ko'rinishi

Asoratlari: Mahalliy (ichaklar) va umumiy (tizimli) bo'ladilar. Mahalliy asoratlardan ichaklardan massiv qon ketishlar, toksik megakolon, perforatsiya, peritonit va yo'g'on ichaknng o'sma shishlari kiradi. Nomaxsus yarali kolitlarda ularning davomiyligi uzoq bo'lganda (10 yildan ziyot), yo'g'on ichak total jarohatlanganda maliginizatsiya xavfi yuksak hisoblanadi. Shuning uchun bunday kasallikning kechimida har 1-2 yilda koloskopiya qilinib, ichakning har xil qismlari shilliq qavatidan biopsiya olinib turishi kerak.

1. **Umumiy tizimli asorati:**_Patogenetik xusussiyatlariga asosan 3 guruhga bo'linadilar.

2. Tizimli "gipersisibilizaniya" bo'lganligi uchun – bo'g'inlarda, ko'zda, terida va og'iz bo'shlig'i shilliq pardalaridagi o'zgarishlar.

3. Bakterimiya va portal tizimida antigenemiya sababli jigarda va biliar tizimda bo'ladigan o'zgarishlar.

4. Ichakning toksik dilyatatsiya sindromi. Bu sindrom 1951 yilda Madison va Bargen tomonidan yozilgan bo'lib, 5–10 % kishilarda uchraydi.

5. Ichakda o'zoq yillar davomida yuzaga chiqqan ikkilamchi o'zgarishlar – anemiya, elektrolit almashinuvining buzilishi.

Yarali kolitning ichakdan tashqari yuzaga chiqadigan ko'rinishlari.

Terida hosil bo'ladigan (tugunli eritemalar, gangrenoz piodermiya, yiringli stomatit, teridagi vaskulit, vezikulopustulyoz, ekzantema.)

Bo'g'inlarda uchraydigan (artritlar, sakroileit, Bexterev kasalligi–ankilozli spondilit)

Ko'zning yallig'lanish kasalliklari (sklerit, episklerit, iridotsiklit, ko'zning tubidagi o'zgarishlar).

Jigar va o't yo'llaridagi kasalliklar (birlamchi sklerozlovchi xolangit, jigarning yog'li infiltratsiyasi, surunkali aktiv gepatit,xolangio sellyular karsinoma).

Vaspulit. Gemostazning buzilishi va tromboembolik asorati.

Qon kasalligi. Amiloidoz. Suyak to'qimalaridagi metabolik o'zgarishlar (osteporoz). Ichaklarda yallig'lanish kasalliklari diagnostikasi va ularni davolash ishlari gastroenterolog yoki koloproktolog yordamida amalga oshirilishi kerak. Kasallikning navbatdagi xurujini, ahvoli og'ir bo'lgan bemorlar xirurgik statsionarlarda davolanishi kerak. Yarali kolit bilan xastalangan har bir bemor o'zining qon guruhini va rezus faktorini bilishlari kerak.

Davolash:

Diyeta. (parhez). Yarali kolitlarning qayta xurujining hamma shakllarida sutli ozuqalar ta'qiqlanadi. Chunki ko'pchilik bemorlarda sutdagi oqsillarga sezuvchanlik oshadi. Organizimdan oqsilga bo'lgan ehtiyojni yog'siz qaynatilagn go'sht, baliq, yog'li bo'lmagan suzma va pishloq tavsiya qilinadi. Yog' va karbonsuvlar chegaralanadi. Statsionarda bemorlarga 4–stol buyuriladi. Og'ir shakldagi bemorlarga va qayta xuruji davrida, tana vaznining pasayishida

parenteral oziqlantirish kerak. Umrov osti venasiga kateter quyiladi va oqsilli preparatlar, o'rnini bosaolmaydigan aminokislotalar, glyukoza, yog'li emulsiyalar va vitaminlar tavsiya etiladi.

Medikamentlar bilan davolash:

O'rtacha va og'ir shakildagi bemorlar albatta statsionar sharoitda davolanishi kerak. Yengil shaklidagi bemorlar esa ambulator sharoitda davolanadilar. Yarali kolitlarni etiotrop davolash usullari yoki medikamentoz davolashning asosida patogenetik davolash yotadi. Bunda asosiy o'rinni immunologik buzulishlarni korreksiya qilish muxum bulib yo'g'on ichakning shilliq qavatidagi immun yallig'lanishni dizbakteriozni va ruhiy buzilish xolatini hisobga olish zarur.

Antibiotiklar bilan davolash kolitlarning aralash- yiringli asoratlarida ko'rsatma xisoblanadi.Ichakalarda mikroabssess va yiringli qoplamalar topilganda keng spektrda tasir qiluvchi antibiotiklar tavsiya qilinadi. Yarali kolitlarning yengil shaklida 5-ASK 3-4 gr/sut yoki mesalazin 3 gr/sut peroral beriladi, ichaklarning destal jarohatlanishida mialazin rektal 2-4 gr qo'llaniladi Sulfasalazin-kombinatsiyalashgan preparat bulib sulfanilamid, sulfapridin va salitsilat 5-amisametil kislotadan tashkil topgan. Sulfanilamidning qisqa tasirli guruxiga kiradi. Bizda sulfasalazinning prolangir ta'sir qiladigan analogi salazapridazin va salazodimetoksin kiradi. Bu gruppanig asosiy tasir qiluvchi mexanizmi 5-aminosalitil kislotasi bo'lib yo'g'on ichakda so'rilmay, qo'shuvchi tuqimada yig'iladi va yallig'lanishga qarshi ta'sir qiladi, o'z navbatida yallig'lanish mediatorini (antitsitokin effekt) ingibirlaydi. Sulfanilamid preparati shartli patogen floraga tasir qiladi, va ichakda biotenozni normallaydi. Sulfasalazinning boshlang'ich dozasi 4-8 gr/sut. bulib 4 marta qabul qilinadi. Salazapiridazin va salazodimetoksin 2-4 gr/sut.da 2 marta, mesolazin 1,5-3 gr/sut. 4 marta beriladi. Asta-sekinlik bilan 2 gr/sut. dozani 2-4 kun davomida ko'paytiriladi. Kursatilgan shu preparatlarni svecha holida mahalliy qullaniladi. Uzoq muddat davolash uchun olingan effektdan keyin malum ushlab turuvchi dozasi aniqlanadi va 3-6-12 oylar davomida qullanilishga tavsiya qilinadi. Sulfasalazinning nojuya tasirlaridan ko'ngil aynish - qusish, allergik reaksiya, gematolagik asoratlar (agranulotoz, medgemoglobinemiya) kiradi. Yarali kolitning o'rtacha og'irligi darajasida sulfosalazin 4-6 gr/sut. yoki

miasalzin 4 gr/sut. ishlatiladi, effekt bermagan taqdirda prednizalon ishlatiladi, ma'lum effekt bo'lmaganida prednizolon beriladi va sekinlik bilan dozasi kamaytiriladi.

Glyukokortikoitlarning asosiy ta'siri parametri: immunokomponent limfotsitlarning yetilishini tormozlash. Yallig'lanish uchog'ida araxidon kislotasining paydo bo'lishini blokada qilish, yiringlanish mediatorlarning tashkil bo'lishiga yo'l qo'ymaslik, tomirlarning utkazuvchanligini pasaytirish va to'qima fibrinogeniga ta'sir qilishdan iborat. Glyukokortikoitlarni parenteral, peroral va mahalliy ishlatilganda tizimli ta'siri alohidaligi aniqlanadi.

Ko'pchilik hollarda prednizalon tavsiya qilinadi. Boshlang'ich dozasi 90/20mg/s peroralno 30–40mg/s. Effekt bermagan chog'da to musbat foyda berguncha dozani oshirish kerak. Kerakli dozaga yetgandan keyin sekin pasaytirish kerak.

Eroziv yarali kolitlarning qaytalanishi to'xtash holatiga kelganda davolovchi xuqnalar(garmonli moylar bilan) yaxshi foyda beradi. Bunga lorinden,.ftorokor ishlatiladi. Davolovchi xuqnalarni – metatsil, oblepix moyi ishlatish mumkin. Yarali kolitning og'ir qaytalanishi juda xavfli hisoblanadi. Bu holatda kartikosteroitlar davolashning birinchi chizig'ida turadi. Kartikosteroitlar 90–120 mg/s parenteralno yuboriladi, bemorning ahvoli yaxshilangandan keyin sekinlik bilan salitsilatlarga o'tiladi. Agar kartikosteroitlar yordam bermasa yoki ularni ko'taraolmaslik holatida nogormonli immunodepresantlarga o'tish kerak. Ular (sitostatin)–azatioprin va 6 merkoptopurin. Bu preparatlar asosan Kron kasalligida yaxshi effekt beradi. Azatioprin 2–2,5 mg/kt tavsiya qilinadi. Siklosporin 4 mg/kg bir kunda, 1–2 hafta og'ir yarali kolitlarda tavsiya qilinadi. Oxirgi yillarda biologik davolash usullaridan monokloneal antitela, usma shish nekroziga qarshi FNO–a ishlatiladi. Bu guruh preparatlariga yagona–infliksimab (remikeyd.) kirib, Kron kasalligida ishlatilgan va 5 mg/kg dan tavsiya qilingan. Kron kasalligidagi va yarali kolitlardagi immun mexanizmlari juda o'xshashdir. Bu kasalliklarda aktivlashish va T–xelperlar adaptozi pasayishi makrofaglar aktivligining oshishi va antitelalar giperfunksiyasi yuzaga chiqadi. Bu ikki kasalliklarda ham interferron xosilasi va o'sma shish faktori ko'tariladi. Shuning uchun yarali kolitlarda remikeydlarning qo'llanilishi 75–80% ijobiy natija bergan.

Dispanserlash: Bemorlar yarali kolitlar bilan gastroenterologlar tomonidan dispanserlash holatida qarovga olinishi kerak. Dispanser kuzatuvining asosiy maqsadi kasallikning qaytalanishining oldini olish, asoratlarini o'z vaqtida aniqlash, alohida malignizatsiyani o'z vaqtida tashxislashdir. Agar kassallik yomon kechmasa kvartalda bir marta ko'rikdan o'tish, sulfasalazin va prednizalon qabul qiladigan bo'lsa, har oyda ko'rikdan o'tish kerak. Endoskopik tekshiruvlar bir yilda bir marta o'tkazilishi, agar ahvoli yomonlashsa tezroq tekshirish kerak. Bemorlar – ishdan ozod qilinishi, emotsional zo'riqishlar bo'lmasligi kerak. Ovqatlanish meyori bilan tartibga solinishi kerak. Yarali kolitlar bilan bemorlarga sanatoriya–kurortda davolanish man qilinadi.

Yo'g'on ichak divertikullari va divertikulyozi.

Bu kasallik ichak devorlarida qopsimon bo'rtib chiqishning paydo bo'lishidir. Bunday qopsimon bo'rtmalar 3 donagacha bo'lsa divertikul, agr undan ko'proq bo'lsa divertikulyoz deyiladi.

Divertikulyoz ko'pincha to'g'ma bo'ladi, ortirilgan divertikullar yolg'on ichak devoridagi mushak qavatining shishib chiqishidir. Tug'ma (chin) divertikullar ichak devoridagi gistogenezning buzulishi bilan sodir bo'ladi. Bunda ichak devorining xamma qavatlarida o'zgarish buladi.

Tug'ma (chin divertikullar) yo'g'on ichakning o'ng yarmida, orttirlgan (yolg'on) divertikulyar yo'g'on ichakning chap qismida ko'proq sigmasimon ichakda uchraydi. Divertikullarning lokalizatsiyasi ichak devoriga qon tomirlarning kirish joyida ya'ni tutqich tomonida bo'ladi. Divertikullarning kelib chiqishida ichaklardagi yiringlash holati bo'lib qorinning ichak bosimi oshganda (ich qotish) yallig'langan ichak devorida bo'rtma hosil bo'ladi. Divertikul ichiga axlot kirib qoladi va yallig'lanish yuzaga chiqanda divertikulit simptomlari rivojlanadi. Bu kasallik 40 yoshdan yuqori kishilarda paydo bo'ladi.

Klinikasi: Bu kasallik ko'p yillar davomida klinik jixatdan yuzaga chiqmaydi. Tasodifan qilingan rentgen tekshirishlarida aniqlanishi mumkin. Asoratlanmagan divertikullarning asosiy simptomi qorinda og'riq va ichak faoliyatining buzilishi kuzatiladi. Divertikulit rivojlanganda qorindagi og'riq kuchayadi , tana xarorati oshadi, qonda leykotsitoz rivojlanadi. Agar divertikullar abssess xolatiga utsa qorin bo'lig'iga yorilishi mumkin va pertonit belgisi

paydo buladi. Doimiy juda kuchli bo'lmagan og'riq qorinning chap yarmida ko'proq kuzatiladi. Qorin paypaslaganda doimo yumshoq bo'ladi. Divertikulyozga xos belgi ich qotish, ich ketish bilan almashinuvi xarakterlidir. Bemorlarda diafragma churrasi, o't toshkasalligi va divertikulyozning uchrashuvini Seynta triadasi deyiladi.

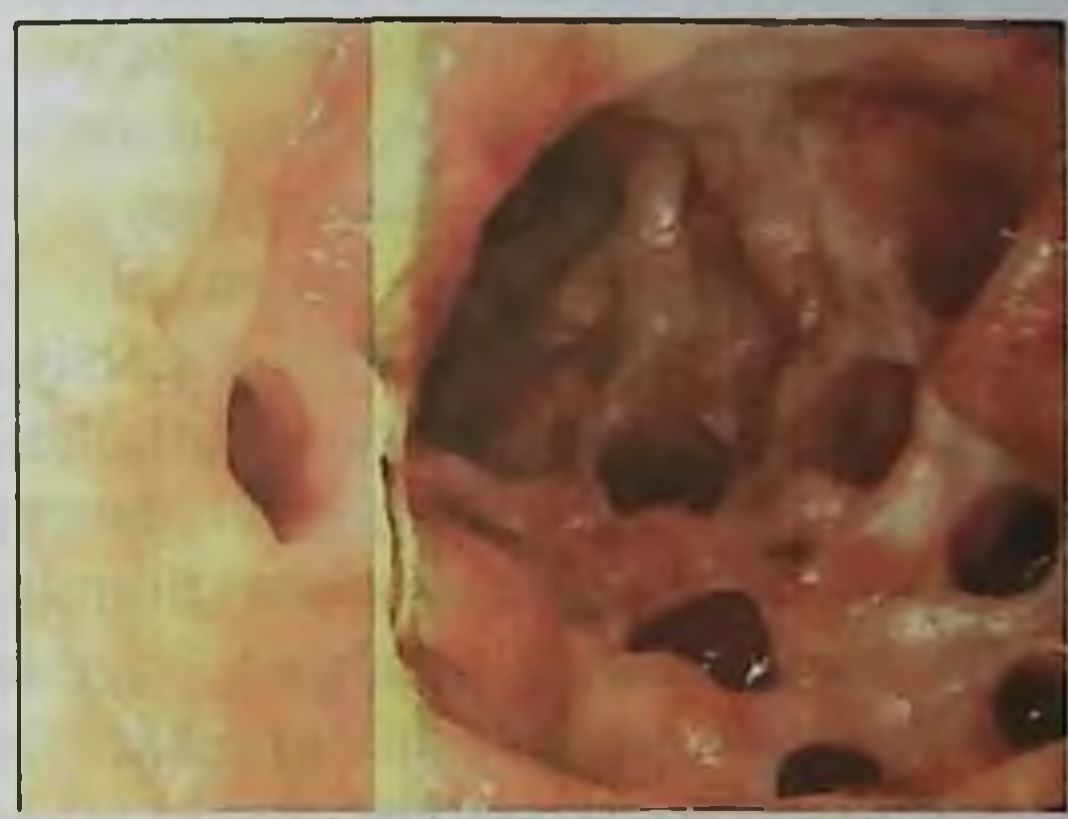

145-rasm. Yo'g'on ichak divertikulyozi

Diognostikasi: Diagnostikasida rentgen tekshirish muhim hisoblanadi (irrigoskopiya).

Divertikullarning kattaligini ham aniqlash mumkin, ular 2-3 ml dan 2-3 sm kattalikda bo'lishi mumkin. Hozirgi vaqtda divertikulyozlarni endoskopik yo'l bilan aniqlash mumkin.

Davolash: davolash asosan konservativ tadbirlardan iborat, parhez, yallig'lanishga qarshi spazmolitiklar tavsiya qilinadi. Juda muhim xojatni mutadillash xisoblanadi, maxsus parhez (kartoshka, olma, sabzi, karam)lar tavsiya qilinadi. Divertikulyoz bo'lsa kolektomia qilinadi. Yiringli xolat qorin bo'shlig'iga yorilsa, ichak rezeksiyasi qilinadi va Mikulich bo'yicha kolostoma qo'yiladi.

Chambar ichak polipi va polipozlari.

Polip – epitelialardan o'sadigan xavfsiz o'sma shishlarga kiradi, vaxolanki ularning malignizatsiyaga o'tish xavfi yuksak. Yakka poliplar yengil o'tadi, yengil utadi, kam malignizatsiya beradi . Ko'p sonli poliplar yo'g'on ichakning har xil bo'limlarida bo'lishi mumkin. Ularning kattaligi 0,5-2 sm tashkil qiladi. Poliplar uzun oyoqli va ular osilgan holda ichak yorig'ida bo'ladilar. Ayrim poliplar keng asosli bo'ladilar.

Poliplarning quyidagicha turlari bo'ladi:

1.Yuvenil poliplar. Ular bolalarda uchraydi, ko'pincha to'g'ri ichakning shilliq qavatida joylashadi. Poliplar – uzum shingiliga o'xshaydilar, ular kam malignizatsiya beradilar.

2. Giperplastik poliplar – ko'p sonli, mayda 2–4 mm kattalikda, konussimon shaklga ega bo'ladi, kam malignizaniya beradi.

3. Adenamatoz (bezsimon) poliplar ko'proq uchraydi, ular oyoqli yoki oyoqsiz bo'lishi mumkin, sharsimon shaklga yega. Ular ko'pchilik xolatlarda malignizatsiya beradilar.

4. Vorsinkali poliplar (adenopapilloma) ular yupqa vorsinkalar bilan qoplangan va 30% holatlarda malignizatsiya beradilar.Yakka poliplar belgisiz o'tishi mumkin. Ularning kattaligi 2–6 sm buladilar. Ularning keng asosi bilan ichakning ichki devoriga o'tirib, ayrim holatlarda ichak yorig'ini bekitib qo'yishlari mumkin.

Poliplar ko'pchilik holatlarda belgisiz o'tadilar va endoskopik tekshirishlarda tasodifan aniqlanishi mumkin. Bordiyu axlot qon aralash chiqishiga, to'g'ri ichakdan shilimshiq madda kelsa, qorinda og'riq bo'lsa, ich ketsa ichaklarda diskomfort bo'lganida albatta barmoq bilan to'g'ri ichakni tekshirish rektoromonoskopiya, kolonoskopiya, irrigografiya qilish zarur. Poliplarning aniq sturkturasini bilish uchun biopsiya olinib, malignizatsiya bor yo'qligini aniqlash kerak. Ko'p sonli poliplar – nasliy kasallik bo'lib, predrak kasalligi hisoblanadi.

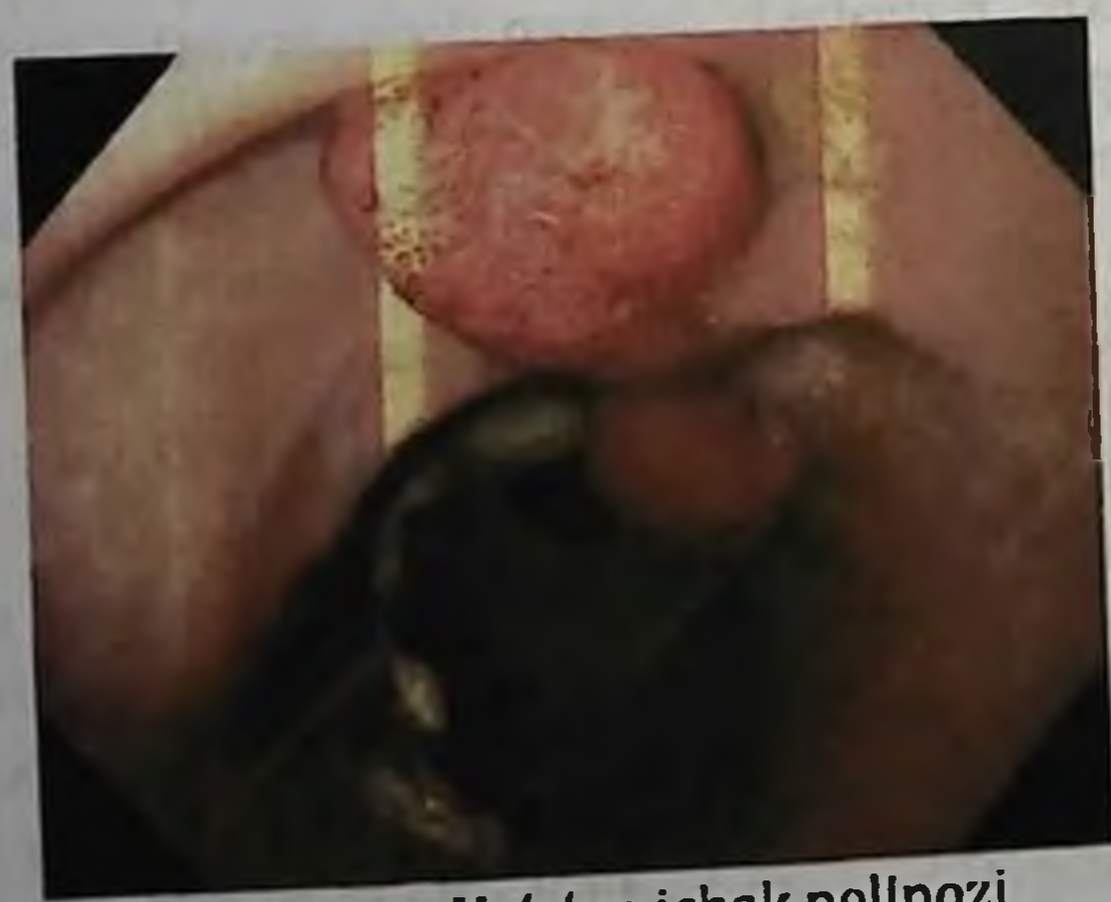

146-rasm. Yo'g'on ichak polipozi

Davolash: yakka poliplarni – polipekssiziya diatermik tutam qo'llangan holda qilinadi va krioterapiya xam ishlatiladi. Agar oilaviy

polip bo'lsa radikal operatsiya subtotal kolektomia qilinib ileorektal yoki ileosigmovid anastamoz qo'yiladi. Agar tarqalishi juda katta masofada bo'lmasa o'sha qism ichak rezeksiya qilinadi.

Kron kasalligi. Bu kasallik Amerikalik gastroenterolog Barrila Bernard Kron nomiga qo'yilgan bo'lib 1932-yili o'zining ikkita hamkasblari Leon Ginzburg va Gordon Opengeymerlar bilan birinchi bo'lib 14 ta bemor to'g'risida adabiyotda ma'lumot berganlar. Xozirgi kuzatuvlarga asoslanib KKmron kasalligida 50-60% ingichka ichakda, 10-40% yo'g'on va ingichka ichakda, 25% yo'g'on ichaklar jarohatlanishi aniqlangan. Kron kasalligi Shimoliy Yevropa va Shimoliy Amerika mamlakatlarida ko'p uchraydi. Xar yili xar 100000 kishiga 2-3 yangi xastalanishlar xisobga olinmog'da. Kasallik 15-35 yoshdagi kishilarda va ikkinchi kutarilishi 60 yoshdan keyingi odamlarda uchramoqda. Kron kasalligi uzining surati bilan ashkinaziya yaxudiylar orasida boshqa etnik guruxlarga nisbatan 6 marta ko'proq uchraydi. Erkaklarda ayollargi nisbatan 1,8:1 erkaklarda ko'proq uchraydi.

Kron kasalligi (adabiyotlarda beriladigan nomi grakulematoz enterit, regionar enterit, transmural ileit, terminal ileit) oshqozon ichak tizimining surunkali nomaxsus granulematoz yallig'lanishi bo'lib, og'iz bo'shlig'idan tortib to'g'ri ichakkacha kasallanishi mumkin. Patofiziologik va epidemiologik jihatdan yarali kolitlar bilan umumiy bir xarakteristikaga egadir. Anglichanlar tili bilan aytilganda ichaklarning yallig'lanishi kasalligi deb yuritiladi.

1998-yilda qabul qilingan kron kasalligining Vena klassifikatsiyasi 2005-yilda Monreal modifikatsiyasi bilan Kron kasalligini o'rganish buyicha Yevropa jamiyatiga Kron kasalligida yallig'lanish xolatining lokalizatsiyasiga , kasalligning fenotipiga qarab xarxil variantlari tavsiya qilingan. Kron kasalligining sababi hanuzgacha noaniq qolmoqda. Bu kasallik olib keladigan sabablardan genetik, infeksion, immunologik faktorlar muhim rol o'ynaydi.

Genetik faktor: Bu kasallik ko'proq bir tuxumli egizaklarda va tug'ishgan aka-ukalarda uchraydi. Taxminan 17% holatlarda kasallar tug'ishgan og'aynilarda kuzatiladi. Kron kasalligi Bexterev kasalli (ankilozlashgan spondilit) bilan birga uchraydi. Bugungi kunda genlarning 34 varianti ma'lum bo'lib shu kasallik simptomlarining yuzaga chiqishida aniqlangan.

Infeksion faktor: Bu faktorning ahamiyati to'liq tasdiqlanmagan. Viruslar va bakteriyalarning (psevdofuterkulyoz bakteriyalar) kasallikning kelib chiqishida ta'siri borligi to'g'risida ma'lumotlar berilgan.

Immunologik faktorlar: Kron kasalligida tizimli a'zolarning jarohatlanishi autoimmun holatga bog'liq ekanligini ko'rsatadi. Bemorlarda T-limfotsitlar sonining ichak tayoqchasiga nisbatan antitelolarning ortishi, sigir suti oqsiliga va liposaxaritlarga nisbatan ko'tarilishi aniqlangan. Xo'jayra va gumoral immunitetning buzilishi bo'ladi, ammo ular ikkilamchi xarakterga ega.

Kron kasalligida bo'ladigan o'zgarishlar asosan bemorlarda qandaydir maxsus antigen bo'lib T-limfotsitlarning xo'jayra makrofaglarini, fibroblastlarning antitela ishlab chiqishiga sitokinlar, prostaglandinlar, erkin atomlikislorodlar xosil qilib to'qimalarda harxil jarohatlanishlarga olib keladi.

Shunday qilib Kron kasalligining tipik lokalizatsiyasi quyidagicha:

1. Ileokolit – eng ko'p tarqalgan shakli bo'lib, asosan yonbosh va yo'g'on ichaklarda jarohatlanish bo'ladi.
2. Ileit – yonbosh ichakning alohida o'zi jarohatlanadi.
3. Oshqozon va duodenal shaklida me'da va o'n ikki barmoqli ichak jarohatlanadi.
4. Yeyunoilet – ingichka va yonbosh ichak jarohatlanadi.
5. Yo'g'on ichakning Kron kasalligi – yo'g'on ichakning alohida jarohatlanishi.

Patologik anatomiyasi: Kron kasalligiga xarakterli xususiyati ichaklarning senmentar jarohatlanishi bo'lib qo'shni a'zolardan aniq chegaralangan bo'ladi. Ichak devorlari qalinlashadi, uning yorig'i qisqaradi, ichakning jarohatlangan qismigacha uning kengayishi kuzatiladi. Ichaklarning shilliq pardalarida bo'ylama, ko'ndalang, yoriqsimon yaralar va yoriqlar, qo'pol g'adir-budir xosilalar paydo bo'lib "tosh ko'prigi" ("bulijnoy mostovoy") belgilari paydo bo'ladi.

Ayrim holatlarda yaralar perforatsiyasi bo'lib qorin bo'shlig'ida abssesslar va oqmalar hosil qiladi. Qorin bo'shlig'idagi oqmalar (siydik qopi, bachadon va qini, teri) ichaklar va xarxil a'zolar bilan aloqador bo'ladi. Kron kasalligining kelib chiqishida tashqi faktorlarning roli bor. Tashqi muhit faktorlaridan – har kungi iste'mol qiladigan moddalar komponenti, infeksiyalar (bakteriyalar va

viruslar), tamaki tutuni hisoblanadi. Bu faktorlar immun tizimda o'zgarishlar bo'lishiga va ichaklarning shilliq pardasini jarohatlaydi.

Kron kasalligini rivojlantiradigan xavfli faktorlar:

1. Oilaviy anamnizi. Agar kasallik yaqin qarindoshlarida xam bo'lsa xavf oshadi.
2. Yaqin Sharq mamlakatlaridan kelib chiqqan kishilar (Ashkinazi yaxudiylari).
3. Tamaki chekish.
4. Ayrim dorivor moddalar istemol qilish.
5. Infeksiyalar.
6. Gormonal fonning o'zgarishi
7. Psixoemotsional, jismoniy zo'riqishlar.

Kron kasalligining simptomlari

Qorinda og'riq – spasstik bulib burib og'rish, og'riqning aniq lokalizatsiyasining bo'lmasligi, paypaslaganda og'riqqa sezuvchanligi aniqlanadi. Kasallik rivojlanganda og'riq doimiy bo'lib qoladi.

Diarreya. Ayrim holatlarda bir sutkada 10–20 marta bo'ladi. Juda kam holatda axlotda qon bo'ladi. Ishtahaning yo'qolishi: – intoksikatsiyaning asorati hisoblanadi.

Varaja. Og'ir holatlarda tizimli yallig'lanish reaksiyasi yuzaga chiqadi. Agar juda kuchli qaltirashlar bilan tana harorati baland ko'tarilsa ikkilamchi infeksiyalarning qushilishi deb hisoblash zarur va abssesslar, pertonit va sepsis yuzaga chiqishi mumkin.

Ariqlash. Ozuqa moddalarining so'rilishi xususiyatining buzilishi va davom etuvchi diarreya sababli bo'ladi. Qon tarkibidagi eritrotsitlar sonining birdan kamayishi – anemiya. Buning sababi organizmda temir moddasining so'rilmasligi, doimiy yaradan qon oqishlar. Og'iz bo'shlig'ida yaralarning paydo bo'lishi.

Oziq-ovqat moddalarining yetishmovchiligi, eng avvvalo Vitamin V12 , foliyev kislotasi, temir va yog'larda eruvchi vitaminlar defitsiti paydo bo'ladi. Buning sababi ichaklarda so'rilish xususiyatining buzilishi (malapsorbsiya).

Ichak tutilishi.

10.Yiringli o'choqlarining (abssesslar) paydo bo'lishi.

11.Perianal sohasida xo'l bo'luvchi yoriqlar va matseratsiyalar hatto tashqi gemorroy paydo bo'lishi.

Bundan tashqari Kron kasalligida ichak devorlarida chuqur yaralanishlar bo'lib, immun tizimida chuqur o'zgarishlar yuzaga

chiqadi va oshqozon ichak tizimidan tashqari asoratlar – bo'g'inlarda og'riq, ko'rish qobiliyatining sustlashishi, terida toshmalar paydo bo'lishi, jigar faoliyatiningbuzilishi kuzatiladi.

Diagnostikasi. Kron kasalligining diagnostikasi juda qiyin, chunki juda ko'p kasalliklarda Kron kasalligining simptomlari uchraydi. Shunga qaramay Kron kasalligi yarali jarohatlanish belgilari – shilliq qavatida "toshli ko'prik" simptomi yuzaga chmqadi. Ichakda xali o'zgarish bulmagan va yallig'langan shilliq pardada chuqur ko'ndalang yoriqlar, eski yara izlari, shilliq osti qavatida shish va shilliq qavatida g'adir–budir shishlarning paydo bo'lishi muxim diagnostik belgilar xisoblanadi.

Kron kasalligi diagnostikasida quyidagi faktlarga asoslanadi:

1. Kasallik tarixiga, oilaviy anamneziga, so'roq va tashqi ko'riklarga.
2. Ichaklarning shilliq pardalarida asboblar bilan tekshirilgan– riktoromonoskopiya, kolonoskopiya natijalari, biopsiya materiallariga.
3. Rentgenologik tekshiruvlar sulfat bariy bilan kontrastli tekshirishlar, kompyuter tomografiya (KT), magnitnorezonans tomografiyaga (MRT).
4. Axlat tahlillari – so'rilish xususiyatining buzulishi, parazitlar (gelmintlar) bakterial infeksiyalar belgilari, kalda leykotsitlarning aniqlanishi.
5. Qorin bo'shlig'ini manzarali rentgenoskopiyasi ya'ni oshqozon ichak tizimini kontrastli rentgenoskopiyasida chuqur yaralarning, o'sma shishlarning, yot jismlarning, a'zolar tuzilishi anomaliyasining topilishi.
6. Endoskopiya (fibrogastrosikopiya).
7. Video–kapsul endoskopiya. Bemor kapsula yutadi unda minatyur kamera joylashgan u video peredachik bilan bog'langan kapsula organizmda 10 soatda 2 sutkagacha turadi va keyin uzi chikib ketadi.
8. Ichaklarni kichik endoskopiya qilish. Yengil bukuluvchi, yupqa endoskoplar bilan ingichka ichakni botamom ko'rish va biopsiya olish xususiyatga ega.
9. UTT

10. Qon tahlillari. S–reaktiv oqsil–yallig'lanish faktori va umumiy tahlillar, qonning bioximik tahlillari.

11. Siydik tahlili – buyrakning funksional holatini aniqlash.

Davolash: Kron kasalligini davolashda asosiy taktika bo'lib – medikamentoz davolash hisoblanadi. Davolashning asosiy maqsadi ichakdagi yallig'lanish holatining lokalizatsiyasini xajmini va yallig'lanish holatini qisqartirish, kasallikning qaytalanishi sur'atini va davomiyligini qisqartirish,retsidivga qarshi davolash muhim holatlarda kuchli ta'sir qiluvchi preparatlarni, kompleks davolash, qaytalanish va asoratlar bo'lganda operativ davolashni qo'llash.

I. Kasallikning yengil simptomlari bilan yuzaga chiqqanda antidiarrey preparatlarni qo'llash–yani lopiramid (imodium) ichak motorikasini so'saytiradi, og'riqli spazmlarni bartaraf qiladi.

II. O'rtacha simptomlari yuzaga chiqqanda.

Aminosalitsilatlar (sulfasaalazin, mesalamin) tavsiya kilinadi. Bu preparatlar ko'p simptomlarni bartaraf qiladi.

Antibiotiklar – siproflaksatsin va metronidazol aminosalitsilatlar qabul qilganida yetarli emas. Antibiotiklar protsess yo'g'on ichakda joylashganda effektli. Ular oqmalarni davolashda ishlatiladi. Agar antebioteklarni qabul qilishni to'xtatsalar 50% hollarda retsidiv beradi.

Kortikosteroidlar (prednizolon). Shuni aytish kerakki, ularning yalliglanishga qarshi effekti bo'lsada yomon asoratlari ko'p.

Immunodepressantlar. Aziotropin (AZA),merkaptopurin (6 Mp) yoki metrotreksat.

Tumoronekrotik faktorlar anatagonistlari (faktor nekroza opuxoley FNO). Infliksimab (Remicade)–okmalarni davolashda agar antibiotiklar foyda bermasa ishlatiladi.

III. Og'ir kechimlari bilan. Kortikosteroitlar vena ichiga yoki FNO antagonistlari tavsiya qilinadi.

Qachon zudlik bilan vrachga murojjat qilish kerak.

Varaja, kuchli qaltirash kuzatilganda

1. Bosh aylanishi, yurak urishi

Doimiy axlotda qonning bo'lishi

Suvsizlanish belgilari (chanqoqlik, siydikning kam ajralishi)

Qorinda kuchli og'riq, damlash, qorinning old devori taranglanishi.

Anus atrofida shish va og'riq borligi, yiring ajralishi.

Qusishning qaytalanishi.
Hojatning va gazning chiqmasligi.
Simptomlarning yomon tomonga o'zgarishi.
2 hafta mobaynida doimiy ich ketish
Tana vaznining kamayishi.

Prognozi. Kasallik surunkali bo'lganligi uchun vrachlar uzoq muddatli prognoz berishdan bosh tortadilar.

Ogohlantirish. Kron kasalligini batamom yo'q qilish mumkin emas, chunki uning aniq sababi yo'q. Uning og'irlik darajasini pasaytirish, qaytalanish sur'ati va davomiyligini qisqartirish mumkin.

Doimiy va to'g'ri tavsiya qilingan medikamentlarni qabul qilganda uning og'irlik darajasini, qaytalanish sur'atini va muddatini qisqartiradi.

Ayrim nesteroid yalliglanishga qarshi preparatlar (NPVP), indometatsin, ibuprofen ichaklarning yallig'lanish kasalligini ko'zg'aydi, xuddi shuningdek Kron kasalligini xam. Shuning uchun ham mutaxassislar atsetaminofen (paratsetamolni) tavsiya qiladilar.

Chekishni tashlash.
Yaxshi sog'lom ovqatlar iste'mol qilish
Vrachning tavsiyasiz antibiotiklarni qabul qilmaslik
Har kuni jismoniy tarbiya bilan shug'illanish.

Kron kasalligida parhez.

Bu kasallikda bemor o'zining o'rgangan oziq-ovqat mahsulotlarini qabul qilishi mumkin. Korbonsuvlar, yog'larni maksimal kamaytirish, oqsilli moddalarni ko'paytirish. Tuzlangan, konserva mahsulotlarini, achchiq oziqlar, dudlangan, qovurilgan ovqatlar, ko'kat, kvas, tuxum, spirtli ichimliklar, qovurilgan go'shtli ovqatlar mutloq ta'qiqlanadi. Hamma istyemol qiladigan mahsulotlar iste'mol qilishdan oldin termik qayta ishlanadi. Bu kasallikni davolashda albatta vrachning qattiq nazorati kerak.

To'g'ri ichakning anatomik tuzilishi

To'g'ri ichak (rectum) yo'g'on ichakning yakuniy qismi hisoblanadi. Uning yuqori chegarasi taxminan 2–3 dumg'aza umurtqalari sohasiga to'g'ri keladi. To'g'ri ichakning shakli uning (axlat massalari bilan) to'lish darajasiga bog'liq. Ampula yaxshi rivojlanganda ampulyar formasi va ampula rivojlanmagan holatda silindrik formasi farqlanadi. To'g'ri ichak ampulyar qismga ampulla recti va anal qismga canalis analis – ga bo'linadi. Ichakning ampulyar qismi nisbatan kengaygan va taxminan uning uzunligini uchdan ikki qismini tashkil etadi. To'g'ri ichakning uzunligi 12–18 sm atrofida bo'lib, 8–10 sm qismini ampulyar qism va 4–6 sm qismini anal naychasi tashkil etadi.Ichakning anal qism shilliq qavati valiklar shaklidagi bo'ylama taxlamlarni columnae analis hosil qiladi.

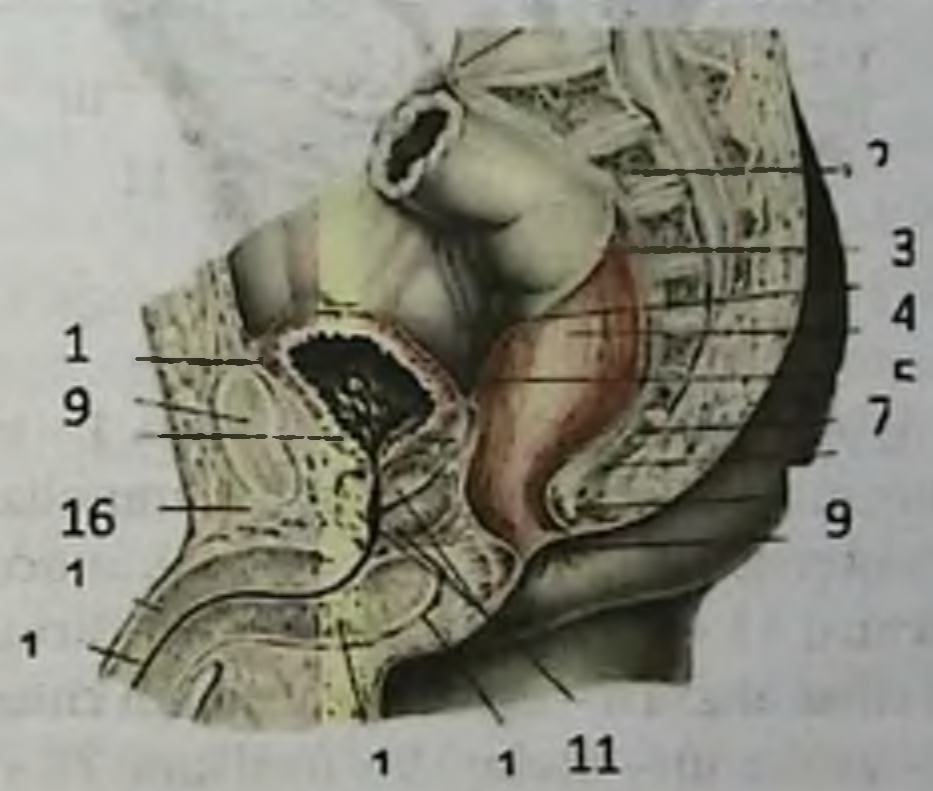

147-rasm. Erkaklar tos sohasining sagittal kesmasi.

1 – promontori– um; 2 – os sacrum; 3 – peritonaeum; 4 – ureter dexter; 5 – ampulla recti; 6 – exca– vatio rectovesicalis; 7 – os coccygis; 8 – lig. anococcygeum; 9 – m.. sphincter ani externus; 10 – anus; 11 – prostata; 12 – m. bulbocavernosus; 13 – bulbus penis; 14– uretra; 15 – corpus cavernosum penis; 16 – lig. suspensorium penis; 17 – vesicula seminalis; 18 – symphysis pubica; 19 – vesica urinaria.

Taxlamlar pastga tomon yo'nalib, bir qadar yupkalashadi va o'zaro bog'lanib shilliq osti qavatida venoz to'rlardan iborat, gemmoroidal zonani zona haemorrhoidalis xosil qiladi. To'g'ri ichak ampulasining yuqori qismida shilliq qavatdan iborat uchinchi sfinkter deb ataluvchi shilliq qavatning bo'rtib chiqqan joyi mavjud.

Joylashuvi va sintopiyasi. To'g'ri ichak kichik chanoqning orqa

sohasida joylashgan.

Uning oldigi tomonida siydik va jinsiy a'zolar joylashgan: erkaklarda siydik pufagi, urug' pufakchalari, urug' yo'llari ampulasi, prostata bezi va qisman siydik chiqaruv kanali (Rasm); ayollarda bachadon va qin (Rasm). To'g'ri ichak ampulasining yon devorlariga ingichka ichak qovuzloqlari va sigmasimon ichak yopishishi mumkin.

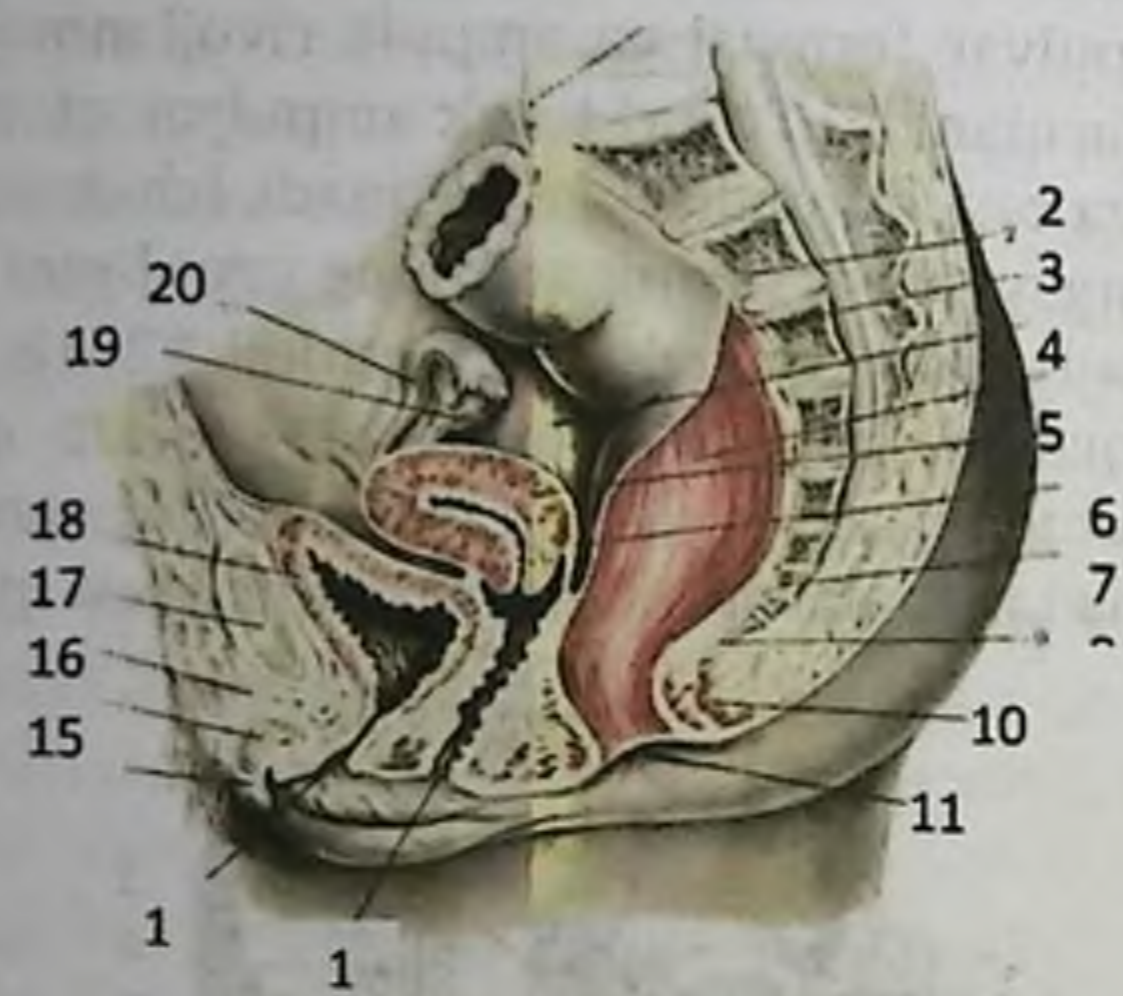

148–rasm. Ayollar tosining sagittal kesmasi. 1 – promontorium; 2 – os sacrum; 3 – peritonaeum; 4 – ureter dexter; 5 – ampulla recti; b – uterus; 7 – exca– vatio rectouterina; 8 – os coccygis; 9 – lig. anococcygeurn; 10 – m. sphincter ani externus; 11 – anus; 12 – vagina; 13 – uretra; 14 – clitoris; 15 – corpus cavernosus clitoridis; 16 – lig. suspensorium clitoridis; 17 – symphysis pubica; 18 – vesica uri– naria; 19 – ovarium; 20 – tuba uterina.

Qorin parda ostidan to'g'ri ichak qorin parda osti klechatkasi va mushaklar, tomirlar va nervlar bilan yopishib turadi. Siydik yo'llarining tos qismi ichakdan – 1–2,5 sm masofada, tashqarida joylashgan. To'g'ri ichak ampulasining asosi orqa chiqaruv teshigini ko'taruvchi mushaklarga, mm. levatores ani to'g'ri keladi va ularing bir qismi to'g'ri ichakning to'g'ri mushaklariga o'tib ketadi.

To'g'ri ichak ampulasining orqa tomonida qon tomirlari (a. sacralis media, aa. sacrales laterales), limfa tomirlari va shuningdek simpatik nerv o'zaklari va shoxlari, yog' klechatkasi joylashgan.

To'g'ri ichakning anal kanali m. levator ani dan pastda joylashgan. Uning oldigi tomonida bulbus penis joylashgan bo'lib, yon tomonlardan u o'tirg'ich va to'g'ri ichak klechatkasiga, orqa tomondan esa dum suyagiga tegib turadi.

Ayollarda pastki sohada to'g'ri ichakning oldingi devori qinning orqa devori bilan bog'langan. Ushbu devoring kengligi 1 smni tashkil etadi. Pastga tomon ushbu qatlam kuchli rivojlangan mushak, yog', biriktiruvchi to'qima ko'rinishida vestibulum vaginae va anuslar oralig'iga qo'shilib ketadi.

To'g'ri ichakning qon bilan ta'minlanishi

Pastki yonbosh ichak va sigmasimon ichak III bel umurtqasi ro'parasidan, aorta bifurkatsiyasidan 3–4 sm yuqoridan chiquvchi, pastki ichak tutqich arteriyasi sistemasidan qon bilan ta'minlanadi. Ushbu arteriya chiqish joyidan 3–5 sm masofada chap ko'ndalang, sigmasimon va yuqori to'g'ri ichak arteriyalariga tarmoqlanadi. Chap ko'ndalang arteriya a. colica sinistra qiyshiq holda pastdan yuqoriga, chapdan o'ngga yo'nalib, o'z yo'lida chap siydik yo'lini va ichki urug'don tomirlarini kesib o'tadi. Undan ko'tariluvchi va tushuvchi shoxchalari chiqib, sigmasimon arteriya va yonbosh arteriya shoxlariga qo'shimcha anastomozlanadi. Shuningdek chap yonbosh arteriya shoxlari o'zaro anastomozlanadi. Ushbu anastomozlar natijasida xosil bo'lgan arterial yoyda ichak devorlariga to'g'ridan to'g'ri arterial tomirlar ajraladi. Sigmasimon arteriyalar aa. Sigmoideae pastki ichak tutqich arteriyasidan yoki chap va yuqori to'g'ri ichak arteriyasidan shoxlanadi (Rasm 3). Ular so– ni 1 tadan 4 tagachani tashkil etadi. Sigmasimon ichak tomon harakatlanib, ular o'zaro birikib ichak devoriga boruvchi to'g'ri yoy xosil qiladi.

Yuqori to'g'ri ichak arteriyasi, a. rectalis superior, quyi (pastki) ichak tutqich arteriyasining to'g'ridan – to'g'ri davomi hisoblanadi. Pastga tomon harakatlanib, umumiy yonbosh arteriyalarni kesib o'tadi va kichik tos tomon ketadi.

To'g'ri ichakning orqa yuzasida u ichak devoriga boruvchi 2–3 shoxga ajraladi. Ushbu shoxlar o'zaro, shuningdek o'rta va quyi to'g'ri ichak arteriyalari bilan birikadi.

O'rta to'g'ri ichak arteriyasi a. rectalis media ichki yonbosh arteriyasidan chiqadi. U m. levator anining yuqorigi yuzasi bo'ylab o'tib, to'g'ri ichak ampulasining quyi qismida tarmoqlanadi.

Pastki to'g'ri ichak arteriyasi a. rectalis inferior ichki yonbosh arteriyadan o'tirg'ich–to'g'ri ichak chuqurchasida ajralib chiqadi. U anal kanalini va to'g'ri ichakning tashqi sfinkterini qon bilan ta'minlaydi. Yo'g'on ichakning venalari yuqori va pastki ichak tutqich

venasi kabi sistemalarga mansub. Har bir atrerial stvol va ulardan ajralgan arteriya tarmoqlari nomlari xudi shu kabi vena tomirlari nomlari bilan ham bir xildadir. Faqat kam xollardagina venoz stvollar shu nomdagi arteriya nomidan boshqa atalishi mumkin.

To'g'ri ichakning o'ng tomonidan qon oqimi yuqori ichak tutqich venasiga quyiluvchi v. ileocolica, v. colica dextra, v. colica media - orqali amalga oshiriladi.

To'g'ri ichakning venoz tarmog'i 3 chigaldan : shilliq osti, fassiya osti va teri osti chigalidan iborat. Shilliq osti chigali ichakning shilliq osti qavatida columnae anales asosida joylashgan. Shilliq osti chigali venalari ichakning mushak qavati orqali o'tib, to'g'ri ichakning mushak qavatida joylashgan fassiya osti chigallari bilan birlashadi. Fassiya osti chigalidan yuqori va o'rta to'g'ri ichak venalari v. rectalis superior et vv. rectales mediae xosil bo'ladi. v. rectalis superior shu nomli arteriya bilan birga joylashadi va quyi ichak tutqich venasiga quyiladi. vv. rectales mediae – ichki yonbosh venasiga quyiladi. Teri osti venoz chigallari orqa peshov va tashqi sfinkter atrofida joylashadi va ushbu venoz chigallaridan quyi (pastki) to'g'ri ichak venalari vv.rectales inferiores xosil bo'ladi va ular vv. pudendae internaega quyiladi.

Yo'g'on ichak venalari pastki kovak vena sistemasiga mavjud venalar bilan bog'langan. Ushbu anastomozlar qorin parda orti bo'shlig'i tomirlari va to'g'ri ichakning mezoperitoneal vena tomirlari v. ileocolica, v. colica dextra, v. colica sinistra va quyi kovak vena sistemasiga mansub vv. lumbales, vv. testiculares, vv. ovaricae, vv. renales va boshqalarda kuzatiladi.

TO'G'RI ICHAK FIZIOLOGIYASI

To'g'ri ichakning asosiy fiziologik funksiyasi axlatni to'plash va evakuatsiyadir. Bu elementar tushuncha ko'plab baxs va munozalarga sabab bo'lgan. Inson tomonidan istemol qilingan ovqat dastlabki daqiqalardanoq oshqozondan pilorik qism orqali evakutsiya qilina boshlaydi. Oshqozon evakuatsiyasi o'rtacha 2 soatlardan so'ng bo'shaydi. Ovqat qabul qilingach, 2 soatdan so'ng ovqat massalarining boshlang'ich qismi suyuq holatida Baugen halqasiga yetib keladi. 6 soatdan so'ng navbatdagi ovqat qabul qilingach, ingichka ichakdagi barcha maxsulotlar yo'g'on ichakka

o'tib bo'ladi. Sutka davomida baugen halqasidan 4 litr atrofida suyuqlik o'tadi, axlat massasi sifatida esa 250–300 g shakllanadi. Mutanosib ravishda sutka davomida 3,7 l atrofida yo'g'on ichakda so'rilish yuz beradi. Bular ko'p miqdorda suyuq holdagi axlat massalari, ovqatning parchalanish maxsulotlari va ichakdagi bijg'ish jarayoni maxsulotlari – toksinlar, gistaminlar, ptomainlardir. Portal sistema orqali venoz qon bilan ushbu toksik moddalarni qabul qilib ularni o't bilan chiqarib tashlovchi, jigar deb atalmish muhim, katta filtrning mavjudligi organizmni zaharlanishdan saqlab turadi.

Axlat masssalari yo'g'on ichak bo'ylab 12–18 soat davomida o'tadi. Ovqat yeyilgandan boshlab, orqa chiqaruv teshigidan axlat holida chiqib ketgunga qadar oshqzon–ichak yo'llarida 18–24 soat davomida bo'ladi.

Suyuq yoki kashasimon massa baugin halqasi orqali o'tgach, u yo'g'on ichakda suyuq qismining so'rilishi tufayli tezda qo'yiqlashadi. Ingichka ichakda ko'piksimon ko'rinish beruvchi gaz pufakchalari yo'g'on ichakda kattaroq gaz pufaklariga aylanadi.

Yo'g'on ichakda u asta – sekin distal yo'nalishda harkatlana boshlaydi. Ingichka ichakning uzunligi 5–6 m ni tashkil etadi. Ingichaka ichakdan massa 2–4–6 soat dovomida o'tadi, 1 m dan esa 0,3–0,5–1 soat davomida harakatlanadi. Yo'g'on ichakning uzunligi 1,2–1,5 mni tashkil etadi. Bu masofdan axlat massalari 12–18 soat davomida, ya'ni har 10 soatda 1 metr masofadan o'tadi. Shunday qilib yo'g'on ichak peristaltikasi natijasida axlat massasi ingichka ichakka nisbatan 10 barobar sekin harakatlanadi.

To'g'ri ichakning to'lib borishi natijasida, unda bosim ortib boradi, buni hisobiga defekatsiyaga chaqiruv bo'ladi. Ichak devorining bosimi 20 sm suv ustuniga yoki 30–40 mm simob ustuniga yetgach, defekatsiya uchun istak yuzaga keladi.

TO'G'RI ICHAK TRAVMALARI

To'g'ri ichakning travmalari haqidagi adabiyotlar juda ko'p, lekin ularning umumiy qabul qilingan klassifikatsiyasi hozirgi davrga qadar yo'q. To'g'ri ichak travmasi bo'linishida etiologik belgiga ko'ra ikkita guruh va bir qancha kichik guruhlarga ajratish lozim deb o'ylaymiz (Rasm). Birinchi guruh travmalariga tashqi ta'sirlarsiz ichki sabablar natijasida vujudga kelgan travmalarni kiritish mumkin. Ularni endogen travmalar deb atash mumkin. Ularga kiradi:

1. Og'ir yuk ko'tarish vaqtida, yiqilganda, defekatsiya vaqtida yuzaga keladigan to'g'ri ichakni yorilishlari.

2. Tug'ruq vaqtida oraliqning 3 darajali yorilishi.

To'g'ri ichakning tinchlik vaqtidagi ikkinchi guruh travmalarining xarakterli tomoni, ular tashqi ta'sir natijasida yuzaga keladi. Ushbu guruhda 6 ta guruhchani ajratish lozim:

«Qoziqqa» yiqilish natijasida, o'tkir predmetlar tomonidan to'g'ri ichakka yetkazilgan jarohatlar;

To'mtoq predmetdan jarohatlanish natijasida anorektal soha yumshoq to'qimalari yoki tos suyaklari sinishi oqibatida yuzaga kelgan jarohatlar;

To'g'ri ichakni tibbiy muolajalar vaqtida jarohatlanishi – rektomanoskopiya vaqtida, nakonechniklar, gaz xaydovchi trubkalar, termometr kiritish vaqtida yetkazilgan jarohatlar;

To'g'ri ichakni qo'shni organlardagi operatsiyasi vaqtida jarohatlanishi;

Qisilgan havo ta'sirida to'g'ri ichakni va yo'g'on ichakning boshqa qismlarini yorilishi;

To'g'ri ichakni jinsiy aloqa vaqtida yorilishi.

To'g'ri ichak jarohatlanishiga anatomik nuqtai nazardan qaralganda, quyidagi ikki guruh va to'rtta kichik guruhchalarga ajratish mumkin:

To'g'ri ichakni qorin pardadan tashqari jarohatlanishi: A – oddiy, B – atrof organlar va tos suyaklari bilan birgalikdagi jarohatlari;

To'g'ri ichakni qorin bo'shlig'iga teshib kiruvchi jarohatlanishlari: A – oddiy, B – boshqa organlar jarohatlanishi bilan asoratlangan.

To'g'ri ichakning jarohatlanishini xarakterlashda har ikkala klassifikatsiya birgalikda qo'llanilishi lozim. Barcha ushbu jarohatlanishlar ichki va qorindan tashqarida bo'lishi mumkin. Lekin ba'zi bir jarohatlanishlarda anatomik klassifikatsiya orqa planga o'tib ketadi.

Masalan to'g'ri ichakni tug'ruq va jinsiy aloqa vaqtida jarohatlanishi har doim qorin pardadan tashqarida bo'ladi. Qisilgan havodan jarohatlanish odatda qorin parda ichi turida bo'ladi.

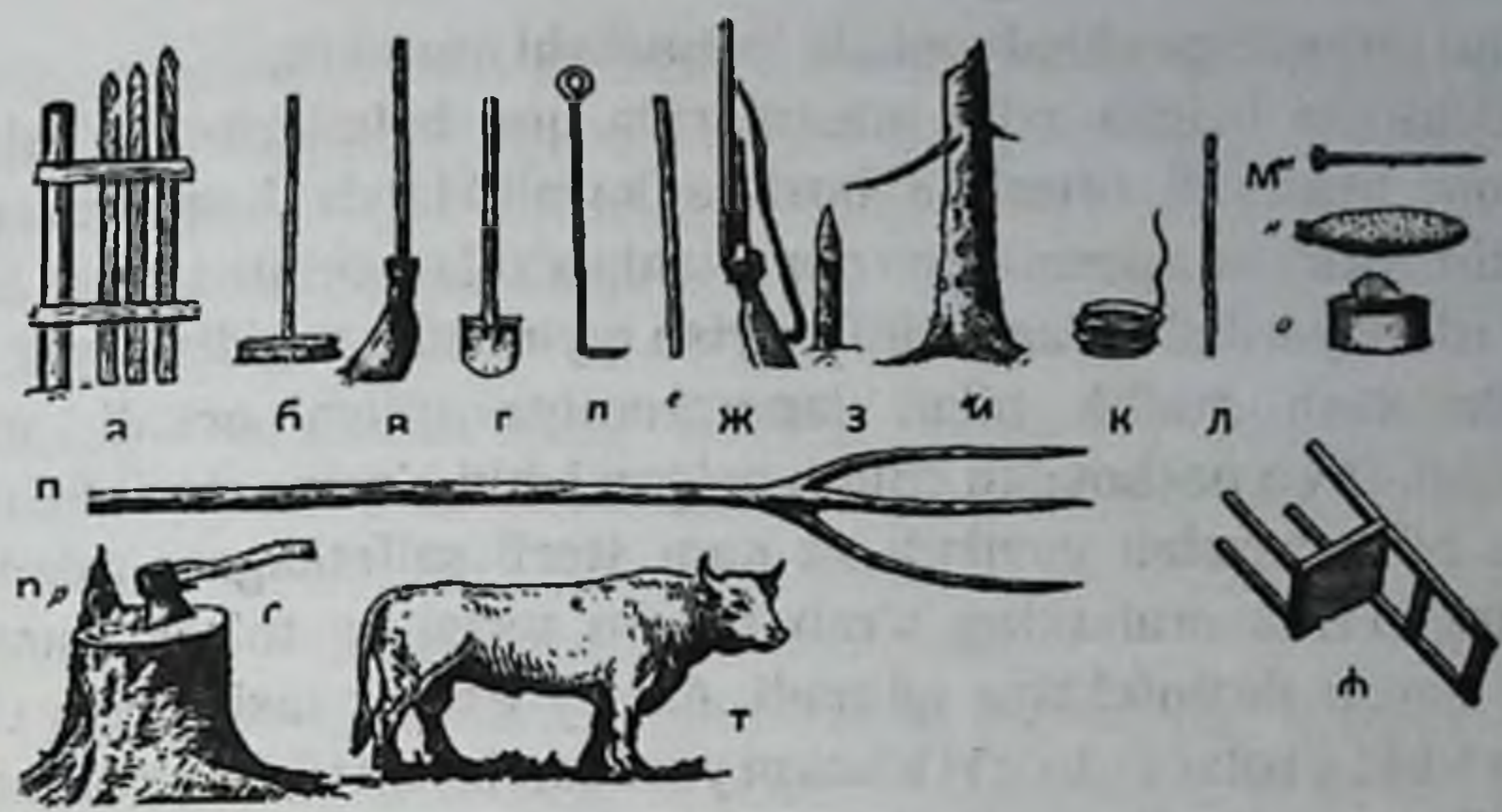

149-rasm. To'g'ri ichak jarohatiga olib kelishi mumkin bo'lgan asosiy buyumlar va hayvonlar. a – taxtali devorning o'tkir uchi; b – shvabra dastagi; v – supurgi; g – lopatka; d – ilmoq; ye – bilyard tayog'i; j – qurol kundog'i; z – o'tkir qoziq; i – daraxt butog'i; k – sim; l –metal trubka, m – mix; i – makkajo'xori; o – konserva bankasining o'tkir tig'i; p –beshlik tig'i; r – to'ngakning o'tkir qirrasi; s – bolta; g –xo'kizning shoxi; f – stulning oyog'i.

To'g'ri ichakni «spontan-mustaqil ravishda» yorilishlari

Spontan – mustaqil ravishda yorilish deganda qorin ichki bosimini ortishi natijasida yuzaga keladigan yorilishlar nazarda tutiladi. Og'ir yuk ko'targanda, tug'ruqda, defekatsiya vaqtida qorin ichki bosimi yuqori ko'rsatkichlar– ga ko'tarilishi mumkin. To'g'ri ichakda yo'tal vaqtida bosim M.S.Vagner ma'lumotiga ko'ra 60–200 sm suv ustinigacha, kulgu vaqtida 20–120 sm suv ustunigacha, kuchanganda 220 sm suv ustinigacha, defekatsiya vaqtida Y.A.Kachimov ma'lumotiga ko'ra 90–200 mm simob ustunigacha ko'tariladi.

Biror patologik sabab tufayli o'zgargan ichak devori bunday bosimni ko'tara olmasligi va yorilib ketishi mumkin. Uning yorilib ketishi ko'p hollarda ichak chiqib qolishi, surunkali qabziyat, churra, sifilitik gonoreya holatlarida kuzatiladi.

Klinik belgilari. Yorilish vaqtida barcha bemorlarda qorinni pastki sohasida yoki to'g'ri ichak va orqa chiqaruv teshigi sohasida kuchli og'riq bo'ladi. Og'riq kuchidan bemorlarda xushni yo'qotish, qayt qilish, ko'ngil aynishi yuzaga kelishi mumkin. Ko'p xollarda darxol ichak tutqichlarning anal halqadan tashqariga chiqib qolishi yuz beradi. Bir qator xolatlarda ingichka ichak tutqichi, bachadon, katta

charvini tashqariga chiqib qolishi kuzatilishi mumkin.

Uchinchi belgisi axlat massalarida qon belgilarini bo'lishi. Bu simptom mustaqil ravishda boshqa kasalliklarda ham kuzatilishi mumkin. Agar orqa peshovdan qorin ichki a'zolari chiqib turgan bo'lsa, to'g'ri ichak yorilishi diagnozini qo'yish qiyinchilik tug'dirmaydi.

Davolash zudlik bilan laparatomiya qilish orqali amalga oshiriladi. Orqa peshovdan chiqib qolgan ichki a'zolar steril fiziologik eritma bilan tozalab yuviladi va nam steril salfetkaga o'raladi. Bir vaqtning o'zida oraliqning o'rab turgan terisi va to'g'ri ichakning shilliq qavati dezinfeksiya qilinadi. Asosiy e'tibor tashqariga chiqib qolgan ichki a'zolar va to'g'ri ichakni yorilgan joyini tikishga qaratilishi lozim. Zamonaviy sharoitlarda operatsion jarohatni tikishdan oldin, qorin bo'shlig'iga antibiotiklarni kiritish shart hisoblanadi. Bundan tashqari, qorin devori operatsion jarohatining pastki burchagi orqali kichik tosga antibiotiklar kiritib turish uchun kaplyar drenaj qo'yish kerak. Ikkinchi o'rinda chiqib qolgan qorin ichki a'zolarini joyiga kiritish va yirtilgan joyni tikish turadi.

To'g'ri ichakni tug'ruqvaqtida yorilishlari. Ayollar jinsiy a'zolarining tug'ruq vaqtida jarohatlanishi tegishli adabiyotlarda keng yoritilgan. Proktologni faqatgina 3 darajali oraliq yorilishi qiziqtirishi mumkin.

Oraliq yirtilishiga olib keluvchi va yo'l ochib beruvchi faktorlar – yoshi katta birinchi tug'ma ayollarda to'qimalar elastikligining yetarli emasligi, oraliqdagi va qindagi chandiqli o'zgarishlar, oraliqni yuqorida joylashuvi, uning aponevrotik–mushak tuzilishini mustaxkam emasligi, qorin pressining ortiqcha kuchayishi, homila boshini o'ta tez chiqishi, tug'ruqlarni patologik kechishi – homilani yuz bilan kelishi, yirik homila, boshni katta o'lchami va boshqalar sabab bo'lishi mumkin.

Oraliq yirtilishi 3 darajaga bo'linadi. Birinchi darajali oraliq yirtilishda orqa cho'ntak, qin orqa devorining pastki uchdan bir qismi yirtiladi. Ikkinchi darajali oraliq yirtilishda ichak sfinkteriga qadar butun oraliq yirtiladi. Qin daxlizining orqa devori yarmiga qadar va undan yuqoriga tomon yirtiladi. Bunda solumnae rugarum saqlanib qoladi, yirtilish chizig'i esa ikkiga ajraydi va qinning orqa yonbosh devorlariga o'tib ketadi. Oraliq mushaklari ham yirtiladi. Uchinchi darajali oraliq yirtilishida yuqorida aytib o'tilgan jarohatlaga qo'shimcha ravishda orqa chiqaruv teshigining sfinkteri va to'g'ri

ichakning oldingi devori yirtilishi ham qo'shiladi. Birinchi va ikkinchi darajali yirtilishlar to'liq bo'lmagan, uchinchi darajali yirtilish esa to'liq yirtilish deb ataladi. To'liq yirtilishlar V.P.Mixaylov ma'lumotlariga ko'ra umumiy oraliq yirtilishlarining taxminan 1% ni tashkil etadi.

Oraliq yirtilishlarining hamma darajalari yo'ldosh tushishi bilanoq tibbiyot muassasasida tikish orqali bartaraf etiladi. Bu kichik operatsiya hisoblanadi. Uchinchi darajali yirtilishlarni tikilgandan so'ng yiringlash xolatlari kuzatilishi mumkin.

Klinik ko'rinishi turli xilligi bilan ajralib turadi. Umumiy belgisi sifatida sfinkter faoliyatining buzilishi oqibatida axlatni ushlay olmasli xolatida namoyon bo'lishi mumkin. Yetishmayotgan oraliq o'rniga, odatda cho'zilgan chandiq yuzaga keladi. Bunday ayollarda jinsiy hayot va qayta tug'ish uchun imkoniyatlar buziladi.

Tibbiy muolajalar vaqtida to'g'ri ichakning jarohatlanishi. To'g'ri ichak inson organizmining asosan eng oson jarohatlanadigan sohasi hisoblanadi. U tashqi muxit bilan anal teshigi orqali bog'lanadi va shuning uchun ham turli tibbiy muolajalarni o'tkazish uchun foydalaniladi. Diagnostika muolajalariga rektal ko'zgular, rektomonoskop, rentgen apparati yordamida to'g'ri ichak va yuqori qismlarini tekshirish muolajlari kiradi.

Boshqa diagnostika muolajalaridan biri, bolalarda tana haroratini to'g'ri ichakda o'lchash. Ushbu muolaja ba'zida termometrning anal halqadan yuqoriga surilib ketishiga olib kelishi mumkin.

Termometr to'g'ri ichak uchun yot tana bo'lib qoladi. Termometr yordamida to'g'ri ichakni og'ir jarohatlanish xolatlari qayd etilgan. Tozalovchi, oziqlantiruvchi, tomchi usulidagi, dorili klizmalar uy va shifoxona sharo– itida olib borilishi mumkin. Ushbu oddiygina muolaja orqali ham to'g'ri ichak jarohatlashini asoratlariga olib kelishi mumkin.

To'g'ri ichakni klizma nakonechniklari, termometrlar va boshqa tibbiy ashyolar oqibatida jarohatlanish darajasi 3 ta asosiy guruhga bo'linadi. 1) yengil jarohatlanishlar – shilinish, to'g'ri ichak shilliq qavati va anal halqa burmalarining yorilish, ular xech qanday davosiz ham mustaqil ravishda bitib ketadi. 2) o'rta darajadagi travmalar – ichak devori qavatlarining ajralib qolishi, ichak perforatsiyalari, 3) og'ir jarohatlanishlar – qorin parda butunligining buzilishi va qorin

bo'shlig'ining kuchayib boruvchi infeksiyasi bilan kechuvchi jarohatlanishlar.

Klizma uchi bilan jarohatlanish oqibatida qorin bo'shlig'iga teshib kiruvchi perforatsiya yuzaga kelsa, juda ham xavfli jarohat yuzaga keladi. Nakonechnik bilan qorin parda ichi va qorin pardadan tashqari jarohatlanish nisbati 1:2 ni tashkil etadi. Katta miqdordagi infeksiyalangan suyuqlikni intraperitoneal kiritish, yashin tezligida kechuvchi tarqalgan peritonit holatini chaqirishi mumkin. Dastlabki soatlarda perforatsiya teshigi tikish, qorin bo'shlig'ini suyuqlikdan tozalash, drenajlash va kolostoma qo'yish va antibiotiklar kiritishgina, bemor xayotini saqlab qolishi mumkin.

Klizma uchi bilan to'g'ri ichakni qorin pardadan tashqari jarohatlanishi oqibatida pararektal klechatkaga yuborilgan suyuqlik, ba'zida tez, ba'zida asta – sekinlik bilan chegaralangan yallig'lanish belgilarini yuzaga kelitirishi mumkin. U ba'zida abssess yoki tos sohasining tarqalgan flegmonasi bilan, ayrim xollarda ko'krak qafasi va bo'yinga tarqalishi bilan yakunlanishi mumkin. Pararektal klechatkani erta vaqtlarda ochish va drenaj qo'yish, infeksiya o'chog'ini antibiotiklar bilan infiltratsiya qilish, bemorlar xayotini saqlab qolish imkonini beradi.

Qo'shni organlarda operatsiya o'tkazish vaqtida to'g'ri ichakni jarohatlanishi. Ushbu jarohatlar kelib chiqishi va kechishiga ko'ra xilma-xil bo'ladi. Ular boshqa tibbiy muolajalar vaqtida to'g'ri ichakni jarohatlanishga nisbatan keskin farq qiladi, shuning uchun biz ularga alohida e'tibor berib o'tmoqchimiz.

Yomon sifatli o'sma tufayli to'g'ri ichakda o'tkaziladigan operatsiyalar vaqtida qo'shni organlar – siydik pufagi, siydik yo'llari, siydik chiqaruv kanali, prostata bezi, qin va bachadon jarohatlanishi mumkin. Boshqa tomondan olib qaraganda, ushbu a'zolarda o'tkaziladigan operatsiyalar vaqtida to'g'ri ichak jarohatlanishi mumkin. Ushbu asorat juda ham xavfli hisoblanadi, chunki aseptik operatsiya darxol infeksiyalangan holga aylanadi va ko'plab asoratlar qo'shilishi (peritonitlar, flegmonalar, sistitlar, ileitlar, ichak oqmalari) mumkin.

Qo'shni organlarda operatsiyalar o'tkazish vaqtida, to'g'ri ichakning jarohatlanishi nisbatan kam uchraydigan holat hisoblanadi, shuning uchun adabiyotlarda bu haqida kam ma'lumotlar berilgan.

Jinsiy aloqa vaqtida to'g'ri ichakni yorilishi. Jinsiy aloqa vaqtida to'g'ri ichakni jarohatlanishi o'ziga xos jarohatlanish hisoblanadi. Ko'pincha bunday holatlar erkakning ortiqcha agressivligi va faolligi oqibatida yuzaga keladi (ruptura sub coitu in prima noctu).

Avvallari ginekologlar va sud tibbiy ekspertlari tomonidan jinsiy olat orqali to'g'ri ichakka bunday jarohat yetishi extimoli yo'q deb qaralar edi. Hozirda bunga hechkimda shubha yo'q.

Jinsiy aloqa vaqtida ayollar jinsiy organlari jarohatiga olib keluvchi sabablarning ko'pi o'rganilgan va yozib o'tilgan. Infantillik, qin aplaziyasi, ayolning yoshi, ayol va erkak jinsiy a'zolarini o'zaro mos kelmasligi, yallig'lanish holatlari bunday xolatlarga olib kelishi mumkin va hokazo.

Partnyorlarning noto'g'ri holati oqibatida jinsiy olat o'qining qin o'qi bo'ylab yo'nalmaganligi ham sabab bo'lishi mumkin.

Ko'p xollarda daxlizlar jarohatlanishi kuzatiladi. Og'ir holatlarda qinning orqa devori to'g'ri ichak devori bilan birga yorilishi mumkin. Bu holda qindan axlat va gaz kelishi kuzatiladi. Klinik belgilar xilma - xil bo'lishi mumkin. Qon ketish, og'riqlar kuchli va kuchsiz bo'lishi mumkin. Bemorlarda klinikaning kechishiga qarab ular erta muddatlarda yoki kech muddatlarda shifokorlarga murojaat qilishlari mumkin. Perforatsiyalarning yengil turlari o'z xolicha bitib ketishi mumkin. Katta hajmdagi rektovaginal jarohatlar tibbiy yordam talab qiladi. Ayrim bemorlarda oqmaning diametri kichkina yoki katta bo'lishi mumkin.

Funksional buzilishlar darajasi oqmaning kengligiga bog'liq. Oqma kengligi tor bo'lganda, faqat gaz chiqadi. Oqma kengligi katta bo'lganda, axlat chiqadi va tabiiy yo'l bilan defekatsiya amalga oshmaydi. Jinsiy aloqa vaqtida to'g'ri ichak va ayollar jinsiy a'zolarining jarohatini davolash masalasi ikki yo'nalishda qaralishi lozim: 1) yangi jarohatlarni davolash 2) uzoq muddatdagi jarohat asoratlarini davolash. Yangi jarohatlardan qon ketishini to'xtatish, imkon bo'lsa to'qimalar butunligini tiklash va infeksiyalanish xavfini oldini olish kerak.

Qolobatsilyar flegmonali jarohat, gazli va anaerob infeksiyali jarohatlar odatdagidek antibiotiklarni mahalliy va umumiy qo'llash orqali amalga oshiriladi. Agar lozim bo'lsa drenajlovchi kesmalar va gangrenaga qarshi zardob qilishini kerak.

Odatdagi yiringli jarohatda uni muddatiga qarab xirurgik ishlov berish va tikish kerak. Jarohat birlamchi bitishi mumkin. To'g'ri ichak - qin rektovaginal axlatli oqmani tikish masalasini xirurg-proktolog tomonidan xal qilinadi.

To'g'ri ichakni o'q otar quroldan jarohatlanishi. To'g'ri ichakni har- biy-dala sharoitida jarohatlanishi turli - tuman ko'rinishga ega va oqi- batlari bo'yicha alohida xarakterlanadi. Ushbu jarohatlarni klassifikatsi- yalashning turli xillari taklif etilgan. Dastavval ularni qorin pardaga nisbatan qorinparda ichi, qorin pardadan tashqari va aralash -qorinparda ichi va qorinparda tashqari turlari farqlanadi. Ichak bo'shlig'iga nisbatan teshib o'tuvchi, teshib o'tmagan, tegib o'tuvchi, yorib kiruvchi, tegib o'tuvchi teshmagan jarohatlarga bo'linadi. Jarohat kanalining yo'nalishiga ko'ra sagital, frontal, qiyshiq va vertikal jarohatlanishlarga bo'linadi.

Jarohat teshigining shakliga ko'ra dumaloq, oval, noto'g'ri - yirtilgan, ezilgan jarohatlar, o'lchamiga ko'ra - nuqtasimon, katta bo'lmagan - 0,5-1 sm, o'rta - 1-3 sm, katta - 3,5-4 smdan katta o'lchamdagi jarohatlarga bo'linadi. To'g'ri ichakning qo'shma jarohatlarini alohida klassifikatsiyalanadi.

To'g'ri ichak jarohatlanishining belgilarini aniqlash qiyin emas, ularni diagnostika qilish qiyinchilik tug'dirmaydi. Jarohatlarning asosiy klinik belgilari ikki guruhga bo'linishi mumkin: absolyut yoki to'g'ridan - to'g'ri va nisbiy. To'g'ri ichak jarohatining absolyut belgilariga ichak devori jarohatidan tashqari, axlatda qon bo'lishi, jarohat teshigidan gaz ajralishi, orqa chiqaruv sfinkteri faoliyatining buzilishi kiradi. Nisbiy belgilariga siydik pufagining jarohatlanishi, nerv stvollarining jarohatlanishi, tos suyaklarining jarohatlanishi va og'riqlar, orqa peshov sohasida shish paydo bo'lishi kiradi.

Harbiy-dala sharoitida to'g'ri ichak jarohatlarining asoratlari xilma-xildir. Kechishiga va oqibatiga ko'ra ular og'ir va hayot uchun xavfli jarohatlarga kiritilishi lozim. Asoratlar kuzatilish vaqtiga ko'ra, ular yaqin va uzoq asoratlarga bo'linadi. Yaqin asoratlar ikki guruhga bo'linishi mumkin: jarohatdan so'ng darxol yuzaga keladigan asoratlar shok, qon ketishi, jarohatdan so'ng yaqin kunlarda yuzaga keladigan asoratlar - flegmonalar, ikkilamchi qon ketishlar, gazli infeksiya, sepsis, siydik yo'llari infiltratsiyasi va boshqalar kiradi. Uzoq muddatda yuzaga keladigan asoratlarga oqma yaralar, gaz va axlatni tuta olmaslik, to'g'ri ichakning chandiqli torayishlari, siydik

yo'llarining surunkali ko'tariluvchi infeksiyasi kiradi.

Ayrim xillarda bemor kech murojat qilganida, o'ta yiringli jarohatlarda jarohatni butunlay tikish tavsiya etilmaydi. Bunday bemorlarda jarohatni keng ochish va drenajlash bilan kifoyalaniladi. To'g'ri ichak qorin parda ichi jarohatlanishining asosiy yetakchi simptomi tez rivojlanuvchi peritonit hisoblanadi. Jarohat kichik bo'lgan holatlarda, peritonit asta – sekin rivojlanishi va asta – sekin tos abssessiga aylanishi mumkin.

Tarqalgan va cheklangan peritonit begilari xolati aniqlanganda, darxol jarrohlik aralashuvi o'tkazilishi lozim. O'rta laporotomiya qilinadi. To'g'ri ichak jarohati tikiladi.

TO'G'RI ICHAKDA YOT JISMLAR

To'g'ri ichakdagi yot jismlarining bir qancha klassifikatsiyalari mavjud:

To'g'ri ichakka yot jismlar to'rt xil yo'l bilan tushishi mumkin:

Og'iz va ovqat hazm qilish yo'li orqali ovqat bilan;

Orqa chiqaruv teshigi orqali;

Yaqin joylashgan boshqa qo'shni organlar orqali;

Ichak bo'shlig'ida axlat toshlarini xosil bo'lishi orqali.

Yutib yuborilgan yot jismlar.

Yot jismlar tasodifan yutilib ketishi mumkin. Ba'zan yot jismlar ixtiyoriy ravishda yoki mast holda, ruxiy kasalliklar oqibatida yutib yuborilgan bo'lishi mumkin.

Oshqozondan o'tgach, yot jism oshqozon – ichak yo'li orqali harakat qila boshlaydi. Yutilgan yot jismlarni birinchi to'plaganadigan joyi oshqozon hisoblanadi. Shu yerdan ularni ba'zida operatsiya usuli bilan olib tashlanadi. Agar yot jism oshqozondan o'tib ketsa, taxminan 5 soatlardan so'ng orqa peshov orqali chiqadi. Ba'zan enterotomiya qilishga to'g'ri keladi, chunki yot jism ta'sirida 15% xollarda ichak devori yorilishi mumkin.

Orqa peshovga kiritilgan yot jismlar. Yot jismlar to'g'ri ichakka xilma – xil usullar bilan tushishi mumkin, ularni 4 ta asosiy guruhga bo'lish mumkin:

Bemorning o'zi psixoz xolatida yoki uy sharoitida turli tibbiy muolaja o'tkazish oqibatida kiritib olishi mumkin. Ba'zan bemorlar prostatani massaj qilish uchun yoki gemoroyni kiritish uchun yoki chiqib qolgan ichakni to'g'rilash maqsadida yot jismni to'g'ri ichakka

kiritib oladilar. Rektal masturbatsiya vaqtida ham to'g'ri ichakka yot jism kirib ketishi mumkin. To'g'ri ichakka yot jism boshqa odam tomonidan qasd olish va boshqa maqsadlarda kiritilishi mumkin.

Tasodifan kirib qolishi mumkin. Tibbiy muolajalar vaqtida to'g'ri ichakka termometr, nakonechniklar kirib qolishi mumkin.

Yirik yot jismni to'g'ri ichakda uzoq muddat bo'lishi, bemor umumiy ahvolini og'irlashtiradi, mahalliy reaktiv o'zgarishlarni keltirib chiqaradi. Axlat ushlanib qoladi, ba'zida umuman kelmaydi. Bemorlar ishtaxasi yo'qoladi, tana vaznini yo'qotadi, yomon uxlaydi, o'tira olmaydi, oyoqlarini keng kerib yuradi, orqa peshov va qorinning pastki sohasidagi og'riqdan shikoyat qiladi.

Barcha bemorlarda yot jismlar (butilka, hayvon shoxlari), (Rasm) tashqi sfinkterdan 4–11 sm masofada joylashgan bo'ladi. Yot jismning yuqori qismi sigmasimon ichakka qadar yetadi va qorinni oldingi tomonidan chap yonbosh sohada paypaslanishi mumkin. Ba'zida yot jism tomonidan qorinni oldingi devori ko'tarilib turadi. Yot tana paypaslanganda harakat– chan shakllanma holida seziladi.

150–rasm. To'g'ri ichakdagi ayrim yot jismlar.

1. To'g'ri ichakdan yot tanani olib tashlash, ko'p xollarda qiyinchilik to'g'dirmaydi. Orqa peshovga kiritilgan rektal ko'zgular orqali zajim bilan yot tanani olib tashlash mumkin.

2. Bir qo'l bilan qorin oldingi devoridan yot jismni pastga itarish yordam beradi. Bu holda ortiqcha kuch ishlatmaslik kerak.

3. Asosan butilka singari yot jismni to'g'ri ichakdan chiqarish jarayoniga batafsil to'xtalib o'tamiz.

4. Mahalliy og'riqsizlantirish yoki qisqa muddatli narkoz va xirurg barmoqlari yordamida orqa chiqaruv teshigi sfinkterini maksimal kengaytirish. Buni hamma bemorlarda qilish kerak. Agar og'riqsizlantirilmasa, og'riq oqibatida yuzaga keladigan sfinkter spazmlari, yot tanani olib tashlashga to'sqinlik qiladi. Agar bemor endotraxeal narkoz ostida bo'lsa, spazmni qisqa muddatli miorelaksantlar (ditilin 2–5 minut ta'sir qiladi, diplatsin – 20 minut ta'sir qiladi) qilish orqali bartaraf etish mumkin.

5. Qisqich yordamida yot tanani olib tashlash.

6. Yot tanani bimanual pastlatish va olib tashlash. Akusherlik qoshiqlari yordamida urinish mumkin.

7. Qo'llari kichkina bo'lgan yordamchini chaqirish.

8. Sfinkterni orqa tomonga ba'zan dum suyagiga qadar kesish.

9. Harakatlanmaydigan va yuqorida joylashgan yot tanani olib tashlash uchun laporotomiya va kolotomiya qilish.

Qo'shni organlardan va to'qimalardan to'g'ri ichakka o'tadigan yot jismlar. O'qotar qurollardan jarohatlanishlarda yot jismlar to'g'ri ichakka qo'shni to'qima va organlardan o'tishi mumkin.

Bachadondan tashqaridagi homiladorlikda, homila operatsiya qilinmasa, orqa duglas bo'shlig'ida joylashadi, uzoq vaqt turishi davomida u inkapsulyatsiyalanadi va to'g'ri ichakka bosim beradi. Bu mexanik, ba'zida turg'un kuchli dam bo'lish xolatiga olib keladi. Bundan tashqari bunday zich massaning bosimi ta'sirida to'g'ri ichak devorida aralar va kalsinatsiyalangan konglomerat paydo bo'ladi, u to'g'ri ichak devorini yorib kirishi mumkin. Bemorlar obturatsiya belgilari bilan tibbiy yordamga murojaat qiladilar.

Operatsiya jarayonida qorin bo'shlig'ida qolib ketgan tibbiy instrumentlar, salfetkalar, inkapsulyatsiyalanishi mumkin va to'g'ri ichak devorida yaralar xosil qilishi va uni teshib ichakka o'tish tabiiy chiqaruv yo'li orqali chiqib ketishi mumkin.

Ichak bo'shlig'ida xosil bo'ladigan yot jismlar – axlat toshlari. To'g'ri ichakda xosil bo'lgan axlat toshlari endogen kelib chiqishi orqali yuzaga keluvchi yot tana sifatida ko'p uchraydigan xolat hisoblanadi. To'g'ri ichak sistematik ravishda orqa chiqaruv teshigi orqali bo'shab turadi. To'g'ri ichak bo'shlig'ida tosh xosil bo'lishi uchun alohida shart–sharoitlar yuzaga kelishi lozim. Bunday

sharoitlar orasida to'g'ri ichakda axlat evakuatsiyasini buzilishiga olib keluvchi innervatsiya buzilishlari va chandiqli o'zgarishlar muhim o'rin tutadi. Jumladan qarilik ichak devori peristaltikasi susayishiga va atonik dimlanishlarga olib keladi. Shuning uchun adabiyotlarda to'g'ri ichak perforatsiyasiga olib keluvchi axlat toshlari to'g'risidagi ma'lumotlarda, ko'p hollarda 60 yoshdan o'tgan kishilar haqidagi ma'lumotlar ko'p keltirib o'tilgan.

Axlat toshining xosil bo'lishiga olib keluvchi markaziy nuqta o't toshi, meva danagi yoki hazm bo'lmaydigan ovqat massalari bo'lishi mumkin. Xosil bo'lgan axlat toshlari kalsiy bilan boyiydi - kalsinatsiyalanadi. Ba'zida tibbiy dori - darmonlar ham axlat toshlarining zichlashuvchiga olib keladi. Ularga kiradi: vismut, kalsiy xlor va kalsiy karbonat, magniy tuzlari, soda. Turli tuzlar bilan to'yingan axlat toshlari chin enterolitlar deb yuritiladi. Agar axlat toshi tuzlar bilan to'yinishga ulgurmagan va barmoqlar orasida uqalanib ketsa bunday toshlar yolg'on enterolitlar deb ataladi. Yolg'on kaprolitlar - qarilik oqibatida ichaklar harakatining buzilish natijasidir. To'g'ri ichakni axlat toshlari oqibatida perforatsiyasi - toshlarning og'ir asoratidir va u ko'p xollarda bemorlarni, axlat peritoniti tufayli o'limiga olib kelishi mumkin.

O'SMA BO'LMAGAN PROKTOLOGIK KASALLIKLAR

Gemarroy.

Gemorroy eng ko'p tarqalgan kasalliklardan biri hisoblanib, har ming aholiga 100-120 kishiga to'g'ri keladi. Koloproktologik o'rinlarda davolangan bemorlarning 30-40%ni bunday bemorlar tashkil etadi.

«Gemorroy» termini qon ketish (hemo rrhoe) degan ma'noni anglatadi va kasallikning asosiy belgisi, orqa peshovdan ketish oqibatida tez yuzaga keluvchi anemiya xolati bilan harkterlanadi. Albatta «gemorroy» tushunchasi keng ma'nodagi tushuncha hisoblanadi, biroq defekatsiya vaqtida qon ketish, kasallikning asosiy belgisi bo'lganligi uchun ham uning nomi shunday saqlanib kelingan. Gemorroy to'g'risidagi ma'lumotlar qadimgi tarixdan ma'lum. Bu insoniyatning eng keng tarqalgan kasalliklaridan biri hisoblanib, to'g'ri ichakning yaxshi sifatli kasalliklar turkumiga kiritiladi va xech qachon malignizatsiyalanmaydi va surunkali gemorroy bilan bemorlar «hayot sifati» pasayadi, kasallik oqibatida bemorlar

badjaxil bo'lib, «gemorroyli bemor yuzi» qiyofasiga kiradi. Gemorroyning yuzaga kelishi to'g'risiga ko'plab frazalar va kitoblar yozilgan, uni davolashga bag'ishlangan dorilar, reklamalari bilan ko'plab nufuzli jurnallarning saxifalari to'ldiriladi.

Etiologiyasi va patogenezi. Kasallikning yagona teoriyasi yo'q. Kasallikka olib keluvchi ko'plab sabablar orasida 3 ta muhim omil alohida ahamiyatga ega:

1. Ichak devori qon tomirining tug'ma yetishmasligi;

2. Mushak distrofik–faktorlari;

3. Ushbu sohada qon aylanishining buzilishi (asosan qon oqib ketishini buzilishi).

4. Adabiyotlar ma'lumotlariga ko'ra gemorroy yuzaga kelishining quyidagi teoriyalari mavjud:

5. Anorektal soha venalari, vena devorlarning bo'shlig'i va venalarda klapan apparatining yetishmovchiligi teoriyasi. Ushbu teoriya butun bir oila vakillari orasida oyoqlar venalarida varikoz kengaymalarning uchrashi va gemorroyga moyillik borligi bilan tasdiqlanadi.

6. Mexanik teoriyaga muvofiq – to'g'ri ichak sohasidagi organlarda mexanik buzilishlar oqibatida, qon aylanishining buzilishi oqibatida kasallik kelib chiqadi. Bosimni oshishiga olib keluvchi omillar: og'ir va o'troq ish tarzi, ichka a'zolar kasalliklari (gipertonik kasallik, jigar sirrozi, o'pka kasalliklari, qabziyat, ikki momentli defekatsiya, homiladorlik va boshqalar) gemorroidal tugunlarning mushak–distrofik o'zgarishlar oqibatida kattalashishi, tugunlarning pastga so'rilishi va anal kanalidan chiqib qolishiga olib keladi.

Ekzo va endogen intoksikatsiya teoriyasi. Alkogol moddalari, achchik ovqatlar, infeksion agentlar, ichak devori autoantitelolari ichak devoriga vazotoksik ta'sir ko'rsatadi va uning tonusini pasayishiga olib keladi.

Endokrin buzilish teoriyasi venoz tizim bo'shlig'ini irsiy moyilligi bilan tasdiqlanadi. Ayrim endokrinopatiyalarda – jinsiy a'zolar bezlari kasalliklarida, gipofiz va gipotalamus sistemasi buzilishlarida, pressor va depressor vazoaktiv gormonlar nisbati buziladi.

Boshqa teoriyalar – neyrotomir, nevrogen, infeksion, allergik va boshqa teoriyalar mavjud, lekin ular yetarli darajada asoslanmagan.

Kasallikning boshlang'ich davrida bemorlarni barmoq bilan rektal tekshiruv vaqtida, anal kanalining chap yonbosh, o'ng oldingi yon va o'ng orqa yon devorlarida ya'ni 3, 7, 11 soatlarda yumshoq, asosan oson so'riluvchi zich shakllanmalar, rektoskopiyada yengil ko'k tusli yoki qizil shishlarni ko'rish mumkin.

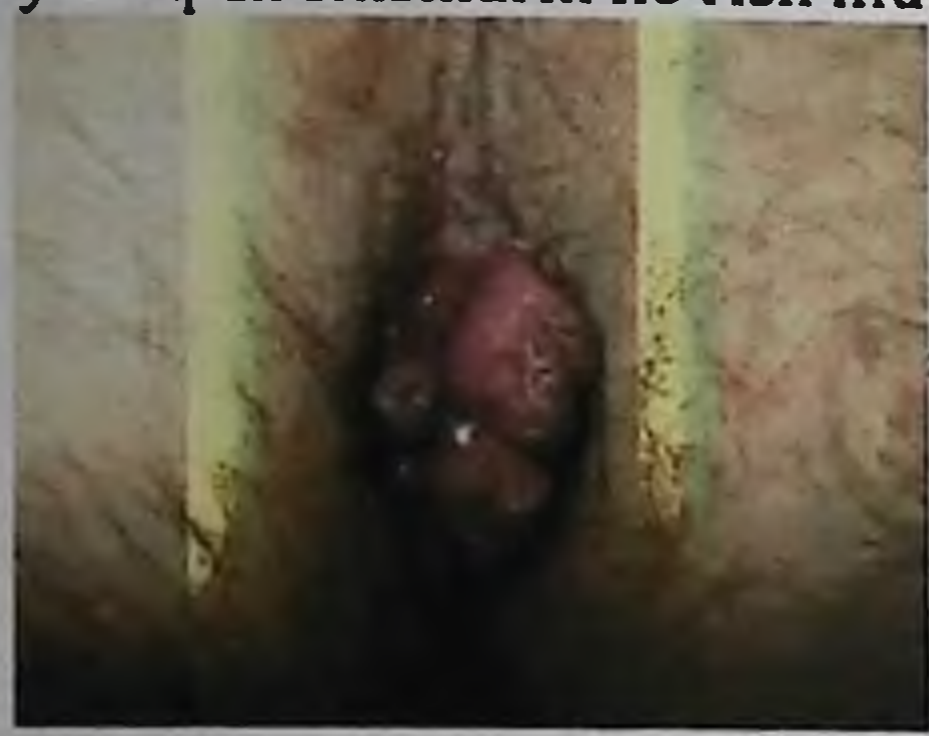

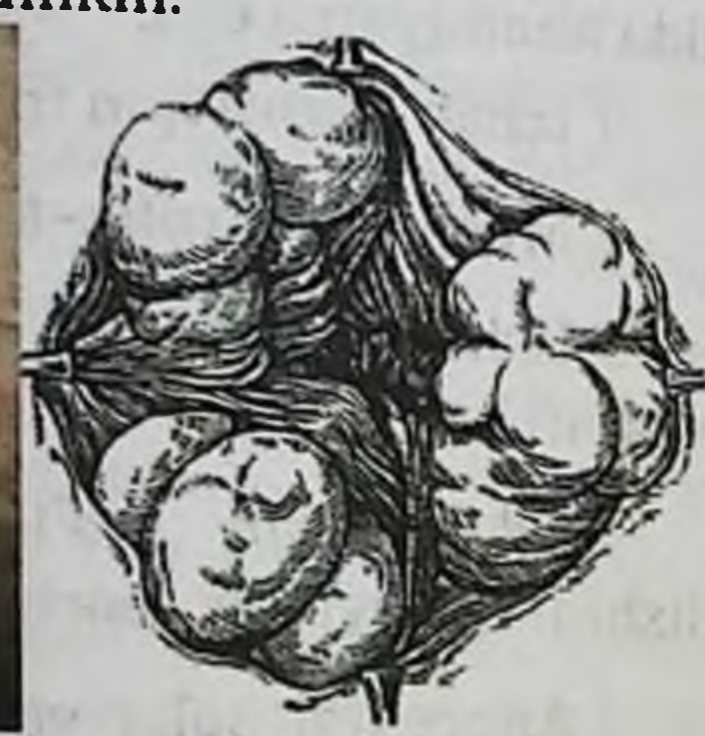

151-rasm. Kiritib bo'lmaydigan, chiqib qolgan gemorroidal tugunlar 3, 7 va 11 soatlarda.

Kavernoz venalarning embrional guruhsi bo'lib, ma'lum vaqtgacha xech narsa bilan namoyon bo'lmaydi («simptomsiz gemorroy») Noqulay sharoitlarda, ich qotishlarda ushbu shakllanmalar kattalashadi, distal qismlarga ko'chadi, bo'laklarga bo'linadi, orqa chiqaruv teshigidan 6, 8 ta va ko'proq tugunlar chiqqanga o'xshab ko'rinadi. Aslida esa ichki gemorroidal tugunlar 3 ta bo'lib, asosiy zamonaviy radikal operatsiya usullari shunga asoslangan. Sinflanishi, klinikasi, davolash. Gemorroyning ko'plab klassifikatsiyasi bor: anatomik prinsipga ko'ra (tashqi va ichki) (152-rasm), klinik kechishiga ko'ra (o'tkir va surunkali). Zamonaviy klassifikatsiyaga ko'ra gemorroyning 4 ta bosqichi farqlanadi:

birinchi bosqich– qon ketish va diskomfort bilan xarakterlanadi. Anoskopiyada gemorroidal tugunlar ko'zga tashlanadi, lekin ular prolabirlanmagan; ikkinchi bosqichida kichishish qo'shiladi. Gemorroidal tugunlar kuchanganda anal kanalidan chikadi, lekin ular mustaqil ravishda kirib ketadi. Uchinchi bosqichida tugunlar chiqib qoladi va qo'l bilan kirgiziladi, qo'l bilan kirgizilgach, anal kanalda qoladi, kiyimni ifloslanishi kuzatiladi.

turtinchi bosqichda og'riq qo'shiladi. Chiqib qolgach, kirgizib

bo'lmaydigan gemorroidal tugunlar aniqlanadi.

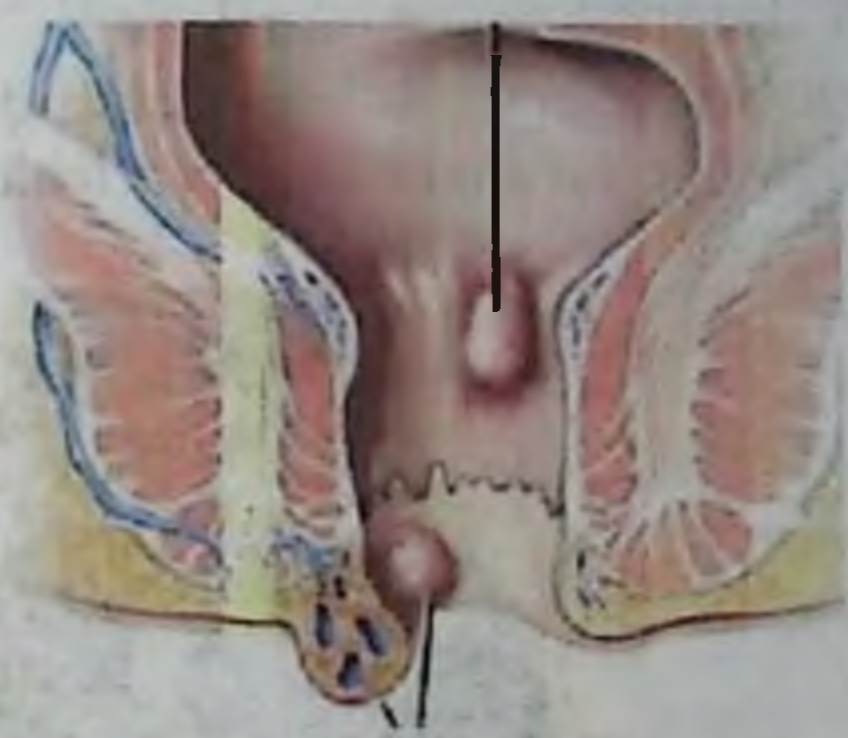

152-rasm. Gemorroidal tugunlarning joylashuvi. 1 – tashqi, 2 – ichki.

1- **O'tkir gemorroy.** Sinonimlari – qisilgan gemorroy, o'tkir gemorroidal tromboz. Ushbu xolatni yallig'lanish–og'riqli anal sindromdan farqlash kerak. Bunda qisilgan gemorroidal tugunlar kuzatilmaydi. Bunda sfinkter spazmi – asosiy patogenetik faktordir. Bu holatda tajribali proktologlar sfinkterotomiyani tavsiya etadilar.

2- O'tkir gemorroy klinikasida 4 darajani farqlash mumkin.

3- daraja. Katta bo'lmagan, sezilarsiz og'riqli shakllanmalar, ularning ust terisi giperemiyalangan. Defekatsiyadan so'ng, alkogol va achchiq iste'mol qilingandan so'ng kichishish, achishish kuchayadi. Asta – sekinlik bilan qo'l bilan tekshirilganda, alohida tugunlar aniqlanmasligi mumkin.

4- daraja. Perianal soha keskin og'riqli, giperemiyalangan. O'tkir gemorroyning bu davr diagnostikasi qo'l bilan emas, instrumental tekshiruvlar talab etadi. Bu davrda paraproktit bilan differensatsiya qilinadi. O'tkir gemmoroyda yallig'lanish reaksiyasi va giperemiya tarqalgan bo'ladi, butun perianal halqani qoplagan bo'ladi, paraproktitda yallig'lanish maydoni cheklangan, flyuktuatsiyalanadi.

O'tkir gemorroyning 3 davrida yuqorida aytib o'tilgan ko'rinishlar kuchayadi, orqa chiqaruv teshigining butun aylanasi kuchli og'riqli infiltrat bilan qoplanadi. Anesteziyasiz qo'l va rektoskopik tekshiruv o'tkazib bo'lmaydi. Qisilgan to'q ko'k rangli gemorroidal tugunlar taranglashgan va ichkariga kiritib bo'lmaydi (153-rasm).

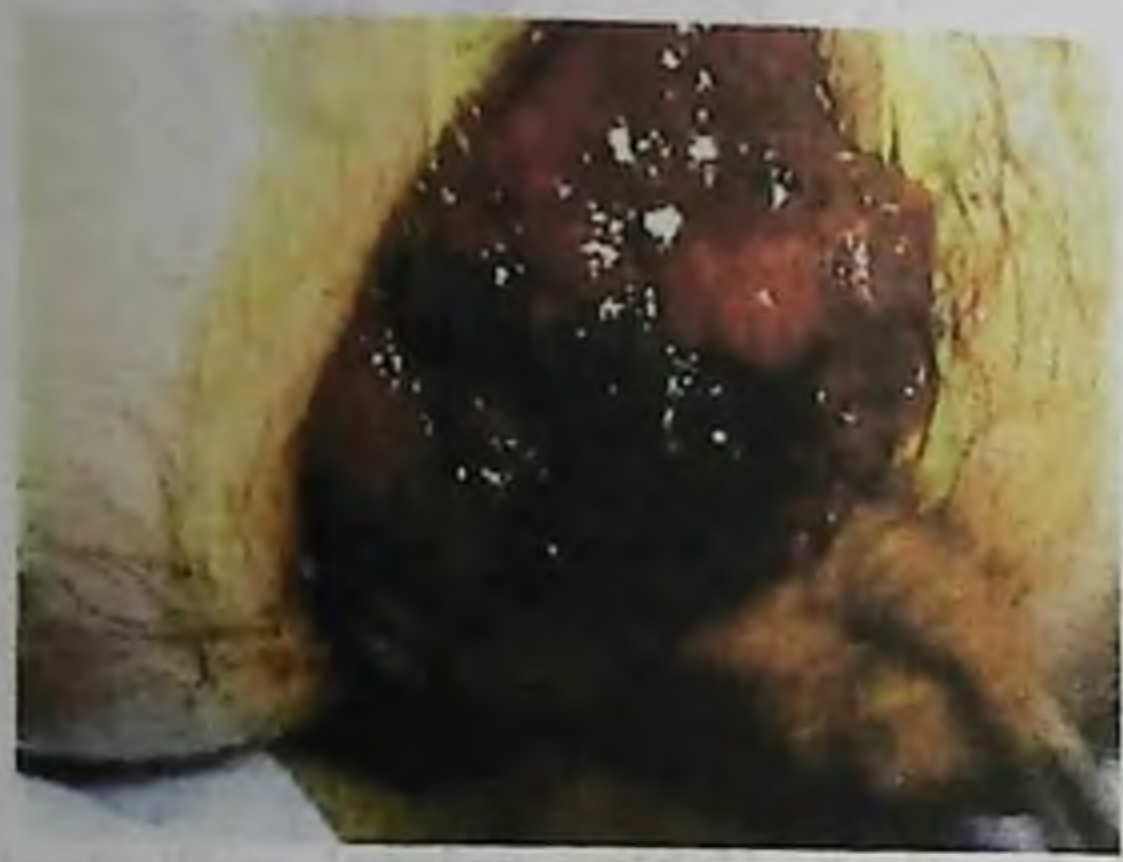

153-rasm. O'tkir qisilgan gemorroy.

• Erkaklarda ko'p xollarda, siydik chiqaruv kanalining yallig'lanish infiltrati bilan bosilishi oqibatida dizuriya, anuriya kuzatilishi mumkin. Doimiy og'riqlar yuzaga keladi va ushbu og'riqlar axlat chiqarish vaqtida va undan keyin kuchayadi. Bemor umumiy holati o'rta og'ir, tana harorati ko'tarilmagan, analizlar patologik ko'rinishlarsiz bo'lib, mahalliy jarayondan darak beradi. O'tkir gemorroyning 2–3 bosqichlarida mahalliy yallig'lanish belgilari birinchi planga chiqadi. Bunga muvofiq kasallikni yallig'lanish tabiatli degan teoriya ilgari surilgan, lekin patomorfolik tekshiruvlar o'tkir gemorroyda tromboz birlamchi ekanligidan va yallig'lanish ikkilamchi ekanligidan dalolat beradi, u qon alanishi buzilgan sohada infeksion jarayonni yuzaga kelishi bilan bog'liq. Bunday bemorlarni o'z vaqtida davolash ishlari amalga oshirilmasa, sepsis xolati va intoksikatsiya yuzaga kelishi mumkin.

• O'tkir gemorroyni davolash konservativ chora tadbirlardan boshlani– shi lozim. Yotoq rejimi, avaylovchi diyeta, axlatni suyuqlantirish, sovuq kompresslar, svechalar, mazlar uy sharoitida olib borilishi mumkin bo'lgan davo muolajalaridir.

Konservativ davo muolajalari kompleksi quyidagilardan iborat:

- 7–14 kun davomida ka'tiy yotoq rejimi.
- 4–5 kun davomida axlatni keltirmaslik.
- Yengil hazm bo'ladigan diyeta: tuhumli quymoq, mol go'shtili sho'rva suvi, go'sht qiymalagichdan chiqarilgan qaynatilgan go'sht, guruchli shavla, oq quritilgan non (kuniga 3–4 dona) va ko'p suyuqlik ichish (4–6 stakan shirin choy). Alkogol, o'tkir va sho'r ovqatlar iste'mol qilmaslik.
- Kaliy permanganatning och pushti eritmasidan har 15 minutda, 1,5–2 soat davomida (3–4 marta) sovuq kompress qilish.
- 2 kundan so'ng orqa chiqaruv sfinkteriga novokain blokada (40 ml 0,25%, novokain 200 000 YED penitsillin yoki streptomitsin bilan).
- Blokadadan so'ng, orqa chiqaruv teshigi sohasiga va yallig'langan tugunlarga 2 kunga Vishnevskiy mazi bilan keng kompress qilinadi.
- 4–5 kundan boshlab margansovka vannochkalari (34 °S), svecha va Vishnev– skiy mazi bilan kompresslar buyuriladi.
- Ichishga ko'katli aralashma damlamasi buyuriladi. Damlama 1 stakan suvga 1 osh qoshiq qo'shiladi va 30 minut damlanib, tunda 1 stakandan ichiladi.
- Kuchli qabziyat bo'lsa tozalovchi klizma qilinadi.
- Gemorroidal tugunlar tromboflebiti aniqlansa, quyidagi muolajalarni bajarish kerak:
- Dastlabki 3–4 kunda yotoq rejimi talab etiladi;
- Diyeta: ovqat ta'sirlamaydigan, alkogol maxsulotlarini taomnomadan chiqarib tashlash kerak;
- Trombni so'rdiruvchi terapiya: kaliy permanganat bilan iliq, o'tiruvchi vannochkalar (34–35 °S) 10–15 minutdan; 2 kuniga 2 martadan orqa peshovga shamchalar qo'yish (belladonna ekstrakti 0,015 g, novokain 0,12 g, kseroform 0,1 g, streptotsid 0,08 g, kakao yog'i – 2 gr gacha); maz bilan kompress qo'yiladi: degtyar yog'i kseroform bilan 6 gr dan, anestezin 2 g, danak yog'i 200gr

gacha;

- Jarrohlik davosi.

Qon ketish bilan asoratlangan gemorroy. Gemorroy so'zining ma'nosi, qon ketish ma'nosini anglatsa ham, kasallikning barcha davrlarida qon ketish kuzatilmaydi. Ayrim bemorlarda qon ketish kasallikning yagona belgisi hisoblanadi. Ko'pincha bunday qon ketishlar yosh va kuchli kishilarda kuzatilib, bemorlarda tez muddatda anemiya xolatini keltirib chiqaradi. Bu o'rinda gap doimiy qon ketish ustida emas, balki defekatsiyadan so'ng qon ketish, yurganda qon ketish, mashinada yurganda qon ketish xolatlari haqida bormokda.

Defekatsiyada qon ketish, birinchi simptom sifatida 40-56% bemorlarda, defekatsiyadan tashqari holatda qon ketish 4-5% bemorlarda, anemiya 1% bemorlarda kuzatiladi.

Rektal qon ketish kuzatilgan har 8 ta bemoralarning 1 tasida qon ketish, gemorroy bilan bog'liq bo'lmagan o'smalar, to'g'ri ichakning jarohatla- nishlari va boshqa xolatlar bilan bog'liq. Ichakdan qon ketish xolatlari bilan ko'picha bemorlar jarrohlik statsionarlariga yotqiziladilar va ko'p hollarda gemorroy kasallini aniqlash, davolash ishlarini boshlash ortga suriladi. Qo'l bilan rektal tekshiruvdan tashqari rektoskopiya o'tkazish muhim ahamiyatga ega. Agar to'g'ri ichakda axlat masslari bo'lsa, 2-3 marotaba klizma qilish lozim.

Sezilarli gemorroidal qon ketish xolati bo'lgan bemorlarani davolash, o'ziga xoslikni talab etadi. Qo'qisdan ko'p miqdorda, bir marotabalik qon ketish xolatlarida to'g'ri ichakni zich qilib qon to'xtatuvchi gubka bilan tamponada o'tkaziladi. Agar qon ketish to'xtatilgan bo'lsa, davolashni keyingi etapi belgilanadi. Sklerozlovchi inyeksiyalar yaxshi yordam beradi. Agar bemorlarda epdoskopiyada 3, 7, 11 soatlarda anal kanalida og'riqsiz, yengil qonayotgan, o'lchami katta bo'lmagan shakllanmalar aniqlansa, sklerozlovchi ineksiyalar tavsiya etiladi (154-rasm).

Ushbu usul bilan davolash uchun, bemorlar quyidagi kriteriyalar asosida ajratiladi: 1) tashqariga chiqib qolgan tugunlar xolati va tashqi gemorroy xolati bo'lgan bemorlar uchun bu usul tavsiya etilmaydi; 2) o'tkir gemorroy, anal yoriqlar, kriptit, papillit, uzluksiz diareya xolatlarida bu usul tavsiya etilmaydi; 3) qari

yoshdagi turg'un arterial gipertenziyasi bo'lgan bemorlarga tavsiya etilmaydi. Ine'ksiya texnikasi qiyin emas.

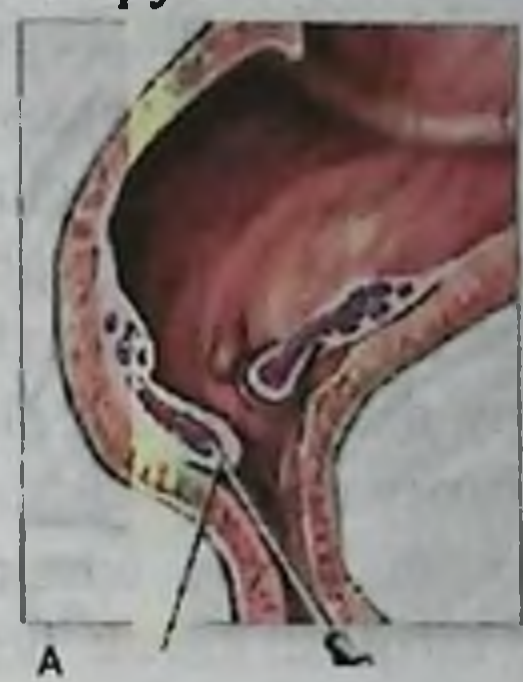

154-rasm. Sklerozlovchi modda inyeksiyasining usuli.

Ginekologik kresloda to'g'ri ichakni 1% yod eritmasi bilan obrabotka qilinadi va operatsion anoskop kiritiladi. 10 grammli, yo'g'on ignali shprits gemorroidal tugunning yuqori cho'qqisiga kiritiladi (Rasm). Vizual kontrol ostida 1,5–2 ml sklerozlovchi eritma (5% fenola eritmasi bodom yog'ida, 20% natriy xlorid eritmasi; 100 ml 5% novokain eritmasi shaftoli moyida, 5 g kristall fenol va 0,5 g mentol; 1% sotradekol eritmasi 0,1–0,5 ml har bir ineksiya o'rniga), shprits porsheni bosilganda erkin ketishi kerak. Eritma to'g'ri kiritilganda, shilliq osti qavati ozgina bo'rtadi, mayda kapilyarlar ko'zga tashlanadi. Bir seansda har uchala ichki tugunlar asosiga ineksiya qilish mumkin.

Ineksiyadan so'ng maxsus diyeta va axlatni maxsus ushlab turish shart emas. Ko'p xollarda ineksiyadan so'ng qon ketish to'xtaydi.

Agar 1 sutka davomida konservativ gemostatik choralar yordam bermasa, skleroterapiyaga qarshi ko'rsatmalar bo'lsa, gemorroidal tugunlarni bog'lash (Kupper usuli bo'yicha) tavsiya qilinadi. Tugunlarni navbat – navbat bilan Lyuer qisqichlari bilan qisilib, ularni asosidan ipak ip bilan tugunlarni kesib yubormasdan bog'lanadi.

Surunkali gemorroy. Klassik gemorroidal sindrom nazarda tutilyapti: defekatsiya vaqtida orqa peshovda og'riq, ko'p bo'lmagan intermittirlovchi qon ketishlar va ichki tugunlarni chiqib qolishi. Og'riq nerv oxirlarining ta'sirlanishi oqibatida yuzaga keladi. Nerv retseptorlarning axlat ta'sirida travmasi og'riq hissini, u esa o'z

navbatida reflektor spazmni yuzaga kelishiga olib keladi. Bunday xolat 10 yil muddatga ega bo'lgan gemorroy uchun xos. Yorqin rangli qon ketish ikkinchi belgi hisoblanadi. Tugunlarni chiqib qolishi, orqa chiqaruv teshigini ichki sfinkteri tonusini yo'qolib ketishi bilan bog'liq. Tugunlar asta – sekin o'z xolicha kirib keta olmaydi. Ular xattoki yurganda ham osilib qoladi. Chiqib qolgan tugun og'ritadi va orqa peshov atrofini ta'sirlab, kichishish xissini hosil qiladi.

Surunkali gemorroy diagnostikasi elementar: tashqi tekshiruv va qo'l bilan rektal tekshiruv va kolonoskopiyaning o'zi yetarli.

Surunkali gemorroyni to'g'ri ichakni chiqib qolish xolatini boshlang'ich davri bilan farqlash kerak. Ikkita asosiy nozologiya bor, ularni farqlash uchun: to'g'ri ichak chiqib qolishida chiqib qolgan qism gemorroy tugunidan ancha uzunroq bo'ladi, 10–20 smgacha. Ikkinchi belgisi: chiqib qolgan qism ustida tojsimon shakllanma aniqlanadi. Ushbu xolatni bir – biridan farqlash muhim, chunki ularni davolash jarayoni bir – biridan tubdan farq qiladi.

Davolash. Har qanday formalar kabi gemorroyni davolashning kon– servativ usulidan boshlanadi. Diyeta, achchiq ovqat va alkogolni cheklash, ichni yumshatish va boshqalar. Oz miqdorda anemiyaga olib kelmaydigan qon ketishlar va yengil og'riq xislarini bemorlar mustaqil yengishlari mumkin. Konservativ muolajalar yordam bermagan xollarda operativ davo muolajasi o'tkaziladi.

Surunkali gemorroyni so'ngi yillarda, tareks halqalar bilan tugunlarni ligirlash, ambulatoriya sharoitida qo'llanilmokda. Proktologik ope– ratsiyalarni og'riqsizlantrish umumiy holda o'tkaziladi. Ko'p operatsiyalar odatda 30 minutga qadar davom etadi, shuning uchun vena ichi yoki maska orqali narkoz berish ma'qul hisoblanadi.

- Operatsiyani gemorroidal tugunlar yallig'lanmagan va shishlar yo'q vaqtda qilish lozim.
- Operatsiyaga qarshi ko'rsatmalar:
- O'tkir tromblangan gemorroy;
- Chiqib qolgan va kuchli og'riq beruvchi tugunlar;
- Katta o'lchamga ega bo'lmagan tugunlar;
- Qisilib qolmagan tugunlar;
- Qonayotgan tugunlar.
- Operativ davolashni talablariga quyidagilar kiradi:
- Kengaygan venoz sinuslar radikal olib tashlanishi

kerak;

- Operatsiyadan so'ng minimal chandiq qolishi lozim;
- Ichak bo'shlig'i torayib qolmasligi kerak;
- Operatsiyadan keyingi davrda, jarohat sekretini erkin chiqib ketishi ta'minlanishi kerak.

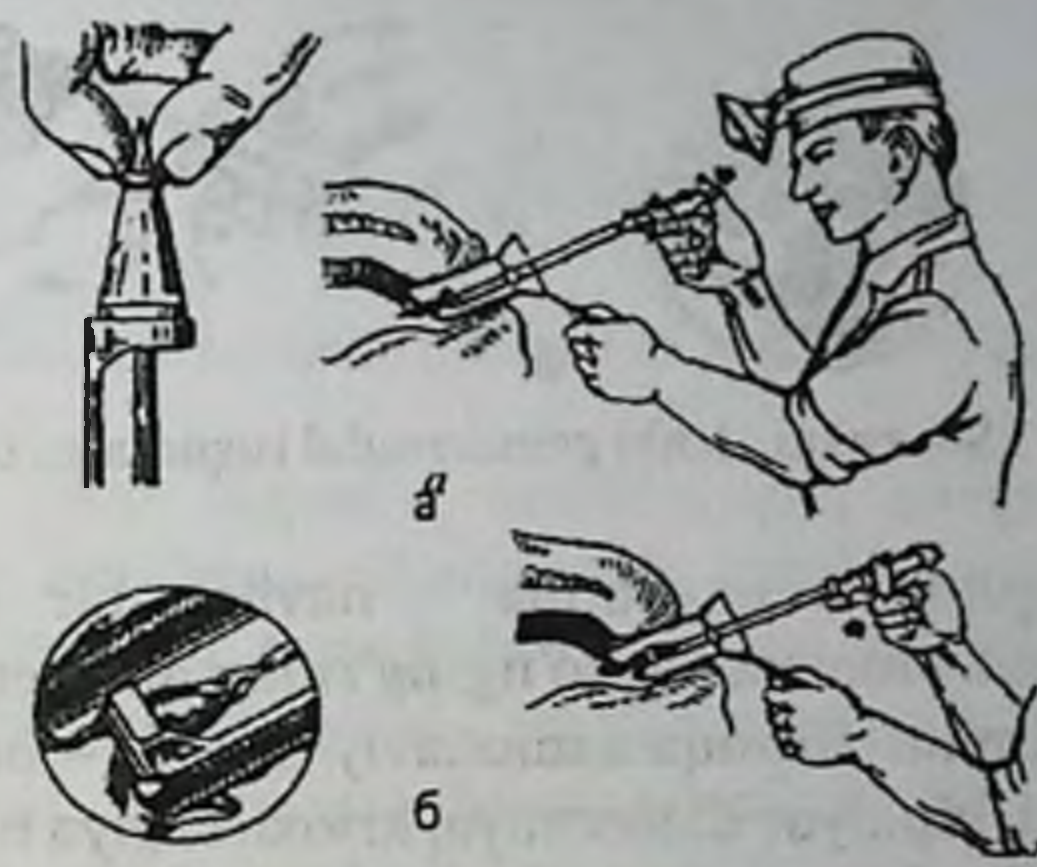

155-rasm. Ichki gemorroidal tugunlarni bog'lash.

Gemorroyni palliativ usul bilan davolash, tugunlarni bog'lash hisoblanadi. Buning uchun E.Barron maxsus ligatorni konstruksiyaladi. 8- rasmda instrumet sxemasi va bog'lash ko'rsatilgan. Bemor chap yonboshga yotgan xolati da anaskop orqali instrument kiritiladi (155-rasm) va tugma bosilib, tugun zajm ilmoqlari uchlari bilan ushlanadi va instrument ichida tugun bog'i tortiladi. Tugun oyoqchasiga ichki vtulka yordamida elastik ligatura o'tkaziladi (156 a -rasm). Shundan so'ng, tugmachaga bosib, tugun uchi qo'yib yuboriladi (156 b -rasm) va instrument chiqarib olinadi. 3-4 kundan so'ng bog'langan oyoqcha nekrozlanadi va tugun o'z - o'zicha tushib ketadi. Yana 2-3 kundan so'ng esa elastik shayba tushib ketadi.

156–rasm. Ichki gemorroidal tugunlarni bog'lash.

Katta tugunlarni navbatma – navbat, bir oy oraliq bilan bog'lagan ma'qul. Muolajadan so'ng, og'riqlar analgetiklar yordamida qoldirilishi mumkin. Boshqa zamonaviy usullar – infraqizil va lazer koagulyatsiyasi, bipolyar diatermiya, krioxirurgiya hisoblanadi.

Lateks halqalar yordamida gemorroyni bog'lash

So'ngi vaqtlarda koloproktologlar orasida lateks halqalar yordamida gemorroyni bog'lash ambulatoriya sharoitida keng tarqalmoqda (157-rasm).

157–rasm. Lateks halqa yordamida gemorroyni bog'lash uchun istrumentlar.

Chet elda gemorroy oyoqchasiga halqa qo'yadigan maxsus moslama ishlab chiqilgan. Oyoqcha bog'langach, unga qon oqib kelishi to'xtaydi va ligatura bilan birgalikda, 11–14– kuni tushib ketadi. Gemorroidal tugunlarni bog'lash 2–3 davridagi bemorlarda amalga oshiriladi. 1 – davrida tugunlar yaxshi rivojlanamganligi uchun o'tkazilmaydi. Ayrim xolatlarda, muolajani 4 – davrida ham o'tkazish mumkin (158-rasm).

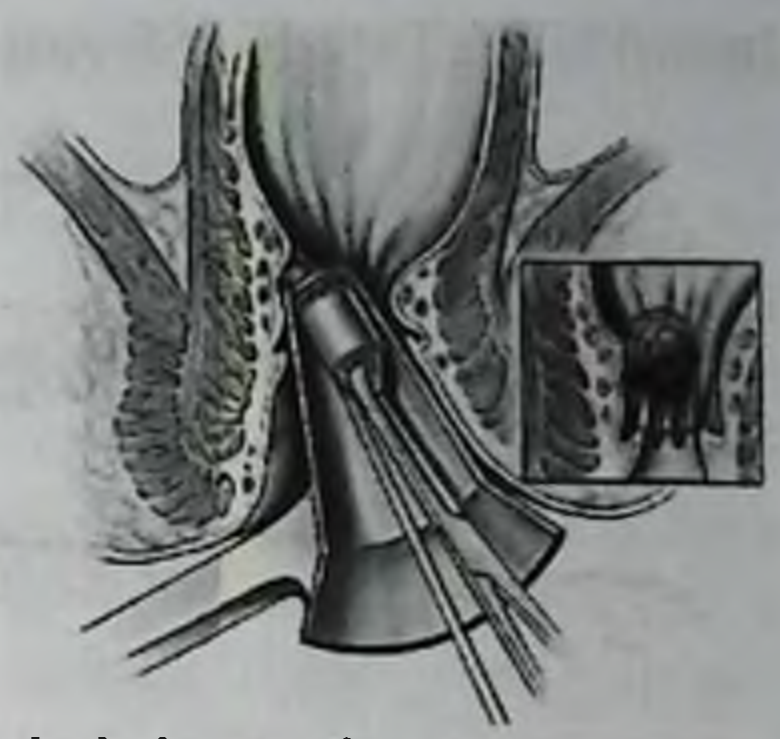

158-rasm. Lateks halqa yordamida gemorroyni bog'lash usuli.

Tashqi va ichki tugunlar orasida aniq chegara bo'lmagan xolatlarda ushbu muolaja qo'llanilmaydi. Qarshi ko'rsatmalar: orqa kanal yorig'i, surunkali paraproktit, proktit yallig'lanish davrida. Ushbu usul ginekologik kresloda amalga oshiriladi. To'g'ri ichakka anaskop kiritiladi. Chap qo'l bilan anoskop fiksatsiya qilinadi. Gemorroidal tugunlarni lateks halqa yordamida bog'lash 2 xil usul bilan o'tkazilishi mumkin (159-rasm). Birinchi usulda mexanik ligator qo'llaniladi.



159-rasm. Lateks halqa bilan gemorroyni bog'lash usuli etaplari.

Mexanik ligator elastik halqa bilan, anaskop kanaliga tugun bilan to'qnash kelgunga qadar kirgiziladi. Yumshoq zajm bilan gemorroidal tugun cho'qqisi qisiladi va uni ligator ichiga tortiladi. Shundan so'ng oyoqchaning boshchasini ligator ichiga tortiladi. So'ng halqani tashlash uchun ligator tug'masi bosiladi. Halqa gemorroidal tugun oyoqchasini qisib oladi. Asbobni naskopdan chiqarib olishdan oldin, zajimni tugundan chiqariladi va ligatura tekshiriladi. Halqa faqat oyoqchani qisishi lozim. Yaxshi o'rganib olganda, ushbu

metodika 7–10 minutni tashkil etadi(160-rasm).

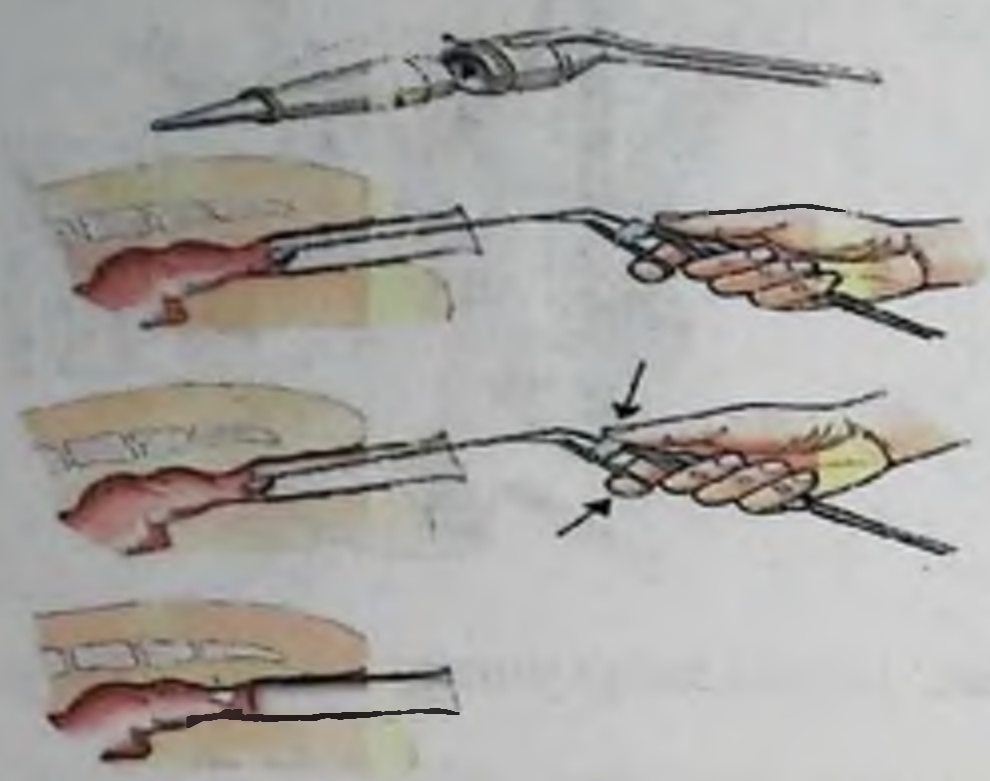

160–rasm. Lateks halqa yordamida bog'lashni ikkinchi usulini etaplari.

Ikkinchi usul moxiyati quyidagicha tashkil etiladi (Rasm): anaskop orqali maxsus vakumli ligator kiritiladi. Ligator manfiy bosim xosil qiluvchi otsosga ulangan bo'ladi. Oyoq yordamida pedal bosilib, manfiy bosim xosil qilinadi.Katta barmoq yordamida ligator teshigi berkitiladi va manfiy bosim hosil qilinadi. Manfiy bosim hisobiga tugun instrument boshchasiga tortiladi. 0,7–0,8 atmosfera bosimi xosil qilingach, ikkita halqa gemorroy oyoqchalariga tashlanadi, ligatorda turgan bosh barmoq qo'yib yuboriladi, bosim pasayadi. So'ng ligator ichak bo'shlig'idan chiqariladi. Bosimni tenglashtirmasdan ligatorni chiqarib olish qon ketish xolatiga olib kelishi mumkin.

Har ikkala xolatda ham, tabiiy kauchukdan tayyorlangan (lateks) halqa tashqi diametri 5 mm, ichki diametri 1 mm ishlatiladi. Lateks halqaning qulayligi uning yaxshi elastikligi va asta – sekin oyoqchani 12–14 kun davomida qisib borishi hisoblanadi.

Vakum bog'lash usuli, mexanik bog'lash usuliga nisbatan oddiyroq, osonroq va qulayroq. Vakum yordamida bog'lash vaqtida, jarrohga assistent uchun muhtojlik qolmaydi.

Gemorroyni chok bilan bog'lash. Kam invaziyali usullar qatoriga ultrato'lqin doplerometriyasi nazorati ostida, gemorroyni chok bilan bog'lash muolajasi kiradi. Ushbu usul gemorroidal arteriyalarning terminal shoxlarini, to'g'ri ichak shilliq ostida aniqlash va ularni bog'lash orqali, tugunlarga qon oqib kelishini to'xtatishga asoslanadi. Bundan tashqari bog'lash oqibatida ichki tugunlar to'g'ri ichakda ishonchli fiksatsiyalanadi.

Metodikasi. Usul moxiyati ultrato'lqinli dopler yordamida gemorroidal arteriyalar distal shoxlarini aniqlash va har bir arteriyani vikril choklar yordamida bog'lashdan iborat (161-rasm).

Chokli bog'lash uchun ultrato'lqinli jarrohlik apparati qo'llaniladi. Moslama devoriga ultrato'lqinli datchik o'rnatilgan anaskopdan iborat. Gemorroidal arteriya topilgach, pulsatsiya shovqini tovush to'lqiniga aylanadi. Anaskopning ultrato'lqin datchikdan yuqoriroqda aniqlangan arteriyani bog'lash va tikish uchun teshikcha bor. Ushbu chok gemorroidal tugunga arteriya qonini oqib kelishini ishonchli to'xtatadi.

Muolajani bajarish uchun bemor ginekologik kresloda standart holda joylashadi. Muolajadan oldin bog'lanishi lozim bo'lgan arteriyalarning joylashuvi va umumiy sonini topish uchun diagnostik doplerometriya o'tkaziladi.

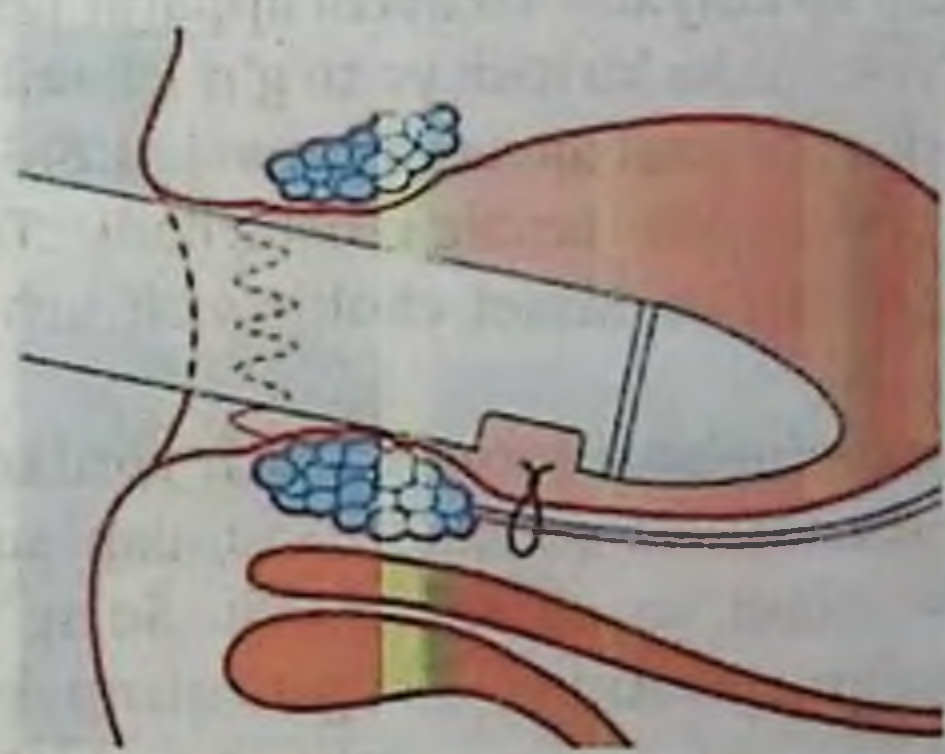

161–rasm. Gemorroyni chokli bog'lash usuli.

Qoidaga ko'ra arteriyalarni bog'lash bir etapda o'tkaziladi. To'g'ri bog'langanlik belgili (kriteriyasi) bo'lib, doplerometriyada arteriya pulsatsiyasining shovqinini yo'qolganligi hisoblanadi. Bog'lash vaqtida noxush sezgilar va ligaturani tortilish hissi bo'lishi mumkin. Bu noxush sezgilar qo'shimcha davolash talab qilmaydi.

Natijalar. Muolajadan so'ng kontrol ultratovush indeksatsiyasi, kavernoz gemorroidal to'qimani oziqlanishi uchun qo'shimcha manba borligini aniqlash maqsadida o'tkaziladi. Muolaja hammasi bo'lib o'rtacha 25–30 minut davom etadi. Operatsiyadan so'ng tunda bemorlarga nonarkotik og'riq qoldiruvchilar buyuriladi. Kasalxonadan chiqarilgan bemorlar 2–3 kun davomida orqa

peshovda noqulaylik xis qiladilar.

Longo usuli bilan gemorroyni davolash. Gemorroy tugunlarini olib tashlashda, shilliq qavatni trans anal rezeksiyasi, klassik jarrohlik aralashuvi hisoblanadi.

Operatsiya mazmuni gemorroidal tugunlarni shilliq qavatda sirkulyar rezeksiya qilishdan iborat. Longo operatsiyasi vaqtida to'g'ri ichakni tishsimon chiziqdan yuqori turgan qismi olib tashlanadi. Shilliq qavat defekti titan skobkalar yordamida «uchma-uch» ("oxirini oxiriga") tipida tikiladi. Natijada gemorroidal tugunlar olib tashlanmaydi, balki yuqoriga ko'tariladi va kavernoz venalarga qon oqib kelishi kamayishi hisobiga, hajm jixatidan kichrayadi. Shilliq qavatni sirkulyar olib tashlash oqibatida, tugunlarni qon bilan ta'minlanishi kamayadi va ular asta – sekin puchayadi va biriktiruvchi to'qima o'sa boshlaydi (Rasm). To'plam asosini stepler prinsipida ishlovchi sirkulyator tikuvchi apparat tashkil etadi. Tikish moslamasini to'g'ri ichakka kiritish va to'g'ri ichakda fiksatsiya qilish uchun, to'plam tarkibida anal dilyatator mavjud. Shilliq qavatni tikish titan skobkalar yordamida amalga oshiriladi. To'plam tarkibiga undan tashqari ip ilgich va kisset chok o'yish uchun anaskop ham kiradi.

Operatsiya texnologiyasi oson. Tikkich yordamida to'g'ri ichak shilliq qavatiga kisset chok qo'yiladi. Shundan so'ng ichak shilliq qavati yengil tor– tiladi va chok tugiladi. So'ng «steppler»ni bir harakati bilan, shilliq qavatning qisilgan qismi kesiladi va uning uchlari tikiladi. Barcha operatsiya tugallanadi. Odatda operatsiya 15 minut chamasi davom etadi. (162-rasm). Solishtirish uchun – tugunlarni olib tashlash bo'yicha klassik operatsiya uchun 40 minutda kam bo'lmagan vaqt talab etiladi.

162-rasm. Longo usuli bilan gemorroy operatsiyasi texnikasi.

- Usulning kamchiliklari:
- Davolashning uzoq natijalari xali ma'lum emas.
- Bemorni statsionar kuzatuv talab etiladi.
- Bir hafta davomida bemorlar kasallik varaqasiga muhtoj bo'ladilar.
- Tashqi gemorroidal tugunlarni olib tashlash imkoni yo'q.

Gemorroyda radikal operatsiyalar. Gemorroidoektomiya radikal davolash usuli hisoblanadi. Maxsus tayyorgarlikdan so'ng bemor operatsion stolga ginekologik holatda yotqiziladi. Mahalliy yoki umumiy og'riqsizlantirish ostida, to'g'ri ichak sfinkteri halqasini kengaytirib, dastlab 1 ta barmoq, so'ng 2, 3 ta va nixoyat 4 barmoq kiritiladi. Sfinkter mushak qavatini jarohatlamaslik uchun kengaytirish asta sekinlik bilan olib borilishi lozim. Shundan so'ng anal kanal va ichki gemorroidal tugunlar ko'rinadi (163-rasm).

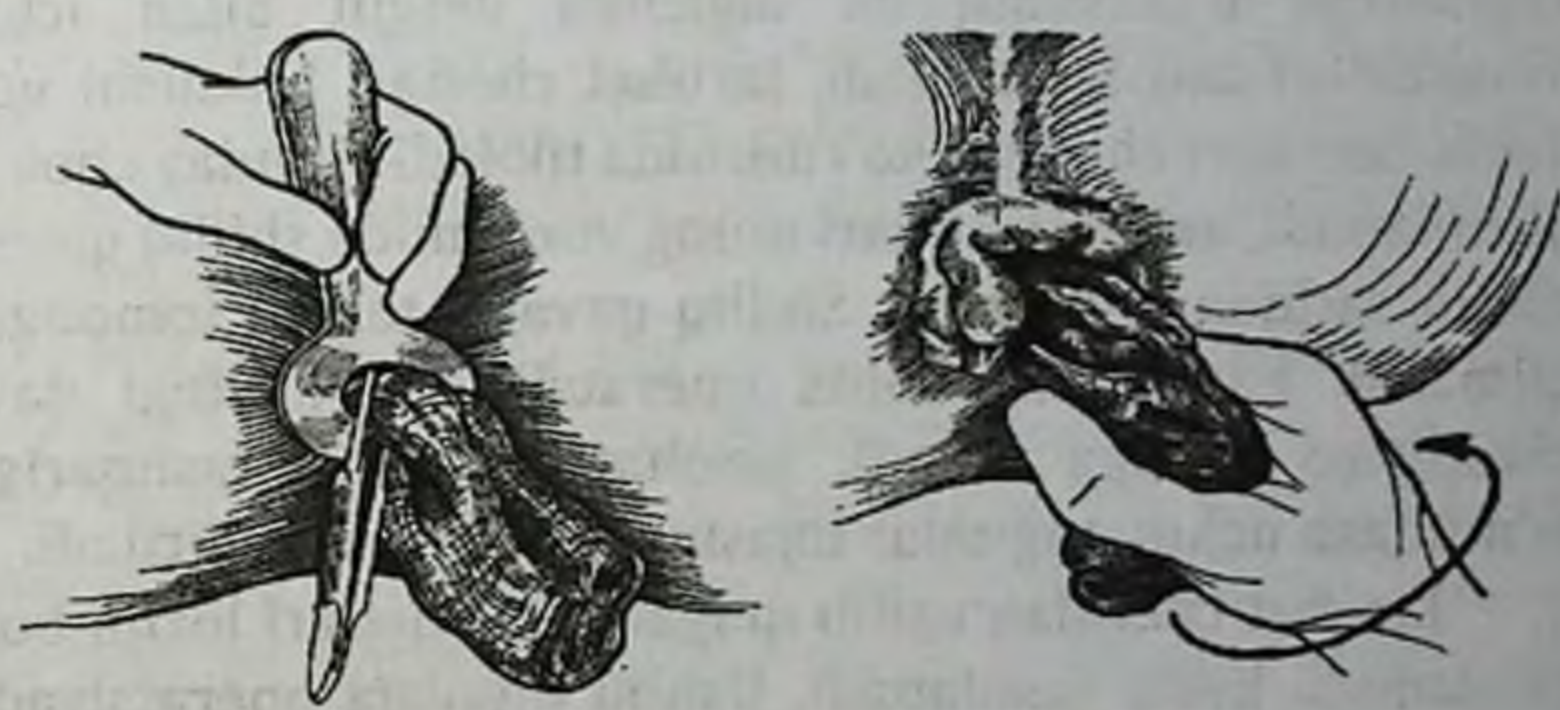

163-rasm. Gemmoroidal tugunlarni tashqariga chiqarish metodikasi.

Sfinkter kengaygach, to'g'ri ichakka rektal ko'zgu kiritiladi va u orqali anatomik pinset yordamida quruq tampon kiritiladi va u bilan to'g'ri ichak ampulasi to'ldiriladi. Doka tamponni pinset bilan ushlab turgan holda rektal ko'zgu chiqariladi. Soat strelkasi yo'nalishi bo'yicha aylantirilgan holda doka pampon asta - sekin chiqariladi, u bilan qo'shilib ichki gemorro- idal tugunlar ham chiqadi. Shu usul bilan ichki tugunlar holati, kattaligi, shilliq qavat kengligi to'g'risida ma'lumotga ega bo'linadi.

Tugunlarni olib tashlash shunday amalga oshirilishi lozimki, shilliq «teri ko'prikchalari» radikal ekstirpatsiyadan so'ng jarohatlanmagan holda qolishi lozim. Ushbu «ko'prikchalar»ni avaylash lozim, chunki bu yerda nekroz va chandiqlanish yuzaga kelishi mumkin.

Olib tashlanishi, lozim bo'lgan gemmoroidal tugunga 3 ta instrument taqaladi. Birinchi istrument bilan tashqi tugundan terini tashqariga ushlanadi, ikkinchisi bilan anorektal chiziq bo'ylab shilliq parda va teri orasidan va nixoyat uchinchisi yordamida ichki tugun ustida shilliq parda fiksiyalanadi. Birinchi va ikkinchi zajimlar orasidan skalpel yoki qaychi bilan teri va shilliq parda kesiladi. So'ng shariklar yordamida tashqi keyin ichki gemorroidal venoz chigallar ajratiladi. Venoz chigal ostidagi sfinkterning mushak tolalarini jarohatlamaslik uchun extiyotlik bilan ajratiladi. Teri va shilliq parda bilan qoplangan gemmoroidal tugun shu usul bilan ajratilgach, faqat shilliq parda sathida osilib turadi, uni ko'ndalang holda instrument bilan ushlanadi.

Shilliq qavat loskuti asosidan zajim chiqarib olingach chetlari va o'rtasi Kocher zajimlari bilan qisiladi. So'ng bu loskut pastdagi zajimlarga o'tkaziladi va ingichka ketgut bilan ichki sfinkter mushaklari asosiga tikiladi. Jarohat chetlari bukilishi uchun shilliq qavat Lembert choklari ko'rinishida tikiladi. Bunday chok gemostatik hisoblanadi, undan tashqari uning yordamida shilliq qavat anorektal chiziq sathida joylashadi. Shilliq qavatni tashqi tomonga fiksatsiya qilmaslik kerak, aks holda operatsiyadan keyingi davrda uning ektopiyasi yuzaga keladi. Jarohat sekretini tashqariga oqishini ta'minlash uchun tugunlar lojasini tikmasdan qoldiriladi.

Jarohat chetidan osilib qolgan teri chetlari lozim bo'lsa, qaychi yordamida kesib tashlanadi. Ushbu muolaja operatsiyadan keyingi davrda sekretning chiqishini yaxshilaydi va karunkula yuzaga kelishini oldini oladi. Gemmoroidal tugunlar olib tashlangach radial yo'nalishda 3–4 joyda ingichka uzunasiga yo'nalgan jarohat maydoni qoladi. Shundan so'ng operatsion jarohatlar radial yo'nalishda ketgut choklari bilan tikiladi (164-rasm). Shu yo'l bilan qon ketishining oldi olinadi, ushbu operatsiya sezilarsiz chandiqqa olib keladi, anal teshigi stenozi yuzaga kelmaydi.



164–rasm. Olib tashlagan tugunlar o'rnida 3 barg shaklidagi jarohat qoladi. Xosil bo'lgan jarohatni uzluksiz ketgut choklari yordamida tikiladi.

Sfinkter maxkam qisilgan xolatida, qon oqimi va jarohat sekreti oqib chiqishi buzilishi mumkin. Bu xolatni oldini olish uchun yo'g'on rezina trubka (Bourdonnier) 10 sm uzunlikda tayyorlanadi, uni marlya bilan o'rab, har tomoni steril vazelin yoki sintomitsin mazi bilan qo'yiq surtiladi. Operatsiyadan so'ng ushbu trubka orqa peshovga kiritib qo'yiladi.

Milligan–Morgan bo'yicha perianal jarohatlarni qisman yoki to'liq tikish orqali radikal gemorroidektomiya, gemorroyni jarrohlik metodi bilan davolashning optimal usuli hisoblanadi. Oldindan tomirli oyoqchalarni bog'lab, asosiy uchta tugunlarni kesish, operatsiyada qon yo'qotilishini oldini oladi, operatsiya davomida yuzaga kelgan perianal jarohatlar tubini tikish, ularni tezroq bitishi va anal kanalini germetizatsiyasi muddatini qisqartiradi. Operatsiyadan keyingi davr 2–3 kun davomida axlatni keltirmaslik va opiatlar ishlatilmasdan o'tkaziladi. Suvda eruvchi mazlar bilan doimiy ravishda bog'lam qo'yiladi (birinchi bog'lam operatsiya kunining ertasiga qo'yiladi) qorin dam bo'lishi profilaktikasi olib boriladi (birinchi defekatsiya klizma qo'yish orqali yoki og'iz orqali vazelin moyi ichirish orqali amalga oshiriladi). Qat'iy qoidalarga amal qilgan holda – yallig'lanishga qarshi davo, qon ko'rsatkichlarini meyorlashtirishga amal qilgan holda, bu operatsiyalarni o'tkir gemorroy bo'lgan bemorlarda ham o'tkazish mumkin. Eski klassik va yangi radikal gemorroidektomiya metodlarini solishtirma taxliliga ko'ra, Milligan–Morgan operatsiyasi ustunlikka ega. Hozirgi vaqtda ko'plab proktolog–xirurglar shu metodika bo'yicha operatsiya qiladilar, lekin umumiy xirurglar xali ham eski taktikani qo'llab

quvvatlaydilar.

Gemorroyni davolashdagi asosiy omil operatorning malakasi va umumiy xirurgiarni proktologiya asoslariga o'rgatishdir. Busiz sfinkter yetishmovchiligi yoki aksincha anal kanalning strikturasi kabi asoratlar yuzaga kelishi mumkin. Birinchi xolatda jarroh qo'li bilan anal sfinkterning qo'pol divulsiyasi va mushak tolalarni ortiqcha tortish natijasida yorib yuborishlari mumkin. Eng yaxshisi divulsiyani qo'l bilan rektal ko'zgular orqali asta – sekinlik bilan o'tkazgan ma'qul. Anal kanalni ko'zgular yordamida kengaytirish gorizontal chiziq bo'yicha 3–9 soatlarda, tortish vertikal chiziq buycha 6–12 soatlarda o'tkazish, erkaklarda uretrani ezilishi oqibatida operatsiyadan keyingi davrda dizuriya xolatini keltirib chiqaradi. Ikkinchi asorat anusning chandiqli strikturasi kelib chiqishi. Bu holatni oldini olishning eng yaxshi yo'li, Milligan–Morgan operatsiyasini o'tkazishdir.

PAROPROKTIT

Paraproktit – bu to'g'ri ichak atrofidagi klechatkani surunkali yoki o'tkir yallig'lanishidir. Paroproktit keng tarqalgan kasalliklardan biridir. Proktologik kasalliklar strukturasida gemorroy, anal yoriqlar va kolitlardan so'ng 4 o'rinda turadi va to'g'ri ichak kasalliklarining 20–40% ni tashkil etadi. Erkaklar ayollarga nisbatan ko'proq og'riydi. Paraproktit katta yoshdagi odamlar kasalligidir, 90% bemorlar 20–60 yoshda bo'lganlar.

Etiologiya va patogenezi. Aralash flora orqali chaqiriladi (stafi lakokklar, streptokokklar va ichak tayoqchasi). Spetsifik infeksiya 1–2% xolatlarda uchraydi – tuberkulyoz, aktinomitsetlar va boshqa spetsifik infeksiya qo'zg'atuvchilari. Pararoktitning anaerob turi kam uchraydi. To'g'ri ichak shilliq qavati travmasiga olib keluvchi omillar – axlatdagi qattiq massalar, yoriqlar, kriptit, proktit, gemorroy va boshqalar muhim ro'l o'ynaydi.

Birlamchi pararoktitda mikroblaring o'tish yo'llari:

- Anal bezlari orqali.
- Limfogen yo'l.
- To'g'ri ichak shilliq qavatini yot tanalar bilan travmasi.
- Gemorroy
- Anal yoriqlar

- Nospetsifik yarali kolit
- Kron kasalligi.

Ikkilamchi pararoktitda mikroblaring o'tish yo'llari:

- Prostata bezi orqali
- Uretra orqali
- Ayollar jinsiy organlari orqali

Klinik ko'rinishi bir tomondan qo'zg'atuvchining turiga va ikkinchi tomondan organizmning kurashuvchanligiga bog'liq. Infeksiyani pararektal klechatkaga o'tishi va uning keyinchalik rivojlanishi, tarqalishi paraproktit patogenezining asosini tashkil etadi. Ko'p hollarda infeksiya pararektal klechatkaga anal kriptalar orqali anal bezlariga o'tadi. Ushbu bezlar tubulyar tuzilishga ega bo'lib, o'zining ochiq yo'llari bilan Morgan kriptalariga ochiladi. Ularning soni 6 tadan 8 taga qadar bo'ladi. Bu rudimentar bezlar qandaydir ekskretor funksiyani bajaradi. Bez yo'llari shishi va dimlanishi, yallig'lanishi kuzatiladi. Gematogen va limfogen yo'llar orqali infeksiyalanish holati juda kam uchraydi(165-168-rasm).

Sinflanishi.

Quyidagi klasifikatsiyalari mavjud:

Etiologik belgisi bo'yicha:

oddiy; nospetsifik; spetsifik; posttravmatik.

- Yallig'lanish jarayoni aktivligiga ko'ra:
- o'tkir; retsidivlanuvchi; surunkali (to'g'ri ichak oqmasi).
- Yallig'lanish o'chog'i lokalizatsiyasiga ko'ra:
- teri osti (50–75%); shilliq osti (2–6%); ishiorektal (15–40%); pelviorektal (2–7%); rektrorektal (1–3%).
- Oqma ichki teshigining joylashuviga ko'ra: oldingi; orqa; yonbosh.
- Oqma yo'llarini sfinkter tolalari munosabatiga ko'ra:
- Intrasfinkter (teri osti–shilliq osti, oqma kanali to'liq to'g'ri ichak sfinkteri ichiga ochilgan bo'ladi. Odatda bunday oqma to'g'ri va qisqa bo'ladi. 25–35% bemorlarda kuzatiladi);

• Transfinkter (oqma kanalining bir qismi sfinkter orqali o'tadi, bir qismi klechatkada joylashgan bo'ladi. 40–45% bemorlarda kuzatiladi);

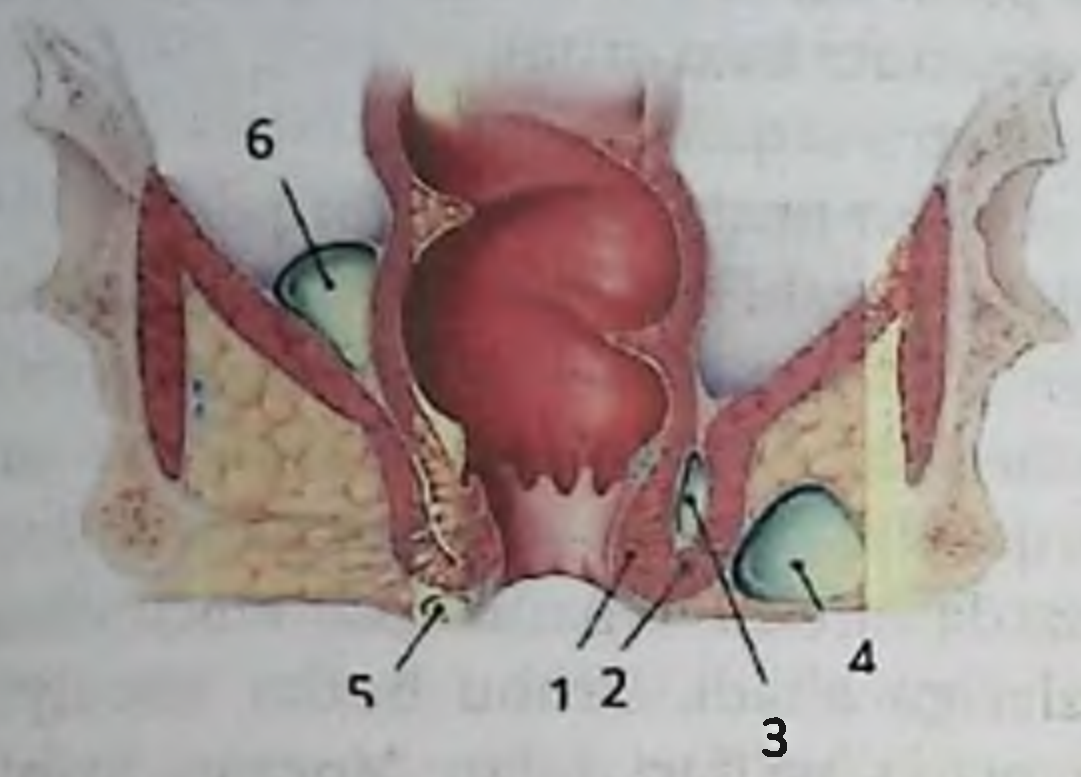

165-rasm. Paraproktitlarni turlari . 1 – ichki sfinkter, 2 – tashqi sfinkter, 3 – intrasfinkter abssess, 4 – ishiorektal abssess, 5 – perional teri osti abssessi, 6 – pelviorektal abstsess

• Ekstrasfinkter (1–4 darajali murakkablikda, oqma kanali tos klechatka bo'shliqlari orqali o'tadi va oraliq terisiga, sfinkterni aylanib o'tadi. 5–25% bemorlarda kuzatiladi)

Anatomik tuzilishiga ko'ra:

• To'liq (ikki yoki ko'proq teshiklarga ega: ichki – to'g'ri ichak devorida va tashqi – oraliq terisida);

To'liq bo'lmagan (to'g'ri ichak devorida bitta teshikka ega bo'ladi, para– rektal kletchatkada yopiq holda tugaydi);

Tashqi;

Ichki.

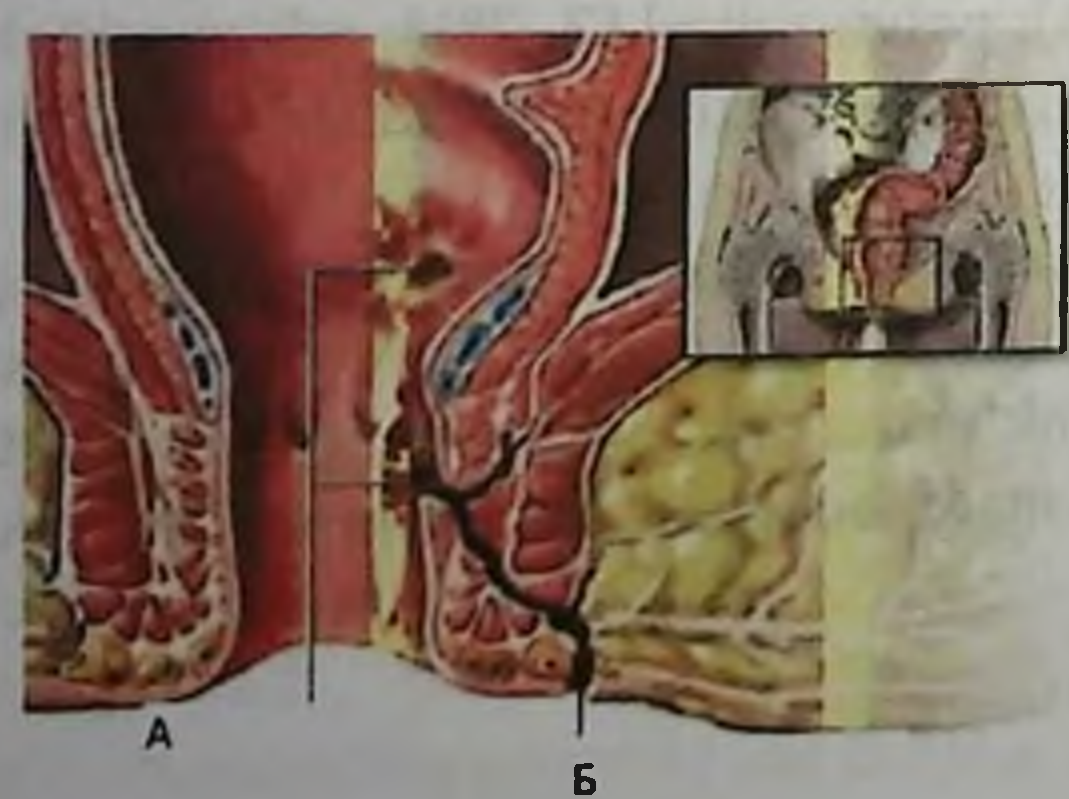

166-rasm. To'g'ri ichakning to'liq oqmalari. A. 2 yoki ko'proq teshikka ega: ichki – to'g'ri ichak devorida va tashqi–oraliq terisida, B. to'g'ri ichak oqmasi.

167-rasm. To'g'ri ichakning to'liq oqmasi. To'g'ri chak devorida ikkita ichki teshiklarga ega va tashqi – bitta teshik oraliq terisiga ochilagan, ikkinchi teshik qinga ochilgan. A – rektovaginal teshik

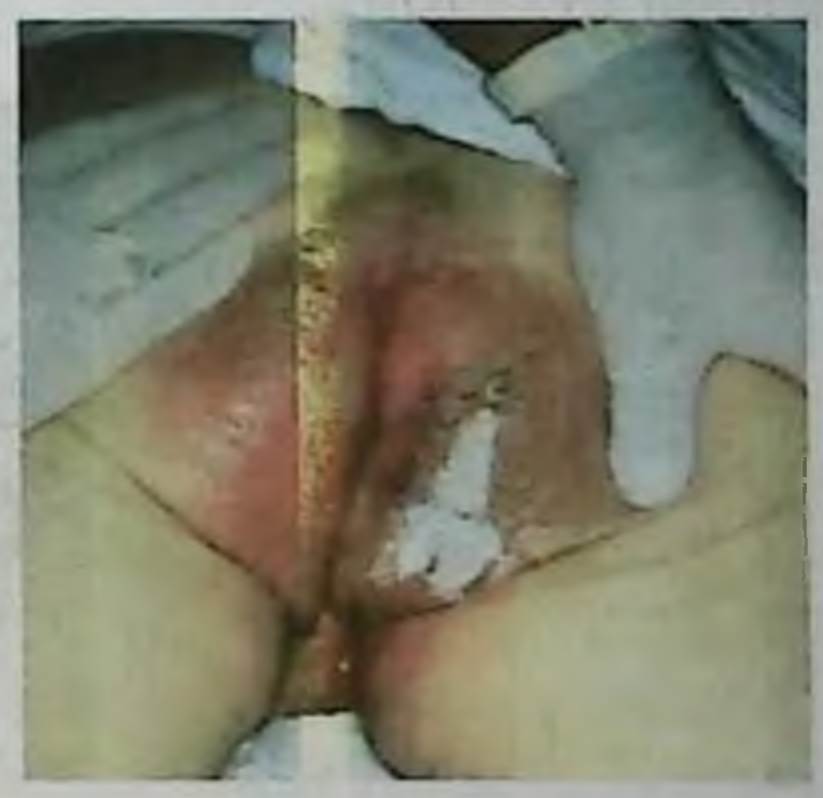

168-rasm. Yringli paraproktit natijasida yuzaga kelgan perianal sohaning oqma yarasi.

O'tkir pararoktit klinikasi va diagnostikasi. Teri osti paraproktiti – kasallikning eng ko'p uchraydigan formasi (o'tkir paraproktit bilan bemorlarning 50–56% zida). O'tkir boshlanadi, oraliqda va orqa peshov sohasida o'tkir og'riq paydo bo'ladi va tez rivojlanadi. Bir vaqtning o'zida tana harorati ortadi, tunlari 38–39° gacha ko'tarilishi mumkin yoki subfebril bo'lishi mumkin. Og'riqlar yo'tal, kuchanganda va defekatsiyada kuchayadi. Oraliq terisi qizaradi, anusning radikal burmasi esa tekislanadi. Bu formasida diagnostika uchun vizual ko'rishning o'zi yetarli, to'g'ri ichakni barmoq bilan tekshirish, rektomonoskopiya va rektal ko'zgular bilan tekshiruv o'tkazilmaydi. Lekin operatsiya vaqtida og'riqsizlantirilgandan so'ng, rektal ko'zgu va barmoq bilan tekshiruv

o'tkazish mumkin. Ko'p hollarda bemorlar bu formani oyoqda o'tkazadilar va oqma yara yuzaga kelganda shifokorga murojaat qiladilar. Shilliq osti paraproktiti kam uchraydi. Bu nisbatan yengil formasi. Subfebril temperatura va defekatsiya vaqtida, kuchayuvchi og'riqlar bilan kechadi. Ko'p xollarda yiringli shakllanma mustaqil ravishda to'g'ri ichak bo'shlig'iga yoriladi va tuzalish kuzatiladi. Diagnostika qiyin emas, bemor shikoyatlari va barmoq bilan tekshiruv ma'lumotlariga asoslanadi. O'tirg'ich – to'g'ri ichak pararoktiti (ishiorektal). Umumiy paraproktitlarning 35-40%ni tashkil etadi. O'tirg'ich –to'g'ri ichak paraproktiti ichak bo'shlig'ining infeksiyalanishi oqibatida yuzaga keladi. Orqa tomondan ja rayon dum–to'g'ri ichak bog'lamiga qadar tarqaladi, oldindan esa qov suyagiga qadar tarqaladi(169-rasm).

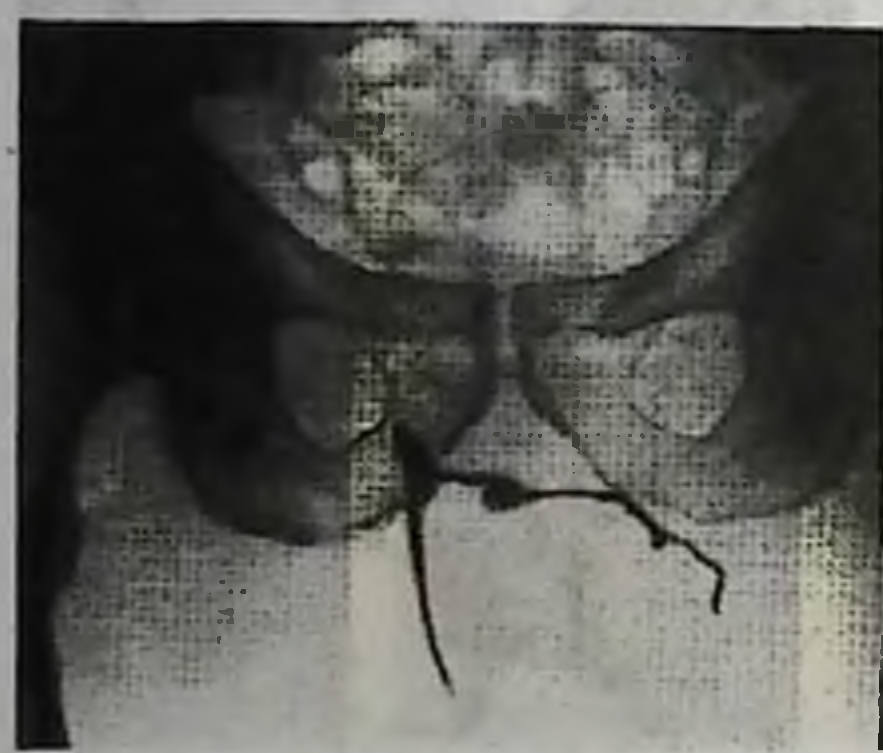

169-rasm. Taqasimon pararektal oqmali bemor fistulogrammasi.

O'ng va chap ishiorektal bo'shliqlar o'zaro birlashadi, shuning uchun taqasimon paraproktitlar yuzaga kelishi mumkin. Paraproktit joylashuvi va turini aniqlashda esa to'g'ri ma'lumotni fistulografiya orqali olish mumkin.

Bu kasallik odatda asta – sekin, 1 hafta davomida rivojlanadi. Og'riqlar asta – sekin yuzaga keladi, shuning uchun dastlab orqa chikruv teshigi atrofida noxushlik kuzatiladi. Boshlanishida umumiy intoksikatsiya, temperatura, bo'shashish, apatiya yuzaga keladi. Oraliq sohasi o'zgarishsiz, ba'zida perianal soha assimetriyasi kuzatilishi mumkin. Albatta qo'l bilan tekshiruv va perianal soha chuqur tekshiruvi o'tkazilishi lozim. Qo'l bilan to'g'ri ichakni tekshiruv vaqtida, tishsimon chiziq yuqorisida infiltrat aniqlanadi. Kech xolatlarda, yiringni teri osti klechatkasiga tushganida teri

giperemiyasi va u orqali infiltrat aniqlanadi.

Tos–to'g'ri ichak absessi (pelviorektal) paraproktitning og'ir va kam uchraydigan turi hisoblanadi. Yiringli o'choq yuqorida orqa peshovni ko'taruvchi mushaklar ustidagi klechatka bo'shlig'ida joylashadi. Uning yuqori chegarasi qorin pardaning Duglas bo'shlig'iga to'g'ri keladi, shuning uchun kichik tos bo'shlig'ida og'riqlar va qorin parda ta'sirlanish belgilari paydo bo'ladi. Ko'p xollarda bu yiringlar ishiorektal paraproktitlar yuzaga kelishi tufayli pastga tushadi. Tana harorati ko'tariladi, bosh og'rig'i yuzaga keladi, bo'g'imlarda og'riq, bachadonga, belga, siydik pufagiga irradiatsiya beruvchi, oraliq sohasida og'riq yuzaga keladi, og'riq defekatsiya vaqtida kuchayadi. Yiringli o'choqni xosil bo'lish vaqti 1 haftadan 3 haftagacha muddatni, ba'zida bir necha oylarni oladi.

Pelviorektal paraproktit diagnostikasi bemor shikoyatlari, to'g'ri ichakni tekshiruv ma'lumotlariga asoslanadi. Qo'l bilan tekshiruv o'tkazishgina to'g'ri diagnoz quyishga yordam beradi. So'ngi yillarda diagnostika uchun suyuq kristallar (termografiya) qo'llanilmokda. O'tkir paraproktitning transabdominal, oraliq orqali, endorektal UZIsi, ultrasonografiya diagnostikasi ishlab chiqilgan. O'tkir paroroktit diagnostikasida ultrasonografiya xaqqoniyligi 86%ni, suzuvchanligi 89%, spetsifikligi 80% ni tashkil etadi.

O'tkir paroproktitni davolash diagnoz qo'yilishi bilan operatsiya qilinadi. Operatsiya statsionarda, umumiy og'riqsizlantirish ostida o'tkaziladi. Operatsiya stolidagi xolat orqa bilan yotilgan va oyoqlar ko'tarilib, tizzadan bukilgan xolatda, oyoq tirkagichga qo'yilgan xolatida.

O'tkir paroproktitda operatsiya radikalligi ikki momentda aniqlanadi:

Yiringli o'choqni adekvat ochish va drenajlash;

Yiringli o'choqni to'g'ri ichak bo'shlig'i bilan aloqada bo'layotgan ichki teshikni bartaraf etish.

O'tkir paraproktitda quyidagi operatsiyalar o'tkaziladi:

Yiringli bo'shliqni ochish va drenajlash;

Yiringli bo'shliqni ichak bo'shlig'iga ochish;

Yiringli bo'shliqni ichak bo'shlig'i orqali ochish (ko'p holda shilliq osti paraproktitida).

Perianal va ishiorektal abssessda tegishli tomondan terining ellipssimon sohasi kesiladi (Rasm). So'ng skalpel uchi bilan abssess

bo'shlig'i teshiladi. Jarohatdan yiring paydo bo'lishi bilan, uning teshigiga korsang kiritiladi, teshik kengaytiriladi. Lozim bo'lsa, teri lateral yo'nalishda ham kesiladi. Bo'shliqqa qo'l barmog'i kiritiladi, barmoq bilan ichak devorlari paypaslanadi, nekrotik to'qimalar chiqarib tashlanadi. So'ng bo'shliqka yumshoq drenaj, salfetka va vazelin bog'lam qo'yiladi(170-rasm).

170-rasm. Perianal va ishiorektal abssessni ochish.

Periproktal abssessni xirurgik davosi quyidagidan iborat:

Abssess bo'shlig'ini teri yoki shilliq ostiga keng ochish;

Abssess bo'shlig'ini o'tkir yallig'lanish va jarohatning tubi granulyatsiya bilan to'lgunga qadar ochiq holda ushlab turish.

Bemorni narkoz ostida, oraliqda o'tkaziladigan operatsiyalar holatidagi kabi joylashtiriladi. Abssessni eng ko'p do'mpayib turgan joyidan ochiladi.

Har qanday lokalizatsiyaga ega bo'lgan periproktal abssessni ochishda quyidagilarga intilish lozim:

a) Imkon qadar kesmani anal teshigi radiatsiyasiga nisbatan o'tkazish.

b) Jarohat bo'shlig'ini yaxshi drenajlanishini ta'minlash maqsadida terida kesma emas elipssimon yoriq xosil qilish

Pelviorektal abssessni ochish bir muncha qiyinroq. Chap qo'lning ko'rsatkich barmog'i to'g'ri ichakka kiritiladi, abssessning joylashgan o'rni paypaslanadi, skalpel bilan perianal va ishiorektal bo'shliq tekshiriladi. Orqa chiqaruv teshigi ko'taruvchi mushak yuqori yo'nalishda teshib o'tilganda, abssess bo'shlig'iga tushiladi (Rasm). Shundan so'ng skalpel o'rniga o'tmas instrument kiritiladi va jarohat kengaytiriladi, yiringni erkin oqib chiqishiga yo'l ochiladi. So'ng abssess bo'shlig'iga drenaj trubka qo'yiladi.

Shilliq parda osti abssessi, to'g'ri ichak bo'shlig'i tomonidan ochiladi. Recamier bo'yicha sfinkter kengaytirilgach, rektal ko'zgu yoki operatsion anaskop kiritiladi va uning yordamida shilliq pardaning eng ko'p bo'rtgan joyi aniqlanib, uni uzunasiga yo'nalishda kesiladi, yiringdan tozalanadi va quruq qilib tamponlanadi(171-rasm).

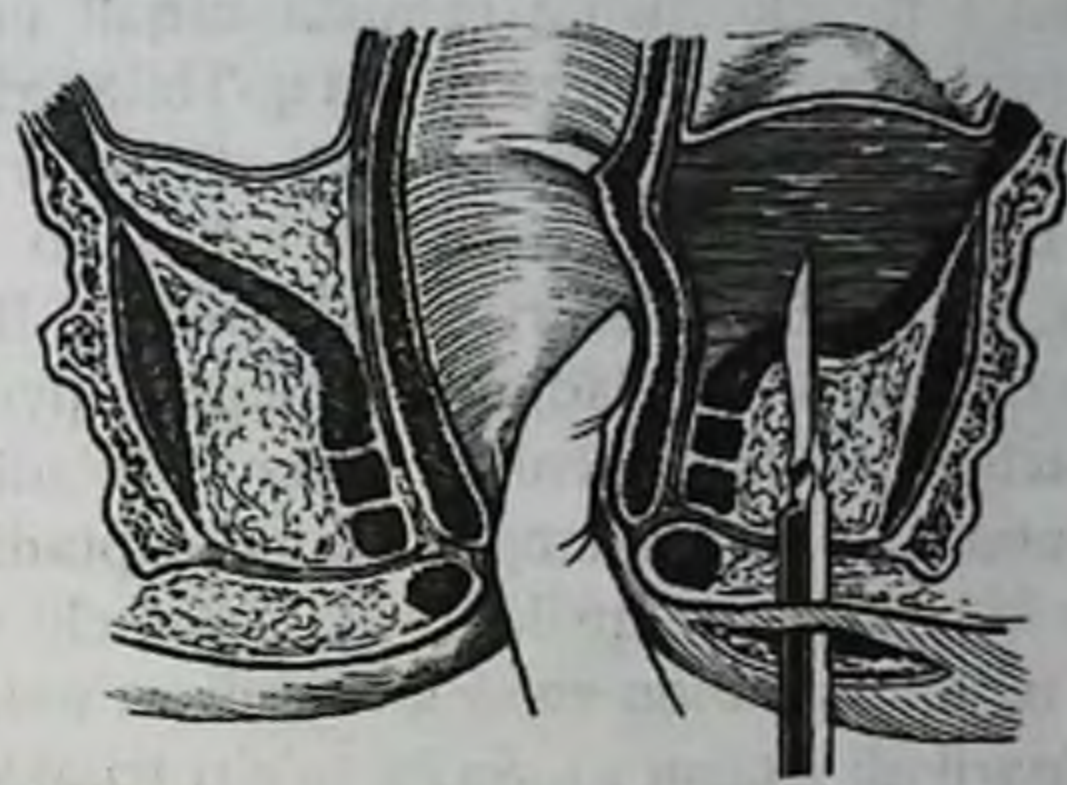

171-rasm. Pelviorektal abssessni ochish

Abssess bo'shlig'iga kiritilgan drenajni operatsiyaning 3–4 kuni olib tashlanadi.

Anorektal oqmada operatsiya. Har bir anorektal oqma bir yoki bir necha teri teshiklariga ega. Jarayon rivojlanishi ichkaridan boshlanadi. Har bir oqma anorektal sathdan, anorektal chiziqdan, kripta tubidan boshlanadi (birlamchi teshik), u yerda teri va shilliq pardaga o'tadi (ikkilamchi teshik) (172-rasm).

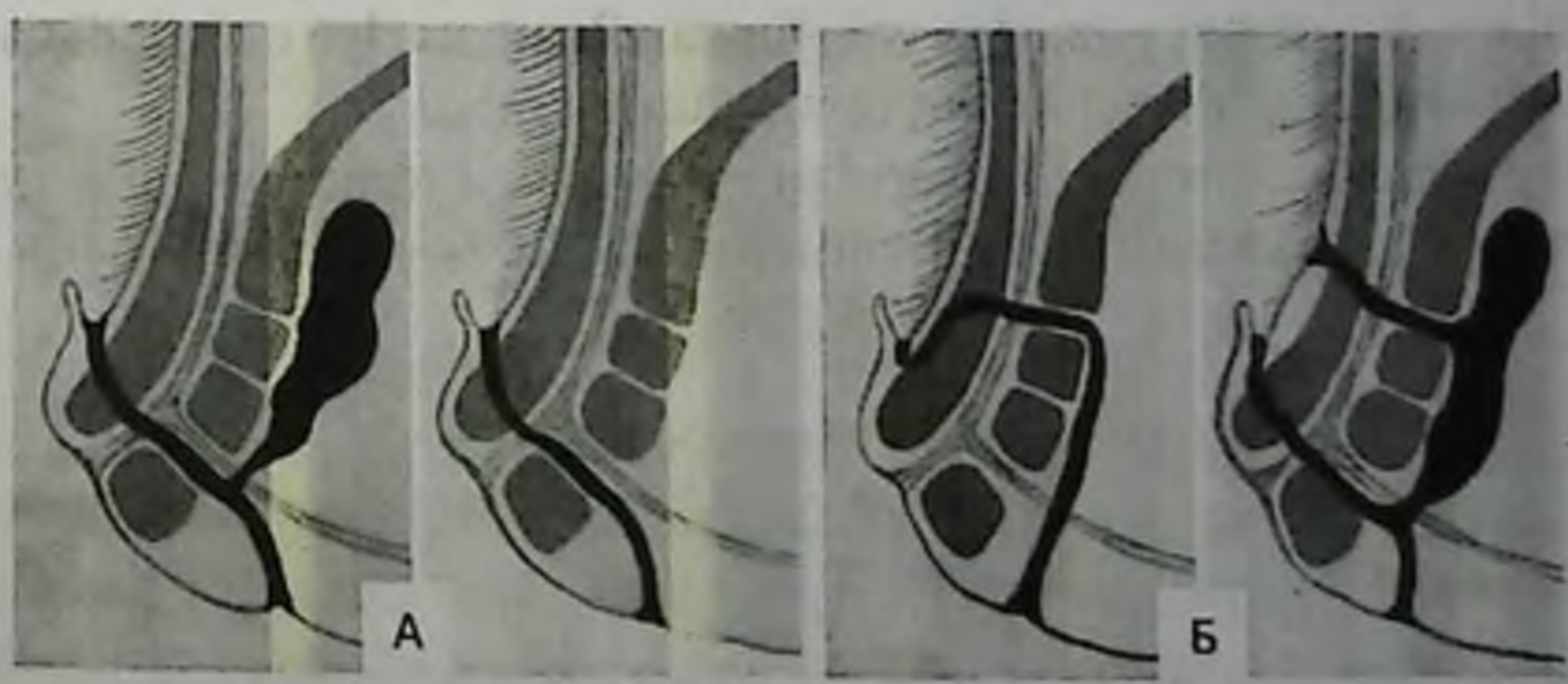

172-rasm. Anorektal oqmalar. a– yuzaki; b–chuqur.

Bemorni oraliqda o'tkaziladigan operatsiya xolatidagi kabi xolatda operatsion stolga yotqiziladi. Mahalliy og'riqsizlantirish ostida sfinkter kengaytiriladi va anal kanaliga rektal ko'zgu kiritiladi. Shundan so'ng oqma kanalining yo'li va uning shoxlanishi, birlamchi va ikkilamchi teshi- klarning lokalizatsiyasi aniqlanadi.

Ikkilamchi teshikni topish qiyin emas, o'rab turgan to'qimalarga bosib, bir necha tomchi yiring chiqishi orqali uni aniqlab olish mumkin. Yuzada joylashgan oqma yo'lini qo'l bilan xis qilish mumkin.

Chuqurda joylashgan oqmani yo'li qaysi kriptaga borishini bilish uchun, tugmasimon zond orqali tekshiriladi. Agar oqma yo'li qiyshiq bo'lsa, uni tubini tekshirish qiyin bo'ladi. Ba'zida birlamchi teshik shu darajada kichik bo'ladiki, uni aniqlash qiyin bo'ladi, buning uchun ikkilamchi teshikka ingichka kateter kiritiladi va bir necha ml metil ko'ki yuboriladi, ko'piklangan sinka kriptada paydo bo'ladi. Fistulografiya kam xollarda qo'llaniladi. Birlamchi teshik topilgach, unga egilgan tugmachasimon zond kiritiladi va uning uchi ikkinchi teshikdan chiqariladi (Rasm a). So'ng to'g'ri ichakka kiritilgan qo'l bilan puborektal mushak oqmaning ostida yoki ustida ekanligi tekshirib ko'riladi. Puborektal etdor mushakning cho'ltog'ini anorektal choki ustidan, orqa tomondan paypaslab ko'rish mumkin. Agar puborektal mushak oqma yo'lidan tashqarida bo'lsa, xech qanday harakatsiz, oqmani uning yo'nalishi bo'yicha kesish mumkin.

Oqmaning ko'p uchraydigan oldingi turida, kiritilgan zond yo'nalishi bo'yicha oqmani kesish mumkin. Shu usul bilan olingan yon va orqa jomlarni yiring yaxshi oqib chiqishi uchun, qaychi bilan teri kesiladi (Rasm b). Jarohat yuzasini o'tkir qoshiqcha bilan qirib tozalanadi. Jarohat yuzasiga vazelin surtilgan marlya qo'yiladi va u 2-3 kundan so'ng birinchi axlat bilan chiqib ketadi.

Ba'zida oqma yo'li teridan tashqariga emas, shilliq parda tomonga ketgan bo'lishi ham mumkin (173,174-rasmlar).

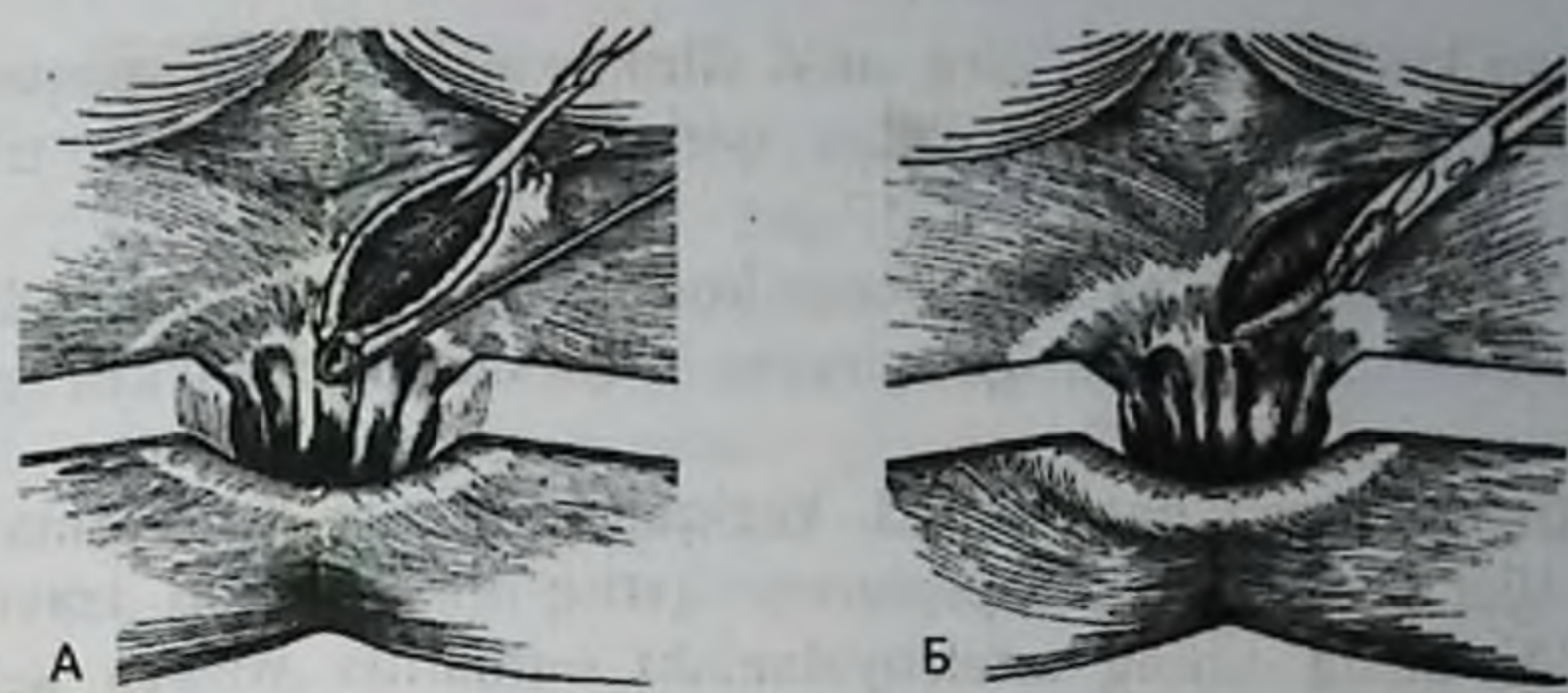

173–rasm. Oldingi anorektal oqmani ochish. a – tugmasimon zondni ikkinchi teshikka o'tkazish va tugmasimon zond bo'ylab oqmani ochish; b – jarohatda joylashgan teri qaychi bilan kesiladi.

174–rasm. Oldingi to'g'ri anorektal oqmani ochish. Shilliq qavat chetlari uning asosiga ketgut choklar yordamida tikiladi.

Bu holda shilliq osti abssessi ham ochiladi. Anoderma retraksiyasi va qon ketish extimolini hisobga oligan holda, shilliq parda jarohat chetlarini uning asosiga tikib chiqiladi.

ANAL YORIQLAR

Anal yoriq (orqa chiqaruv teshigi yorilishi fissura ani) – ko'p uchraydigan proktologik kasallik xisoblanib, alohida mustaqil nazologik formaga ega. Orqa chiqaruv teshigi yorig'i to'g'ri ichak devorining yorilishi bo'lib, chiqaruv orqa kanalning teri qismigacha davom etadi. Yoriq uzunligi 1–1,5 sm, kengligi 0,2–0,5 sm, chuqurligi 0,1–0,2 sm (Rasm).

Anal yorig'ining anotomik substrati bo'lib, ko'ndalangiga

yo'nalgan kuchli og'riqli yara, anal sfinkterining kuchli spazmi va defekatsiya vaqtida oz – ozdan qon ketish tipik klinik triada hisoblanadi.

Yoriq odatda bitta bo'lib, orqa komissurada bo'ladi. Kamdan – kam holatlarda, bir – biriga qarama – qarshi turgan ikkita yoriq bo'ladi.

Etiologiya va patogenezi. Yoriqlarning aniq sababi ma'lum emas. Ular odatda orqa peshovni qattiq qoziq bilan travmasi natijasida so'ng, uning infeksiyalanishi oqibatida yuzaga keladi. Yorilish ich qotish vaqtida qattiq kuchangan vaqtda, og'ir yuk ko'targan vaqtda, ayollarda tug'ruq vaqtida yuzaga keladi(175-rasm).

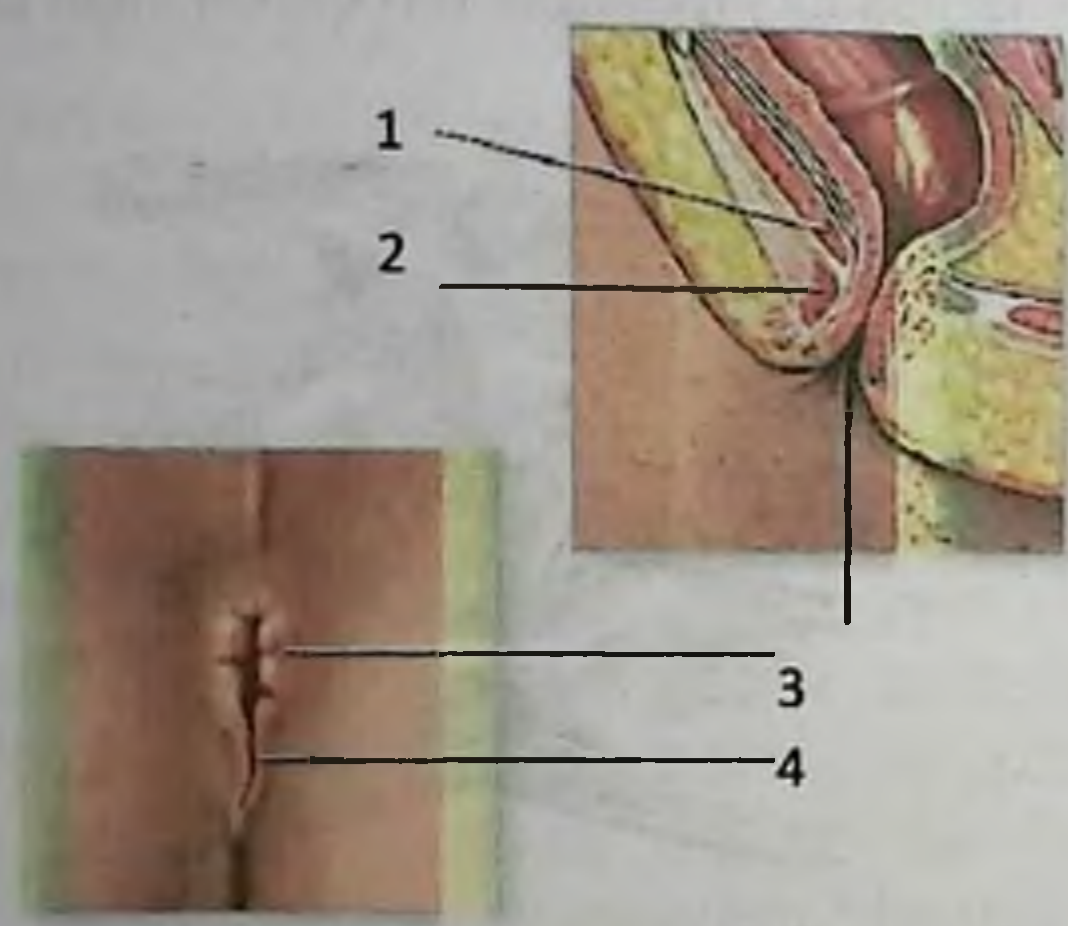

175–rasm. Anal yorig'i. 1 – ichki anal sfinkter, 2 – tashqi anal sfinkter, 3 – anus, 4 – anal yorig'i.

Kasallikning yuzaga kelishini kuchaytiruvchi faktor gemorroy va yallig'lanish protsesslaridir. Chin yoriq – orqa peshovning travmasi natijasida, sfinkter spazmi va kuchli og'riq sindromi bilan kechuvchi xolatdir. U boshqa xolatlardan farqli ravishda faqat 6 va 12 soatlarda yuzaga keladi.

Klinikasi. Kasallikning 2 ta mustaqil shakli farqlanadi: o'tkir yoriq va surunkali yoriq (trofik yara).

O'tkir yoriq. O'tkir yoriqlar chaqaloqlarda ham bo'lishi mumkin. Klinik ko'rinishi yorqin bo'ladi. Birinchi o'rinda defekatsiya aktidan so'ng darxol yuzaga keluvchi va 2–3 soat davom etuvchi og'riq sindromi turadi. Og'riq kuchidan bemor o'zini boshqara olmaydi,

ishlay olmaydi.

Yoriqning boshqa xarakterali belgisi – sfinkter spazmi. U og'riqni kuchaytiradi, uni impulsiv xolga o'tkazadi. Bemorda defekatsiya oldidan qo'rquv yuzaga keladi. Bu bemorni defekatsiyani ortga surish yoki ichni suruvchi moddalar ishiga majbur qiladi. Lekin ichni suruvchi moddalarni qabul qilish, suyuq axlatning donachalarini yoriq ichiga kirib qolishiga olib keladi va bu nerv oxirlarining ta'sirlanishni kuchayishiga olib keladi (176-rasm).

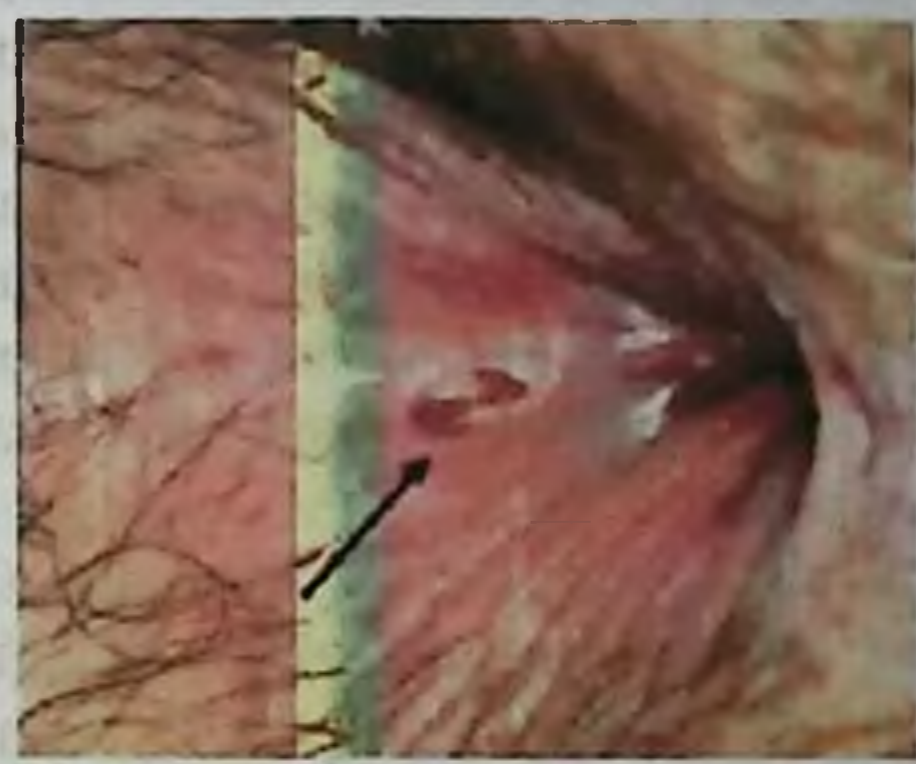

176-rasm. Anorektal yoriqning ko'rinishi.

Yoriqdan qon ketish oz miqdorda bo'ladi (qon tomchisi ko'rinishida axlat yuzasida). Surunkali yoriq (trofik yara). Surunkali yoriqda og'riq hissi kam bo'ladi. U defekatsiya vaqtidan so'ng bir necha minut bo'ladi va kuchanganda diyeta buzilganda kuchayadi. Sfinkter spazmi ham kuchli emas. Defekatsiyada axlat yuzasida qon tomchisi aniqlanadi. Trofik yoriqning xarakterli belgisi orqa peshovning tolali qismi biriktiruvchi to'qima bilan almashinishidir, uzoq vaqt davom etish oqibatida bu xolat sfinkterni bo'shashiga olib keladi. Surunkali yoriq ba'zida oqma yalaraga aylanishi mumkin. Orqa peshov sohasida yiringli ajralmalar, kichishish paydo bo'ladi. Surunkali yoriq uchun boshqa trofik yaralar kabi sikllik xarakterli. Ular xuddi bitib ketganga o'xshaydi. Lekin diyeta buzilishi bilanoq, defekatsiya vaqtida kuchanish bilanoq yana ochiladi. Bunday yoriqlar ko'p xollarda jarrohlik yordamini talab etadi.

Yoriqning infeksiyalanishi oqibatida anal qichishish va pararektal abssess yuzaga keladi. Abssess orqa chiqaruv kanaliga yorilgach to'g'ri ichakning to'liq bo'lmagan ichki oqmasi shakllanadi.

Oqma xosil bo'lgach, og'riq odatda kamayadi, lekin namlanish va qichishish paydo bo'ladi.

Diagnoz. Diagnoz qo'yish qiynchilik tug'dirmaydi. Bemor ginekologik kresloda tekshiriladi. Dumbalar kerilgach yoriq osongina ko'rinadi. Orqa chiqaruv teshigi kerilsa, u qonay boshlaydi. Lekin sfinkter spazmi tufayli, butun yoriqni ko'rish imkoni bo'lmaydi. Shu sabab qo'l bilan tekshirish va rektomonoskopiya qilish imkoni ham bo'lmaydi.

Surunkali yorig'i bo'lgan bemorni tekshirish og'riqsizlantirish talab etmaydi, tashqi ko'ruv vaqtida, orqa peshovda uzunligi 1,5–2 sm, kengligi 0,5– 1 sm, chetlari chandiqli defekt aniqlanadi. Yara tubi chandiqli o'zgargan, ko'p hollarda kulrang qoplama bilan qoplangan. Yoriqning yuqori qismida ko'pincha gipertrofiyalangan so'rg'ich ko'rinishida bo'rtiqcha aniqlanadi va uni adashib anal polip deb baholanishi mumkin. Surunkali jarayon oqibatida yoriq uchlarida teri bo'rtmasi yuzaga keladi.

To'g'ri ichakni proktologik tekshiruvdan tashqari endoskopik va rentgenologik tekshiruvini o'tkazish lozim. Yoriq orqa chiqaruv kanali yoki to'g'ri ichak rakining va sifilitik yaraning dastlabki belgisi bo'lishi mumkin.

Davolash. *O'tkir yoriqni davolash.* O'tkir yoriq konservativ davolash natijasida tezda va yaxshi bitadi. Konservativ davolashga quyidagilar kiradi: a) vannalar, grelkalar va boshqa iliq muolajalar;

b) fizioterapevtik muolajalar – mahalliy darsonvalizatsiya, UVCH toklari, diatermiya va boshqalar;

v) mahalliy va umumiy og'riq qoldiruvchilar va spazmga qarshi vositalar, uyqu terapiyasi;

g) kumush azoti bilan kuydirish, yod eritmasi bilan kuydirish, karbol kislota bilan kuydirish va boshqalar;

d) prisipkalar, mazlar, turli tarkibga ega bo'lgan shamchalar;

ye) dezinfeksiyalovchi, antiseptiklar, qon to'xtatuvchi va burishtiruvchi vosi– talar bilan klizmalar, sovunli, yog'li, glitserinli klizmalar;

j) stulni diyeta orqali regulyatsiya qilish.

Aktiv nooperativ davolash usullari: a) yog'li anestetik vositalar ineksiyasi;

b) novokain–spirtli blokada; v) xinin–mochevina ineksiyasi;

g) sfinkterni zo'rlik bilan kengaytirish.

Avvalo diyetaga rioya qilish lozim. Ovqat tarkibidan achchiq, nordon, sho'r va alkogol ichimliklar chiqarib tashlanadi. Ovqat tarkibida o'simlik klechatkasi bo'lgan maxsulotlar minimal darajada kamaytiriladi. Oqsilli ovqat: tvorog, tuhum, qaynatilgan go'sht, sho'rvalar suvi, oq non, olmalar bu– yuriladi. 2 hafta davomida bemor tozalovchi klizma yordamida axlat qilishi lozim. Ko'p xollarda bemorlar tozalovchi klizmani surgi dori ichish bilan almashtirmoqchi bo'ladilar. Aslida aynan tozalovchi klizma o'tkir yoriqning asosiy davosi hisoblanadi. Surgi dorilarni qabul qilish tavsiya etilmaydi, ular ta'sirlanish va og'riqni kuchaytiradi. Bemorlarni sfinkter spazmi va og'riqni hisobga olgan holda to'g'ri kilizma qilishga o'rgatish kerak. Defekatsiya vaqtida kuchanish oqibatida retsidiv yuzaga kelishi oldini olish choralarini ko'rish lozim. Dastavval diyetani o'zgartirish kerak. Endi o'simlik klechatkasi tutgan ovqatlar tavsiya etiladi. Ichni yumshatish maqsadida tungi, quyidagi ovqatlar tavsiya etiladi: 3 ta qaynatilgan va kirg'ichdan o'tkazilgan 1 qoshiq o'simlik yog'i qo'shilgan qizilcha, 2 ta olma yey– ish yoki 1 kunlik qatiq ichish mumkin. Bulyon o'rniga sabzavot sho'rvalari tavsiya etiladi. Ertalab naxorga 6–8 dona quritilgan olxo'rining suvda ivitilganini yeyish tavsiya qilinadi. Tunda yotishdan oldin 1 qoshiq suyuq vazelin ichish buyuriladi. Ichni suradigan moddalar (ayniqsa tuzli surgilar) berilmaydi. Bu yoriqni qaytalanishiga olib keladi.

Agar konservativ muolajalar yordam bermasa, operativ usul (sfinkterni kengaytirish, qisman orqa sfinkterektomiyasi) qo'llaniladi.

O'tkir retsidivlanuvchi yoriqlar operativ aralashuvni talab etadi.

Surunkali yoriqni davolash. Surunkali yoriqda yuzaga keladigan patologik o'zgarishlarni konservativ davolab bo'lmaydi.

Kuzatishlardan ma'lum bo'lishicha, surunkali yoriqni konservativ davolash tuzalganlik hissini beradi xolos. Amalda esa chandiq ostida nuqtali yo'llar qoladi va ular keyinchalik oqmaga olib keladi.

Shuning uchun ham surunkali yoriqlarni operativ davolash lozim. Hozirgi vaqtda transanal sfinkter ektomiya qo'llanilmaydi, faqat lateral teri osti sfinkter ektomiyasi qo'llaniladi. Shu vaqtga ham qadar ko'plab tajribali proktologlar tomonidan klassik transanal metodika muvaffaqiyatli qo'llanib kelinmokda. Bu katta bo'lmagan to'g'ri amalga oshiriluvchi aralashuv, hozir butun dunyoda qabul qilingan va keyinchalik anal jomning faoliyatiga salbiy ta'sir qilmaydi. Teri osti transanal yoki yonbosh sifnkterektomiya – jom spazmini bartaraf etadi. Operatsiya oddiy. Transanal metodda to'g'ri ichakka rektal ko'zgu kiritiladi va bir oz kengaytiriladi. Yoriqni o'zgargan joyidan oval kesma qilib kesiladi (Rasm). Shundan so'ng jarohat chetlari umumiy chuqurligi 1 smgacha yetkaziladi. Operatsiyaning bu muhim qismini bajarishda chuqurlik ko'z bilan chamalanadi. Ikkinchi metodika yonbosh (lateral) sfinkterektomiya. Lateral sfinkterektomiyada skalpelning o'tkir uchun siferblat bo'yicha 3 soatga anus chetidan taxminan 1,5 sm kiritiladi(177-rasm).

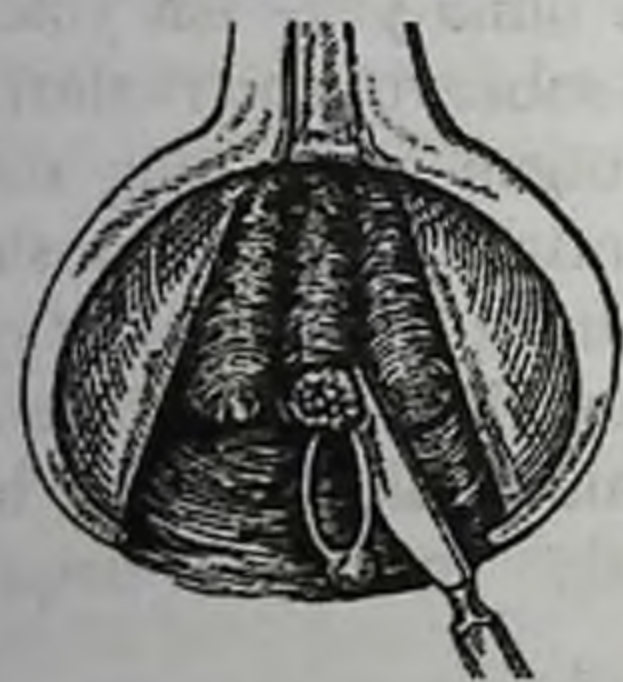

177-rasm. Gipertrofik anal so'rg'ichli anal yoriqni kesish.

Skalpel chiqarib olingach tashqi jarohatga 1–2 ta ketgut choklar qo'yiladi. Ichakka suvda eruvchi maz (levosin, levomikol) shimdirilgan trunda qo'yiladi. Deyarli hamma joylarda xozir bu operatsiyani ambulator sharoitda bajaryapdilar. Ba'zi holatlarda surunkali yoriqda uni kesish va tikish mumkin. Operatsiyadan keyingi birinchi xojat surgi va klizma orqali keltiriladi. Keyingi bir necha kunlar davomida vannochkalar va og'riq qoldiruvchi antiseptik shamchalar buyuriladi. Kontrol ko'ruv 1 oydan so'ng o'tkaziladi. Gaz ushlay olmasllikka shikoyat bo'lsa, sfinkter gimnastikasi buyuriladi. Oxirgi xorijiy ma'lumotlariga ko'ra, anusni qo'l dilyatatsiyasidan so'ng, yoriq retsidivlari 10% dan 30 % gacha kuzatiladi.

Sfinkterektomiyadan so'ng esa 0–15% gacha (o'rtacha 3%) ni tashkil etadi.

To'g'ri ichakni chiqib qolishi. To'g'ri ichakni chiqib qolishi – to'g'ri ichakni orqa chiqaruv teshigi orqali ag'darilib chiqib qolishidir. To'g'ri ichakni chiqib qolishi to'g'ri ichak kasalliklari orasida 9–10% ni tashkil etadi (178,179-rasmlar).

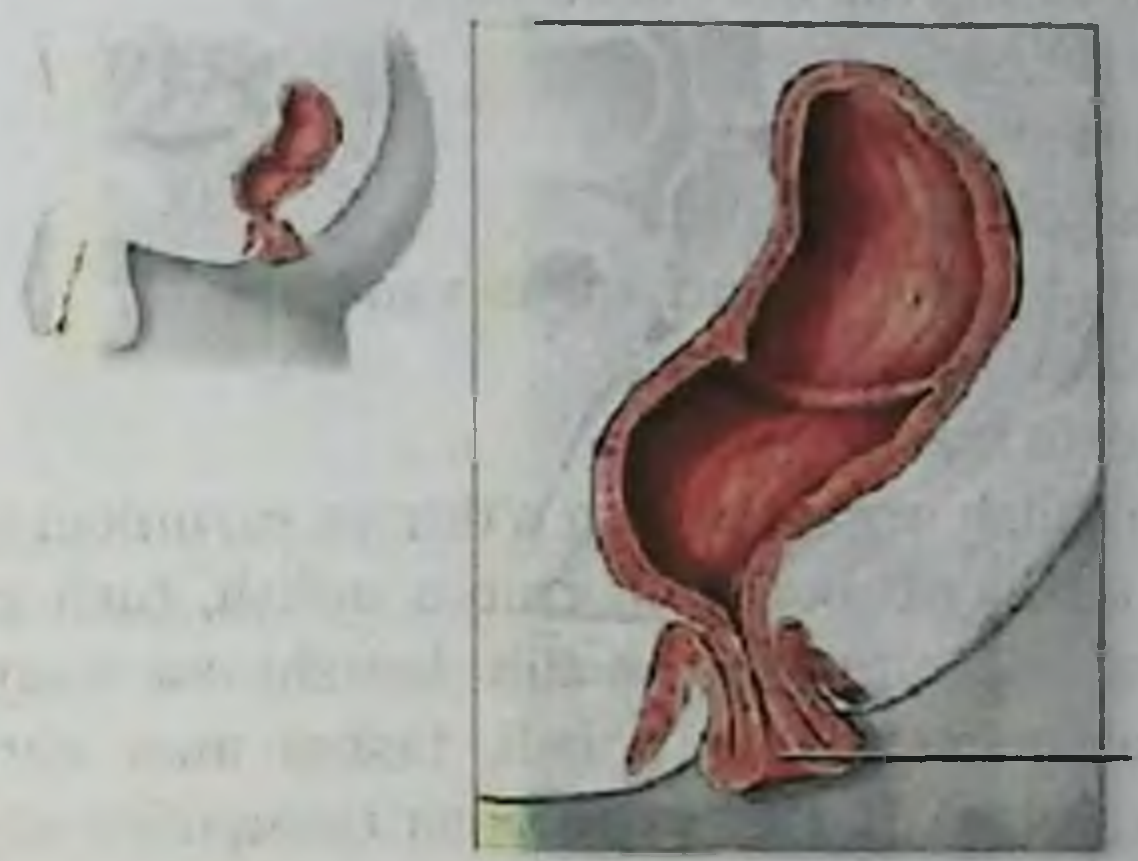

178–rasm To'g'ri ichakni chiqib qolishi.

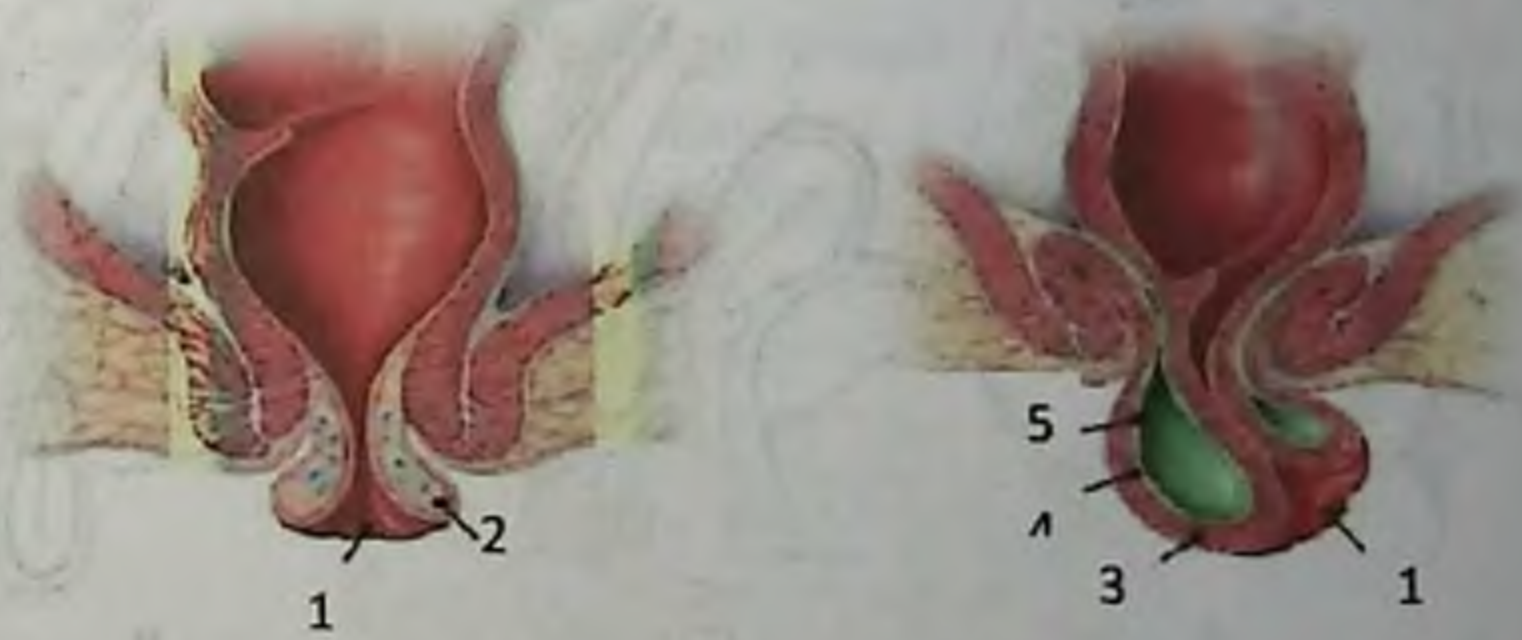

179–rasm. To'g'ri ichakni chiqib qolishi. 1 – shilliq qavat, 2 – shilliq osti qavati, 3 – sirkulyator mushak, 4 – bo'ylama mushak, 5 – qorin parda.

- Etiologik faktorlarni ikki guruhga bo'lish mumkin:
- Bilvosita faktorlar:
- To'g'ri ichak tuzilishining anatomik xususiyatlari;
- Fiksatsiyalovchi apparatning anatomik o'ziga xosligi; Tosning anatomik o'ziga xosligi;

- Qorin devori pressi va tos mushaklari tonusini pasayib ketishi;
- Orqa chiqaruv teshigining ichki va tashqi sfinkteri bo'shlig'i;
- O'ta darajada ozib ketishda;
- Nasliy faktor;
- Turli kasalliklar (infeksion kasalliklar, avitaminoz, MNS kasalliklari);
- Rivojlanishning tug'ma nuqsonlari .
- Bevosita faktorlar:
- Og'ir jismoniy mehnatda;
- Og'ir yuk ko'tarish vaqtida;
- Defekatsiyada kuchli kuchangan vaqtda;
- Nafas yo'llari kasalliklari;
- Tos va qorin travmasida;

Ovqat hazm qilish organlarining o'tkir va surunkali kasalliklarida. Asta – sekin kuchayib boruvchi chiqib qolish, turli xilda kechishi mumkin. Levatorlarning bo'shashib ketishi va uzayib ketishida ichakning anal qismi chiqib qoladi, tashqi anal voronka teskari formaga kirib qoladi. U ichkariga emas tashqariga qayrilib qolgan bo'ladi (180-rasm).

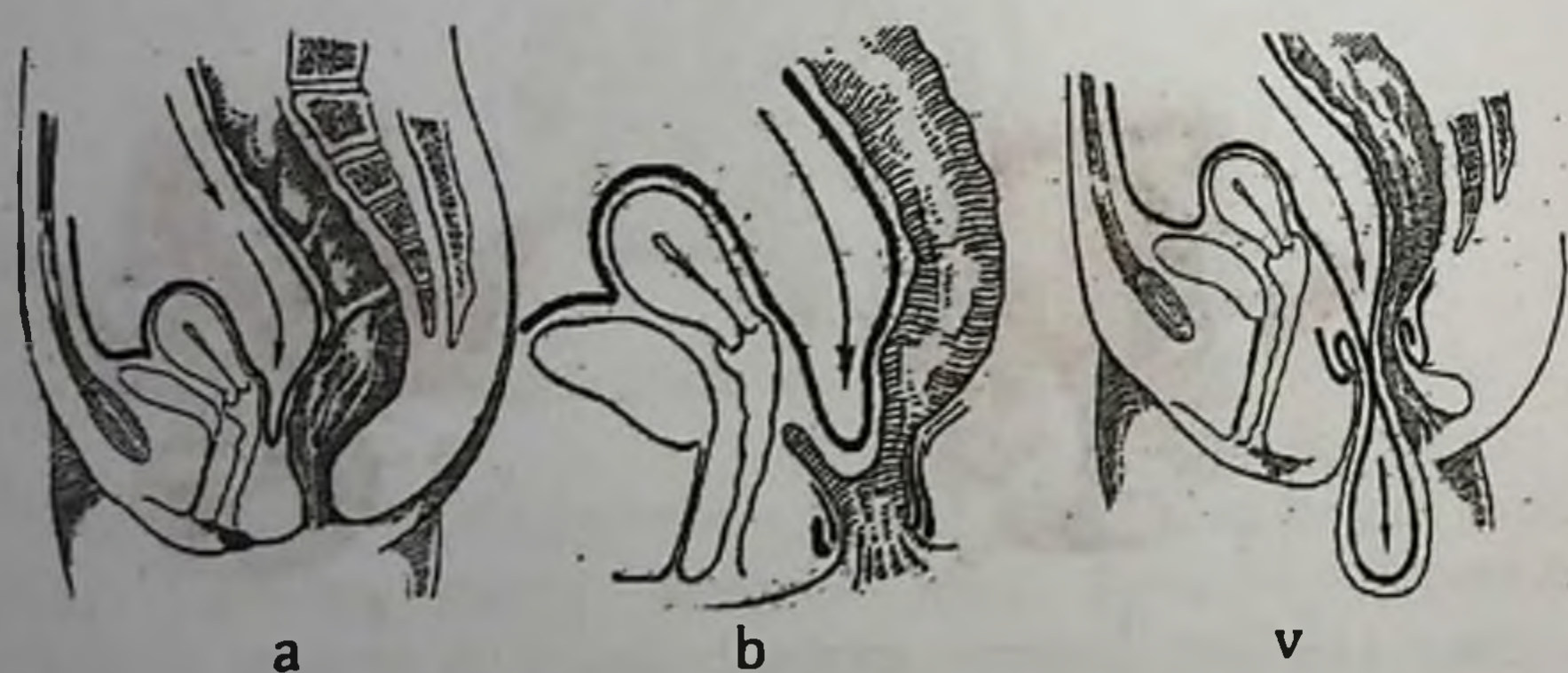

180-rasm. To'g'ri ichak tos qismi chiqib qolishi etaplarining ketma-ketligi (a, b, v). Strelka bilan qorin bosimi ortishiga monand ravishda harakat ko'rsatilgan.

Agar kasallik oraliq churrasi xolatida rivojlansa, dastlab qorin bo'shlig'i bosimini ortishi natijasida to'g'ri ichakning oldingi devori eziladi. U o'z ortidan qolgan devorlarini ham tortadi va to'g'ri ichak umumiy silindr xolida chiqib qoladi. Bunda to'g'ri ichakning yuqori qismi titilib ketgan levatorlar orasidan chiqib qoladi. Ichakning anal

qismi o'z joyida qoladi. Ichak chiqib qolishining uchinchi mexanizmi ham bo'lishi mumkin. Ichakning butun qismi emas, shilliq qavati chiqib qolishi. Ta'sir qiluvchi omilning kuchayshi oqibatida ichakning boshqa qavatlari ham chiqib qoladi (181-rasm).

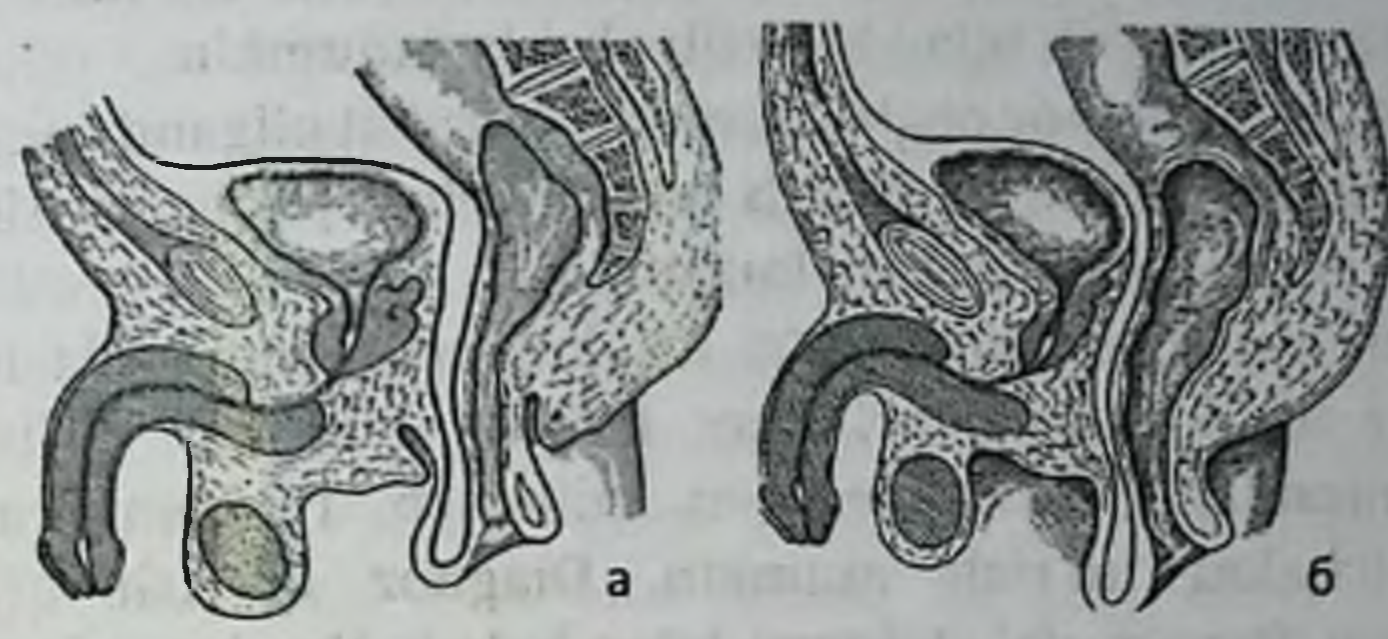

181-rasm To'g'ri ichak tos qismini chiqib qolishi sxemasi. a – to'g'ri ichakning chiqib qolishi mumkin bo'lgan qismida sirkulyar egat paydo bo'ladi,. b –shilliq qavati to'g'ridan – to'g'ri teriga o'tib ketadi.

To'g'ri ichak chiqib qolishining xilma – xil klassifikatsiyasi taklif etilgan. To'g'ri ichak chiqib qolishini bir necha forma va darajalari farqlanadi. Chiqib qolgan qismga ko'ra 4 ta gurux mavjud: prolapsus recti – to'g'ri ichakning chiqib qolishi; prolapsus ani et recti – orqa chiqaruv teshigi va to'g'ri ichakni chiqib qolishi; prolapsus coli invaginati – yo'g'on ichakning qismlari bilan birga chiqib qolish. Chiqib qolgan qismining uzun qisqaligiga ko'ra 3 guruhga bo'linadi: uzun bo'lmagan 5 sm gacha, o'rta darajada 6 sm dan –10 sm gacha va og'ir daraja – uzunligi 10 sm dan ortiq (182-rasm).

182-rasm. 10 smdan ortiq to'g'ri ichakni chiqib qolishi.

Bundan tashqari to'g'ri ichak chiqib qolishining 3 ta darajasi farqlanadi:

1. I daraja – ichak faqat defekatsiya vaqtida chiqib qoladi, so'ng ichak mustaqil ravishda ichkariga kirib ketadi;

2. daraja – ichak jismoniy mehnat vaqtida chiqib qoladi va bemorlarni o'zlari qo'li bilan kirgizib olishlari mumkin.

3. daraja – bemor ozgina jismoniy harakat qilganda, yurganda, vertikal xolatda turganida chiqib qoladi. Ichak joyiga kiritilgandan so'ng, yana tezda chiqib qolishi kuzatiladi.

Ba'zan chiqib qolgan to'g'ri ichakni ortki tomonida ingichka ichak yoki ichak tutqichlari ham bo'lishi mumkin. Og'iz orqali kontrast moddani ichilib rentgen qilingach, rentgenogrammada ingichka ichakni ko'rish mumkin. Diagnoz qo'yish qiynchilik tug'dirmaydi. Bemor o'zi shikoyat bilan keladi. Vrachga ichak chiqib qolishi klinikasini beruvchi boshqa kasalliklar bor yoki yo'qligini aniqlash qoladi xolos. Bu kasalliklarga kattalashgan ichki gemorroidal tugunlarni chiqib qolishi, to'g'ri ichak polipini chiqib qolish, yomon sifatli o'sma tugunlarini chiqib qolishi kiradi.

Dastlab bemor orqa chiqaruv sohasi orqaga yotgan holda oyoqlarni tizzadan bukib tekshiriladi. So'ng to'g'ri ichakni qo'l va rektal ko'zgu, rektoskop orqali tekshiriladi. Va niyaxoyat vrach bemorni qorin pressi ortgan vaqtda defekatsiya xolatida xojatxonada ko'rishi lozim.

To'g'ri ichak chiqib qolishini 3 xil usulda davolash mumkin: konservativ, sklerozlovchi inyeksiyalar qilish orqali, jarrohlik muolajasi orqali. Konservativ davo foyda bermaydi.

Inyeksion metod bolalarda samarali foyda beradi, uni katta yoshdagi odamlaga qo'llash tavsiya etilmaydi.

Jarrohlik usullaridan ko'p turlari taklif etilgan. Ularni barchasini 5 katta guruhga birlashtirish mumkin:

Orqa peshovni toraytirishga qaratilgan operatsiyalar.

Tos tubida va qorin parda ichida, qorin parda tashqarisida olib boriladigan operatsiyalar. To'g'ri ichak yoki sigmasimon ichak rezeksiyalari – oraliq, qorinparda ichi, qorin parda–anal.

Rekto– va kolopeksiyalar – to'g'ri yoki sigmasimon ichakni atrofdagi to'qima va organlarga fiksatsiya qilish. Kombinatsiyalagan operatsiyalar.

Birinchi guruhga kiruvchi operatsiyalarning 40 dan ortiq modifikatsiyalari mavjud. 1891 yilda Thiersch orqa chiqaruv teshigi atrofida teri osti klechatkasidan ikkita kesma ochib, sim o'tkazib ularni halqa shaklida birlashtirish va kesmani tikishni taklif qildi. O'tgan yuz yillik davr mobaynida bu metod keng tarqaldi. Alloplastik materiallardan ingichka kumush halqacha, yo'g'on ipak ip (Platt), rezina laxtak (Deblet), rezina trubka, kapron, lavsan va boshqa materiallar ishlatildi. Getero– va gomoplastik materiallardan ketgut iplari (Winckler), kiyikning paylari, murdalardan olingan fassial va paylar bo'laklari (N.N.Petrov) qo'llaniladi. Autoplastik material sifatida sonning keng fassiyasi, yuzaki mushakning payi, kaft aponev–rozi (m.palmaris longus), grija qopchasi (Winckler), suyak usti pardasi (Henschen), teri, qon tomir (Brun), kindik tizimchasi (N.V.Martinov) va boshqalar qo'llab ko'rildi.

1) ***Ikkinchi guruh operatsiyalariga*** – oraliq orqali kesib orqa va oldingi tomondan garmoshkasimon choklar, shuningdek vertikal va gorizontal yo'nalishlarda cho'ntaklar xosil qilish operatsiyalari kiradi. Ichak bo'shlig'i torayadi va devori zichlashadi. Agar choklar levatorlarni va boshqa o'rab tu– ruvchi to'qimalarni ham qamrab olsa operatsiya natijasi muvaffaqiyatli chiqadi.

2) 1910 yilda A.O.Sastrov muvaffaqiyat bilan operatsiya texnikasi ishlab chiqdi. Keyinroq operatsiya texnikasi soddalashtirildi:

3) Birinchi aylana kesma bilan to'g'ri ichak mustaxkamlanadi va uning pastki qismi orqa chiqaruv teshigini ko'taruvchi mushaklarga qadar mobilizatsiya qilinadi.

4) Ikkinchi to'g'ri kesma katta dumba mushagi cheti bo'ylab o'tkaziladi va uning mushak loskuti ajratib olinadi.

5) Ichki jarohat orasida teri pasti tuneli xosil qilinadi va undan mushak loskut o'tkaziladi.

6) To'g'ri ichak teriga tikiladi (183-rasm).

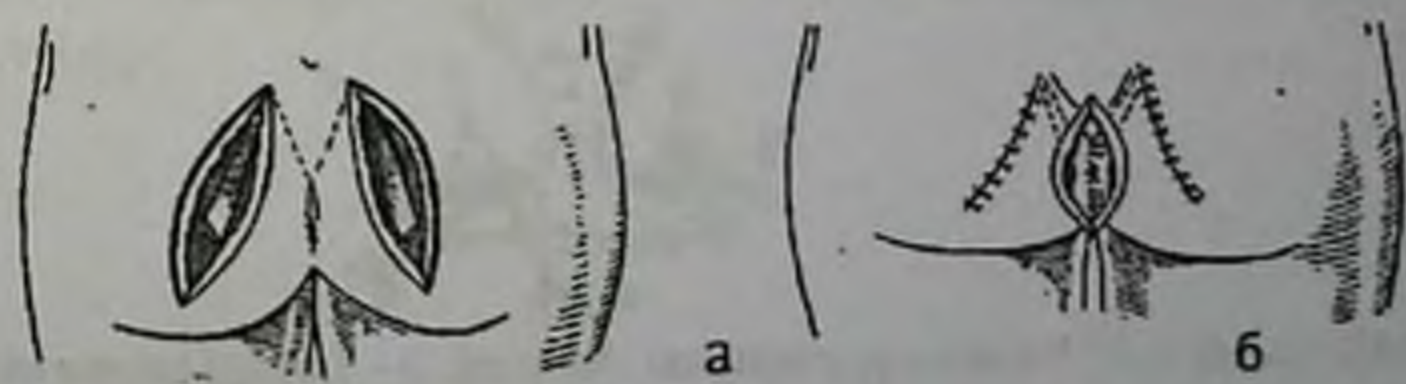

183–rasm. A.Sastrov operatsiyasi. Sfinkterning mushak plastikasi. a– dumba mushaklaridan loskut ajratib olish; b – loskutlarni sfinkter atrofida mustaxkamlash.

1928 yildaI.L.Fayerman sonning nozik mushagini to'g'ri ichak sfinkteri yasash uchun ishlatdi. Operatsiya texnikasi. Son bo'ylab nozik mushakni ajratib olish uchun kesma qilinadi. Mushakni o'rtasiga qadar ajratiladi (nerv va tomirlar saqlab qolinadi). Ikkinchi kesma oraliqda (2–3 sm orqa peshovdan) qilinadi. Uchinchi kesma orqa peshov yaqinida qarama – qarshi tomondan qilinadi. To'g'ri ichak atrofida dumalok tonel xosil qilinadi va uning atrofidan sonning nozik mushagi payi olib o'tiladi. Butun jarohat yuzasi choklanadi (184-rasm).

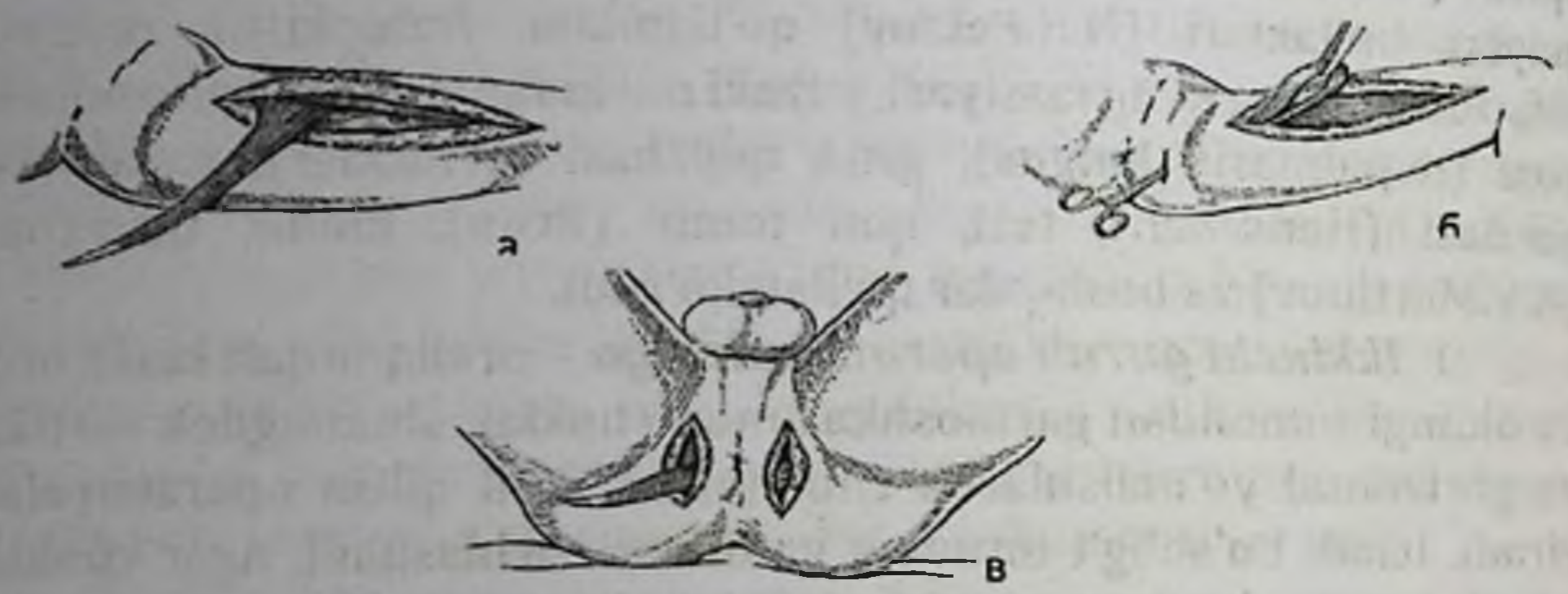

184–rasm. I.L.Fayerman operatsiyasi. *a –sonning nozik mushagidan markaziy oyoqchasi bilan tasma ajratib olingan; b– nozik mushak payi to– nel orqali jarohatga olib o'tiladi; v –to'g'ri ichakning anal qismi ajratilgan mushakning periferik kesmasini ichak atrofida aylantiriladi.*

R.R.Vreden (1928) sfinkter xosil qilish, yangi usul ishlab chikdi, u sondan olingan ikkita fassial tasma cho'ltoq holida to'g'ri ichak atrofidan o'tkazib, uchlarini katta dumba mushaklariga birlashtirdi (185-rasm).

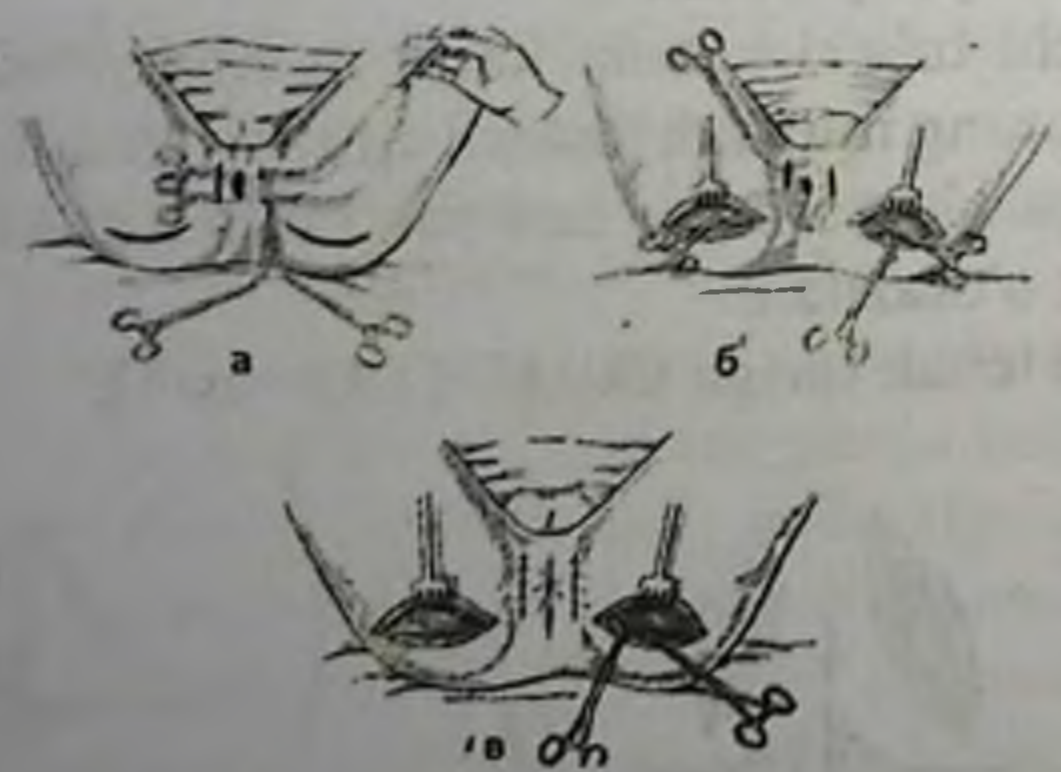

185–rasm R.R.Vreden operatsiyasi sxemasi: a – fassial tasma olib o'tiluvchi vertikal kesmalar; b – fassial tasmalar dumba kesmasiga olib kelinadi; v – tasmalar dumba mushaklarining chetiga tikilgan.

Braytsev V.R. anatomik kuzatuvlar natijalariga ko'ra, o'zining metodini ishlab chikdi. Braytsev V.R. operatsiyasining mazmun – moxiyati oraliq markazini kesib, u yerga ichki choklar qo'yishdan iborat (186-rasm).

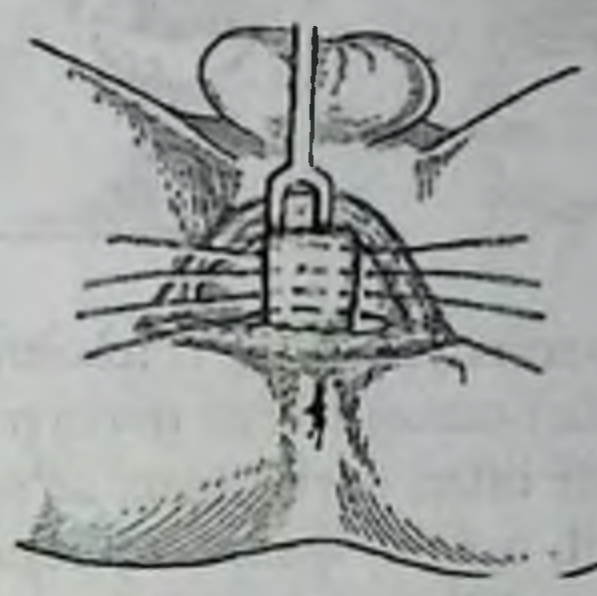

186–rasm. Braytsev operatsiyasi. Ichakning oldingi devori va orqa chiqaruv teshigini ko'taruvchi mushaklar chetlarini birlashtirish uchun ko'ndalang choklar qo'yilishi.

1.Natijada: 1)ko'richakning chetlari o'rta chiziq bo'ylab birlashtiriladi, ichak chiqib kolayotgan yoriq likvidatsiya qilinadi;

2.To'g'ri ichak ko'taruvchi bilan zich birlashtiriladi;

3.To'g'ri ichakning oldingi devori mustaxkamlanadi.

Uchinchi guruh – to'g'ri ichak rezeksiyalari. Ushbu metodni asoschisi Miculicz hisoblanadi, u 1889–yilda oraliq tomonidan chiqib qolgan ichakni rezksiya qilish metodini nashr qildi. Texnik kiyinchiligiga qaramay, ko'plab jarrohlarni radikalligi bilan o'ziga jalb qildi va ko'p davlatlarda keng qo'llanildi (187-rasm).

Tajriba ortib borgan sari, jarrohlar Mikulich operatsiyasidan qocha boshlashi sabab: operatsiyadan keyin yuzaga keladigan asoratlar edi – retsidivlar, ichak torayishi, yiringlash, peritonitlar, o'lim.

So'nggi yillarda ichakni birlamchi rezeksiyasi qo'llanilmaydi. Bu operatsiyani o'tkazishga yagona ko'rsatma ichakning chiqib qolgan qismi nekrozidir.

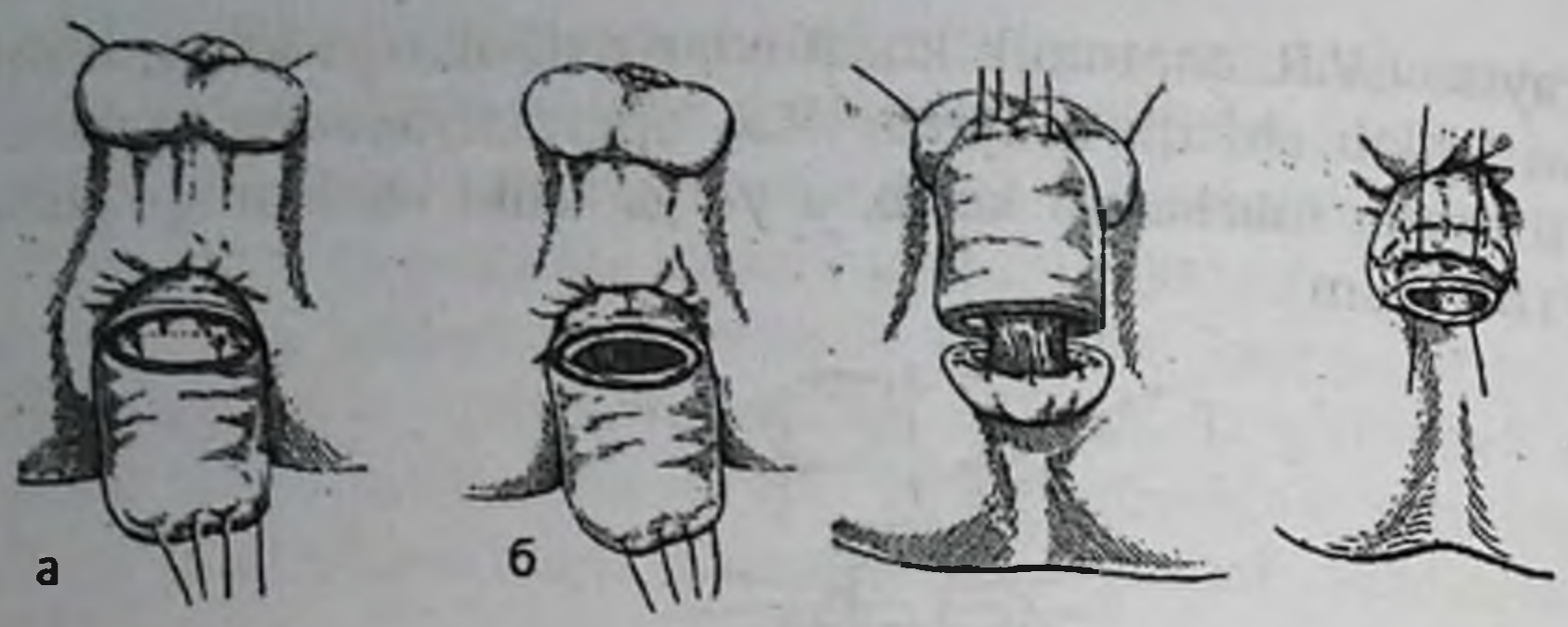

187-rasm. Mikulich operatsiyasi. To'g'ri ichakning chiqib qolgan qismi rezeksiyasi. a – odingi tomondan tashqi silindr qorin pardaga qadar kesilgan; b – qorin bo'shlig'i seroz choklar bilan berkitilgan, so'ng ichak trubkasi oldingi tomondan ochilgan; v – chiqib qolgan qism yuqoriga tashlangan; har ikkala ichak trubalari orqa tomondan qisilgan va qavatma– qavat tikilgan; g – chiqib qolgan qism butunlay olib tashlangach, yakuniy choklar qo'yilgan, so'ng cho'ltog'ni ichkariga kiritish kerak.

Bir qancha mualliflar tomonidan har – xil vaqtlarda deyarli bir xil operatsiya usullari taklif qilingan. Ularga Delorm, Pemberton-Stebins, Yuvarr, Ren, Bir va boshqalarning metodlari kiradi. Shilliq qavatni ikkita sirkulyar kesmada silindr shaklida chiqib qolgan qismiga qadar olib tashlanadi. Mushak qavatiga bo'ylamasiga yo'nalishda 6–8 ta qalin ketgut choklar qo'yiladi. Ularni tortish vaqtida ichak devori «garmoshka» shaklida taxlanadi. Shilliq qavatning yuqorigi chetlari teriga tortiladi. Ushbu chetlarni ipak choklar bilan tikiladi (188-rasm). To'g'ri ichak shilliq qavatining qisman rezeksiyasi. Ichakning chiqib qolgan qismini rezeksiya qilishdan tashqari, uning shilliq qavatini rezeksiya qilish bilan cheklanadigan operatsiyalar ham taklif qilingan. Bir – biridan bexabar holda bir necha avtorlar bunday fikrga kelganlar. A.S.Umarov Ren–Delorm operatsiyasining modifikatsiyasini taklif qildi: ichak shilliq qavatini teridan 3–4 sm uzoqlikda sirkulyar kesib (chiqib qolgan qismdan 4–5 sm balanlikdagi masofada), olib tashlab, mushak qavatiga tikishni bekor qilgan.

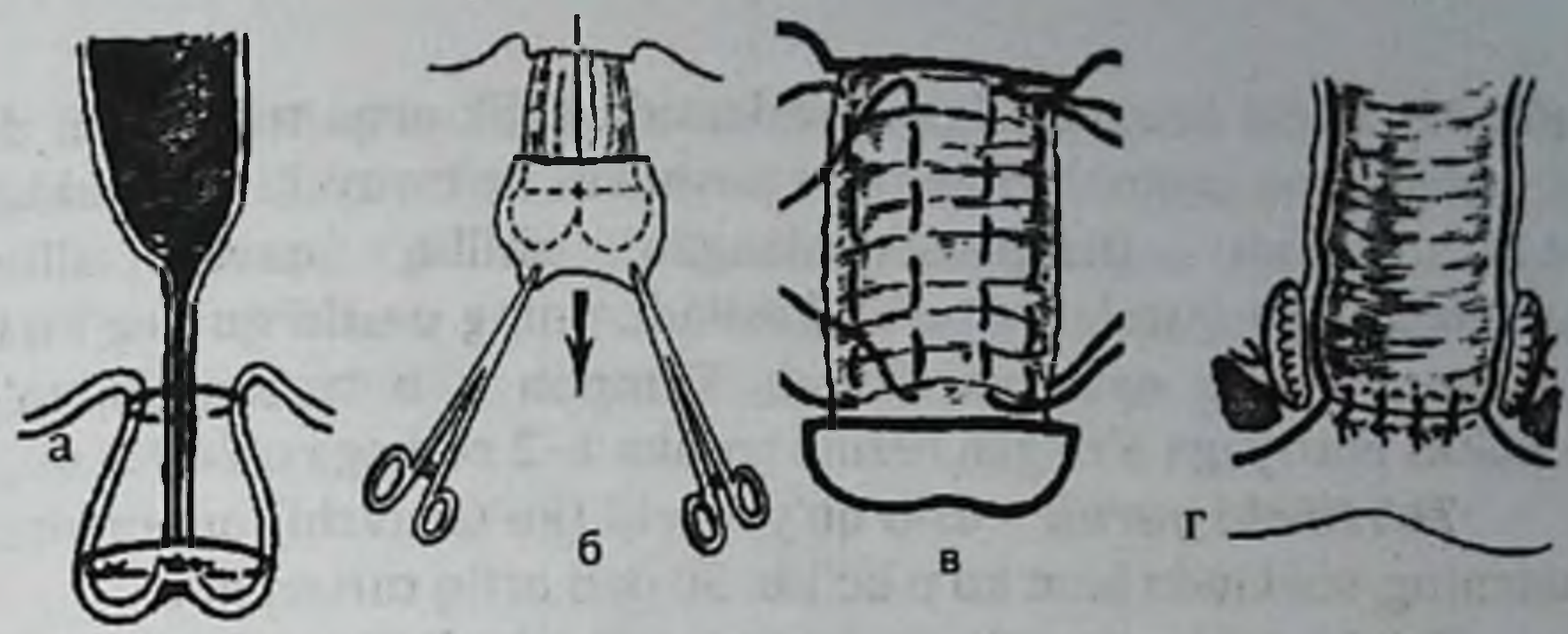

188-rasm. Delorm – Yuvarr operatsiyasi. a – shilliq qavat chegarasida, terida va chiqib qolgan ichak cho'qqisida sirkulyar kesmalar qilinadi; b – yuqorigi sirkulyar kesmadan shilliq qavatni ajratish boshlanadi; v – shilliq qavat silindri olib tashlangach, ichakning mushak qavati yig'uvchi ketgut choklar bilan tikilgan; g – ketgut choklarni tortilganda, shilliq qavat cheti teriga to'g'ri keladi va ularni ipak choklar bilan tikiladi.

Muallifning fikriga ko'ra uning modifikatsiyasini qulay tomoni bir xil tuzilishga ega bo'lgan to'qimalar tikilishi oqibatida, mushak qavat oziqlanishi buzilmaydi, shilliq qavatning ko'p miqdordagi qismini olib tashlash qorin qopini sezilarli kamayishiga olib keladi.

Ren – Delorm operatsiyasining metodikasi. Narkoz ostida to'g'ri ichak chiqarib olinadi va chiqib qolgan silindr yuqoridan 4 ta zajim bilan fiksatsiyalanadi (189-rasm).

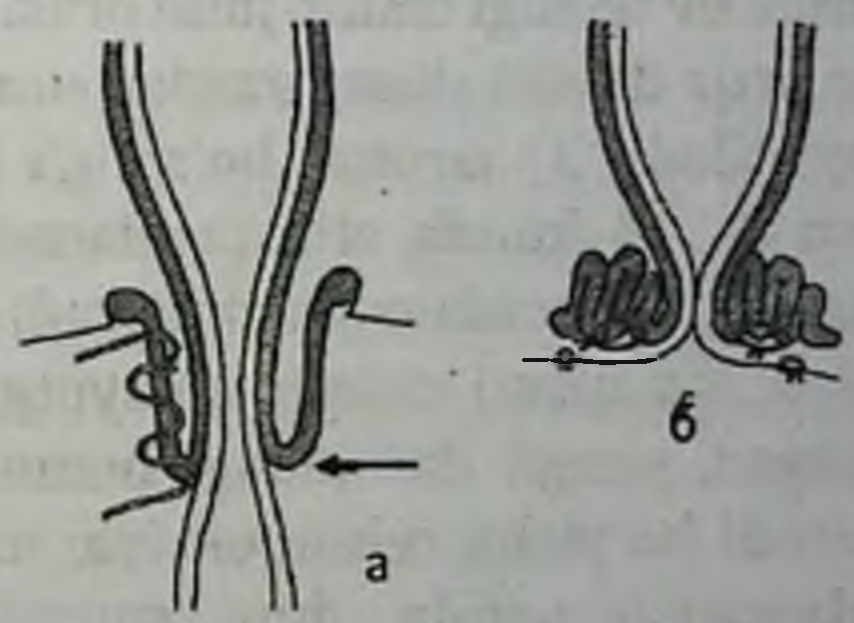

189-rasm. Ren – Delorm operatsiyasi. a – shilliq qavat ajratib olingan; strelka bilan shilliq qavatning kesish qismi ko'rsatilgan; b – shilliq qavat kesilgan va teriga tikilgan.

To'g'ri ichak va atrofdagi teri fiziologik eritma, benzin, spirt va yo'd bilan astoydil obrabotka qilinadi. Ichak bo'shlig'iga tampon kiritiladi. Teri chetidan 1–2 sm uzoqlikda, shilliq qavatda sirkulyar kesma qilinadi. Uni 4 ta qon to'xtatuvchi zajim bilan qisib, shilliq qavat silindri pichoq bilan ajratiladi. Gemostaz. To'rtta "P" simon yig'iluvchi ipak choklari yordamida sirkulyar mushak valik xosil

qilinadi. Katta kesuvchi igna yordamida valik orqa tomondan dum suyagiga, yon tomonlardan orqa peshovni ko'taruvchi mushaklarga maxkamlanadi. Otseparatsiyalangan shilliq qavat silindri ko'ndalangiga qismlarga bo'lib kesiladi, uning pastki qirg'og'i o'tish maydoni shilliq qavatiga tikiladi. Tampon olib tashlanadi, to'g'ri ichakka marlyaga o'ralgan rezina trubka 1–2 sutkaga qoldiriladi.

To'rtinchi guruh – osib qo'yyuvchi (ko'taruvchi) operatsiyalar ularning, soni juda ham ko'p bo'lib, 50 dan ortiq turlari bor.

To'g'ri ichakni osib (ko'tarib) qo'yish. Rektopeksiya. To'g'ri ichakning ko'p harakatli, kam maxkamlagan qismini fiksatsiya qilishga qaratilgan choralar olib boriladi. Verncuil (1889 y.) birinchilardan bo'lib rektopeksiya metodikasini taklif qildi. Ushbu usulda orqa peshov va dum suyagi orasidan terining uchburchak loskuti kesiladi va to'g'ri ichakning devori ajratiladi. Bir qator tugunli choklar bilan to'g'ri ichak toraytiriladi va dumg'aza suyak usti pardasiga fiksatsiyalanadi. Ghedini murdada quyidagi etaplardan iborat operatsiyani taklif qildi: 1) dum suyagi sathida dumg'azaning yonbosh tomonlariga ketuvchi ko'ndalang kesma; 2) to'g'ri ichakni mobilizatsiyasi va uni o'tirg'ich dumg'aza bog'lamlariga tikish.

Sick 1909 yili bolalarda rektopleksini original metodikasini taklif etdi. Sick operatsiyasining texnikasi quyidagicha: 1) dum suyagi orasi va orqa chiqaruv teshigi tashqi jomi orasida bo'ylama kesma; 2) to'g'ri ichakning orqa devori dumg'azadan umurtqa egriligiga qadar titilgan holda ajratiladi; 3) jarohat bo'shlig'i bint bilan tamponada qilinadi. Tampon 8– 14 kunda olib tashlanadi. 2–3 kun davomida bemor gorizontal yotgan holda xojat chiqaradi.

Rektopeksiya tos qismi chiqib qolayotgan va tashqi sfinkter faoliyati buzilmagan, yengil darajadagi bemorlarga tavsiya etiladi. V.R.Braytsev metodi bo'yicha rektopeksiya: narkoz yoki orqa miya orqali og'riqsizlantirish ostida, dum suyagi cho'qqisidan to'g'ri ichakni ochgunga qadar, 10 sm uzunlikda ko'ndalang kesma qilinadi. Egilgan qaychi bilan to'g'ri ichak–dumg'aza bog'lami kesiladi va to'g'ri ichak dumg'azadan titib ajratiladi To'g'ri ichak shilliq qavatining qisman rezeksiyasi. Ichakning chiqib qolgan qismini rezeksiya qilishdan tashqari, uning shilliq qavatini rezeksiya qilish bilan cheklanadigan operatsiyalar ham taklif qilingan.

Bir – biridan bexabar holda bir necha avtorlar bunday fikrga kelganlar. A.S.Umarov Ren–Delorm operatsiyasining modifikatsiyasini taklif qildi: ichak shilliq qavatini teridan 3–4 sm uzoqlikda sirkulyar kesib (chiqib qolgan qismdan 4–5 sm balanlikdagi masofada), olib tashlab, mushak qavatiga tikishni bekor qilgan (190-rasm).

190–rasm. Rektopeksiya sxemasi. To'g'ri ichak ampulasi qisqartirilgan, toraytirilgan va o'tirg'ich–dumg'aza bog'lamiga osib qo'yilgan.

To'g'ri ichak ampulasining yon yuzalari mobilizatsiya qilinadi va 2–3 ta tugunsimon to'g'ri ichakni qisqartiruvchi choklar qo'yiladi. Yon devorlariga qo'yilgan juft choklarni bog'lash orqali to'g'ri ichak torayadi. Shu choklar yordamida u o'tirg'ich–dumg'aza bog'lamiga fiksatsiya qilinadi (chap va o'ng tomondan). Operatsion jarohat zich tikiladi (Rasm).

Lahaut operatsiyaning abnominal to'rini taklif etdi. Texnikasi: pastki o'rta laparotomiya. To'g'ri ichakni tos qismini o'rovchi qorin pardani aylana kesmasi. To'g'ri ichakning tos bo'shlig'iga qadar mobilizatsiya qilinadi. Sigmasimon ichakni bir qismi va to'g'ri ichakni ekstraperitoneal siljitiladi. Qorin oldingi devoriga kolopleksiya qilish (191-rasm).

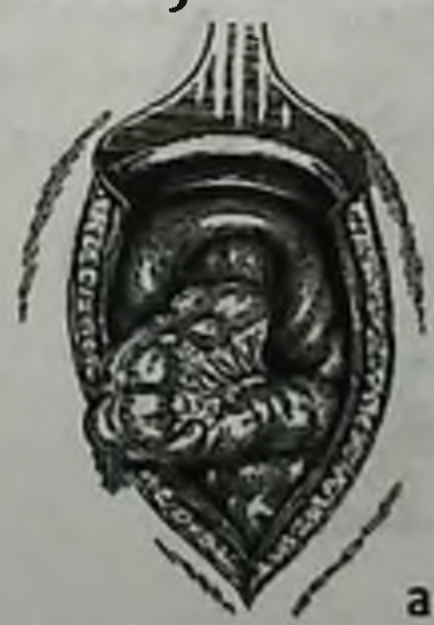

a

б

191–rasm. Lyao (Lahaut) bo'yicha oldingi kolopeksiya. a – to'g'ri ichakning tos qismini o'rovchi kesma; b – to'g'ri ichakning tos qismini qorin pardadan tashqariga harkatlantirish.

Orr o'z operatsiyasini taklif etdi: laparotomiya, to'g'ri ichakning dumg'aza va umurtqaning oldingi bo'ylama bog'lamiga tortilgan holda fiksatsiyasi (192-rasm).

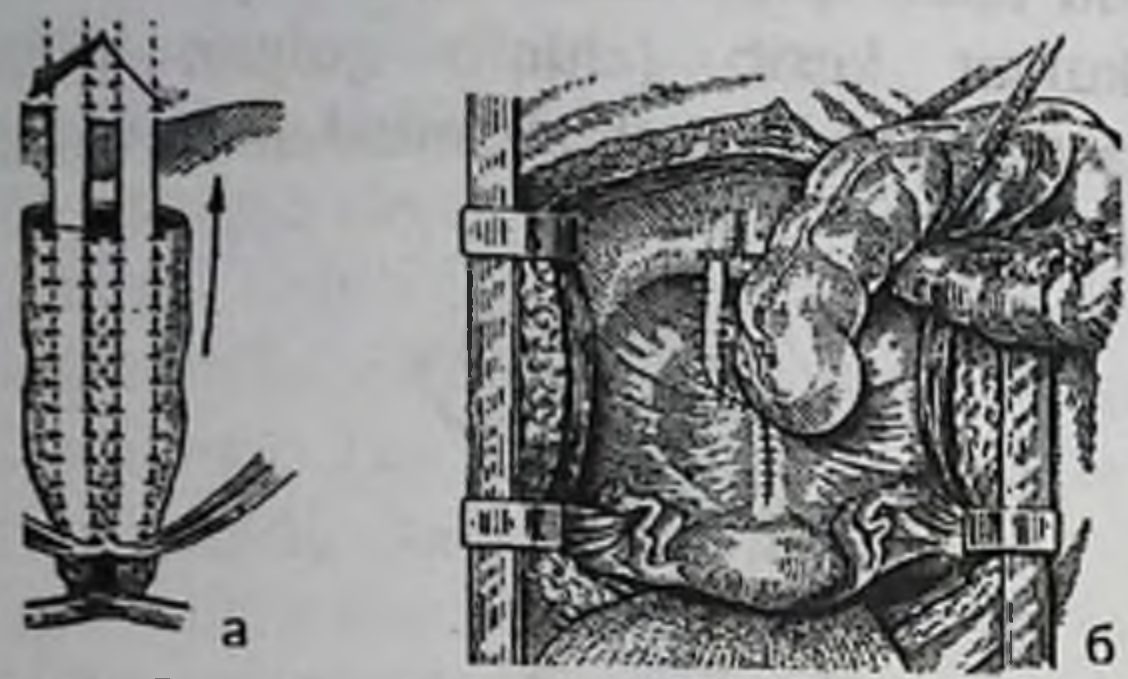

192-rasm. Orr operatsiyasi. a – fassial tasmalar to'g'ri ichakni umurtqaning egriligida umurtqaning uzun boylamiga tortilgan holda fiksatsiyalaydi b – fassial tasma yordamida kolopleksiya, qorin parda qopchasini obliteratsiyasi.

D.P.Chuxriyenko esa Broglio – Orr operatsiyasini fassial tasmalarni alloplastik materialga (kapron, lavsan) almashtirgan holda bajardi (Rasm).

Y.I.Malishev to'g'ri ichakni V bel umurtqasi tanasidan o'tkazilgan tunelga kapron (lavsan) lenta yordamida fiksatsiya qilishni taklif qildi. Operator bemorning o'ng tomonida operatsiya stoli yonida turadi. Agar operatsiya ayollarda o'tkazilsa, imkon qadar 2 ta yordamchi olgan ma'qul. Qorin bo'shlig'i o'rta kesma yordamida kindikdan qovga qadar kesiladi. Jarohatga sigmasimon ichak chiqariladi. Uning distal qismi yuqoriga tortiladi va yordamchiga beriladi (193-rasm).

193-rasm. D.P.Chuxriyenko bo'yicha kolopleksiya operatsiyasi. Yuqoriga tortilgan to'g'ri ichak kapron tasmalar yordamida umurtqa pog'onasi egriligiga fiksatsiya qilingan.

Bemor Trendelenburg holatiga o'tkaziladi. Qorin pardani ichak tutqichidan umurtqa va dumg'aza suyagiga o'tish chizig'i bo'ylab, sigmasimon to'g'ri ichak sohasi o'ng tomonlama kesiladi. Katta bo'lmagan tufer bilan oldingi bo'ylama V bel umurtqa bog'lami ochiladi. Maxsus konstruksiya yordamida lavsan lenta qo'yiladi. Tomirsiz sohada V bel umurtqasi ro'parasida, 1–1,5 smli kanal ochiladi. Lavsan lentaning tashqariga chiqarilgan qismi Koxer qon to'xtatuvchi qisqichlari bilan ushlanadi va orqa tomonga tortib chiqariladi. Lentaning har ikkala uchlari, bir – biriga tugunli kapron bog'lam yordamida maksimal darajada yuqoriga tortilgan to'g'ri ichak devorini qo'shib tikiladi. Ichakning seroz va mushak qavatlari duglas bo'shlig'iga qadar qamrab olinadi (194-rasm).

Lavsanni peritonazatsiya qilish maqsadida pariyetal qorin pardaning kesilgan varag'i pastdan yuqoriga ichakning oldingi devoriga uzluksiz ketgut choklar bilan tikiladi. Yuqori qismida xosil bo'lgan cho'ntak, albatta olib tashlanadi. Qorin devori operatsion jarohatiga choklar qo'yiladi.

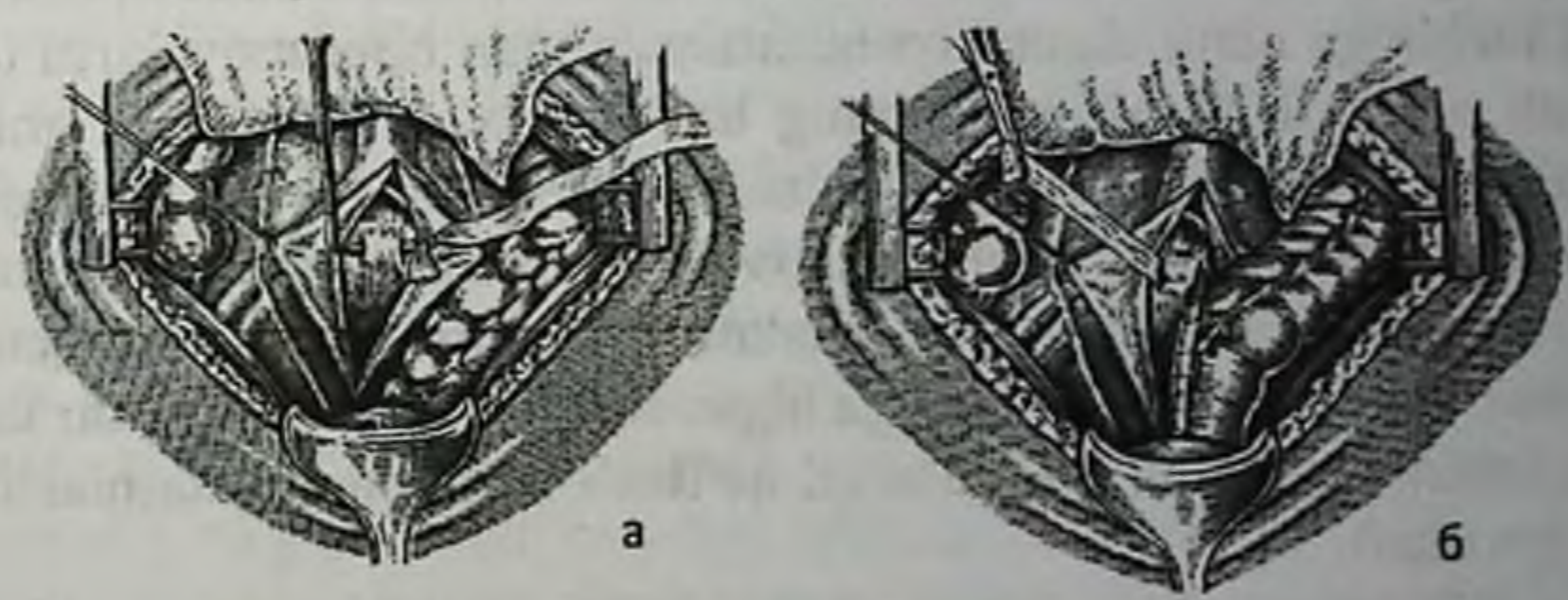

194–rasm. Malishev operatsiyasi. a – sigmasimon ichakning distal qismi va to'g'ri ichakning boshlang'ich qismi, o'ng tomonidan orqa qorin parda kesiladi. Suyak usti pardasi ostidan tonel xosil qilinadi; b –lavsan lentaning bir uchiga yuqoriga tortilgan to'g'ri ichak tikilgan.

Operatsiyadan keyingi davrda masus rejim talab etilmaydi (195-rasm).

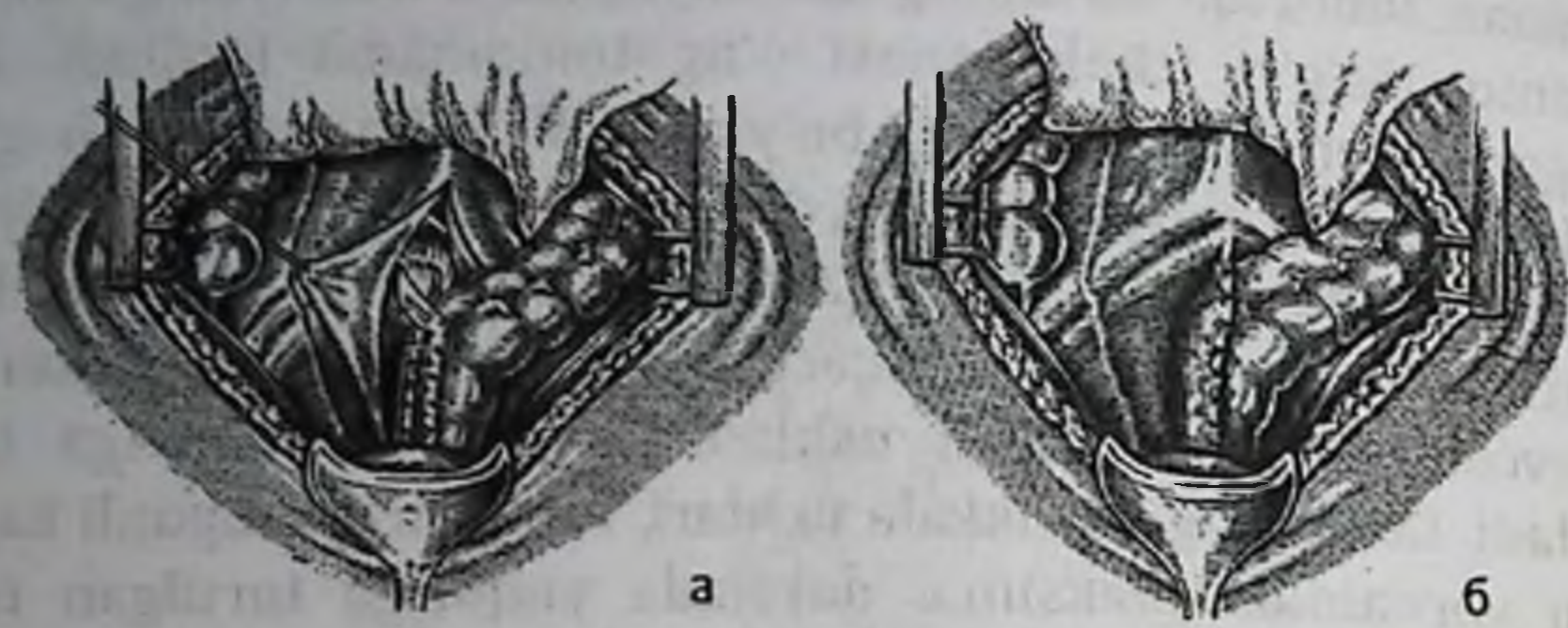

195–rasm. Malishev operatsiyasi (davomi). a – ikkinchi uchiga to'g'ri ichak tikilgan; b – qorin parda qirg'og'ining o'ng cheti, to'g'ri ichakka tikiladi va barcha oldingi choklarni berkitadi.

Beshinchi guruhga kombinatsiyalangan, aralash operatsiyalar kiradi.

Har qanday kombinatsiyalangan operatsiya biror xil toraytirish, yuqoriga tortish, rezeksiya yoki tos tubini mustaxkamlash usullarini o'z tarkibiga oladi. Agar kombinatsiyalangan operatsiyalarni diqqat bilan o'rganib chiqilsa, ularning har birida quyidagilarni aniqlash mumkin. Yuqorida aytib o'tilgan rektopeksiya, kolopeksiya, rezeksiya, toraytirish kabi operativ usullarning bir yoki bir nechtasini o'z tarkibiga oladi; to'g'ri ichakning chiqib qolish patogeneziga zamonaviy qarashlarni hisobga olgan holda, ushbu elementar usullar tos tubini u yoki bu metodlarini qo'llash bilan mustaxkamlashni o'z ichiga oladi.

V.M.Svyatuxin 1920–yilda rektopleksiya operatsiyasini takomillashtirdi.

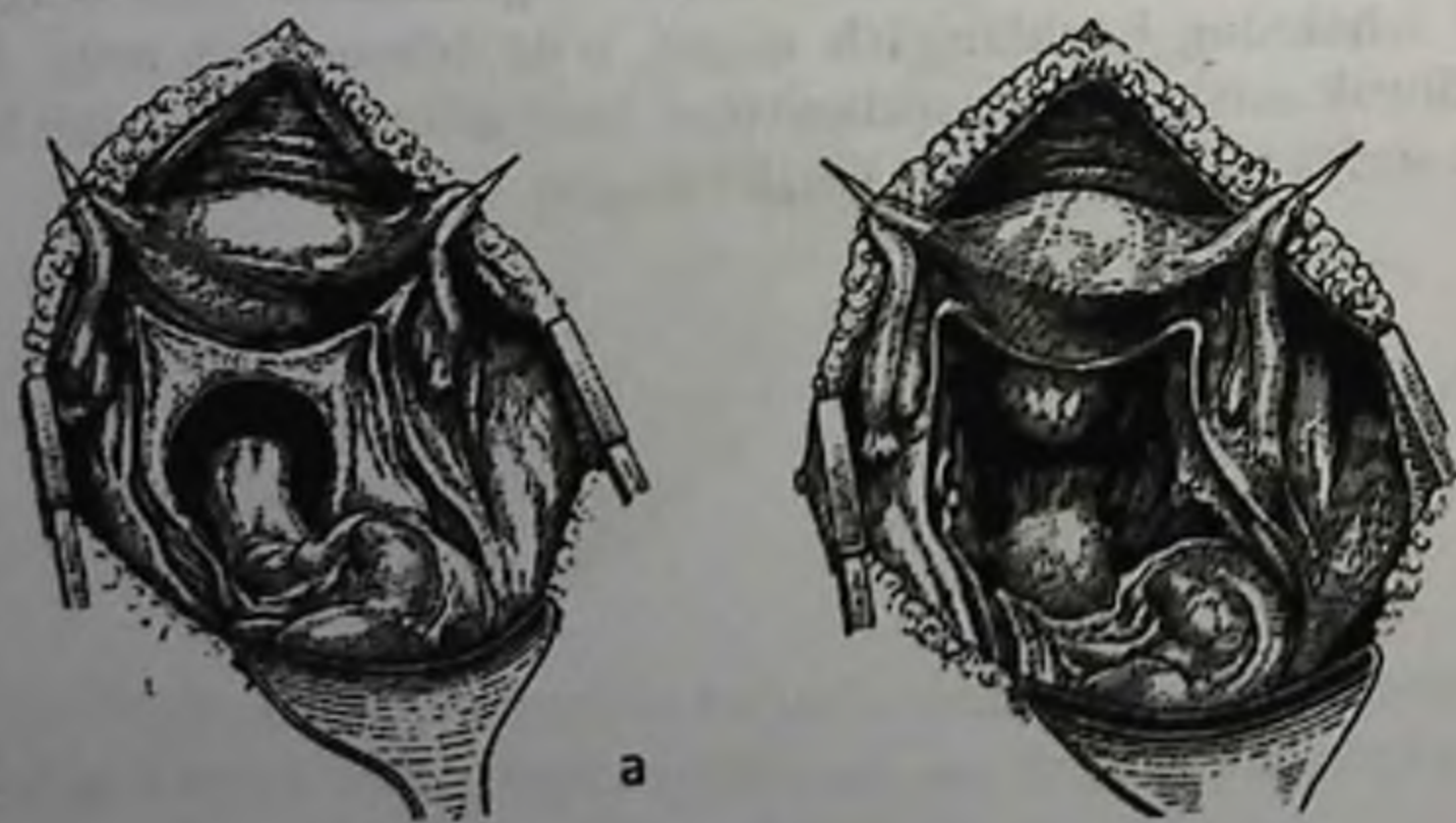

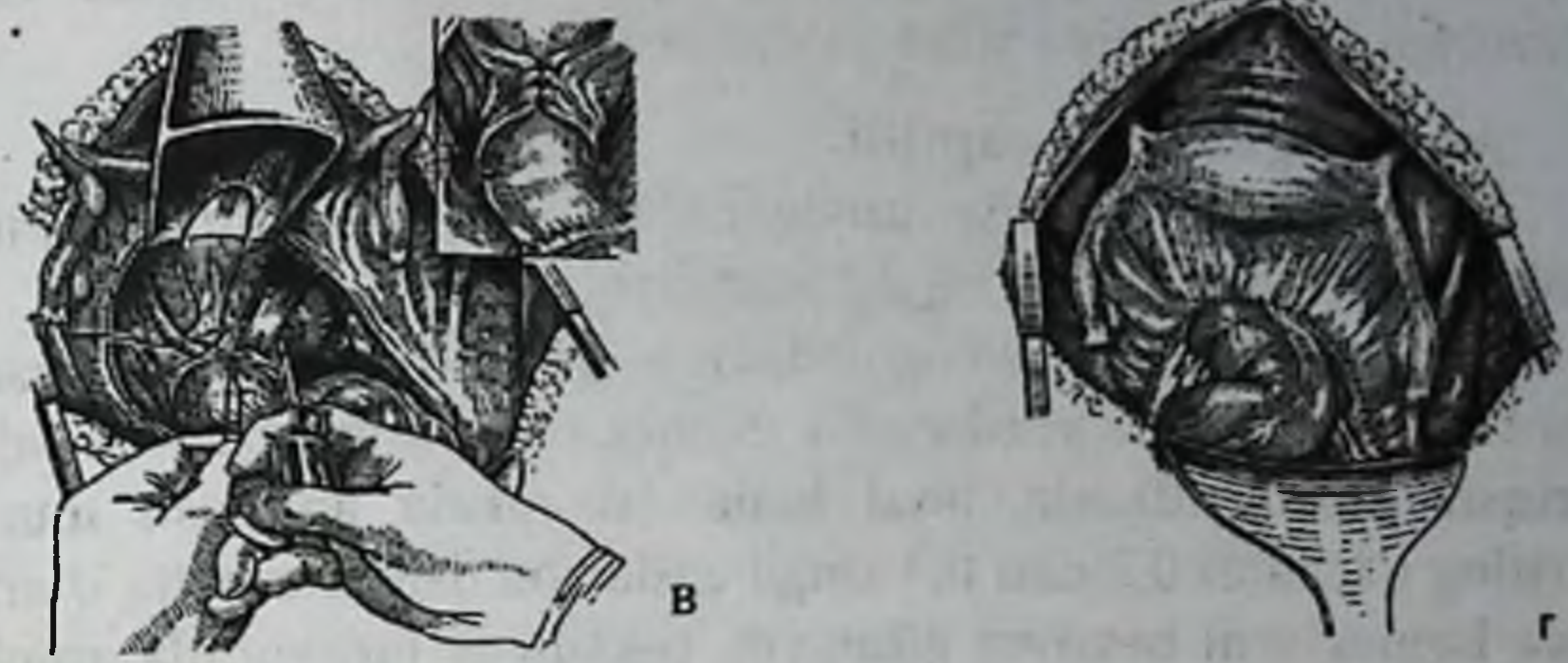

196-rasm. Graham operatsiyasi. a – qorin pardani kesish chizig'i tasvirlangan; b – to'g'ri ichak tos tubiga qadar mobilizatsiya qilingan; v – to'g'ri ichakni oldingi devori va orqa peshovni ko'taruvchi mushaklarning ichki qirg'oqlariga choklar qo'yilgan; g – Duglas tikilgan.

Operatsiya mazmuni: 1) o'rta pastki laporotomiya, to'g'ri ichak sohasida umurtqa pog'onasining ravog'i qismida o'ng va chap bo'ylama kesma, har tomondan to'g'ri ichakni 3 tadan choklar bilan dumg'aza suyagining oldingi yuzasi suyak ust pardasiga va uzun bog'lamiga fiksatsiya qilish. Pariyetal qorin pardaning kesilgan varaqlari to'g'ri ichakning oldingi tomonidan unga fiksatsiyalanadi; 2) toshni olish operatsiyasi kabi xolatda orqa tomondan to'g'ri ichakni qamrab oluvchi T-simon kesma qilinadi, to'g'ri ichak dum suyagiga maxkamlanadi. Yakunda – orqa peshovni ko'taruvchilar (levatorlar) to'g'ri ichak ortidan tikiladi va chokka to'g'ri ichak devorlari qo'shib tikiladi. Jianuning taklifi uzoq muddat e'tiborsiz qoldi, 1942-yildagina, Graham tomonidan 1939-yilda tos tubini yuqoridan tiklash operatsiyasi o'tkazilgani haqida xabar berildi (196-rasm):

Orqa holatdagi kolopleksiya.

1) pastki o'rta laporotomiya;

2) duglas qopchasi sohasida qorin parda ajratiladi va kesiladi, siydik yo'llari ajratiladi va tutqichga olinadi;

3) klechatka ajratiladi, orqa peshovni ko'taruvchi mushaklarning ichki qirg'oqlari ajratiladi va prostata bezi ortidan ko'taruvchilarni birlashtiruvchi choklar qo'yiladi;

4) operatsiya qorin parda qopchasi obliteratsiyasi va tos devoriga kolopleksiya bilan yakunlanadi.

Anal so'gallar va papillit.

Anal so'gallar (papillae anales) kloaka qoplamasining qoldiqlari hisoblanadi. Ichki anal so'ngalchalar farqlanadi.

O'zgarmagan anal so'ngalchalarni qo'l bilan tekshiruv vaqtida yoki rektal ko'zgular yordamida mayda tariq donachalari shaklida, og'riqsiz xosila sifatida, anal kanali devorida aniqlash mumkin. Ularning o'lchami 0,2 dan 0,4 smga qadar bo'lishi mumkin. Ular ko'p holda bemorlarni bezovta qilmaydi, tekshiruv jarayonida aniqlanib qolish mumkin.

Inson kattayib borgan sari, so'galchalar ham kattalashib boradi, qorin pressi ta'sirida, axlat toksinlari ta'sirida ular kattalashishi mumkin.

Ko'p tuqqan ayollarda ular gipertrofiyalanishi mumkin. Ular 4–5–6 so'galchalardan iborat, uzunligi 2 smga qadar bo'lgan supurgi xosil qilishi mumkin. Anal so'galchalar va poliplarni asosan bir - biridan differensial diagnostika qilish muhim ahamiyatga ega.

Boshlang'ich davrda anal so'galchalari uch burchak shaklda, asosi keng bo'ladi. Keyingi bosqichlarida ular polipga o'xshash shaklga kirib qoladi. Lekin poliplar to'g'ri ichakning har qanday qismida bo'lishi mumkin, anal so'galchalar esa tojsimon chiziqdan boshlab joylashadi. Ba'zi xollarda esa gistologik tekshiruv diagnozni to'g'ri qo'yishga yordam beradi. Kattalashgan anal so'galni chiqib qolishi, avval defekatsiyada, keyinroq yurganda ham yuz berishi mumkin. Bu defekatsiya vaqtida noxush xisni va og'riqni keltirib chiqaradi, bemorlar o'zlarini to'liq defekatsiya bo'lma– ganday xis qiladilar.

Chiqib qolgan anal so'gallar orqa peshovni germetizatsiyasiga to'sqinlik qiladi va u yerdan doimiy ravishda shilliq oqishiga olib keladi. Tashqi anal so'gallar asta – sekin gipertrofiyalanadi, ular odam xayoti davomida katta o'lchamga yetishi mumkin (197-rasm).

197-rasm. Ko'p yillik ekzema va orqa peshov qichishishiga olib kelgan tashqi anal so'galchalari.

Ba'zida gipertrofiyalangan, ichki yoki tashqi anal so'galchalari yallig'lanib – papillitga olib kelishi mumkin. Bemorlarda og'riq hissi kuchayadi.

Yallig'lanish jarayoni konservativ davolanadi. Ta'sirlamaydigan diyeta, alkogol ichimliklar cheklanadi. Dezinfeksiyalovchi kuchsiz eritmalar bilan vannalar buyuriladi. Sutkasiga ikki martadan kam bo'lmagan miqdorda antiseptik va burishtiruvchi vositalar bilan klizmalar buyuriladi – romashka damlamasi, rivanol 1:500 (1000 ml), furatsillin 1:3000 (5000 ml), 2% kollargol yoki protargol – 10 ml va boshqalar. Anal so'gallarni operativ usul bilan olib tashlashga absolyut ko'rsatmalar: doimiy ravishda ularni chiqib qolishi va og'riq hissini kuchli bo'lishi, orqa peshov qichishishiga va ekzemaga olib kelgan xolatlar, ularni surunkali yallig'lanishi oqibatida yuzaga kelgan papillit va konservativ davoning foyda bermasligi.

Mahalliy og'riqsizlantirishdan so'ng to'g'ri ichakka rektal ko'zgu kiritiladi. Anal so'galcha qon to'xtatuvchi zajim bilan, asosidan qisiladi va kesib olinadi. Qon to'xtatuvchi ligatura qo'yish shart emas, anal kanaliga aseptik va antiseptik tampon qo'yishning o'zi kifoya, tampon 1 sutkadan so'ng olib tashlanadi.

Kriptitlar. To'g'ri ichakning shilliq qavati pastki bo'limda bo'ylama burmalar – Morgani kolonnalarini xosil qiladi. Ular orasida cho'ntaklar – Morgani kriptalari xosil bo'ladi. Morgani kriptalari bevosita tojsimon yoki tishsimon chiziq ustida joylashadi.

Kriptalar chuqurligi turli xil bo'lishi mumkin. Ayrim odamlarda kriptaga ilgak yoki egilgan zondni 0,5–0,7 sm ga qadar kiritish mumkin. Kriptit – anal kriptalarining yallig'lanishli o'zgarishidir. Kriptitning rivojlanishida ularning anatomik tuzilishi muhim

ahamiyatga ega. Ular yopiq cho'ntak bo'lgani uchun, axlat massalari bilan mikroblarga to'lib qoladi, ularni devorida mushak qavati yo'q. Kriptalarni qotib qolgan axlat massalari bilan doimiy ta'sirlanishi oqibatida kriptit yuzaga keladi. Bemorlarda subyektiv belgilar og'riq, impulssimon og'riq, defekatsiyadan so'ng ham davom etadi, bemorlar defekatsiya qilishdan qo'rqadilar. Og'riq kripta yiringlaganda kuchayadi. Sfinkter spazmi yuzaga keladi. Baconning yozishicha, og'riq reflektor xarakterga ega bo'lib, siydik- tanosil organlariga irradiatsiya beradi. Bemorda ich qotish va meteorizm yuzaga keladi. O'tkir davri 3 haftagacha davom etadi, remissiya davrida orqa peshov sohasida og'riq va sezuvchanlik saqlanib qoladi. Whitney (1948) yozadi: «Bemorlar orqa peshovni doim xis qilib turadilar, kanserofobiya yuzaga keladi, tananing boshqa a'zolariga berilgan reflektor og'riq nevrozga olib kelishi mumkin».

Kriptit ko'p xollarda papillit bilan asoratlanadi va bu vaziyatni yana ham og'irlashtiradi. Kriptalar drenaj sistemasi yaxshi bo'lmaganligi uchun, undagi yallig'lanish jarayoni surunkali holatga o'tadi. Surunkali kriptitda og'riq o'tmas xarakterda bo'lib, defekatsiya vaqtida, jismoniy harakat va uzoq vaqt tik turganda kuchayadi. Azobli simptom – gipersekretsiya oqibatida qichishish sindromi yuzaga keladi. Sfinkter spazmi, levatorlar spazmi, koksigodiniya, dumg'aza sohasida nevralgiya, proktalgiya, prostata bezining ta'sirlanishi, og'riqli siyish, oyoq va qorinda og'riq paydo bo'ladi. Kriptitning o'tkir davrida sfinkter spazmi tufayli tekshiruv o'tkazish, og'riqli va qiyin bo'ladi. Qo'l bilan tekshiruv vaqtida shishgan og'riqli kriptani va gipertrofiyalangan anal so'gallarni aniqlash mumkin. Sfinkter spazmi aniqlanadi, barmoqda qon tomchisi paydo bo'lishi mumkin. Rektal ko'zgu yordamida yallig'langan kripta, boshqalarga qaraganda ancha o'zgarganligini aniqlash mumkin. Uning tubida yiring va yiringli shilliq aniqlanishi mumkin. Abel va Land (1932) larning yozishiga ko'ra, yorilishning hamma klassik belgilari kuzatiladi, faqat yorilishning o'zi yo'q xolos. Surunkali kriptitda og'riq kamroq, shuning uchun og'riqsizlantirishga xojat yo'q. Qo'l bilan tekshiruvda, zararlangan kripta sohasida og'riq va qalinlashuv aniqlanadi. Rektal ko'zgu orqali yallig'langan kriptani boshqa kriptalarga nisbatan chuqurligi va uning tubida yiring borligini ko'rish mumkin. Ba'zida uning bo'shlig'iga ichki oqma ochilishi mumkin. Kriptit asoratlariga quyidagi kasalliklarni kiritish mumkin: umumiy intoksikatsiya

belgilarini paydo bo'lishi, o'tkir va surunkali paraproktitlar, orqa chiqaruv teshigi yorilishlari, papillit, rak, anal bezlar yallig'lanishi. O'tkir kriptitni davolash konservativ amalga oshiriladi: stulni meyorlashtirish, iliq vannalar margansovka eritmasi bilan (1:3000; 1:5000), anal kanalini yengil anestetiklar bilan yuvish, dezinfeksiyalovchi shamchalar qo'llash, mikroklizmalar 2% kollargol yoki protargol – 5–10 ml, rivanol, furatsillin, novokain, baliq yog'i bilan qo'llanadi. Ular bilan birgalikda, anal kanaliga ixtiol va yo'doform, kripta yorig'iga oldin 50% fenol eritmasi, zaytun yog'i bilan, so'ng 5% fenol yog'da eritib yuboriladi. Operatsiya poliklinika sharoitida, mahalliy og'riqsizlantirish ostida o'tkazilishi mumkin. Kriptaga uchi egilgan ilmoq yoki zond kiritiladi. Tortish orqali yallig'langan kripta anal kanali tubidan chiqariladi va skalpel yordamida kesiladi, ya'ni Gabriel operatsiyasi o'tkaziladi. Odatda qon ketish unchalik ko'p bo'lmaydi, shuning uchun tomirlarni bog'lash shart emas. Choklar ham qo'yilmaydi. Jarohatga 1 sutkaga tampon qo'yiladi. Operatsiyaning 3-kunidan bemor umumiy stolga o'tkaziladi. Axlat kelishi opiy yordamida oldi olinadi, chunki axlat kelsa, kal probka bo'lib qolishi mumkin. 1 sutkadan so'ng tampon olib tashlangach, 2–3 hafta davomida illiq vannalar buyuriladi. Og'riqlar odatda operatsiyadan keyingi 2–4 kun davomida saqlanib qoladi. Operatsiyadan keyingi dastlabki kunlarda axlatda bir oz qon belgilari bo'lishi mumkin. Bemor operatsiyadan so'ng statsionarda 4–5 kun bo'ladi. Anal kripta keng qilib ochilgach, retsidiv bo'lmaydi. Ba'zida anal so'gal gipertrofiyalanishi mumkin.

QALQONSIMON BEZNING XIRURGIK KASALLIKLARI

Qalqonsimon bez (glandula thyreoidea) degan nomni Uorton, uning qalqonga (thyreos – yunoncha qalqon) o'xshashligi tufayli 1656 yilda bergan. Tireoidologiya rivojlanib kelayotganiga 300 yil bo'lishiga qaramasdan, qalqonsimon bez kasalliklarini davolash hozirgacha dolzarb muammolardan biri bo'lib qolmoqda.

Bugungi kunda qalqonsimon bez patologiyalarida medikamentoz terapiya samarasi noto'liq bo'lib, konservativ davodan so'ng tireoid to'qimalardan tugunli hosilalarning stabil ravishda o'sishi kuzatilmoqda.

Notoksik bo'qoq aholining kasallanish tizimida muhim o'rin egallaydi va endokrin kasalliklari orasida ko'p uchrashiga ko'ra qandli diabetdan keyingi o'rinda turadi. 25% bemorlarning endemiq bo'qoq bilan og'rishida qalqonsimon bezining 3 va 4 darajadagi kattalashishi uchraydi. Tugunli va aralash turdagi bo'qoqlarni aholi o'rtasida uchrashi 21% tashkil qiladi va ularning barchasi xirurgik davoga muxtoj.

QISQACHA ANATOMO-FIZIOLOGIK MA'LUMOTLAR

Qalqonsimon bezda ikkita lateral bo'lak (lobus) va istmus (Isthmus glandulae thyroidea) mavjud. Qismlar yuqori va pastki qutblarga ega. Taxminan 1/3 holatlarda istmusdan (ko'pincha) yoki bezning lateral bo'lakidan (kamroq) kelib chiqadigan qo'shimcha piramidal bo'lak (lobus pyramidalis – Lyalyuett piramidasi) mavjud. Ko'pincha uning uchi til osti suyakka yetadi. Istmus bo'lmagan holatlar ham mavjud yoki aksincha, istmus juda katta va shu sabab uchinchi qismni tashkil qilishi mumkin. Traxeostomiya qilishda bezning bunday tuzilishini doimo hisobga olish kerak.

Bez bo'lagining uzunligi 5–7 sm, kengligi 3–4 sm va qalinligi esa 2 smgacha bo'lishi mumkin. Oddiy qalqonsimon bezning vazni, Arendt ma'lumotiga ko'ra, yangi tug'ilgan chaqaloqlarda 1 g, bolalarda esa 6 oy. – 2 g, 6–12 oy – 3 g, 3–4 yoshda – 7 g, 5–10 yoshda – 10 g, 11–15 yoshda – 15 g, 16–25 g – 25 g. Qalqonsimon bezning lateral bo'laklari qalqonsimon tog'aydan V–VI traxeya halqalarigacha bo'lgan oraliqda yotadi (198 va 199–rasmlar).

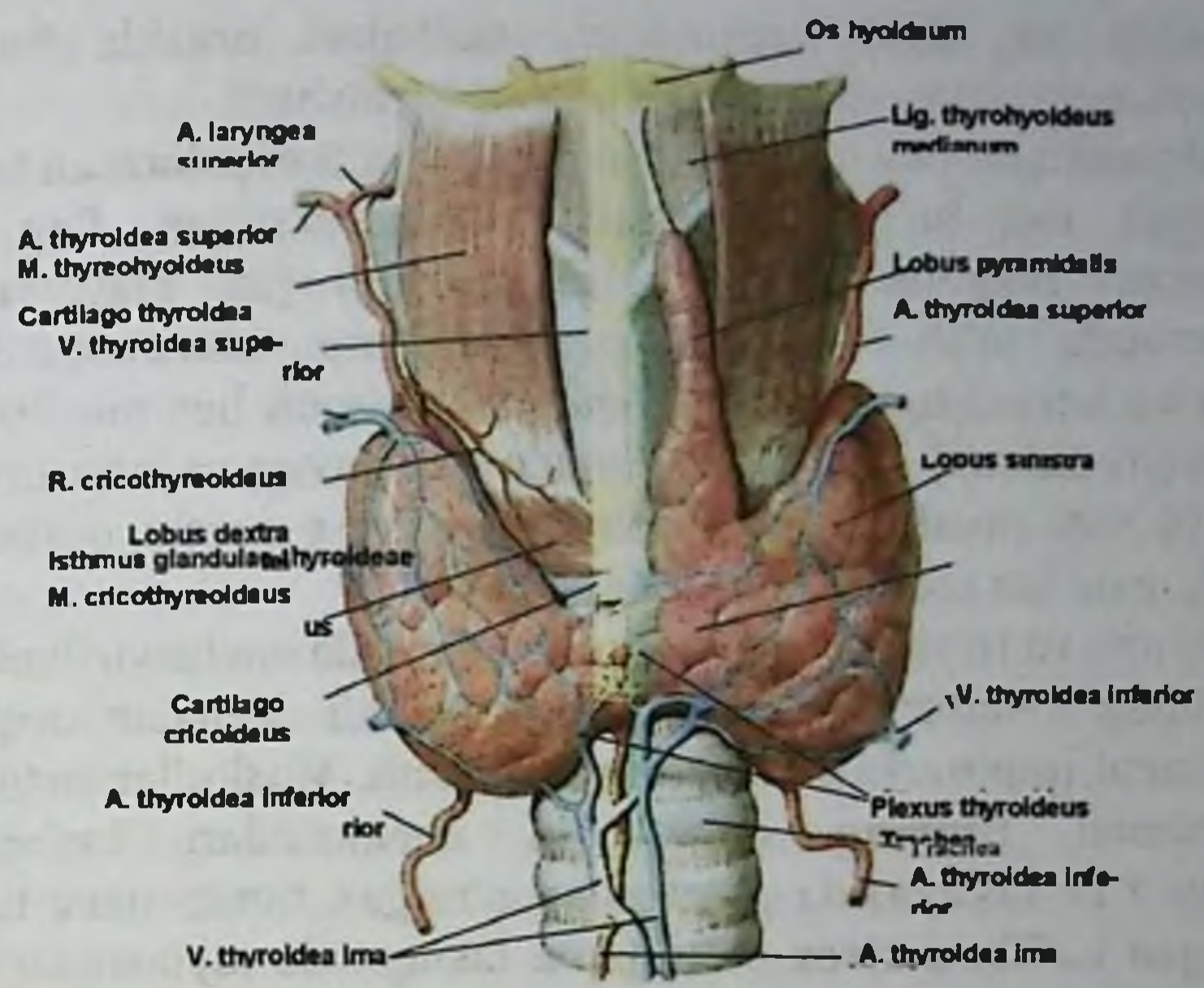

198- rasm. Qalqonsimon bezni oldingi tomondan ko'rinishi

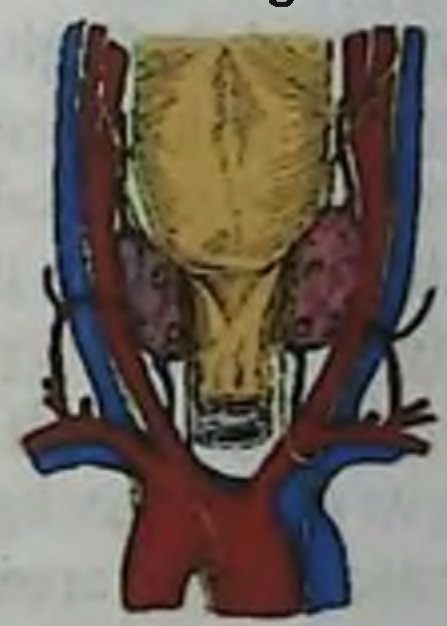

199- rasm. Qalqonsimon bezni orqa tomondan ko'rinishi
1 – adashgan nerv, 2 – yuqorgi qalqonsimon bez arteriyasi, 3 – qalqonsimon bez, 4 – qalqon oldi bezi, 5 – qizilo'ngach, 6 – traxeya, 7 – pastgi qalqonsimon bez arteriyasi, 8 – pastgi qalqonsimon bez venasi; 9 – qaytuvchi nerv, 10 – o'mrov osti arteriyasi, 11 – o'mrov osti venasi.

Qalqonsimon bez – zich qizg'imtir rangli a'zo bo'lib, tashqi tomondan bezning parenximasi bilan intim qo'shilib ketgan fibroz kapsula (qoplama) bilan qoplangan. Bu kapsula ustida Shevkunenko bo'yicha buyin IV fassiyasining visseral varag'ini hosil qiluvchi fassial varaq (tashqi kapsula) joylashadi. Bu kapsula qalqonsimon bezni bo'yinning qolgan a'zolaridan ajratib turadi.

Tashqi va ichki kapsulaning varaqlari orasida bezning tomirlari, nervlari va qalqon oldi bezlari joylashadi.

Qalqonsimon bez oldidan va qisman yon tomonlaridan fassiya g'iloflariga ega bo'lgan muskullar bilan to'silgan. Eng yuza joylashgani bo'yinning teri ostki muskuli (m. platysma)dir. Chuqurroqda to'sh–til osti muskullari (mm. sternohyoideus), orqada va lateral tomonda – to'sh–qalqonsimon bez muskuli (m. sternothyreoideus) joylashadi. Yanada chuqurroq va lateralroqda, kurak–til osti muskuli (m. omohyoideus)ning pastki qorinchasi tashqi kapsulaga taqalib joylashadi.

Teri osti va to'sh–til osti muskullari orasida ancha yirik oldingi bo'yinturuq venalari (v.jugularis) joylashadi. Venalar orqasida muskullarni qoplovchi fassiya varag'i o'tadi. Muskullar ortida va qalqonsimon bezning opqa–ichki chekkasidan tashqarida bo'yinning IV fassiyasida g'ilof bilan o'ralgan tomir–nerv tutami joylashgan bo'lib, u biroz oldinda va tashqarida joylashgan ichki bo'yinturuq venasi, undan ichkarida umumiy uyqu arteriyasi va ularning orasida yotuvchi adashgan nervdan tashkil topgan. Ichki uyqu arteriyasi bez yonbosh bo'lagining orqa yuzasida ko'pincha tarnovsimon shakldagi botiqlikni hosil qiladi.

Qalqonsimon bezning piramidal qismi traxeyadan oldinda (birinchidan uchunchigacha yoki ikkinchi traxeya halqasidan to'rttinchisigacha bo'lgan sathda, ko'pincha uzuksimon tog'ayning bir qismini ham qoplaydi) yotadi. Yon bo'laklari traxeyaga, hiqildoqqa, halqumga va qizilo'ngachga taqalib joylashadi.

Qalqonsimon bez asosan 4 ta arteriyadan:

tashqi uyqu arteriyasidan yoki kam hollarda umumiy uyqu arteriyasi bifurkatsiyasidan pastroqda boshlanuvchi ikkita yuqori qalqonsimon arteriyalari,

o'mrov osti arteriyasining qalqonsimon–bo'yin bo'limidan boshlanuvchi ikkita pastki qalqonsimon arteriyalari orqali qon bilan ta'minlanadi.

7–8 foiz hollarda bezning qon bilan ta'minlanishida beshinchi (Pirogov bo'yicha) toq arteriya (a. thyreoidea ima) qatnashadi. U aorta ravog'i yoki yelka–kalla poyasidan boshlanib, traxeyaning old yuzasida, traxea oldi kletchatka bo'shlig'ida, toq qalqonsimon vena chigali (plexus venosus thyreoideus impar) bilan birga joylashadi. Qalqonsimon bezning venalari qator o'ziga xos xususiyatlarga ega.

Ularning yo'li doimo arteriyalarning yo'nalishiga mos tushavermaydi. Venalar, odatda, bezning oldingi va yonbosh yuzalarida joylashadi. Orqa yuzasida ular juda kam hollarda uchraydi. Venalarning o'ziga xos bo'lgan 4ta xususiyati bor:

Venalar ateriyalar bilan bir yo'nalishda bo'lmaydi.

Venalarda klapan bo'lmaydi.

Venaning diametri va miqdori arteriyaning diametiri va miqdoriga qaraganda katta va ko'p bo'ladi.

Venalar tarmoqlangan holdagi ko'plab anastomozlarni hosil qilgan bo'ladi.

Qon aylanish hajmi bo'yicha qalqonsimon bez boshqa a'zolarga qaraganda birinchi o'rinda turadi. YA'ni, 10 sekundda 10 g qalqonsimon bez to'qimasidan 50 ml qon aylanib o'tadi. Xuddi shunday buyrakda esa 15 ml, mushakda 1,2 ml qon aylanib o'tadi.

Pastki xiqildoq nervi yoki qaytuvchi nerv (n. laringeus inferior s. recurrens) chapda aorta ravog'ining pastki qirg'og'i, o'ngda o'mrov osti arteriyasi sathida adashgan nervdan boshlanadi. Chap tomonda nerv traxeya va qizilo'ngach orasidagi chuqurlikda yotadi, biroz medial joylashadi. O'ng tomonda esa traxeyaning orqasida joylashgan bo'ladi. Qalqonsimon bezning xavfli zonasini yonbosh bo'laklarning orqa yuzasida joylashgan qismi tashkil qiladi. Bu yerga pastki qalqonsimon arteriyaning qaytuvchi nerv bilan kesiluvchi tarmoqlari keladi va ulardan yuqorida va pastda qalqon oldi bezlari joylashadi. Yuqorigi xiqildoq nervi aralash bo'lib, uning tashqi shoxi ovoz boylamlarini taranglashda ishtirok etuvchi uzuk-qalqonsimon muskuli uchun harakatlantiruvchi tolalar beradi. Ichki shoxi sezuvchi bo'lib, xiqildoq va xiqildoq qopqog'ining shilliq pardasini innervatsiya qiladi.

Qalqonsimon bezning funksional birligi follikuldir (25 dan 500 mkmgacha). Follikul devorlari bir qavatli epiteliy bilan qoplangan (hujayralarning funksional faolligiga qarab bir xil tekislikdan silindrsimon shakl ko'rinishigacha bo'ladi). Follikulalar qon va limfa kapillyarlari hamda nerv tolalari bilan to'rsimon o'ralgan bo'ladi.

Yod birikmalari qonda kaliy va natriy yodidlari hosil qiladi, ular peroksidaza va sitoxromoksidazaning oksidlovchi fermentlari ta'siri ostida oddiy yodga aylanadi. Qalqonsimon bezda yod tirozil oqsili – tirozin aminokislotasi qoldig'i bilan birikadi. Yodlangan

tirozinlar MYT va DYT (monoyodtirozin va diyodtirozin) gormonal aktivlikka ega emas, biroq yodlangan tireoid gormonlar: tiroksin (T4 – tetrayodtironin) va triyodtironin (T3) hosil bo'lishi uchun substrat xisoblanadi.

T4 faolligi jihatidan T3 dan 5–6 marta va organizmda aylanib yurish tezligi bo'yicha 2–3 marta ustunlik qiladi, u asosan qalqonsimon bezda emas, balki periferik to'qimalarda hosil bo'ladi va bir atom yod yo'qotadigan tiroksinning qisman yodlanishi yo'li bilan hosil bo'ladi. Qalqonsimon bezdan tomir o'zaniga tushgan tiroksin plazma oqsillari bilan bog'langan, buning natijasida qonda yod bilan bog'langan protein konsentratsiyasidan ko'pincha qalqonsimon bezning sekretor faolligi ko'rsatkichi sifatida foydalaniladi. Hozirgi vaqtda T3 asosiy gormon formasi, T4 – gormon oldi yoki transport shakli sanaladi.

Markaziy nerv sistemasi, gipofiz va qalqonsimon bez o'rtasida to'g'ridan–to'g'ri va teskari bog'lanish mavjud. Gipotalamus gipofiz orqali tireotropin gormoni ishlab chiqariladi, qalqonsimon bezning o'sishi na funksiyasini boshqaradi. Yod saqlovchi gormonlar miqdori ko'p bo'lganda gipofizning tireotrop funksiyasi pasayadi, ular yetishmaganda esa oshadi. Tireotropin ishlab chiqarilishining oshishi qalqonsimon bez funksiyasi kuchayishigagina emas, balki uning diffuz yoki tugunsimon giperplaziyasiga ham olib kelishi mumkin.

Tiroksin va triyodtironin oksidlanish jarayonlarini rag'batlantiradi va to'qimalardagi organizmning normal o'sishi uchun zarur kislorod sarfini kuchaytiradi, tuz va suv almashinuvida muhim o'rin tutadi, oqsil sintezini yaxshilaydi. Ular glyukoza va galaktozaning ichaklarda so'rilishini va hujayralarda sarflanishini kuchaytiradi, glikogen parchalanishini oshiradi va uning jigardagi miqdorini kamaytiradi, yog' almashinuviga jiddiy ta'sir ko'rsatadi.

Qalqonsimon bez gormoni tireokalsitonin paraqalqonsimon bezlar gormoni bilan organizmdagi kalsiy va fosfor almashinuvini idora qilib turadi.

QALQONSIMON BEZNI TEKSHIRISH USULLARI

Ko'zdan kechirish bo'qoq borligini, uning joylashgan o'rnini (uning o'ng yoki chap bo'lagi, bo'yni, «yashiringan» bo'qoq), yutish harakatlarida harakatchanligini, giperplaziya xarakterini

(tugunsimon diffuz bo'qoq), bo'yin venalarining bo'rtib chiqqanligini va qalqonsimon bez funksiyasining buzilishi uchun xos simptomlarni (bemornnng notinch xatti-harakatlari, ko'z simptomlari, qo'llar titrashi, astenizatsiya va boshq.) aniqlash imkonini beradi.

Paypaslab ko'rishni ikki usulda bajarish mumkin:

a). Bemor vrachga yuzma-yuz qarab o'tiradi yoki tippa-tik turadi, bunda vrach qo'llarining to'rttala barmog'i bemor bo'ynining yon tomonlarida joylashadi, ikkala bosh barmoq bilan paypaslab ko'riladi. S.A.Masumov shunday pay- paslab ko'rishda bezning chegaralari yoki uning to'sh ostida joylashganligi to'g'risida muhim diagnostik ma'lumotlarni olish mumkin, deb xisoblar edi (200a -rasm).

b). Bemor boshini oldinga va pastga biroz engashtirib, vrachga orqaga qarab o'tiradi. Bunday holatda bo'yin mushaklari bo'shashadi va bezni tekshirish osonlashadi. Har bir qo'lning to'rttala barmog'i bez ustida joylashadi, bosh barmoqlar esa bo'yinni orqa tomondan egallaydi (200b- rasm);

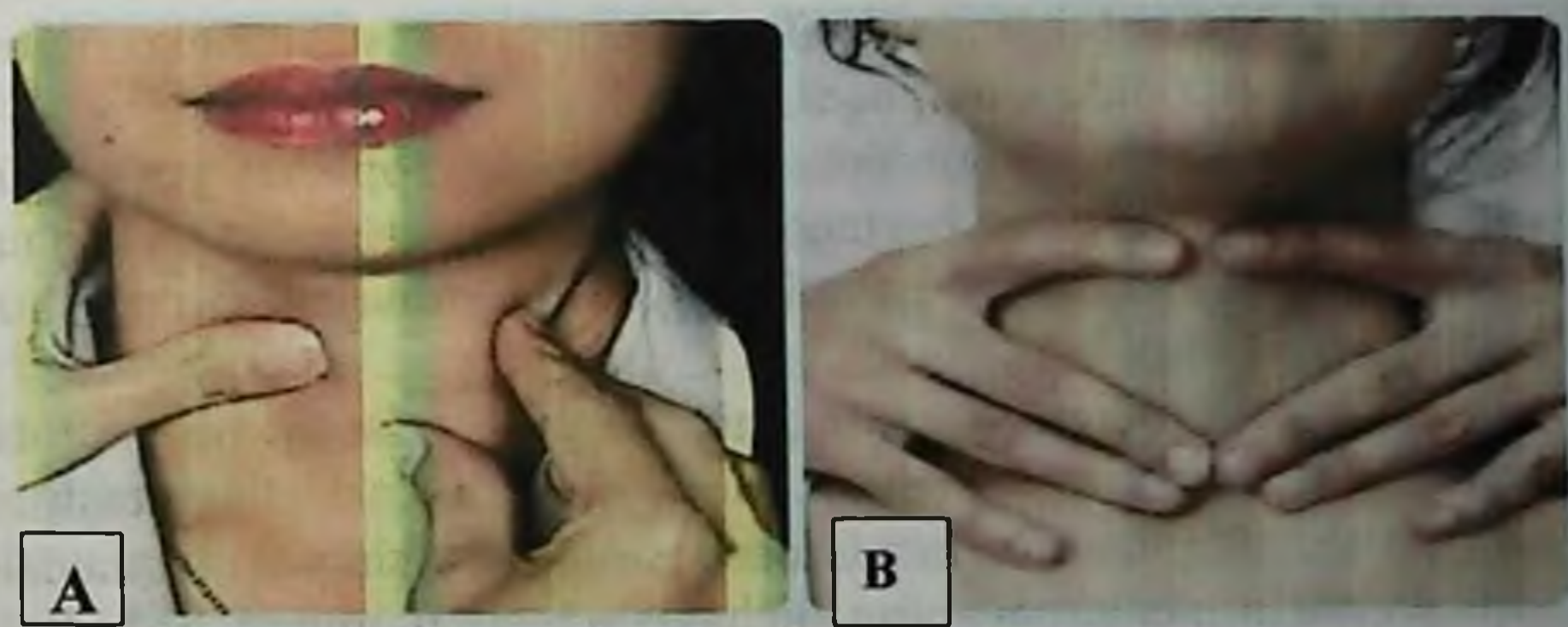

200-rasm. Qalqonsimon bezni paypaslab ko'rish. A – bosh barmoq bilan paypaslash; B – hamma barmoqlar bilan paypaslash.

Bemorda bezni paypaslash vaqtida bemordan yutish harakatlari qilish, zarur bo'lganda boshni ko'tarish yoki engashtirish so'raladi.

Asosiy modda almashinuvnni aniqlash qalqonsimon bez funksiyasi buzilishlarini aniqlashda yo'l ko'rsatadigan test xisoblanadi. Uni yutilgan kislorod va karbonat kislota miqdorini

xisoblashga asoslangan bilvosita kalorimetriya yordamida aniqlanadi. Normada asosiy almashinuv + 10% ga teng.

Oqsilga bog'langan yod (OBY) – uning qondagi darajasi qalqonsimon bezning haqiqiy funksional holatini aks ettiradi. Sog'lom odamda qondagi OBY 3,5–7,5 mkg ni tashkil qiladi.

Radioaktiv moddalar (J131 va boshq.) bilan tekshirish yod almashi– nuvining noorganik va organik fazalarini o'rganish, yod va gormonal almashinuvning periferik bosqichi to'g'risida xulosa chiqarish imkonini beradi.

Normada qalqonsimon bezda J 131 ning yig'ilishi 2 soatdan keyin 5 dan 10 foizni, 24 soatdan keyin 20–30 foizni tashkil etadi. Qalqonsimon bez funksiyasi oshganda u birmuncha yuqori bo'ladi.

Ssintigrafiya qalqonsimon bez konturlari va o'lchamlarini aniqlash, o'smasimon tuzilmalar, metastazlar yoki aberrant to'qima borligini aniqlash imkonini beradi. Tugunli bo'qoqda J 131 yig'ilishining oshishi uning funksional giperfaolligidan dalolat beradi «Issiq tugun», preparat singmaydigan «sovuq tugun» ko'pincha uning xavfli tabiatidan shuningdek kista, kalsifikat, qon quyilishi yoki fibroz borligidan xabar beradi.

Refleksometriya: Axill refleksi vaqtini maxsus refleksometrik qurilma yordamida aniqlanadi.

Exosteometriya: maxsus exosteometr apparati yordamida pastki jag', qo'l va oyoq barmoqlarining suyaklari, yelka va son nay suyaklari devorlarining qalinligini yupqalashuvi va mo'rtlashuvi haqida ma'lumot beradi.

Elektrokardiogramma tekshiruvi yurak faoliyatini tubdan o'zgarishini ko'rsatib beradi. Yurak qisqarishlari chastotasining o'zgarishi qalqonsimon bez funksiyasining oshishi yoki kamayishi, qolaversa intoksikatsiyaning kuchayishi bilan namoyon bo'ladi.

Ultratovush bilan qalqonsimon bezni tekshirish uning chegaralarini, o'lchamlarini, kiritmalar borligini, zichligini, konsistensiyasini, tugunlar bor yoki yo'qligini, ayniqsa qo'l bilan aniqlab bo'lmaydigan 0,5 smdan kichik bo'lgan hosilalar hamda boshqa a'zolarga nisbatini aniqlash imkonini beradi. J 131 bilan radioaktiv tekshiruv o'tkazish imkoniyati bo'lmaganda (preparat yo'qligi, bez yod saqlaydigan preparatlar bilan blokada qilinganda) bu usulning qimmati yanada oshadi.

Qalqonsimon bez rakiga shubha qilinganda emas, balki har qanday tugunli bo'qoqda bezni biopsiya qilish o'rinlidir. Uni operatsiyaga qadar yoki operatsiya vaqtida bajarish lozim, chunki biopsiya natijalari operativ aralashuv hajmini va keyingi davolashni belgilab beradi (201-rasm).

201-rasm. Ingichka ignali aspiratsion punksion biopsiya sxemasi

Laringoskopiya har bir bemorda, xatto tovushda o'zgarishlar bo'lmaganda ham qilinadi. Bunda patologik jarayonga qaytuvchi nervlar tortilishiga bog'liq holda yuzaga keladigan tovush boylamlarining yashirin falaji aniqlanishi mumkin.

T3, T4 va TTG gormonlari hamda TRab, TSab, TPO, Tg, tireofollikulyar tanachalarga nisbatan antitelalarni radioimmunologik usullar yordamida tekshiriladi. Ularning nisbati va tireotrop gormonni tekshirish gipofiz va qalqonsimon bez funksiyasi o'rtasidagi bog'lanishni aniqlashga yordam beradi. Antitelalarni aniqlash esa kelgusida kasallikni rivojlanishi haqida bashoratni bilishga yordam beradi.

Immunogomeostazni aniqlashda T–limfotsitlar, T–supressorlar, T– xelperlar, V–limfotsitlar, 0–limfotsitlar ham tekshiriladi. DTBda immu– nogomeostaz tizimida nuqsonlar borligi isbotlangan.

Umumiy qon tahlilida gipoxrom (ba'zida giperxrom) anemiya, nisbiy limfotsitoz, eozinofiliya, ba'zida monotsitoz va ECHT oshishi kuzatiladi. Tashxis qo'yishga yordamchi bo'lib laboratoriya tekshiruvlaridan qon zardobida xolesterin va ishqoriy fosfataza darajasini aniqlash kabilar oydinlashtiriladi. Giperxolesterinemiya ham kasallikning doimiy belgilaridan biridir. Gipotireozda xolesterin konsentratsiyasi oshgan, ishqoriy fosfataza esa pasaygan bo'ladi.

SINDROMLAR

Gorner sindromi. Ko'z yorig'ining ko'z olmasining cho'kishi va qorachiqning har xilligi. Bo'yning pastki simpatik tugunlarga bog'liq bo'lgan simpatik tolalarining jarohatlanishiga bog'liq. «Akusherlik paralichida» umumiy uyqu arteriasining anevrizmida ba'zan bo'qoq va o'pka o'smasida kuzatiladi. Sindrom asosan kechasi va ertalab namoyon bo'ladi. 2– 3 barmoq uchining uyushishi bosh barmoqning boshqa barmoqlarga qarshi qo'yaolmaslik bilan boshlanadi. Yuqoridagi simptomlar kunduz qo'lni yuqoriga ko'tarib barmoqlarni qisganda kuzatilishi mumkin. Ayollar ko'proq kasallanadi. Kasallik kaft artrozi va artritida o'rta nervning osteofibroz kasalligida, qalqonsimon bez funksiyasining buzilishida kelib chiqadi.

Leyton – Tornbull–Bretton sindromi. Bolalarda semizlik va mushaklarning kuchli rivojlanishi kuzatiladi. Sababi qalqonsimon bezning birlamchi o'smasi.

Shartina Olbrayta sindromi. Psevdogipoparaterioz tetaniyani eslatib, buyrak kanalchalarida fosfatlarning qayta so'rilishiga tormozlovchi ta'sir ko'rsatuvchi kalqon oldi bezi garmonlarining kamayishi bilan namoyon bo'ladi. Tetaniyadan tashqari bo'yi past semizlik qo'l oyoqlarning kaltaligi kariyes va tishlarning tushishi kuzatiladi. Qonda kalsiy miqdori past, fosfat miqdori ko'p bo'ladi.

Buyrak raxiti sindromi. Ikkilamchi giperparateriozda rivojlanadi. Suyak strukturalari so'rilib osteoid to'qimaning ko'payadi. Epifizar tog'ay xam suyaklanish jarayoniga o'tsa, bo'y o'sishi to'xtaydi. Epifizar zonada ikkilamchi deformatsiya vujudga keladi. Osteoparoz suyaklarda og'riq patalogik sinishlar vujudga keladi.

Meksedematoz sindrom. Qalqonsimon bez gipofunksiyasi yoki yetishmovchiligidan kelib chiqadi. Asosan 30–50 yoshdan boshlanib sekin rivojlanadi. Yuzning shishishi, uyquchanlik, ko'z yoriqlarining qisqaligi, ter ajralmasligi bradipnoe, bradikardiya moddalar almashinuvining, sovuqda sezuvchanlikning oshishi, menstural siklning buzilishi bilan namoyon bo'ladi.

Tetonik sindromi. Gipoparateriozda kuzatiladi. Ionlashgan kaliyning qonda yetishmasligi bilan kelib chiqadi. Qo'l barmoqlari

mushaklarining tetanik talvasasi bilan xaraterlanadi. Bemor xushida bo'ladi. Bosh barmoqning kaftga bukib qolgan barmoqlarni kaft falanga bo'g'imida bukib turish bu simptomga xos belgi (ba'zan akusher quli) tinidagi talvasi kuzatiladi. Tetanik talvasa chakka qorin oyoq mushaklarini qamrab olishi ham mumkin.

Tireotoksik miostenik sindrom. Giperteriozda kuzatiladi. Mushaklarning tez charchashi, asosan qo'l oyoq mushaklarining charchashi bilan harakterlanadi. Asab mushak faoliyatining buzilishi natijasida kelib chiqadi.

Troyel-Jyune sindromi. Akromegaliya, giparterioz qandli diabet bosh suyagi giperostozi bilan xarakterlanadi. Sababi kalqonsimon bez garmonlarining meyorida ko'p ajralishi.

Shlidt sindromi. Kalqonsimon bez va suyak osti bezining giperfunksiyasiatrofiyasi kasallik boshida kalqonsimon bez giperfunksiyasi belgilari keyinchalik uning atrofiyasi va shuning asnosida gipofunksiyasi, keyinchalik Adisson kasalligi rivojlanadi.

KAM UCHRAYDIGAN KASALLIKLAR

Bazedov miksedemasi. Qalqonsimon bez giperfunksiyasi tireotrop garmonning ko'p ishlab chiqarilishi natijasida kelib chiqadi.

Kerven kasalligi. O'tkir, o'tkir osti, surunkali yiringsiz tireondit. Qalqonsimon bez shishgan qattiq og'riqli bo'ladi. Yuqori tana xarorati, quloqga, ensaga pastga takrorlovchi turli og'riqlar bilan xarakterlanadi.

Reklengauzen kasalligi. Suyaklar dekalsifikatsiyasi. Kartikal qavat kichrayadi. Suyak iligining bo'shlig'i kengayadi. Suyak o'smalari keyinchalik ular kistaga aylanadi. Qonda kalsiy va asosiy fasfataza miqdori ko'payadi. Fosfatlar esa kamayadi.

Ridel bo'qog'i. Kalqonsimon bezda biriktiruvchi to'qimasining o'sib ketishi.

Simmaondening surunkali atrofik tireoiditi. Kalqonsimon bez atrofiyaga uchrab bir necha gramgacha kichrayib ketadi va biriktiruvchi to'qima bilan qoplanadi.

Xoshimoto kasalligi. Xashimito limfatik bo'qoq limfatik tireoidit. Kalqonsimon bezda limfond elementlarining ko'payishi bilan xarakterlanadi. Mineral almashinuv buzilmaydi. lekin lipid

almashinuvida o'zgarish kuzatiladi. Gipertireoz kasalligida kuzatiladi.

QALQONSIMON BEZ KASALLIKLARIDA UCHRAYDIGAN ASOSIY SIMTOMLAR

Ashner simptomi – qovoq va labning nisbatdan kattalashishi va qalqonsimon bezning euteroid formaga kirishi.

Abadi simptomi – yuqori qovoqni ko'taruvchi mushaklar spazmi.

Bellata simptomi – ko'zning yoki barcha tashqi mushaklarining harakatining ichki mushaklar zararlanmagan holda to'xtashi.

Balle simptomi – qorachiq reakulyasi ko'zning avtomatik harakati saqlangan holda, ko'z olmasi ixtiyoriy harakatlarining yo'qolishi.

Baysman simptomi – to'r parda arteriyasi pulsatsiyasining oshishi.

Bera simptomi – tizza va tirsak epidermisining ba'zan qo'l va oyoq kafti epidermisining qalinlashishi va qadoqlashishi. Tirsak va tizza kirlangandek xis bo'ladi. Bu holat kalqonsimon bez giperfunksiyasida yuzaga keladi.

Bakterova simptomi – tirsak nervining ta'sirlanishi natijasida qo'l panjalari ta'sirlanish bo'ladi. Ginotireozda kuzatiladi.

Boston simptomi – ko'z tikganda qovoqning qaltirashi bu holat qalqonsimon bez giperfunksiyasida kuzatiladi.

Brama simptomi – uxlagan vaqtda ko'z katta ochilgan holda qoladi.Bazedov kasalligida uchraydi.

Valsalvi simptomi – bo'qoq yo'talgan vaqtda paydo bo'lib bo'yinda yaqqol ko'rinadi, to'sh orti bo'qoqida bo'ladi.

Gufford simptomi – qovoqning ochib yopishning qiyinlashishi. Miogen retraksiya va Bazedov kasalligida uchraydi.

Greffe simptomi – yuqori qoshning xarakatining ko'z olmasi harakatiga mutanosibligi buziladi, natijada shox parda va yuqori qovoqning erkin yuzasi orasida keng chiziq paydo bo'ladi.

Gofman simptomi – juda past chastotadagi galvanik tok bilan ta'sir qilinganda elektrod qo'yilgan joyda paresteziya namoyon bo'ladi. Gipoteriozda kuzatiladi.

Dalmedi simptomi – «Yaxlagan yuz» Bazedov kasalligida kuzatiladi.

Yellenika simptomi – yuqori qovoqning bo'qoq kasalligida ko'payishi.

Jafrua simptomi – yuqoriga qaraganda peshonada burmalar paydo bo'lmaydi.

Quyon ko'zi simptomi – bemor qovoqlarini ega olmaydi. Bazedov kasalligining og'ir formasida va uzoq vaqt xushsiz yotganda uchraydi.

Zelger simptomi – qovoq shishib osilib turadi. Bo'qoqda kuzatiladi.

Kvinki simptomi – teri va shilliq qavatlari vaqti-vaqti bilan qizarib oqarib turadi, kapilyarlarda pulsatsiya seziladi. Katta diagnostik ahamiyatga ega emas. Isitma ko'tarilganda, issiq muolajalarda, Bazedov kasalligida, aorta klapani yetishmovchiligida va batamom sog'lom odamlarda uchraydi.

Knisa simptomi – qorachiqning bir xilda kengaymasligi. Bazedov kasalligida uchraydi.

Kotsena simptomi – qorachiqlar funksiyasining bir xilligini tekshirish vaqtida qorachiq vibratsiya beradi. Katta diagnostik axamiyatga ega emas. Bazedov kasalligida uchraydi.

Koxer simptomi – bemorga barmoq uchiga qaragan holda barmoq yuqoriga pastga xarakat qilganda ko'z uzmaslik aytiladi. Musbat simptomda yuqori qovoq bilan kamalakning yuqori qirrasi orasida chiziq ko'rinadi.

Levi simptomi – adrenalin ta'sirida qorachiq yengil kengayadi. Bazedov kasalligida uchraydi.

Lyusta simptomi – kichik boldir suyagining boshida peroneal nervni ta'sirlaganda oyoq kaft sohasida bukilib tashqariga buriladi. Gipoparatireozda kuzatiladi.

Maranson simptomi – qalqonsimon bezning ustki sohasi palpatsiya qilinganda o'sha sohaning qizarishi kuzatiladi.

Mebius simptomi – bemordan nigohini burun uchiga qaratishini aytsak, ikkala ko'z bir vaqtda karay olmaydi, bittasi qolib ketadi yoki barmoqni tashqaridan ichkariga tomon tezkor xarakat bilan o'tkazsak ko'z olmasi barmoqga qarab ulgirmaydi va g'ilaylik kuzatiladi. Bazedov kasalligida uchraydi.

Melixoma simptomi – qaxrli nigoh. Bo'qoqda mimik mushaklarning qisqarishi natijasida kelib chiqadi.

Myusse simptomi – boshning pulsator xarakati bo'qoq kasalligida kuzatiladi.

Meritsa simptomi – normal qon bosimida tirsak arteriyasi bosimining tetanik o'zgarishi bilan xarakterlanadi. Gopoparatireozda kuzatiladi.

Papova simptomi – bemor yuqoriga va pastga harakat qilayotgan barmoq uchiga qaraganda yuqori qovoqning tushishi kuzatiladi. Bazedov kasalligida uchraydi.

Rozenbax simptomi – Boston simptomiga o'xshash, ko'zni yumganda qovoqlarni qaltirashi. Bazedov kasalligida uchraydi.

Baliq og'zi simptomi – mimika mushaklarining qisqarishi natijasida ayrim bemorlarning og'zi o'ziga xos o'zgarib baliq og'ziga o'xshab qoladi. Qalqon oldi bez gipofunksiyasida kuzatiladi.

Spasokukotskiy «choyshab» simptomi – Bazedov kasalligi bilan og'rigan bemorlar doimiy issiq xissi va terlash bo'lgani uchun kechasi faqat choyshab yopinib yotadi.

Syuker simptomi – bemor ko'z qorasi bilan qaray olmaydi. Mebius simptomiga o'xshash. Bazedov kasalligida uchraydi.

Sekton simptomi – yuqori qovoqni ko'targanda peshona mushaklarida spzm bo'ladi. Spazm qovoqning tushirilishi bilan yo'qoladi.

Trusso simptomi – yelkani o'rta uchligidan manjeta bilan qisilib puls bilak arteriyasida puls yo'qolgandan keyin 4 minut davomida ushlab turiladi. Musbat reaksiyada qo'l barmoqlarida qisqarish bo'lib «akusher qo'li» simptomi kuzatiladi. Manjet songa qo'yilganda xam oyoq kaft mushaklarida shu holat kuzatiladi. Qalqon oldi bezning gipofunksiyasida kuzatiladi.

Xvosteka simptomi. Tashqi eshituv yo'lidan oldinga qarab yuz nervining qisqarishi kuzatiladi.

Xertoga simptomi. Chakka tomonidan kipriklarning bo'lmasligi. Qalqonsimon bez gipofunksiyasida kuzatiladi. Simptom doimiy emas.

Xilla simptomi. Oyoqdagi sistolik arterial bosimning qo'ldagi sistolik arterial bosimga nisbattan (80 –100 mmga) ko'tarilishi. Soglom odamda bu ko'rsatgich 40 mmdan oshmaydi. Aorta yarim oysimon klapanlari yetishmovchiligida, gepertireozda kam

hollarda tomirlar slerozida arteriovenoz anastomozlarda uchraydi. Katta diagnostik axamiyatga ega emas.

Sharko-Mari simptomi. Qo'l qaltirashi va tez qisqa ossilyatsiya sekundiga 8–9 marta qimirlash bilan qalqonsimon bez gipofunksiyasida kuzatiladi.

Shlezinter-Pulya simptomi. Bemor to'shakda yotib oyoqlarini tizza bo'g'imida bukib 2 minut davomida yuqoriga ko'tarib turadi. Bu belgi gipoparatireozda musbat. Bemorda oyoq tizza bo'g'imida bukilib oyok kafti «ot tuyog'i holatiga o'tadi».

Shtelvag simptomi. Ko'z yorig'i keng olingan holatga ko'zning kam ochilib yopishi. Sog'lom odamda 1 minutda 3 marta yumiladi. Bazedov kasalligida va Parkinson kasalligida kuzatiladi.

Enrota simptomi. Qovoqning shishishi bilan xarakterlanadi. Asosan yuqori qovoq, ba'zan pastki qovoqning xaltasimon shishishi kuzatiladi. Bazedov kasalligida kuzatiladi.

Erba simptomi. Gofman simptomiga o'xshash past galvanik tok tasirida mushaklarning qisqarishi. Neytral elektron ko'krak qafasiga, aktiv elektrod oraliq nervning tekshirilayotgan soxasiga qo'yiladi. 5 ta kam bo'lgan galvanik tok o'tkaziladi. Normada 0,9–2ma mushaklar qisqaradi. Qalqonoldi bezining yetishmovchiligidaesa 0.7ma qisqaradi.

TIREOTOKSIK BO'QOQ

Tireotoksikoz (tireotoksik bo'qoq, Bazedov kasalligi) endokrin kasallik bo'lib, qalqonsimon bezning kattalashuvi va tireoid gormonlar sekretsiyasi oshishi natijasida paydo bo'ladi va organizmni turli a'zolari hamda tizimlarida og'ir funksional buzilishlar bilan o'tadigan holat.

Gipertireoz – bu sindrom bo'lib, qalqonsimon bez faolligini oshishi, kattalashuvining kuzatilishi, ekzoftalm, kaft barmoq qo'llarni titrashi, tana vaznini kamayishi, a'zolar va tizimlarni funksiyasini turli xilda buzilishi bilan namoyon bo'lishidir. Gipertireozni bir necha xil shakllari mavjud.

Qalqonsimon bez va endokrin oftalmopatiyaga qarshi antitelasiz – gipertireoz (organizmni boshqarilishiga bog'liq bo'lmagan gormonlarni ko'p ishlab chiqarilishi bilan kechuvchi qalqonsimon bez avtonom adenomalarida; shuningdek sporadik va endemik bo'qoqda ham kuzatilishi mumkin).

Endokrin oftalmopatiya yoki u siz (Bazedov kasalligi – diffuz toksik bo'qoqda) ko'p miqdorda antitelalarning bo'lishi bilan kechuvchi – gipertireoz.

Gipofizda TTG ortiqcha ishlab chiqarilishi bilan chaqiriluvchi – gipertireoz yoki TTG faktorlari singari – ikkilamchi gipertireoz (gipofizni oldingi bo'lagi adenomasida, paraneoplastik sindromlarda).

Endemik o'choqda qalqonsimon bez gormonlarini yoki yod preparatlarini haddan ortiq miqdorda ko'p qabul qilish tufayli chaqiriluvchi artifitsial gipertireoz.

Diffuz toksik bo'qoq (DTB) – qalqonsimon bez (QB) ning autoimmun xastaligi. U irsiyati (HLA–DR3, –DR5, –B8, –DQW7) bo'yicha moyilligi bor shaxslarda rivojlanib, QB ning diffuz kattalashuvi va giperfunksiyasi bilan, shuningdek tireoid gormonlarning o'ta ko'p ishlab chiqarilishi oqibatida, barcha a'zolar va tizimlarni qamrab oluvchi toksik o'zgarishlar bilan kechadigan jarayon sifatida tavsiflanadi.

DTB gipertireozning klinik sindromidan farqli, ommaviy ravishda keng yoyilgan bo'lib, u tahminan 0,2% erkaklarga nisbatan 1–2% ayollarda ko'proq namoyon bo'ladi.

DTB kasalligi bugungi kunda AIT kasalliklar ichida eng ko'p tarqalganlardan biri hisoblanadi va yer shari aholisining 0,1%ni tashkil qiladi. Kasallik har qanday yoshda qo'zg'alishi mumkin, ammo kasallikning yuksak qo'zg'alishi, ko'plab mualliflarning ma'lumotiga qaraganda, asosan, 20–40 yoshdagi ayollarda rivojlanadi. Yer sharini yod ta'minoti yaxshi yo'lga qo'yilgan hududlarda (masalan: AQSH, Buyuk Britaniya, Kanada, Skandinaviya) ham DTB xastaligini kamayishi kuzatilmayapti.

Etiologiyasi. Tireotoksik bo'qoqning ko'p sonli nazariyalari mavjud. Ko'pchilik vatanimiz olimlari, neyrogen nazariya tarafdorlari hisoblanadilar va bu kasallikning paydo bo'lishida nerv–ruhiy shikastlanishning yetakchi ahamiyati borligini ta'kidlaydilar. Bu nazariyaning asoschisi S.P.Botkin (1884 y): «Ruhiy momentlarning Bazedov kasalligining kechishigagina emas, balki rivojlanishiga ta'siri borligi ham shak–shubhasizdir. Kulfat, turli xil yo'qotishlar, qo'rquv, g'azab, vahima Bazedov kasalligiga xos simptomlarning tez, bir necha soat ichida rivojlanishiga ko'p marta sabab bo'lgan», deb yozgan edi. S.Masumov, M.S.Astrov

bo'qoq ekspeditsiyalari va kuzatuvlardan olingan materiallarni tahlil qilib, tireotoksik bo'qoq etiologiyasida ruhiy shikastning katta ahamiyati borligini (40–60 foizgacha) ta'kidlab o'tganlar.

Ayol jinsiy a'zolari kasalliklari va gormonal–funksiyasining buzilishlari ko'p uchrab turishi jihatidan (33,6 foiz hollarda) ikkinchi etiologik omil xisoblanadi (homiladorlik, xayz ko'rishning buzilishi, farzand ko'rish orzusi bo'lgani holda bo'yida bo'lmaslik, yolg'iz ayollar va boshq.).

Tireotoksikozlar etiologiyasida infeksiyaning ahamiyati katta emas, biroq bemorlarning kamida 5–6 foizi o'z xastaligini asosan og'ir gripp yoki angina bilan bog'laydilar.

Tireotoksikozga moyil qiladigan konstitutsional genetik omillar endokrin sistema a'zolari funksiyasi buzilishlari mavjud bo'lgani holda organizmga ekzogen omillar ta'siri sabab bo'lishi; isbotlab berilgan. Tireotoksikozli bemorlarda qonda uzoq muddat ta'sir qiladigan stimulyator LATS aniqlangan, qalqonsimon bezga nisbatan spetsifik bo'lgan bu antitela qalqonsimon bezning tireotropin kabi qo'zg'alishini keltirib chiqaradi.

Diffuz toksik bo'qoq (Greyvs kasalligi), toksik adenoma va ko'p tugunli toksik bo'qoq gipertireoz paydo bo'lishining eng ko'p sabablaridir.

Diffuz toksikli bo'qoq (DTB) qalqonsimon bezning autoimmun xastaligi, unga irsiyati bo'yicha moyilligi bor shaxslarda rivojlanib, qalqonsimon bezning diffuz kattalashuvi va giperfunksiyasi bilan, shuningdek tireoid gormonlarning o'ta ko'p ishlab chiqarilishi oqibatida (tireotoksikoz) a'zolar va tizimlarning toksik o'zgarishlari bilan tavsiflanadi.

Organizmda T3 va T4 to'planishining oshishi to'qimalarda oksidli fosforlanish jarayonlarini buzadi, bu hol almashinuvning hamma turlari, markaziy nerv sistemasi, yurak va boshqa a'zolar funksiyalarining izdan chiqishiga olib keladi.

Tireotoksikoz bilan aksariyat 20 dan 50 yoshgacha ayollar aziyat chekadi. Bemor ayollar va erkaklar sonining nisbati 10:1 ga teng. Kasallikning ayollarda ko'p uchrashiga ularda jinsiy bezlar va gipotalamo–gipofizar sistema funksiyasidagi o'zaro normal munosabatlarning birmuncha ko'p buzilishi sabab bo'ladi, bu qalqonsimon bez gormonlari jadal sintez qilinishi bilan kechadi.

Klinikasi va diagnostikasi: Tireotoksikozga xos belgilar toksik diffuz bo'qoq, toksik tugunli bo'qoq va ko'p tugunli toksik bo'qoq kabi patologik jarayonlarda bo'lishi mumkin. Qalqonsimon bezning tireotoksikozda kattalashuvi turli darajada bo'lishi mumkin, uning o'lchamlari klinik belgilarning og'ir-yengilligiga mos tushmaydi. Ba'zan qalqonsimon bezning kattalashganligi umuman aniqlanmaydi. Tireotoksikozning eng muhim klinik belgilari diffuz toksik bo'qoqda qayd qilinadi. Tireotoksikozning asosiy simptomlari nerv va yurak-tomir sistemasida ko'riladigan o'zgarishlar hisoblanadi. Nerv sistemasida ro'y beradigan o'zgarishlar ortiqcha ruhiy qo'zg'aluvchanlik, bezovtalik, kayfiyatning damba-dam o'zgarib turishi, serjaxllik va yig'loqilik bilan namoyon bo'ladi. Simpatik nerv sistemasi faolligining keskin oshishi ko'p terlash, butun gavdada tremor va ayniqsa, qo'l barmoklari tremori (Mari simptomi) bilan o'tadi. Yuz ko'pincha qizarib ketadi, badan, bo'yin va ko'krakka tarqaladigan qizil dog'lar bilan qoplanadi. Gavda xarorati doimiy subfebril. Pay reflekslari saqlangan va giperkinetik. Sochlar to'kiladi, ularning rangi o'zgaradi, tirnoqlarning murtlashib sinishi kayd kilinadi. Bezovtalik, qo'rquv, irodasizlik, jonsaraklik, parishonxotirlik, ko'z chaqchayib qolishi qayd qilinadi.

Qator bemorlarda yurak-tomir sistemasi tomonidan buzilishlar: yurakning tez urishi, aritmiya, yurak sohasida og'riq xuruji, nafas qisishi, qon aylanishi yetishmovchiligi erta muddatlarda birinchi o'ringa chiqadi. I guruhga mansub bemorlarda shifokor tireotoksikozning nerv-ruxiy formasi to'g'risida fikr yuritadi. II guruhga taaluqli bemorlarni tireotoksikozning yurak-tomirlar formasiga kiritadilar.

Sababsiz umumiy bexollikni tireotoksikozning eng erta belgilariga kiritiladi. Tireotoksik miopatiyaning bu belgilari metabolizm va energetik almashinuv buzilishlariga bog'liqdir. Ko'pincha bemorlarda me'da-ichak yo'li funksiyasida rosmana yuzaga chiquvdan kayt qilish, ich ketarga moyillik bo'lgan ichning buzilib turishi kuzatiladi. Jinsiy funksiya sustlashadi. Ayollarda xayz sikli xatto amenoreyagacha buziladi, tuxumdonlar, bachadon gipoplaziyasi, sut bezlari atrofiyasi yuz berishi ehtimol. Bu o'zgarishlar ko'pincha farzand ko'rmaslikka sabab bo'ladi. Tireotoksikozda almashinuv jarayonlarining kuchayishi oqsillar va

yog'larning ortiqcha parchalanishiga olib keladi, natijada ishtaha oshib ketganligiga qaramay, tana og'irligining kamayishi orta boradi. Suv almashinuvi buzilishi (diurez oshishi va terlash kuchayishi), me'da osti bezi funksiyasining buzilishi (yashirin qandli diabet) ko'p tashna bo'lishiga sabab bo'ladi.

Bemorlarning ko'p qismida «ko'z simptomlari» bo'ladi. Ko'z chaqchayib qolishi – ekzoftalm, retrobulbar kletchatka shishi va o'sib qalinlashuvi, uning fibroz to'qima bilan almashinuvi bilan bog'liq.

Ko'z chaqchayib qolishi bu kasallikning asosiy alomatlaridan biri hisoblanadi (202–rasm).

202–rasm. Tireotoksikoz kasalligida ekzoftalm.

Tireotoksikozdagi ekzoftalmni xavfli ekzoftalmdan farq qilish lozim, buni oraliq miya zararlanishi va gipofiz oldingi bo'lagi tireoid gormonining ko'p ishlab chiqarilishi bilan bog'laydilar. Xavfli ekzoftalm asosan o'rta yoshdagi kishilarda kuzatiladi. U bir va ikki tomonlama bo'lishi mumkin. Ko'z olmasi shu darajada chaqchayib qoladiki, u ko'z kosasidan turtib chiqadi. Bemorlarni orbita (ko'z kosasi) sohasidagi kuchli og'riq, diplopiya va ko'z harakatlarining cheklanishi bezovta qiladi. Konyunktivit, keratit borligi shox pardada yara hosil bo'lishiga va uning parchalanishiga sabab bo'ladi. Orbita ichidagi bosim o'zgarishi ko'ruv nervining to'liq atrofiyagacha o'zgarishlariga olib keladi.

DIAGNOSTIK SINAMALAR

Yod 131 ning yutilish sinamasi. Bemorga 1–2 mkkyuri radiaktiv yod ichinga beriladi, keyin 6, 24, 48 soatdan keyin radioaktiv yutish aniqlanadi.

Sog'lom odamlarda maksimal yutilish 24–72 soatda gipertireoz bilan og'rigan bemorlarda 6–24 soatda, keyinchalik esa radioaktiv cho'kish yuzaga keladi.

Masofadan tekshirishda sog'lom odamlarda radioaktiv yodning maksimal yutilishi 15–25%. Gipertireoz bilan og'rigan bemorlarda bu ko'rsatgich 50% dan oshadi gipotireoz bilan og'rigan bemorlarda 15% dan kam yutiladi. Kontakt tashxisda normada radioaktiv yod qamrab olishini 10–30%, giperteriozda 20%, gipotireozda 10% dan kam bo'ladi.

Adrenalin sinamasi. Teri ostiga 0,5 mg adrenalin yuborilgandan keyin tireotoksikoz bilan og'rigan bemorlarda diastolik bosim 5–10 minutdan keyin nolgacha tushib ketadi. Qon bosimi har minutda o'lchanib turiladi.

Ashnera–Danini ko'z–yurak refleksi. Bu vegetativ nerv sistemasining funksional holatini tekshirish uchun klinik sinama hisoblanadi. Bemor yotgan holatda uning ikkala ko'zining yonbosh yuzasiga navbati bilan 20–40 sekund davomida bosiladi va shu bilan birgalikda puls sanaladi. 15–30 sekundda pulsning maksimal kamayishi kuzatiladi va bosim berish tugatilgandan keyin 20–30 sek davom etadi. Sog'lom odamda yurak urishi 12taga kamayadi (puls 74 ta bo'lganda) yoki 1/3–1/4 gacha kamayadi (musbat reaksiya). Pulsning kamayishi 16 tadan oshganda reaktiv kuchaygan hisoblanadi. Gipertireozda kuzatiladi. Puls soning ko'payishi patologik reaktivdan, o'zgarishsiz qolishi esa manfiy reaktivdan darak beradi.

Fosforitning siydik bilan ajralish sinamasi. Bemor ertalab och qoringa 1000 ml suyuqlik ichadi, keyin har soatdan yana 200 mldan suv ichadi. So'ngra har soatda siydikni o'lchab undagi fosfat miqdori aniqlanadi. 4 inchi soatning boshida 200 yed paratireodik vena ichiga yuboriladi va yana 3–5 soat davomida (har soatda) siydikdagi fosfat miqdori aniqlanadi. Bir soat siydikda ajralgan fasfatning o'rtacha miqdori aniqlanadi. Sog'lom odamda bu ko'rsatkich ine'ksiyadan keyin 3–5 soat ichida 5–6 martagacha, gipertireoz bilan og'rigan bemorda esa 10–50 martaga oshadi.

Tireotoksikozda dekstrazaning yuklamali sinamasi.

Tireotoksikozda dekstraza yuklamasi qilingandan keyin qondagi qand miqdori normadan yuqori bo'lib ko'tariladi, keyin sekin tushishi kuzatiladi. Gipertireozda qondagi qand miqdori

past(70–80%) bo'ladi, dekstaza yuklamasidan keyin esa sezilarli darajada ko'payadi.

Paratireondin sinamasi. Vena ichiga 200–250–500yed paratireoidin yuborilgandan keyin 5–10 soat ichida qondagi kalsiy miqdori sezilarli darajada ko'tariladi, klinik belgilar esa kamayadi. Qalqonsimon bezi yetishmovchiligi bo'lmagan holatda kalsiy miqdorini oshishi kuzatilmaydi.

Teriotaksikozda qondagi xolesterin miqdori. Normada qondagi xolestirin miqdori 150–210 mg%, ayrim hollarda 200mg% bo'ladi. Giperteriozda qondagi xolesterin miqdori 250–500 mg%gacha ko'tarilishi, ayrim hollarda o'zgarmasligi va xatto xolesterin miqdorining tushib ketishi xam mumkin. Qondagi xolesterin miqdori qalqonsimon bez kasalliklarida maxsus simptom emas, ammo ayrim holatlarda, bolalar miksedamasida yordamchi usul bo'lib hizmat qiladi.

Sovuq pressor sinama. Bemor to'shakda yotgan 15–20 minutdan keyin bemorning qo'li bir minut davomida sovuq suvda +4 S ushlab turiladi. 0.5–1–2 minutdan keyin ikkinchi qo'lda qon bosimi oldingi holatiga qaytguncha o'rganadi. Sog'lom odamda 10–25 mm simob ust.gacha oshadi, gipertireoz bilan og'rigan bemorlarda esa bu ko'rsatkich 30–60mm.sim.ustunini tashkil qiladi. Arterial qon bosimi 2–3 daqiqada normaga qaytadi, giperteriozda esa u vaqt biroz uzayadi.

Shtange sinamasi. 2–3 marta chuqur nafas olinib chiqarilgandan keyin nafas olingan holda ushlab turiladi. Bu sinama erkaklarda 60 sekund, ayollar esa 45 sekundni tashkil qiladi. Gipertireozda bu ko'rsatkich pasayadi.

Soobraze sinamasi. 2–3 marta chuqur nafas olinib chiqarilgandan keyin nafas chiqarilgan holda nafas olmasdan turiladi. Bu sinama erkaklarda 32 sekund, ayollarda esa 20 sek. Ginertireozda bu ko'rsatkich kamayadi.

Asosiy almashinuv tireotoksikozning og'ir turlarida 60 foizga yetishi va bundan ham oshishi mumkin. Qalqonsimon bezning yodni singdirishi normaga qaraganda, ayniqsa, tekshirishning dastlabki soatlarida keskin ko'tariladi. Bemorlar qonida T3 va T4 hamda TTG miqdori oshgan. Biokimyoviy ma'lumotlar jigar va buyrak funksiyasi, uglevod va yog' almashinuvining boshqa turlari buzilganligini ko'rsatadi. qonda ECHT (eritrotsitlarning cho'kish

tezligi) oshganligi, leykopeniya, nisbiy limfotsitoz, gemoglobin va eritrotsitlarning o'rtacha pasayishi aniqlanadi.

Tireotoksik bo'qoq tasnifi

Bo'qoq shakli bo'yicha: a) diffuz (tarqoq);

b) tugunli; v) aralash.

Bezning kattalashish darajasi bo'yicha: 0–1–II–III–IV–V.

Tireotoksikozning yuzaga chiqqanligi bo'yicha: a) yengil turi;

b) o'rtacha og'irlikdagi turi; v) og'ir turi.

Tireotoksikozning yengil turi – nevrasteniya xali unchalik ifodalanmagan (charchoqlik, injiqlik, yig'loqilik, arzimagan narsadan xafa bo'lish). Qalqonsimon bez kattalashgan, puls minutiga 80 dan 100 martagacha uradi, qo'lda kuchsiz tremor bo'ladi. Gavda og'irligi 10 foizgacha kamayadi. Kunning ikkinchn yarmida mehnat qilish qobiliyati pasayadi. Asosiy almashinuv +30 foizdan oshmaydi.

O'rtacha og'irlikdagi tireotoksikoz – markaziy nerv sistemasi funk– siyasining ro'y–rost buzilishlari (oson qo'zg'aluvchanlik, injiqlik, yig'loqilik) yuzaga chikadi. Puls minutiga 100–120 marta, puls bosimi oshgan, yurak chegaralari kengaygan. Lang bo'yicha 1 darajali yurak yetishmovchiligi. Gavda og'irligi ancha kamayadi, kun davomida mehnatga layoqatlilik pasayadi. Asosiy almashinuv +60 foizgacha oshgan.

Tireotoksikozning og'ir turi – nerv sistemasining o'rtacha og'irlikdagi tireotoksikozga xos buzilishlari bilan bir qatorda keskin mushak sustligi, yurak–tomir sistemasining og'ir buzilishlari, parenximatoz a'zolarda distrofik buzilishlar rivojlanadi. Taxikardiya minutiga 120 taga yetadi va bundan ham oshadi. Aksariyat titroq aritmiya, yurak yetishmovchiligining Lang bo'yicha II–III darajasi bilan o'tadi. Asosiy almashinuv +60 foiz va bundan ko'prok, tana og'irligi keskin kamaygan. Mehnatga layoqatlilik yo'qotilgan bo'ladi.

Toksik (avtonom) adenomasi

Qalqonsimon bez funksiyasining umumiy boshqaruviga bog'liq bo'lmagan haddan ortiq ko'p gormonlarni ishlab chiqarilishi bilan kechuvchi qalqonsimon bezda bitta yoki bir nechta tugunlar (adenom)ning hosil bo'lishidir. Kompensatsiyalangan avtonom adenomada gormonlar adenomada hosil bo'ladi.

DTB ba'zi bir autoimmun jarayon alomatlari borligi, shu jumladan oftalmopatiya, agropaxidermiya va pretibial miksedema mavjudligi tufayli gipertireoid buzilishlar orasida antiqa o'rinni egallaydi. Autoimmun – bog'liq bo'lgan ko'z va retroorbital soha yalliglanishi natijasida rivojlanadigan Greyvs oftalmopatiyasi proptoz (ekzoftalm) ko'rinishida namoyon bo'lishi mumkin va aksariyat hollarda tashqi ko'z mushaklari harakatining buzilishi bilan birga davom etadi, bunga sabab – sitokinlar ishlab chiqarilishi va hujayralarda proteinlar ajralishi yuz bergan holda retrookulyar fibroblastlar proliferatsiyasi ham, ekstraokulyar mushaklarning spetsifik oqsillar bilan antitelolarning bog'lash jarayoniga birlamchi jalb etilishi hamdir.

Diffuz toksik bo'qoq (DTB) va qalqonsimon bezni funksional avtonomiyasining differensial diagnostikasi.

1.1-Jadval

DTB	Funksional avtonomiya
Autoimmun kasallik	Yod yetishmovchilik kasalligi
Qalqonsimon bezni tez-tez diffuz kattalashuvi, 10%da bo'qoq kuzatilmaydi	Ko'proq ko'p tugunli bo'qoq
Yoshlik davri (20-40 yosh)	Yoshi guruhi 45-50 yosh
Qisqa anamnez	Uzoq anamnez eutireoid bo'qoq
50% holatda aniq klinik endokrin oftalmopatiya	Endokrin oftalmopatiya bo'lmaydi (ko'zni tireotoksikoz simptomlari bilan adashtirmang!)
Tez-tez manifest klinikasi	Tez-tez oligo- yoki monosimptom kechishi
Ko'p holatda qalqonsimon bezga nisbatan antitela paydo bo'ladi (aniqroq TTG retseptoriga nisbatan spetsifik antitela)	Qalqonsimon bezga nisbatan antitela bo'lmaydi
Ssintigrofiyada Tc 99m-ni kuchli diffuz ushlanishi	Tc-99m-ni yuqori va pasaygan to'planishida «Issiq» tugunlarni navbatlashuvi
Uzoq vaqtli tireostatik terapiyadan so'ng qattiq remissiyaga uchrashi ushbu davolanishga tanlab olingan guruh bemorlarini 30-40% holatida	Preparatlarni faqat qabul qilgan mahaldagina tireostatik terapiya tireotoksikozni bosadi.

Autoimmun oftalmopatiyalar gipertireoz paydo bo'lguncha, paydo bo'lgan paytda yoki yuzaga kelgandan so'ng rivojlanishi mumkin bo'lsada, ammo odatda kasallik boshlangan kuniga qadar 1 yil bo'lganda ham paydo bo'ladi.

Endokrin oftalmopatiya ko'pincha DTB bilan birga uchraydi (30 dan

85 foizgacha). Ma'lumotlar turli mualliflardan, bemorlarni ko'z yosh oqishi, yorug'likdan cho'chishi, bosiqlik sezgisi va qovoqlarning shishi hamda ko'zga go'yo qum tushishi kabilar bezovta qiladi. Asosiy o'zgarishlar kasallikning davomli kechishiga bog'liq bo'ladi.

Pretibial miksedema (PM) ham aftidan, autoimmun genezga doir yallig'lanish reaksiyasidan iborat bo'lsa kerak. Teri dermasida glikozaminoglikanlar va boshqa moddalarning to'planishi (odatdagi hollarda boldirning oldi yuzasida, ammo hamma vaqt emas) sabab bo'ladi. PMda teri o'zgarishlari odatda og'riqsiz, teri yuzasi g'adir–budir bo'lgan holda biroz ko'tarilib turadi.

Akropaxidermiyaning paydo bo'lishi yoki oxirgi qo'l falanglarining bulvasimon yo'g'onlashuvi jarayoni ko'proq pretibial miksedemaning rivojlanish mexanizmiga o'xshaydi.

Davolash: Tireotoksikozli bo'qoqni davolash zamonaviy jarrohlik va endokrinologiyaning eng muhim muammolaridan biri hisoblanadi, bu O'rta Osiyoning ulkan patologiyasi va bemorlar sonining ko'pligi bilan izoxlanadi.

Endokrin xizmat takomillashganiga, ixtisoslashgan muassasalar borligiga, maktabgacha yoshdan boshlab bo'qoqni profilaktika qilish usullari joriy qilinishiga qaramay, tireotoksik bo'qog'i bo'lgan bemorlar sonining barqarorligi, ularning ko'payishiga moyilligi qayd qilinayapti. Bundan tashqari, so'nggi yillarda tireotoksik bo'qoqning tuzalishi qiyin bo'lgan va asoratlangan turlari ko'proq kuzatilyapti, bu xol urbanizatsiya jarayonlari, ekologiyaning buzilishi, stress va emotsional-psixologik sharoitlarga boy hozirgi zamon ijtimoiy–siyosiy hayotning hususiyatlari bilan bog'liq. Tireotoksik bo'qoq bo'yicha operatsiyalar hozirgi vaqtda Respublikamizning ko'pchilik shifoxonalarida, jumladan tuman sharoitidagi joylarda ham amalga oshirilyapti.Tireotoksikozga davo qilishning uchta asosiy turi

mavjud – dori– darmonlar yoki konservativ davolash, J131 bilan davolash va xirurgik operatsiya.

Xar bir davolash usulining maqsadi tireotoksikoz simptomlarini bartaraf etish, o'lim va kasallik asoratlarini kamaytirish, davolashning qiymatini arzonlashtirishga qaratilgan.

Tireotoksik bo'qoqning konservativ davosi operatsiyaga tayyorgarlik yoki kasallikning boshlang'ich bosqichlarida mustaqil davo sifatida qo'llaniladi. Uning qonun–qoidalari tireotoksikozning har xil og'ir– yengillikdagi turlarida bir–biriga o'xshashdir. Tireotoksikozning tugunli va aralash turlarida operatsiya qo'llanilmaydigan mustaqil konservativ davo tugunlarning malignizatsiya bo'lishiga olib kelishini unutmaslik kerak.

Uzoq davom qiladigan konservativ davo tireotoksikozning yengil turlariga uchragan bemorlarda o'tkaziladi; ro'y–rost ifodalangan tireoktoksikozda u operatsiya o'tkazish uchun zarur bo'lgan tayyorgarlik sifatida naf beradi, holos. Uzoq konservativ davo operatsiya katta xavf tug'diradigan bemorlarni og'ir holatga solib qo'yishi mumkin.

Medikamentoz terapiyaga qarshi ko'rsatmalar
ko'ngil aynishi,
qusish,
har xil allergik reaksiyalar,
leykopeniya,
agronulotsitoz,
aplastik anemiya,
limfodenopatiya,
splenomegaliya,
xolestatik sariqlik, Medikamentoz terapiyaga ko'rsatmalar
bemorni hohishi,
kichik hajmdagi bo'qoq,
kasallikni yengil yoki o'rta og'irlikda kechishi
qo'shimcha kasalliklar,
bolalar,
homiladorlik,
oftalmopatiya,
operatsiyadan oldin,
radioyodterapiyadan oldin,
tireotoksik kriz,

tireoidektomiyadan keyingi retsidiv Tireostatik terapiyaning asoratlari

Ko'ngil aynishi

Qusish

Har xil allergik reaksiyalar

Leykopeniya, agranulotsitoz

Aplastik anemiya

Limfadenopatiya

Splenomegaliya

Xolestatik sariqlik.

Konservativ davodan maqsad – hamma vaqt eutireozga erishish, ya'ni qalqonsimon bezning funksional holatini meyorlashtirish masalasi saqlanib qolmoqda. Konservativ davoning asosiy maqsadi tireoid gor– monlarni ortiqcha ishlab chiqarishini kamaytirishiga qaratilmog'i zarur. Bu tireoid gormonlarni sintezi va sekretsiyasini to'xtatib qo'yish yo'li bilan erishiladi. Konservativ davoning asosiy vositalari – tiamazol va propiltiouratsil preparatlaridir (tiosiydiksil unumlari).

Tionamidlarning asosiy ta'siri (metimazol, karbamizol va pro– piltiouratsil) yodid organifikatsiyasining ingibitsiyasida va yodtiro– zinlarning qo'shilib ketishidan iborat, shu tariqa sintez – tireoid gor– monlarni sinteziga to'siq paydo bo'ladi, ya'ni tireoid peroksidaza fer– menti bilan katalizlanadigan reaksiyalar to'xtatiladi.

Karbamizol organizmda tamomila metimazol (MM1)ga aylanishi oqibatida ularning samaradorligini qiyoslasa bo'ladi. Propiltiouratsil (RTU) 1–tipdagi 5–deyodinaza fermenti faolligini susaytirib, perife– rik to'qimalardagi T4 konversiyasini TZ ga ingibirlashning qo'shimcha ta'sir ko'rsatish qobiliyatiga ega. Ana shu RTUning xossalari mavjudligiga qaramasdan ko'pchilik bemorlarda MM1 qo'llanilishi TZ va T4 dara– jalarining birmuncha tezroq meyorlashuviga olib keladi. Bu MM1ning ko'proq quvvatlashuviga va uning uzoq ta'sir o'tkazishiga aloqador bo'ladi. Tiamazol va propiltiouratsil orasidagi eng ko'p tafovut preparatning transplansetar klirensiga va ularning ko'krak sutidagi miqdoriga taaluqlidir. Ko'pchillik mutaxasislar propiltiouratsilni homilador ayollar va ko'krak berib emizayotgan

ayollardagi tireotoksikozga davo qilish uchun ancha ko'rsatma bo'ladi deb xisoblashadi.

Bundan tashqari tiamazol qabul qilinganda (ammo propiltiouratsil emas) homiladorlik davrida terining ona qorni aplaziyasiga daxldor bir qancha hodisalar bayon qilingan.

Tireotoksikoz kompensatsiyasi uchun 120–200 kun kerak. Antitireoid davoning qanchalik uzoq davom etishi remissiyalar soniga ta'sir etuvchi omillardan biri sanaladi. Davo kursi qisqa vaqt davom etganda (6 oygacha) cho'zilib ketgan remissiya bemorlarning 25% da boshlanadi. Antitireoid davoning 18–24 oy davom etganda bu raqam ko'payadi. Lekin yetarli darajada ko'p bemorlar borki, ular hatto 8 yil davomida olganlarida ham remissiya uzoqqa cho'zilmagan. Shu munosabat bilan bemor 2 yil davolanadi va uzoq muddatli remissiya boshlanmasa, u holda radikal davolash usullariga o'tish (radioyodterapiya bilan davolash, xirurgiya) haqidagi masala o'rtaga qo'yiladi. Davoni tejash uchun qator mualliflar shunday mezon yoki testlar taklif etishganki, shular yordamida dori-darmonlar bilan davolashni to'xtatgandan so'ng qalqonsimon bez funksiyasi nimalar bilan tugashini oldindan bilish mumkin. Antitireoid davo o'tkazilganda qalqonsimon bez o'lchamlari, TZni susaytirish testidan keyin qalqonsimon bezning texnetsiy 99 m-ni qamrab olishi, TRG bilan test o'tkazish, NLA- DRZni tiplash, TZning T4ga nisbati, TTG retseptorlariga antitelolar, tireoidperoksidazaga antitelolar, T3ning qon zardobidagi konsentratsiyasi, UTTda qalqonsimon bezning exogenligi, aylanib yurgan faollashtirilgan T-hujayralar yoki T-hujayralarning subpopulyatsiyalariga nisbati shular sirasiga kiradi. Davolash to'xtatilgandan so'ng remissiyani oldindan ayta bilish uchun zarur, chunki sezuvchanlik yoki spetsifiklikka ega bo'lgan birorta test yoki testlar kombinatsiyasi hozirgacha topilgan emas.

Bemorlarni remissiyaga tushirish uchun merkozolil yoki timazol preparatlarini yurak qisqarishlari chastotasiga qarab belgilanadi. Puls >100 tadan kam bo'lganda 1–2 tabletkadan (30 mg-gacha) 3 mahal, Puls >120 tadan kam bo'lganda 3 tabletkadan (45 mg-gacha) 3 mahal, Puls <120 tadan yuqori bo'lganda 4–5 tabletkadan (60–80 mg gacha) tavsiya qilinadi. Klinik remissiyaga

tushirish tireotoksikozni og'irlik darajasiga qarab ±10–15 kunni tashkil etadi.

Hozirgi vaqtda muayyan mezonlar mavjud, gipertireoz qaytalanishini oldindan ayta bilish mumkinligi ana shu mezonlarga asoslanadi:

katta bo'qoq mavjudligi, u davo ta'sirida nafaqat qisqarmaydi, balki kattalashib ketadi;

TZ/T4 yuqori nisbatining persistensiyasi;

eutireozni quvvatlab turish uchun tionamidlarning katta dozalarda bo'lish zarurligi;

Davo o'tkazilishiga qaramasdan tireoiditni rag'batlantiruvchi anti- telolarning yo'qolmasligi, ya'ni tionamidlar bilan davolashni to'xta- tishdan avval tireoidni rag'batlantiruvchi antitelolarning ijobiy bo'lishi (TSAb) bo'lg'usi qaytalanishning rosmana ko'rsatkichidir. Shunga qaramay, agar TSAb yo'qolsa, bemorlarning 20–50 foizida gipertireoi- dizm qaytalanishining rivojlanish xavfi bo'ladi.

Qaytalanish odatda davo to'xtatilgach 3–6 oy mobaynida paydo bo'ladi, bemorlarning 2/3 qismidan ko'prog'ida qaytalanish 2 yil davomida rivojlanadi. Remissiyasi uzoq bo'lgan ko'p muddatli natijalar haqida kamdan-kam ma'lumotlar bor, ammo ba'zilarida oxir-oqibatda autoimmun gipotireoz («yonib ketgan» gipertireoz) rivojlanadi, ayni paytda boshqalarda tireotoksikoz yana qaytalanadi. Ovro'po davlatlarida va AQShda bunday kasallarga (kasalligi qaytalanganlarga) bolalar va o'smirlardan tashqari, radioyod bilan davolashni astoydil tavsiya etishadi. Bu davolashdan bosh tortgan bemorlarga tionamidlarning ikkinchi kursi tayinlanadi, bunda ikkinchi davo kursidan so'ng tireotoksikozning qaytalanish xavfi oldingidek qolaveradi. Antitireoid gormonlar qo'llanilganda nojo'ya ta'sir unchalik tez uchramaydi va 1000 bemorlarga nisbatan olinganda tahminan 3 tasida uchrab turadi.

Agranulotsitoz (granulotsitlar soni < 500 mlZ ga) MM1 ham RTU kabi jiddiy nojo'ya ta'sir sanaladi, ammo boyagilardan ko'ra MM1 kichik dozalari xavfsizroq bo'ladi. Yoshi qaytgan bemorlar bu asoratga birmuncha ko'proq, moyil bo'lishadi: bari bir agranulotsitoz hoxlagan yoshda rivojlanishi mumkin. Bu xastalik birdan rivojlanishi va davo boshlangandan keyin dastlabki 3–4

oyda paydo bo'ladi. Agranulotsitozning odatdagi alomati isitma va infeksiya belgilari ko'rinishida bo'ladi; demak, tireoidga qarshi preparatlarni qabul qiladigan barcha patsiyentlar ana shunday nojo'ya ta'sir borligi haqida habardor bo'lishlari va shifokorga ular to'g'risida xabar berishlari lozim. Nojo'ya ta'sir paydo bo'lganda (agranulotsitoz) ana shu preparatlarni darhol qabul qilmaslik tavsiya etiladi, qo'shimcha tariqasida ta'sir doirasi keng bo'lgan antibiotiklar, suyak iligini tiklashni rag'batlantirish uchun o'stiruvchi omillar buyuriladi. Bemorlar odatda 2–3 oy mobaynida tuzalib ketadilar, ammo adabiyotlarda ana shu nojo'ya ta'sirdan bir necha odamlarning o'lim holati kuzatilgani bayon etiladi. Gepatit, vaskulitlar, qizil volchankasimon sindromlar singari bunday asoratlar kamdan-kam uchrab turadi, ammo eng muhimi – bu preparatlarni qabul qilishni to'xtatishdir. Toshmalar toshishi, qichishish, goho eshakem, ko'proq, nojo'ya ta'sir kuzatilib, bemorlarning 1,5 foizida qayd qilinadi. Bu nojo'ya ta'sir birdan yo'qolib ketishi mumkin bo'lsa-da, ammo davoni davom etgirishga qaramay, bir tionamidni boshqasiga almashtirishni talab etadi, ayni chog'da kross-reaksiyalar ro'y berishi ehtimoli ham bor.

Kaliy perxlorat. Kaliy perxlorat qalqonsimon bezda yodning akkumulyatsiyasiga halaqit beradi. Tionamidlar bilan birga undan amiodaron chaqirgan gipertireozga davo qilishda muvoffaqiyatli foydalanilgan. Me'daning ta'sirlanishi va toksik reaksiyalar (aplastik kamqonlik) gipertireoidizmga davo qilishda uning uzoq muddat buyurishni chegaralab qo'yadi. Yadro portlashlarida va AESdagi halokatlarda ommaviy profilaktika qilish uchun ishlatilishi mumkin.

Beta-adrenoblokatorlar va antiaritmik preparatlar – arterial bosim, qonning bir minutda otilib chiqishi pasayishi hisobiga miokard giperfunksiyasini kamaytiradi, sinus tuguni ritmini sekinlashtiradi. Bu preparatlar gipertireozni davolashda integral qism sanaladi. Beta- adrenergik retseptorlar blokadasi tireotoksikozning ba'zi simptomlarini susaytiradi, titrash (tremor), ko'p terlash va bezovtalanish shular jumlasidandir.

Glyukokortikoidlar. Glyukokortikoidlar katta dozalarda T4ning T3ga konversiyasini to'xtatib qo'yadi. Diffuz toksik bo'qoqda bu moddalar qalqonsimon bezning T4 ajralishini susaytiradi, ammo hanuz ham ularning samaradorligi va qancha

ta'sir etishi noma'lum. Og'ir gipertireozda bu preparatlarni qisqa muddatga buyurishganda ular umum quvvatlovchi davo sifatida qo'llaniladi. Glyukokortikoidlarning katta dozalardagi immunosupressiv ta'siri DTBda oftalmopatiya va pretibial miksedemani davolashda ishlatiladi. Yurak glikozidlari – strofantin, korglyukon.

DTBda davo qilishda immunomodulyatorlar. DTBga davo qilish zamonaviy klinik endokrinologiyaning eng muhim muammolaridan biridir. Aniqlanishicha, kasallik asosida tireotrop gormon retseptorlari bilan reaksiya qiladigan tireo rag'batlantiruvchi immuno– globulinlarning boshqarilmaydigan mahsuli yotadi. Bu antitelolarning ishlab chiqilishi immunitet tizimi T–hujayralarining boshqaruv funksiyasini izdan chiqishi natijasida sodir bo'ladi va timus gumoral funksiyasining susayganidan darak beradi. Shu munosabat bilan DTBga davo qilishda yangi yondoshuvlar ishlab chiqish, shuningdek immunologik faol preparatlarni qo'llash muhim nazariy va amaliy vazifa xisoblanadi. DTBda uchragan bemorlarda immunologik buzilishlarni levamizol, prednizolon, timalin, taktivin bilan sozlash imkoniyatlari haqida bir nechta xabarlar bor. Bu tadqiqotlar natijalarining interpretatsiyasining zidligi immunologik monitoring o'tkazgan holda tireoid va immun sistemani sozlashning patogenetik usullarini keyinchalik ishlab chiqish uchun asos bo'lib xizmat qildi.

Immun sozlovchi preparatlarning an'anaviy va turli xillarini olgan, DTBga uchragan bemorlarning 5 guruhi o'rganildi.

Odatdagi konservativ davo tireostatik preparatlar, blokatorlar va GK reg os ishlatgan holda umum qabul qilingan uslub bo'yicha o'tkazilgan.

Levamizolning bir sutkalik dozasi (bir qabul uchun) tana vazni bo'yicha xisoblab chiqilgan (1 kg–ga – 2,5 ml): preparat 5 kun tanaffus qilgan holda 2 kun ichish uchun 3 mahal buyurilgan.

2 ml fiziologik eritmada eritilgan timalin 10 mg–dan mushak ichkarisiga 10 kun mobaynida yuborib turilgan; kurs 1–3 oy tanaffus qilgan holda 2 marta takrorlangan.

Prednizolonni limfaga yuborish: teri ostiga bo'yinning old yuzasi sohasiga, aniqrog'i trigonum Sagoticum–ga 2,5 tripsin yuborilgan (2,5 ml 0,5% novokainda suyultirib, keyinchalik 3–5

daqiqa o'tgach xuddi shu ignaga 3 kunlik pog'onali chizma bo'yicha (30 dan 10 mg-gacha) jami 9 inyeksiya qilingan).

Limfalarni rag'batlantiruvchi sifatida ishlatuvchi tripsin boshqa unga O'xshash dorilar (ximopsin, ximotripsin, geparin)ga almashtirilishi mumkin. Zarur bo'lganda kurs 3-6 oydan keyin takrorlanadi.

Dezintoksikatsion terapiya - diurezni kuchaytirish usuli, uning moxiyati siydik xaydaydigan preparatlar (laziks, furosemid, veroshpiron) fonida kaliy preparatlari bilan birga (kaliy orotat, kaliy xlorid, panangin) venaga suyuqliklar (izotonik tuzli eritmalar) yuborishdan iborat. Hozirgi vaqtda dezintoksikatsiyaning birmuncha ta'sirchan usullari xisoblangan ekstrakorporal - gemosorbsiya, plazmoferez, limfotsitoferez, limfosorbsiya va boshqalardan foydalaniladi.

Umuman mustaxkamlaydigan terapiya - gemotransfuziya, plazma, qonning oqsilli o'rinbosarlari, konsentrlangan glyukoza eritmalarini infuziya qilish, anabolik preparatlar, temir preparatlari, vitaminlar bilan davolashdan iborat.

Fizioterapiya usullari - elektruyqu, galvanik, giperbarik oksige- natsiya va boshq.

Radioaktiv yod. I-131 turli xil radioaktiv yod izotoplari orasida tireoid giperfunksiyani davolashda tanlov preparati xisoblanadi. Radioyod oral qo'llanilgach, u tamomila so'riladi, tez bez hujayralarida yig'iladi, oksidlanadi va qalqonsimon bezning follikulyar hujayralari tomonidan organifikatsiyalanadi.

Gipertireozda radioyod bilan davolashdan maqsad bir J131 dozasi bilan tireotoksikozni davolab yuborish uchun qalqonsimon bezning yetarlicha qismini parchalab tashlashdir. Radiatsiyadan muhofaza qilish maqsadida ba'zi bir markazlarda, masalan, Olmoniyada radioaktiv yodning takror 2-Z dozalari qo'llaniladi. Radioyod dozasi qalqonsimon bez o'lchamlariga va J 131 qamrab olinishiga qarab xisoblab chiqiladi.

Radioyod bilan davolash DTBga davo qilishning samarali, arzon va xavfsiz usuli sanaladi.

Radioyod bilan davolashdan oldin bir necha oy mobayinida dori- darmonlar bilan davo o'tkazish rasm bo'lgan. Tionamidlar J 131 qo'llanil- masligidan 7-10 kun oldin bekor qilinadi. Shundan so'ng 3-6 hafta mobayinida beta-adrenoblokatorlar ishlatiladi.

Tionamidlar radioyod nafini kamaytirganidan J131 bilan davo qilingach 1–2 xafta mobaynida tionamidlarni ishlatmaslik tavsiya etiladi. Bundan tashqari, J131 bilandavo qilinishi oftalmopatiya kechishini mushkullashtirib qo'yishi mumkin, shu sababli radioyod bilan birga glyukokortikoidlar ham tavsiya etiladi.

Qarshi ko'rsatmalar:
permanent gipotireoz,
tranzitor gipotireoz,
tireoidit,
tireotoksik kriz,
tugunlar paydo bo'lishi,
tireostatiklardan so'ng darhol
Ko'rsatmalar:
bemor xoxishi,
tireostatik terapiyani samarasizligi,
sterilizatsiya va gisterektomiyadan keyingi ayollar,
operatsiyadan keyingi retsidiv,
kasallik og'ir kechishi,
katta bo'qoq,
tartibsiz bemor,
qo'shimcha kasallikni borligi
Xirurgik davolashga qarshi ko'rsatmalar:
tireotoksik kriz,
gipotireoz,
terida yuqumli
toshmalar bo'lishi,
terini yiringlashi,
yurak yetishmovchiligi,
yurak o'tkazuvchanligini ikki tomonlama blokadasi,
o'pka yetishmovchiligi, merkozolildan so'ng.
Xirurgik davolashga ko'rsatmalar:
bemorni xoxishi, konservativ davoning naf bermasligi,
tez tez kaytalanuvchi tireotoksikoz,
bo'qoqning katta hajmdaligi,
tugunlarni va aralash bo'oqni borligi,
to'sh orti bo'qogi, tireostatiklarga qo'shimcha zaharli (allergik) reaksiyalar borligi, kompression sindromini borligi yurak–tomir

sistemasida bo'lgan o'zgarishlarga konservativ davolashning kor kilmasligi

Yosh (keksa, yosh bola) qalqonsimon bezda operatsiya o'tkazishga monelik qiladigan xol xisoblanmaydi, biroq operatsiyaga ko'rsatmalarni birmuncha ehtiyotlik bilan tanlash kerak.

Tireotoksikozning yengil turlarida, qo'shilib kelgan og'ir kasallik sababli operatsiya qilish havfli bo'lgan xolsizlangan keksa bemorlarda, jigar, buyrak, yurak–tomir sistemasining qaytmas o'zgarishlari bo'lgan bemorlarda, ruxiy kasalliklarda, diabetning og'ir turida operatsiya qilib bo'lmaydi.

Homiladorlikning birinchi oylarida tireotoksikoz klinikasi orta borganda ham operatsiya qilishga ruxsat etilmaydi. Bunday sharoitlarda homiladorlikni to'xtatish, so'ngra tireotoksikozga monand davo tadbirla– rini tayinlash lozim.

Bemorlarni operatsiyadan oldin tayyorlashni endokrinologiya bo'limida, endokrinolog, xirurg va anesteziolog bilan hamkorlikda o'tkazish lozim.

Tireotoksik bo'qoqni xirurgik davolash

Tireotoksik bo'qoqda operatsiyalarni endotraxeal narkoz ostida boshqariladigan nafas bilan bajargan ma'qul, bunda bemorni tinch sharoitda operatsiya qilinadi, ruxiy shikastlarning oldi olinadi, barqaror arterial bosim va normal nafas olish ta'minlanadi.

Diffuz toksik bo'qoqda qalqonsimon bezni O.V.Nikolayev bo'yicha subtotal subfassial rezeksiya qilish yaxshi tanlangan usul hisoblanadi(1.7–rasm), bunda traxeya oldida bezning har bir bo'lagidan 4–8 g gacha qoldiriladi. Operatsiyada qon oqish xavfi bo'lganda va qalqonsimon bezning mo'l vaskulyarizatsiyasida avval yukori, ba'zan esa quyi qalqonsimon arteriyalarni Koxer bo'yicha bog'lash bajariladi(202–rasm).



202–rasm. Bosqichma–bosqich subtotal subfassial strumektomiya.

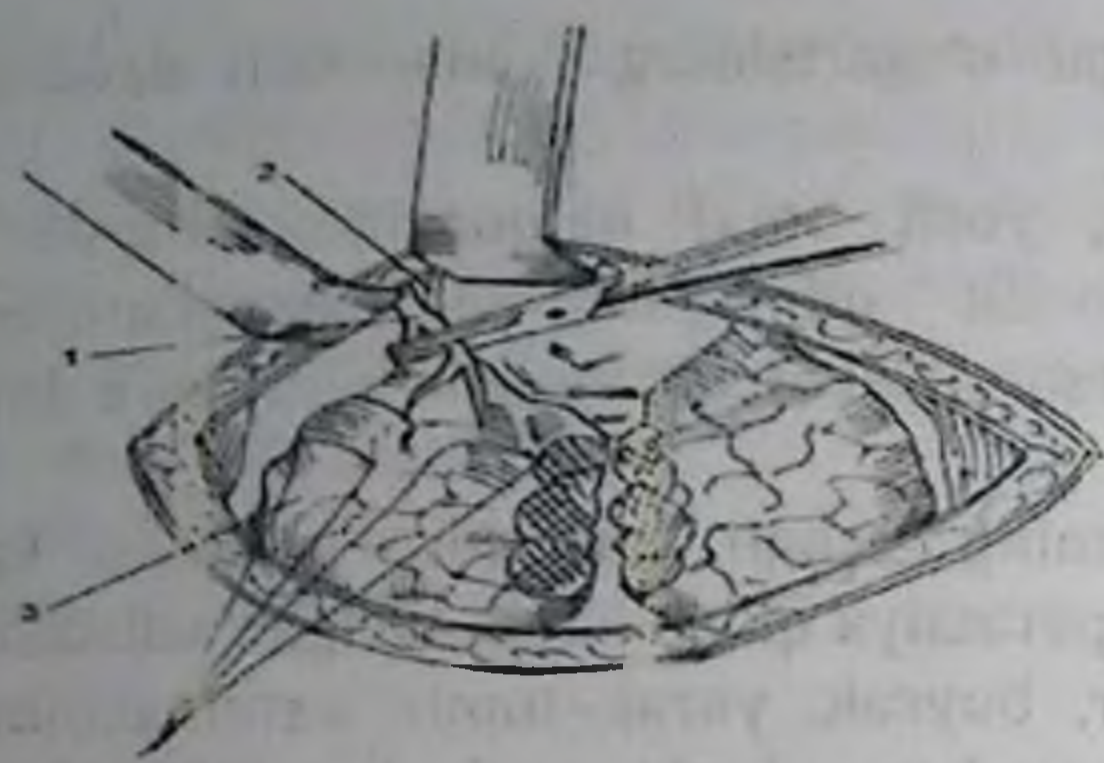

203–rasm. Yuqorigi qalqonsimon bez arteriyasini bog'lash yuqorigi qalqonsimon bez arteriyasi, 2 — yuqorigi hiqildoq nervi. 3 — qalqonsimon bez bo'lagi

Bo'qoqning aralash va ko'p tugunli turlarida ham shunday operatsiya qilinadi.Tugunli tireotoksik (bo'qoklarda tugun bez ostidagi to'kima bilan kesiladi (enukleatsiya qilinadi), tugun quyi qutbida joylashganda Mikulich bo'yicha ponasimon rezeksiya qilinadi. Tugunning sof holdagi enukleatsiyasi kamdan-kam qilinadi.

Qalqonsimon bez kasalliklarida qo'llaniladigan operatsiya turlari

Mikulich usuli – qalqonsimon bezda a. thyreoydea superior dextra et sinistra-ni bog'lagandan so'ng, ikki tomonlama klinovidli rezeksiya o'tkaziladi.

Mikulich–Martinov usuli – qalqonsimon bezda a. thyreoydea superior dextra et sinistra ni bog'agandan so'ng, ikki tomonlama klinovidli rezeksiya o'tkaziladi. 10–12 g. bez to'qimasidan qoldiriladi.

Koxer usuli – qalqonsimon bezni to'rtala arterial qon tomirini bog'lab subtotal tireoidektomiya operatsiyasi yakunlanadi, orqangi havfli sohadan yupqa plastik holatda bez to'qimasidan 4–6 g. bez qoldig'i qoldiriladi.

Zauerbux usuli – Koxer bo'yicha subtotal tireoidektomiya qilinib, bir vaqtni o'zida timus bezini ham ekstirpatsiya yo'li bilan olib tashlaydi(203–205–rasmlar).

Yoneski usuli – Koxer bo'yicha subtotal tireoidektomiya qilib, bir vaqtda g. Cervicotoracicum–ni olib tashlaydi.

Jabuley usuli – Koxer bo'yicha subtotal tireoidektomiya qilinib bir vaqtda bo'yin simpatik gangliyalarini olib tashlaydi, maqsad qoldirilgan qalqonsimon bez to'qimasini gipofunksiyaga tushirish.

204–rasm. Bochkasimon qalqonsimon bez
1 – traxeya, 2 – qaytuvchi hiqildoq nervining proyeksiyasi.

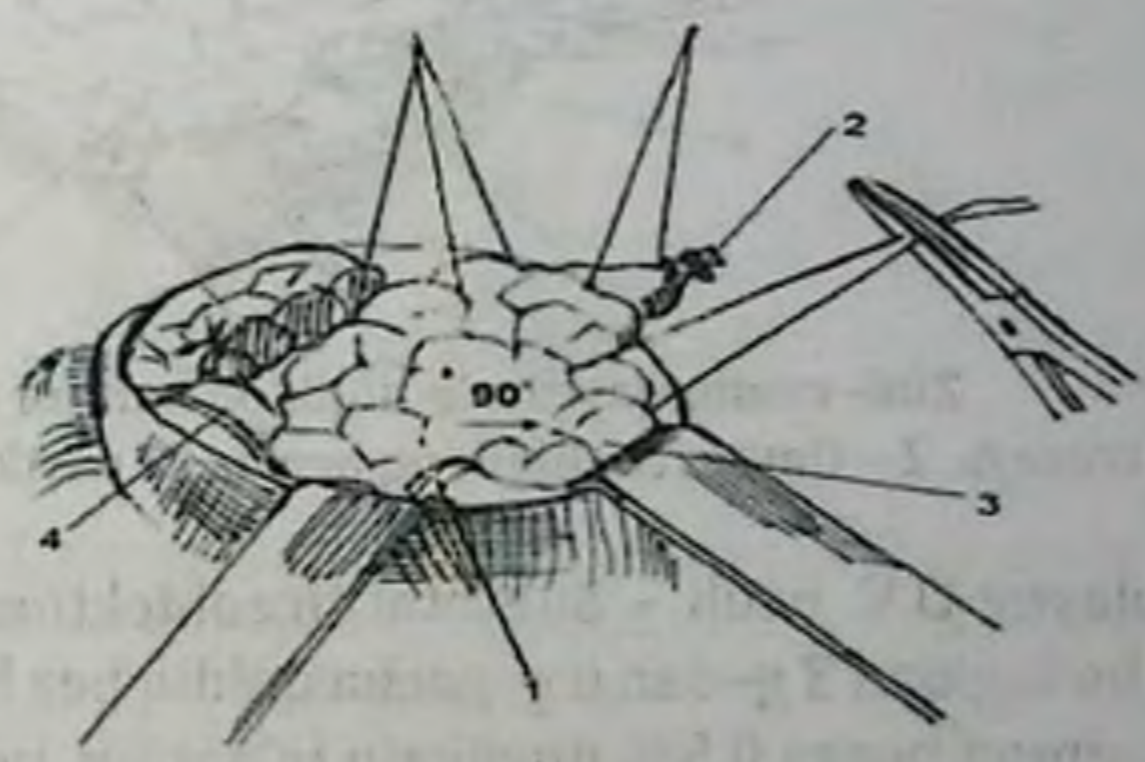

205–rasm. Qalqonsimon bezning asosiy va qo'shimcha bo'laklarini traksiya qilish. 1 – Qaytuvchi hiqildoq nervi, 2 – Yuqorigi qalqonsimon bez arteriyasi bog'lash, 3 – Qalqonsimon bezning qo'shimcha bo'lagi, 4 – traxeya.

Laxey Fayer usuli – subtotal tireoidektomiya qilishdan oldin 4 ta paratireoideyani topib ajratadi, pastki qalqonsimon bez arteriyalarini preparovka qilish bilan qisqichga olib qaytuvchi nervdan ajratib bog'lab kesiladi.

Lexi Velti usuli – Koxer bo'yicha subtotal tireoidektomiya qilishda qaytuvchi nervlarni preparovka qilmasdan havfli sohani topib olib, oxirida shu soxani yuzaki qoldirib, fassiya qismi bilan tikib qo'yadi.

De–Kerven usuli – Koxer bo'yicha subtotal tireoidektomiya qilishda

a. Carotis comunis-ga yaqin joydan bog'lanadi. Trunkus seliakus, preparovka qilinadi.

Drachinskiy usuli – qalqonsimon bezni o'ng bo'lagi total tireoid- ektomiya, chap bo'lagi subtotal rezeksiya bajariladi. Yuqori qutbidan 4–6 g. bez qoldiriladi.

Gurevich G.M. usuli – qalqonsimon bezni medial bo'lagidan boshlab, qalqonsimon tog'ayga yopishgan boylamlardan ajratiladi. Bu bilan medial yuza va yutqun bo'ylab o'tgan n. laryngeus superior-ga jarohat yetkazishni oldi olinishga kattiq ahamiyat beriladi(206-rasm).

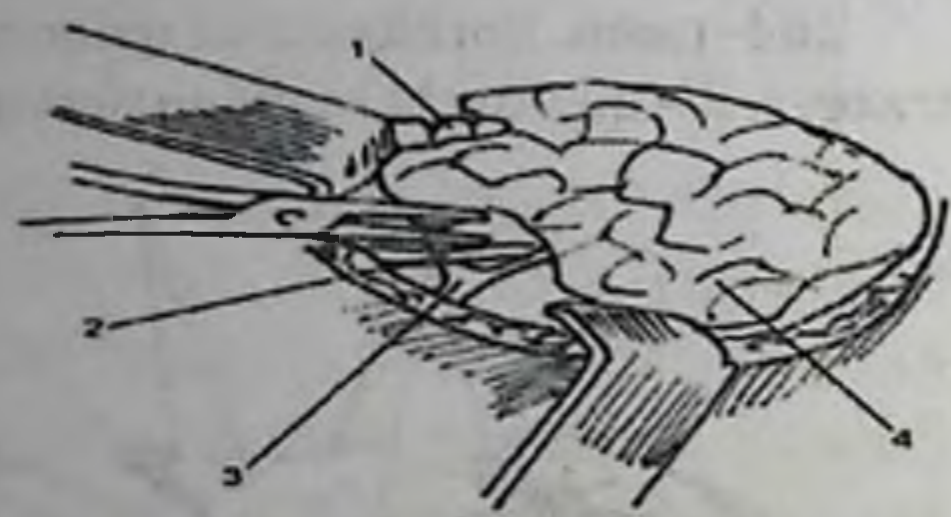

206-rasm. Qaytuvchi hiqildoq nervini ajratish.
1 – traxeya, 2 – Qaytuvchi hiqildoq nervi, 3 – pastki qalqonsimon bez arteriyasi.

Nikolayev O.V. usuli – Subtotal tireoidektomiya bajarilib, ikkala bez bo'lagidan 3 g-dan 6 g-gacha qoldiq bez bo'lagi qoldiriladi. Qalqon- simon bezga 0,5% novokain jo'natilib, bez bo'yinchasidan kesib tushiladi va fassiyasidan ajratib boriladi.

Operatsiya usuli ikki asosiy masalani hal qilishga yo'naltirilgan: 1) kasallik qaytalanishini oldini olish va eutireoid holatiga olib kelish maqsadida tireoid to'qimani adekvat bartaraf qilish; 2) intraoperatsion asoratlarni – qon ketish, qalqonsimon orti bezlarini olib tashlash va qaytuvchi halqum nerv jarohati kabilarni maksimal darajada oldini olish.

O.V.Nikolayev bo'yicha qalqonsimon bezning subtotal subfassial rezeksiyasi: bemor operatsiya stolida beli bilan boshi orqaga tashlangan holatda yotadi. Buning uchun ikki kurak o'rtasiga valik qo'yiladi. Umumiy endotra- xeal narkoz ostida bo'qoq ustidan bo'yin tahlamiga paralel yoqasimon 6-8 sm kesiladi. O.V.Nikolayev bo'yicha qalqonsimon bezning subtotal subfassial rezeksiyasi ko'ndalangiga kovak chuqurchasini 1,0-1,5 sm yuqorisidan ko'krak- o'mrov so'rg'ichi muskuli oldingi

qirg'og'idan biroz yoysimon kesiladi. Teri kesilgandan so'ng yuqori loskuti qalqonsimon tog'ayning yuqori qirg'og'igacha tortiladi.

Oq chiziqdan boshlab m.platizma ni kesmasdan Farabef tortmalari yordamida muskullar ochiladi va ikki tomonga tortiladi. Qalqonsimon bezning o'ng va chap bo'laklari qisqichlar yordamida atrof to'qimalaridan ajratiladi va har biri ketma-ket jarohatni yuzasiga olib chiqiladi. Bitishmalar bo'lsa, ular o'tkir va o'tmas yo'llar bilan ajratiladi. Bez kapsulasidan ajratiladi; bo'yinbog'i ikkita qisqich orasiga olinib ajratiladi; o'ng bo'lakning avval yuqori, so'ng esa pastki qutblari kapsuladan chiqariladi; bezning arteriya va vena shoxlari birin-ketin subfassial va subkapsulyar ushlanadi va bezning yon o'ng bo'lagi kesiladi;(207-rasm)

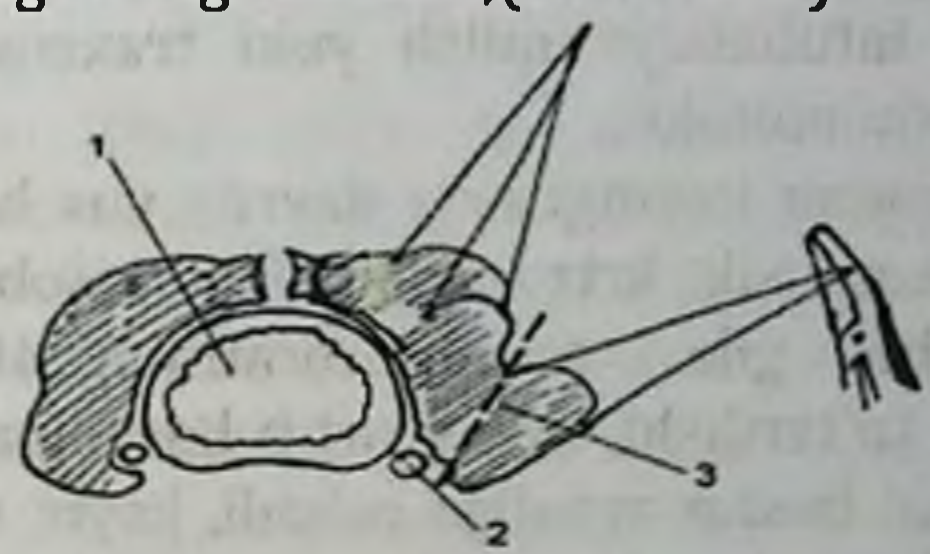

207-rasm. Qalqonsimon bezning asosiy va qo'shimcha bo'laklarini olish. 1 – traxeya, 2 – Qaytuvchi hiqildoq nervi, 3 – qo'shimcha bo'lakni kesish chizig'i

gemostaz nazorati; fassial kapsulaning chetlari uzluksiz choklar bilan tikiladi; Bo'qoq katta bo'lsa pastki qutblar sternum ostida joylashgan bo'lsa ham, bo'yindan kirish dostupi qo'llaniladi.

Extiyotkorlik bilan havfli sohalarga tegmagan holda bezdan 2-3 g- dan cho'ltoq qoldiriladi. Avval o'ng bo'lak bog'lab kesiladi, so'ng chap bo'lak. Qoldirilgan cho'ltoq fassiyasi ipak iplar bilan tugunli choklar qo'yib tikiladi. Gemostaz nazorati. M.platizma-ning ikki tomoni vertikal yaqin- lashtirilib, tikiladi. Terining yuqori loskuti pastga tushiriladi. Yuqori va pastki terining dermal qatlami so'riluvchi ipak iplar bilan tugunli choklar qo'yib tikiladi.

Ushbu usulini qo'llashdan maqsad bo'yin va qalqonsimon bez oldi muskullarini va teri osti venalarini kesmasdan operatsiya jarayonini imkon qadar tezlatish, qo'llaniladigan narkoz preparatlarini imkon qadar kamaytirish (sababi, ko'p berilgan dorilar dozasidan nojo'ya ta'sirlar kelib chiqishini oldini olish),

muskullardan qon ketishini oldini olish, kosmetik qulaylik yaratish, og'riqni kamaytirish, jarohatni tez bitishiga imkon berish, ikkilamchi bitish va yiringlashdan oldini olishdir. Terining dermal qavatiga chok qo'yilishiga sabab kuchli chandiqlanishni va kosmetik noqulaylikni yo'qotishdir. Operatsiyadan keyingi asoratlar, operatsiya vaqtidagi va opera– siyadan keyingi erta asoratlar.

Operatsion asoratlar: qon ketishi, havo emboliyasi, paraqalqonsimon bezlar shikastlanib gipoparatireoz rivojlanishi, pnevmotoraks, yiringlash, limfa tomiri jarohatlanishi, uyqu arteriyasi jarohati, v.jugularis jarohati. Ikkala qaytuvchi nervlar zararlanganda bemorda o'tkir asfiksiya yuz beradi va traxeyani zudlik bilan intubatsiya qilish yoki traxeostomiya bemor– ni qutqarib qolishi mumkin.

Operatsiyadan keyingi erta davrda yuz beradigan eng havfli asorat ti– reotoksik kriz rivojlanishi xisoblanadi. Tireotoksik krizning ilk bel– gilari: tana haroratining 40°gacha va bundan yuqoriga tez ko'tarilishi, uning ortib boradigan taxikardiya bilan o'tishi. Arterial bosim avvaliga oshadi, keyin esa pasayadi, nerv–ruxiy buzilishlar kuzatiladi. Uning rivojlanishida buyrak usti bezlari po'stlog'i funksiyasining operatsion stressga bog'liq holda yetishmovchiligi muhim o'rin tutadi. Krizni davolash dezintoksikatsion davo bilan birga buyrak usti bezi po'stlog'i yetishmovchiligiga qarshi yo'naltirilishi kerak. Paratireoid tetaniya atipik joylashgan paraqalqonsimon bezlar yetishmovchiligida yoki olib tashlanganda, shuningdek ular gematoma yoki shish bilan bosilganda kuzatiladi. Bemorning qo'l mushaklarida tetanik talvasa rivojlanadi, yurak mushagi ishi keskin buziladi, yuz niqobsimon qiyofaga

kirib, bemor zo'rma–zo'raki jilmayadi, og'zi «baliq og'ziga o'xshab qoladi. Tal– vasalar oyoqlarga tarqaladi, tonik xarakterga kiradi, og'riydi. Paresteziya yuz beradi, oyoq–qo'llar muzday bo'lib qoladi, tovush bo'g'iladi, «doya qo'li» qayd qilinadi. Og'ir xollarda bemor o'lib qoladi.

Paratireoid tetaniyani davolash masalalariga to'xtalganda organizmni qonda yetishmayotgan kalsiy preparatlari bilan ta'sirchan to'yintirishning muhimligini qayd qilib o'tish lozim.

Traxeomalyatsiya. Uzoq muddatli bo'qoqda, ayniqsa, retrosternal, tra- xeya orqasidagi va qizilo'ngach orqasidagi bo'qoqda traxeyaga doimo bosim tu- shib turishi sababli traxeya halqalarida degenerativ o'zgarishlar yuz berib, ular yupqa tortib qoladi (traxeomalyatsiya). Bo'qoq olib tashlanganda traxeya- dan nayni chiqarilgandan keyin yoki operatsiyadan keyingi ilk davrda u yum- shab qolgan qismidan buralishi yoki devorlari yopishib, bo'shlig'i torayib qolishi mumkin. O'tkir asfiksiya rivojlanadi, bunda agar shoshilinch traxe- ostomiya qilinmasa, bemor o'lib qolishi mumkin.

Qalqonsimon bezning traxeya devoriga o'sib kirgan rak o'smasi olib tashlanganda ham traxeomalyatsiya yuz berishi mumkinligini yodda tutish za- rur.

Operatsiyadan keyin yuz beradigan qalqonsimon bez funksiyasi yetishmovchiligi gipotireoz bo'lmish qalqonsimon bez butunlay olib tashlanganda rivojlanadi. Umumiy bexollik, uyquchanlik, doimo charchoq se- zgisini xis etish, loqaydlik, bemorlarning atrofga befarq bo'lishi bilan ta'riflanadi. Teri quruq, ajinsimon, bir oz shishgan bo'ladi. Soch to'kila boshlaydi, oyoq- qo'llarda og'riq paydo bo'ladi, jinsiy funksiya sustlashadi.

Bemorlarning teri osti kletchatkasiga tireoidin va qalqonsimon bez- ning boshqa preparatlari tayinlanadi, mikroxirurgiya texnikasi rivojla- nishi tufayli qon tomir oyoqchasidagi transplantatsiya buyuriladi. Taassufki, bu operatsiyalar vaqtincha naf beradi va amalda asosan o'rnini bosadigan terapiya tayinlanadi.

Qalqonsimon bezdagi operatsiya vaqtida qaytuvchi nervning shi- kastlanishi bu operatsiyada ko'p uchraydigan asoratlardan biridir. Bu havf pastki qalqonsimon arteriyalar qaytuvchi nervlar bilan o'zaro anatomik munosabatda bo'lganligidan ularni bog'lash zarurati tug'ilganda vujudga keladi. Nerv bir va ikki tomonlama shikastlanishi mumkin, keyingi holda asorat fojiaga aylanadi, chunki jarroh shoshilinch traxeostotomiya yoki traxeyani intubatsiya qilmasa, odatda, asfiksiya bemorning operatsiya stolida o'lib qolishi bilan tugaydi. Operatsiyadan keyingi davrda tovush yorig'ining bir tomonlama nim- sholi kuzatiladi, tovush bo'g'ilib qoladi (afoniya). Foneator oldida tegi- shlicha davo qilingandan keyin 1–5 oy o'tgach parez tuzaladi. Biroq, ba'zan yo'qolmaydigan

falaj rivojlanib, uni davolashning iloji bo'lmaydi, bemorda tovushning bo'g'iqligi saqlanib qoladi.

Havo emboliyasi – bo'yin venalari va bo'qoq ochilganda yuz beradigan g'oyat kam uchraydigan asorat sanaladi. Odatda havo emboliyasi nomsiz, o'mrov osti, ichki bo'yinturuq venalari, miyaning venoz sinuslari shikastlanganda paydo bo'ladi. Venaga havo kirganligi sezilmay qolinadi, biroq emboliya simptomlari xisoblangan sianoz, qorachiq kengayishi, nafas maromi (ritmi) buzilishi va uning to'xtashi xatarli asoratdan dalolat beradi. Davolash sun'iy nafas oldirish, traxeyani intubatsiya qilish, qon quyish, yurakni uqalash, o'ng qorinchani punksiya qilib havo bilan aralashgan qonni so'rib olishdan iborat. Asfiksiya qator sabablar bilan izohlanadi: markaziy nerv sistemasi tufayli bo'ladigan asoratlar, traxeya yaralanishi, uning katta bo'qoq bilan bosilishi «natijasida yumshab qolishi, buralishi, gematomadan bosilishi, qaytuvchi nervlar shikasti, to'sh orqasidagi bo'qoq. Traxeya shikastlanishi – operatsiyaning kamdan–kam qoladigan asora– ti, biroq u ayniqsa havfli yoki qaytalanadigan strumada kuzatiladi. Shikast o'z vaqtida payqab qolinsa, havf–xatar bo'lmaydi, traxeyaga atravmatik igna bilan chok qo'yiladi, mushaklari plastika qilinadi, zarurat bo'lsa, traxeostomiya bajariladi.

Jarohatdan qon oqishi va gematomalar, odatda, operatsiyadan keyin 1–2–sutkalarda kuzatiladi va deyarli hamisha bo'yin a'zolari va to'qimalariga shimilishi bilan o'tadi. Bunday hollarda qon oqishi gemostazning ishonchli emasligi, ligaturalarning sirpanib tushishi, mo'rt va yupqa tomirlarning ligaturalardan sitilib ketishi oqibati xisoblanadi. Hamma bemorlarda jarohat ochiladi va u keng taftish qilinib, ayni vaqtda massiv qon infuziyasi, oksigenoterapiya o'tkaziladi va yurak vositalari yuboriladi. Qolgan asoratlar boshqa operatsiyalarda ham yuz beradi. Ularga shok, zotiljam, jarohatning yiringlab ketishi kiradi. Bu asoratlar qalqonsi– mon bezdagi operatsiyalarda kam uchraydi, shu tufayli ular ustida fikr yuritmaymiz. Kechki asoratlardan: keloid chandiq, gipotireoz, tireotoksikoz retsidivi, tugunli bo'qoq ko'rinishidagi retsidivlardir. Qalqonsimon bez operatsiyasida aseptikani ayniqsa puxta bajarish, qonni yaxshi to'xtatish, og'riqsizlantirishni to'g'ri amalga oshirish, operatsiyaning hamma bosqichlarini qunt bilan ado etish lozim.

ENDEMIK VA SPORADIK BO'QOQ

Endemik bo'qoq – biosferasi yodga tanqis geografik noxiyalarda yashaydigan aholida uchraydigan kasallikdir. Organizmga yodning yetarlicha tushmasligi tireoid gormonlar ishlanishi pasayishiga olib keladi, bu qalqonsimon bezning kompensator giperplaziyasi bilan o'tadi va bo'qoq hosil bo'lishiga olib keladi. Bunday giperplaziya avvaliga tireoid gormonlar yetishmayotganini to'ldiradi. Ro'y–rost boshlangan bo'qoq endemiyasida erkaklar va ayollar o'rtasida kasallanish deyarli bir xil bo'ladi. Yod yetishmovchiligi holatlarini aniqlashda (paypaslash, UTT), qalqonsimon bez faoliyati, peshobdagi yod, qonda qalqonsimon va gipofiz bezlarining gormonlari aniqlanadi. Yod yetishmovchiligi kasalliklari darajasini aniqlash uchun JSST (VOZ), ekspertlari ishlab chikqan ko'rsatkichlardan foydalanildi (1.2–jadval).

JSST ko'satkichlariga ko'ra yod tanqisligi holatlariniing og'irlik darajasi mezonlari

Ko'rsatkichlar	Aholi	Yengil	O'rta	Og'ir
Bo'qoq>0	Maktab o'quvchilari	5–19,9%	20–29,9%	>30%
Qalqonsimon bez hajmi>97o.ye. (UTT)	Maktab o'quvchilari	5–19,9%	20–29,9%	>30%
Yodning siydikdagi miqdori (mkg/l)	Maktab o'quvchilari	50–90	20–49	<20%
TTG>5mYE/l	Chaqaloqlar	3–19,9%	20–39,9%	>40%
TG darajasi (ng/ml)	Bolalar va kattalar	10–19,9	20–39,9	>40

Sporadik bo'qoq – bo'qoq epidemiyasi bo'lmagan noxiyalardagi kishilarda, yodning ichakda yetarlicha so'rilmasligi, gormonal buzilishlar va shu kabilar natijasida paydo bo'ladi. U ayollarda erkaklarga nisbatan 8–10 marta ko'proq uchraydi.

Klinikasi va diagnostikasi. Endemik bo'qoqning ham, sporadik bo'qoqning ham yetakchi simptomi qalqonsimon bezning kattalashuvi xisoblanadi (208–rasm).

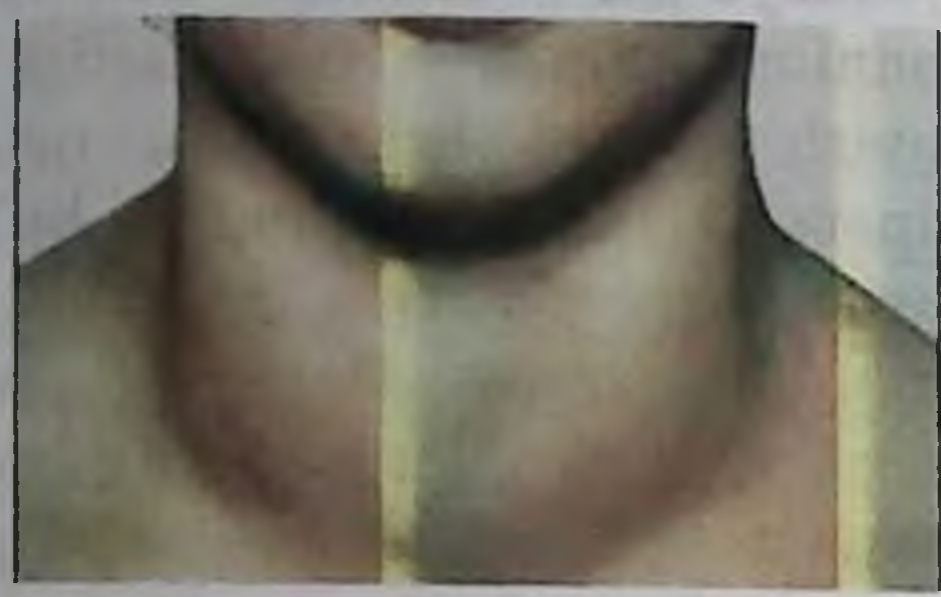

208–rasm. Endemik bo'qoq.

Ko'zdan kechirish va paypaslabko'rish qalqonsimon bezning qay darajada kattalashganligini aniqlashga imkon beradi:

0 darajasi – bez ko'rinmaydi va paypaslanmaydi.

I darajasi – bez ko'rinmaydi, biroq bo'yinda qo'lga unnaydi va yutish harakatlarida ko'rinadi.

II darajasi – qalqonsimon bez yutinganda ko'rinadi va qo'lga yaxshi un– naydi, biroq bo'yin shakli o'zgarmagan bo'ladi.

III darajasi – bez ko'zdan kechirilganda bilinadi bo'yin konturi o'zgarib, unga «yo'g'on bo'yin» ko'rinishini beradi.

IV darajasi – bo'yin ko'rinishini buzib turadigan aniq yuzaga chiqqan bo'qoq.

V darajasi – bez o'lchamlari juda katta bo'ladi, bu ko'pincha kizilo'ngach, traxeyani bosib, yutinish va nafas olishni qiyinlashtirib qo'yadi.

Funksional holati bo'yicha bo'qoq:

gipertireoid – bez funksiyasi oshgan;

eutireoid – bez funksiyasi buzilmagan;

gipotireoid – qalqonsimon bez funksiyasi pasaygan bo'ladi.

Joylashuviga ko'ra:

bo'yin

to'sh ortidagi

qisman to'sh ortidagi

qizilo'ngach orqasidagi bo'qoq

til ildizi bo'qog'i farq qilinadi.

Ko'pchilik bemorlarda bez funksiyasi buzilmagan bo'ladi, biroq bo'qoq endemiyasi sezilarli bo'lgan joylardagi kishilarda kasallik gipotireoz belgilari bilan o'tadi. Bunday bemorlarda tashqi ta'sirlovchilarga reaksiyalar sekinlashgan, aqliy va jismoniy ish qobiliyati pasaygan. Bemorlar lanj, bo'shashgan, sovuqqa ojiz bo'lib qoladilar. Tekshirilganda bradikardiya, reflekslar pasayganligi aniqlanadi. Tug'ma gipotireoz kretinizm rivojlanishi bilan o'tadi, u jismoniy va ruhiy rivojlanishdan keskin orqada qolish bilan ta'riflanadi.

Simptomlari: bemorlar bo'yinni qimirlatganda, yoqaning tugmasini qadayotganda bo'yin sohasida «o'ngaysizlik» sezadilar, quruq yo'tal bo'ladi, tovush bo'g'iladi, nafas olish qiyinlashadi. Oxirgi belgi traxeomalyatsiya bi- lan bog'liq, bu traxeya va xiqildoqda nerv boshqarilishi buzilib, bo'qoqning muttasil bosib turishi natijasida traxeya devorining yupqa tortishi bilan izoxlanadi. Nafas buzilishi – to'sh ortidagi bo'qoqning eng ko'p uchraydigan simptomidir.

Aksariyat (ayniqsa to'sh ortidagi bo'qoqda) bemorlar gavdani engashtirganda boshda og'irlik sezishdan shikoyat qiladilar. Bunday bemorlarni ko'zdan kechirganda bo'yin venalarining kengayganligini, ko'krak devorining yuqori qismi sohasida o'ziga xos «meduza boshi» tasvirini qayd qilish mumkin. Nafas buzilishi «bo'qoqqa xos yurak» kabi o'zgarishlarga sabab bo'ladi. Simpatik poyaning bosilishi Gorner simptomi (ptoz, mioz, enoftalm) paydo bo'lishiga, bosilgan tomondagi gavda yarmida ter ajralish o'zgarishlariga olib keladi.

Til tubi bo'qog'ida xiqildoq usti qopqog'i qisilishi oqibatida nafas olish buziladi (209–rasm). Bo'qoq qizilo'ngach orqasida joylashganda yutish, ayniqsa boshni burish qiyinlashadi.

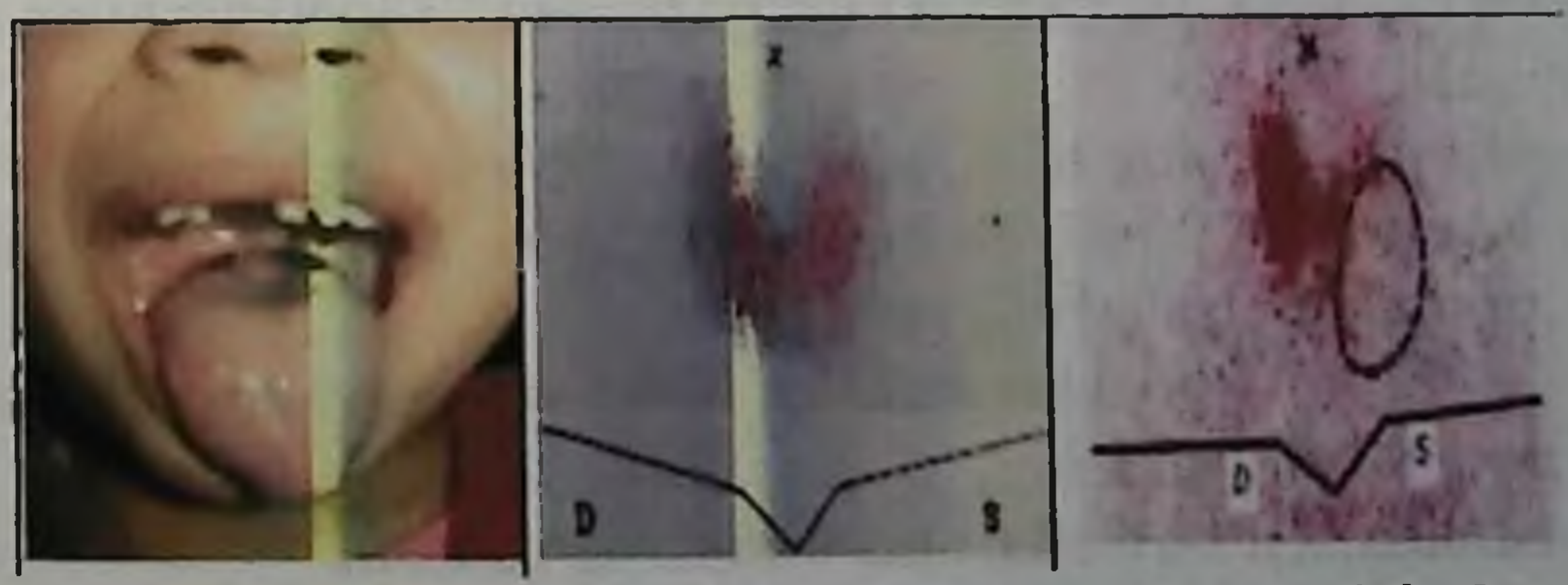

209–rasm. Til tubi bo'qog'i (Foto ssintigrafiya bilan)

Rentgenologik tekshirish aberrant bo'qoq satxida bariyning ushlanib qolishini, qizilo'ngachning oldinga tomon yoki lateral yo'nalishda so'rilganligini aniqlashga yordam beradi.

Aberrant bo'qoq – patologik kattalashgan qo'shimcha qalqonsimon bez, ko'pincha havfli turga aylanadi. Qalqonsimon bez rakining bo'yin limfatik tugunlariga bergan metastazlarini ko'pincha aberrant deb o'ylaydilar.

Davolash: unchalik katta bo'lmagan diffuz bo'qoqlarda tireoidin tayinlanadi. Traxeya va tomirlarni bosib qo'yadigan katta diffuz bo'qoqda qalqonsimon bezni kesishga to'g'ri keladi. Tugunli bo'qoqning hamma turlarida tugunli bo'qoqning 11–17% da kuzatiladigan malignizatsiya imkoniyatini xisobga olib, bemorlarni albatta operatsiya qilinadi – qalqonsimon bez kesilib, shoshilinch gistologik tekshirish o'tkaziladi, bu tadbir keyingi tadbirlarni belgilab beradi. Endemik bo'qoq profilaktikasi yod qo'shilgan osh tuzi ishlatish, sanitariya–gigiyena tadbirlari kompleksini o'tkazishdan iborat.

Yod tanqisligi

Tireoid gormonlar biosintezining tug'ma illatlari:

yodni ushlab olish yoki transport vazifasini buzilishi;

yod organifikatsiyalanishining buzilishi;

deyodaza buzilishi;

tironin va tiroglobulin sintezini buzilishi.

Tireostatiklar, litiy, yod preparatlari, yod saqlovchi preparatlar (kor– daron) va yod saqlovchi rentgenkontrast preparatlarni qo'llash; Ikkilamchi gipotireoz:

Gipofizar gipotalamik (uchlamchi gipotireoz);

Tranzitor ketuvchi gipotireoz;

Nimo'tkir tireoidit;

Og'riqsiz va tug'ruqdan keyingi tireoidit. Gipotireozning asosiy belgilari:

umumiy quvvatsizlik, tez charchash va uyquchanlik;

sovuqqa chidamsizlik, ba'zan tana haroratining pasayishi;

xotira qiziqishlarning susayishi;

terining to'kiluvchanligi, "xira va jonsiz" tusdagi sochlar, ularning to'kilib ketishi;

ishtahapast bo'lsada, tana vaznining oshishi;

tovushning pasayib, xiralashuvi;
miksedematoz shishlarining paydo bo'lishi;
qabziyat;
menorragiya, oligomenoreya yoki amenoreya;
paresteziyalar va karpal tunneli sindromi ko'rinishlari;
artralgiya;
tirnoqlarning yupqalashuvi sinuvchanligi va trofikasini buzilishi;
qo'l va oyoq panjalarining muzlashi.

Obyektiv tekshiruvlarda bradikardiya, yumshoq puls, yurak o'lchamla- rining kattalashuvi va tonlarining bo'g'iqligi, sistolik bosimning pastligi hamda diastolik bosimning risolada yoki birmuncha ko'tarilgan- ligi aniqlanadi. Sochlar nursiz sinuvchan, bosh, qov va qo'ltiq osti soha- larida sekin o'sib to'kiladi. Muskullar hajman kattalashgan, pay re- flekslari pasaygan. Gipotireoz yakqol ifodalangan to'qimalar shishi va tana bo'shliqlarida mutsinga o'xshagan suyuqlikning to'planishi miksedema- toz poliserozit bilan kechadi. Miksedematoz shish to'kimalarning gidrofilligini keskin oshiruvchi mukopolisaxaridlarning ekstratsellyulyar yig'ilishi tufayli paydo bo'ladi. Gipotireozning vaqtli belgilaridan biri tilning kattalashib salqishi, hamda uning chekkalari bo'ylab tishlar izlarining qolishidir (210-rasm).

Odatda gipotireoz asta-sekin rivojlanadi, ba'zida kasallikning dastlabki belgisi sifatida eshitishning pasayishi kuzatiladi, bu esa bemorni birinchi navbatda otolaringologga murojaat etishga undaydi.

Eshitishning pasayishi yevstaxiy nayi va o'rta quloqdagi tuzilmalarning shishganligi tufayli yuzaga keladi.

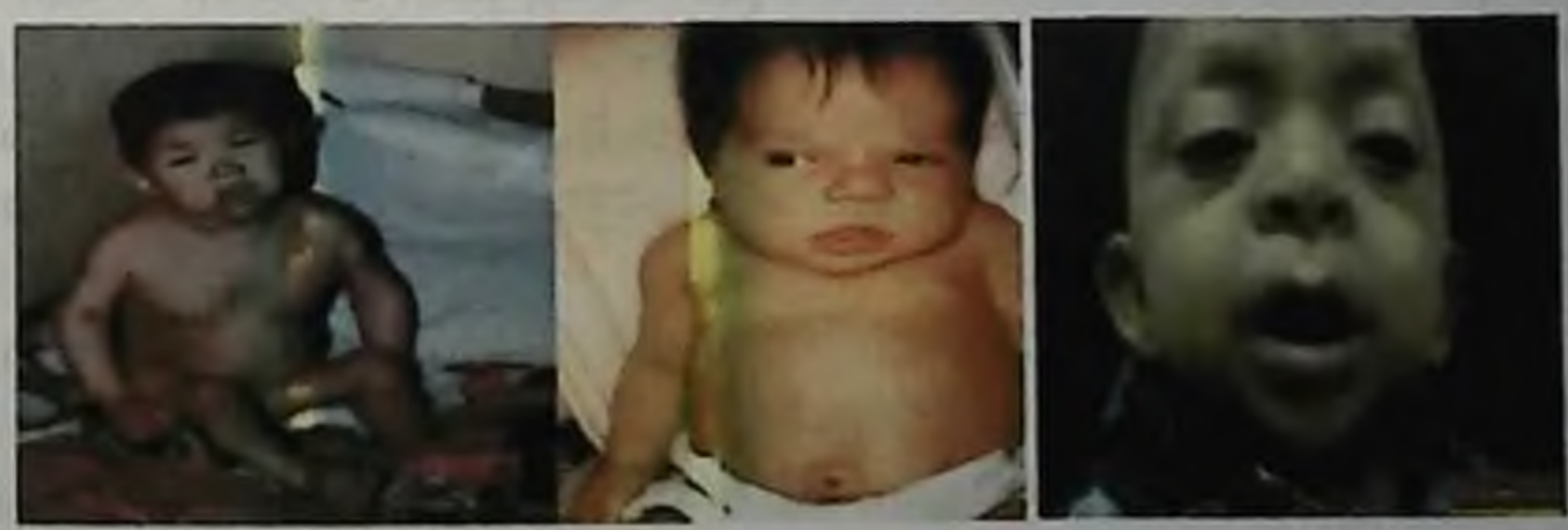

210-rasm. Yod yetishmovchilik xolatlarining asoratlari.

Yurak–qon tomir tizimi tomonidan bradikardiya, miokard qisqarish layoqatining pasayishi qayd etiladi. Modda almashinuvining sekinlashuvi buzilishi bo'lib noqulay sharoit stenokardiyaning rivojlanishiga turtki beradi. Periferik qon aylanishining yomonlashuvi tufayli bemorlarning terisi bo'zargan, sovuq va past haroratga sezuvchanligi oshadi.

Buyrakning qon bilan ta'minlashning va koptokcha filtratsiyasi pasayib, normaning 75%ni tashkil qilishi mumkin. Siydikda unga kuchli bo'lmagan proteinuriya paydo bo'lib, shishlar avj ola boshlaydi.

Gipotireoz uchun MNS faoliyatining o'zgarishlariga: uyquchanlik, madorsizlik, tishning sinishi, xotiraning pasayishi xos bo'ladi. Qolaversa nerv–muskul tizimi funksiyalarining buzilishlari aniqlanadi.

Ayrim holatlarda birlamchi gipotireoz klinik jihatdan atipik kechishi mumkin, bunda kasallikning asosiy belgilari organizmning turli a'zo va tizimlarining zararlanish simptomlari ko'rinishida, ya'ni boshqa xastaliklar «niqobi» ostida: anemiya, miopatiya, akromegaliya, semizlik, yurak–qon tomir patologiyasi (yurakning ishemik kasalligi – YUIK, miokardit, gipertenziya yoki gipotenziya), o't yo'llari va yo'g'on ichak diskineziyasi, hayz siklining buzilishi va sh. k. bilan namoyon bo'ladi.

Tashxis. Kasallikning odatiy (tipik) holatlarida gipotireoz tashxisi qiyinchilik tug'dirmaydi. Birlamchi va ikkilamchi gipotireozda qalqonsimon bezning TTG sekretsiyalash va radioaktiv yodni gormon yuborishdan avval va keyin yutishi muhim ahamiyatga ega.

Birlamchi gipotireoz uchun qon zardobidagi TTG darajasi yuqori bo'lganda erkin T4 miqdorining past bo'lishi xosdir. Agar bemorda birlamchi gipotireoz bo'lsa, qon zardobida T4 va T3 miqdorining ozligi va qalqonsimon bez tomonidan yod so'rilishi pastligi TTG bilan stimulyatsiyalangandan keyin ham saqlanib qoladi.

Ikkilamchi gipotireoz sharoitida erkin T4 va TTGning qon zardobidagi bazal miqdorlari ham pasayadi. TTG bilan stimulyatsiyadan so'ng qon zardobida tireoid gormonlar darajasi ko'tariladi.

Uchlamchi gipotireozda TTGning qon zardobidagi bazal konsentra- siyasi past bo'lsada, tiroliberin yuborilishiga javoban oshadi.

Keksa yoshdagi patsiyentlarda gipotireoz ko'pincha xastalikning «mo- nosimptomli» shakli ko'rinishida kechganligi, tufayli ular uzoq vaqt mobaynida terapevt, kardiolog, nevropatolog nazorati ostida bo'ladilar. Gipotireozda bunday «niqob» vazifasini gidroperikardit, plevrogidroperikardit, assit, depressiya (tushkunlik), xissiy noturg'unlik, parano- idli psixoz ko'rinishlari, talvasa, paresteziyalar, skelet muskullari gi- pertrofiyasi alomatlari ko'rinishda kechadi.

Davo usullari. Etiotrop terapiya. Gipotireozni etiologik davo- lashning har doim ham imkoni bo'lavermaydi va u deyarli samarasizdir. Ahyon-ahyonda u mustaqil ravishda ijobiy samara berishi mumkin. Chunon- chi, gipotalamo-gipofizar sohaning infeksion yallig'lanishli zararlani- shlarida o'z vaqtida o'tkazilgan yallig'lanishga qarshi davo gipofizning tireotrop funksiyasining tiklanishiga olib kelishi mumkin. Turli dori iste'moli tufayli paydo bo'lgan gipotireoz o'tib ketib tiklanish mumkin.

Qolgan hollarda davolash parallel tarzda (mos doza tanlangach) o'rin bosuvchi tireoidli gormonal terapiyani qo'shib olib borilishi lozim. Masalan, endemik xududlardagi yod tanqisligi oqibatida kelib chiqqan gi- potireoz yod saqlovchi preparatlar bilan; turli xil tireoiditlar - immunmodulyatorlar, antivirus va antibakterial preparatlarni yuborish bilan qisman qoplanishi mumkin.

Shmidt sindromida birlamchi gipotireoz va buyrak usti bezi yetishmovchiligi bilan qo'shilib kelganda avvalo gipotireozni tiroksin bilan davolash uni kortikosteroidlar bilan kompensatsiyalashga erishgandan so'ng maqsadga muvofiq.

Gipotireozni tireoid preparatlari bilan davolashning asosiy tamoyillari quyidagilardir.

Tireoid preparatlar bilan o'rinbosuvchi terapiya, gipotireozning o'tib ketuvchi shakllarini istisno qilganda, bemorning butun hayoti davomida olib boriladi.

Tireoid preparatlarning dozalari bemorning yoshi, yo'ldosh xastaliklar, gipotireozning og'irlik darajasini hamda kasallikning

davolashsiz kechgan davomiyligini hisobga olgan holda ohista va ehtiyotlik bilan tanlanadi.

Gipotireoz qanchalik og'ir bo'lsa, hamda bemorlar qanchalik uzoq vaqt o'rinbosar davo olgan bo'lsalar organizmning tireoid preparatlarga sez- girligi shunchalik yuqori bo'ladi.

YUIK qo'shilgan keksa yoshdagi bemorlarni davolashda tireoid pre- paratlarning boshlang'ich dozalari minimal bo'lishi va ularni ko'payti- rish EKG va AB nazorati ostida asta-sekinlik bilan amalga oshirilishi zarur. Katta dozadagi preparatlar va dozaning tez oshirilishi YUIKni zo'raytirishi mumkin, hatto miokardning og'riqsiz ishemiyasi rivojla- nishga sabab bo'lishi mumkin.

Keyingi doza oldingisi to'liq samara bergandan so'nggina tayinla- nadi. TZning to'liq samarasi namoyon bo'lishi uchun 2-2,5 hafta, T4 uchun esa 4-6 hafta kerak bo'ladi.

Tiroksinning boshlang'ich dozasi aksar hollarda sutkasiga 1 mahal 12,5 mkg-ni, yurak patologiyasi birga qo'shilib kelganda esa 6,25 mkg/sut-ni tashkil etadi.

Preparatni ertalab, nonushtadan 30 daqiqa oldin qabul qilinadi. So'ngra dozani asta-sekinlik bilan, yosh patsiyentlarda 3-4 hafta, keksalarda 2-3 oy davomida doimiy ushlab turuvchi dozagacha ko'paytirib boriladi. Yo'ldosh xastaliklardan yurak patologiyasi bo'lganda esa bu muddat 4-6 oyni tashkil etishi maqsadga muvofiqdir. Tiroksinning to'liq, ushlab turuvchi dozasini tana vaznining har 1 kg-ga 1, 6 mkg, og'ir yo'ldosh patologiya bo'lganda - 0, 9 mkg/kg xisobidan belgilanadi. Xaddan ziyod semizlikda

«ideal vazn»ning 1 kg-ga xisob qilinadi (sutkasiga o'rtacha 100-125 mkg). Keksa bemorlarga dorini individual tarzda, EKG va AB nazorati ostida sutkasiga 1 mahal 25-50 mkg-dan tayinlanadi.

Gipotireozni davolashda nazoratning asosiy parametri bo'lgan TTG darajasining meyorlashuvi bir necha oyga cho'zilishini esda tutish muhim- dir. Agar tiroksinning to'liq o'rinbosuvchi dozasini muntazam qabul qilinganda TTG darajasi 4 oydan keyin ham meyoriga ko'tarilmasa, uni yana 2,5 mkg ko'paytirish mumkin. TTG darajasi meyorlashgach nazorat tekshiruvlarini dastlabki yillarda har 6 oyda bir, keyinchalik yiliga 1 marotaba o'tkazib turish tavsiya etiladi. Yosh o'tishi bilan tireoid gormonlarga bo'lgan ehtiyoj pasayadi. Ikkilamchi gipotireozni davolash tamoyillari birlamchi

gipotireozdagiga o'xshash, ammo o'rinbosar terapiyaning adekvatligini baholash TTGni emas, balki tiroksin (T4) ning darajasini aniqlashga asoslanadi, davo choralari ikkilamchi gipokortitsizmni kompensatsiyalashdan boshlanadi.

Gipotireoidli yoki miksedematoz koma – gipotireozning eng og'ir asorati bo'lib, qalqonsimon bez gormonlarining yoki ularning spetsifik ta'sirining keskin yetishmasligi oqibatida vujudga keladi. Odatda u umuman davolanmagan yoki yetarlicha davo olmagan bemorlarda, ko'pincha keksa yoshdagi (60–80 yasharli) ayollarda, yilning sovuq vaqtlarida turli stress vaziyatlaridan keyin yuzaga chiqadi. Gipotireoidli komada doimiy ravishda asosiy almashinuvning pastligi oqibatida rivojlanuvchi gipo- termiya aniqlanadi. Kasallikka shuningdek, avj oluvchi bradikardiya va arterial gipotoniya hamda siydikning o'tkir tutilish sindromi yoxud ja- dal rivojlanuvchi dinamik va hatto mexanik ichak tutilishi bilan namoyon bo'la oluvchi silliq, muskulatura atoniyasi xosdir. Ko'pincha gipoklikemiya kuzatiladi.

Gipotireoidli komani davolash – tireoid gormonlar bilan glyuko- kortikoiddarni birgalikda tayinlashni nazarda tutadi. Dastlabki sutka- larda tiroksinni 250 mkg dozada har 6 soatda venaga yuborib turiladi, shundan keyin preparatning odatdagi o'rinbosar dozasiga berishga o'tiladi.

QALQONSIMON BEZNING YALLIG'LANISH KASALLIKLARI

Bu xastaliklar o'tkir yoki surunkali infeksiya natijasida rivojlanadi. Shu vaqtgacha bezda rivojlangan yallig'lanish jarayoni tireodit, ilgari mavjud bo'lgan bo'qoqda rivojlangani esa strumit deyiladi.

O'tkir tireoidit va strumit gavda haroratining oshishi bilan boshlanadi. Bemorlar bosh og'rishi, qalqonsimon bezdagi qattiq og'riqdan shikoyat qiladilar. Og'riq ensa sohasiga va quloqqa beriladi. Bo'yinning oldingi yuzasida yutinishda suriladigan, og'riydigan shish paydo bo'ladi. Tireoiditning Og'ip asorati ba'zan sepsis rivojlanishi bilan og'irlashadigan yiringli mediastinit rivojlanishi xisoblanadi. Shuning uchun ham o'tkir strumit yoki tireoidit diagnozi qo'yilgan bemorlarni shoshilinch ravishda kasalxonaga yotqizish va faol davolashni boshlash kerak.

Davosi: Bemorlarga ta'sir ko'rsatish doirasi keng antibiotiklar, sulfanilamid preparatlar, dezintoksikatsion davo, tinch sharoit, suyuq muloyim ovqatlar, mo'l ichimlik, so'rib oladigan terapiya, fizioterapiya muo- lajalari tayinlanadi. Bezda yumshash, flyuktuatsiya paydo bo'lib, abssessga aylanganda yiringli jarayon bo'yinga va ko'ks oralig'iga tarqalib ketmasligi uchun uni kesib ochish tavsiya etiladi.

Yiringsiz tireoidit (De Kerven – Kraylning granulematoz tireoiditi) virusli infeksiyaga taalluqlidir. Kasallik klinik belgilariga ko'ra o'tkir yiringli tireoiditga o'xshab ketadi. Og'riq sindromining bo'lmasligi yoki yuzaga chiqmaganligi, bez ustidagi terining o'zgarmaganligi va qo'zish davrida gipertireoz belgilari borligi, tekshirib ko'rilganda esa oqsil bilan bog'langan yod darajasining oshishi uni ajratib turadigan belgilar xisoblanadi.

Davosi: Bemorlarga buyrak usti bezlari po'stlog'ining gormonlari (20–30 mg), 4–6 haftagacha har kuni prednizolon tayinlanadi. Kasallik takrorlanganda qalqonsimon bez rentgenoterapiyasi o'tkaziladi.

Oqibati odatda yaxshi. Odam tez orada sog'ayib ketadi.

Xashimotoning surunkali limfomatoz tireoiditi (autoimmun tireoidit). Kasallik autoimmun organospetsifik patologik jarayonlar qatoriga kiradi, bularda organizmda hosil bo'ladigan antitelolar bitta a'zo komponentlariga nisbatan spetsifik. Qalqonsimon bez noma'lum sabablar ta'siri ostida tireoglobulindan farq qiladigan o'zgargan gormonal – faolmas yodproteinlar ishlab chiqara boshlaydi. Ular qonga tushib antigenlar bo'lib qoladi va qalqonsimon bezning atsinar hujayralari hamda tireoglobulinga qarshi antitelolar hosil qiladi va keyingisini inaktivlaydi. Bu normal tireoid gormonlar sintezi buzilishiga olib keladi. O'z navbatida gipofizning tireotropik gormoni sekretsiyasini oshiradi va qalqonsimon bez giperplaziyasiga sabab bo'ladi. Kasallikning so'nggi bosqichlarida bez funksiyasi unda yod yig'ilishini kamayishi bilan bir vaqtda pasayadi.

Klinikasi va diagnostikasi: Kasallik aksariyat 50 yoshdagi va undan oshgan ayollarda paydo bo'ladi, asta-sekin 1–5 yilda rivojlanadi. Kasallikning birdan-bir belgisi – qalqonsimon bez o'lchamining kattalashuvi xisoblanadi. Ushlab ko'rilganda u zich, biroq paypaslab ko'rilganda atrofdagi to'qimalarga harakatchan.

Keyinchalik ruxiy kayfiyatining umumiy buzilish hodisalari va gipotireoz belgilari qo'shiladi. Limfatik tugunlar kattalashmaydi.

Davosi: Xoshimoto bo'qog'iga konservativ davo qilinadi. Bemorlarga tireoid va glyukokortikoid gormonlar tayinlanadi. Tireoid gormonlar do- zasi individual tayinlanadi, tireoidinning o'rtacha sutkalik dozasi 0,1-0,3 g. Prednizolonning sutkalik 20-40 mg dozasi 1,5-2 oy mobaynida tayinlanib, u asta-sekin kamaytirib boriladi.

Havfli o'smaga shubha bo'lganda, katta bo'qoq bo'yin a'zolarini bosib qo'yganda operatsiya qilish shart. Qalqonsimon bez Nikolayev O.V. bo'yicha oddiy subtotal rezeksiya qilinadi, shundan keyin muqarrar rivojlanadigan gipotireozni profilaktika qilish uchun albatta tireoidin tayinlanadi.

Ridelniig surunkali fibroz tireoiditi. Kasallik qalqonsimon bezda uning parenximasi o'rnini qoplaydigan biriktiruvchi to'qimaning o'sib qalinlashuvi bilan ta'riflanadi, jarayonga atrofdagi to'qimalar qo'shiladi. Kasallik etiologiyasi aniqlanmagan.

Klinikasi va diagnostikasi: Qalqonsimon bez diffuz kattalashgan, toshdek qattiq, atrof to'qimalar bilan tutashib ketgan. Gipotireozning o'r- tacha belgilari qayd qilinadi. Qizilo'ngach, traxeya, tomirlar va nervlarni bosishi tegishli simptomlarni keltirib chiqaradi.

Davolash: Operatsiyaga qadar qalqonsimon bezning havfli o'smasini istisno qilib bo'lmaydi, shuning uchun Ridel tireoiditida xirurgik operatsiya talab qilinadi. Fibroz tireoid to'qima maksimal kesilib, keyin o'rin bosadigan terapiya qo'llaniladi.

QALQONSIMON BEZ O'SMALARI

Qalqonsimon bez o'smalarining quyidagi klinikorfologik klassifikatsiyasi qabul qilingan.

Havfsiz o'smalar:

a) epitelial - embrional, kelloid, papillyar;

b) noepitelial - fibroma, angioma, limfoma, nevrinoma, xemodektoma.

Havfli o'smalar:

a) epitelial - papillyar adenokarsinoma, follikulyar adenokarsinoma, Lakgxans o'smasi, solid rak, yassi hujayrali va taxassuslashmagan rak;

b) noepitelial o'smalar – sarkoma, neyrosarkoma, limforetikulosarkoma.

Qalqonsimon bez raki – hamma havfli o'smalarning 0,4–1 foizida

uchraydi, funksiyasi normal yoki pasaygan tugunli bo'qoqdan rivojlanadi, diffuz toksik bo'qoqdan kamdan–kam rak topiladi.

Ayollarda qalqonsimon bez raki erkaklarga nisbatan 3–4 marta ko'proq uchraydi. Qalqonsimon bez raki rivojlanishiga imkon beradigan omillarga shikast, surunkali yallig'lanish jarayonlari, qalqonsimon bez sohasini rent– genda nurlantirish, yod–131 yoki tireostatik preparatlar bilan uzoq muddat davolash kiradi. Qalqonsimon bezning havfsiz o'smalari kamdan–kam kuza– tiladi.

Qalqonsimon bez rakining TNM sistemasi bo'yicha Halqaro tasnifi ma'lum, biroq amaliyotda aksari hollarda bosqichlar bo'yicha tasnifidan foydalaniladi.

Qalqonsimon bez rakining klinik bosqichlari

bosqichi – qalqonsimon bezda yakka o'sma bo'lib, uning shakli o'zgarma– gan, kapsulasiga o'sib kirmagan va harakatchanligi chegaralanib qolmagan.

1 bosqichi – qalqonsimon bezning yakka va ko'p sonli o'smalari, uning shaklini o'zgartirgan, biroq kapsulasiga o'sib kirmagan va harakat– chanligini chegaralab qo'ymagan. Regional va boshqa a'zolarga metastazlar yo'q.

2 bosqichi – qalqonsimon bezning yakka yoki ko'p sonli o'smalari, o'sib kirmagan va bez harakatchanligi yo'qolmagan, biroq bo'ynining zararlangan tomonidagi limfa tugunlarida so'riladigan metastazlar bor.

3 bosqichi – o'sma qalqonsimon bez kapsulasidan tashqariga tarqalgan va atrof to'qimalar bilan bog'langan yoki qo'shni a'zolarni bosib turadi. O'smaning harakatchanligi chegaralangan, suriladigan limfatik tugunlarga metastazlar bergan.

4 bosqichi – o'sma atrofdagi strukturalar va a'zolarga o'sib kiradi, Qalqonsimon bez mutlaqo so'rilmaydi, limfatik tugunlar ham so'rilmaydi. Bo'yin va ko'ks oralig'ining limfatik tugunlariga va boshqa uzoqdagi a'zolarga metastazlar beradi.

Chuqur bo'yin, hiqildoq oldi, pre– va paratraxeal limfatik tugunlarda regionar limfogen metastazlanish bo'ladi. Uzoqda

joylashgan a'zolarda gematogen metastazlanish kuzatiladi, bunda aksariyat o'pka va suyaklar zararlanadi.

Klinikasi va diagnostikasi: Erta klinik simptomlari – bo'qoq yoki normal qalqonsimon bezning tez kattalashuvi, zichligi oshishi, konturlari o'zgarishi. Bez g'adir–budur, kam harakatchan bo'lib qoladi, bo'yin regionar limfatik tugunlari paypaslanganda seziladi. O'smaning harakatsizligi va zichlashganligi nafas olish va yutish uchun mexanik to'siq bo'lib qoladi. Qaytuvchi nerv bosilganda tovush o'zgaradi, bo'g'ilish sodir bo'ladi, bu tovush boylamlari nimsholi bilan aloqador bo'ladi. Birmuncha kech muddatlarda o'smaning metastazlanishiga bog'liq simptomlar qayd qilinadi. Ko'pincha bemorlar quloq va ensa sohasida og'riq borligidan shikoyat qiladilar.

Qalqonsimon bez o'smalarining differensial diagnozi uchun o'sma punktatini sitologik va gistologik tekshirish ma'lumotlari asosiy ahamiyat kasb etadi, ular kasallik diagnozini aniqlash va o'smaning morfologik tipini belgilashga imkon beradi. Qalqonsimon bezning havfli o'smalarini punksiya qilishda olingan soxta negativ natijalar bemorlarning taxminan 30 foizida olinadi.

Davosi: Qalqonsimon bez rakini davolashning asosiy usuli – xirur– gik. Qalqonsimon bezning papillyar va follikulyar turlarida (III bosqichi) ekstrakapsulyar subtotal tireoidektomiya qilinib, limfatik tugunlar taftish etiladi va metastazlar aniqlanganda ular olib tashlanadi. Kasallikning III bosqichida qo'shma terapiya o'tkaziladi. Operatsiyadan oldin gammaterapiya, so'ngra esa subtotal yoki total tireoidektomiya qilinib, kletchatka ikkala tomondan pay g'ilofi bilan kesiladi. Rakning III–IV bosqichlarida, agar operatsiyadan oldin nur terapiyasi o'tkazilmagan bo'lsa, operatsiyadan keyin nurlatish maqsadga muvofiq. Rakning taxassuslashgan turlarida ehtimol tutilgan metastazlarga ta'sir etish uchun yod–131 tayinlanadi.

Qalqonsimon bezning follikulyar va papillyar turlarida oqibat yaxshi. Rakning taxassuslashmagan solid turlarida bashorat hatto nisbatan erta xirurgik operatsiya qilinganda ham yomon.

O'PKA VA PLEVRA KASALLIKLARI

Anatomik-fiziologik ma'lumotlar

O'pka – juft a'zo bo'lib, ikkala o'pka ham ko'krak qafasi ichida joylashgan. O'ng o'pkani chap o'pkadan ko'ks oralig'i ajratib turadi. Har bir o'pka ko'krak bo'shlig'ida tolali-elastik parda (plevra) bilan qoplangan katta bo'shliqni to'ldirib turadi. Bu parda, ya'ni parietal plevra yuzasini mezoteliy yassi hujayralari bilan qoplangan bo'lib, har bir o'pka ham, o'z navbatida shunday parda – vistseral plevraga o'ralgan bo'ladi.

Nafas olish harakatlari amalga oshirilayotgan vaqtda, har qaysi o'pkaning ko'krak qafasida ozod harakatlanishini ta'minlash uchun, parietal va vistseral plevralar orasida juda oz miqdorda sirpanuvchan xususiyatlari nihoyatda yuqori bo'lgan – plevralararo suyuqlik bo'ladi. Bu harakatlarda o'pkaning bronxlar va qon tomirlar kiradigan qismi – o'pka o'zagi (darvozasi) ishtirok etmaydi. Parietal plevra o'z navbatida 3 qismga bo'linadi: qovurg'a qismi, diafragmal va ko'ks oralig'i plevrasi.

O'ng o'pkaning hajmi, chap o'pkaga nisbatan kattaroq bo'lib, ayni vaqtda u birmuncha kalta va serbar bo'ladi. Har qaysi o'pkada uchta yuza: tashqi (qovurg'a), pastki (diafragmal) va ichki (ko'ks oralig'i) yuzalari farq qilinadi. Har bir o'pka egatlar vositasida bo'laklarga bo'linadi. Ikkala o'pkada bo'ladigan egatlardan biri – egri egat nisbatan yuqorida (o'pka cho'qqisidan 6–7 sm pastda) boshlanadi, so'ngra pastga diafragma yuzasiga qiya holda tushib, o'pka to'qimasiga chuqur kiradi. Shu egatlar yordamida har bir o'pka yuqori va pastki bo'laklarga bo'linadi. Chap o'pkadan farqli ravishda o'ng o'pka yana ikkinchi – gorizontal egatga ega.U IV qovurg'a sathidan o'tadi. Shu bilan u o'ng o'pka yuqori bo'lagidan o'rta bo'lakni tashkil qiladigan ponasimon qismini ajratib turadi.

Shunday qilib, o'ng o'pkada uchta bo'lak: yuqori, o'rta va pastki bo'laklar bo'ladi. Chap o'pkada esa ikkita bo'lak: yuqori va pastki bo'lak tafovutlanadi. O'ng o'pkaning o'rta bo'lagiga chapda "til" bo'lagi to'g'ri keladi. O'pkalarning har bir bo'lagida bosh bronx tarmog'i hisoblangan alohida bronx bo'lagi bo'ladi. Bronx bo'laklari o'z navbatida segmentar bronxlarga bo'linib, ularning har biri o'pkaning tegishli bo'limi bilan birga bronx-o'pka segmenti nomini

olgan segmentlarni hosil qiladi. Segment o'z tashqi ko'rinishi bo'yicha asosi o'pka periferiyasiga, cho'qqisi esa o'pka ildiziga qaragan piramida shaklini eslatadi. Insonda har bir o'pka asosan o'n segmentdan tashkil topgan bo'ladi, bunda yuqori bo'lakda 3 ta bronx-o'pka segmenti, o'rta bo'lagida va chap o'pkaning unga o'xshash til qismida 2 ta segment, pastki bo'lagida 5 ta (yuqori va 4 ta bazal) segmentlari bo'ladi. Ikkala o'pkaning pastki bo'laklarida hamma hollarning deyarli yarmida qo'shimcha segment uchraydi.

O'pkani segmentlarga bo'linishi klinika uchun katta ahamiyatga ega bo'ladi. Chunki bunga qarab, bemorda patologik "o'choq"ning qaerda joylashganini (lokalizatsiyasini) aniq topish va o'pkani maqsadga muvofiq (tejamli, segmentar) rezektsiya qilish imkoniga ega bo'lamiz. Bronx-o'pka segmentlari o'z arteriyalari va nervlariga, venalari esa segmentlararo biriktiruvchi to'qima tarkibida boradigan segmentlararo vena qon tomirlariga ega bo'ladi.

O'pkani qon bilan ta'minlashda ikkita sistema – o'pka va bronxial qon tomirlari qatnashadi. O'pka qon tomirlari sistemasi asosan nafas olish faoliyatida ishtirok etadi, bronxial qon tomirlar sistemasi esa, o'pka to'qimasini oziqlantirish faoliyatini bajaradi. Bronxial arteriyalar ko'krak aortasi tarmoqlari bo'lib, odatda bronxiolalargacha etib boradi, o'pka alveolalari esa o'pka arteriyasi sistemasi orqali amalga oshiriladi. Bronxial va o'pka arteriyalari tarmoqlari orasida anastomozlar bo'ladi. Venoz qon oqimi v. azygos yoki v. hemiazygos ga quyiladigan qisman o'pka venalari, qisman esa bronxial venalar tomonidan amalga oshiriladi.

O'pka to'qimasi simpatik nerv tarmoqlari (II–IV bo'yin va I–V ko'krak tugunlaridan) va adashgan nerv tarmoqlaridan innervatsiyalanadi. O'pka to'qimasining limfatik tomirlari asosan bronxlarning tarmoqlanadigan joylardagi o'pka ichidagi limfatik tugunlarga quyiladi, bu limfatik tugunlarning olib ketadigan tomirlariesa, o'pka ildizi tugunlarigacha etib boradi va tugaydi. Limfa suyuqligi, o'pka ildizi limfa tugunlaridan traxeyaning yon qismida joylashgan, o'pkaning bosh regionar limfatik tugunlariga oqib keladi. Gorizontal (ko'ndalang) tekislikda o'pka ildizi tarkibi quyidagicha joylashadi: oldingi tomonda o'pka venalari, ular orqasida o'pka arteriyasi tarmoqlari va

yanada orqaroqda bronx tarmoqlari yotadi, ya'ni tomirlar o'pka ildizining qolgan elementlaridan oldinda joylashadi. Bronxial arteriyalar bosh bronxlarning pastki yuzasiga yondoshib turadi. O'pka to'qimasi ichida o'pka tomirlari tarmoqlari va bronxlarning o'zaro munosabati odatda quyidagicha bo'ladi, bronxlar venalar bilan arteriyalar orasida joylashadi.

Maxsus tekshirish usullari.

O'pka kasalliklarining diagnostikasi eng avvalo bemorning shikoyatlarini, anamnezini va uni fizik usullar bilan tekshirish natijalarini o'rganishga asoslanadi. Odatda, o'pkasida xastaligi bor bo'lgan bemorlarning quyidagi shikoyatlariga e'tibor beriladi: yo'tal, qon tuflash, nafas qisishi, ko'krak qafasidagi og'riqlar. Bemor anamnezida kasallikning qanday boshlanganiga va rivojlanishiga katta ahamiyat beriladi. Kasallik boshlanishini sovqotishga aloqadorligi, yuqumli kasalligi bo'lgan bemorlar bilan yaqinligi aniqlanadi. Mehnat sharoitlari surishtiriladi. Ba'zi hollarda, bemorning uy hayvonlarini boqishga aloqadorligi, zararli odatlari: chekish, spirtli ichimliklarni surunkali iste'mol qilishi bor-yo'qligi alohida ahamiyatga ega bo'ladi. Kasallikning kechishida olib borilgan muolajaning qanchalik muvofiqligi sinchiklab o'rganiladi.

Fizik tekshiruv usullaridan: ob'ektiv ko'rik, paypaslab ko'rish, perkussiya qilish va auskultatsiyalar qo'llaniladi. Ular patologik jarayon va funktsional o'zgarishlarni aniqlashda, kasallikning kechishi to'g'risida tasavvur hosil qilishga imkon beradi va ko'pincha bemorni davolash jarayonida uning holati dinamikasiga baho berish uchun asosiy dalillar hisoblanadi.

Nafas olish sistemasi kasalliklarini aniqlashda ajralayotgan balg'amni tekshirish, uning miqdori va fizik xususiyatlarini mikroskop yordamida tekshirish, bakterioskopiya va bakteriologik ekma natijalarini o'rganish alohida ahamiyat kasb etadi.

Rentgenologik usullarni qo'llash, o'pka patologiyasi bo'lgan bemorlarda diagnoz qo'yishda ko'pincha hal qiluvchi ahamiyatga ega bo'ladi. Rentgenoskopiya ob'ektni turli holatda (pozitsiya), harakatda tekshirishga, plevral bo'shlig'ida suyuqlik va havoning miqdorini aniqlashga imkon beradi. Rentgenografiya – o'pkalar va ular ildizlaridagi ayrim o'zgarishlarni aniq ko'rish, dinamikada kuzatish va taqqoslashga yordam beradi.

Tomografiya usuli – qatlam-qatlam tasvirlar olish orqali,

yirik segmentar va subsegmentar bronxlar bo'shlig'ining batafsil tasvirini olish, limfatik tugunlar holati to'g'risida xulosa chiqarishga yordam beradi. O'pka to'qimasidagi kichik patologik jarayonlarni aniqlashga, bullalar, kistalar, "o'choq"li soyalarni topishga imkon beradi. Kompyuter tomografiya – bugungi kunda keng qo'llaniladigan noinvaziv usullardan biri bo'lib, o'pkadagi har xil tuzilmalarning katta-kichikligini, joylashgan qismi va chegarasini yanada aniqroq va ravshanroq aniqlab beradi, ularning zichligiga baho berish imkoniyatini yaratadi.

Bronxografiya asosan: bronxoektatik kasallikka shubha qilinganda – bronxlarning zararlanganlik darajasini aniqlash uchun, o'pkadagi yiringli jarayonlarda – bronxlar zararlanganligini aniq hajmini aniqlash uchun (ayniqsa jarrohlik amaliyoti mo'ljallanganda) yoki surunkali nospetsifik zotiljam va markaziy o'pka raki o'rtasida differentsial diagnostika o'tkazish uchun zarur tekshiruv usullaridan biri hisoblanadi. Bu tekshirish usuli, odatda mahalliy anesteziya ostida olib boriladi va uni och qoringa (bemor ovqatlanmasdan turib) o'tkaziladi. Bemorda balg'am ko'p miqdorda ajralayotgan davrda, avval sanatsion bronxoskopiya, keyin esa bronxografiya qilinadi. Tekshiruvdan 30 minut oldin teri ostiga 1 ml atropin sulfat yuboriladi. Anesteziya uchun 0,5% li dikain eritmasi, 10% lidokain eritmasi yoki 5–10%li novokain eritmasi ishlatiladi. Eng avvalo, yuqori nafas yo'llari anesteziya qilinib, rentgenkontrast kateter pastki burun yo'li orqali tovush yorig'iga kiritiladi va traxeyagacha surib kateter orqali 3–4 ml 10%li novokainni bosqichma-bosqich yuborish yo'li bilan traxeobronxial shox anesteziya qilinadi. Bronxografiya uchun quyidagi rentgenkontrast moddalar: sulfayodon, jeleyodon, propilyodon va b. qo'llaniladi. Odatda ulardan biri, 10–15 ml miqdorda rentgen nazorati ostida yuboriladi va suratga tushiriladi. Bundan so'ng, rentgenkontrast modda aktiv aspiratsiya yo'li bilan so'rib olib tashlanadi. Ko'rsatmalar: markaziy joylashgan bronx o'smalari, o'pkadan qon ketishi, traxeya va bronxlardagi yot jismlar, o'pkaning yiringli kasalliklarida diagnostika va sanatsiya qilish. Angiopulmonografiya o'pka arteriyasi yoki uning tarmoqlariga kateter o'rnatib, u orqali rentgenkontrast modda yuborib, uning rentgentasvirini olishdan iborat. O'pka patologiyasi tug'ma deb shubhalanganda, o'pka tomirlari patologiyasida, o'pka

arteriyasi tromboemboliyasida, surunkali o'pka kasalliklarida o'pka-kapillyar qon oqimi buzilish darajasini aniqlashda, xavfli o'pka tuzilmalarida – jarrohlik amaliyoti o'tkazishning maqsadga muvofiqligi masalasini hal qilishda bajariladi.

Bronxial arteriografiya – bronxial arteriyalarni kateterizatsiya qilish va yuqorida ko'rsatilgan usul bo'yicha uning rentgentasvirini olish, o'pkadan qon ketish manbaini va uning sababini aniqlashda, shuningdek davolash maqsadida o'tkaziladi.

Diagnostik pnevmotoraks. Plevra bo'shlig'iga 300-600 ml havo yuborilgandan keyin rentgenografiya qilishdir. Bu usuldan, odatda o'pkaga aloqasi bo'lmagan tuzilmalar va o'pka ichidagi jarayonlarni differentsial diagnostika qilish uchun foydalaniladi.

Diagnostik pnevmoperitoneum – qorin bo'shlig'iga 1000-2000 ml havo yuborib, so'ngra rentgenografiya qilishdan iborat. Jigar, diafragma, diafragma ostida joylashgan a'zolar, plevra bo'shlig'i va o'pkadagi tuzilmalar holatini aniqlash, diafragmal churralarni differentsial diagnostikasi uchun foydalaniladi.

Radioizotoplar yordamida tekshirish usullari, jumladan izotop yordamida skanerlash, perfuzion stsintigrafiya, ingalyatsion stsintigrafiya – o'pkadagi qon oqimi va ventilyatsiya buzilishlarini aniqlashga imkon beradi. Bu usullardan foydalanish, bugungi kunda cheklangan bo'lib, ular o'rnini ko'krak qafasi va o'pkani ultaratovush yordamida tekshirish, komp'yuter tomografiya va boshqa noinvaziv usullar egallamoqda. Torakoskopiya – torakoskop yordamida plevra bo'shlig'ini vizual ko'zdan kechirishdir. Ayniqsa, bu usul pnevmotoraks sodir bo'lganda nafaqat diagnostika uchun tekshiruv usuli, balki davolash uchun – pnevmotoraks sababini bartaraf etish, ma'lum operatsiyalarni o'tkazish uchun ham imkoniyat beradi. Tashqi nafas olish funktsiyalarini tekshirish usullariga spirografiya, umumiy pletizmografiya, pnevmotaxografiyalar kirib, ular nafas a'zolari kasalliklarini ilk bosqichida aniqlash, diagnoz qo'yish, funktsiyalarining buzilish yoki kompensatsiya darajasini aniqlash, davolash-profilaktika tadbirlarining ta'sirchanligiga baho berishga yordam beradi.

Nafas olish a'zolari nuqsonlari

O'pka gipoplaziyasi – o'pka parenximasi, periferik bronxlar va qon tomirlarining o'sib etilmasligidan iborat nuqson. Klinik manzarasi ikkilamchi yallig'lanish jarayoni bilan ta'riflanadi va

bronxoektatik kasallikdan kam farq qiladi. Rentgenologik usullar (bronxografiya, angiopulmonografiya) va bronxoskopiya yordamida diagnostika qilinadi. Konservativ muolaja kamdan-kam foyda beradi. Operativ davolash: segmentektomiya, lobektomiya, pulmonoektomiyadan iborat.

O'pkaning kistoz gipoplaziyasi (polikistoz) – o'pka parenximasi, bronxlar va qon tomirlarning subsegmentar bronxlar va tarmoqlar darajasida kistoz bo'shliqlar shakllanishi bilan o'tadigan tug'ma kasalligidir. Klinik manzarasi yallig'lanish jarayonining qo'shilib kelishi va o'pkaning surunkali yiringli kasalliklari klinik manzarasiga o'xshash. Rentgenografiya, bronxografiya, angiopulmonografiya va bronxoskopiya yordamida diagnostika qilinadi. Davolash odatda jarrohlik usulida: lobektomiya, pulmonoektomiya. Konservativ muolaja (surunkali yiringli o'pka kasalliklaridagi muolajaga o'xshash) jarrohlik amaliyotidan oldingi tayyorgarlik sifatida, shuningdek jarrohlik amaliyotiga monelik qiladigan hollardagina o'tkaziladi.

Ko'krak qafasi a'zolari jarohatlari

Ko'krak qafasi va uning a'zolari jarohatlari o'ta og'ir jarohatlar safiga kiradi, chunki ular aksariyat hollarda nafas olish a'zolari faoliyatini va qon aylanishining buzilishlarini keltirib chiqarib, bemorlarni o'limga giriftor qilishi mumkin.

Traxeyaning ko'krak bo'limi va yirik bronxlar jarohatlari aksariyat ko'krakning yo'l-transport falokatlari vaqtida yopiq jarohatlanishining oqibati hisoblanadi. O'ziga xos belgilari: nafas olishning buzilishi, pnevmotoraks, ko'ks oralig'i emfizemasi, teri osti emfizemasi, gemotoraks va qon tuflash shular jumlasiga kiradi. Uzil-kesil diagnoz rentgenologik tekshiruvlar va bronxoskopiya va grafiyalar natijasining tahlili asosida qo'yiladi. Davolash.

Traxeobronxial shox butunligini tiklashga va qon oqishini to'xtatishga qaratilgan shoshilinch jarrohlik amaliyoti o'tkazishdan iborat bo'ladi. Pnevmo- va gemotoraks – ko'krak jarohatlarining o'ziga xos belgilaridan bo'lib hisoblanadi.

Pnevmotoraks

Pnevmotoraksning paydo bo'lishiga, ko'krak qafasining yopiq va teshib kiruvchi jarohatlanishlari, shuningdek bullyoz emfizema yoki polikistoz kasalliklarida o'pkaning spontan

perforatsiyasi sabab bo'ladi (211-rasm).

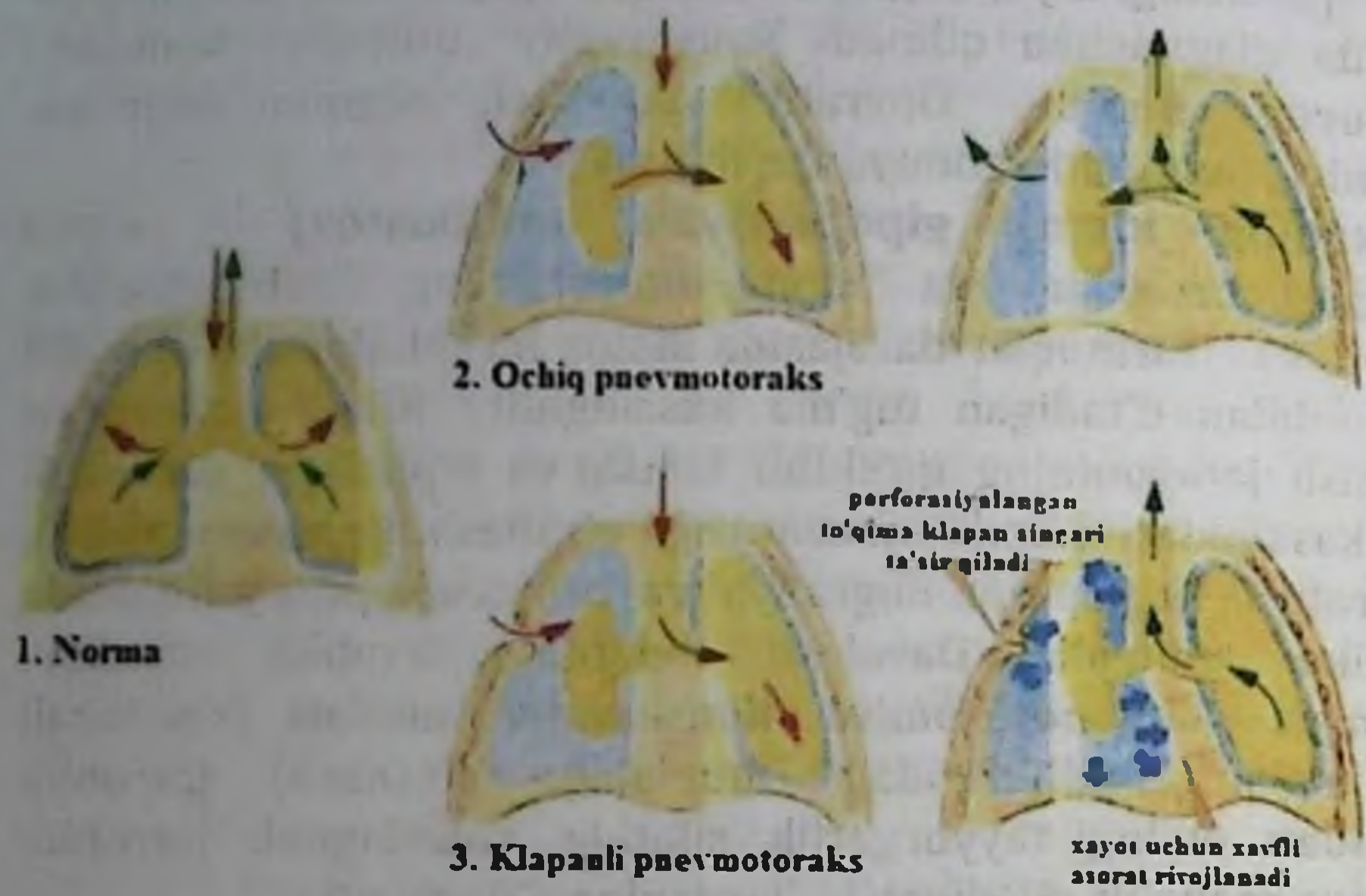

211 – rasm. Pnevmotoraks turlari.

Odatda plevral bo'shliqda klapan mexanizmi paydo bo'lishi munosabati bilan havoning progressiv yig'ilishi bilan xarakterlanadigan tenzion (klapanli) pnevmotoraks ular orasida eng xavflisi hisoblanadi. Bu holat o'pkaning siqilishiga, ko'ks oralig'ining surilishiga olib keladi.

Klinik manzarasi: nafas qisishi, nafas olishning qiyinlashuvi, teri qoplamlari tsianozi, taxikardiya, arterial qon bosimining (AQB) tushib ketishidan iborat bo'ladi. Zararlangan tomonda perkussiya qilinganda quticha tovushi eshitiladi, auskultativ tekshiruvda nafas olish shovqini eshitilmaydi. Rentgenografik tekshiruvda: o'pka kollapsi, ko'ks oralig'ining sog'lom tomonga siljigani aniqlanadi.

Davolash. Plevral bo'shliq punktsiya qilinadi va yig'ilgan havoni so'rib olish uchun aktiv aspiratsiyaga ulanadi, keyin torakoskopiya o'tkaziladi. SHunday qilib, klapan pnevmotoraks ochiq pnevmotoraksga o'tadi. Torakoskopiyada aniqlangan o'pkaning talaygina jarohatlarida jarrohlik usuli qo'llanadi va bunda bajariladigan jarrohlik amaliyotining hajmi patologik jarayon hajmiga qarab belgilanadi (212-rasm).

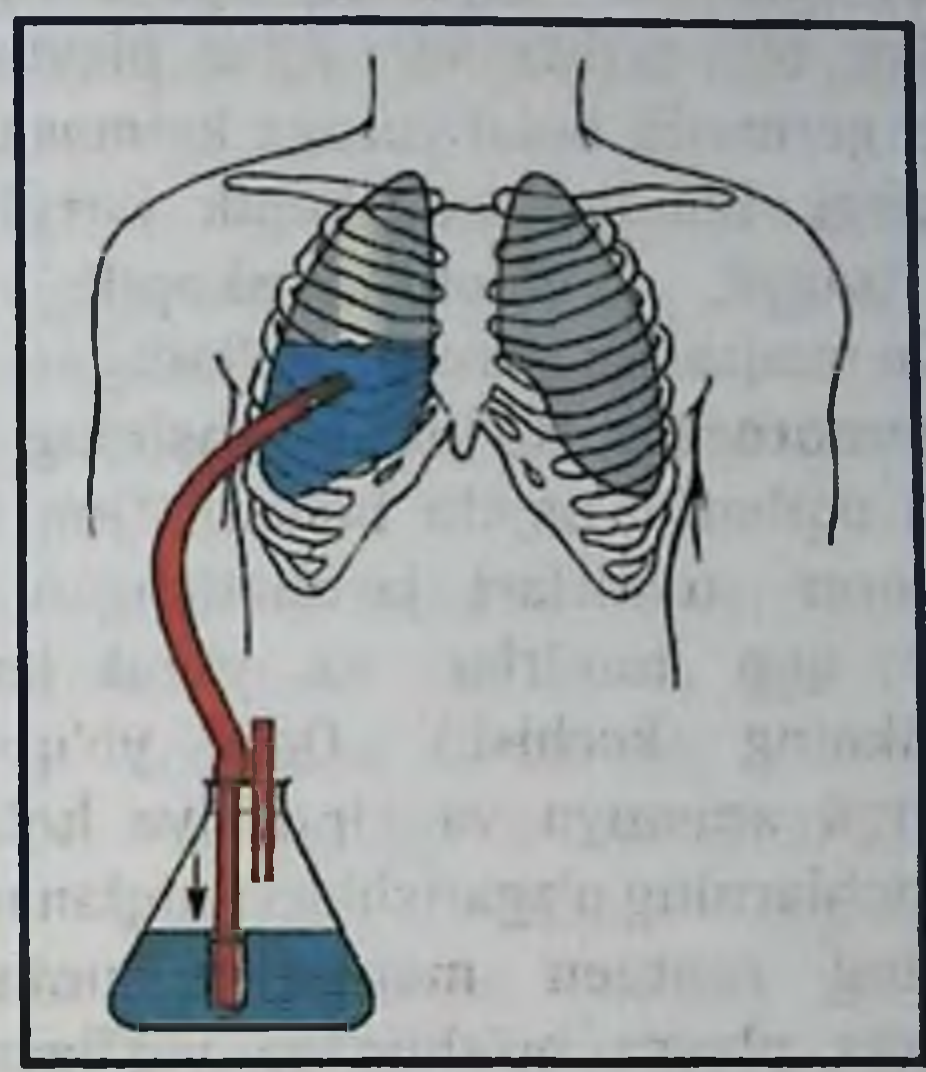

212 - rasm. Byulau bo'yicha plevra bo'shlig'ini drenajlash.

Kichik jarohatlarda plevral bo'shliq orqa qo'ltiq chizig'i bo'yicha VII–VIII qovurg'alar orasida va o'rta o'mrov chizig'i bo'yicha II qovurg'alar orasida drenajlanib, so'ngra aktiv aspiratsiya o'tkaziladi (213-rasm).

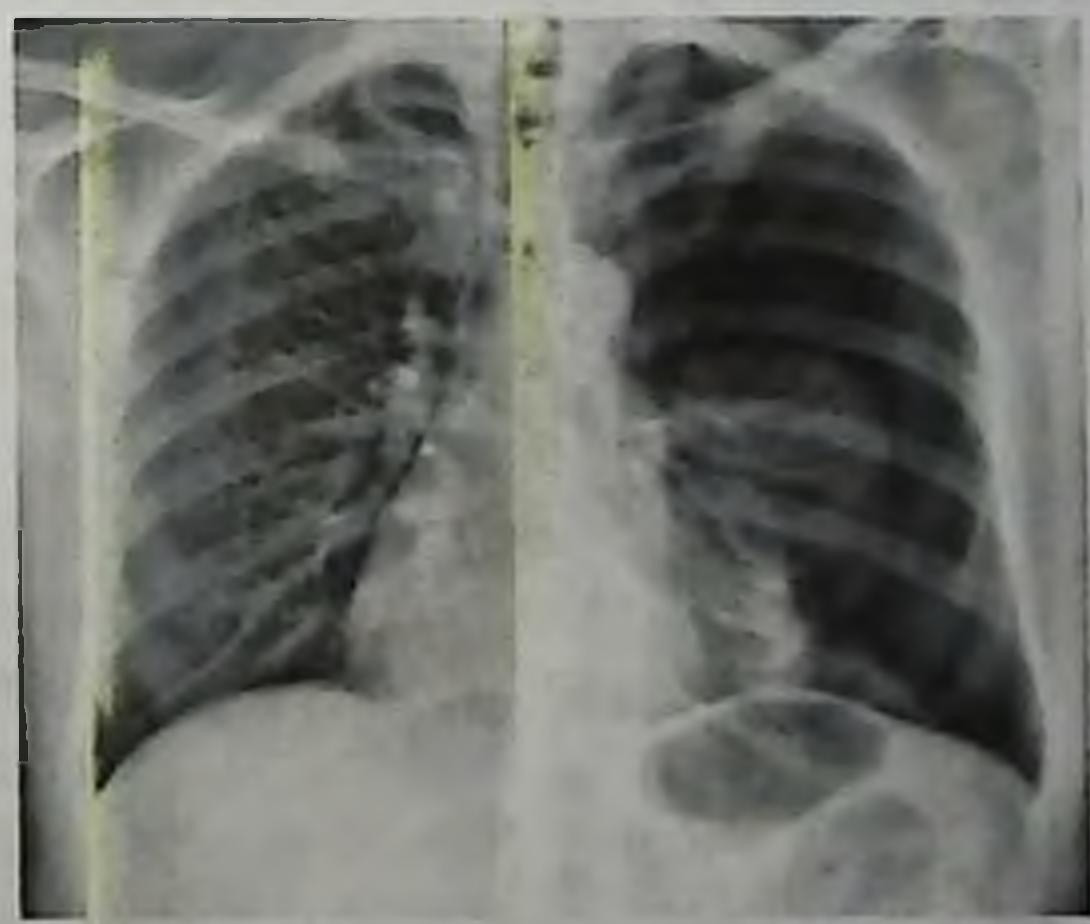

213 - rasm. Klapanli pnevmotoraksning rentgenologik ko'rinishi.

Germetik holat vujudga keltirilib o'pka yozilgandan so'ng 2–3 sutka o'tgach, drenaj 12–24 soatga qisib qo'yiladi. Rentgenologik

tekshiruvda pnevmotoraks qaytalanmayotganiga ishonch hosil qilingach, drenajlar olib tashlanadi. Agar plevral bo'shliqda 3–4 sutka mobaynida germetik holat yuzaga kelmasa, jarrohlik usulida davolanadi. Hozirgi kunda endoskopik jarrohlik amaliyotlari rivojlanganligi tufayli, videotorakoskopik usulda jarrohlik amaliyoti bajrilishi maqsadga muvofiq bo'ladi.

Travmatik gemotoraks. Ko'krak qafasining o'tmas va teshib kirgan jarohatlari oqibatida paydo bo'ladi. Qon ketish manbalari: qovurg'alararo qon tomirlari, jarohatlangan o'pka, yirtilgan chandiqlar, yirik qon tomirlar va yurak jarohatlari bo'lishi mumkin. Kasallikning kechishi. Qon yo'qotishning umumiy belgilari bilan birga anemiya va gipoksiya holatiga xos bo'lgan laborator ko'rsatkichlarning o'zgarishlari aniqlanadi.

Gemotoraksning rentgen manzarasi uning turiga qarab bo'ladi. Gemotoraks plevra bo'shlig'iga yig'ilgan qon miqdoriga qarab 3 xil turda bo'ladi: kichik gemotoraks, o'rtacha va katta gemotoraks.

Kichik gemotoraks – plevral bo'shliqda 500 ml gacha qon yig'ilishi. Bu holat bemorning tashqi ko'rinishiga va fizikal tekshiruv ma'lumotlarida kam aks etadi. Rentgenogrammada o'zgarishlar deyarli ko'rinmaydi (214-rasm).

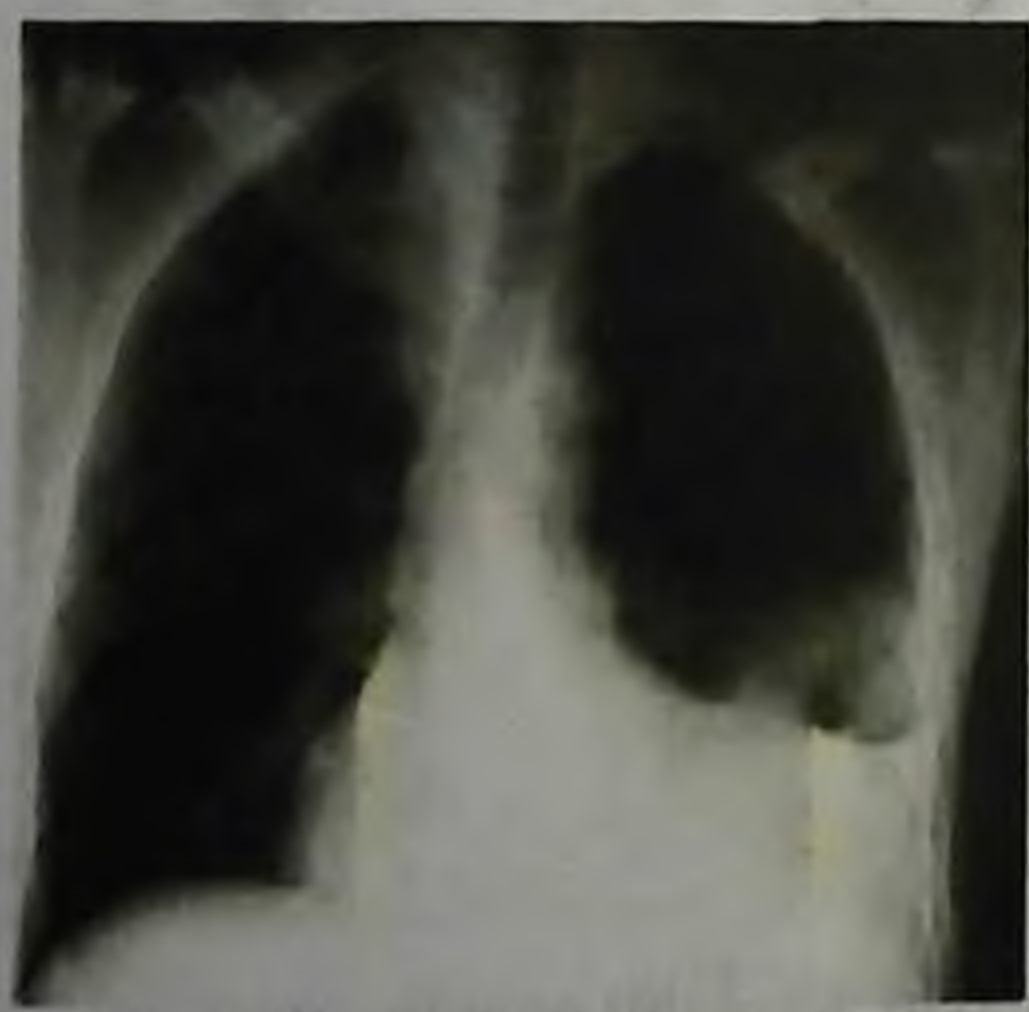

214- rasm. Gemotoraks.

O'rtacha gemotoraks – plevral bo'shliqda 500 dan 1000 ml gacha qonning yig'ilishi. Rentgentasvirda ko'krak qafasiningqisman qorong'ulashgan qismi yaxshi ko'rinib turadi.Odatda bemorning

rangi oqarib ketgan, anemiya belgilari yaqqol ko'rinadi, sovuq ter bosgan, arterial qon bosimi pasaygan, puls va nafas olishi tezlashgan bo'ladi.

Katta gemotoraks – plevral bo'shliqda 1000 ml dan ko'proq qon yig'ilishi, rentgentasvirda o'pkaning shu tarafi (gemotoraks hisobiga) to'liq qorong'ilashgan, ko'ks oralig'i qarama-qarshi tomonga surilgan. Gemorragik shok belgilari ham yaqqol namoyon bo'ladi.

Davolash. Qon plevral bo'shliqda 1000 ml dan ko'proq bo'lganda qon ketish manbaini topish va qon ketishni to'xtatish, ya'ni shoshilinch torakotomiya o'tkazish talab etiladi. Kichik gemotoraksda – plevra bo'shlig'i punktsiyasi o'tkazilib, yig'ilgan qon alohida tadbirlar bilan aspiratsiya qilinib, autogemotransfuziya (o'ziga qayta quyish) amalga oshiriladi. Bu orada torakoskopiya o'tkazilib, qon ketish manbaini topish, uni ko'zdan kechirib qon yo'qotish tezligiga baho berish va elektrokoagulyatsiya yo'li bilan uni to'xtatish lozim bo'ladi. Yirik qon tomirlar jarohatlanganda, o'pka to'qimasidagi katta jarohatlar zudlik bilan jarrohlik usulida amaliyot o'tkazilishini talab qiladi. Qolgan hollarda, plevral bo'shliq orqa qo'ltiq chizig'i buylab VI qovurg'alar orasidan drenajlanadi, o'pka to'qimasi jarohatlanganda esa, o'rta o'mrov chizig'i bo'ylab II qovurg'alar orasidan drenajlanib, uzluksiz aktiv aspiratsiyaga ulanadi.

Muolaja: yo'qotilgan qon o'rnini to'ldirishga qaratilgan bo'lib, shokka qarshi qo'llaniladigan chora-tadbirlarni o'z ichiga oladi. Agar drenajlar bo'yicha qon yo'qotish 1 soat mobaynida 200 ml dan oshsa yoki 3 soat ichida soatiga 300 ml dan oshadigan bo'lsa, torakotomiya amaliyoti bajarilishi shart bo'ladi.

Ko'krak qafasining sanchilgan va o'q tekkan jarohatlanishlari Bemor ko'p qon yo'qotib og'ir ahvolda keltirilganda, jarohat yurak

yoki yirik qon tomirlar sohasida joylashganda shoshilinch «tipik» oldingi-yon tomonlama torakotomiya qilinib, ko'krak qafasi a'zolari taftish (reviziya) qilinadi va qon ketish manbaini topib, uni to'xtatish choralari ko'riladi. Agar bemor ahvoli barqaror bo'lsa, avvalo rentgenologik tekshiruv o'tkazish lozim bo'ladi. Plevra bo'shlig'iga teshib kirgan jarohatlarda (pnevmotoraks, gemotoraks) – torakoskopiya amaliyoti qilinadi.

Torakoskopiya yordamida ko'krak qafasining kaysi a'zosi jarohatlanligini aniqlash mumkin bo'ladi. Yirik qon tomirlar, o'pka to'qimasi jarohatlanib, yirik bronxlardan qon oqishi davom etayotganda jarrohlik amaliyoti o'tkazishga to'g'ri keladi. Agar aktiv qon oqishi va massiv havo kirganligining alomatlari bo'lmagan taqdirda plevra bo'shlig'i drenajlanadi. O'pka to'qimasida jarohatlanish bo'lmaganda orqa qo'ltiq chizig'i bo'yicha VI qovurg'alar orasidan, jarohat bo'lganda esa o'rta o'mrov chizig'i buylab II qovurg'alar orasidan drenajlanishi kerak bo'ladi. Diafragmaning yaralangani aniqlanganda laparotomiya va qorin bo'shlig'i a'zolari taftishi o'tkazilishi kerak.

O'pkaning o'tkir yiringli kasalliklari

O'pkaning stafilokokk destruktsiyasi – stafilokokklarning patogen shtammlari ta'siri ostida o'pka to'qimasining yiringli yallig'lanishidir. O'pka to'qimasining yiringli yallig'lanishi tez fursatda intoksikatsiyaning rivojlanishiga olib keladi.

Diagnostika uchun o'pkani rentgenologik tekshiruvi va balg'amni bakteriologik tekshirish, hamda diagnostik bronxoskopiya o'tkazish muhimdir. Rentgenologik usul yordamida o'pka to'qimasining infiltratsiyasi, yallig'lanish o'choqlari, o'pkadagi ko'p sonli yupqa devorli bo'shliqlar, plevrit, pnevmotoraks aniqlanadi. Kasallik o'tkir boshlanadi (yuqori harorat, et junjikishi va b.), nafas qisishi, yiringli balg'am ajralishi belgilari bilan namoyon bo'ladi.

Davolash. Maqsadga muvofiq antibakterial muolaja (bakteriologik ekmalar natijasiga ko'ra), antistafilokokk zardobini, stafilokokk bakteriofagini qo'llash, detoksikatsion muolaja, umumiy quvvatni oshiruvchi vositalar, sanatsion muolaja qo'llaniladi.

O'tkir o'pka abstsessi – o'pka to'qimasining chegaralangan yiringli yallig'lanishi va bo'shliqlar hosil bo'lishidir. Mikroaspiratsiya, bronxlar drenaj faoliyatining buzilishi, organizm himoya kuchlarining keskin pasayib ketishi, shartli patogen mikrofloraning faollashuvi, o'pka to'qimasida qon ta'minotining buzilishi va nekrozga uchrashi sababli yuzaga keladi. Abstsesslar gematogen, bronxogen, limfogen va travmatik tabiatga ega bo'lishi mumkin. Metapnevmonik va aspiratsion abstsesslar klinik amaliyotda birmuncha ko'proq uchraydi.

Abstsesslar uchun biror bir spetsifik 487icroflora yo'q. Ular streptokokk, stafilokokk, diplokokk, protey, fuzobakteriyalarva mikrofloraning boshqa turlaridan kelib chiqishi mumkin. So'nggi yillarda o'pkadagi yiringli jarayonlar rivojlanishida noklostridial anaerob bakteriyalar katta ahamiyatga ega.

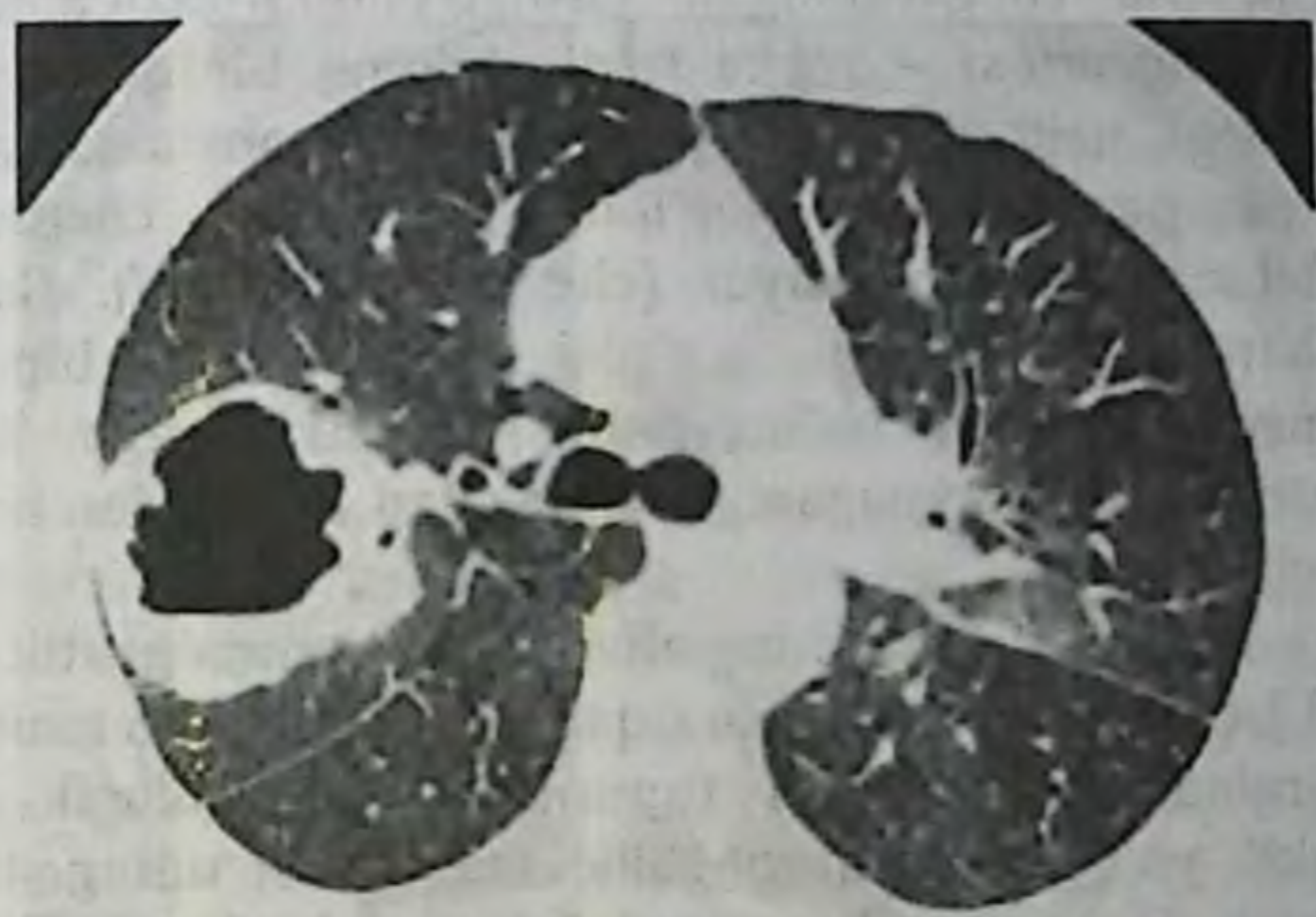

215 – rasm. Op'ka abstsessi.

Abstsesslar joylashuviga ko'ra: periferik va markaziy, yolg'iz (yakka holda) va ko'p sonli, bir tomonlama va ikki tomonlama bo'ladi. Klinik manzarasida ikkita davr farq qilinadi:

1. Abstsessning bronxga yorilgunga qadar bo'lgan davri.
2. Abstsessning bronxga yorilgandan keyingi davri.

Birinchi davrda: kasallik yuqori harorat, ko'krakda og'riq, yo'tal, nafas siqishi, ko'p terlash belgilari bilan boshlanadi. Sekin-asta rivojlanayotgan intoksikatsiya belgilari namoyon bo'ladi. Fizikal usullar bilan tekshirishda: perkutor tovushning qisqarishi, o'pkaning zararlangan qismi ustida nafas olish shovqinining sustlashishi yoki eshitilmasligini qayd qilish mumkin. Qon tahlilida yuqori leykotsitoz, qon formulasini chapga siljishi kuzatiladi. Rentgenogrammalarda zich, turli xil o'lchamlardagi soyalar ko'rinadi.

Ikkinchi davr: yo'talish paytida birdaniga ko'p miqdorda yiringli, badbo'y balg'am ajralashi, ba'zi hollarda balg'am qon bilan aralashgan holda ajraladi. Bu davrda odatda bemorning umumiy

ahvoli birmuncha yaxshilanadi, intoksikatsiya belgilari kamayadi. Abstsessning o'lchamlari katta bo'lganda uning ustida amforik nafas shovqini va turli kalibrdagi nam xirillashlar eshitiladi. Rentgenologik tasvirda yorilgan abstsess, gorizontal suyuqlik sathi va perifokal yallig'lanishi bo'lgan yumaloq bo'shliq shaklida namoyon bo'ladi. Bronxoskopiyada chegaralangan yiringli endobronxit aniqlanadi.

O'pka gangrenasi – o'pka to'qimasining bir qismi yiringli-irigan nekrozga uchrayshi. Bu jarayon o'pka abstsessidan farqli o'laroq, o'pka gangrenasida sog'lom to'qimadan chegaralangan kapsula bilan ajralib turmaydi (chegarasiz bo'ladi). Gangrenoz abstsess ham farq qilinadi, u o'pka to'qimasining bir qismini yiringli-chirigan nekrozi bo'lib, uning sekvestratsiyaga va o'pka to'qimasining zararlanmagan qismlaridan chegaralanib turishga moyilligi bo'ladi.

Klinik manzarasi. Bemorning ahvoli og'ir, isitma gektik tabiatga ega bo'ladi, bemor terlaydi, nafasi siqadi, ko'p miqdorda badbuy hidli balg'am ajraladi, bemor qon tupuradi. Rentgenologik tasvirda katta, shakli yo'q diffuz qorong'ilik aniqlanadi, uning tarkibida o'pka to'qimasining irib ketayotganini ifodalaydigan ko'p sonli yorug' soyalar ko'rinadi. Plevra bo'shlig'ida suyuqlik aniqlanadi (216-rasm).

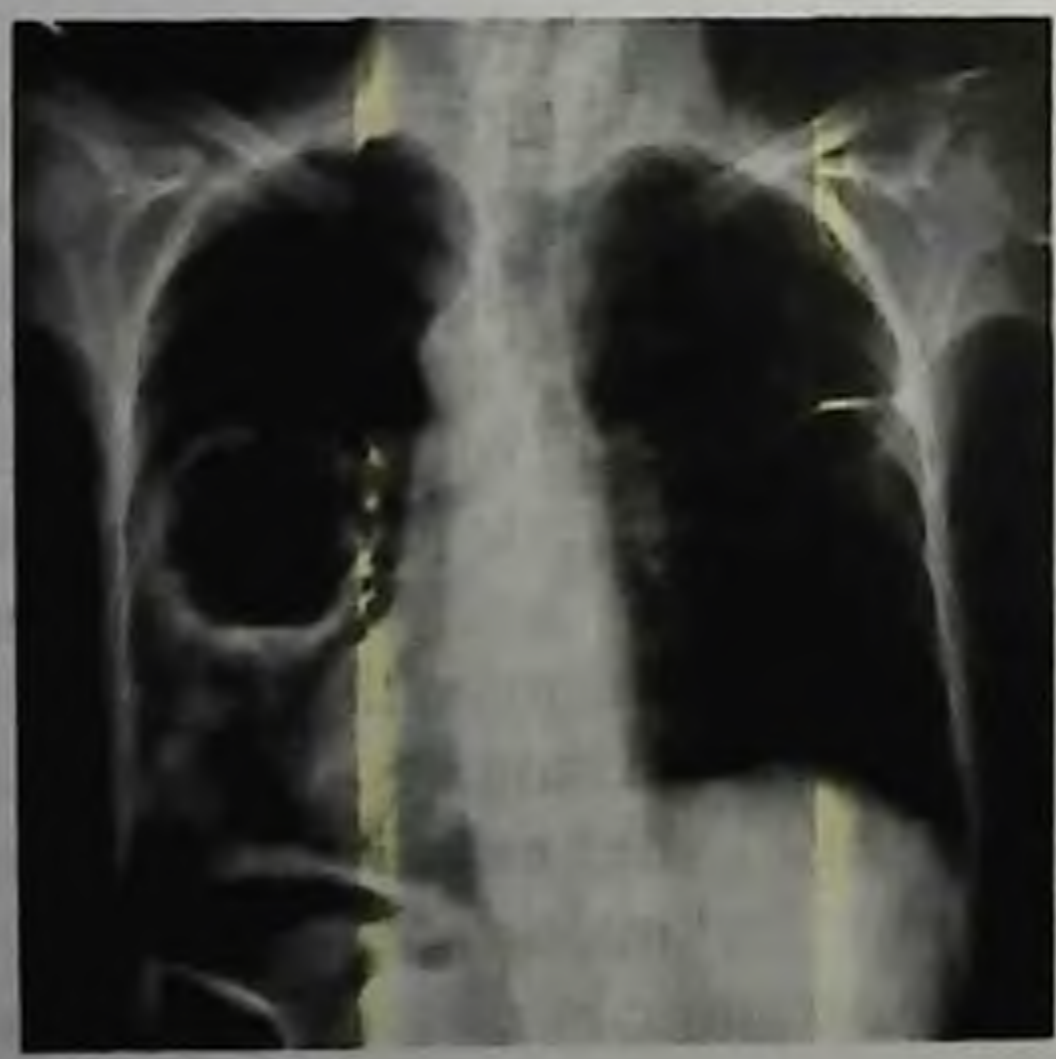

216 – rasm. O'pka gangrenasi.

O'tkir yiringli kasalliklarni kompleks davolash lozim bo'ladi.

Hozirgi vaqtda asosiy davolash usuli konservativ muolaja bo'lib, ayni vaqtda kichik invaziv jarrohlik amaliyotlari: transtorakal, endobronxial drenajlash, uzoq muddatli regionar infuziya uchun bronxial arteriyani kateterlash amalga oshiriladi.

O'tkir davrda operativ aralashuv kasallik asoratlar bilan kechgandagina (o'pkadan qon ketganda) yoki muolaja naf bermaganda, jarayonning tarqalishga moyil bo'lganidagina qo'llaniladi. O'pkadagi o'tkir yiringli jarayonlarda konservativ muolajaning tamoyillari quyidagilardan iborat bo'ladi:

1. *Antibakterial muolaja* – bakteriyalar turini va ularning antibiotiklarga ta'sirchanlik darajalarini bakterioskopiya va ekish ma'lumotlarini hisobga olgan holda tayinlanadi, sulfanilamidlar ham ishlatiladi. Antibakterial muolajaning ta'sirchanligiga erishish uchun zararlanish o'chog'ida davo preparatlari kontsentratsiyasini oshirib, ularni arteriyalarga yuboriladi. Bronxial arteriyaga kateter o'rnatib, muolajani o'sha orqali amalga oshirish eng samarali tadbir hisoblanadi. O'pkaning o'tkir yiringli xastaliklarida 60%gacha hollarda kasallik qo'zg'atuvchisi aeroblar bilan birga kelgan anaerob noklostridial infektsiya hisoblanadi. Noklostridial anaerob infektsiyaning belgilari deganda yiringli suyuqlikning badbo'y hidi, yallig'lanish o'choqlaridagi to'qimalar nekrozi, odatdagi bakteriologik tekshiruvning natijalari manfiy bo'lganda ham, tushuniladi. Anaeroblarga qarshi metronidazol (trixopol), tinidazol, klaforan, rifambitsin, doksitsiklinlar yaxshi ta'sir qiladi.

2. *Traxeobronxial yo'llar* – mikroorganizmlarni yo'qotadigan, yallig'lanishni kamaytiradigan, balg'amni suyuqlashtiradigan va uni ko'chiradigan dorivor aralashmalar yuborib *sanatsiya* qilinadi. Shuningdek bronxial shoxni kateterlash, mikrotraxeostomiya, sanatsion bronxoskopiya qilish yo'li bilan patologik suyuqlik tortib olinadi. Bunda sanatsiya uchun qo'llaniladigan aralashmalar tarkibiga 2% li kaliy bikarbonat eritmasi (2 ml), mikrofloraga sezuvchanlikni hisobga olgan holda antibiotiklar, antiseptiklar (dioksidin, furagin), balg'amni suyultiradigan moddalar (mukosolvin 10%–1,0), proteolitik fermentlar (tripsin, ximotripsin 10–15 mg), bronxolitiklar (eufillin 0,5–1,0, 12%, novodrin 0,5%–0,5; efedrin 5%–0,5), gormonal

preparatlar (gidrokortizon 25–50 mg) kiritish maqsadga muvofiq bo'ladi.

3. *O'pka abstsesslari va plevra empiemasini sanatsiya qilish* – abstsess bo'shlig'ini bronxoskopik yoki transtorakal yo'l bilan kateterlash, torakotsentez orqali aktiv aspiratsiya qilish va yiringli bo'shliqni yuvishni tashkil qilishdan iborat. Traxeobronxial shoxni chetlab o'tib yiringli suyuqlikni evakuatsiya kilish, nafas olish a'zolari faoliyatini yaxshilaydi, intoksikatsiyani kamaytiradi, bemorni tezda sog'ayib ketishga yordam beradi.

4. *Detoksikatsion muolaja.* Siydik haydovchi preparatlar (laziks, gipotiazid va b.) orqali diurez stimulyatsiyasi yordamida vena qon tomiriga o'tkaziladigan infuzion (tuzli eritmalar) muolajani o'z ichiga oladi. Hozirgi vaqtda detoksikatsiyaning birmuncha ta'sirchan, ekstrakorporal usullari – gemosorbtsiya, limfosorbtsiya, plazmoferez va qonni ultrabinafsha nurlatishdan foydalanilyapti.

5. *Suv-elektrolit buzilishlarni bartaraf etish.*

6. *Umumiy quvvatni oshiruvchi muolaja* – gemotransfuziya, plazma, qonning oqsilli o'rinbosarlari, glyukozaning kontsentrlangan eritmalari ni quyish, anabolik preparatlar, temir preparatlarini va vitaminlarni qo'llashdan iborat.

7. *Immunitetni oshiruvchi muolaja.* Stafilokokk anatoksini quyidagi sxemaga ko'ra yuboriladi: 3 kunlik tanaffus bilan 10 in'ektsiya – 0,1, 0,2, 0,3 ml va h. k. Antistafilokokk giperimmun zardob 100–150 ml 3–5 marta. Antistafilokokk gammaglobulin (mushak orasiga) 5 ml 8–10 marta kun ora. Taktivin. Dekaris 50 mg kunora 3–5 kun ichida. Prodigiozan in'ektsiyasi 30 kungacha: 0,2, 0,5, 0,6, 0,7, 1,0 mg. Metiluratsil 0,5 mg kuniga 2 marta 10–15 kun mobaynida.

Qonning ivish xususiyatlarini va mikrotsirkulyatsiyani normallashtirish qonning reologik xususiyatlarini yaxshilaydigan preparatlar, antiagregantlar (reopoliglyukin, aspirin, kurantil, trental) qo'llash. O'pkadagi og'ir destruktiv jarayonlarda DVS sindromining dastlabki ko'rinishlari borligini hisobga olib, antiferment–krioplazma bilan kompleks muolaja tadbirini o'tkazish tavsiya etiladi (100 ming birlik kontrikal venaga, 5 ming birlik geparin teri ostiga sutkasiga 4 marta, yangi muzlatilgan zardob).

O'pkaning surunkali yallig'lanish kasalliklari O'pkaning surunkali yallig'lanish kasalliklari atamasiga, o'pkadagi davomli nospetsifik yallig'lanish jarayoni natijasida o'pka parenximasi, bronxial va qon tomirlar sistemalari strukturasida o'ziga xos o'zgarishlar bilan o'tadigan va o'xshash klinik manzara orqali namoyon bo'ladigan patologik holatlarning katta bir guruhi birlashtiriladi. Bunday kasalliklarning o'ziga xos klinik belgilari: uzoq vaqt yo'talib yiringli balg'am ajratish, aksariyat qon tupurib yurish hisoblanadi. Kasallik odatda avj oladigan tabiatga ega bo'ladi, remissiya va avj olish davrlari bilan o'tadi. Avj olishi aksariyat yilning sovuq mavsumlarida qayd etiladi. Qo'zish davrida yiringli balg'amning miqdorini ortishi, gipertermiya qayd qilinadi. Bahorda avj olib boradigan nafas etishmovchiligi, surunkali intoksikatsiya belgilari aniqlanadi.

O'pkaning surunkali yallig'lanish kasalliklari diagnostikasida 2 bosqich farq kilinadi: birinchi bosqich – sinchiklab so'rab-surishtirishni o'z ichiga olgan klinik tekshirish, ikkinchi bosqich – rentgenologik, endoskopik, funktsional tekshirish usullarini o'z ichiga qamrab olgan asbob-uskunalar yordamida (instrumental) tekshirish. O'pkaning surunkali yallig'lanish kasalliklari aniqlanganda instrumental tekshiruvni ko'krak qafasini ikkita proektsiyada rentgenografiya qilish va maxalliy anesteziya ostida qilinadigan bronxofibroskopiyadan boshlanadi. Bunda qo'lga kiritiladigan ma'lumotlar jarrohlik amaliyoti o'tkazish kerak bo'lgan o'pka kasalliklari bor bemorlarni tanlab olishga va ayni vaqtda jarrohlik amaliyotiga muhtoj bo'lmay, terapevtik statsionarlarda davolanishi kerak bo'lgan bemorlarni aniqlashga imkon beradi. Tanlab olingan bemorlar guruhini ixtisoslashgan torakal bo'lim sharoitlarida sinchiklab tekshirish, tomografiya, bronxografiya, angiopulmonografiya bilan tenziometriya, radioizotop skannerlash, spirografiya, reografiyalarni o'z ichiga oladi va aniq diagnoz qo'yishga, jarrohlik amaliyoti o'tkazishning zarurligi haqidagi masalani hal etishga hamda uning hajmini aniqlashga imkon beradi.

Yallig'lanish jarayoniga o'pkaning ko'pi bilan 3 bo'lagi qo'shilgan, bronxlar va o'pka parenximasida jiddiy morfologik o'zgarishlari bor bo'lgan bemorlar jarrohlik usuli bilan davolanishlari kerak. O'pkada lokal zararlanish bo'lganda

funktsional tekshirish vaqtida aniqlangan nafas etishmovchiligi, qo'shilib kelgan og'ir patologiya borligi, keksa yoshdaligi, jarrohlik amaliyoti o'tkazishga monelik qiladigan hol hisoblanadi. Nafas etishmovchiligi belgilari unchalik ifodalanmaganda, qo'shilib kelgan yashirin patologiyada jarrohlik amaliyoti o'tkazish masalasi individual hal qilinadi.

Surunkali o'pka abstsessi

O'pkada 2-3 oydan ko'proq vaqt mavjud bo'lgan nospetsifik yiringli bo'shliqning bo'lishi – o'pkaning surunkali abstsessi deyiladi. Surunkali abstsesslar paydo bo'lishiga o'pkasida o'tkir yiringli jarayonlari bo'lgan bemorlarni kasalxonaga kech yotqizish, muolaja jarayonining etarli bo'lmagani, uni statsionardan klinik jihatdan to'liq tuzalmasdan va rentgenologik tekshiruvsiz chiqarish sabab bo'ladi. Klinik manzarasi. Yiringli balg'am ajraladigan yo'tal, gipertermiya, o'rtacha ifodalangan intoksikatsiya simptomlari shular jumlasiga kiradi. Rentgenologik tekshiruvda ichki konturi aniq, nozikroq yallig'li gardishli va odatda ozroq suyuqlik sathi bo'lgan yumaloq bo'shliq ko'rinadi. Bronxografiyada bir yoki bir necha bronxlar bilan o'zaro bog'liq bo'lgan yumaloq bo'shliq aniqlanadi. Bronxoskopiyada yiringli chegaralangan endobronxit aniqlanadi.

Davolash. Radikal operativ davolash –segmentektomiya, lobektomiya, pulmonektomiya. Konservativ muolaja tamoyillari o'tkir jarayondagi davolash kabi, jarrohlik amaliyotiga tayyorgarlik sifatida yoki jarrohlik amaliyotiga monelik qiladigan ko'rsatmalar bo'lganda (jarayonning ikki tomonlamaligi, keksalik yoshi, qo'shilib kelgan patologiya borligi), mustaqil davolash vositasi sifatida foydalaniladi (217-rasm).

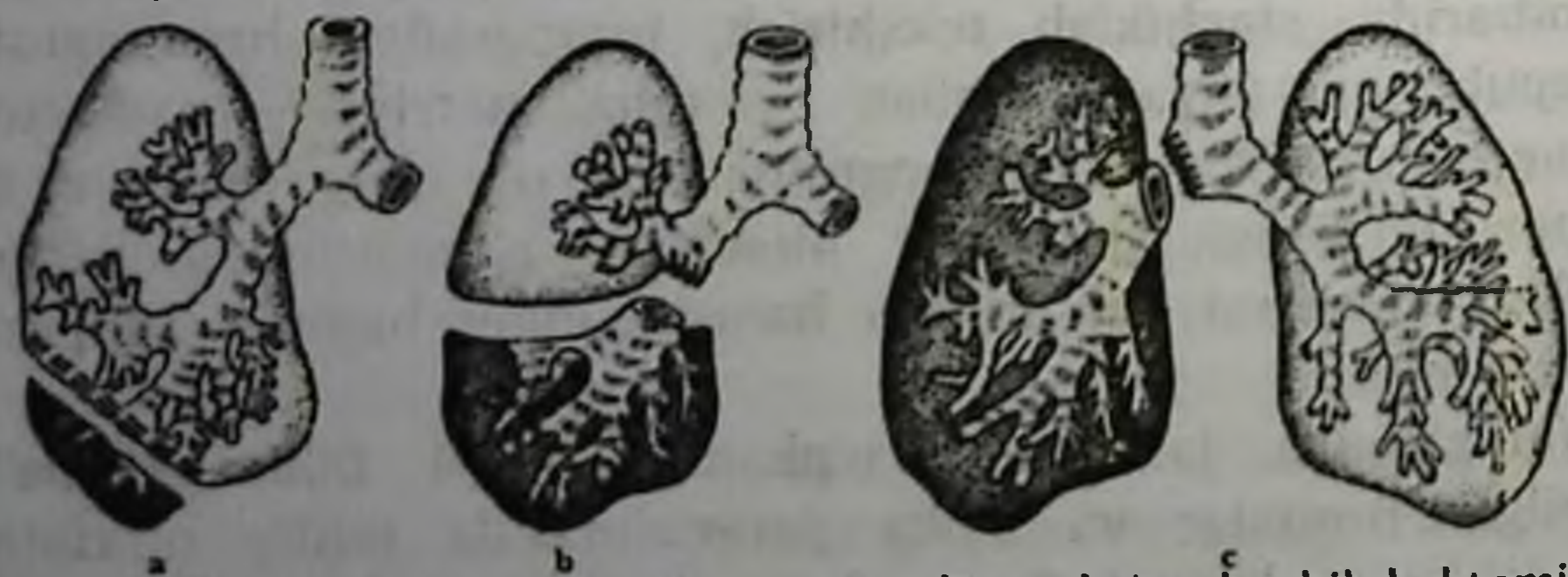

217 – rasm. O'pka rezeksiyasi. a – qirrali rezeksiya, b – bilobektomiya, c – pulmonektomiya.

Bronxoektatik kasallik. Bronx–o'pka sistemasining surunkali yallig'lanish kasalligi bo'lib, bronxlar devori elastik va mushak komponentlarining destruktsiyasi munosabati bilan bronxlarning kengayib ketishidan (bronxoektazi) iborat bo'lgan kasallik hisoblanadi. Uning rivojlanish mexanizmini bronx–o'pka sistemasidagi tug'ma buzilishlar, boshdan kechirilgan yallig'lanish jarayonlari, yot jismlarning ta'siri oqibatlari va shu kabilar bilan bog'laydilar.

Bronxoektazlar turiga ko'ra tsilindrsimon, qopsimon va aralash turlarga bo'linadi. Atelektatik bronxoektazlar alohida guruhga ajratiladi. Bronxoektazlar ayniqsa bolalik, o'smirlik yoshida va navqiron yoshda birmuncha ko'proq uchraydi. Ko'pchilik bemorlar uzoq vaqt xasta bo'lib yuradigan kishilardir.

Anamnez to'g'ri yig'ilganda to'lqinsimon kechayotgan ko'p yillik kasallikni aniqlashga muvaffaq bo'linadi. Bunda qisqa muddatli avj olish davrlari davomli remissiya davrlari bilan almashinib turadi. Vaqt o'tishi bilan tez–tez avj olishi bo'lib turadi, remissiyalar esa qisqaradi (218-rasm).

218 – rasm. Bronxoektaz turlari.

Kasallikning o'ziga xos simptomlari: o'pkabronx infektsiyasining tez–tez qo'zib turishi, yiringli badbo'y hidli (ko'pincha ertalab) balg'am ajralishi, nafas siqishi, qon tuflash, o'rtacha yuzaga chiqadigan intoksikatsiya belgilari hisoblanadi. Kasallikning so'nggi bosqichlarida bemor barmoqlari odatda nog'ora cho'plariga o'xshab ketadi, tirnoq falangalari esa soat oynalari ko'rinishiga ega bo'ladi. Zararlangan o'pka qismi auskultatsiya qilib ko'rilganda, mayda pufakchali jarangdor

xirillashlar eshitiladi.

Rentgenologik usulda tasvir olinganda, o'pkaning kasallangan erlarida fibroz qismlar strukturasining ari iniga o'xshash ko'rinishda ekanligi, o'pka ildizi soyasi strukturasining buzilganligi aniqlanadi. Bronxoskopiyada diffuz yoki aniq chegaralangan bronxit ajralib turadi, bronxlarning distal kengayish simptomi kuzatiladi (Sul belgisi). Bronxografiya tekshiruvi bu kasallikda eng ko'p ma'lumotlar beradi – bronxlarning kengayganligi aniqlanadi: ular tsilindrsimon, xaltasimon, kistasimon va aralash turlari ko'rinadi. Lokal zararlanishda jarrohlik usulda davolaniladi – segmentektomiya, lobektomiya, bilobektomiya, pulmonektomiya qo'llaniladi (219-rasm).

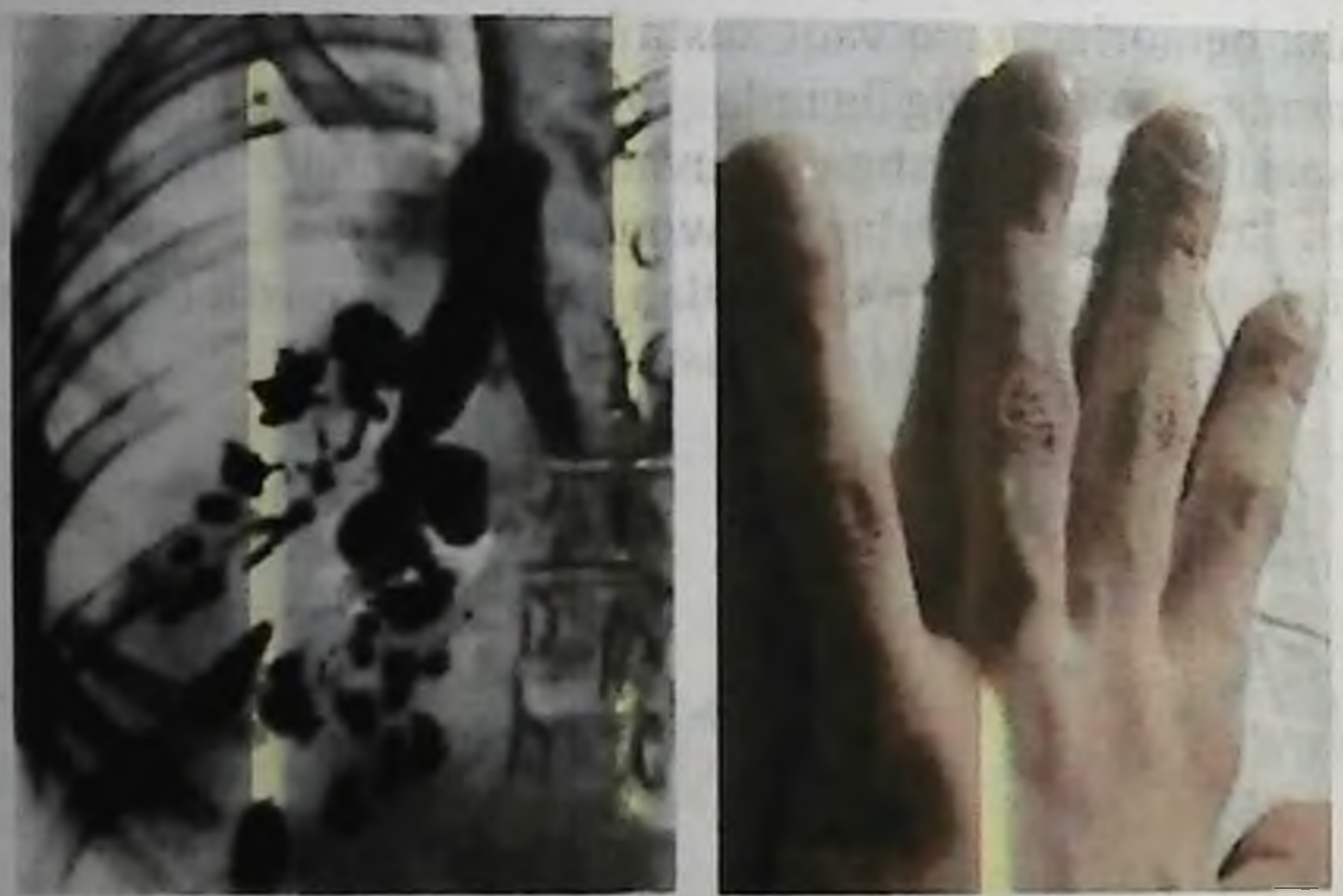

219 – rasm. Bronxoektatik kasallikning rentgenologik va klinik ko'rinishi (baraban tayoqchasi simptomi).

Konservativ muolaja faqatgina jarayon tarqoq bo'lganida, shuningdek jarrohlik amaliyotiga tayyorgarlik maqsadida o'tkaziladi.

O'rta bo'lak sindromi. O'rta bo'lakning surunkali yallig'lanishi. O'pkaning atelektazi hisobiga o'rta bo'lak bronxi o'tkazuvchanligining buzilishi oqibatida rivojlanadi. O'pkaning yallig'lanish kasalliklari umumiy sonidan 20–26% ni tashkil etadi. Kasallik o'rta bo'lak bronxining tuzilish xususiyatlariga, uning kattalashgan limfa tugunlari tufayli ezilishiga bog'liq, surunkali

kechish xususiyatiga ega.

Klinik manzarasi. Yiringli balg'am ajralib turadigan yo'tal, qon tuflash, nafas siqishi, intoksikatsiya alomatlari bilan ifodalanadi. O'pkada o'rta bo'lak proektsiyasi ustida yirik-o'rtacha pufakchali xirillashlar eshitiladi.

Rentgenologik jihatdan o'rta bo'lak atelektazi, bronxoskopik jihatdan o'rta bo'lak bronxi o'tkazuvchanligining uning torayishi hisobiga buzilishi, chegaralangan yiringli endobronxit aniqlanadi. Bronxografiyada o'tkazuvchanlikning buzilishi, o'rta bo'lak bronxining «cho'ltog'i» aniqlanadi.

Davolash jarrohlik usulida – lobektomiya amaliyoti qilinadi. Jarrohlik amaliyotiga monelik qiladigan hollar bo'lganda (qo'shilib keladigan kasalliklar, keksa,yosh) konservativ muolaja olib boriladi.

O'pkadan qon ketish. O'pkadan qon ketishi – nafas yo'llaridan qon ajralib chiqishi, o'pkadagi turli kasalliklarning ko'p uchraydigan va xatarli asoratidir. O'pkaning surunkali yiringli kasalliklari orasida 10% dan 60% gacha hollarni tashkil etadi. Bunda ko'p miqdorda qon ketishi faqat qon yo'qotilishi jihatidan emas, balki tezda yuz beradigan asfiksiya sababli xavfli bo'ladi. L. M. Nedvetskaya klassifikatsiyasi bo'yicha o'pkadan qon ketishi 3 darajaga bo'linadi:

I darajasi – 300 ml gacha qon tuflash; II darajasi – 700 ml gacha;
III darajasi – 700 ml dan ko'p qon yo'qotish.

O'pkadan qon ketishida jarrohlik aralashuv kerak bo'ladi, konservativ davolash naf bermayotgan ko'p qon ketishida shoshilinch jarrohlik amaliyoti o'tkaziladi. Oshig'ich hollarda qon ketish manbaini aniqlay olmasdan bemor axvoli og'ir paytida, ko'pincha majburan jarrohlik amaliyoti qilishga to'g'ri keladi. Shuning uchun bunday hollarda jarrohlik amaliyoti natijalari rejali jarrohlik amaliyotlariga qaraganda birmuncha yomon bo'ladi. Shu munosabat bilan o'pkadan qon ketishini diagnostika qilish va davolashga yondoshishda quyidagicha taktika tavsiya qilinadi. Hamma bemorlarni turli jarrohlik amaliyotlarni bajarishga ko'rsatmalariga ko'ra quyidagi 2 guruhga bo'lish mumkin:

1-guruh – o'pkasidan qon ketishi I–II darajali bemorlar, ularda davolashdiagnostik tadbirlar intensiv davolash fonida shoshilinch bronxoskopiyadan boshlanishi kerak. Shoshilinch

bronxoskopiya asfiksiyaning oldini olish, traxeobronxial shoxni qunt bilan sanatsiya qilish, qon ketishini to'xtatish uchun bronxni vaqtincha obturatsiya qilishni o'z ichiga olgan qator chora-tadbirlarni o'z ichiga oladi. Bemor ahvoli barqaror bo'lgandan keyin yaqin 6–12 soatda bronxial arteriografiyani o'z ichiga olgan rentgenologik tekshiruv o'tkaziladi, diagnoz aniqlanadi va zarur bo'lganda zararlangan tomonda bronxial arteriya embolizatsiyasi bajariladi. Bunday taktika ko'pchilik bemorlarda qon ketishini vaqtincha to'xtatish, qon ketishi tufayli yuz bergan gomeostaz buzilishlarni yo'qotish uchun vaqtni qo'ldan boy bermaslik, bemorni qunt bilan tekshirish, diagnozni aniqlash va ehtiyotlab jarrohlik amaliyotini o'tkazishga imkon beradi.

2–guruh – o'pkasidan qon ketishi III darajali bemorlar. Bunda bemorlar kasalxonaga keltirilganda konservativ tadbirlar kompleksidan tashqari ularda rentgenologik tekshirish bilan birga (rentgenoskopiya, ko'krak qafasini 2 proektsiyada rentgenografiya qilish) fibrobronxoskopiya qilish zarur.

Fibrobronxoskopiya qattiq bronxoskopiyaga o'tish sharoitlarida o'tkazilishi lozim, chunki bunday bemorlarda tekshiruv jarayonida ko'p qon ketish ehtimolini istisno qilib bo'lmaydi. Olingan bronxoskopik rentgenologik ma'lumotlar ko'pchilik bemorlarda qon ketish manbaini aniqlash, diagnoz qo'yish, keyingi tekshiruv va davolash rejasini tuzishga imkon beradi. Jarrohlik amaliyoti o'tkazishga monelik qiladigan hollari bo'lgan bemorlarda qon oqishining takroran ro'y berishiga qarshi zararlangan tomonda bronxial arteriyani embolizatsiya qilish kerak.

Piopnevmotoraks. Abstsess plevra bo'shlig'iga yorilganda yoki infektsiya plevraga subplevral joylashgan yallig'langan o'choqdan yiring tarqalganda paydo bo'ladi.

Ko'pincha bronx–plevral oqma yaralar paydo bo'lishi bilan o'tadi, bu o'pkaning qisman yoki to'liq kollapsiga va plevral bo'shliqning doimo infektsiyalanib turishiga olib keladi. Ahvolning og'irligi intoksikatsiya, nafas etishmovchiligining keskin oshib borishi kabi holatlarga bog'liq bo'ladi.

Rentgenologik tekshiruvda plevra bo'shlig'ida, aksariyat hollarda sathi va gaz pufaklari bo'lgan suyuqlik borligi aniqlanadi.

Bemorlarda plevra bo'shlig'ini punktsiya qilib yiringni aspiratsiya qilish, so'ngra drenajlash lozim bo'ladi. Plevra

bo'shlig'ini aktiv aspiratsiya va floraga sezuvchanlikni hisobga olgan holda fermentlar (tripsin, ximotripsin) va antibiotiklar qo'shilgan antiseptik eritmalar (furatsilin, furagin) bilan lavaj qilinadi. Punktsiyada plevra bo'shlig'ida germetik holatning yo'qligi, yo'tal paydo bo'lishi, plevra bo'shlig'iga dori moddalari kiritilayotganda ta'm va hid sezgisi bilan yuzaga chiqadigan bronxial oqma yarada germetiklik yaratishga va o'pkaning yozilishiga imkon beradigan keltiruvchi bronxni vaqtinchalik bronxoskopik okklyuziyalash tavsiya etiladi.

Jarayon surunkali turga o'tganda, xaltacha hosil qilgan plevra empiemasi shakllanganda (bunga aksariyat bronxo-plevral oqma yara borligi imkon beradi), jarrohlik yo'li bilan davolash – plevroektomiya bilan o'pka dekortikatsiyasi o'tkaziladi.

O'pkada patologik o'zgarishlar bo'lganda qo'shma jarrohlik amaliyotlari – plevroektomiya bilan lobektomiya, plevropulmonektomiya qilish kerak bo'ladi.

Plevra empiemasi

Plevra empiemasi (yiringli plevrit) – vistseral va parietal plevraning chegaralangan yoki diffuz yallig'lanishi holda kechib, plevral bo'shliqda yiring yig'ilishi va yiringli intoksikatsiya zamirida, aksariyat nafas etishmovchiligi belgilari bilan o'tadi. Ko'pchilik hollarda plevra empiemasi o'pkadagi yallig'lanish va yallig'li destruktiv jarayonlar, shuningdek ko'krak a'zolaridagi jarohatlar va operativ aralashuvlarning asorati bo'lib hisoblanadi. Plevra empiemasining ko'zg'atuvchilari turli xil mikroorganizmlar bo'lishi mumkin.

Etiologiyasiga ko'ra spetsifik, nospetsifik va aralash empiema farq qilinadi. Klinik kechishi xarakteri bo'yicha o'tkir va surunkali bo'ladi. Jarayonning tarqalganligiga ko'ra tarqalgan va chegaralangan bo'ladi. Tutashish xarakteri bo'yicha bronxial oqma yarasiz, bronxial oqma yarali, plevral oqma yarali bo'lishi mumkin.

Plevra empiemasi hamisha o'tkir jarayon sifatida, plevrada dag'al va barqaror morfologik o'zgarishlar paydo bo'lganda boshlanadi, bunda qoldiq bo'shliq shakllanadi, u uzoq kechadi, vaqti-vaqti bilan qo'zib turadi. Plevra empiemasi surunkali kasallik sanaladi.

Klinik manzarasi. Plevraning o'tkir empiemasi uchun umumiy intoksikatsiya belgilari, gipertermiya, et junjikishi,

ko'krakda og'riq, bronxial oqma yara bo'lganda nafas qisishi, yiringli balg'am ajraladigan yo'tallar xos bo'ladi. Bemor ko'zdan kechirilganda teri qatlamlarining rangparligi, ba'zan tsianoz qayd qilinadi.

Ko'krak qafasi tekshirilganda zararlangan tomonning nafas olishda orqada qolishi qayd etiladi. Plevra bo'shlig'idagi ekssudat yig'ilgan joy proektsiyasi ustida tovush titrashining sustlashgani yoki umuman yo'qligi, perkutor tekshiruvda to'mtoqlashgani, auskultativ tekshiruvda nafas olish shovqinining zaiflashgani yoki bo'lmasligi aniqlanadi. Qonda leykotsitoz, qon formulasining chapga siljigani, EChT oshganligi qayd qilinadi.

Diagnostikada rentgenologik usullar hal qiluvchi rol o'ynaydi. Aniq diagnostika uchun rentgenografiya kamida 2 ta proektsiyada bajarilishi lozim. Tarqalgan empiemada plevra bo'shlig'ida ekssudat borligi yuqori chegarasi yoysimon (qiyshiq) qorong'ulik ko'rinishida aniqlanadi (220-rasm).

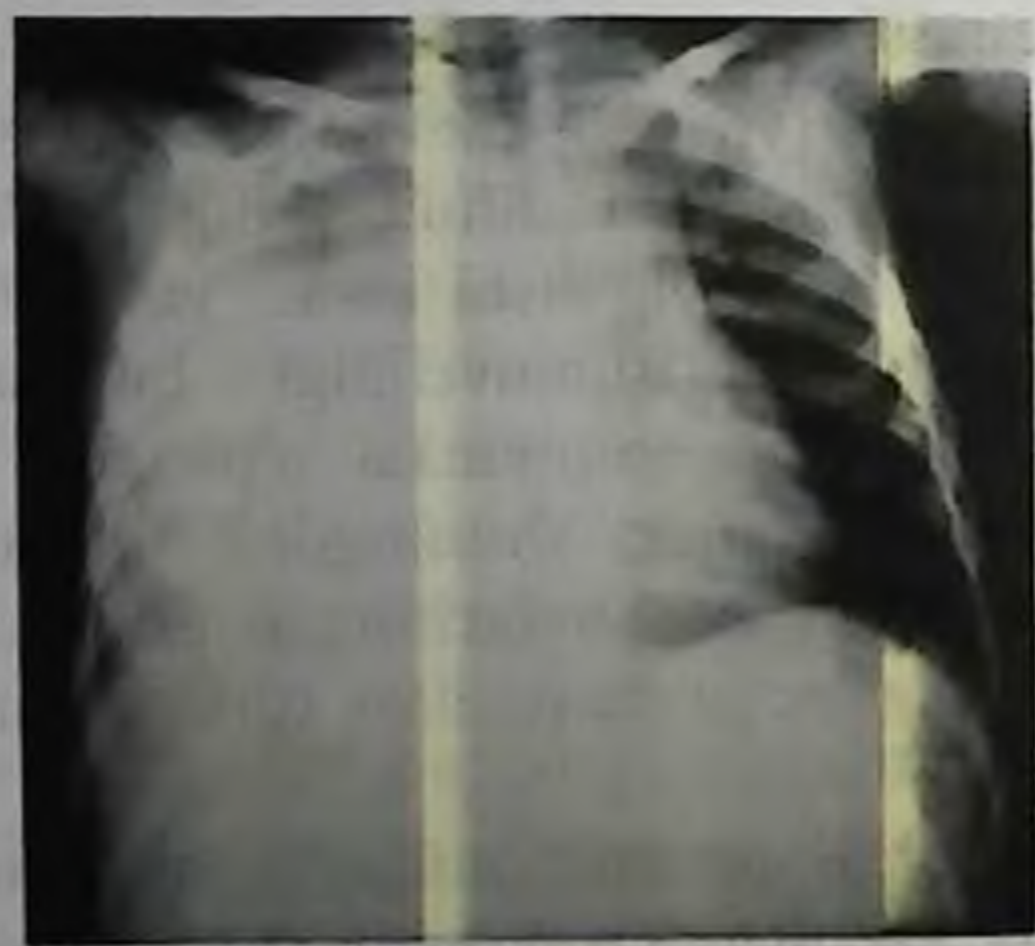

220 – rasm. Plevra empiemasi. Rentgenografiya.

Chegaralangan empiemalarda aniq konturli har xil shakldagi gomogen soya aniqlanadi. Plevra bo'shlig'ida bronxial oqma yara bo'lganda suyuqlik sathi bo'lgan havo aniqlanadi. Plevra bo'shlig'ini punktsiya qilish natijalariga asoslanib aniqlanadi. Tarqalgan empiemada punktsiya orqa–qo'ltiq chizig'i buylab VI–VII qovurg'alar orasida o'tkaziladi. Chegaralangan turida – eng to'mtoqlangan nuqtasida va rentgenologik aniqlanadigan qorong'u joyida olib boriladi. Plevra empiemasi diagnozi punktsion usul bilan tasdiqlangandan, ya'ni yiring

olinganda plevra bo'shlig'i drenajlanadi. Drenajlash plevra bo'shlig'idan yiringli suyuqlikni doimiy chiqarish yoki uni doimo antiseptiklar bilan yuvish, antibiotiklar yuborish, vakuum moslamalar yordamida siyraklantirishga imkon beradi. Drenajlash uchun ko'pincha Byulau troakari yordamida torakotsentez qilishdan foydalaniladi. Mahalliy davolash bilan birga tamoyili jihatidan o'pkaning o'tkir yallig'lanish kasalliklaridagi davolashga o'xshash intensiv muolaja amalga oshiriladi.

Plevraning o'tkir empiemasi asta-sekin surunkali turga o'tadi. Bunday o'tishning asosiy belgilari tana haroratining normal yoki subfebril haroratgacha pasayishi, kayfiyatning yaxshilanishi, yiringli ajralmaning kamayishi va qoldiq plevral bo'shliq hajmining barqarorlashuvi hisoblanadi. Biroq bu ahvol soxta yaxshilanishdir, chunki yiringli jarayon davom etadi va avj olib boradi, organizmning infektsiyaga chidami kamayadi va arzimagan noqulay sharoitlarda (sovqotish, charchash, qo'shilib kelgan kasalliklar) u qo'ziydi.

Plevraning surunkali empiemasini diagnostika qilish qiyin emas. Rentgenologik tekshiruv usullari hal qiluvchi ahamiyatga ega. Bo'shliqning joylashuvini va o'lchamlarini aniqlash uchun tomografiya, fistulografiya qilinishi kerak bo'ladi. Bronxografiya bronxial shox holatini aniqlash, bronxial oqma yaralar tabiati va joylashgan joyini aniqlash imkoniyatini beradi.

Surunkali empiemani davolashda odatda jarrohlik usuli qo'llaniladi. Hozirgi vaqtda bronxial oqma yara o'pka to'qimasi rezektsiyasi bilan uchraganda plevrektomiya bilan o'pka dekortikatsiyasi eng ma'qul usul hisoblanadi.

O'pka kistalari. O'pkaning kistalar bilan zararlanishlari kelib chiqishi va morfologik tuzilishiga ko'ra turli xil kasalliklar guruhini tashkil qiladi. Qisman yoki to'liq suyuqlik yoki havo bilan to'lgan yupqa devorli bo'shliq shakllanishi ular uchun umumiy belgi hisoblanadi. Kelib chiqishiga ko'ra kistalar tug'ma (haqiqiy) va orttirilgan (soxta) bo'lishi mumkin. Haqiqiy o'pka kistalari embrional va postnatal davrda o'pkaning shakllanish jarayonlari buzilishi natijasida vujudga keladi. Soxta kistalar ko'pchilik hollarda asosiy kasallikning yaxshi kechishi va tuzalishi (abstsess, exinokokk, sil kavernasi, o'pka ichi gematomasi) natijasida vujudga keladi. O'pkada o'choqli emfizema zaminida shakllanadigan havoli

bo'shliqlarni haqiqiy va soxta kistalardan farq qilish lozim bo'ladi. O'pka kistalarida klinik manzara ularda yallig'lanish jarayoni paydo bo'lgandagina yuzaga chiqadi. Bunda harorat ko'tarilishi, balg'am ko'chadigan yo'tal qayd qilinadi.

Diagnoz rentgenologik tekshiruv asosida qo'yiladi. Rentgenologik ikkita sindromlar guruhi – sharsimon va yumaloq tuzilmalar va yupqa devorli bo'shliqlar aniqlanadi.

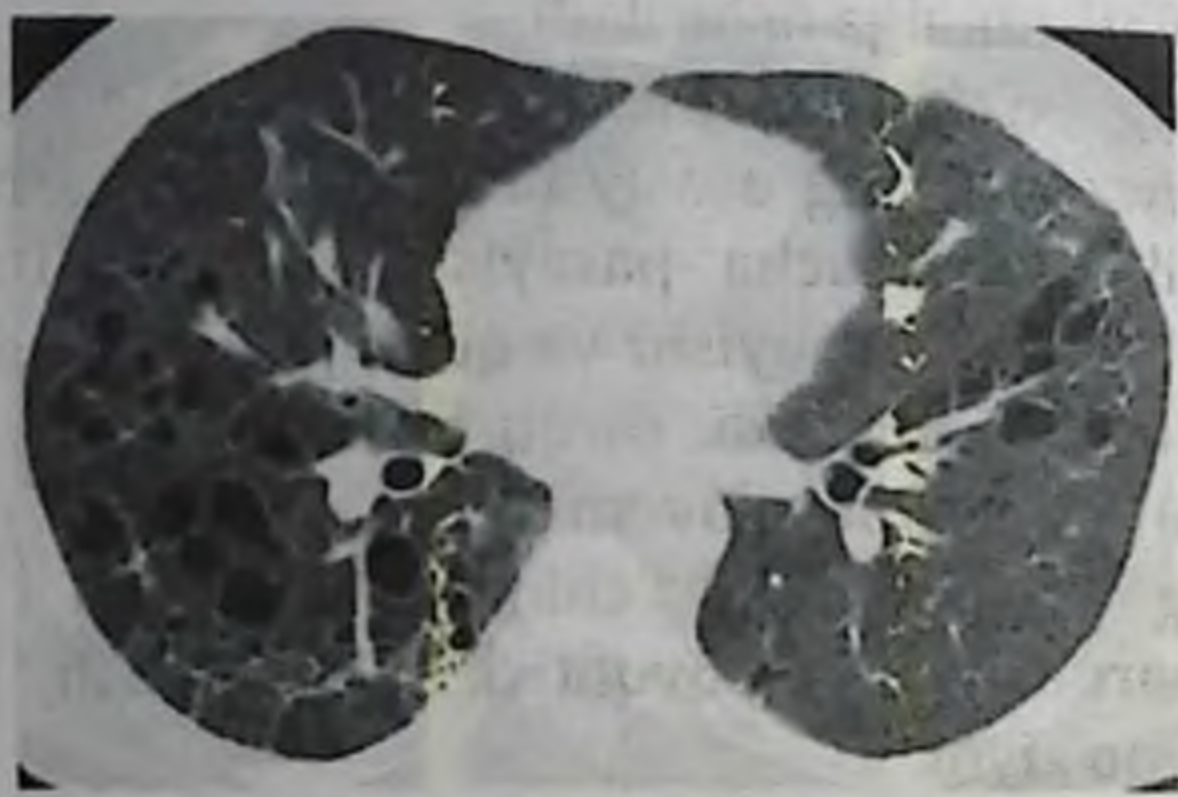

221 – rasm. Ikkala o'pka polikistozi.

Kista yiringlaganda rentgenologik manzara ko'p jihatdan o'tkir yoki surunkali o'pkaabstsesslaridagi klinik manzarani eslatadi. Bronxografiyada kista bo'shlig'i kontrast bilan to'ldiriladi, ayni vaqtda o'rab turgan bronxial shox ham o'zgarmay qoladi.

Asoratlangan kistalarni davolashda jarrohlik usuli qo'llaniladi, u kistani olib tashlashdan yoki o'pka to'qimasi bir qismini rezektsiya qilishdan iborat. Radikal jarrohlik amaliyotga moneliklar bo'lganda o'pkaning yiringli kasalliklariga davo qilishning umumiy printsiplari bo'yicha konservativ davolash o'tkaziladi.

O'pkaning parazitar kasalliklari

O'pka exinokokki – mamlakatimizda eng ko'p tarqalgan parazitar o'pka kasalligidir. Yurtimiz shu kasallikning endemik o'choqlaridan biri sanaladi. Gidatidoz va alveolyar exinokokkoz farq qilinadi. O'pka aksariyat gidatidoz jarayonga uchraydi.

Gidatidoz exinokokkoz – qo'zg'atuvchi – tasmasimon gijja Echinococcus granulosis bo'lib, hayvonlar, aksariyat itlar, bo'rilar ichagida parazitlik qiladi. Qo'ylar, yirik qoramol oraliq xo'jayini hisoblanadi. Asosan alimentar yo'l bilan yuqadi. O'pkada

parazit lichinkalari diametri 14–20 sm ga etadigan kistalar shakliga ega bo'ladi. Kistalarning yupqa xitin pardasi bo'lib, uning atrofida zich fibroz parda rivojlanadi. Ular orasida yoriqsimon bo'shliq bo'ladi.

Uncha katta bo'lmagan kistalarda klinik belgilar bo'lmasligi mumkin. Kista o'sib atrofidagi a'zolarni bosib qo'yganda klinik belgilar paydo bo'lishi mumkin. Exinokokk kistasi bronxga yorilganda qattiq yo'tal tutib, o'zida xitin parda uziq-yuluqlari va kichik palak otuvchi kistalarini tutgan ozroq miqdordagi suyuqlik ajralib chiqadi. Ko'pchilik hollarda bemorlarning ahvoli yomonlashadi, harorati ko'tariladi. Kista plevra bo'shlig'iga yorilganda keskin behollik, issiq suyuqlik quyilgandek bo'lishi, hushni yo'qotish, arterial qon bosimining tushib ketishi, sovuq ter paydo bo'ladi. Shoshilinch jarrohlik amaliyoti o'tkazilmasa, yiringli plevrit rivojlanadi. Exinokokk kistasi yiringlab ketganda tana harorati 38–39°S gacha ko'tarilib, ko'p vaqtgacha balandligicha qoladi. Yiringlagan kista yorilganda yo'tal bilan o'zida xitin pardasi qoldiqlari, skolekslar saqlagan yiringli suyuqlik ajraladi.

Diagnoz rentgenologik tekshiruv orqali aniqlanadi – o'pkada gomogen, konturlari aniq sharsimon tuzilmalar borligi shundan dalolat beradi. Qo'shni bronx yotoq yarasida exinokokkning xitin va fibroz pardasi orasiga, perikistoz yoriqqa havo tushganda rentgenogrammalarda cho'zinchoq o'roq shaklidagi va kista chetida joylashgan yorug' yo'l-yo'l gaz paydo bo'lishi qayd etiladi. Bronxografiyada bu bo'shliq kontrast modda bilan to'ladi (subkapsulyar kontrastlanish fenomeni).

Exinokokk bronxga yorilganda va yiringlaganda rentgenologik manzara o'pka abstsessidagi manzaraga o'xshash, ya'ni suyuqlik sathi konturlari aniq bo'shliq kurinadi. Laboratoriya ma'lumotlari: aksariyat eozinofiliya, yiringlanishda EChT oshishi, leykotsitoz qayd qilinadi. Diagnoz qo'yishga immunologik reaktsiyalar (Katsoni, komplementni bog'lash, lateks-agglyutinatsiya) yordam beradi.

Exinokokkoz jarrohlik usulida davolanadi: Vishnevskiy, Bobrov, Vaxidov usulidagi exinokokkektomiya, o'pkaning parazitar kistasi bo'lgan qismini kesish. Xozirgi kunda endoskopik jarrohlik amaliyotlari rivojlangan tufayli, videotorakoskopik usulda exinokokkektomiya jarrohlik amaliyoti bajrilishi mumkin.

Ikki tomonlama jarayonda jarrohlik amaliyoti bosqichma-bosqich qilinadi. O'pkasida exinokokkozi bo'lgan bemorlarning qarib 50 foizida ayni vaqtda jigar ham zararlanishini eslatib o'tish lozim, davo taktikasi qo'llashda buni nazarda tutish lozim.

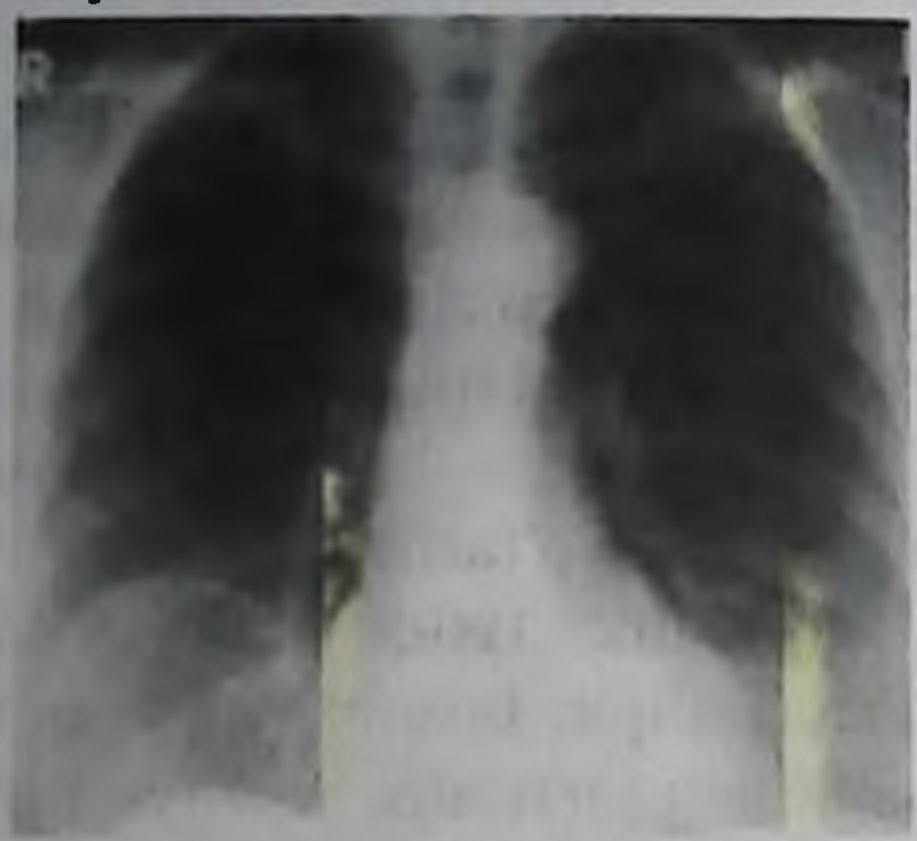

222 – rasm. O'ng o'pka pastki bo'lagi exinokokkozi (to'g'ri proektsiya).

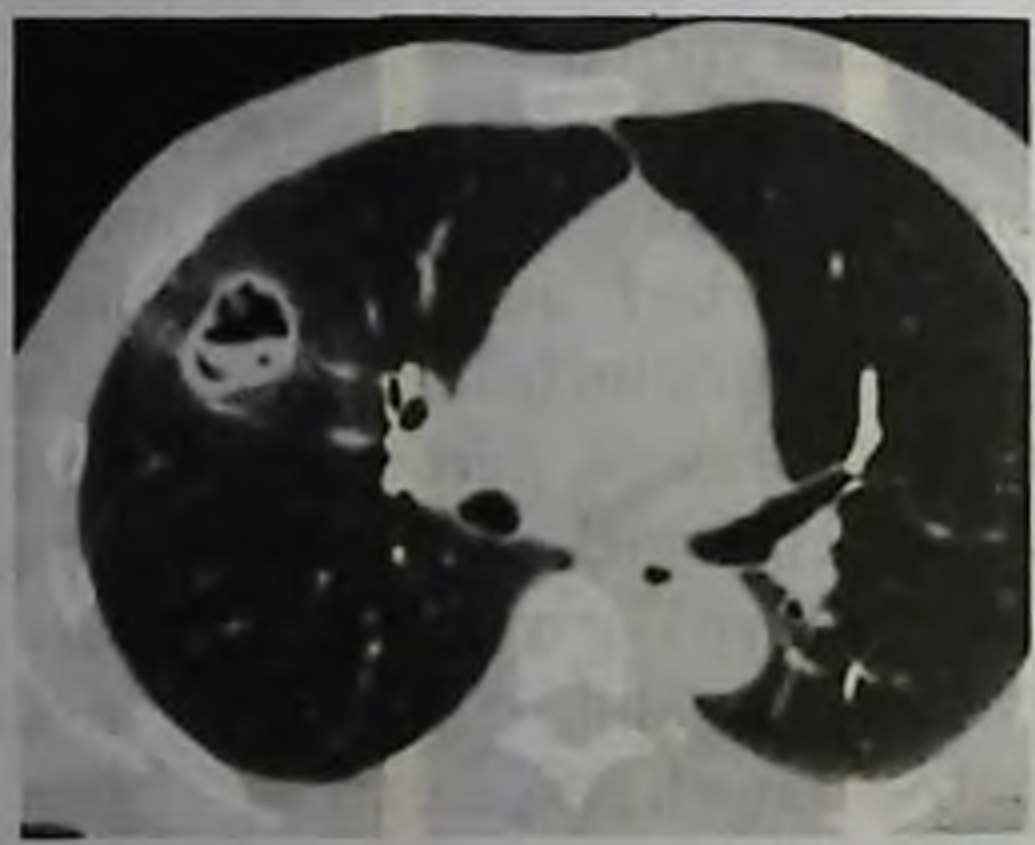

223 – rasm. O'ng o'pka bronxga yorilgan exinokokkozi (KT).

Alveolyar exinokokkoz – qo'zg'atuvchisi – Echinococcus multilocularis yovvoyi hayvonlar – bo'ri, tulki, qutb tulkisi ichagida parazitlik qiladi. Oraliq xo'jayini – olmaxon, suv qunduzi, nutriya. Hayvon terisini ishlash vaqtida, yuqumli manbalar suvidan ichilganda yuqadi. Avval jigarni zararlantiradi, undan o'pkaga o'sib kirishi mumkin. Xavfli o'sma kabi infiltrativ yo'l bilan tarqaladi. O'pkada kam uchraydigan parazitar kasalliklardan paragonimoz, tsistitserkoz, toksoplazmoz, askaridoz, amyobiaz, bilgartsiozni (shistosomoz) eslatib o'tish mumkin.

Bronxlar va o'pkaning xavfsiz o'smalari

O'pkaning xavfsiz o'smalari gistologik tuzilishiga ko'ra turli-tuman. Ular o'pkadagi har qanday – epitelial (papilloma, adenoma), biriktiruvchi, mushak to'qimadan (fibroma, mioma, nevrinoma), shuningdek o'pkaga xos bo'lmagan, embriogenez buzilishi natijasi bo'lmish abberant to'qimalardan (teratoma, gemartroxondroma) o'sib chiqishi mumkin.

Bronx ichidagi o'smalar (aksariyat adenomalar) bronx bo'shlig'ida o'sib qalinlashib, uning bo'shlig'ini toraytiradi, so'ngra batamom bekitib qo'yadi. Ko'p uchraydigan dastlabki belgilari uzoq vaqtgacha yo'talib yurish, asta-sekin kuchayib boradigan nafas siqishi, qon tuflash hisoblanadi. O'pka qismidagi gipoventilyatsiya sababli unda ko'pincha zotiljam rivojlanadi. Yiringli jarayon avj olishi yiringli balg'am paydo bo'lishiga olib keladi.

Rentgenologik manzara gipoventilyatsiya uchastkalari yoki atelektazlarni aniqlashda yuzaga chiqadi. Tomogrammalarda bronx bo'shlig'ida o'sma soyasi ko'rinib turadi. Bronxografiyada bronx cho'ltog'i aniqlanadi. Bronxoskopiya diagnostika jihatdan eng ko'p ma'lumot beradi, bunda yuzasi silliq o'sma topiladi. Tajriba bronx ichida adenomasi bor ko'pchilik bemorlarda uzoq vaqtgacha to'g'ri diagnoz qo'yish qiyinligini ko'rsatmoqda. Yosh bolalarda simptomlar triadasi (yo'tal, asta-sekin oshib boradigan nafas siqishi, qon tuflash) bo'lganda vrach bronx ichida o'sma bormikan, deb taxmin qilishi va tegishli tekshiruv o'tkazishi lozim.

Davolash – jarrohlik usulida. O'smali bronx rezektsiya qilinadi. O'pkaning atelektaz bo'lgan qismida o'zgarishlar bo'lganda uni rezektsiya qilinadi. Bronxdan tashqaridagi o'smalar odatda ko'p vaqtgacha sezilmay yuradi, ko'pincha ularni tasodifan yoki profilaktik rentgenologik tekshiruvda bexosdan aniqlanadi. O'sma kattalashgan sayin jarayonga bronxlar, vistseral plevra qo'shilgandan keyin ko'krakda og'riq, yo'tal, qon tuflash singari klinik belgilar paydo bo'ladi. Rentgenologik jihatdan bronxdan tashqaridagi xavfsiz o'smalarning semiotikasi qator umumiy o'xshash tomonlarga ega. Odatda bular yakka-yakka sharsimon, konturlari aniq gomogen tuzilmalardir. Jarrohlik amaliyoti o'smani o'pkaning juda kichik qismi bilan olib tashlashdan iborat. Ba'zan o'pka to'qimasini rezektsiya qilmasdan faqat o'smani olib tashlashni imkoniyati bo'ladi.

KO'KS ORALIG'I KASALLIKLARI
Anatomik–fiziologik ma'lumotlar

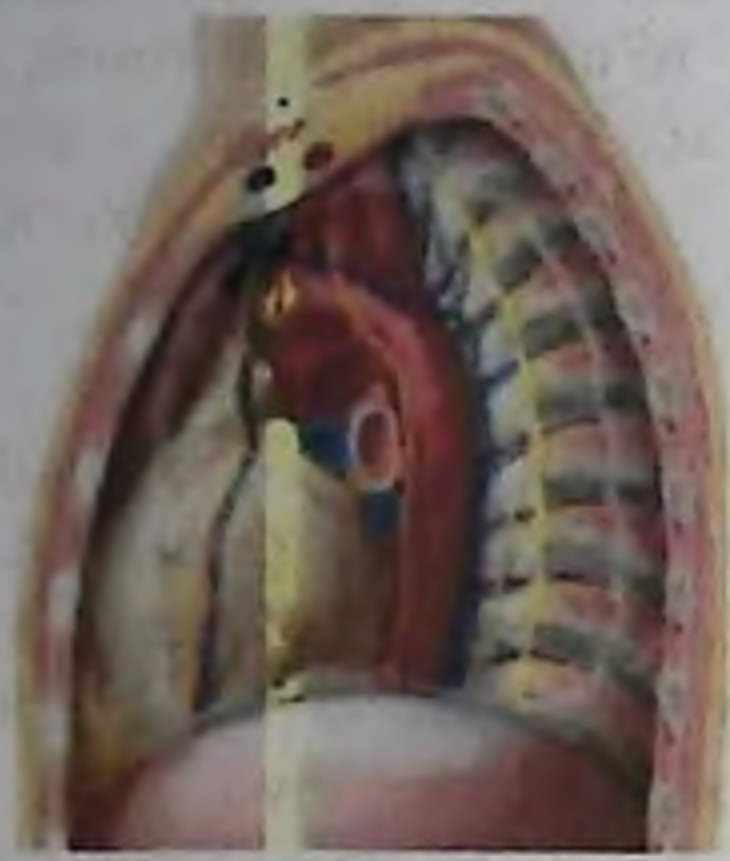

224 – rasm. Ko'ks oralig'i

Ko'ks oralig'i – ko'krak bo'shlig'ining orqa tomondan umurtqa pog'onasi, oldingi tomondan ko'krak, yon tomonlardan mediastinal plevra va pastdan diafragma bilan chegaralanib turadigan qismi bo'lib, ko'ks oralig'i yuqorida aniq chegaralarsiz bo'yin sohasiga o'tadi (224 – rasm). Ko'ks oralig'i shartli ravishda yuqori va pastki qismlarga bo'linadi, uning sathi IV ko'krak umurtqasidan o'tadi. Traxeya yuqori ko'ks oralig'ini shartli ravishda oldingi va orqa ko'ks oralig'iga bo'ladi, yurak xaltasi esa pastki va oldingi, o'rta va orqa ko'ks oralig'iga bo'ladi.

Ko'ks oralig'i topografikanatomik bog'liq a'zolar va to'qimalarning yig'indisi hisoblanadi. Yuqori ko'ks oralig'ida traxeya, qizilo'ngach, ayrisimon bez, aorta ravog'i, elka–bosh venalari, ko'krak limfatik yo'li joylashgan bo'ladi. Pastki ko'ks oralig'ining oldingi va o'rta qismlarida yurak va perikard joylashgan bo'lib, o'rta qismining yuqori uchdan birida esa traxeya bifurkatsiyasi, o'pka arteriyasi, aortaning yuqoriga ko'laruvchi qismi joylashadi. Nihoyat, pastki orqa oralig'ida aortaning pastga tushuvchi qismi, qizilo'ngach, ko'krak limfa yo'li, simpatik va parasimpatik nervlar o'ladi.

Tekshirish usullari. Ko'ks oralig'ida joylashgan a'zolarni tekshirishning asosiy usullari har tomonlama rentgenologik tekshirishdir (rentgenoskopiya, polipozitsion rentgenografiya, komp'yuter tomografiya) (225– rasm).

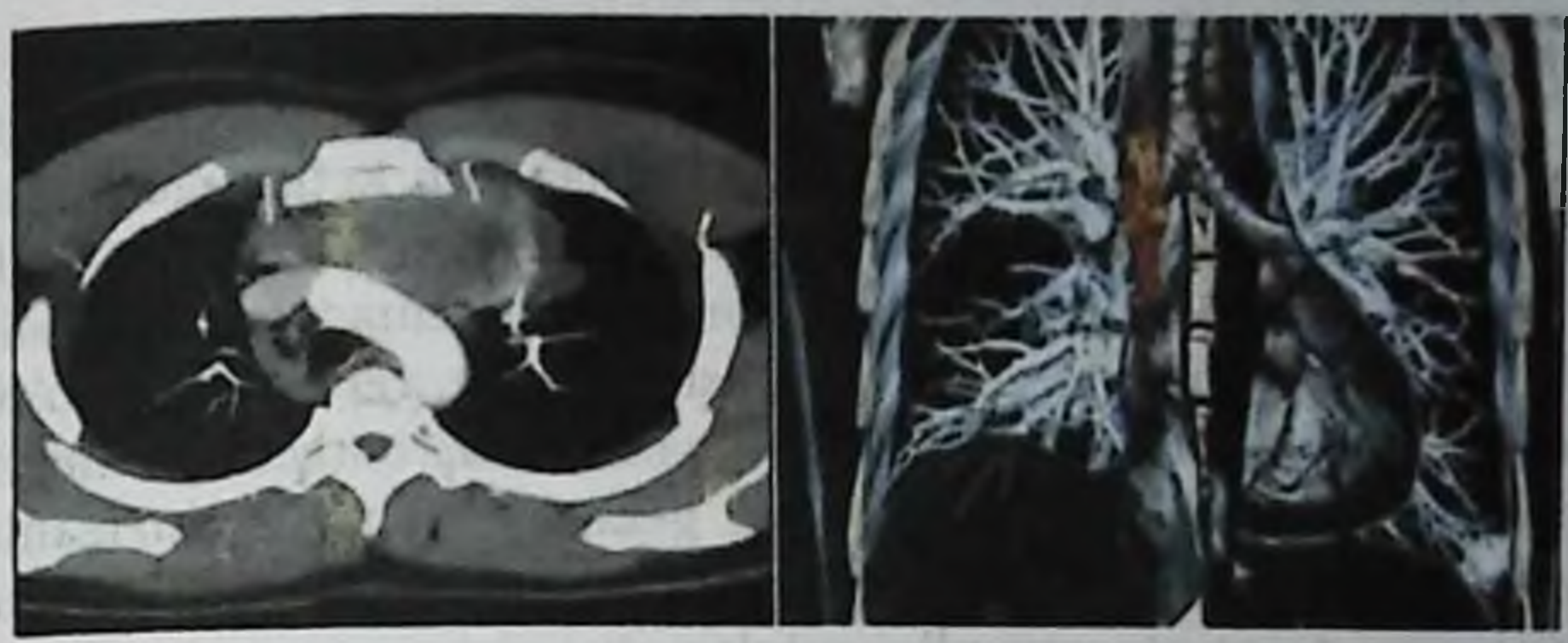

225 - rasm. Kompyuter tomografiyada ko'ks oralig'ini normal ko'rinishi.

Komp'yuter tomografiya – zamonaviy, batafsil ma'lumot beruvchi tekshiruv usuli hisoblanib, ko'krak qafasidan kerakli har qanday darajada ko'ndalang kesma olishga va unda joylashgan barcha a'zolar haqida batafsil ma'lumot olishga imkon beradi. Bundan tashqari, ko'ks oralig'ining aniq diagnostikasi uchun quyidagi usullar qo'llanilishi mumkin.

Pnevmomediastikografiya – ko'ks oralig'iga gaz kiritilgandan keyin amalga oshiriladigan rentgenologik tekshiruv. Ko'ks oralig'i o'smalarining chegaralarini aniqlashga yordam beradi. Sun'iy pnevmotoraks – plevral bo'shliqqa gaz yuborish bilan bog'liq tekshirish usuli bo'lib, o'pkaning o'smasini ko'ks oralig'idagi o'smalar va kistalardan tafovut qilish imkonini beradi.

Angiografiya – yurak va yirik qon tomirlarga kateter yordamida rentgenkontrast moddalar yuborib rentgen tasvirlami olib tahlil qiluvchi tekshirishdan iborat.

Biopsiya olish va diagnozni uzil-kesil aniqlash uchun: bronxlar orqali punktsiya, torakoskopiya, transtorakal aspiratsion biopsiya, mediastinoskopiya yoki periarterial mediastinotomiya qilinib material olinadi va undan preparat tayyorlanib, mikroskop yoki elektron mikroskop yordamida tekshiriladi.

Ko'ks oralig'i jarohatlari

Ko'ks oralighning ochiq va yopiq jarohatlari farq qilinadi. Ularni yana a'zolar jarohatlanmagan yaralanishlar, oldingi ko'ks oralig'i jarohatlangan yaralanishlarga bo'lish mumkin. Klinik manzarasi qaysi a'zoning qay darajada jarohatlanganiga, hamda qon oqish

darajasiga bog'liq bo'ladi.

Yopiq jarohatlar ko'pincha ko'ks oralig'i yirik qon tomirlarining jarohatlanishi oqibatida ichga qon ketish, gematoma shakllanishi kabi patologik jarayonlar bilan o'tadi. O'pka va bronxlar jarohatlanganda ko'ks oralig'i emfizemasi rivojlanadi. Ko'ks oralig'i gematomasi va emfizemasi nafas qisishi, tsianoz, venalarning bo'rtib chiqishi bilan namoyon bo'ladi. Odatda bu holda, rentgenogrammada ko'ks oralig'ining kengayganligini, gematoma paydo bo'lganida rentgentasvirda qorong'ilashgan soya chegaralarini va emfizemada esa aksariyat yorug' tortganligi aniqlanadi.

Davolash: yallig'lanishga qarshi muolaja o'tkazish, xayotiy muhim a'zolar ishini bir meyorga solishga qaratilgan bo'ladi. Operatsiya qilish uchun ko'rsatma bo'lib, a'zolar, yirik qon tomirlarning yorilib ulardan profuz qon ketishi, ko'ks oralig'i a'zolarining ezilishi, ular faoliyatining keskin pasayib ketishi kabi holatlar hisoblanadi.

Ochiq jarohatlar. Klinik manzarasi jarohatlangan a'zo turiga, qon ketishning hajmi yoki darajasiga bog'liq.

Davolash – xirurgik yo'l bilan amalga oshiriladigan operatsiya hajmi – jarohat turi va xarakteriga bog'liq.

Yallig'lanish kasalliklari

O'tkir medlastenit – ko'ks oralig'i kletchatkasining o'tkir yiringli yallig'lanishi. Uning paydo bo'lishiga, aksariyat hollarda ko'ks oralig'ining ochiq jarohatlari, o'tkir uchli yot jismlar vositasida teshilishi, kimyoviy moddalar ta'sirida kuyishi, ba'zan esa asbob-uskunalari yordamida tekshirishda jarohatlanishi yoki bo'yinning chuqur flegmonasining tarqalib ketishi sabab bo'ladi.

Klinik manzarasi. O'tkir mediastenit umumiy va mahalliy simptomlarning jadal rivojlanishi bilan xarakterlanadi. Kasallik haroratning birdaniga 39–40°S darajagacha ko'tarilishi, gektik xarakterdagi isitma, et junjikishi, kuchli terlash bilan boshlanadi. Shu holatda nafas qisishi, tsianoz, taxikardiya erta boshlanadi, arterial qon bosimi pasayadi, og'ir intoksikatsiya belgilari namoyon bo'ladi. Bemorlar odatda ko'krak va bo'yin sohasidagi tortishadigan sanchiqli kuchli og'riqlarga shikoyat qiladilar. Bo'yinni egish va to'g'rilashda, boshni yon tomonlarga burishda, ko'krakni bosishda og'riq kuchayadi. Bemorlar majburiy holatni egallaydilar (boshini oldinga

qilib qaddini baland qo'yib yotadilar). Qizilo'ngach, bronxlar teshilganda mediastinal, so'ngra esa teri osti emfizemasi vujudga keladi.

Qon tahlilida yuqori leykotsitoz, leykoformulaning chapga siljishi, EChTning oshganligi ma'lum bo'ladi. Rentgenogrammalarda ko'ks oralig'i ko'lankasining kengayganligi, ichi bo'sh a'zolar teshilganda esa, ko'ks oralig'ida gaz borligi qayd etiladi.

Davolash: Muolaja tadbirlarini o'lkazish bilan birga jarrohlik amaliyoti (operatsiya) qo'llaniladi. Bundan maqsad infektsiya manbaini bartaraf etish, ko'ks oralig'ini antiseptik eritmalar bilan doimiy yuvib turish uchun qo'sh bo'shlig'li silikon naychalar bilan adekvat drenajlashdan iborat. Muolaja tadbirlari bakteriologik tekshiruvlar tahlili va nazorati ostida antibakterial muolaja, diurez stimulyatsiyasi bilan birga detoksikatsion infuzion muolaja, hamda bemorning immunologik holatini quvvatlaydigan muolajalar o'tkazishdan iborat.

Surunkali mediastenit o'tkir mediastenitning oqibati bo'lishi mumkin. Unga sil, antipolipoz, zaxm sabab bo'lishi ehtimoli bor. Idiopatik sklerozlovchi mediastenit ham farq qilinadi.

Klinik ko'rinishi. Surunkali mediastenit uzoq vaqt mobaynida belgisiz kechishi mumkin. Keyinroq esa, ko'krak qafasida og'riq, tana haroratini subfebril ko'lsatkichlargacha ko'larilishi, yo'lal, nafas olishda qiynalish va uning qisishi, lanjlik, holsizlik, yutish jarayonida qiynalishlar, ko'krakda siqilish sezgisining paydo bo'lishi kuzatiladi. Bu simptomlar odatda sil (o'pka yoki limfatik tugunlar sili), zaxm kabi spetsifik kasalliklaridagi bo'ladigan klinik belgilar bilan o'ladi. Sklerozlovchi mediastenitda, kasallikning rivojlanishi jarayonida asta–sekin yuqori kovak venaning ezilishi bilan bog'liq simptomlarning paydo bo'lishi (yuz kerikishi, qo'lda shish, tsianoz paydo bo'lishi), ko'krak teri osti venalarining g'oyat darajada kengayishi sodir bo'ladi.

Diagnozni tasdiqlash uchun qizilo'ngach va yuqori kovak venasiga kontrast moddayuborib rentgenologik tekshirishdan foydalaniladi.

Davolash: spetsifik antibakterial preparatlar tayinlashdan iborat. Idiopatik sklerozlaydigan mediastenitda nurlash, kortikosteroidlar qo'llash maqsadga muvofiq bo'ladi. Hayotiy muhim a'zolar ezilganda, xirurgik usullarni tanlashga to'g'ri keladi.

Ko'ks oralig'i o'smalari va kistalari

Ko'ks oralig'i o'smalarining talaygina gistologik turlari mavjud. Kelib chiqishiga ko'ra ular:

- nevrogen (ganglionevromalar, neyroblastomalar, simpatikoblastomalar, oreoxomotsitomalar, nevrinomalar va nevrogen sarkomalar);
- mezenximadan kelib chiqqan (fibromalar, fibrosarkomalar, lipomalar, liposarkomalar, limfangiomalar, gemangiomalar, angiosarkomalar va b.);
- limfatik tugunlar retikulyar to'qimasidan paydo bo'lgan (limfosarkomalar, retikulosarkomalar, limfogranulematoz);
- embriogenez buzilishi oqibatida paydo bo'ladigan ayrisimon yoki qalqonsimon bezlardan kelib chiqadigan (dermoid kistalar va teratomalar, seminomalar, xarinoepitelioma, ko'krak qafasi ichidagi bo'qoq) o'smalari bo'ladi.

Ko'ks oralig'i kistalari haqiqiy tselamik kistalar va perikard divertikullariga, bronxogen va enterogen parazitar kistalarga bo'linadi. Bular embriogenez jarayonining buzilishlari oqibatida kelib chiqadi.

Ko'ks oralig'i o'smalari va kistalarini soxta o'smalar, anevrizmalardan (aorta, o'pka arteriyasi, toq vena anevrizmasi), diafragma churrasi, qizilo'ngach o'smalaridan tafovut qilish kerak bo'ladi.

Klinik manzarasi. Ko'ks oralig'ining o'smalari va kistalari ilk bosqichlarda belgisiz kechadi va ko'pincha profilaktika maqsadida o'tkazilgan rentgenologik tekshiruvlarda aniqlanadi. Keyinchalik o'sib ketganda va atrofdagi a'zolarni ezib qo'yganida, ko'krak qafasida og'riq, nafas olishning qiyinlashuvi kabi belgilar paydo bo'ladi. Ko'ks oralig'ining o'smalari rivojlanishi jarayonida kasallikka simpatik nerv aloqador bo'lganida Gorner simptomi aniqlanadi, qaytuvchi nerv qo'shilganda esa tovushning bo'g'ilishi kabi belgilar kuzatiladi. Yurakning ezilishi oqibatida, ko'krak qafasining o'ng yarmida og'riq paydo bo'ladi, yurak ritmining buzilishlari kuzatiladi.

Nevrogen o'smalar orqa miyaning ezilishi belgilari – sezuvchanlik buzilishining turli xil turlari, parez, falajlar, kichik chanoqda joylashgan a'zolar faoliyatining buzilishlari bilan namoyon bo'lishi mumkin.

Yuqori kovak venasining qattiq ezilishi – "yuqori kovak vena"

simptomokompleksining (belgilar majmuasi) rivojlanishiga olib keladi. Bunda yuz, bo'yin, qo'llar, gavdaning yuqori yarmida shish va tsianoz paydo bo'ladi. Shu bilan birga o'smaga aloqador simptomlar paydo bo'lishi ham ehtimol. Ko'ks oralig'i o'smalarining ko'pchiligi xavfsiz o'smalardan hisoblanib, odatda o'smalar o'lchamining kattalashishi oqibatida a'zolarning ezilishi yuzaga kelganda, xirurgik yo'l bilan olib tashlanadi. Ko'ks oralig'i o'smalarining ko'pchiligi, vaqt o'tishi bilan xavfli o'smalar turiga aylanishi mumkin. Demak, ko'ks oralig'i o'smalari diagnostika qilinganda, bemorning ahvoli imkon bersa, profilaktik nuqtai nazardan uni jarrohlik amaliyoti usullarini qo'llab olib tashlash, ayni maqsadga muvofiq bo'ladi.

Ko'ks oralig'i o'smalari va kistalarining ayrim turlari diagnostikasi, kasallikning klinik manzarasi va davolash. Nevrogen o'smalar – ko'ks oralig'ining ko'proq uchraydigan xavfsiz o'smalaridan hisoblanadi. Ular odatda, orqa ko'ks oralig'i sohasida joylashadi (226 – rasm).

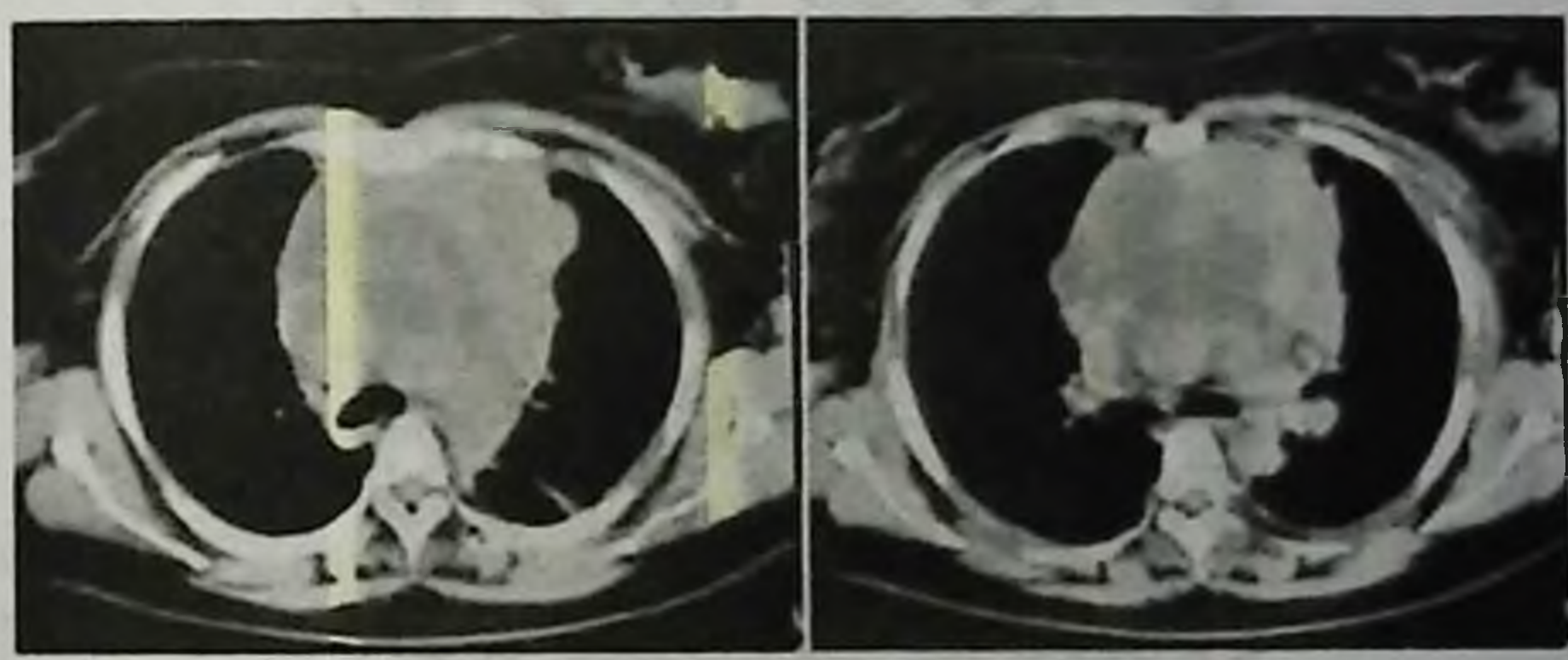

226 – rasm. Ko'ks oralig'inimg gigant o'smasi (KTdan kesma).

Nevrogen o'smalar simpatik nerv gangliylari va o'zaklari, adashgan va qovurg'alararo nervlar, orqa miya pardalaridan kelib chiqadi. Gistologik tuzilishi jihatidan bular neyrofibroma, neyromioma, ganglionevroma, paraganglioma, feoxromotsitomalardir. Orqa miya ildizlaridan chiqadigan o'smalar qisman orqa miya kanali ichiga, qisman esa ko'ks oralig'iga "qum soat" kabi shaklda bo'lib o'sadi. Shu munosabat bilan bemorlar orqadagi og'riqqa shikoyat qiladilar, ularda orqa miyaning bosilish belgilari, parezlar va falajliklar rivojlanadi.

Rentgenologik alomatlar: tuxumsimon yoki yumaloq shakldagi intensiv gomogen soyaning aniq chegaralari bor, ko'ks oralig'ining orqa yuqori bo'limlarida joylashadi, sun'iy pnevmotoraks qo'yilgandan keyin yaxshiroq aniqlanadi.

Davolash – xirurgik yo'l bilan o'sma olib tashlanadi.

To'sh suyagi orti (ichki) buqoq. Ko'krak qafasining to'sh suyagi ortida joylashgan ichki buqoq tireoptoz (qalqonsimon bezining to'sh suyagi ortiga tushishi) va ko'ks oralig'ida joylashgan qo'shimcha qalqonsimon bezlar ham kiradi. Aksariyat o'ng tarafda, buqoqning bu turi ko'proq uchraydi. Ko'krak qafasining to'sh suyagi ortida joylashgan ichki buqoqning muhim belgilaridan biri bo'lib, traxeyaning ezilishi, siqilishi yoki deviatsiyasi (bir tomonga surilishi) hisoblanadi. Bo'qoqning o'lchamlari katta bo'lganda ko'ks oralig'idagi yirik qon tomirlarining ezilishi simptomlari: bo'yin teri osti venalarining kengayishi va pulsatsiyasi, bosh og'rig'i, yuz salqishi "kompression sindrom" rivojlanishi mumkin (227 – rasm).

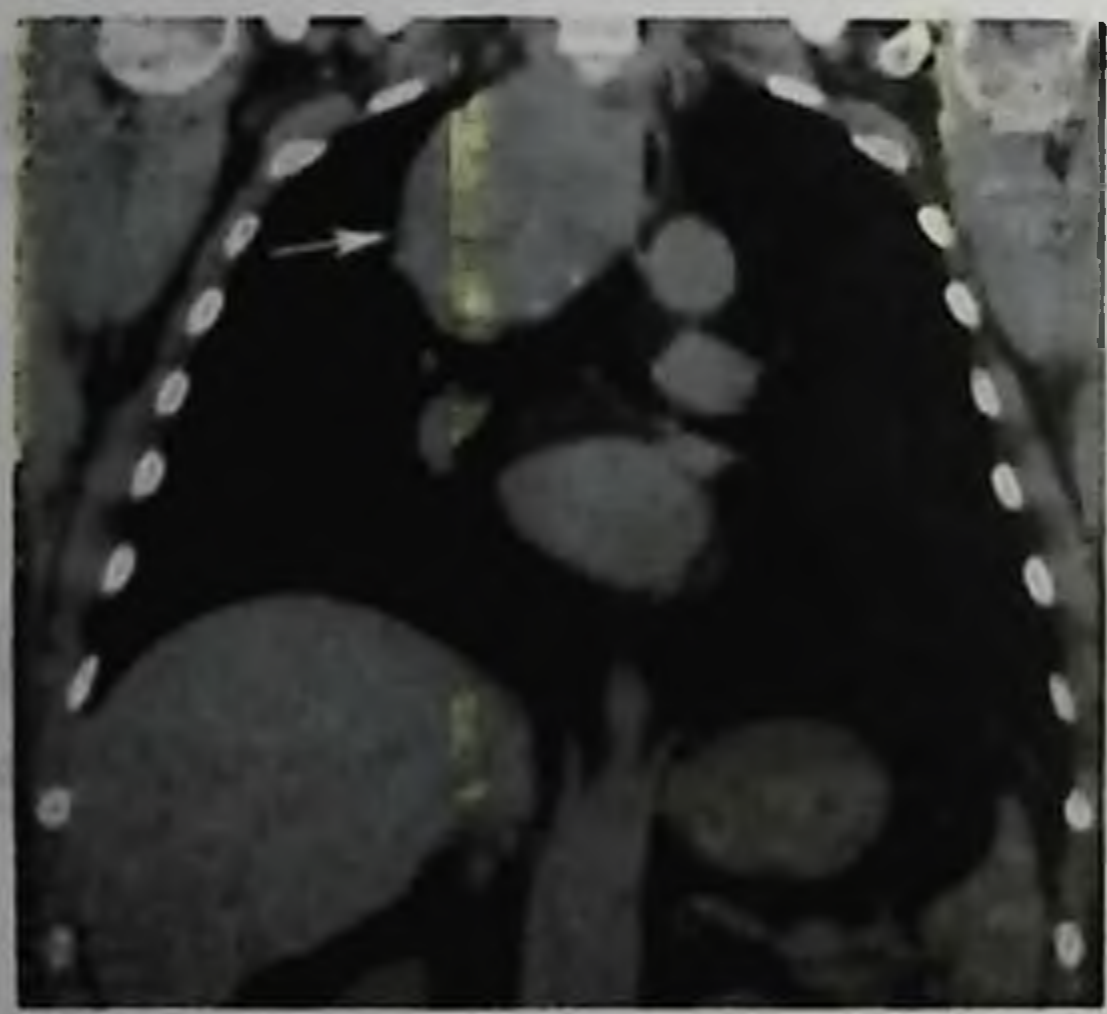

227 – rasm. Qalqonsimon bez to'sh orti sohasida joylashish varianti.

Rentgenologik tekshiruv qo'llanilganda traxeya va qizilo'ngachni joyidan siljiganligining aniq chegaralari soya (ko'lanka) sifatida aniqlanadi. Ko'pincha J131 bilan skanerlash aniqroq ma'lumot beradi.

Davolash – buqoqni xirurgik yo'l bilan olib tashlashdan iborat.

Timomalar – ayrisimon bez o'smalari, xavfsiz va xavfli bo'lishi mumkin. "Kompression sindrom" dan tashqari aregenerator

anemiya, Kushing sindromi namoyon bo'ladi. Ko'p hollarda miasteniya belgilari (skelet mushaklarining birdaniga bo'shashishi, chaynash, yutish, nutq, nafas olishning buzilishi, mushak gipotrofiyasi) bilan o'tadi. Bu simptomlar antixolinesteraza preparatlari yuborilgandan keyin kamayadi. Diagnostika usullaridan mediastinografiya batafsilroq ma'lumot beradi. Davolash – bezni operatsiya yo'li bilan olib tashlashdan iborat (228 – rasm).

228 – rasm. Ayrisimon bez o'smasi, makropreparat.

Dermoid kistalar va teratomalar. Dermoid kistalar endoderma elementlaridan rivojlanadi, devorlari qalin, bo'shlig'ida yopishqoq suyuqlik, teri va soch kabi tarkibiy qismlar bo'ladi. Teratomalar o'rta ko'ks oralig'ida bir necha pusht varaqlaridan rivojlanadi. Odatda, og'riq va "kompression sindrom" paydo bo'lgandagina diagnostika qilinadi. Davolash – xirurgik yo'l bilan olib tashlashdan iborat.

Perikard kistalari. Embrional davrda to'qimalarning rivojlanish nuqsoni bilan bog'liq. Aksariyat o'ng kardiodiafragmal burchakda joylashadi. Kechishi ko'pincha simptomlarsiz. Katta o'lchamlarda bo'lganda yurak sohasida og'riq, aritmiyalar qayd qilinishi mumkin. Rentgenologik tekshirishda aniqlanadi. Davolash – kistani xirurgik yo'l bilan olib tashlashdan iborat.

Bronxogen kistalar. Odatda traxeya va yirik bronxlarga taalluqli bo'ladi. Ularning o'lchamlari kattalashgan sari, bemorlarda

shikoyatlar birin-ketin paydo bo'ladi. Ular quruq yo'tal, nafas qisishi, stridoroz nafas olish holida yuzaga chiqadi. Rentgenologik tasvirda traxeyaga tegib turgan yumaloq soya aniqlanadi. Davolash – kistani xirurgik yo'l bilan olib tashlashdan iborat. Operatsiyaga ko'rsatma bo'luvchi asoratlari: yiringlash, perforatsiya (teshilish) hisoblanadi (229 – rasm).

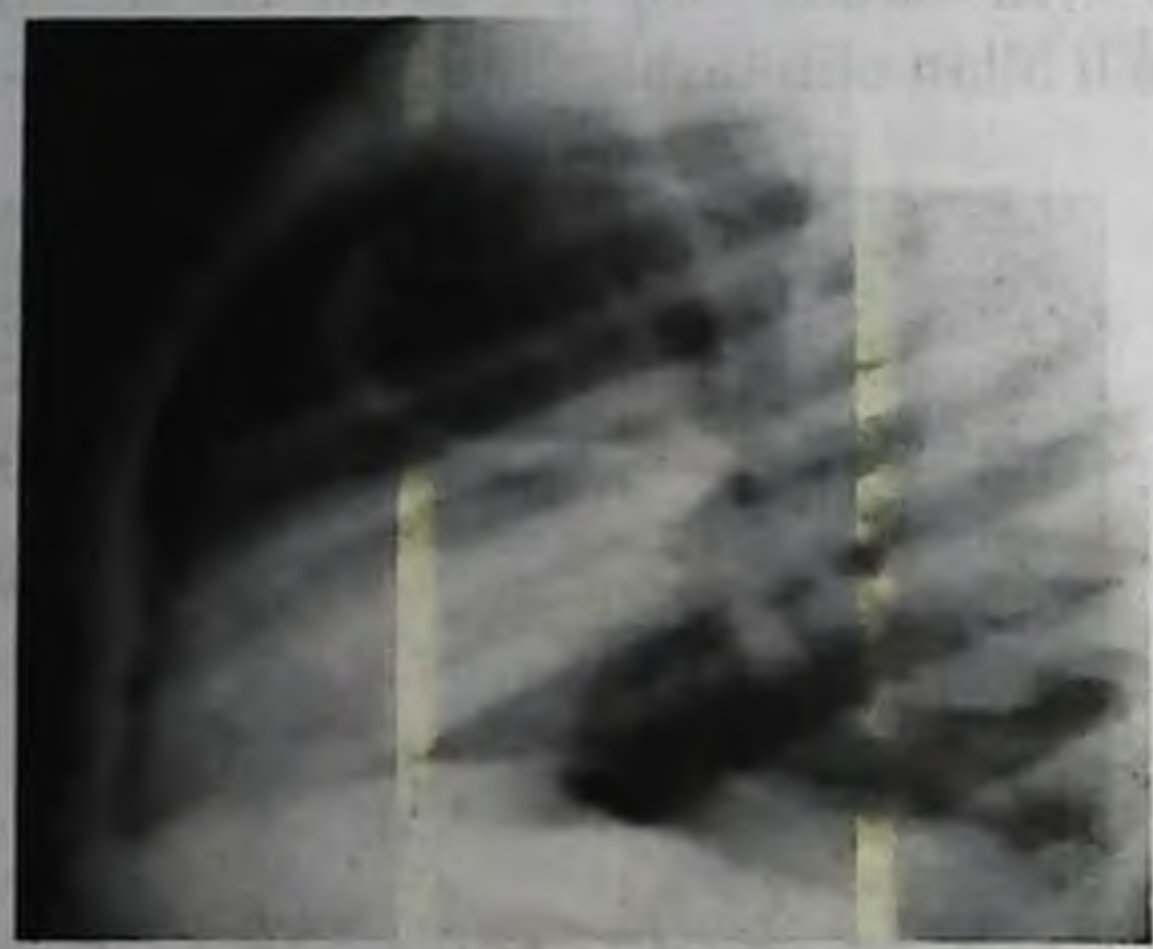

229 – rasm. Ko'krak qafasi rentgenogrammasida o'pka bronxogen kistasi

Enterogen kistalar. Orqa ko'ks oralig'ining pastki bo'limlarida joylashadi. Birlamchi ichak naychasidan rivojlanadi. Kistalarning ichki pardasi xlorid kislota ishlab beradigan me'da epiteliysi bilan qoplanganligi tufayli devorida yaralar paydo bo'lishi, qon oqishi, perforatsiyasi yuz berishi mumkin. Ular ichi kovak a'zolarga, perikard, plevra bo'shlig'iga teshib kirib, yiringlashni hosil qilishi ehtimoli bor. Diagnostika uchun pnevmomediastenografiya ko'p ma'lumot beradi. Davolash – kistalarni operatsiya yo'li bilan olib tashlashdan iborat.

Lipomalar – ko'pincha o'ng kardiodiafragmal burchakda joylashadi. Simptomsiz kechadi. Katta o'lchamlargacha etishi mumkin, shundagina ko'ks oralig'i a'zolarining bosilish simptomlari yuzaga keladi. Rentgenologik tekshirishda aniqlanadi. Davolash – operatsiya qilinib, o'sma olib tashlanadi.

Limfomalar. Mediastinal limfatik tugunlardan rivojlanadi. Odatda oldingi ko'ks oralig'ida joylashadi. Tabiatiga ko'ra xavfli hisoblanadi. Simptomlari intoksikatsiya bilan bog'liq – lohaslik, darmon qurishi, tana haroratining ko'tarilishi (isitma), oriqlab ketish,

terida qichima paydo bo'lishi kabilardir. Katta o'lchamlarga etganda: yo'tal, ko'krakda og'riq, ko'ks oralig'i a'zolarining ezilishi belgilari bo'ladi. Diagnostika uchun rentgenologik tekshiruv, mediastenoskopiya, mediastenotomiya o'tkaziladi. Davolash – xirurgik yot bilan davolash erta bosqichlaridagina amalga oshiriladi, keyinchalik nur va kimyoviy preparatlar bilan davolanadi.

DIAFRAGMA KASALLIKLARI

Anatomik–fiziologik ma'lumotlar

Diafragma (diaphragma – yunoncha «to'siq») yoki to'sh–qorin to'sig'i, ko'krak bo'shlig'i a'zolarini qorin a'zolaridan ajratib turadi. U yassi yupqa mushakdan iborat bo'lib, uning tolalari ko'krak qafasining pastki gumbaz qismining butun doirasi bo'yicha boshlanib, yuqoriga boradi va radial holda pay tizmasiga o'tib, o'ng va chap tomondan ko'krak bo'shlig'iga chiqib turadigan gumbazsimon qabariqlar hosil qiladi. Shunga muvofiq holda diafragmada ikkita qism farq qilinadi: markaziy pay qismi va chekka–mushak qismi. Keyingisi yana uch qismga: to'sh, qovurg'a va bel qismlariga bo'linadi. Diafragmaning ko'krak qismi biroz nozikroq ifodalangan bo'lib, ba'zi hollarda esa, hatto bo'lmasligi mumkin. Odatda u to'sh–xanjarsimon o'sig'ining ichki yuzasi va qorin to'g'ri mushaklari qinining orqa varag'idan boshlanadigan bir necha kalta tutamlardan iborat bo'ladi. Diafragmaning bu qismi kletchatka bilan to'lgan kichkina va tor uchburchak yoriq – ko'krak–qovurg'a bo'shlig'i yoki Larrey uchburchagi bilan qovurg'a bo'limidan ajralgan bo'ladi.

Qovurg'a qismi VII–XII qovurg'alar tog'aylarining ichki yuzasidan ko'ndalang qorin mushagi o'siqlari bilan navbatlashadigan alohida mushak tutamlaridan boshlanadi, so'ngra yuqoriga ko'tarilib pay markaziga o'tadi va diafragma gumbazlarining kattagina qismini hosil qiladi. Qovurg'a qismi, Boxdalek uchburchagi nomini olgan boshqa, huddi shunday uchburchak yoriq vositasida diafragmaning kuchliroq ifodalangan bel qismidan ajratilgan. Diafragmaning bel qismi har tomonlama uchta mushak "oyoqcha"lar: tashqi, oraliq va ichki "oyoqcha"lardan tashkil topgan bo'ladi.

Diafragmaning qizilo'ngach teshigi ko'pchilik tadqiqotchilarning ma'lumotlariga binoan uning asosan o'ng ichki "oyoqcha"si hisobiga hosil bo'ladi. Qizilo'ngach teshigi barcha tomoni

berk tog'orasimon shaklga ega bo'lib, XI ko'krak umurtqasi sathida, aksariyat o'rta chiziqdan birmuncha chap tomonda joylashadi. Diafragma qizilo'ngach teshigining eni normada 1,0 sm dan 3 sm gacha bo'lib, uzunligi esa 3,5 dan 6 sm gacha kattalikka ega bo'ladi. Diafragmaning qizilo'ngach teshigi orqali qizilo'ngachdan tashqari, chap va o'ng adashgan nervlari o'tadi (230 – rasm).

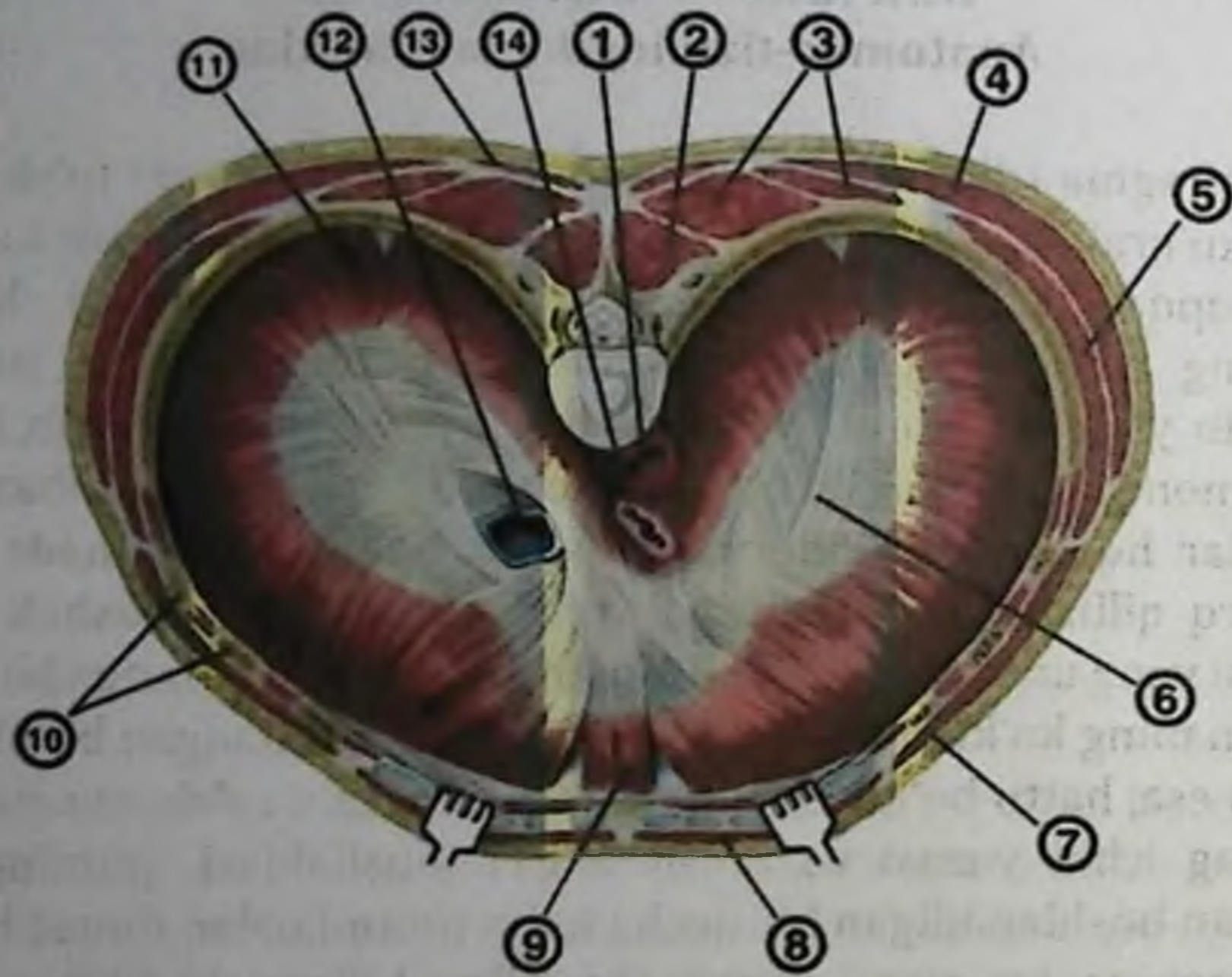

230 – rasm. Diafragma (ko'krak qafasi tomonidan ko'rinishi):
1 – aorta; 2 – ko'ndalang o'siq mushagi; 3 – umurtqani to'g'rilovchi mushak; 4 – belning serbar mushagi; 5 – oldingi tishli mushak; 6 – pay markazi; 7 – qorin tashqi qiyshiq mushagi; 8 – qorin to'g'ri mushagi; 9 – diafragmaning to'sh qismi; 10 – diafragmaning qovurg'a qismi; 11– diafragmaning bel qismi; 12 – pastki kovak vena; 13 – trapesiyasimon mushak; 14 – qizilo'ngach.

Diafragma o'pka bilan tutashgan joylarda va diafragmal-mediastinal, hamda diafragmal-qovurg'a sinuslar sohasida plevra bilan qoplangan bo'lib, uning payidan, qorin ichi fastsiyasining bir qismi hisoblangan biriktiruvchi to'qima plastinkasi boshlangan bo'ladi.

Diafragmani juft mushak – diafragmal arteriya (a. musculophrenica) lar va aortaning juft tarmoqlari: yuqorigi diafragmal arteriya va oltita pastki qovurg'alararo arteriyalar orqali qon bilan ta'minlanadi. Diafragmaning asosiy arteriyalari o'ng va

chap pastki diafragmal arteriyalar bo'lib, ular aslini olganda butun diafragmani u yopishgan chiziq bo'ylab vaskulyarizatsiya qiladi. Ko'p sonli limfatik tomirlar diafragma qatlamlariga muvofiq joylashgan to'rlar hosil qiladi. Diafragmadan limfa oqishi, uning mushak–pay elementlari qisqarishi tufayli, ko'p sonli limfatik tugunlar vositasida ruy beradi.

Diafragma ikkita diafragmal nervlar (nn. phrenici), ikkala tomondagi oltita pastki qovurg'alararo nervlar (n. intercostalis) tarmoqlaridan innervatsiya qilinadi, shuningdek o'ng va chap diafragmal chigallaridan nerv tolalarini oladi.

Diafragma churralari. Diafragma churrasi deb, qorin bo'shlig'i a'zolarining diafragmadagi tug'ma yoki orttirilgan nuqson orqali ko'krak bo'shlig'iga surilishiga aytiladi.

Klassifikatsiyasi va klinikasi. Barcha diafragmal churralar ikkita katta sinfga: travmatik va travmatik bo'lmagan churralar turlariga bo'linadi. Churra qopining bor yoki yo'qligiga bog'liq holda, churralar soxta va chin churralar deb ham nomlanadi.

Travmatik diafragmal churralar odatda soxta bo'lib chiqadi, biroq chin bo'lishi, ya'ni qorin churrasi qopiga ega bo'lishi ham mumkin, bu ko'krak–qorin to'sig'ining jarohati hajmiga bog'liq bo'ladi.

Travmatik bo'lmagan chin diafragma churralari qaerda joylashganidan qafiy nazar, tug'ma va orttirilgan bo'lishi mumkin (231-rasm).

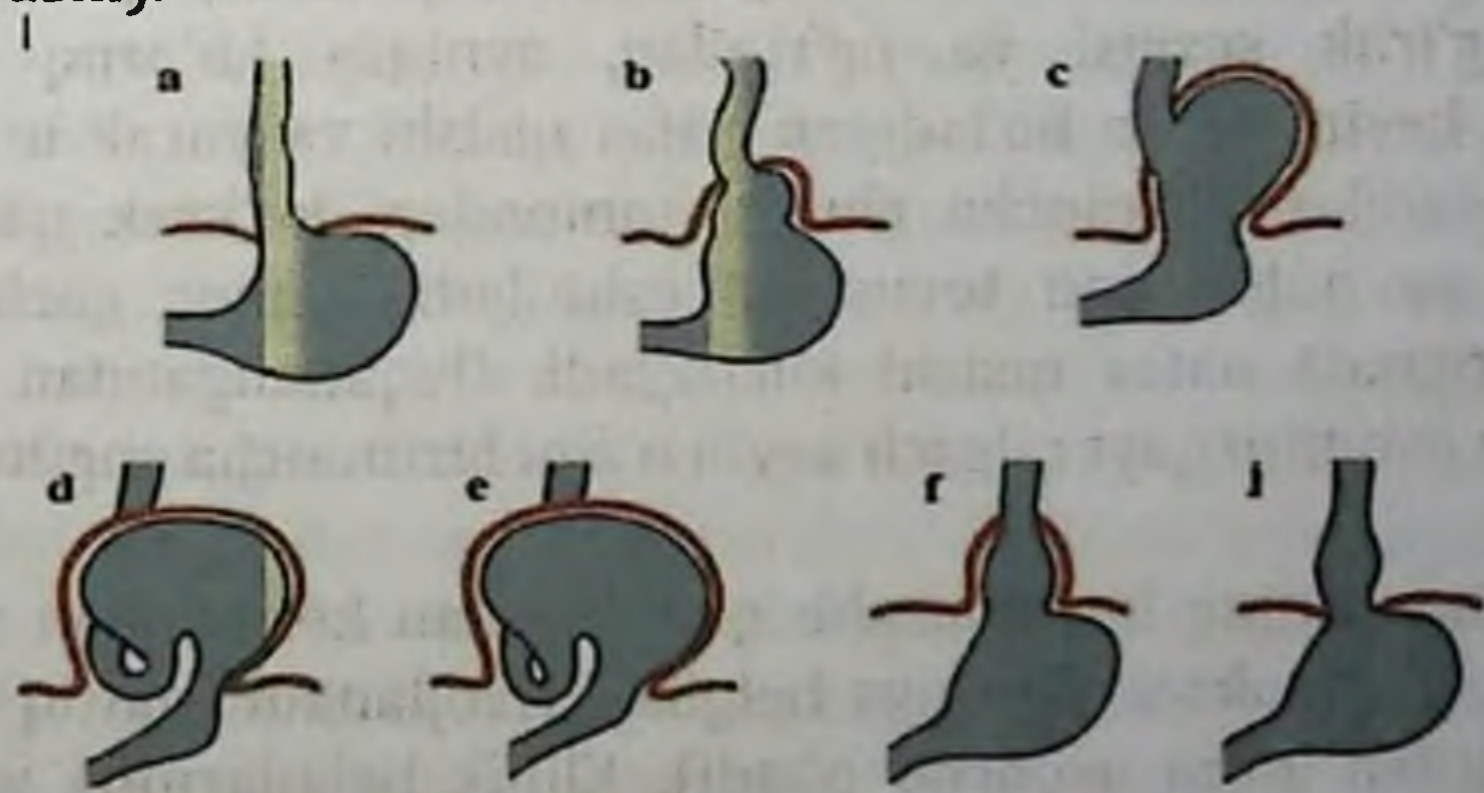

231 – rasm. Diafragmal churralarining turlari.
a – qizilo'ngach; b – kardial; c – fundal; d – subtotal; e – total; f – orttirilgan kalta qizilo'ngach; j – tug'ma kalta qizilo'ngach

Diafragmal churralarining quyidagi tasnifi keltirilgan (B.V. Petrovskiy bo'yicha): (5.2 – rasm).

Travmatik churralar: soxta va chin. Travmatik bo'lmagan churralar: 1. Soxta tug'ma churralar. 2. Diafragma kuchsiz sohalarining chin churralari.

3. Atipik lokalizatsiyali chin churralar.

4. Diafragma tabiiy teshiklarining churralari:

a) qizilo'ngach teshigi churrasi;

b) diafragma tabiiy teshiklarining kam uchraydigan churralari.

Diafragmal churralarning umumiy simptomatikasi. Diafragmal churralaming klinik ko'rinishlari uchta asosiy omilga bog'liq bo'ladi: 1. diafragmadagi nuqson orqali ko'krak qafasiga tushgan churra darvozalaridagi qorin bo'shlig'i a'zolarining ezilishi va buralib qolishi;

2. Churraga tushgan qorin bo'shlig'i a'zolarining o'pkaga kompressiyasi va ko'ks oralig'i surilishi; 3. Difragma funktsiyalarining buzilishi va to'xtashi. Shunga muvofiq holda diafragmal churralarda uchraydigan barcha simptomlar quyidagilarga bo'linishi mumkin: a) joyi o'zgargan qorin bo'shlig'i a'zolari faoliyatining buzilish muddati bilan bog'liq gastrointestinal belgilar; b) o'pkaning ezilishi va yurakning surilishiga bog'liq kardiorespirator simptomlar.

Bemorlar to'sh osti sohasida, ko'krak qafasida, qovurg'alar ostidagi og'irlik sezgisi va og'riqdan, ayniqsa ko'proq ovqat eyilgandan keyin paydo bo'ladigan nafas qisishi va yurak urishiga shikoyat qiladilar. Ko'pincha churra tomondagi ko'krak qafasida bilqillagan va quldiragan tovushlar eshitiladi, bemor gorizontal holatda yotganda nafas qisishi kuchayadi. Ovqatlangandan so'ng bemor egan ovqatini qayt qilgach keyin o'zini birmuncha engilroq his qiladi.

Qizilo'ngachning ham buralib qolishi bilan kechadigan me'da buralishida, paradoksal disfagiya belgilari rivojlanadi (qattiq ovqat suyuq ovqatdan ko'ra osonroq o'tadi). Klinik belgilarning yuzaga chiqish darajasi, bevosita me'da–ichak yo'llarining to'liqlik darajasiga bog'liq bo'lishi, katta diagnostik ahamiyatga ega.

Ko'krak qafasining tegishli yarmidagi yoki epigastral sohadagi qattiq og'riqning orqaga, kuraklarga o'tishi – diafragmal churraning

qisilib qolganidan darak beradi. Kovak a'zoning qisilib qolishi, uning devorini nekrozga uchrashi yoki teshilishi, piopnevmotoraks rivojlanishiga va uning avj olishiga olib kelishi mumkin. Anamnezda jarohatlanish bo'lgani, yuqorida sanab o'tilgan shikoyatlarning borligi, zararlangan tomonda ko'krak qafasi xarakatchanligining pasayishi va qovurg'alararo oraliqlaming kengayganligi, uzoq muddatdan beri mavjud bo'lgan churralarda – qorinning ichga botishi, ko'krak qafasining tegishli yarmi ustida to'mtoq tovush yoki timpanitning aniqlanishi, me'da va ichaklarning to'lish darajasiga ko'ra tovush kuchining o'zgarishi, bu sohada ichak peristaltikasi yoki chayqalish shovqini eshitilayotganda nafas shovqinlaming sustlashishi yoki mutlaqo bo'lmasligi, ko'ks oralig'idagi to'mtoq tovushning sog' tomonga surilishi, diafragmal churra borligiga haqida dalolat beradi.

Odatda, uzil-kesil diagnoz rentgenologik teshiruv natijasiga qarab qo'yiladi. Rentgenologik manzarada: ko'krak qafasiga surilgan qorin a'zolari tabiati va hajmiga, me'da-ichak yo'llarining to'lish darajasiga bog'liq.

Me'da tushishida ko'krak qafasining chap tomonida suyuqlik ichish va ovqat eyishda ko'tarilgadigan katta gorizontal sath ko'rinib turadi. Ingichka ichak qovuzloqlari tushganda o'pka maydoni fonida ayrim yorug'langan va soyalashgan qismlar ko'rinib turadi. Taloq yoki jigarning surilganligi o'pka maydonining tegishli bo'limida qorong'ulanish beradi. Ayrim bemorlarda diafragma gumbazi va undan yuqorida joylashgan qorin a'zolari yaxshi ko'rinib turadi.

Me'da-ichak sistemasi a'zolarini kontrast modda yordamida tekshirilganda, churraga tushgan a'zolarning tarkibi va tabiati aniqlanadi. Churraga tushgan a'zolarni diaframadagi teshik sathida bosib ko'rish asosida (churra darvozalari simptomi) churra darvozalarining joylashgan joyi va o'lchamlari aniqlanadi.

Davolash: diafragmal churralarda siqilish imkoniyati borligini hisobga olib, profilaktik niyatda operatsiya qilish kerak bo'ladi. Churra o'ng tomonlama joylashganda operatsiyani IV qovurg'alar orasida bajariladigan transtorakal kesma (yo'l) orqali qilinadi, parastemal churralarda qulayroq kesma yuqori-o'rta laparotomiya, chap tomonlama churralarda esa VII-VIII qovurg'alararo transtorakal kesmalar tavsiya etiladi. Amaliyot jarayonida bitishmalar ajratilgach, diafragmadagi nuqson chetlari ozod

qilingandan so'ng, surilgan a'zolar qorin bo'shlig'iga joylashtiriladi va nuqson alohida tugunli choklar yordamida dublikatura hosil qilib tikiladi. Nuqson o'lchamlari katta bo'lganda diafragmani kapron, neylon, teflon kabilardan tayyorlangan protezlar yordamida (alloplastika) mustahkamlash maqsadga muvofiq bo'ladi.

Parasternal churralarda (Larrey churrasi, retrostemal churra) surilgan a'zolar o'z bo'shlig'iga joylashtiriladi, churra xaltasi kesib olib tashlanadi, diafragma nuqsoni chetlariga va qorin mushaklari qinining orqa varag'iga, suyak ustki pardasi, to'sh va qovurg'alarga birin-ketin II-simon choklar qo'yiladi.

Qisilgan diafragmal churralarda transtorakal yo'l bilan kiriladi, qisib turgan halqa kesilgach, churra xaltasining tarkibini tashkil qiluvchi a'zolar sinchkovlik bilan tekshiriladi. A'zoning yashashga moyilligi saqlangan bo'lsa, uni qorin bo'shlig'iga kiritilib, churra darvozasi defekti bartaraf etiladi. Agarda hayotga noloyiq holat topilsa, ya'ni a'zo ortga qaytmas o'zgarishlarga uchragan bo'lsa, uni olib tashlash lozim bo'ladi.

Diafragmaning qizilo'ngach teshigi churralari. Diafragmaning tabiiy teshiklaridan ko'p hollarda churra chiqadigan joy qizilo'ngach teshigi hisoblanadi. Churraning ayni shu turi ko'krak, qorin bo'shliqlari to'sig'ining ko'proq tarqalgan patologiyasi hisoblanadi.

Qizilo'ngach teshigi churralarining tasnifi (B.V. Petrovskiy bo'yicha):

I. Qizilo'ngach teshigining sirpanuvchan tipdagi churralari:
1) qizilo'ngach teshigining qizilo'ngach churrasi;
2) qizilo'ngach teshigining kardial churrasi;
3) qizilo'ngach teshigining kardio-fundal churrasi.

II. Qizilo'ngach teshigining paraezofagial tipdagi churrasi:
1) qizilo'ngach teshigining fundal churrasi;
2) qizilo'ngach teshigining antral churrasi;
3) qizilo'ngach teshigining ichak churrasi;
4) qizilo'ngach teshigining qo'shma me'da-ichak churrasi;
5) qizilo'ngach teshigining charvi churrasi.

III. Qizilo'ngach teshigining gigant (katta) churralari:
1) qizilo'ngach teshigining subtotal me'da churrasi;
2) qizilo'ngach teshigining total me'da churrasi.

IV. Kalta qizilo'ngach:

1) orttirilgan kalta qizilo'ngach;
2) tug'ma kalta qizilo'ngach.

Klinik manzarasi va diagnostikasi. Diafragma qizilo ngach teshigining sirpanuvchan churralarida simptomlar reflyuks–ezofagit bilan bog'liq bo'ladi. Bemorlar to'sh orqasida, xanjarsimon o'siq sathida, to'sh ostida, qovurg'alar ostidagi achishtiradigan yoki lo'qillagan og'riqdan shikoyat qiladilar, bu og'riq yurak, kuraklar yoki chap elkaga beriladi. Aksariyat bemorlarni terapevtlar stenokardiya kasalligi bo'yicha kuzatib boradilar. Og'riq bemor gorizontal vaziyatda bo'lganda va jismoniy xarakat qilganda, gavdasini oldinga engashtirganda, ya'ni me'da- qizilo'ngach reflyuksi oson sodir bo'lganda kuchayadi. Og'riq vaqtida bemorlarda kekirish, zarda bo'lishi va qayt qilish kuzatiladi. Vaqt o'tishi bilan bemorlarda disfagiya paydo bo'ladi, ko'pincha u o'zgaruvchan xarakterga ega bo'ladi va qizilo'ngachning peptik strikturasi rivojlanganda doimiy tus oladi.

Ko'proq uchraydigan simptomi qon ketishi, odatda u yashirin bo'ladi, kamdan–kam qirmizi–qizil yoki kofe quyqasi rangidagi qayt qilish, qora rangdagi qatronsimon najas belgilari bilan namoyon bo'ladi. Anemiya (kamqonlik) kasallikning birdan–bir alomati bo'lishi mumkin. Qon ketishi diapedez yo'li bilan peptik ezofagitda eroziyalar va yaralardan sodir bo'lishi mumkin.

Diafragma qizilo'ngach teshigi churralariga diagnoz qo'yishda kontrast modda yordamida bajarilgan rentgenologik tekshiruv hal qiluvchi ahamiyatga ega bo'ladi. Tekshirish bemomi vertikal va gorizontal vaziyatida, ba'zan esa ko'rsatmaga qarab Trendelenburg vaziyatida o'tkaziladi. Sirpanuvchan churralarda me'da kardial boTimi shilliq pardasi burmalarining diafragmadan yuqorigacha davom etishi, qizilo'ngachning qisqargan–qisqarmaganligi, Gis burchagining ochiqligi, qizilo'ngachning me'daga balandroqda o'tishi, gaz pufagi hajmining kichrayishi, me'dadan qizilo'ngachga kontrast modda reflyuksi qayd qilinishi muhim diagnostik omillardan hisoblanadi. Kardiyaning diafragma ustida joylashuvi, diafragma qizilo'ngach teshigi kardial churrasining patognomonik belgisi hisoblanadi.

Ezofagoskopiya qizilo'ngachning uzunligini aniqlashga, ezofagit belgilarining og'ir yoki engilligiga baho berishga, kardiya etishmovchiligi darajasini aniqlashga va yara nuqsonlari

malignizatsiyasini istisno qilishga imkon beradi.

Paraezofagial churralar fundal, ichak, ichak–me'da, charvi turlariga bo'linadi. Odatda bu holatlarda, kardiya joyida qoladi, diafragmaning qizilo'ngach teshigi orqali esa qizilo'ngach yaqinida me'da va ichaklaming ko'ks oralig'iga surilishi ro'y beradi. Sirpanuvchan churralardan farqli ravishda paraezofagial churralarda qisilishining rivojlanish ehtimoli ko'proq bo'ladi. Paraezofagial churralarda klinik manzara churraning turi va ichidagi tarkibiy qismiga, atrofdagi a'zolaming surilish darajasiga bog'liq bo'ladi. Bunda kardiyaning yopish faoliyati buzilmagan bo'ladi.

Me'da–ichak yoki yurak–o'pka a'zolari faoliyatining buzilishiga shikoyatlar ustunlik qilishi mumkin. Ko'pincha me'daning ko'krak bo'shlig'iga surilishi sodir bo'ladi, bunda epigastral sohada va to'sh orqasida ovqatlanishdan so'ng disfagiya, kekirish va undan so'ng og'riqlar vujudga keladi. Churra qisilganda esa, keskin og'riq, qon aralash qusish kuzatiladi (232 – rasm).

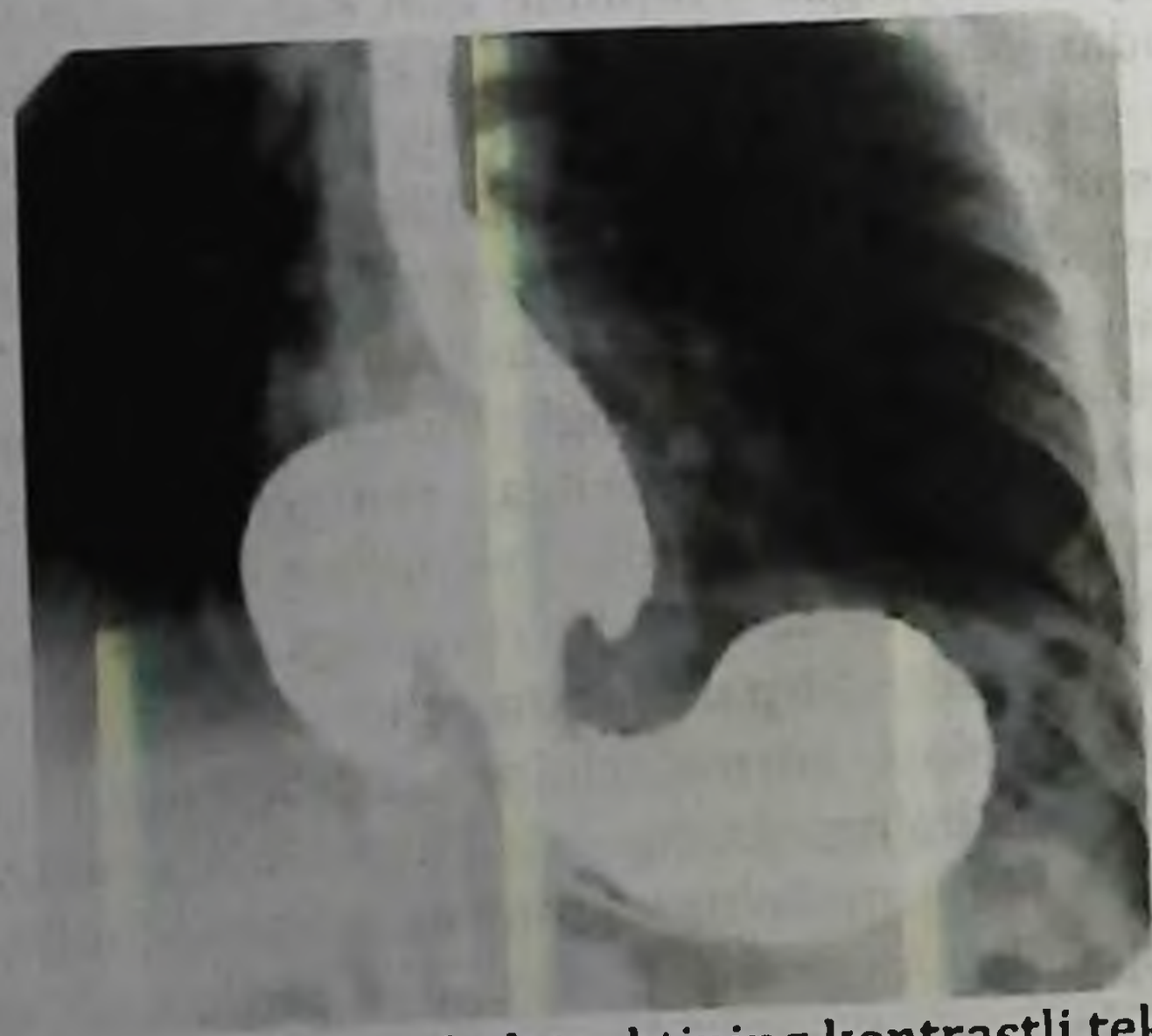

232 – rasm. Oshqozon ichak traktining kontrastli tekshiruvida paraesofageal churra.

Me'dani kontrast modda bilan toTdirilib o'tkaziladigan rentgen tekshiruvida, kardiyaning diafragmaga nisbatan joylashuvi aniqlanadi. Me'daning ko'krak qafasiga surilgan qismi holati va uning qizilo'ngach hamda kardiyaga o'zaro munosabati o'rganiladi.

Hozirgi vaqtda diafragmal churralarini diagnostika qilishda UTT, KT va MRTdan keng foydalanilmoqda.

Davolash. Diafragmaning qizilo'ngach teshigi asoratlanmagan sirpanuvchan churralarida me'da–qizilo'ngach reflyuksini pasaytirishga, ezofagit hodisalarini kamaytirishga, qorin bo'shlig'i ichidagi bosim oshishining oldini olishga qaratilgan muolajalar olib boriladi. Bemorlarga tanasining bosh tomonini baland ko'tarib qo'yib uxlash, gavdani reflyuks paydo bo'lishini engillashtiradigan holatlarga yo'l qo'ymaslik, ichak faoliyatini muntazam ravishda kuzatib turish tavsiya qilinadi. Qizilo'ngach teshigi churrasi borligiga bog'liq holda kasallikning klinik manzarasi og'ir bemorlarda terapevtik choralarning natija bermasligi, jarrohlik usulda davolash uchun bosh ko'rsatma hisoblanadi.

Operatsiya qorin a'zolarini joyiga solish va diafragmaning qizilo'ngach teshigi defektini bartaraf etishdan iborat. Paraezofagial churra kardiya etishmovchiligi bilan birga kelganda Nissen taklif etgan usul bo'yicha fundoplikatsiya operatsiya amalga oshiriladi (233 – rasm).

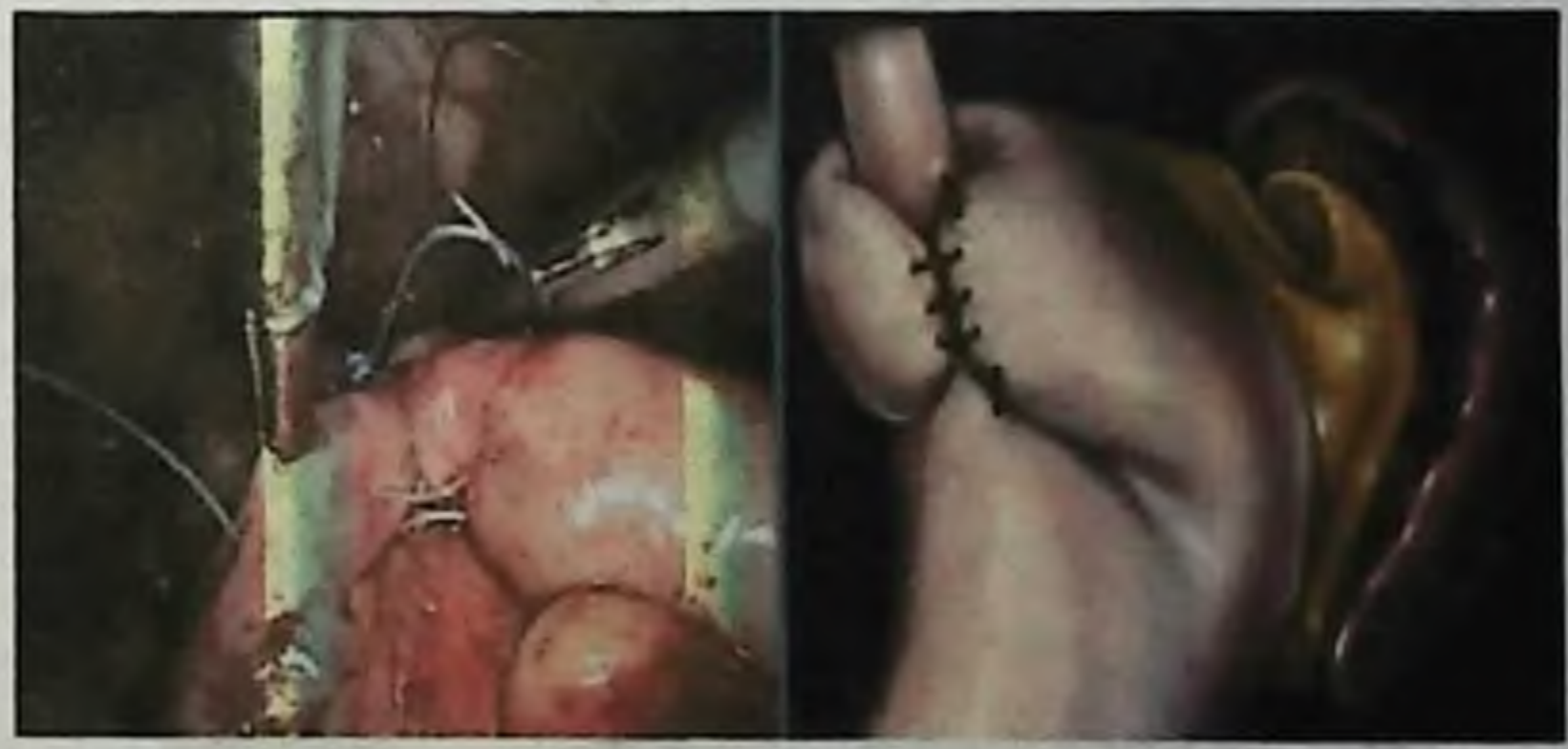

233 – rasm.. Laparoskopik orqa krurorafiya, Nissen usulida fundoplikasiya operasiyasi

Diafragma relaksatsiyasi. Diafragma relaksatsiyasi – diafragmaning yupqalashishi oqibatida unga yaqin joylashgan qorin bo'shlig'i a'zolarining ko'krak bo'shlig'iga qarab surilishi nazarda tutiladi. Bu holatda diafragma yopishadigan chetlari odatdagi joyda qoladi.

Relaksatsiyaning tug'ma (diafragma mushaklarining to'liq o'sib

etilmaganligi yoki aplaziyasi zamirida) va orttirilgan (aksariyat diafragmal nerv shikastlanishi natijasida) turlari tafovutlanadi. Diafragmaning butun gumbazi zararlanib ko'krak qafasiga surilgan bo'lsa, relaksatsiya to'liq va uning biror bo'limi (chegaralangan bo'limi) yupqalashganda qisman bo'lishi mumkin. Diafragma relaksatsiyasida zararlangan tomondagi o'pkaning ezilishi va ko'ks oralig'ining qarama-qarshi tomonga surilishi ro'y beradi, me'da yoki ichakning ko'ndalang va uzunasiga buralishi yuz berishi ehtimoli ham bo'ladi.

Klinik manzarasi. Chegaralangan o'ng tomonlama relaksatsiyada belgilar diafragmal churradagi singari bo'ladi. Churraning darvozalari yo'qligi hisobiga, bu holatda qisilib qolish xavfi bo'lmaydi.

Diagnoz – qorin bo'shlig'i a'zolarining ko'krak qafasining tegishli yarmiga surilishi, o'pkaning ezilishi, ko'ks oralig'i a'zolarining surilish belgilari asosida qo'yiladi. Rentgenologik tekshirish diagnozni tasdiqlaydigan asosiy usul hisoblanadi. Ko'krak qafasiga surilgan a'zolar ustidan diagnostik pnevmoperitoneum qo'yilganda diafragma soyasi aniqlanadi (234 – rasm).

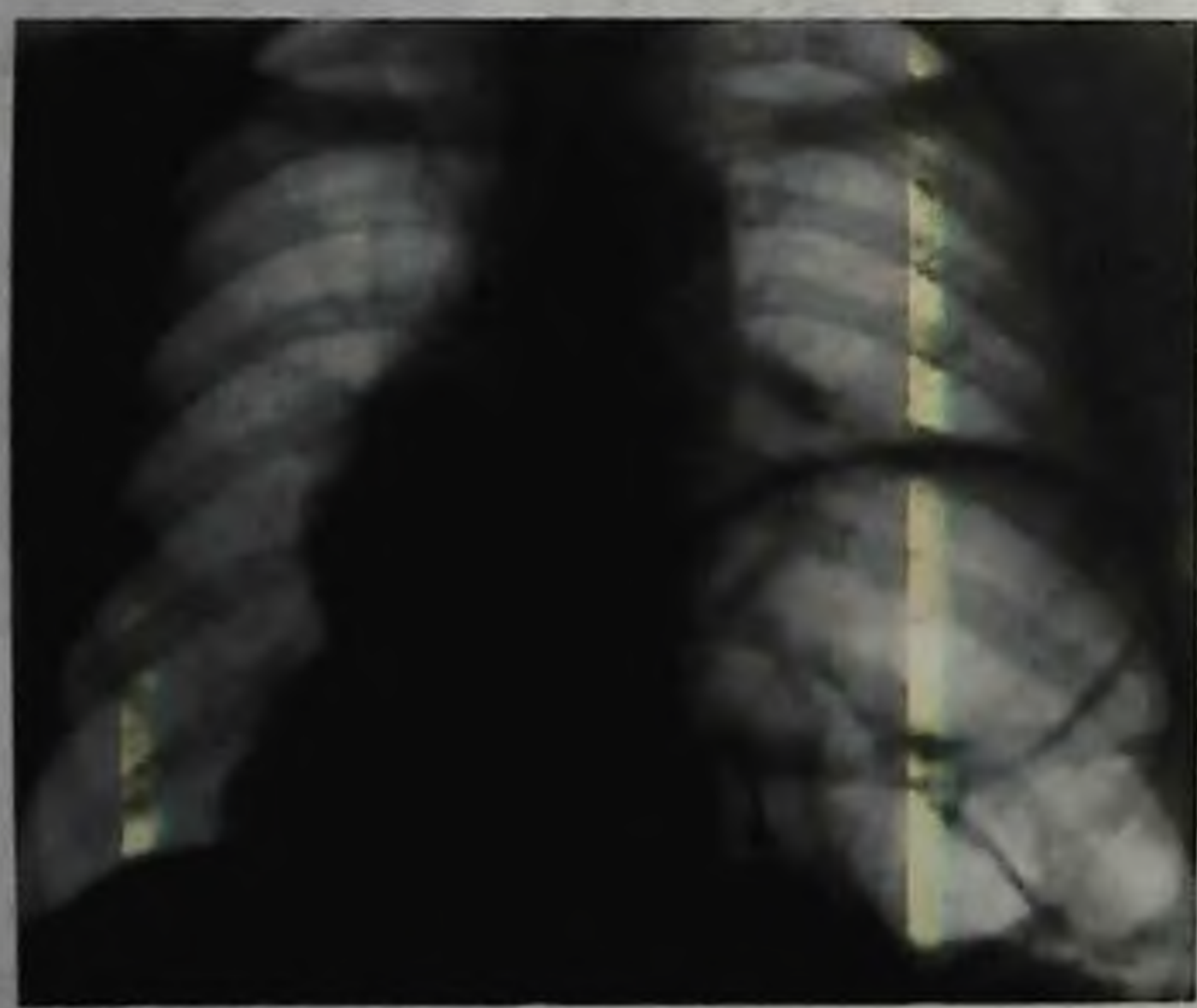

234 – rasm. Diafragma relaksasiyasining rentgenologik ko'rinishi.

Davolash. Aniq ifodalangan klinik simptomlar bo'lganda jarrohlik usulida davolash zarur bo'ladi. Operatsiya surilgan qorin

bo'shlig'i a'zolarini normal holatga keltirish va yupqalashgan diafragmaning dublikaturasini hosil qilish yoki uni polivinilalkogol, teri-mushak laxtaklari yordamida plastika qilishdan (mustahkamlash) iborat.

YURAK TUG'MA NUQSONLARI

Anatomik-fiziologik ma'lumotlar

Yuqori va pastki kovak venalar qonni yig'ib uni yurakning o'ng bo'lmacliasiga tashiydi. Qon o'ng bo'lmachadan o'ng qorinchaga uch tavaqali klapan bilan ta'minlangan bo'lmacha-qorincha teshigi orqali tushadi. O'ng qorinchadan qon o'pka arteriyasi bo'ylab o'ng va chap o'pkalarga etadi. Ulardan arterial qon to'rtta vena orqali chap bo'hnachaga tushadi, keyin esa bo'lmachaqorinchaaro ikki tavaqali mitral klapan joylashgan teshik orqali chap qorinchaga tushadi. Keyin qon uchta yarimoysimon tavaqalardan tashkil topgan klapan bilan ta'minlangan aortal teshik orqali aortaga yo'naltiriladi. O'ng va chap bo'lmachalar bo'lmachalararo to'siq bilan bo'lingan, u o'z davomida qorinchalararo to'siqqa o'tadi.

Yurakning qon ta'minoti aortadan va Valsalva sinusi sohasidan chiqadigan ikkita toj arteriyasi tomonidan amalga oshiriladi. Yurak venalari toj sinusiga yoki bevosita o'ng bo'lmacha va qorinchaga quyiladi. Yurak mushagi strukturasi va faoliyati bo'yicha bir-biridan farq qiladigan ikkita element - qisqaruvchi miokard tolalari va o'tkazuvchi sistemadan tashkil topgan. Yurakning o'tkazuvchi sistemasi o'ng bo'lmacha devorida joylashgan sinus tugunidan (Keyt-Flak tuguni) iborat. Sinus tugunidan keladigan impulslar atrioventrikulyar tugunga tarqaladi, chap va o'ng oyoqchalarga bo'linadigan bo'lmacha-qorincha tutamlariga o'tadi.

Yurakning ish faoliyati davri (tsikli) qorinchalar sistolasi va diastolasi davriga bo'linib, ularning oxirida bo'lmachalar sistolasi sodir bo'ladi. Yurak qorinchalari tomonidan qon tomirlarga haydaladigan qon hajmi, yuza maydoniga bo'lingan minutlik qon hajmi - yurak indeksi deb ataladi. Katta odamda osoyishta holatda yurak indeksi 3,5-4,1 ga (min m^2) teng, jismoniy ish bajarilayotganda esa, uning ko'rsatkichi 5-10 martaga ortadi. Chap qorincha va aortada normal bosim simob ustuni (Hg) hisobida 120 mm dan, o'ng qorincha va o'pka arteriyasida - 25 mm dan oshmaydi. Perikard esa,

yurakni qoplab turgan berk seroz xalta hisoblanadi.

Maxsus tekshirish usullari. To'liq klinik diagnoz (tashxis) qo'yish, gemodinamika holatini aniqlash, yurak miokardi qisqarishi faoliyatini izdan chiqish (buzilish) darajasini aniqlash uchun, odatda quyidagi tekshiruv usullari qo'llaniladi:

I. Noinvaziv tekshiruv usullari: exokardiografiya, rentgenografiya, kompyuter tomografiya (KT), magnit–rezonansli tomografiya (MRT). Ultratovush tekshiruv yordamida (exokardiografiya) yurak to'sig'i, yurak klapanlari nuqsonlarini diagnostika qilish, miokard qisqarish funktsiyasi buzilishlarini aniqlash, yurak ichi va markaziy gemodinamika holatini aniqlash imkonini beradi. Ko'krak qafasi rentgenografiyasi diagnostik usul sifatida keng qo'llaniladi, albatta bu tekshiruv 3 proektsiyada, qizilo'ngachni kontrastlagan holda bajarishili shart: to'g'ri, chap va o'ng qiyshiq pozitsiyalarda. KT va MRT yuqoridagi tekshiruv usullarini to'ldiradi.

II. Invaziv tekshiruv usullari: Yurak bo'shliqlarini Seldinger usulida kateterlar yordamida zondlash. Zond yuborishning uchta usuli farq qilinadi: venoz, arterial va yurakni igna orqali punktsiya qilish. Tekshirishda yurak bo'shliqlaridagi bosim o'lchanadi, qon gaz tarkibiga baho beriladi va ventrikulografiya bajariladi.

Selektiv koronarografiya – yurakning toj arteriyalariga kontrast modda yuborib, uning o'tkazuvchanligini aniqlash va baho berishga aytiladi.

Perikard va yurak shikastlanishlari

Jarrohlik amaliyotida perikard va yurak jarohatlari (shikastlari) ko'p uchraydi. Ular orasida sovuq (o'tkir) qurol zarbidan vujudga kelgan kesilgan yoki chopilgan jarohatlar ustunlik qiladi. Perikard va yurak yaralanishlari aksariyat, boshqa a'zolar, ko'proq esa o'pkaning shikastlanishi bilan birga uchraydi.

Klinikasi va diagnostikasi. Yurak yaralanganda, yumshoq to'qimalari jarohati ko'pincha quyidagi chegaralarda: yuqoridan – III qovurg'a, pastdan – qovurg'alar osti va to'sh osti sohasi, chapdan – o'rta qo'ltiq chizig'i, o'ngdan – parastemal chiziqda joylashgan bo'ladi. Bemorlar ko'rquv, xavotirlik hissi, bezovtalik, ko'krakda siqilish sezgisi, bosh aylanishi, behollik, havo etishmasligi va nafas olishning qiyinlashuvi sezgisi, bo'yinga, chap elkaga, qo'ltiq sohasiga o'tadigan

og'riqdan shikoyat qiladi. Rangi-ro'yi oqaradi, sovuq ter bosadi, hushdan ketish vashunga yaqin xolat yuzaga keladi. Ahvolning og'irligi faqat qon yo'qotishgagina emas, balki birinchi galda o'tkir yurak tamponadasiga (yurakning perikard bo'shlig'iga quyilgan qondan bosilishi) bog'lik bo'ladi (235 – rasm).

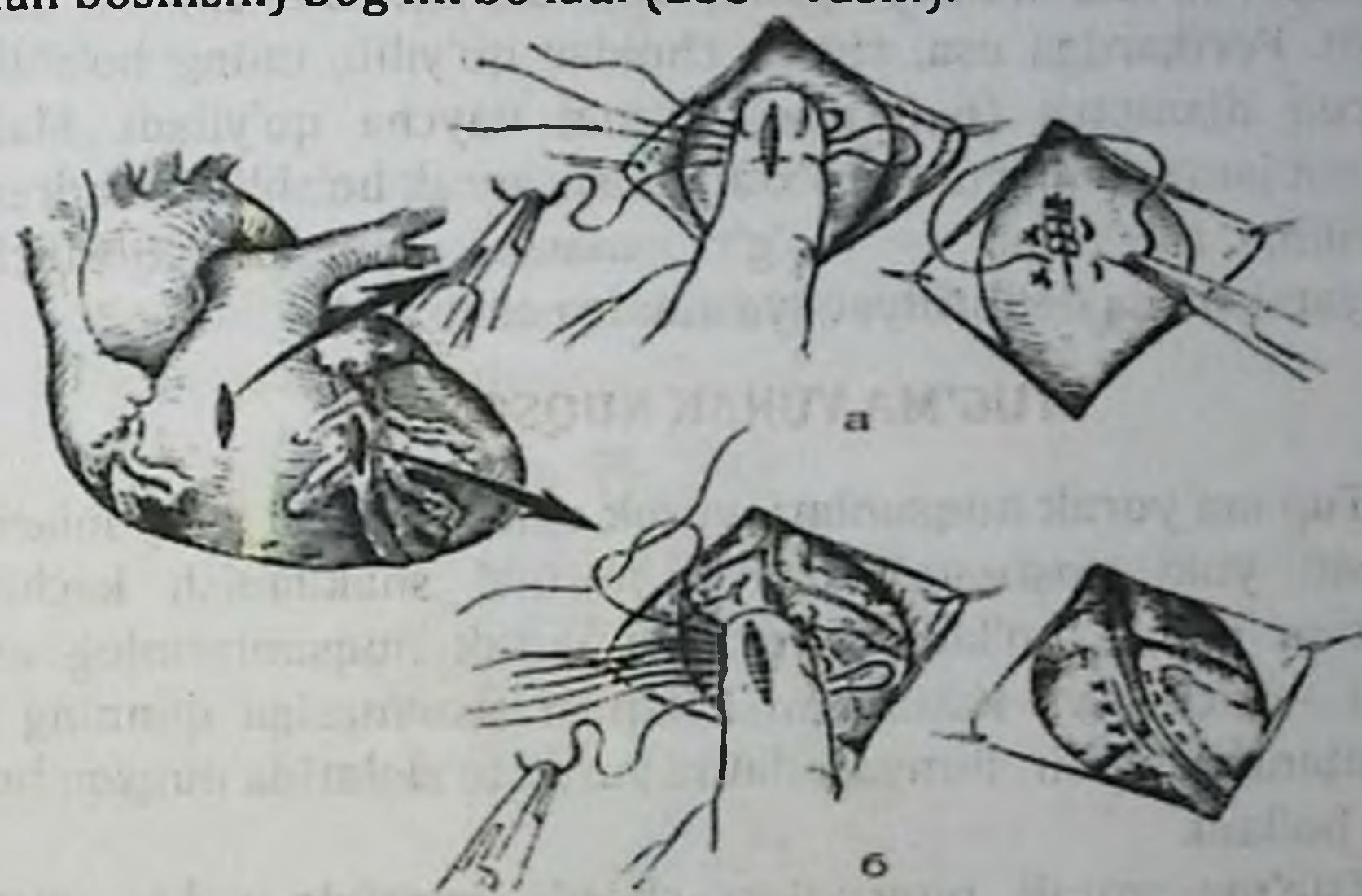

235 – rasm. Yurak jarohatini tikish (sxematik tasvir).

O'TKIR YURAK TAMPONADASI

O'tkir yurak tamponadasi Bek triadasi bilan namoyon bo'ladi, arterial bosim keskin pasayib, ba'zan puls paradoksal bo'ladi. Markaziy venoz qon bosimi tez va birmuncha ortadi, rentgenoskopiyada yurak soyasi pulsatsiyasi aniqlanmaydi, auskultatsiyada yurak tonlarining keskin sustlashuvi namoyon bo'ladi. Rentgenogrammalarda yurak soyasi kengaygan, trapetsiya yoki shar shakliga o'xshaydi. Gemoperikard borligi EKG tishchalari voltaji pasayishiga olib keladi.

Davolash. Perikard punktsiyasi va undagi qonni aspiratsiya qilish, yurak tamponadasi rivojlanayotgan hollarda birinchi yordam ko'rsatishning ta'sirchan chorasi bo'lib, bemorni ixtisoslashgan davolash muassasasiga transportda etkazish uchun zarur vaqtni yo'qo'lmaslik imkonini beradi. Yurak yaralangan degan tashxis qo'yilganda yoki unga shubha bo'lganda, yo'qotilgan qon o'rnini to'ldirish, gomeostaz buzilishlarini korrektsiya qilishni o'z ichiga olgan samarali reanimatsion tadbirlar o'tkazish bilan birga

shoshilinch jarrohlik amaliyoti bajariladi. Bunda qovurg'alararo torakotomiya kesmasi qo'llanilib, perikard ochiladi, yurak jarohatini barmoq bilan bosib turib qon oqishi vaqtincha to'xtatiladi, hamda perikard bo'shlig'i qon ivindilaridan tozalanadi. So'ngra, yurak jarohatlari so'lilib ketmaydigan iplar bilan, II–simon choklar qo'yilib tikiladi. Perikardga esa, siyrak choklar qo'yilib, uning bo'shlig'iga kattaroq diametrli (6–8 mm) drenaj naycha qo'yiladi. Mabodo amaliyot jarayonida yurak to'xtab qolsa, yurak bo'shlig'iga adrenalin yuborilib, to'g'ridan – to'g'ri massaj qilinadi. Qorinchalar fibrillyatsiyasida defibrillyatsiya amalga oshiriladi.

TUG'MA YURAK NUQSONLARI

Tug'ma yurak nuqsonlari, yurak embriogenezi jarayonlarining buzilishi yoki postnatal davrda normal shakllanish kechikishi oqibatida paydo bo'ladi. Ko'pchilik yurak nuqsonlarining asosiy belgisi – kichik va katta qon aylanish sistemasiga qonning aniq taqsimlanmasligidir. Bunga, odatda yurak to'siqlarida nuqson borligi sabab bo'ladi.

Tug'ma yurak nuqsonlari shartli ravishda uchta guruhga bo'linadi:

Birinchi guruh – venoz qonni arterial oqimga tushishi bilan bog'liq yurak ichida patologik tutashmalari bo'lgan nuqsonlar (o'ngdan chapga, birlamchi – ko'k): Fallo triadasi, tetradasi yoki pentadasi, uch tavaqali klapan atreziyasi, Eyzemenger sindromi, tomirlar transpozitsiyasi va b.

Ikkinchi guruh – arterial qonni venoz oqimga tushishi bilan bog'liq yurak ichida patologik tutashmalari bo'lgan nuqsonlar (chapdan o'ngga, birlamchi – oq): bo'lmachalararo to'siq nuqsoni, qorinchalararo to'siq nuqsoni, ochiq arterial yo'l va b.

Uchinchi guruh – qon aylanishining buzilishi. Ko'ks oralig'idagi magistral tomirlarning torayishi sababli kelib chiqqan nuqsonlar: o'pka arteriyasi stenozi, aortaning boshlanish qismi stenozi, aorta koarktatsiyasi.

Hozirgi paytda yurak tug'ma nuqsonlarining yuzdan ortiq turlari ma'lum bo'lib, ulardan asosiylari ustida to'xtalib o'lamiz.

Fallo tetradasi

Ushbu xastalik 1888 yilda frantsuz patologoanatomi Fallo

tasvirlagan to'rtta doimiy belgilar bilan kuzatiladi:

1. O'pka arteriyasi torayishi.
2. Qorinchalararo to'siqning yuqori nuqsoni.
3. Aortaning o'ng tomonga surilishi.
4. O'ng qorincha gipertrofiyasi.

Fallo tetradasi

A. Aorta dekstrapozisiyasi
B.O'pka arteriyasi stenozi
C. Qorinchalararo to'siq deffekti
D. O'ng qorincha gipertrofiyasi

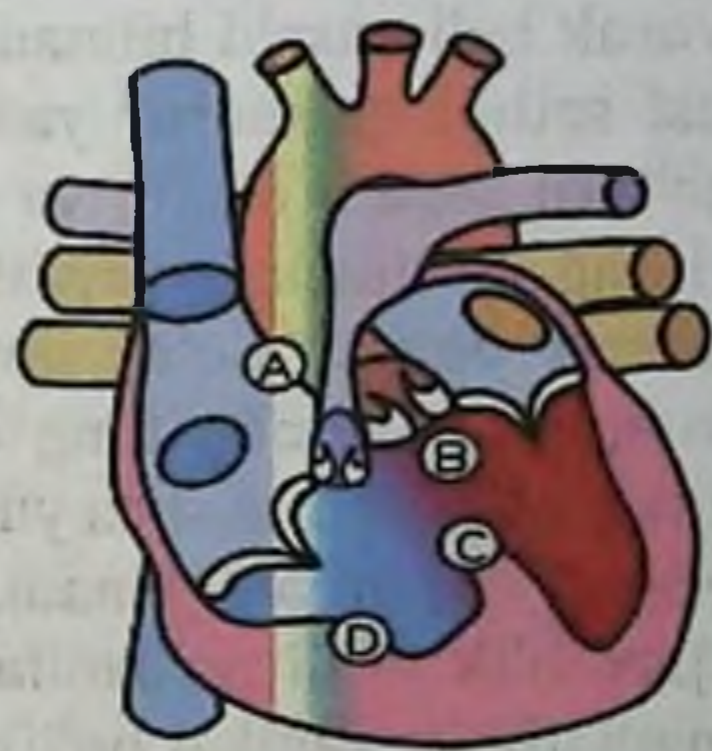

236 – rasm. Fallo tetradasi.

Fallo tetradasida gemodinamikaning buzilishi o'pkaga qon tushishining kamayishi va venoz qonni o'ng qorinchadan aortaga o'tishidan iborat bo'ladi.

Klinikasi va diagnostikasi. Kasallikning dastlabki alomatlari bola tug'ilgandan keyingi dastlabki soatlarda uning qichqirishi va emishi vaqtida engil tsianoz ko'rinishida yuzaga chiqadi. Keyinchalik, tsianoz va nafas qisishi birmuncha yaqqol namoyon bo'ladi va 1–2 yoshga kelib doimiy tusga kirib, hatto bola tinch turganida ham yo'qolmaydi. Katta yoshdagi bemorlar nafas qisishi, tez charchash, bosh og'rig'i, jismoniy ishga layoqatsizlikdan noliydilar. Aksariyat bemorlar o'rindan turolmay yotadilar. Ahvol tobora yomonlashadi. Bemorlarning teri qoplamlari ko'kimtir tusga kiradi, barmoq bilan bosib ko'rilganda, shu joyda asta– sekin yo'qoladigan oqimtir dog' qoladi. Ko'pincha bemor badanida, o'rta darajada kengaygan venalar ko'rinib turadi, ular ko'krak qafasi sohasida va bosh suyagi ustida

ayniqsa yaqqol ko'zga tashlanadi. Tirnoq falangalari nog'ora tayoqchalari ko'rinishiga kiradi. Mushak sistemasi sust rivojlanadi.

Ko'zdan kechirilganda aksari «yurak bukrisi» ko'rinadi. Auskultatsiyada yurak cho'qqisida I tonning qisqarganligi va o'pka arteriyasi II ton sustlashganligi aniqlanadi. II–III qovurg'alar orasida to'sh suyagining chap chekkasida sistolik shovqin eshitiladi. Qon analizlarida eritrotsitlar miqdori 6–10 12/1 gacha va gemoglobin miqdori 130–150 g/1 gacha ko'paygan.

Fonokardiogrammada o'pka arteriyasi ustida shovqin, nuqson sohasi ustida va qorinchalararo to'siqda shovqin qayd etiladi. Rentgenologik tekshiruvda quyidagilar aniqlanadi: yurak bir me'yorda kengaygan, yurak beli yaxshi bilinadi, cho'qqisi yuqoriga siljigan. O'pka arteriyasi sathidagi kontur yassi va ichiga botgan; aortaning yuqoriga ko'tariladigan qismi va ravog'i kengaygan; o'pkaning tasviri xiralashgan, ildizlari soyasi kamaygan bo'ladi. Yurakni zondlashda kateter bevosita o'ng qorinchadan aortaning yuqoriga ko'tariladigan qismiga o'tadi. O'ng qorinchaga kontrast yuborilganda ayni vaqtda o'pka arteriyasi va yuqoriga ko'lariladigan aorta to'ladi, o'pka arteriyasi stenozi aniqlanadi.

Davolash: faqat jarrohlik usuli qo'llaniladi. Fallo tetradasida jarrohlik amaliyotlari palliativ va radikal bo'lishi mumkin. Palliativ jarrohlik amaliyotlari aorta bilan o'pka arteriyasi o'rtasida tutashma (yo'l) xosil qilinib, kuchsiz arterilizatsiyalangan qonning aortadan o'pka arteriyasiga, toraygan qismini chetlab o'lib, tushishi ta'minlanadi (237 – rasm).

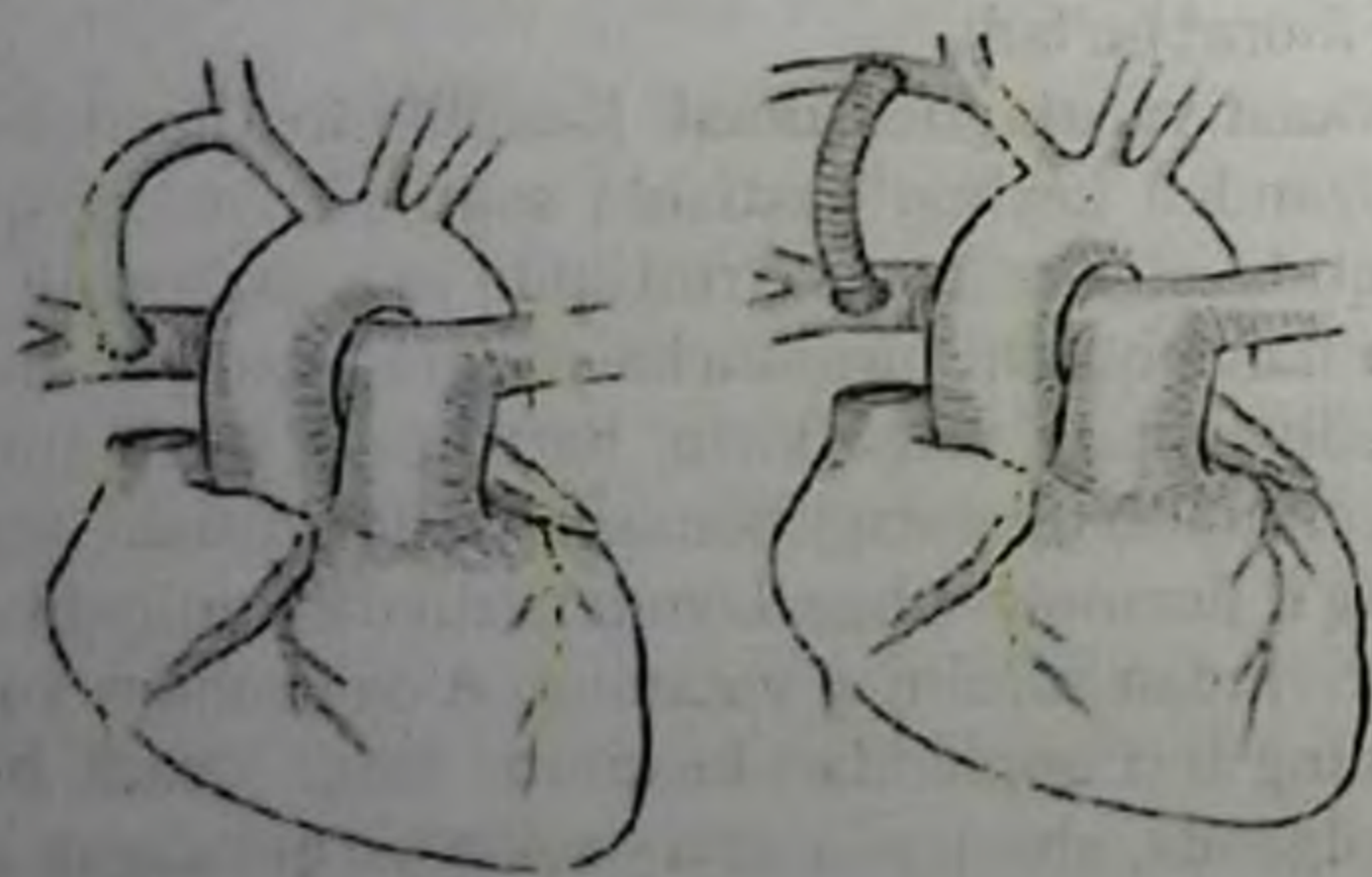

37-rasm. O'mrov osti va o'pka arteriyasi anastomozi (Blelok–Taussig amaliyoti)

Radikal jarrohlik amaliyotlari o'pka arteriyasi stenozini bartaraf etish, qorinchalararo to'siq nuqsoniga yamoq solishdan iborat bo'ladi. Shunday yamoq chiqish bo'limining ehtimol tutilgan torayishini bartaraf qilish maqsadida o'ng qorincha devori kesmasiga tikiladi. Eng ko'p tarqalgan amaliyotlarga Blelok–Tausig jarrohlik amaliyoti kiradi.

Bunda o'ng o'mrov osti arteriyasi va o'pka arteriyasini o'ng tarmog'i orasida anastomoz qo'yiladi. Odatda, radikal operatsiyadan oldin birinchi bosqichda palliativ usul qo'llaniladi.

OCHIQ ARTERIAL YO'L

Ochiq arterial yo'l (Batalov yo'li) aortaning dastlabki bo'limini o'pka arteriyasi bilan biriktirib turadi. Embrional davrda ochiq arterial yo'l – normal fiziologik holat hisoblanib, odatda chaqaloq tug'ilganidan so'ng, tez orada bu yo'l obliteratsiyaga uchraydi. Bu jarayon buzilganda, u ochiqligicha qoladi va arterial qonni aortadan o'pka arteriyasiga o'tishi va shu munosabat bilan qator gemodinamik buzilishlar vujudga keladi. Katta qon aylanishi doirasidan kichik doiraga doimiy qonning o'tib turishi natijasida a'zolar va to'qimalarning qon bilan ta'minlanishi yomonlashadi, kichik qon aylanishi doirasida bosim ortadi, o'pka gipertenziyasi oshib borganda shovqin sistolik shovqinga aylanib, o'pka arteriyasi ustida juda yaxshi eshitiladi (238 – rasm).

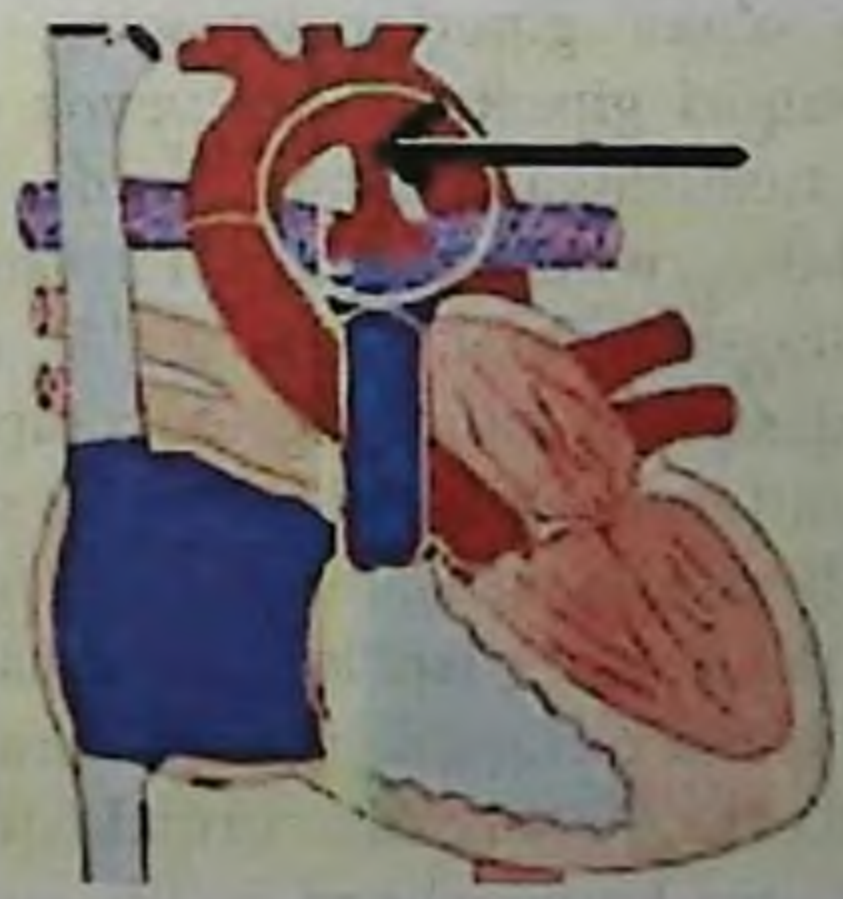

238– rasm. Ochiq arterial yo'l

Rentgenologik tekshirishda o'pka tasvirining quyuqlashuvi, o'pka arteriyasi va tarmoqlarining kengayishi qayd etiladi. Yurakni zondlashda o'pka arteriyasida bosimning ortishi, unda qonning kislorodga to'yinish darajasining yuqoriligi qayd qilinadi. Aortografiyada kontrast moddaning aortadan o'pka arteriyasiga tushishi aniqlanadi.Davolash faqat jarrohlik usuli: ochiq arterial yo'lni bog'lash yoki bog'lab, so'ng uni kesishdan iborat.

Qorinchalararo to'siq nuqsoni

Qorinchalararo to'siqning bitmaganligi (nuqsoni) gemodinamikaning buzilishiga: arterial qonning chap qorinchadan o'ng qorinchaga, so'ngra kichik qon aylanish doirasiga o'tishi bilan ifodalanadi (239– rasm).

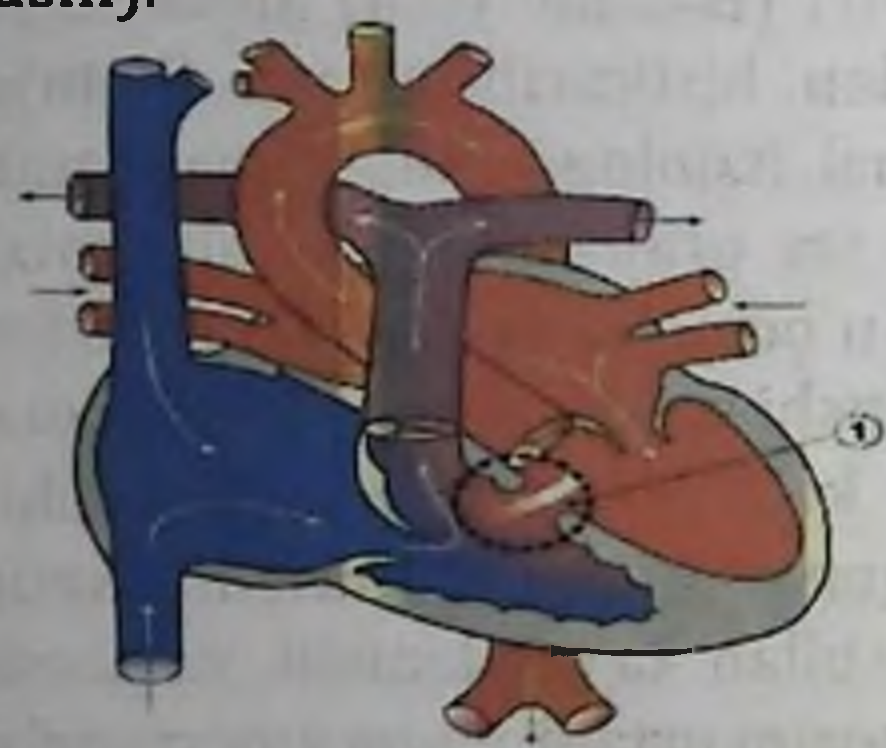

239– rasm. Qorinchalararo to'siq nuqsoni.

Bu holatda, arteriovenoz shuntning borligi chap qorinchaning gipertrofiyasiga va o'pka gipertenziyasining rivojlanishiga olib keladi. O'pkaning yuqori gipertenziyasi venoz qonning katta qon aylanish doirasiga tushishiga, tsianoz paydo bo'lishiga va o'ng qorincha etishmovchiligi rivojlanishiga olib kelishi mumkin.

Klinikasi va diagnostikasi. Yangi tug'ilgan chaqaloqlarda va bolalar hayotining dastlabki yillaridagi dekompensatsiya holatlari bilan og'ir kechadi. Kattaroq yoshdagi bolalarda simptomlar kamroq ifodalangan bo'lib, bemorda asosan nafas qisishi, tez charchash, yurak sohasidagi og'riq, yurak urishi kabi shikoyatlar bilan o'tadi.

Ob'ektiv tekshiruvda teri qoplamlarining rangparligi, bolaning o'sish va rivojlanishda tengdoshlaridan orqada qolishi qayd qilinadi. Yurak chegaralari o'ngga kattalashgan bo'lib, auskultatsiyada to'sh suyagining chap chekkasi bo'ylab kuchli sistolik shovqin, III–IV qovurg'alar orasida esa uning jaranglirog eshitilishi aniqlanadi.

EKGda qorinchalar gipertrofiyasi qayd etiladi. Rentgenologik tekshiruvda o'ng qorinchaning kattalashganligi, o'pka arteriyasi va uning tarmoqlarining kengayganligi, chap bo'lmacha va qorinchaning birmuncha kattalashganligi aniqlanadi. Yurak bo'shliqlari zondlanganda o'ng qorinchada qonning kislorodga to'yinish darajasining ortishi qayd qilinadi, kateter o'ng qorinchadan chap qorinchaga bemalol o'tishi mumkin. Kateter chap qorinchaga kiritilganda kontrast modda o'ng qorinchaga va o'pka arteriyasiga tushadi (2.6 – rasm).

Davolash – faqat jarrohlik usuli. Qorinchalararo to'siqlardagi kichik nuqsonlarga II–simon choklar qo'yib uni bartaraf etishdan iborat. Katta nuqsonlarda u teshikni sintetik mahsulotdan tayyorlangan yamoq bilan bekitish yo'li bilan bartaraf etiladi. Rentgenendovaskulyar jarrohlikni rivojlanishi bilan, davo usullarining yangi turlari ishlab chiqildi. Bunda, nuqsonni kateter va maxsus moslama (okklyuder) yordamida yopish usuli taklif qilinmoqda (240-rasm).

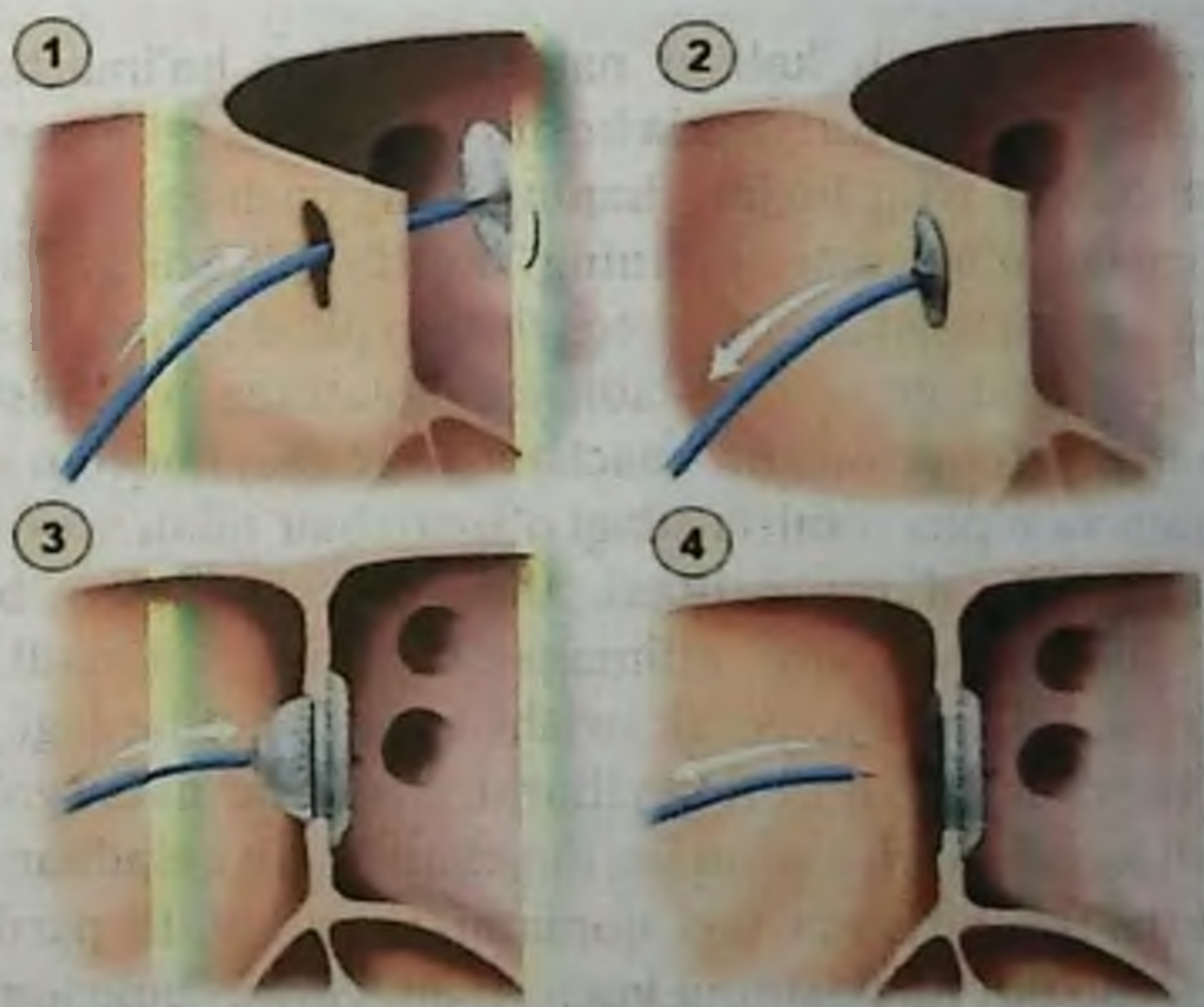

240 – rasm. Devor nuqsonlarini yopish uchun kateterli sistema – okklyuderdan foydalanish bosqichlari.

Bo'lmachalararo to'siq nuqsoni

Yurakning tug'ma nuqsoni bo'lib, bunda o'ng bo'lmacha va chap

bo'lmacha to'sig'ida teshik bo'lib, shu teshik orqali tutashgan bo'ladi. Bunda gemodinamikaning buzilishi arterial qonning chap bo'lmachadan o'ng bo'lmachaga o'tishi bilan bog'liq bo'ladi. Bu holatda, arterial qonning talaygina qismi normal qon oqimida qatnasha olmaydigan bo'lib qoladi (241– rasm).

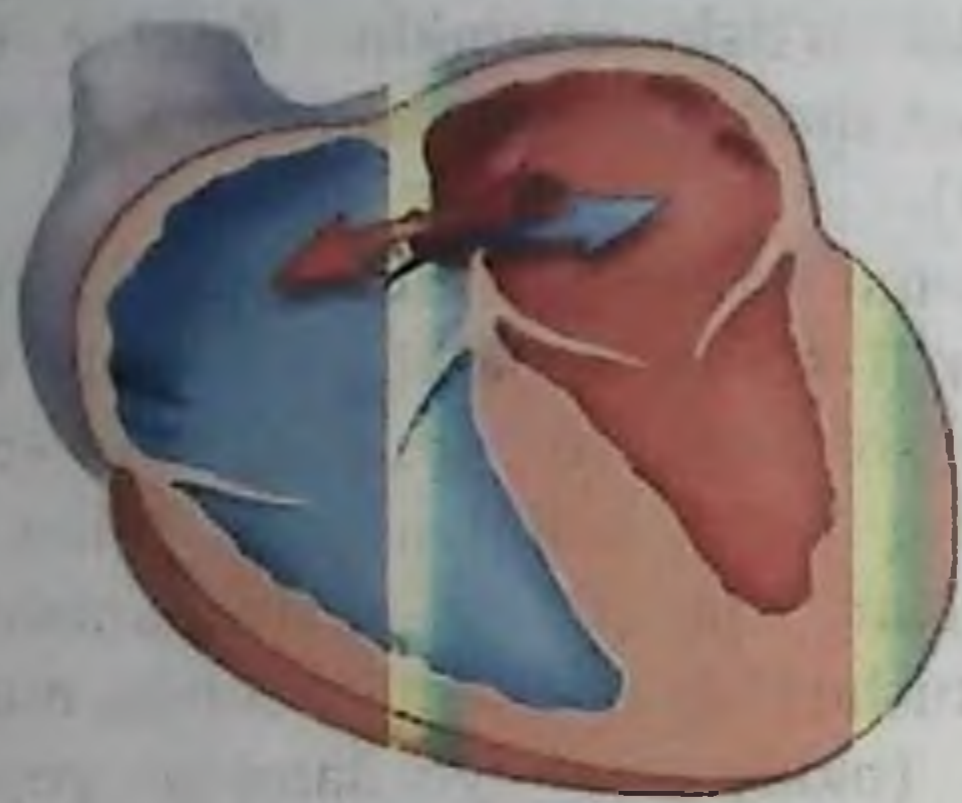

241 – rasm. Bo'lmachalararo to'siq nuqsoni.

Arterial qon oqib kelishi natijasida o'ng bo'lmachada, o'ng qorinchada va o'pka arteriyasida bosim ko'tariladi (gipertenziya), bu esa o'z navbatida o'ng bo'lmachaning kengayishiga, o'ng qorincha gipertrofiyasiga, o'pka arteriyasining "bo'rtib chiqishi"ga olib keladi.

O'pka tomirlaridagi gipertenziya o'pkada qon aeratsiyasi darajasini pasayishiga olib keladi. Bu holatning avj olishi, o'pka fibrozini keltirib chiqaradi. Bo'lmachalararo to'siq nuqsoni ko'pincha mitral klapan va o'pka tomirlaridagi o'zgarishlar bilan asoratlanadi.

Klinikasi va diagnostikasi. Ushbu xastaligi bor bolalarda, ko'pincha jismoniy o'sib etilmaganlik qayd qilinadi. Asosiy shikoyatlar: nafas qisishi, yurak urishi xurujlari, odatdagi jismoniy xarakatda tez charchab qolishdan iborat. Bemorlar nafas yo'llarining yallig'lanish kasalliklariga oson beriluvchan bo'lib qoladilar.

Ob'ektiv tekshirishda teri qoplamlari va shilliq pardalarning rangparligi, cho'qqi turtkisining kuchayishi, yurak "bukriligi" borligi qayd qilinadi. Auskultatsiyada to'sh suyagidan chaproqda, II qovurg'alar orasida o'pka arteriyasi ustida sistolik shovqin eshitiladi.

Rentgenologik tekshiruvda yurak o'ng qorinchasi va bo'lmachasi, shuningdek o'pka arteriyasi va uning tarmoqlarida kengaymalar ko'rinib turadi. Exokardiografik skanerlash – yurak

o'lchamlaridagi o'zgarishlami, yurak bo'lmachalararo to'siqning paradoksal harakatini ko'rsatib beradi. Yurak zondlanganda bosimning oshganligi, yurakning o'ng bo'limlarida va o'pka arteriyasida qonning kislorodga to'yinganligi qayd etiladi. Kateter nuqson orqali o'ng bo'lmachadan chap bo'lmachaga o'tishi mumkin.

Davolash – faqat jarrohlik usulda. Tug'ma nuqsonlami 4–8 yoshda bartaraf etgan ma'qulroq. Operatsiya sun'iy qon aylanish yoki sun'iy gipotermiya sharoitlarida bajariladi. Kichikroq nuqsonlar tikib quyiladi, 1–2 sm dan ortiq nuqsonlarda sintetik yamoq solinadi.

O'pka arteriyasming torayishi

O'pka arteriyasining alohida torayishi – oqish (asianotik) turdagi nuqsonlarga kiradi. O'pka arteriyasi boshlanish joyining stenozi o'ng qorinchadan kichik qon aylanish doirasiga qon oqib kelishiga to'sqinlik vujudga keltiradi. Boshlang'ich davrda o'ng qorincha gipertrofiyasi yuz berib, keyinchalik o'ng qorincha etishmovchiligiga aylanadi. Ikkilamchi gipertrofiya va bo'lmacha kengayishi tufayli trikuspidal klapanning nisbiy etishmovchiligi paydo bo'ladi (242 – rasm).

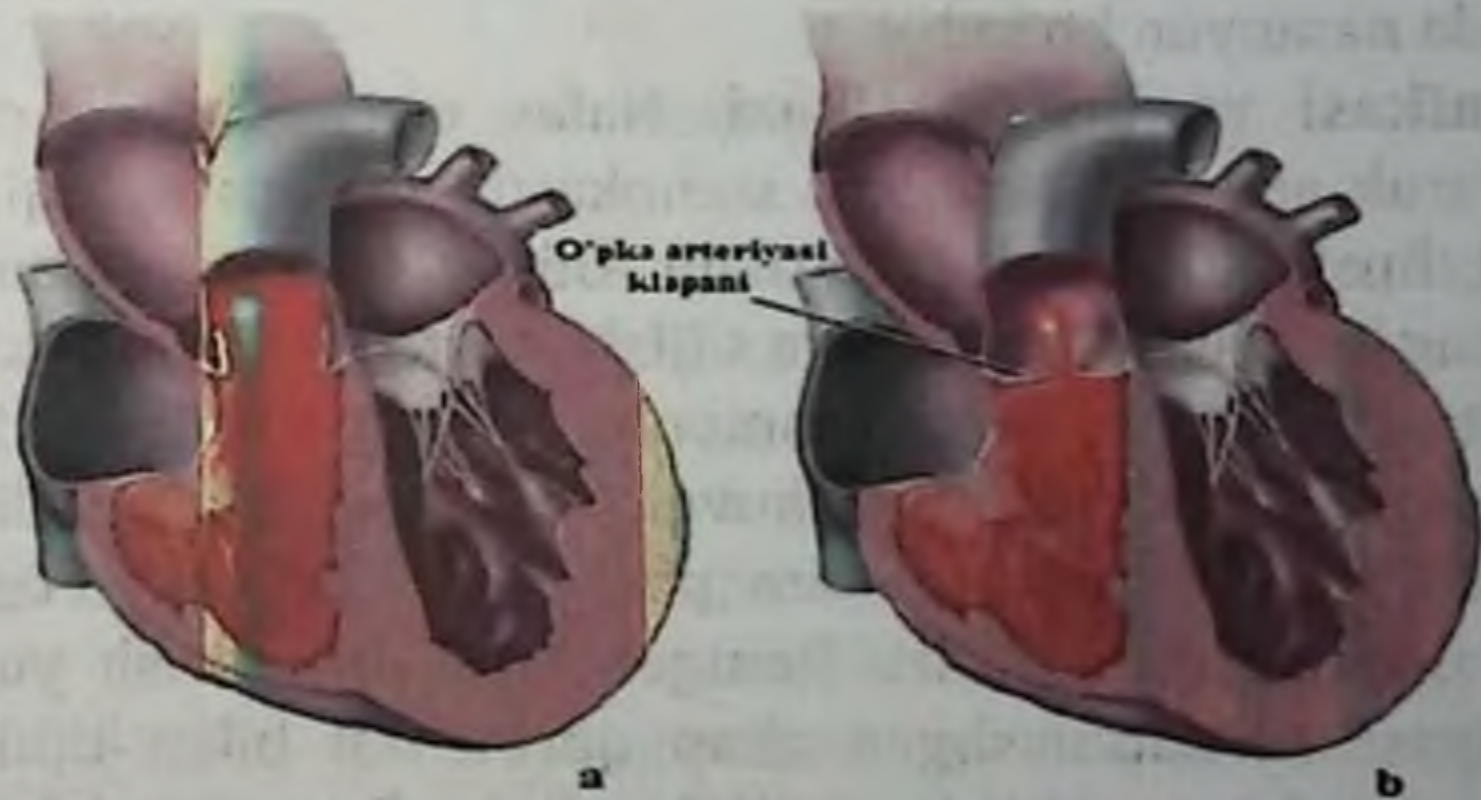

242 – rasm. O'pka arteriyasi klapani
a) normada va b) stenozidagi holati.

Klinikasi va diagnostikasi. Asosiy shikoyatlar: nafas qisishi (jismoniy xarakat vaqtida kuchayadi), yurakning tez-tez urishi, tez charchash, bolaning rivojlanishdan orqada qolishi. Ko'zdan kechirishda yurak "bukriligi", to'shning chap chekkasida II qovurg'alar orasi paypaslab ko'rilganda sistolik titrash aniqlanadi. Perkutor tekshiruvda yurak o'lchamlarining o'ngga kattalashgani

aniqlanadi. Auskultatsiyada – to'shning chap chekkasi bo'ylab II qovurg'alar orasida maksimal jaranglaydigan dag'al sistolik shovqin eshitiladi. EKG da o'ng qorincha gipertrofiyasi belgilari ko'rinadi. Rentgenologik manzara o'ng qorincha gipertrofiyasi, o'pka arteriyasining klapanlardan yuqori ko'tarilishi, o'pka arteriyasi periferik tarmoqlari bo'shlig'ining torayishi bilan ta'riflanadi. Yurak zondlanganda o'ng qorinchada bosimning oshishi kuzatiladi. O'pka arteriyasida bosim normal yoki bir oz pasaygani holda, u simob ustuni hisobida – 300 mm ga etishi mumkin.

Davolash – faqat jarrohlik usuli. Qon aylanishi to'xtatib quyilgan sharoitda stenozni bartaraf etish jarrohlik amaliyotlari o'tkaziladi.

Tug'ma aorta «og'zi» stenozi

Klapan, klapan osti va klapan usti stenozlari tafovut qilinadi. Aorta «og'zi» stenozi qonni chap qorinchadan katta qon aylanish doirasiga o'tishiga to'sqinlik qilib, uning ortiqcha ishlashiga, gipertrofiyaga uchrashiga, keyin esa dilatatsiyasiga va chap qorincha etishmovchiligining rivojlanishiga olib keladi. Gemodinamikadagi buzilishlar birinchi navbatda koronar va tserebral qon aylanishi buzilishida namoyon bo'ladi.

Klinikasi va diagnostikasi. Nafas qisishi, tezda charchab qolish, yurak astmasi xurujlari, stenokardiyaga xos og'riqlar, bosh aylanishi, hushdan ketish kuzatiladi. Ob'ektiv tekshirishda chuqqi turtkisining kuchayishi va chapga siljishi, aorta proektsiyasida dag'al sistolik titrash aniqlanadi. O'ng tomonda II kovurg'alar orasida bo'yin tomirlariga o'tadigan sistolik shovqin eshitiladi. Puls to'liqligi va tarangligi kuchsiz. Sistolik bosim pasaygan. EKG da levogramma, miokard ishemiyasi belgilari. Rentgenologik tekshirish yurakning gipertrofiyasi va kattalashgan chap qorinchasi bilan tipik aortal konfiguratsiyasini aniqlaydi. Angiokardiografiya torayish joyi va o'lchamlarini aniq belgilash, chap qorincha bilan aorta o'rtasidagi bosim gradientini aniqlashga imkon beradi.

Davolash – faqat jarrohlik usuli, simob ustuni hisobida 30 mm dan oshadigan bosim gradientida bajariladi. Operatsiya sun'iy qon aylanish yoki gipotermiya sharoitlarida stenozni bartaraf etishdan iborat.

Aorta koarktatsiyasi

Aorta koarktatsiyasi – aorta bo'shlig'ining chegaralangan tug'ma torayganligi. Torayish ko'pincha chap o'mrov osti arteriyasi chiqadigan joydan pastroqda, aorta ravog'ining pastga tushadigan ko'krak aortasiga o'tadigan joyida joylashadi. Aortada toraygan joydan yuqorida qon bosimi oshadi, chap qorincha gipertrofiyaga uchrab, keyin dekompensatsiya xolati paydo bo'ladi. Bosh miya qon tomirlari havzasida gipertenziya, tserebral buzilishlar sifatida namoyon bo'ladi. Arterial sistemada bosim koarktatsiyadan pastda birmuncha pasaygan bo'ladi (243 – rasm).

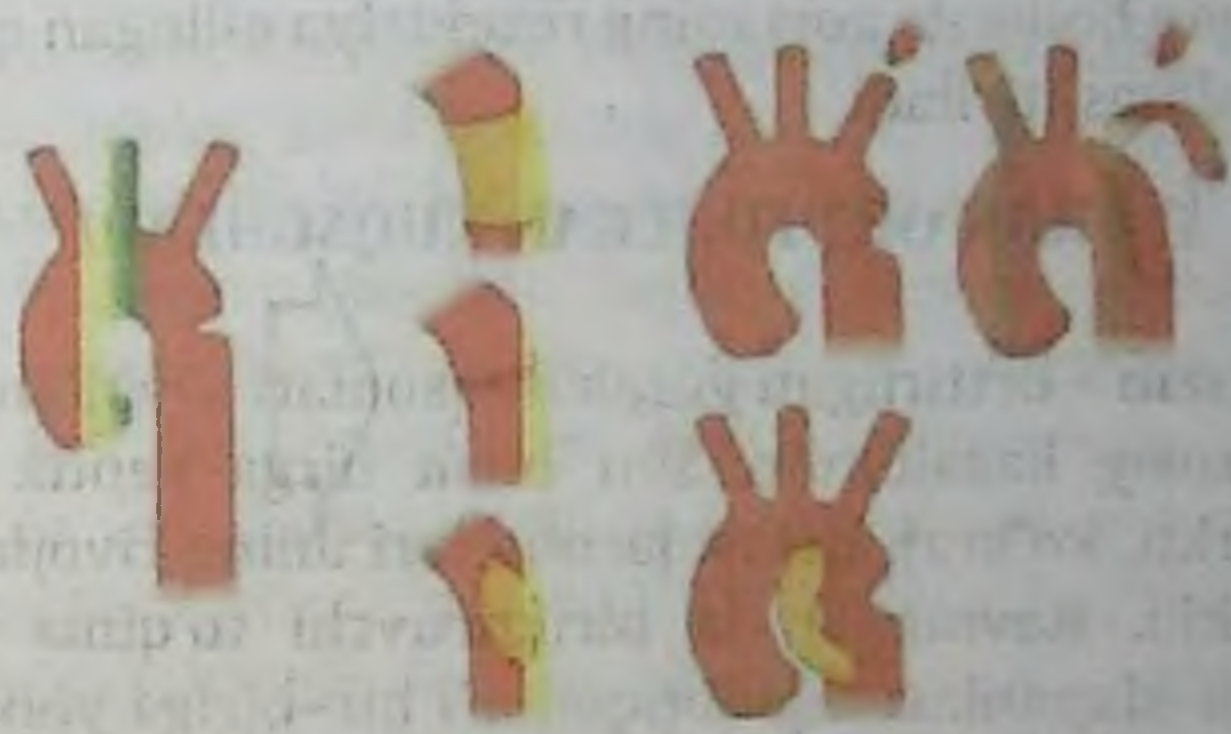

243 – rasm. Aorta koarktasiyasi turlari.

Klinikasi va diagnostikasi. Bemorlar bosh og'rig'i, bosh aylanishi, yurganda oyoqlarining tez og'rib qolishi, ko'zning xiralashishi, oyoqlar paresteziyasi va sovqotishidan shikoyat qiladilar. Oyoq arteriya qon tomirlarida puls bo'lmaydi. Qo'l arteriyalarida arterial bosim oshgan, oyoq arteriyalarida 90 esa aniqlanmaydi yoki birmuncha pasaygan. Bemor ko'zdan kechirilganda qovurg'alararo arteriyalar pulsatsiyasi, ularning ustida koarktatsiya joyi sohasida sistolik shovqinni aniqlash mumkin. Rentgenogrammalarda chap qorincha konturlarining kengayganligi qayd qilinadi, birinchi va ikkinchi ravoqlar konturlari 3 raqamini eslatadi. Angiokardiografiya – aorta toraygan joyini, shaklini, o'lchami va darajasini aniqlash imkonini beradi.

Davolash – faqat jarrohlik usuli. Zamonaviy miniinvaziv amaliyotlar orasida aorta koarktasiyasining toraygan qismiga stent qo'yish ko'plab bajarilmoqda (244-rasm).

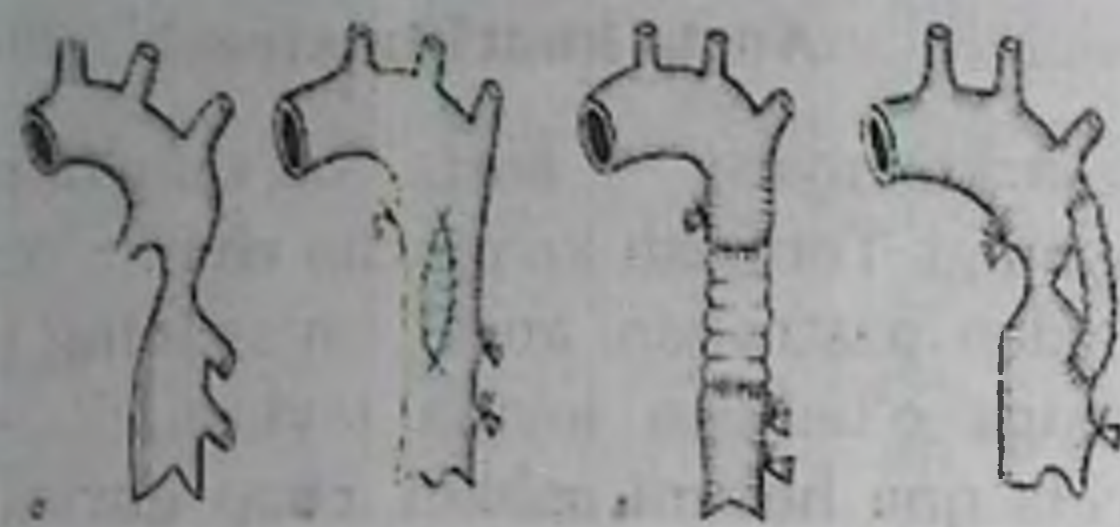

244 – rasm. Aortaning toraygan sohasidagi shuntlar.

Jarrohlik amaliyotlari aortaning toraygan qismini rezektsiya qilish va «uchma-uch» anastomoz qo'yishdan iborat. Uzaygan torayish bo'lgan hollarda aortaning rezektsiya qilingan qismi sintetik protez bilan almashtiriladi.

YURAK ORTTIRILGAN NUQSONLARI

Revmatizm – orttirilgan yurak nuqsonlari shakllanishiga sabab bo'ladigan asosiy kasallikdir. Shu bilan birga septik endokardit, miokard infarkti, ko'krak qafasi jarohatlari uning rivojlanishiga olib kelishi mumkin. Revmatizmda biriktiruvchi to'qima zararlanishi oqibatida turli klapanlarning qopqoqlari bir-biriga yopishib ketadi, bu stenozga yoki chetlarining yupqalashishi va deformatsiyasiga, kaltsiy tuzlari yig'ilishi natijasida klapan etishmovchiligiga olib keladi.

Aksariyat kombinatsiyalangan nuqson, ya'ni klapan etishmovchiligi bilan birga uning stenozlanishi vujudga keladi.

Mitral klapan stenozi

Mitral teshikning torayishi, qonni chap bo'lmachadan haydash uchun to'siq bo'lib hisoblanadi. Buning hisobiga, chap bo'lmachada bosim ortadi, bu o'pka tomirlarida va o'ng qorinchada bosimning oshishiga olib keladi. O'ng qorinchaga talaygina og'irlik tushishi uch tavaqali klapanning nisbiy etishmovchiligiga, katta qon aylanishi venoz qismida qonning dimlanishiga, jigar shishiga va boshqa turdagi shishlaming rivojlanishiga olib keladi.

Klinikasi va diagnostikasi. Mitral stenoz rivojlanishining boshlang'ich ilk davrida, uning to'liq kompensatsiyasida odatda shikoyatlar bo'lmaydi. Jarayon avj olib borganida: nafas qisishi, behollik, tez charchab qolish, yurak astmasi xumjlari, taxikardiya,

yurak sohasida og'riq, bosh aylanishi, xushdan ketish yuzaga keladi. Qon tuflash mitral stenozga xos belgilardan biri hisoblanadi. Ko'zdan kechirishda bemorning rangpar yuzida o'ziga xos qizillik, burun uchi, lablarda, quloq suprasida, qo'l barmoqlaridagi tsianoz o'ziga diqqatni tortadi. Yurak cho'qqisi sohasida ko'krak qafasining diastolik titrashi aniqlanadi. Auskultatsiyada diastolik shovqin, birinchi va ikkinchi tonda o'zgarishlar seziladi, bu uch ohang «bedana ritmi» ohangini vujudga keltiradi. EKGda odatda, yurak o'qi o'ngga siljigan bo'ladi.

Fonokardiografiya baland I tonni, yurak cho'qqisi ustida diastolik shovqinni, o'pka arteriyasida II ton aktsentini, mitral "chertki" ni qayd qiladi. Rentgenogrammalarda yurak "beli" ning tekislanganligi, chap bo'lmacha va o'ng qorinchaning ko'ndalangiga kattalashgani, o'pka arteriyasining bo'rtib chiqqanligi ko'rinadi. Yurakni zondlashda torayish darajasi aniqlanadi.

Davolash. Davo usulini tanlash bemor ahvolining og'ir–engilligiga, gemodinamikaning buzilishi darajasiga, revmatik jarayonning kechish bosqichiga bog'liq. Revmatik jarayon sust kechayotganda uni statsionarda va davomli antirevmatik davolash yordamida bartaraf etishning iloji bo'lmaganda jarrohlik amaliyotini bajarishga to'g'ri keladi. Bemor ahvolining og'ir–engilligiga ko'ra yurak nuqsonlarining besh bosqichi farq qilinadi:

I bosqich – simptomlarsiz, jarrohlik amaliyoti bajarilmaydi.

II bosqich – buzilishlar jismoniy harakatda paydo bo'ladi. Jarrohlik amaliyoti jarayon avj olishini to'xtatadi va yaxshi natijalar beradi.

III bosqich – buzilishlar tinch turganda ham yuzaga keladi, odatdagi harakatda orta boradi. Jarrohlik amaliyotini bajarish uchun qulay fursat o'tgan, biroq uni qilish zarur bo'ladi.

IV bosqich – parenximatoz a'zolarda va yurakda degenerativ o'zgarishlar bo'ladi. Jarrohlik amaliyotini bajarish muammoga aylanadi. Tavaqalarda ro'y–rost fibrinoz o'zgarishlar bo'lmaganda va mitral klapan kaltsinozida yopiq komissurotomiya, asoratlangan hollarda klapanni protezlash bajariladi (245 – rasm).

245 - rasm. Mitral tabaqani protezlash.

Mitral klapan tavaqalarining noto'liq yopilishi sistola vaqtida qonning qorinchadan bo'lmachaga qayta oqib kelishiga sabab bo'ladi. Chap qorincha katta miqdordagi qonni doimo itarib turishga majbur bo'ladi. Uning vazifasi ortadi, unda gipertrofiya va dilatatsiya rivojlanadi.

Klinikasi va diagnostikasi. Nuqsonning bu turida kompensatsiyasida bemorlar o'zlarini qoniqarli his kiladilar, lablarda tsianoz kuzatilishi mumkin. Chap qorinchaning qisqarish xususiyati pasayib ketganda nafas qisishi, yurak urishidan shikoyatlar bo'ladi. Keyinchalik yurak astmasi xurujlari qo'shilishi mumkin. Ko'zdan kechirishda yurak turtkisi 3–4 sm gacha oshgan, chapga siljigan. Auskultatsiyada sistolik shovqin, o'pka arteriyasi ustida II ton aktsenti qayd qilinadi. Qizilo'ngachni kontrastlab rentgenologik tekshirishda chap qorincha va bo'lmachaning kattalashuvi aniqlanadi. Rentgenokontrast tekshirish chap qorinchadan bo'lmagan qon regurgitatsiyasi hajmini, mitral teshik maydonini, yurak bo'shliqlari va o'pka arteriyasidagi bosimni aniqlashga imkon beradi.

Davolash mitral stenoz bosqichidagi kabi. Kasallikning rivojlanish bosqichi va mitral etishmovchilik darajasi aniqlanadi. Kasallikning I bosqichidagi bemorlarga jarrohlik amaliyoti bajarilmaydi. Jarrohlik amaliyoti II va III bosqichlarda o'tkaziladi. IV bosqichda bemorlar jarrohlik amaliyotini ko'tara olmaydilar, V bosqichda jarrohlik amaliyoti bajarish mumkin emas. Mitral etishmovchilikning asoratlanmagan turlarida klapanda rekonstruktiv amaliyotlar bajariladi. Kaltsinoz va fibroz bo'lganda klapan protez bilan almashtirilishi kerak.

Aortal yurak nuqsonlari

Aortal klapan stenozi, etishmovchiligi, qo'shma zararlanishlari farq qilinadi. Bemorlar nafas siqishi, stenokardiyaga hos og'riq, yurak urishi, uning goh urib, goh to'xtab qolgandek bo'lishi, bosh aylanishi, hushdan ketib turishdan shikoyat qiladilar.

Ko'zdan kechirilganda pastga va chapga siljigan yurakning yuqoriga ko'tarilib turadigan cho'qqi turtkisi aniqlanadi. Aortal klapan etishmovchiligida hamma arteriyalar pulsatsiyasi kuchayishi, diastolik bosimning keskin pasaygani holda sistolik bosimning oshishi qayd qilinadi. Aortal stenozda aortal klapan proektsiyasida dag'al sistolik shovqin eshitiladi. Klapan etishmovchiligida II tondan keyin birdaniga keladigan diastolik shovqin eshitiladi. Rentgenologik jihatdan yurak o'lchamlarining chap qorincha, yuqoriga ko'tariladigan aorta va uning ravog'i hisobiga kattalashuvi aniqlanadi. Yurak "beli" yaxshi ifodalangan. Yurak bo'shliqlarini kateterizatsiya qilish stenoz yoki klapan etishmovchiligi darajasini aniqlash imkonini beradi.

Davolash. Kasallikning II va III bosqichidagi bemorlar jarrohlik usulida davo qilinishlari kerak. Alohida stenozda jarrohlik amaliyoti chap qorinchada va aortada bosim gradienti 30 mm dan oshganda qilinishi kerak. Klapandagi kuchsiz o'zgarishlarda klapan saqlab qolinadigan jarrohlik amaliyotilarini bajarish lozim. Qopqoqlar kuchli o'zgarishga uchraganda – aortal klapan protezlanadi.

Perikarditlar

Perikardit – perikardning vistseral va parietal varaqlarini yallig'lanishidir. Birlamchi perikarditlar va ko'krak qafasi a'zolari kasalliklarining oqibati sifatida paydo bo'ladigan ikkilamchi perikarditlar farqlanadi. Perikarditlar klinik kechishi bo'yicha o'tkir va surunkali turlarga bo'linadi.

O'tkir perikardit. A'zolarning og'ir yallig'lanishi kasalliklarida yoki sepsisda paydo bo'ladigan ikkilamchi perikarditlar ko'proq uchratiladi. Ba'zida esa, o'tkir perikarditga jarohatlar, revmatizm, sil kasalliklari sababchi bo'ladi. Fibrinoz (quruq) perikardit perikardning vistseral va parietal varaqlarida fibrin tolalarining yig'ilishi bilan ta'riflanadi.

Kasallikning asosiy belgilari – yurak sohasidagi sanchiydigan va keskin og'riqlar bo'lib, ular chuqur nafas olganda va yo'talda

kuchayadi, taxikardiya, nafas olishning tezlashuvi, tana haroratining qisqa fursatga ko'tarilishi hisoblanadi. Auskultatsiyada dag'al xususiyatga ega bo'lgan perikard ishqalanishi shovqini aniqlanadi, u yurak qisqarishlari bilan sinxron ravishda eshitiladi, oldinga engashilganda kuchayib, nafasni tutib turilganda yo'qolmaydi.

EKGda miokard subendokardial qavatida qon aylanishi buzilganidan dalolat beradigan o'zgarishlar qayd qilinadi.

Seroz perikardit. Perikard bo'shlig'ida yallig'lanish xarakteridagi seroz yoki seroz–fibrinoz suyuqlik yig'ilishidir. Asosiy simptomlari: to'sh orqasida kuchli og'riqlar, ular orqaga va elka ustiga o'tadi, nafas siqiladi. Atrofdagi a'zolarning perikardial ekssudatdan siqilishi sababli yutish qiyinlashadi, hiqichoq tutadi, ovoz bo'g'iladi. Tekshirib ko'rilganda cho'qqi turtkisi zaiflashgan, yurak chegaralari kengaygan, yurak tonlari bo'g'iq eshitiladi. Rentgenologik tekshirishda yurak soyasining kengayganligi, pulsatsiya pasayganligi qayd etiladi. EKGda asosiy tishchalaming pasayishi aniqlanadi. Perikard bo'shlig'ida ekssudat tez yig'ilganda yurak tamponadasi rivojlanishi mumkin, u oshib boradigan taxikardiya, arterial bosimning pasayishi, tsianoz, o'pka shishi rivojlanishi bilan namoyon bo'ladi.

Yiringli perikardit. Perikardda yiringli suyuqlik yig'ilishi bilan ta'iflanadi. Klinik manzarasi seroz perikarditdagi singari, biroq kasallik birmuncha og'irroq kechadi. Intoksikatsiya simptomlari – gektik harorat, et uvishishi, ko'plab terlash ustunlik qiladi. Perikard punktsiya qilinganda yiringli suyuqlik olinadi.

Davolash. Konservativ davo – antibiotiklar, analgetiklar, dezintoksikatsion davo, vitaminlar, immunitetni ko'taruvchi dorilar ishlatishni ko'zda tutadi. Perikardda suyuqlik bo'lganda bir marotaba yoki takroriy punktsiyalar qilish tavsiya etiladi. Yiringli suyuqlik bo'lganda perikardga mikrodrenaj o'rnatilib, uning bo'shlig'i antiseptik eritmalar, fermentativ preparatlar bilan yuviladi.

Surunkali ekssudativ perikardit. Kasallikning asosiy sababchisi – revmatizm. Perikard parietal varag'ining keskin qalinlashuvi, uning biriktiruvchi to'qimasining o'zgarishi, perikard bo'shlig'ida ko'p miqdorda suyuqlik yig'ilishi bilan o'ladi.

Klinikasi va diagnostikasi. Bemorlar nafas qisishi, yurak sohasida sanchikli og'riq, yurak urishi humjlaridan shikoyat qiladilar. Ko'zdan kechirilganda tsianoz, yuz va bo'yin, qo'llarning o'rtacha

shishishi qayd qilinadi. Yurak cho'qqisida turtki bo'lmaydi, yurak chegaralari kengaygan, uning tonlari bo'g'iq, arterial bosim pasaygan, venoz bosim oshgan bo'ladi. Rentgenologik tekshirilganda yurak chegaralarining anchagina kengayganligi, yurak qisqarishlari amplitudasi pasayganligi ma'lum bo'ladi. EKG da asosiy tishchalar voltaji pasaygan bo'ladi.

Davolash – jarrohlik usulida. Perikardektomiya – perikard parietal varag'ini keng ko'lamda rezektsiyasi amaliyoti bajariladi.

Qisuvchi perikardit. Asosiy sababi – sil, kamroq revmatizm, nospetsifik infektsiya, jarohatlardir. Surunkali yallig'lanish jarayoni fibroz o'zgarishga, perikard parietal va vistseral varaqlarining qalinlashuviga olib keladi, ular qo'shilib ketadi, aksariyat hollarda ular kaltsifikatsiyaga uchraydi. Yurak xaltasi bo'shlig'i obliteratsiyaga uchraydi. Bularning hammasi yurak ishini qiyinlashtiradi, uning ezilib qolishiga va tomirlarining buralishiga olib keladi.

Klinikasi va diagnostikasi. Bemorlarni nafas qisishi, yurak sohasida bosilish sezgisi, umumiy behollik bezovta qiladi. Yuz tsianozi, rangparlik, gavda va oyoqlarda shish, jigar o'lchamlarining kattalashuvi, unda dimlanish hodisalari qayd etiladi. Auskultatsiyada yurak tonlari bo'g'iq. Yurak chegaralari normada yoki toraygan. Arterial bosim pasaygan, venoz bosim ko'tarilgan. Rentgenologik jihatdan yurak soyasi konturlari deformatsiyalangan, yurak qisqarishlari amplitudasi kamaygan, ayrim qismlari harakatsiz. EKGda hamma usullarda voltaj pasayishi kuzatiladi. Ultratovush bilan skanerlashda turli qalinlikdagi perikardial bitishmalar, ohak bilan qoplangan qismlar topiladi.

Davolash – jarrohlik usulida. Amaliyot o'zgargan perikardni radikal kesib olib tashlashdan iborat.

AORTA RAVOG'I VA QORIN AORTASI, OYOQ ARTERIYALARI OKKLYUZION KASALLIKLARI

Aorta ravog'i va qorin aortasining anatomik tuzilishi

Aorta – odam organizmidagi eng katta va uzun yagona qon tomir bo'lib, yurakning chap qorinchasidan chiqadi va organizmning hamma qismlariga boradigan arteriya tomirlariga tarmoqlanadi. Aorta devori arteriyalar devoriga qaraganda qalinroq bo'lib, asosan, elastik to'qimadan tuzilgan. Aortani bir-biriga teng bo'lmagan uch qismga bo'lib o'rganiladi: 1) yuqoriga ko'tariluvchi aorta; 2) aorta ravog'i; 3) pastga tushuvchi aorta; 1) Yuqoriga ko'tariluvchi aorta uzunligi taxminan 6 sm bo'lib, chap qorinchadan boshlanadi va aorta ravog'iga o'tadi. Yuqoriga ko'tariluvchi aortadan yurak devorlariga boruvchi ikkita qon tomir (o'ng va chap toj arteriyalari) tarqaladi. Aorta ravog'i yuqoriga ko'tariluvchi aortaning davomi bo'lib, to'sh suyagi dastasining orqa tomonida turadi(246– rasm).

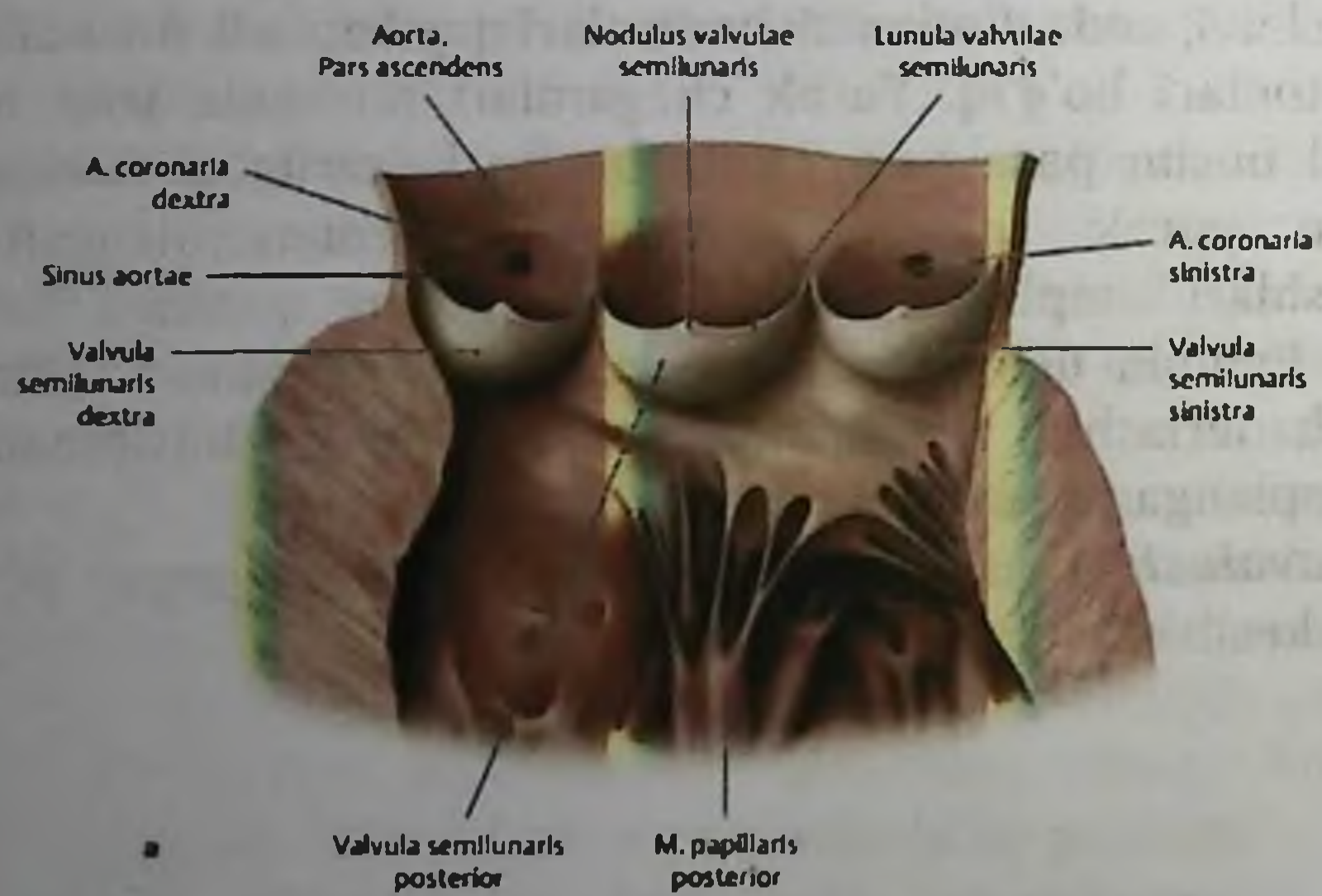

246–rasm. Aorta ravog'ining sinusoid ko'shrinishi

Aorta ravog'ining ustki qavariq tomonidan yelka, qo'l, bo'yin va boshni qon bilan ta'minlaydigan uchta yirik qon tomirlar chiqsa, ravoqning pastki tomonidan kekirdakka, bronxlarga va qalqonsimon bezga bir nechta ingichka shoxchalar chiqadi. 3) Pastga tushuvchi aorta, aorta ravog'ining davomi bo'lib, IV ko'krak

umurtqasidan IV bel umurtqasigacha davom etadi (247– rasm).

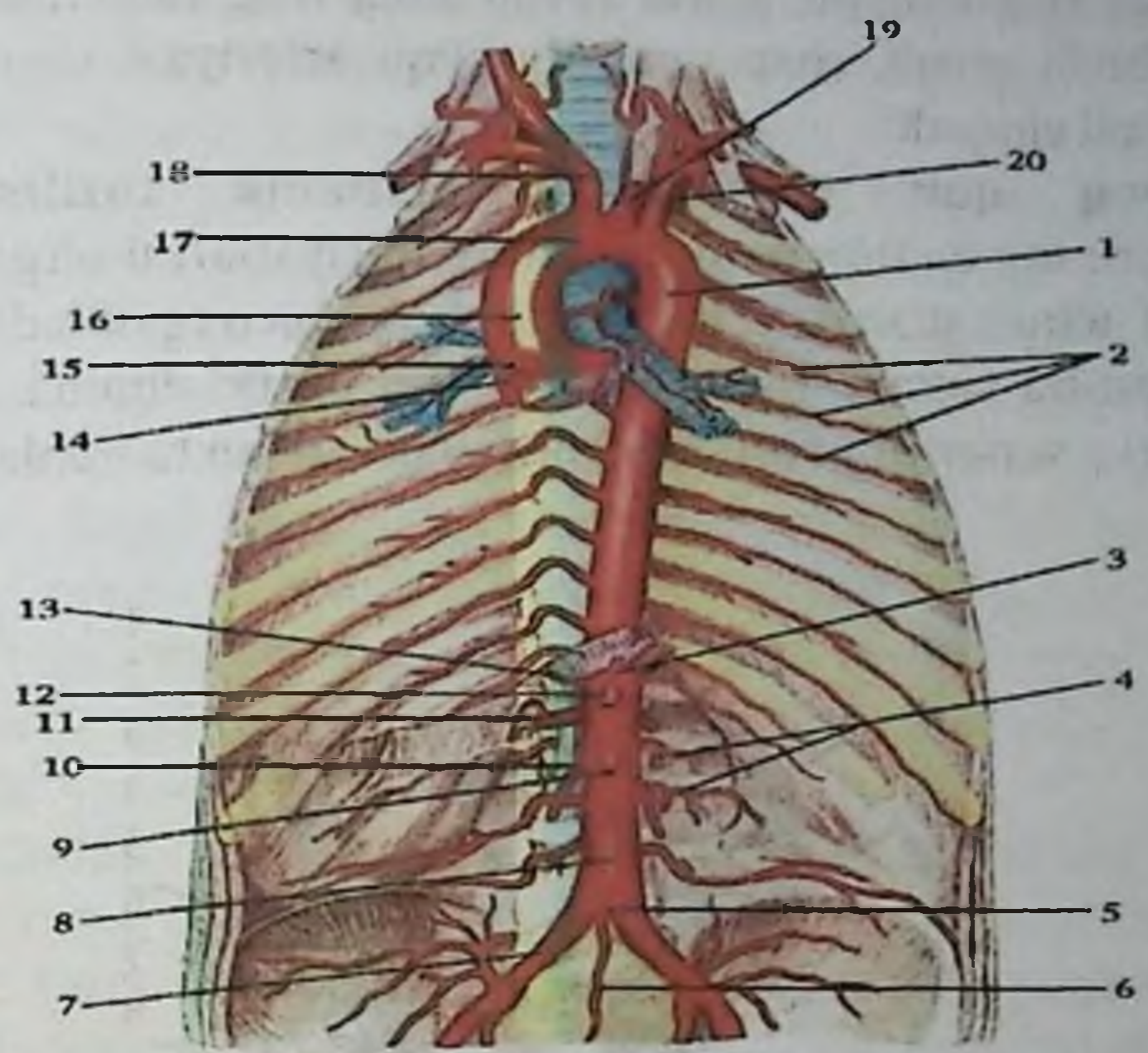

247– rasm. Aorta va uning tarmoqlarining oldindan ko'rinishi:
1 – pars thoracica aorta; 2 – a.intercostalis posterior; 3 – truncus celiacus; 4 – a.lumbalis; 5 – aorta bifurkasiya; 6 – a.sacralis mediana; 7 – a.communis iliaca dextra; 8 – aorta abdominalis; 9 – a.mesenterica inferior; 10 – a.ovarica dextra; 11 – a.renals dextra; 12 – a.mesenterica superior; 13 – a. frenica dextra inferior; 14 – bulbus aortae; 15 – a.coronaria dextra армерия; 16 – aortaning ko'tariluvchi qismi; 17 – arcus aortae; 18 – truncus brachiocefalicus; 19 – a.coroticus communis snistra; 20 – a.subclavia sinistra

Ko'ks oralig'ida umurtqa pog'onasining chap tomonidan past tomonga yo'nalgan sari asta-sekin umurtqa pog'onasining old tomoniga o'tadi va ko'krak bo'shlig'idan diafragmadagi teshik orqali qorin bo'shlig'iga yo'naladi. Binobarin, aorta ikki qismga bo'linadi: birinchi qismi — ko'krak aortasi bo'lib, IV ko'krak umurtqasining damidan boshlanib, diafragmagacha yoki XII ko'krak umurtqasigacha davom etadi. Aortaning ikkinchi bo'lagi, ya'ni qorin qismi ko'krak aortasining davomi bo'lib, XII ko'krak umurtqasi (diafragmadan o'tish joyidan boshlanadi) bilan IV bel umurtqasi oralig'ida umurtqa pog'onasining chaprog'ida qorin pardasining orqa tomonida joylashadi. Qorin aortasi IV— V bel umurtqalari oldida o'ng va chap umumiy yonbosh arteriyasiga bo'linadi. Aortaning ana shu ikkita umumiy yonbosh arteriyalariga

bo'linish joyining qoq o'rtasidan xuddi aorta davomiga o'xshab ingichka tola chiqadi. Aorta ravog'ining o'ng tomonidan boshlab yelka-bosh stvoli, chap umumiy uyqu arteriyasi va o'mrov osti arteriyasi chiqadi.

Oyoq qon tomirlarini anatomik tuzilishi. Oyoq tomirlarining anatomo-topografik xususiyatlarini o'rganish qulay bo'lishi uchun, ularni ayrim sohalar bo'yicha o'rganiladi.

Dumba soxasi. Bu soha yuqori va pastki dumba arteriyalari (aa.glutea superior et inferior) orqali qon bilan ta'minlanadi (248-rasm).

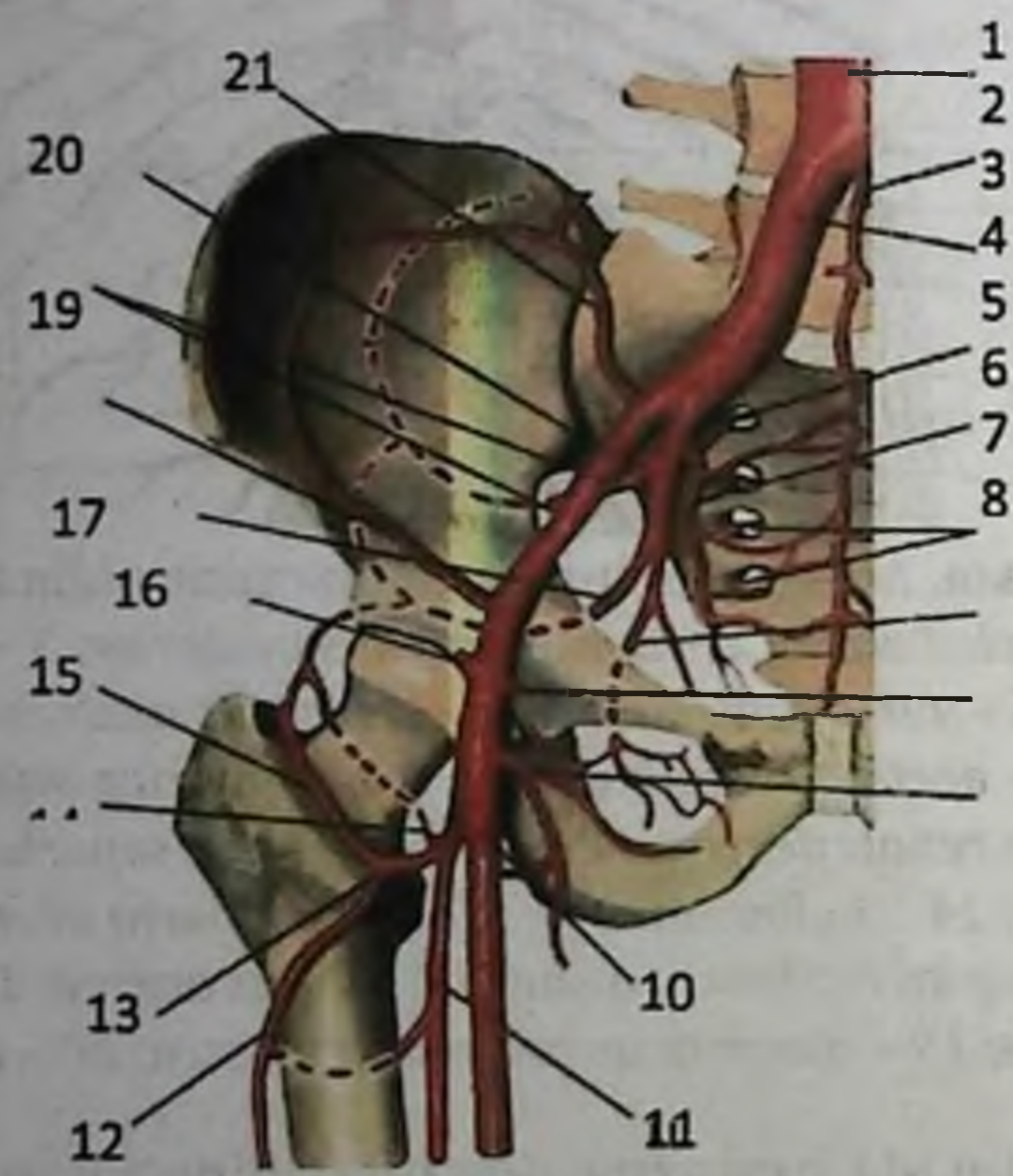

248-rasm. Chanoq a'zolarining arterial qon bilan ta'minlanishi: *1- qorin aortasi; 2- o'rta tos arteriyasi; 3- umumiy yonbosh arteriyasi; 4- ichki yonbosh arteriyasi; 5- lateral tos arteriyasi; 6- orqa miya tarmoqlari; 7- yopqich arteriyasi; 8- yuza o'zanli arteriya; 9- tashqi jinsiy arteriya; 10- son arteriyasi; 11- sonning chuqur arteriyasi; 12- pastga tushuvchi shox; 13- son suyagini aylanib o'tuvchi lateral arteriya; 14- son suyagini aylanib o'tuvchi medial arteriya; 15- yuqoriga ko'tariluvchi shox; 16- yuza o'zanli arteriya; 17-pastki quymich arteriya; 18- chuqur arteriya; 19- yuqori quymich arteriya; 20- tashqi yonbosh arteriya; 21- yonbosh-bel arteriyasi.*

Yuqori dumba arteriyasi, venalari va shu nomdagi nerv chanoqdan noksimon muskul ustidagi teshik orqali chiqadi; bunda nerv arteriyaga nisbatan birmuncha lateral va pastda joylashadi.

Chanoq bo'shlig'idan chiqishi bilanoq yuqori dumba arteriyasi muskul tarmoqlariga bo'linadi, shu sababli arteriyaning chanoqdan tashqaridagi qismi juda qisqa. Bu arteriyaning shoxlari pastki dumba arteriyasi, yonbosh suyagini aylanib o'tuvchi chuqur arteriya, son suyagini lateral tomondan aylanib o'tuvchi arteriya va boshqalar bilan anastomoz hosil qiladi.

Pastki dumba arteriyasi chanoq bo'shlig'idan noksimon muskul ostidagi teshik orqali shu nomli venalar, uyatli tomirlar, o'tirg'ich, pastki dumba, uyatli nervlar hamda sonning orqa teri nervi bilan birga chiqadi. Bu tomir–nerv tutami elementlarining o'zaro joylashuvi quyidagicha: ichkarida, bog'lamga yaqin uyatli nerv va ichki–uyatli tomirlar, tashqarida pastki dumba nervi, sonning orqa teri nervi, pastki dumba tomirlari va o'tirg'ich nervi joylashadi.

Chanoqdan chiqishi bilanoq dumba arteriyasi dumba muskullari va o'tirgich nerviga boruvchi (a. comitans n. ischiadici) shoxlarga tarmoqlanadi. Pastki dumba arteriyasi yuqori dumba arteriyasi, yopqich arteriyasi, sonni medial tomondan aylanib o'tuvchi arteriya, hamda teshib o'tuvchi va boshqa arteriyalar bilan anastomoz hosil qiladi.

Son sohasi. Sonning oldingi sohasida yuza va chuqur arteriyalar farqlanadi.Yuza son arteriyalari 3 ta bo'lib, son arteriyasidan boshlanadi: yuza qorin tepasi arteriyasi kindik tomon yuqoriga yo'naladi; yonbosh suyagini aylanib o'tuvchi yuza arteriya – lateral yo'nalishda, yonbosh suyagining oldingi yuqori qirrasiga tomon yo'naladi; tashqi uyatli arteriya erkaklarda moyak xaltachasi terisini, ayollarda esa katta jinsiy lablar terisini qon bilan ta'minlab, medial tomonga yo'naladi. Ko'pincha 2 ta (yuqori va pastki) tashqi uyatli arteriyalar uchraydi, ulardan biri – chuqur, ikkinchisi – yuza. Shu nomdagi venalar arteriyalarni kuzatib boradi va V. saphena magna hamda son venasiga quyiladi. V. saphena magna sonning ichki tomonida joylashib, chov boylamidan taxminan 3 sm pastda son venasiga quyiladi.

Son uchburchagi doirasida (uchburchakning yuqori devorini – chov boylami, medial devorini – uzun yaqinlashtiruvchi muskul, lateral devorini – tikuvchilar muskuli tashkil etadi, uchburchakning uchi bu muskullarning kesishgan joyida joylashgan) g'ilof bilan o'ralgan sonning asosiy tomirlari – son arteriyasi va venasi

joylashadi. Bu tomirlar serbar fastsiyaning chuqur varaqi bilan qoplangan son uchburchagi tubi muskullari: yonbosh-bel muskuli (lateral tomonda) va (medial tomonda) taroqsimon muskul hosil qilgan chuqurchada yotadi; yonbosh-bel muskuli kichik ko'stga, taroqsimon muskul – son suyagiga, uning kichik ko'stidan pastroqga birikadi.

Son uchburchagining yuqori qismida son venasi ichkari tomonda, undan tashqarida son arteriyasi, arteriyadan taxminan 1-1,5 sm tashqarida undan serbar fassiyaning chuqur varag'i bilan ajralgan son nervi o'tadi. Son uchburchagi cho'qqisiga yaqinlashgan sari son venasi shuncha ko'p pastga va tashqariga oqadi va nihoyat, sonning o'rta 1/3 qismida arteriyaning orqasida butunlay yo'qoladi.

Son uchburchagi qoshida son arteriyasidan quyidagi tarmoqlar chiqadi: chov boylamining shunday ostida – qorin tepasi yuza arteriyasi, yonbosh suyakni aylanib o'tuvchi yuza arteriya, tashqi uyatli arteriya; chov boylamidan 3–5 sm masofada son arteriyasi o'zining eng yirik shoxi – sonning chuqur arteriyasini beradi. Sonning chuqur arteriyasi son sohasining asosiy ta'minlovchi manbai bo'lib, o'zining boshlanish joyiga yaqin quyidagi tarmoqlarni beradi: medial va lateral sonni aylanib o'tuvchi arteriyalar, ular ko'pincha son arteriyasidan boshlanadi, pastroqda – 3 ta teshib o'tuvchi arteriyalar sonning orqa sohasiga yo'naladi. Son arteriyasi sonning chuqur arteriyasi boshlanishi joyidan pastda bog'langanda kollateral qon aylanishi jarayonida asosan sonning chuqur arteriyasi va taqim arteriyasining shoxlari ishtirok etadi.

Sonning pastki 1/3 ida tomirlar muskul-fibroz kanalida, son – taqim yoki yaqinlashtiruvchi muskullar kanali (canalis femoro-popliteus) (yoki Gunter kanali deyiladi) orqali o'tadi. Gunter kanali oldindan tikuvchilar muskuli bilan qoplangan bo'lib, uning uzunligi, odatda 5-6 sm dan oshmaydi, boshlanish qismi esa yaqinlashtiruvchi muskullar dumbog'idan 12-15 sm yuqorida joylashadi.

Kanal uchburchak shaklga ega bo'lib, uning tashkil topishida asosiy vazifani bajaruvchi aponevrotik zich plastina sonining serbar fastsiyasiga tegishlidir va bu fastsiya katta yaqinlashtiruvchi muskul payidan ichki serbar muskulgacha cho'ziladi.

Yaqinlashtiruvchi muskullar kanalining devori quyidagicha tuzilgan: ichki va orqa devori – katta yaqinlashtiruvchi muskul, tashqi – medial muskullararo to'siq va medial serbar muskul, oldingi devori – sonning serbar fassiyasi.

Kanalda 3 ta teshik bor:

1)yuqori teshik orqali tomir–nerv tutami kiradi;

2)pastki – hiatus adductorius orqali son tomirlari sonning orqa yuzasiga o'tib, taqim tomirlari deb ataladi;

3)oldingi teshik sonning serbar fastsiyasida joylashib, u orqali kanaldan son arteriyasining tarmoqi bo'lgan tizza bo'g'imining tushuvchi arteriyasi bilan birga n. sapenus chiqadi.

Sonning orqa sohasida muskullar orasida o'tirg'ich nervi va sonning chuqur arteriyasi o'zining kuzatib boruvchi venalari bilan birga o'tadi.

2.Tizza sohasi. Tizzaning oldingi sohasida arteriyalar to'r hosil qiladi (tizza bo'gimining arteriya to'ri), uning tizza qopqog'ida yotuvchi qismi yaqqol namoyon bo'lib, tizza qopqog'i to'ri deb ataladi.

Tizzaning orqa sohasida (tizza osti chuqurchasida) yirik tomir va nervlarning joylashuvi quyidagicha: eng yuzada, o'rta chizik bo'ylab katta boldir nervi o'tadi, undan chuqurroq va ichkarida taqim venasi, yanada chuqurda va ichkarida, suyakka eng yaqin – taqim arteriyasi yotadi. Shunday qilib, yuzadan chuqurga va tashqaridan ichkariga kirib borgan sari tomir–nerv tutami elementlarining quyidagi joylashuvi kuzatiladi: nerv, vena, arteriya.

Taqim arteriyasi va venasi umumiy g'ilof bilan o'ralgan bo'lib, unda arteriya venadan to'sik orqali ajralgan. Tomirlar tizza osti chuqurchasiga yaqinlashtiruvchi muskullar kanalining pastki teshigi orqali o'tadi. Taqim arteriyasidan yaqindagi muskullar va bo'g'imga tarmoqlar boradi. Tizza bo'g'imining 2 ta yuqori arteriyasi (lateral va medial), 1 ta o'rta arteriyasi va 2 ta pastki arteriyasi (lateral va medial) farq qilinadi. Bu tomirlarning tarmoqlari tizza bo'g'imining xaltasini o'rab, tizza bo'g'im arteriya to'rini xosil qiladi va son arteriyasining shoxlari bilan birga bo'g'im sohasidagi kollateral yoyining xosil bo'lishida ishtirok etadi. Tizza osti chuqurchasining pastki chegarasi satxida (tizza osti muskulining pastki burchagi satxida) taqim arteriyasi boldir–tizza

osti kanali (canalis cruropopliteus) ga kiradi va shu zaxoti oldingi va orqa katta boldir arteriyalariga bo'linadi. Oldingi katta boldir arteriyasi suyaklar orasidagi pardada joylashgan teshik orqali boldirning oldingi sohasi – yozuvchi muskullar o'rniga o'tadi.

Tizza bo'g'imining atrofida son, taqim, sonning chuqur arteriyalari va oldingi katta boldir arteriyasining shoxlari anastomoz xosil qiladi. Bu anastomozlar xisobiga:1) bo'g'imni qon bilan ta'minlovchi quyuq tizza bo'g'im turi;

2)taqim arteriyasida qon oqimiga to'siq bo'lgan hollarda paydo bo'luvchi anastomozlar xosil bo'ladi.

Boldir sohasi. Boldirning oldingi sohasida muskullar orasida oldingi katta boldir arteriyasi va 2 ta venasi xamda chuqur kichik boldir nervidan iborat bo'lgan tomir–nerv tutami joylashadi.

Boldirning orqa sohasida yuzaki bukuvchi muskullar qavati ostida 2 ta plastinaga ajraluvchi boldir fastsiyasining chuqur varaqi yotadi. Bu fassiya plastinalari xisobiga boldirning orqa katta boldir tomirlari, katta boldir nervi hamda kichik boldir tomirlaridan iborat bo'lgan tomir–nerv tutamining g'ilofi xosil bo'ladi (249-rasm).

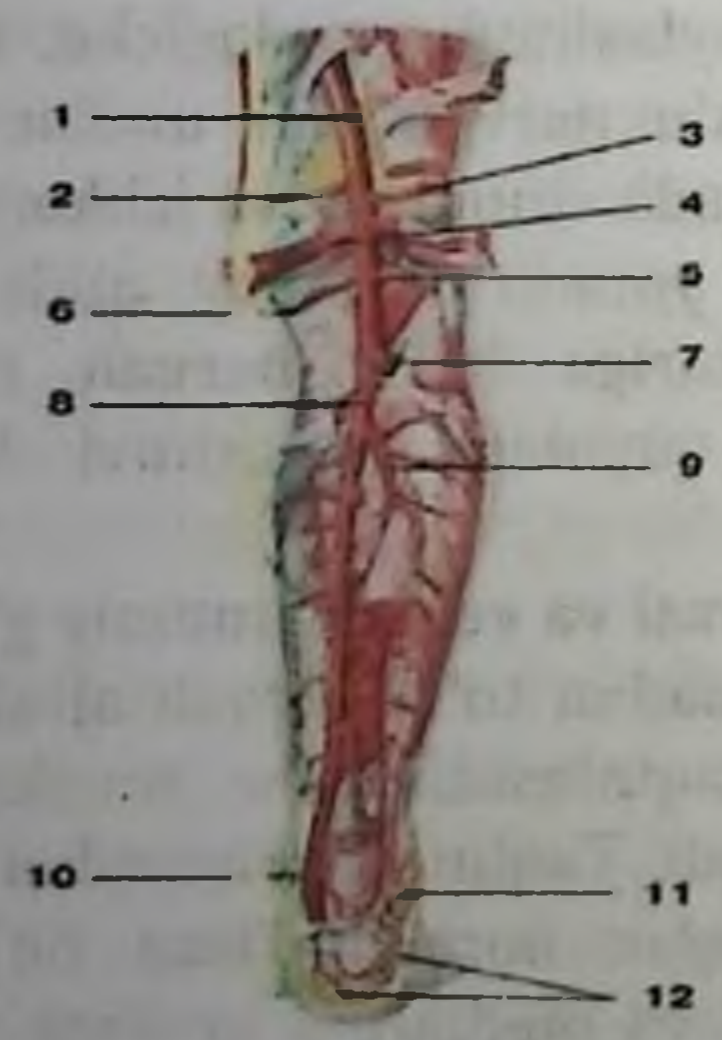

249 – rasm. Boldirning orqa soxasi arteriyalari: *1 – tizza orti arteriyasi; 2– tizzani yon yuqori arteriyasi; 3 – tizzani medial yuqori arteriyasi; 4 – ikkiboshli arteriyalar; 5 – tizzani yon pastki arteriyasi; 6 – tizzani medial pastki arteriyasi; 7 – oldingi katta boldir arteriya; 8 – orqa katta boldir arteriya; 9 – kichik boldir arteriya; 10 – medial to'piq tarmoqlari; 11 – yon to'piq tarmoqlari; 12 – kaft tarmoqlari.*

Boldirning yuqori 1/3 ida, m. soleus ning ravog'i ostida bu tomir – nerv tutami orqa katta boldir muskuli va barmoqlarni bukuvchi uzun muskulni qoplovchi fassiya ustida joylashib, orqa tomondan kambalasimon muskulning old yuzasida yotuvchi bo'sh kletchatka bilan qoplangan. Katta barmoqni bukuvchi uzun muskulning boshlanish joyida tomir–nerv tutami chuqur o'ringa o'tadi.

Boldir–panja bo'g'imi satxida oldinda oldingi katta boldir arteriyasi oyoq panjasining old (dorzal) yuzasiga retinaculum inferius – ning ostidan o'tgach, oyoq panjasining dorzal arteriyasi nomini oladi. Arteriya 2 ta vena bilan birga va chuqur kichik boldir nervi bilan retinaculumning ostida, katta barmoqni yozuvchi muskul payi joylashgan kanalda, bu paydan orqada va tashqarida joylashadi, tomir–nerv tutamidan orqada esa boldir–panja bo'g'imining qopchasi joylashgan. Arteriyani kuzatib boruvchi chuqur kichik boldir nervi undan ichkarida yotadi, biroq ko'pincha, to'piqlar satxida ikkinchi marta arteriyani kesib o'tadi va oyoq panjasining dorsal yuzasida va uning tashqarisida joylashadi. Boldir–panja bo'g'imi sohasining medial bo'limida tomir–nerv tutami (orqa katta boldir arteriyasi va 2 ta venasi hamda katta boldir nervi) to'piq kanalidan o'tib, quyidagi 2 ta muskul paylarining fibroz g'iloflari xosil qilgan egatda joylashadi: oldinda – barmoqlarni bukuvchi uzun muskul va orqada – katta barmoqni bukuvchi uzun muskul, bunda nerv arteriyadan orqa va tashqarida joylashadi. Tovonga shoxlar (tovon arteriyalari va tovon nervi) bergach, arteriya va nerv kanaldan chiqgach yoki undan yuqorida oxirgi shoxlariga – medial va lateral tovon arteriyalari va nervlariga bo'linadi. Axill payi va medial to'piq orasidagi masofaning o'rtasida orqa katta boldir arteriyasidagi pulsni aniqlash mumkin.

Boldir–panja sohasining lateral qismida kichik boldir arteriyasi ikkala kichik boldir muskullari orqasida paydo buladi. Bu yerda u teshib o'tuvchi va kollateral tarmoqlarni (orqa katta boldir arteriyasiga) bergach, o'zining oxirgi shoxlariga bo'linadi.

Oyoq panjasi sohasi. Oyoq panjasining dorsal yuzasida tomir–nerv tutami oyoq panjasining dorsal arteriyasi va venalari hamda chuqur kichik boldir nervidan iborat. Arteriya katta barmoqni yozuvchi uzun muskul payidan tashqarida, distal bo'limda katta barmoqni yozuvchi kalta muskulning payi ostidan o'tadi.

Oyoq panjasining dorsal arteriyani I–barmoqlararo oraliqqa yetmasdan, barmoqlarni yozuvchi kalta muskul ostidan o'tuvchi yoysimon arteriyasi (undan barmoqlarning dorsal arteriya beruvchi dorsal oyoq kafti arteriyalari chiqadi) beradi, keyin kaftlararo oraliqda 2 ta shoxga bo'linadi: birinchi dorsal oyoq kafti suyagi arteriyasi (arteriya stvolining davomi) va oyoq kafti shoxi, u oyoq kaftiga birinchi kaft suyaklararo oraliq orqali o'tib, oyoq kafti arteriya yoyining hosil bo'lishida ishtirok etadi, bunda u lateral oyoq kaft arteriyasi bilan qo'shiladi.

Oyoq kafti sohasidagi 2 ta oyoq kaft arteriyalaridan medial oyoq kaft arteriyasi kuchsizroq rivojlangan bo'lib, u medial to'sik bo'ylab boradi (medial oyoq kaft egatida). Lateral oyoq kaft arteriyasi – orqa katta boldir arteriyasining yirik oxirgi shoxidir. U barmoqlarni bukuvchi kalta muskul va oyoq kaftining kvadrat muskuli orasidan o'tadi, so'ngra lateral to'siq bo'ylab (lateral oyoq kafti egatida) V oyoq kaft suyagi asosigacha borib, shu joydan ichkariga arterial yoy – arcus plantaris xosil qilib buriladi. Bu yoy katta barmoqni yaqinlashtiruvchi muskulning qiyshiq boshchasi ostida joylashib, oyoq panjasi dorsal arteriyasining chuqur oyoq kafti shoxi bilan qo'shiladi. Bu yoydan oyoq kafti dorsal arteriyalari chiqib, ulardan barmoqlarning oyoq kafti arteriyalari boshlanadi.

Barmoqlarda oyoq kafti tomirlari dorsal tomondagiga nisbatan kuchli rivojlangan. Barmoqlarning oyoq kafti arteriyalari kaft dorsal arteriyalaridan boshlanib, barmoq oxirlarida to'rlar xosil qiladi.

Dorsal arteriyalar dorsal kaft suyagi arteriyalarining shoxlari bo'lib, bundan 2 ta arteriya: I va II barmoqlarning bir–biriga qaragan yuzalarini ta'minlovchi xamda oyoq panjasining dorsal arteriyasidan chiquvchi arteriyalar mustasnodir.

AORTA VA MAGISTRAL TARMOQLAR KASALLIKLARI

Angiologiya tufayli yurak ishemiyasi, miya, arterial gipertenziya kabi xastaliklarning patogenezini qayta ko'rib chiqish imkoniyati yaratildi. Tomirlarning ilgari ma'lum bo'lmagan yangi kasalliklari – nospetsifik aortaarteriit va fibroz displaziya diagnostika qilinyapti va o'rganilyapti.

Shunday qilib, tomirlar xirurgiyasining ta'siri xozir g'oyatta katta va undan go'yo uzoqda turgan tibbiy ixtisosliklarga ham

tarqaladi. Shularning hammasi tibbiyot oliygohlarining talabalarini angiologiya va angioxirurgiyaning hozirgi holati: uning diagnostik va operativ imkoniyatlari bilan tanishtirishni taqozo etadi.

Bemorlarni tekshirish metodlarini yoritishdan oldin arterial sistemaning ba'zi bir asosiy kasalliklari ustida to'xtalib o'tish zarur. Bular: ateroskleroz, nospetsifik aorta–arteriit, fibroz–mushak displaziyasi, obliteratsiyalaydigan endarteriit.

Ateroskleroz atamasini 1904 yilda Marshan taklif qilgan, bu aorta va arteriyalarning o'ziga xos kasalligidir. Bu kasallik arteriyalar intimasi ostida lipidlarning o'choqli yig'ilib biriktiruvchi to'qima atrofi o'sib qalinlashuvi, kaltsiy yig'ilishi va mediyaning o'zgarishi bilan bog'liq: asosiy sabablari – tashqi omillar (xolesteringa boy ovqat, xis–hayajonlar, gipokineziya, chekish), genetik moyillik, endokrin buzilishlar, modda almashinuvi buzilishlaridir.

Ateroskleroz patogenezining eng tarqalgan nazariyasi N. N. Anichkov, G. F. Lang, A. L. Myasnikovlar taklif qilgan neyrometabolitik nazariyadir. Gidrofil xolesterin kompleksi yaratilishida beqaror lipoprotein komplekslariga – 3/4 qismi lipidlardan iborat beta–lipo proteidlarga va 1/4 qismi oqsil bo'lgan xolesteringa katta ahamiyat beriladi. Ularning tomirlar orqali bunday tashilish usuli ishonchli emas, komplekslar erimaydigan lipidlar cho'kishi bilan oson parchalanadi. Xolesterinning bu esterlari erimaydigan komplekslar holida arteriyalar intimasida to'xtalib qoladi va asta–sekin yig'ilib, uning devoriga o'tadi.

Aterosklerozning Urugvay xirurgi Palme tavsiya qilgan gemodinamik nazariyasi nuqtai nazardan ateroskleroz sistolik qon to'lqini zarblarining arterial devorni surunkali shikastlashi natijasi hisoblanadi. Bu arteriyalarning himoya sistemasi o'z vazifasini ado etolmaganda ro'y beradi.

Aterosklerozning trombogen nazariyasini ingliz patologi Dugayt taklif etgan. Uning tadqiqotlariga binoan aortadagi tromblar avval g'ovak, so'ngra kontakt fibrindan tashkil topgan. Tromb yuzasi endoteliy bilan qoplanadi, shunga ko'ra u go'yo tomir devorining tarkibiy qismiga o'xshab, intimaga joylanib olganday bo'ladi. Shundan keyin fibrin kondensatsiyasi va tromb hosil bo'lishi yuz beradi. Fibrin yig'ilishi takrorlanadi. Takrorlanish tez

yuz bersa, fibrinning bir qatlami ikkinchi yangi qatlami bilan aloqaga kirishadi.

Nospetsifik aorta-arteriit – tomirlarning sistema kasalligi bo'lib, asosiy xususiyati aortada va uning shox tarmoqlarida stenozlovchi, anevrizmatik yoki aralash jarayon hisoblanadi. Uni 1956 yilda Savori tasvirlagan. Nospetsifik aorta-arteriitning haqiqiy tarixi yapon vrachi M. Takayasuning 1905 yilda aorta ravog'i tarmoqlari zararlanishining klinik tasvirini bayon etishdan boshlangan.

Aortitning allergik tabiatini hisobga olib, qator mualliflar uning autoimmun kelib chiqishi to'g'risidagi taxminni bayon qiladilar. Ayrim mualliflar uni kollagenozlar qatoriga kiritadilar, chunki unda kollagenozga xos yallig'lanish reaksiyalari, subfebrilitet, sistem zararlanish, klinik polilorfizm, ayrim musbat laboratoriya sinamalari qayd qilingan. Bu kasallikda, odatda, arteriyaning birlamchi tashqi qatlamlari zararlanadi, so'ngra jarayon tomirning birmuncha chuqur qatlamlariga tarqalib, intimani qalinlashtiradigan ikkilamchi yallig'lanish xodisalari yuz beradi.

Oyoq arteriyalari kasalliklarini diagnostikasi. Oyoq arteriyalari kasalliklari diagnostikasi eng avval bemorlarning shikoyatlarini, anamnez va fizikaviy usullarda tekshirish ma'lumotlari natijalarini o'rganishga asoslangan.

Ushbu kasalliklarga chalingan kasallarning eng ko'p uchrab turadigan shikoyatlari – oyoqdagi og'riq mushak zaiflashuvi, paresteziyalar, et uvishishidir.

Yurganda paydo bo'ladigan va tinchlikda yo'qoladigan og'riqlar oyoq arteriyasi stenozi yoki okklyuziyasining patognomonik simptomi hisoblanadi va maxsus «o'qtin-o'qtin tutadigan oqsoqlik» nomi bilan ataladi.

1. **Mushaklar bo'shashuvi** – oyoqda izdan chiqqan qon aylanishining doimiy yo'ldoshi bo'lib, aksari og'riq sindromi bilan davom etadi.

Paresteziyalar (uvishish, sanchish, chumoli o'rmalashi xissi), ayniqsa lokalizatsiyalanganlari, izdan chiqqan qon aylanishi simptomidir. Ularning davriyligi va funksional faollik daqiqasida zo'rayishi xarakterli bo'ladi.

Anamnezda kasallik rivojlana boshlashi xarakteriga e'tibor berish zarur. Kasallik boshlanishi va uzoq muddat sovuq oldirish orasidagi bog'liqlik aniqlanadi. Ishlash sharoitlari aniqlanadi. Ayniqsa chekish va ichkilikbozlik kabi zararli odatlarning bor–yo'qligi va qanchadan beri davom etayotganligiga e'tibor beriladi. Kasallik kechishining oldingi davolashga bog'liqligini, qo'shilib kelgan xastaliklar bor–yo'qligini ayniqsa sinchiklab aniqlanadi.

2. **Fizikaviy tekshirish usullari** – ko'zdan kechirish (ko'rik), paypaslab ko'rish va auskultatsiya usullari qo'llaniladi. U anatomik va funksional o'zgarishlar, zararlanish darajasi va xarakteri haqida tasavvur xosil etish imkonini beradi va aksari bemor holati dinamikasiga baho berish uchun kasalni davolash jarayonida asosiy ma'lumotlar bo'lib hisoblanadi.

Ko'zdan kechirish tomir kasalliklarini diagnostika qilish uchun trofika buzilishlarini – mushak gipertrofiyasi, terining distrofik o'zgarishlari, teri rangining o'zgarib qolishini aniqlash imkonini beradi.

Paypaslab ko'rish (palpatsiya): oyoq simmetrik uchastkalari terisining harorati o'zgarishini baholash; kasallikning patognomonik belgisi hisoblangan stenozlardagi xarakterli sistolik titrash va arteriya okklyuziya bo'lganda pulsatsiyasining yo'qolishini aniqlash; tomirlar xolatini baxolash; qo'l–oyoqning simmetrik satxlarda tomir pulsatsiyasini solishtirib ko'rish imkonini beradi.

Auskultatsiya arteriyalar torayganda xarakterli sistolik shovqinni eshitish, normada puls to'lqini zarbining o'tuvchan tonini, okklyuziyada esa tomir okklyuziyasi darajasidan pastroqda pulsatsiya yo'qligini bilishga imkon beradi.

Arterial bosim (AB) barcha qo'l–oyoqlarda aniqlanadi. Sog'lom odamda sistolik AB (Korotkov bo'yicha aniqlanadigan) oyoqlarda qo'llardagiga qaraganda 20 mm sim. ust. yuqori bo'ladi.

Oyoqlar arterial o'zanini noinvaziv va invaziv tekshirish usullari funksional va kontrast usullarda tekshirishdan iborat. Ular obliterasiya qiladigan jarayon xarakteri to'g'risida, naqadar tarqalganligi, shuningdek periferik arterial o'zan holati haqida to'la–to'kis tasavvur beradi, rekonstruksiyaning optimal turiga

nisbatan ko'rsatmalarni aniqlashga va nima bilan tugashini oldindan bilishga (prognoz) imkon beradi.

3. **Funksional tekshirish usullari.** Arterial ossillografiya manjetkadagi bosim turlicha bo'lganda arterial devorning puls tebranishlarini qayd qiladi, bunda olingan egri chiziq arteriya devorining cho'zilish amplitudasini aks ettiradi.

Sfigmografiya pulsni grafik tarzda qayd qilish usulidir (251–rasm).

Pletizmografiya tomirlarni qon bilan o'zgarishi bilan bog'langan yoki tananing biror a'zosi xajmi tebranishlarini qayd qilish usulidir (252–rasm).

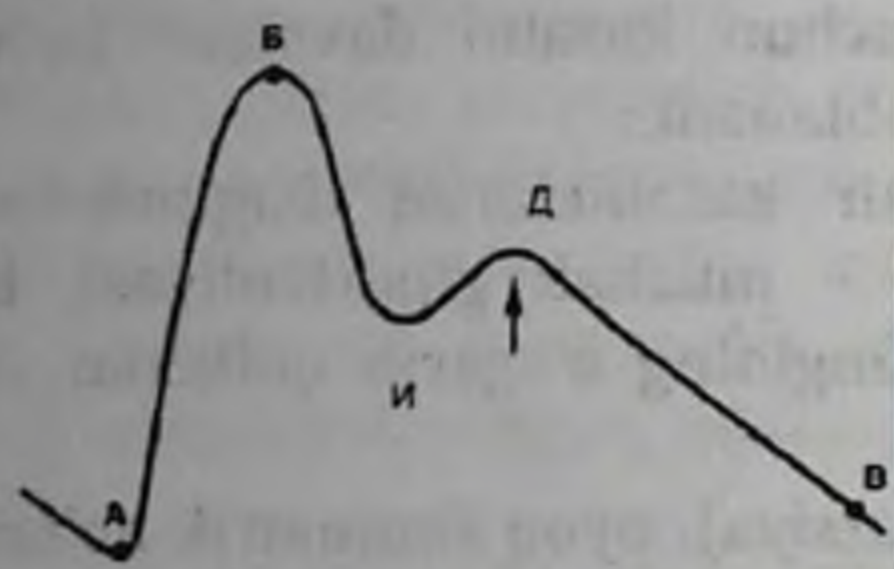

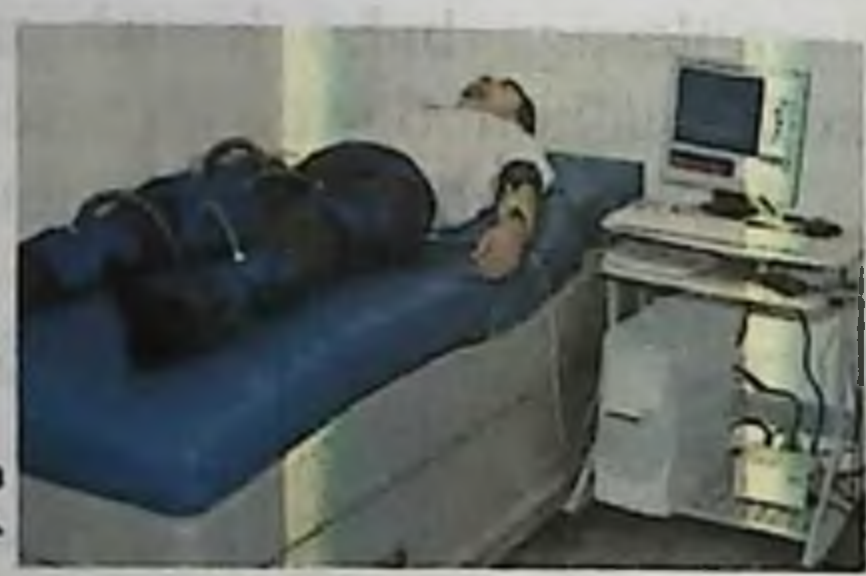

251–rasm. Sfirmografiya (arterial pulsni grafik registratsiya qilish usuli). *АБ – anakrota, БВ – katakrota, БИ insizura, ИД – dikrotik ko'tarilish.*

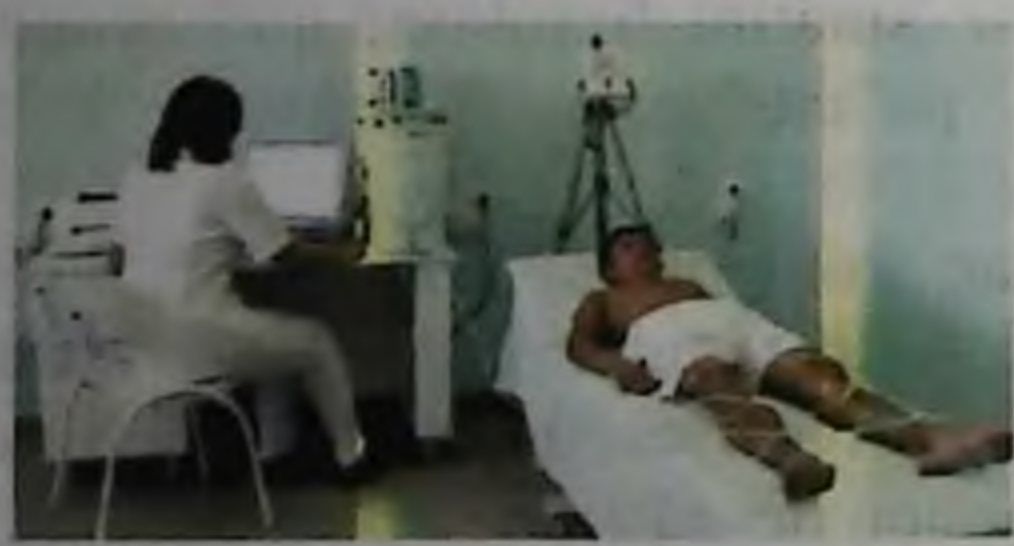

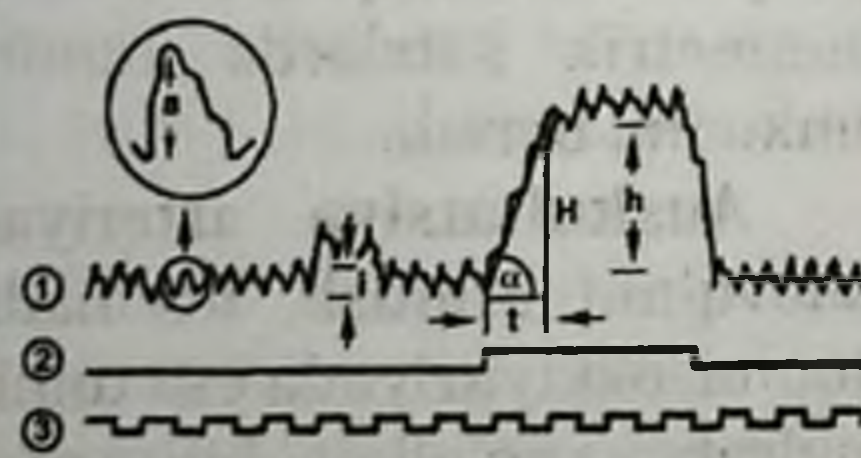

252–rasm. Pletizmografiya. *1 – birinchi tartibdagi to'lqinlar yoki hajmli puls, 2 – nafas to'lqinlari davridagi ikkinchi tarti to'lqinlar, 3 – bir nechta nafas to'lqinlari davriga ega bo'lgan uchunchi tartibdagi to'lqinlar.*

Reovazografiya – periferik qon aylanish holatiga baho beruvchi eng ko'p tarqalgan usullardan biri bo'lib, vaqt birligida tekshirilayotgan a'zo yoki organizm segmentidagi arterial qon hajmining pulsga bog'liq ko'payishining venoz oqimga nisbatini ifodalab beradi. Magistral qon oqimini ham, kollateral qon oqimini

ham aks ettiradi va tomirlarning obliteratsiya qiladigan zararlanishlarini diagnostika qilish uchun katta ahamiyatga ega (253-rasm).



253-rasm. Reovazografiya tekshirish usuli.

Fonoangiografiya qon oqimi izdan chiqqanda yuzaga keladigan tomir shovqinlarini grafik tarzda qayd qilishdir. Tomir shovqinlarini qayd qilish uchun odatdagi fonografik datchik ishlatiladi, u eng kuchli shovqin proeksiyasiga o'rnatiladi (254-rasm).



254-rasm. Fonoangiografiya tekshirish usuli.

Ultratovush dopplerografiyasi. Qon oqimini va qo'l-oyoqning turli qismlaridagi AB ni aniqlash imkonini beradigan usul hisoblanadi. Tomir zararlanishlarini xirurgik yo'l bilan tuzatish natijalarini baholashda uning foydasi ayniqsa kuchli bo'ladi.

*1. **Kontrast tekshirish usullari*** – tomirlarning morfologik o'zgarishlarini inson hayotligida aniqlashning asosiy usullaridir.

Aortografiya. Son arteriyasining pulsatsiyasi saqlangan holda aorta va shoxlarini kontrastlash uchun aortani Seldinger bo'yicha teri orqali kateterlash usuli ishlatiladi. U aksari universal bo'lgani uchun eng ko'p ishlatiladi.

Son arteriyasining pulsatsiyasi zaiflashganda yoki bo'lmaganda, ateroskleroz tufayli qorin aortasi va oyoq arteriyalari shikastlanganda aortani Dos–Santos bo'yicha bevosita translyumbal punksiya qilish usuli qo'proq ishlatiladi.

Ushbu ikkala usul aorta va shoxlarini kontrastlash uchun keng ko'lamda qo'llaniladi va arterial o'zanining deyarli har qanday segmentining tasvirini olish imkonini beradi. Bu usullar ixtisoslashtirilgan bo'limlar sharoitlarida asoratlar eng kam xavf tug'diradi va shu bilan birga yuksak axborotchi xisoblanadi.

Kapillyaroskopiya periferik tomirlarni vizual kuzatib borish usulidir. Kapillyardagi qon aylanishi aksari tirnoq chuqurchasida tekshiriladi, kapillyarlar butun yo'nalishi bo'yicha ana shu yerda ko'rinadi (255–rasm).



255–rasm. Kapilyaroskopiya. *1 – sog'lom odamda; 2 – obliteratsiyalovchi endoarteriitda; 3 – Reyno kasalligida; 4 – atoniya xolatidagi bemorda.*

Teri orqali punksion arteriografiya. Qo'l–oyoq tomirlarining zararlanishlarini diagnostika qilish uchun qo'llaniladi. Bunda chov bukil– masida son arteriyasini punksiya qilinadi. Uni son arteriyasining distal qismida zararlanish borligiga shubha tuqilganda, tizza osti va tibial arteriyalar zararlanganda qo'llash zarur (256–rasm).

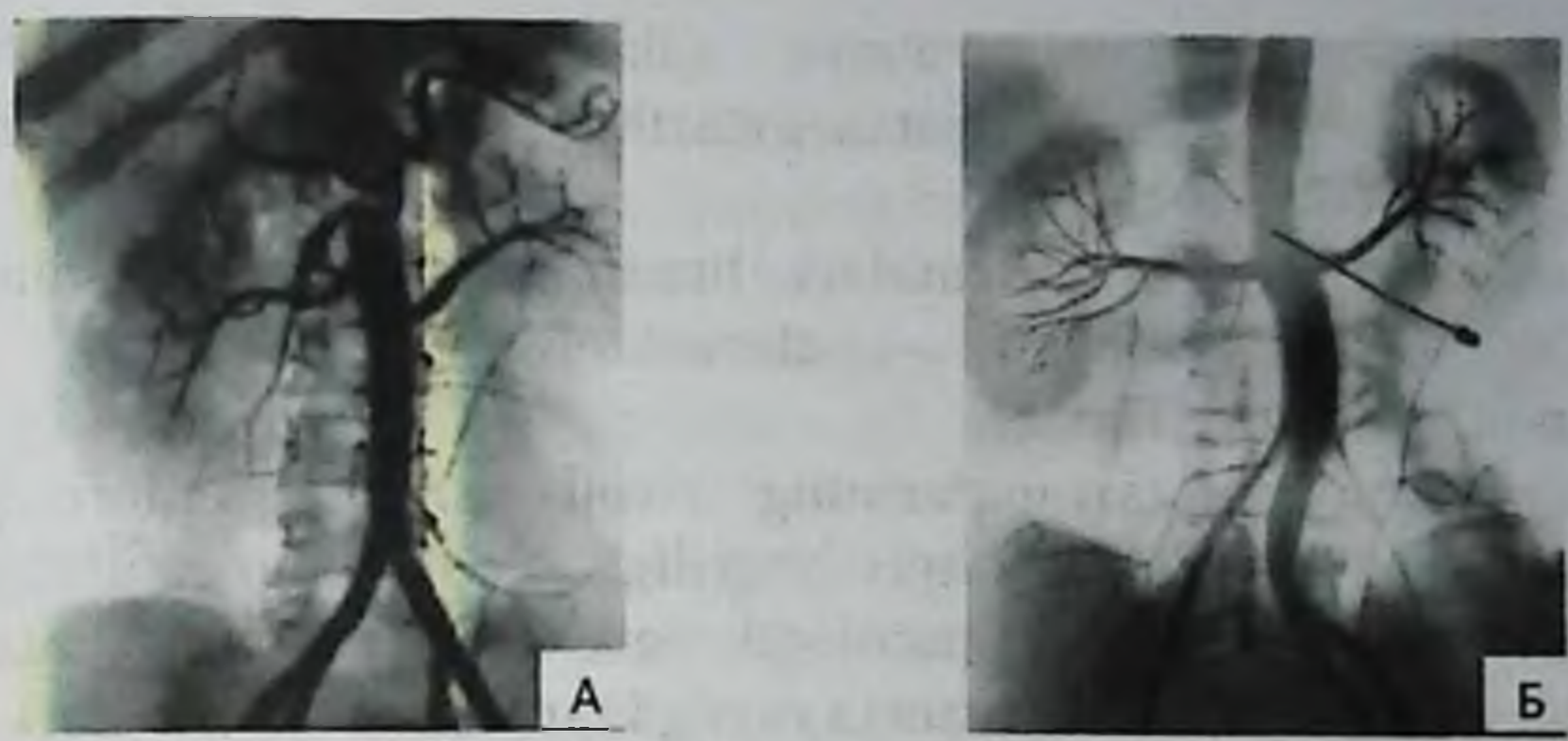

256-rasm. Arteriografiya. *A – qorin aortasi va bifurkatsiyasi arteriografiyasi; B – punksion arteriografiya.*

AORTA RAVOG'I OKKLYUZION KASALLIKLARI

Takayasu sindromi degan nom ostida braxiotsefal arteriyalarni toraytiradigan yoki tutilib qolishini keltirib chiqaradigan va bosh miya hamda qo'llar ishemiyasiga olib keladigan har xil etiologiyali kasalliklar guruhi birlashtiriladi. Yapon oftalmologi Takayasu 1908 yilda yosh ayollarda ko'z to'rsimon pardasi arteriyasining zararlanishi va qo'lda puls yo'qligi bilan ta'riflanadigan tomirlar kasalligini tasvirladi. Adabiyotda bu sindrom kashfiyotchi sharafiga Takayasu deb ataldi. Bu patologiya adabiyotda boshqa nomlar bilan ham yuritiladi, ulardan eng keng tarqalgani «aorta ravog'i sindromi», «puls yo'qligi kasalligi», «Martorelle sindromi», «yosh ayollar arteriiti», «Gigant xo'jayrali arteriit», «Takayasu sindromi» va boshqalardir. Bu kasallikning anchagina tarqalganligi va prognozining yomonligi, miya insultiga va davolash usullariga oid qarashlarning qayta ko'rib chiqilishi munosabati bilan uning klinik ahamiyati etarlicha muhimdir.

Ishemik insult paydo bo'ladigan bemorlaming taxminan yarmida bosh miyani ta'minlaydigan kalla suyagidan tashqaridagi arteriyalarda zararlanishlar bo'ladi. Aterosklerozda bosh miyaning ishemik zararlanishlari faqat arterial okklyuziyasi yoki stenozi sababli emas, balki serebral arteriyalarning aterosklerotik pilakchadan mikroemboliyasi natijasida ham rivojlanadi.

Etiologiyasi va patogenezi. Braxiotsefal arteriyalar tutilib qolishni keltirib chiqaradigan etiologik omillar bir necha guruhlarga bo'linishi mumkin:

1. Arteriyalaming obliteratsiya qiladigan kasalliklari: – ateroskleroz; – nospetsifik aorto–arteriit; – obliteratsiyalovchi trombangit; – chakka arteriiti.

2. Aorta ravog'i anevrizmalari braxiotsefal arteriyalarning ikkilamchi torayishi bilan: – aterosklerotik; – zaxmli; – qatlamlanadigan anevrizmalar.

3. Aorta ravog'i tarmoqlarining rivojlanish nuqsonlari: – arteriyalarning patologik egri–bugriligi, og'izning surilish nuqsonlari; – arteriyalarning patologik egri–bugriligi, qovuzloqlar hosil qilish va angulyatsiyasi; – aorta ravog'i tarmoklari nuqsonlari.

4. Arteriyalar kompressiyasining ekstravazal omillari. Ateroskleroz ishemik sindromning eng ko'p sababchisi hisoblanadi, bemorlarning taxminan 2/3 qismida aterosklerotik kelib chiqadigan braxiotsefal arteriyalarning zararlanishi bo'ladi.

Erkaklar ayollarga nisbatan 4 baravar ko'proq zararlanadi. Aterosklerozning muhim xususiyati shundaki, bosh miyaning kalla suyagidan tashqaridagi arteriyalarining zararlanishi intrakranial arteriyalarga qaraganda 5 marta ko'proq uchraydi. Uyqu arteriyasi bifurkatsiyasi va ichki uyqu arteriyasining boshlang'ich segmenti aterosklerotik pilakcha rivojlanadigan joy hisoblanadi. Ikkala uyqu arteriyasi bir xilda ko'p zararlanadi. Aksariyat patologik jarayonga o'mrov osti arteriyalari ham qo'shiladi, bunda chap arteriyasi o'ng arteriyasiga nisbatan 3 baravar ko'proq zararlanadi. Ko'pincha bemorlarda aorta ravog'i tarmoqlarining ko'p sonli zararlanishlari aniqlanadi.

Nospetsifik aorto–arteriit braxiotsefal tomirlar zararlanishining sabablari orasida ikkinchi o'rinda turadi. Aorto–arteriit uchun stenozlangan qismning birmuncha uzunligi xos. Aorto–arteriitning taxminan 75% hillarida aorta ravog'i tarmoqlarining ko'p sonli zararlanishlari kuzatiladi. Bu kasallik bilan aksariyat 30–40 yoshdagi odamlar, ko'proq ayollar (4:1) kasallanadilar.

Braxiotsefal tomirlarning normal o'tkazuvchanligini buzadigan uchinchi sabab – ekstravazal kompressiya hisoblanadi. Umurtqa arteriyasi og'zi surilganda, buralganda yoki oldingi zinapoyasimon muskul bilan bosilganda (umurtqa arteriyasi anomal chiqqanda) umurtqa arteriyasi bo'ylab qon oqimi kamayishi mumkin. Umurtqa arteriyalarining suyak kanalida stenozlanishi bo'yin osteoxondrozi rivojlanganda, osteofitlar, o'smalar tomonidan bosilganda ro'y

berishi mumkin.

Braxiotsefal arteriyalarning patologik egri–bugriligi arteriyaning uzayishi va keskin deformatsiyasi, shu joylarda buralish va o'tkazuvchanlik buzilishi sodir bo'lishi bilan ta'riflanadi.

Qon oqimi izdan chiqishiga olib keladigan boshqa kasalliklar orasida kamdan–kam uchraydigan zaxm arteriitini qayd qilib o'tish kerak. Miya qon aylanishining buzilishlari yuqori arterial gipertenziya fonida rivojlana oladigan ichki uyqu arteriyasi anevrizmasiga bog'liq bo'lishi mumkin.

Klinikasi. Bu kasallikning klinik belgilari muayyan arteriyadagi okklyuziyaning joylashuviga va xarakteriga, izdan chiqqan magistral qon oqimining kompensatsiyasi bosqichiga bog'liq. Kasallikning patologik jarayonning topikasini va xarakterini aks ettiradigan klinik formalari (simptomlari) davolash usulini tanlashga imkon beradigan diagnozning zamonaviy turi hisoblanadi.

1. *O'mrov osti sindromi* – asosiy tarmoqlari chiqqandan keyin o'mrov osti arteriyasining eng distal qismidagi okklyuziya. Takayasu sindromida o'mrov osti arteriyasi bo'ylab qon oqimi deyarli 6% hollarda zarar ko'radi (B.V. Petrovskiy muallifdoshlari bilan). Ko'pchilik bemorlarda o'mrov osti sindromining etiologik omili arteriit, qolgan hollarda ekstravazal omillar, qo'shimcha bo'yin qovurg'alari va oldingi zina poyasimon mushak sindromi hisoblanadi. Bu sindromning mohiyati qo'l ishemiyasidir. Ishemiya darajasi kollateral qon aylanishi imkoniyatlari bilan belgilanadi. Dekompensatsiyalangan bosqich qo'l panjasi va bilakda ikkinchi – distal blok bo'lganda uchaydi, xolos.

2. *Umurtqa sindromi* – umurtqa arteriyasining ekstravazal bo'limida qon oqimining buzilishi va shu sababli miya tomirlarida etishmovchilik paydo bo'lishidir. Umurtqa sindromi alohida ko'rinishda qariyb 17% hollarda uchraydi. Umurtqa arteriyasining ekstrakranial bo'limida qon oqimi buzilishi uchta sathda – og'z sohasida, suyak kanalida, kalla suyagiga kirishdagi gorizontal qismda ro'y berishi mumkin. Qon oqimi buzilishiga ateroskleroz (70%), ekstravazal omillar va rivojlanish nuqsonlari sabab bo'lishi mumkin. Sindromning klinik belgilari bosh miya yarimsharlarining stvoli, ensa bo'laklari va ichki miya ishemiyasiga bog'liq bo'ladi.

3. *O'mrov osti–umurtqa sindromi.* O'mrov osti arteriyasi bloki shunday joylashadiki, qon oqimidan o'mrov osti arteriyasi ham,

umurtqa arteriyasi ham ajralib qoladi. Ana shunga o'mrov osti-umurtqa sindromi deyiladi. Umurtqa arteriyasida qon oqimining buzilishi sodir bo'ladi – qon oqimi miyadan qo'lga teskari yo'nalishda oqadi, chunki o'mrov osti arteriyasi sistemasidagi bosim Villiziy doirasidagiga qaraganda past bo'ladi. Bu fenomen adabiyotda «subclavian steal syndrome» – o'mrov ostida qon o'g'irlashish sindromi degan nom olgan bo'lib, uni 1960 yilda Contomi birinchi marta tasvirlagan. Elka kamari va qo'l ishemiyasining klinik ko'rinishi bu sohalarda kollateral qon aylanishi rivojlanganligidan va still-sindrom hisobiga odatda og'ir bo'lmaydi. Bemorlar ish vaqtida qo'llarining tez toliqib qolishidan, ularning uvishishi va sovqotishidan, barmoqlar va panjaning muzday bo'lishidan noliydilar, qo'l muskullari atrofiyaga uchraydi, qo'lda og'riq bo'ladi. Stillsindrom rivojlanishi vertebrobazillyar sistemada qon aylanishi etishmovchiligiga olib keladi, bu umrov osti–umurtqa sindromida ustunlik qiladigan belgi hisoblanadi.

4. *Uyqu arteriyalari sindromi* – shu tomirlar proksimal bo'limlarida qon oqimining buzilishidir. Umumiy uyqu arteriyasi bifurkatsiya sohasida undan pastki qismga nisbatan ko'proq zararlanadi. Ichki uyqu arteriyasini stenozga yoki okklyuziyaga olib keladigan asosiy etiologik omil ateroskleroz sanaladi. Uyqu arteriyasi sindromining klinikasi bosh miya katta yarimsharlari va ko'z soqqalari ishemiyasi bilan belgilanadi. Bemorlar bosh og'rishi, bosh aylanishi, xotira pasayishi, zararlangan tomonda ko'z ko'rmay qolishi, ba'zan xushdan ketishdan shikoyat qiladilar.

5. *Nomsiz arteriya sindromi* – nomsiz arteriyada qon aylanishining buzilishi. Bu o'zining turli–tuman klinik manzarasiga ko'ra braxiotsefal arteriyalar patologiyasidir. U go'yo bundan oldingi hamma sindromlarni o'ziga jamlab oladi va ayni vaqtda bu simptomlar ulardan mutlaqo farq qiladi. Nomsiz arteriya sindromining ko'rinishi bosh miyaning karotid tipi bo'yicha hamda vertebrobazillyar tip bo'yicha ishemiyasidan, o'ng qo'ldagi arterial etishmovchilik va o'ng ko'z ko'ruv qobiliyati buzilishidan tashkil topadi. Kollateral qon aylanishining katta imkoniyatlariga qaramay, nomsiz stvol okklyuziyasi g'oyat xavfli ofat – patologiya sanaladi va serebral buzilishlar bunday bemorlarning amalda hammasida ertami– kechmi yuz beradi.

6. *Qo'shma formalari* – aorta ravog'i tarmoqlarining ko'p sonli

zararlanishlari bir-biri bilan turlicha qo'shilib kelib, 17-18% xollarda uchraydi (I.A. Belichenko, 1970). Bu, aftidan, braxiotsefal tomirlarning dastlabki aloxida ko'pgina zararlanishlarining nihoyasi hisoblanadi. Bu guruhda kasallikning eng uzoq davomliligi 4-5 yil bo'lishi bejiz emas. Klinik ko'rinishlari har bir ayrim holda g'oyat o'ziga xos va zararlangan arteriyalar soniga hamda okklyuziya darajasiga bog'liq. Umurtqa va karotid sindromlarning karotid va umrov osti-umurtqa sindromlarining birga kelishi kuzatiladi. Nihoyat, hamma ma'lum sindromlar birga uchrashi mumkin.

A.V. Pokrovskiy miyada qon aylanishi buzilishining quyidagi guruhlarini tafovut qiladi:

1. Simptomsiz okklyuziyalar - 23,6%.

2. Miya qon aylanishining tranzitor ishemiya xurujlari bilan o'tadigan ko'chma buzilishlari - 40,5%.

3. Distsirkulyator entsefalopatiya - 11%. 4. Ishemik insultlar va ularning qoldik hodisalari - 25%.

Diagnostikasi. Takayasu sindromi bo'lgan bemorlarda o'lkaziladigan diagnostik tadbirlar yig'ndisini shartli ravishda uchta bosqichga bo'lish mumkin:

I. Umumiy klinik tekshirishlar bosqichi: so'rab-surishtirish va kasallikning anamnezini yig'sh, bemorni ko'zdan kechirish, aorta ravog'i tarmoqlarining holatini, shuningdek yuza joylashgan magistral arteriyalarni

II. palpator va auskultativ aniqlash. Arterial bosim ikkala qo'l va ikkala oyoqda aniqlanadi.

III. Tekshirishning ixtisoslashgan statsionar bosqichi: - laboratoriya tekshirish usullari; - funktsional tekshirish usullari; - nefrologik tekshirish; - oftalmologik tekshirish; - otonevrologik tekshirish; - rentgen kontrast tekshirish (aortografiya yoki selektiv angiografiya).

IV. Tekshirishning intraoperatsion bosqichi: aorta ravog'i braxiotsefal tarmoqlar taftishi, elektromagnit floumetriya, intraoperatsion angiografiya. Braxiotsefal arteriyalari zararlangan bemorlar uchun nevrologik, oftalmologik va otonevrologik xarakterdagi shikoyatlarning bir qanchasi xosdir.

Ko'zdan kechirish to'g'ri diagnoz qo'yish uchun hech qanday yo'l- yo'riqlar ko'rsata olmaydi. Paypaslab ko'rish chakka, uyqu, elka va bilak arteriyalaridagi pulsatsiyaning o'zgarishlarini aniqlab

beradi. Umumiy uyqu va nomsiz arteriyalar okklyuziyasida zararlangan tomondagi na uyqu, na chakka arteriyalarining pulsatsiyasi, tabiiyki, aniqlanmaydi. Biroq ichki uyqu arteriyasi okklyuziyasida va uning stenozida bifurkatsiya soxasida chakka arteriyasining pulsatsiyasi (urib turishi) xatto kuchaygan bo'lishi mumkin, chunki butun qon oqimi tashqi uyqu arteriyasiga yo'naladi.

Arterial bosimni o'lchashni hamma qo'l va oyoqlarda olib borish kerak. O'mrov osti arteriyasi zararlanganda sistolik arterial bosim simob ustuni xisobida 80–90 mm gacha, puls bosimi simob ustuni hisobida 19–30 mm gacha pasayadi.

Auskultatsiya braxiotsefal tomirlar kasalliklarining birlamchi diagnostikasida asosiy ahamiyat kasb etadi. Bifurkatsiya va ichki uyqu arteriyasi stenozida pastki jag' burchagidagi sistolik shovqin bemorlarning 75 foizida eshitiladi.

Qonni laboratoriyada tekshirish natijalari quyidagicha bo'lishi mumkin: – qon elementlari (o'rtacha gipoxrom kamqonlik, o'rtracha leykotsitoz, eritrotsitlaming cho'kish tezligi tezlashgan); – plazma oksillari (gipoalbuminemiya, globulin fraktsiyalari, shuningdek fibrinogen oshishi); – immunologik reaktsiyalar (musbat aktinuklear omil, Vasserman soxta musbat reaktsiyasi).

Funktsional tekshirish usullari. O'mrov osti arteriyasi okklyuziyasida reovazogrammalar balandligi asimmetriyasi va to'lqinlari xarakteri va qo'lning hajmiy sfigmogrammalari hamavaqt bor. Uyqu va nomsiz arteriyalar zararlanganini diagnostika qilishda uyqu va yuza chakka arteriyalarini sfigmografiya qilish katta yordam beradi. Okklyuziyada egri chiziq to'lqinlari pasayadi va shakli o'zgaradi. Reoentsefalografiya katta yordam beradi, u uyqu arteriyasi bir tomonlama zararlanganda miya qon ta'minotining yarimsharlararo asimmetriyasi belgilarini aniqlaydi, hamma braxiotsefal tarmoqlar okklyuziyasida esa hamma usullarda reogramma to'lqinlarining keskin pasayishini qayd qiladi. Braxiotsefal tomirlarning birlamchi diagnostikasida infraqizil spektrdagi termografiya qo'llaniladi. 0,6°C dan yuqori termoasimmetriya patologik deb hisoblanadi. So'nggi yillarda qon oqimini ultratovush bilan tekshirish usullari keng tarqaldi. Ultratovushli datchik doppler effekti printsipida faqat arteriya pulsatsiyasini emas, balki undagi qon oqimi yo'nalishi va tezligini ham aniqlasa bo'ladi.

Nevrologik tekshirishlar. Bosh miya ishemiyasining nevrologik alomatlari qaysi tomir xavzasi zarar ko'rganiga, arteriyaning okklyuziya darajasi va rivojlanish suratiga, shuningdek, kollateral qon aylanishining qanchalik muvofiqligiga bog'liq. Shu munosabat bilan miya qon aylanishi etishmovchiligini karotid, vertebrobazillyar va birga uchraydigan karotidbazillyar tipi bo'yicha farq qilish zarur. Nevrologik simptomatikaning o'zi esa intermitirlaydigan yoki barqaror, doimiy xarakterda bo'lishi mumkin. Bosh og'rig'i – bosimning magistral arteriyalari okklyuziyasi bo'lgan bemorlarda qayd qilinadi. U taxminan bemorlarning 80 foizida bo'ladi. Og'riq aksariyat chakka sohasida, ba'zan boshning u yoki bu yarmida yoki tutash bo'ladi. Bosh aylanishi uchrashi jixatidan ikkinchi nevrologik simptom, bemorlarning kam deganda 35 foizida uchraydi. Bu simptom vestibulyar apparat funktsiyasi buzilishi va uning uzunasiga ketgan orqa dastasi sistemasi bo'yicha quyida joylashgan bo'limlari bilan aloqasiga bog'liq. Qisqa muddatga xushdan ketish hodisasi kam deganda 5% hollarda uchraydi, ular, aftidan, bosh miya to'rsimon formatsiyasining ishemiyasi bilan bog'liq bo'lsa kerak. Giperkinetik va amniostatik sindrom miyacha va o'zak qobiq osti tugunlari og'ir va uzoq muddatga ishemiya bo'lgan bemorlarda uchraydi. Talvasalar va epilepsiyasimon tutqanoqlar ahyon–ahyonda kuzatiladi. Bu holatlaming tabiati aniqlanmagan. Po'stloqqa taalluqli ko'rish qobiliyati buzilishlari. Bu guruxga bosh miya yarimsharlarida, asosan ensa bo'laklarida qon aylanishi etishmasligi natijasida yuzaga keladigan ko'rishning turli–tuman buzilishlari kiradi. Ko'lishning bunday buzilishlari 17% ni tashkil etadi.

Harakat buzilishlari – kasallikning eng ravshan va og'ir belgilaridan xisoblanadi. Nevrologik buzilishlar bu formasining umumiy protsenti 13,3% ni tashkil etadi (A.V. Pokrovskiy bo'yicha). Nutq buzilishlari bemorlarning deyarli 11 foizida uchraydi. Ular ishemik uchoqda joylashuvi bo'yicha turli–tuman ko'rinishga ega bo'ladi. Nistagm – birmuncha ko'p uchraydigan nevrologik simptomlardan biri xisoblanadi. Vertebro–bazillyar sistemasida qon oqimi buzilgan bemorlardagina kuzatiladi. Ko'z harakatining buzilishlari nistagm singari uchraydi. Unda ko'z soqqalari harakati o'zgaradi, konvergentsiya va akkomodatsiya

reaktsiyalari buziladi. Miyachadan bo'ladigan simptomlar – asinergiya, dizmetriya, mushaklar distoniyasi bemorlarning taxminan 8 foizida uchraydi (B.V. Petrovskiy muallifdoshlari bilan). Yutish va fonatsiyaning buzilishlari (disfagiya, dizartriya) 6–7% xollarda kuzatiladi. Sezuvchanlikning buzilishlari parez bo'lgan tomonda bemorlarning 15 foizida kuzatiladi.

Vegetativ buzilishlar – ko'ngil aynishi, qayt qilish, rangparlik, bradikardiya, ter ajralishining buzilishi kamroq uchraydi.

Aorta ravog'i tarmoqlari okklyuziyasida oftalmologik simptomatika butun ko'ruv analizatorining ishemiyasidan vujudga keladi. Bunda quyidagi usullardan foydalaniladi: Periferik ko'ruv retseptori holatini o'rganish – oftalmoskopiya – ko'ruv nervi o'tkirligini tekshirish quyidagi testlar bo'yicha o'tkaziladi: – ko'rish o'tkirligi; – perimetriya (ko'ruv maydonini aniqlash); – rangli perimetriya; – yorug'lik sezuvchanligini aniqlash; – to'r parda markaziy arteriyasini bosish; – oftalmotonus va ko'z ichidagi suyuqlik almashinuvi.

Otonevrologik tekshirish quyidagilarni o'z ichiga oladi: – LOR organlarini ko'zdan kechirish; – eshituv, vestibulyar, ta'm bilish, hid bilish funktsiyasini aniqlash; – maxsus usullar (audiometriya); – maxsus sinamalar (kalorik sinama, miyachaga taalluqli ayrim sinamalar). Otonevrologik simptomatika LOR organlari va ularning funktsiyalari ta'm, hid bilish, otokinetik retseptsiya) holatini aks ettirib, boshning xronik ishemiyasi sharoitlarida va aorta ravog'i tarmoqlari okklyuzion zararlanishining umumiy semiotikasida muhim o'rin egallaydi.

Braxiotsefal tarmoqlari zararlangan bemorlarni tekshirish vaqtida boshqa tomir xavzalarining birgalikda zararlanish simptomlariga (toj arteriyalar, qorin aortasining vistseral tarmoqlari, oyoq, arteriyalari) ahamiyat berish zarur.

Tekshirishning rentgen kontrast usullari. Hozirgi vaqtda braxiotsefal arteriyalarni rentgen kontrast tekshirishning quyidagi usullari qo'llanadi:

1. Kateterizatsion ko'krak aortografiyasi. Aortaning hamma bo'limlari, jumladan uning ravog'ini ham kateterlash 1953 yilda shved olimi Seldinger taklif qilgan metodika bo'yicha hozir hamma joyda amalga oshirilayapti.

2. Selektiv aortoarteriografiya. Aorta ravog'ida kateter borligi

uni aortaning tarmoqlaridan biri og'ziga kiritib, so'ngra uni kontrastlash, ya'ni selektiv arteriografiya qilishga imkon beradi. Shunday bo'lishiga qaramay, selektiv aortoarteriografiya uchun ko'rsatmalar chegaralangan hollardagina o'tkazilishi mumkin(257-rasm).

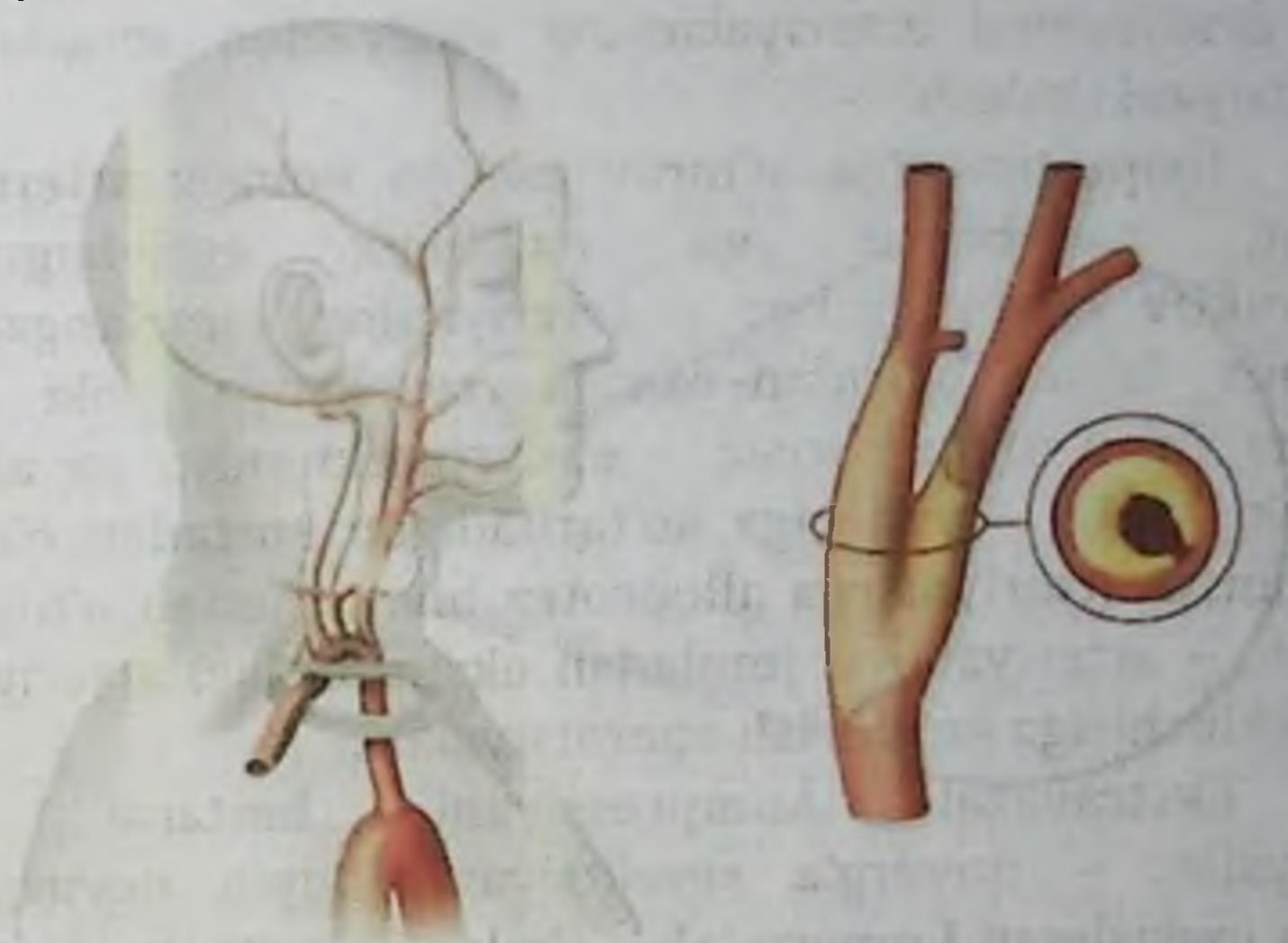

257-rasm. *Uyqu arteriyalari stenozi va o'mrov arteriyalari okklyuziyasi.*

Rentgen kontrast tekshirishdan keyingina braxiotsefal tomirlarning klinik zararlanishlarini aniqlash va xirurgik taktika to'g'risidagi masalani hal qilish mumkinligini qayd qilib o'tmoq darkor.

Davolash. Operatsiyaga ko'rsatmalar:

1. Nomsiz arteriyaning umurtqa, o'mrov osti-umurtqa karotid sindromida kompensatsiya va subkompensatsiya bosqichida ateroskleroz va arteriit zaminida segmentar okklyuziyasi.

2. Ekstravazal zararlanishlar, patologik egri-bugrilik va nuqsonlaming hamma klinik formalarida kompensatsiya va subkompensatsiya bosqichida.

3. Og'riq sindromi bo'lgan aniq, yuzaga chiqqan qo'l ishemiyasida va trofik buzilishlari bo'lgan o'mrov osti sindromida.

4. Qo'shma (kombinatsiya qilingan) formalarida, kompensatsiyalangan va subkompensatsiyalangan bosqichlarida bosh magistral arteriyalaridan birida qon oqimini yaxshilash uchun.

Operatsiya qilishga monelik qiladigan hollar:

1. Kasallikning angiospastik formalari.

2. Kompensatsiyalangan bosqichdagi o'mrov osti sindromi qo'l ishemiyasining aniq yuzaga chiqqan belgilari bo'lmaganda.

3. Kasallikning dekompensatsiyalangan bosqichlari.

4. Inkurabel holat.

Braxiotsefal arteriyalarning okklyuzion zararlanishlarida operatsiyani tanlash:

1. Uyqu, umurtqa, o'mrov osti va nomsiz arteriyalaridagi stenozlar, trombozlar va patologik egri–bugriliklardagi rekonstruktiv operatsiyalar: – arteriyaning zararlangan qismini anastomoz bilan oxiridan–oxiriga rezektsiya yoki nuqsonni alloprotez bilan almashtirish; – endarterektomiya va alloplastika bilan yoki busiz; – yuqoriga ko'tariladigan aortadan o'mrov osti, uyqu, nomsiz arteriyalarga alloprotez bilan chetlab o'tib (aylanib) shuntlash; – arteriyalarni, jumladan ekstratorakal arteriyalarni bir joydan ikkinchisiga ko'chirish operatsiyalari.

2. Ekstravazal kompressiyani bartaraf qiladigan operatsiyalar: – qovurg'a rezektsiyasi (buyin qovurg'asi yoki yuqorida joylashgan I qovurg'a); – skalenotomiya va o'mrov osti va kichik ko'krak mushagini qirqish; – arterioliz.

3. Simpatik va adrenal sistemalardagi operatsiyalar: – yuqori buyin simpatektomiyasi (C1–C2).– stoellektomiya (C7),– ko'krak simpatektomiyasi (Th2–Th3),– periarterial simpatektomiya, – epinefrektomiya (bir yoki ikki tomonlama).

Takayasu sindromida muvaffaqiyatli chiqqan birinchi rekonstruktiv operatsiyani – ichki uyqu arteriyasidan endarterektomiyani 1953 yilda De Beki o'tkazgan. Bajarilgan operatsiyaning ko'rinishi mavjud patologiyaga bog'liq A.V. Pokrovskiy fikricha, ichki uyqu arteriyasining keskin stenozida yoki okklyuziyasida tashqi arteriya tarmoqlari orqali qon oqimi bosh miyani qon bilan ta'minlash uchun amaliy ahamiyatga ega. Umumiy uyqu arteriyalari nospetsifik aorto–arteriit bilan zararlanganda tanlanadigan operatsiya rezektsiya qilib protezlashdir. Ikkala uyqu arteriyasi okklyuzion zararlanganda bir vaqtning o'zida bifurkatsiyani protezlashi bajarish mumkin. Braxiotsefal tomirlardagi rekonstruktiv operatsiyalardan keyin o'lim darajasi operatsiyaga ko'rsatmalarning to'g'ri aniqlanganiga, aralashuv lokalizatsiyasining, xirurg tajribasiga bog'liq va 1 dan 4% gacha

hollarni tashkil etadi. A.V. Pokrovskiyning ma'lumotlariga ko'ra elka-bog' stvoli rekonstruktsiyasida qon oqimini hamma bemorlarda tiklashga muvaffaq bo'linadi. Davolash fizkulturasi, massaj, dori-darmonlar bilan davolash mehnat qobiliyatining tezroq tiklanishiga imkon beradi.

LERISH SINDROMI

«Lerish sindromi» atamasi klinik amaliyotda qorin aortasi bifurkatsiyasi va yonbosh arteriyalarning stenozlaydigan va okklyuziya qiladigan zararlanishlari natijasidagi buzilishlar yig'indisini ifodalashda ishlatiladi. Bu sindrom klinik manzarasini birinchi marta 1923 yilda frantsuz xirurgi Rene Lerish batafsil tasvirlagan. Bu kasallik patologik anatomik tekshirishlarda 0,14% hollarda uchraydi (Felson, 1954). Bemorlarning taxminan 25 foizida konservativ davolash ikkala oyoqni amputatsiya qilish bilan tugallanadi. Umr ko'rish va oyoq holati prognozi jiddiy: kasallikning dastlabki simptomlari paydo bo'lgandan 8 yil o'tgach, bemorlarning uchdan bir qismi nobud bo'ladi, bunda ularning yarmida gangrena sababli oyoqlari amputatsiya qilinadi, uchdan ikki qismidan amputatsiya birmuncha keyingi davrda qilinadi, qolgan uchdan bir qismida oyoq holati yomonlashib boradi.

Etiologiyasi. Qorin aortasi va yonbosh arteriyalarining stenozlaydigan zararlanishlari tug'ma va orttirilgan kasalliklardan yuz berishi mumkin. Tug'ma kasalliklarga aorta qorin bo'limi gipoplaziyasi yoki atreziyasini kiritish lozim. Kasallik ham yallig'lanish bo'lmaydigan, ham orttirilgan yallig'lanish kasalliklaridan kelib chiqishi ehtimoli mavjud. Aortaning yallig'lanishga aloqador bo'lmagan kasalliklari orasida ateroskleroz ko'p uchraydi (70–85%). Aortaning yallig'lanish kasalliklari orasida uning stenoziga – zaxm aortiti, infektsion arteriitlarning boshqa turlari, shuningdek nospetsifik aorto–arteriit sabab bo'lishi mumkin. Qorin aortasining okklyuziyalovchi kasalliklari klassifikatsiyasi jarayonning joylashuvi va turini hamda ishemiya manzarasining qandayligini hisobga olgan holda etiologik printsip bo'yicha tuziladi. Etiologiyasi bo'yicha qorin aortasi zararlanishi orttirilgan (ateroskleroz, nospetsifik aorto–arteriit, endarteriit, postembolik okklyuziya, shikast oqibatlari va b.) va tug'ma (gipoplaziya, aplaziya, fibroz–mushak displaziyasi) turlarga bo'linadi(258–rasm).

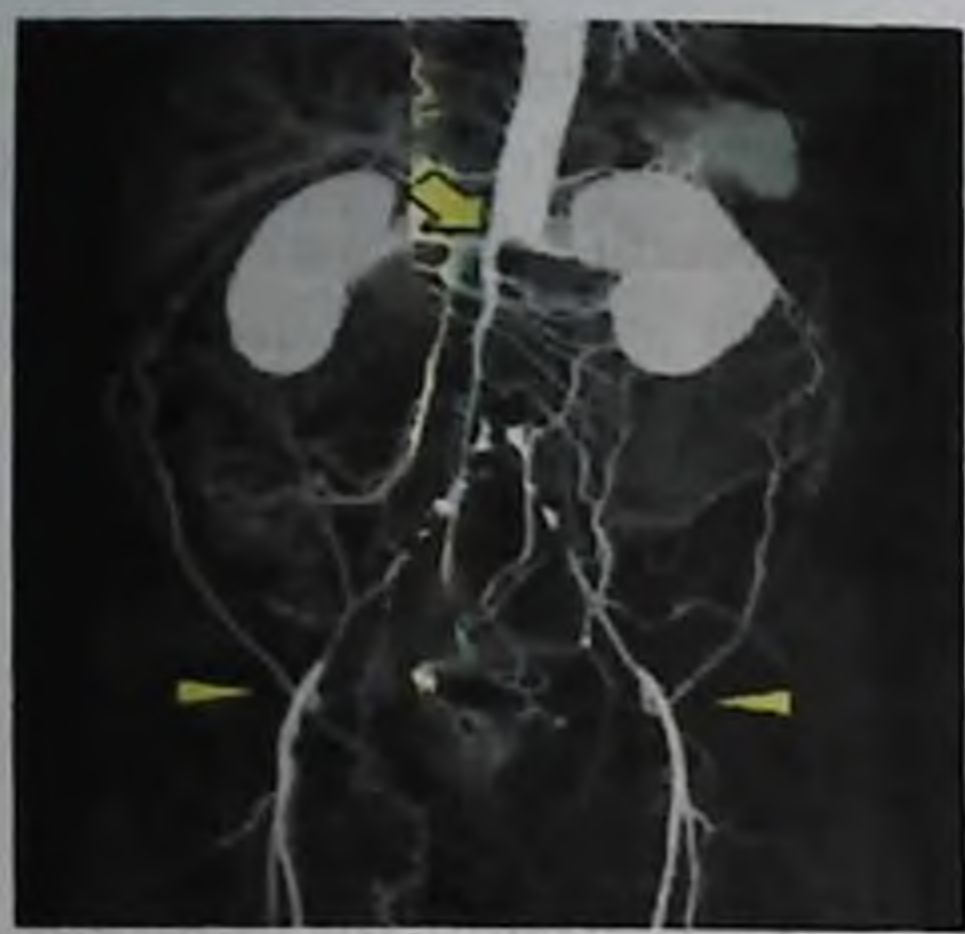

258-rasm. Oyoqlar arteriyalarming aterosklerozda zararlanishini uchrashi.

Qorin aortasining stenotik zararlanishi yonbosh arteriyalaming bir yoki ikki tomonlama zararlanishi bilan o'tishi mumkin. So'nggi xili tipik Lerish sindromi hisoblanadi. Arteriyalarning zararlanish darajasi (stenoz yoki okklyuziya) va distal tomir o'zani holati, xususan son-taqim zonasida okklyuziya borligi va boldir arteriyalari okklyuziyalari borligini aniqlash muhim.

Son arteriyalari okklyuziyasida asosiy kollateral sifatidagi son chuqur arteriyasining o'tkazuvchanligi muhim ahamiyatga ega. Ishemik sindromning yuzaga chiqqanligiga ko'ra kasallikning 4 bosqichi farq qilinadi.

I bosqichda oyoqda og'riq, zo'r jismoniy harakatda, masalan, 1 kmdan ko'p masofa bosib o'tilganda paydo bo'ladi.

Ishemiyaning II bosqichida og'riq, kamroq yo'l yurilganda vujudga keladi. 200 metrlik masofa shartli mezon qilib olingan. Agar bemor odatdagicha odimlab 200 m dan ortiq masofani og'riqsiz bosib o'tsa, uning holatini ishemiyaning II «A» bosqichi sifatida belgilaydilar. Agar normal odimlashda 200 m yurilmasdan og'riq paydo bo'lsa, bu – ishemiyaning II «B» bosqichi hisoblanadi.

Tinch turilganda yoki 25 m dan kam yurilganda og'riq tursa, bu – ishemiyaning III bosqichi sifatida qaraladi.

Ishemiyaning IV bosqichi to'qimalarning yara-nekrotik o'zgarishlarga uchrashi bilan ta'riflanadi.

Klinikasi. Arterial o'zagining aorta-yonbosh segmenti zararlanganda oyoq ishemiyasi klinik manzarasi rivojlanishiga

faqat 3 ta omil sabab bo'lishi mumkin: 1) aorta ateromatoz pilakchalari yaraga uchrab, distal o'zanning ateromatoz emboliyasi; 2) terminal aorta va umumiy yonbosh arteriyalarining trombozi; 3) oyoqlar distal bo'limlari (son va taqim osti segmentlari) birgalikda aterosklerotik zararlanishi. Xuddi shu «ko'p qavatli» aterosklerotik zararlanish zo'riqish ishemiyasi manzarasi, so'ngra tinchlikdagi oyoq ishemiyasi avj olishiga olib keladi. Bu jarayon oyoqlarning ro'yrost trofik o'zgarishlari bilan, gangrena rivojlanishi bilan tugallanadi. Oyoqlarning klinik yuzaga chiqadigan ishemiyasi qorin aortasi terminal bo'limining to'liq okklyuziyasida yoki aorta–yonbosh segment stenozida paydo bo'ladi. Qorin aortasi stenozlovchi zararlanishlarining klinik manzarasi joylashgan o'rniga, uzunligiga, kollateral qon aylanishi avj olishiga va kasallikning qachon boshlanganiga bog'liq va chanoq organlari, dumba va oyoq muskullarida ishemiya avj olishi bilan aloqador bo'ladi. Bemorlar yurganda birinchi galda boldir muskullaridagi og'riqdan noliydilar. Og'riq tekis joydan yurganda to'satdan paydo bo'ladi va tez o'tib ketmaydi. Bemor to'xtab qolishga majbur bo'ladi. Toqqa ko'ririlganda yoki zinapoyadan chiqilganda og'riq tezrok paydo bo'ladi. Qorin aortasi zararlangan bemorlarning amalda qariyb 90 foizi oqsoqlanib qolganliklari sababli vrachga murojaat qiladilar.

Aorta okklyuziyalarida ishemik og'riqlar asosan dumba muskullarida, boldir va son muskullarida (aksariyat orqa va lateral sathi bo'ylab) xarakat vaqtida paydo bo'ladi. Erta bosqichda oqsoqlanishning bu turi dumbalar sohasida va sonlarning orqa yuzasida tortishish ko'rinishidagi og'riq sezgilari yuzaga kelishidan iborat bo'ladi. Vrachlar ko'pincha buni bel–dumgaza radikuliti yoki quymich nervi yallig'lanishi deb hisoblaydilar. Ayrim bemorlar chanoq tubi mushaklarining arterial etishmovchiligi simptomlarini – sfinkterdan bo'ladigan oqsoqlikni qayd qiladilar. Bemorlar odimlashdagi og'riqdan tashqari oyoq uvishishi, sovqotishini qayd qiladilar. Bundan tashqari, oyoqlardagi tuklar to'kilib, oyoq barmoqlaridagi tirnoqlar sekin o'sadi. Qorin aortasi okklyuziyalovchi kasalliklarining ikkinchi klassik simptomi jinsiy ojizlik hisoblanadi. Qorin aortasi okklyuziyasida bu simptom 53,7% bemorlarda aniqlanadi. Jinsiy maylsizlik kelib chiqishida chanoq organi ishemiyasi bilan birga surunkali arterial spinal

etishmovchilik muhim o'rin tutadi. Ko'zdan kechirilganda oyoq mushaklarining oz–moz gipotrofikligi ma'lum bo'ladi. Bemorlarning yarmida teri qatlamlari, ayniqsa oyoq panjasining ranggi o'zgargan – tsianoz, shish va giperemiya bo'ladi. Paypaslab ko'rish panjalarning ikkala arteriyalarida (panjaning orqa arteriyasi va orqa katta boldir arteriyasi) pulsatsiya yo'qligini topishga yordam beradi. Odatda taqim osti arteriyasida ham pulsatsiya bo'lmaydi. Ko'proq zararlangan tomondagi son arteriyasida ham odatda pulsatsiya bo'lmaydi. Ayni vaqti – boshqa periferik arteriyalarning pulsatsiyasini ham aniqlash shart. Auskultatsiya qorin aortasi zararlanishining eng muhim diagnostik belgisi – sistolik shovqinni topishga imkon beradi, u ko'proq son arteriyalari ustida eshitiladi. Bemorlarning deyarli uchdan bir qismida sistolik shovqin qorin aortasining naqt tepasida aniqlanadi. Bu shovqin aksariyat stenozlangan tomir ustida eshitiladi, okklyuziyalangan arteriya ustida u bo'lmasligi mumkin. Qorin aortasi zararlanganda oyoqlardagi arterial bosim aniqlanmaydi yoki keskin pasaygan bo'ladi. Bemor qorni bosib yotganida arterial bosimni aniqlash uchun manjetkani soniga qo'yiladi va stetoskop bilan taqim osti arteriyasi eshitib ko'riladi.

Diagnostika. Tekshirishning instrumental usullari oyoqlardagi qon oqimi buzilishlari xarakterini aniqlashga imkon beradi. Ultratovush bilan o'tkaziladigan usullar g'oyat oddiy. Chunonchi, doppler effektida ishlayotgan ultratovush datchigi oyoq magistral arteriyalari o'tkazuvchanligini va arterial bosimni aniqlashga yordam beradi.

Reovazografiya, pletizmografiya, hajmli sfigmografiya va boshqalar oyoqlarda magistral qon oqimi pasayganini qayd qilish, ultratovush to'lqinining kechikishini aniqlab berishi mumkin. Hajmli sfigmografiya va reovazografiyani qayd qilishda distal o'zan funktsional holatiga baho berish uchun nitroglitserin bilan sinamaga katta ahamiyat beriladi.

Punktsion polyarografiya odatda to'qimalarda kislorodning anchagina pasayishini aniqlaydi. Biroq bu usullaming hammasi oyoqdagi qon aylanishini mikdoriga qaraganda ko'proq sifat holatini xarakterlaydi. Mushakdagi qon oqimini izotop usulida miqdoriy aniqlash – oyoqdagi qon aylanishini xarakterlaydi. Biroq tinch turilganda mushakdagi qon oqimi ko'rsatkichi kam ma'lumot

beradi, ishemiya darajasi xarakat vaqtida aniqlaydi.

Radioizotop angiografiya aortani ko'ribgina qolmay, balki undagi qon oqimi buzilishini qayd qilishga imkon beradi, biroq qorin aortasi zararlanishi topik diagnostikasining asosiy usuli rentgen kontrast aortografiyasi bo'lib qoladi. Uni xirurgik davolash taxmin qilinganda o'tkazish lozim.

Translyumbal aortografiya tanlanadigan usul hisoblanadi. Qorin aortasi zararlanishining angiografik manzarasi juda xilma-xil, qorin aortasi bifurkatsiyasi va yonbosh arteriyalarning stenotik o'zgarishlari eng ko'p uchraydi. Aterosklerotik jarayonlar uchun chekka to'lish nuqsonlari, aorta va arteriya konturlarining stenoz uchastkalari bilan tekislanib qolganligi xos. Travmatik shikastlar uchun okklyuziyadan proksimalroqda aortaning normal ko'rinishi va zararlanishining segmentar xarakteri tipikdir. Postembolik okklyuziyada bu joydan yuqoridagi aorta devorlari tekis, ateroskleroz belgilari yo'q. Yonbosh arteriyasining tug'ma gipoplaziyasida uning bo'shligi bir tekis toraygan kontrastlanish nuqsoni yo'q. Yonbosh arteriyasining fibroz-mushak displaziyasi ko'p sonli torayish zonalari bilan xarakterlanadi, bunda arteriya cho'lkalar ko'rinishiga ega bo'ladi. Ishemik belgilar xarakteri jarayonga distal tomir o'zani tortilishiga bog'liq. Katta kollaterallar (pastki ichak tutqich, ichki yonbosh, bel, dumgaza arteriyalari va b.) arteriya tarmoqlari va oyoq arteriyalari o'rtasida katta anastomoz bog'lanishlar hosil qiladi. Oyog'ida og'riq borligidan shikoyat qilayotgan bemorda loaqal bitta son arteriyasida pulsatsiya bo'lmasa va agar qorin aortasi, yonbosh va son arteriyalari ustida sistolik shovqin eshitilsa, Lerish sindromiga osonlikcha diagnoz qo'yish mumkin. Instrumental tekshirish usullari bilan oyoqlardagi qon aylanishi buzilishlari aniqlanadi. Agar operatsiya bilan davolash to'g'risidagi masala xal qilinayotgan bo'lsa, bemorni aortografiya qilish kerak.

Differentsial diagnostika qilishda obliteratsiyalovchi endarteriit – 20–30 yoshdagi erkaklar kasalligi to'g'risida unutmaslik kerak, bunda boldir tomirlari zararlanadi. Bunday bemorlarda son, ko'pincha esa taqim osti arteriyasi yaxshi pulsatsiya qiladi, sistolik shovqin bo'lmaydi. Endarteriitli bemorlarda aortografiyada odatda aorta, yonbosh va son arteriyasi o'tkazuvchanligining sonning uchdan bir pastki qismigacha normal

bo'lishi qayd qilinadi. Arteriyalar konturlari tekis, silliq. Taqim osti arteriyasi va boldir arteriyalari odatda okklyuziyalangan va boldirda shtoporsimon kollaterallaming mayda tarmoqdagina ko'rinib turadi. Aorta okklyuziyalarida dumbada sonning orqa yuzasi bo'ylab paydo bo'ladigan og'riq ba'zan quymich nervi yallig'lashi diagnozi qo'yilishiga sabab bo'ladi. Periferik arteriyalar spazmga uchraganligi va oyoq panjasida pulsatsiya aniqlanmasligi, oyoqlaming esa muzdayligi bu spazmni yanada oshiradi. Biroq quymich nervi yallig'lashida og'riq, jismoniy harakatga bog'liq bo'lmaydi, ular tinch turganda yo'qolmaydi va tunda qo'zishga moyil bo'ladi. Bunday bemorlarda tomir shovqini bo'lmay, balki quymich nervi yallig'lanishining butun nevrologik simptomatikasi aniqlanadi. Operatsiya qilib davo qilinmasa, kasallik prognozi jiddiy, chunki buzilishlar tobora avj olib boradi. Ko'pchilik bemorlar simptomlar paydo bo'lgandan 1–2 yil o'tgach mehnatga layoqatsiz bo'lib qoladilar.

Davolash. Qorin aortasi bifurkatsiyasi va yonbosh arteriyasi zararlangan bemorda IIB, III va IV bosqichlardagi ishemiya operatsiya qilib davolashga ko'rsatma hisoblanadi. I va IIA bosqichlarda konservativ davolash kerak bo'ladi. Yangi bo'lgan miokard infarkti, 3 oy bo'lib o'tgan insult, III darajadagi yurak etishmovchiligi, og'ir o'pka emfizemasi, jigar tsirrozi, jigar va buyrak etishmovchiligi operatsiya usulida davolashga qarshilik hisoblanadi. (259–rasm).

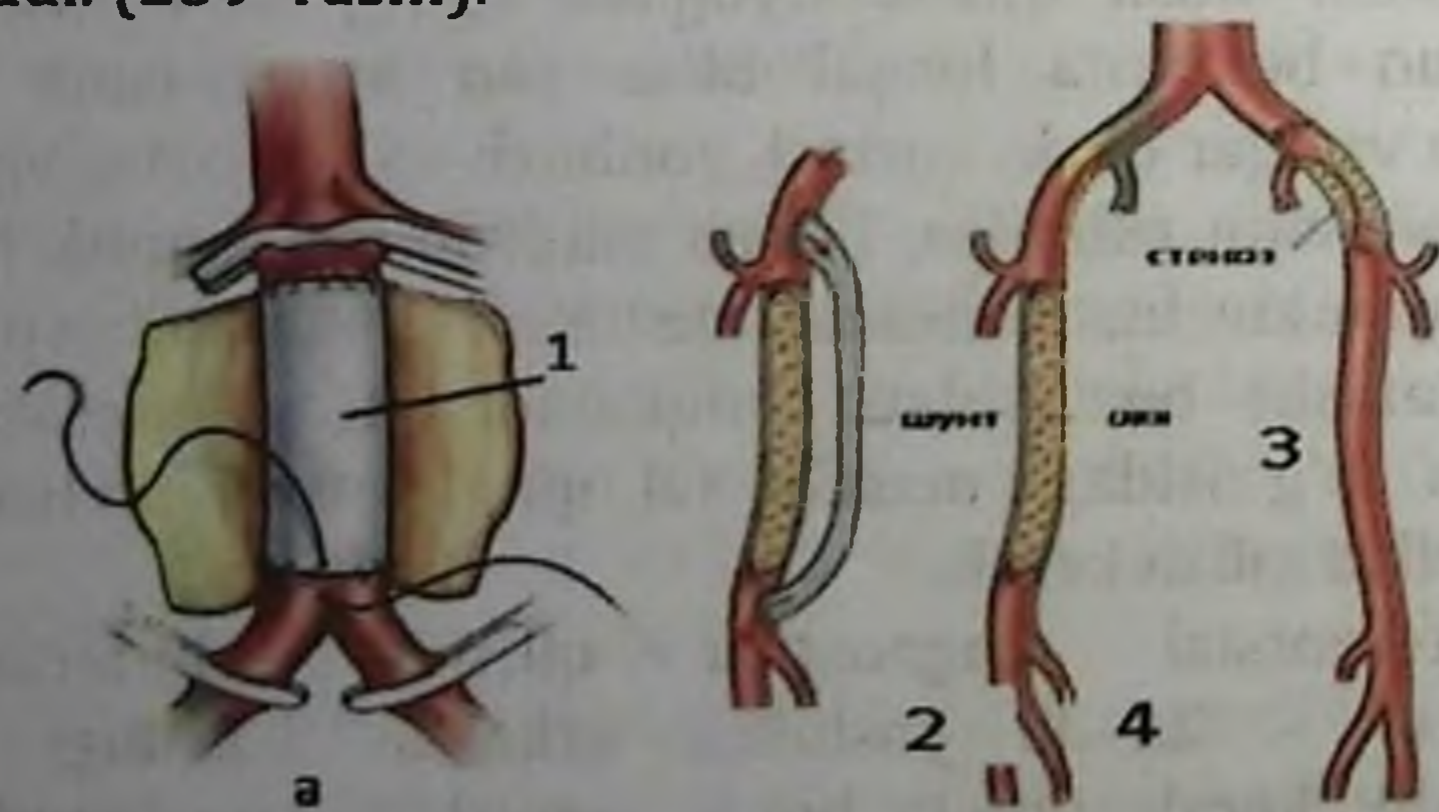

259–rasm. Lerish sindromida o'tkaziladigan shuntlovchi operasiya.

Son chuqur arteriyasi distal bo'limlarining okklyuziyasi va boldir hamma uchala arteriyasining to'liq tutilib qolganligi operatsiyaga qarshi ko'rsatma bo'lib xizmat qiladi. Hozirgi vaqtda

Lerish sindromini operatsiya usuli bilan davolash tomir xirurgiyasining yaxshi ishlab chiqilgan bo'limi hisoblanadi. Qorin aortasi bifurkatsiyasi va yonbosh arteriyalari normal o'tkazuvchanligini tiklash uchun rekonstruktiv operatsiyalarning har uchala turi: rezektsiya qilib protezlash, alloshuntlash va endarterektomiyadan foydalaniladi. Qorin aortasi okklyuziyasida rezektsiya bilan (aortani kesib tashlamay) protezlash o'tkaziladi. Agar qorin aortasining stenozlovchi zararlanishida (yoki yonbosh arteriyalari o'tkazuvchanligi saqlanib qolgan bo'lsa, bifurkatsion aorta–son alloshuntlashni amalga oshirgan yaxshi. Bemorning og'ir somatik holatida oyoqlarda qon aylanishini tiklash uchun «yuza» yonbosh–son yoki chatishma son–son va chatishma yonbosh–son shuntlash metodlaridan foydalanish mumkin. Oyoqning xatto III va IV darajali ishemiyasida 70% bemorlarda rekonstruktiv operatsiya qilish va oyoqni saqlab qolish mumkin.

Ko'pchilik bemorlarda tomirlarning ikki tomonlama zararlanishi uchraydi. Klinikasi bir tomonda ifodalangan bo'lishiga qaramay, tomirlar rekonstruktsiyasini ikkala tomondan bajarish zarur. Qorin aortasidagi operatsiyalarda o'lim 2 dan 10% gacha o'zgarib turadi. Ko'pchilik bemorlarda xirurgik davolash natijalari yaxshi. 83% bemorlarda yaxshi natija saqlanib qoladi. Operatsiya qilingan 10–15% bemorlarda ateroskleroz jarayoni avj olishi yoki distal anastomozlar sohasida yangi intima o'sib qalinlashuvi sababli rekonstruktsiyalangan segment trombozi tufayli simptomlar yana paydo bo'lish extimoli bor. Tomir protezlari odatda asoratlar bermaydi. Oyoq distal tomir o'zani o'tkazuvchanligi saqlanib qolganda (son chukur arteriyasi va loaqal bitta boldir arteriyasida) bemorda takror operatsiya o'tkazish mumkin, u 75% bemorlarda yaxshi chiqadi va oyoqda qon aylanishi qayta tiklanadi.

Rekonstruktiv operatsiyalar natijasi ko'p jixatdan qon tomir o'zani holatiga bog'liq. Oyog'ida gangrenalari bo'lgan bemorlar guruxida rekonstruktiv operatsiyadan 5 yil o'tgach yaxshi natijalar va amputatsiyaga mahkum bo'lgan bemorlarda oyoqning saqlanib qolish 58% hollarda qayd qilingan. Lerish sindromida rekonstruktiv operatsiyalar ko'pchilik bemorlarda simptomlarni bartaraf etadi va normal hayotga qaytish imkonini beradi.

Rentgenendovaskulyar dilatatsiya. So'nggi vaqtlarda angiografiya va rentgenendovaskulyar xirurgiyaning jadal

rivojlanishi munosabati bilan yangi istiqbolli yo'nalish – zararlangan arteriyalarning translyumbal angioplastikasi bilan bir vaqtda nitinol spiral yordamida endoprotezlash vujudga keldi (I.X. Rabkin va b.). Yonbosh va son arteriyalarining rentgenendovaskulyar dilatatsiyasi rekonstruktiv operatsiyalar hajmini kamaytirishga, o'limni kamaytirishga va keyingi natijalarni yaxshilashga imkoniyat yaratdi.

Konservativ davolash. Qorin aortasi bifurkatsiyasi va yonbosh arteriyalari zararlanib, ishemiyaning I–IIA darajasi bo'lgan bemorlarda 1–2 oygacha konservativ davo qilinadi. Bunday davoni yiliga 2–3 marta rekonstruktiv tomir operatsiyalaridan keyin o'tkazish maqsadga muvofiq. Quyidagi preparatlar guruhlari ishlatiladi:

1. Ganglioblokatorlar: bupatol, midokalm, vaskulat.

2. Me'da osti bezlari preparatlari: andekalin, dilminal, angiotrofm, padutin, depo–padutin, depo–kallikrein, priskol, vazolastin.

3. Tomirlarni kengaytiradigan preparatlar: papaverin, noshpa, nikoshpan, kamplamin, galidor.

4. Antikoagulyantlar: fenilin, pelentan, neodikumarin, sinkumar va b. O'tkir trombozda geparin, streptaza, streptokinaza va urokinaza ishlatiladi.

5. Qon reologik xossalarini yaxshilash hamda dezagregatsiya maqsadida aspirin, kurantil, anginin va prodektin qollanish maqsadga muvofiq. Mikrotsirkulyatsiyani yaxshilash uchun reopoliglyukin (5–10 infuziya) tayinlanadi.

6. Baroterapiya, diodinamik toklar (Bemar toklari), massaj, vodorod sulfidli vannalar.

Rekonstruktiv operatsiyalardan keyin bemorlarga 0,5 g dan kuniga 3 marta aspirin, 1 tabletkadan kuniga 3 marta kurantil, yiliga 2–3 marta 1–2 oylik komplamin bilan davolash kurslari va fizioterapevtik davo tayinlanadi. Davolash fizkulturasi zarur. Tomirlar operatsiyalaridan keyin bemorlar 1–3 oygacha mehnatga layoqatsiz bo'ladilar. Ishemiya simptomlari barham topgandan keyin bemorlar o'z ixtisosligi bo'yicha ishlay oladilar: yiliga 2 marta ambulatoriyada profilaktik davo kurslari oladilar.

QORIN AORTASINING SURUNKALI OKKLYUZIYALARI

Qorin aortasining surunkali stenozlari va okklyuziyalari oyoq ishemiyasi manzarasi bilan o'ladigan og'ir kasalliklar hisoblanadi, ularni Lerish 1940 yilda yaxshi tasvirlab bergan. Terminal qorin aortasining stenozlovchi zararlanishlari tug'ma va orttirilgan kasalliklarga bog'liq, bo'lishi mumkin. Aorta qorin bo'limining gipoplaziyasi va atreziyasini tug'ma kasalliklarga kiritish mumkin.

Etiologiya va patogenez. Qorin aortasining torayishi va to'liq obturatsiyasi yallig'lanishsiz o'tadigan va yallig'lanish bilan o'tadigan orttirilgan kasalliklardan kelib chiqishi mumkin. Yallig'lanishga aloqador bo'lmagan aorta kasalliklaridan aterosklerozni ko'rsatib o'tish mumkin. Aortaning intimal sarkoma, qorin bo'shlig'i va genitaliy o'smalaridan zararlanish imkoniyati juda kam bo'ladi. Aortaning yallig'lanish kasalliklari orasida uning stenozga uchrashiga zaxm arteriiti, infektsion arteriitlaming boshqa turlari, shuningdek nospetsifik aortit sabab bo'ladi (V.S. Smolenskiy, 1964). Tomirlarning obliteratsiyalovchi kasalliklari bo'lgan bemorlar orasida qorin aortasi okklyuziyalari 1–3% hollarda uchraydi. Lerish sindromi bo'lgan bemorlar orasida bu patologiyaning salmog'i yanada yuqori. Qorin aortasi okklyuzion zararlanishlarining asosiy etiologik omili ateroskleroz hisoblanib, u 50–100% ni tashkil etadi (B.V. Petrovskiy, M.D. Knyazev va b.). Aorta bifurkatsiyasi rezektsiyasi bilan birga alloprotezlash operatsiyasini birinchi marta 1960 yilda V.S. Savelev bajargan. O'zbekistonda qorin aortasi okklyuzion kasalliklari to'g'risidagi ta'limotga Sh.I. Karimov, U.O. Oripov, V.V. Voxidov katta xissa qo'shdilar.

Qorin aortasi surunkali okklyuziyalarining klinik manzarasi. Qorin aortasining terminal bo'limidagi okklyuziyaning klinik manzarasi ko'pincha oyoqlardagi ishemiyalardan iborat. Biroq, okklyuziya jarayonining turli variantlari va darajalari, ularning qancha joyni egallagani, aorta distal yoki proksimal segmentlari va oyoq, buyrak va vistseral arteriyalarining shunday zararlanishi bilan birga uchrashi kasallikning kechishini va klinik manzarasini keskin o'zgartiradi hamda prognozni og'irlashtiradi. Bu diagnostikaga, taktika tanlashga va operatsion aralashuv hajm iga o'z ta'sirini ko'rsatadi, Lerish sindromi bilan qorin aortasi okklyuziyasi o'rtasida aniq chegara bo'lishi zarurligini talab etadi.

Yuqorida aytilganlardan xulosa qilib, qorin aortasi

okklyuziyasining zararlanish darajasi va hajmiga ko'ra, quyidagi variantlarini farq qilish maqsadga muvofik:

1. Pastki ichak tutqich arteriyasi darajasigacha bo'lgan qorin aortasi okklyuziyasi, unda antegrad qon oqimi saqlanib qolgan – past okklyuziya.

2. Yuqori ichak tutqich arteriyasi darajasigacha tromb chetki ichak tutqich arteriyasi darajasidan yuqoriga tarqalgan qorin aortasi okklyuziyasi – o'rta okklyuziya.

3. Tromb buyrak arteriyalari og'zigacha tarqalgan aorta qorin bo'limi okklyuziyasi – yuqori okklyuziya.

4. Tromb buyrak arteriyalari og'zigacha yoki undan yuqori tarqalib, patologik jarayonga antegrad qon oqimi reduktsiyasi yoki u yo'qligi tufayli buyrak arteriyasi trombozi qo'shilib o'tadigan aorta qorin bo'limi okklyuziyasi – qorin aorta bo'limining yuqori okklyuziyasi vazorenal gipertenziya va surunkali abdominal ishemiya sindromi bilan.

Qorin aortasining pastki okklyuziyasida oyoqlarda qon aylanishi etishmovchiligining klinik manzarasi quyidagicha xarakterlanadi: yurishda oyoq og'rishi, 100–200 m yurilganda oqsoqlanish. Og'riq oyoqning har qanday bo'limida, jumladan distal bo'limlarida bo'lishi mumkin. Biroq og'riq ko'proq son va dumbalarda bo'lib, yurishda va jismoniy xarakatda paydo bo'ladi.

Qorin aortasi yuqoriga ko'tiriladigan trombozi jarayoniga pastki ichak tutqich arteriyasi tortilgan o'rta okklyuziyada oyoq, ishemiyasining yuqorida tasvirlangan ko'rinishi og'irlashadi. Bundan tashqari, o'nga chanoq, organlaridagi yo'g'on ichak terminal bo'limi ishemiyasining klinik manzarasi qo'shiladi. Bu patologiyada sonlar ichki yuzasi, chov, jinsiy organlar terisida uvishib qolish sezgisi ko'zatiladi. Aksariyat bemorlar bel sohasida doimo og'irlik yoki og'riq sezadilar, shu sababli bel–dumgaza radikulita va deformatsiya qiladigan spondilyozdan muvaffakiyatsiz davolanadilar. To'g'ri aniqlangan diagnozgina bu og'riqlarning haqiqiy tabiatini aniqlashiga imkon beradi.

Ishemik sindromning belgilaridan biri ichning qabziyat yoki ich ketishi ko'rinishida buzilishidir, og'irroq, hollarda ich kelmay va siydik ajralmay qoladi. Tez charchab qolish, yurish va xarakat vaqtida

son va dumbalarda og'riq, paydo bo'lishi qorin aortasining o'rta okklyuziyasi deb shubha qilishga imkon beradigan simptomdir. Yangi kollaterallar vazifasi buzilib, kasallikning yanada avj olishi ishemiya zonasi kengayishiga olib keladi va odatda oyoq distal bo'limlarining qon bilan ta'minlanishi yomonlashadi. Bu kasallik klinik manzarasiga ta'sir ko'rsatadi. Bu qorin aortasi o'rta okklyuziyasi bor bemor uchun xos. Ayrim xollardagina distal bo'limlarda ishemiya proksimal yo'nalishda ortib borishi mumkin.

Vizual ko'zdan kechirishda amalda hamma hollarda boldir va son muskullari atrofiyasi hamda teri qoplamlarining rangparligi yoki marmarsimonligini payqash mumkin. Oyoq panjasidagina emas, balki boldir, son va dumba sohasida teri xarorati pasayishi mumkin.

Qorin aortasi yuqori okklyuziyalarning doimiy va xarakterli belgilaridan biri bu patologiya uchun patognomonik bo'lgan impotentsiya hisoblanadi. Uning etakchi sababchisi gorsimon tanalardan antegrad qon bilan to'liqligining pasayishidir. Jinsiy ojizlik qorin aortasi inter- va suprarenal segmentlari zararlangan qorin aortasi yuqori okklyuziyasi bo'lgan bemorlarning 55 foizida aniqlanadi. Oyoqlar, shok organlari va yo'g'on ichak ishemiyasi simptomlariga arterial gipertenziya simptomatikasi qo'shilib keladi. Ko'pchilik hollarda ular buyraklar qon ta'minoti bo'lishi bilan bog'liq. Biroq qator hollarda arterial gipertenziya buyrak arteriyalari zararlanmay o'tadigan qorin aortasining pastki okklyuziyasi bo'lgan bemorlarda aniqladi.

Ichak tutqich arteriyasidan pastdagi qorin aortasi okklyuziyasi bemorlarning 35 foizida, o'rta va yuqori okklyuziyalarda esa bu raqam 65 foizga etadi. Bu dalil shuni ko'rsatadiki, okklyuzion jarayon qorin aortasida proksimal tarqalganda arterial gipertenziyali bemorlar soni ko'payadi.

Qorin aortasi okklyuziyasiga shubha tug'diradigan simptomlardan biri oyoqning hamma nuqtalarida pulsatsiyaning yo'qligi hisoblanadi.

Diagnostikasi. Qorin aortasi okklyuziyalari klinikasi etarlicha ravshan va ko'pchilik hollarda diagnoz qo'yish qiyinchilik tug'dirmaydi. Endi diagnoz qo'yish masalasi dastlabki qorin aortasi obturatsiyasi darajasini aniqlash, oyoqlarda qon aylanishi kompensatsiyasi darajasini, periferik o'zan holatini bilish mutaxassislarning xozirgi kundagi vazifasi hisoblanadi. Kasallik

diagnostikasida buyrak arteriyalari va qorin aortasi vistseral tarmoqlari holatini, shu magistral arteriyalardan qon bilan ta'minlanadigan organlarning zararlanish darajasini aniqlash muhim va nihoyat, o'zil-kesil diagnoz qo'yishga imkon beradigan tekshirishlar yig'indisiga miya va toj tomirlar qon oqimi holatini o'rganish ham kirishi kerak.

Tekshirish bosqichlarini shartli ravishda ambulator, dastlabki va klinik bosqichlarga bo'lish mumkin:

I. Tekshirishning ambulator bosqichi maxsus jixozlar talab etmaydi va har kanday tibbiy muassasada o'tkazilishi mumkin. Anamnez yig'ish – mas'uliyatli davr va quyidagilami o'z ichiga olishi kerak: bemoming yoshi, kasallikning birinchi simptomlaridan boshlab boshlangan davri, ishemiya zonasining dinamikada ko'payishi, uning yuqoridan pastga yoki pastdan yuqoriga tarqalishi kabilar. Bel va chov sohalaridagi ishemiyani aniqlashga, fiziologik yo'nalishlarning buzilishi, axlat xarakteriga alohida ahamiyat berilishi lozim. O'zgarib turadigan cho'loqlik intensivligi va xarakteri, oyoqda og'riq sindromi borligi, trofik buzilishlar rivojlanganligini aniqlash zarur. Jinsiy funktsiyaning buzilish darajasi, davolashning nechog'lik naf berayotganligini albatta bilish kerak.

Bemorni ko'zdan kechirishda teri rangining o'zgarganligiga, oyoqlar, chanoq kamari va jinsiy organlarda atrofiya borligiga, trofik buzilishlarga ahamiyat berish zarur. Oyoqlar magistral arteriyalari, jinsiy olat orqa arteriyasining albatta paypaslashdan tashqari, paypaslash mumkin bo'lgan hamma arterial tomirlar paypaslab chiqiladi. Hamma arteriyalar auskultatsiya qilinishi lozim. Oyoqlarda va qo'llarda arterial bosimni o'lchash muhim ahamiyatga ega. Qorin aortasi okklyuzion zararlangan bemorlarning 85 foizida oyoqlar ishemiyasi uchun xos muskul atrofiyasi simptomi aniqlanadi. Ayni vaqtda mushak tonusi, mushak kuchi va ish kobiliyatining pasayishi qayd qilinadi. Birmuncha distal okklyuzion zararlanishlardan farqli ravishda bu simptom ko'pincha ikki tomonlama va boldir muskullari bilan birga son va chanoq kamari muskulllarini ham qamrab oladi.

II. Terminal aorta va yonbosh arteriyalarning okklyuzion zararlanishlari bo'lgan bemorlarni tekshirishning dastlabki klinik bosqichi muayyan izchillikda o'tkazilishi va oyoqlar ishemiyasini hamda boshqa hayotiy muhim organlar (miokard, miya, vistseral organlar, buyraklar) funktsiyasini o'lganishga qaratilmog'i lozim.

Shuning uchun tekshirishning bu bosqichi ikkita yo'nalishga bo'linadi.

Birinchi yo'nalishning vazifasi – oyoqlar magistral va kollateral qon oqimi holatini, tomirlaming stenozlovchi zararlanishi qaerda joylashgani va holatini, oyoqlar regional gipoksiyasi darajasini, shuningdek qonning koagulyatsiya va reologik xossalarini aniqlashdan iborat. Bemorlarni tekshirishni bajarish uchun quyidagi diagnostik testlar: arterial osteografiya, teri termometriyasi, kapillyaroskopiya, hajmli sfigmografiya, reovazografiya, oyoqlar termografiyasi, ularni skanerlash, vena ichi radioizotop angiografiyasi, terida va mushaklarda qon oqimini o'rganish, polyariografiya o'tkaziladi.

Ikkinchi yo'nalishning vazifasi – magistral qon oqimi holati va boshqa organlaming funktsional holatini aniqlash lozim, buning uchun bemorlarda umumiy klinik va qonni bioximiyaviy tekshirishlar, EKG, FKG, EEG, buyraklar va me'da–ichak yo'li organlarini tekshirish shart. Oyoqlarda to'qima (teri va muskul) qon oqimini mikdoriy aniqlash hozirgi vaqtda xujayra membranalari orqali bemalol o'tadigan radioaktiv izotoplar yordamida o'tkaziladi. Bu metodikalarning qimmatli tomoni shundaki, to'qimalar birligi orqali oqadigan qon miqdori qon aylanishining buzilish darajasini va kasallikning klinik manzarasini belgilaydigan asosiy omillardan biri hisoblanadi. Mikrotsirkulyatsiyani izotoplar yordamida o'rganish metodi atravmatik, ko'p axborot beradi, sezuvchanligi bilan ajralib turadi, o'rganilayotgan ob'ektdagi effektiv qon oqimi to'g'risida tushuncha beradi. Bemorlarni oldindan klinik tekshirish oyoqlarning qon bilan ta'minlanishining buzilish darajasini aniqlash va magistral qon oqimi tiklangandan keyin trofik buzilishlarning qayta tiklanishiga imkon beradi. Tekshiruvning xuddi shu bosqichida xayotiy muxim organlarning ishlashi, koronar va braxiotsefal arteriyalar xavzasida qon oqimini kompensatsiya qilish darajasi to'g'risida etarli axborot olish mumkin. Bularning jami operatsiyaga umumiy ko'rsatmalarini belgilash va operatsiyadan keyingi davrni prognoz qilish imkoniyatini beradi. Biroq topik diagnozni uzil–kesil aniqlash, rekonstruktiv operatsiya usuli va hajmini tanlash uchun yakunlovchi tekshiruv – kontrast angiografiya qilish zarur. Rentgen kontrast tekshirishdan maqsad okklyuziya va stenozning qaerda joylashgani va darajasini bilish, patologik jarayon sohasida tomirlar

devori holatini aniqlash, kollateral o'zan holatini topish va obstruktsiyadan distalroq masofada magistral arteriyalarni to'ldirish hisoblanadi. Ikkita sathni: qorin stvolidan boshlab hamma asosiy tarmoqlari va son hamda taqim osti arteriyalari, shuningdek boldir tomirlari bilan tugallanadigan qorin aortasini qayd qiladigan seriyali angiografiya birmuncha afzal sanaladi.

Translyumbal aortografiya tanlash metodi hisoblanadi. Qorin aortasi okklyuziyasiga shubha qilinganda dastlabki tekshirish metodlariga asoslanib, aorta XII ko'krak umurtkasi satxida yuqori translyumbal punktsiya qilinishi kerak. Aorta–yonbosh zonasidagi okklyuziyali jarayonda II bel umurtqasi tanasining yuqori cheti satxida past translyumbal punktsiya qilinishi mumkin. Angiografik manzara aorta va uning tarmoqlari zararlanishining bevosita va bilvosita belgilaridan tarkib topadi. Aorta bo'shlig'ining to'liq okklyuziyasi uchun u yoki bu satxda aorta kontrast tasvirining uzilishi xarakterli. Uzilish chizig'i notekis, gorizontal yo'nalishga ega. Okklyuziya sohasi ustida ba'zan aorta kontrastlanish darajasining bir oz kuchsizlanishi ma'lum bo'ladi, bu trombotik massalarning aortaning oldingi–orqa yarim doirasi bo'yicha okklyuziya bo'lgan joydan yuqorida tarqalganligiga bilvosita ishora bo'lishi mumkin. Bu fenomenni yon tomonlama aortogrammada bevosita angiografik belgilar bilan tasdiqlash mumkin. Okklyuziya distal chegarasining darajasi angiogrammalar seriyasida ko'rinadi.

Qorin aortasining buyrak arteriyalari va vistseral tarmoqlar zararlanganiga shubha qilingan yuqori okklyuziyalarida ikkita proektsiyada seriyali angiogramma qilinadi. Bu kontrast moddaning buyrak arteriyalari va vistseral tarmoqlar bo'ylab tarqalishini vizualizatsiya qilish, shuningdek kollateral qon aylanishini aniq bajarilishi uchun zarur. Qorin aortasi angiografik okklyuziyalarning quyidagi ta'rifi bor: Qorin aortasining past okklyuziyasi – kontrast tasvirning pastki ichak tutqich arteriyasi og'zi satxida yoki undan pastda uning antegrad to' Idirilishi bilan uzilishi. Qorin aortasining o'rta okklyuziyasi – kontrast tasvirning pastki ichak tutqich arteriyasi satxida yoki undan yuqorida uning retrograd to'ldirilishi bilan uzilishi. Qorin aortasining yuqori okklyuziyasida asosiy jarayonga qo'shilmagan buyrak arteriyalari satxida kontrast tasvirning o'zilishi ular kontrast modda bilan to'lganda buyrak arteriyalari satxida qayd qilinadi. Buyrak arteriyalarining qo'shilib ketgan zararlanishida

okklyuziya darajasi odatda notekis, buyrak arteriyalari og'zini qamrab olgan bo'ladi. Qorin aortasining jarayonga buyrak arteriyalari va vistseral tarmoqlar qo'shilgan yuqori okklyuziyasi boshqa rentgenologik ta'rifga ega. Kontrast tasvirning uzilish sathi buyrak arteriyalari og'zi sathida aniqlanadi, uning chetlari suprorenal segmentga tarqalishga moyilligi borligidan bilinmaydi. Bu segment aksariyat kuchsiz kontrastlangan, bu trombning buyrak arteriyalari og'zidan yuqoriga tarqalganligidan darak beradi. Agar oldingi-orqa proektsiyada buyrak arteriyalari etarli darajada ko'rinsa, vistseral tarmoqlami bu proektsiyada hamisha ham aniqlab bo'lmaydi. Yuqorida ko'rsatilganidek, bu qorin stvoli og'zi va yuqori ichak tutqich arteriyasining qatlamlanishi bilan bog'liq.

Ateroskleroz va nospetsifik aortoarteriitda qorin aortasi okklyuziyasining angiografik semiotikasi, har xil manzaraga ega. Ateroskleroz uchun kontrast tasvir o'zilishning notekis tasbexsimon chetlari bo'lgan zararlanishning diffuzligi xarakterli. Nospetsifik aortoarteriitda zararlanish hajmi katta. Tomir konturlarining chetlari sillik, aniq.

Qorin aortasi va tarmoqlarining bevosita va bilvosita belgilari farq qilinadi. Bevosita belgilarga aorta va tarmoqlari konturining kontrast tasvir yo'qligi bilan uzilishi kiradi. Tomirning retrograd to'lishi, kontrast tasvirning kuchsizligi, asimmetrik to'lgan o'zanida kontrastning tutilib qolish bilvosita belgilardan hisoblanadi. Angiografiya ma'lumotlarini o'rganish zararlanish hajminigina emas, balki kollateral qon oqimi yo'llari hisobiga qon aylanishini kompensatsiya qilish yo'llarini ham aniqlash imkonini beradi. Chunonchi, masalan, qorin aortasining o'rta okklyuziyalarida kollateral qon aylanishi ikkita sistema hisobiga amalga oshiriladi. Birinchisi – qorin aortasi past okklyuziyasidagi kabi lyumbal arteriyalar sistemasi: Ikkinchisi – yuqori va pastki ichak tutqich arteriyalarida shakllanadigan qovurg'alararo anastomoz (Riolan ravog'i). Qorin aortasining yuqori okklyuziyalarida kollateral qon aylanishi asosan ichak tutqicharo anastomoz sistemasi orqali amalga oshiriladi (Riolan ravog'i).

III. Tekshirishlarning intraoperatsion bosqichi quyidagilarni o'z ichiga oladi: 1. Qorin aortasi va tarmoqlarini reviziya (taftish) qilish. 2. Aortada va uning tarmoqlarida arterial bosimni aniqlash – elektr manometriya. 3. Elektr magnit floumetriya.

Operatsiya vaqtida aorta-yonbosh segmenti okklyuzion zararlanish darajasini va qancha masofadaligini baholash g'oyatta muhim. O'z-o'zidan ma'lumki, oddiy reviziya, paypaslab ko'rish ulaming zararlanish darajasi to'g'risida taxminiy tushuncha beradi, xolos. Oyoq arteriyalari bo'ylab qon oqimi buzilishining darajasi to'g'risida aorta bilan okklyuziya bo'lgan joydan distal masofadagi magistral arteriya o'rtasidagi bosim gradientini o'lchash – elektr manometriya muayyan tasavvur beradi. Qon oqimini tekshirishning birmuncha ishonchli metodi elektr magnit floumetriya bo'lib, gemodinamik buzilishlarning og'ir-engilligi to'g'risida uzil-kesil tushuncha bera oladi. Tekshirishning intraoperatsion bosqichi diagnozni to'kis-tugal aniqlash va optimal operatsiya rejasini tanlashga yordam qiladi.

Qorin aortasi surunkali okklyuziyalarining Sh.I. Karimov bo'yicha klassifikatsiyasi:

I. Okklyuziya darajasi:

1) qorin aortasining past okklyuziyasi: – pastki ichak tutqich arteriyasi zararlanmasligi bilan; – pastki ichak tutqich arteriyasi zararlanishi bilan;

2) qorin aortasining o'rta okklyuziyasi pastki ichak tutqich arteriyasi okklyuziyasi bilan;

3) Qorin aortasining yuqori okklyuziyasi: – buyrak arteriyasi zararlanmasligi bilan; – buyrak arteriyalari zararlanishi va vazorenal gipertenziya sindromi bilan; – buyrak arteriyalari va vistseral tarmoqlarining zararlanishi, vazorenal gipertenziya va abdominal ishemiya bilan.

II. Periferik o'zan xolati:

1) distal blok yo'q;
2) distal blok bor.

III. Oyoqlar ishemiyasi darajasi:

1 bosqichi – kompensatsiya;
2 bosqichi – o'tib ketadigan buzilishlar;
3 bosqichi – barqaror tomir etishmovchiligi;
4 bosqichi – gangrenalar.

IV. Boshqa tomir havzalarining birgalikda zararlanishlari:

- braxiotsefal tomirlar miya tomirlari etishmovchiligi bilan zararlanishi;

- toj arteriyalar yurak surunkali ishemik kasalligi bilan birga zararlanishi.

Davolash. Qorin aortasining surunkali okklyuzion zararlanishlari xirurgik patologiyadir. Patologik jarayonning ishemiyaga uchragan zonalami kompensatsiya qiladigan kollateral yo'llar o'zilishi bilan avj olishi, tomirlarning okklyuziyadan distalroq zararlanishi oyoq gangrenasiga o'tadigan og'ir ishemiyaga sabab bo'ladi. Proksimal tromb sathining orta borishi qon oqimidan buyrak va vistseral arteriyalarning uzilib qolish xavfmi tug'diradi, bu buyraklar va qorin bo'shlig'i organlari funktsiyasining buzilishiga olib kelishi mumkin. Normal qon oqimini tiklashga va shu tariqa hayotiy muhim organlar funktsiyasini saqlab qolishga faqat xirurgik yo'l bilan erishiladi(260-rasm).

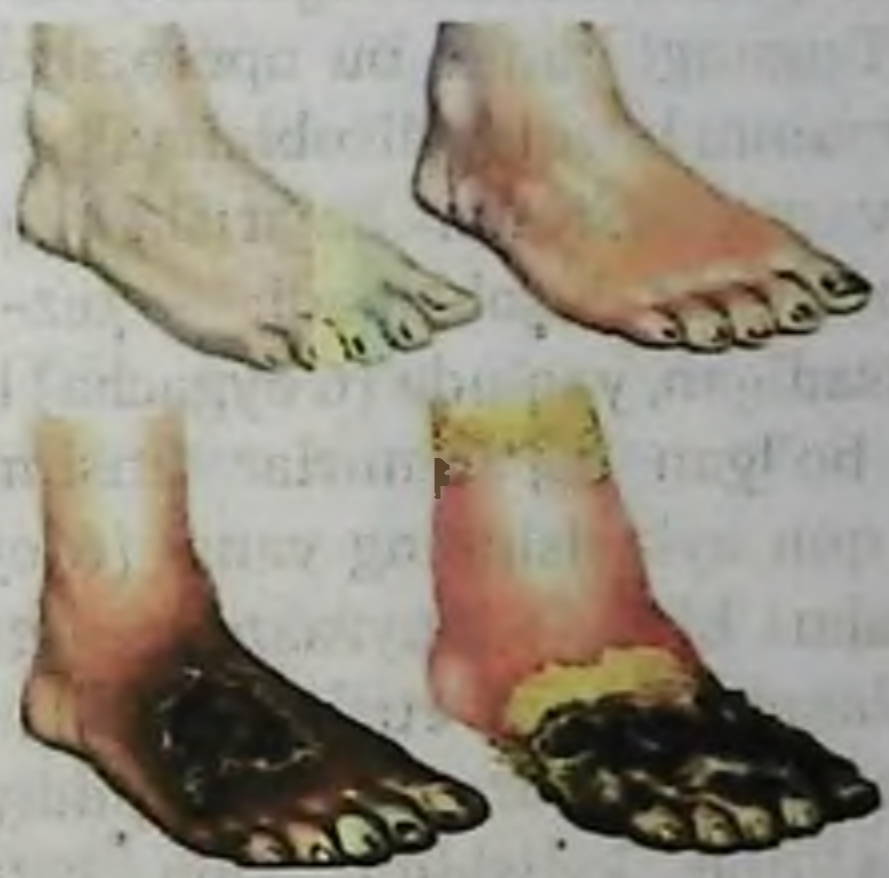

260-rasm. O'ng oyoq gangrenasi.

Xirurgik operatsiya nechog'lik erta bajarilsa, natija shunchalik yaxshi bo'ladi. Operatsiyani xarakteri bo'yicha 3 guruhga bo'lish mumkin:

1. Rekonstruktiv yoki radikal.
2. Bilvosita rekonstruktiv (umrov osti va qo'ltiq-son).
3. Palliativ (vaqtincha engillashtiradigan).

Palliativ operatsiyalar rekonstruktiv operatsiya qilish mumkin bo'lmagan hollardagina qo'llanilishi mumkin. Periarterial simpatektomiya, epinefrektomiya shular qatoriga kiradi. Bu operatsiyalarni bajarishdan maqsad periferik tomir o'zanini desimpatizatsiya qilish va kollateral qon aylanishini yaxshilashdan iborat. Bemor xayotini qutqarib qolishga qaratilgan majburiy tadbir

bo'lgan oyoqni amputatsiya qilishni (kesish) ham shartli ravishda shular qatoriga kiritish mumkin.

Bilvosita o'tkaziladigan rekonstruktiv operatsiyalar (distantsion o'mrov osti–son va qo'ltiq–son arteriyalarini shuntlash) quyidagi sharoitlarda bajarilishi kerak:

1. Yurak-tomirlar sistemasi va boshqa hayotiy muhim organlarning og'ir buzilishi sababli letal natijaga olib borish ehtimoli bo'lgan bemorning og'ir umumiy holati. Asosiy rekonstruktiv operatsiyadan oldin tez avj olib boradigan intoksikatsiya hodisalari va gemostazning og'ir buzilishlarini bartaraf etish uchun dastlabki bosqich sifatida o'tkaziladi.

2. Oyoqning tez avj olib boradigan ishemiyasida va qorin aortasi okklyuziyalarida radikal operatsiya o'tkazish imkoni bo'lmaganda.

Magistral qon oqimini tiklashning asosiy turi uni rezektsiya qilib alloprotezlashdir. Bugungi kunda bu operatsiya plastik xirurgiyani rivojlantirishdagi muhim bosqich hisoblanadi.

Rekonstruktiv operatsiyalar bajarishga quyidagilar mutlaqo monelik qiladigan hollar hisoblanadi: – tez–tez xurujlar bo'lib turadigan, nafas qisadigan, yaqinda (6 oygacha) boshdan kechirilgan miokard infarkti bo'lgan toj tomirlar etishmovchiligining og'ir formalari; – miya qon aylanishining yangi (6 oygacha) buzilishlari gemiplegiya xodisalari bilan; – buyrakning organik zararlanishlari subkompensatsiyalangan buyrak etishmovchiligi hodisalari bilan.

Operatsiya vaqtidagi asoratlar. Eng jiddiy asoratlardan biri operatsiya vaqtida qon ketishidir. Qon ketishining sabablari: tomirlarning shikastlanib qolish, anastomozning etarlicha germetik emasligi, aorta distal bo'limining bog'lanmaganligi va gipokoagulyatsiyalar.

Operatsiya vaqtidagi protez trombozi ko'p uchraydigan asorat hisoblanadi. Tromboz sabablari: tomirlardagi qonning distal stazi, tromb uzilishi, arterial bosim tushib ketishi bilan yuz beradigan gipovolemiya.

Operatsiyadan keyingi davr asoratlari: yurak–tomirlar, nafas va o'tkir buyrak etishmovchiligi, ichak infarkti, peritonit, oyoq–qo'llar gangrenasi, qon ketishlar, eventeratsiya, operatsion jarohatning yiringlab ketishi.

OYOQLARNING SURUNKALI KRITIK ISHEMIYASI

Etiologiyasi. Ateroskleroz, obliteratsiyalovchi endarteriit (trombangiit), diabetik angiopatiya oyoqlar surunkali kritik ishemiyasini (OSKI) kelib chiqishiga sabab bo'lishi mumkin. V.S. Savelev (1997) bo'yicha oyoq arterialarining surunkali obliteratsiyalovchi kasalliklari (OASOK) nozologik turlari bo'yicha quydagilarga ajratiladi: ateroskleroz – 81,8%, obliteratsiyalovchi trombangiit – 14%, diabetik angiopatiya – 6% va nospetsifik aorto-arteriit (periferik shakli) – 9% holatlarda uchraydi. A.V. Gavrilenko (2000) esa aterosklerozni 82,2%, endarteriitni 17,6%, aorto-arteriitni 0,3% kasallarda aniqlagan. Aorta va oyoqlar arterialari obliteratsiyalovchi aterosklerozi yurak va miya qon tomirlari jarohatlaridan keyin uchinchi o'rinda turadi. Birlamchi OSKI aterosklerozda 61,1% hollarda ko'p qavatli zararlanishi bilan kuzatiladi. Aorta-son segmentining zararlanishi 50,6% holatlarda, boshqa arterial segmentlar bilan birgalikda zararlanishi esa 49,4% holatlarda uchraydi.

Patogenezi. OSKI o'rta va kichik diametrli, magistral va kollateral arteriyalarda qon aylanishining etishmovchiligi sababli kelib chiqadi.

Proksimal zararlanishda kollateral qon aylanishining rivojlanishi darajasi ichki yonbosh va chuqur son arteriyalari zararlanish darajasiga bog'liq bo'ladi. Tomirlarning distal zararlanishida kollateral qon aylanishi rivojlanishi juda sust bo'ladi. Bu holatda boldirning pastki uchligida va oyoq panjalarida mushaklar gipotrofiyasi va trofik o'zgarishlar rivojlanadi. Oyoq arteriyalarning surnkali obliteratsiyalovchi kasalliklari (OASOK) patogenezi nafaqat magistral qon tomirlar yopilishi bilan tushuniladi, bu holat shu kasalliklarda qon aylanishini to'liq o'rganishni talab qiladi. Obliteratsiyalovchi kasalliklar bilan og'rigan bemorlami morfologik tekshiruvida mikrotsirkulyatsiyaning barcha sathida o'zgarishlar aniqlangan. Arteriolalar konturlarining notekisligi, g'adir-budirligi, torayishi va devorlarining qalinlashishi kuzatiladi. Kapillyarlar ham keskin deformatsiyaga uchragan va to'g'nog'ichsimon kengayib ketgan bo'ladi. Kasallik og'irlashishi bilan ishlab turgan kapillyarlar soni kamayadi, ularda qon aylanishi keskin sekinlashadi. Tomir bazal qavati kengayadi, perikapilyar skleroz kuchayadi, kapillyarlarning bir qismi parchalanadi va nekrozga uchraydi. Magistral

arteriyalarning yopilgan qismidan pastda tomir ichi bosimning kamayishi, arteriola va kapilyarlarning yopilishi kuzatiladi. Kapillyar qon aylanishining etishmovchiligi bemorlarda trofik yaralami kelib chiqishining asosiy sabablaridan biri hisoblanadi.

V.S. Savelev (1997) bo'yicha, oyoqlaming og'ir darajali ishemiyasi arterial qon aylanishi etishmovchiligining asta-sekin zo'rayishi sababli kuzatiladi va oyoqlar arteriyalarining periferik qismida qon aylanishining dekompensatsiyasiga olib keladi. Kritik ishemiyaga xos bo'lgan patofiziologik fenomenlar kuzatiladi: perfuzion bosimning keskin kamayishi, qonni arteriovenoz shuntlanishi, boldirni ishemik shishishi, regulyator sistemalarni disbalansi, trombotsit va neytrofilli leykotsitlar biologik aktiv substantsiyalarini giperproduktsiyasi. A'zoga kislorodni etkazib kelishini keskin kamayishi va hujayra metabolizmining buzilishi boshlang'ich sabablardan biridir. Bunda mushak qon aylanishining buzilishi kelib chiqishi va oyoqlar ishemiyasi darajasiga bog'liq bo'lgan metabolik o'zgarishlar to'qimalarda regionar endotoksikozni kuchaytiradi. Bu o'z navbatida eritrotsitlar va boshqa xujayralar membranasiga ta'sir qilib, umumiy intoksikatsiyaga olib keladi. Tomir tonusini oshishi, arterial qon aylanishining kamayishi va venoz gipertenziyasi, ishemiyani zo'raytiradigan arteriolo-venulyar shuntlashga olib keladi. Keyinchalik kasallikni zurayishi a'zolardagi qon etishmovchiligini yanada ko'paytiradi. Bu esa, o'z navbatida a'zodagi distal qismlarda arteriovenoz shuntlashga va og'ir ishemiya ("tinchlikdagi og'riqlar") klinikasini yuzaga keltiradi. Bu erda gemodinamik buzilishlar «xalqali zo'rayish» hosil bo'ladi, natijada arterial oqimining keskin susayishiga, arteriovenoz vazoplegiyaga, venoz dimlanish va arteriovenoz shuntlashning proksimal tarqalishiga olib keladi. Boldirning ishemik shishi, keyinchalik esa yumshoq to'qimalarda destruktiv jarayonlar, ya'ni kritik ishemiya rivojlanadi.

Boldir ishemik shishiga olib keluvchi sabablar: venoz dimlanish, limfovenoz etishmovchilik, kallikrein-kinin tizimining faollashuvi, zararlangan a'zo to'qimalaridagi gipoksiya, giperkapniya va atsidoz, antioksidant faolligini kamayishi bilan kechuvchi lipidlaming perikisli oksidlanishi faollashuvi, trobotsit va leykotsitlaming faolashuvi, ularning qon tomir devoriga adgeziyasining ortishi (biologik aktiv substantsiyalarning ko'p

chiqarilishi bilan) natijasidagi endoteliyning funktsiyasini buzilishi, oksidlovchi fermentlarning faolligini kamaytiruvchi autolitik fermentativ jarayonlar. Bu buzilishlaming hammasi, a'zo mushaklarning ishemiyasini qaytmas ekanligini ko'rsatadi.

Qandli diabet asoratlaridan oyoqlarning diabetik gangrenasi jarrohlar diqqatini o'ziga tortadi. Bu asoratlarning kelib chiqishiga oyoqlar makro- va mikroangiopatiyasi, neyropatiya sabab bo'lgan. Yaqin kunlargacha bizning adabiyotlarimizda "diabetik panja" atamasi ishlatilmagan, shuning uchun, shifokorlar bu jarayonni mustaqil kasallik deb hisoblashmagan, lekin bu muammo juda dolzarb hisoblanadi.

"Diabetik panja" atamasi - yig'ma tushuncha bo'lib, katta tibbiyot entsiklopediyasida bu atama panjadagi anatomo-funktsional o'zgarishlar simptomokopleksi deb hisoblanadi. Yiringli-nekrotik jarayonlarning rivojlanishiga diabetik neyropatiya, mikro- yoki makroangiopatiya, osteoartropatiya sabab bo'ladi. "Diabetik panja" sindromi qandli diabet kasalligida 30-80% holatlarda uchraydi. Bu guruhda oyoqlar amputatsiyasi 15 barobarga ko'p bajariladi.

"Diabetik panja" rivojlanishida uchta asosiy omillar, ya'ni neyropatiya, makro- yoki mikroangiopatiya va infektsiya muhim o'rin tutadi. Oyoqlarning periferik qon tomirlari zararlanishi, asosan panja tomirlari neyropatiyasi bilan uzviy bog'liq bo'lib, klinik manzarali yoki yashirin kechishi mumkin. Neyropatiya "diabetik panja" rivojlanishida asosiy boshlang'ich omil bo'lib hisoblanadi. Qon tomir o'zgarishlari diabetning yashirin davrida paydo bo'lib, diabetni kelib chiqishini oldindan xabar beruvchi belgisi bo'lishi mumkin.

Qandli diabetda qon tomir devoridagi mikroskopik o'zgarishlardan gialinoz, bazal membrana qavatini qalinlashishi, qon tomir devorida oqsil- lipid PA-pozitiv moddalarini yig'ilishi va keyinchalik ularni kamayishi kuzatiladi va bu o'zgarishlar tomir ichi obliteratsiyasiga olib keladi. Bu holatni boldir mushaklari perinevral arteriolalarida, kapillyarlarida, teri va panja mushaklari arteriolalarida uchratish mumkin. Arteriola, prekapillyarlar, kapillyarlar, postkapillyar va venulalardagi o'zgarishlar diabet uchun xos bo'lib, boshqa to'qima va a'zolarda ham aniqlanadi. Qator chet el va o'z olimlarimizning fikriga ko'ra, mikroangiopatiya asorat emas,

balki qandli diabet klinik sindromining neyropatiya singari, asosiy qismi bo'lib hisoblanadi. Elektron mikroskopiya va maxsus miqdoriy tahlil usuliga yordamida diabet kasalligida arteriyalar advetitsiyasi aksonlari sonining kamayishi aniqlanadi. Nerv oxiri va mushak xujayrasi oralig'i biriktiruvchi to'qima bilan to'ladi, bu esa mushak to'qimasi yuzasidagi mediator kontsentratsiyasi va effektor xujayralar yuzasiga etib boradigan mediator tezligiga ta'sir qiladi. Xarakat nervlaridagi degenerativ o'zgarishlar panja mushagining atrofiyasi, uning deturtsiyasi, panjadagi "yuqori bosim nuqtalarining" o'zgarishiga olib keladi, bu esa o'z navbatida yumshoq to'qimalarda o'zgarishlar va zararlanishlarni kelib chiqishiga sabab bo'ladi. Vegetativ nerv sistemasining zararlanishida panja terlashining kamayishi, infektsiya darvozasi bo'luvchi panja terisini qurishi, darz ketishi va qadoqlar paydo bo'lishi kuzatiladi.

Yuqorida aytilganlarning barchasi "diabetik panjani" keltirib chiqaruvchi angiopatiya va neyropatiya bir-biriga bog'liq bo'lgan patologik jarayonlar ekanligini, hamda panja mikrotsirkulyatsiyasini keskin kamayishiga sabab bo'lishini ko'rsatadi. Diabetik mikroangiopatiyani zo'rayib borishi natijasida infektsiya qo'shilishi kuzatilishi mumkin, bunda yiringli-nekrotik jarayonlar, ya'ni oyoqlarning diabetik gangrenasi kuzatiladi. Bunga teriga o'sib kirgan timoq, ishqalanish, timalishlar va boshqalar sabab bo'ladi. Diabetik gangrena o'ziga xos xususiyatlariga ega: ko'pincha nam bo'ladi, tez rivojlanuvchi nekroz bilan birga kuzatiladi, jarayonni cheklanishi kuzatilmaydi. F.S. Tkach (1987) fikricha, ikkita patogenetik shaklni farqlash kerak: 1) tomir zararlanishi ustunligi bilan; 2) og'ir mikroangiopatiya fonidagi infektsion jarayon – gangrena ustunligi bilan kuzatiladigan. Diabetik mikroangiopatiyada – nam gangrena, obliteratsiyalovchi endarteriitda esa quruq gangrena kuzatiladi.

Tashxislash. Laborator tekshiruv usullaridan qondagi fibrinogen miqdorini, plazmani geparinga tolerantligini, qondagi geparin miqdorini, antitrombin III miqdorini, qonni fibrinolitik faolligini aniqlash zarur. Bundan tashqari, trombotsitlar agregatsion funktsiyasini tekshiruvchi usullar mavjud. Bularninig hammasi bemor qonining reologiyasi ko'rsatkichlari bo'lib, bemor ahvolini baholash uchun omil bo'lishi mumkin. Qonda umumiy xolesterin, zichligi past xolesterin liporoteidlar, zichligi yuqori xolesterin lipoproteidlar, triglitseridlar, aterogen koeffitsienti aniqlanishi

mumkin.

Obliteratsiyalovchi aterosklerozda arteriyalar devorida va qon plazmasida lipidlar perekisi miqdori yuqoriligini aniqlanishi mumkin. Bunda arteriya qanchalik og'ir zararlansa, qonda malon dialdegidning miqdori shunchalik yuqori bo'ladi. Aterosklerozda lipidlar perekisli oksidlanishiga sabab deb antioksidant etishmovchiligi hisoblanadi. Bunga alimentar buzilishlar, chekish va endoteliyda fagotsitlar faolligini aktivlashtiruvchi immun va mikrobli omillar sabab bo'ladilar. A.A. Tarkovskiyning (1996) fikricha, lipidlar perekisli oksidlanish mahsulotlarining yuqori miqdori va antioksidant aktivlashuvi ko'rsatkichlarining kamligi oyoqlar kritik ishemiyali guruhda kuzatiladi.

OSKI aniqlashda funktsional va rentgenologik tekshiruv usullari qo'llaniladi. Funktsional usullarga reovazografiya, sfigmografiya, pletizmografiya, ostsillografiya va ultratovush dopplerografiyalar (UTDG) kiradi. Rentgenologik usullarga esa rentgenkontrastli, digital subtraktsion va magnit–rezonans angiografiya kiradi.

Ko'rsatilgan funktsional tekshiruv usullaridan reovazografiya o'ziga xos o'ringa ega. Bu usulda to'qimalardan yuqori chastotali tok o'rganda hosil bo'ladigan pulsli tebranishlar yozib olinadi. Bunda arterial, venoz, kapillyar holati birgalikda yozib olinadi, ammo har birini alohida aniq o'zgarish darajasini ham aniqlab bo'lmaydi va bir oyoqni yo'qligida ko'rsatkichlar olinmaydi. Sfigmografiya, pletizmografiya, ostsillografiya, taxiostsillografiya kabi usullar nisbiy ma'lumot beradilar, kollaterallar holatini ko'rsatishmaydi va tomirlar holati xaqida noto'liq tushuncha beradilar. OSIKni keng tarqalgan noinvaziv tekshiruv usullaridan biri bo'lgan ultratovush dopplerografiya, ob'ektiv usul hisoblanadi, klinik va metodik chegarasizligi bilan, yuqori informativligi bilan ajraladi. Unda elka–oyoq indeksini (OEI) hisoblash, regionar qon oqimi holati xaqida xabar olish, atravmatik va kasal uchun bezarar qo'llash, regionar gemodinamikani buzilishlarida, oyoqlar ishemiya darajasini aniqlashda omil sifatida ishlatish mumkin.

Angiografiya tekshiruv usuli qon tomir jarrohligini rivojlanishiga katta hissa qo'shgan va oxirgi 10 yillik ichida asosiy tekshiruv usul bo'lib qolgan. U «oltin standart» tekshiruv usuli bo'lib, ko'p hollarda tomirlarni zararlanishida jarrohlik taktikani aniqlaydi, hamda oyoq gangrenasida amputatsiya uchun eng qulay joyni

aniqlaydi. Angiografiyadan so'ng asoratlar qator olimlar fikricha 0–14% ni tashkil etadi.

Bu usullar yuqori ma'lumotligiga qaramay kapillyarlarda qon oqimi xaqida ma'lumot bermaydilar. Vaholanki OASOKda zararlangan oyoqning to'qimasida qon aylanishini va metabolizmini baholashda kapillyarlardagi qon oqimi holati katta rol o'ynaydi. Kapillyaroskopiya – mikrotsirkulyatsiyani oddiy tekshiruv usuli hisoblanadi. Lekin bunda mikrotsirkulyatsiyani miqdoriy buzilishini va okklyuzion jarayonni joyini aniqlab bo'lmaydi.

Hozirgi paytda to'qima qon oqimini o'rganuvchi yangi tekshiruv usullardan biri bo'lgan lazerli doppler floumetriyadir (LDF). LDF turli xil funktsional testlarni (reaktiv postokklyuzion giperemiya testi, Valsalva sinamasi, pozitsion sinama, vazaprostanli sinama) ishlatib oyoqlar subkritik va kritik ishemiyasi bo'lgan bemorlarda mikrotsirkulyator reaktivlik darajasini aniqlaydi. Kislorodni panja va boldirda teriosti kuchlanishini (TcPO2) aniqlash mikrotsirkulyatsiya tizimida qon oqimi xaqida baho beradi, kasallik klinik manzarasini aniqlashtiradi va OSKIli bemorlarni ajratadi.

Shunday qilib, OSKIda arterial rekonstruktsiyani bajarish uchun tomirlar zararlanganligini darajasini bilish kerak. Buning uchun bemorga umumiy klinik va laborator tekshiruvlar, mikrotsirkulyatsiyani (LDF, TcPO2) aniqlash, qorin aortasi va oyoqlar arteriyalarini ultratovush tekshiruvlar (UZDG, UDS), oyoqlar aortoarteriografiyasi bajarilishi zarur.

Shu tekshiruv algoritmini qo'llaganda ko'pgina (90%) bemorlarda jarrohlik amaliyoti bajarish uchun ko'rsatma aniqlanadi. Tekshiruvning oxirgi boskichi arteriyaning intraoperatsion reviziyasi bo'lib hisoblanadi, bunda operatsiya qilib bo'lmaydiganlarni 8% da rekonstruktsiya uchun sharoit aniqlanishi va oyog'ini saqlab qolinishi mumkin.

Davolash. OSKIni davolanishi murakkab masalalardan bo'lib, uni hal qilish nafaqat oyoqni saqlab qolinishi balki hayot tarzini yaxshilanishga va hayotni uzaytirishga imkon beradi. Oyoqlar kritik ishemiyasini tashxislash va davolash buyicha Rossiya konsensusida (2002 y.) bemorlarning hozirgi kunda asosiy davolash printsipi bo'lib kompleksli va individual yondashuv hisoblanadi, bunga – operatsiyadan oldingi intensiv konservativ davo, operativ davo (bevosita yoki bilvosita revaskulyarizatsiya, nostandart va palliativ

amaliyotlar, amputatsiya), amaliyotdan keyingi davrning adekvat olib borilishi, operatsiya yoki amputatsiya o'tkazgan bemorlaming reabilitatsiyasi va bemor hayotining oxirgacha dispanserli kuzatuv kiradi.

Konservativ davo OSKIni kompleksli davosining ayrilmas qismi bo'lib, amaliyotdan oldingi tayyorgarlik, jarrohlik amaliyotini bajarish va amaliyotdan keyingi asoratlarni kamaytirish uchun zarur. Konservativ davoning hozirga paytgacha ishlatib kelingan spazmolitik terapiya patogenetik asoslanmagan va hozirga vaqtda kam ishlatilmoqda. Asosan qon reologiyasini va mikrotsirkulyatsiyasini yaxshilaydigan, qonni ivish tizimi faolligini pasaytiradigan, fibrinolizni kuchaytiradigan dori vositalariga etibor berilmoqda. Bugungi kunda pentoksifillinni cho'zdirilgan shakli, ya'ni Vazonit – retard 600 ishlab chiqilgan. Bu dori OASOK bilan og'rigan bemorlarda effektiv davo hisoblanadi. Uning noxush ta'siri 2% holatlarda uchraydi va dorini to'xtatishga sabab bo'lmaydi. Tiklid esa trombotsitlarni spontan va ADF–indutsirlangan agregatsiyasini kamaytiradi, dezagregatsiyani yaxshilaydi, bu hol esa periferik arteriyalar aterosklerozi bo'lgan bemorlarda trombogen xavfni kamaytiradi.

Antitrombotsitar davo – OASOK va boshqa genezli bemorlar kompleks davosida asosiy yo'nalishdan biridir. Klopidogrel (plaviks) yuqori antitrombotsitar ta'sirili dori–vositasi va trombotsitlar agregatsiyasi maxsus va kuchli ta'sir etuvchi ingibitori bo'lib hisoblanadi. Har xil genezli tomir patologiyalarida (nevrologik, psixiatrik, oftalmologik) ishlatiladigan dorivositalaridan biri bo'lib tanakan hisoblanadi. 1984 yilda tanakanning antifibrinogenni faollashtiruvchi ta'siri aniqlangan. Undan tashkari, tanakanning trombotsitlar va eritrotsitlar giperagregatsiyasiga tormozlovchi ta' siri aniqlangan, bu esa qonni reologik holatini yaxshilaydi, trombni hosil bo'shlishiga va silliq mushaklar tonusini kuchaytiradigan mediatorlarni ishlab chiqarishiga yo'l qo'ymaydi. Tanakan ambulator va statsionar davolashda har xil darajali OASOK bemorlarida ayrim Rossiya mutaxasisslari tomonidan tavsiya etiladi (V.M. Koshkin, 1998; A.V. Pokrovskiy s soavt., 1997; V.A. Yanushko s soavt., 1999). OSKI kelib chiqish patogenezidan maTumki, endoteliyni funktsional faolligi pasayadi (avvalo antitrombotsitar) va prostoglandinlarni ishlab chiqishi kamayadi. Bu holat prostoglandinlar guruhiga

kiruvchi dori vositalarini ishlab chiqarishiga turtki bo'ldi. PGEl ni asosiy ta'sir mexanizmiga ishemik to'qimada trombotsitlar agregatsiyasini va tromb hosil bo'lishini kamaytirish, to'qimalarni zararlanishini oldini olish, mikrotsirkulyatsiyani yaxshilash, kislorod bilan adekvat ta'minlash, qon oqimini ko'paytirishi antisklerotik ta'siri va normal metabolizmni tiklanishi kiradi. Shuni aytib o'tish kerakki, vazaprostanni ishlatishdan oldin sinama o'tkazish lozim, bunda mikrotsirkulyator tizimining dorini vazadilyator ta'siriga sezuvchanligi aniqlanadi. Vazaprostan bilan davo OSKIda arterial qon oqimining distal zararlanishida va boshqa davo usullar qolmaganda, birlamchi amputatsiyadan afzal bo'lishi mumkin. Vazaprostan jarrohlik amaliyotga tayyorgarlikda ham ishlatilish mumkin. OSKIni asosiy davo usuli bu jarrohlik usulidir. Rekonstruktiv jarrohlik usullar 45-55% bemorlarda amaliyotdan keyin 5-8 yil ichida oyoqlarni saqlab qolish imkoniyatini beradi. Aorta-son shuntlash operatsiyasi aorta-son zararlanishida mavjud bo'lgan usullar ichida «oltin standart» bo'lib hisoblanadi. Shu sohani o'zini zararlanishida va periferik oqimni saqlanganligida yaxshi natijalar olish mumkin, ammo bu hol faqat 6,1% holatlarda uchraydi.

Obliteratsiyalovchi aterosklerozga xos bo'lgan zararlanish bu "ko'pqavatlilik", bunda asosan aorta-son va son-taqim osti segmentlari zararlanadi, bu esa oyoqlami chuqur ishemiyasiga olib keladi. Uning uchrashi - 25,6-36,7% ni tashkil etadi. Bunday hollarda iloji boricha birdaniga ikkita zararlangan segmentlami tiklash operatsiyasi o'tkaziladi. Arterial oqimining proksimal va distal qismlari zararlanishida muvaffaqiyatsiz rekonstruktiv operatsiyalar foizi anchagina yuqori bo'ladi. Shuning uchun proksimal qismini alohida zararlanganidagina amaliyotni bajarilishi tavsiya etiladi. Jarayonga periferik oqim qo'shilganda rekonstmktiv jarrohlik amaliyotlari mufaqiyatsiz bo'ladi.

Sintetik protezlarni ishlab chiqarilishi bilan qorin aortasi va yonbosh arteriyalarda juda kam holatlarda endarterektomiya bajarilmoqda. Birinchi bo'lib ochiq endarterektomiyani 1947 yilda J.C. Dos Santos bajardi. 1967 yili H. Harrison et al. eversion endarterektomiya usulini taklif etishdi. Keyingi yillarda ayrim jarrohlar shu usulga qaytib kelishdi. P.O. Kazanchyan (2002) aorta-son sogmenti sohasida eversion endarterektomiya amaliyotidan so'ng 4 yil ichida 91,3% holda arteriya o'tkazuvchanligini kuzatdi,

bunda asoratlar va o'lim holatlari kuzatilmadi. Tomirlar kaltsinozi bu jarrohlik amaliyotni bajarilishini chegaralaydi. Kritik ishemiyada rentgenendovaskulyar amaliyotlar tanlov usuli emas, tomirlar oqimini davomiyligi va ko'p qavatli zararlanishi buni chegaralaydi. Oqsoqlanishi bor bemorlarda son-taqim osti sohasida stenozni dilyatatsiya qilingandan 5 yildan so'ng arteriya birlamchi o'tkazuvchanligini 50% bemorlarda saqlanadi. Agar ikkita yoki uchta arteriyalar zararlangan bo'lsa, unda 5 yildan so'ng birlamchi o'tkazuvchanlik 25% bemorlarda saqlanadi. OSKI bor bemorlada natijalar yomonroq bo'ladi, angioplastika amaliyotdan keyingi davrida 90% yaxshi natijali bemorlarning 6 oydan so'ng 24% da tomir o'tkazuvchanligi saqlanadi. Chuqur son arteriyasining okklyuzion-stenotik jarayon bilan zararlanishi 46,3-72% obliteratsiyalovchi aterosklerozli bemorlarda kuzatiladi. Ma'lumki, 60 yoshdan oshgan bemorlarda OASOK 20% hollarda uchraydi. Rekonstruktiv amaliyotga ko'lsatma bo'lganda bemor yoshi ahamiyatga ega emas, bunda hamroq kasalliklar (YuIK, arterial gipertenziya, miya qon aylanishini buzilishi, qandli diabet va b.) mavjudligida har xil asoratlarni oldini olish maqsadida ekstraanatomik shuntlash (son-o'mrov osti, son-qo'ltiq osti, son-son alloshuntlash) jarrohlik amaliyotlarni qo'llash zarur bo'ladi.

Rekonstruktiv amaliyot natijasi periferik qon oqimining holatiga bog'liq bo'ladi. Bitta tibial arteriya saqlangan holda ham bevosita rekonstruktiv amaliyot oyoqni saqlab qolishi mumkin.

Ammo, keyingi paytlarda kollateral qon tomirlarni mikroskopiya sharoitida "in situ" autovenoz protezlash xaqida ma'lumotlar paydo bo'ldi. Bunda autovenaning distal qismi pastga tushuvchi tizza arteriyasi bilan anastomozlanadi. Ayrim hollarda distal panja shuntlashlar yaxshi natijalar beradi. Shunt sifatida katta teri osti venasi ishlatilib, distal qismi panja arteriyalari bilan ulanadi. 1 va 3 yildan so'ng shuntlarni kumulyativ o'tkazuvchanligi 58,1% va 39,5% tashkil etadi, 55,8 va 46,5% hollarda oyoq saqlanib qolinadi.

Aorta va oyoqlar magistral arteriyalarida rekonstruktiv operatsiyalar soni ko'payganligi va ularga ko'rsatmalar kengayganligi sababli, muvaffakiyatsiz rekonstruktiv amaliyotlardan so'ng qayta operatsiyalar sonini ko'payishiga olib keldi. Qayta rekonstruktiv jarrohlik amaliyotlardan so'ng amputatsiyalar soni birinchi yil oxiriga 30,1%ni, uchinchi yil oxiriga - 52,4%, beshinchi yil oxiriga -

63,3%ni tashkil etadi. OSKI da boldir va oyoq panja venoz qon oqimini arterializatsiyasi, revaskulyarizatsion osteotrepanatsiyasi, bel simpatektomiyasi, katta charvi autotransplantatsiyasi kabi palliativ amaliyotlar amputatsiyalar sonini 50–65 dan 15–25% gacha kamaytirishi mumkin. Oyoqning ishemiyaga uchragan distal qismiga arterial qonni etkazib berish uchun vena qon oqimi yo'llarini ishlatish jarrohlarni ko'p yillar davomida qiziqtirib kelgan. Arterializatsiyadan so'ng yaxshi natija faqat yakka hollarda uchragan, masalan Halsted A.E. bo'yicha (1912) – 42 kasaldan faqat 3 tasida. Trombozlar ko'pligini muallif venoz tomirida klapanlar mavjudligi bilan bogTaydi. Lekin hozirgi paytda bu jarrohlik usul juda keng foydalanilmoqda. A.V. Pokrovskiy (2000) maTumotlari bo'yicha oyoq panjasi venoz oqimini arterializatsiyadan so'ng 94,3% bemorlar oyoqlarini amputatsiyadan saqlab qolish imkoniyatini berdi. 5 yildan so'ng 45,3% bemorlarda shunt o'lkazuvchanligi saqlanib qoldi, oyoqlar esa 88,3% holda saqlanib qolindi. Gavrilenko A.V. (2002) maTumotlari bo'yicha boldir va panja yuzaki venoz oqimini arterializatsiyasidan so'ng 2 yildan keyin 83,3% bemorlarni oyog'ini saqlab qolindi, bunda xamma holda shuntlar yopilishi kuzatildi.

Yuqoridagilarning baridan shunday xulosa kelib chiqadiki, boldir va panja yuzaki venalarini arterializatsiyasi tanlash usullaridan biri bo'lib hisoblanadi va amaliyotdan 3 oydan so'ng arterializatsiya qilingan venani o'tkazuvchanligi oyoqni saqlab qolinishiga ta'sir qilmaydi, bu esa shuntni trombozidan so'ng oyoqda kuchli kolateral qon aylanishini rivojlanishi haqida dalolat beradi.

Venoz qon oqimi arterializatsiyasini kamchiligi shundaki, 15–30% holatlarda autovena kichikligi, unda patologik o'zgarishlar bo'lganligi (flebit, varikoz kengayishlar) yoki uni oldingi operatsiyalarda ishlatilganligi sababli jarrohlik amaliyoti o'tkazilmaydi, undan tashqari amaliyotni bajarish uchun maxsus asbob–uskuna kerak. Bu holatlarda boshqa usullardan foydalanishga to'g'ri keladi. Bel simpatektomiyasini (BSE) birinchi bo'lib 1924 yili Diez bajargan, Rossiyada esa BSEni birinchi bo'lib P.A. Gertsen bajardi, va uni natijalari haqida 1926 yili VIII jarrohlar s'ezdida ma'lumot berdi. Hozirgi paytgacha bu jarrohlik amaliyoti o'z axamiyatini yo'qotmagan va barcha «zaxiralar» tamom bo'lganda, amputatsiyadan afzal oxirgi imkoniyat bo'lib qoladi.

1987 yil F.N. Zusmanovich tomonidan taklif kilingan

revaskulyarizatsion osteotrepanatsiya (ROT) ham OSKI bemorlarni davolashda o'z o'rnini topgan. ROT dan so'ng suyak-ko'mik qon oqimini kuchayishi, mavjud bekilgan kollaterallarning ochilishi kuzatiladi (paraosstal, mushak, mushaklararo, paraartikulyar, teriosti) va yumshok, ayniqsa suyak to'qimalarda metabolik aktivlik oshadi. Son-taqim osti segmenti zararlanishida va distal turlarda yaxshi natija (76%) kuzatiladi. Taxminan 20 yil oldin OKI da zararlangan oyoqqa yumshok to'qimali laxtakni o'tkazish usuli haqida ma'lumotlar paydo bulgan edi. V.G. Samoday (2003) OSKI bor bemorlarga yumshok to'qimalarani mikrotomirli autotransplantantatsiyasini bajardi. Bunda orka keng mushak, katta charvi va oldingi tishli mushak laxtagini ishlatdi. 9 yildan so'ng oyoqlami saqlab qolish kumulyativ ko'lsatikichi - 81,2%, aralash revaskulyarizatsiyalaridan so'ng - 83,5% tashkil qildi. Shunday qilib, OSKI bemorlarda amaliyotlarni tanlash arterial qon oqimini zararlanish sathi va darajasi, oyoqlar ishemiyasini darajasi va mavjud bo'lgan hamroh kasalliklarga bog'liq. Undan tashqari, oyoqlar arterial qon oqimi to'liq zararlanganda ham amputatsiya tanlash operatsiyasi bo'laolmaydi, chunki rekonstmktiv amaliyotlar natijasiz bo'lganda ham palliativ va nostandart revaskulyarizatsion jarrohlik amaliyotlari oyoqlarni saqlab qolish imkoniyatini beradi.

Birinchi martaba arteriya ichiga in'ektsiyani 1665 yili Maltalyatti bajardi, lekin bu usul ko'pchilik olimlar (V.A. Opel, Lerish, Dos Santos, Fonteyn, N.N.Burdenko, V.V. Kovanov, F.A. Andreeva i dr.) tomonidan XX asrni boshlaridan qo'llanila boshladi. U paytda arteriya ichi og'riqsizlantirish usuli hali keng tarqalmagan bo'lsada, arteriya ichiga davo sifatida navokainni yuborish ko'pchilik tomonidan tan olingan edi.

Arteriya ichiga dori vositalami yuborganda ulami zararlangan joyda o'zgarmagan holda yuqori kontsentratsiyasi, davo ta'sirini kuchayishi, angioretseptorlarga bevosita ta' siri va dori vositalarni odam tanasiga toksik ta' siri kamayishi kuzatiladi. Undan tashqari a'zo va to'qimalardagi ishemik o'zgarishlar kamayadi, mikrotsirkulyator va metabolik jarayonlar yaxshilanadi, trofik o'zgarishlar yo'qoladi, yallig'lanish jarayonlari kamayadi va tuzalish tezlashadi. Arteriya ichi infuziyasining oqimli va fraktsion usullari mavjud.

Bugungi kunda oqimli usul ko'prok ishlatiladi, chunki fraktsion

usulda arteriya ichiga dorilar yuborilganda ulaming kontsentratsiyasi tez kamayadi va tomir kengaytiruvchi ta'sir qisqa muddatli bo'ladi. Uzoq muddatli arteriya ichi kateter terapiya (UMAKT) birinchi bo'lib 1951 yili H. Birman va C. Klopp tomonlaridan eksperimentda saratonni regionar ximioterapiya usuli sifatida ishlab chiqilgan. UMAKT da yaraning tezroq bitishi, ishemik sindromni kamayishi, oyoqlarni kollateral qon oqimini yaxshilanishi kuzatiladi va bu usul OSKI bo'lgan bemorlarda amaliyotga tayyorlash yoki mustaqil davo sifatida tavsiya qilinadi.

Ko'pincha S.A. Gasparyan usulidagi pastiki qorin arteriyasini kateterlash bajariladi. Lekin bu usulda katta va chuqur kesma talab qilinadi va asoratlari ham ko'p kuzatiladi. Eng kam asorat kuzatiladigan va oddiy usullardan bu son arteriyasini kateterlashdir. Arteriya ichiga dorilarni yuborish uchun Seldinger usulida kontrlateral son arteriyasi punktsiya qilinadi, kateter aorta bifurkatsiyasidan o'tkazilib zararlangan tomonga Bechman usuli bo'yicha o'rnatiladi. Bu usulni afzalligi shundaki, zararlangan tomonda operatsiya qilish va bu usuldan bir necha marotaba foydalanish mumkin. Lekin ikkala son arteriyasi okklyuziyasida va qorin aortasini deviatsiyasida Bechman bo'yicha katetrlashning iloji bo'lmaydi.

UMAKT usuldan foydalanilganda yuboriladigan dorilami ahamiyati juda katta. Hozirgi paytda, buning uchun, reopoliglyukin, geparin, pentoksifillin, nikotin kislotasi, salkoseril, no–shpa, askorbin kislotasi, vitaminlar, vazaprostan, gormonlar, kontrikal, antibiotik kabi dori vositalaridan foydalaniladi. Bu dorilar mikrotsirkulyatsiyani va qonni reologiyasini yaxshilash, yallig'lanishni oldini olish maqsadida foydalaniladi.

Oyoqlari yiringli–nekrotik zararlanish bilan kechuvchi qandli diabet kasalligida gemosorbtsiya keng qo'llaniladi va bunda davolash natijalari yaxshilanadi. Oyoqlari qorasonga uchragan qandli diabetli bemorlarda vena ichiga leykokontsentrat yuborilganda ham yaxshi natijalar kuzatiladi. Bundan tashqari, diabetik mikroangiopatiyada giperbarik oksigenatsiya vaqtida geparinoterapiya o'tkazilganda to'qimalar qon aylanishi yaxshilanadi.

Maxaliy davolashda yiringli–nekrotik yarani keng ochib, maxalliy insulinli, vitaminli, dimeksidli va fibrinolizinli bog'lamlar qo'yish,nekrozlangan to'qimalarni xirurgik lazer bilan kesib olib

tashlash kerak. Adabiyot ma'lumotlariga qaraganda, bel simpatektomiyasidan olingan natijalari turlicha. Ayrim olimlar diabetik oyoq bilan bel simpatektomiyasi yaxshi natija bermaydi deb yozishadi, boshkalari esa aksincha, bu amaliyotdan so'ng, yaxshi natijalar kuzatgan.

Saqlab qoluvchi davo usuli ham mavjud bo'lib, unda zararlangan oyoq tomonda buyrak usti bezi qisman rezektsiyasi va bel simptaektomiyasi bajariladi. Bu jarrohlik amaliyoti asosan magistral arteriyalarda qoniqarli qon oqimi saqlangan holda mikrotsirkulyatsiya buzilishidan kelib chiqadigan kritik ishemiyada bajariladi.

Oxirgi o'n yil ichida past chastotali ultratovush kavitatsiyasi klinik tajribajada o'z o'rnini topdi. Past va o'rta chastotali ultratovush tebranishlar yara jarayoniga turlicha ta'sir qiladi. Uning ta'sirida yarani xujayra elementlari, lizosomal enzimlar kavitatsion parchalanadi, xemotoksik omillar va bakteriotsid kationli oqsillar hosil bo'ladi va buning hisobiga yara tozalanishi tezlashadi. Bu omillar ekssudatni proteolitik aktivligini kuchaytiradi, neytrofillarni fagotsitar va antibakterial aktivligini rag'batlantiradi, nekrozga uchragan to'qimalarda ultratovush dezintegrator bo'lib ta'sir qiladi va ulami ko'chishini tezlashtiradi.

Keyingi yillarda yiringli yaralarni ultratovush sanatsiyasi va yiringlinekrotik yumshoq to'qimalarni lazer bilan davolash keng qo'llanilmokda. Bu usulning ko'p musbat tomonlari mavjud: atravmatikligi, abakterial muhitni hosil kilishi, regenerativ jarayonlarni rag'batlantirishi va qonni reologik xususiyatini yaxshilashi. Lazer nurlari mikrob assotsiatsiyalarini sonini kamaytiradi va ulaming antibiotiklarga sezgirligini oshiradi. Lazerni qo'llagandan so'ng yara usti sohasi 81–90% hollarda sterilizatsiyalanadi.

Oxirgi yillarda oyoq panjasi yiringli–nekrotik zararlanishini davolashda, boshqa fizik usullar bilan birgalikda suvda eriydigan ko'p komponentli surtmalar juda keng qo'llanilmokda. Ko'pkomponentli surtmalarga antibakterial dori vositalari (antibiotik, sulfanilamid, antiseptik), to'qima almashinuv jarayonlami regulyatori – metiluratsil, mahaliy antiseptik – trimekain va gidrofillar kiradi. Levomekol va levosin ko'pgina grammusbat va grammanfiy bakterialarga (ichak tayokchasi) ta'sir etadi. Ko'p komponentli

surtmalar yara jarayonini 1 fazasida xirurgik ishlov nozarurligi yoki boshqa hollarda ko'rsatilgan. Surtamalarni qo'llash davolanish muddatini qisqartiradi, oeqni operativ davoga yoki autodermoplastikaga tayyorlaydi.

Yiringli yaralarni sanatsiya kilishda keng ishlatiladigan ozonoterapiya haqida ham aytib o'tish kerak. "Ozonator 1M" apparati Kirov nomli NPO Olmaota shahrida ishlab chikariladi. Ham grammusbat, ham grammanfiy aerob va anaeroblar ozonga birxil sezuvchan. Oyoqlarni diabetik gangrenasida kompleks davolashda arteriya ichi kateter terapiya kamroq ishlatiladi. Bu usulni qo'llaganda sonni o'rta va yuqori uchligidan amputatsiya sonini 18,3% gacha kamaytirsa bo'ladi.

ARTERIYALARINING OBLITERATSIYALOVCHI KASALLIKLARIDA KONSERVATIV DAVOLASH

Oyoqlar arteriyalarining okklyuzion–stenotik shikastlanishlariga uchragan kasallarni konservativ davolash ancha murakkab vazifadan iborat, chunki bemorlarning juda kam qismigina davolanishga keladilar yoki kasallikning boshlang'ich bosqichlarida vrachga murojaat qiladilar. Bunga qaramay barcha kasallarga kasallikning boshlang'ich bosqichlarida va I – II A darajadagi ishemiya rivojlanishida yiliga 2–3 marta 1–2 oylab kurslar bilan konservativ davolash ko'rsatilgan. Davolash ambulatoriya, statsionar, sanatoriy–kurort bosqichlari, konservativ va xirurgik usullarni o'z ichiga oladi. Bunda kasallik formasini, bosqichini, kasallik rivojlanishidagi yetakchi patogenetik zanjirni xisobga olish zarur. Busiz davolash ta'sir qilmaydigan bo'lib qoladi va odatda kasallarning nogiron bo'lib qolishi bilan tugallanadi. Kasallikning boshlanqich bosqichida kasallar statsionarda davolanishga muxtoj bo'lmaydi va zaruriy dispanser hisobiga olinishi lozim.

Quyidagi dori–darmonlar tayinlanadi: tomir kengaytiruvchi pre paratlar – ganglioblokatorlar: midokalm, bupal; tomir kengaytiruvchi preparatlar, ular arteriyalarning silliq muskullariga ta'sir ko'rsatadi: no–shpa, papaverin, nikoshpan, kompalamin beriladi. Galidor bir yo'la tomir devorida almashinuvni yaxshilaydi. Trental, teonikol, keantinol nikotinat ham qo'llaniladi. Shu jumladan, tomir kengaytiruvchi ta'sir ko'rsatish qobiliyatiga ega bo'lgan, periferik xolinreaktiv sistemalarga ta'sir etuvchi me'da osti bezi preparatlari

hisoblanmish andekalin, padutin, priskol, vazolastin, dilminol singari dorilar ham ishlatiladi.

Obliteratsiya qiladigan endoarteriitga uchragan kasallarga davolashga V guruxdagi vitaminlarni (V1, V6, V12) trankvilizatorlar, sedativ preparatlar, antidepressantlar (ruxiy buzilishlar ro'y berganda) ni davolashga qo'shib tayinlash maqsadga muvofiqdir.

Fizioterapevtik usullardan diadinamik toklar (Bernar va D'arsenval toklari)ni bel, boldir va oyoq panjasiga ko'yish tavsiya etiladi. Oksigenobaroterapiya o'tkaziladi. Sanatoriy-kurortda davolash (oltingugurt vodorodli, radonli, narzan, qaraqay-sadaf-kislorodli vannalar). Davolash jismoniy tarbiyasi-oyoqlarning mikrotsirkulyasiyasini yaxshilashga qaratilgan mashqlar kompleksi buyuriladi. Kollaterallarni Dolgat bo'yicha mashq qildiriladi.

Kasallik zo'rayib borib ikkinchi bosqichga o'tganda sinchiklab tekshirib, shu jumladan invaziv va noinvaziv usullarni qo'llab, statsionarda davolash o'rinlidir. Davolash shiddatli va maqsadga muvofiq bo'lishi lozim. Davolash yuqorida sanab o'tilgan barcha dori-darmonlar usullarini qo'llanishdan, shu jumladan solkoseril, nikoshpan, ATF, niamid, eskuzan, indometatsinni berishdan iborat. Talaygina kasallarda giperkoagulyasiya bo'lgani va qonning reologik xossalari buzilganidan ularga korreksiyalovchi davolash o'tkazish lozim: bilvosita ta'sir etuvchi antikoagulyantlar (fenilin, polentan, nedikumarin, sinkumar va boshq), shuningdek kurantil, atsetilsalitsil kislotasini tayinlash kerak bular trombotsitlar va eritrotsitlar agregatsiyasi va adgeziyasiga to'sqinlik qiladi. Bundan tashqari, xuddi shu maqsadda reopoliglyukin va reoglyumanni 5-10 kun mobaynida kuniga 300 ml dan ko'yish kursini o'tkazish maqsadga muvofiq bo'ladi.

Sanatoriyda davolash yurak-tomir kasalliklari sanatoriylarida o'tkazilishi tavsiya etiladi. Uni juda extiyotlik bilan remissiya bosqichidagi kasallargagina tayinlanadi.

Obliteratsiya qiladigan kasalliklar II V va boshqa bosqichlarga o'tganda operatsiya qilish haqidagi masalani xal qilish zarur. Konservativ terapiya, yo operatsiya vaqtida bajariladi, yo bo'lmasa, operatsiyadan oldingi tayyorgarlik va operatsiyadan keyingi tuzalish usuli sifatida bajarilishi lozim. Ifodalangan trofik buzilishlarda va tinchlikdagi og'riqlarda davolashni o'zgartirish lozim. Yuqorida sanab o'tilgan tomir kengaytiruvchi preparatlar guruhlaridan faqat

arteriyalarning bevosita silliq muskullariga ta'sir etuvchi dorilar no-shpa, galidor, nikoshpan, komplamin va boshq. ni qo'llanish maksadga muvofik bo'ladi. Albatta dezagregant (atsetilsalitsil kislota, kurantil), antikoagulyant davo tayinlanadi (koagulogramma o'zgarishlariga qarab). Fibrinolitik terapiya venaga reopoliglyukin bilan komplamin va trental quyish yoki solkoseril bilan vitaminlar berish ko'rsatilgan. Baroterapiyani ko'llanish muammoligicha qolmoqda. Regionar qon okimini yaxshilaydigan samarali usul xisoblangan uzoq muddatli epidural blokadalar o'tkazish maqsadga muvofiqdir. Anestetik sifatida 2% li trimekain eritmasini bir xafta mobaynida sutkasiga 3-6 marta 10 ml dan tavsiya qilinadi.Kasallikning mazkur bosqichida arteriya ichi kateter terapiyasini o'tkazish maqsadga muvofiq bo'ladi, u tashqi yoki umumiy son arteriyasi orqali infuziyalar uchun kateterni kontrlateral arteriya orqali o'tkazishdir.

Arteriya ichi infuziyasi (klinikamizda ishlab chiqilgan uslub buyicha) dastlabki 2-3 sutkada uzluksiz quyish usulida, keyin esa navbatdagi 7- 10 kunda fraksion usulda amalga oshiriladi. Infuzat tarkibi xilma-xil bo'lishi mumkin. Biz kuyidagi tarkibni maqsadga muvofiq deb hisoblaymiz: reosorbilakt, novokain, glyukoza, no-shpa, geparin, solkoseril; komplamin, galidor, kurantil, trental, V guruxiga mansub vitaminlar. Gangrena bosqichida infuzat tarkibiga (dezintoksikatsiya kilish uchun) gemodez qo'shiladi. Davolash forsirlangan diurez va antibiotik terapiyasi fonida (antibiotiklarga sezuvchanlikni aniqlab bo'lgandan keyin) olib boriladi.

OYOQ TOMIRLARIDA QILINADIGAN OPERATSIYALAR

Kasallarning aksari qismida son-tizza osti - tibial sohasi arteriyalarining okklyuzion-stenotik zararlanishlari aniqlanadi. Son va tizza osti tomirlarida qilinadigan rekonstruktiv operatsiyalar periferik arteriyalarda bajariladigan barcha operatsiyalarning 60-70 foizidan ko'prog'ini tashkil etadi. Obliteratsiya qiladigan ateroskleroz son-tizza osti okklyuziyasining eng ko'p uchraydigan sabablaridan xisoblanadi (kasallarning 75-80 foizigacha). Obliteratsiyalaydigan endoarteriit oqibatida obliteratsiya deyarli 20 foiz kasallarda kuzatiladi. Asosan tizza osti arteriyasining zararlanishi ko'riladi,

bunga boldir va oyoq panjasi obliteratsiyasi (asosan 50–69 yashar erkaklarda) qo'shiladi.

Oyoqlarning periferik arteriyalarida qilinadigan barcha operatsiyalarning asosiy qismi ikkita xastalik – obliteratsiyalovchi endoarteriit va obliteratsiyalaydigan ateroskleroz sababli bajariladi, posttravmatik va yatrogen shikastlanishlar bundan mustasno. Obliteratsiya qiladigan jarayonning joylashganligini, zararlanish xarakterini xisobga olib, shak– shubhasiz, operatsiyalarning eng ko'p qismi obliteratsiyalaydigan atero skleroz sababli bajariladi.

Obliteratsiya darajasining diagnostikasi uncha qiyinchilik tug'dirmaydi. U klinik ma'lumotlarga asoslangan: vaqti–vaqtida kuzatiladigan oqsoqlik sindromi, okklyuziya darajasiga nisbatan pulsatsiya yo'qligi. Aortoarteriografiya ma'lumotlari klinik diagnozni tasdiqlaydi, xolos va okklyuzion shikastlanishning aniq joylashganini, davomliligini, shuningdek distal arterial o'zanning holatini aniqlash imkonini beradi.

Tromboendarteriektomiya. Bu trombni, shu jumladan patologik o'zgargan intimani, ko'pincha esa tomirning mushak pardasi bilan birga olib tashlashdir. O'zgargan ichki parda bunda faqat tomirning to'la tikilib qolgan joyidagina emas, balki ifodalangan torayish joylarida ham olib tashlanadi (endarteriektomiya).

Dezoobliteratsiyaning bu usuli ateroskleroz oqibatida intimada xammadan ko'ra ko'p ifodalangan tomir devorining yallig'lanish va degenerativ o'zgarishlarida qo'llaniladi. Obturatsiyalovchi substratni ajratib chiqarish tomir devorining «egilgan» aterosklerotik zararlanishida oson kechadi. Ateromatoz yaralanishda, chuqur o'choqli kalsinozda yoki butun tomir sistemasining sklerotik aynishida talaygina qiyinchiliklar paydo bo'ladi(261–rasm).

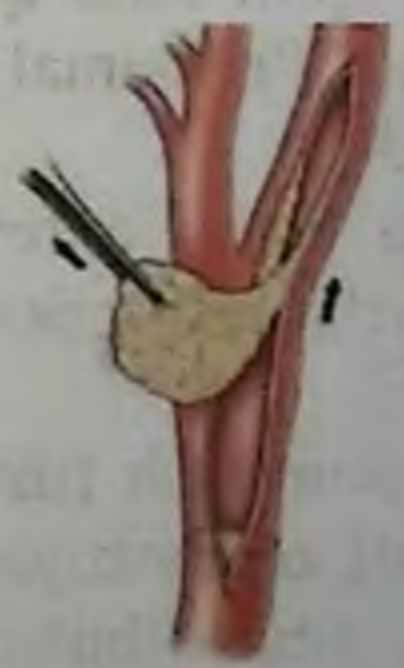

261–rasm. Endarteriektomiya

Operatsiyaning ikki usuli farq qilinadi – ochiq va yarim ochiq (yarim yopiq) endarterektomiya (ochiq usulida butun substrat vizual olib tashlanadi, yarim yopiq usulida – substrat arteriyaning aloxida kesimlari orqali maxsus asbob–uskunalar yordamida olib tashlanadi). Bunday muolaja periferik arterial o'zan adekvat bo'lganda (pulsatsiya qilib turgan qon oqimini tiklab) odatda yetarlicha ta'sirchan xisoblanadi. Lekin avvallari qo'lga kiritilgan natijalar shuni ko'rsatadiki, bunday operatsiyalarning ta'sirchanligi uzoqqa bormaydi va yaqin 1,5–2 yil mobaynida dezoobliteratsiyalangan segmentning reokklyuziyasi yuz beradi. Operatsiya amalda tomirlarning hamma satxlaridagi zararlanishda bajariladi.

Chuqur son arteriyasining rekonstruksiyasi (Profundoplastika). Chuqur son arteriyasining xam okklyuziyalarga, xam stenotik zararlanishga uchragan kasallarda odatda endarterektomiya bilan, birga arteriya og'zining kengaytirilgan plastikasi – profundoplastika ham bajariladi. Profundoplastika venoz yoki autoarterial yamoqni yonlama angioplastika qilib bajariladi. Operatsiya sonning yuza arteriyasining to'la okklyuziyasida va son–tizza osti autovenoz–shuntlash operatsiyasini qilib bo'lmaganda bajariladi.

Autovenoz son–tizza ostini shuntlash. Okklyuziyalangan segmentning proksimal va distal uchlari soxasida arteriya ochib qo'yiladi. Katta teri osti venasi ajratib qo'yiladi va uni shuntlash uchun yaroqliligi baholanadi, yonlama shoxlar birin–ketin boylab qo'yiladi va kesib, vena chiqarib olinadi. Venoz transplantatni geparinli fiziologik eritma bilan to'ldirib turib, uning naqadar zichligi tekshiriladi va yoriq gidravlik kengaytiriladi. Distal anastomoz tizza osti arteriyasini venoz transplantatning eng serbar qismiga «oxirga–oxir» yoki «yonga–oxir» qilib tikib qo'yiladi. Keyin shunt teri osti kletchatkasidan o'tkaziladi. Proksimal anastomoz umumiy yoki yuza son arteriyasida bajariladi.

Autovenoz son–tizza ostini autovenoshuntlash son–tizza osti zonasi arteriyasining birlamchi rekonstruksiyasida tanlash usuli hisoblanadi.

Son–tibial autovenoshuntlash (uzun yoki o'ta uzun shuntlash) tizza osti boldir segmenti okklyuziyasida umumiy yoki yuza son arteriyasidan tizza osti, tibio–fibulyar stvol yoki aloxida boldir arteriyalarigacha (boldirning o'rta va pastki uchdan bir qismlarida)

bajariladi. Shubhasiz, operatsiya natijalarini yaxshilash uchun keyingi paytlarda kattalashtiradigan moslamalar, mikroxirurgiya texkikasini va anastomoz qo'yish uchun juda ingichka iplarni ishlatgan ma'qul.

VENA VA LIMFA TOMIRLARI KASALLIKLARI

Anatomik-fiziologik xususiyatlari

Oyoqlarda yuzaki, chuqur hamda komunikant (perforant) venalar tafovut qilinadi. Yuzaki venalar katta va kichik teri osti venalaridan iborat. Katta teri osti venasi oyoq panjasining medial chekka venasidan boshlanib, boldir va sonning medial yuzasi bo'ylab ko'tarilib, oval teshik orqali son venasiga quyiladi. Katta teri osti venasining son venasiga quyilish joyida uning bir necha tarmoqlari (v. pubenda externa, v. epigastrica superficialis, v. circumflexa ileum superficialis, vv. saphena accessoria medialis et lateralis) mavjud.

Kichik teri osti venasi oyoq panjasi lateral chekka venasining davomi hisoblanadi va taqim osti sohasida taqim osti venasiga quyiladi. Katta va kichik teri osti venalari o'rtasida ko'p sonli anastomozlar bo'ladi. Oyoqlarning chuqur venalari shu nomdagi arteriyalar bilan birga o'tadigan juft venalardan tashkil topgan bo'lib, oldingi va orqa katta boldir venalari qo'shilgach, taqim osti venasini hosil qiladi. Taqim osti venasi son venasiga davom etib, pupart boylami sathida tashqi yonbosh venaga o'tadi, u esa ichki yonbosh venasi bilan qo'shilib umumiy yonbosh venasini hosil qiladi (262-rasm).

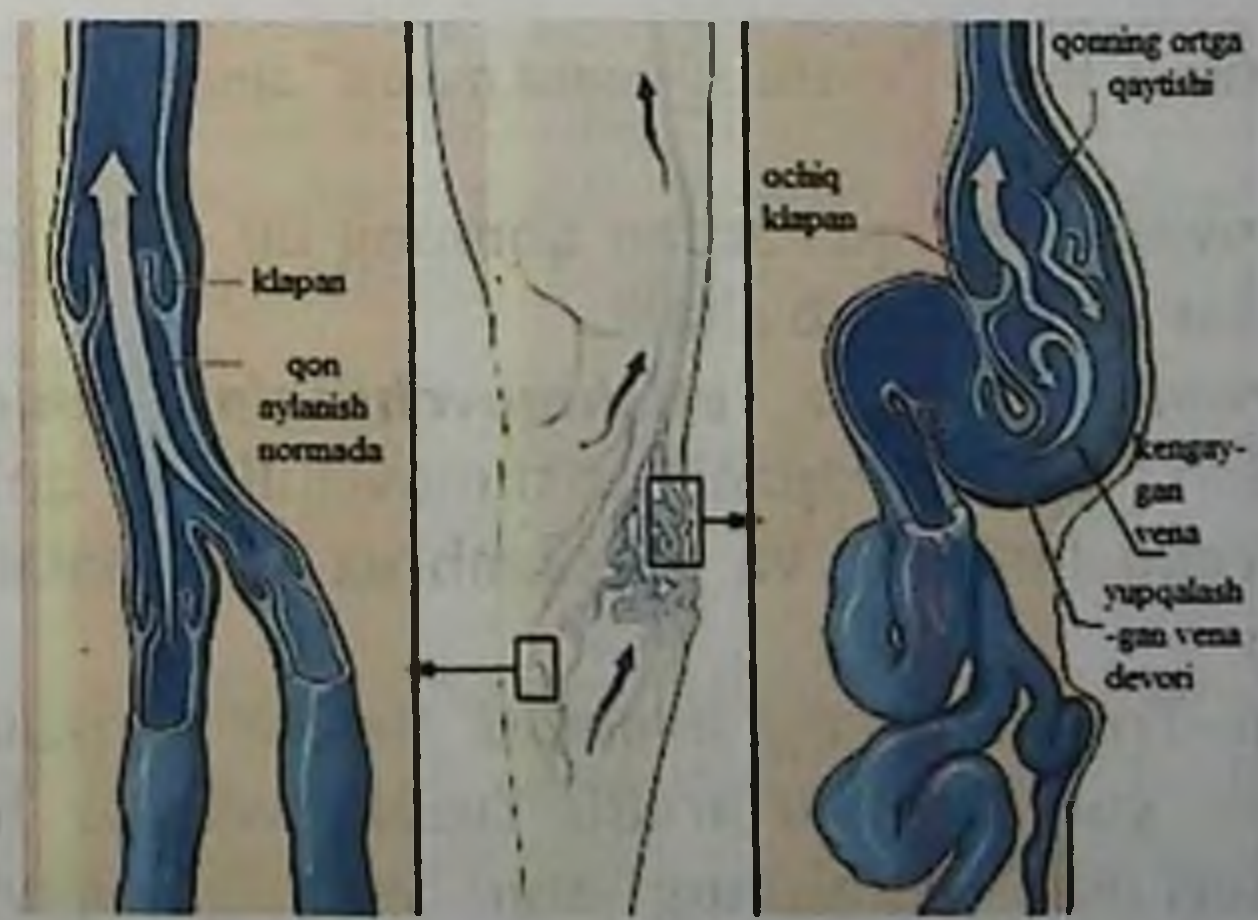

262 - rasm. Normal va varikoz kengaygan venadagi gemodinamika holati.

Yuzaki va chuqur venalar orasidagi aloqani komunikant venalar amalga oshiradi. Venoz klapanlar odatda qonning yuzaki va chuqur venalari bo'ylab retrograd (ortga, teskari) oqishiga, komunikant venalarda esa, chuqur venalardan yuzaki venalarga retrograd oqishiga to'sqinlik qiladi.

Venoz qon oqimi quyidagi omillarga ko'ra amalga oshiriladi: 1. Qon kapillyarlar orqali o'tgandan keyingi "qoldiq bosim".

2. Boldir va sonning "mushak-venoz nasosi" ishi ("venoz yurak" deb ham ataladi).

3. Yondosh yotgan arteriyalar pulsatsiyasi.

4. Diastola vaqtida yurakning so'rib oladigan ta'siri.

5. Nafas olish vaqtida ko'krak qafasidagi manfiy bosim.

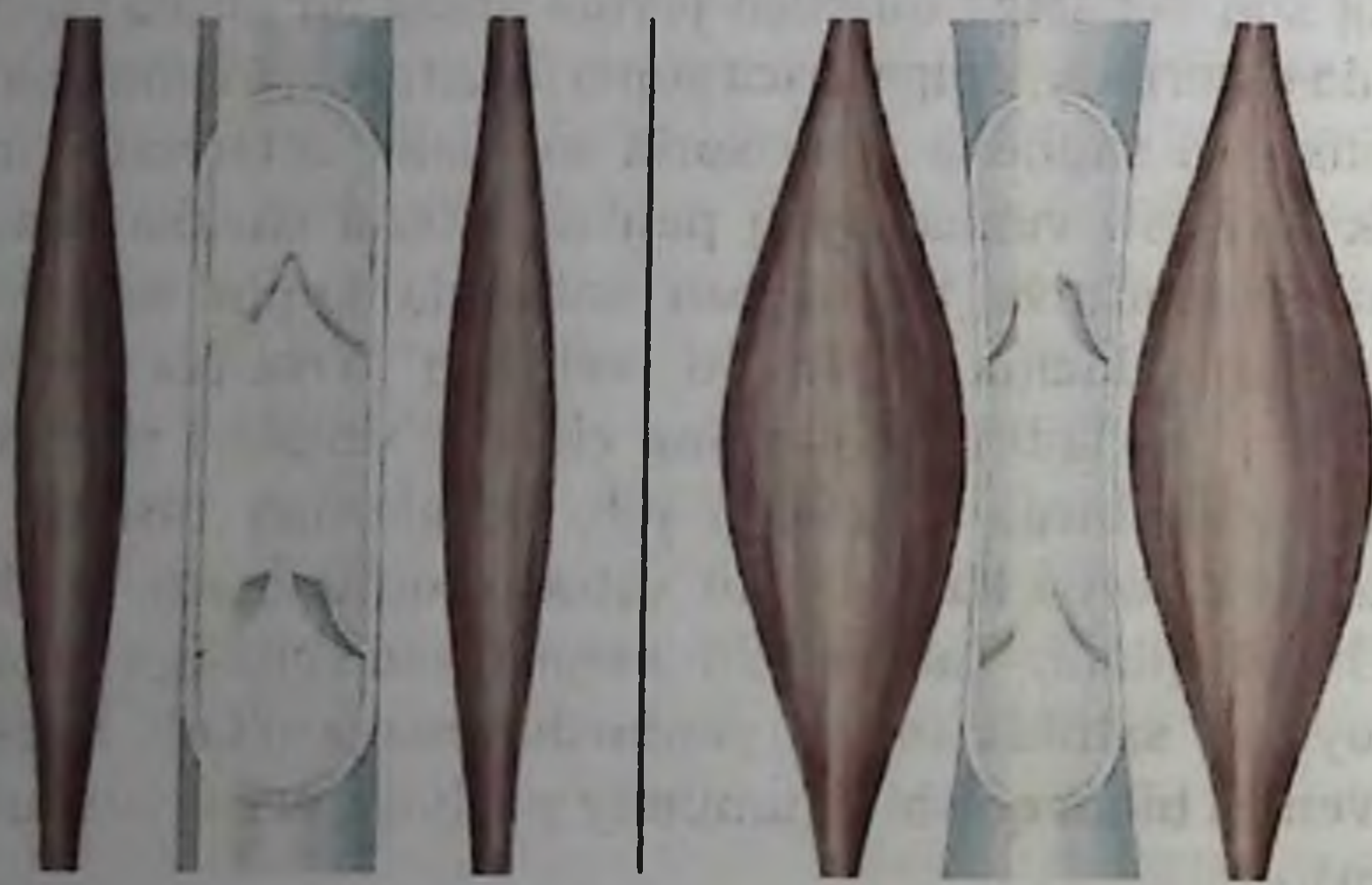

263 – rasm. Boldir "mushak-venoz nasosi" ning me'yordagi sxemasi.

Odatda oyoqlar va qo'llardan qonning 80-90% gacha qismi chuqur venalar bo'ylab oqib o'tadi.

Venalarning klapan etishmovchiligini aniqlash. Oyoq yuzaki venalari ostial klapani etishmovchiligini aniqlash uchun Troyanov-Trendelenburg va Gakkenbrux sinamalarini o'tkazish lozim bo'ladi.

Troyanov-Trendelenburg sinamasi. Bemor gorizontal vaziyatda yotib oyog'ini yuqoriga ko'taradi. Yuzaki venalar bo'shaganidan so'ng, katta teri osti venasining son venasiga quyiladigan joyi topilib, barmoq bilan bosiladi va barmoqni olmasdan turib

bemorning o'rnidan turishi so'raladi. Bu sinamani bajarishda, barmoq bilan bosmasdan jgut qo'ysa ham bo'ladi. Odatda katta teri osti venasi bo'shaydi, 20–30 sekund o'tgach venalar pastdan yuqoriga qarab qon bilan to'la boshlaydi. Agar ostial klapani etishmovchiligi bo'lsa, barmoq olingandan (yoki jgut echilgandan) keyin, venalar tezda yuqoridan pastga qarab qon bilan to'ladi. Troyanov–Trendelenburg sinamasi musbat bo'lgani, katta teri osti venasining klapanlari etishmovchiligidan darak beradi.

Gakkenbrux sinamasi (yo'tal turtkisi). Bu sinamada, bemor yo'talganda katta teri osti venasi son venasiga quyiladigan joyga qo'yilgan barmoqlar turtkini sezadi. Gakkenbrux sinamasining musbatligi – katta teri osti venasi ostial klapanidagi etishmovchilikni ko'rsatadi.

Chuqur venalarning o'tkazuvchanligi Delbe–Pertes "marsh" sinamasi va Pratt–1 sinamasi orqali tekshiriladi.

*Delbe–Pertesning "marsh" sinamasi*ni o'tkazish uchun bemor tik holatda turganida songa, faqat yuzaki venalarni bosib turuvchi bog'lam qo'yiladi. Bemordan 5 daqiqa yurish yoki bir joyda turib odimlash ("marsh" qilish) talab etiladi. Bunda teri osti venalarining puchayishi kuzatiladi va bu chuqur venalarning o'tkazuvchanligidan dalolat beradi. Yurishdan keyin venalarning bo'rtishi va boldir sohasida og'riq paydo bo'lishi, chuqur venalarda to'siq borligidan yoki jgutdan pastdagi komunikant venalarning ishlamasligidan dalolat beradi.

Pratt–1 sinamasi. Boldir aylanasiga o'lchangandan keyin bemor chalqancha yotqiziladi va venalar bo'shalgandan so'ng, oyoqqa teri osti venalarini bosib turadigan elastik bint bog'lanib, 10 minut yurish taklif etiladi. Og'riqning paydo bo'lishi chuqur venalar zararlanganini ko'rsatadi. Takror tekshiruvda boldir aylanasi o'lchamining ortishi – chuqur venalarning o'tkazuvchan emasligini ko'rsatadi.

Komunikant venalar klapanlarining holati haqida tushunchani Pratt–2 sinamasi, uch jgutli Sheynis sinamasi va Talman sinamasi beradi.

Pratt–2 sinamasi. Yotgan holatda teri osti venalari bo'shatilgandan so'ng oyoq panjasidan boshlab elastik bint bog'lanadi. Songa pupart boylami ustiga jgut bog'lanadi. O'rindan turish taklif qilinadi. Jgut ostiga ikkinchi elastik bint bog'lanadi.

So'ngra pastdagi bint o'ram-o'ram qilib echiladi, yuqoridagi bintni esa oyoqqa bintlar orasida 5-6 sm ochiq joy qoladigan qilib pastga o'raladi. Bintlardan ozod bo'lgan uchastkada venalarning tez to'lishi bu erda ishlamaydigan klapanlari bo'lgan komunikant venalar borligini ko'rsatadi. Ularga ko'k dori surtib belgilab qo'yiladi.

Sheynisning uchta jgutli sinamasi. Teri osti venalari bo'shatilgandan keyin bemorga yotgan holatida: sonning yuqori uchdan bir qismiga, son o'rtasiga va tizzadan pastga uchta jgut qo'yiladi. O'rindan tik turish taklif qilinadi. Oyoqning jgutlar bilan chegaralangan biror qismida venalarning tez bo'rtib chiqishi shu sohada klapanlari ishlamaydigan komunikant venalar borligidan dalolat beradi.

Talman sinamasi. Uchta jgut o'rniga yumshoq rezina naychadan yasalgan bitta uzun (2-3 m) jgut ishlatiladi. Uni oyoqqa pastdan yuqoriga spiral qilib bog'lanadi. Jgut o'ramlari orasida 5-6 sm masofa qolishi kerak. Oyoqning jgutlar bilan chegaralangan biror kesigida venalarning tez bo'rtib chiqishi shu uchastkada klapanlari ishlamaydigan komunikant venalar borligidan dalolat beradi.

Venalarni tekshirishning maxsus instrumental usullari.

1. Funktsional-dinamik flebomanometriya. Boldirga elastik bint solinadi, oyoq panjasi lateral tomonidagi venalardan birini punktsiya qilinib elektromanometr bilan ulanadi. Venoz bosimni oyoq mushaklari tarang qilingandan (Valsalva sinamasi) va mushak ishidan (10-12 marta turib o'tirilgandan) keyin bosimi o'lchanadi. Chuqur venalar o'tkazuvchanligida Valsalva sinamasida bosim 10-15 mm suv ustiniga ko'tariladi, sistolik (mushaklar qisqarganda) va diastolik (mushaklar bo'shashtirilganda) bosim 4550 mm suv ustiniga oshadi, sistola-diastola gradienti birmuncha kamayadi. Mushak ishidan keyin bosim asta-sekin dastlabki darajasiga qaytadi.

2. Teri elektrotermometriyasi - qo'shimcha usul. Varikoz venalar va tugunlar ustidagi teri haroratining 0,3-0,5°ga yuqoriligi oyoqni osiltirib o'tirishda haroratning farqi katta bo'lishi qayd qilingan.

3. Termografiya birmuncha kulrang fonda oqish uchastkalar ko'rinishidagi kengaygan venalarni aniqlab beradi.

4. Ultratovush dopplerografiyasi. Bu tekshiruv orqali oyoq venalari qon o'tkazuvchanligi, qon oqimi tezligi, klapanlar etishmovchiligi va regionar qon bosimi aniqlanadi.

5. Ultratovush angioskanerlash (ultratovush dupleks tekshiruvi). Bu tekshiruv orqali oyoq venalarini holati, o'lchami, o'tkazuvchanligi, klapanlar holati va etishmovchiligi, qon oqimi tezligi va hajmi, varikoz kengaygan venalar holati, ichida tromb bor yoki yo'qligi, trombning dinamikada o'sish darajasi kabi ma'lumotlarni aniqlash mumkin. Bu tekshiruv usuli noinvazivligi va tekshiruvni ko'p marta takrorlash mumkinligi tufayli hozirgi kunga kelib angiologiyada eng yaxshi ma'lumot beruvchi tekshiruv usuliga aylandi (264-rasm).



264 - rasm. Ultratovush angioskanerlash.

Flebografiya funktsional sinamalar chuqur venalarning o'tkazuvchanligi va komunikant venalarning holati to'g'risida aniq tasavvur bermagan hollarda qo'llaniladi. Kontrast modda vena ichiga yuboriladi. Distal va proksimal flebografiya qo'llaniladi.

Distal flebografiyada kontrast modda (ultravist, omnipak, verografin, va b.) oyoq panjasi lateral tomonidagi venalarning biriga yoki medial chekka venaga yuboriladi.

Tekshirish bemorning vertikal vaziyatida funktsional sinamalardan foydalanib (funktsional-dinamik flebografiya) o'tkaziladi. Seriyali angiografiya qo'llaniladi: birinchi suratni in'ektsiya qilingan zahoti (tinchlik fazasi), ikkinchisini bemor oyoq uchida ko'tarilgan vaqtda (mushak tarangligi fazasi), uchinchisi - oyoq uchini bosib 10-12 marta turib o'tirilgandan

keyin (relaksatsiya fazasi) olinadi. Flebogrammalarda chuqur venalarning o'tkazuvchanligi aniqlanadi, kontrastniig tutilib qolishidan esa ishlamay qolgan komunikant venalarning u erda joylashganini aniq bilib olishga muvaffaq bo'linadi.

Proksimal flebografiyada kontrast modda son venasiga katta teri osti venasini Seldinger bo'yicha punktsiya qilish va kateterlash yo'li bilan yuboriladi. Son venasi klapan apparatining holati va yonbosh venalarning o'tkazuvchanligi aniqlanadi (265-rasm).

265– rasm. Distal flebografiya.

OYOQ VENALARINING VARIKOZ KASALLIGI

Oyoq venalarining varikoz kasalligi (varicus venus cruris) – deganda ular devorining qopsimon kengayishi, teri osti venalari uzunligining oshishi va ilonsimon egri–bugri bo'lib qolishi tushuniladi. Bu kasallikda zararlangan oyoqda venoz qon aylanishining buzilishi va trofik o'zgarishlar kuzatiladi. Ushbu xastalik yuzaki venalarning butun uzunligida joylashuvi mumkin, chuqur venalarning zararlanishi mumkinligi ham aniqlangan.

Oyoq venalarining varikoz kengayishi aholining 17–37% da kuzatiladi. Shifoxonalarda u xirurgik bemorlarning umumiy soniga nisbatan 2,0–3,3% ni tashkil etadi. Ayollar erkaklarga qaraganda 3 marta ko'proq kasallanadilar. V.S. Savelev va E.P. Dumpe (1970) aholining 15–20% vena kasalliklari bo'yicha operatsiya usulida davolanishga muhtoj deb hisoblaydilar.

Etiologiyasi va patogenezi. Oyoq venalarining varikoz

kasalligi birlamchi va ikkilamchi deb tafovut qilinadi. Agar birlamchi varikoz kasallik klapan etishmovchiligi, venalar tonusi pasayishidan rivojlansa va kasallikning ko'proq uchraydigan turi xisoblansa, venalarning ikkilamchi varikoz kengayishi chuqur venalar tromboflebitidan keyin kompensator rivojlanadi.

Venalarning varikoz kasalligi rivojlanishiga doir bir necha nazariyalar mavjud bo'lib ular quyida keltirilgan.

Mexanik nazariya – kasallik rivojlanishini uzoq vaqt oyoqda turib qolinganda yoki venalarning proksimal bo'limlari ezilganda (masalan, xomiladorlikning ikkinchi yarmida) oyoqdan qon oqib ketishi qiyinlashuvi sababli venalardagi bosimning oshishi bilan izohlaydi. Eng uzun vena – katta teri osti venasi gravitatsion effekt natijasida yuqori qon bosimi ta'siriga uchraydi. Shunga ko'ra bu kasallikni yana oyoqda turib bajariladigan kasbli mutaxasislarning kasalligi ham deb ataydilar.

Klapan etishmovchiligi yoki *irsiy moyillik nazariyasi*ning tarafdorlari kasallik avj olishini venoz klapanlarining tug'ma bo'lmasligi yoki ularning o'sib etilmaganligi sababli funktsional etishmovchiligi bilan izohlaydilar.

Neyroendokrin nazariya tarafdorlari organizmdagi gormonal qayta qurish (xomiladorlik, menopauza, voyaga etish davri, tug'ruq va b.) tufayli vena devorining sustlashib qolishiga asosiy ahamiyat beradilar. Bunda chanoq a'zolariga qon oqib kelishi ko'payadi, arteriola–venulyar anastomozlar ochiladi va venalar tonusi pasayib ketganligidan qon oqib ketishga qiyinchilik tug'diradi.

Qator tadqiqotchilar venalarning varikoz kengayishi rivojlanishida arteriola–venulyar anastomozlar etakchi ahamiyatga ega deb hisoblaydilar. Arteriola–venulyar anastomozlar noqulay omillar ta'siri ostida ochilib ketadi, natijada oyoqqa ko'p miqdorda qon yuqori bosim ostida tusha boshlaydi, venalar bo'shlig'i kengayadi va venalarning ikkilamchi klapan etishmovchiligi rivojlanadi, varikoz tugunlar paydo bo'ladi. Varikoz kasalligining bu arterial turiga Parks–Veber–Rubashev kasalligi kiradi. Yuqorida aytilganlardan venalarning varikoz kengayishi quyidagi qator omillarning bir vaqtda ta'sir qilishi natijasida kelib chiqishi ayon bo'ldi:

a) moyil qiladigan omillar: venalarning tug'ma yoki

orttirilgan o'zgarishlari: faoliyat ko'rsatmaydigan arteriola-venulyar anastomozlar borligi, neyroendokrin buzilishlar, vena devori tonusining pasayishi;

b) keltirib chiqaradigan omillar: oyoq venalarida bosimni oshiradi va venoz qon oqib ketishini qiyinlashtiradi.

Venalarda qon bosimi oshishi va venoz dimlanish yuzaki venalar, keyinroq komunikant venalarning klapan etishmovchiligiga, bu esa o'z navbatida mushaklar qisqarganda qonning chuqur venalardan yuzaki venalarga oqib kelishiga olib keladi. Arteriola-venulyar anastomozlar ochiladi, kapillyarlardagi qon oqimi pasayadi, staz rivojlanadi. Perikapillyar bo'shliqda ko'p miqdorda suyuqlik, elektrolitlar, qonning shaklli elementlari, plazma oqsili to'planadi. Terida va teri osti kletchatkasida biriktiruvchi to'qima rivojlanadi, mayda tomirlar va kapillyarlar devorida gialinoz va skleroz rivojlanadi, to'qimalarda almashinuv jarayonlari buziladi. Klinik jihatdan bu shishlar va trofik buzilishlar (terida pigmentatsiya, dermatit, ekzema, yaralar) bilan namoyon bo'ladi.

Klassifikatsiyasi. *Anatomik shakllari bo'yicha: magistral, sochma, aralash.*

Tarqalishi bo'yicha: chegaralangan, generalizatsiyalashgan, o'tib ketadigan.

Klinik klassifikatsiyasi:

1) oddiy (asoratlanmagan) turi, 40 yoshgacha uchraydi va hamma hollarning 18% ni tashkil qiladi.

2) asoratlangan turi, aksariyat 50 yoshdan keyin uchraydi va hamma hollarning 32% ni tashkil etadi.

Asoratlari: ekzemalar, piodermiyalar, trofik yaralar, tromboflebitlar, varikoz venalardan qon oqishi.

Kasallikning bosqichlari bo'yicha: kompensatsiyalangan, subkompensatsiyalangan va dekompensatsiyalangan.

Qonning chuqur venalardan yuzaki venalarga o'tish darajasiga ko'ra varikoz kasallikning turlari (V.S. Savelev bo'yicha, 2000):

1. Yuqori veno-venoz qon reflyuksi bilan o'tadigan varikoz kasalligi (teri osti venasi ostial klapani etishmovchiligida).

2. Past veno-venoz qon reflyuksi bilan o'tadigan varikoz kasalligi (komunikant venalari etishmovchiligida).

3. Veno-venoz aralash qon reflyuksi bilan o'tadigan varikoz

kasalligi.

Rossiya flebologlarining 2000 yili o'tkazilgan yig'ilishida varikoz kasalligining surunkali venoz etishmovchiligi (SVE) darajasi, varikoz kasalligi turlari va asoratlariga asoslangan yangi klassifikatsiyasi taklif qilindi:

Varikoz kasalligining turlari SVE darajasi:

1. Teri ichi va segmentar varikoz, venovenoz reflyukssiz – "Og'ir oyoq" sindromi

2. Segmentar varikoz yuzaki va komunikant venalar reflyuksi bilan –O'tib ketuvchi shish.

3. Tarqalgan varikoz yuzaki va komunikant venalar reflyuksi bilan –doimiy shish, giper– yoki gipopigmentatsiya, lipodermatoskleroz, ekzema

4. Varikoz kengayish chuqur venalar reflyuksi bilan – Venoz trofik yaralari.

Klinik manzarasi va diagnostikasi. Chap oyoq o'ng oyoqdan ko'ra ko'proq zararlanadi, ikki tomonlama zararlanish 35–43% xollarda uchraydi. Bemorlarning 75–80%da katta teri osti venasi, 5–10% kichik teri osti venasi zararlanadi, bemorlarning 7–10% patologik jarayonga ikkala vena tortiladi. Kasallikning klinik manzarasi uning bosqichlariga, asoratlari bor–yo'qligiga ko'ra turli–tuman bo'ladi. Kasallikning kechishida latent faza, kompensatsiya, subkompensatsiya va dekompensatsiya bosqichlari farq qilinadi. Venoz qon aylanish kompensatsiyasida bemorlar tik turilganda ro'y–rost ko'rinadigan va egri–bugri yo'llar, tugunlar, bo'rtib chiqqan chigallar ko'rinishidagi kengaygan venalar borligidan shikoyat qiladilar. Bemorlarni oyoqning o'rta darajada og'irlashishi, to'laligi, vertikal holatda charchab qolishi bezovta qiladi. Oyoqda shishlar yo'q yoki kechga tomon paydo bo'ladi va dam olingandan so'ng yo'qoladi. Bemorlar mexnatga layoqatli bo'ladilar (266-rasm).

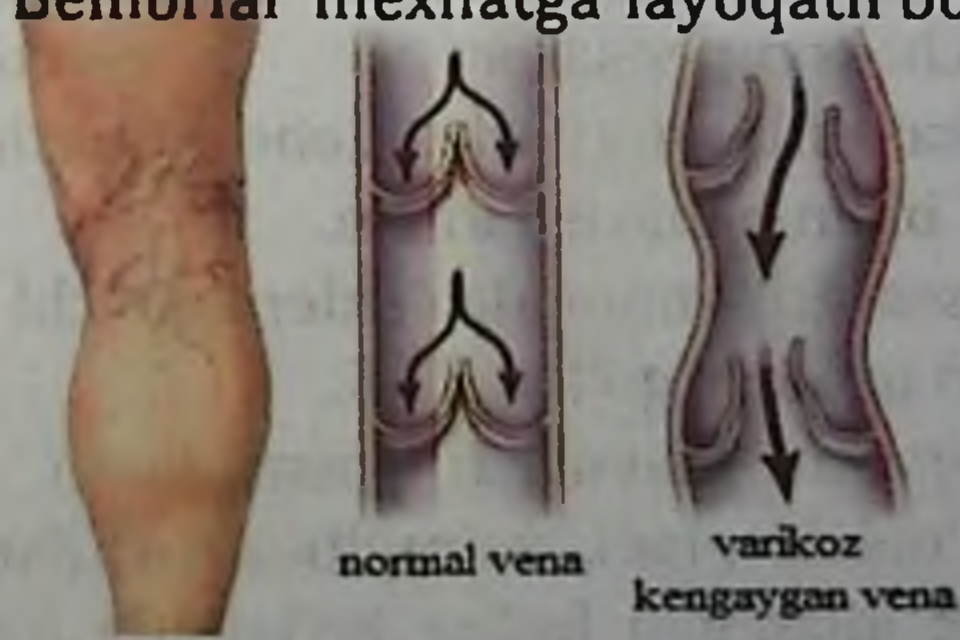

266 – rasm. Varikoz kasalligida venoz reflyukslar sxemasi.

Subkompensatsiya bosqichida oyoq tez charchaydi, shishganday sezgi paydo bo'ladi, og'ir tortadi, pastki mushaklar tortishadi, terisi qichishadi, paresteziya, boldir va oyoq panjasida shish paydo bo'ladi. Shishlar kechga tomon yoki uzoq vaqt oyoqda turilganda paydo bo'ladi. Tungi dam olishdan keyin ertalab ular yo'qoladi, biroq dam olishdan so'ng hamisha yo'qolavermaydi. Ichki to'piq ustida tsianoz va teri pigmentatsiyasi paydo bo'ladi.

Dekompensatsiya bosqichida doimiy shish, uvishib qolish, zararlangan tomonda qichishish paydo bo'ladi. Boldir yug'on tortadi, tsianozga uchraydi, shishadi. Shishlar tez ketmaydi, tungi uyqudan so'ng yo'qolmaydi. To'qimalarning trofik buzilishlari, dermatitlar, skleroz, teri osti kletchatkasi induratsiyasi qo'shiladi.

Varikoz kasallik asoratlari: trofik yaralar, tromboflebitlar, varikoz kengaygan venalardan qon ketishi, ikkilamchi limfedema, ekzema qo'shiladi. Trofik yaralar odatda yakka, ba'zan ko'p sonli bo'ladi, boldir uchdan bir pastki qismining ichki yuzasida joylashadi. Yaralar yassi, ularning tubi silliq chetlari notekis shaklda, ajralma kam chiqadi. Varikoflebit – varikoz venalar kengayishi tromboflebitida venalar yo'li bo'ylab qattiqlashishi, og'riydigan zich tugunlar paydo bo'lishi, qizarishi va yurish qiyinlashuvi hamda umumiy va mahalliy harorat ko'tarilishi kabi belgilar paydo bo'lishi bilan rivojlanadi.

Venalarning varikoz kengayishidan qon ketishi – yupqalashib va teri bilan birikib ketgan vena arzimas darajada shikastlanganda yuz beradi. Shikastlangan vena distal qismiga bosuvchi bog'lam yoki jgut yordamida qon ketishini osongina to'xtatish mumkin.

Qiyosiy tashxis posttromboflebitik sindromi, yuzaki venalarning ikkilamchi kompensator varikoz kengayishi, venalarning tug'ma kasalliklari (Parks–VeberRubashev va Klippel–Trenone sindromi) bilan o'tkazish lozim.

Davolash. Konservativ muolaja, sklerozlovchi davo va jarrohlik amaliyotlari usullari qo'llaniladi.

Bemorni konservativ davolash kasallikdan holi qilmaydi, balki asoratlarining oldini oladi, zo'rayib ketishdan saqlaydi. Uni operatsiyaga monelik qiladigan hollar bo'lganda qo'llash mumkin. Konservativ davo kompleksiga elastik paypoq kiyish, oyoqni

elastik bintlash, davolash fizkulturasi, bemorlarni engil ishga o'tkazish, og'ir yuk ko'tarmaslik va uzoq vaqt tik oyoqda turmaslik kiradi.

Sklerozlovchi davo kasallikning boshlang'ich bosqichida kengaygan venalarning ayrim tugunlari yoki qismlarini obliteratsiya qilish uchun qo'llaniladi. Bunda varikoz tugunlarga yoki kengaygan venalarga sklerozlaydigan eritmalar (etoksisklerol, fibro-veyn, trombovar va b.) yuboriladi. In'ektsiya qilinadigan joy doka sharcha bilan artiladi va dori yuboriladi, sungra oyoqqa elastik bint bog'lanadi. Bemorga 2-3 soatgacha yurish taklif qilinadi.

Xirurgik davo varikoz kasallikni davolashning birdan-bir radikal usuli hisoblanadi. Og'ir yurak, o'pka, jigar va buyrak xastaliklarida, xomiladorlik davrida, keksa odamlarda va yiringli kasalliklar bo'lganda uni o'tkazib bo'lmaydi. Operatsiya katta teri osti venasini va uning tarmoqlarini son venasiga quyiladigan joyidan bog'lash (Troyanov-Trendelenburg operatsiyasi yoki krossektomiya), katta teri osti venasini Bebkokk bo'yicha olib tashlashdan iborat, buning uchun Bebkokk yoki Grizendi zondi qo'llaniladi.

Venalarning juda buralib ketgan uchastkalari Narat bo'yicha kichikroq kesmalar orqali olib tashlanadi. Ishlamay qolgan komunikant venalar bo'lganda bu venalarni albatta bog'lab qo'yish kerak. Operatsiya boldirning ichki yuzasi bo'ylab 12-15 sm uzunlikda kesib komunikant venalarni bog'lashdan iborat (267-rasm).

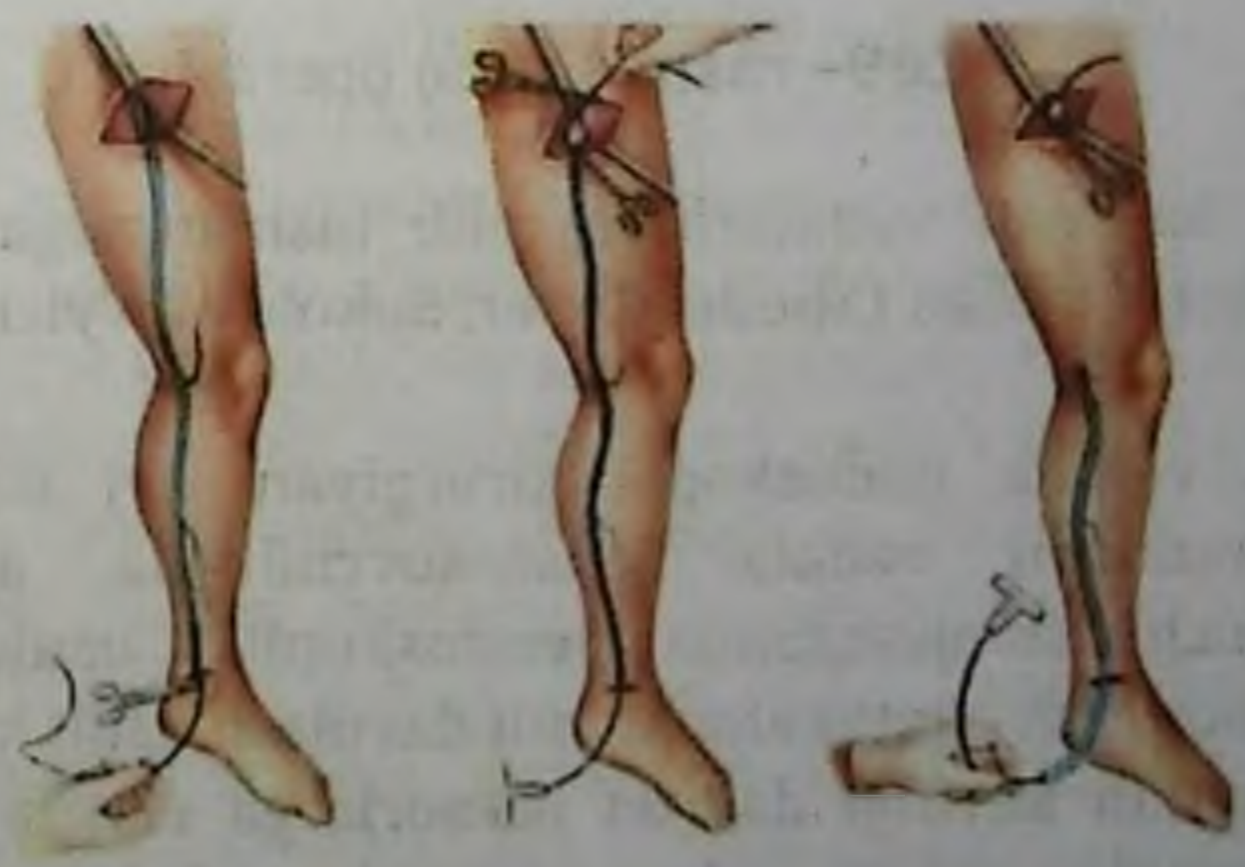

267 - rasm. Krossektomiya. Troyanov - Trendelenburg operasiyasi.

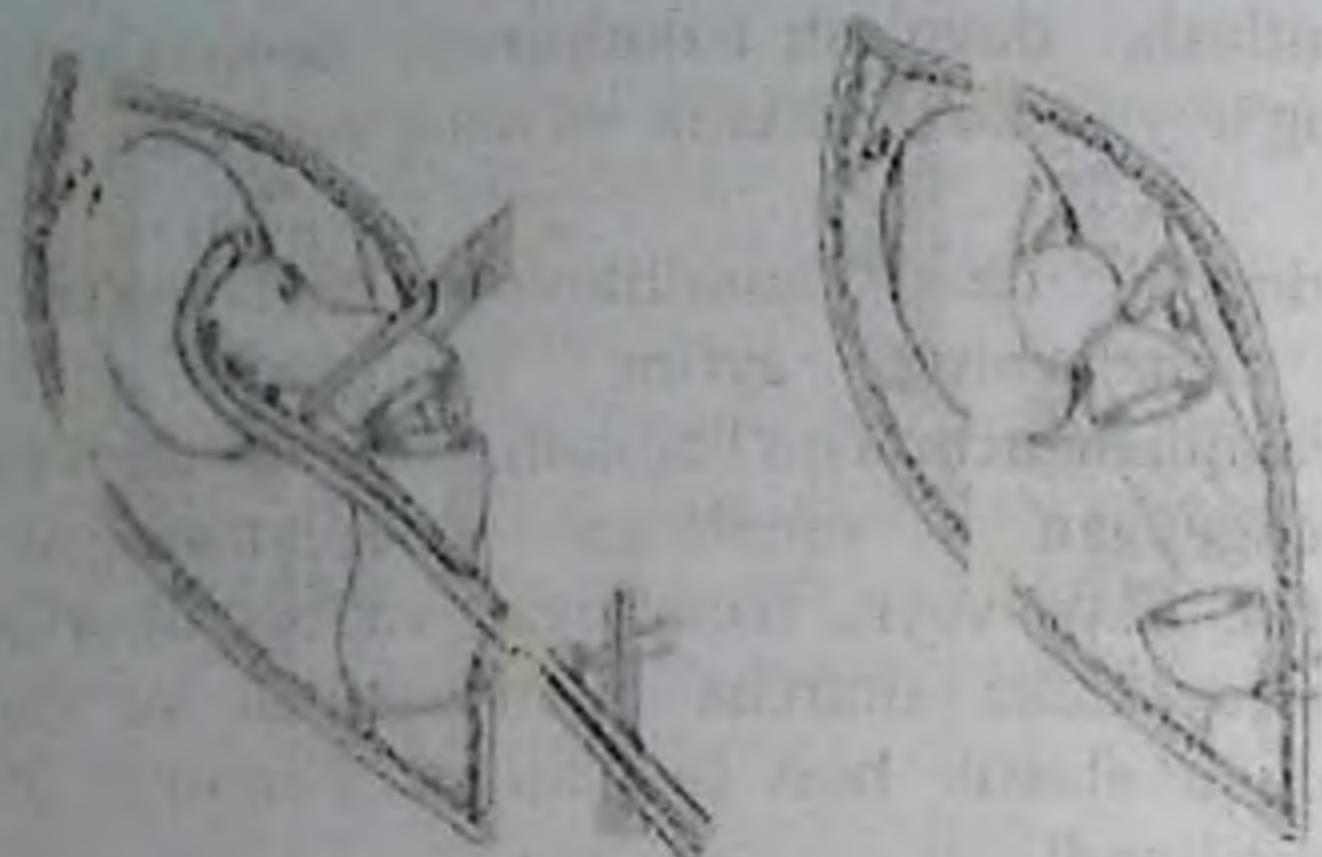

268– rasm. Bebkokk operatsiyasi.

Trofik o'zgarishlar bo'lmaganda komunikant venalar fastsiya ustidan (Kokket bo'yicha), teri va teri osti kletchatkasi trofik o'zgarishlarga uchraganda esa fastsiya ostidan Linton bo'yicha bog'lanadi.

269– rasm. Linton operasiyasi.

Mayda teri osti venalarining olib tashlanmagan uchastkalari teri orqali ketgut bilan (Shede–Koxer, Sokolov bo'yicha) qo'shimcha tikiladi.

Hozirgi vaqtda endoskopik xirurgiyani avj olib rivojlanishi SVEda, komunikant venalar etishmovchiligida, ayniqsa trofik yaralar kuchli rivojlanganda endoskopik usulda perforant venalarni bog'lash katta ahamiyatli davolash usuli hisoblanadi.

Amaliyotdan keyingi davrda bemorlarga elastik bintlash yoki elastik paypoqlar kiyish, dezagregantlar, fleboprotektorlar va

davolash mashqlari tavsiya etiladi.

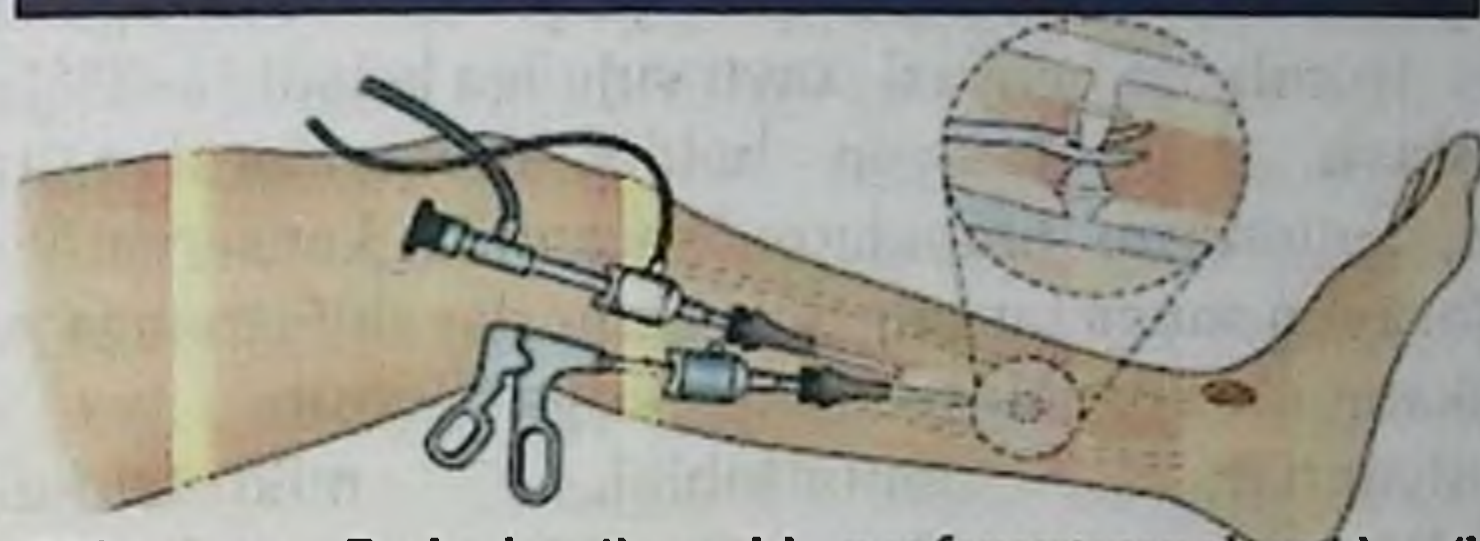

270 – rasm. Endoskopik usulda perforant venalarni bog'lash

O'TKIR TROMBOFLEBIT VA FLEBOTROMBOZ

O'tkir tromboflebit va flebotromboz bir-biridan farq kiladi. Flebotrombozda tromb venaning sog'lom qismida hosil bo'ladi, so'ngra vena devorining yallig'lanish reaktsiyasi qo'shiladi. Tromboflebitda tromb yallig'lanib, o'zgargan vena devorida rivojlanadi. O'tkir tromboflebit deganda vena devorining bo'shlig'ida tromb hosil bo'lishi bilan o'tadigan yallig'lanish tushuniladi. Kasallik rivojlanishida infektsiya, travmatik shikastlar, xavfli o'smalarning ahamiyati muhim. Aksariyat tromboflebit varikoz kasallik kechishini og'irlashtiradi. Tromb

hosil bo'lishi patogenezida venoz devor strukturasining buzilishi, qon oqimi pasayishi, qon ivish xususiyatining oshishi ahamiyatli. Chuqur va yuzaki venalarning tromboflebiti farq qilinadi. Yuzaki venalarning o'tkir tromboflebiti tromb bo'lgan vena yo'li bo'ylab og'riq, bu og'riqning harakat va jismoniy ish vaqtida kuchayishi bilan yuzaga chiqadi, yallig'lanishning hamma belgilari aniqlanadi. Tromb sohasi ko'zdan kechirilganda teri qoplamlarining giperemiyasi va shishi qayd qilinadi, paypaslab ko'rilganda vena yo'li bo'ylab ipsimon og'riqli zichlashma aniqlanadi, odatda u atrof to'qimalardan aniq chegaralanib

turadi. Yallig'lanishli infiltrat atrofdagi to'qimalarga va teriga kamroq tarqaladi. Oyoqning zararlangan bo'limi hajmi o'zgarmaydi yoki 1–2 sm ga kattalashadi. Mahalliy va umumiy harorat ko'tariladi.

Bemorlarning umumiy holati kam o'zgaradi, tana harorati subfebril bo'ladi. Ba'zan tromb yiringli parchalanib, septik holat vujudga keladi. Kasallik kechishi og'irlashganda katta teri osti vena sistemasi bo'yicha yuqoriga ko'tariladigan tromb rivojlanishi va jarayon yuzaki son venasi orqali yuqoriga ko'tarilganda, o'pka arteriyasi tromboemboliyasi xavfi vujudga keladi (1–3%).

Davolash. Agar jarayon boldir chegaralaridan tashqariga chiqmasa, bemorlarni ambulator sharoitda konservativ davolasa bo'ladi. Jarayon songa tarqalganda bemorlar shifoxonaga yotqiziladi.

Medikamentoz davolash kompleksiga bevosita va bilvosita antikoagulyantlar, qontarkibini, mikrotsirkulyatsiyani yaxshilaydigan preparatlar (aspirin, trental, venoruton, indometatsin, traksivazin, flebodia), yallig'lanishga qarshi (reopirin, nimesil, dikloberl), desensibilizatsiya qiladigan (dimedrol, suprastin, tavegil va b.) dorilar kiradi. Surtmali bog'lamlar (geparin, traksivazin, lioton surtmalari) maxalliy qo'llaniladi. Oyoqni elastik bintlar bilan bog'lanadi, yurish tartibga solinadi. Jarayon songa tarqalganda o'rinda yotish, oyoqni Beller shinasida baland vaziyatda qo'yish lozim bo'ladi.

Son venasining yuqoriga ko'tariladigan trombozining oldini olish uchun Troyanov–Trendelenburg (krossektomiya) usulida shoshilinch operatsiya qilinishi kerak. Agar bemorning ahvoli yo'l qo'ysa, tromblangan yuzaki venalarni teri uchastkalari va infiltratlangan teri osti kletchatkasi bilan kesiladi (Madelung operatsiyasi).

Oyoq chuqur venalarining o'tkir tromboflebitlari va trombozlari tomirlar o'tkir okklyuziyasining eng ko'p joylashadigan sohasidir. Ular suyak singanda, operatsiyadan keyin, yurak–tomir patologiyasi bo'lgan bemorlarda, qandli diabeti bilan kasallangan keksalarda va onkologik bemorlarda rivojlanishi mumkin.

Venalar trombozi ular o'smalardan, kattalashgan bachadon bilan bosilganda, mushak taranglashtirilganda yuz berishi mumkin. Chap yonbosh venasi trombozida uning o'ng yonbosh

arteriyasi bilan ezilishi ahamiyatga ega.

Klinikasi trombning joylashgan joyiga ko'ra turli-tuman bo'ladi. Agar jarayon boldirning hamma venalarida joylashmagan bo'lsa, klinikasi o'zgargan bo'ladi. Boldir mushaklarida xarakat qilganda kuchayadigan og'riq, boldirning pastki uchdan bir qismida shish, harorat ko'tarilishi qayd qilinadi. Oyoq panjasi bukilganda boldirda og'riq paydo bo'ladi (Xomans simptomi). Boldirning o'rta uchdan bir kismi Riva-Rochchi apparati manjetkasi bilan kompressiya qilinganda xuddi shunday og'riq paydo bo'ladi (Lavenberg simptomi). Boldirning har uchala chuqur venalari zararlanganda keskin og'riq, boldirda taranglashish sezgisi va shish, aksariyat teri tsianozi paydo bo'ladi, tana harorati ko'tariladi. Son venasi zararlanganda sonda shish paydo bo'ladi. Tromblangan vena yo'li bo'ylab paypaslash og'riq beradi. Son va taqim venalarining birgalikdagi trombozida boldir va son sohasida shish, og'riq, xarakat cheklanganligi paydo bo'ladi. Jarayonning son venasidan proksimal yuqoriroqqa tarqalishi zararlangan oyoq hajmining ortishi, og'riq kuchayishi, teri qoplamlari tsianozi bilan o'tadi.

Ileofemoral trombozda dastlabki kunlar mobaynida oyoqda, oyoq panjasidan to chov burmasigacha, ba'zan esa dumba sohasigacha tarqaladigan tsianoz va shish orta boradi. Kasallikning 2-3-kuniga kelib shish qattiq bo'lib qoladi, sezuvchanligi pasayadi. Psevdoembolik yoki og'riqli oq flegmaziya (bu arteriyalar spazmi bilan birga kechadi), hamda ko'k flegmaziya (yuzaki venalar tromboflebiti bilan birga kechadi) farq qilinadi. Oq flegmaziyada oyoqda to'satdan pulsatsiya qiladigan og'riq, uning muzday bo'lishi va uvishishi, sezuvchanligi kamayishi, tarang tortishi kuzatiladi. Teri qoplamlari rangpar bo'ladi. Ko'k flegmaziyada oyoqda shish va tsianoz anchagina bo'ladi, u oyoqni baland vaziyatda qo'yilganda ham kamaymaydi. Periferik tomirlar pulsatsiyasi yo'qoladi. Flegmaziyaning ikkala turi ba'zan venoz gangrena rivojlanishiga olib keladi.

Oyoq venalari o'tkir trombozining diagnostikasi kasallikning klinik manzarasi ma'lumotlariga, ultratovush dopplerografiyasi, ultratovush angioskanerlash va flebografiyaga asoslanadi, bunda to'lish nuqsoni borligi yoki magistral venalar "amputatsiyasi", distal venalar kengayishi aniqlanadi.

Davolash kompleks olib borilishi kerak. Operatsiya o'pka arteriyasi tromboemboliyasi yoki venoz gangrena xavfi bo'lganda hayotiy ko'rsatmalar bo'yicha qilinadi.

Tromboz joylashuvi va uning tarqalishiga ko'ra quyidagi operatsiyalar bajariladi:

1) son venasini distal bog'lash (boldir venalarining alohida trombozida);

2) son-taqim segmentidan tromboektomiya yoki son venasini boglash (sontaqim segmentining birlamchi chegaralangan trombozida);

3) yonbosh venadan tromboektomiya, aloxida zararlangan holatda;

4) pastki kovak vena plikatsiyasi, uning bo'shlig'ida tor kanallar hosil qilish.

5) endovaskulyar jarrohlikni rivojlanishi bilan yonbosh venalarida va pastki kovak venasi trombozida, ayniqsa bu venalar flotatsiyalanuvchi trombozida o'pka arteriyasi tromboemboliyasini oldini olish maqsadida pastki kovak venaga kavafiltr (zontiksimon, qum soatiga o'xshash va b.) o'rnatish samarali foyda beradi va kam invazivli muolaja hisoblanadi.

Dori-darmonlar bilan davolash quyidagilarni o'z ichiga oladi:

1) bevosita va bilvosita ta'siri bo'lgan antikoagulyantlarni (geparin, fraksiparin, kleksan, fragmin) qon ivish vaqti va protrombin indeksini nazorat qilgan holda qo'llash;

2) kasallikning boshida o'rindan turmay oyoq holatini baland qilib yotish;

3) surtmali bog'lamlarni mahalliy qo'llanish (geparinli, troksivazin, lioton surtmalari);

4) trombolitik preparatlarni qo'llash (fibrinolizin, streptokinaza, urokinaza);

5)dezagregatsion ta'siri bor preparatlar (trental, kurantil, reopoliglyukin);

6) yallig'lanishga qarshi va og'riq qoldiradigan preparatlar (aspirin, nimesil, reopirin, dikloberl);

7) fleboprotektorlar (troksivazin, detraleks, venoruton, flebodia). 8) antibakterial davolash;

9) simptomatik davolash.

POSTROMBOFLEBITIK SINDROM (PTFS)

Bu oyoq chuqur venalarining boshdan kechirilgan trombozi natijasida rivojlanadigan simptomlar kompleksi, aholining 1,5–5 foizida uchraydi. Chuqur venalar trombozining eng ko'p uchraydigan natijasi tromb rekanalizatsiyasi, kamroq – tromblangan venalarning obliteratsiyasi hisoblanadi. Tromb hosil bo'lish jarayoni kasallik boshidan boshlab 2–3 – xaftadan boshlanadi va bir necha oydan 5 yilgacha muddatda rekanalizatsiya bilan tugallanadi. Zararlangan vena klapanlariga shikast etganda rigid sklerozlangan naychaga aylanadi. Paravazal fibroz rivojlanadi. Zararlangan chuqur venalarda bosim oshishi natijasida avvaliga funktsional, so'ngra a'zo jihatidan faoliyatsiz bo'lib qolgan komunikant venalar tizimida bosim ortadi. Oyoq venalarida reflyuks yuz berib, u chuqur venalardan teri osti venalariga oka boshlaydi, arteriola–venulyar anastomozlar ochiladi. Boldirning uchdan bir pastki qismida, eng yirik perforant venalar va ortostatik venoz bosim eng yuqori bo'lgan medial to'piq ustida o'zgarishlar ayniqsa chuqur bo'ladi. Mikrotsirkulyatsiyaning buzilishlari trofik yaralar hosil bo'lishiga sababchi hisoblanadi.

Klinikasi. Eng erta simptom – zararlangan oyoqda og'irlik sezgisi va og'riq, bular uzoq vaqt oyoq ustida turilganda ko'payadi va bemor oyog'ini ko'tarib yotganida kamayadi. Tungi vaqtlarda va uzoq vaqt tik turib qolishda aksariyat boldir mushaklarida tortishish paydo bo'ladi. Oyoqdagi shish hatto tungi uyqudan keyin ham yo'qolmaydi. Yonbosh venalar zararlanganda shish butun oyoqni qamrab oladi, son venasi zararlanganda boldir va sonning uchdan bir pastki qismini, boldirning chuqur venalari trombozida – to'piqlar sohasini va oyoq panjasini egallaydi. Bemorlarning 65–75 foizida venalarning varikoz kengayishi

rivojlanib, u katta va kichik teri osti venalari sistemasini egallaydi. Yonbosh venalari zararlanganda oldingi qorin devori teri osti venalari kengaygan. Boldir uchdan bir pastki qismi to'qimalari, ayniqsa, to'piq medial sohasining induratsiyasi xarakterli. Teri va teri osti yog' to'qimasi zich, harakatsiz, qo'ng'ir yoki to'q jigar rang tusda. Ko'pincha o'zgarib qolgan terida qattiq qichishtiradigan nam ekzema paydo bo'ladi. Shu erning o'zida

trofik yaralar joylashgan ular uzoq vaqt, qaytalanib kechadi. Trofik yaralar yakka-yakka yoki ko'p sonli, chetlari sklerozlangan, tubi silliq, yumshoq granulyatsiyalar bilan qoplangan, oz-moz suvlanib turadi.

PTFS ning 4 klinik turi: shish-og'riqdi, varikoz, yarali va aralash turlari farq qilinadi. Ilgari chuqur venalar trombozi bo'lib o'tganligi PTFS dan dalolat beradi. Delbe-Pertes va Pratt-1 funktsional sinamalarining natijalari chuqur venalar o'tkazuvchanligi buzilganligini ko'rsatib, diagnozni tasdiqlaydi. Ultratovush doppler tekshiruvida tromblashgan venalarda qon oqimi yo'qolishi yoki susayishi, qonni yuzaki venalarda oqishi tezlashuvi, ultratovush dupleks tekshiruvida esa tromblashgan venalar intima-media holati, ichidagi tromb holati, vena o'tkazuvchanligi, komunikantlardagi qon oqimi, tezligi va hajmlari haqida ma'lumotlar aniqlanadi. Tekshiruv natijasi to'liq qoniqtirmagan holatda dinamik flebografiya ma'lumotlari tashhisni tasdiqlaydi.

271 - rasm. Boldir va to'piq sohalaridagi trofik yaralar.

Differentsial tashhisni varikoz kasalligi, Parks-Veber sindromi, yurak va buyrak kasalliklari, chanoq o'smalari, limfedema kasalligi bilan o'tkaziladi.

Davolash kompleks tarzda olib boriladi. Konservativ davo:

1) elastik bintlar taqish;

2) siydik haydovchi vositalar; 3) ratsional ishga joylashtirish;

4) desensibilizatsiya qiladigan davo;

5) mikrotsirkulyatsiyani yaxshilaydigan vositalar;

6) trofik yaralarda antibiotiklar va antiseptiklar, proteolitik fermentlar tayinlanadi;

7) dermatitlar hamda ekzemada tarkibida rux yoki talk bo'lgan aralashmalar, ftorokort, flutsinar, kuriozin.

8) fleboprotektorlar.

Jarrohlik usulida davolash. Quyidagilarni amalga oshirish uchun ko'p sonli amaliyotlar taklif qilingan:

1. Paydan taqim venasi ekstravazal klapanini yaratish (Psatakis jarrohlik amaliyoti).

2. Zararlangan oyoqdan sog'lom tomoniga kesishma autovenoz qov usti safeno-son shunti orqali qon oqib ketishini vujudga keltirish (Palma jarrohlik amaliyoti).

3. Venaning zararlangan sohasini teri osti venasidan olingan transplantat bilan almashtirish.

PTFS ni davolashda yuzaki va kommunikant venalardagi jarrohlik amaliyotlari (Bebkokk bo'yicha flebektomiya, Linton, Kokket, Felder jarrohlik amaliyotlari hamda endoskopik usulda perforant venalarni bog'lash) va fastsioplastika eng ko'p tarqalgan. Operatsiyadan keyingi davrda doimiy elastik bintlash tavsiya qilinadi.

LIMFA TOMIRLARI KASALLIKLARI

Anatomik-fiziologik ma'lumotlar. Kapillyarlar tarmog'ini hosil qiladigan limfokapillyarlar limfatik tizimining ildizlari hisoblanadi. Yuzaki va chuqur limfatik tomirlar farq qilinadi. Yuzaki limfatik tomirlar limfani teri va teri osti kletchatkasidan yig'ib, katta va kichik teri osti venalari yo'li bo'ylab yuradi, yuzaki chov limfatik tugunlariga quyadi. Chuqur limfatik tomirlar limfani chuqur yotgan to'qimalardan oladi, qon tomirlar bilan birga yuradi va taqim hamda chuqur chov limfa tugunlariga quyiladi, bular limfani yuzaki chov tugunlaridan ham qabul qiladi. Chuqur chov tugunlaridan limfa oqimi bel tugunlariga yonbosh tomirlari va tugunlari orqali kelib, ular o'ng va chap bel limfatik tugunlarini shakllantiradi. Oxirgilari

bir-biri bilan qo'shilib, ko'krak limfatik yo'lini hosil qiladi. Limfatik tomirlar devorining mushak elementlari va klapan apparati limfaning proksimal yo'nalishda aktiv oqishiga imkon beradi.

Limfangoit – limfatik tomirlarning o'tkir yallig'lanishi, u ikkilamchi kasallik hisoblanadi, teri va mahalliy yiringli o'choqlarga infektsiya tushib zararlanishining ko'p sodir bo'ladigan asorati hisoblanadi. Limfangoitlar birlamchi o'choq bilan bir vaqtda yoki undan ancha keyin paydo bo'ladi.

Klinikasi jarayonning joylashuviga, infektsiya virulentligiga va organizm reaktsiyasiga bog'liq. Yuzaki va chuqur limfatik tomirlar limfangoitlari, yallig'lanish xarakteriga ko'ra oddiy va yiringli turlari farq qilinadi. Yuzaki limfatik tomirlar limfangoiti xarakteri bo'yicha yuzaki oddiy limfangoit yoki to'rsimon limfangoit, shuningdek poyasimon limfangoit ko'rinishida bo'lishi mumkin.

O'tkir yuzaki limfangoitda yallig'lanish mayda limfatik tomirlarda paydo bo'ladi. Teri qizaradi, tomirlar yo'li bo'ylab ipsimon zichlashish paydo bo'ladi. Bemorlar achishish, qattiq qichishish, umumiy lohaslik va harorat ko'tarilishidan shikoyat qiladilar. O'tkir yuzaki limfangoitda (poyasimon limfangoit) jarayon yirik limfatik tomirlarga tarqaladi. Birlamchi o'choqdan regional limfatik tugunlargacha boradigan qizil yo'l-yo'l chiziqlar paydo bo'ladi. Keyingilari kattalashadi va og'riqli bo'lib qoladi. Harorat 39°C gacha ko'tariladi, et uvishishi mumkin.

Chuqur limfatik tomirlarning o'tkir limfangoitida terida o'zgarishlar bo'lmaydi, biroq bemorlar oyoqni bosa olmaydilar, shishlar paydo bo'ladi, tomirlar yo'li bo'ylab og'riq bo'ladi. Umumiy hodisalar yuzaki limfangoitga o'xshash, biroq og'irroq o'tadi. Yiringli limfangoitda umumiy belgilar yuzaga chiqqan, harorat 39°C gacha ko'tariladi, et uvishadi. Umumiy behollik bo'ladi, oyoq-qo'llar qaqshab og'riydi. Ba'zan kasallik kechishi abstsess, flegmona, saramas, tromboflebit, kamqonlik va sepsis rivojlanishi bilan og'irlashadi.

Davolash. Avvalo birlamchi o'choqqa davo qilish kerak. Osoyishta sharoit va oyoqlarni immobilizatsiya qilish, yog'li bog'lamlar, antibakterial davolash tavsiya qilinadi.

Oyoqlar surunkali limfostazi (filoyoqlik kasalligi)

Teri, teri osti kletchatkasi va fastsiyada limfa hosil bo'lishining buzilishi, shuningdek limfa oqimining buzilishi bilan bog'liq. Ko'proq ayollarda uchraydi. Limfostazning tug'ma va orttirilgan formalari farq qilinadi. Limfostazning tug'ma formalari limfatik sistemaning o'sib etilmaganligi bilan bog'liq bo'lgan filsimon kasallikning irsiy shakllari ma'lum. Orttirilgan yoki ikkilamchi limfostaz rivojlanishiga oyoqlardan limfa oqib ketishini qiyinlashtiradigan omillar sabab bo'ladi: jarrohlik amaliyotidan keyin qolgan chandiqlar, yumshoq to'qimalarning o'smalari, limfatik tomirlar olib tashlangandan keyin uning zonasidagi o'zgarishlar, nur bilan davolash, teridagi, teri osti kletchatkasidagi limfatik tomir va tugunlardagi shikastlanishlar, saramas yallig'lanishi, limfangoit va limfadenitlar shular qatoriga kiradi.

Klinikasi va diagnostikasi. Kasallik kechishida ikkita bosqich farq qilinadi.

Birinchi bosqich – limfedema bosqichi barmoqlar asosida, oyoq panjasi orqasida, boldir–tovon bo'g'imi sohasida shishlar paydo bo'lishi bilan xarakterlanadi. Shish yumshoq, og'rimaydi, ertalab dam olib turilgandan keyin yo'qoladi. Shishgan to'qimalar ustidagi teri osongina burmalar hosil qilib yig'iladi.

Ikkinchi bosqichi – fibredema bosqichi bir necha yildan keyin yuz beradi. Shish oyoqning proksimal bo'limlariga tarqaladi, zich va doimiy bo'lib qoladi, uzoq vaqt gorizontal holatda bo'lishda ham yo'qolmaydi; terini burma qilib yig'ib bo'lmaydi. Oyoq hajmi kattalashadi, shakli o'zgarib qoladi, ish qobiliyatipasayib ketadi. Terida giperkeratoz va giperpigmentatsiya rivojlanadi. So'galsimon o'sib qalin tortgan tuzilmalar hosil bo'ladi. Filoyoq kasalligi yoriqlar va yaralar bilan zararlanganda mo'l limforeya kuzatiladi. Zararlangan oyoq aylanasi sog'lom oyoqdan 30–40 sm ga oshgan bo'ladi. Bevosita limfografiya – limfogrammalar asosida uzil–kesil tashxis qo'yishga imkon beradi, zararlangan oyoqda limfa oqadigan yo'llar ko'riladi, limfostazning ikkilamchi formalarida to'siq borligi va darajasi aniqlanadi.

Davolash. Konservativ davolash quyidagilarni o'z ichiga oladi: 1) oyoqni elastik bintlar bilan bintlash, elastik paypoqlar kiyish; 2) to'qimalar trofikasini (vitamin B1, C, riboflavin), qon

aylanishini (galidor, no-shpa), mikrotsirkulyatsiyani (trental, nikotin kislotasi, komplamin) yaxshilaydigan preparatlar; 3) desensibilizatsiya qiladigan vositalar (suprastin, tavegil, dimedrol); 4) yallig'lanishga qarshi davolash (nimesil, dikloberl, reopirin); 5) gialuronidaza ta'siri bor preparatlar (lidaza) va biologik stimulyatorlar (shishasimon tana), hamda fermentlar (vobenzim, flobenzim); 6) davolash jismoniy tarbiyasi, fizioterapevtik va balneologik davolash.

Konservativ davolash vaqtincha naf beradi. Davolashning ishonchli usuli jarrohlik usuli hisoblanadi. Zararlangan tomondagi sklerotik o'zgargan teri osti yog' to'qimasi va fastsiyasini qisqa kesib qilinadigan plastik jarrohlik amaliyotlari qo'llaniladi. Biroq bu jarrohlik amaliyoti shikastlantiruvchi, unda yog' emboliyasi rivojlanishi, teri laxtagi jonsizlanishi va kasallikning qaytalanish xavfi bo'ladi. Jarrohlik amaliyotlarining ikkinchi guruhi yuzaki limfatik tomirlar va teri osti venalari tarmoqlari o'rtasida skarp uchburchagi sohasida yoki taqim chuqurchasi sohasida mikrojarrohlik usulida limfo-venoz anastomozlar qo'yishdan iborat. Odatda 6-10 ta limfo-venoz anastomozlar qo'yiladi. Bu jarrohlik amaliyoti patogenetik jihatdan asoslangan va zararlangan oyoqdan limfa oqib ketishini yaxshilashga qaratilgan. Bunday amaliyotga mikrojarrohlikning joriy qilinishi tufayli muvaffaq bo'lindi.

SIMPTOMATIK ARTERIAL GIPERTENZIYA

Bugungi kunda yurak-qon tomirlar tizimining kasalliklari aholining umumiy kasallanish strukturasida birinchi o'rinni egallab, mehnat qobiliyatini yo'qo'lish, erta nogironlik va o'limning asosiy sabablaridan biri bo'lib hisoblanadi. Yurak va qon tomirlar kasalliklari orasida arterial gipertenziya keng tarqalgandir. Yagona belgi, ya'ni yuqori arterial qon bosimi – barcha simptomatik arterial gipertenziyalami bitta gumhga birlashtirib turadi. Bu guruhga kiradigan kasalliklaming klinik manzarasi, etiologiyasi bir-biriga o'xshamagan, patogenezi har xil bo'lgan turli nozologik birliklardan iborat kasalliklar bo'lib, ular terapiya, jarrohlik, urologiya va endokrinologiya kabi tibbiyot ixtisosliklarining muammolaridan biri bo'lib hisoblanadi.

Simptomatik arterial gipertenziyalarning quyidagi turlari farqlanadi:

- buyrak parenximasining shikastlanishi bilan bog'liq bo'lgan kasalliklar (pielonefrit, glomerulonefrit, siydik-tosh kasalligi, buyraklar polikistozi, diabetik nefropatiya va b.);
- buyrak usti bezi kasalliklari (feoxromotsitoma, Konn sindromi, ItsenkoKushing sindromi va b.);
- bosh miya kasalliklari bilan bog'liq bo'lgan arterial gipertenziyalar (entsefalit, o'smalar, bosh miya jarohatlari va b.);
- yirik qon tomirlari rivojlanishining nuqsonlari (aorta koarktatsiyasi, qorin aortasining tug'ma gipoplaziyalari va b.);
- vazorenal gipertenziya.

Vazorenal gipertenziya

Vazorenal gipertenziya (VRG) – buyrak arteriyalarida magistral qon oqimini buzilishi oqibatida va buyrak parenximasi, siydik chiqaruv yo'llarining birlamchi zararlanishi bilan bog'liq bo'lmagan simptomatik arterial gipertenziya turlaridan biridir. Barcha arterial gipertenziya turlari orasida vazorenal gipertenziya 2-5% ni tashkil etadi.

VRG negizini buyrak arteriyalarining yoki uning segmentar tarmoqlarining bir yoki ikki tomonlama torayishi yoki okklyuziyasi tashkil qiladi. Natijada arteriyaning patologik toraygan qismi orqali buyrakka qon kelishi anchagina kamayadi, bu o'z navbatida buyrak to'qimasining ishemiyasiga sabab bo'ladi. Ishemiyaning darajasi

arteriya stenozining darajasiga bevosita bog'liq bo'ladi.

Etiologiyasi. Hozirga qadar VRG ning 40 ga yaqin sabablari mavjud. VRG kelib chiqish sabalariga ko'ra tug'ma va orttirilgan bo'ladi.

Tug'ma sabablari orasida quyidagalar ko'proq uchraydi:

- buyrak arteriyalarining fibroz–mushak displaziyasi,
- aorta va buyrak arteriyalari gipoplaziyasi,
- buyrak arteriyalari anevrizmalari,
- tug'ma arterio–venoz oqmalar.

– Ortirilgan sabablar:

- ateroskleroz,
- nospetsifik aorto–arteriit,
- nefroptoz,
- buyrak infarkti,
- buyrakl ar jarohati,
- buyraklar o'smalari.

Ateroskleroz 40 yoshdan oshgan shaxslarda VRGning asosiy sababi hisoblanadi va 60–85% gacha bemorlarda uchraydi. Aterosklerotik pilakchalar ko'pchilik hollarda buyrak arteriyasini aortadan chiqish qismida yoki uning uchdan bir proksimal qismida joylashadi. Ko'pchilik hollarda buyrak arteriyasining bir tomonlama zararlanishi kuzatiladi, ayrim hollarda arteriya ikki tomonlama shikastlanadi, bu odatda 1/3 bemorlarda uchraydi va VRG ning bir muncha og'ir kechishiga olib keladi. Kasallik, ayollarga nisbatan asosan erkaklarda (2–3 marta) ko'p uchraydi.

VRG ning sabablari ichida fibroz–mushak displaziyasi atersklerozdan keyin ikkinchi o'rinni egallaydi. Fibroz–mushak displaziyasi asosan navqiron yoshda va hatto bolalik yoshida (12–44 yoshgacha) uchraydi. Bemorlarning o'rtacha yoshi 28 yoshni tashkil qiladi. Ayollar erkaklarga qaraganda 4–5 marta ko'proq kasallanadi. Morfologik jihatidan fibroz– mushak displaziyasi asosan buyrak arteriyalari, ularning tarmoqlarini qamrab oladigan, arteriyaning mushak, intima qatlamlarida distrofik va sklerotik o'zgarishlar

kechishi bilan xarakterlanadi. Bunda arteriyaning mushak elementlarini giperplaziyasi mikroanevrizmalar hosil bo'lishi bilan birga kuzatiladi. Natijada torayish va kengayishlarni (anevrizmalar) aralash joylashishi kuzatiladi. Bu arteriyalarga o'ziga xos tus beradi, ular marvarid yoki munchoq iplariga o'xshab qoladi. Patologik jarayon 2/3 hollarda bir tomonlama bo'ladi. VRG ning sabablaridan biri nospetsifik aorto-arteriit (Takayasu kasalligi) hisoblanadi.

Nospetsifik aorto-arteriit tarqalgan xarakterga ega bo'lgan kasallik bo'lib, patologik jarayon asosan aorta ravog'i tarmoqlari, torakoabdominal aorta va uning tarmoqlarida kuzatiladi. VRG ning boshqa sabablari orasida nospetsifik aorto-arteriit 17-22% ni tashkil qiladi. Bu kasallikda buyrak arteriyalarining zararlanishi aksariyat ikki tomonlama bo'ladi va har ikkala jinsdagi shaxslarda ham kuzatiladi, biroq asosan yosh ayollarda ko'proq kuzatiladi. Kasallik odatda 11-20 yoshda boshlanadi, 2-3 yildan so'ng buyrak arteriyalarining torayishi yuzaga chiqadi. Patogenezi bo'yicha bu kasallik autoimmun xarakterga ega bo'lib, etiologiyasi xozirgacha to'liq aniqlangan emas. Klinik jihatdan kasallik tana haroratining ko'tarilishi, leykotsitoz, EChT ning ortishi, gipergammaglobulinemiya, fibrinogenning oshishi va C-reaktiv oqsili paydo bo'lishi kabi belgilar bilan boshlanadi.

VRG yana quyidagi holatlarda yuzaga kelishi mumkin: buyrak arteriyasining ekstravazal kompressiyasi oqibatida, buyrak arteriyasi o'tkir trombozi yoki emboliyasi natijasida, buyrak arteriyalarida anevrizma hosil bo'lishi, buyrak arteriyalari gipoplaziyasi, nefroptoz, o'sma, kista, buyraklaming rivojlanish nuqsonlarida va boshqalarda.

Patogenezi. Buyrak arteriyasining torayishi yoki yopilib qolishi (okklyuziya) buyrakda qon oqimining kamayishiga va perfuzion bosim pasayishiga olib keladi. Buyrak to'qimasining ishemiyasi hosil bo'lish natijasida yukstaglomerulyar apparat (YuGA) ho'jayralari giperplaziyasi rivojlanadi va buning oqibatida renin (gormon) gipersekretsiyasi kuzatiladi. Renin jigarda hosil bo'lgan nofaol angiotenzinogenni angiotenzin I ga aylantiradi. Angiotenzin I esa angiotenzinni konvertatsiya qiladigan ferment ta'siri ostida angiotenzin II ga aylanadi. Angiotenzin II – eng kuchli vazokonstriktorlardan biri bo'lib, arteriolalarga bevosita ta'sir ko'rsatadi va ulami torayishiga olib keladi, tomirlarning periferik

qarshiligini keskin ravishda ko'paytiradi. Bundan tashqari, angiotenzin II buyrak usti bezlari po'stloq qavati tomononidan aldosteron ishlab chiqarilishini rag'batlantiradi, bu esa o'z navbatida organizmda natriy ionlari va suvning tutilishi bilan kechadigan ikkilamchi giperaldosteronizm rivojlanishiga olib keladi.

Periferik angiospazm, gipernatriemiya va gipervoliemiya, arterial gipertenziyani yanada chuqurlashishiga sabab bo'ladi. Kasallikning boshlang'ich davrlarida buyrak usti bezining po'stloq qismidagi o'zgarishlar funktsional xarakterga ega bo'lib, morfologik o'zgarishlar minimal holatda bo'ladi. Keyinchalik esa, o'zgarishlar organik tusga o'tadi: bez xujayralari gipertrofiyaga uchraydi va oqibatda buyrak usti bezining diffuz yoki tugunchali giperplaziyasi rivojlanadi.

Aldosteronni doimiy ravishda ko'p miqdorda ishlab chiqarilishi, renin sekretsiyasini kamaytiradi, shuning uchun ikkilamchi giperaldosteronizm rivojlanishi bilan kam reninli VRG shakllanadi. Klinik manzarasi. Simptomatik gipertenziyalarning ayrim turlariga (Konn sindromi, Kushing sindromi, feoxromotsitoma) xos patognomik simptomlar VRG da yo'q.

Bemorlarning shikoyatlarini quyidagicha umumlashtirish mumkin:

1. Serebral gipertenziyaga xos belgilar: bosh og'rig'i, boshda og'irlik hissiyoti, quloqlarda shovqin, ko'z soqqalarida og'riqlar, xotiraning pasayishi, qoniqib uxlamaslik va b.

2. Yurak chap bo'limlariga ortiqcha og'irlik tushishi va koronar etishmovchiligi bilan bog'liq bo'lgan shikoyatlar: yurak sohasida og'riq, taxikardiya, to'sh ortidagi og'irlik hissi va b.

3. Bel sohasidagi og'irlik sezgisi, kuchli bo'lmagan og'riqlar, buyrak infarkti bo'lgan taqdirda – gematuriya.

4. Boshqa a'zolar ishemiyasi belgilari (buyrak arteriyalari bilan birga boshqa a'zolar magistral arteriyalari shikastlanganda).

5. Nospetsifik aorto-arteriitda umumiy yallig'lanish sindromi uchun xos shikoyatlar.

6. Ikkilamchi giperaldosteronizm uchun xos shikoyatlari: jinsiy zaiflik, paresteziyalar, tetaniya xurujlari, poliuriya, nikturiya, polidipsiya.

VRG taxminan 25% bemorlarda belgisiz kechadi.

Diagnostikasi. Diagnoz qo'yish uchun quyidagi anamnestik

ma'lumotlar muhim ahamiyatga ega bo'ladi:

1. Bolalar va o'smirlarda barqaror gipertenziya rivojlanishi.

2. Kasalligi ilgari xavfsiz kechgan, gipotenziv muolaja esa samarali bo'lgan 40 yoshdan oshgan shaxslarda gipertenziyaning barqarorlashuvi va davolashga nisbatan refrakterlik. Bunday bemorlarda o'tuvchi oqsoqlik yoki bosh miya surunkali ishemiyasi belgilari ham bezovta qilishi mumkin.

3. Gipertenziya boshlanishining homilardorlik va tug'ruqlar bilan aloqadorligi (nefropatiyasiz kechuvi).

4. Gipertenziya boshlanishining buyraklar sohasidagi asbob-uskuna yordamida tekshiruvlar yoki manipulyatsiyalar, buyraklardagi va qorin aortasidagi operatsiyalar bilan aloqadorligi.

5. Yurak nuqsoni, aritmiyalari bo'lgan bemorlarda yoki postinfarkt kardiosklerozi, boshqa arterial havzalarda emboliya hodisalari bo'lgan bemorlarda gipertenziyaning bel sohasidagi og'riq xurujlaridan keyin rivojlanishi.

Klinik tekshiruvni bemorlarni qo'l va oyoqlaridagi qon bosimini o'lchashdan boshlash lozim, bu koarktatsion sindromni istisno qilishga yordam beradi. Shuningdek bosimni gorizontal va vertikal holatda o'lchash lozim. Agar ortostatik holatda qon bosimi yuqoriroq bo'lsa, nefroptoz to'g'risida o'ylash mumkin.

Qorin aortasi va buyrak arteriyalarini auskultatsiya qilish zarur asosiy usullardan biri hisoblanadi. Bunda taxminan 40% bemorlarda buyrak arteriyalari yoki qorin aortasi proektsiyasida sistolik shovqin eshitiladi. Sistolik shovqin yuza joylashgan arteriyalar: uyqu, o'mrov va son arteriyalari ustida eshitilishi – ateroskleroz va nospetsifik aorto– arteriitda tizimli zararlanish belgisi sifatida diagnostikaga yordam berishi mumkin.

Bemorda quyidagi belgilar aniqlansa VRG kasalligi borligiga taxmin qilish mumkin:

- ikkita yoki undan ortiq gipotenziv preparatlar va diuretiklarga rezistent bo'lgan arterial gipertenziya;
- arterial gipertenziyani 20 yoshgacha bo'lgan ayollarda yoki 55 yoshdan yuqori bo'lgan erkaklarda paydo bo'lishi;
- tez avj olib boradigan yoki xavfli kechadigan gipertenziya;
- ateroskleroz kasalligining turli xil ko'rinishlari borligi;
- AAF ingibitorlari yoki angiotenzin II retseptorlarining blokatorlarini qo'llash fonida rivojlanadigan azotemiya;

- qorin aortasi va buyrak arteriyalari ustidagi sistolik shovqin;
- UTT da buyraklarning o'lchamlaridagi 1,5 sm dan oshadigan farqlar;

Yuqorida sanab o'tilgan belgilar VRG to'g'risida ko'pincha asoslangan taxmin qilishga imkon beradi, biroq ular bu diagnozni to'liq tasdiqlash imkoniyatiga ega emas.

VRG diagnozini tasdiqlash yoki rad etish uchun qo'shimcha tekshiruvlar o'tkazish zarur bo'ladi. VRG diagnostikasining eng ishonchli va to'g'ri usuli buyraklar angiografiyasi hisoblanadi, bu tekshiruvni faqat qon tomir kasalliklariga ixtisoslashgan markazlardagina bajarish mumkin.

Angiografiya stenoz jarayonining sababini aniqlashga, stenoz darajasi va uning joylashuviga baho berishga imkon beradi, bu esa xirurgik davolash to'g'risidagi masalani hal qilishda katta ahamiyatga ega.

Diagnostika uchun, bir qator kam invaziv, skrining usullari ham mavjud bo'lib, ular buyrak arteriyalarining zararlanganini topish, angiografiyaga koTsatmalarni aniqlash, gipertenziya genezini (kelibchiqishi) aniqlash va ayrim bemorlarga angiografiya o'tkazish shartmasligini belgilab beradi. Jumladan, AAF ingibitorlari bilan stsintigrafiya, doppler – ultrasonografiya, magnitrezonans va KT angiografiya yuksak sezuvchanlika ega bo'lib, angiografiyagacha bo'lgan davrda skrining usul sifatida qo'llanilishi mumkin. Angiotenzinga aylantiruvchi ferment (AAF) ingibitorlari bilan renostsintigrafiya qilish. Buyrak arteriyasining funktsional ahamiyatga ega stenozida AAF ingibitorlarini qo'llanilishi, buyrak nefronlarida filtratsiya tezligining pasayishiga olib keladi. Bu hol efferent arteriolalar konstriktsiyasini bartaraf etish yoki sezilarli susaytirish tufayli kelib chiqadi. Renogrammaning xarakterli o'zgarishi buning oqibati bo'lib hisoblanadi. Stsintigrafiyada AAF ingibitorlari induktsiyalagan o'zgarishlar renovaskulyar gipertenziya uchun eng spetsifik diagnostik mezon hisoblanadi. AAF ingibitorlari qo'llanilganda normal stsintigramma olingan bo'lsa, VRG ehtimolini 10% dan kam desa bo'ladi.

Doppler–ultratovush tekshiruvi. Bu tekshiruv afzalligi uning noinvazivligi va arzonligidadir. Doppler–ultratovush tekshiruvi yordamida 2 ta usuldan foydalaniladi: buyrak arteriyalarini bevosita vizualizatsiyasi va Doppler to'lqinlari shaklini analiz qilish. Buyrak

arteriyalarining bevosita vizualizatsiyasi. Bu usul asosiy buyrak arteriyalarini rangi yoki energetik doppler – bevosita ultratovush tekshiruvi bilan spektral doppler – ultratovush yordamida buyrak arteriyalari bo'ylab tezligini analiz qilishni o'z ichiga oladi.

Uch o'lchovli ultratovush angigrafiyasi buyrak arteriyalarining batafsil koTishga imkon beradi, ta'svirning aniqligini uch o'lchovli magnit-rezonans angiografiyasi bilan taqqoslash mumkin bo'ladi.

Ultratovush (UT) yordamida tekshiruv vaqtida aniqlangan quyidagi belgilar buyrak arteriyasining ahamiyatga ega bo'lgan proksimal stenozi yoki okklyuziyasini diagnostik mezoni hisoblanadi:

- buyrak arteriyasida maksimal sistolik tezlikning ortishi (100–200 sm/sek);
- maksimal sistolik tezlik buyrak–aortal koeffitsenti 3,5 dan ko'p;
- arteriyaning poststenoz sohasidagi turbulent qon oqimi;
- buyrak arteriyasini doppler signalisiz vizualizitsiya qilinishi okklyuziyadan darak beradi (272 va 273–rasmlar).

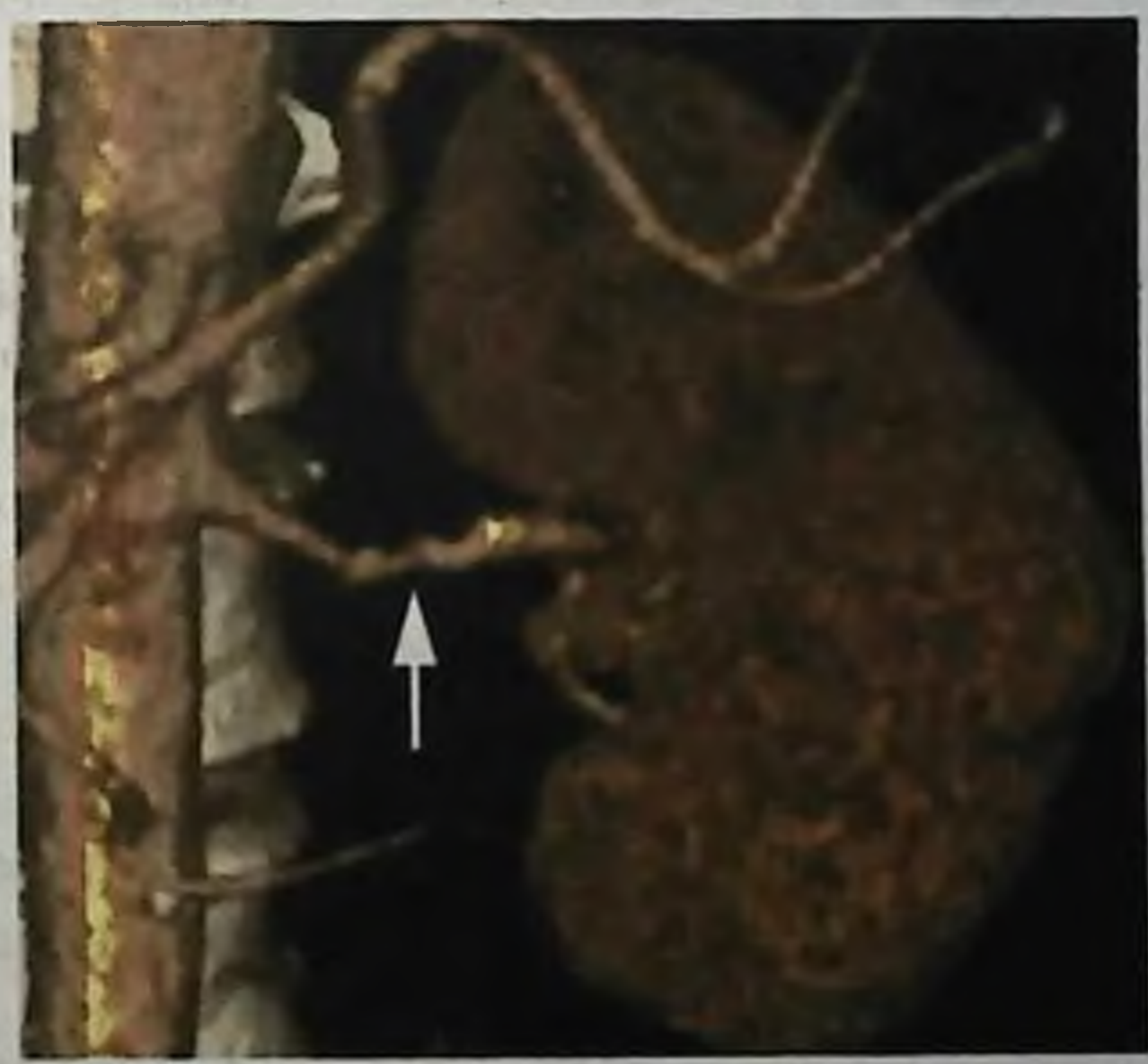

272– rasm. Chap buyrak arteriyasining stenozi (KT angiogramma).

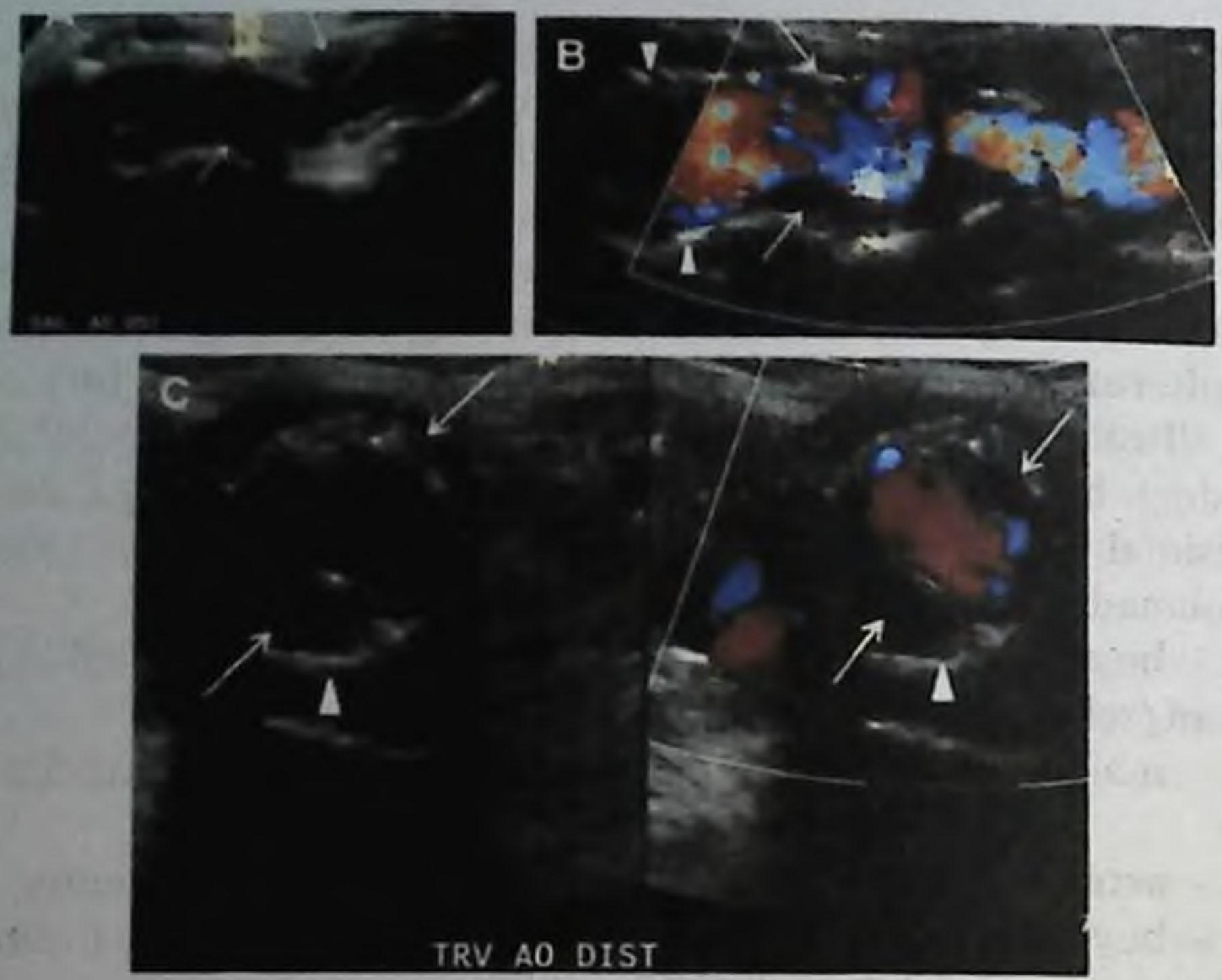

273 – rasm. Qorin aortasini kulrang shkalada skanerlash.

Bundan tashqari ultratovush tekshiruvi yordamida VRG bilvosita belgilarini, xususan ishemik atrofiya hisobiga buyrak o'lchamlarining kichrayishini aniqlash mumkin. Uzunligi 8 sm dan kichik buyraklar odatda ishemiya bilan og'ir shikastlangan bo'ladi (274–rasm). Bunday sharoitlarda revaskulyarizatsiya buyrak faoliyatining tiklanishiga yoki gipertenziyani bartaraf etishga olib kelmaydi va bu holat nefrektomiyaga ko'rsatma hisoblanadi. Magnit–rezonans angiografiya. Gadoliniy kontrasti bilan magnit– rezonans angiografiya hozirgi vaqtda uch o'lchovli tasvirlami shakllantirishga qodir yuksak sifatli tasvir hosil qiladigan tizim sifatida ishlatiladigan bo'ldi. Angiografik kontrast paramagnetik T1 effektni kamaytiradi. Qon yorqin rangda tasvirlanadi, ayni vaqtda harakatsiz to'qimalar to'q rangda qoladi.

Spiralli kompyuter tomografik angiografiya (KTA). Bu usul noinvaziv usullardan hisoblanadi.

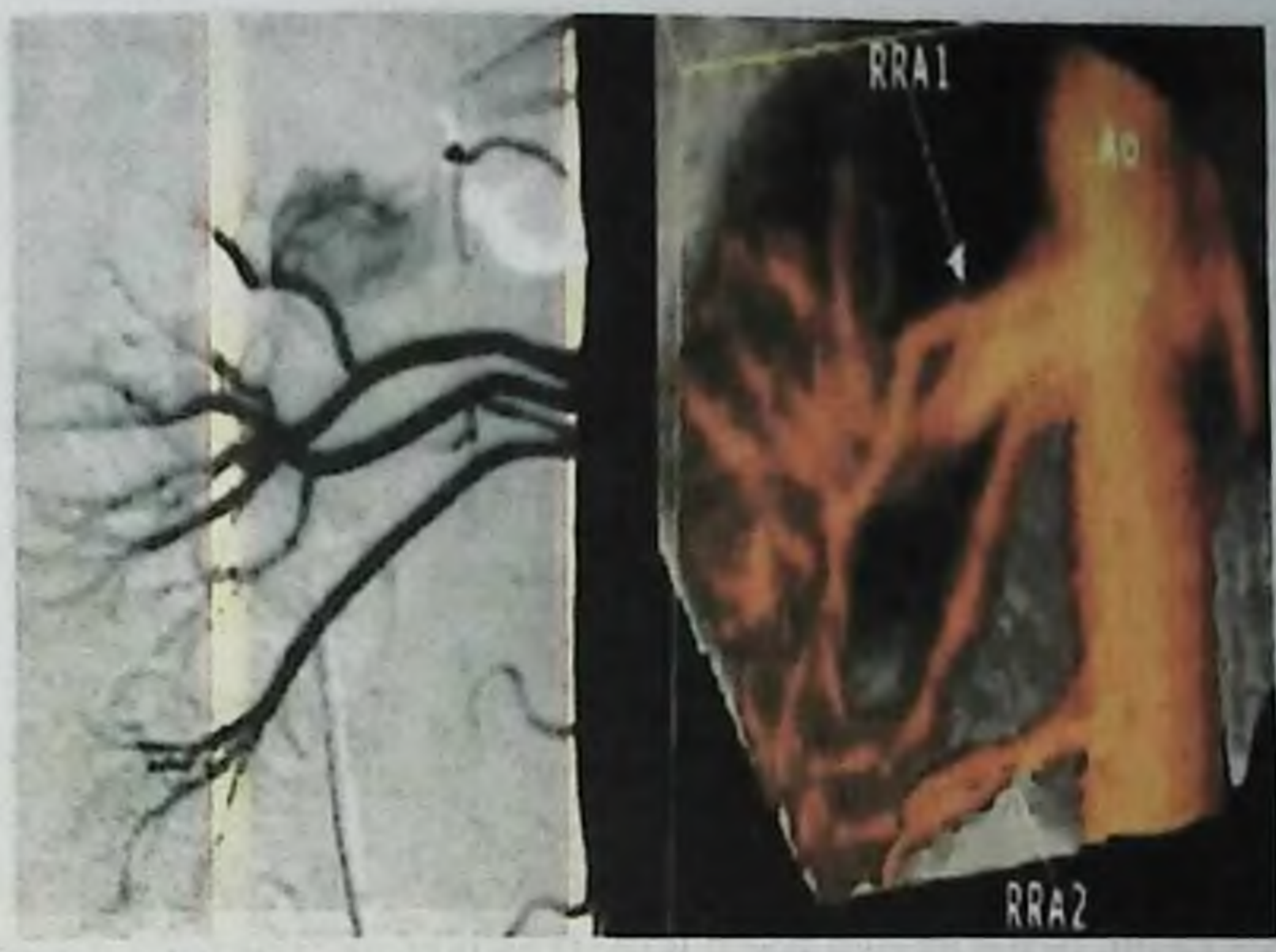

274 – rasm. Uch o'lchovli ultratovush (chapda) va maguit–rezouaus augiografiya (o'ugda). O'ug buyrak arteriyalariniug juft holda kelishi.

Spiral KTA VRG si bor bemorlarda buyrak qon oqimini o'lchash, shuningdek, tomirlarning uch o'lchovli tasvirini olish uchun qo'llanilishi mumkin (150 ml gacha kontrast modda ishlatiladi). Ushbu tekshiruv buyrak arteriyasining 50% dan ortiq stenozini aniqlash uchun 98% sezuvchanlikka va 94% xoslikka ega. VRG ni diagnostika qilishdagi birincha qadam bu patologiyaning o'rta va yuqori ehtimoli bo'lgan bemorlarni klinik mezonlar bo'yicha tanlash hisoblanadi (275–rasm). Noinvaziv skrining testlari buyrak arteriyasi stenozi gumoni yuqori bo'lgan bemorlami maqsadli tanlab olishni ta'minlaydi, undan keng ko'lamda foydalanilganda rentgen angiografiyasining potentsial nojuya tasvirlarini kamaytirishga imkon beradi. Faqatgina kasallik ehtimoli yuqori bo'lgan bemorlardagina taxmin qilinayotgan buyrak arteriyasi stenozini aniqlash uchun rentgen tekshiruvi amalga oshirilishi kerak. Spiralli KTA buyrak qon tomirlarini sifatli vizualizatsiyasini ta'minlashi mumkin, biroq ko'p miqdordagi kontrastni talab qiladi. Hozirgi vaqtda MRT bemorlarga xavfli bo'lmagan tarzda buyrak tomirlari tasvirini sifatli darajada beryapti.

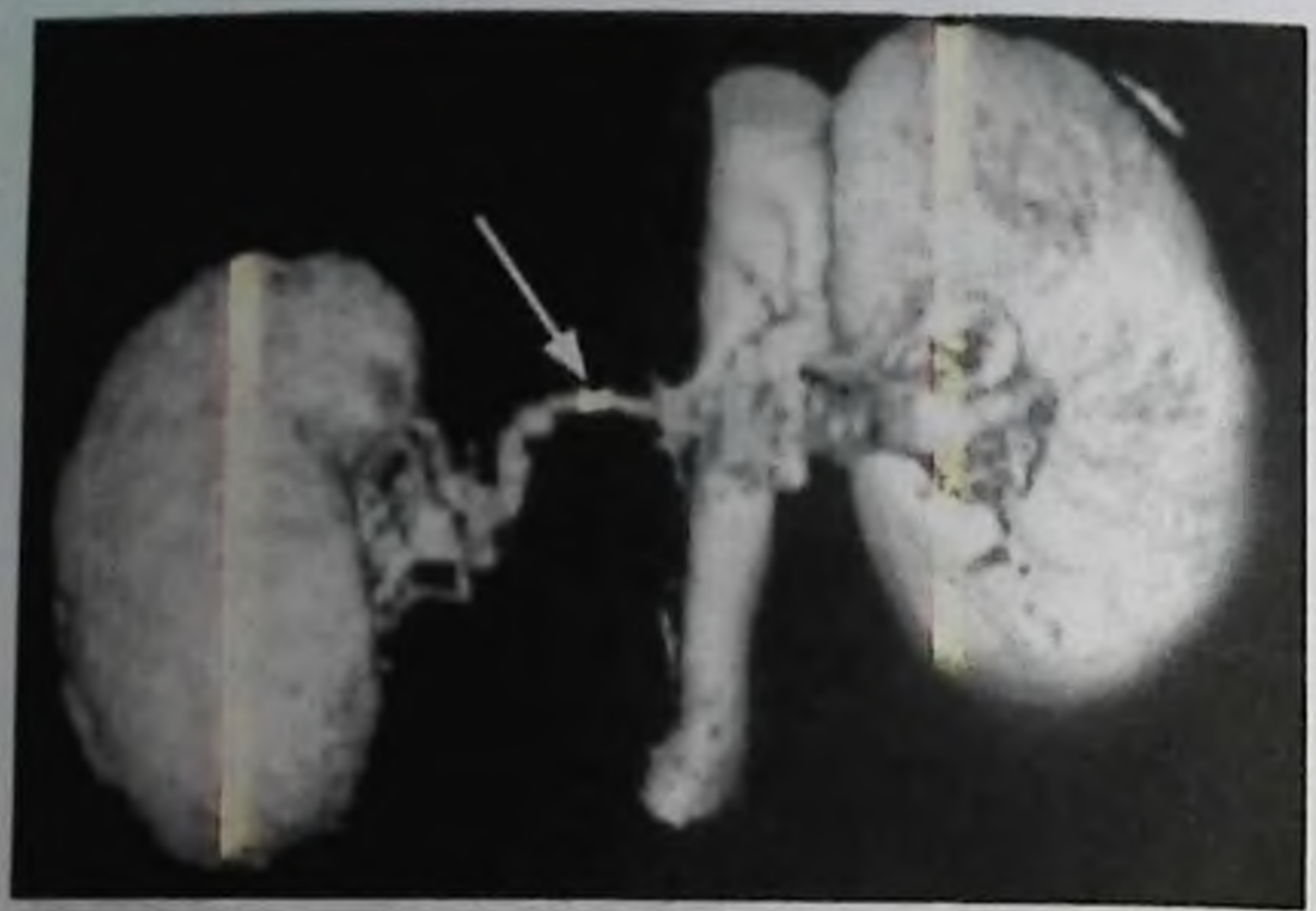

275 – rasm. Uch o'lchovli spiral KTA. O'ng buyrak arteriyasi stenozi.

Davolash. Davolashning kuyidagi turlarini farq qilish mumkin:

1. Konservativ usul – operatsiya o'tkazishga monelik bo'lganda.
2. Xirurgik usul:
   - rekonstruktiv operatsiyalar: transaortal endarterektomiya, buyrak arteriyasi replantatsiyasi, buyrak arteriyasini protezlash;
   - ikkilamchi geperaldosteronizmni korrektsiya qilish uchun buyrak arteriyalari va buyrak usti bezidagi simultan operatsiyalar.
   - nefrektomiya.
3. Rentgenendovaskulyar usullar:
   - buyrak arteriyalarini translyuminal angioplastikasi (yoki rentgenoendovaskulyar dilyatatsiyasi – RED) stentlash yoki usiz;
   - ikkilamchi giperaldosteronizmni korrektsiya qilish uchun buyrak usti bezlaridagi simultan REA.

Renovaskulyar gipertenziyani davolashning eng samarador usuli xirurgik usul bo'lib, buyrak arteriyalarining stenozi sababini bartaraf etish va buyrakka normal qon oqimini tiklashga qaratilgan. 1952 yilga qadar xirurgik davolashning yagona usuli nefrektomiya bo'lgan, u bir tomonlama zararlanishda va kasallikning o'tib ketgan bosqichida amalga oshirilar edi.

Hozirgi kunda buyrak ichi qon tomirlari torayishida yoki

zararlangan buyrak gipoplaziyaga uchraganda va uning faoliyati yaqqol buzilgandagina nefrektomiya bajariladi. Bundan tashqari, buyrak o'lchamlarining 8 sm va undan kichik bo'lishi ham nefrektomiya uchun ko'rsatma hisoblanadi. Qolgan hollarda buyrakda qon oqimini tiklashga qaratilgan, a'zoni saqlab qoladigan operatsiyalardan keng qo'lamda foydalaniladi. Xirurgik davolash natijalari VRG tashxisi va uning paydo bo'lish sababi nechog'lik erta aniqlansa, shunchalik samarador bo'ladi.

Ayni vaqtda VRG li bemorlarda xastalik hatto xavfli kechganda ham bemorga individual tanlangan gipotenziv vositalar yordamida ba'zan yaxshi natijaga erishishga muvaffaq bo'linadi. Biroq buyrak arteriyasi stenozi isbotlanganda muolaja o'tkazish tavsiya etilmaydi, chunki arterial qon bosimining pasayishi buyrakda qon oqimini yanada yomonlashuviga va qisqa vaqt ichida buyrakning ikkilamchi bujmayishiga, faoliyatining yo'qo'lilishiga olib keladi. Kasallikning etiologiyasiga ko'ra balonli dilatatsiya yoki stentlash 80% hollarda muvaffaqiyatli chiqishi mumkin. Biroq bu muolajalar invaziv bo'lib, arteriyaning yorilishi yoki qirqilishiga, buyrak yoki oyoqlarning ateromatoz emboliyasiga, kontrast keltirib chiqargan nefropatiya sababli o'tkir buyrak etishmovchiligiga, punktsiya sohasidan qon ketishiga va (kamdan-kam hollarda) bemor o'limiga olib kelishi mumkin. Bu usullar, xirurgik vaskulyarizatsiya, ballonli dilatatsiya va stentlash imkoni bo'lmagan bemorlar, shuningdek operatsiya qilishni talab qiladigan qo'shilib kelgan qorin aortasi zararlangan bemorlar uchun zahira usul bo'lib qoladi.

BUYRAK USTI GIPERTENZIYASI

Buyrak usti gipertenziyasi ko'pincha uning o'smalari bilan bog'liq bo'ladi. Aldosteroma, feoxromotsitoma, buyrak usti bezlari po'stlog'ining aralash o'smalari, kortikosteroma, androsteroma, kortikoesteroma ko'plab uchraydi. O'smalarning hamma turlari ham xavfsiz, ham xavfli bo'lishi mumkin. Aldosteroma (birlamchi giperaldosteronizm, Konn sindromi) buyrak usti bezi po'stloq qismining koptokcha sohasidan rivojlanadi. Ko'pchilik bemorlarda o'sma xavfsiz tabiatli bo'ladi va faqat 5% hollarda xavfli o'sishi aniqlanadi. O'sma to'qimasi ortiqcha miqdorda aldosteron ishlab chiqaradi.

Patogenezi. Aldosteronning ortiqcha ishlab chiqarilishi

organizmda turlituman biokimyoviy va morfologik o'zgarishlarga olib keladi. Bu kasallik uchun dastavval sezilarli tarzda elektrolit muvozanatining buzilishlari xos. Aldosteron buyrak kanalchalariga ta'sir etib, kaliy va suv reabsorbtsiyasi kamayishiga, natriy reabsorbtsiyasi ko'payishiga olib keladi. Kaliyning siydik orqali jadal suratda chiqarilishi, gipokaliemiya rivojlanishiga (3,0 mmol/1 dan kam) olib keladi. Hujayradagi kaliy ionlari natriy va vodorod ionlari bilan almashinadi. Natriyurez pasayishi ho'jayra ichi va hujayra tashqarisidagi bo'shliqda natriy ionlari oshishiga olib keladi. Natriy gidrofil ion bo'lgani uchun suvni tutib turadi va o'ziga tortib oladi. Natijada to'qimalar shishishi, ayniqsa qon tomir devori shishi rivojlanadi, uning ichki bo'shlig'i arteriolalar darajasida kichrayadi. Qon tomir tonusi, periferik qon tomir qarshiligi ortadi va arterial gipertenziya rivojlanadi. Kasallik aksariyat navqiron yoshdagi ayollarda uchraydi.

Aldosteroma simptomlarini 3 guruhga bo'lish mumkin:

1) gipokaliemiya xisobiga rivojlangan neyro-mushak simptomlar;

2) aldosteronni bevosita buyrakka ta'siri natijasida vujudga kelgan simptomlar;

3) arterial qon bosimining oshishi bilan bog'liq bo'lgan simptomlar.

Neyro-mushak simptomlari gipokalemiya va nerv-mushak o'tkazuchanligini buzulishi hisobiga kelib chiqadi. Bemorlar mushak bo'shashidan noliydilar, uning darajasi turlicha bo'lib, tez-tez charchashlar, oyoq mushaklarini egallaydigan bo'sh falajliklargacha olib keladi. Paresteziya va talsavalar (mushak tortishishi) ko'plab qayd etiladi.

Buyrak simptomlari orasida ko'proq poliuriya, nikturiya, gipostenuriya kuzatiladi. Siydik orqali ko'p miqdorda suyuqlik yo'qo'lilishi sababli, polidipsiya (tashnalik) yuzaga keladi.

Arterial gipertenziya – aldosteromaning asosiy, ba'zan esa yagona simptomidir. Gipertenziya, odatda barqaror kechadi. AQB oshish darajasi o'rtachadan (160/100 mm Hg) to yaqqol 220–250/120–140 mm Hg gacha o'zgarib turadi. Ko'pchilik bemorlar yuqori arterial bosim bilan bog'liq kuchli bosh og'rig'iga shikoyat qiladilar.

Arterial gipertenziya yurak chap qorinchasining yaqqol

gipertrofiyasiga olib keladi, gipokaliemiya belgilari paydo bo'ladi. Ko'z tubi tomirlari zararlanib, ko'pincha ko'rish faoliyati buziladi.

Konn sindromi diagnostikasi kasalliklaming klinik ko'rinishlarini va laboratoriya tekshiruvlari ma'lumotlarini tahlil qilishga asoslangan. Radioimmun tahlil plazmada, bazal sharoitlarda aldosteron kontsentratsiyasini oshishini va 4 soatlik yurish sinamasidan so'ng uning parodoksal pasayishi, plazma renini aktivligining kamayishini aniqlaydi. Biokimyoviy tekshirilishlarda gipokaliemiya, gipernatriemiya topiladi. Siydik ishqoriy reaktsiyasi muhim diagnostik qimmatga ega bo'lishi mumkin. Asbob-uskuna yordamida tekshiruv usullari orasida UTT va KTning ahamiyati katta.

Aldosteromalar kichik o'lchamlarda (1,5-2 sm) bo'lganligi sababli ularni UTT yordamida taxminan 60% bemorlarda topish mumkin. Diagnostikaning eng aniq usuli kompyuter tomografiyasi hisoblanadi. KT da zichliga past bo'lgan (10-14 N+ birligi) tuzilmalar aniqlanadi.

Davolash: bemorlarga adrenalektomiya operatsiyasi bajariladi.

Feoxromotsitoma – katexolaminlar (adrenalin, noradrenalin) ishlab beradigan xromofm to'qimadan neyroektodermal kelib chiqqan o'sma bo'lib, ko'proq buyrak usti bezi miya qatlamidan rivojlanadi (90% hollarda). Feoxromotsitomani (paraganglioma) 10% hollarda buyrak usti bezidan tashqarida (aksariyat simpatik paraaoratal gangliyalarda, qovuqda, orqa ko'ks oralig'ida) joylashgani aniqlanadi. Yolg'iz va ko'p sonli, xavfsiz va xavfli bo'lishi mumkin. Kasallik ko'pincha katta yoshdagi erkaklarda uchraydi.

Feoxromotsitomaning oilaviy tabiati to'g'risida ham ma'lumotlar bor. Feoxromotsitomali bemorlarda kelib chiqadigan buzilishlar patogenezida katexolaminlar gipersekretsiyasi va ulaming umumiy qon oqimiga vaqti-vaqti bilan ko'p mikdorda tushishi asosiy ahamiyatga ega. Kriz vaqtida katexolaminlar, xususan noradrenalin darajasi normadan bir necha o'n barobar oshadi, ularning ortiqcha miqdori alfa va betta adrenoretseptorlarining qo'zg'alishini chaqiradi, bu esa arteriolalar darajasida yaqqol spazmga, umumiy periferik qarshilikning keskin ortishiga olib keladi, buning natijasida sistolik bosim ham, diastolik AQB ham oshadi.

Klinik manzarasi. Feoxromotsitomaning asosiy simptomi arterial gipertenziya hisoblanandi. U uchta tipda – krizli (paroksizmal), barqaror va aralash kechishi mumkin va shunga ko'ra

kasallik klinik kechishining tegishli tiplari farq qilinadi. Paroksizmal turida AQB 250–300 mm Hg gacha va bundan yuqoriga ko'tarilib, gipertonik krizlar qayd etiladi. To'satdan AQB oshishi, keskin bosh og'rishi, yurak urib ketishi, o'lim xavfi, et junjikishi, tana xaroratining oshishi, ko'p terlash bilan o'tadi. Aksariyat nafas qisishi, bel sohasida, qorinda, to'sh orqasida og'riq qayd etiladi. Ko'ngli behuzur bo'lishi va qusish kuzatilishi mumkin. Kriz davomiyligi bir necha minutdan bir necha soatgacha davom etadi. Katexolaminlar gipersekretsiyasi natijasida rivojlangan kriz uchun giperleykotsitoz, giperglikemiya va glyukozuriya xos. Kriz bo'lmaganda AQB me'yordan oshmaydi va bemorlarda shikoyatlar bo'lmaydi. Arterial gipertenziyaning barqaror turida krizsiz AQB ning barqaror oshishi qayd etiladi. Aralash turida katexolaminlik krizlar yuqori AQB fonida kuzatiladi (160/100–180/120 mm Hg). Bartaraf etilmagan katexolaminlik kriz o'lim bilan tugashi mumkin, bunga o'tkir yurak etishmovchiligi, o'pka shishi, bosh miyaga qon quyilishi sabab bo'lishi mumkin.

Diagnostikasi. Feoxromotsitomani aniqlashda klinik ko'rinishi bilan bir qatorda siydikda katexolaminlar kontsentratsiyasi tekshirishga asosiy o'rin beriladi (sutkali yoki krizdan keyin qilingan). Siydikda ikkala gormonlar kontsentratsiyasining bir vaqtning o'zida oshishi o'smaningbuyrak usti bezi ustida joylashuviga bir muncha hosdir. Noradrenalinning kontsentratsiyasi adrenalinga nisbatan yuqoriroq bo'lsa, o'sma buyrak usti bezidan tashqarida joylashuvi uchun hosdir. Amaliyotda siydikda adrenalin va noradrenalindan tashqari, vanilil–mindal kislota miqdori aniqlanadi. Bu kislota ikkala gormon metaboliti hisoblanadi va uning siydikdagi kontsentratsiyasi adrenalin va noradrenalin kontsentratsiyasidan bir necha o'n marta oshadi. O'smaning o'lchamlari katta bo'lganligidan ularni UTT va KT da osonlikcha topish mumkin.

Feoxromotsitoma faqat xirurgik usul bilan davolanadi. Bemorlarga adrenalektomiya operatsiyasi bajariladi – o'sma (feoxromotsitoma) buyrak usti bezi bilan birga olib tashlanadi (276-rasm).

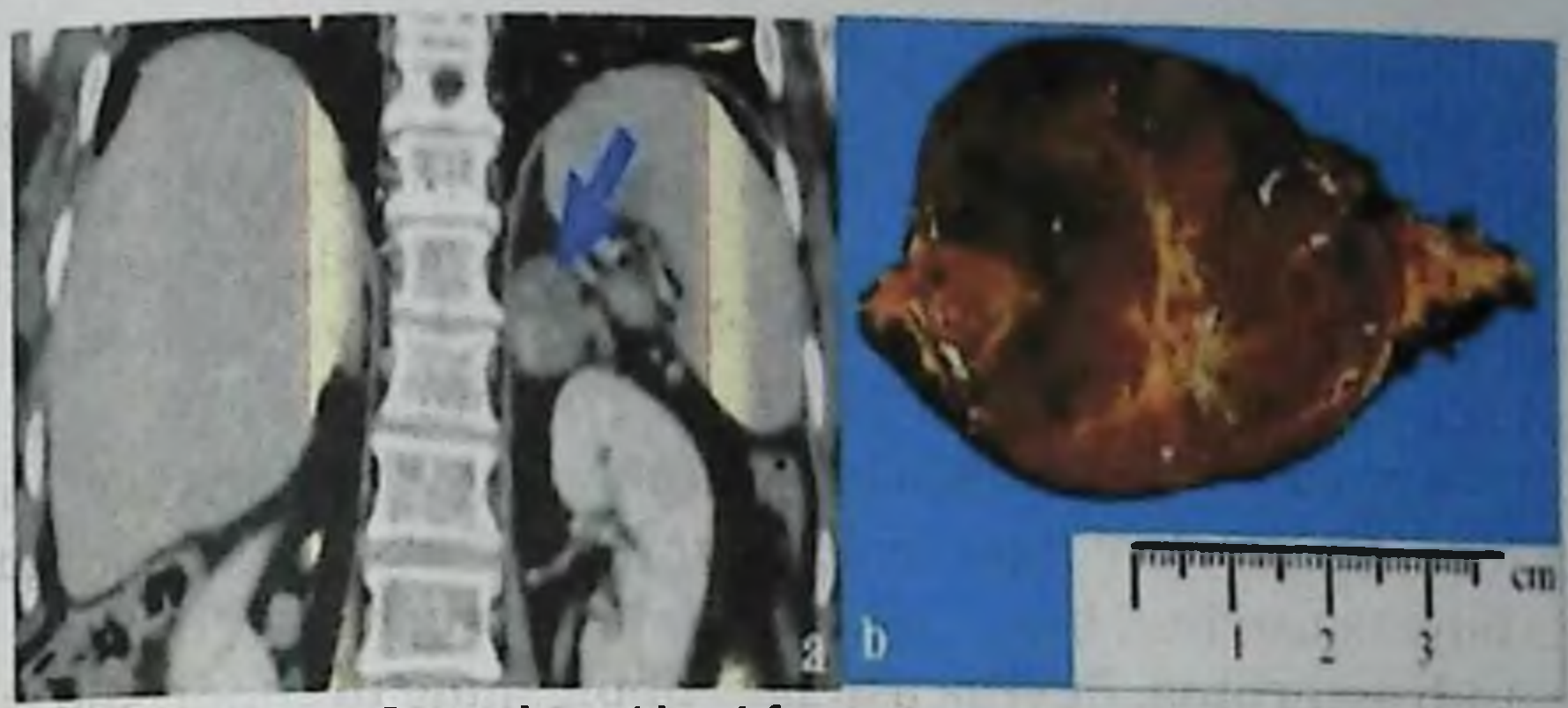

276 – rasm. Buyrak usti bezi feoxromotsitomasi. a) kompyuter tomogramma; b) makropreparat

Buyrak usti bezlarining boshqa kasalliklari orasida endogen giperkortitsizm simptomokompleksini ko'rsatib o'tish lozim. Uning patogenezi bo'yicha har xil, biroq kasallikning klinik belgilari bo'yicha o'xshash bo'ladi. O'xshash klinik manzarasi glyukokortikoid gormonlar, avvalo kortizolning ortiqcha miqdorda ishlanishiga bog'liq. Itsenko- Kushing sindromi va Itsenko-Kushing kasalligi (o'smasiz turi) farq qilinadi. Itsengo-Kushing sindromi buyrak usti bezi qobig'i tutamli (dasta) sohasidan rivojlanadigan o'smadan vujudga keladi (xavfsiz o'sma - kortikosteroma, xavfli o'sma - kortikoblastoma). O'sma to'qimasi kortizol gormonini ortiqcha ishlab chiqaradi. Aksariyat hollarda 20-40 yoshdagi ayollar (deyarli 80%) kasallanadilar. Itsenko-Kushing sindromi va kasalligining klinik manzarasi etarli darajada tipik bo'ladi. Semizlik va arterial gipertenziya kasallikning doimiy simptomlaridan hisoblanadi. Tez charchab qolish va mushak bo'shashishi, mehnat qobiliyatining pasayishi, jinsiy faoliyatning pasayishi erta paydo boTadi. Kechroq bu belgilar qatoriga osteoporoz qo'shiladi. Semizlik somatotropinning yog' safarbarlik ta'sirini tormozlovchi kortizol va AKTGning ortiqcha ishlab chiqarilishi bilan bog'liq.

Itsenko-Kushing sindromida arterial gipertenziya krizsiz, barqaror kechadi, sistolik va diastolik bosimning mutanosib oshishi qayd etiladi, gipotenziv vositalarga ta'sirsiz bo'ladi. Bemorlaming tashqi ko'rinishi o'ziga xos - yuzi oysimon, yuz va ko'krak qafasining yuqori qismi rangi qip-qizil ko'kimtir, qorin, bel, ko'krak bezlari, sonlar terisida qip-qizil ko'kimtir yo'l-yo'1 chiziqlar «qizil striyalar» bo'ladi. Terisi quruq bo'lib qoladi, oyoq-qo'llari terisi ko'kimtir-

marmarsimon tus oladi.

Diagnostikasi. Qonda va siydikda 17-kortikosteroidlar (17-KS) kontsentratsiyasi darajasini o'rganish, plazmada kortizol miqdorini aniqlash ahamiyatga ega. Kortikosteromada bu ko'satgich, ayniqsa o'sma xavfli tabiatga ega bo'lganda, bir muncha oshadi. Tekshiruv usullar orasida UTT va KT keng ishlatiladi.

Davolash. Itsenko-Kushing sindromi faqat xirurgik usul bilan davolanadi. Bemorlarga adrenalektomiya operatsiyasi bajariladi - o'sma buyrak usti bezi bilan qo'shib olib tashlanandi.

Androsteroma. Buyrak usti bezi qobig'ining to'simon sohasida rivojlanadi. Klinik manzarasi androgenlarning ortiqcha ishlab chiqarilishi bilan bog'liq. Kasallik navqiron va etilgan yoshda paydo bo'ladi. Ko'proq ayollar kasallanadilar. Bolalik yoshida qizlarda gipertrixoz paydo bo'ladi, bo'y o'sishi tezlashadi, mushaklari haddan tashqari rivojlanadi, tovushi past, dag'al bo'lib qoladi. O'g'il bolalarda barvaqt voyaga etish kuzatiladi, bo'yi baland emas, oyoqlari kalta. Ayollarda erkaklarga xos jinsiy belgilar paydo bo'lib maskulinizatsiya belgilari yuzaga keladi - teri ostidagi yog' qatlami kamayadi, mushaklari tez rivojlanadi, ko'krak bezlari atrofiyaga uchraydi, hayz ko'rish faoliyati buziladi; ko'pincha girsutizm paydo bo'ladi. Bemorning gormonal faoliyati tekshirilganda siydikda 17-KS miqdorining juda ko'pligi namoyon bo'adi. O'smaning joylashuvini aniqlash uchun UTT va KT qo'llaniladi. Davolashda xirurgik usul ishlatiladi - bemorlarga adrenalektomiya operatsiyasi bajariladi.

QIZILO'NGACH KASALLIKLARI

Anatomik-fiziologik ma'lumotlar

Qizilo'ngach (oesophagus) – halqumni me'daning kardial qismi bilan tutashtirib turadigan kovak a'zo bo'lib, balog'at yoshidagi odamda uning uzunligi 24–29 sm ni tashkil etadi. Qizilo'ngach devorining qalinligi o'rta hisobda 3–4 mm atrofida bo'lib, uzuksimon tog'ayning pastki cheti, VI bo'yin umurtqasi sohasidan boshlanadi va uning pastki qismi (2–4 sm) qorin bo'shlig'ida joylashgan bo'ladi.

Quyidagi ma'lumotlar amaliy ahamiyatga ega: qizilo'ngachda uchta torayma bo'lib, yuqorigisi qizilo'ngachning kirish qismida yuqori qoziq tishlar oldingi chetidan taxminan 14–15 sm masofada, o'rta torayma aorta ravog'i va chap bosh bronx sohasida va pastkisi diafragma bilan kesishgan joyida bo'ladi (277-rasm).



277-rasm. Qizilo'ngachga fiziologik toraymalari.
1 – xalqum toraymasi, 2 – aortal toraymasi, 3 – diafragmal toraymasi

Qizilo'ngach anatomik jihatdan uch qismga bo'linadi: bo'yin qismi (pars cervicalis – boshlanishdan orqa ko'ks oralig'iga kirish qismigacha – 5–6 sm), ko'krak qismi (pars thoracalis – ko'krak qafasidan diafragmagacha – taxminan 17 sm) va qorin qismi (pars abdominalis – diafragmadan chiqishdan me'daning kardial qismi bilan tutashguncha – 2–4 sm).

Qizilo'ngach o'z yo'lida qator a'zolar bilan duch keladi yoki ularga anatomik jihatdan yaqin, qizilo'ngachning oldingi tomonida

yuqorida traxeya turadi. Traxeya bifurkatsiyasi sathida qizilo'ngachni chap bronx kesib o'tadi. Pastroqda esa, perikard bilan ajratilgan o'ng b o'maning orqa yuzasi joylashadi. Diafragmal teshik orqali o'tishning oxirida, endi qorin pardasi bilan qoplangan qizilo'gach jigaming chap bo'lagiga tegib turadi. Qizilo'ngach orqasida umurtqa pog'onasining bo'yin qismi va birinchi ko'krak umurtqalari joylashadi. Th_{10} yordamida u ko'krak y o'ini (ductus thoracicus) kesib o'tadi va umurtqa pog'onasidan uzoqlashadi, qizilo'ngach orqasida ichkarida o'ng tomonda toq vena (v. azygos), chap tomonda ko'krak aortasi, ular orasida esa ko'krak yo'li joylashadi. Shu yo'lda qizilo'ngach o'ng bronxial arteriyani, bir necha qovurg'alararo arteriyalar va venalarni, hamda undan plevra bilan ajratilgan v. hemiazygosni kesib o'tadi. Qizilo'ngach o'ng tomonda yuqorida traxeya bilan bekilgan. Xuddi shu erda o'ng qaytuvchi nervning tarmog'i o'tadi. Eng yuqori bo'limida u qalqonsimon bezning o'ng bo'lagiga tegib turadi. Chapda qizilo'ngach qalqonsimon bezning chap bo'lagi, shu bezning venalari bilan chegaralanib turadi. Unga traxeo–ezofageal burchakdan qizilo'ngachning oldingi sathiga o'tadigan chap qaytuvchi nerv yaqinlashadi. Uning yaqinida, chap o'mrov osti sohasida ko'krak yo'li joylashadi. Keyinroq qizilo'ngach aorta ravog'ining gorizontal qismiga yaqinlashadi, mediastinal plevra, kardiya sohasi, me'da tubiga tegib turadi. O'ng adashgan nerv qizilo'ngachga o'ng bronx bilan kesishgan sathida yaqinlashadi, bu IV–V ko'krak umurtqasi sathiga muvofiq keladi va qizilo'ngachning orqa yuzasida joylashib, qorin bo'shlig'iga kiradi. Chap adashgan nerv qizilo'ngachning oldingi devoriga yaqinlashadi. Shunday qilib, qizilo'ngach o'zining butun yo'lida traxeya, pastga tushadigan aorta, ko'krak yo'li, simpatik chegaradosh ustunning ko'krak qismi, o'pka va plevra, diafragma, yuqori kovak vena, perikard va yurakning orqa yuzasi bilan anatomik jihatdan yaqin yoki tegib turadi. Qizilo'ngach bo'yin qismi va ko'krak bo'limi boshlanishda aorta ravog'igacha o'rta chiziqdan birmuncha chapda yotadi. Ko'krak bo'limining o'rta qismida qizilo'ngach o'rta chiziqdan birmuncha o'ngga og'adi va diafragma ustida aortadan oldinda yotadi.

Shunday qilib, qizilo'ngach bo'yin bo'limida chapdan kesishga qulay. Ko'krak bo'limining pastki uchdan bir qismida qizilo'ngach pastga tushadigan aorta va yurak xaltasi orasida yotadi va unga chap tomonlama transplevral yo'l bilan yaqinlashish oson. Umuman

olganda, qizilo'ngachning tuzilishi butun me'da-ichak yo'liga muvofiq keladi. Devori 4 qavatdan tashkil topadi - shiliq qavat (mucosa), shiliq osti qavati (submucosa), mushak qavati (muscularis) va tashqi biriktiruvchi to'qima pardasi (tunica adventicia). Qizilo'ngachning shiliq pardasi ko'p qavatli yassi epiteliy burmalaridan hosil bo'lgan. Qizilo'ngach ko'p qavatli yassi epiteliysining me'daning tsilindrsimon epiteliysiga o'tishi keskin, tishsimon chiziq ko'rinishda yuz beradi (linea zerrata). Ko'pchilik kishilarda u anatomik kardiyadan birmuncha yuqorida joylashgan.

Qizilo'ngachning mushak devori ichki doira mushaklar va tashqi bo'ylama tolalardan iborat. Ular o'rtasida g'ovak biriktiruvchi to'qima qatlami bo'ladi, unda yirik tomirlar va nervlar joylashgan. Bo'ylama mushak qavati odatda tsirkulyar qavatdan ikki baravar yupqa, qizilo'ngachning yuqori uchdan bir qismida mushaklar ko'ndalang-targ'il, mushak pardasining uchdan bir pastki qismi silliq mushaklardan tashkil topgan. Sfinkter ahamiyati bo'lgan mushak qavatining qalin qismi qizilo'ngachga kirish qismida va diafragmal torayma sathida bo'ladi. F.F. Saks (1964) fikricha, katta odamda qizilo'ngach mushak qavati tsirkulyar qatlamining qalinligi kardiya sohasida 2,2 mm, bu uning birmuncha proksimal qismlaridagi qalinligidan 1,5-2 marta ortiqdir. Qizilo'ngach tashqi tomondan g'ovak biriktiruvchi to'qima bilan o'ralgan, undan limfatik va qon tomirlar, biriktiruvchi to'qimadan iborat tortmalar o'tadi. Chunonchi, qizilo'ngachning oldingi chap devorini chap bronx asosi bilan bog'lab turadigan chap qizilo'ngach - bronxial boylami, qizilo'ngachning orqachap devorini aorta ravog'ining botiq yuzasiga taqab turadigan qizilo'ngachaortal boylami va qizilo'ngachning distal bo'limini diafragmaga taqab turadigan Morozov-Savvin boylami kabilar farq qilinadi. Qizilo'ngachning abdominal kesigi seroz parda bilan qoplangan bo'ladi.

Qizilo'ngachning qon bilan ta'minlanishi. Qizilo'ngach arterial qon bilan o'mrov osti arteriyasi tarmoqlarining yuqori qismida, yuqori qovurg'alararo va qalqonsimon bez arteriyasidan, ko'krak qismida pastki diafragmal va chap me'da arteriyalari tarmoqlaridan ta'minlanadi. Qizilo'ngach arteriyalari o'zaro keng anastomoz hosil qiladi. Bu hol shu a'zoda operatsiya o'tkazishda juda qo'l keladi. Venoz oqim pastki qalqonsimon, perikardial, orqa ko'ks oralig'i va diafragmal venalar orqali amalga oshiriladi. Qon vv. azygos va

hemiazygosga quyiladi. Qizilo'ngach venalari asosan uzunasiga joylashgan bo'lib, uning pastki uchdan bir qismida shilliq parda osti va mushak pardalarida me'daning kardial qismi shilliq pardasi ostidagi chigalning davomi hisoblangan murakkab venoz chigal bo'ladi. Qon venoz chigaldan qizilo'ngach venalari bo'ylab, vv. azygos va hemiazygos ga va yuqori kovak venaga yo'naladi, bu venalaming klapanlari bo'lmaydi. Qizilo'ngachning qorin qismi venalari me'da venalari va qopqa vena bilan bevosita bog'langan. Qizilo'ngach venalari orqali qopqa va kovak venalar sistemasi o'rtasida anastomoz amalga oshirilishini qayd qilib o'tish muhim. Qizilo'ngachning limfatik tomirlari me'daning chuqur limfatik tugunlariga quyiladi. Limfa qizilo'ngachning yuqori qismidan traxeal va traxeobronxial limfatik tugunlarga, pastki qismidan kardiya tugunlariga tushadi. Qizilo'ngach limfatik tugunlarining bir qismi bevosita ko'krak yo'liga ochiladi (D.A. Jdanov, 1952), buning qizilo'ngach rakining keyinchalik metastazlar berishida ahamiyati kattadir. Qizilo'ngachni parasimpatik n. vagi tarmoqlari va simpatik nerv sistemasi (gangl. stellatumning tolalari, arterial va kekirdak-xiqildoq chigali) orqali innervatsiya qiladi. Ikkala sistemaning nerv tolalari qizilo'ngach yuzasida chigallar: o'ng adashgan nerv tarmoqlari bilan chap-orqa qizilo'ngach chigalini, chap adashgan nerv tarmoqlari bilan o'ng oldingi qizilo'ngach chigalini hosil qiladi. Ulardan qizilo'ngach bag'rida intramural nerv chigalini (mushaklararo, auerbax) va shilliq parda osti (Meysner) chigalini hosil qiladigan tolalar chiqadi. Bular qizilo'ngach devorini innervatsiya qiladi. Qizilo'ngachning bo'yin qismi qaytuvchi nervlar, ko'krak qismi o'zaro anastomozlanadigan adashgan nervlar tarmoqlari va simpatik nerv tolalaridan innervatsiya qilinadi. Qizilo'ngachning quyi qorin nervidan (n. splanchicus) tarmoqlar oladi. O'z-o'zini reflektor boshqarish intramural va ekstramural nerv tolalari va chigallari tomonidan amalga oshiriladi.

Qizilo'ngachnmg kuyishi

Qizilo'ngachning o'yuvchi ishqor, kuchli kislota, kamroq fenol, lizol, yod, sulema va boshqa ba'zi bir moddalardan kuyib qolish hollari ko'proq uchraydi. So'nggi vaqtlarda xonadonlarda kaustik soda kam ishlatila boshlangani munosabati bilan bu moddadan tasodifan kuyishlar soni kamayib ketdi, biroq ayrim joylarda u hali

ham uchrab turadi. Ko'pgina mualliflarning ma'lumotlari bo'yicha so'nggi yillarda qizilo'ngachning sirka kislotadan (essentsiya) kuyib qolish soni birmuncha ko'paydi. Kuchli kislota ichib qo'yilganda eng ko'p o'zgarishlar qizilo'ngachda, o'yuvchi ishqor ichib qo'yilganda esa me'dada ozroq o'zgarishlar paydo bo'ladi deb hisoblanadi (chunki meda shilliq pardasi kislotalar ta'siriga ma'lum darajada chidamli bo'ladi).

Boshqa omillarning ham ahamiyati bor: ichilgan kimyoviy modda miqdori, me'dada ovqat borligi va x.k. Odatda kuyishdan keyin stenozlar qolgan bemorlarda og'iz va xalqum shilliq, pardasida ham tegishli o'zgarishlar kuzatiladi. Qizilo'ngach kardial sfinkteri ustidagi distal bo'lim, halqum–qizilo'ngach birikkan sohadagi proksimal bo'lim, shuningdek bifurkatsiya sathi eng qattiq zarar ko'radi. Qizilungach shilliq pardasidagi qattiq ta'sirotga javoban qizilo'ngach devorlari spazmga uchrashi natijasida o'yuvchi moddaning turib qolishi qizilo'ngach distal bo'limining birmuncha jiddiy zararlanishiga olib keladi. Ishqorlardan zaharlanishda qizilo'ngachda eng og'ir o'zgarishlar yuz beradi, deb hisoblaydilar, chunki bularda kislotalardan kuyishdan farqli ravishda qoraqo'timing erib ketishi sodir bo'ladi.

Patologik anatomiyasi. Zararlanish darajasi zaharning miqdori va kontsentratsiyasiga bog'liq. Refleks tarzida tezda qayt qilish tufayli yutilgan suyuqlik miqdori odatda unchalik ko'p bo'lmaydi, biroq og'iz, qizilo'ngach va me'daning qattiq kuyib qolishi sodir bo'lishi uchun bir necha tomchi kuchli kislota yoki ishqor kifoya qiladi. Shilliq parda giperemiyasi va shishdan keyin tezda qizilo'ngach devori nekrozi sodir bo'ladi. Nekrozlangan qismlar mayda–mayda zarralar va yirik bo'laklar holida kuygan to'qimadan ko'chib tusha boshlaydi. Ayrim hollarda yara hosil bo'lishi yuza, boshqa hollarda chuqur bo'ladi. Shilliq pardaning yuza zararlanishlari birmuncha tez epiteliylanadi. Chuqur zararlanishlari esa granulyatsiya va biriktiruvchi to'qima hosil qilib bitadi, yaralanish 8–10 kungacha saqlanib qoladi. Yaralar juda sekin bitadi. Rivojlanayotgan biriktiruvchi to'qima asta–sekin (2–6 oy ichida) chandiq (yamoq) hosil qiladi va bujmayadi.

Agar shikastlanish shilliq parda bilangina chegaralanib qolgan bo'lsa, qizilo'ngach bo'shlig'i toraymagan holda yuza chandiq hosil bo'ladi. Shilliq parda osti qavati va mushak qavati zararlanganda

sklerozlangan, juda zich (Van Gekker bo'yicha qadoqsimon bujmayish), chuqur chandiqli to'qima hosil bo'ladi. Chandiqning ichki yuzasi notekis, rangsiz, ba'zan yara chaqasi bor. Chandiqli to'qimaning bujmayishi bir necha haftaga cho'ziladi. Qizilo'ngachning chandiqli o'zgarishlari, odatda, fiziologik toraymalar sathida: aksariyat o'rta (bronx–aortal) torayish sohasida, so'nrpa qizilo'ngachga kirish qismida yoki diafragmal teshik sohasida hosil bo'ladi. Shunday qilib, kuyishda patologik o'zgarishlarning shartli ravishda 4 bosqichini farq qilish mumkin: 1) shilliq parda giperemiyasi va shishi; 2) nekroz va yara hosil bo'lishi; 3) granulyatsiya; 4) chandiqlanish.

Klinik manzarasi. O'yuvchi ishqor yoki kislota ichilgan og'ir hollarda og'iz bo'shlig'i, halqumda, to'sh orqasida yoki epigastral soxada qattiq achishish va kuchli og'riq paydo bo'ladi. Lablar shishib ketadi, bemor ranggi bo'zaradi. Bradikardiya yuzaga keladi. Shok, hushdan ketish va o'lim yuz beradi. Agar 1–2 kun ichida o'lim sodir bo'lmasa, hiqildoq shishishi, shilliq va qon aralash yoki shilliq parda bo'lakchalarini qusish sababli og'ir nafas qisishi yuzaga keladi. Lablar va og'iz bo'shlig'i shishgan, qonab turadi. Harorat ko'tariladi. Yutinib bo'lmaydi. Qizilo'ngach teshilishi sababli qon oqadi, o'tkir mediastinit belgilari paydo bo'ladi. O'lim 3–4 kun o'tgach sodir bo'lishi mumkin.

O'rtacha og'irlikdagi kechish hollarida bir necha kunlardan keyin og'riq kamayadi, biroq yutinish qiyinlashganicha qoladi, ko'p so'lak ajraladi yoki so'lak va qizilo'ngach shilliq pardasi bo'lakchalari qayt qilinadi. 10–20 kundan keyin bemor suyuqlikni asta–sekin yuta oladigan bo'lib qoladi, qizilo'ngach spazmlari keltirib chiqargan disfagiya kamayadi.

Ezofagoskopiyada pardalar bilan qoplangan, ba'zi joylarida eroziyasi, keyinroq chandiqli o'zgarishlari bo'lgan shilliq parda shishi ko'rinib turadi. Asta–sekin bemor bemalol yuta oladigan bo'ladi, biroq bir necha hafta o'tgach yana disfagiya paydo bo'ladi va u qizilo'ngachning chandiqli torayishi yuz berganda yanada kuchayadi: avvaliga qattiq, so'ngra esa suyuq ovqatning ham o'tishi qiyinlashadi. Bu disfagiya ko'p so'lak ajralishi va qizilo'ngachdan qusish bilan o'tadi. Qizilo'ngachdan qusish avvaliga ovqat eyish vaqtida, keyin bevosita ovqatdan keyin ham yuz beradi.

Kasallikning kechikkan muddatlarida qizilo'ngachning asta–sekin kengayishi natijasida toraygan joydan yuqorida

qizilo'ngachdan qusish ko'proq bo'ladi. Och qolish oqibatida bemorning umumiy ahvoli nochorlashadi: bemor nihoyatda ozib ketadi, doimiy ochlik sezgisiga azob beradigan tashnalik ham qo'shiladi. Shunday qilib, qizilo'ngachning kuyishi 3 davrga bo'linadi: 1) o'tkir davr – shilliq pardada qizarish, shish va yara paydo bo'lish vaqtida; bu davrda kuchli og'riq sababli yutish mumkin bo'lmay qoladi; 2) o'rtacha o'tkir – granulyatsiya davri; bemor ichish va ovqat eyish imkoniyatiga ega bo'ladi, biroq yutish og'riq bilan o'tishi mumkin; 3) surunkali – qizilo'ngachning tobora torayishi, disfagiyaning qaytalanishi, ozib ketish davri.

Rentgenologik tekshirish. Kamdan-kam rentgenologik tekshirish ob'ekti bo'ladigan qizilo'ngachning yangi kuyish hollarida shilliq parda burmalari shishini va lokal spazmlarni aniqlashga muvaffaq bo'linadi. Birmuncha kechikkan muddatlarda rentgenologik tekshirishda torayish bo'lgan joyni, darajasini, konturlarini aniq bilib olsa bo'ladi (278-rasm).

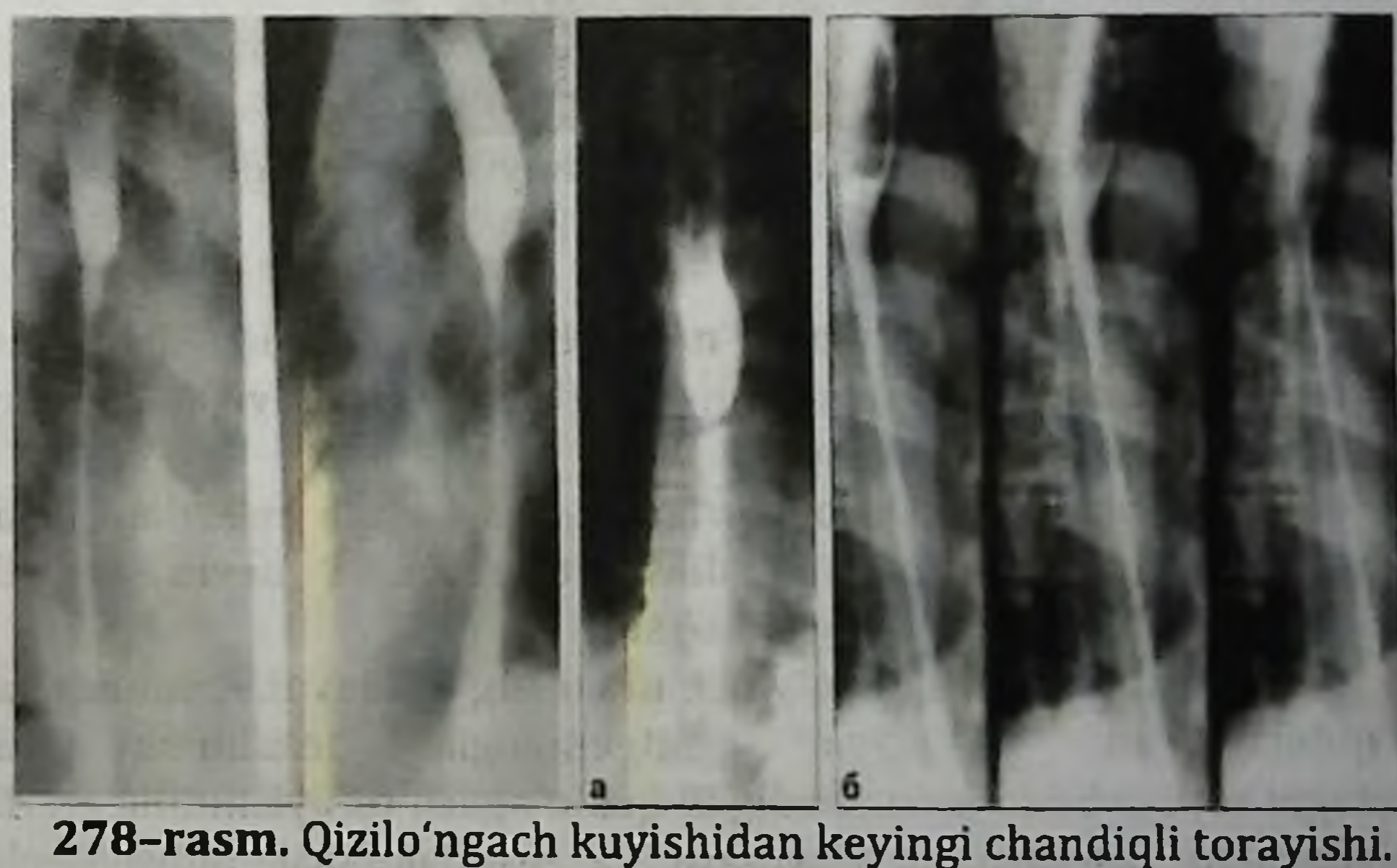

278-rasm. Qizilo'ngach kuyishidan keyingi chandiqli torayishi.

Ezofagoskopiya. Halqasimon (eng ko'p uchraydigan formasi) torayishda ranggi o'rab turgan shilliq pardaga qaraganda ochroq fibroz halqa topiladi. Toraygan bo'shliq odatda markazda joylashgan va ko'pincha yulduzsimon shakldagi chandiq bilan o'ralgan. Ba'zan torayish klapan shaklida bo'ladi. Ayrim hollarda kuyishdan keyingi

stenozlarni rak stenozlaridan farq qilish qiyin boTadi. Torayish sohasi tepasida qizilo'ngachning ozmi-ko'pmi kengayganligi xavfli emasligidan dalolat beradi (279-rasm).

Kechishi va asorati. O'yuvchi ishqorlardan og'ir zaharlanishlarda bemorlar intoksikatsiya, shok, qizilo'ngach perforatsiyasi, yiringli asoratlar rivojlanishi va boshqa sabablardan nobud bo'ladilar. Qizilo'ngach va me'dadan og'ir qon ketish hollari asoratlar sifatida kuzatilishi mumkin. Kamdan-kam hollarda, odatda ishqorlardan kuyishda, qizilo'ngach - bronxial oqma yaralar paydo bo'ladi.

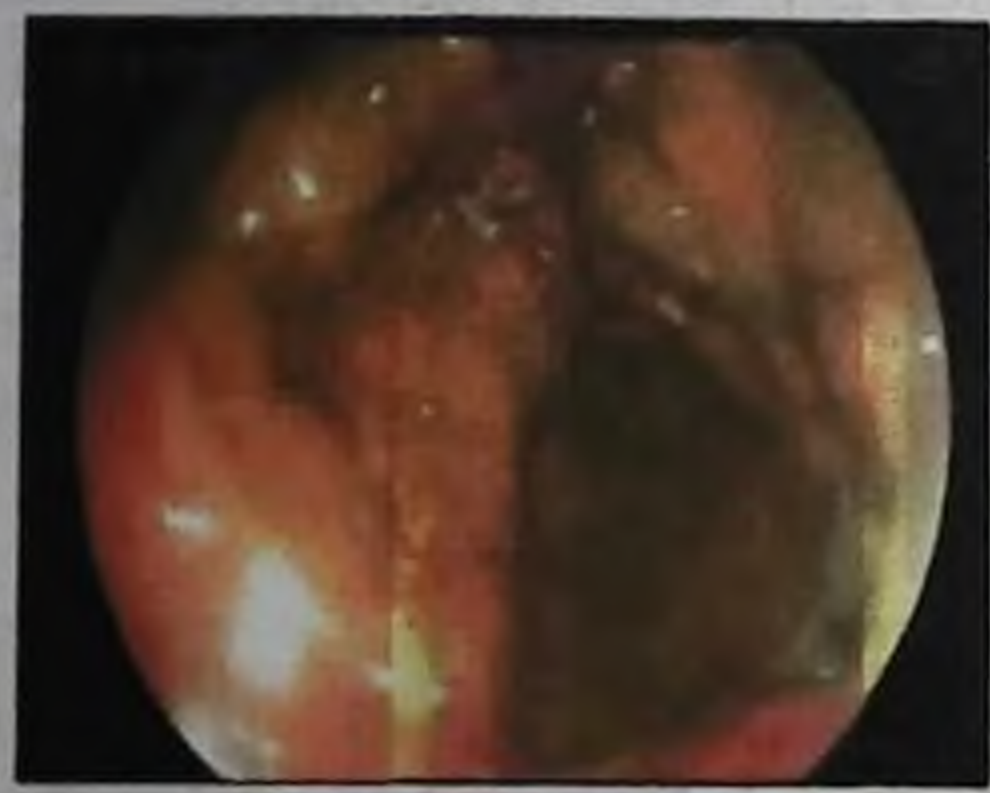

279-rasm. Qizilo'ngach ximik kuyishining endoskopik ko'rinishi.

Qizilo'ngachning kimyoviy moddalardan kuyishida aksariyat xirurgik davolashni talab qiladigan uning chandiqli torayishi eng ko'p uchraydigan asorat hisoblanadi.

Qizilo'ngach torayishi bemorlarning anchagina holsizlanishiga olib keladi. Ayrim hollarda mediastinit, o'pka va plevra yiringli jarayonlari kabi asoratlar paydo bo'ladi.

Diagnostikasi unchalik qiyinchiliklar tug'dirmaydi. Anamnez va yo'qolmaydigan disfagiya rentgenologik tekshirish va ezofagoskopiya bilan aniqlanadigan qizilo'ngach torayishining etarli belgilaridan hisoblanadi. Davolash va profilaktikasi. Shoshilinch muolaja: tezlik bilan kasalxonaga yotqizish, morfin in'ektsiyasi va suyuqlik kiritish hamda me'dani yuvish uchun ko'p qilib moy surtilgan me'da zondi kiritishdan iborat. Ishqorlar bilan zaharlanishda suyultirilgan sirka kislota eritmasi yoki o'simlik moyi bilan, kislotalardan zaharlanishda soda eritmasi bilan yuviladi. Shubhali hollarda me'da sut yoki bufer eritmalari bilan yuviladi. Zond

kiritishdan avval kimyoviy modda tabiatiga ko'ra soda, sirka kislota yoki sutni ko'p miqdorda ichish buyuriladi. Neytrallaydigan modda kiritish zaharlanishdan keyin dastlabki 4 soat ichidagina maqsadga muvofiq deb hisoblanadi. Dastlabki kunlari hiqildoq shishishi, shok, aspiratsion zotiljam, periezofagit, mediastinit, buyrak zararlanishi, atsidoz sababli degidratatsiya yoki koma singari asoratlar davolanadi. Profilaktika maqsadida antibiotiklar (penitsillin, streptomitsin, neomitsin) parenteral yuboriladi. Agar bemor 3 kun ichida suyuqlik icha olmasa, gastrostomiya qilish buyuriladi. Og'ir disfagiyada sutkasiga 2–3 1 glyukoza eritmasi yoki 0,9%li NaCl eritmasi tayinlanadi. Sog'ayish davrida 1–2 hafta o'tgach rentgenologik tekshiruv o'tkazish qizilo'ngachning boshlanib kelayotgan torayishini aniqlashga imkon beradi.

Kimyoviy kuyishdan keyin qizilo'ngach strikturasini davolashning asosiy usuli bujlash hisoblanadi, bu usul 90–95 foiz bemorlarning sog'ayib ketishiga olib keladi. Kuyishning 9–11-kunidan boshlab bujlashga turi bo'yicha, kechikib bujlash qizilo'ngachning rivojlanib bo'lgan torayishini kengaytirish maqsadida o'tkaziladi. Bujlash 7-haftadan boshlanadi. Bujlashni qizilo'ngachning kuyishdan keyin strikturalari qolgan hamma bemorlarda toraygan joy orqali metall o'tkazgich kiritish mumkin bo'lgan hollarda o'tkaziladi.

Bujlashga monelik qiladigan hollar: mediastinit, qizilo'ngach–bronxial oqma yarasi. Barqaror klinik natija olish uchun bujlash bilan davolashni bir necha haftalar va xatto oylar mobaynida o'tkazish zarur bo'ladi va quyidagilar qo'llaniladi: 1) og'iz orqali «ko'rmasdan» bujlash; 2) qizilo'ngachni rentgen kontrast kovak plastmassa bujlar bilan bujlash; 3) ezofagoskop nazorati ostida bujlash; 4) «to'xtovsiz bujlash» tamoyili bo'yicha bujlash; 5) retrograd bujlash. Og'iz orqali «ko'rmasdan» bujlash qizilo'ngachning yuqori va o'rta ko'krak bo'limlaridagi uncha katta bo'lmagan barmoqsimon strikturalarida qilinishi lozim.

Davolash maxsus bujlar yig'indisi yordamida o'tkaziladi. Agar buj oson o'tsa, keyingi gal raqamiga qarab yo'g'onroq buj kiritiladi. Bujlash usuli metall o'tkazgichlar va rentgenkontrast kovak bujlar qo'llanilganda takomillashtirilgan. U striktura yo'lini va bujning qizilo'ngach bo'yicha surilishini aniqlash uchun rentgenologik nazorat qilish imkonini beradi, bu hol muolaja samaradorligini

oshiradi va qizilo'ngachning teshilish xavfmi kamaytiradi. Ezofagoskop nazorati ostida bujlash o'tkazgichni kiritish qiyinlashgan ekstsentrik joylashgan strikturada, buralgan torayish kanalida, ro'y-rost suprastenotik kengayishda bajarilishi kerak. «To'xtovsiz bujlash» naysimon, buralma yoki ko'p sonli strikturalari bor bemorlarda gastrostoma orqali qo'llaniladi. Og'iz orqali kiritilgan va gastrostoma orqali kiritilgan ipak ipga turli xil diametrdagi rezina naychalar mahkamlanadi. Ulami to'g'rilab, toraygan qism orqali o'tkaziladi va bir necha soatcha qoldiriladi. Gastrostoma orqali retrograd bujlash xavfsizroq hisoblanadi va bemorlar ulami osonroq, ko'taradilar. Ayrim bemorlarda ezofagit hosil bo'lishiga olib kelishi mumkin. Qizilo'ngach teshilishi va mediastini rivojlanishi bujlashning xavfli asorati hisoblanadi.

Qizilo'ngachning chandiqli strikturalarida operatsiyaga ko'rsatmalar: 1) qizilo'ngach bo'shlig'ining to'liq, obliteratsiyasi (berkilib qolishi); 2) striktura orqali buj o'tkazishga bir necha marta muvaffaqiyatsiz urinishlar; 3) takroriy bujlashdan keyin chandiqli strikturalarning tez qaytalanib turishi; 4) traxeya yoki bronx bilan qizilo'ngach oqma yaralari borligi; 5) bujlashda qizilo'ngachning takroriy teshilishi. Bemor juda ozib ketganda davolashning birinchi bosqichi sifatida unga gastrostoma qo'yiladi (280–rasm).

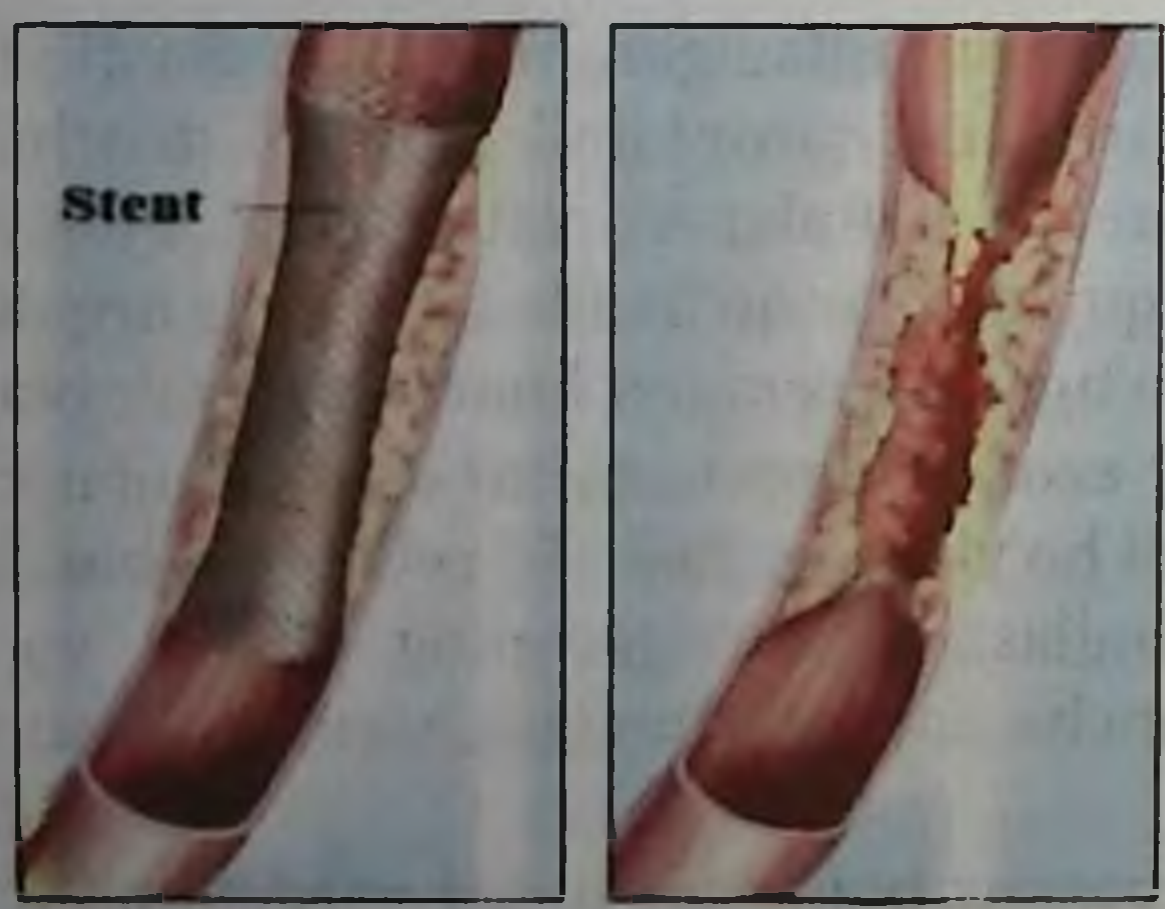

280 – rasm. Qizilo'ngach chandiqli strikturasini stentlash.

Operatsiya usulini tanlashda bemorning yoshi va umumiy holati, qizilo'ngachning toraygan joyi va uning qancha sohani egallagani hisobga olinadi. Ko'pchilik bemorlarda bir bosqichli plastik operatsiyalar o'tkaziladi. Ko'p bosqichli plastikani esa,

holsizlangan bemorlarda bajariladi. Segmentar strikturalarda qizilo'ngachda har turli qisman plastik operatsiyalar qilinadi. Qizilo'ngachning quyi qismi yoki kardiyasi zararlanganda quyidagilar: chetki qizilo'ngach–me'da anastomozi qo'yish, zararlangan qismni rezektsiya qilish va uni me'daning katta egriligidan hosil qilingan naycha, ingichka yoki yo'g'on ichakdan olingan transplantat bilan almashtirish qo'llaniladi.

Halqum, qizilo'ngachning buyin yoki bo'yin–ko'krak bo'limi zararlanganda proksimal qisman plastika bajariladi. Ingichka va yo'g'on ichaklardan olingan transplantatlardan foydalaniladi. Transplantatning bir uchini qizilo'ngachning toraygan joyidan yuqorida, boshqa qismini undan pastda anastomoz qilinadi. Striktura ko'p joyni egallagan hollarda ingichka yoki yo'g'on ichakdan olingan transplantatni to'sh oldida va to'sh ichida (retrosternal, plevra ichi, mediastinum orqasida) joylashtiriladigan total plastika qilish tayinlanadi.

Kuyish sodir b o'ganidan 2 yil o'tmasdan sun'iy qizilo'ngach vujudga keltirishga kirishmaslik kerak. Shu muddat otgandan keyingina qizilo'ngachning chandiqlanish darajasi aniqlanishi mumkin va shakllanib bo'lgan chandiqli to'qimaning qizilo'ngach bo'shlig'ini konservativ usullar bilan kengaytirishga imkon bermasligi ma'lum bo'ladi.

Qizilo'ngach divertikullari

Qizilo'ngach divertikullari – qizilo'ngach devorining chegaralangan bo'rtib chiqqan joylaridir. So'nggi vaqtlarda qizilo'ngach divertikullari, ilgari tasavvur qilinganidek, kam uchraydigan kasallik emasligi aniqlandi. Bu klinik amaliyotga rentgenologik tadqiqotlarning keng joriy qilinishi, aholining profilaktik maqsadlarda yalpi rentgenologik tekshiruvlardan oTkazilishi bilan bog'iq.

Rokitansky, 1840 yildayoq divertikullarni pulsion va traktsion turlarga bo'lgan edi. Pulsion divertikullar qizilo'ngach bo'shlig'ida uning qisqarishlari vaqtida paydo bo'ladigan bosim ta'siri ostida qizilo'ngach devorining bo'rtib chiqishi natijasida hosil bo'ladi, traktsion divertikullaming paydo bo'lishi esa atrof to'qimalardagi yallig'ianish jarayoni va qizilo'ngach devorini kasal a'zo yo'nalishida tortadigan (tractio) chandiqdar hosil bo'ishi bilan bog'liq (o'pka

ildizlari sohasida limfatik tugunlarga tomon yo'nalishda yoki bu tugunlar sildan zararlanganda yuz beradigan traxeya bifurkatsiyasida). Ko'pchilik tadqiqotchilar traktsion mexanizm divertikul rivojlanishining boshidagina kuzatiladi, deb hisoblaydilar. Keyinchalik divertikul kattalashadi va pulsion mexanizm ta'siri ostida o'z shaklini o'zgartiradi. Bu xildagi divertikullar pulsion-traktsion divertikul nomini olgan.

Qizilo'ngach divertikullarini pulsion, traktsion va aralash (pulsiontraktsion) turlarga bo'lish bilan birga ulaming joylashuvi bo'yicha klassifikatsiyasi ham qabul qilingan. Shu tariqa halqum-qizilo'ngach yoki Tsenker divertikullari, epibronxial (bifurkatsion, o'rta qizilo'ngach), epifrenal (epidiafragmal) va boshqa kam uchraydigan xillari farq qilinadi. Shuningdek tug'ma va orttirilgan, haqiqiy va soxta divertikullar farq qilinadi. Tug'ma divertikullar kamdan-kam uchraydi. Ko'pchilik hollarda ular orttirilgan bo'ladi (281-rasm).

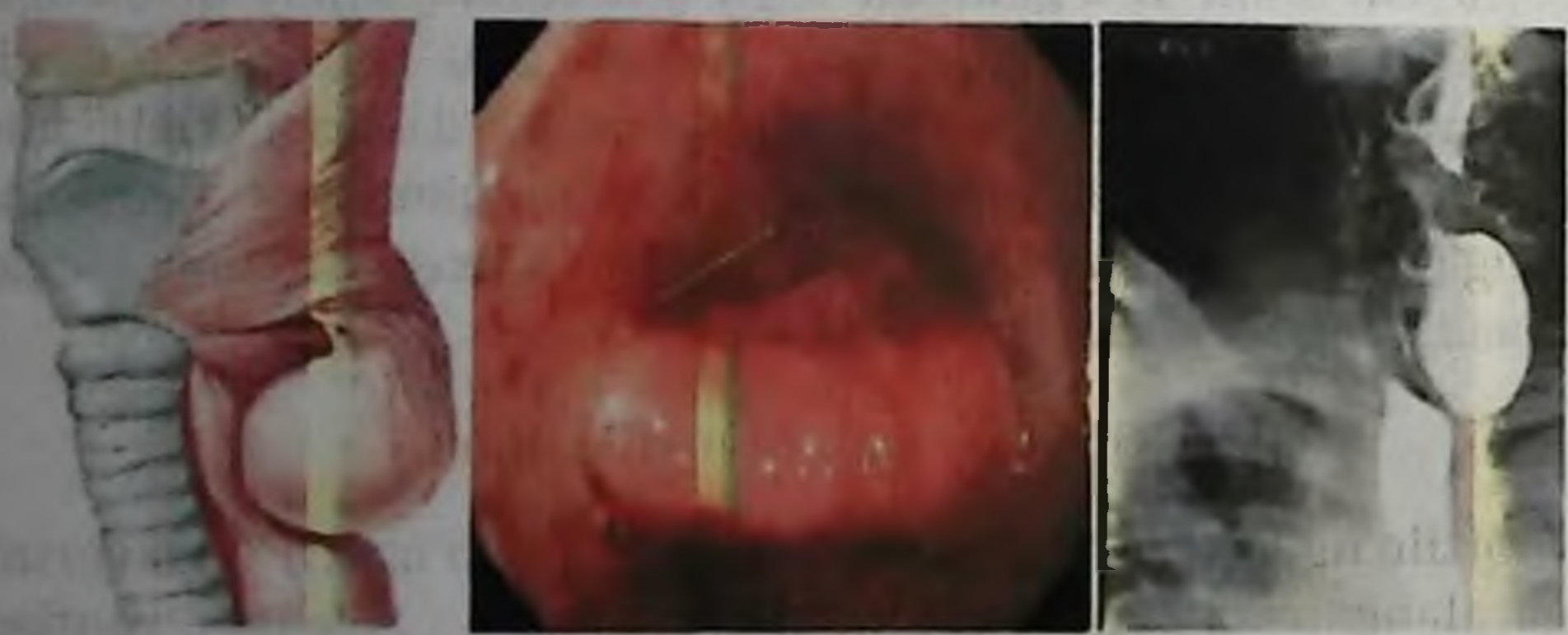

281- rasm. Halqum-qizilo'ngach, Zenker divertikulining sxematik, endoskopikva rentgenologik ko'rinishi.

Devori normal qizilo'ngach devorining xamma qatlamlarini saqlagan divertikullar «haqiqiy», devori mushak qatlamidan mahrum boTgan divertikullar «soxta» degan nom olgan. Soxta divertikullar prognostik jihatdan yomonroq, chunki qisilib qolishi, cho'zilishi va hatto teshilishi mumkin. Qizilo'ngach divertikullari aksariyat 5 dan 70 yoshgacha, ayollarda erkaklarga nisbatan birmuncha ko'proq uchraydi. Halqum- qizilo'ngach divertikullari ko'pincha ularni batafsil tasvirlagan Zencer nomi bilan Zenker divertikullari deyiladi. Halqum-qizilo'ngach divertikullari aslini olganda halqum distal boTimining divertikullari hisoblanadi, biroq, ularning paydo bo'lishi

ko'pincha qizilo'ngach funktsiyasining buzilishi bilan o'tadi, shuning uchun qizilo'ngach patologiyasini bayon qilishda ushbu kasallik ustida to'xtalib o'tish o'z- o'zidan joiz hisoblanadi.

Zenker divertikuli paydo boTishida, aftidan, mexanik omil - ovqat luqmasining halqum devorining kuchsiz joyini ko'p bosib turish, ehtimol, halqum mushaklari va qizilo'ngachga kirish qismidagi mushaklar qisqarishining uyg'unligi buzilishi asosiy ahamiyat kasb etsa kerak. Ayrim mualliflar halqum, halqum-qizilo'ngach divertikullari rivojlanishida embriologik shart-sharoitlarning ahamiyatiga ishora qilib, embrionda halqum devoridagi shu xildagi bo'rtmalami qayd qiladilar. Patologik anatomiyasi. Divertikul asta-sekin bir necha yillar ichida rivojlanadi. Halqum quyi boTimi orqa devorida hosil boTgan divertikul qizilo'ngachning orqa devori va umurtqa pog'onasi orasida pastga tushadi.

Divertikul teshigi odatda enlik va halqumning to'g'ridan-to'g'ri davomi hisoblanadi va qizilo'ngach kirish qismi oldinga, hiqildoqqa siljigan. Divertikul katta-kichikligi har xil - kichkina botiqlikdan to nok kattaligigacha bo'ladi. U ovqat bilan to'lganda qizilo'ngachni oldinga qisib qo'yadi va yutishni juda qiyinlashtiradi. Divertikul qopchasida mushak tolalari bo'lmaydi va odatda atrofdagi to'qimalar bilan yopishib ketmagan bo'ladi. Divertikulning ichki yuzasi halqum shilliq pardasi bilan qoplangan. Ba'zan yuzasida eroziyalari bilan donador yoki yassi chandiqlari bo'ladi.

Klinik manzarasi. Kichik divertikul bir necha yilgacha yuzaga chiqmasligi yoki halqumda achishish, qirilish sezgisi, yo'tal, halqumda yot jism bordek his qilish, yutinish buzilishi, ko'p so'lak oqishi, og'izdan badbo'y hid kelishi, ko'ngil aynishi kabi simptomlarni paydo qilishi mumkin. Ko'ngil aynish belgisi ba'zan me'da kasalligi to'g'risida o'ylashga majbur etadi. Divertikul qopchasi kattalashuvi bilan bir vaqtda yutishning buzilishi paydo bo'ladi. Bemorga hiqildoq orqasida ovqat to'xtab qolayotgandek tuyuladi, agar qopcha katta bo'sa, qizilo'ngachning yuqori qismida to'xtab qolayotgandek bo'ladi. Ovqat luqmasi to'xtashi Bensaude va Gregorie «Blokada fenomeni» deb tasvirlagan qator simptomlar bilan o'tadi: bemor yutish harakatlari qiladi, shundan keyin yuzi qizarib, nafasi qisa boshlaydi, qayt qilganidan keyin engil tortadi.

Agar qayt qilmasa, boshi aylanadi, qisman hushdan ketish holati

yuzaga keladi. Regurgitatsiya yoki qayt qilish har kuni bo'lsada, ovqat divertikulda kamdan-kam bir necha kun turib qoladi. Divertikul suyuqligining regurgitatsiyasi va uning nafas yo'llariga tushishi aspiratsion zotiljam kasalliklariga sabab bo'ladi.

Boshqa simptomlardan qaytuvchi nerv bosilishi oqibatida paydo bo'ladigan tovush bug'ilishi, traxeyaning bosilishi sababli nafas olish qiyinlashuvini ko'rsatib o'tish mumkin. Umumiy holat bir necha yilgacha unchalik o'zgarmay qoladi. Qator hollarda bemor ozib ketadi. Ko'zdan kechirilganda ko'pincha bo'yinda bo'rtib chiqqan joy ko'rinadi (bosh orqaga tashlanganda). Ba'zan u buqoqni eslatadi. Bo'rtma yumshoq konsistentsiyali bo'lib, bosilganda kichiklashadi. Bemorga suv ichirib bo'rtib chiqqan joy urib ko'rilganda chayqalish shovqinini eshitish mumkin (Kuper belgisi).

Rentgenologik tekshirishda kontrast modda divertikulni to'ldiradi, so'ngra esa qizilo'ngachga o'tadi. To'lgan divertikul qizilo'ngachning orqa yoki yon tomonidan ko'rinib turadi.

Kechishi va asoratlari. Kasallik juda sekin kechadi. Bemor tobora ozib ketadi. Aspiratsion zotiljam, o'pka abstsessi ko'p uchraydigan asoratlardan hisoblanadi. Divertikulning eroziyalangan shilliq pardasidan qon oqishi, peridivertikulit va periezofagit, stenokardiya paydo bo'lishi ehtimol. Poliplar va rak rivojlangan hollar tasvirlangan. Ko'p hollarda bemor juda ozib ketadi, holsizlanish orta boradi, divertikul bo'shlig'ida ovqat qoldiqlari doimo yig'ilib turishi va ularning parchalanishi sababli yallig'lanish jarayoni – divertikulit rivojlanishi mumkin, bu o'z navbatida yiringli mediastinit va sepsis sababchisi bo'lishi mumkin. Qizilo'ngachning uchdan bir o'rta qismidagi divertikul, o'pka ildizi sathida bo'lib, qizilo'ngach bosh bronx bilan kesishadigan joydan bir oz yuqoriroqda joylashadi. Shuning uchun ular ba'zan epibronxial divertikullar deb ataladi. Qizilo'ngach o'rta qismidagi divertikullar traktsion turga taalluqli bo'ladi, ya'ni ularning kelib chiqishida ko'ks oralig'idagi turli yallig'lanish jarayonlarida vujudga keladigan va qizilo'ngach devori qismini u yoki bu yo'nalishda tortadigan (o'pka va plevra kasalliklarida, o'pka sili, plevrit, zotiljam) bitishmalarga katta ahamiyat beradilar. Ba'zan qizilo'ngachning bu bo'limida sof pulsion divertikullar kuzatiladi. Ulaming paydo bo'lishida qizilo'ngach innervatsiyasi buzilishi yoki reflektor ta'sirlar natijasida unda motorikaning izdan chiqishi asosiy ahamiyatga ega bo'ladi.

Patologik anatomiyasi. Qizilo'ngach o'rta uchdan bir qismining divertikuli, devorlarining konussimon yoki yumaloq bo'rtib chiqishi bilan ifodalanib, ular yuqoriga yo'nalgan, traxeya yoki boshqa a'zolar bilan biriktiruvchi to'qima bitishmalari orqali yopishgan. Bu divertikullarning diametri 1–2 sm va ahyon–ahyonda undan kattaroq, ular ko'p sonli bo'lishi mumkin. Divertikul devori qizilo'ngach devoriga o'xshash tuzilgan. Shilliq pardasi aksari giperemiyalangan, eroziyalari ham bo'lishi ham mumkin. Bunday divertikulning odatda bo'yni bo'lmaydi va qizilo'ngach bo'shlig'i bilan keng tutashib turadi, shunga ko'ra ularda ovqat tutilib va turib qolishi kamdan–kam bo'ladi.

Klinikasi. Bunday divertikullar ko'pincha klinik jihatdan hech qanday belgilar bilan yuzaga chiqmaydi, yutishning qiyinlashuvi, to'sh orqasidagi og'riq, qon ketishi kam bo'ladi. Agar bifurkatsion divertikullaming o'lchami kattalashib ketsa, ular og'ir azoblar keltirib chiqarishi mumkin. Bu xildagi divertikullar tamoman osoyishta kechadi. Ayrim hollardagina yiringlanish va abstsess hosil bo'lishi kabi asoratlar qayd qilinadi, biroq divertikullarning atrofidagi ko'p miqdordagi biriktiruvchi to'qimadan iborat bitishmalar yiringlikning tarqalib ketishiga yo'l qo'ymaydi. Yiringlikning bronxlar va bronx–qizilo'ngach fistula (oqma) si hosil bo'lishi, teshilishi (perforatsiya) juda kamdan–kam kuzatiladi. Yiringlikning qizilo'ngachgayoki aortaga yorilishi bundan ham kam uchraydi.

Qizilo'ngachning quyi uchdan bir qismi divertikullari (epifrenal) aksariyat qizilo'ngach ampulasidan yoki bevosita ampula tepasida joylashgan qismdan paydo bo'ladi yoki bundan ham proksimal qismida joylashuvi mumkin. Epifrenal divertikullar ko'pchilik hollarda pulsion hisoblanadi.

Patogenezi. Ko'pgina tadqiqotchilar traktsion divertikullardan farqli o'laroq, epifrenal divertikullaming paydo bo'lishini ovqat bo'laklarining qizilo'ngach devoridagi eng sust joylami (mushak tutamlari ajralishi, tomirlar o'tadigan joy) bosib turishi bilan bog'laydilar. Ayrim mualliflar qizilo'ngach mushak devorining tug'ma zaifligiga katta ahamiyat beradilar.

Jackson ovqat bo'lagining bosimigina emas, balki «diafragma» sfinkteri qisqarishlarining buzilishi ham patogenetik jihatdan ahamiyatga ega deb hisoblaydi.

Patologik anatomiyasi. Epifrenal divertikullar

qizilo'ngachning o'rta uchdan bir qismidagi divertikullarga qaraganda yirikroq bo'ladi. Faqat ayrim hollardagina ular katta bo'ladi va ularning sig'imi 100, hatto 200 ml ga etadi. Epifrenal divertikullar katta o'lchamli bo'lganida ham, ularda ovqat qoldiqlarining uzoq vaqt tutilib qolishi va buzilishi kamdan- kam kuzatiladi. Bu ularning diafragma va yurakka yaqin joylashganligi bilan izohlanadi: diafragma harakatlari va yurakning urib turishi epifrenal divertikulga o'tadi va ularning bo'shliqlari ritmik ravishda kichrayadi va kattalashadi, bu ularning bo'shalishiga imkon beradi. Shilliq, pardasi ko'pchilik hollarda o'zgarmagan qo'shni a'zolar bilan yopishib ketish hodisalari odatda yo'q. Klinikasi. Ko'pincha divertikullar unchalik jiddiy buzilishlar keltirib chiqarmaydi va rentgenologik tekshiruv vaqtidagina aniqlanadi. 15–20% bemorlarda noxush sezgi suyuqlik ichilgandan yoki qoringa bosilgandan keyin yo'qoladi. Ba'zan to'sh sohasida og'riq sezgisi, qayt qilish, aerofagiya, yo'tal, ishtaha yo'qolishi va ko'ngil aynishi kuzatiladi, qizilo'ngachdan qusish yuz berishi ham mumkin. Katta hajmdagi divertikul qizilo'ngachni bosib qo'yishi mumkin, shunga ko'ra ko'krakda og'riq (ayniqsa ovqatdan keyin) paydo bo'ladi, bu yurak urishi, nafas qisishi bilan o'tadi. Bu simptomlar divertikul bo'shalgandan keyin yo'qoladi.

Divertikullar rentgenologik jihatidan oson aniqlanadi. Bevosita diafragma ustida qizilo'ngach devorining turli o'lchamdagi bo'rtib chiqqan yumaloq yoki tuxumsimon konturlari aniqlanadi. Kasallik juda sekin kechadi. Ko'p hollarda divertikul o'lchami asta-sekin kattalashadi. Epifrenal divertikullarni diafragmaning qizilo'ngach teshigi churralaridan farq qilish lozim. Kamdan-kam hollarda unchalik katta bo'lmagan divertikullami qizilo'ngach yarasidan farq qilishda qiyinchilik vujudga keladi. Divertikul bilan megaezofagus (kardiya axalazlyasi) belgilarining birmuncha o'xshashliklari bor.

Xalqum-qizilo'ngach divertikullariga davo qilish - konservativ. Davolash parhezga qafiy rioya qilish, divertikulni drenajlash, yuvishdan iborat va operatsiya qilib davolashga monelik bo'lgandagina qo'llaniladi.

Operatsiya qilmasdan davolashda o'lim, divertikuldagi turli xil asoratlarga bog'liq va 33%ni tashkil etadi.

Operatsiya qilib davolash divertikulni kesish yoki invaginatsiya qilishdan iborat. Divertikuldagi yallig'lanish hodisalarini to'xtatishga qaratilgan konservativ davolash eng zarur tadbir hisoblanadi (qattiq

parhez, 7–10 kungacha yallig'lanishga qarshi vositalar va antibiotiklar ishlatish). To'sh–o'mrov–so'rg'ichsimon mushakning oldingi cheti bo'ylab kesiladi, qalqonsimon bez chap bo'lagini yuqoriga va o'ngga suriladi. Oldin quyi qalqonsimon arteriyani bog'lab m. omohyoideus ni yuqoriga suriladi. Shundan keyin jarohatda qizilo'ngach va divertikul ko'rinib turadi. Divertikulni hamma tomondan bo'ynigacha ajratiladi, choklar bilan tikiladi va kesib olib tashlanadi T.A. Suvorova UKL–40 apparati yordamida mexanik chokdan foydalanishni tavsiya etadi. Divertikul olib tashlangandan keyin mushaklar va fastsiyalarga choklar solinadi. Jarohatni pishiq qilib tikiladi. Ovqat eyish va suyuqlik ichishga 3–4 sutkalarning oxiriga kelib ruxsat beriladi. Divertikul invaginatsiyasi (Girard) – divertikulni qizilo'ngach bo'shlig'iga joylashdan iborat. Bunday operatsiyani unchalik katta bo'lmagan divertikullardagina qo'llaniladi. Hozirgi vaqtda qizilo'ngach divertikullarini operatsiya yo'li bilan davolashdagi xavf–xatar birmuncha yuqori. Shuning uchun divertikullarni taxminan 10–15% bemorlarda operatsiya qilinadi, xolos. Yaxshi bo'shalmaydigan, ko'pincha yallig'lanib turadigan va ro'yi rost klinik belgilari bo'lgan o'lchami katta divertikul xirurgik davolash uchun ko'rsatma hisoblanadi. Parabronxial divertikullarni o'ng tomonlama torakotomiya bilan VI qovurg'alar orasida, epifrenal divertikullarni chap tomonlama torakotomiya bilan VII–VIII qovurg'alar orasida operatsiya qilgan ma'qulroq. Plevra bo'shlig'i ochilgandan keyin mediastinal plevra qirqiladi, qizilo'ngach topiladi. Qizilo'ngachga burun orqali zond kiritiladi va uni havo bilan kengaytiriladi. Bu divertikulni topish va ajratishni birmuncha osonlashtiradi. Divertikulni oyoqchasigacha ajratiladi. Diametri 2 sm gacha boTgan divertikullar jimjimador choklar bilan tikilishi mumkin. O'lchami 2 sm dan katta divertikullar esa olib tashlanadi. Divertikul bo'ynini uzluksiz yoki boshqacha chok bilan tikiladi, katta divertikullarda mexanik chok qoTlaniladi. Choklarning ikkinchi qatorini qizilo'ngachning mushak pardasiga qo'yiladi. Choklarning chizig'ini parietal plevra (Depk), o'pka to'qimasi (Nissen), diafragma laxtagi (B.V. Petrovskiy, T.A. Suvorova), kapron devor (A.A. Vishnevskiy) va shu kabilar bilan mahkamlanadi. Bu tadbirlar choklaming sitilib ketmasligi uchun qilinadi. Operatsiyadan keyingi asoratlar qatoriga yana zotiljam va qizilo'ngach torayishini kiritish mumkin.

Qizilo'ngach o'smalari

Qizilo'ngach o'smalari: xavfsiz va xavfli o'smalarga bo'linadi. Qizilo'ngachning xavfsiz o'smalari kamdan-kam uchraydi. Palmer ma'lumotlariga binoan adabiyotda qizilo'ngach xavfsiz o'smalarining qariyb 350 hodisasi tasvirlangan. Qizilo'ngachning xavfsiz o'smalari ko'proq, erkaklarda uchraydi. O'smalar aksariyat qizilo'ngachning yuqori uchdan bir va o'rta qismida joylashadi.

Morfologik tuzilishi jihatidan bu o'smalar epitelial o'smalar qatoriga kiradi. Bularga qizilo'ngach poliplari, biriktiruvchi to'qimadan tashkil topgan o'smalar (fibroma, fibrolipoma), tomir to'qimasidan kelib chiqqan o'smalar (gemangioma), nerv to'qimasidan paydo bo'lgan o'smalar (neyrofibroma), mushak to'qimasidan hosil bo'lgan o'smalar (leyomioma) kiradi. Qizilo'ngachda aksariyat leyomiomalar (70% hollarda) rivojlanadi.

Etiologiyasi va patogenezi. Qizilo'ngachning xavfsiz o'smalari paydo bo'lishi, umuman o'smalarning paydo bo'lishi singari, etarlicha o'rganib chiqilmagan. Bu o'rinda juda issiq, qattiq va achchiq ovqatlar iste'mol qilish natijasida qizilo'ngach shilliq pardasining surunkali tarzda ta'sirlanib turishining ahamiyatini qayd qilib o'tish lozim.

Patologik anatomiyasi. Qizilo'ngachning xavfsiz o'smalari yakka va ko'p sonli bo'lishi mumkin. Bo'shliq ichidagi (intramural, shilliq pardadan tashqaridagi) xavfsiz o'smalar farq qilinadi. Ko'pchilik hollarda bo'shliq ichi o'smalari uchraydi. Ularda oyoqcha bo'lishi ham, bo'lmasligi ham mumkin. Oyoqchali o'smalar (aksariyat fibromalar) odatda qizilo'ngachning eng proksimal yoki distal bo'limida joylashadi. O'smaning o'lchamlari birmuncha katta. Eng yirik o'smani (leyomioma) Kepper tasvirlagan, uning og'irligi 1 kg 420 g bo'lgan. Leyomiomalar ko'p uchraydi, ular yakka-yakka va ko'p sonli tugunlar koTinishida bo'ladi. Qizilo'ngach devorining butun mushak qatlami ichiga diffuz kirgan ko'p sonli mayda tugunchalar ko'rinishidagi tarqalgan leyomiomatoz ham uchrab turadi. Leyomiomalarning yuzasi odatda silliq, yumaloq tuzilmalar ko'rinishida, atrofdagi to'qimadan yaxshi chegaralangan, ular tartibsiz joylashgan mushak tolalari yoki ulaming tutamlaridan iborat bo'lib, orasida ba'zan nekrozga uchragan qismlar, qon quyilishlar va ohaklangan qismlar uchraydi. Lipomalar yog' to'qimadan tashkil topgan bo'lib, kuchsiz stromasi bor, bo'laksimon tuzilgan.

Klinik manzarasi. Qizilo'ngachning unchalik katta bo'lmagan o'smalari simptomlarsiz o'tadi va me'da–ichak yo'lini rentgenologik tekshirishda, operatsiyalar yoki ochish vaqtida tasodifan topiladi. Eng ko'p uchraydigan disfagiya simptomi odatda vaqti–vaqtida yuzaga chiqadi va ko'p yillar ichida juda asta–sekin orta boradi (bu hodisa rakda juda kam uchraydi). To'sh orqasidagi og'riq, bosilish va to'lib ketish sezgisi, dispeptik hodisalar bundan keyingi o'rinda turadi. Poliplar va gemangiomalardan ba'zan profuz qon ketishi ehtimoli bor. Qizilo'ngachning proksimal bo'limida joylashadigan uzun oyoqchali poliplar qayt qilishda og'iz bo'shlig'iga, halqum va hiqildoqqa chiqib qolishi mumkin. Polip halqum yoki hiqildoqqa tushganda qattiq yo'lal xuruji, asfiksiya, ba'zida o'lim yuz berishi mumkin. Qizilo'ngachning katta xavfsiz o'smalari traxeo–bronxial shoxni bosib qo'yishi va o'pkaning yallig'lanish kasalliklariga, atelektazlar rivojlanishiga olib kelishi mumkin. Traxeya, bronxlar, nervlar, yurak va ko'ks oralig'idagi boshqa a'zolarning qizilo'ngach devoridan tashqarida o'sayotgan o'smadan bosilishi natijasida nafas qisishi, yo'lal, yurak urishi, yurak sohasida og'riq va boshqa buzilishlar paydo bo'lishi mumkin. Qator hollarda o'sma ustidagi shilliq pardada nekroz, yallig'lanish va yaralar hosil bo'lishi kuzatiladi.

Rentgenologik tekshirish. Qizilo'ngach polipozi qizilo'ngachning varikoz kengaygan venalari rentgenologik manzarasini eslatishi mumkin. Polipning rentgenologik belgilari quyidagilar: 1) unchalik katta bo'lmagan yumaloq yoki oval to'lish nuqsoni; 2) oyoqchasi bo'lganda bu nuqsonning muayyan chegaralarda siljishi; 3) qizilo'ngach peristaltikasi buzilmagan; 4) qizilo'ngach devorlarining qayishqoqligi saqlanib qolgan; 5) qizilo'ngach bo'shlig'ining polip sathida duksimon kengayganligi; 6) ko'krak oralig'i soyasining kengayganligi. Qizilo'ngachning shilliq parda ostidagi qavatida joylashgan juda kichkina lipomalar (0,2–0,3 sm) rentgenologik jihatdan aniqlanadigan o'zgarishlar hosil qilmasligi mumkin.

Katta o'lchamdagi lipomalar tipik to'lish nuqsoni bilan qizilo'ngach bo'shlig'ining bekilib qolishiga sabab bo'ladi. Ezofagoskopiyada o'sma odatda osonlikcha aniqlanadi. Shilliq parda o'zgarmagan, biroq uning ovqat bo'lagidan shikastlanib turishi sababli yallig'lanish va yara– chaqalardan asarlar qolishi mumkin

(9.6-rasm).

Diagnozi. Qizilo'ngachning xavfsiz o'smalariga rentgenologik va ezofagoskopik tekshirish asosida, shuningdek kasallikning klinik manzarasiga suyanib diagnoz qo'yiladi. Qizilo'ngachning xavfsiz o'smasini rakdan farq qilish aksariyat qiyin bo'ladi. Bunday hollarda disfagiyaning qancha vaqtdan buyon borligi, bemorning umumiy holatiga (tobora ozib ketish–ketmasligi, ishtaha aynishi – go'shtdan voz kechish, qonda o'zgarishlar – ROE tezlashuvi), o'mrov ustidagi limfatik bezlarning holatiga ahamiyat berish va rentgen suratlarni qunt bilan tahlil qilish zarur. Xavfsiz o'smalar silliq konturga, qator hollarda uzun oyoqchaga ega.

Ular atrofidagi shilliq parda qayishqoqligini va o'ziga xos tasvirini saqlab qoladi. Biroq faqat rentgenologik tekshirishlar ma'lumotlariga asoslanib rak borligini yoki yo'qligini hamisha ham bilib bo'lmaydi, chunki xavfli o'smalar kam oyoqchada joylashgan va etarlicha silliq konturlarga ega bo'lishi mumkin. Birmuncha ishonchli ma'lumotlar ezofagoskopiyada olinishi mumkin. Shubhali hollarda biopsiya qilinadi, o'smaning xavfsiz xarakteriga shubha qilinganda biopsiyani nihoyatda ehtiyotlik bilan o'tkazish lozim, chunki gemangiomalarda kuchli qon oqishlar yuz berishi mumkin (282-rasm).

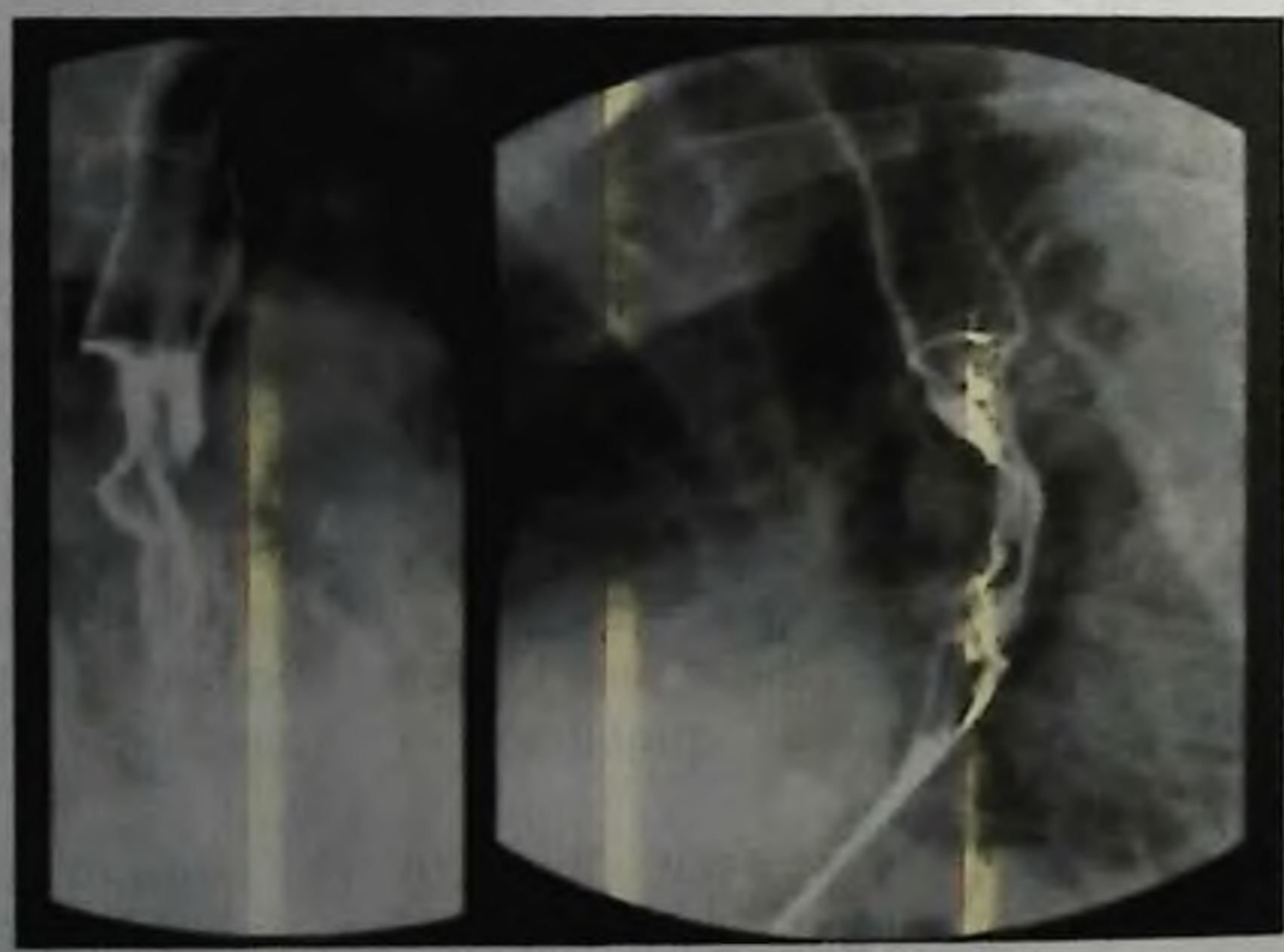

282 – rasm. Qizilo'ngach o'smasining rentgenologik ko'rinishi.

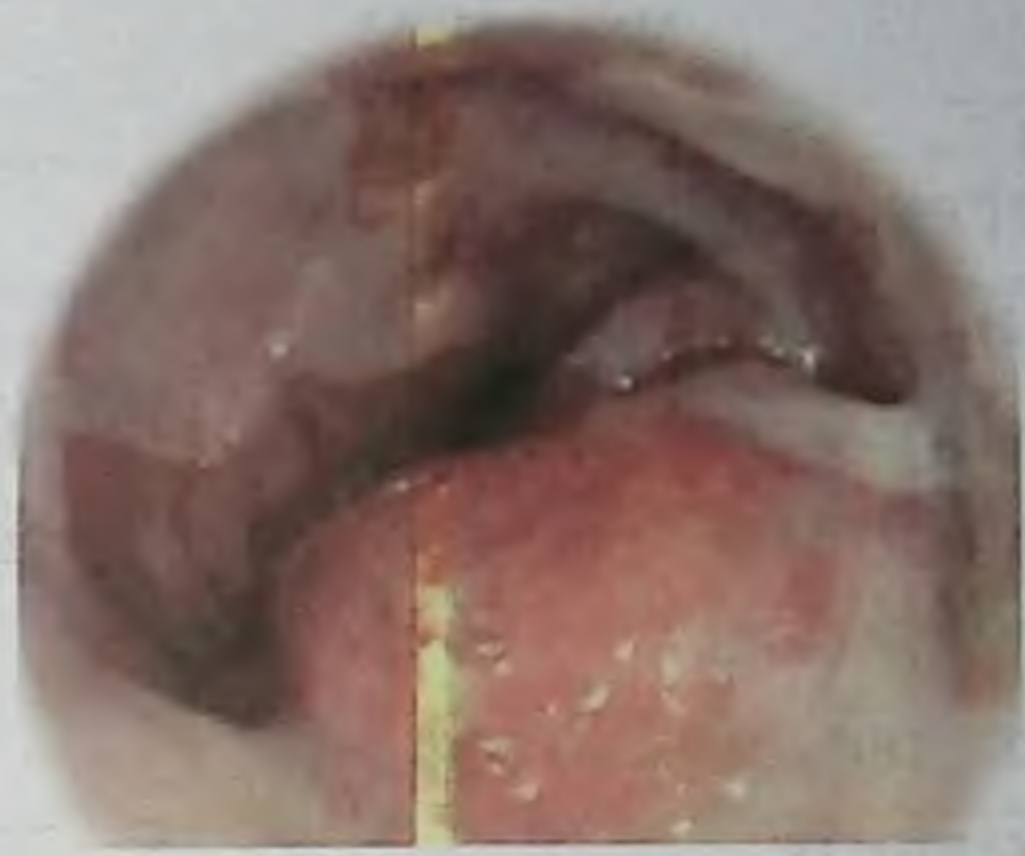

283 – rasm. Qizilo'ngach–me'da sohasidagi kartsinoma (endoskopiya).

O'smaning aynishi yoki boshqa asoratlar paydo bo'lishining oldini olish (qon oqishi, yallig'lanish va x.k.) uchun xirurgik davo (hatto o'smaning o'lchamlari kichik va simptomlari kam bo'lsa–da) qilinadi. Oyoqchali o'smani ezofagoskop yordamida olib tashlash mumkin. Qizilo'ngach ko'krak bo'limining intramural o'smalarida torakotomiya talab etiladi. O'smaning xarakteri, o'lchamlari va joylashuviga ko'ra uning enukleatsiyasi yoki qizilo'ngach rezektsiyasi operatsiyasi o'tkaziladi. Qizilo'ngach devoridagi katta nuqsonlar o'rnini to'ldirish uchun alloplastika (E.N. Vantsyan) yoki diafragma laxtagi bilan plastika qilinadi. Qizilo'ngach xavfsiz o'smalarini olib tashlash operatsiyasidan keyingi davr odatda asoratlarsiz o'tadi. Keyinchalik o'smaning qaytalanish hollari qayd qilinmagan. Xulosa qilib shuni aytish kerakki, qizilo'ngachning xavfsiz o'smalarini diagnostika qilishda klinik ma'lumotlarga oqilona baho berish bilan birga zamonaviy tekshirish usullarini qo'llanishining ahamiyati katta. O'smalaming xavfli aynishga uchrash imkoniyatini bartaraf qilish uchun ularni iloji boricha erta olib tashlash zarur.

MUNDARIJA

O'ZBEKISTON RESPUBLIKASI OLIY TA'LIM,
FAN VA INNOVATSIYALAR VAZIRLIGI
O'ZBEKISTON RESPUBLIKASI
SOG'LIQNI SAQLASH VAZIRLIGI
SAMARQAND DAVLAT TIBBIYOT UNIVERSITETI

BABAJANOV A.S, AXMEDOV A.I, TOIROV A.S.

XIRURGIK KASALLIKLAR

Oliy ta'lim muassasalari bakalavriatining
5510200 – Pediatriya ishi ta`lim yo'nalishlari va magistraturaning
5A510112 – Xirurgiya mutaxassisliklari talabalari uchun

DARSLIK

"Qamar media" nashriyoti, 2024

Muharrir: Muhammad Sobir
Muharrir: Iroda Ernazarova
Musahhih: Osima Sobirjon qizi

Texnik muharrir: Farrux Abdullayev

ISBN 978-9910-9442-2-2

№ 098355

"Qamar media" nashriyoti, Toshkent sShahar, Mirobod tumani
Qo'yliq mavze-4, 3-uy, 26-xonadon. tel.: +99894-672-71-11

Terishga berildi: 20.04.2024 yil. Bosishga ruxsat etildi: 28.04.2024 yil.
Bichimi 60x84 1/16, «Times New Roman» garniturasi.
Shartli bosma tabog'i 41,5. Adadi 50 nusxa. Buyurtma № 7/2024.
Noshirlik litsenziyasi: № 098355

Samarqand viloyat pedagoglarni yangi metodikalarga o'rgatish milliy markazi
bosmaxonasida chop etildi.

Babajanov Axmadjon Sultanbayevich

Tibbiyot fanlari doktori, professor, Samarqand davlat tibbiyot universiteti pediatriya fakulteti xirurgik kasalliklar kafedrasi mudiri, Samarqand ShTB boshlig'i

Toirov Abduxamid Suvonovich

PhD., Samarqand davlat tibbiyot universiteti pediatriya fakulteti xirurgik kasalliklar kafedrasi dotsent v.b.

Axmedov Adxam Ibadullayevich

PhD., Samarqand davlat tibbiyot universiteti pediatriya fakulteti xirurgik kasalliklar kafedrasi dotsent v.b.

ISBN 978-9910-9442-2-2

9 789910 944222