

**КЛИНИЧЕСКАЯ
АНАТОМИЯ
ВАРИАНТОВ
И АНОМАЛИЙ
ТОЛСТОЙ КИШКИ**



П.А.Романов

611.34
Р693

**КЛИНИЧЕСКАЯ
АНАТОМИЯ
ВАРИАНТОВ
И АНОМАЛИЙ
ТОЛСТОЙ КИШКИ**



Москва
Медицина
1987

РОМАНОВ П. А. Клиническая анатомия вариантов и аномалий толстой кишки.— М.: Медицина, 1987.— 192 с., ил.

П. А. Романов, д-р мед. наук, проф. кафедры оперативной хирургии и топографической анатомии I ММИ им. И. М. Сеченова.

Монография посвящена клинической анатомии вариантов и аномалий толстой кишки. В работе обобщены многочисленные данные, опубликованные в отечественной и зарубежной литературе, а также результаты собственных исследований автора. Им дается оригинальная топографоанатомическая классификация вариантов толстой кишки. Разработаны и описаны методы определения варианта толстой кишки по ирригограмме, что облегчает практическим врачам диагностику некоторых заболеваний. Достаточное внимание автор уделяет связочному аппарату толстой кишки, в частности ее истинным связкам, которые хирурги иногда ошибочно принимают за спайки. Изложена новая методика хирургической коррекции колонефроза.

Книга предназначена для хирургов, проктологов.

Рис. 64. Схема 1. Табл. 41. Список литературы 185 назв.

Рецензент Г. С. САТЮКОВА, д-р мед. наук, проф.

Р 411300000—161 49—87
039(01)—87

© Издательство «Медицина», Москва, 1987.

ПРЕДИСЛОВИЕ

Работа посвящена актуальным вопросам гастроэнтерологии, проктологии и анатомии человека — аномалиям и вариантам толстой кишки. Ни в отечественной, ни в зарубежной литературе нет работы, где анатомические данные об аномалиях и вариантах толстой кишки рассматривались бы в свете функциональных нарушений этой кишки. Опубликованные исследования по этому вопросу касаются преимущественно отдельных видов аномалий толстой кишки: аганглионарного мегаколон (болезнь Гиршпрунга), «идиопатического мегаколон», долихосигмы, аноректальных пороков, подвижной слепой кишки и др. [Исаков Ю. Ф., 1965; Анистратенко К. И., 1969; Ленишкин А. И., 1976; Царев Н. И., 1979; Федоров В. Д., Воробьев Г. И., 1980; Rovigalta E., Casasa J., 1962; Soave F., 1977; Lavery J., 1883, и др.].

До сих пор, к сожалению, вопросы анатомии толстой кишки и других органов брюшной полости изучаются нередко с чисто анатомических позиций и не увязываются с клиникой. В этой работе сделана попытка комплексного изучения аномалий и вариантов толстой кишки, их анатомического строения, функциональных нарушений и признаков клинического проявления.

Это исследование проведено методом сопоставлений данных анатомо-рентгенологических и клинических исследований. Представлены результаты анализа 458 анатомических и 164 клинических случаев аномалий и вариантов толстой кишки человека. Показано, что определяющим фактором возникновения варианта кишки является способ ее фиксации. Разработана оригинальная анатомо-клиническая классификация основных вариантов толстой кишки, которые имеют свои морфологические границы: нормоколон, микстоколон, правосторонний долихомегаколон, правосторонний птоз, тотальный долихомегаколон, общий птоз, левосторонний долихомегаколон, левосторонний птоз. Подробно изложена хирургическая анатомия каждого варианта, его частота и изменения топографии органов полости живота при нем.

Показано влияние анатомии кишки на ее функцию. Так, долихомегаколон и колоноптоз имеют единую анатомическую природу: они являются результатом интраперитонеального способа фиксации кишки. Больные, у которых был обнаружен колоноптоз и долихомегаколон, страдали стазами толстой кишки.

Тщательный анализ полученных результатов клинических наблюдений позволяет определить состояние колоноптоза и долихомегаколон, рассматриваемых клиницистами как сопутствующие, в качестве первопричины нарушения функции толстой кишки с последующим возникновением хронического неспецифического колита, копростазы, геморроя и др.

Колоноптоз встречается в 6 % случаев, долихомегаколон — в 27,8 %, что в целом составляет большую группу больных, лечение которых может осуществляться лишь путем устранения и коррекции недостаточной фиксации толстой кишки. С учетом этого в монографии изложена новая методика хирургической коррекции колононефроптоза. Операция предусматривает фиксацию возвращенных на место указанных органов и ликвидацию высоких брыжеек на флангах толстой кишки.

Предложенная операция, конечно, не решает всю проблему колоноптоза, вернее висцероптоза, поскольку при этом всегда наблюдается опущение других органов полости живота. Однако фиксация толстой кишки является ведущим и основным звеном операции, к которой необходимо добавить хирургические приемы укрепления опущенных органов: тонкой и двенадцатиперстной кишки, поджелудочной железы, желудка и др.

Выделение основных вариантов толстой кишки, объяснение причин их возникновения позволят практическим врачам патогенетически подходить к диагностике и лечению ряда заболеваний толстой кишки.

Автор

Глава I

Краткий очерк эмбриогенеза кишечника и основные нарушения его развития

Развитие толстой кишки и ее брыжейки идет одновременно с формированием всего желудочно-кишечного тракта, органы которого развиваются из единой первичной кишечной трубки [Пэттен Б., 1959; Карлсон Б., 1983, и др.].

Первичная кишечная трубка возникает из энтодермы зародыша на 3-й неделе эмбрионального развития. Она лежит параллельно хорде, оканчивается слепо в ротовом и каудальном отделах и соединяется с желточным мешком с помощью желточного стебелька. Латеральная мезодерма на каждой стороне зародыша расщепляется на 2 листка — висцеральный и соматический. Висцеральный листок мезодермы сливается с энтодермой первичной кишки, в результате чего образуется двуслойная кишечная трубка. Из энтодермы впоследствии развивается эпителий слизистой оболочки и ее желез, а из мезодермы образуется мышечный слой, серозная оболочка и брыжейка кишки. Соматический листок мезодермы соединяется с наружным зародышевым листком, выстилает изнутри стенку вторичной полости тела (париетальный листок), в результате чего происходит образование брюшных и боковых стенок тела эмбриона. Внутри вторичной полости тела лежит первичная кишки (покрытая брюшиной) с 2 брыжейками: дорсальной (*mesenterium dorsale*) и вентральной (*mesenterium ventrale*). Вследствие этого образуются 2 целомические полости, разделенные между собой сагиттально расположенными дорсальной и вентральной брыжейками, которые фиксируют кишку.

Вентральная брыжейка сравнительно рано исчезает на большем своем протяжении, сохраняясь лишь в области печени, желудка и двенадцатиперстной кишки. После редукции вентральной брыжейки происходит соединение полостей целома и образование единой полости брюшины.

Кишечный тракт месячного эмбриона представляет собой почти прямую трубку с незначительным изгибом в центральной части, где отходит желточный стебелек. Он фиксирован дорсальной брыжейкой к задней стенке брюшной полости. В брыжейку врастают верхняя и нижняя брыжеечные артерии. В нем выделяют передний, средний и задний отделы. Толстая кишка развивается из среднего и заднего отделов (средняя и задняя кишки) первичной энтодермальной кишки.

Средняя кишка, имея брыжеечное прикрепление к задней стенке, более подвижна, чем головной и хвостовой отделы первичной кишки. С развитием зародыша средняя кишка растет в длину, отходит от задней стенки тела и образует петлю, вентрально обращенную выпуклостью к пупку. Среднюю кишку называют еще пупочной или желточной, поскольку на вершине ее открывается желточно-кишечный проток, который первоначально связывает ее с желточным мешком, а после его редукции — с пупком. Если после редукции сохраняется проксимальный, прилежащий к кишке отдел желточного протока, то из него формируется дивертикул подвздошной кишки (дивертикул Меккеля).

В пупочной петле различают 2 колена: проксимальное, или переднее, — расположенное выше места впадения желточного протока, и дистальное, или заднее, — ниже места впадения. Из переднего колена в дальнейшем формируется тонкая кишка, а из заднего — терминальный отдел подвздошной, слепая, восходящая ободочная и поперечная ободочная кишки.

Задняя кишка в последующем превращается в нисходящую, сигмовидную и прямую кишки.

Сегмент дорсальной брыжейки средней кишки, расположенный краниально от ствола верхней брыжеечной артерии, называется преартериальным и из него впоследствии образуется брыжейка тонкой кишки. Сегмент брыжейки средней кишки, лежащий дистально от верхней брыжеечной артерии, называется постартериальным и из него возникает брыжейка правой половины толстой кишки. Дорсальная брыжейка задней кишки формирует брыжейку левой половины толстой кишки.

В заднем колене пупочной петли, вблизи ее вершины, у зародыша длиной 10—12 мм появляется конусовидный выступ, представляющий собой закладку слепой кишки с червеобразным отростком. С появлением зачатка слепой кишки возникает граница между тонкой и толстой

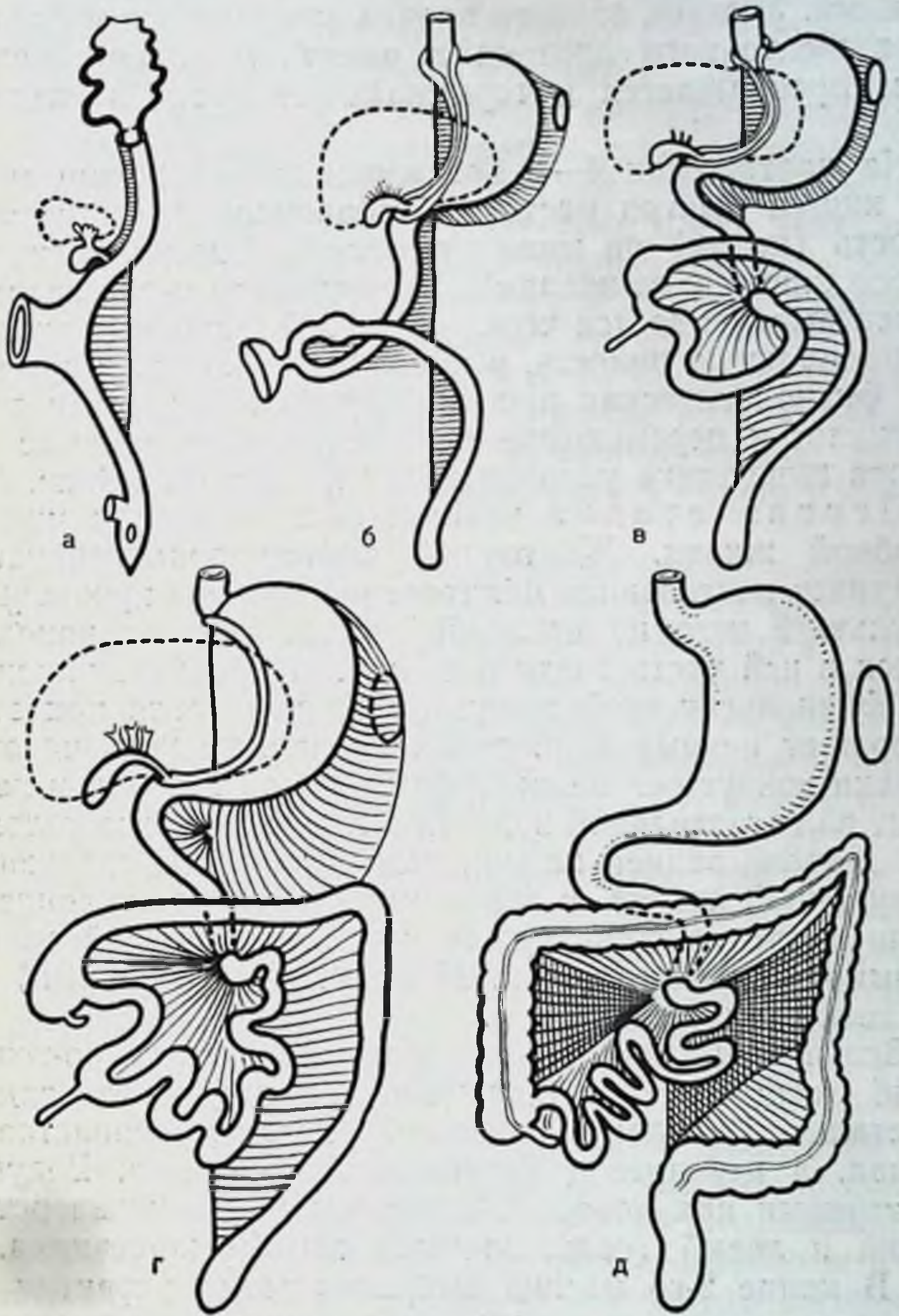


Рис. 1. Стадии поворота кишечника (по Пэттену).

а — кишечник до начала поворота расположен в сагиттальной плоскости и связан с желчным мешком; б — начало поворота, петля средней кишки, расположенная в пупочном канатике, поворачивается на 90° против хода часовой стрелки из сагиттальной плоскости в горизонтальную, слепая кишка находится слева, внизу; в — продолжение поворота еще на 180° и одновременное самовправление пупочной грыжи, слепая кишка в эпигастральной области; г — дальнейшее развитие поворота, слепая кишка расположена в правом верхнем квадранте, кишечник повернулся на 270° ; д — опускание илеоцекального угла в правую подвздошную область и фиксация брыжейки толстой кишки к задней брюшной стенке.

кишками. Участок заднего колена между местом отхождения желточного протока и выступом слепой кишки затем превращается в терминальную часть подвздошной.

На протяжении 4—5 нед зародышевой жизни средняя кишка быстро растет. Эмбриональная брюшная полость (целом) не может вместить быстро удлиняющуюся кишку с ее петлями. В результате часть средней кишки выталкивается через пупочный канатик в экстраэмбриональную полость, в пуповину. Возникает временная физиологическая пупочная грыжа. Вместе с этим возникает и перемещение кишечника. Весь процесс поворота кишечника условно делят на 3 стадии (рис. 1).

Первая стадия начинается с 7-й недели внутриутробной жизни. Желточный проток облитерируется, наступает постепенная облитерация полости пуповины, в результате чего из последней выталкивается находившаяся в ней часть средней кишки. Происходит вправление физиологической грыжи. Средняя петля при этом совершает первый поворот на 90° против хода часовой стрелки вокруг оси верхней брыжеечной артерии и переходит из сагиттальной полости в горизонтальное положение. Начало задней кишки, непосредственно следующее за пупочной петлей, в это время несколько отклоняется влево и прочно фиксируется к задней брюшной стенке. Формируется фиксированный левый (селезеночный) изгиб толстой кишки.

Вследствие этого поворота двенадцатиперстно-тощий изгиб смещается под брыжеечную ножку влево, заднее (дистальное) колено пупочной петли располагается справа, а переднее (проксимальное) — слева. Ведущими точками при повороте являются двенадцатиперстно-тощий и левый (селезеночный) изгибы кишечника.

В конце 2-го месяца эмбрионального развития наблюдается период усиленного роста эпителия кишечника. Просвет первичной кишечной трубки очень мал и в результате усиленного разрастания эпителия он полностью закрывается. Полая трубка первичной кишки превращается в плотный тяж. Образуется так называемая врожденная физиологическая кишечная атрезия. Последняя особенно отчетливо проявляется в пищеводе, в верхней части тонкой кишки и прямой кишке.

В процессе нормального развития сразу же за этой стадией происходит увеличение полости кишки, эпителиальные клетки начинают перераспределяться, между

ними появляются пространства (вакуоли), которые постепенно увеличиваются, соединяются друг с другом и к 12-й неделе окончательно наступает реканализация первичной кишки. Этот период в развитии желудочно-кишечного тракта именуется как солидная стадия. Иногда этот процесс нарушается, что обуславливает возникновение пороков развития. В случаях, когда вакуоли не соединяются или слой эпителиальных клеток исчезает не полностью, возникают атрезии и стенозы кишечного просвета. Кроме того, процесс вакуолизации может происходить не в центре кишечного просвета, а двумя параллельными тоннелями, вследствие чего в дальнейшем могут сформироваться 2 кишечные трубки. Возникает удвоение пищеварительного тракта на том или ином участке и протяжении.

Вторая стадия перемещения кишки начинается на 10-й неделе при длине эмбриона 44—45 мм. Заднее колено пупочной петли перекидывается спереди от переднего и перекрещивает его на уровне двенадцатиперстной кишки, в результате чего дистальное колено пупочной петли вместе со слепой кишкой перемещается вправо и вверх к нижнему краю печени. Толстая кишка принимает поперечное направление, лежит спереди от двенадцатиперстной, идет в левое подреберье, где, имея уже фиксацию, резко меняет горизонтальное направление на вертикальное и переходит в нисходящую кишку. В этот период развития еще отсутствуют восходящая и сигмовидная кишки. Слепая кишка переходит непосредственно в поперечную ободочную, а нисходящая — в прямую.

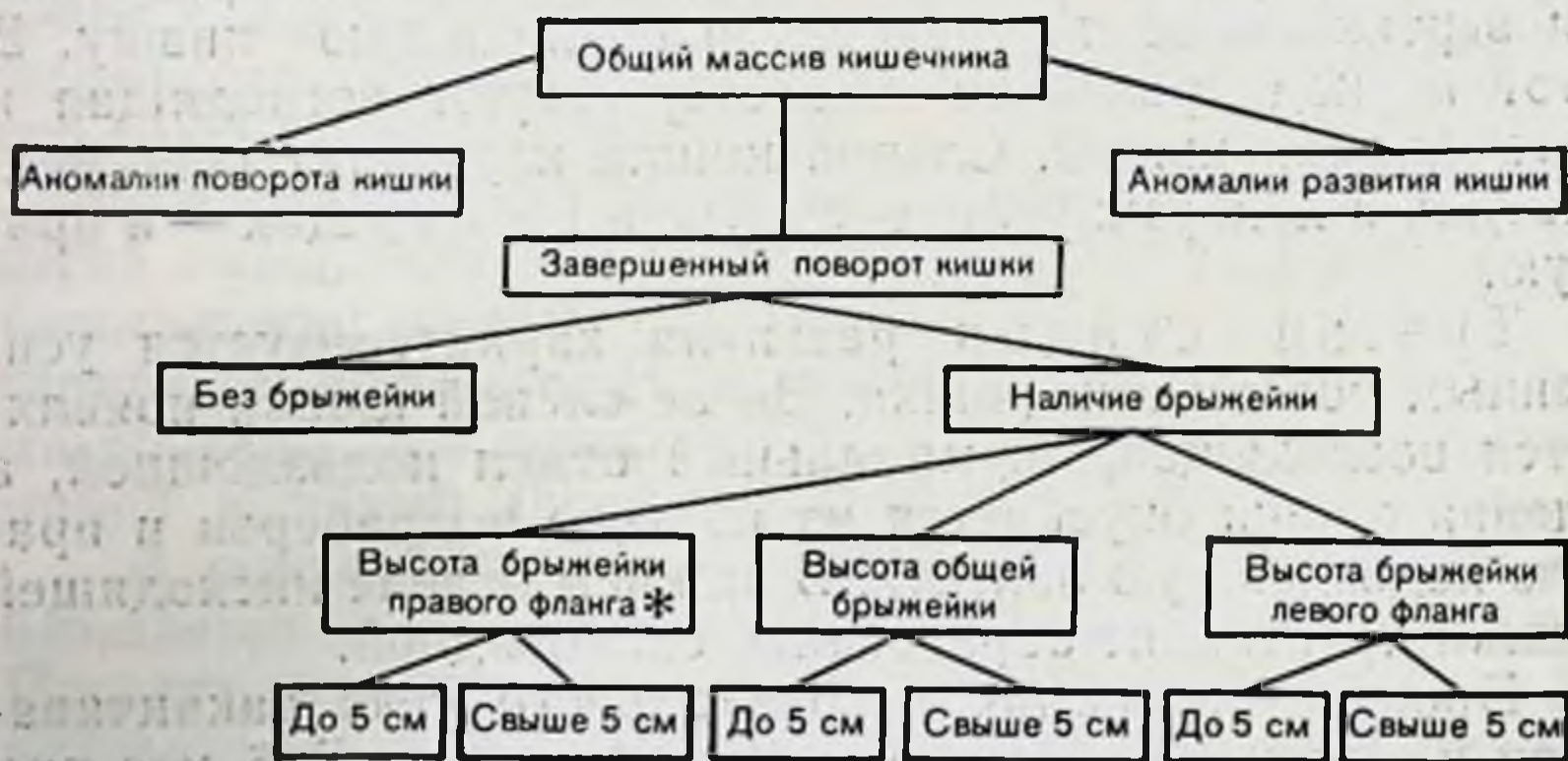
Третья стадия развития характеризуется усиленным ростом кишечника. Выше слепой кишки появляются восходящая, терминальный отдел подвздошной, а слепая кишка опускается из правого подреберья в правую подвздошную область. В нижнем отделе нисходящей кишки происходит образование сигмовидной.

Процесс опускания илеоцекального угла заканчивается к концу 5-го месяца утробной жизни. В 6 мес при нормальном развитии все отделы толстой кишки сформированы, только их форма частично не закончена. Слепая кишка доходит лишь до гребня подвздошной кости, восходящая — короткая, правый изгиб ободочной кишки пологий. Брыжейка толстой кишки на флангах частично фиксирована, но непрочна, и отделы ободочной кишки довольно подвижны. Для 7—9 мес характерен

интенсивный рост ободочной кишки в длину и толщину со значительным заполнением просвета меконием.

В этой стадии и после завершения поворота идет процесс фиксации брыжейки кишки к задней брюшной стенке. Брыжейка тощей и подвздошной кишок, начиная от двенадцатиперстно-тощего изгиба по направлению косо вниз и вправо к слепой кишке, фиксируется к задней стенке, образуя корень брыжейки. Дорсальная брыжейка толстой кишки на флангах срастается с париетальной брюшиной задней стенки, что ведет к исчезновению брыжейки у слепой кишки, у восходящей ободочной, у правого и левого изгибов и у нисходящей ободочной кишки. При нарушении нормального хода фиксации ободочной кишки может сохраниться вся или часть дорсальной брыжейки, вследствие чего некоторые или все ее отделы располагаются интраперитонеально.

Своевременное развитие всех кратко описанных выше процессов ведет к формированию нормальной синтопии органов брюшной полости. Замедление темпов перемещения, остановка и другие нарушения развития кишечника ведут к возникновению различных его аномалий и вариантов. Многообразие их видно на представленной нами схеме.



* По принятой среди практических врачей терминологии флангами называются следующие отделы толстой кишки: правый фланг — восходящая ободочная кишка и правый изгиб ободочной кишки; левый фланг — левый изгиб ободочной кишки, нисходящая ободочная кишка и сигмовидная ободочная кишка до ее перехода в прямую [Мельников А. В., 1956; Дыскин Е. А., 1972, и др.].

Эта схема позволила представить и четко разграничить варианты положений толстой кишки, привести их в систему, понять особенности их топографической анатомии и возможности хирургического лечения.

Аномалии поворота кишечника

Несостоявшийся поворот кишечника возникает тогда, когда петля средней кишки вернулась в брюшную полость из временной физиологической грыжи, но не совершила 2-го поворота вокруг верхней брыжеечной артерии. При этом двенадцатиперстная кишка находится по правой стороне верхней брыжеечной артерии, вся тонкая кишка в правой половине брюшной полости, а толстая кишка — слева. Остается «плодовое» положение толстой кишки. Слепая кишка находится слева внизу. Терминальная петля подвздошной кишки пересекает среднюю линию тела и переходит в слепую с правой стороны. Отсюда восходящая кишка направляется вверх и влево от средней линии к месту, находящемуся позади большой кривизны желудка (рис. 2, а).

Такое состояние кишечника нередко остается незамеченным. Так, при ревизии органов брюшной полости у больного С. А., 25 лет, нами было выявлено, что весь тонкий кишечник расположен справа, толстый — слева. Другие органы брюшной полости находились на своих обычных местах. Слепая и восходящая ободочная кишки чрезмерно подвижны за счет наличия высокой брыжейки общей для тонкой и поперечной ободочной кишок. Ирригография через 2 мес после аппендэктомии (рис. 3).

Поздняя (неполный поворот) остановка поворота кишечника наблюдается, когда средняя кишка повернулась лишь на 180° ($90^\circ + 90^\circ$). При этой аномалии нижняя часть двенадцатиперстной кишки располагается под корнем брыжейки, слепая и восходящая ободочная — по средней линии тела (см. рис. 2, б, в).

Поворот кишечника в обратном направлении возникает, когда кишечник, после возвращения из физиологической грыжи, вместо нормального поворота на 180° против хода часовой стрелки поворачивается на столько же градусов, но по направлению ее хода. Поперечная ободочная кишка находится под верхней брыжеечной артерией, а двенадцатиперстная — над ней. Когда наступает фиксация брыжейки, поперечная ободочная кишка

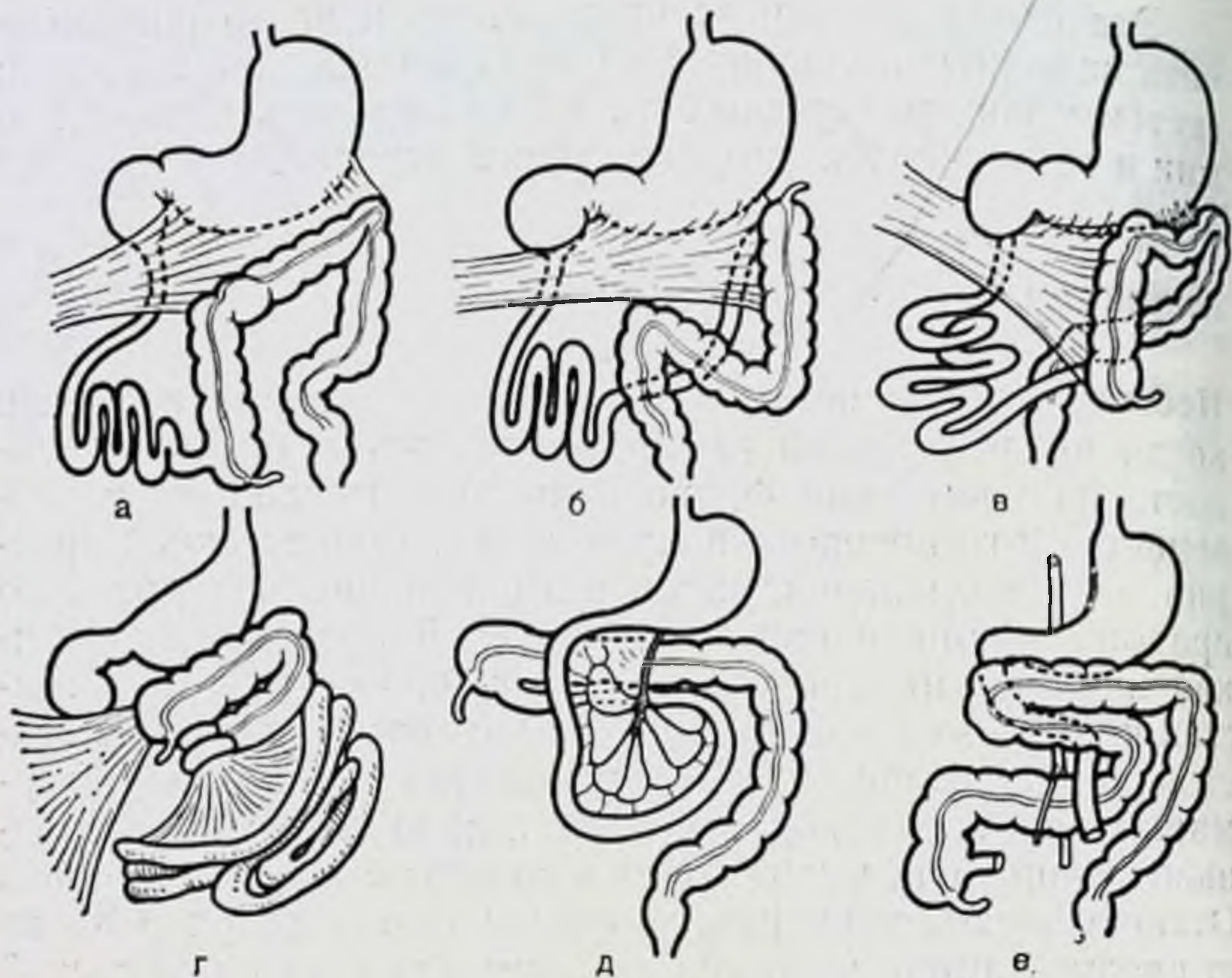


Рис. 2. Аномалии эмбриологического поворота кишечника (по Тоновскому, Вихитил, Ленюшкину).

а, б, в — несостоявшийся поворот толстой кишки и сдавление двенадцатиперстной кишки тяжами брюшины. г — врожденный заворот и сдавление двенадцатиперстной кишки (синдром Ледда); д, е — поворот кишечника в обратном направлении.

оказывается как бы в тоннеле. При этом слепая и восходящая кишка обычно фиксированы не полностью (см. рис. 2, г, д, е).

Грыжа пупочного канатика. Эмбриональная грыжа связана с задержкой поворота в 1-м периоде, когда кишечник задерживается в желточном мешке. На 4—5-й неделе эмбриональной жизни средняя петля первичной кишки вследствие своего быстрого роста не вмещается в брюшной полости и выталкивается через пупочный канатик в пуповину. Возникает временная физиологическая пупочная грыжа. С 10-й недели начинается облитерация полости пуповины, вследствие чего находящаяся в ней часть средней кишки втягивается обратно в брюшную полость. Происходит вправление физиологической грыжи. При нарушении процессов вращения кишки или недоразвития брюшной полости часть органов остается в пуповинных оболочках и ребенок рождается с эмбриональной грыжей.

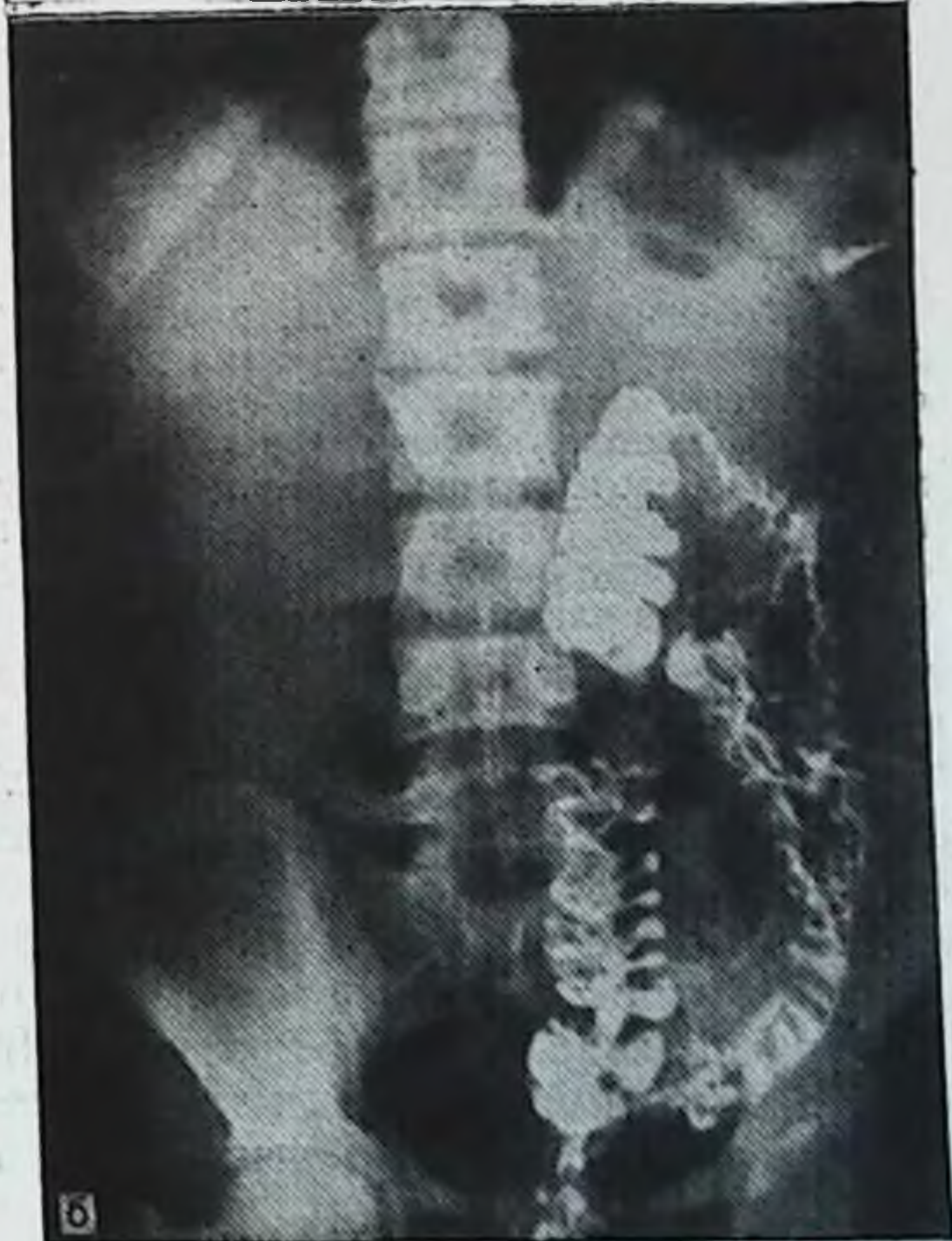
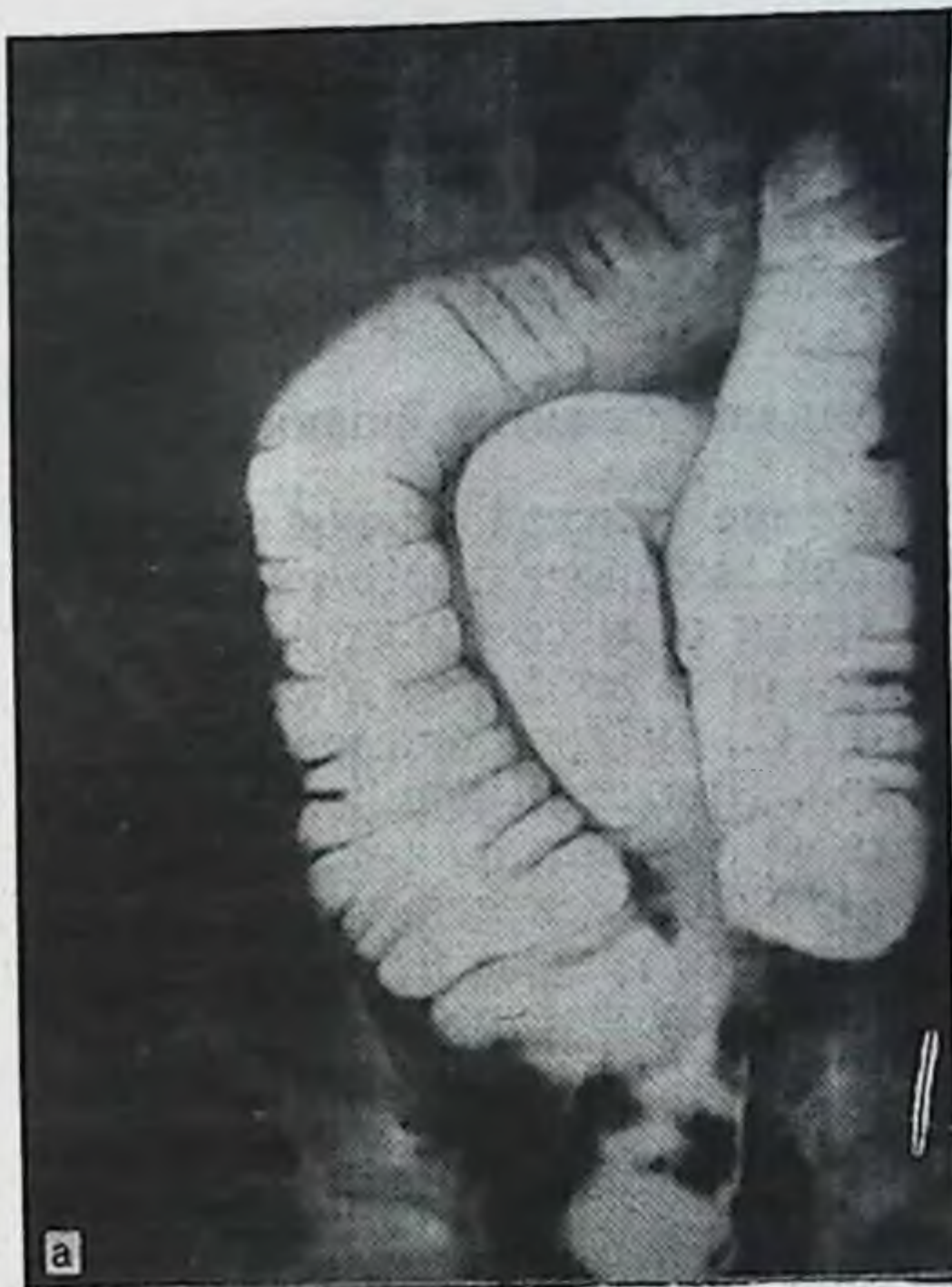

Рис. 3. Несостоявшийся поворот кишечника. Толстая кишка лежит в брюшной полости слева.

А— при тугом наполнении; **Б** — после опорожнения.

А. П. Крымов (1929), В. С. Панушкин (1948) и другие считают, что, помимо нарушения поворота кишки и обратного ее вхождения в брюшную полость, предпосылкой для возникновения грыжи является дефект развития передней брюшной стенки.

Аномалии развития кишки

Удвоение толстой кишки относится к порокам ранних стадий эмбрионального развития и наблюдается на протяжении от нескольких сантиметров до метра при диаметре от 1 до 20 см и более [Баиров Г. А., Манкина Н. С., 1977; Абрамова Н. Е., Абрамов Л. А., 1985, и др.]. При всех формах удвоения обе кишки являются полыми образованиями, покрытыми изнутри слизистой оболочкой, имеющей строение одной из частей пищеварительного тракта, но не всегда того уровня, на котором находится удвоение.

Различают кистозные, дивертикулярные и трубчатые (тубулярные) формы удвоения (рис. 4).

Кистозная форма — дополнительный отдел пищеварительной трубки представляет овальное или шаровидное кистозное образование, расположенное рядом с основной трубкой, интимно связанное с ней общим мышечным слоем стенки и питающими сосудами. Реже кистозное образование имеет собственную брыжейку. Такая форма аномалии может симулировать опухоль брюшной полости.

У больного К. Я., 55 лет, в левом подреберье пальпировалось подвижное с нечеткими контурами малоблезненное опухолевидное образование. Ирригография позволила дифференцировать и диагностировать кистозную форму удвоения. В области левой трети поперечной ободочной кишки, ближе к левому изгибу, после опорожнения определяется заполненная контрастным веществом полость с четкими контурами, широко сообщающаяся с просветом поперечной ободочной кишки (рис. 5).

Дивертикулярная форма разнообразна по своим размерам и положению. Иногда дивертикул тянется вдоль основной кишечной трубки, образуя двойной цилиндр большой длины. Встречается эта форма патологии чаще на протяжении тонкой кишки.

При **трубчатой форме** удвоения толстой кишки двойная кишка встречается как на ограниченном, так и на значительном ее протяжении. Просветы основной и дополнительной кишечных трубок почти всегда равны и разделены перегородкой, имеющей строение кишечной

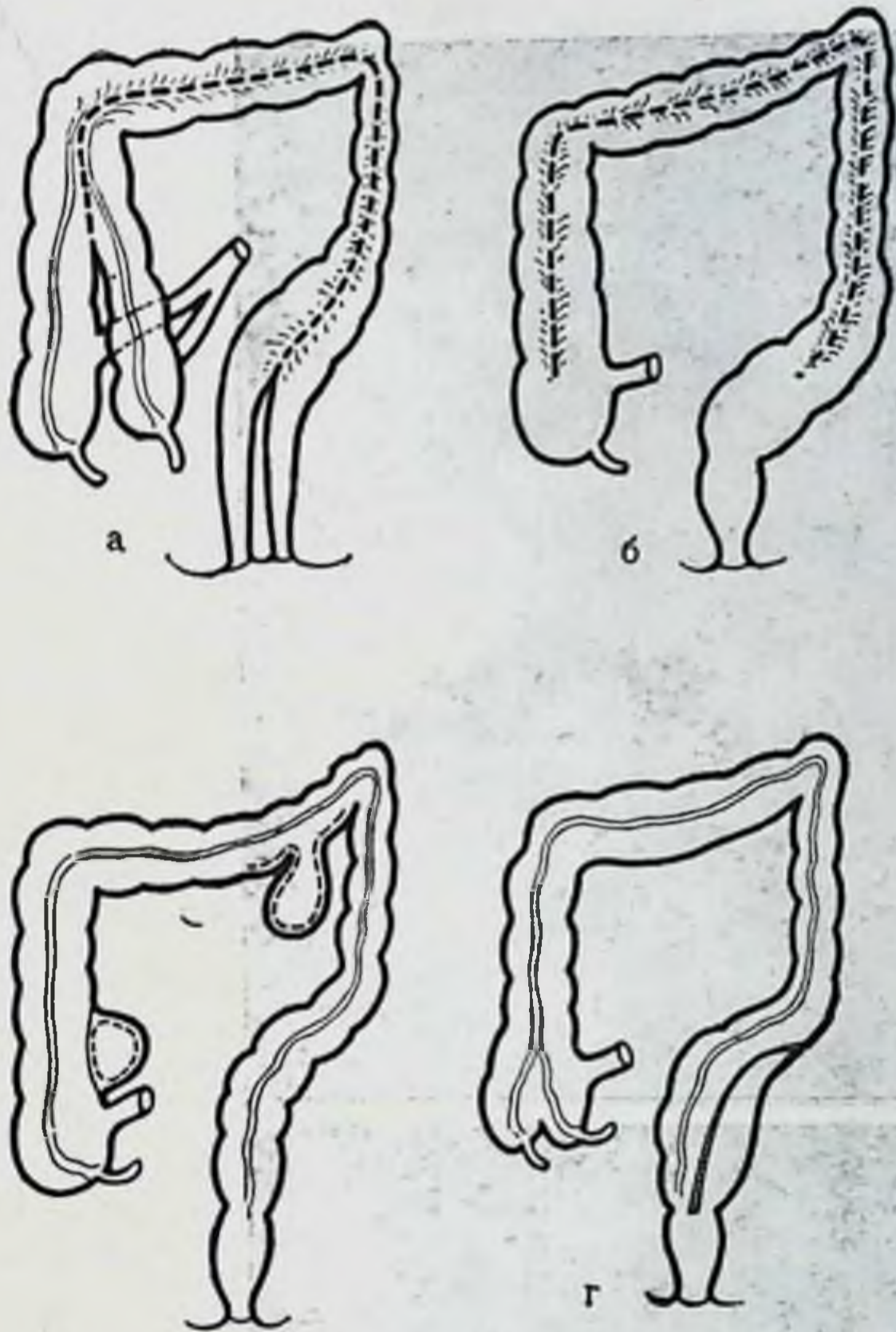


Рис. 4. Аномалии развития толстой кишки — удвоения (по Пэттену, Баирову, Ленюшкину).

а — удвоение слепой кишки в сочетании с трубчатой формой удвоения на протяжении всей кишки; б — трубчатая форма; в — дивертикулярная и кистозная формы; г — трубчатая форма на ограниченном протяжении.

стенки. Снаружи определяется неглубокая борозда. Реже порок развития выступает более отчетливо, особенно в области слепой кишки, где бывают видны два червеобразных отростка. При тотальном удвоении оно распространяется и на прямую кишку. При этом могут наблюдаться 2 функционирующих анальных отверстия, 2 влагалища или половых члена с удвоением внутренних половых органов [Тихов П. И., 1916; Долецкий С. Я., 1960; Аминев А. М., 1965; Bruni A., 1927; Wilstein L., Wilms M., 1928; Duhamel B., 1961, и др.].

Существует несколько теорий, объясняющих причины возникновения удвоений толстой кишки. Наибольшее

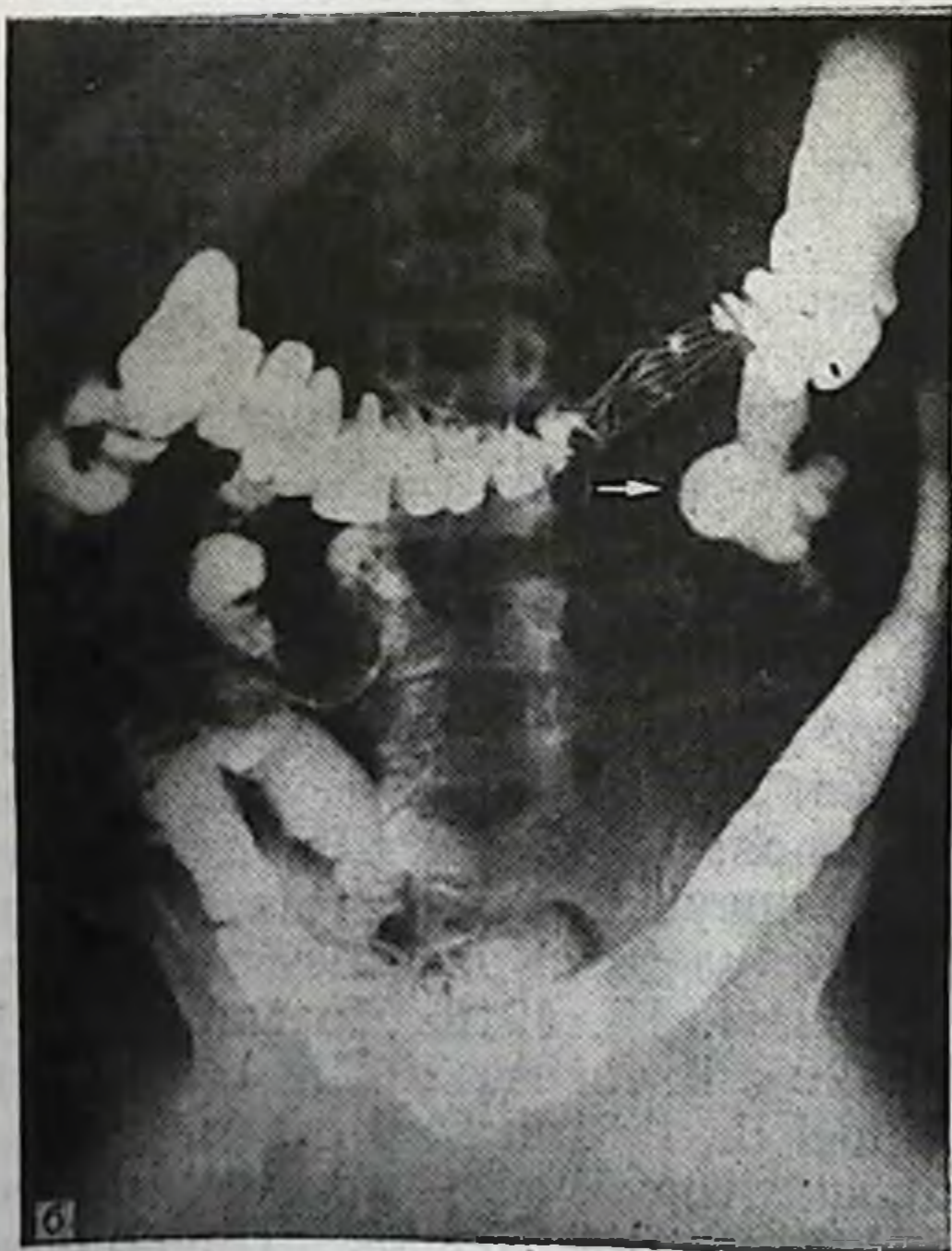
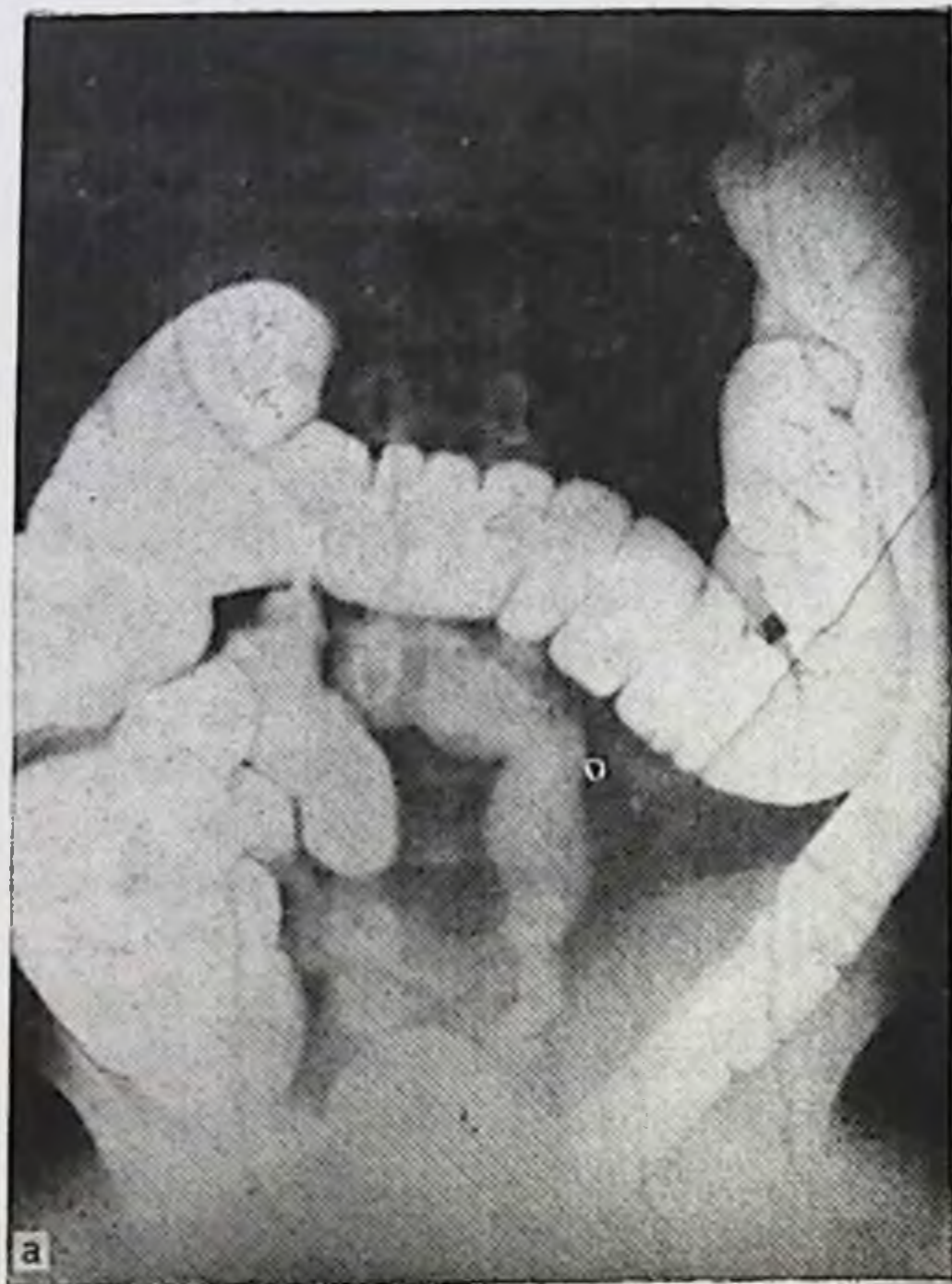


Рис. 5. Кистозная форма удвоения (обозначена стрелками на ирригограмме после опорожнения кишки). А — при тугом наполнении кишки; Б — после опорожнения.

распространение получила теория, по которой удвоение кишки — это нарушение процесса реканализации толстой кишки после физиологической кишечной атрезии. Если слияние вакуолей в каком-либо отделе произойдет не полностью, образуется боковая, выстланная эпителием добавочная трубка или полость, которая имеет в своей стенке все элементы определенной части пищеварительного тракта. В тех случаях, когда восстановление просвета происходит не в центре кишки, а двумя параллельными тоннелями, формируются две равноценные трубки [Давтян Э. М., 1967; Bremer J., 1944; Johnson R., Palken M., Derrick W., 1972, и др.].

По другой теории [Ткаченко И. С., 1938; Rheinlander H., Diamond J., 1949; Slanina B., 1958; Swenson O., 1967; Smith B., 1968, и др.] некоторые виды кистозных форм удвоения возникают в период отделения первичной кишки от хорды. Первичная кишка может быть расслена на 2 трубки действием тяжа — остатка нейроэнтерического канала или вследствие различных модификаций нейроэнтерохондриальных спаек.

Сторонники третьей теории объясняют возникновение дубликатур конечного отдела кишечника в сочетании с удвоением тазовых органов как результат слияния двойни в ранних стадиях внутриутробного развития [Nolpe M., 1903; Edwards M., 1929; Ravitch M., 1955; Stephens F., 1963; Santulli T., Schnellinger J., Amongy R., 1965; Johnson R., Palken M., Derrick W., 1972, и др.].

Аноректальные пороки развития. Сужения и атрезии на протяжении толстой кишки относительно редки, кроме прямой. Атрезии прямой кишки часто сочетаются со свищами в соседние органы, а также с рядом казуистических пороков развития ректальной области, в силу чего аномалии развития этой области выделяют в отдельную группу — аноректальные пороки развития. Их наиболее многочисленную группу составляют различные формы атрезий. На их долю приходится 70—85 % больных с пороками развития заднего прохода и прямой кишки [Мурашова И. К., 1957; Аминев А. М., 1965; Ленишкин А. И., 1976; Левин М. Д., 1984; Мишарев О. С. и соавт., 1985, и др.]. Причины их возникновения по данным литературы различные.

Теория «несостоявшейся миграции» [Bill A., Johnson R. et al., 1958] сводится к тому, что ректальный конец задней кишки в норме при разделении клоаки мигрирует по задней стенке мочевого пузыря кзади,

БИБЛИОТЕКА
Иль. № 895888
Самаркандский институт

при этом он может остановиться в любой части промежности. В зависимости от недоразвития клоачной перегородки прямокишечное отверстие может открыться в тот или иной соседний орган на самых различных уровнях.

Теория нарушения каудальной дифференциации и регрессии [Duhamel G. 1966, и др.] основана на проявлениях несостоявшегося разделения клоаки и повышенной регрессии хвостовой кишки. В первом случае нарушение разделения клоаки происходит в результате дефицита мезенхимных масс, которые берут начало из хвостовой части эмбриона, во втором — повышенная регрессия хвостовой кишки принимает патологический характер и может подвергнуть обратному развитию клоакальный сегмент прямой кишки, находящийся выше заднего прохода.

Теория эмбрионального нарушения развития клоаки и промежности [Patten B., Stephens F., 1959; 1963, и др.] получила наибольшее признание. Аноректальные пороки возникают в стадии подразделения клоаки и формирования промежности. Здесь следует напомнить, что уроректальная складка обычно уже завершает разделение клоаки к моменту прорыва клоакальной мембраны. Анальное и мочеполовое отверстия образуются независимо друг от друга. Иногда часть клоакальной мембраны не прорывается и закрывает анальное отверстие. Это состояние может сохраниться в течение всей беременности, представляя к моменту рождения случай врожденной атрезии заднего прохода, причем в зависимости от пола эмбриона создаются своеобразные варианты этих пороков.

У эмбрионов мужского пола в стадии разделения клоаки, в случаях нарушения развития уроректальной мембраны остается сообщение между мочеполовым и аноректальными синусами. В зависимости от обширности дефекта мембраны и его уровня порок развития может проявиться в виде клоаки или чаще в виде свища. Свищ может соединять прямую кишку с мочевым пузырем (ректовезикальный свищ) или с уретрой (ректоуретральный свищ). Как правило, такие пороки развития комбинированные т. е. прямокишечный свищ сочетается с атрезией прямой кишки и анального отверстия. При облитерации свища порок развития проявляется в виде атрезии прямой кишки и заднего прохода (рис. 6).

Пороки развития промежности сводятся главным образом либо к отсутствию или недоразвитию анальной

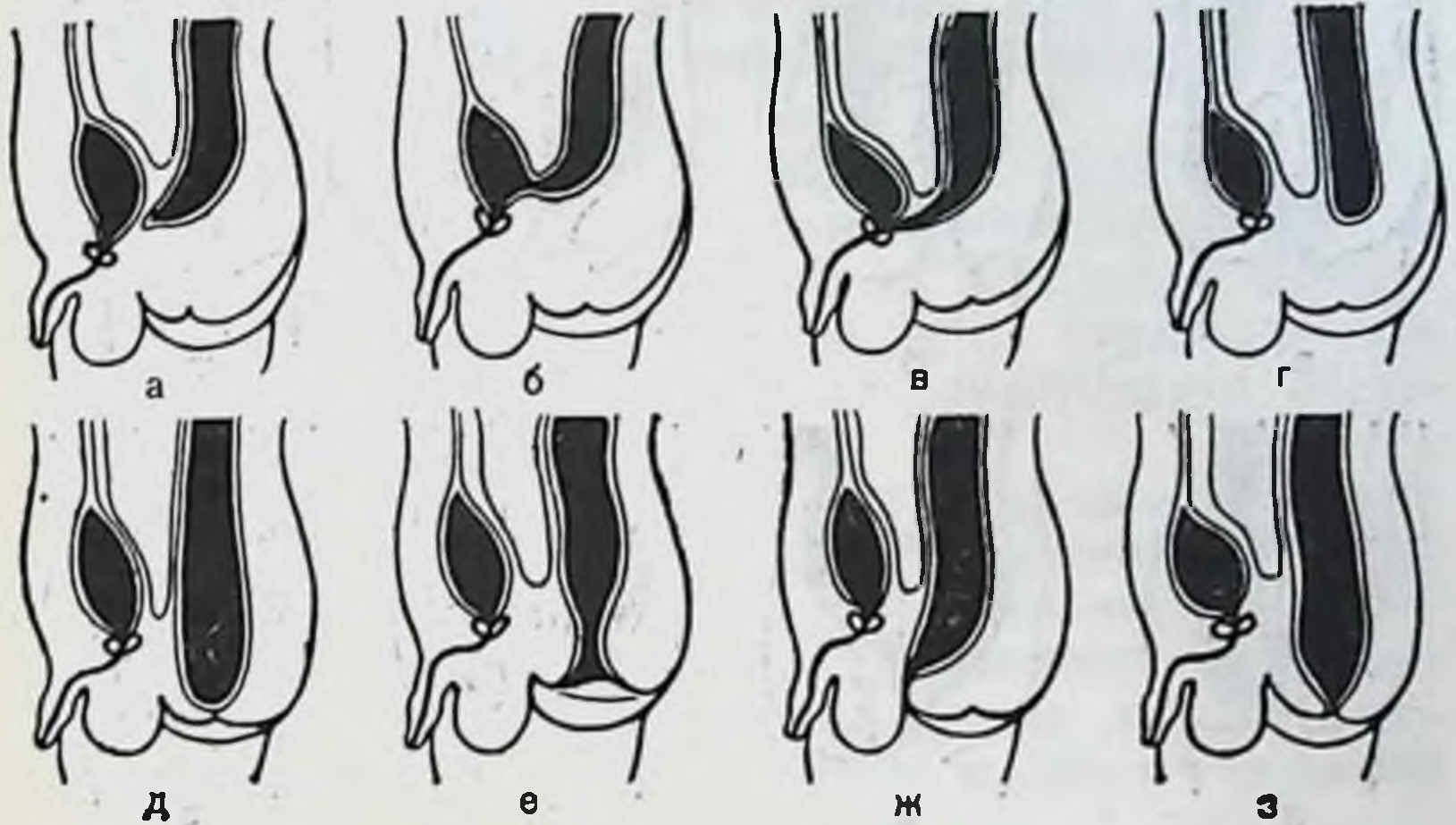


Рис. 6. Аноректальные аномалии у мальчиков (по Долецкому, Гаврюшову, Акопяну) (схема).

а — атрезия прямой кишки и заднего прохода. б — ректовезикальный свищ; в — ректоуретральный свищ; г — атрезия заднего прохода; д — непроходимость анальной мембраны; е — стеноз прямой кишки; ж — эктопия заднего прохода; з — стеноз заднего прохода.

ямки, либо к полному или частичному сохранению анальной мембраны. При отсутствии или резком недоразвитии анальной ямки прямая кишка остается слепой и расположена на уровне верхней границы луковично-губчатой мышцы. Полное или частичное сохранение анальной мембраны клинически проявляется в виде непроходения анального отверстия, которое чаще сопровождается атрезией прямой кишки или же стенозом анального отверстия и прямой кишки.

При недостаточности уроректальной перегородки в сагиттальной плоскости промежность остается недоразвитой и вследствие этого не происходит вторичной миграции анального отверстия на обычное место. Оно остается в аномальном положении — эктопия заднепроходного отверстия.

Развитие эмбриона в бесполой стадии происходит одинаково. В период формирования наружных половых органов при той же недостаточности уроректальной перегородки возможно развитие узких свищей, которые могут соединять прямую кишку с уретрой почти на всем ее протяжении вплоть до уздечки полового члена.

У эмбрионов женского пола различия в характере

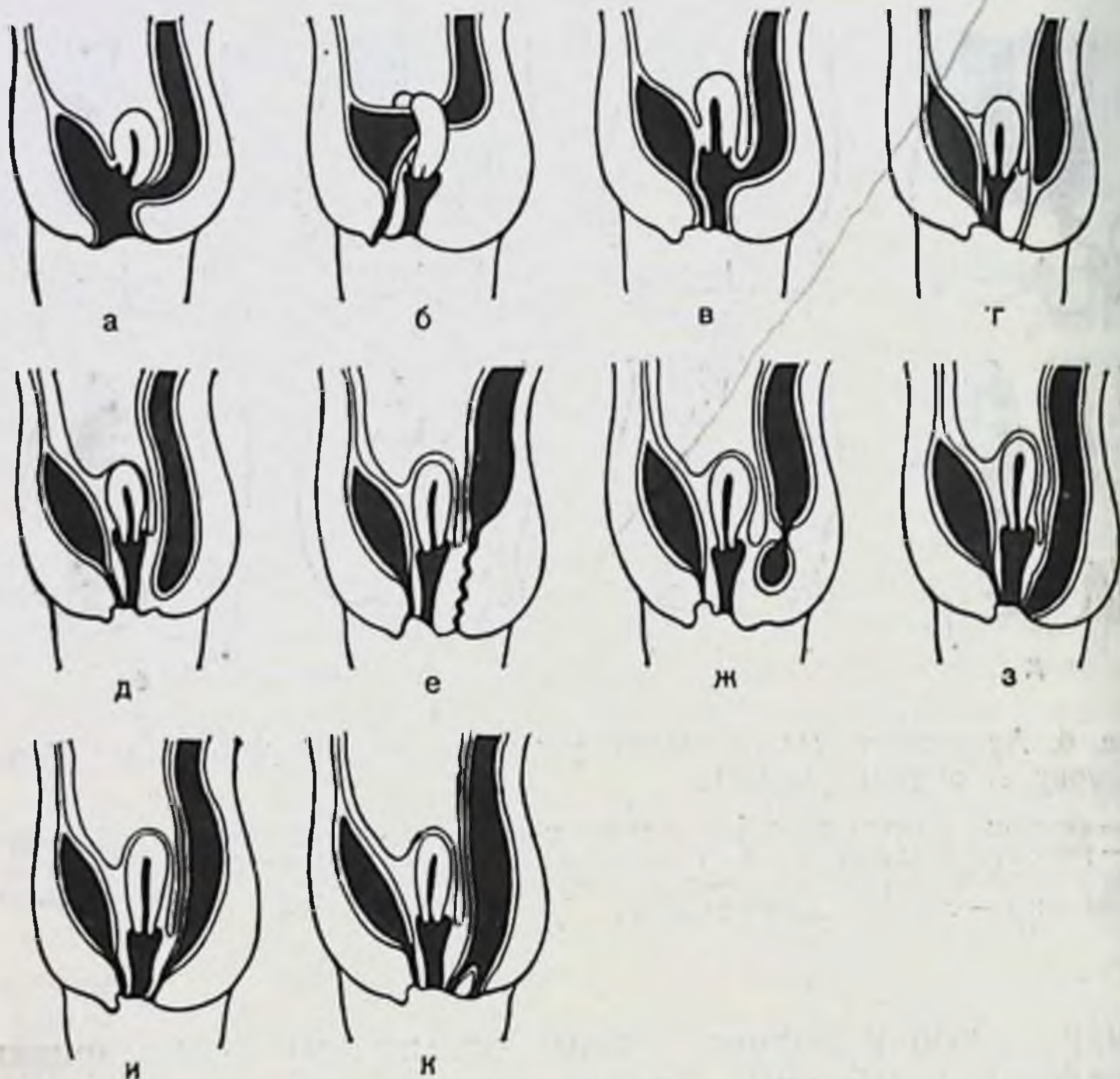


Рис. 7. Аноректальные аномалии у девочек (по Долецкому, Гаврюшову, Акопяну) (схема).

а — клоака; б — ректовезикальный свищ при двурогой матке; в — ректовагинальный свищ; г — атрезия прямой кишки; д — атрезия заднего прохода; е — врожденный параректальный свищ; ж — дивертикул дистальной части прямой кишки с атрезией заднего прохода; з — ректовестибулярный свищ; и — вульварная эктопия ректального свища; к — удвоение заднего прохода.

пороков развития обуславливает интерпозиция половых органов. Маточные трубы, матка и влагалище возникают из парамезонефрических (мюллеровых) протоков. Последние в свое время дистально срастаются и вступают в контакт с мочеполовым синусом. Последующие этапы развития и дифференцирования приводят в норме к развитию женских половых органов. Если же срастание дистальных концов мюллеровых (парамезонефрических) протоков на ранних этапах развития прошло ненормально, то в последующем можно встретить почти любую степень раздвоения или ненормального положения матки. Более редким является полное разделение полости

матки и наличие двойного влагалища. Еще реже встречается полное разделение матки, когда каждая из них открывается в отдельное влагалище.

Первичным нарушением является несостоявшееся разделение клоаки. Но у эмбрионов женского пола мюллеровые протоки опускаются не на переднюю полость нормально разделенной клоаки, а на неразделенную клоаку, в которой уроректальная перегородка отсутствует частично или полностью.

При полном отсутствии этой перегородки отверстия уретры, влагалища и прямой кишки открываются в клоакальный канал. При наличии более ограниченного дефекта в уроректальной перегородке возникают ректовагинальные или ректовестибулярные свищи, которые часто комбинируются с атрезией прямой кишки и анального отверстия (рис. 7).

Аномалии формирования промежности у эмбрионов женского пола аналогичны с таковыми у эмбрионов мужского пола, отличаясь лишь степенью сращения половых валиков, а значит промежностные свищи у них короче и шире. Такие свищи у новорожденных женского пола открываются на стыке сращения половых складок и преддверия влагалища — ректовестибулярные свищи.

В более редких случаях у эмбрионов обоего пола дистальный конец свища может быть облитерирован сросшимися половыми складками и тогда возникает дивертикул дистальной части прямой кишки.

Аганглионарный мегаколон, или болезнь Гиршпрунга, анатомически характеризуется врожденным расширением и удлинением части или всей ободочной кишки, ниже которого имеется зона сужения (рис. 8). Зона сужения всегда уже нормального диаметра соответствующего участка кишки и резко контрастирует с лежащим выше расширенным отделом. Наиболее часто зона сужения соответствует ректосигмовидному отделу. Протяженность его колеблется в широких пределах, так же как и уровень места локализации.

При вскрытии брюшной полости в большинстве случаев выявляется чрезмерное расширение толстой кишки в виде 2 цилиндров, из которых один поднимается из левой подвздошной области к диафрагме, а другой — спускается в правую подвздошную ямку [Hirschsprung H., 1888]. Расширение кишечника неодинаково на его протяжении. Дилатация нередко достигает в окружности 55—76 см, диаметр расширенной части колеблет-

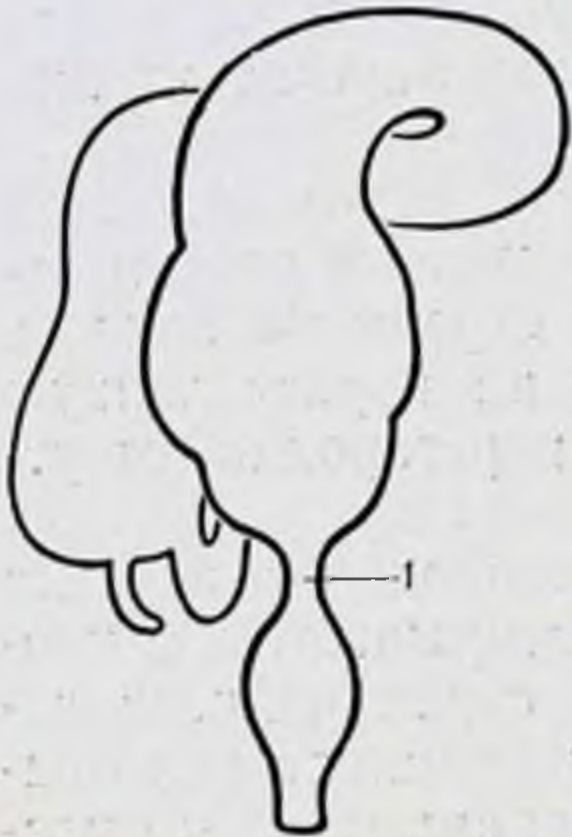


Рис. 8. Аганглионарный мегаколон (болезнь Гиршпрунга).

1— аганглионарная зона ректосигмоидного отдела.

ся от 12 до 27 см (Исаков Ю. Ф., 1965; Куш Н. Л., 1970; Rovigaita E., Casasa J., 1962, и др.). Иногда дилатация поражает независимо несколько участков кишки, когда, например, резко расширена поперечная ободочная кишка, нисходящая имеет обычные размеры, а сигмовидная вновь расширена (волнообразная форма). Удлинение пораженной части может достигать 2 м. Стенка кишки утолщена до 2—3 мм, главным образом за счет гипертрофии мышечного слоя. Гипертрофия стенки маскирует мышечные ленты ободочной кишки, которые становятся почти невидимыми. Отсутствуют гаустры в

расширенной части кишки. Серозная поверхность приобретает перламутровый оттенок.

Складки слизистой оболочки становятся незаметными. Нередко на слизистой оболочке видны изъязвления от твердых каловых масс и воспалительная инфильтрация стенки кишки. Кишечник раздут и содержит значительное количество газа и каловых масс.

Этиология аганглионарного мегаколон в настоящее время достаточно выяснена [Исаков Ю. Ф., 1965; Roberson F., Kernohan I., 1938; Zuelzer A., Wilson W., 1948; Whitehouse F., Kernohan I., 1948; Swenson O., Bill A., 1948; Ward B., 1949, 1959; Bodian M., 1951; Wolf H., 1957; Ferguson C., 1958; Stephens F., 1963, и др.] В суженной части кишки отсутствуют нервные узлы мышечно-кишечного (ауэрбахового) и подслизистого (мейснерова) сплетения, что обуславливает нарушение функции симпатической и парасимпатической автономной иннервации дистального отдела толстой кишки. Суженный участок кишки называется аганглионарной зоной и на всем его протяжении отсутствует перистальтика — аперистальтирующая зона. В стенке расширенной части толстой кишки названные интрамуральные нервные сплетения сохранены и отчетливо выражены. В переходной зоне от сужения к расширенной части кишки отмечается наряду с нормальными узлами интрамуральных сплетений и их отсутствие — аганглионарные поля.

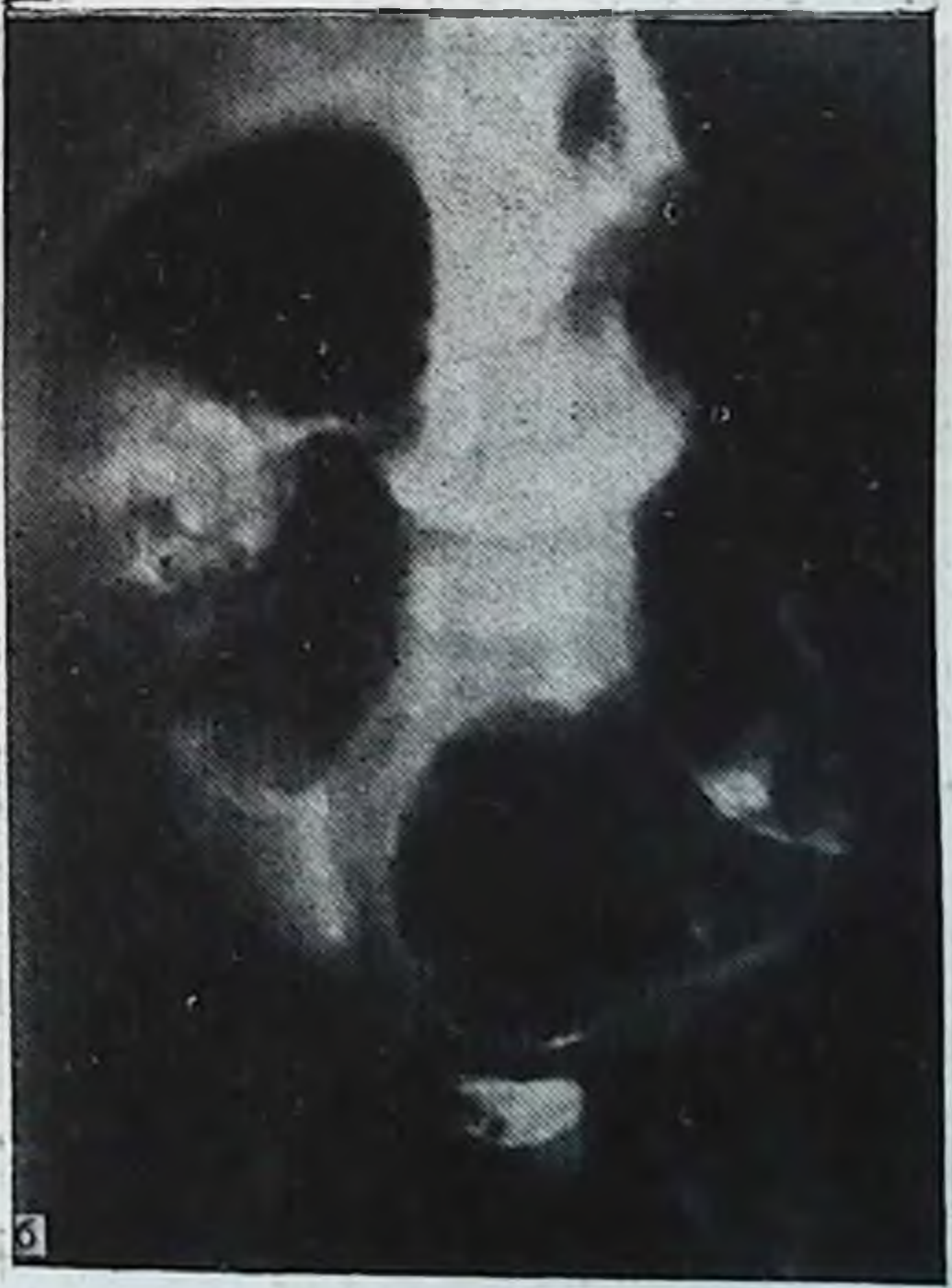
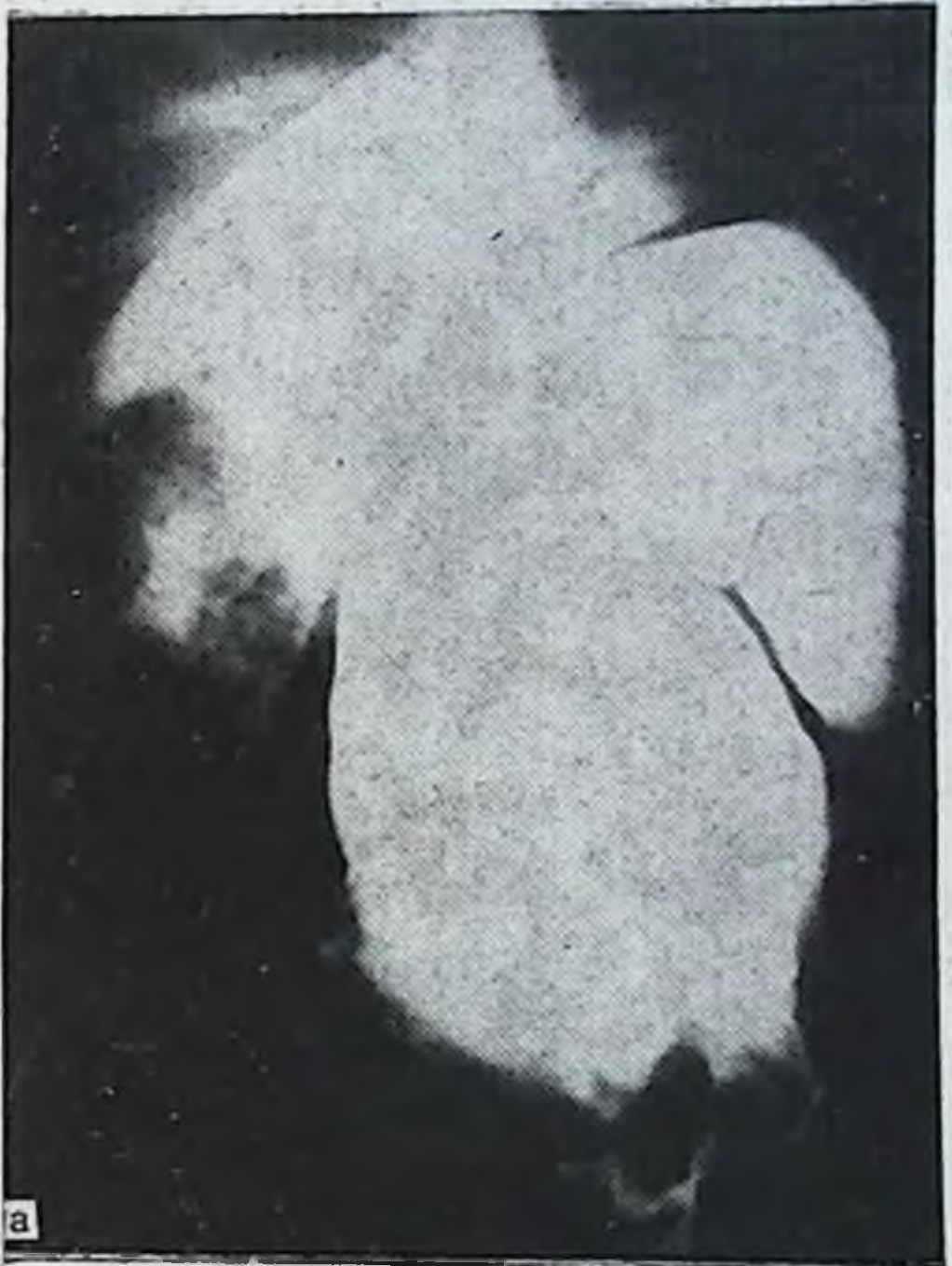
Рис. 9. Аганглионарный мегаколон. Ирригограмма.

а — кишки при тугом наполнении; б — после опорожнения аганглионарная зона видна лучше.

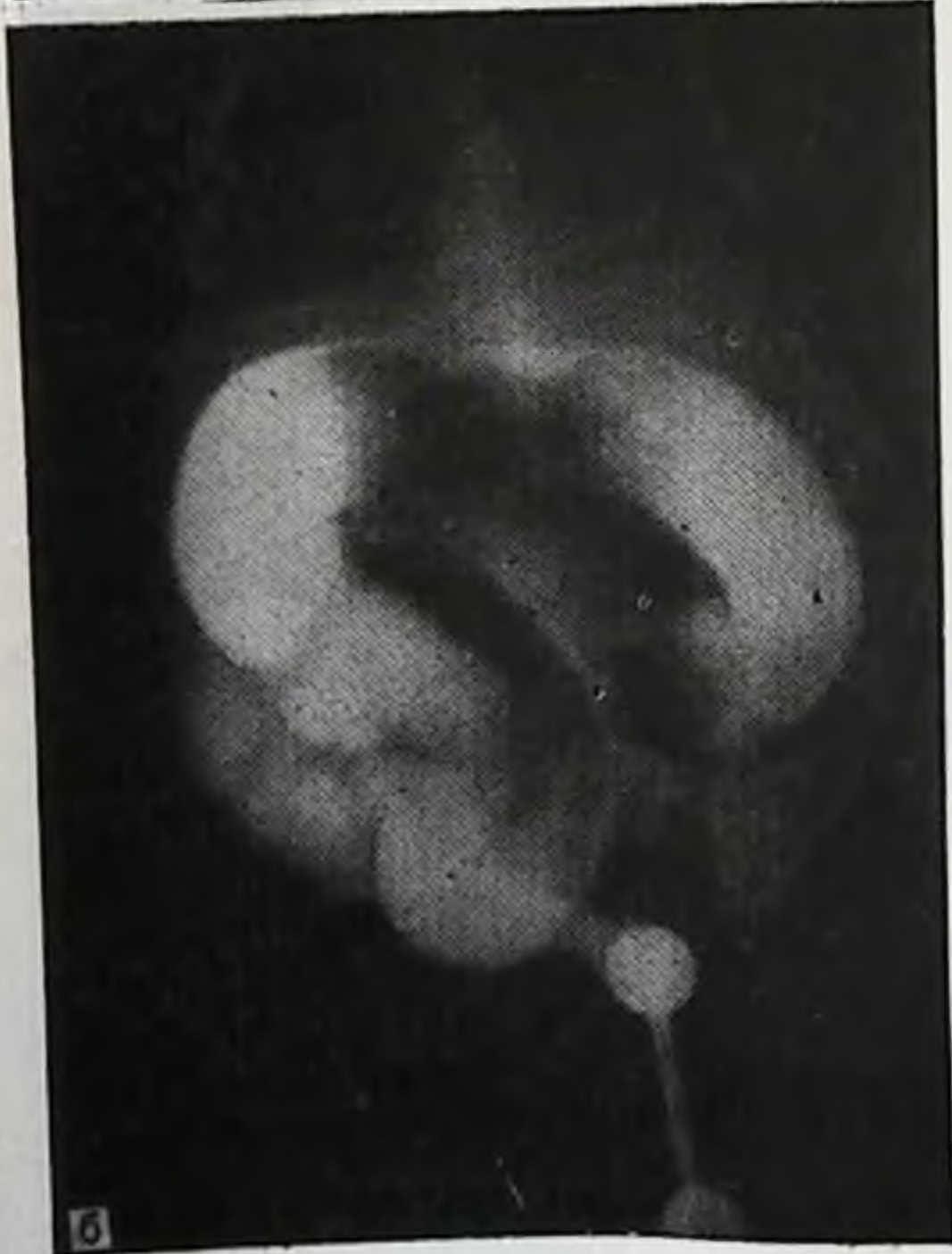
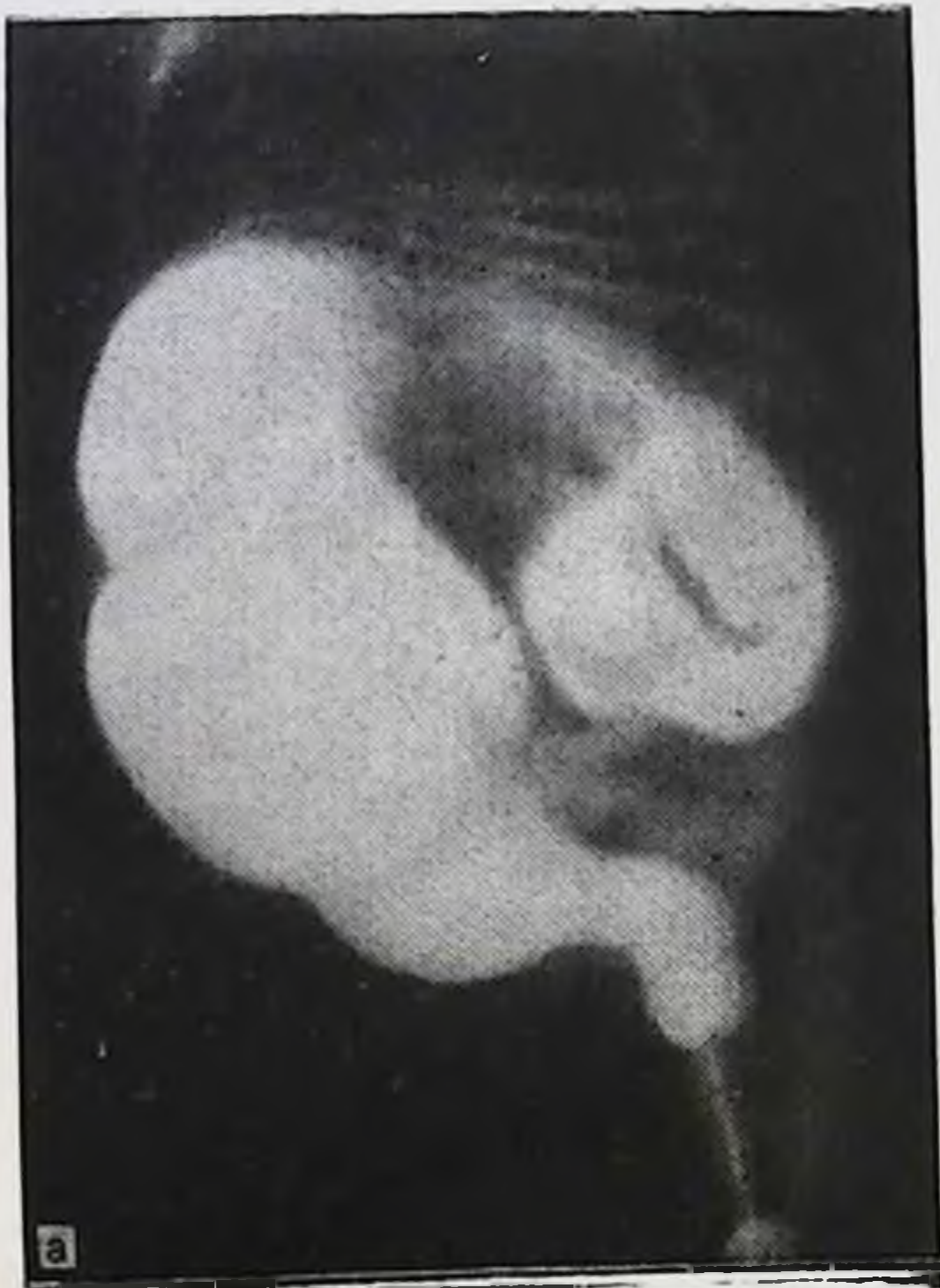
Рис. 10. Аганглионарный мегаколон (ганглионарная зона в ректосигмовидном отделе). Ирригограмма. а — кишки при тугом наполнении; б — после опорожнения.

Наличие аперистальтирующей зоны той или другой протяженности в ректосигмоидном отделе, которая в большинстве случаев является непреодолимым препятствием для перистальтирующих волн по продвижению кишечного содержимого, и обуславливает характерную тяжелую клиническую картину.

Приводим 2 наших наблюдения. Больной С. Ч., 5 мес 10 дней, поступил в стационар по поводу кишечной непроходимости.

Ирригграфическое исследование (рис. 9) показало, что при тугом наполнении толстая кишка расширена и удлинена, особенно сигмовидная, видна аганглионарная зона в ректосигмоидном отделе. После опорожнения в толстой кишке остается значительное количество контрастной массы.

Больной С. Л., 5 мес, поступил с жалобами на полную задержку стула и газов, вздутие живота, боли в животе. Со слов родителей постоянными запорами страдает с рождения, временами бывают периоды диареи по несколько дней, кровь в кале. Ребенок вялый, отстает в физическом развитии. Объективно: пониженного питания, кожные покровы сухие, живот резко вздут, нижние отделы грудной клетки расширены. Тахикардия. При пальпации живот напряжен, болезнен во всех отделах, особенно в левой подвздошной области, где пальпируется раздутая газами болезненная и подвижная сигмовидная кишка. Перитонеальных явлений нет. Печень увеличена, край ее выступает на 3 поперечных пальца из-под реберной дуги, селезенка также увеличена.

По данным ирригграфии (рис. 10), при тугом наполнении толстая кишка резко расширена на всем ее протяжении, особенно сигмовидная. После опорожнения в толстой кишке осталось значительное количество контрастного вещества.

Первопричина нарушения развития нервных образований стенки кишки до настоящего времени остается невыясненной. Имеется несколько гипотез о причинах указанных выше нарушений развития. R. Hiatt (1951), R. Gross (1953) и др. придают ведущее значение в развитии заболевания кислородному голоданию плода различной этиологии на ранних стадиях эмбрионального развития.

W. Hüther (1954), M. Bodian (1963), F. Gullotta, G. Staaten (1974) и др. видят причину аганглиоза в нарушении процесса миграции нейробластов. Образование ганглиозных клеток автономного интрамурального нервного сплетения идет путем миграции нейробластов из нервного гребешка в стенку кишки в определенной временной последовательности. Преждевременное прекращение миграции нейробластов и приводит к нарушению развития нервных элементов стенки кишки.

Имеется также точка зрения, что аганглионарный мегаколон — болезнь наследственной этиологии.

Глава II

Топографическая анатомия толстой кишки

Толстая кишка (*intestinum crassum*) делится на слепую (*caecum*), ободочную (*colon*) и прямую (*rectum*). В ободочной кишке различают восходящую ободочную (*colon ascendens*), правый изгиб (*flexura coli dextra*), поперечную ободочную (*colon transversum*), левый изгиб (*flexura coli sinistra*), нисходящую ободочную (*colon descendens*) и сигмовидную ободочную (*colon sigmoideum*).

Способы фиксации толстой кишки

Способ фиксации толстой кишки к задней брюшной стенке определяется взаимоотношениями ее отделов с брюшиной. При мезоперитонеальном способе фиксации кишка с 3 сторон покрыта брюшиной, а задняя ее стенка лишена брюшинного покрова на $\frac{1}{4}$ окружности; при интраперитонеальном — ширина внебрюшинного участка кишки сзади меньше $\frac{1}{4}$ окружности и идущая от нее дубликатура имеет определенную высоту и протяженность (ширину). При смешанной фиксации слепая кишка и проксимальная часть восходящей ободочной имеют брыжейку, общую с подвздошной кишкой, а дистальная часть восходящей и правый изгиб ободочной лежат мезоперитонеально; левый изгиб и проксимальная часть нисходящей ободочной кишки фиксированы мезоперитонеально, а ее дистальная часть имеет брыжейку, общую с сигмовидной ободочной кишкой (рис. 11).

Слепая кишка может располагаться экстраперитонеально, мезоперитонеально с ретроцекальной нишей, мезоперитонеально со свободно лежащим дном и интраперитонеально. При наличии высокой общей брыжейки с тонкой кишкой и восходящей ободочной слепая кишка обладает значительной подвижностью и носит название «подвижная слепая кишка» (*caecum mobile*) [Гаусманн Ф. О., 1911; Розанов В. Н., 1911; Герцен П. А., 1956; Геворкян И. Х., Мирза-Авакян Г. Л., 1969; Дыскин Е. А., 1972; Метревели В. В., 1972; Albu A., 1905;

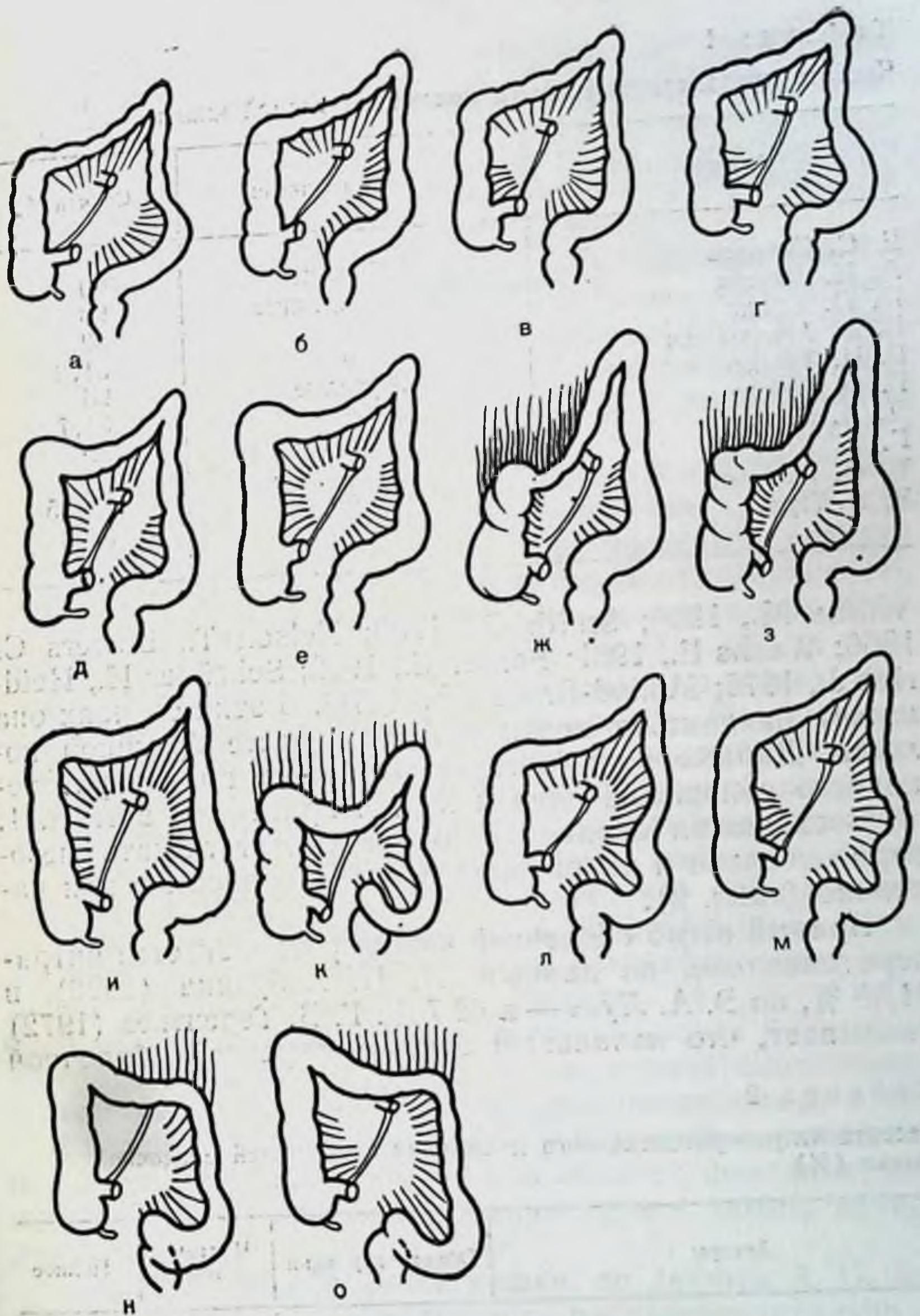


Рис. 11. Способы фиксации толстой кишки.

а — мезоперитонеальный с обеих сторон; б — мезоперитонеальный справа, смешанный слева; в — смешанный с обеих сторон; г — справа смешанный, слева — мезоперитонеальный; д, е — интраперитонеальный справа; смешанный слева; ж, з — интраперитонеальный справа, мезоперитонеальный слева; и, к — интраперитонеальный с обеих сторон; л, м — мезоперитонеальный справа и интраперитонеальный слева; н, о — смешанный справа и интраперитонеальный слева.

Таблица 1

Частота интраперитонеального положения слепой кишки

Авторы	Объект изучения	Случаев, %
Е. С. Смирнов	Эмбрионы	60
А. И. Натиев	Новорожденные	98
П. П. Кулик	»	82
Е. А. Альхимович	»	81,3
Г. И. Турнер	Взрослые	96
Г. Ф. Дебеле	»	94,7
Д. А. Соколов	»	92
Г. К. Корнинг	»	92
Т. Ф. Лаврова	»	95,35
Э. А. Лусь	»	56,3

Wilms M., 1908; Smith G., 1930; Nelson T., Bowers C., 1956; Wachs E., 1961; Ferber C., 1972; Schröder H., Heidrich J., 1975; Monod-Broca Ph., 1976]. В этих случаях она может находиться почти в любом месте брюшной полости. Данные ряда авторов о частоте интраперитонеального положения слепой кишки приведены в табл. 1.

Восходящая ободочная кишка может лежать мезоперитонеально и интраперитонеально полностью или частично (табл. 2).

Правый изгиб ободочной кишки располагается интраперитонеально, по данным А. П. Азбукина (1926), в 31,88 %, по Э. А. Лусь — в 42,7 %. Г. В. Терентьев (1972) указывает, что начальный отдел поперечной ободочной

Таблица 2

Частота интраперитонеального положения восходящей ободочной кишки (%)

Авторы	Объект изучения	Частичное	Полное
Е. С. Смирнов	Эмбрионы	7	14
Е. А. Альхимович	Новорожденные	—	8
А. И. Натиев	Дети	59,6	—
В. И. Ошкадеров	Взрослые	20,0	5
Г. К. Корнинг	»	48,0	—
П. И. Дьяконов, Ф. А. Рейн,	»	—	35
Н. И. Напалков	»	—	35
Т. Ф. Лаврова	»	73,66	15,32
Э. А. Лусь	»	24,4	4,8

кишки в $84 \pm 3,7\%$ значительно ограничен в смещении, так как лишен брыжейки, а в $62 \pm 4,8\%$ начало поперечной ободочной кишки имеет нисходящее направление, а не поперечное, в результате чего конец восходящей и начало поперечной ободочной кишки соприкасаются или даже срастаются, образуя резкий перегиб.

Поперечная ободочная кишка имеет постоянную брыжейку (*mesocolon transversum*). Ее форма напоминает раскрытый веер с двумя краями: полукруглый и более протяженный дистальный — место ее прикрепления к поперечной ободочной кишке и более короткий проксимальный — корень брыжейки [Терентьев Г. В., 1972].

Корень брыжейки на задней брюшной стенке расположен на уровне L_1 . Линия его может быть прямой или изогнутой, выпуклостью вниз. Он пересекает головку поджелудочной железы и нижнюю горизонтальную часть двенадцатиперстной кишки. Средняя длина корня брыжейки 15 см, по А. А. Бабаеву (1966) — 19—25 см.

Поперечные (ширина) и продольные (высота) размеры брыжейки значительно варьируют. Наибольшая высота брыжейки по данным большинства авторов соответствует средней части поперечной ободочной кишки и находится в прямой зависимости от длины последней. По данным Г. В. Терентьева (1969), наиболее часто ($62 \pm 4,8\%$) высота брыжейки равняется 9—12 см, реже ($21 \pm 4,1\%$) — 13—18 см, еще реже ($17 \pm 3,8\%$) — 5—8 см. По А. А. Бабаеву (1966), высота брыжейки чаще 13—16 см, реже 18—19 см, в среднем 14—15 см. По С. И. Елизаровскому (1949), средняя высота брыжейки по средней линии тела 13,4 см, по правой околопозвоночной линии 4,9 см, по левой околопозвоночной 7 см.

Средние размеры брыжейки поперечной и сигмовидной ободочных кишок при 3 способах их фиксации, полученные нами при исследовании трупов людей, приведены в табл. 3.

Левый изгиб ободочной кишки, по данным А. П. Азбукина (1926), располагается интраперитонеально в $31,88\%$ случаев, по Э. А. Лусь (1956) — в $71,8\%$ и имеет отчетливо выраженную брыжейку, высота которой (в среднем 2,5—3,0 см) не превышает 5,2 см.

Нисходящая ободочная кишка, как и восходящая, может лежать мезоперитонеально и интраперитонеально полностью или частично (табл. 4).

Е. С. Смирнов (1968) отметил на 60 плодах, что в большинстве случаев нисходящая ободочная кишка фик-

Таблица 3

Средняя высота и протяженность корней брыжеек поперечной и сигмовидной ободочных кишок (в см)

Возрастная группа	Брыжейка кишки	Высота		Протяженность		
		способ фиксации				
		мезоперитонеальный	смешанный	интраперитонеальный	мезоперитонеальный	смешанный
Мужчины 20—60 лет	Поперечная	13,0	13,7	14,0	23,7	22,0
	Сигмовидная	10,6	11,8	14,0	12,0	11,7
61 год и старше	Поперечная	13,6	13,0	13,2	23,3	22,6
	Сигмовидная	11,6	12,2	15,4	10,5	12,0
Женщины: 19—55 лет	Поперечная	12,8	14,0	14,7	22,5	20,2
	Сигмовидная	10,6	11,7	14,0	11,4	11,5
56 лет и старше	Поперечная	10,8	13,0	14,3	18,7	22,4
	Сигмовидная	10,3	11,3	14,3	10,0	11,5

сирована мезоперитонеально лишь в проксимальной своей части, а дистальный отдел ее расположен интраперитонеально.

Сигмовидная ободочная кишка имеет на всем протяжении брыжейку (*mesocolon sigmoideum*). Форму ее описывают по-разному в виде «палатки» [Samson C., 1892], «двугранного угла» [Addisoni A., 1901], «крыши» [Цеге-Мантейфель В. Г., 1904], «купола» [Глязштейн Н. М., 1904], «части круга» [Созон-Ярошевич А. Ю., 1924], «усеченного овала» [Чухриенко Д. П.,

Таблица 4

Частота интраперитонеального положения нисходящей ободочной кишки (в %)

Автор	Объект изучения	Частичное	Полное
Л. К. Семенова	Новорожденные	0	50
	Взрослые	26	0
В. И. Ошкадеров	»	48	0
Г. К. Корнинг	»	20	5
Э. А. Лусь	»	30	14,5
И. К. Анистратенко	»	0	7

1958; Щекотов Г. М., 1966] и др. Высота брыжейки увеличивается от краев кишки к середине, где достигает 5—10 см, иногда 20 см. По данным Э. А. Лусь (1956), высота брыжейки колеблется от 1,5 до 18,3 см (в среднем 8,2 см). Большинство авторов указывают, что чем длиннее кишка, тем выше брыжейка.

Высота брыжеек поперечной ободочной кишки и особенно сигмовидной, по нашим данным, имеет тенденцию к увеличению по мере возрастания подвижности флагов, расположенных мезоперитонеально, смешанно или интраперитонеально. Например, высота брыжейки сигмовидной кишки у мужчин до 60 лет соответственно равна 10,6, 11,8 и 14 см (см. табл. 3).

Корень брыжейки сигмовидной кишки начинается в левой подвздошной ямке, на подвздошном гребне, пересекает подвздошно-поясничную мышцу, левый мочеточник, левые общие подвздошные сосуды и заканчивается на уровне S_{II} — S_{III} . Линия корня брыжейки по виду приближается к прямоугольнику и соответственно имеет 2 участка: первый направлен от ее начала слева направо, другой — вниз. Длина 1-го участка в среднем равна 9,5 см, 2-го — 8 см [Лусь Э. А., 1956]. По данным И. К. Анистратенко (1969), корень брыжейки имеет вертикальное направление в 10 %, горизонтальное — в 20 % и зигзагообразное — в 70 % наблюдений.

Уровень расположения корня брыжейки зависит от возраста: чем старше индивидуум, тем ниже лежит корень брыжейки, а в самой кишке появляются перегибы, растяжения, удлинение кишки [Валькер Ф. И., 1922; Созон-Ярошевич А. Ю., 1924; Ансеров Н. И., 1925; Шиловцев С. П., 1925; Ваза Д. Л., 1939; Белканис С. П., 1957; Walistein L., Wilms M., 1928; Calender C., 1942 и др.]. Причины такого перемещения зависят от выраженности связок и ширины таза исследуемого [Шевкуненко В. Н., 1935], от мышечной атрофии стенки кишки [Созон-Ярошевич А. Ю., 1954], от застоя каловых масс и увеличения внутрикишечного давления [Спасокукоцкий С. И., 1909, и др.].

Протяженность корня брыжейки поперечной ободочной кишки всегда превышает высоту брыжейки, в среднем на 10 см, в то время как протяженность корня брыжейки сигмовидной кишки и ее высота примерно равны (см. табл. 3).

Заворот сигмовидной кишки очевиден в связи с косым положением брыжейки сигмовидной кишки слева

Таблица 5

Количественная характеристика способов фиксации флангов толстой кишки*

Возрастная группа	Число наблюдений	Способ фиксации					
		мезоперитонеальный		смешанный		интраперитонеальный	
		справа	слева	справа	слева	справа	слева
Новорожденные	38	21	16	7	12	10	10
Дети, подростки	20	3	2	5	9	12	9
Мужчины							
20—60 лет	100*	42	20	32	56	26	24
61 год и старше	100*	32	11	44	66	24	23
Женщины:							
19—55 лет	100*	27	13	42	69	31	18
56 лет и старше	100*	26	12	44	66	30	22

* У взрослых людей расчет идет из 100 наблюдений на каждую возрастную группу, поэтому число наблюдений по способам фиксации можно приравнять к процентам (прим. авт.).

направо и сверху вниз, особенно при вертикальном положении человека и значительной длине кишечных петель. Поперечное положение, две точки фиксации на флангах и значительное превышение протяженности корня брыжейки поперечной ободочной кишки над ее высотой, по-видимому, объясняют чрезвычайную редкость ее заворота.

Прямая кишка книзу постепенно теряет брюшинный покров. Надампулярная часть покрыта брюшиной со всех сторон и имеет свою брыжейку с разной степенью выраженности. Далее кишка начинает терять брюшинный покров сначала сзади, а еще ниже, на уровне IV, частично V крестцового позвонка, она покрывает только переднюю поверхность кишки, переходя на соседние органы [Старков А. В., 1912; Корнинг Г. К., Иванов Г. Ф., 1949, и др.]

Для практических целей более правильно (особенно при рентгенологическом исследовании) определять способ фиксации фланга в целом либо всей толстой кишки, а не отдельных ее составных частей. С этой целью нами изучены мезоперитонеальный, интраперитонеальный и смешанный способы фиксации толстой кишки. Полученные результаты представлены в табл. 5.

Из приведенных данных видно, что все 3 способа фиксации толстой кишки во всех возрастных группах представлены в широких пределах.

Поскольку у $\frac{1}{4}$ новорожденных (10 наблюдений из 38) имеется общая брыжейка кишечника, которая сохраняется примерно в этих же пределах в последующих периодах жизни, то интраперитонеальное положение всей толстой кишки следует рассматривать не как аномалию развития, а как вариант развития.

Классическая мезоперитонеальная фиксация обоих флангов толстой кишки у мужчин до 60 лет встречается чаще, чем у женщин до 55 лет. У мужчин после 61 года она как бы «ослабевает», в то время как у женщин остается почти без изменений.

Смешанная фиксация левого фланга толстой кишки у мужчин и женщин во всех возрастных группах встречается чаще, чем мезоперитонеальная и интраперитонеальная, а правого фланга — лишь у женщин. С возрастом у мужчин смешанная фиксация правого и левого флангов увеличивается. Это происходит в основном за счет «ослабления» мезоперитонеальной фиксации в зрелом возрасте. У женщин этих изменений почти не наблюдаем.

Интраперитонеальное положение всей толстой кишки обоих полов и во всех возрастных группах встречается довольно часто: у мужчин, например, оно составляет $\frac{1}{4}$ наблюдений, у женщин даже $\frac{1}{3}$. Интересно, что с возрастом как у мужчин, так и у женщин нет значительных изменений в сторону «ослабления» фиксации. Скорее даже есть тенденция укрепления, какой-то дополнительной фиксации кишки с возрастом, особенно правого фланга (см. табл. 5).

Весь материал взаимоотношения толстой кишки с брюшиной (способы фиксации) был проанализирован в соответствии с типом телосложения: долихоморфный, мезоморфный и брахиоморфный. Полученные результаты обработаны статистически, выражены в процентах и приведены в табл. 6, 7, 8.

Из приведенных данных видно, что мезоперитонеальное положение обоих флангов толстой кишки встречается чаще у лиц долихоморфного типа телосложения, реже у брахиоморфного. При мезоморфном — чаще встречается смешанная фиксация флангов ободочной кишки. Интраперитонельное же положение, наоборот, реже встречается у лиц долихоморфного типа и значительно

Таблица 5

Количественная характеристика способов фиксации флангов толстой кишки*

Возрастная группа	Число наблюдений	Способ фиксации					
		мезоперитонеальный		смешанный		интраперитонеальный	
		справа	слева	справа	слева	справа	слева
Новорожденные	38	21	16	7	12	10	10
Дети, подростки	20	3	2	5	9	12	9
Мужчины							
20—60 лет	100*	42	20	32	56	26	24
61 год и старше	100*	32	11	44	66	24	23
Женщины:							
19—55 лет	100*	27	13	42	69	31	18
56 лет и старше	100*	26	12	44	66	30	22

* У взрослых людей расчет идет из 100 наблюдений на каждую возрастную группу, поэтому число наблюдений по способам фиксации можно приравнять к процентам (прим. авт.).

направо и сверху вниз, особенно при вертикальном положении человека и значительной длине кишечных петель. Поперечное положение, две точки фиксации на флангах и значительное превышение протяженности корня брыжейки поперечной ободочной кишки над ее высотой, по-видимому, объясняют чрезвычайную редкость ее заворота.

Прямая кишка книзу постепенно теряет брюшинный покров. Надампулярная часть покрыта брюшиной со всех сторон и имеет свою брыжейку с разной степенью выраженности. Далее кишка начинает терять брюшинный покров сначала сзади, а еще ниже, на уровне IV, частично V крестцового позвонка, она покрывает только переднюю поверхность кишки, переходя на соседние органы [Старков А. В., 1912; Корнинг Г. К., Иванов Г. Ф., 1949, и др.]

Для практических целей более правильно (особенно при рентгенологическом исследовании) определять способ фиксации фланга в целом либо всей толстой кишки, а не отдельных ее составных частей. С этой целью нами изучены мезоперитонеальный, интраперитонеальный и смешанный способы фиксации толстой кишки. Полученные результаты представлены в табл. 5.

Из приведенных данных видно, что все 3 способа фиксации толстой кишки во всех возрастных группах представлены в широких пределах.

Поскольку у $\frac{1}{4}$ новорожденных (10 наблюдений из 38) имеется общая брыжейка кишечника, которая сохраняется примерно в этих же пределах в последующих периодах жизни, то интраперитонеальное положение всей толстой кишки следует рассматривать не как аномалию развития, а как вариант развития.

Классическая мезоперитонеальная фиксация обоих флангов толстой кишки у мужчин до 60 лет встречается чаще, чем у женщин до 55 лет. У мужчин после 61 года она как бы «ослабевает», в то время как у женщин остается почти без изменений.

Смешанная фиксация левого фланга толстой кишки у мужчин и женщин во всех возрастных группах встречается чаще, чем мезоперитонеальная и интраперитонеальная, а правого фланга — лишь у женщин. С возрастом у мужчин смешанная фиксация правого и левого флангов увеличивается. Это происходит в основном за счет «ослабления» мезоперитонеальной фиксации в зрелом возрасте. У женщин этих изменений почти не наблюдаем.

Интраперитонеальное положение всей толстой кишки обоих полов и во всех возрастных группах встречается довольно часто: у мужчин, например, оно составляет $\frac{1}{4}$ наблюдений, у женщин даже $\frac{1}{3}$. Интересно, что с возрастом как у мужчин, так и у женщин нет значительных изменений в сторону «ослабления» фиксации. Скорее даже есть тенденция укрепления, какой-то дополнительной фиксации кишки с возрастом, особенно правого фланга (см. табл. 5).

Весь материал взаимоотношения толстой кишки с брюшиной (способы фиксации) был проанализирован в соответствии с типом телосложения: долихоморфный, мезоморфный и брахиоморфный. Полученные результаты обработаны статистически, выражены в процентах и приведены в табл. 6, 7, 8.

Из приведенных данных видно, что мезоперитонеальное положение обоих флангов толстой кишки встречается чаще у лиц долихоморфного типа телосложения, реже у брахиоморфного. При мезоморфном — чаще встречается смешанная фиксация флангов ободочной кишки. Интраперитонельное же положение, наоборот, реже встречается у лиц долихоморфного типа и значительно

Таблица 6

Долихоморфный тип телосложения

Возрастная группа	Способ фиксации					
	мезоперитонеальный		смешанный		интраперитонеальный	
	справа	слева	справа	слева	справа	слева
Мужчины:						
20—60 лет	73,4	26,6	6,6	60,0	20,0	13,4
61 год и старше	58,3	33,4	41,7	66,6	—	—
Женщины:						
19—55 лет	50,0	25,0	31,3	68,7	18,7	6,3
56 лет и старше	34,3	31,0	51,7	62,0	14,0	7,0

чаще у людей брахноморфного типа телосложения. Почти во всех конституционных и возрастных группах правый фланг ободочной кишки расположен интраперитонеально чаще, чем левый.

Длина, форма, положение толстой кишки

Длина, форма и положение толстой кишки зависят от величины брыжейки соответствующего отдела кишки: чем брыжейка выше и шире, тем длиннее и подвижнее тот или иной отдел кишки. Длина толстой кишки зависит также от типа телосложения, возраста, пола и дру-

Таблица 7

Мезоморфный тип телосложения

Возрастная группа	Способ фиксации					
	мезоперитонеальный		смешанный		интраперитонеальный	
	справа	слева	справа	слева	справа	слева
Мужчины:						
20—60 лет	41,2	19,1	41,2	57,4	17,6	23,5
61 год и старше	30,4	10,7	48,2	69,8	21,4	19,5
Женщины:						
19—55 лет	29,3	11,3	47,7	72,7	23,0	16,0
56 лет и старше	33,3	6,1	39,5	81,8	27,2	12,1

Таблица 8

Брахиморфный тип телосложения

Возрастная группа	Способ фиксации					
	мезоперитонеальный		смешанный		интраперитонеальный	
	справа	слева	справа	слева	справа	слева
Мужчины:						
20—60 лет	17,6	17,6	17,6	47,0	64,8	35,4
61 год и старше	25,0	3,0	37,5	59,5	37,5	37,5
Женщины:						
19—55 лет	15,0	10,0	40,0	65,0	45,0	25,0
56 лет и старше	13,2	2,6	42,1	55,3	44,7	42,1

гих причин [Шевкуненко В. Н., 1935; Лаврова Т. Ф., 1956; Лусь Э. А., 1956; Семенова Л. К., 1962; Бабаев А. А., 1966; Альхимович Е. А., 1970; Дидковский П. И., 1970; Терентьев Г. В., 1972; Samson C., 1892; Wilms M., 1908; Uebermuth H., 1966, и др.].

Средние величины длины толстой кишки с учетом указанных факторов представлены в сводной табл. 9.

Границы отделов кишки даны по физиологическим сфинктерам (рис. 12), поскольку фланги кишки часто имеют брыжейку и отграничить восходящую и нисходящую ободочные от поперечной ободочной и сигмовидной ободочной кишок по появлению и исчезновению брыжейки в ряде случаев трудно. Сфинктеры, как правило, видны и на ирригограммах.

Граница между слепой кишкой и восходящей ободочной определяется уровнем слепокишечно-восходящего сфинктера, что соответствует верхнему краю терминального отдела подвздошной кишки при ее впадении в слепую. Восходящая ободочная кишка простирается от указанного уровня до вершины правого изгиба, обозначенного сфинктером Гирша. От последнего до сфинктера Пайра на уровне левого изгиба тянется поперечная ободочная кишка. Нисходящая ободочная кишка переходит в сигмовидную ободочную на уровне нисходяще-сигмовидного сфинктера, что в большинстве случаев соответствует гребню подвздошной кости, а между сигмовидной и прямой кишками располагается сигмовидно-прямокишечный сфинктер, который соответствует уровню S_{II}—S_{III}.

Длина отделов толстой кишки при различных способах их фиксации в зависимости от типа телосложения и возраста (в см)

Отделы толстой кишки	Долихоморфный тип			Мезоморфный тип		
	муж.		жен.	муж.		жен.
	22—60 лет	61 год и старше	21—55 лет	56 лет и старше	22—60 лет	61 год и старше
	Мезоперитонеальная фиксация					
Слепая	4,81±0,87	6,57±0,97	6,25±1,28	5,9±1,37	5,35±1,02	5,82±1,38
Восходящая	14,1±2,32	12,14±1,77	13,2±2,31	12,5±1,84	12,8±2,08	13,87±3,07
Поперечная	59,9±10,13	56,8±5,64	55,37±8,35	57,9±7,43	62,7±9,14	62,9±7,4
Нисходящая	20,7±1,89	21,73±3,68	18,5±1,73	19,1±2,89	20,0±4,2	20,5±2,07
Сигмовидная	50,5±14,82	41,2±12,01	40,5±4,8	35,8±10,39	40,7±10,59	47,0±15,73
Прямая	14,0±0	14,0±0	14,0±0	15,2±0,83	13,8±1,3	13,8±1,3
Общая длина	164,01	152,44	147,82	146,4	157,05	163,89
	Смешанная фиксация					
Слепая	6±0,78	7,2±1,78	6,4±1,51	7,86±1,84	6,28±1,27	6,59±1,64
Восходящая	16±3,12	15,82±5,06	14,2±1,48	14,8±4,08	18,1±3,39	18,5±7,76
Поперечная	65±6,83	62,38±6,34	56,8±9,36	57,9±6,5	62,28±7,59	62,14±9,5
Нисходящая	22,2±2,53	22,0±4,53	22,4±3,9	21,5±3,13	22,79±4,02	25,1±4,33
Сигмовидная	43,66±13,07	38,37±8,14	37,5±8,82	40,2±8,79	47,0±12,83	44,0±10,28
Прямая	14,8±0	14,0±0,6	14,5±0,68	15,0±0,83	14,18±0,83	14,6±0,98
Общая длина	167,66	159,77	151,8	157,26	170,63	170,93
	Интраперитонеальная фиксация					
Слепая	5,33±0,57	5,6±0,45	7,9±1,0	7,25±0,95	7,08±1,5	8,0±1,95
Восходящая	2,36±2,51	24,0±2,08	23,0±1,73	17,7±1,25	24,4±4,0	23,83±3,43
Поперечная	56,6±7,78	57,4±7,31	68,3±12,74	70,5±9,85	67,4±10,08	65,4±9,27
Нисходящая	22,0±1,41	22,3±2,03	22,0±4,83	21,4±0,7	26,3±3,68	25,0±3,82
Сигмовидная	47,0±5,65	47,7±6,18	46,0±9,23	51,5±4,94	56,5±11,35	64,0±10,48
Прямая	15,0±0	15,0±0,5	14,0±0	14,5±0,83	14,4±0,6	14,6±0
Общая длина	169,53	172,0	181,21	182,95	196,48	200,83

Продолжение таблицы 9

Отделы толстой кишки	Мезоморфный тип			Брахиморфный тип		
	жен.		муж.	жен.		муж.
	21—55 лет	56 лет и старше	22—60 лет	61 год и старше	21—55 лет	56 лет и старше
	Мезоперитонеальная фиксация					
Слепая	5,41±0,79	7,09±1,13	5,95±1,0	6,87±2,16	6,5±1,04	7,8±2,94
Восходящая	10,9±1,59	12,9±2,55	15,36±1,48	15,65±4,32	13,83±1,83	14,8±5,44
Поперечная	56,3±7,96	57,6±8,06	62,09±3,46	63,0±12,51	57,5±5,08	63,2±4,76
Нисходящая	20,2±2,04	19,0±4,24	21,3±1,05	21,0±4,1	24,0±1,63	22,0±4,06
Сигмовидная	41,4±7,23	35,0±7,07	44,66±12,22	45,0±8,12	33,5±11,0	47,0±7,1
Прямая	14,4±0,54	15,6±0,8	14,0±0	15,0±0,63	14,0±0	14,3±0,83
Общая длина	148,61	147,19	163,37	166,52	149,33	169,1
	Смешанная фиксация					
Слепая	6,57±1,24	7,3±1,7	6,99±1,0	7,25±1,6	6,75±1,23	7,18±1,79
Восходящая	15,4±3,23	17,38±3,77	18,66±3,05	21,9±4,46	15,56±2,42	17,5±2,55
Поперечная	57,38±5,63	58,3±9,3	60,3±6,5	63,4±8,67	60,0±8,54	61,1±6,31
Нисходящая	21,21±2,61	21,4±3,44	25,2±4,86	26,63±4,13	22,07±3,12	24,8±4,09
Сигмовидная	40,0±9,69	40,8±13,1	41,8±14,1	48,42±10,55	41,76±8,06	43,0±8,04
Прямая	14,56±0,87	14,5±0,28	14,5±1,15	14,53±1,2	14,61±1,06	14,7±0,94
Общая длина	155,12	159,68	167,45	183,13	160,75	168,28
	Интраперитонеальная фиксация					
Слепая	7,2±1,47	7,33±1,87	7,09±2,42	7,33±1,72	7,0±1,55	7,94±1,78
Восходящая	21,0±4,13	21,3±4,69	22,6±3,35	24,16±3,29	23,77±4,38	21,8±4,12
Поперечная	63,5±7,21	68,3±9,46	62,8±8,99	65,59±6,74	65,3±11,23	70,9±8,34
Нисходящая	23,0±3,91	26,2±5,68	30,0±2,82	26,66±4,18	27,8±5,0	27,8±4,08
Сигмовидная	52,7±7,38	64,0±13,09	56,8±10,26	64,66±10,54	59,8±9,42	61,37±20,22
Прямая	14,8±1,08	14,5±0,83	14,5±0	14,5±0,63	14,3±1,0	14,7±0,83
Общая длина	182,2	201,63	193,79	202,9	197,97	204,51

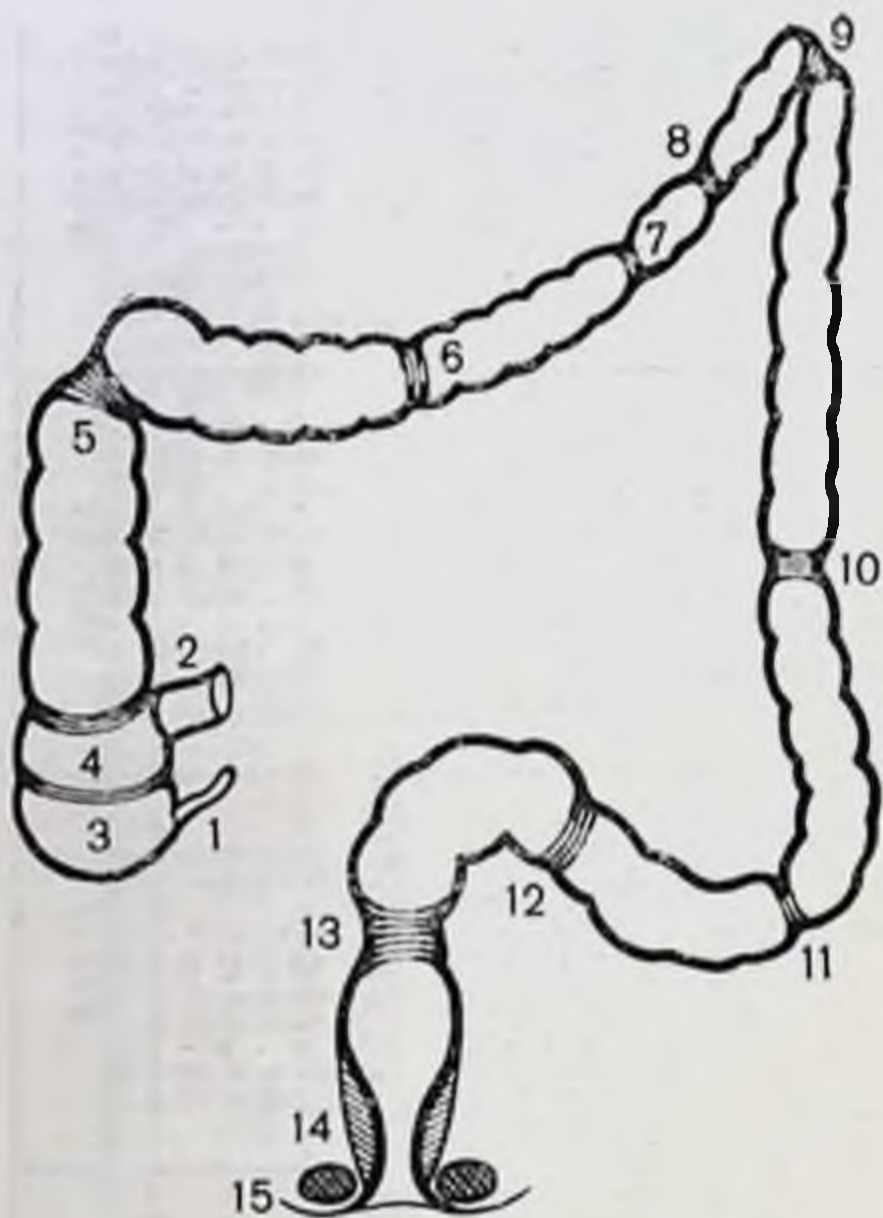


Рис. 12. Физиологические сфинктеры толстой кишки.

1 — заслонка червеобразного отростка (Герлаха); 2 — илеоцекальный сфинктер; 3 — слепокнишечный; 4 — слепокнишечно-восходящий; 5 — сфинктер Гирша; 6 — правый сфинктер Кеннона; 7 — средний поперечноободочный; 8 — левый сфинктер Кеннона; 9 — сфинктер Пайра; 10 — нисходяще-сигмовидный; 11 — верхний сигмовидный; 12 — нижний сигмовидный; 13 — сигмовидно-прямокишечный; 14 — внутренний сфинктер заднего прохода; 15 — наружный сфинктер заднего прохода:

Длина слепой кишки у взрослых зависит от способа фиксации правого фланга, типа телосложения, возраста и пола. Эти закономерности четко прослеживаются. Длина кишки увеличивается и по мере увеличения подвижности фланга (см. табл. 9).

Форма слепой кишки разнообразна. У недоношенных детей и новорожденных чаще наблюдается воронкообразная форма, являющаяся, по-видимому, 1-й стадией развития, которая в дальнейшем сменяется на конусовидную. К концу 1-го года жизни кишка имеет вид слепого мешка, а к 7 годам принимает такой вид, как у взрослых [Хонду А. А., 1936, и др.].

М. С. Лисицин (1925) описал 3 основные формы слепой кишки: воронкообразную, мешковидную и асимметрическую (эктазическую). Автор полагал, что хотя эти формы и не остаются без влияния возраста, пола, упитанности и других факторов, но являются основными.

Н. Г. Стадницкий (1926) различал цилиндрическую, мешковидную, конусовидную, полусферическую формы слепой кишки, полагая, что последняя форма более свойственна женщинам. П. П. Кулик (1955) нашел форму слепой кишки не одинаковой даже в период утробной

жизни. Она представляет переход от воронкообразной к мешковидной у плодов и детей, у взрослых — переход от мешковидной к неравномерно-расширенной.

Г. И. Турнер (1892) отмечает, что факторами, влияющими на форму и местоположение слепой кишки в брюшной полости, являются застой кишечного содержимого, дегенерация и недостаточность кишечной стенки, ее расширение, нарушение перистальтики, колиты и т. д. Кроме того, при увеличении внутрикишечного давления, которое в слепой кишке действует на большую площадь вследствие большего ее просвета, она может растягиваться значительно, чем все остальные отделы толстой кишки.

По нашим данным, встречаются в основном 2 формы слепой кишки: конусовидная и мешковидная. Разнообразные формы асимметричной слепой кишки следует рассматривать как следствие деформации мешковидной формы под влиянием различных факторов: связок, спаек, атонии кишечной стенки и др.

Слепая кишка имеет мешковидную форму при мезоперитонеальном положении восходящей ободочной кишки, реже конусовидную, а при интраперитонеальном — всегда мешковидную форму.

Положение слепой кишки на крыле правой подвздошной кости считается классической нормой. Однако встречается значительное разнообразие положений слепой кишки — от подпеченочного до тазового по вертикали и разной степени отклонения по горизонтали, чаще в медиальную сторону.

Положение в малом тазу наблюдается, как правило, при интраперитонеальном и смешанном положении правого фланга, когда слепая кишка лежит интраперитонеально.

Длина восходящей ободочной кишки увеличивается по тем же закономерностям, что и длина слепой кишки. Для удобства сравнения эти данные вынесены в отдельную табл. 10.

Восходящая ободочная кишка при мезоперитонеальном положении расположена вертикально, без искривлений, но хотя и не имеет брыжейки, довольно подвижна, особенно во фронтальной плоскости. С возрастом подвижность ее уменьшается. Правый боковой канал глубокий, дно его при потягивании кишки кпереди соответствует задней стенке брюшной полости. В пожилом возрасте глубина канала становится мельче, при потягива-

Таблица 10

Длина восходящей ободочной кишки (в см)

Возрастная группа	Тип телосложения								
	долихоморфный			мезоморфный			брахиоморфный		
	способ фиксации								
	мезоперитоне- альный	смешанный	интраперито- неальный	мезоперитоне- альный	смешанный	интраперито- неальный	мезоперитоне- альный	смешанный	интраперито- неальный
Мужчины:									
20—60 лет	14,1	16,0	23,6	12,8	18,1	24,4	15,3	18,6	22,6
61 год и стар- ше	12,1	16,0	24,0	13,8	18,5	24,0	15,6	22,0	24,1
Женщины:									
19—55 лет	13,2	14,2	23,0	11,0	15,4	21,0	14,0	15,6	23,8
56 лет и стар- ше	12,5	14,8	18,0	12,9	17,4	21,3	14,8	17,5	22,0

нии кишки кпереди дно канала соответствует заднебоковой брюшной стенке.

Протяженность (ширина) брыжейки восходящей ободочной кишки при смешанной форме ее фиксации колеблется в различных пределах, составляя в среднем 10—12 см. Наибольшая высота брыжейки отмечается в начале кишки, на уровне перехода слепой кишки в восходящую. Форма восходящей ободочной кишки вертикальная, без изгибов, реже отмечается изгиб кнаружи в начальном, подвижном отделе. Правый боковой канал глубокий, если отсутствуют связки. С возрастом глубина канала уменьшается.

При интраперитонеальном положении правого фланга восходящая ободочная кишка всегда подвижна, нередко имеет изгибы, которые фиксированы связками (к боковой стенке) или сращениями с поперечной ободочной кишкой и большим сальником.

Особо следует остановиться на форме и положении восходящей ободочной кишки при высокой брыжейке. Когда брыжейка на уровне начала кишки имеет высоту 8—15 см, а в области правого изгиба — 5—6 см, тогда длина ее не увеличена или увеличена незначительно, а весь правый фланг опущен. Опущена при этом, как правило, и правая почка. Восходящая ободочная киш-

ка собрана наподобие гармошки и лежит на крыле подвздошной кости. Другими словами, при интраперитонеальном положении правого фланга при высоте брыжейки области изгиба 5 см и выше наблюдается правосторонний колоноптоз.

Правый изгиб ободочной кишки чаще соответствует уровню IX—XI ребер по заднеподмышечной линии или L_1 и фиксирован на уровне ворот или нижнего полюса правой почки. Однако уровень его нахождения колеблется от IX ребра до гребня подвздошной кости.

При мезоперитонеальном положении правый изгиб ободочной кишки в большинстве случаев имеет форму прямого угла, немного отклонен кзади, в подпеченочное углубление. При смешанной фиксации фланга форма его более разнообразна — в виде прямого угла, острого (за счет опущения правой трети поперечной ободочной кишки вдоль восходящей), либо он лежит под нижней поверхностью правой доли печени и фиксирован к ней и желчному пузырю связками.

При интраперитонеальном положении правого фланга изгиб имеет самую разнообразную форму — от острого угла до тупого, либо резко деформирован связками подпеченочного пространства и сращениями между образующими изгиб отделами ободочной кишки. При высоте брыжейки изгиба 5 см и выше наблюдается опущение всего правого фланга толстой кишки. При этом опущена и правая почка.

Длина поперечной ободочной кишки имеет те же тенденции, характерные для слепой и восходящей ободочной кишок: длина ее изменяется как по способам фиксации флангов, так и типам телосложения (см. табл. 9).

Форма и положение поперечной ободочной кишки описывается по-разному. П. А. Куприянов (1924) установил 4 варианта положения кишки: подковообразное (выпуклостью вверх к диафрагме), поперечное, S-образное (выпуклостью книзу) и косое. Горизонтальное положение поперечной ободочной кишки автор отметил лишь в 2% случаев. Подковообразное положение встречается в 92% у детей до 12 лет, у взрослых оно встречается редко. Наиболее часто наблюдается поперечное положение. Оно свойственно мужчинам крепкого телосложения. Положение, когда поперечная ободочная кишка провисает углом в 45° по направлению к лобковому симфизу, автор считает типичным для женщин. Относи-

тельно редко встречается косое положение поперечной ободочной кишки, при котором правый изгиб равен прямому углу, а левый — всегда представляет острый угол.

В. Н. Шевкуненко (1935) различал 2 формы положения поперечной ободочной кишки: поперечная и провисающая. Обе формы автор связывал с типом телосложения. Так, провисающая форма поперечной ободочной кишки более свойственна лицам долихоморфного типа телосложения. С. Жаппеу, А. Чеферль (1957) описали V- и W-образное опущение поперечной ободочной кишки.

Рентгенологические наблюдения А. М. Геселевич (1968) показали, что поперечная ободочная кишка новорожденных обычно бывает подковообразной формы с выпуклостью кверху и отчасти кпереди. Она наиболее подвижна в своих средних отделах. Правый и левый изгибы ободочной кишки не выражены.

Иногда поперечная ободочная кишка располагается поперек к длинной оси позвоночника в виде плоской буквы S, дугой поднимается вверх впереди печени и желудка. Встречается, наконец, лабиринтоподобная перепутанная длинная кишка [Образцов В. П., 1936].

Форма поперечной ободочной кишки зависит, по нашим данным, от способа фиксации флангов. При мезоперитонеальной фиксации флангов кишка имеет либо косое положение справа налево и снизу вверх, либо дугообразное с провисанием середины вниз до уровня пупка или чуть ниже.

При смешанной фиксации флангов наряду с указанными выше формами увеличивается число наблюдений более низкого провисания правой половины поперечной ободочной кишки книзу вдоль восходящей и их сращения на некотором протяжении в виде двустволки. Левая ее половина в большинстве случаев без деформаций поднимается вверх в левое подреберье.

В группе с интраперитонеальным положением правого фланга или обоих флангов одновременно форма поперечной ободочной кишки подвержена значительным колебаниям. Она может быть дугообразной с провисанием вниз вплоть до входа в малый таз или иметь на своем протяжении легко расправляемые или фиксированные искривления, которые придают ей различные положения в брюшной полости в виде букв M, И, S и др.

На разнообразие форм поперечной ободочной кишки указывали В. И. Ошкадеров, Л. К. Натиев (1917), Л. К. Семенова (1962), Е. А. Альхимович (1970), J. Mag-

tin, C. Ward (1944), E. Maglietta (1960), G. Kune (1966), B. Cuderman, S. Robach (1971), A. Fridrich, W. Glass (1974) и др. По общему мнению авторов, левый изгиб кишки расположен выше правого и лежит на уровне IX—X ребер по средней подмышечной линии. По данным А. П. Азбукина (1926), правый изгиб в 51,4% случаев бывает пологой формы, а левый — в 68,8% острый. В. Н. Шевкуненко (1928) считал, что связочный аппарат правого изгиба сложнее левого и этим объясняются многочисленные вариации его формы, а также поперечной ободочной кишки. Искривления последней более часто наблюдаются на правой ее половине. При фиксированных резких перегибах кишки в области изгибов образуются «мертвые» точки на вогнутой стороне, где каловые массы продвигаются долго и с трудом, что может вести к хроническим периколитам, деформациям брыжейки, кишечной трубки и другим патологическим изменениям [Поляков П. А., 1891; Брайцев В. Р., 1929; Payer E., 1905; Borgesco A., Cogneano M., 1936; Cuderman B., Robach S., 1971; Girard M., 1972; Dobroschke L., Fenstal H., Schwamle K., 1974; Fridrich A., Glass W., 1974; Halvorsen L., Sembl B., 1975, и др.]. П. А. Куприянов (1924), наблюдавший неоднократно высокое положение левого изгиба с коротким связочным аппаратом, полагал, что степень перегиба усиливается при низком положении поперечной ободочной кишки. Автор считал дугообразную форму без изгибов с выпуклостью книзу нормой поперечной ободочной кишки.

Левый изгиб ободочной кишки чаще располагается на уровне L_I, реже на уровне T_{XII} или L_{III}. Относительно ребер он лежит на уровне VIII—IX, реже — XI—XII и ниже, под нижним полюсом селезенки и фиксирован у верхнего полюса левой почки или ее ворот.

При мезоперитонеальном положении нисходящей ободочной кишки изгиб имеет форму острого угла, подвижность его ограничена. При смешанной фиксации он также имеет форму острого угла, реже — прямого. В ряде случаев наблюдаются сращения терминального отдела поперечной ободочной с начальным отделом нисходящей ободочной, идущих на некотором протяжении параллельно друг другу в виде двустволки.

При интраперитонеальном положении нисходящей ободочной кишки левый изгиб всегда подвижен. Форма его в виде прямого угла, реже острого или тупого. Он может быть сращен не только в виде двустволки, но и

Таблица 11

Длина нисходящей ободочной кишки (в см)

Возрастная группа	Тип телосложения				
	долихоморфный		мезоморфный		
	способ фиксации				
	мезоперитонеальный	смешанный	интраперитонеальный	мезоперитонеальный	смешанный
Мужчины:					
20—60 лет	20,7	22,2	22,0	20,0	22,8
61 год и старше	21,7	22,0	23,8	20,5	25,1
Женщины:					
19—55 лет	18,5	22,4	22,0	20,5	21,2
56 лет и старше	19,0	21,5	21,5	19,0	21,6

Продолжение табл. 11

Возрастная группа	Тип телосложения			
	мезоморфный	брахиоморфный		
	способ фиксации			
	интраперитонеальный	мезоперитонеальный	смешанный	интраперитонеальный
Мужчины:				
20—60 лет	26,3	21,2	25,2	30,0
61 год и старше	25,0	21,0	26,0	26,6
Женщины:				
19—55 лет	23,0	22,0	22,0	27,2
56 лет и старше	26,2	24,0	24,8	27,8

резко деформирован связками и сращениями с большим сальником.

При высоте брыжейки 5—6 см и больше (на уровне изгиба) диафрагмально-ободочная связка длинная, растянутая. В этих случаях изгиб опущен ниже XII ребра вплоть до гребня подвздошной кости. Как правило, при этом опущена и левая почка.

Длина нисходящей ободочной кишки колеблется по тем же закономерностям, что и длина частей ободочной кишки (табл. 11).

Форма кишки при мезоперитонеальной фиксации — вертикальная, без изгибов. При переходе в сигмовидную ободочную кишку нисходящая отклоняется несколько медиальнее.

При смешанной фиксации она также вертикальная, но в дистальном отделе, на уровне появления брыжейки, кишка подвижна. Боковой канал при мезоперитонеальном положении нисходящей ободочной кишки, как и при смешанном, глубокий, в пожилом возрасте он становится мельче.

Значительная подвижность нисходящей ободочной кишки отмечается при интраперитонеальном ее положении. При опущении левого фланга толстой кишки нисходящая ободочная кишка лежит на крыле подвздошной кости.

Длина сигмовидной ободочной кишки при интраперитонеальном положении нисходящей ободочной при всех типах телосложения с возрастом увеличивается. В трупах людей брахиоморфного типа телосложения указанные изменения наблюдаются при всех 3 способах фиксации нисходящей кишки, а долихоморфного и мезоморфного — средняя длина сигмовидной кишки при мезоперитонеальном и смешанном способах фиксации нисходящей либо не меняется, либо даже наоборот — с возрастом имеет тенденцию к уменьшению (см. табл. 9).

По образному выражению А. Ю. Созон-Ярошевича (1923), форма и положение сигмовидной ободочной кишки в каждом отдельном случае являются «капризом природы». У новорожденных сигмовидная ободочная кишка довольно часто занимает правое положение в связи с тем, что имеет длинную брыжейку и наполнена меконием, а в 61% наблюдений занимает левую подвздошную впадину и малый таз [Азбукин А. П., 1926]. По Хонду (1936), до 5 лет она лежит над входом в малый таз, а после — в малом тазу. В более старших возрастных группах возможны множественные перегибы сигмовидной ободочной кишки. Наиболее резкие отличия наблюдаются в возрасте от 1 мес. до 5 лет, т. е. когда существует значительная разница между скоростью роста и развитием толстой кишки и костей таза.

И. Н. Маточкин (1934) описал случай, когда сигмовидная ободочная кишка у мужчины 35 лет поднималась восходящим коленом до печени и правого подреберья. Ф. А. Рейн (1923) находил петли сигмовидной ободочной кишки в пространстве между маткой и прямой киш-

кой. Описаны варианты положения кишки, когда она имела длинную брыжейку, была чрезмерно подвижной и находилась справа, вытесняя слепую кишку, на уровне пупка, в малом тазу, на уровне надчревя. При этом многочисленные перегибы изменяют просвет кишки, значительно затрудняют транзит кишечного содержимого [Губарев А. А., 1887; Рейн Ф. А., 1923; Самарин Н. Н., 1930; Соколов Н. В., 1934; Валькер Ф. И., 1938; Стражеско Н. Д., 1948; Семенова Л. К., 1962; Анистратенко И. К., 1969; Терентьев Г. В., 1972; Царев Н. И., 1981; Mikulicz J., 1902; Bergmann E., 1904; Metheng D., Nichols H., 1943; Kothe W., Nowotny K., Albert H., 1972; Greco R. et al., 1974; Halvorsen J., Semb B., 1975, и др.]. В. Н. Шевкуненко указывает, что при долихоморфной форме телосложения сигмовидная кишка не образует длинных петель и находится целиком в полости таза. И, наоборот, при брахиоморфном телосложении она образует в тазу ряд длинных петель, очень подвижна, с большой величиной просвета кишки.

Форма и положение сигмовидной ободочной кишки, по нашим данным, определяются способом фиксации ее фланга. При мезоперитонеальном положении нисходящей ободочной кишки сигмовидная имеет одну — две петли умеренной длины, свободно перемещающиеся относительно друг друга и не спаянные между собой. Петли занимают положение в нижнем этаже брюшной полости слева от позвоночника, на крыле подвздошной кости и в малом тазу. При смешанном положении нисходящей ободочной кишки сигмовидная также имеет одну — две петли, но их подвижность больше, благодаря чему петли могут смещаться к средней линии и прилежать к корню брыжейки тонкой кишки или пониматься выше по левому брыжеечному синусу. Подвижность сигмовидной кишки значительна при интраперитонеальном положении нисходящей ободочной. Положение ее длинных петель чрезвычайно вариабельно, часто отмечается их сращение между собой в виде двустволки, со слепой кишкой, корнем брыжейки тонкой кишки, поперечной ободочной, нисходящей, левым изгибом и большим сальником. При опущении левого фланга петли сигмовидной ободочной кишки лежат в малом тазу.

Прямая кишка расположена на передней поверхности крестца и по своему ходу имеет два постоянных изгиба в сагиттальной плоскости: крестцовый изгиб (*Plexus sacralis*), соответствующий вогнутости крестца, а

выпуклостью обращенный дорсально, и промежностный изгиб (*Flexura perinealis*), огибающий верхушку копчика. Отмечается нередко ряд изгибов на ее протяжении во фронтальной плоскости, но они не постоянны.

Длина ее тазового отдела у новорожденных равна 2,6—2,9 см; в половине случаев была выражена короткая брыжейка (*mesogectum*); у детей первого детства (3—7 лет) — 9 см, у взрослых — 14—15 см. На тазовый отдел приходится 10—12 см, на промежностный — 2,5—3 см. Тазовый отдел делится на внутрибрюшинную часть длиной 3—4 см и подбрюшинную длиной 7—8 см.

Так, общая длина толстой кишки на трупах людей долихоморфного типа телосложения в большинстве случаев меньше, чем у мезоморфного или брахиоморфного (см. табл. 9). У женщины толстая кишка, как правило, несколько короче, чем у мужчин.

Таким образом, длина каждого отдела толстой кишки отчетливо увеличивается с возрастанием подвижности флангов, расположенных мезоперитонеально, смешанно или интраперитонеально. Одновременно с удлинением отделов толстой кишки увеличивается число их искривлений и деформаций. При интраперитонеальном положении правого фланга его длина больше, чем при мезоперитонеальном положении, т. е. имеется правосторонний долихомегаколон. При интраперитонеальном положении нисходящей ободочной кишки соотношение длин аналогичное (левосторонний долихомегаколон). Общая длина толстой кишки при интраперитонеальном способе фиксации обоих флангов значительно превышает эту длину при мезоперитонеальном ее положении (тотальный долихомегаколон).

Однако высота и ширина брыжейки определяют длину и подвижность отделов ободочной кишки только до определенного предела, за которым наблюдается другая закономерность. При интраперитонеальном положении правого и левого флангов, когда высота брыжейки на уровне изгибов больше 5—6 см, а на уровне проксимального отдела восходящей и дистально нисходящей колеблется от 8 до 15 см, длина фланга не увеличена или увеличена незначительно. При этом отсутствует дополнительный связочный аппарат, но весь фланг опущен и, как правило, соответствующая почка. Другими словами, при высоте брыжейки правого изгиба свыше 5 см наблюдается правосторонний птоз толстой кишки с правосторонним нефроптозом. При аналогичной высоте бры-

жейки левого изгиба — левосторонний птоз толстой кишки с левосторонним нефроптозом, при соответствующих условиях в области обоих изгибов одновременно наблюдается общий птоз толстой кишки.

Связки толстой кишки

Толстая кишка фиксирована к задней брюшной стенке главным образом брыжейкой, брюшиной, постоянными связками. Помимо этого, на определенных уровнях ее протяженности часто имеются дополнительные связки, которые получили различные наименования: непостоянные связки, спайки, склейки, вуалевые пленки, пленчатые отложения, мембраны, тяжи и др.

Ряд авторов [Jackson C., 1909; Lane W., 1909, 1910; Payer E., 1918; Grainbridge Seaman A., Cieslin R., 1974, и др.] утверждают, что спайки и складки выполняют функцию связочного аппарата, противодействуя тяге силы тяжести, и устраняют смещение и опущение кишки, в первую очередь слепой и восходящей ободочной. Возникновение смещений авторы связывают не с травмой и воспалением, а с механическими причинами, нарушением кишечного транзита и развитием правостороннего кишечного стаза. Чтобы удержать отяжелевшие петли кишки, брюшина реагирует образованием дополнительной фиксации в виде связок, пленок, тяжей, которые окончательно фиксируют изгибы кишки, ухудшая кишечный транзит [Поленов А. Л., 1922; Куприянов П. А., 1924; Мельников А. В., 1928; Автономов Л. А., Вдван К. П., 1977; Wilms M., 1906; Bertil P., 1962; Cuinand C., Porges C., Magamud S., 1963; Ubermuth H., 1966; Carter D., Kirkpatrick J., 1973; Fridrich A., Glass W., 1974; Popoici Ch., Vintila J., 1975].

Другие [Оппель В. А., 1914; Герцен П. А., 1939; Симонян К. С., 1966; Чухриенко Д. П., 1972; Elmendorff H., Marx E., 1966; Ochsner A., Cognil A. et al., 1970; Sagan J., Marcillatd K., 1974; Cieslik R., 1974, и др.] указывают на защитный характер связок в ответ на воспалительный процесс; третьи [Резанов М. М., 1913; Смирнов Е. С., 1968, и др.] рассматривают их как путь дополнительного кровоснабжения кишки по сосудам, в них проходящим. В. Тошовский, О. Вихитил (1957) и другие трактуют спайки и пленчатые отложения больших размеров как внутренние грыжи.

Современная хирургия накопила достаточно убедитель-

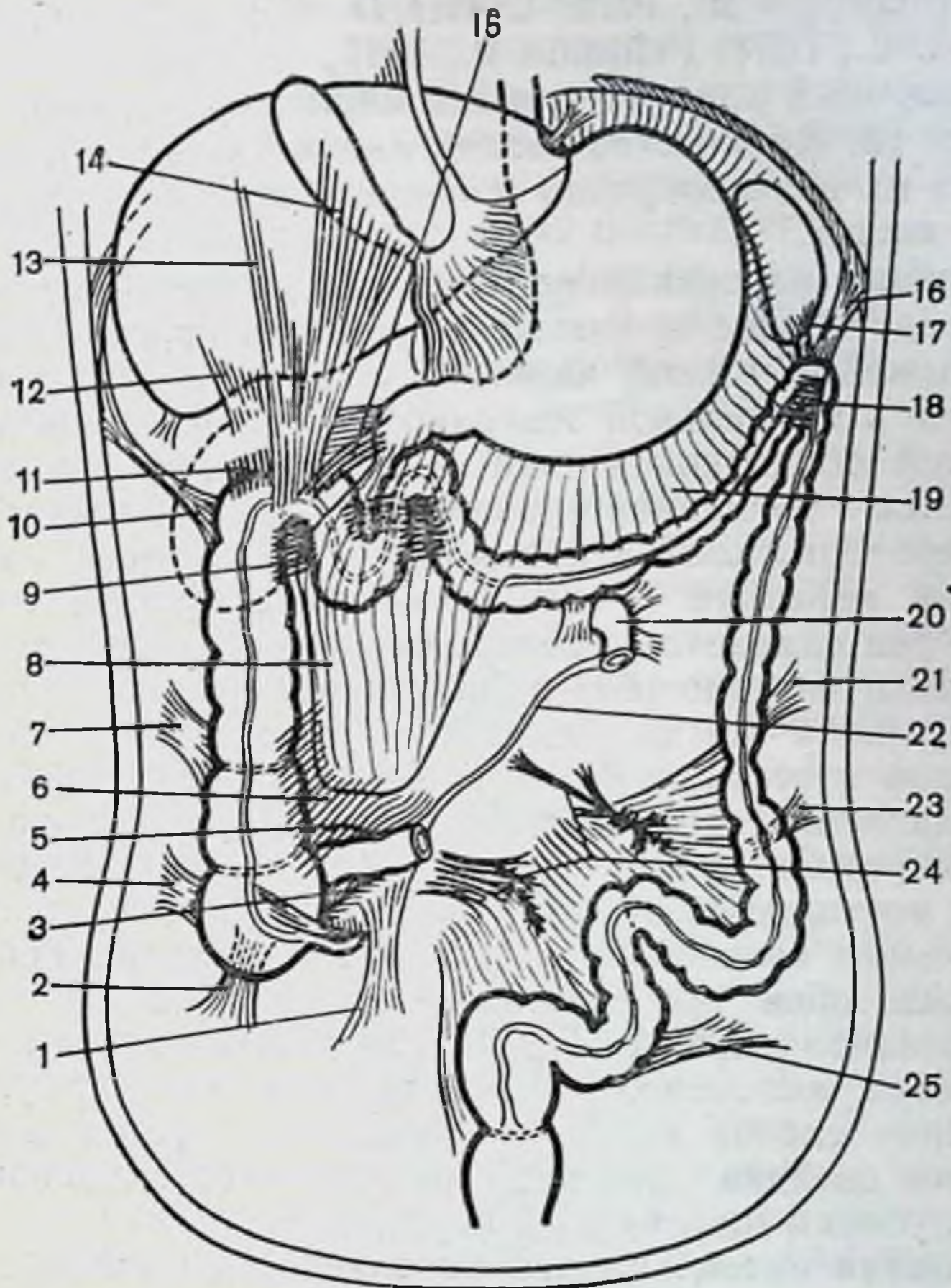


Рис. 13. Связки толстой кишки.

1 — брыжеечно-половая; 2 — латеральная слепокишечная (нижняя); 3 — нижняя илеоцекальная складка; 4 — латеральная слепокишечная (верхняя); 5 — верхняя илеоцекальная складка; 6 — сальниково-слепокишечная связка (сращение); 7 — восходящая ободочно-латеральная; 8 — большой сальник; 9 — внутреннее сращение правого изгиба; 10 — правая диафрагмально-ободочная; 11 — почечно-ободочная; 12 — печеночно-почечная; 13 — печеночно-ободочная; 14 — желчнопузырно-ободочная; 15 — двенадцатиперстно-ободочная; 16 — левая диафрагмально-ободочная; 17 — ободочно-селезеночная; 18 — внутреннее сращение левого изгиба; 19 — желудочно-ободочная; 20 — двенадцатиперстно-тощий изгиб; 21 — нисходящая ободочно-латеральная; 22 — корень брыжейки тонкой кишки; 23 — сигмовидная (верхняя); 24 — мезосигмоидит; 25 — сигмовидная (нижняя).

тельных фактов, подтверждающих не только связь клинических явлений с анатомическими особенностями толстой кишки и ее связочного аппарата, но и выдвигающих последние как причину многочисленных страданий больных [Боровский П. Ф., 1924; Куприянов П. А., Брайцев В. Р., 1929; Федоров В. Д., 1981; Царев Н. И., 1981;

Jost R., Güngst B., 1972; Carter D., Kirkpatrick G., 1973; Dean A. C., 1974; Feldman P., 1975].

Связочный аппарат толстой кишки представлен нами на рис. 13. Количество связок индивидуально различно. Анализ их целесообразно проводить по 3 способам фиксации кишки.

Верхняя илеоцекальная складка представляет собой непосредственное продолжение верхней корневой складки брыжейки тонкой кишки (см. рис. 13). Прикрепляется она к медиальной поверхности начальной части восходящей ободочной кишки, а ее основание незаметно сливается с брюшиной правого брыжеечного синуса. При мезоперитонеальном положении восходящей кишки складка короткая и сглажена, при интраперитонеальном — она сливается с вентральной поверхностью общей брыжейки подвздошной и восходящей ободочной кишок, но выражена всегда отчетливо и постоянно. Между складкой и терминальным отделом подвздошной кишки располагается верхнее илеоцекальное углубление, степень выраженности которого зависит от положения слепой и восходящей ободочной кишок. При их мезоперитонеальном положении углубление мелкое, нередко выявляется лишь при натяжении терминального отдела подвздошной кишки. При интраперитонеальном — оно выражено постоянно, имеет треугольную форму. При опущении слепой кишки в малый таз верхняя илеоцекальная складка нависает, прикрывая собой одноименный глубокий щелевидный карман.

Нижняя илеоцекальная складка одной своей стороной прикрепляется к слепой кишке и основанию червеобразного отростка, а другой — к нижней поверхности подвздошной кишки (см. рис. 13). Между складкой и терминальным отделом подвздошной кишки имеется нижнее илеоцекальное углубление, выраженность которого зависит от положения илеоцекального угла: при мезоперитонеальном положении глубина этого кармана не превышает 1 см, при интраперитонеальном — достигает 2—3 см и более.

Брыжеечно-половая связка (постоянная) (см. рис. 13) начинается от нижней поверхности брыжейки терминального отдела подвздошной кишки, в виде вытянутого книзу треугольника спускается к правому краю входа в малый таз и у женщин переходит в поддерживающую связку яичника, а у мужчин поворачивает к внутреннему отверстию пахового канала, где постепенно

сливается с париетальной брюшиной. При мезоперитонеальном положении слепой кишки эта связка короткая плоская, при наличии брыжейки длина ее увеличивается и достигает 10—12 см. Своим передним краем связка участвует в образовании позадислепокишечного углубления, образуя медиальную границу последнего.

Латеральная слепокишечная связка (складка брюшины шириной 1—3 см, длиной 3—5 см) идет от слепой кишки к париетальной брюшине боковой стенки и большого таза. У новорожденных и детей она имеет вид тонкой и прозрачной пленки, у взрослых — прочных тяжей и грубых складок. Встречаются и две связки, вторая, ниже расположенная (нижняя латеральная слепокишечная связка), идет к заднебоковой поверхности купола слепой кишки и лучше выявляется при отведении ее кпереди. В этих случаях между складками имеется карман, ширина которого определяется расстоянием между ними. Глубина кармана при мезоперитонеальном положении 1—1,5 см, при интраперитонеальном — 4—6 см. Нижняя связка своим медиальным краем ограничивает позадислепокишечное углубление снаружи.

Верхняя и нижняя связки слепой кишки могут встречаться и одновременно, и по отдельности (см. рис. 13).

Связки от остальных мест перехода висцеральной брюшины толстой кишки в париетальную отличаются по структуре их соединительнотканной основы. В связках уже в грудном возрасте соединительнотканные волокна основы ориентированы, количество их на условную площадь гистологического препарата с возрастом увеличивается.

Гистологическое исследование латеральной слепокишечной связки новорожденного показало, что она образована неоформленной соединительной тканью. В составе соединительнотканых клеток преобладают малодифференцированные клетки с крупными овальными, округлыми или слегка вытянутыми ядрами и узким овальным или слегка вытянутым ободком цитоплазмы. Встречаются молодые фибробласты, гранулоциты, лимфоциты, плазматические клетки. Межклеточное вещество развито слабо и представлено в основном аморфным веществом. Коллагеновые волокна единичные, тонкие, прямые, пучков не формируют. Эластических волокон мало и концентрируются они в основном вокруг сосудов. Связка покрыта мезотелием и обильно васкуляризована (рис. 14).

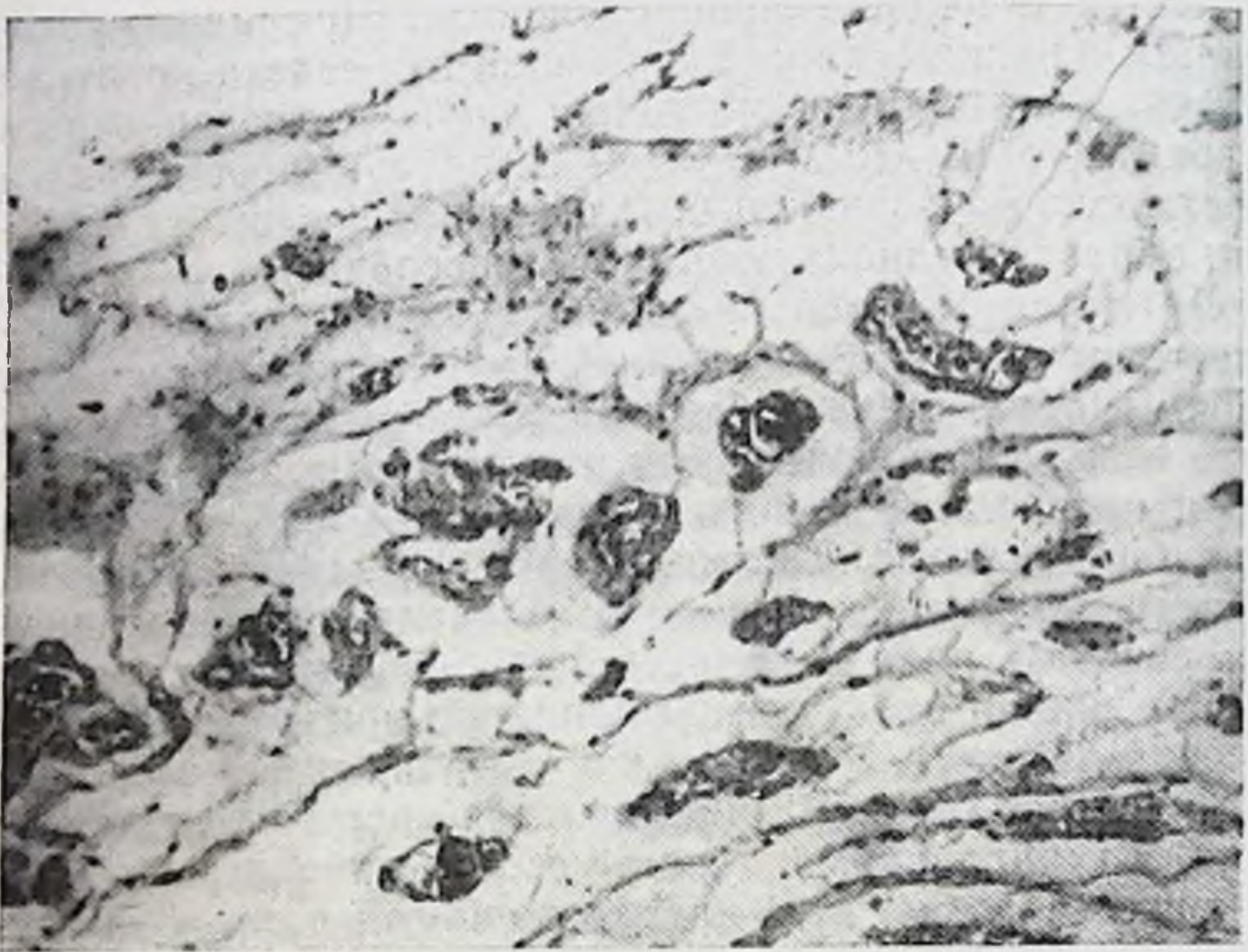


Рис. 14. Латеральная слепкишечная связка. Новорожденный мужского пола. Окраска гематоксилин-эозином. Ув. 100.

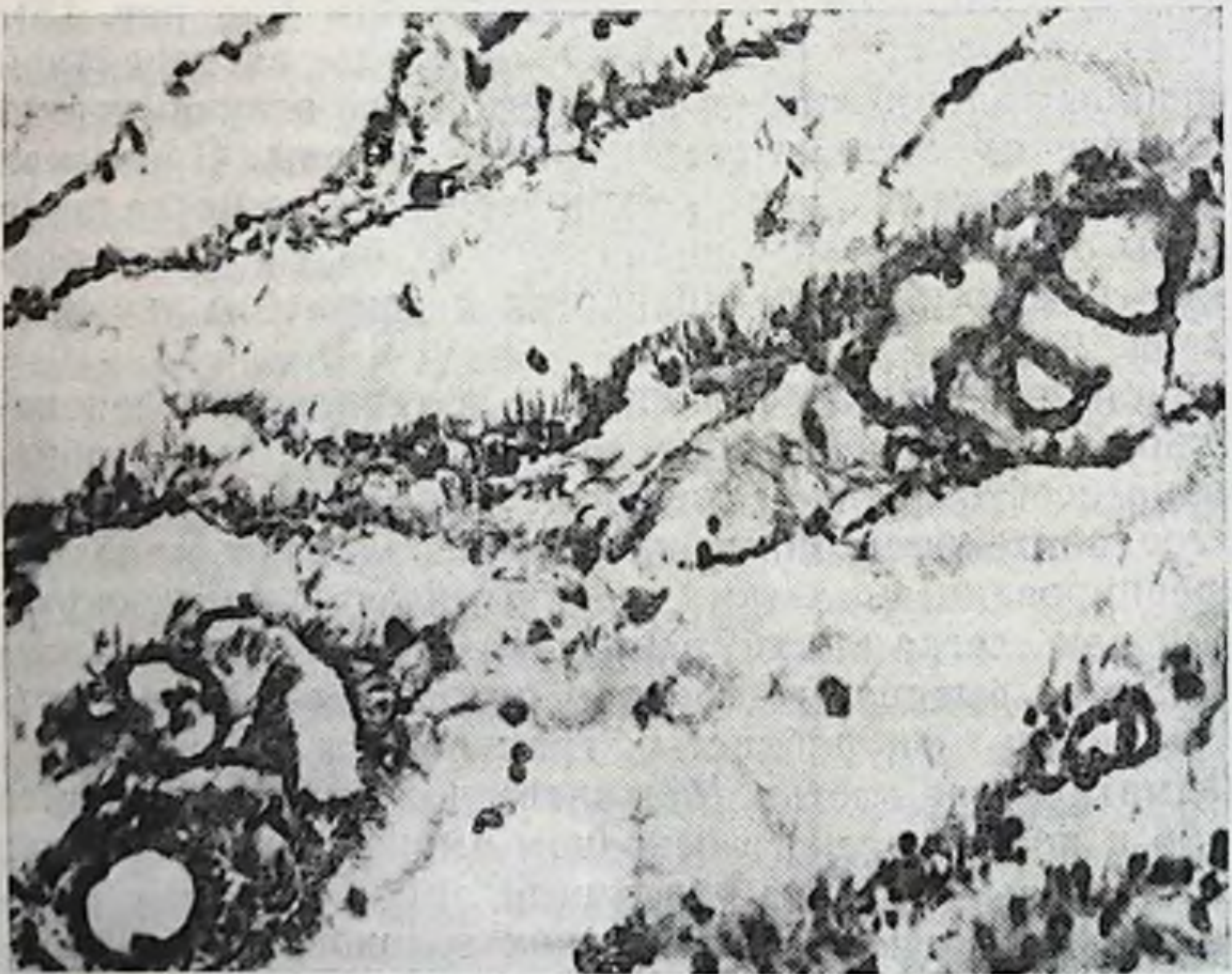


Рис. 15. Латеральная слепкишечная связка. Возраст 2 мес. Окраска фуксином по Вейгерту. Ув. 100.

В возрасте 2 мес. слепкишечная связка образована рыхлой волокнистой неоформленной соединительной тканью. Клеточный состав представлен малодифференцированными клетками, молодыми и зрелыми фибробластами, встречаются фиброциты. Основная масса фибробластов сконцентрирована вблизи мезотелия. В толще связки вблизи сосудов и за их пределами располагаются лимфоциты, единичные гранулоциты, фибробласты разной степени зрелости, плазматические клетки. В составе межклеточного вещества преобладает аморфное вещество, однако по периферии, непосредственно под мезотелием межклеточное вещество уже имеет тонковолокнистое строение.

Среди волокнистых структур преобладают ориентированные под углом к эпителиальному пласту коллагеновые волокна. Эластических волокон мало, они короткие, слабо ориентированы, располагаются в толще связки как в составе сосудистых стенок, так и вне связи с сосудами (рис. 15).

Эта же связка у взрослых образована плотной неоформленной волокнистой соединительной тканью, покрытой мезотелием. Среди немногочисленных соединительнотканых клеток преобладают зрелые и старые фибробласты, встречаются лимфоциты, макрофаги, плазматические клетки. Межклеточное вещество интенсивно развито и представлено развитыми пучками поперечно, косо и продольно срезанными коллагеновыми волокнами. Эластический каркас умеренно развит, представлен тонкой сетью эластических волокон, расположенных между коллагеновыми и входящих в состав сосудистых стенок. Сосуды микроциркуляторного русла умеренно развиты, встречаются артерии мышечного типа (рис. 16).

В пожилом возрасте латеральная слепкишечная связка образована плотной неоформленной волокнистой соединительной тканью с развитым волокнистым межклеточным веществом. Клеточный состав представлен преимущественно зрелыми и старыми фибробластами, встречаются лимфоциты, макрофаги, гигантские клетки, единичные гранулоциты. Коллагеновые и эластические волокна преобладают над аморфным веществом, формируют пучки и сети. Большая часть волокнистых структур имеет однонаправленную ориентацию. Сосуды немногочисленны (рис. 17).

Как видно из приведенных гистологических данных,

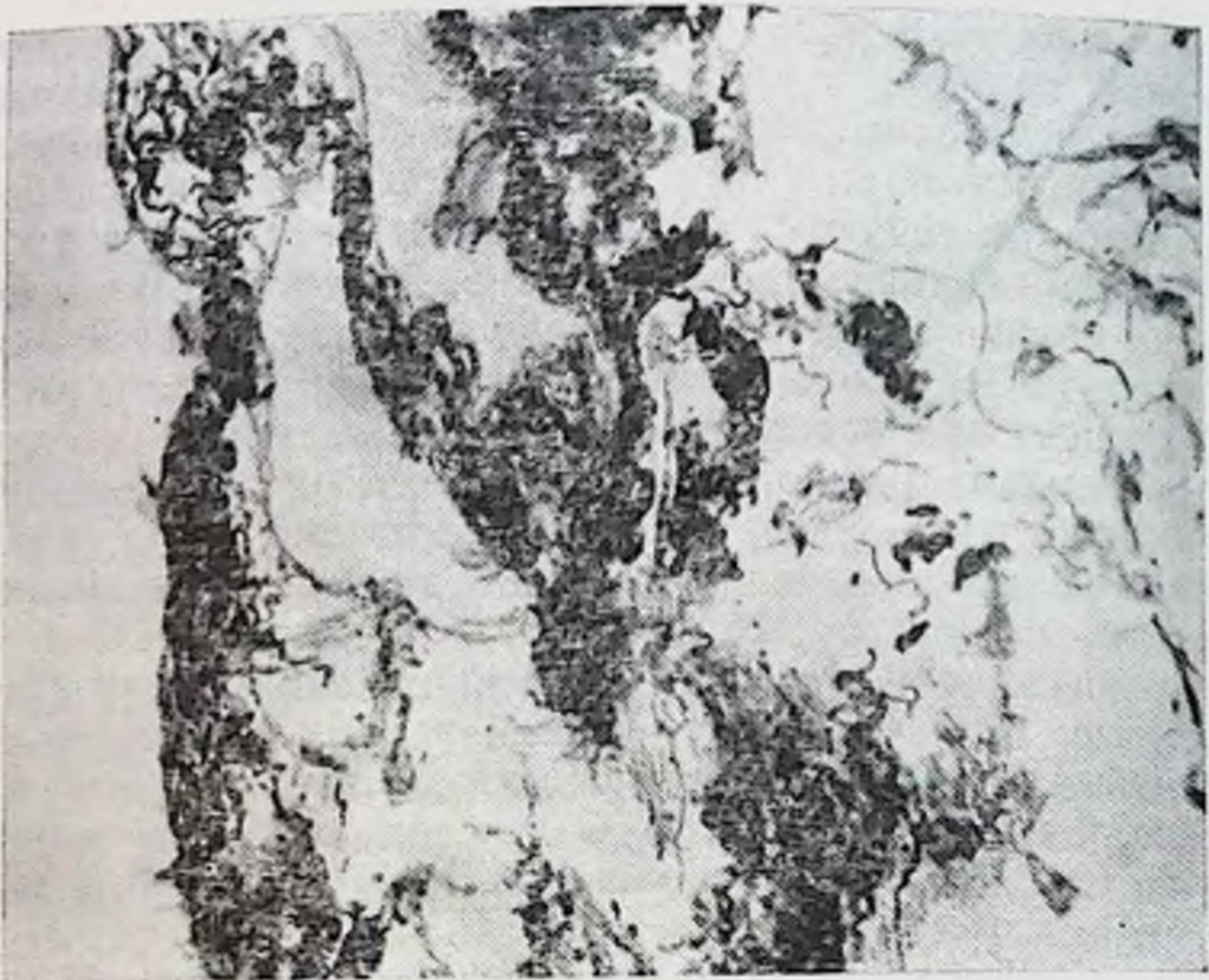


Рис. 16. Латеральная слепокнишечная связка. Возраст 40 лет. Окраска фуксилином по Вейгерту. Ув. 100.




Рис. 17. Латеральная слепокнишечная связка. Возраст 75 лет. Окраска фуксилином по Вейгерту. Ув. 100.

с возрастом в связке происходят значительные структурные (качественные) изменения.

Характерны не только возрастные изменения связки, но и степень их развития с разными способами фиксации толстой кишки.

При мезоперитонеальном положении слепой кишки у новорожденных (18 наблюдений) и детей (3 наблюдения) во всех случаях латеральная слепокишечная связка отсутствовала. У мужчин до 60 лет связка отмечена у 5 из 42 (11,9%), старше 61 года — у 4 из 32 (12,5%); у женщин до 55 лет — у 5 из 27 (18,5%), старше 56 лет — у 4 из 26 (15,4%).

При смешанной фиксации правого фланга у новорожденных связка была обнаружена в 2 наблюдениях из 7, у детей — в 2 из 5, у мужчин до 60 лет — в 25 из 32 (78,1%), старше 61 года — в 22 из 44 (50%); у женщин до 55 лет — в 12 из 42 (28,5%), старше 56 лет — в 21 из 44 (47,7%).

При интраперитонеальном положении правого фланга у новорожденных латеральная слепокишечная связка была выражена в 5 наблюдениях из 9, причем в одном случае тонкая прозрачная пленка окружала слепую и восходящую ободочную кишки спереди и с боков, прикрепляясь на боковой стенке большого таза. У детей и подростков связка была выражена в 7 наблюдениях из 12. У мужчин до 60 лет она отмечена в 9 случаях из 26 (34,6%), старше 61 года — в 20 из 24 (80,8%); у женщин до 55 лет — в 20 из 31 (64,5%) и старше 56 лет — в 17 наблюдениях из 30 (56,6%).

Сальниково-слепокишечная связка представляет собой сращение большого сальника со слепой кишкой, которое почти всегда распространяется на восходящую ободочную кишку (см. рис. 13). Фиксация большого сальника к кишке прочная и разделяется лишь острым путем.

Сращение встречается только при интраперитонеальном положении слепой кишки и ни разу не было отмечено при мезоперитонеальном. У новорожденных связка была выражена в 2 наблюдениях из 9, у детей — в 1 из 12; у мужчин до 60 лет — при смешанном положении правого фланга — в 7 из 32, старше 61 года — в 6 из 44; у женщин до 55 лет — в 5 из 42, старше 56 лет — в 7 наблюдениях из 44. При интраперитонеальном положении правого фланга она была выражена у мужчин до 60 лет в 4 наблюдениях из 26, старше 61 года — в 3 из 24; в

женщин до 55 лет — в 6 из 30, старше 56 лет — в 4 случаях из 30.

Наличие сальниково-слепокишечной связки у новорожденных свидетельствует о ранней закладке этой формы фиксации подвижной кишки.

Слепокишечно-аппендикулярная связка идет с вентральной поверхности слепой кишки на основание червеобразного отростка. Под ней можно отметить углубление, открытое кпереди. Связка встречается, как правило, в сочетании с сальниково-слепокишечной и латеральной слепокишечной связками.

При птозе слепой кишки в малый таз все связки ее отсутствуют, выражена лишь брыжеечно-половая связка.

Восходящая ободочно-латеральная связка идет от боковой брюшной стенки к восходящей ободочной кишке, чаще к начальному ее отделу (см. рис. 13). Длина ее 3—5 см, ширина 3—4 см. Связка может быть в виде одной складки, либо ряда складок, между которыми имеются углубления. Она может выполнять весь правый боковой брюшинный канал, плотно притягивая восходящую ободочную кишку к боковой стенке брюшной полости. Гистологическая структура связки аналогична строению латеральной слепокишечной связки.

Восходящая ободочно-латеральная связка при мезоперитонеальном положении кишки у новорожденных и детей отсутствовала. У мужчин до 60 лет была выражена в 7 наблюдениях из 42 (16,6 %), старше 61 года — в 15 из 43 (46,8 %); у женщин до 55 лет — в 11 из 27 (40,7 %), старше 56 — в 18 случаях из 26 (69,2 %). При смешанной фиксации правого фланга у новорожденных связка была отмечена в 4 наблюдениях из 7 на уровне появления брыжейки восходящей кишки. Связка тонкая, прозрачная, легко растяжима. У детей и подростков она была выражена в 3 наблюдениях из 5; у мужчин до 60 лет — в 27 из 32 (84,3 %), старше 61 года — в 36 из 44 (81,8 %); у женщин до 55 лет — в 34 из 42 (80,9 %), старше 56 лет — в 38 из 44 (86,3 %). При интраперитонеальном положении правого фланга связка у новорожденных в виде прозрачной пленки была отмечена в 4 наблюдениях из 9, в том числе и тогда, когда связка в виде прозрачной пленки окружала слепую и восходящую ободочную кишку спереди и с боков. У детей и подростков она была выражена в 9 случаях из 12; у мужчин до 60 лет — в 25 из 26 (96,1 %), старше 61 года — в 24 из 24 (100%); у женщин до 55 лет — в 27 из

31 (87,1%), старше 56 лет — в 30 случаях из 30 (100%). Восходящая ободочно-латеральная связка локализовалась на разных уровнях, но чаще при мезоперитонеальной фиксации правого фланга на границе слепой и восходящей, при смешанной — на уровне появления брыжейки у восходящей ободочной кишки, при интраперитонеальной — ближе к правому изгибу ободочной кишки.

Правая диафрагмально-ободочная связка находится между реберным отделом диафрагмы и правым изгибом ободочной кишки. Связка чаще одиночная, длиной 7—9 см и шириной 3—4 см.

Связка при мезоперитонеальной фиксации правого фланга у новорожденных, детей и подростков отсутствовала. У мужчин до 60 лет была выражена в 2 случаях из 42, старше 61 года отсутствовала; у женщин до 55 лет была найдена в 3 случаях из 27, старше 56 лет отсутствовала. При смешанной фиксации правого фланга у новорожденных и детей связка также отсутствовала; у мужчин до 60 лет была выражена в 2 случаях из 32, старше 61 года — в 3 из 44; у женщин до 55 лет — в 3 из 42, старше 56 лет — в 2 случаях из 44. При интраперитонеальном положении правого фланга связка была выражена у новорожденных в 1 случае из 9, у детей и подростков — в 1 из 9; у мужчин до 60 лет — в 2 из 26, старше 61 года — в 2 из 24; у женщин до 55 лет — в 2 из 31, старше 56 лет — в 2 случаях из 30.

Правый изгиб ободочной кишки фиксируют ряд связок: почечно-ободочная, печеночно-почечная, двенадцатиперстно-ободочная, печеночно-ободочная и желчнопузырно-ободочная (см. рис. 13).

Желчнопузырно-ободочная связка начинается на нижней поверхности желчного пузыря, а будучи хорошо выраженной спускается по пузырному протоку к свободному краю печеночно-двенадцатиперстной связки и прикрепляется к вентральной поверхности правого изгиба. Нередко она спускается ниже по передней поверхности восходящей ободочной кишки и сливается с краем большого сальника (см. рис. 13). При наличии только ее одной подпеченочное пространство делится на 2 отдела: впереди этой связки и позади нее. Вход в сальниковую сумку располагается под этой связкой. Чаще связка встречается в сочетании с другими — печеночно-ободочной и двенадцатиперстно-ободочной. При выраженности последней желчнопузырно-ободочная связка сливается с ней и точную границу между ними определить трудно.

Наличие одновременно желчнопузырно-ободочной и печеночно-ободочной связок явление нередкое. Между ними имеется узкий и глубокий карман, уходящий под печень, в который открывается сальниковое отверстие.

На практике эту связку хирурги принимают, как правило, за спайку. Однако ее гистоструктура и возрастные изменения в ней указывают, что это брюшинная связка.

Желчнопузырно-ободочная связка у 2-месячного индивидуума образована рыхлой волокнистой неоформленной соединительной тканью и покрыта мезотелием. В составе соединительнотканых клеток преобладают молодые и зрелые фибробласты. В толще связки вблизи сосудов располагаются лимфоциты, разной степени зрелости фибробласты, единичные гранулоциты. Межклеточное вещество представлено главным образом аморфным веществом. По периферии связки, непосредственно под мезотелием, межклеточное вещество имеет тонковолокнистое строение. Среди волокнистых структур преобладают ориентированные коллагеновые волокна. Эластических волокон меньше, они короткие, слабо извитые, располагаются в толще связки как в составе сосудистых стенок, так и вне связи с сосудами. Связка обильно васкуляризируется (рис. 18).

В возрасте 11 лет связка образована рыхлой волокнистой неоформленной соединительной тканью. Клеточный состав представлен редкими малодифференцированными клетками, молодыми и зрелыми фибробластами, фиброцитами, встречаются лимфоциты, плазматические клетки, макрофаги, единичные гранулоциты. В составе межклеточного вещества имеются значительные скопления волокнистых структур. Коллагеновые волокна собраны в пучки. Эластические волокна располагаются в толще связки и идут в составе сосудистых стенок. Связка обильно васкуляризирована, снаружи покрыта мезотелием (рис. 19).

У взрослых желчнопузырно-ободочная связка образована плотной неоформленной волокнистой соединительной тканью, покрыта мезотелием. Среди соединительнотканых клеток преобладают зрелые фибробласты, встречаются лимфоциты, макрофаги, плазматические клетки; жировые клетки редки. Межклеточное вещество интенсивно развито и представлено пучками коллагеновых волокон, ориентированных в связке косо, продольно и поперечно. Эластические волокна распо-

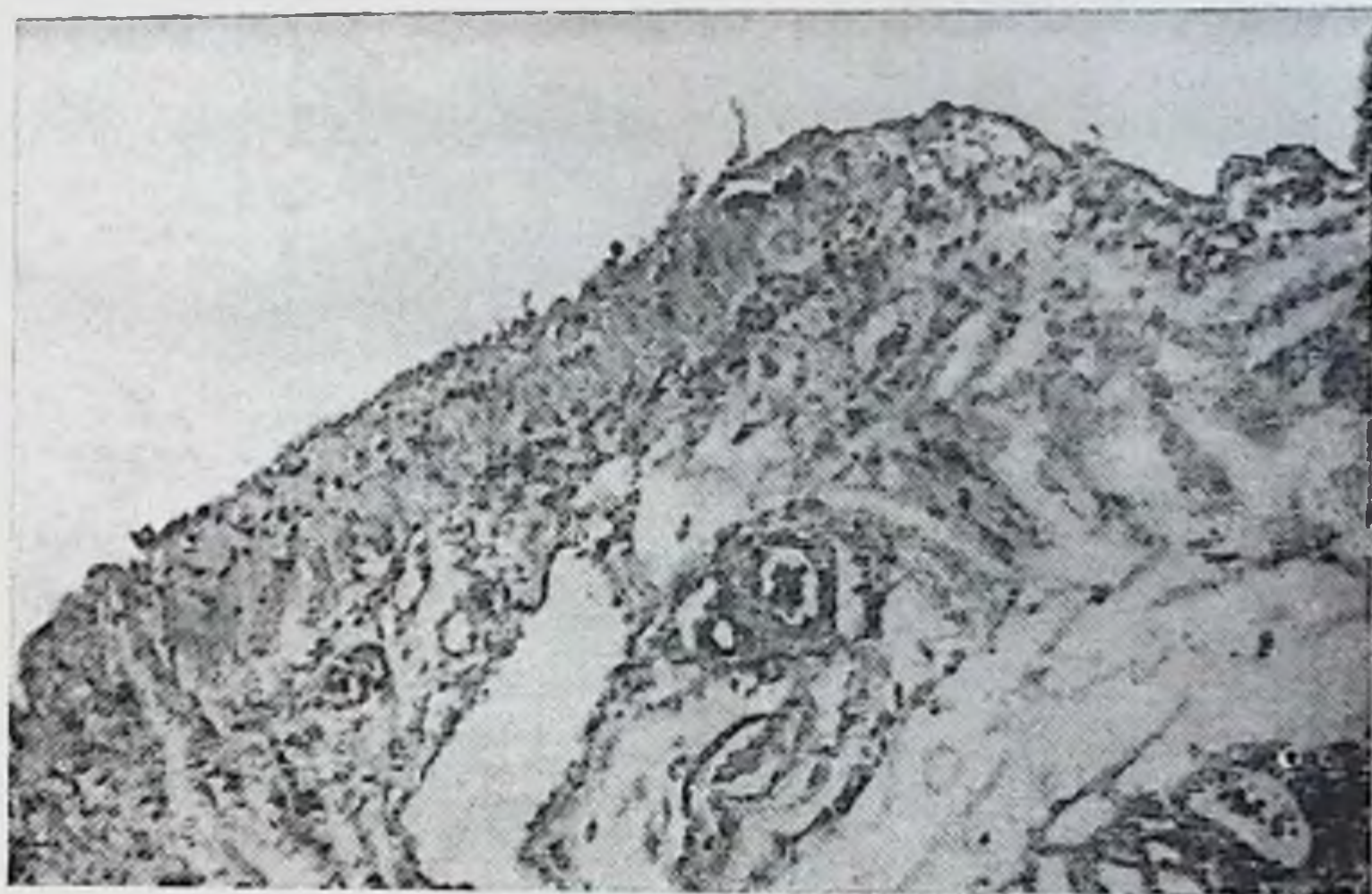

Рис. 18. Желчнопузырно-ободочная связка. Возраст 2 мес. Окраска фуксилином по Вейгерту. Ув. 100.



Рис. 19. Желчнопузырно-ободочная связка. Возраст 11 лет. Окраска по Ван-Гизону. Ув. 100.

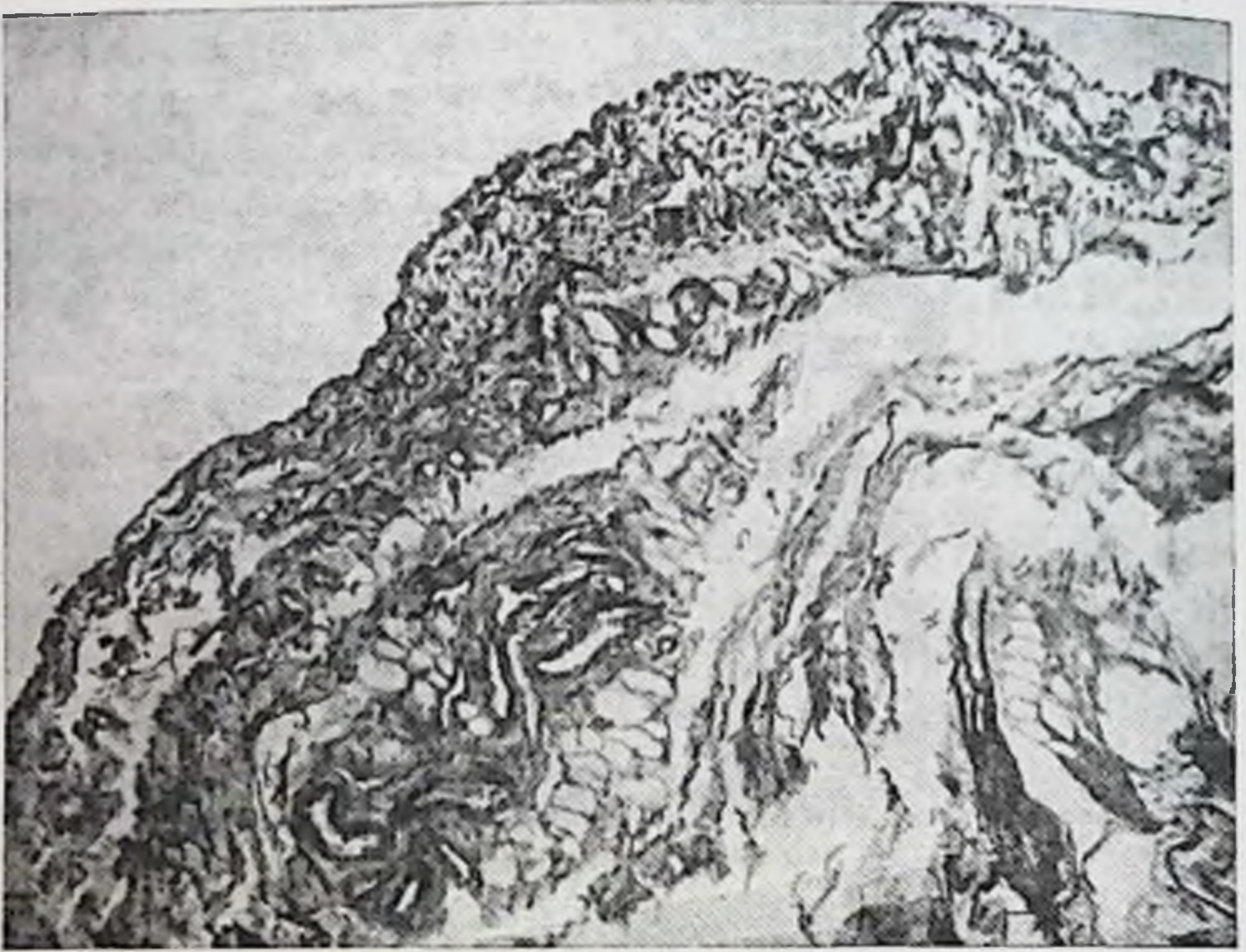


Рис. 20. Желчнопузырно-ободочная связка. Возраст 27 лет. Окраска фуксилином по Вейгерту. Ув. 100.

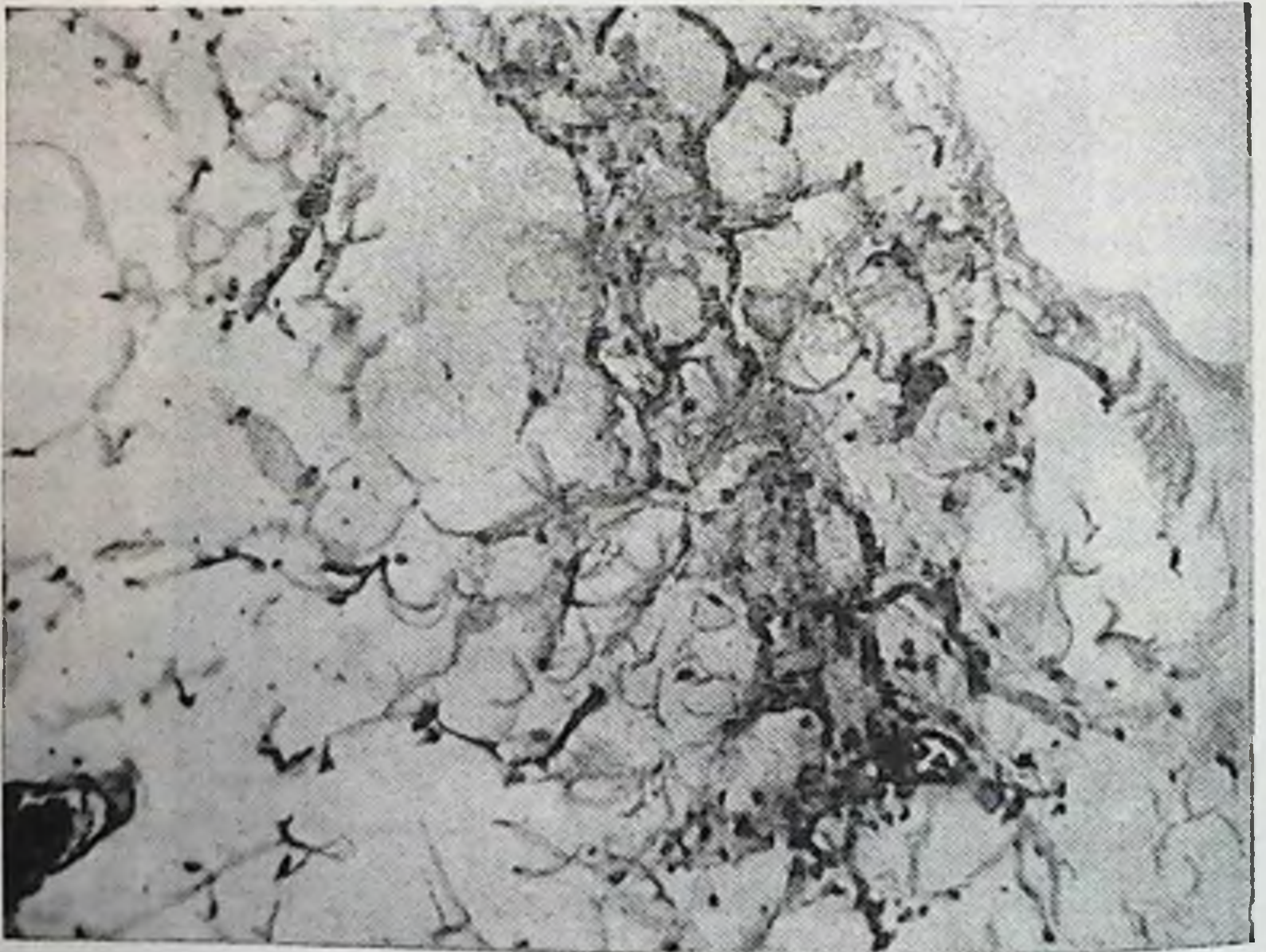


Рис. 21. Желчнопузырно-ободочная связка. Возраст 67 лет. Окраска фуксилином по Вейгерту. Ув. 100.

жены между коллагеновыми и входят в состав сосудистых стенок. Сосуды микроциркуляторного русла умеренно развиты, встречаются артерии мышечного типа (рис. 20).

В пожилом возрасте связка образована плотной неформленной соединительной тканью. Клеточный состав представлен зрелыми и старыми фибробластами, встречаются лимфоциты, макрофаги, плазматические клетки, гигантские и жировые клетки. Коллагеновые и эластические волокна формируют крупные пучки и сети, которые имеют однонаправленную ориентацию; сосуды немногочисленны (рис. 21).

При мезоперитонеальном положении правого фланга желчнопузырно-ободочная связка у новорожденных была отмечена в 2 наблюдениях из 18, у детей и подростков — в 2 из 3; у мужчин до 60 лет — в 13 из 42 (30,9%), старше 61 года — в 20 из 32 (62,5%); у женщин до 55 лет — в 13 из 27 (48,1%), пожилого возраста — в 15 из 26 (57,6%). При смешанной фиксации правого фланга связка у новорожденных была выражена в 3 наблюдениях из 7, у детей и подростков — в 1 из 5; у мужчин до 60 лет — в 21 из 32 (65,6%), старше 61 года — в 30 из 44 (68,1%); у женщин до 55 лет — в 26 из 42 (61,9%), старше 56 лет — в 28 из 44 (63,6%). При интраперитонеальном — у новорожденных наблюдалась в 2 случаях из 9, у детей и подростков — в 4 из 12; у мужчин до 60 лет — в 17 из 26 (65,4%), старше 61 года — в 21 из 24 (87,5%); у женщин до 55 лет — в 21 из 31 (67,7%), старше 56 лет — в 23 из 30 (76,6%).

Печеночно-ободочная связка начинается на нижней поверхности правой доли печени и прикрепляется к вентральной поверхности поперечной ободочной кишки вблизи правого изгиба (см. рис. 13). Связка может разделить подпеченочное пространство на 2 отдела: задний, расположенный позади связки и передний, где находится желчный пузырь. В некоторых случаях связка не доходит до заднего края печени, тогда под ней имеется отверстие, связывающее передний и задний отделы подпеченочного пространства.

Микроскопическое исследование в возрастном аспекте показало те же структуры и их изменения, что и в предыдущей связке.

При мезоперитонеальной фиксации правого фланга печеночно-ободочная связка у новорожденных и детей отсутствовала. У мужчин до 60 лет наблюдалась в 4 на-

блюдениях из 42 (9,5%), старше 61 года — в 9 из 32 (28,1%); у женщины до 55 лет — у 4 из 27 (14,8%), старше 56 лет — в 5 из 26 (19,2%). При смешанной фиксации — у новорожденных была выражена в 3 случаях из 7, у детей и подростков — в 1 из 5; у мужчин до 60 лет — в 15 из 32 (46,8%), старше 61 года — в 26 из 44 (56,8%); у женщины до 55 лет — в 21 из 42 (50%), старше 56 лет — в 22 из 44 (50%). При интраперитонеальной фиксации правого фланга связка у новорожденных отсутствовала, у детей и подростков отмечалась в 5 наблюдениях из 9; у мужчин до 60 лет — в 17 из 26 (65,3%), старше 61 года — в 18 из 24 (75%); у женщины до 55 лет — в 17 из 31 (54,8%), старше 56 лет — в 20 из 30 (66,6%).

Печеночно-почечная связка представляет разной степени выраженности брюшинную складку, натянутую от вентральной поверхности правой почки к заднему отделу нижней поверхности правой доли печени (см. рис. 13). Ширина ее колеблется от 3 до 5 см, длина — от 4 до 6 см. Связка может встречаться самостоятельно, когда других связок подпеченочного пространства нет, но чаще она встречается в сочетании с другими, названными выше связками. Часто под этой связкой имеется глубокий и слепой карман, дно которого достигает нижней полой вены.

Почечно-ободочная связка брюшины идет от вентральной поверхности правой почки к задневерхней поверхности правого изгиба поперечной ободочной кишки (см. рис. 13). Встречается самостоятельно и как продолжение печеночно-почечной или тесно соединена с печеночно-ободочной связкой.

Двенадцатиперстно-ободочная связка идет от двенадцатиперстной кишки и малого сальника, левым своим краем смыкается с желудочно-ободочной связкой, большим сальником и прикрепляется на передней поверхности поперечной ободочной кишки правого изгиба (см. рис. 13). Нередко волокна ее заканчиваются на дистальном отделе восходящей кишки, вызывая тем самым сращение правого изгиба. Степень выраженности связки разная; от хорошо выраженной складки (высотой до 3 см) до широкой плоской пластины, выявляющейся при натяжении пилорического отдела желудка.

Следует отметить, что при птозе правого изгиба ободочной кишки связки его отсутствовали полностью.

Рассекая связки правого фланга и области изгиба

на трупе, мы наблюдали опущение правой половины ободочной кишки.

Сращение внутренней поверхности восходящей и нижней поперечной ободочных кишок, как указано выше, наблюдается, когда низко спускаются на восходящую кишку печеночно-ободочная или желчнопузырно-ободочная связки. Однако наличие этого сращения при отсутствии указанных связок дает основание для выделения последнего в самостоятельное образование (см. рис. 13).

У новорожденных во всех группах сращение отсутствовало. У детей и подростков было выражено в одном случае при смешанной фиксации правого фланга. У мужчин до 60 лет при мезоперитонеальном положении правого фланга сращение правого изгиба отмечено в 3 наблюдениях из 42 (7,1%), старше 61 года — в 7 из 32 (21,8%); у женщин до 55 лет — в 3 из 27 (11,1%), старше 56 лет — в 2 из 26 (7,6%). При смешанном положении правого фланга сращение было отмечено у мужчин до 60 лет в 5 наблюдениях из 32 (15,6%), старше 61 года — в 14 из 25 (56%); у женщин до 55 лет — в 8 из 42 (19%), старше 56 лет — в 14 случаях из 44 (31,8%). При интраперитонеальном положении правого фланга оно было выражено у мужчин до 60 лет в 11 из 26 (42,3%), старше 61 года — в 14 из 24 (58,3%); у женщин до 55 лет — в 10 из 31 (32,2%), старше 56 лет — в 13 из 30 (43,3%).

Желудочно-ободочная связка (постоянная) — дубликатура брюшины между большой кривизной желудка и поперечной ободочной кишкой (см. рис. 13).

Левая диафрагмально-ободочная связка (почти постоянная) расположена между реберной частью диафрагмы и левым изгибом ободочной кишки (см. рис. 13). Связка несколько провисает вниз, образуя углубление, куда опускается нижним полюсом селезенка. Внизу связка может распространяться на прилежащие отрезки поперечной ободочной и нисходящей кишки, соединяя их друг с другом на том или ином протяжении. В этих случаях почти постоянно существует сращение ее с большим сальником. Отсутствие связки отмечено при интраперитонеальном положении левого фланга у мужчин до 60 лет в 1 наблюдении из 24 и в 2 из 22 у женщин старше 56 лет. При этом высота брыжейки изгиба была 8 см, который был опущен ниже реберной дуги. Опущена была и левая почка.

Селезеночно-ободочная связка натянута от вершины левого изгиба ободочной кишки к селезенке (см. рис. 13). Встречается, как правило, при чрезмерной выраженности левой диафрагмально-ободочной связки. У них общее место прикрепления на ободочной кишке. В ряде наблюдений весь нижний полюс селезенки прикрыт связкой, волокна которой переходят частично на большую кривизну желудка, на наружную поверхность селезенки и достигают диафрагмы. Подвижность селезенки в этих случаях ограничена.

При мезоперитонеальном положении нисходящей ободочной кишки селезеночно-ободочная связка во всех группах отсутствовала. При смешанной фиксации нисходящей ободочной кишки связка у новорожденных и детей отсутствовала, у мужчин до 60 лет также не обнаружена, в возрасте старше 61 года отмечалась у 2 из 66; у женщин до 55 лет — у 3 из 42, старше 56 лет — у 6 из 66. При интраперитонеальном положении левого фланга связка обнаружена у новорожденных в 3 наблюдениях из 10, у детей и подростков — в 2 из 9; у мужчин до 60 лет — в 4 из 24, старше 61 года — в 4 из 23, у женщин до 55 лет — в 3 из 18, старше 56 лет — в 5 из 22.

Сращение внутренней поверхности нисходящей ободочной кишки и нижней поперечной ободочной, как указывалось выше, встречается главным образом при чрезмерной выраженности левой диафрагмально-ободочной связки (см. рис. 13). Сращение левого изгиба ободочной кишки формируется в виде двустволки на том или ином протяжении. В ряде случаев сращение изгиба было выявлено и при обычных размерах диафрагмально-ободочной связки, в силу чего возможно выделить это сращение как самостоятельное образование. У новорожденных, детей и подростков при всех способах фиксации нисходящей ободочной кишки сращение изгиба отсутствовало. При мезоперитонеальной фиксации нисходящей ободочной кишки сращение было выражено лишь в одном наблюдении из 12 (0,83%) у женщин старше 56 лет. При смешанной фиксации у мужчин до 60 лет оно выявлено у 7 из 56 (12,5%), старше 61 года — у 18 из 66 (27,2%); у женщин до 55 лет — у 11 из 69 (17,4%), старше 56 лет — у 21 из 66 (31,8%). При интраперитонеальном положении левого фланга у мужчин до 60 лет сращение отмечено в 9 наблюдениях из 24 (37,7%), старше 61 года — в 16 из 23 (69,5%); у женщин до

55 лет — в 10 из 18 (55,5%), старше 56 лет — в 14 из 22 (63,8%).

Нисходящая ободочно-латеральная связка расположена по ходу нисходящей ободочной кишки в левом боковом канале (см. рис. 13). Наиболее частая ее локализация — уровень перехода нисходящей кишки в сигмовидную. Это тяж шириной 2—4 см, длиной 4—6 см. Однако связка может иметь и большую протяженность, занимая почти весь боковой канал, вверху сливаясь с левой диафрагмально-ободочной связкой.

Нисходящая ободочно-латеральная связка при мезоперитонеальном положении нисходящей ободочной кишки у новорожденных была отмечена в 4 случаях из 14, у детей и подростков она отсутствовала. У мужчин до 60 лет была выражена в 1 случае из 20 (5%), старше 61 года — в 5 из 11 (45,4%); у женщин до 55 лет — в 3 из 13 (23%), старше 56 лет — в 4 из 12 (33,3%). При смешанной фиксации связка чаще локализовалась на уровне появления брыжейки нисходящей ободочной кишки либо на уровне перехода ее в сигмовидную ободочную кишку. У новорожденных она была представлена в виде тонких прозрачных пленок на границе с сигмовидной ободочной кишкой в 8 наблюдениях из 12, у детей и подростков — в 3 из 9; у мужчин до 60 лет — в 36 из 56 (64,3%), старше 61 года — в 45 из 66 (68,1%); у женщин до 55 лет — в 41 из 69 (59,4%), старше 56 лет — в 41 из 66 (59,4%). При интраперитонеальном положении левого фланга наблюдаются значительные разнообразия форм и положения связки. У новорожденных связка была выражена в 7 случаях из 9, у детей и подростков — в 3 из 9; у мужчин до 60 лет — в 19 из 24 (79,1%), старше 61 года — в 19 из 23 (82,6%), у женщин до 55 лет — в 14 из 18 (77,7%), старше 56 лет — в 17 из 22 (77,2%).

Сигмовидная связка (см. рис. 13) идет от париетальной брюшины левой подвздошной ямки к наружной поверхности брыжейки сигмовидной ободочной кишки. Встречаются 3 разновидности этой связки. Первая — треугольной формы, начинается своей вершиной в левой подвздошной ямке на уровне гребня подвздошной кости и веерообразно распределяется на большем или меньшем протяжении верхней половины брыжейки сигмовидной ободочной кишки. Вторая — 2 связки треугольной формы, из которых начало и местонахождение верхней изложено выше, а другая начинается от левого края

терминальной линии на уровне крестцово-подвздошного сочленения и веерообразно прикрепляется на боковую поверхность нижней половины брыжейки сигмовидной ободочной кишки. Между ними, как правило, имеется не глубокий, но широкий полулунный карман. Последний лучше выявляется при расправлении и отведении петель сигмовидной кишки вправо. Нижняя связка встречается и изолированно, без верхней. Третья — широкая связка — идет от брюшины подвздошной ямки и веерообразно распадается на большей наружной поверхности брыжейки сигмовидной ободочной кишки. Последняя форма чаще встречается при одно-двухпетлевой и короткой сигмовидной ободочной кишке.

Сигмовидная связка была отмечена у новорожденных в 28 наблюдениях из 38, у детей и подростков — в 12 из 20, у мужчин до 60 лет — в 86 из 100, старше 61 года — в 90 из 100; у женщин до 55 лет — в 90 из 100, старше 56 лет — в 88 из 100. Отсутствие связки чаще наблюдалось при смешанной фиксации левого фланга, а наиболее ярко она была выражена при интраперитонеальном положении левого фланга.

Мезосигмоидит — изменения рубцового характера в корне и брыжейке сигмовидной кишки. Нередко от них по наружной поверхности брыжейки тянутся хорошо выраженные складки, влетающие в связки сигмовидной ободочной кишки. От внутренней поверхности брыжейки идут складки и тяжи поперек левого брыжеечного синуса и достигают корня брыжейки тонкой кишки или же соединяются с брыжеечно-половой связкой и брыжейкой терминального отдела подвздошной и слепой кишок (см. рис. 13). Высота их достигает 3—5 см и тем самым они разъединяют непрерывное сообщение левого синуса с полостью малого таза. В подростковом возрасте — это эластические, полупрозрачные пленки, у взрослых — прочные, порой грубые тяжи.

Мезосигмоидит при мезоперитонеальном положении нисходящей ободочной кишки у новорожденных, детей и подростков отсутствовал. У мужчин до 60 лет был выражен в 9 наблюдениях из 20 (45%), старше — в 8 из 11 (72,8%); у женщин до 55 лет — в 7 из 13 (54%), старше 56 лет — в 9 случаях из 12 (75%). При смешанной фиксации левого фланга он у новорожденных отсутствовал, у детей и подростков был отмечен в 4 наблюдениях из 9. Особо подчеркиваем, что впервые мезосигмоидит был обнаружен у мальчика 5 лет. У мужчин до 60 лет он

был выражен в 33 наблюдениях из 56 (59 %), старше 61 года — в 55 из 66 (83,3 %); у женщин до 55 лет — в 52 из 69 (75,4 %), старше 56 лет — в 57 из 66 (86,3 %). При интраперитонеальном положении левого фланга у новорожденных, детей и подростков мезосигмоидита не отмечено. У мужчин до 60 лет он был отмечен в 24 случаях из 24 (100%), старше 61 года — в 23 из 23 (100%); у женщин до 55 лет — в 17 из 18 (94,5%), старше 56 лет — в 18 из 22 (81,8%). Следует отметить, что у женщин обеих возрастных групп левые придатки яичника были подтянуты и сращены с этой рубцовой зоной.

Как считают М. М. Резанов (1913), К. С. Симонян (1966), Е. С. Смирнов (1968) и др., плотные рубцы в брыжейке сигмовидной ободочной кишки предохраняют сосуды от сдавления при перегибах. Это подтверждают и наши данные. Мезосигмоидит — явление приобретенное, которое следует рассматривать как компенсаторно-приспособительное образование. У новорожденных он не встречается. Первый случай его отмечен в 5-летнем возрасте. В подростковом возрасте он встречается чаще, у взрослых и пожилых людей его наличие возрастает по мере увеличения подвижности левого фланга. Эволюция рубцовых изменений сходна с развитием других связок толстой кишки.

Протяженность корня брыжейки сигмовидной ободочной кишки примерно равна ее высоте. При косом положении брыжейки сверху вниз и значительной длине петель кишки очевидны ее неустойчивость и возможность заворота. Рубцовые изменения чаще локализуются в брыжейке кишки с внутренней стороны ближе к корню. От этих рубцов медиально, пересекая левый брыжеечный синус, нередко идут соединительнотканые тяжи, которые вплетаются в корень брыжейки тонкой кишки. А снаружи к латеральной поверхности брыжейки подходит и вплетается в нее сигмовидная связка. Получаются 2 тяги, которые, видимо, уравнивают неустойчивость положения сигмовидной ободочной кишки и обеспечивают лучшие условия кровообращения. Компенсаторно-приспособительный мезосигмоидит развивается как зона эластической ткани, обеспечивающая лучшее функционирование кровеносных сосудов и ограничивающая чрезмерную подвижность петель сигмовидной ободочной кишки. Сращение удлиненных петель кишки в виде двустволки имеет также назначение ограничения их повышенной подвижности. При обычной длине сиг-

Наличие основных связок толстой кишки по способам фиксации, полу и возрасту (в %)

Название связки	Способ фиксации											
	мезоперитонеальный				смешанный				интраперитонеальный			
	муж.		жен.		муж.		жен.		муж.		жен.	
	20—60	61—75	19—55	56—75	20—60	61—75	19—55	56—75	20—60	61—75	19—55	56—75
Латеральная слепокишечная	11,9	12,5	18,5	15,4	78,1	50	28,5	42,7	34,6	80,8	64,5	56,6
Восходящая оодочно-латеральная	26,6	46,8	40,7	69,2	84,3	81,8	80,9	86,3	86,1	92,0	78,1	92,0
Желчнопузырно-ободочная	30,9	62,5	48,1	57,6	65,5	68,1	61,9	63,6	65,4	87,5	67,7	76,6
Печеночно-ободочная	9,5	28,1	14,8	19,2	46,8	56,8	50	50	65,3	75	54,8	66,6
Нисходящая ободочно-латеральная	5	45,4	23	33,3	64,3	68,1	59,3	59,4	79,1	82,6	77,7	77,2

мовидной ободочной кишке сращение петель не наблюдается.

Итак, количество связок почти всех отделов толстой кишки неуклонно нарастает по мере увеличения подвижности ее флангов от мезоперитонеального и смешанного к интраперитонеальному способу фиксации в каждой группе наблюдений (табл. 12).

Местами наиболее частой локализации связок являются уровни перехода одного отдела в другой (слепой в восходящую ободочную, в правом и левом изгибах, нисходящей ободочной в сигмовидную), а также подвижные участки ободочной кишки — уровни исчезновения брыжейки восходящей кишки и появления брыжейки у нисходящей ободочной кишки. Места прикрепления связок (боковая брюшная стенка, диафрагма, печень) анатомически надежны.

Число связок нарастает до определенного уровня высоты и ширины брыжейки. При высоте брыжейки на протяжении восходящей и нисходящей ободочных кишок 8—12 см, а на уровне изгибов — 5—6 см и выше и сопровождается полным отсутствием связок. При этом левая диафрагмально-ободочная связка растянута, наблюдается общее опущение ободочной кишки или одного из ее флангов.

С возрастом характер связок меняется как микроскопически, так и макроскопически. По данным гистологических исследований связки образованы неоформленной волокнистой соединительной тканью и покрыты мезотелием. Клеточный состав представлен малодифференцированными клетками, разной степени зрелости фибробластами, лимфоцитами, макрофагами, гигантскими клетками, плазматическими клетками, гранулоцитами. В состав межклеточного вещества входят волокна и основное вещество. Кровоснабжение обеспечивается в основном сосудами микроциркуляторного русла. С возрастом происходят значительные изменения в строении связок. У новорожденных они образованы рыхлой волокнистой неоформленной соединительной тканью. Затем она заменяется плотной волокнистой соединительной тканью. Изменяется клеточный состав связок. У новорожденных среди соединительнотканых клеток преобладают малодифференцированные клетки. Постепенно они заменяются более зрелыми клетками фибробластического и лимфоцитарно-макрофагального рядов.

У новорожденных межклеточное вещество слабо раз-

вито и представлено в основном аморфным веществом. У взрослых и пожилых людей оно имеет волокнистое строение и представлено мощными пучками коллагеновых волокон и развитой сетью крупных пучков эластических волокон. Возрастные изменения затрагивают и сосудистое русло, объем которого у пожилых людей значительно снижен по сравнению с новорожденными.

Макроскопически у новорожденных и детей связки выглядят в виде тонких, прозрачных и легко растяжимых пленок. В молодом возрасте они также тонки и довольно растяжимы. У взрослых, особенно в пожилом возрасте, связки мало растяжимы и выглядят нередко грубыми тяжами или складками брюшины. Такая их эволюция создает более эффективную фиксацию подвижных отделов толстой кишки.

Расположения связок на кишке, локализация мест прикрепления, время появления (новорожденные), эволюция развития — все указывает на то, что связки выполняют в организме одну определенную функцию — дополнительно укрепляют недостаточно фиксированные в эмбриогенезе фланги толстой кишки.

Рассечение связок на всем протяжении фланга толстой кишки на трупе человека ведет к его опущению.

Известно, что рассечение или иссечение непостоянных связок во время операции не устраняет причины их повторного возникновения. После этого образуются уже спайки, причем в большем количестве, чем иссеченные связки. Объяснить это обстоятельство, видимо, можно деперитонизацией с явлениями воспаления и насильственным устранением возникшего в организме компенсаторно-адаптивного приспособления в виде связочного аппарата. Поэтому во время оперативного вмешательства связки толстой кишки нужно сохранять. При необходимости рассечения в дальнейшем их рекомендуется восстановить. В подобных случаях уничтожение связочного аппарата толстой кишки равнозначно уничтожению связочного аппарата любого другого органа, вовлеченного в патологический процесс.

Кровоснабжение толстой кишки

Артериальное кровоснабжение толстой кишки нами проанализировано по 3 способам фиксации ее флангов. Все разнообразие артериальной сосудистой архитектоники илеоцекального угла укладывается в основном в 2 схемы

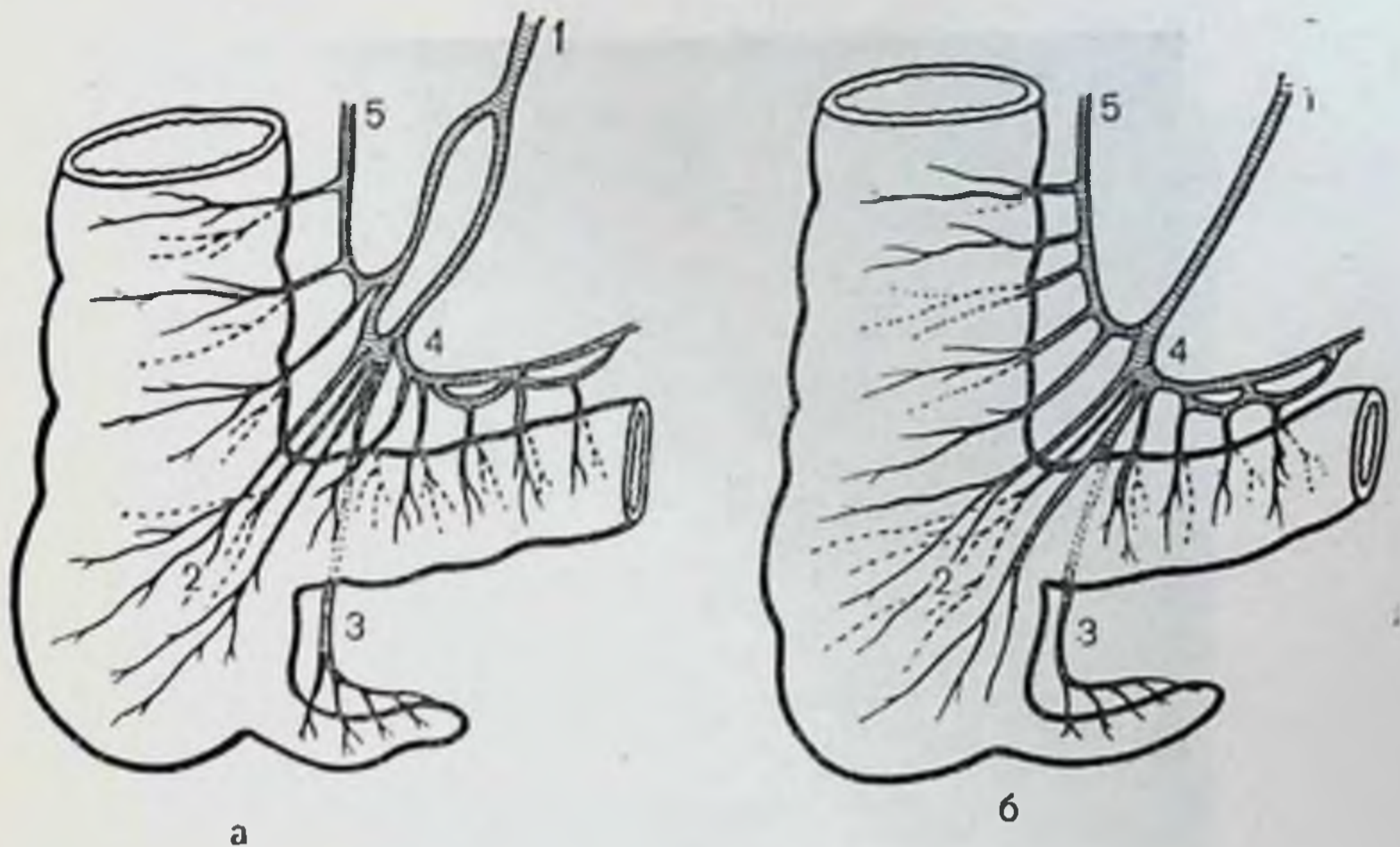


Рис. 22. Артериальное кровоснабжение илеоцекального отдела.

а — с образованием сосудистого «острова»; б — по типу конечных артерий; 1 — подвздошно-ободочная артерия; 2 — слепокишечные; 3 — артерия червеобразного отростка; 4 — подвздошная ветвь от подвздошно-ободочной артерии; 5 — восходящая артерия.

(рис. 22). В половине случаев подвздошно-ободочная артерия заканчивается в виде известных конечных артерий и во второй половине образует так называемый остров (термин Гиртля). Последний возникает от деления подвздошно-ободочной артерии на 2 ветви, которые несколько дистальнее анастомозируют между собой. Форма «острова» чаще овальная, размеры его длины колеблются от 2,4 до 5,6 см, ширины — от 0,8 до 3 см. Его характерной особенностью является отхождение от дистальных его сторон от 2 до 8 ветвей к различным отделам илеоцекального угла. Вследствие этого на небольшом протяжении происходит значительная концентрация артериальных ветвей.

Терминальный отдел подвздошной кишки на протяжении 6—8 см от илеоцекального угла кровоснабжается из подвздошной ветви подвздошно-ободочной артерии, которая на этом участке наиболее удалена от кишки.

Восходящая ободочная кишка при мезоперитонеальном положении в подавляющем большинстве случаев кровь получает из хирургической аркады, образованной ободочной ветвью подвздошно-ободочной артерии с нисходящей ветвью от средней ободочной. Правая ободочная артерия отмечалась лишь в 12 наблюдениях из 71. (рис. 23). При наличии брыжейки у восходящей ободоч-

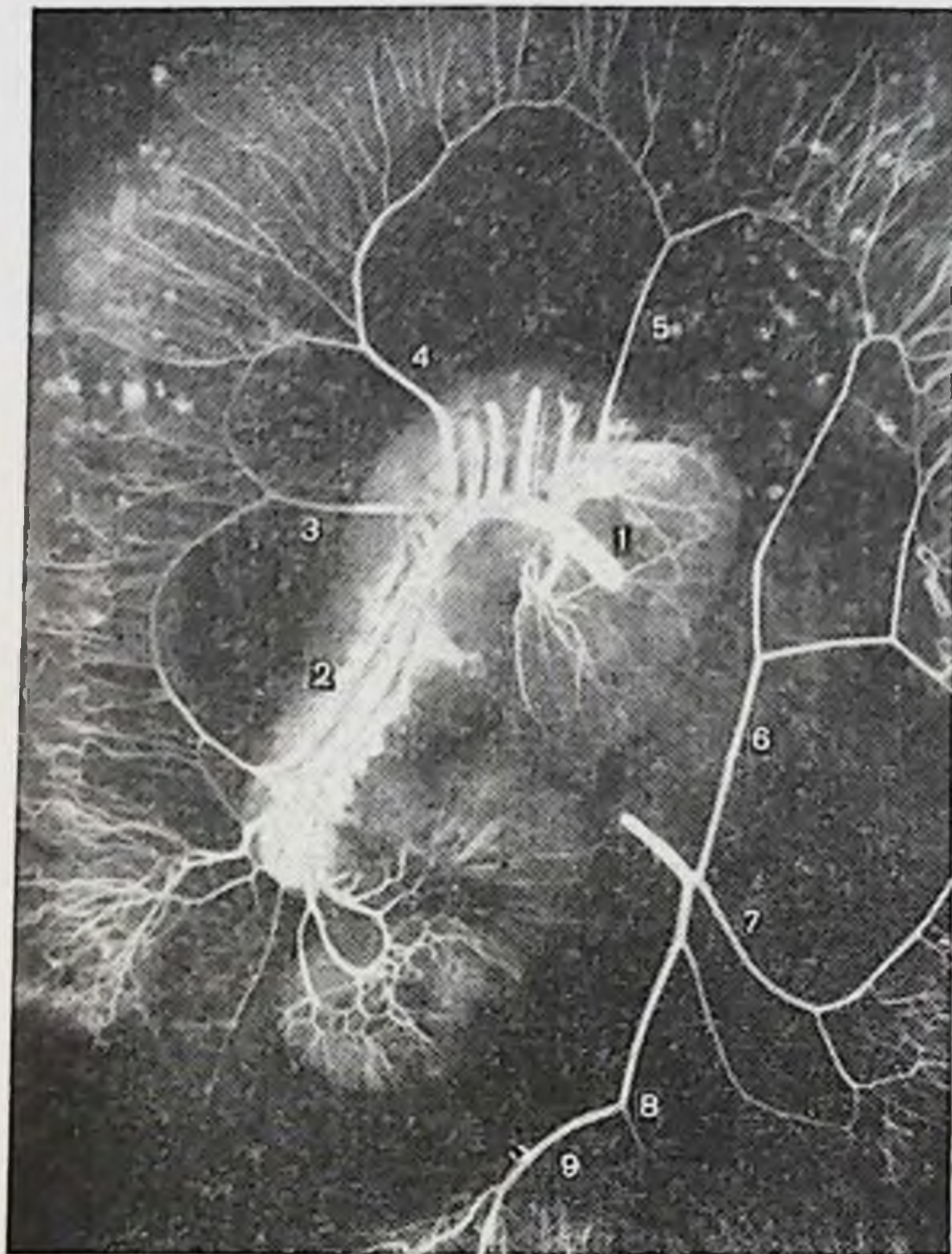

Рис. 23. Артериальное кровоснабжение толстой кишки при мезоперитонеальной фиксации флангов (ангиорентгенограмма).

1 — верхняя брыжечная артерия; 2 — подвздошно-ободочная; 3 — правая ободочная; 4 — средняя ободочная; 5 — средняя добавочная; 6 — левая ободочная; 7 — сигмовидные; 8 — самая нижняя артерия сигмовидной кишки; 9 — верхняя прямокишечная.

ной кишки отмечается наличие добавочных артерий, которые (в количестве 1—3) отходят от подвздошно-ободочной артерии дистальнее постоянной восходящей ободочной ветви, образуя с соседними артериями аркады, от которых отходят прямые артерии к кишке. Кроме того, помимо хирургической аркады, отмечается наличие другой — анатомической, расположенной ближе к стенке кишки и мельче диаметром. Длина прямых артерий, их диаметр больше и они имеют извитой ход при интраперитонеальном положении восходящей кишки по сравнению с мезоперитонеальным ее положением (рис. 24).

Средняя ободочная артерия отходит от верхней брыжечной артерии ниже нижнего края поджелудочной же-

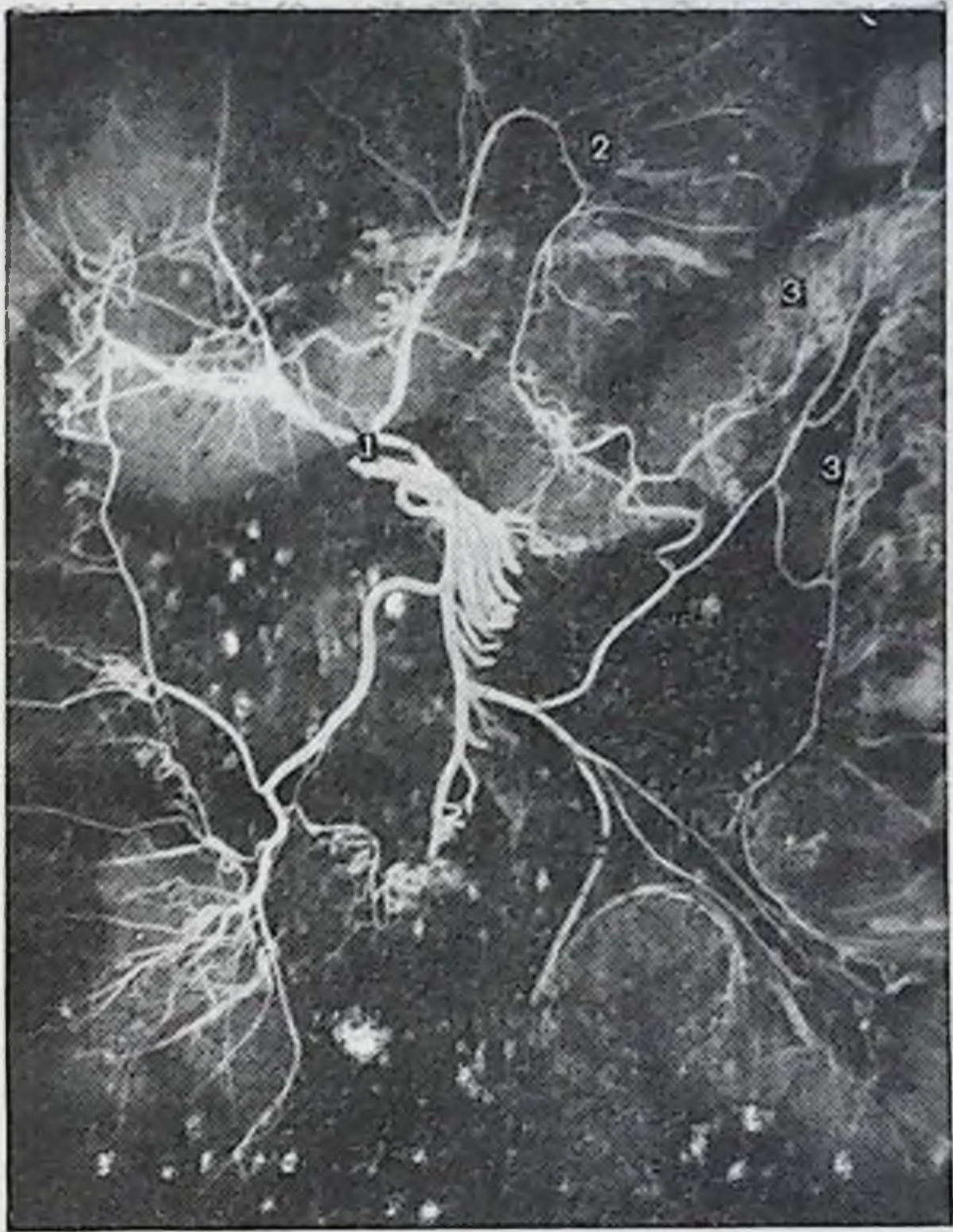

Рис. 24. Артериальное кровоснабжение толстой кишки при интраперитонеальной фиксации флангов (ангиорентгенограмма).

1 — многокорневое деление средней ободочной артерии; 2 — наличие анатомической аркады, помимо дуги Риолана; 3 — значительная длина и извитость хода прямых артерий.

лезы на 1,5—6 см, вступает в брыжейку поперечной ободочной кишки и направляется к правому изгибу. На расстоянии 2,7—5,6 см от начала она делится на восходящую (левую) и нисходящую (правую) ветви равного диаметра. Такая топография артерии характерна при мезоперитонеальном положении правого изгиба ободочной кишки. При наличии брыжейки в области изгиба артерия делится на 3 ветви, причем 3-я ветвь направляется непосредственно к изгибу. Каждая из ветвей соответственно делится дихотомически. Две ветви 3-й артерии образуют артериальную дугу второго порядка и связывают анастомозом 2 основные ветви средней ободочной артерии. Наибольшая длина отмечается у пря-

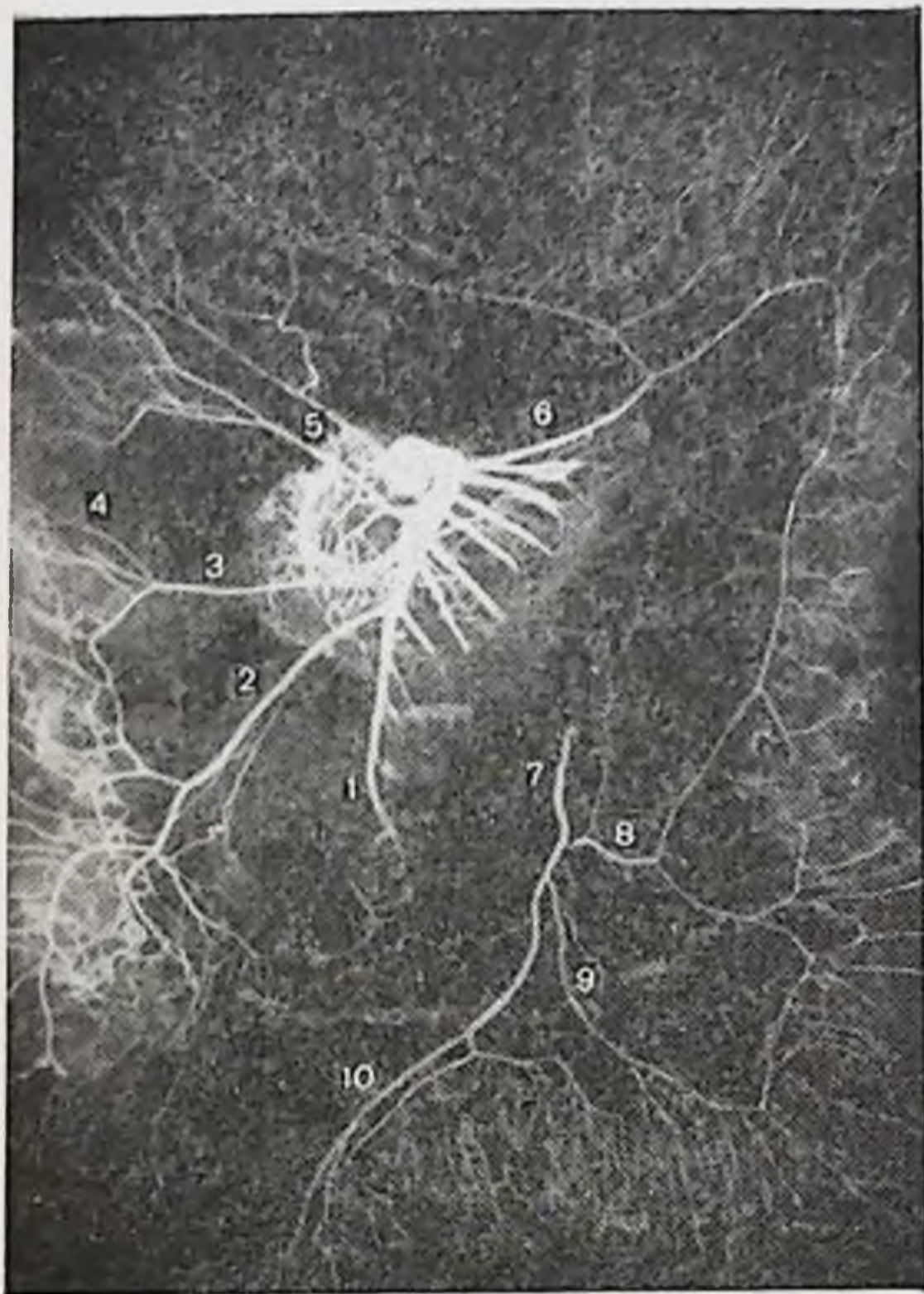


Рис. 25. Артериальное кровоснабжение толстой кишки (ангиорентгенограмма).

1 — верхняя брыжеечная артерия; 2 — подвздошно-ободочная; 3 — правая ободочная; 4 — разрыв хирургической аркады восходящей ободочной кишки; 5 — средняя ободочная идет двумя самостоятельными стволами; 6 — средняя ободочная добавочная; 7 — нижняя брыжеечная; 8 — левая ободочная; 9 — сигмовидные; 10 — верхняя прямокишечная.

мых артерий, идущих к самому изгибу. Реже к области изгиба отходят 2 самостоятельные ветви.

Дуга Риолана — основной хирургический анастомоз между верхней и нижней брыжеечными артериями, который кровоснабжает поперечную ободочную кишку. Точную границу места слияния анастомотических ветвей определить трудно, но наименьший диаметр анастомоза на уровне левой трети поперечной ободочной кишки, ближе к левому изгибу, и редкие случаи разрыва анастомоза на этом уровне позволяют назвать этот участок местом слияния.

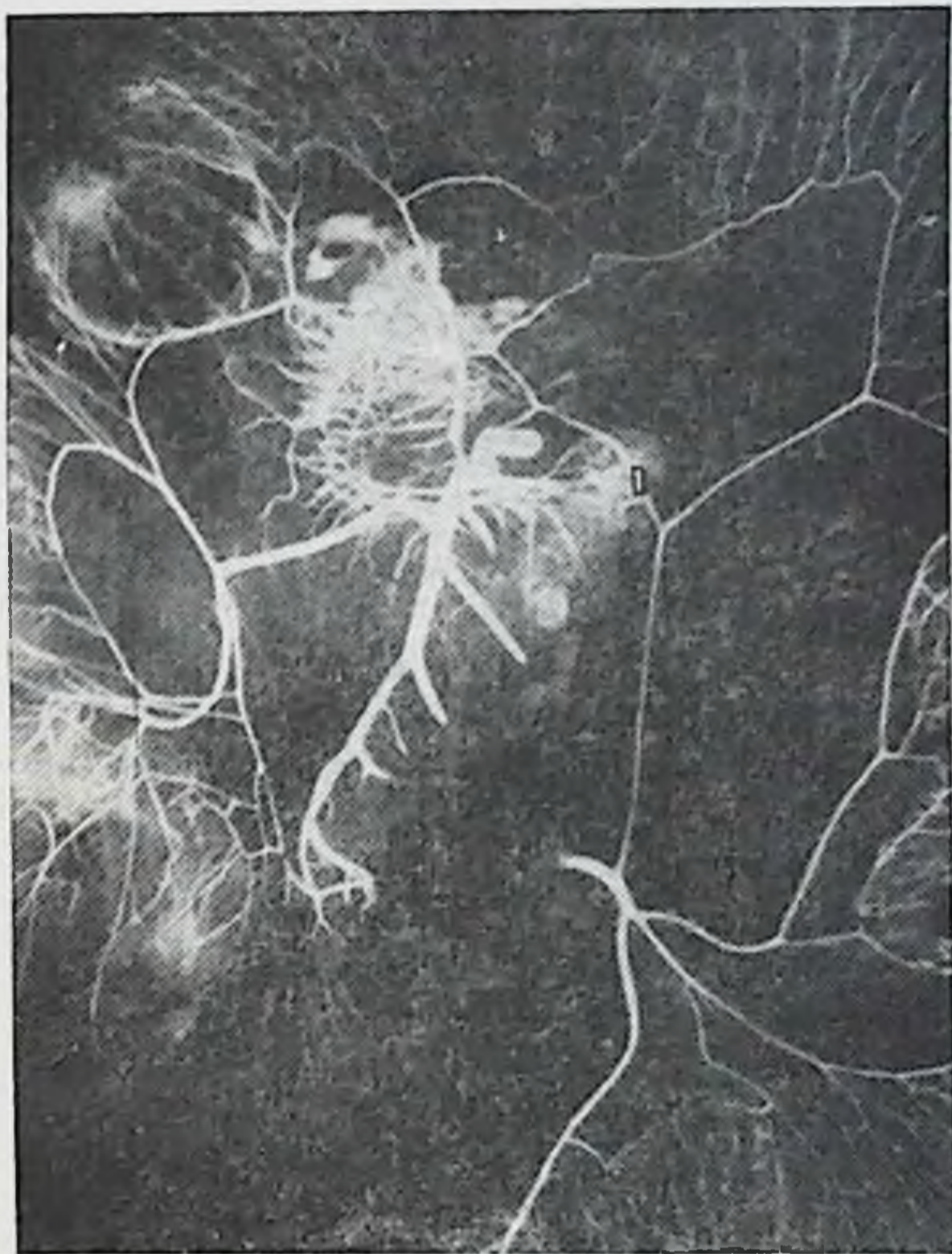

Рис. 26. Артериальное кровоснабжение толстой кишки (ангиорентгенограмма).

1 — забрюшинный анастомоз (между верхней и нижней брыжесчными артериями).

При интраперитонеальном положении обоих изгибов ободочной кишки постоянно наблюдается наличие добавочных средних ободочных артерий, которые пересекают бессосудистую зону брыжейки поперечной ободочной кишки в различных направлениях (рис. 25). Добавочные артерии отходят от верхней брыжеечной артерии выше начала основной средней ободочной, реже — от основной артерии. Добавочная артерия направляется к средней трети поперечной ободочной кишки либо отклоняется влево, к левому ее изгибу. Артерия делится на 2 ветви, которые соответственно анастомозируют с восходящей ветвью средней ободочной артерии либо, не разветвляясь, впадают в дугу Риолана. При интраперито-

неальном положении обоих изгибов верхнюю и нижнюю брыжеечные артерии связывает нередко, помимо дуги Риолана, анастомоз, идущий забрюшинно вдоль верхнего края двенадцатиперстно-тощего изгиба (рис. 26). От дуги Риолана идут к кишке прямые артерии, длина которых увеличивается по направлению к изгибам ободочной кишки. Между ними в ряде случаев имеется еще один анастомоз — анатомическая аркада.

Нижняя брыжеечная артерия при мезоперитонеальном положении нисходящей ободочной кишки в 77% случаев имела рассыпной тип ветвления и в 23% — смешанный; при смешанном положении нисходящей ободочной кишки тип ветвления артерии был в 26,6% рассыпной, в 60% — смешанный и в 13,4% — магистральный; при интраперитонеальном ее положении в 21,4% отмечены рассыпной и смешанные типы ветвления (поровну) и в 57,2% — магистральный.

Левая ободочная артерия от нижней брыжеечной артерии направляется вверх к левому изгибу, по пути ветви отходят к нижней трети нисходящей ободочной кишки. Реже она отходит от первой сигмовидной артерии. Ближе к левому изгибу ободочной кишки артерия делится на 2 конечные ветви — восходящую и нисходящую. Восходящая ветвь идет на образование дуги Риолана, нисходящая — к верхней трети нисходящей ободочной кишки и, спускаясь вдоль нее, анастомозирует с восходящей ветвью первой сигмовидной артерии либо с ветвью, отошедшей к нижней трети кишки. Вдоль нисходящей ободочной кишки образуется хирургическая аркада, от которой отходят прямые артерии к кишке. На нисходящей ободочной кишке отмечается та же закономерность — чем подвижнее кишка, тем длиннее и более извитой ход имеют прямые артерии и наблюдается наличие анатомической аркады.

Сигмовидная ободочная кишка кровоснабжается из одноименных артерий (их количество колеблется от 1 до 5). Первая сигмовидная артерия является наиболее мощной, диаметр последующих уменьшается. Чем длиннее сигмовидная ободочная кишка, тем больше число сигмовидных артерий. Каждая сигмовидная артерия делится, увеличивая зону васкуляризации, на 2, реже на 3 ветви. Последние анастомозируют между собой, образуя хорошо выраженную хирургическую аркаду, которая повторяет ход сигмовидной ободочной кишки. От хирургической аркады отходят прямые артерии, которые неред-

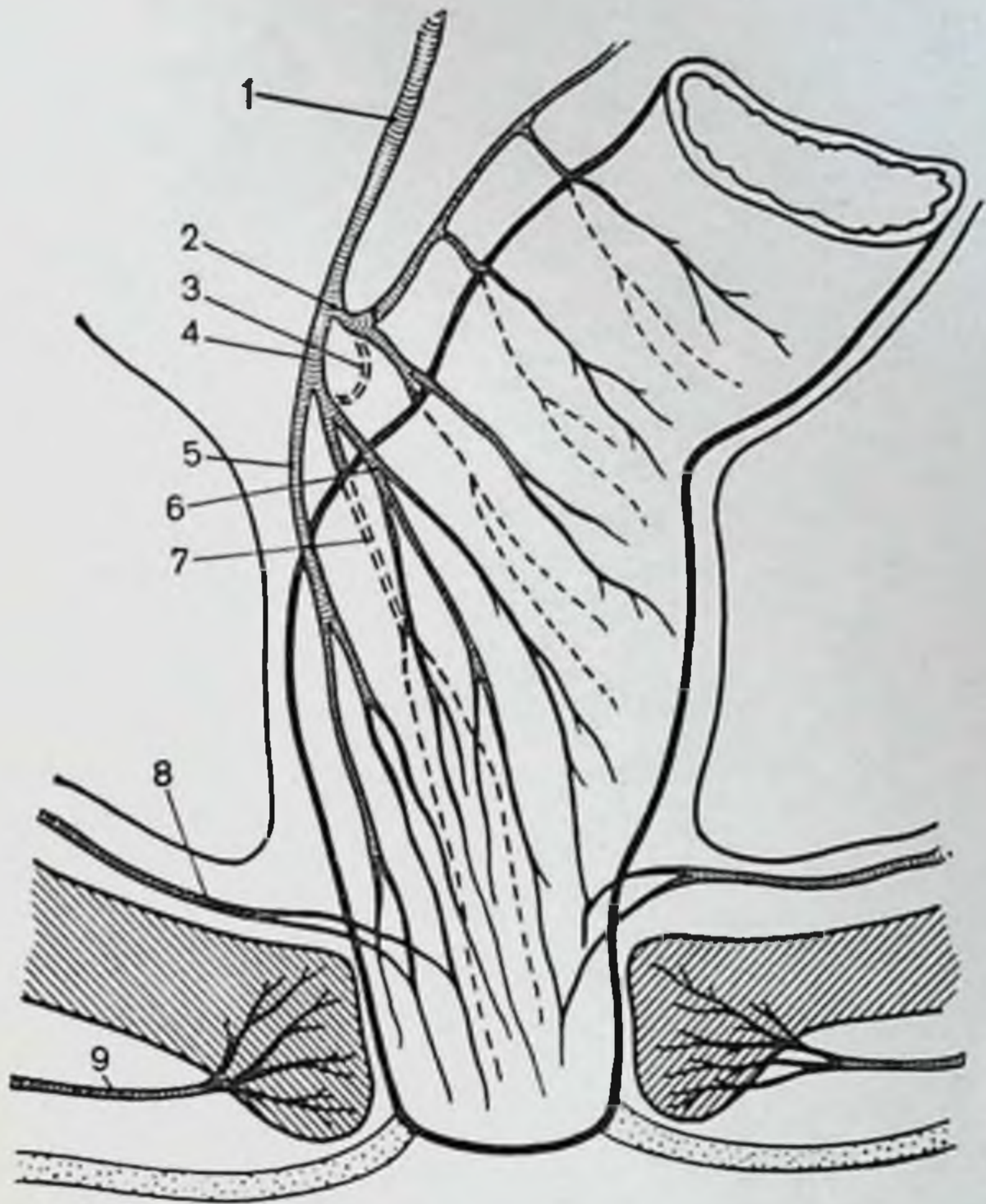


Рис. 27. Артериальное кровоснабжение прямой кишки.

1 — нижняя брыжеечная артерия; 2 — самая нижняя артерия сигмовидной кишки; 3 — непостоянный анастомоз между самой нижней артерией сигмовидной кишки и верхней прямокишечной; 4 — верхняя прямокишечная; 5 — правая ветвь верхней прямокишечной артерии; 6 — левая ветвь верхней прямокишечной артерии; 7 — задняя ветвь верхней прямокишечной артерии; 8 — средняя прямокишечная артерия; 9 — нижняя прямокишечная.

ко анастомозируют еще раз, образуя анатомическую аркаду.

Самая дистальная сигмовидная артерия давно привлекает к себе пристальное внимание исследователей непостоянством анастомоза своей нисходящей ветви с верхней прямокишечной артерией (рис. 27). На нашем материале хирургическая аркада ректосигмовидного отдела толстой кишки была разомкнута в 23 случаях из 71 (32,4%).

Прямая кишка снабжается кровью главным образом из верхней прямокишечной артерии (рис. 28). Последняя является прямым продолжением нижней брыжеечной артерии. Начальный диаметр верхней прямо-

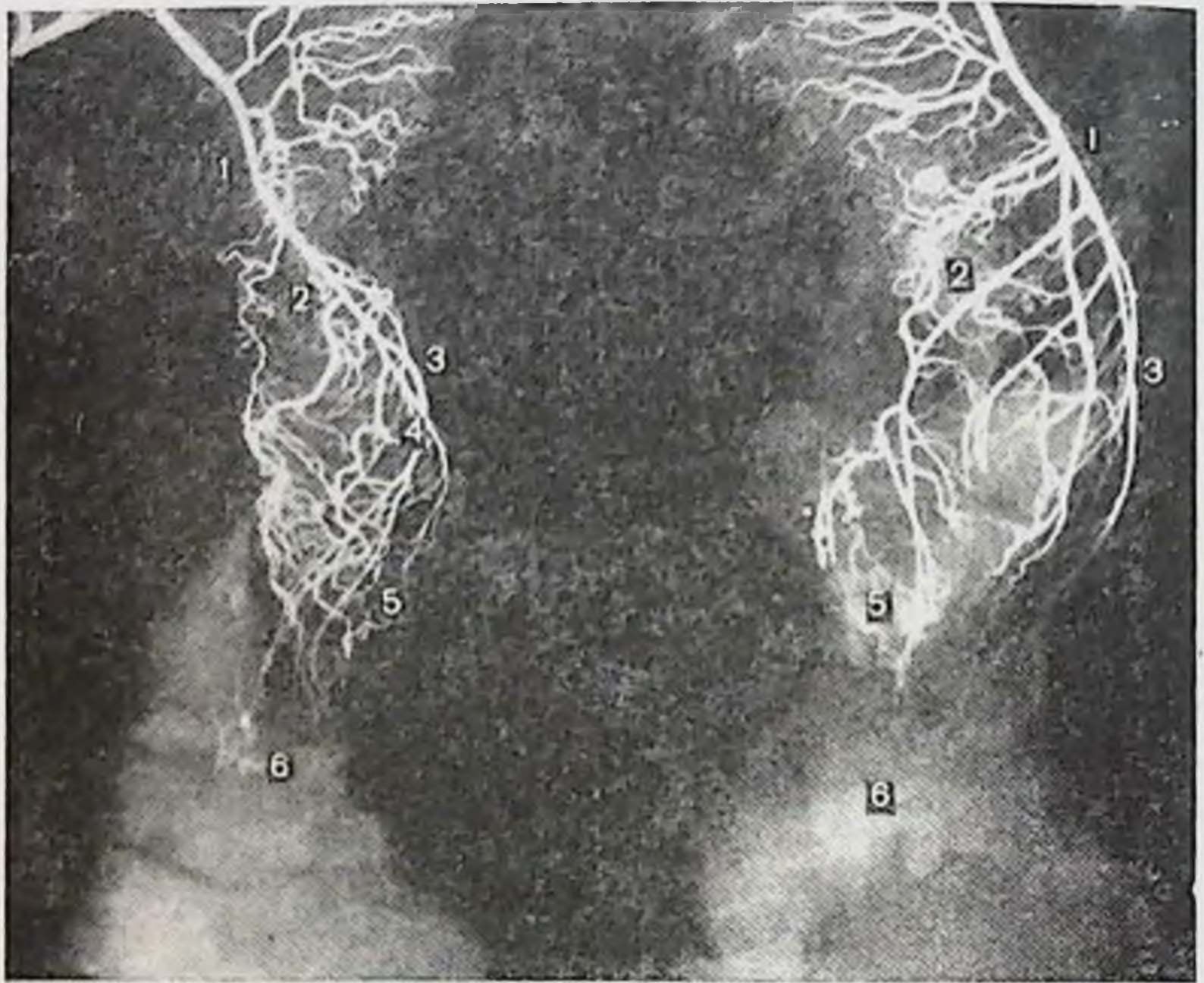


Рис. 28. Артериальное кровоснабжение прямой кишки (ангиорентгенограмма).

1 — верхняя прямокишечная артерия; 2 — правая ветвь; 3 — левая ветвь; 4 — задняя ветвь; 5 — конечные ветви верхней прямокишечной артерии; 6 — наружный сфинктер заднего прохода.

кишечной артерии составляет в среднем 3—4 мм. На расстоянии 1—5 см от своего начала артерия делится чаще на 2 ветви — правую и левую диаметром 2—3 мм каждая. Ветви расходятся под углом 20—45°. Нередко верхняя прямокишечная артерия делится на 3 ветви: правую, левую и заднюю. Задняя ветвь отходит от правой ветви на некотором расстоянии от ее начала, если при делении возникло 2 ветви. Таким образом, основные артериальные ветви верхней прямокишечной артерии — левая, правая и задняя. Вскоре после своего возникновения они проникают в подсерозный слой и располагаются соответственно на левой боковой, правой боковой и правой заднебоковой стенках кишки. Положение их соответствует 3, 7 и 11 ч по циферблату, где, по данным А. В. Старкова (1912), Ф. Stelzner (1968) и др., наиболее часто формируются геморроидальные узлы.

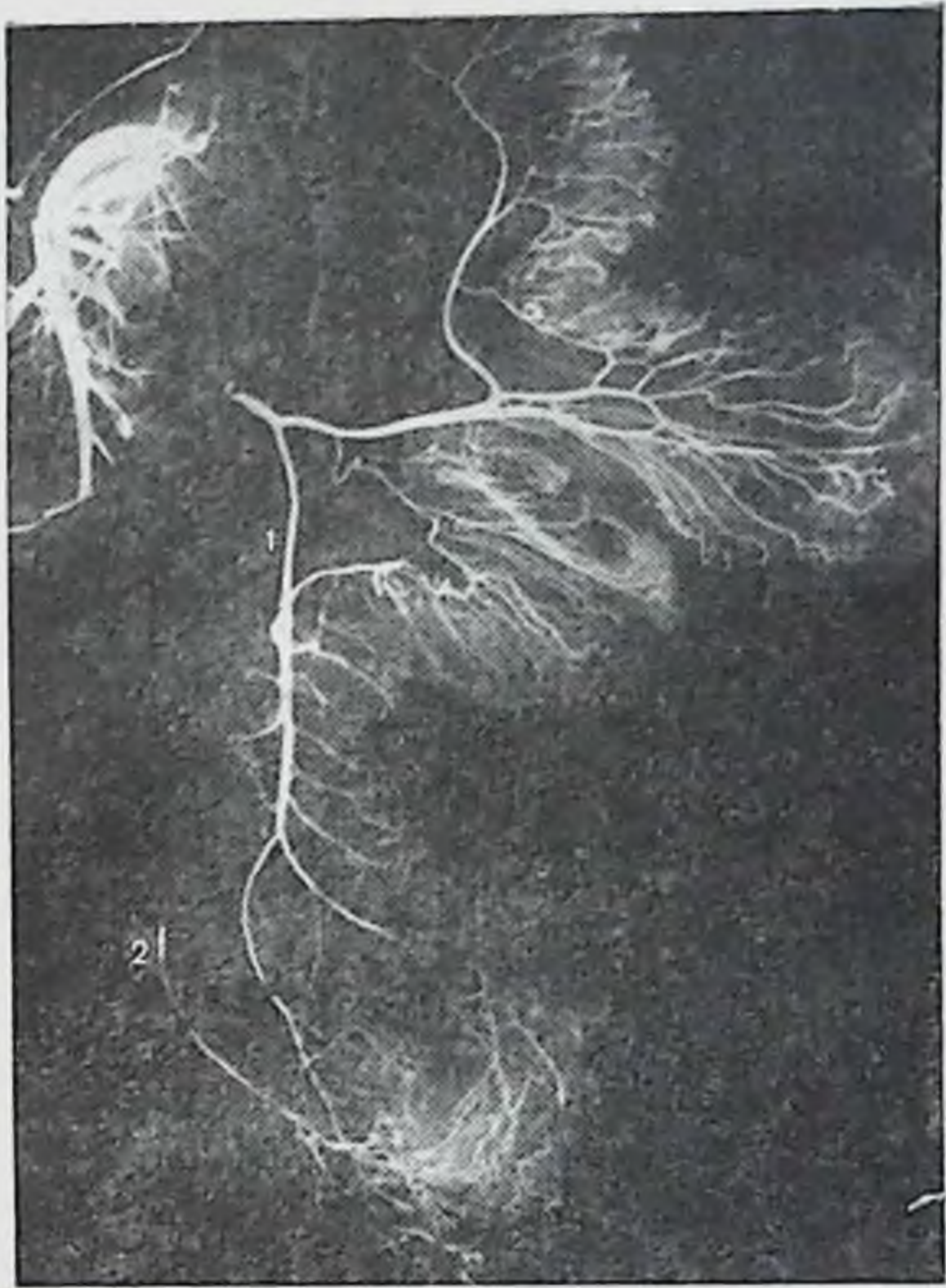


Рис. 29. Артериальное кровоснабжение прямой кишки (ангиорентгенограмма).

1 — верхняя прямокишечная артерия; 2 — средняя прямокишечная артерия.

В дальнейшем каждая из основных артериальных ветвей дихотомически делится, охватывая более полно стенки кишки. Возникает 6 более постоянных и крупных ветвей, спускающихся вниз вдоль прямой кишки. Последние вновь делятся дихотомически. Характерной чертой остается то, что указанные ветви, постепенно делясь и истончаясь, достигают уровня середины заднепроходных (анальных) столбов в виде конечных ветвей. На уровне этих столбов количество конечных артериальных ветвей насчитывается от 6 до 12 (чаще 6—8).

От крупных ветвей на всем их протяжении, за исключением самого дистального отдела прямой кишки, отходят многочисленные короткие прямые ветви.

Средние прямокишечные артерии не постоянны, отхо-

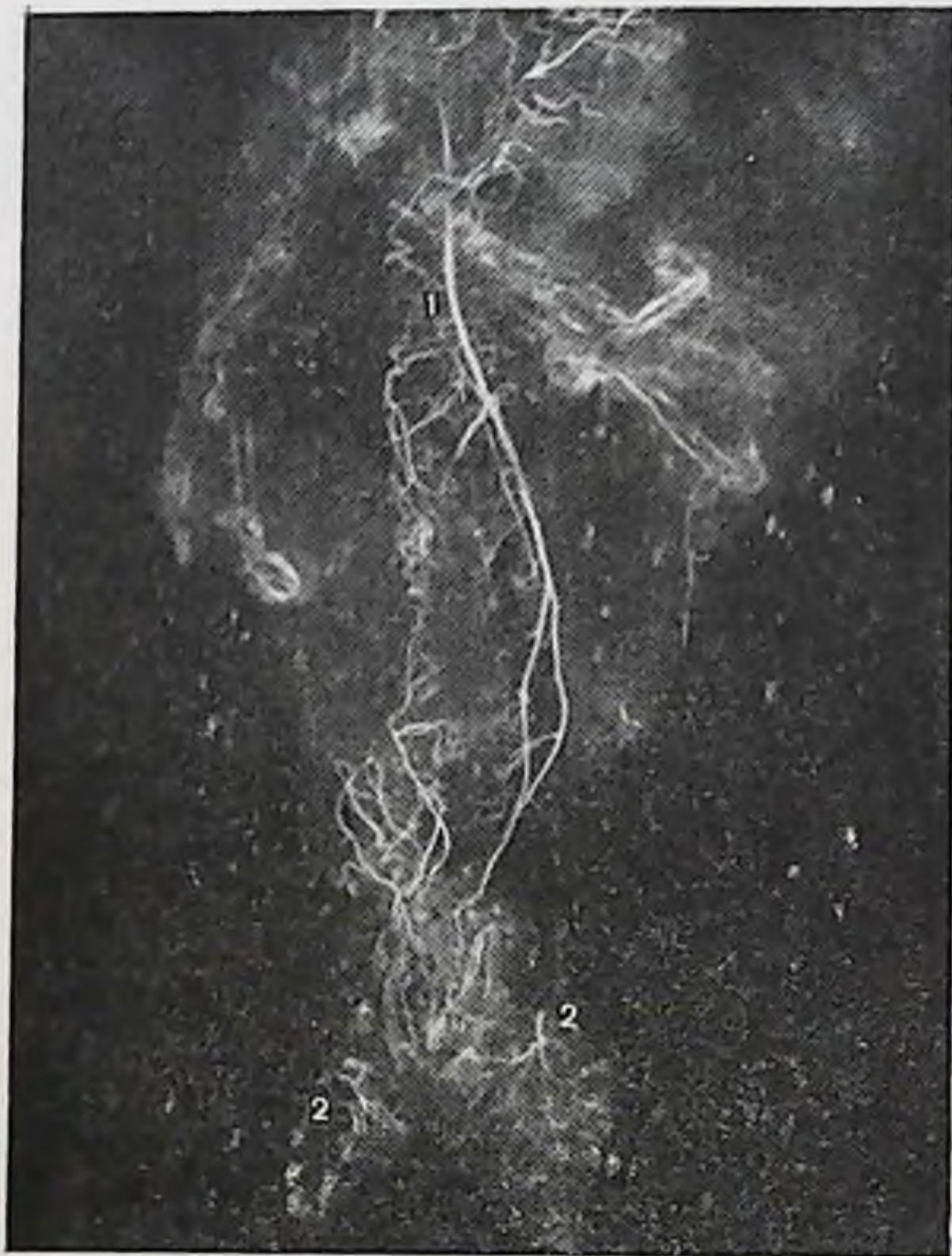

Рис. 30. Артериальное кровоснабжение прямой кишки (ангиорентгенограмма).

1 — верхняя прямокишечная артерия; 2 — нижние прямокишечные артерии.

дят от маточной артерии, но могут отходить и от других ветвей внутренних подвздошных артерий и подходят к прямой кишке на уровне диафрагмы таза (рис. 29), где анастомозируют с ветвями верхней прямокишечной артерии.

Нижние прямокишечные артерии являются конечными ветвями внутренних половых артерий. В седалищно-прямокишечной ямке по две ветви от внутренней половой артерии подходят с двух сторон к наружному сфинктеру заднего прохода и разветвляются в нем на многочисленные ветви (рис. 30).

Итак, артериальное кровоснабжение толстой кишки при интраперитонеальном положении ее флангов отличается от такового при мезоперитонеальном.

Глава III

Хирургическая анатомия вариантов толстой кишки

Встречается 14 сочетаний способов фиксации толстой кишки к задней стенке брюшной полости (см. рис. 11). При наличии брыжейки на флангах кишки и в зависимости от ее высоты и ширины в каждом индивидуальном случае превалирует либо длина кишки, либо ее подвижность. Чрезмерная подвижность выявляется на ирригограмме опущением кишки (колоноптозом). Взяв за основу способ фиксации, мы выделяем следующую топографоанатомическую классификацию основных 8 вариантов толстой кишки:

1. Нормоколон — классическое мезоперитонеальное положение правого фланга и нисходящей ободочной кишки, а также смешанное положение нисходящей ободочной кишки при мезоперитонеальном положении правого фланга.

2. Микстоколон (подвижная слепая кишка) — смешанная фиксация обоих флангов одновременно и мезоперитонеальное положение нисходящей ободочной кишки при смешанном положении правого фланга.

3. Правосторонний долихомегаколон — интраперитонеальное положение правого фланга при высоте брыжейки правого изгиба до 5 см и мезоперитонеальное или смешанное положение левого фланга.

4. Правосторонний птоз толстой кишки — интраперитонеальное положение правого фланга при высоте брыжейки правого изгиба свыше 5 см и мезоперитонеальное или смешанное — левого фланга.

5. Тотальный долихомегаколон — интраперитонеальное положение обоих флангов одновременно при высоте брыжеек области изгибов до 5 см.

6. Общий птоз толстой кишки — интраперитонеальное положение обоих флангов одновременно при высоте брыжеек области изгибов свыше 5 см.

7. Левосторонний долихомегаколон — интраперитонеальное положение левого фланга при вы-

соте брыжейки области изгиба до 5 см и мезоперитонеальное или смешанное положение правого фланга.

8. Левосторонний птоз толстой кишки — интраперитонеальное положение левого фланга при высоте брыжейки левого изгиба свыше 5 см и мезоперитонеальное или смешанное положение правого фланга.

Нормоколон

Нормоколон — вариант фиксации толстой кишки, характеризующийся мезоперитонеальным положением слепой, восходящей ободочной и правого изгиба справа, а слева — левого изгиба и нисходящей ободочной кишки. Такой способ фиксации толстой кишки принято считать классической нормой (см. рис. 11). Нормоколон встретился на 113 обследованных трупах из 400 (28,25 %), из них у мужчин долихоморфного типа телосложения — в 18, а у женщин — в 17 наблюдениях (8,75 %); у мужчин и у женщин мезоморфного типа — соответственно в 39 и 22 (15,25 %); брахноморфного типа — в 10 и 7 наблюдениях (4,25 %).

Слепая кишка мешковидной формы со свободным куполом, реже конусовидная, лежит на крыле правой подвздошной кости либо (реже) у гребня подвздошной кости. Контуры ее ровные, не деформированы, отделена от восходящей ободочной кишки сужением — слепокишечно-восходящим сфинктером. Средний ее диаметр составляет 4 см. Восходящая ободочная кишка идет вертикально вверх без изгибов и деформаций. Правый изгиб ободочной кишки в форме прямого угла, фиксирован у ворот или у нижнего полюса правой почки на уровне X ребра или L₁. В области изгиба имеется сужение — сфинктер Гирша. Поперечная ободочная кишка дугообразной формы, несколько провисает вниз, не искривлена, почти постоянно имеет 3 сужения: правый сфинктер Кеннона, средний поперечноободочный и левый сфинктер Кеннона. Левая ее половина поднимается вверх и несколько кзади, где образует левый изгиб ободочной кишки. Последний имеет форму острого угла, не деформирован, фиксирован на уровне VIII—IX ребер или T_{xii} у верхнего полюса или ворот левой почки и обозначен сужением — сфинктером Пайра. Нисходящая ободочная кишка идет вертикально или имеет незначительное отклонение кнаружи при переходе в сигмовид-

Таблица 13

Средняя длина отделов толстой кишки при нормоколон (в см)

Отделы толстой кишки	Тип телосложения		
	долихоморфный		мезоморфный
	муж.	жен.	муж.
Слепая	5,7±0,92	5,9±1,26	5,7±1,23
Восходящая ободочная	13,1±2,02	12,6±1,85	13,6±2,53
Поперечная ободочная	58,8±7,96	56,3±8,1	63,2±7,65
Нисходящая ободочная	21,9±3,53	20,3±3,07	22,2±4,13
Сигмовидная ободочная	43,8±10,56	38,1±8,99	44,2±11,02
Прямая	14,5±0,57	14,6±0,84	14,6±1,31

Продолжение табл. 13

Отделы толстой кишки	Тип телосложения			Средняя длина
	мезоморфный	брахиоморфный		
	жен.	муж.	жен.	
Слепая	6,1±0,88	6,1±1,24	6,2±9,92	6,0
Восходящая ободочная	11,8±1,89	15,6±3,01	13,5±2,01	13,4
Поперечная ободочная	56,3±8,02	62,6±7,58	59,7±5,91	59,5
Нисходящая ободочная	21,2±2,36	24,4±3,84	22,2±1,9	22
Сигмовидная ободочная	40,6±8,9	49,5±10,1	41,8±7,16	43
Прямая	14,5±0,72	14,8±0,87	14,4±0,62	14,5

ную ободочную кишку, где также имеется сужение — нисходяще-сигмовидный сфинктер. Сигмовидная ободочная кишка — умеренной длины, имеет 1—2 петли, которые лежат на крыле левой подвздошной кости и частично одна из них спускается в полость малого таза. Мезосигмоидит встречается часто, но рубцовые изменения брыжейку не деформируют. Сращения петель сигмовидной ободочной кишки нет. Место перехода в прямую кишку обозначено сигмовидно-прямокишечным сфинктером.

Связочный аппарат, особенности артериального кровоснабжения при нормоколон (мезоперитонеальной фиксации) более подробно изложены выше.

Средняя длина отделов толстой кишки при нормоколон представлена в табл. 13.

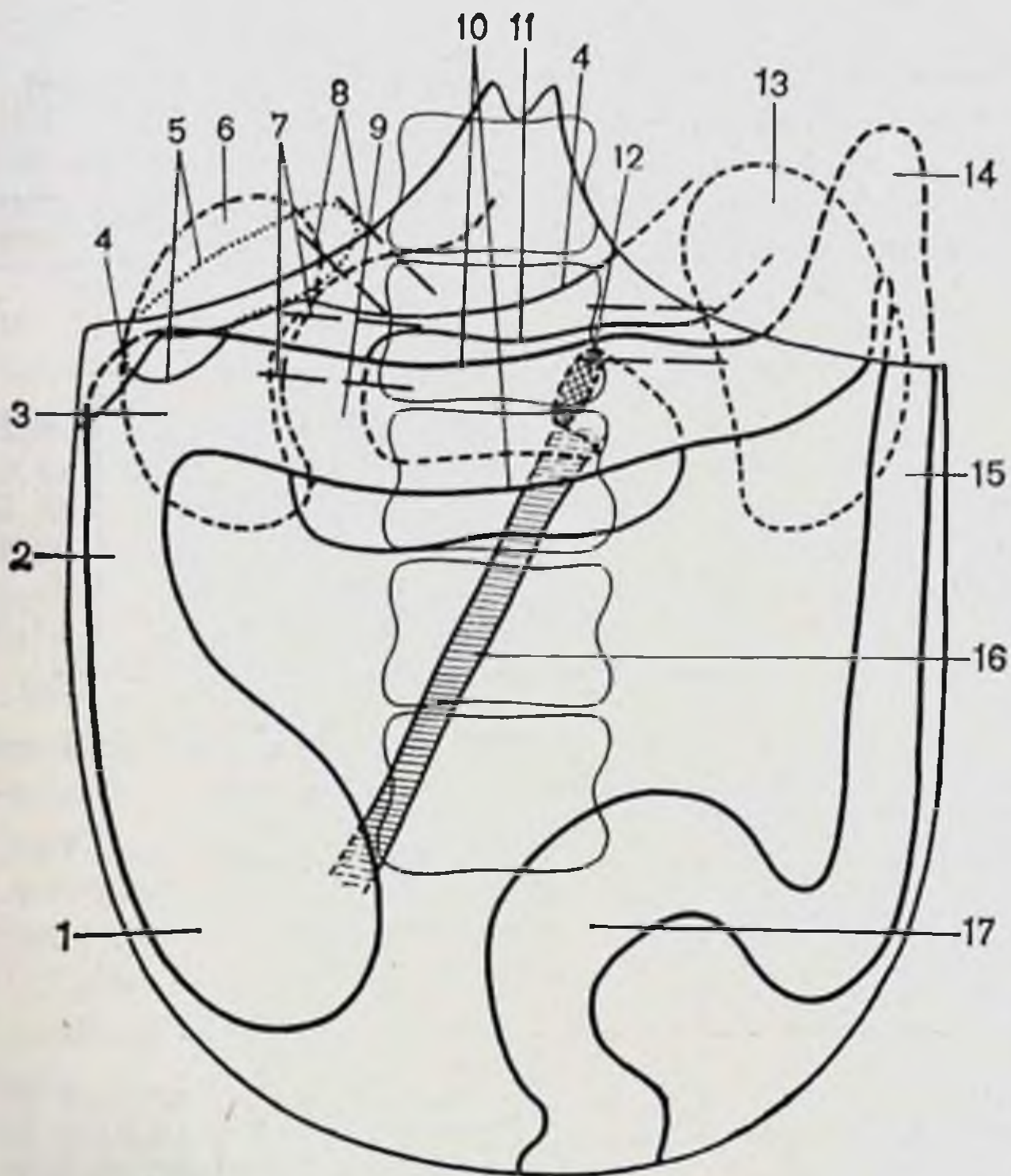


Рис. 31. Нормоколон. Диоптограмма.

1 — слепая кишка; 2 — восходящая ободочная кишка; 3 — правый изгиб ободочной кишки; 4 — печень; 5 — желчный пузырь; 6 — правая почка; 7 — сосудистая ножка почки; 8 — печеночно-двенадцатиперстная связка; 9 — двенадцатиперстная кишка; 10 — поперечная ободочная кишка; 11 — большая кривизна желудка; 12 — двенадцатиперстно-тощий изгиб; 13 — левая почка; 14 — левый изгиб ободочной кишки; 15 — нисходящая ободочная кишка; 16 — корень брыжейки тонкой кишки; 17 — сигмовидная ободочная кишка.

Положение окружающих толстую кишку органов при нормоколон показано на диоптограмме (рис. 31).

Большая кривизна желудка находится на уровне L_1 — L_{II} . Печеночно-двенадцатиперстная связка идет под углом 45 — 60° к средней оси тела. Желчный пузырь размерами $9 \times 4 \times 3$ см не деформирован, дно его лишь выступает за передний край печени. Форма двенадцатиперстной кишки подковообразная. Верхняя ее часть расположена на уровне L_1 — L_{II} и имеет длину 6 — 7 см, диаметр 3 — 4 см. Длина нисходящей части 6 — 8 см, диаметр 3 — 4 см и находится она на уровне L_{II} — L_{III} . Горизонтальная часть (нижняя) лежит на уровне L_{III} , длина его 7 — 9 см, диаметр 3 — 4 см. Восходящая часть длиной 5 — 6 см переходит в тощую кишку на левой по-

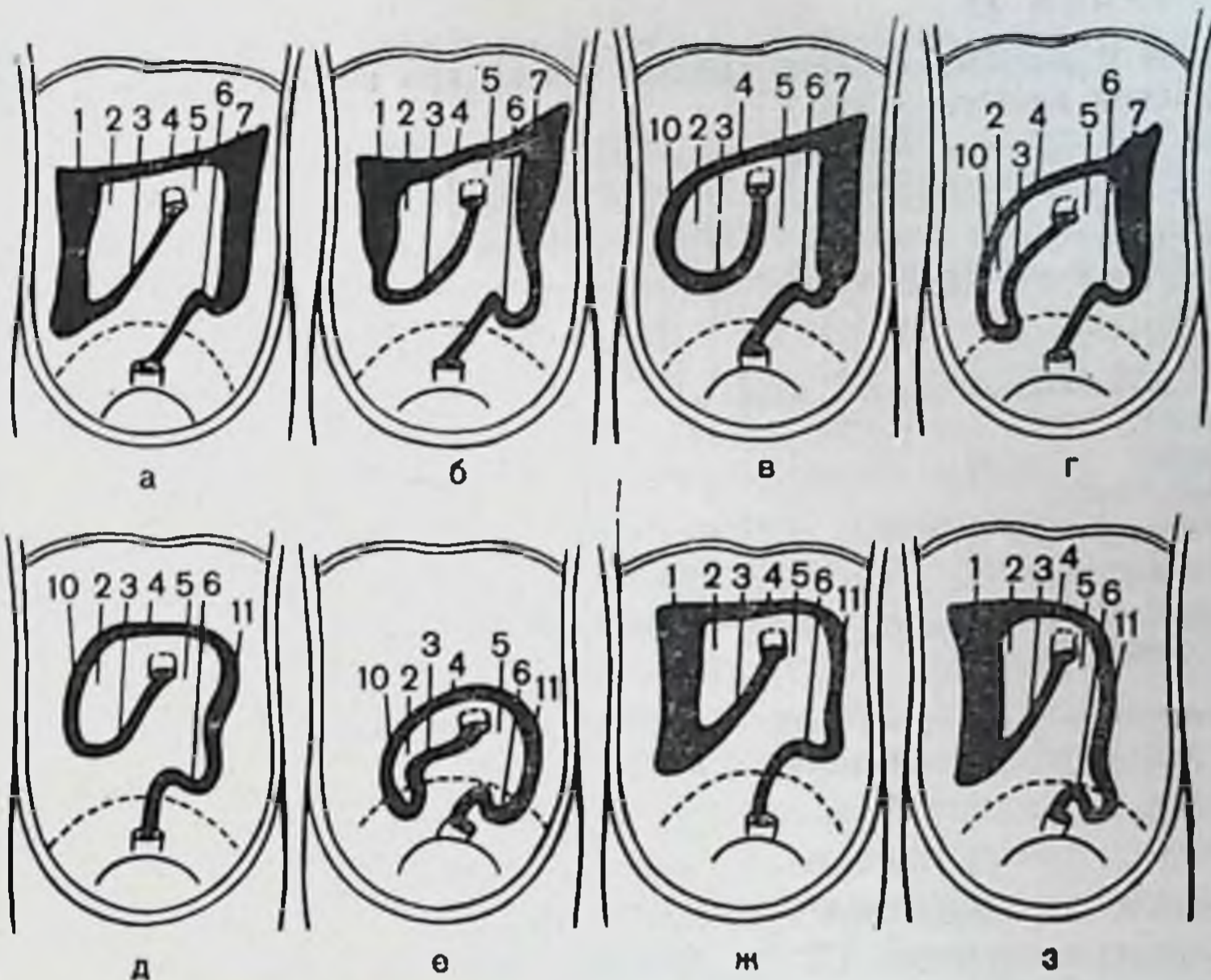


Рис. 32. Форма брыжеечных синусов при основных вариантах толстой кишки.

а — нормоколон; б — микстоколон; в — правосторонний долихомегаколон; г — правосторонний птоз; д — тотальный долихомегаколон; е — общий птоз; ж — левосторонний долихомегаколон; з — левосторонний птоз; 1 — место прикрепления слепой и восходящей ободочной кишок; 2 — правый брыжеечный синус; 3 — корень брыжейки тонкой кишки; 4 — корень брыжейки поперечной ободочной кишки; 5 — левый брыжеечный синус; 6 — корень брыжейки сигмовидной ободочной кишки; 7 — место прикрепления нисходящей ободочной кишки; 8 — корень брыжейки части нисходящей ободочной кишки; 9 — корень брыжейки слепой и части восходящей ободочной кишки; 10 — корень общей брыжейки правого фланга; 11 — корень общей брыжейки левого фланга.

верхности тела L_{II} или L_{III} . Средняя длина двенадцатиперстной кишки 27—28 см, все ее отделы имеют примерно равную длину, за исключением более короткого восходящего отдела.

При искусственном низведении петель тощей и подвздошной кишок они лишь достигли уровня передней верхней подвздошной ости и лобкового симфиза.

Корень брыжейки тонкой кишки идет от левой поверхности тел L_{II} — L_{III} косо сверху вниз и слева направо. Длина его в среднем 17 см, толщина у двенадцатиперстно-тощего изгиба 2—3 см, у терминального отдела подвздошной кишки 1—2 см.

Правый брыжеечный синус имеет чаще форму прямоугольного треугольника. Длина восходящей ободочной

Таблица 14

Длина и диаметр отделов толстой кишки при нормоколон до и после бариевой клизмы (в см)

Отделы толстой кишки	Длина до клизмы	Длина после клизмы	Удлинение	Диаметр до клизмы	Диаметр после клизмы	Увеличение диаметра
Слепая	5,87	7,06	1,19	4,68	6,8	2,12
Ободочные:						
восходящая	12,87	14,68	1,81	4,12	5,87	1,75
поперечная	59,8	67,7	7,9	3,18	4,5	1,32
нисходящая	21,68	25,18	3,5	2,4	3,1	0,7
сигмовидная	49,2	57,4	8,2	3,18	4,68	1,5

Общее увеличение длины: 22,6 см.

кишки соответствует одному из катетов, длина которого в среднем равна 13 см, протяженность правой половины корня брыжейки поперечной ободочной кишки — длина второго катета, в среднем равна 10 см, корень брыжейки тонкой кишки — гипотенуза треугольника длиной 17 см.

Левый брыжеечный синус в виде относительно правильной полосы располагается между корнями брыжеек тонкой и сигмовидной кишок и переходит в полость малого таза. Наиболее узкая часть находится на уровне корня брыжейки сигмовидной кишки по терминальной линии и равна 9 см. Ширина на уровне двенадцатиперстно-тощего изгиба — 12 см. Высота синуса от корня брыжейки поперечной ободочной кишки до терминальной линии равна 12—14 см (рис. 32).

Правая почка лежит позади правого изгиба ободочной кишки, который расположен у нижнего ее полюса, либо на уровне ворот. Сосудистая ножка обеих почек идет под углом 85—95° к средней оси тела. Левый изгиб ободочной кишки расположен на уровне верхнего полюса левой почки, либо на уровне ворот.

После получения метрических данных с толстой кишки на этом же трупе выполняли бариевую клизму. Измеряли размеры толстой кишки после клизмы и сравнивали их с исходными (табл. 14). Затем выполняли ирриграфию.

Удлинение кишки происходит главным образом за

счет мобильных отделов кишки — поперечной и сигмовидной ободочных.

На рентгенограмме не всегда можно определить границу между слепой и восходящей ободочной кишками, особенно при долихомегаколон. Почти невозможно измерить точно длину поперечной ободочной кишки из-за наложения в переднезадней проекции ее изгибов, поэтому при сравнении отделов толстой кишки по их длине рекомендуем пользоваться тремя следующими показателями: измерять длину правого фланга (слепая + восходящая ободочная кишки), нисходящей ободочной кишки и сигмовидной ободочной. Для правого фланга границами на рентгенограмме являются снизу купол слепой кишки, сверху — верхняя точка правого изгиба, для нисходящей кишки — верхняя точка левого изгиба сверху и гребень подвздошной кости с сужением кишки на этом уровне снизу от последней точки до нижней границы сигмовидной кишки, которая определяется по сужению сигмовидной кишки на границе с прямой кишкой. Диаметр всех отделов толстой кишки легко определяется во всех случаях.

Методика снятия размеров кишки с ирригограммы. Ирригограмму устанавливали на негатоскоп. Курвиметром КУ-А последовательно измеряли длину и диаметр каждого отдела кишки в указанных выше границах. Длину кишки измеряли вдоль ее оси с тщательным соблюдением всех изгибов. Движением обводного колеса курвиметра без отрыва от рентгенограммы вдоль всех искривлений и изгибов кишки позволяет измерить ее длину довольно точно. По техническим данным курвиметра погрешность измерения не превышает 0,25 см, на длине измерения — 50 см.

Рентгенологическая анатомия толстой кишки при нормоколон. В прямой проекции на ирригограмме при тугом наполнении не деформированные контуры слепой кишки четко прослеживаются, проецируясь на крыло правой подвздошной кости (рис. 33). Нижняя точка купола слепой кишки соответствует уровню S_{11} или середине крестово-подвздошного сочленения. Редко кишка может проецироваться выше гребня подвздошной кости. Граница между слепой и восходящей ободочной кишок определяется в виде глубокого перехвата (слепокншечно-восходящий сфинктер).

Восходящая ободочная кишка идет вертикально вверх без изгибов. Диаметр ее постепенно уменьшается

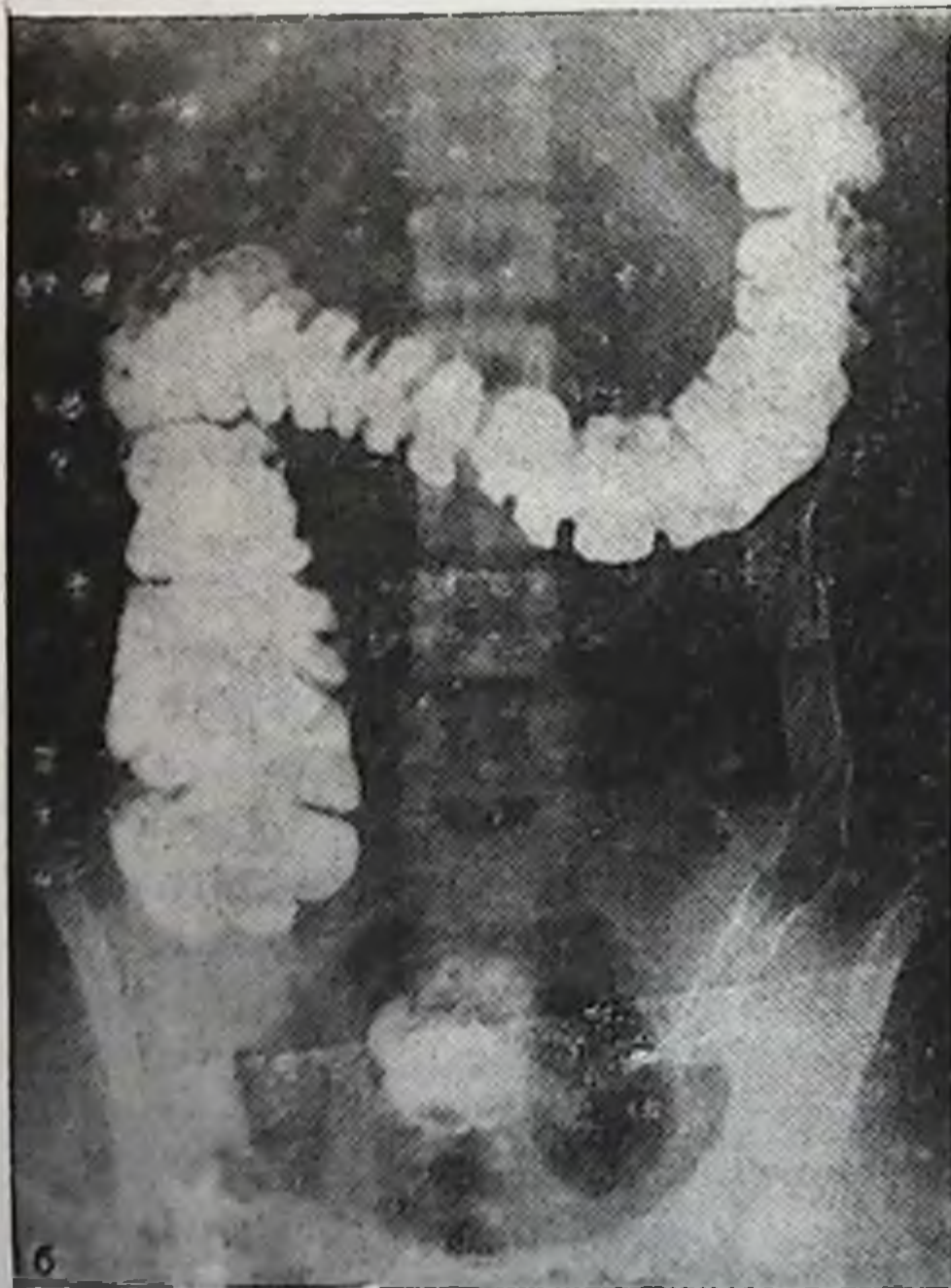
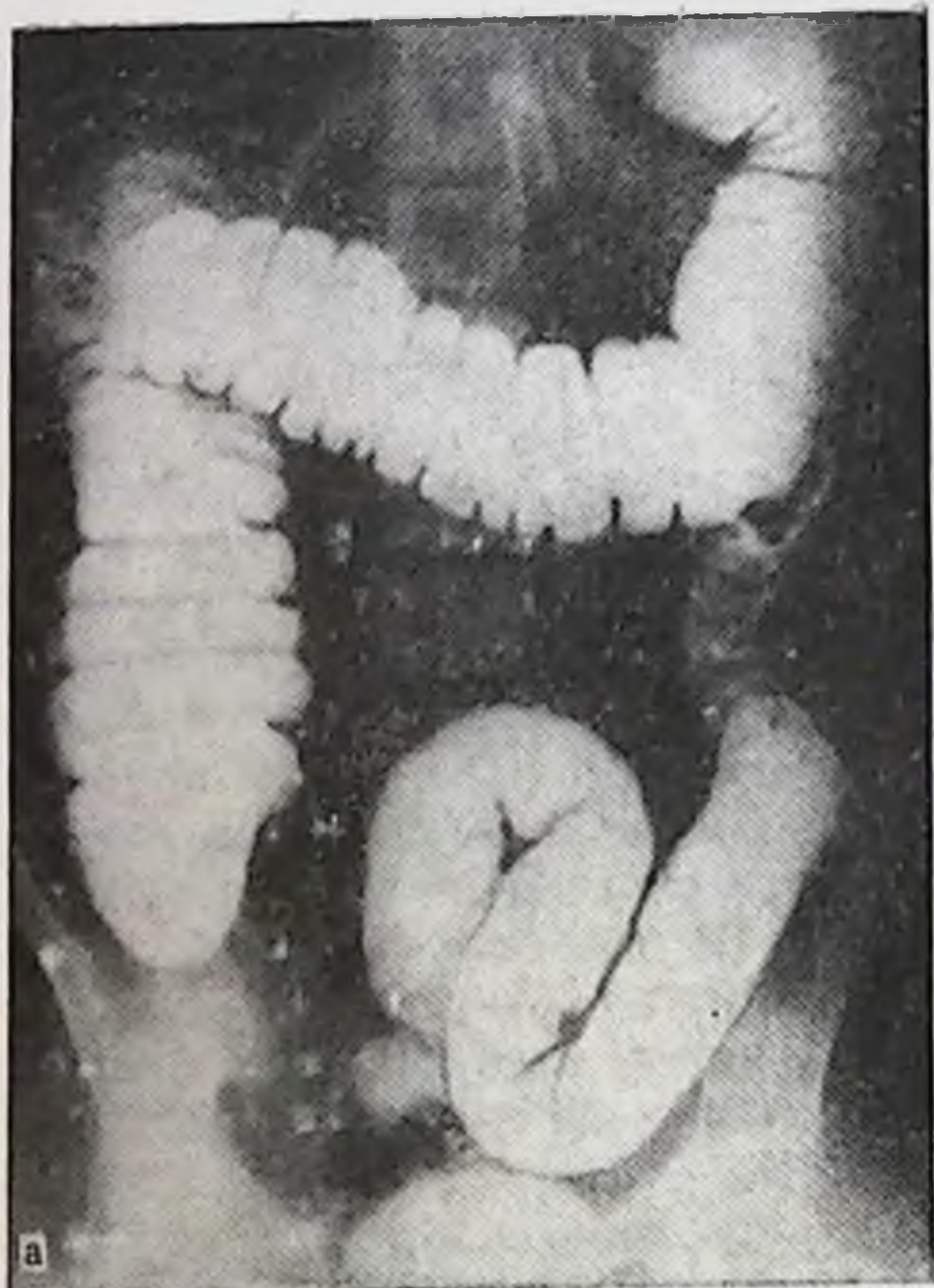


Рис. 33. Нормоколон. Ирригограмма. Деформаций и патологических искривлений на протяжении толстой кишки нет.

а — при тугом наполнении; б — после опорожнения.

в дистальном направлении. Продольная ось кишки проецируется на середину гребня подвздошной кости.

Правый изгиб ободочной кишки лежит на уровне L_{II} — L_{III} . По форме он в виде прямого угла, реже острого. В ряде случаев начальный подвижный отдел поперечной ободочной кишки прикрывает сам изгиб, что создает некоторые затруднения при определении его формы. Наслоение это, выявляющееся на рентгенограмме, объясняется тем, что правый изгиб, фиксированный к задней брюшной стенке, лежит глубже, а начальный отдел поперечной ободочной кишки идет сначала вперед, а затем принимает поперечное направление. Если опустить перпендикуляр от изгиба вниз, то он пересекает внутреннюю половину гребня правой подвздошной кости.

Поперечная ободочная кишка своим начальным отделом прикрывает правый изгиб, идя сзади наперед, затем постепенно провисает вниз до уровня L_{III} или верхнего края L_{IV} , после чего вновь поднимается вверх в левое подреберье. Диаметр кишки постепенно уменьшается справа налево, достигая наименьшей величины на границе ее средней и левой третей, после чего он опять несколько возрастает.

Левый изгиб соответствует уровню T_{XII} — L_I . По форме он острый и лежит в переднезадней проекции, т. е. дистальный отдел поперечной ободочной кишки (как и справа) расположен спереди и прикрывает начальную часть нисходящей ободочной кишки. Опущенный вниз перпендикуляр от изгиба пересекает внутреннюю половину гребня левой подвздошной кости.

Нисходящая ободочная кишка идет вертикально вниз без изгибов. Диаметр ее постепенно уменьшается в дистальном направлении. Продольная ось ее проецируется примерно на середину гребня подвздошной кости. Граница нисходящей и сигмовидной ободочных кишок выявляется в виде сужения (нисходяще-сигмовидный сфинктер), которое соответствует гребню подвздошной кости.

Сигмовидная ободочная кишка имеет 1—2 петли умеренной длины, из которых первая расположена в левой подвздошной ямке, а вторая занимает положение, более соответствующее середине и опускается в полость малого таза. Диаметр кишки одинаков на всем протяжении или постепенно увеличивается в дистальном направлении.

Таблица 15

Длина и диаметр отделов толстой кишки на трупах людей и ирригограммах (в см)

Отделы толстой кишки	Длина на трупе	Длина на ирригограмме	Диаметр на трупе	Диаметр на ирригограмме
Слепая	21,74	21,0	6,8	6,2
Ободочные:				
восходящая	—	—	5,87	5,4
поперечная	—	—	4,5	4,4
нисходящая	25,18	24,6	3,8	3,8
сигмовидная	57,4	51,0	4,68	4,78

Как видно из изложенного выше, положение и форма кишки при нормоколон на ирригограмме соответствует анатомическому ее положению.

Сравнение длины и диаметра отделов кишки, полученных при измерении на трупе человека после бариевой клизмы с длиной и диаметром этих же отделов на ирригограмме при тугом наполнении, представлено в табл. 15.

Приведенные цифровые данные, полученные на трупах людей и на ирригограмме, практически не отличаются друг от друга.

Микстоколон

Микстоколон — вариант толстой кишки со смешанной фиксацией ее флангов, т. е. когда справа слепая кишка и проксимальный отдел восходящей ободочной имеют общую брыжейку с подвздошной кишкой, а дистальная часть восходящей ободочной и правый изгиб брыжейки не имеют; слева левый изгиб и проксимальная часть нисходящей ободочной кишки лежат мезоперитонеально, а дистальная часть нисходящей имеет общую брыжейку с сигмовидной ободочной кишкой. К этой группе наблюдений отнесены случаи с мезоперитонеальным положением нисходящей ободочной кишки при смешанном положении правого фланга, поскольку определяющее значение имеет способ фиксации правого фланга (см. рис. 11).

Микстоколон выявлен на 152 трупах людей из 400 (38%). В том числе долихоморфного типа телосложения мужчин — 6, а женщин — 29 (всего 8,75%), мезо-

Таблица 16

Средняя длина отделов толстой кишки при микстоколоне (в см)

Отделы толстой кишки	Тип телосложения		
	долихоморфный		мезоморфный
	муж.	жен.	муж.
Слепая	$6,6 \pm 1,49$	$7,0 \pm 1,66$	$6,6 \pm 1,93$
Ободочные:			
восходящая	$15,9 \pm 3,1$	$14,3 \pm 1,35$	$18,6 \pm 4,12$
поперечная	$63,7 \pm 5,59$	$57 \pm 7,73$	$61,8 \pm 7,93$
нисходящая	$22,9 \pm 4,76$	$20,4 \pm 3,3$	$23,1 \pm 4,04$
сигмовидная	$46,2 \pm 8,68$	$45,6 \pm 8,68$	$45,6 \pm 12,34$
Прямая	$14,0 \pm 0,35$	$14,7 \pm 0,63$	$14,3 \pm 0,56$

Продолжение табл. 16

Отделы толстой кишки	Тип телосложения			Средняя длина
	мезоморфный	брахиоморфный		
	жен.	муж.	жен.	
Слепая	$6,8 \pm 1,36$	$7,0 \pm 1,57$	$6,9 \pm 1,25$	6,8
Ободочные:				
восходящая	$16,7 \pm 3,43$	$19,4 \pm 2,33$	$16,7 \pm 2,48$	16,9
поперечная	$56,8 \pm 6,78$	$58,8 \pm 4,81$	$60,5 \pm 7,78$	60,0
нисходящая	$21,0 \pm 3,68$	$25,9 \pm 6,66$	$23,7 \pm 2,85$	22,8
сигмовидная	$40,5 \pm 13,85$	$46,2 \pm 6,67$	$39,3 \pm 6,89$	42,6
Прямая	$14,5 \pm 0,94$	$14,2 \pm 0,57$	$14,5 \pm 1,03$	14,4

морфного — соответственно 46 и 31 (всего 19,25 %) и брахиоморфного — 11 и 29 (всего 10 %) (табл. 16).

Слепая кишка подвижна, легко выводится из брюшной полости, лежит на крыле правой подвздошной кости, но может быть опущена в малый таз, раздута газами от умеренных размеров до значительных. Диаметр ее в пределах 4—7 см. Форма кишки мешковидная, контуры ровные, но в ряде случаев встречаются случаи выбухания стенки дна ее в нижненаружном сегменте, особенно в пожилом возрасте. Выражен слепокнишечно-восходящий сфинктер.

Протяженность (ширина) брыжейки восходящей ободочной кишки от слепой в дистальном направлении колеблется в пределах 10—15 см. Наибольшая высота

брыжейки отмечается в начале кишки. Чем выше брыжейка (до 10—12 см) и больше ее протяженность, тем больше подвижность илеоцекального угла. Положение восходящей ободочной кишки вертикальное. Подвижная (проксимальная) часть ее нередко имеет изгибы. Диаметр кишки 2—5 см.

Правый изгиб ободочной кишки представлен в виде прямого или острого угла либо подвергнут под нижнюю поверхность правой доли печени и фиксирован к ней или желчному пузырю связками. В ряде случаев определяется сращение дистальной части восходящей ободочной кишки с правой третью поперечной ободочной на протяжении 8—15 см по типу двустволки.

Поперечная ободочная кишка провисает ниже, по сравнению с нормоколон, особенно справа вдоль восходящей ободочной кишки. В случаях сращения правого изгиба отмечается деформация правой трети ее. Левая половина кишки без деформаций поднимается в подреберье и образует левый изгиб ободочной кишки. Последний имел форму острого угла, но в ряде случаев отмечалось сращение терминального отдела поперечной ободочной кишки с начальной частью нисходящей на некотором протяжении в виде двустволки. Уровень фиксации изгиба такой же, как и при нормоколон.

Нисходящая ободочная кишка имеет вертикальный ход, в дистальном отделе на уровне появления брыжейки, она подвижна. Сигмовидная ободочная кишка представлена 1—3 петлями умеренной длины, которые свободно перемещаются относительно друг друга, не спаяны между собой, лежат на крыле левой подвздошной кости, в левом брыжеечном синусе и спускается в полость малого таза.

Средняя длина отделов толстой кишки при микстоколоне представлена в табл. 16.

Положение окружающих органов при микстоколоне показано на диаптограмме (рис. 34).

Большая кривизна желудка находится на уровне $L_I—L_{II}$. Печеночно-двенадцатиперстная связка идет под углом 50—60° к средней оси тела. Желчный пузырь не увеличен и не деформирован. Форма двенадцатиперстной кишки подковообразная. Верхняя часть ее идет горизонтально на уровне $L_I—L_{II}$, ее длина 6 см, диаметр 4 см. Длина нисходящей части 8 см, диаметр 4 см и находится она на уровне $L_{II}—L_{III}$. Нижняя горизонтальная часть лежит на уровне L_{III} , ее длина 9 см, диаметр 4 см.

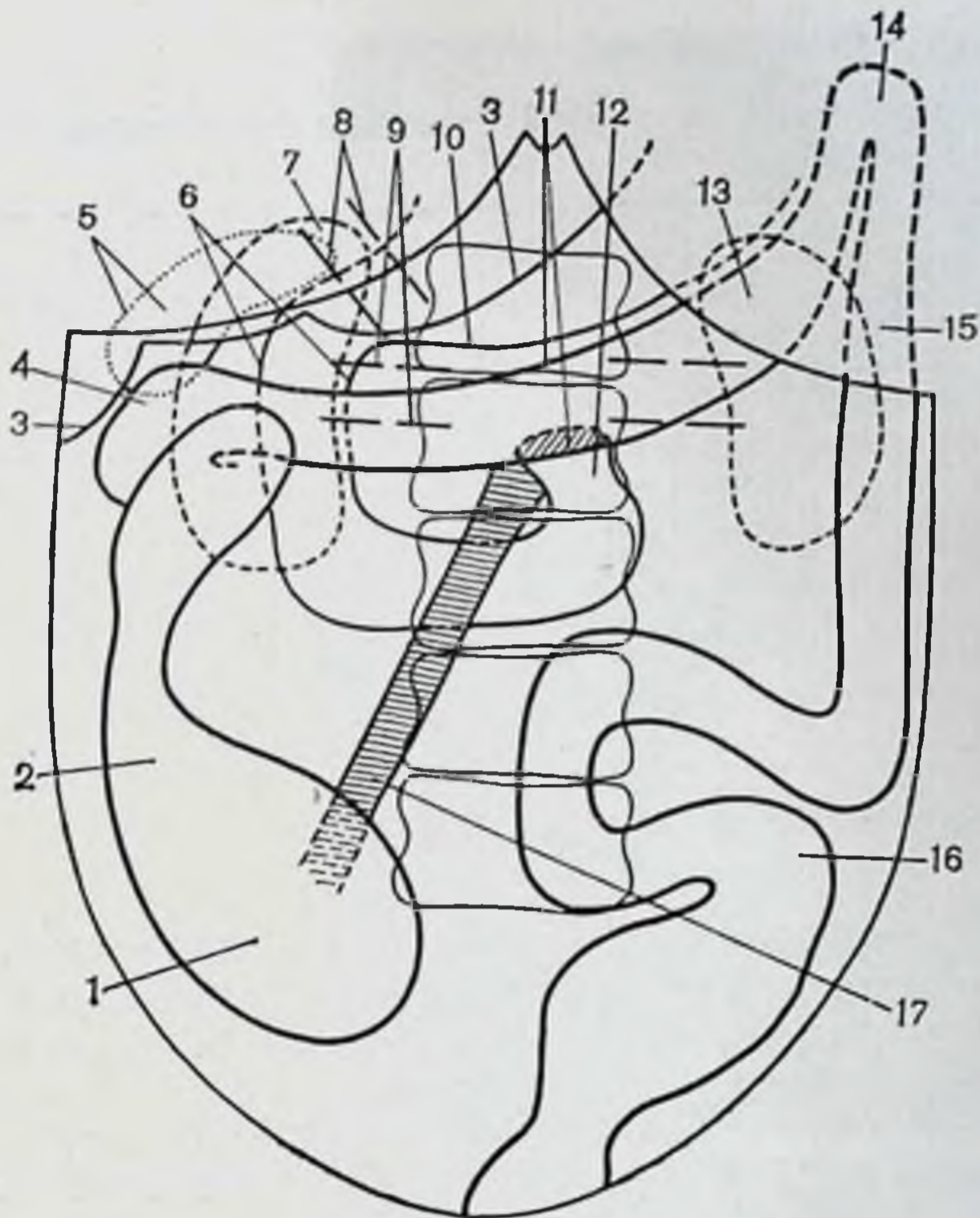


Рис. 34. Микстоколон. Дноптограмма.

1 — слепая кишка; 2 — восходящая ободочная кишка; 3 — печень; 4 — правый изгиб ободочной кишки; 5 — желчный пузырь; 6 — двенадцатиперстная кишка; 7 — почка; 8 — печеночно-двенадцатиперстная связка; 9 — сосудистая ножка почки; 10 — большая кривизна желудка; 11 — поперечная ободочная кишка; 12 — двенадцатиперстно-тощий изгиб; 13 — почка; 14 — левый изгиб ободочной кишки; 15 — нисходящая ободочная кишка; 16 — сигмовидная ободочная кишка; 17 — корень брыжейки тонкой кишки.

Восходящая часть (длина 6 см, диаметр 4 см) переходит в двенадцатиперстно-тощий изгиб на уровне L_{II} — L_{III} , который расположен на левой поверхности тел позвонков. Средняя длина двенадцатиперстной кишки 29 см. Намечается тенденция к увеличению длины нисходящей и нижней горизонтальной частей. Корень брыжейки тонкой кишки идет косо сверху вниз слева направо, длина его в среднем 16 см, толщина 2 см.

Правый брыжеечный синус также имеет форму треугольника, одним из углов которого является илеоцекальный угол. Однако общая брыжейка подвздошной кишки с восходящей ободочной сглаживает этот угол и

Таблица 17

Длина и диаметр отделов толстой кишки при микстоколоне до и после бариевой клизмы (в см)

Отделы толстой кишки	Длина до клизмы	Длина после клизмы	Удлинение	Диаметр до клизмы	Диаметр после клизмы	Увеличение диаметра
Слепая	6,57	7,52	0,95	5,38	7,42	2,04
Ободочные:						
восходящая	17,0	20,09	3,09	4,28	6,0	1,72
поперечная	60,9	68,57	7,67	3,3	5,0	1,7
нисходящая	22,09	25,57	3,48	2,4	3,3	0,9
сигмовидная	43,7	52,8	9,1	3,09	4,66	1,57

Общее увеличение длины: 23,29 см

соответственно уменьшает площадь брыжеечного синуса, т. е. площадь сращения эмбриональной дорсальной брыжейки правого фланга толстой кишки с париетальной брюшной задней стенки.

Левый синус имеет вид полосы (канала), ширина которого в верхних отделах 12 см, в нижних — 9 см, т. е. размеры его такие же, как и при нормоколоне (см. рис. 32). Почки не опущены и лежат на тех же уровнях, что и при нормоколоне.

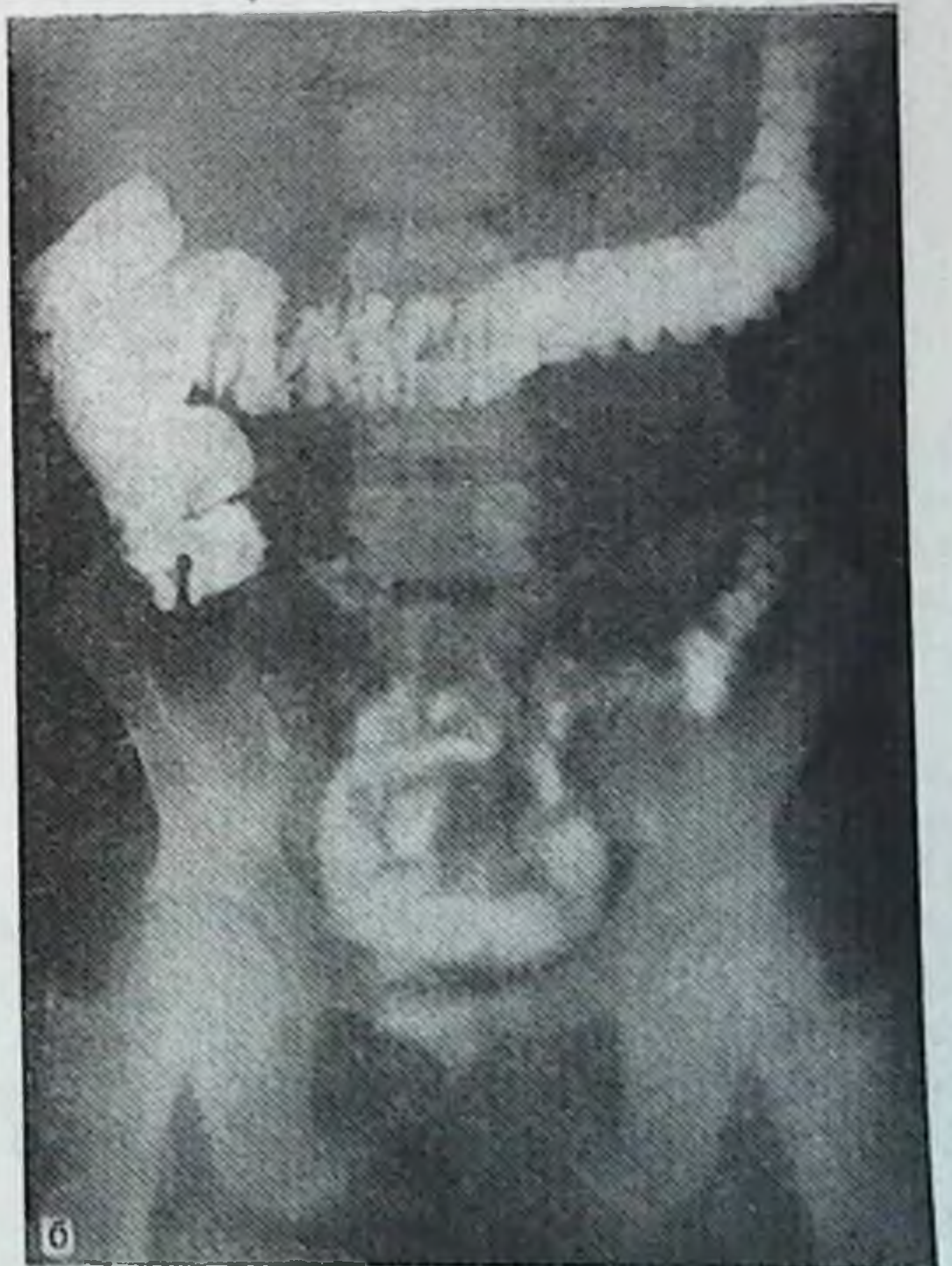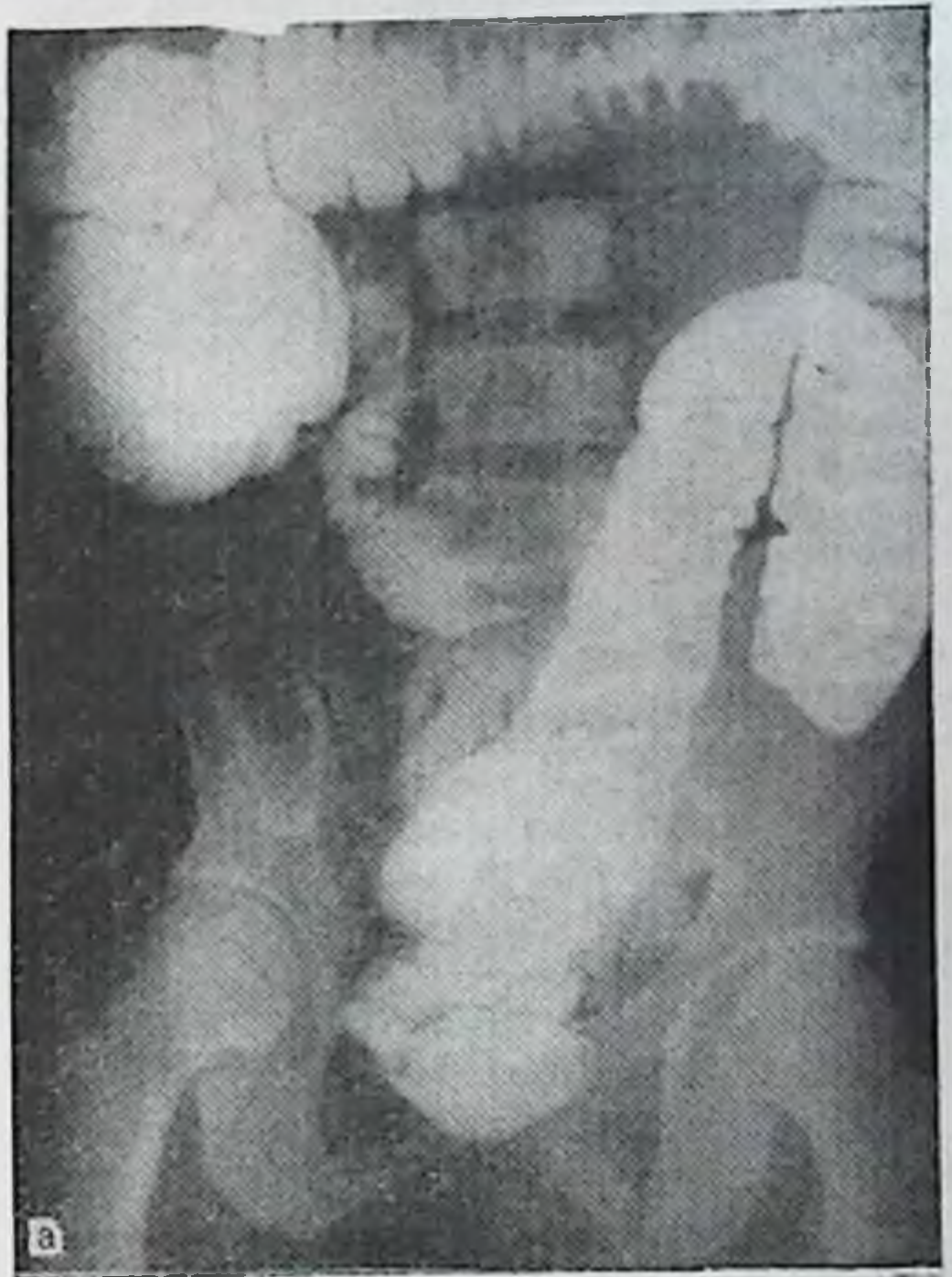
Размеры отделов толстой кишки до и после бариевой клизмы представлены в табл. 17.

Удлинение происходит и здесь за счет мобильных отделов кишки, но восходящая ободочная кишка увеличивается в длину больше, чем при нормоколоне.

По данным рентгенологического исследования толстой кишки при микстоколоне (рис. 35), слепая кишка при тугом наполнении расположена на крыле подвздошной кости, контуры ее четкие. Однако наблюдаются явления расширения (мегацекум) и более низкое ее положение. Восходящая ободочная кишка длиннее и диаметр ее больше, чем при нормоколоне, идет вертикально вверх.

После опорожнения слепая кишка на крыле подвздошной кости, видна деформация правого изгиба ободочной кишки.

Правый изгиб, поперечная ободочная, левый изгиб, нисходящая и сигмовидная ободочные кишки по форме



**Рис. 35. Микстоколон.
Ирригограмма.**

А — при тугом наполнении; Б — после опорожнения (объяснение в тексте).

Таблица 18

Длина и диаметр отделов толстой кишки при микстоколоне на трупах людей и ирригограммах (в см)

Отделы толстой кишки	Длина на трупе	Длина на ирригограмме	Диаметр на трупе	Диаметр на ирриграмме
Слепая	27,61	27,0	7,42	7,0
Ободочные:				
восходящая	—	—	6,6	6,9
поперечная	—	—	5,0	5,0
нисходящая	25,57	24,5	3,3	3,5
сигмовидная	52,8	51,0	4,66	4,8

и по уровням положения в большинстве наблюдений, как и при нормоколоне.

Сравнительные данные размеров отделов толстой кишки представлены в табл. 18.

Приведенные данные и здесь практически не отличаются друг от друга.

Микстоколон занимает промежуточное положение между нормоколоне и правосторонним долихомегаколоне. Если протяженность (ширина) брыжейки восходящей ободочной кишки незначительна, то на ирригограмме при тугом наполнении трудно отличить микстоколон от нормоколоне. Чем больше протяженность интраперитонеального участка восходящей ободочной кишки, тем ближе рентгенологическая картина приближается к картине правостороннего долихомегаколоне. Отличительные рентгенологические признаки микстоколоне при тугом наполнении: длина правого фланга меньше, чем при явном правостороннем долихомегаколоне; разнообразие положений слепой кишки при меньшей длине правого фланга; умеренные явления мегацекума.

Правосторонний долихомегаколон

Правосторонний долихомегаколон — вариант фиксации толстой кишки с интраперитонеальным положением правого фланга при наличии общей брыжейки подвздошной, слепой, восходящей ободочной и поперечной ободочной при мезоперитонеальном или смешанном положении левого фланга кишки (см. рис. 11). Анатомически он

проявляется увеличением длины и диаметра каждого отдела правой половины толстой кишки.

Правосторонний долихомегаколон был обнаружен в 38 наблюдениях из 400 (9,5 %), в том числе на трупах мужчины долихоморфного типа телосложения — в 1, женщины — в 5 (всего 1,5 %), мезоморфного типа телосложения — в 6 из 9 (всего 3,75 %) и брахиоморфного — в 6 из 11 (всего 4,25 %).

Слепая кишка легко выводится из брюшной полости, чрезмерно мобильна. Состояние подвижности кишки выражено ярче, чем в предыдущей группе, за счет общей брыжейки правого фланга, высота которой достигает здесь 10—12 см. При наличии связочного аппарата кишка лежит на крыле подвздошной кости, смещена вниз или кнутри в правый брыжеечный синус, нередко отмечаются разной степени подвороты под восходящую ободочную кишку или как бы «под себя», но фиксирована на определенном месте. При отсутствии же связочного аппарата она опущена в малый таз. В молодом и зрелом возрастах раздута газами, в пожилом — атонична, мешковидной формы, нередко наблюдаются «выбухания» стенок кишки в нижнелатеральном или верхнемедиальном сегментах. Сужение на границе с восходящей ободочной кишкой не определяется, слепая кишка переходит в расширенную до аналогичных размеров восходящую кишку.

Восходящая ободочная кишка расширена в диаметре, длинная, подвижная, имеет связки снаружи и внутри правого изгиба, а также с большим сальником. Диаметр ее в дистальном направлении либо не меняется, либо уменьшается незначительно. Высота брыжейки постепенно уменьшается по направлению к правому изгибу.

Правый изгиб ободочной кишки подвижный, высота его брыжейки не превышает 5 см, по форме в виде прямого, острого или тупого углов. Он может иметь связки с печенью, желчным пузырем, почкой. При одновременном наличии нескольких связок изгиб деформирован и подтянут под печень.

Поперечная ободочная кишка, как правило, деформирована справа из-за сращений с печенью, желчным пузырем, восходящей ободочной кишкой и имеет изгибы на протяжении. При отсутствии сращений между изгибами последние легко расправляются. Степень провисания вниз правой половины поперечной ободочной кишки выражена резче, последняя может опускаться до уровня

Таблица 19

Средняя длина отделов толстой кишки при правостороннем долихомегаколон (в см)

Отделы толстой кишки	Тип телосложения		
	долихоморфный		мезоморфный
	муж.	жен.	муж.
Слепая	5,5±0,7	7±1,53	7,7±1,21
Восходящая ободочная	23,5±3,53	18±3,8	23,3±3,26
Поперечная ободочная	61±2,83	59±7,41	68,7±9,88
Нисходящая ободочная	22±1,44	21±3,48	26,6±2,71
Сигмовидная ободочная	47±5,65	48±11,83	62±12,11
Прямая	15,0±0,83	17±0,7	14,8±0,6

Продолжение табл. 19

Отделы толстой кишки	Тип телосложения			Средняя длина
	мезоморфный	брахноморфный		
		жен.	муж.	
Слепая	7,0±2,01	7,6±2,38	8,0±1,43	7,1
Восходящая ободочная	21,1±6,21	23,3±4,06	23,4±4,83	22
Поперечная ободочная	69,3±7,33	67,6±7,12	70,5±9,43	66
Нисходящая ободочная	26,1±6,0	27,7±2,55	27,9±4,88	25,2
Сигмовидная ободочная	57,9±10,28	61,2±8,93	58±12,19	55,7
Прямая	15,4±0,75	14,0±1,23	14,6±0,99	15,1

входа в малый таз. Подъем левой половины кишки идет, как правило, без искривлений. Диаметр кишки до правого сфинктера Кеннона значительно больше, чем дистальнее него, где он до левого изгиба обычных размеров либо несколько больше. Средний поперечноободочный сфинктер и левый Кеннона выражены не постоянно.

Положение и форма левого фланга толстой кишки, как и при нормаколон или микстоколон.

Средняя длина отделов толстой кишки при правостороннем долихомегаколон представлена в табл. 19. Если сравнить приведенные данные с нормой (нормоколон), то отчетливо выявляется удлинение правого фланга (слепа + восходящая ободочная). При нормаколон длина

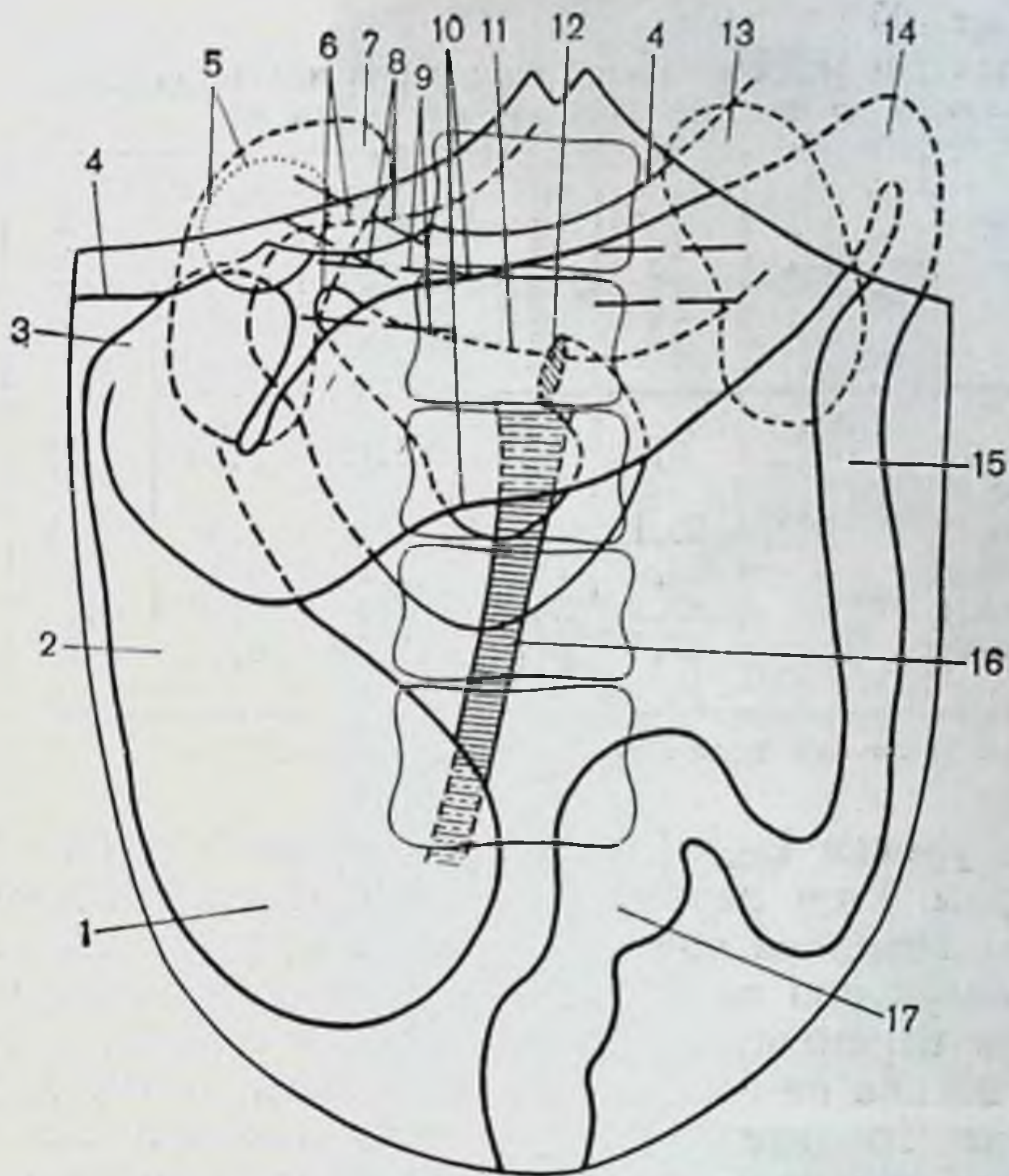


Рис. 36. Правосторонний долихомегаколон. Диоптограмма.

1 — слепая кишка; 2 — восходящая ободочная кишка; 3 — правый изгиб ободочной кишки; 4 — печень; 5 — желчный пузырь; 6 — двенадцатиперстная кишка; 7 — правая почка; 8 — печеночно-двенадцатиперстная связка; 9 — сосудистая ножка почки; 10 — поперечная ободочная кишка; 11 — большая кривизна желудка; 12 — двенадцатиперстно-тощий изгиб; 13 — левая почка; 14 — левый изгиб ободочной кишки; 15 — нисходящая ободочная кишка; 16 — корень брыжейки тонкой кишки; 17 — сигмовидная ободочная кишка.

правого фланга равна 19,4 см, при правостороннем долихомегаколон — 29,1 см.

Положение окружающих органов при правостороннем долихомегаколон показано на диоптограмме (рис. 36).

Большая кривизна желудка находится на уровне L_{II} . Печеночно-двенадцатиперстная связка идет под углом $60-70^\circ$ к вертикальной оси тела. Желчный пузырь обычных размеров либо несколько расширен и связан пузырно-ободочной связкой с поперечной ободочной кишкой. Форма двенадцатиперстной кишки чаще треугольная. Верхняя ее часть длиной 6 см, диаметром 3—4 см идет на уровне L_{II} . Нисходящая часть длиной 6 см, диаметром 4 см находится на уровне $L_{II}-L_{III}$. Горизонтальная часть (нижняя) длиной 8 см, диаметром 4 см лежит

Таблица 20

Длина и диаметр отделов толстой кишки при правостороннем долихомегаколон до и после бариевой клизмы (в см)

Отделы толстой кишки	Длина до клизмы	Длина после клизмы	Удлинение	Диаметр до клизмы	Диаметр после клизмы	Увеличение диаметра
Слепая	6,5	8,62	2,12	5,75	8,37	2,62
Ободочные						
восходящая	20,1	24,1	4,0	4,6	6,87	2,27
поперечная	68,0	76,5	8,5	3,87	5,25	1,38
нисходящая	22,6	26,5	3,9	2,66	3,8	1,14
сигмовидная	43,5	52,0	8,5	3,2	4,5	1,3

Общее увеличение длины: 27,02 см.

косо на уровне L_{III}—L_{IV}, а восходящая — длиной 8 см, диаметром 4 см переходит в двенадцатиперстно-тощий изгиб на передней поверхности L_{III}. Средняя длина двенадцатиперстной кишки 28 см, отмечается изменение ее формы и перемещение локализации двенадцатиперстно-тощего изгиба на переднюю поверхность позвонка. Большая часть головки поджелудочной железы лежит ниже брыжейки поперечной ободочной кишки и просвечивается сквозь брюшину правого брыжеечного синуса.

При низведении петли тонкой кишки она достигает передней верхней ости подвздошной кости и лобкового симфиза, но ниже не спускается.

Корень брыжейки тонкой кишки идет вертикально сверху вниз по передней поверхности позвоночника и лишь внизу отклоняется вправо. Длина его в среднем 18 см, толщина верхнего участка 3 см, нижнего — 1 см.

Правый брыжеечный синус имеет округлую форму. Общая брыжейка правого фланга толстой кишки сузила и уменьшила площадь париетальной брюшины синуса.

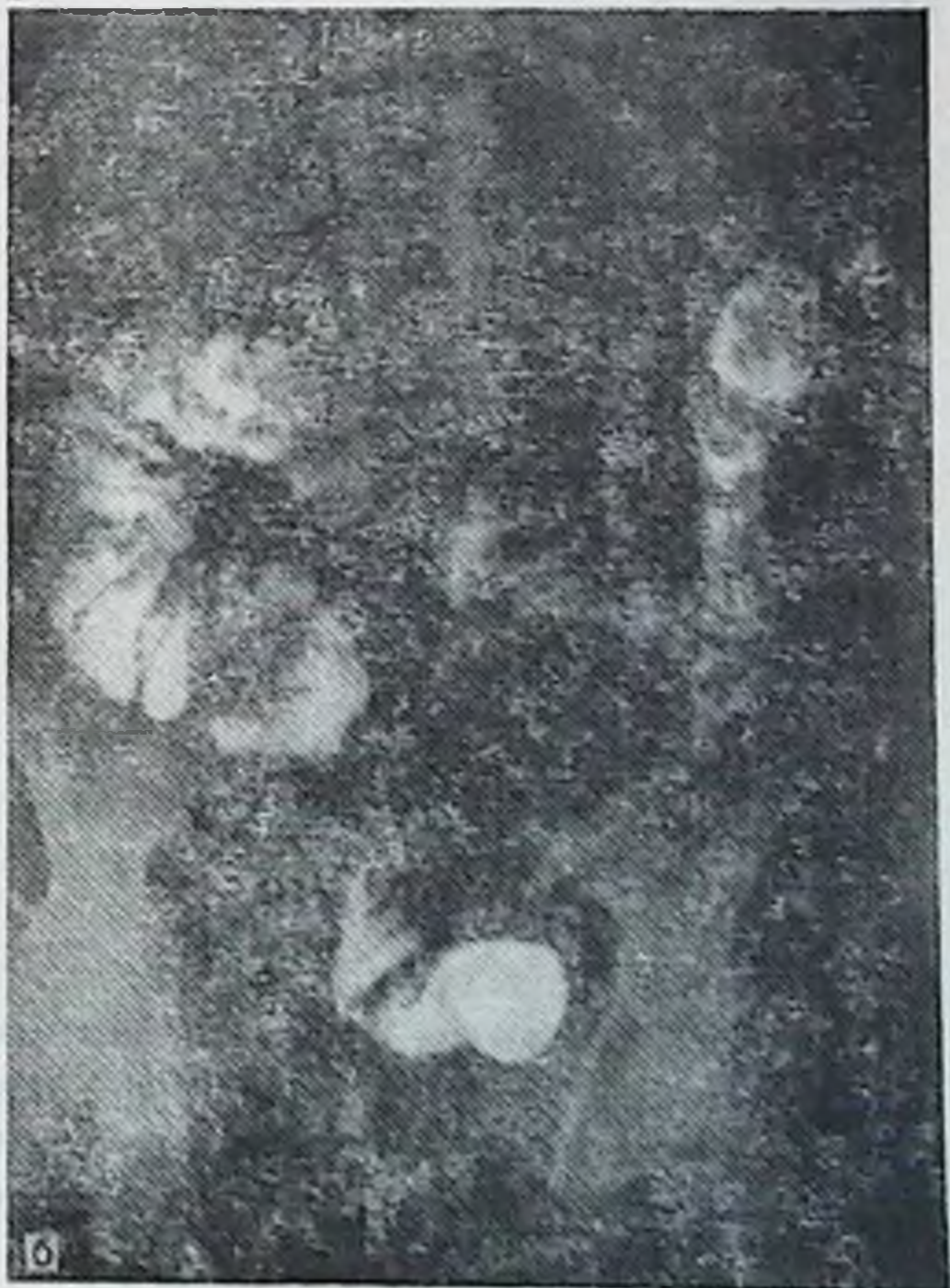
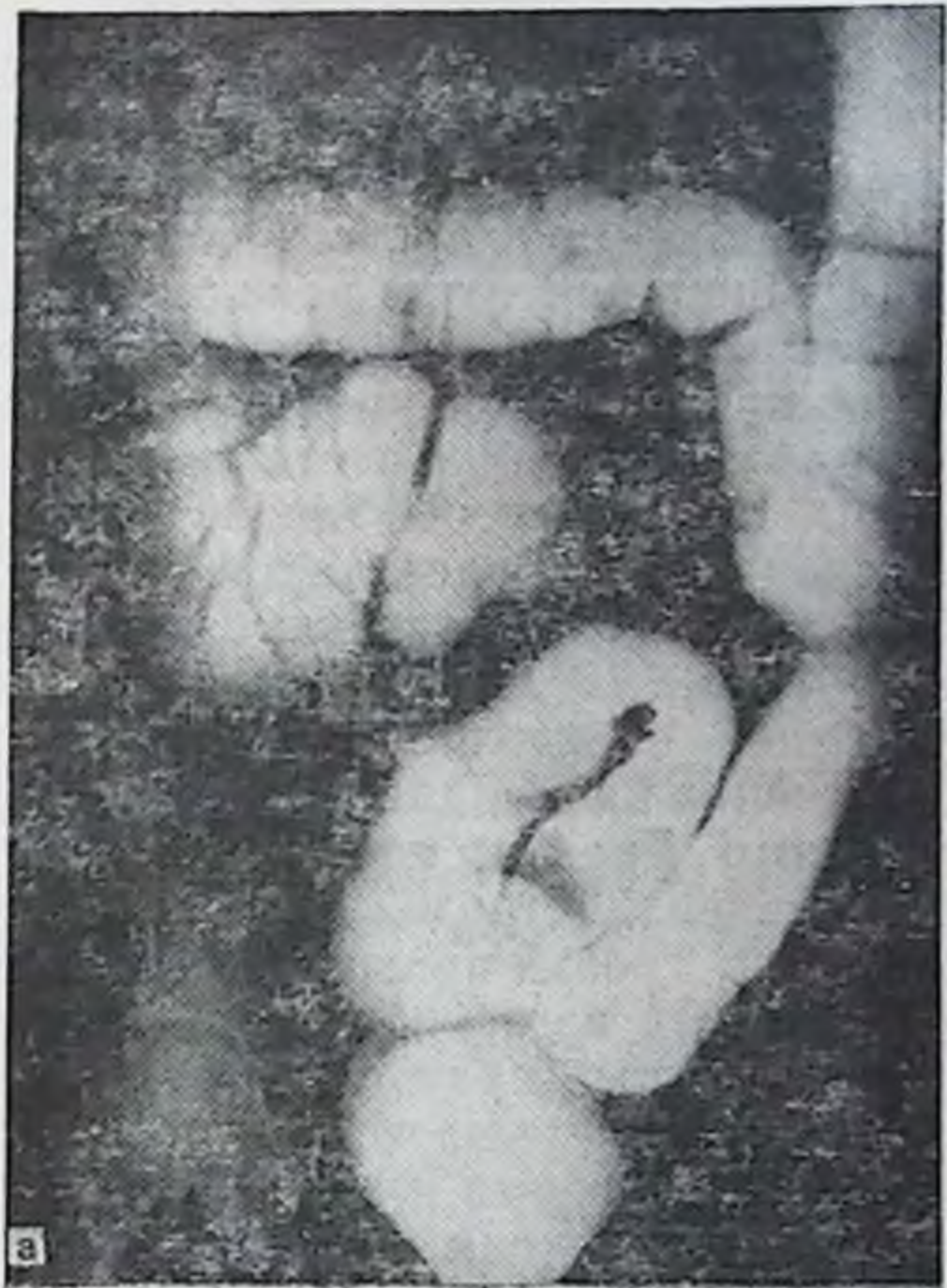
Левый синус имеет ширину вверху 12 см, внизу 7—8 см, т. е. нет практического уменьшения площади париетальной брюшины в синусе слева (см. рис. 32).

Почки не опущены, лежат на тех же уровнях, что и в предыдущих группах, но правая почка обладает большей подвижностью.

Сравнительные данные размеров отделов толстой кишки до и после бариевой клизмы представлены в табл. 20.

Рис. 37. Правосторонний долихомегаколон. Ирригограмма.

а — при тугом наполнении: слепая и восходящая ободочная кишки с увеличенным диаметром значительно смещены в правый брюшной синус благодаря общей брюжейке; искривление поперечной ободочной кишки; **б** — после опорожнения: слепая кишка на крыле правой подвздошной кости, более низкое положение правого изгиба ободочной кишки; чем при нормоколоне.



Удлинение правого фланга после бариевой клизмы по сравнению с нормоколон возросло в 2 раза.

По данным рентгенологического исследования толстой кишки при правостороннем долихомегаколон слепая кишка при тугом наполнении (рис. 37) в большинстве случаев лежит на крыле правой подвздошной кости. При проекции кишки выше гребня подвздошной кости в силу своей мобильности видны не контуры купола кишки, а тень от слепой кишки на фоне начального отдела восходящей. Более часты случаи опущения кишки в малый таз по сравнению с предыдущими двумя группами. Форма ее мешковидная, растянутая, граница с восходящей определяется в виде перехвата. Восходящая ободочная кишка длинная, расширенная, ход ее с искривлениями. Диаметр постепенно уменьшается в дистальном направлении. Продольная ось ее проецируется также на середину гребня правой подвздошной кости.

Правый изгиб ободочной кишки в большинстве случаев прикрыт правой третью поперечной ободочной, которая прикрывает и дистальную половину восходящей. Реже форма изгиба имела острый угол и еще реже прямой. Верхняя граница его чаще соответствовала уровню L_{II}—L_{III}.

Поперечная ободочная кишка сначала опускается вниз на 6—14 см, затем приобретает горизонтальное положение или почти горизонтальное, опускаясь до уровня L_{III}—L_{IV}, а затем дугообразно поднимается в левое подреберье и в верхней части на некотором протяжении идет параллельно с начальной частью нисходящей ободочной. В ряде случаев кишка имеет зигзагообразный ход. Диаметр ее остается на всем протяжении одинаков или постепенно уменьшается в дистальном направлении.

Левый изгиб ободочной кишки соответствует уровню T_{XII}—L_I. По форме он острый. Левая треть поперечной ободочной кишки часто прикрывает его спереди на том или ином протяжении.

Нисходящая ободочная кишка имеет вертикальный ход, в ряде случаев на границе с сигмовидной отмечается отклонение ее кнаружи. Диаметр кишки остается на всем протяжении одинаков.

Сигмовидная ободочная кишка имеет 2—3 петли умеренной длины, из которых 1-я располагается в левой подвздошной ямке, а 2-я и 3-я занимают более срединное положение и опускаются в полость таза. Диаметр кишки в дистальном направлении постепенно нарастает.

Таблица 21

Длина и диаметр отделов толстой кишки при правостороннем долихомегаколон на трупах людей и ирригограммах (см)

Отделы толстой кишки	Длина на трупе	Длина на ирригограмме	Диаметр на трупе	Диаметр на ирригограмме
Слепая	32,70	30,5	8,37	9,0
Ободочные:				
восходящая	—	—	6,87	8,2
поперечная	—	—	5,25	5,0
нисходящая	23,7	23,0	3,8	3,6
сигмовидная	52,0	48,0	4,5	4,0

Сравнительные данные размеров отделов толстой кишки на трупах людей и ирригограммах представлены в табл. 21.

Приведенные данные практически не отличаются друг от друга.

Рентгенологическая картина правостороннего долихомегаколон характеризуется при тугом наполнении более значительными изменениями по сравнению с нормой правой половины толстой кишки. Отмечаются мегацекум, смещение ее местоположения, удлинение и расширение с изгибами восходящей ободочной кишки, деформация правого изгиба ободочной кишки при значительном разнообразии форм поперечной ободочной кишки.

Правосторонний птоз толстой кишки

Правосторонний птоз толстой кишки — вариант интраперитонеального способа фиксации правого фланга, когда подвздошная, слепая, восходящая и поперечная ободочные кишки имеют общую брыжейку, высота которой на уровне восходящей ободочной кишки колеблется в пределах 8—15 см, а на уровне правого изгиба — свыше 5 см, при мезоперитонеальном или смешанном положении нисходящей ободочной кишки (см. рис. 11). Такое положение правого фланга сопровождается его опущением, отсутствием у него связочного аппарата. Опущена при этом, как правило, и правая почка.

Птоз правого фланга толстой кишки обнаружен нами на трупах людей в 10 наблюдениях из 400 (2,5%), в том числе у лиц мезоморфного типа телосложения

Таблица 22

Средняя длина отделов толстой кишки при птозе правого фланга (в см)

Отделы толстой кишки	Тип телосложения					Средняя длина
	долихо- морфный	мезоформный		брахиоморф- ный		
		жен.	муж.	жен.	муж.	
Слепая	9,0	7,0	8,25	6,5	6,0	7,34
Ободочные:						
восходящая	22,0	18,1	19,25	20,2	19,4	19,8
поперечная	60,0	54,3	62,7	62,0	64,8	64,7
нисходящая	25,0	22,66	22,25	30,7	24,4	25,0
сигмовидная	36,0	46,7	32,7	49,2	44,2	41,8
Прямая	15,0	13,7	15,0	15,2	14,8	14,7

мужского пола — в 3, женского — в 2 (всего 1,25%), брахиоморфного — в 2 и 2 (всего 1%) и у лиц долихоморфного типа мужского пола птоза правого фланга не отмечено, женского пола — в 1 (0,25%).

Слепая кишка обычных размеров или несколько раздута, в пожилом возрасте атонична, чрезмерно подвижна, опущена в малый таз, не имеет связочного аппарата, кроме брыжеечно-половой связки. Сужение на границе с восходящей ободочной кишкой, как правило, отсутствует. Восходящая ободочная кишка сгофрирована в виде гармошки и лежит на крыле правой подвздошной кости, мобильна, легко расправляется; длина и диаметр ее в большинстве случаев не превышает таковые показатели при микстоколон. Правый изгиб ободочной кишки отсутствует, восходящая без перегиба из правой подвздошной ямки переходит в поперечную ободочную кишку или изгиб имеет форму тупого угла, открытого кнутри. Правая половина поперечной ободочной кишки опущена до входа в малый таз, откуда левая ее половина круто поднимается в левое подреберье. Большой сальник короткий, беден жировой тканью и не прикрывает полностью петли тонкой кишки.

Положение и форма левой половины толстой кишки не отличаются от такового при нормоколон и микстоколон, а средняя длина ее отделов приведена в табл. 22.

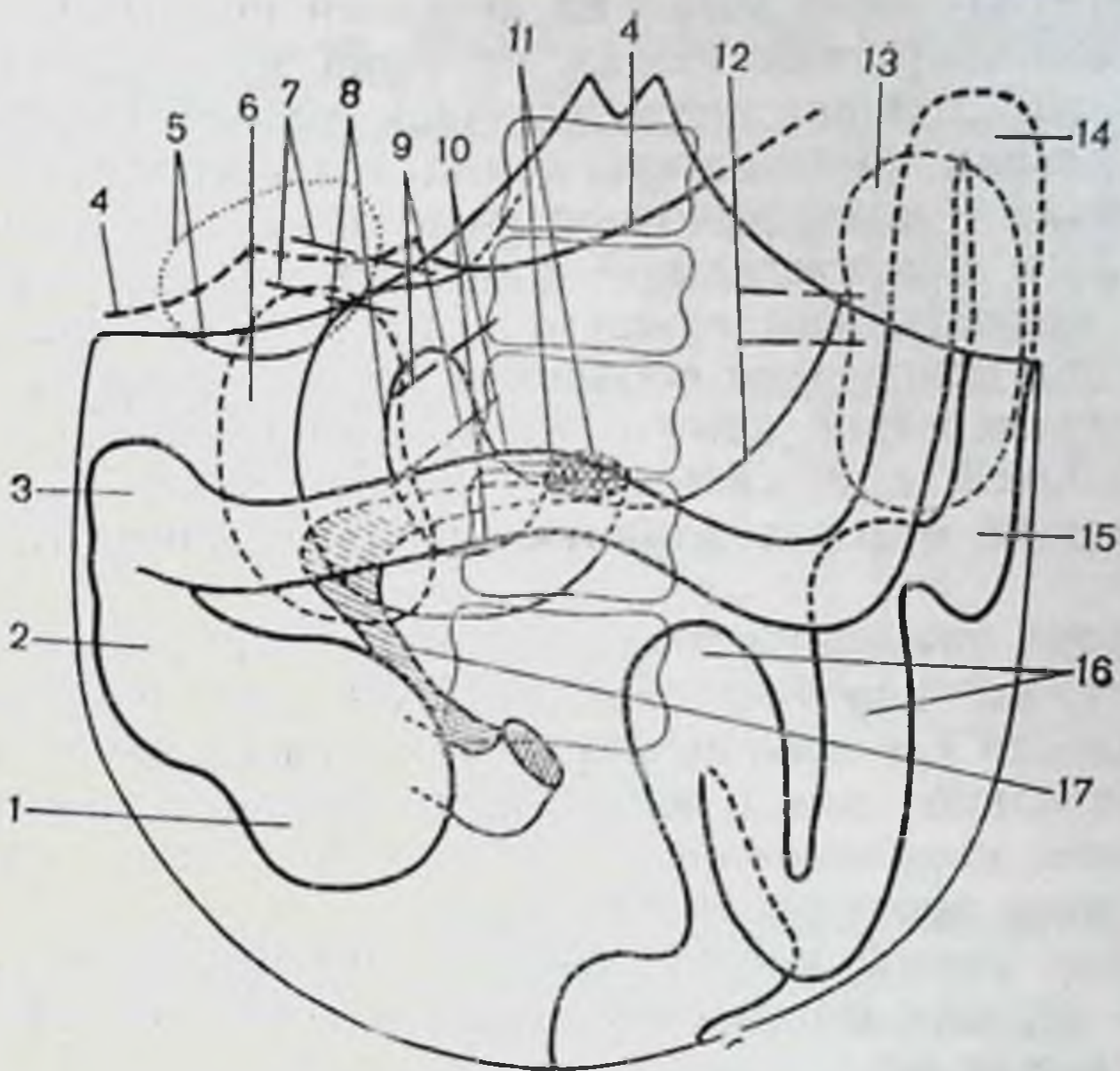


Рис. 38. Правосторонний птоз толстой кишки. Диоптограмма.

1 — слепая кишка; 2 — восходящая ободочная кишка; 3 — правый изгиб ободочной кишки; 4 — печень; 5 — желчный пузырь; 6 — правая почка; 7 — печеночно-двенадцатиперстная связка; 8 — двенадцатиперстная кишка; 9 — сосудистая ножка почки; 10 — поперечная ободочная кишка; 11 — двенадцатиперстно-тощий изгиб; 12 — большая кривизна желудка; 13 — левая почка; 14 — левый изгиб ободочной кишки; 15 — нисходящая ободочная кишка; 16 — сигмовидная ободочная кишка; 17 — корень брыжейки тонкой кишки.

Если сравнить приведенные цифровые данные с таковыми при нормоколон и микстоколон (см. табл. 14, 17), то длина отделов толстой кишки при правостороннем птозе подходит ближе к данным при микстоколон.

Положение окружающих органов при правостороннем птозе показано на диоптограмме (рис. 38).

Желудок расширен и опущен, большая кривизна его находится на уровне L_{III} — L_{IV} . Печеночно-двенадцатиперстная связка идет под углом 80 — 90° к средней оси тела. Желчный пузырь переполнен желчью, атоничен, расширен в объеме, дно его низко свисает из-под переднего края печени. Верхняя часть двенадцатиперстной кишки идет на уровне L_{II} — L_{III} , длина 8 см, диаметр 4 см. Нисходящая часть длиной 7 см, диаметром 4 см лежит на уровне L_{III} — L_{IV} . Горизонтальная часть (нижняя) кишки находится на уровне L_{IV} , длина 10 см, диаметр 4 см. Восходящий отдел длиной 3—4 см переходит в двенад-

двенадцатиперстно-тощий изгиб на передней поверхности L_{IV}. Двенадцатиперстная кишка опущена и соответственно ей опущена головка поджелудочной железы. Отмечается значительная подвижность комплекса двенадцатиперстной кишки с поджелудочной железой как во фронтальной, так и горизонтальной плоскостях. Нередко первая петля тощей кишки сращена с нижней поверхностью брыжейки поперечной ободочной кишки. Средняя длина двенадцатиперстной кишки 28 см, форма ее в виде сжатой подковы, т. е. кишка имеет относительно короткий нисходящий отдел и длинную нижнюю горизонтальную часть.

Корень брыжейки тонкой кишки тонкий, подвижный, относительно короткий, длина 15 см, идет от передней поверхности L_{IV} косо сверху вниз и слева направо почти горизонтально или в виде буквы S, или в виде угла вершиной, направленной к восходящей кишке. Толщина его на всем протяжении 0,8—1 см.

Петли тонкой кишки свободно низводятся ниже передней верхней подвздошной ости и лобкового симфиза на 10 см и более.

Правый брыжеечный синус напоминает форму неправильного полукруга, диаметром которого можно представить корень брыжейки тонкой кишки протяженностью 8 см с радиусом 7 см. Площадь сращения париетальной брюшины с задней стенкой брюшной полости представляет полосу справа от корня брыжейки тонкой кишки (см. рис. 32). Сквозь париетальную брюшину отчетливо видны низко опущенные нисходящая, нижняя горизонтальная и восходящая части двенадцатиперстной кишки и головка поджелудочной железы.

Правая половина толстой кишки в комплексе с тонкой кишкой опущена и обладает чрезмерной подвижностью благодаря незначительной площади сращения париетальной брюшины на задней стенке и сохраненной высокой дорсальной брыжейке на всем правом фланге.

Правая почка опущена, лежит на уровне правого изгиба ободочной кишки, легко смещается. Сосудистая ее ножка идет под открытым книзу углом 60° к средней оси тела.

Левый брыжеечный синус широкий, ширина его как вверху, так и внизу колеблется в пределах 10—12 см. Длина его укорочена до 10 см, левая почка не опущена.

Размеры отделов толстой кишки до и после бариевой клизмы представлены в табл. 23.

Таблица 23

Длина и диаметр отделов толстой кишки при правостороннем птозе до и после бариевой клизмы (в см)

Отделы толстой кишки	Длина до клизмы	Длина после клизмы	Удлинение	Диаметр до клизмы	Диаметр после клизмы	Увеличение диаметра
Слепая	8,3	9,6	1,3	6,6	8,5	1,9
Ободочные:						
восходящая	18,6	21,3	2,7	4,7	6,0	1,3
поперечная	62,3	71,3	9,0	5,0	6,0	1,0
нисходящая	22,7	26,6	3,9	3,0	4,0	1,0
сигмовидная	46,8	56,1	9,3	3,5	5,0	1,5

Общее увеличение длины: 25,2 см.

После бариевой клизмы восходящая ободочная кишка расправлялась, занимала свое привычное положение справа, выявлялся и правый изгиб ободочной кишки, который достигал подпеченочного пространства, приобретал форму прямого угла. Поперечная ободочная кишка имела косогоризонтальное положение с провисанием середины.

При рентгенологическом исследовании анатомия толстой кишки при правостороннем птозе при тугом наполнении напоминает микстоколон или даже правосторонний долихомегаколон. Однако правый изгиб не достигал верхнего уровня обычного положения при нормоколон, а располагался ниже. После опорожнения кишечника правый фланг толстой кишки опять занимал исходное опущенное состояние, что хорошо видно на ирригограмме (рис. 39).

Тотальный долихомегаколон

Тотальный долихомегаколон — вариант интраперитонеального способа фиксации толстой кишки на всем протяжении, т. е. имеется общая брыжейка всей кишки, высота которой в области изгибов до 5 см (см. рис. 11). Анатомически он проявляется увеличением длины и диаметра каждого отдела кишки. Тотальный долихомегаколон обнаружен в 44 случаях из 400 (11 %). В том числе у лиц долихоморфного типа телосложения мужского по-

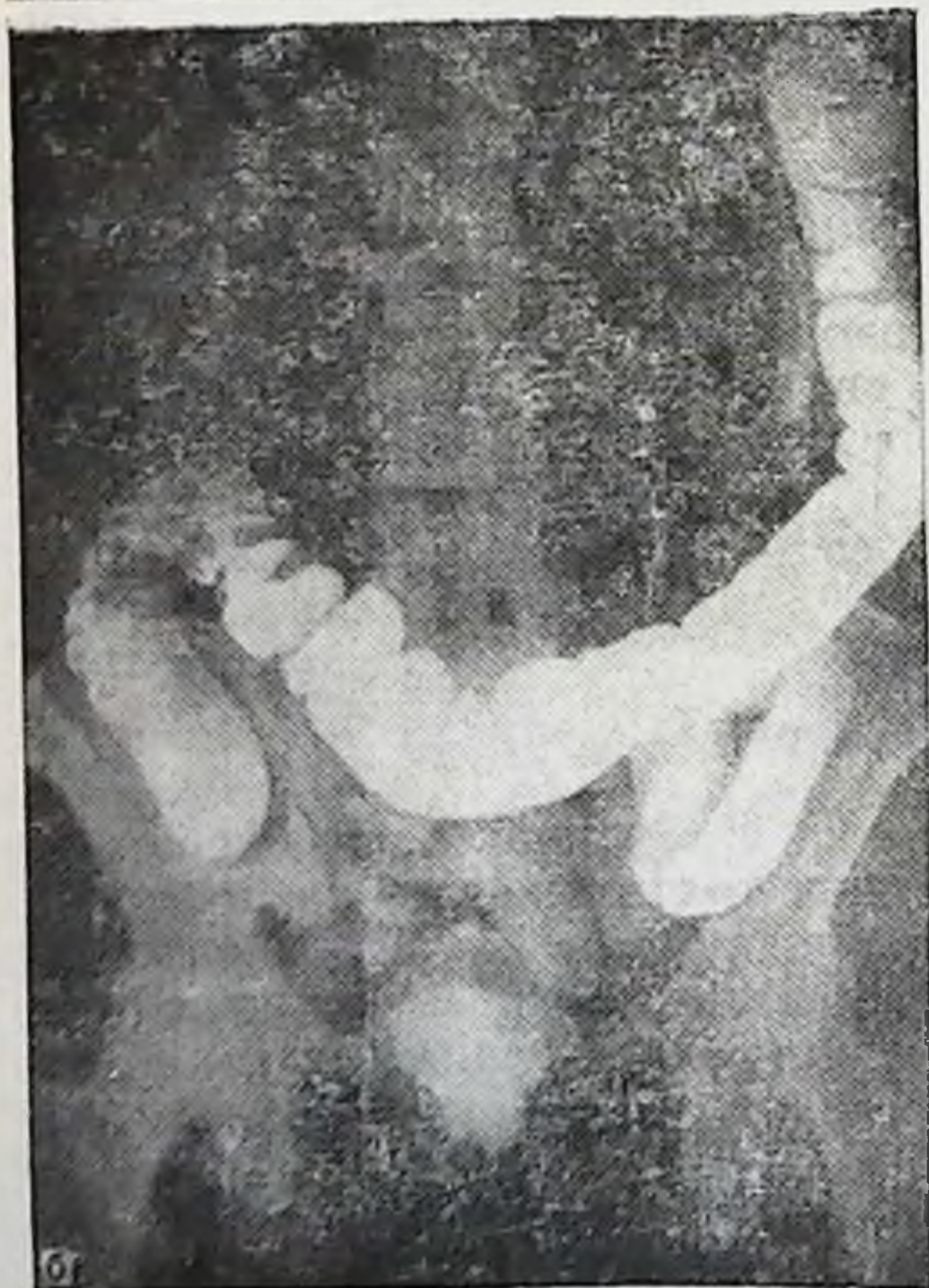
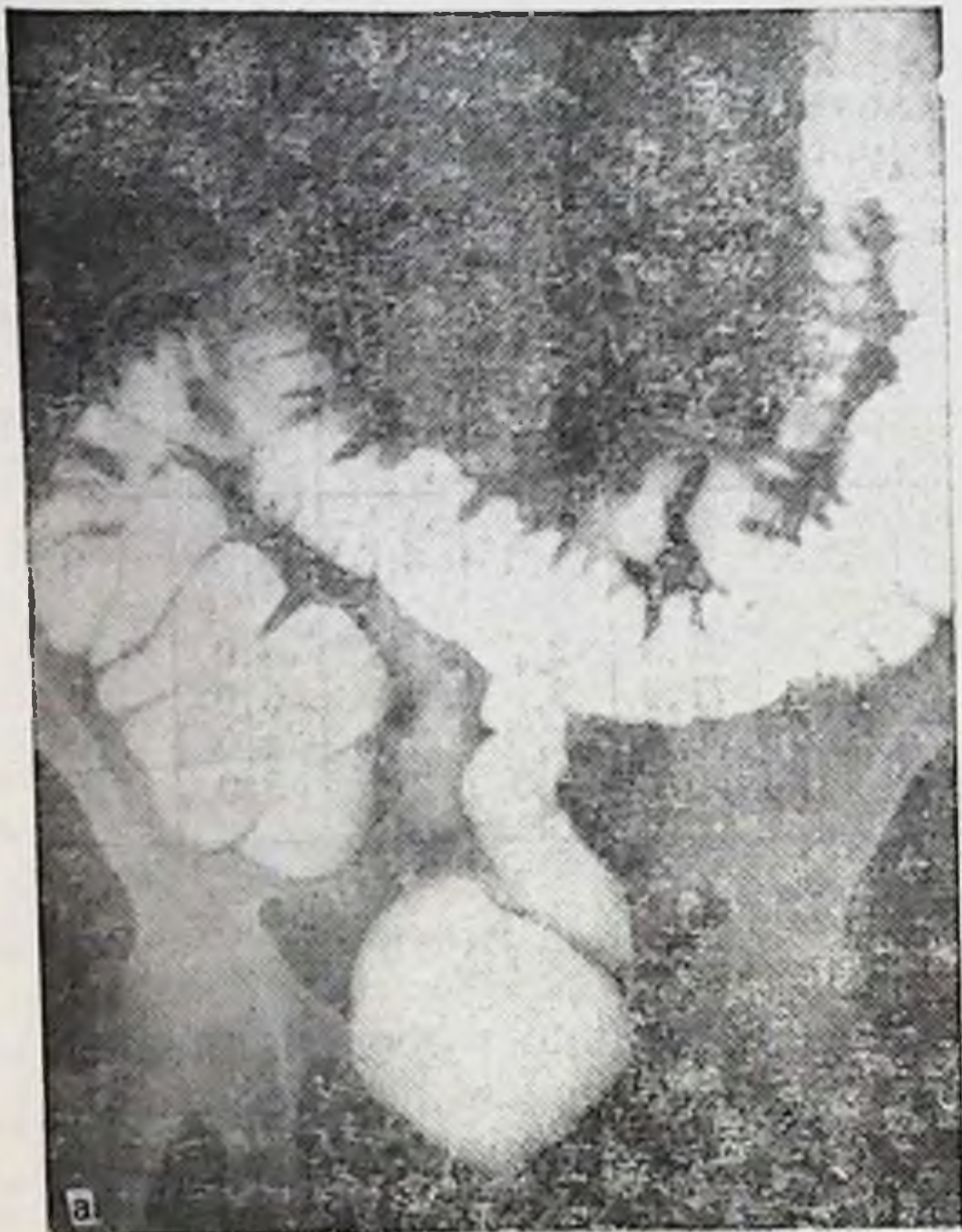
Рис. 39. Правосторонний птоз толстой кишки. Ирригограмма.

а — при тугом наполнении слепая кишка расширена, опущена в малый таз, правый изгиб ободочной кишки на уровне II поясничного позвонка; б — после опорожнения: слепая кишка в малом тазу, восходящая ободочная на крыле подвздошной кости, правая половина поперечной ободочной кишки провисает в малый таз.

ла — в 2, женского — в 1 (0,75 %), мезоморфного — в 10 и 5 (всего 3,75 %) и брахиоморфного — в 11 и 15 случаях соответственно (всего 6,5 %).

Слепая кишка раздута газами, атонична, диаметр ее 6—10 см, нередко опущена в малый таз или смещена из правой подвздошной ямки. Расширение слепой кишки распространяется и на восходящую ободочную, вследствие чего слепокнишечно-восходящий сфинктер не выражен. Слепая кишка часто имеет свои связки, но подвижность ее ограничена незначительно и явления подвижной слепой кишки ярко выражены. При опущении слепой кишки в малый таз связки ее отсутствуют и подвижность кишки чрезмерна.

Восходящая ободочная кишка длинная, имеет изгибы и дополнительные связки. На всем ее протяжении определяется брыжейка, высота которой постепенно уменьшается в дистальном направлении до 5 см.

Правый изгиб ободочной кишки самой разнообразной формы: от острого до тупого угла или значительно деформирован за счет связок подпеченного пространства и сращения восходящей кишки с поперечной ободочной. Верхняя точка правого изгиба соответствует уровню X—XII ребер и ниже, прилежит к нижнему полюсу правой почки или ее воротам. Высота брыжейки в области изгиба не превышает 5 см.

Поперечная ободочная кишка длинная и разнообразной формы. П. А. Куприянов (1924) описывает 4 варианта положения поперечной ободочной кишки: поперечное, подковообразное выпуклостью вверх, V-образное выпуклостью вниз и косое. В. П. Образцов (1936) выделяет еще лабиринтообразную форму. Мы считаем возможным объединить в классификации П. А. Куприянова поперечное и косое положения в одну группу и даем следующие формы: косопоперечное, подковообразное выпуклостью вверх, V-образное выпуклостью вниз и лабиринтообразное. Изгибы поперечной ободочной кишки чаще наблюдаются по флангам, особенно справа. Провисание выражено значительно, кишка может опускаться до малого таза. Диаметр кишки постепенно уменьшается в дистальном направлении, особенно это заметно дистальнее правого сфинктера Кенниона.

Левый изгиб ободочной кишки также имеет большое разнообразие форм: от острого до прямого и тупого углов. Он может быть деформированным за счет внутреннего сращения поперечной и нисходящей ободочной

кишок между собой и чрезмерного развития диафрагмально-ободочной и селезеночно-ободочной связок. Располагается он на уровне VIII—XII ребер и ниже у верхнего полюса или на уровне ворот левой почки. Высота брыжейки области изгиба не превышает 5 см.

Нисходящая ободочная кишка длинная и форма ее зависит от поперечной ободочной и сигмовидной кишок. Можно выделить 2 ее формы: вертикальную и зигзагообразную. Вертикальная форма характеризуется относительно прямым ходом сверху вниз и отклонением кнаружи при переходе ее в сигмовидную ободочную; зигзагообразная — извитым ходом на всем протяжении. Высота брыжейки 5—8 см. Она постепенно уменьшается в проксимальном направлении. Диаметр на всем ее протяжении остается примерно одинаковым.

Сигмовидная ободочная кишка занимает самые разнообразные положения в брюшной полости. Наиболее часто встречающиеся ее положения:

— имеет 3—4 и более петель, расположенных в виде спирали, направление хода ее дугообразное, выпуклостью кнаружи, т. е. петли ее лежат на крыле левой подвздошной кости и в малом тазу;

— форма ее аналогична, но выпуклость направления хода обращена медиально, т. е. петли занимают площадь левого брыжеечного синуса и малый таз;

— имеет 1—2 длинных петли, лежащих спирале-, ω- или S-образно, которые занимают всю площадь левого брыжеечного синуса;

— одна длинная петля поднимается вверх до левого изгиба ободочной кишки и выше, а нисходящее ее колено спускается впереди позвоночника;

— одна длинная петля поднимается вверх и вправо до правого изгиба ободочной кишки, занимая собой почти все пространство нижнего этажа брюшной полости, оттесняя кпереди и вправо тонкую кишку;

— одна длинная петля поднимается вверх до левого изгиба ободочной кишки, затем идет параллельно поперечной ободочной до ее правого изгиба, откуда косо спускается в малый таз;

— одна длинная петля поднимается вверх и вправо до правого изгиба ободочной кишки, затем спускается вниз параллельно восходящей кишке и слепой, откуда уходит в малый таз;

— одна длинная петля расположена поперечно, достигает слепой кишки, с которой сращена, нисходящее колено петли возвращается вновь до гребня левой подвздошной кости, где вновь перегибается и идет в малый таз.

Можно выделить еще ряд промежуточных положений сигмовидной ободочной кишки, указывающих на большую индивидуальную изменчивость ее положения в каждом отдельном случае.

Средняя длина отделов толстой кишки при тотальном долихомегаколон приведена в табл. 24.

Таблица 24

Средняя длина отделов толстой кишки при тотальном долихомегаколоне (в см)

Отделы толстой кишки	Тип телосложения			
	долихоморфный		мезоморфный	
	муж.	жен.	муж.	жен.
Слепая	5,0±1,2	7,6±1,07	7,1±1,54	7,4±1,5
Ободочные:				
восходящая	24±1,47	20,3±1,62	24,1±3,33	21±3,72
поперечная	48±8,12	71,1±9,63	65,5±11,21	64,1±7,66
нисходящая	19±3,48	24,8±3,77	27,1±3,9	21,6±2,49
сигмовидная	44±8,46	41,6±7,13	46,2±10,2	38,1±8,39
Прямая	14±0,37	14,8±0,57	14,4±0,72	14,6±0,52

Продолжение табл. 24

Отделы толстой кишки	Тип телосложения		Средняя длина
	брахноморфный		
	муж.	жен.	
Слепая	6,5±1,36	6,7±1,72	6,7
Ободочные:			
восходящая	23,9±2,4	22,3±3,54	22,6
поперечная	60,6±6,84	65,3±6,01	62,2
нисходящая	26,5±4,91	23,6±5,09	23,7
сигмовидная	44,8±11,05	47,2±6,07	43,6
Прямая	14,4±1,08	14,5±0,83	14,6

Положение окружающих органов при тотальном долихомегаколоне показано на диоптограмме (рис. 40).

Желудок несколько расширен, большая кривизна его расположена на уровне L_{II}. Печеночно-двенадцатиперстная связка идет под углом 70—80° к средней оси тела. Желчный пузырь в большинстве случаев атоничен, переполнен желчью.

Верхняя часть двенадцатиперстной кишки длиной 6 см, диаметром 3—4 см находится на уровне L_{II}. Нисходящая — длиной 10 см, диаметром 4 см идет на участке L_{II}—L_{IV}. Нижняя горизонтальная длиной 6 см, диаметром 4 см лежит на уровне L_{IV} и переходит в относительно длинную (длина 9 см, диаметр 4 см) восхо-

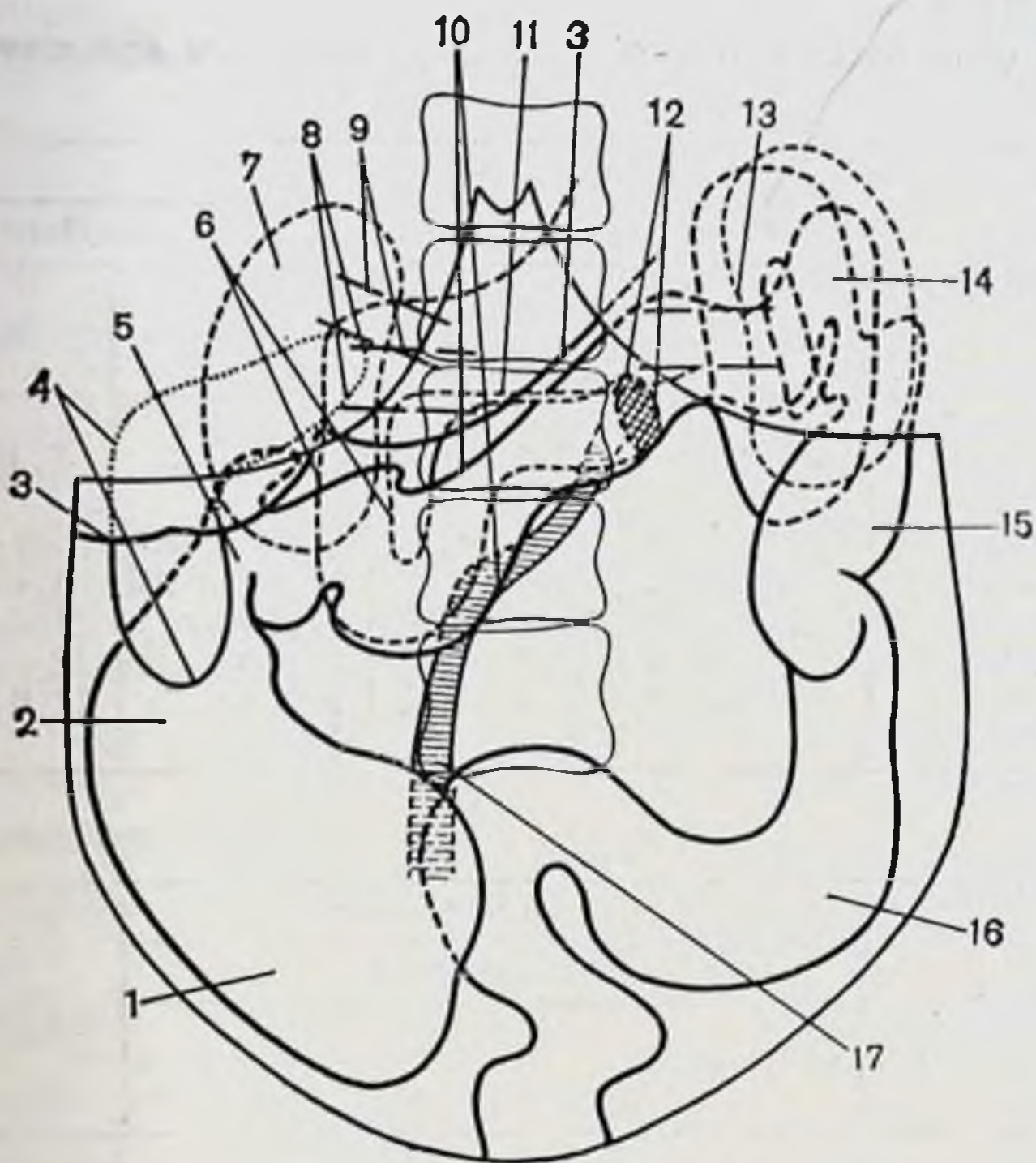


Рис. 40. Тотальный долихомегаколон. Дноптограмма.

1 — слепая кишка; 2 — восходящая ободочная кишка; 3 — печень; 4 — желчный пузырь; 5 — правый изгиб ободочной кишки; 6 — двенадцатиперстная кишка; 7 — правая почка; 8 — сосудистая ножка почки; 9 — печеночно-двенадцатиперстная связка; 10 — поперечная ободочная кишка; 11 — большая кривизна желудка; 12 — двенадцатиперстно-тощий изгиб; 13 — левая почка; 14 — левый изгиб ободочной кишки; 15 — нисходящая ободочная кишка; 16 — сигмовидная ободочная кишка; 17 — корень брыжейки тонкой кишки.

дующую часть, которая переходит в тощую кишку на переднелевой поверхности L_{III} . Общая длина двенадцатиперстной кишки 31 см. Форма ее разнообразная — от вида подковы до разной степени провисания и искривлений нижней горизонтальной и восходящей частей. Соответственно смещена головка поджелудочной железы, которая подвижна и просматривается сквозь брюшину правого брыжеечного синуса ниже корня брыжейки поперечной ободочной кишки. Нередко имеется сращение первой петли тощей кишки с нижней поверхностью брыжейки поперечной ободочной кишки.

Корень брыжейки тонкой кишки идет сверху вниз и слева направо в виде изогнутой полосы, выпуклостью, обращенной вправо или в виде буквы S (длина 17 см,

Таблица 25

Длина и диаметр отделов толстой кишки при тотальном долихомегаколон до и после барневой клизмы (в см)

Отделы толстой кишки	Длина до клизмы	Длина после клизмы	Удлинение	Диаметр до клизмы	Диаметр после клизмы	Увеличение диаметра
Слепая	6,75	8,25	1,5	6,0	8,75	2,75
Ободочные:						
восходящая	22,0	26,2	4,2	4,75	6,75	2,0
поперечная	67,0	79,2	12,2	4,75	6,1	1,35
нисходящая	25,7	30,0	4,3	2,6	3,6	1,0
сигмовидная	58,5	70,0	11,5	3,5	5,25	1,75

Общее увеличение длины: 33,7.

толщина 1 см на всем протяжении). При низведении петель тонкой кишки они достигают и спускаются ниже передней верхней подвздошной ости и лобкового симфиза на несколько сантиметров.

Правый брыжеечный синус имеет эллипсоидную форму благодаря общей брыжейке правого фланга толстой кишки. Левый брыжеечный синус в виде полосы длиной 16 см тянется сверху вниз между корнями брыжеек тонкой кишки изнутри и левого фланга толстой кишки снаружи. Ширина вверху 10 см, внизу на уровне терминальной линии 8 см (см. рис. 32). Общая брыжейка тонкой и толстой кишок, отсутствие фиксации к задней стенке флангов последней объясняют повышенную подвижность толстой кишки. Сравнительные размеры отделов толстой кишки до и после барневой клизмы представлены в табл. 25.

Удлинение толстой кишки при нормоколон равно 22,6 см, при тотальном долихомегаколон — 33,7 см. Удлинение здесь происходит за счет всех отделов кишки.

По данным рентгенологического исследования толстой кишки при тотальном долихомегаколон (рис. 41), слепая кишка при тугом наполнении расширена (мегацекум), по форме мешковидная, лежит на крыле подвздошной кости либо смещена медиально или опущена в малый таз. Сужение ее на границе с восходящей ободочной определяется.

Восходящая ободочная кишка длинная, имеет вертикальный ход с искривлениями. Дистальная часть ее в

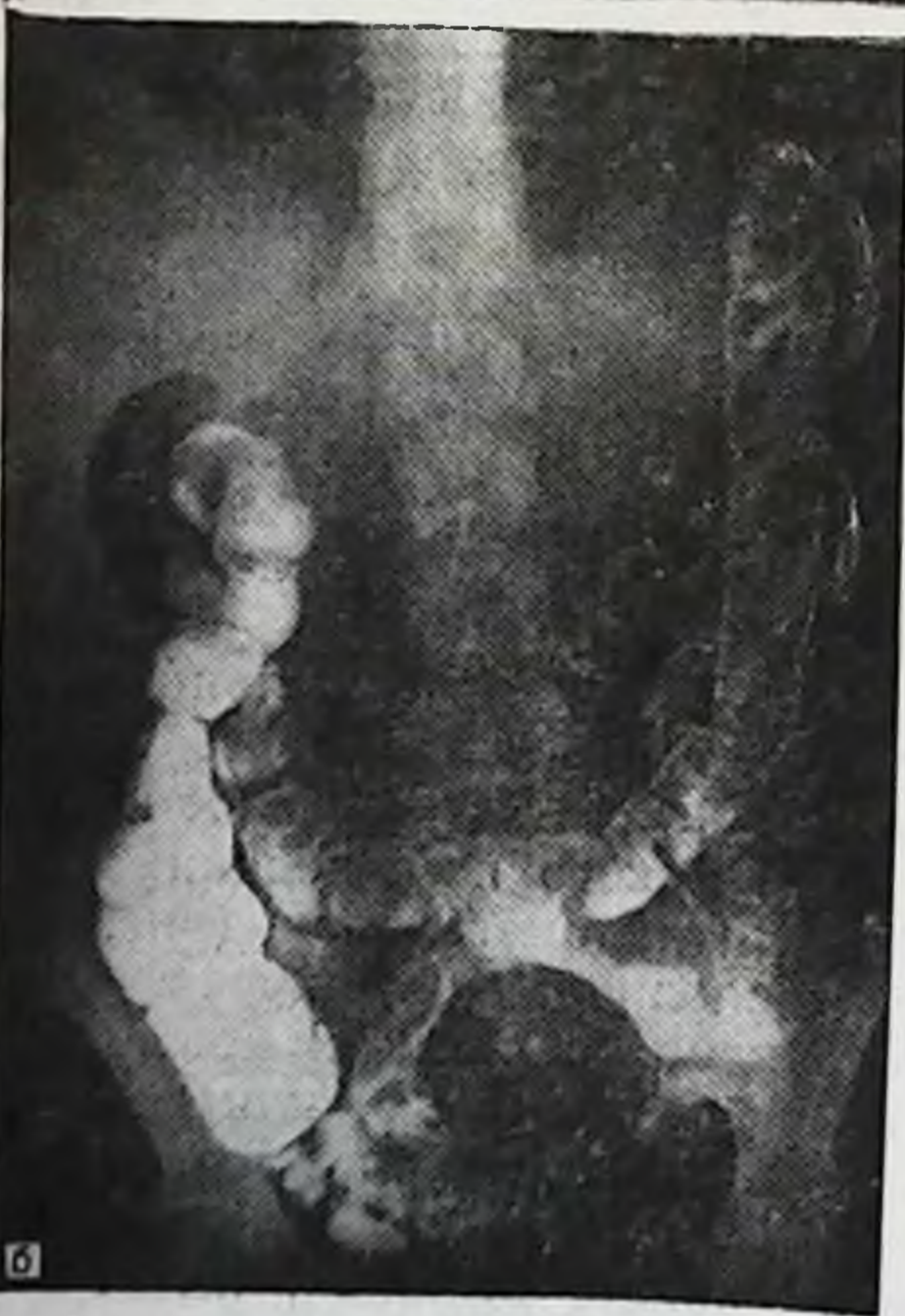
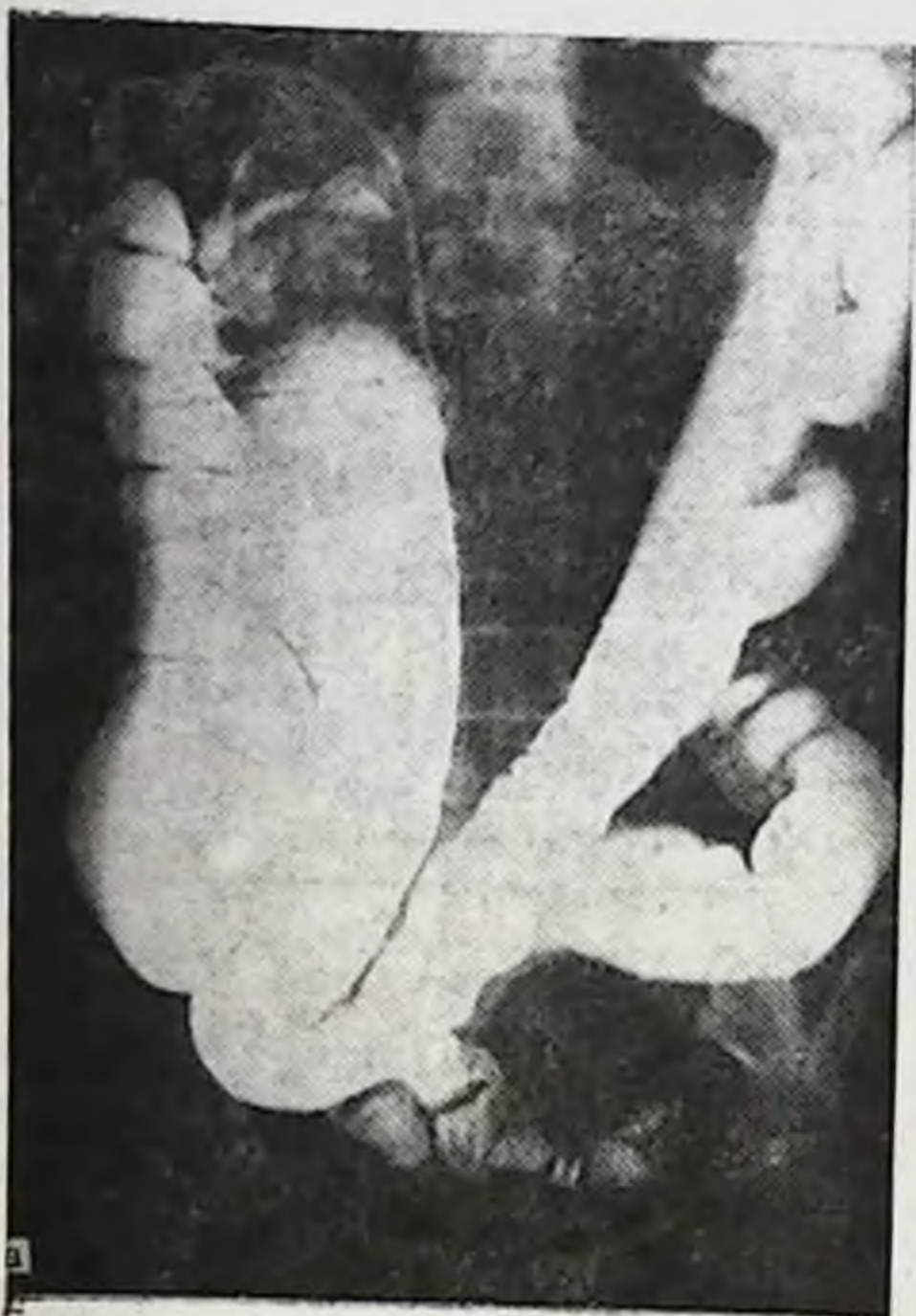
Рис. 41. Тотальный долихомегаколон. Ирригogramма.

а — при тугом наполнении: мегацекум, резкое расширение распространяется на восходящую и правую треть поперечной ободочных кишок, последняя провисает до малого таза, нисходящая и сигмовидная ободочные кишки зигзагообразной формы; б — после опорожнения: слепой кишки в малый таз, восходящая и нисходящая ободочные кишки удлинены, поперечная ободочная низко провисает в малый таз.

Таблица 26

Длина и диаметр толстой кишки при тотальном долихомегаколоне на трупах людей и ирригограммах (в см)

Отделы толстой кишки	Длина на трупе	Длина на ирригограмме	Диаметр на трупе	Диаметр на ирригограмме
Слепая	34,45	30,1	8,75	8,0
Ободочные:				
восходящая	—	—	6,76	6,0
поперечная	—	—	6,1	5,3
нисходящая	30,0	27,5	3,6	4,0
сигмовидная	70,0	64,0	5,25	5,0

большинстве случаев прикрыта на том или ином протяжении поперечной ободочной кишкой. Диаметр кишки на всем протяжении одинаков или постепенно уменьшается.

Правый изгиб ободочной кишки имеет самую разнообразную форму из-за наложения правой трети поперечной ободочной кишки на восходящую.

Поперечная ободочная кишка имела косопоперечное, V-образное положение с провисанием середины и зигзагообразное. Начальный отдел ее нередко опускается вниз и прикрывает спереди восходящую кишку на протяжении 12 см и более. Диаметр ее на всем протяжении одинаков.

Левый изгиб прикрыт дистальным отделом поперечной ободочной кишки, которая идет параллельно нисходящей или извита на этом протяжении. Верхняя точка изгиба соответствует уровню VIII—XII ребер.

Нисходящая ободочная кишка постоянно отклоняется от вертикального хода в латеральную или медиальную стороны. Диаметр ее на всем протяжении одинаков.

Две — три длинные петли сигмовидной ободочной кишки занимают самое разнообразное положение в нижнем отделе брюшной полости. Диаметр ее одинаков, как правило, на всем протяжении. Сравнительные данные размеров отделов толстой кишки представлены в табл. 26.

Некоторое уменьшение на рентгенограммах цифровых данных длины толстой кишки по сравнению с данными, полученными при ее измерении на трупах людей, объясняется тем, что имеющиеся изгибы восходящей,

нисходящей и сигмовидной ободочных кишок, легко расправляемые на трупе, на рентгенограмме наслаиваются друг на друга и не поддаются учету. Несмотря на это, и здесь значительных расхождений в цифровых данных не наблюдаем.

Общий птоз толстой кишки

Общий птоз толстой кишки — вариант интраперитонеального способа ее фиксации при брыжейке, высота которой на протяжении восходящей и нисходящей ободочных кишок колеблется в пределах 8—15 см, а на уровне изгибов превышает 5 см (см. рис. 11).

Общий птоз толстой кишки был обнаружен в 9 случаях из 400 (2,25 %), в том числе у лиц мезоморфного типа телосложения мужского пола — в 1, женского — в 2 (всего 0,75 %), брахиоморфного — в 3 и 3 (всего 1,5 %). У лиц долихоморфного типа телосложения общего птоза толстой кишки не отмечено.

Слепая кишка обычных размеров, диаметр ее 4—5 см, в пожилом возрасте атонична, опущена в малый таз. Восходящая ободочная кишка гофрирована в гармошку, лежит на крыле правой подвздошной кости, легко расправляется, длина и диаметр ее как при нормоколон или микстоколон. Высота брыжейки колеблется от 6 до 15 см, в пожилом возрасте она уменьшается до 4—8 см. Правый изгиб ободочной кишки расположен у гребня подвздошной кости. Поперечная ободочная кишка провисает в малый таз, диаметр ее в среднем 3 см, на всем протяжении имеет ряд изгибов, которые не фиксированы и легко расправляются. Большой сальник короткий, беден жировой тканью и в виде узкой полосы спускается вниз от поперечной ободочной кишки. Левый изгиб ободочной кишки расположен ниже реберной дуги или у гребня левой подвздошной кости, подвижный, высота брыжейки в молодом и зрелом возрастах свыше 6 см, в пожилом — уменьшается. Левая диафрагмально-ободочная и селезеночно-ободочная связки длинные. Нисходящая ободочная кишка зигзагообразной формы, подвижна, лежит у гребня подвздошной кости или на крыле, изгибы ее легко расправляются. Высота брыжейки на всем протяжении в пределах 6—10 см, в пожилом возрасте уменьшается. Сигмовидная ободочная кишка имеет 2—3 петли умеренной длины, из которых первая

Таблица 27

Средняя длина отделов толстой кишки при общем птозе (в см)

Отделы толстой кишки	Тип телосложения				Средняя длина
	мезоморфный		брахноморфный		
	муж.	жен.	муж.	жен.	
Слепая	7,0	6,0	8,0	8,0	7,25
Восходящая ободочная	18,0	16,0	18,0	19,0	17,75
Поперечная ободочная	61,0	58,0	62,0	60,0	60,25
Нисходящая ободочная	20,0	21,0	22,0	23,0	21,5
Сигмовидная ободочная	58,0	42,0	54,0	49,0	50,75
Прямая	15,0	15,0	14,0	14,0	14,5

лежит на крыле подвздошной кости, другая — в малом тазу.

Печень и селезенка не смещены, но обладают повышенной подвижностью. Сравнительные средние данные размеров толстой кишки показаны в табл. 27.

Положение окружающих органов при общем птозе толстой кишки показано на диоптограмме (рис. 42).

Желудок расширен, опущен, большая кривизна находится на уровне L_{II} и ниже. Печеночно-двенадцатиперстная связка идет под углом $80—85^\circ$ к средней оси тела. Желчный пузырь растянут и переполнен желчью, дно его низко свисает из-под края печени.

Верхняя часть двенадцатиперстной кишки имеет нисходящее косогоризонтальное направление на уровне $L_I—L_{II}$, длина ее 6 см, диаметр 4 см, нисходящая идет от L_{II} до L_{IV} (длина 10 см, диаметр 4 см). Горизонтальная (нижняя) часть дугообразно провисает до уровня L_{IV} и ниже, длиной 9 см, диаметром 4 см. Восходящая часть длиной 5 см, диаметром 4 см поднимается до L_{III} и резко перегибается в первую петлю тощей кишки. Последняя нередко сращена с нижней поверхностью брыжейки поперечной ободочной кишки. Средняя длина двенадцатиперстной кишки 30 см, отмечается в ряде случаев ее расширение и повышенная подвижность. Форма кишки подковообразная с провисанием горизонтальной (нижней) части и в первую очередь угла перехода нисходящей части в горизонтальную. Головка поджелудочной железы опущена соответственно положению двенадцатиперстной кишки.

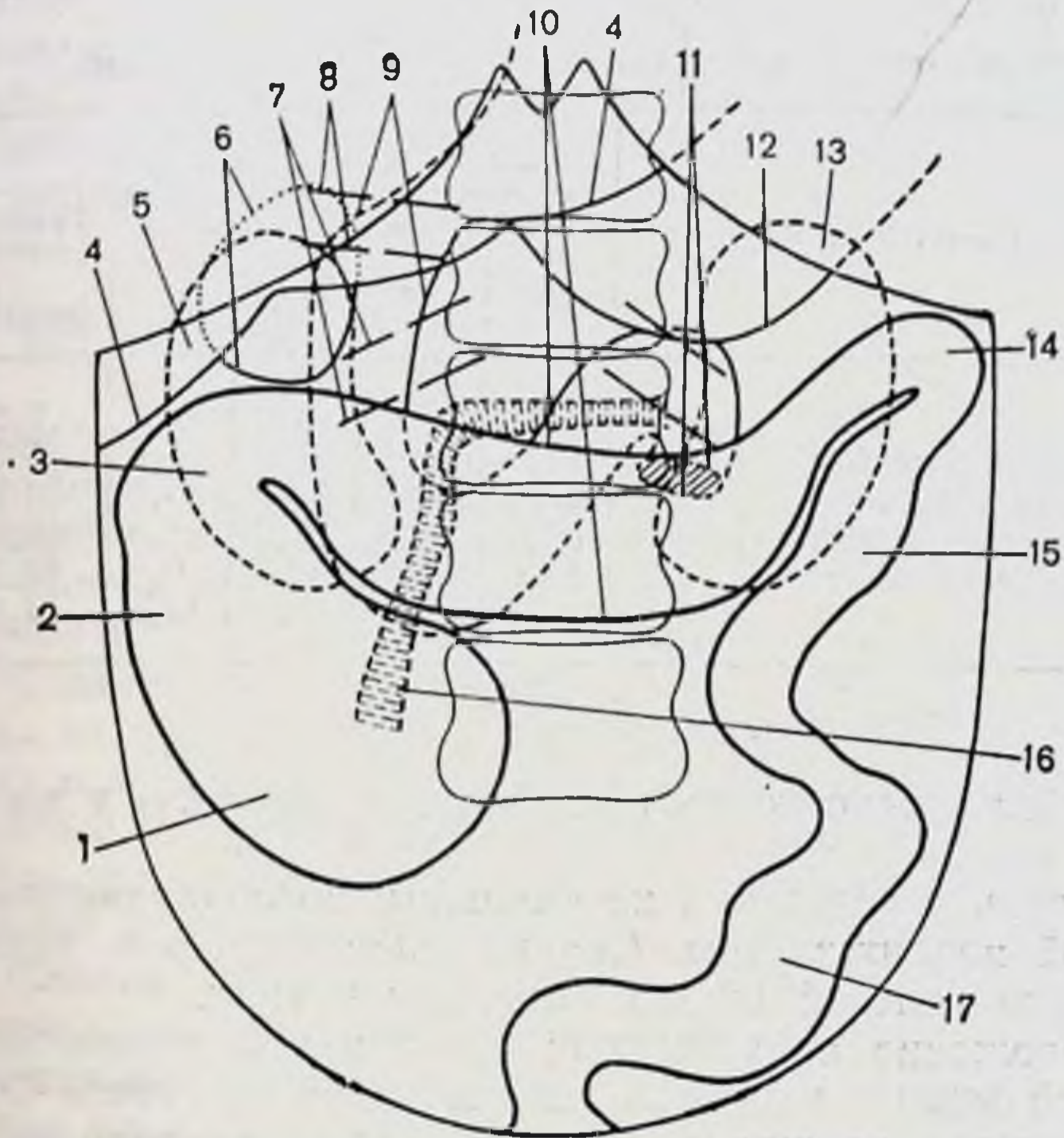


Рис. 42. Общий птоз толстой кишки. Диоптограмма.

1 — слепая кишка; 2 — восходящая ободочная кишка; 3 — правый изгиб ободочной кишки; 4 — печень; 5 — правая почка; 6 — желчный пузырь; 7 — сосудистая ножка правой почки; 8 — печеночно-двенадцатиперстная связка; 9 — двенадцатиперстная кишка; 10 — поперечная ободочная кишка; 11 — двенадцатиперстно-тощий изгиб; 12 — большая кривизна желудка; 13 — левая почка; 14 — левый изгиб ободочной кишки; 15 — нисходящая ободочная кишка; 16 — корень брыжейки тонкой кишки; 17 — сигмовидная ободочная кишка.

Корень брыжейки тонкой кишки подвижный, дугообразный или в виде тупого угла, вершиной вправо. Длина его 15—16 см, толщина 1 см на всем протяжении.

Если взять любую петлю тонкой кишки и низвести ее, то она свободно опускается на 10 см и более ниже передней верхней ости и лобкового симфиза.

Правый брыжеечный синус — неправильной формы в виде щели с шириной фиксированного участка париетальной брюшины к задней стенке 3—5 см.

Левый брыжеечный синус имеет вид полосы, протяженностью в среднем 12 см между брыжейками тонкой кишки и левого фланга толстой, ширина которой вверху

Таблица 28

Длина и диаметр отделов толстой кишки при общем птозе до и после бариевой клизмы (в см)

Отделы толстой кишки	Длин до клизмы	Длина после клизмы	Удлинение	Диаметр до клизмы	Диаметр после клизмы	Увеличение диаметра
Слепая	7,6	9,6	2,0	6,0	9,0	3,0
Ободочные:						
восходящая	18,0	22,0	4,0	4,3	6,3	2,0
поперечная	60,0	67,3	7,3	4,3	5,3	1,0
нисходящая	20,3	24,6	4,3	2,6	3,3	0,7
сигмовидная	45,3	56,6	11,3	3,3	4,3	1,0

Общее увеличение длины: 28,9 см.

8 см, на уровне терминальной линии 6—7 см (см. рис. 32).

Площадь участка фиксированной париетальной брюшины к задней стенке обоих синусов, расположенная по сторонам от брыжейки тонкой кишки, незначительна, за которой идут высокие брыжейки флангов толстой кишки. Это и обеспечивает опущение и значительную подвижность как единого комплекса тонкой и толстой кишок вплоть до их полного поворота вокруг брыжейки тонкой кишки. Почки, как правило, опущены и легко смещаются в значительных пределах. Сосудистые ножки почек идут под углами в 70—65° к средней оси тела. Сравнительные данные размеров отделов толстой кишки до и после бариевой клизмы представлены в табл. 28.

После бариевой клизмы толстая кишка расправлялась и поднималась вверх, но во всех случаях оба изгиба оставались ниже обычного уровня.

Рентгенологическое исследование анатомии толстой кишки при общем птозе при тугом наполнении напоминают картину микстоколон или даже тотального долихомегаколон, за исключением того, что оба изгиба здесь не поднимаются до уровня их нахождения при нормоколон. Поперечная ободочная кишка провисает до уровня L_{IV}—L_V. После опорожнения кишечника отчетливо выявляется общий птоз толстой кишки: изгибы ободочной кишки находятся у гребней подвздошной кости; слепая, поперечная и сигмовидная ободочные кишки — в малом тазу (рис. 43).

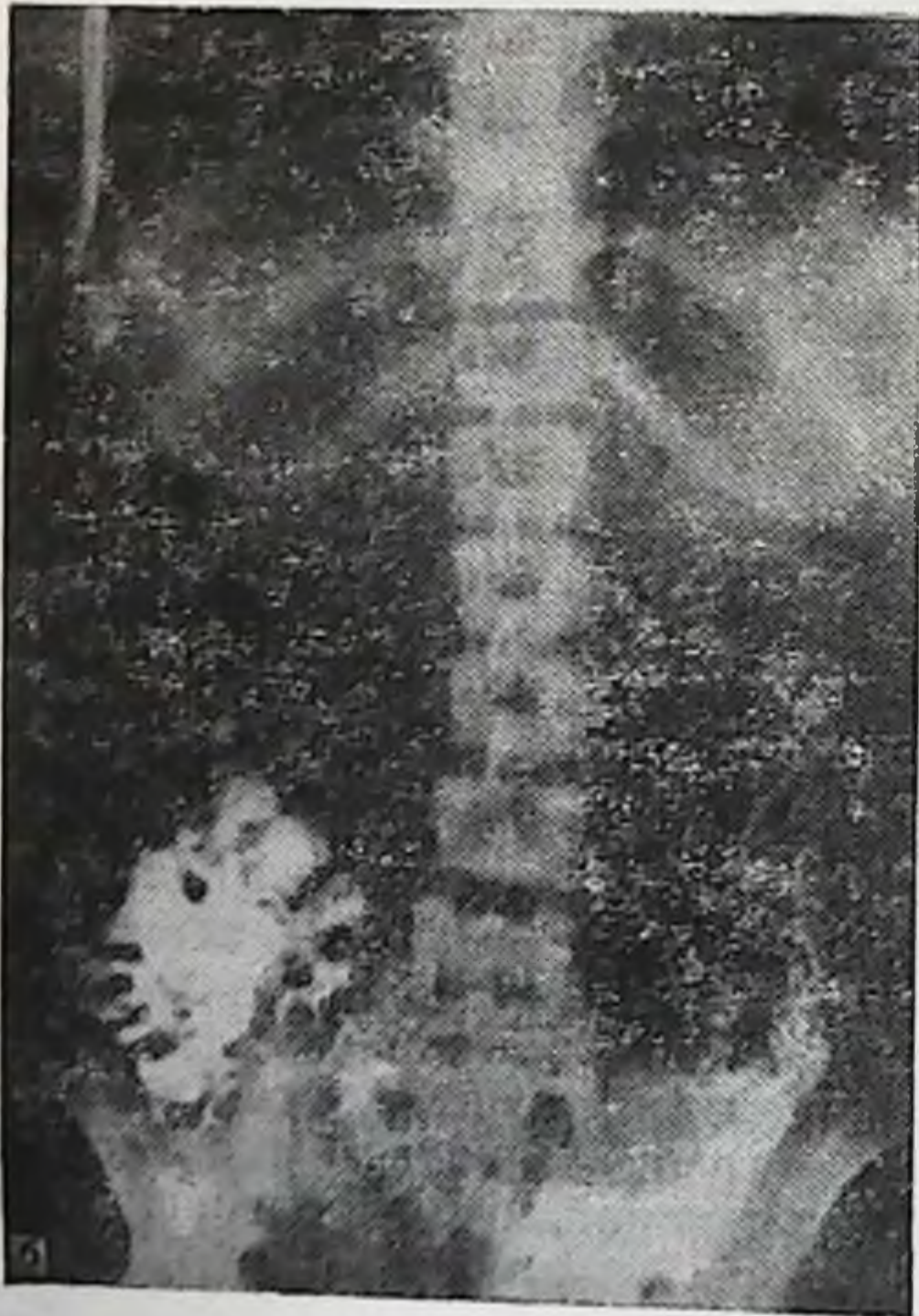
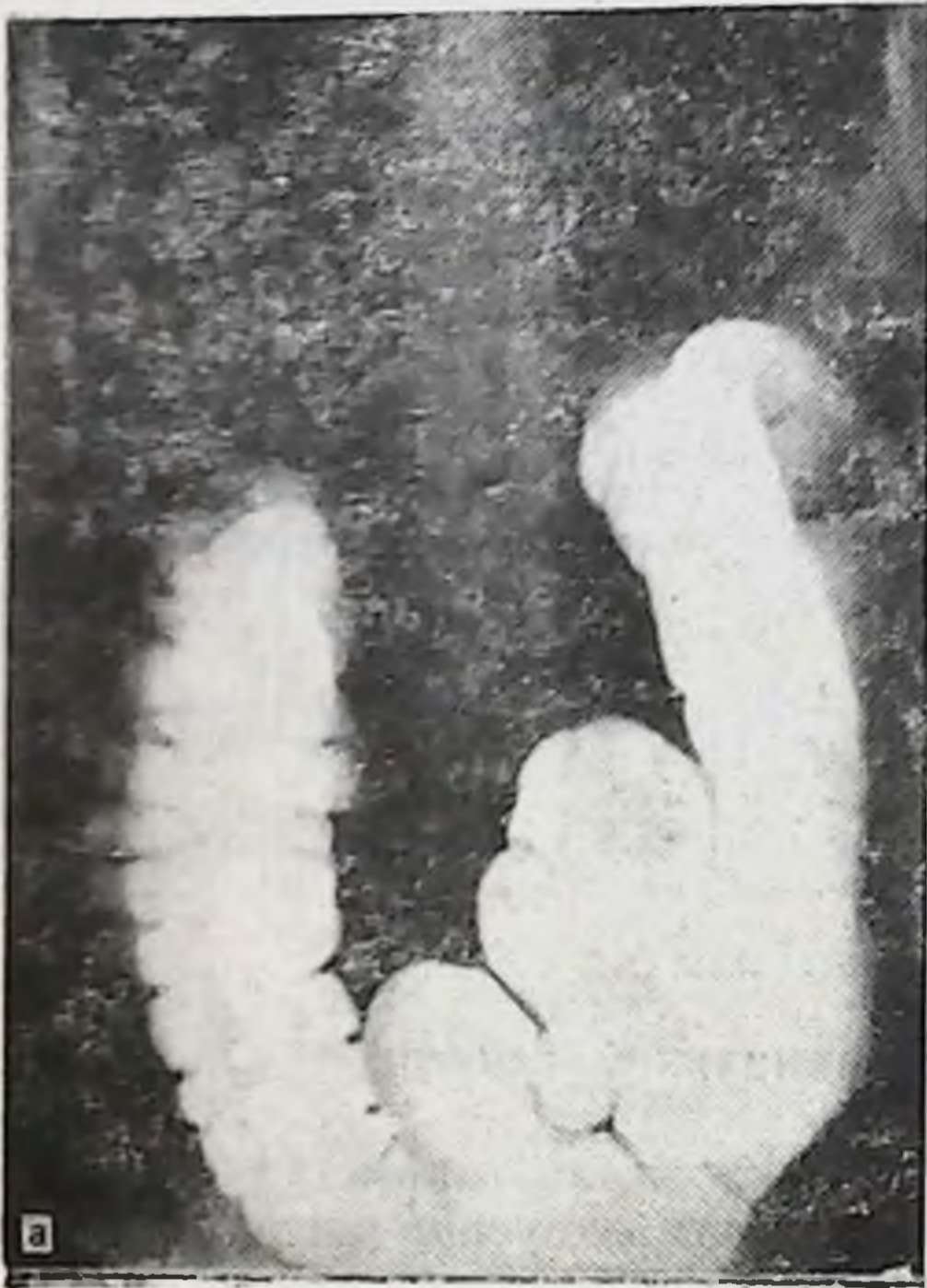

Рис. 43. Общее опущение толстой кишки. Ирригограмма.

а — при тугом наполнении: длинная поперечная ободочная кишка насланвается на слепую и восходящую ободочную справа и нисходящую ободочную слева, своей средней частью провисает до малого таза; б — после опорожнения: общий птоз толстой кишки,

Левосторонний долихомегаколон

Левосторонний долихомегаколон — вариант интраперитонеального способа фиксации левого фланга толстой кишки, т. е. когда имеется общая брыжейка поперечной, нисходящей и сигмовидной ободочных кишок при мезоперитонеальном или смешанном положении правого фланга (см. рис. 11). Анатомически он проявляется увеличением длины и диаметра левой половины ободочной кишки.

Левосторонний долихомегаколон обнаружен в 29 наблюдениях из 400 (7,25 %), причем у лиц мезоморфного типа телосложения мужского пола — в 12, женского — в 4 (всего 4 %), брахноморфного — в 5 и 6 (всего 2,75 %), долихоморфного — у лиц женского пола в 2 (0,5 %). У лиц мужского пола этот вариант не отмечен.

Положение, форма слепой и восходящей ободочной кишок соответствуют таковым при нормо- или микстоколон. На положение поперечной ободочной кишки интраперитонеальное положение левого фланга оказывает существенное влияние. Правый изгиб ободочной кишки в большинстве случаев связан с печенью, желчным пузырем. Поперечная ободочная кишка длинная, низко провисает, имеет искривления по флангам.

Левый изгиб ободочной кишки подвижный высота брыжейки не превышает 5 см, имеет форму острого, прямого или тупого угла, лежит на уровне IX—XII ребер или сращен на определенном протяжении в виде двустволки.

Нисходящая ободочная кишка длинная, подвижная, имеет искривления. Высота брыжейки колеблется от 5 до 10 см, высота которой постепенно нарастает в сторону сигмовидной кишки.

Положение и форма сигмовидной ободочной кишки, как и при тотальном долихомегаколон. Она имеет несколько длинных петель или одну чрезмерно длинную, которые занимают в брюшной полости самое разнообразное положение. Нередко длинные петли ее сращены между собой на значительном протяжении по типу двустволки или с другими отделами кишечника. Брыжейка в большинстве случаев деформирована мезосигмоидитом, который еще больше усугубляет деформацию петель.

Средняя длина отделов толстой кишки при левостороннем долихомегаколон представлена в табл. 29. Если

Таблица 29

Средняя длина отделов толстой кишки при левостороннем долихомегаколон (в см)

Отделы толстой кишки	Тип телосложения			
	долихоморфный		мезоморфный	
	муж.	жен.	муж.	жен.
Слепая	—	9,0±1,16	5,8±1,08	8,5±1,81
Ободочные:				
восходящая	—	19±2,81	14,7±8,61	12,5±2,83
поперечная	—	64±5,46	60,5±7,78	69,5±4,26
нисходящая	—	22±2,64	25±3,88	22,2±4,92
сигмовидная	—	50,5±8,16	58,7±10,62	59,5±11,11
Прямая	—	14,5±0,53	14,3±0,87	14,2±0,57

Продолжение табл. 29

Отделы толстой кишки	Тип телосложения		Средняя длина
	брахиоморфный		
	муж.	жен.	
Слепая	7,3±1,71	7,5±2,34	7,4
Ободочные:			
восходящая	17,5±6,93	14,9±2,98	15,9
поперечная	62,8±10,9	62,2±2,84	63,8
нисходящая	27,9±4,96	27,5±3,93	24,9
сигмовидная	60±11,41	65,5±17,14	58,8
Прямая	15,3±0,72	14,7±0,51	14,6

сравнить приведенные данные с нормоколон (см. табл. 13), то удлинение левого фланга (нисходящая + сигмовидная) выявляется отчетливо.

Положение окружающих органов при левостороннем долихомегаколон показано на диоптограмме (рис. 44).

Большая кривизна желудка находится на уровне L_{III}. Печеночно-двенадцатиперстная связка идет под угол 50—60° к средней оси тела. Желчный пузырь обычных размеров, нередко связан пузырно-ободочной связкой с поперечной ободочной кишкой.

Верхняя часть двенадцатиперстной кишки лежит на уровне L_I—L_{II} длиной 8 см, диаметром 3 см. Нисходящая часть идет от L_{II} до L_{IV} (длина 6 см, диаметр

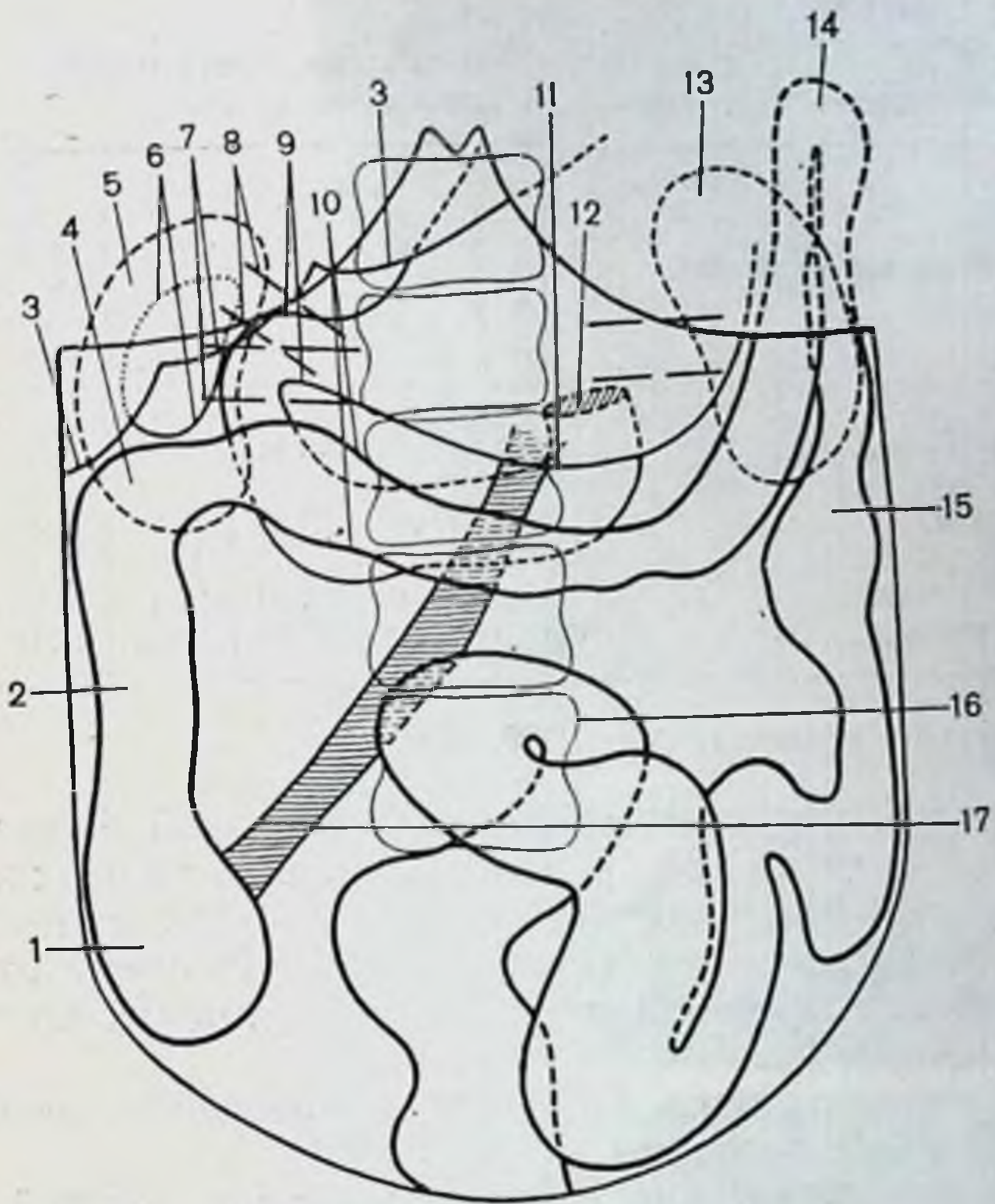


Рис. 44. Левосторонний долихомегаколон. Диоптограмма.

1 — слепая кишка; 2 — восходящая ободочная кишка; 3 — печень; 4 — правый изгиб ободочной кишки; 5 — правая почка; 6 — желчный пузырь; 7 — сосудистая ножка почки; 8 — печеночно-двенадцатиперстная связка; 9 — двенадцатиперстная кишка; 10 — поперечная ободочная кишка; 11 — большая кривизна желудка; 12 — двенадцатиперстно-тощий изгиб; 13 — левая почка; 14 — левый изгиб ободочной кишки; 15 — нисходящая ободочная кишка; 16 — сигмовидная кишка; 17 — корень брыжейки тонкой кишки.

3 см). Горизонтальная (нижняя) часть длиной 8 см, диаметром 3 см идет на уровне L_{III} — L_{IV} . Восходящая переходит в первую петлю тощей кишки на левой боковой поверхности L_{III} (длина 6 см, диаметр 4 см). Средняя длина двенадцатиперстной кишки 28 см, форма ее подковообразная. Почки не смещены.

Корень брыжейки тонкой кишки идет сверху вниз и слева направо, длина его 21 см, толщина вверху 3 см, внизу 2 см.

При изведении петли тонкой кишки достигают лишь передней верхней подвздошной ости и лобкового симфиза.

Таблица 30

Длина и диаметр отделов толстой кишки при левостороннем долихомегаколон до и после бариевой клизмы (в см)

Отделы толстой кишки	Длина до клизмы	Длина после клизмы	Удлинение	Диаметр до клизмы	Диаметр после клизмы	Увеличение диаметра
Слепая	6,16	7,5	1,34	6,0	7,6	1,6
Ободочные:						
восходящая	15,16	17,51	2,36	5,16	6,33	1,17
поперечная	60,16	67,5	7,34	4,0	5,16	1,16
нисходящая	24,5	28,6	4,16	2,4	3,6	1,2
сигмовидная	62,16	72,0	9,84	3,33	5,16	1,83

Общее увеличение длины: 25,04 см.

Правый брыжеечный синус треугольной формы, левый — в виде полосы, а размеры справа такие же, как при нормо- или микстоколон, слева — как при тотальном долихомегаколон (см. рис. 32). Размеры отделов толстой кишки до и после бариевой клизмы представлены в табл. 30.

Удлинение кишки происходит преимущественно за счет левой ее половины.

Рентгенологическая картина анатомии толстой кишки при левостороннем долихомегаколон (рис. 45) характеризуется более выраженными отклонениями от нормы слева. Положение на ирригограмме слепой и восходящей кишок описаны выше при нормо- и микстоколон; поперечной ободочной, нисходящей и сигмовидной ободочных — при тотальном долихомегаколон. Сравнительные данные размеров отделов толстой кишки на трупе и ирригограмме представлены в табл. 31.

Левосторонний птоз толстой кишки

Левосторонний птоз толстой кишки — вариант интраперитонеального способа фиксации левого ее фланга, когда имеется общая брыжейка поперечной, нисходящей и сигмовидной ободочных кишок при высоте брыжейки на протяжении нисходящей кишки 6—10 см, а на уровне левого изгиба 5 см и больше. Он проявляется наличием длинной левой диафрагмально-ободочной связки и опущением всего левого фланга. Опущена при этом,

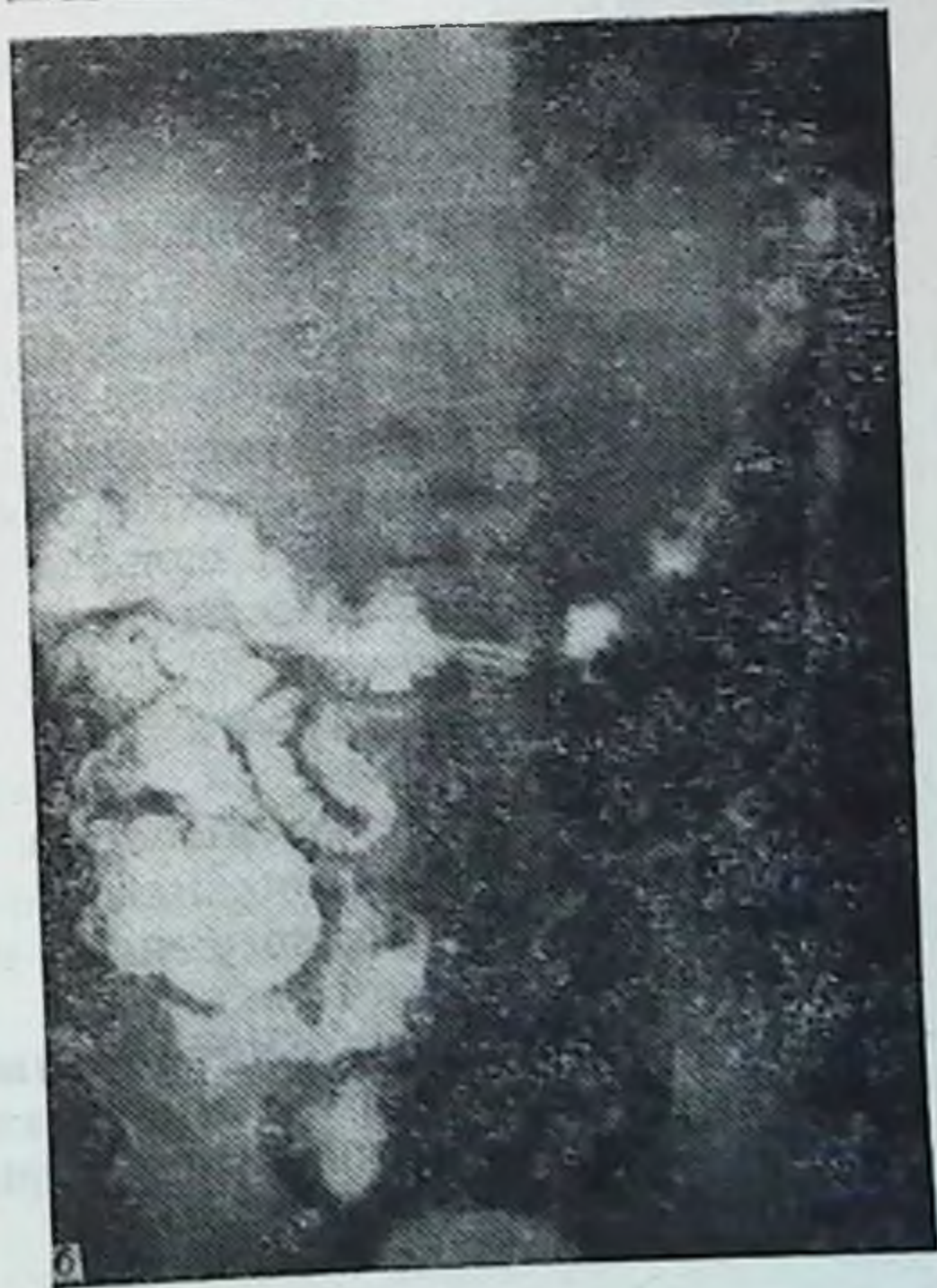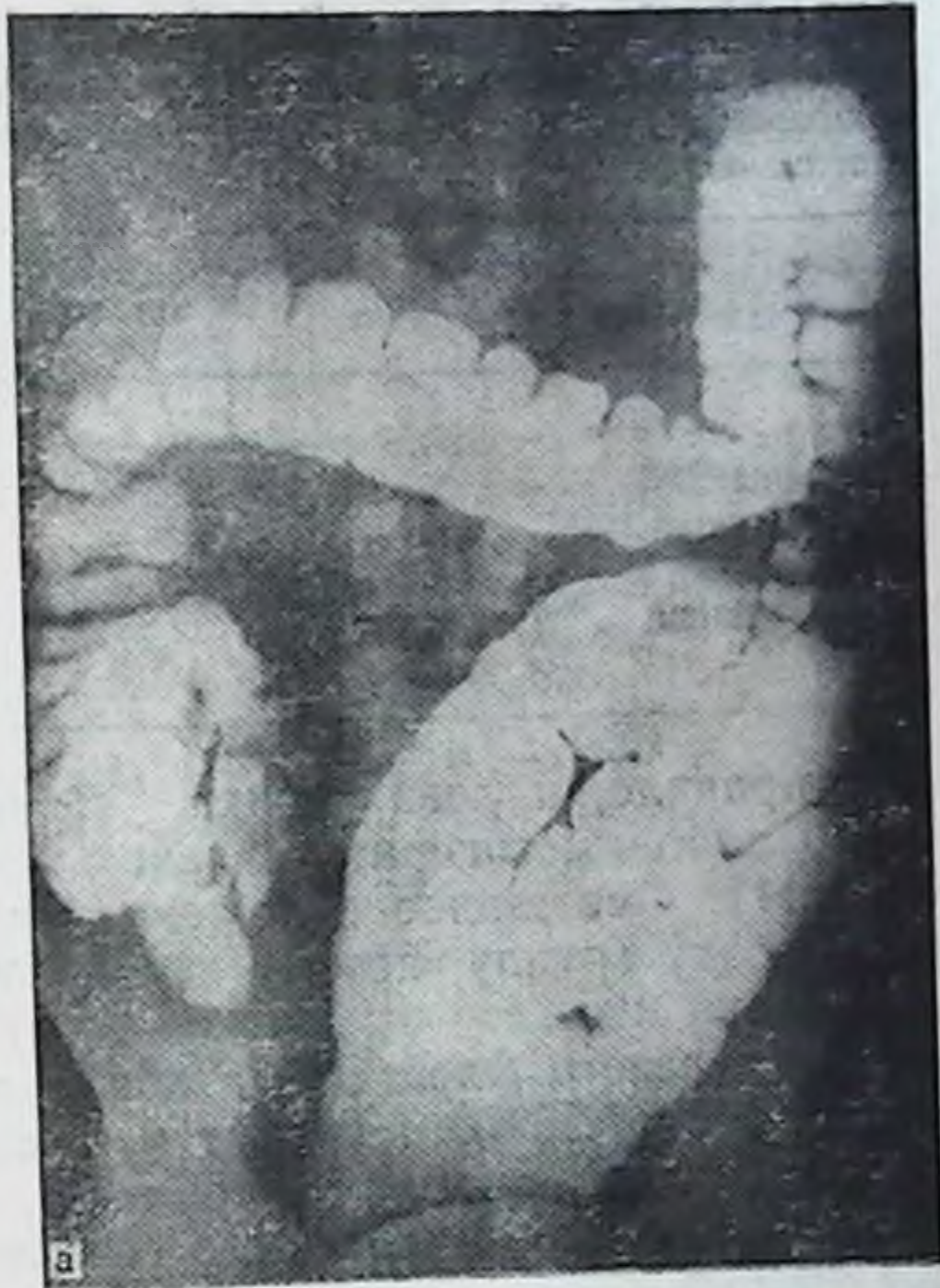


Рис. 45. Левосторонний долихомегаколон. Ирригограмма.

а — при тугом наполнении: длинные петли сигмовидной ободочной кишки в виде спирали занимают всю площадь левого брюшечного синуса; б — после опорожнения: значительная часть сигмовидной ободочной опустилась в малый таз.

Таблица 31

Длина и диаметр отделов толстой кишки при левостороннем долихомегаколон на трупах людей и ирригограмме при тугом наполнении (в см)

Отделы толстой кишки	Длина на трупе	Длина на ирригограмме	Диаметр на трупе	Диаметр на ирригограмме
Слепая	25,0	24,02	7,6	6,8
Ободочные:				
восходящая	—	—	6,3	6,0
поперечная	28,66	29,0	3,6	4,0
сигмовидная	72,0	66,0	5,16	5,3

как правило, и левая почка. Правый фланг расположен либо мезоперитонеально, либо смешанно (см. рис. 11). Смешанное положение правого фланга включено в эту группу, потому что преобладает здесь левосторонний птоз.

Птоз левого фланга был обнаружен в 5 наблюдениях из 400 (1,25%), из них у лиц мезоморфного типа телосложения мужского пола — в 3, женского — в 1 (всего 1%), брахноморфного — у лиц женского пола — в 1 (0,25%).

Положение, форма слепой, восходящей ободочной кишок и правого ее изгиба изложены в соответствующих разделах нормо- и микстоколон. Поперечная ободочная кишка идет горизонтально с провисанием левой половины вплоть до входа в малый таз. На протяжении ее имеется ряд изгибов, которые не фиксированы друг к другу и при выведении кишки расправляются. Диаметр ее постепенно уменьшается в дистальном направлении. Сужения на протяжении кишки, как правило, выявляются. Большой сальник не укорочен, содержит значительное количество жировой ткани.

Левый изгиб ободочной кишки находился в 3 случаях на середине между реберной дугой и гребнем левой подвздошной кости, в 2 — у гребня подвздошной кости. Высота брыжейки области изгиба от 6 до 8 см. Изгиб имел форму прямого или тупого угла. Сращения между поперечной и нисходящей ободочными кишками (внутри изгиба) отсутствовали. Левая почка находилась под изгибом на соответствующем уровне и легко смещалась как вверх, так и по сторонам.

Нисходящая ободочная кишка зигзагообразной фор-

Таблица 32

Средняя длина отделов толстой кишки при левостороннем птозе (в см)

Отделы толстой кишки	Тип телосложения				Средняя длина
	мезоморфный		брахноморфный		
	муж.	жен.	муж.	жен.	
Слепая	5,3	7,0	—	7,0	6,4
Ободочные:					
восходящая	22,0	11,5	—	20,5	18,0
поперечная	59,6	60,0	—	61,5	60,4
нисходящая	24,0	22,0	—	23,0	23,0
сигмовидная	48,6	57,5	—	58,0	54,7
Прямая	15,0	14,5	—	15,0	14,8

мы или собрана в гармошку, подвижна, лежит на крыле подвздошной кости. При выведении кишки изгибы легко расправляются. На всем протяжении кишка имеет выраженную брыжейку, высота которой в молодом возрасте от 6 до 8 см, в пожилом возрасте уменьшается.

Сигмовидная ободочная кишка имеет 2—3 петли умеренной длины, из которых первая лежит на крыле подвздошной кости, другие опущены в малый таз. Мезосигмоидит во всех случаях имел место, но брыжейка была нерезко деформирована и сращений между петлями сигмовидной ободочной кишки не отмечено. Печень и селезенка не смещены. Средняя длина отделов толстой кишки представлена в табл. 32.

Положение окружающих органов при левостороннем птозе показано на диоптограмме (рис. 46).

Большая кривизна желудка находится на уровне L_{II} — L_{III} . Печеночно-двенадцатиперстная связка идет под углом 50 — 60° к средней оси тела. Желчный пузырь обычных размеров.

Верхняя часть двенадцатиперстной кишки длиной 7 см, диаметром 3 см идет на уровне L_I — L_{II} . Нисходящая часть длиной 8 см, диаметром 3 см лежит на уровне L_{II} — L_{III} , а горизонтальная (нижняя) — длиной 8 см, диаметром 3 см. Восходящая — длиной 5 см, диаметром 3 см переходит в первую петлю тощей кишки на переднелевой поверхности L_{III} . Средняя длина двенадцатиперстной кишки 28 см, форма ее подковообразная.

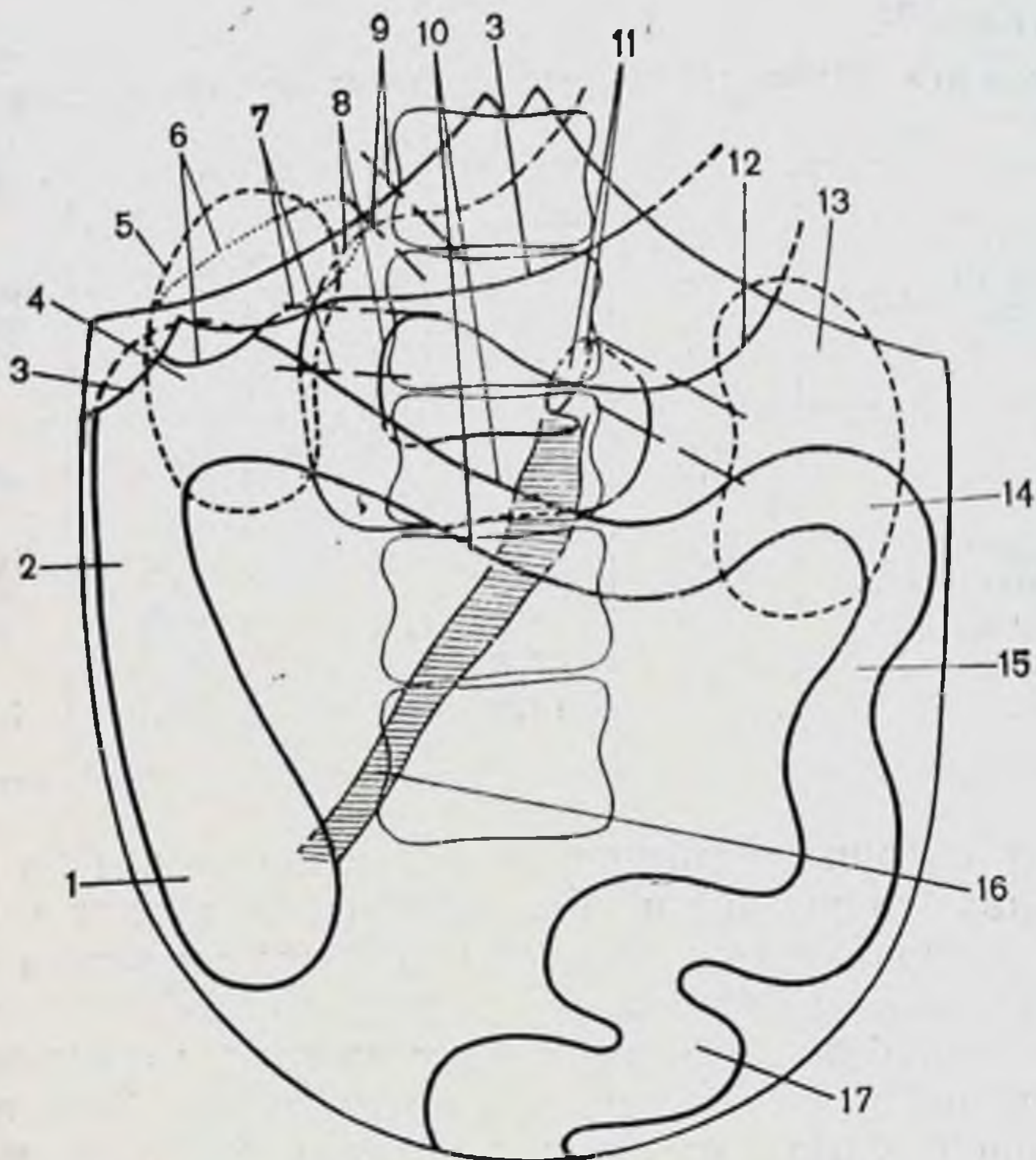


Рис. 46. Левосторонний птоз толстой кишки. Диоптограмма.

1 — слепая кишка; 2 — восходящая ободочная кишка; 3 — печень; 4 — правый изгиб ободочной кишки; 5 — правая почка; 6 — желчный пузырь; 7 — сосудистая ножка почки; 8 — двенадцатиперстная кишка; 9 — печеночно-двенадцатиперстная связка; 10 — поперечная ободочная кишка; 11 — двенадцатиперстно-тощий изгиб; 12 — большая кривизна желудка; 13 — левая почка; 14 — левый изгиб ободочной кишки; 15 — нисходящая ободочная кишка; 16 — корень брыжейки тонкой кишки; 17 — сигмовидная ободочная кишка.

Корень брыжейки тонкой кишки идет косо сверху вниз и слева направо, длина его 17 см, толщина 2 см на всем протяжении. При низведении петли тонкой кишки ниже лобкового симфиза и передней верхней оси не спускаются.

Правый брыжеечный синус треугольной формы, ширина основания 12 см, высота 14 см, т. е. размеры его такие же, как при нормо- или микстоколон. Левый брыжеечный синус имеет вид полосы, ширина которой колеблется в пределах 8—10 см, но высота ее меньше, поскольку левая половина поперечной ободочной кишки и левый изгиб опущены ниже реберной дуги (см. рис. 32).

Правая почка не смещена. Левая, как правило, опу-

Таблица 33

Длина и диаметр отделов толстой кишки при левостороннем птозе до и после бариевой клизмы (в см)

Отделы толстой кишки	Длина до клизмы	Длина после клизмы	Удлинение	Диаметр до клизмы	Диаметр после клизмы	Увеличение диаметра
Слепая	5,3	6,4	1,1	5,4	6,9	1,5
Ободочные:						
восходящая	22,0	24,0	2,0	5,0	6,3	1,3
поперечная	54,1	64,2	10,0	4,1	5,2	1,1
нисходящая	23,0	26,6	3,6	2,4	3,6	1,2
сигмовидная	51,6	62,0	10,4	3,0	4,8	1,8

щена и находится на уровне левого изгиба ободочной кишки. Сравнительные размеры отделов толстой кишки до и после бариевой клизмы представлены в табл. 33.

После клизмы левый фланг кишки расправился и достигает уровня XI—XII ребер. Нисходящая ободочная кишка занимает свое обычное место, петли сигмовидной кишки располагались на крыле подвздошной кости и в малом тазу.

Рентгенологическая картина анатомии толстой кишки при левостороннем птозе характеризуется тем, что при тугом наполнении левый изгиб не поднимается до уровня положения при нормоколон, а остается на уровне XI—XII ребер. Форма его чаще в виде прямого угла. Нисходящая ободочная кишка имеет вертикальный ход, сигмовидная ободочная — лежит на крыле подвздошной кости и в малом тазу. После опорожнения кишки выявляется опущение левого фланга толстой кишки (рис. 47).

Ирригография на трупах людей позволила сравнить рисунок рентгенограммы с анатомическим положением и формой ободочной кишки в каждом отдельном случае и подтвердила их идентичность. Измерение длины и диаметра отделов кишки на ирригограмме и сравнение их с данными, полученными на этом же трупе, показало практически одни и те же цифры. Расхождения получаются при измерении на ирригограмме поперечной ободочной кишки из-за наложения в переднезадней проекции ее собственных изгибов.

Для выяснения соответствия размеров кишки на ир-

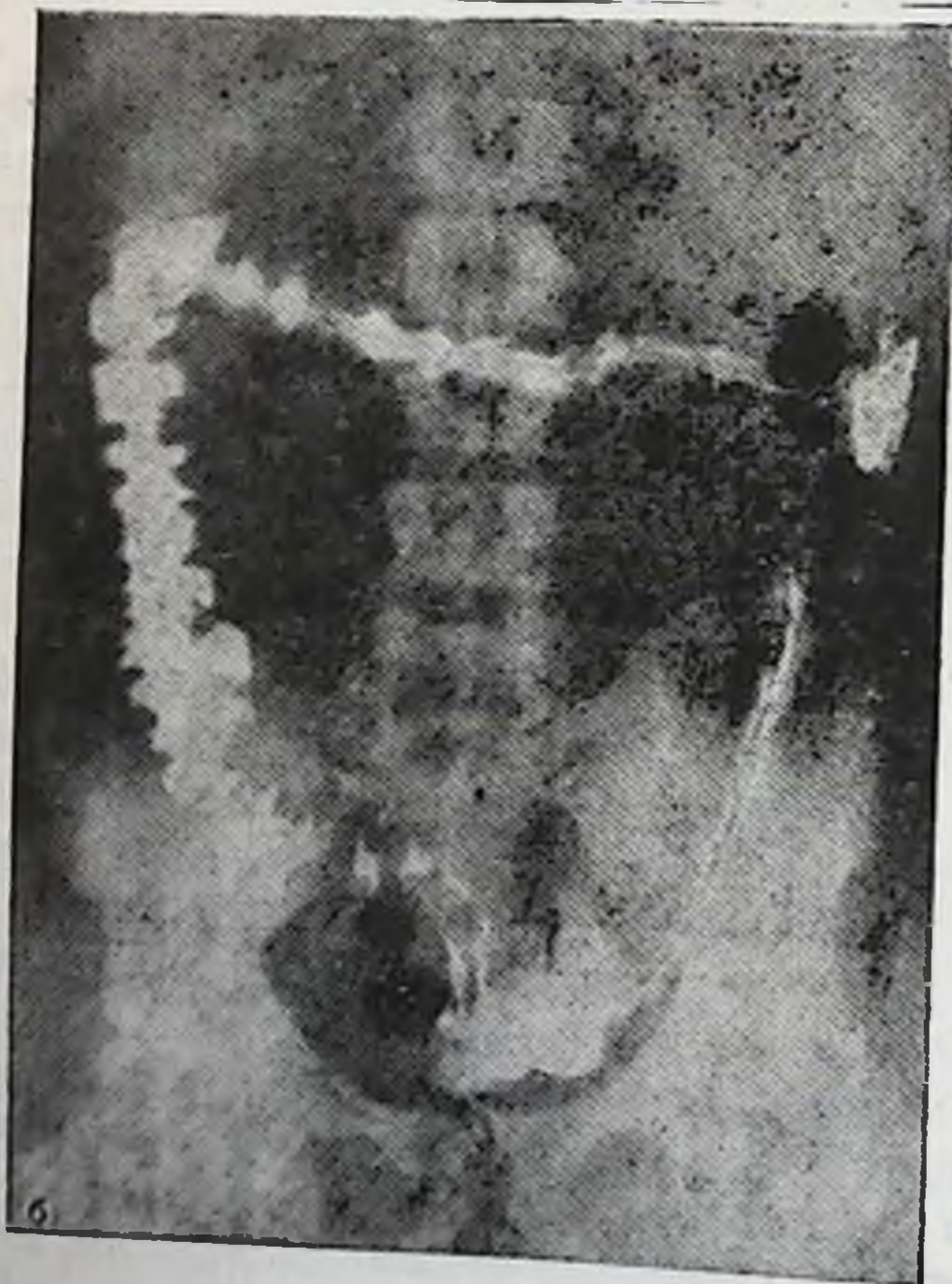
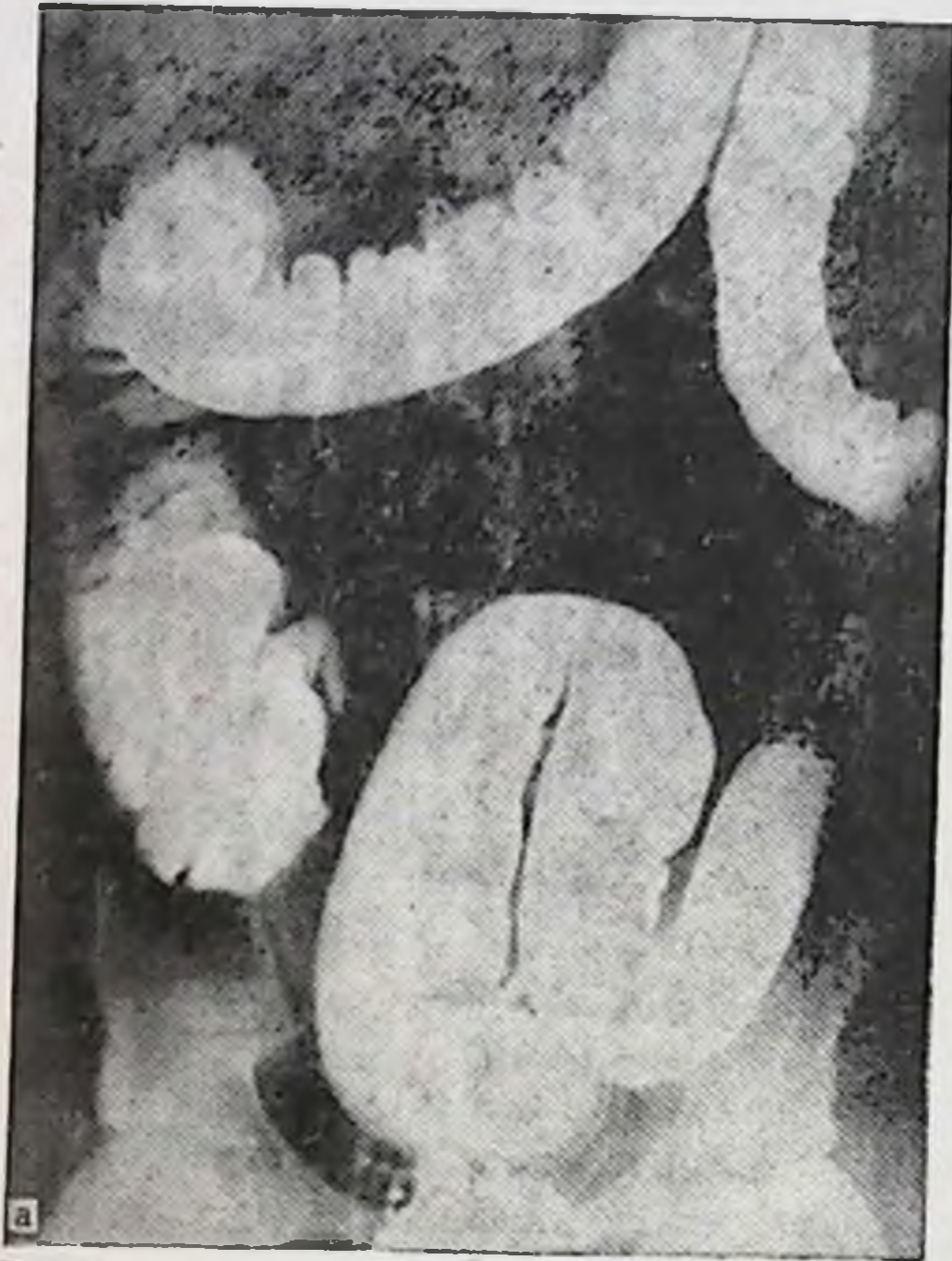

Рис. 47. Левосторонний птоз толстой кишки. Ирригограмма.

а — при тугом наполнении: левый изгиб ободочной кишки не поднялся выше II поясничного позвонка; б — после опорожнения: левый изгиб опустился из-под реберной дуги и лежит на уровне III поясничного позвонка.

ригограмме прижизненной длине и форме ее у живых людей было проведено обследование толстой кишки у 10 больных на операционном столе в факультетской хирургической клинике им. Н. Н. Бурденко I ММИ им. И. М. Сеченова.

Обследование проводили во время ревизии органов брюшной полости до выполнения основной операции, а измерение кишки выполнялось по описанной выше методике. Обследовали только тех больных, которым до операции была выполнена ирригография.

Измерение проводили на выведенном в операционную рану отделе кишки после расправления изгибов или на месте в брюшной полости стерильной шелковой лигатурой. В ряде случаев из-за ограниченного оперативного доступа и характера патологии все отделы кишки измерить было невозможно, тогда измеряли и обследовали те отделы, которые были доступны для измерения и осмотра. Положение кишки, наличие брыжейки, связок, сращений определять удавалось в каждом случае.

Сразу после операции изучали ирриграмму больного по описанной выше методике. За основную ирриграмму брали снимок после опорожнения, поскольку на операционном столе кишка больного была в опорожненном состоянии и все деформации на нем отражены более правильно.

Обследовано 10 больных, среди которых было 9 женщин и 1 мужчина. По возрасту больные распределились следующим образом: 1 мужчина — до 60 лет, женщин до 55 лет — 6, старше 56 лет — 3. Больные оперировались по поводу опухолей толстой кишки — 7 человек, рака желудка — 1, желчно-каменной болезни — 1, кисты поджелудочной железы — 1.

Для иллюстрации приводим размеры отделов толстой кишки больной М. З., 57 лет, оперированной по поводу опухоли восходящей ободочной кишки.

Толстая кишка (по ирриграмме)

Правый фланг:
длина — 19 см.

Слепая кишка:
диаметр — 5 см.

Восходящая ободочная кишка:
диаметр — 4 см.

длина — 22 см,
диаметр — 4 см.

Сигмовидная ободочная кишка:
длина — 58 см,
диаметр — 4 см.

Толстая кишка (по препарату)
Правый фланг:
длина — 20 см.

Нисходящая ободочная кишка:
диаметр — 4 см.
Восходящая ободочная кишка:
диаметр — 4 см.
Нисходящая ободочная кишка:
длина — 21 см,

Слепая кишка:
диаметр — 3 см.
Сигмовидная ободочная кишка:
длина — 56 см,
диаметр — 4 см.

Больших расхождений между данными, полученными на операционном столе и снятых с ирригограммы, нет. Таким образом, у больных рентгенологическая картина толстой кишки соответствует истинному ее положению. Она объективно отражает форму, размеры и положение кишки. По ирригограмме больного, не вскрывая брюшной полости, можно определить способ фиксации толстой кишки, ее размеры, форму, т. е. определить вариант толстой кишки, присущий этому индивидууму.

Глава IV

Клиническая характеристика вариантов толстой кишки

Больные находились на лечении по поводу следующих заболеваний (табл. 34) и прошли соответствующее клиническое обследование. В работе мы не ставили задачи подробного разбора заболеваний, способов лечения и оценки результатов лечения. В нашу задачу входило изучение на больных хирургической анатомии основных вариантов толстой кишки. Таким образом, данными жалоб больных, анамнеза, физического, рентгенологического обследования и т. д. мы пользуемся только по мере необходимости подтверждения и иллюстрации решения стоящей перед нами задачи — определения влияния анатомии толстой кишки на ее функцию.

Почти у всех больных ирригография выявила определенные отклонения от нормы анатомии толстой кишки: различной формы удлинения и опущения флангов или всей кишки. Указанные отклонения от нормы рассматривались в большинстве случаев как сопутствующие состояния.

Нормоколон выявлен у 3 из 160 обследованных больных; среди них 2 женщины и 1 мужчина. Все были оперированы по поводу острого аппендицита.

Больная К. Н., 19 лет, поступила в стационар с жалобами на боли в животе, больше справа, поташнивание, общую слабость. После клинического обследования больная была прооперирована по поводу острого аппендицита.

Ирригография через 3 мес после операции (рис. 48): органических изменений кишки не обнаружено. Слепая кишка полностью заполнена барием, контуры ее четко прослеживаются, не деформированы. Проецируется она на крыло правой подвздошной кости, нижняя точка купола соответствует уровню S_{II} или средние крестцово-подвздошного сочленения. Граница между слепой и восходящей ободочной кишками лучше определяется после опорожнения кишечника в виде глубокого перехвата (слепокншечно-восходящий сфинктер). Диаметр слепой кишки больше диаметра начального отдела восходящей.

Таблица 34

Распределение анализируемых больных по нозологическим заболеваниям, возрасту и полу

Диагноз	Детский и подростковый		Зрелая		Пожилой		Всего
	муж.	жен.	муж.	жен.	муж.	жен.	
Динамическая кишечная непроходимость (копростаз)	7	5	15	10	—	1	38
Хронический колит	1	—	17	13	1	1	33
Хронический аппендицит	1	3	12	8	—	—	24
Геморрой	—	—	17	3	—	—	20
Нефроптоз	—	—	1	13	—	—	14
Язвенная болезнь желудка и дуоденум	—	—	9	2	1	—	12
Гинекологические заболевания	—	—	—	7	—	1	8
Паховые грыжи	—	—	2	2	—	—	4
Острый аппендицит	—	1	—	2	—	—	3
Опухоли брюшной полости	—	—	2	1	2	—	3
Абсцесс печени	—	—	1	—	—	—	1

Восходящая ободочная кишка без изгибов, диаметр ее постепенно уменьшается в дистальном направлении. Продольная срединная ось восходящей ободочной кишки на обоих снимках проецируется на середину гребня подвздошной кости.

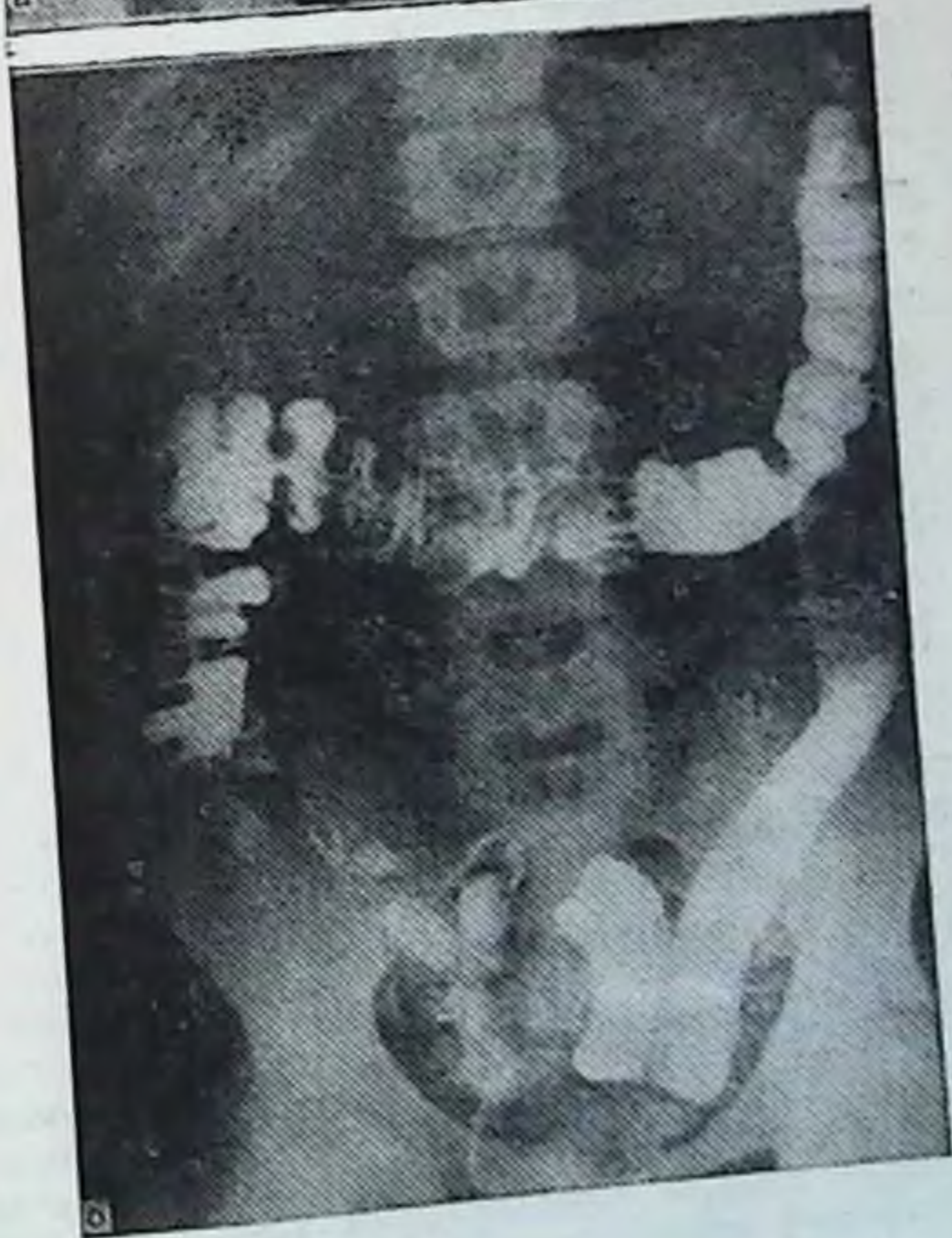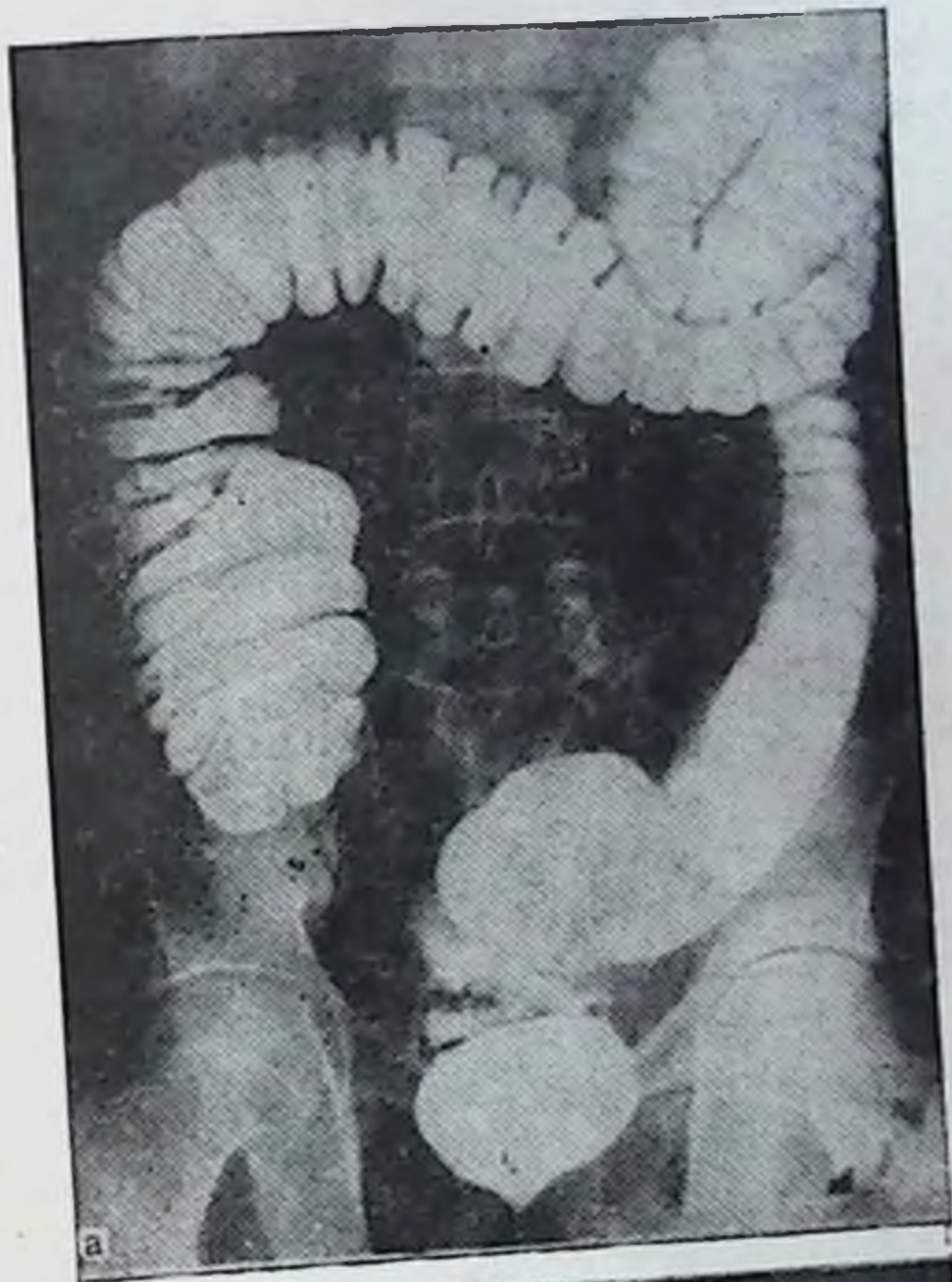
Длина правого фланга (слепая+восходящая) при тугом заполнении 21 см. Правый изгиб лежит на уровне L_{II}, что лучше выявляется после опорожнения кишки. По форме он в виде прямого угла. На ирригограмме начальный отдел поперечной ободочной кишки прикрывает изгиб, что создает определенные затруднения в определении его формы, но после опорожнения его форма определяется четко.

Поперечная ободочная кишка начальным отделом прикрывает правый изгиб, располагаясь на уровне L_I, затем провисает до уровня L_{III}, после чего круто поднимается в левое подреберье. После опорожнения кишка приобретает более высокое положение и укорачивается.

Левый изгиб соответствует уровню T_{XII}, имеет вид острого угла и лежит в переднезадней проекции, т. е. дистальный отдел поперечной ободочной кишки расположен спереди и прикрывает проксимальный отдел нисходящей.

Нисходящая ободочная кишка без изгибов. Диаметр кишки постепенно уменьшается в дистальном направлении и равен 3—4 см. Граница нисходящей кишки с сигмовидной ободочной выявляется в виде сужения (нисходяще-сигмовидный сфинктер), которое проецируется на уровне гребня подвздошной кости. Длина нисходящей ободочной кишки при тугом наполнении 25 см.

Сигмовидная кишка имеет 2 петли, из которых первая лежит на крыле левой подвздошной кости, а другая занимает более сере-



**Рис. 48. Нормоколон.
Ирригограмма.**

а — при тугом наполнении: слепая кишка лежит на крыле подвздошной кости, восходящая ободочная без искривлений, правый изгиб ободочной кишки по форме в виде прямого угла; нисходящая ободочная кишка также не искривлена, сигмовидная ободочная в виде одной короткой петли; б — после опорожнения: контуры всей толстой кишки без деформаций.

Таблица 35

Распределение больных по заболеваниям, возрасту и полу при микстоколоне

Диагноз	Подростки и юноши		19—60 лет		Всего
	муж.	жен.	муж.	жен.	
Хронический аппендицит	—	1	—	3	4
Геморрой	—	—	2	1	3
Хронический сальпингит	—	—	—	1	1
Паховая грыжа	—	—	1	—	1
Киста брыжейки тонкой кишки	—	—	1	—	1

длинное положение и опускается в полость малого таза. Деформаций петель или сращений с другими отделами кишки не определяется. Длина кишки 36 см, а диаметр кишки примерно одинаков на всем протяжении и равен 4—5 см.

Прямая кишка занимает срединное положение вдоль крестца. Контуры ее согласно изгибам кишки выглядят в виде лежащих один за другим 2 округлых плоскостей.

Ирригограммы 2 других больных также не выявили искривлений, смещений и других изменений топографии толстой кишки.

Таким образом, нормоколон на ирригограммах характеризуется четкими контурами всех отделов толстой кишки, без деформаций и значительных изгибов, лежащими на привычных анатомических местах. Средняя длина правого фланга (слепая + восходящая) при тугом наполнении — $21 \pm 2,94$ см, нисходящей ободочной кишки — $25 \pm 3,53$ см, сигмовидной ободочной кишки — $44 \pm 10,56$ см.

Микстоколон был выявлен в 10 наблюдениях из 160 (табл. 35).

Больная Я. Д., 30 лет, поступила в стационар с жалобами на боли в животе периодического характера, больше справа, сопровождающиеся тошнотой, повышением температуры. После клинического обследования прооперирована по поводу хронического аппендицита. Во время операции выявлено, что слепая кишка раздута газами, легко выводится из брюшной полости вместе со значительным отрезком восходящей ободочной кишки, который также переполнен газами. Высота брыжейки на уровне слепой кишки 10 см. Червеобразный отросток умеренно гиперемирован, в спайках, расположен на задней поверхности слепой кишки.

По данным ирригографии (рис. 49), органических изменений в толстой кишке не обнаружено. В прямой проекции при тугом

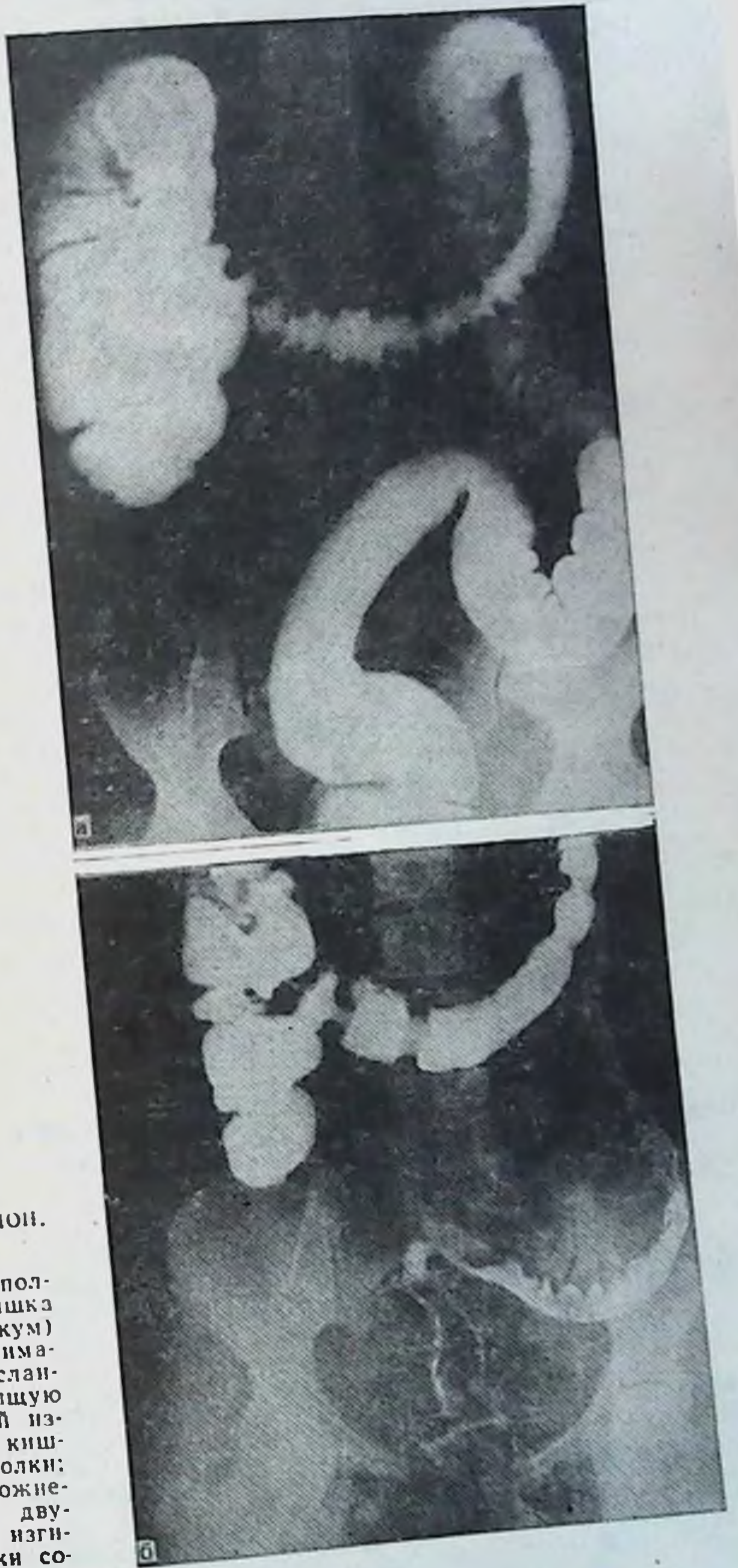


Рис. 49. Микстоколон.
Ирриграмма.

а — при тугом наполнении: слепая кишка расширена (мегацекум) и несколько поднимается вверх, наслаиваясь на восходящую ободочную; правый изгиб ободочной кишки в виде дуэстволки; б — после опорожнения: состояние дуэстволки правого изгиба ободочной кишки сохраняется.

наполнении слепая кишка расположена у крыла правой подвздошной кости. Нижняя точка купола соответствует уровню L_v . После опорожнения граница между слепой и восходящей ободочной кишками отчетливо просматривается, контуры слепой кишки несколько деформированы — взбухает нижнелатеральный край. Диаметр слепой кишки и начального отдела восходящей ободочной примерно одинаковы и равны 9 см.

Восходящая ободочная кишка расширена, несколько гофрирована за счет наслоения на нее слепой кишки. Диаметр ее уменьшается в дистальном направлении, продольная ось проецируется на середину гребня подвздошной кости. Сужение при переходе ее в поперечную ободочную определяется на обоих снимках.

Длина правого фланга (слепая + восходящая) при тугом наполнении 23 см.

Правый изгиб ободочной кишки расположен на уровне L_I , по форме он в виде острого угла.

Поперечная ободочная кишка сначала несколько поднимается вверх, затем дугообразно провисает до уровня L_{IV} . Правая часть ее до уровня середины восходящей ободочной кишки идет параллельно последней, а затем отклоняется влево. Диаметр кишки постепенно уменьшается в дистальном направлении, достигая наименьшей величины на границе между средней и левой ее третями. Три сфинктера поперечной ободочной кишки отчетливо выявляются на снимке после опорожнения кишечника.

Левый изгиб кишки расположен на уровне T_{XII} , по форме имеет вид острого угла, сужение его определяется.

Нисходящая ободочная кишка без изгибов, диаметр ее уменьшается в дистальном направлении и равен в середине 4 см. Граница между ней и сигмовидной ободочной выявляется в виде сужения на уровне гребня подвздошной кости. Длина нисходящей ободочной кишки 25 см.

Сигмовидная ободочная кишка имеет 2 петли, из которых первая лежит на крыле подвздошной кости, другая занимает более срединное положение и спускается в полость малого таза. Диаметр кишки на всем протяжении примерно одинаков и равен 4 см, длина кишки 48 см.

Прямая кишка занимает срединное положение вдоль крестца, изгибы ее на протяжении выявляются.

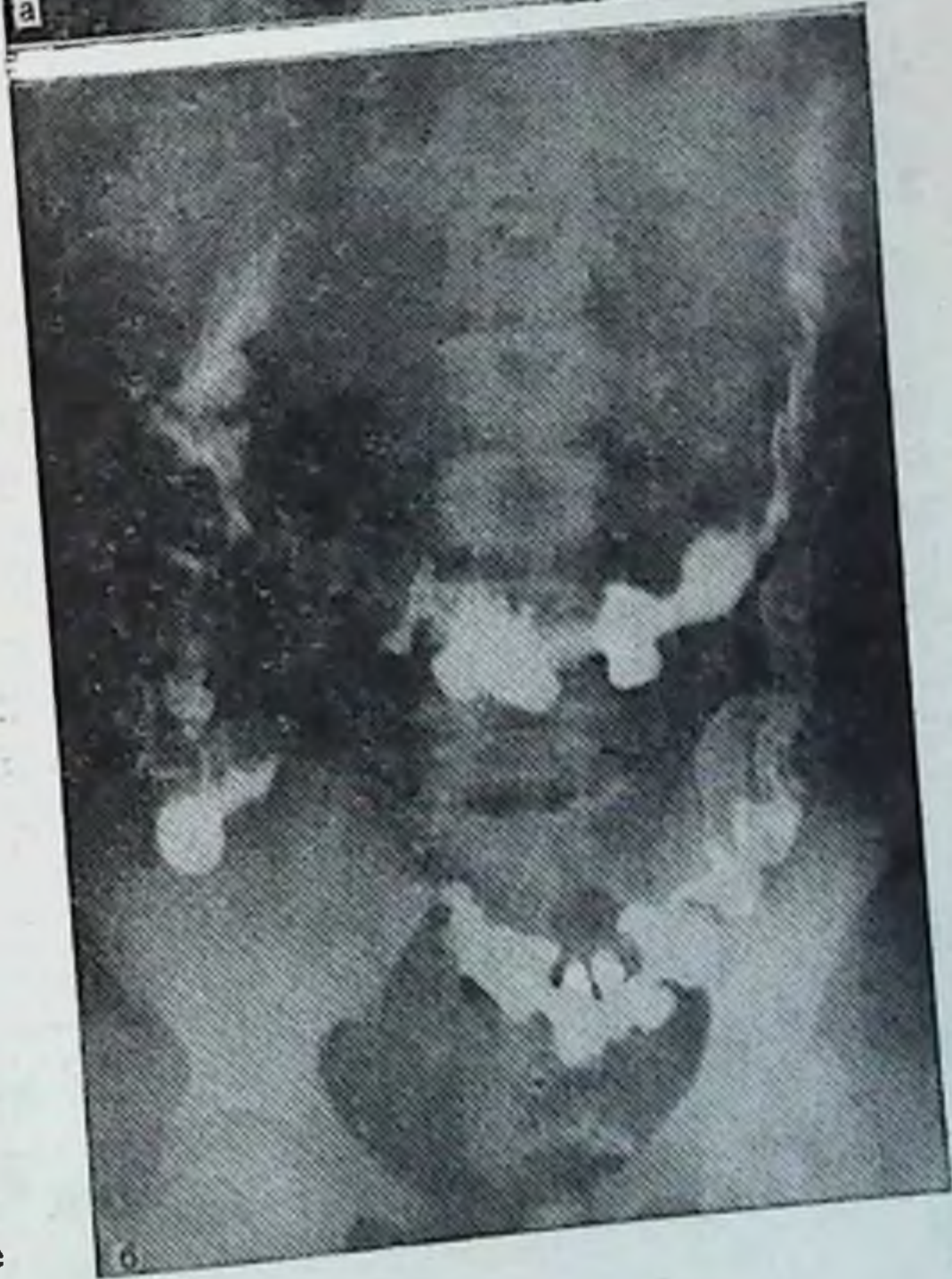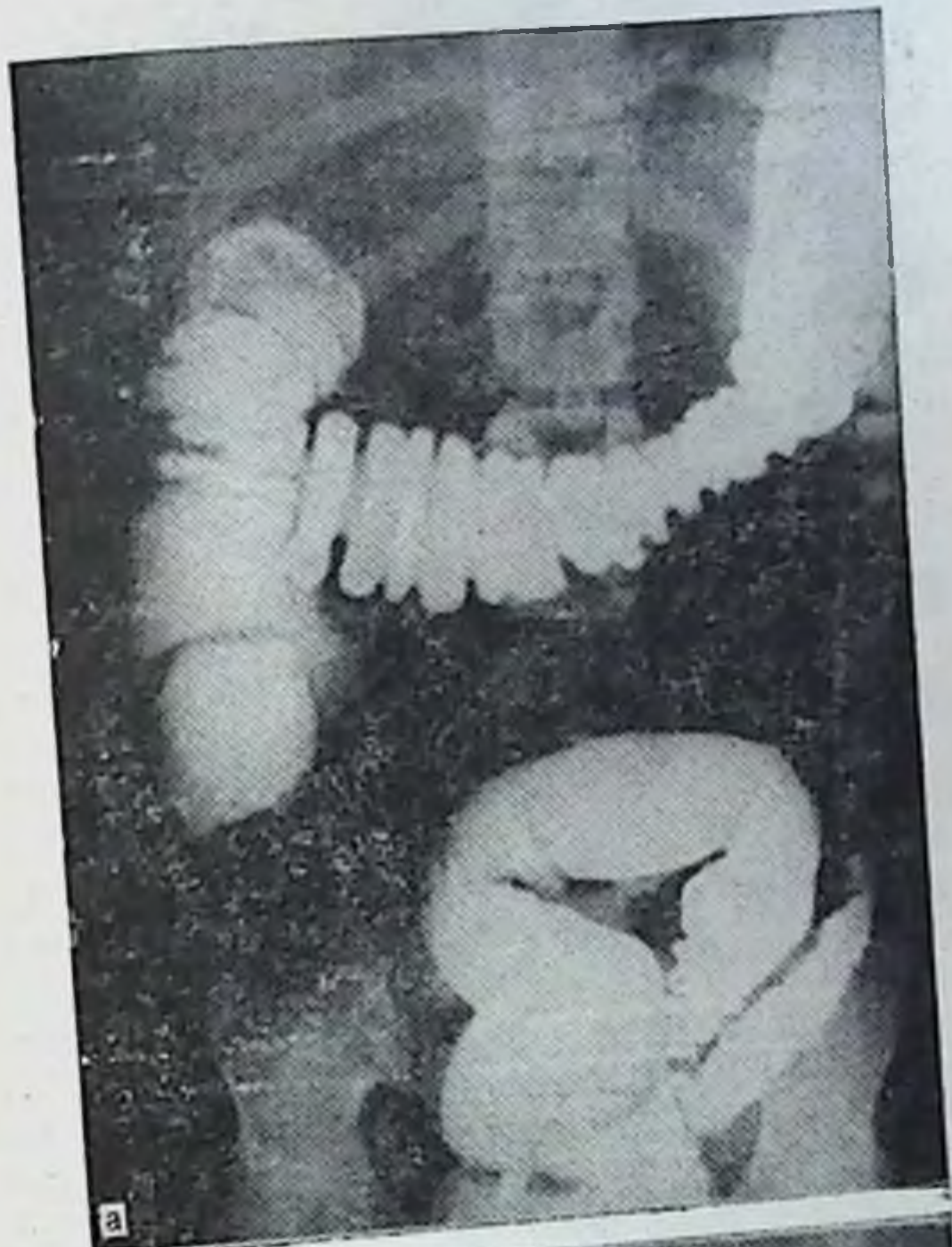Больная Т. М., 21 год, поступила в стационар с жалобами на хронические запоры и наличие воспаленных геморроидальных узлов.

По данным ирригографии (рис. 50), органических заболеваний толстой кишки не обнаружено. Слепая кишка при тугом наполнении обычных размеров, находится на уровне гребня подвздошной кости. После опорожнения лежит на крыле подвздошной кости. Сужение на границе с восходящей ободочной кишкой выражено, диаметр ее 6,5 см.

Восходящая ободочная кишка деформирована за счет изгиба в переднезаднем направлении. Продольная ось кишки проецируется кнаружи от середины гребня подвздошной кости. Сужение на границе с поперечной ободочной не просматривается из-за наложения последней.

Длина правого фланга при тугом наполнении 27 см.

Правый изгиб ободочной кишки в прямой проекции не виден из-за наложения поперечной ободочной кишки на восходящую. Верхняя точка его располагается на уровне L_I . Поперечная обо-



**Рис. 50. Микстоколон.
Ирригограмма.**

а — при тугом наполнении: слепая кишка расположена несколько кпереди, восходящая ободочная кишка искривлена в переднезаднем направлении; б — после опорожнения: правый изгиб ободочной кишки в виде двустволки.

Таблица 36

Распределение больных по заболеваниям, возрасту и полу при правостороннем долихомегаколон

Диагноз	Подростки и юноши		19—60 лет		Всего
	муж.	жен.	муж.	жен.	
Хронический аппендицит	1	1	5	3	10
Динамическая кишечная непроходимость (копростаз)	—	1	2	2	5
Геморрой	—	—	2	1	3
Хронический сальпингит	—	—	—	2	2
Опухоль брюшной полости	—	—	1	1	2

дочная кишка дугообразно провисает до L_{III}—L_{IV}. Диаметр ее постепенно уменьшается в дистальном направлении, достигая наименьшей величины на границе средней и левой ее третей.

Левый изгиб также не виден из-за наложения поперечной ободочной кишки. Верхняя точка изгиба соответствует Т_x.

Нисходящая ободочная кишка без изгибов, диаметр ее уменьшается в дистальном направлении, равен в среднем 3 см. Сужение на границе с сигмовидной ободочной кишкой определяется на уровне гребня подвздошной кости. Длина кишки 26 см.

Сигмовидная ободочная кишка в виде 2 петель занимает область крыла левой подвздошной кости и частично левого брыжеечного синуса, откуда спускается в полость малого таза. Диаметр кишки постепенно увеличивается в дистальном направлении и равен 3—5 см, длина ее 45 см.

Прямая кишка занимает срединное положение на крестце, изгибы на ее протяжении выявляются.

Анализ ирригограмм больных, объединенных в группу микстоколон, выявил следующую общую рентгенологическую картину толстой кишки при тугом наполнении: умеренное расширение слепой кишки, ее смещения из правой подвздошной ямки, незначительные искривления восходящей ободочной кишки, увеличение длины правого фланга. Эти признаки отличают микстоколон от нормоколон, но не являются проявлениями правостороннего долихомегаколон, при котором перечисленные изменения проявляются более резко.

Средние размеры правого фланга толстой кишки при микстоколон при тугом наполнении — $25 \pm 4,59$ см, нисходящей ободочной кишки — $25 \pm 4,76$ см, сигмовидной ободочной — $43 \pm 8,01$ см.

Правосторонний долихомегаколон был выявлен у 22 больных из 160 (табл. 36).

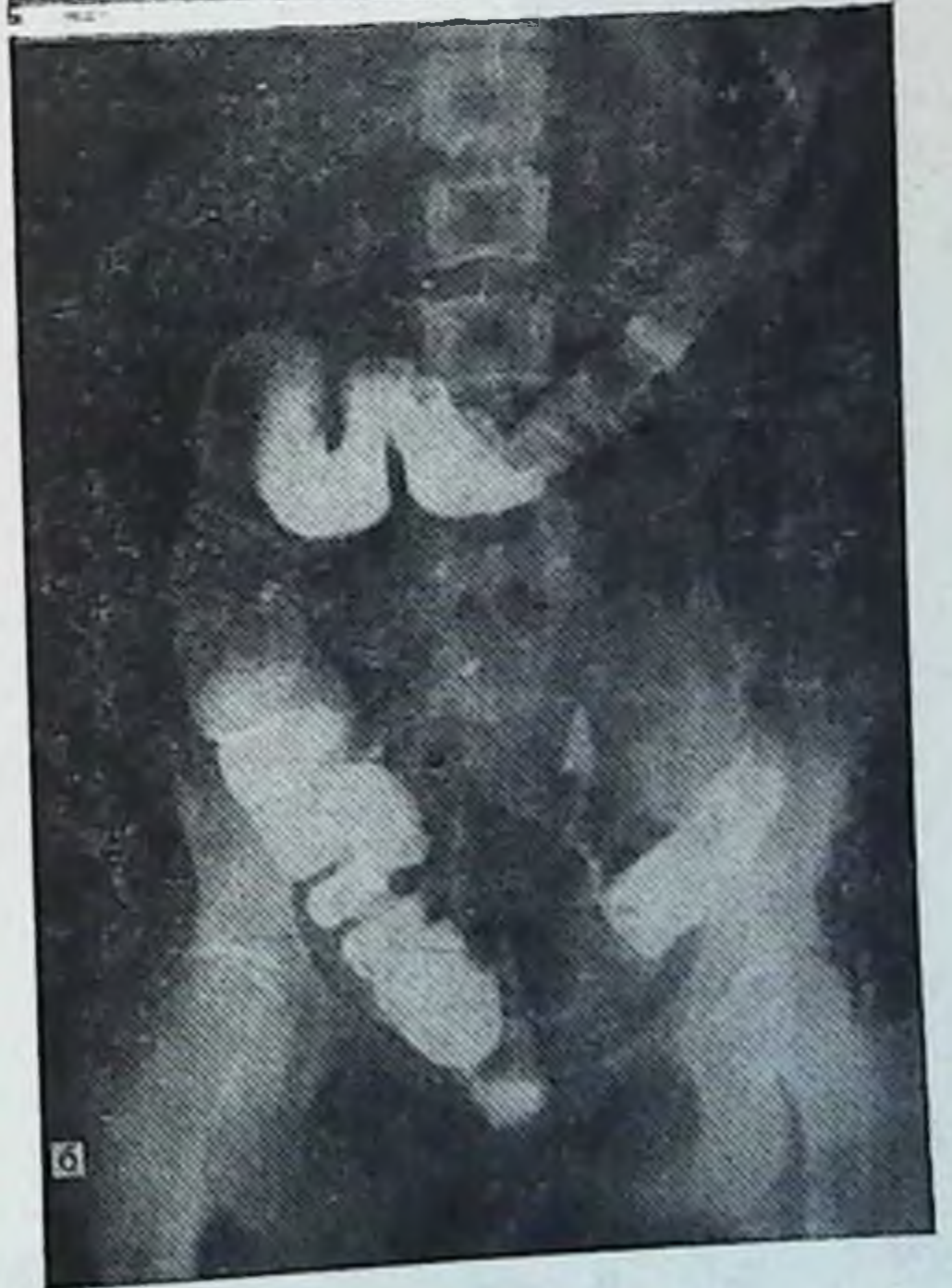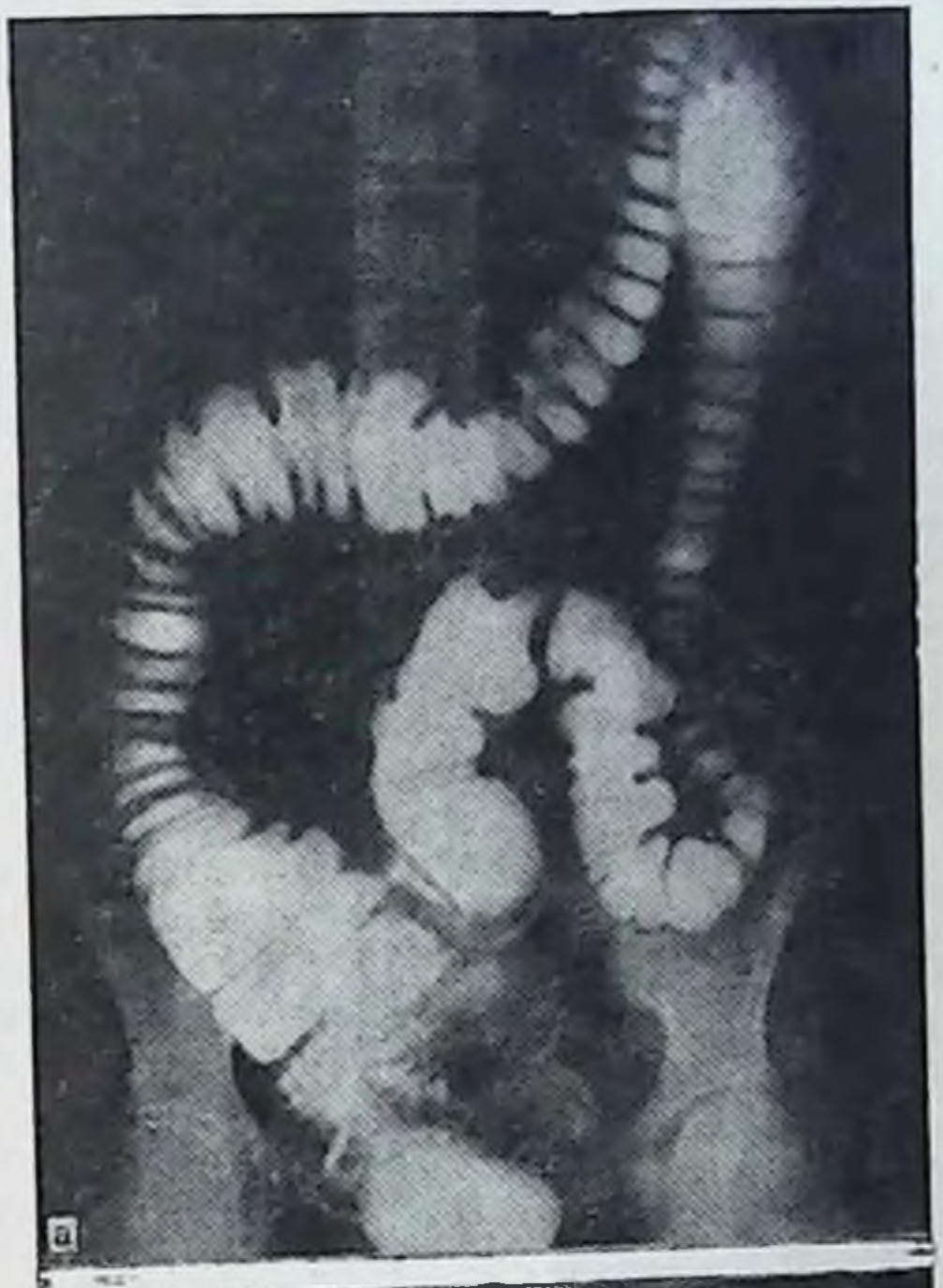


Рис. 51. Правосторонний долихомегаколон. Ирригограмма.

а — при тугом наполнении: мегацекум и проктоз ее в малый таз; б — после опорожнения: проктоз слепой кишки в малый таз и сохраняется значительное удлинение восходящей ободочной кишки.

Подавляющее число больных находилось в зрелом работоспособном возрасте.

Больная Х. К., 17 лет, поступила в стационар с жалобами на боли в животе, больше в правой подвздошной области, тошноту, общую слабость, хронические многолетние запоры. Оперирована по поводу хронического аппендицита. Слепая кишка вместе с восходящей кишкой легко выводятся в операционную рану, отмечается усиленная перистальтика слепой кишки, стенки ее отечны. Червеобразный отросток незначительно гиперемирован, других признаков воспаления нет. Аппендэктомия. Высота брыжейки на уровне слепой кишки 12 см. При выписке боли в правой подвздошной области и запоры не исчезли.

По данным ирригографии (рис. 51) слепая кишка на обоих снимках опущена в малый таз, расширена. Сужение на границе с восходящей кишкой имеется.

Восходящая ободочная кишка длинная, искривлена, диаметр ее постепенно уменьшается в дистальном направлении. Сужение на границе с поперечной ободочной кишкой определяется. Длина правого фланга при тугом наполнении 31 см.

Правый изгиб ободочной кишки в форме прямого угла, расположен на уровне L_{III}—L_{IV}, что значительно ниже, чем при нормальном микстоколон.

Поперечная ободочная кишка S-образной формы, диаметр ее постепенно уменьшается в дистальном направлении.

Левый изгиб в форме острого угла, лежит на уровне T_{XI}, сужение на уровне изгиба определяется.

Нисходящая ободочная кишка идет с незначительным отклонением медиально, диаметр ее постепенно уменьшается в дистальном направлении. Сужение на границе с сигмовидной ободочной располагается на уровне гребня подвздошной кости. Длина кишки при тугом наполнении 26 см.

Сигмовидная ободочная кишка имеет 2 петли умеренной длины, которые располагаются на крыле левой подвздошной кости и в левом брыжеечном синусе, диаметр кишки незначительно нарастает в дистальном направлении. Длина кишки при тугом наполнении 46 см.

Во всех остальных случаях хронического аппендицита больные отмечали боли в животе, больше справа, которые усиливаются после физической нагрузки и к вечеру, а также многолетние хронические запоры. Во время операций выявляется минимум макроскопических изменений в червеобразном отростке и постоянно раздутая и мобильная слепая кишка на высокой брыжейке, которая легко выводится в рану вместе с участком восходящей кишки. Ирригограммы у всех больных выявляют удлинение и расширение правой половины толстой кишки.

Динамическая кишечная непроходимость (копрос-таз) стоит на 2-м месте среди заболеваний по поводу которых были госпитализированы больные с правосто-

ронним долихомегаколон. Все больные жаловались на боли в животе, больше справа, хронические, многолетние запоры и разнообразные нарушения общего самочувствия. Общие нарушения самочувствия на которые чаще указывали больные, — это головные боли, повышение температуры, общее недомогание, слабость, головокружения, снижение аппетита и др.

Больной Б. Т., 57 лет, поступил в стационар с жалобами на полную задержку стула и газов, вздутие, боли по всему животу, общую слабость. Запорами страдает много лет.

По данным ирригографии (рис. 52), при тугом наполнении слепая и восходящая кишки в состоянии резкого расширения, граница между ними не определяется. Диаметр слепой кишки 8 см, восходящей ободочной 10 см. После опорожнения слепая кишка мешковидной формы, контуры ее четкие, лежит на крыле подвздошной кости. Начальный отдел восходящей ободочной кишки шире, чем слепая кишка, имеется взбухание внутренней стенки, длина правого фланга при тугом наполнении 28 см.

Правый изгиб не определяется на обоих снимках, поскольку поперечная ободочная кишка спускается вниз впереди восходящей ободочной примерно до середины последней.

Верхняя граница правого изгиба при тугом наполнении соответствует уровню T_{xII} , после опорожнения — L_I .

Поперечная ободочная кишка в виде перевернутой буквы «П», провисает до уровня L_{III} . Левая ее треть при тугом наполнении прикрывает значительную часть проксимального отдела нисходящей ободочной кишки. Диаметр кишки постепенно уменьшается в дистальном направлении.

Левый изгиб при тугом наполнении не просматривается из-за наложения поперечной ободочной кишки, после опорожнения — в виде острого угла. Верхняя граница его соответствует рис. 52, а уровню T_x , на рис. 52, б — T_{xII} .

Нисходящая ободочная кишка в дистальном отделе имеет отклонение кнутри, диаметр ее постепенно уменьшается дистально и равен 3 см. Сужение на границе с сигмовидной ободочной кишкой соответствует гребню подвздошной кости. Длина нисходящей ободочной кишки при тугом наполнении 23 см.

Сигмовидная ободочная кишка при тугом наполнении лежит на крыле подвздошной кости и спускается в малый таз, где контуры ее не просматриваются. После опорожнения она также лежит на крыле подвздошной кости и две петли ее лежат в малом тазу. Длина ее при тугом наполнении 36 см.

В результате многолетних запоров такие больные нередко страдают геморроем.

Больной Д. М., 33 лет, поступил в стационар с жалобами на боли в животе, больше в нижних отделах и области анального отверстия, хронические запоры, трудный и болезненный акт дефекации, кал со слизью, иногда со свежей кровью, наличие геморроидальных узлов.

По данным ирригографии (рис. 53), при тугом наполнении слепая кишка расширена, расширение распространяется на некоторую часть

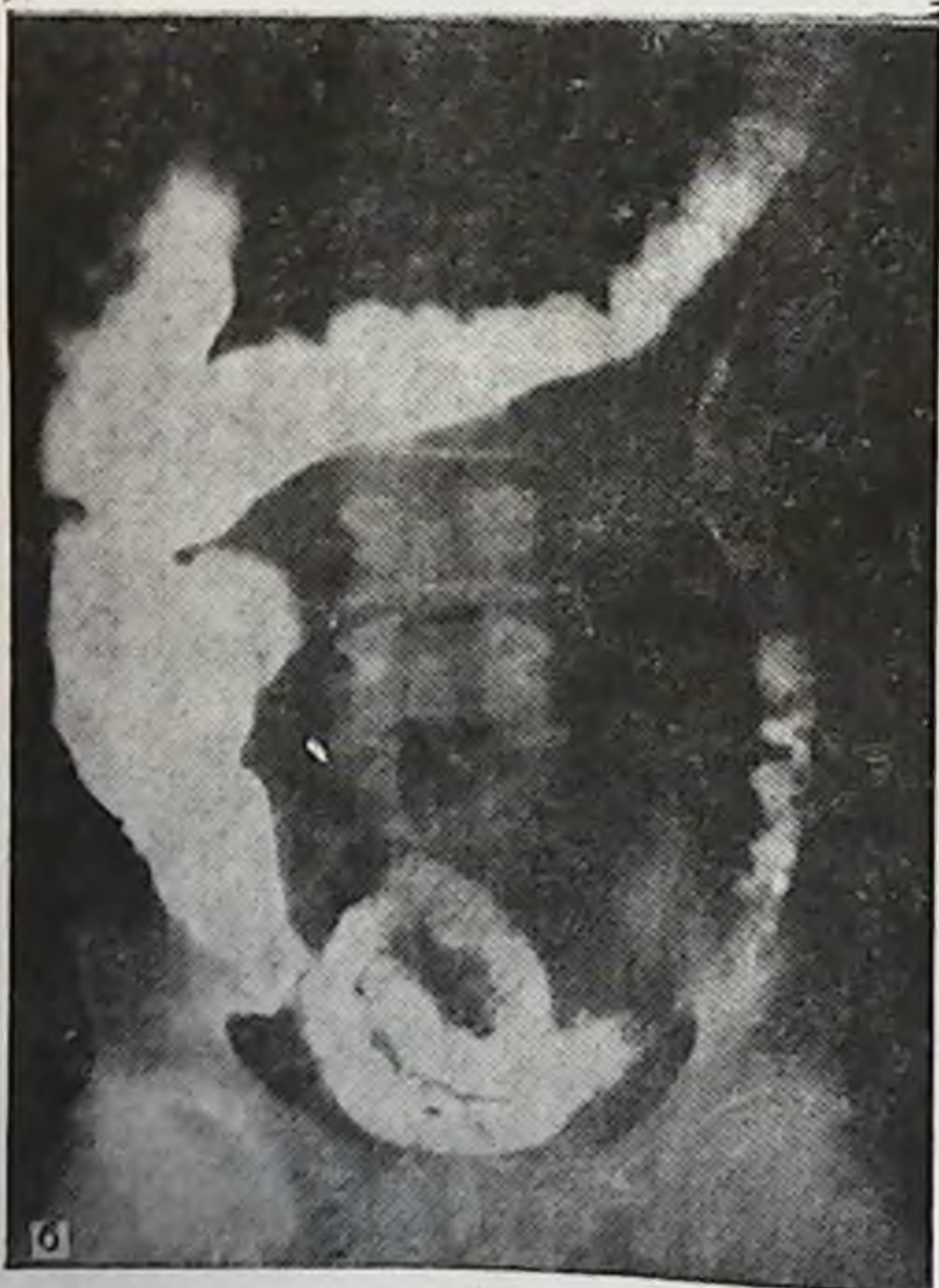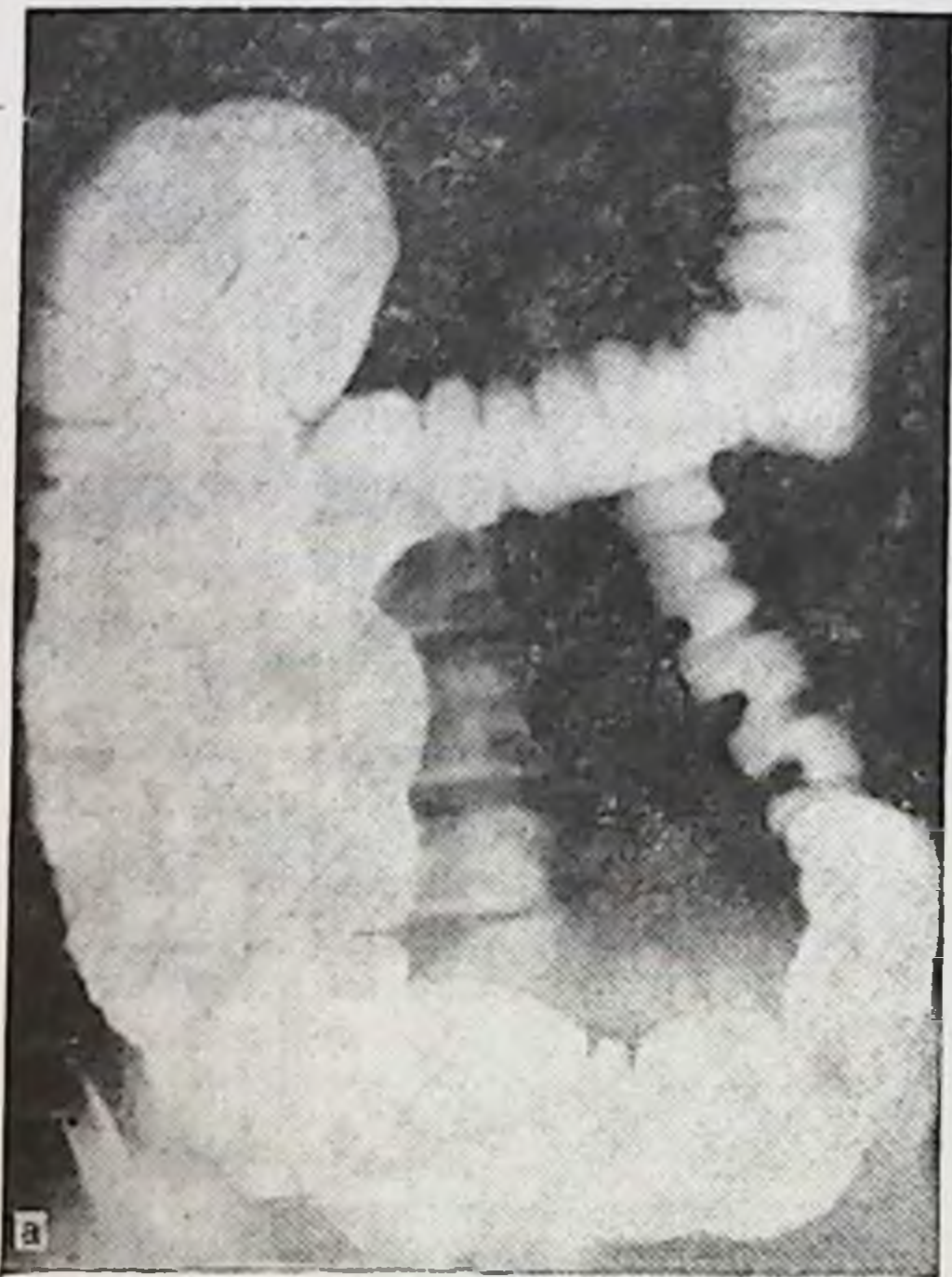
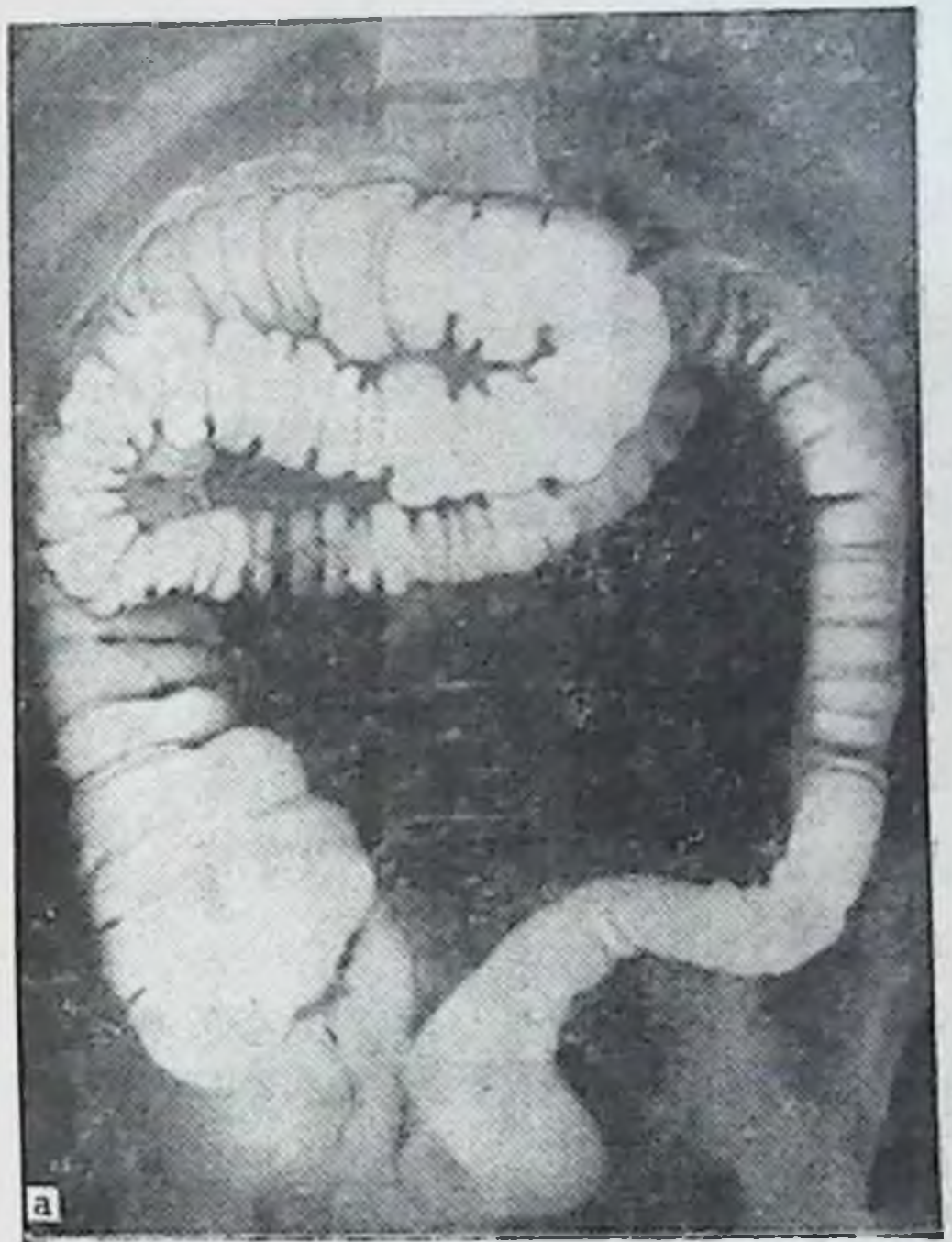

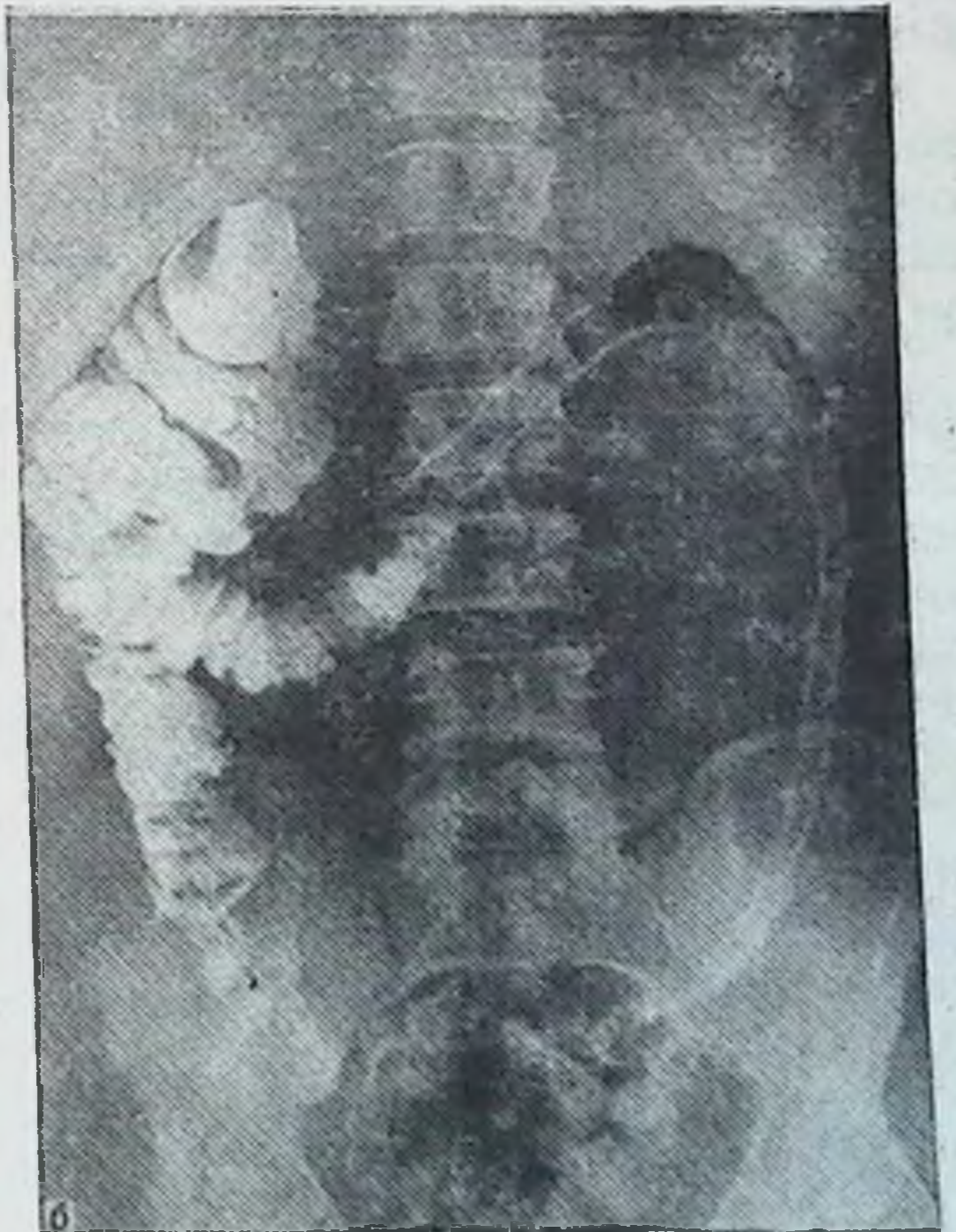
Рис. 52. Правосторонний долихомегаколон. Ирригограмма.

а — при тугом наполнении: слепая и восходящая ободочная кишки в состоянии резкого расширения, деформация правого изгиба ободочной кишки; б — после опорожнения; деформация правого изгиба и расширение восходящей ободочной кишки сохранены.



а



б

Рис. 53. Правосторонний долихомегаколон. Ирригограмма.

а — при тугом наполнении: значительное увеличение длины восходящей и поперечной ободочных кишок; б — после опорожнения: сохранено увеличение длины правого фланга. имеется деформация правого изгиба ободочной кишки.

восходящей ободочной кишки. После опорожнения слепая кишка мешковидной формы, птоз слепой кишки в малый таз, сужение на границе с восходящей ободочной определяется. Диаметр слепой кишки 10 см.

Восходящая ободочная кишка длинная, дугообразной формы, выпуклостью кнаружи, диаметр ее дистально постепенно уменьшается.

Длина правого фланга при тугом наполнении 30 см. Правый изгиб расположен на уровне L₁₁ в виде прямого угла (рис. 53, а), сужения в области изгиба не видно из-за наложения поперечной ободочной кишки.

Поперечная ободочная кишка V-образной формы, длинная, своей средней частью соприкасается с восходящей ободочной кишкой. После опорожнения правая треть поперечной ободочной кишки резко деформирована.

Левый изгиб в виде острого угла на снимке при тугом наполнении и прямого — после опорожнения.

Нисходящая ободочная кишка без изгибов, диаметр одинаков на всем протяжении и равен 3 см. Длина ее при тугом наполнении 23 см.

Сигмовидная ободочная кишка S-образной формы, лежит на крыле подвздошной кости и опускается в малый таз. Длина кишки 30 см.

Таким образом, рентгенологическая картина при правостороннем долихомегаколон проявляется расширением слепой кишки и ее птозом, длинной с искривлениями восходящей ободочной кишкой, деформациями обоих изгибов, низким провисанием и искривлениями на всем протяжении поперечной ободочной кишки.

Средняя длина правого фланга на ирригограммах при тугом наполнении при правостороннем долихомегаколон — $28 \pm 4,23$ см, нисходящей ободочной кишки — $23 \pm 2,71$ см, сигмовидной ободочной кишки — $42 \pm 5,65$ см.

Больные жалуются на боли в животе, преимущественно справа, усиливающиеся при физических нагрузках, длительном нахождении в вертикальном положении, к вечеру, а также после эмоциональных перегрузок. После ночного отдыха боли уменьшаются и даже стихают полностью. Хронические запоры, нередко с детства. Акт дефекации трудный, требующий значительных физических усилий.

Общие нарушения состояния здоровья, на которые чаще жалуются больные, — это головные боли, головокружения, повышение температуры, сердцебиения, снижение аппетита, общая слабость, раздражительность и др.

Правосторонний птоз толстой кишки был выявлен у 20 больных из 160 (табл. 37).

Таблица 37

Распределение больных по заболеваниям, возрасту и полу при правостороннем птозе толстой кишки

Диагноз	19—60 лет		61 год и старше		Всего
	муж.	жен.	муж.	жен.	
Правосторонний нефроптоз	1	10	—	—	11
Хронический колит	2	2	—	1	5
Хронический аппендицит	1	—	—	—	1
Геморрой	—	1	—	—	1
Язвенная болезнь двенадцатиперстной кишки	1	—	—	—	1
Динамическая кишечная непроходимость	—	1	—	—	1

Правосторонний птоз толстой кишки встречается чаще у женщин, чем у мужчин. Опущение правого фланга толстой кишки сопровождается, как правило, правосторонним нефроптозом.

Больная К. Д., 39 лет, поступила с жалобами на полную задержку стула и газов, вздутие живота, боли по всему животу, но больше справа, общую слабость. В анамнезе многолетние хронические запоры с периодическими вздутиями живота и болевыми кризами.

По данным ирригографии (рис. 54), при тугом наполнении отмечаются птоз и расширение слепой кишки, которое распространяется на восходящую ободочную кишку. Последняя удлинена, расширена и искривлена. Правый изгиб в виде острого угла на уровне L_I. Поперечная ободочная кишка длинная, зигзагообразной формы. Левый изгиб ободочной кишки в виде острого угла на уровне T_{XI}. Нисходящая ободочная кишка имеет изгиб кнутри. Сигмовидная ободочная кишка в виде 2 петель лежит на крыле подвздошной кости и спускается в полость малого таза.

После опорожнения слепая и гофрированная восходящая ободочная кишки лежат на крыле подвздошной кости. Правый изгиб не определяется. Слепая, поперечная и сигмовидная ободочные кишки — в малом тазу, откуда левая ее треть поднимается в левое подреберье и образует левый изгиб ободочной кишки, лежащий на уровне L_{II}.

Хронические запоры, трудный и болезненный акт дефекации у таких больных нередко приводят к возникновению геморроя.

Больная Д. М., 32 лет, поступила с жалобами на хронические запоры, периодические боли в животе, больше в нижних отделах,

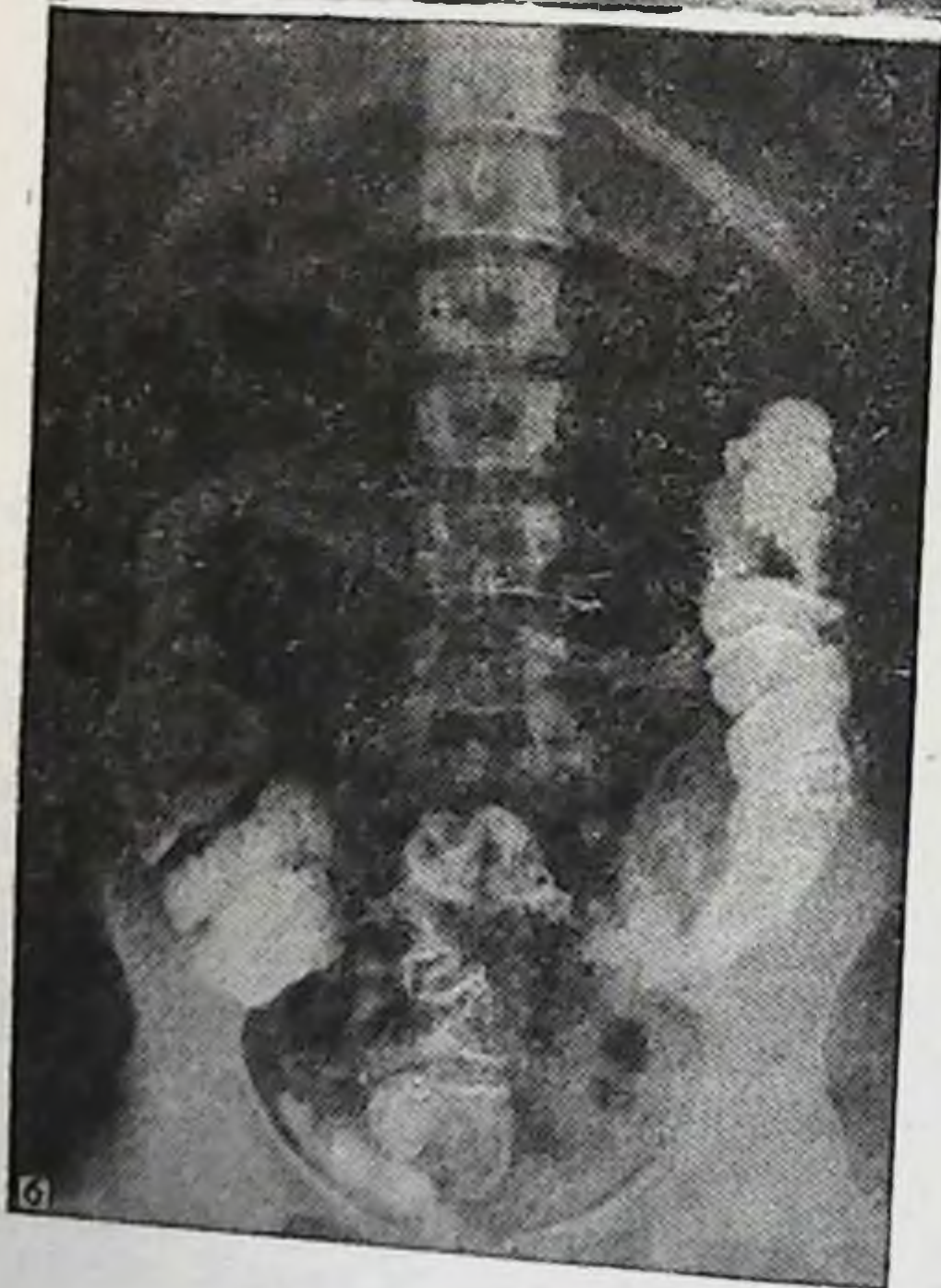
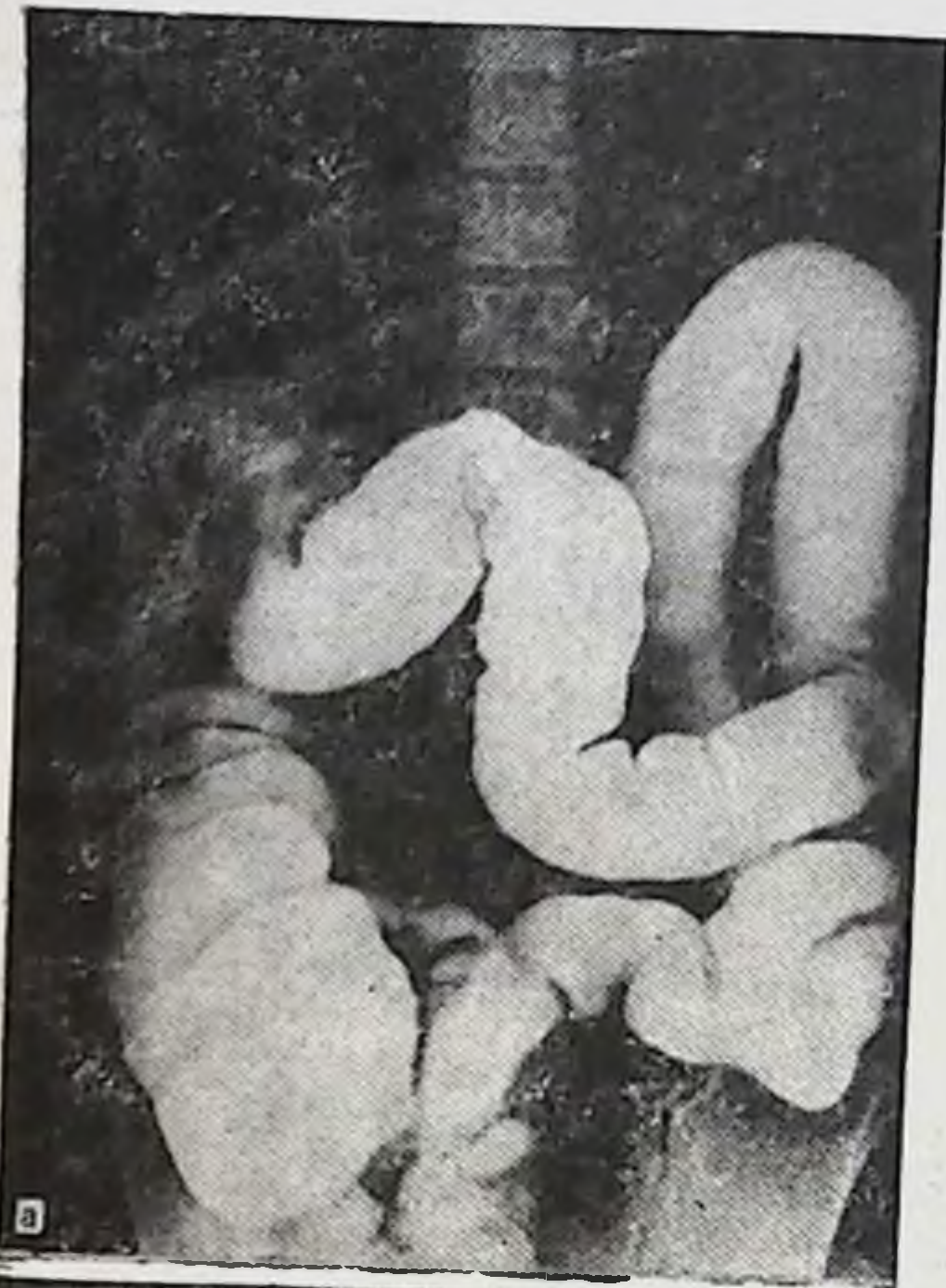


Рис. 54. Правосторонний птоз толстой кишки. Ирригограмма.

а — при тугом наполнении; б — после опорожнения (объяснение в тексте).

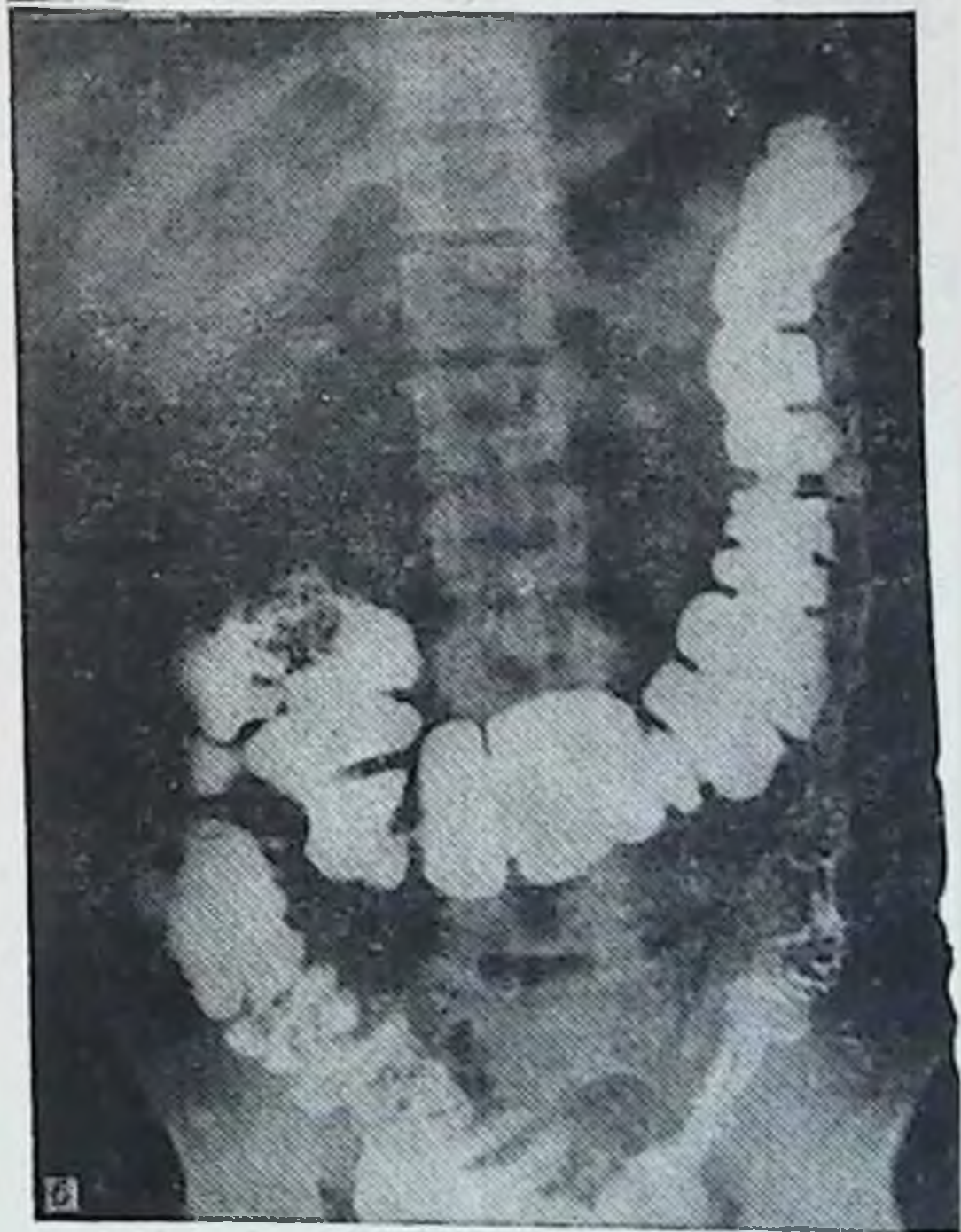
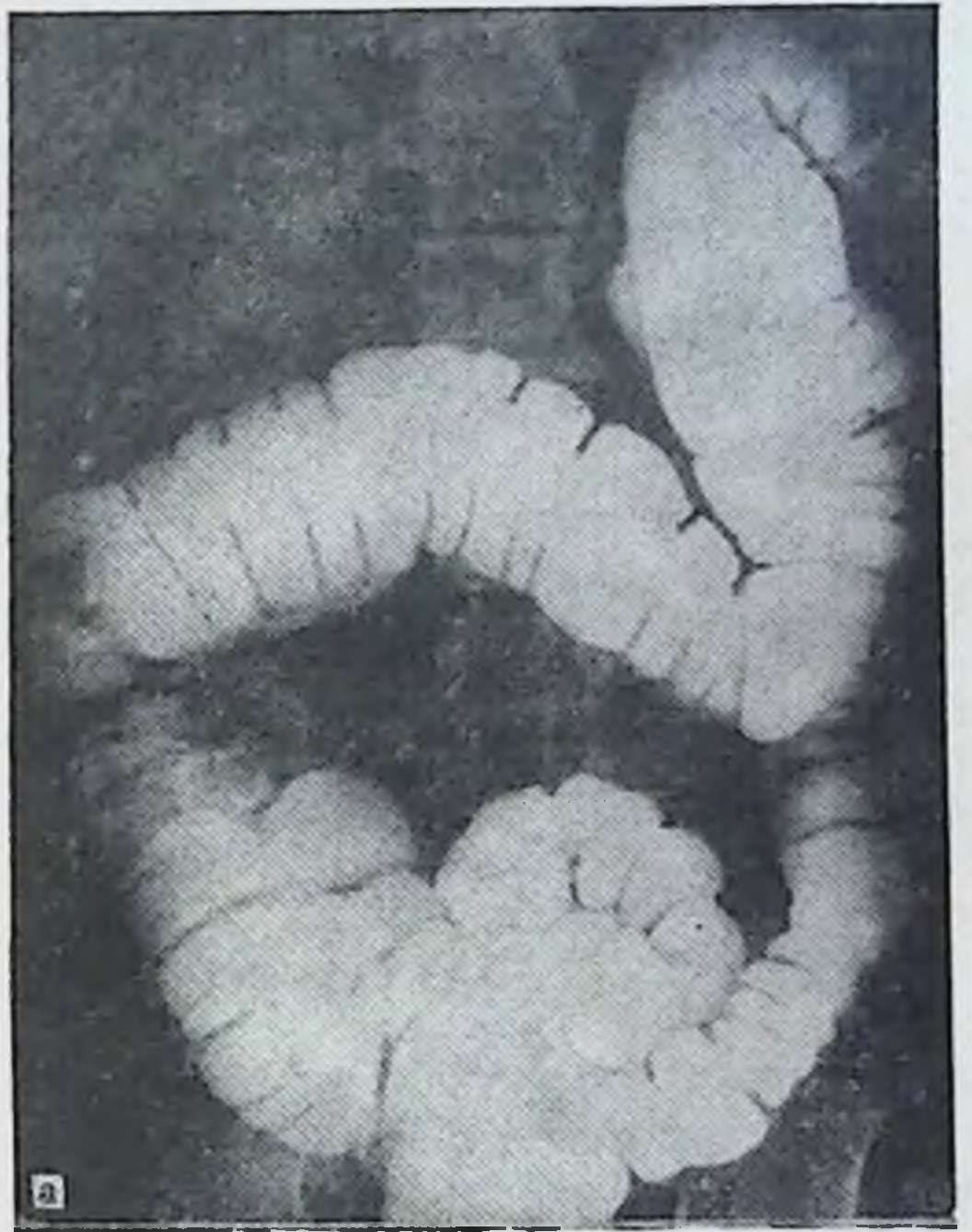


Рис. 55. Правосторонний птоз толстой кишки. Ирригограмма.

а — при тугом наполнении; б — после опорожнения (объяснение в тексте).

Таблица 38

Распределение больных по заболеваниям, возрасту и полу при тотальном долихомегаколон

Диагноз	13—20 лет		20—60 лет		61 год и старше		Всего
	муж.	жен.	муж.	жен.	муж.	жен.	
Хронический колит	—	—	11	9	1	—	21
Динамическая кишечная непроходимость	3	1	10	5	—	1	20
Геморрой	—	—	10	1	—	—	11
Хронический аппендицит	—	—	4	4	—	—	8
Язвенная болезнь желудка и двенадцатиперстной кишки	—	—	5	2	1	—	8
Гинекологические заболевания	—	—	—	4	—	1	5
Грыжи	—	—	1	1	—	—	2
Абсцесс печени	—	—	1	—	—	—	1

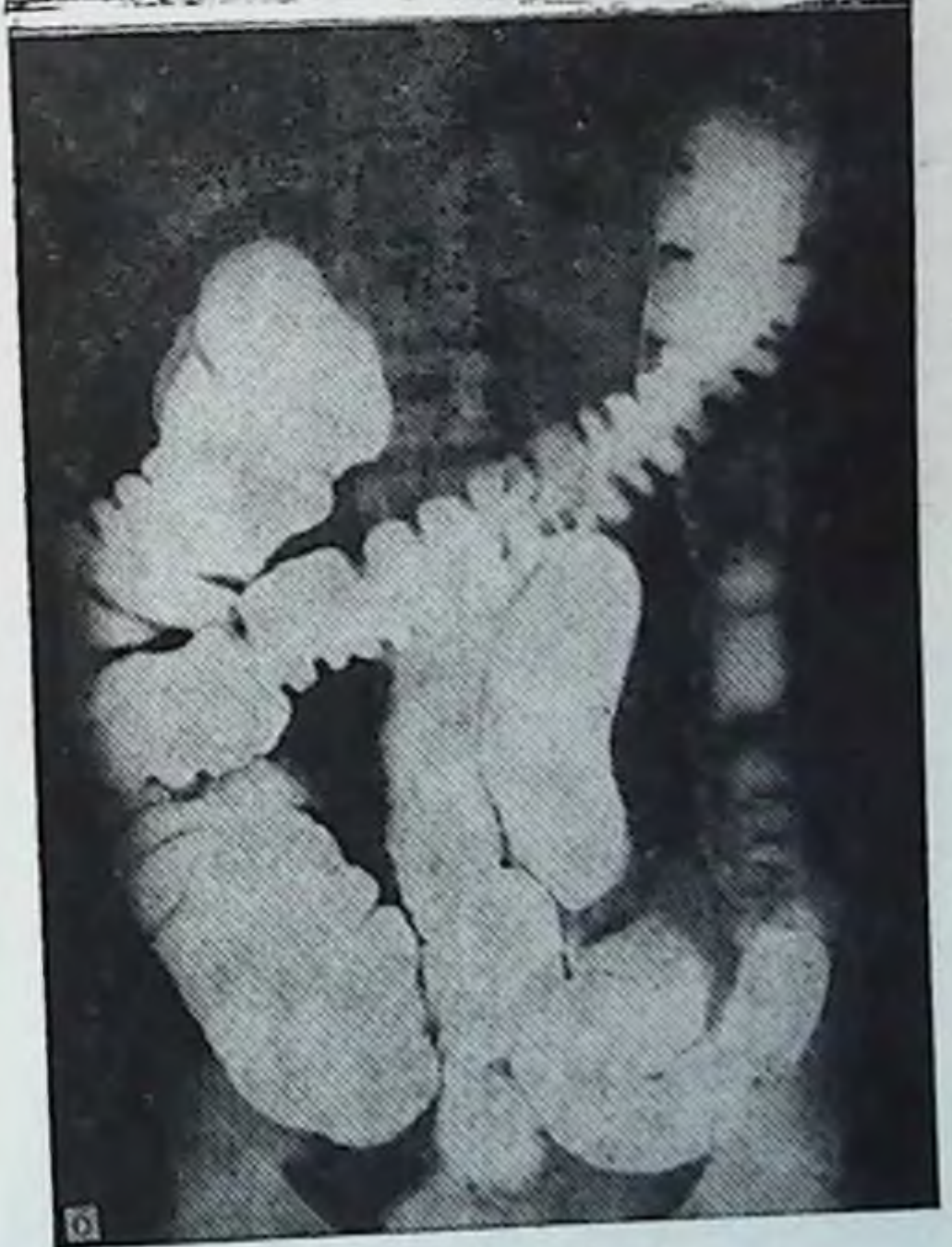
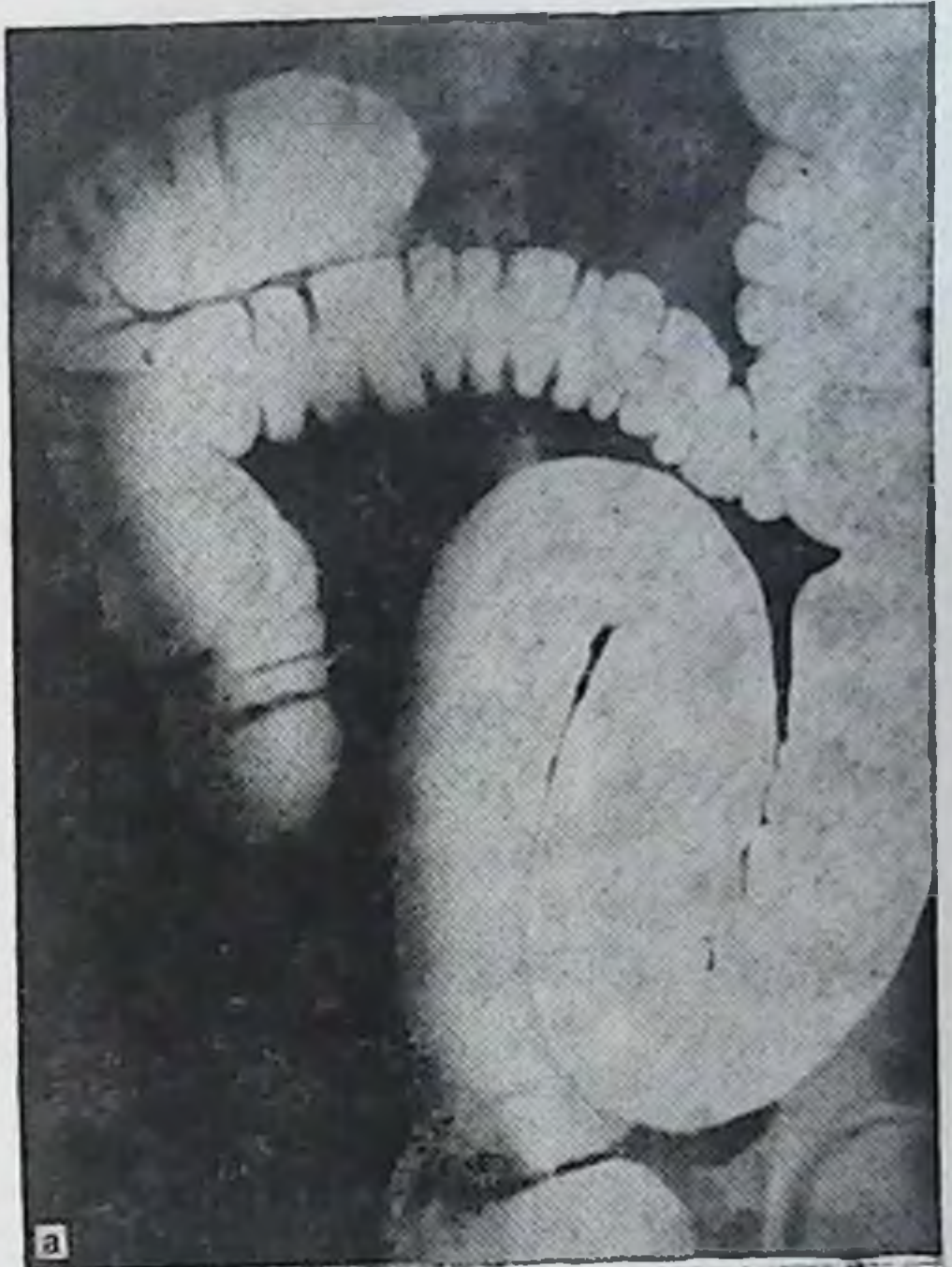
резкие боли во время акта дефекации, наличие в кале слизи, слизистых пленок и периодически — свежей крови. В области анального отверстия имеются геморроидальные узлы.

На ирригограмме (рис. 55) при тугом наполнении отмечаются расширение слепой, восходящей и поперечной ободочных кишок и искривление поперечной ободочной. Левый изгиб не просматривается из-за наложения поперечной ободочной кишки. Нисходящая ободочная кишка с незначительными искривлениями. Сигмовидная ободочная кишка в виде 2 петель лежит на крыле подвздошной кости, частично в левом брыжеечном синусе и в полости малого таза.

После опорожнения слепая кишка в малом тазу, гофрированная восходящая ободочная кишка расположена на крыле подвздошной кости. Правый изгиб у гребня подвздошной кости. Поперечная ободочная кишка провисает до малого таза, откуда левая ее треть поднимается вдоль сигмовидной и нисходящей ободочных кишок до уровня Тх₁.

Правосторонний птоз толстой кишки легко определяется на снимке после опорожнения кишечника. Характеризуется он опущением слепой кишки в малый таз, положением восходящей кишки на крыле подвздошной кости, низким провисанием поперечной ободочной и относительно нормальным уровнем положения левого фланга толстой кишки.

Больные с правосторонним птозом толстой кишки страдают хроническими запорами, болями в животе,



**Рис. 56. Тотальный
долихомегаколон. Ир-
ригограмма.**

**а — при тугем напол-
нении; б — после опо-
рожнения (объяснение
в тексте).**

больше справа, усиливающимися при физических нагрузках, к вечеру, после эмоциональных перегрузок, общими нарушениями состояния здоровья. Правосторонний птоз толстой кишки часто сочетается с правосторонним нефроптозом.

Тотальный долихомегаколон был выявлен у 76 больных из 160 (табл. 38).

Хронический колит в этой группе стоит на 1-м месте по числу больных, находившихся на лечении.

Больная К. С., 29 лет, поступила с жалобами на боли по всему животу, вздутие живота, тошноту, общую слабость, головокружения. С детства страдает хроническими запорами.

По данным ирригографии (рис. 56), при тугом наполнении правый фланг толстой кишки расширен и удлинен; на него наслаивается поперечная ободочная кишка. После опорожнения слепая кишка лежит на крыле подвздошной кости, длинная восходящая ободочная кишка искривлена, верхней половиной соприкасается с поперечной ободочной. Правый изгиб в виде двустволки поднимается до уровня Т_{х1}. Длина правого фланга 28 см.

Поперечная ободочная кишка искривлена, расширена, провисает до уровня L_v. Левый изгиб деформирован, контуры его не видны из-за наслоения на него поперечной ободочной кишки, расположен на уровне Т_х.

Нисходящая ободочная кишка идет без искривлений, граница с сигмовидной видна и расположена на крыле подвздошной кости. Длина кишки 26 см.

Сигмовидная ободочная кишка имеет одну длинную петлю, которая поднимается до поперечной ободочной, идет параллельно ей до правого изгиба, откуда спускается вдоль восходящей кишки, после чего косо пересекает справа налево позвоночник на уровне V поясничного позвонка и уходит в малый таз. После опорожнения выявляется значительная задержка эвакуации контрастного вещества из просвета кишки.

Сигмовидная ободочная кишка лежит на крыле подвздошной кости, откуда спускается в малый таз. Длина кишки по первому снимку 68 см.

По мнению ряда авторов [Малкова С. К., Басова В. Е., 1972; Герман С. В., 1980; Завгородний Л. К. и соавт., 1980; Милитарев Ю. М., 1980; Abell J., 1935; Spriggs W., 1951; Kich W., 1967; Akovbiantz A., Lindenberg K., 1972, и др.] повышение внутрикишечного давления при кишечных застоях, неспецифический колит являются главными причинами возникновения дивертикулеза толстой кишки. Из наших 160 наблюдений дивертикулез толстой кишки встретился у 3 (у 2 выявлены одиночные дивертикулы и у 1 — распространенный).

Больной К. М., 62 лет, поступил с жалобами на боли и вздутие живота, хронические запоры, похудание, общую слабость.

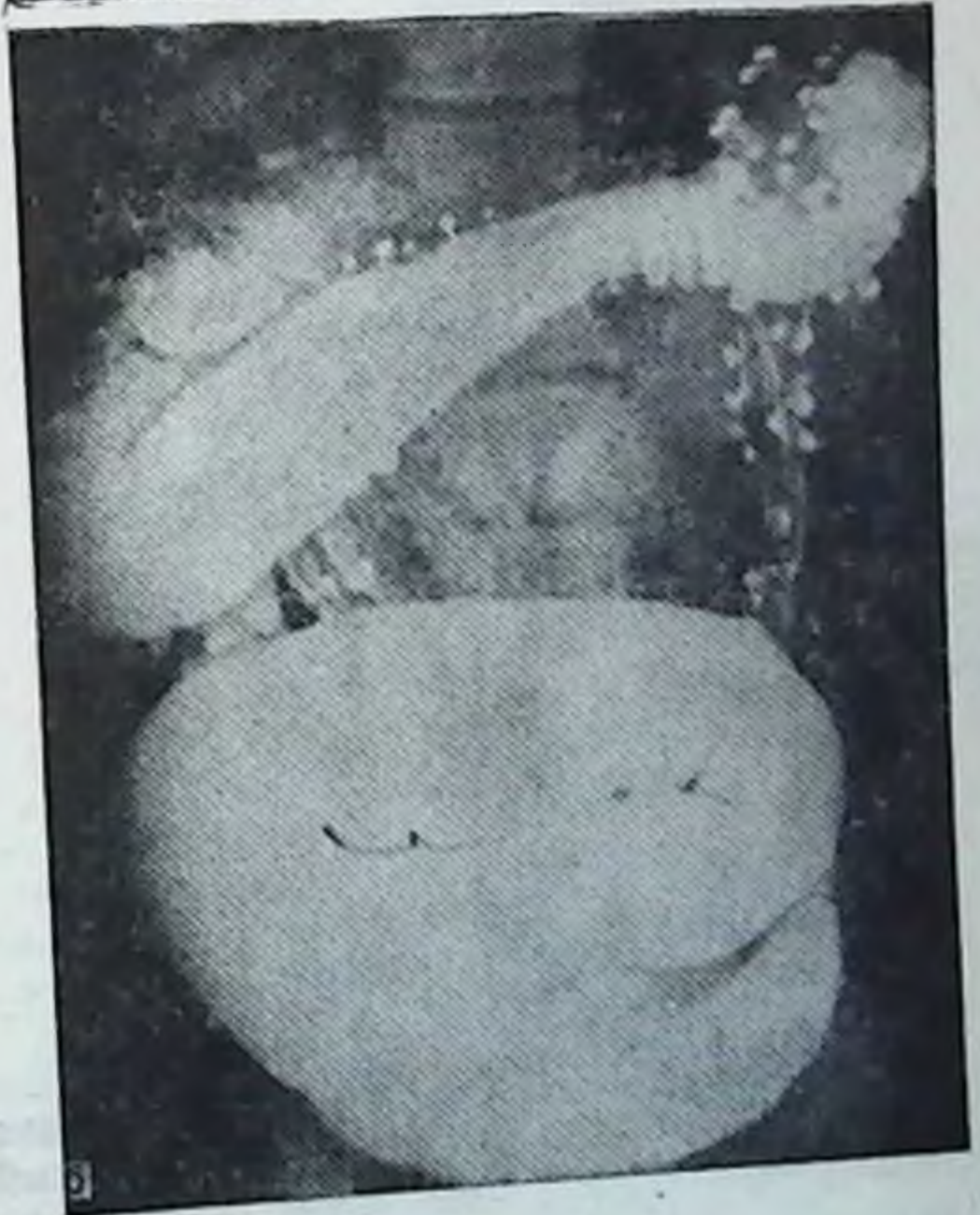
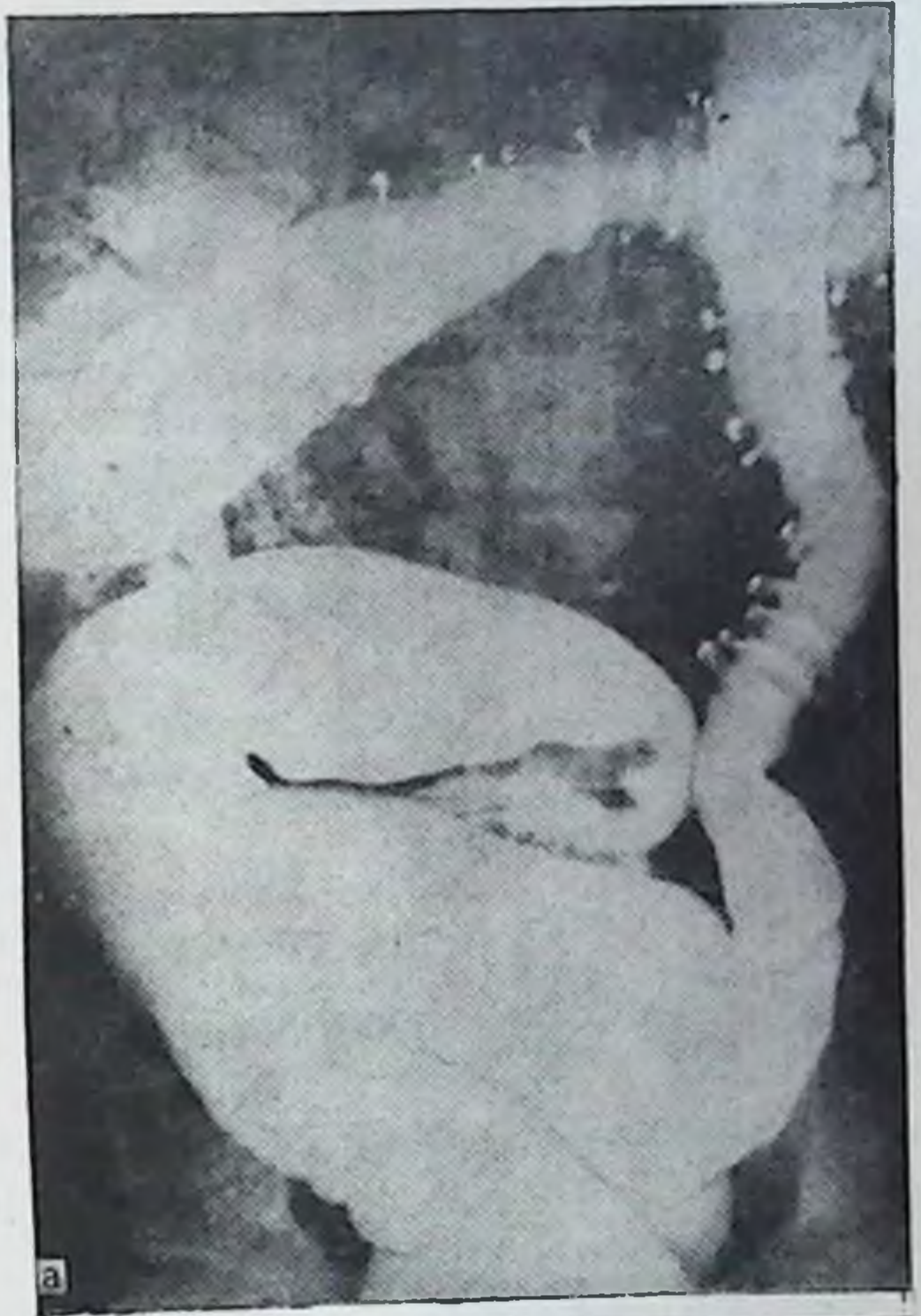

Рис. 57. Тотальный долихомегаколон. Ирригограмма.

а — при тугом наполнении: резкое расширение при неполном заполнении раствором бария правого фланга толстой кишки, длинная восходящая ободочная, мегадоляхосигма и многочисленные дивертикулы на протяжении всей толстой кишки; б — после опорожнения: те же изменения на фоне значительного количества удаленного контрастного вещества из кишки.

быструю утомляемость, сухость кожных покровов. С диагнозом «тотальный долихомегаколон», распространенный дивертикулез толстой кишки больной был оперирован.

На операции слепая кишка в малом тазу, сращение по типу двустволки правого изгиба, огромная сигмовидная ободочная кишка, общая брыжейка и многочисленные дивертикулы по ходу всей толстой кишки.

По данным ирригографии (рис. 57), при тугом наполнении слепая кишка, восходящая и правый изгиб отчетливо не просматриваются из-за наложений поперечной и сигмовидной ободочных кишок. Правая треть поперечной ободочной прикрывает спереди восходящую ободочную кишку. Такое же положение сохраняется и после опорожнения. Средняя и левая трети поперечной ободочной кишки занимают косопоперечное положение, пересекая позвоночник на уровне $L_1—L_{II}$. Левый изгиб по форме острый, лежит на уровне $T_{XI}—T_{XII}$. Нисходящая ободочная кишка длиной 30 см имеет умеренное искривление. Сужение на границе с сигмовидной ободочной кишкой определяется на уровне гребня подвздошной кости.

Сигмовидная ободочная кишка спиралевидной формы, чрезмерно расширена (мегасигма), занимает площадь крыла подвздошной кости и значительное пространство нижнего этажа брюшной полости. Длина кишки при тугом наполнении 66 см. Многочисленные дивертикулы на протяжении всей кишки.

Задержка стула и газов при тотальном долихомегаколон — наиболее частое осложнение, с которым больные обращаются за медицинской помощью.

Больная Х. М., 28 лет, поступила с жалобами на полную задержку стула и газов, вздутие живота, боли по всему животу, тошноту, рвоту, общую слабость, раздражительность, сердцебиение. В анамнезе — с детства хронические запоры. С диагнозом «спаечная кишечная непроходимость» больная была оперирована. Лапаротомия — рассечение сращений между правой и левой половинами ободочной кишки, аппендэктомия, цекопексия. После рассечения сращений обе половины толстой кишки, имеющие общую брыжейку, обладают чрезмерной подвижностью.

Ирригографическое исследование (рис. 58) показывает, что слепая кишка опущена в малый таз, расширена, сращена с сигмовидной ободочной. Восходящая ободочная кишка длинная, имеет косо восходящее положение, в начальном отделе значительно расширена.

Длина правого фланга при тугом наполнении 30 см. Правый изгиб в виде прямого угла лежит на уровне $L_{II}—L_{III}$.

Поперечная ободочная кишка занимает косопоперечное положение, пересекает позвоночник на уровне $L_{II}—L_{III}$. Левый изгиб ободочной кишки в виде острого угла лежит на уровне T_{XII} .

Нисходящая ободочная кишка занимает косое направление сверху вниз и слева направо. Сужение на границе с сигмовидной выражено. Длина кишки 26 см.

Сигмовидная ободочная кишка в виде одной длинной петли поднимается до правого изгиба, затем спускается вдоль восходящей ободочной и слепой, откуда уходит в малый таз. Такое положение сохраняется и на снимке после опорожнения, что свидетельствует

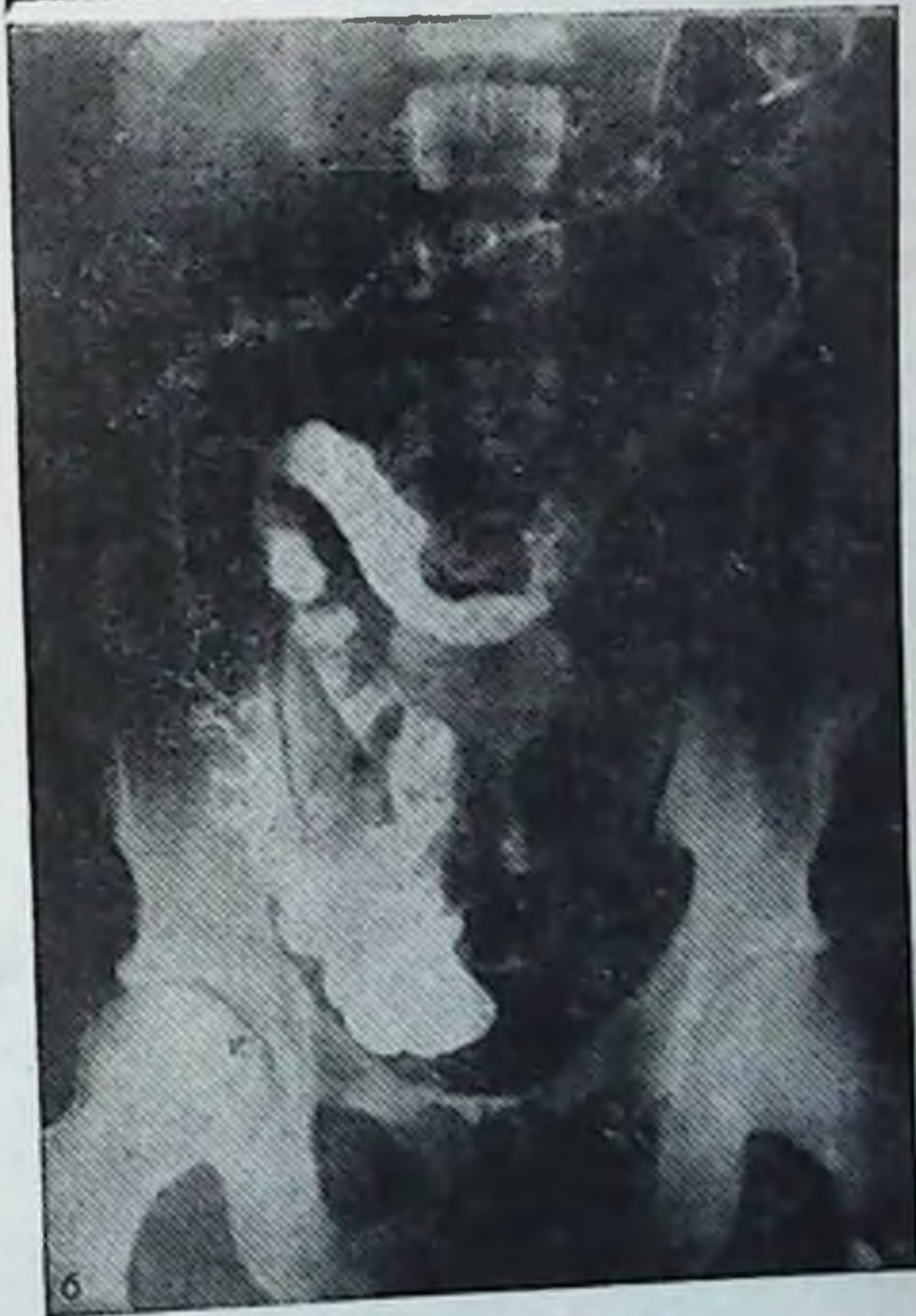
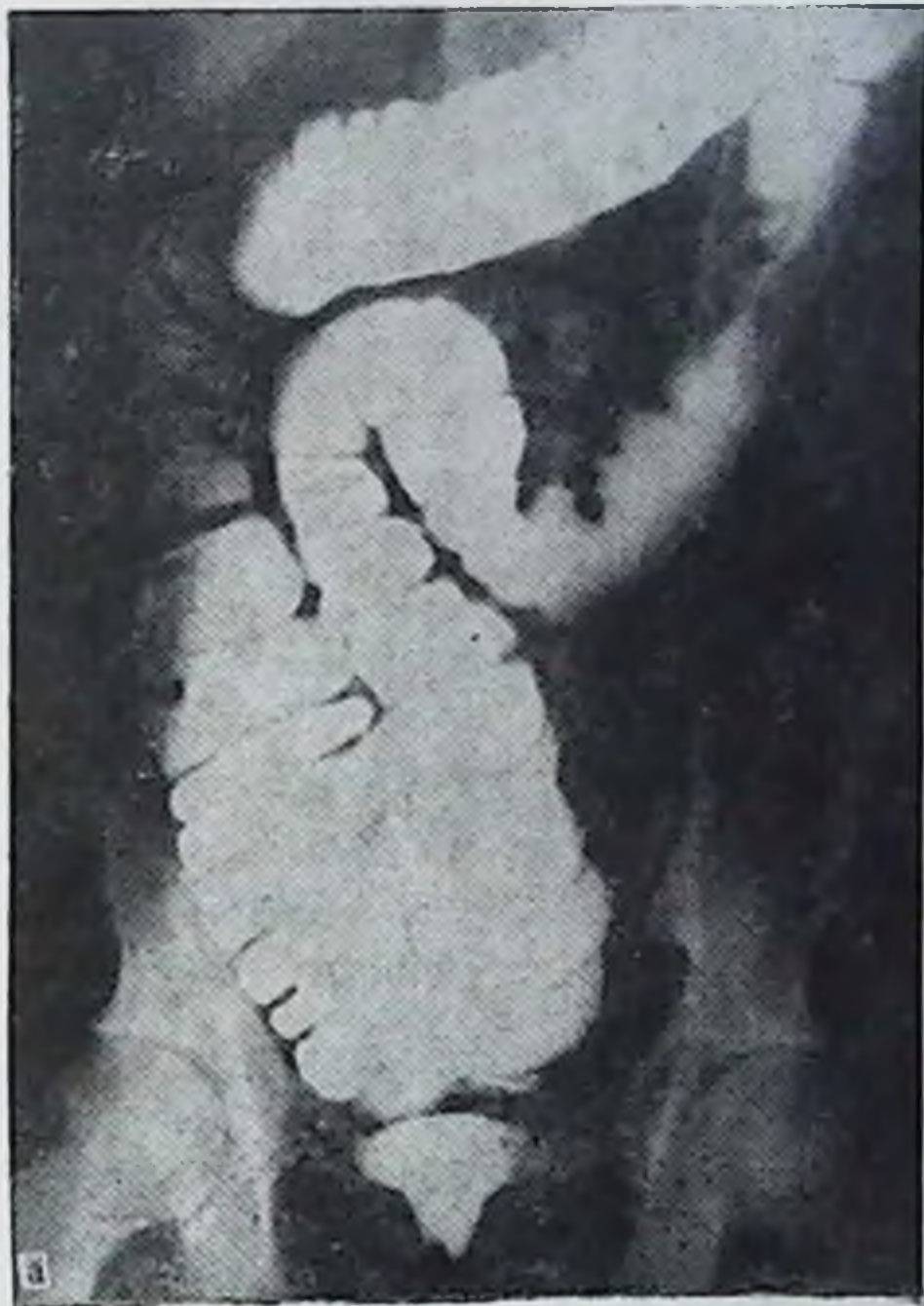
Рис. 58. Тотальный долихомегаколон. Ирригограмма.

а — при тугом наполнении: мегацекум и птоз ее в малый таз, восходящая ободочная кишка длинная и расширена, сигмовидная ободочная кишка переместилась направо и соприкасается с восходящей ободочной и слепой на всем протяжении; б — после опорожнения: те же изменения на фоне удовлетворительного опорожнения.

Таблица 39

Распределение больных по заболеваниям, возрасту и полу при общем птозе толстой кишки

Диагноз	13—20 лет		21—60 лет		Всего
	муж.	жен.	муж.	жен.	
Нефроптоз	—	—	—	3	3
Хронический колит	—	1	—	1	2
Хронический аппендицит	1	—	—	1	2
Динамическая кишечная непроходимость	—	—	—	1	1

о сращении ее с правой половиной толстой кишки (это было подтверждено на операции). Длина кишки 48 см.

Рентгенологическая картина при тотальном долихомегаколон характеризуется частыми птозами слепой кишки в малый таз, расширением и удлинением всех отделов кишки, разнообразными искривлениями кишечной трубки на ее протяжении, особенно обоих изгибов поперечной и сигмовидной ободочных кишок.

Средняя длина отделов толстой кишки при тотальном долихомегаколон при тугом наполнении для правого фланга составляет $30 \pm 3,76$ см, нисходящей ободочной кишки — $26 \pm 4,91$ см, сигмовидной ободочной — $67 \pm 11,05$ см.

Больные с тотальным долихомегаколон жалуются на многолетние хронические запоры, которые сопровождаются болевыми кризами с явлениями кишечной непроходимости, с вздутием живота. Болезненные явления временно исчезают после обильного стула и эвакуации газа, но затем вновь постепенно нарастают. И так продолжается годами. Акт дефекации трудный, болезненный, кал, как правило, твердый с примесью слизи, иногда с прожилками крови.

Общий птоз толстой кишки выявлен у 8 больных из 160 (табл. 39).

Общий птоз наблюдается чаще у женщин, чем у мужчин.

Основными жалобами больных при общем птозе являются боли по всему животу, временами в виде болевых кризов, хронические многолетние запоры.

Больная К. М., 18 лет, поступила с жалобами на боли, вздутие живота, хронические запоры. Запорами и вздутием живота страдает с ранних лет.

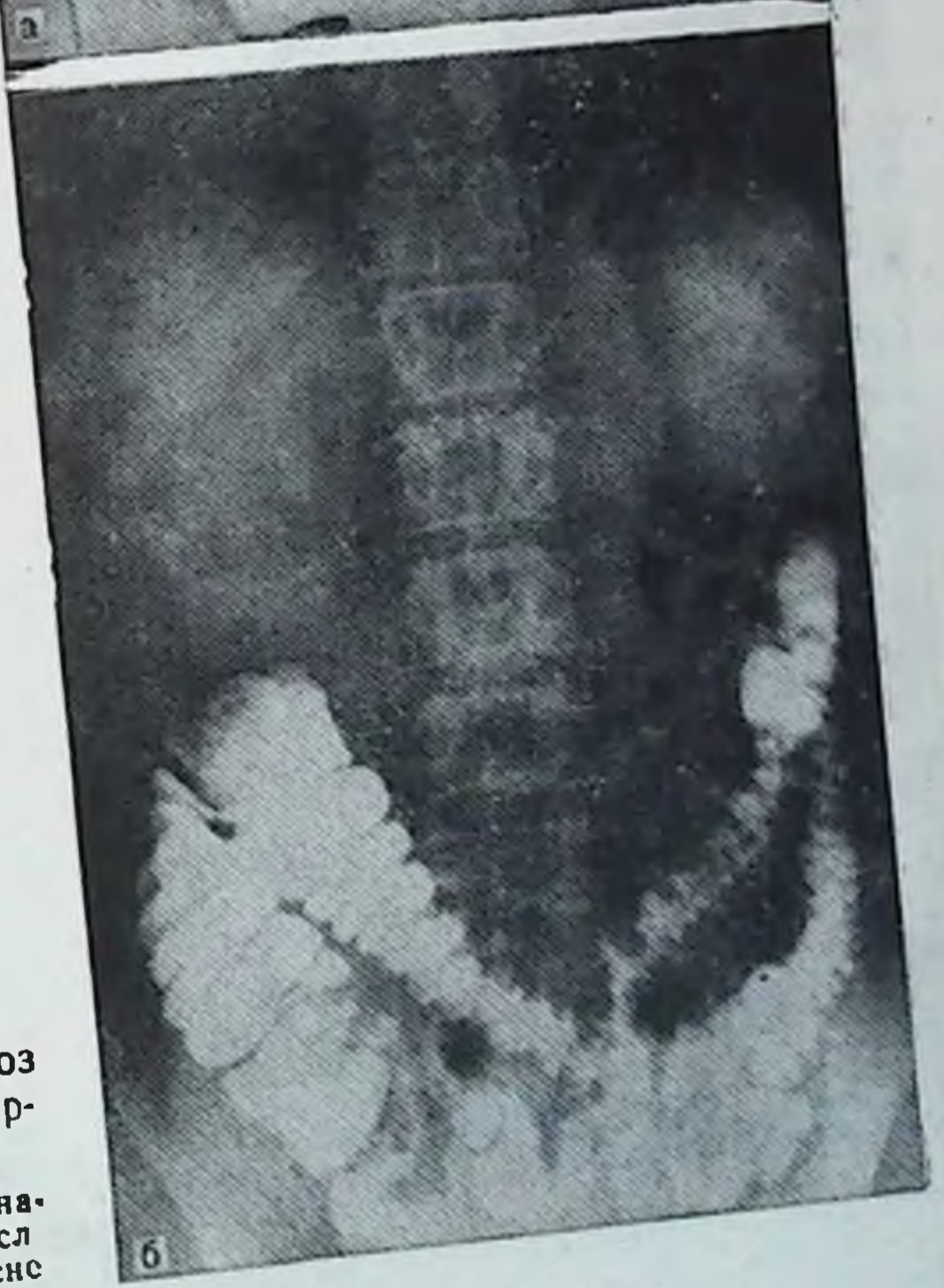
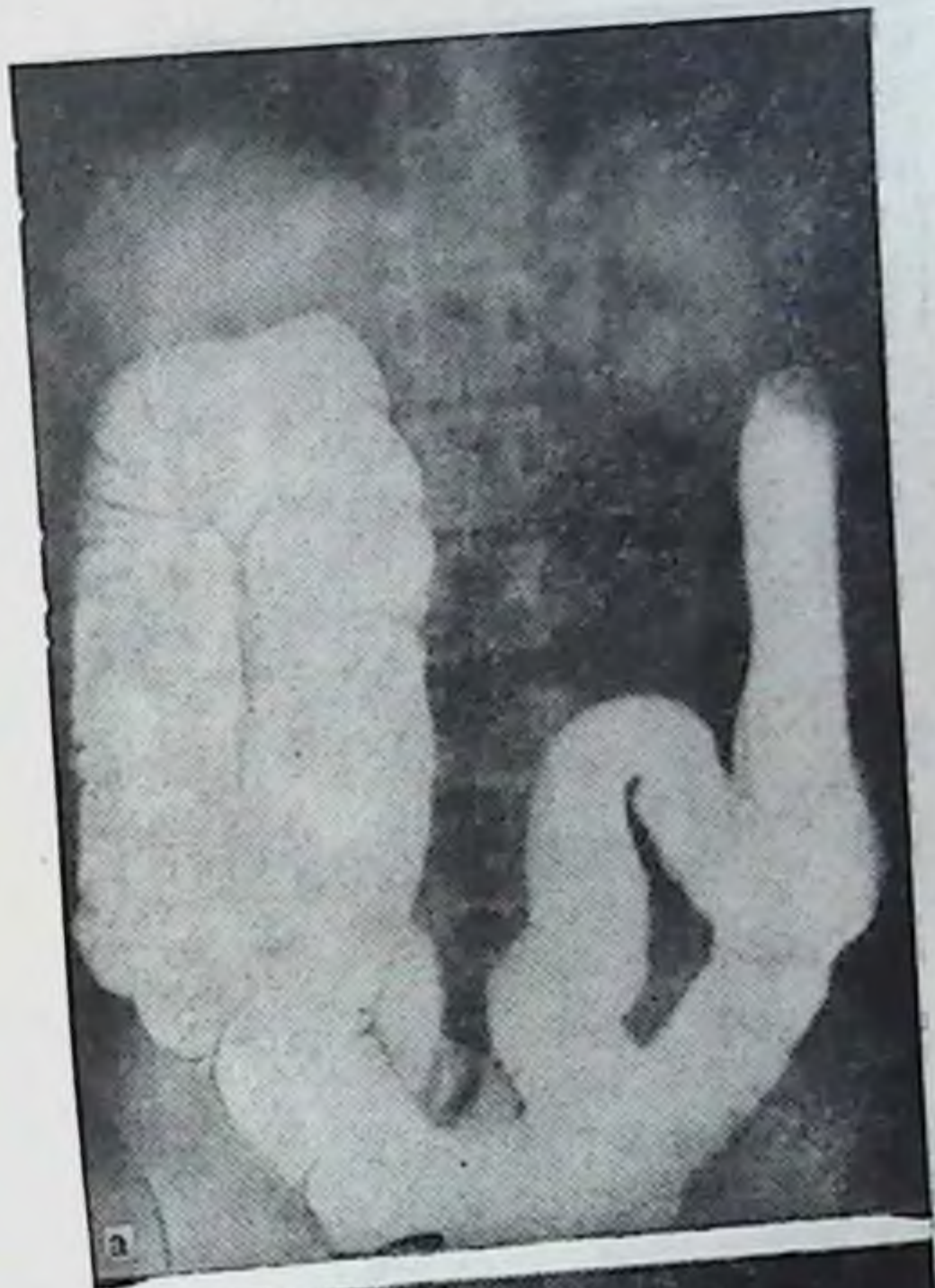
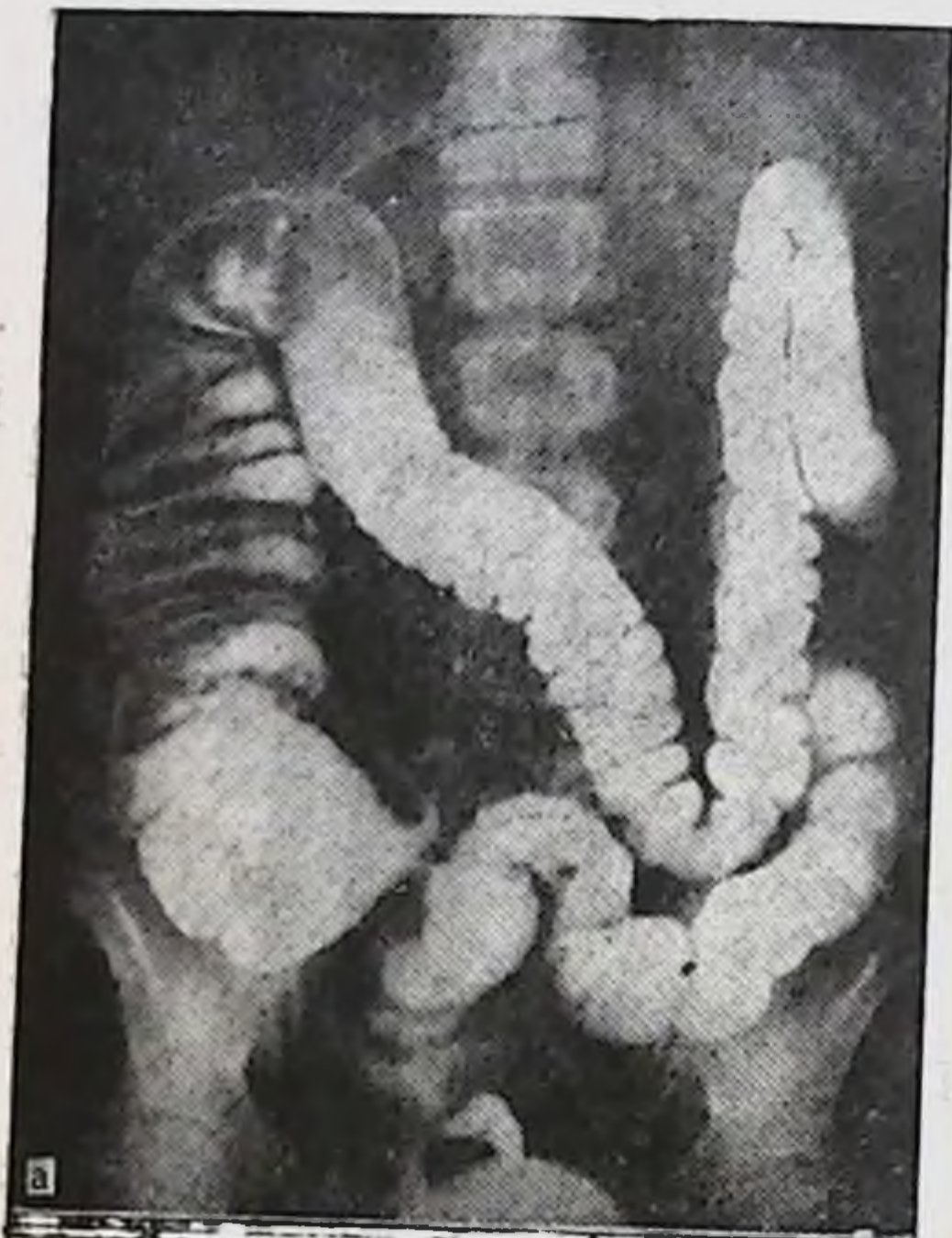
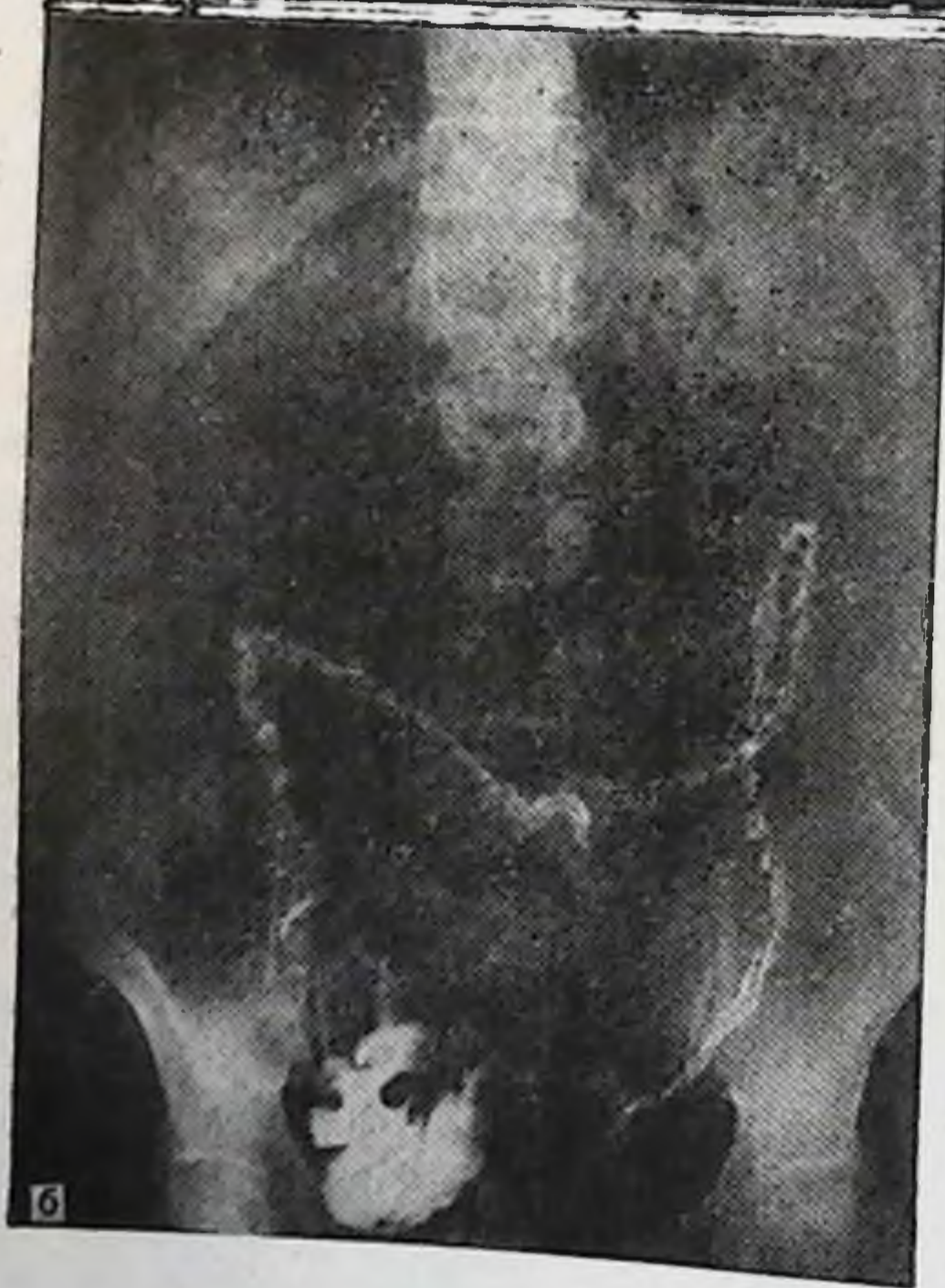Рис. 59. Общий вздох толстой кишки. Ирригограмма.

а — при тугом на-
полнении; б — посл
опорожнения (объясне
ние в тексте).



а



б

Рис. 60. Общий птоз толстой кишки. Ирригограмма.

а — при тугом наполнении: мегацекум и увеличение длины всех отделов ободочной кишки; б — после опорожнения: птоз слепой кишки в малый таз, поперечная ободочная над входом в малый таз, сигмовидная ободочная в малом тазу.

Таблица 40

Распределение больных по заболеваниям, возрасту и полу при левостороннем долихомегаколон

Диагноз	4—11 лет		19—60 лет		Всего
	муж.	жен.	муж.	жен.	
Динамическая кишечная непроходимость	2	3	3	—	8
Хронический колит, долихосигма	—	—	4	1	5
Геморрой	—	—	3	—	3
Язвенная болезнь желудка и двенадцатиперстной кишки	—	—	2	—	2
Паховая грыжа	—	—	1	—	1

По данным ирригографии (рис. 59), при тугом наполнении отмечаются резкое расширение правого фланга толстой кишки, провисание в малый таз длинной поперечной ободочной, оба изгиба не поднялись выше L₁. После опорожнения отчетливо видно общее опущение толстой кишки, слепая, нисходящая и восходящая ободочные кишки лежат на крыльях подвздошных костей, оба изгиба у гребней подвздошных костей, поперечная и сигмовидная ободочные провисают своей средней частью в полость малого таза. Тень сигмовидной кишки видна в малом тазу.

Хронические запоры при общем опущении толстой кишки ведут нередко к полной задержке стула и газов, т. е. картине динамической кишечной непроходимости (копростазу), что хорошо видно на приведенном ниже примере.

Больная С. Ф., 42 лет, поступила с жалобами на полную задержку стула и газов, вздутие живота, тошноту, рвоту, боли по всему животу. В анамнезе — хронические запоры.

По данным ирригографии (рис. 60), при тугом наполнении левый изгиб деформирован, расположен на уровне T_{x1}. После опорожнения отмечается опущение правого фланга ободочной кишки до гребня подвздошной кости. Поперечная ободочная кишка пересекает позвоночник на уровне L_{iv}. Оба изгиба у гребней подвздошных костей. Нисходящая и восходящая ободочные кишки лежат на крыле подвздошной кости. Сигмовидная ободочная кишка поднимается вверх параллельно нисходящей ободочной кишке до левого изгиба и поперечной ободочной, откуда вдоль позвоночника спускается в малый таз.

Боли в животе, часто приступообразного характера, больше в правой половине живота, приводят таких больных нередко на операционный стол по поводу хронического аппендицита. Однако аппендэктомия не приводит

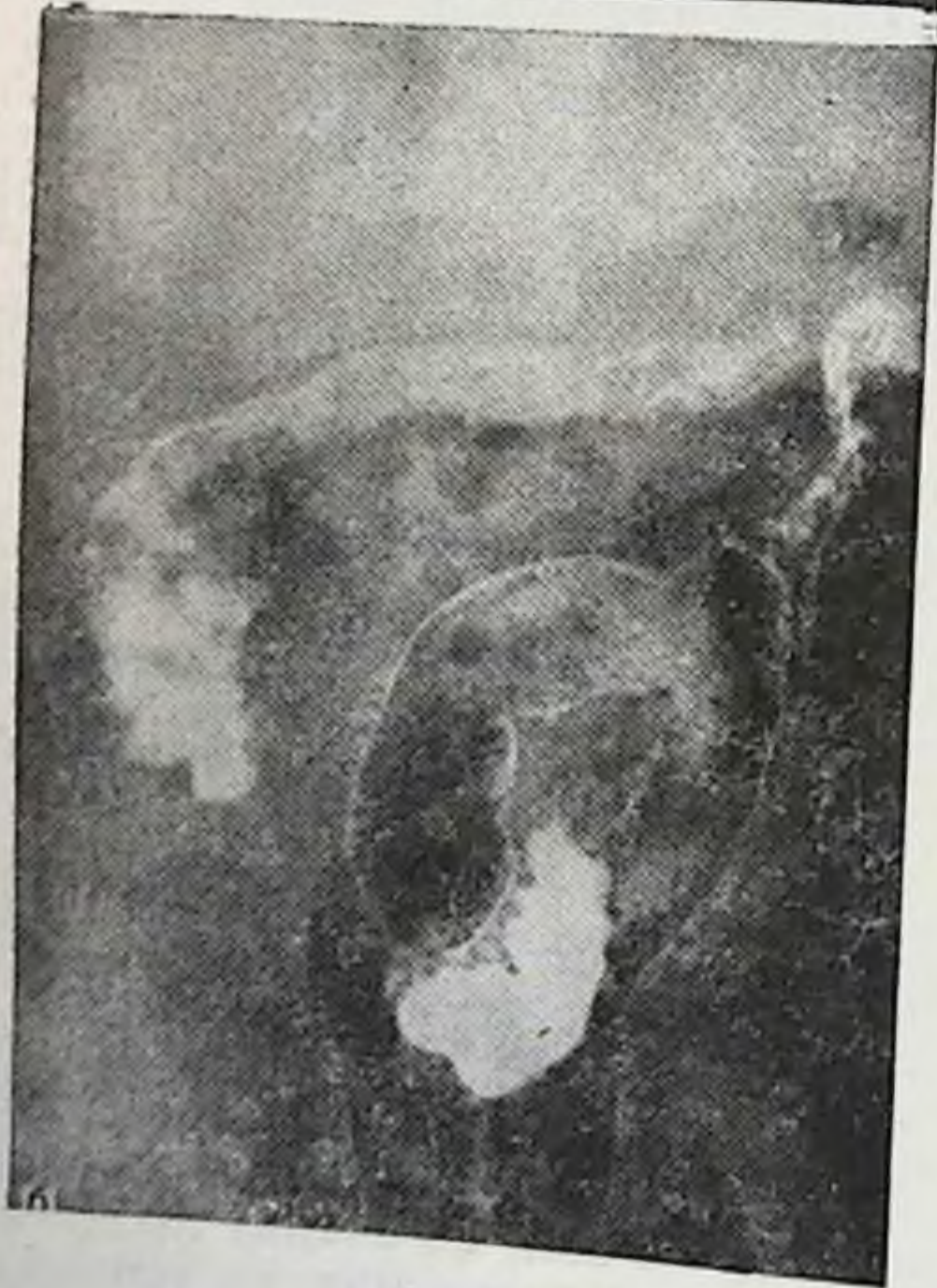
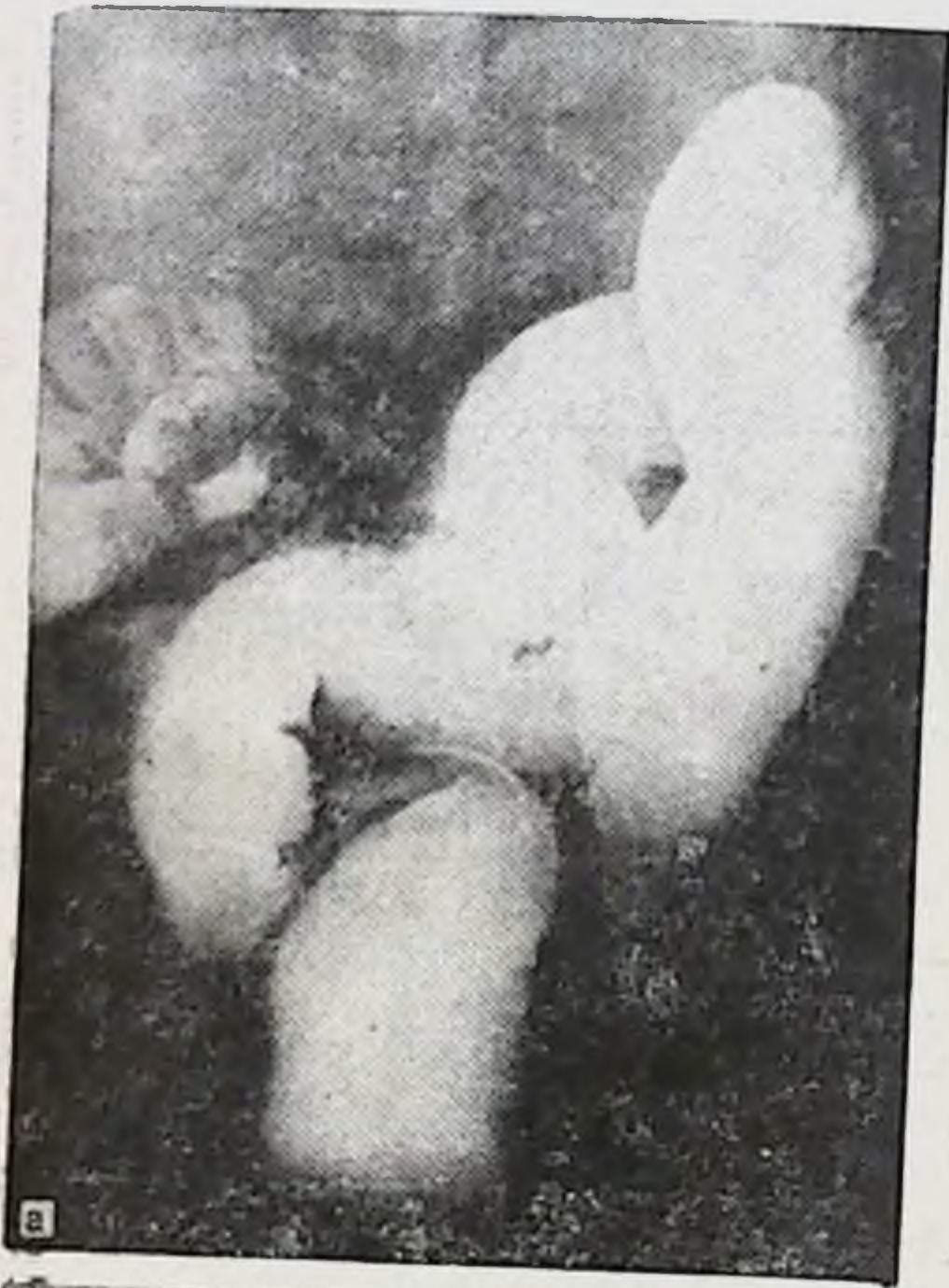
Рис. 61. Левосторонний долихомегаколон. Ирригограмма.

а — при тугом наполнении; б — после опорожнения (объяснение в тексте).

к улучшениям: боли в животе, запоры, общие расстройства состояния здоровья остаются и после операции.

Левосторонний долихомегаколон был выявлен у 19 больных из 160 (табл. 40).

Левосторонний долихомегаколон чаще встречается у лиц мужского пола. Преимущественное удлинение левой половины толстой кишки ведет к увеличению времени по продвижению каловых масс. Наиболее частым осложнением левостороннего долихомегаколон является динамическая кишечная непроходимость.

Больной С. М., 7 лет, поступил с жалобами на вздутие живота, задержку стула и газов, болей по всему животу, общую слабость. В анамнезе — хронические запоры, частые вздутия живота, боли в животе, плохой аппетит.

На ирригограмме (рис. 61) при тугом наполнении контуры слепой, восходящей и поперечной ободочных кишок плохо видны. Они прикрыты расширенными и удлиненными петлями сигмовидной ободочной кишки, которые занимают почти все пространство нижнего этажа брюшной полости. Нисходящая ободочная кишка расширена, искривлена. Длина нисходящей кишки 24 см, диаметр 4 см, сигмовидной кишки 58 см, диаметр 4 см. На снимке после опорожнения контуры всей толстой кишки отчетливо выявляются. Отмечается некоторое опущение обоих изгибов, две длинные петли сигмовидной ободочной кишки и здесь занимают значительное пространство нижнего этажа брюшной полости, просвет ее расширен.

Болезненный и длительный акт дефекации у таких больных часто ведет к возникновению трещин слизистой прямой кишки, выпадению слизистой, к образованию геморроидальных узлов.

Больной М. В., 25 лет, поступил с жалобами на резкие боли в анальном отверстии при акте дефекации, наличие геморроидальных узлов, которые кровоточат. Хроническими запорами страдает с детства, геморроидальные узлы появились несколько лет назад.

По данным ирригографии (рис. 62), положение правого фланга и поперечной ободочной кишки, как и при микстоколон. Левый изгиб в форме острого угла, лежит на уровне T_{xii}—L_i. Нисходящая ободочная кишка несколько расширена, имеет на своем протяжении изгиб, сужение на границе с сигмовидной ободочной кишкой не определяется. Длина кишки 26 см, диаметр 4 см. Сигмовидная ободочная кишка имеет 2 петли, из которых первая лежит на крыле подвздошной кости и спереди прикрывает дистальный отдел нисходящей ободочной. Просвет другой — резко расширен и занимает она большую часть нижнего этажа брюшной полости. Расширение распространяется и на прямую кишку. Длина сигмовидной ободочной кишки 52 см, диаметр 1-й петли 4 см. После опорожнения большая часть сигмовидной кишки лежит в малом тазу.

Для левостороннего долихомегаколон характерны удлинение и расширения левой половины толстой кишки.

Проявляется он у больных хроническими запорами и

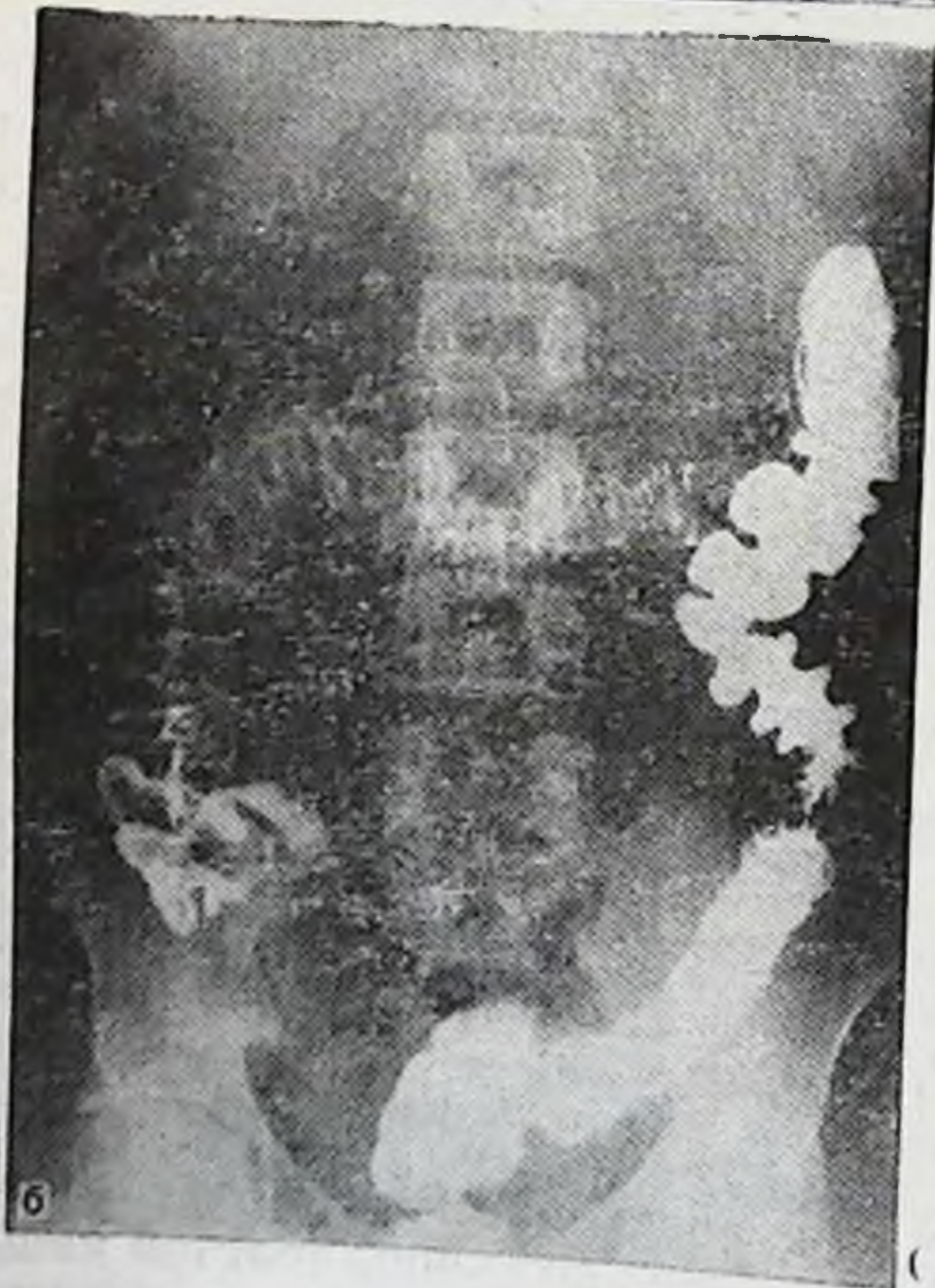
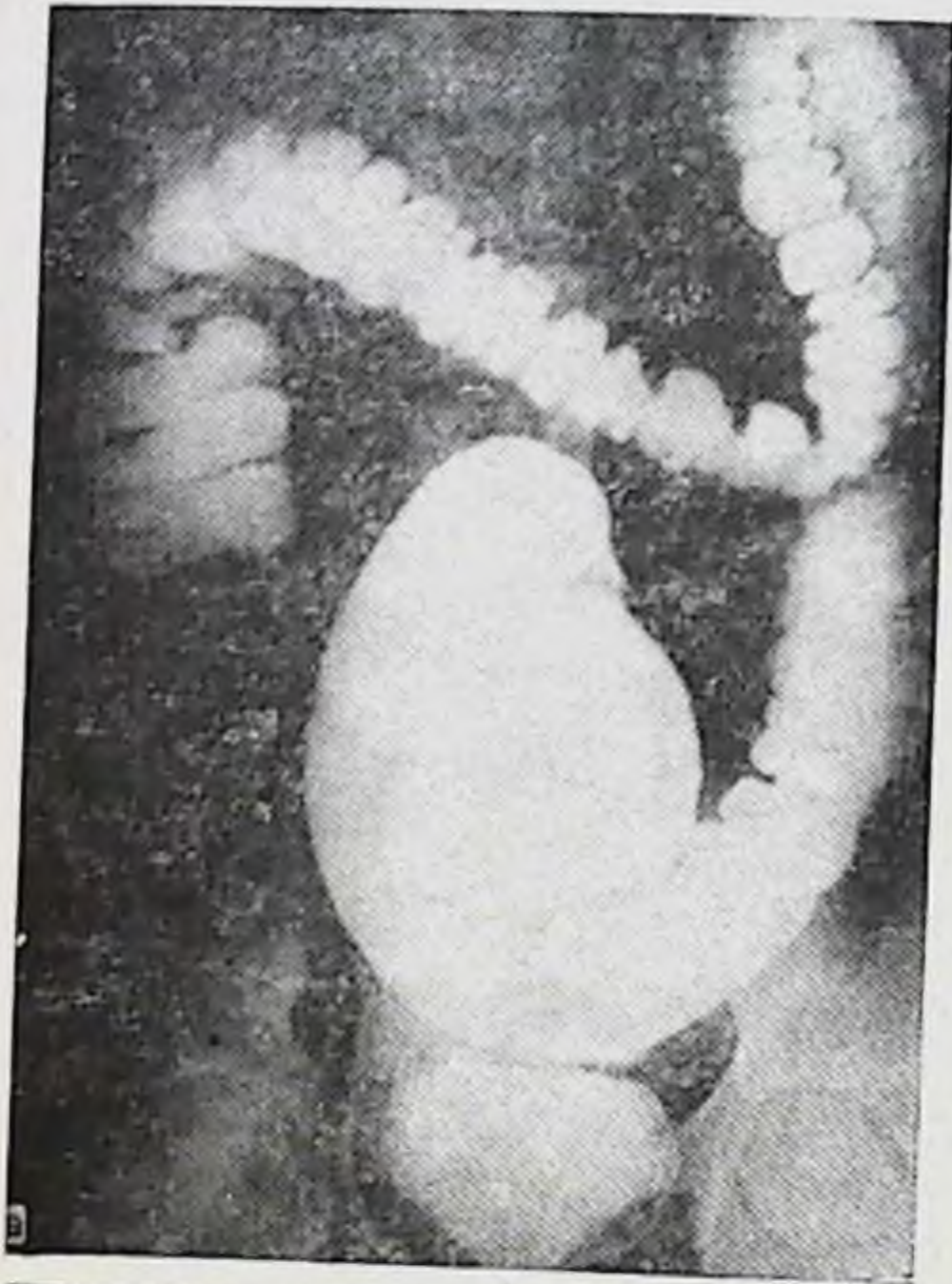

Рис. 62. Левосторонний долихомегаколон. Ирригограмма.

а — при тугом наполнении: левый изгиб ободочной кишки в виде дуэстволки, сигмовидная ободочная кишка удлинена и расширена (мегадолихосигма); б — после опорожнения: состояние дуэстволки сохранено, нисходящая ободочная кишка искривлена, сигмовидная ободочная в малом тазу.

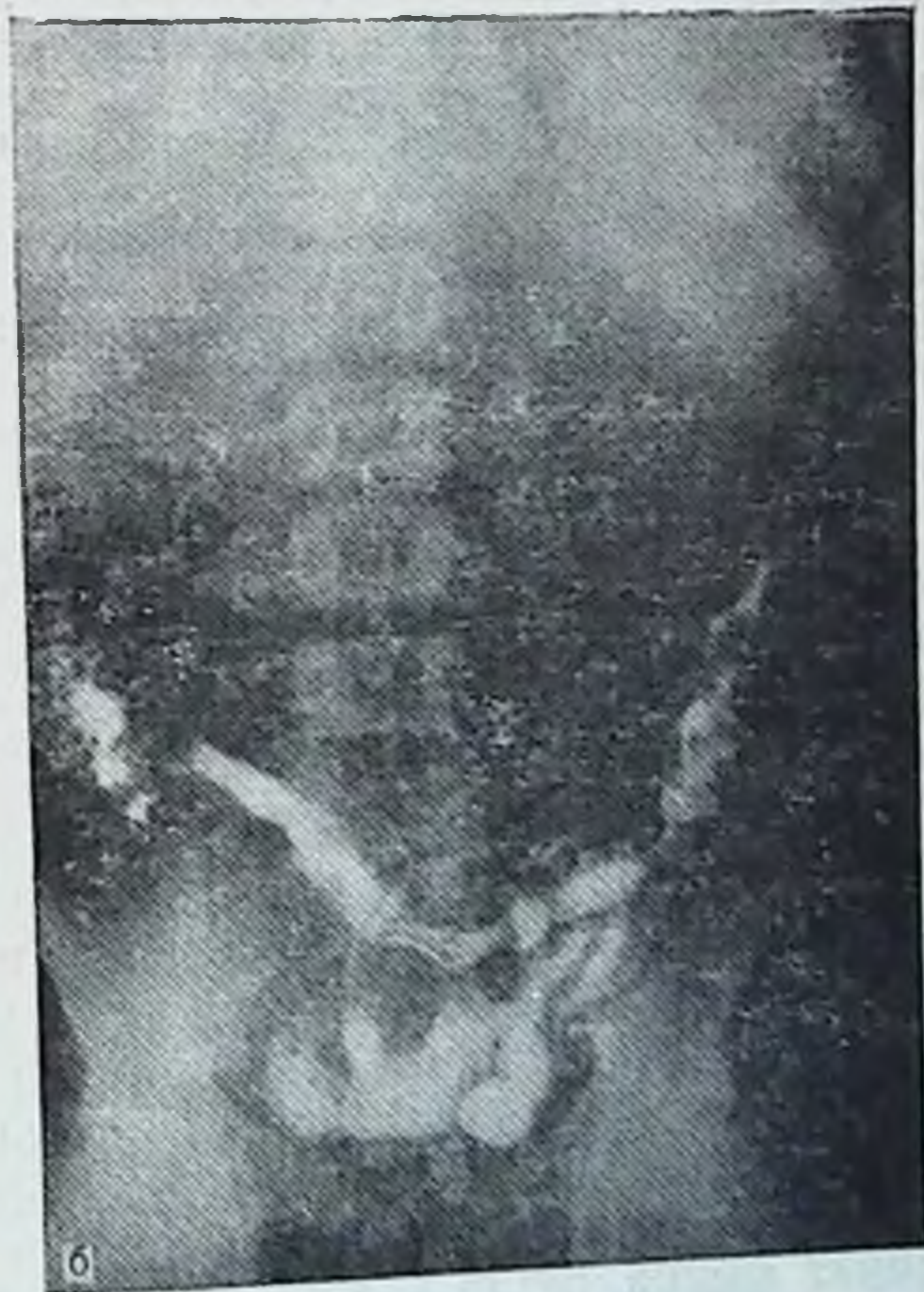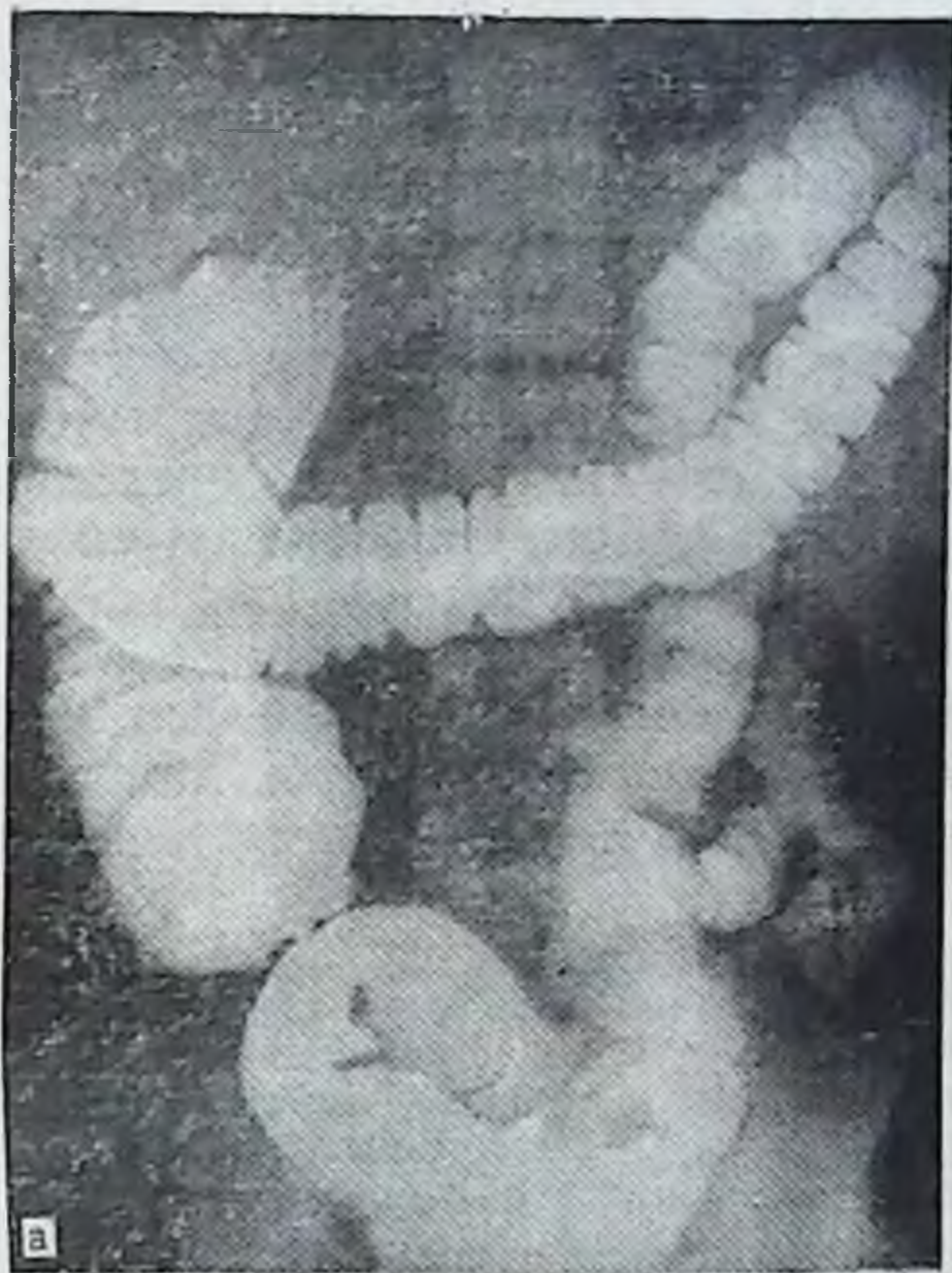


Рис. 63. Левосторонний птоз толстой кишки. Ирригограмма.

а — при тугом наполнении; б — после опорожнения (объяснение в тексте).

болями в животе больше слева. Но запоры эти больные переносят легче, нет и значительных расстройств общего состояния, что характерно для птоза толстой кишки и тотального долихомегаколон. Самочувствие больных вполне удовлетворительное, когда функция кишечника налаживается, и стул становится регулярным.

Средняя длина отделов толстой кишки при левостороннем долихомегаколон при тугом наполнении: правого фланга — $19 \pm 4,69$ см, нисходящей ободочной кишки — $26 \pm 3,88$ см, сигмовидной ободочкой — $63 \pm 10,62$ см.

Левосторонний птоз толстой кишки изолированно встречается редко. Из 160 обследованных больных он был отмечен у 2: у одного был поставлен диагноз динамической кишечной непроходимости и у другого — язвенной болезни двенадцатиперстной кишки.

Больной К. М., 29 лет, поступил с жалобами на боли в подложечной области и по всему животу, боли временно стихают после приема пищи. Продолжительность периодов болей в подложечной области 1—2 мес, периоды ремиссии 4—5 мес. Желудочных кровотечений не было. Боли в животе разной интенсивности беспокоят больного почти постоянно. Страдает хроническими запорами много лет. В анамнезе аппендэктомия, которая значительного улучшения состояния здоровья не принесла.

Рентгеноскопия желудка показала язву двенадцатиперстной кишки, стеноз привратника.

По данным ирригографии (рис. 63), при тугом наполнении отмечается картина левостороннего долихомегаколон. После опорожнения поперечная и сигмовидная ободочные кишки в малом тазу, левый изгиб у гребня подвздошной кости, нисходящая кишка на крыле подвздошной кости, т. е. картина левостороннего птоза ободочной кишки. Правый фланг не опущен.

Таким образом, анализ рентгенологической картины толстой кишки на ирригограммах у 160 больных показал, что основные варианты кишки на них четко выявляются. Средняя длина 3 отделов толстой кишки при основных вариантах показана в табл. 41.

Нормоколон, классическая мезоперитонеальная фиксация флангов толстой кишки на ирригограмме проявляются ровными контурами слепой и вертикальной (без изгибов) восходящей ободочной кишками. Правый изгиб ободочной кишки в виде прямого или острого угла, поперечная ободочная кишка дугообразно провисает, левый изгиб в форме острого угла, нисходящая ободочная без изгибов и умеренной длины, сигмовидная ободочная кишка, петли которой лежат на крыле подвздош-

Т а б л и ц а 41

Средняя длина трех отделов толстой кишки при тугом наполнении, определяемая на ирригограммах больных (в см)

Отделы толстой кишки	Нормоколон	Микстоколон	Правосторонний долихомегаколон	Тотальный долихомегаколон	Левосторонний долихомегаколон
Ободочные:					
правый фланг	$21 \pm 2,94$	$25 \pm 4,59$	$28 \pm 4,23$	$30 \pm 3,76$	$19 \pm 4,69$
нисходящая	$25 \pm 3,53$	$25 \pm 4,76$	$23 \pm 2,71$	$26 \pm 4,91$	$26 \pm 3,88$
сигмовидная	$44 \pm 10,56$	$48 \pm 8,01$	$42 \pm 5,65$	$67 \pm 11,05$	$63 \pm 10,62$

ной кости, частично в левом брыжеечном синусе и малом тазу.

Больные с таким вариантом толстой кишки жалоб на ее функцию не имеют.

Микстоколон занимает промежуточное положение между нормоколон и правосторонним долихомегаколон. Отличительные рентгенологические признаки микстоколон: меньшая длина правого фланга, чем при явном правостороннем долихомегаколон, но при меньшей длине правого фланга отмечается подвижность слепой кишки и умеренные явления ее расширения.

Больные с таким вариантом толстой кишки предъявляют жалобы на боли в животе, больше в правой подвздошной области, и периодические запоры.

Правосторонний долихомегаколон проявляется на ирригограммах удлинением, расширением и деформациями толстой кишки, начиная от слепой до левого изгиба ободочной кишки.

Больные при этом варианте толстой кишки жалуются на хронические запоры, боли в животе, больше справа, нарушения общего состояния (головные боли, головокружения, временное повышение температуры, понижение аппетита и др.).

Правосторонний птоз толстой кишки рентгенологически проявляется при тугом наполнении картиной микстоколон и правостороннего долихомегаколон. После опорожнения кишечника выявляется картина опущения: слепая кишка находится в малом тазу, восходящая — на крыле подвздошной кости, правый изгиб — у гребня подвздошной кости, правая половина поперечной ободочной кишки — в малом тазу, откуда другая ее половина резко

поднимается в левое подреберье. В большинстве случаев имеется правосторонний нефроптоз.

Жалобы больных при этом варианте толстой кишки отличаются упорный характер и их разнообразие: хронические запоры, боли в животе, больше справа, периодические вздутия, отрыжки газами, сердцебиения, головокружения, повышение температуры, похудание и др. Нередко эти больные страдают хроническим пиелонефритом.

Тотальный долихомегаколон на ирригограмме характеризуется значительным общим удлинением кишки, особенно поперечной ободочной и сигмовидной, расширением некоторых ее отделов или всей кишки, деформациями обоих изгибов.

Его ведущий симптом — хронические запоры с детства. Запоры сопровождаются болями в животе, явлениями динамической кишечной непроходимости, общими нарушениями состояния здоровья.

Общий птоз толстой кишки при тугом наполнении при ирригографии проявляется картиной микстоколон, тотального долихомегаколон. После опорожнения выявляется общее опущение толстой кишки. Слепая, поперечная и сигмовидная ободочные кишки находятся в малом тазу, восходящая и нисходящая ободочные — на крыльях подвздошных костей, оба изгиба — у гребней подвздошных костей. Как правило, выявляется двусторонний или правосторонний нефроптоз.

Общий птоз толстой кишки у больных проявляется хроническими запорами, болями в животе и пояснице, вздутиями и полной задержкой газов, отрыжками, сердцебиениями, головокружениями, вечерними повышениями температуры, похуданием, раздражительностью и др. Часто у этих больных имеется хронический пиелонефрит.

Левосторонний долихомегаколон рентгенологически характеризуется удлинением, расширением и различными деформациями кишки от правого изгиба ободочной кишки до прямой. Наиболее ярко указанные изменения выявляются на сигмовидной ободочной кишке.

При левостороннем долихомегаколон больные страдают также хроническими запорами, но их они лучше переносят, нет значительных расстройств общего состояния здоровья.

Левосторонний птоз ободочной кишки выявляется на ирригограмме после опорожнения кишечника тем, что левый изгиб лежит значительно ниже реберной дуги или

у гребня подвздошной кости, нисходящая ободочная кишка — на крыле подвздошной кости, сигмовидная ободочная — в малом тазу. Нередко птоз кишки сопровождается левосторонним нефроптозом. Жалобы больных при левостороннем птозе толстой кишки такие же, как и при левостороннем долихомегаколон, при наличии симптомов левостороннего нефроптоза.

Всем больным, как видно из приведенных данных, в процессе обследования выполнялась ирригография. Выявленные при этом различные удлинения, расширения и деформации рассматривались в большинстве случаев как сопутствующие состояния. Однако тщательный анализ жалоб больных, характер течения болезни, возникающие осложнения при каждом варианте приводят нас к выводу, что сопутствующие состояния ободочной кишки в большинстве случаев являются первопричиной таких заболеваний, как копростаз, колит, геморрой и др., с которыми больные находились на стационарном лечении. Нарушения функции толстой кишки особенно ярко были выражены у больных с колоноптозом (правосторонним и общим) и долихомегаколон (правосторонним и тотальным).

Глава V

Хирургический способ лечения колононефротоза

Чрезмерная подвижность правой половины толстой кишки нередко симулирует ряд заболеваний, в частности воспаление червеобразного отростка, и является причиной диагностических ошибок.

Ф. О. Гаусман (1911), И. И. Греков (1911), П. А. Герцен (1911), В. Н. Розанов (1911), В. М. Резанов (1914), А. Л. Поленов (1925), А. М. Ганичкин (1957), Г. А. Сардак (1958), Л. А. Атанасян (1959), К. И. Анистратенко (1969), F. Glenard (1885), A. Lane (1905), J. Williams (1926), H. Junhans (1947) и др. подчеркивают, что причина различных непроходимостей толстой кишки лежит чаще во врожденных и унаследованных аномалиях форм брыжеек, которые делают возможным большую подвижность отдельных частей или всей кишки. Подвижные отделы кишечника обладают склонностью к птозу, перекручиванию, заворотам, инвагинациям, постоянной травматизации определенных участков кишечника, нарушению перистальтики с склонностью к копростазам.

П. А. Герцен указывает, что понятие об аппендиците внедрилось так глубоко в сознание не только врачей, но и всего населения, что при болях в правой подвздошной области все единогласно приписывают эти явления аппендициту. Касаясь вопросов распознавания аппендицита, А. Л. Поленов говорил: «За свое... увлечение хирурги заплатили дань времени многими сотнями, а может быть и тысячами аппендэктомий, совершенно не излечивших больных». Процент рецидива болей после аппендэктомии остается еще достаточно высоким и в настоящее время. Изучение этого вопроса показывает, что причиной рецидива наряду с нераспознанными до операции заболеваниями (мочекаменная болезнь, заболевание придатков матки и др.) в значительном проценте случаев является подвижная слепая кишка, которая была не рас-

познана или недостаточно оценена во время аппендэктомии [Геворкян И. Х., 1969, и др.].

Нами специально обследовано 46 трупов людей, у которых при жизни была выполнена аппендэктомия. Из них при нормоколон выполнено 12 аппендэктомий (26 %), при микстоколон — 6 (13 %), при правостороннем птозе — 24 (52 %) и при общем птозе — 4 (9 %). Правосторонний и общий птозы следует объединить, поскольку в обоих случаях анатомическое положение слепой кишки и червеобразного отростка одинаково. Значит, при колоноптозах выполняется 61 % аппендэктомий. Если учесть, что и при микстоколон слепая кишка лежит интраперитонеально и обладает повышенной подвижностью, то процент удаленных червеобразных отростков на чрезмерно подвижной слепой кишке еще больше возрастает.

А. И. Ильин (1927), П. А. Куприянов (1922), В. Н. Смотров (1934), И. А. Зворыкин (1949), А. Albi (1905), M. Wilms (1908), G. Waugh (1919), T. Albert (1928), O. Engal (1929), G. Smith (1930) и др. считают, что орган, который не фиксирован, является «механическим изъяном» по сравнению с фиксированным. Фиксация толстой кишки к задней стенке полости живота необходима для предотвращения перегибов и заворотов и в качестве точки опоры при продвижении каловых масс, даже против силы тяжести, как, например, в восходящей ободочной кишке.

Существуют различные способы коррекции фиксации подвижной толстой кишки, но в целом эта сложная проблема до настоящего времени решается недостаточно радикально.

Для фиксации слепой кишки предложены хирургические способы, которые можно разбить на 2 группы: внутрибрюшинные и забрюшинные.

Внутрибрюшинным способом Ф. О. Гаусман (1911), П. А. Герцен (1911), П. А. Куприянов (1938) фиксировали слепую кишку к париетальной брюшине правой подвздошной ямки; А. А. Козырев (1937), J. Masson, E. Judd (1943) — к передней брюшной стенке.

Забрюшинным способом M. Wilms (1908) фиксировал слепую кишку забрюшинно в карман в виде буквы «Г»; С. Dixon, A. Mayer (1948) — в виде буквы «П»; G. Waugh (1919) — в вертикальный боковой разрез; Бир, Браун, Кюммель (1929) подшивали к большой и квадратной поясничным мышцам.

Описанные способы предназначены для ликвидации

патологической подвижности лишь слепой кишки. Однако изолированно одна слепая кишка не бывает патологически подвижной. Подвижность распространяется и на восходящую ободочную кишку.

Способы лечения подвижных слепой и восходящей ободочной кишок также можно разбить на 2 группы: операции на общей их брыжейке и фиксации кишки.

Общую брыжейку слепой и восходящей ободочной кишок подшивали к париетальной брюшине задней брюшной стенке на участке от слепой до нижней горизонтальной части двенадцатиперстной кишки, добиваясь при этом расправления кишки и плотного прилегания брыжейки к задней брюшной стенке. В. А. Павленко (1927) применял отдельные узловые швы, Бир, Браун, Кюмель (1929) — матрацные швы, гофрированными швами пользовался А. А. Бусалов (1952).

Подвижные слепую и восходящую ободочную кишки подшивали к париетальной брюшине правого бокового канала без ее вскрытия, проводя фиксационные швы на кишке через 2 соседние мышечные ленты так, чтобы при натягивании одновременно с фиксацией кишки происходило и ее сужение, либо со вскрытием брюшины правого канала [Герцен П. А., 1911]. А. И. Ильин (1927) фиксировал слепую и восходящую ободочную кишки в вертикальный разрез брюшины правого бокового канала, подшивая медиальный листок рассеченной брюшины к брыжеечной мышечной ленте, а латеральный — к свободной мышечной ленте; И. Х. Геворкян, Г. Л. Мирза-Авакян (1969) при той же технике не фиксируют слепую кишку. К. Д. Иоакимис (1971) помещал слепую и восходящую ободочную кишки забрюшинно, подшивая их к апоневротическим растяжениям большой и малой поясничных мышц, а сверху накрывал их латеральным листком рассеченной париетальной брюшины правого бокового канала. К. С. Симонян (1966) рекомендует производить горизонтальную интестинопликацию в сочетании с поперечной цекопликацией гофрирующими швами вдоль продольных мышечных лент после предварительного рассечения их серозных оболочек для обеспечения сращений.

Анализируя описанные способы фиксации слепой и восходящей ободочной кишок следует указать, что забрюшинные способы фиксации ведут к искусственному перемещению кишки в неестественные условия, что ухудшает их перистальтику. Операции на общей бры-

жейке направлены лишь на укорочение, а не ее ликвидацию, что также не решает вопрос фиксации, а в ряде случаев ведет к искусственной деформации брыжейки и самой кишки. Кроме того, во всех случаях правый изгиб ободочной кишки остается не фиксированным. На настоятельную необходимость его укрепления при опущении толстой кишки указывали Ф. Гленард (1899), П. А. Куприянов (1922).

П. А. Куприянов (1922) правый изгиб ободочной кишки погружал забрюшинно в полулунный разрез париетальной брюшины задней стенки на уровне X ребра. На этом уровне, также забрюшинно, В. Л. Головачев (1979) фиксирует его лавсановой лентой к X ребру.

Оценивая методы фиксации правого изгиба, следует отметить, что изолированная фиксация лишь одного изгиба при опущении всего правого фланга не может обеспечить достаточно надежного его крепления.

Способы фиксации сигмовидной ободочной кишки также можно разбить на 2 группы: фиксация сигмовидной ободочной кишки и способы укорочения ее брыжейки.

Фиксация сигмовидной кишки выполняется обычно при ее завороте. Н. Nussbaum (1980) после деторзии верхушку петли сигмовидной кишки подшивает к париетальной брюшине подвздошной ямки. С. Roux (1894), W. Roser (1924), кроме того, подшивают к брюшине и ее брыжейку.

Ф. М. Пикин (1922) помещает сигмовидную ободочную кишку в забрюшинный карман левой подвздошной ямки. К. С. Симонян производит поперечную сигмопликацию гофрирующим швом вдоль мышечных лент с рассечением серозной оболочки и с последующим подшиванием кишки к париетальной брюшине задней брюшной стенки.

Способы укорочения брыжейки сигмовидной ободочной кишки направлены на придание кишке относительно фиксированного положения, что должно предупредить ее заворот. Последнее достигается путем рассечения деформирующих рубцов брыжейки кишки; после рассечения рубцов участки брыжейки, лишённые брюшины, G. Lesniowski (1923) закрывал большим сальником. Н. Waterhouse (1909) образовывал складки на брыжейке сигмовидной ободочной кишки в продольном направлении с целью уменьшения ее высоты, а Ф. А. Рейн (1922) проводил рассечение брыжейки по продольной оси, а

сшивал эти разрезы в поперечном направлении. В. А. Павленко (1924), кроме этого, подшивал брыжейку к заднебоковой стенке живота. В. Л. Головачев (1972) рассекает продольно и внутренние, и наружные брюшинные листки брыжейки сигмовидной ободочной кишки, сшивает их поперечно по отдельности, причем проксимальную петлю сигмовидной ободочной кишки отводит вверх и частично покрывает наружным листком брюшины, который подшивает к свободной мышечной ленте. Тем самым сигмовидную кишку расправляют и оставляют фиксированной в несколько выпрямленном положении. И. Э. Гаген-Торн (1923) с целью укорочения брыжейки сигмовидной ободочной кишки производил мезосигмопликацию.

Описанные способы фиксации сигмовидной кишки предназначены главным образом для лечения или профилактики заворота длинной и чрезмерно подвижной кишки.

Как видно из краткого обзора фиксационных методов лечения патологически подвижных отделов кишки, все они направлены на ликвидацию чрезмерной подвижности или опущения лишь того или иного отдела толстой кишки. Операция, которая предусматривала бы одновременно устранение патологической подвижности и восстановление нормального анатомического положения всей толстой кишки вместе с почками, до сих пор не предложена.

Опущение толстой кишки (колоноптоз), как указано выше, является результатом нарушения процесса ее фиксации в эмбриогенезе, что ведет к сохранению общей брыжейки, высота которой на протяжении восходящей и нисходящей ободочной кишок и обоих изгибов превышает 5 см. Колоноптоз сопровождается опущением почек, желудка, двенадцатиперстной кишки, поджелудочной железы, тонкой кишки, изменением топографии печеночно-двенадцатиперстной связки, корня брыжейки тонкой кишки, обеих брыжеечных пазух.

Приведенные клинические наблюдения с правосторонним и общим птозом толстой кишки доказывают значительные нарушения функции кишки и упорные расстройства общего состояния здоровья у этих больных.

Колоноптоз встречается, по данным нашего анатомического исследования, в 6% наблюдений, в том числе правосторонний птоз — в 2,5%, общий птоз — в 2,25%,

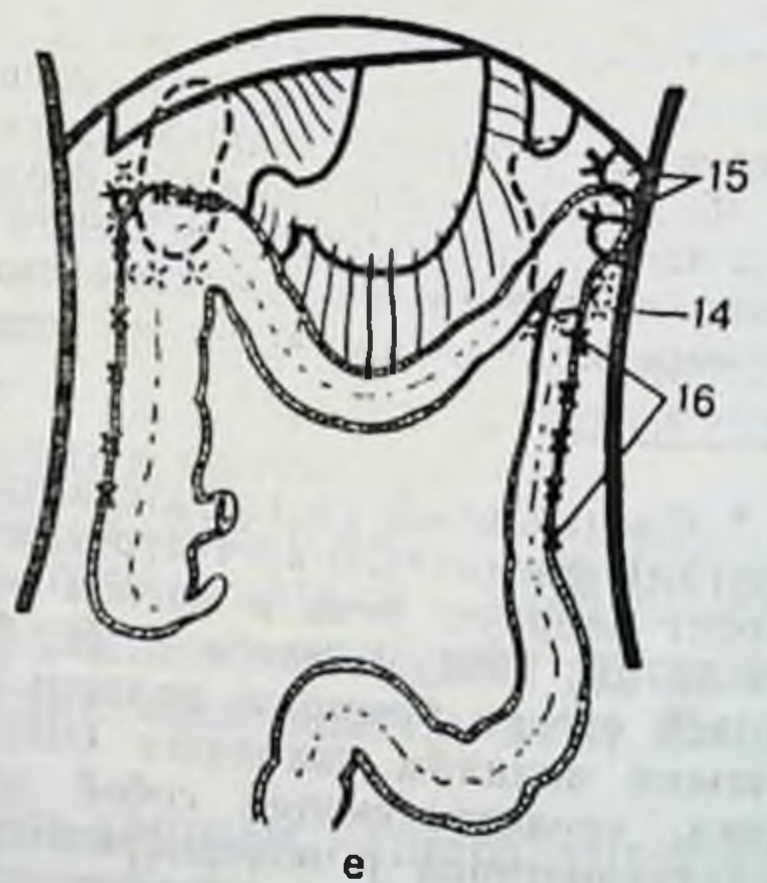
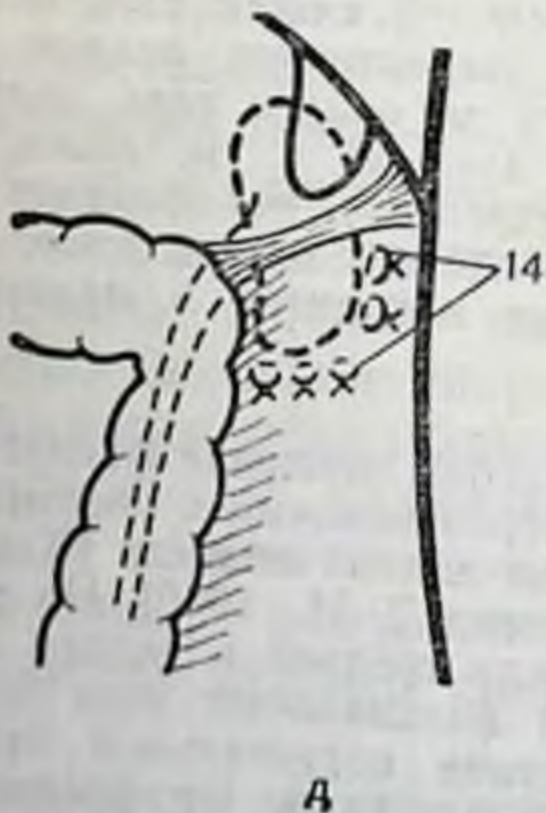
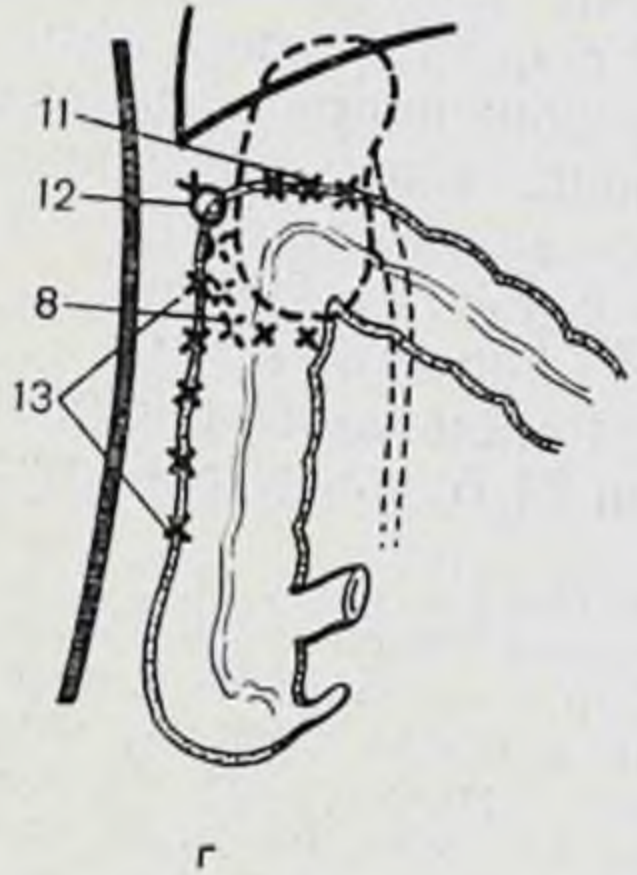
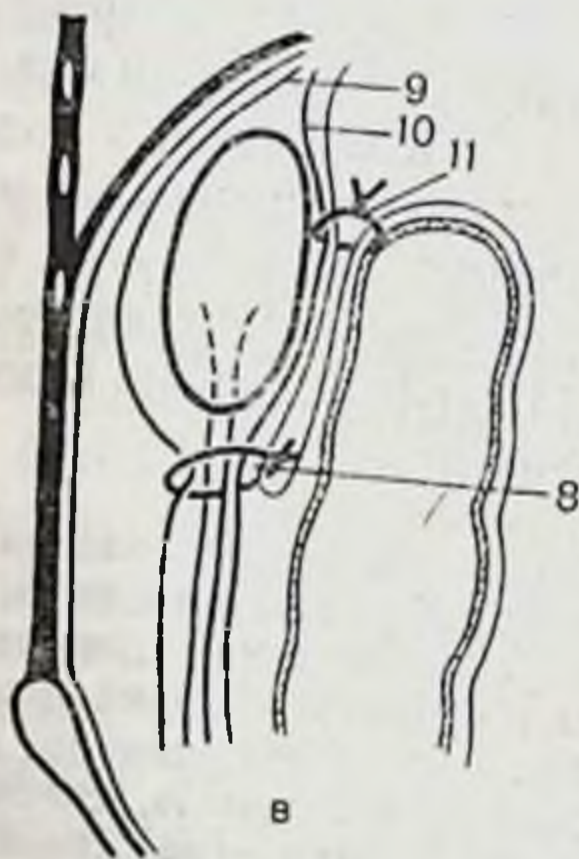
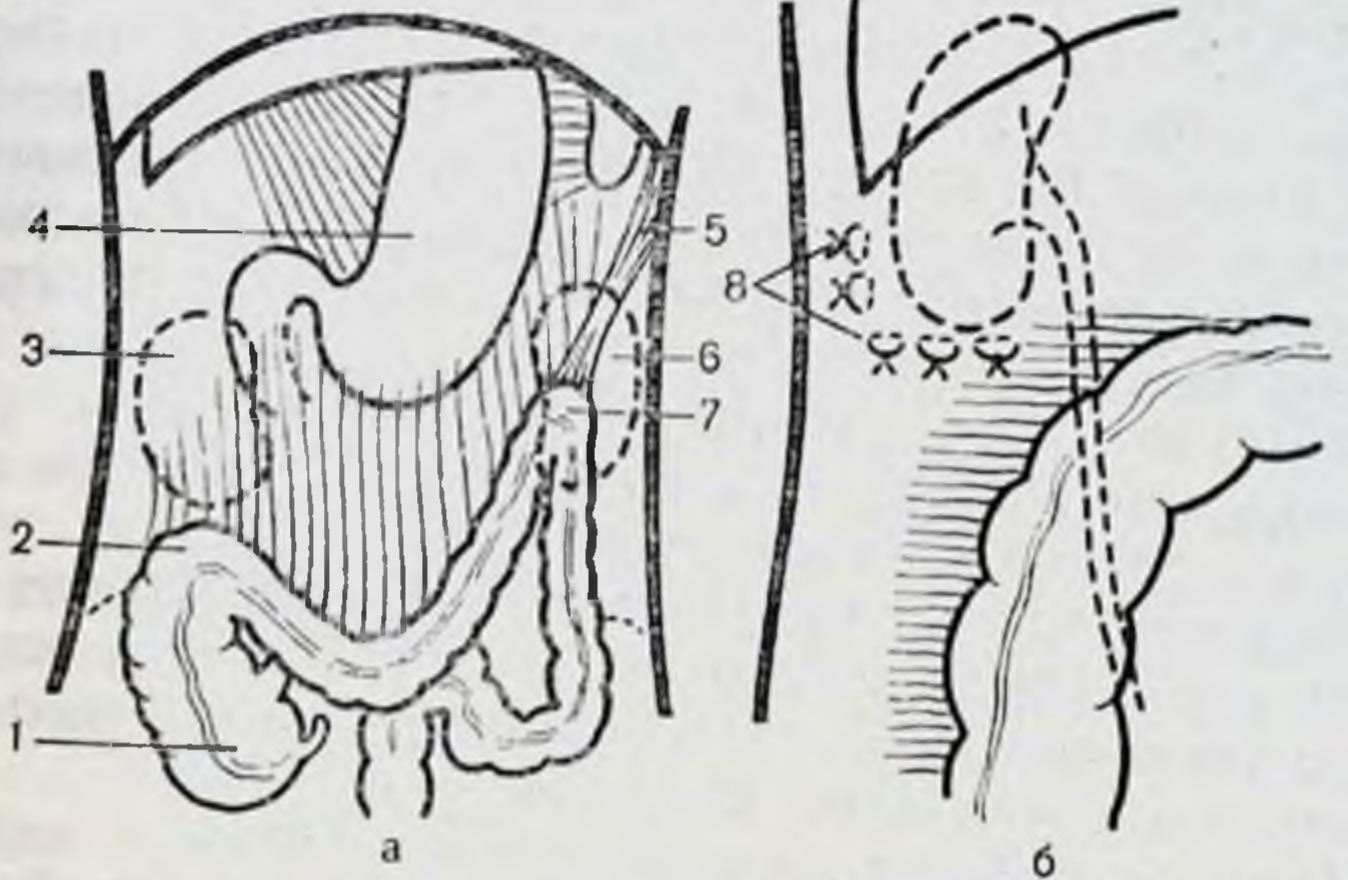
левосторонний — в 1,25 % наблюдений. Из 160 больных с заболеваниями желудочно-кишечного тракта правосторонний птоз отмечен у 20, общий птоз — у 8 и левосторонний — у 2 больных. Колоноптоз, как правило, сопровождается нефроптозом. При этом больные с колононефроптозом составляют значительную группу наблюдений.

Таким больным с клиническими проявлениями радикально, исходя из этиопатогенетической природы заболевания, помочь можно лишь хирургическим путем. Следует устранить врожденный дефект нарушения фиксации, переводя фланги толстой кишки из интраперитонеального положения в мезоперитонеальное и возвращая опущенные почки в их нормальное положение.

Нами предложен и выполнен на больных хирургический способ лечения колононефроптоза, который состоит в чрезбрюшинном ушивании ложа почек снизу и снаружи, подшивании восходящей и нисходящей ободочных кишок за мышечную ленту к фасциальным узлам* боковой брюшной стенки, правого изгиба — к предпочечной фасции, а левого изгиба — к основанию левой диафрагмально-ободочной связки (рис. 64). Прооперировано 24 больных с колононефроптозом.

Больная Л. А., 51 года. Диагноз при поступлении: общий птоз толстой кишки, правосторонний нефроптоз. Жалобы: боли в животе и пояснице, больше справа, усиливающиеся при физических нагрузках, общая слабость, задержка стула до 5 дней, постоянные отрыжки воздухом, горечь во рту. При обследовании брюшной полости во время операции установлено: гастроптоз, слепая кишка в малом тазу, восходящая ободочная кишка — на крыле правой подвздошной кости, правый изгиб ободочной кишки у гребня подвздошной кости, на этом же уровне пальпируется правая почка. Поперечная ободочная кишка провисает до малого таза, левый изгиб ободочной лежит ниже реберной дуги на 6 см, левая почка не опущена, пальпируется в левом подреберье, но обладает повышенной подвижностью. Сигмовидная ободочная кишка имеет 2 петли умеренной длины, одна из которых находится в малом тазу.

* Фасциальный узел представляет собой сращение фасций мышц с другими фасциально-клетчаточными образованиями и костями и выполняет опорную роль в мягком остове данной области [Кирпатовский И. Д., 1954; Кованов В. В., Аникина Т. И., 1960]. На участке боковой стенки брюшной полости между средней и задней подмышечными линиями находится боковой фасциальный узел брюшной стенки, представляющий собой сращение париетальной брюшины с внутренней и позадибрюшинной фасциями. От фасциального узла кнутри идет позадибрюшинная фасция, разделяющаяся на переднюю предпочечную и заднюю позадипочечную пластинки.



Вся толстая кишка имеет общую брыжейку, высота которой в области обоих изгибов 6 см. Констатировано сочетанное опущение толстой кишки и правой почки.

Коррекция справа: правый изгиб и восходящая ободочная кишка отведены медиально, при этом обнажаются контуры всей почки. Последнюю максимально возвращают в физиологическое положение. Под нижним ее полюсом в горизонтальном направлении накладывают 3 узловых шва на фасциальную капсулу почки. Глубина укола иглы до 2—3 см, при этом в шов берут париетальную брюшину с передним листком почечной фасции, прилегающую часть паранефральной клетчатки и задний листок почечной фасции. Для устранения ротационной подвижности фасциальную капсулу по наружному краю почки ушивают 2 швами. Правый изгиб ободочной кишки укладывают на переднюю поверхность верхней трети правой почки. Первый стежок проводят через сальниковую мышечную ленту стенки кишки вершины угла и боковую брюшную стенку правого бокового канала снаружи от почки между средней и задней подмышечными линиями на глубину до 2 см. На этом уровне имеется сращение париетальной брюшины с внутренней брюшной и забрюшинной фасциями. Последняя здесь отщепляется от предыдущей и делится в свою очередь на передние и задние листки почечных фасций, т. е. имеется прочный фасциальный узел боковой брюшной стенки. Внутри от первого стежка начальный участок поперечной ободочной кишки подшивают горизонтально 3 шелковыми швами к переднему листку почечной фасции с париетальной брюшиной на уровне верхней трети передней поверхности почек. Правый боковой канал обработан 70° спиртом. Восходящую ободочную кишку от правого изгиба до слепой кишки через сальниковую ленту подшивают вдоль правого бокового канала между средней и задней подмышечными линиями (фасциальный узел) шестью узловыми швами. Иглу вкалывают на глубину до 2 см. Швы берут на зажимы. После наложения, начиная сверху, их завязывают.

Ушитое снизу и снаружи, укрепленное спереди восходящей ободочной и начальным отделом поперечной ободочной кишок, фасциальное ложе надежно удерживает правую почку на месте, сохраняя при этом ее физиологическую подвижность.

Коррекция слева: левый изгиб ободочной кишки поднимают в левое подреберье и фиксируют первым швом к основанию левой диафрагмально-ободочной связки на диафрагме. Ниже накладывают второй шов с захватом в него стенки и обоих колен укороченной

Рис. 64. Схема операции колонефроексии.

а — общий вид органов брюшной полости до операции; б — ушивание ложа правой почки снизу и снаружи; в — подшивание правого изгиба ободочной кишки к предпочечной фасции и вид ушитого ложа правой почки в саггитальной плоскости; г — подшивание правого изгиба и восходящей ободочной кишки к фасциальному боковому узлу брюшной стенки и предпочечной фасции; д — ушивание ложа левой почки снизу и снаружи; е — общий вид органов брюшной полости после операции: 1 — слепая кишка; 2 — правый изгиб ободочной кишки; 3 — правая почка; 4 — желудок; 5 — левая диафрагмально-ободочная связка; 6 — левая почка; 7 — левый изгиб ободочной кишки; 8 — швы, фиксирующие правую почку; 9 — позадипочечная фасция; 10 — предпочечная фасция; 11 — швы к предпочечной фасции с париетальной брюшиной; 12 — первый шов правого изгиба ободочной кишки к боковой стенке полости живота; 13 — швы, фиксирующие восходящую ободочную кишку; 14 — швы вокруг левой почки; 15 — швы, фиксирующие левый изгиб ободочной кишки; 16 — швы, фиксирующие нисходящую ободочную кишку.

связки. Эти 2 шва плотно фиксируют левый изгиб к боковой брюшной стенке. После фиксации обоих углов поперечная ободочная кишка расправляется и приобретает дугообразное положение с незначительным провисанием. Левый боковой канал также обрабатывают спиртом. Нисходящую ободочную кишку подшивают вдоль бокового канала между средней и задней подмышечными линиями (фасциальный узел) отдельными узловыми швами, как и справа. Фиксацию нисходящей ободочной кишки заканчивают на уровне перехода нисходящей кишки в сигмовидную. Рану послойно ушивают наглухо. Послеоперационное течение гладкое. На 4-е сутки стул самостоятельный. При выписке самочувствие хорошее, жалоб нет.

Восходящая кишка приобрела вертикальное положение, слепая кишка лежит в подвздошной ямке. Фиксация восходящей ободочной кишки, кроме того, укрепила еще и почечное ложе спереди на всем протяжении. Почка пальпируется под правым изгибом с размахами подвижности по вертикали в пределах 3—4 см.

Через 2 года после операции самочувствие больной хорошее, жалоб не предъявляет, стул регулярный, самостоятельный, больная считает себя практически здоровой.

Больная М. Г., 37 лет. Диагноз при поступлении: общий проктоз толстой кишки, хронический колит, двусторонний нефроптоз, осложненный латентным шлелонефритом. Жалобы на боли в животе и пояснице, усиливающиеся при физических нагрузках, вздутия живота, общую слабость, стул один раз в 5 дней, горечь во рту, снижение аппетита, раздражительность, похудание. При обследовании брюшной полости во время операции установлено: гастроптоз, слепая кишка в малом тазу, восходящая ободочная кишка гофрирована и лежит на крыле подвздошной кости, правый изгиб — у гребня подвздошной кости, там же пальпируется и правая почка. Поперечная ободочная кишка провисает до малого таза. Левый изгиб лежит у гребня подвздошной кости, нисходящая ободочная кишка — на крыле левой подвздошной кости, левая почка пальпируется выше гребня на 4 см. Две петли сигмовидной ободочной кишки лежат в малом тазу. Вся толстая кишка имеет общую брыжейку, высота которой в области обоих изгибов равна 6—8 см. Констатировано общее опущение толстой кишки в сочетании с двусторонним нефроптозом.

Коррекция справа выполнена также, как изложено в предыдущем примере. Коррекция слева: левый изгиб и нисходящая ободочная кишка отведены кнутри, при этом обнажаются контуры левой почки. Последнюю максимально возвращают в физиологическое положение. Ниже диафрагмально-ободочной связки под нижним полюсом почки в горизонтальном направлении и по наружному краю ее накладывают 5 аналогичных узловых швов, как и справа. Левый изгиб и нисходящую ободочную кишку подшивают, как и в предыдущем примере. После подшивания нисходящая кишка приобрела вертикальное положение и дополнительно укрепила почечное ложе спереди. Левая почка пальпируется под левым изгибом ободочной кишки, имеет физиологическую подвижность. Рану ушивают послойно наглухо. Послеоперационное течение гладкое. Самостоятельный стул на 4-е сутки. При выписке самочувствие хорошее, жалоб нет.

Осмотр больной через 2 года показал, что самочувствие ее хорошее, жалоб не предъявляет, стул регулярный, самостоятельный. Больная практически здорова.

Осмотр спустя 2 года после операции остальных больных показал также положительные результаты операции. У всех больных ежедневный самостоятельный стул, боли в животе исчезли, больные прибавили в весе, улучшилось общее состояние. Контрастное рентгенологическое исследование толстой кишки и почек показало надежную их фиксацию и нормальное функционирование.

Фиксация правого изгиба с начальным участком поперечной ободочной кишки к заднебоковой брюшной стенке и предпочечной фасции на уровне верхней трети передней поверхности почки, а левого изгиба к основанию диафрагмально-ободочной связки и диафрагме укрепляет спереди почечные ложа, предварительно ушитые снизу и снаружи, и восстанавливает нормальные топографоанатомические соотношения изгибов ободочной кишки и почек.

Подшивание восходящей и нисходящей ободочных кишок к заднебоковой брюшной стенке обеспечивает ликвидацию их брыжеек, создает условия для формирования позади них отсутствующей паракольной фасции (Тольда) и дополнительно укрепляет почечные ложа спереди на всем протяжении.

Способ фиксации малотравматичен, не сопровождается значительными хирургическими манипуляциями на толстой кишке и окружающих ее органах. Предложенная операция, конечно, не решает до конца проблему колононефроптоза, вернее висцероптоза, поскольку при этом наблюдаются опущение ряда других органов полости живота. Однако фиксация кишки является ведущим и основным звеном операции, к которой необходимо добавить хирургические приемы укрепления, кроме почек, желудка, двенадцатиперстной кишки и других опущенных органов.

Заключение

Основное внимание в работе уделено вариантам толстой кишки с завершенным эмбриологическим поворотом. Все многообразие ее вариантов зависит от способа фиксации флангов кишки: мезоперитонеального, интраперитонеального или смешанного.

Связки толстой кишки со всеми индивидуальными чертами в основном сформированы у новорожденных. В последующие периоды жизни они претерпевают значительные изменения: от прозрачных легко растяжимых пленок у новорожденных и детей до прочных, порой грубых, тяжей и складок во взрослом и пожилом возрастах.

Количество связок почти всех отделов толстой кишки неуклонно нарастает по мере увеличения подвижности флангов при мезоперитонеальном, смешанном или интраперитонеальном способах их фиксации.

При опущении толстой кишки не постоянные ее связки, как правило, отсутствуют, а постоянные (желудочно-ободочная и левая диафрагмально-ободочная) — растянуты.

Кровоснабжение толстой кишки при интраперитонеальном положении ее флангов отличается от такового при мезоперитонеальном способе тем, что в первом случае наблюдается дополнительное количество питающих артериальных стволов, наличие анатомической аркады помимо основной хирургической. Эти моменты, по-видимому, связаны с повышенной подвижностью всей кишки, возможностью ее перемещений, перегибов, что требует более надежного дублирующего кровоснабжения.

Предложена клинико-анатомическая классификация вариантов толстой кишки: нормоколон, микстоколон, правосторонний долихомегаколон, правосторонний птоз, тотальный долихомегаколон, общий птоз, левосторонний долихомегаколон, левосторонний птоз.

Приведена рентгенологическая анатомия основных вариантов толстой кишки. Разработана методика определения варианта по ирригограмме больного, объективно отражающая положение и размеры кишки в каждом конкретном случае.

Обращаем внимание также на то, что колоноптоз (правосторонний, общий и левосторонний) встречается в 6 % наблюдений, долихомегаколон (правосторонний, тотальный и левосторонний) — в 27,8 %. Значит в целом варианты с интраперитонеальным положением флангов встречаются довольно часто у людей, у которых имеются нарушения функции толстой кишки или существуют реальные условия для их развития. Больные с интраперитонеальной фиксацией флангов толстой кишки, сопровождаемой выраженными нарушениями ее функции, являются хирургическими больными. В этих случаях часто лишь хирургическим путем можно устранить или скорректировать врожденный недостаток фиксации флангов кишки и других органов брюшной полости. В связи с этим нами разработана и выполнена на больных новая операция фиксации толстой кишки при колононефроптозе.

Колононефропексия предусматривает, в зависимости от варианта фиксации толстой кишки, коррекцию опущения как по отдельности каждого фланга толстой кишки, так и общего опущения кишки с одновременной нефропексией.

Анализ историй болезни 160 больных с заболеваниями желудочно-кишечного тракта и почек с учетом основных вариантов толстой кишки убедительно показал влияние вариантов анатомии кишки на ее функцию. В ряде случаев анатомический вариант кишки был причиной болезни, хотя клиницисты рассматривали его как сопутствующее состояние.

Тщательный анализ полученных результатов, жалобы больных, характер течения болезни, возникающие осложнения приводят нас к выводу, что эти сопутствующие состояния толстой кишки могут быть первопричиной таких заболеваний, как динамическая кишечная непроходимость, хронический неспецифический колит, геморрой и др.

В связи с этим мы настоятельно обращаем внимание лечащих врачей на самое внимательное чтение ирригограммы каждого больного, страдающего нарушениями функции толстой кишки, для выявления причины болезни. Признаки определения варианта анатомии кишки по ирригограмме в работе подробно изложены.

СПИСОК ЛИТЕРАТУРЫ

- Абрамова Н. Е., Абрамов Л. А.* Множественные удвоения кишечника у ребенка.— Хирургия, 1985, № 7, с. 140—141.
- Автономов Л. А., Вдовин К. П.* Повторная обтурационная непроходимость толстой кишки как осложнение мегадолихосигмы.— Клини. хир., 1977, № 1, с. 70—71.
- Агзамходжаев С. М.* Лечение и выбор операции при хронических запорах.— Мед. журн. Узбекистана, 1964, № 6, с. 23—26.
- Альтшуль А. П.* Механическая непроходимость кишечника.— Л.: Медгиз, 1962.— 252 с.
- Альхимович Е. А.* Индивидуальные различия форм, размеров и положения толстой кишки новорожденных.— Труды Ленинград. педнатрического ин-та, 1970, т. 56, с. 23—26.
- Амелина О. П.* Очерки развития учения о кровоснабжении толстой кишки.— Труды Благовещен. мед. ин-та, 1959, т. 4, с. 248—256.
- Аминев А. М.* Руководитель по проктологии.— Куйбышев: Кн. изд-во, 1965—1979, т. 1—4.
- Аминев А. М., Головачев В. Л.* Врачебная тактика при хронических запорах.— Вестн. хир., 1972, № 2, с. 63—67.
- Анистратенко И. К.* Клиника и лечение аномалий развития толстого кишечника.— Киев: Здоров'я, 1969.— 218 с.
- Бабаев А. А.* Варианты кровоснабжения поперечной ободочной кишки.— Хирургия, 1966, № 3, с. 78—83.
- Баженов П. С.* Аномалии поворота первичной кишки и клиническое значение их.— В кн.: Вопросы практической медицины. Орел, 1962, с. 52—61.
- Баиров Г. А., Островский Е. А.* Хирургия толстой кишки у детей.— Л.: Медицина, 1974.— 281 с.
- Баулин А. А.* Об особенностях кровоснабжения стенки ободочной и сигмовидной кишки.— Вестн. хир., 1974, № 3, с. 128—129.
- Белканця С. П.* К вопросу об анатомических вариантах сигмовидной кишки.— Сборник науч. трудов Винниц. мед. ин-та, 1957, т. 9, с. 474—495.
- Благитко Е. М., Добров С. Д.* Повторное вмешательство при некорригированном синдроме Ледда у взрослого.— Хирургия, № 2, 1985, 1985, с. 63—64.
- Блинов Н. И.* Спаечная болезнь, ее профилактика и лечение.— М.: Медицина, 1968.— 188 с.
- Брайцев В. Р.* Заболевания прямой кишки.— М.: Медицина, 1952.— 294 с.
- Бусалов А. А.* Операции на кишечнике, сальнике и забрюшинном пространстве.— В кн.: Клинические очерки оперативной хирургии. М., 1952, с. 232—271.
- Валькер Ф. И.* Морфологические особенности развивающегося организма.— Л.: Медгиз, 1959.— 206 с.

- Ванцян Э. Н., Юдин И. Ю. Опыт хирургического лечения неспецифического язвенного колита у детей—Хирургия, 1967, № 6, с. 63—67.
- Васильев А. А. Клиника и хирургическое лечение неспецифического язвенного колита.—М.: Медицина, 1967.—187 с.
- Воробьев Г. И. Диагностика и лечение мегаколон у взрослых.—Хирургия, 1983, № 3, с. 74—79.
- Воробьев Г. И., Жученко А. П., Нешитов С. П. Выбор метода лечения болезни Гиршпрунга у взрослых.—Вестн. хир., 1980, № 4, с. 28—32.
- Геворкян И. Х., Мирза-Авакян Г. Л. Подвижная слепая кишка.—М.: Медицина, 1969.—102 с.
- Геселевич Е. С. Рентгенодиагностика заболеваний толстой кишки.—М.: Медицина, 1968.—200 с.
- Гукасян А. Г. Запоры и их лечение.—М.: Медгиз, 1959.—174 с.
- Дейнека И. Я. Пороки развития толстой кишки—В кн.: Руководство по хирургии. Л., 1960, т. 7, с. 470—478.
- Дидковский П. И. Кровоснабжение толстой кишки.—В кн.: Кровоснабжение органов пищеварительного тракта человека. Киев, 1970, с. 156—189.
- Долецкий С. Я. Мегаколон и его лечение у детей.—Вестн. хир., № 5, с. 91—98.
- Дыскин Е. А. Хирургическая анатомия илеоцекального отдела кишечника. Хирургическая анатомия ободочной кишки.—В кн.: Хирургическая анатомия живота. Л., 1972, с. 530—631.
- Завгородний Л. Г., Гусак В. К., Миминошвили О. Н. Хирургическое лечение неспецифического язвенного колита—Хирургия, 1984, № 2, с. 88—90.
- Зубарук С. К. К вопросу о клинико-рентгенологической диагностике общей брыжейки и синтопозиции толстой кишки.—Клин. хир., 1974, № 6, с. 58—62.
- Иоакамис К. Д. Забрюшинная иммобилизация при болезни подвижной слепой и восходящей толстой кишок.—Хирургия, 1971, № 12, с. 75—77.
- Иосселиани Д. Г., Кахиани С. Н. Анатомические особенности строения некоторых отделов кишечника, предрасполагающие к развитию непроходимости.—В кн.: Актуальные вопросы хирургии. Тбилиси, 1969, с. 286—289.
- Иоффе И. Л. Анатомио-хирургическая особенность кровоснабжения толстой кишки.—Труды Саратов. мед. ин-та. Саратов, 1961, вып. 32(49), с. 20—37.
- Исаков Ю. Ф. Мегаколон у детей—М.: Медицина, 1965.—286 с.
- Исаков Ю. Ф., Ленюшкин А. И., Долецкий С. Я. Хирургия пороков развития толстой кишки у детей.—М.: Медицина, 1972.—240 с.
- Исаков Ю. Ф., Степанов Э. А., Шумов Н. Д. и др. Дооперационная диагностика болезни Гиршпрунга у детей.—Вестн. хир., 1985, № 2, с. 78—82.
- Каленик Н. И. К рентгенодиагностике синистропозиции толстой кишки.—Здравоохран. Белоруссии, 1975, № 5, с. 69—71.
- Климанов В. В., Ленюшкин А. И. О моторной функции долихосигмы у детей.—Вопр. охр. мат., 1974, № 8, с. 40—43.
- Кованов В. В., Аникина Т. И. Хирургическая анатомия артерий человека.—М.: Медицина, 1974.—184 с.
- Корчагина Ф. А. Топографоанатомические детали в строении правой половины толстой кишки.—В кн.: Клинико-морфологические ис-

- следования актуальных вопросов в номере, патологии и эксперименте. Чита, 1972, вып. 2, с. 190—195.
- Кош Р. Значение ротационных аномалий кишечника.— Хирургия, 1970, № 12, с. 10—14.
- Куц Н. Л. Болезнь Фавалли — Гиршпрунга у детей.— Киев: Здоров'я, 1970.— 126 с.
- Левин М. Д. Диагностика атрезий прямой кишки со свищами в предверие влагалища и на промежность.— Хирургия, 1984, № 3, с. 79—83.
- Левитан М. Х., Федоров В. Д., Капуллер Л. А. Неспецифические колиты— М.: Медицина, 1980.— 279 с.
- Ленюшкин А. И. Проктология детского возраста.— М.: Медицина, 1976.— 390 с.
- Литвинова Г. С. Рентгенологические варианты сигмовидной кишки.— В кн.: Возрастные особенности течения патологических процессов. Киев, 1969, с. 22—24.
- Макаров А. В. О классификации мегаколон.— Труды Астрахан. мед. ин-та, 1969, т. 18, с. 132—136.
- Мантяшин И. М. Современные аспекты хирургии ободочной кишки.— Клин. хир., 1977, № 7, с. 1—8.
- Мартикян Э. С., Ванян Л. А., Давтян Э. М. Пороки развития толстой и прямой кишки и анального отверстия по материалам клиники.— В кн.: Хирургия толстой кишки. Тбилиси, 1972, с. 92—94.
- Маянская К. А. Клиническое значение долихоколон.— В кн.: Физиология и патология кишечника. М., 1962, с. 73—78.
- Меньшиков Ф. К. Болезни кишечника.— М.: Медицина, 1962.— 259 с.
- Мишарев О. С., Левин М. Д., Абу-Варда И. Ф. Программа обследования и тактика лечения больных с аноректальными пороками.— Хирургия, 1985, № 7, с. 38—44.
- Морозов К. А., Валенкевич Л. Н., Смирнова Т. А. О клинических проявлениях удлиненной сигмовидной кишки.— Клин. мед. 1977, № 11, с. 49—51.
- Мустафин А. А., Султанова Л. М. Дифференциальная диагностика болезни Гиршпрунга и врожденного гипотиреоза у детей.— Вести. хир., 1985, № 4, с. 89—91.
- Портной М. В., Царев Н. И. Удлинения сигмовидной кишки.— Вести. хир., 1969, № 1, с. 46—50.
- Пузырева Т. Ф. К клинике и диагностике так называемого ишемического колита.— В кн.: Актуальные вопросы здравоохранения и практической медицины. Киев, 1970, с. 93—94.
- Ривкин В. Л., Капуллер Л. Л. Геморрой.— М.: Медицина, 1976.— 96 с.
- Романов П. А. Долихомегаколон и птоз толстой кишки — варианты фиксации.— Сов. мед., 1980, № 9, с. 29—32.
- Романов П. А., Ус В. Г. Способ лечения колоноптоза. А. с. 936896 (СССР), 1982.
- Рудаускас И., Норкунас П., Нартубас П. Роль долихосигмы в развитии хронической непроходимости кишечника.— В кн.: Кишечная непроходимость и туберкулез мочеполовых путей.— Клайпеда, 1974, с. 76—77.
- Саакян А. Г. Диагностика и терапия двигательных, ферментативных и морфологических изменений кишечника.— М.: Медицина, 1968.— 223 с.
- Симонян К. С. Спаечная болезнь.— М.: Медицина, 1966.— 276 с.
- Ситковский Н. Б., Каплан В. М., Ситковская С. Н. Отдаленные

- результаты хирургического лечения атрезии заднего прохода со свищом в предверие влагалища.— Вести. хир., 1984, № 9, с. 115—117.
- Смирнов Е. С. Особенности фиксации толстого кишечника у плодов.— Труды Саратов. мед. ин-та, 1968, т. 73, с. 174—179.
- Смотров В. Н. Хронические колиты.— М.: Медгиз, 1934.— 246 с.
- Степанов Э. А., Дронов А. Ф., Горбатова Н. Е., Шонджиев И. Д. Врожденные заболевания илеоцекальной области, симулирующие острый аппендицит у детей.— Вести. хир., 1978, № 6, с. 103—108.
- Стрельников Б. Е., Шоста Н. П., Чалганов А. И. Об оперативном лечении мегасигмы (долихосигмы).— Вести. хир., 1960, № 11, с. 42—45.
- Тайц Н. С., Лукаш Л. К. Долихосигма, как причина функциональных и органических нарушений дистального отдела кишки.— В кн.: Проблемы профилактики и лечения заболеваний желудочно-кишечного тракта. М., 1969, с. 359—361.
- Тошовский В., Вихитил О. Острые процессы в брюшной полости при врожденных аномалиях у детей.— М.: Медгиз, 1957.— 164 с.
- Трофимова З. А., Макаров А. В. К диагностике и лечению врожденной долихосигмы у детей.— Педиатрия, 1968, № 3, с. 64—68.
- Тян В. Х. Роль долихосигмы в патологии.— Вести. хир., 1972, № 4, с. 61—64.
- Ус В. Г., Романов П. А. Способ лечения нефроптоза. А. с. 995756 (СССР), 1982.
- Ус В. Г., Романов П. А. Способ лечения спланхноптоза.— А. с. № 1069791 (СССР), 1983.
- Федоров В. Д., Левитан М. Х., Воробьев Г. И. и др. Дифференциальная диагностика осложнений дивертикулеза и болезни Крона толстой кишки.— Сов. мед., 1980, № 3, с. 88—90.
- Федоров В. Д., Гельфенбейн Л. С., Мейтун М. Б. Мегаколон у взрослых.— Хирургия, 1973, № 11, с. 136—141.
- Фролькис А. В. Функциональная диагностика заболеваний кишечника.— М.: Медицина, 1973.— 256 с.
- Хромов Б. М. Сфинктеры и клапаны пищеварительной системы и их значение клиническое.— Клин. мед., 1976, № 10, с. 31—36.
- Царев Н. И. Удлиненная толстая кишка как хроническое заболевание.— Вести. хир., 1981, № 9, с. 58—63.
- Чалганов А. И. О подвижной слепой кишке и фиксации ее во время аппендэктомии.— Вести. хир., 1978, № 10, с. 31—32.
- Чухриенко Д. П., Белый И. С., Бондаренко В. А. Спаечная болезнь.— Киев: Здоров'я, 1972.— 212 с.
- Щекотов Г. М. Непроходимость кишечника и ее лечение.— М.: Медицина, 1966.— 394 с.
- Эрлихман Я. М. К вопросу об аномалиях кишечника.— Азербайдж. мед. журн., 1972, № 4, с. 69—71.
- Юдин И. Ю. Хирургическое лечение неспецифического язвенного колита.— М.: Медицина, 1976.— 200 с.
- Юликов С. А. Долихоколон в клинике внутренних болезней.— Здравоохранение (Кишинев), 1962, № 4, с. 43—48.
- Юхвидова Ж. М., Персиц Б. Н., Тихомирова А. Ф. К вопросу об изучении двигательной функции толстой кишки при запорах.— В кн.: Актуальные вопросы гастроэнтерологии. М., 1972, вып. 4, с. 491—497.

- Юхвидова Ж. М., Зиновьев О. И., Горохова Г. Д., Городинская В. С.* Хронический колит и дискинезия толстой кишки.— Сов. мед., 1981, № 6, с. 84—86.
- Яковенко М. Н.* О строении сосудов сигмовидной кишки.— Вестн. хир., 1963, № 12, с. 91—93.
- Aldridge R. T., Cambell P. E.* Canglion cell distribution in the normal rectum and anal canal. A basic for the diagnosis of hirschsprungs disease by anorectal biopsy.— J. pediat. Surg., 1968, vol. 3, N 4, p. 475—490.
- Allan F. D.* Essential of human embriology.— New York, Oxford: Univ. Press., 1960.— 225 p.
- Arianoff A. A., Houssiali A.* Vonsiderations sur les malformations congenitales de l'intenstin.— Scalpel, 1956, vol. 109, N 5, p. 111—123.
- Asch M. J., Weitzmann I. I., Hays D. M., Brennan L. P.* Total colon rectal carcinome.— Arch. Surg., 1972, vol. 105, N 1, p. 74—78.
- Balli R.* Les sphincters du colon.— Radiology, 1928, vol. 12, N 6, p. 484—495.
- Balthazar E. I.* Congenital positional anomalies of the colon radiographic diagnosis and clinical implications. Abnormalities of rotation.— Gastrointest. Radiol., 1977, vol. 2, N 1, p. 41—47.
- Bandmann F.* Kardiospasmus und Megakolon zwei wesensverwandte Krankheitsbilder.— Zbl. chir., 1957, Bd 22, S. 892—898.
- Batson O.* Anatomik variations in the abdomen.— Surg. Clin. N. Amer., 1955, vol. 35, N 6, p. 1527—1537.
- Bayart M.* Les megacolons.— J. Sci. med. Lille, 1973, vol. 91, N 12, p. 457—461.
- Bensade B., Olivier M.* Le dolichosigmoid.— Ann. Med., 1930, vol. 27, p. 14—28.
- Berhdit H.* Constipation.— Z. ärztl. Fortbild. (Jena), 1974, Bd 68, N 15, S. 767—772.
- Bertil P.* Food as a cause of intestinal obstruction.— Amer. J. Surg., 1962, vol. 104, p. 444—447.
- Biery D. L.* Colonoscopis reduction of sigmoid Volvulus.— J. Amer. Osteopath. Ass., 1978, vol. 77, N 7, p. 543—545.
- Blanyen L.* Le Traitement de la maladie de Hirschsprung.— Lion chir., 1976, vol. 72, N 4, p. 294—301.
- Bodian M.* Le megacolon et son traitement.— Arch. franc. Pediat., 1950, vol. 7, p. 661—670.
- Bodian M.* A family studi of Hirschsprungs disease.— Ann. hum. Genet., 1963, vol. 26, p. 261—263.
- Boley S., Sammartano R. Brandt L., Sprayregen S.* Vascular ectasias of the colon.— Surg. Gynec. Obstet., 1979, vol. 149, N 3, p. 353—359.
- Borcesco A. C., Corneano M.* Les colosphincters et les colospasiment.— Paris: Masson, 1936.— 160 p.
- Botsford T. W., Healey S. J., Veith F.* Volvulus of the colon.— Amer. J. Surg., 1967, vol. 114, N 6, p. 900—903.
- Brassinne A., Moisse R.* A propos de trois cas de dolichocolon operes.— Rev. med. Liege, 1967, vol. 22, N 22, p. 637—648.
- Bremer J. L.* Diverticula and duplications of the intestinal tract.— Arch. Path., 1944, vol. 38, p. 132—134.
- Cambell D. A., Smith R. G.* Diagnosis and treatment of volvulus of the sigmoid colon.— Surg. Clin. N. Amer., 1950, vol. 30, N 2, p. 603—611.

- Carcassonne M.* La maladie de Hirschprung de nourrisson (Formes totales exclues).—*Chir. Pediat.*, 1978, vol. 19, N 1, p. 39—58.
- Carrillo A.* Megacolon. A proposito de 336 observaciones.—*Pren. med. argent.*, 1974, vol. 61, N 25, p. 769—777.
- Carter D. C., Kirkpatrick J. R.* Stercoral perforation of the sigmoid colon.—*Brit. J. Surg.*, 1973, vol. 60, N 1, p. 61—62.
- Chiray M., Simon A., Wahl B.* Le Dolichocolon: clinique, radiologie, thérapeutique.—Paris, 1931.—217 p.
- Cuderman B. S., Robach S. A., Weibtraub W. S., Leohard A. S.* Volvulus of the transverse colon.—*Surgery*, 1971, vol. 69, N 3, p. 797—799.
- Demmer F.* Megasigma and chronische Appendizitis bei Kinder.—*Wien. Klin. Wschr.*, 1936, Bd 49, S. 1366—1367.
- Devin R., Cammatte R., Felix M.* Volvulus intestinale compliquant un mesenterium commune atypique de l'Adulte.—*Chirurgie (Paris)*, 1977, vol. 103, N 8, p. 645—650.
- Dobroschke L., Fenstal H., Schwemmler K.* Zur chirurgischen Therapie der chronischen Obstipation.—*Dtsch. med. Wschr.*, 1974, Bd 99, N 21, S. 1125—1126.
- Duffy T. L.* Reversible ischemic colitis in young adults.—*Brit. J. Surg.*, 1981, vol. 68, N 1, p. 34—37.
- Duhamel B.* La maladie de Hirschprung dans la période néonatale.—*Acta paediat. belg.*, 1973, vol. 27, p. 101—115.
- Ehrenpreis Th.* Some newer aspects of Hirschprung disease and allied disorders.—*J. pediat. Surg.*, 1966, vol. 1, N 4, p. 329—337.
- Elmondorff H., Marx E.* Pathologie und Klinik der Sigmoiditis.—*Zbl. Chir.*, 1966, Bd 91, N 16, S. 598—606.
- Fairgriek J.* Hirschprungs disease in the adult.—*Brit. J. Surg.*, 1963, vol. 50, N 223, p. 506—514.
- Ferber C.* Komplikationen nach Appendizitis im Bereich des Harnleiters und der Harnblase.—*Z. Urol.*, 1972, Bd 65, N 10, S. 727—737.
- Ferguson C.* Megacolon in infants and children.—*Canad. J. Surg.*, 1958, vol. 1, N 2, p. 100—107.
- Fridruch A., Glass W.* Volvulus des Colon ascendens und des Colon transversum.—*Zbl. chir.*, 1974, Bd 99, N 8, S. 235—238.
- Fritschek F.* Descensus und Ptosis.—*Anat. Anz.*, 1954, Bd 100, S. 169—176.
- Fox P.* Uncommon umbilical anomalies in children.—*Surg. Gynec. Obstet.*, 1951, vol. 92, N 4, p. 95—100.
- Fuller J., Larrien A.* Sigmoid volvulus in the young. A case following cesarean section.—*Arch. Surg.*, 1978, vol. 113, N 3, p. 316—318.
- Gardiner A.* Megacolon.—*Proc. roy. Soc. Med.*, 1953, vol. 46, p. 616—621.
- Gillola F., Staaten G.* Neuropathologia del megacolon congenito.—*Acta neurol. (Napoli)*, 1974, vol. 29, N 4, p. 405—407.
- Girard M.* Constipation and the treatment.—*J. Med. Lyon*, 1972, vol. 53, p. 663—664.
- Green C.* A pathologique human embryo.—*Amer. J. Pathol.*, 1959, vol. 35, N 2, p. 333—347.
- Grosdidier J., Boissel P., Jamart J. et al.* Le megacolon toxique et son traitement chirurgical.—*J. Chir. (Paris)*, 1980, vol. 117, N 8/9, p. 447—451.
- Grossmann E.* Chronique appendicite.—*Surg. Gynec. Obstet.*, 1978, vol. 146, N 4, p. 596—598.

- Gupta S., Vaidya M.* Volvulus of the sigmoid Colon.— *Indian J. Surg.*, 1969, vol. 31, N 6, p. 596—602.
- Halvorsen J., Semb B.* Volvulus of the Right Colon.— *Acta chir. scand.*, 1975, vol. 141, N 8, p. 804—809.
- Hanelmann H., Barthelmai J.* Zur operativen Behandlung des Megakolons.— *Bruns Beitz. klin. Chir.*, 1959, Bd 198, H. 2, S. 226—236.
- Herlinger H.* Angiography of colonic Crohns.— *Gastrointest. Radiol.*, 1972, vol. 2, N 4, p. 397—400.
- Herzoc B.* Die Hirschprung Krankheit mit total aganglionären Colon.— *Helv. chir. Acta*, 1967, Bd 34, N 5, S. 446—449.
- Hiuff R.* The pathologic physiology of congenital megacolon.— *Ann. Surg.*, 1951, vol. 133, N 1, p. 313—320.
- Hülther W.* Die Hirschsprungsche Krankheit als Folge einer Entwicklungsstörung der intramuralen Ganglien.— *Beitr. path. Anat.*, 1954, Bd 114, S. 161—169.
- Jaubert de Beaujeu M.* Hirschsprungs disease in infants External diversions.— *Chir. Pediat.*, 1978, vol. 19, N 1, p. 54—56.
- Jena G.* Superior mesenteric artery syndrom (a case report).— *Cent. Afr. J. Med.*, 1979, vol. 25, N 10, p. 223—225.
- Johnson R., Palken M., Derrick W.* et al. The embryology of high anorectal and associated genitourinary anomalies in the female.— *Surg. Gynec. Obstet.*, 1972, vol. 135, N 6, p. 759—762.
- Kothe W.* Das Dolichosigma.— *Zbl. chir.*, 1972, Bd 97, N 26, S. 882—886.
- Kune G.* Megacolon in adults.— *Brit. J. Surg.*, 1966, vol. 53, N 3, p. 199—205.
- Ladd W.* Congenital duodenal obstruction.— *Surgery*, 1937, vol. 1, N 7, p. 878—882.
- Leenders E., Sieler W. K., Girdany B. R.* Aganglionic megacolon in infancy.— *Surg. Gynec. Obstet.*, 1970, vol. 131, N 3, p. 424—430.
- Lesuiowski G.* Mesenterite fibreuse de la Sigmoïde.— *Presse med.*, 1923, vol. 34, N 25, p. 114—133.
- Litmann K.* Totale Dickdarmduplikatur mit Anorectaler Agenesie.— *Z. Kinderchir. Grenzgeb.*, 1978, Bd 24, N 1, S. 72—76.
- Lowman B.* The Rentgen aspects of the congenital anomalies in the umbilical region.— *Amer. J. Radiol.*, 1953, vol. 70, N 6, p. 883—910.
- Lukes P., Rolny P., Nilson A.* et al. Diagnostic value of hypotonic duodenography in superior mesenteric artery syndrome.— *Acta chir. Scand.*, 1978, vol. 144, N 1, p. 39—43.
- Maglietta E.* Congenital aganglionic megacolon in adults.— *Arch. Surg.*, 1960, vol. 81, N 4, p. 598—603.
- Marti M., Sidani H., Moser G.* Volvulus du colon.— *Schweiz med. Wschr.*, 1978, Bd 108, 28, S. 1077—1078.
- Martin L.* Hirschprung's disease with skip area (segmental agangliosis).— *J. Pediatr. Surg.*, 1979, vol. 14, N 6, p. 686—687.
- Monod-Broca Ph.* L'appendicite du vieillard.— *Rev. Prat. (Paris)*, 1976, vol. 26, N 1, p. 53—58.
- Moseson D., Lindell T., Brant B.* et al. Sigmoid volvulus.— *Amer. Surg.*, 1976, vol. 42, N 7, p. 492—497.
- Nelson T., Bovers C.* Vilvulus carci and S-romani.— *Arch. Surg.*, 1956, vol. 72, N 3, p. 469—478.
- Nicholas G., Miller W. T., Fitts W. T.* et al. Diagnosis of diverticulitis of the colon.— *Ann. Surg.*, 1972, vol. 176, N 2, p. 205—209.

- Nixon H.* Hirschprung's disease commentary.—*Ann. Chir. infant.* 1977, vol. 18, N 3, p. 219—229.
- Palmer J., McBirnie J.* Atonic megacolon.—*Canad. J. Surg.*, 1967, vol. 10, N 1, p. 15—20.
- Paquot J.* Le megacolon de l'enfant.—*Acta chir. belg.*, 1966, vol. 65, N 3, p. 287—348.
- Postuma R.* Faecal composition alter chirurgi for Hirschprung's disease.—*Arch. Dis. Childh.*, 1976, vol. 51, N 10, p. 784—789.
- Ravitsch M.* Pseudo Hirschprung's disease.—*Ann. Surg.*, 1958, vol. 147, N 5, p. 781—787.
- Richard E., Buerger M.* Volvulus of the splenic flexur of the colon.—*Amer. J. Rontgenol.*, 1954, vol. 71, N 3, p. 911—913.
- Rovirattu E., Cassasa J.* Megacolon congenitale.—Paris: Masson, 1962.—280 p.
- Sage M., Calmat A., Leguerrier A. et al.* Vascularisation du colon transverse.—*Bull. Ass. Anat.*, 1977, vol 61, N 174, p. 397—406.
- Santulli T., Schullinger J., Amoury R.* Malformation of the anus and rectal.—*Surg. Clin. N. Amer.*, 1965, vol. 45, N 7, p. 1253—1271.
- Schaupp W., Volpe J.* Management of diffuse colonic poliposis.—*Amer. J. Surg.*, 1972, vol. 124, N 2, p. 218—222.
- Snape W., Sullivan M. A., Cohen S.* Abnormal gastrocolic response in patients with intestinal pseudo-obstruction.—*Arch. Intern. Med.*, 1980, vol. 140, N 3, p. 386—387.
- Soave F.* Eine neue Methode sur chirurgischen Behandlung des Morbus Hirschprung.—*Zbl. Chir.*, 1963, Bd 88, N 31, S. 1241—1249.
- Sours J., Vorhaus L. J.* Superior mesenteric artery syndrom in anorexia nervosa: a case report.—*Amer. J. Psychiat.*, 1981, vol. 138, N 4, p. 519—520.
- Stephens F.* Congenital malfomation of the rectum. Anus and genite urinarytracts.—Edinburg, 1963.—218 p.
- Suster G., Kim I., Barbero G.* Rectal motility patterns in infants and children with aganglionic megacolon. *Amer. J. Dis. Child.*, 1970, vol. 119, N 5, p. 494—497.
- Swenson O.* Congenital megacolon.—*Pediat. Clin. N. Amer.*, 1967, vol. 14, N 3, p. 187—191.
- Swenson O.* The treatment and postoperative complication of congenital megacolon.—*Ann. Surg.*, 1975, vol. 182, N 3, p. 266—273.
- Tahiliani N.* Anterior sigmoidopexy for prevention of recurrence in sigmoid volvulus.—*Indian J. Surg.*, 1972, vol. 34, N 5, p. 195.
- Todd J.* Some aspect of adult megacolon.—*Proc. roy. Soc. Med.*, 1971, vol. 64, N 5, p. 561—567.
- Vovor V., Odoulami H., Diop A.* A propos du traitement des volvulus du colon sigmoide.—*Chirurgie*, 1972, vol. 98, N 12, p. 724—728.
- Waldschidt J., Charisis G., Berlien P., Grdsemann S.* Das Megaduodenum im Neugeborenenalter.—*Z. Kinderchir.*, 1980, Bd 30, N 3, S. 197—209.
- Welti H.* Hemicoleclectomia gauch avec retablisement dans le traitement de certaines constipations chronique.—*Mem. Acad. Chir.*, 1957, vol. 83, N 27, p. 833—838.
- Whitehouse F., Kernochan J.* Myenteric plexus in congenital Megacolon. Stady of eleven Casus.—*Arch. intern. Med.*, 1948, vol. 1, N 82, p. 75—111.
- Wolf H.* Megacolon congenital (Hirschprung).—*Z. Kinderheilk.*, 1957, Bd 79, N 2, S. 59—62.

CLINICAL ANATOMY OF VARIANTS AND ANOMALIES OF THE LARGE INTESTINE

By P. A. ROMANOV, Doctor of Medical Sciences, Professor, First Moscow Medical Sechenov Institute 192 p., Moscow, Meditsina, 1987, ill.

Readership: surgeons, proctologists.

The book: summarizes extensive data contained in the Soviet and foreign literature as well as results of the author's own research. Offers an original topographoanatomic classification of the large intestine variants and describes methods of variant determination according to irrigogramme which facilitates diagnosing of the large intestine disease. Sufficient space is devoted to the ligament apparatus of the large intestine particularly to the real ligaments that are frequently mistaken for commissures. Presents new technique of surgical correction of colononephroptosis.

Contents: Preface. Short review of intestine embryogenesis and main impairments of its development. Topographic anatomy of the large intestine. Surgical anatomy of the large intestine variants. Clinical characteristics of the large intestine variants. Surgical treatment of colononephroptosis.

ОГЛАВЛЕНИЕ

Предисловие	3
Глава I. Краткий очерк эмбриогенеза кишечника и основные нарушения его развития	5
Аномалии поворота кишечника	11
Аномалии развития кишки	14
Глава II. Топографическая анатомия толстой кишки	26
Способы фиксации толстой кишки	26
Длина, форма, положение толстой кишки	34
Связки толстой кишки	48
Кровоснабжение толстой кишки	70
Глава III. Хирургическая анатомия вариантов толстой кишки	81
Нормоколон	82
Микстоколон	90
Правосторонний долихомегаколон	96
Правосторонний птоз толстой кишки	103
Тотальный долихомегаколон	107
Общий птоз толстой кишки	116
Левосторонний долихомегаколон	121
Левосторонний птоз толстой кишки	124
Глава IV. Клиническая характеристика вариантов толстой кишки	133
Глава V. Хирургический способ лечения колононефроптоза	168
Заключение	178
Список литературы	180

Монография

Павел Александрович Романов

КЛИНИЧЕСКАЯ АНАТОМИЯ ВАРИАНТОВ И АНОМАЛИЙ ТОЛСТОЙ КИШКИ

Зав. редакцией *Ю. В. Махотин*

Редактор *Т. И. Аникина,*

Редактор издательства *В. И. Громозденков*

Художественный редактор *Т. К. Винокурова,*

Художник *А. Э. Казаченко*

Технический редактор *А. М. Миронова,*

Корректор *Н. С. Филиппова*

ИБ № 4695

Сдано в набор 11.06.86. Подписано к печати 31.10.86.
Формат бумаги 84×108¹/₃₂. Бумага офсетная № 1.
Гарнитура литерат. Печать высокая. Усл. печ. л. 10,08.
Усл. кр.-отт. 10,29. Уч.-изд. л. 10,36. Тираж 13 000 экз.
Заказ 1420. Цена 70 к.

Ордена Трудового Красного Знамени издательство
«Медицина».

101000, Москва, Петроверигский пер., 6/8.

Московская типография № 6 Союзполиграфпрома при
Государственном комитете СССР по делам издательств,
полиграфии и книжной торговли.

109088, Москва, Ж-88, Южнопортовая ул., 24.

К сведению читателей!

**Из плана выпуска литературы
издательства «Медицина»
на 1987 год:**

АНТОНОВИЧ В. Б. Рентгенодиагностика заболеваний пищевода, желудка, кишечника: (Руководство для врачей).— М.: Медицина, 1987 (III кв.).— 25 л.: ил. — (В пер.) : 2 р. 60 к., 15 000 экз.

В руководстве описаны методы рентгенологического исследования органов пищеварительного тракта, изложены методические рекомендации по стандартизации исследования применительно к органу. Освещены рентгеноанатомия и рентгенофизиология пищевода, желудка и кишечника. На современном уровне изложены общие симптомы и частная рентгенологическая семиотика, а также дифференциальная диагностика заболеваний.

Для рентгенологов.

К сведению читателей!

Из плана выпуска литературы издательства «Медицина» на 1987 год:

Рак прямой кишки/Под ред. В. Д. ФЕДОРОВА. — 2-е изд., перераб. и доп. — М.: Медицина, 1987 (III кв.). — 20 л.: ил. — (В пер): 1 р. 70 к., 20 000 экз.

В монографии приведены данные по частоте возникновения рака прямой кишки, подробно описаны техника выполнения сфинктеросохраняющих вмешательств, а также современные способы медицинской реабилитации больных, которым пришлось наложить постоянную колостому. Даны рекомендации по трудоустройству больных в зависимости от типа операции, течения послеоперационного периода. Во втором издании (первое вышло в 1979 г.) рассмотрены три способа операций, разработанных в институте, описаны новые виды анастомозов, а также предложены новые методы диагностики рецидивов.

Для онкологов, проктологов.

Книги издательства «Медицина» поступают в продажу в специализированные книжные магазины и магазины, где имеются отделы медицинской литературы.

Издательство «Медицина» распространением литературы не занимается.

70 к.

