

МИНИСТЕРСТВО ЗДРАВООХРАНЕНИЯ  
РЕСПУБЛИКИ УЗБЕКИСТАН  
САМАРКАНДСКИЙ ГОСУДАРСТВЕННЫЙ  
МЕДИЦИНСКИЙ ИНСТИТУТ



З.Б. Курбаниязов, А.Ф. Зайниев,  
А.С. Бабажанов, С.С. Давлатов

**АЛГОРИТМ ВВЕДЕНИЯ БОЛЬНЫХ  
С ЗАБОЛЕВАНИЯМИ ЩИТОВИДНОЙ  
ЖЕЛЕЗЫ**

МЕТОДИЧЕСКАЯ РЕКОМЕНДАЦИЯ

Ташкент - 2019

K 930

МИНИСТЕРСТВО ЗДРАВООХРАНЕНИЯ РЕСПУБЛИКИ  
УЗБЕКИСТАН


САМАРКАНДСКИЙ ГОСУДАРСТВЕННЫЙ  
МЕДИЦИНСКИЙ ИНСТИТУТ

«СОГЛАСОВАНО»

Начальник управления  
развития науки МЗ РУз  
д.м.н., проф. Н.Л. Хабилов  
« 29 » 05 2019 г.  
Протокол №

«УТВЕРЖДАЮ»

Начальник Главного управления  
науки и образования МЗ РУз  
д.м.н., проф. С. Исмаилов  
« 29 » 05 2019 г.  
Протокол №



АЛГОРИТМ ВВЕДЕНИЯ БОЛЬНЫХ С ЗАБОЛЕВАНИЯМИ  
ЩИТОВИДНОЙ ЖЕЛЕЗЫ  
(методическая рекомендация)

«Тасдиқланди»  
ЎзР Сослиқки сақлаш  
вазирлиги илмий фойдаланиши  
мувофиқлаштириш Бўлими  
29.05.2019 й.  
№ 8Н-4/262

Sam DTI  
axborot-resurs markazi

Ташкент - 2019

Составители:

- Курбаниязов З.Б. д.м.н., доцент, заведующий кафедрой хирургических болезней №1 СамГосМИ.
- Зайниев А.Ф. соискатель кафедры хирургических болезней №1 СамГосМИ.
- Бабажанов А.С. к.м.н., доцент, заведующий кафедрой хирургических болезней педиатрического факультета СамГосМИ.
- Давлатов С.С. старший преподаватель кафедры хирургических болезней №1 СамГосМИ.

Рецензенты:

- Акбаров М.М. заведующей кафедрой факультетской и госпитальной хирургии медико-педагогического факультета ТМА, доктор медицинских наук, профессор.
- Карабаев Х.К. д.м.н., профессор кафедры хирургических болезней №2 СамГосМИ.

*Аннотация. Отражены основные теоретические вопросы, касающиеся гнойными заболеваниями щитовидной железы. Подробно освещена анатомия щитовидных и паращитовидных желез, этиология, патогенез, клиника, диагностика, дифференциальная диагностика их заболеваний. Представлены современные методы диагностики и лечения. Методическая рекомендация предназначена для врачей хирургов, эндокринологов и других смежных специальностей.*

Методическая рекомендация утверждена на заседании Ученого Совета Самаркандского государственного медицинского института.

« 11 » апрель 2019 год, Протокол № 5

Илмий Кенгаши котиби:



*(Handwritten signature)*

С.С. Давлатов

Клиническая анатомия и физиология щитовидной железы

Щитовидная железа имеет две боковые доли (*lobus*) и перешеек (*isthmus glandulae thyroideae*). В части выделяют верхний и нижний полюса. Примерно в  $\frac{1}{3}$  случаев имеется дополнительная пирамидальная доля (*lobus pyramidalis*), которая берет свое начало от перешейка (чаще), или боковой доли железы (реже). Нередко ее верхушка достигает подъязычной кости. Бывают случаи, когда перешеек отсутствует или, наоборот, перешеек очень большой, образует как бы третью часть. Такое строение железы всегда необходимо учитывать при проведении трахеотомии.

Длина доли железы 5-7 см, ширина - 3-4 см, толщина - до 2 см. Вес нормальной щитовидной железы, по данным Arendt, составляет у новорожденных 1 г, у детей 6 мес. - 2 г, 6-12 мес. - 3 г, 3-4 лет - 7 г, 5-10 лет - 10 г, 11-15 лет - 15 г, 16-25 г. - 25 г. Боковые доли лежат в промежутке от середины щитовидного хряща к V- VI трахеальной колец.

Функциональной единицей железы является фолликул (от 25 до 500 мкм). Стенки фолликулов выстланы однослойным эпителием (от плоского до цилиндрического, в зависимости от функциональной активности клеток). Фолликулы окружены кровеносными капиллярами, лимфатическими капиллярами и нервными волокнами.

Щитовидная железа окутана двумя капсулами (фиброзной и фасциальной), образованными IV фасцией шеи. Проникая в глубину, листок собственной капсулы делит железу на дольки (*lobuli*), а остальные - на фолликулы. Четвертая фасция образует связи, переходят из железы на соседние органы: срединная связка натянута в поперечном направлении между перешейком и перстневидным хрящом, а также 1-м хрящом трахеи. Боковые связи идут от железы к перстневидного и щитовидного хрящам.

Синтопия. Перешеек щитовидной железы лежит на передней стенке трахеи в промежутке от I до III, или от III к IV ее хрящей, а нередко покрывает и часть перстневидного хряща. Задней плоскостью боковые доли прилегают к трахее, гортани, глотки и пищевода. Внешний край их касается стенок общей сонной артерии. На задней поверхности железы, ближе к срединной линии шеи, лежат возвратные нервы.

Переднюю поверхность щитовидной железы прикрывают грудино-подъязычные, грудино-щитовидные и лопаточно-подъязычные мышцы.

Кровоснабжение железы осуществляется ветвями четырех артерий - двух верхних щитовидных, берущих свое начало от наружных сонных артерий, и двух нижних щитовидных, берущих свое начало от щитовидного ствола (система подключичной артерии).

В 5% случаев к перешейку подходит непарная щитовидная артерия (система плечевого ствола). Основные артерии и железы в основном подразделяются на ветви еще до входа их в орган. Часто они анастомозируют между собой, а также с сосудами прилегающих органов и тканей, и образуют такую разветвленную сеть анастомозов, перевязка или пережатия основных артериальных стволов щитовидной железы не приводит к нарушению кровотока в органе (рис. 1.).

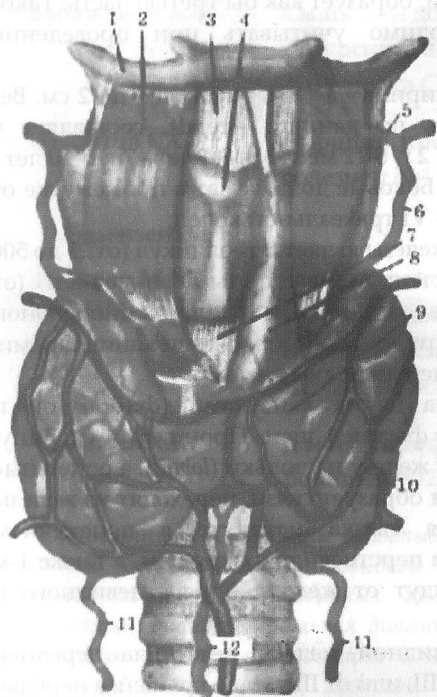


Рис. 1. Схема кровоснабжения и анатомических взаимоотношений щитовидной железы с трахеей (вид спереди):

- 1 - подъязычная кость;
- 2 - щитоподъязычная мышца;
- 3 - щитоподъязычная связка;
- 4 - щитовидный хрящ;
- 5 - верхняя гортанная артерия;
- 6 - верхняя щитовидная артерия;
- 7 - срединная перстнещитовидная связка;
- 8 - пирамидальная долька щитовидной железы;
- 9 - щитовидная железа;
- 10 - вены гортани;
- 11 - нижняя гортанная артерия;
- 12 - непарная щитовидная артерия.

Второй особенностью артериальной железы, которая имеет важное практическое значение, является размещение артериальных стволов на передней поверхности железы. Основные артерии железы делятся на ветви II порядка вне железы, а ветви III порядка расположены на ее капсуле. В глубину железы отходят только маленькие артериальные ветви. Об этой особенности следует всегда помнить при обеспечении гемостаза во время операции.

Верхняя щитовидная артерия чаще отходит от наружной сонной артерии, но в трети случаев она может брать начало и от общей сонной

артерии. Ее ход направлен вниз и медиально, а у верхнего полюса щитовидной железы она делится на 2-3 ветви. По данным Н.Б. Лихачевой, эти ветви размещены на передней, боковой и задней поверхностях железы. Наиболее часто встречаются такие варианты: внешняя, передняя и внутренняя ветви; задняя, передняя и внутренняя или задняя, наружная и внутренняя. Хирург особенно должен помнить о внутренней ветви, поскольку этот сосуд анастомозирует с одноименной ветвью противоположной стороны, а также артерией гортани. Случайный ее разрыв грозит мощным кровотечением с обоих концов сосуда. Чтобы этого избежать, следует сначала выделить ее ветви и только после этого наложить на них зажимы.

Нижняя щитовидная артерия берет начало от щитошейного ствола (система подключичной артерии). В 2-3% случаев она отсутствует. В тех случаях, когда хорошо выражены большие ветви верхней щитовидной артерии, в нижних долях железы они тоньше, и наоборот. Нижняя щитовидная артерия достаточно извилистая. Она делится на ветви, которые идут в заднебоковой поверхности нижней части щитовидной железы. При выделении железы часто не заметны. Вместе с тем, повреждения их во время операции крайне опасно, поскольку ствол их сокращается, исчезает в щели между железой и трахеей. Остановить кровотечение с конца такого сосуда зажимом трудно. К тому же, в этой зоне расположены возвратные нервы.

Непарная щитовидная артерия отходит от плечевого ствола или дуги аорты. Вдоль средней линии трахеи она поднимается до перешейка железы. В 45% случаев к щитовидной железе подходят дополнительные сосуды, отходящие от артерий гортани, пищевода и мышц шеи.

Щитовидная железа по интенсивности кровоснабжения занимает первое место. На 10 г массы за одну минуту железа получает 50 мл крови, тогда как такое же количество почечной ткани - 15 мл, а мышц в покое - 1,2 мл. Следует отметить, что между артериями являются хорошо развитые анастомозы, как на стороне кровоснабжения, так и с контрлатеральной стороны.

Кровь оттекает в вены, которые образуют на передне-боковой поверхности железы венозное сплетение, а из последнего выходят две нижние щитовидные вены, впадающие в безымянные. Венозные сплетения расположены в превисцеральном клетчатом пространстве. Нужно отметить, что калибр, количество и варианты размещения сосудов в патологически измененной железе могут быть изменены. К тому же, стенки сосудов становятся ломкими, особенно при лечении

тиреотоксикоза антигиреотидными препаратами, в частности тиреостатиками.

Вены щитовидной железы также имеют особенности: 1) их ход не совпадает с направлением артерий, 2) общее их количество и ширина просвета, то есть емкость вен, значительно преобладают количество и ширину просвета соответствующих артерий; 3) вены железы образуют сплетения, многочисленные анастомозы, приводят к сильному кровотоку из центрального и периферийного концов при их ранении; 4) вены железы, как и все вены шеи не имеют клапанов, что может привести к воздушной или жировой эмболии при повреждении их стенок.

Только верхние щитовидные вены сопровождают артерии и, как правило, выглядят отдельным стволом. Нижние щитовидные вены представлены чаще множественными стволами, которые направляют свой ход от нижних отделов боковых долей и перешейка вниз. Боковые или медиальные вены выходят несколькими стволами от боковых поверхностей железы и впадают во внутреннюю яремную вену. Вены расположены преимущественно на передней и боковой поверхностях. В норме на задней поверхности железы они преимущественно отсутствуют. Но в условиях зоба, особенно при консервативном его лечении, и на задней поверхности образуются широкие стволы.

Чрезвычайно важное практическое значение имеет расположение нижнего и верхнего гортанных нервов и их взаиморасположение с сосудами щитовидной железы. Нижний гортанный или возвратный нерв (*n. laryngeus inferior s. Recurrens*) отходит от блуждающего нерва слева на уровне нижнего края дуги аорты, справа - у подпочечной артерии. Левый нерв лежит в борозде между трахеей и пищеводом, правый - на задней стенке трахеи. Обычное описание и рисунки в учебниках возвратных нервов, как отдельных стволов, не отражает самых разнообразных вариантов их строения и положения. На самом деле довольно часто нерв на уровне нижнего полюса щитовидной железы делится на две или даже на три-четыре веточки. Примерно в 50% случаев нерв или одна из его ветвей проходит спереди от нижней щитовидной артерии (рис. 2). При таком положении удаления боковой доли при операции сопровождается натяжением веточек нижней щитовидной артерии, что может привести к растяжению и разрывам волокон нерва, его пареза.

Именно анатомо-топографическая характеристика возвратного нерва дает возможность хирургам понять патогенез нарушения функции голосовых связок при операциях на щитовидной железе, особенно когда

выделение боковой доли проводилось субфасциально и прямой травмы нерва не могло быть.

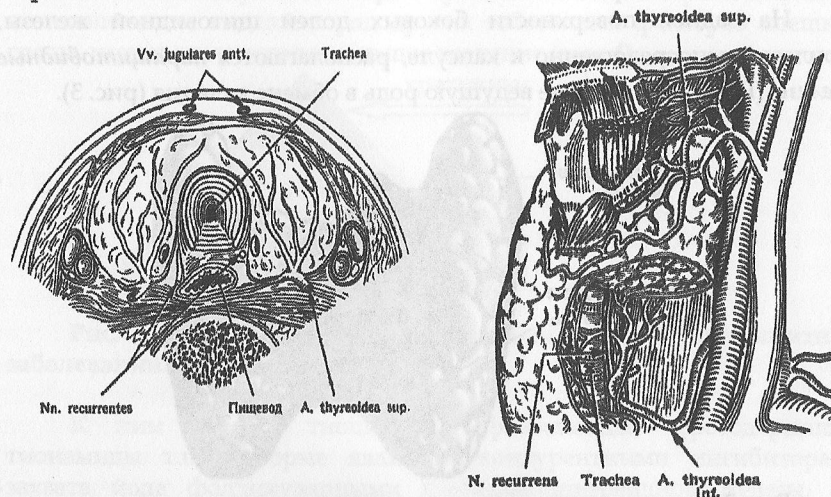


Рис. 2. Схема иннервации щитовидной железы.

Верхний гортанный нерв по своей функции смешанный. Наружная его ветвь содержит двигательные волокна для передне-щитовидной мышцы, натягивает голосовые связки. Внутренняя его ветвь - чувствительная, ее окончания локализируются на слизистой гортани и надгортанника. Наружная ветвь проходит рядом с верхней щитовидной артерией.

При высоком положении верхнего полюса железы или желении обязательно перевязать основной ствол верхней щитовидной артерии возможно травмирование (перерастяжение с надрывом) верхнего гортанного нерва. В тех случаях, когда поражена наружная (двигательная) ветвь, наступает изменение голоса. Но этот симптом достаточно сложно дифференцировать от повреждения нижнего гортанного нерва. При повреждениях внутренней ветви, больной хорошо глотает твердую (плотную) пищу, а жидкая может свободно попадать в дыхательные пути, поскольку надгортанник лишен чувствительности и при проглатывании не перекрывает вход в гортань. Такое состояние может длиться 2-3 недели, а дальше, в результате улучшения и восстановления нервной проводимости, функция надгортанника нормализуется.

Лимфа от щитовидной железы оттекает, главным образом, в узлы, расположенные впереди и по бокам от трахеи.

На задней поверхности боковых долей щитовидной железы, прилегая непосредственно к капсуле, располагаются *паращитовидные железы* (ПЩЖ), играющие ведущую роль в обмене кальция (рис. 3).

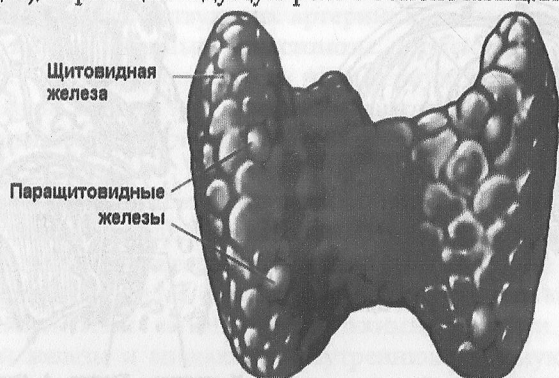


Рис. 3. Расположения паращитовидных желез.

Обычно они располагаются по две с каждой стороны, вблизи нижней щитовидной артерии. Верхние ПЩЖ лежат на уровне нижнего края перстневидного хряща, нижние - на 0,5-1 см выше нижнего края боковых долей щитовидной железы. Это небольшие образования буровато-желтоватой окраски, размером в среднем 2х3х6 мм. Очень редко встречается внутрикапсульное расположение паращитовидных желез.

#### Эндемический зоб и йододефицитные заболевания

##### Этиология и патогенез

Йододефицитные заболевания (ИДЗ) являются распространенной неинфекционной патологией человека. В регионах с недостаточностью йода в окружающей среде проживают 1500000000 людей на планете, у 600 млн. из них имеется увеличение щитовидной железы, а у 40 млн. - выраженная умственная отсталость в результате йодной недостаточности (рис. 4).

Наиболее распространенным и важным в клинической практике ИДЗ является зоб. Местность считается эндемичной по зобу, а сам зоб определяется как эндемический, если увеличение объема щитовидной железы выявляется более чем у 5% детей препубертатного возраста. Спорадический зоб - заболевание щитовидной железы у жителей регионов с достаточным обеспечением йодом. В подавляющем

большинстве случаев причиной эндемического зоба является недостаточное поступление йода в организм человека. Кроме дефицита этого элемента, выделяют ряд других зобогенных факторов внешней среды, имеют значительно меньшее значение (рис. 4).

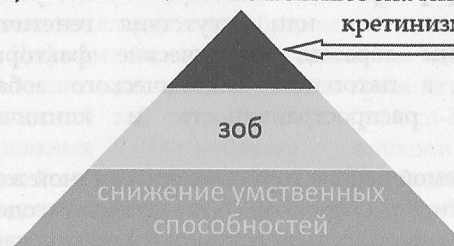


Рис. 4. Феномен «айсберга» эпидемиологии йододефицитных заболеваний.

К ним относят тиоцианида, флавоноиды, серосодержащие тионамиды т.п., которые являются конкурентными ингибиторами захвата йода фолликулярными клетками щитовидной железы. По мнению большинства специалистов, эффекты фоновых зобогенов полной мере проявляются на фоне йодного дефицита той или иной выраженности.

*Зобогенные вещества (гойтрогены, струмогены) условно делят на три основные группы:*

- Лечебные средства, которые блокируют функцию щитовидной железы (тиреостатики).
- Природные зобогены, содержащиеся в продуктах и воде (наиболее изученными являются флавоноиды и тиоцианида).
- Зобогены преимущественно промышленного происхождения.

Все зобогенные вещества объединяет способность с разной степенью интенсивности блокировать функцию щитовидной железы и вызвать ее увеличение, в том числе за счет активации секреции тиреотропного гормона. Кроме того, эффекты большинства зобогенов обусловлены и тем, что они снижают интратиреоидный пул йода, нарушая его захвата щитовидной железой. Таким образом, патогенез увеличения щитовидной железы вследствие воздействия зобогенов во многом сходен с патогенезом йододефицитного зоба.

При всей очевидности роли факторов окружающей среды, ряд закономерностей позволяет предположить, что в патогенезе эндемического зоба определенное значение могут иметь и генетические

факторы. При легком йодном дефиците зоб развивается у небольшого числа лиц, имеющих к нему предрасположенность. По мере увеличения дефицита йода распространенность зоба увеличивается. Тяжелый дефицит йода приводит к формированию зоба практически у любого человека, независимо от наличия или отсутствия генетической предрасположенности. Таким образом, генетические факторы не являются определяющими в патогенезе эндемического зоба, но существенно влияют на распространенность и клинический полиморфизм заболевания.

Йод является неотъемлемой частью гормонов щитовидной железы. Щитовидная железа секретирует тироксин ( $T_4$ ), который содержит четыре атома йода. В периферических тканях тироксин превращается в биологически активный трийодтиронин ( $T_3$ ), который содержит три атома йода. Небольшие количества  $T_3$  секретирует и сама щитовидная железа. Попадая в организм с пищей и водой, йод активно улавливается щитовидной железой из крови и используется для образования гормонов. Более половины йода (60%), что попадает в организм, выводится из него с мочой. Для образования достаточного количества гормонов необходимо и достаточное поступление йода в организм. Ежедневная потребность в йоде зависит от возраста и физиологического состояния человека.

В течение жизни человек потребляет всего 4-5 граммов йода. Это около одной чайной ложки этого вещества. Заболевания щитовидной железы являются далеко не единственным следствием дефицита йода.

*Для определения тяжести зобной эндемии используют ряд показателей:*

- индекс Ленца-Бауэра (соотношение мужчин и женщин, больных зобом - чем ближе оно к 1, тем тяжелее эндемия)
- преобладание узловых форм зоба над другими;
- наличие кретинизма;
- наличие зоба у животных.

*ВОЗ предложила следующие критерии оценки выраженности йодной эндемии в той или иной местности.*

- Распространенность зоба (по данным пальпации).
- По объему щитовидной железы (по данным УЗИ).
- По уровню тиреотропного гормона (ТТГ).
- По концентрации тиреоглобулина.
- По медианной йодурии.

По одному из перечисленных показателей тяжесть йодного дефицита оценить проблематично, поэтому используют несколько показателей.

По частоте выявления зоба при УЗИ тяжесть йодной эндемии оценивается следующим образом.

Дефицит йода является далеко не единственной причиной зоба. К увеличению щитовидной железы приводят аутоиммунные (диффузный токсический зоб или болезнь Грейвса-Базедова) и воспалительные заболевания (тиреоидиты), опухоли (доброкачественные и злокачественные), кисты. Щитовидная железа закономерно увеличивается при беременности. Таким образом, сам по себе зоб (любое увеличение щитовидной железы, независимо от причинных факторов, структуры и морфологии) - это не какое-то одно заболевание. Он случается при многих заболеваниях щитовидной железы, которые могут принципиально отличаться по происхождению, клиническим и морфологическим признакам и лечением.

#### Классификация

Доступным методом обследования щитовидной железы является пальпация, которая позволяет выявить собственно наличие зоба, его степень (степень увеличения щитовидной железы), далее - наличие и размер узловых образований. Но пальпация является относительно низкочувствительным методом исследования и в 30-40% случаев дает ложный результат. При этом, чем меньше зоб, тем меньше информативность пальпации.

Ранее степень увеличения щитовидной железы было принято оценивать по классификации А.Н. Николаева. Сейчас эта классификация считается устаревшей. Основным недостатком ее является то, что она не содержит понятия о нормальных размерах щитовидной железы (по ней в норме щитовидная железа не пальпируется), а характеристика степеней увеличения достаточно расплывчата. В настоящее время во всем мире принята классификация зоба ВОЗ.

*По форме увеличения щитовидной железы различают:*

- диффузный зоб
- узловой зоб
- смешанный зоб.

*Диффузное увеличение щитовидной железы означает увеличение обеих долей и перешейка, как симметричное, так и асимметричное.*

**Узловое увеличение** - это увеличение какой-то части или перешейка за счет образования узла в щитовидной железе.

**Смешанный зоб** - это сочетание узла или узлов на фоне диффузного увеличения щитовидной железы.

По функции щитовидной железы зоб разделяют на:

- эутиреоидный (нормальная функция);
- гипертиреоидный (повышенная функция);
- гипотиреоидный (пониженная функция).

По локализации различают зоб

- типичной локализации (передняя поверхность шеи);
- шейно-грудинный;
- загрудинный;
- переднегрудинный;
- зоб при эктопии (зоб корня языка, внутригрудной)
- аберрантный (зоб дополнительных щитовидных желез).

#### Узловой зоб

**Узловой зоб (УЗ)** - это собирательное клиническое понятие, объединяющее все узловые образования щитовидной железы, имеющие различные морфологические характеристики. Термин «узел» в клинической практике означает образование в щитовидной железе (ЩЖ), любого размера, имеет капсулу, определенный пальпаторно или при помощи любого визуализирующего исследования.

Как известно, выявление узлов в ЩЖ зависит от метода исследования. В частности, при пальпации ЩЖ узлы обнаруживают в 3-7% населения в районах с достаточным содержанием йода в пище и воде, в зонах зобной эндемии распространенность их несколько выше. При ультразвуковом исследовании (УЗИ) ЩЖ частота выявления недиагностированных ранее узлов у взрослых достигает 30%, причем нередко обнаруживают несколько узлов. Наконец, при аутопсии умерших от нетиреоидных заболеваний, узлы в ЩЖ находят более чем у половины больных. Узловые образования в ЩЖ значительно чаще обнаруживают у женщин, чем у мужчин, и частота их увеличивается с возрастом.

#### Особенности патогенеза и течения узлового зоба

В йоддефицитных регионах узловой коллоидный пролиферирующий зоб является одним из начальных этапов морфогенеза йододефицитных тиреопатий, который через много лет может заканчиваться формированием функциональной автономии щитовидной железы, тяжелым клиническим проявлением которой

является узловой (чаще многоузловой) токсической зоб. В условиях йодного дефицита щитовидная железа восприимчива к действию стимулирующих факторов, которые обеспечивают продукцию адекватного количества тиреоидных гормонов в условиях дефицита основного субстрата для их синтеза. В результате, в наиболее предрасположенных лиц происходит увеличение щитовидной железы - формируется диффузный эутиреоидный зоб (этап I). В зависимости от выраженности йодного дефицита, он может формироваться у 10-80% населения. Отдельные клетки щитовидной железы оказываются более чувствительными к действию стимулирующих воздействий, в результате чего происходит их преимущественный рост. Так формируется узловой и многоузловой пролиферирующий зоб (этап II). На III этапе компенсаторные процессы начинают приобретать патологический характер. В отдельных тироцитах, активно делящихся, начинают опаздывать репаративные процессы, в результате чего накапливаются мутации, среди которых наибольшее значение приобретают, так называемые, активирующие, в результате которых дочерние клетки приобретают способность автономно, то есть вне регулирующих эффектами тиреотропного гормона (ТТГ), продуцировать тиреоидные гормоны. Конечным этапом естественного морфогенеза йоддефицитного зоба является узловой и многоузловой токсической зоб декомпенсированной автономией щитовидной железы (этап IV). Понятно, что этот процесс продолжается многие десятилетия, поэтому узловой и многоузловой зоб (как эутиреоидный, так и токсический) чаще всего встречается у лиц пожилого возраста. По мнению большинства авторов, одной из самых серьезных проблем легкого и умеренного йодного дефицита является высокая заболеваемость многоузловым и узловой токсическим зобом в старшей возрастной группе.

#### Патоморфология

Макроскопически зоб разделяют на диффузный, узловой и смешанный. По гистологическому строению - паренхиматозный и коллоидный (рис. 5). Иногда встречаются кистозные преобразования железы и кальцинаты. Признаками перехода эутиреоидного зоба в гипертиреоидный является: преобразование тиреоидного эпителия из плоского в кубический и цилиндрический, наличие сандерсоновых подушечек, сосочков и разветвлений папилломатозных выростов, скопления лимфоцитов, жидкий вакуолизированный коллоид. Коллоид эозинофильный, содержит большое количество резорбционных вакуолей. В интерстиции - большое количество лимфоцитов, образующих фолликулы (рис. 6).



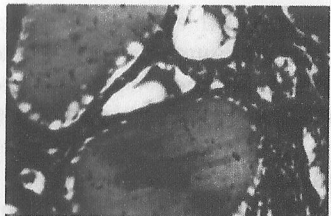

Рис. 5. Эндемический нетоксический зоб. Макрофолликулярный зоб с пролиферацией эпителия (гематоксилинэозин).

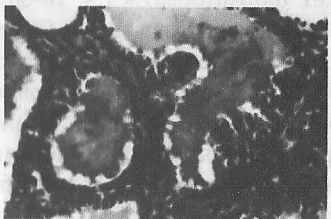

Рис. 6. Диффузный токсический зоб. Гиперплазия эпителия с образованием сосочков (гематоксилинэозин).

#### Классификация

В зависимости от морфологических характеристик узловых заболеваний щитовидной железы различают: узловой коллоидный пролиферирующий зоб, доброкачественные опухоли, злокачественные опухоли. Узловые формы заболеваний щитовидной железы (классификация ВОЗ, 1988 г.)

I. Узловой коллоидный зоб различной степени пролиферации.

II. Опухоли:

1. Эпителиальные опухоли:

A. Доброкачественные:

- Фолликулярная аденома;
- Другие.

B. Злокачественные:

- Фолликулярный рак;
- Папиллярный рак;
- Медулярный рак;
- Недифференцированный (анapластичный) рак;
- другие.

2. Непителиальные опухоли:

A. Доброкачественные.

B. Злокачественные:

- Смешанные опухоли;
- Вторичные опухоли;
- Опухоли, не классифицируются;
- Опухоловидные.

Чтобы дать характеристику методов диагностики и осветить вопросы лечения узлового коллоидного пролиферирующего зоба и опухолей щитовидной железы, целесообразно выделить некоторые термины.

Узловой зоб (клинический термин) - это собирательное клиническое понятие, объединяющее все образования щитовидной железы, имеющие различные морфологические характеристики.

Узловой зоб (морфологический термин) - спорадический или эндемический коллоидный пролиферирующий зоб в виде инкапсулированного узла.

Солитарный узел - одно инкапсулированное образование в щитовидной железе.

Многоузловой зоб - множественные инкапсулированные образования в щитовидной железе, но не сращенные между собой.

Конгломератный узловой зоб - несколько инкапсулированных узлов в щитовидной железе, интимно сросшихся между собой и формирующих конгломерат.

Истинная киста - инкапсулированная полость, содержащая жидкость.

Кистозная дегенерация узла - узел, имеющий обширный кистозный компонент, вместе с тканевым.

Смешанный (или диффузно-узловой) зоб - узлы (узел) на фоне диффузного увеличения щитовидной железы.

Опухоли щитовидной железы аденома - доброкачественная поликлональная хорошо инкапсулированная опухоль, аденокарцинома - злокачественная моноклональная опухоль.

Истинный узел на фоне хронического аутоиммунного тиреоидита - инкапсулированный узел (морфологически - узловой коллоидный зоб) на фоне аутоиммунного тиреоидита (АИТ).

#### Симптоматика и клиническое течение

На этапе клинического обследования больного необходимо:

- Подтвердить или исключить наличие узла ЩЖ;
- Оценить размеры узла и его локализацию;
- Определить функциональную активность щитовидной железы.

Тактика лечения пациентов с узловым зобом зависит от результатов клинического обследования. Наличие любого узлового образования в ЩЖ должно быть расценено с точки зрения онкологической настороженности. И если многие лабораторных и инструментальных

методов обследования могут быть высокоинформативными при наличии узлов, определяются пальпаторно, то в случае узлов небольших размеров (до 1,0 см в диаметре) проведение дифференциальной диагностики и установления клинического диагноза бывает весьма сложным.

Чаще больные не предъявляют никаких жалоб, а если жалобы есть, то они, как правило, имеют неспецифический характер. Иногда больные жалуются на ощущение «комка в горле». На одышку, которая может усиливаться при повороте головы, дисфагия, ощущение давления в области шеи, как правило, жалуются пациенты с загрудинным УЗ или узлами больших размеров. Только около 20% случаев узлов щитовидной железы проявляются выраженной клинической симптоматикой.

Клинические данные следует обязательно учитывать при оценке узловых образований ЩЖ, прежде всего тех, которые указывают на высокий риск злокачественности узла, а именно возраст больного старше 60 и моложе 20 лет, мужской пол, облучение области головы и шеи в анамнезе, размер узла превышает 4 см.

Такие критерии злокачественности узла, как отсутствие смещения его при глотании, охриплость голоса, увеличение регионарных лимфатических узлов более специфическими, однако оказываются крайне редко или в запущенных случаях, в то же время общепринятый критерий злокачественности - быстрый рост узла и его плотность, только настораживает при дифференциальной диагностике доброкачественных заболеваний и рака щитовидной железы.

Осмотр и пальпация щитовидной железы позволяют установить, во-первых, наличие зоба, во-вторых, степень увеличения щитовидной железы, а также наличие и размер узловых образований (рис. 7).

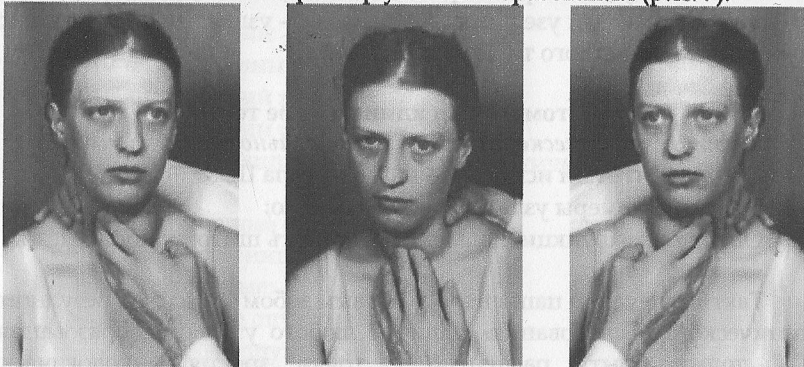

Рис. 7. Методика пальпации ЩЖ.

Узлы, не пальпируются (до 1,0 см в диаметре) При осмотре шеи и пальпации ЩЖ патологических изменений не обнаруживают. Такие узлы, как правило, является случайной находкой при УЗИ.

Узловые образования небольших размеров (от 1,0 до 3,0 см в диаметре). Визуально шея больного не изменена, при пальпации может быть обнаружено или солитарных узловое образование в ЩЖ или несколько узлов (рис. 8 а). Пальпаторно оценивается болезненность или безболезненность узла, его консистенция, смещаемость. В обязательном порядке пальпаторно должны быть исследованы лимфатические узлы шеи. Загрудинный узловой зоб и узлы больших размеров (более 3,0 см в диаметре) (рис. 8 б).

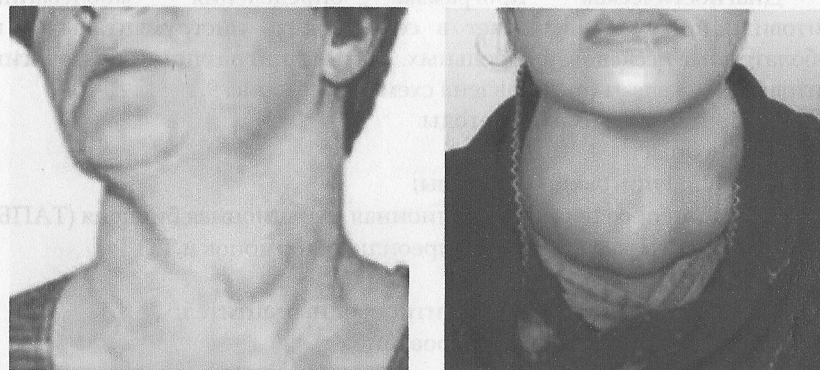

Рис. 8. Узловые образования щитовидной железы. а - узловой зоб II степени; б -многоузловой зоб V степени.

Зоб значительных размеров оказывает механическое давление на соседние органы, изменяет объем шеи, в результате чего может сопровождаться следующими симптомами:

- Неприятные ощущения в области шеи при застегнутом воротнике;
- Ощущение давления, кома в горле;
- Визуальное увеличение шеи;
- Затрудненное глотание;
- Частое покашливание;
- Охриплость голоса;
- Деформация шеи;
- Набухание шейных вен.

При наличии двух и более клинических симптомов из ниже перечисленных, необходима повышенная онконстороженность, поскольку риск рака щитовидной железы у таких больных очень высок (рис. 8 б):

- Быстрое увеличение узла;
- Очень плотная консистенция узла;
- Парез голосовых связок, увеличение регионарных лимфоузлов
- Наличие в семье пациента лиц с медуллярной раком щитовидной железы.

### Диагностическая программа

Диагностическая программа определения заболеваний щитовидной железы включает в себя осмотр, инструментальные и лабораторные исследования больных. Тактика при различных патологиях щитовидной железы представлена схематично в рис. 9.

#### А. Предоперационные методы

##### 1. Основные:

- УЗИ щитовидной железы;
- Тонкоигольная аспирационная пункционная биопсия (ТАПБ)
- Определение уровня тиреоидных гормонов и ТТГ.

##### 2. Дополнительные:

- Определение титра анти тиреоидных антител;
- Радиоизотопное сканирование;
- Рентгенография грудной клетки с контрастированием пищевода барием;
- Компьютерная томография и магнитно-ядерная томография (по показаниям, выполняются редко);
- Термография

#### В. Интраоперационные (по показаниям):

- Интраоперационное УЗИ щитовидной железы;
- Срочное гистологическое исследование ткани опухоли щитовидной железы (при подозрении на аденокарциному щитовидной железы);

#### С. Послеоперационные (основные):

- Гистологическое исследование ткани щитовидной железы.
- Дополнительные:
- Иммуногистохимическое исследование ткани опухоли (определение опухолевых маркеров).

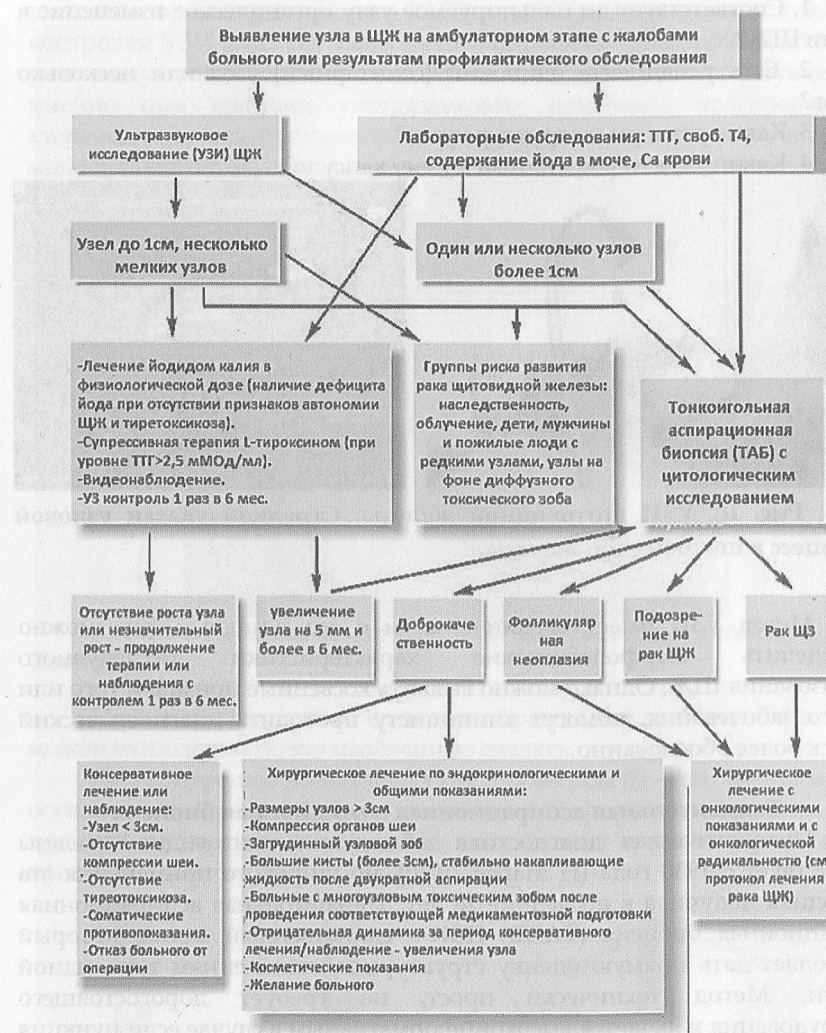


Рис. 9. Диагностическая программа (схема)

### УЗИ щитовидной железы

Оптимальными для исследования ЩЖ являются линейные датчики с частотой 7,5 МГц и 10 МГц (рис. 10). Протокол УЗИ щитовидной железы должен содержать ответы на следующие вопросы:

1. Соответствует ли пальпируемое узлу органическое изменение в ткани ЩЖ?
2. Есть у пациента одинокий (солитарный) узел или несколько узлов?
3. Какие размеры и структура узла?
4. Какой характер кровотока в узле/капсуле?

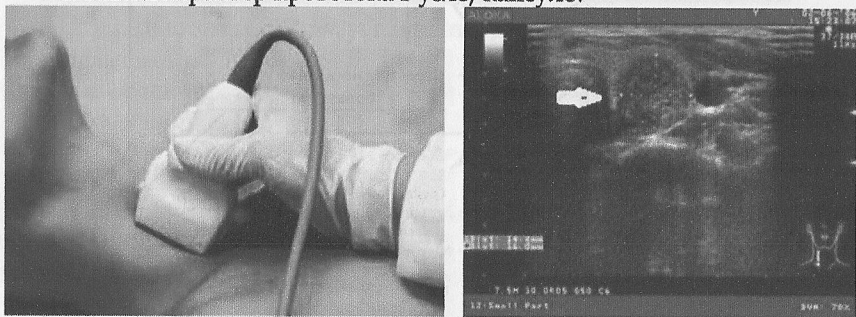


Рис. 10. УЗИ щитовидной железы. Стрелкой указан узловый процесс в щитовидной железе.

Метод УЗИ имеет ограничения и с его помощью невозможно определить морфологические характеристики исследуемого образования ЩЖ. Однако можно выявить косвенные признаки того или иного заболевания, помогут клиницисту проводить диагностический поиск более обоснованно.

#### Тонкоигольная аспирационная пункционная биопсия

Цитологическая диагностика заболеваний щитовидной железы существует с 1930 года (H. Martin, 1930), но широкого применения эта методика получила в последние 20 лет. Тонкоигольная аспирационная пункционная биопсия (ТАПБ) ЩЖ - единственный метод, который позволяет дать прямую оценку структурным изменениям тиреоидной ткани. Метод технически прост, не требует дорогостоящего оборудования и является высокоинформативным в случае если пункция выполнена опытным врачом, а цитологическое исследование - опытным цитологом. Введение в практику большинства медицинских центров позволило сократить число операций на 50%, увеличив одновременно выявления рака ЩЖ более чем вдвое. Узел, размер которого превышает 3,5-4 см, необходимо пунктировать в нескольких местах. Процедура не приводит к серьезным осложнениям, описаны лишь случаи образования гематомы, прокола трахеи, а также болевые ощущения пациента. В

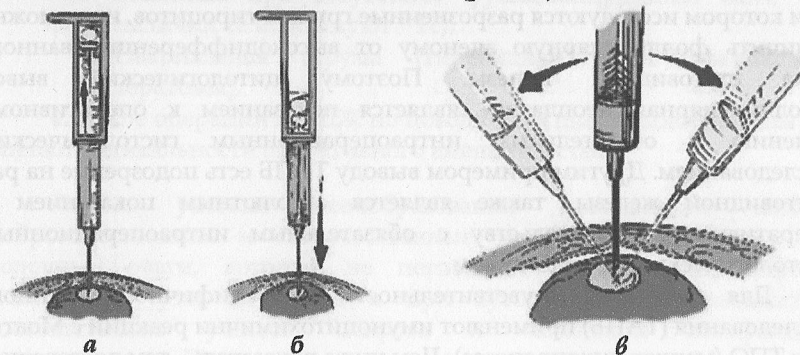
настоящее время признано, что ТАПБ необходимо проводить только под контролем УЗИ (рис. 11). Узлы, не пальпируются, диаметром менее 1 см, рекомендуют наблюдать и пунктировать только в особых ситуациях, а именно при наличии ультразвуковых признаков подозрения на злокачественность (гипоэхогенность, неровный контур узла, наличие микрокальцинатов) или отягощенной наследственности по медулярной раком.

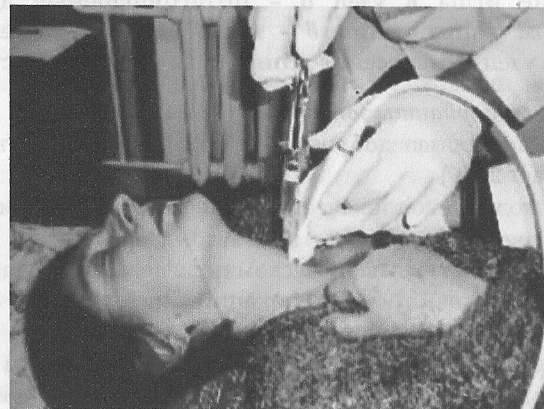

Рис. 11. Методика тонкоигольной аспирационной пункционной биопсии.

Правомерен принцип: если новообразование щитовидной железы можно пунктировать, это необходимо сделать.

Под контролем УЗ-датчика иглу диаметром 0,8-1 мм вводят в узел, осуществляя штрихоподобные движения. Аспирируют содержимое узла, наносят его на предметное стекло, высушивают и после окрашивания проводят цитологическое исследование (рис. 12).






Рис. 12. Схема выполнения ТАПБ.

*a* - введение иглы в узел *б* - штрихоподобные движения в вертикальном направлении *в* - маятниковые движения иглой, введенной в узел *г* - нанесение аспирата на предметное стекло.

#### Возможные варианты заключения ТАПБ:

- пунктат полностью доброкачественный (вероятность ошибки не превышает 2-5%)
- пунктат полностью злокачественный (ошибка почти исключена);
- подозрительный раком пунктат (вероятность рака при заключительном гистологическом исследовании составляет 30-70%, в зависимости от квалификации цитолога и применения вспомогательных иммуноцитохимических критериев);
- неинформативен пунктат (5-8% случаев), требуется выполнение повторных биопсий и иммуноцитохимических исследований тиреоидных узлов.

Цитологическое исследование щитовидной железы не всегда отвечает на вопрос: «Что это?», Но отвечает на вопрос: «Что делать». Это означает, что цитологическое исследование не позволяет полностью установить окончательный морфологический диагноз, но позволяет принять решение относительно тактики наблюдения или лечения пациента. Типичным примером в этом плане является цитологический вывод «фолликулярная неоплазия». При цитологическом исследовании, при котором исследуются разрозненные группы тироцитов, невозможно отличить фолликулярную аденому от высокодифференцированного рака щитовидной железы. Поэтому цитологический вывод «фолликулярная неоплазия» является показанием к оперативному лечению с обязательным интраоперационным гистологическим исследованием. Другим примером выводу ТАПБ есть подозрение на рак щитовидной железы, также является абсолютным показанием к оперативному вмешательству с обязательным интраоперационным гистологическим исследованием.

Для повышения чувствительности и специфичности данного исследования (ТАПБ) применяют иммуноцитохимические реакции с Моати-47 к ТПО (маркер онкопроцесса). Чем ниже показатель - тем достовернее

можно утверждать о наличии рака щитовидной железы. Другим маркером онкопроцесса является ГАП-IV. Соответственно, чем выше показатели, тем достовернее подтверждается диагноз рака щитовидной железы.

#### Радиоизотопное исследование (радионуклидное сканирование щитовидной железы)

Радионуклидное сканирование и скинтиграфия - методы получения гамма-топографического двумерного изображения ЩЖ, отражающих распределение в ней радионуклида  $^{131}\text{I}$  или  $^{99}\text{Tc}$ .

Исследование проводится с помощью сканера или гамма-камеры (в последнем случае исследование называется скинтиграфией) и определяет размещение ЩЖ. Размеры, контуры распределения и интенсивность накопления радионуклидов указывают на диффузное или очаговое поражение щитовидной железы, функциональную активность узловых образований. Минимальный размер узлового образования, обнаруженного на сканограмме, составляет 1 см.

*Сканирование не является скрининговым методом и выполняется по следующим показаниям:*

1. Автономный узел (узлы) ЩЖ (токсическая аденома, узловой или многоузловой токсический зоб).
2. Рецидив зоба или тиреотоксикоза после операции на ЩЖ.
3. Допустим необычная локализация тиреоидной ткани или аномалии развития щитовидной железы:
  - Загрудинная зоб;
  - Дистопия ЩЖ, в том числе зоб корня языка;
  - Гемиагенезия или агенезия ЩЖ;
  - Функционирующие метастазы дифференцированного рака щитовидной железы (визуализация метастазов с помощью  $^{131}\text{I}$  возможна при отсутствии функционирования ЩЖ, при наличии ее используют  $^{99}\text{Tc}$ );
  - Овариальная струма (тиреоидная ткань овариальной тератомы).
4. После операции на ЩЖ по поводу рака щитовидной железы для оценки радикальности оперативного вмешательства.

Любые узловые новообразования щитовидной железы, доброкачественные и злокачественные, чаще визуализируются как холодные очаги, которые не поглощают радионуклид. Картина «холодного» узла случается и при аутоиммунном тиреоидите - соответственно участок некроза и массивной лимфоидной инфильтрации. Чаще всего «холодный» узел свидетельствует о узловой

коллоидный кистозный зоб, аденому эмбриональной строения, аденому с В-клеток. Горячем узлу чаще соответствуют узловой пролиферирующий коллоидный зоб (с признаками повышения функциональной активности), токсическая аденома, аденомы с А-клеток.

Понятие «холодный» или «горячий узел» не могут выноситься в клинический диагноз, и, соответственно, с помощью метода изотопного сканирования невозможно сделать полноценный вывод о морфологические свойства узловых новообразований щитовидной железы (рис. 13).

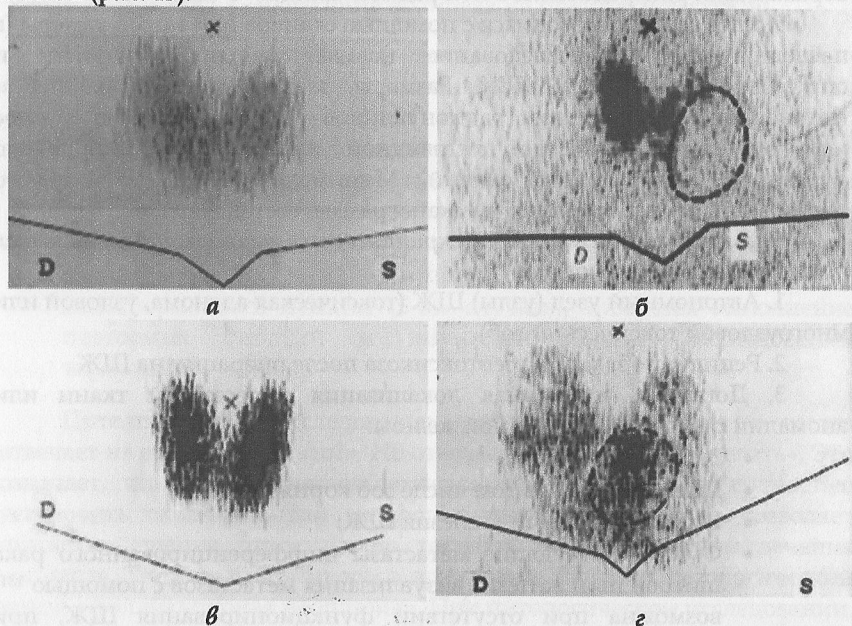


Рис. 13. Сканогаммы щитовидной железы. а -Равномерное умеренное накопление изотопа; б - «Холодный» узел; в - Диффузный токсический зоб; г - Узловой токсический зоб.

#### Рентгенологическое исследование

При узловом зобе используют также рентгенологический метод исследования, который в определенных случаях позволяет более детально обследовать больного. Если он дополнен косвенной лимфографией ЩЖ, становится возможным определить степень поражения лимфатических узлов. Суть метода косвенной лимфографии ЩЖ заключается во введении рентгеноконтрастного препарата (верографин) в паренхиму ЩЖ с последующей ее рентгенографией.

Полученные лимфограммы отражают структурные особенности ЩЖ и, что более важно, структуру региональных лимфатических узлов. Непораженные лимфоузлы хорошо контрастируются на снимках, а в случаях метастазирования отмечается их полная или частичная блокада (рис. 14).

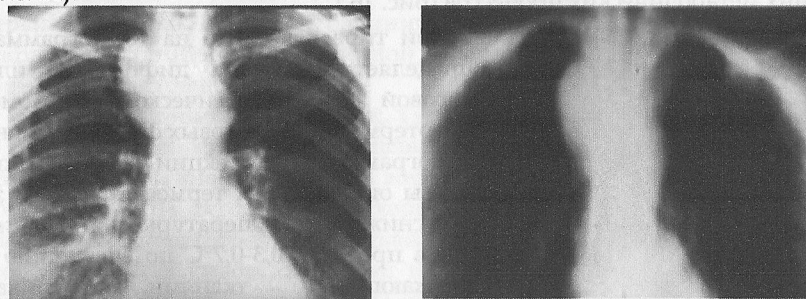


Рис. 14. Загрудинный зоб (рентгенограмма).

Рентгенологические исследования грудной клетки с контрастированием пищевода барием

В случаях, когда необходимо выявить наличие сужения или смещения трахеи или пищевода через узловое новообразования щитовидной железы, а также диагностировать загрудинный зоб, следует провести рентгенологическое исследование грудной клетки с контрастированием пищевода барием.

#### Компьютерная и магнитно-резонансная томография ЩЖ

КТ и МРТ является высокоинформативными неинвазивными методами, с помощью которых определяют локализацию ЩЖ, ее контуры, форму, размеры, отношение к окружающим структурам, наличие региональных лимфоузлов.

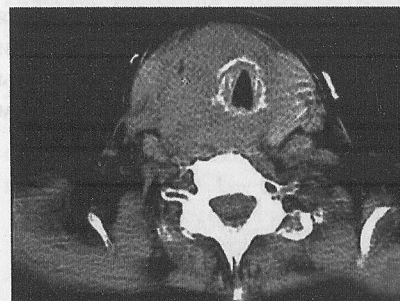


Рис. 15. КТ-картина опухоли щитовидной железы

Как КТ, так и МРТ, используют при диагностике загрудинного зоба, но они не являются методами скринингового обследования пациентов для выявления узловых форм и рака ЩЖ (рис. 15).

### Термография щитовидной железы

**Термография.** Этот метод основан на изучении теплового поля организма. В комплексе с другими методами исследования он позволяет оценить эмиссионную способность тканей, зависящую от происходящих в них метаболических процессов (рис. 16.).

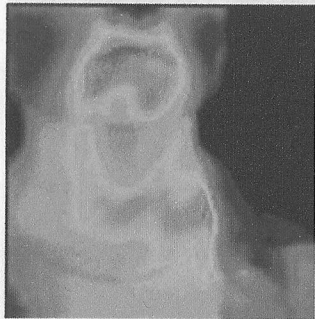

Рис. 16. Компьютерная термография ЩЖ.

При тиреотоксикозе на термограммах определяется картина диффузной или очаговой (при токсической аденоме) гипертермии. При узловых формах зоба на термограмме в проекции щитовидной железы определяется термоасимметрия за счет снижения температуры в проекции узла в пределах 0,3-0,7°C по сравнению с окружающими тканями. Стойкая гипотермия в области железы отмечается у больных, страдающих аутоиммунным тиреоидитом, и при гипотиреозе.

### Лабораторная диагностика

#### (тиреоидная панель) ТТГ (ТТГ, TSH), тиреотропин

ТТГ - гликопротеид, который вырабатывается передней долей гипофиза и является главным регулятором функции щитовидной железы. Контролируется тиреотропин-релизинг гормоном гипоталамуса и тиреоидными гормонами (Т<sub>3</sub>). ТТГ влияет на метаболические процессы в щитовидной железе (активирует АТФ-Разные цикл), что приводит к повышению синтеза трийодтиронина, тироксина.

Основная клиническая необходимость определения ТТГ - оценка функционального состояния щитовидной железы. У пациентов с нормальной гипофизарной функцией ТТГ определяется для исключения гипо- и гипертиреоза, мониторинга заместительной терапии первичного гипотиреоза или угнетение функции щитовидной железы при лечении тиреотоксикоза, контроля тироксин-супрессии при узловом зобе, раке щитовидной железы.

#### Возрастная норма

- 21-54 года - 0,4-4,2 мМОд/мл;
- 55-87 года - 0,5-8,9 мМОд/мл.

Повышение ТТГ может свидетельствовать о первичный гипотиреоз, наличие ТТГ-секретирующие опухоли гипофиза, эктопическую секрецию ТТГ (опухоль легких, молочной железы), резистентность к гормонам щитовидной железы.

Снижение уровня ТТГ, соответственно, свидетельствует о первичном гипертиреоз, субклинический гипертиреоз, автономную секрецию гормонов щитовидной железы, экзогенную терапию гормонами щитовидной железы.

#### Трийодтиронин свободный, Т<sub>3</sub> свободный (FT<sub>3</sub>)

Свободная фракция Т<sub>3</sub> является продуктом метаболического превращения Т<sub>4</sub> вне щитовидной железой. Процесс дейодирования Т<sub>4</sub> с образованием Т<sub>3</sub> активнее происходит в передней части гипофиза, по сравнению с периферическими тканями. Поэтому определение уровня свободного Т<sub>3</sub> в сыворотке крови имеет большое значение в оценке состояния регуляции секреции ТТГ по принципу обратной связи.

Норма трийодтиронина составляет 1,71-3,71 нг/мл.

Повышение уровня Т<sub>3</sub> может свидетельствовать о гипертиреоз, Т<sub>3</sub>-токсикоз, синдром периферической резистентности к гормонам щитовидной железы, йододефицитный зоб, прием эстрогенов, пероральных контрацептивов.

Снижение уровня Т<sub>3</sub> может свидетельствовать о гипотиреоз, острые нетиреоидни заболевания, третий триместр беременности, прием андрогенов, дексаметазона, пропранолола, салицилатов, производных кумарина.

#### Тироксин свободный, Т<sub>4</sub> свободный (FT<sub>4</sub>)

Уровень активности щитовидной железы коррелирует с концентрацией свободного гормона Т<sub>4</sub>, не связанному с белками крови. Независимость уровня свободного Т<sub>4</sub> от содержания тироксинсвязывающего глобулина (ТСГ) позволяет применять его в качестве надежного диагностического параметра при всех состояниях, сопровождающихся изменением концентрации ТСГ.

Определения Т<sub>4</sub> является обязательным при беременности, у женщин, принимающих пероральные контрацептивы или получают эстрогены или андрогены, а также у людей с наследственно обусловленным или приобретенным повышением или снижением концентрации ТСГ.

Нормальные значения свободного тироксина - 0,70-1,48 нг/дл.

Повышение уровня Т<sub>4</sub> свидетельствует о тиреотоксикозе, снижение - о гипотиреозе, также снижение наблюдается при лечении тиреостатиками и в третьем триместре беременности.

**Антитела к тиреопероксидазе (АТПО, Anti-TPO).**

Антитела к ферменту клеток щитовидной железы, участвующих в синтезе тиреоидных гормонов.

Определение уровня аутоантител к тиреопероксидазе применяется для диагностики заболеваний щитовидной железы, вызванных аутоиммунными процессами и соответственно может быть использовано как показатель риска развития послеродового тиреоидита.

В норме уровень антител к тиреопероксидазе меньше 5,61 МЕ/мл.

Повышение их уровня может свидетельствовать о аутоиммунном заболевании щитовидной железы (тиреоидит Хашимото, болезнь Грейвса, идиопатическая микседема).

**Тиреоглобулин (ТГ, Tg)**

Тиреоглобулин - белковая матрица, на которой синтезируются тиреоидные гормоны. Тиреоглобулин в норме в небольшом количестве выделяется щитовидной железой в кровь. Его содержание повышается при многих заболеваниях щитовидной железы, а также в ближайшие сроки после операции и биопсии щитовидной железы.

Определение тиреоглобулина в крови показано после радикального лечения (полного удаления щитовидной железы и последующего лечения радиоактивным йодом) по поводу дифференцированного рака с целью выявления рецидивов заболевания и метастазирования. Определение ТГ желательнее проводить в комбинации с определением антител к ТГ.

В норме его уровень меньше 42 нг/мл, а после удаления щитовидной железы - меньше 5 нг/мл.

**Антитела к тиреоглобулину (Ат-ТГ, Anti-Tg)**

Аутоантитела к тиреоглобулину в сыворотке крови - это антитела к предшественнику гормонов щитовидной железы. Наличие антител к тиреоглобулину является важным параметром для выявления аутоиммунных заболеваний щитовидной железы, таких как болезнь Хашимото, атрофический аутоиммунный тиреоидит, диффузный токсический зоб.

В норме уровень Ат-ТГ меньше 4,11 МЕ/мл.

Повышение уровня возможно при тиреоидите Хашимото, болезни Грейвса, идиопатической микседеме, рака щитовидной железы, пернициозной анемии, системной красной волчанке.

**Кальцитонин, тиреокальцитонин (calcitonine)**

Кальцитонин является пептидным гормоном, который вырабатывается парафолликулярными С-клетками щитовидной железы. Его физиологическая функция как антагониста паратиреоидного

гормона заключается в торможении активности остеокластов костей и снижении уровня кальция в сыворотке крови.

Уровни кальцитонина постепенно снижаются с возрастом, но повышаются при беременности и лактации. В клинике тест применяют как опухолевый маркер медулярного рака щитовидной железы, а также для комплексной оценки кальциевого обмена.

В зависимости от пола, уровни гормона разные: у женщин - 0,07-12,97 пг/мл, у мужчин - 0,68-20,26 пг/мл.

Увеличение уровня кальцитонина может свидетельствовать о беременности, медулярный рак щитовидной железы, хронической почечной недостаточностью, алкогольный цирроз печени, синдром Золлингера-Эллисона, в некоторых случаях - рак легких, молочной железы, поджелудочной железы, карциноидный синдром, реже - панкреатит, тиреоидит.

**Паратгормон (i-PTH)**

Паратиреоидный гормон - белок, который секретируется паращитовидными железами. Паратгормон повышает концентрацию Ca<sub>2</sub><sup>+</sup> и фосфатов в крови. Выработка, секрецию и гидролитическое расщепление паратгормона регулирует концентрация кальция.

Норма составляет 15,0-68,3 пг/мл.

Повышение уровня паратгормона может свидетельствовать о первичном гиперпаратиреозе, вторичном гиперпаратиреозе (например, хроническая почечная недостаточность, псевдогипопаратиреоз), синдроме Золлингера-Эллисона, травме спинного мозга, МЭН-синдроме, остеопорозе.

Снижение уровня этого гормона говорит о гипопаратиреозе (аутоиммунный, хирургический), саркоидозе, непаратиреоидной гиперкальциемии, гипертиреозе.

**Дифференциальная диагностика узловых образований щитовидной железы**

Для дифференциальной диагностики могут быть использованы практически все упомянутые методы исследования. Еще раз подчеркнем, что основное значение в дифференциальной диагностике узловых образований щитовидной железы имеет ТАПБ под контролем УЗИ, которая показана при всех узловых образованиях более 1 см. При творениях меньшего размера пункционная биопсия проводится по показаниям, которые определяются врачом УЗИ. Ниже приводим характерные клинические и инструментально-лабораторные признаки, по которым можно предварительно спрогнозировать предполагаемую морфологическую природу узлового образования.



### Варианты клинического течения, тактика и выбор метода лечения

Консервативное лечение показано только при цитологическое доказанном узлом коллоидном зобе без признаков компрессии органов шеи. При наличии признаков компрессии органов шеи, подозрении на злокачественный процесс и при подтвержденном злокачественном образовании необходимо исключительно оперативное лечение.

#### Консервативное лечение и динамическое наблюдение

Консервативное лечение оправдано при наличии у больного коллоидного узлового разной степени пролиферирующего зоба (по данным пункционной биопсии) небольших размеров (не более 3 см) и при отсутствии признаков компрессии органов шеи.

#### Показания к началу консервативного лечения:

- Размер узла от 1,0 до 3,0 см в диаметре при отсутствии у больного факторов риска и клинических и цитологических признаков опухоли щитовидной железы.

#### Показания к продолжению консервативного лечения и наблюдения:

- Отсутствие увеличения узла за период наблюдения (увеличение узла - это увеличение его диаметра на 5 мм от исходного за 6 месяцев).

Проводится терапия препаратами тиреоидных гормонов. Начиная лечение, следует учитывать возраст больного, наличие заболеваний сердечно-сосудистой системы, функциональную активность узлов ЩЖ. Чаще функция ЩЖ у больного с узловым коллоидным зобом не изменена. Назначая такому пациенту тиреоидные гормоны, мы имеем определенную цель: предупредить или замедлить дальнейший рост узла. Обычно это около 75-100 мкг в день L-тироксина. Именно такая доза позволяет добиться снижения уровня ТТГ, что необходимо, поскольку ТТГ является, во-первых, непосредственным стимулятором тироцитов, а во-вторых, является стимулятором различных местных автономных факторов увеличения тироцитов. Уровень ТТГ при лечении должен находиться на нижней границе нормы, необходимо проконтролировать через 2-3 месяца от начала терапии. При отсутствии желаемого эффекта дозу необходимо увеличить. Очевидно, что если уровень ТТГ исходно относительно низкий, то в назначении L-тироксина особого смысла нет. Лечение должно продолжаться в течение 6-12 месяцев, размеры узла оценивают с помощью УЗИ. Если на фоне лечения отмечается дальнейшее его увеличение, консервативное лечение прекращают, проводят повторную ТАПБ и решают вопрос о хирургическом лечении. Поскольку в патогенезе узлового коллоидного зоба принципиальное

значение имеет дефицит йода в окружающей среде, в комплексную терапию этого заболевания целесообразно включать препараты калия йодида. Особенно осторожно препараты йода назначают пациентам после 45 лет. Если такая терапия и планируется, заранее обязательное проведение скintiграфии щитовидной железы, для исключения функциональной автономии узлового образования. У пациентов пожилого возраста при наличии эутиреоза и отсутствия данных об опухоли щитовидной железы проводится динамическое наблюдение без назначения тиреоидных гормонов.

#### Многоузловой зоб

При наличии у пациента многоузлового зоба прежде необходимо исключить у него наличие злокачественного перерождения и функциональной автономии щитовидной железы, проведя тонкоигольную аспирационную пункционную биопсию и скintiграфию. Если на фоне лечения происходит уменьшение размеров зоба или, как минимум, стабилизация его роста, то лечение тироксином продолжают, периодически контролируя уровень ТТГ. Если на фоне лечения происходит снижение уровня ТТГ, то это может свидетельствовать о развитии функциональной автономии железы, или о передозировке тироксина. В этом случае лечение следует прервать на 2 месяца и снова определить уровень ТТГ. Если этот уровень останется пониженным, то тироксин более назначать не нужно. Следует подробнее обследовать больного, включая ТАПБ ЩЖ, для решения вопроса о хирургическом лечении. Такую же тактику целесообразно выбрать и при увеличении узла на фоне лечения тироксином. Учитывая большую вероятность наличия функциональной автономии при многоузловом зобе, чем при солитарных образованиях ЩЖ, к йодсодержащим препаратам в первом случае нужно относиться особенно осторожно. Больные с выраженной тяжелой патологией сердечно-сосудистой системы и многоузловым зобом подлежат только динамическому наблюдению с повтором УЗИ ЩЖ, а при необходимости и ТАПБ.

#### Многоузловой токсический зоб

Многоузловой токсический зоб чаще всего встречается у пожилых больных, проживающих в условиях природного йодного дефицита, и нередко приводит у них к декомпенсации сердечно-сосудистых заболеваний. Тактика обследования больного такая же, как при эутиреоидном узлом зобе и включает осмотр, пальпацию ЩЖ, УЗИ, тонкоигольную аспирационную пункционную биопсию, определение ТТГ и радиоизотопное сканирование щитовидной железы. Методы лечения - хирургический или радиойодотерапии. У пациентов с тяжелой

сопутствующей патологией методом выбора является терапия радиоактивным йодом.

#### *Узловой зоб на фоне аутоиммунного тиреоидита (АИТ)*

На фоне АИТ может возникнуть любое узловое образование, морфологическую характеристику которого следует уточнять при проведении ТАПБ узла. Тактика лечения и наблюдения такая же, как при узловом зобе. Препараты тиреоидных гормонов назначают в эутиреоидную и гипотиреоидную фазы АИТ. Если при цитологическом исследовании пунктата, полученного из узла, описывается картина, типичная для АИТ, то диагноз - хронический аутоиммунный тиреоидит, а те уплотнения ЩЖ, которые пальпаторно и при УЗИ были расценены как узлы, являются гипертрофированными участками тиреоидной ткани.

#### *Узловые образования, не пальпируются*

Узлы ЩЖ, не пальпируются, представляют для врачей большой интерес. Диагноз «узловой зоб» правомерен в случае, если при УЗИ четко определяются основные признаки узла, т.е. образование определенной экзогенности и структуры, имеет капсулу. Точность оценки ультразвуковых признаков напрямую зависит от квалификации врача, который выполняет исследования и разрешения УЗИ-аппарата. Учитывая, что максимальный размер нормального фолликула щитовидной железы может составлять 300 мкм, образования диаметром 1-2 мм не следует трактовать как узел и, тем более, не следует назначать таким пациентам лечение препаратами тиреоидных гормонов. В таких случаях только при наличии у больного факторов риска развития рака щитовидной железы является необходимость в установлении клинического диагноза «узловой зоб» и проведении дальнейшего наблюдения.

#### *Узловые формы зоба:*

- Солитарные узлы, многоузловой односторонний зоб (доброкачественные опухоли размером более 3 см) - гемитиреоидэктомия с удалением перешейка щитовидной железы и пирамидальной доли.
- Многоузловой двусторонний зоб - тиреоидэктомия (при высоком риске рецидивов и малигнизации - молодой возраст, генетическая предрасположенность, облучение в анамнезе, отсутствие очевидных причинных факторов, соответствующие данные цитологического исследования и экспресс-биопсии) гемитиреоидэктомию с резекцией противоположной доли (при низком риске рецидивов и малигнизации) или резекция обеих долей с узлами (у лиц пожилого возраста с низким риском рецидива).

#### **Диффузный токсический зоб**

Диффузный токсический зоб (болезнь Грейвса, Базедова, Пари, Флаяни) (ДТС) - тяжелое Органоспецифические аутоиммунное заболевание, характеризующееся стойким повышением секреции тиреоидных гормонов, обычно диффузным увеличением щитовидной железы с поражением всех органов и систем человека. Диффузный токсический зоб чаще развивается у женщин в возрасте 20-50 лет. Соотношение больных мужчин и женщин составляет 1:5-1:7. У 5% лиц с диффузным токсическим зобом развиваются офтальмопатия и претибиальная микседема.

#### **Этиология и патогенез**

Пусковыми факторами развития ДТС являются, в основном, острые и хронические психические травмы (80%), перегрев на солнце, хроническое нервное напряжение, инфекции (грипп, ангина, хронический тонзиллит, корь, коклюш, ревматизм, СКВ) наследственный фактор, интоксикации, черепно-мозговая травма, беременность, дисфункция других эндокринных желез, прежде половых, в частности климакс и патология гипоталамуса. Сегодня доказано, что диффузный токсический зоб является аутоиммунным процессом с гиперчувствительностью замедленного типа. Об этом свидетельствуют следующие факты: наличие в крови больных тиреостимулятора белковой природы, повышение титра антител к тиреоглобулину, микросомальной фракции, нарушение клеточного иммунитета; инфильтрация лимфоцитами и плазматическими клетками щитовидной железы и ретроульбарной клетчатки; гиперплазия вилочковой железы, снижение абсолютного и относительного числа Т-супрессоров и повышения уровня В-лимфоцитов. Значительно чаще оказываются лейкоцитарные антигены HLA-B<sub>8</sub>. Тиреостимуляционный фактор является иммуноглобулином (антителом) класса G (IgG), образующийся в В-лимфоцитах при стимулирующее влияние Т-лимфоцитов. Он получил название продолжалось действующего тиреоидного стимулятора (ТДТС или LATS). В последнее время найдено ТДТС-протектор, специфический только для человека. Под влиянием ТДТС-фактора, действующего через ТТГ-рецепторы щитовидной железы, возникает гиперпродукция тиреоидных гормонов - основное звено в патогенезе диффузного токсического зоба.

Патогенез обусловлен влиянием тиреоидных гормонов на нервную, сердечно-сосудистую системы, органы пищеварения и на различные виды обмена веществ.

**Нарушение обмена углеводов** проявляется повышением всасывания глюкозы в кишечнике, торможением перехода углеводов в жиры.

**Нарушение обмена белков** - повышением распада белка; возникновением отрицательного азотного баланса.

**Нарушение обмена жиров** - усилением мобилизации жиров из депо и похудением больных.

Кроме этого, встречаются нарушения обмена витаминов и водно-солевого обмена, в том числе микро-и макроэлементов. При тяжелой форме тиреотоксикоза развиваются тиреотоксическое сердце, тиреотоксический цирроз печени, тиреотоксическая офтальмопатия, остеопороз, кахексия.

### Классификация

По клиническим признакам различают легкую, среднюю и тяжелую формы заболевания.

Согласно классификации Ш. Милка, выделяют четыре стадии течения диффузного токсического зоба.

- I стадия - невротическая, начало развития тиреотоксикоза, увеличение щитовидной железы малозаметное.
- II стадия - нейрогормонального, ярко выраженные признаки тиреотоксикоза, щитовидная железа заметно увеличена в размерах.
- III стадия - висцеропатична, характеризуется тиреотоксическом поражением внутренних органов.
- IV стадия - кахектичных, начинаются необратимые дистрофические изменения органов и систем.

По клиническому течению различают две формы ДТЗ:

- а) ДТЗ с медленным развитием;
- б) острая форма диффузного токсического зоба, которая характеризуется острым началом и быстрым, иногда в течение нескольких часов, течением и развитием тиреотоксической комы.

Острый тиреотоксикоз встречается редко и в большинстве случаев заканчивается смертью от тиреотоксической комы. К особым формам ДТЗ относят тиреотоксикоз в детском возрасте, у беременных, у женщин, находящихся в климактеричном периоде и у пожилых людей.

### Симптоматика и клиническое течение

При диффузном токсическом зобе возникают поражения практически всех органов и систем и развиваются нарушения всех видов обмена веществ. Кроме описанной в 1842 г. базедовой классической триады (*зоб, тахикардия и пучеглазие*), на сегодня известно около 70

характерных ДТЗ симптомов, которые можно объединить в три основных синдрома: гипертиреозидизм, заболевания глаз (офтальмопатия) и поражения кожи (претибиальная микседема). При этом гипертиреозидизм является явлением постоянным, а офтальмопатия и претибиальная микседема встречаются довольно редко (у 1-5% больных). В основе гипертиреозидизма лежит повышение секреторной активности гиперплазированной щитовидной железы в форме чрезмерной продукции ее гормонов (трийодтиронина и тироксина).

Уже во время беседы с больным привлекают внимание его суетливость, дрожание тела, многословия, плаксивость, дефицит веса, в тяжелых случаях уменьшается объем мышц. Одним из важных проявлений диффузного токсического зоба является нарушение нервной системы. Еще Грейвс (1835) одним из первых описал это заболевание под названием «истерии». Больные капризные, конфликтные, не уживаются с другими. Часто меняется их настроение, легко появляются слезы. К ранним признакам ДТЗ относят общую слабость, быструю утомляемость, снижение работоспособности и мышечной силы, повышенную раздражительность, плаксивость, бессонница, потливость и гиперемии кожных покровов. Ведущими симптомами при классических формах ДТЗ является увеличение щитовидной железы (зоб), тахикардия, экзофтальм, тремор рук и прогрессирующая потеря массы тела.

Основными в клинической картине диффузного токсического зоба являются изменения сердечно-сосудистой системы. Субъективные и объективные признаки кардиальных нарушений, сопровождающих диффузный токсический зоб, объединяют одним общим термином «тиреотоксичне сердце» (дистрофия, гипертрофия, кардиосклероз). Больных беспокоят сердцебиение, боли, одышка. Тахикардия - Самый постоянный симптом. Пульс - более 90 в 1 мин, характерен высокое пульсовое давление. Тони гласные, акцент II тона над легочной артерией, функциональный систолический шум. Часто оказывается мерцательная аритмия как результат повышенной возбудимости мышцы предсердий. У лиц пожилого возраста тиреотоксикоз может проявиться исключительно приступами мерцательной аритмии, а между приступами частота пульса может быть в норме, что создает трудности для диагностики. Иногда возникают приступы стенокардии как результат повышенной потребности миокарда в кислороде. В конечном итоге развивается тиреотоксичне сердце, что приводит к сердечной недостаточности. Отмечается учащение дефекации. Иногда развивается спазм привратника - имитация язвы, панкреатита. Часто нарушается

функция печени. Вследствие тиреотоксикоза возникает повышенная проницаемость мембран гепатоцитов с развитием гепатита и возможным переходом в цирроз печени.

Повышенное теплообразование вследствие интенсификации обмена веществ, является результатом воздействия тиреоидных гормонов, приводит к возникновению синдрома гипертермии (ощущение жара, повышенная температура тела, больные спят под одной лишь простыней - симптом «простыни»).

Глазные симптомы появляются вследствие нарушения тонуса мышц глаза из-за повышения активности симпатoadренальной системы, накопления гликозамин в ретробульбарной клетчатке с последующим отеком у 70% больных. Различают три вида экзофтальма: незначительный (14-17 мм), средний (17-20 мм) и значительный (более 20 мм). Глазные симптомы диффузного токсического зоба необходимо отличать от офтальмопатии (злокачественный экзофтальм), которую диагностируют примерно у 5% больных ДТЗ. При ней одновременно с экзофтальмом больные жалуются на боль в глазных яблоках, ощущение наличия «песка в глазах» и слезотечение. Наблюдают также отек век, инъекция сосудов склеры. При значительной офтальмопатии глазные яблоки выступают из орбит, веки и конъюнктивы отечны, с признаками воспаления - кератит с изъязвлением роговицы, который в конечном итоге может привести к потере зрения.

Со стороны центральной нервной системы - тиреотоксическая энцефалопатия: головная боль, светобоязнь, двоение в глазах, нарушение сна. Положительный симптом Мари (тремор рук), а также всего тела - симптом «телеграфного столба». Дрожь постоянная, оно мешает выполнять работу, писать, рисовать.

Щитовидная железа у больных ДТЗ диффузно увеличена, умеренной плотности. У некоторых пациентов вследствие повышенного кровоснабжения она может пульсировать.

Больные ДТЗ без лечения худеют, а в тяжелых случаях не только истончается подкожно-жировая клетчатка, но и уменьшается объем мышц вплоть до кахексии. Из-за изменений в мышцах может развиваться также мышечная слабость - тиреотоксическая миопатия, которая проявляется слабостью проксимальных мышц конечностей (симптом «табуретки»).

Наблюдаются также расстройства эндокринной сферы - аменорея, гипокортицизм, снижение потенции и либидо.

При наличии претибиальная микседема чаще поражается кожа передней поверхности голени, она становится плотной, утолщенной,

приобретает пурпурно-красного цвета, а волосные фолликулы выступают над ее поверхностью.

Вследствие прямой цитотоксического действия тиреоидных гормонов на слизистую оболочку тонкой кишки возникают угнетение ее ферментотворяющей функции, гипермоторика желудочно-кишечного тракта, осмотическая диарея - развивается тиреотоксический энтеральный синдром. Также нарушаются глюко- и минералокортикоидная функции надпочечников, а в крови определяются лейкопения, гранулоцитопения и лимфоцитоз.

### Диагностическая программа

1. Клиническое обследование.
2. УЗИ: диффузное увеличение ЩЖ (не является обязательным критерием диагноза), при цветном доплеровском сканировании - усиление кровотока по всей ЩЖ.
3. Определение уровня тиреоидных гормонов - соответственно снижение в крови уровня ТТГ, повышение ТТ<sub>4</sub> и/или ТТ<sub>3</sub> (при субклиническом тиреотоксикозе - нормальные уровни ТТ<sub>4</sub> и ТТ<sub>3</sub>). Дополнительные обследования: тест на толерантность к углеводам - может быть диабетическая сахарная кривая, нарушение толерантности к углеводам или сахарный диабет, повышенные стимулирующие антитела к рецептору ТТГ (TSAb), повышенный титр АТ - ТПО или АМФ (не является обязательным критерием диагноза). При подозрении на недостаточность надпочечников - исследование уровня свободного кортизола в крови (утром) или в суточной моче, содержание электролитов в крови (K, Na, Ca).
4. Определение основного обмена, содержания липидов в сыворотке крови, времени рефлексии с ахиллова сухожилия, запись ЭКГ.
5. При эндокринной офтальмопатии - определение признаков утолщения ретробульбарных мышц, по данным УЗИ, КТ, МРТ орбит.
6. Сканирование с помощью радиоактивного йода или технеция.

### Тактика и выбор метода лечения

Лечение токсического зоба является весьма трудоемким и хлопотным процессом для врача. Как уже указывалось, методы лечения болезни Грейвса и различных клинических вариантов функциональной автономии щитовидной железы отличаются. Главное отличие состоит в том, что при функциональной автономии щитовидной железы на фоне тиреостатической терапии достижения стойкой ремиссии тиреотоксикоза невозможно, после отмены тиреостатиков он закономерно развивается вновь. Таким образом, лечение функциональной автономии (многоузловой и узловой токсический зоб,

а также диссеминированная форма) требует хирургического удаления щитовидной железы или ее деструкции с помощью радиоактивного йода. При болезни Грейвса у отдельных групп пациентов возможна длительная консервативная терапия, которая, при правильном отборе больных, у 30 - 40% случаев приведет к стойкой ремиссии заболевания.

#### Аутоиммунные тиреоидиты

Аутоиммунные тиреоидиты - гетерогенная группа воспалительных заболеваний щитовидной железы аутоиммунной этиологии, в основе патогенеза которых лежит различной выраженности деструкция фолликулов и фолликулярных клеток щитовидной железы.

##### *Аутоиммунный тиреоидит Хашимото*

Заболевание впервые описал в 1912 году японский хирург Хашимото (*Hashimoto Haka-ru*, 1881-1934). Аутоиммунный генез болезни был установлен в 1956 году. Аутоиммунный тиреоидит Хашимото занимает 1% в популяции, соотношение мужчин и женщин 1:4; чаще всего встречается в возрасте 40-50 лет. Аутоиммунный тиреоидит Хашимото является одной из самых частых причин первичного гипотиреоза.

#### *Этиология и патогенез*

Считают, что главной причиной заболевания является врожденные нарушения в системе иммунологического контроля, что делает аутоиммунный тиреоидит (АИТ) и диффузный токсический зоб близкими по патогенезу.

Основным фактором возникновения АИТ является дефект CD<sub>8</sub>-лимфоцитов (Т-супрессоров), в результате которого CD<sub>4</sub>-лимфоциты (Т-хелперы) получают возможность взаимодействовать с антигенами клеток щитовидной железы. У больных хроническим лимфоцитарный тиреоидит часто находят HLA-DR<sub>5</sub>, что свидетельствует о генетической предрасположенности к этому заболеванию. Хронический лимфоцитарный тиреоидит может сочетаться с другими аутоиммунными заболеваниями (витилиго, миастения, ревматоидный артрит, неспецифический язвенный колит и др.). В результате аутоиммунного поражения щитовидной железы образуются антитела к различным компонентам щитовидной железы (тиреоглобулину, микросомальной фракции) с образованием комплекса антиген-антитело, развитием деструктивных изменений и лимфоцитарной инфильтрации щитовидной железы. Преобладание цитостимулирующих антител приводит к гипертрофической форме аутоиммунного тиреоидита, преимущественная выработка цитотоксических антител приводит к

атрофической формы, при очаговой форме соотношения антител может быть различным.

Конечным результатом так называемого «аутоиммунного» разрушения является гипотиреоз, обусловленный отсутствием клеток щитовидной железы. Однако у некоторых пациентов сохраняется резерв щитовидной железы, достаточный для предотвращения гипотиреоза. К факторам риска аутоиммунного тиреоидита относят: перенесенный диффузный токсический зоб в анамнезе перенесенная операция на щитовидной железе, когда при гистологическом исследовании выявлено инфильтрацию лимфоидными клетками, наличие аутоиммунных заболеваний, наличие близких родственников, больных аутоиммунным тиреоидитом.

#### *Классификация*

Аутоиммунный тиреоидит Хашимото может иметь следующие клинические варианты:

1. Гипертрофическая (гиперпластическая) форма - формируется зоб.
2. Атрофическая форма - склерозируется ткань щитовидной железы, снижается ее функция (гипотиреоз). Это конечная стадия аутоиммунного процесса.
3. Очаговая форма - поражение одной доли щитовидной железы.
4. Диффузная форма - поражение обеих долей щитовидной железы.

#### *Симптоматика и клиническое течение*

Аутоиммунный тиреоидит Хашимото развивается постепенно, сначала жалоб практически нет или больные отмечают только общую слабость и утомляемость. К моменту установления диагноза гипотиреоз выявляют примерно у 20% больных, в некоторых он развивается через несколько лет.

Заболевание чаще обнаруживают у женщин молодого и среднего возраста с бессимптомным зобом. Женщины составляют примерно 95% больных.

Клинические проявления разнообразны: от небольшого зоба без симптомов гипотиреоза и микседемы. Наиболее ранний и характерный признак заболевания - увеличение щитовидной железы. Обычные жалобы - ощущение давления, напряженность или боль на передней поверхности шеи. Боль встречается примерно у 10% больных. Иногда развивается легкая дисфагия или охриплость голоса. Неприятные ощущения на передней поверхности шеи могут быть вызваны быстрым увеличением щитовидной железы, однако чаще она увеличивается постепенно и бессимптомно. Компрессионные симптомы возникают

редко. Клиническая картина в момент осмотра определяется функциональным состоянием щитовидной железы (наличием гипотиреоза, эутиреоза или тиреотоксикоза). Симптомы гипотиреоза проявляются только при значительном снижении уровней  $T_4$  и  $T_3$ .

При физикальном исследовании обычно обнаруживают симметричный, очень плотный, подвижный зоб, часто с неровной поверхностью. Характерным клиническим признаком является «симптом качалки», когда при нажатии на одну из частей щитовидной железы поднимается другая, и наоборот. Иногда в щитовидной железе пальпируется одинокий узел.

У пожилых больных (около 60 лет) иногда возникает атрофический форма заболевания - первичный идиопатический гипотиреоз. В таких случаях зоб обычно отсутствует, а дефицит тиреоидных гормонов проявляется следующими симптомами: вялостью, сонливостью, охрипшим голосом, отечностью, брадикардией. Считается, что первичный идиопатический гипотиреоз вызывается тиреоблокающими аутоантителами или разрушением тироцитов цитотоксическими антигитиреоидными аутоантителами.

У 2-4% больных происходит тиреотоксическая форма хронического лимфоцитарного тиреоидита. В некоторых из этих больных при первичном обследовании обнаруживают чрезвычайно плотный зоб и высокие титры антигитиреоидных аутоантител. Для таких больных характерен легкий или умеренный тиреотоксикоз, вызванный тиреостимулирующими аутоантителами.

#### Диагностическая программа

1. Клиническое и лабораторное обследование больного.
2. УЗ-обследование ЩЖ (неоднородность структуры щитовидной железы, гипоехогенные участки, утолщение капсулы, иногда кальцификаты в тканях железы. Нередко при аутоиммунном тиреоидите Хашимото встречаются узлы щитовидной железы, переходят в злокачественные примерно в 5% случаев).
3. Определение уровня тиреоидных гормонов и антител к различным компонентам тканей ЩЖ (антигитиреоидные антитела к тиреоглобулину и к микросомальной фракции).
4. ТАПБ (гигантские многоядерные клетки и гранулемы и много лимфоцитов крови, указывает на воспалительную природу изменений в щитовидной железе).
5. Ларингоскопия.

#### Дифференциальная диагностика

В дифференциальный диагноз включают острый тиреоидит, подострый тиреоидит, диффузный токсический зоб, зоб Риделя, рак щитовидной железы. Решающее значение в диагностике имеет ТАПБ, которая дает прямую оценку ткани щитовидной железы.

#### Тактика и выбор метода лечения

Цель лечения - устранение гипотиреоза (если он развился) и уменьшение зоба большого размера, особенно при наличии дисфагии и других неприятных ощущений. Если диагноз установлен, то для лечения АИТ проводят заместительную терапию гормонами щитовидной железы (L-тироксин), при эутиреозе лечение не показано.

Гормоны щитовидной железы назначают по следующим причинам:

- 1) для уменьшения зоба, торможение выработки гипофизом тиреотропного гормона;
- 2) для предотвращения развития недостаточности щитовидной железы и, соответственно, снижение уровня гормонов щитовидной железы, поскольку эта болезнь может прогрессировать со временем;
- 3) очевидно, они нейтрализующее действие на лимфоциты крови, которые вызывают повреждение и разрушение щитовидной железы.

Доза L-тироксина такая же, как и при гипотиреозе, хотя могут потребоваться и более высокие дозы - не менее 50 мкг / сут с последующей коррекцией дозы к снижению уровня ТТГ до нижней границы нормы. У большинства пациентов зоб уменьшается за время от 6 до 18 месяцев. При неадекватном выборе дозы может развиваться гипотиреоз. Поэтому лечение АИТ L-тироксином должно продолжаться на протяжении всей жизни. Пациенты с АИТ должны периодически получать консультации эндокринолога, чтобы убедиться, что доза L-тироксина была подобрана правильно, и зоб уменьшился.

Хирургическое вмешательство при хронической лимфоцитарной тиреоидите показано только при компрессии органов шеи, которую не удается устранить L-тироксином, а также при подозрении на злокачественное новообразование щитовидной железы. Оптимальным объемом операции считается тиреоидэктомия, учитывая, что оставленная культя щитовидной железы является очагом аутоиммуноагрессии, а также вероятность малигнизации.

#### Бессимптомные тиреоидиты

Другой причиной гипотиреоза, встречающаяся почти как и подострый тиреоидит, является бессимптомный тиреоидит. При этой болезни отсутствуют признаки воспаления щитовидной железы. У

пациента развивается гипертиреоз, сопровождается симптомами тиреотоксикоза.

#### Послеродовой тиреоидит

Послеродовой тиреоидит часто развивается у женщин, которые недавно рожали и в анамнезе заболевания щитовидной железы. По многим признакам бессимптомно и послеродовой тиреоидит сходны с аутоиммунным тиреоидитом, за исключением того, что лечение гормонами щитовидной железы требуется всего в течение нескольких недель. Однако он отличается от подострого тиреоидита тем, что часто рецидивирует.

#### Тиреоидит Риделя

##### Этиология и патогенез

Хронический фиброзный (инвазивный) тиреоидит Риделя - очень редкое заболевание (0,05% от всех заболеваний щитовидной железы), впервые описанное немецким хирургом Риделем в 1896 г. Тиреоидит Риделя возникает преимущественно у лиц зрелого возраста (от 25 до 70 лет), в среднем в возрасте 50 лет. Разница в частоте заболеваемости мужчин и женщин выражена слабее, чем при других заболеваниях щитовидной железы (1:2). Это хронический фиброзный процесс неизвестной этиологии, может сочетаться с забрюшинной и средостенным фиброзом, первичным склерозирующим холангитом, ретробульбарным фиброзом, в настоящее время рассматривается в рамках системного фиброзного заболевания.

Фиброзная соединительная ткань разрастается и замещает нормальную ткань щитовидной железы (атрофия паренхимы и зоб). Фиброзная ткань имеет выраженный инвазивный рост и распространяется на мышцы шеи, на стенки пищевода и трахеи, инфильтрируя и постепенно стенозирующего их.

При нарастании и распространении процесса на всю железу возможен гипотиреоз.

##### Классификация

Различают три стадии заболевания. В I стадии процесс ограничен капсулой щитовидной железы, вращение соединительной ткани в капсулу можно обнаружить только микроскопически. II стадия - процесс вышел за пределы капсулы, клинически есть явления компрессии соседних органов. III стадия - фиброзный процесс распространяется на соседние органы и в области шеи пальпируется чрезвычайно плотный совершенно неподвижный конгломерат, выходящее за пределы щитовидной железы.

#### Симптоматика и клиническое течение

В начале заболевание протекает незаметно, субъективные жалобы отсутствуют, однако в ряде случаев больных беспокоит ощущение «комка» в горле и давления в области щитовидной железы. Больные отмечают плотное образование на шее, чаще с одной стороны, чувство давления, затруднение дыхания.

В анамнезе у части больных отмечается существование узлового зоба, что мало или совсем их не беспокоит. Привлекает внимание обычно асимметричное увеличение щитовидной железы. Узел очень плотный, бугристый, может быть умеренно чувствителен. В дальнейшем, при увеличении размеров и прорастании в соседние органы (гортань, пищевод, сосуды, нервы), возникают затрудненное дыхание, боль при глотании, сухой кашель, осиплость голоса вплоть до афонии. Выраженность и степень обструкции определяют клиническую картину. Иногда это минимальные проявления стеноза трахеи, которые проявляются только при физической нагрузке, в других случаях - стридорозное дыхание, одышка, нарастающая дисфагия. Боль возникает из-за компрессию чувствительных нервов шеи. При осмотре щитовидная железа увеличена, очень плотная, «деревянистой» консистенции (больше, чем при карциноме), неподвижная, не смещается при глотании и сращена с окружающими тканями. Регионарные лимфоузлы не увеличены, температура тела не повышена, изменений в общем анализе крови нет. Характерным для заболевания является агрессивный рост фиброзной ткани. Заболевание длится годами. Несмотря на значительное замещение фиброзной тканью тиреоидного эпителия, функция щитовидной железы обычно не страдает. Но при двустороннем поражении может развиваться гипотиреоз.

#### Диагностическая программа

1. Клиническое и лабораторное обследование больного.
2. УЗ-обследование щитовидной железы.
3. Определение уровня тиреоидных гормонов и антител к различным компонентам тканей ЩЖ.
4. ТАПБ.
5. Ларингоскопия.

#### Дифференциальная диагностика

Дифференциальную диагностику проводят с раком щитовидной железы, аутоиммунным тиреоидитом. Основой диагностический метод - ТАПБ щитовидной железы, которая дает прямую оценку структуры железы. Антитела к щитовидной железе при этом заболевании обычно отсутствуют, что позволяет дифференцировать аутоиммунный

тиреоидит от тиреоидита Риделя. Антитела к тиреоглобулину при тиреоидите Риделя обычно не определяются, или определяются в титрах, гораздо меньших, чем при тиреоидите Хашимото.

**Тактика и выбор метода лечения**

Выраженная компрессия трахеи, а также невозможность достоверно исключить злокачественную природу процесса, являются показаниями к оперативному вмешательству. Операция при тиреоидите Риделя технически очень сложная из-за мощных фиброзных сращений и должна заключаться в полном удалении щитовидной железы - это тиреоидэктомия. Резекции щитовидной железы не оправдали себя из-за агрессивного роста соединительной ткани щитовидной железы даже после повторных операций. Стероидная терапия при тиреоидите Риделя не дает эффекта.

При наличии гипотиреоза проводят заместительную терапию L-тироксином.

**БЕЗОПЕРАЦИОННОЕ УДАЛЕНИЕ КИСТ И УЗЛОВЫХ ОБРАЗОВАНИЙ ЩИТОВИДНОЙ ЖЕЛЕЗЫ**

Методика безоперационного удаления узловых образований и кист щитовидной железы основана на лечебном воздействии диодного лазера на пораженный участок щитовидной железы. Процедура проводится под контролем ультразвука.

Новейшая безоперационная методика (локальная гипертермия), применяемая в клинике для лечения заболеваний щитовидной железы, имеет преимущества перед хирургическим лечением и является его достойной альтернативой. Сравнение операционного и безоперационного методов лечения патологий щитовидной железы представлены в таблице 1.

**Показания к безоперационному лечению кист и узлов щитовидной железы:**

- Узловой эутиреоидный зоб размером до 2 см в диаметре.
- Многоузловой эутиреоидный зоб (до 4-5 образований).
- Онкологическая опухоль щитовидной железы или ее рецидив при невозможности проведения радиойодтерапии, хирургического и др. видов лечения.
- Послеоперационный рецидивный зоб любой этиологии.
- Наличие кистозных образований щитовидной железы размером не более 2 см. любой локализации.
- Отказ пациента от хирургического лечения.

Таблица 1.

Сравнение методов лечения патологий щитовидной железы


Параметры	Хирургическое лечение ЩЖ	Лечение лазером
Лечение	травматичное, инвазивное	нетравматичное, нетравматичное
Обезболивание	наркоз	местное
Косметические дефекты после лечения (шрамы, рубцы) на шее	остаются	не остаются
Продолжительность лечения	длительная (около недели)	1 сеанс продолжительностью 20 -30 минут
Госпитализация	требуется	Не требуется (лечение проводится амбулаторно)
Процедура лечения проводится под контролем УЗИ (в масштабе реального времени)	нет	да
Возможность возникновения гипотериоза после лечения	есть	нет
Возможность сочетать лечение с напряженным трудовым графиком	нет	есть

**Проведение процедуры**

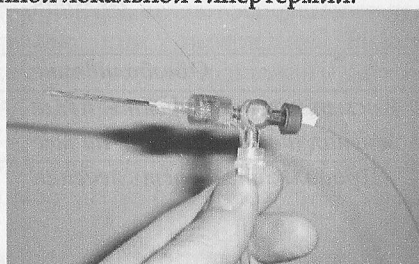
Локальная гипертермия проводится амбулаторно под местной анестезией. Процедуру выполняют два специалиста: хирург и врач УЗ диагностики (рис. 17 в). Врач УЗИ диагностирует локализацию, глубину, объем пораженного участка, определяет продолжительность процедуры (коагуляции узла) в реальном масштабе времени. Хирург осуществляет наведение световода диодного лазера, его позиционирование в узле и режим лазерного воздействия. Продолжительность всей процедуры (от начала УЗ диагностики до окончания коагуляции пораженных участков) занимает, в среднем, 20-30 минут. Аппаратура и методика проведения



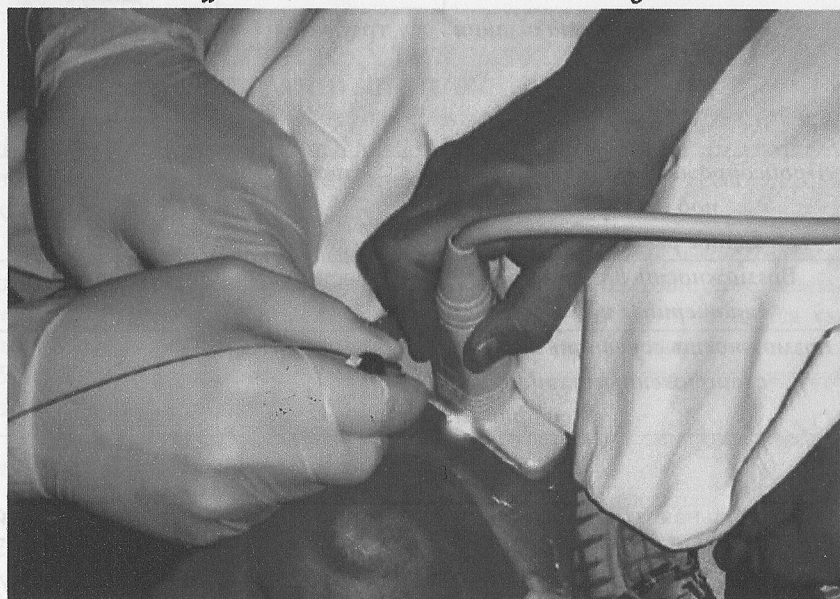
локальной гипертермии представлена рис. 17 а,б. После завершения процедуры пациент возвращается домой. Через неделю после проведенной процедуры выполняется УЗИ щитовидной железы для контроля динамики. Во время лечения осуществляется постоянный контроль врача-эндокринолога. Через месяц можно по данным УЗИ говорить о динамике после проведенной локальной гипертермии.



а



б



в

Рис. 17. Аппаратура и методика проведения локальной гипертермии: а - лазерный аппарат «ЛАМИ»; б - лазерный световод-0,6 мм.; в - лазерная деструкция под контролем УЗИ.

### Противопоказания

Абсолютных противопоказаний к использованию локальной гипертермии при лечении пациентов с заболеваниями щитовидной железы нет.

#### Относительные противопоказания:

- аутоиммунный тиреоидит;
- тяжелые формы тиреотоксикоза или гипотиреоза в стадии декомпенсации;
- множественные узловые изменения паренхимы щитовидной железы;
- психические или пограничные заболевания;
- соматические заболевания в острой форме;
- воспалительные заболевания верхних дыхательных путей.

### Подготовка к операции

Основным условием успешности операции является хорошая медикаментозная подготовка к ней. Наилучший эффект при этом получен у больных с гипертиреозом от комбинированной дачи тироурацила и йода. Многие врачи отдают предпочтение производным меркаптоимидазола. При улучшении состояния больного можно начать давать йод в форме раствора Пламмера.

*Rp: Tinct. jodi 5,0 KalII jodati 10,0 Aquae dest. ad 100,0*

Одна капля раствора содержит 4,5 мг йода. Начальная доза в 1-3 капли 3 раза в день постепенно может быть доведена до трехкратной дачи по 10-15 капель в день. При комбинированной терапии тироурацил способствует прекращению тиреотоксикоза, хотя косвенно и повышает секрецию ТСГ, вызывает разбухание щитовидной железы, ее обильное кровоснабжение. Йод же тормозит эффект ТСГ и тем самым уменьшает васкуляризацию железы. Последняя уменьшается, становится твердой на ощупь, что облегчает выполнение операции. Желательна также дача резерпина и витаминов. При тяжелом тиреотоксикозе мы вводим стероиды и проводим инфузии для предупреждения тиреотоксического криза в послеоперационный период.

Операция назначается лишь по устранении тиреотоксикоза. Время, затраченное на подготовку к операции, не потерянное время, что не замедлит сказаться на течении послеоперационного периода.

### Оперативные вмешательства на щитовидной железе

В зависимости от объема, все оперативные вмешательства на щитовидной железе (рис. 18) подразделяют на:

- Гемитиреоидэктомию (удаление соответствующей доли железы);
- Тиреоидэктомию (удаление всей щитовидной железы, или экстирпация);
- Субтотальная резекция железы (проводится при диффузном токсическом зобе с оставлением 1-3 г ткани каждой частицы);
- Атипичные резекции (индивидуальный вариант выбора, соответственно, остатки тиреоидной паренхимы могут размещаться в типичных (сбоку от трахеи) или других местах или отсутствовать).

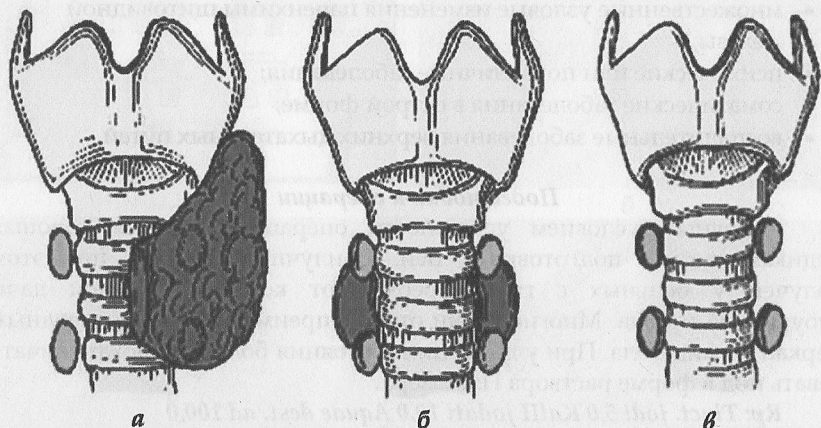


Рис. 18. Схема объема оперативных вмешательств на ЩЖ:  
а - гемитиреоидэктомия; б - субтотальная резекция; в - тиреоидэктомия.

В настоящее время считают, что минимальным объемом оперативного вмешательства гемитиреоидэктомию с удалением перешейка и пирамидальной доли.

Существует две методики оперативных вмешательств на щитовидной железе: субфасциальная и экстрафасциальная (рис. 19).

Субфасциальные оперативные вмешательства получили наибольшее распространение после разработки проф. А.В. Николаевым субтотальной, субфасциальной резекции щитовидной железы при диффузном токсическом зобе (50-е годы XX в.).

**Принципы субфасциальной резекции следующие:**

1) минимальная травматизация ткани, достигается путем ограничения зоны оперативного вмешательства висцеральным листком четвертой фасции шеи. Этот принцип обеспечивается отказом от

перевязки основных стволов сосудов с фасцией и АТравматический выделением железы;

2) тщательный гемостаз (сухое операционное поле) и обеспечение минимальной кровопотери. Методика разрабатывалась с целью предупреждения специфических интраоперационных осложнений, то есть повреждения возвратных нервов и паращитовидных желез.

Оптимальным для оперативного вмешательства на щитовидной железе является доступ по Кохеру, который проводится по нижней шейной складке, в соответствии с линиями Лангера, на 2-2,5 см выше яремной вырезки грудины и колеблется от 5 до 10 см в зависимости от вида оперативного вмешательства. Разрез проводят до 2-й фасции, под которой находятся передние яремные вены. Для гемостаза чаще используют электрокоагуляцию. Отсепаровывание кожно-подкожных лоскутов проводят до верхнего края щитовидного хряща и к вырезке грудины. По средней линии шеи разъединяют грудино-подъязычные и грудино-щитовидные мышцы шеи. В отдельных случаях, при очень больших размерах зоба, проводят пересечения претиреоидных мышц. Заднюю поверхность мышц отделяют от железы в рамках третьей фасции шеи, мышцы разводят крючками, проводят ревизию щитовидной железы и принимают решение об объеме оперативного вмешательства.

В дальнейшем проводят разъединение перешейка или непосредственно мобилизацию соответствующей доли щитовидной железы.

Мобилизация перешейка проводят путем перевязки сосудов и связь, подходят к нему. Затем делают тоннель между передней поверхностью трахеи и задней поверхностью перешейка, накладывают зажимы и перешеек пересекают. Обязательно удаляют пирамидальную долю.

Мобилизация частиц ЩЖ проводится из отделения от трахеи половины перешейка и внутренней поверхности соответствующей части так, чтобы внутренний листок фасции железы оставался на трахее. Субфасциальная методика резекции означает проведение манипуляций внутри капсулы железы и необходимости оставления ткани в опасной зоне на задне-внутренней поверхности железы, то есть в зоне прохождения возвратного гортанного нерва и паращитовидных желез.

После мобилизации и резекции проводят контроль гемостаза и формируют культю на боковой поверхности трахеи, которая прикрывает возвратный гортанный нерв и паращитовидные железы. К культе железы подводят резиновые выпускники, при необходимости подводят тонкие ПВХ-трубки боковыми отверстиями и налаживают аспирационный дренаж по Redon.

Операционную рану зашивают послойно, сначала спивают претиреоидные мышцы отдельными узловыми швами, затем - поверхностную фасцию с платизмой. На кожу чаще накладывают косметический непрерывный внутрикожный шов. Дренажная трубка выводится за пределы раны через отдельный прокол кожи.

Спорным моментом является определение объема и веса тиреоидного остатка, поскольку хирург лишь предположительно может указать вес оставленных культи долей железы.

#### *Экстрафасциальная методика операций*

Эта методика базируется на методе Кохера - одном из первых методов операции на щитовидной железе, и заключается в удалении щитовидной железы в собственной капсуле, которая образована висцеральным листком четвертой фасции шеи, с надкапсульной перевязкой верхней и нижней щитовидных артерий.

Обязательным этапом экстрафасциальной методики является предварительная визуализация и сохранения возвратных гортанных нервов и паращитовидных желез.

Методика широко используется за рубежом, особенно в странах Запада.

Постулатом современной хирургии щитовидной железы является выражение: «*Чтобы не повредить возвратный гортанный нерв, его необходимо увидеть*».

В настоящее время дискуссии по выбору методики оперативного вмешательства, особенно при подозрении на рак и при раке щитовидной железы (субфасциальный или экстрафасциальный), завершены, с выбором только экстрафасциальной методики с визуализацией возвратных гортанных нервов и паращитовидных желез на основе топографо-анатомических ориентиров.

Экстрафасциальная тиреоидэктомия практически состоит из двух гемитиреоидэктомий. Существуют два варианта экстрафасциальной методики мобилизации частиц ЩЖ: латеральный - начинается с выделения перевязки нижней щитовидной артерии, визуализации нижней паращитовидных желез и возвратного нерва, и краниальный или верхний - соответственно, сначала выделяется и перевязывается верхняя щитовидная артерия с последующей визуализацией верхней паращитовидных желез.

Алгоритм выделения доли ЩЖ с применением метода интраоперационной импедансометрии.

Доступ к железе - стандартный по Кохеру. В случае значительного увеличения железы - с поперечным вскрытием претиреоидных мышц, обеспечивает лучший доступ к верхнему полюсу доли железы.

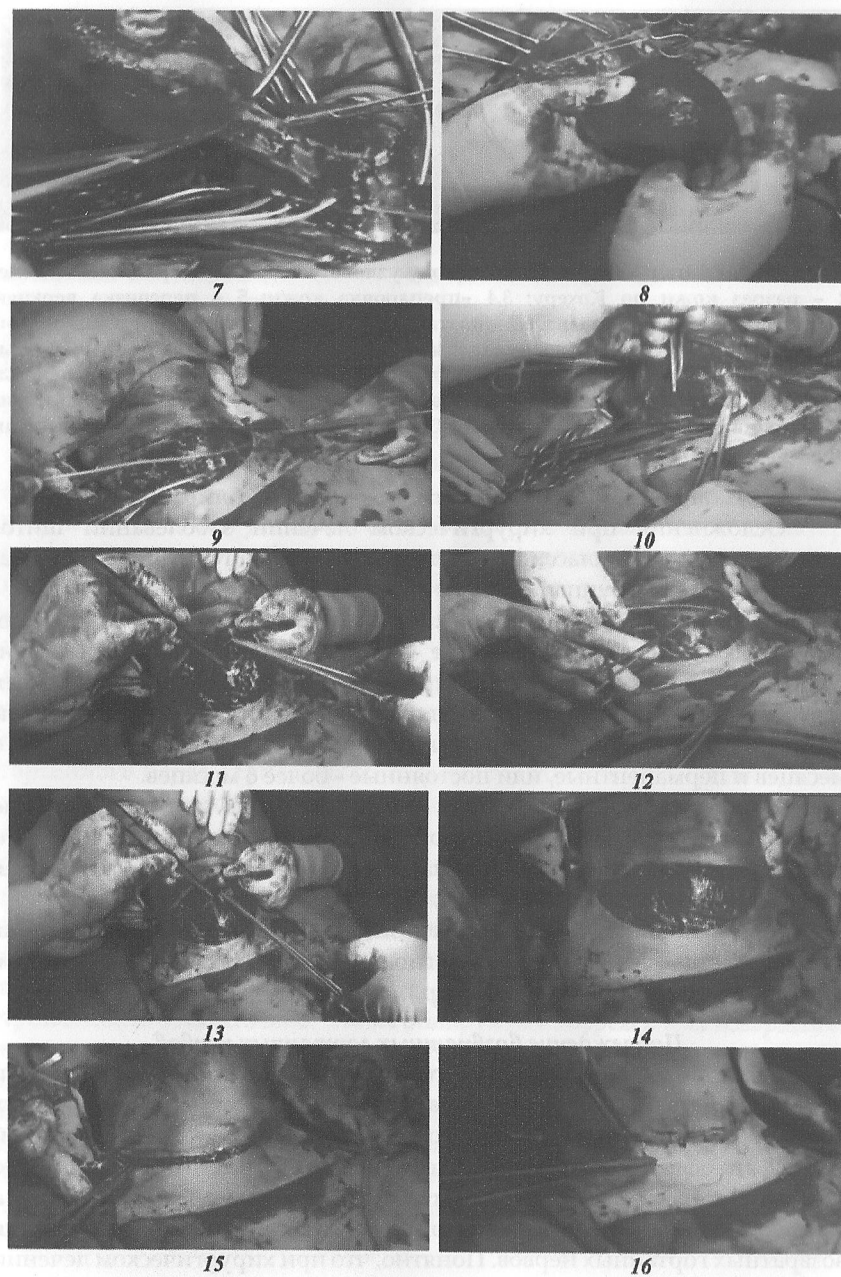
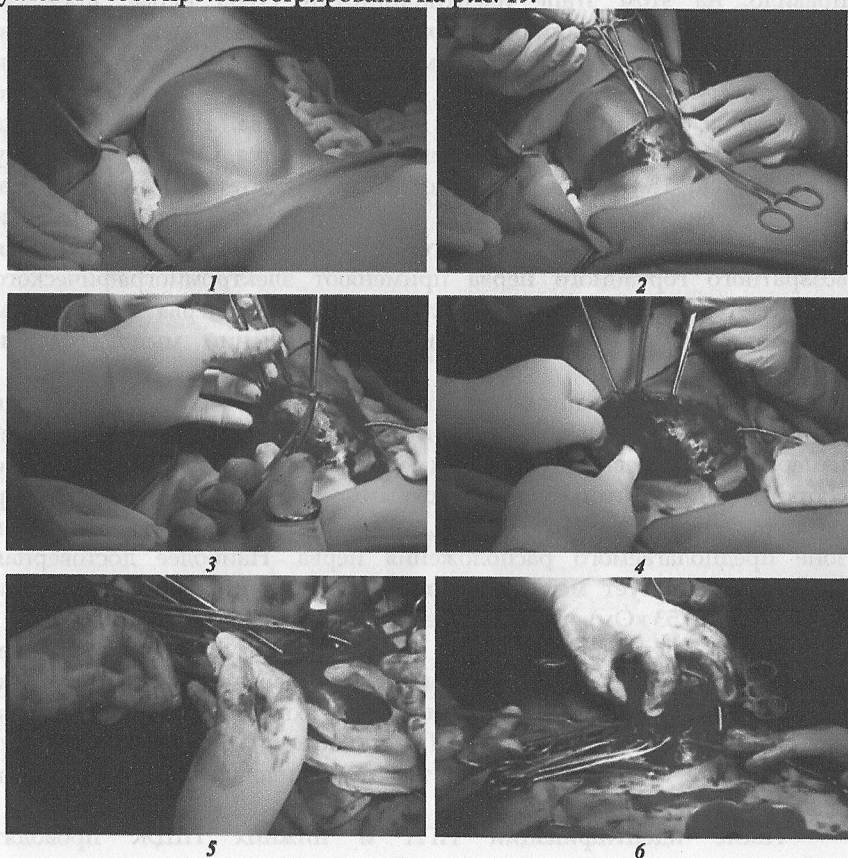
Мобилизация доли начинают с латеральных участков за пределами IV фасции шеи. Нижний полюс доли рта вверх, в радиальном направлении, с помощью мягкого диссектор без наложения зажимов. Поэлементно выделяют нижнюю щитовидную артерию. После этого проводят измерения сопротивления линейных структур. Идентифицирующие нижнюю щитовидную артерию. Наложение лигатур на артерии проводят вблизи капсулы ЩЖ с учетом необходимости сохранения кровоснабжения верхних ПЩЖ. Как правило, на этом этапе идентифицируют ствол нерва, проводят осторожную мобилизацию в краниальном направлении с целью визуализации его ветвей. ПГН может размещаться сзади, впереди артерии, или между ее ветвями. Известно более 30 вариантов его размещения, которые отличаются справа и слева, а при делении на несколько ветвей их поиск еще более усложняется. Отдельную группу риска (около 1%) составляет неповоротный гортанный нерв справа, который отходит от шейной части блуждающего нерва и непосредственно направляется в гортань. Для объективного контроля возвратного гортанного нерва применяют электромиографического методику, основанную на электростимуляции нерва игольчатым электродом и снятии колебаний от сокращений мышц гортани тензодатчиком.

Для идентификации возвратного гортанного нерва (ПГН) как дифференциальный критерий применяется неинвазивный контактный измерение штыревым пассивным биполярным электродом полного сопротивления (импеданса) похожих анатомических структур (артериальных и венозных сосудов, мышечных волокон), находящихся в зоне предполагаемого расположения нерва. Наиболее достоверная разница существует между сопротивлением нерва ( $75+10,29$  кОм) и сосудов ( $9,1+0,53$  кОм), что существенно облегчает их идентификацию.

ПЩЖ идентифицируют на основании визуальных признаков. Размещение нижней ПЩЖ чрезвычайно вариабельно, она чаще всего размещается на заднोलатеральной поверхности нижнего полюса щитовидной железы ниже *a. thyreoid inf.*, но может находиться отдельно от железы, даже в тиреотомичному тракте, в вилочковой железе или в средостении.

После идентификации ПГН и нижних ПЩЖ проводят мобилизацию верхнего полюса. Сосуды верхней ножки железы

разделяют и поэлементно лигируют с целью профилактики травмирования наружной ветви верхнего гортанного нерва. Верхние ПЩЖ визуализируют перед полной мобилизацией верхнего полюса, в основном они расположены на задней поверхности капсулы железы в зоне, на 10-12 мм выше пересечения *a. thyreoid inf.* с поворотным гортанным нервом. Трахеоцитоподобную связку (связка Бери - это листок четвертой фасции шеи, плотно фиксирует железу к трахее) пересекают только после идентификации ПГН и его ветвей. Аналогичные приемы выполняют на контралатеральной доле. Операцию завершают контролем гемостаза, дренированием и послойным ушиванием раны. Этапы операции по поводу узлового, узлового зоба проиллюстрированы на рис. 19.



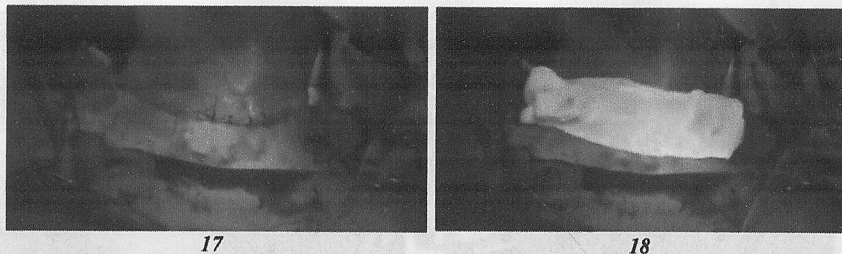


Рис. 19. Этапы операции по поводу узлового зоба. 1 - операционное поле; 2 - разрез кожи по Кохеру; 3,4 -препаровка кожи; 5 - перевязка верхней щитовидной артерии справа; 6,7 - поэтапное удаление правой доли щитовидной железы; 8 - макропрепарат удаленной правой доли щитовидной железы; 9 - оставление дренажной трубки в ложе правой доли щитовидной железы; 10,11,12,13 - восстановление претиреоидных мышц; 14,15,16 - наложение косметического шва в передней области шеи; 17 - косметический шов; 18 - асептическая повязка на рану.

#### *Интраоперационные и послеоперационные осложнения*

Осложнения при хирургическом лечении заболеваний щитовидной железы, по классификации Б.В. Петровского и В.С. Семенова, разделяют на три группы.

1. Специфические осложнения (повреждение возвратных гортанных нервов, кровотечение во время или после операции, тиреотоксический кризис, гипопаратиреоз). Повреждение возвратных гортанных нервов, которые проявляются в виде парезов или параличей гортани, классифицируют на транзиторные или временные - до 6 месяцев и перманентные, или постоянные - более 6 месяцев.

2. Осложнения, характерные для операций на шее (повреждение трахеи с развитием асфиксии, повреждения пищевода или грудного лимфатического протока, травма шейного сплетения, воздушная эмболия, пневмоторакс).

3. Осложнения, которые могут возникать при любых хирургических вмешательствах (инфильтрат, нагноение раны, лигатурные свищи, пневмония, инфаркт миокарда и др.).

#### *Повреждение возвратных гортанных нервов*

Это осложнение является частым специфическим осложнением при оперативном лечении зоба. Частота повреждения возвратных гортанных нервов колеблется 0,13-4,8%, после операций по поводу рака щитовидной железы это осложнение обнаруживают в 3,5-17,5%. Частота его напрямую с видом патологии, объемом и методом оперативного вмешательства, а также с особенностями анатомических вариантов размещения возвратных гортанных нервов. Понятно, что при хирургическом лечении

рака щитовидной железы при экстраорганных инвазии с прорастанием в соседние органы это осложнение случается чаще. Значительные расхождения в статистике зависят также и от методики контроля степени адаптации после операции, соответственно, проведения прямой ларингоскопии позволяет более объективно оценить это осложнение. Чаще повреждения возвратных гортанных нервов случается при выделении нижних полюсов щитовидной железы. В этом участке возвратный гортанный нерв имеет тесную связь с нижней щитовидной артерией: почти 39% случаев нерв проходит между ветвями артерии, в 35% - позади нее и в 25% - впереди. Чаще нерв повреждается в месте, где он проникает в стенку гортани и в месте пересечения его с артерией. Изменения анатомо-топографических соотношений, которые развиваются при спаечных и рубцовых процессах, также повышают частоту специфических осложнений.

Клинические проявления складываются из признаков нарушения фонации, дыхания и, в значительно меньшей степени, глотания. Степень изменения голоса и расстройств дыхания разный, зависит от характера (пересечение, лигирование, растяжение, воспалительный отек, сжатия гематомой и др.) и объема повреждения (одно-или двустороннее, сочетание повреждения возвратного гортанного нерва с повреждением верхнегортанного). В отдельных случаях повреждения возвратного гортанного нерва не сопровождается клиническими проявлениями и, соответственно, может быть обнаружено только при проведении ларингоскопии. Клинические проявления повреждения возвратного гортанного нерва вариабельны, а сроки и возможность восстановления нарушенных функций зависят от характера повреждения. Если при ларингоскопии подтверждено парез гортани (ограниченная подвижность голосовой связи), что, очевидно, связано с перерастяжением нерва, то дисфония и восстановление может длиться от нескольких дней до месяца. При наличии паралича одной половины гортани, при котором голосовая связка неподвижная (причина - пересечения возвратного гортанного нерва), перспектива восстановления функции чрезвычайно сомнительна. Чтобы обнаружить повреждения возвратного нерва и спрогнозировать возможность восстановления его функции применяют перспективный метод - спектральный анализ голосообразующие функции гортани. Особенно опасно двустороннее повреждение возвратного гортанного нерва, которое сопровождается закрытием голосовой щели, афонией, асфиксией и требует проведения экстренной интубации трахеи или трахеостомии.

### Кровотечение

Это осложнение является одним из самых серьезных в тиреоидной хирургии. Интраоперационные кровотечения случаются в 0,25-8,9% случаев, послеоперационные - в 0,2-2,7%, они могут быть артериальными, венозными и паренхиматозными. Главное при кровотечении - не спешить. Где Кервен написал: *"Когда хирург во время кровотечения теряет голову, больной теряет жизнь"*. Трудности при остановке кровотечения возникают вследствие ограниченного операционного поля, особенно кровоточащие диффузные токсические зобы, сопровождающихся повышенной ломкостью сосудов и снижением свертывающей свойств крови. Остановка кровотечения, прежде всего, это - временный гемостаз (прижима сосуда пальцем, тупфером или тампонада), который позволяет выделить и перевязать кровоточащую сосуд. Венозные кровотечения более капризны, чем артериальные. Следует помнить, что в момент повреждения большой по диаметру вены она может быть разрыв и кровь из нее не вытекать, что обуславливает возможность воздушной эмболии. Предварительно необходимо ограничить экскурсию грудной клетки и обеспечить адекватную экспозицию раны. Завершающий гемостаз осуществляют после мобилизации и удаления доли железы, которая закрывает кровоточащий сосуд.

Спровоцировать послеоперационную кровотечение могут кашель, рвота, повышение АД, судорожные сокращения мышц шеи при выходе из наркоза. Больные становятся беспокойными, жалуются на одышку, цианоз лица, на передней поверхности шеи оказывается плотный образование, которое визуалью увеличивается в размерах, повязка быстро пропитывается кровью. Остановка кровотечения производится только в операционной.

### Тиреотоксический криз

Тиреотоксический послеоперационный криз - это резкий и очень выраженное проявление присущих тиреотоксикоза системных и органических изменений. Он является результатом сложных и глубоких нарушений взаимоотношений между центральной нервной системой, функцией гипофиза и коры надпочечников при удалении щитовидной железы. Пусковым моментом тиреотоксического криза является резкое увеличение в крови тиреоидных гормонов, благодаря которым ускоряется метаболизм кортизола, повышается активность мозгового слоя надпочечников. Увеличение концентрации адреналина в крови приводит к повышению потребности тканей в кортизол, усиливает относительную надпочечниковую недостаточности.

Клиническая картина тиреотоксического криза обусловлена высокой концентрацией в крови тиреоидных гормонов, катехоламинов и недостаточной функцией коры надпочечников.

Выделяют тиреотоксический криз средней тяжести (1-я степень), он проявляется легким психомоторным возбуждением, повышением температуры тела до 38-39°C. Пульс 120-140 уд/мин, ритмичный, систолическое давление в норме, диастолическое снижается до 50 мм. рт. ст. Отмечаются умеренная потливость, учащенное дыхание, поверхностный сон. Тиреотоксический криз тяжелой степени (2-я степень) сопровождается выраженным психомоторным возбуждением, тремором рук, гиперемией лица, цианозом слизистых. Характерные температура свыше 40°C, пульс более 140 уд/мин, нарушения сердечного ритма, снижение систолического давления до 80-70 мм рт. ст., диастолического - до 30-40 мм рт. ст., профузная потливость, частое поверхностное дыхание, бессонница.

### Гипопаратиреоз

Гипопаратиреоз является тяжелым специфическим осложнением тиреоидной хирургии. Причина - удаление или травмирование паращитовидных желез, что вызывает дефицит паратгормона, снижение уровня кальция и повышение фосфора. Известно, что удаление двух паращитовидных желез не приводит к развитию тетании. Частота возникновения транзиторного гипопаратиреоз составляет 0,28-18,6%, а перманентного - 0,05-7,2%. Частота этого осложнения также напрямую связана с видом патологии, объемом и методом оперативного вмешательства, как и при повреждении возвратных гортанных нервов. Кроме удаления паращитовидных желез, значительное место в развитии гипопаратиреоз играет их травмирования. Это связано с особенностями кровоснабжения, в частности верхние прищитоподобные железы в 85% случаев кровоснабжаются нижней щитовидной артерией, нижние - в 95%. Поэтому манипуляции с этой артерией нужно выполнять очень осторожно.

Длительность и выраженность паратиреоидной недостаточности зависит от выраженности гипофункции оставленных паращитовидных желез. Клиническая картина гипопаратиреоз чаще проявляется с 2-3-х суток послеоперационного периода. Сначала появляются ощущения ползания мурашек, похолодание конечностей, тонические судороги - симметричные судороги кистей («рука акушера»), стоп, лица. Это симптоматика явной тетании. При тетании судорог нет, но проявляются симптомы Хвостека, Вейса, Труссо, Эрба.

### БАЛЛЬНАЯ ОЦЕНКА В ВЫБОРЕ ТАКТИКИ ЛЕЧЕНИЯ УЗЛОВЫХ ОБРАЗОВАНИЙ ЩИТОВИДНОЙ ЖЕЛЕЗЫ

В исследование было включено 453 пациентов с заболеваниями щитовидной железы, которые обратились в отделение хирургии клиники СамМИ для комплексного лечения с 2006 по 2017 год. Среди пациентов были 351 (77,5%) женщин и 102 (22,5%) мужчин. Средний возраст обследованных был 35±6 лет (от 7 до 72 лет). В 2006-2011 гг. под наблюдением находились 281 (62,0%) больной, из них 268 (95,4%) больным выполняли струмэктомию традиционным способом и 13 (4,6%) больным проведена консервативная терапия. Эти пациенты составили контрольную группу. Во 2-ю основную - группу вошли 172 (38,0%) больных, которым проведена комплексное лечение в 2012-2017 гг.

В основной группе выбор лечения был более дифференцированным. Учитывали факторы, влияющие на выбор способа лечения. Эти факторы, которые влияют на результаты лечения мы оценили по балльной шкале и получено свидетельство о государственной регистрации программы для ЭВМ № DGU 05147 (рис. 20.). В связи с этим больные основной группы были разделены на 3 подгруппы (табл. 2).

Таблица 2.

Балльная система выбора способа лечения патологических образований щитовидной железы

№	Факторы влияющие на выбор лечения	Характеристика факторов	Баллы
1	Степень увеличения щитовидной железы по Николаеву О.В.	I	0
		II	1
		III	2
		IV	3
		V	4
2	Патоморфологическая форма щитовидной железы по Пенчеву	Узловой зоб	1
		Диффузный зоб	2
		Смешанный зоб	3
3	Локализация узла щитовидной железы	В одной доле	0
		В обеих долях	1
4	Тиреоидный статус щитовидной железы	Гипертиреоз	0
		Эутиреоз	1
		Гипотиреоз	2
5	Воспаление щитовидной железы	Есть	0
		Нет	1
6	Сопутствующая патология жизненно важных органов	Есть	0
		Нет	1

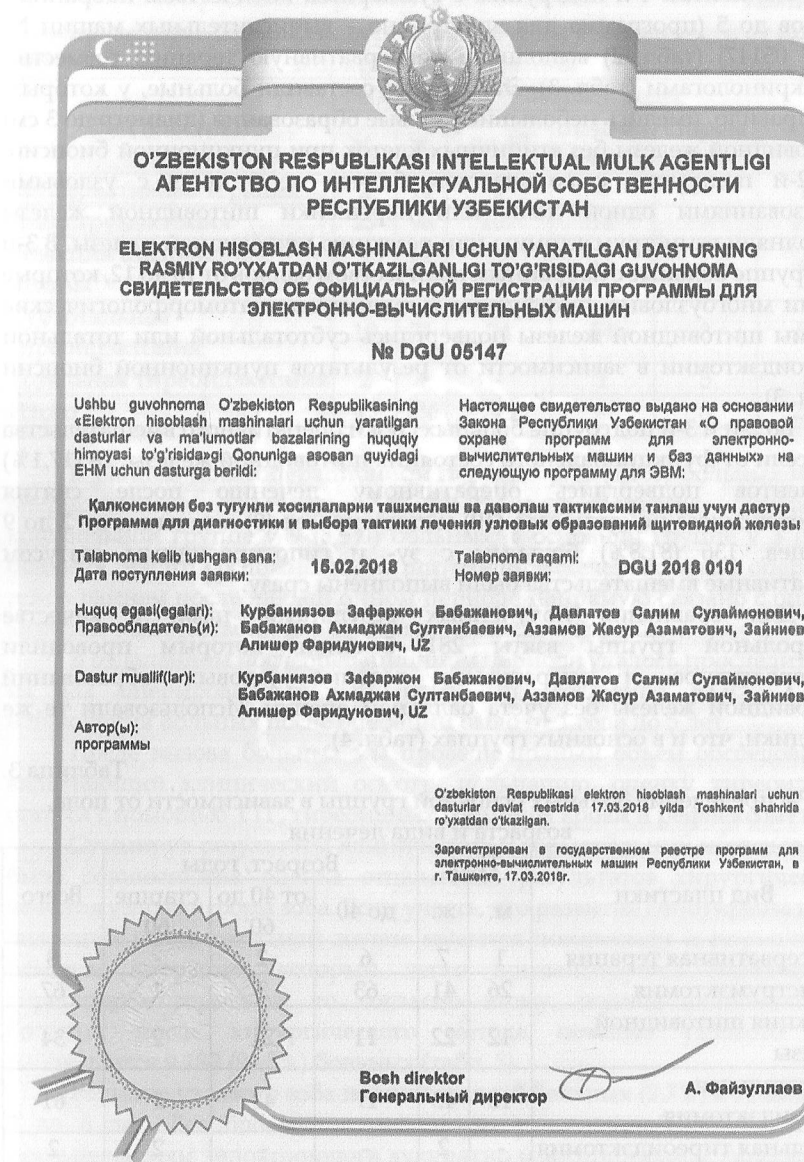

Рис. 20. Свидетельство о государственной регистрации программы для ЭВМ № DGU 05147 Программа для диагностики и выбора тактики лечения узловых образования щитовидной железы.

Пациентам 1-й подгруппы с суммарным количеством набранных баллов до 5 (программа для электронно – вычислительных машин № DGU 05147) (табл. 2) выполняли консервативную терапию совместно эндокринологами (табл. 3). Эту группу составили больные, у которых, как правило, имелись небольшие узловые образования (диаметр до 3 см) щитовидной железы без атипичных клеток при пункционной биопсии. Во 2-й подгруппе с количеством баллов от 6 до 9 с узловыми образованиями одной доли или перешейки щитовидной железы выполняли гемиструмэктомию или резекцию щитовидной железы. В 3-й подгруппе больные с набранным количеством баллов от 10 до 12, которые имели многоузловые, диффузные и смешанные патоморфологические формы щитовидной железы подверглись субтотальной или тотальной тиреоидэктомии в зависимости от результатов пункционной биопсии (табл. 3).

Во 2-й и 3-й подгруппе больных сроки оперативного вмешательства зависели от функционального состояния щитовидной железы. 28 (17,1%) пациентов подверглись оперативному лечению после снятия тиреотоксикоза до эутиреоза (19) и гипотиреоза (9) в течении от 2 до 9 месяцев. 136 (81,8%) больным с эу- и гипотиреоидным статусом оперативные вмешательства были выполнены сразу.

Для сравнения полученных результатов нами в качестве контрольной группы взяты 281 больной, которым проводили консервативное и оперативное лечение узловых образований щитовидной железы без учета балльной оценки. Использовали те же методики, что и в основных группах (табл. 4).

Таблица 3.  
Распределение больных основной группы в зависимости от пола, возраста и вида лечения

Вид пластики	Пол		Возраст, годы			Всего
	м.	ж.	до 40	от 40 до 60	старше 60	
Консервативная терапия	1	7	6	2	-	8
Гемиструмэктомию	26	41	63	3	1	67
Резекция щитовидной железы	12	22	11	21	2	34
Субтотальная тиреоидэктомия	18	43	17	43	1	61
Тотальная тиреоидэктомия	-	2	-	-	2	2
Итого	57	115	97	69	6	172

Таблица 4.  
Распределение больных контрольной группы в зависимости от пола, возраста и вида лечения

Вид пластики	Пол		Возраст, годы			Всего
	м.	ж.	до 40	от 40 до 60	старше 60	
Консервативная терапия	2	11	9	4	-	13
Гемиструмэктомию	25	98	107	16	-	123
Резекция щитовидной железы	6	52	39	19	-	58
Субтотальная тиреоидэктомия	10	71	24	54	3	81
Тотальная тиреоидэктомия	2	4	-	1	5	6
Итого	45	236	179	94	8	281

В раннем послеоперационном периоде у 12 (2,8%) больных из 432 оперированных отмечено специфические осложнения. Причем в контрольной группе у 9 (3,3%) больных, в основной группе у 3 (1,8%) больных. Частота осложнений на щитовидной железе во время операции или в раннем послеоперационном периоде напрямую связано с опытом хирурга, количеством операции выполняемых им в год.

В отдаленном послеоперационном периоде удалось проследить 298 из 432 оперированных пациентов, что составило 68,9%. Сроки наблюдения больных после операции было от 1 года до 5 лет.

После вызова больных мы провели полный объем обследования, включающий клинический осмотр, пальпацию, оценку тиреоидного статуса с помощью ТТГ, тиреоидных гормонов крови и рефлексометрии.

Суммируя результаты клинических и гормональных исследований была осуществлена оценка отдаленных результатов хирургического лечения узловых форм зоба. Если учесть, что развитие гипотиреоза после операции на щитовидной железе является логическим и нормальным исходом операции, который легко компенсируется назначением тиреоидных гормонов, то согласно этому, полное выздоровление больных после хирургического метода лечения узлового зоба наблюдается у 182 (94,3%) больных (табл. 5).

Рецидив узлового зоба наблюдался у 8 больных (2,7%) в течении от 2 до 6 лет. Все больные с рецидивом узлового зоба не следовали рекомендациям эндокринолога аккуратно и не принимали тиреоидные гормоны после операции. Результаты тонкоигольной аспирационной биопсии совпали с окончательным гистологическим результатом во всех



случаях. То есть у этих больных была подтверждена доброкачественность удаленного узла (узлов).

Таблица 5.

Отдаленные результаты оперативного лечения заболеваний щитовидной железы

Исходы	Группа больных			
	Основная группа		Контрольная группа	
	абс.	%	абс.	%
Выздоровление	120	99,2	169	95,5
Рецидив узлового зоба	1	0,8	7	3,9
Рак щитовидной железы (по данным окончательной гистологии)	-	-	1	0,6
Всего	121	100	177	100

Таким образом балльная оценка факторов влияющие на выбор лечения у больных с узловыми образованиями щитовидной железы позволяет выбрать оптимальный способ лечения с учетом индивидуальных особенностей организма и улучшить результаты лечения.

У больных основной группы частота послеоперационных осложнений хирургического лечения заболеваний щитовидной железы очень низкая (1,8%). Исход оперативного лечения заболеваний щитовидной железы благоприятный. Послеоперационный рецидив в течении 6 лет наблюдался у 0,8% и 3,9% больных в основные и контрольные группы соответственно.

Для профилактики послеоперационного рецидива узлового зоба и лечения послеоперационного гипотиреоза необходима заместительная терапия препаратами тиреоидных гормонов под контролем эндокринолога.

ИСПОЛЬЗОВАННАЯ ЛИТЕРАТУРА:

1. Балаболкин М.И., Клебанова Е.М., Креминская В.М. *Фундаментальная и клиническая тиреология (руководство)*. - М.: Медицина, 2007. - 816 с.
2. Вилков В. Г. и др. *Гиперфункция щитовидной железы и факторы риска сердечно-сосудистых заболеваний (по данным популяционных исследований России и США) //Профилактическая медицина*. - 2015. - Т. 18. - №. 4. - С. 28-32.
3. Бердникова А. С. и др. *Радиойодтерапия заболеваний щитовидной железы //Информация как двигатель научного прогресса*. - 2018. - С. 44. Волкова Н. и др. *Щитовидная железа*. - Litres, 2018.
4. Дядя Г. *Как сбалансировать гормоны щитовидной железы, надпочечников, поджелудочной железы*. - Litres, 2017.
5. Иванова Н. В. и др. *Диагностика фолликулярных опухолей щитовидной железы //Сибирский онкологический журнал*. - 2016. - №. 1. - С. 11-15.
6. Кандрор В. И. *Молекулярно-генетические аспекты тиреоидной патологии //Пробл. эндокринологии*. 2001. Т. 47, № 5. С. 3-10.
7. Петров Ю. А., Блесманович А. Е., Алехина А. Г. *Гипофункция щитовидной железы и беременность //Современные проблемы науки и образования*. - 2018. - №. 5. - С. 4-4.
8. Пелеса Е. Н. *Оценка информированности пациентов с заболеваниями щитовидной железы*. - 2016.
9. Пелеса Е. Н. *Субъективная оценка факторов риска заболеваний щитовидной железы*. - 2016.
10. Шумная Т. Е. и др. *Современные методы диагностики заболеваний щитовидной железы у детей //Здоровье ребенка*. - 2015. - №. 8 (68).
11. Филатова С. В. *Лечение болезней щитовидной железы традиционными и нетрадиционными способами*. - Рипол Классик, 2015.
12. Anderson D. *Surgery of the thyroid and parathyroid glands //BSAVA Manual of Canine and Feline Head, Neck and Thoracic Surgery*. - BSAVA Library, 2018. - С. 123-135.
13. Barile A. et al. *Interventional radiology of the thyroid gland: critical review and state of the art //Gland surgery*. - 2018. - Т. 7. - №. 2. - С. 132.
14. Carney J. A. et al. *The Spectrum of Thyroid Gland Pathology in Carney Complex //The American journal of surgical pathology*. - 2018. - Т. 42. - №. 5. - С. 587-594.
15. Vidal Fortuny J. et al. *Randomized clinical trial of intraoperative parathyroid gland angiography with indocyanine green fluorescence predicting parathyroid function after thyroid surgery //British Journal of Surgery*. - 2018. - Т. 105. - №. 4. - С. 350-357.