

П.Г. ПИВЧЕНКО, Н.А. ТРУШЕЛЬ

АНАТОМИЯ ОПОРНО-ДВИГАТЕЛЬНОГО АППАРАТА

*Допущено
Министерством образования Республики Беларусь
в качестве учебного пособия для студентов
учреждений высшего образования по специальности «Лечебное дело»*



МИНСК «НОВОЕ ЗНАНИЕ» 2014

УДК 611.7(075.8)

ББК 28.706я73

П32

Рецензенты:

профессор кафедры нормальной анатомии Белорусского государственного медицинского университета, доктор медицинских наук *В.В. Руденок*;

профессор кафедры оперативной хирургии и топографической анатомии Белорусского государственного медицинского университета, доктор медицинских наук *А.А. Баешко*

Пивченко, П.Г.

П32 Анатомия опорно-двигательного аппарата : учеб. пособие / П.Г. Пивченко, Н.А. Трушель. — Минск : Новое знание, 2014. — 271 с. : ил.

ISBN 978-985-475-699-8.

Представлены все темы раздела анатомии человека по опорно-двигательному аппарату: кости скелета, их соединения, мышцы, фасции и топография в полном соответствии с типовой программой. Текст полно и наглядно иллюстрирован схемами и рисунками. Приводится часть лекционного материала по эмбриогенезу.

Пособие предназначено для студентов медицинских вузов; также может быть использовано при изучении анатомии студентами не медицинских вузов и средних специальных медицинских учебных заведений.

УДК 611.7(075.8)

ББК 28.706я73

ISBN 978-985-475-699-8

© Пивченко П.Г., Трушель Н.А., 2014

© Оформление. ООО «Новое знание», 2014

Содержание

Предисловие.....	9
Список сокращений	10
Введение	11

УЧЕНИЕ О КОСТЯХ — ОСТЕОЛОГИЯ

Общая остеология.....	20
<i>Функции костей.....</i>	<i>20</i>
<i>Строение кости</i>	<i>21</i>
<i>Классификация костей</i>	<i>22</i>
<i>Развитие костей.....</i>	<i>24</i>
<i>Возрастные особенности костей</i>	<i>25</i>
<i>Рентгеноанатомия костей</i>	<i>25</i>
Частная остеология.....	27
Кости осевого скелета	27
Скелет туловища.....	27
<i>Позвоночный столб</i>	<i>27</i>
<i>Шейные позвонки.....</i>	<i>29</i>
<i>Грудные позвонки</i>	<i>31</i>
<i>Поясничные позвонки</i>	<i>32</i>
<i>Крестцовые позвонки.....</i>	<i>33</i>
<i>Копчик</i>	<i>34</i>
<i>Развитие позвонков.....</i>	<i>34</i>
<i>Грудная клетка.....</i>	<i>35</i>
<i>Развитие костей грудной клетки</i>	<i>37</i>
<i>Аномалии развития костей туловища</i>	<i>38</i>
Череп	39
<i>Мозговой отдел черепа</i>	<i>41</i>
<i>Кости лица.....</i>	<i>55</i>

<i>Череп в целом</i>	64
<i>Аномалии развития костей черепа</i>	77
Кости добавочного скелета	79
Скелет верхней конечности	79
<i>Пояс верхней конечности (плечевой пояс)</i>	79
<i>Скелет свободной части верхней конечности</i>	82
<i>Развитие костей верхней конечности</i>	87
<i>Аномалии развития костей верхней конечности</i>	89
Скелет нижней конечности	91
<i>Пояс нижней конечности (тазовый пояс)</i>	91
<i>Скелет свободной части нижней конечности</i>	93
<i>Развитие костей нижней конечности</i>	99
<i>Аномалии развития костей нижней конечности</i>	101

УЧЕНИЕ О СОЕДИНЕНИИ КОСТЕЙ — АРТРОЛОГИЯ

Общая артрология	104
Частная артрология	111
Соединения костей туловища.....	111
Соединения позвонков.....	111
<i>Соединения тел позвонков</i>	111
<i>Соединения дуг позвонков и отростков</i>	112
<i>Соединение позвоночного столба с черепом</i>	113
Позвоночный столб в целом	115
Соединения костей грудной клетки.....	117
<i>Суставы грудной клетки</i>	117
<i>Соединения грудины</i>	118
<i>Соединения ребер</i>	119
Грудная клетка в целом	119
Рентгеноанатомия костей туловища.....	121
Соединения костей черепа.....	122
Виды соединений костей черепа.....	122

Рентгеноанатомия черепа	124
Возрастные особенности черепа.....	124
Развитие черепа в эмбриональном периоде.....	126
<i>Эмбриогенез мозгового черепа</i>	126
<i>Эмбриогенез лицевого черепа</i>	128
Рост черепа в целом	128
Соединения костей верхней конечности	129
Суставы пояса верхней конечности.....	129
<i>Грудино-ключичный сустав</i>	129
<i>Акромиально-ключичный сустав</i>	130
Суставы свободной части верхней конечности.....	130
<i>Плечевой сустав</i>	131
<i>Локтевой сустав</i>	132
<i>Соединения костей предплечья</i>	134
<i>Соединения костей предплечья с кистью</i>	135
<i>Соединения кисти</i>	136
Рентгеноанатомия костей и соединений верхней конечности	138
Соединения костей нижней конечности	139
Соединения тазовых костей (пояс нижней конечности).....	139
<i>Соединения тазовых костей между собой</i>	139
<i>Соединения тазовых костей с крестцом</i>	139
Таз как целое	141
Размеры таза	142
Суставы свободной части нижней конечности.....	144
<i>Тазобедренный сустав</i>	144
<i>Коленный сустав</i>	146
Соединения костей голени.....	148
Соединения костей голени со стопой	150
Соединения костей стопы	150
Стопа как целое	153
Рентгеноанатомия костей и соединений нижней конечности	153

УЧЕНИЕ О МЫШЦАХ — МИОЛОГИЯ

Общая миология	156
<i>Мышца как орган</i>	157
<i>Вспомогательный аппарат мышц</i>	159
<i>Функции скелетной мускулатуры</i>	161
<i>Классификация мышц</i>	161
 Частная миология	 166
Мышцы и фасции туловища	166
Мышцы и фасции спины	166
<i>Мышцы спины</i>	166
<i>Фасции спины</i>	173
Мышцы и фасции груди	174
<i>Мышцы груди</i>	174
<i>Фасции груди</i>	178
Мышцы и фасции живота	179
<i>Мышцы живота</i>	179
<i>Фасции живота</i>	182
<i>Топографо-анатомические образования мышц живота</i>	182
<i>Слабые места стенок брюшной полости</i>	185
Мышцы и фасции шеи	187
<i>Мышцы шеи</i>	187
<i>Фасции шеи</i>	192
<i>Топография шеи</i>	194
<i>Пространства шеи</i>	197
Мышцы и фасции головы	199
Мимические мышцы	199
<i>Мышцы свода черепа</i>	200
<i>Мышцы, окружающие глазную щель</i>	201
<i>Мышцы, окружающие носовые отверстия</i>	202
<i>Мышцы, окружающие ротовую щель</i>	202
Жевательные мышцы	204
<i>Основные жевательные мышцы</i>	204
<i>Вспомогательные жевательные мышцы</i>	206

Фасции головы	206
Топография головы	207
Мышцы и фасции верхней конечности	208
Мышцы пояса верхней конечности	208
Мышцы свободной верхней конечности	210
<i>Мышцы плеча</i>	210
<i>Мышцы предплечья</i>	213
<i>Мышцы кисти</i>	220
Фасции, синовиальные сумки и влагалища сухожилий верхней конечности.....	223
Топография верхней конечности	228
<i>Подмышечная область</i>	228
<i>Область плеча</i>	230
<i>Локтевая область</i>	230
<i>Область предплечья</i>	231
<i>Область запястья</i>	231
<i>Область кисти</i>	232
Мышцы и фасции нижней конечности.....	233
Мышцы таза.....	233
Мышцы свободной нижней конечности	238
<i>Мышцы бедра</i>	238
<i>Мышцы голени</i>	243
<i>Мышцы стопы</i>	248
Фасции, синовиальные сумки и влагалища сухожилий нижней конечности.....	253
<i>Фасции мышц таза</i>	253
<i>Фасции бедра</i>	254
<i>Подколенная фасция</i>	256
<i>Фасция голени</i>	256
<i>Фасции стопы</i>	259
Топография нижней конечности	259
<i>Область пояса нижней конечности</i>	260
<i>Область бедра</i>	261
<i>Область колена</i>	262

<i>Область голени</i>	263
<i>Область стопы</i>	264
Сравнительная характеристика мышц верхней и нижней конечностей.....	265
Развитие и возрастные особенности мышц и фасций	266
Эмбриогенез мышц и фасций.....	266
Возрастные особенности мышц и фасций	269
Литература	270

Предисловие

Настоящее учебное пособие предназначено для формирования научных представлений о строении опорно-двигательного аппарата человека. В издании систематизированы сведения по разделам «Остеология», «Артрология», «Миология».

В разделе «Остеология» содержится информация о строении отдельных костей скелета, целостных образований черепа, приведены отличительные особенности черепа новорожденного, дана характеристика возрастных изменений.

Раздел «Артрология» посвящен изучению соединения костей. Представлен материал по общей и частной артросиндесмологии, приведена классификация соединения костей, информация о развитии соединений костей, биомеханике суставов.

Раздел «Миология» включает сведения по общей и частной анатомии мышц как активной части опорно-двигательного аппарата. Материал изложен по общепринятой схеме описания, с учетом различных признаков: область тела, происхождение и форма мышцы, отношение мышцы к суставам. Приведена классификация скелетных мышц, указаны места начала, прикрепления и функций мышц, сведения о фасциях и топографической анатомии.

Особое внимание уделено эмбриогенезу и возрастным особенностям костей, суставов и мышц, описаны аномалии развития костей, что имеет важное клиническое значение.

Содержание учебного пособия соответствует программе по анатомии человека для медицинских высших учебных заведений. Материал изложен кратко, лаконично, с достаточным количеством иллюстративного материала. Анатомические термины и латинские названия приведены в соответствии с Международной анатомической терминологией, с учетом списка анатомических терминов на латинском и русском языках под ред. чл.-кор. РАМН Л.Л. Колесникова (М. : Медицина, 2003).

Считаем своим долгом выразить огромную благодарность Диане Васильевне Ковалевой, которая принимала участие в подготовке первого издания настоящего пособия.

Пособие может быть использовано студентами, преподавателями, врачами различных специальностей, а также студентами не медицинских вузов и средних специальных медицинских учебных заведений.

Список сокращений

При изложении текста в пособии использованы общепринятые сокращения латинских терминов:

art. — articulatio (сустав)

artt. — articulationes (суставы)

lig. — ligamentum (связка)

ligg. — ligamenta (связки)

m. — musculus (мышца)

mm. — musculi (мышцы)

ВВЕДЕНИЕ

Анатомия (от греч. *anatemno* — рассекаю) — раздел биологии, изучающий форму и строение человеческого организма, его систем и органов.

Основная цель анатомии — приобретение знаний о нормальном строении органов, систем органов и тела человека в целом для изучения других медико-биологических и клинических дисциплин, а также для практической работы врача.

Задачи анатомии

После изучения анатомии студент должен:

1) знать и уметь объяснить:

□ строение отдельных органов, их положение в теле человека и взаимоотношение с другими органами в организме; связь между строением и функцией органов;

□ индивидуальные, половые и возрастные особенности строения органов, систем органов и тела человека;

□ зависимость строения органов, систем органов и тела человека от биологических и социальных факторов;

□ варианты и аномалии строения органов и систем органов в связи с особенностями эмбрионального развития;

□ рентгеноанатомию органов и систем органов;

2) уметь:

□ показывать на трупе, препаратах и других учебных пособиях органы, их части и другие анатомические образования;

□ на теле человека пальпировать (прощупывать) и определять положение отдельных органов, костные выступы; проецировать на поверхность тела органы, крупные сосуды и нервы, находить точки пальпации сосудов (пульс);

□ демонстрировать на рентгенограммах органы, их части и другие анатомические образования.

Методы изучения анатомии

Выделяют две группы методов изучения анатомии человека: на трупе и на живом человеке. Труп и анатомические препараты служат основным материалом для изучения тела живого человека.

К методам изучения анатомии на трупе относятся:

- 1) *осмотр*;
- 2) *измерения (антропометрия)*;
- 3) *препарирование* — исследование тела путем его рассечения при помощи скальпеля с последующим изучением формы, размеров, строения суставов, мышц, органов, их положения в организме;
- 4) *метод распилов* — изучение срезов тела человека, предварительно уплотненных с помощью низких температур или другими способами с последующим заключением в прозрачные среды (пластинация);
- 5) *метод наливки (инъекции)* — наполнение кровеносных и лимфатических сосудов, других полых образований или полостей тела загустевающей массой с последующим препарированием;
- 6) *метод коррозии* (от лат. *corrosio* — разъедание) — метод, использующий предварительную наливку загустевающими массами с последующим удалением тканей органа путем растворения их в кислотах или щелочах.

К методам изучения анатомии на живом человеке относятся:

- 1) *осмотр, ощупывание, измерения (антропометрия)* областей и частей тела;
- 2) использование *рентгеновского метода исследования* (рентгеноскопия, рентгенография, их различные модификации: ангиография, лимфография, ренография, пиелография, сальпингография и др.);
- 3) *компьютерная томография (КТ), магнитно-резонансная томография (МРТ)*;
- 4) изучение трубчатых и полых органов при помощи *эндоскопических приборов* (инструментов).

В зависимости от инструментальной вооруженности исследователей строения тела человека различают:

- 1) **макроскопическую анатомию** — изучение внешней формы и строения невооруженным глазом;
- 2) **макро-микроскопическую анатомию** — изучение анатомии с использованием оптических устройств небольшого увеличения;
- 3) **микроскопическую анатомию** (гистологию, цитологию) — изучение более тонкого строения органов и тканей с помощью микроскопа.

В зависимости от цели изучения строения тела человека различают следующие виды анатомии:

1. **Систематическая (нормальная) анатомия** — изучение строения «нормального», т.е. здорового тела человека по системам органов, органам и тканям.

Выделяют следующие системы органов: система скелета; система соединений; мышечная система; системы внутренних органов: пищеварительная, дыхательная, мочевая и половая; нервная система; сердечно-сосудистая система; система органов чувств; система желез внутренней секреции.

2. **Функциональная анатомия** рассматривает строение органов, систем органов и организма человека в связи с выполняемыми функциями, сформировавшимися в ходе развития под влиянием факторов внешней и внутренней среды.

3. **Топографическая анатомия** занимается послойным изучением взаимного расположения органов, частей органов и различных анатомических образований в определенных областях тела человека.

4. **Возрастная анатомия** изучает особенности строения органов, систем органов и тела человека в целом в различные возрастные периоды: *анатомия новорожденного, анатомия ребенка, геронтология* (в пожилом возрасте).

5. **Динамическая анатомия** изучает строение опорно-двигательного аппарата при выполнении различных движений (работа мышц, сохранение позы, равновесия и т.п.).

6. **Пластическая анатомия** занимается изучением строения внешней формы тела человека в покое и в движении.

7. **Сравнительная анатомия** изучает тело человека и животных путем сравнения развития и строения одинаковых органов и анатомических образований, что позволяет объяснить особенности строения тела, его частей, органов и систем органов у человека.

Строение тела человека с учетом биологических и социальных факторов изучает **антропология**. Для правильного понимания механизмов и особенностей формирования органов, систем органов и организма в целом, а также вариантов, аномалий и пороков используются данные эмбриологии. **Эмбриология** — наука о внутриутробном развитии (эмбриогенезе) организма, его органов и систем органов. В анатомии при описании строения органов и систем

органов часто используются понятия онтогенез и филогенез. Динамику развития человеческой особи в течение жизни рассматривает **онтогенез** (от греч. *onthos* — особь, *genesis* — развитие). Развитие органов и систем органов в эволюции животных изучает **филогенез** (от греч. *phylon* — род, *genesis* — развитие).

Уровни организации тела человека

Тело человека состоит из клеток и внеклеточных структур, объединенных в ткани, органы и системы органов.

Клетка — элементарная целостная биологическая система (элементарная частица живого организма), имеет мембрану, цитоплазму, ядро, характеризуется обменом веществ, способностью к самообновлению, самовоспроизведению и развитию.

Ткань — это филогенетически сложившаяся система клеток и внеклеточных структур, характеризующаяся общностью происхождения, строения и выполняемой функции. Различают четыре вида тканей: эпителиальная, соединительная, мышечная, нервная.

Орган — филогенетически сложившаяся система различных тканей, объединенных структурно и функционально. Одна из тканей в органе является основной и определяет его главную функцию. Орган характеризуется присущими ему формой, строением, положением, источниками кровоснабжения, лимфооттока, иннервации и функцией.

Система органов — совокупность органов, объединенных происхождением, топографией и функцией.

Аппарат органов — совокупность органов различных систем, объединенных происхождением или выполнением общих функций (опорно-двигательный аппарат, мочеполовой аппарат).

Плоскости и оси в анатомии

Для ориентирования частей тела или органов в анатомии используют 3 плоскости (рис. 1, *a*): фронтальную *1*; сагиттальную *2*; горизонтальную *3*.

Фронтальная плоскость (*planum frontale*) — это вертикальная плоскость (параллельная плоскости лба), перпендикулярная сагиттальной, которая делит тело человека (органы) на передний и задний отделы.

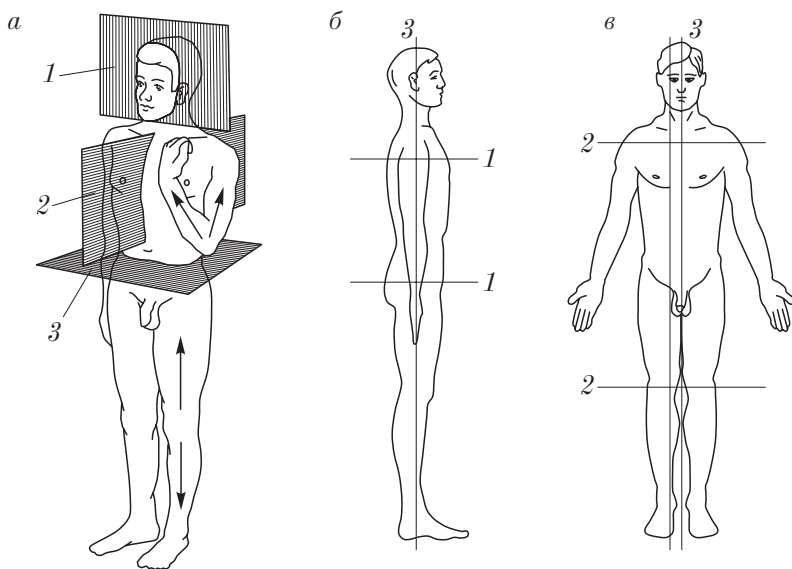


Рис. 1. Плоскости (а) и оси (б, в) в анатомии

Сагиттальная плоскость (*planum sagittale*) — это вертикальная плоскость, которая делит тело человека (орган) на левую и правую части. Сагиттальная плоскость, разграничивающая тело или орган на симметричные половины, называется срединной.

Горизонтальная (поперечная) плоскость (*planum horizontale*) — это плоскость, перпендикулярная вертикальным плоскостям, разграничивающая тело человека (органы) на верхнюю и нижнюю части.

Для описания движений в суставах и функции мышц в анатомии используются 3 основные оси (рис. 1, б, в):

1) *сагиттальная ось* (*axis sagittalis*) 1 проводится перпендикулярно фронтальной плоскости спереди назад (от лат. *sagitta* — стрела);

2) *поперечная ось* (*axis transversalis*) 2 имеет направление, перпендикулярное сагиттальной плоскости (слева направо);

3) *вертикальная ось* (*axis verticalis*) 3 — это ось, перпендикулярная горизонтальной плоскости, направлена сверху вниз.

Анатомическая терминология

Анатомическая терминология — это слова и словосочетания, обозначающие названия областей и частей тела, органов и частей органов и определенные анатомические понятия.

В настоящее время используется Международная анатомическая терминология (под ред. Л.Л. Колесникова, 2003), в которой выделяют общую и частную анатомическую терминологию.

Общая терминология — это слова или словосочетания, обозначающие общие признаки органов, частей тела или тела в целом.

Частная терминология — это слова или словосочетания, определяющие конкретные органы и анатомические образования.

Для указания величины или расположения части тела, анатомического образования или органа по отношению к плоскостям и осям используются общие термины (*termini generales*). При этом понимается вертикальное положение тела человека с ладонями, обращенными кпереди.

По отношению к *сагиттальной плоскости* используют термины:

medianus — срединный, расположенный в плоскости, которая делит тело, его части или орган на симметричные или примерно равные половины;

medialis — медиальный, расположенный ближе к срединной плоскости;

lateralis — латеральный, боковой, удаленный от срединной плоскости (от лат. *latus* — бок);

intermedius — промежуточный;

dexter — правый;

sinister — левый.

По отношению к *фронтальной плоскости* используют термины:

anterior — передний;

posterior — задний;

ventralis — вентральный, лежащий ближе к передней поверхности тела (от лат. *venter* — живот);

dorsalis — дорсальный, лежащий ближе к задней поверхности тела (от лат. *dorsum* — спина).

По отношению к *горизонтальной плоскости* используют термины:

superior — верхний;

inferior — нижний;

cranialis — расположенный ближе к голове (лат. cranium — череп), то же, что и верхний;

caudalis — расположенный ближе к хвосту (лат. cauda — хвост), то же, что и нижний.

Общие термины для описания *расположения частей тела или органов по основным осям или линиям*:

verticalis — вертикальный;

sagittalis — сагиттальный;

transversalis — поперечный;

longitudinalis — продольный (независимо от положения тела или части тела);

proximalis — расположенный ближе к центру тела, или к его срединной плоскости;

distalis — расположенный на удалении от центра тела, или от его срединной плоскости;

rostralis — расположенный ближе к голове, к началу тела (лат. rostrum — клюв);

apicalis — расположенный на верхушке;

basalis — базальный, расположенный ближе к основанию;

basilaris — базилярный, являющийся основанием, основной частью.

Общие термины, используемые *для определения глубины (поверхности) расположения анатомического образования*:

centralis — центральный;

periphericus — периферический;

superficialis — поверхностный;

profundus — глубокий;

palmaris, volaris — ладонный;

plantaris — подошвенный.

Общие термины, используемые *при описании величины органа или анатомического образования*:

major — большой (больший);

magnus — большой;

parvus — малый;

minus — малый (меньший);

intermedius — промежуточный;

minimus — наименьший, малый;

maximus — наибольший, большой;

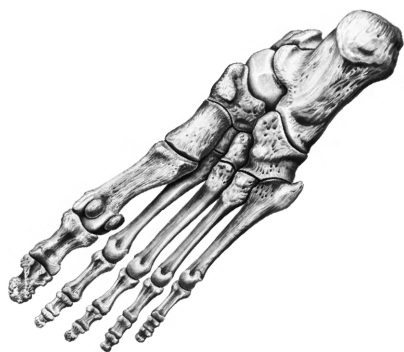
longus — длинный;

brevis — короткий.

Контрольные вопросы

1. Что изучает анатомия? Каковы ее цель и задачи?
2. Какие методы используются для изучения анатомии человека?
3. Какие виды анатомии человека существуют и чем они определяются?
4. Назовите основные плоскости и оси, используемые при изучении анатомии человека.
5. Что такое анатомическая терминология: общая, частная?

Учение о костях — остеология



Общая остеология

Остеология (osteologia) — раздел анатомии, изучающий пассивную часть опорно-двигательного аппарата — кости. Выделяют общую, частную, сравнительную и возрастную остеологию. **Общая остеология** изучает костный скелет в целом: его отделы, половые различия, классификацию и строение костей как органов в связи с их функцией, химическим составом, физическим качеством, развитием и влиянием внешних факторов на их строение; **частная остеология** изучает строение отдельных костей скелета.

Данные остеологии используются в палеонтологии и антропологии при определении возраста скелета. В связи с развитием методов хирургического лечения заболеваний и повреждений костей и суставов остеология приобрела важное значение в медицине.

Кость (os) — это орган твердой опоры (скелета) тела человека. Для кости характерны следующие признаки:

- 1) определенный зачаток развития в эмбриогенезе;
- 2) присущее данной кости строение (анатомия);
- 3) постоянное место (топография) и соединение с другими костями в скелете;
- 4) относительно постоянные источники кровоснабжения, пути лимфооттока и нервные связи;
- 5) определенная функция.

Функции костей

Кости в организме выполняют механические и биологические функции.

Механические функции:

- 1) твердая опора тела;

- 2) защита внутренних органов;
- 3) двигательная (рычаги).

Биологические функции:

- 1) минеральный обмен (кальций, фосфор и др.);
- 2) кроветворная (красный костный мозг).

Строение кости

Кость (рис. 2, а, б, в) построена из костной ткани. В ней различают *компактное вещество* (substantia compacta) 1 — наружный слой и *губчатое вещество* (substantia spongiosa) 6 — внутренний слой. Перекладки губчатого вещества располагаются упорядоченно в соответствии с функциональной нагрузкой. В костях свода черепа губчатое вещество называется *диплоэ* (diploe); в нем распо-

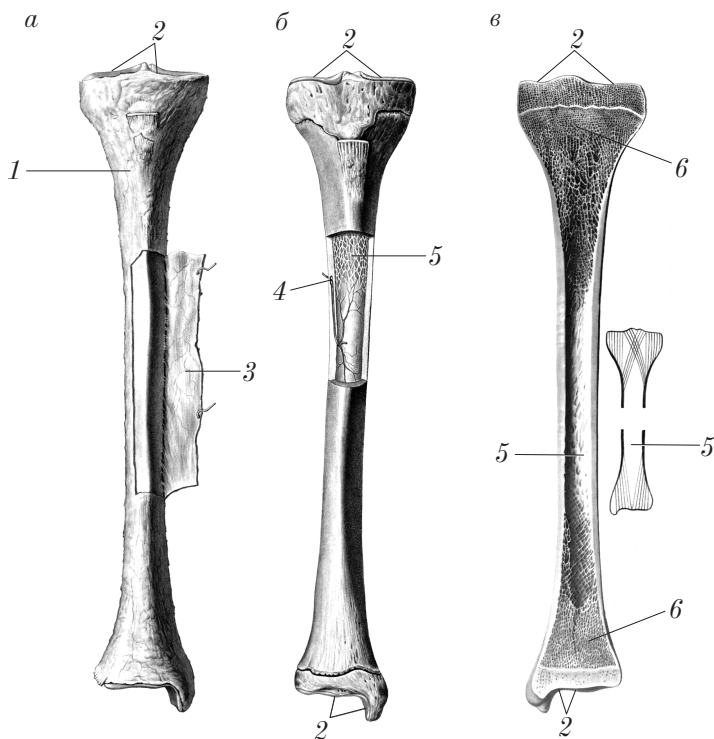


Рис. 2. Строение кости

лагается большое число каналов, образующих стенки диплоических вен (*venae diploicae*). В длинных костях средняя часть кости состоит только из компактного вещества, а внутри располагается костномозговая полость (*cavitas medullaris*) 5.

Губчатое вещество кости заполнено красным костным мозгом (*medulla ossium rubra*). До периода полового созревания костномозговая полость содержит красный костный мозг, который с возрастом замещается желтым костным мозгом (*medulla ossium flava*).

Кость снаружи покрыта надкостницей (*periosteum*) 3, которая представлена тонкой плотной соединительнотканной пластинкой, прочно сращенной с костью. Через надкостницу осуществляется кровоснабжение, лимфоотток и иннервация кости. За счет надкостницы в эмбриональном периоде происходит периостальное окостенение, а также рост кости в толщину и регенерация кости при переломах.

Поверхности костей, образующих суставы, покрыты суставным (гиалиновым) хрящом (*cartilago articularis*) 2.

На поверхности кости имеются питательные отверстия (*foramina nutricia*) 4, а в толще кости — питательные каналы (*canales nutriticii*), через которые в вещество кости проникают сосуды и нервы.

Классификация костей

По форме кости делятся на следующие виды (рис. 3):

- 1) длинные (трубчатые, губчатые);
- 2) короткие (трубчатые, губчатые);
- 3) плоские;
- 4) воздухоносные;
- 5) смешанные (атипичные).

Длинные кости (*ossa longa*):

а) трубчатые — плечевая кость (рис. 3, а), бедренная кость, кости предплечья и голени;

б) губчатые — грудина, ребра, ключица.

Короткие кости (*ossa brevia*):

а) трубчатые — кости пясти, плюсны, фаланг пальцев кисти и стопы (рис. 3, б);

б) губчатые — кости запястья, предплюсны, сесамовидные кости (рис. 3, в, г).

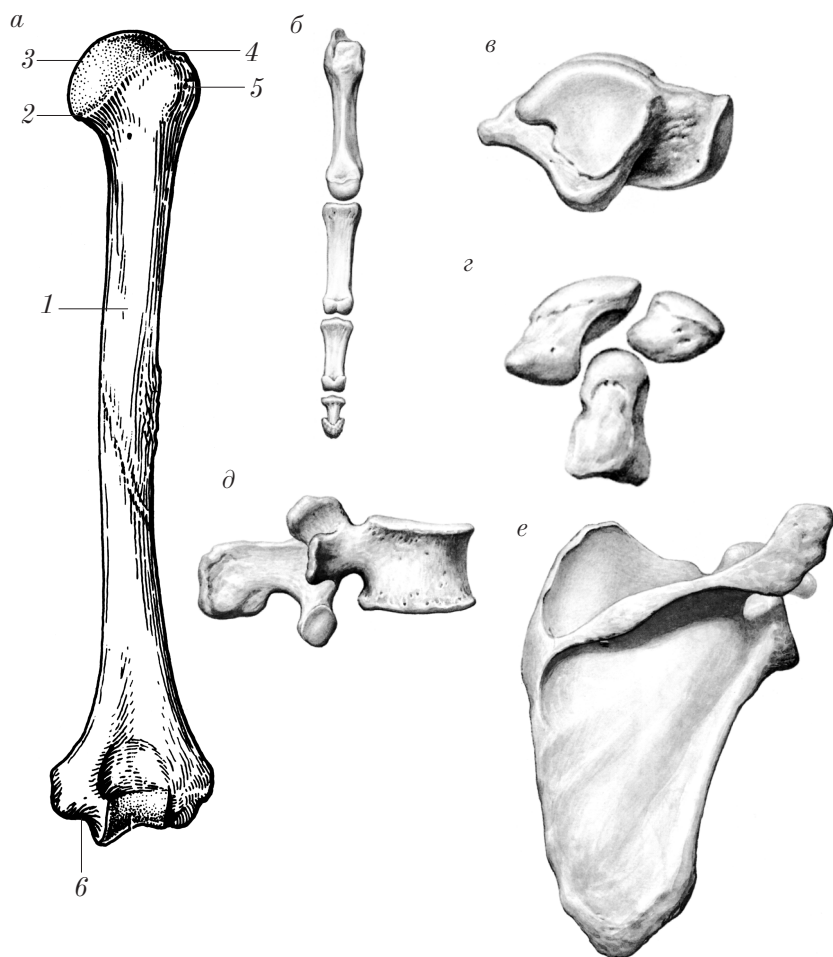


Рис. 3. Виды костей

Плоские кости (ossa plana):

- а) кости свода черепа (теменная кость);
 б) кости поясов верхней конечности (лопатка) (рис. 3, е) и нижней конечности (тазовая кость).

Воздухоносные кости (ossa pneumatica) окружают носовую полость и содержат полости (пазухи): верхняя челюсть, решетчатая кость, клиновидная кость, лобная кость.

Смешанные (атипичные) кости (*ossa mixta seu ossa irregularia*) состоят из частей, имеющих разную форму и строение, и не относятся ни к одной из вышеперечисленных групп: позвонки (рис. 3, *д*), височная кость, некоторые кости лица.

На длинной трубчатой кости различают следующие части (см. рис. 3, *а*):

1) диафиз (*diaphysis*) *1* — средняя часть кости, или тело (*corpus*);

2) эпифизы проксимальный и дистальный (*epiphysis proximalis 3 et distalis 6*) — проксимальный и дистальный концы кости;

3) метафиз (*metaphysis*) *2* — зона между диафизом и эпифизом;

4) эпифизарную линию (*linea epiphysialis*) *4* — место, где располагается зона роста — эпифизарный хрящ (*cartilago epiphysialis*); эта линия располагается в области метафиза;

5) апофиз (*apophysis*) *5* — вырост кости, обусловленный тягой мышц или прикреплением связок.

Развитие костей

Закладка костей у зародыша человека появляется на 6–7-й неделе эмбриогенеза.

Исходной основой развития кости является зародышевая соединительная ткань — мезенхима, возникающая из клеток среднего зародышевого листка — мезодермы (склеротома).

Будущие кости закладываются в виде сгущений клеток мезенхимы (перепонок) — перепончатая стадия развития костей (I стадия). На втором месяце внутриутробного развития основная масса перепончатых закладок костей замещается хрящевой тканью и на месте мезенхимных закладок появляются хрящевые модели будущих костей — хрящевая стадия развития костей (II стадия). Начиная с 8-й недели эмбриогенеза на месте хряща за счет надхрящницы образуется костная ткань (перихондральное окостенение) — костная стадия развития кости (III стадия). По такому пути (3 стадии) развиваются кости основания черепа, осевого и добавочного скелета (вторичные кости).

Меньшая часть перепончатых (соединительнотканых) закладок костей замещается костной тканью, минуя хрящевую стадию.

По такому пути развиваются покровные кости черепа, кости лица, часть ключицы (первичные кости).

Рост костей в толщину осуществляется за счет надкостницы, остеобласты которой наслаиваются на предыдущие путем наложения (аппозиция) и образуют костную пластинку (периостальное окостенение).

Рост костей в длину осуществляется за счет эпифизарного хряща и прекращается к 25–27 годам жизни в связи с его окостенением (оссификацией).

Возрастные особенности костей

Первые точки окостенения появляются на 6–8-й неделе внутриутробного развития.

Большинство костей развивается из нескольких точек окостенения, поэтому у детей первых лет жизни каждая кость состоит из нескольких костных фрагментов (тело, эпифизы, апофизы и т.д.), слияние (синоостозирование) которых в единую кость происходит в разные сроки, в зависимости от положения кости в скелете. Окончательно процесс срастания частей (закладок) в единый орган завершается к 25–27 годам.

Периоды интенсивного роста:

- 1) 1–2-й годы жизни;
- 2) 8–10-й годы жизни;
- 3) период полового созревания:
 - а) 12–14 лет у девочек;
 - б) 14–16 лет у мальчиков.

Старческие изменения:

- 1) минерализация костной ткани (увеличение отложения солей);
- 2) истончение компактного и губчатого вещества (остеопороз);
- 3) повышенная хрупкость (ломкость).

Рентгеноанатомия костей

Соли кальция, содержащиеся в костной ткани, задерживают рентгеновские лучи, поэтому кости контрастируют по сравнению с окружающими тканями.

Компактное вещество, в зависимости от кости, имеет вид плотной «тени», которая представлена светлой полосой различной ширины (так как рентгенограммы представляют собой негативные снимки); губчатое вещество образует сетеподобный рисунок.

Компактное вещество трубчатых костей на рентгенограммах дает две сравнительно широкие параллельные тени, которые истончаются по направлению к эпифизам. Между ними находится широкая полоса просветления (темная полоса), соответствующая костномозговой полости.

Компактное вещество эпифизов и губчатых костей дает тени в виде узких (тонких) светлых полос, внутри от которых видна сеть губчатого вещества.

Различные выступы на костях (бугры, бугорки, отростки, ости, надмыщелки и т.п.), а также точки окостенения на рентгенограммах имеют вид светлых образований («затемнений») соответствующей формы.

Различного рода отверстия, каналы, углубления, борозды, полости в костях, эпифизарные хрящи имеют соответствующий вид темных образований («просветлений»).

На рентгенограммах суставов между костями отмечается широкая темная полоса — рентгеновская суставная щель, которая ограничена узкими (светлыми) полосками компактного вещества эпифизов. Рентгеновская суставная щель шире анатомической на толщину суставных хрящей, которые не задерживают рентгеновские лучи.

Контрольные вопросы

1. Почему кость называется органом?
2. Какие функции выполняет костная ткань в организме?
3. Как классифицируются кости и на чем основана их классификация?
4. Какие основные стадии проходит кость в эмбриональном развитии?
5. В чем выражаются возрастные изменения костей?
6. В чем состоят различия изображений компактного и губчатого вещества на рентгенограммах?
7. Почему рентгеновская суставная щель шире анатомической?

Частная остеология

Костный скелет (skeleton, от греч. skeletos — высушенный) человека состоит из 206 костей. Из них: 36 непарных и 85 парных.

Скелет человека состоит из осевого скелета и добавочного скелета (рис. 4).

К *осевому скелету* относят:

- 1) череп *1*;
- 2) позвоночный столб *2*;
- 3) кости грудной клетки *3*.

К *добавочному скелету* относят:

- 1) кости верхней конечности *4*;
- 2) кости нижней конечности *5*.

Скелет выполняет следующие функции: создает твердую опору и защиту органов и тканей; образует рычаги для перемещения в пространстве и движения частей тела относительно друг друга.

Кости осевого скелета

Скелет туловища

Скелет туловища состоит из позвоночного столба (позвочника, *columna vertebralis*) и грудной клетки (*compages thoracis seu thorax*).

Позвоночный столб

Позвоночный столб (*columna vertebralis*) выполняет функции опоры (для головы и туловища), защиты (для спинного мозга) и движения (для черепа и позвонков), а также биологические

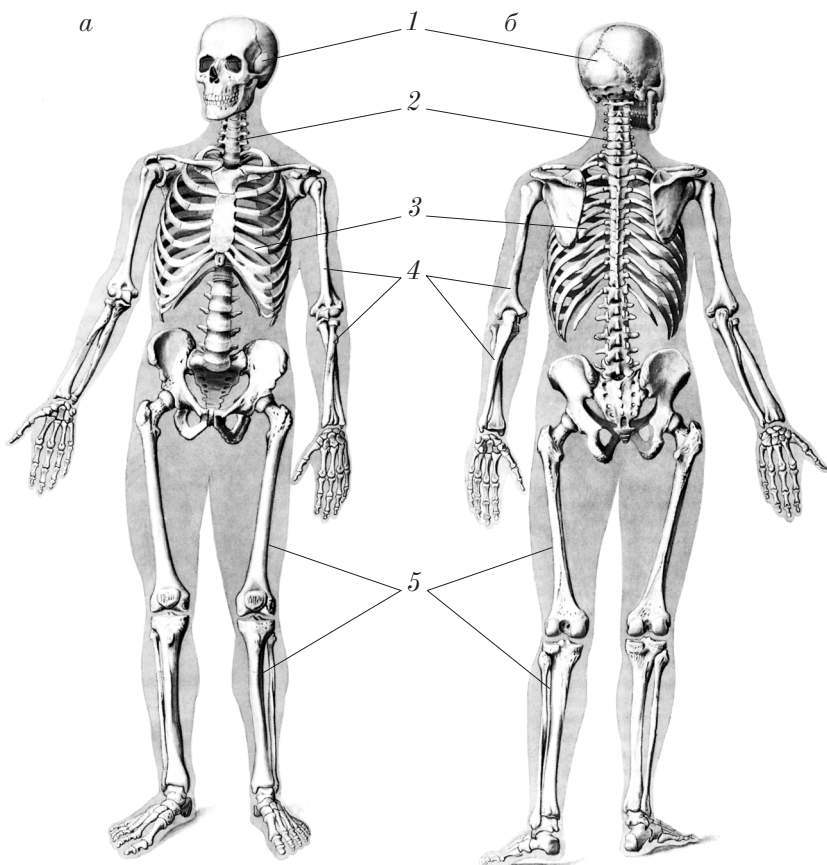


Рис. 4. Скелет:
а — вид спереди; б — вид сзади

функции: кроветворную (за счет красного костного мозга) и участие в минеральном обмене.

Позвоночный столб образуют 33–34 позвонка:

- 1) 7 шейных позвонков (vertebrae cervicales) (C_1 – C_7);
- 2) 12 грудных позвонков (vertebrae thoracicae) (Th_1 – Th_{12});
- 3) 5 поясничных позвонков (vertebrae lumbales) (L_1 – L_5);
- 4) 5 крестцовых позвонков (vertebrae sacrales) (S_1 – S_5);
- 5) 4–5 копчиковых позвонков (vertebrae coccygeae) (Cc_{g1} – Cc_{g5}).

Шейные позвонки

Шейные позвонки (C_3-C_7) (vertebrae cervicales) (рис. 5, а, б) имеют: тело позвонка (corpus vertebrae) 4; дугу позвонка (arcus vertebrae) 7; позвоночное отверстие (foramen vertebrale) 9; остистый отросток (processus spinosus) 8 (раздвоен); 2 поперечных отростка (processus transversales) 5; 2 поперечных отверстия (foramina transversaria) 6. Поперечные отростки имеют: передний бугорок (tuberculum anterius) 3; задний бугорок (tuberculum posterius) 1; борозду спинномозгового нерва (sulcus nervi spinalis) 2. Вблизи тела позвонка на дуге располагаются слева и справа: верхний суставной отросток (processus articularis superior) 10 и нижний суставной отросток (processus articularis inferior) 13; кпереди от основания отростков находятся соответственно верхняя позвоночная вырезка (incisura vertebralis superior) 11 и более глубокая нижняя позвоночная вырезка (incisura vertebralis inferior) 12.

Первый шейный позвонок (C_1) — атлант (atlas) (рис. 6, а) соединяется с черепом. Этот позвонок имеет 2 дуги: короткую переднюю дугу (arcus anterior) 2 и длинную заднюю дугу (arcus posterior) 9. На передней дуге имеется передний бугорок (tuberculum anterius) 1 и ямка зуба (fovea dentis) 3; на задней дуге находятся: задний бугорок (tuberculum posterius) 10, борозды позвоночной артерии (sulci arteriae vertebrales) 8.

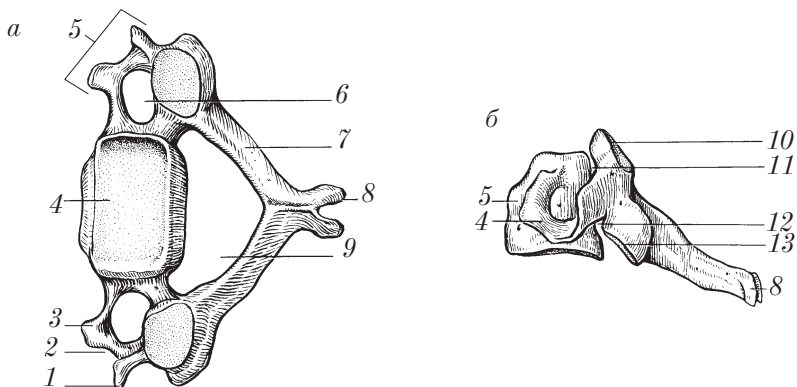


Рис. 5. Четвертый шейный позвонок:
а — вид сверху; б — вид сбоку

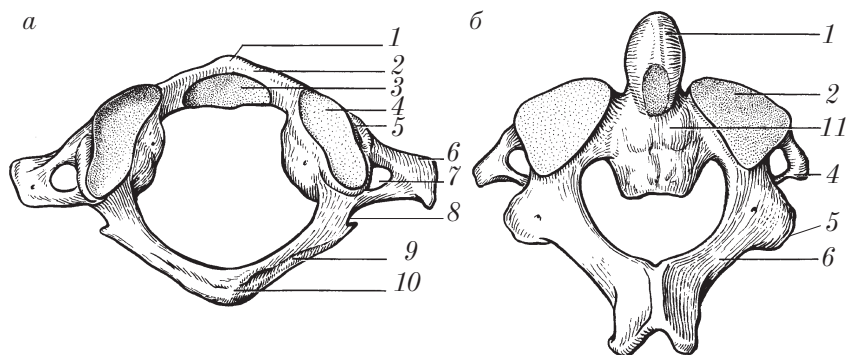


Рис. 6. Шейные позвонки:

a — первый шейный позвонок (вид сверху); *б* — второй шейный позвонок (вид сзади)

Передняя и задняя дуги соединяются друг с другом при помощи боковых масс (*massae laterales*) 5. На боковых массах с обеих сторон располагаются: верхняя суставная ямка (*fovea articularis superior*) 4 и нижняя суставная ямка (*fovea articularis inferior*), а также поперечные отростки (*processus transversus*) 6, которые имеют поперечное отверстие (*foramen transversarium*) 7.

Правило расположения атланта: передняя дуга короче задней, верхняя суставная ямка эллипсовидной формы, нижняя — плоская и круглая.

Второй шейный позвонок (C_2) — осевой позвонок (*axis*) (рис. 6, б) имеет: зуб (*dens*) 1 с верхушкой (*apex*), на котором спереди и сзади располагаются суставные поверхности; тело позвонка (*corpus vertebrae*) 11; дугу позвонка (*arcus vertebrae*) 6, где различают поперечные отростки (*processus transversus*) 4, имеющие поперечные отверстия; с каждой стороны имеются верхняя суставная поверхность (*facies articularis superior*) 2 и нижняя суставная поверхность (*facies articularis inferior*) 5.

Правило расположения осевого позвонка: тело позвонка — впереди, зуб — кверху.

Грудные позвонки

Грудные позвонки (Th_1 – Th_{12}) (vertebrae thoracicae) называют типичными, потому что они имеют все анатомические образования, присущие другим позвонкам (рис. 7, а, б). Они состоят из тела (corpus vertebrae 1) и дуги позвонка (arcus vertebrae) 5, которые ограничивают отверстие позвонка (foramen vertebrale) 7.

На дуге позвонка располагаются: остистый отросток (processus spinosus) 6, с каждой стороны поперечный отросток (processus transversus) 3, на котором имеется реберная ямка поперечного отростка (fovea costalis processus transversus) 4 (кроме 11-го (Th_{11}) и 12-го (Th_{12}) грудных позвонков); верхний суставной отросток (processus articularis superior) 11; нижний суставной отросток (processus articularis inferior) 12; впереди от них располагаются: верхняя позвоночная вырезка (incisura vertebralis superior) 8 и нижняя, более глубокая позвоночная вырезка (incisura vertebralis inferior) 10.

На теле позвонка с каждой стороны находятся: верхняя реберная ямка (полуямка) (fovea costalis superior) 2; нижняя реберная ямка (fovea costalis inferior) 9. На первом грудном позвонке (Th_1) имеется одна ямка (верхняя) для первого ребра и одна полуямка (нижняя) для второго ребра; на десятом позвонке (Th_{10}) слева и справа имеется только верхняя ямка для десятого ребра; на Th_{11} и Th_{12} позвонках с каждой стороны на теле имеются только ямки для одноименных ребер.

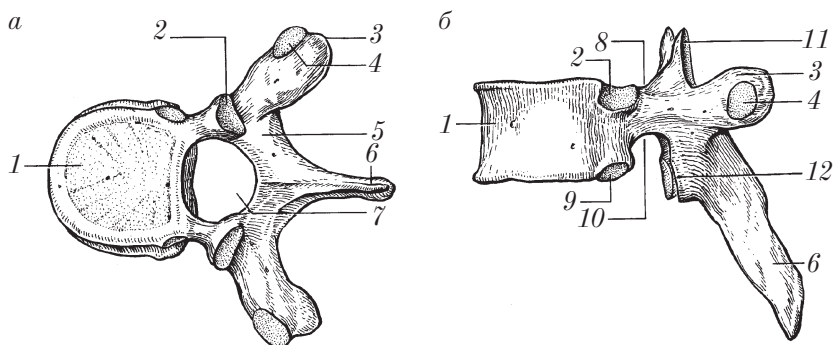


Рис. 7. Грудной позвонок:
а — вид сверху; б — вид сбоку

Поясничные позвонки

Поясничные позвонки (L_1-L_5) (vertebrae lumbales) более крупные, так как несут большую нагрузку (рис. 8, а, б). Они имеют следующие анатомические образования: тело позвонка (corpus vertebrae) 1; дугу позвонка (arcus vertebrae) 4, позвоночное отверстие (foramen vertebrale) 6.

На дуге позвонка находятся остистый отросток (processus spinosus) 5, с каждой стороны — поперечный отросток (processus transversus) 2 (результат слияния редуцированного ребра спереди и остатка суставного отростка (processus accessorius)) 3 сзади; верхний суставной отросток (processus articularis superior) 7; нижний суставной отросток (processus articularis inferior) 8; верхняя позвоночная вырезка (incisura vertebralis superior) 10; нижняя позвоночная вырезка (incisura vertebralis inferior) 9.

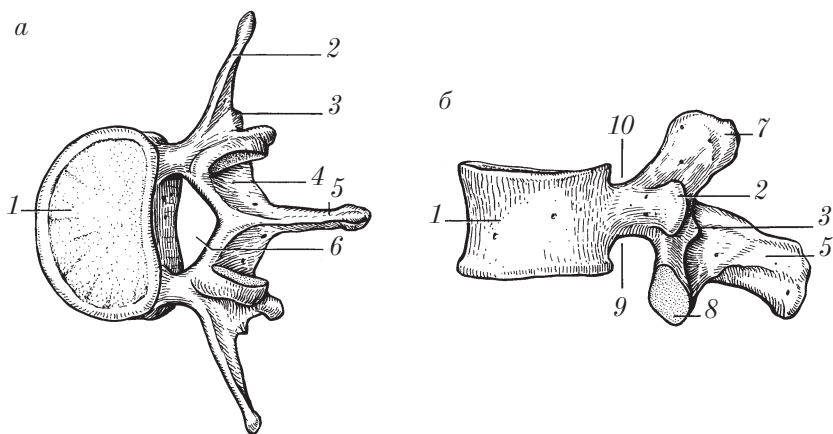


Рис. 8. Поясничный позвонок:
а — вид сверху; б — вид сбоку

Правило расположения шейных (C_3-C_7), грудных (Th_1-Th_{12}) и поясничных (L_1-L_5) позвонков: тело позвонка располагается впереди, дуга позвонка — кзади, книзу более глубокая нижняя позвоночная вырезка.

Крестцовые позвонки

У человека имеется 5 крестцовых позвонков (S_1-S_5) (vertebrae sacrales). Начиная с 13 лет к 17–25 годам они срастаются в единую кость — крестец (os sacrum) (рис. 9, а, б).

Крестец (os sacrum) имеет форму клина; на нем различают обращенное кверху основание крестца (basis ossis sacri) 1, книзу — верхушку крестца (apex ossis sacri) 7, тазовую поверхность (facies pelvina) 4 — впереди, дорсальную поверхность (facies dorsalis) 11 — кзади. Слева и справа от основания находятся латеральная часть (pars lateralis) 3, на ней — ушковидная поверхность (facies auricularis) 10 и крестцовая бугристость (tuberositas sacralis). Основание крестца выступает вперед в виде мыса (promontorium) 2; на тазовой поверхности видны поперечные линии (lineae transversae) 5 — места сращения тел крестцовых позвонков, тазовые крестцовые отверстия (foramina sacralia pelvina) 6. При срастании крестцовых позвонков их позвоночные отверстия (foramina vertebralia) образуют крестцовый канал (canalis sacralis) 9, который внизу заканчивается крестцовой щелью (hiatus sacralis) 16, по бокам от которой располагаются крестцовые рога (cornua sacralia) 17. В крестцовом канале слева и справа видны межпозвоночные отверстия (foramina intersacralia).

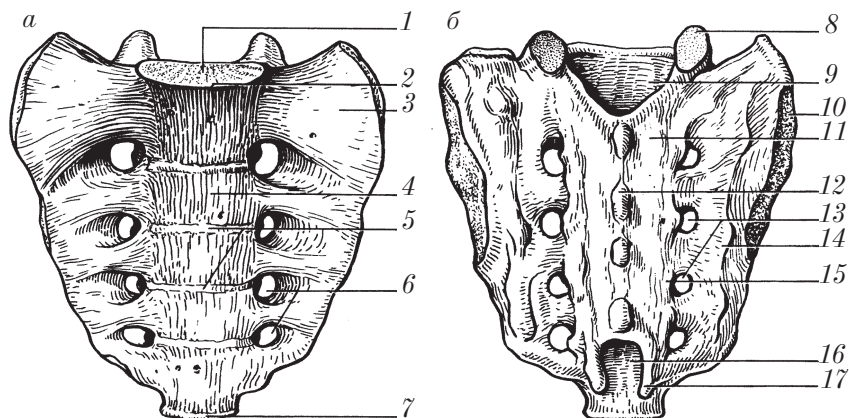


Рис. 9. Крестец:
а — вид спереди; б — вид сзади

На дорсальной поверхности крестца в результате срастания остистых отростков образуются: срединный крестцовый гребень (*crista sacralis mediana*) 12, дорсальные крестцовые отверстия (*foramina sacralia dorsalia*) 13, а также с каждой стороны при срастании суставных отростков — промежуточный крестцовый гребень (*crista sacralis intermedia*) 15; латеральный крестцовый гребень (*crista sacralis lateralis*) 14 — результат срастания поперечных отростков; верхний суставной отросток (*processus articularis superior*) 8.

Правило расположения крестца: основание крестца кверху, тазовая (гладкая, вогнутая) поверхность кпереди.

Копчик

Копчик (*os coccygis*, *соссух*) — рудиментарная часть позвоночного столба, имеет треугольную форму, состоит из 4–5 сросшихся копчиковых позвонков (*vertebrae coccygeae*). Первый копчиковый позвонок имеет небольшое тело, копчиковые рога (*cornua coccygea*) — рудимент суставных отростков. Дуги и отростки у позвонков отсутствуют.

Развитие позвонков

В *эмбриогенезе* позвонки проходят три стадии развития: 1) перепончатую; 2) хрящевую; 3) костную.

В каждом позвонке на 2-м месяце внутриутробного развития появляются 3 основные точки окостенения: одна в теле и по одной в каждой половине дуги позвонка; их слияние в единую кость происходит к 3-му году жизни; у первого шейного позвонка появляется одна точка в передней дуге и две — в боковых массах (в каждой половине задней дуги), которые срастаются к 5–6-му году жизни.

Крестцовые позвонки срастаются в крестцовую кость в промежутке с 13 лет и до 17–25 лет жизни.

Копчиковые позвонки имеют по одной точке окостенения, которые появляются с 1 до 10 лет; они срастаются в одну кость примерно к 30 годам жизни.

Позвонки приобретают строение, характерное для взрослого, к 23–30 годам.

Старческие изменения: атрофия костной ткани позвонков; образование костных шипов-остеофитов в результате обызвествления связок у верхнего и нижнего края тела позвонка.

Контрольные вопросы

1. Из каких отделов состоит костный скелет человека и какие функции он выполняет?
2. Какие кости входят в состав скелета туловища?
3. Почему грудной позвонок называют типичным? Расскажите об анатомических образованиях позвонка.
4. В чем особенности строения первого и второго шейных позвонков?
5. Расскажите об анатомических образованиях крестца.
6. Как правильно расположить шейные, грудные, поясничные и крестцовые (крестец) позвонки?
7. Назовите стадии развития позвонков в эмбриогенезе и расскажите об их возрастных изменениях.

Грудная клетка

Кости грудной клетки (*ossa thoracis*) представлены грудиной (*sternum*) и 12 парами ребер (*costae*).

Грудины

Грудина (*sternum*) (рис. 10) — непарная плоская кость, имеет рукоятку грудины (*manubrium sterni*) 3; тело грудины (*corpus sterni*) 1; мечевидный отросток (*processus xiphoideus*) 7; угол грудины (*angulus sterni*) 6 (соответствует уровню прикрепления 2-го ребра); яремную вырезку (*incisura jugularis*) 4; ключичную вырезку (*incisura clavicularis*) 5; семь пар реберных вырезок (*incisurae costales*) 2.

Ребра

Ребра (*costae*) — 12 пар: 7 пар верхних ребер (I–VII), соединенных с грудиной, называются *истинными ребрами* (*costae verae*); 3 пары ниже расположенных ребер (VIII, IX, X) с грудиной не связаны, а соединяются с вышележащими ребрами и получили назва-

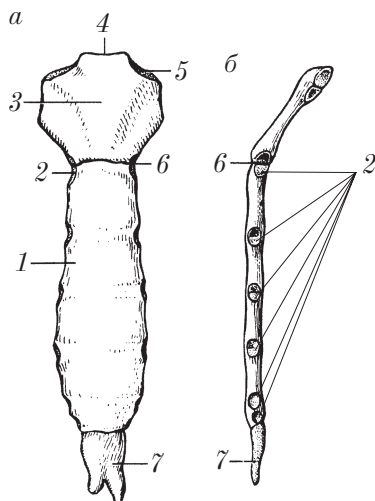


Рис. 10. Грудина:
а — вид спереди; б — вид сбоку

ние *ложных ребер* (*costae spuriae*); 2 последние пары (XI, XII) с вышележащими ребрами не соединяются, а свободно заканчиваются в боковой стенке брюшной полости, очень подвижны, поэтому их называют *колеблющимися ребрами* (*costae fluctuantes*).

На ребре (рис. 11, а, б, в) различают костную часть ребра (*os costale*) 7 и реберный хрящ (*cartilago costalis*); ребро имеет наружную и внутреннюю поверхности.

Костная часть имеет головку ребра (*caput costae*) 3 (для соединения с телами позвонков), шейку ребра (*collum costae*) 2; бугорок ребра (*tuberculum costae*) 1 (для соединения с поперечным отростком позвонка, отсутствует у XI, XII пар ребер); угол ребра (*angulus costae*) 9 (у I пары ребер он совпадает с бугорком ребра); борозду ребра (*sulcus costae*) 10 (на внутренней поверхности нижнего края) для сосудов и нерва.

На головке ребра имеется гребешок головки ребра (*crista capitis costae*) 8, который отсутствует у I, XI и XII пар ребер; на шейке ребра имеется гребень шейки ребра (*crista colli costae*) (за исключением XI и XII пар ребер).

Первое ребро (рис. 11, а) имеет верхнюю и нижнюю поверхности. На верхней поверхности различают бугорок передней лест-

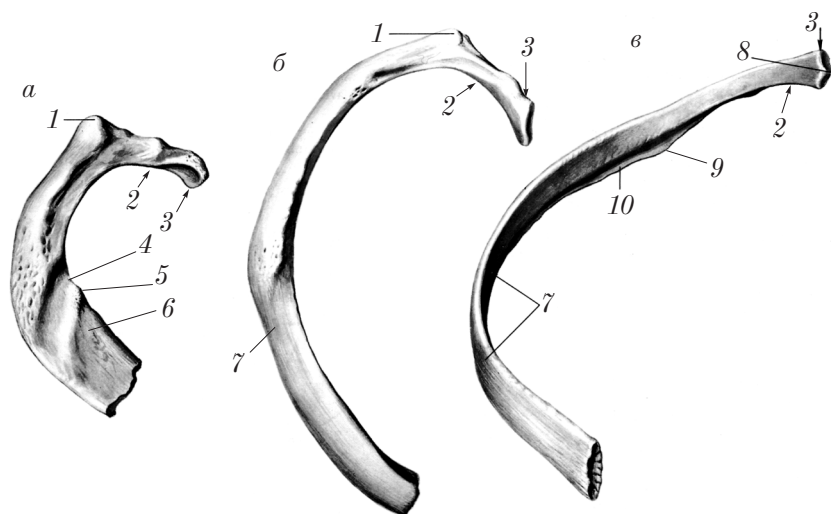


Рис. 11. Ребра:
a — первое; *б* — второе; *в* — восьмое

ничной мышцы (*tuberculum musculi scaleni anterioris*) 5, борозду подключичной вены (*sulcus venae subclaviae*) 6 — кпереди от бугорка; борозду подключичной артерии (*sulcus arteriae subclaviae*) 4 — кзади от бугорка.

Правила расположения:

1) грудины — рукоятка грудины располагается кверху, угол грудины — вперед;

2) ребра — головка ребра располагается кзади, книзу направлен острый край, кнаружи выпуклая (наружная) поверхность ребра;

3) первого ребра — головка ребра направлена кзади, бугорок передней лестничной мышцы кверху.

Развитие костей грудной клетки

В эмбриогенезе грудина и ребра проходят три стадии развития: 1) перепончатую; 2) хрящевую; 3) костную. В ребрах закладываются по 3 точки окостенения, которые появляются в головке, бугорке и теле на 2-м месяце эмбриогенеза.

Полное срастание частей ребра и приобретение дефинитивного строения (как у взрослого) наступает примерно к 25 годам жизни.

Грудина во внутриутробном развитии образуется в результате слияния вентральных закладок ребер с образованием грудинных полосок. В рукоятке грудины закладываются 1–2 точки окостенения; в теле грудины с обеих сторон появляются попарно 6–7 точек окостенения; их слияние в одну кость происходит примерно к 20 годам жизни).

Строение, характерное для взрослого, грудина приобретает после 30 лет. После 30 лет возможно образование синостоза между телом и рукояткой грудины, а также между телом и мечевидным отростком.

Аномалии развития костей туловища

Позвоночный столб:

- сращение (ассимиляция) атланта с затылочной костью;
- расщепление задней дуги атланта в области бугорка;
- несращение тела второго шейного позвонка (C_2) с зубом и наличие между ними сустава;
- уменьшение диаметра или отсутствие поперечного отверстия седьмого шейного позвонка (C_7);
- уменьшение числа шейных позвонков до 6 (при наличии шейных ребер); седьмой шейный позвонок (C_7) приобретает все признаки первого грудного позвонка (Th_1);
- увеличение числа грудных позвонков до 13 (при увеличении числа ребер до 13 пар), число поясничных позвонков уменьшается до 4;
- уменьшение числа грудных позвонков до 11, при наличии 11 пар ребер число поясничных позвонков увеличивается до 6;
- наличие 6 поясничных позвонков;
- наличие 4 крестцовых позвонков;
- при сращении (ассимиляции) четвертого (L_4) и пятого (L_5) (чаще) поясничных позвонков с крестцом насчитывается 3 или 4 поясничных и соответственно 6 или 7 крестцовых позвонков (сакрализация позвонков);
- уподобление первого крестцового позвонка (S_1) поясничным позвонкам (люмболизация), проявляется наличием 6 поясничных и 4 крестцовых позвонков;

полное или частичное несращение точек окостенения в половинах дуг по линии остистых отростков, когда срединный крестцовый гребень полностью или частично раздвоен (*spina bifida sacralis totalis s. spina bifida sacralis partialis*).

Грудина:

наличие различной формы, величины и количества отверстий в теле и мечевидном отростке;

раздвоение мечевидного отростка на две пластинки;

наличие двух небольших надгрудинных косточек (*ossa suprasternalia*).

Ребра:

13 пар ребер;

уменьшение числа ребер: отсутствие XII, а иногда XI пар ребер;

наличие 8 истинных ребер;

расщепление переднего конца ребра;

уменьшение длины XII пары ребер;

срастание XII пары ребер с позвонком.

Контрольные вопросы

1. Какие кости входят в состав грудной клетки?
2. Какие анатомические образования различают на грудиने? Как правильно расположить грудину?
3. Сколько ребер имеется в составе грудной клетки? Как они подразделяются?
4. Какие анатомические образования имеются на ребре? Как правильно расположить ребро?
5. Назовите и покажите отличия I, XI и XII пар ребер от остальных?
6. Расскажите об основных стадиях развития позвонков, грудины и ребер.
7. Назовите аномалии позвонков.
8. Какие аномалии характерны для грудины и ребер?

Череп

Череп (*cranium*) (от греч. *cephalon*) является скелетом головы и служитместилищем головного мозга, органов чувств и начальных отделов пищеварительного и дыхательного трактов.

Череп (рис. 12) состоит из двух отделов: 1) мозгового отдела (*cranium cerebrale*); 2) костей лица (*ossa faciei*), которые составляют лицевой, или висцеральный, отдел (*cranium faciale seu viscerale*).

Мозговой отдел черепа (*cranium cerebrale*) служитместилищем и защитой для головного мозга и ряда органов чувств. К мозговому отделу черепа относятся 8 костей, из них 4 непарных: лобная (*os frontale*) 3; решетчатая (*os ethmoidale*) 5; клиновидная (*os sphenoidale*) 11; затылочная (*os occipitale*) 1 и 2 парные кости: теменная (*os parietale*) 2; височная (*os temporale*) 12.

Мозговой отдел черепа условно делят на свод черепа (*fornix*), или крышу (*calvaria*), и основание черепа (*basis cranii*).

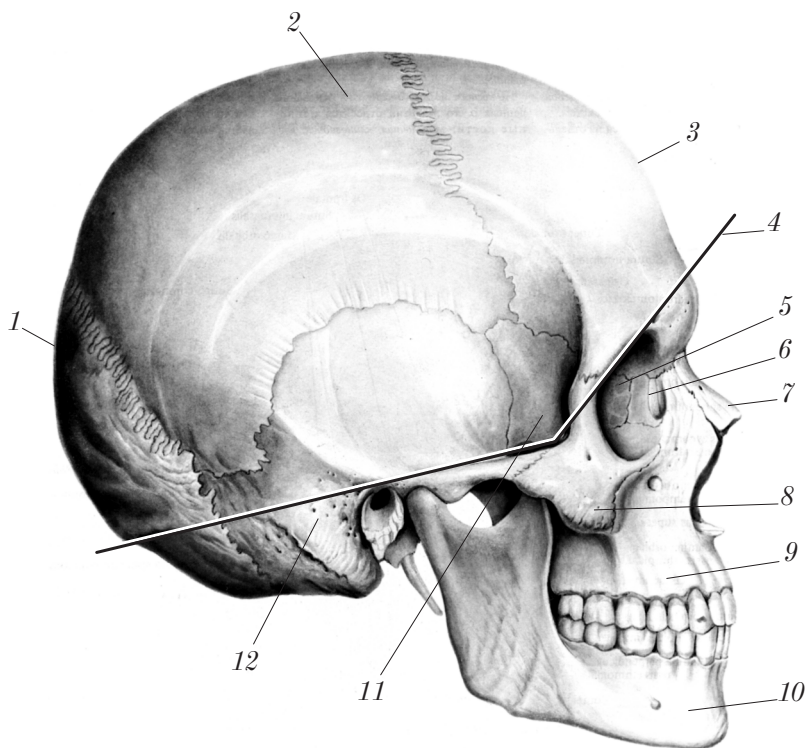


Рис. 12. Череп (вид справа)

Граница между сводом и основанием проходит по условной линии 4 от лобно-носового шва (*sutura frontonasalis*) через надглазничный край (*margo supraorbitalis*), скуловой отросток (*processus zygomaticus*) лобной кости, подвисочный гребень (*crista infratemporalis*) большого крыла клиновидной кости, скуловой отросток (*processus zygomaticus*) височной кости, верхний край наружного слухового отверстия (*porus acusticus externus*), основание сосцевидного отростка (*processus mastoideus*) височной кости, верхнюю выйную линию (*linea nuchae superior*) затылочной кости, наружный затылочный выступ (*protuberantia occipitalis externa*).

Кости лица (*ossa faciei*) — это кости черепа, которые служат опорой начальных отделов пищеварительной и дыхательной систем, участвуют в образовании стенок полостей для органов зрения, обоняния, вкуса.

К костям лица относятся 15 костей. Из них 6 парных: верхняя челюсть (*maxilla*) 9; небная кость (*os palatinum*); носовая кость (*os nasale*) 7; слезная кость (*os lacrimale*) 6; скуловая кость (*os zygomaticum*) 8; нижняя носовая раковина (*concha nasalis inferior*) и 3 непарные кости: нижняя челюсть (*mandibula*) 10; подъязычная кость (*os hyoideum*); сошник (*vomer*).

Мозговой отдел черепа

Лобная кость

Лобная кость (*os frontale*) (рис. 13) — непарная кость, входит в состав передних отделов основания и свода черепа, участвует в формировании стенок глазницы и носовой полости.

Основные части лобной кости: 1) лобная чешуя (*squama frontalis*) 2; 2) глазничная часть (*pars orbitalis*) 18 и носовая часть (*pars nasalis*) 6.

1. **Лобная чешуя** (*squama frontalis*) (непарная) имеет наружную поверхность (*facies externa*) 1 и внутреннюю поверхность (*facies interna*) 19. На наружной поверхности имеются лобный бугор (*tuber frontale*) 3, глабелла (*glabella*) 4, надбровная дуга (*arcus superciliaris*) 9, надглазничный край (*margo supraorbitalis*) 5, лобная вырезка (отверстие) (*incisura (foramen) frontale*) 8, надглазничная вырезка (отверстие) (*incisura (foramen) supraorbitale*) 11,

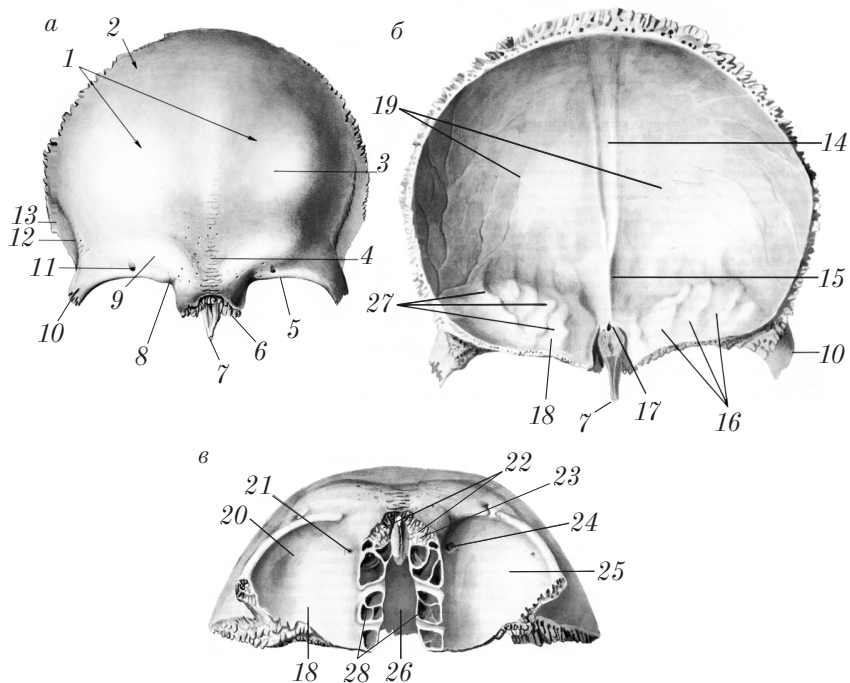


Рис. 13. Лобная кость:

a — вид спереди; *б* — вид сзади; *в* — вид снизу

скуловой отросток (*processus zygomaticus*) 10, височная линия (*linea temporalis*) 12, височная поверхность (*facies temporalis*) 13.

На внутренней поверхности находятся борозда верхнего сагиттального синуса (*sulcus sinus sagittalis superioris*) 14, лобный гребень (*crista frontalis*) 15, слепое отверстие (*foramen caecum*) 17.

В нижней части каждой половины лобной чешуи располагается лобная пазуха (*sinus frontalis*) 22.

2. **Глазничная часть** (*pars orbitalis*) (парная) представлена двумя горизонтально расположенными пластинками, разделенными решетчатой вырезкой (*incisura ethmoidalis*) 26. Глазничные части составляют крышу глазницы (нижней поверхностью) и дно передней черепной ямки (верхней поверхностью).

На нижней поверхности глазничной части (*facies orbitalis*) 25 латерально расположена ямка слезной железы (*fossa glandulae*

lacrimalis) 20, медиально — блоковая ямка (fovea trochlearis) 24 и блоковая ость (spina trochlearis) 21.

На верхней (мозговой) поверхности (pars orbitalis) 18 имеются отпечатки рельефа головного мозга: пальцевидные вдавления (impressiones digitatae) 16 и мозговые возвышения (juga cerebralia) 27.

3. Носовая часть (pars nasalis) расположена между глазничными частями впереди от решетчатой вырезки. Здесь отмечаются носовая ость (spina nasalis) 7, сбоку от которой (слева и справа) располагаются апертура лобной пазухи (apertura sinus frontalis) 22, носовой край (margo nasalis) 23 и решетчатые ячейки (cellulae ethmoidales) 28.

Развитие лобной кости. В эмбриогенезе лобная кость проходит две стадии окостенения: перепончатую и костную.

Точки окостенения парные, появляются на 2-м месяце эмбриогенеза в области лобных бугров, срастание (синостоз) обеих половин происходит после 5 лет жизни. В 5 % случаев шов между обеими половинами лобной кости остается на всю жизнь (sutura metopica).

Лобные пазухи у новорожденного имеют вид небольших ямок, в 6 лет жизни они достигают величины горошины. Объем и строение, характерные для взрослого, лобные пазухи приобретают к 20 годам жизни.

Старческие изменения: уменьшение толщины наружной и внутренней компактных пластинок и чешуи в целом; распространение лобной пазухи в чешую, ее скуловой отросток, глазничную часть (пневматизация лобной кости), что следует учитывать при чтении рентгенограмм.

Теменная кость

Теменная кость (os parietale) (рис. 14) — парная выпуклая наружу кость, входит в состав свода черепа.

На теменной кости различают: 4 края: лобный край — передний (margo frontalis) 10; затылочный край — задний (margo occipitalis) 1; сагиттальный край — верхний (margo sagittalis) 5 и чешуйчатый край — нижний (margo squamosus) 12; 4 угла: лобный угол — переднемедиальный (angulus frontalis) 7; клиновидный угол — переднелатеральный (angulus sphenoidalis) 11; затылочный

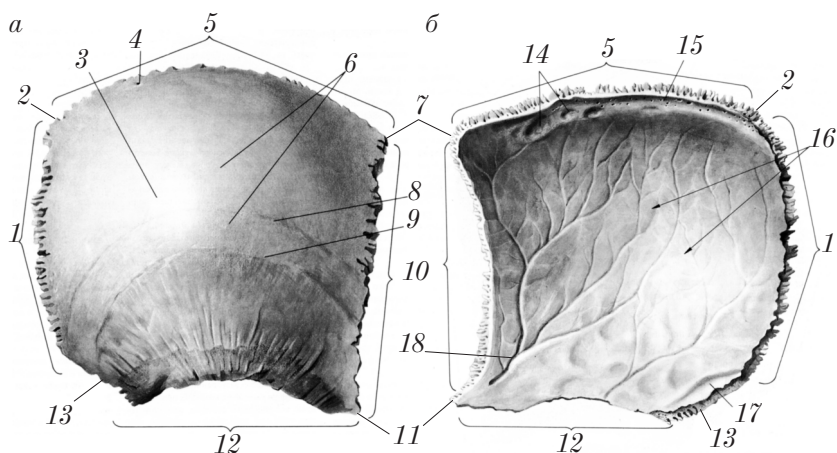


Рис. 14. Правая теменная кость:
а — вид снаружи; б — вид изнутри

угол — заднемедиальный (*angulus occipitalis*) 2; сосцевидный угол — заднелатеральный (*angulus mastoideus*) 13; 2 поверхности: наружную — (*facies externa*) 6 и внутреннюю — (*facies interna*) 16.

На наружной поверхности имеются теменной бугор (*tuber parietale*) 3, верхняя височная линия (*linea temporalis superior*) 8, нижняя височная линия (*linea temporalis inferior*) 9, теменное отверстие (*foramen parietale*) 4.

На внутренней поверхности отмечаются борозда верхнего сагиттального синуса (*sulcus sinus sagittalis superioris*) 15, ямки грануляций (*foveolae granulares*) 14, борозда сигмовидного синуса (*sulcus sinus sigmoidei*) 17, пальцевидные вдавления (*impressionses digitatae*), мозговые возвышения (*juga cerebralia*), борозда средней менингеальной артерии (*sulcus arteriae meningae mediae*) 18.

Развитие теменной кости. В эмбриогенезе теменная кость проходит две стадии развития: 1 — перепончатую; 2 — костную. Точки окостенения (по 2) закладываются на 3-м месяце эмбриогенеза в области теменных бугров.

Старческие изменения: истончение наружной и внутренней компактных пластинок и кости в целом, выраженное истончение кости в области ямочек грануляций, где возможно появление отверстий.

Затылочная кость

Затылочная кость (*os occipitale*) (рис. 15) — непарная кость, входит в состав задних отделов основания и свода черепа.

Затылочная кость имеет следующие основные анатомические образования: 1) большое отверстие (*foramen magnum*) 12; 2) базилярную часть (*pars basilaris*) 10; 3) затылочную чешую (*squama occipitalis*) 5; 4) 2 латеральные части (*partes laterales*) 22.

1. **Большое отверстие** (*foramen magnum*) расположено в центре кости, вокруг него находятся основные части затылочной кости.

2. **Базилярная часть** (*pars basilaris*) 10 располагается спереди от большого отверстия. На ней имеются глоточный бугорок (*tuberculum pharyngeum*) 23 (спереди), скат (*clivus*) 11 (сверху), борозда нижнего каменистого синуса (*sulcus sinus petrosi inferioris*) 9 (по бокам).

3. **Затылочная чешуя** (*squama occipitalis*) 5 располагается кзади от большого отверстия. На ее наружной поверхности обнаруживаются наружный затылочный выступ (*protuberantia occipitalis externa*) 15, наружный затылочный гребень (*crista occipitalis externa*) 25, наивысшая выйная линия (*linea nuchae suprema*) 17, верхняя выйная линия (*linea nuchae superior*) 16, нижняя выйная линия (*linea nuchae inferior*) 18.

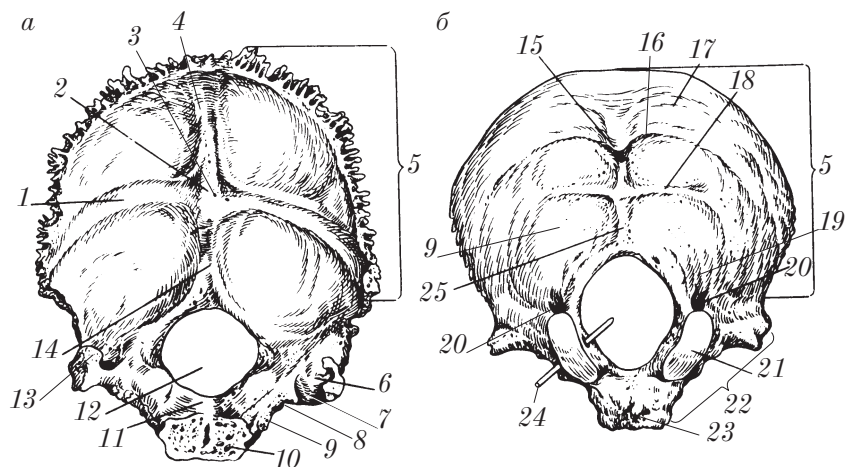


Рис. 15. Затылочная кость:

а — вид спереди и сверху; б — вид сзади и снизу

На внутренней поверхности затылочной чешуи располагаются внутренний затылочный выступ (*protuberantia occipitalis interna*) 2, крестообразное возвышение (*eminentia cruciformis*) 3, внутренний затылочный гребень (*crista occipitalis interna*) 14, борозда поперечного синуса (*sulcus sinus transversi*) 1, борозда верхнего сагиттального синуса (*sulcus sinus sagittalis superioris*) 4.

4. **Латеральная часть** (*pars lateralis*) 22 (парная) располагается сбоку от большого отверстия. Здесь различают: снизу — затылочный мыщелок (*condylus occipitalis*) 21, подъязычный канал (*canalis hypoglossalis*) 24, мыщелковую ямку (*fossa condylaris*) 19, мыщелковый канал (*canalis condylaris*) 20; сверху — яремный отросток (*processus jugularis*) 13, яремную вырезку (*incisura jugularis*) 8, борозду сигмовидного синуса (*sulcus sinus sigmoidei*) 7.

Развитие затылочной кости. В эмбриогенезе основная и боковые части проходят три стадии остеогенеза (1 — перепончатую, 2 — хрящевую, 3 — костную); затылочная чешуя — две стадии (1 — перепончатую, 2 — костную).

На 3–5-м месяцах внутриутробного развития закладываются несколько точек окостенения; срастание (синостозирование) частей в единую кость происходит на 3–6-м годах жизни.

Старческие изменения со стороны затылочной кости такие же, как и у других костей скелета.

Клиновидная кость

Клиновидная кость (*os sphenoidale*) (рис. 16) — непарная кость мозгового черепа, занимает центральную часть его основания.

Основные части клиновидной кости: 1) тело (*corpus*) 25; 2) большие крылья (*alae majores*) 5; 3) малые крылья (*alae minores*) 8; 4) крыловидные отростки (*processus pterygoideus*) 19.

1. **Тело клиновидной кости** имеет 6 поверхностей: верхнюю, переднюю, нижнюю, две боковые, заднюю.

Верхняя поверхность обращена в полость черепа, на ней имеются турецкое седло (*sella turcica*) 31, гипофизарная ямка (*fossa hypophysialis*) 27, бугорок седла (*tuberculum sellae*) 23, спинка седла (*dorsum sellae*) 24, борозда перекреста (*sulcus prechiasmaticus*) 26.

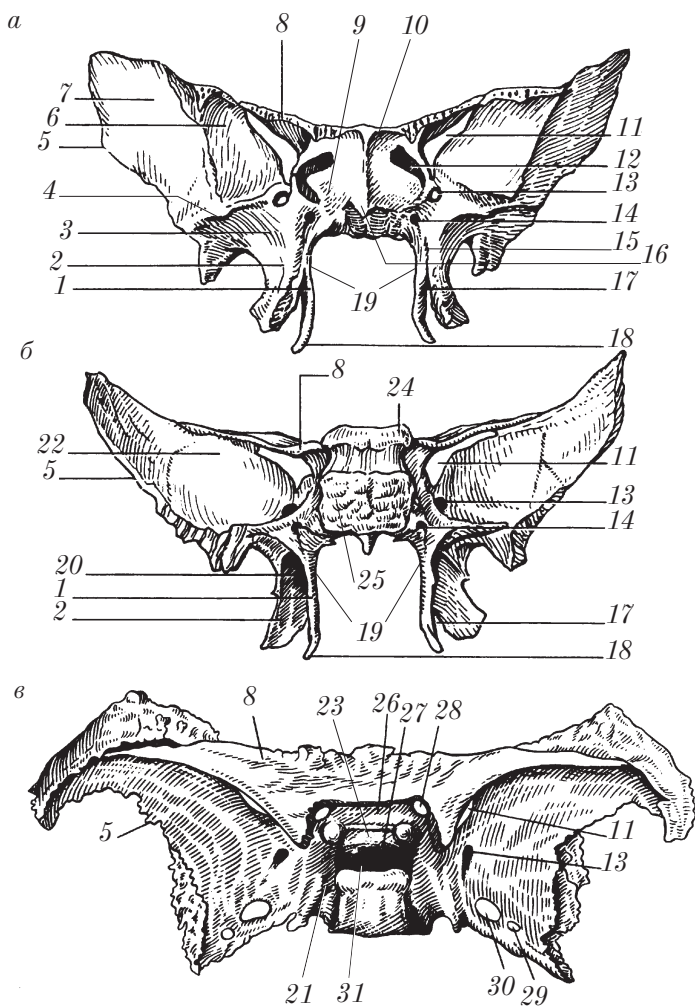


Рис. 16. Клиновидная кость:
 а — вид спереди; б — вид сзади; в — вид сверху

Передняя поверхность клиновидной кости обращена в полость носа. На ней обнаруживаются клиновидный гребень (*crista sphenoidalis*) 10, с каждой стороны от которого имеется отверстие (апертура) клиновидной пазухи (*apertura sinus sphenoidalis*) 12, клиновидные раковины (*conchae sphenoidales*) 9.

Нижняя поверхность клиновидной кости входит в состав наружной поверхности основания черепа и имеет клиновидный клюв (*rostrum sphenoidale*) 16.

Боковые поверхности тела клиновидной кости спереди продолжают непосредственно в малые и большие крылья; сзади на этих поверхностях находятся сонные борозды (*sulci carotici*) 21.

Задняя поверхность до 16–20 лет соединена с основной частью затылочной кости посредством синхондроза, который впоследствии переходит в синостоз с образованием единой кости.

В теле клиновидной кости располагается парная клиновидная пазуха (*sinus sphenoidalis*).

2. Большие крылья (*alae majores*) — парные образования. На большом крыле различают 4 поверхности и 3 отверстия.

Поверхности большого крыла: 1) мозговая поверхность (*facies cerebralis*) 22 участвует в образовании средней черепной ямки; 2) височная поверхность (*facies temporalis*) 7 делится подвисочным гребнем (*crista infratemporalis*) 4 на две части: верхнюю (большую), которая участвует в образовании височной ямки, и нижнюю, образующую верхнюю стенку подвисочной ямки; 3) глазничная поверхность (*facies orbitalis*) 6 входит в состав латеральной стенки глазницы; 4) верхнечелюстная поверхность (*facies maxillaris*) 3 — небольшая площадка у основания крыловидного отростка.

Отверстия большого крыла: 1) круглое отверстие (*foramen rotundum*) 13; 2) овальное отверстие (*foramen ovale*) 30; 3) остистое отверстие (*foramen spinosum*) 29.

Между большим и малым крылом располагается верхняя глазничная щель (*fissura orbitalis superior*) 11, которая соединяет глазницу и среднюю черепную ямку.

3. Малые крылья (*alae minores*) ограничивают сверху верхнюю глазничную щель (*fissura orbitalis superior*) 11, у их основания находится зрительный канал (*canalis opticus*) 28.

4. Крыловидный отросток (*processus pterygoideus*) 19 отходит вертикально вниз от боковой поверхности тела клиновидной кости, он образован двумя пластинками: медиальной и латеральной. Медиальная пластинка (*lamina medialis*) 1, которая внизу и сзади заканчивается крыловидным крючком (*hamulus pterygoideus*) 18, обращена в полость носа; латеральная пластинка (*lamina lateralis*) 2 — в подвисочную ямку. Крыловидный отросток имеет

крыловидный канал (*canalis pterygoideus*) 14, который проходит сагиттально через основание отростка; крыловидную вырезку (*incisura pterygoidea*) 17, которая разделяет внизу медиальную и латеральную пластинки; крыловидную ямку (*fossa pterygoidea*) 20, расположенную сзади между латеральной и медиальной пластинками; большую небную борозду (*sulcus palatinus major*) 15 (спереди между медиальной и латеральной пластинками).

Развитие клиновидной кости. В *эмбриогенезе* клиновидная кость проходит три стадии развития (1 — перепончатую, 2 — хрящевую, 3 — костную); медиальная пластинка крыловидного отростка — две стадии (1 — перепончатую, 2 — костную).

Закладывается клиновидная кость из 10 точек окостенения (4 — в теле, 4 — в крыльях, 2 — в медиальных пластинках). Слияние (срастание, синостоз) всех точек окостенения происходит на 3–8-м году жизни. Клиновидная пазуха появляется на 4-м месяце эмбриогенеза. Дефинитивное строение и размеры клиновидная кость и ее пазуха приобретают примерно к 8 годам.

Возрастные изменения: истончение костных образований, пневматизация клиновидной кости (распространение клиновидной пазухи в ее основные части).

Решетчатая кость

Решетчатая кость (*os ethmoidale*) (рис. 17) — непарная кость, расположена между глазницами и входит в состав основания черепа, стенок полости носа и глазниц.

Решетчатая кость имеет следующие анатомические образования: 1) решетчатую пластинку (*lamina cribrosa*) 8 — горизонтальную; 2) перпендикулярную пластинку (*lamina perpendicularis*) 5 — вертикальную с петушиным гребнем сверху и впереди (*crista galli*) 3; 3) решетчатый лабиринт (*labyrinthus ethmoidalis*) 7, который имеет глазничную пластинку (*lamina orbitalis*) 2, решетчатые ячейки (*cellulae ethmoidales*) 4, наивысшую носовую раковину (*concha nasalis suprema*) 9, верхнюю носовую раковину (*concha nasalis superior*) 6, среднюю носовую раковину (*concha nasalis media*) 1. Верхняя и средняя раковины ограничивают верхний носовой ход (*meatus nasi superior*); средний носовой ход (*meatus nasi medius*) располагается под средней носовой раковиной.

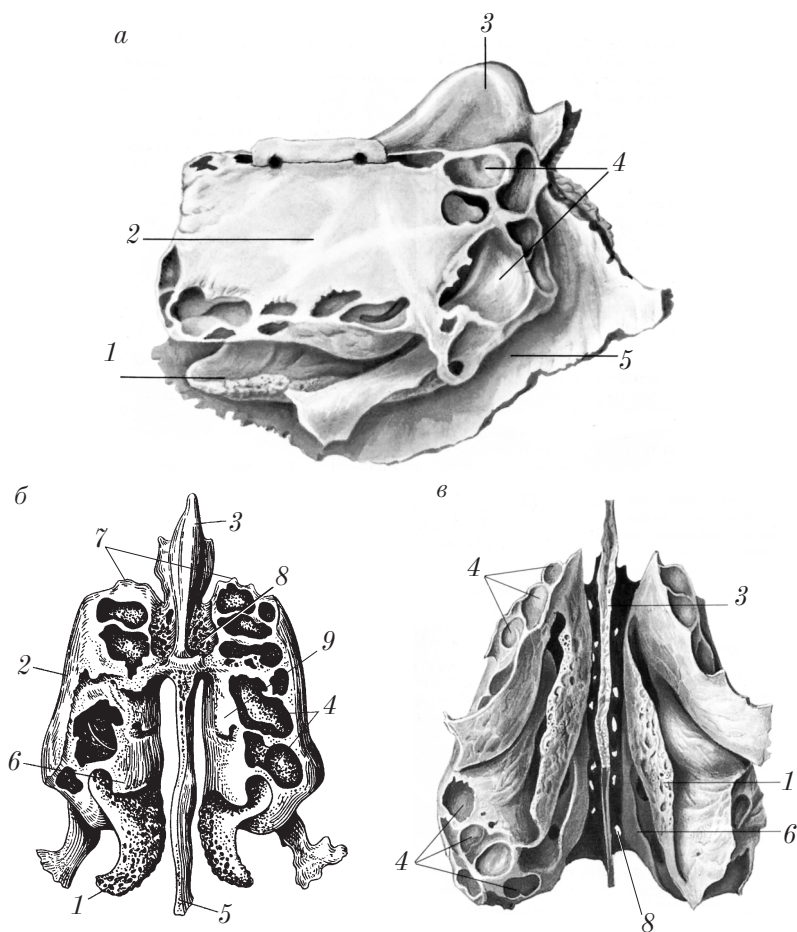


Рис. 17. Решетчатая кость:
a — вид справа; *б* — вид сверху; *в* — вид снизу

Совокупность ячеек решетчатой кости образует решетчатую пазуху (*sinus ethmoidalis*).

Развитие решетчатой кости. В эмбриогенезе решетчатая кость проходит три стадии окостенения (остеогенеза): 1) перепончатую; 2) хрящевую; 3) костную.

Решетчатая кость развивается из нескольких точек окостенения, которые начинают появляться на 5-м месяце внутриутроб-

ного развития; срастание всех костных точек в единую кость происходит на 5-м году жизни. Строение и размеры, характерные для взрослого организма, решетчатая кость приобретает к периоду полового созревания.

Возрастные изменения подобны таковым клиновидной кости.

Височная кость

Височная кость (*os temporale*) (рис. 18) — парная кость, участвует в образовании основания и боковой стенки черепа. В ней располагается орган слуха и равновесия.

Височная кость имеет три основные части: 1) каменистую часть, или пирамиду (*pars petrosa seu pyramis*) 10; 2) барабанную часть (*pars tympanica*) 4; 3) чешуйчатую часть (*pars squamosa*) 3.

1. **Каменистая часть (пирамида, *pyramis*)** имеет верхушку (*apex partis petrosae*) 9, сосцевидный отросток (основание) (*processus mastoideus*) 25; три поверхности — переднюю, заднюю и нижнюю — и три края — передний, верхний, задний.

В пирамиде располагаются полость среднего уха со слуховыми косточками и внутреннее ухо.

Передняя поверхность пирамиды (*facies anterior partis petrosae*) обращена в среднюю черепную ямку. На ней различают дугообразное возвышение (*eminentia arcuata*) 16, тройничное вдавление (*impressio trigeminalis*) 11, крышу барабанной полости (*tegmen tympani*) 18, расщелину и борозду канала большого каменистого нерва (*hiatus et sulcus canalis nervi petrosi majoris*), расщелину и борозду канала малого каменистого нерва (*hiatus et sulcus canalis nervi petrosi minoris*), барабанно-чешуйчатую щель (*fissura tympanosquamosa*) 27.

Задняя поверхность пирамиды (*facies posterior partis petrosae*) 12 обращена в заднюю черепную ямку. На ней располагаются внутренний слуховой проход (*meatus acusticus internus*) 14, внутреннее слуховое отверстие (*porus acusticus internus*) 13, наружное отверстие (апертура) водопровода преддверия (*apertura externa aqueductus vestibuli*) 22.

Нижняя поверхность пирамиды (*facies inferior partis petrosae*) 30 располагается на наружном основании черепа. На ней имеются шиловидный отросток (*processus styloideus*) 5, шилосос-

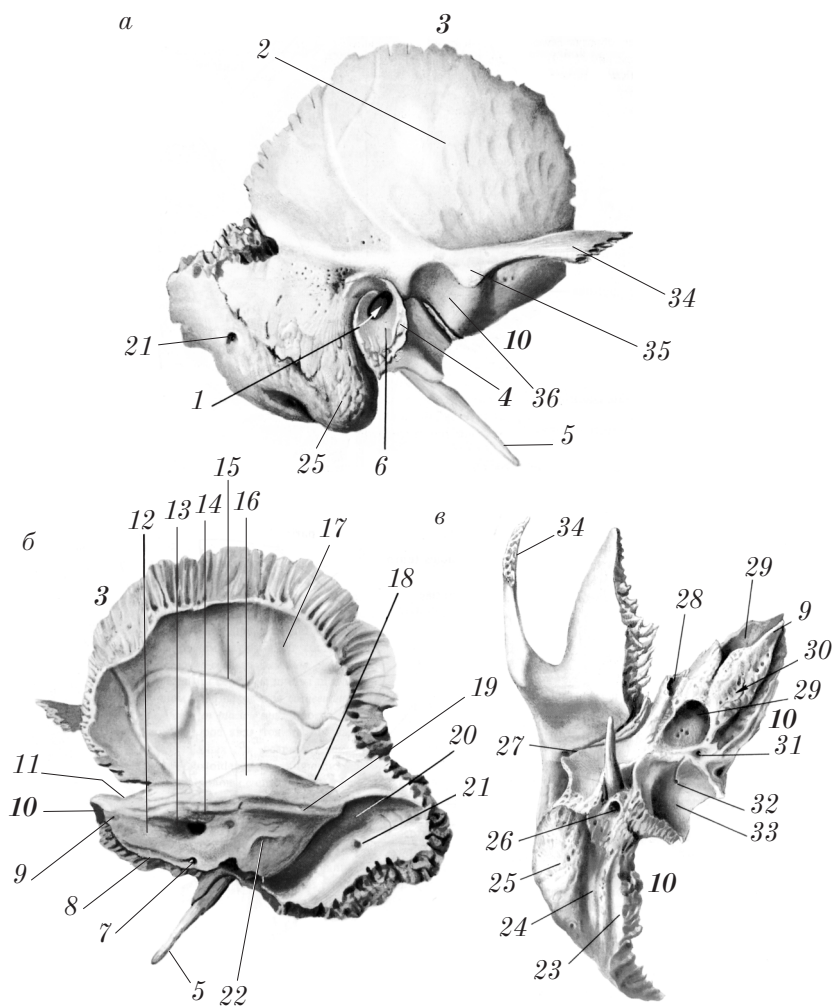


Рис. 18. Правая височная кость:
 а — вид снаружи; б — вид изнутри; в — вид снизу

цевидное отверстие (foramen stylomastoideum) 26, наружная апертура сонного канала (apertura externa canalis carotici) 29, яремная ямка (fossa jugularis) 33 и сосцевидный каналец (canaliculus mastoideus) 32, барабанный каналец (canaliculus tympanicus), каменистая ямочка (fossula petrosa) 31.

Верхний край (*margo superior partis petrosae*). Здесь проходит борозда верхнего каменистого синуса (*sulcus sinus petrosi superioris*) 19.

Задний край (*margo posterior partis petrosae*). На нем имеется борозда нижнего каменистого синуса (*sulcus sinus petrosi inferioris*) 8.

Сосцевидный отросток (*processus mastoideus*) 25 составляет основание пирамиды. Он имеет сосцевидную вырезку (*incisura mastoidea*) 24, расположенную латерально; борозду затылочной артерии (*sulcus arteriae occipitalis*) 23 — медиально; сосцевидное отверстие (*foramen mastoideum*) 21; борозду сигмовидного синуса (*sulcus sinus sigmoideus*) 20; сосцевидные ячейки (*cellulae mastoideae*).

2. *Барабанная часть* (*pars tympanica*) 4 представлена костной пластинкой, ограничивающей вход в наружный слуховой проход (*porus acusticus externus*) 6, а также образующей переднюю, нижнюю и часть задней стенки наружного слухового прохода (*meatus acusticus externus*) 1; имеет барабанную борозду (*sulcus tympanicus*).

3. *Чешуйчатая часть* (*pars squamosa*) 3 — вертикально расположенная костная пластинка, участвует в образовании боковых стенок мозгового черепа.

На чешуйчатой части различают височную поверхность (*facies temporalis*) 2; мозговую поверхность (*facies cerebralis*) 17, где видна борозда средней менингеальной артерии (*sulcus arteriae meningae mediae*) 15; скуловой отросток (*processus zygomaticus*) 34, нижнечелюстная ямка (*fossa mandibularis*) 36, суставной бугорок (*tuberculum articulare*) 35.

Каналы и щели височной кости: 1) лицевой канал (*canalis facialis*), в котором проходит лицевой нерв; канал начинается отверстием на дне внутреннего слухового прохода (*meatus acusticus internus*), идет латерально в горизонтальной плоскости до расщелины канала большого каменистого нерва (*hiatus canalis n.petrosi majoris*), где поворачивает кзади под прямым углом, образуя изгиб (коленце лицевого нерва (*geniculum canalis facialis*)), и следует в горизонтальной плоскости до уровня шилососцевидного отверстия, затем снова делает еще один изгиб под прямым углом и заканчивается шилососцевидным отверстием (*foramen stylomastoideum*); 2) сонный канал (*canalis caroticus*) 29, в котором проходит внутренняя сонная артерия, начинается на нижней поверхности

пирамиды наружной апертурой сонного канала (*apertura externa canalis carotici*), поднимается вертикально кверху, изгибается под прямым углом и переходит в горизонтальную часть, открываясь внутренней апертурой сонного канала (*apertura interna canalis carotici*) на верхушке пирамиды височной кости; 3) мышечно-трубный канал (*canalis musculotubarius*) 28, состоящий из полуканала мышцы, напрягающей барабанную перепонку (*semicanalis musculi tensoris tympani*), и полуканала слуховой трубы (*semicanalis tubae auditivae*), открывается в барабанную полость; 4) сосцевидный каналец (*canaliculus mastoideus*) 32; 5) сонно-барабанные каналцы (*canaliculi caroticotympanici*); 6) барабанный каналец (*canaliculus tympanicus*), водопровод преддверия (*aqueductus vestibule*) 22, каналец улитки (*canaliculus cochleae*) 7.

Развитие височной кости. В эмбриогенезе височная кость развивается из 6 основных точек окостенения. Каменистая часть проходит три стадии остеогенеза (1 — перепончатую, 2 — хрящевую, 3 — костную); чешуйчатая и барабанная — две (1 — перепончатую, 2 — костную). Первые точки окостенения появляются на 2-м месяце эмбриогенеза в чешуе, на 3-м — в барабанной части, на 5-м — в пирамиде.

Синостиозирование (срастание) каменистой, барабанной и чешуйчатой частей в одну кость отмечается к 13 годам.

Височная кость у *новорожденного* и в первые годы жизни ребенка имеет следующие особенности: барабанная часть представлена барабанным кольцом (*anulus tympanicus*); наблюдаются широкий и короткий мышечно-трубный канал; слабо развитый сосцевидный отросток и сосцевидные ячейки; тонкие стенки и щели барабанной крыши и лицевого канала.

Старческие изменения проявляются остеопорозом (разрежение кости); усилением пневматизации (ячеистости) сосцевидного отростка.

Контрольные вопросы

1. Дайте определение мозгового отдела черепа и назовите кости, его составляющие.
2. Дайте определение лицевого отдела черепа и назовите кости, его составляющие.
3. Проведите границу между сводом и основанием черепа.
4. Какие кости образуют свод черепа?

5. Какие кости образуют основание черепа?
6. Из каких основных частей состоит лобная кость? Расскажите об анатомических образованиях лобной чешуи.
7. Расскажите об анатомических образованиях глазничной и носовой частей лобной кости.
8. Расскажите об анатомических образованиях теменной кости.
9. Из каких частей состоит затылочная кость? Расскажите об анатомических образованиях затылочной чешуи.
10. Расскажите об анатомических образованиях латеральных и базилярной частей затылочной кости.
11. Из каких частей состоит клиновидная кость? Расскажите об анатомии больших крыльев клиновидной кости.
12. Расскажите об анатомических образованиях тела и крыловидных отростков клиновидной кости.
13. Какие борозды, каналы, ямки и другие анатомические образования имеются на клиновидной кости?
14. Расскажите об анатомических образованиях решетчатой кости.
15. Из каких частей состоит височная кость? Расскажите об анатомических образованиях чешуи височной кости.
16. Расскажите об анатомических образованиях каменной части височной кости.
17. Расскажите о бороздах и каналах височной кости.
18. Расскажите об анатомии сосцевидного отростка височной кости.
19. Расскажите о стадиях и особенностях эмбриогенеза костей мозгового отдела черепа.

Кости лица

Верхняя челюсть

Верхняя челюсть (*maxilla*) (рис. 19) — парная кость лицевого отдела черепа. Она имеет тело (*corpus maxillae*) 2 и 4 отростка: лобный (*processus frontalis*) 9, альвеолярный (*processus alveolaris*) 27, небный отросток (*processus palatinus*) 28 и скуловой отросток (*processus zygomaticus*) 7.

1. **Тело верхней челюсти** (*corpus maxillae*) содержит верхнечелюстную (гайморову) пазуху (*sinus maxillaris*) 23 и имеет 4 поверхности: переднюю, глазничную, носовую и подвисочную.

Передняя поверхность (*facies anterior*) 15 расположена ниже глазницы. На этой поверхности имеются клыковая ямка (*fossa canina*) 16, подглазничное отверстие (*foramen infraorbitale*) 13, подглазничный край (*margo infraorbitalis*) 12 — граница с глаз-

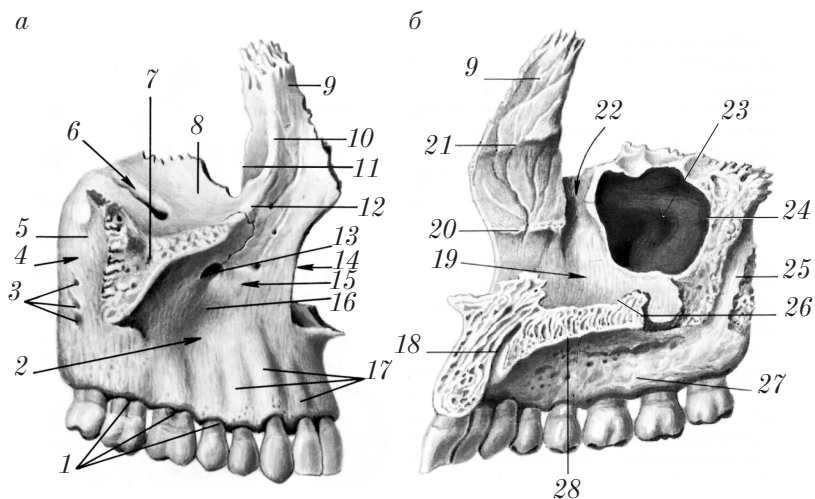


Рис. 19. Правая верхняя челюсть:
а — вид снаружи; б — вид изнутри

ничной поверхностью, носовая вырезка (*incisura nasalis*) 14 — граница с носовой поверхностью, альвеолярные возвышения (*juga alveolaria*) 17.

Глазничная поверхность (*facies orbitalis*) 8 гладкая, треугольной формы, образует нижнюю стенку глазницы. Здесь обнаруживается подглазничная борозда (*sulcus infraorbitalis*) 6, ведущая в подглазничный канал (*canalis infraorbitalis*).

Носовая поверхность (*facies nasalis*) 19 обращена в полость носа. Эта поверхность имеет верхнечелюстную расщелину (*hiatus maxillaris*) 24 — вход в верхнечелюстную пазуху, слезную вырезку (*incisura lacrimalis*) 11, слезную борозду (*sulcus lacrimalis*) 22, раковинный гребень (*crista conchalis*) 20.

Подвисочная поверхность (*facies infratemporalis*) 4 обращена кзади (к крыловидно-небной ямке) и имеет верхнечелюстной бугор (*tuber maxillae*) 5, альвеолярные отверстия (*foramina alveolaria*) 3, большую небную борозду (*sulcus palatinus major*) 25, альвеолярные каналы (*canales alveolares*).

2. Отростки верхней челюсти.

Лобный отросток (*processus frontalis*) 9 направлен кверху и соединяется с лобной костью. На нем имеются передний слезный

ребень (*crista lacrimalis anterior*) 10 и решетчатый гребень (*crista ethmoidalis*) 21.

Альвеолярный отросток (*processus alveolaris*) 27 обращен книзу. Его нижний край образует альвеолярную дугу (*arcus alveolaris*) 1, где имеются зубные альвеолы (*alveolae dentales*), альвеолярные возвышения (*juga alveolaria*) 17, межальвеолярные перегородки (*septa interalveolaria*), межкорневые перегородки (*septa interradicularia*).

Небный отросток (*processus palatinus*) 28 обращен медиально, вместе с противоположным отростком участвует в образовании костной основы твердого неба. На этом отростке имеются носовой гребень (*crista nasalis*) 26, небные борозды (*sulci palatini*), резцовый шов (*sutura incisiva*), резцовая кость (*os incisivum*), резцовый канал (*canalis incisivus*) 18.

Скуловой отросток (*processus zygomaticus*) 7 соединяется со скуловой костью.

Развитие верхней челюсти. В эмбриогенезе верхняя челюсть проходит две стадии развития: перепончатую и костную. Окостенение начинается с появления на 2-м месяце эмбриогенеза нескольких точек, которые сливаются в единую кость на 4-м месяце развития. Верхнечелюстная пазуха обнаруживается на 5-м месяце эмбриогенеза. У новорожденных эта пазуха имеет диаметр около 0,5 см. К периоду полового созревания верхняя челюсть и верхнечелюстная пазуха приобретают строение, характерное для взрослых.

Старческие изменения верхней челюсти проявляются в истончении компактного и разрежении (остеопороз) губчатого вещества, в распространении верхнечелюстной пазухи в отростки (пневматизация), появлении щелей в области глазничной борозды.

Небная кость

Небная кость (*os palatinum*) (рис. 20) участвует в образовании твердого неба, нижней стенки глазницы и боковой стенки полости носа.

Небная кость имеет следующие основные анатомические образования: 1) перпендикулярная пластинка (*lamina perpendicularis*) 3; 2) горизонтальная пластинка (*lamina horizontalis*) 11.

Перпендикулярная пластинка (*lamina perpendicularis*) имеет 2 поверхности: носовую поверхность (*facies nasalis*) 8 и верхнече-

люстную поверхность (*facies maxillaris*); 2 отростка: глазничный отросток (*processus orbitalis*) 5 и клиновидный отросток (*processus sphenoidalis*) 7; клиновидно-небную вырезку (*incisura sphenopalatina*) 6; большую небную бороздку (*sulcus palatinus major*); раковинный гребень (*crista conchalis*) 2 и решетчатый гребень (*crista ethmoidalis*) 4.

На горизонтальной пластинке (*lamina horizontalis*) различают 2 поверхности: носовую поверхность (*facies nasalis*) 8, небную поверхность (*facies palatina*), носовой гребень (*crista nasalis*) 1, заднюю носовую ость (*spina nasalis posterior*) 12, пирамидальный отросток (*processus pyramidalis*) 10, на котором имеется большая небная борозда (*sulcus palatinus major*) 9.

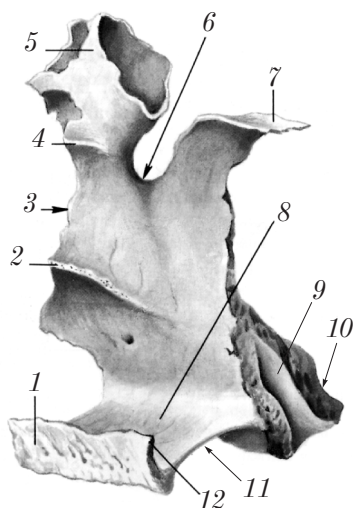


Рис. 20. Правая небная кость (вид изнутри)

Скуловая кость

Скуловая кость (*os zygomaticum*) (рис. 21, а, б) — парная, самая прочная из костей лица, замыкает в единую устойчивую конструкцию — скуловую дугу (*arcus zygomaticus*) — лобную, височную и верхнечелюстную кости. Скуловая кость имеет 2 отростка, 3 поверхности и 3 отверстия.

1. **Отростки скуловой кости:** лобный отросток (*processus frontalis*) 3; височный отросток (*processus temporalis*) 1.

2. **Поверхности скуловой кости:** боковая поверхность (*facies lateralis*) 4; глазничная поверхность (*facies orbitalis*) 6; височная поверхность (*facies temporalis*) 8.

3. **Отверстия скуловой кости:** скулоглазничное отверстие (*foramen zygomaticoorbitale*) 5 открывается в глазницу; скулолицевое отверстие (*foramen zygomaticofaciale*) 2 располагается на наружной поверхности; скуловисочное отверстие (*foramen zygomaticotemporale*) 7 обращено в височную ямку.

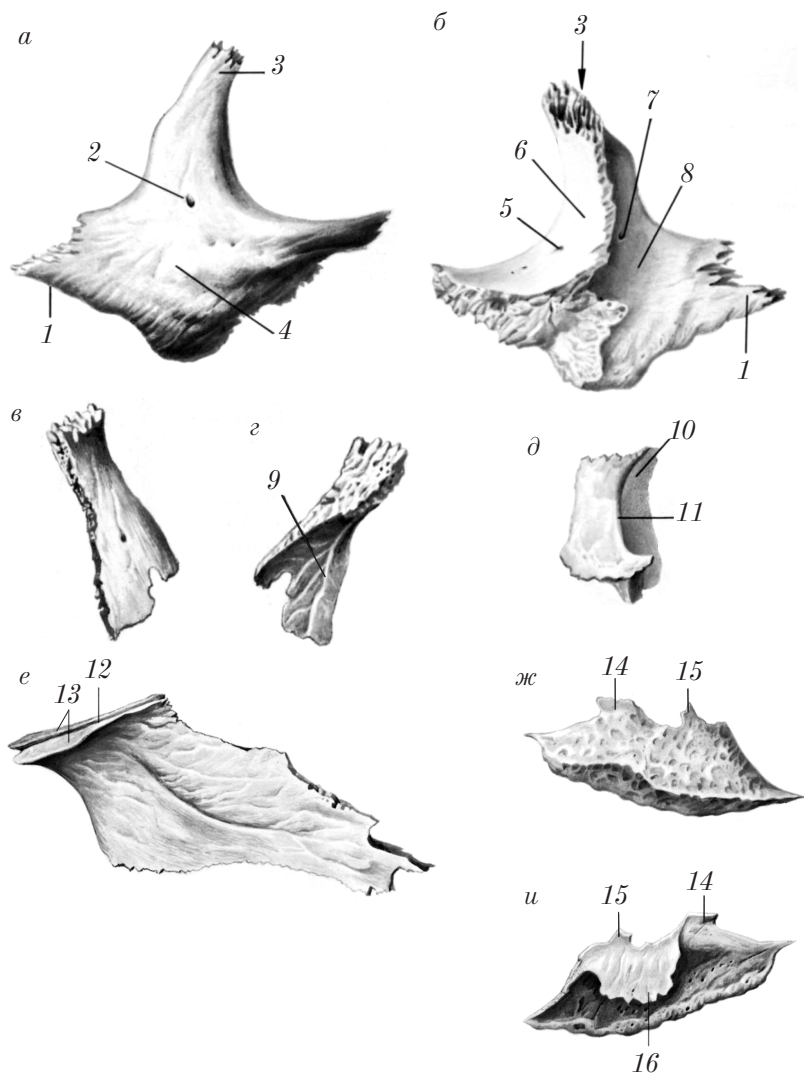


Рис. 21. Кости лица:

a — правая скуловая кость (вид снаружи); *б* — правая скуловая кость (вид изнутри); *в* — правая носовая кость (вид снаружи); *г* — правая носовая кость (вид изнутри); *д* — правая слезная кость; *е* — сошник; *ж* — нижняя носовая раковина (медиальная поверхность); *и* — нижняя носовая раковина (латеральная поверхность)

Носовая кость

Носовая кость (*os nasale*) (рис. 21, в, з) — парная кость в виде четырехугольной пластинки образует передне-верхнюю стенку наружного носа и верхний край грушевидной апертуры носа (*apertura piriformis nasi*).

Сверху носовая кость соединена с лобной костью, медиально — с носовой костью противоположной стороны, латерально — с лобным отростком верхней челюсти.

На задней поверхности кость имеет решетчатую борозду (*sulcus ethmoidalis*) 9.

Слезная кость

Слезная кость (*os lacrimale*) (рис. 21, д) — парная кость, имеет форму прямоугольника и располагается в переднем отделе медиальной стенки глазницы.

На слезной кости имеются задний слезный гребень (*crista lacrimalis posterior*) 11 и слезная борозда (*sulcus lacrimalis*) 10.

Сошник

Сошник (*vomer*) (рис. 21, е) — непарная кость трапециевидной формы, образует нижнезаднюю часть костной перегородки носа.

Сошник соединяется сверху с клиновидным клювом и гребнем клиновидной кости. Он имеет крылья сошника (*alae vomeris*) 13 и борозду сошника (*sulcus vomeris*) 12; внизу сошник соединяется с носовым гребнем небного отростка верхней челюсти и горизонтальной пластинки небной кости; спереди — с перпендикулярной пластинкой решетчатой кости. Задний край сошника свободен и разделяет задние отверстия полости носа — хоаны (*choanae*).

Нижняя носовая раковина

Нижняя носовая раковина (*concha nasalis inferior*) (рис. 21, ж, и) — парная кость, расположена в нижнем отделе носовой полости, образует верхнюю и медиальную стенки нижнего носового хода.

Нижняя носовая раковина имеет 3 отростка: медиально — верхнечелюстной отросток (*processus maxillaris*) 16, спереди — слезный отросток (*processus lacrimalis*) 14 и сзади — решетчатый отросток (*processus ethmoidalis*) 15.

Нижняя челюсть

Нижняя челюсть (*mandibula*) (рис. 22) — непарная подвижная кость лицевого черепа, является важной частью жевательного аппарата.

Кость имеет следующие основные части: 1) тело нижней челюсти (*corpus mandibulae*) 1; 2) 2 ветви нижней челюсти (*rami mandibulae*) 7.

1. **Тело нижней челюсти** (*corpus mandibulae*) 1 располагается горизонтально и является опорой для зубов; состоит из двух частей: альвеолярной части (*pars alveolaris*) 17, где располагаются зубы, и нижнего закругленного края — основания нижней челюсти (*basis mandibulae*) 2.

На альвеолярной части располагаются следующие образования: на верхнем крае — альвеолярная дуга (*arcus alveolaris*) 23, зубные альвеолы (*alveoli dentales*) 20 с межкорневыми перегородками (*septa interradicularia*) 22 (для больших коренных зубов), межальвеолярные перегородки (*septa interalveolaria*) 21, альвеолярные возвышения (*juga alveolaria*) 15.

На основании нижней челюсти имеется подбородочный выступ (*protuberantia mentalis*) 16. На каждой половине нижней челюсти отмечают: снаружи — подбородочный бугорок (*tuberculum mentale*) 18, подбородочное отверстие (*foramen mentale*) 19, канал нижней челюсти в толще кости (*canalis mandibulae*) 6, косая линия (*linea obliqua*) 5; изнутри — челюстно-подъязычная линия (*linea mylohyoidea*) 25, подъязычная ямка (*fovea sublingualis*) 27, поднижнечелюстная ямка (*fovea submandibularis*) 30, двубрюшная ямка (*fossa digastrica*) 31, подбородочная ось (*spina mentalis*) 26.

2. **Ветвь нижней челюсти** (*ramus mandibulae*) отходит от тела кверху. На ней различают следующие образования: угол нижней челюсти (*angulus mandibulae*) 3 (110–145°). Снаружи на ветви нижней челюсти отмечается жевательная бугристость (*tuberositas masseterica*) 4. Изнутри на ней имеются крыловидная бугристость

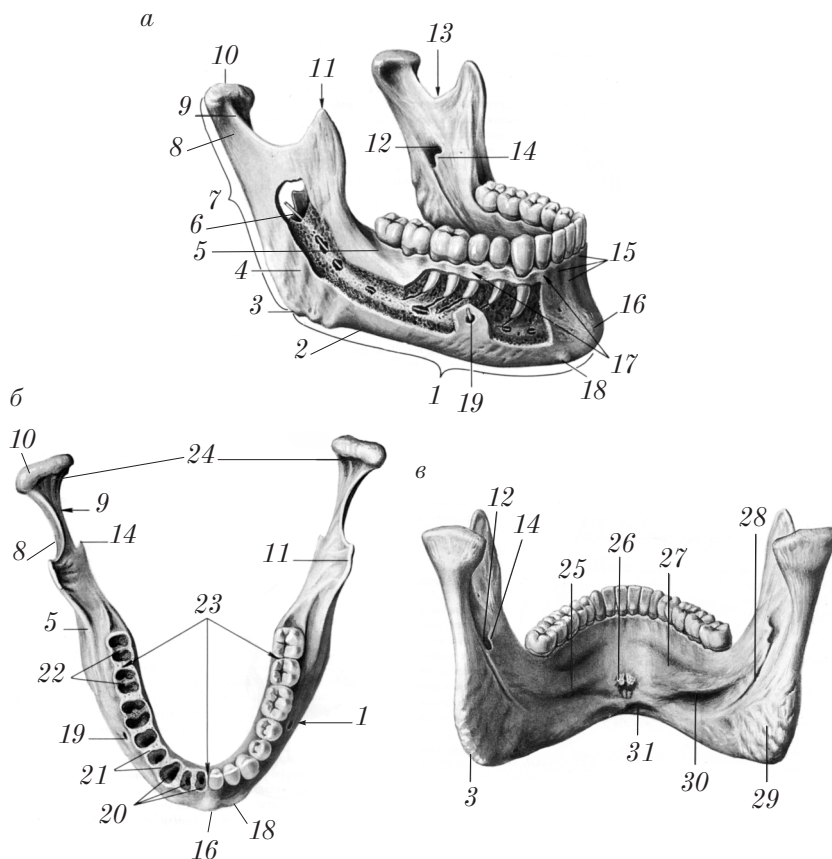


Рис. 22. Нижняя челюсть:

а — вид снаружи; б — вид сверху; в — вид изнутри

(*tuberositas pterygoidea*) 29, отверстие нижней челюсти (*foramen mandibulae*) 12, язычок нижней челюсти (*lingula mandibulae*) 14, челюстно-подъязычная борозда (*sulcus mylohyoideus*) 28. Вверху на ветви нижней челюсти располагаются венечный отросток (*processus coronoideus*) 11, щечный гребень (*crista buccinatoria*), мышелковый отросток (*processus condylaris*) 8, вырезка нижней челюсти (*incisura mandibulae*) 13, головка нижней челюсти (*caput mandibulae*) 10, шейка нижней челюсти (*collum mandibulae*) 9, крыловидная ямка (*fovea pterygoidea*) 24.

Развитие нижней челюсти. В *эмбриогенезе* нижняя челюсть проходит две стадии развития: перепончатую и костную. Точки окостенения закладываются в каждой половине нижней челюсти на 2-м месяце эмбриогенеза, срастание (синостоз) в одну кость происходит на 1–2-м годах жизни.

У *новорожденного* и в первые годы жизни угол нижней челюсти большой ($145\text{--}150^\circ$); отмечается слабая выраженность тела (альвеолярной части), жевательной и крыловидной бугристостей.

В *старческом возрасте* наблюдается разрежение кости (остеопороз), увеличение угла нижней челюсти (более 145°), расширение канала нижней челюсти, уменьшение выраженности жевательной и крыловидной бугристостей.

Подъязычная кость

Подъязычная кость (*os hyoideum*) (рис. 23) — непарная кость подковообразной формы, расположенная на шее книзу и кзади от нижней челюсти. Она имеет тело подъязычной кости (*corpus ossis hyoidei*) 1, большие рога (*cornua majora*) 2, малые рога (*cornua minora*) 3.

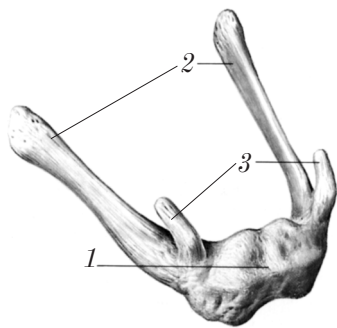


Рис. 23. Подъязычная кость (вид спереди сверху)

Контрольные вопросы

1. Какие кости составляют лицевой череп?
2. Из каких частей состоит верхняя челюсть? Расскажите об отростках верхней челюсти.
3. Назовите анатомические образования тела верхней челюсти.
4. Расскажите об анатомических образованиях небной кости.
5. Перечислите анатомические образования скуловой кости.
6. Расскажите об анатомии носовой и слезной костей и сошника.
7. Какие части выделяют на нижней челюсти? Расскажите об анатомических образованиях ветви нижней челюсти.
8. Перечислите анатомические образования тела нижней челюсти.
9. Расскажите об анатомии ветвей нижней челюсти.
10. Назовите анатомические образования подъязычной кости.

Череп в целом

Анатомию черепа в целом изучают снаружи и изнутри. Снаружи череп рассматривают в 5 положениях, которые называют нормами: вид спереди — лицевая норма (*norma facialis*), вид сверху — вертикальная норма (*norma verticalis*), вид сбоку — боковая (латеральная) норма (*norma lateralis*), вид сзади — затылочная норма (*norma occipitalis*), вид снизу — базилярная норма (*norma basilaris*).

Вид спереди — лицевая норма (*norma facialis*)

В этом положении на черепе видны следующие образования (рис. 24): лобная область (*regio frontalis*) 12, глазницы (*orbitae*) 8, грушевидное отверстие (*apertura piriformis*) 3, скуловые кости (*ossa zygomatica*) 4, верхние челюсти (*maxillae*) 2 и нижняя челюсть (*mandibula*) 1.

В **лобной области** видны лобные бугры (*tubera frontalia*) 11, надпереносье (глабелла, *glabella*) 9, надбровные дуги (*arcus superciliares*) 10, надглазничные края (*margo supraorbitalis*) 8, лобные вырезки (отверстия) (*incisurae (foramina) frontales (frontalia)*) 13, надглазничные вырезки (отверстия) (*incisurae (foramina) supraorbitales (supraorbitalia)*) 14.

Глазница (*orbita*) — полость, в которой располагается орган зрения. Глазница имеет форму пирамиды, основание которой представлено входом в глазницу (*aditus orbitae*); на верхушке располагаются 2 отверстия: зрительный канал (*canalis opticus*) 17 и верхняя глазничная щель (*fissura orbitalis superior*) 18. Глазница имеет 4 стенки: медиальную (*paries medialis*); латеральную (*paries lateralis*); верхнюю (*paries superior*) и нижнюю (*paries inferior*).

Вход в глазницу (*aditus orbitae*) сверху ограничен надглазничным краем (*margo supraorbitalis*) 8, снизу — подглазничным краем (*margo infraorbitalis*) 5, медиально — лобным отростком (*processus frontalis*) верхней челюсти; латерально — скуловым отростком (*processus zygomaticus*) лобной кости и лобным отростком (*processus frontalis*) скуловой кости 7.

Медиальная стенка (*paries medialis*) 16 глазницы включает лобный отросток (*processus frontalis*) верхней челюсти, слезную кость (*os lacrimale*), глазничную пластинку (*lamina orbitalis*) решетчатой кости.

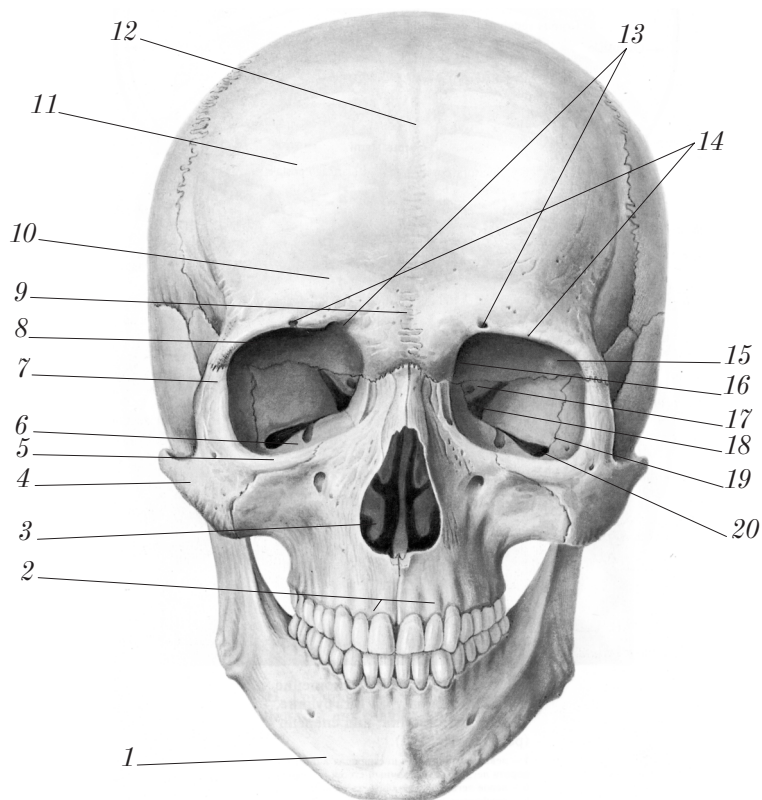


Рис. 24. Череп (вид спереди)

чатой кости, часть тела клиновидной кости и нижней поверхности глазничной части лобной кости.

На медиальной стенке располагаются: передний слезный гребень (*crista lacrymalis anterior*); задний слезный гребень (*crista lacrymalis posterior*); между ними — ямка слезного мешка (*fossa sacci lacrymalis*), которая внизу продолжается в носослезный канал (*canalis nasolacrimalis*); блоковая ямка (*fovea trochlearis*); блоковая ость (*spina trochlearis*); переднее решетчатое отверстие (*foramen ethmoidale anterius*) соединяет глазницу с полостью черепа; заднее решетчатое отверстие (*foramen ethmoidale posterius*) соединяет глазницу с полостью носа.

Латеральная стенка (paries lateralis) 19 глазницы образована глазничной поверхностью (facies orbitalis) скуловой кости, глазничной поверхностью (facies orbitalis) большого крыла клиновидной кости. На латеральной стенке имеется скуло-глазничное отверстие (foramen zygomaticoorbitale), на границе между верхней и латеральной стенками располагается ямка слезной железы (fossa glandulae lacrimalis).

Верхняя стенка (крыша) (paries superior) 15 глазницы образована глазничной частью (pars orbitalis) лобной кости и малым крылом клиновидной кости.

Нижняя стенка (paries inferior) 6 глазницы образована глазничной поверхностью (facies orbitalis) верхней челюсти, глазничным отростком (processus orbitalis) небной кости и глазничной поверхностью (facies orbitalis) скуловой кости.

На нижней стенке имеются подглазничная борозда (sulcus infraorbitalis) и подглазничный канал (canalis infraorbitalis).

В углу между латеральной и нижней стенками имеется **нижняя глазничная щель** (fissura orbitalis inferior) 20.

Полость носа (cavitas nasi) (рис. 25) начинается грушевидным отверстием, которое образует вход в полость носа. Это отверстие ограничено сверху носовыми костями, с боков и снизу — верхней

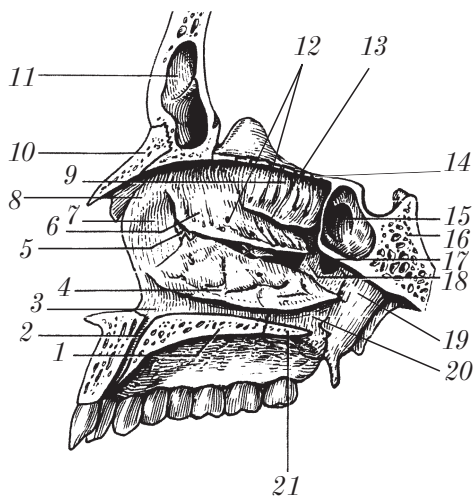


Рис. 25. Полость носа (вид справа)

челюстью. Полость носа разделена костной перегородкой носа (*septum nasi osseum*) на две половины. Каждая из половин имеет 5 стенок: медиальную, латеральную, верхнюю, нижнюю и заднюю.

Медиальная стенка представлена носовой перегородкой (*septum nasi osseum*), которая образована перпендикулярной пластинкой (*lamina perpendicularis*) решетчатой кости, сошником (*vomer*), носовой остью (*spina nasalis*), клиновидным гребнем (*crista sphenoidalis*), носовыми гребнями (*cristae nasales*) верхней челюсти и небной кости.

Латеральная стенка полости носа включает носовую кость (*os nasale*) 10, носовую поверхность (*facies nasalis*) лобного отростка 8 и тела верхней челюсти 7, слезную кость (*os lacrimale*) 5, отверстия ячеек решетчатой кости 12, нижнюю носовую раковину (*concha nasalis inferior*) 4, перпендикулярную пластинку (*lamina perpendicularis*) небной кости 20 и медиальную пластинку (*lamina medialis processus pterygoidei*) крыловидного отростка клиновидной кости 19.

Верхняя стенка полости носа образована продырявленной пластинкой (*lamina cribrosa*) 14 решетчатой кости и телом клиновидной кости (*corpus ossis sphenoidalis*) 16.

Нижняя стенка полости носа состоит из небного отростка (*processus palatinus*) 1 верхней челюсти и горизонтальной пластинки (*lamina horizontalis ossis palatini*) 21 небной кости.

Задняя стенка полости носа имеется только в верхнем отделе и представлена телом клиновидной кости (*corpus ossis sphenoidalis*) 16, ниже располагается выход из полости носа — хоаны (*choanae*).

Хоаны (*choanae*) — парные отверстия, имеют вид вытянутого четырехугольника. Каждая хоана ограничена латерально — медиальной пластинкой крыловидного отростка (*lamina medialis processus pterygoidei*) 19, медиально — задним краем сошника (*vomer*), сверху — телом клиновидной кости (*corpus ossis sphenoidalis*) 16, снизу — задним краем горизонтальной пластинки небной кости (*lamina horizontalis ossis palatini*) 21. Хоаны открываются в носоглотку.

В полости носа с каждой стороны различают 4 носовых хода, расположенных сагиттально: общий носовой ход (*meatus nasi communis*); верхний носовой ход (*meatus nasi superior*) 13, средний

носовой ход (meatus nasi medius) 18, нижний носовой ход (meatus nasi inferior) 3.

Общий носовой ход (meatus nasi communis) медиально ограничен носовой перегородкой, латерально — медиальной поверхностью носовых раковин, верхней стенкой полости носа, сверху и снизу — нижней стенкой полости носа. Сзади общий носовой ход через хоаны сообщается с носоглоткой; латерально — с верхним, средним и нижним носовыми ходами; вверху через отверстия решетчатой пластинки — с передней черепной ямкой; снизу посредством резцового канала (canalis incisivus) 2 — с полостью рта.

Верхний носовой ход (meatus nasi superior) 13 находится между верхней (concha nasalis superior) 9 и средней (concha nasalis media) 6 носовыми раковинами. В него открываются средние и задние решетчатые ячейки (cellulae ethmoidales medii et posteriores). Над задним концом верхней носовой раковины в полость носа открывается апертура клиновидной пазухи (apertura sinus sphenoidalis) 15, располагается клиновидно-небное отверстие (foramen sphenopalatinum) 17.

Средний носовой ход (meatus nasi medius) 18 располагается между средней (concha nasalis media) 6 и нижней (concha nasalis inferior) 4 носовыми раковинами. В этот ход открываются передние решетчатые ячейки (cellulae ethmoidales anteriores); лобная пазуха (sinus frontalis) 11 и верхнечелюстная пазуха (sinus maxillaris).

Нижний носовой ход (meatus nasi inferior) 3 ограничен дном полости носа и нижней носовой раковиной. В него открывается носослезный канал (canalis nasolacrimalis).

Вид сверху — вертикальная норма (norma verticalis)

При рассмотрении черепа в этой норме виден свод черепа (calvaria), который образован чешуей лобной и затылочной костей, теменными костями и чешуей височных костей, частью больших крыльев клиновидных костей. На своде черепа видны лобный (метопический) шов (sutura frontalis (metopica)); венечный шов (sutura coronalis); сагиттальный шов (sutura sagittalis); лямбдовидный шов (sutura lambdoidea); чешуйчатый шов (sutura squamosa); теменное отверстие (foramen parietale).

Вид сбоку — боковая (латеральная) норма (*norma lateralis*)

В этой норме (рис. 26) наблюдаются: верхняя (*lineae temporales superior*) 2 и нижняя (*et inferior*) 3 височные линии, скуловая дуга (*arcus zygomaticus*) 8, височная ямка (*fossa temporalis*) 1, подвисочная ямка (*fossa infratemporalis*), крыловидно-небная ямка (*fossa pterygopalatina*), наружное слуховое отверстие (*porus acusticus externus*) 7, чешуйчатая часть (*pars squamosa*) 4, барабанная часть (*pars tympanica*) 6 и сосцевидный отросток (*processus mastoideus*) 5 височной кости.

Верхняя и нижняя височные линии (*linea temporalis superior et linea temporalis inferior*) — это места начала височной мышцы и височной фасции.

Скуловая дуга образована скуловым отростком (*processus zygomaticus*) височной кости и височным отростком (*processus temporalis*) скуловой кости (*os zygomaticum*).

Височная ямка (*fossa temporalis*) 1 ограничена сверху височными линиями, снизу — нижним краем скуловой дуги и подвижным гребнем (*crista infratemporalis*) большого крыла клиновидной кости.

Подвисочная ямка (*fossa infratemporalis*) 12 (рис. 27) является продолжением височной ямки 4 книзу, отделяясь от нее подвисочным гребнем большого крыла клиновидной кости, и имеет

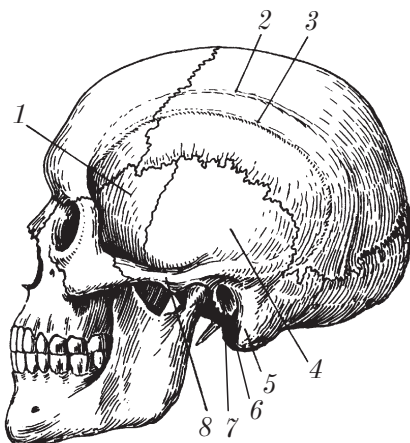


Рис. 26. Череп (вид сбоку)

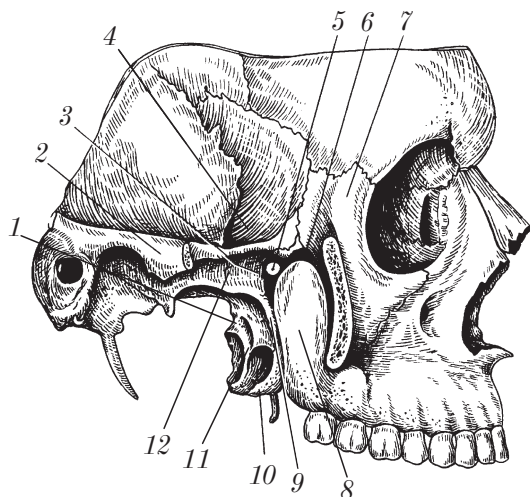


Рис. 27. Крылонебная (крыловидно-небная) ямка
(вид справа, скуловая дуга удалена)

следующие стенки: латерально (снаружи) — ветвь нижней челюсти (*ramus mandibulae*) и скуловую дугу (*arcus zygomaticus*) 2; спереди — бугор верхней челюсти (*tuber maxillae*) 8; медиально (изнутри) — латеральную пластинку крыловидного отростка (*lamina lateralis processus pterygoidei*) 10 клиновидной кости.

Подвисочная ямка 12 сообщается сверху с височной ямкой, спереди — с глазницей через нижнюю глазничную щель (*fissura orbitalis inferior*) 6, медиально — с крыловидно-небной ямкой (*fossa pterygopalatina*) 3 через крыловидно-верхнечелюстную щель (*fissura pterygomaxillaris*) 9.

Крыловидно-небная ямка (*fossa pterygopalatina*) 3 имеет следующие стенки: спереди — бугор верхней челюсти (*tuber maxillae*) 8; сзади — крыловидный отросток (*processus pterygoideus*) 11 клиновидной кости; медиально — перпендикулярную пластинку (*lamina perpendicularis*) небной кости.

Крыловидно-небная ямка сообщается спереди с глазницей через нижнюю глазничную щель (*fissura orbitalis inferior*) 6, сзади через крыловидный канал (*canalis pterygoideus*) — с рваным отверстием (*foramen lacerum*) на основании черепа и через круглое отверстие (*foramen rotundum*) — со средней черепной ямкой;

медиально через клиновидно-небное отверстие (foramen sphenopalatinum) 5 — с полостью носа; латерально через крыловидно-верхнечелюстную щель (fissura pterygomaxillaris) 9 — с подвижной ямкой и внизу через большой небный канал (canalis palatinus major) — с полостью рта.

Вид сзади — затылочная норма (norma occipitalis)

В затылочной норме наблюдаются часть теменных костей, чешуя височной кости и затылочная кость, лямбдовидный шов (sutura lambdoidea), наружный затылочный выступ (protuberantia occipitalis externa), средняя и нижняя выйные линии (lineae nuchae superior et inferior) и наружный затылочный гребень (crista occipitalis externa).

Вид снизу — базилярная норма (norma basilaris)

В базилярной норме (рис. 28), или наружном основании черепа (basis crani externa), различают 3 отдела: 1) передний; 2) средний; 3) задний.

1. Передний отдел соответствует костному (твердому) небу (palatum osseum) 17 и альвеолярной дуге (arcus alveolaris), образованной альвеолярными отростками (processus alveolaris) обеих верхних челюстей. В переднем отделе наружного основания черепа видны скуловая дуга (arcus zygomaticus) 14, подвисочная ямка (fossa infratemporalis) 15, альвеолярные отростки (processus alveolares) 19 верхней челюсти, костное небо (palatum osseum) 17, образованное небным отростком (processus palatinus) 21 верхней челюсти вместе с горизонтальной пластинкой (lamina horizontalis) 22 и частью пирамидального отростка (processus pyramidalis) небной кости, большое и малое небные отверстия (foramen palatinum majus 23 et foramen palatinum minus), срединный небный шов (sutura palatina mediana) 20, резцовое отверстие (foramen incisivum) 18 и поперечный небный шов (sutura palatina transversa) 16.

2. Средний отдел соответствует участку основания черепа от заднего края костного неба до переднего края большого отверстия (foramen magnum) 1. В этом отделе наружного основания черепа

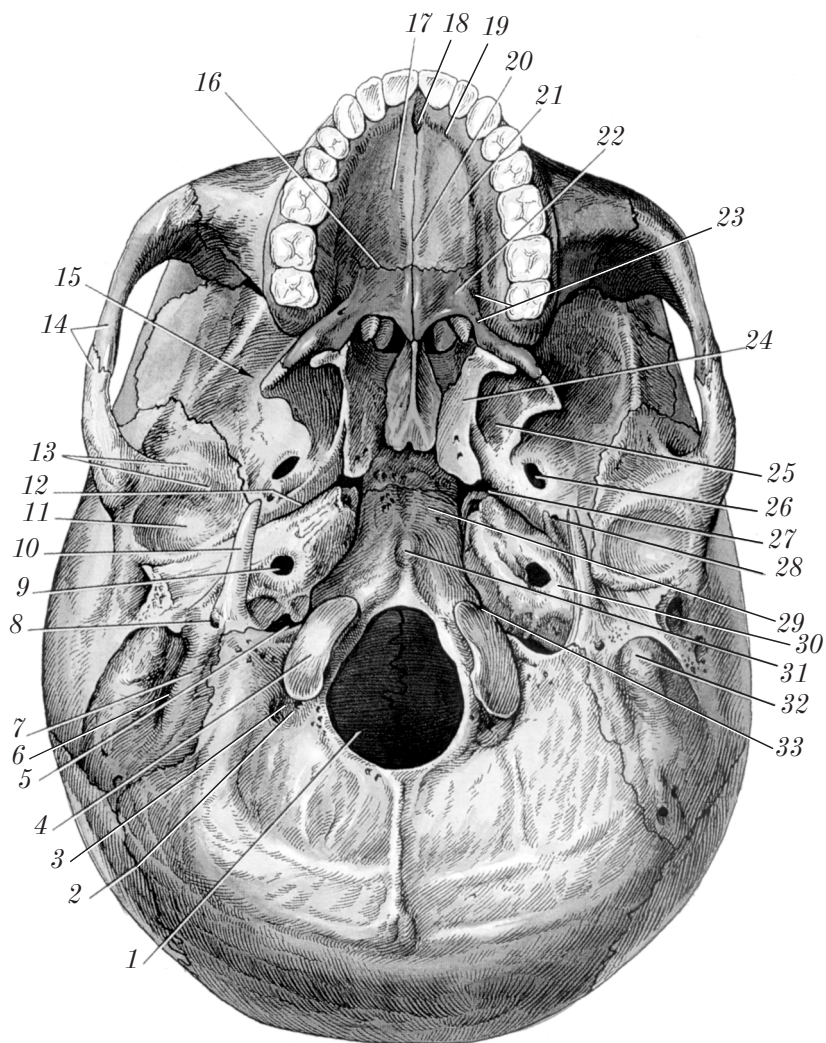


Рис. 28. Наружное основание черепа

видны крыловидные отростки (*processus pterygoideus*) 24, крыловидная ямка (*fossa pterygoidea*) 25, часть большого крыла (*ala major*) клиновидной кости, овальное отверстие (*foramen ovale*) 26, остистое отверстие (*foramen spinosum*) 28, нижнечелюстная ямка (*fossa mandibularis*) 11, суставной бугорок (*tuberculum articulare*) нижней челюсти 13, основная часть (*pars basilaris*) 29 затылочной кости, глоточный бугорок (*tuberculum pharyngeum*) 31, рваное отверстие (*foramen lacerum*) 27, каменная часть (*pars petrosa*) 30 височной кости, апертюра наружного сонного канала (*apertura externa canalis caroticus*) 9, барабанная часть (*pars tympanica*) височной кости, каменно-чешуйчатая щель (*fissura petrosquamosa*), каменно-барабанная щель (*fissura petrotympanica*), клиновидно-каменная щель (*fissura sphenopetrosa*), каменно-затылочная щель (*fissura petrooccipitalis*) 33.

3. **Задний отдел** наружного основания черепа простирается кзади от переднего края большого отверстия. Здесь располагаются парные: яремное отверстие (*foramen jugulare*) 5, затылочный мыщелок (*condylus occipitalis*) 4, мыщелковая ямка (*fossa condylaris*) 2, мыщелковый канал (*canalis condylaris*) 3, сосцевидный отросток (*processus mastoideus*) 32, сосцевидная вырезка (*incisura mastoidea*) 6, борозда затылочной артерии (*sulcus arteriae occipitalis*) 7, шиловидный отросток (*processus styloideus*) 10, шилососцевидное отверстие (*foramen stylomastoideum*) 8.

Внутренняя поверхность черепа

Здесь условно выделяют: 1) внутреннюю поверхность свода черепа; 2) внутреннюю поверхность основания черепа.

Внутренняя поверхность свода черепа (*calvaria*)

На внутренней поверхности свода черепа (рис. 29) видны сагиттальный шов (*sutura sagittalis*) 3, венечный шов (*sutura coronalis*) 2, ламбдовидный шов (*sutura lambdoidea*) 6, борозда сагиттального синуса (*sulcus sinus sagittalis superioris*) 5, ямочки грануляций (*foveolae granulares*) 1, артериальные борозды (*sulci arteriosi*) 4 и отпечатки извилин и борозд головного мозга: пальцевые вдавления (*impressiones digitatae*) и мозговые возвышения (*juga cerebralia*).

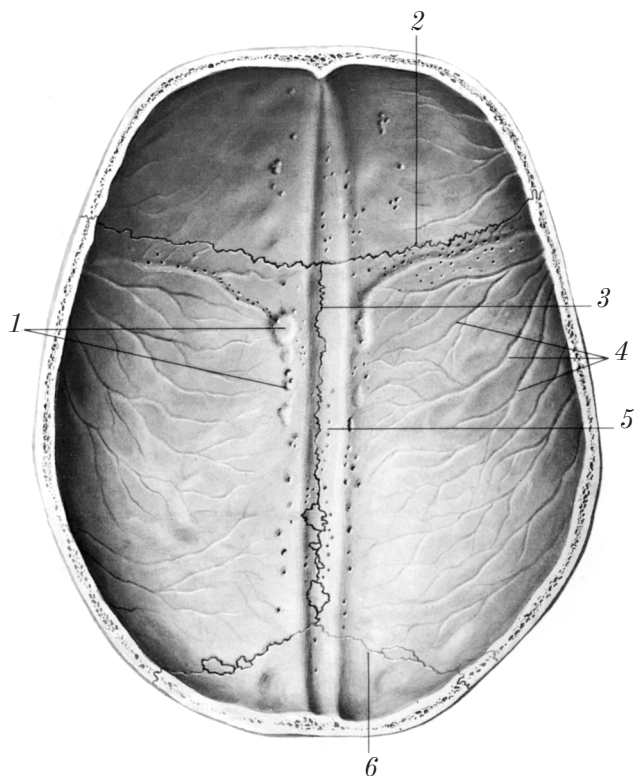


Рис. 29. Внутренняя поверхность свода черепа

Внутренняя поверхность основания черепа (basis cranii interna)

Эту часть черепа (рис. 30) условно разделяют на 3 черепные ямки: 1) переднюю черепную ямку (fossa cranii anterior); 2) среднюю черепную ямку (fossa cranii media); 3) заднюю черепную ямку (fossa cranii posterior).

1. **Передняя черепная ямка** (fossa cranii anterior) образована лобной чешуей (squama frontalis) 15, глазничной частью (pars orbitalis) 17 лобной кости, решетчатой пластинкой (lamina cribrosa) 12 решетчатой кости, дорсальной поверхностью малых крыльев (alae minores) 11 клиновидной кости. Задней границей передней

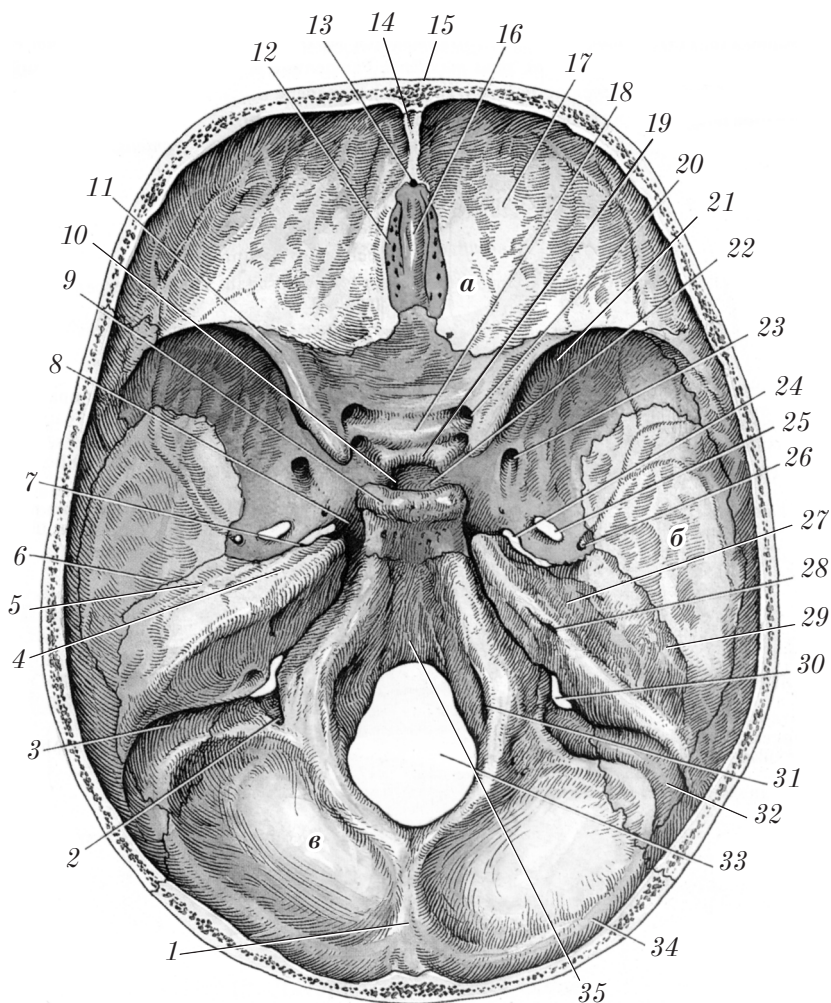


Рис. 30. Внутреннее основание черепа

черепной ямки является задний край малых крыльев клиновидной кости. В передней черепной ямке видны лобный гребень (crista frontalis) 14, петушинный гребень (crista galli) 16, слепое отверстие (foramen cecum) 13.

2. **Средняя черепная ямка** (fossa cranii media) б простирается от заднего края малых крыльев клиновидной кости до верхнего

края пирамиды височной кости. Эта ямка образована дорсальной поверхностью тела клиновидной кости, мозговой поверхностью больших крыльев клиновидной кости, передней поверхностью пирамид и чешуйчатой частью височной кости. В среднюю черепную ямку открывается парный зрительный канал (*canalis opticus*) 20. В этой ямке обнаруживаются следующие анатомические образования: предперекрестная борозда (*sulcus prechiasmaticus*) 18, турецкое седло (*sella turcica*) 10, гипофизарная ямка (*fossa hypophysialis*) 22, бугорок седла (*tuberculum sellae*) 19, спинка седла (*dorsum sellae*) 9, сонная борозда (*sulcus caroticus*) 8, верхняя глазничная щель (*fissura orbitalis superior*) 21, круглое отверстие (*foramen rotundum*) 23, овальное отверстие (*foramen ovale*) 25, остистое отверстие (*foramen spinosum*) 26, рваное отверстие (*foramen lacerum*) 24, расщелина канала большого каменистого нерва (*hiatus canalis nervi petrosi majoris*), борозда большого каменистого нерва (*sulcus nervi petrosi majoris*) 4, расщелина канала малого каменистого нерва (*hiatus canalis nervi petrosi minoris*), борозда малого каменистого нерва (*sulcus nervi petrosi minoris*) 5, каменисто-чешуйчатая щель (*fissura petrosquamosa*) 6, крыша барабанной полости (*tegmen tympani*) 29, дугообразное возвышение (*eminentia arcuata*) 27, тройничное вдавление (*impressio trigeminalis*) 7.

3. **Задняя черепная ямка** (*fossa cranii posterior*) в располагается кзади от верхнего края пирамиды височной кости. Ямка образована затылочной костью, задней поверхностью пирамиды височной кости, ниже-задним углом теменной кости. В задней черепной ямке обнаруживаются скат (*clivus*) 35, большое отверстие (*foramen magnum*) 33, яремное отверстие (*foramen jugulare*) 30, подъязычный канал (*canalis hypoglossi*) 31, внутреннее слуховое отверстие (*porus acusticus internus*) 28, внутренний слуховой проход (*meatus acusticus internus*), наружная апертура водопровода преддверия (*apertura externa aqueductus vestibuli*), мышечковый канал (*canalis condylaris*) 2, борозда сигмовидного синуса (*sulcus sinus sigmoidei*) 3, сосцевидное отверстие (*foramen mastoideum*) 32, борозда поперечного синуса (*sulcus sinus transversi*) 34, внутренний затылочный выступ (*protuberantia occipitalis interna*) 1.

Аномалии развития костей черепа

Лобная кость:

❑ две части лобной кости (в норме имеется только у плодов и детей до 7 лет);

❑ асимметрия лобных пазух либо отсутствие одной из них.

Теменная кость: удвоение теменной кости с одной или обеих сторон (шов следует по височным линиям).

Затылочная кость:

❑ ассимиляция (сращение) с атлантом (одно- или двустороннее);

❑ верхняя часть чешуи целиком или частично отделена от ее остальной части поперечным швом; при этом отграничивается особая треугольная кость (поперечная кость черепа (*os transversum cranii*)), получившая название «кость инков»);

❑ наличие возвышения в виде валика (*torus occipitalis*), расположенного в сагиттальной плоскости между верхней и наивысшей выйными линиями;

❑ третий мыщелок затылочной кости (*condylus occipitalis tertius*), который находится на переднем крае большого отверстия и соединен суставом с передней дугой атланта.

Клиновидная кость:

❑ дно ямки турецкого седла продолжается в черепно-глоточный канал, ведущий на нижнюю поверхность тела кости, где иногда отмечаются остатки глоточного кармана (Ратке), из которого развивается аденогипофиз;

❑ слияние овального и остистого отверстий в одно общее отверстие;

❑ отсутствие остистого отверстия;

❑ наличие среднего наклоненного отростка и сращение его с передним наклоненным отростком; при этом образуется наклонно-сонная апертура, где проходит внутренняя сонная артерия.

Решетчатая кость:

❑ асимметрия лабиринтов, ячеек;

❑ наличие наивысшей носовой раковины (*concha nasalis superiora*).

Височная кость:

❑ различная длина шиловидного отростка;

❑ наличие лобных отростков по переднему краю чешуйчатой части;

□ наличие межъяремного отростка в яремной ямке (если этот отросток срастается с таким же отростком в яремной вырезке затылочной кости, то яремное отверстие становится двойным).

Верхняя челюсть:

□ диссимметрия верхнечелюстных пазух по форме и размерам;
□ распространение пазухи верхней челюсти в небный отросток, в скуловую кость, в альвеолярный отросток;

□ различные варианты анатомии альвеол верхней челюсти (количество, форма, размеры, наклоны продольных осей, положение) по отношению к верхнечелюстным пазухам;

□ наличие резцовых костей в области резцового шва;

□ различная длина и форма резцового канала;

□ наличие выраженного продольно расположенного небного валика;

□ расщепление твердого неба (волчья пасть).

Кости лицевого отдела черепа асимметричны по форме, величине и размерам их отверстий и отростков.

На черепе новорожденного ребенка иногда встречаются дополнительные роднички: в лобном шве, между лобной и носовой костью. Если на месте этих родничков развивается кость, то их называют костями родничков (*ossa fonticulorum*). Нередкой аномалией является наличие маленьких вставочных костей в швах свода черепа (сагиттальном, ламбдовидном), поэтому их называют костями швов (*ossa suturarum*).

Контрольные вопросы

1. В каких позициях (нормах) изучается анатомия черепа?
2. Какие анатомические образования можно видеть при рассмотрении черепа в передней норме?
3. Расскажите о стенках и анатомических образованиях глазницы.
4. Перечислите стенки полости носа. Чем образованы перегородка носа и нижняя стенка полости носа?
5. Чем образованы верхняя и латеральная стенки полости носа?
6. Чем образованы носовые ходы? С чем они сообщаются?
7. Какие анатомические образования можно описать при рассмотрении черепа в вертикальной норме?
8. Какие анатомические образования черепа можно описать при рассмотрении в боковой норме?

9. Опишите анатомические образования, составляющие височную и подвисочную ямки.
10. Какие анатомические образования составляют стенки крыловидно-небной ямки? С чем она сообщается?
11. Какие анатомические образования черепа можно наблюдать в затылочной норме?
12. Какие отделы различают при рассмотрении черепа в базилярной норме? Какие анатомические образования наблюдаются в переднем отделе основания черепа в базилярной норме?
13. Какие анатомические образования черепа наблюдаются в среднем и заднем отделах черепа при его рассмотрении в базилярной норме?
14. Какие анатомические образования наблюдаются на внутренней поверхности свода черепа?
15. Какие отделы выделяют на внутренней поверхности основания черепа? Опишите границы и расскажите об анатомических образованиях передней черепной ямки.
16. Укажите границы и расскажите об анатомических образованиях средней черепной ямки.
17. Укажите границы и расскажите об анатомических образованиях задней черепной ямки.
18. Расскажите об аномалиях развития костей черепа.

Кости добавочного скелета

Кости верхней конечности (*ossa membri superioris*) и кости нижней конечности (*ossa membri inferioris*) составляют добавочный скелет (*skeleton appendiculare*).

Скелет верхней конечности

Кости верхней конечности включают: 1) пояс верхней конечности (*cingulum membri superioris*); 2) свободную часть верхней конечности (*pars libera membri superioris*).

Пояс верхней конечности (плечевой пояс)

Пояс верхней конечности (*cingulum membri superioris*) включает две кости: лопатку (*scapula*) и ключицу (*clavicula*).

Лопатка

Лопатка (*scapula*) (рис. 31) — плоская кость, располагается на задней поверхности грудной клетки от II до VII ребра. На лопатке различают: 2 поверхности, 3 угла, 3 края, 2 отростка.

Поверхности лопатки: 1) реберная (передняя) поверхность (*facies costalis (anterior)*), где имеется подлопаточная ямка (*fossa subscapularis*) 9; 2) задняя поверхность (*facies posterior*). Здесь располагаются ость лопатки (*spina scapulae*) 11, надостная ямка (*fossa suprascapularis*) 10, подостная ямка (*fossa infrascapularis*) 12.

Углы лопатки: верхний угол (*angulus superior*) 8; нижний угол (*angulus inferior*) 1; латеральный угол (*angulus lateralis*) 3, где имеется суставная впадина (*cavitas glenoidalis*) 4, шейка лопатки (*collum scapulae*) 5, надсуставной бугорок (*tuberculum supraglenoidale*) 13, подсуставной бугорок (*tuberculum infraglenoidale*) 2.

Края лопатки: медиальный край (I); верхний край (II); латеральный край (III).

Отростки лопатки: акромион (*acromion*) 6 — продолжение ости лопатки; клювовидный отросток (*processus coracoideus*) 7.

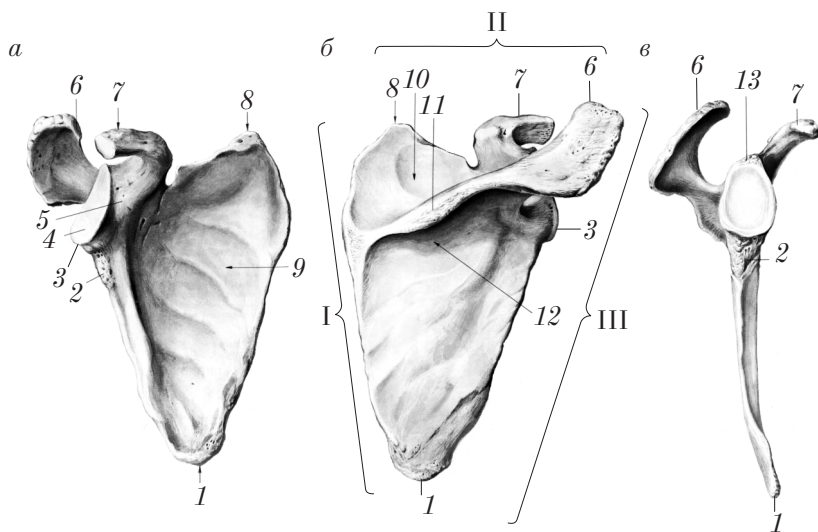


Рис. 31. Правая лопатка:
а — вид спереди; б — вид сзади; в — вид сбоку

Правило расположения лопатки: лопатку располагают так, чтобы ость находилась дорсально, суставная впадина — вверху и латерально.

Ключица

Ключица (*clavicula*) (рис. 32) — S-образно изогнутая кость, соединяющая скелет верхней конечности со скелетом туловища.

На ключице различают тело ключицы (*corpus claviculae*) 2, грудинный конец (*extremitas sternalis*) 3 и акромиальный конец (*extremitas acromialis*) 1.

Тело ключицы (*corpus claviculae*) имеет верхнюю гладкую поверхность и нижнюю поверхность, на которой располагаются конусовидный бугорок (*tuberculum conoideum*) 5, трапециевидная линия (*linea trapezoidea*) 4 (латерально) и вдавление реберно-ключичной связки (*impressio ligamenti costoclavicularis*) 6 (медиально).

Грудинный конец (медиальный) (*extremitas sternalis*) утолщен и имеет седловидную грудинную суставную поверхность (*facies articularis sternalis*).

Акромиальный конец (латеральный) (*extremitas acromialis*) имеет акромиальную суставную поверхность (*facies articularis acromialis*).

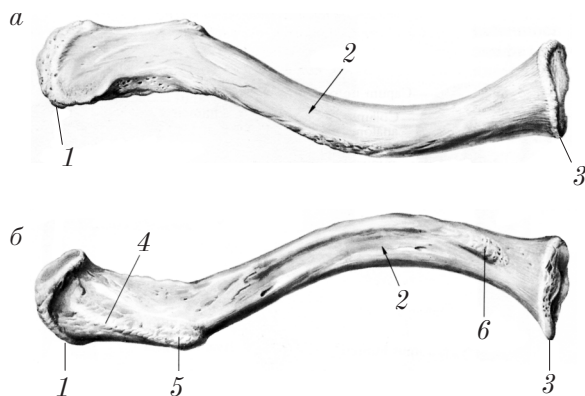


Рис. 32. Правая ключица:
а — вид сверху; б — вид снизу

Правило расположения ключицы: утолщенный грудинный конец расположен медиально, прилежащий к нему изгиб обращен выпуклостью кпереди, гладкая поверхность ключицы обращена кверху.

Скелет свободной части верхней конечности

Свободная часть верхней конечности (*pars libera membri superioris*) представлена следующими костями: плечевой костью (*humerus*), костями предплечья (*ossa antebrachii*) (лучевой и локтевой) и костями кисти (*ossa manus*) (запястья, пясти и пальцев кисти).

Плечевая кость

Плечевая кость (*humerus*) (рис. 33) — длинная трубчатая кость проксимального отдела скелета свободной части верхней конечности. Она имеет диафиз (среднюю часть) и 2 эпифиза (проксимальный и дистальный).

Диафиз — тело плечевой кости (*corpus humeri*) 15 имеет 3 поверхности (передне-медиальную, передне-латеральную и заднюю) и 2 края (медиальный и латеральный). На теле плечевой кости имеются дельтовидная бугристая (*tuberositas deltoidea*) 6, борозда лучевого нерва (*sulcus nervi radialis*) 19, питательное отверстие (*foramen nutricium*) 16.

Проксимальный эпифиз имеет головку плечевой кости (*caput humeri*) 10, анатомическую шейку (*collum anatomicum*) 11, хирургическую шейку (*collum chirurgicum*) 13, большой бугорок (*tuberculum majus*) 9, малый бугорок (*tuberculum minus*) 12, гребень большого бугорка (*crista tuberculi majoris*) 7, гребень малого бугорка (*crista tuberculi minoris*) 14, межбугорковую борозду (*sulcus intertubercularis*) 8.

Дистальный эпифиз — мыщелок плечевой кости (*condylus humeri*) 1 уплощен в передне-заднем направлении, загнут кпереди. На нем различают медиальный надмыщелок (*epicondylus medialis*) 18, латеральный надмыщелок (*epicondylus lateralis*) 4, венечную ямку (*fossa coronoidea*) 17 (медиально), лучевую ямку (*fossa radialis*) 5 (латерально), ямку локтевого отростка (*fossa olecrani*) 20 (сзади), блок плечевой кости (*trochlea humeri*) 2 (медиально) и головку мыщелка плечевой кости (*capitulum humeri*) 3 (латерально).

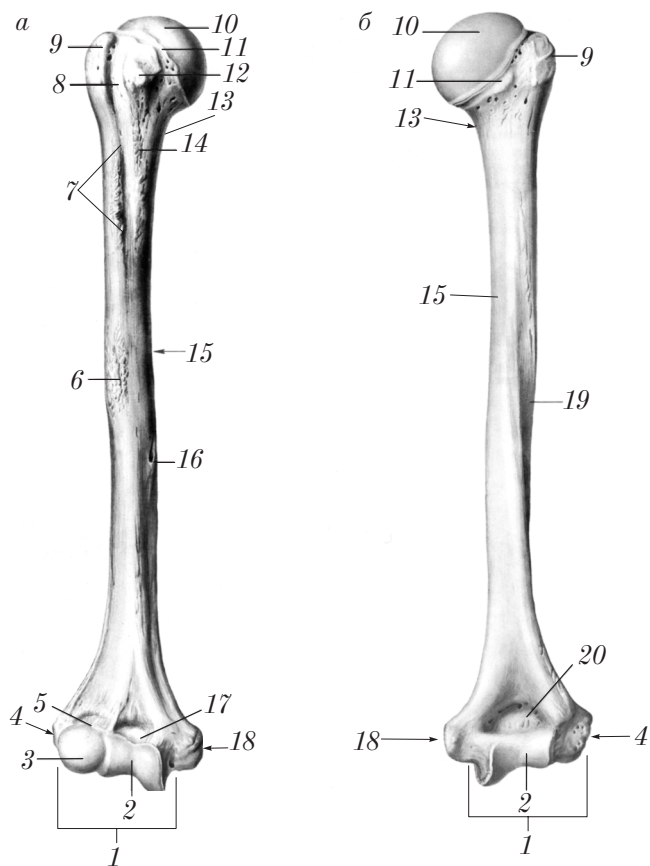


Рис. 33. Правая плечевая кость:
 а — вид спереди; б — вид сзади

Правило расположения плечевой кости: головка плечевой кости должна быть направлена вверх и медиально (к лопатке), мыщелок — кпереди.

Кости предплечья

Кости предплечья (*ossa antebrachii*) образуют средний отдел скелета свободной части верхней конечности. Предплечье представлено двумя костями — лучевой костью (*radius*) и локтевой костью (*ulna*).

Лучевая кость (radius) (рис. 34) относится к длинным трубчатым костям, в предплечье располагается латерально.

На лучевой кости различают диафиз и 2 эпифиза (проксимальный и дистальный).

Диафиз — тело лучевой кости (corpus radii) 2, подобно трехгранной призме, имеет 3 поверхности (переднюю, заднюю и боковую), 3 края: медиальный острый — межкостный край (margo interosseus) 9, передний край (margo anterior) и задний край (margo posterior), питательное отверстие (foramen nutricium) 3.

Проксимальный эпифиз несет на себе следующие образования: головку лучевой кости (caput radii) 7, суставную ямку (fovea articularis) 6, суставную окружность (circumferentia articularis radii) 5, шейку лучевой кости (collum radii) 4, бугристость лучевой кости (tuberositas radii) 8.

Дистальный эпифиз лучевой кости утолщен, имеет переднюю (гладкую) и заднюю (с бороздками) поверхности. На дистальном эпифизе располагаются запястная суставная поверхность (facies articularis carpalis) 11, шиловидный отросток (processus styloideus) 1, локтевая вырезка (incisura ulnaris) 10.

Правило расположения лучевой кости: кость в предплечье располагается латерально, утолщенный эпифиз находится внизу, гладкая его поверхность обращена вперед, межкостный край — медиально.

Локтевая кость (ulna) (рис. 35) — длинная трубчатая кость, располагается в предплечье кнутри от лучевой кости. Она имеет диафиз и два эпифиза: проксимальный и дистальный.

Диафиз — тело локтевой кости (corpus ulnae) 2 имеет вид трехгранной призмы, где различают 3 поверхности (переднюю, заднюю и медиальную) и 3 края: передний край (margo anterior), задний край (margo posterior) и латеральный острый межкостный край (margo interosseus) 3.

Проксимальный эпифиз локтевой кости более массивный, чем дистальный, имеет локтевой отросток (olecranon) 7, венечный отросток (processus coronoideus) 5, блоковидную вырезку (incisura trochlearis) 6, лучевую вырезку (incisura radialis) 4, бугристость локтевой кости (tuberositas ulnae) 8.

Дистальный эпифиз локтевой кости имеет головку локтевой кости (caput ulnae) 1, суставную окружность (circumferentia articularis) 9, шиловидный отросток (processus styloideus) 10.

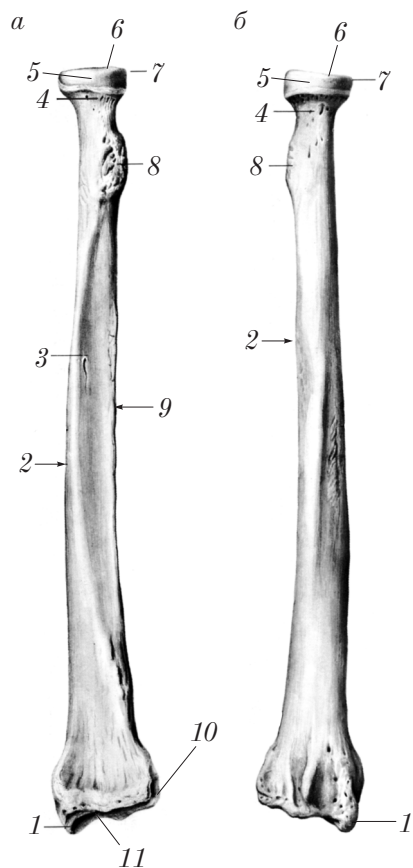


Рис. 34. Правая лучевая кость:
а — вид спереди; б — вид сзади

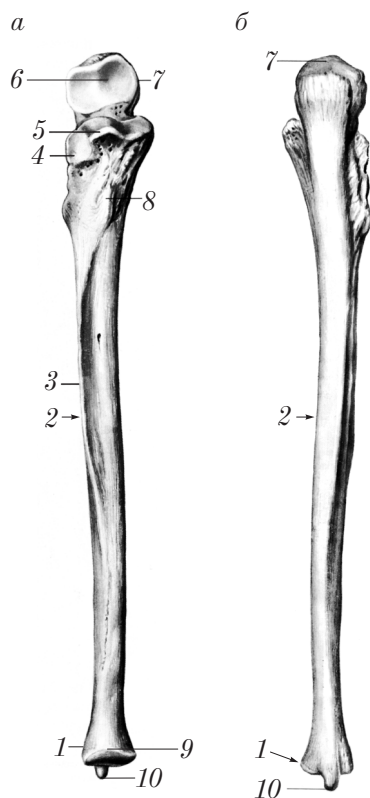


Рис. 35. Правая локтевая кость:
а — вид спереди; б — вид сзади

Правило расположения локтевой кости: локтевую кость располагают в предплечье с медиальной стороны так, чтобы блоко-видная вырезка (*incisura trochlearis*) была обращена кпереди, а лучевая вырезка (*incisura radialis*) (или межкостный край (*margo interosseus*)) — кнаружи.

Кости кисти

Кости кисти (*ossa manus*) (рис. 36) разделяют на кости запястья (*ossa carpi*) (I); пястные кости (*ossa metacarpi*) (II) и кости пальцев кисти, или фаланги (*ossa digitorum seu phalanges*) (III).

Кости запястья (*ossa carpi*) представлены мелкими губчатыми костями, расположенными в 2 ряда: 1 — проксимальный ряд (4 кости); 2 — дистальный ряд (4 кости).

Проксимальный ряд (начиная от большого пальца): ладьевидная кость (*os scaphoideum*) 17, полулунная кость (*os lunatum*) 1, трехгранная кость (*os triquetrum*) 2, гороховидная кость (*os pisiforme*) 3.

Дистальный ряд (начиная от большого пальца): кость-трапеция (*os trapezium*) 16, трапециевидная кость (*os trapezoideum*) 15, головчатая кость (*os capitatum*) 18, крючковидная кость (*os hamatum*) 4.

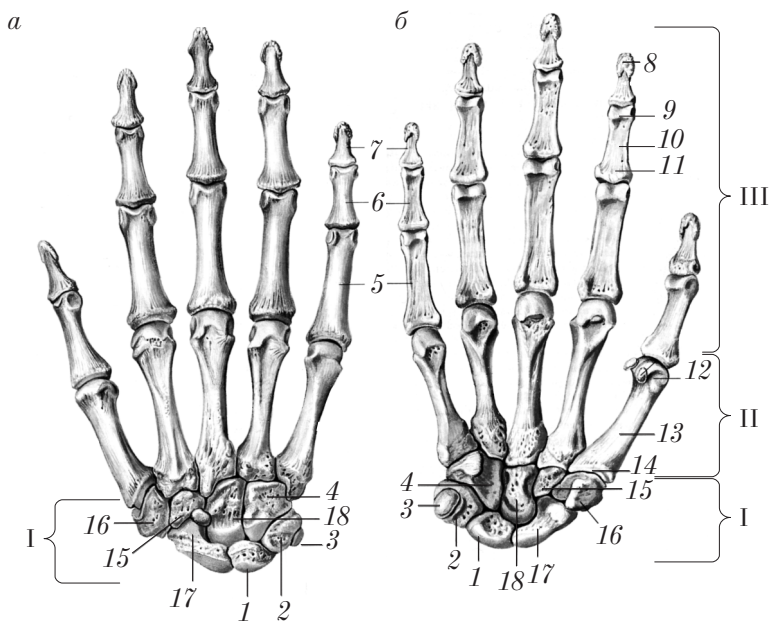


Рис. 36. Кости правой кисти:

a — тыльная поверхность; *б* — ладонная поверхность

Кости запястья образуют углубление, обращенное кпереди — борозду запястья (*sulcus carpi*).

Пястные кости (*ossa metacarpi*) в количестве 5 относятся к коротким трубчатым костям. Они имеют диафиз — тело (*corpus*) 13, проксимальный эпифиз — основание (*basis*) 14 и дистальный эпифиз — головку (*caput*) 12.

Кости пальцев кисти (фаланги) (*ossa digitorum seu phalanges*) относятся к коротким трубчатым костям. У каждого пальца, кроме большого (I палец, *pollex*), имеются 3 фаланги: проксимальная фаланга (*phalanx proximalis*) 5, средняя фаланга (*phalanx media*) 6, дистальная фаланга (*phalanx distalis*) 7.

I палец имеет 2 фаланги: проксимальную и дистальную.

Фаланга имеет диафиз — тело фаланги (*corpus phalangis*) 10, проксимальный эпифиз — основание фаланги (*basis phalangis*) 11 и дистальный эпифиз — головку фаланги (*caput phalangis*) 9, на дистальной фаланге имеется бугристость дистальной фаланги (*tuberositas phalangis distalis*) 8.

Развитие костей верхней конечности

Все кости верхней конечности (кроме ключицы) проходят три стадии развития: 1) перепончатую; 2) хрящевую; 3) костную.

Лопатка

Первая точка окостенения появляется на 8-й неделе эмбриогенеза в области шейки лопатки, на 1-м году жизни — в клювовидном отростке, в 15–18 лет жизни — в акромионе.

Срастание (синостозирование) костных закладок частей лопатки в единую кость и приобретение лопаткой строения, присущего взрослому (дефинитивного), отмечается к 21 году жизни.

Ключица

Грудинный конец в эмбриогенезе проходит три стадии развития: 1) перепончатую; 2) хрящевую; 3) костную. Тело и акромиальный конец ключицы проходят перепончатую и костную стадии эмбриогенеза.

Точки окостенения появляются в теле и акромиальном конце в 6 недель эмбриогенеза, в грудинном конце — на 16–18-м году жизни, срастание (синостозирование) костных частей ключицы и приобретение ею дефинитивного строения, характерного для взрослого, отмечается к 20–25 годам.

Плечевая кость

Первая точка окостенения появляется в диафизе на 8-й неделе эмбриогенеза, в проксимальном эпифизе (головка, большой и малый бугорки) несколько точек окостенения появляются на 1-м году жизни, в дистальном эпифизе — на 5–12-м годах жизни. Срастание (синостоз) отдельных костных закладок плечевой кости и строение, характерное для взрослого, плечевая кость приобретает к 20–23 годам жизни.

Кости предплечья

Первые точки окостенения в обеих костях предплечья обнаруживаются в теле на 8-й неделе эмбриогенеза, в проксимальном эпифизе — в 5–6 лет (*radius*) и в 8–10 лет жизни (*ulna*), в дистальном эпифизе точки окостенения появляются на 1–2-м (*radius*) и 4–8-м (*ulna*) году жизни.

Срастание (синостоз) точек окостенения каждой кости предплечья в единую кость и приобретение ими дефинитивного строения отмечается на 20–25-м году жизни.

Кости кисти

Кости запястья имеют по 1 точке окостенения. Первые точки окостенения появляются на 1-м году жизни (2–3-й месяцы) в головчатой и крючковидной костях, последними окостеневают кость-трапеция и трапецевидная кость (в 5–6 лет), гороховидная кость (в 12–17 лет).

Пястные кости и фаланги пальцев имеют по 2 точки окостенения: первая — в диафизе (появляется на 2-м месяце эмбриогенеза), вторая (на 2–3-м годах жизни) — в проксимальном эпифизе

(пястные кости, кроме первой) или в дистальном (фаланги пальцев и I пястная кость).

Слияние диафизов и эпифизов пястных костей и фаланг пальцев заканчивается на 18–20-м году жизни.

Аномалии развития костей верхней конечности

Аномалии лопатки:

□ уплощение или отсутствие суставной впадины, что сочетается с деформацией головки плечевой кости и укорочением ключицы;

□ соединение клювовидного и плечевого отростка с лопаткой синхондрозом;

□ асимметричное расположение лопаток (одна лопатка на 2–3 см расположена выше другой);

□ добавочная лопаточная кость (*os acromiale*) — выступ акромиального отростка;

□ плоская лопатка — отсутствие подлопаточной ямки (в 23 % случаев).

Аномалии ключицы:

□ отсутствие ключицы с одной или обеих сторон;

□ расщепление акромиального конца ключицы.

Аномалии плечевой кости:

□ отсутствие плечевой кости или ее части;

□ отсутствие костной пластинки между венечной и локтевой ямками;

□ наличие надмыщелкового отростка (*processus supracondylaris*) или надмыщелкового отверстия (*foramen supracondylarae*) в области медиального надмыщелкового гребня.

Аномалии костей предплечья:

□ отсутствие обеих костей предплечья;

□ отсутствие лучевой (чаще) или локтевой кости;

□ сращение обеих костей предплечья;

□ постоянный синхондроз между локтевым отростком и телом локтевой кости;

□ наличие сесамовидных костей в области локтевого и венечного отростков локтевой кости.

Аномалии костей кисти:

□ добавочные кости запястья (вторая трапецевидная — у места сочленения кости трапеции и трапецевидной кости; центральная кость запястья располагается между обоими рядами костей запястья);

□ наличие сверхкомплектных костей (до 25) с ладонной или тыльной поверхности костей запястья;

□ увеличение числа пальцев (полидактилия);

□ увеличение числа фаланг до 4 (чаще II и III пальцы);

□ укорочение отдельных фаланг;

□ уменьшение числа пальцев до двух (гиподактилия);

□ отсутствие фаланг пальцев и пястных костей;

□ отсутствие всей кисти (абрахия).

Контрольные вопросы

1. Назовите отделы и кости скелета верхней конечности.
2. Какие анатомические образования имеются на лопатке? Как правильно расположить лопатку?
3. Какие анатомические образования имеются на ключице? Как правильно расположить ключицу?
4. Какие анатомические образования имеются на плечевой кости? Как правильно расположить плечевую кость?
5. Какие анатомические образования имеются на лучевой кости? Как правильно расположить лучевую кость?
6. Какие анатомические образования имеются на локтевой кости? Как правильно расположить локтевую кость?
7. Какие кости входят в состав скелета кисти?
8. Какие кости входят в состав запястья, каковы их особенности и порядок расположения?
9. Какие анатомические образования имеют пястные кости? В чем особенность первой пястной кости кисти?
10. Какие анатомические образования имеют фаланги пальцев? Сколько фаланг имеет большой палец кисти?
11. Какие стадии остеогенеза проходят кости скелета верхней конечности?
12. Когда и где в закладках костей скелета верхней конечности появляются первые точки окостенения в эмбриогенезе? Когда завершается синостозирование в костях скелета верхней конечности?
13. Назовите основные аномалии скелета верхней конечности.

Скелет нижней конечности

Скелет нижней конечности включает: 1) пояс нижней конечности (*cingulum membri inferioris*); 2) свободную часть нижней конечности (*pars libera membri inferioris*).

Пояс нижней конечности (тазовый пояс)

Пояс нижней конечности (*cingulum membri inferioris*) представлен парной плоской тазовой костью (*os coxae*) и крестцом (*os sacrum*).

Тазовая кость

Тазовая кость (*os coxae*) (рис. 37) до 16 лет образована тремя отдельными костями, соединенными хрящом (синхондрозом): 1) подвздошной костью (*os ilium*); 2) лобковой костью (*os pubis*); 3) седалищной костью (*os ischii*).

1. **Подвздошная кость** (*os ilium*) состоит из 2 частей: тела подвздошной кости (*corpus ossis ilii*) 12 и крыла подвздошной кости (*ala ossis ilii*) 13.

На крыле подвздошной кости отчетливо видны подвздошный гребень (*crista iliaca*) 31, верхняя передняя ость (*spina iliaca anterior superior*) 18, нижняя передняя ость (*spina iliaca anterior inferior*) 19, верхняя задняя подвздошная ость (*spina iliaca posterior superior*) 10, нижняя задняя подвздошная ость (*spina iliaca posterior inferior*) 9, наружная губа (*labium externum*) 15, внутренняя губа (*labium internum*) 16, подвздошная ямка (*fossa iliaca*) 32, ягодичная поверхность (*facies glutea*) 17, передняя ягодичная линия (*linea glutea anterior*) 14, задняя ягодичная линия (*linea glutea posterior*) 11, нижняя ягодичная линия (*linea glutea inferior*) 7, ушковидная поверхность (*facies auricularis*) 34, подвздошная бугристость (*tuberositas iliaca*) 33, дугообразная линия (*linea arcuata*) 30.

2. **Лобковая кость** (*os pubis*) имеет тело лобковой кости (*corpus ossis pubis*) 29, верхнюю ветвь лобковой кости (*ramus superior ossis pubis*) 22, запирательную борозду (*sulcus obturatorius*) 35, нижнюю ветвь лобковой кости (*ramus inferior ossis pubis*) 24, лобковый бугорок (*tuberculum pubicum*) 23, гребень лобковой кости

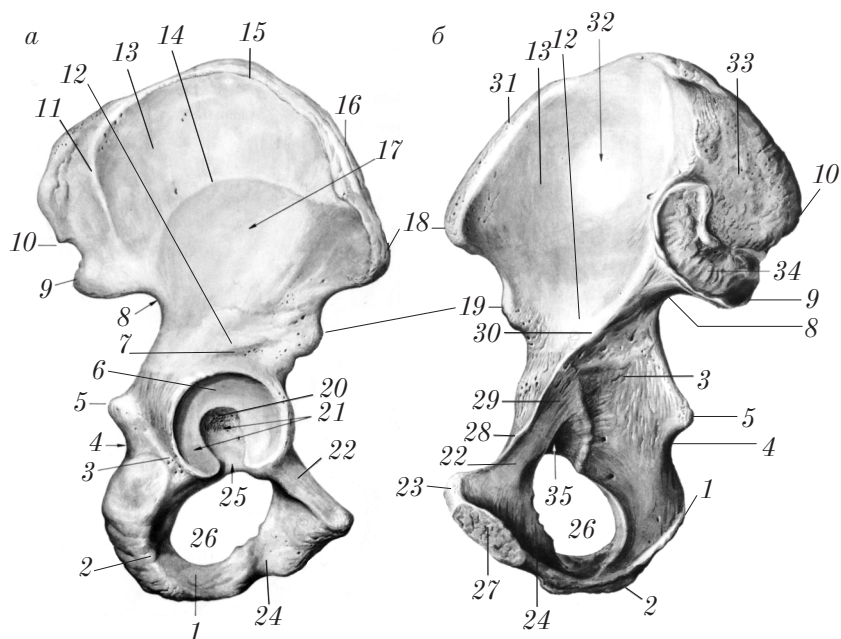


Рис. 37. Правая тазовая кость:

a — наружная поверхность; *б* — внутренняя поверхность

(pecten ossis pubis) 28, симфизиальную поверхность (facies symphysialis) 27.

3. **Седалищная кость** (os ischii) состоит из тела седалищной кости (corpus ossis ischii) 3 и ветви седалищной кости (ramus ossis ischii) 1. В области угла между телом и ветвью хорошо выражен седалищный бугор (tuber ischiadicum) 2, выше которого видны седалищная ось (spina ischiadica) 5, большая седалищная вырезка (incisura ischiadica major) 8 и малая седалищная вырезка (incisura ischiadica minor) 4.

К 16 годам подвздошная, лобковая и седалищная кости срастаются телами в единую кость — тазовую. При этом на месте хряща образуется костная ткань — синостоз.

В области срастания тел подвздошной, лобковой и седалищной костей образуется углубление — вертлужная впадина (acetabulum) 21. Вертлужная впадина имеет полулунную поверхность (facies lunata) 6, ямку вертлужной впадины (fossa acetabuli) 20,

вырезку вертлужной впадины (*incisura acetabuli*) 25. Под вертлужной впадиной располагается запирающее отверстие (*foramen obturatorium*) 26.

Правило расположения тазовой кости: вертлужная впадина обращена кнаружи, лобковая кость — впереди, седалищный бугор — вниз.

Крестец (*as sacrum*) (см. рис. 9) описан на с. 33–34.

Скелет свободной части нижней конечности

К костям свободной части нижней конечности (*pars libera membri inferioris*) относятся: бедренная кость (*femur*); надколенник (*patella*); кости голени (*ossa cruris*); кости стопы (*ossa pedis*).

Бедренная кость

Бедренная кость (*femur*) (рис. 38) — длинная трубчатая кость. Она имеет тело (*corpus*) 2 и два эпифиза: проксимальный 3 и дистальный 1.

На теле бедренной кости сзади имеются следующие образования: шероховатая линия (*linea aspera*) 15, которая разделяется на 2 губы: латеральную губу (*labium laterale*) 21 и медиальную губу (*labium mediale*) 14; гребенчатая линия (*linea pectinea*) 16; ягодичная бугристость (*tuberositas glutealis*) 19; питательное отверстие (*foramen nutricium*) 20.

На проксимальном эпифизе бедренной кости различают: головку бедренной кости (*caput femoris*) 7, ямку головки бедренной кости (*fovea capitis femoris*) 8, шейку бедренной кости (*collum femoris*) 6, большой вертел (*trochanter major*) 5, малый вертел (*trochanter minor*) 10, вертельную ямку (*fossa trochanterica*) 18, межвертельную линию (*linea intertrochanterica*) 9, межвертельный гребень (*crista intertrochanterica*) 17.

На дистальном эпифизе различают: медиальный мыщелок (*condylus medialis*) 13, латеральный мыщелок (*condylus lateralis*) 24, надколенниковую поверхность (*facies patellaris*) 12, межмыщелковую ямку (*fossa intercondylaris*) 23, подколенную поверхность (*facies poplitea*) 22, медиальный надмыщелок (*epicondylus medialis*) 11, латеральный надмыщелок (*epicondylus lateralis*) 4.

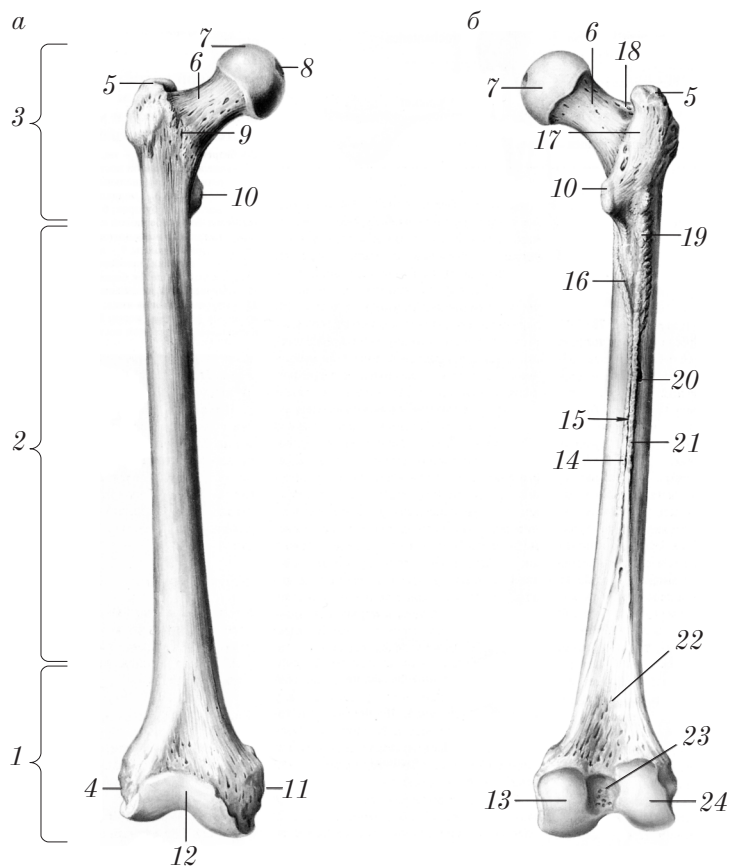


Рис. 38. Правая бедренная кость:

a — вид спереди; *б* — вид сзади

Правило расположения кости: головка бедренной кости обращена вверх и медиально, мыщелки — кзади.

Надколенник

Надколенник (*patella*) — самая крупная сесамовидная губчатая кость. На ней различают: сверху — основание надколенника (*basis patellae*); снизу — верхушку надколенника (*apex patellae*); переднюю поверхность (*facies anterior*); суставную (заднюю) поверхность (*facies articularis*).

Правило расположения надколенника: верхушка обращена вниз, суставная поверхность — назад, большая половина суставной поверхности располагается медиально.

Кости голени

Кости голени представлены: 1) большеберцовой костью (tibia); 2) малоберцовой костью (fibula).

1. **Большеберцовая кость** (tibia) (рис. 39) — длинная трубчатая кость, имеет тело и 2 эпифиза (проксимальный и дистальный).

Тело большеберцовой кости (corpus tibiae) 19 трехгранной формы, имеет 3 края: передний край (margo anterior) 3, медиальный

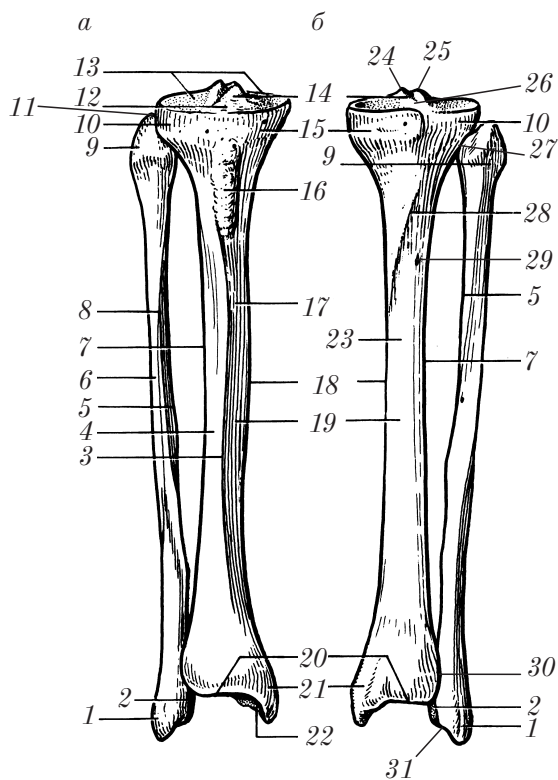


Рис. 39. Кости правой голени:
а — вид спереди; б — вид сзади

край (*margo medialis*) 18, межкостный край (*margo interosseus*) 7; 3 поверхности: медиальную поверхность (*facies medialis*) 17; латеральную поверхность (*facies lateralis*) 4, заднюю поверхность (*facies posterior*) 23; бугристость большеберцовой кости (*tuberositas tibiae*) 16, линию камбаловидной мышцы (*linea musculi solei*) 28, питательное отверстие (*foramen nutricium*) 29.

На проксимальном эпифизе различают медиальный мыщелок (*condylus medialis*) 15, латеральный мыщелок (*condylus lateralis*) 10, малоберцовую суставную поверхность (*facies articularis fibularis*), верхнюю суставную поверхность (*facies articularis superior*) 13, межмыщелковое возвышение (*eminentia intercondylaris*) 14, переднее межмыщелковое поле (*area intercondylaris anterior*) 12, заднее межмыщелковое поле (*area intercondylaris posterior*) 26, медиальный межмыщелковый бугорок (*tuberculum intercondylare mediale*) 24, латеральный межмыщелковый бугорок (*tuberculum intercondylare laterale*) 25.

На дистальном эпифизе имеется нижняя суставная поверхность (*facies articularis inferior*) 20, медиальная лодыжка (*malleolus medialis*) 21, суставная поверхность медиальной лодыжки (*facies articularis malleoli medialis*) 22, малоберцовая вырезка (*incisura fibularis*) 30.

Правило расположения большеберцовой кости: кость в скелете голени занимает медиальное положение, мыщелки большеберцовой кости располагаются сверху, бугристость большеберцовой кости обращена вперед, медиальная лодыжка — внутрь.

2. **Малоберцовая кость** (*fibula*) (см. рис. 39) — длинная трубчатая кость, имеет тело и 2 эпифиза (проксимальный и дистальный).

Тело малоберцовой кости (*corpus fibulae*) 6 трехгранной формы, имеет 3 поверхности (медиальную поверхность (*facies medialis*), латеральную поверхность (*facies lateralis*), заднюю поверхность (*facies posterior*)); 3 края (передний край (*margo anterior*) 8, задний край (*margo posterior*); межкостный (медиальный) край (*margo interosseus seu medialis*) 5).

Проксимальный эпифиз малоберцовой кости называется головкой малоберцовой кости (*caput fibulae*) 9. Здесь имеются верхушка головки малоберцовой кости (*apex capitis fibulae*) 11, суставная поверхность головки малоберцовой кости (*facies articularis capitis fibulae*) 27.

Дистальный эпифиз называется латеральной лодыжкой (*malleolus lateralis*) 1. На ней различают суставную поверхность латеральной лодыжки (*facies articularis malleoli lateralis*) 2, ямку латеральной лодыжки (*fossa malleoli lateralis*) 31.

Правило расположения малоберцовой кости: малоберцовая кость в скелете голени расположена латерально, головка — сверху, ямка латеральной лодыжки обращена медиально и кзади.

Кости стопы

Кости стопы (*ossa pedis*) (рис. 40) включают: 1) кости предплюсны (*ossa tarsi*) (I); 2) плюсневые кости (*ossa metatarsi*) (II); 3) кости пальцев стопы, или фаланги (*ossa digitorum pedis seu phalanges*) (III).

1. **Кости предплюсны** (*ossa tarsi*) — губчатые кости. К костям предплюсны относятся: а) проксимальный ряд — таранная кость (*talus*) и пяточная кость (*calcaneus*); б) дистальный ряд — ладьевидная кость (*os naviculare*), медиальная клиновидная кость (*os cuneiforme mediale*), латеральная клиновидная кость (*os cuneiforme laterale*), промежуточная клиновидная кость (*os cuneiforme intermedium*), кубовидная кость (*os cuboideum*).

Таранная кость (*talus*) 10 — губчатая кость, имеет тело (*corpus tali*) 9, блок (*trochlea tali*) 6, головку (*caput tali*) 12, шейку (*collum tali*) 11.

Тело таранной кости имеет 3 поверхности: верхнюю поверхность (*facies superior*), медиальную лодыжковую поверхность (*facies malleolaris medialis*), латеральную лодыжковую поверхность (*facies malleolaris lateralis*); 2 отростка: латеральный отросток таранной кости (*processus lateralis tali*), задний отросток таранной кости (*processus posterior tali*), имеющий медиальный бугорок (*tuberculum mediale*) и латеральный бугорок (*tuberculum laterale*).

На нижней поверхности таранной кости тела располагаются 3 суставные поверхности: передняя пяточная суставная поверхность (*facies articularis calcanea anterior*), средняя пяточная суставная поверхность (*facies articularis calcanea media*), задняя пяточная суставная поверхность (*facies articularis calcanea posterior*), а также борозда таранной кости (*sulcus tali*).

Пяточная кость (*calcaneus*) — губчатая кость. На ней различают пяточный бугор (*tuber calcanei*) 22, латеральный отросток

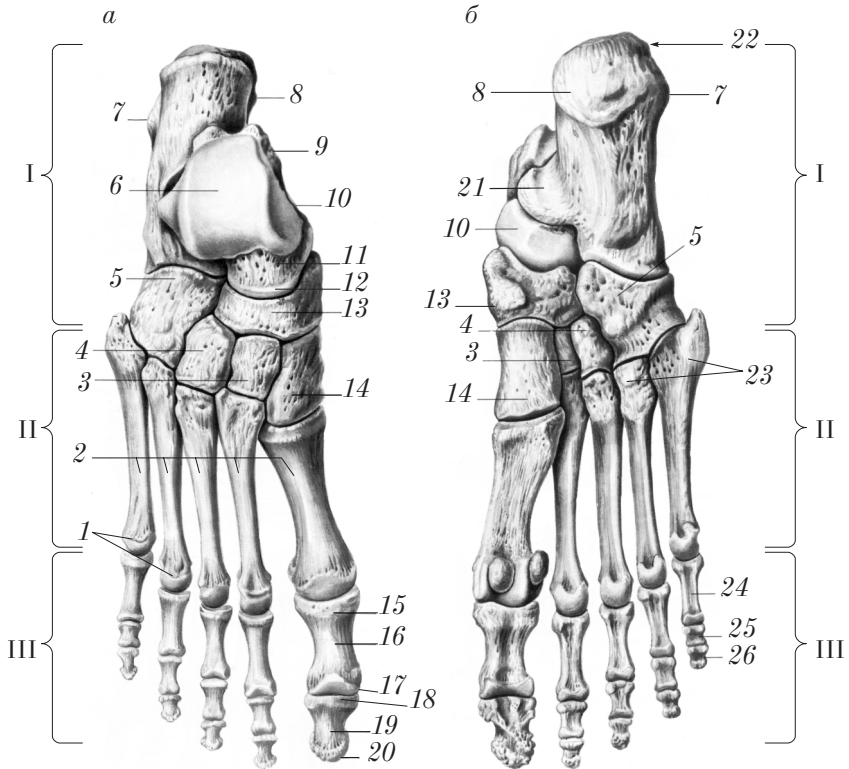


Рис. 40. Кости правой стопы:
а — вид сверху (тыльная поверхность); *б* — вид снизу
 (подошвенная поверхность)

пяточного бугра (processus lateralis tuberis calcanei) 7, медиальный отросток пяточного бугра (processus medialis tuberis calcanei) 8, опору таранной кости (sustentaculum tali) 21, борозду сухожилия длинной малоберцовой мышцы (sulcus tendinis musculi peronei longi), переднюю таранную суставную поверхность (facies articularis talaris anterior), среднюю таранную суставную поверхность (facies articularis talaris media), заднюю таранную суставную поверхность (facies articularis talaris posterior), борозду пяточной кости (sulcus calcanei) и суставную кубовидную поверхность (facies articularis cuboidea).

Ладьевидная кость (*os naviculare*) 13, медиальная клиновидная кость (*os cuneiforme mediale*) 14, промежуточная клиновидная кость (*os cuneiforme intermedium*) 3, латеральная клиновидная кость (*os cuneiforme laterale*) 4, кубовидная кость (*os cuboideum*) 5.

2. **Кости плюсны** (*ossa metatarsi*) в количестве 5 относятся к коротким трубчатым костям. Они имеют диафиз — тело (*corpus*) 2, проксимальный эпифиз — основание (*basis*) 23, дистальный эпифиз — головку (*caput*) 1.

3. **Кости пальцев стопы (фаланги)** (*ossa digitorum pedis*) (*phalanges*) — короткие трубчатые кости, расположенные в три ряда: проксимальная фаланга (*phalanx proximalis*) 24, средняя фаланга (*phalanx media*) 25, дистальная фаланга (*phalanx distalis*) 26.

Первый палец состоит из 2 фаланг: проксимальной и дистальной. Проксимальные и средние фаланги имеют тело (*corpus*) 16, основание (*basis*) 15, головку (*caput*) 17 в виде блока. На дистальных фалангах различают тело (*corpus*) 19, основание (*basis*) 18, бугристость дистальной фаланги (*tuberositas phalangis distalis*) 20 (дистальный эпифиз).

Развитие костей нижней конечности

Все кости нижней конечности в эмбриогенезе проходят три стадии развития: 1) перепончатую; 2) хрящевую; 3) костную.

Тазовая кость

Первая точка окостенения появляется на 4-м месяце эмбриогенеза в теле седалищной кости, на 5-м месяце — в теле лобковой кости и на 6-м месяце — в теле подвздошной кости.

На 12–19-й год жизни появляются вторичные точки окостенения в подвздошной, лобковой и седалищной костях.

Хрящ между телами этих костей в области вертлужной впадины (Y-образный хрящ) замещается костной тканью к 16 годам жизни, срастание вторичных точек окостенения с тазовой костью происходит к 22–25 годам.

Бедренная кость

Первая точка окостенения появляется в конце 2-го месяца эмбриогенеза в диафизе, на 9-м месяце внутриутробного развития — в дистальном эпифизе, на 1-м году жизни — в головке бедра. Срастание (синостоз) всех костных частей в единую кость происходит в возрасте 18–24 лет.

Надколенник

Несколько точек окостенения отмечается на 3–5-м году жизни. Срастание отдельных частей (закладок) в единую кость происходит к 7 годам жизни.

Кости голени

Первые точки окостенения появляются в диафизах большеберцовой и малоберцовой костей на 2-м месяце эмбрионального развития. В проксимальном эпифизе точки окостенения появляются на 9-м месяце эмбриогенеза или на 1-м году жизни в большеберцовой кости, на 2-м году жизни — в малоберцовой; в дистальном эпифизе — на 2-м (tibia) или на 3–5-м годах жизни (fibula).

Срастание (синостоз) отдельных частей в единое целое для большеберцовой и малоберцовой костей отмечается к 20–24 годам.

Кости предплюсны

Первые точки окостенения в эмбриогенезе обнаруживаются в пяточной кости (6-й месяц), в таранной (7–8-й месяцы), в кубовидной (9-й месяц) костях.

После рождения точки окостенения появляются в латеральной, промежуточной и медиальной клиновидных костях (1–4-й годы жизни), а также в ладьевидной кости (4–5-й год жизни).

Кости плюсны

Первые точки окостенения появляются на 2-м месяце эмбрионального развития в диафизах, на 3–6-м году жизни — в эпифизе. Срастание диафиза с эпифизом происходит с 12 до 16 лет жизни.

Кости пальцев стопы (фаланги)

Первые точки окостенения наблюдаются на 2–3-м месяцах внутриутробного развития в диафизе, на 3–4-м году жизни — в основании. Срастание (синостоз) диафиза и эпифиза происходит к 18–20 годам.

Аномалии развития костей нижней конечности

Аномалии тазовой кости:

- отверстие в середине подвздошной ямки;
- наличие у верхнего края вертлужной впадины отдельной кости (*os cotyloideum*);
- отсутствие передней части лобковых костей;
- отсутствие соединения ветвей седалищной и лобковой костей;
- неполное развитие вертлужных впадин (причина врожденного вывиха бедренных костей).

Аномалии костей голени:

- отсутствие большеберцовой кости;
- отсутствие малоберцовой кости;
- отсутствие надколенника;
- двойной или тройной надколенник (*patella bipartita*, *patella tripartita*);
- наличие добавочных малоберцовых костей рядом с латеральной лодыжкой.

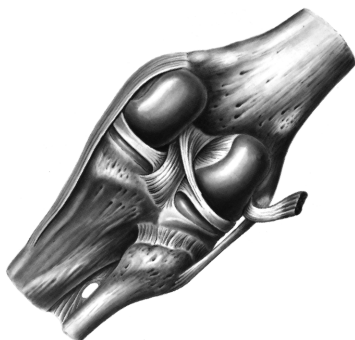Аномалии костей стопы:

- наличие бокового отростка пяточной кости (*processus trochlearis calcanei*);
- наличие отдельной треугольной кости (*os trigonum tali*) вместо латерального отростка таранной кости;
- раздвоение медиальной клиновидной кости;
- наличие добавочных костей (межплюсневая, надладьевидная, вторая пяточная кость (величиной с горошину), межклиновидные кости);
- полидактилия.

Контрольные вопросы

1. На какие отделы разделяют скелет нижней конечности и какие кости входят в их состав?
2. Какими костями образована тазовая кость?
3. Назовите анатомические образования подвздошной кости.
4. Перечислите анатомические образования лобковой кости.
5. Назовите анатомические образования седалищной кости.
6. Какие анатомические образования имеются на бедренной кости? Как правильно расположить бедренную кость?
7. Какие анатомические образования имеются на большеберцовой кости? Как правильно расположить большеберцовую кость?
8. Какие анатомические образования имеются на малоберцовой кости? Как правильно расположить малоберцовую кость?
9. Какие кости входят в состав предплюсны и плюсны?
10. Какие анатомические образования имеют фаланги пальцев? Сколько фаланг имеет большой палец стопы?
11. Перечислите основные врожденные аномалии скелета нижней конечности.

Учение о соединении костей — артрология



Общая артрология

Артрология (arthrologia) — (от греч. arthron — сустав и logos — учение) — учение о соединении костей.

Виды соединения (juncturae) костей:

- 1) непрерывные — синартрозы (synarthroses) (рис. 41, а, б, в, д);
- 2) прерывные — диартрозы, или синовиальные соединения (суставы) (diarthroses seu articulationes synoviales) (рис. 41, з).

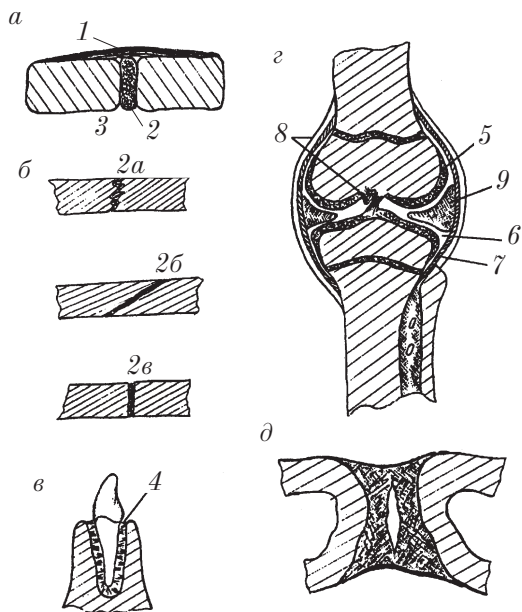


Рис. 41. Виды соединений:
а, б, в — непрерывные; г — прерывное (сустав); д — симфиз

Соединения костей в организме имеют следующее значение:

- 1) объединяют кости в прочную основу (опору) тела;
- 2) обеспечивают и регламентируют движения между костями;
- 3) являются зонами роста костей (эпифизарные хрящи, швы);
- 4) предохраняют внутренние органы и центральную нервную систему от толчков (амортизация) при движениях и работе.

Непрерывные соединения

Непрерывное соединение — это соединение костей с помощью непрерывной прослойки ткани.

В зависимости от соединяющей ткани различают следующие непрерывные соединения:

1. **Фиброзные соединения** (juncturae fibrosae), или **синдесмозы** (syndesmoses), (рис. 41, а, б, в) — это соединения костей посредством плотной соединительной ткани: связок (ligamenta) 1, мембран (membranae), швов (suturae) 2 (2а — зубчатый шов, 2б — чешуйчатый шов, 2в — плоский шов); **зубоальвеолярный синдесмоз** (gomphosis) 4 — соединение цемента корня зуба с костью альвеолы посредством соединительнотканых пучков.

2. **Хрящевые соединения** (juncturae cartilagineae), или **синхондрозы** (synchondroses), 3 — соединения костей посредством хряща (например, гиалиновый — между первым ребром и грудиной, волокнистый — межпозвоночные диски); симфизы (symphyses) (см. рис. 41, д).

Симфизы — это вид соединения костей, который является как бы промежуточной формой между непрерывными (synarthroses) и прерывными (diarthroses). В симфизе две кости соединены прослойкой (диском) волокнистого хряща, в котором имеется щель. Различают постоянные и временные симфизы. К **постоянным симфизам** относятся лобковый симфиз (symphysis pubica) и крестцово-копчиковый (symphysis sacrococcygea). **Временные симфизы** иногда отмечаются в соединениях рукоятки и мечевидного отростка с телом грудины.

3. **Костные соединения** (juncturae osseae: synostoses) — результат замещения фиброзных или хрящевых соединений костной тканью (заращение швов, сращение крестцовых позвонков и др.).

Прерывные соединения

Прерывное соединение, или **сустав** (*diarthrosis seu art. synovialis*), — это соединение костей, между сочленяющимися поверхностями которых имеется суставная щель, содержащая синовиальную жидкость и окруженная суставной капсулой.

Для сустава характерно наличие обязательных основных элементов и вспомогательного (добавочного) аппарата.

Основные элементы сустава (см. рис. 41, з):

1) суставная поверхность (*facies articularis*) соединяющихся костей, которая покрыта суставным (гиалиновым) хрящом (*cartilago articularis*) 5;

2) суставная полость (*cavitas articularis*) 6;

3) суставная капсула (*capsula articularis*) 7, которая состоит из наружного фиброзного слоя (*membrana fibrosa*) и внутреннего синовиального слоя (*membrana synovialis*);

4) синовиальная жидкость — синовия (*synovia*).

Вспомогательный (добавочный) аппарат сустава:

1) связки (*ligamenta*) 8, которые по отношению к капсуле сустава могут быть:

а) внекапсульными (*ligamenta extracapsularia*);

б) капсульными (*ligamenta capsularia*);

в) внутрикапсульными (*ligamenta intracapsularia*);

2) суставной диск (*discus articularis*);

3) суставной мениск (*meniscus articularis*) 9;

4) суставная губа (*labrum articularis*);

5) синовиальные ворсинки (*villi synoviales*);

6) синовиальные складки (*plicae synoviales*);

7) синовиальная сумка (*bursa synovialis*).

Движения в суставах

В суставах возможны движения вокруг трех осей:

1) вокруг фронтальной (поперечной) оси: сгибание (*flexio*) и разгибание (*extensio*);

2) вокруг вертикальной оси: вращение (*rotatio*), вращение кнаружи (*supinatio*) и вращение внутрь (*pronatio*);

3) вокруг сагиттальной оси: отведение (*abductio*) и приведение (*adductio*).

В некоторых суставах (двух- и трехосных) возможно круговое движение (*circumductio*), при котором движущаяся часть тела описывает конус.

Классификация суставов

Классификацию суставов осуществляют:

- 1) по числу суставных поверхностей;
- 2) по форме суставных поверхностей;
- 3) по числу осей вращения суставов.

По *числу суставных поверхностей* выделяют следующие суставы:

- 1) простой сустав (*art. simplex*) — сустав, в образовании которого участвуют только 2 кости (пример: межфаланговый сустав);
- 2) сложный сустав (*art. composita*) — сустав, в образовании которого участвуют более двух костей (пример: локтевой сустав, лучезапястный сустав).

Простые суставы могут быть *комбинированными* — два и более суставов, которые топографически разобщены, но функционируют совместно (пример: атлanto-затылочный сустав, дугоотростчатый сустав, височно-нижнечелюстной сустав).

Простой или сложный сустав может быть *комплексным*, т.е. иметь между сочленяющимися поверхностями суставной диск или мениск (пример: коленный сустав, грудино-ключичный сустав).

По *форме* суставные поверхности сравнивают с геометрической фигурой (шар, эллипс, цилиндр и др.) (рис. 42). Выделяют следующие виды суставов:

- 1) цилиндрический *a*;
- 2) блоковидный *б, в*;
- 3) эллипсовидный *г*;
- 4) шаровидный *д*;
- 5) плоский *е*.

По *числу осей вращения* различают одно-, двух- и трехосные (многоосные) суставы.

Форма суставных поверхностей определяет число осей и функцию сустава; поэтому по количеству осей вращения можно еще выделить 3 вида суставов:

1. **Одноосные суставы** — цилиндрические суставы (*art. cylindrica*): блоковидные суставы (*ginglymus*), ось вращения в которых

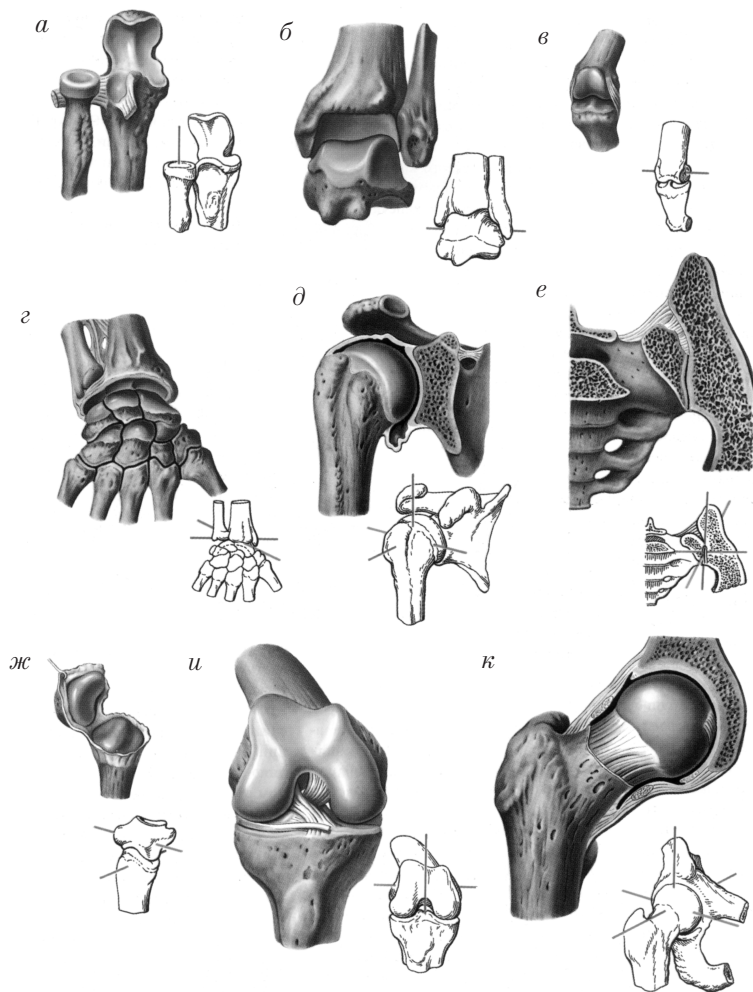


Рис. 42. Виды суставов по форме суставных поверхностей (а–е) и числу осей вращения (ж–к)

направлена поперечно (фронтально); функции: сгибание и разгибание. Пример: плечелоктевой, межфаланговые и голеностопный суставы; вращательные суставы (*art. trochoidea*), которые имеют вертикальную ось вращения (пример: срединный атлантоосевой, проксимальный и дистальный лучелоктевые суставы).

2. **Двухосные суставы:** эллипсоидный сустав (art. ellipsoidea) *з* (пример: лучезапястный), седловидный сустав (art. sellaris) *ж* (пример: запястно-пястный сустав большого пальца), мыщелковый сустав (art. bicondylaris) *и* (пример: коленный сустав, атланта-затылочный сустав).

В двухосных суставах возможны движения вокруг двух осей: фронтальной (поперечной): сгибание и разгибание; сагиттальной: отведение и приведение, а также круговое движение.

3. **Трехосные (многоосные) суставы:** шаровидный сустав (art. spheroida) *д, к*, плоский сустав (art. plana) *е* (разновидность шаровидного).

В шаровидном суставе возможны движения вокруг трех осей:

- 1) фронтальной (поперечной);
- 2) вертикальной;
- 3) сагиттальной.

При этом осуществляются соответственно движения: сгибание и разгибание, вращение кнутри и кнаружи, отведение и приведение, а также круговое движение. Пример: плечевой и тазобедренный суставы.

Плоский сустав является тугим, малоподвижным — амфиартроз (amphiarthrosis). Пример: крестцовоподвздошный сустав, дугоотростчатые суставы.

При изучении частной синдесмологии предлагается следующая **схема рассмотрения суставов:**

- 1) название сустава (русское, латинское);
- 2) названия костей, образующих сустав (русские, латинские);
- 3) названия частей кости, образующих суставные поверхности (русские, латинские);
- 4) классификация сустава:
 - а) простой или сложный (комбинированный, комплексный);
 - б) по форме суставных поверхностей;
 - в) по осям вращения;
- 5) наличие вспомогательных аппаратов и их влияние на объем движений в суставе;
- 6) виды движений в суставе (продемонстрировать);
- 7) мышцы, действующие на сустав (после изучения миологии).

Контрольные вопросы

1. Что изучает артрология? Назовите значение соединений.
2. Дайте определение и характеристику непрерывных соединений.
3. Что такое прерывные соединения? Укажите основные элементы сустава.
4. Укажите вспомогательные (добавочные) элементы сустава.
5. Какие принципы положены в основу классификации суставов?
6. Какие различают формы суставов?
7. Какую схему используют при рассмотрении строения сустава?

Частная артрология

Соединения костей туловища

Соединения позвонков

Позвонки соединяются между собой с помощью всех видов соединений: непрерывных (синдесмоз, синхондроз и синостоз) и прерывных (суставов). Различают соединения между телами позвонков, их дугами и отростками.

Соединения тел позвонков

Тела позвонков соединяются между собой посредством следующих непрерывных соединений (синартрозы (synarthroses)) (рис. 43):

1) *фиброзной ткани (синдесмоз)* — передняя продольная связка (lig. longitudinale anterius) 1, которая располагается на передней поверхности тел позвонков; задняя продольная связка (lig. longitudinale posterius) 2 — на задней поверхности тел позвонков;

2) *хряща (синхондроз)* — межпозвоночные диски (disci intervertebrales) 3 (после периода полового созревания); межпозвоночный диск состоит из студенистого ядра (nucleus pulposus) 7, расположенного в центре, и фиброзного кольца (anulus fibrosus) 8 — на периферии;

3) *костной ткани (синостоз)*, которая замещает межпозвоночные диски между крестцовыми позвонками (с 13 лет жизни).

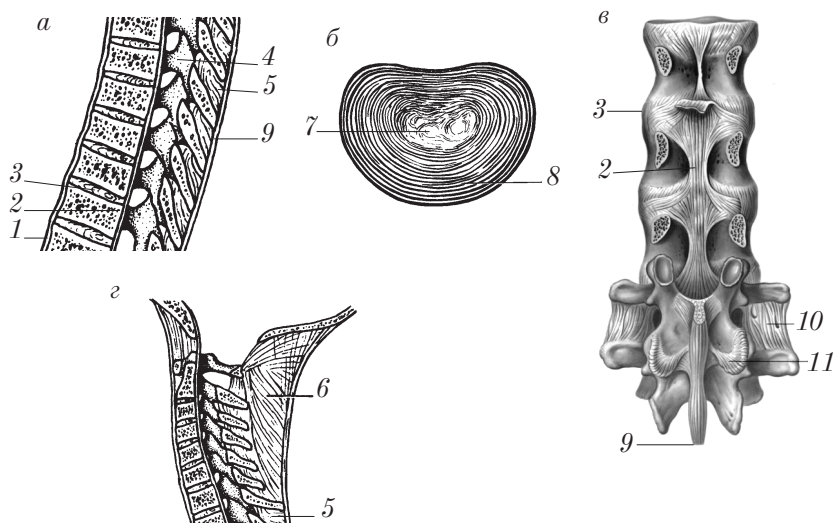


Рис. 43. Соединения между позвонками:

a — сагиттальный распил; *б* — межпозвоночный диск (вид сверху); *в* — поясничный отдел (вид сзади, дуги и отростки позвонков удалены); *г* — соединения шейных позвонков

Соединения дуг позвонков и отростков

Дуги позвонков и их отростки соединяются между собой непрерывно (синартрозами (synarthroses)) и с помощью прерывных соединений — суставов (diarthroses).

Непрерывные соединения (см. рис. 43):

1) желтые связки (ligamenta flava) 4 — между дуг позвонков;
2) межкостистые связки (ligamenta interspinalia) 5 — между отростками;

3) надкостистые связки (ligamenta supraspinalia) 9; в шейном отделе называются выйной связкой (lig. nuchae) 6;

4) межпоперечные связки (ligamenta intertransversaria) 10.

В соединении крестца с копчиком выделяются крестцово-копчиковая вентральная связка (lig. sacrococcygeum ventrale), крестцово-копчиковая дорсальная глубокая связка (lig. sacrococcygeum dorsale profundum); крестцово-копчиковая дорсальная поверхностная связка (lig. sacrococcygeum dorsale superficiale).

Прерывные соединения (суставы):

1) дугоотростчатые суставы (artt. zygapophysiales) *II*, который образован верхними и нижними суставными отростками (processus articulares superiores et processus articulares inferiores) соседних позвонков;

2) пояснично-крестцовый сустав (art. lumbosacralis);

3) крестцово-копчиковый сустав (art. sacrococcygea).

Дугоотростчатый сустав относится к комбинированным плоским малоподвижным.

Соединение позвоночного столба с черепом

Прерывные соединения позвоночного столба с черепом состоят из комплекса 5 суставов, которые делают возможными движения головы (черепа) вокруг трех осей, как в многоосном (шаровидном) суставе. Непрерывные соединения представлены мембранами и связками (синдесмозами).

В соединении позвоночного столба и черепа различают следующие суставы (рис. 44):

1) сустав между первым шейным позвонком и затылочной костью — атлантозатылочный сустав (art. atlantooccipitalis);

2) сустав между первым и вторым шейными позвонками — атлантоосевой сустав (art. atlantoaxialis).

Атлантозатылочный сустав (art. atlantooccipitalis) 2 является комбинированным суставом. Образован затылочными мыщелками (condyli occipitales) и верхними суставными ямками атланта (foveae articulares superiores).

Синдесмозы: передняя атлантозатылочная мембрана (membrana atlantooccipitalis anterior), задняя атлантозатылочная мембрана (membrana atlantooccipitalis posterior).

Атлантозатылочный сустав относится к мыщелковым (art. bi-condylaris) двусосным суставам.

Движения: сгибание (flexio) и разгибание (extensio) вокруг поперечной оси; отведение (abductio) и приведение (adductio) вокруг сагиттальной оси и круговое движение (circumductio).

Атлантоосевой сустав (art. atlantoaxialis) состоит из трех суставов: срединного атлантоосевого сустава (art. atlantoaxialis mediana) 9 — между зубом второго шейного позвонка (dens axis) 8

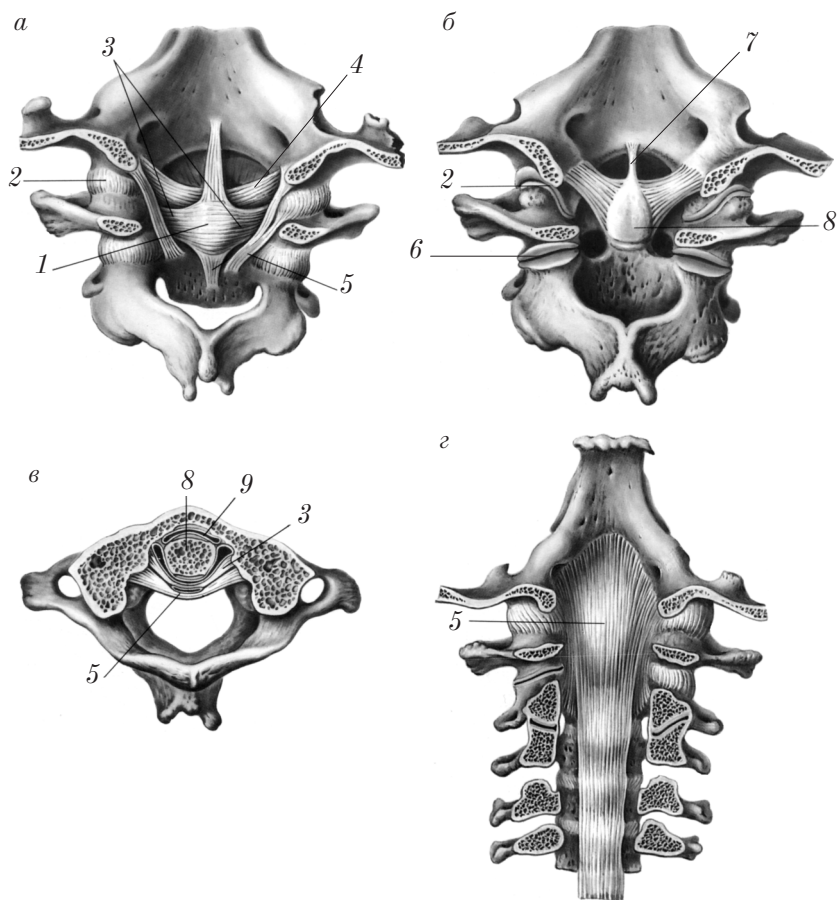


Рис. 44. Соединения позвоночного столба с черепом:
а, б, г — вид сзади; в — вид сверху

и ямкой зуба (fovea dentis), атланта и двух боковых атлантоосевых суставов (artt. atlantoaxiales laterales) б — между нижними суставными ямками атланта и верхними суставными поверхностями второго шейного позвонка (комбинированный сустав).

Синдесмозы: поперечная связка атланта (lig. transversum atlantis) 3, крестообразная связка атланта (lig. cruciforme atlantis) 1, крыловидные связки (ligamenta alaria) 4, связка верхушки зуба (lig. apicis dentis) 7, покровная мембрана (membrana tectoria) 5.

Движения: вращение атланта, а вместе с ним поворот головы влево и вправо вокруг вертикальной оси, как в цилиндрическом одноосном суставе.

Позвоночный столб в целом

Позвоночный столб (*columna vertebralis*) образован позвонками и их соединениями. Движения между двумя позвонками ограничены, однако весь позвоночный столб выполняет обширный объем разнообразных движений за счет сложения движений большого числа соединений между позвонками. В позвоночном столбе возможны следующие движения:

1) сгибание (*flexio*) и разгибание (*extensio*) вокруг фронтальной оси;

2) наклоны в сторону: отведение (*abductio*) и приведение (*adductio*) вокруг сагиттальной оси;

3) вращение (скручивание) (*rotatio*): поворот влево и вправо вокруг вертикальной оси;

4) круговое движение (*circumductio*).

Наиболее подвижны шейный и поясничный отделы позвоночника. Грудной отдел наименее подвижен, что объясняется следующими факторами: расположение суставных отростков близко к фронтальному; тонкие межпозвоночные диски; выраженный наклон дуг позвонков и остистых отростков книзу.

Позвоночный столб является гибким и эластичным образованием и имеет физиологические изгибы (рис. 45), которые служат для амортизации, т.е. для уменьшения толчков при ходьбе и беге на головной и спинной мозг, а также на внутренние органы.

Изгибы расположены в сагиттальной плоскости: два вперед — лордозы (*lordosis*): шейный и поясничный 1, 3; два назад — кифозы (*kyphosis*): грудной и крестцовый 2, 4.

Формообразующим фактором для возникновения изгибов является действие мышц.

Шейный лордоз формируется в 2–3 месяца, когда ребенок начинает поднимать и держать голову.

Грудной кифоз появляется у детей в связи с работой мышц по сохранению позы в сидячем положении на 5–7-м месяцах жизни.

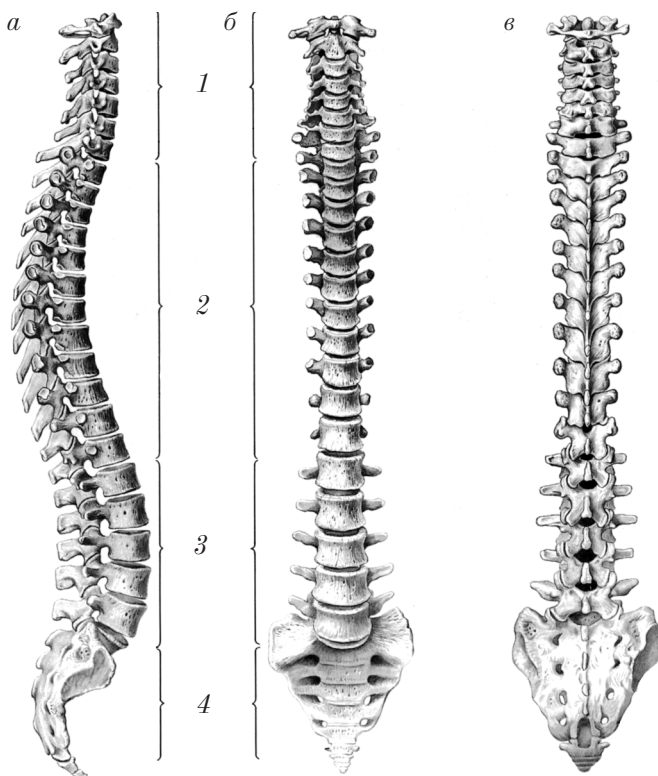


Рис. 45. Позвоночный столб:
a — вид сбоку; *б* — вид спереди; *в* — вид сзади

Поясничный лордоз и крестцовый кифоз развиваются в связи с функцией мышц, обеспечивающих равновесие при стоянии и ходьбе ребенка в 11–12 месяцев.

Старческие изменения. Снижение гибкости и эластичности позвоночного столба, уменьшение толщины межпозвоночных дисков, их кальцификация, прогрессирование грудного кифоза, уменьшение подвижности.

Соединения костей грудной клетки

К соединениям костей грудной клетки относятся: 1) суставы грудной клетки (artt. thoracis); 2) соединения грудины; 3) соединения ребер; 4) соединения позвонков.

Суставы грудной клетки

К суставам грудной клетки относятся:

- 1) реберно-позвоночные суставы (artt. costovertebrales), которые включают суставы головки ребра (artt. capitis costae) и реберно-поперечные суставы (artt. costotransversariae) (рис. 46, *а*);
- 2) грудино-реберные суставы (artt. sternocostales) (рис. 46, *б*);
- 3) межхрящевые суставы (artt. interchondrales).

Реберно-позвоночные суставы. Суставы головки ребра (artt. capitis costae) I от II до X ребра образованы головкой ребра и ребер-

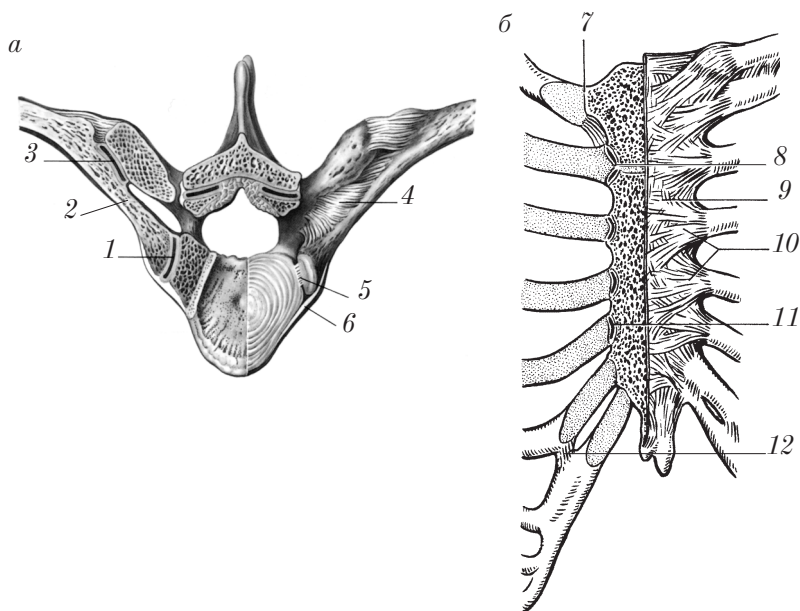


Рис. 46. Суставы грудной клетки:

а — реберно-позвоночный сустав; *б* — соединения ребер с грудиной

ными ямками тел двух соседних позвонков; головки I, XI и XII ребер сочленяются с полными ямками одноименных позвонков).

Реберно-поперечные суставы (artt. costotransversariae) образованы бугорком ребра и реберной ямкой поперечного отростка позвонка 3.

Суставы головок ребер и реберно-поперечные суставы образуют вместе комбинированный вращательный сустав, движения в котором осуществляются вокруг одной оси, направленной вдоль шейки ребра 2: при вращении снаружи внутрь хрящевые концы ребер опускаются вниз (выдох), при вращении изнутри наружу хрящевые концы ребер и грудина поднимаются вверх (вдох).

Связки реберно-позвоночных суставов: лучистая связка головки ребра (lig. capitis costae radiatum) 6, внутрисуставная связка головки ребра (lig. capitis costae intraarticulare) 5, в суставах головок I, XI и XII пар ребер этих связок нет; реберно-поперечная связка (lig. costotransversarium) 4.

Грудино-реберные суставы (artt. sternocostales) 11 образуются хрящами истинных ребер (от II до VII) и реберными вырезками грудины; реже эти соединения представлены симфизами (symphyses). Хрящ I ребра сочленяется с рукояткой грудины хрящевым сращением (synchondrosis costae primae) 7.

Хрящи VIII, IX и X ребер соединяются своими концами посредством синдесмоза, а в межреберных промежутках между ними образуются *межхрящевые суставы* (artt. interchondrales) 12.

Связки грудино-реберных суставов: внутрисуставная грудино-реберная связка (lig. sternocostale intraarticulare) 8 (для сустава II ребра с грудиной), лучистые связки грудины (ligamenta sternocostalia radiata) 10, мембрана грудины (membrana sterni) 9.

Соединения грудины

Встречаются следующие разновидности хрящевых соединений грудины (рис. 47):

1) синхондроз рукоятки грудины (synchondrosis manubriosternalis) 4, реже — симфиз рукоятки грудины (symphysis manubriosternalis) (после 30 лет может замещаться костной тканью);

2) синхондроз мечевидного отростка (synchondrosis xiphosternalis) 1.

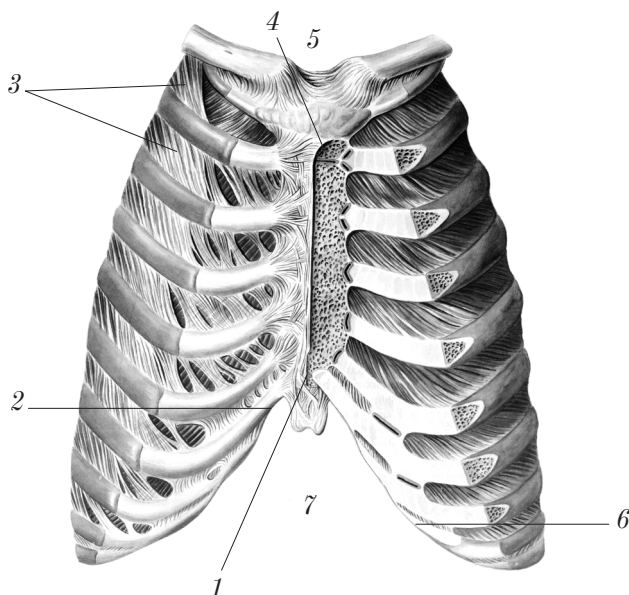


Рис. 47. Грудная клетка в целом

Соединения ребер

Соединения соседних ребер представлены синдесмозами:

1) наружной межреберной мембраной (*membrana intercostalis externa*) — между реберными хрящами;

2) внутренней межреберной мембраной (*membrana intercostalis interna*) — между задними концами ребер.

Соединения грудных позвонков рассмотрены выше.

Грудная клетка в целом

Грудная клетка (*compages thoracis*) (*thorax*) (см. рис. 47) образована 12 парами ребер, грудиной и грудными позвонками, связанными между собой различными видами соединений.

В грудной клетке располагаются трахея, бронхи, легкие, сердце и крупные сосуды, пищевод, лимфатические сосуды и узлы, нервы, вилочковая железа.

В грудной клетке различают:

- 1) верхнюю апертуру грудной клетки (*apertura thoracis superior*) 5, ограниченную яремной вырезкой грудины, первой парой ребер, первым грудным позвонком;
- 2) нижнюю апертуру грудной клетки (*apertura thoracis inferior*) 7, ограниченную телом XII грудного позвонка, XII парой ребер, передними концами IX и X пар ребер, краем хрящевой реберной дуги, краем мечевидного отростка;
- 3) реберную дугу (*arcus costalis*) 6;
- 4) подгрудинный угол (*angulus infrasternalis*) 2;
- 5) межреберья (*spatia intercostalia*) 3;
- 6) легочные борозды (*sulci pulmonales*), расположенные по бокам от тел грудных позвонков.

Существует три формы грудной клетки:

- 1) коническая (инспираторная);
- 2) плоская (экспираторная);
- 3) цилиндрическая — промежуточная между плоской и конической формами.

У людей *брахиморфного типа* телосложения наблюдается коническая форма грудной клетки: нижняя часть ее шире верхней, подгрудинный угол тупой, ребра мало наклонены книзу, разница между переднезадним и поперечным размерами невелика.

У людей *долихоморфного типа* телосложения грудная клетка плоская: переднезадний размер меньше поперечного, подгрудинный угол острый, отмечается большой наклон ребер книзу.

У лиц с *мезоморфным типом* телосложения грудная клетка цилиндрическая.

Старческие изменения грудной клетки. Укорочение и опускание грудной клетки, уменьшение угла и кривизны ребер, опускание их передних концов; увеличение переднезаднего размера грудной клетки, обызвествление и окостенение реберных хрящей. Все это в целом ведет к уменьшению подвижности грудной клетки и ухудшению вентиляции легких.

Рентгеноанатомия костей туловища

На рентгенограммах в переднезадней проекции позвоночного столба видны тела позвонков, их поперечные отростки.

Дуги позвонков и остистые отростки проецируются на тело позвонка и межпозвоночные диски.

Крестец имеет треугольную форму; на его фоне видны проекции межкрестцовых отверстий.

На боковых рентгенограммах отчетливо видны дуги атланта, зуб осевого позвонка; хорошо контурируются тела шейных, грудных и поясничных позвонков, их дуги и остистые отростки. Видны межпозвоночные отверстия, изгибы позвоночного столба.

На боковых рентгенограммах грудины хорошо просматриваются ее рукоятка и верхняя часть тела; на нижнюю часть тела и мечевидный отросток наслаивается тень сердца.

Ребра на снимках видны в заднепередней и переднезадней проекциях. В заднепередней проекции хорошо видна задняя часть ребра, которая выше передней и направлена латерально и вниз; передняя часть ребра обращена медиально и вверх. В переднезадней проекции четко выявляются головка и шейка ребра.

Реберные хрящи на рентгенограммах теней не дают.

Контрольные вопросы

1. Перечислите виды и функции соединений между позвонками.
2. Расскажите о строении и функции соединений между затылочной костью и I шейным позвонком.
3. Расскажите об анатомии и функции соединений между I и II шейными позвонками.
4. Расскажите об анатомии и функции позвоночного столба в целом.
5. Какие кости входят в состав скелета грудной клетки?
6. Расскажите о суставах грудной клетки.
7. Расскажите о соединениях грудины и ребер.
8. Назовите и опишите формы грудной клетки в зависимости от типа телосложения человека.
9. Назовите признаки старческих изменений грудной клетки. Расскажите о рентгеноанатомии костей туловища.

Соединения костей черепа

Виды соединений костей черепа

Различают 2 вида соединений костей черепа: непрерывные (synarthrose) и прерывные (diarthrose).

1. **Непрерывные соединения** черепа представлены тремя видами соединений: синдесмозы, синхондрозы, синостозы.

Синдесмозы (syndesmoses) — соединения костей черепа посредством тонкой прослойки соединительной ткани, швы (suturae). По форме различают следующие виды швов:

1) зубчатый шов (sutura serrata): венечный шов (sutura coronalis); сагиттальный шов (sutura sagittalis); ламбдовидный шов (sutura lambdoidea); затылочно-сосцевидный шов (sutura occipitomastoidea) и др.;

2) чешуйчатый шов (sutura squamosa) — между чешуей височной кости и чешуйчатым краем теменной кости;

3) плоский шов (sutura plana) — между костями лицевого черепа: межносовой шов (sutura internasalis), слезно-верхнечелюстной шов (sutura lacrimomaxillaris), носо-верхнечелюстной шов (sutura nasomaxillaris) и др.

Синхондрозы (synchondroses) — соединения костей посредством волокнистого хряща, они имеются между костями основания черепа. Различают:

1) постоянные синхондрозы черепа — клиновидно-каменистый синхондроз (synchondrosis sphenopetrosa), каменисто-затылочный синхондроз (synchondrosis petrooccipitalis);

2) временные синхондрозы — клиновидно-затылочный синхондроз (synchondrosis sphenooccipitalis).

Синостозы (synostoses) — замещение соединительной или хрящевой ткани костной. После 18 лет костью замещается клиновидно-затылочный синхондроз; в зрелом возрасте (после 27–30 лет) синостозы образуются на месте венечного, сагиттального, ламбдовидного и других швов.

2. **Прерывные соединения** черепа представлены одним суставом — височно-нижнечелюстным (articulatio temporomandibularis) (рис. 48), который образован головкой нижней челюсти (caput

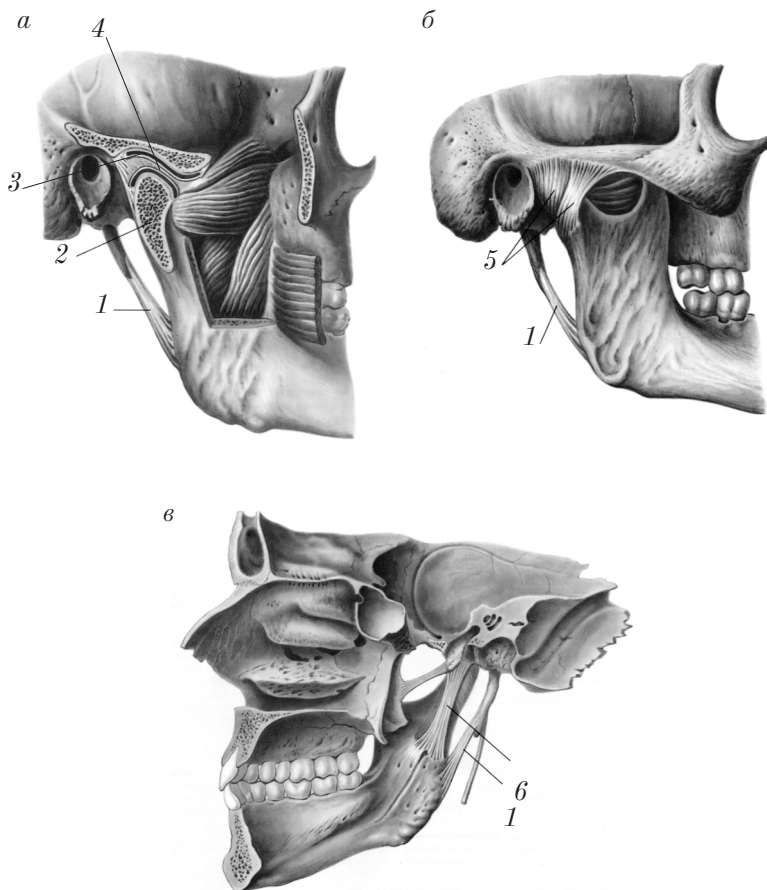


Рис. 48. Правый височно-нижнечелюстной сустав:
а, б — вид сбоку снаружи; *в* — вид изнутри (сагиттальный распил)

mandibulae) 2 и нижнечелюстной ямкой (*fossa mandibularis*) 3 чешуи височной кости.

Сустав мышечковый, комбинированный, внутри имеет суставной диск (*dicus articularis*) 4, который делит полость сустава на два отдела: верхний и нижний.

Движения: опускание и поднимание нижней челюсти; движение нижней челюсти вперед и назад; боковые движения нижней челюсти.

Связки височно-нижнечелюстного сустава: латеральная связка (ligamentum laterale) 5, клиновидно-нижнечелюстная связка (ligamentum sphenomandibulare) 6, шиловидно-нижнечелюстная связка (ligamentum stylomandibulare) 1.

Рентгеноанатомия черепа

На рентгенограммах черепа в передне-задней проекции видны контуры свода черепа, чешуя лобной и затылочной костей. Определяются околоносовые пазухи (лобная, решетчатая, верхнечелюстная), контуры глазниц, полость носа, костная перегородка носа, пирамида височной кости, нижняя челюсть, ее ветви, верхние и нижние зубы.

На рентгенограммах черепа в боковой проекции отчетливо видны контуры мозгового и лицевого черепа.

На своде черепа видны две более темные полосы, соответствующие наружной и внутренней пластинкам компактного вещества, между которыми определяется светлая полоса, соответствующая губчатому веществу (диплоэ).

На снимках четко контурируются наружный и внутренний затылочные выступы, виден ламбдовидный шов, гипофизарная ямка, сзади от которой наблюдается спинка турецкого седла, а спереди в виде треугольного просветления — глазница.

Пирамида височной кости определяется в виде затемнения треугольной формы, верхушка которого обращена внутрь и достигает гипофизарной ямки. Отчетливо видны просветления, соответствующие лобной и верхнечелюстной пазухам, и темная полоса костей твердого неба; хорошо определяется нижняя челюсть, ее ветви, а также верхние и нижние зубы.

Возрастные особенности черепа

Череп *новорожденного* (рис. 49) характеризуется следующими особенностями:

1) относительно большие размеры черепа: его высота составляет $1/4$ (25 %) от длины тела (у взрослого $1/8$, т.е. 12,5 %);

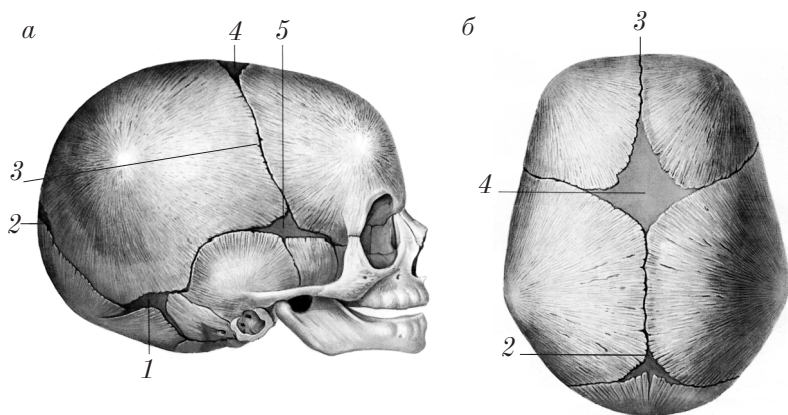


Рис. 49. Череп новорожденного:
а — вид сбоку; *б* — вид сверху

2) резкое преобладание мозгового черепа над лицевым (не функционирует жевательный аппарат); угол нижней челюсти более 140° ;

3) большее, чем у взрослого, количество костей (не завершен процесс слияния точек окостенения отдельных костей черепа);

4) широкие швы 3 и наличие родничков: переднего родничка (fonticulus anterior) 4 (заращает к концу 2-го года жизни), заднего родничка (fonticulus posterior) 2, клиновидного родничка (fonticulus sphenoidalis) 5, сосцевидного родничка (fonticulus mastoideus) 1 (у новорожденных нередко зарращены); широкие швы и роднички — это неокостеневшие прослойки соединительной ткани свода черепа;

5) большие глазницы;

6) тонкие кости;

7) слабо развито губчатое вещество — диплоэ (diploe);

8) нерезко выражен рельеф внутренней поверхности черепа (мозговые возвышения и пальцевые вдавления);

9) прочное срастание твердой мозговой оболочки не только с костями основания, но и со сводом черепа.

На 1–6-м годах жизни происходят активные процессы сращения отдельных частей (синостоз) костей черепа в единое целое; развитие костей лицевого черепа и придаточных пазух носа; наблюдается зарастание родничков и образование швов.

Дефинитивное (как у взрослого) строение череп приобретает к 18–20 годам жизни.

В зрелом и старческом возрасте для черепа характерно зарастание швов (синдесмоз замещается синостозом), уменьшение толщины костей, повышение хрупкости (ломкости) костей, увеличение ширины отверстий (выпускников) и каналов, увеличение объема придаточных пазух (пневматизация).

Индивидуальные особенности черепа проявляются асимметрией костей и придаточных пазух; наличием добавочных костей, швов и родничков; различием объема мозгового черепа, длиной окружности черепа, соотношением мозгового и лицевого черепа по черепному указателю (ЧУ), который определяется отношением ширины (Ш) к длине (Д) в процентах:

$$\text{ЧУ} = \text{Ш}/\text{Д} \cdot 100 \text{ \%}.$$

По черепному указателю различают 3 формы черепа:

- 1) брахикранную (короткую), ЧУ выше 80 %;
- 2) долихокранную (длинную), ЧУ ниже 75 %;
- 3) мезокранную (среднюю), ЧУ в пределах от 76 до 79 %.

Развитие черепа в эмбриональном периоде

Эмбриогенез мозгового черепа

Вокруг закладки головного мозга на 1-м месяце внутриутробного развития из мезенхимы формируется соединительнотканная оболочка (перепончатая стадия развития черепа). После рождения участки перепончатого черепа сохраняются в области родничков и швов.

Перепончатый череп на нижней поверхности эмбрионального головного мозга на 2-м месяце эмбриогенеза замещается хрящевой тканью (рис. 50, *а, б*) (хрящевая стадия развития черепа). Хрящевая ткань в перепончатом черепе закладывается вокруг струны — хорды 1 в виде обособленных хрящевых пластин (полос). Рядом с хордой появляются околохордовые (парахордальные) хрящи 6, спереди хорды — предхордовые (прехордальные) хрящи 4, рядом с ямкой гипофиза — хрящевые черепные перекладины 3.

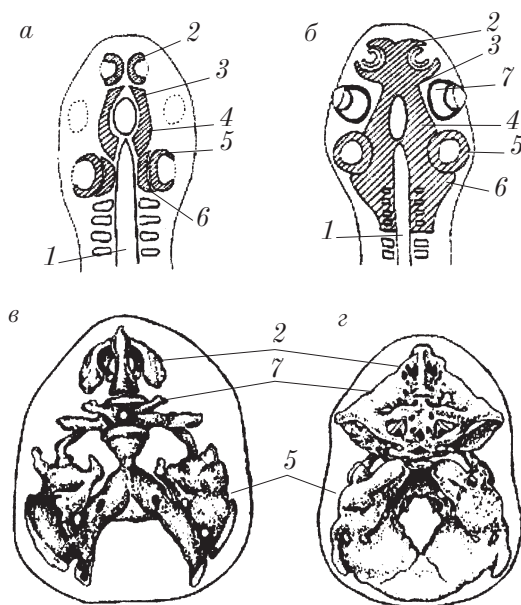


Рис. 50. Эмбриогенез черепа человека (вид сверху):
 а, б — эмбрион 6 недель; в — эмбрион 7 недель; г — плод 3 месяцев

Из мезенхимы формируются хрящевые вместилища (капсулы) для органов обоняния 2, зрения 7 и слуха 5. Эти капсулы срастаются с хрящевыми закладками основания черепа: обонятельная капсула — с хрящевыми черепными перекладинами 3, зрительные и слуховые хрящевые капсулы — с прехордальными 4 и паракордальными 6 хрящами.

Обособленные сначала хрящевые закладки к концу второго месяца эмбриогенеза сливаются в сплошную хрящевую пластинку основания черепа (рис. 50, г) в виде желоба, к которому прилегает нижняя поверхность головного мозга.

С боков, спереди и сзади хрящевой череп продолжается в перепончатый череп.

С ранних стадий эмбриогенеза в черепе имеются отверстия и каналы. Это объясняется тем, что мозг, сосуды и нервы развиваются до возникновения перепончатого и хрящевого черепа. Поэтому все каналы и отверстия в костях формируются вокруг этих образований.

Эмбриогенез лицевого черепа

Кости лицевого черепа образуются на основе соединительной ткани из мезенхимы следующих областей:

1) первой висцеральной дуги (нижняя и верхняя челюсти, небная и скуловая кости, медиальная пластинка крыловидного отростка, молоточек и наковальня);

2) второй висцеральной дуги (подъязычная кость, стремя);

3) обонятельной капсулы (слезные и носовые кости, сошник).

В своем развитии все кости лица, за исключением нижней носовой раковины и подъязычной кости, проходят 2 стадии окостенения: перепончатую и костную. Размеры, форму и строение, характерные для взрослого организма, кости лица приобретают к периоду полового созревания (14–17 лет).

Замещение хрящевой и соединительной ткани костной тканью (костная стадия черепа) начинается примерно с конца второго месяца внутриутробного развития.

В хрящевых и перепончатых закладках костей мозгового и лицевого черепа появляются несколько точек окостенения, которые сливаются в отдельные кости только после рождения. Этот процесс формирования дефинитивных (как у взрослых) костей в черепе завершается примерно к 10–12 годам жизни; до этого возраста число костей в мозговом и лицевом черепе больше, чем у взрослого.

Рост черепа в целом

Рост черепа осуществляется за счет надкостницы путем аппозиции в области родничков и швов, за счет хряща между телом клиновидной кости и основной частью затылочной кости (*synchondrosis sphenoccipitalis*).

После рождения в развитии черепа выделяют 3 основных периода: первый период роста — от рождения до 7 лет; период относительного покоя — от 8 лет до наступления периода половой зрелости; второй период роста — от 12–16 лет до 20–23 лет.

После 30 лет начинаются процессы зарастания швов и возрастные изменения, характерные для костей.

Контрольные вопросы

1. Расскажите о соединениях костей мозгового и лицевого черепа.
2. Расскажите об анатомии и функции височно-нижнечелюстного сустава.
3. Укажите особенности анатомии черепа новорожденного.
4. Расскажите о старческих изменениях костей лицевого и мозгового черепа.
5. Охарактеризуйте рентгенологические признаки анатомических образований черепа.
6. Изложите основные этапы развития черепа в эмбриогенезе.

Соединения костей верхней конечности

Соединения костей верхней конечности делят на суставы пояса верхней конечности и суставы свободной части верхней конечности.

Суставы пояса верхней конечности

Суставы пояса верхней конечности (*artt. cinguli membri superiores*) соединяют ключицу с грудиной и лопаткой и представлены грудино-ключичным суставом (*art. sternoclavicularis*) и акромиально-ключичным суставом (*art. acromioclavicularis*).

Грудино-ключичный сустав

Грудино-ключичный сустав (*art. sternoclavicularis*) (рис. 51) — единственное соединение скелета верхней конечности со скелетом туловища.

Сустав образован грудинным концом ключицы (*extremitas sternalis claviculae*) 4 и ключичной вырезкой (*incisura clavicularis*) 1 грудины; суставные поверхности инконгруэнтны, по форме приближаются к седловидным.

Связки грудино-ключичного сустава: передняя грудино-ключичная связка (*lig. sternoclaviculare anterius*) 6, задняя грудино-ключичная связка (*lig. sternoclaviculare posterius*), межключичная

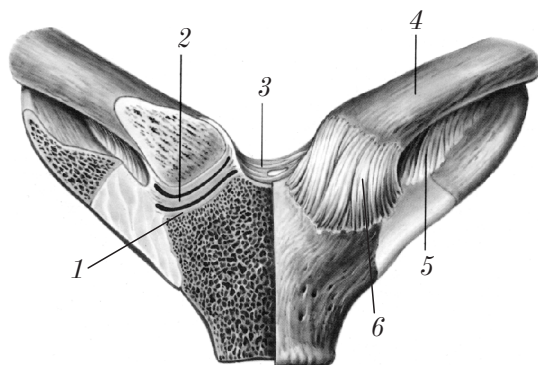


Рис. 51. Соединение ключицы с грудиной (правый сустав вскрыт)

связка (lig. interclaviculare) 3, реберно-ключичная связка (lig. costoclaviculare) 5.

Сустав седловидный, но так как в его полости имеется суставной диск (discus articularis) 2, возможны движения вокруг трех осей как в шаровидном суставе: сагиттальной, вертикальной и фронтальной.

Акромиально-ключичный сустав

Акромиально-ключичный сустав (art. acromioclavicularis) образован суставными поверхностями акромиона лопатки и акромиального конца ключицы. Сустав плоский, иногда содержит суставной диск (discus articularis).

Связки акромиально-ключичного сустава: акромиально-ключичная связка (lig. acromioclaviculare), клювовидно-ключичная связка (lig. coracoclaviculare). Движения в суставе возможны вокруг трех осей: 1) сагиттальной оси; 2) фронтальной оси; 3) вертикальной оси (движения незначительные — амфиартроз).

Суставы свободной части верхней конечности

К суставам свободной части верхней конечности относятся плечевой сустав (art. humeri), локтевой сустав (art. cubiti), проксимальный лучелоктевой сустав (art. radioulnaris proximalis), дис-

тальный лучелоктевой сустав (*art. radioulnaris distalis*), лучезапястный сустав (*art. radiocarpalis*), суставы кисти (*artt. manus*), межзапястные суставы (*artt. intercarpales*), запястно-пястные суставы (*artt. carpometacarpales*), межпястные суставы (*artt. intermetacarpales*), пястно-фаланговые суставы (*artt. metacarpophalangeae*) и межфаланговые суставы (*artt. interphalangeae*).

Плечевой сустав

Плечевой сустав (*art. humeri*) (рис. 52) — самый подвижный сустав в теле человека; образован головкой плечевой кости (*caput humeri*) 2, суставной впадиной лопатки (*cavitas glenoidalis*) 4 и суставной губой (*labrum glenoidale*) 3.

Связка плечевого сустава: клювовидно-плечевая связка (*lig. coracohumerale*) 6.

Синовиальная оболочка суставной капсулы плечевого сустава образует два синовиальных выпячивания (сумки): межбугорковое синовиальное влагалище (*vagina synovialis intertubercularis*) 5 (вокруг сухожилия длинной головки двуглавой мышцы (*tendo bicipitis musculi (caput longum)*) 1; подсухожильная сумка подло-

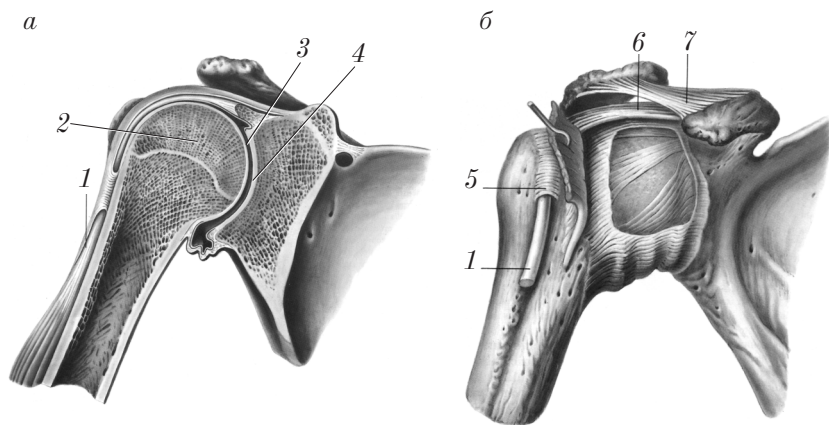


Рис. 52. Правый плечевой сустав:
а — вид спереди (фронтальный распил); б — вид спереди (участок суставной капсулы удален)

паточной мышцы (*bursa musculi subscapularis subtendinea*) (под сухожилием подлопаточной мышцы).

Форма сустава — шаровидная. Движения в суставе осуществляются вокруг трех осей: 1) сагиттальной оси (отведение и приведение); 2) фронтальной оси (сгибание и разгибание); 3) вертикальной оси (вращение внутрь и наружу), а также круговое движение (*circumductio*).

Особенности анатомии плечевого сустава:

- 1) самый подвижный сустав;
- 2) наличие одной связки и весьма свободной суставной капсулы;
- 3) в полости сустава над головкой плечевой кости к надсуставному бугорку следует сухожилие длинной головки двуглавой мышцы;

- 4) сустав укреплен только сверху посредством ряда образований: дельтовидной мышцей (*musculus deltoideus*); клювовидно-акромиальной связкой (*lig. coracoacromiale*) 7, называемой сводом (*fornix*); сухожилием длинной головки двуглавой мышцы;

- 5) наличие синовиальных выпячиваний.

Локтевой сустав

Локтевой сустав (*art. cubiti*) (рис. 53) — сложный сустав, который состоит из трех суставов, заключенных в общую суставную капсулу: плечелоктевого сустава (*art. humeroulnaris*) 6, плечелучевого сустава (*art. humeroradialis*) 3 и проксимального лучелоктевого сустава (*art. radioulnaris proximalis*) 7.

Плечелоктевой сустав (*art. humeroulnaris*) образован блоком плечевой кости (*trochlea humeri*) 5 и блоковидной вырезкой локтевой кости (*incisura trochlearis ulnae*). Сустав по форме блоковидный.

Плечелучевой сустав (*art. humeroradialis*) образован головкой мыщелка плечевой кости (*capitulum humeri*) 4 и суставной ямкой (*fovea articularis*) головки лучевой кости 3. Сустав по форме шаровидный.

Проксимальный лучелоктевой сустав (*art. radioulnaris proximalis*) представлен сочленением суставной окружности (*circumferentia articularis*) 2 лучевой кости и лучевой вырезкой (*incisura radialis*) локтевой кости (комбинируется с одноименным дистальным суставом). Сустав по форме цилиндрический.

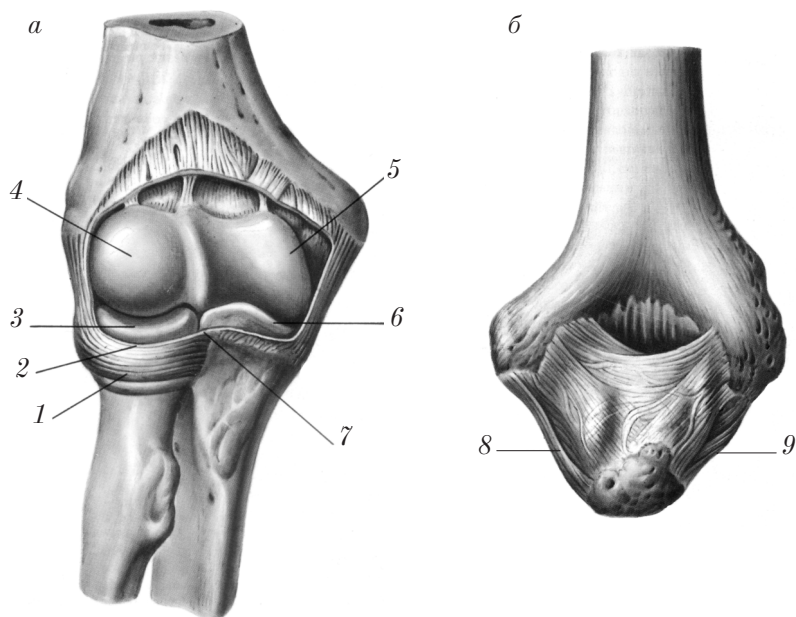


Рис. 53. Правый локтевой сустав:

а — вид спереди (вскрыт); *б* — вид сзади (при крайнем изгибании)

Связки локтевого сустава: локтевая коллатеральная связка (*lig. collaterale ulnare*) 8, лучевая коллатеральная связка (*lig. collaterale radiale*) 9, кольцевая связка лучевой кости (*lig. anulare radii*) 1.

Движения в локтевом суставе:

1) в плечелоктевом суставе — вокруг фронтальной оси (сгибание и разгибание предплечья); одновременно такое же движение происходит в плечелучевом суставе;

2) в проксимальном лучелоктевом суставе — вокруг вертикальной оси (вращение внутрь (*pronatio*) и вращение наружу (*supinatio*)) осуществляются вместе с движениями в дистальном лучелоктевом суставе (см. ниже); одновременно движение осуществляется в плечелучевом суставе.

Соединения костей предплечья

Кости предплечья сочленяются непрерывным (рис. 54) и прерывным соединениями: лучелоктевым проксимальным суставом (*art. radioulnaris proximalis*) и лучелоктевым дистальным суставом (*art. radioulnaris distalis*).

1. **Непрерывное соединение** костей предплечья посредством соединительной ткани (*syndesmosis*) — межкостной перепонки (мембраны) (*membrana interossea antebrachii*) 2, которая крепится на межкостных краях лучевой и локтевой костей в области их диафизов.

2. **Прерывное соединение** (*diarthrosis*) представлено комбинированным суставом, состоящим из проксимального лучелоктевого сустава (*art. radioulnaris proximalis*) 3, входящего в состав локтевого сустава (см. выше), и дистального лучелоктевого сустава (*art. radioulnaris distalis*) 1.

В дистальном лучелоктевом суставе соединяются суставная окружность (*circumferentia articularis*) головки локтевой кости, локтевая вырезка (*incisura ulnaris*) лучевой кости и суставной диск (*discus articularis*).

Форма суставных поверхностей комбинированного проксимального и дистального лучелоктевых суставов — цилиндрическая.

Движение в этом суставе возможно вокруг вертикальной оси: вращение внутрь (*pronatio*), вращение кнаружи (*supinatio*).

Наличие суставного диска между локтевой костью и костями запястья обеспечивает соединение костей кисти только с лучевой костью посредством лучезапястного сустава (*art. radiocarpalis*) (см. ниже).

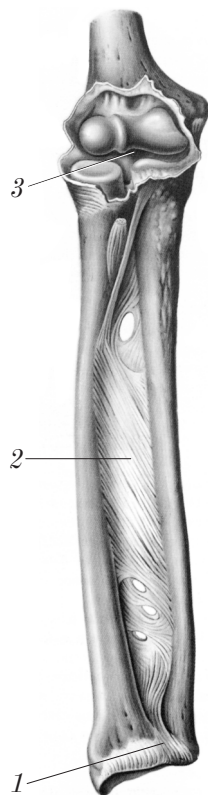


Рис. 54. Соединения костей правого предплечья (вид спереди)

Соединения костей предплечья с кистью

Предплечье с кистью (рис. 55) соединяется *лучезапястным суставом* (art. radiocarpalis) 11. Этот сустав является сложным суставом, который образован запястной суставной поверхностью (facies articularis carpalis) лучевой кости, суставным диском (discus articularis) 10 и проксимальным рядом костей запястья (кроме гороховидной): ладьевидной костью (os scaphoideum) 13; полулунной костью (os lunatum) 9 и трехгранной костью (os triquetrum) 6.

Связки лучезапястного сустава: лучевая коллатеральная связка запястья (lig. collaterale carpi radiale) 14, локтевая коллатеральная связка запястья (lig. collaterale carpi ulnare) 8, ладонная лучезапястная связка (lig. radiocarpale palmare) 21, тыльная лучезапястная связка (lig. radiocarpale dorsale).

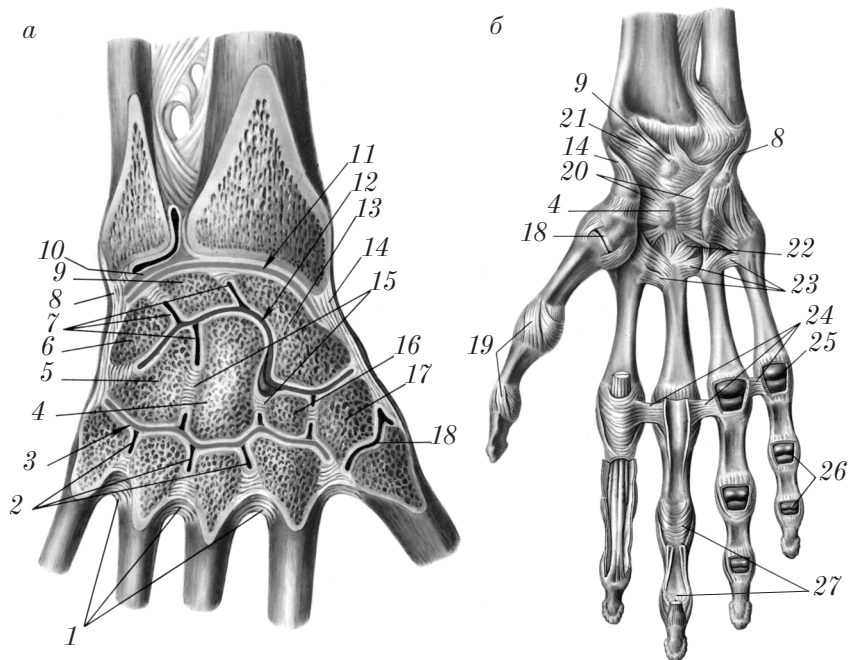


Рис. 55. Соединения костей правого предплечья с кистью и костей кисти:

а — суставы вскрыты; *б* — ладонная поверхность

Форма лучезапястного сустава эллипсоидная. Движения в суставе осуществляются вокруг двух осей:

- 1) фронтальной (сгибание и разгибание);
- 2) сагиттальной (отведение и приведение).

Возможно также круговое движение (*circumductio*).

Соединения кисти

Кости кисти соединены следующими суставами (см. рис. 55): среднезапястным суставом (*art. mediocarpalis*) 12, межзапястными суставами (*artt. intercarpales*) 7, запястно-пястными суставами (*artt. carpometacarpales*) 3, межпястными суставами (*artt. intermetacarpales*) 2, пястно-фаланговыми суставами (*artt. metacarpophalangeae*) 25, межфаланговыми суставами (*artt. interphalangeae*) 26.

Средне-запястный сустав (*art. mediocarpalis*) 12 — сложный сустав, образован костями проксимального (ладьевидная кость (*os scaphoideum*) 13, полулунная кость (*os lunatum*) 9, трехгранная кость (*os triquetrum*) 6) и дистального (кость-трапеция (*os trapezium*) 17, трапециевидная кость (*os trapezoideum*) 16, головчатая кость (*os capitatum*) 4 и крючковидная кость (*os hamatum*) 5) рядов запястья.

Форма суставной щели S-образная. Сустав функционально связан с лучезапястным, поэтому движения в среднезапястном суставе дополняют и увеличивают объем движений в лучезапястном суставе.

Межзапястные суставы (*artt. intercarpales*) 7 образованы суставными поверхностями соседних костей запястья.

Форма суставных поверхностей в основном плоская.

Межзапястные суставы малоподвижны.

Связки среднезапястного и межзапястных суставов: лучистая связка запястья (*lig. carpi radiatum*) 20, межзапястные связки ладонные, тыльные и межкостные (*ligg. intercarpalia palmaria, dorsalia, interossea*) 15.

Запястно-пястные суставы (*artt. carpometacarpales*) 3 образованы дистальным рядом костей запястья и основаниями пястных костей. Форма II–V запястно-пястных суставов плоская, поэтому они малоподвижны.

Запястно-пястный сустав большого пальца кисти (art. carpometacarpalis pollicis) 18 изолирован от других запястно-пястных суставов, образован костью-трапецией (os trapezium) 17 и основанием первой пястной кости (os metacarpale I). Форма запястно-пястного сустава большого пальца кисти седловидная.

Движения в запястно-пястном суставе большого пальца кисти осуществляются вокруг двух осей:

1) фронтальной оси — сгибание (flexio (oppositio)) и разгибание (extensio (repositio));

2) сагиттальной оси — отведение (abductio); приведение (adductio); возможно также круговое движение (circumductio).

Связки запястно-пястных суставов: запястно-пястные связки ладонные и тыльные (ligg. carpometacarpalia palmaria 22 et dorsalia).

Межпястные суставы (artt. intermetacarpales) образованы суставными поверхностями оснований II–V пястных костей. Суставы плоские малоподвижные, сообщаются с полостью запястно-пястных суставов.

Связки межпястных суставов: пястные связки ладонные, тыльные, межкостные (ligg. metacarpalia palmaria 23, dorsalia, interossea) 1.

Пястно-фаланговые суставы (artt. metacarpophalangeae) 25 образованы головками пястных костей и суставными ямками оснований проксимальных фаланг.

Форма пястно-фаланговых суставных поверхностей шаровидная (головки пястных костей) и эллипсоидная (впадины оснований проксимальных фаланг).

Движения в пястно-фаланговых суставах возможны вокруг двух осей:

1) фронтальной оси — сгибание (flexio) и разгибание (extensio);

2) сагиттальной оси — отведение (abductio) и приведение (adductio); возможно также круговое движение (circumductio).

Связки пястно-фаланговых суставов: коллатеральные связки (ligg. collateralia) 19, глубокие поперечные пястные связки (lig. metacarpale transversum profundum) 24, ладонные связки (ligg. palmaria).

Межфаланговые суставы (artt. interphalangeae) образованы головками проксимальных и средних фаланг и основаниями средних и дистальных фаланг.

Форма суставных поверхностей блоковидная. Движения в межфаланговых суставах возможны вокруг фронтальной оси: сгибание (*flexio*) и разгибание (*extensio*).

Связки межфаланговых суставов: коллатеральные связки (*ligg. collateralia*) 19 и ладонные связки (*ligg. palmaria*) 27.

Рентгеноанатомия костей и соединений верхней конечности

На рентгенограммах плечевого сустава в передне-задней проекции видны следующие анатомические образования: головка плечевой кости, анатомическая и хирургическая шейки плечевой кости, большой бугорок плечевой кости, лопатка, суставная впадина, суставная щель, ость лопатки, плечевой и клювовидный отростки.

На рентгенограммах локтевого сустава в прямой и боковой проекции можно видеть нижний конец плечевой кости и верхние концы обеих костей предплечья и их анатомические образования (надмыщелки плечевой кости, локтевой и венечный отростки, головку лучевой кости), «рентгеновские суставные щели» плечелоктевого, плечелучевого и лучелоктевого проксимального суставов.

На рентгенограммах кисти хорошо видны все кости кисти (пятипалая кость наслаивается на трехгранную кость). Суставные щели между костями кисти имеют четкие контуры.

Суставная щель лучезапястного сустава на рентгенограмме расширена в медиальном отделе возле головки локтевой кости за счет суставного диска, который, как хрящ, не задерживает рентгеновских лучей.

Соединения костей нижней конечности

Соединения тазовых костей (пояс нижней конечности)

Тазовые кости соединяются между собой и с крестцом (рис. 56).

Соединения тазовых костей между собой

Между собой тазовые кости соединяются симфизальными поверхностями лобковых костей, образуя лобковый симфиз (symphysis pubica) 1. Здесь располагается межлобковый диск (discus interpubicus) 2, в котором имеется симфизальная полость (cavitas symphysialis). В области соединения имеются: сверху — верхняя лобковая связка (lig. pubicum superius), снизу — дугообразная связка лобка (lig. arcuatum pubis).

Соединения тазовых костей с крестцом

Тазовые кости с крестцом соединяются посредством крестцово-подвздошного сустава и связок. **Крестцово-подвздошный сустав** (art. sacroiliaca) 10 образован ушковидными поверхностями крестца и подвздошной кости; сустав является плоским, по функции относится к малоподвижным.

Связки крестцово-подвздошного сустава: вентральная крестцово-подвздошная связка (lig. sacroiliacum anterius) 7, дорсальная крестцово-подвздошная связка (lig. sacroiliacum posterius) 12, межкостная крестцово-подвздошная связка (lig. sacroiliacum interosseum) 9.

Связки, соединяющие тазовую кость с крестцом: крестцово-бугорная связка (lig. sacrotuberale) 3 и крестцово-остистая связка (lig. sacrospinale) 5. Эти связки вместе с седалищными вырезками образуют 2 отверстия: большое седалищное отверстие (foramen ischiadicum majus) 6 и малое седалищное отверстие (foramen ischiadicum minus) 4.

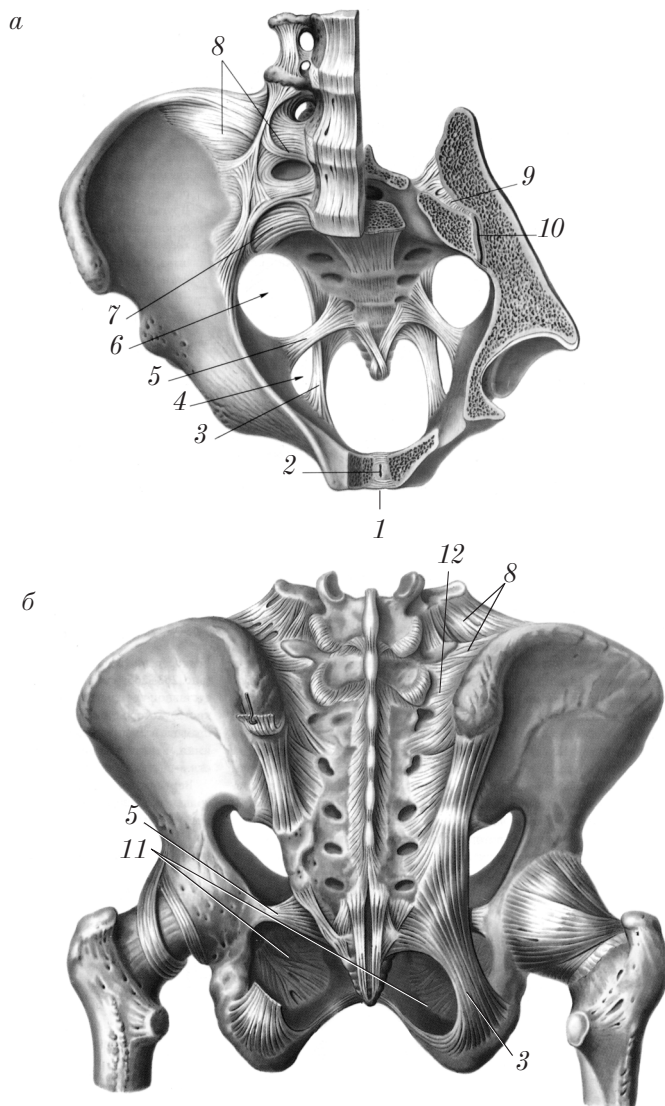


Рис. 56. Соединения костей таза:
a — вид сверху; *б* — вид сзади

Связка, соединяющая тазовую кость с пятым поясничным позвонком — подвздошно-поясничная связка (lig. iliolumbale) 8.

Тазовая кость имеет собственный синдесмоз — запирательную мембрану (membrana obturatoria) 11, которая крепится по краю запирательного отверстия (foramen obturatorium); только под запирательной бороздой (sulcus obturatorius) лобковой кости остается запирательный канал (canalis obturatorius).

Таз как целое

Таз (pelvis) образован двумя тазовыми костями, крестцом, копчиком и их связочным аппаратом.

В тазу различают *большой таз* (pelvis major) и *малый таз* (pelvis minor). Границей между ними является пограничная линия (linea terminalis), которая идет от мыса (promontorium) к лобковому бугорку (tuberculum pubicum).

Полость большого таза имеет стенки, образованные крыльями подвздошной кости, и составляет одно целое с полостью живота (cavitas abdominis).

Малый таз образует короткий костный канал, который имеет верхнюю апертуру таза (apertura pelvis superior) и нижнюю апертуру таза (apertura pelvis inferior). Стенки малого таза представлены спереди лобковым симфизом (symphysis pubica) и ветвями лобковых костей; сзади — тазовой поверхностью (facies pelvina) крестца и копчика; с боков — внутренней поверхностью тазовой кости ниже пограничной линии, телом и ветвью седалищной кости.

Анатомически таз характеризуется возрастными, индивидуальными и половыми различиями. Половые различия таза отмечаются после периода полового созревания. Эти различия представлены в табл. 1.

Таблица 1

Половые различия таза

Показатель	Женский таз	Мужской таз
<i>Малый таз</i>		
Ширина	Широкий	Узкий
Высота	Низкий	Высокий

Окончание табл. 1

Показатель	Женский таз	Мужской таз
Форма верхней апертуры	Поперечно-овальная или эллипсоидная	Продольно-овальная, карточное сердце (подобна срезу грудной клетки)
Форма полости	Подобна цилиндру	Подобна конусу (воронке)
Крестец	Широкий и короткий	Узкий и длинный
Кривизна тазовой поверхности крестца	Выражена слабо	Выражена хорошо
Копчик	Незначительно выступает в полость малого таза	Значительно выступает в полость малого таза
Лобковый симфиз	Выражен хорошо	Выражен слабо
Симфиз между крестцом и копчиком	Выражен хорошо	Выражен слабо
Угол между нижними ветвями лобковых костей	Лобковая дуга, arcus pubicus (угол равен 90–100°)	Подлобковый угол (angulus subpubicus) (угол равен 70–75°)
<i>Большой таз</i>		
Расположение крыльев подвздошной кости	Более горизонтальное	Более вертикальное
Все размеры таза	На 1,5–2 см больше, чем у мужчины	—
Наклонение таза (inclinatio pelvis)	55–65°	45–54°

Размеры таза

По наружным размерам большого таза можно судить о величине и форме малого таза. Различают *4 наружных размера таза* — три поперечных и один прямой:

1) расстояние между передними верхними остями подвздошных костей (*distantia interspinosa*) (25–27 см);

2) расстояние между наиболее удаленными точками гребней подвздошных костей (*distantia intercrystalis*) (28–29 см);

3) расстояние между большими вертелами бедренных костей (*distantia intertrochanterica*) (30–32 см);

4) прямой размер большого таза или наружная конъюгата (*conjugata externa*) — расстояние между остистым отростком V поясничного позвонка и верхним краем лонного сращения (20–21 см). По величине наружной конъюгаты можно судить о размере истинной конъюгаты (*conjugata vera, s. gynecologica*):

20 см – 9 см (толщина костей и мягких тканей) = 11 см.

Различают срединные переднезадние размеры малого таза, называемые **конъюгатами** (*conjugatae*) (рис. 57):

1) истинную конъюгату (*conjugata vera, s. gynecologica*) (11 см у женщин) — расстояние между мысом крестца и серединой симфиза 4;

2) диагональную конъюгату (*conjugata diagonalis*) (12,5–13 см у женщин) — расстояние между наиболее выдающейся точкой мыса крестца и нижним краем симфиза 3;

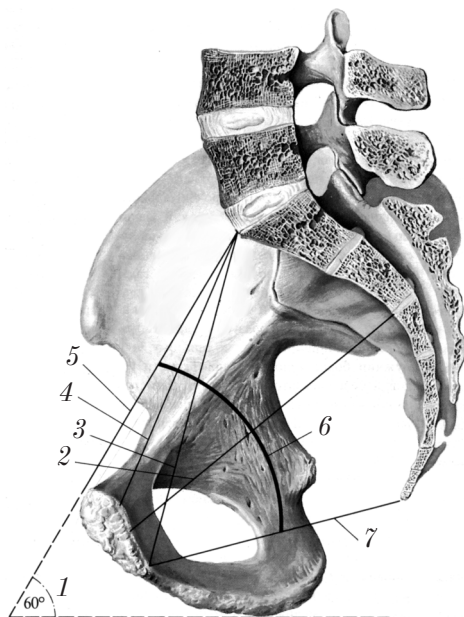


Рис. 57. Линии размеров малого таза (сагиттальный распил)

3) анатомическую конъюгату (*conjugata anatomica*) (11,5 см у женщин) — расстояние между мысом крестца и верхним краем симфиза 5.

Различают также:

1) прямой размер выхода из полости малого таза 7 — расстояние между нижним краем лонного сращения и верхушкой копчика (9,5 см у женщин, 7,5 см у мужчин);

2) прямой размер средней части таза 2 — расстояние между серединой задней поверхности лобкового симфиза и линией между 2-м и 3-м крестцовыми позвонками (11,5 см у женщин, 10,5 см у мужчин);

3) поперечный диаметр выхода из полости малого таза (11 см у женщин, 8 см у мужчин) — расстояние между седалищными буграми;

4) поперечный диаметр входа в малый таз (13,5 см у женщин, 12,5 см у мужчин) — расстояние между центрами вертлужных впадин.

Ось таза (*axis pelvis*) 6 — это кривая линия, соединяющая середины переднезадних размеров таза.

Наклонение таза (*inclinatio pelvis*) 1 — угол между плоскостью входа в малый таз и плоскостью горизонта при вертикальном положении тела (55–65° у женщин, 45–54° у мужчин).

Суставы свободной части нижней конечности

Тазобедренный сустав

Тазобедренный сустав (*art. coxae*) (рис. 58) соединяет пояс нижней конечности и скелет свободной части нижней конечности. Этот сустав образован вертлужной впадиной (*acetabulum*) 2, вертлужной губой (*labrum acetabulare*) 1 и головкой бедренной кости (*caput femoris*) 3.

Форма суставных поверхностей шаровидная.

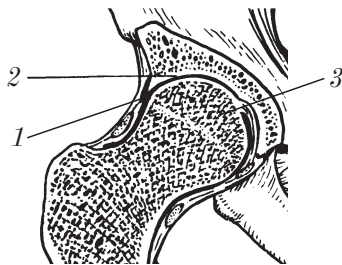


Рис. 58. Правый тазобедренный сустав (фронтальный распил, вид спереди)

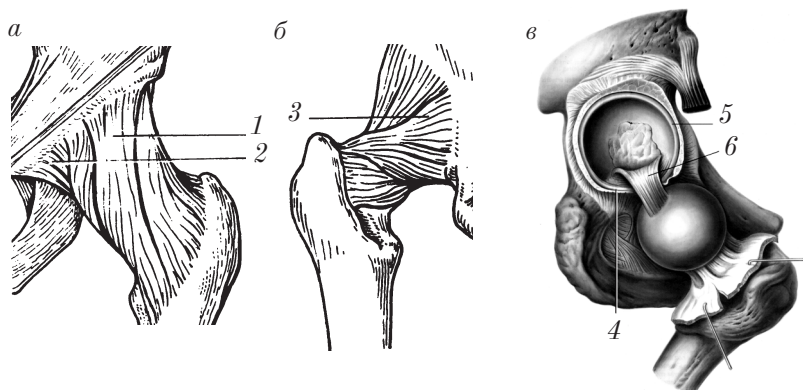


Рис. 59. Тазобедренный сустав:

a — левый (вид спереди); *б* — левый (вид сзади); *в* — правый (вид спереди, суставная капсула вскрыта)

Движения в суставе возможны вокруг трех осей:

1) фронтальной оси — сгибание (*flexio*) и разгибание (*extensio*);
 2) сагиттальной оси — приведение (*adductio*) и отведение (*abductio*);

3) вертикальной оси — вращение (*rotatio*) кнаружи и кнутри.

В тазобедренном суставе возможно круговое движение (*circumductio*).

Связки тазобедренного сустава (рис. 59): подвздошно-бедренная связка (*lig. iliofemorale*) 1, лобково-бедренная связка (*lig. pubofemorale*) 2, седалищно-бедренная связка (*lig. ischiofemorale*) 3, связка головки бедренной кости (*lig. capitis femoris*) 6, поперечная связка вертлужной впадины (*lig. transversum acetabuli*) 4, круговая зона (*zona orbicularis*).

Особенности тазобедренного сустава:

1) наличие вертлужной губы (*labrum acetabulare*) 5;
 2) прочные капсула и связки;
 3) высокая степень конгруэнтности (соответствия) суставных поверхностей;

4) внутрисуставные связки: связка головки бедренной кости (*lig. capitis femoris*) 6, поперечная связка вертлужной впадины (*lig. transversum acetabuli*) 4;

5) устойчивость и прочность сустава.

Коленный сустав

Коленный сустав (*art. genus*) (рис. 60) — сложный и самый крупный сустав в теле человека. Он образован тремя костями: мыщелками бедра (*condylus femoris*) 5, мыщелками большеберцовой кости (*condylus tibiae*) 6 и надколенником (*patella*) 2.

По форме суставных поверхностей и движениям коленный сустав относится к мыщелковым. Конгруэнтность суставных поверхностей в коленном суставе увеличивается за счет менисков: латерального мениска (*meniscus lateralis*) 7 и медиального мениска (*meniscus medialis*) 8.

Движения в суставе возможны вокруг двух осей:

- 1) фронтальной оси — сгибание (*flexio*) и разгибание (*extensio*);
- 2) вертикальной оси — вращение внутрь и наружу (*rotatio*) при сгибании в суставе.

Связки коленного сустава можно разделить на две группы (рис. 61): внесуставные, внутрисуставные.

К *внесуставным* связкам коленного сустава относятся малоберцовая коллатеральная связка (*lig. collaterale fibulare*) 2, большеберцовая коллатеральная связка (*lig. collaterale tibiale*) 5, связка надколенника (*lig. patellae*) 6, медиальная поддерживающая

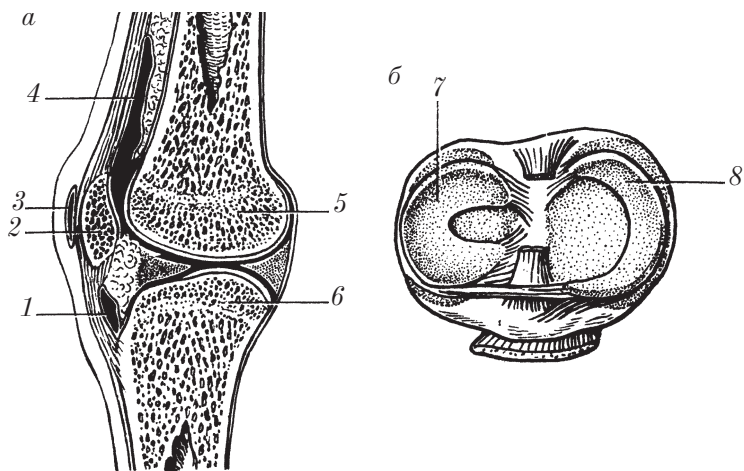


Рис. 60. Правый коленный сустав:

а — вид с медиальной стороны (сагиттальный распил); б — вид сверху

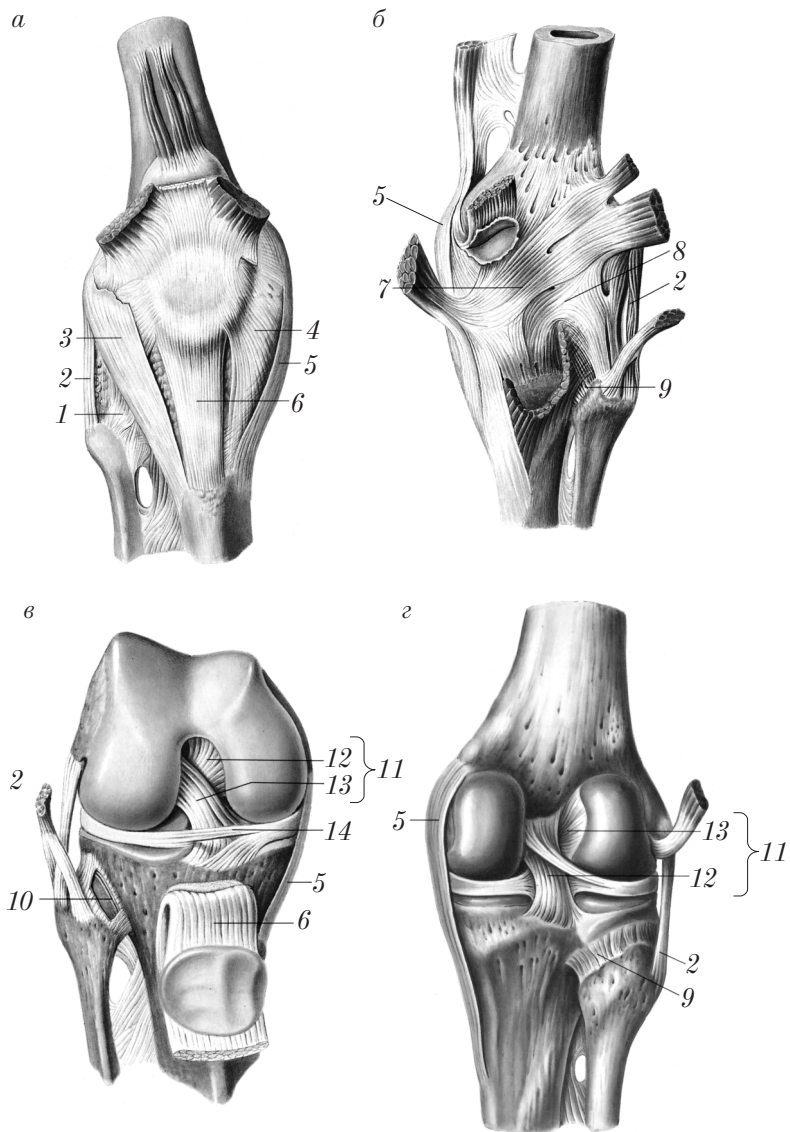


Рис. 61. Связки правого коленного сустава:
 а, в — вид спереди; б, г — вид сзади (в, г — полость сустава вскрыта)

связка надколенника (*retinaculum patellae mediale*) 4, латеральная поддерживающая связка надколенника (*retinaculum patellae laterale*) 3, косая подколенная связка (*lig. popliteum obliquum*) 7, дугообразная подколенная связка (*lig. popliteum arcuatum*) 8.

К *внутрисуставным* связкам относятся крестообразные связки колена (*ligg. cruciata genus*) 11, которые состоят из передней крестообразной связки (*lig. cruciatum anterius*) 13 и задней крестообразной связки (*lig. cruciatum posterius*) 12, а также поперечная связка колена (*lig. transversum genus*) 14.

Синовиальные сумки коленного сустава (см. рис. 60):

- 1) наднадколенниковая сумка (*bursa suprapatellaris*) 4;
- 2) поднадколенниковая глубокая сумка (*bursa infrapatellaris profunda*) 1;
- 3) преднадколенниковая подкожная сумка (*bursa praepatellaris subcutanea*) 3;
- 4) преднадколенниковая подфасциальная сумка (*bursa praepatellaris subfascialis*);

5) сумки в задней области сустава под сухожилиями всех мышц.

Особенности коленного сустава:

- 1) самый крупный, самый сложный и наиболее нагруженный сустав;
- 2) слабо защищенный сустав;
- 3) наличие менисков и внутрисуставных связок;
- 4) хорошо укрепленный сустав за счет внесуставных и внутрисуставных связок и сухожилий прикрепляющихся мышц;
- 5) наличие свободной суставной капсулы, большого числа синовиальных сумок;
- 6) в полости сустава синовиальная оболочка образует содержащие жир синовиальные складки — крыловидные складки (*plieae alares*).

Соединения костей голени

Кости голени связаны между собой непрерывными и прерывными (межберцовый сустав) соединениями.

1. *Непрерывные соединения* костей голени (рис. 62): межкостная перепонка голени (*membrana interossea cruris*) 1 между телами *tibia* и *fibula*; межберцовый синдесмоз (*syndesmosis tibiofibularis*)

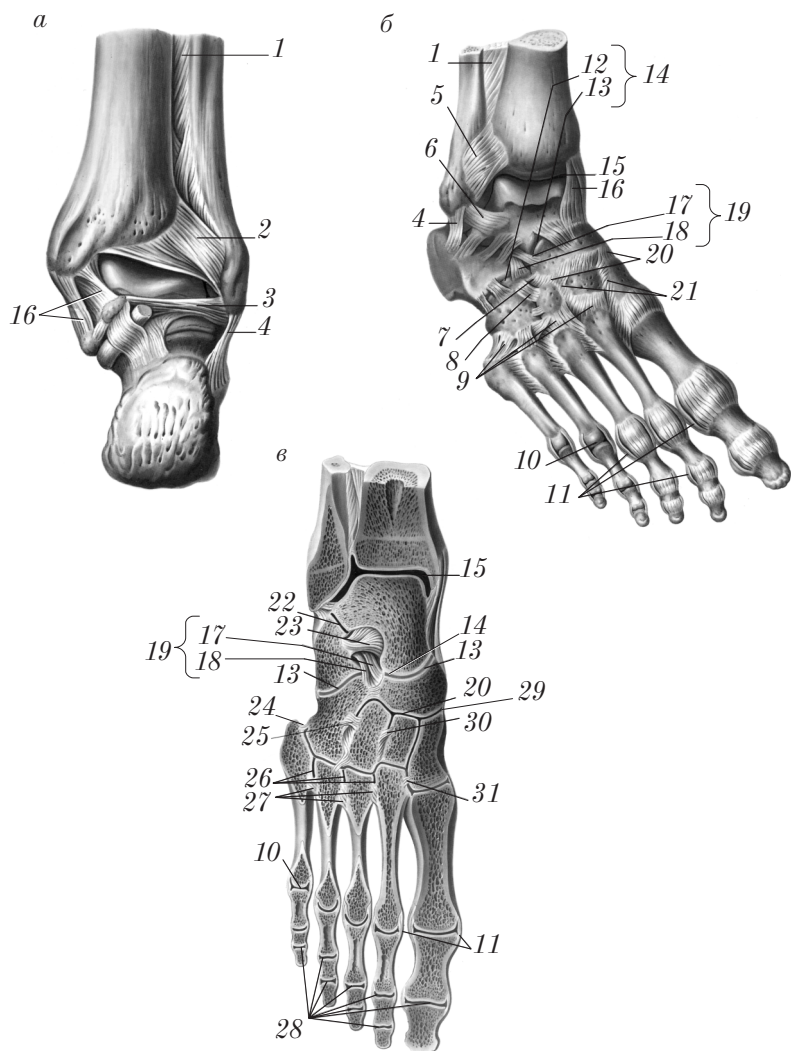


Рис. 62. Соединения костей правой голени и стопы:
a — вид сзади; *б* — тыльная поверхность; *в* — фронтальный распил

между дистальным концом малоберцовой кости (над латеральной лодыжкой) и малоберцовой вырезкой tibia, подкрепленный передней межберцовой связкой (lig. tibiofibulare anterius) 5 и задней межберцовой связкой (lig. tibiofibulare posterius) 2.

2. **Прерывные соединения** костей голени — **межберцовый сустав** (art. tibiofibularis) (см. рис. 61) 10 — образован суставной поверхностью головки малоберцовой кости и малоберцовой суставной поверхностью латерального мыщелка большеберцовой кости.

По форме суставных поверхностей межберцовый сустав относится к плоским, малоподвижным.

Связки межберцового сустава: передняя связка головки малоберцовой кости (lig. capitis fibulae anterius) 1 и задняя связка головки малоберцовой кости (lig. capitis fibulae posterius) 9.

Соединения костей голени со стопой

Голеностопный сустав (art. talocruralis) (см. рис. 62) 15 — сложный сустав, образован суставными поверхностями на дистальных эпифизах малоберцовой и большеберцовой костей и на теле таранной кости.

По форме суставных поверхностей голеностопный сустав является блоковидным (gynghlimus).

Движения в голеностопном суставе осуществляются вокруг фронтальной оси — сгибание (flexio) и разгибание (extensio); при подошвенном сгибании возможны боковые движения: отведение (abductio) и приведение (adductio).

Связки голеностопного сустава (см. рис. 62): медиальная (дельтовидная) связка (lig. mediale) (deltoideum) 16, передняя таранно-малоберцовая связка (lig. talofibulare anterius) 6, пяточно-малоберцовая связка (lig. calcaneofibulare) 4, задняя таранно-малоберцовая связка (lig. talofibulare posterius) 3.

Соединения костей стопы

Соединения костей стопы представлены суставами стопы (artt. pedis). К ним относятся межпредплюсневые суставы (artt. intertarsales), предплюсне-плюсневые суставы (artt. tarsometatarsales),

межплюсневые суставы (artt. intermetatarsales), плюсне-фаланговые суставы (artt. metatarsophalangeae) и межфаланговые суставы (artt. interphalangeae).

Межпредплюсневые суставы (artt. intermetatarsales) (см. рис. 62, в) включают подтаранный сустав (art. subtalaris) 22, таранно-пяточно-ладьевидный сустав (art. talocalcaneonavicularis) 13, пяточно-кубовидный сустав (art. calcaneocuboidea) 12, поперечный сустав стопы (сустав Шопара) (art. tarsi transversa) 14, клиновидно-ладьевидный сустав (art. cuneonavicularis) 29.

Все суставы предплюсны комбинируются в движениях с таранно-пяточно-ладьевидным суставом, который по форме и функции следует относить к шаровидным суставам. В нем возможны движения вокруг трех осей:

1) поперечной (фронтальной) оси — сгибание (flexio) (подошвенное) и разгибание (extensio) (тыльное);

2) вертикальной оси — отведение (abductio) и приведение (adductio);

3) сагиттальной оси — вращение стопы внутрь (pronatio) и вращение стопы наружу (supinatio).

Связки межпредплюсневых суставов соединяют между собой кости предплюсны и разделяются на тыльные, подошвенные и межкостные.

Тыльные связки предплюсны (ligg. tarsi dorsalia) (см. рис. 62) 7, 8, 20, 21 соединяют между собой тыльные поверхности костей предплюсны. В их числе следует выделить раздвоенную связку (lig. bifurcatum) 19 — «ключ» поперечного сустава стопы. Она имеет 2 части: пяточно-ладьевидную связку (lig. calcaneonaviculare) 17 и пяточно-кубовидную связку (lig. calcaneocuboideum) 18.

Подошвенные связки предплюсны (ligg. tarsi plantaria). Среди них выделяют подошвенную пяточно-ладьевидную связку (lig. calcaneonaviculare plantare), участвующую в образовании таранно-пяточно-ладьевидного сустава, и длинную подошвенную связку (lig. plantare longum), которые являются пассивными затяжками сводов стопы.

Межкостные связки предплюсны (ligg. tarsi interossea) (рис. 62) 25, 30, в число которых входит межкостная таранно-пяточная связка (lig. talocalcaneum interosseum) 23, расположенная в пазухе предплюсны (sinus tarsi).

Предплюсне-плюсневые суставы (artt. tarsometatarsales) 24 образованы костями второго ряда предплюсны и основаниями плюсневых костей. Эти суставы можно рассматривать как один поперечный сустав стопы (сустав Лисфранка). По форме и функции Лисфранков сустав плоский, тугой, малоподвижный.

Связки предплюсне-плюсневых суставов: тыльные и подошвенные предплюсне-плюсневые связки (ligg. tarsometatarsalia dorsalia 9 et plantaria); межкостные клиноплюсневые связки (ligg. cuneometatarsalia interossea) 30.

Межплюсневые суставы (artt. intermetatarsales) 26 образованы суставными поверхностями оснований соседних плюсневых костей. По форме и функции межплюсневые суставы относятся к плоским, малоподвижным суставам.

Связки межплюсневых суставов: тыльные, подошвенные и межкостные плюсневые связки (ligg. metatarsalia dorsalia, plantaria, interossea) 27.

Плюснефаланговые суставы (artt. metatarsophalangeae) 10 образованы головками костей плюсны и основаниями проксимальных фаланг.

По форме суставных поверхностей и функциям, как и на кисти, плюснефаланговые суставы можно отнести к эллипсоидным.

Движения в плюснефаланговых суставах возможны вокруг двух осей:

1) поперечной (фронтальной) оси — сгибание (подошвенное) (flexio) и разгибание (тыльное) (extensio);

2) вертикальной оси — отведение (abductio) и приведение (adductio); возможно круговое движение (circumductio).

Связки плюснефаланговых суставов: коллатеральные связки (ligg. collateralia) 11, подошвенные связки (ligg. plantaria), глубокая поперечная плюсневая связка (lig. metatarsale transversum profundum).

Межфаланговые суставы стопы (artt. interphalangeae pedis) 28 образованы головками проксимальных и средних фаланг и основаниями средних и дистальных фаланг.

По форме суставных поверхностей и по функции межфаланговые суставы стопы аналогичны межфаланговым суставам кисти и относятся к блоковидным суставам.

Движения в межфаланговых суставах стопы возможны вокруг поперечной (фронтальной) оси: сгибание (подошвенное) (flexio) и разгибание (тыльное) (extensio).

Связки межфаланговых суставов: коллатеральные связки (ligg. collateralia) и подошвенные связки (ligg. plantaria).

Стопа как целое

Стопа (pes) имеет сводчатое строение и выполняет функции опоры, передвижения и смягчения толчков при ходьбе, беге, прыжках и т.п., выполняет роль амортизатора, дополняя в этой функции изгибы позвоночного столба, тазобедренного, коленного и голеностопного суставов.

Различают пять продольных сводов и один поперечный свод стопы. Продольные своды берут начало от пяточной кости и соответствуют положению пяти плюсневых костей. Поперечный свод примерно соответствует линии, проведенной через наиболее высокие точки продольных сводов.

Продольные и поперечный своды стопы удерживаются формой костей, связками (пассивные удерживатели сводов стопы) и мышцами (активные удерживатели стопы, или «затяжки»).

Рентгеноанатомия костей и соединений нижней конечности

На рентгеновских снимках таза видны основные части тазовой кости (тело, крыло, гребень, передняя верхняя и передняя нижняя ости подвздошной кости), лобковая кость, седалищная кость и их анатомические образования, вертлужная впадина, верхняя апертура малого таза, запирательное отверстие, «рентгеновская щель» лонного сочленения.

На рентгенограммах тазобедренного сустава видны четкие контуры головки бедренной кости, вертлужной впадины и суставная щель, а также шейка бедренной кости, большой и малый вертелы, тело и ветви лобковой кости; тело, ветвь и седалищный бугор седалищной кости.

На рентгенограммах коленного сустава в передней проекции отчетливо различимы анатомические образования нижнего отдела

бедренной кости и верхних отделов большеберцовой и малоберцовой костей (мышцелки и надмышцелки бедренной кости, мышцелки большеберцовой кости, межмышцелковое возвышение, головка малоберцовой кости), а также «рентгеновская суставная щель», которая является самой широкой по сравнению с другими суставами.

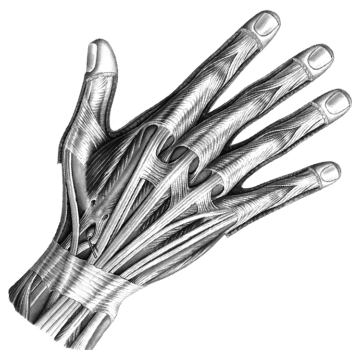
Тень надколенника наслаивается на дистальный эпифиз бедренной кости, детали которой отчетливо видны на боковой проекции.

На рентгеновских снимках голеностопного сустава и стопы кроме костей стопы выявляются дистальные эпифизы костей голени и их анатомические образования.

Контрольные вопросы

1. Расскажите о строении и функции соединений тазовых костей между собой и с крестцом.
2. Назовите топографические образования таза.
3. Что такое таз в целом?
4. В чем заключаются возрастные и половые различия таза в целом?
5. Назовите основные размеры женского таза.
6. Расскажите о строении и функции тазобедренного сустава.
7. Назовите особенности анатомии тазобедренного сустава.
8. Расскажите о строении и функции коленного сустава.
9. Назовите особенности анатомии и функции коленного сустава.
10. Расскажите о строении и функции соединений костей голени.
11. Опишите строение и функцию голеностопного сустава.
12. Расскажите о строении и функции соединений костей предплюсны.
13. Опишите строение и функцию предплюсне-плюсневых, межплюсневых, плюснефаланговых и межфаланговых соединений стопы.
14. Что такое своды стопы? Расскажите о факторах, удерживающих своды стопы.

Учение о мышцах — миология



Общая миология

Миология (myologia) — раздел анатомии, посвященный изучению мышц.

В организме человека различают три типа мышечных тканей:

- 1) исчерченная (поперечно-полосатая) мышечная ткань;
- 2) неисчерченная (гладкая) мышечная ткань;
- 3) сердечная исчерченная мышечная ткань.

Исчерченная (поперечно-полосатая) мышечная ткань (*textus muscularis striatus sceletalis*) (рис. 63, *a*) связана со скелетом, приводит в движение различные кости скелета, обеспечивает перемещение тела в пространстве и сохранение равновесия, поэтому исчерченная мускулатура называется скелетной. Из этой муску-

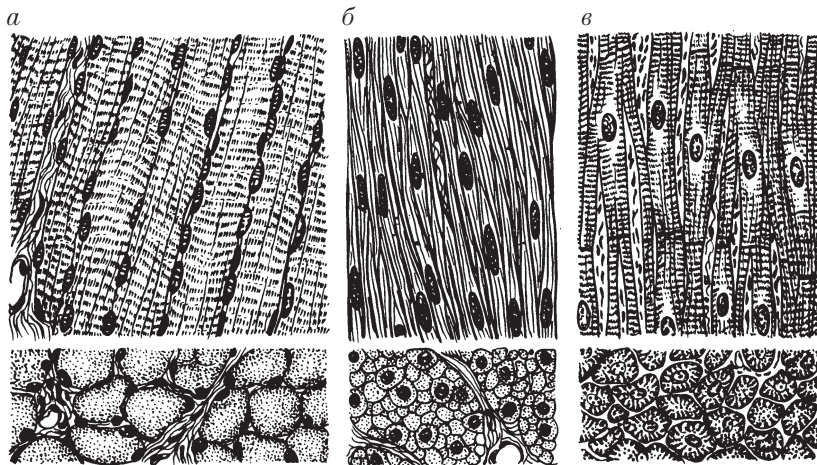


Рис. 63. Виды мышечных тканей:

a — исчерченная (поперечно-полосатая); *б* — неисчерченная (гладкая);
в — сердечная исчерченная

латуры построены мышцы, которые в совокупности составляют систему мышц (*systema musculare*).

Структурно-функциональная единица скелетной мускулатуры — мышечное волокно. Мышечные волокна имеют длину до 12 см и диаметр до 100 мкм. Эти волокна представляют собой миосимпласт и образуются в результате слияния клеток миотомов (клеток-предшественников) в эмбриогенезе. Скелетная мускулатура управляется сознательно и поэтому называется произвольной. Исчерченная мускулатура имеется также в составе внутренних органов (язык, мягкое небо, глотка, пищевод, гортань, прямая кишка, мочеполовые органы, промежность) и органов чувств (мышцы глаза, мышцы среднего уха). Мышцы этих органов изучаются в разделах «Внутренние органы» (спланхнология) и «Органы чувств» (эстеziология).

Неисчерченная (гладкая) мышечная ткань (*textus muscularis nonstriatus*) (рис. 63, б) входит в состав стенок внутренних органов и сосудов. Структурно-функциональная единица гладкой мускулатуры — гладкомышечная клетка — миоцит (веретенообразная форма, длина 20–500 мкм и толщина 5–8 мкм). Сокращение гладкой мускулатуры происходит непроизвольно (бессознательно).

Сердечная исчерченная мышечная ткань (*textus muscularis striatus cardiacus*) (рис. 63, в) входит в состав стенки камер сердца. Структурно-функциональная (сократительная) единица сердечной мышцы — *сердечный миоцит, кардиомиоцит*. Кардиомиоциты содержат одно, реже два ядра, имеют удлиненную (100–150 мкм) цилиндрическую форму диаметром 10–20 мкм. Соединение кардиомиоцитов осуществляется посредством вставочных дисков. В световом микроскопе сердечные миоциты подобны мышечным волокнам поперечно-полосатой мускулатуры. Сердечная мышечная ткань сокращается непроизвольно.

Мышца как орган

Каждая скелетная мышца является органом, так как она имеет собственное название, состоит в основном из поперечно-полосатой (исчерченной) мышечной ткани, имеет определенный источник развития, свою особую форму, строение, топографию (положение),

источники кровоснабжения и иннервации, пути лимфооттока и выполняет определенную функцию.

В организме насчитывается около 600 скелетных мышц. Каждая мышца образована пучками поперечно-полосатых мышечных волокон (рис. 64, *а*), которые состоят из обособленно расположенных миофибрилл диаметром 1–2 мкм. Волокна связаны рыхлой соединительной тканью — *эндомизием* (endomysium) в пучки I порядка, которые посредством соединительной ткани группируются в пучки II, III и т.д. порядков. Соединительнотканная прослойка вокруг этих пучков называется *перимизием* (perimysium (internum)). Пучки, объединяясь, образуют мышцу в целом, которая покрыта тонкой соединительнотканной оболочкой — *эпимизием* (epimysium), или *наружным перимизием* (perimysium externum).

В каждой мышце различают главные части и вспомогательные аппараты. Главными для мышц являются активная и пассивная части (рис. 64, *б*). Активная (сокращающаяся) часть — средняя часть мышцы *5*, состоит из исчерченной мускулатуры; пассивная часть представлена *сухожилием* (tendo) *1*. В мышце различают

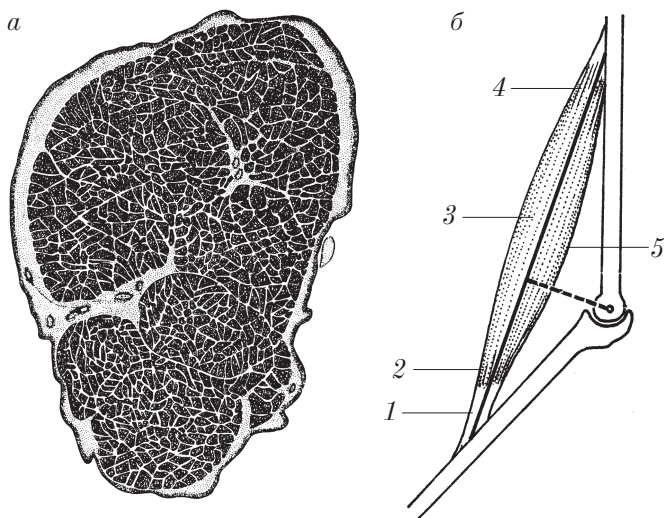


Рис. 64. Строение исчерченной (поперечно-полосатой мышцы):
а — поперечный срез; *б* — мышца между двумя костями

тело (corpus) 3, *головку* (caput) 4 и *хвост* (cauda) 2. Проксимальное сухожилие или проксимальная часть мышцы, связанная с костью, называется головкой (caput) и является началом мышцы (origo). Дистальное сухожилие, или дистальный конец мышцы, прикрепляющийся к другой кости, называется хвостом (cauda); это место принято называть прикреплением мышцы (insertio). Широкое сухожилие называется апоневрозом (aponeurosis).

Вспомогательный аппарат мышц

Вспомогательные аппараты мышц — это образования, которые облегчают работу мышц. К ним относятся: фасции, удерживатели мышц, синовиальные влагалища сухожилий, синовиальные сумки, сесамовидные кости, блоки.

Фасции (fascia) — плотноволокнистая соединительная ткань, покрывающая в виде футляра отдельные мышцы и группы мышц.

Значение фасций:

- 1) для функции мышц:
 - а) ограничение мышц друг от друга;
 - б) уменьшение трения между соседними мышцами;
 - в) опора для сокращающейся мышцы;
 - г) направленное сокращение мышц;
 - д) место начала или прикрепления других мышц;
 - е) образование футляров для сосудисто-нервных пучков;
- 2) клиническое:
 - а) изоляция воспалительных очагов;
 - б) распространение гноя и крови;
 - в) «футлярное» обезболивание (анестезия);
 - г) препятствие спадению вен, проходящих через фасции.

Удерживатели мышц (retinacula) — утолщенные связки или участки фасций, перебрасывающиеся между костными возвышениями (выступами) над сухожилиями мышц. Удерживатели мышц образуют фиброзные и костно-фиброзные каналы для удержания, опоры и направления действия мышц.

Синовиальные влагалища сухожилий (vaginae synoviales tendinis) (рис. 65) — это синовиальные оболочки в виде футляров *I* вокруг сухожилий, расположенных под удерживателями (в фиброзных и костно-фиброзных каналах).

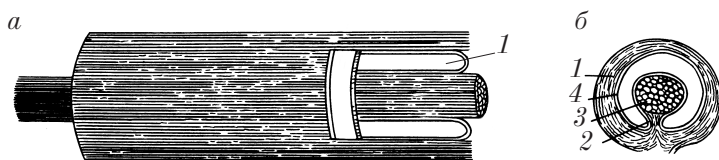


Рис. 65. Фибро-синовialное влагалище сухожилия:
a — продольный срез; *б* — поперечный срез

Синовialное влагалище имеет вид двустенной замкнутой трубки, окружающей сухожилие. Внутренний листок синовialного влагалища прочно срастается с сухожилием и называется висцеральным *3*, наружный листок — париетальный *4* сращен со стенками костно-фиброзного канала. В полости синовialного влагалища содержится синовialная жидкость. Места перехода висцерального листка в париетальный сближены и образуют брыжейку сухожилия (mesotendonium) *2*; здесь проходят сосуды и нервы сухожилия. Синовialные влагалища служат для уменьшения трения сухожилий.

Синовialные сумки (bursae synoviales) (рис. 66) — замкнутые полости, заполненные синовialной жидкостью, располагаются под мышцами и сухожилиями *1* в местах их соприкосновения с костью и в области суставов *2*, *3*. Синовialные сумки могут сообщаться с полостью сустава.

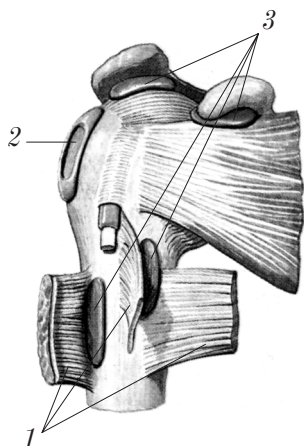


Рис. 66. Синовialные сумки в области плечевого сустава:
1 — отрезанные мышцы; *2* — вскрытые синовialные сумки; *3* — не вскрытые синовialные сумки

Значение синовиальных сумок:

- 1) уменьшение трения мышц;
- 2) уменьшение трения сухожилий о рядом расположенные кости.

Сесамовидные кости (*ossa sesamoidea*) — кости, расположенные в толще сухожилий мышц вблизи места прикрепления. Значение сесамовидных костей заключается в укреплении суставов и в увеличении плеча (рычага) действия мышцы.

Блоки (*trochlea*) — образования (костные или сухожильные), которые изменяют направление хода мышцы и фиксируют сухожилие мышцы. Значение блоков состоит в создании опоры для мышц и в увеличении плеча (рычага) действия мышцы.

Функции скелетной мускулатуры

Скелетные мышцы участвуют в осуществлении следующих функций:

1. Передвижение тела в пространстве (ходьба, бег, прыжки и т.д.), выполнение разнообразных манипуляций (работа), сохранение равновесия — *локомоторная (двигательная) функция* (основная). Скелетные мышцы — активная часть опорно-двигательного аппарата. Действуя на суставы, скелетные мышцы приводят в движение кости (части тела) друг относительно друга.

2. Дыхание, глотание — *жизненно важные функции*.

3. Роды, мочеиспускание, дефекация — *функции физиологических отправления*.

4. Укрепление суставов, сводов стопы, передней стенки брюшной полости.

5. Облегчение тока крови по венам и лимфы по лимфатическим сосудам.

6. Теплопродукция при сокращении.

7. Большое рецепторное поле (мышечно-суставное чувство).

Классификация мышц

Мышцы классифицируют по:

- 1) форме;
- 2) строению;

- 3) способу прикрепления косых волокон;
- 4) функции;
- 5) отношению к суставам;
- 6) топографии;
- 7) областям тела.

В зависимости от **формы** (рис. 67), мышцы получили соответствующие названия: трапецевидная мышца (*m. trapezius*); ромбовидная мышца (*m. rhomboideus*); квадратная мышца (*m. quadratus*); длинная мышца (*m. longus*); короткая мышца (*m. brevis*); широчайшая мышца (*m. latissimus*); грушевидная мышца (*m. piriformis*); двуглавая мышца (*m. biceps*); трехглавая мышца (*m. triceps*); зубчатая мышца (*m. serratus*); двубрюшная мышца (*m. digastricus*) и т.д.

В зависимости от **строения** (по расположению мышечных пучков) различают следующие виды мышц:

- 1) с прямым (параллельным) ходом мышечных волокон (рис. 68, *a*) — прямая мышца (*m. rectus*);

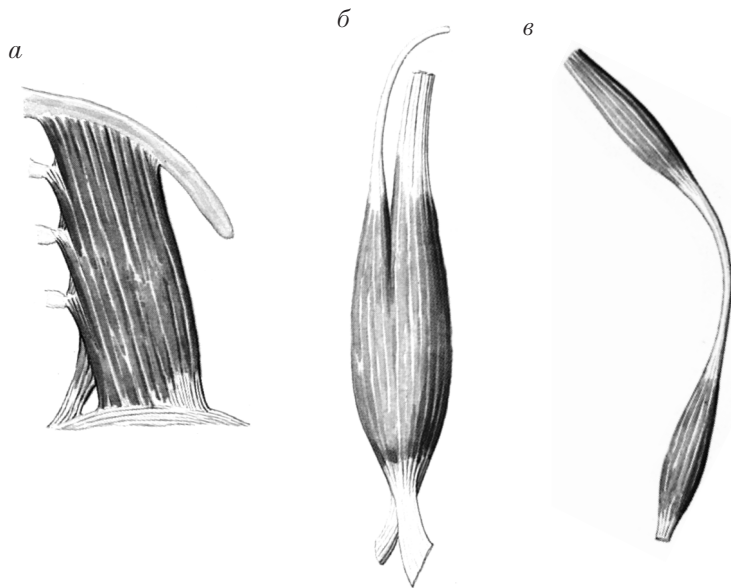


Рис. 67. Виды мышц по форме:
a — квадратная; *б* — двуглавая; *в* — двубрюшная

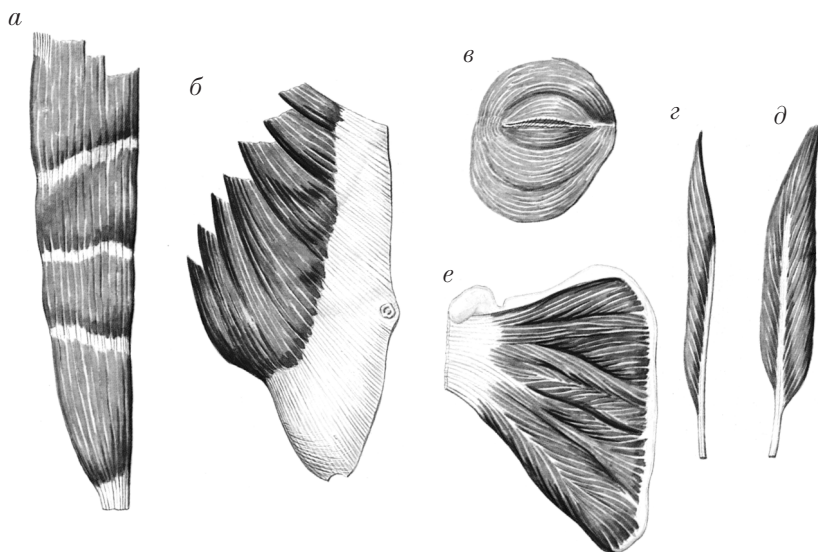


Рис. 68. Виды мышц по строению (а–в) и способу крепления (г–е) волокон

2) с косым ходом мышечных волокон (рис. 68, б) — косая мышца (m. obliquus);

3) с поперечным ходом мышечных волокон поперечная мышца (m. transversus);

4) с круговым ходом волокон (m. orbicularis) (рис. 68, в).

В зависимости от **способа прикрепления косых волокон** к сухожилию различают:

1) одноперистые мышцы (mm. unipennati) (рис. 68, г);

2) двуперистые мышцы (mm. bipennati) (рис. 68, д);

3) многоперистые мышцы (mm. multipennati) (рис. 68, е).

По **функции** различают следующие мышцы:

1) мышцы-сгибатели (mm. flexores);

2) мышцы-разгибатели (mm. extensores);

3) отводящие мышцы (mm. abductores);

4) приводящие мышцы (mm. adductores);

5) мышцы-вращатели (mm. rotatores): мышцы, вращающие наружу (mm. supinatores), и мышцы, вращающие внутрь (mm. pronatores);

- 6) мышцы-сжиматели (mm. sphincteres);
- 7) мышцы-расширители (mm. dilatatores);
- 8) мышцы-подниматели (mm. levatores);
- 9) мышцы-опускатели (mm. depressores).

Мышцы, выполняющие одинаковую функцию, называются *синергистами*, противоположную функцию — *антагонистами*.

Мышцы, прикрепляющиеся вблизи оси вращения в суставе (короткое плечо тяги мышцы и длинное плечо силы сопротивления), называются *ловкими*, или *быстрыми*.

Мышцы, прикрепляющиеся вдали от оси вращения в суставе (длинное плечо тяги мышцы и короткое плечо силы сопротивления), называются *сильными*.

По *отношению к суставам* различают следующие мышцы:

- 1) односуставные — мышцы, действующие на один сустав (рис. 69, а);
- 2) двусуставные — мышцы, действующие на два сустава (рис. 69, б);
- 3) многосуставные — мышцы, действующие на несколько суставов (рис. 69, в);
- 4) мышцы, не действующие на суставы (мимические мышцы, мышцы промежности).

По *топографии* различают поверхностные и глубокие мышцы.

По *областям тела* выделяют следующие группы мышц:

- 1) мышцы головы (musculi capitis):
 - а) мышцы лица (musculi faciei) и жевательные мышцы (musculi masticatores);
 - б) мышцы шеи (musculi colli);
- 2) мышцы туловища:
 - а) мышцы спины (musculi dorsi);
 - б) мышцы груди (musculi thoracis) и диафрагму (diaphragma);
 - в) мышцы живота (musculi abdominis);
- 3) мышцы верхней конечности (musculi membri superioris);

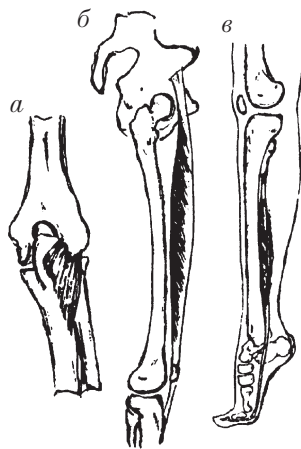


Рис. 69. Виды мышц по отношению к суставам

- 4) мышцы нижней конечности (*musculi membri inferioris*);
- 5) мышцы промежности (*musculi perinei*):
 - а) мышцы диафрагмы таза (*musculi diaphragmatis pelvis*);
 - б) мышцы мочеполовой диафрагмы (*musculi diaphragmatis urogenitalis*).

Контрольные вопросы

1. Какие типы мышечной ткани различают в организме?
2. Почему исчерченную (поперечно-полосатую) мускулатуру называют скелетной, произвольной?
3. Чем представлена структурно-функциональная единица исчерченной мускулатуры и чем она отличается от других типов мышечных тканей?
4. В составе каких органов имеется исчерченная мускулатура?
5. Где располагается неисчерченная (гладкая) мускулатура; в чем заключаются ее структурные и функциональные особенности?
6. Какими структурными и функциональными особенностями характеризуется сердечная мышечная ткань?
7. Почему скелетная мышца называется органом? Что входит в состав скелетной мышцы как органа?
8. Какие функции в организме выполняет скелетная мускулатура?
9. Чем представлены главные части мышцы?
10. Перечислите вспомогательные аппараты мышц. В чем заключается их функция?
11. Что такое фасции? Их значение.
12. Что такое синовиальные влагалища, синовиальные сумки? Их значение.
13. Что такое сесамовидные кости, блоки? Их значение.
14. Какие принципы положены в основу классификации мышц?
15. Как классифицируются мышцы в зависимости от строения, расположения мышечных волокон и формы?
16. Как делятся мышцы в зависимости от функции?
17. Как делятся мышцы по отношению к областям тела, к суставам, по топографии?

Частная миология

Мышцы и фасции туловища

Мышцы туловища разделяются на 3 группы: мышцы спины (musculi dorsi), мышцы груди (musculi thoracis) и мышцы живота (musculi abdominis).

Мышцы и фасции спины

Мышцы спины

Мышцы спины (musculi dorsi) располагаются в 2 слоя: поверхностные мышцы; глубокие мышцы.

Поверхностные мышцы спины

Поверхностные мышцы спины представлены широкими мышечными пластами, покрывающими заднюю поверхность туловища и шеи. Они делятся на 2 группы.

Мышцы, прикрепляющиеся на плечевом поясе (рис. 70).

1. *Трапецевидная мышца* (m. trapezius) 2.

Н а ч а л о: верхняя выйная линия затылочной кости, наружный затылочный выступ, выйная связка, остистые отростки VII шейного и всех грудных позвонков.

П р и к р е п л е н и е: акромиальный конец ключицы, акромион, лопаточная ость.

Ф у н к ц и и: поднимает плечевой пояс кверху, поворачивает лопатку, наклоняет голову назад.

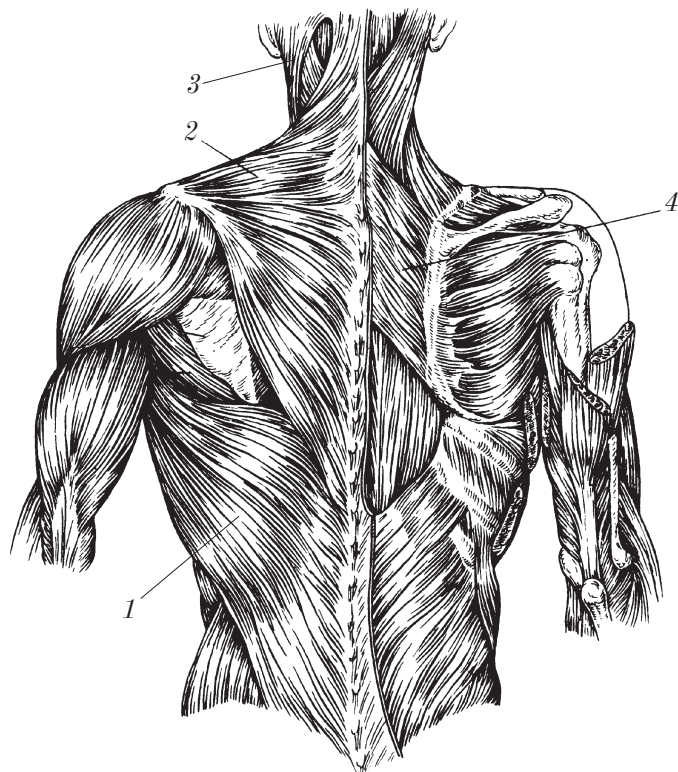


Рис. 70. Поверхностные мышцы спины (правые трапециевидная и широчайшая мышцы удалены)

2. Широчайшая мышца спины (m. latissimus dorsi) 1.

Н а ч а л о: остистые отростки 5–6 нижних грудных и всех поясничных позвонков, дорсальная поверхность крестца, гребень подвздошной кости, 3–4 нижних ребра.

П р и к р е п л е н и е: гребень малого бугра плечевой кости.

Ф у н к ц и и: оттягивает руку кзади, книзу и поворачивает внутрь (pronatio); вспомогательная дыхательная мышца.

3. Большая и малая ромбовидные мышцы (mm. rhomboidei major et minor) 4.

Н а ч а л о: остистые отростки VI–VII шейных (малая ромбовидная мышца) и 4 верхних грудных позвонков (большая ромбовидная мышца).

Прикрепление: медиальный край лопатки.

Функции: притягивает лопатку к позвоночнику и кверху, фиксирует медиальный край лопатки (вместе с передней зубчатой мышцей).

Мышца, поднимающая лопатку (m. levator scapulae) 3.

Начало: поперечные отростки 4 верхних шейных позвонков.

Прикрепление: верхний угол лопатки.

Функция: тянет лопатку кверху.

Мышцы, прикрепляющиеся на ребрах (рис. 71).

1. *Задняя верхняя зубчатая мышца* (m. serratus posterior superior) 3.

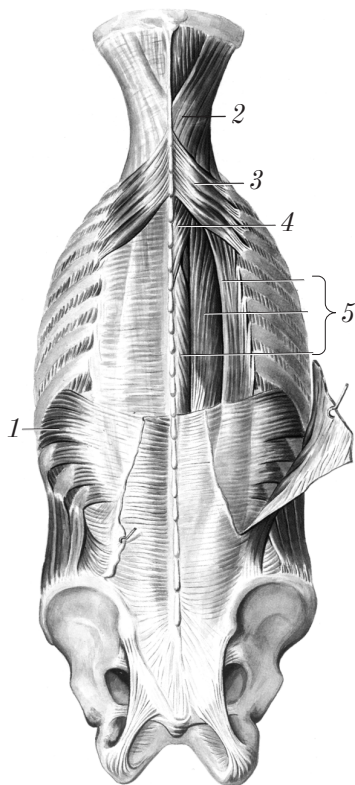


Рис. 71. Верхняя и нижняя зубчатые мышцы и глубокие мышцы спины

Н а ч а л о: остистые отростки двух нижних шейных и двух верхних грудных позвонков.

П р и к р е п л е н и е: II–V ребра, латеральнее их углов.

Ф у н к ц и я: поднимает II–V ребра.

2. *Задняя нижняя зубчатая мышца* (m. serratus posterior inferior) 1.

Н а ч а л о: остистые отростки двух нижних грудных и двух верхних поясничных позвонков.

П р и к р е п л е н и е: 4 нижних ребра.

Ф у н к ц и я: опускает IX–XII ребра.

Глубокие мышцы спины

Глубокие мышцы спины располагаются в позвоночной области в 3 слоя: поверхностный слой, средний слой и глубокий слой.

Мышцы поверхностного слоя.

1. *Ременная мышца головы* (m. splenius capitis) 2.

Н а ч а л о: остистые отростки IV шейного — III грудного позвонков.

П р и к р е п л е н и е: сосцевидный отросток, верхняя выйная линия затылочной кости.

Ф у н к ц и и: при сокращении двух мышц осуществляется наклон головы кзади; при сокращении одной мышцы происходит поворот головы в сторону этой мышцы.

2. *Ременная мышца шеи* (m. splenius cervicis) 4.

Н а ч а л о: остистые отростки III–V грудных позвонков.

П р и к р е п л е н и е: поперечные отростки двух-трех верхних шейных позвонков.

Ф у н к ц и и: при двустороннем сокращении шейный отдел позвоночника наклоняется кзади; при одностороннем сокращении шейный отдел позвоночника (голова) поворачивается в сторону сокращающейся мышцы.

3. *Мышца, выпрямляющая позвоночник* (латеральный тракт) (m. erector spinae) 5.

Р а с п о л о ж е н и е: в углублении между остистыми отростками и углами ребер (рис. 72).

Н а ч а л о: крестец, остистые отростки поясничных позвонков, гребни подвздошных костей и грудопоясничная фасция.

Ф у н к ц и и: при двустороннем сокращении разгибает позвоночный столб, удерживает туловище в вертикальном положении, при одностороннем сокращении наклоняет позвоночник (а верхние пучки — и голову) в сторону сокращения, опускает ребра.

В зависимости от прикрепления выделяют 3 части мышцы, выпрямляющей позвоночник:

1) подвздошно-реберная мышца (*m. iliocostalis*) 1 прикрепляется к ребрам, лежит латерально; в ней выделяют 3 части: подвздошно-реберную мышцу груди (*m. iliocostalis thoracis*) 3; под-

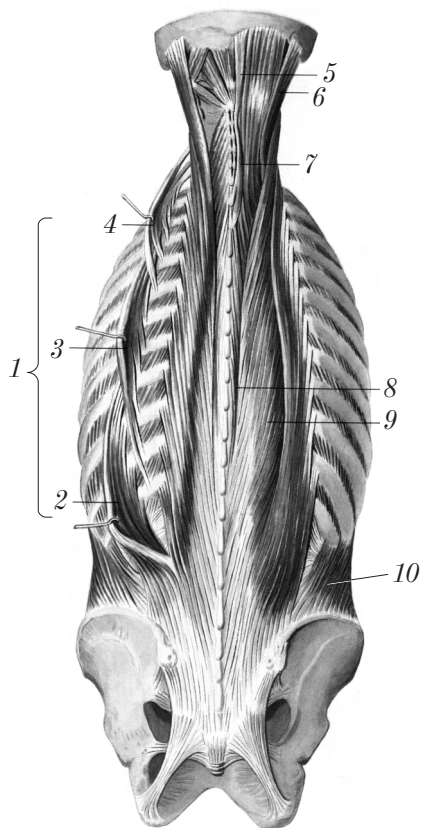


Рис. 72. Глубокие мышцы спины — поверхностный слой (левая подвздошно-реберная мышца отвернута)

вздошно-реберную мышцу шеи (*m. iliocostalis cervicis*) 4; подвздошно-реберную мышцу поясницы (*m. iliocostalis lumborum*) 2;

2) длиннейшая мышца (*m. longissimus*) прикрепляется к поперечным отросткам позвонков и к сосцевидному отростку височной кости; занимает промежуточное положение и состоит из трех частей: длиннейшая мышца груди (*m. longissimus thoracis*) 9; длиннейшая мышца шеи (*m. longissimus cervicis*); длиннейшая мышца головы (*m. longissimus capitis*) 6;

3) остистая мышца (*m. spinalis*) прикрепляется к остистым отросткам и к нижней выйной линии; располагается медиально и состоит из 3 частей: остистая мышца груди (*m. spinalis thoracis*) 8; остистая мышца шеи (*m. spinalis cervicis*) 7; остистая мышца головы (*m. spinalis capitis*) 5.

Мышцы среднего слоя. Средний слой глубоких мышц спины покрыт мышцей, выпрямляющей позвоночник, и представлен поперечно-остистыми мышцами (*mm. transversospinales*) (медиальный тракт (рис. 73)), мышечные пучки которых в соответствии с названием мышц направляются от поперечных отростков к остистым косо снизу вверх. В этой группе мышц выделяют три части:

1) *полуостистую мышцу* (*m. semispinalis*) 2, самую поверхностную в этой группе мышц, которая перекидывается через 4–6 позвонков. В ней, в свою очередь, условно выделяют три части: полуостистая мышца груди (*m. semispinalis thoracis*) 3, полуостистая мышца шеи (*m. semispinalis cervicis*), полуостистая мышца головы (*m. semispinalis capitis*) 1;

2) *многогроздельные мышцы* (*mm. multifidi*) 4 перебрасываются через 2–4 позвонка;

3) *мышцы-вращатели* (*mm. rotatores*) (рис. 74) — самая глубокая часть поперечно-остистых мышц, пучки которых имеют поперечное направление и заканчиваются на вышерасположенном или следующем за ним позвонке, обеспечивая вращение позвоночника. Топографически выделяют следующие группы: мышцы-вращатели шеи (*mm. rotatores cervicis*) 6, мышцы-вращатели груди (*mm. rotatores thoracis*) 4, мышцы-вращатели поясницы (*mm. rotatores lumborum*) 3.

Функции мышц среднего слоя: поворачивают позвоночник вокруг продольной оси, разгибают и наклоняют позвоночник в сторону сокращения.

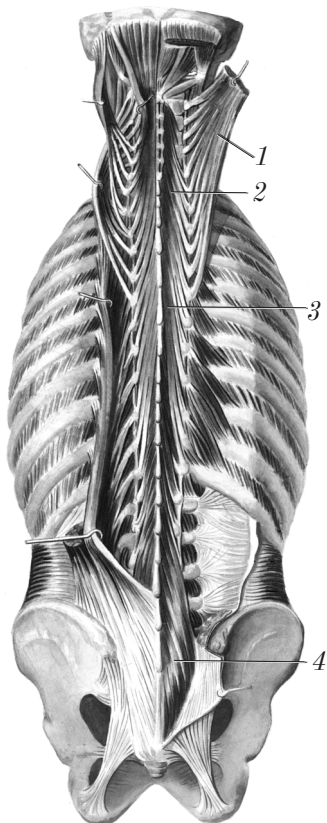


Рис. 73. Глубокие мышцы спины (средний слой)

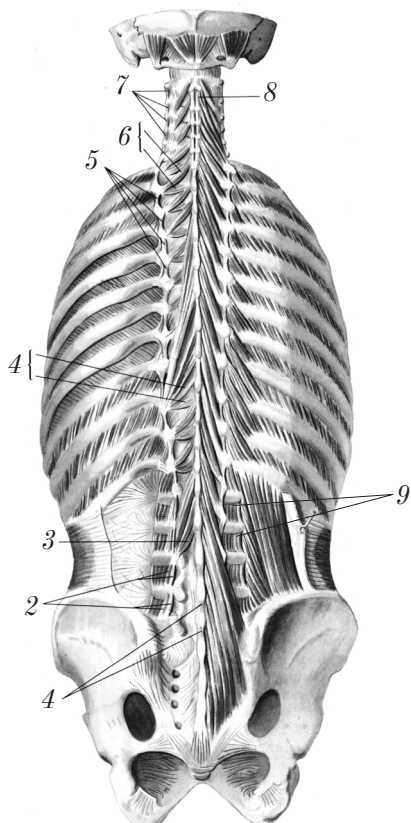


Рис. 74. Глубокие мышцы спины (глубокий слой)

Мышцы глубокого слоя. В глубоком слое глубоких мышц спины, который располагается между остистыми и между поперечными отростками позвонков, выделяют следующие группы мышц:

1. *Межостистые мышцы* (mm. interspinales) соединяют остистые отростки двух смежных позвонков. В зависимости от топографии различают: межостистые мышцы шеи (mm. interspinales cervicis) 8; межостистые мышцы груди (mm. interspinales thoracis) (часто отсутствуют); межостистые мышцы поясницы (mm. interspinales lumborum) 1.

Ф у н к ц и я: разгибание позвоночника.

2. *Межпоперечные мышцы* (mm. intertransversarii) соединяют поперечные отростки двух смежных позвонков. Топографически различают: задние межпоперечные мышцы шеи (mm. intertransversarii posteriores cervicis) 7; передние межпоперечные мышцы шеи (mm. intertransversarii anteriores cervicis); межпоперечные мышцы груди (mm. intertransversarii thoracis) 5 (часто отсутствуют); латеральные межпоперечные мышцы поясницы (mm. intertransversarii laterales lumborum) 9; медиальные межпоперечные мышцы поясницы (mm. intertransversarii mediales lumborum) 2.

Ф у н к ц и я: наклоны туловища в стороны.

Фасции спины

Различают следующие фасции спины и задних отделов шеи:

1) поверхностная фасция (fascia superficialis) — часть общей поверхностной (подкожной) фасции;

2) пояснично-грудная фасция (fascia thoracolumbalis) образует футляр для мышцы, выпрямляющей позвоночник;

3) выйная фасция (fascia nuchae) покрывает мышцы задней (выйной) области шеи.

Контрольные вопросы

1. На какие группы разделяются мышцы туловища?
2. Расскажите об анатомии, топографии и функции поверхностных мышц спины, прикрепляющихся на плечевом поясе.
3. Расскажите об анатомии, топографии и функции поверхностных мышц спины, прикрепляющихся на ребрах.
4. На какие группы разделяются глубокие мышцы спины?
5. Расскажите об анатомии, топографии и функции поверхностного слоя глубоких мышц спины.
6. Расскажите об анатомии, топографии и функции среднего и глубокого слоев глубоких мышц спины.
7. Расскажите о фасциях спины.

Мышцы и фасции груди

Мышцы груди

Мышцы груди (*mm. thoracis*) располагаются на передней стенке грудной клетки и между ребрами. К ним относятся: мышцы, прикрепляющиеся к верхней конечности; собственные мышцы груди; диафрагма (*diaphragma (m. phrenicus)*).

Мышцы груди, прикрепляющиеся к верхней конечности (рис. 75).

1. *Большая грудная мышца* (*m. pectoralis major*) 2, в которой различают 3 части: а) ключичную часть (*pars clavicularis*) (начало — передняя поверхность ключицы); грудино-реберную часть (*pars sternocostalis*) (начало — передняя поверхность грудины и хрящей II–VII ребер); брюшную часть (*pars abdominalis*) (начало — передняя стенка влагалища прямой мышцы живота).

П р и к р е п л е н и е: гребень большого бугорка плечевой кости.

Ф у н к ц и и: опускает поднятую руку, тянет ее вперед и вращает внутрь (*pronatio*); поднимает II–VII ребра (вспомогательная дыхательная мышца).

2. *Малая грудная мышца* (*m. pectoralis minor*) 4 располагается под большой грудной мышцей.

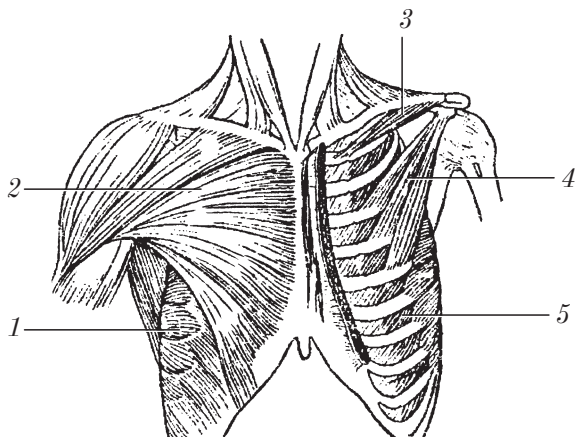


Рис. 75. Мышцы груди (левые большая грудная мышца и наружная косая мышца живота удалены)

Н а ч а л о: грудинные концы II–V ребер.

П р и к р е п л е н и е: клювовидный отросток лопатки.

Ф у н к ц и и: опускает лопатку вниз и медиально; поднимает II–V ребра (вспомогательная дыхательная мышца).

3. *Подключичная мышца* (m. subclavius) 3.

Н а ч а л о: I ребро (костная и хрящевая части).

П р и к р е п л е н и е: нижняя поверхность акромиального конца ключицы.

Ф у н к ц и и: тянет ключицу вниз; тянет I ребро вверх (вспомогательная дыхательная мышца).

4. *Передняя зубчатая мышца* (m. serratus anterior) 1.

Н а ч а л о: наружная поверхность восьми-деяти верхних ребер.

П р и к р е п л е н и е: медиальный край лопатки.

Ф у н к ц и и: тянет нижний угол лопатки вперед и латерально; поднимает восемь-девять верхних ребер (вспомогательная дыхательная мышца).

Собственные мышцы груди.

1. *Наружные межреберные мышцы* (mm. intercostales externi) 5 следуют косо вниз и вперед, на протяжении хрящевой части ребер замещены наружной межреберной перепонкой (мембраной) (membrana intercostalis externa).

Н а ч а л о: нижние края ребер снаружки от борозды ребра.

П р и к р е п л е н и е: верхние края нижележащих ребер.

Ф у н к ц и я: поднимают ребра (вдох).

2. *Внутренние межреберные мышцы* (mm. intercostales interni) (рис. 76) 1 следуют косо вверх и кпереди; от угла ребра до позвоночника замещены внутренней межреберной перепонкой (мембраной) (membrana intercostalis interna).

Н а ч а л о: верхние края ребер.

П р и к р е п л е н и е: нижние края ребер кнутри от борозды ребра.

Ф у н к ц и я: опускают ребра (выдох).

3. *Подреберные мышцы* (mm. subcostales) располагаются на внутренней поверхности в области углов нижних ребер.

Н а ч а л о и п р и к р е п л е н и е такое же, как у внутренних межреберных мышц, но мышечные пучки перебрасываются через одно ребро.

Ф у н к ц и я: опускают ребра (выдох).

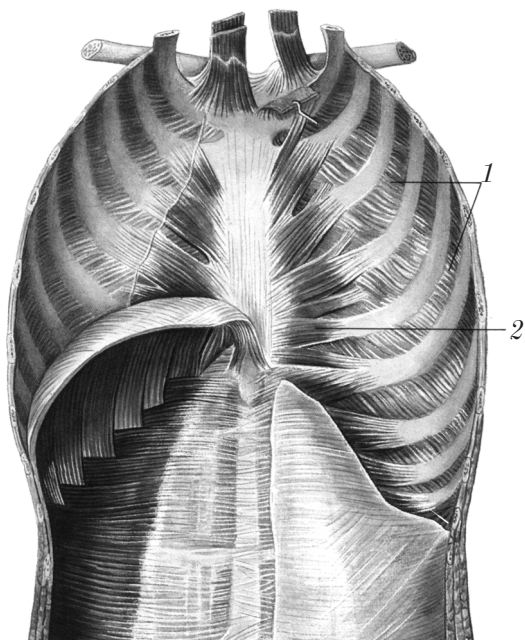


Рис. 76. Внутренняя поверхность передней грудной и брюшной стенок живота (правая половина диафрагмы удалена)

4. *Поперечная мышца груди* (m. transversus thoracis) 2.

Н а ч а л о: внутренняя поверхность мечевидного отростка.

П р и к р е п л е н и е: внутренняя поверхность III–IV ребер.

Ф у н к ц и я: опускает ребра.

5. *Мышцы, поднимающие ребра* (mm. levatores costarum), прикрыты мышцей, выпрямляющей позвоночник.

Н а ч а л о: остистые отростки VII шейного и одиннадцати верхних грудных позвонков.

П р и к р е п л е н и е: углы нижележащих ребер.

Ф у н к ц и я: поднимают ребра.

Грудо-брюшная преграда (диафрагма) (diaphragma s. m. phrenicus) (рис. 77) — тонкая выпуклая мышечная пластинка, которая разделяет грудную и брюшную полости.

Диафрагма состоит из трех частей:

1) поясничной части (pars lumbalis) 11;

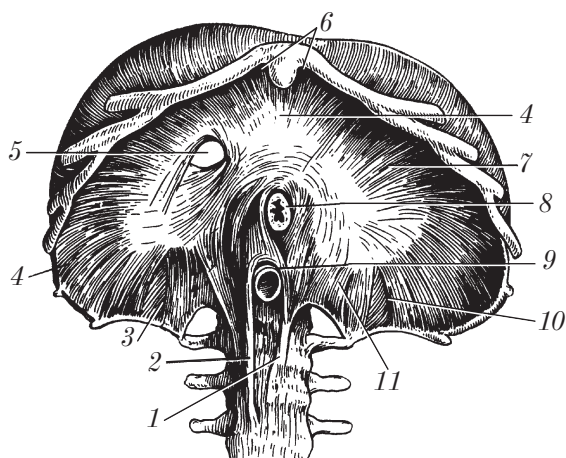


Рис. 77. Диафрагма (вид снизу)

2) реберной части (pars costalis) 7;

3) грудинной части (pars sternalis) 6.

Поясничная часть (pars lumbalis) имеет 2 ножки: правую ножку (crus dextrum) 2; левую ножку (crus sinistrum) 1.

Каждая из ножек берет начало от передне-боковой поверхности тел I–III (слева) или I–IV (справа) поясничных позвонков. Между ножками имеются 2 отверстия: аортальное отверстие (hiatus aorticus) 9 для аорты и грудного (лимфатического) протока; пищеводная щель (hiatus esophageus) 8 для пищевода и блуждающих стволов.

Реберная часть (pars costalis) диафрагмы начинается от внутренней поверхности шести нижних ребер.

Грудинная часть (pars sternalis) начинается от задней поверхности грудины.

Все три части диафрагмы соединяются в широкую сухожильную пластинку — сухожильный центр (centrum tendineum) 4. В сухожильном центре имеется отверстие нижней полой вены (foramen venae cavae) 5.

Между частями диафрагмы имеются треугольники (слабые места), где мышца отсутствует:

1) правый и левый пояснично-реберные треугольники (trigonum lumbocostale dextrum) 3, (trigonum lumbocostale sinistrum) 10;

2) правый и левый грудино-реберные треугольники (*trigonum sternocostale dextrum et trigonum sternocostale sinistrum*).

Функция диафрагмы: дыхательная мышца.

Фасции груди

Выделяют следующие фасции груди:

- 1) поверхностную (*fascia superficialis*);
- 2) грудную (*fascia pectoralis*);
- 3) ключично-грудную (*fascia clavipectoralis*);
- 4) собственно грудную (*fascia thoracica*);
- 5) внутригрудную (*fascia endothoracica*).

Поверхностная фасция (*fascia superficialis*) представляет собой продолжение общей поверхностной (подкожной) фасции, образует футляр для молочной железы.

Грудная фасция (*fascia pectoralis*) состоит из 2 листков: поверхностного и глубокого. *Поверхностный листок* (*lamina superficialis*) образует футляр для большой грудной мышцы (*m. pectoralis major*). *Глубокий листок* (*lamina profunda*) охватывает малую грудную мышцу (*m. pectoralis minor*) и подключичную мышцу (*m. subclavius*). Грудная фасция продолжается в подмышечную фасцию (*fascia axillaris*).

Ключично-грудная фасция (*fascia clavipectoralis*) — это часть глубокого листка грудной фасции между ключицей и верхним краем малой грудной мышцы.

Собственно грудная фасция (*fascia thoracica*) — это фасция, покрывающая наружные межреберные мышцы и ребра.

Внутригрудная фасция (*fascia endothoracica*) покрывает внутренние межреберные мышцы (*mm. intercostales interni*), поперечную мышцу груди (*m. transversus thoracis*), подреберные мышцы (*mm. subcostales*) и диафрагму (*diaphragma*).

Контрольные вопросы

1. На какие группы разделяются мышцы груди?
2. Расскажите об анатомии, топографии и функции мышц груди, прикрепляющихся к верхней конечности.

3. Расскажите об анатомии, топографии и функции собственных мышц груди.
4. Расскажите об анатомии, топографии и функции диафрагмы.
5. Расскажите о фасциях груди.

Мышцы и фасции живота

Мышцы живота

Мышцы живота (*mm. abdominis*) образуют переднюю, боковую и заднюю стенки брюшной полости и делятся на 3 группы: мышцы передней стенки живота; мышцы боковых стенок живота; мышцы задней стенки живота.

Мышцы передней стенки живота представлены двумя парными мышцами (рис. 78):

1. *Прямая мышца живота* (*m. rectus abdominis*) 5 состоит из 4 или 5 брюшек, соединенных 3–4 сухожильными перемышками (*intersectiones tendineae*) 6.

Н а ч а л о: хрящи V–VII ребер и мечевидный отросток грудины.

П р и к р е п л е н и е: лобковая кость между лобковым бугорком и симфизом.

Ф у н к ц и и: тянет ребра вниз (опускает грудную клетку), сгибает позвоночник, поднимает таз (при фиксации грудной клетки), участвует в формировании брюшного пресса (повышает внутрибрюшное давление, что обеспечивает фиксацию органов, роды, физиологические отправления).

2. *Пирамидальная мышца* (*m. pyramidalis*) 1 располагается книзу и кпереди от прямой мышцы живота.

Н а ч а л о: лобковая кость кпереди от прикрепления прямой мышцы живота.

П р и к р е п л е н и е: белая линия живота (*linea alba*) 4, нижний отдел.

Ф у н к ц и я: натягивает белую линию живота.

Мышцы боковых стенок живота имеют вид широких мышечных пластинок, переходящих на передней стенке в широкие сухожилия — апоневрозы 2. К мышцам этой группы относятся три парные мышцы, расположенные в 3 слоя:

1. *Наружная косая мышца живота* (*m. obliquus externus abdominis*) 8 (1-й слой) начинается от боковой поверхности 8 нижних

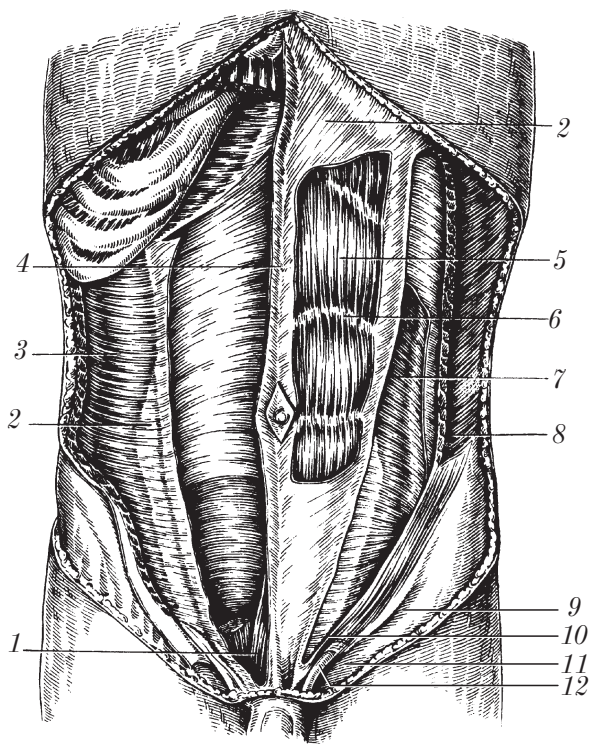


Рис. 78. Мышцы живота (слева частично удалена наружная косая мышца живота; справа удалены передняя стенка влагалища прямой мышцы живота, наружная и внутренняя косые, а также прямая мышцы живота)

ребер, следует косо сверху вниз и медиально. Задние пучки прикрепляются к подвздошному гребню, остальные переходят в апоневроз, который идет впереди прямой мышцы живота. Нижний край апоневроза в виде желоба завернут внутрь и выделяется под названием паховой (пупартовой) связки (*ligamentum inguinale*) 9. У места прикрепления к лобковому бугорку паховая связка образует 2 ножки: медиальную ножку (*crus mediale*) 10; латеральную ножку (*crus laterale*) 11. Эти ножки ограничивают наружное кольцо пахового канала (*anulus inguinalis superficialis*) 12. Между ножками проходят пучки фасции наружной косой мышцы живота, которые образуют межножковые волокна (*fibrae intercrurales*).

Ф у н к ц и и: опускание ребер, наклон (сгибание) позвоночника; при одностороннем сокращении — поворот туловища в противоположную сторону, подъем таза, формирование брюшного пресса (удерживание органов, повышение внутрибрюшного давления для выполнения физиологических функций).

2. *Внутренняя косая мышца живота* (m. obliquus internus abdominis) 7 располагается под наружной косой мышцей живота (II слой), начинается от латеральных 2/3 паховой связки, от подвздошного гребня и от пояснично-грудной фасции, направление волокон — снизу вверх и с латеральной стороны в медиальную. Верхние пучки прикрепляются к X–XII ребрам. Впереди внутренняя косая мышца живота переходит в апоневроз, который до уровня дугообразной (дугласовой) линии (linea arcuata) (на 4–5 см ниже пупка) разделяется на 2 пластинки: переднюю и заднюю. Передняя пластинка идет между апоневрозом наружной косой мышцы живота и передней поверхностью прямой мышцы живота. Задняя пластинка покрывает ее заднюю поверхность. Ниже дугообразной линии апоневроз внутренней косой мышцы живота располагается позади апоневроза наружной косой мышцы живота.

Ф у н к ц и и: опускание ребер, наклон (сгибание) позвоночника, при одностороннем сокращении вместе с противоположной наружной косой мышцей живота осуществляет поворот туловища в сторону сокращения; поднимает таз, участвует в формировании брюшного пресса (внутрибрюшное давление, фиксация органов, физиологические отправления).

3. *Поперечная мышца живота* (m. transversus abdominis) 3 располагается кнутри от внутренней косой мышцы живота (III слой), начинается от внутренней поверхности хрящей 6 нижних ребер, от грудопоясничной фасции, гребня подвздошной кости и латеральных 2/3 паховой связки. Выше уровня дугообразной линии апоневроз поперечной мышцы живота у края прямой мышцы живота сливается с апоневрозами внутренней косой и наружной косой мышц живота, образуя здесь полулунную (спигелиевую) линию.

Ф у н к ц и я: формирование брюшного пресса.

От нижних отделов внутренней косой и поперечной мышц живота отделяется небольшое число пучков, образующих мышцу, поднимающую яичко (m. cremaster).

Мышцы задней стенки живота. Мышцы этой группы представлены парной *квадратной мышцей поясницы* (m. quadratus lumborum), расположенной сбоку от поясничных позвонков между XII ребром (сверху) (см. рис. 72) 10, и гребнем подвздошной кости (снизу); спереди от нее лежит большая поясничная мышца (m. psoas major), сзади — начало мышцы, выпрямляющей позвоночник (m. erector spinae).

Н а ч а л о: внутренняя губа подвздошной кости, поперечные отростки нижних поясничных позвонков, подвздошно-поясничная связка.

П р и к р е п л е н и е: XII ребро, поперечные отростки верхних поясничных позвонков.

Ф у н к ц и и: удержание позвоночника в вертикальном положении, при одностороннем сокращении наклоняет позвоночник в сторону сокращения, опускает XII ребро.

Фасции живота

Различают 3 фасции живота:

- 1) поверхностную (fascia superficialis);
- 2) собственную (fascia propria);
- 3) поперечную (fascia transversalis).

Поверхностная фасция (fascia superficialis) — продолжение общей поверхностной (подкожной) фасции туловища.

Собственная фасция (fascia propria) разделяется на несколько пластинок и покрывает все мышцы живота.

Поперечная фасция (fascia transversalis) — продолжение общей внутрибрюшной фасции (fascia endoabdominalis), покрывает все мышцы, образующие стенки живота, изнутри.

Топографо-анатомические образования мышц живота

К топографо-анатомическим образованиям мышц живота относятся: белая линия (linea alba), влагалище прямой мышцы живота (vagina m. recti abdominis), паховый канал (canalis inguinalis).

1. **Белая линия** (linea alba) (рис. 79) 1 — плотная соединительнотканная (фиброзная) пластинка между мечевидным отрост-

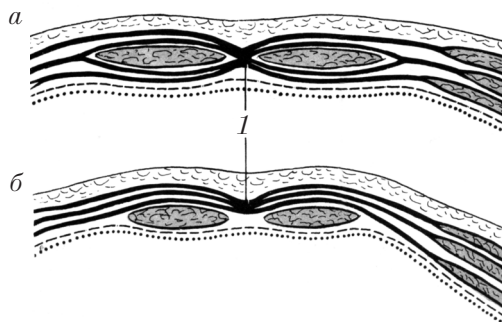


Рис. 79. Строение влагалища прямой мышцы живота:
 а — верхние 2/3; б — нижняя 1/3 (схема, поперечный срез, вид сверху)

ком и лобковым симфизом, образована переплетением сухожильных волокон апоневрозов всех мышц живота по срединной линии.

Белая линия содержит мало сосудов. Ниже пупка она уже, но толще (в сагиттальной плоскости); выше пупка — шире, но тоньше, имеет отверстия, что является фактором, способствующим формированию грыж белой линии живота.

2. Влагалище прямой мышцы живота (vagina m. recti abdominis) — это сухожильный футляр прямой мышцы живота, образованный апоневрозами мышц боковых стенок живота.

Передняя и задняя стенки влагалища прямой мышцы живота в верхних 2/3 (выше пупка) имеют следующее строение: передняя стенка образована апоневрозом наружной косой мышцы живота и передним листком разделившегося апоневроза внутренней косой мышцы живота; задняя стенка влагалища прямой мышцы живота представлена апоневрозом поперечной мышцы живота и задним листком разделившегося апоневроза внутренней косой мышцы живота.

В нижней трети (на 4–5 см ниже пупка) влагалище прямой мышцы живота имеет следующее строение: передняя стенка состоит из апоневрозов всех трех мышц боковой стенки живота; задняя стенка представлена поперечной фасцией (fascia transversalis) (ниже уровня дугообразной линии (linea arcuata)).

3. Паховый канал (canalis inguinalis) (рис. 80) занимает щель (промежуток) между медиальной третью паховой связки и ниж-

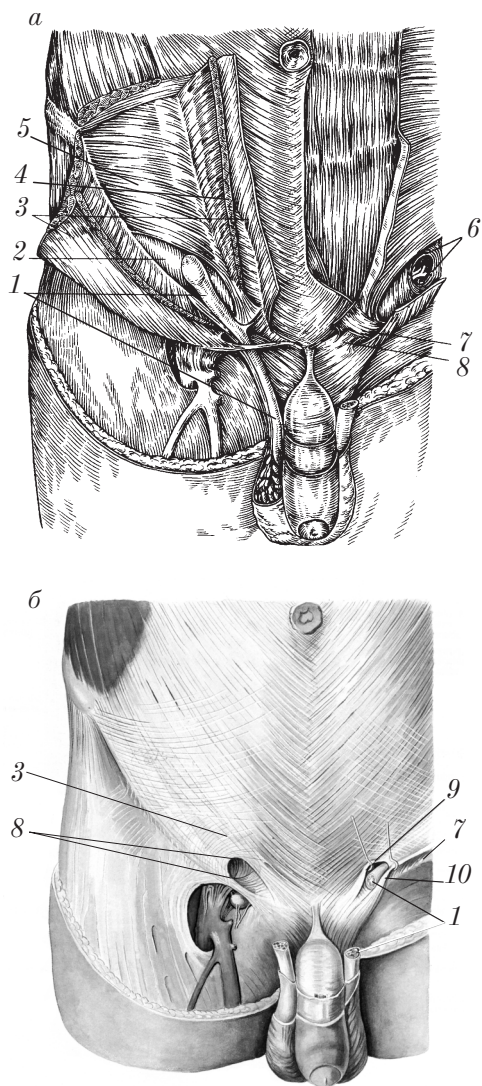


Рис. 80. Стенки пахового канала (*а*) после рассечения апоневроза наружной косой мышцы живота (справа) и удаления апоневроза наружной косой мышцы живота и семенного канатика (слева); поверхностное паховое кольцо и подкожная щель (*б*)

ним краем внутренней косой 4 и поперечной мышц живота 5. В этом канале у мужчин проходит семенной канатик (funiculus spermaticus) 1, у женщин — круглая связка матки (ligamentum teres uteri). Паховый канал имеет 4 стенки и 2 кольца.

Стенки пахового канала:

1) передняя стенка — апоневроз наружной косой мышцы живота (aponeurosis m. externi abdominis) 3;

2) задняя стенка — поперечная фасция (fascia transversalis) 2;

3) верхняя стенка — свободные (нижние) края внутренней косой мышцы живота (m. obliquus abdominis internus) 4 и поперечной мышцы живота (m. transversus abdominis) 5;

4) нижняя стенка — паховая связка (ligamentum inguinale) 7.

Паховый канал имеет 2 кольца: поверхностное (наружное) и глубокое (внутреннее).

Поверхностное паховое кольцо (anulus inguinalis superficialis) 8 находится в передней стенке пахового канала над лобковым бугорком и ограничено: сверху — медиальной ножкой (crus mediale) паховой связки 9, снизу — латеральной ножкой (crus laterale) паховой связки 10, латерально — межножковыми волокнами (fibrae intercrurales), медиально — загнутой связкой (ligamentum reflexum) (продолжение латеральной ножки паховой связки).

Глубокое паховое кольцо (anulus inguinalis profundus) 6 располагается в задней стенке пахового канала в виде углубления поперечной фасции примерно над серединой паховой связки.

Слабые места стенок брюшной полости

Слабые места стенок брюшной полости — это истонченные участки, где отсутствует мышечный слой. Эти места могут служить воротами при выходе грыж. Слабые места имеются на верхней, передней и задней стенках брюшной полости.

Слабые места верхней стенки брюшной полости — это 2 парных треугольника диафрагмы: пояснично-реберный треугольник (trigonum lumbocostale); грудино-реберный треугольник (trigonum sternocostale), пищеводное отверстие (hiatus aesophageus), аортальное отверстие (hiatus aorticus).

Слабые места передней стенки живота: белая линия (linea alba) (выше пупка), пупочное кольцо (anulus umbilicalis), наружное

и внутреннее кольца пахового канала (*anuli inguinales superficialis et profundus*).

Слабое место на задней стенке живота соответствует поясничному (петитову) треугольнику (*trigonum lumbale*), который имеет следующие границы: снизу — гребень подвздошной кости (*crista iliaca*); спереди — задний край наружной косой мышцы живота (*m. obliquus externus abdominis*); сзади (медиально) — передний край широчайшей мышцы спины (*m. latissimus dorsi*), дно выстлано внутренней косой мышцей живота.

Контрольные вопросы

1. На какие группы разделяются мышцы живота?
2. Расскажите об анатомии, топографии и функции мышц передней стенки живота.
3. Расскажите об анатомии, топографии и функции наружной косой мышцы живота.
4. Что такое апоневроз?
5. Что такое паховая связка?
6. Расскажите об анатомии, топографии и функции внутренней косой мышцы живота.
7. Расскажите об анатомии, топографии и функции поперечной мышцы живота.
8. Расскажите об анатомии, топографии и функции квадратной мышцы поясницы.
9. Что вкладывается в понятие «брюшной пресс»? Какие функции он выполняет?
10. Какие фасции покрывают мышцы живота?
11. Назовите топографо-анатомические образования передней брюшной стенки.
12. Что такое белая линия живота? Чем она образована? Расскажите об особенностях ее строения на разных уровнях.
13. Что такое влагалище прямой мышцы живота? Чем оно образовано? Расскажите об особенностях его строения на разных уровнях.
14. Что такое паховый канал? Чем образованы его стенки? Назовите содержимое пахового канала у мужчины и женщины.
15. Опишите слабые места стенок живота.

Мышцы и фасции шеи

Мышцы шеи

Мышцы шеи (*mm. colli*) (рис. 81) разделяют на 3 группы: поверхностные мышцы; средняя группа мышц; глубокие мышцы.

Поверхностные мышцы шеи. К поверхностным мышцам относятся 2 мышцы:

1. *Подкожная мышца шеи* (*platysma*) 8 по происхождению и функции относится к мимическим мышцам.

Н а ч а л о: грудная и дельтовидная фасции на уровне II ребра.

П р и к р е п л е н и е: край нижней челюсти, околоушно-жевательная фасция, угол рта.

Ф у н к ц и и: способствует оттоку венозной крови от головы и шеи, оттягивает угол рта кнаружи и книзу.

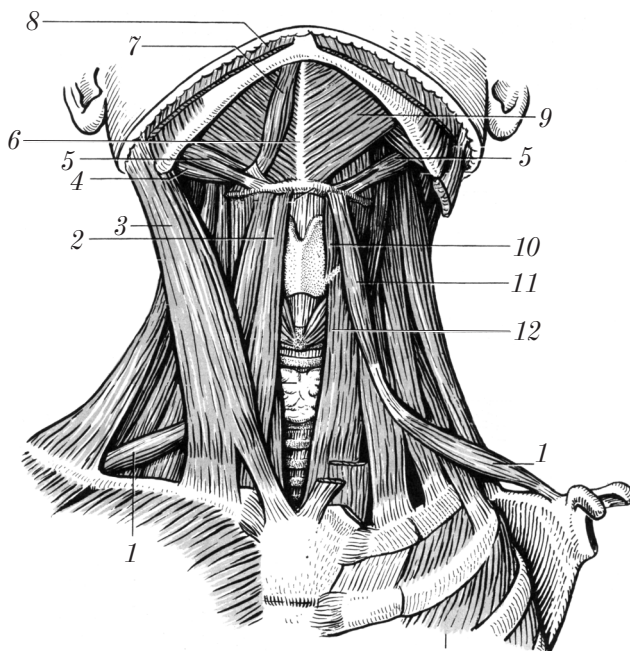


Рис. 81. Мышцы шеи (вид спереди; левая грудино-ключично-сосцевидная мышца удалена)

2. *Грудино-ключично-сосцевидная мышца* (m. sternocleidomastoideus) 3 располагается под m. platysma.

Н а ч а л о: начинается двумя ножками — медиальной (от передней поверхности рукоятки грудины), латеральной (от грудинного конца ключицы).

П р и к р е п л е н и е: сосцевидный отросток височной кости, верхняя выйная линия.

Ф у н к ц и и: при двустороннем сокращении осуществляет наклон головы кзади и сгибание шейного отдела позвоночника (лицо поднимается вверх и вперед), при одностороннем сокращении — поворот головы в противоположную сторону.

Средняя группа мышц шеи. Средняя группа мышц связана с подъязычной костью. В ней различают: надподъязычные мышцы (mm. suprahyoidei); подподъязычные мышцы (mm. infrahyoidei).

Надподъязычные мышцы располагаются между подъязычной костью и нижней челюстью. К этой группе мышц относятся:

1. Челюстно-подъязычная мышца (m. mylohyoideus) 9 — формирует диафрагму рта (diaphragma oris); по срединной линии обе челюстно-подъязычные мышцы соединены швом (raphe) 6.

Н а ч а л о: челюстно-подъязычная линия нижней челюсти.

П р и к р е п л е н и е: передняя поверхность подъязычной кости.

Ф у н к ц и я: опускание нижней челюсти.

2. Двубрюшная мышца (m. digastricus), имеющая два брюшка: переднее брюшко (venter anterior) 7 и заднее брюшко (venter posterior) 4.

Н а ч а л о: сосцевидная вырезка височной кости.

П р и к р е п л е н и е: двубрюшная ямка нижней челюсти. Промежуточное сухожилие фиксировано к малому рогу подъязычной кости с помощью соединительнотканной петли.

3. Шилоподъязычная мышца (m. stylohyoideus) 5.

Н а ч а л о: шиловидный отросток.

П р и к р е п л е н и е: тело и большой рог подъязычной кости, перед прикреплением сухожилие расщепляется на две ножки, которые охватывают сухожилие двубрюшной мышцы.

4. Подбородочно-подъязычная мышца (m. geniohyoideus) располагается над челюстно-подъязычной мышцей.

Н а ч а л о: подбородочная ость нижней челюсти.

П р и к р е п л е н и е: тело подъязычной кости.

Функции надподъязычных мышц: поднятие подъязычной кости, опускание нижней челюсти (за счет мышц, фиксирующихся на нижней челюсти — дополнительные жевательные мышцы) при фиксации подъязычной кости подподъязычными мышцами.

Подподъязычные мышцы (mm. infrahyoidei) связывают грудину, лопатку и подъязычную кость. К этим мышцам относятся:

1. Грудино-подъязычная мышца (m. sternohyoideus) 2.

Начало: задняя поверхность ключицы, суставной капсулы грудино-ключичного сустава и рукоятки грудины.

Прикрепление: тело подъязычной кости.

2. Лопаточно-подъязычная мышца (m. omohyoideus) имеет 2 брюшка: верхнее брюшко (venter superior) 11; нижнее брюшко (venter inferior) 1, которые соединены промежуточным сухожилием, расположенным под m. sternocleidomastoideus 3.

Начало: верхний край лопатки медиальнее вырезки и верхняя поперечная связка лопатки.

Прикрепление: тело подъязычной кости.

3. Грудино-щитовидная мышца (m. sternothyroideus) 12 лежит под грудино-подъязычной мышцей.

Начало: задняя поверхность хряща I ребра и рукоятки грудины.

Прикрепление: косая линия щитовидного хряща.

4. Щитоподъязычная мышца (m. thyrohyoideus) 10 является продолжением предыдущей мышцы.

Начало: косая линия щитовидного хряща.

Прикрепление: большой рог подъязычной кости.

Функции подподъязычных мышц: фиксация подъязычной кости, что делает возможной функцию надподъязычных мышц как дополнительных жевательных (опускание нижней челюсти); опускание гортани.

Глубокие мышцы шеи. Глубокие мышцы шеи (рис. 82) делят на 3 группы: боковую группу мышц; медиальную (предпозвоночную) группу мышц; подзатылочные мышцы.

Боковая группа глубоких мышц шеи включает мышцы, связывающие поперечные отростки I—VII шейных позвонков с I и II ребрами. Эта группа включает 3 мышцы: переднюю лестничную мышцу (m. scalenus anterior) 5; среднюю лестничную мышцу (m. scalenus medius) 4; заднюю лестничную мышцу (m. scalenus posterior) 7.

Все лестничные мышцы начинаются от реберно-поперечных отростков шейных позвонков, прикрепляются к ребрам (передняя и средняя — к I ребру, соответственно спереди и сзади от борозды подключичной артерии (*sulcus a. subclaviae*), задняя лестничная мышца — ко II ребру).

Функции глубоких боковых мышц шеи: при сокращении поднимают I и II ребра (вдох); наклоняют шейный отдел позвоночника в сторону сокращения.

Предпозвоночная (медиальная) группа глубоких мышц шеи лежит на боковой поверхности верхних грудных и шейных позвонков и связывает их тела, поперечные отростки и базилярную часть затылочной кости.

К этой группе относятся 2 мышцы:

1. Длинная мышца головы (*m. longus capitis*) 2.

Начало: передние бугорки реберно-поперечных отростков III–VI шейных позвонков.

Прикрепление: базилярная часть затылочной кости.

2. Длинная мышца шеи (*m. longus colli*) 6 расположена на передне-боковой поверхности позвоночного столба от II шейного до IV грудного позвонков, соединяя их тела и передние бугорки реберно-поперечных отростков.

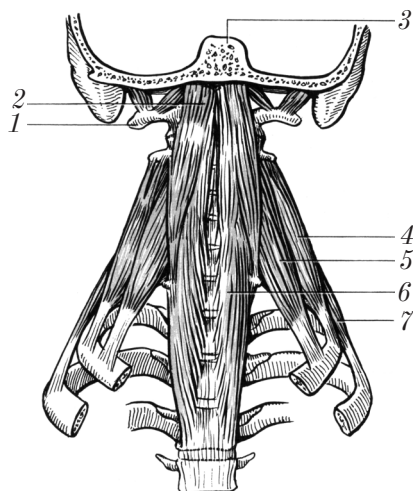


Рис. 82. Глубокие мышцы шеи

Функции предпозвоночных мышц: при двустороннем сокращении — наклон шейного отдела позвоночника кпереди; при одностороннем сокращении — наклон шейного отдела позвоночника в сторону сокращения.

Подзатылочные мышцы (mm. suboccipitales) располагаются между атлантом (atlas) 1, осевым позвонком (axis) и затылочной костью 3. Эти мышцы осуществляют движения в атланто-затылочном суставе (articulatio atlantooccipitalis); в срединном атлантоосевом суставе (articulatio atlantoaxialis mediana) и в латеральном атлантоосевом суставе (articulatio atlantoaxialis lateralis).

К подзатылочным мышцам относятся (рис. 83):

1. Большая задняя прямая мышца головы (m. rectus capitis posterior major) 2.

Начало: остистый отросток II шейного позвонка (осевого).

Прикрепление: нижняя выйная линия (средняя часть).

2. Малая задняя прямая мышца головы (m. rectus capitis posterior minor) 3.

Начало: задний бугорок атланта.

Прикрепление: нижняя выйная линия (медиальная часть).

3. Передняя прямая мышца головы (m. rectus capitis anterior).

Начало: боковая масса атланта.

Прикрепление: базилярная часть затылочной кости.

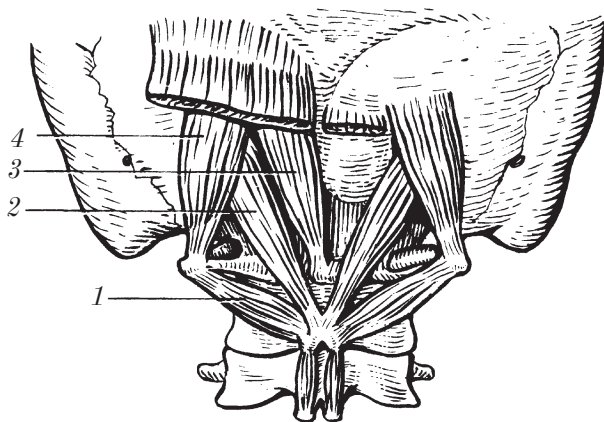


Рис. 83. Глубокие мышцы спины (глубокий слой): подзатылочные мышцы

4. Боковая прямая мышца головы (*m. rectus capitis lateralis*).

Н а ч а л о: поперечный отросток атланта.

П р и к р е п л е н и е: яремный отросток затылочной кости.

5. Верхняя косая мышца головы (*m. obliquus capitis superior*) 4.

Н а ч а л о: поперечный отросток атланта.

П р и к р е п л е н и е: выше нижней выйной линии (латеральной части).

6. Нижняя косая мышца головы (*m. obliquus capitis inferior*) 1.

Н а ч а л о: остистый отросток осевого позвонка.

П р и к р е п л е н и е: поперечный отросток атланта.

7. Ременная мышца головы (*m. splenius capitis*) (см. *мышцы спины*).

Ф у н к ц и и подзатылочных мышц: запрокидывание головы кзади, наклон головы вбок, повороты головы.

Фасции шеи

По **Международной анатомической номенклатуре 2003 г.** фасция шеи (*fascia cervicalis, s. colli*) (рис. 84) разделяется на три пластинки:

- 1) поверхностную (*lamina superficialis*);
- 2) предтрахеальную (*lamina pretrachealis*);
- 3) предпозвоночную (*lamina prevertebralis*).

Поверхностная пластинка (*lamina superficialis*) 12 — продолжение собственной фасции груди, начинается от передней поверхности грудины и ключицы, вверху переходит в жевательную фасцию (*fascia masseterica*) и фасцию околоушной железы (*fascia parotidea*), крепится с боков к поперечным отросткам шейных позвонков; сзади — к их остистым отросткам; сверху — к наружному затылочному возвышению и к выйной линии, к краю нижней челюсти. Поверхностная пластинка образует футляры для грудиноключично-сосцевидной 2 и трапециевидной (*m. trapezius*) 1 мышц, а также для мышц шеи выше подъязычной кости.

Предтрахеальная пластинка (*lamina pretrachealis*) 4 начинается от задней поверхности ключицы и рукоятки грудины, вверху прикрепляется к подъязычной кости, где срастается с поверхностной пластинкой. С боков эта фасция ограничена лопа-

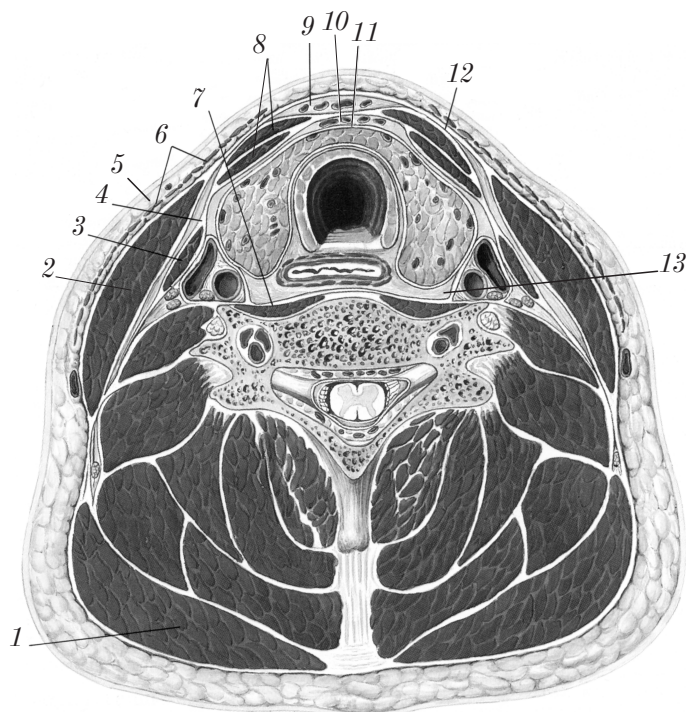


Рис. 84. Фасции шеи (поперечный срез)

точно-подъязычными мышцами (*mm. omohyoidei*) 3, для которых она образует футляры так же, как и для остальных мышц ниже подъязычной кости 8.

Предпозвоночная пластинка (*lamina prevertebralis*) 7 связана с глубокими мышцами шеи, является продолжением внутригрудной фасции (*fascia endothoracica*), вверху крепится к основанию черепа, с боков — к поперечным отросткам верхних грудных и шейных позвонков. Предпозвоночная пластинка образует фасциальные футляры для лестничных мышц и костно-фасциальные футляры для предпозвоночных мышц.

Используется также описание фасций по **В.Н. Шевкуненко**. Согласно этой схеме выделяют пять фасций шеи: поверхностная фасция (*fascia superficialis colli*); поверхностный листок собственной фасции шеи (*lamina superficialis fasciae colli propriae*); глубокий

листок собственной фасции шеи (*lamina profunda fasciae colli propriae*); внутренностная фасция шеи (*fascia endocervicalis*); предпозвоночная фасция (*fascia prevertebralis*).

Поверхностная фасция (*fascia superficialis colli*) 5 — часть общей подкожной фасции тела. На шее эта фасция образует футляр для подкожной мышцы (*m. platysma*) 6.

Поверхностный листок собственной фасции шеи (*lamina superficialis fasciae colli propriae*) 12 окружает всю шею, образует футляры для грудино-ключично-сосцевидной 2 и трапециевидной 1 мышц, капсулу для подчелюстной слюнной железы, а также покрывает группу мышц, расположенных выше подъязычной кости.

Глубокий листок собственной фасции шеи (*lamina profunda fasciae colli propriae*) 4 занимает пространство между подъязычной костью (сверху), грудиной и ключицами (снизу) и лопаточно-подъязычными мышцами с боков 3. Глубокий листок образует влагалище для мышц, расположенных ниже подъязычной кости 3, 8.

Поверхностный и глубокий листки собственной фасции шеи срастаются по средней линии шеи, образуя белую линию шеи (*linea alba colli*).

Внутренностная фасция шеи (*fascia endocervicalis*) 11 окружает органы шеи и сосудисто-нервный пучок. Различают 2 листка этой фасции: висцеральный (окружает каждый орган шеи); париетальный (образует общий футляр для всех органов шеи).

Предпозвоночная фасция (*fascia prevertebralis*) образует футляры для глубоких мышц шеи.

Вторая фасция по В.Н. Шевкуненко соответствует поверхностной пластинке (*lamina superficialis*) по Международной анатомической номенклатуре 2003 г., третья фасция — предтрахеальной пластинке (*lamina pretrachealis*) и пятая фасция — предпозвоночной пластинке, *lamina prevertebralis* собственной фасции шеи.

Топография шеи

На шее выделяют следующие области (рис. 85): переднюю область шеи (*regio cervicalis anterior*), или передний треугольник шеи (*trigonum cervicale anterius*); грудино-ключично-сосцевидную

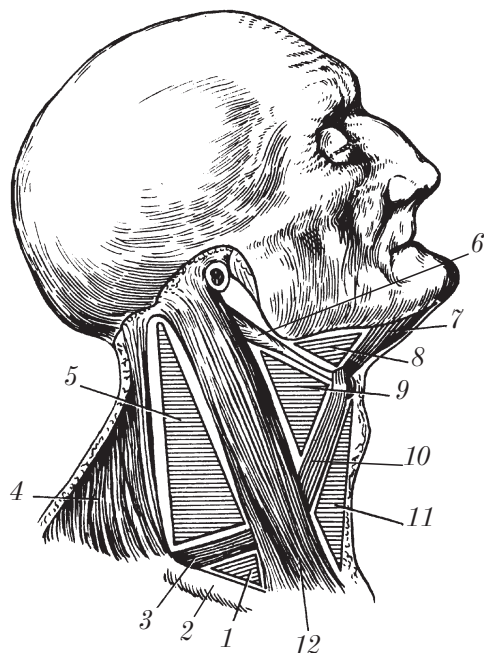


Рис. 85. Топография шеи (вид справа)

область (regio sternocleidomastoidea); боковую область шеи (regio cervicalis lateralis), или боковой треугольник шеи (trigonum cervicale laterale); заднюю область шеи (regio cervicalis posterior), или выйную область (regio nuchalis).

1. **Передняя область шеи** (regio cervicalis anterior), или **передний треугольник шеи** (trigonum cervicale anterius), имеет границы: верхняя — основание нижней челюсти, боковые — передние края грудино-ключично-сосцевидных мышц 12. Вершина треугольника обращена к яремной вырезке. Передняя срединная линия делит эту область на правый и левый медиальные треугольники шеи.

В передней области шеи выделяют ряд треугольников: поднижнечелюстной треугольник (trigonum submandibulare) 8; сонный треугольник (trigonum caroticum) 9; лопаточно-трахеальный треугольник (trigonum omotracheale) 11; подподбородочный треугольник (trigonum submentale).

Поднижнечелюстной треугольник (trigonum submandibulare) 8 ограничен сверху основанием нижней челюсти, спереди — передним брюшком (venter anterior) 7, сзади — задним брюшком (venter posterior) 6 двубрюшной мышцы (m. digastricus). В поднижнечелюстном треугольнике располагается поднижнечелюстная железа (glandula submandibularis).

Сонный треугольник (trigonum caroticum) 9 имеет границы: сзади — передний край грудино-ключично-сосцевидной мышцы (m. sternocleidomastoideus) 12, спереди и сверху — заднее брюшко двубрюшной мышцы (venter posterior m. digastrici) 6, спереди и снизу — верхнее брюшко лопаточно-подъязычной мышцы (venter superior m. omohyoidei) 10.

В этом треугольнике проецируется сосудисто-нервный пучок шеи (общая сонная артерия, яремная вена, блуждающий нерв).

Лопаточно-трахеальный треугольник (trigonum omotracheale) 11 ограничен сверху и латерально верхним брюшком лопаточно-подъязычной мышцы (venter superior m. omohyoideus) 10, снизу и латерально передним краем грудино-ключично-сосцевидной мышцы (m. sternocleidomastoideus) 12, медиально — срединной линией шеи.

В этом треугольнике проецируются крупные сосуды (общая сонная артерия, позвоночная артерия, нижние щитовидные артерия и вены, блуждающий нерв).

Подподбородочный треугольник (trigonum submentale) располагается между телом подъязычной кости (сзади) и внутренними краями передних брюшек двубрюшной мышцы (m. digastricus) (с боков).

2. Грудино-ключично-сосцевидная область (regio sternocleidomastoidea) 12 соответствует положению одноименной мышцы.

В этой области проецируются шейное сплетение, общая сонная артерия, внутренняя яремная вена, блуждающий нерв.

Углубление, соответствующее промежутку между медиальной и латеральной головками грудино-ключично-сосцевидной мышцы, называется *малой надключичной ямкой* (fossa supraclavicularis minor).

В медиальном (глубоком) нижнем отделе этой области различают *лестнично-позвоночный треугольник* (trigonum scalenovertebrale). Его границы: латерально — передняя лестничная мышца

(m. scalenus anterior); медиально — длинная мышца шеи (m. longus colli); снизу — купол плевры. В этом треугольнике располагаются: начальный отдел подключичной артерии с ее ветвями, дуга грудного протока (слева), средний и нижний шейные узлы симпатического ствола.

3. Боковая область шеи (regio cervicalis lateralis), или **боковой треугольник шеи** (trigonum cervicale laterale), ограничен спереди задним краем грудино-ключично-сосцевидной мышцы (m. sternocleidomastoideus) 12, сзади — передним краем трапециевидной мышцы (m. trapezius) 4, снизу — ключицей 2. В этой области выделяют 2 треугольника: лопаточно-трапециевидный (trigonum omotrapezoideum) 5, лопаточно-ключичный (trigonum omoclaviculare) 1.

Лопаточно-трапециевидный треугольник (trigonum omotrapezoideum) 5 спереди ограничен задним краем (m. sternocleidomastoideus) 12, сзади — передним краем (m. trapezius) 4 и снизу — venter inferior m. omohyoidei 3.

В этом треугольнике проецируются ветви шейного сплетения, плечевого сплетения, ветви подключичной артерии.

Лопаточно-ключичный треугольник (trigonum omoclaviculare) 1 ограничен спереди задним краем грудино-ключично-сосцевидной мышцы 12, сзади — нижним брюшком лопаточно-подъязычной мышцы 3, снизу — ключицей 2. Лопаточно-ключичный треугольник соответствует большой надключичной ямке (fossa supraclavicularis major).

В этой области проецируются подключичные артерия и вена, ветви плечевого сплетения.

4. Задняя область шеи (regio cervicalis posterior), или **выйная область** (regio nuchalis), имеет границы: с боков — края трапециевидных мышц; снизу — горизонтальная линия, проведенная через остистый отросток седьмого шейного позвонка, сверху — верхняя выйная линия.

Пространства шеи

Различают следующие пространства шеи (см. рис. 84): надгрудное межпозвоночное пространство (spatium interaponeuroticum suprasternale); предвисцеральное (предтрахеальное) про-

странство (*spatium previscerale*); позадивисцеральное пространство (*spatium retroviscerale*); межлестничное пространство (*spatium interscalenum*); предлестничное пространство (*spatium antescalenum*).

Надгрудинное межжапоневротическое пространство (*spatium interaponeuroticum suprasternale*) 9 располагается между поверхностной (*lamina superficialis*) и предтрахеальной (*lamina pretrachealis*) пластинками шейной фасции над грудиной. С боков это пространство продолжается в боковые карманы (*recessus laterales*).

В надгрудинном межжапоневротическом пространстве располагается соединительнотканная клетчатка, передние яремные вены (*venae jugulares anteriores*) и их анастомоз (соединение) — венозная яремная дуга (*arcus venosus juguli*).

Предвисцеральное (предтрахеальное) пространство (*spatium previscerale (pretracheale)*) 10 располагается между предтрахеальной пластинкой (*lamina pretrachealis*) фасции шеи спереди и трахеей сзади. Внизу предвисцеральное пространство соединяется с передним средостением.

В этом пространстве находятся соединительнотканная клетчатка, сосуды, перешеек щитовидной железы, верхняя часть вилочковой железы (у детей).

Позадивисцеральное пространство (*spatium retroviscerale*) 13 находится между задней стенкой глотки и предпозвоночным листком (*lamina prevertebralis*) фасции шеи. Оно заполнено рыхлой соединительной тканью и продолжается в заднее средостение.

Межлестничное пространство (*spatium interscalenum*) располагается между передней и средней лестничными мышцами (*mm. scaleni anterior et medius*) над первым ребром.

В этом пространстве находятся подключичная артерия и плечевое сплетение.

Предлестничное пространство (*spatium antescalenum*) находится между грудино-ключично-сосцевидной мышцей (*m. sternocleidomastoideus*) (спереди) и передней лестничной мышцей (*m. scalenus anterior*) (сзади).

В этом пространстве проходит подключичная вена.

Контрольные вопросы

1. Какие группы мышц выделяют на шее?
2. Расскажите об анатомии, топографии и функции поверхностных мышц шеи.
3. Опишите анатомию, топографию и функцию надподъязычных мышц шеи.
4. Расскажите об анатомии, топографии и функции подподъязычных мышц шеи.
5. Расскажите о классификации, анатомии, топографии и функции глубоких мышц шеи.
6. Расскажите о фасциях шеи по Международной анатомической номенклатуре.
7. Опишите фасции шеи по В.Н. Шевкуненко.
8. Какие области выделяют на шее?
9. Опишите границы передней области шеи и выделяемых здесь треугольников.
10. Опишите границы боковой области шеи и выделяемых здесь треугольников.
11. Какие пространства выделяют на шее? Опишите их границы.

Мышцы и фасции головы

Выделяют 2 группы мышц головы: мышцы лица, или мимические мышцы (*mm. faciei*); жевательные мышцы (*mm. masticatorii*).

Мимические мышцы

Особенности мышц лица (мимических мышц) (*mm. faciei*):

- 1) развиваются из мезодермы II жаберной дуги;
- 2) не действуют на суставы;
- 3) приводят в движение кожу лица и свода черепа;
- 4) располагаются вокруг естественных отверстий головы;
- 5) не имеют фасций (за исключением щечной мышцы);
- 6) начинаются на костях, заканчиваются в коже.

Функции мимических мышц:

- 1) придают лицу определенное выражение, отражающее внутреннее душевное состояние (радость, печаль, ненависть, задумчивость) — основная функция;

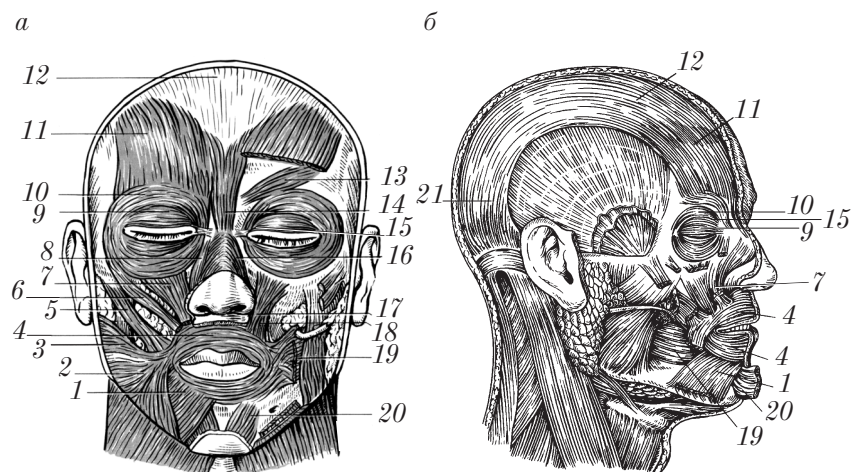


Рис. 86. Мышцы лица:

a — вид спереди; *б* — вид справа (*a* — удалены слева часть лобного брюшка надчерепной, большой и малой скуловых мышц и мышц, опускающих угол рта и нижнюю губу)

- 2) жевательная;
- 3) артикуляция речи;
- 4) защитная (для конъюнктивы глаза);
- 5) отток слезы;
- 6) облегчение венозного оттока от тканей лица и головы.

Мимические мышцы (рис. 86) разделяются на мышцы свода черепа; мышцы, окружающие глазную щель; мышцы, окружающие носовые отверстия; мышцы, окружающие ротовую щель.

Мышцы свода черепа

Надчерепная мышца (m. epicranius), или **затылочно-лобная мышца** (m. occipitofrontalis), включает **затылочное брюшко** (venter occipitalis) 21, которое начинается от наивысшей выйной линии и переходит в **сухожильный шлем** (galea aponeurotica) 12, рыхло связанный с надкостницей костей черепа и плотно сращенный с кожей, и **лобное брюшко** (venter frontalis) 11, которое идет от кожи бровей к сухожильному шлему.

Ф у н к ц и и: затылочное брюшко фиксирует сухожильный шлем, лобное — поднимает бровь кверху с образованием поперечных складок на лбу.

Ушные мышцы (мышцы, окружающие слуховое отверстие): *передняя* (m. auricularis anterior), *верхняя* (m. auricularis superior) и *задняя* (m. auricularis posterior). Эти мышцы начинаются от височной фасции и сухожильного шлема в области ушной раковины и прикрепляются к хрящу и коже ушной раковины.

Ф у н к ц и я: оттягивают кожу ушной раковины соответственно вперед, вверх и кзади. Функция незначительна.

Мышцы, окружающие глазную щель

Круговая мышца глаза (m. orbicularis oculi) имеет 3 части: глазничную, вековую и слезную.

1. **Глазничная часть** (pars orbitalis) 10 располагается на костном крае глазницы, ее пучки начинаются в области медиальной части глазницы и направляются латерально, где верхние и нижние пучки переплетаются друг с другом.

Ф у н к ц и я: закрывает глазную щель.

2. **Вековая часть** (pars palpebralis) 9 расположена под кожей век, мышечные пучки направляются с медиальной стороны в латеральную.

Ф у н к ц и я: смыкает веки.

3. **Слезная часть** (pars lacrimalis) 15.

Н а ч а л о: задний гребень слезной кости; мышца делится на две части, которые охватывают пучками спереди и сзади слезные каналы, и позади слезного мешка переходит в вековую часть.

Ф у н к ц и я: расширяет слезный мешок.

Мышца, сморщивающая бровь (m. corrugator supercilii) 13, лежит под круговой мышцей глаза с медиальной стороны.

Н а ч а л о: носовая часть лобной кости.

П р и к р е п л е н и е: кожа бровей.

Ф у н к ц и и: сближает брови, образует вертикальные складки над корнем носа.

Мышца, опускающая бровь (m. depressor supercilii).

Н а ч а л о: носовая кость.

Прикрепление: кожа медиальной части бровей.

Функция: образует поперечные складки над корнем носа.

Мышца гордецов (m. procerus) 14.

Начало: носовая кость (медиальный отдел).

Прикрепление: кожа надпереносья (glabella).

Функции: антагонист затылочно-лобной мышцы, опускает кожу надпереносья книзу.

Мышцы, окружающие носовые отверстия

Носовая мышца (m. nasalis). Начинается от верхней челюсти над альвеолами клыка и латерального резца и делится на 2 части: *поперечную* (pars transversa) 16 (идет к спинке носа) и *крыльную* (pars alaris) 8 (идет к коже крыла носа).

Функции: сжимает хрящевой отдел (поперечная часть), поднимает крыло (крыльная часть) носа.

Мышца, опускающая перегородку носа (m. depressor septi nasi).

Начало: альвеолярное возвышение медиального резца.

Прикрепление: нижняя поверхность хряща перегородки носа.

Функция: соответствует названию.

Мышцы, окружающие ротовую щель

Эти мышцы делятся на 2 группы: суживатели ротовой щели (круговая мышца рта); расширители ротовой щели (имеют радиальное направление).

Суживатели ротовой щели.

Круговая мышца рта (m. orbicularis oris) 4 представлена круговыми мышечными пучками, расположенными в толще губ и плотно сращенными с кожей. Она состоит из двух частей: *краевой* (pars marginalis) и *губной* (pars labialis).

Функции: закрывает ротовую щель, участвует в акте сосания и жевания.

Расширители ротовой щели.

Мышца, поднимающая верхнюю губу и крыло носа (m. levator labii superioris et alaeque nasi) 7.

Н а ч а л о: лобный отросток верхней челюсти медиальнее входа в глазницу.

П р и к р е п л е н и е: крыло носа, верхняя губа.

Ф у н к ц и я: соответствует названию.

Мышца, поднимающая верхнюю губу (m. levator labii superioris) 17.

Н а ч а л о: подглазничный край выше подглазничного отверстия, верхней челюсти.

П р и к р е п л е н и е: вплетается в круговую мышцу рта.

Ф у н к ц и я: соответствует названию.

Малая скуловая мышца (m. zygomaticus minor) 6.

Н а ч а л о: передняя поверхность скуловой кости.

П р и к р е п л е н и е: вплетается в круговую мышцу рта (угол рта).

Ф у н к ц и я: поднимает угол рта.

Большая скуловая мышца (m. zygomaticus major) 5.

Н а ч а л о: наружная поверхность скуловой кости.

П р и к р е п л е н и е: вплетается в круговую мышцу рта и кожу угла рта.

Ф у н к ц и я: оттягивает угол рта кверху и латерально.

Мышца, поднимающая угол рта (m. levator anguli oris) 18.

Н а ч а л о: передняя поверхность верхней челюсти ниже подглазничного отверстия (клыковая ямка).

П р и к р е п л е н и е: круговая мышца и кожа угла рта.

Ф у н к ц и я: соответствует названию.

Мышца, опускающая угол рта (треугольная мышца) (m. depressor anguli oris (m. triangularis)) 2.

Н а ч а л о: основание нижней челюсти латеральнее подбородочного бугорка.

П р и к р е п л е н и е: кожа угла рта.

Ф у н к ц и я: соответствует названию.

Мышца, опускающая нижнюю губу (m. depressor labii inferioris) 1. Частично прикрыта мышцей, опускающей угол рта.

Н а ч а л о: основание нижней челюсти.

П р и к р е п л е н и е: кожа нижней губы и подбородка.

Ф у н к ц и я: соответствует названию.

Щечная мышца (m. buccinator) 19 образует основу боковой стенки ротовой полости.

Н а ч а л о: нижняя треть переднего края ветви нижней челюсти, крылонижнечелюстной шов (raphe pterygomandibularis — сухо-

жильный тяж между крыловидным крючком и нижней челюстью), наружная поверхность верхней и нижней челюстей в области альвеол больших коренных зубов.

П р и к р е п л е н и е: круговая мышца рта, кожа и слизистая оболочка угла рта, верхней и нижней губы.

Ф у н к ц и я: оттягивает угол рта назад, прижимает щеку к зубам, предохраняет слизистую оболочку полости рта от прикусывания.

Мышца смеха (m. risorius) 3.

Н а ч а л о: жевательная фасция, кожа носогубной складки.

П р и к р е п л е н и е: кожа угла рта.

Ф у н к ц и я: оттягивает угол рта латерально.

Подбородочная мышца (m. mentalis) 20.

Н а ч а л о: альвеолярное возвышение резцов нижней челюсти.

П р и к р е п л е н и е: кожа подбородка.

Ф у н к ц и я: поднимает кожу подбородка.

Жевательные мышцы

Особенности жевательных мышц (mm. masticatores):

- 1) развиваются из мезодермы первой жаберной дуги;
- 2) действуют на височно-нижнечелюстной сустав;
- 3) относятся к сильным мышцам;
- 4) имеют выраженные сухожилия (прочные крепления);
- 5) покрыты плотной фасцией;
- 6) начинаются от костей черепа, прикрепляются к нижней челюсти.

Функции жевательных мышц:

- 1) закрывание рта (поднимание верхней челюсти);
- 2) движения нижней челюсти вперед, назад, в стороны, опускание нижней челюсти;
- 3) артикуляция речи.

Различают 2 группы жевательных мышц: основные жевательные мышцы; вспомогательные жевательные мышцы.

Основные жевательные мышцы

К ним относятся 4 парные мышцы (рис. 87):

1. *Височная мышца* (m. temporalis) 3 заполняет височную ямку.

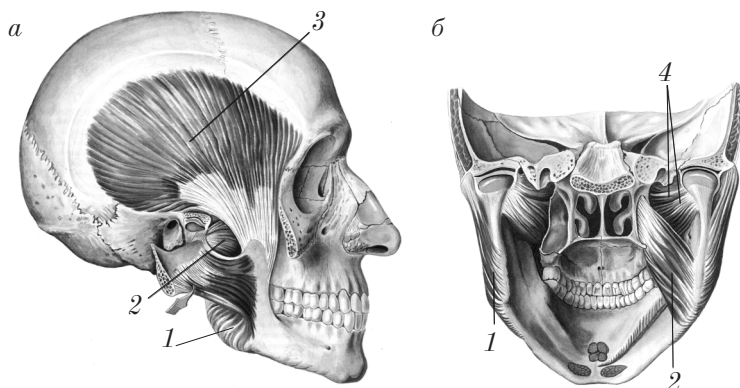


Рис. 87. Жевательные мышцы:

а — вид справа; *б* — вид сзади (*а* — удалены часть скуловой дуги, угла нижней челюсти и жевательной мышцы)

Н а ч а л о: височная поверхность лобной кости, большого крыла клиновидной кости, чешуйчатая часть височной кости.

П р и к р е п л е н и е: венечный отросток нижней челюсти.

Ф у н к ц и я: движение нижней челюсти кверху, назад.

2. Жевательная мышца (*m. masseter*) *1* состоит из двух частей: поверхностной и глубокой. *Поверхностная часть* (*pars superficialis*) имеет направление волокон спереди назад, сверху вниз. *Глубокая часть* (*pars profunda*) имеет направление волокон сзади вперед, сверху вниз.

Н а ч а л о: скуловая дуга.

П р и к р е п л е н и е: жевательная бугристость тела нижней челюсти.

Ф у н к ц и я: движение нижней челюсти кверху, вперед.

3. Медиальная крыловидная мышца (*m. pterygoideus medialis*) *2*.

Н а ч а л о: крыловидная ямка клиновидной кости.

П р и к р е п л е н и е: крыловидная бугристость ветви нижней челюсти.

Ф у н к ц и я: движение нижней челюсти кверху.

4. Латеральная крыловидная мышца (*m. pterygoideus lateralis*) *4*. Имеет 2 головки (части): верхнюю и нижнюю. *Верхняя головка* начинается на нижней поверхности и от подвисочного

ребня большого крыла клиновидной кости, прикрепляется к суставной капсуле и суставному диску височно-нижнечелюстного сустава. *Нижняя головка* начинается от латеральной пластинки крыловидного отростка клиновидной кости, прикрепляется к крыловидной ямке нижней челюсти.

Ф у н к ц и и: движение нижней челюсти вперед (двустороннее сокращение), в сторону (одностороннее сокращение).

Вспомогательные жевательные мышцы

К ним относятся мышцы шеи (см. выше), расположенные выше подъязычной кости (опускание нижней челюсти): двубрюшная мышца (*m. digastricus*); челюстно-подъязычная мышца (*m. mylohyoideus*); подбородочно-подъязычная мышца (*m. geniohyoideus*).

Фасции головы

Поверхностная фасция (*fascia superficialis*) на голове не развита. Мышцы лица (мимические мышцы) собственной фасции не имеют (покрыты только перимизием), за исключением *m. buccinator*, которая покрыта щечно-глоточной фасцией (*fascia buccopharyngea*).

Жевательные мышцы имеют хорошо развитые собственные фасции:

1) височную фасцию (*fascia temporalis*), которая разделяется на поверхностную пластинку (*lamina superficialis*) и глубокую пластинку (*lamina profunda*);

2) жевательную фасцию (*fascia masseterica*);

3) крыловидную фасцию медиальную (*fascia pterygoidea medialis*);

4) крыловидную фасцию латеральную (*fascia pterygoidea lateralis*).

В области лица различают *фасцию околоушной железы* (*fascia parotidea*).

Топография головы

В области головы различают следующие пространства:

1. Подапоневротическое пространство располагается под сухожильным шлемом (*galea aroneurotica*), заполнено рыхлой соединительнотканной клетчаткой.

2. Межапоневротическое пространство — это пространство между поверхностным и глубоким листками височной фасции над скуловой дугой.

3. Подапоневротическое височное пространство располагается под глубоким листком височной фасции.

4. Пространство жирового комка (*corpus adiposum*) соответствует расположению жирового тела (*corpus adiposum*) щеки.

5. Пространство околоушной железы соответствует расположению одноименной железы, покрытой околоушной фасцией (*fascia parotidea*).

6. Межкрыловидное пространство располагается между медиальной и латеральной крыловидными мышцами.

7. Крыловидно-челюстное пространство — это пространство между ветвью нижней челюсти и медиальной крыловидной мышцей.

8. Крыловидно-небная ямка (*fossa pterygopalatina*).

Контрольные вопросы

1. В чем заключаются анатомо-функциональные особенности мимических мышц?
2. Как подразделяются мимические мышцы?
3. Расскажите об анатомии, топографии и функции мышц свода черепа.
4. Расскажите об анатомии, топографии и функции мышц, окружающих носовые отверстия и ротовую щель.
5. В чем заключаются анатомо-функциональные особенности жевательных мышц?
6. Какие мышцы относятся к основным жевательным мышцам?
7. Опишите анатомию, топографию и функции основных жевательных мышц.
8. Какие мышцы относятся к вспомогательным жевательным мышцам?
9. Опишите анатомию, топографию и функции вспомогательных жевательных мышц.
10. Расскажите о строении фасций головы.
11. Расскажите о топографии (пространствах) головы.

Мышцы и фасции верхней конечности

Мышцы верхней конечности (*mm. membri superioris*) делятся на 2 группы: мышцы пояса верхней конечности (*mm. cinguli membri superioris*); мышцы свободной верхней конечности (*mm. membri superioris liberi*).

Мышцы пояса верхней конечности

Мышцы пояса верхней конечности (*mm. cinguli membri superioris*) (рис. 88) соединяют лопатку и ключицу со скелетом туловища и с плечевой костью. К мышцам пояса верхней конечности относятся 6 мышц:

1. *Дельтовидная мышца* (*m. deltoideus*) 5 покрывает плечевой сустав, имеет форму треугольника, обращенного вершиной вниз.

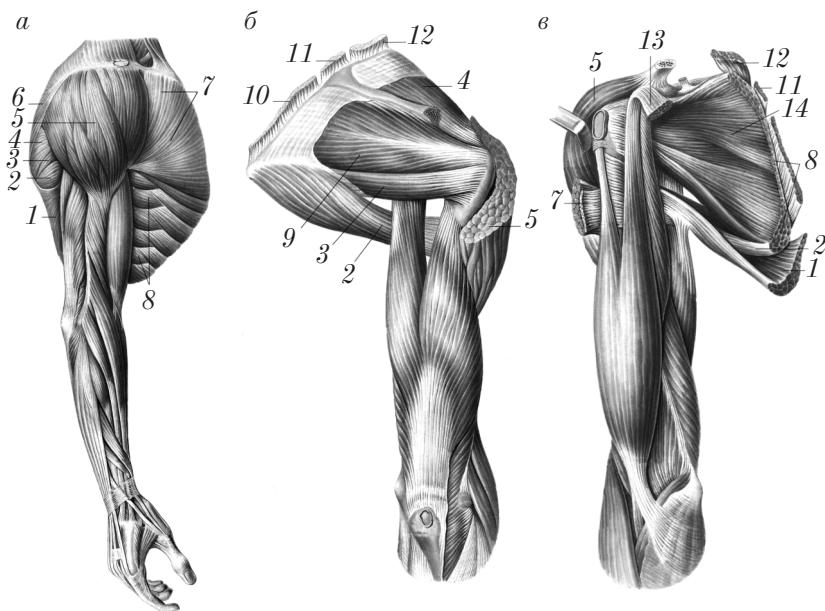


Рис. 88. Мышцы плечевого пояса и плеча (правая конечность):
а — вид сбоку; б — вид сзади; в — вид спереди

Н а ч а л о: ключица, лопатка.

П р и к р е п л е н и е: дельтовидная бугристость плечевой кости.

Ф у н к ц и и: передние пучки сгибают плечо (flexio), задние — разгибают (extensio), средние, как и мышца в целом, отводят плечо (abductio) до горизонтального уровня.

2. Надостная мышца (m. supraspinatus) *4* располагается в надостной ямке (fossa supraspinata).

Н а ч а л о: стенки надостной ямки.

П р и к р е п л е н и е: большой бугорок плечевой кости (проходит под акромионом).

Ф у н к ц и и: отводит плечо (abductio) и оттягивает капсулу плечевого сустава.

3. Подостная мышца (m. infraspinatus) *9* располагается в подостной ямке (fossa infraspinata), прикрыта дельтовидной, трапециевидной мышцами, а также широчайшей мышцей спины.

Н а ч а л о: подостная ямка.

П р и к р е п л е н и е: большой бугорок плечевой кости.

Ф у н к ц и и: вращает плечо кнаружи (supinatio) и оттягивает капсулу плечевого сустава.

4. Малая круглая мышца (m. teres minor) *3* располагается ниже подостной мышцы.

Н а ч а л о: латеральный край лопатки.

П р и к р е п л е н и е: большой бугорок плечевой кости.

Ф у н к ц и и: вращает плечо кнаружи (supinatio), приведение руки (adductio).

5. Большая круглая мышца (m. teres major) *2* располагается ниже малой круглой мышцы, прикрыта широчайшей мышцей спины.

Н а ч а л о: наружный край нижнего угла лопатки и подостная фасция.

П р и к р е п л е н и е: гребень малого бугорка плечевой кости.

Ф у н к ц и и: вращает плечо внутрь (pronatio), тянет плечо назад, приводит к туловищу (adductio).

6. Подлопаточная мышца (m. subscapularis) *14* заполняет подлопаточную ямку (fossa subscapularis).

Н а ч а л о: реберная поверхность лопатки, подлопаточная фасция.

Прикрепление: малый бугорок плечевой кости, капсула плечевого сустава.

Функции: вращает плечо внутрь (*pronatio*), приводит его к туловищу (*adductio*), оттягивает капсулу плечевого сустава.

С костями пояса верхней конечности связан также ряд мышц туловища:

1) *поверхностные мышцы спины:* трапецевидная мышца (*m. trapezius*) 6; широчайшая мышца спины (*m. latissimus dorsi*) 1; большая ромбовидная мышца (*m. rhomboideus major*) 10; малая ромбовидная мышца (*m. rhomboideus minor*) 11; мышца, поднимающая лопатку (*m. levator scapulae*) 12;

2) *поверхностные мышцы груди:* большая грудная мышца (*m. pectoralis major*) 7; малая грудная мышца (*m. pectoralis minor*) 13; подключичная мышца (*m. subclavius*); передняя зубчатая мышца (*m. serratus anterior*) 8.

Мышцы свободной верхней конечности

Мышцы свободной верхней конечности (*mm. membri superioris liberi*) разделяются на 3 группы: мышцы плеча; мышцы предплечья; мышцы кисти.

Мышцы плеча

Передняя группа мышц (рис. 89) располагается на передней поверхности плеча и локтевого сустава и относится к сгибателям плеча и предплечья. В ней различают 3 мышцы:

1. *Двуглавая мышца* (*m. biceps*) 2 — длинная, веретенообразная двусуставная мышца. Двуглавая мышца имеет 2 головки: длинную головку (*caput longum*) 3, расположенную латерально (начало — надсуставной бугорок лопатки, проходит через полость плечевого сустава); короткую головку (*caput breve*) 4, расположенную медиально (начало — клювовидный отросток лопатки). Обе головки соединяются примерно на середине плеча в длинное мышечное брюшко, которое прикрепляется к бугристости лучевой кости. В медиальном направлении от сухожилия отделяется апоневроз двуглавой мышцы плеча (*aponeurosis m. bicipitis brachii*) 1, который вплетается в фасцию предплечья.

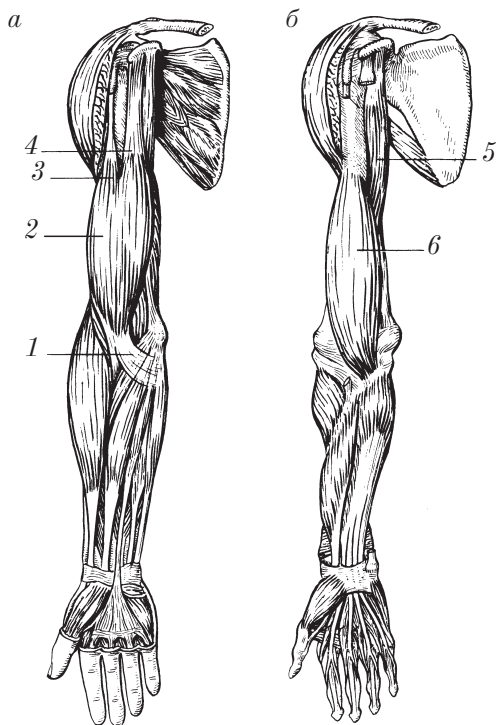


Рис. 89. Передняя группа мышц правого плеча:
 а — поверхностный слой; б — глубокий слой

Функции:

1) в плечевом суставе — отведение (abductio) плеча и поворот внутрь (pronatio) (сокращение длинной головки), сгибание (flexio) плеча и его приведение (adductio) (сокращение короткой головки).

2) в локтевом суставе сгибание (flexio) предплечья и вращение его кнаружи (supinatio) при пронированном предплечьи.

2. *Клювовидно-плечевая мышца* (m. coracobrachialis) 5 лежит медиально от короткой головки двуглавой мышцы.

Н а ч а л о: клювовидный отросток лопатки.

П р и к р е п л е н и е: медиальная поверхность плечевой кости ниже гребня малого бугорка.

Ф у н к ц и и: сгибает (flexio), приводит (adductio) и частично вращает плечо внутрь (pronatio).

3. *Плечевая мышца* (m. brachialis) 6 располагается в области нижних 2/3 плеча под двуглавой мышцей.

Н а ч а л о: наружная и передняя поверхность нижней половины плечевой кости, латеральная и медиальная межмышечные перегородки.

П р и к р е п л е н и е: бугристость локтевой кости, капсула локтевого сустава.

Ф у н к ц и и: сгибает предплечье (flexio), оттягивает капсулу локтевого сустава.

Задняя группа мышц плеча (рис. 90) располагается на задней поверхности плечевой кости и локтевого сустава. Эта группа мышц представлена мышцами — разгибателями предплечья:

1. *Трехглавая мышца* (m. triceps) 2 — крупная мышца, занимает всю заднюю поверхность плеча, имеет 3 головки: длинную головку (caput longum) 4 (начинается от подсуставного бугорка лопатки); латеральную головку (caput laterale) 5 (лежит латерально от длинной головки, начинается от задней поверхности плечевой кости выше борозды лучевого нерва, от медиальной и латеральной межмышечных перегородок плеча); медиальную головку (caput mediale) 3 (располагается медиально от длинной головки, начинается от задней поверхности плечевой кости ниже борозды лучевого нерва, от латеральной и медиальной межмышечных перегородок плеча). Все головки в нижней половине плеча сходятся в мощное брюшко, которое переходит в крепкое сухожилие и прикрепляется к локтевому отростку и капсуле локтевого сустава.

Ф у н к ц и и: в плечевом суставе — разгибание (extensio) и приведение (adductio) плеча к туловищу (при сокращении длинной головки); в локтевом суставе — разгибание (extensio) предплечья.

2. *Локтевая мышца* (m. anconeus) 1 располагается позади латерального надмыщелка плеча под плотной фасцией предплечья.

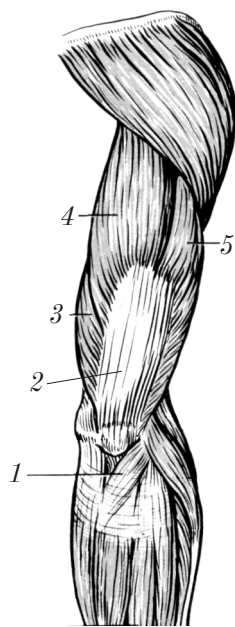


Рис. 90. Задняя группа мышц правого плеча

Н а ч а л о: латеральный надмыщелок плечевой кости, лучевая коллатеральная связка.

П р и к р е п л е н и е: задняя поверхность локтевого отростка.

Ф у н к ц и и: разгибание (*extensio*) предплечья, укрепление суставной капсулы сзади.

Мышцы предплечья

Общая характеристика мышц предплечья:

1. Длинные многосуставные мышцы, так как действуют на несколько суставов: локтевой, дистальный лучелоктевой, лучезапястный, суставы кисти и пальцев.

2. Мышцы предплечья топографически делятся на 2 группы: переднюю, заднюю.

3. Мышцы передней группы предплечья по функции — сгибатели и пронаторы (пронация (*pronatio*) — вращение кисти внутрь).

4. Мышцы задней группы предплечья по функции — разгибатели и супинаторы (супинация (*supinatio*) — вращение кисти наружу).

5. По расположению мышцы предплечья делятся на поверхностные и глубокие.

6. Мышцы поверхностного слоя передней группы предплечья начинаются от медиального надмыщелка плечевой кости (*epicondylus medialis*) и от медиальной межмышечной перегородки плеча (*septum intermusculare brachii mediale*). Мышцы поверхностного слоя задней группы предплечья берут начало от латерального надмыщелка плечевой кости (*epicondylus lateralis*) и латеральной межмышечной перегородки плеча (*septum intermusculare brachii laterale*).

7. Мышцы глубоких слоев передней и задней групп начинаются соответственно от передней или задней поверхности костей предплечья (лучевой кости (*radius*) и локтевой кости (*ulna*)) и межкостной перепонки предплечья (*membrana interossea antebrachii*).

8. Мышцы предплечья покрыты хорошо выраженной фасцией предплечья (*fascia antebrachii*), которая образует плотные футляры

для мышц и прочно с ними сращена. В области лучезапястного сустава фасция предплечья образует удерживатели мышц.

9. Мышцы предплечья, как правило, в нижней трети представлены сухожилиями.

Передняя группа мышц предплечья

Мышцы поверхностного слоя (рис. 91) включают 5 мышц:

1. *Круглый пронатор* (*pronator teres*) 3 — самая короткая, толстая и проксимально расположенная мышца этого слоя. Начинается двумя головками: плечевой (большей) и локтевой (меньшей).

Начало плечевой головки (*caput humerale*): медиальный надмыщелок плечевой кости, медиальная межмышечная перегородка плеча, фасция предплечья; начало локтевой головки (*caput ulnare*): бугристость и венечный отросток локтевой кости.

Прикреплени е: средняя треть боковой поверхности лучевой кости.

Функции: вращение кисти внутрь (*pronatio*), сгибание в локтевом суставе.

2. *Лучевой сгибатель запястья* (*m. flexor carpi radialis*) 2 — двуперистая мышца.

Начало: медиальный надмыщелок локтевой кости, медиальная межмышечная перегородка плеча, фасция предплечья.

Прикреплени е: основание II пястной кости.

Функции: сгибание кисти, отведение кисти (вместе с лучевым разгибателем запястья (*m. extensor carpi radialis*) 8).

3. *Поверхностный сгибатель пальцев* (*m. flexor digitorum superficialis*) 6 имеет 2 головки: плечелоктевую (длинную и узкую); лучевую (короткую и широкую). Обе головки сходятся в общее брюшко, которое заканчивается четырьмя длинными сухожилиями, идущими ко II–V пальцам), которые на уровне проксимальных фаланг расщепляются на 2 ножки.

Начало плечелоктевой головки (*caput humeroulnare*): медиальный надмыщелок плечевой кости, венечный отросток локтевой кости (плечелоктевая головка); начало лучевой головки (*caput radiale*): проксимальная часть лучевой кости.

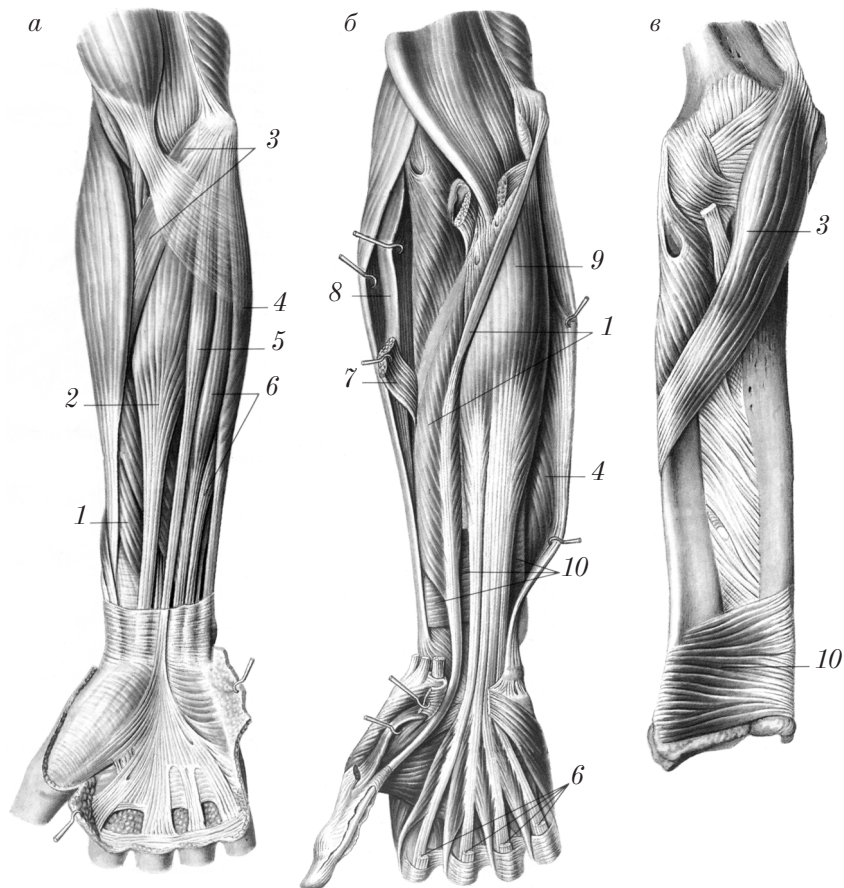


Рис. 91. Передняя группа мышц правого предплечья:
 а — поверхностный слой; б, в — глубокий слой

Прикрепление: оба края основания средних фаланг. Каждое сухожилие перед прикреплением разделяется на 2 ножки, образуя сухожильную щель (*hiatus tendineus*).

Функции: сгибание средних фаланг II–V пальцев и самих пальцев, сгибание кисти.

4. *Локтевой сгибатель запястья* (*m. flexor carpi ulnaris*) 4 имеет две головки: плечевую и локтевую, которые образуют общее брюшко.

Начало плечевой головки (caput humerale): медиальный надмыщелок плечевой кости, медиальная межмышечная перегородка плеча (плечевая головка). Начало локтевой головки (caput ulnare): локтевой отросток, задняя поверхность локтевой кости, фасция предплечья.

Прикрепление: гороховидная кость (сесамовидная), основание V пястной кости при помощи гороховидно-крючковой (lig. pisohamatum) и гороховидно-пястной (lig. pisometacarpeum) связок.

Функции: сгибание запястья (вместе с лучевым сгибателем запястья); приведение кисти в медиальную сторону (вместе с локтевым разгибателем запястья (m. extensor carpi ulnaris)).

5. *Длинная ладонная мышца* (m. palmaris longus) 5 — непостоянная, имеет короткое брюшко и длинное сухожилие.

Начало: медиальный надмыщелок плечевой кости.

Прикрепление: ладонный апоневроз, aponeurosis palmaris.

Функции: натягивает ладонный апоневроз, сгибает кисть.

Мышцы глубокого слоя (см. рис. 91) представлены 3 мышцами:

1. *Глубокий сгибатель пальцев* (m. flexor digitorum profundus) 9.

Начало: передняя поверхность локтевой кости и межкостной перепонки предплечья.

Прикрепление: основания дистальных фаланг II–V пальцев, сухожилия проходят между ножками сухожилий поверхностного сгибателя пальцев, образуя перекрест сухожилий (chiasma tendinum).

Функции: сгибание дистальных фаланг II–V пальцев и самих пальцев; сгибание кисти.

2. *Длинный сгибатель большого пальца кисти* (m. flexor pollicis longus) 1 — двуперистая мышца.

Начало: тело лучевой кости, медиальный надмыщелок плеча, медиальная межмышечная перегородка.

Прикрепление: основание дистальной фаланги большого пальца.

Функции: сгибает дистальную фалангу большого пальца кисти и сам большой палец (I), сгибает кисть.

3. *Квадратный пронатор* (m. pronator quadratus) 10 — самая глубокая мышца, лежит поперечно на дистальных эпифизах лучевой и локтевой костей.

Н а ч а л о: тело локтевой кости (нижняя часть).

П р и к р е п л е н и е: тело лучевой кости.

Ф у н к ц и я: поворачивает кисть внутрь (pronatio).

Задняя группа мышц предплечья

Поверхностный слой (рис. 92, *a*) насчитывает 6 мышц, которые по расположению можно разделить на 2 группы: лучевую (латеральную) и локтевую (медиальную).

Лучевую группу поверхностного слоя составляют 3 мышцы:

1. Плечелучевая мышца (m. brachioradialis) 1.

Н а ч а л о: латеральный край плечевой кости, латеральная межмышечная перегородка плеча.

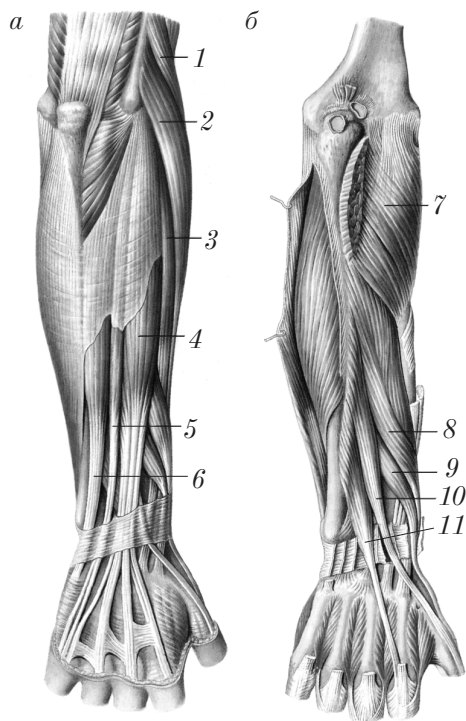


Рис. 92. Задняя группа мышц правого предплечья:
a — поверхностный слой; *б* — глубокий слой

Прикрепление: лучевая кость выше шиловидного отростка.

Функции: сгибание в локтевом суставе; устанавливает предплечье и кисть в положение, среднее между пронацией и супинацией.

2. Длинный лучевой разгибатель запястья (*m. extensor carpi radialis longus*) 2.

Начало: латеральный надмыщелок, латеральная межмышечная перегородка плеча.

Прикрепление: основание II пястной кости.

Функции: разгибание кисти, отведение кисти (совместно с лучевым сгибателем запястья).

3. Короткий лучевой разгибатель запястья (*m. extensor carpi radialis brevis*) 3.

Начало: латеральный надмыщелок плечевой кости, лучевые коллатеральная и кольцевая связки.

Прикрепление: основание III пястной кости.

Функции: разгибание кисти, отведение кисти.

Локтевая группа поверхностного слоя включает 3 мышцы:

1. Разгибатель пальцев (*m. extensor digitorum*) 4. Сухожилия этой мышцы на уровне головок пястных костей соединены между собой фиброзными пучками — межсухожильными соединениями (*connexus intertendineus*). У основания проксимальных фаланг сухожилия делятся на три ножки — две боковые и среднюю.

Начало: латеральный надмыщелок плечевой кости, суставная капсула локтевого сустава, фасция предплечья.

Прикрепление: основания дистальных фаланг (боковые ножки сухожилий), основания средних фаланг (средние ножки сухожилий) II–V пальцев.

Функции: разгибание пальцев, разгибание кисти.

2. Разгибатель мизинца (*m. extensor digiti minimi*) 5.

Начало: отщепляется от разгибателя пальцев.

Прикрепление: основание дистальной фаланги V пальца (вместе с сухожилием от разгибателя пальцев).

Функция: разгибает мизинец (V палец).

3. Локтевой разгибатель запястья (*m. extensor carpi ulnaris*) 6 имеет 2 головки: плечевую и локтевую.

Начало плечевой головки: латеральный надмыщелок плечевой кости; **начало локтевой головки:** тело локтевой кости и капсула локтевого сустава.

Прикрепление: основание V пястной кости.

Функции: разгибание кисти, приведение кисти (совместно с локтевым сгибателем запястья).

В *глубоком слое задней группы* (рис. 92, б) располагается 5 мышц:

1. *Супинатор* (m. supinator) 7.

Начало: латеральный надмыщелок плечевой кости, гребень супинатора локтевой кости, капсула локтевого сустава.

Прикрепление: верхний конец лучевой кости.

Функции: вращение лучевой кости, а вместе с ней и кисти наружу (supinatio); разгибание в локтевом суставе.

2. *Длинная мышца, отводящая большой палец кисти* (m. abductor pollicis longus) 8.

Начало: средняя треть лучевой и локтевой костей, межкостная мембрана предплечья.

Прикрепление: основание I пястной кости.

Функция: отведение большого пальца кисти, отведение кисти.

3. *Короткий разгибатель большого пальца* (m. extensor pollicis brevis) 9.

Начало: лучевая кость, межкостная перепонка.

Прикрепление: основание проксимальной фаланги большого пальца.

Функции: разгибание большого пальца кисти, отведение большого пальца кисти.

4. *Длинный разгибатель большого пальца кисти* (m. extensor pollicis longus) 10.

Начало: локтевая кость и межкостная перепонка предплечья.

Прикрепление: основание дистальной фаланги большого пальца.

Функция: разгибание большого пальца кисти.

5. *Разгибатель указательного пальца* (m. extensor indicis) 11.

Начало: нижняя треть локтевой кости и межкостной перепонки предплечья.

Прикрепление: средняя и дистальная фаланги (вместе с сухожилием разгибателя пальцев).

Функция: разгибание указательного пальца.

Мышцы кисти

Мышцы кисти (рис. 93) располагаются на ладонной поверхности и делятся на 3 группы: латеральная группа мышц, образующая возвышение большого пальца, или мышцы возвышения большого пальца (thenar) (мышцы большого пальца); медиальная группа мышц, образует возвышение мизинца (hypothenar), или мышцы мизинца (мышцы V пальца); средняя группа мышц, или мышцы ладонной впадины (palma manus).

Латеральная группа мышц располагается вокруг I пястной кости, действует на большой палец (pollex) и включает четыре мышцы:

1. *Короткую мышцу, отводящую большой палец кисти* (m. abductor pollicis brevis) 4; лежит с латеральной стороны возвышения большого пальца.

2. *Короткий сгибатель большого пальца кисти* (m. flexor pollicis brevis) 3; имеет 2 головки: поверхностную головку (caput superficiale); глубокую головку (caput profundum). Между головками проходит сухожилие длинного сгибателя большого пальца (m. flexor pollicis longus).

3. *Мышцу, противопоставляющую большой палец кисти* (m. opponens pollicis) 5; лежит под m. abductor pollicis brevis.

4. *Мышцу, приводящую большой палец кисти* (m. adductor pollicis) 2. Имеет 2 головки: косую головку (caput obliquum); поперечную головку (caput transversum).

Мышцы латеральной группы начинаются от растяжения сгибателей (retinaculum flexorum) и ближайших костей запястья, за исключением мышцы, приводящей большой палец кисти, начинающейся от III пястной кости. Они прикрепляются к проксимальной фаланге большого пальца и сесамовидным костям пястно-фалангового сустава большого пальца кисти, кроме мышцы, противопоставляющей большой палец кисти (m. opponens pollicis), которая прикрепляется к I пястной кости.

Ф у н к ц и и: соответствуют названиям мышц.

Медиальная группа мышц окружает V пястную кость, действует на мизинец (V палец) и включает 4 мышцы:

1. *Короткую ладонную мышцу* (m. palmaris brevis) (рудиментарная кожная мышца).

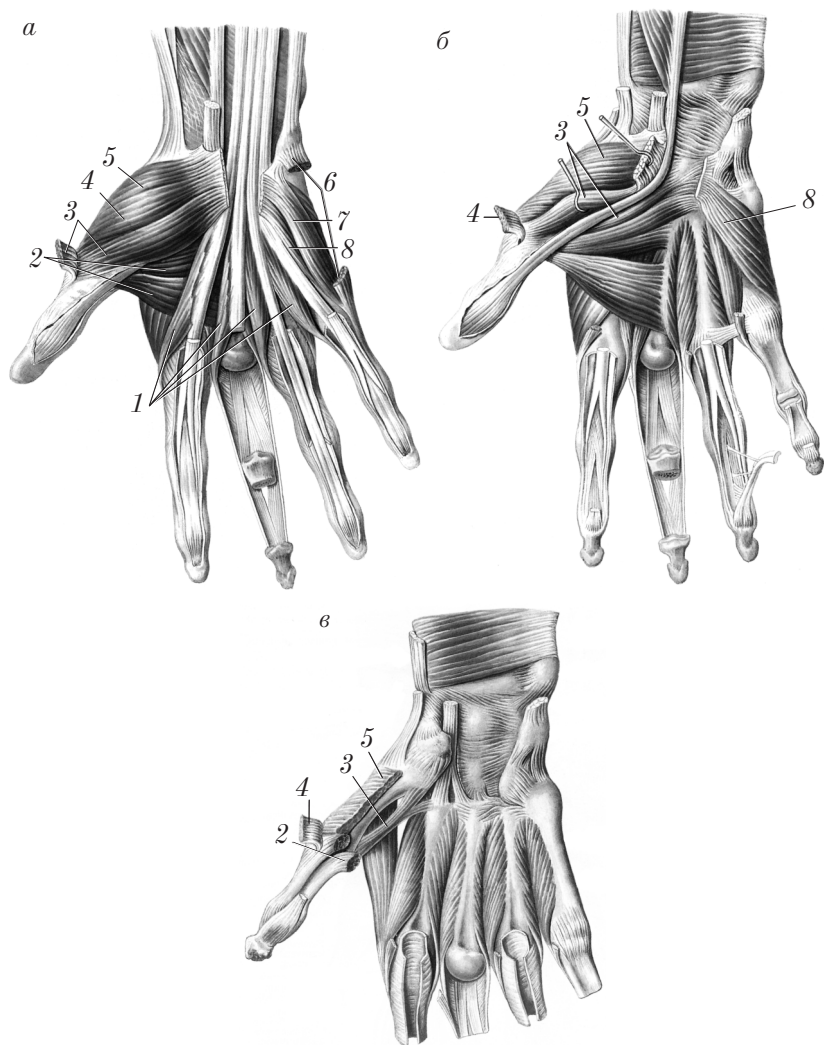


Рис. 93. Мышцы правой кисти (ладонная поверхность):
a — поверхностный слой мышц (сухожилия поверхностного сгибателя пальцев сохранены); *б, в* — глубокий слой (межкостные мышцы)

2. *Мышцу, отводящую мизинец* (m. abductor digiti minimi) 6; занимает наиболее медиальное положение в этой группе мышц.

3. *Короткий сгибатель мизинца* (m. flexor digiti minimi brevis) 7.

4. *Мышцу, противопоставляющую мизинец* (m. opponens digiti minimi) 8; лежит латеральнее предыдущей мышцы.

Короткая ладонная мышца (m. palmaris brevis) начинается от внутреннего края ладонного апоневроза и удерживателя сгибателей.

П р и к р е п л е н и е: вплетается в кожу возвышения мизинца.

Остальные мышцы медиальной группы начинаются от растяжения сгибателей (retinaculum flexorum) и ближайших костей запястья (гороховидная кость, крючок крючковидной кости) и прикрепляются к проксимальной фаланге мизинца (V пальца), за исключением мышцы, противопоставляющей мизинец (m. opponens digiti minimi), которая прикрепляется к V пястной кости.

Ф у н к ц и и: соответствуют названиям мышц.

Средняя группа мышц занимает межпястные промежутки, действует на II–V пальцы и включает 4 червеобразные мышцы (musculi lumbricales); 3 ладонные межкостные мышцы (musculi interossei palmares) и 4 тыльные межкостные мышцы (musculi interossei dorsales).

1. *Червеобразные мышцы* (musculi lumbricales) I начинаются от лучевого края соответствующего сухожилия глубокого сгибателя пальцев, прикрепляются к тыльному апоневрозу основания проксимальной фаланги II–V пальцев.

Ф у н к ц и и: сгибание проксимальной и разгибание средней и дистальной фаланг пальцев.

2. *Ладонные межкостные мышцы* (musculi interossei palmares) (рис. 94, а) — аддукторы, в количестве 3, занимают II, III и IV межпястные промежутки.

Н а ч а л о: локтевая сторона II, лучевая сторона IV и V пястных костей, прикрепление — капсулы пястно-фаланговых суставов II (с локтевой стороны), IV и V (с лучевой стороны) пальцев.

Ф у н к ц и и: приведение II, IV и V пальцев к III пальцу, сгибание их основных и разгибание средних и дистальных фаланг.

3. *Тыльные межкостные мышцы* (musculi interossei dorsales) (рис. 94, б) — абдукторы, в количестве 4, располагаются в I, II, III и IV межпястных промежутках.

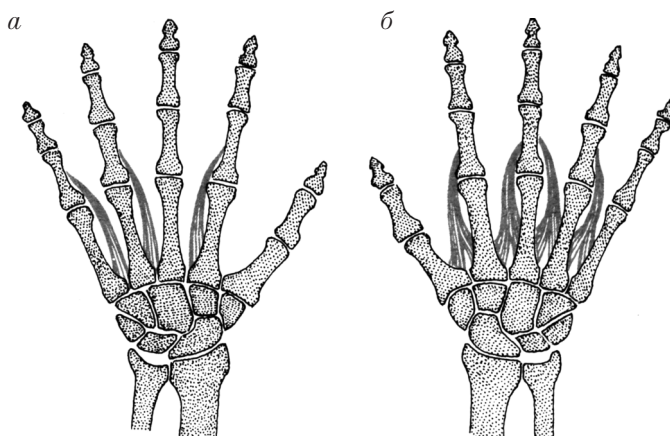


Рис. 94. Мышцы правой кисти:

а — ладонные межкостные мышцы; *б* — тыльные межкостные мышцы

Каждая мышца начинается двумя головками от обращенных друг к другу поверхностей двух соседних пястных костей и прикрепляется к проксимальным фалангам II и III пальцев с лучевой стороны (I и II тыльные межкостные мышцы), III и IV — с локтевой стороны (III и IV мышцы).

Функции: отведение II, III, IV пальцев, сгибание их проксимальных и разгибание средних и дистальных фаланг.

Фасции, синовиальные сумки и влагалища сухожилий верхней конечности

На верхней конечности различают поверхностную фасцию (fascia superficialis) и собственную фасцию (fascia propria).

Поверхностная фасция (fascia superficialis) — тонкая соединительнотканная пластинка, расположенная под кожей.

Собственная фасция (fascia propria) образует футляры для отдельных мышц или групп мышц. В зависимости от области верхней конечности выделяют фасции того же названия: дельтовидную фасцию (fascia deltoidea); надостную фасцию (fascia supraspinata); подостную фасцию (fascia infraspinata); подлопаточную фасцию (fascia subscapularis); фасцию плеча (fascia brachii);

фасцию предплечья (*fascia antebrachii*); фасцию кисти (*fascia manus*).

1. **Дельтовидная фасция** (*fascia deltoidea*) имеет 2 листка, образующих футляр для дельтовидной мышцы. Медиально в области дельтовидно-грудной борозды (*sulcus deltoideopectoralis*) дельтовидная фасция соединяется с грудной фасцией (*fascia pectoralis*), внизу переходит в подмышечную фасцию (*fascia axillaris*), сзади срастается с подостной фасцией (*fascia infraspinata*).

2. **Надостная фасция** (*fascia supraspinata*) покрывает надостную мышцу (*m. supraspinatus*), образует вместе с лопаткой для этой мышцы фасциально-костный футляр.

3. **Подостная фасция** (*fascia infraspinata*) покрывает подостную мышцу (*m. infraspinatus*) и малую круглую мышцу (*m. teres minor*) и вместе с лопаткой образует фасциально-костный футляр для этих мышц.

4. **Подлопаточная фасция** (*fascia subscapularis*) покрывает подлопаточную мышцу (*m. subscapularis*) и вместе с лопаткой образует фасциально-костный футляр для этой мышцы.

5. **Фасция плеча** (*fascia brachii*) образует футляры для мышц плеча. Вверху фасция плеча продолжается в дельтовидную фасцию и в подмышечную фасцию, внизу фасция плеча переходит в фасцию предплечья.

Между передней и задней группами мышц фасция плеча образует 2 межмышечные перегородки: медиальную межмышечную перегородку плеча (*septum intermusculare brachii mediale*); латеральную межмышечную перегородку плеча (*septum intermusculare brachii laterale*).

6. **Фасция предплечья** (*fascia antebrachii*) в виде плотного футляра охватывает отдельные мышцы и группы мышц предплечья. В области запястья фасция предплечья утолщается (рис. 95, *a*) и образует на передней поверхности удерживатель мышц-сгибателей (*retinaculum musculorum flexorum*) 1, а на задней поверхности — удерживатель мышц-разгибателей (*retinaculum musculorum extensorum*).

Под *удерживателем сгибателей* образуется 3 канала: канал запястья (*canalis carpi*) 6 (средний канал); лучевой канал запястья (*canalis carpi radialis*) 5 (латеральный канал); локтевой канал запястья (*canalis carpi ulnaris*) 2 (медиальный канал).

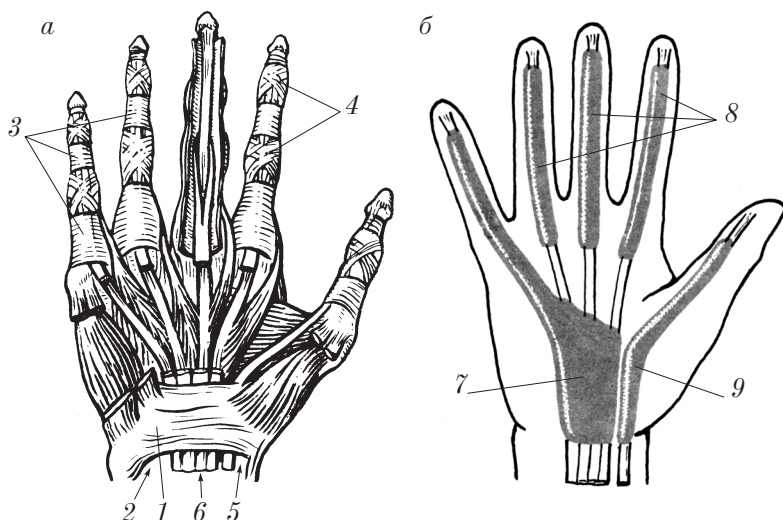


Рис. 95. Костно-фиброзные каналы (а) и синовиальные влагалища (б) правой кисти (ладонная поверхность)

В канале запястья (*canalis carpi*) проходит срединный нерв (*n. medianus*) и располагаются 2 влагалища сухожилий мышц, окруженные синовиальными футлярами:

1) *vagina communis tendineum mm. flexorum* 7 (рис. 95, б) — для сухожилий поверхностного сгибателя пальцев (*m. flexor digitorum superficialis*) и глубокого сгибателя пальцев (*m. flexor digitorum profundus*);

2) *vagina tendinis m. flexoris pollicis longi* 9 — для сухожилия длинного сгибателя большого пальца кисти (*m. flexor pollicis longus*).

Синовиальное влагалище (футляр) сухожилия длинного сгибателя большого пальца кисти доходит до дистальной его фаланги. Общее синовиальное влагалище мышц сгибателей достигает уровня середины ладони, только на сухожилии мышцы сгибателя мизинца (V пальца) оно достигает его дистальной фаланги.

Сухожилия сгибателей II–IV пальцев окружены *влагалищами сухожилий пальцев кисти* (*vaginae tendinum digitorum manus*) 8 и окружены синовиальными футлярами от уровня пястно-фаланговых суставов до дистальных фаланг.

В лучевом канале запястья (*canalis carpi radialis*) располагается сухожилие лучевого сгибателя запястья, которое окружено синовиальным влагалищем сухожилия лучевого сгибателя запястья (*vagina tendinis m. flexoris carpi radialis*).

В локтевом канале запястья (*canalis carpi ulnaris*) проходят локтевой нерв (*nervus ulnaris*), локтевая артерия (*arteria ulnaris*) и локтевые вены (*venae ulnares*).

Под *удерживателем разгибателей 2* (рис. 96) за счет фасциальных перегородок, отходящих от него к костям запястья, образуются 6 каналов, которые являются фиброзными влагалищами для сухожилий мышц-разгибателей кисти и пальцев, окруженных синовиальными футлярами сухожилий:

1) влагалище сухожилий длинной отводящей мышцы и короткого разгибателя большого пальца кисти (*vagina synovialis tendinum mm. abductoris longi et extensoris pollicis brevis*) 7;

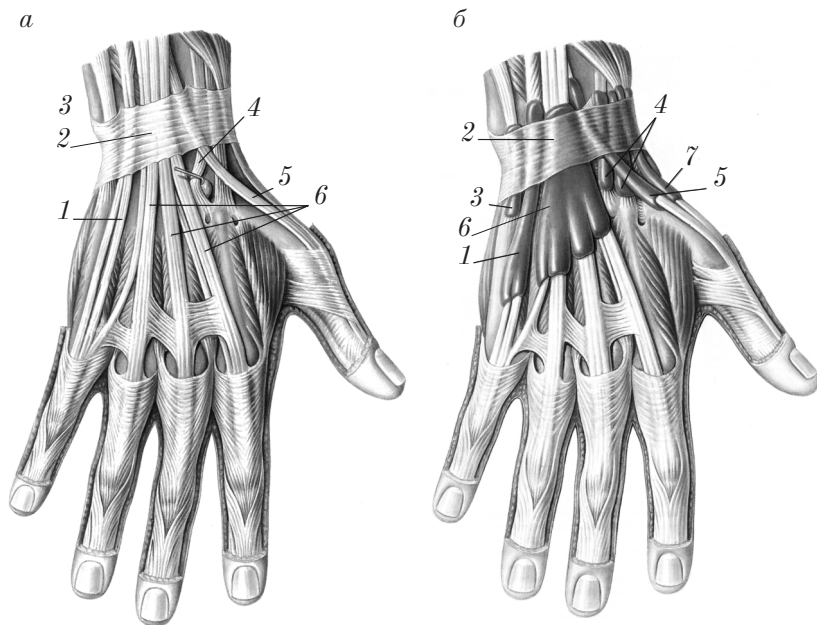


Рис. 96. Костно-фиброзные каналы (а) и синовиальные влагалища (б) правой кисти (тыльная поверхность)

2) влагалище сухожилий лучевых разгибателей запястья (*vagina tendinum mm. extensorum carpi radialis*) 4;

3) влагалище сухожилия длинного разгибателя большого пальца кисти (*vagina tendinis m. extensoris pollicis longi*) 5;

4) влагалище сухожилий разгибателей пальцев и указательного пальца (*vagina tendinum mm. extensoris digitorum et extensoris indicis*) 6;

5) влагалище сухожилия разгибателя мизинца (*vagina tendinis m. extensoris digiti minimi*) 1;

6) влагалище сухожилия локтевого разгибателя запястья (*vagina tendinis m. extensoris carpi ulnaris*) 3.

7. Фасция кисти (*fascia manus*) — продолжение фасции предплечья. Различают 2 фасции кисти: ладонная фасция кисти (*fascia palmaris manus*); тыльная фасция кисти (*fascia dorsalis manus*).

Ладонная фасция кисти (*fascia palmaris manus*) состоит из 2 пластинок: поверхностной и глубокой.

Поверхностная пластинка ладонной фасции кисти образует футляры для мышц тенара и гипотенара и червеобразных мышц; в средней части ладони она утолщена, имеет сухожильное строение и носит название ладонного апоневроза (*aponeurosis palmaris*). В области II–V пальцев ладонный апоневроз образует фиброзные влагалища пальцев кисти (*vaginae fibrosae digitorum manus*) для сухожилий мышц сгибателей (см. рис. 95). Фиброзные влагалища имеют кольцевую часть фиброзного влагалища (*pars annularis vaginae fibrosae*) 3 в области фаланг пальцев и крестообразную часть фиброзного влагалища (*pars cruciformis vaginae fibrosae*) 4 — в области суставов.

Глубокая пластинка ладонной фасции (межкостная ладонная фасция) выражена слабо и покрывает ладонные межкостные мышцы (*musculi interossei palmares*).

Тыльная фасция кисти (*fascia dorsalis manus*) состоит из 2 пластинок: поверхностной и глубокой.

Поверхностная пластинка тыльной фасции кисти выражена слабо и располагается поверх сухожилий разгибателей пальцев.

Глубокая пластинка тыльной фасции кисти покрывает тыльные межкостные мышцы (*musculi interossei dorsales*).

Топография верхней конечности

На верхней конечности имеются ямки, борозды, каналы, отверстия, знание которых необходимо для клинической практики.

Подмышечная область

Подмышечная ямка (fossa axillaris) в виде углубления располагается между латеральной поверхностью груди и медиальной поверхностью верхней трети плеча. Ее граница спереди — складка кожи, соответствующая нижнему краю большой грудной мышцы, сзади — складка кожи, соответствующая нижнему краю широчайшей мышцы спины.

Подмышечная полость (cavitas axillaris) образуется после удаления кожи, жировой клетчатки и лимфатических узлов в области подмышечной ямки. Подмышечная полость имеет 4 стенки и 2 отверстия.

1. *Стенки подмышечной полости:*

1) передняя стенка образована большой грудной мышцей (m. pectoralis major) и малой грудной мышцей (m. pectoralis minor);

2) задняя стенка образована широчайшей мышцей спины (m. latissimus dorsi), большой круглой мышцей (m. teres major) и подлопаточной мышцей (m. subscapularis);

3) медиальная стенка образована передней зубчатой мышцей (m. serratus anterior);

4) латеральная стенка образована плечевой костью, покрытой короткой головкой двуглавой мышцы плеча (m. biceps brachii) и клювовидно-плечевой мышцей (m. coracobrachialis).

На *передней стенке* подмышечной полости различают 3 треугольника (рис. 97, а): ключично-грудной треугольник (trigonum clavipectorale) 2 (между ключицей и верхним краем малой грудной мышцы); грудной треугольник (trigonum pectorale) 3 (соответствует проекции малой грудной мышцы); подгрудной треугольник (trigonum subpectorale) 1 (между нижним краем малой грудной мышцы и нижним краем большой грудной мышцы).

На *задней стенке* подмышечной полости располагаются 2 отверстия (рис. 97, б): трехстороннее отверстие (foramen trilaterum) 4

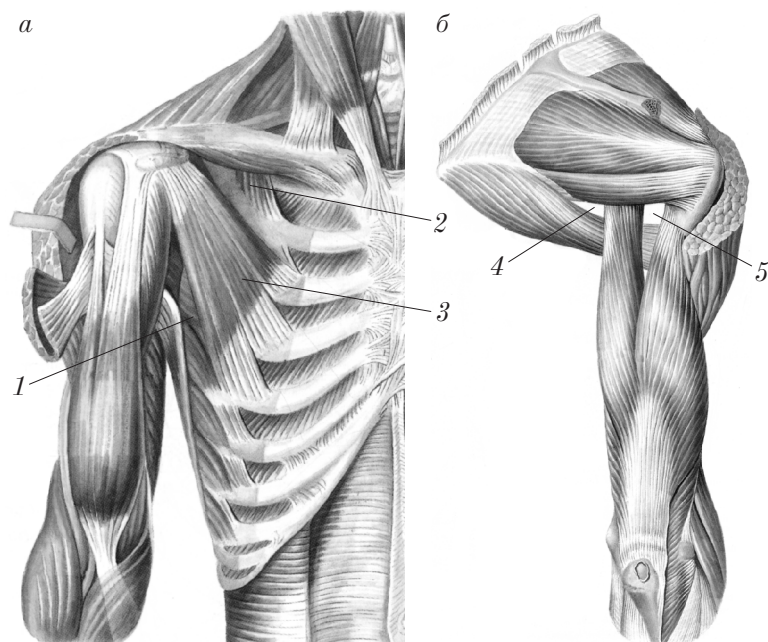


Рис. 97. Топография правой подмышечной полости и правого плеча:
 а — вид спереди; б — вид сзади

расположено медиально и ограничено сверху нижним краем подлопаточной мышцы (вид спереди) или нижним краем малой круглой мышцы (вид сзади), снизу — большой круглой мышцей, латерально — длинной головкой трехглавой мышцы плеча; четырехстороннее отверстие (foramen quadrilaterum) 5 ограничено медиально длинной головкой трехглавой мышцы плеча, латерально — хирургической шейкой плеча, сверху — нижним краем подлопаточной мышцы (вид спереди) или нижним краем малой круглой мышцы (вид сзади), снизу — большой круглой мышцей.

2. *Отверстия подмышечной полости:*

1) верхняя апертура (apertura superior) ограничена ключицей спереди, I ребром медиально и верхним краем лопатки сзади;

2) нижняя апертура (apertura inferior) ограничена спереди нижним краем большой грудной мышцы; сзади — нижним краем широчайшей мышцы спины; латерально и медиально — условными линиями, соединяющими края названных мышц на плече и груди.

Область плеча

В области плеча выделяются следующие топографические образования:

1. *Канал лучевого нерва*, или *плечемышечный канал* (canalis nervi radialis, seu canalis humeromuscularis). Этот канал располагается между плечевой костью (бороздой лучевого нерва (sulcus nervi radialis)) и трехглавой мышцей.

Входное (верхнее) отверстие канала находится на медиальной поверхности плеча на границе его верхней и средней третей между медиальной и латеральной головками трехглавой мышцы плеча и плечевой костью (искать по ходу лучевого нерва (nervus radialis) и глубокой артерии плеча (arteria profunda brachii)).

Выходное (нижнее) отверстие плечемышечного канала располагается на латеральной поверхности плеча на границе средней и нижней его третей между плечевой и плечелучевой мышцами.

2. *Медиальная двуглавая борозда* (sulcus bicipitalis medialis) располагается медиально от двуглавой мышцы плеча, разделяя переднюю и заднюю группы мышц плеча.

В этой борозде лежат плечевая артерия и вена, срединный, локтевой и медиальный кожный нервы предплечья.

3. *Латеральная двуглавая борозда* (sulcus bicipitalis lateralis) менее выражена и располагается латерально от двуглавой мышцы плеча между передней и задней группами мышц, в ней располагается латеральная подкожная вена руки (v. cephalica).

Локтевая область

В *передней локтевой области* (regio cubitalis anterior) различают локтевую ямку (fossa cubitalis) и 2 борозды: переднюю локтевую латеральную (лучевую) борозду (sulcus cubitalis anterior lateralis (radialis)) и переднюю локтевую медиальную (локтевую) борозду (sulcus cubitalis anterior medialis (ulnaris)).

1. *Локтевая ямка* (fossa cubitalis) сверху ограничена плечевой мышцей; с латеральной стороны — плечелучевой мышцей, с медиальной — круглым пронатором; дно локтевой ямки образовано плечевой мышцей.

2. *Передняя локтевая латеральная борозда* (sulcus cubitalis anterior lateralis) латерально ограничена плечелучевой мышцей

(m. brachioradialis), медиально — плечевой мышцей (m. brachialis). Эта борозда соединяет плечемышечный канал (canalis humero-muscularis) и лучевую борозду (sulcus radialis) предплечья.

3. *Передняя локтевая медиальная борозда* (sulcus cubitalis anterior medialis) располагается между круглым пронатором (латерально) и плечевой мышцей (медиально).

В *задней локтевой области* (regio cubitalis posterior) различают 2 борозды: *задняя медиальная локтевая борозда* (sulcus cubitalis posterior medialis) соответствует углублению между локтевым отростком (olecranon) и медиальным надмыщелком плеча (epicondylus medialis); *задняя латеральная локтевая борозда* (sulcus cubitalis posterior lateralis) располагается между локтевым отростком и латеральным надмыщелком (epicondylus lateralis).

Область предплечья

В передней области предплечья (regio antebrachii anterior) выделяются 3 борозды: *лучевая борозда* (sulcus radialis) ограничена плечелучевой мышцей и лучевым сгибателем запястья; в этой борозде располагаются лучевая артерия, вены и поверхностная ветвь лучевого нерва; *срединная борозда* (sulcus medianus) ограничена лучевым сгибателем запястья и поверхностным сгибателем пальцев; в срединной борозде располагается срединный нерв и одноименные сосуды; *локтевая борозда* (sulcus ulnaris) располагается между поверхностным сгибателем пальцев и локтевым сгибателем запястья; в этой борозде обнаруживаются локтевые артерия, вены и локтевой нерв.

Область запястья

В *передней области запястья* (regio carpalis anterior) различают 3 канала: *лучевой канал запястья* (canalis carpi radialis) образуется в результате расщепления удерживателя сгибателей возле кости трапеции; *канал запястья* (canalis carpi) располагается под удерживателем сгибателей; *локтевой канал запястья* (canalis carpi ulnaris) образован расщеплением удерживателя сгибателей возле гороховидной кости.

В *задней области запястья* (regio carpalis posterior) различают 6 костно-фиброзных каналов, расположенных между удерживателями сгибателей.

живателем разгибателей и тылом дистальных эпифизов лучевой и локтевой костей (см. выше).

Область кисти

В области ладони кисти (*palma manus*) различают 3 костно-фиброзных пространства, расположенных между поверхностной и глубокой пластинками ладонной фасции: латеральное пространство соответствует возвышению большого пальца (*thenar*); медиальное пространство — области возвышения мизинца (*hypothenar*); срединное пространство располагается между латеральным и медиальным пространствами.

Контрольные вопросы

1. Какие группы мышц выделяют на верхней конечности?
2. Расскажите об анатомии, топографии и функции мышц пояса верхней конечности.
3. Опишите анатомию, топографию и функцию передней группы мышц плеча.
4. Расскажите об анатомии, топографии и функции задней группы мышц плеча.
5. Дайте общую анатомо-функциональную характеристику мышц предплечья (передней и задней групп).
6. Расскажите об анатомии, топографии и функции мышц поверхностного слоя передней группы предплечья.
7. Расскажите об анатомии, топографии и функции мышц глубокого слоя передней группы предплечья.
8. Опишите анатомию, топографию и функцию мышц поверхностного слоя задней группы предплечья.
9. Расскажите об анатомии, топографии и функции мышц глубокого слоя задней группы предплечья.
10. Какие группы мышц выделяют на кисти?
11. Расскажите об анатомии, топографии и функции мышц возвышения большого пальца (латеральной группы).
12. Опишите анатомию, топографию и функцию мышц возвышения мизинца (медиальной группы).
13. Расскажите об анатомии, топографии и функции мышц средней группы (ладонной впадины).
14. Какие фасции различают на верхней конечности?
15. Опишите анатомию фасций пояса верхней конечности.

16. Расскажите об анатомии фасций плеча и предплечья и их производных.
17. Какие каналы имеются под удерживателем сгибателей и что в них содержится?
18. Какие каналы располагаются под удерживателем разгибателей и что в них содержится?
19. Опишите анатомию фасций кисти и их производных.
20. Опишите границы подмышечной ямки.
21. Опишите топографию подмышечной полости.
22. Расскажите о топографии области плеча.
23. Опишите топографию локтевой области.
24. Опишите топографию области предплечья.
25. Расскажите о топографии области запястья.
26. Опишите топографию области кисти.

Мышцы и фасции нижней конечности

Мышцы нижней конечности делят на 2 большие группы: мышцы таза; мышцы свободной нижней конечности.

Мышцы таза

Тазовый пояс представляет собой костное кольцо и не имеет мышц, приводящих его кости в движение, в отличие от плечевого пояса, где такие мышцы есть. Мышцы таза действуют на тазобедренный сустав и производят движения вокруг трех его осей.

По расположению мышцы таза разделяют на 2 группы: переднюю группу мышц, которые располагаются впереди тазобедренного сустава и прикрепляются к малому вертелу (*trochanter minor*) бедренной кости; заднюю группу мышц, которые располагаютсязади от тазобедренного сустава и прикрепляются к большому вертелу (*trochanter major*) и к ягодичной бугристости бедренной кости.

Передняя группа мышц таза.

1. *Подвздошно-поясничная мышца* (*m. iliopsoas*) 1 (рис. 98) состоит из 2 головок: большой поясничной мышцы (*m. psoas major*) 4 (начинается пятью зубцами от боковой поверхности XII грудного и четырех верхних поясничных позвонков) и под-

вздошной мышцы (*m. iliacus*) 2 (начинается от подвздошной ямки); обе головки соединяются в единую мышцу, прикрепляющуюся к малому вертелу (*trochanter minor*) бедра.

Ф у н к ц и и: сгибание бедра в тазобедренном суставе, вращение бедра кнаружи; при фиксированной нижней конечности — сгибание поясничного отдела позвоночника, наклон таза и туловища вперед.

2. *Малая поясничная мышца* (*m. psoas minor*) 3 (наблюдается в 60 % случаев) начинается от боковой поверхности XII грудного и I поясничного позвонков и вплетается в подвздошную фасцию.

Ф у н к ц и и: натягивает подвздошную фасцию, создает дополнительную опору для подвздошно-поясничной мышцы.

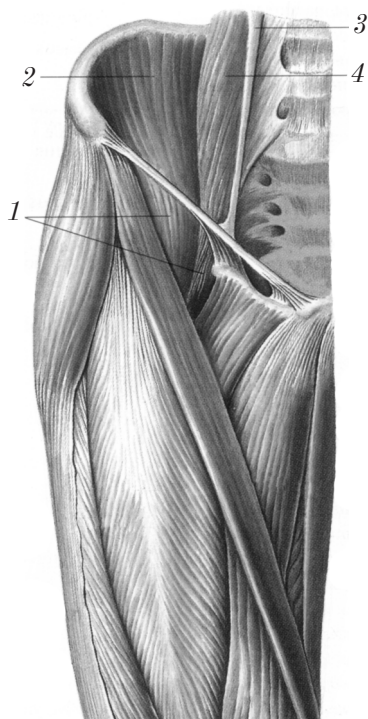


Рис. 98. Подвздошно-поясничная мышца и приводящие мышцы бедра (правая конечность)

Задняя группа мышц таза (рис. 99) располагается в ягодичной области на наружной поверхности таза сзади тазобедренного сустава. Мышцы задней группы образуют 3 слоя: поверхностный, средний и глубокий слой.

Поверхностный слой задней группы состоит из 2 мышц: большой ягодичной мышцы (*m. gluteus maximus*); напрягателя широкой фасции бедра (*m. tensor fasciae latae*).

1. **Большая ягодичная мышца** (*m. gluteus maximus*) 1 четырехугольной формы, широкая и толстая, занимает ягодичную область.

Н а ч а л о: задняя часть наружной поверхности подвздошной кости кзади от ягодичной линии, задняя поверхность крестца и копчика, крестцово-бугорная связка.

П р и к р е п л е н и е:

1) верхние пучки — широкая фасция бедра и подвздошно-большеберцовый тракт;

2) нижние пучки — ягодичная бугристость бедренной кости.

Ф у н к ц и и: разгибание бедра, вращение бедра кнаружи, при фиксированной нижней конечности мышца разгибает туловище, участвует в поддержании туловища в вертикальном положении (военная осанка).

2. **Напрягатель широкой фасции бедра** (*m. tensor fasciae latae*) 3 плоская мышца, располагается на латеральной поверхности бедра, начало — передняя верхняя подвздошная ость, прикрепление (опосредованно через подвздошно-большеберцовый тракт (*tractus iliotibialis*)) 4 к бугристости большеберцовой кости. В эмбриогенезе эта мышца отщепляется от средней ягодичной мышцы.

Ф у н к ц и и: натягивает *tractus iliotibialis*, сгибает бедро, сгибает голень в коленном суставе и вращает его кнаружи.

Средний слой задней группы мышц таза представлен одной мышцей — средней ягодичной (*m. gluteus medius*) 2 треугольной формы, которая располагается под большой ягодичной мышцей.

Н а ч а л о: наружная поверхность крыла подвздошной кости (между передней и задней ягодичными линиями и подвздошным гребнем).

П р и к р е п л е н и е: верхушка и наружная поверхность большого вертела.

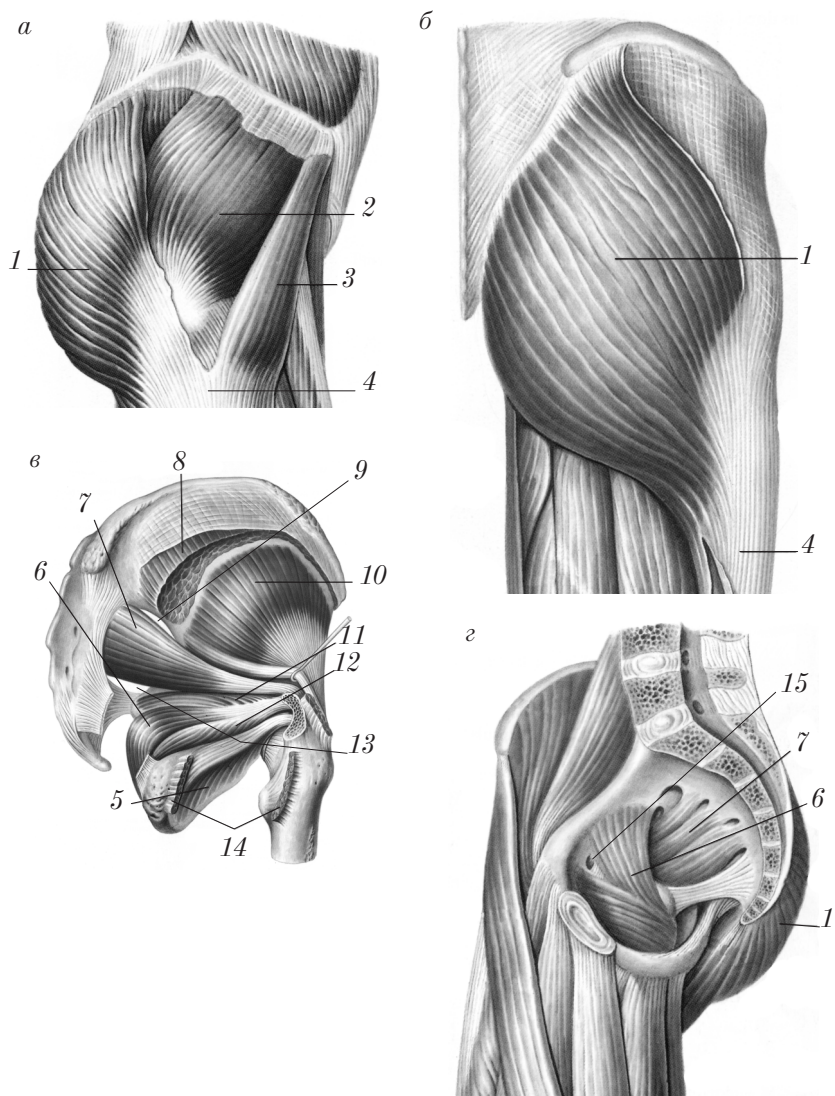


Рис. 99. Мышцы таза (правая конечность):
a — вид сбоку (поверхностный слой); *б* — вид сзади (поверхностный слой);
в — вид сбоку (средний слой); *г* — вид с медиальной стороны

Ф у н к ц и и: отведение бедра, вращение бедра внутрь (передние пучки мышцы), вращение бедра кнаружи (задние пучки мышцы); при фиксированной нижней конечности мышца наклоняет таз в свою сторону.

Глубокий слой задней группы мышц таза включает следующие мышцы: малую ягодичную мышцу (*m. gluteus minimus*); грушевидную мышцу (*m. piriformis*); внутреннюю запирательную мышцу (*m. obturatorius internus*); верхнюю и нижнюю близнецовые мышцы (*mm. gemelli superior et inferior*); квадратную мышцу бедра (*m. quadratus femoris*); наружную запирательную мышцу (*m. obturatorius externus*).

1. *Малая ягодичная мышца* (*m. gluteus minimus*) 10 — плоская, треугольной формы, лежит под средней ягодичной мышцей.

Н а ч а л о: наружная поверхность крыла подвздошной кости между передней и нижней ягодичными линиями.

П р и к р е п л е н и е: передний край большого вертела.

Ф у н к ц и и: отведение бедра, вращение бедра кнутри (передние пучки мышцы), вращение бедра кнаружи (задние пучки мышцы).

2. *Грушевидная мышца* (*m. piriformis*) 7 выходит через большое седалищное отверстие.

Н а ч а л о: передняя поверхность крестца латеральнее отверстий между II—IV крестцовыми позвонками.

П р и к р е п л е н и е: большой вертел.

Ф у н к ц и и: вращение бедра кнаружи и отведение.

3. *Внутренняя запирательная мышца* (*m. obturatorius internus*) 6 начинается от внутренней окружности запирательного отверстия (*foramen obturatum*) и запирательной мембраны (*membrana obturatoria*), проходит через малое седалищное отверстие (*foramen ischiadicum minus*). Вне полости таза к сухожилию мышцы прирастают 2 плоских и узких мышечных пучка: *верхняя близнецовая мышца* (*m. gemellus superior*) 11 — начинается от седалищной ости (*spina ischiadica*) и *нижняя близнецовая мышца* (*m. gemellus inferior*) 12 — начинается от седалищного бугра. Внутренняя запирательная и близнецовые мышцы прикрепляются к вертельной лямке (*fossa trochanterica*) бедренной кости.

Ф у н к ц и я: вращение бедра кнаружи.

4. *Квадратная мышца бедра* (m. quadratus femoris) 14 — плоская квадратная мышца, лежит под большой ягодичной мышцей.

Н а ч а л о: латеральная поверхность седалищного бугра.

П р и к р е п л е н и е: межвертельный гребень.

Ф у н к ц и я: вращение бедра кнаружи.

5. *Наружная запирательная мышца* (m. obturatorius externus) 5 располагается под квадратной мышцей бедра.

Н а ч а л о: наружная поверхность запирательной мембраны и край запирательного отверстия.

П р и к р е п л е н и е: вертельная ямка.

Ф у н к ц и я: вращение бедра кнаружи.

Мышцы свободной нижней конечности

Мышцы свободной нижней конечности (musculi membri inferioris liberi) разделяются на 3 группы: мышцы бедра, мышцы голени, мышцы стопы.

Мышцы бедра

В мышцах бедра выделяют 3 группы: переднюю, заднюю и медиальную.

Передняя группа мышц бедра осуществляет главным образом разгибание голени в коленном суставе, а также сгибание бедра и наклон таза вперед (рис. 100). Эта группа включает 2 мышцы: портняжную мышцу (m. sartorius); четырехглавую мышцу бедра (m. quadriceps femoris).

1. *Портняжная мышца* (m. sartorius) 9 — самая длинная во всем теле мышца, лежит на границе с медиальной группой мышц бедра.

Н а ч а л о: верхняя передняя ость подвздошной кости.

П р и к р е п л е н и е: бугристость большеберцовой кости, фасция голени.

Ф у н к ц и и: сгибание бедра и голени, согнутую голень вращает внутрь.

2. *Четырехглавая мышца бедра* (m. quadriceps femoris) — сильная, самая крупная во всем теле мышца, состоит из четырех головок, которые вблизи надколенника образуют общее сухожи-

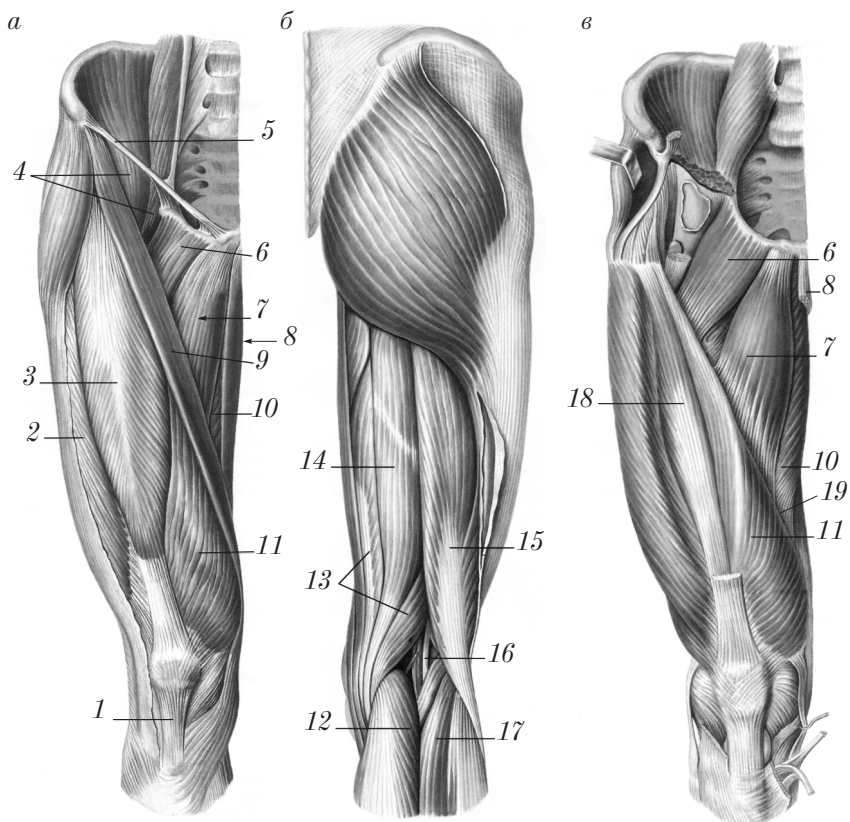


Рис. 100. Мышцы правого бедра:

a — вид спереди; *б* — вид сзади; *в* — вид спереди (портняжная и прямая мышцы бедра удалены)

лие, которое, фиксируясь к основанию и боковым краям надколенника, продолжается в связку надколенника (*lig. patellae*) *1*, прикрепляющуюся к *tuberositas tibiae*. Головками четырехглавой мышцы бедра являются:

1) прямая мышца бедра (*m. rectus femoris*) *3* — двуперистая веретенообразной формы, более обособлена, чем другие головки; лежит поверхностно вдоль середины бедра (*начало*: передняя нижняя ость подвздошной кости, верхняя часть вертлужной впадины);

2) латеральная широкая мышца бедра (*m. vastus lateralis*) 2 — наиболее широкая из всех головок четырехглавой мышцы, располагается на латеральной и частью на задней поверхности бедра (начало: большой вертел, межвертельная линия, латеральная губа шероховатой линии бедра);

3) промежуточная широкая мышца бедра (*m. vastus intermedius*) 18 в виде сухожильно-мышечной пластинки лежит под прямой мышцей бедра (начало: передняя поверхность бедренной кости (ниже межвертельной линии));

4) медиальная широкая мышца бедра (*m. vastus medialis*) 11 — толстая плоская мышца, занимает переднюю и медиальную поверхность бедра (начало: медиальная губа шероховатой линии бедра).

Все четыре головки образуют мощное сухожилие, прикрепляющееся к надколеннику и переходящее в связку надколенника (*ligamentum patellae*) 1, которая прикрепляется к бугристости большеберцовой кости.

Функции четырехглавой мышцы бедра: разгибание голени, сгибание бедра (прямая мышца бедра).

Задняя группа мышц бедра (см. рис. 100) включает 3 мышцы: двуглавую мышцу бедра (*m. biceps femoris*); полусухожильную мышцу (*m. semitendinosus*); полуперепончатую мышцу (*m. semimembranosus*). Они имеют общее начало на седалищном бугре (за исключением короткой головки двуглавой мышцы); прикрепляются эти мышцы к проксимальным эпифизам костей голени. Функции: сгибание голени в коленном суставе, разгибание бедра.

1. **Двуглавая мышца бедра** (*m. biceps femoris*) 15 — самая большая из мышц задней группы, занимает латеральное положение и имеет две головки: длинную (*caput longum*), начинается от седалищного бугра, и короткую (*caput breve*), начинается от нижнего отдела латеральной губы шероховатой линии бедра. Обе головки образуют мощное брюшко, которое переходит в длинное сухожилие.

Прикрепление: головка малоберцовой кости, фасция голени.

Функции: сгибание и вращение голени снаружи, разгибание бедра.

2. *Полусухожильная мышца* (m. semitendinosus) 14 — длинная мышца, нижняя треть представлена сухожилием; располагается на заднемедиальной поверхности бедра.

Н а ч а л о: седалищный бугор.

П р и к р е п л е н и е: бугристость большеберцовой кости (с медиальной стороны), фасция голени.

Ф у н к ц и и: разгибание и приведение бедра, сгибание и вращение голени внутрь.

3. *Полуперепончатая мышца* (m. semimembranosus) 13 покрыта полусухожильной мышцей; в начале имеет вид плоского широкого сухожилия.

Н а ч а л о: седалищный бугор.

П р и к р е п л е н и е: конечное сухожилие у места прикрепления образует три пучка (глубокая гусиная лапка (pes anserinus profundus)): первый крепится к медиальному мыщелку tibia, другой — к фасции, покрывающей m. popliteus, третий — переходит в lig. popliteum obliquum.

Ф у н к ц и и: разгибание и приведение бедра; сгибание и вращение голени внутрь.

Медиальная группа мышц бедра (см. рис. 100) имеет общую функцию: приведение бедра и частично вращение его кнаружи. Мышцы начинаются на лобковой и седалищной костях и прикрепляются к медиальной губе шероховатой линии бедра. Мышцы медиальной группы представлены пятью мышцами: гребенчатой (m. pectineus); длинной приводящей (m. adductor longus); короткой приводящей (m. adductor brevis); большой приводящей (m. adductor magnus); тонкой (m. gracilis).

1. *Гребенчатая мышца* (m. pectineus) 6 в виде пластинки располагается кнутри от подвздошно-поясничной мышцы (m. iliopsoas) 4.

Н а ч а л о: верхняя ветвь и гребень лобковой кости.

П р и к р е п л е н и е: гребенчатая линия бедренной кости.

Ф у н к ц и и: приведение, сгибание бедра и вращение его кнаружи.

2. *Длинная приводящая мышца* (m. adductor longus) 7 имеет треугольную форму, располагается медиально от гребенчатой мышцы.

Н а ч а л о: лобковая кость.

П р и к р е п л е н и е: средняя треть медиальной губы шероховатой линии бедренной кости.

Ф у н к ц и и: приведение, сгибание бедра и вращение его кнаружи.

3. *Короткая приводящая мышца* (m. adductor brevis) в виде плоской, треугольной пластинки располагается кзади от гребенчатой и длинной приводящей мышц.

Н а ч а л о: нижняя ветвь лобковой кости.

П р и к р е п л е н и е: верхняя треть медиальной губы шероховатой линии бедренной кости.

Ф у н к ц и и: приведение, сгибание бедра и вращение его кнаружи.

4. *Большая приводящая мышца* (m. adductor magnus) 10 — широкая и самая мощная из всех приводящих мышц бедра. Она располагается кзади от короткой и длинной приводящих мышц бедра.

Н а ч а л о: ветви лобковой и седалищной костей, седалищный бугор.

П р и к р е п л е н и е: медиальная губа шероховатой линии и медиальный надмыщелок бедренной кости; в сухожилии мышцы имеется сухожильная щель (hiatus tendineus) (нижнее отверстие приводящего канала), через которое в подколенную ямку следуют бедренные артерия и вены.

Ф у н к ц и и: приведение и разгибание бедра.

5. *Тонкая мышца* (m. gracilis) 8 — длинная мышца, лежит вдоль всей медиальной поверхности бедра.

Н а ч а л о: передняя поверхность лобковой кости.

П р и к р е п л е н и е: бугристость большеберцовой кости (с медиальной стороны).

Ф у н к ц и и: приведение бедра, сгибание и вращение голени внутрь.

В области медиального мыщелка бедренной и большеберцовой костей концентрируются сухожилия трех мышц бедра: спереди — m. sartorius 9, кзади — m. semitendinosus 14, посередине — m. gracilis 8. Эти сухожилия, огибая дугообразно медиальный мыщелок tibia, соединяются между собой и образуют так называемую поверхностную гусиную лапку (pes anserinus superficialis).

Мышцы голени

Мышцы голени относятся к длинным мышцам, за исключением подколенной (*m. popliteus*), окружают кости голени, оставляя непокрытыми их эпифизы, а также передний край и медиальную поверхность большеберцовой кости.

Мышцы голени подразделяются на 3 группы: переднюю, заднюю, латеральную.

Передняя группа мышц голени (рис. 101) располагается впереди от межкостной мембраны и малоберцовой кости; сухожилия этой группы мышц следуют впереди от голеностопного сустава.

Функции передней группы мышц: разгибание и супинация стопы, разгибание пальцев стопы.

Передняя группа мышц голени включает 3 мышцы: переднюю большеберцовую мышцу (*m. tibialis anterior*); длинный разгибатель пальцев (*m. extensor digitorum longus*); длинный разгибатель большого пальца стопы (*m. extensor hallucis longus*).

1. **Передняя большеберцовая мышца** (*m. tibialis anterior*) 5 располагается на латеральной поверхности большеберцовой кости.

Начало: медиальный мыщелок, латеральная поверхность большеберцовой кости, межкостная перепонка голени.

Прикрепление: медиальная клиновидная кость, основание I плюсневой кости.

Функции: разгибает стопу и поднимает ее медиальный край (*supinatio*); при фиксированной стопе наклоняет голень впереди.

2. **Длинный разгибатель пальцев** (*m. extensor digitorum longus*) 2 — одноперистая мышца, лежит латерально от передней

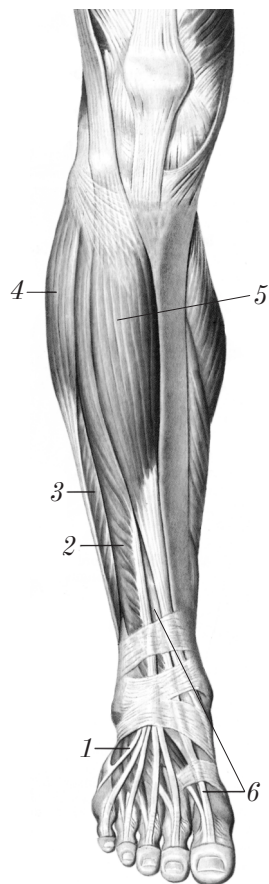


Рис. 101. Передняя группа мышц правой голени

большеберцовой мышцы. От нижней части длинного разгибателя пальцев иногда отделяется мышечное брюшко к латеральному краю стопы — третья малоберцовая мышца (*m. peroneus tertius*) 1.

Н а ч а л о: верхняя треть большеберцовой кости, головка и передний край малоберцовой кости, передняя межмышечная перегородка; общее сухожильное растяжение на тыле стопы делится на четыре отдельных сухожилия.

П р и к р е п л е н и е: основания проксимальных фаланг (боковые пучки) и основания средних фаланг (средние пучки) II–V пальцев.

Ф у н к ц и и: разгибание II–V пальцев стопы, разгибание стопы, поднятие латерального края стопы (*pronatio*); при фиксированной стопе наклоняет голень кпереди.

3. *Длинный разгибатель большого пальца стопы* (*m. extensor hallucis longus*) 6 — одноперистая мышца, располагается между большеберцовой мышцей и длинным разгибателем пальцев.

Н а ч а л о: медиальная поверхность средней и нижней трети малоберцовой кости и межкостная мембрана голени.

П р и к р е п л е н и е: основание дистальной и проксимальной фаланг большого пальца стопы.

Ф у н к ц и и: разгибание большого пальца и стопы; при фиксированной стопе наклоняет голень кпереди.

Задняя группа мышц голени включает наибольшую массу мышц голени, которые в основном являются сгибателями и супинаторами стопы. Они располагаются в 2 слоя: поверхностный, глубокий.

Мышцы поверхностного слоя задней группы сильнее, чем мышцы глубокого слоя; они представлены двумя мышцами: трехглавой мышцей голени (*m. triceps surae*), подошвенной мышцей (*m. plantaris*) (рис. 102).

1. *Трехглавая мышца голени* (*m. triceps surae*) определяет округлость голени и состоит из двух мышц: икроножной (*m. gastrocnemius*), расположенной поверхностно, и камбаловидной (*m. soleus*) 3, которая лежит глубже. Икроножная мышца имеет 2 головки: медиальную (*caput mediale*) 1 и латеральную (*caput laterale*) 2 (н а ч а л о — подколенная поверхность бедренной кости над медиальным и латеральным мышцелками). Камбаловидная мышца является третьей головкой трехглавой мышцы голени;

начинается от головки и верхней трети тела малоберцовой кости, линии камбаловидной мышцы большеберцовой кости, средней трети тела большеберцовой кости. Внизу икроножная и камбаловидная мышцы образуют общее пяточное (ахиллово) сухожилие (tendo calcaneus) 4, которым прикрепляются к пяточному бугру.

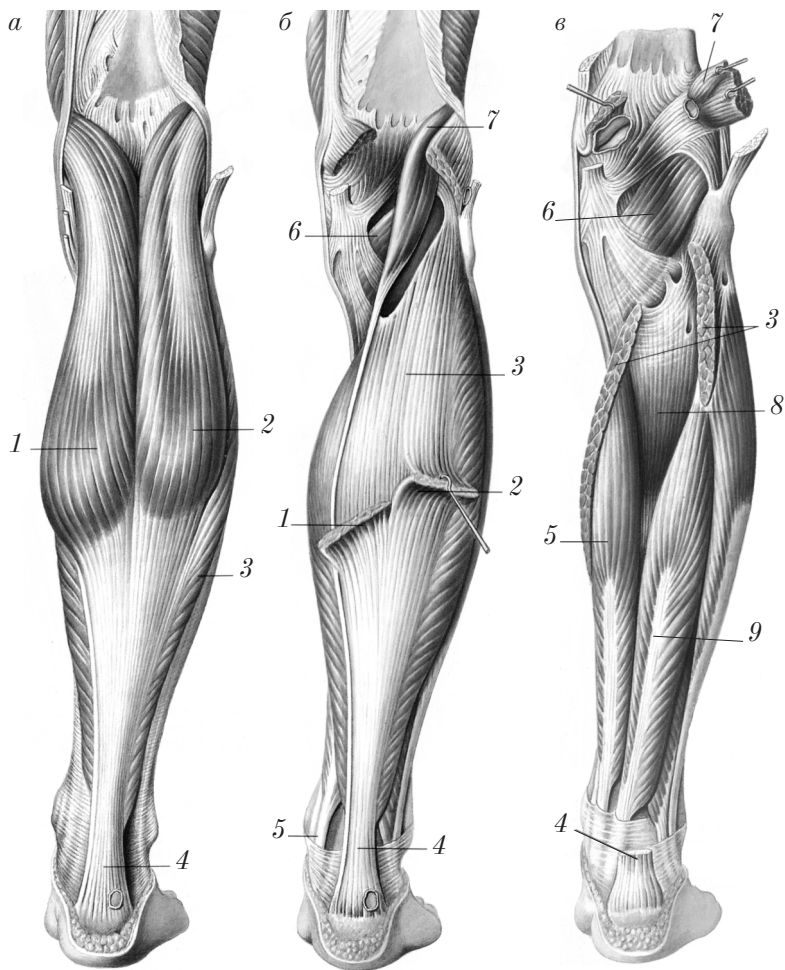


Рис. 102. Задняя группа мышц правой голени: *а* — поверхностный слой; *б* — икроножная мышца удалена; *в* — трехглавая мышца голени удалена

Функции: сгибание и супинация стопы, сгибание голени (*m. gastrocnemius*).

2. *Подшвенная мышца* (*m. plantaris*) 7 — непостоянная, имеет короткое брюшко и длинное тонкое сухожилие.

Начало: над латеральным мышцелком бедренной кости, задняя поверхность капсулы коленного сустава.

Прикрепление: к пяточной кости, срастаясь с пяточным сухожилием, или самостоятельно.

Функции: натягивает капсулу коленного сустава, участвует в сгибании голени и стопы.

Мышцы глубокого слоя задней группы (см. рис. 102) располагаются на костях голени и межкостной мембране (*membrana interossea*). Эти мышцы, за исключением подколенной мышцы, — антагонисты передней группы мышц голени, их сухожилия следуют на подошву стопы позади медиальной лодыжки, т.е. от голеностопного сустава, поэтому их функция в целом — сгибание стопы. К глубокому слою мышц голени относятся 4 мышцы: подколенная (*m. popliteus*); длинный сгибатель пальцев (*m. flexor digitorum longus*); задняя большеберцовая (*m. tibialis posterior*); длинный сгибатель большого пальца стопы (*m. flexor hallucis longus*).

1. *Подколенная мышца* (*m. popliteus*) 6 — короткая плоская мышца с длинным сухожилием, прилежит к верхнему краю камбаловидной мышцы (*m. soleus*) 3.

Начало: латеральный мышцелок бедренной кости, капсула коленного сустава.

Прикрепление: задняя поверхность большеберцовой кости.

Функции: сгибает голень, вращает голень внутрь, оттягивает капсулу коленного сустава.

2. *Длинный сгибатель пальцев* (*m. flexor digitorum longus*) 5 лежит на задней поверхности голени (самая медиальная мышца из глубокого слоя), на подошве образует 4 сухожилия ко II—V пальцам.

Начало: средняя треть задней поверхности большеберцовой кости, глубокий листок фасции голени.

Прикрепление: подошвенная поверхность оснований дистальных фаланг II—V пальцев.

Ф у н к ц и и: сгибание II—V пальцев, сгибание стопы, вращение стопы внутрь (супинация).

3. *Задняя большеберцовая мышца* (m. tibialis posterior) 8 лежит на межкостной мембране (membrana interossea) между длинным сгибателем пальцев и длинным сгибателем большого пальца стопы.

Н а ч а л о: верхняя половина межкостной перепонки, примыкающие края большеберцовой и малоберцовой костей.

П р и к р е п л е н и е: подошвенная поверхность ладьевидной и трех клиновидных костей.

Ф у н к ц и и: сгибание и приведение стопы, вращение стопы внутрь (супинация).

4. *Длинный сгибатель большого пальца стопы* (m. flexor hallucis longus) 9 — самая сильная из глубоких мышц, занимает латеральное положение, лежит на малоберцовой кости.

Н а ч а л о: нижние 2/3 малоберцовой кости, межкостная перепонка, задняя межмышечная перегородка голени.

П р и к р е п л е н и е: основание дистальной фаланги большого пальца стопы.

Ф у н к ц и и: сгибание большого пальца стопы, сгибание стопы, вращение стопы внутрь (супинация).

Латеральная группа мышц голени (см. рис. 101) (главным образом сгибатели и пронаторы стопы) покрывает малоберцовую кость и представлена двумя мышцами: длинной малоберцовой мышцей (m. peroneus longus); короткой малоберцовой мышцей (m. peroneus brevis). Их сухожилия проходят позади латеральной лодыжки.

1. *Длинная малоберцовая мышца* (m. peroneus longus) 4 лежит поверхностно, сухожилие обходит сзади и снизу латеральную лодыжку, огибает латеральный край стопы и, пересекая подошву, прикрепляется к медиальному краю стопы.

Н а ч а л о: головка и верхняя часть малоберцовой кости, передняя и задняя межмышечные перегородки, фасция голени.

П р и к р е п л е н и е: медиальный край медиальной клиновидной кости (os cuneiforme mediale) и I кость плюсны.

Ф у н к ц и и: сгибание и отведение стопы, опускание медиального края стопы (пронация), укрепление поперечного свода стопы.

2. *Короткая малоберцовая мышца* (m. peroneus brevis) 3 лежит под длинной малоберцовой мышцей непосредственно на малоберцовой кости, направляется к латеральному краю стопы.

Н а ч а л о: тело малоберцовой кости в пределах ее средней и нижней трети и от соответствующих частей передней и задней межмышечных перегородок.

П р и к р е п л е н и е: бугристость V кости плюсны.

Ф у н к ц и и: сгибание и отведение стопы, подъем латерального края стопы (пронация).

Мышцы стопы

Мышцы стопы делятся на 2 группы: мышцы тыла стопы и мышцы подошвы стопы.

Мышцы тыла стопы (рис. 103) располагаются под сухожилиями длинного разгибателя пальцев и представлены двумя мышцами: коротким разгибателем пальцев (*m. extensor digitorum brevis*); коротким разгибателем большого пальца (*m. extensor hallucis brevis*).

1. *Короткий разгибатель пальцев* (*m. extensor digitorum brevis*) 1 — плоская слабая мышца, лежит непосредственно на костях стопы.

Н а ч а л о: переднелатеральная поверхность пяточной кости.

П р и к р е п л е н и е: тыльный апоневроз средних и дистальных фаланг II—IV пальцев.

Ф у н к ц и я: разгибание и отведение II—IV пальцев.

2. *Короткий разгибатель большого пальца стопы* (*m. extensor hallucis brevis*) 2 — плоская, треугольная мышца, располагается медиальнее короткого разгибателя пальцев.

Н а ч а л о: верхняя поверхность пяточной кости.

П р и к р е п л е н и е: основание проксимальной фаланги большого пальца стопы.

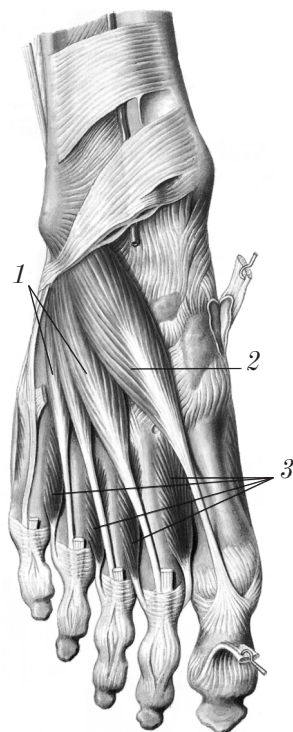


Рис. 103. Мышцы тыла правой стопы (передняя группа мышц голени и их сухожилия удалены)

Ф у н к ц и я: разгибание большого пальца стопы.

Мышцы подошвы стопы (рис. 104) делятся на 3 группы: медиальную, латеральную и среднюю.

Медиальная группа мышц подошвы стопы располагается по медиальному краю стопы и представлена тремя мышцами: мышцей, отводящей большой палец стопы (*m. abductor hallucis*); коротким сгибателем большого пальца стопы (*m. flexor hallucis brevis*); мышцей, приводящей большой палец стопы (*m. adductor hallucis*).

1. **Мышца, отводящая большой палец стопы** (*m. abductor hallucis*) 5, располагается наиболее поверхностно на медиальном крае стопы.

Н а ч а л о: медиальный отросток (*processus medialis*) пяточного бугра, удерживатель сухожилий-сгибателей.

П р и к р е п л е н и е: основание проксимальной фаланги, медиальная сесамовидная косточка.

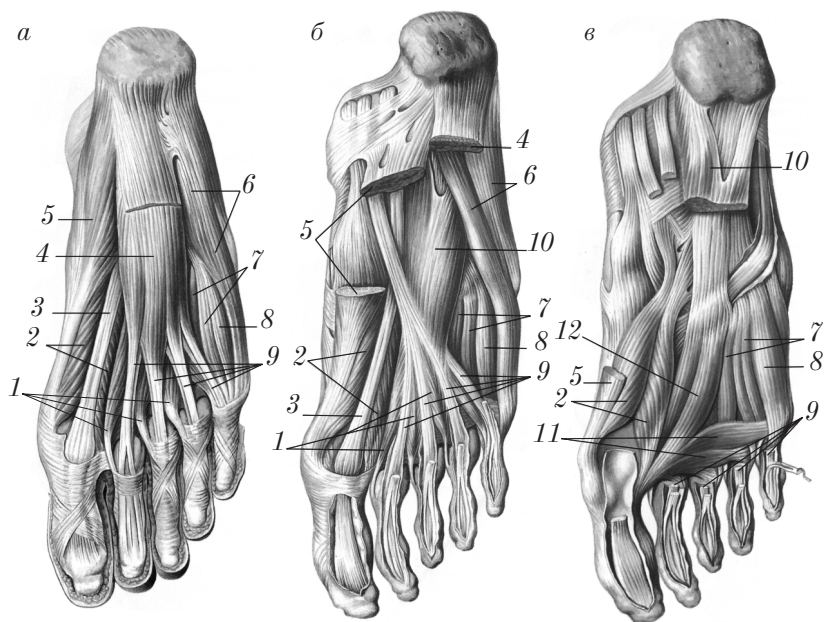


Рис. 104. Мышцы правой подошвы:

a — поверхностный слой мышц подошвы; *б* — удален короткий сгибатель пальцев; *в* — удалены короткий сгибатель пальцев и мышцы, отводящие большой и малый пальцы стопы

Функции: отводит большой палец стопы, удерживает продольный свод стопы.

2. *Короткий сгибатель большого пальца стопы* (m. flexor hallucis brevis) 2 имеет две головки: медиальную (caput mediale) и латеральную (caput laterale), между которыми проходит сухожилие длинного сгибателя большого пальца стопы 3.

Начало медиальной головки — сухожилия мышцы длинного сгибателя пальцев; латеральной головки — подошвенная поверхность медиальной клиновидной и ладьевидной костей.

Прикрепление: сесамовидные кости в области I плюснефалангового сочленения, основание проксимальной фаланги большого пальца.

Функция: сгибание большого пальца стопы, укрепление продольного свода стопы.

3. *Мышца, приводящая большой палец стопы* (m. adductor hallucis), лежит глубоко и латеральнее короткого сгибателя большого пальца стопы под общими сгибателями пальцев, имеет 2 головки: косую головку (caput obliquum) 12 (более длинную); поперечную головку (caput transversum) 11.

Начало косой головки — кубовидная и все клиновидные кости, основания II–IV костей плюсны; поперечной — суставные сумки плюснефаланговых суставов, подошвенные связки.

Прикрепление: основание первой фаланги, латеральная сесамовидная косточка большого пальца.

Функции: приведение большого пальца, укрепление продольного и поперечного сводов стопы.

Латеральная группа мышц подошвы стопы располагается на латеральном крае стопы и представлена двумя мышцами: мышцей, отводящей мизинец стопы (m. abductor digiti minimi), коротким сгибателем мизинца стопы (m. flexor digiti minimi brevis).

1. *Мышца, отводящая мизинец стопы* (m. abductor digiti minimi) 6, занимает латеральный край стопы и располагается поверхностнее других мышц.

Начало: пяточная кость.

Прикрепление: основание проксимальной фаланги мизинца.

2. *Короткий сгибатель мизинца стопы* (m. flexor digiti minimi brevis) 8 лежит под подошвенным апоневрозом, медиально от мышцы, отводящей мизинец стопы на подошвенной стороне V плюсневой кости.

Н а ч а л о: основание V кости плюсны.

П р и к р е п л е н и е: основание проксимальной фаланги мизинца.

Ф у н к ц и и: обеих вышеназванных мышц соответствуют названиям мышц, а также они укрепляют латеральный край свода стопы.

Средняя группа мышц подошвы стопы располагается в средней области подошвы между латеральной и медиальной группами мышц. Эту группу составляют следующие мышцы: короткий сгибатель пальцев (m. flexor digitorum brevis); квадратная мышца подошвы (m. quadratus plantae); червеобразные мышцы (musculi lumbricales); тыльные межкостные мышцы (musculi interossei dorsales); подошвенные межкостные мышцы (musculi interossei plantares).

1. *Короткий сгибатель пальцев* (m. flexor digitorum brevis) 4 имеет толстое брюшко, расположенное под подошвенным апоневрозом.

Н а ч а л о: пяточный бугор, подошвенный апоневроз.

Общее брюшко делится на четыре сухожилия, которые идут к II–V пальцам. Каждое сухожилие разделяется на две ножки, которые прикрепляются с обеих сторон оснований средних фаланг пальцев.

Ф у н к ц и и: сгибание II–V пальцев, укрепление продольных сводов стопы («активная затяжка»).

2. *Квадратная мышца подошвы* (m. quadratus plantae) 10 четырехугольной формы, располагается под коротким сгибателем пальцев, связана с сухожилием длинного сгибателя пальцев 9. Начинается двумя головками, которые сливаются в общее брюшко.

Н а ч а л о: пяточный бугор.

П р и к р е п л е н и е: наружный край сухожилия длинного сгибателя пальцев.

Ф у н к ц и и: устанавливает продольно тягу косо направленных сухожилий длинного сгибателя пальцев, сгибает пальцы совместно с длинным сгибателем пальцев.

3. *Червеобразные мышцы* (musculi lumbricales) 1 — четыре тонких, веретенообразных мышечных пучка, лежат между сухожилиями длинного сгибателя пальцев.

Н а ч а л о: сухожилия длинного сгибателя пальцев.

П р и к р е п л е н и е: медиальный край проксимальных фаланг II—V пальцев.

Ф у н к ц и я: сгибание проксимальных фаланг пальцев.

4. *Межкостные мышцы* (musculi interossei) располагаются в межплюсневых промежутках и разделяются (аналогично межкостным мышцам кисти) на 2 группы: подошвенные межкостные мышцы (musculi interossei plantares) (три мышцы); тыльные межкостные мышцы (musculi interossei dorsales) (четыре мышцы), однако в отличие от кисти они группируются вокруг II пальца стопы.

Подошвенные межкостные мышцы (musculi interossei plantares) 7, в количестве трех, расположены между II—V костями плюсны.

Н а ч а л о: латеральные поверхности III—V костей плюсны.

П р и к р е п л е н и е: основания проксимальных фаланг III—V пальцев.

Ф у н к ц и и: приведение III, IV и V пальцев по направлению ко второму пальцу, сгибание пальцев в плюснефаланговых суставах и разгибание в межфаланговых суставах.

Тыльные межкостные мышцы (musculi interossei dorsales) (см. рис. 103) 3, в количестве четырех, лежат между обращенными друг к другу поверхностями I—V костей плюсны.

Н а ч а л о: двумя головками от соседних плюсневых костей.

П р и к р е п л е н и е: основания проксимальных фаланг и сухожилия длинного разгибателя пальцев.

Ф у н к ц и и: сгибание пальцев в плюснефаланговых суставах и разгибание в межфаланговых суставах; первая межкостная дорсальная мышца тянет II палец медиально, остальные межкостные мышцы тянут II, III, IV пальцы латерально (все движения ограничены в объеме).

Фасции, синовиальные сумки и влагалища сухожилий нижней конечности

На нижней конечности выделяют следующие фасции: фасции мышц таза; фасции бедра; подколенную фасцию; фасцию голени; фасции стопы.

Фасции мышц таза

Различают следующие фасции мышц таза: поясничную фасцию (*fascia lumbalis*); подвздошную фасцию (*fascia iliaca*); ягодичную фасцию (*fascia glutea*).

Поясничная фасция (*fascia lumbalis*) покрывает большую поясничную мышцу (*m. psoas major*). Медиально эта фасция соединяется с межпозвоночными дисками, телами позвонков и верхней частью крестца, латерально — с фасцией квадратной мышцы поясницы. Между телом I поясничного и поперечным отростком II поясничного позвонка поясничная фасция образует медиальную дугообразную связку (*ligamentum arcuatum mediale*).

Подвздошная фасция (*fascia iliaca*) покрывает подвздошную мышцу (*m. iliacus*), образуя для нее костно-фасциальный футляр. Под паховой связкой (рис. 105, *a*) подвздошная фасция уплотняется и образует подвздошно-гребенчатую дугу (*arcus iliopectineus*) 7, которая спереди и латерально сростается с паховой связкой, а сзади и медиально прикрепляется к подвздошно-лобковому возвышению (*eminentia iliopectinea*). Подвздошно-гребенчатая дуга (*arcus iliopectineus*) все пространство под паховой связкой делит на 2 лакуны: мышечную (*lacuna musculorum*) 5, которая располагается латерально, и сосудистую (*lacuna vasorum*) 8 — медиально.

Поясничная и подвздошная фасции — части общей внутренней фасции живота (*fascia endoabdominalis*). Внизу эти фасции переходят в широкую фасцию бедра (*fascia lata*).

Ягодичная фасция (*fascia glutea*) состоит из 2 пластинок: поверхностная пластинка (*lamina superficialis*) покрывает большую ягодичную мышцу (*m. gluteus maximus*); глубокая пластинка (*lamina profunda*) покрывает среднюю ягодичную мышцу (*m. gluteus medius*), грушевидную мышцу (*m. piriformis*), внутреннюю запирательную мышцу (*m. obturatorius internus*) и квадратную

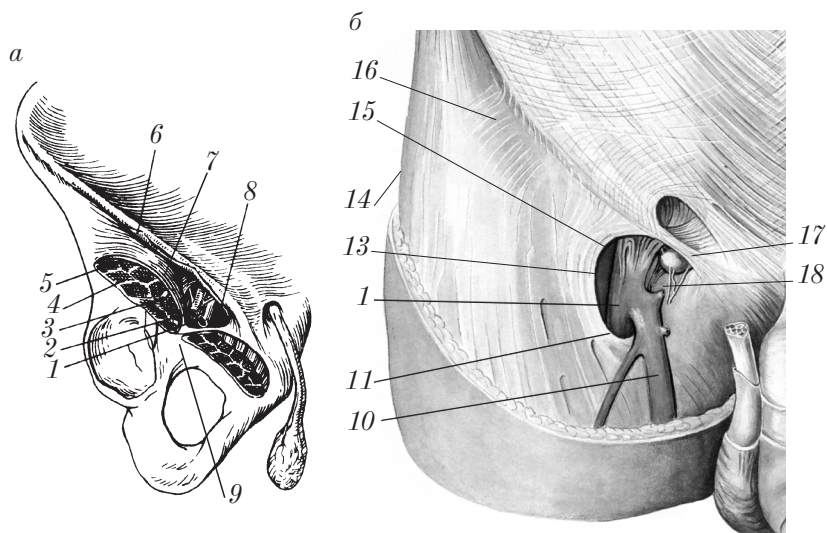


Рис. 105. Топография правого бедра:
 а — мышечная и сосудистая лакуны; б — бедренный канал
 (решетчатая фасция удалена)

мышцу бедра (*m. quadratus femoris*). Внизу ягодичная фасция продолжается в широкую фасцию бедра.

Поверхностная (подкожная) фасция в ягодичной области не выражена из-за сильного развития подкожного жирового слоя.

Фасции бедра

В области бедра можно выделить 2 фасции: поверхностную фасцию (*fascia superficialis*) (подкожную) и собственную фасцию.

Поверхностная фасция (*fascia superficialis*) выражена только в верхней половине бедра, где между поверхностной и собственной фасциями находятся подкожные вены, лимфатические сосуды, жировая клетчатка.

Собственная фасция на бедре (см. рис. 105, б) 16 носит название **широкой фасции бедра** (*fascia lata*) и представляет собой плотную пластинку, окружающую мышцы бедра. Спереди и сверху широкая фасция срастается с паховой связкой, сзади — с ягодичной фасцией, а внизу переходит в фасцию голени. На латеральной

поверхности бедра широкая фасция достигает наибольшей плотности и образует тяж — подвздошно-большеберцовый тракт (*tractus iliotalibialis*) 14, который формируется в области передней верхней ости подвздошной кости и простирается до области латерального мыщелка большеберцовой кости.

В области бедренного треугольника (*trigonum femorale*) широкая фасция расщепляется (разделяется) на 2 листка: поверхностный и глубокий.

1. *Поверхностный листок* (*lamina superficialis*) ниже медиальной части паховой связки разрыхлен — решетчатая фасция (*fascia cribrosa*), через нее проходят нервы, лимфатические и кровеносные сосуды. В этом месте имеется небольшое углубление — подкожная щель (*hiatus saphenus*) 18, которая ограничена серповидным краем (*margo falciformis*) 13, в последнем различают 2 рога: верхний (*cornu superius*) 15, который прикрепляется к паховой связке, и нижний (*cornu inferius*) 11, сливающийся с глубоким листком широкой фасции бедра.

2. *Глубокий листок* (*lamina profunda*) в верхней четверти бедра располагается позади бедренных сосудов (артерии и вены), выстилает подвздошно-гребенчатую ямку (*fossa iliopectinea*) и называется *гребенчатой фасцией* (*fascia pectinea*). Она покрывает подвздошно-поясничную мышцу (*m. iliopsoas*) и гребенчатую мышцу (*m. pectineus*).

К медиальной и латеральной губам шероховатой линии бедра прикрепляются 2 пластинки, отходящие от широкой фасции бедра: латеральная межмышечная перегородка бедра (*septum intermusculare femoris laterale*); медиальная межмышечная перегородка бедра (*septum intermusculare femoris mediale*). Иногда от широкой фасции отходит третья, задняя межмышечная перегородка бедра (*septum intermusculare femoris posterius*) (между медиальной и задней группами мышц бедра). В результате образуются 3 костно-фасциальных влагалища для передней, задней и медиальной групп мышц бедра.

Внизу широкая фасция бедра переходит сзади в подколенную фасцию (*fascia poplitea*), спереди и с боков — в фасцию голени (*fascia cruris*).

Подколенная фасция

Подколенная фасция (*fascia poplitea*) — продолжение широкой фасции бедра сзади на подколенную ямку. Подколенная фасция прикрепляется к медиальной и латеральной губам шероховатой линии и образует влагалища для задней группы мышц бедра, подколенных сосудов и нервов.

Внизу подколенная фасция продолжается в фасцию голени.

Фасция голени

Фасция голени (*fascia cruris*) является продолжением широкой фасции бедра и частью подколенной фасции.

Фасция голени срастается с передним краем и медиальной поверхностью большеберцовой кости; имеет 2 межмышечные перегородки:

1) переднюю межмышечную перегородку голени (*septum intermusculare anterius cruris*), которая прикрепляется к переднему краю малоберцовой кости (впереди длинной и короткой малоберцовых мышц);

2) заднюю межмышечную перегородку голени (*septum intermusculare posterius cruris*), которая прикрепляется к заднему краю малоберцовой кости (позади длинной и короткой малоберцовых мышц).

В результате этого на голени образуется 3 костно-фиброзных влагалища:

1) переднее для мышц-разгибателей (передняя группа мышц голени);

2) латеральное для длинной и короткой малоберцовых мышц (латеральная группа мышц голени);

3) заднее для мышц-сгибателей (задняя группа мышц голени).

Сзади фасция голени делится на 2 пластинки: поверхностную пластинку (*lamina superficialis*), которая покрывает икроножную мышцу; глубокую пластинку (*lamina profunda*), которая идет между камбаловидной мышцей и глубоким слоем задней группы мышц голени. Поэтому для задней группы мышц образуются 2 футляра: фасциальный футляр для трехглавой мышцы голени; костно-фасциальный футляр для глубоких мышц задней группы голени.

Внизу на уровне лодыжек фасция голени становится более прочной и образует удерживатели сухожилий на тыле стопы, позади медиальной и латеральной лодыжек (рис. 106).

На тыле стопы различают 2 удерживателя сухожилий:

1) верхний удерживатель сухожилий разгибателей (*retinaculum musculorum extensorum superius*) 7;

2) нижний удерживатель сухожилий разгибателей (*retinaculum musculorum extensorum inferius*) 4 V-образной формы (расположен впереди голеностопного сустава).

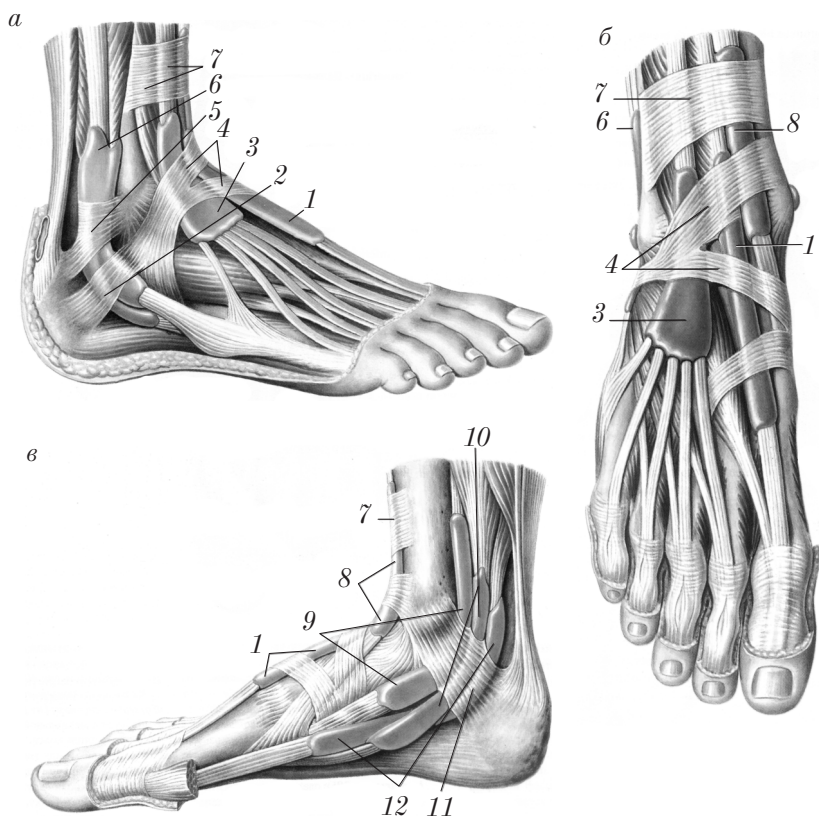


Рис. 106. Удерживатели мышц, костно-фиброзные каналы и синовиальные влагалища правой стопы:

a — вид с передне-латеральной стороны; *б* — вид спереди;

в — вид с медиальной стороны

Под удерживателем сухожилий разгибателей располагаются 4 канала: 3 костно-фиброзных канала для сухожилий мышц передней группы и 1 канал для сосудов и нервов.

Сухожилия, проходя через каналы, окружаются синовиальными влагалищами:

1) влагалищем сухожилия передней большеберцовой мышцы (*vagina tendinis m. tibialis anterioris*) (медиальный канал) 8;

2) влагалищем сухожилия длинного разгибателя большого пальца стопы (*vagina tendinis m. extensoris hallucis longi*) (средний канал) 1;

3) влагалищем сухожилий длинного разгибателя пальцев стопы (*vagina tendinis m. extensoris digitorum pedis longi*) (латеральный канал) 3.

Позади медиальной лодыжки располагается образованный утолщенной фасцией голени удерживатель сухожилий сгибателей (*retinaculum musculorum flexorum*) 11, под которым имеются 4 канала: 3 костно-фиброзных канала для сухожилий мышц сгибателей и 1 фиброзный канал для большеберцовых сосудов и нерва.

Сухожилия в каналах окружены синовиальными влагалищами:

1) синовиальным влагалищем сухожилия задней большеберцовой мышцы (*vagina synovialis tendinis m. tibialis posterioris*) 9 (сразу позади медиальной лодыжки);

2) синовиальным влагалищем сухожилия длинного сгибателя пальцев стопы (*vagina synovialis tendinis m. flexoris digitorum longi*) 10 (кзади от предыдущего);

3) синовиальным влагалищем сухожилия длинного сгибателя большого пальца стопы (*vagina synovialis tendinis m. flexoris hallucis longi*) 12 (еще более дорсально, чем предыдущее).

Позади и книзу от латеральной лодыжки фасция голени образует 2 удерживателя:

1) верхний удерживатель сухожилий малоберцовых мышц (*retinaculum musculorum peroneorum superius*) 5;

2) нижний удерживатель сухожилий малоберцовых мышц (*retinaculum musculorum peroneorum inferius*) 2.

Под верхним удерживателем располагается один канал, в котором сухожилия малоберцовых мышц окружены общим синовиальным влагалищем малоберцовых мышц (*vagina synovialis mm. peroneorum communis*) 6.

Под нижним удерживателем сухожилия малоберцовых мышц имеют отдельные синовиальные влагалища. Сухожилие длинной малоберцовой мышцы имеет собственное влагалище на подошвенной поверхности стопы — подошвенное влагалище сухожилия длинной малоберцовой мышцы (*vagina tendinis m. peronei longi plantaris*).

Фасции стопы

На стопе различают 2 фасции: тыльную фасцию стопы (*fascia dorsalis pedis*); фасцию подошвы (*fascia plantaris*).

Тыльная фасция стопы (*fascia dorsalis pedis*) располагается дистальнее удерживателя разгибателей и разделяется на 2 листка: поверхностный (тонкий), который покрывает сухожилия длинных разгибателей, и короткие мышцы — разгибатели пальцев стопы; глубокий — межкостная фасция (*fascia interossea*), которая покрывает тыльные межкостные мышцы.

Фасция подошвы (*fascia plantaris*) состоит из 2 листков.

1. **Поверхностный листок** (*lamina superficialis*) сильно утолщен и образует в средней части подошвы стопы прочный подошвенный апоневроз (*aponeurosis plantaris*), сращенный с коротким сгибателем пальцев. Этот апоневроз имеет форму треугольника с основанием, обращенным в сторону пальцев, где он разделяется на 5 пучков. По краям средней группы мышц от подошвенного апоневроза отходят 2 вертикальные перегородки, которые соединяются с глубоким листком собственной фасции. В результате на подошве образуются 3 футляра: медиальный — для мышц большого пальца стопы; средний — для средней группы мышц стопы; латеральный — для мышц малого пальца стопы;

2. **Глубокий листок** (*lamina profunda*) покрывает межкостные подошвенные мышцы.

Топография нижней конечности

Мышцы, сухожилия, фасции, кости на нижней конечности участвуют в формировании ямок, каналов, борозд, отверстий, в которых располагаются нервы, кровеносные сосуды, лимфатические узлы и сосуды, знание которых важно для хирургической практики.

Область пояса нижней конечности

В области пояса нижней конечности различают: надгрушевидное отверстие (*foramen suprapiriforme*); подгрушевидное отверстие (*foramen infrapiriforme*); запирательный канал (*canalis obturatorius*); мышечную лакуну (*lacuna musculorum*); сосудистую лакуну (*lacuna vasorum*).

Надгрушевидное отверстие (*foramen suprapiriforme*) 9 (см. рис. 99) и **подгрушевидное отверстие** (*foramen infrapiriforme*) 13 (см. рис. 99) располагаются над и под грушевидной мышцей (*m. piriformis*) в большом седалищном отверстии. Через надгрушевидное и подгрушевидное отверстия проходят артерии, вены и нервы.

Запирательный канал (*canalis obturatorius*) (см. рис. 99) имеет длину 2–2,5 см, располагается в верхней части запирательного отверстия 15 между запирательной бороздой верхней ветви лобковой кости и верхним краем внутренней запирательной мышцы и запирательной мембраны. В запирательном канале располагаются одноименные сосуды и нервы. Запирательный канал связывает полость малого таза с медиальной областью бедра.

Мышечная лакуна (*lacuna musculorum*) и **сосудистая лакуна** (*lacuna vasorum*) (см. рис. 105) образуются в результате деления пространства под паховой связкой участком фасции подвздошно-поясничной мышцы, который называется *подвздошно-гребенчатой дугой* (*arcus iliopectineus*) 7. Эта дуга сверху срастается с паховой связкой 6, снизу — с надкостницей лобковой кости 9. Кнаружи от *arcus iliopectineus* располагается мышечная лакуна (*lacuna musculorum*) 5; в ней проходят подвздошно-поясничная мышца (*musculus iliopsoas*) 4 и бедренный нерв (*nervus femoralis*) 3. Кнутри от *arcus iliopectineus* находится сосудистая лакуна (*lacuna vasorum*) 8, в которой располагаются бедренная артерия (*arteria femoralis*) 2 (латерально), бедренная вена (*vena femoralis*) 1 (медиально) и внутреннее отверстие бедренного канала (*anulus femoralis*).

Посредством мышечной и сосудистой лакун полость большого таза сообщается с передней областью бедра.

Область бедра

В области бедра различают: бедренный треугольник (*trigonum femorale*); подкожную щель (*hiatus saphenus*); бедренный канал (*canalis femoralis*) (при возникновении бедренных грыж); подвздошно-гребенчатую борозду (ямку) (*sulcus (fossa) iliopectinea*); бедренную борозду (*sulcus femoralis*); приводящий канал (*canalis adductorius*).

Бедренный треугольник (*trigonum femorale*) (см. рис. 100) выделяется на передней поверхности бедра. Его границы: паховая связка (*ligamentum inguinale*) 5 (сверху), портняжная мышца (*musculus sartorius*) 9 (латерально) и латеральный край длинной приводящей мышцы (*musculus adductor longus*) 7 (медиадно).

Подкожная щель (*hiatus saphenus*) 18 (см. рис. 105, б) располагается ниже медиальной части паховой связки и представлено небольшим углублением, прикрытым участком поверхностного листка широкой фасции бедра; этот участок фасции называется *решетчатой фасцией* (*fascia cribrosa*). Подкожная щель имеет серповидный край (*margo falciformis*), на котором выделяют верхний рог (*cornu superius*) 15 и нижний рог (*cornu inferius*) 11. Впереди нижнего рога располагается, большая подкожная вена (*vena saphena magna*) 10 при ее впадении в бедренную вену 1.

Бедренный канал (*canalis femoralis*) (см. рис. 105, б) (в норме отсутствует, а образуется при возникновении бедренной грыжи). Он имеет 3 стенки.

1. **Передняя стенка** образована паховой связкой (*ligamentum inguinale*) и сросшимся с ней верхним рогом серповидного края (*cornu superius margo falciformis*).

2. **Задняя стенка** представлена глубоким листком широкой фасции бедра (*fascia lata*).

3. **Латеральная стенка** образована бедренной веной 1. Со стороны брюшной полости бедренный канал имеет *внутреннее бедренное кольцо* (*anulus femoralis*) (входное отверстие канала); его границы: с медиальной стороны — лакунарная связка (*ligamentum lacunare*) 17, с латеральной — бедренная вена, спереди — паховая связка, сзади — гребенчатая связка (*lig. pectineale*); наружное (выходное) отверстие бедренного канала ограничено серповидным краем (*margo falciformis*) 13.

Подвздошно-гребенчатая борозда (ямка) (sulcus iliopectineus, seu fossa iliopectinea) (см. рис. 100) располагается в верхнем отделе бедренного треугольника и представлена углублением между гребенчатой мышцей 6 (медиально) и подвздошно-поясничной мышцей (m. iliopsoas) 4 (латерально). На дне этой борозды (ямки) располагаются бедренные артерия и вена.

Бедренная борозда (sulcus femoralis) является дистальным продолжением подвздошно-гребенчатой борозды. Ее стенки образованы длинной приводящей (musculus adductor longus) 7 и большой приводящей (musculus adductor magnus) 10 мышцами (медиально) и медиальной широкой мышцей бедра (musculus vastus medialis) 11 (латерально). Спереди бедренная борозда прикрыта портняжной мышцей (musculus sartorius) 9.

Приводящий канал (canalis adductorius) располагается на медиальной поверхности бедра в нижней ее трети и является продолжением sulcus femoralis anterior (см. рис. 100). Канал образован m. vastus medialis (с латеральной стороны) 11, m. adductor magnus (с медиальной стороны) 10 и перекидывающейся между ними сухожильной пластинкой — lamina vastoadductoria 19 (сзади). В канале проходят бедренные артерия и вена.

Дистальное отверстие этого канала — это сухожильная щель (hiatus tendineus), образованная расхождением пучков m. adductor magnus, через которую проходят в подколенную ямку бедренная артерия и вена. Через отверстие в lamina vastoadductoria спускаются с медиальной стороны бедра нисходящая артерия колена и подкожный нерв.

Область колена

Важное образование в области колена — подколенная ямка (fossa poplitea) (см. рис. 100).

Подколенная ямка (fossa poplitea) 16 расположена в задней области колена (regio genus posterior), имеет форму ромба. Сверху эта ямка ограничена полуперепончатой мышцей (musculus semimembranosus) 13 (медиально) и двуглавой мышцей бедра (musculus biceps femoris) 15 (латерально). Снизу границы подколенной ямки представлены медиальной 12 и латеральной 17 головками икроножной мышцы (musculus gastrocnemius). Дно подколенной

ямки образовано подколенной поверхностью (facies poplitea) бедренной кости и капсулой коленного сустава. В подколенной ямке располагаются подколенные сосуды и большеберцовый нерв.

Область голени

В области голени различают 3 канала: голеноподколенный канал (canalis cruroropliteus); верхний мышечно-малоберцовый канал (canalis musculoperoneus superior); нижний мышечно-малоберцовый канал (canalis musculoperoneus inferior).

Голеноподколенный канал (canalis cruroropliteus) начинается из подколенной ямки. Его передняя стенка образована задней большеберцовой мышцей (musculus tibialis posterior), задняя — камбаловидной мышцей (musculus soleus). Голеноподколенный канал имеет 3 отверстия: входное (верхнее); переднее; выходное (нижнее).

Верхнее (входное) отверстие ограничено спереди подколенной мышцей (musculus popliteus), сзади — сухожильной дугой камбаловидной мышцы (arcus tendineus musculi solei). *Переднее отверстие* находится в верхней трети межкостной мембраны (membrana interossea). *Нижнее (выходное) отверстие* располагается в медиальном отделе дистальной трети голени, там, где камбаловидная мышца переходит в пяточное (ахиллово) сухожилие. В голеноподколенном канале располагаются большеберцовые артерия, вены и нерв.

Верхний мышечно-малоберцовый канал (canalis musculoperoneus superior) начинается позади головки малоберцовой кости. Канал располагается между латеральной поверхностью малоберцовой кости и длинной малоберцовой мышцей (musculus peroneus longus). В верхний мышечно-малоберцовый канал вступает общий малоберцовый нерв.

Нижний мышечно-малоберцовый канал (canalis musculoperoneus inferior) начинается в средней трети голени и является как бы ответвлением голеноподколенного канала; он имеет 2 стенки: переднюю, образованную малоберцовой костью (fibula s. perone); заднюю, представленную длинным сгибателем большого пальца стопы (musculus flexor hallucis longus) и задней большеберцовой мышцей (musculus tibialis posterior).

В нижнем мышечно-малоберцовом канале проходят малоберцовые артерия и вены.

Область стопы

На подошвенной поверхности стопы различают 2 борозды: медиальную подошвенную борозду (*sulcus plantaris medialis*); латеральную подошвенную борозду (*sulcus plantaris lateralis*).

Медиальная подошвенная борозда (*sulcus plantaris medialis*) ограничена коротким сгибателем пальцев стопы (*musculus flexor digitorum brevis*) и медиальной группой мышц подошвы стопы; в ней располагаются одноименные артерия, вены и нерв.

Латеральная подошвенная борозда (*sulcus plantaris lateralis*) располагается между коротким сгибателем пальцев стопы (*musculus flexor digitorum brevis*) и латеральной группой мышц подошвы стопы. В этой борозде проходят одноименные артерия, вены и нерв.

Контрольные вопросы

1. На какие группы делят мышцы таза? Расскажите об анатомии, топографии и функции внутренней группы мышц таза.
2. Расскажите об анатомии, топографии и функции наружной группы мышц таза.
3. Какие группы мышц выделяют на свободной нижней конечности?
4. Расскажите об анатомии, топографии и функции передней и задней групп мышц бедра.
5. Расскажите об анатомии, топографии и функции медиальной группы мышц бедра.
6. Какие группы мышц выделяют на голени?
7. Расскажите об анатомии, топографии и функции передней группы мышц голени.
8. Расскажите об анатомии, топографии и функции задней группы мышц голени.
9. Расскажите об анатомии, топографии и функции латеральной группы мышц голени.
10. Какие группы мышц выделяют на стопе?
11. Расскажите об анатомии, топографии и функции мышц тыла стопы.
12. Расскажите об анатомии, топографии и функции медиальной группы подошвенных мышц стопы.
13. Расскажите об анатомии, топографии и функции латеральной группы подошвенных мышц стопы.
14. Расскажите об анатомии, топографии и функции средней группы подошвенных мышц стопы.
15. Какие фасции различают на нижней конечности?

16. Расскажите о фасциях мышц таза.
17. Опишите фасции бедра и их производные.
18. Опишите подколенную фасцию, фасцию голени и их производные.
19. Какие удерживатели сухожилий образуются фасцией голени в области стопы?
20. Какие каналы образуются удерживателями сухожилий разгибателей и что в них содержится?
21. Какие каналы образуются удерживателем сухожилий сгибателей и что в них содержится?
22. Какие каналы образуются удерживателями сухожилий малоберцовых мышц и что в них содержится?
23. Опишите фасции стопы и их производные.
24. Перечислите топографо-анатомические образования в области пояса нижней конечности.
25. Расскажите о расположении и стенках топографо-анатомических образований бедра.
26. Расскажите о топографии подколенной ямки.
27. Перечислите топографо-анатомические образования на голени.
28. Расскажите о расположении и стенках топографо-анатомических образований голени.
29. Расскажите о топографо-анатомических образованиях стопы.

Сравнительная характеристика мышц верхней и нижней конечностей

Различия в строении и биомеханике мышц верхней и нижней конечностей обусловлены функциональными особенностями верхней конечности как органа труда и нижней конечности как органа опоры, передвижения, сохранения равновесия и амортизации (табл. 2).

Таблица 2

Основные различия функции и строения мышц верхней и нижней конечностей

Мышцы верхней конечности	Мышцы нижней конечности
1. Мышцы ловкие	1. Мышцы сильные
2. Небольшие по площади анатомическое и физиологическое сечение	2. Большие по площади анатомическое и физиологическое сечение

Окончание табл. 2

Мышцы верхней конечности	Мышцы нижней конечности
3. Соединение скелета пояса с туловищем с помощью мышц (синсаркоз) и одного сустава (грудиноключичного), что обеспечивает высокую подвижность лопатки и ключицы	3. Соединение с осевым скелетом с помощью тугого малоподвижного сустава (крестцово-подвздошного), что обуславливает отсутствие подвижности костей пояса нижней конечности
4. Более выражены мышцы-сгибатели и отводящие мышцы	4. Более выражены мышцы-разгибатели и приводящие мышцы
5. Наличие специальных мышц, вращающих предплечье и кисть внутрь (пронаторов) и наружу (супинаторов)	5. Аналогичные движения голени отсутствуют; повороты стопы осуществляются в сочетании с ее приведением и отведением за счет мышц голени
6. Наличие мышцы, противопоставляющей большой палец кисти	6. Отсутствие специальной мышцы, противопоставляющей большой палец стопы
7. Отсутствие мышц тыла кисти	7. Наличие мышц тыла стопы
8. Меньше мышц в средней ладонной группе	8. Больше мышц в средней подошвенной группе
9. На верхней конечности кроме аутохтонных мышц имеются трукнофугальные и трукнопетальные мышцы	9. Мышцы нижней конечности по происхождению аутохтонные (кроме большой поясничной мышцы)

Развитие и возрастные особенности мышц и фасций

Эмбриогенез мышц и фасций

Скелетная мускулатура развивается из дорсальной части *среднего зародышевого листка* — *мезодермы*, которая на III–IV неделе эмбриогенеза делится на 40–42 пары первичных сегментов (сомитов) (рис. 107): 3 преддушных 1, 4 затылочных 2, 8 шейных 3, 12 грудных 4, 5 поясничных 5, 5 крестцовых 6 и 3–5 копчиковых 7.

Исчерченная мускулатура развивается из дорсомедиальных отделов сомитов (рис. 108), называемых *миотомами* 6. В каждый миотом врастают спинномозговые нервы того же уровня 5.

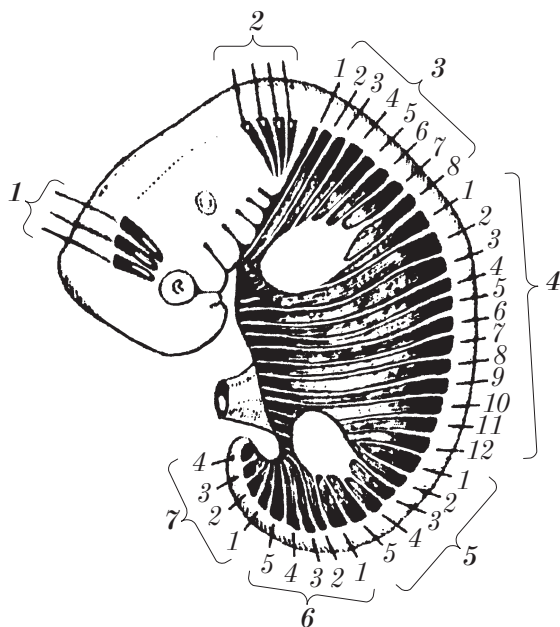


Рис. 107. Эмбриогенез исчерченной (поперечно-полосатой) мускулатуры: расположение миотомов (вид сбоку)

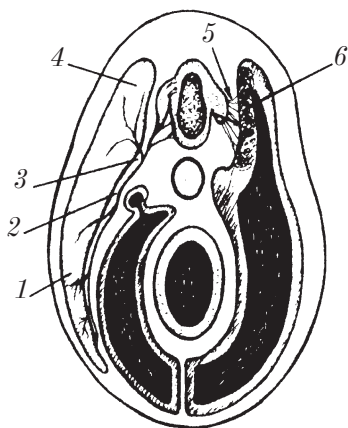


Рис. 108. Поперечный разрез через туловище зародыша (схема: справа — ранние стадии эмбриогенеза; слева — производные миотома)

Каждый миотом делится на *дорсальную 4* и *вентральную 1* части, а нерв — на *дорсальную 3* и *вентральную 2* ветви.

Из дорсальной части миотомов развиваются *подзатылочная группа мышц* и *глубокие мышцы спины*.

Из *вентральных частей* миотомов в результате дифференцировки образуются *мышцы, прикрепляющиеся к подъязычной кости, глубокие мышцы шеи, поверхностные мышцы спины, мышцы переднего и боковых отделов груди и живота, мышцы верхней и нижней конечностей*.

Указанные мышцы развиваются из миотомов следующих уровней:

- 1) мышцы шеи и диафрагма — C₁–C₅;
- 2) мышцы груди — Th₁–Th₁₂;
- 3) мышцы живота — Th₁₁–Th₁₂, L₁–L₂;
- 4) мышцы верхней конечности — C₅–C₈, Th₁;
- 5) мышцы нижней конечности — L₁–L₅, S₁–S₄.

Уровень закладки мышц (миотомов) можно определить по уровню спинномозгового нерва, иннервирующего данную мышцу.

В процессе развития мышц происходит ряд превращений материала миотомов, которые сводятся к следующему:

- 1) слияние миотомов в мышечные пласты;
- 2) миграция (перемещение) мышц от мест их первоначальной закладки;
- 3) расщепление слившихся миотомов на отдельные слои;
- 4) частичное замещение мышц соединительной тканью (апоневрозы).

Наружные мышцы глаза развиваются из трех предущих миотомов.

Мышцы языка образуются из четырех затылочных миотомов.

Жевательные мышцы развиваются из мезодермы I висцеральной дуги.

Мимические мышцы образуются из мезодермы II висцеральной дуги.

Образование фасций происходит параллельно развитию мышц. На ранних стадиях эмбриогенеза фасции развиваются из мезенхимных клеток, которые концентрируются вокруг мышц.

Органогенез и гистогенез мышц и фасций соответствует периоду с 4-й по 8-ю неделю эмбриогенеза.

Возрастные особенности мышц и фасций

Изменения мышц и фасций после рождения сводятся к следующим преобразованиям:

1) увеличение мышечных волокон по длине и диаметру, что ведет к росту анатомического и физиологического поперечника мышц;

2) нарастание силы мышц и дифференцированности их функций параллельно нарастанию функциональной и социальной активности ребенка;

3) утолщение фасций, апоневрозов, утолщение и удлинение сухожилий;

4) дефинитивное (как у взрослого) строение и функцию мышцы и вспомогательные аппараты мышц приобретают к 23–25 годам жизни.

Контрольные вопросы

1. Дайте сравнительно-анатомическую и функциональную характеристику мышц верхней и нижней конечностей.
2. Расскажите об источниках развития скелетной мускулатуры в эмбриогенезе.
3. Назовите возрастные особенности мышц и фасций.

Литература

1. *Привес, М.Г.* Анатомия человека / М.Г. Привес, Н.К. Лысенков, В.И. Бушкович. СПб. : СПб МАПО, 2009. С. 14–263.
2. *Билич, Г.Л.* Анатомия человека. Атлас / Г.Л. Билич, В.А. Крыжановский. М. : ГЭОТАР-Медиа, 2009. Т. 1. 781 с.
3. *Синельников, Р.Д.* Атлас анатомии человека / Р.Д. Синельников. М. : Медицина, 1978. Т. 1. С. 3–337.
4. *Синельников, Р.Д.* Атлас анатомии человека: учеб. пособие / Р.Д. Синельников, Я.Р. Синельников. 2-е изд., стер. В 2 т. Т. 1. М. : Медицина, 1996. 344 с.
5. *Фениш, Х.* Карманный атлас анатомии человека / Х. Фениш. Минск : Вышэйшая школа, 1997. С. 2–106.
6. Международная анатомическая терминология. Российская анатомическая номенклатурная комиссия Минздрава РФ. Всероссийское научное общество анатомов, гистологов и эмбриологов / под ред. Л.Л. Колесникова. М. : Медицина, 2003. 409 с.

Учебное издание

Пивченко Петр Григорьевич
Трушель Наталия Алексеевна

АНАТОМИЯ ОПОРНО-ДВИГАТЕЛЬНОГО АППАРАТА

Учебное пособие

Ведущий редактор	Л.В. Демид
Редактор	О.А. Бурова
Художник обложки	С.В. Ковалевский
Компьютерная верстка	С.И. Лученок
Корректоры	Т.Н. Булатова, С.В. Запольская

Подписано в печать 04.08.2014.

Формат 60×90 ¹/₁₆. Бумага офсетная. Гарнитура Петербург.

Печать офсетная. Усл. печ. л. 17,0. Уч.-изд. л. 12,93.

Тираж 1500 экз. Заказ № 79-18

Общество с ограниченной ответственностью «Новое знание».

Свидетельство о государственной регистрации издателя, изготовителя,
распространителя печатных изданий № 1/276 от 04.04.2014.

Пр. Пушкина, д. 15, ком. 16, Минск, Республика Беларусь.

Почтовый адрес: а/я 79, 220050, Минск, Республика Беларусь.

Телефон/факс: (10-375-17) 211-50-38. E-mail: nk@wnk.biz

<http://wnk.biz>

ЗАО «Petro ofsetas».

Ул. Саванорию, 174D, LT-03153, Вильнюс.

Тел.: +(3705)2733347