

Анатомия человека

Библиография Анатомия человека [Электронный ресурс] / Билич Г.Л., Крыжановский В.А. - М. : ГЭОТАР-Медиа, 2013. -

<http://www.studentlibrary.ru/book/ISBN9785970424476.html>

Авторы Билич Г.Л., Крыжановский В.А.

Издательство ГЭОТАР-Медиа

Год издания 2013

Прототип Электронное издание на основе: Анатомия человека: Малоформатный атлас: в 3 т. Том 1 / Билич Г.Л., Крыжановский В.А.

2013. - 560 с.: ил. - ISBN 978-5-9704-2447-6.

ПРЕДИСЛОВИЕ

Предлагаемый малоформатный атлас анатомии человека отличается от аналогичных изданий объемом, глубиной проработки материала и составлен с учетом последних достижений науки. В нем представлены подробные сведения о функциональной анатомии человека. Все термины приведены в соответствии с Международной анатомической номенклатурой и официальным списком русских эквивалентов (2003).

Содержание атласа полностью соответствует программам по анатомии человека для медицинских вузов. Он будет также полезен студентам, изучающим биологию, антропологию, аспирантам, преподавателям вузов и врачам.

Атлас состоит из трех томов, содержащих более 2000 оригинальных цветных рисунков, что делает его уникальным по объему и качеству информации.

В первом томе представлена подробная информация об опорно-двигательном аппарате (система костей, их соединений, скелетные мышцы). Второй том освещает строение внутренних органов - пищеварительной, дыхательной систем, мочеполового и эндокринного аппаратов, а также сердечно-сосудистой, иммунной систем и органов кроветворения. В третьем томе рассматриваются структуры центральной и периферической нервной системы (соматической и вегетативной) и органов чувств.

При составлении атласа использована оригинальная методика, способствующая наиболее эффективному и быстрому усвоению сложного материала. В отличие от других атласов предлагаемое издание выгодно отличается расположением названий терминов. Вместо громоздких и малоинформативных подрисуночных подписей каждая анатомическая структура обозначена непосредственно на самом рисунке, причем названия терминов представлены на двух языках - на русском и латинском. В нижней части страницы, кроме того, расположены подрисуночные подписи на английском языке, что дает возможность использовать настоящий атлас как иностранным студентам (количество которых в медицинских вузах России с каждым годом растет), так и российским, обучающимся за рубежом.

Несмотря на то, что в атласе представлены исчерпывающие данные о нормальной анатомии человека, он не перегружен информацией: форма подачи материала, рубрикация (разделы, подразделы, рубрики и подрубрики) позволяют избежать повторов и легче находить искомое. Материал расположен рационально, что делает атлас удобным, очень информативным и современным. Несомненным достоинством является уникальный предметный указатель на трех языках: латинском, русском и английском - единственный в отечественной литературе. Это позволяет читателю, в том числе иностранному, быстро найти нужную страницу в книге.

Академик РАМН, профессор



Л.Л. Колесников

ПРЕДИСЛОВИЕ АВТОРОВ

Анатомия человека - одна из основных фундаментальных дисциплин в системе медицинского образования. Анатомия - часть биологии, а именно морфологии, изучающей форму и строение организмов. В то же время современная анатомия является функциональной: она рассматривает структуры в тесной связи с выполняемой ими функцией. Подготовка врачей начинается с изучения строения человеческого тела на всех иерархических уровнях.

Будучи наукой описательной, анатомия базируется на изучении натуральных (трупных) препаратов. И это главное! Но для эффективного обучения недостаточно одних лишь препаратов. Наряду с учебниками необходимы атласы, которые содержат четкие и понятные информативные схемы, рисунки, созданные на основе натуральных (трупных) препаратов. Только такие иллюстрации помогают проникнуть в тайную мудрость и познать уникальное строение человеческого тела, его аппаратов, систем и органов. Анатомия, пожалуй, одна из самых трудных, если не самая трудная наука, которую должен в совершенстве знать врач. Важно увидеть, на основании увиденного представить себе структуры и запомнить многочисленные детали. Этому способствует данный атлас.

В России, как и во всем мире, в качестве главной используется латинская анатомическая терминология, в каждой стране, наряду с ней - эквивалент латинских терминов на национальном языке. Как правило, студент испытывает серьезные трудности при одновременном заучивании анатомической терминологии на двух языках - латинском и русском. Поэтому при создании настоящего атласа впервые в мировой учебной литературе на каждом рисунке названия терминов представлены на трех языках - на русском, латинском и английском, что облегчает усвоение. Вместо громоздких подрисуночных подписей каждая структура обозначена непосредственно на самом рисунке. Впервые латинские термины в атласе полностью соответствуют последней Международной анатомической номенклатуре, утвержденной на XV Международном анатомическом конгрессе в Риме в 1990 г. Русская терминология утверждена в качестве официальной IV Всероссийским съездом анатомов, гистологов и эмбриологов (Ижевск, 1999). Атлас построен по принципам систематической функциональной анатомии, это определило его структуру. Издание состоит из трех томов. Первый том посвящен опорнодвигательному аппарату (системы костей и их соединений, мышечная система). Во втором томе представлены системы внутренних органов: пищеварительная, дыхательная, мочевая, половые (мужская и женская), полость живота и таза, эндокринные железы, сердечно-сосудистая, лимфоидная и лимфатическая системы. Третий том знакомит читателя с нервной системой и органами чувств.

Малоформатный атлас компактен, удобен для пользования. При малом объеме атлас содержит более 2000 высококачественных многоцветных информативных иллюстраций. Атлас предназначен для преподавателей и студентов всех медицинских специальностей, врачей, аспирантов, научных работников. Он будет полезен всем изучающим анатомию человека.

Авторы старались создать достаточно полный современный атлас анатомии человека, который востребован в XXI веке. Насколько это удалось, предоставляем судить читателю. Авторы примут с вниманием и благодарностью все замечания и пожелания коллег.

Авторы считают своим приятным долгом сердечно поблагодарить акад. РАМН, проф. Л.Л. Колесникова; П.И. Куренкова, Е.Ю. Зигалову, О.С. Шевченко, В.А. Яблокова, Е.О. Бессонову, О.Н. Семенову, И.Е. Сорокина, А.В. Киселева, Е.А. Егорову, А.Б. Абдураимова, И.С. Федотенкова, С.П. Паша, Л.С. Кокова, В.Е. Сеницына, Д.В. Устюжанина, И.А. Крыжановского,

О.Е. Коротченко, Д.В. Туманову, С.А. Нерубайло, А.В. Дуплякина. Особую благодарность выражаем В.В. Ирикову за прекрасное оформление книги.

СИСТЕМА СКЕЛЕТА

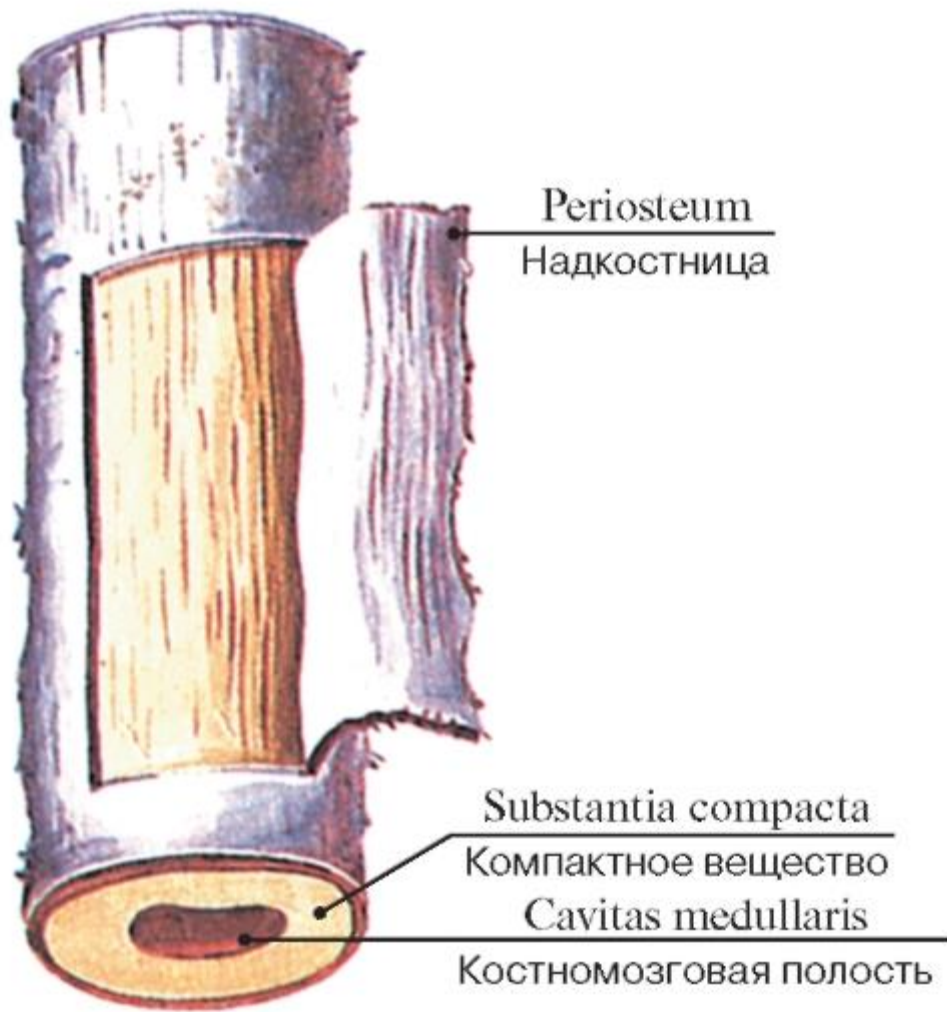


Рис. 1. Строение диафиза трубчатой кости

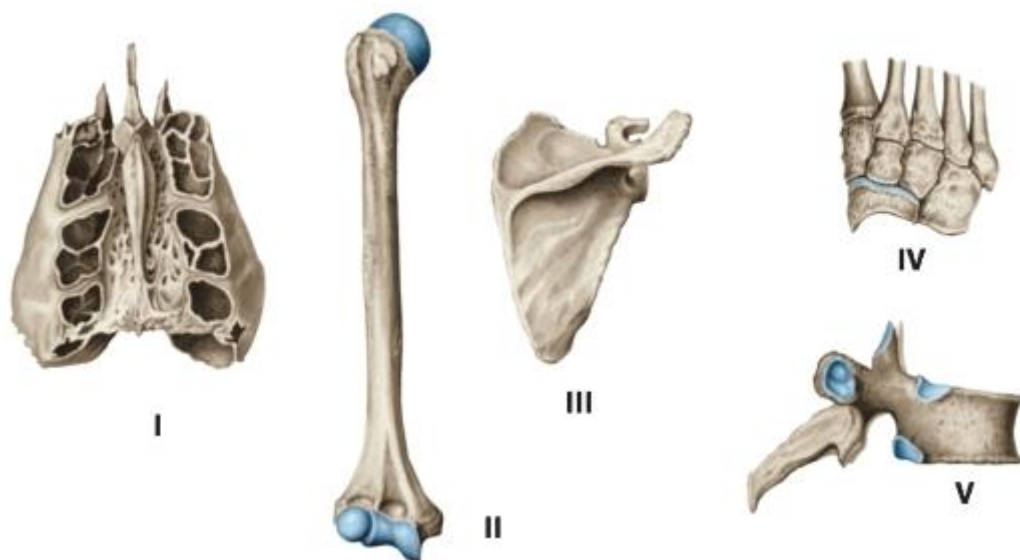


Рис. 2. Различные виды костей:

I - воздухоносная кость (решетчатая кость); II - длинная (трубчатая) кость; III - плоская кость; IV - губчатые (короткие) кости; V - смешанная кость

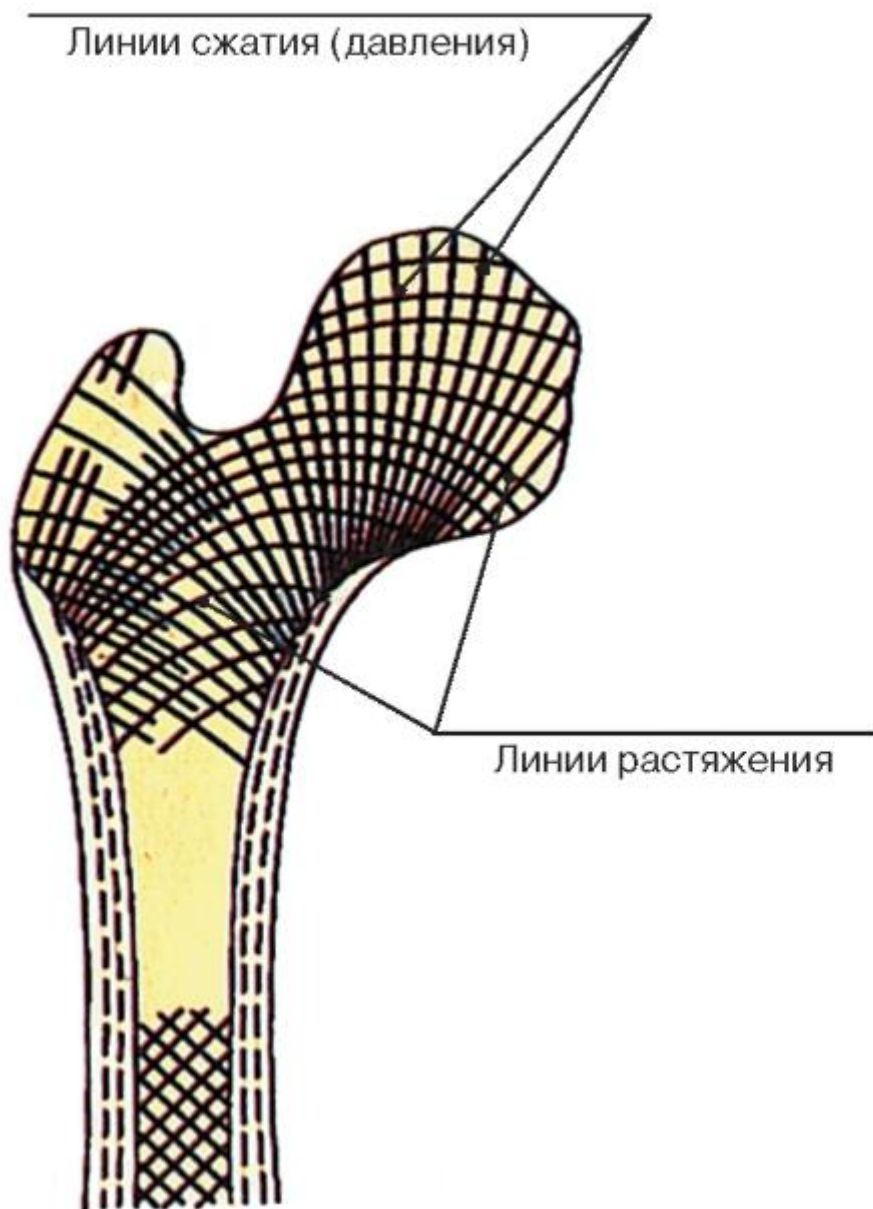


Рис. 3. Расположение костных перекладин в губчатом веществе (по линиям сжатия и растяжения)

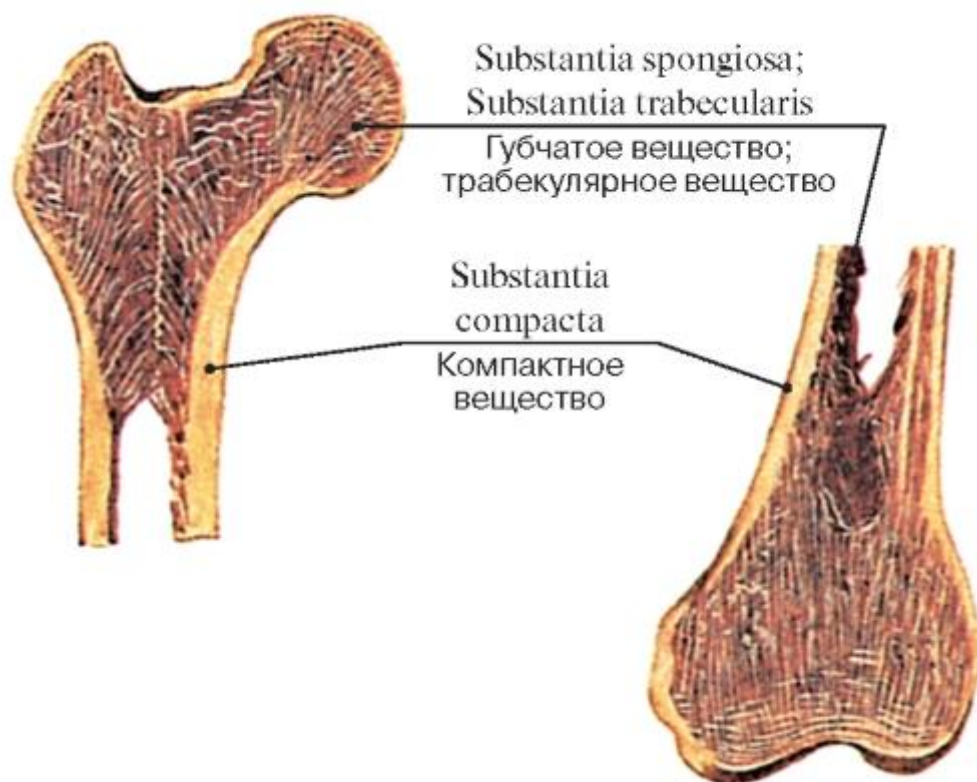


Рис. 4. Взаимоотношение компактного и губчатого веществ у проксимального и дистального эпифизов бедренной кости

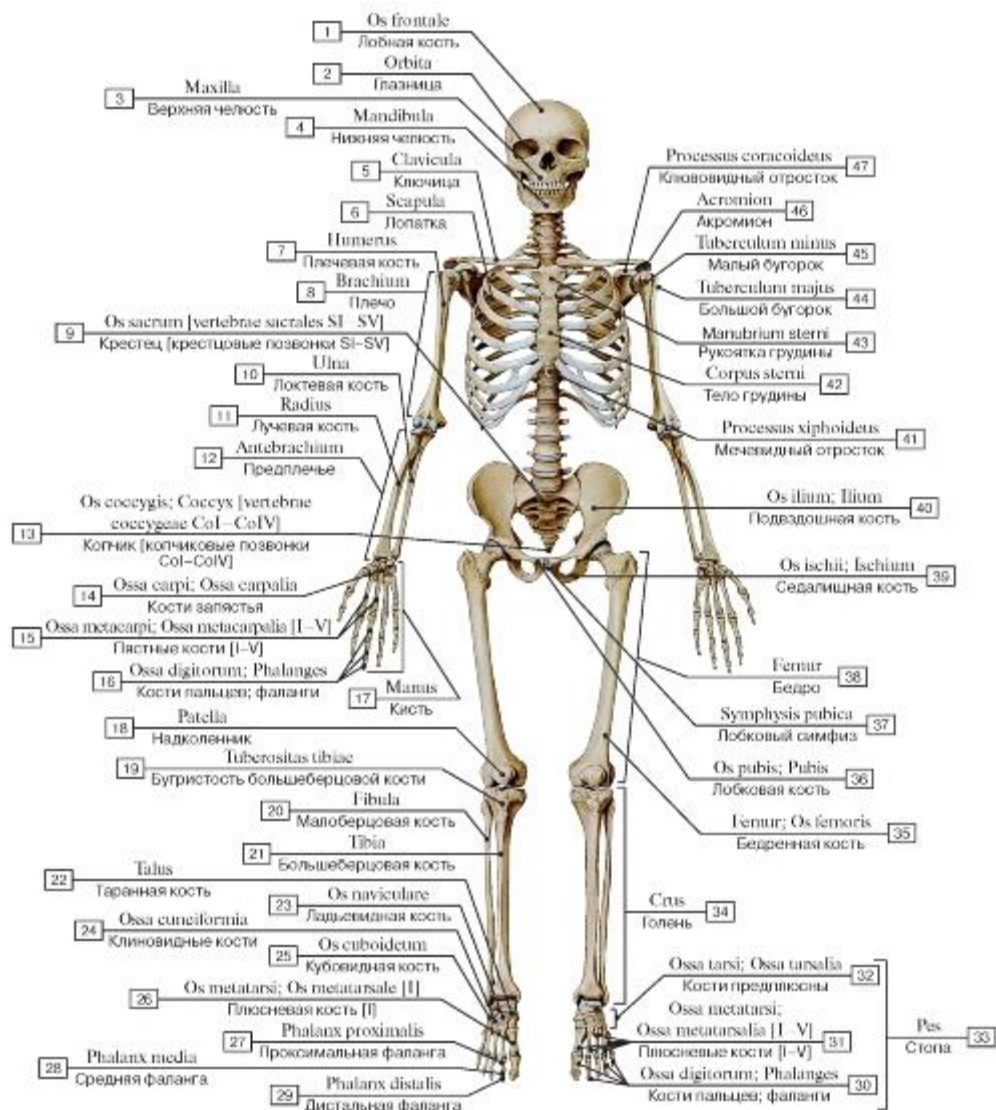


Рис. 5. Скелет человека, вид спереди:

- 1 - Frontal bone; 2 - Orbit; 3 - Maxilla; 4 - Mandible; 5 - Clavicle; 6 - Scapula; 7 - Humerus; 8 - Arm; 9 - Sacrum [sacral vertebrae SI-SV]; 10 - Ulna; 11 - Radius; 12 - Forearm; 13 - Coccyx [coccygeal vertebrae CoI-CoIV]; 14 - Carpal bones; 15 - Metacarpals [I-V]; 16 - Phalanges; 17 - Hand; 18 - Patella; 19 - Tibial tuberosity; 20 - Fibula; 21 - Tibia; 22 - Talus; 23 - Navicular; 24 - Cuneiform bone; 25 - Cuboid; 26 - Metatarsal [I]; 27 - Proximal phalanx; 28 - Middle phalanx; 29 - Distal phalanx; 30 - Phalanges; 31 - Metatarsals [I-V]; 32 - Tarsal bones; 33 = 30 + 31 + 32 - Foot; 34 - Leg; 35 - Femur; Thigh bone; 36 - Pubis; 37 - Pubic symphysis; 38 - Thigh; 39 - Ischium; 40 - Ilium; 41 - Xiphoid process; 42 - Body of sternum; 43 - Manubrium of sternum; 44 - Greater tubercle; 45 - Lesser tubercle; 46 - Acromion; 47 - Coracoid process

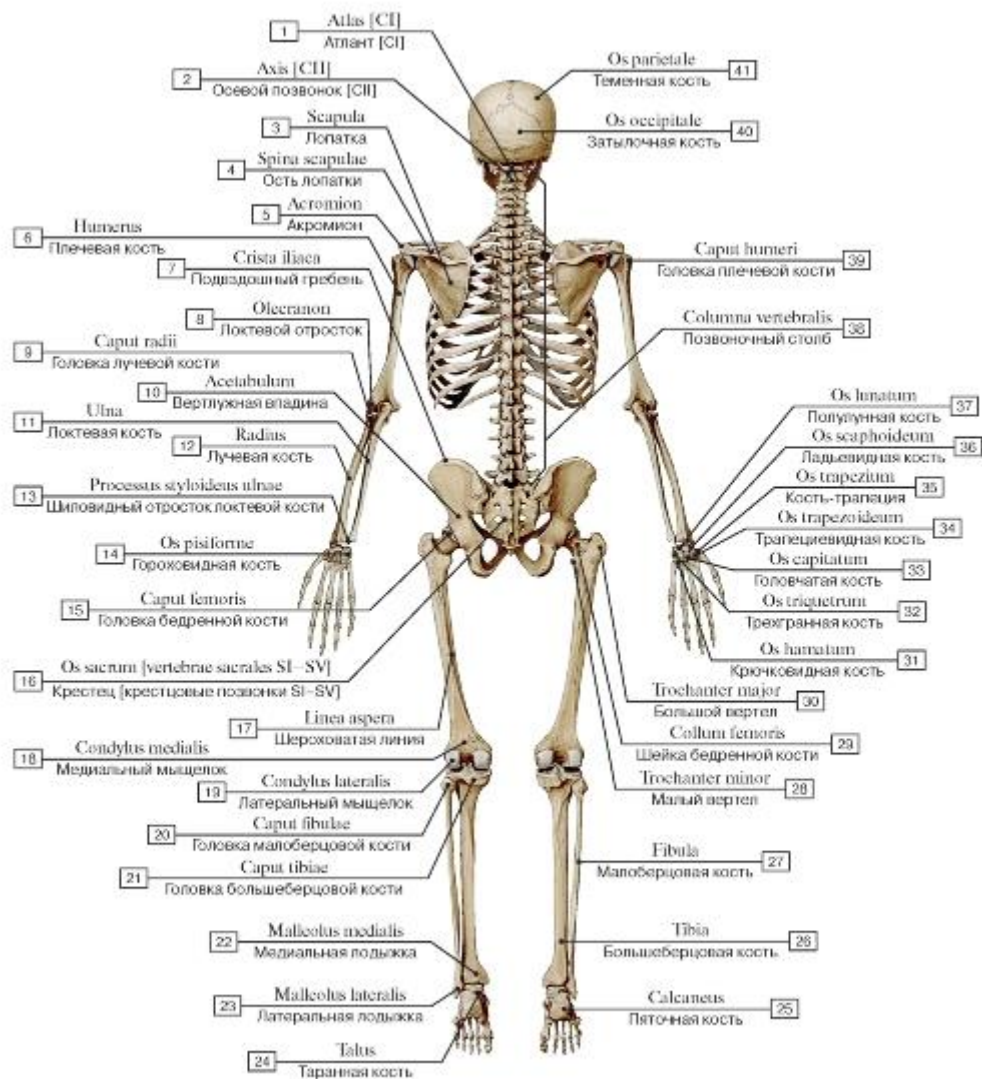


Рис. 6. Скелет человека, вид сзади:

1 - Atlas [CI]; 2 - Axis [CII]; 3 - Scapula; 4 - Spine of scapula; 5 - Acromion; 6 - Humerus; 7 - Iliac crest; 8 - Olecranon; 9 - Head of radius; 10 - Acetabulum; 11 - Ulna; 12 - Radius; 13 - Ulnar styloid process; 14 - Pisiform; 15 - Head of femur; 16 - Sacrum [sacral vertebrae SI-SV]; 17 - Linea aspera; 18 - Medial condyle; 19 - Lateral condyle; 20 - Head of fibula; 21 - Head of tibia; 22 - Medial malleolus; 23 - Lateral malleolus; 24 - Talus; 25 - Calcaneus; 26 - Tibia; 27 - Fibula; 28 - Lesser trochanter; 29 - Neck of femur; 30 - Greater trochanter; 31 - Hamate; 32 - Triquetrum; 33 - Capitate; 34 - Trapezoid; 35 - Trapezium; 36 - Scaphoid; 37 - Lunate; 38 - Vertebral column; 39 - Head of humerus; 40 - Occipital bone; 41 - Parietal bone

Рис. 7. Осевой скелет, вид спереди:

1 - Cranium; 2 - Thorax; Thoracic cage; 3 - Vertebral column

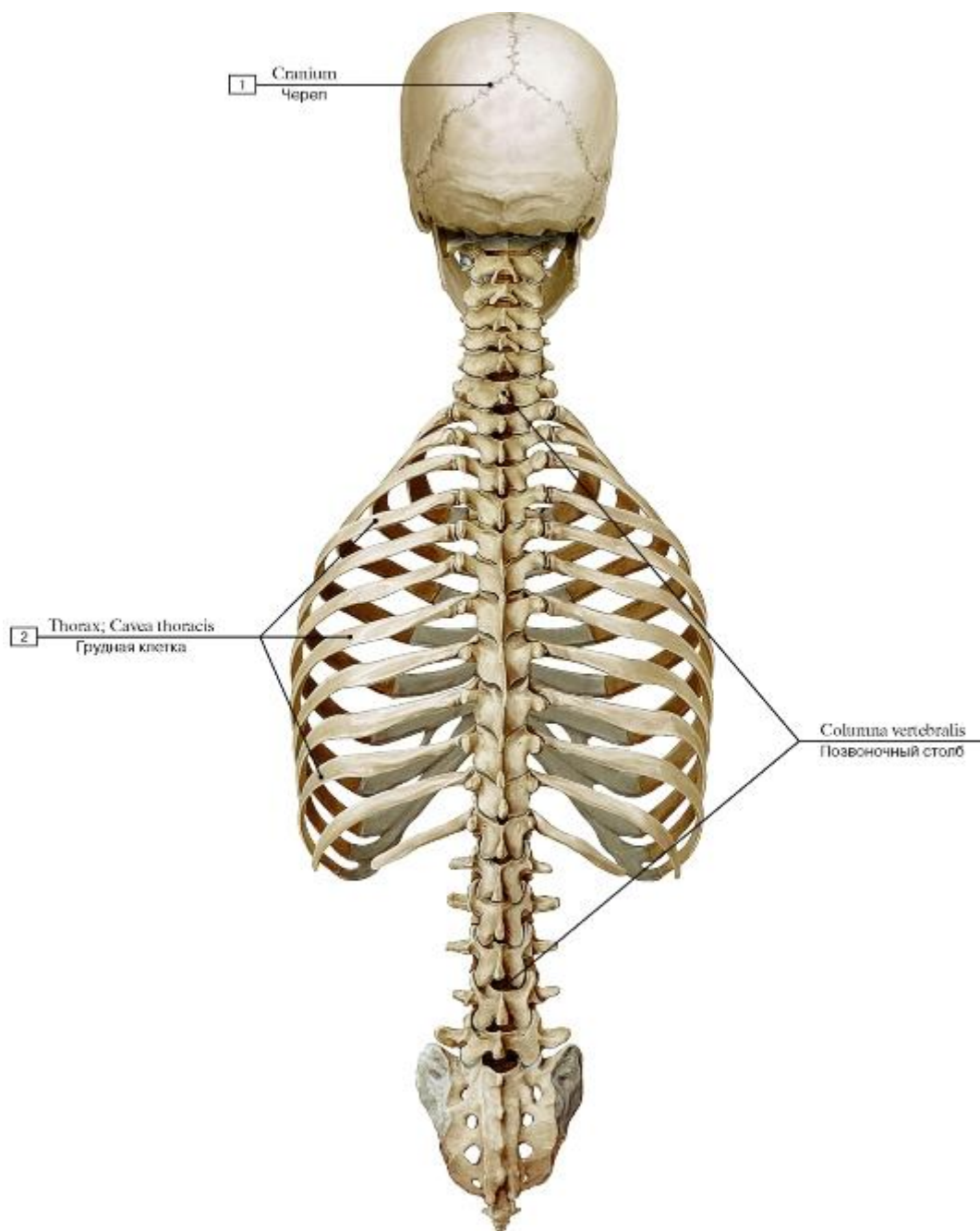


Рис. 8. Осевой скелет, вид сзади:

1 - Cranium; 2 - Thorax; Thoracic cage; 3 - Vertebral column

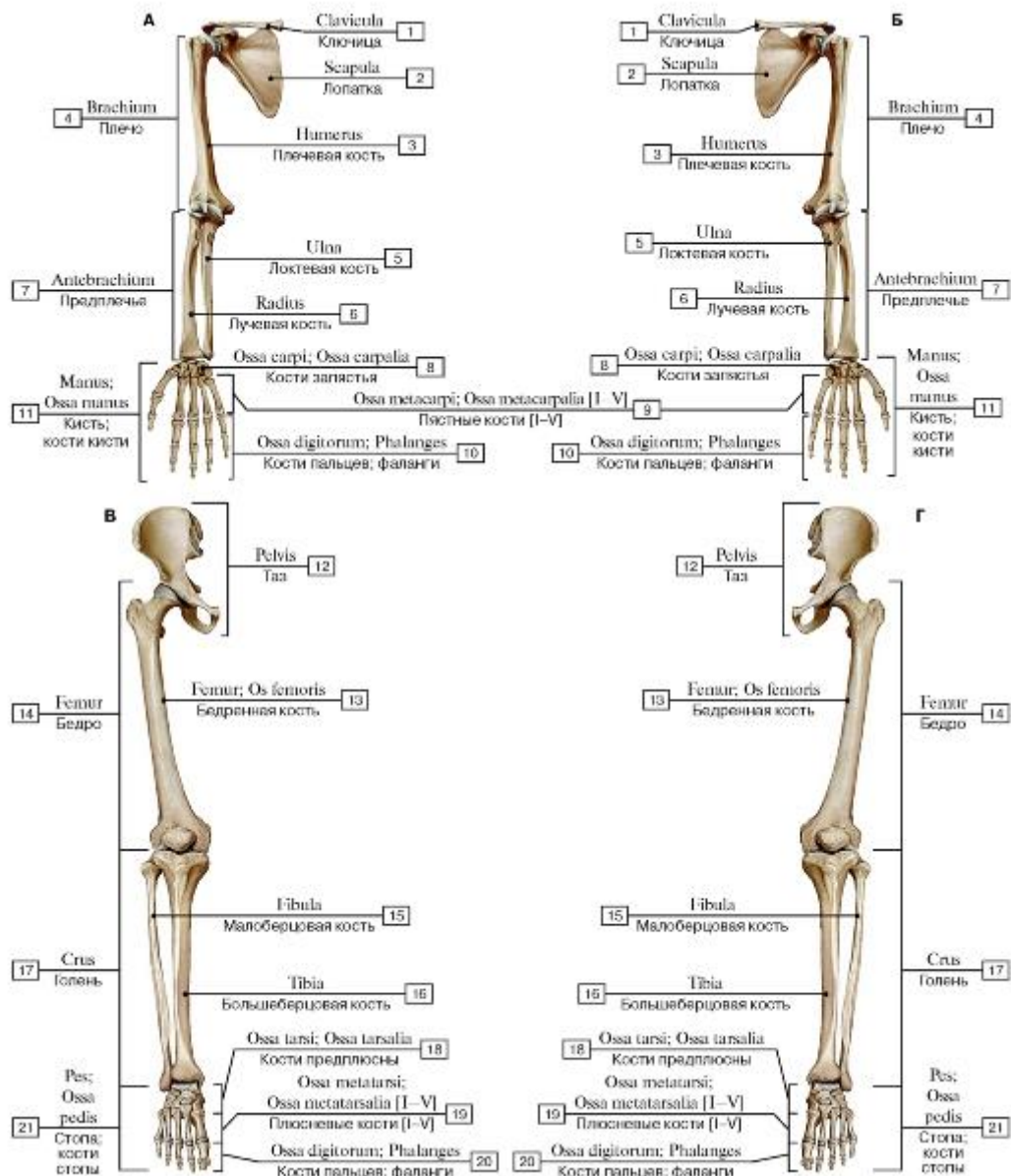


Рис. 9. Добавочный скелет, вид спереди (А - правая верхняя конечность, Б - левая верхняя конечность, В - правая нижняя конечность, Г - левая нижняя конечность):

1 - Clavicle; 2 - Scapula; 3 - Humerus; 4 - Arm; 5 - Ulna; 6 - Radius; 7 - Forearm; 8 - Carpal bones; 9 - Metacarpals [I-V]; 10 - Phalanges; 11 - Hand; Bones of hand; 12 - Pelvis; 13 - Femur; Thigh bone; 14 - Thigh; 15 - Fibula; 16 - Tibia; 17 - Leg; 18 - Tarsal bones; 19 - Metatarsals [I-V]; 20 - Phalanges; 21 - Foot; Bones of foot

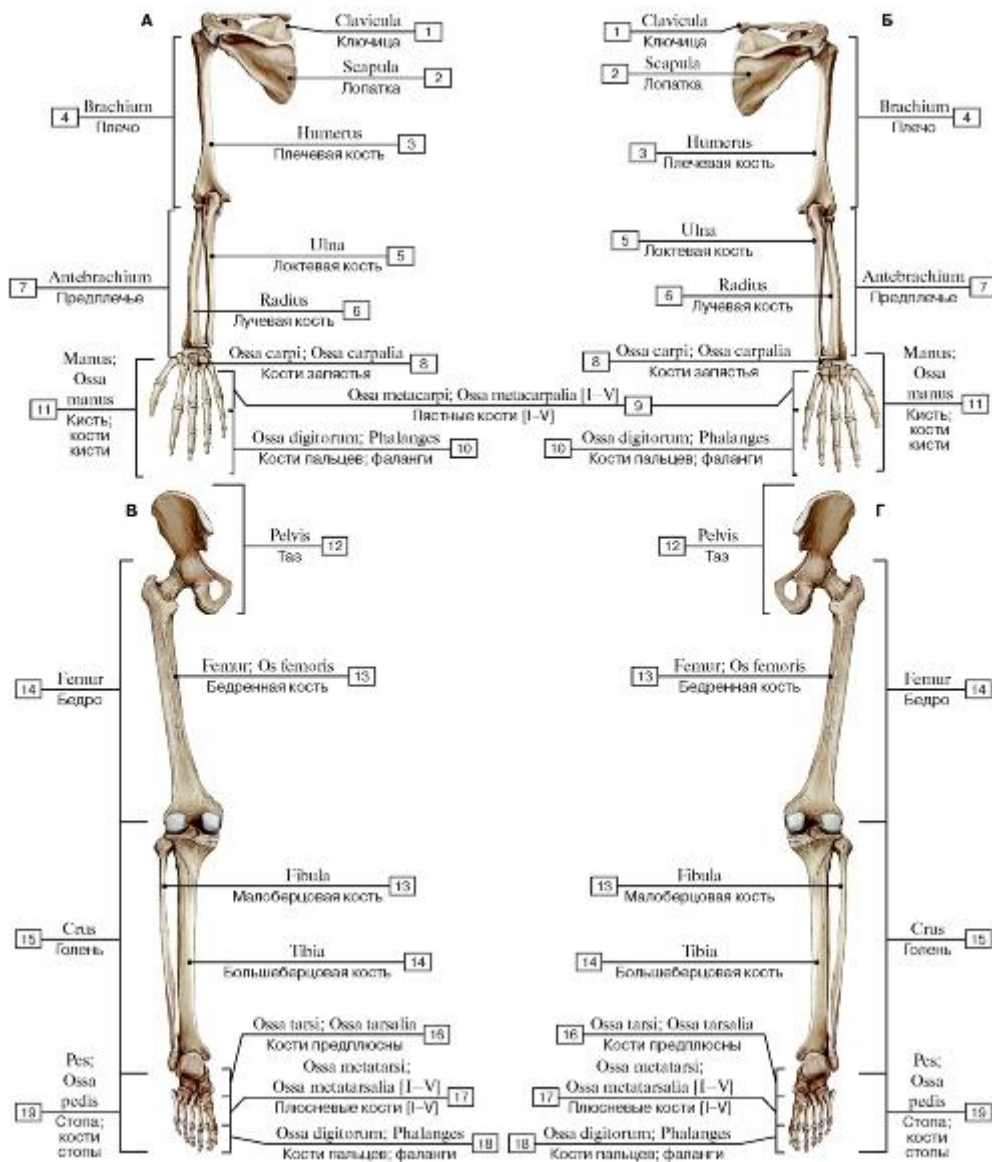


Рис. 10. Добавочный скелет, вид сзади (А - правая верхняя конечность, Б - левая верхняя конечность, В - правая нижняя конечность, Г - левая нижняя конечность):

1 - Clavicle; 2 - Scapula; 3 - Humerus; 4 - Arm; 5 - Ulna; 6 - Radius; 7 - Forearm; 8 - Carpal bones; 9 - Metacarpals [I-V]; 10 - Phalanges; 11 - Hand; Bones of hand; 12 - Pelvis; 13 - Femur; Thigh bone; 14 - Thigh; 15 - Fibula; 16 - Tibia; 17 - Leg; 18 - Tarsal bones; 19 - Metatarsals [I-V]; 20 - Phalanges; 21 - Foot; Bones of foot

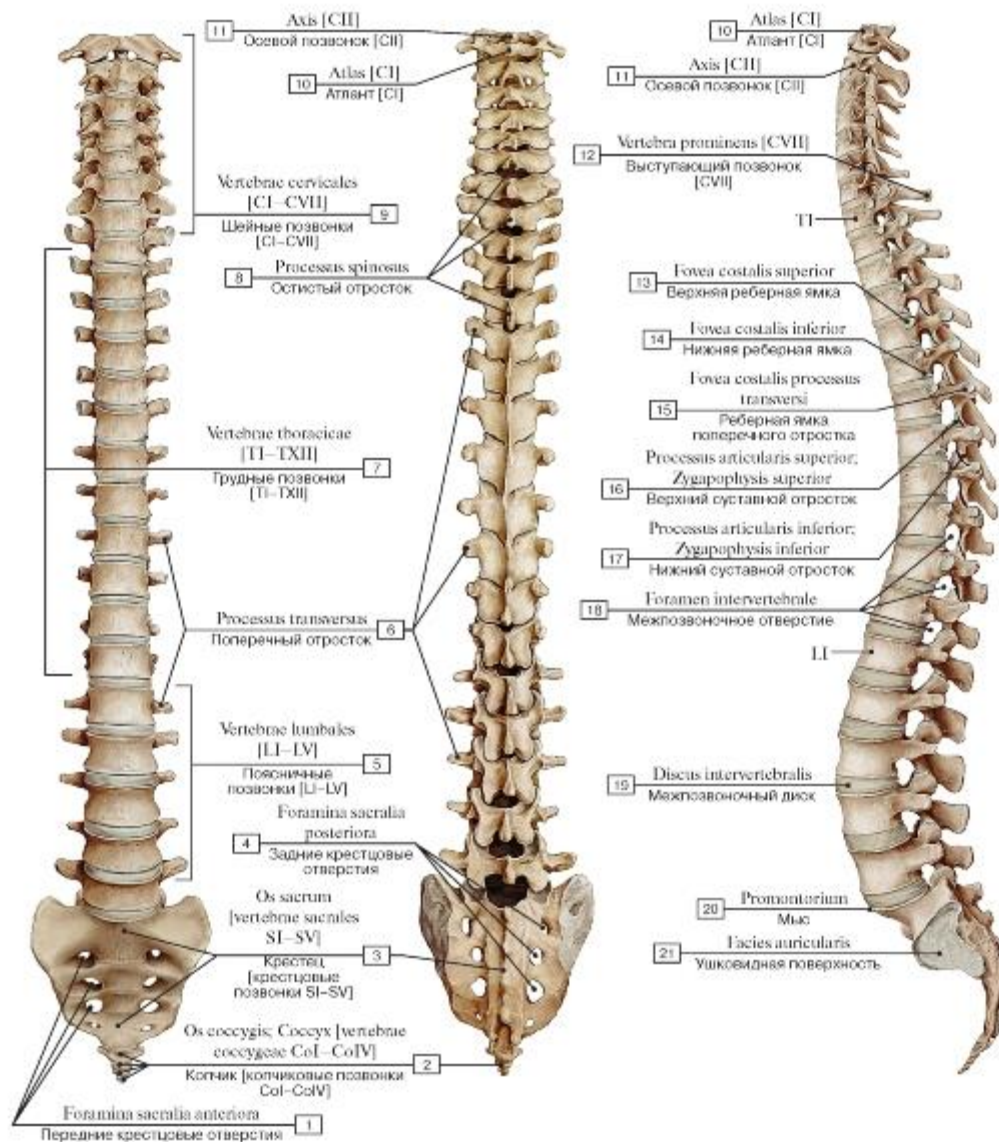


Рис. 11. Позвоночный столб (А - вид спереди, Б - вид сзади, В - вид сбоку, слева):

- 1 - Anterior sacral foramina; 2 - Coccyx [coccygeal vertebrae CoI-CoIV]; 3 - Sacrum [sacral vertebrae SI-SV]; 4 - Posterior sacral foramina; 5 - Lumbar vertebrae [LI-LV]; 6 - Transverse process; 7 - Thoracic vertebrae [TI-TXII]; 8 - Spinous process; 9 - Cervical vertebrae [CI-CVII]; 10 - Atlas [CI]; 11 - Axis [CII]; 12 - Vertebra prominens [CVII]; 13 - Superior costal facet; 14 - Inferior costal facet; 15 - Transverse costal facet; 16 - Superior articular process; 17 - Inferior articular process; 18 - Intervertebral foramen; 19 - Intervertebral disc; 20 - Promontory; 21 - Auricular surface

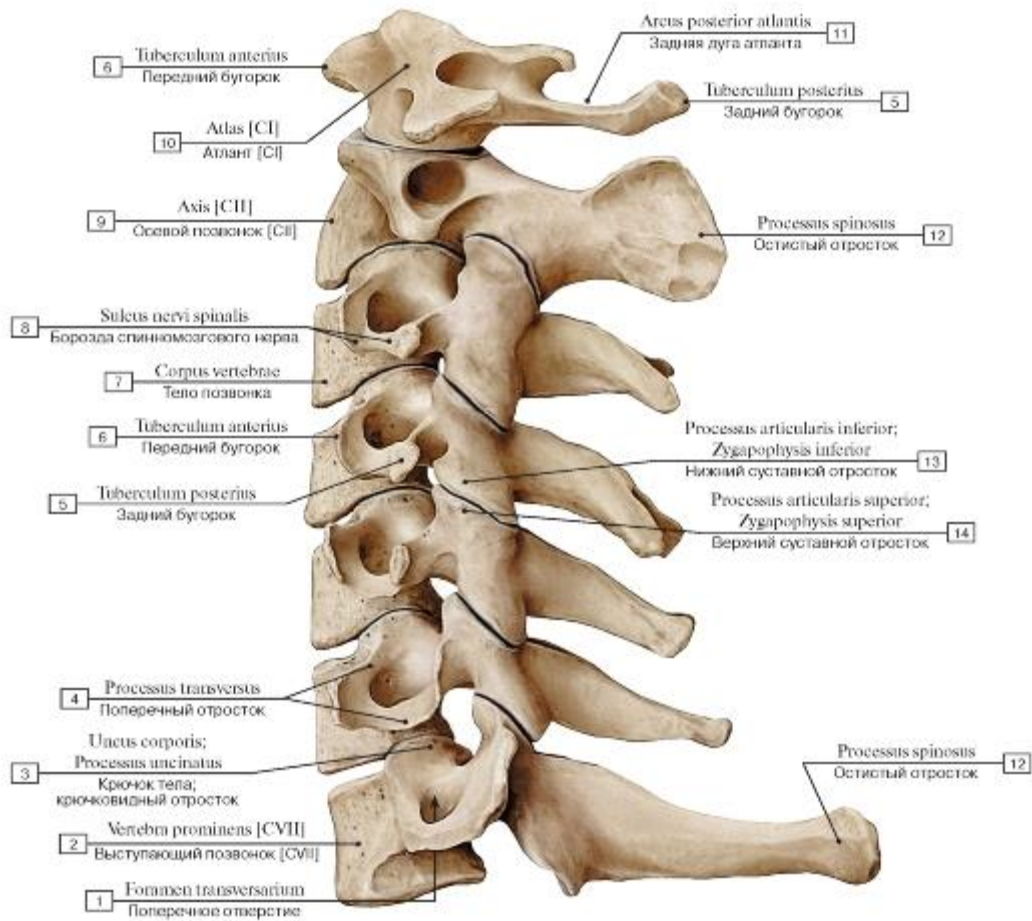


Рис. 12. Шейный отдел позвоночного столба, вид сбоку, слева:

1 - Foramen transversarium; 2 - Vertebra prominens [CVII]; 3 - Uncus of body; Uncinate process; 4 - Transverse process; 5 - Posterior tubercle; 6 - Anterior tubercle; 7 - Vertebral body; 8 - Groove for spinal nerve; 9 - Axis [CII]; 10 - Atlas [CI]; 11 - Posterior arch; 12 - Spinous process; 13 - Inferior articular process; 14 - Superior articular process

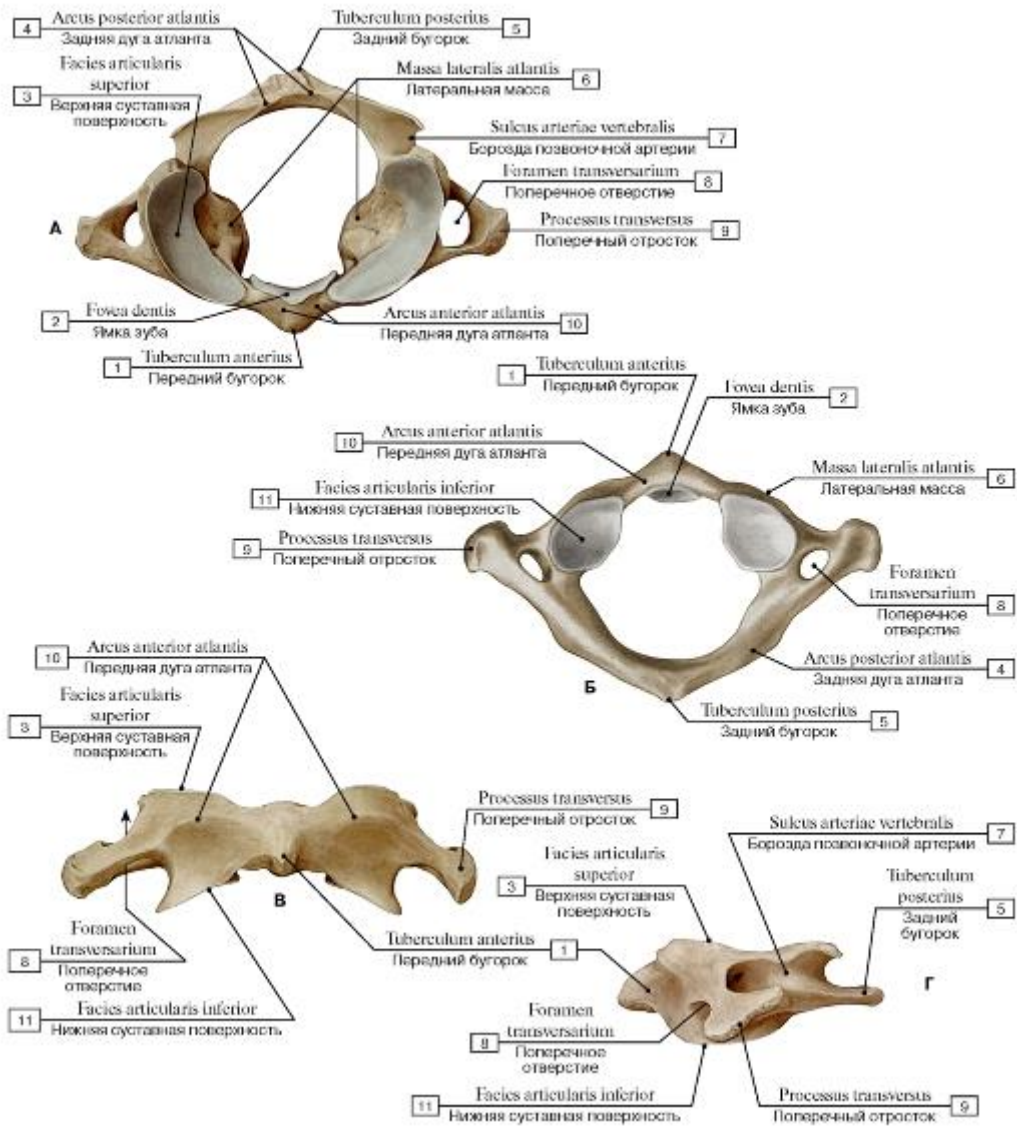


Рис. 13. Первый шейный позвонок, атлант [C1] (А - вид сверху, Б - вид снизу, В - вид спереди, Г - вид сбоку, слева):

1 - Anterior tubercle; 2 - Facet for dens; 3 - Superior articular surface; 4 - Posterior arch; 5 - Posterior tubercle; 6 - Lateral mass; 7 - Groove for vertebral artery; 8 - Foramen transversarium; 9 - Transverse process; 10 - Anterior arch; 11 - Inferior articular surface

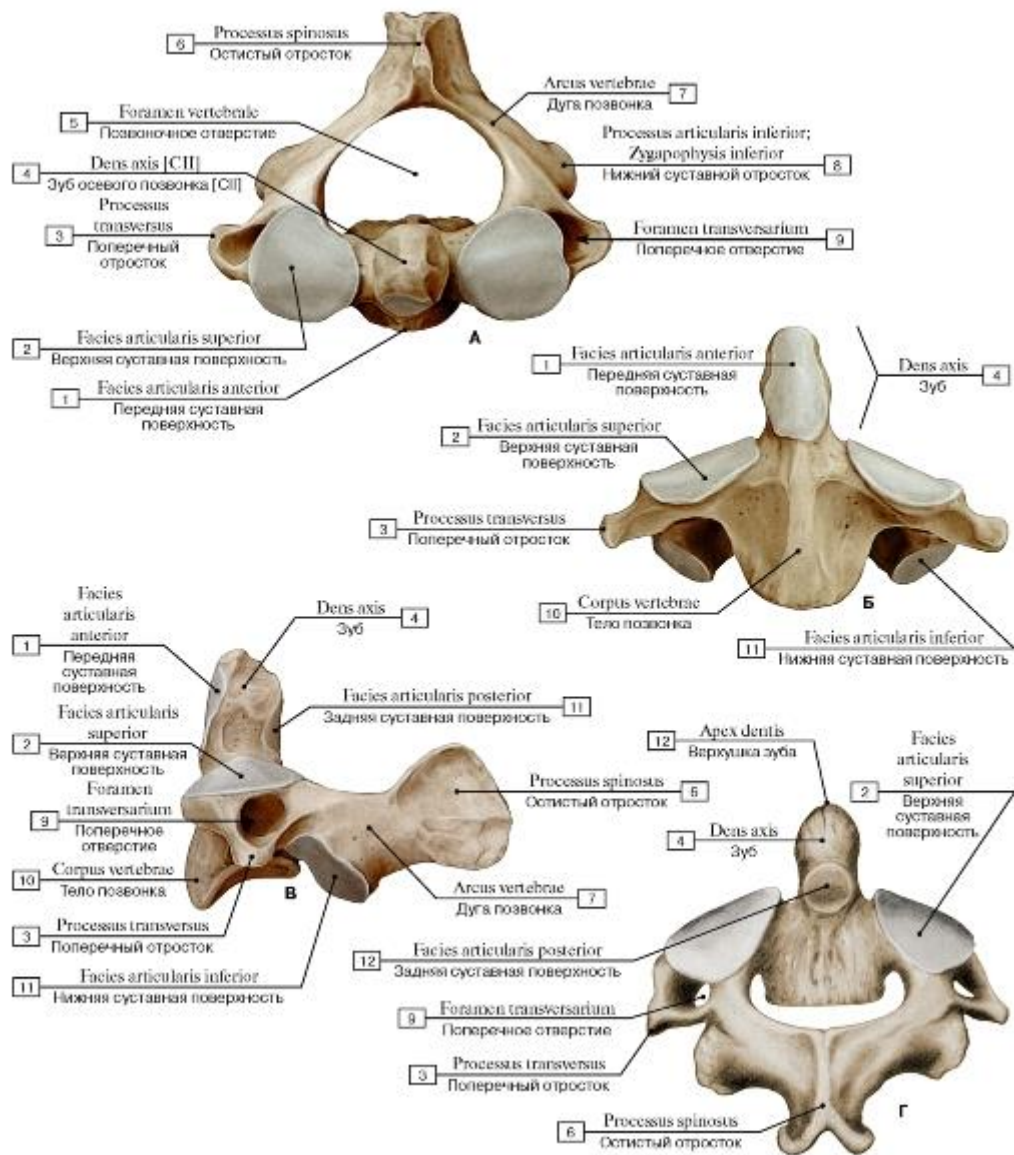


Рис. 14. Второй шейный позвонок, осевой [СII] (А - вид сверху, Б - вид спереди, В - вид сбоку, слева, Г - вид сзади):

1 - Anterior articular facet; 2 - Superior articular surface; 3 - Transverse process; 4 - Dens axis [СII]; 5 - Vertebral foramen; 6 - Spinous process; 7 - Vertebral arch; 8 - Inferior articular process; 9 - Foramen transversarium; 10 - Vertebral body; 11 - Posterior articular facet;

12 - Apex (Dens)

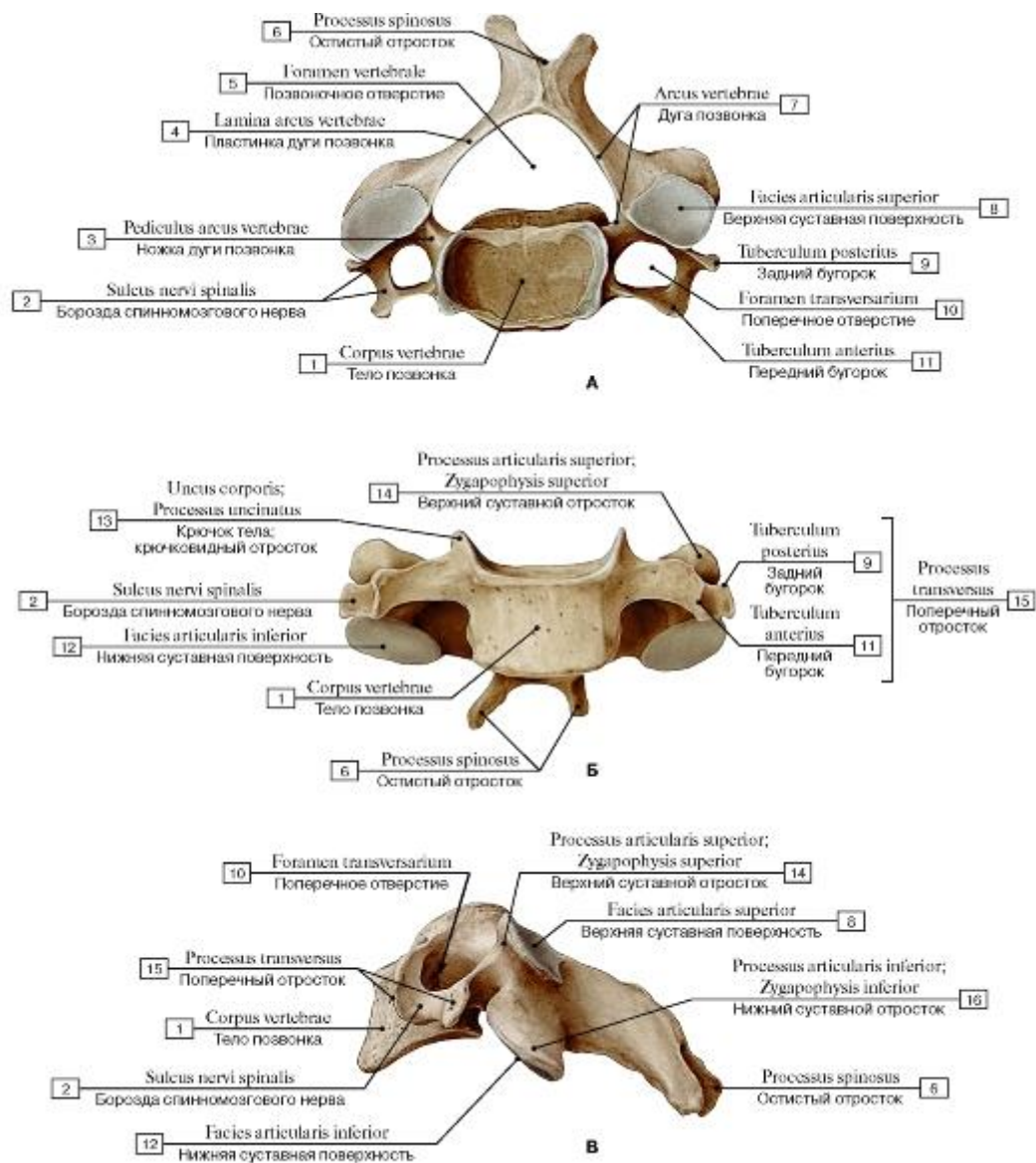


Рис. 15. Четвертый шейный позвонок [CIV] (А - вид сверху, Б - вид спереди, В - вид сбоку, слева):

1 - Vertebral body; 2 - Groove for spinal nerve; 3 - Pedicle; 4 - Lamina; 5 - Vertebral foramen; 6 - Spinous process; 7 - Vertebral arch; 8 - Superior articular facet; 9 - Posterior tubercle; 10 - Foramen transversarium; 11 - Anterior tubercle; 12 - Inferior articular facet; 13 - Uncus of body; Uncinate process; 14 - Superior articular process; 15 - Transverse process; 16 - Inferior articular process

Рис. 16. Седьмой шейный позвонок [CVII] (А - вид сверху, Б - вид спереди, В - вид сбоку, слева):

1 - Vertebral body; 2 - Groove for spinal nerve; 3 - Foramen transversarium; 4 - Inferior articular process; 5 - Vertebral foramen; 6 - Lamina; 7 - Spinous process; 8 - Uncus of body; Uncinate process; 9 - Anterior tubercle; 10 - Superior articular facet; 11 - Transverse process; 12 - Superior articular process; 13 - Inferior articular facet

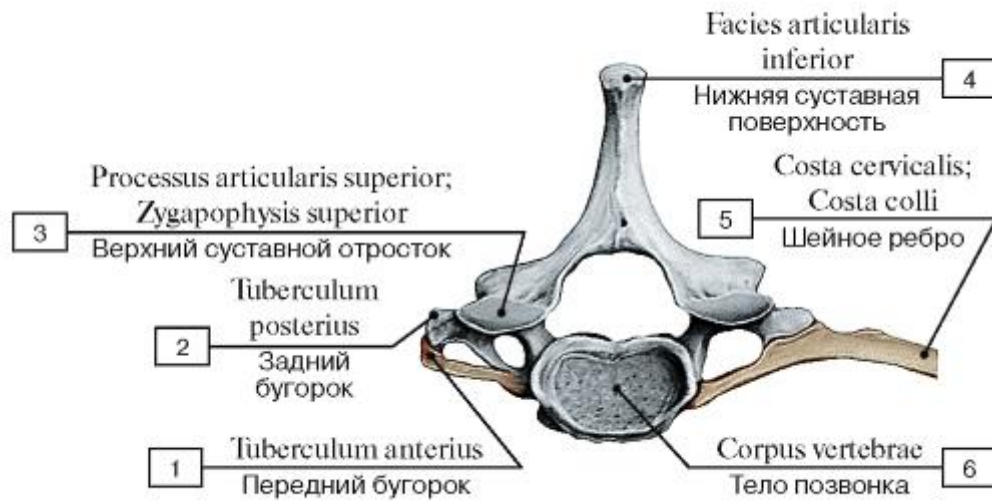


Рис. 17. Шейное ребро:

1 - Anterior tubercle; 2 - Posterior tubercle; 3 - Superior articular process; 4 - Inferior articular facet; 5 - Cervical rib; 6 - Vertebral body

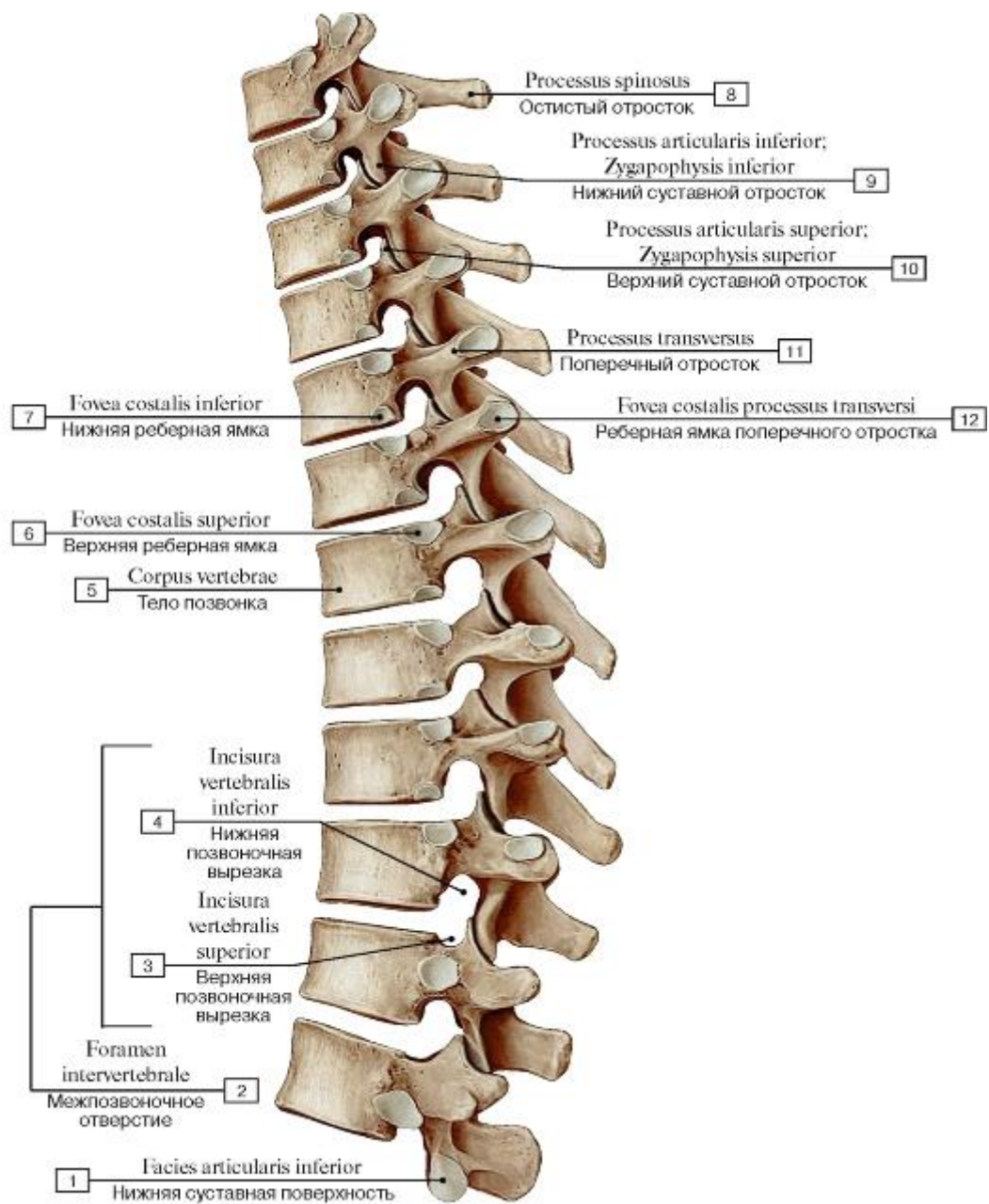


Рис. 18. Грудной отдел позвоночного столба, вид сбоку, слева:

- 1 - Inferior articular facet; 2 = 3 +4 - Intervertebral foramen; 3 - Superior vertebral notch; 4 - Inferior vertebral notch; 5 - Vertebral body; 6 - Superior costal fovea; 7 - Inferior costal fovea; 8 - Spinous process; 9 - Inferior articular process; 10 - Superior articular process;
- 11 - Transverse process; 12 - Transverse costal fovea

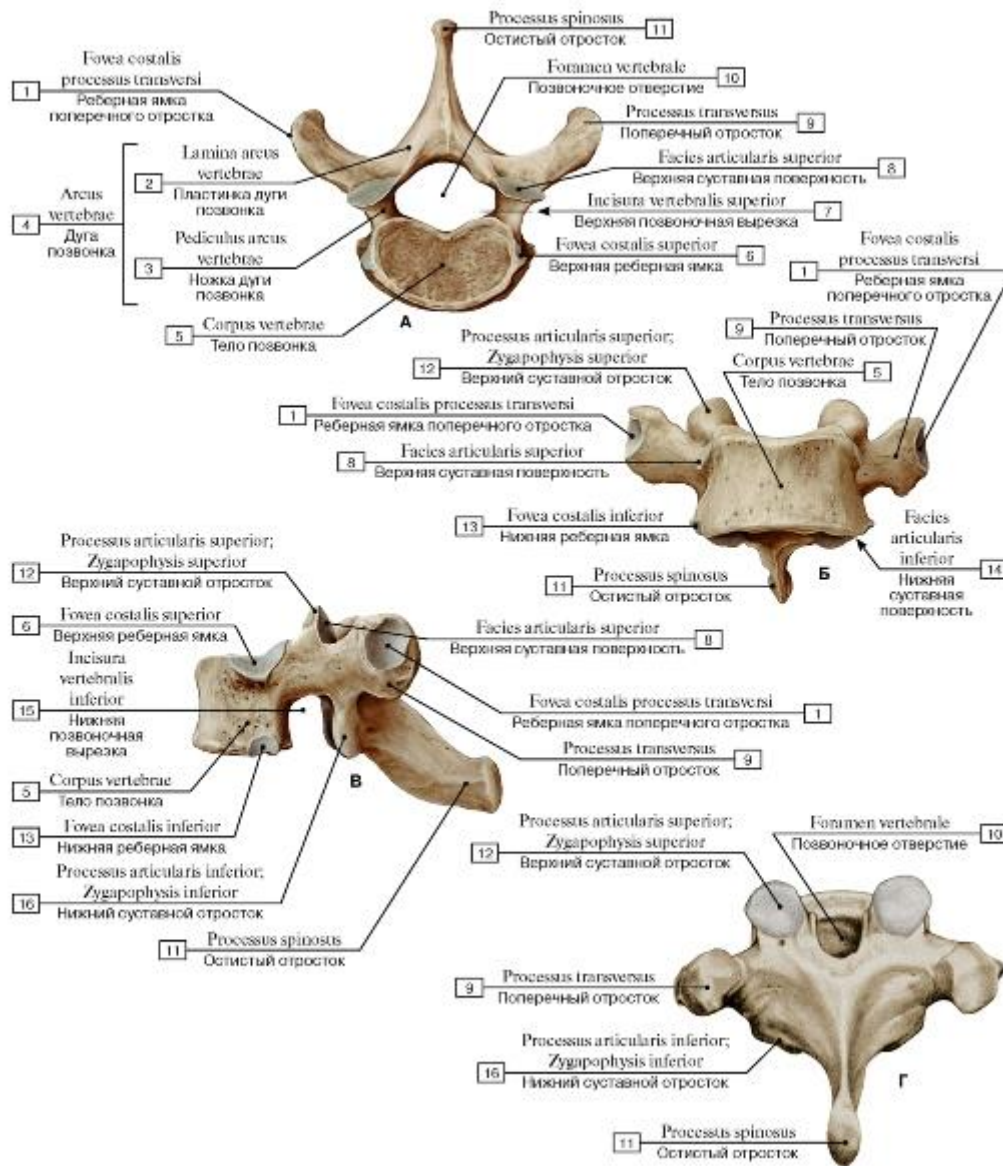


Рис. 19. Первый грудной позвонок [T1] (А - вид сверху, Б - вид спереди, В - вид сбоку, слева, Г - вид сзади):

1 - Transverse costal facet; 2 - Lamina; 3 - Pedicle; 4 = 2 + 3 - Vertebral arch; 5 - Vertebral body; 6 - Superior costal facet; 7 - Superior vertebral notch; 8 - Superior articular facet; 9 - Transverse process; 10 - Vertebral foramen; 11 - Spinous process; 12 - Superior articular process; 13 - Inferior costal facet; 14 - Inferior articular facet; 15 - Inferior vertebral notch; 16 - Inferior articular process

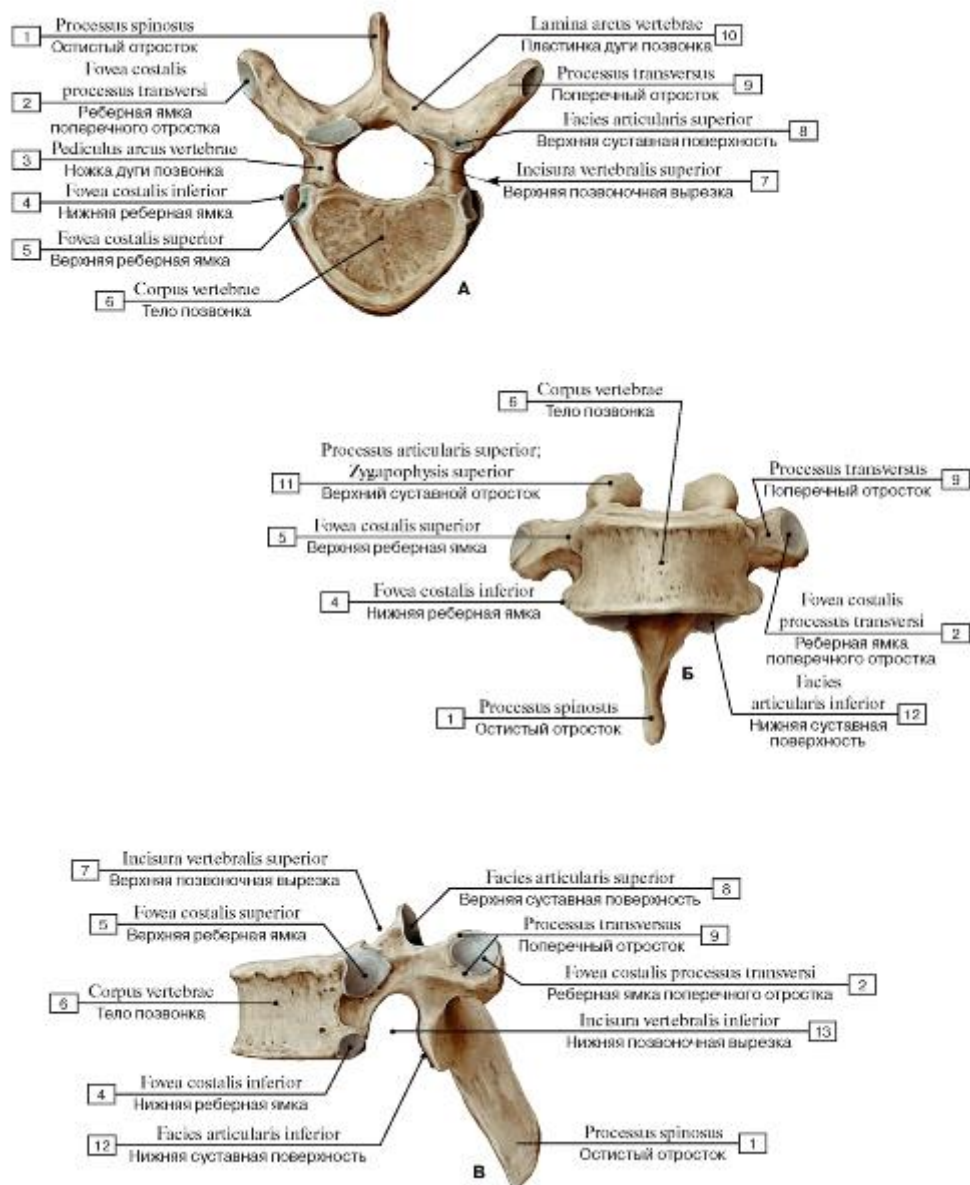


Рис. 20. Четвертый грудной позвонок [TIV] (А - вид сверху, Б - вид спереди, В - вид сбоку, слева):

1 - Spinous process; 2 - Transverse costal facet; 3 - Pedicle; 4 - Inferior costal facet; 5 - Superior costal facet; 6 - Vertebral body; 7 - Superior vertebral notch; 8 - Superior articular facet; 9 - Transverse process; 10 - Lamina; 11 - Superior articular process; 12 - Inferior articular facet; 13 - Inferior vertebral notch

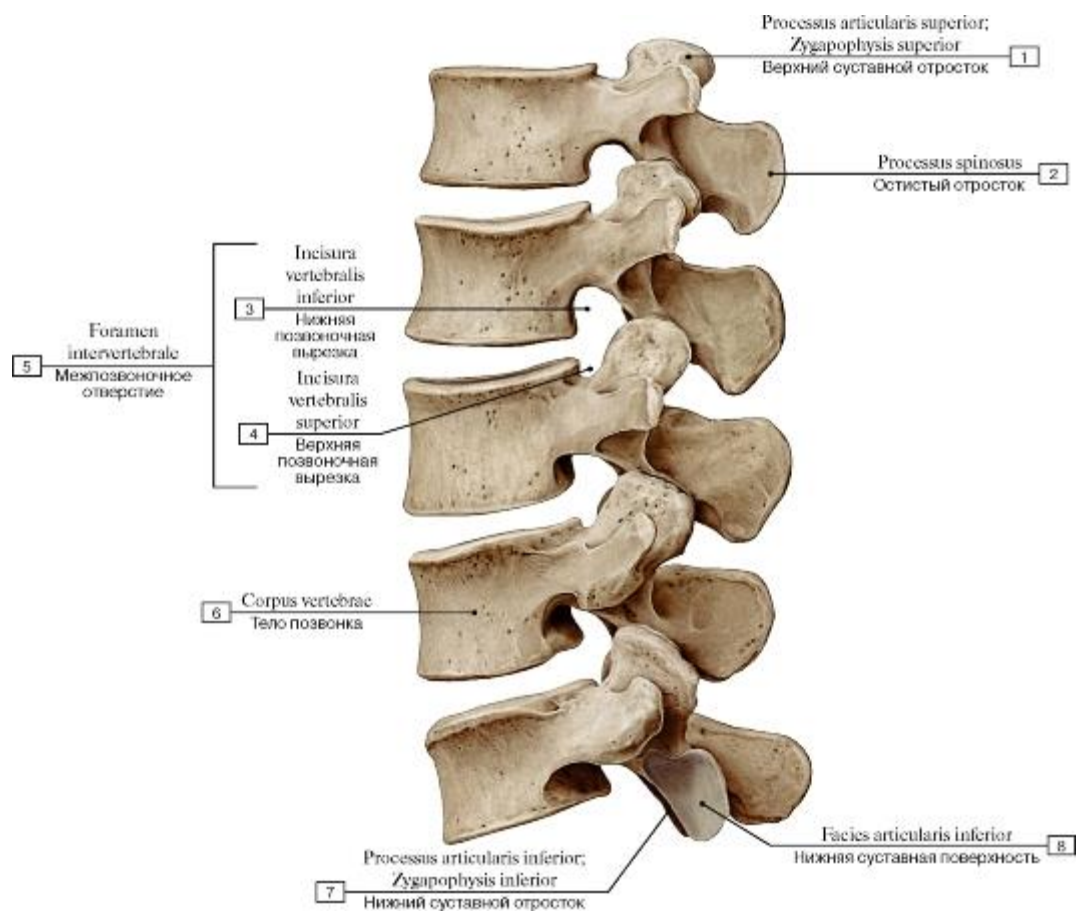


Рис. 21. Поясничный отдел позвоночного столба, вид сбоку, слева:

1 - Superior articular process; 2 - Spinous process; 3 - Inferior vertebral notch; 4 - Superior vertebral notch; 5 = 3 + 4 - Intervertebral foramen; 6 - Vertebral body; 7 - Inferior articular process; 8 - Inferior articular facet

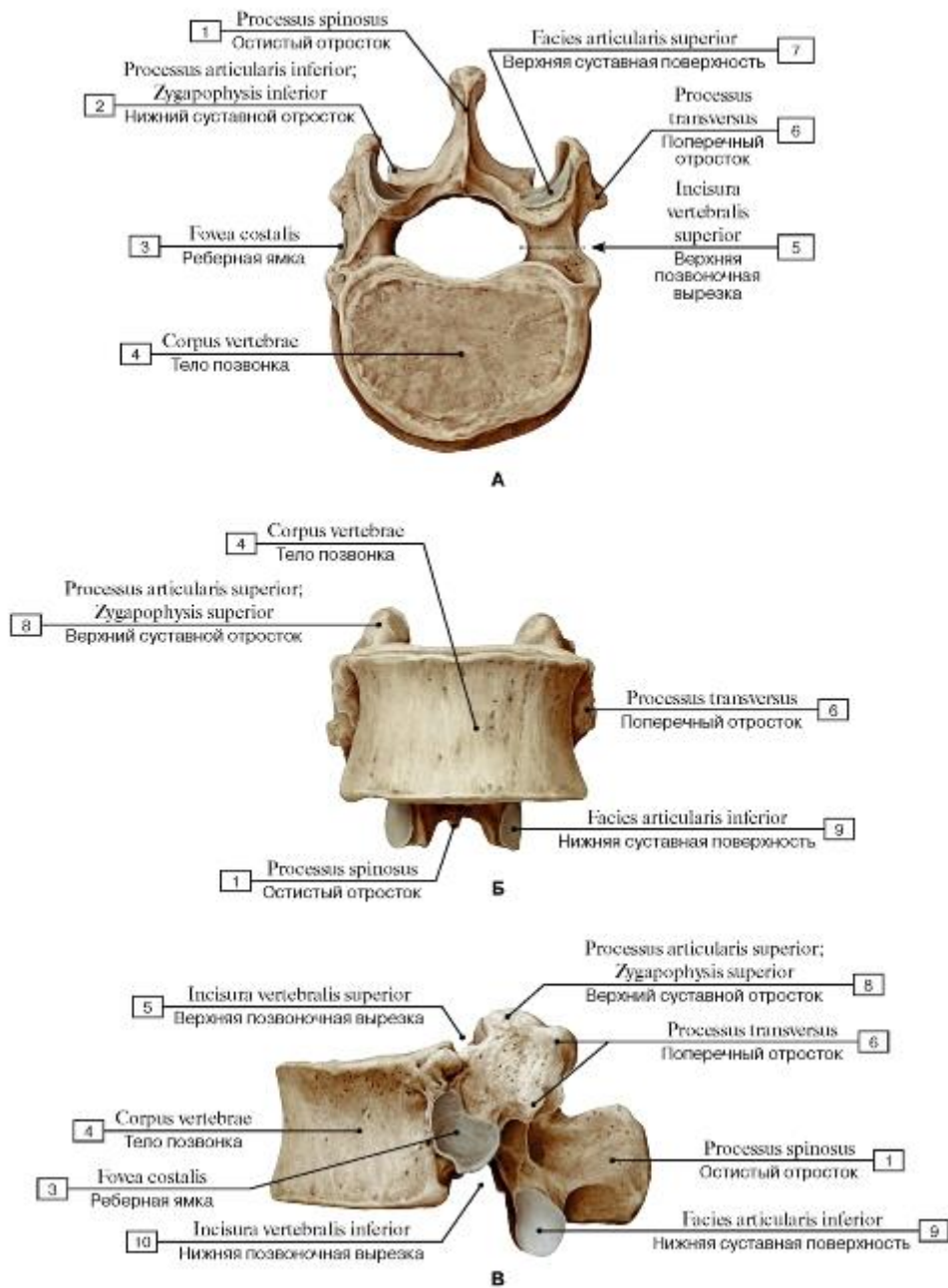


Рис. 22. Первый поясничный позвонок [L1] (А - вид сверху, Б - вид спереди, В - вид сбоку, слева):

1 - Spinous process; 2 - Inferior articular process; 3 - Costal facet; 4 - Vertebral body; 5- Superior vertebral notch; 6 - Transverse process; 7 - Superior articular facet; 8 - Superior articular process; 9 - Inferior articular facet; 10 - Inferior vertebral notch

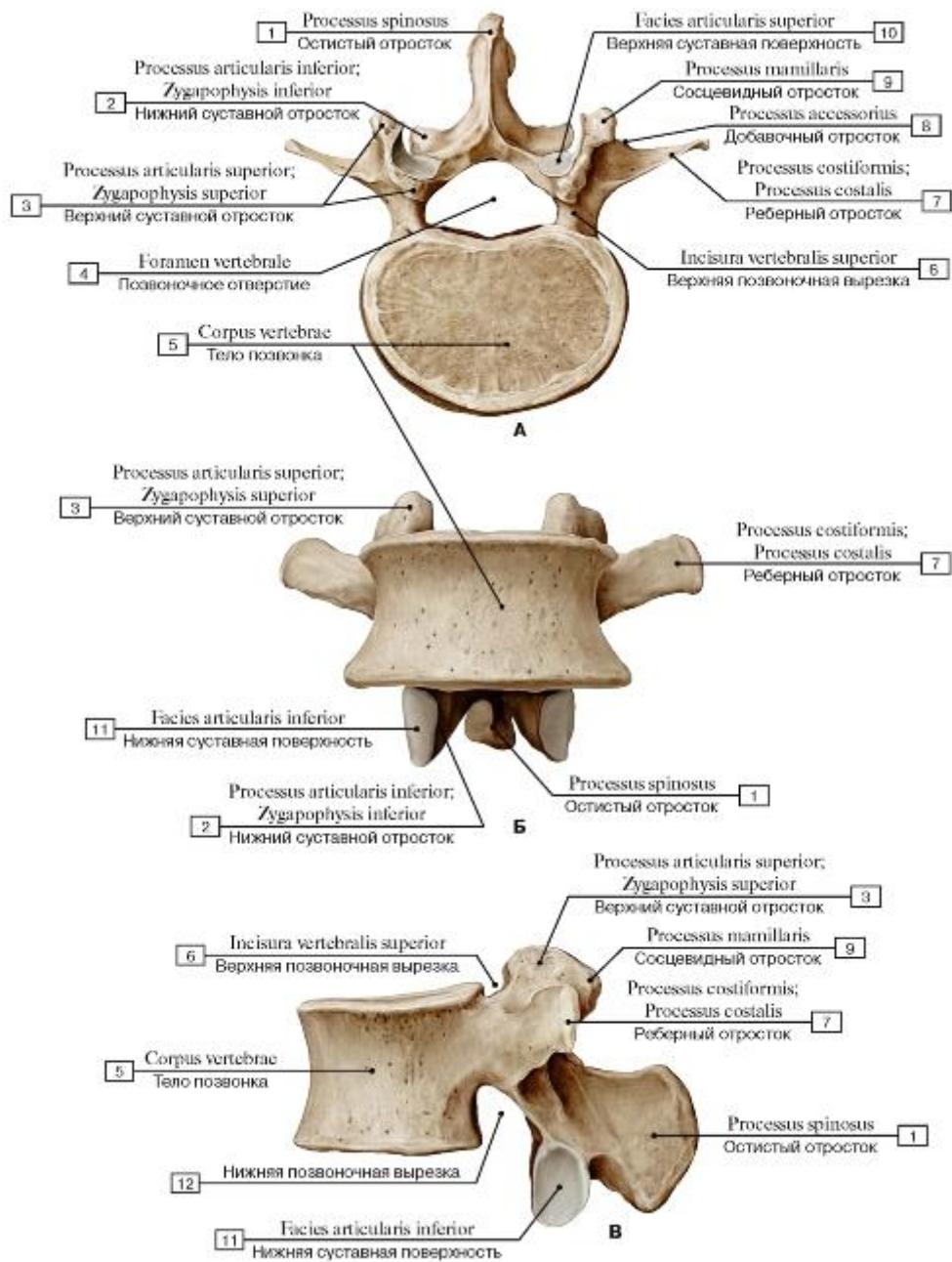


Рис. 23. Третий поясничный позвонок [LIII] (А - вид сверху, Б - вид спереди, В - вид сбоку, слева):

1 - Spinous process; 2 - Inferior articular process; 3 - Superior articular process; 4 - Vertebral foramen; 5 - Vertebral body; 6 - Superior vertebral notch; 7 - Costal process; 8 - Accessory process; 9 - Mammillary process; 10 - Superior articular facet; 11 - Inferior articular

facet; 12 - Inferior vertebral notch

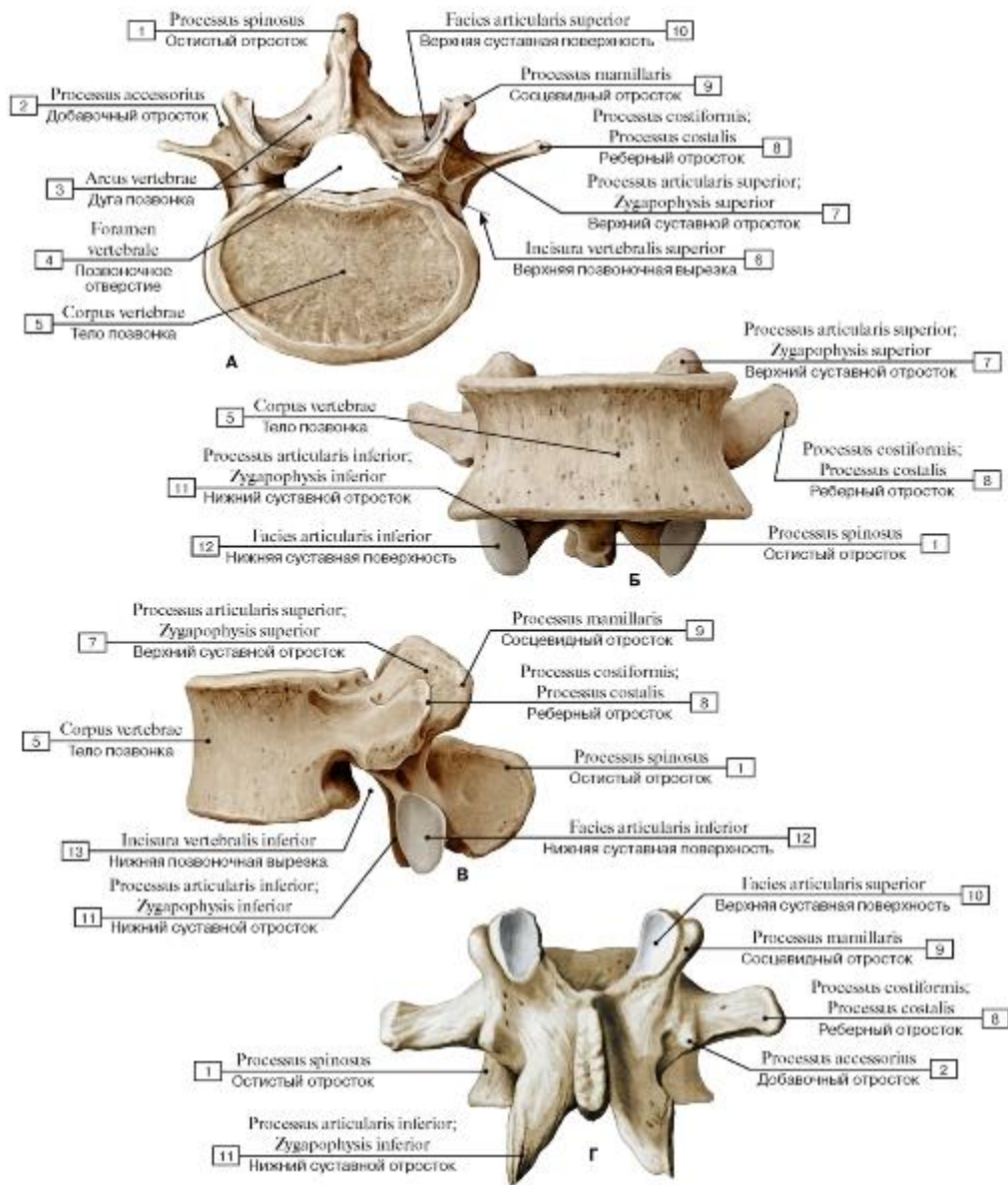


Рис. 24. Четвертый поясничный позвонок [LIV] (А - вид сверху, Б - вид спереди, В - вид сбоку, слева,

Г - вид сзади):

- 1 - Spinous process; 2 - Accessory process; 3 - Vertebral arch; 4 - Vertebral foramen; 5 - Vertebral body; 6 - Superior vertebral notch; 7 - Superior articular process; 8 - Costal process; 9 - Mammillary process; 10 - Superior articular surface; 11 - Inferior articular process; 12 - Inferior articular facet; 13 - Inferior vertebral notch

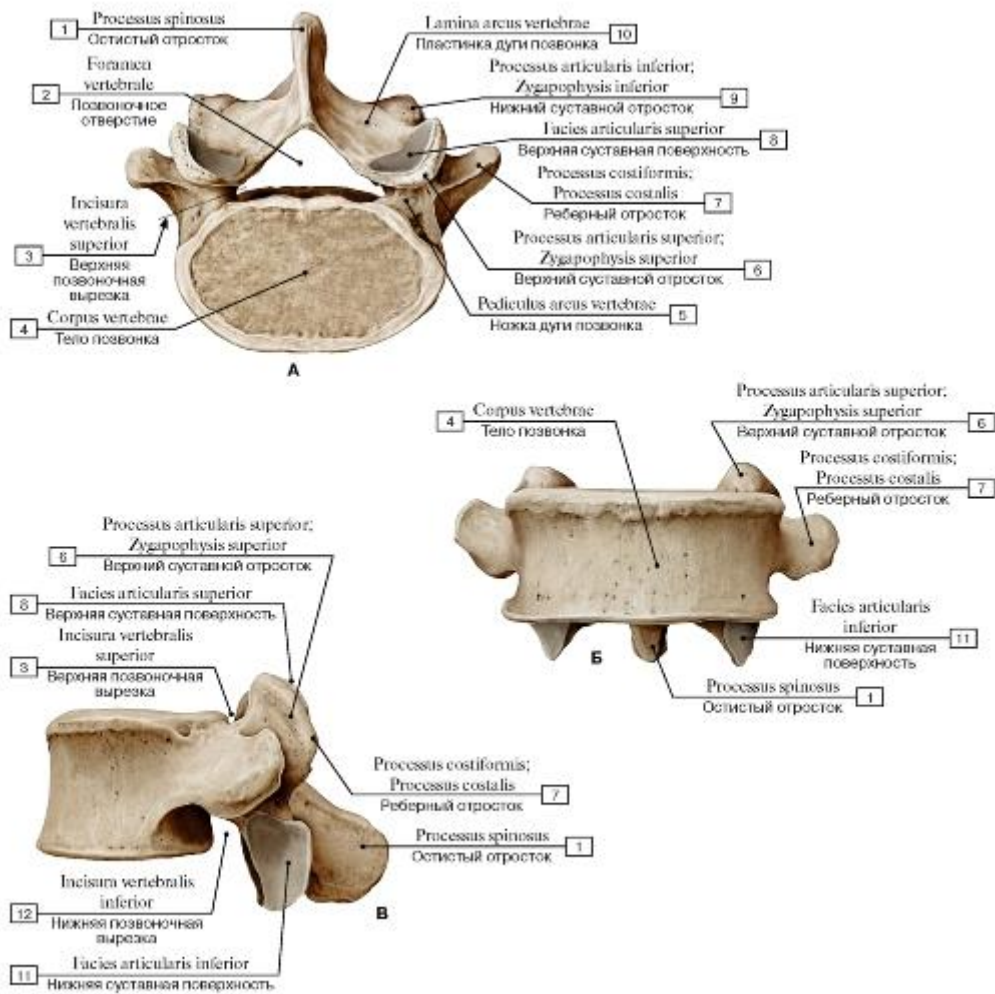


Рис. 25. Пятый поясничный позвонок [LV] (А - вид сверху, Б - вид спереди, В - вид сбоку, слева):

- 1 - Spinous process; 2 - Vertebral foramen; 3 - Superior vertebral notch; 4 - Vertebral body; 5 - Pedicle; 6 - Superior articular process; 7 - Costal process; 8 - Superior articular facet; 9 - Inferior articular process; 10 - Lamina; 11 - Inferior articular facet; 12 - Inferior vertebral notch

Рис. 26. Поясничное ребро:

- 1 - Spinous process; 2 - Superior articular process; 3 - Vertebral body; 4 - Lumbar rib

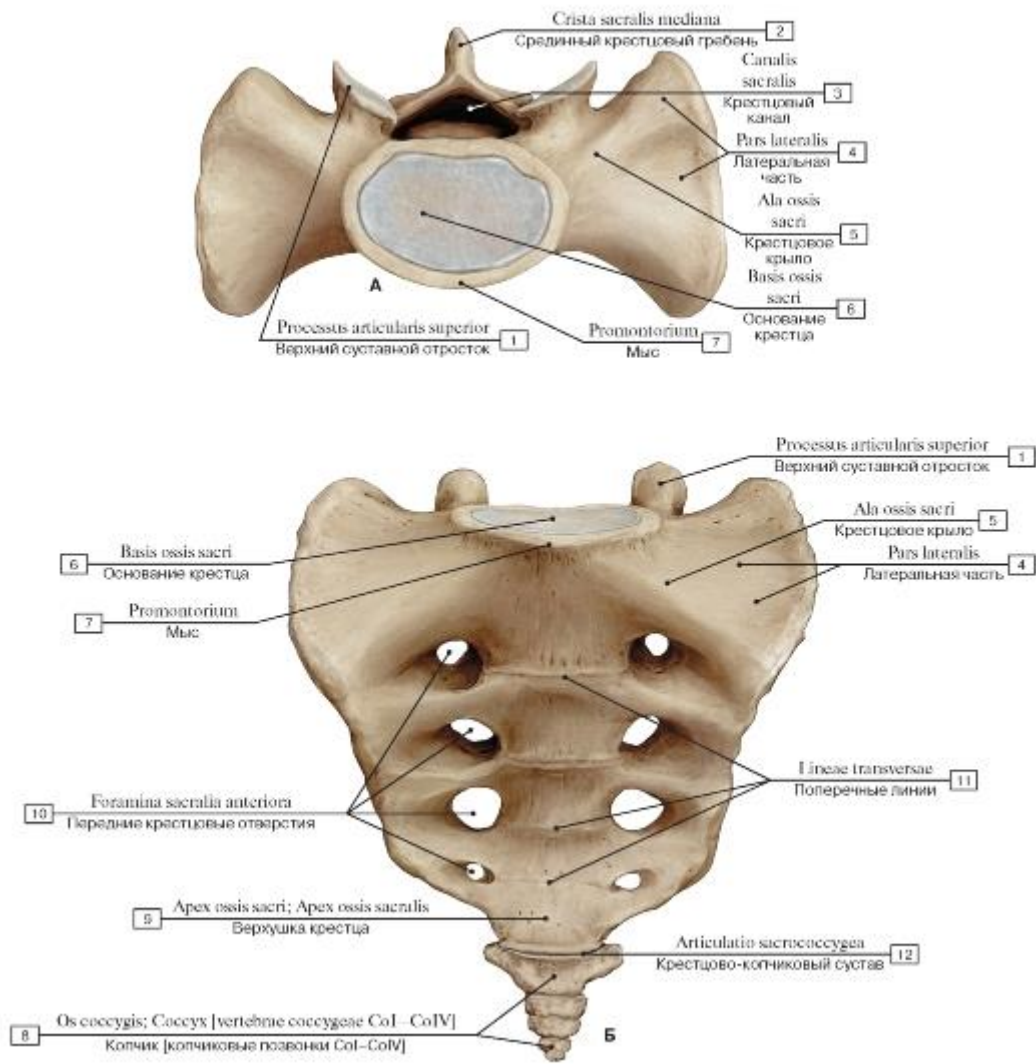


Рис. 27. Крестец и копчик (А - вид сверху, Б - вид спереди):

1 - Superior articular process; 2 - Median sacral crest; 3 - Sacral canal; 4 - Lateral part; 5 - Ala; Wing; 6 - Base of sacrum; 7 - Promontory; 8 - Coccyx [coccygeal vertebrae CoI-CoIV]; 9 - Apex; 10 - Anterior sacral foramina; 11 - Transverse ridges; 12 - Sacrococcygeal joint

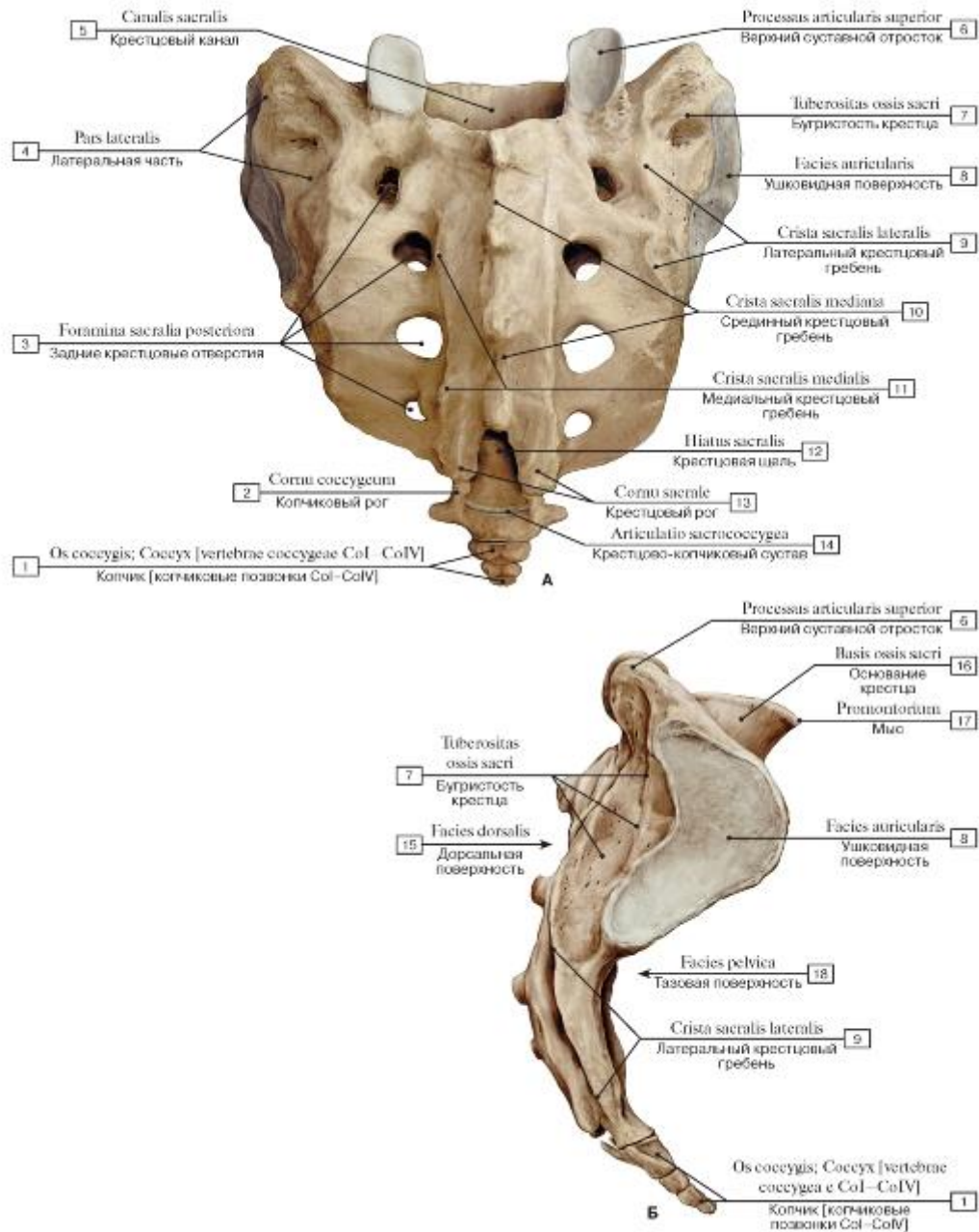


Рис. 28. Крестец и копчик (А - вид сзади, Б - вид сбоку, справа):

- 1 - Coccyx [coccygeal vertebrae CoI-CoIV]; 2 - Coccygeal cornu; 3 - Posterior sacral foramina; 4 - Lateral part; 5 - Sacral canal; 6 - Superior articular process; 7 - Sacral tuberosity; 8 - Auricular surface; 9 - Lateral sacral crest; 10 - Median sacral crest; 11 - Intermediate sacral crest; 12 - Sacral hiatus; 13 - Sacral cornu; Sacral horn; 14 - Sacrococcygeal joint; 15 - Dorsal surface; 16 - Base of sacrum; 17 - Promontory; 18 - Pelvic surface

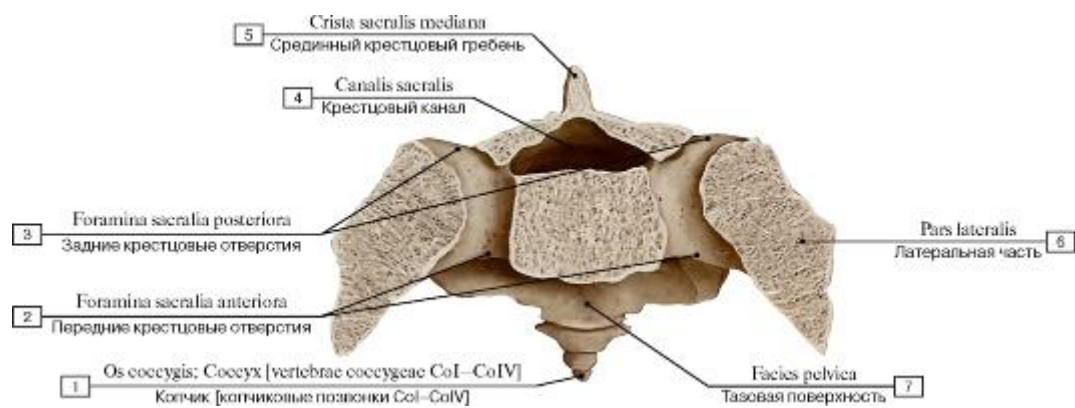


Рис. 29. Поперечное сечение на уровне вторых крестцовых отверстий:

1 - Coccyx [coccygeal vertebrae CoI-CoIV]; 2 - Anterior sacral foramina; 3 - Posterior sacral foramina; 4 - Sacral canal; 5 - Median sacral crest; 6 - Lateral part; 7 - Pelvic surface

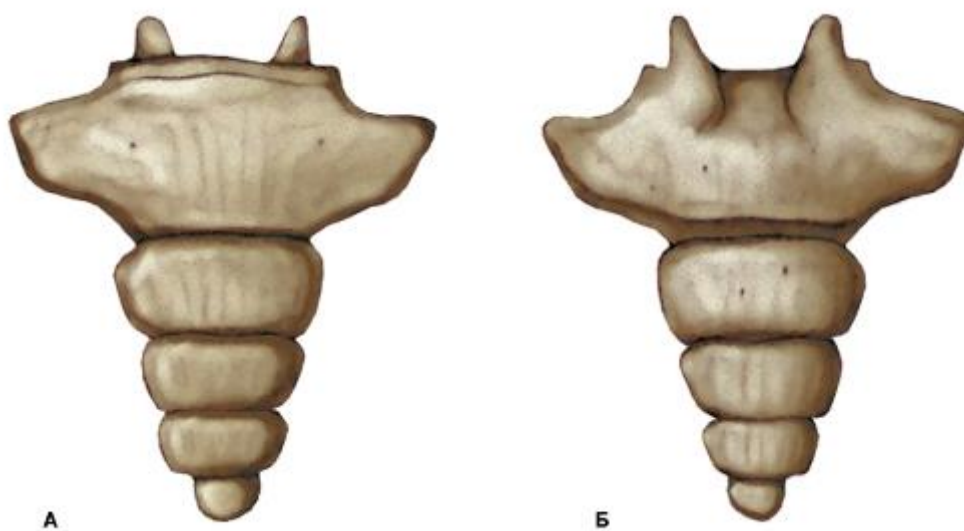


Рис. 30. Копчик [копчиковые позвонки CoI-CoIV] (А - вид спереди, Б - вид сзади)

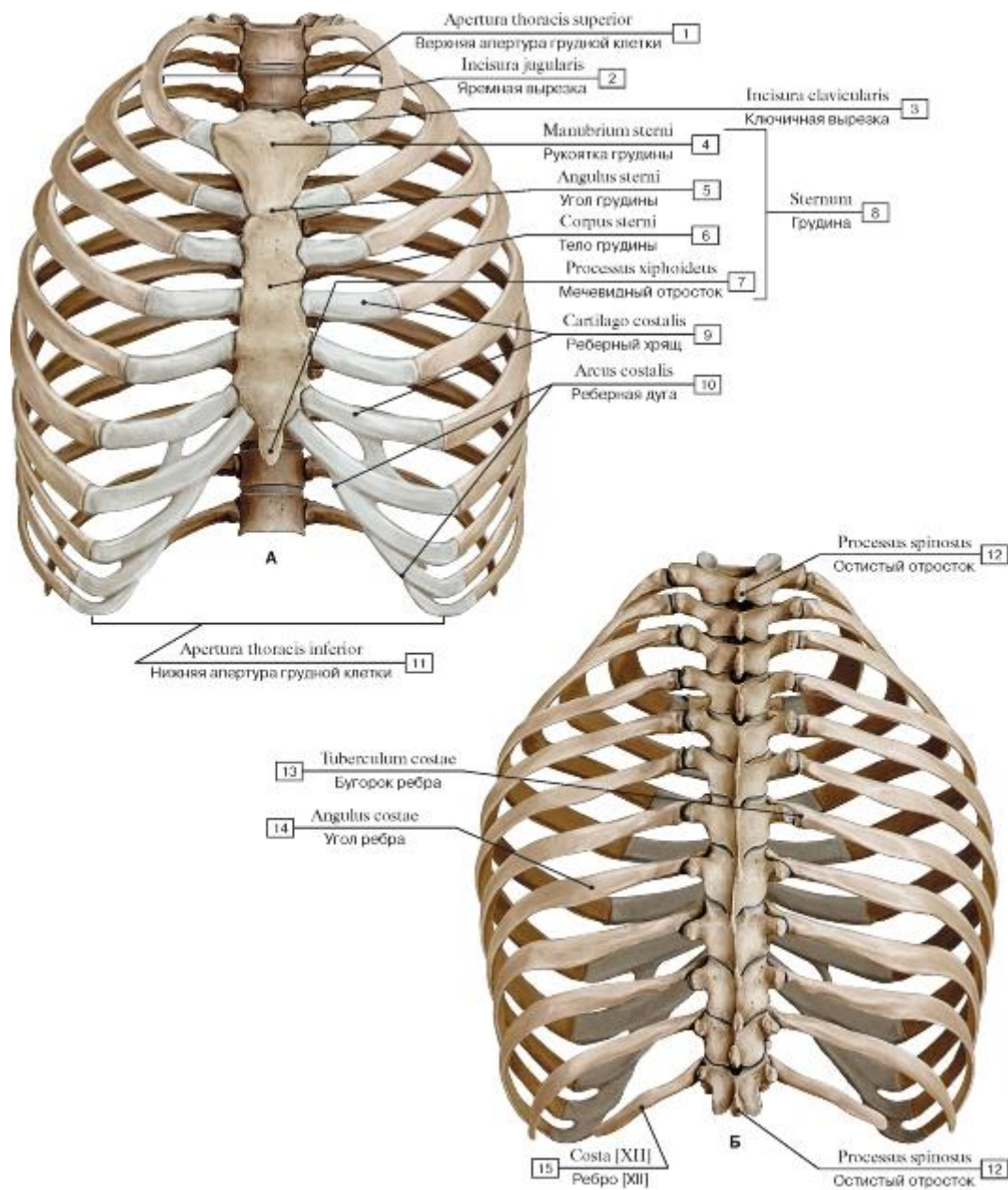


Рис. 31. Скелет грудной клетки (А - вид спереди, Б - вид сзади):

1 - Superior thoracic aperture; Thoracic inlet; 2 - Jugular notch; Suprasternal notch; 3 - Clavicular notch; 4 - Manubrium of sternum; 5 - Sternal angle; 6 - Body of sternum; 7 - Xiphoid process; 8 - Sternum; 9 - Costal cartilage; 10 - Costal margin; Costal arch; 11 - Inferior thoracic aperture; Thoracic outlet; 12 - Spinous process; 13 - Tubercle; 14 - Angle of rib; 15 - Rib [XII]

Рис. 32. Скелет грудной клетки, вид сбоку, справа:

1 - Rib [XII]; 2 - Vertebra [TXII]; 3 - Intervertebral disc; 4 - Spinous process; 5 - Vertebra [TI]; 6 - First rib [I]; 7 - Jugular notch; Suprasternal notch; 8 - Sternum; 9 - True ribs [I-VII]; 10 - Costal cartilage; 11 - Costal margin; Costal arch; 12 - False ribs [VIII-XII];

13 - Floating ribs [XI-XII]

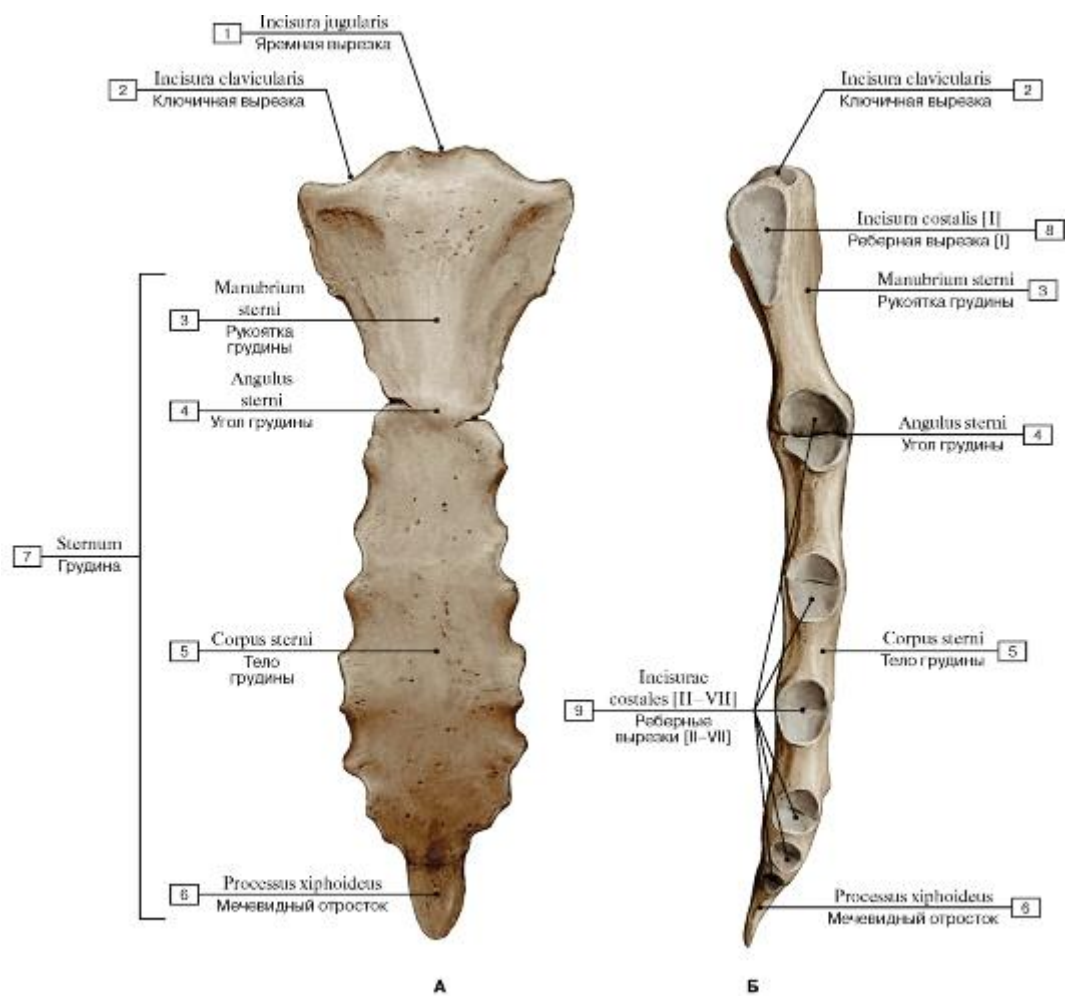


Рис. 33. Грудина (А - вид спереди, Б - вид сбоку, справа):

- 1 - Jugular notch; Suprasternal notch; 2 - Clavicular notch; 3 - Manubrium of sternum; 4 - Sternal angle; 5 - Body of sternum; 6 - Xiphoid process; 7 - Sternum; 8 - Constal notch [I]; 9 - Costal notches [II-VII]

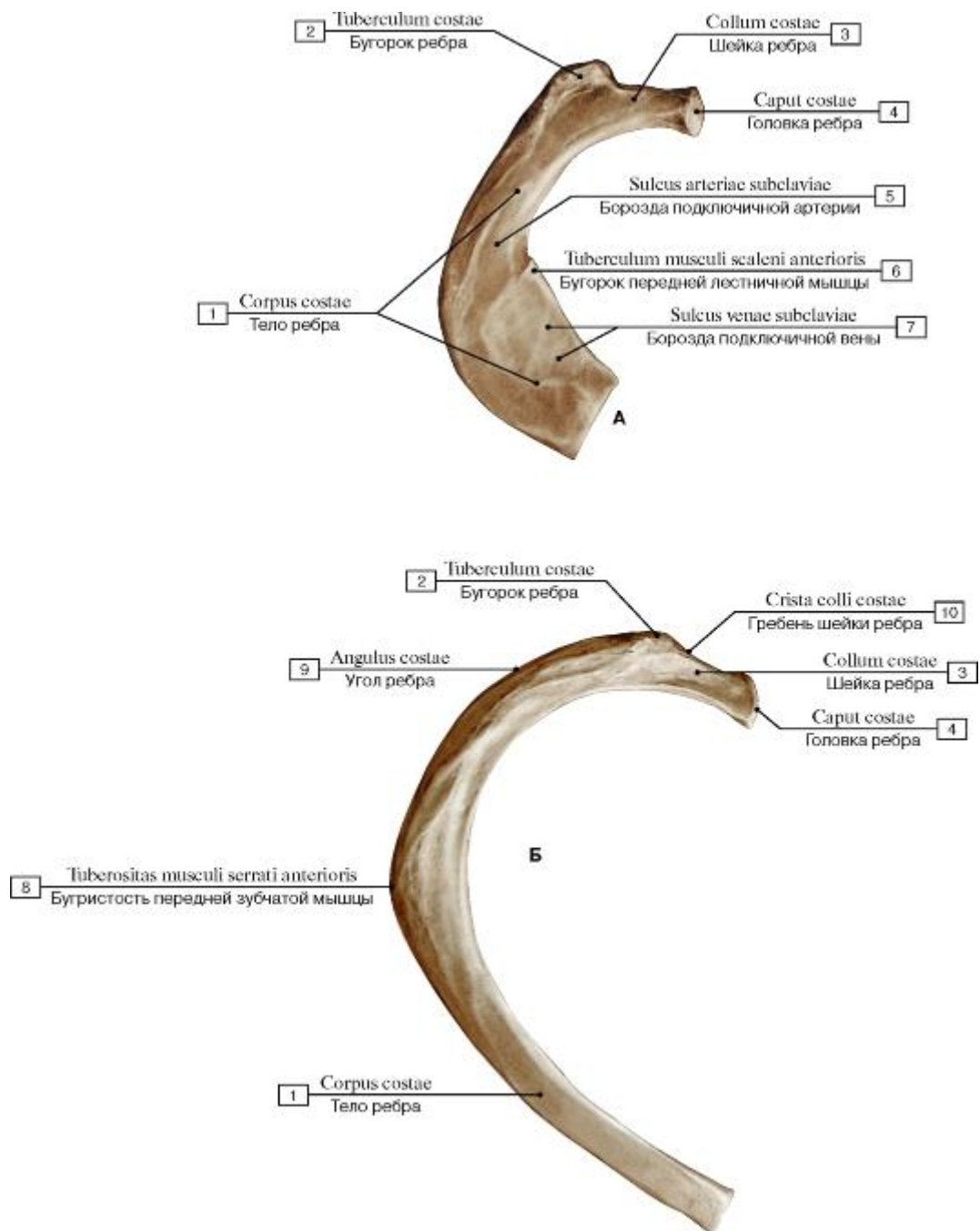


Рис. 34. Ребра (А - первое [I] ребро, правое, вид сверху; Б - второе [II] ребро, правое, вид сверху):

1 - Body of rib; Shaft of rib; 2 - Tubercle; 3 - Neck of rib; 4 - Head of rib; 5 - Groove for subclavian artery; 6 - Scalene tubercle; 7 - Groove for subclavian vein; 8 - Tuberosity for serratus anterior; 9 - Angle of rib; 10 - Crest of neck rib




Рис. 35. Ребра (А - пятое ребро, правое; Б - одиннадцатое ребро, правое):

1 - Body of rib; Shaft of rib; 2 - Tubercle; 3 - Crest of neck rib; 4 - Head of rib; 5 - Neck of rib; 6 - Angle of rib

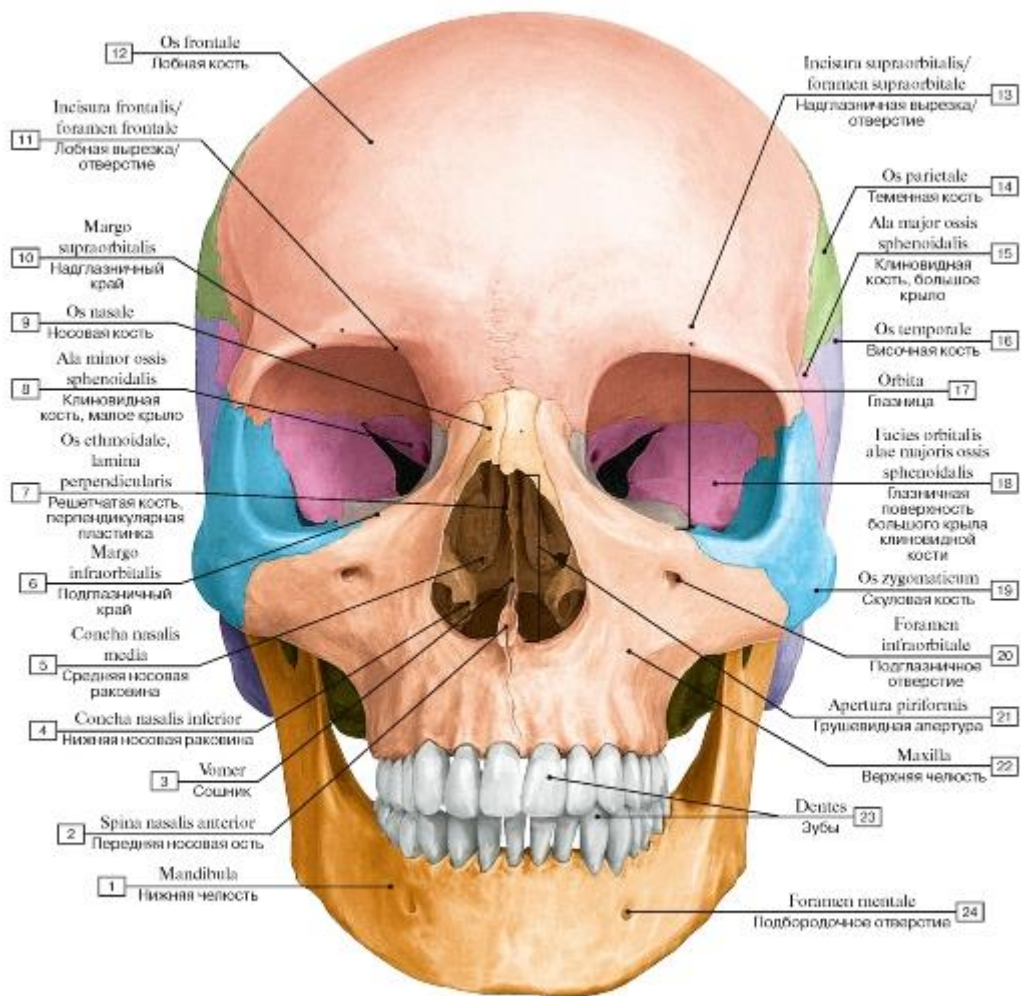


Рис. 36. Череп, вид спереди:

I - Mandible; 2 - Anterior nasal spine; 3 - Vomer; 4 - Inferior nasal concha; 5 - Middle nasal concha; 6 - Infra-orbital margin; 7 - Ethmoid; Ethmoidal bone, perpendicular plate; 8 - Sphenoid; Sphenoidal bone, lesser wing; 9 - Nasal bone; 10 - Supra-orbital margin;

II - Frontal notch/foramen; 12 - Frontal bone; 13 - Supra-orbital notch/foramen; 14 - Parietal bone; 15 - Sphenoid; Sphenoidal bone, greater wing; 16 - Temporal bone; 17 - Orbit; 18 - Orbital surface; Sphenoid; Sphenoidal bone, greater wing; 19 - Zygomatic bone;

20 - Infra-orbital foramen; 21 - Piriform aperture; 22 - Maxilla; 23 - Teeth; 24 - Mental foramen

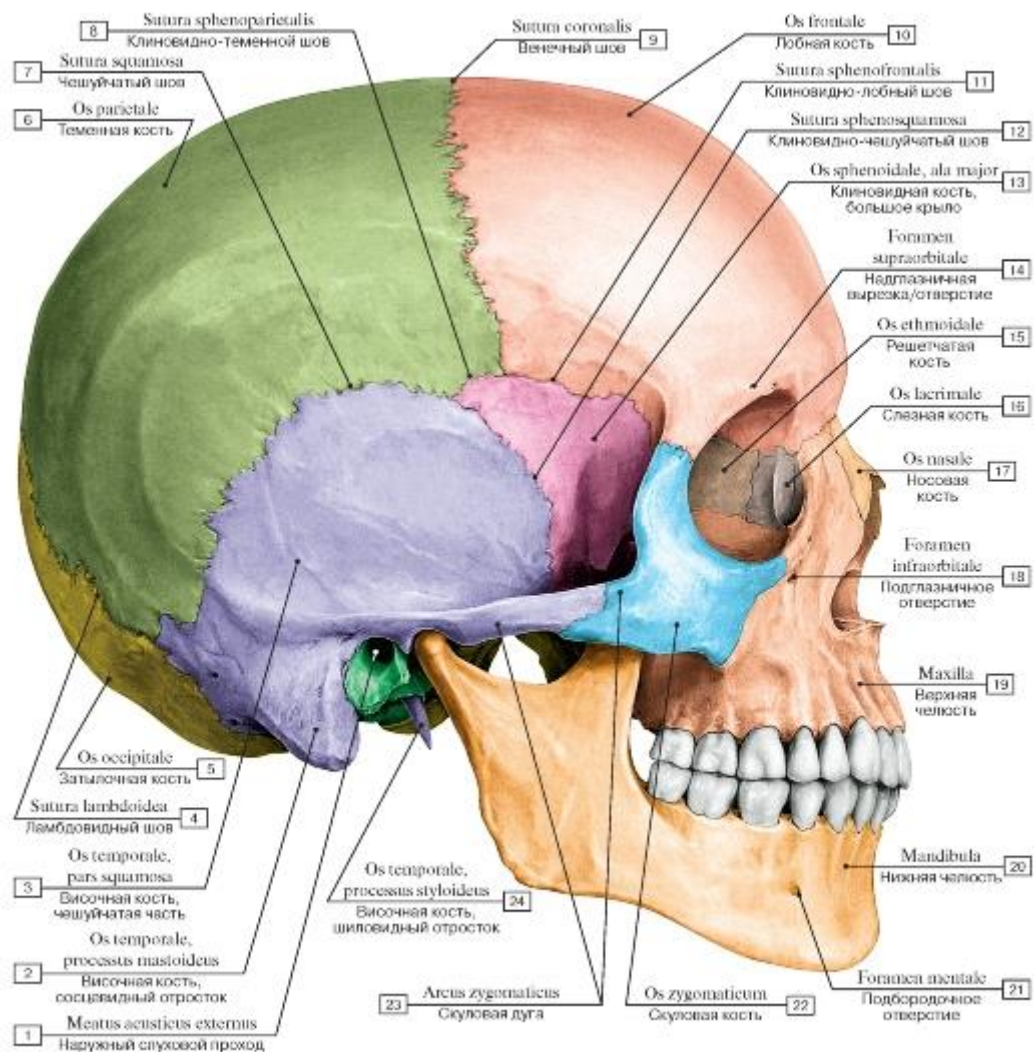


Рис. 37. Череп, вид сбоку, справа:

1 - External acoustic meatus; 2 - Temporal bone, mastoid process; 3 - Temporal bone, squamous part; 4 - Lambdoid suture; 5 - Occipital bone; 6 - Parietal bone; 7 - Squamous suture; 8 - Sphenoparietal suture; 9 - Coronal suture; 10 - Frontal bone; 11 - Sphenofrontal suture; 12 - Sphenosquamous suture; 13 - Sphenoid; Sphenoidal bone, greater wing; 14 - supra-orbital notch/foramen; 15 - Ethmoid; Ethmoidal bone; 16 - Lacrimal bone; 17 - Nasal bone; 18 - Infra-orbital foramen; 19 - Maxilla; 20 - Mandible; 21 - Mental foramen; 22 - Zygomatic bone; 23 - Zygomatic arch; 24 - Temporal bone, styloid process

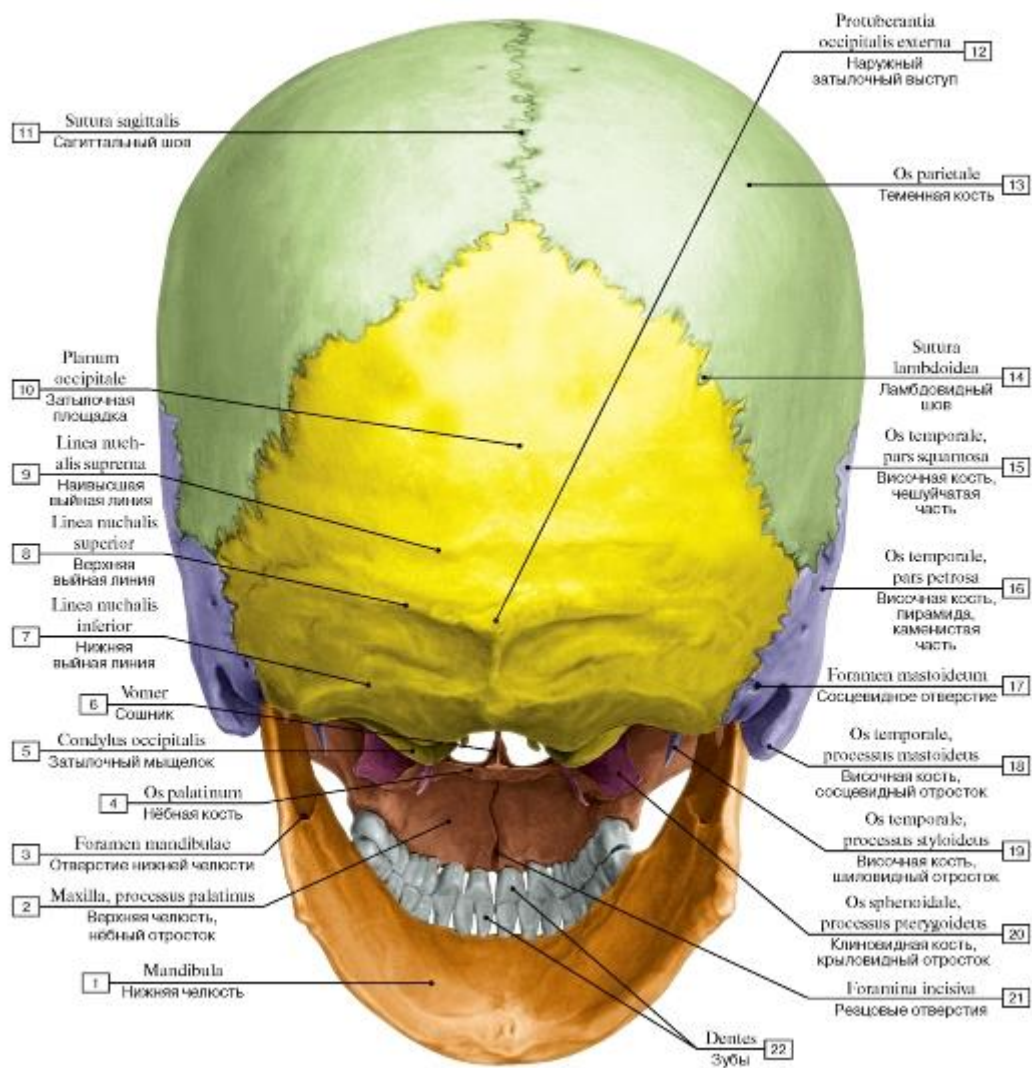


Рис. 38. Череп, вид сзади:

1 - Mandible; 2 - Maxilla, palatine process; 3 - Mandibular foramen; 4 - Palatine bone; 5 - Occipital condyle; 6 - Vomer; 7 - Inferior nuchal line; 8 - Superior nuchal line; 9 - Highest nuchal line; 10 - Occipital plane; 11 - Sagittal suture; 12 - External occipital protuberance; 13 - Parietal bone; 14 - Lambdoid suture; 15 - Temporal bone, squamous part; 16 - Temporal bone, petrous part; 17 - Mastoid foramen; 18 - Temporal bone, mastoid process; 19 - Temporal bone, styloid process; 20 - Sphenoid; Sphenoidal bone, pterygoid process; 21 - Incisive foramina; 22 - Teeth

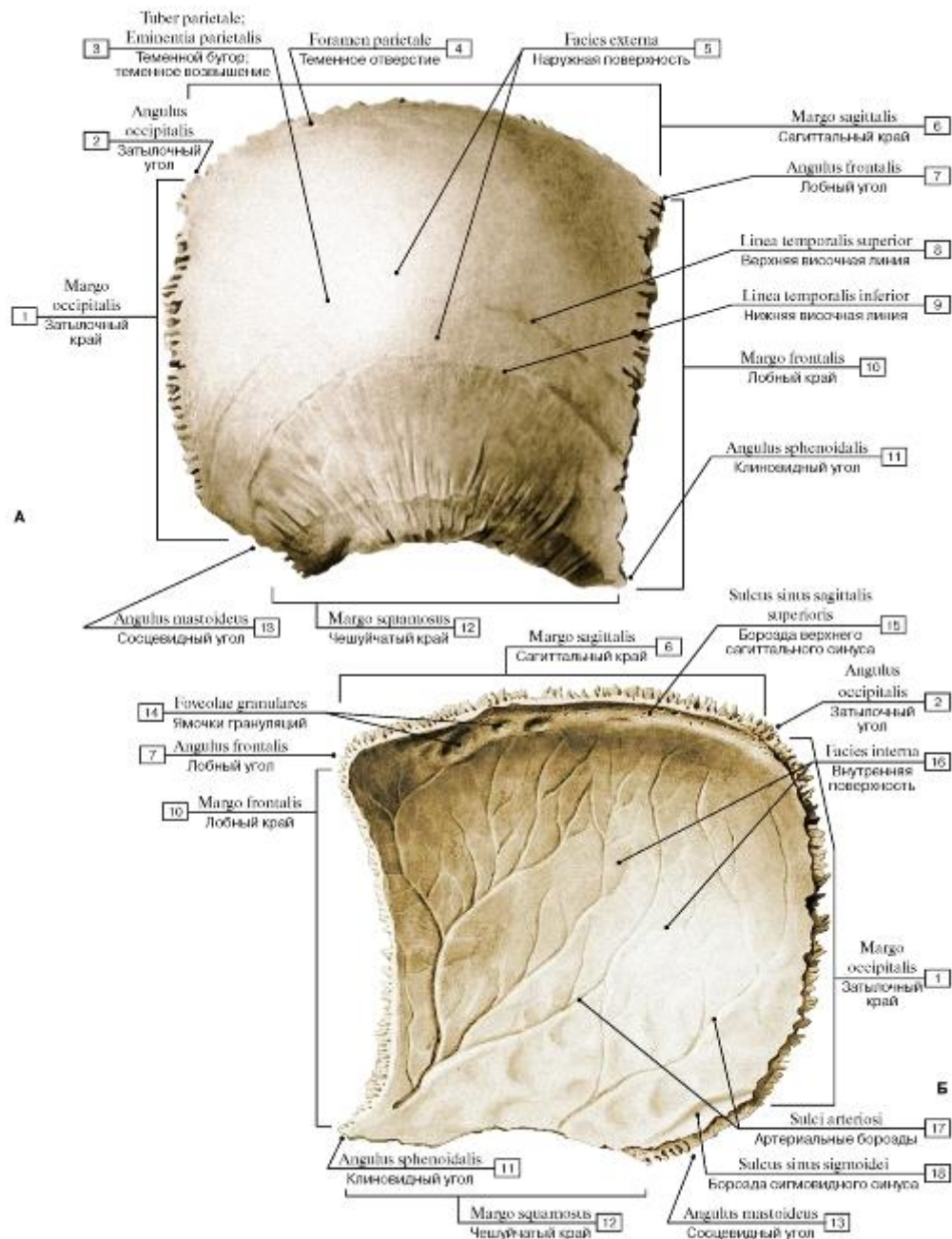


Рис. 39. Теменная кость, правая (А - вид снаружи, Б - вид изнутри):

I - Occipital border; 2 - Occipital angle;

3 - Parietal tuber; Parietal eminence;

4 - Parietal foramen; 5 - External surface; 6 - Sagittal border; 7 - Frontal angle; 8 - Superior temporal line; 9 - Inferior temporal line; 10 - Frontal border;

II - Sphenoidal angle; 12 - Squamosal border; 13 - Mastoid angle; 14 - Granular foveolae; 15 - Groove for superior sagittal sinus; 16 - Internal surface; 17 - Grooves for arteries; 18 - Groove for sigmoid sinus

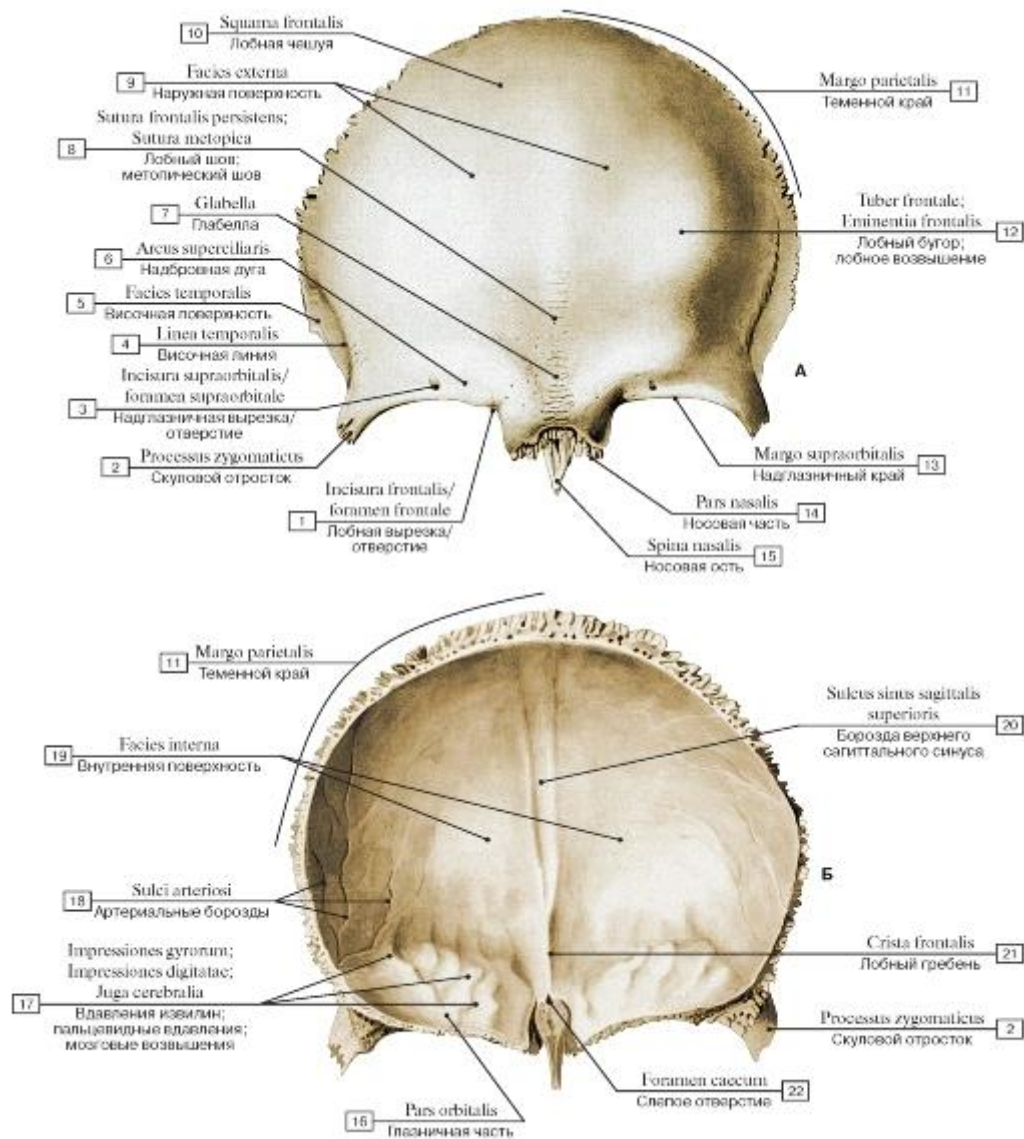


Рис. 40. Лобная кость (А - вид снаружи, Б - вид изнутри):

1 - Frontal notch/foramen; 2 - Zygomatic process; 3 - Supra-orbital notch/foramen; 4 - Temporal line; 5 - Temporal surface; 6 - Superciliary arch; 7 - Glabella; 8 - Frontal suture; Metopic suture; 9 - External surface; 10 - Squamous part; 11 - Parietal margin; 12 - Frontal tuber; Frontal eminence; 13 - Supra-orbital margin; 14 - Nasal part; 15 - Nasal spine; 16 - Orbital part; 17 - Impressions of cerebral gyri; 18 - Grooves for arteries; 19 - Internal surface; 20 - Groove for superior sagittal sinus; 21 - Frontal crest; 22 - Foramen caecum

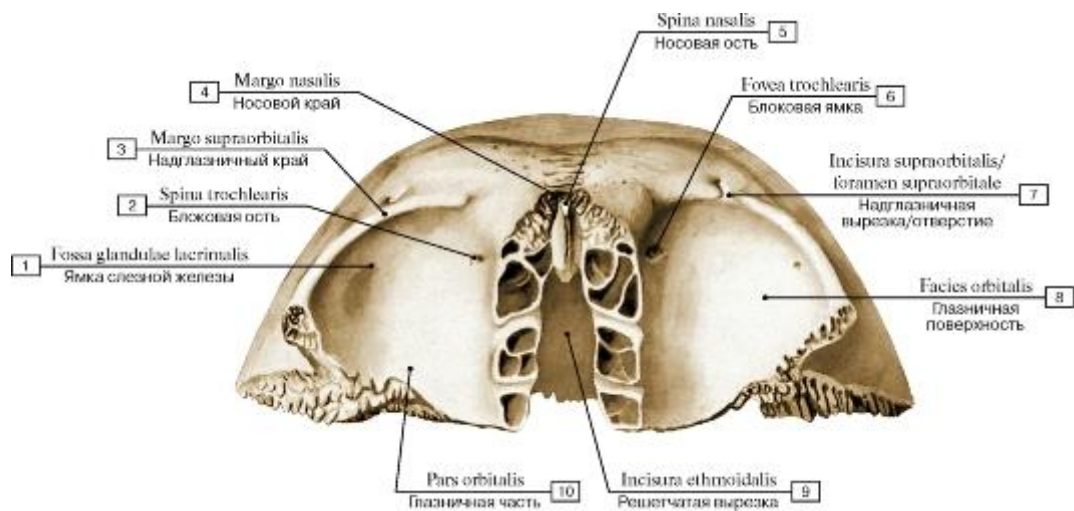


Рис. 41. Лобная кость, вид снизу

1 - Fossa for lacrimal gland; Lacrimal fossa; 2 - Trochlear spine; 3 - Supra-orbital margin; 4 - Nasal margin; 5 - Nasal spine; 6 - Trochlear fovea; 7 - Supra-orbital notch/foramen; 8 - Orbital surface; 9 - Ethmoidal notch; 10 - Orbital part

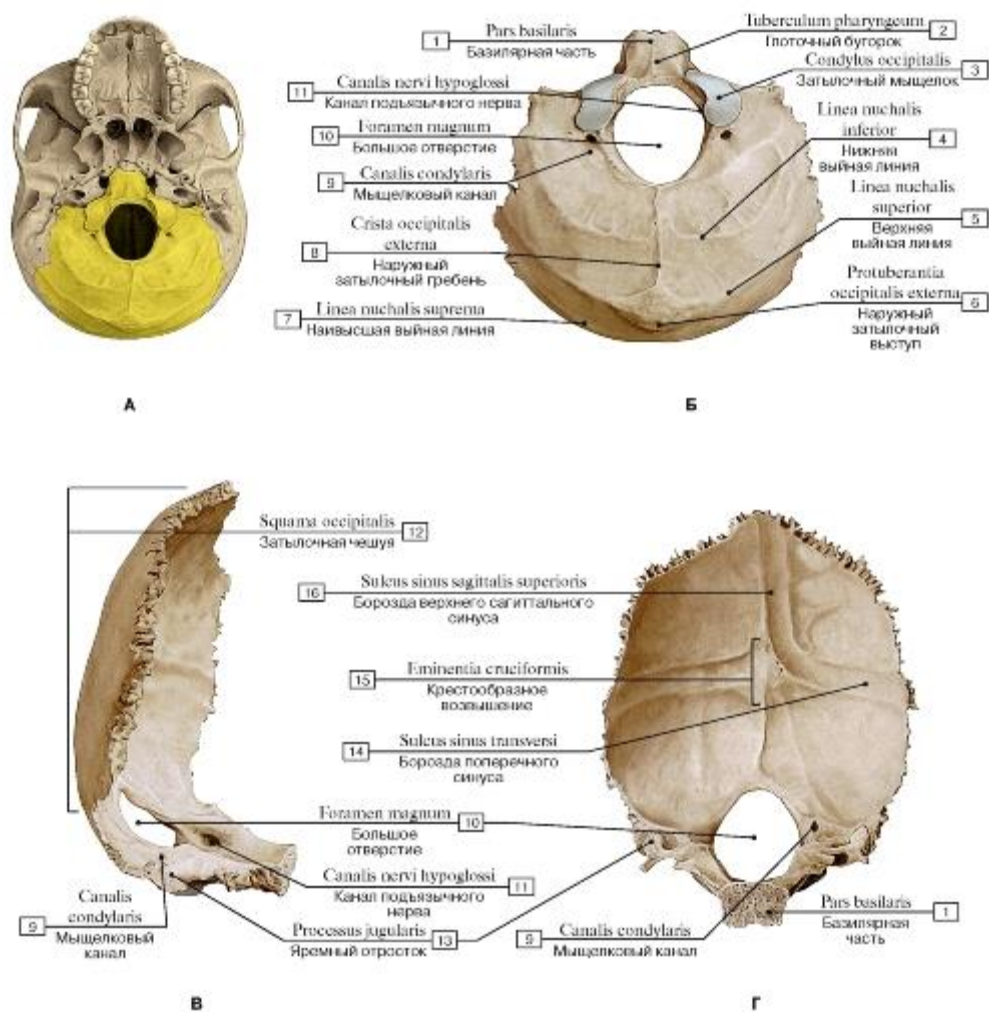


Рис. 42. Затылочная кость (А - затылочная кость в составе черепа - выделена цветом, Б - вид снизу и сзади, В - вид сбоку, справа, Г - вид изнутри, спереди):

1 - Basilar part; 2 - Pharyngeal tubercle; 3 - Occipital condyle; 4 - Inferior nuchal line; 5 - Superior nuchal line; 6 - External occipital protuberance; 7 - Highest nuchal line; 8 - External occipital crest; 9 - Condylar canal; 10 - Foramen magnum; 11 - Hypoglossal canal; 12 - Squamous part of occipital bone; 13 - Jugular process; 14 - Groove for transverse sinus; 15 - Cruciform eminence; 16 - Groove for superior sagittal sinus

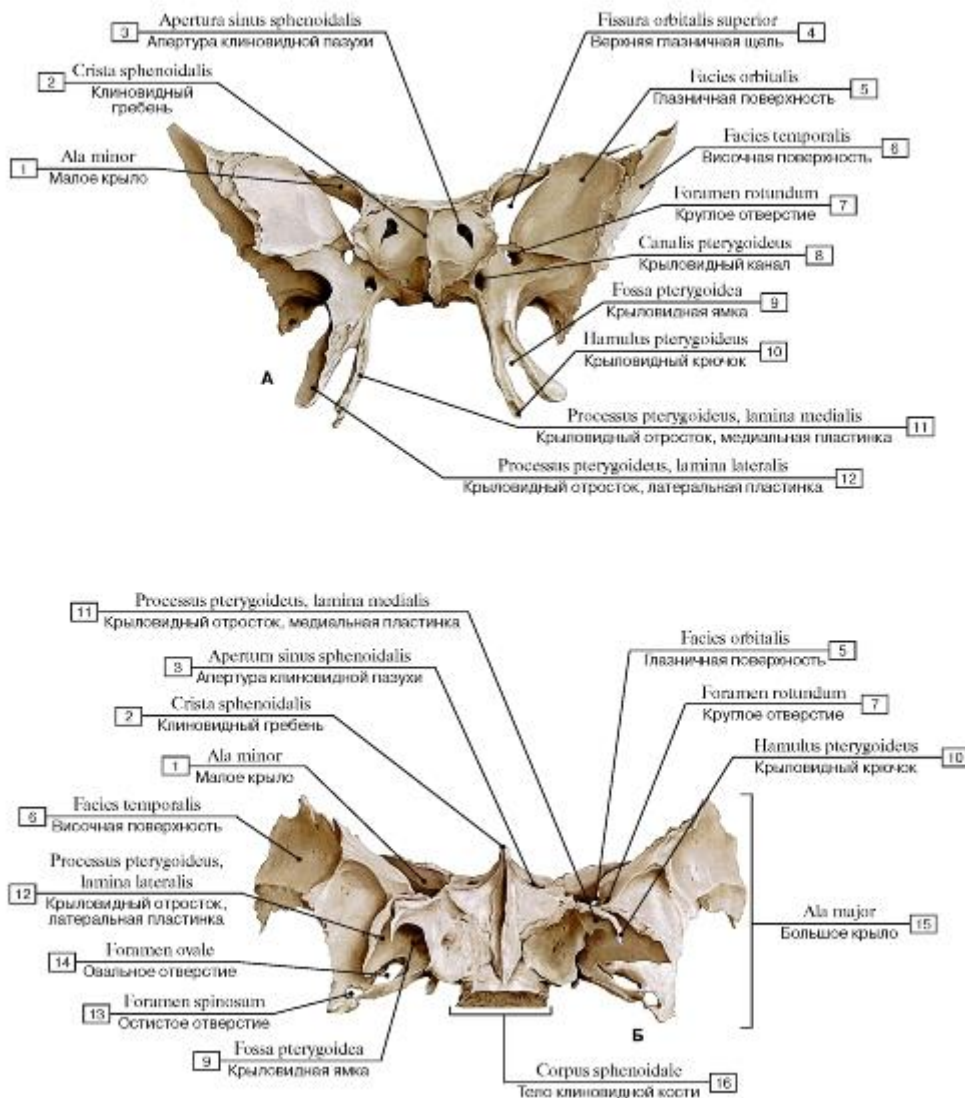


Рис. 43-1. Клиновидная кость (А - вид спереди, Б - вид снизу):

1 - Lesser wing; 2 - Sphenoidal crest; 3 - Opening of sphenoidal sinus; 4 - Superior orbital fissure; 5 - Orbital surface; 6 - Temporal surface; 7 - Foramen rotundum; 8 - Pterygoid canal; 9 - Pterygoid fossa; 10 - Pterygoid hamulus; 11 - Pterygoid process, medial plate; 12 - Pterygoid process, lateral plate; 13 - Foramen spinosum; 14 - Foramen ovale; 15 - Greater wing; 16 - Body of sphenoid

Рис. 43-2. Клиновидная кость (В - вид сзади, Г - вид сверху):

1 - Spongy bone; Trabecular bone; 2 - Pterygoid fossa; 3 - Pterygoid canal; 4 - Anterior clinoid process; 5 - Lesser wing; 6 - Optic canal; 7 - Dorsum sellae; 8 - Posterior clinoid process; 9 - Greater wing, cerebral surface; 10 - Superior orbital fissure; 11 - Foramen rotundum; 12 - Scaphoid fossa; 13 - Pterygoid process, lateral plate; 14 - Pterygoid process, medial plate; 15 - Sella turcica; 16 - Foramen spinosum; 17 - Foramen ovale; 18 - Jugum sphenoidale; Sphenoidal yoke; 19 - Greater wing; 20 - Hypophysial fossa

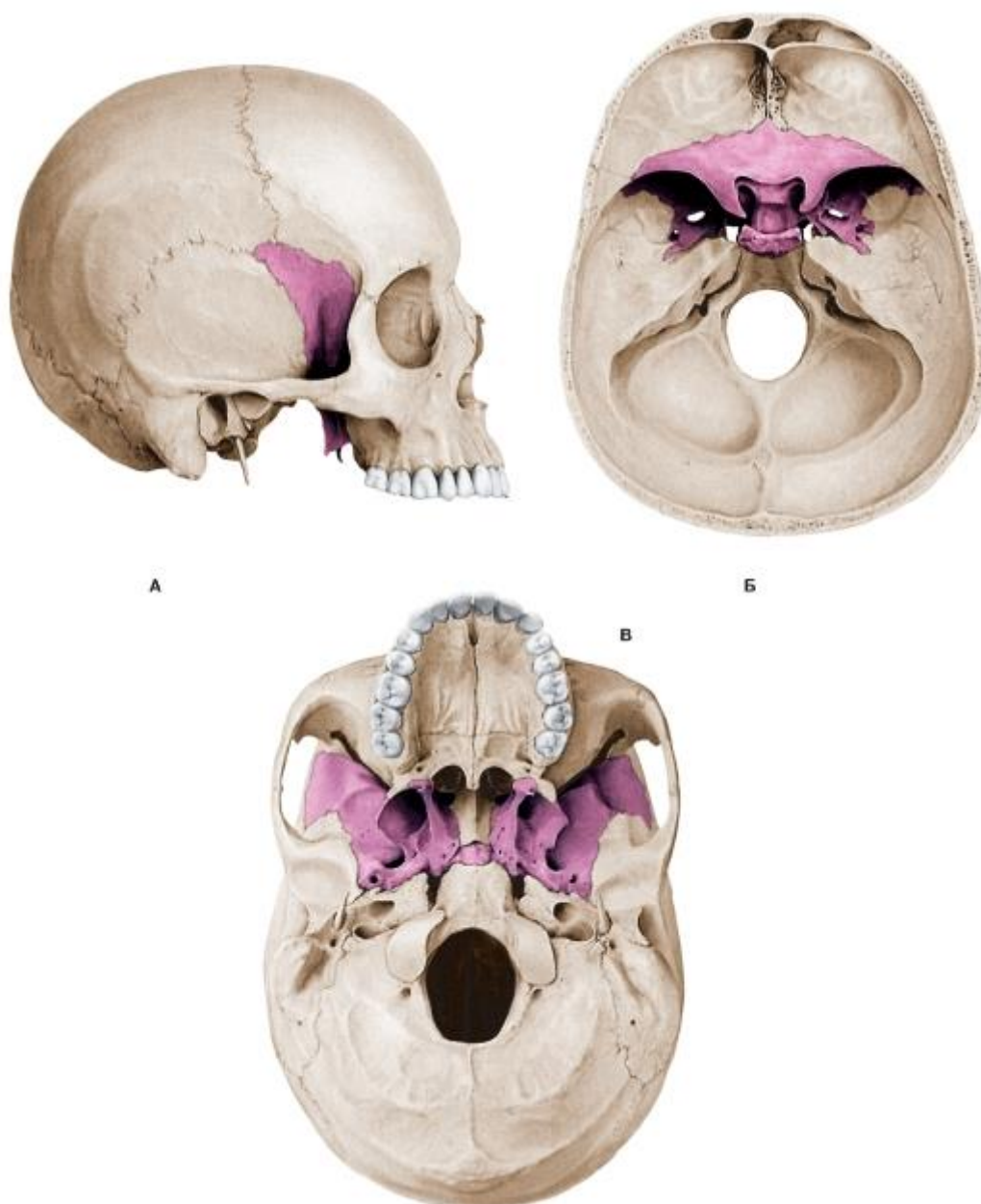


Рис. 44. Клиновидная кость в составе черепа (А - вид сбоку, справа, Б - вид сверху, В - вид снизу)

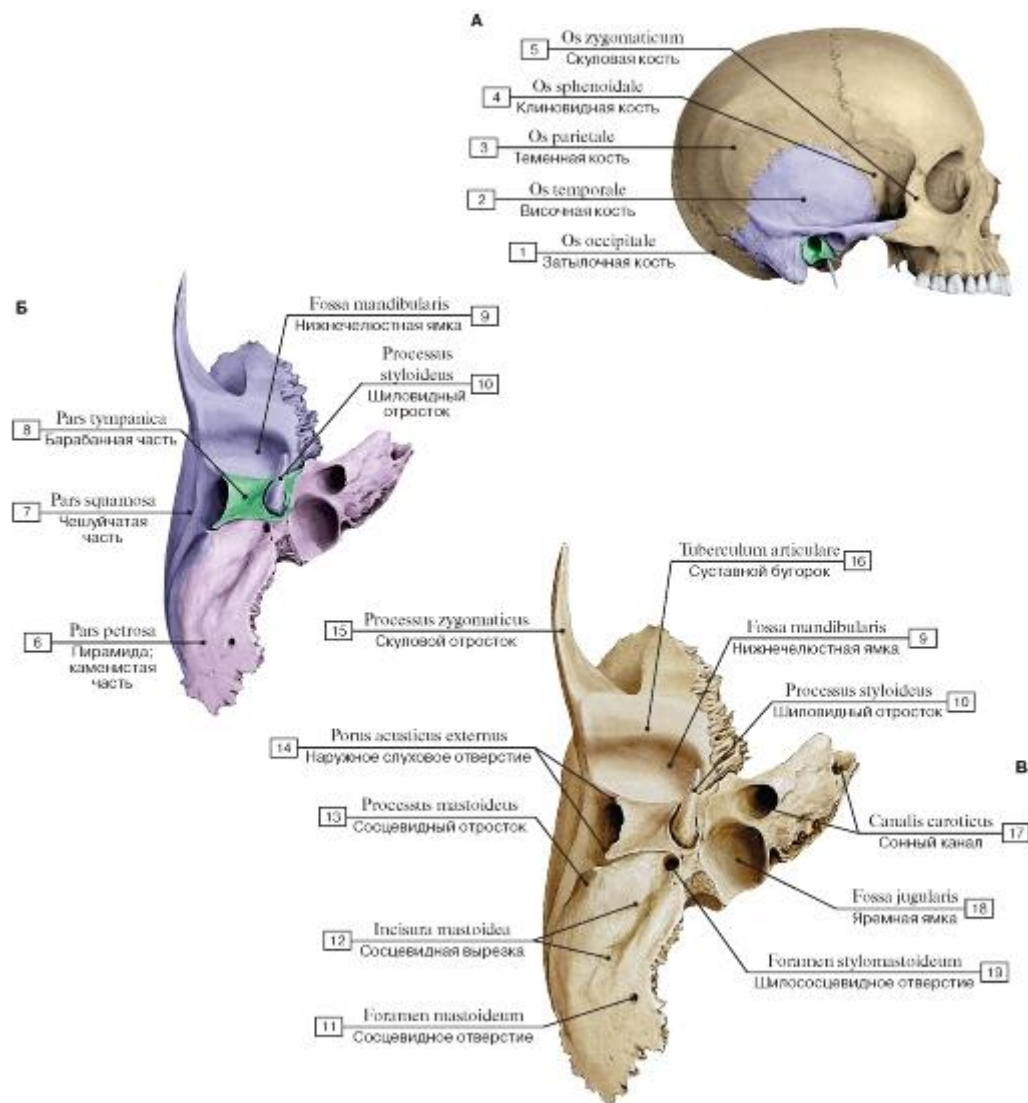


Рис. 45. Височная кость, правая (А - височная кость в составе черепа и ее части - выделена цветом, Б - вид снизу, части височной кости выделены разными цветами, В - вид снизу):

1 - Occipital bone; 2 - Temporal bone; 3 - Parietal bone; 4 - Sphenoid; Sphenoidal bone; 5 - Zygomatic bone; 6 - Petrous part; 7 - Squamous part; 8 - Tympanic part; 9 - Mandibular fossa; 10 - Styloid process; 11 - Mastoid foramen; 12 - Mastoid notch; 13 - Mastoid process; 14 - External acoustic opening; 15 - Zygomatic process; 16 - Articular tubercle; 17 - Carotid canal; 18 - Jugular fossa; 19 - Stylomastoid foramen

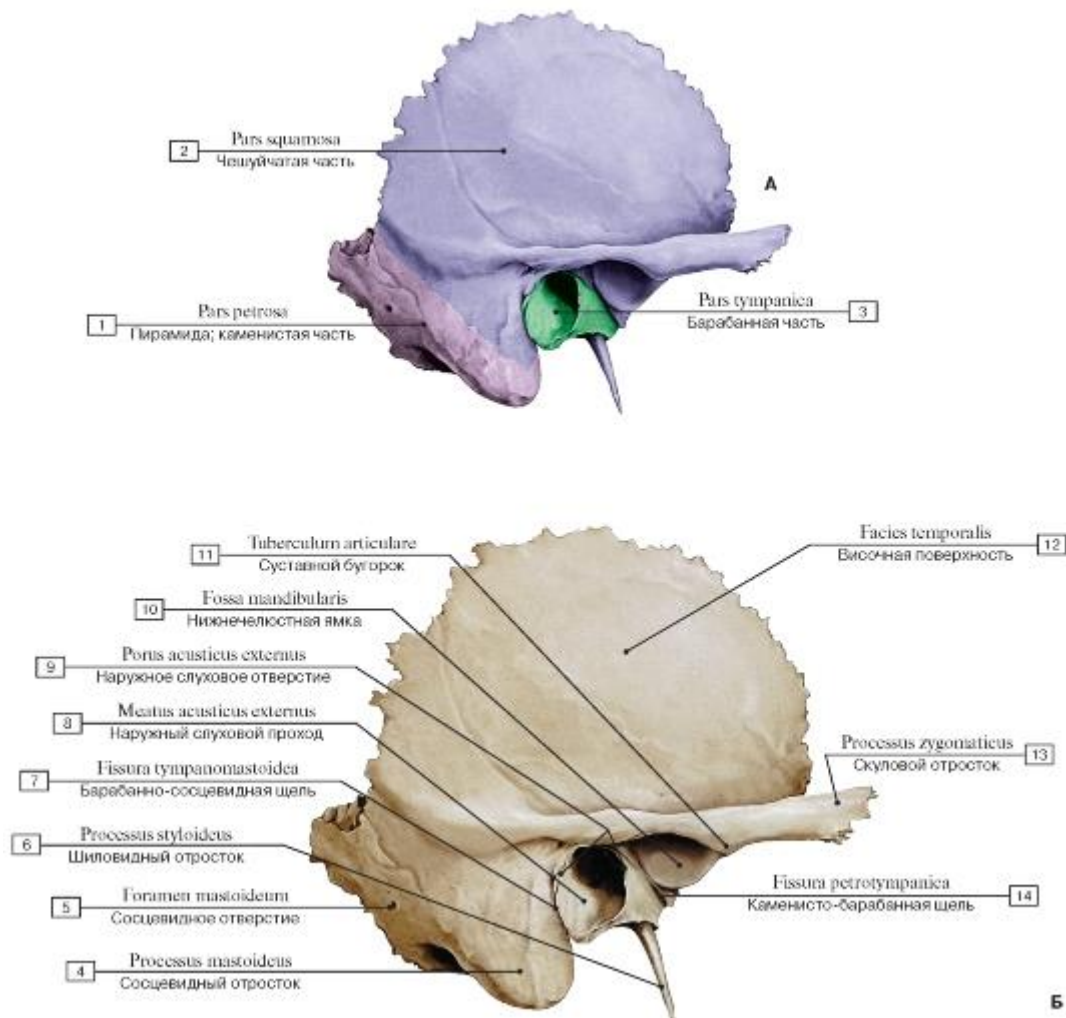


Рис. 46. Височная кость, правая (А - вид сбоку: части височной кости выделены разными цветами, Б - вид сбоку):

1 - Petrous part; 2 - Squamous part; 3 - Tympanic part; 4 - Mastoid process; 5 - Mastoid foramen; 6 - Styloid process; 7 - Tympanomastoid fissure; 8 - External acoustic meatus; 9 - External acoustic opening; 10 - Mandibular fossa; 11 - Articular tubercle; 12 - Temporal surface; 13 - Zygomatic process; 14 - Petrotympanic fissure

Рис. 47. Височная кость, правая (А - вид изнутри, Б - сообщения височной кости, В - вид изнутри и сверху):

1 - Styloid process; 2 - Internal acoustic meatus; 3 - Apex of petrous part; 4 - Zygomatic process; 5 - Groove for sigmoid sinus; 6 - Mastoid foramen; 7 - Arterial grooves; 8 - Mastoid cells; 9 - Facial nerve [VII]; 10 - Chorda tympani; 11 - Tympanic membrane; 12 - Canal for pharyngotympanic tube; Canal for auditory tube; 13 - Internal jugular vein; 14 - Internal carotid artery; 15 - Mastoid process; 16 - Carotid canal; 17 - Petrous part; 18 - Anterior surface of petrous part; 19 - Groove for greater petrosal nerve; 20 - Sphenoidal margin; 21 - Groove for lesser petrosal nerve; 22 - Hiatus for lesser petrosal nerve; 23 - Hiatus for greater petrosal nerve; 24 - Parietal margin; 25 - Cerebral surface; 26 - Petrosquamous fissure; 27 - Arcuate eminence; 28 - Tegmen tympani; 29 - Groove for superior petrosal sinus; 30 - Parietal notch; 31 - Occipital margin; 32 - Superior border of petrous part; 33 - Trigeminal impression

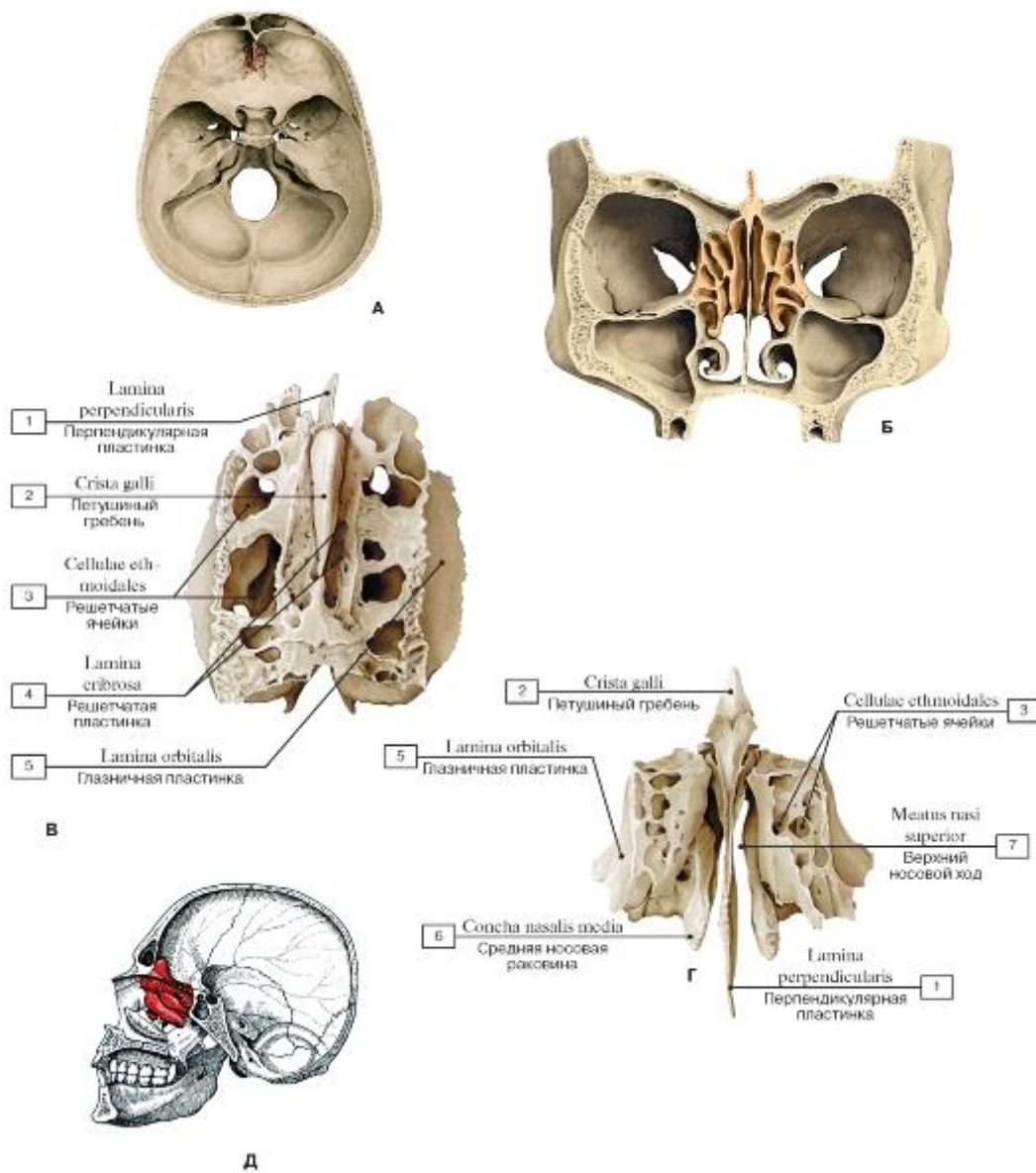


Рис. 48-1. Решетчатая кость (А - решетчатая кость в составе черепа, Б - положение решетчатой кости в лицевом черепе - фронтальное сечение через глазницы и носовую полость, В - вид сверху, Г - вид спереди, Д - топография

решетчатой кости):

1 - Perpendicular plate; 2 - Crista galli; 3 - Ethmoidal cells; 4 - Cribriform plate; 5 - Orbital plate; 6 - Middle nasal concha; 7 - Superior

nasal meatus

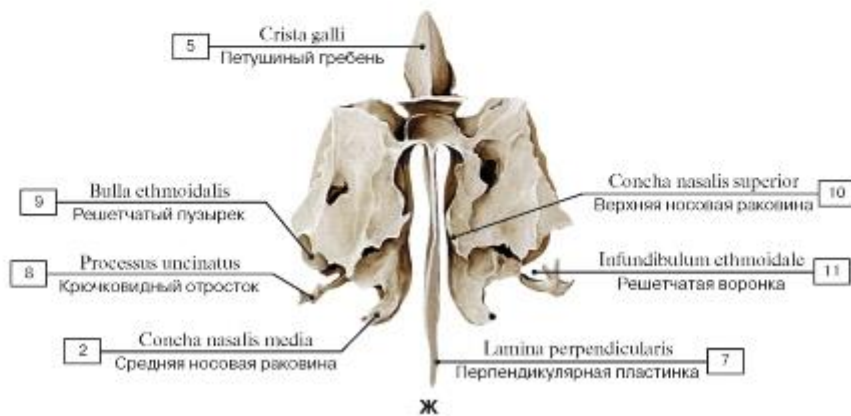
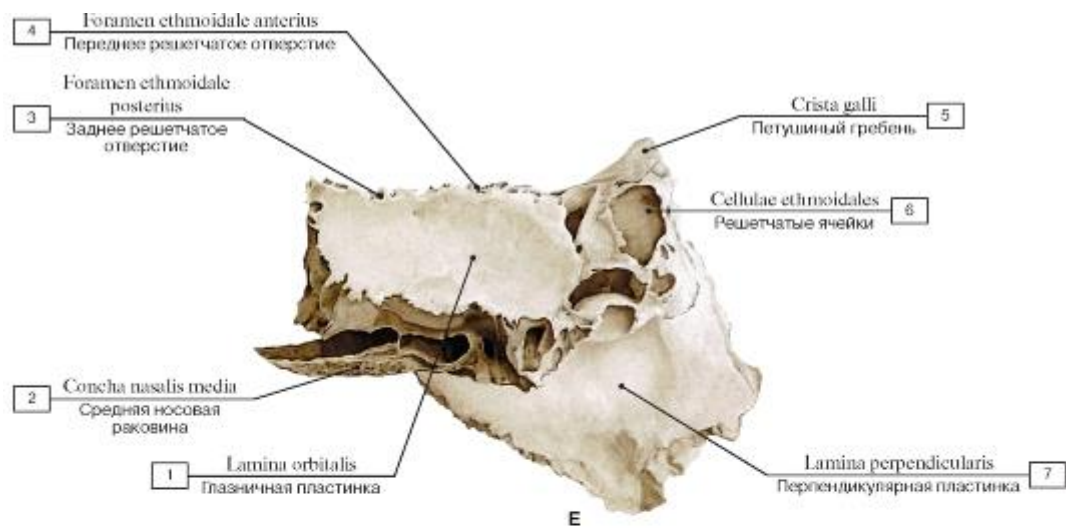


Рис. 48-2. Решетчатая кость (Е - вид сбоку, слева, Ж - вид сзади):

1 - Orbital plate; 2 - Middle nasal concha; 3 - Posterior ethmoidal foramen; 4 - Anterior ethmoidal foramen; 5 - Crista galli; 6 - Ethmoidal cells; 7 - Perpendicular plate; 8 - Uncinate process; 9 - Ethmoidal bulla; 10 - Superior nasal concha; 11 - Ethmoidal infundibulum

Рис. 49. Нижняя носовая раковина, правая (А - вид с медиальной стороны, Б - вид с латеральной стороны):

1 - Lacrimal process; 2 - Ethmoidal process; 3 - Maxillary process

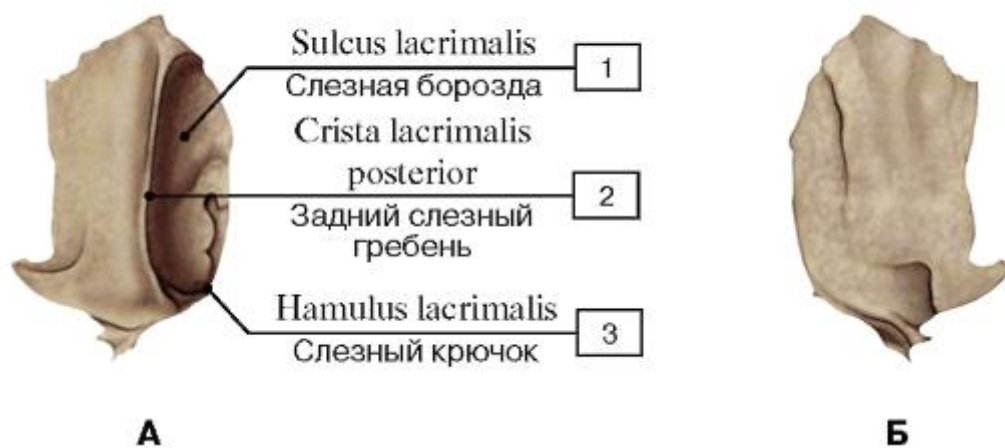

Рис. 50. Слезная кость, правая (А - вид снаружи, со стороны глазницы; Б - вид изнутри):

1 - Lacrimal groove; 2 - Posterior lacrimal crest; 3 - Lacrimal hamulus

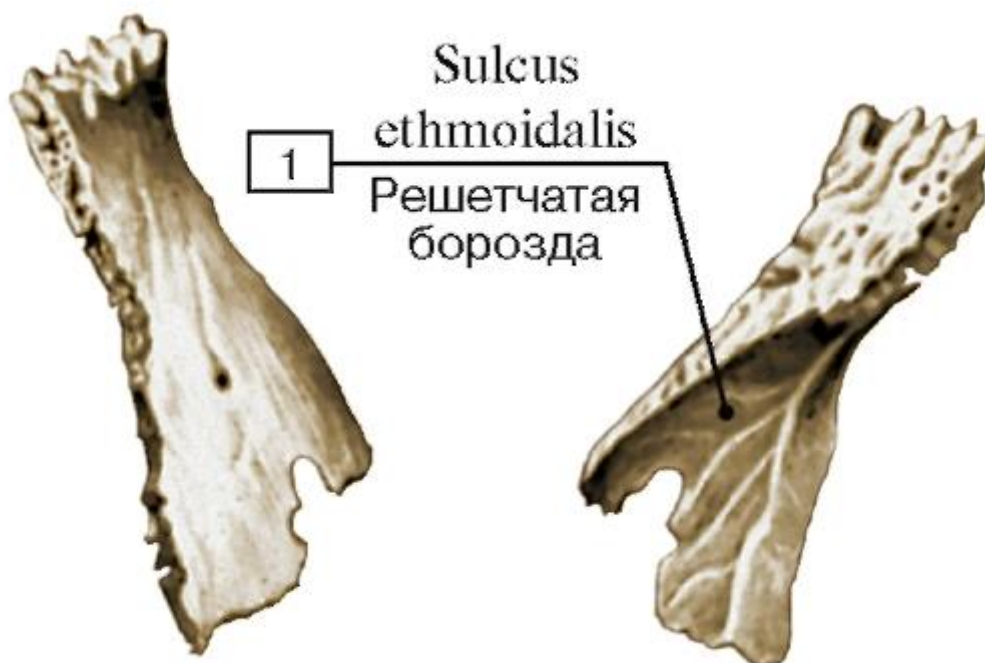


Рис. 51. Носовая кость, правая (А - вид снаружи, Б - вид изнутри):

1 - Ethmoidal groove


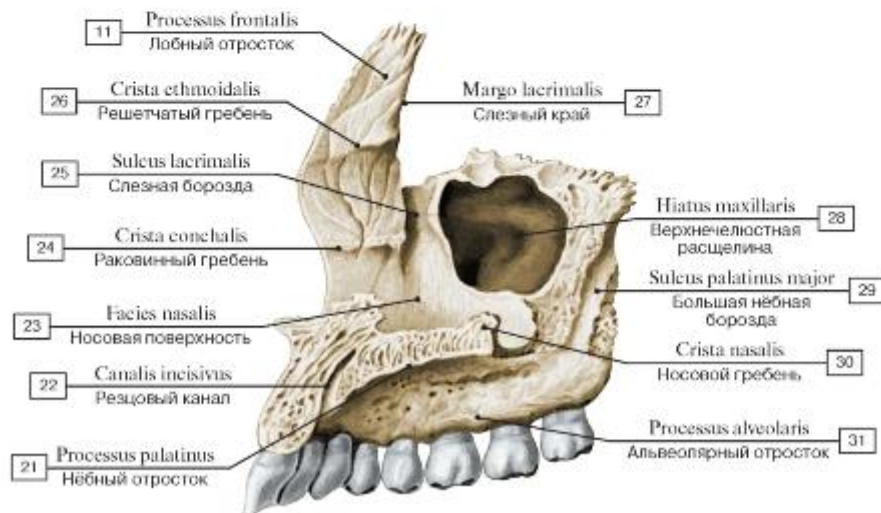
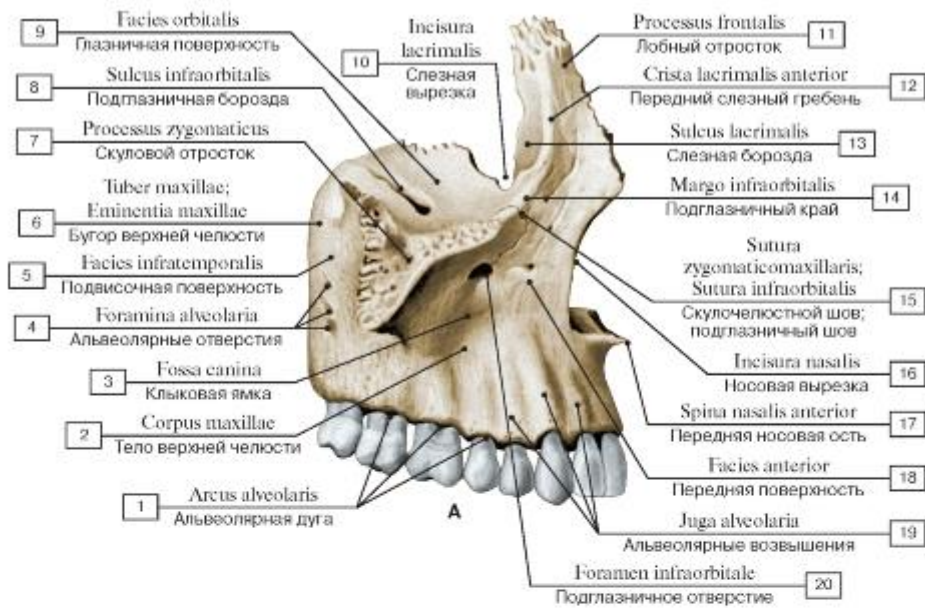


Рис. 52. Сошник (А - вид справа, Б - вид сверху):

1 - Ala of vomer; 2 - Vomerine groove



Б

Рис. 53. Верхняя челюсть, правая (А - вид сбоку, с латеральной стороны, Б - вид с медиальной стороны):

1 - Alveolar arch; 2 - Body of maxilla; 3 - Canine fossa; 4 - Alveolar foramina; 5 - Infratemporal surface; 6 - Maxillary tuberosity; 7 - Zygomatic process; 8 - Infra-orbital groove; 9 - Orbital surface; 10 - Lacrimal notch; 11 - Frontal process; 12 - Anterior lacrimal crest; 13 - Lacrimal groove; 14 - Infra-orbital margin; 15 - Zygomaticomaxillary suture; 16 - Nasal notch; 17 - Anterior nasal spine; 18 - Anterior surface; 19 - Alveolar yokes; 20 - Infra-orbital foramen; 21 - Palatine process; 22 - Incisive canal; 23 - Nasal surface; 24 - Conchal crest; 25 - Lacrimal groove; 26 - Ethmoidal crest; 27 - Lacrimal margin; 28 - Maxillary hiatus; 29 - Greater palatine groove; 30 - Nasal crest; 31 - Alveolar process

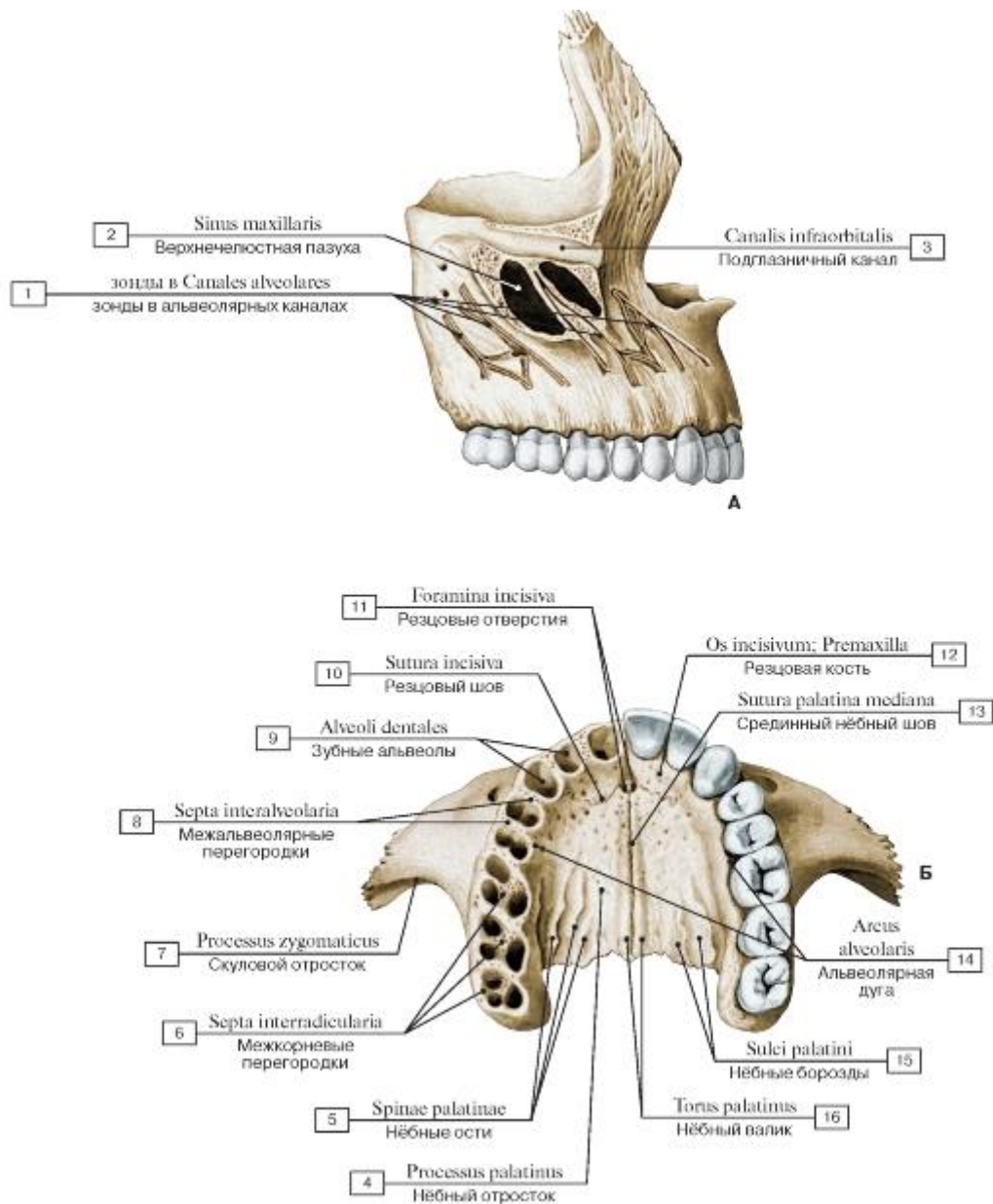


Рис. 54. Верхняя челюсть, правая (А - вид с латеральной стороны, Б - верхние челюсти, вид снизу):

1 - зонды в Alveolar canals; 2 - Maxillary sinus; 3 - Infra-orbital canal; 4 - Palatine process; 5 - Palatine spines; 6 - Interradicular septa; 7 - Zygomatic process; 8 - Interalveolar septa; 9 - Dental alveoli; 10 - Incisive suture; 11 - Incisive foramina; 12 - Incisive bone; Premaxilla; 13 - Median palatine suture; 14 - Alveolar arch; 15 - Palatine grooves; 16 - Palatine torus

Рис. 55. Нёбная кость, левая (А - вид изнутри,

медиальная сторона, Б - вид сзади, справа, В - вид спереди, Г - вид снаружи, латеральная сторона, Д - вид сзади и изнутри):

1 - Horizontal plate; 2 - Pyramidal process; 3 - Sphenoidal process; 4 - Sphenopalatine notch; 5 - Orbital process; 6 - Ethmoidal crest; 7 - Maxillary surface; 8 - Conchal crest; 9 - Orbital surface; 10 - Posterior nasal spine; 11 - Perpendicular plate; 12 - Greater palatine groove; 13 - Nasal crest; 14 - Nasal surface; 15 - Ethmoidal crest

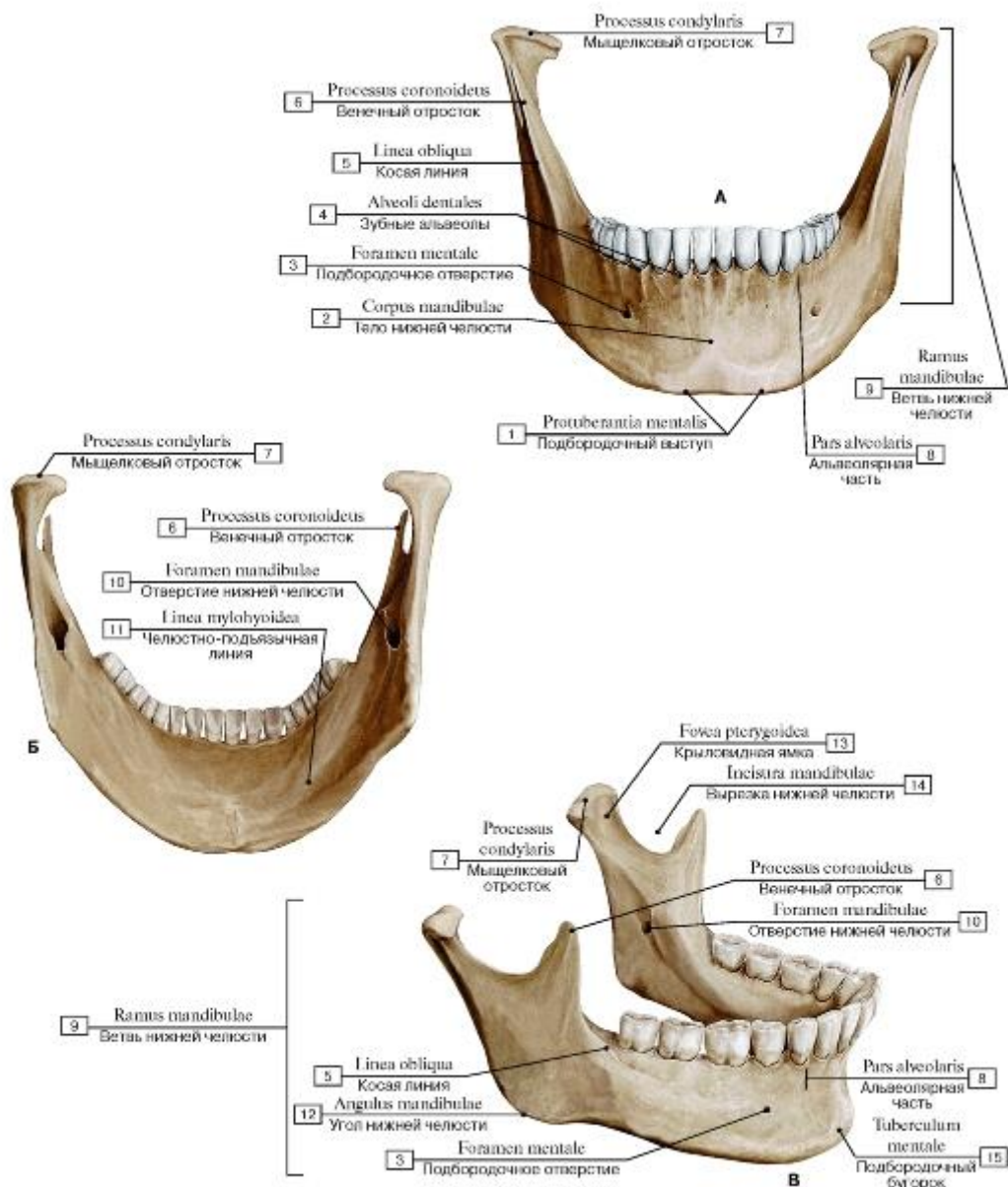


Рис. 56. Нижняя челюсть (А - вид спереди, Б - вид сзади, В - вид сбоку, справа):

1 - Mental protuberance; 2 - Body of mandible; 3 - Mental foramen; 4 - Dental alveoli; 5 - Oblique line; 6 - Coronoid process; 7 - Condylar process; 8 - Alveolar part; 9 - Ramus of mandible; 10 - Mandibular foramen; 11 - Mylohyoid line; 12 - Angle of mandible; 13 - Pterygoid fovea; 14 - Mandibular notch; 15 - Mental tubercle

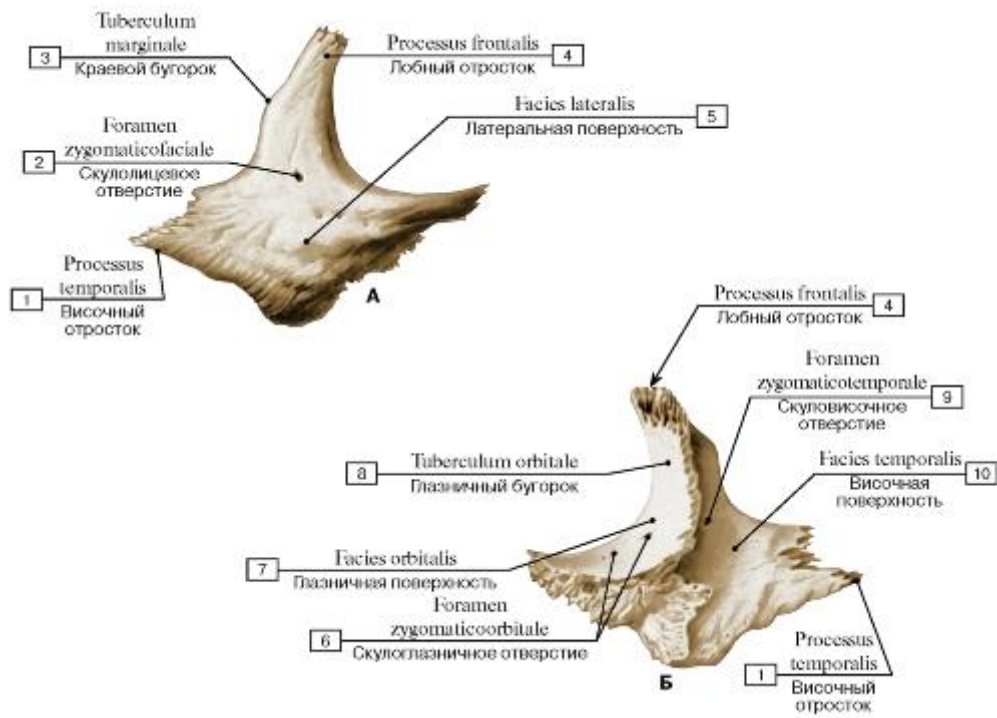


Рис. 57. Скуловая кость, правая (А - вид снаружи, Б - вид изнутри):

1 - Temporal process; 2 - Zygomaticofacial foramen; 3 - Marginal tubercle; 4 - Frontal process; 5 - Lateral surface; 6 - Zygomatico-orbital foramen; 7 - Orbital surface; 8 - Orbital tubercle; 9 - Zygomaticotemporal foramen; 10 - Temporal surface

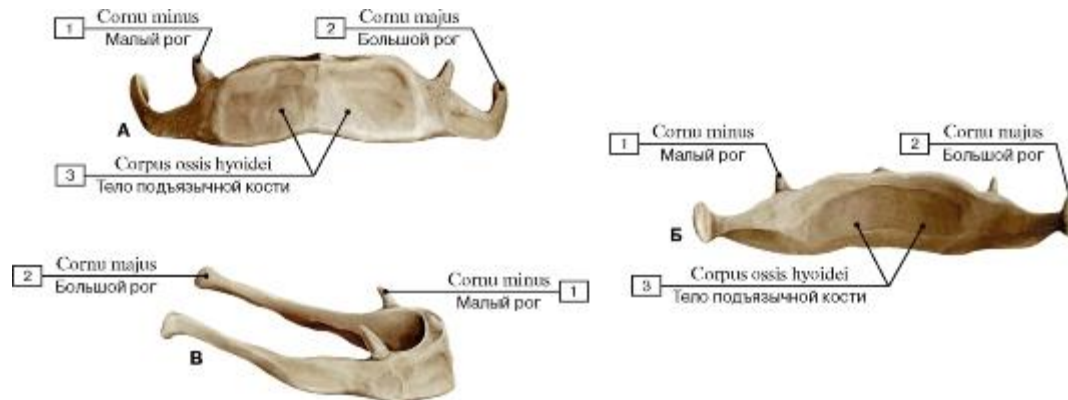


Рис. 58. Подъязычная кость (А - вид спереди, Б - вид сзади, В - вид сбоку):

1 - Lesser horn; 2 - Greater horn; 3 - Body of hyoid bone

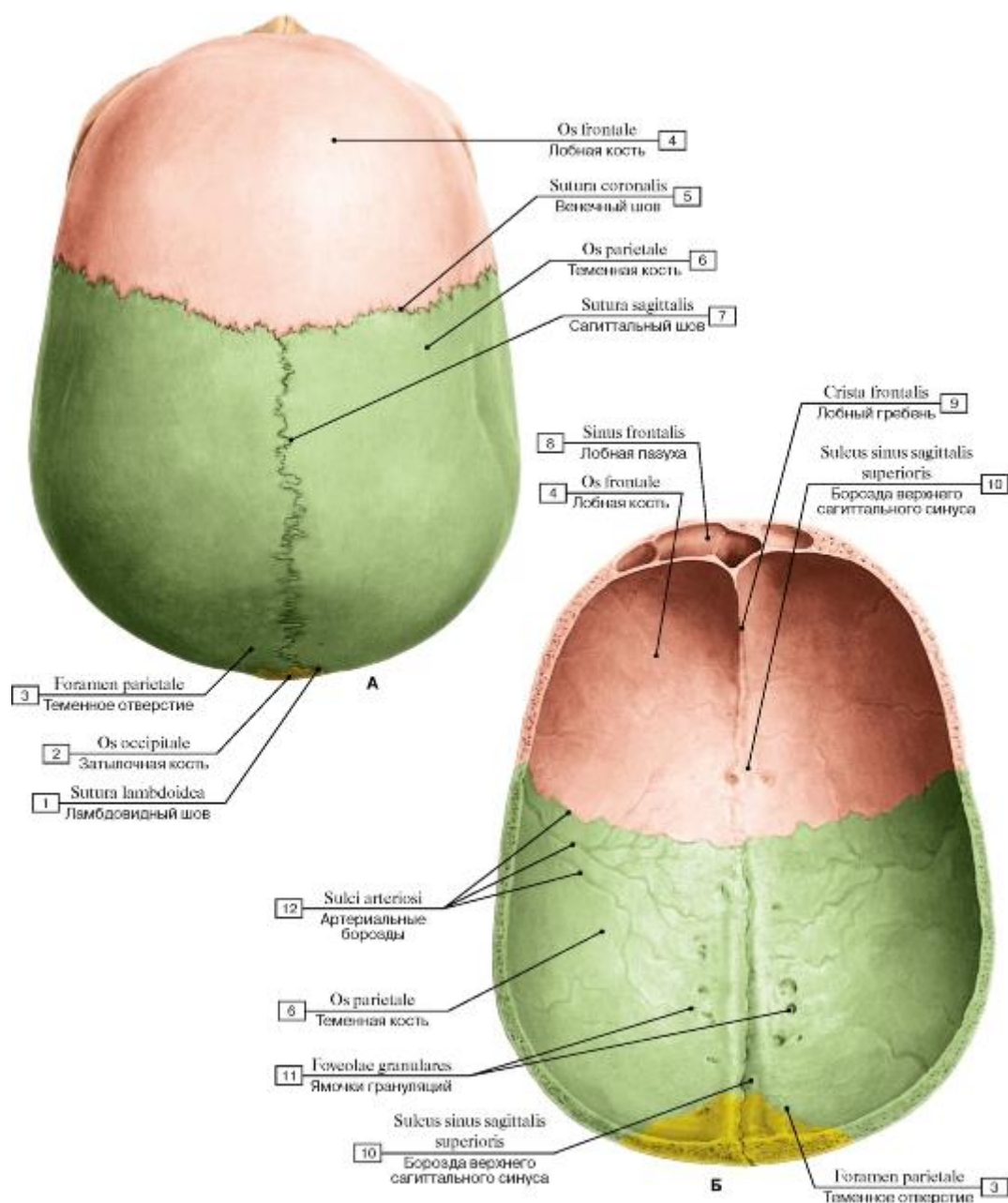


Рис. 59. Свод (крыша) черепа (А - вид сверху, Б - вид изнутри, со стороны полости черепа):

1 - Lambdoid suture; 2 - Occipital bone; 3 - Parietal foramen; 4 - Frontal bone; 5 - Coronal suture; 6 - Parietal bone; 7 - Sagittal suture; 8 - Frontal sinus; 9 - Frontal crest; 10 - Groove for superior sagittal sinus; 11 - Granular foveolae; 12 - Arterial grooves

Рис. 60. Наружное основание черепа:

1 - Highest nuchal line; 2 - Superior nuchal line; 3 - Inferior nuchal line; 4 - Foramen magnum; 5 - Hypoglossal canal; 6 - Foramen lacerum; 7 - Jugular foramen; 8 - Stylomastoid foramen; 9 - Foramen spinosum; 10 - Foramen ovale; 11 - Vomer; 12 - Pterygoid process, medial plate; 13 - Pterygoid process, lateral plate; 14 - Lesser palatine foramina; 15 - Greater palatine foramen; 16 - Palatine bone; 17 - Transverse palatine suture; 18 - Median palatine suture; 19 - Incisive foramina; 20 - Maxilla, palatine process; 21 - Teeth; 22 - Choana; Posterior nasal aperture; 23 - Maxilla, zygomatic process; 24 - Inferior orbital fissure; 25 - Zygomatic bone, temporal surface; 26 - Pharyngeal tubercle; 27 - Zygomatic arch; 28 - Temporal bone; 29 - Mandibular fossa; 30 - Styloid process; 31 - Mastoid process; 32 - Mastoid notch;

33 - Mastoid foramen; 34 - Occipital condyle; 35 - Condylar canal; 36 - Parietal bone; 37 - External occipital protuberance

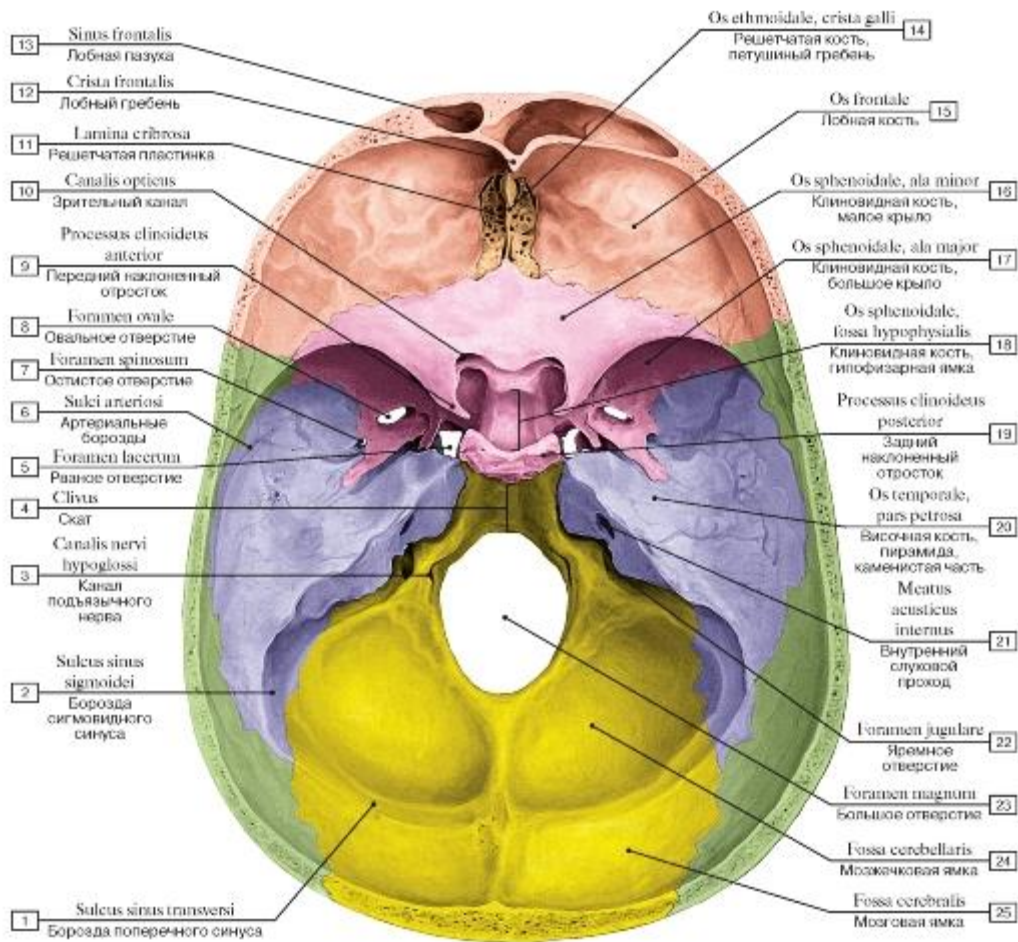


Рис. 61. Внутреннее основание черепа:

1 - Groove for transverse sinus; 2 - Groove for sigmoid sinus; 3 - Hypoglossal canal; 4 - Clivus; 5 - Foramen lacerum; 6 - Arterial grooves; 7 - Foramen spinosum; 8 - Foramen ovale; 9 - Anterior clinoid process; 10 - Optic canal; 11 - Cribriform plate; 12 - Frontal crest; 13 - Frontal sinus; 14 - Ethmoid; Ethmoidal bone, crista galli; 15 - Frontal bone; 16 - Sphenoid; Sphenoidal bone, lesser wing; 17 - Sphenoid; Sphenoidal bone, greater wing; 18 - Sphenoid; Sphenoidal bone, hypophysial fossa; 19 - Posterior clinoid process; 20 - Temporal bone, petrous part; 21 - Internal acoustic meatus; 22 - Jugular foramen; 23 - Foramen magnum; 24 - Cerebellar fossa; 25 - Cerebral

fossa

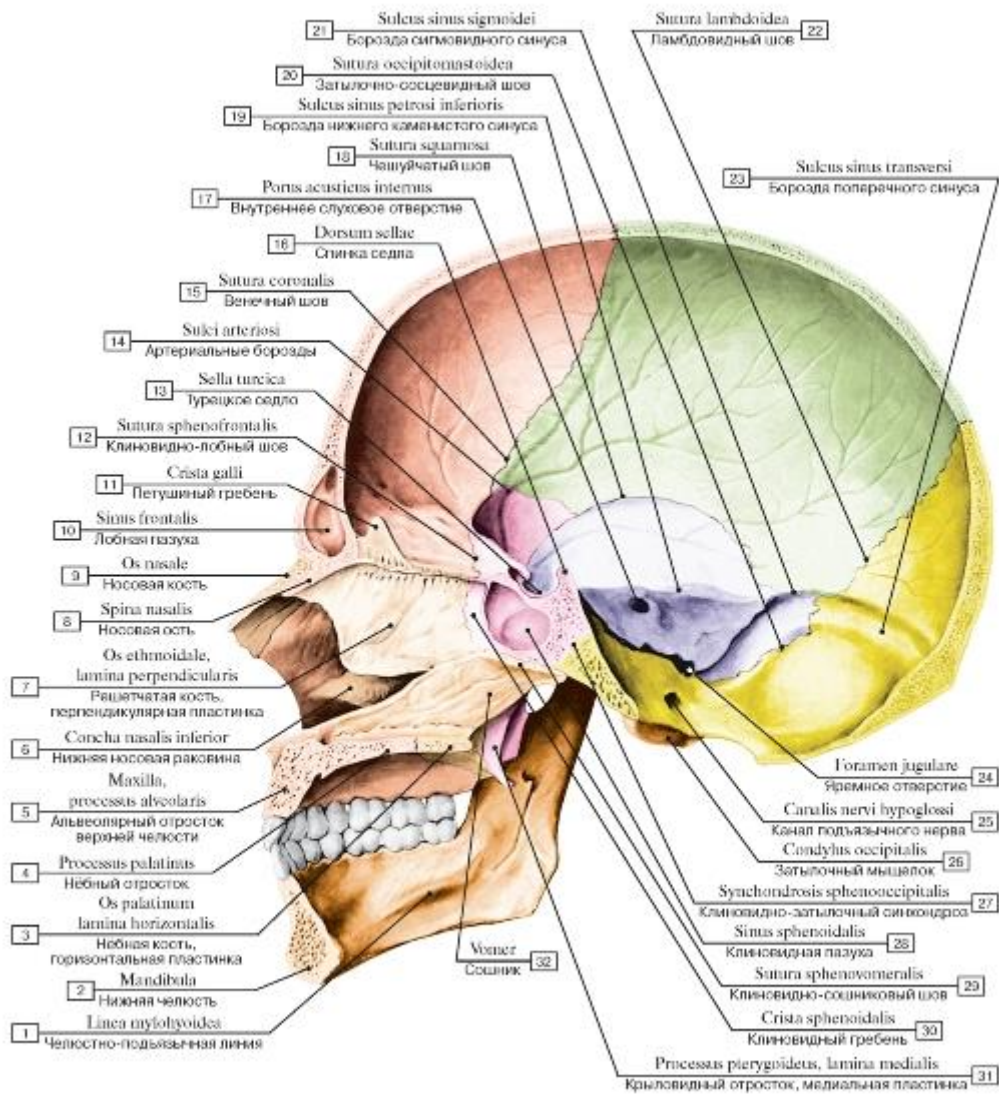


Рис. 62. Череп, вид изнутри, сбоку:

1 - Mylohyoid line; 2 - Mandible; 3 - Palatine bone, horizontal plate; 4 - Palatine process; 5 - Maxilla, alveolar process; 6 - Inferior nasal concha; 7 - Ethmoid; Ethmoidal bone, perpendicular plate; 8 - Nasal spine; 9 - Nasal bone; 10 - Frontal sinus; 11 - Crista galli; 12 - Sphenofrontal suture; 13 - Sella turcica; 14 - Arterial grooves; 15 - Coronal suture; 16 - Dorsum sellae; 17 - Internal acoustic opening; 18 - Squamous suture; 19 - Groove for inferior petrosal sinus; 20 - Occipitomastoid suture; 21 - Groove for sigmoid sinus; 22 - Lambdoid suture; 23 - Groove for transverse sinus; 24 - Jugular foramen; 25 - Hypoglossal canal; 26 - Occipital condyle; 27 - Spheno-occipital synchondrosis; 28 - Sphenoidal sinus; 29 - Sphenovomerine suture; 30 - Sphenoidal crest; 31 - Pterygoid process, medial plate; 32 - Vomer

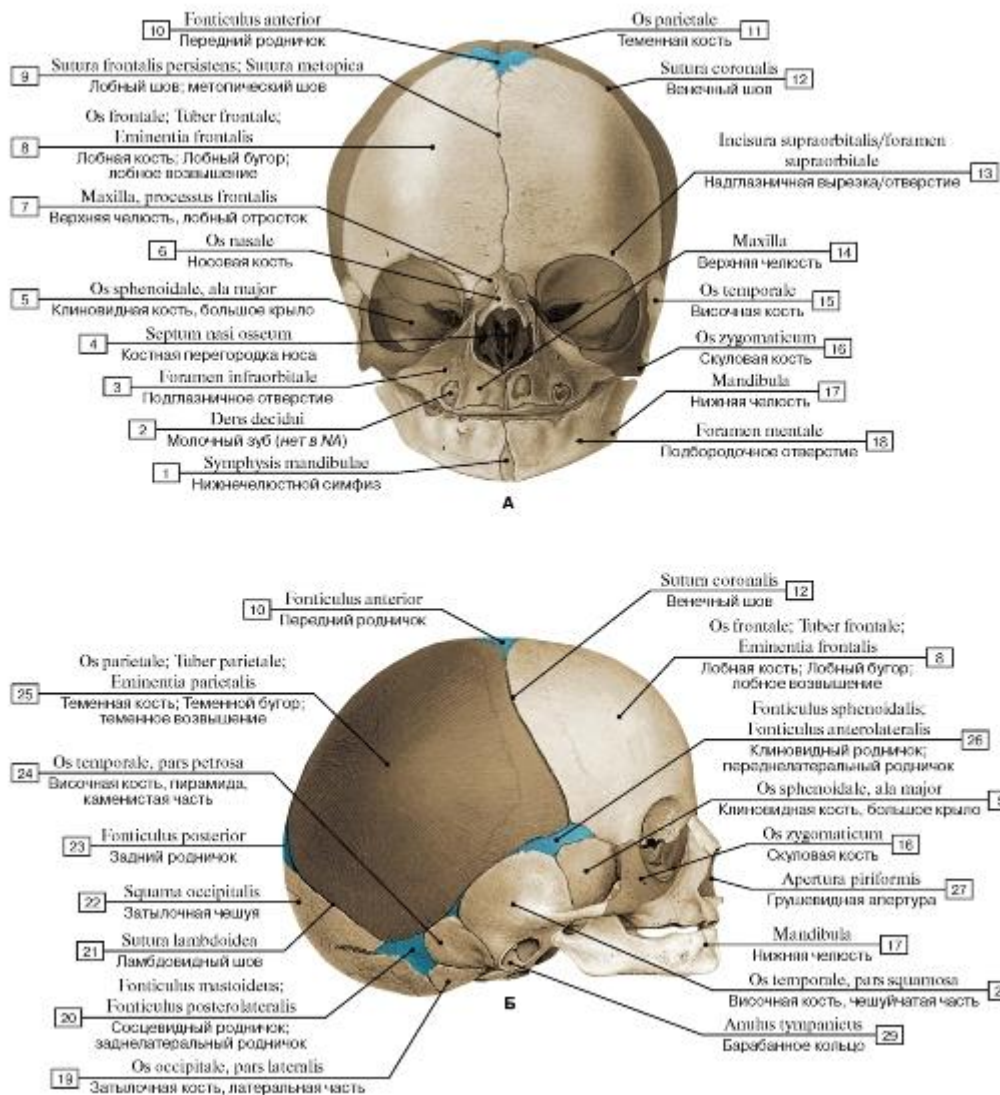


Рис. 63. Череп новорожденного, роднички (А - вид спереди, Б - вид сбоку, справа):

1 - Mandibular symphysis; 2 - Milk tooth; 3 - Infra-orbital foramen; 4 - Bony nasal septum; 5 - Sphenoid; Sphenoidal bone, greater wing; 6 - Nasal bone; 7 - Maxilla, frontal process; 8 - Frontal bone; Frontal tuber; Frontal eminence; 9 - Frontal suture; Metopic suture; 10 - Anterior fontanelle; 11 - Parietal bone; 12 - Coronal suture; 13 - Supra-orbital notch/foramen; 14 - Maxilla; 15 - Temporal bone; 16 - Zygomatic bone; 17 - Mandible; 18 - Mental foramen; 19 - Occipital bone, lateral part; 20 - Mastoid fontanelle; 21 - Lambdoid suture; 22 - Squamous part of occipital bone; 23 - Posterior fontanelle; 24 - Temporal bone, petrous part; 25 - Parietal bone; Parietal tuber; Parietal eminence; 26 - Sphenoidal fontanelle; 27 - Piriform aperture; 28 - Temporal bone, squamous part; 29 - Tympanic ring

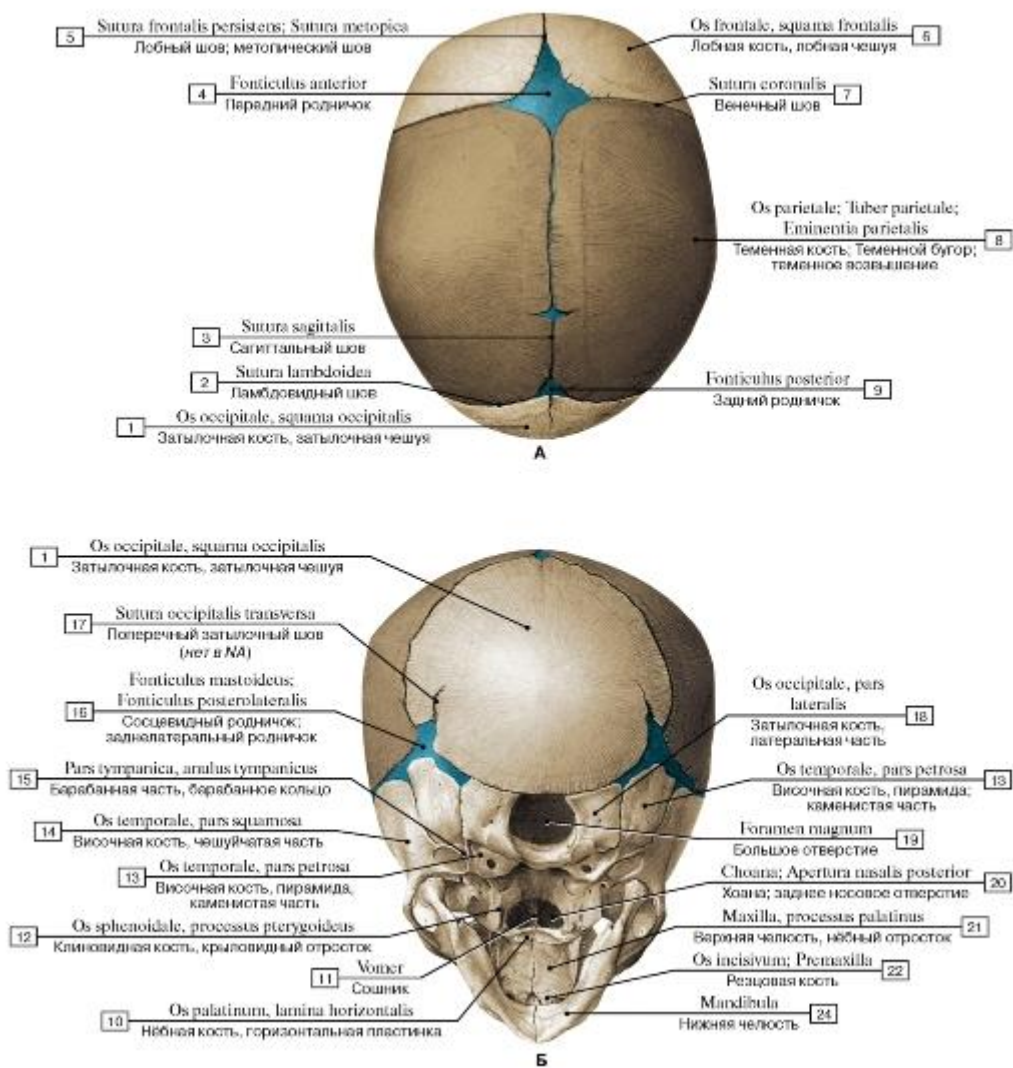


Рис. 64. Череп новорожденного, роднички (А - вид сверху, Б - вид снизу):

1 - Occipital bone, squamous part of occipital bone; 2 - Lambdoid suture; 3 - Sagittal suture; 4 - Anterior fontanelle; 5 - Frontal suture; Metopic suture; 6 - Frontal bone; squamous part; 7 - Coronal suture; 8 - Parietal bone; Parietal tuber; Parietal eminence; 9 - Posterior fontanelle; 10 - Palatine bone, horizontal plate; 11 - Vomer; 12 - Sphenoid; Sphenoidal bone, pterygoid process; 13 - Temporal bone, petrous part; 14 - Temporal bone, squamous part; 15 - Tympanic part, tympanic ring; 16 - Mastoid fontanelle; 17 - Transverse occipital suture; 18 - Occipital bone, lateral part; 19 - Foramen magnum; 20 - Choana; Posterior nasal aperture; 21 - Maxilla, palatine process;

22 - Incisive bone; Premaxilla; 23 - Mandible

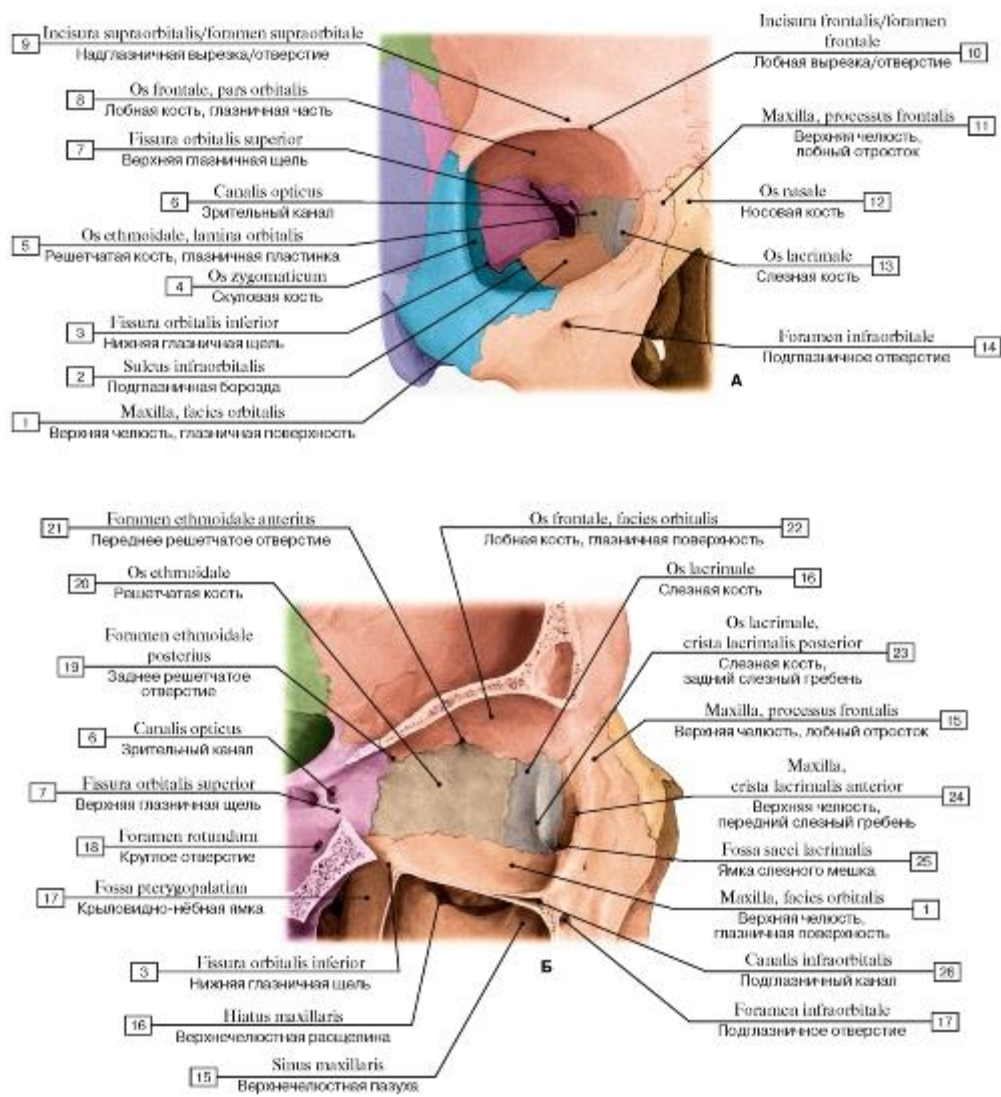


Рис. 65. Глазница, правая (А - вид спереди, Б - вид сбоку снаружи, распил проходит по глазнице, видна медиальная стенка):

1 - Maxilla, orbital surface; 2 - Infra-orbital groove; 3 - Inferior orbital fissure; 4 - Zygomatic bone; 5 - Ethmoid; Ethmoidal bone, orbital plate; 6 - Optic canal; 7 - Superior orbital fissure; 8 - Frontal bone, orbital part; 9 - Supra-orbital notch/foramen; 10 - Frontal notch/foramen; 11 - Maxilla, frontal process; 12 - Nasal bone; 13 - Lacrimal bone; 14 - Infra-orbital foramen; 15 - Maxillary sinus; 16 - Maxillary hiatus; 17 - Pterygopalatine fossa; 18 - Foramen rotundum; 19 - Posterior ethmoidal foramen; 20 - Ethmoid; Ethmoidal bone; 21 - Anterior ethmoidal foramen; 22 - Frontal bone, orbital surface; 23 - Lacrimal bone, posterior lacrimal crest; 24 - Maxilla, anterior lacrimal crest; 25 - Fossa for lacrimal sac; 27 - Infra-orbital canal

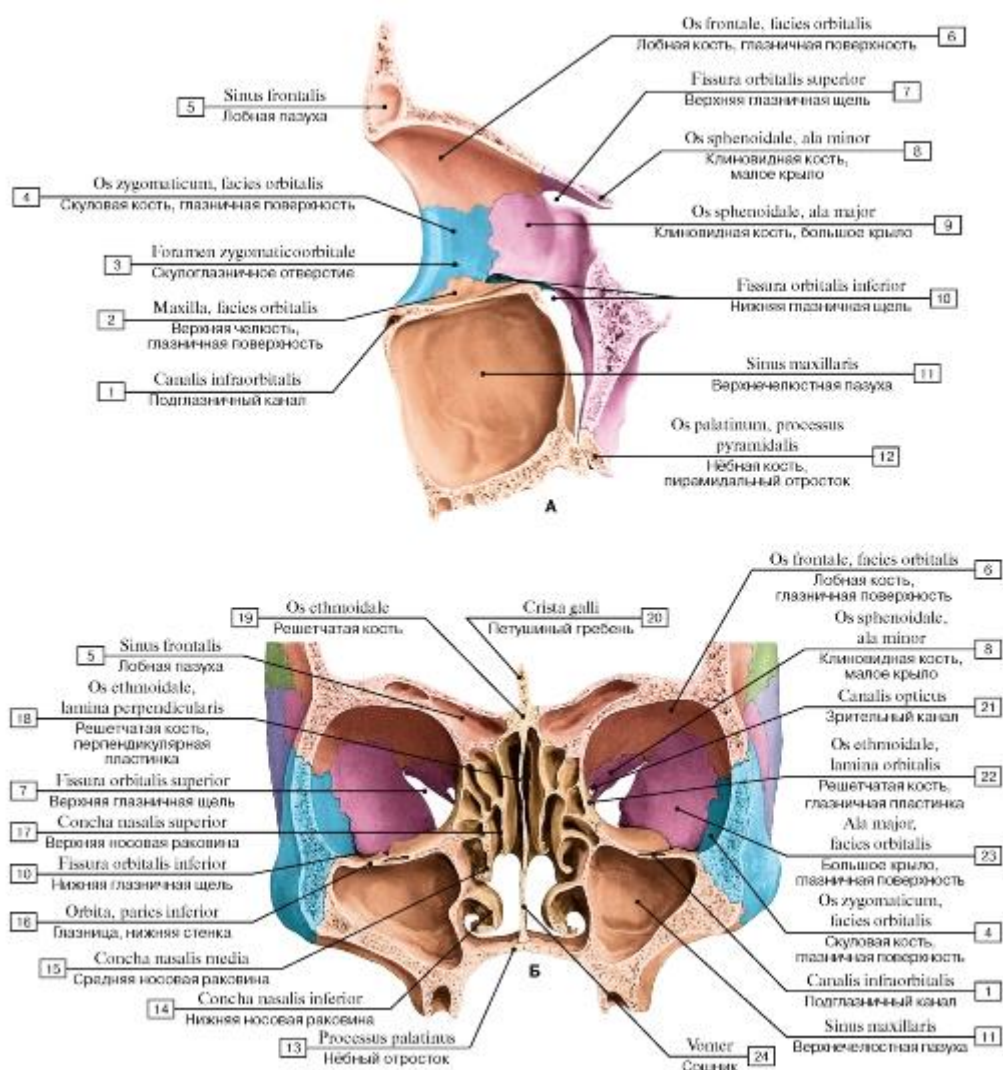


Рис. 66. Глазница, левая (А - вид сбоку изнутри, распил проходит по глазнице, видна латеральная стенка, Б - глазницы и носовая полость с окружающими воздухоносными полостями (пазухами) черепа):

1 - Infra-orbital canal; 2 - Maxilla, orbital surface; 3 - Zygomatico-orbital foramen; 4 - Zygomatic bone, orbital surface; 5 - Frontal sinus; 6 - Frontal bone, orbital surface; 7 - Superior orbital fissure; 8 - Sphenoid; Sphenoidal bone, lesser wing; 9 - Sphenoid; Sphenoidal bone, greater wing; 10 - Inferior orbital fissure; 11 - Maxillary sinus; 12 - Palatine bone, pyramidal process; 13 - Palatine process; 14 - Inferior nasal concha; 15 - Middle nasal concha; 16 - Orbit, floor; 17 - Superior nasal concha; 18 - Ethmoid; Ethmoidal bone, perpendicular plate; 19 - Ethmoid; Ethmoidal bone; 20 - Crista galli; 21 - Optic canal; 22 - Ethmoid; Ethmoidal bone, orbital plate; 23 - Greater wing, orbital surface; 24 - Vomer

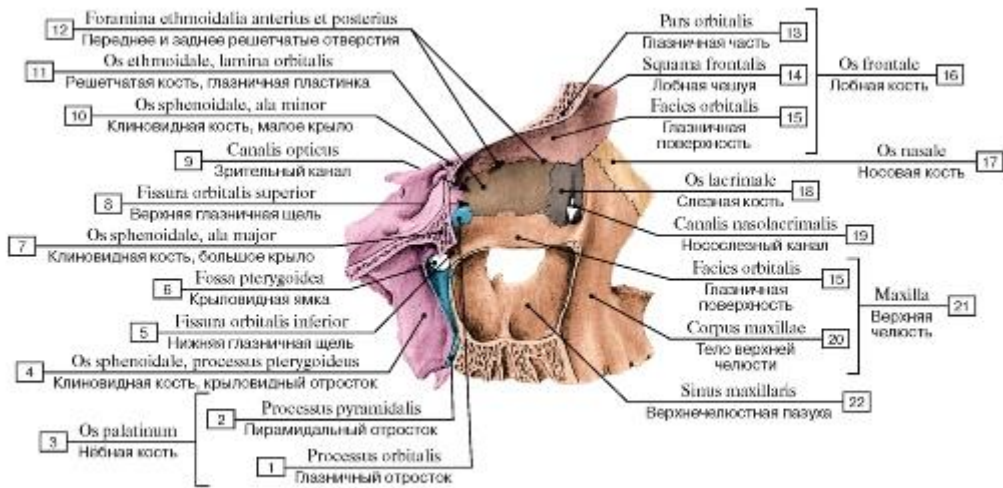


Рис. 67. Медиальная стенка глазницы, правой, вид сбоку:

1 - Orbital process; 2 - Pyramidal process; 3 = 1 + 2 - Palatine bone; 4 - Sphenoid; Sphenoidal bone, pterygoid process; 5 - Inferior orbital fissure; 6 - Pterygoid fossa; 7 - Sphenoid; Sphenoidal bone, greater wing; 8 - Superior orbital fissure; 9 - Optic canal; 10 - Sphenoid; Sphenoidal bone, lesser wing; 11 - Ethmoid; Ethmoidal bone, orbital plate; 12 - Anterior and posterior ethmoidal foramen; 13 - Orbital part; 14 - Squamous part; 15 - Orbital surface; 16 = 13 + 14 + 15 - Frontal bone; 17 - Nasal bone; 18 - Lacrimal bone; 19 - Nasolacrimal canal; 20 - Body of maxilla; 21 = 15 + 20 - Maxilla; 22 - Maxillary sinus

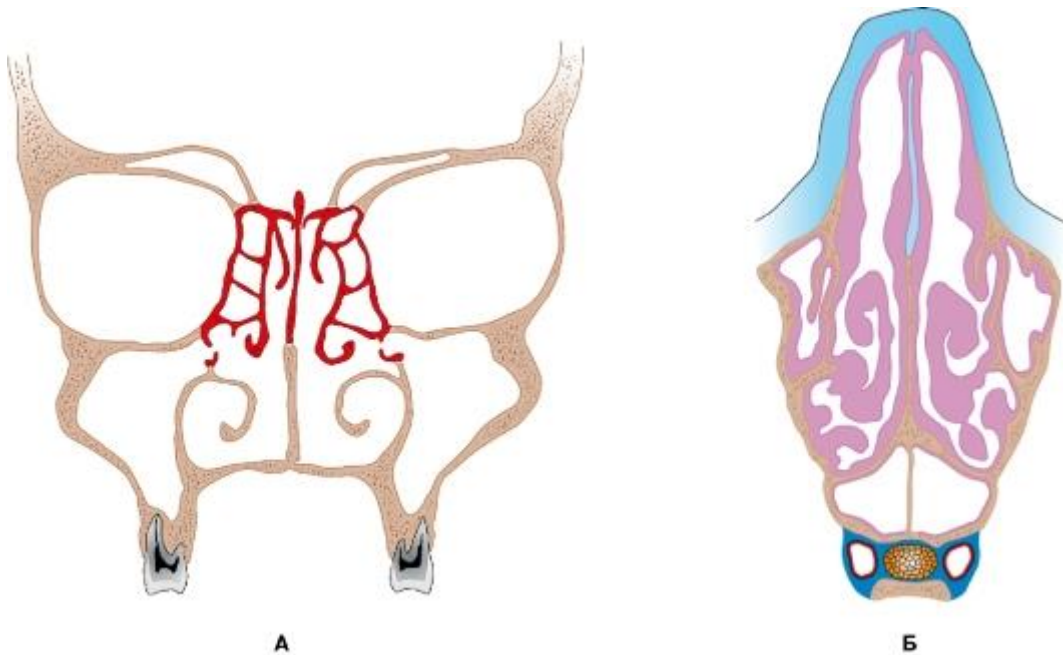


Рис. 68. Околоносовые пазухи (А - фронтальный разрез, Б - поперечный разрез)

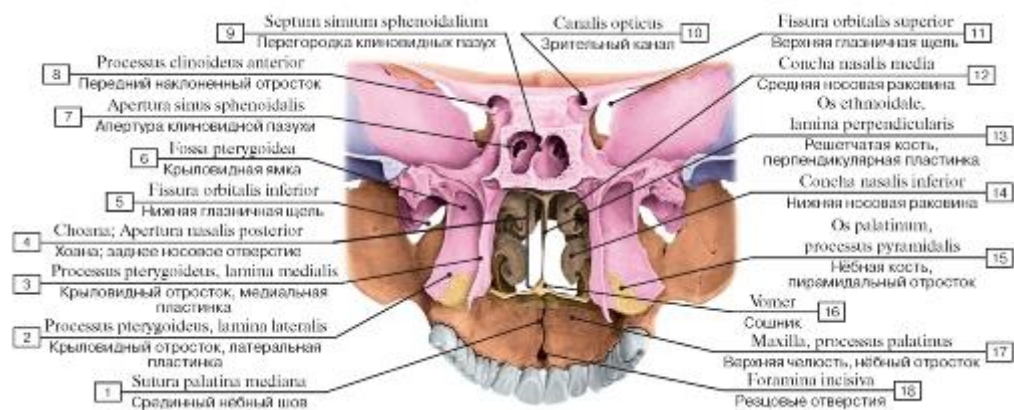


Рис. 69. Скелет полости носа и твердого нёба, вид сзади:

- 1 - Median palatine suture; 2 - Pterygoid process, lateral plate; 3 - Pterygoid process, medial plate; 4 - Choana; 5 - Inferior orbital fissure; 6 - Pterygoid fossa; 7 - Opening of sphenoidal sinus; 8 - Anterior clinoid process; 9 - Septum of sphenoidal sinuses; 10 - Optic canal; 11 - Superior orbital fissure; 12 - Middle nasal concha; 13 - Ethmoid; 14 - Inferior nasal concha; 15 - Palatine bone, pyramidal process; 16 - Vomer; 17 - Maxilla, palatine process; 18 - Incisive foramina

Рис. 70. Боковая (латеральная) стенка полости носа, левая:

- 1 - Palatine bone, horizontal plate; 2 - Pterygoid process, lateral plate; 3 - Choana; 4 - Pterygoid process, medial plate; 5 - Sphenoid; 6 - Superior nasal concha; 7 - Sphenoidal sinus; 8 - Hypophysial fossa; 9 - Middle cranial fossa; 10 - Sphenoid; 11 - Superior nasal meatus; 12 - Cribriform plate; 13 - Frontal sinus; 14 - Anterior cranial fossa; 15 - Crista galli; 16 - Frontal bone; 17 - Nasal bone; 18 - Lacrimal bone; 19 - Maxilla, frontal process; 20 - Piriform aperture; 21 - Middle nasal meatus; 22 - Inferior nasal concha; 23 - Maxilla, palatine process; 24 - Inferior nasal meatus; 25 - Middle nasal concha

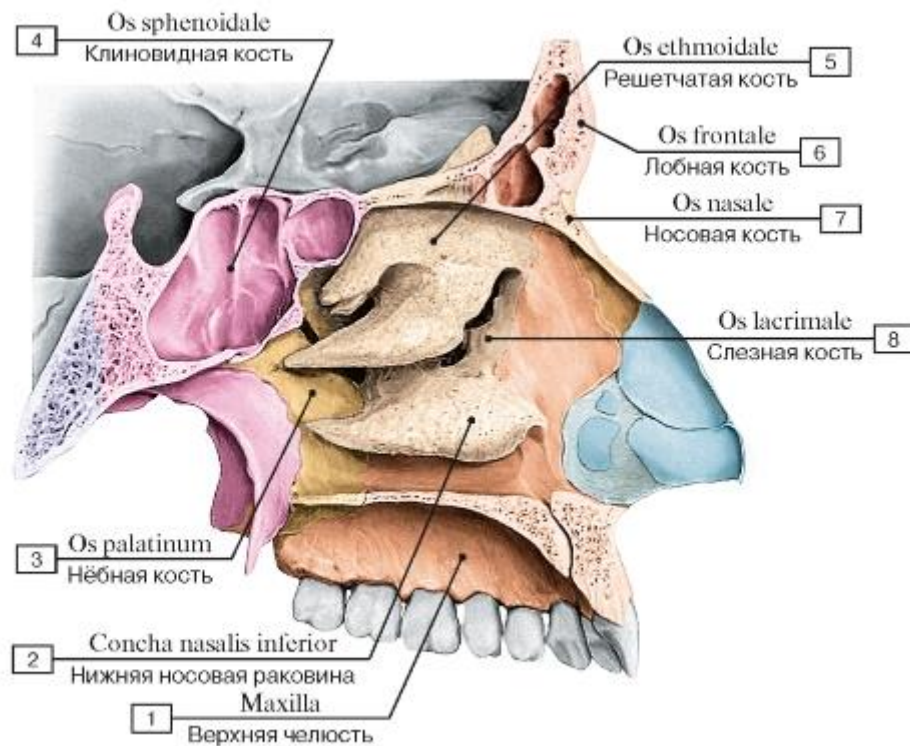


Рис. 71. Боковая стенка полости носа, левая:

1 - Maxilla; 2 - Inferior nasal concha; 3 - Palatine bone; 4 - Sphenoid; Sphenoidal bone; 5 - Ethmoid; Ethmoidal bone; 6 - Frontal bone; 7 - Nasal bone; 8 - Lacrimal bone

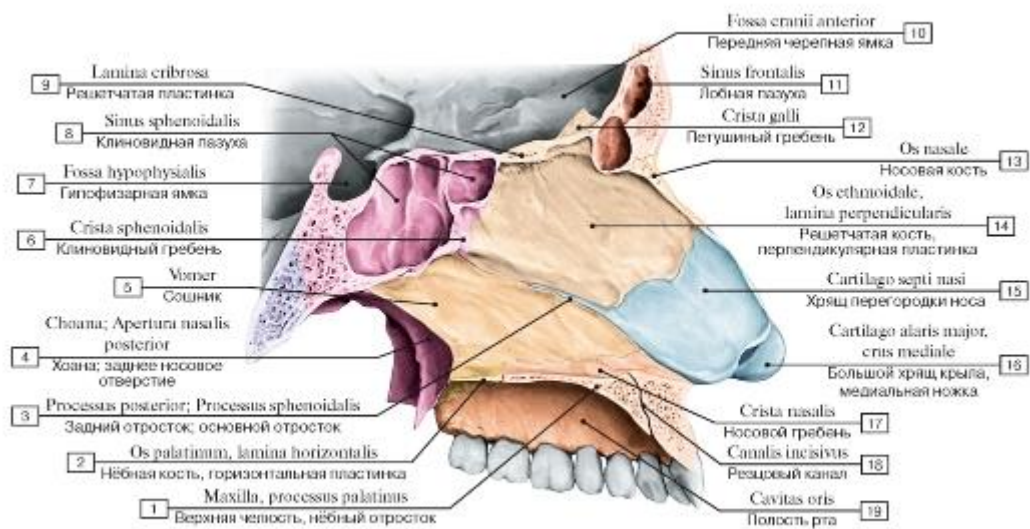


Рис. 72. Костная перегородка носа, вид справа:

I - Maxilla, palatine process; 2 - Palatine bone, horizontal plate; 3 - Posterior process; Sphenoid process; 4 - Choana; Posterior nasal aperture; 5 - Vomer; 6 - Sphenoidal crest; 7 - Hypophysial fossa; 8 - Sphenoidal sinus; 9 - Cribriform plate; 10 - Anterior cranial fossa;

II - Frontal sinus; 12 - Crista galli; 13 - Nasal bone; 14 - Ethmoid; Ethmoidal bone, perpendicular plate; 15 - Septal nasal cartilage;

16 - Major alar cartilage, medial crus; 17 - Nasal crest; 18 - Incisive canal; 19 - Oral cavity

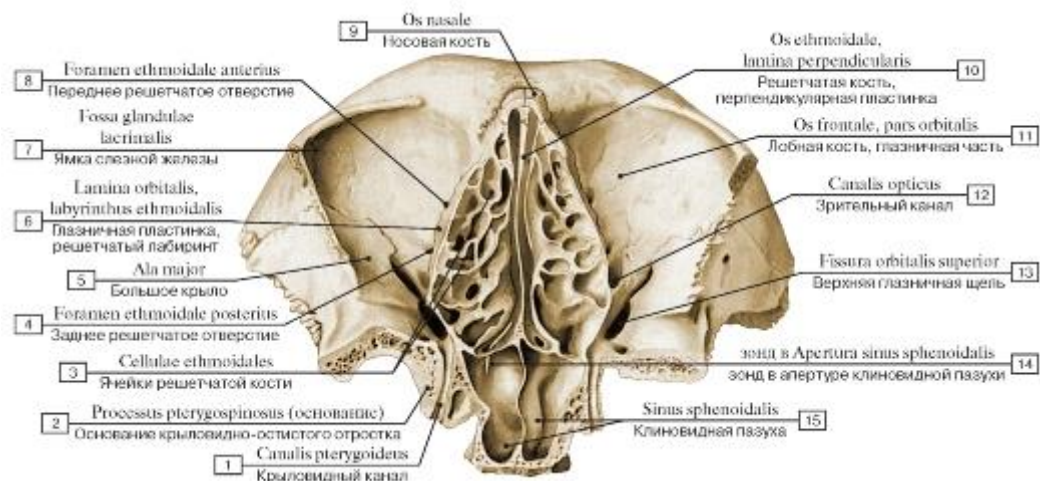


Рис. 73. Скелет полости носа и глазниц, вид снизу (горизонтальный распил через срединные отделы входа в глазницы):

1 - Pterygoid canal; 2 - Pterygospinous process; 3 - Ethmoidal cells; 4 - Posterior ethmoidal foramen; 5 - Greater wing; 6 - Orbital plate, ethmoidal labyrinth; 7 - Fossa for lacrimal gland; Lacrimal fossa; 8 - Anterior ethmoidal foramen; 9 - Nasal bone; 10 - Ethmoid; Ethmoidal bone, perpendicular plate; 11 - Frontal bone, orbital part; 12 - Optic canal; 13 - Superior orbital fissure; 14 - зонд в Opening of sphenoidal sinus; 15 - Sphenoidal sinus

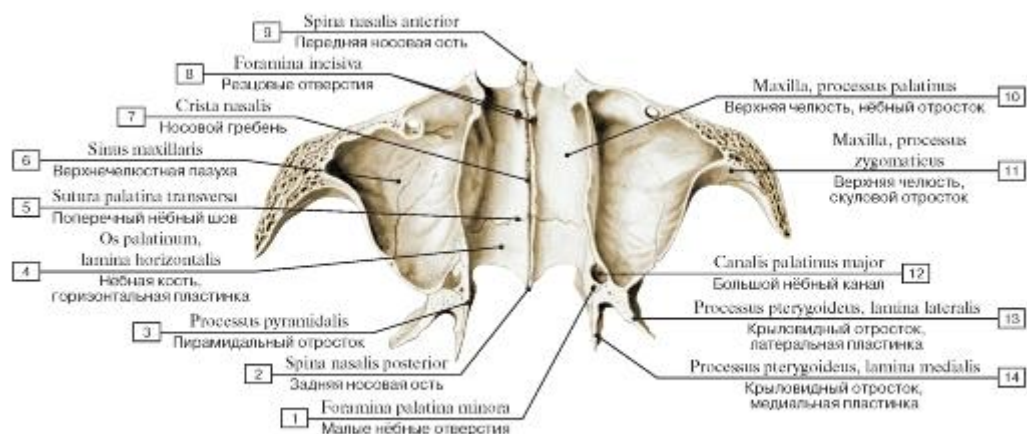


Рис. 74. Нижняя стенка полости носа (костное нёбо), вид сверху (горизонтальный распил через скуловые отростки верхних челюстей):

1 - Lesser palatine foramina; 2 - Posterior nasal spine; 3 - Pyramidal process; 4 - Palatine bone, horizontal plate; 5 - Transverse palatine suture; 6 - Maxillary sinus; 7 - Nasal crest; 8 - Incisive foramina; 9 - Anterior nasal spine; 10 - Maxilla , palatine process; 11 - Maxilla, zygomatic process; 12 - Greater palatine canal; 13 - Pterygoid process, lateral plate; 14 - Pterygoid process, medial plate

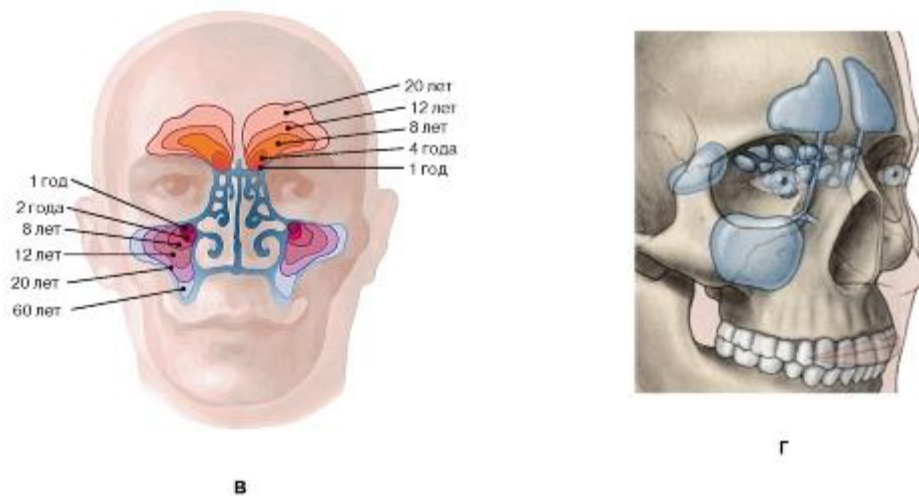
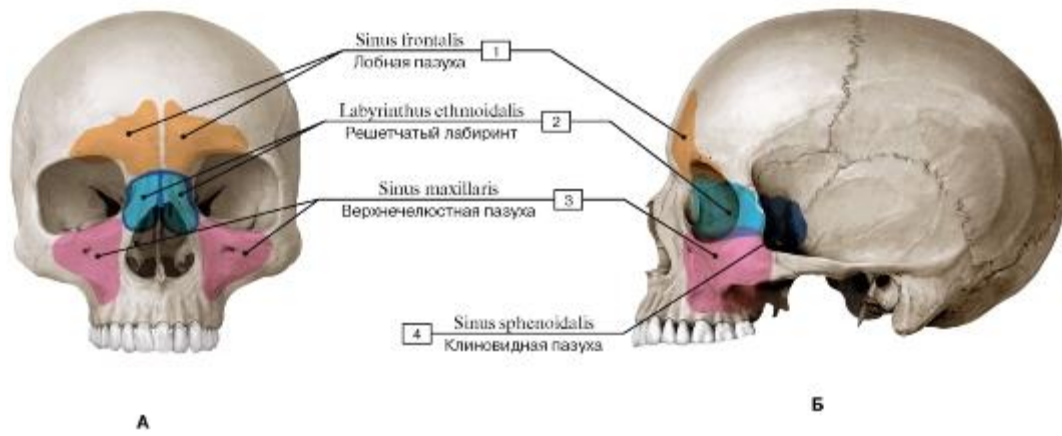


Рис. 75. Пазухи воздухоносных костей черепа (околоносовые пазухи) (выделены цветом) (А - вид спереди, Б - вид сбоку, слева, В - возрастные изменения лобной и верхнечелюстной пазух, Г - проекции воздухоносных пазух черепа):

1 - Frontal sinus; 2 - Ethmoidal labyrinth; 3 - Maxillary sinus; 4 - Sphenoidal sinus

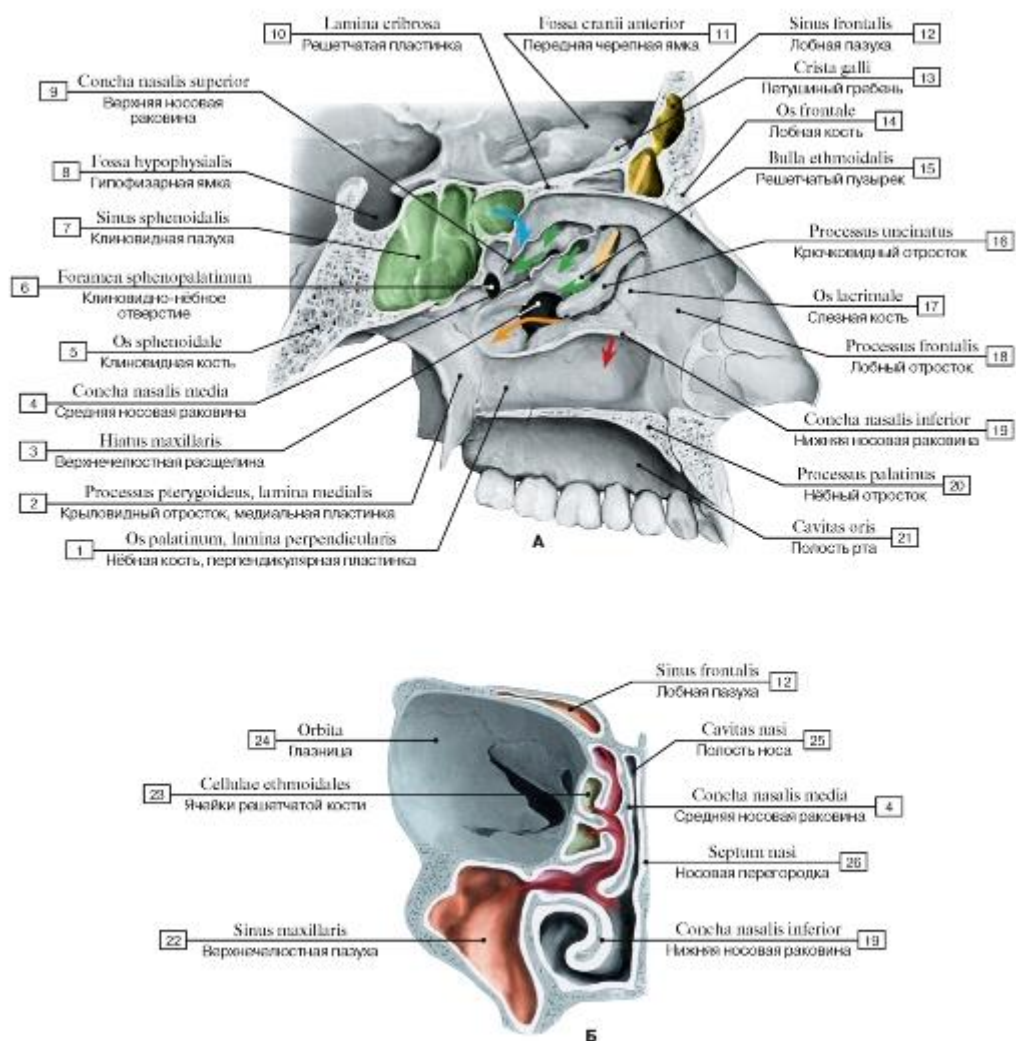


Рис. 76. Полость носа (А - латеральная (левая) стенка, вид справа, Б - полость носа и правая глазница):

1 - Palatine bone, perpendicular plate; 2 - Pterygoid process, medial plate; 3 - Maxillary hiatus; 4 - Middle nasal concha; 5 - Sphenoid; Sphenoidal bone; 6 - Sphenopalatine foramen; 7 - Sphenoidal sinus; 8 - Hypophysial fossa; 9 - Superior nasal concha; 10 - Cribriform plate; 11 - Anterior cranial fossa; 12 - Frontal sinus; 13 - Crista galli; 14 - Frontal bone; 15 - Ethmoidal bulla; 16 - Uncinate process; 17 - Lacrimal bone; 18 - Frontal process; 19 - Inferior nasal concha; 20 - Palatine process; 21 - Oral cavity; 22 - Maxillary sinus; 23 - Ethmoidal cells; 24 - Orbit; 25 - Nasal cavity; 26 - Nasal septum

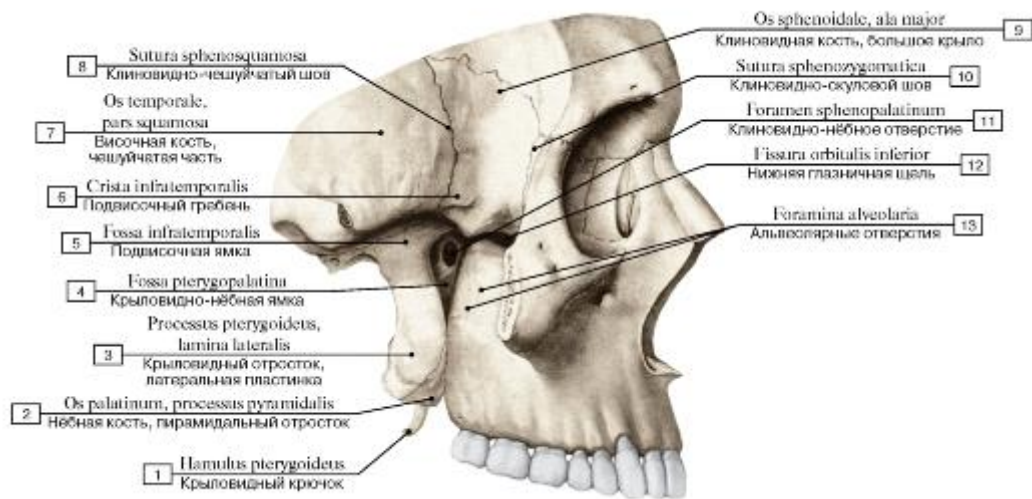


Рис. 77. Височная ямка, подвисочная ямка и крыловидно-нёбная ямка, вид справа, скуловая дуга удалена:

- 1 - Pterygoid hamulus; 2 - Palatine bone, pyramidal process; 3 - Pterygoid process, lateral plate; 4 - Pterygopalatine fossa; 5 - Infratemporal fossa; 6 - Infratemporal crest; 7 - Temporal bone, squamous part; 8 - Sphenosquamous suture; 9 - Sphenoid; Sphenoidal bone, greater wing; 10- Sphenozygomatic suture; 11- Sphenopalatine foramen; 12 - Inferior orbital fissure; 13 - Alveolar foramina

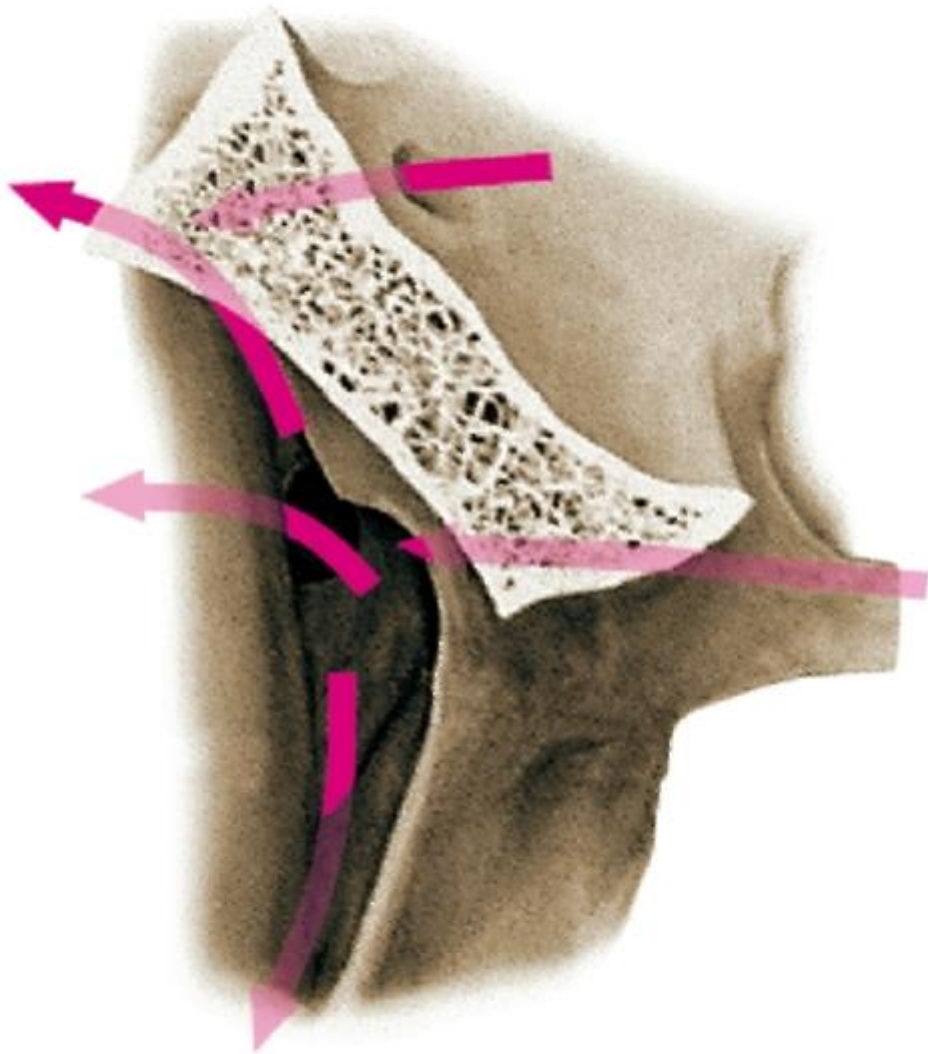


Рис. 78. Крыловидно-нёбная ямка, вид снизу. Стрелки, изображенные на схеме, показывают доступ к крыловиднонёбной ямке через основание черепа. Сама ямка (на рисунке не показана) расположена сбоку от латеральной пластинки крыловидного отростка клиновидной кости

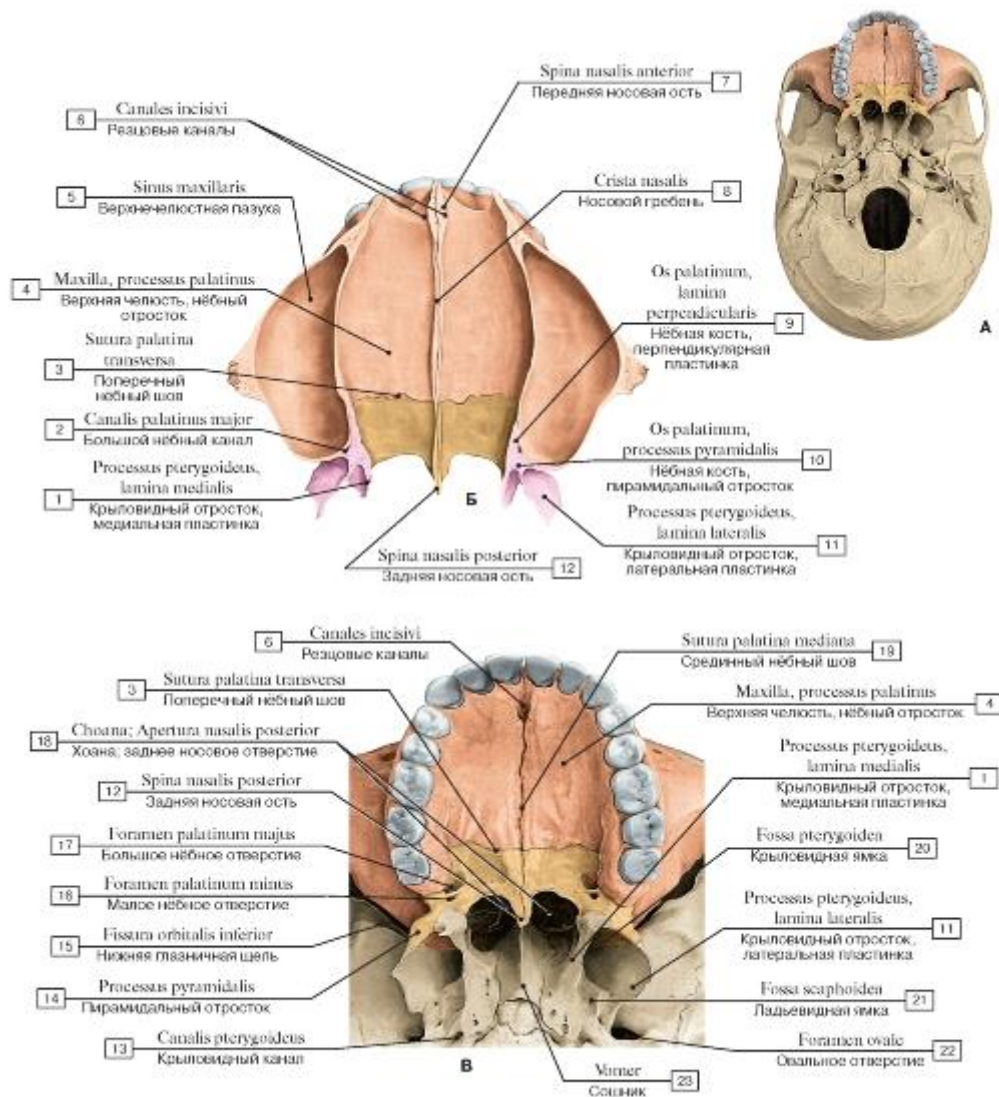


Рис. 79. Твердое нёбо (А - положение твердого нёба на черепе, вид снизу, Б - вид сверху, В - вид снизу):

1 - Pterygoid process, medial plate; 2 - Greater palatine canal; 3 - Transverse palatine suture; 4 - Maxilla, palatine process; 5 - Maxillary sinus; 6 - Incisive canals; 7 - Anterior nasal spine; 8 - Nasal crest; 9 - Palatine bone, perpendicular plate; 10 - Palatine bone, pyramidal process; 11 - Pterygoid process, lateral plate; 12 - Posterior nasal spine; 13 - Pterygoid canal; 14 - Pyramidal process; 15 - Inferior orbital fissure; 16 - Lesser palatine foramen; 17 - Greater palatine foramen; 18 - Choana; Posterior nasal aperture; 19 - Median palatine suture; 20 - Pterygoid fossa; 21 - Scaphoid fossa; 22 - Foramen ovale; 23 - Vomer

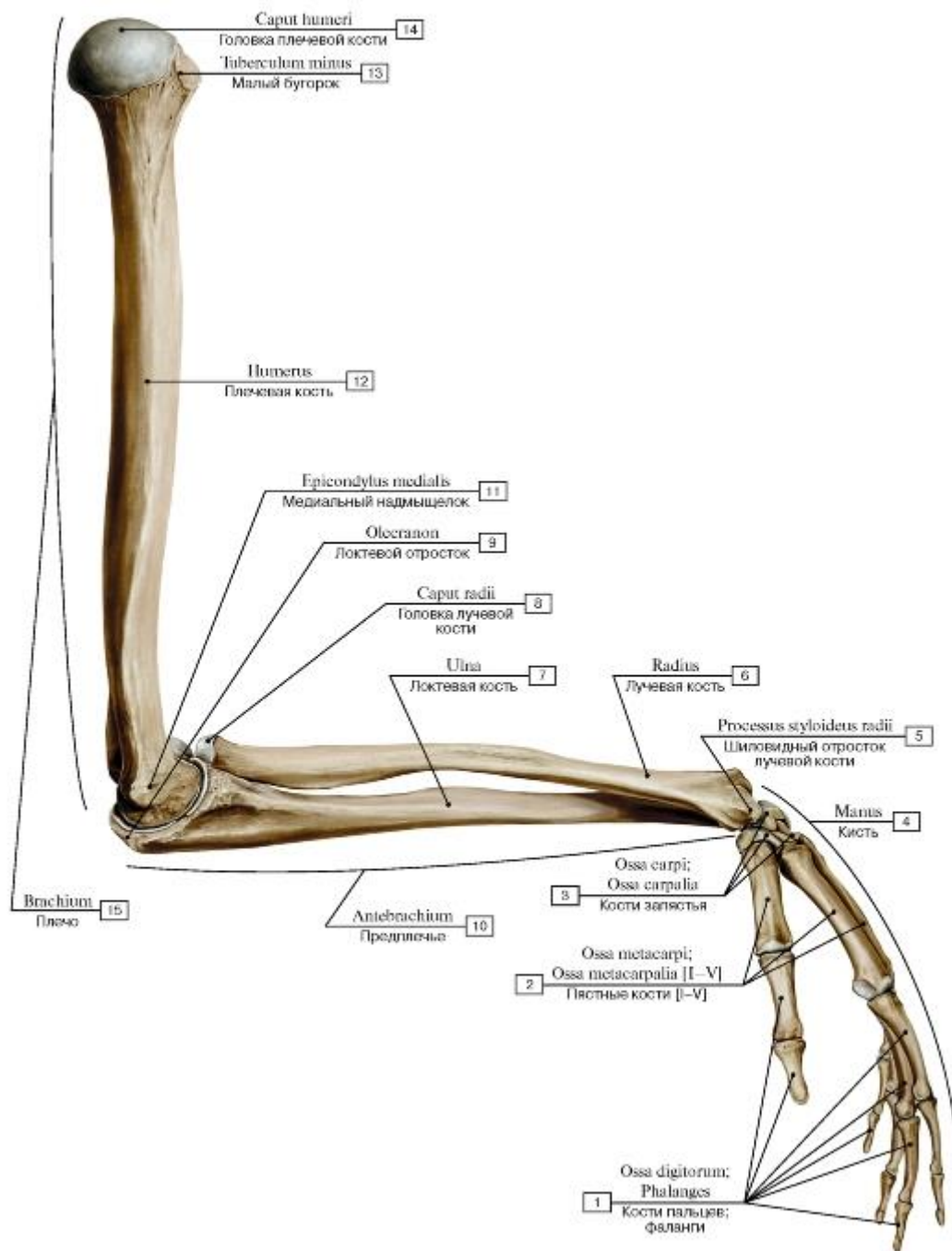


Рис. 80. Кости верхней конечности, левой, вид сбоку:

1 - Phalanges; 2 - Metacarpals [I-V]; 3 - Carpals bones; 4 - Hand; 5 - Radial styloid process; 6 - Radius; 7 - Ulna; 8 - Head of radius; 9 - Olecranon; 10 - Forearm; 11 - Medial epicondyle; 12 - Humerus; 13 - Lesser tubercle; 14 - Head of humerus; 15 - Arm

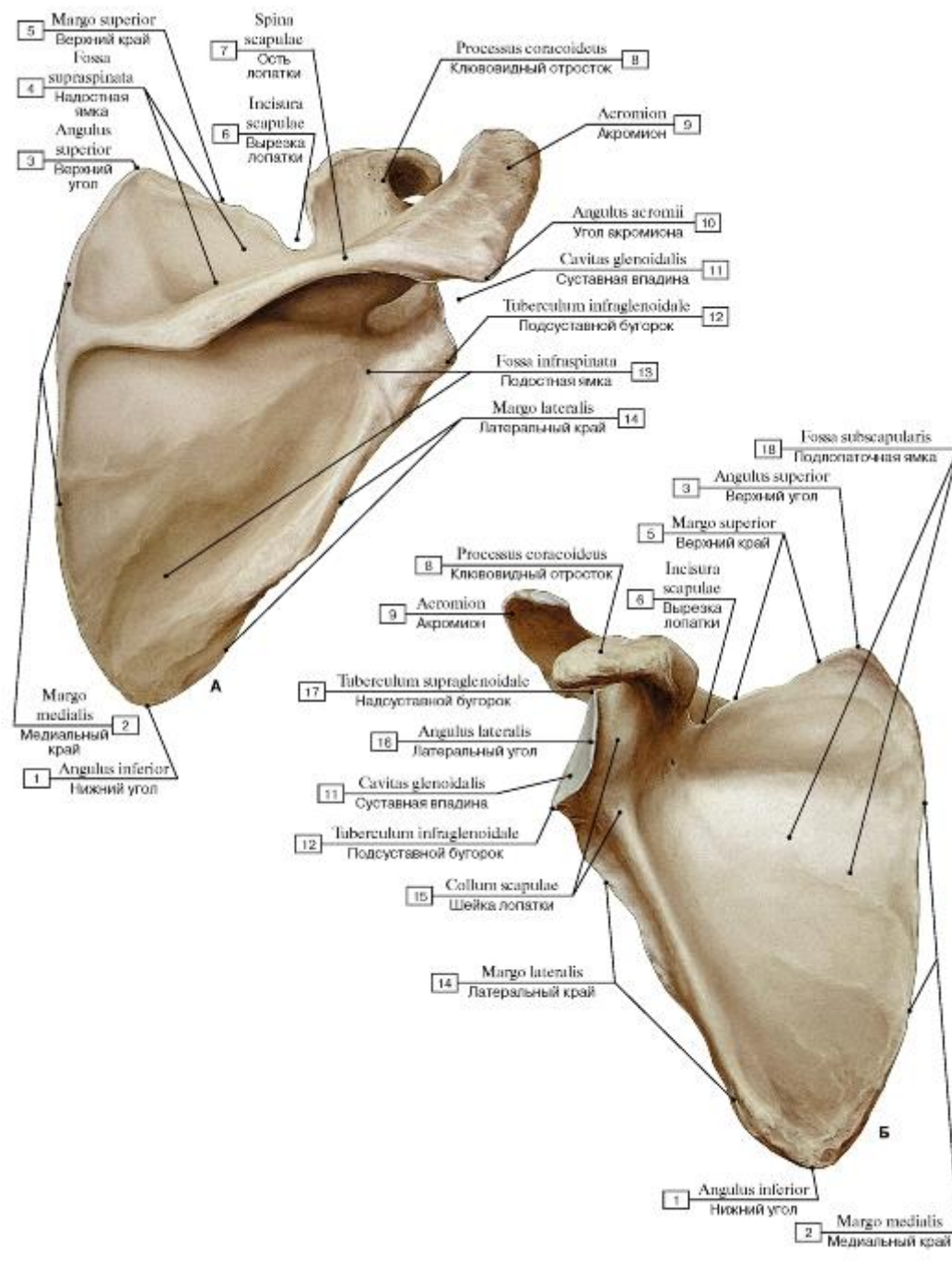


Рис. 81. Лопатка, правая (А - вид спереди, Б - вид сзади):

1 - Inferior angle; 2 - Medial border; 3 - Superior angle; 4 - Supraspinous fossa; 5 - Superior border; 6 - Suprascapular notch; 7 - Spine of scapula; 8 - Coracoid process; 9 - Acromion; 10 - Acromial angle; 11 - Glenoid cavity; 12 - Infraglenoid tubercle; 13 - Infraspinous fossa; 14 - Lateral border; 15 - Neck of scapula; 16 - Lateral angle; 17 - Supraglenoid tubercle; 18 - Subscapular fossa

Рис. 82. Лопатка, правая (А - вид с латеральной стороны, Б - вид сверху, В - лопаточное отверстие, анатомический вариант, вид сверху):

1 - Inferior angle; 2 - Posterior surface; 3 - Glenoid cavity; 4 - Acromion; 5 - Superior angle; 6 - Coracoid process; 7 - Supraglenoid tubercle; 8 - Infraglenoid tubercle; 9 - Lateral border; 10 - Costal surface; 11 - Scapular foramen; 12 - Spine of scapula; 13 - Supraspinous

fossa; 14 - Superior border

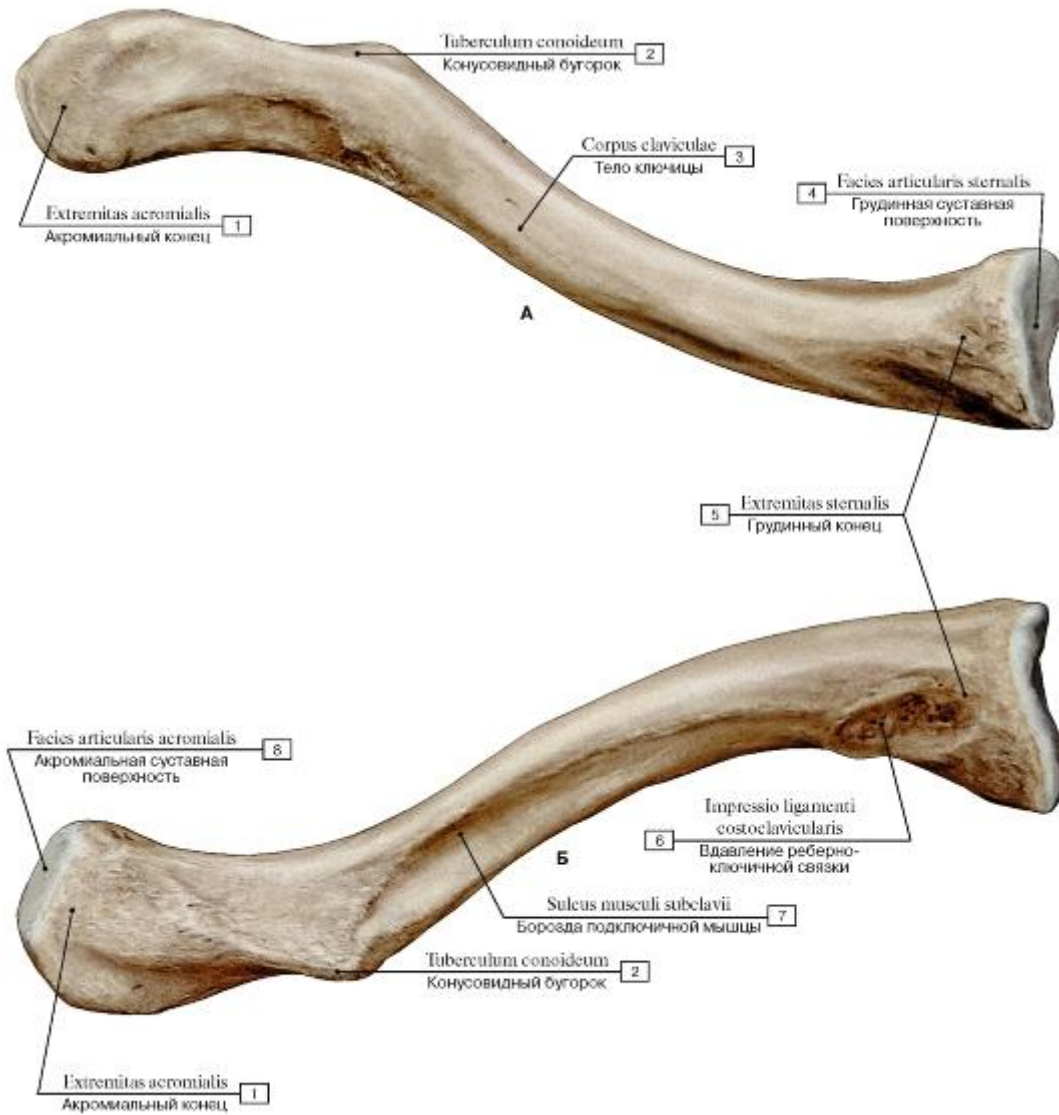


Рис. 83. Ключица, правая (А - вид сверху, Б - вид сзади):

1 - Acromial end; 2 - Conoid tubercle; 3 - Shaft of clavicle; Body of clavicle; 4 - Sternal facet; 5 - Sternal end; 6 - Impression for costoclavicular ligament; 7 - Subclavian groove; Groove for subclavius; 8 - Acromial facet

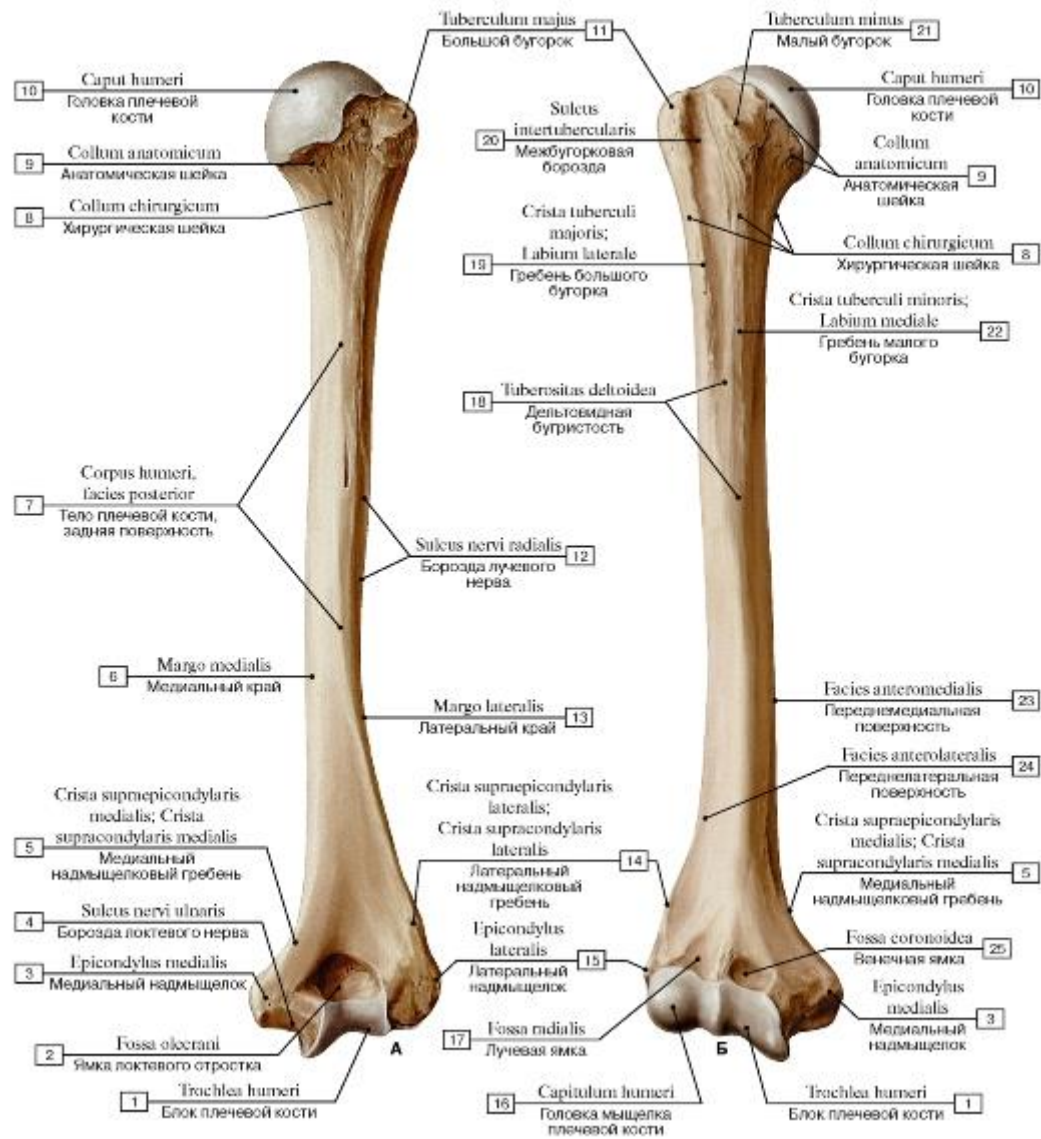


Рис. 84. Плечевая кость, правая (А - вид спереди, Б - вид сзади):

1 - Trochlea; 2 - Olecranon fossa; 3 - Medial epicondyle; 4 - Groove for ulnar nerve; 5 - Medial supraepicondylar ridge; Medial supracondylar ridge; 6 - Medial border; 7 - Shaft of humerus; Body of humerus, posterior surface; 8 - Surgical neck; 9 - Anatomical neck; 10 - Head of humerus; 11 - Greater tubercle; 12 - Radial groove; Groove for radial nerve; 13 - Lateral margin; 14 - Medial supraepicondylar ridge; Medial supracondylar ridge; 15 - Lateral epicondyle; 16 - Capitulum; 17 - Radial fossa; 18 - Deltoid tuberosity; 19 - Crest of greater tubercle; Lateral lip; 20 - Intertubercular sulcus; Bicipital groove; 21 - Lesser tubercle; 22 - Crest of lesser tubercle; Medial lip; 23 - Anteromedial surface; 24 - Anterolateral surface; 25 - Coronoid fossa

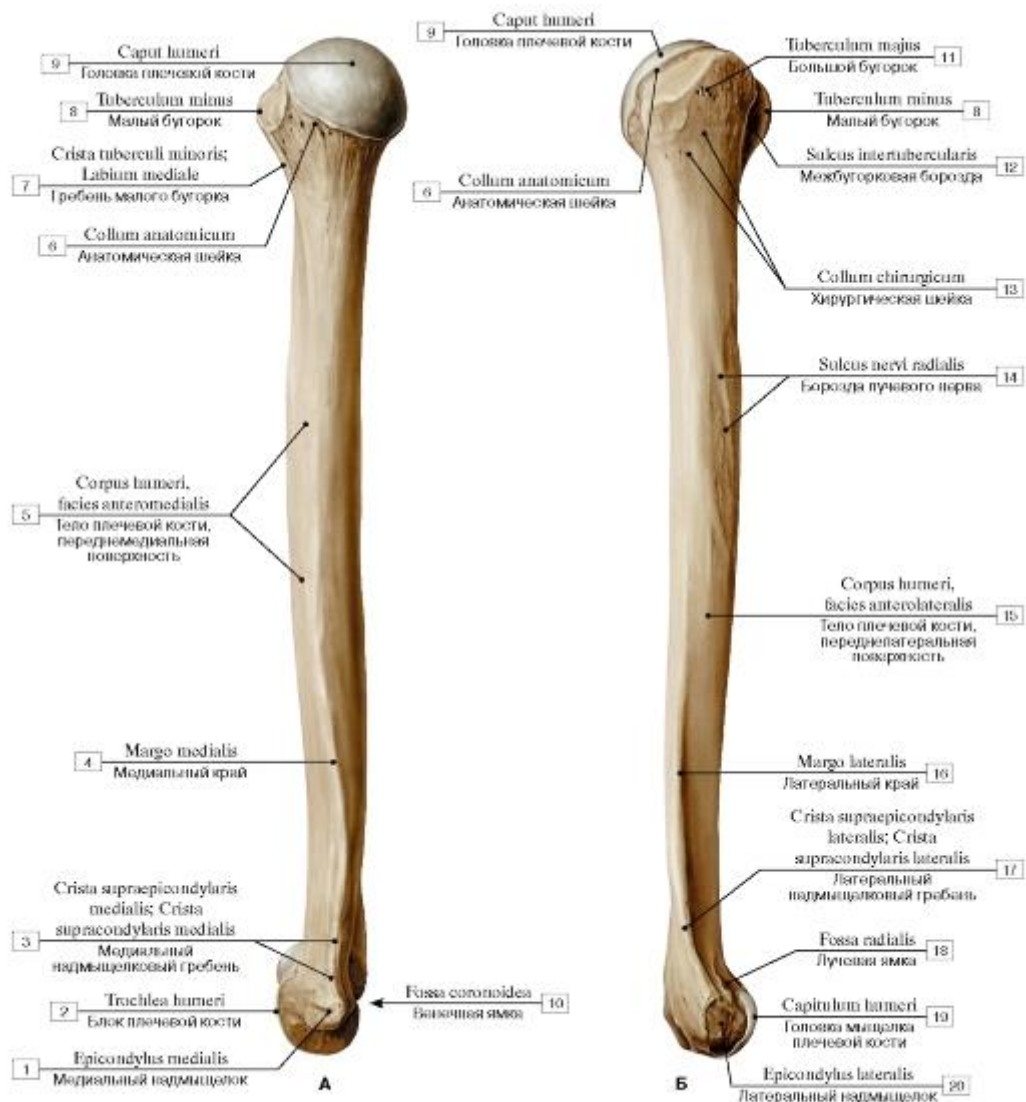


Рис. 85. Плечевая кость, правая (А - медиальная сторона, Б - латеральная сторона):

1 - Medial epicondyle; 2 - Trochlea; 3 - Medial supraepicondylar ridge; Medial supracondylar ridge; 4 - Medial border; 5 - Shaft of humerus; Body of humerus, anteromedial surface; 6 - Anatomical neck; 7 - Crest of lesser tubercle; Medial lip; 8 - Lesser tubercle; 9 - Head of humerus; 10 - Coronoid fossa; 11 - Greater tubercle; 12 - Intertubercular sulcus; Bicipital groove; 13 - Surgical neck; 14 - Radial groove; Groove for radial nerve; 15 - Shaft of humerus; Body of humerus, anterolateral surface; 16 - Lateral border; 17 - Lateral supraepicondylar ridge; Lateral supracondylar ridge; 18 - Radial fossa; 19 - Capitulum; 20 - Lateral epicondyle

Рис. 86. Головка плечевой кости, правой:

1 - Lesser tubercle; 2 - Intertubercular sulcus; Bicipital groove; 3 - Greater tubercle; 4 - Anatomical neck; 5 - Head of humerus

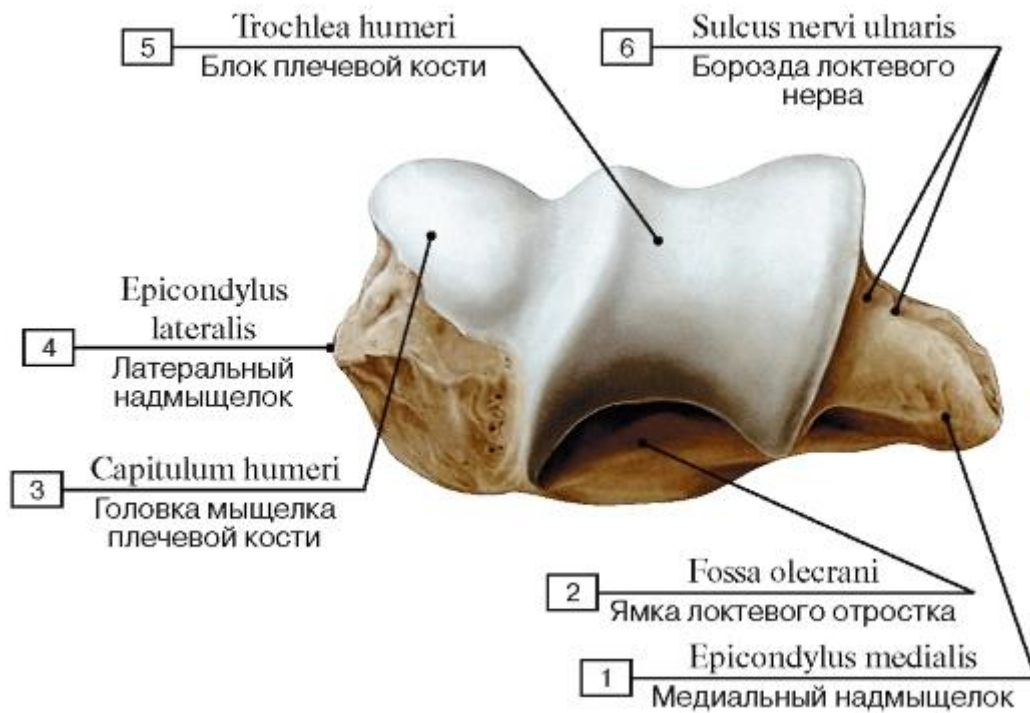


Рис. 87. Мыщелок плечевой кости, правой:

1 - Medial epicondyle; 2 - Olecranon fossa; 3 - Capitulum; 4 - Lateral epicondyle; 5 - Trochlea; 6 - Groove for ulnar nerve

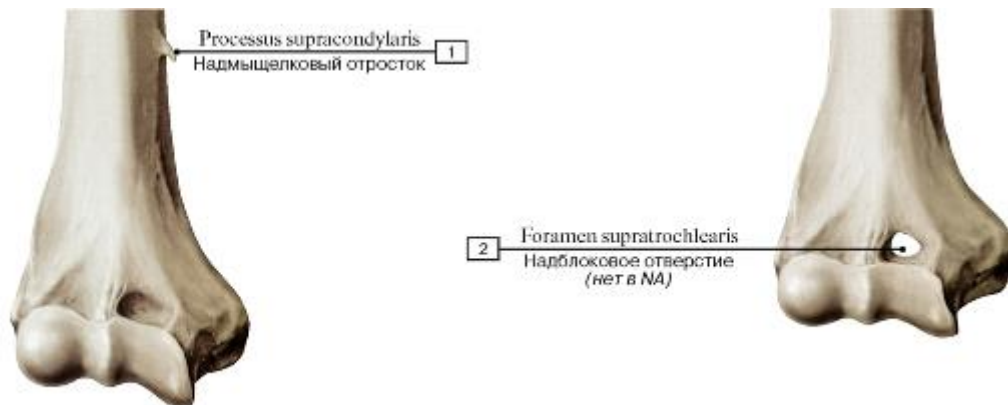


Рис. 88. Варианты развития дистального эпифиза плеча, правого, вид спереди:

1 - Supracondylar process; 2 - Supratrochlear foramen

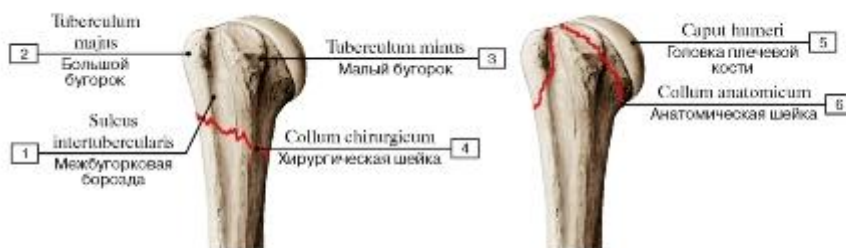


Рис. 89. Повреждения верхнего эпифиза плеча, правого, вид спереди:

1 - Intertubercular sulcus; Bicipital groove; 2 - Greater tubercle; 3 - Lesser tubercle; 4 - Surgical neck; 5 - Head of humerus; 6 - Anatomical neck

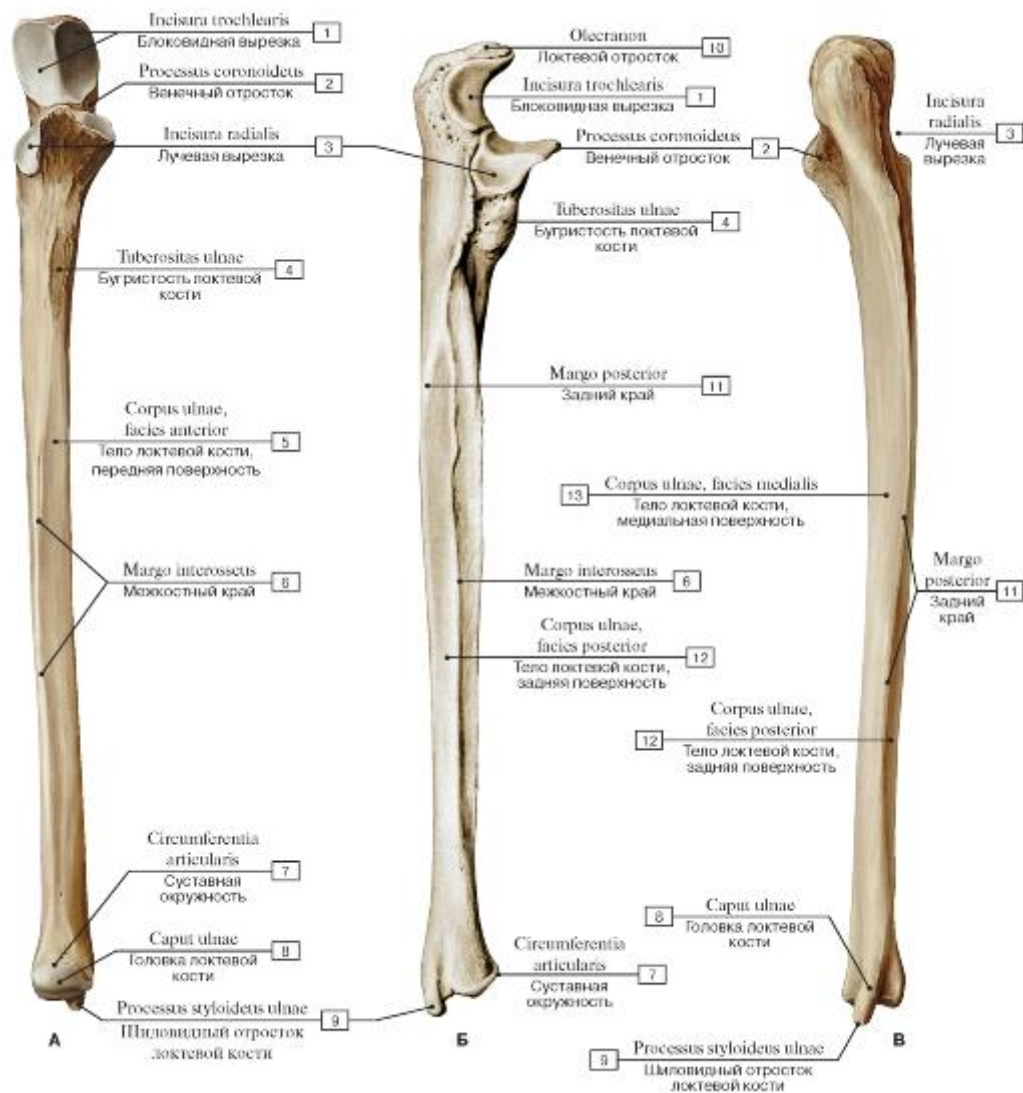


Рис. 90. Локтевая кость, правая (А - вид спереди, Б - вид с латеральной стороны, В - вид сзади):

1 - Trochlear notch; 2 - Coronoid process; 3 - Radial notch; 4 - Tuberosity of ulna; 5 - Shaft of ulna; Body of ulna, anterior surface; 6 - Interosseous border; 7 - Articular circumference; 8 - Head of ulna; 9 - Ulnar styloid process; 10 - Olecranon; 11 - Posterior border; 12 - Shaft of ulna; Body of ulna, posterior surface; 13 - Shaft of ulna; Body of ulna, medial surface

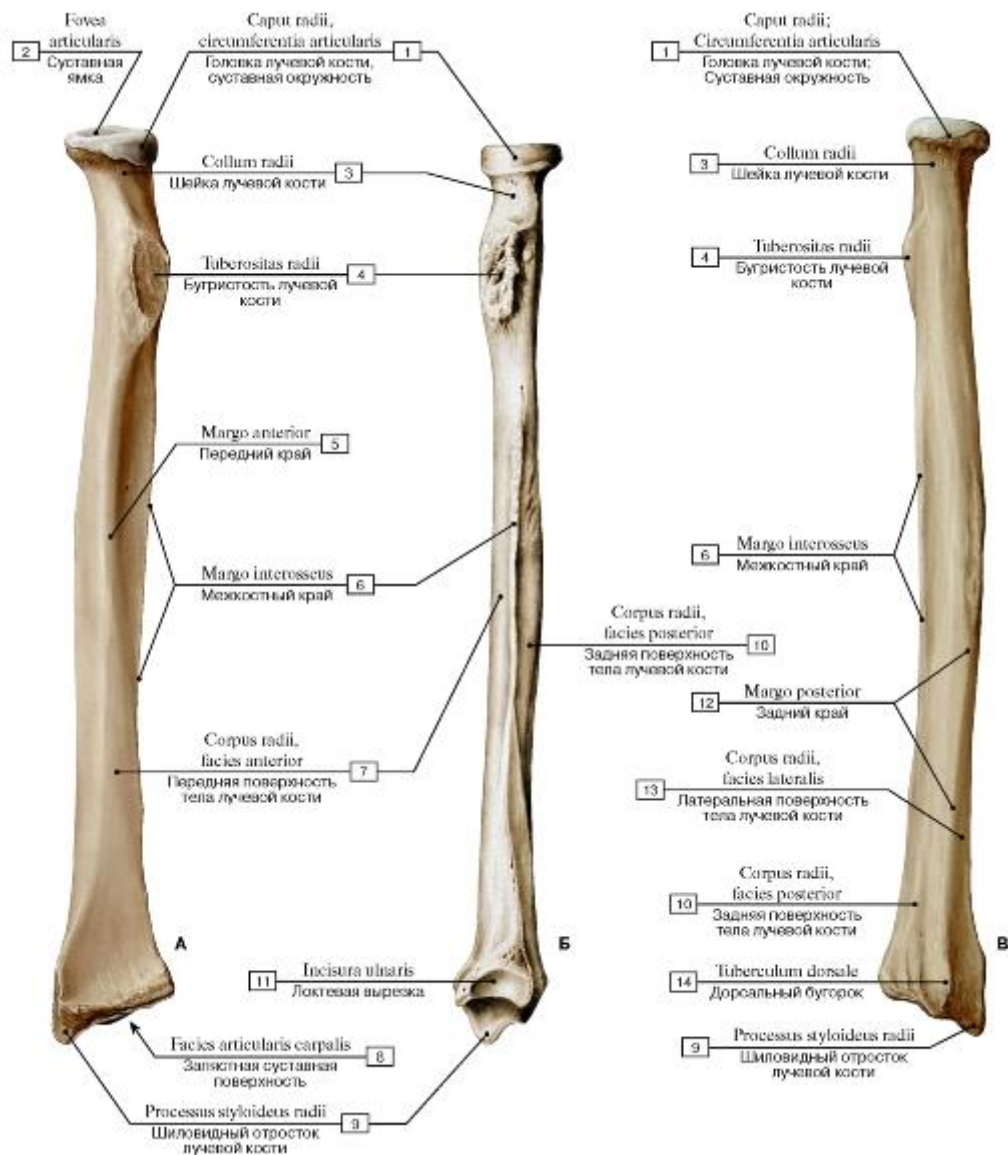


Рис. 91. Лучевая кость, правая (А - вид спереди, Б - вид с медиальной стороны, В - вид сзади):

- 1 - Head of radius; Articular circumference; 2 - Articular facet; 3 - Neck of radius; 4 - Radial tuberosity; 5 - Anterior border; 6 - Interosseous border; 7 - Shaft of radius; Body of radius, anterior surface; 8 - Carpal articular surface; 9 - Radial styloid process; 10 - Shaft of radius; Body of radius, posterior surface; 11 - Ulnar notch; 12 - Posterior border; 13 - Shaft of radius; Body of radius, lateral surface; 14 - Dorsal tubercle

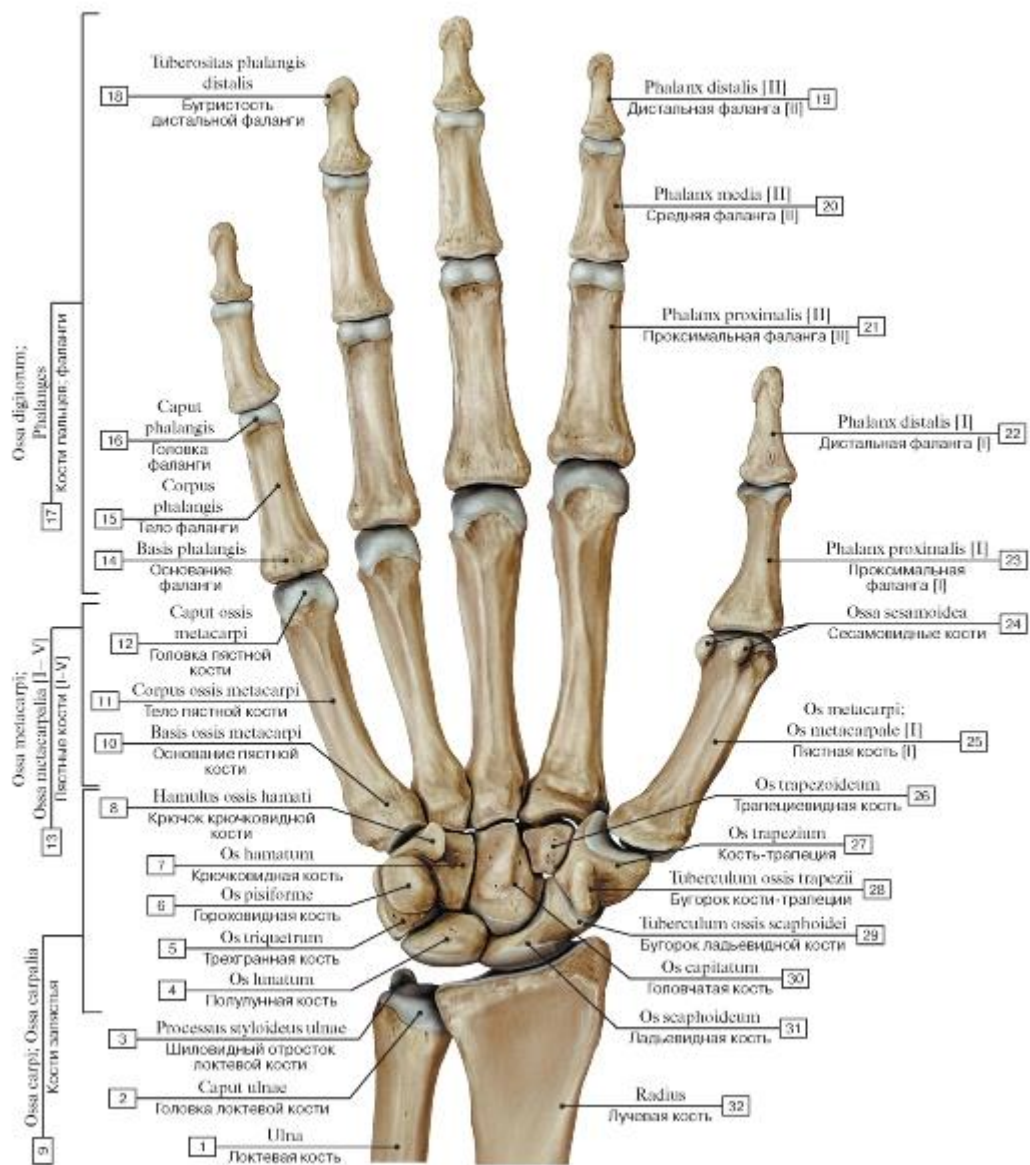


Рис. 92. Кости кисти, правой, ладонная поверхность:

1 - Ulna; 2 - Head of ulna; 3 - Ulnar styloid process; 4 - Lunate; 5 - Triquetrum; 6 - Pisiform; 7 - Hamate; 8 - Hook of hamate; 9 - Carpal bones; 10 - Base of metacarpal; 11 - Shaft of metacarpal; Body of metacarpal; 12 - Head of metacarpal; 13 - Metacarpals [I-V]; 14 - Base of phalanx; 15 - Shaft of phalanx; Body of phalanx; 16 - Head of phalanx; 17 - Phalanges; 18 - Tuberosity of distal phalanx; 19 - Distal phalanx [II]; 20 - Middle phalanx [II]; 21 - Proximal phalanx [II]; 22 - Distal phalanx [I]; 23 - Proximal phalanx [I]; 24 - Sesamoid bones; 25 - Metacarpal [I]; 26 - Trapezoid; 27 - Trapezium; 28 - Trapezium, tubercle; 29 - Tubercle of scaphoid; 30 - Capitate; 31 - Scaphoid; 32 - Radius

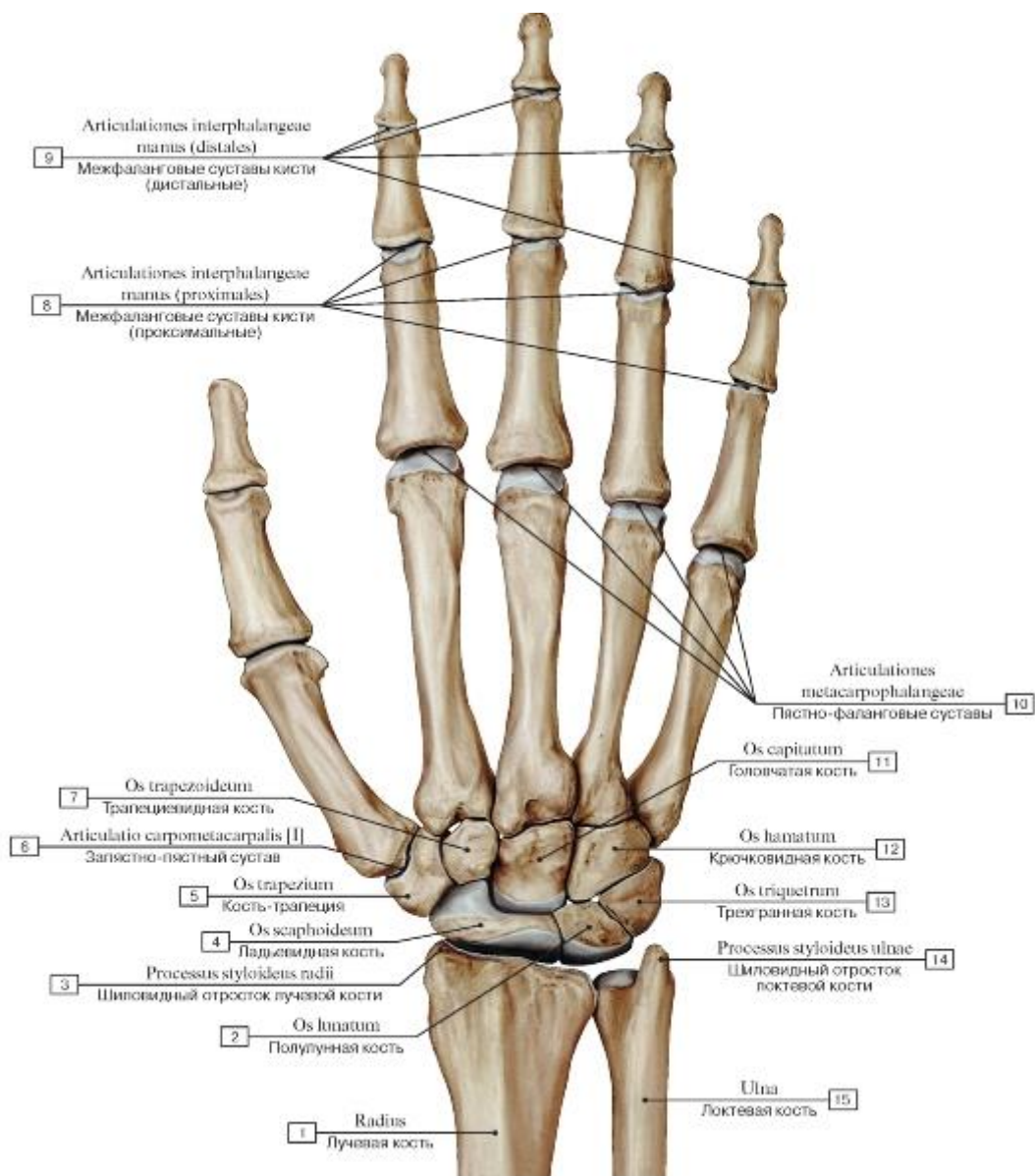


Рис. 93. Кости кисти, правой, тыльная сторона:

- 1 - Radius; 2 - Lunate; 3 - Radial styloid process; 4 - Scaphoid; 5 - Trapezium; 6 - Carpometacarpal joint [II]; 7 - Trapezoid; 8 - Interphalangeal joints of hand (proximal); 9 - Interphalangeal joints of hand (distal); 10 - Metacarpophalangeal joints; 11 - Capitate; 12 - Hamate; 13 - Triquetrum; 14 - Ulnar styloid process; 15 - Ulna

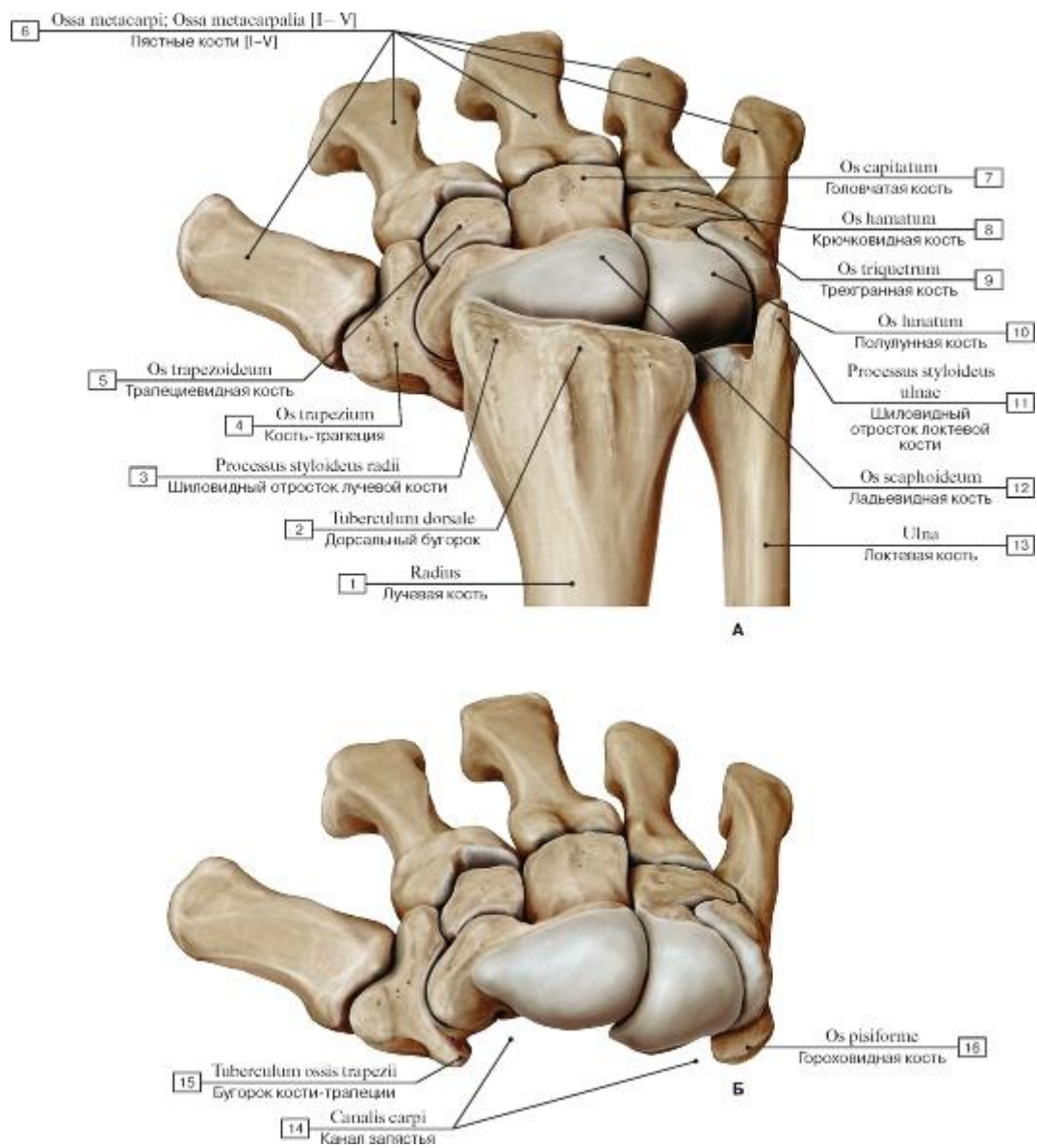


Рис. 94. Кости пясти и запястья, правых (А - дистальные эпифизы костей предплечья и кости запястья, Б - вид кисти после удаления костей предплечья):

- 1 - Radius; 2 - Dorsal tubercle; 3 - Radial styloid process; 4 - Trapezium; 5 - Trapezoid; 6 - Metacarpals [I-V]; 7 - Capitate; 8 - Hamate; 9 - Triquetrum; 10 - Lunate; 11 - Ulnar styloid process; 12 - Scaphoid; 13 - Ulna; 14 - Carpal tunnel; 15 - Trapezium, tubercle;
- 16 - Pisiform

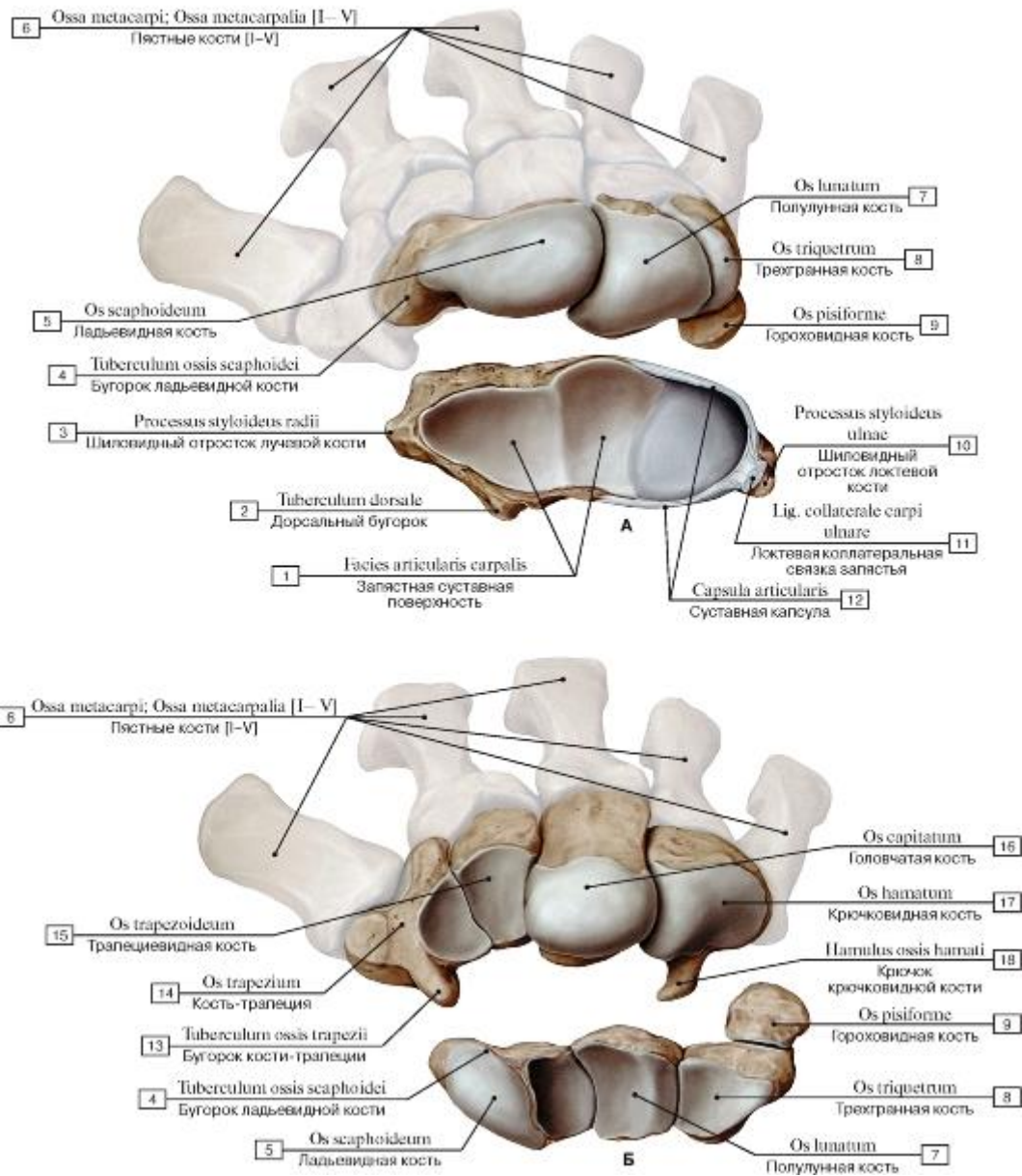


Рис. 95. Кости запястья, правого (А - проксимальный ряд, Б - дистальный ряд):

1 - Radius, carpal articular surface; 2 - Dorsal tubercle; 3 - Radial styloid process; 4 - Scaphoid, tubercle; 5 - Scaphoid; 6 - Metacarpals [I-V]; 7 - Lunate; 8 - Triquetrum; 9 - Pisiform; 10 - Ulnar styloid process; 11 - Ulnar collateral ligament of wrist joint; 12 - Joint capsule; Articular capsule; 13 - Trapezium, tubercle; 14 - Trapezium; 15 - Trapezoid; 16 - Capitate; 17 - Hamate; 18 - Hook of hamate

Рис. 96. Трехгранная кость, правая (А - ладонная поверхность, Б - тыльная поверхность)

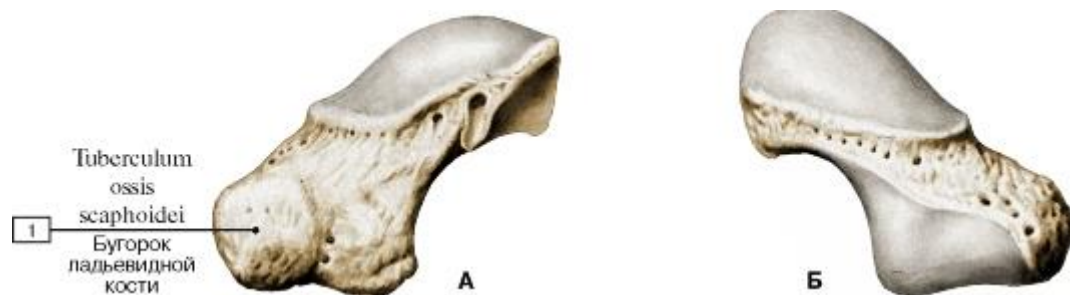


Рис. 97. Ладьевидная кость, правая (А - ладонная поверхность, Б - тыльная поверхность):

1 - Scaphoid, tubercle

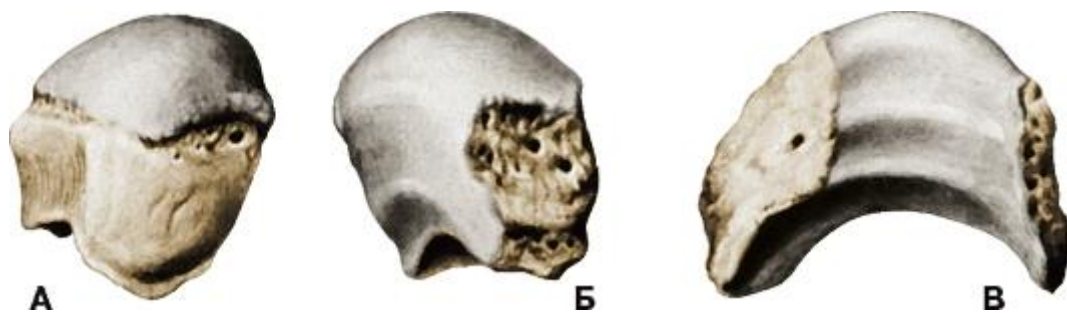


Рис. 98. Полулунная кость, правая (А - ладонная поверхность, Б - тыльная поверхность, В - дистальная поверхность)



Рис. 99. Гороховидная кость, правая (А - ладонная поверхность, Б - тыльная поверхность)

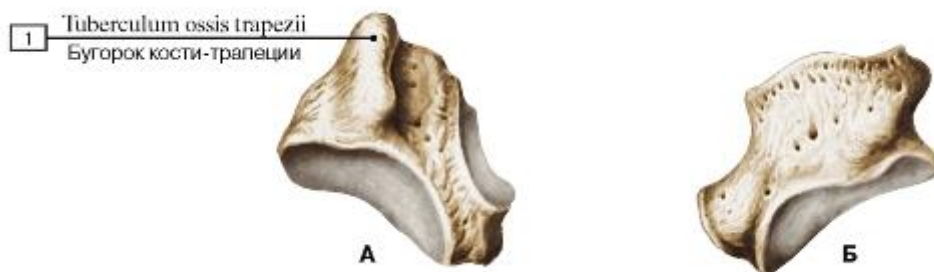


Рис. 100. Кость-трапеция, правая (А - ладонная поверхность, Б - тыльная поверхность):

1 - Trapezium, tubercle



Рис. 101. Трапециевидная кость, правая (А - ладонная поверхность, Б - тыльная поверхность)

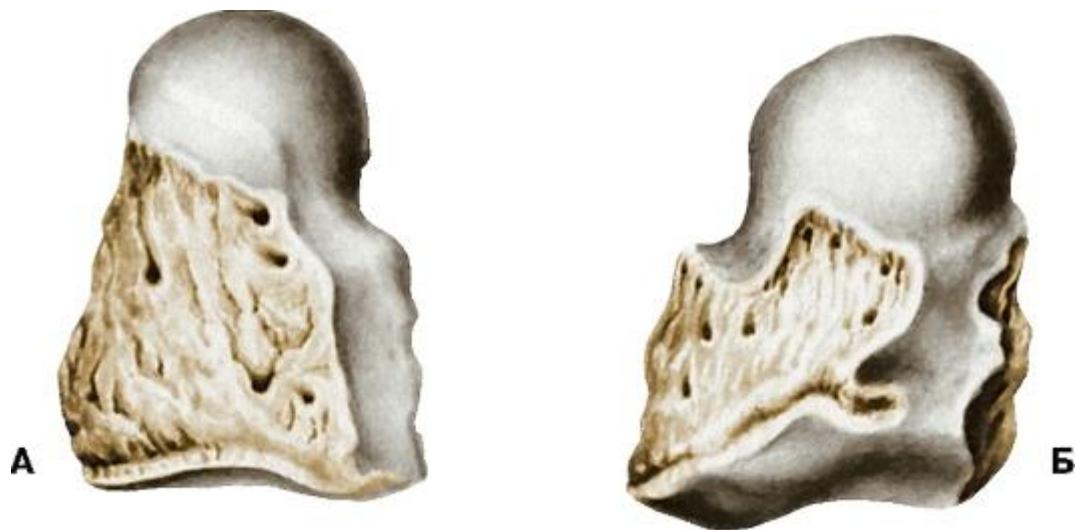

Рис. 102. Головчатая кость, правая (А - ладонная поверхность, Б - тыльная поверхность)

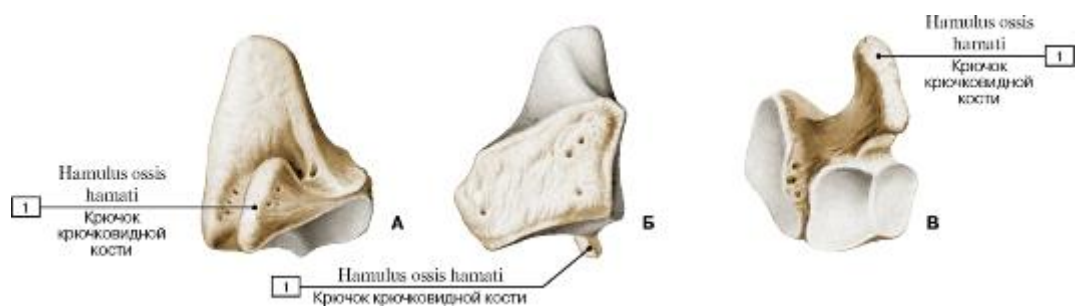


Рис. 103. Крючковидная кость, правая (А - ладонная поверхность, Б - тыльная поверхность, В - вид снизу):

1 - Hook of hamate

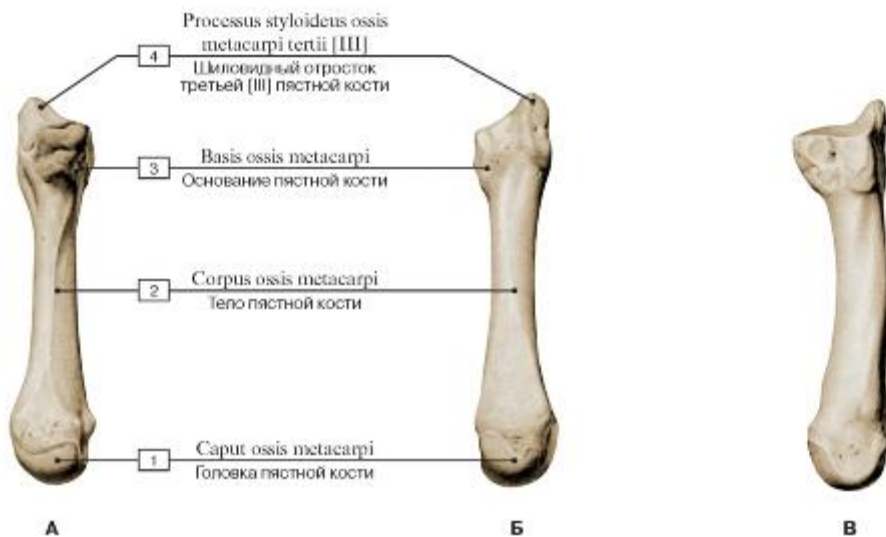


Рис. 104. Пястная кость [III], правая (А - ладонная поверхность, Б - тыльная поверхность, В - локтевая поверхность):

1 - Head of metacarpal; 2 - Shaft of metacarpal; Body of metacarpal; 3 - Base of metacarpal; 4 - Styloid process of third metacarpal [III]

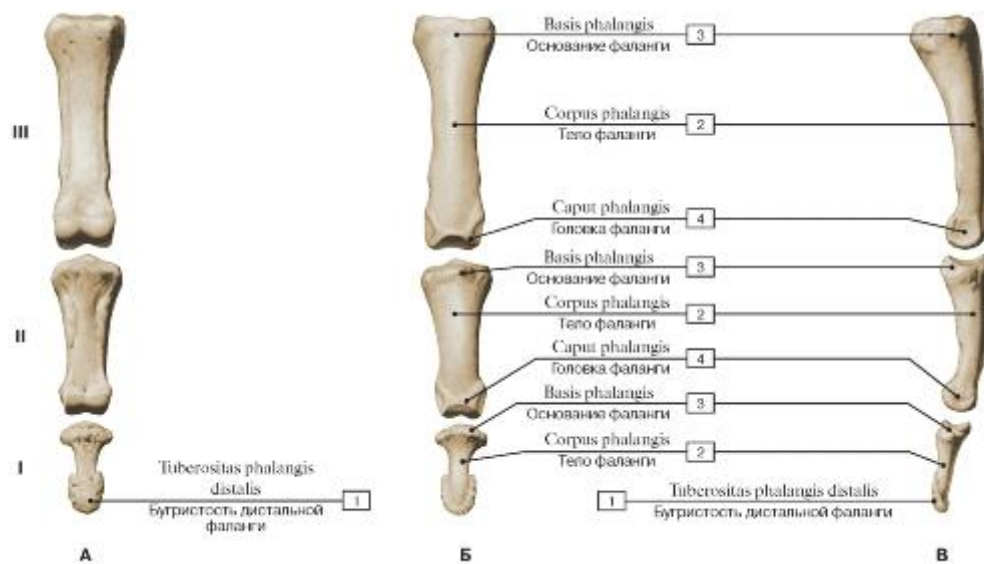


Рис. 105. Фаланги пальца правой кисти [III] (А - ладонная поверхность, Б - тыльная поверхность, В - локтевая поверхность, I - проксимальная, II - средняя, III - дистальная):

1 - Tuberosity of distal phalanx; 2 - Shaft of phalanx; Body of phalanx; 3 - Base of phalanx; 4 - Head of phalanx

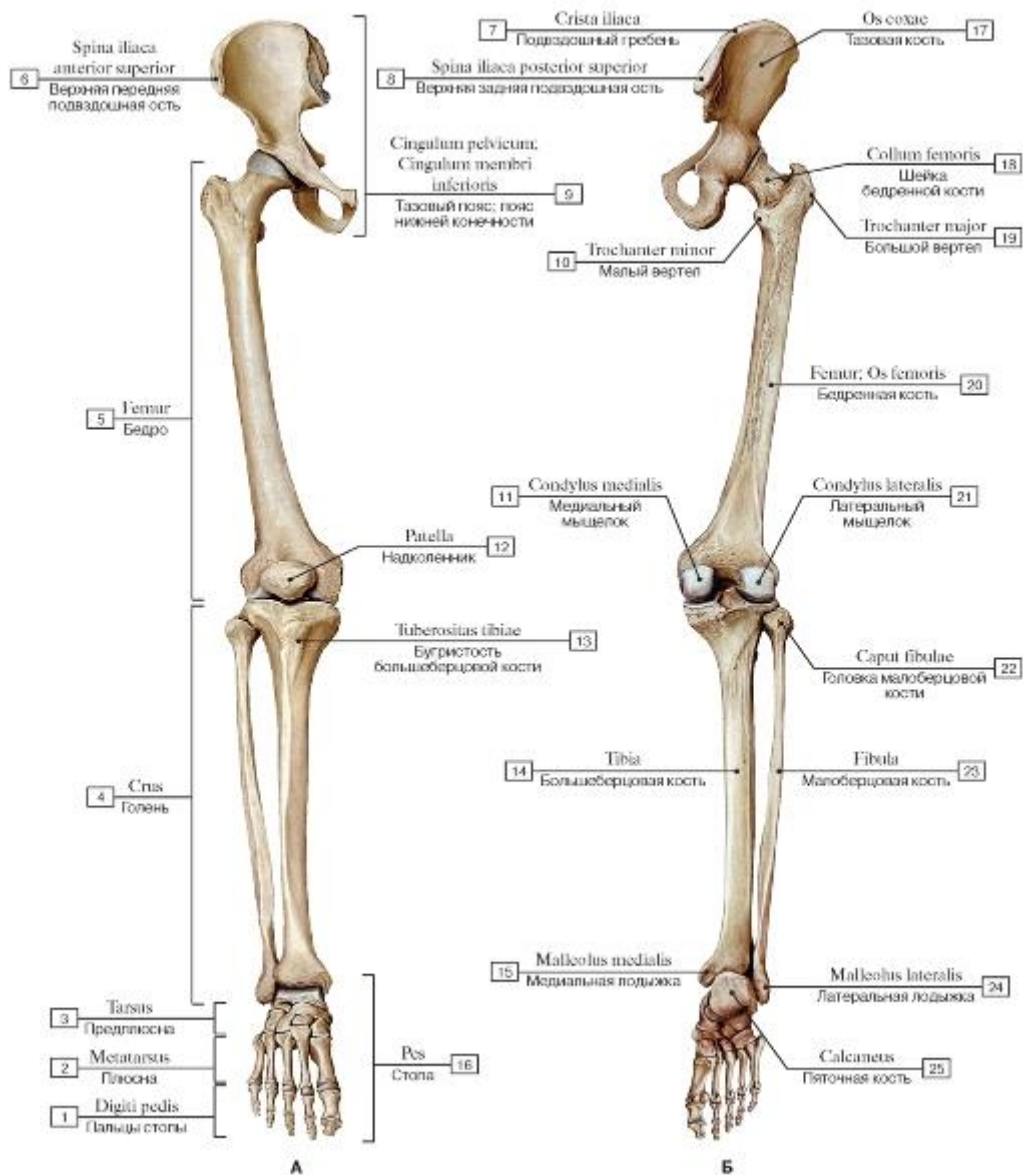


Рис. 106. Кости нижней конечности, правой (А - вид спереди, Б - вид сзади):

- 1 - Toes; 2 - Metatarsus; 3 - Ankle; 4 - Leg; 5 - Thigh; 6 - Anterior superior iliac spine; 7 - Iliac crest; 8 - Posterior superior iliac spine; 9 - Pelvic girdle; 10 - Lesser trochanter; 11 - Medial condyle; 12 - Patella; 13 - Tibial tuberosity; 14 - Tibia; 15 - Medial malleolus; 16 - Foot; 17 - Hip bone; 18 - Neck of femur; 19 - Greater trochanter; 20 - Femur; 21 - Lateral condyle; 22 - Head of fibula; 23 - Fibula; 24 - Lateral malleolus; 25 - Calcaneus

Рис. 107. Кости нижней конечности, правой, вид сбоку:

- 1 - Calcaneus; 2 - Lateral malleolus; 3 - Fibula; 4 - Head of fibula; 5 - Femur; 6 - Lesser trochanter; 7 - Ischial tuberosity; 8 - Ischial spine; 9 - Hip bone; 10 - Iliac crest; 11 - Anterior superior iliac spine; 12 - Pubic tubercle; 13 - Greater trochanter; 14 - Patella; 15 - Tibial tuberosity; 16 - Tibia; 17 - Cuboid

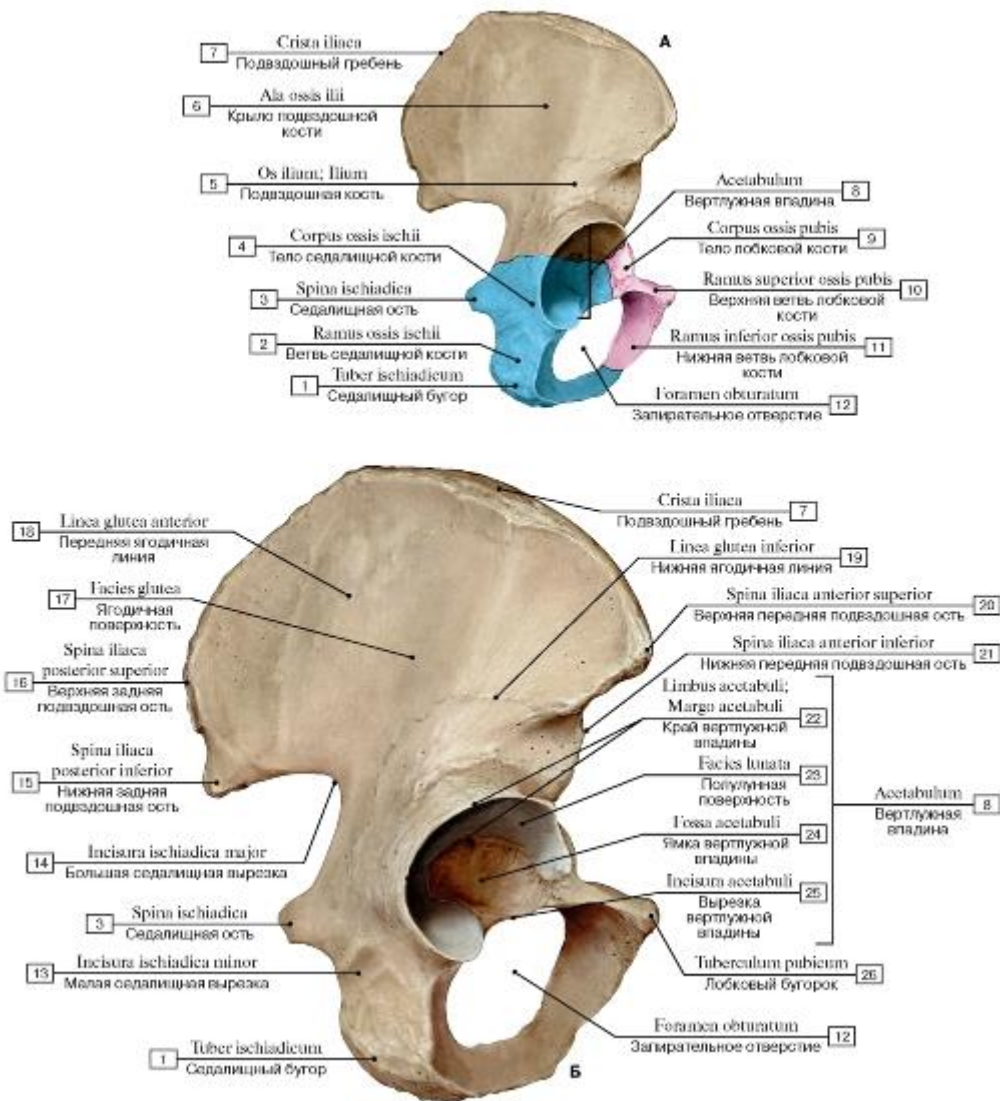


Рис. 108. Тазовая кость, правая (А - цветом выделены отдельные кости, Б - вид с латеральной стороны):

1 - Ischial tuberosity; 2 - Ischium, ramus; 3 - Ischial spine; 4 - Body of ischium; 5 - Ilium; 6 - Ala of ilium; Wing of ilium; 7 - Iliac crest; 8 - Acetabulum; 9 - Pubis, body; 10 - Superior pubic ramus; 11 - Inferior pubic ramus; 12 - Obturator foramen; 13 - Lesser sciatic notch; 14 - Greater sciatic notch; 15 - Posterior inferior iliac spine; 16 - Posterior superior iliac spine; 17 - Gluteal surface; 18 - Anterior gluteal line; 19 - Inferior gluteal line; 20 - Anterior superior iliac spine; 21 - Anterior inferior iliac spine; 22 - Acetabular margin; 23 - Lunate surface; 24 - Acetabular fossa; 25 - Acetabular notch; 26 - Pubic tubercle

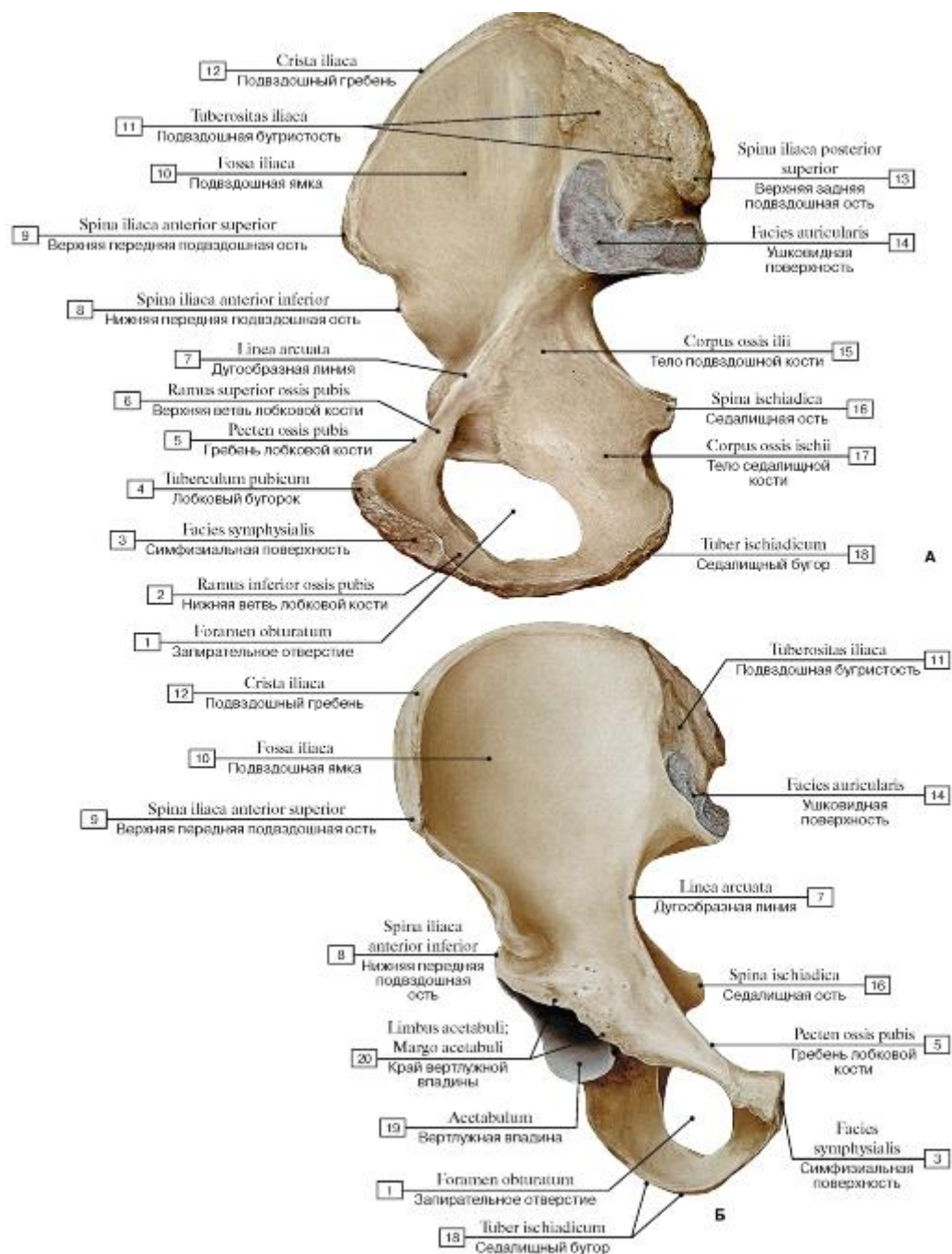


Рис. 109. Тазовая кость, правая (А - вид с медиальной стороны, Б - вид спереди):

1 - Obturator foramen; 2 - Inferior pubic ramus; 3 - Symphyseal surface; 4 - Pubic tubercle; 5 - Pecten pubis; Pectineal line; 6 - Superior pubic ramus; 7 - Arcuate line; 8 - Anterior inferior iliac spine; 9 - Anterior superior iliac spine; 10 - Iliac fossa; 11 - Iliac tuberosity; 12 - Iliac crest; 13 - Posterior superior iliac spine; 14 - Ilium, auricular surface; 15 - Body of ilium; 16 - Ischial spine; 17 - Body of ischium; 18 - Ischial tuberosity; 19 - Acetabulum; 20 - Acetabular margin

Рис. 110. Бедренная кость, правая (А - вид спереди, Б - вид сзади, В - направления костных трабекул головки и шейки бедренной кости относительно прилагаемой нагрузки):

1 - Patellar surface; 2 - Lateral condyle; 3 - Lateral epicondyle; 4 - Shaft of femur; Body of femur; 5 - Lesser trochanter; 6 - Intertrochanteric line; 7 - Greater trochanter; 8 - Head of femur; 9 - Neck of femur; 10 - Trochanteric fossa; 11 - Intertrochanteric crest; 12 - Pectineal line; Spiral line; 13 - Gluteal

tuberosity; 14 - Lateral lip; 15 - Medial lip; 16 - Linea aspera; 17 - Medial supracondylar line; 18 - Lateral supracondylar line; 19 - Popliteal surface; 20 - Intercondylar line; 21 - Intercondylar fossa; 22 - Medial condyle; 23 - Medial epicondyle;

24 - Adductor tubercle

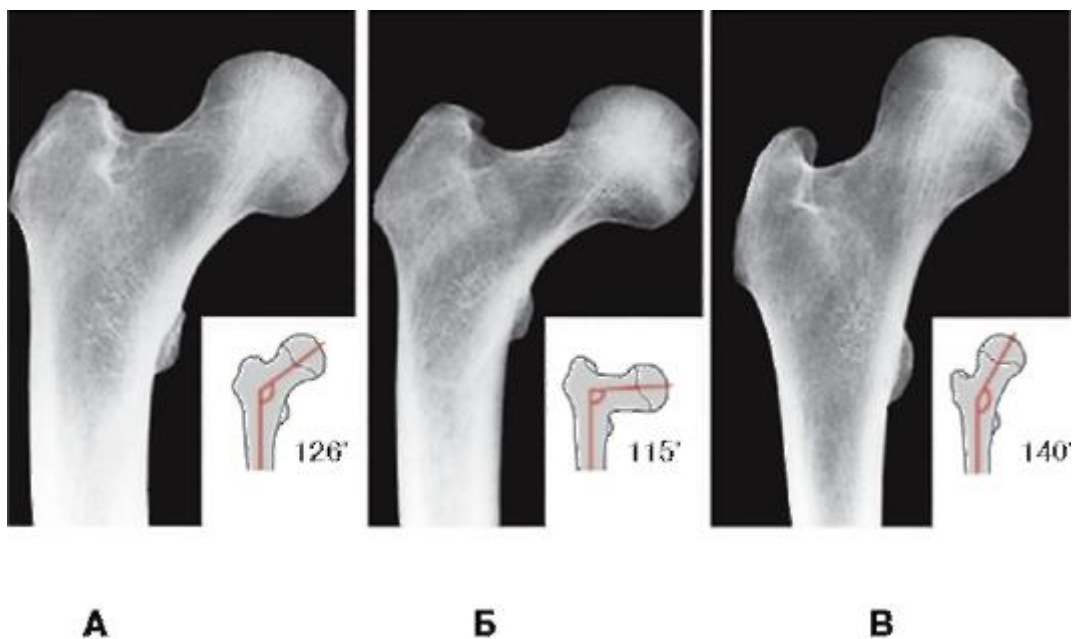


Рис. 111. Варианты соединения шейки с телом бедренной кости (А - нормальное положение, Б - варусное положение, В - вальгусное положение)

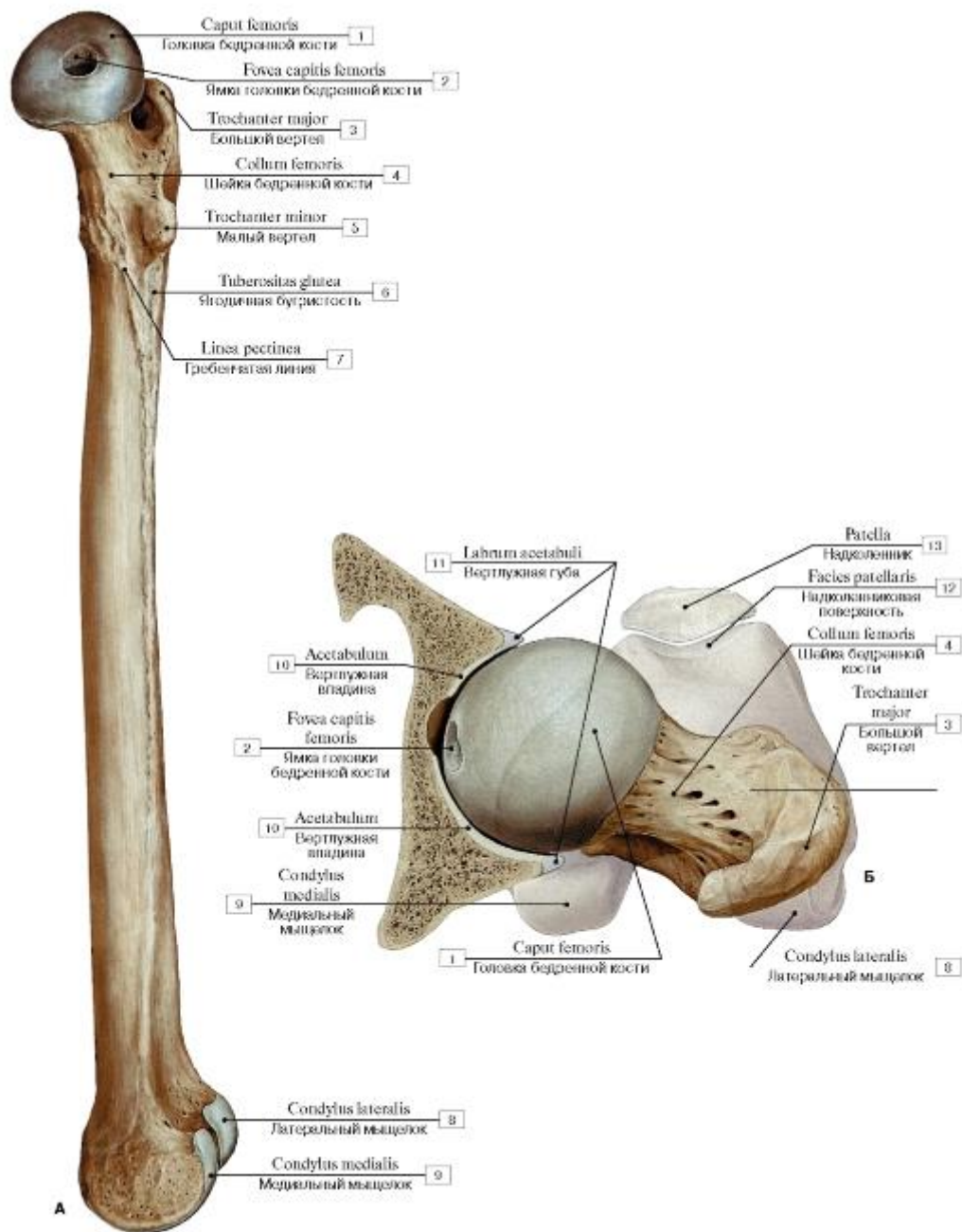


Рис. 112. Бедренная кость, правая (А - вид сбоку, с медиальной стороны, Б - верхний эпифиз):

1 - Head of femur; 2 - Fovea for ligament of head; 3 - Greater trochanter; 4 - Neck of femur; 5 - Lesser trochanter; 6 - Gluteal tuberosity; 7 - Pectineal line; 8 - Lateral condyle; 9 - Medial condyle; 10 - Acetabulum; 11 - Acetabular labium; 12 - Patellar surface; 13 - Patella

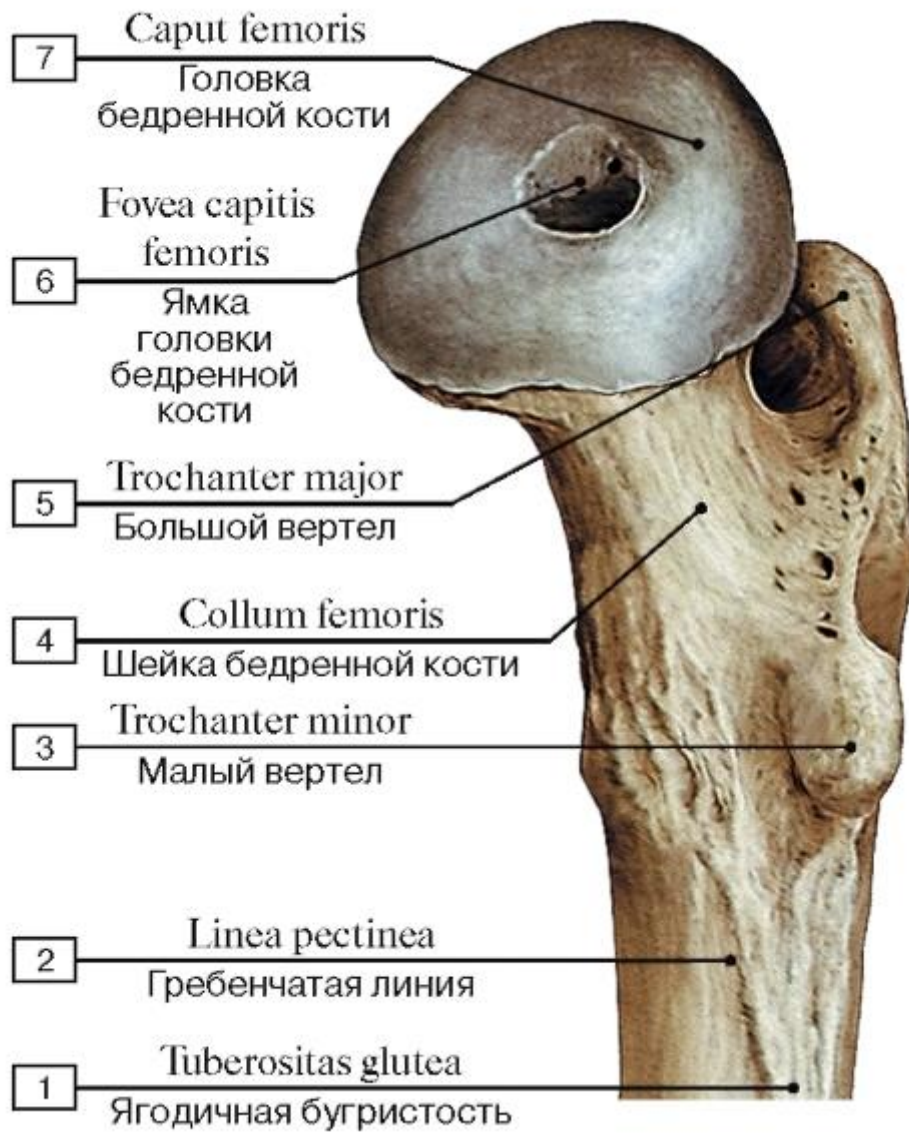


Рис. 113. Верхний эпифиз бедренной кости, правой, вид с медиальной стороны:

1 - Gluteal tuberosity; 2 - Pectineal line; Spiral line; 3 - Lesser trochanter; 4 - Neck of femur; 5 - Greater trochanter; 6 - Fovea for ligament of head; 7 - Head of femur

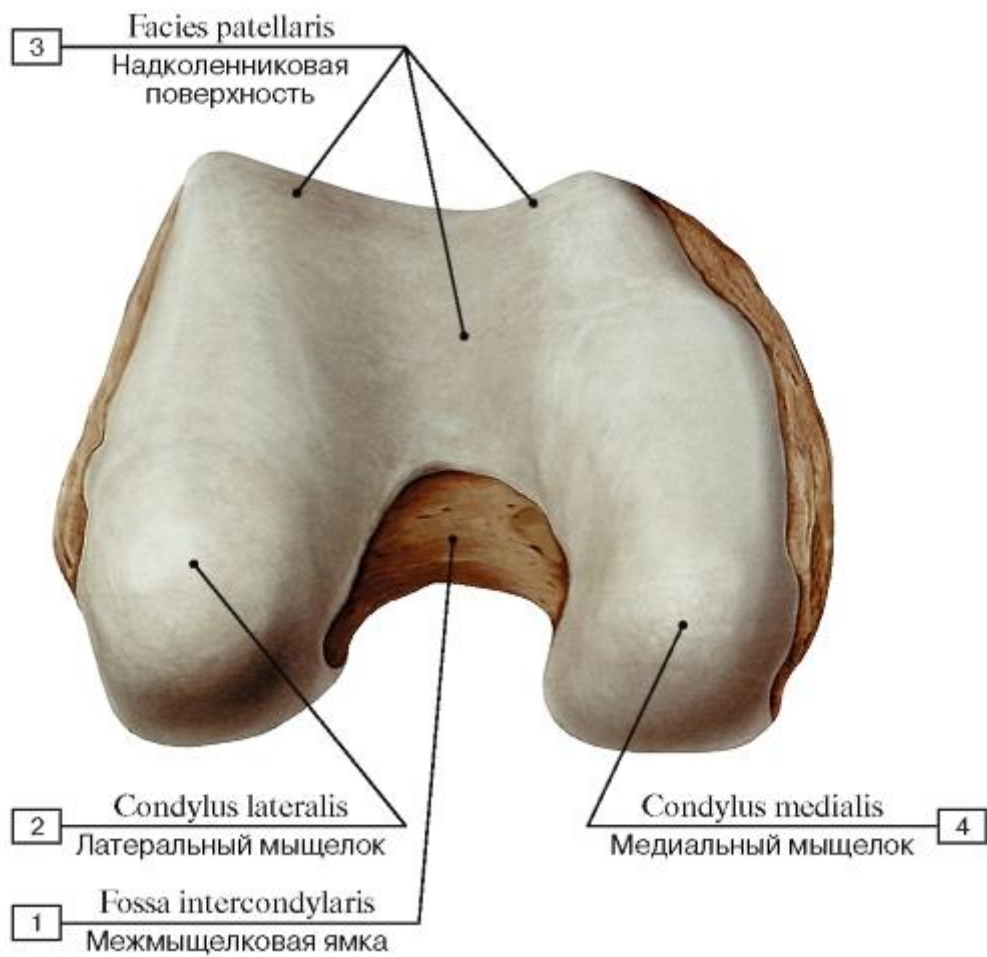


Рис. 114. Нижний эпифиз бедренной кости, правой, вид спереди:

1 - Intercondylar fossa; 2 - Lateral condyle; 3 - Patellar surface; 4 - Medial condyle

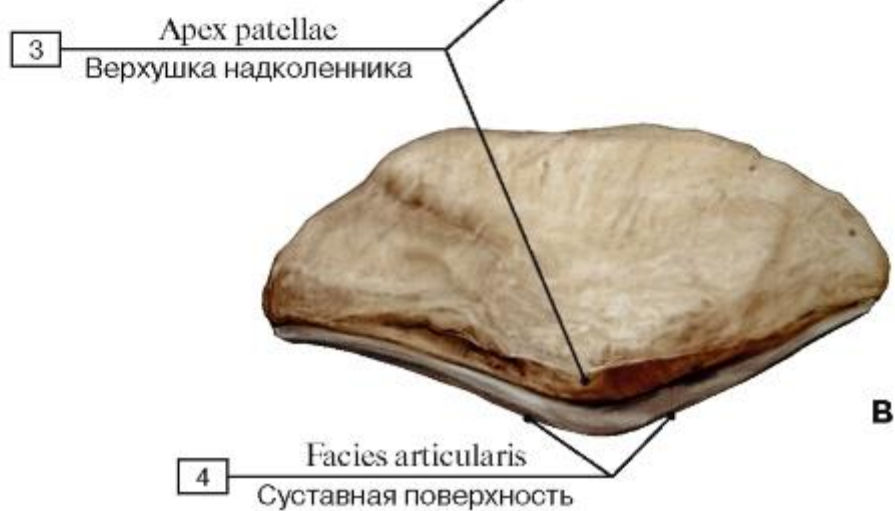
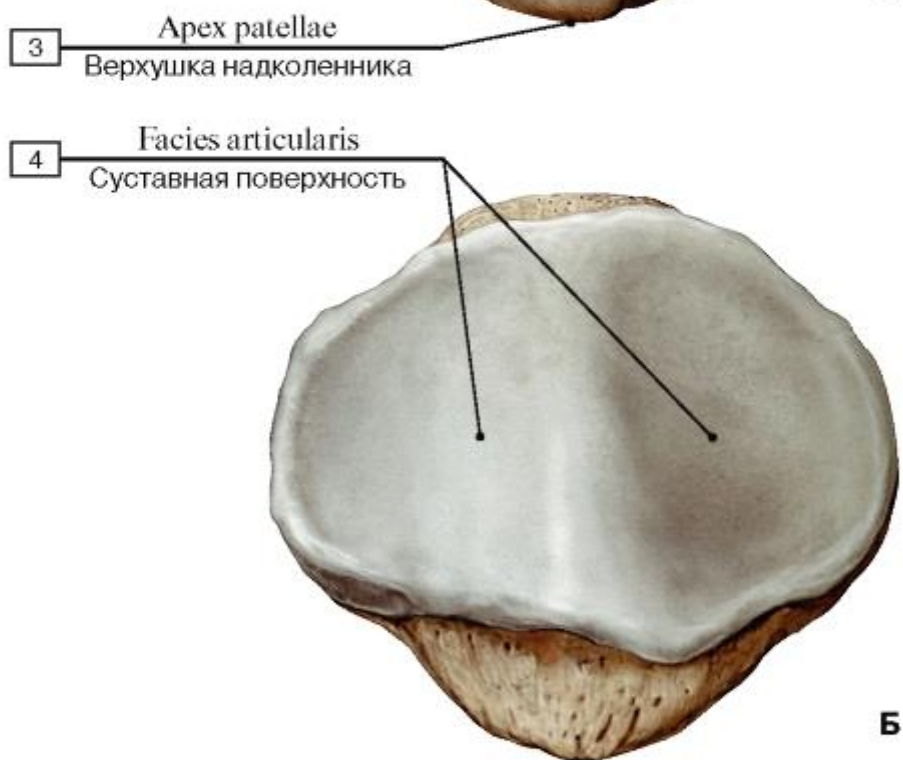
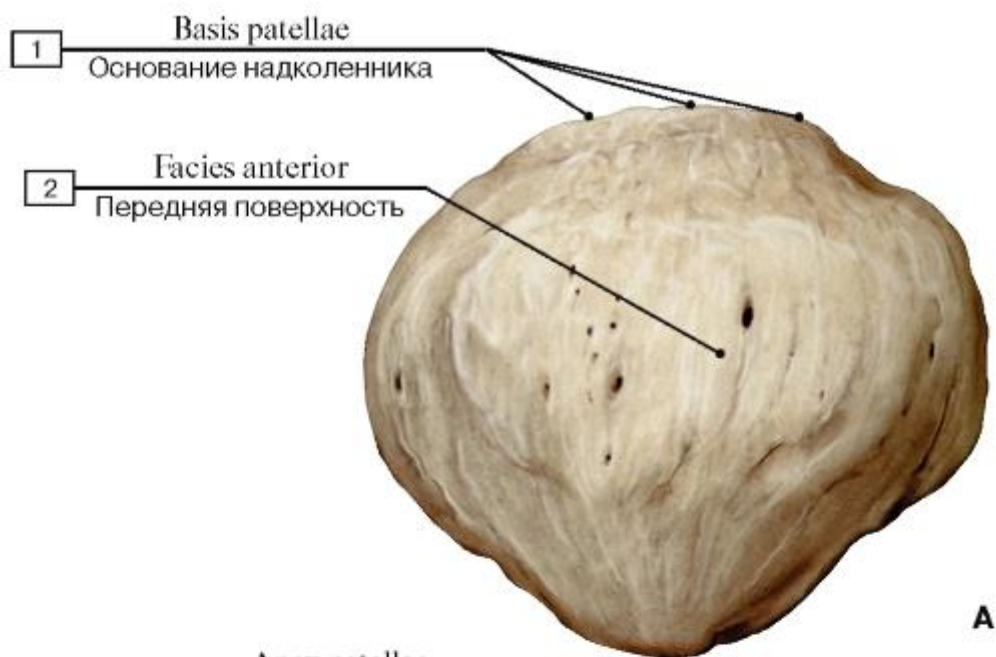


Рис. 115. Надколенник, правый (А - передняя поверхность, Б - суставная поверхность, В - вид сбоку)

1 - Base of patella; 2 - Anterior surface; 3 - Apex of patella; 4 - Articular surface

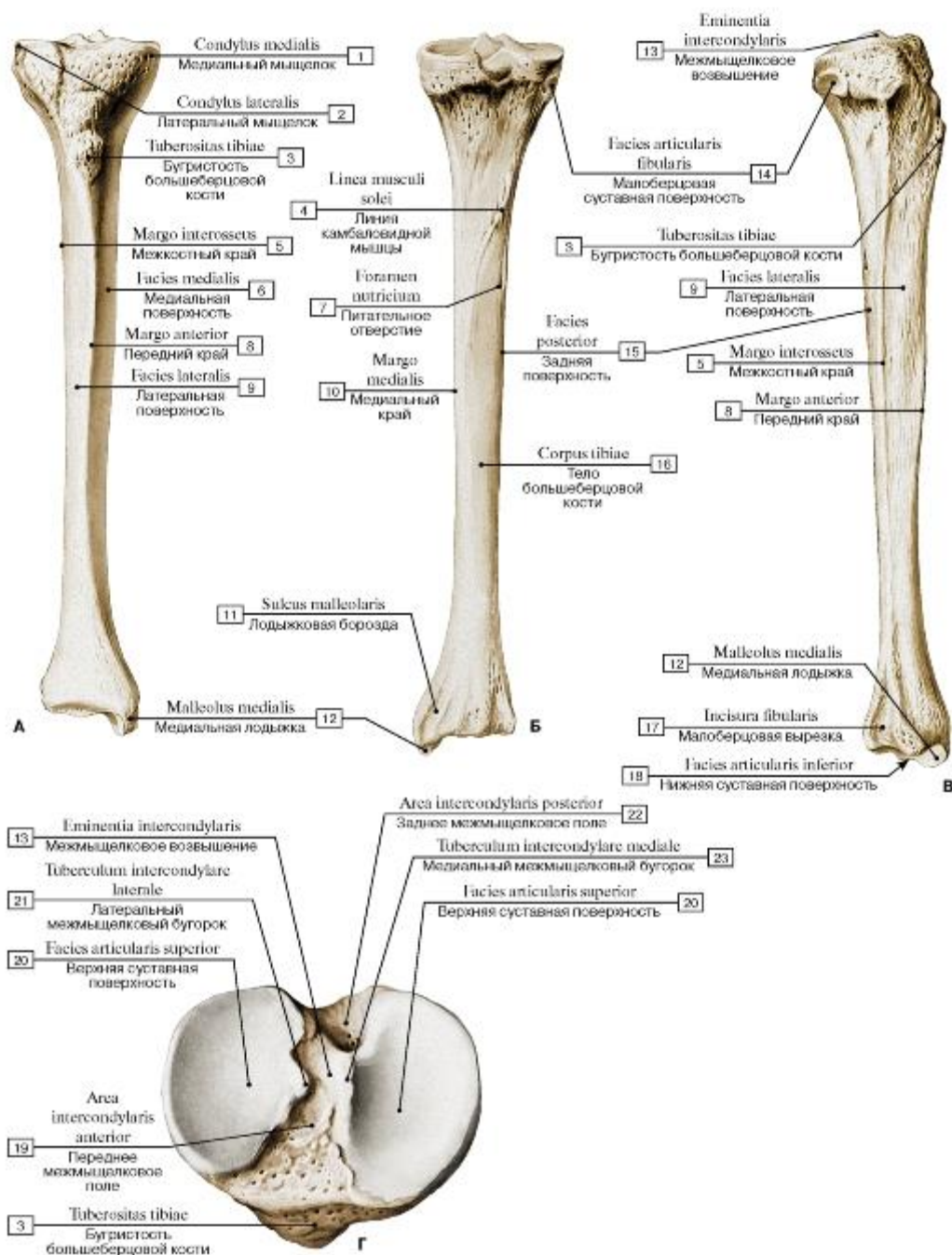


Рис. 116. Большеберцовая кость, правая (А - вид спереди, Б - вид сзади, В - вид с латеральной стороны, Г - проксимальный эпифиз, вид сверху):

1 - Medial condyle; 2 - Lateral condyle; 3 - Tibial tuberosity; 4 - Soleal line; 5 - Interosseous border; 6 - Medial surface; 7 - Nutrient foramen; 8 - Anterior border; 9 - Lateral surface; 10 - Medial border; 11 - Malleolar groove; 12 - Medial malleolus; 13 - Intercondylar eminence; 14 - Fibular articular facet; 15 - Posterior surface; 16 - Shaft of tibia; Body of tibia; 17 - Fibular notch; 18 -

Inferior articular surface; 19 - Anterior intercondylar area; 20 - Superior articular surface; 21 - Lateral intercondylar tubercle; 22 - Lateral intercondylar area; 23 - Medial intercondylar tubercle

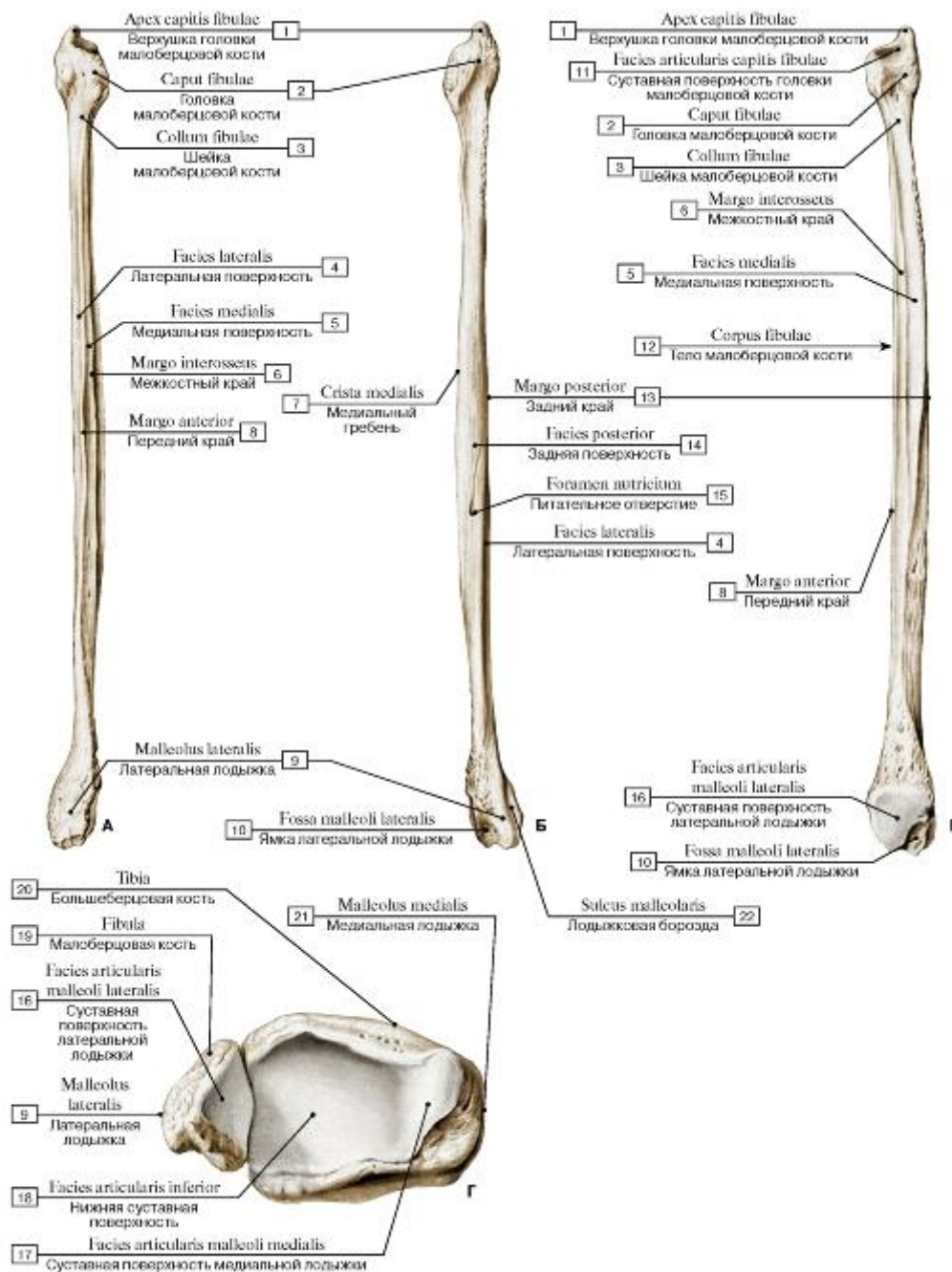


Рис. 117. Малоберцовая кость, правая (А - вид спереди; Б - вид сзади; В - вид с медиальной стороны; Г - суставные поверхности нижних эпифизов костей голени):

1 - Apex of head; 2 - Head of fibula; 3 - Neck of fibula; 4 - Lateral surface; 5 - Medial surface; 6 - Interosseous border; 7 - Medial crest; 8 - Anterior border; 9 - Lateral malleolus; 10 - Malleolar fossa; 11 - Articular facet; 12 - Shaft of fibula; Body of fibula; 13 - Posterior border; 14 - Posterior surface; 15 - Nutrient

foramen; 16 - Articular facet; 17 - Articular facet; 18 - Inferior articular surface; 19 - Fibula; 20 - Tibia; 21 - Medial malleolus; 22 - Malleolar groove

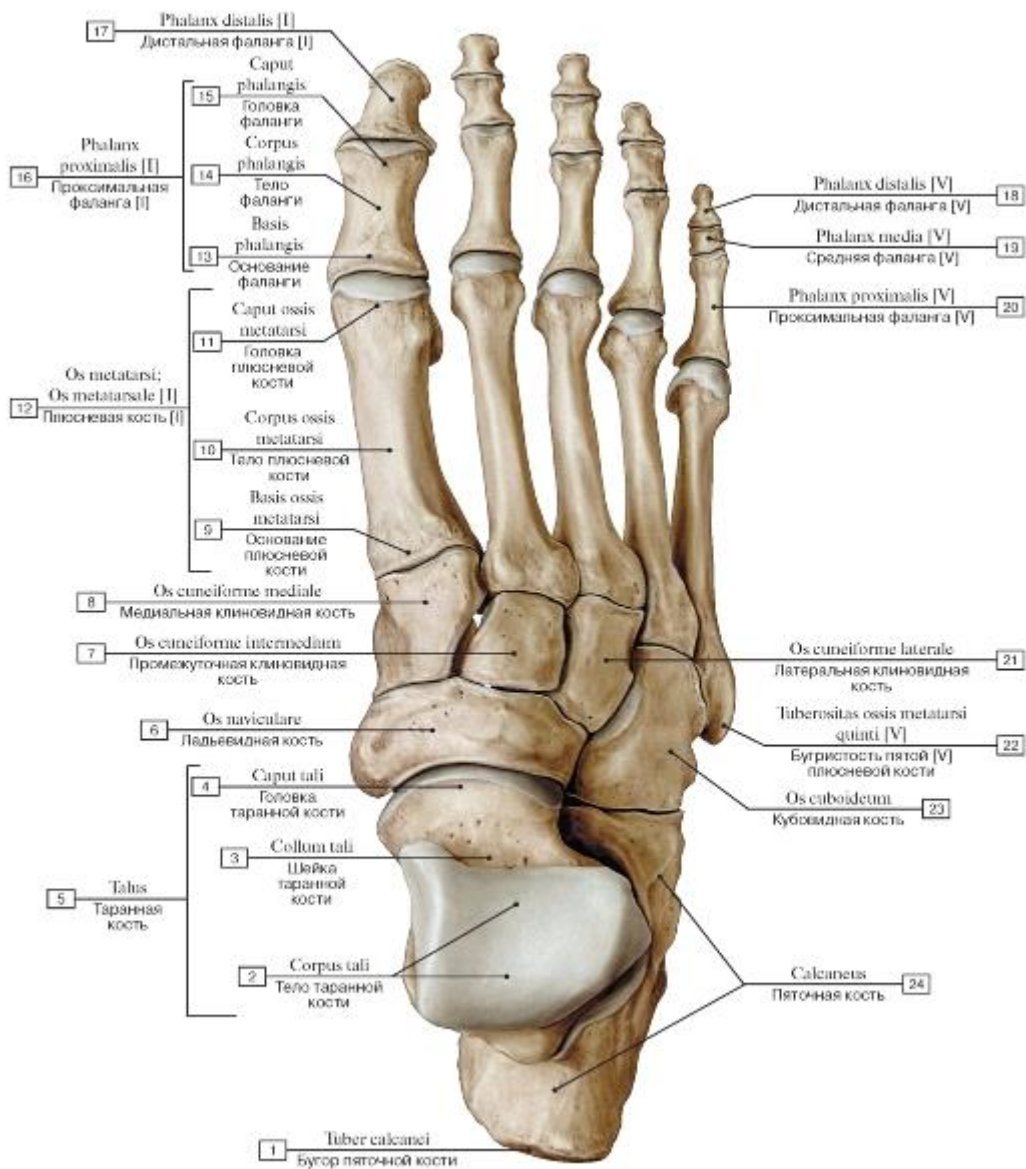


Рис. 118. Кости стопы, правой, вид сверху:

1 - Calcaneal tuberosity; 2 - Body of talus; 3 - Neck of talus; 4 - Head of talus; 5 - Talus; 6 - Navicular; 7 - Intermediate cuneiform; Middle cuneiform; 8 - Medial cuneiform; 9 - Base of metatarsal; 10 - Shaft of metatarsal; Body of metatarsal; 11 - Head of metatarsal; 12 - Metatarsal [I]; 13 - Base of phalanx; 14 - Shaft of phalanx; Body of phalanx; 15 - Head of phalanx; 16 - Proximal phalanx [I]; 17 - Distal phalanx [I]; 18 - Distal phalanx [V]; 19 - Middle phalanx [V]; 20 - Proximal phalanx [V]; 21 - Lateral cuneiform; 22 - Tuberosity of fifth metatarsal bone [V]; 23 - Cuboid; 24 - Calcaneus

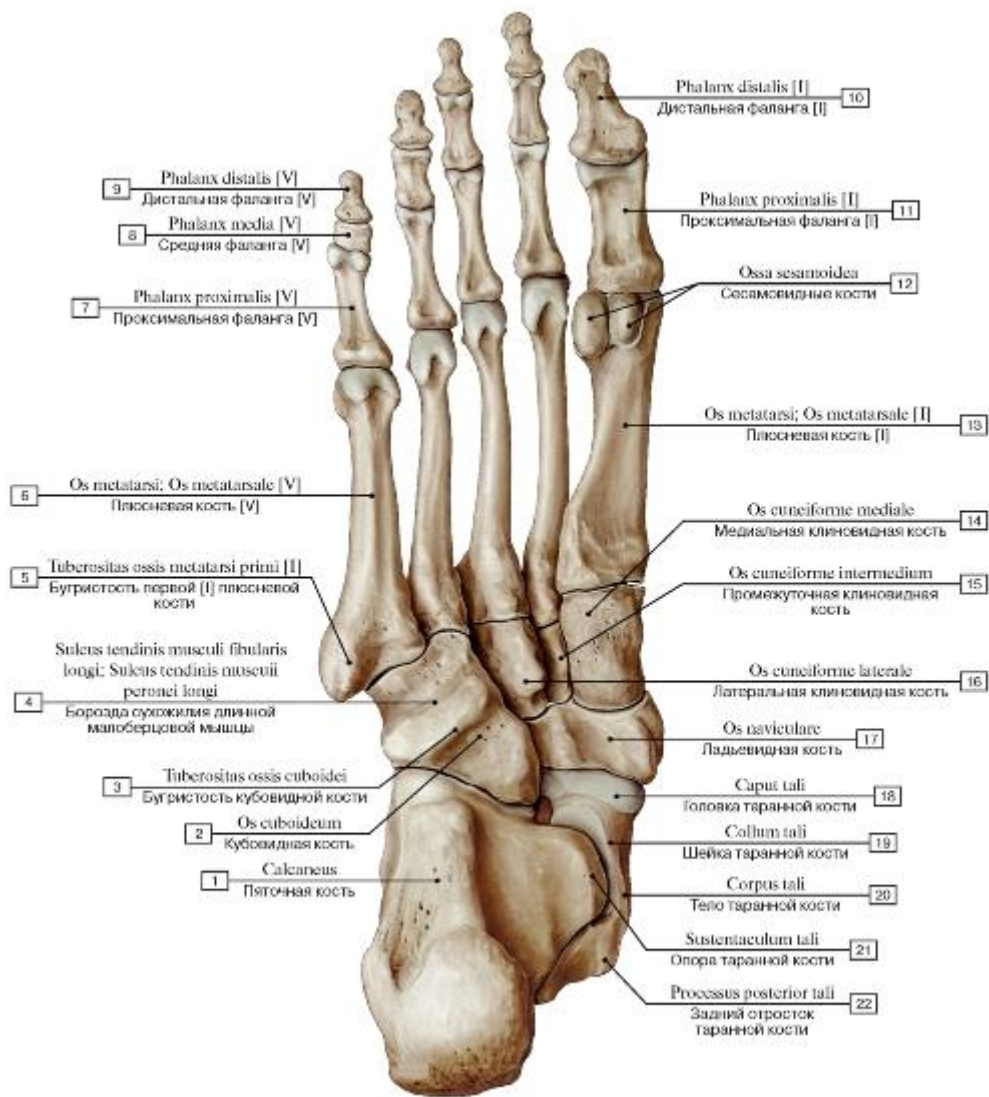


Рис. 119. Кости стопы, правой, вид снизу:

1 - Calcaneus; 2 - Cuboid; 3 - Tuberosity of cuboid; 4 - Groove for tendon of fibularis longus; Groove for tendon of peroneus longus; 5 - Tuberosity of first metatarsal bone [I]; 6 - Metatarsal [V]; 7 - Proximal phalanx [V]; 8 - Middle phalanx [V]; 9 - Distal phalanx [V]; 10 - Distal phalanx [I]; 11 - Proximal phalanx [I]; 12 - Sesamoid bones; 13 - Metatarsal [I]; 14 - Medial cuneiform; 15 - Intermediate cuneiform; Middle cuneiform; 16 - Lateral cuneiform; 17 - Navicular; 18 - Head of talus; 19 - Neck of talus; 20 - Body of talus; 21 - Sustentaculum tali; Talar shelf; 22 - Talus, posterior process

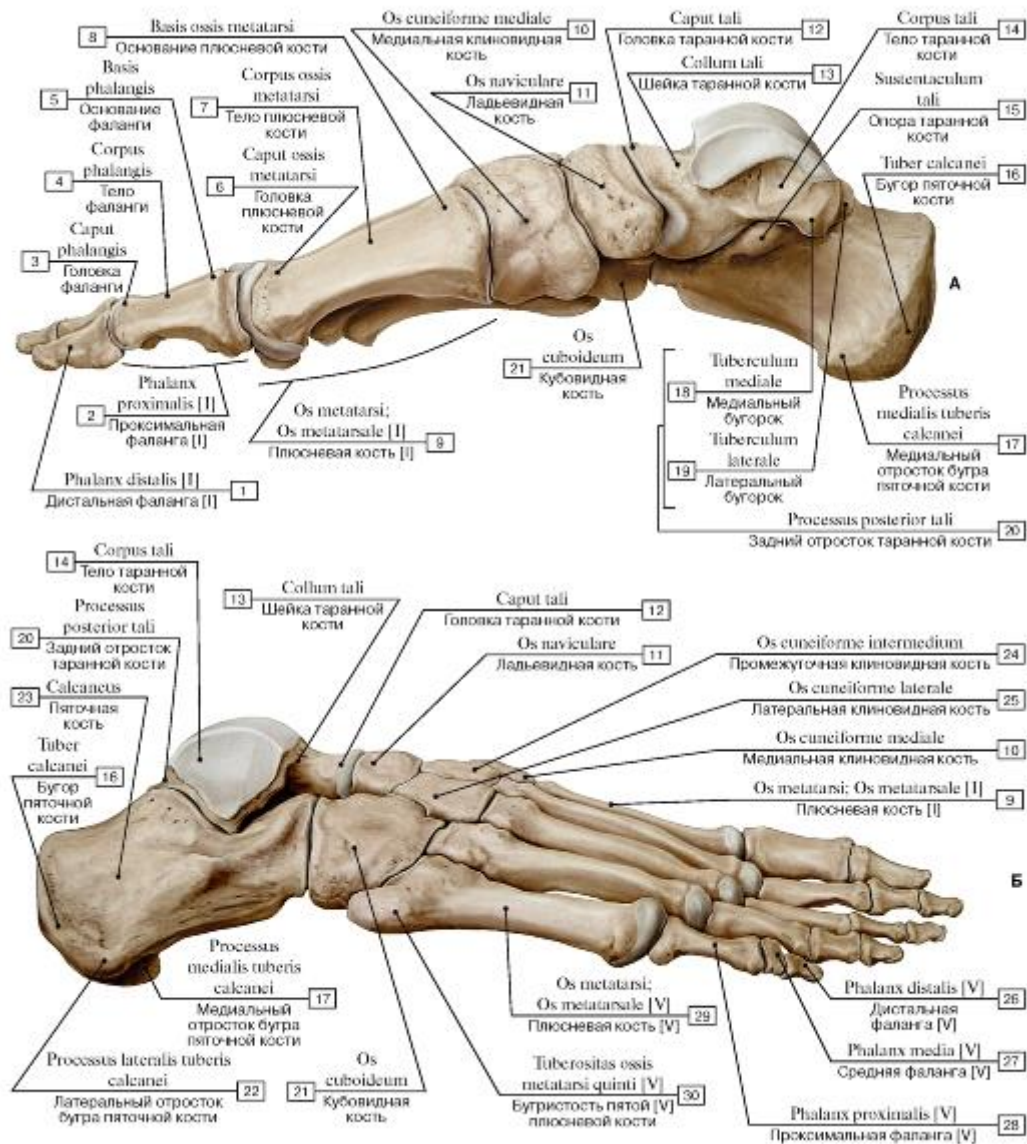


Рис. 120. Кости стопы, правой (А - вид с медиальной стороны, Б - вид с латеральной стороны):

I - Distal phalanx [I]; 2 - Proximal phalanx [I]; 3 - Head of phalanx; 4 - Shaft of phalanx; Body of phalanx; 5 - Base of phalanx; 6 - Head of metatarsal; 7 - Shaft of metatarsal; Body of metatarsal; 8 - Base of metatarsal; 9 - Metatarsal [I]; 10 - Medial cuneiform;

II - Navicular; 12 - Head of talus; 13 - Neck of talus; 14 - Body of talus; 15 - Sustentaculum tali; Talar shelf; 16 - Calcaneal tuberosity; 17 - Calcaneus, medial process; 18 - Medial tubercle; 19 - Lateral tubercle; 20 - Talus, posterior process; 21 - Cuboid; 22 - Calcaneus, lateral process; 23 - Calcaneus; 24 - Intermediate cuneiform; Middle cuneiform; 25 - Lateral cuneiform; 26 - Distal phalanx [V]; 27 - Middle phalanx [V]; 28 - Proximal phalanx [V]; 29 - Metatarsal [V]; 30 - Tuberosity of fifth metatarsal bone [V]

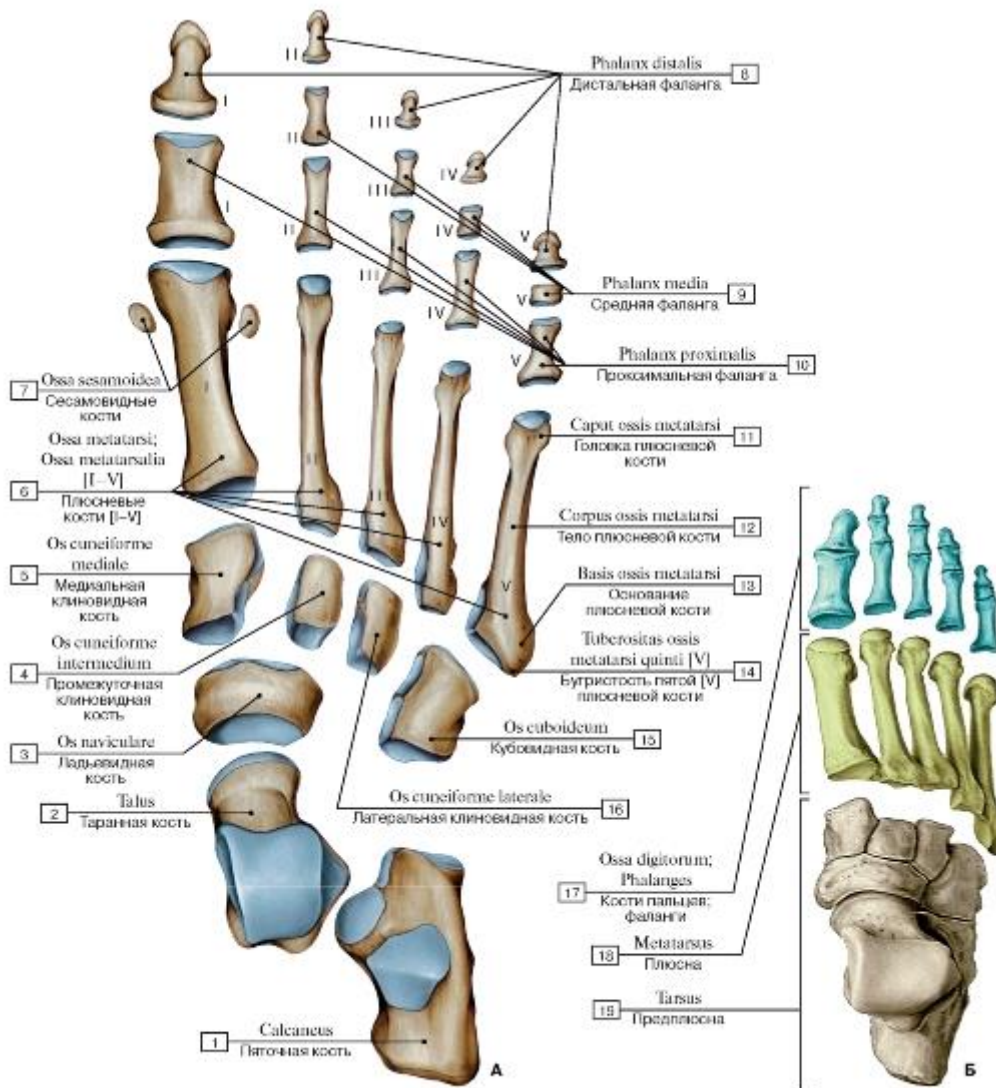


Рис. 121. Кости стопы, правой, вид сверху (А - кости, Б - отделы стопы):

1 - Calcaneus; 2 - Talus; 3 - Navicular; 4 - Intermediate cuneiform; Middle cuneiform; 5 - Medial cuneiform; 6 - Metatarsals [I-V]; 7 - Sesamoid bones; 8 - Distal phalanx; 9 - Middle phalanx; 10 - Proximal phalanx; 11 - Head of metatarsal; 12 - Shaft of metatarsal; Body of metatarsal; 13 - Base of metatarsal; 14 - Tuberosity of fifth metatarsal bone [V]; 15 - Cuboid; 16 - Lateral cuneiform; 17 - Phalanges;

18 - Metatarsus; 19 - Ankle

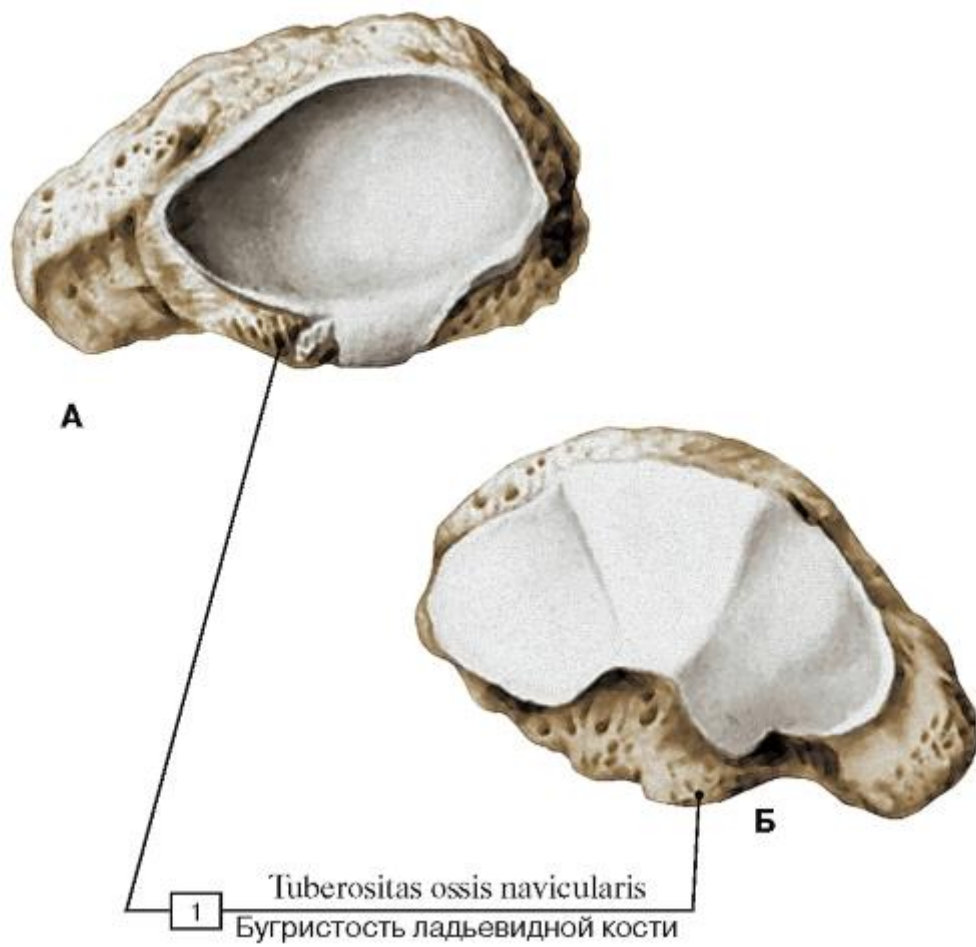


Рис. 122. Ладьевидная кость, правая (А - вид сзади, Б - вид спереди):

1 - Navicular tuberosity

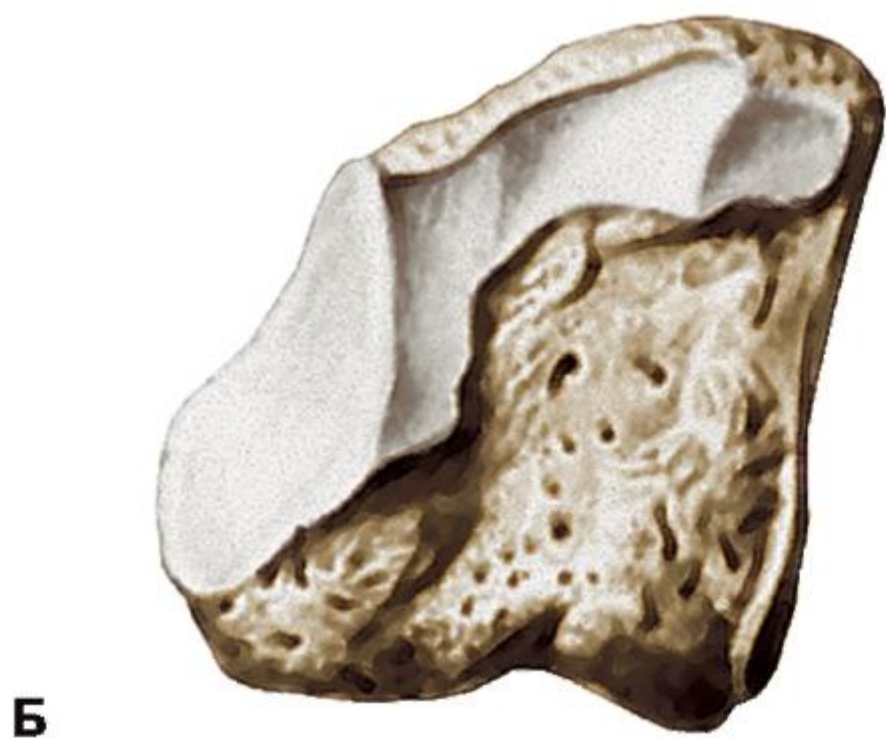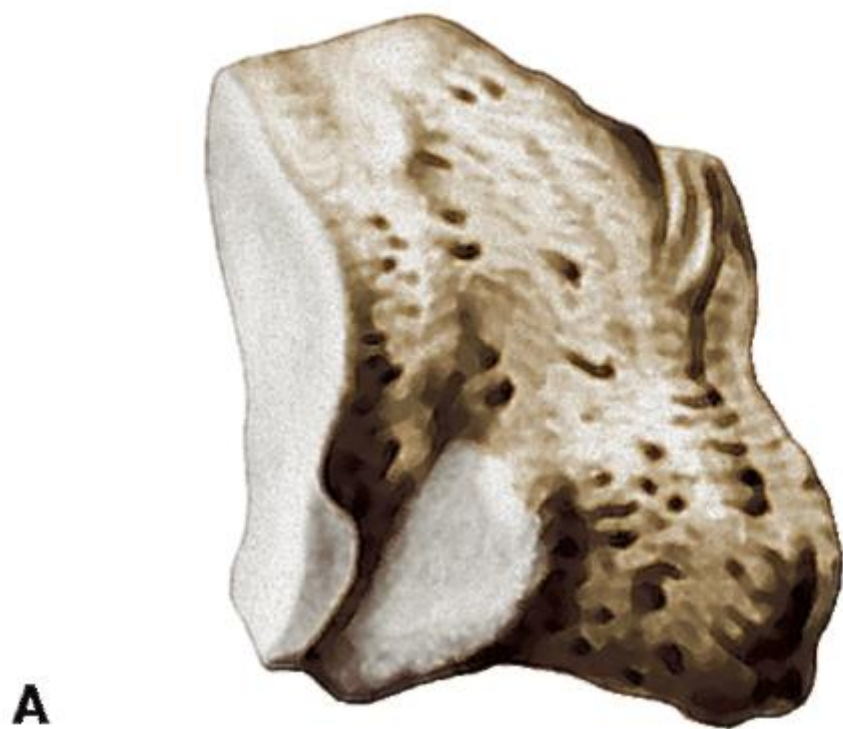


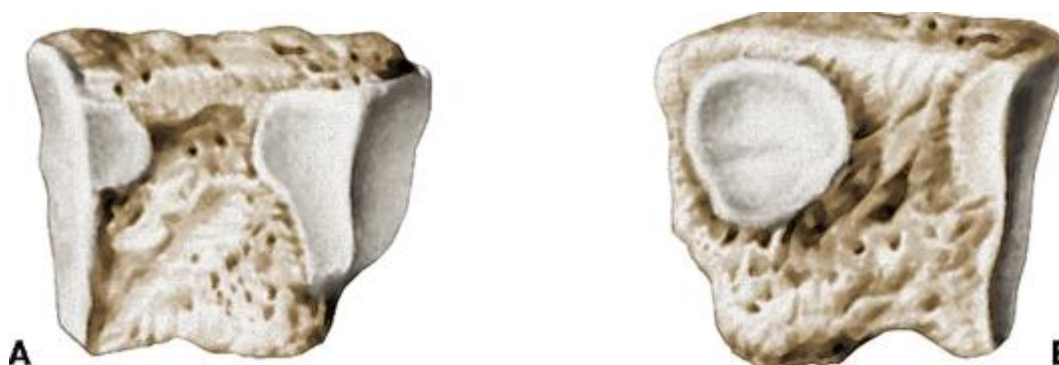Рис. 123. Медиальная клиновидная кость, правая (А - медиальная поверхность, Б - латеральная поверхность)



А

Б

Рис. 124. Промежуточная клиновидная кость, правая (А - медиальная поверхность, Б - латеральная поверхность)



А

Б

Рис. 125. Латеральная клиновидная кость, правая (А - медиальная поверхность, Б - латеральная поверхность)

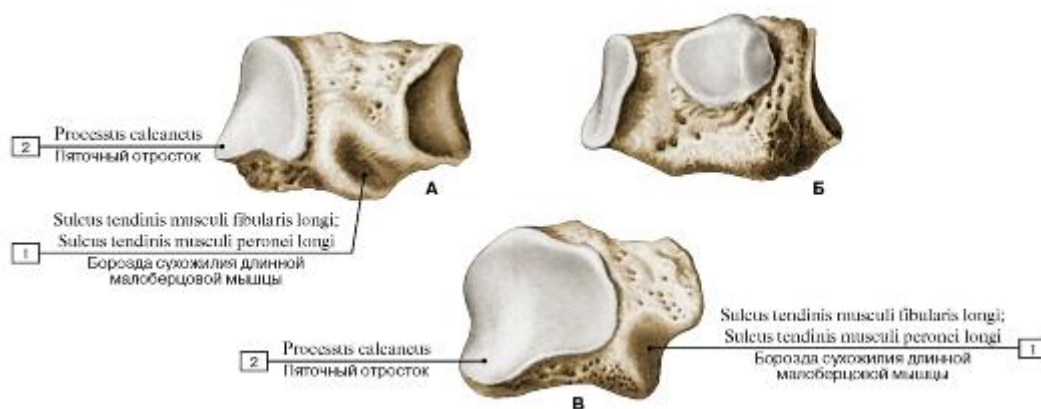


Рис. 126. Кубовидная кость, правая (А - латеральная поверхность, Б - медиальная поверхность, В - задняя поверхность):

1 - Groove for tendon of fibularis longus; Groove for tendon of peroneus longus; 2 - Calcaneal process

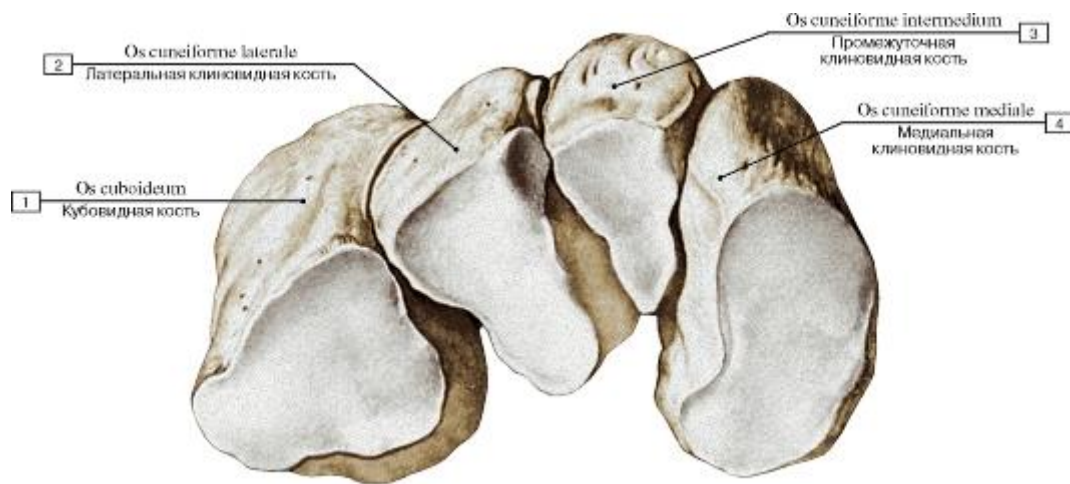


Рис. 127. Кости предплюсны, правые. Дистальный ряд:

1 - Cuboid; 2 - Lateral cuneiform; 3 - Intermediate cuneiform; Middle cuneiform; 4 - Medial cuneiform

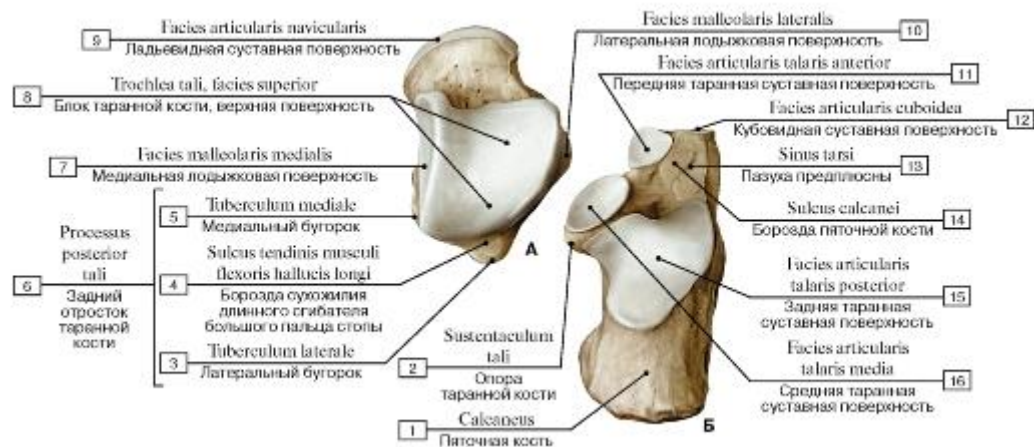


Рис. 128. Таранная (А) и пяточная (Б) кости, правые, вид сверху:

1 - Calcaneus; 2 - Sustentaculum tali; Talar shelf; 3 - Lateral tubercle; 4 - Groove for tendon of flexor hallucis longus; 5 - Medial tubercle; 6 = 3 + 4 + 5 - Posterior process; 7 - Medial malleolar facet; 8 - Trochlea of talus, superior facet; 9 - Navicular articular surface; 10 - Lateral malleolar facet; 11 - Anterior talar articular surface; 12 - Articular surface for cuboid; 13 - Tarsal sinus; 14 - Calcaneal sulcus; 15 - Posterior talar articular surface; 16 - Middle talar articular surface

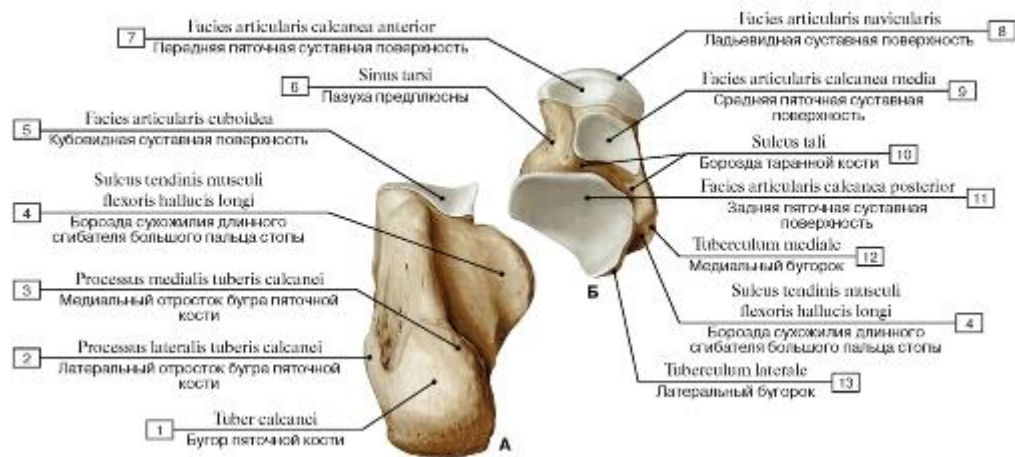


Рис. 129. Пяточная (А) и таранная (Б) кости, правые, вид снизу:

- 1 - Calcaneal tuberosity; 2 - Lateral process; 3 - Medial process; 4 - Groove for tendon of flexor hallucis longus; 5 - Articular surface for cuboid; 6 - Tarsal sinus; 7 - Anterior facet for calcaneus; 8 - Navicular articular surface; 9 - Middle facet for calcaneus; 10 - Sulcus tali; 11 - Posterior calcaneal articular facet; 12 - Medial tubercle; 13 - Lateral tubercle

Рис. 130. Таранная и пяточная кости, правые (А - вид с медиальной стороны, Б - вид с латеральной стороны):

- 1 - Middle talar articular surface; 2 - Articular surface for cuboid; 3 - Anterior talar articular surface; 4 - Navicular articular surface; 5 - Trochlea of talus, superior facet; 6 - Medial malleolar facet; 7 - Posterior talar articular surface; 8 - Sustentaculum tali; Talar shelf; 9 - Calcaneus; 10 - Posterior calcaneal articular facet; 11 - Lateral malleolar facet

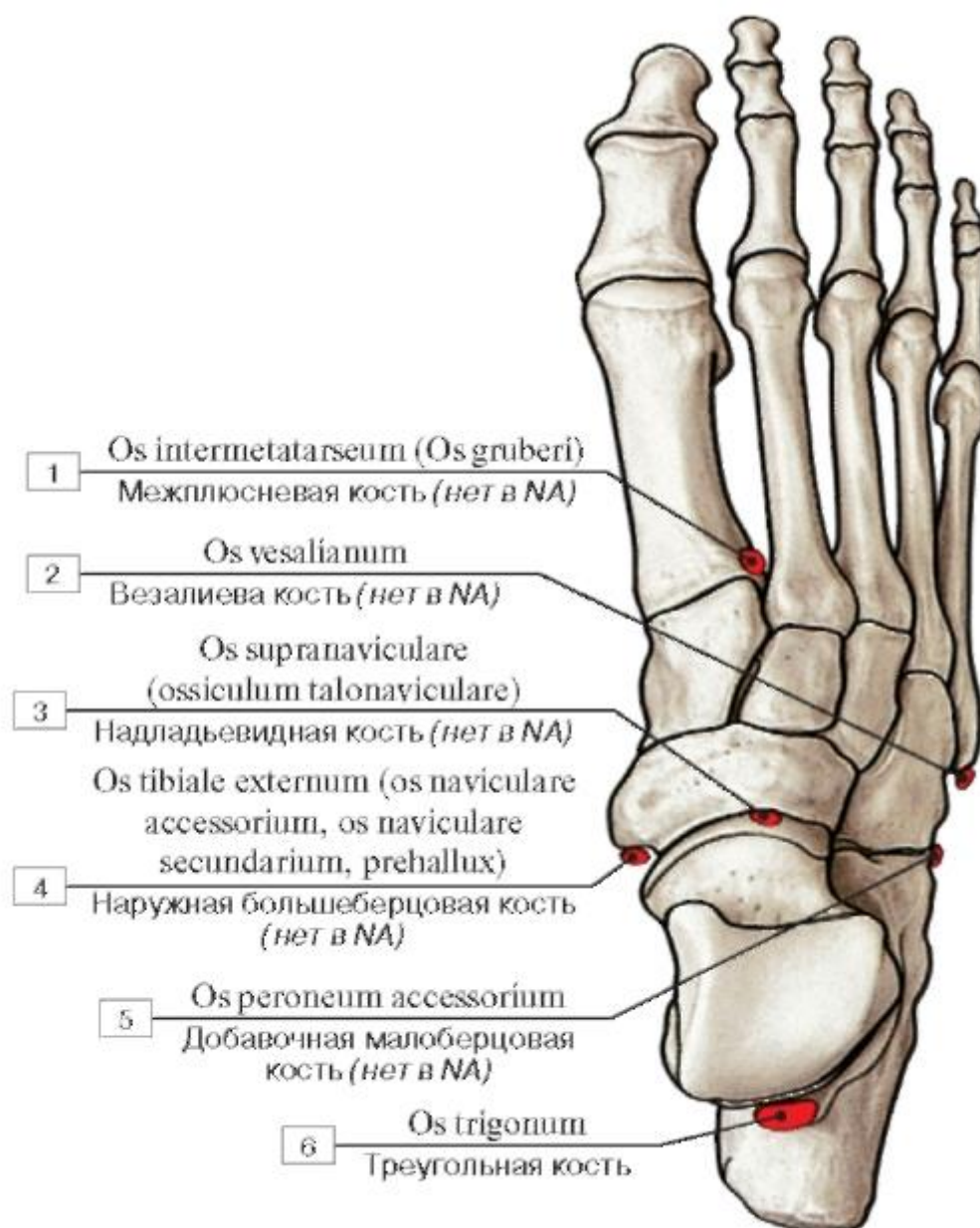


Рис. 131. Добавочные сесамовидные кости стопы, правой:

1 - Intermetatarsal bone; 2 - Vesalianum bone; 3 - Supranavicular bone; 4 - External tibial bone; 5 - Peroneal accessorial bone; 6 - Trigonal bone

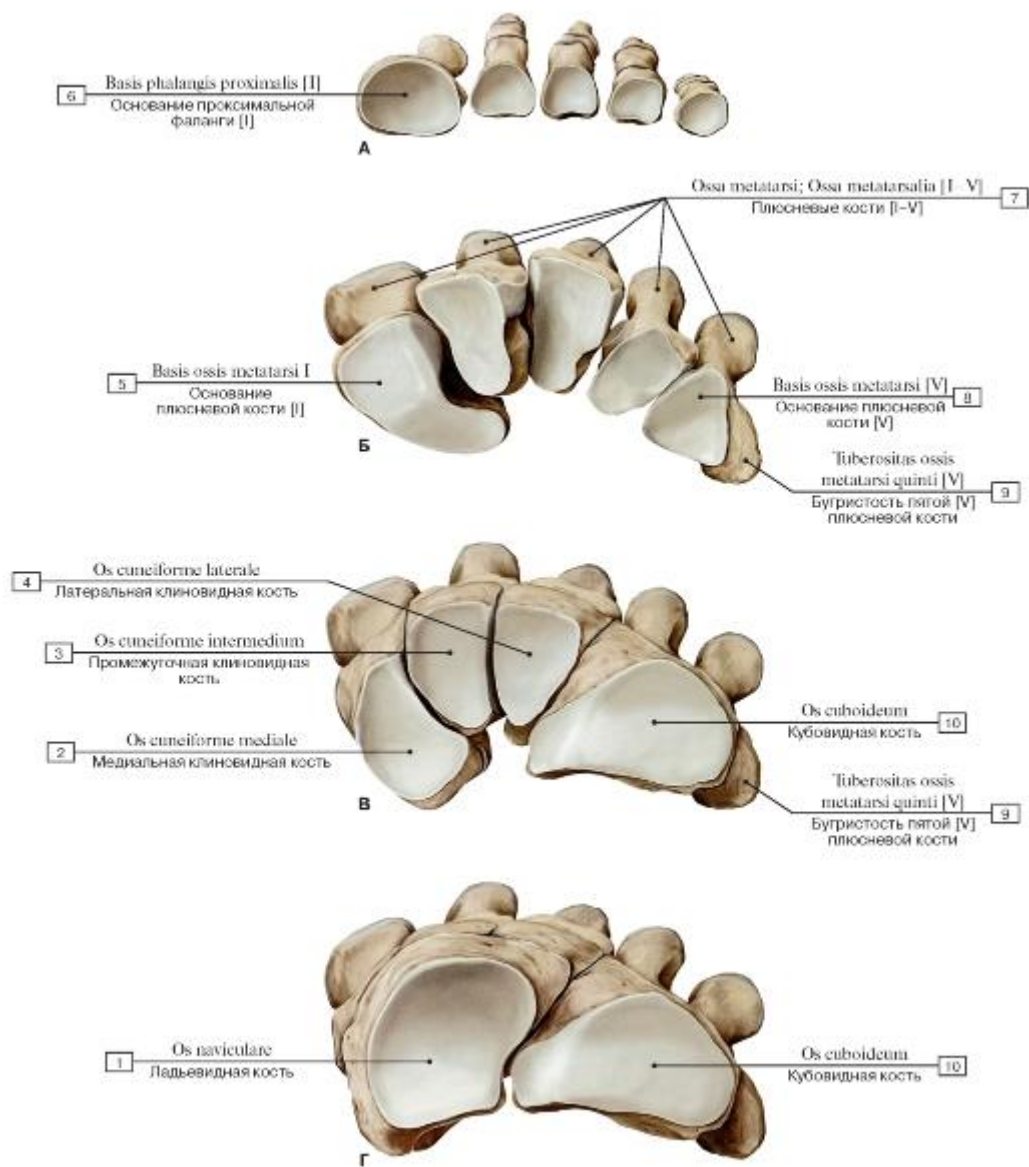


Рис. 132. Кости стопы, правой, вид сверху (А - основания проксимальных фаланг, Б - основания костей плюсны, В - клиновидные и кубовидные кости, Г - ладьевидная и кубовидная кости):

1 - Navicular; 2 - Medial cuneiform; 3 - Intermediate cuneiform; Middle cuneiform; 4 - Lateral cuneiform; 5 - Base of metatarsal [I]; 6 - Base of proximal phalanx [I]; 7 - Metatarsals [I-V]; 8 - Base of metatarsal [V]; 9 - Tuberosity of fifth metatarsal bone [V]; 10 - Cuboid

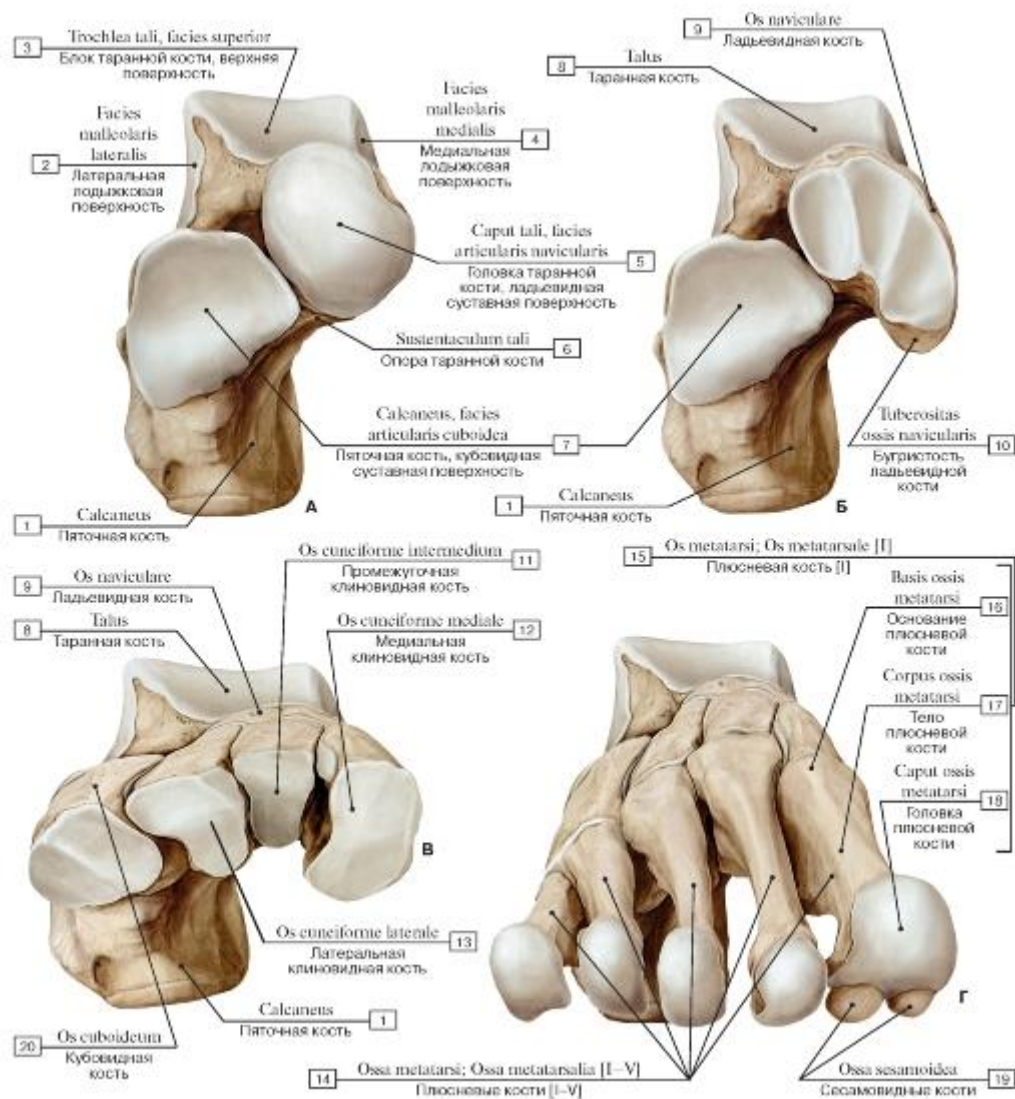


Рис. 133. Кости предплюсны и плюсны, правые (А - таранная и пяточная кости, Б - таранная, пяточная и ладьевидная кости, В - таранная, пяточная, ладьевидная и клиновидная кости, Г -кости плюсны, вид сверху и спереди):

1 - Calcaneus; 2 - Lateral malleolar facet; 3 - Trochlea of talus, superior facet; 4 - Medial malleolar facet; 5 - Head of talus, navicular articular surface; 6 - Sustentaculum tali; Talar shelf; 7 - Calcaneus, articular surface for cuboid; 8 - Talus; 9 - Navicular; 10 - Tuberosity; 11 - Intermediate cuneiform; Middle cuneiform; 12 - Medial cuneiform; 13 - Lateral cuneiform; 14 - Metatarsals [I-V]; 15 = 16 + 17 + 18 - Metatarsal I; 16 - Base of metatarsal; 17 - Shaft of metatarsal; Body of metatarsal; 18 - Head of metatarsal; 19 - Sesamoid bones; 20 - Cuboid

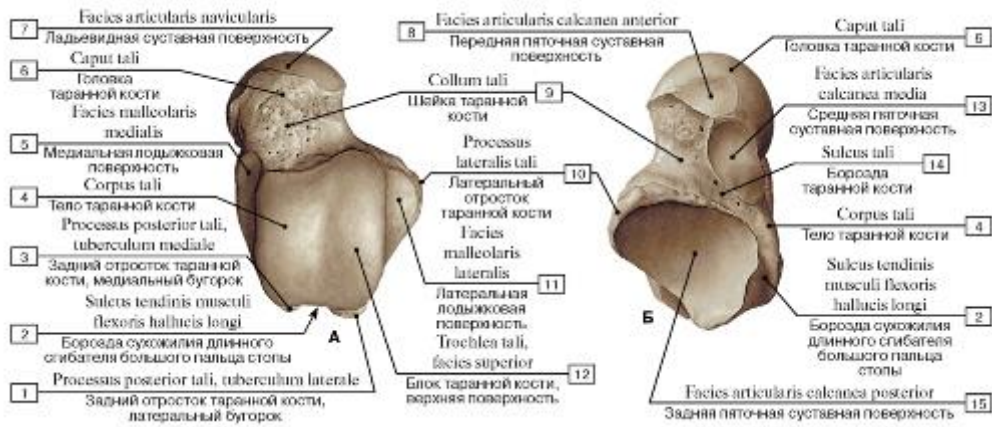


Рис. 134. Таранная кость, правая (А - вид сверху, Б - вид снизу):

- 1 - Posterior process, lateral tubercle; 2 - Groove for tendon of flexor hallucis longus; 3 - Posterior process, medial tubercle; 4 - Body of talus; 5 - Medial malleolar facet; 6 - Head of talus; 7 - Navicular articular surface; 8 - Anterior facet for calcaneus; 9 - Neck of talus; 10 - Lateral process; 11 - Lateral malleolar facet; 12 - Trochlea of talus, superior facet; 13 - Middle facet for calcaneus; 14 - Sulcus tali; 15 - Posterior calcaneal articular facet

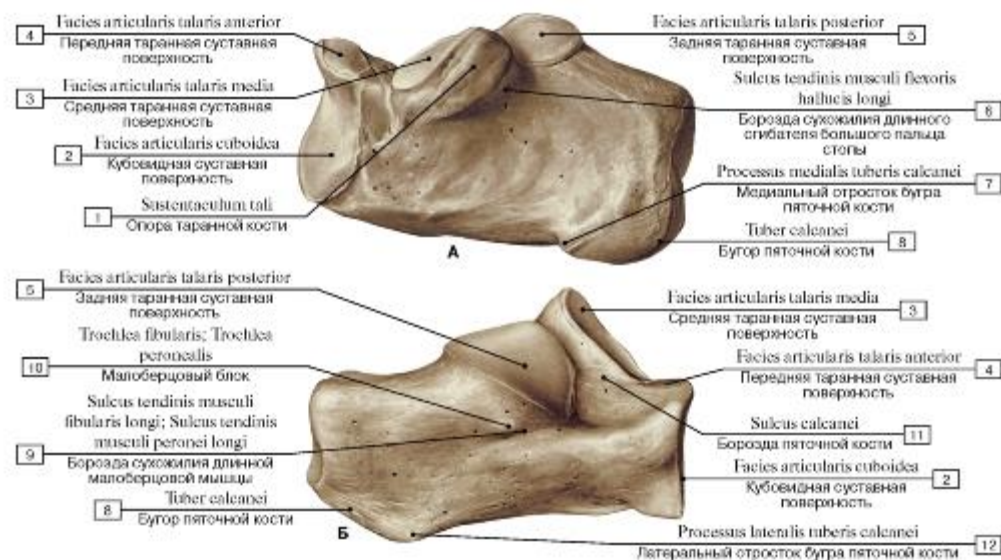


Рис. 135. Пяточная кость, правая (А - вид с медиальной стороны, Б - вид с латеральной стороны):

- 1 - Sustentaculum tali; Talar shelf; 2 - Articular surface for cuboid; 3 - Middle talar articular surface; 4 - Anterior talar articular surface; 5 - Posterior talar articular surface; 6 - Groove for tendon of flexor hallucis longus; 7 - Medial process; 8 - Calcaneal tuberosity; 9 - Groove for tendon of fibularis longus; Groove for tendon of peroneus longus; 10 - Fibular trochlea; Peroneal trochlea; Peroneal tubercle; 11 - Calcaneal sulcus; 12 - Lateral process

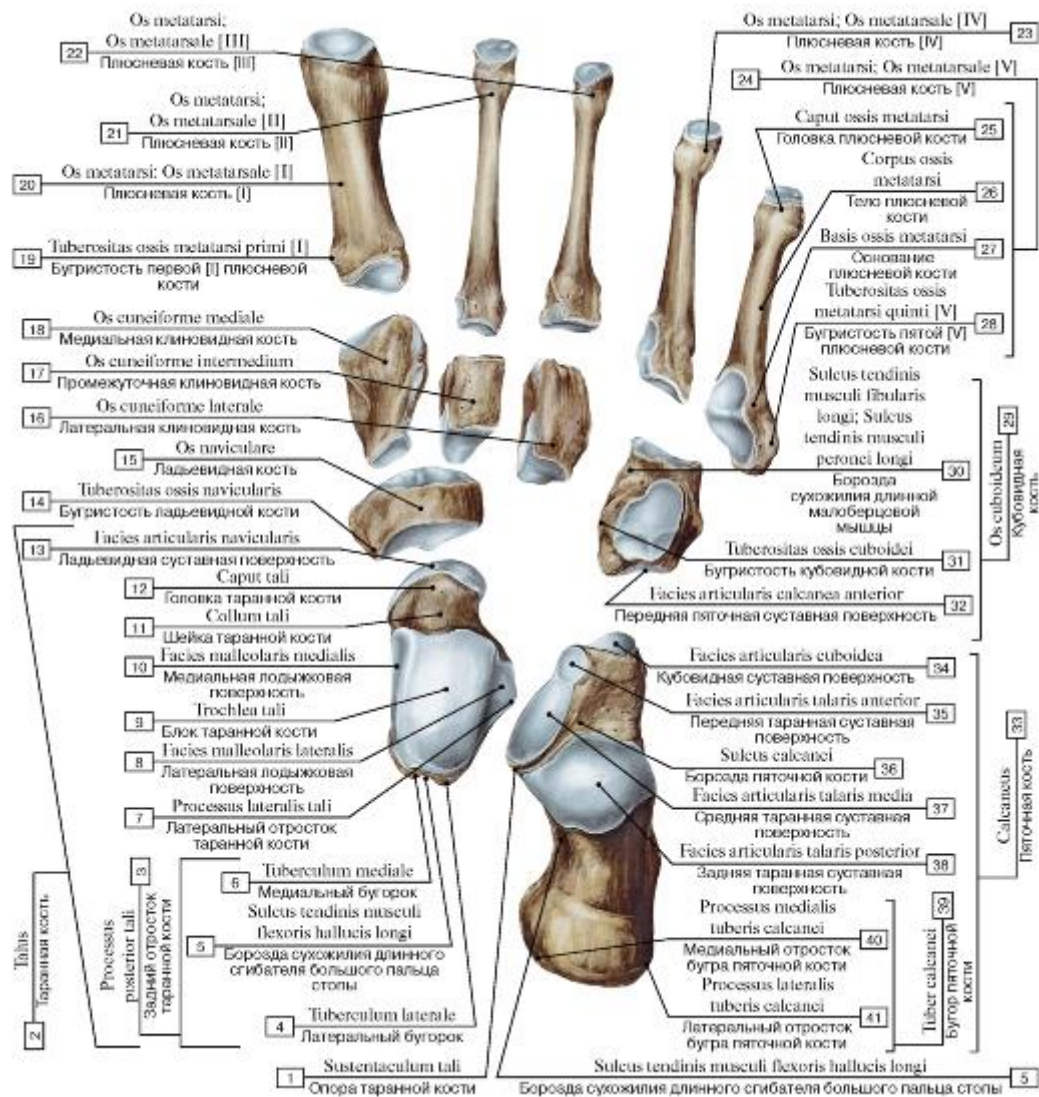


Рис. 136. Кости стоп^1, правой:

1 - Sustentaculum tali; Talar shelf; 2 = 3 + 7 + 8 + 9 + 10 + 11 + 12 + 13 - Talus; 3 = 4 + 5 + 6 - Posterior process; 4 - Lateral tubercle; 5 - Groove for tendon of flexor hallucis longus; 6 - Medial tubercle; 7 - Lateral process; 8 - Lateral malleolar facet; 9 - Trochlea of talus; 10 - Medial malleolar facet; 11 - Neck of talus; 12 - Head of talus; 13 - Navicular articular surface; 14 - Tuberosity; 15 - Navicular; 16 - Lateral cuneiform; 17 - Intermediate cuneiform; Middle cuneiform; 18 - Medial cuneiform; 19 - Tuberosity of first metatarsal bone [I]; 20 - Metatarsal [I]; 21 - Metatarsal [II]; 22 - Metatarsal [III]; 23 - Metatarsal [IV]; 24 = 25 + 26 + 27 + 28 - Metatarsal [V]; 25 - Head of metatarsal; 26 - Shaft of metatarsal; Body of metatarsal; 27 - Base of metatarsal; 28 - Tuberosity of fifth metatarsal bone [V]; 29 = 30 + 31 + 32 - Cuboid; 30 - Groove for tendon of fibularis longus; Groove for tendon of peroneus longus; 31 - Tuberosity; 32 - Anterior facet for calcaneus; 33 = 34 + 35 + 36 + 37 + 38 + 39 - Calcaneus; 34 - Articular surface for cuboid; 35 - Anterior talar articular surface; 36 - Calcaneal sulcus; 37 - Middle talar articular surface; 38 - Posterior talar articular surface; 39 = 40 + 41 - Calcaneal tuberosity; 40 - Medial process; 41 - Lateral process

Рис. 137. Плюсневая кость [III], правая (А - подошвенная поверхность, Б - локтевая поверхность):

1 - Head of metatarsal; 2 - Shaft of metatarsal; Body of metatarsal; 3 - Base of metatarsal

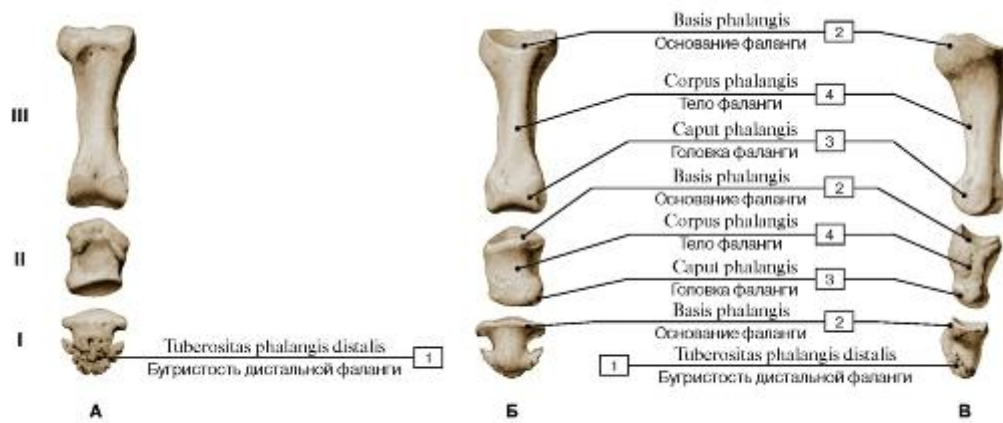
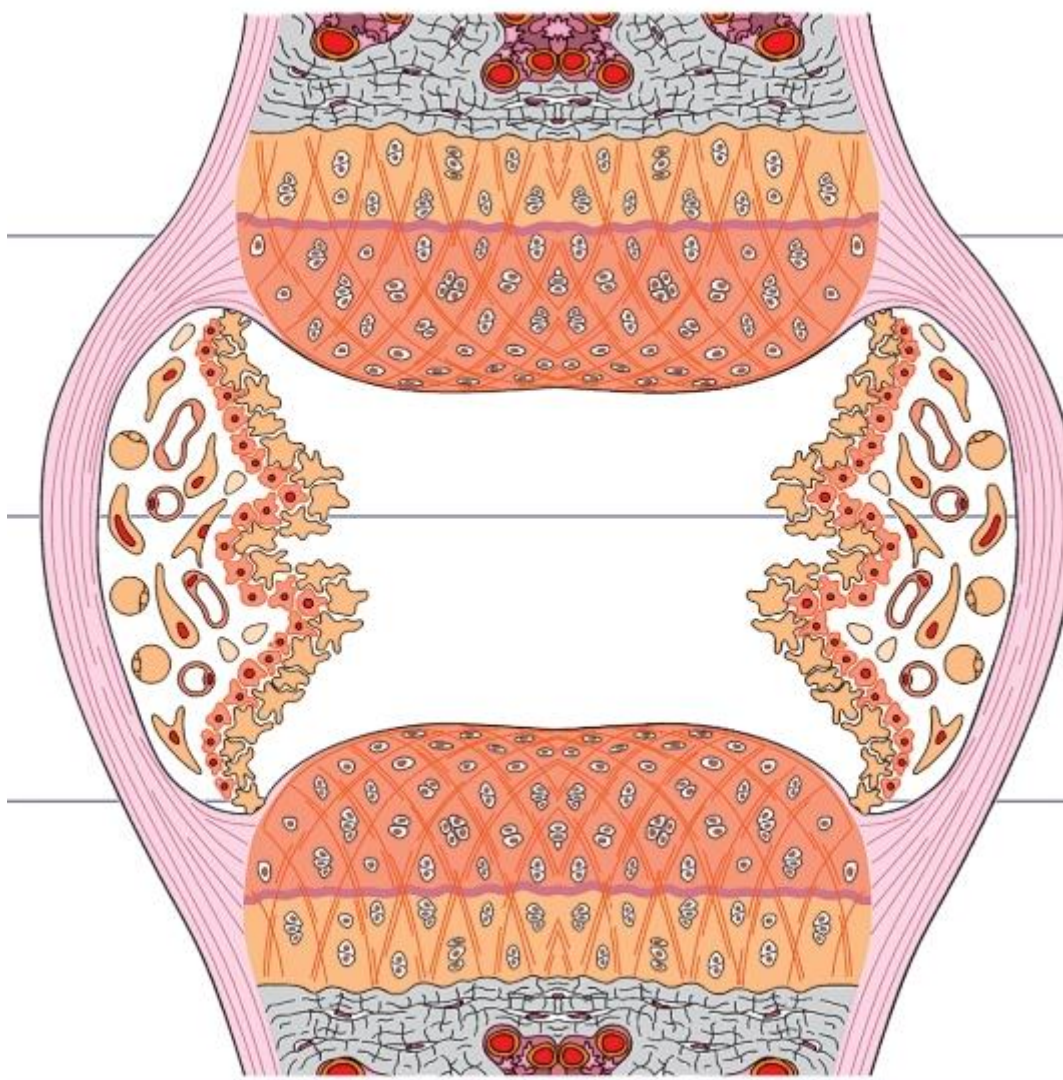


Рис. 138. Фаланги пальца стопы [III], правой (А - тыльная поверхность, Б - подошвенная поверхность, В - латеральная поверхность, I - проксимальная, II - средняя, III - дистальная):

1 - Tuberosity of distal phalanx; 2 - Base of phalanx; 3 - Head of phalanx; 4 - Shaft of phalanx; Body of phalanx

СИСТЕМА СОЕДИНЕНИЯ КОСТЕЙ



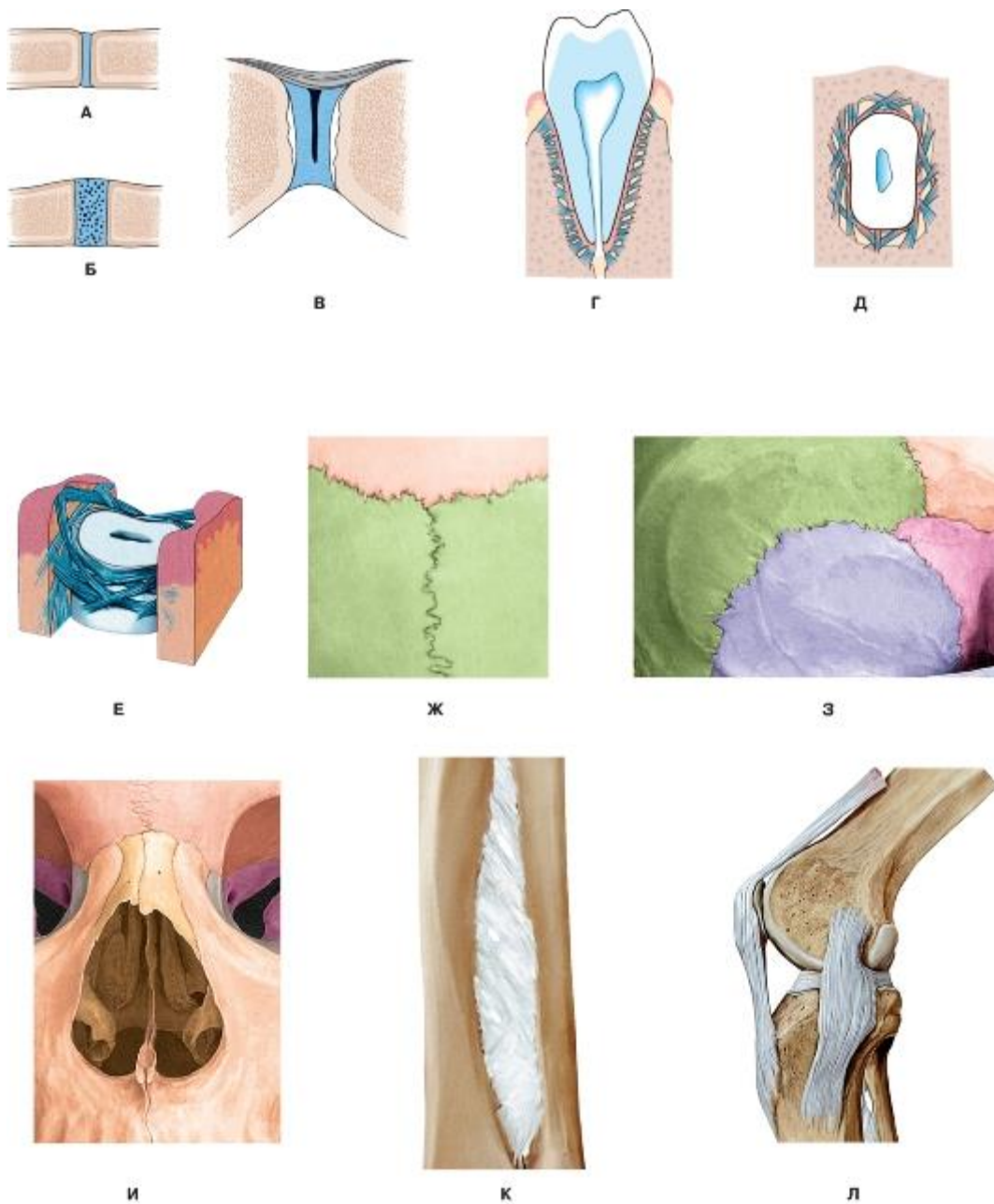


Рис. 139. Непрерывные соединения:

А - синдесмоз; Б - синхондроз; В - симфиз; Г, Д, Е - вколачивание (зубоальвеолярное соединение); Ж - зубчатый шов; З - чешуйчатый шов; И - плоский (гармоничный) шов; К - межкостная перепонка; Л - связки

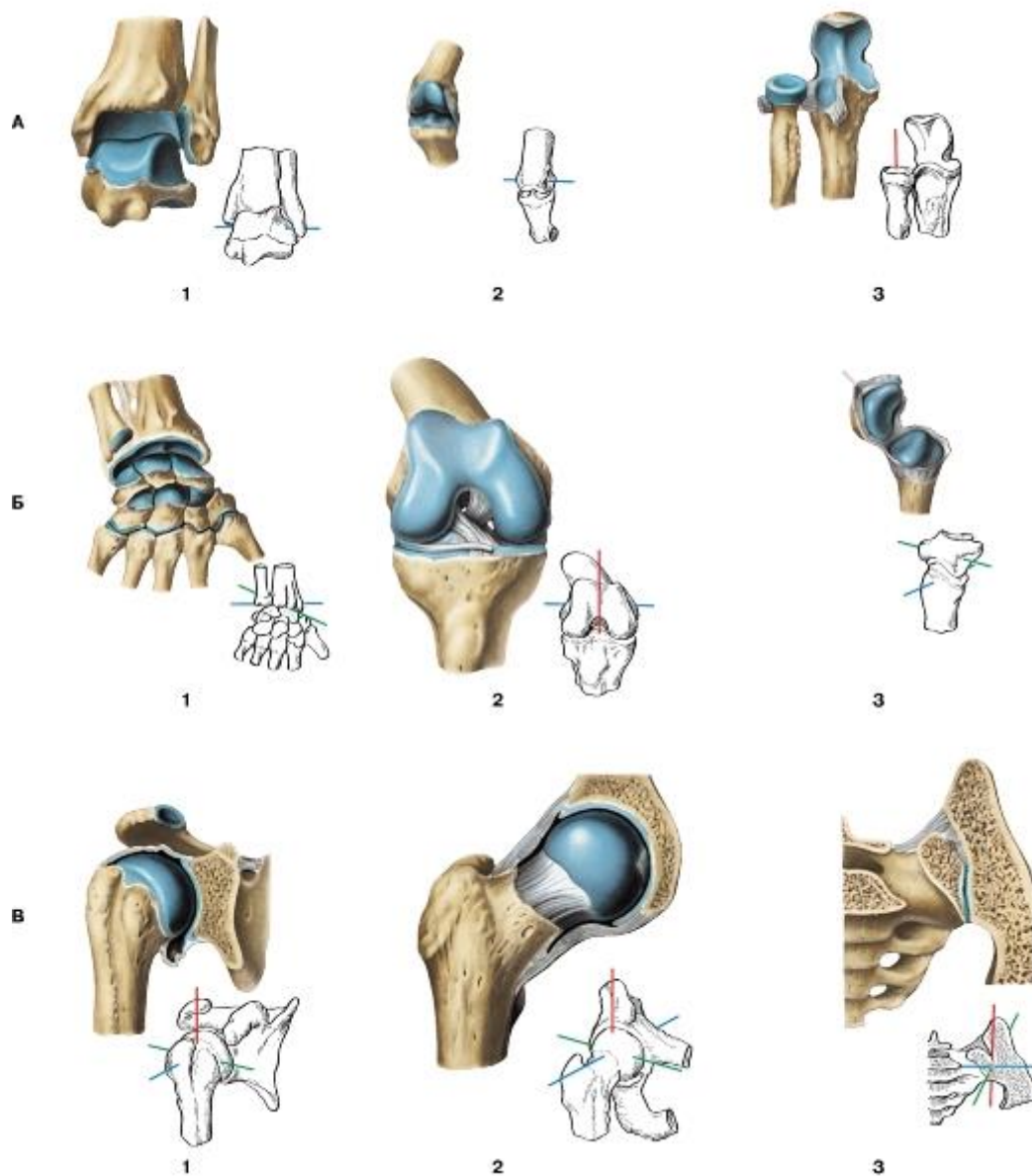


Рис. 140. Синовиальные соединения (суставы). Виды суставов по форме и числу осей вращения:

А - одноосные суставы: 1, 2 - блоковидные суставы; 3 - цилиндрический сустав; Б - двухосные суставы: 4 - эллипсоидный сустав; 5 - мыщелковый сустав; 6 - седловидный сустав; В - трехосные суставы: 7 - шаровидный сустав; 8 - чашеобразный сустав;

9 - плоский сустав

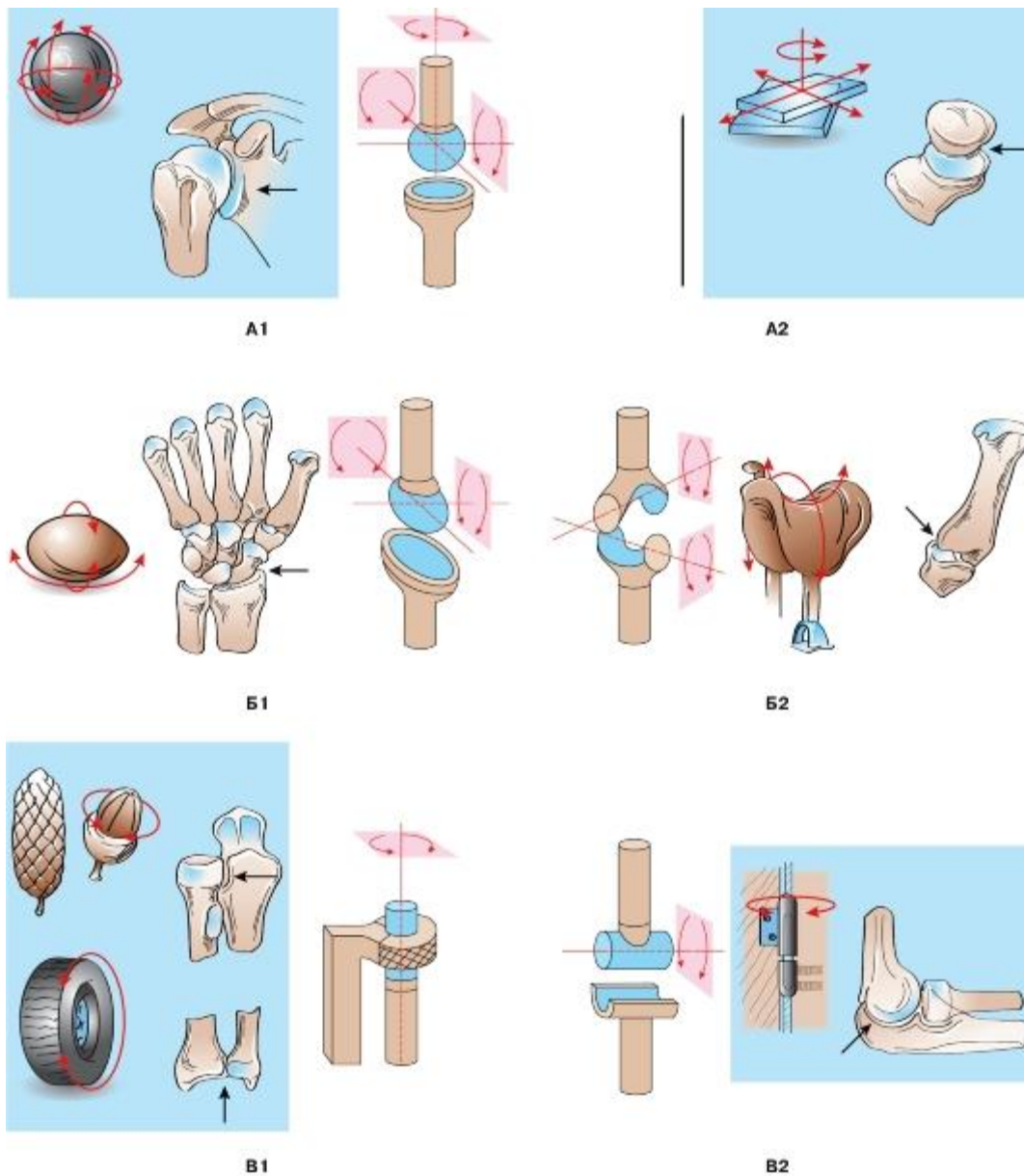


Рис. 141. Схемы движений в суставах:

А - трехосные (многоосные) суставы: А1 - шаровидный сустав; А2 - плоский сустав; Б - двухосные суставы: Б1 - эллипсоидный сустав; Б2 - седловидный сустав; В - одноосные суставы: В1 - цилиндрический сустав; В2 - блоковидный сустав

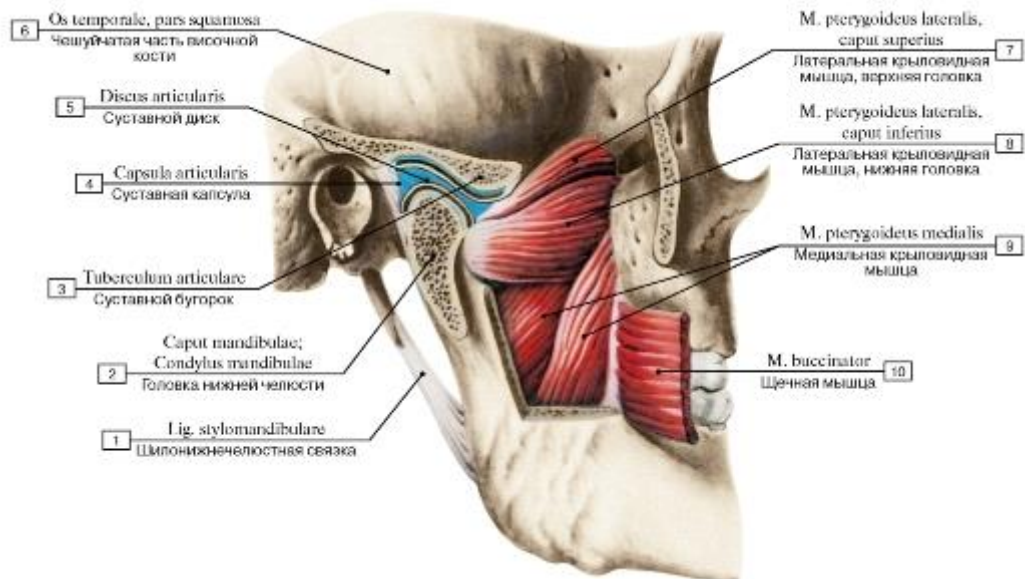


Рис. 142. Височно-нижнечелюстной сустав, правый. Вид с латеральной стороны, скуловая дуга удалена, суставная капсула вскрыта:

1 - Stylomandibular ligament; 2 - Head of mandible; 3 - Articular tubercle; 4 - Joint capsule; Articular capsule; 5 - Articular disc; 6 - Temporal bone, squamous part; 7 - Lateral pterygoid, upper head; superior head; 8 - Lateral pterygoid, lower head; inferior head; 9 - Medial pterygoid; 10 - Buccinator

Наружная область

Промежуточная
область

Внутренняя область

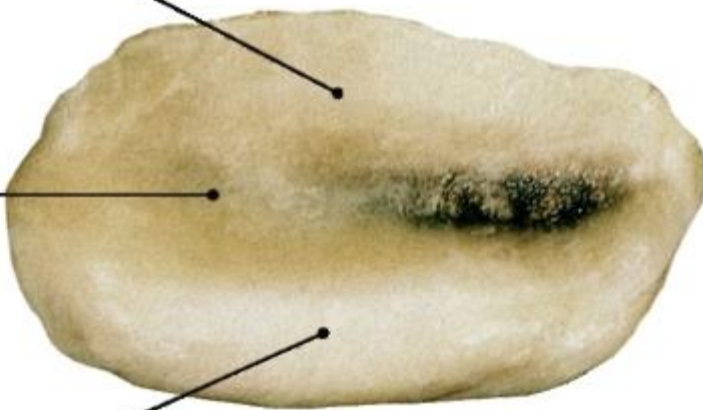


Рис. 143. Диск височно-нижнечелюстного сустава

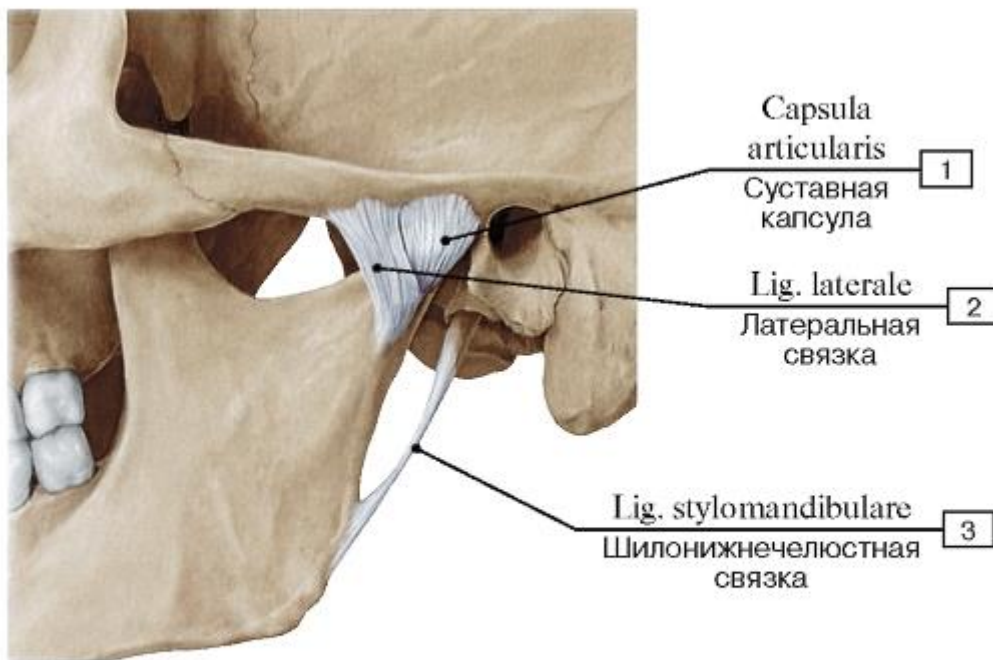


Рис. 144. Височно-нижнечелюстной сустав, левый, капсула не вскрыта, все окружающие ткани удалены, вид сбоку:

1 - Joint capsule; Articular capsule; 2 - Lateral ligament; 3 - Stylomandibular ligament

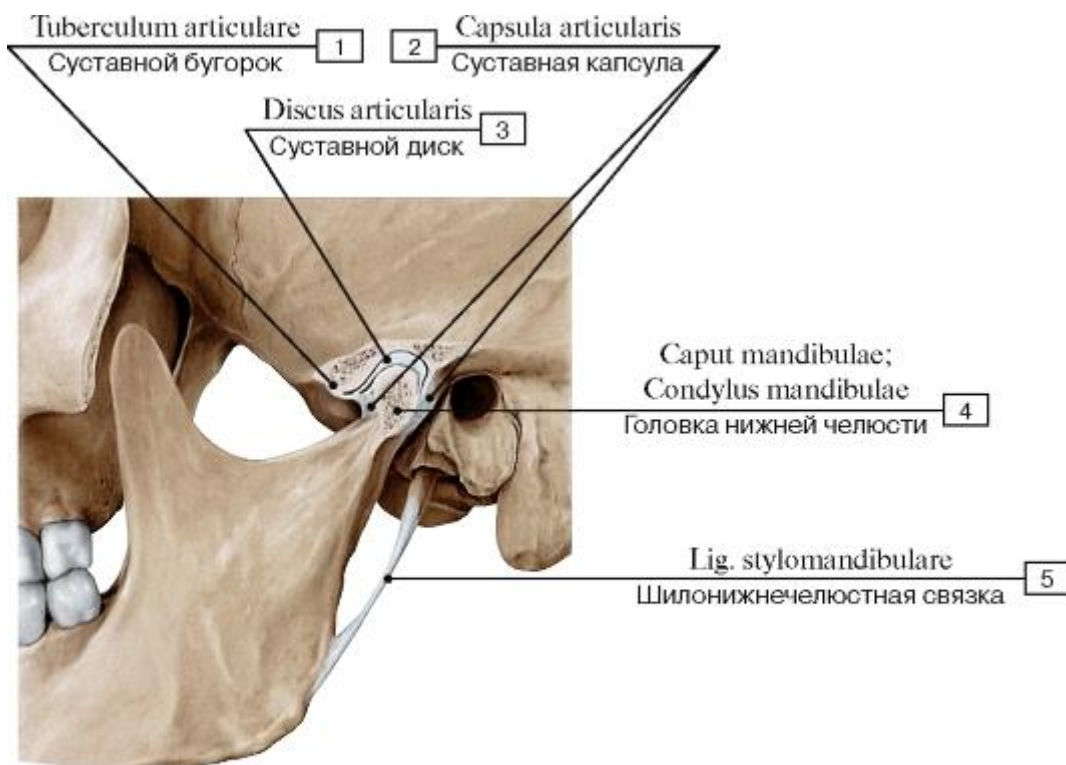


Рис. 145. Височно-нижнечелюстной сустав, левый, капсула вскрыта, все окружающие ткани удалены, вид сбоку:

1 - Articular tubercle; 2 - Joint capsule; Articular capsule; 3 - Articular disc; 4 - Head of mandible; 5 - Stylomandibular ligament

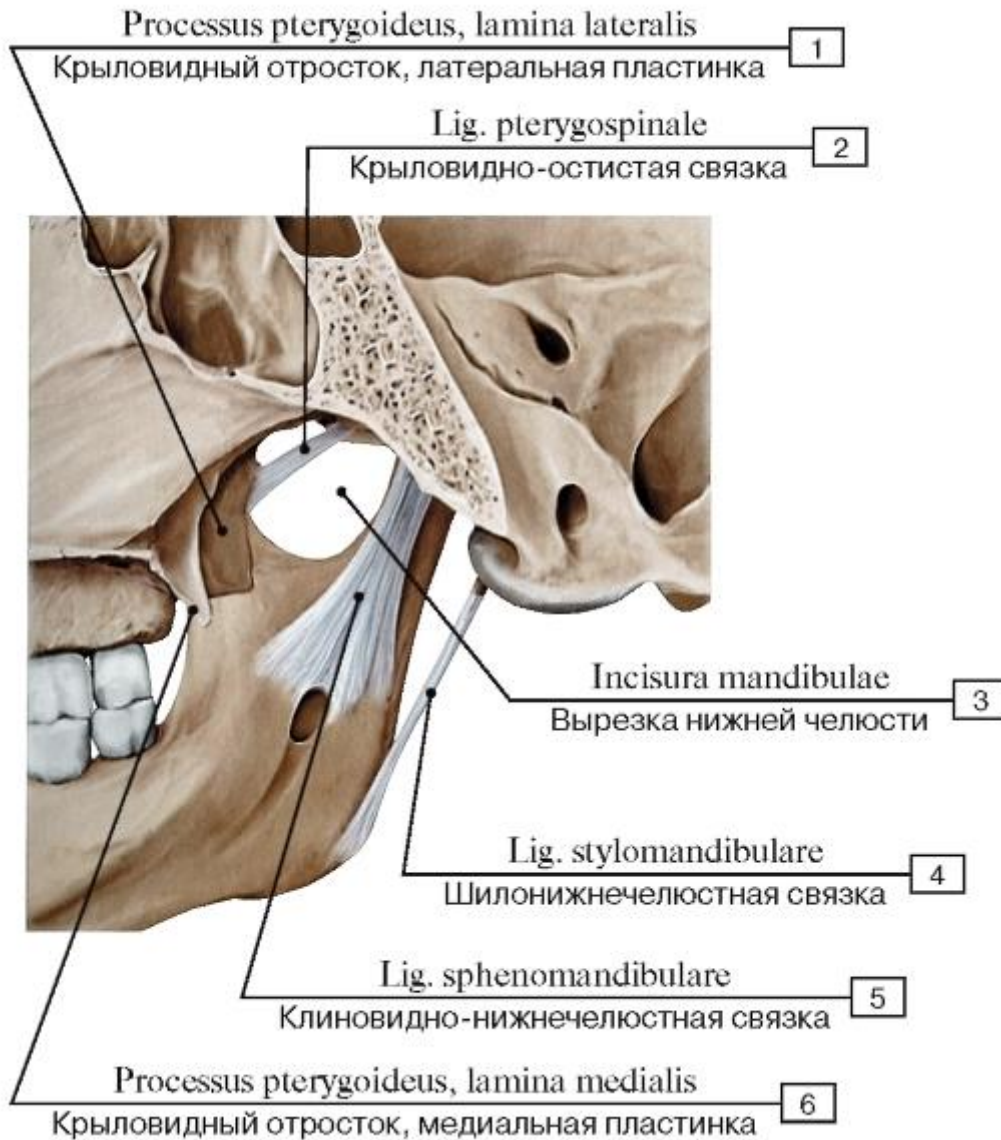


Рис. 146. Внесуставные связки височно-нижнечелюстного сустава, правого, вид изнутри:

1 - Pterygoid process, lateral plate; 2 - Pterygospinous ligament; 3 - Mandibular notch; 4 - Stylomandibular ligament; 5 - Sphenomandibular ligament; 6 - Pterygoid process, medial plate

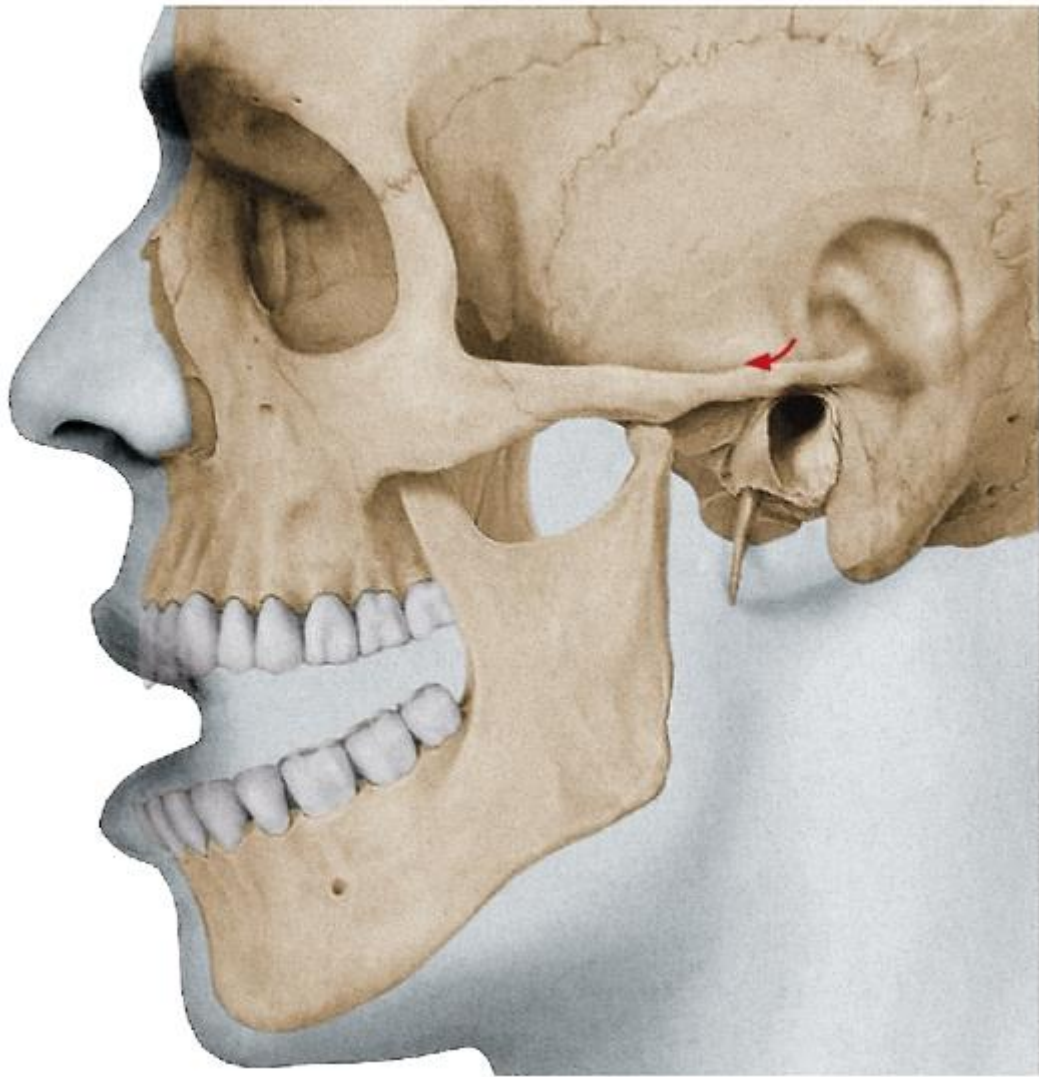

Рис. 147. Вывих головки нижней челюсти, левой

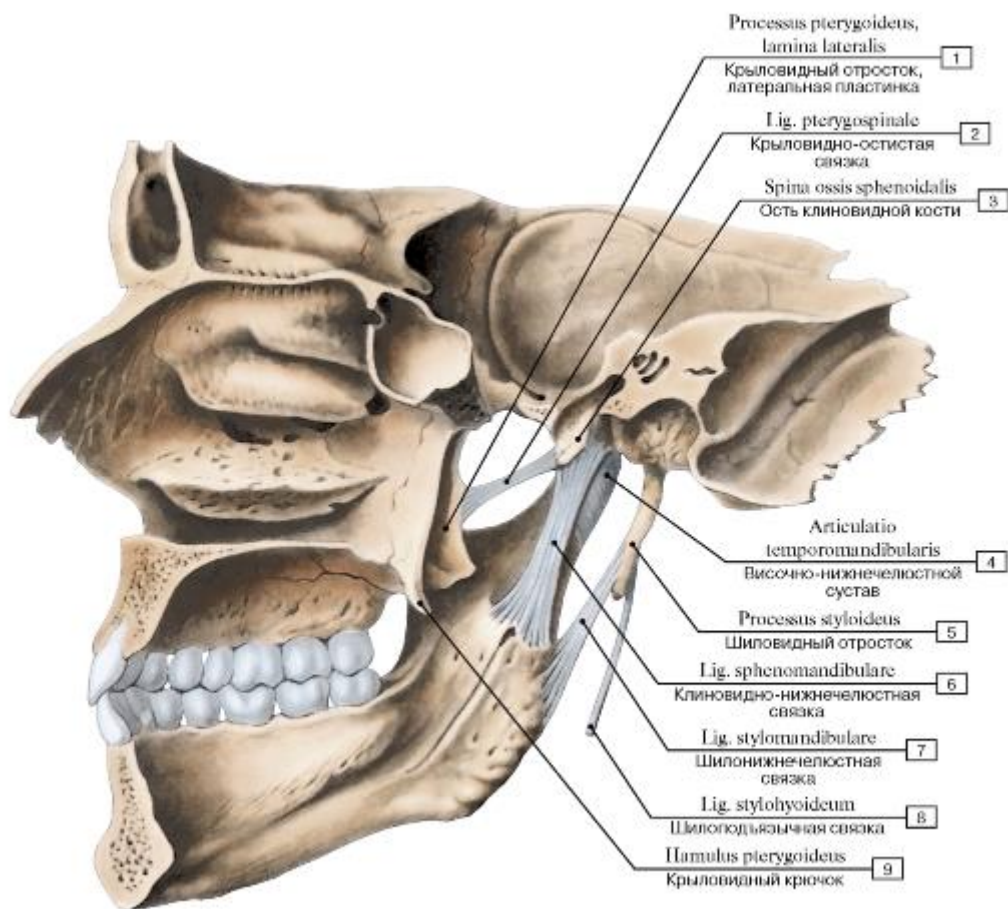


Рис. 148. Внесуставные связки височно-нижнечелюстного сустава, правого, вид изнутри:

1 - Pterygoid process, lateral plate; 2 - Pterygospinous ligament; 3 - Spine of sphenoid bone; 4 - Temporomandibular joint; 5 - Styloid process; 6 - Sphenomandibular ligament; 7 - Stylomandibular ligament; 8 - Stylohyoid ligament; 9 - Pterygoid hamulus

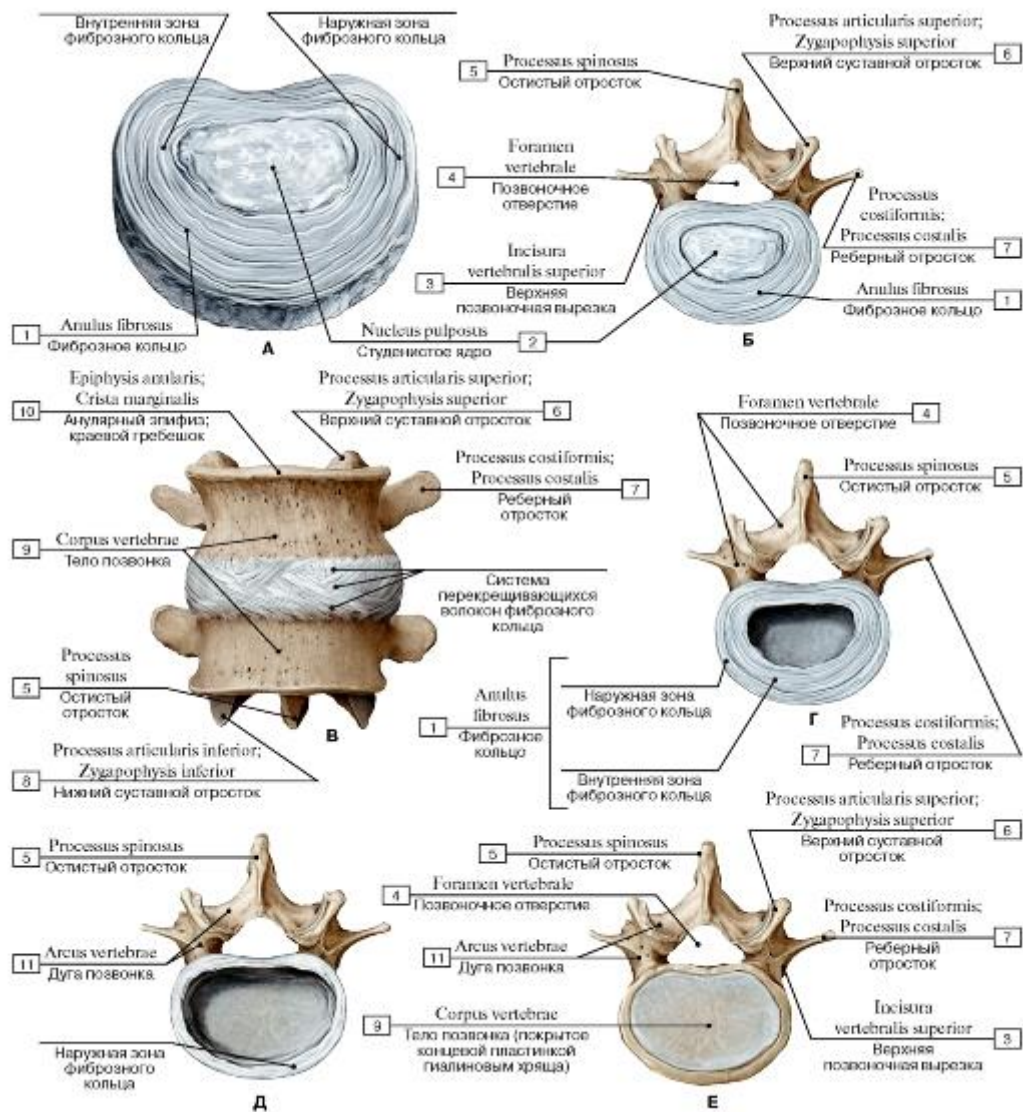


Рис. 149. Структурная организация межпозвоночного диска (А - отдельный межпозвоночный диск; Б - межпозвоночный диск, лежащий на верхней поверхности тела позвонка; В - положение межпозвоночного диска; Г - диск с удаленным студенистым ядром; Д - наружная зона фиброзного кольца (внутренняя зона удалена); Е - концевая пластинка гиалинового хряща):

1 - Anulus fibrosus; 2 - Nucleus pulposus; 3 - Superior vertebral notch; 4 - Vertebral foramen; 5 - Spinous process; 6 - Superior articular process; 7 - Costal process; 8 - Inferior articular process; 9 - Vertebral body; 10 - Anular epiphysis; Marginal ridge; 11 - Vertebral arch

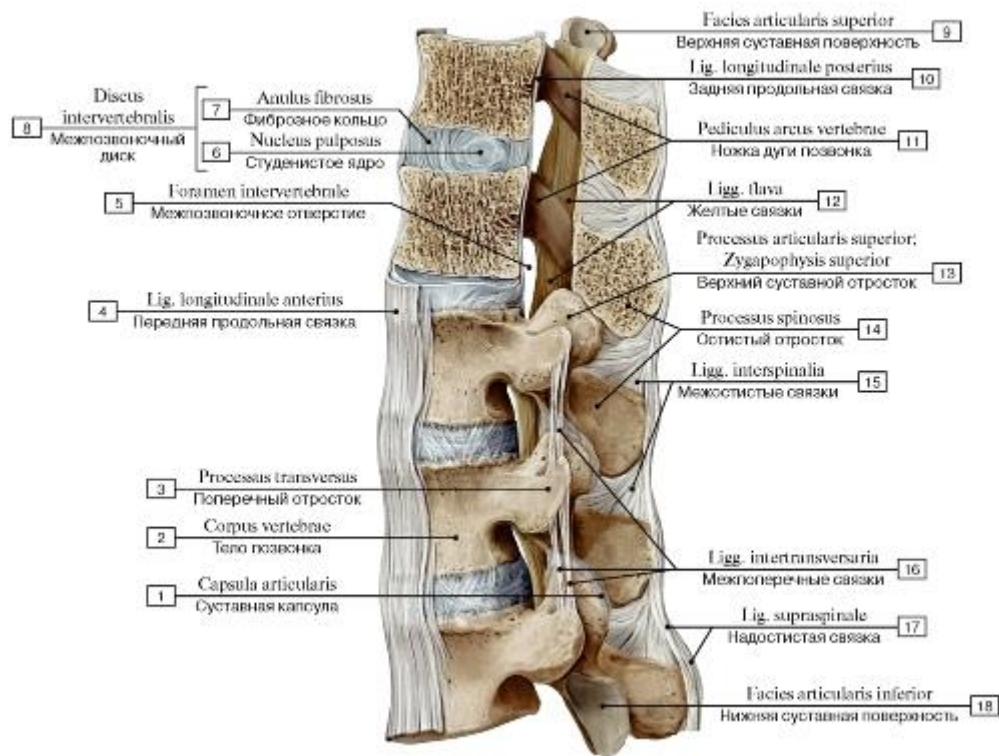


Рис. 150. Соединения между позвонками (ТХI-LIII), вид сбоку, слева. Два верхних позвонка распилены в сагиттальной плоскости:

1 - Joint capsule; Articular capsule; 2 - Vertebral body; 3 - Transverse process; 4 - Anterior longitudinal ligament; 5 - Intervertebral foramen; 6 - Nucleus pulposus; 7 - Anulus fibrosus; 8 = 6 + 7 - Intervertebral disc; 9 - Superior articular facet; 10 - Posterior longitudinal ligament; 11 - Pedicle; 12 - Ligamenta flava; 13 - Superior articular process; 14 - Spinous process; 15 - Interspinous ligaments; 16 - Intertransverse ligaments; 17 - Supraspinous ligament; 18 - Inferior articular facet

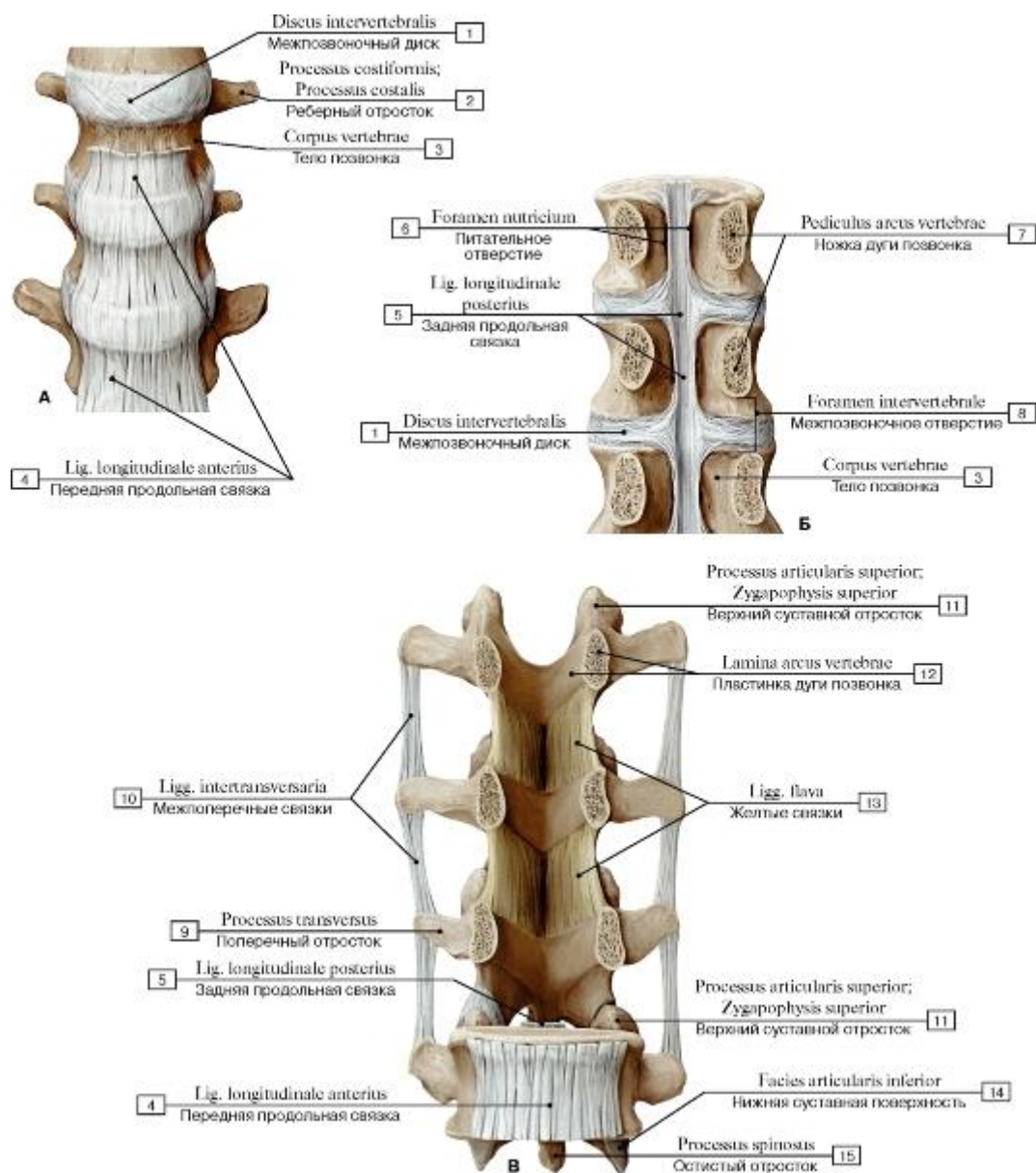


Рис. 151. Связки позвоночного столба (А - передняя продольная связка, вид спереди, Б - задняя продольная связка, вид сзади, дуги позвонков, кроме нижнего, отпилены, В - межпоперечные и желтая связки, вид спереди):

1 - Intervertebral disc; 2 - Costal process; 3 - Vertebral body; 4 - Anterior longitudinal ligament; 5 - Posterior longitudinal ligament; 6 - Nutrient foramen; 7 - Vertebral arch, pedicle; 8 - Intervertebral foramen; 9 - Transverse process; 10 - Intertransverse ligaments; 11 - Superior articular process; 12 - Vertebral arch, lamina; 13 - Ligamenta flava; 14 - Inferior articular facet; 15 - Spinous process

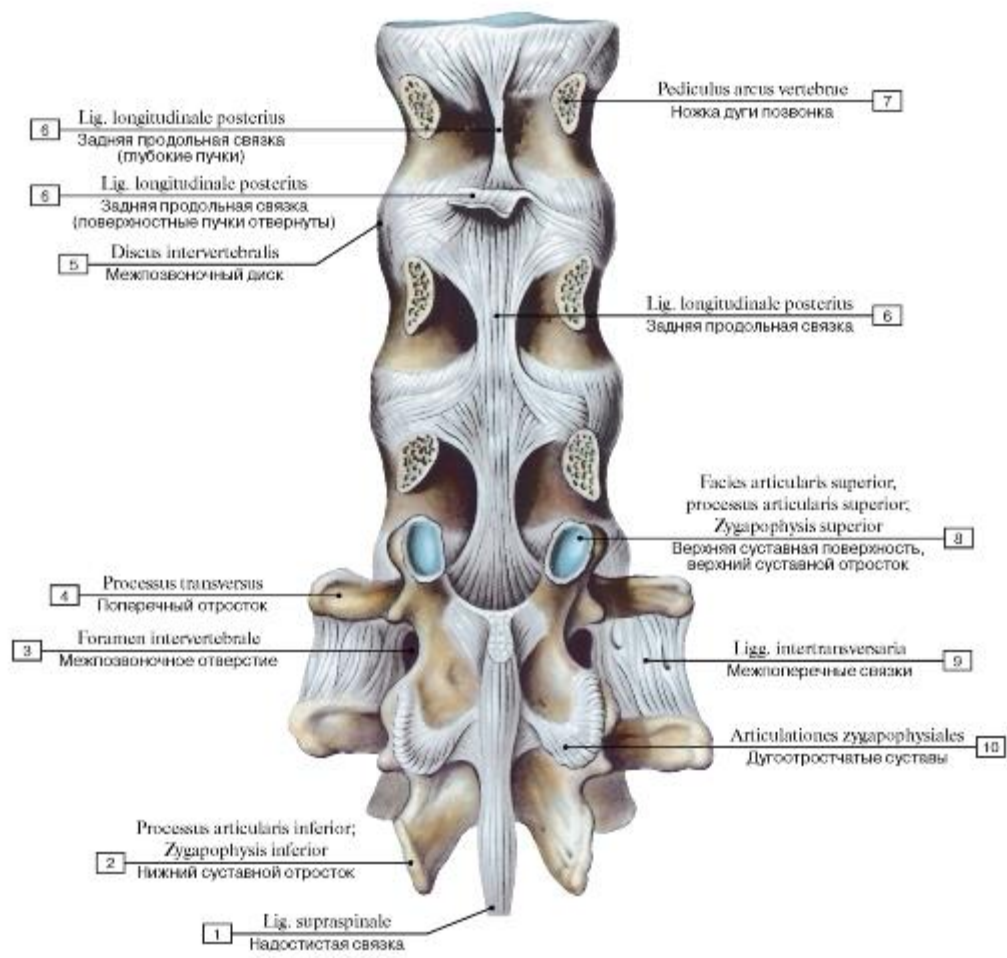
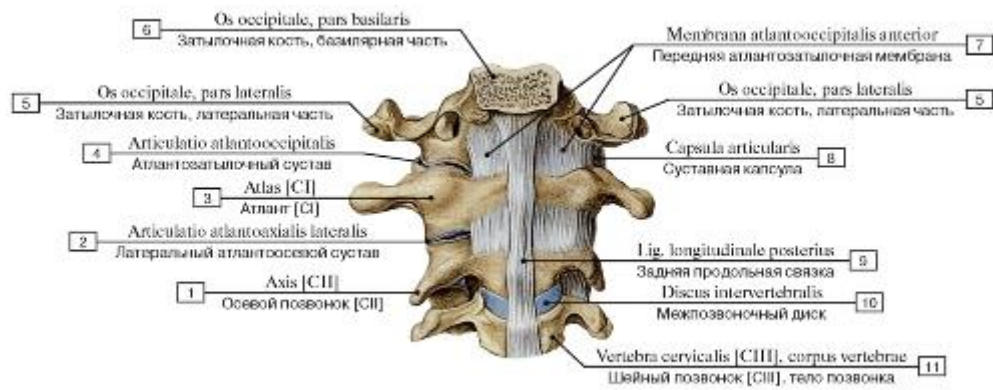


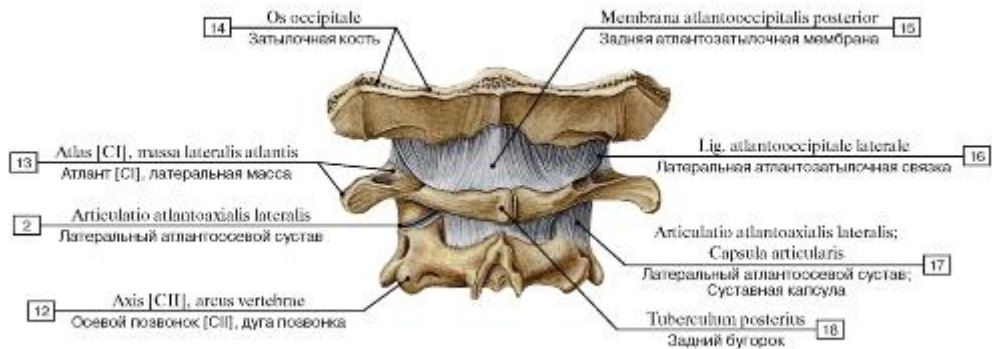
Рис. 152. Связки позвоночного столба, вид сзади (дуги позвонков отпилены):

1 - Supraspinous ligament; 2 - Inferior articular process; 3 - Intervertebral foramen; 4 - Transverse process; 5 - Intervertebral disc; 6 - Posterior longitudinal ligament; 7 - Pedicle; 8 - Superior articular facet; Superior articular process; 9 - Intertransverse ligaments;

10 - Zygapophysial joints



А



Б

Рис. 153. Соединение черепа с позвоночником (А - вид изнутри, сзади, Б - вид сзади):

1 - Axis [CII]; 2 - Lateral atlanto-axial joint; 3 - Atlas [CI]; 4 - Atlanto-occipital joint; 5 - Occipital bone, lateral part; 6 - Occipital bone, basilar part; 7 - Anterior atlanto-occipital membrane; 8 - Joint capsule; Articular capsule; 9 - Posterior longitudinal ligament; 10 - Intervertebral disc; 11 - Cervical vertebrae [CIII], vertebral body; 12 - Axis [CII], vertebral arch; 13 - Atlas [CI], lateral mass; 14 - Occipital bone; 15 - Posterior atlanto-occipital membrane; 16 - Lateral atlanto-occipital ligament; 17 - Lateral atlanto-axial joint; Joint capsule; Articular capsule; 18 - Posterior tubercle

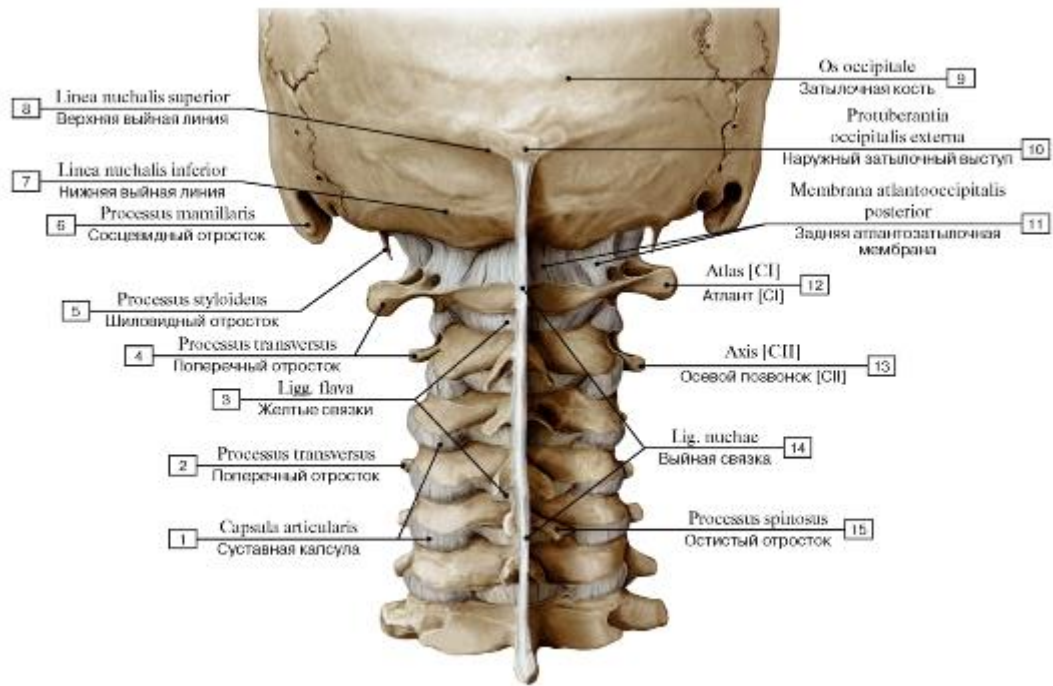


Рис. 154. Соединение позвонков шейного отдела, атлантозатылочное сочленение, вид сзади, общий вид:

1 - Joint capsule; Articular capsule; 2 - Transverse process; 3 - Ligamenta flava; 4 - Transverse process; 5 - Styloid process; 6 - Mammillary process; 7 - Inferior nuchal line; 8 - Superior nuchal line; 9 - Occipital bone; 10 - External occipital protuberance; 11 - Posterior atlantooccipital membrane; 12 - Atlas [C1]; 13 - Axis [C2]; 14 - Ligamentum nuchae; Nuchal ligament; 15 - Spinous process

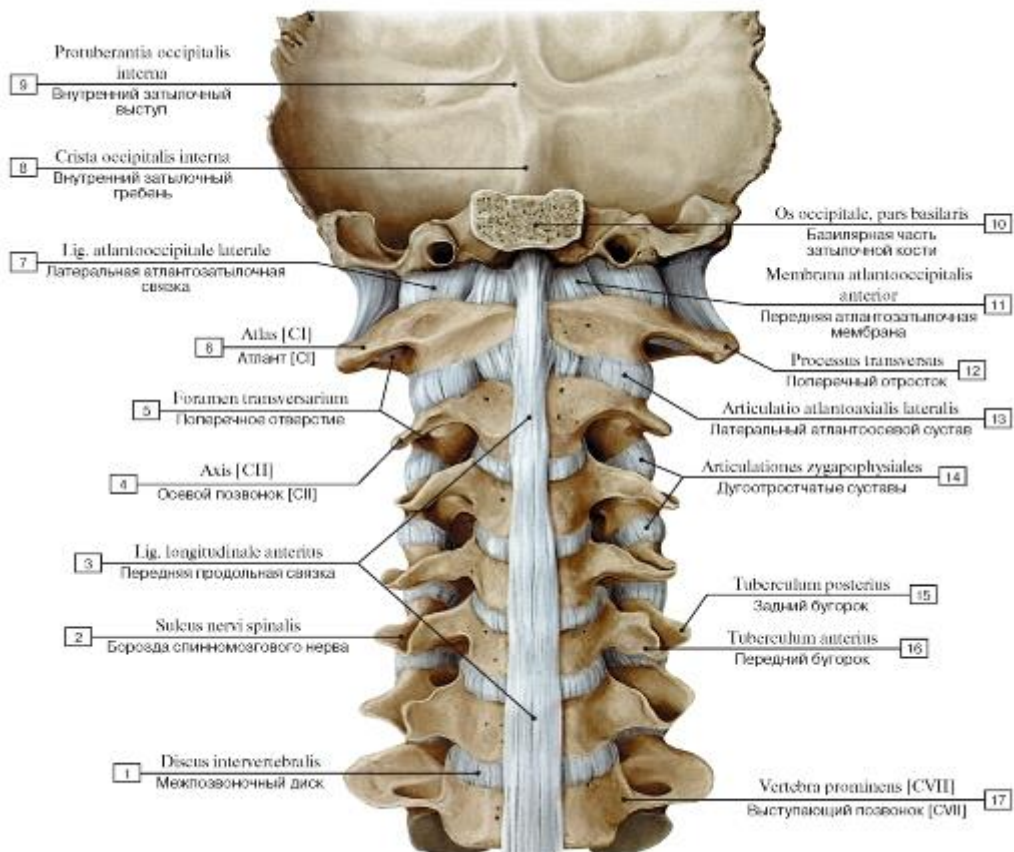


Рис. 155. Соединение позвонков шейного отдела, атлантозатылочное сочленение, вид сзади, большая часть черепа удалена:

1 - Intervertebral disc; 2 - Groove for spinal nerve; 3 - Anterior longitudinal ligament; 4 - Axis [CII]; 5 - Foramen transversarium; 6 - Atlas [CI]; 7 - Lateral atlanto-occipital ligament; 8 - Internal occipital crest; 9 - Internal occipital protuberance; 10 - Occipital bone, basilar part; 11 - Anterior atlanto-occipital membrane; 12 - Transverse process; 13 - Lateral atlanto-axial joint; 14 - Zygapophysial joints; 15 - Posterior tubercle; 16 - Anterior tubercle; 17 -Vertebra prominens [CVII]

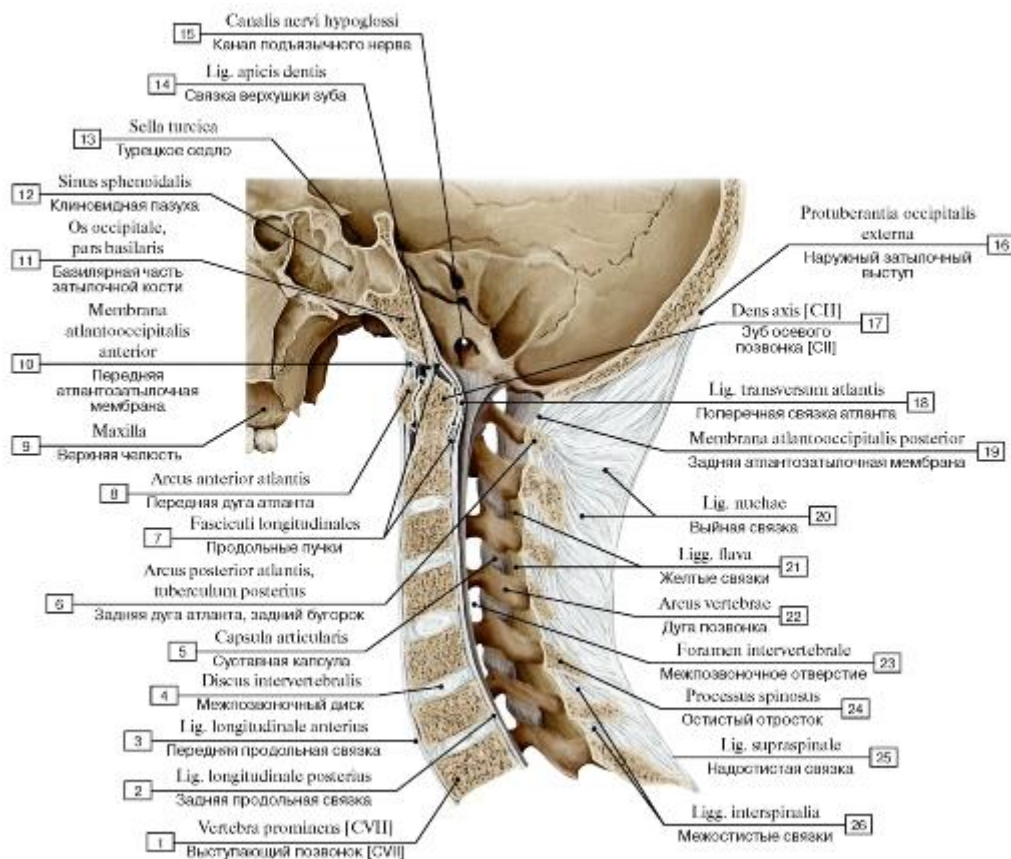


Рис. 156. Соединение позвонков шейного отдела, атлантозатылочное сочленение, вид сбоку, слева, распил в сагиттальной плоскости:

1 -Vertebra prominens [CVII]; 2 - Posterior longitudinal ligament; 3 - Anterior longitudinal ligament; 4 - Intervertebral disc; 5 - Joint capsule; Articular capsule; 6 - Posterior arch, posterior tubercle; 7 - Longitudinal bands; 8 - Anterior arch; 9 - Maxilla; 10 - Anterior atlanto-occipital membrane; 11 - Occipital bone, basilar part; 12 - Sphenoidal sinus; 13 - Sella turcica; 14 - Apical ligament of dens; 15 - Hypoglossal canal; 16 - External occipital protuberance; 17 - Dens axis [CII]; 18 - Transverse ligament of atlas; 19 - Posterior atlantooccipital membrane; 20 - Ligamentum nuchae; Nuchal ligament; 21 - Ligamenta flava; 22 -Vertebral arch; 23 - Intervertebral foramen; 24 - Spinous process; 25 - Supraspinous ligament; 26 - Interspinous ligaments

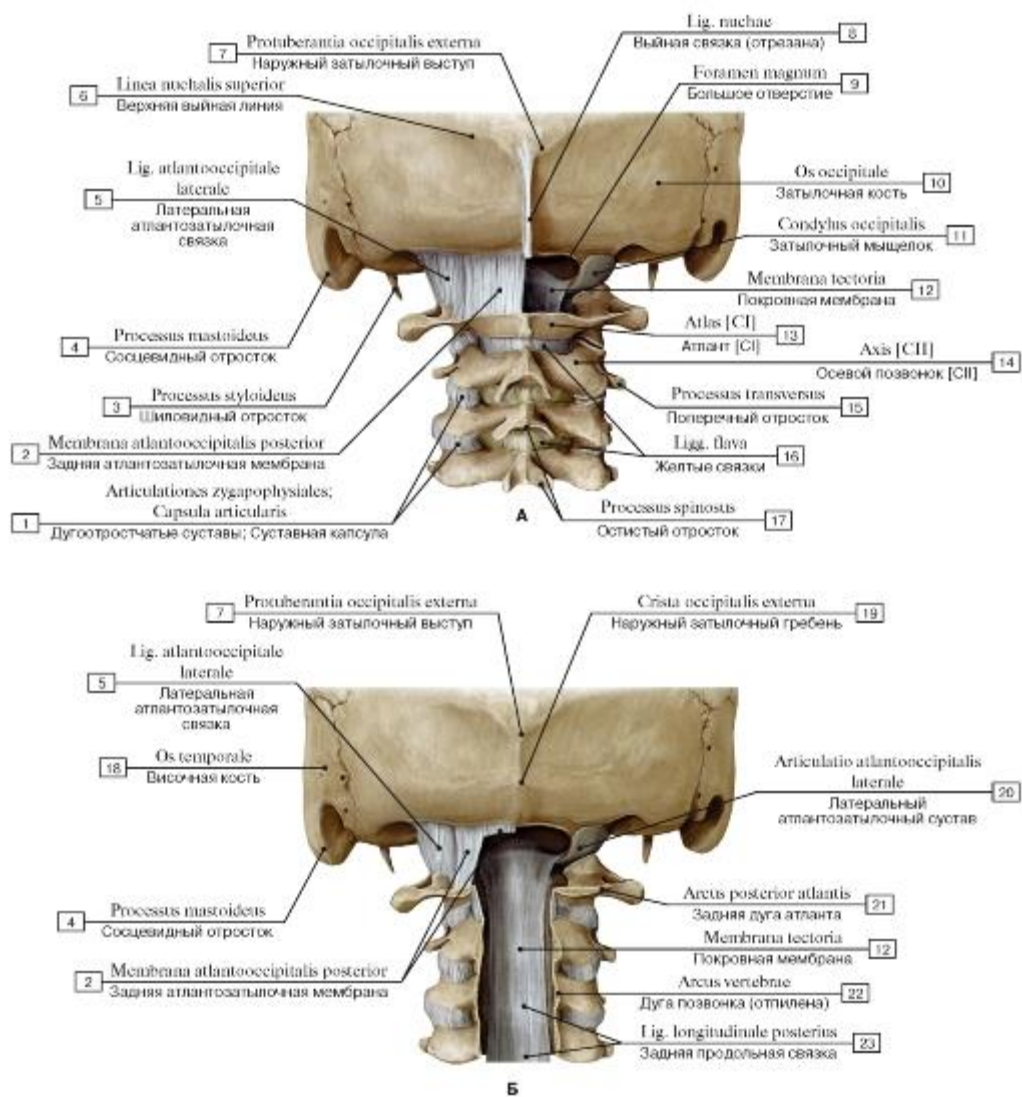


Рис. 157. Атлантозатылочное и атлантоосевое сочленения, вид сзади (А - задняя атлантозатылочная мембрана; Б - атлантозатылочный сустав, дуги позвонков отпилены):

- 1 - Zygapophysial joints; Joint capsule; Articular capsule; 2 - Posterior atlanto-occipital membrane; 3 - Styloid process; 4 - Mastoid process; 5 - Lateral atlanto-occipital ligament; 6 - Superior nuchal line; 7 - External occipital protuberance; 8 - Ligamentum nuchae; Nuchal ligament; 9 - Foramen magnum; 10 - Occipital bone; 11 - Occipital condyle; 12 - Tectorial membrane; 13 - Atlas [C1]; 14 - Axis [C2]; 15 - Transverse process; 16 - Ligamenta flava; 17 - Spinous process; 18 - Temporal bone; 19 - External occipital crest; 20 - Lateral atlantooccipital joint; 21 - Posterior arch; 22 - Vertebral arch; 23 - Posterior longitudinal ligament

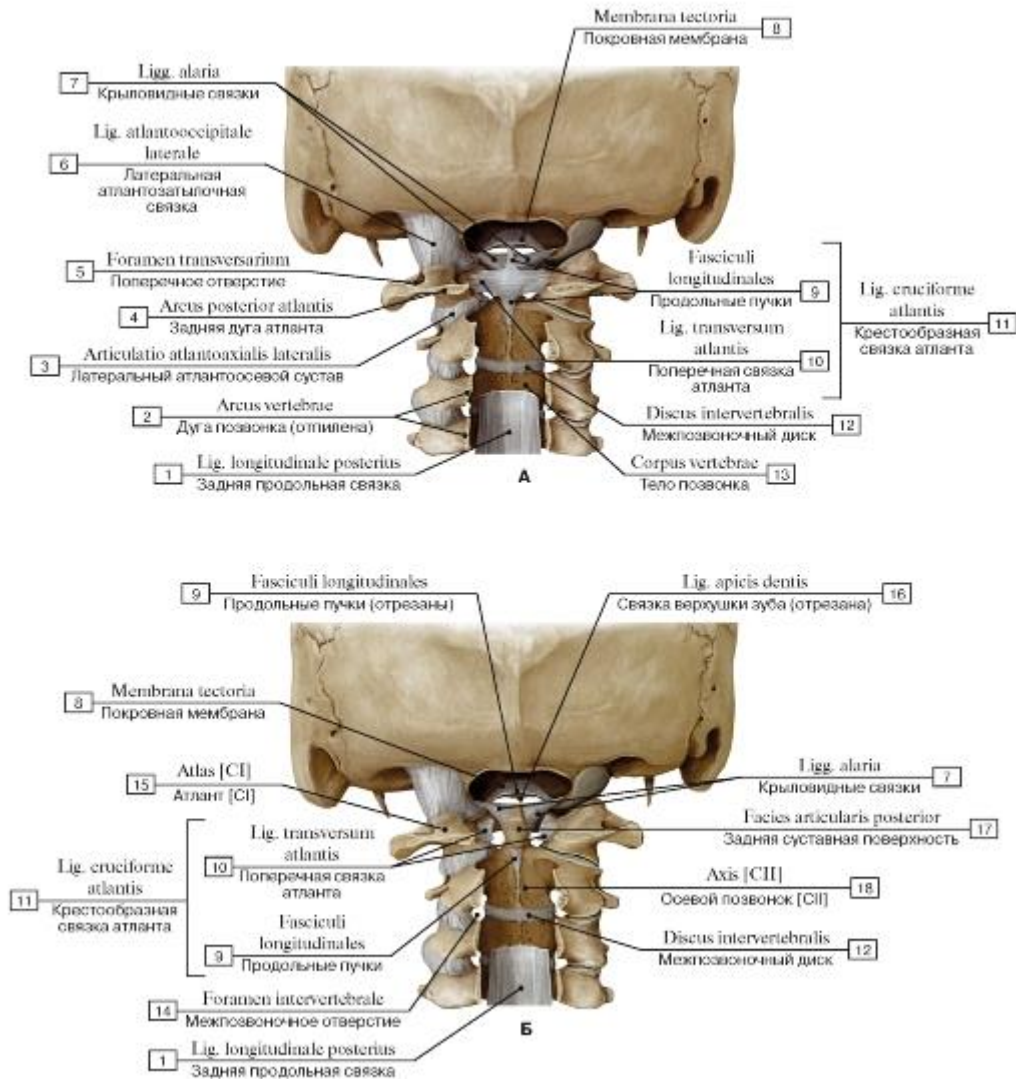


Рис. 158. Атлантозатылочное и атлантоосевое сочленения, вид сзади (А - атлантозатылочный и срединный атлантоосевой суставы, покровная мембрана удалена, дуги позвонков отпилены; Б - атлантозатылочный и срединный атлантоосевой суставы, покровная мембрана и крестообразная связка удалены, дуги позвонков отпилены):

- 1 - Posterior longitudinal ligament; 2 - Vertebral arch; 3 - Lateral atlanto-axial joint; 4 - Posterior arch; 5 - Foramen transversarium; 6 - Lateral atlanto-occipital ligament; 7 - Alar ligaments; 8 - Tectorial membrane; 9 - Longitudinal bands; 10 - Transverse ligament of atlas; 11 = 9 + 10 - Cruciate ligament of atlas; 12 - Intervertebral disc; 13 - Vertebral body; 14 - Intervertebral foramen; 15 - Atlas [C1]; 16 - Apical ligament of dens; 17 - Posterior articular facet; 18 - Axis [C2]

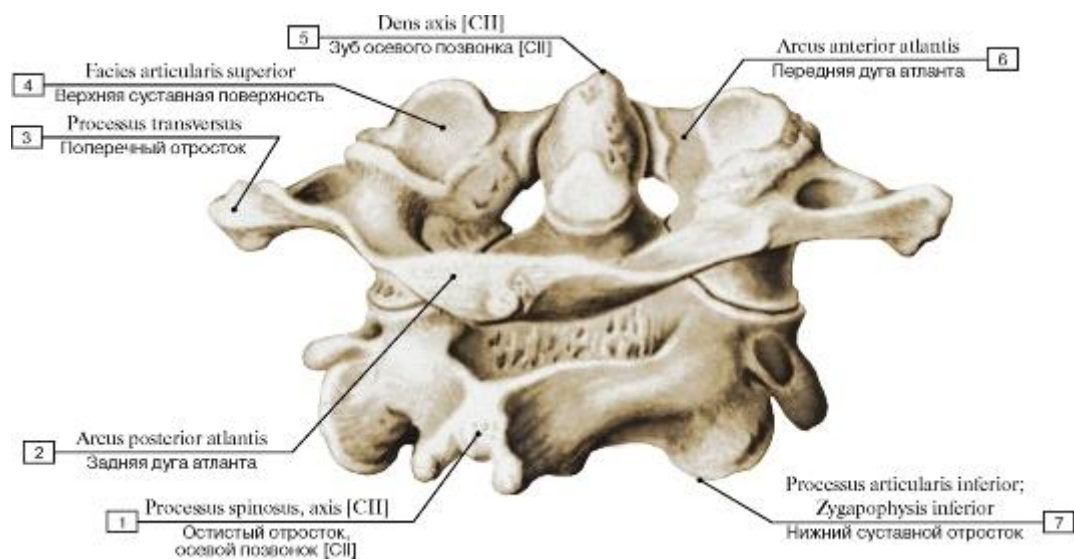


Рис. 159. Первый и второй шейные позвонки, вид сзади и справа:

1 - Spinous process; axis [CII]; 2 - Posterior arch; 3 - Transverse process; 4 - Superior articular surface; 5 - Dens axis [CII]; 6 - Anterior arch; 7 - Inferior articular process

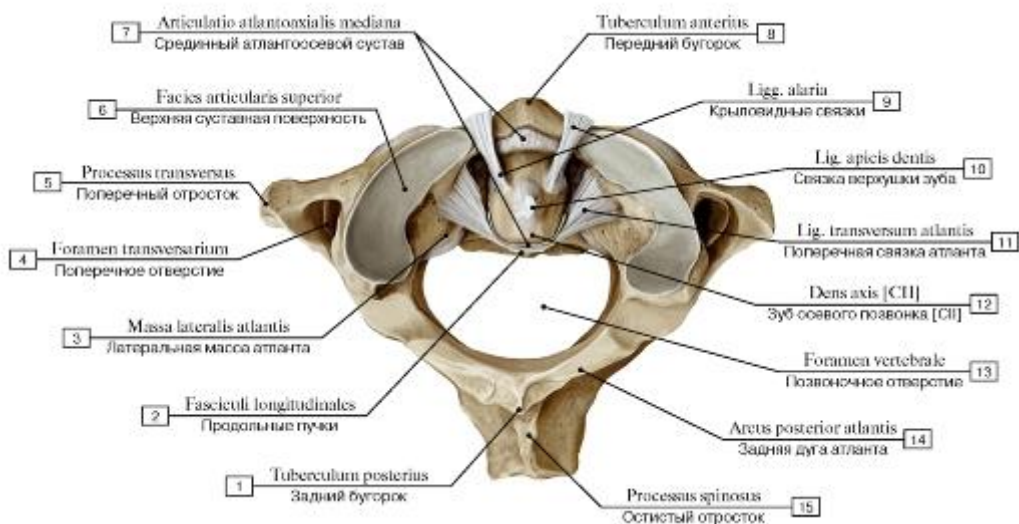


Рис. 160. Связки срединного атлантоосевого сустава, вид сверху:

1 - Posterior tubercle; 2 - Longitudinal bands; 3 - Lateral mass; 4 - Foramen transversarium; 5 - Transverse process; 6 - Superior articular facet; 7 - Median atlanto-axial joint; 8 - Anterior tubercle; 9 - Alar ligaments; 10 - Apical ligament of dens; 11 - Transverse ligament of atlas; 12 - Dens axis [CII]; 13 - Vertebral foramen; 14 - Posterior arch; 15 - Spinous process

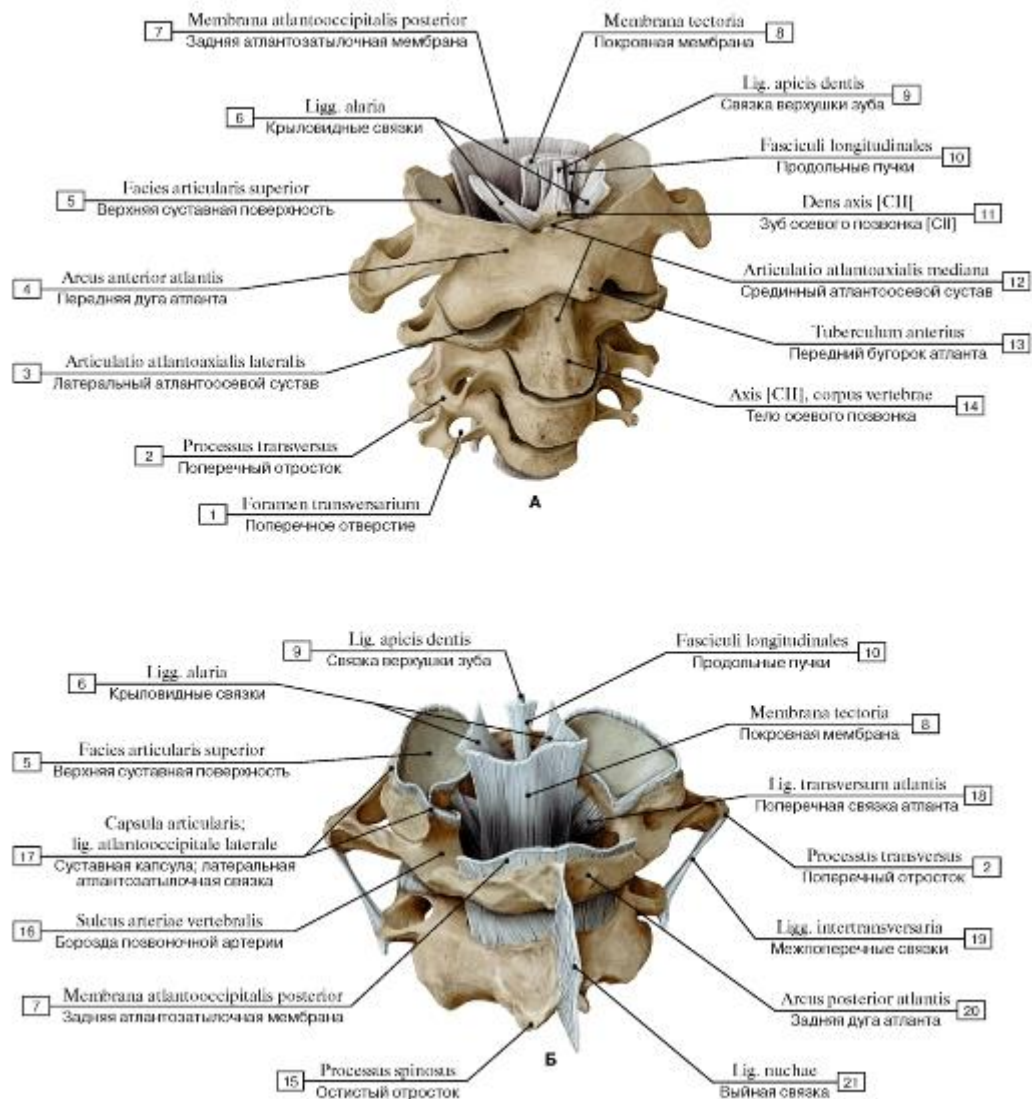


Рис. 161. Связки сочленения черепа с позвоночным столбом (А - вид спереди и справа, Б - вид сзади и слева):

I - Foramen transversarium; 2 - Transverse process; 3 - Lateral atlanto-axial joint; 4 - Anterior arch; 5 - Superior articular facet; 6 - Alar ligaments; 7 - Posterior atlanto-occipital membrane; 8 - Tectorial membrane; 9 - Apical ligament of dens; 10 - Longitudinal bands;

II - Dens axis [CII]; 12 - Median atlanto-axial joint; 13 - Anterior tubercle of atlas [CI]; 14 - Vertebral body of axis [CII]; 15 - Spinous process; 16 - Groove for vertebral artery; 17 - Joint capsule; Articular capsule; Lateral atlanto-occipital ligament; 18 - Transverse ligament

of atlas; 19 - Intertransverse ligaments; 20 - Posterior arch; 21 - Ligamentum nuchae; Nuchal ligament

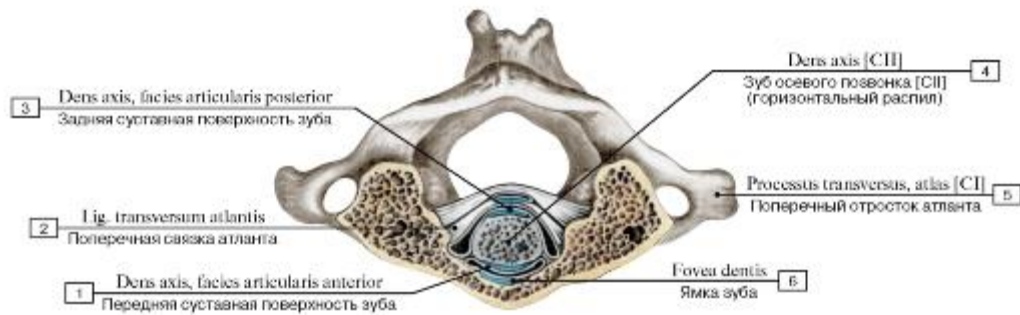


Рис. 162. Соединения атланта с зубом осевого позвонка, вид сверху:

1 - Dens, anterior articular facet; 2 - Transverse ligament of atlas; 3 - Dens, posterior articular facet; 4 - Dens axis [CII]; 5 - Transverse process atlas [C1]; 6 - Fovea for dens

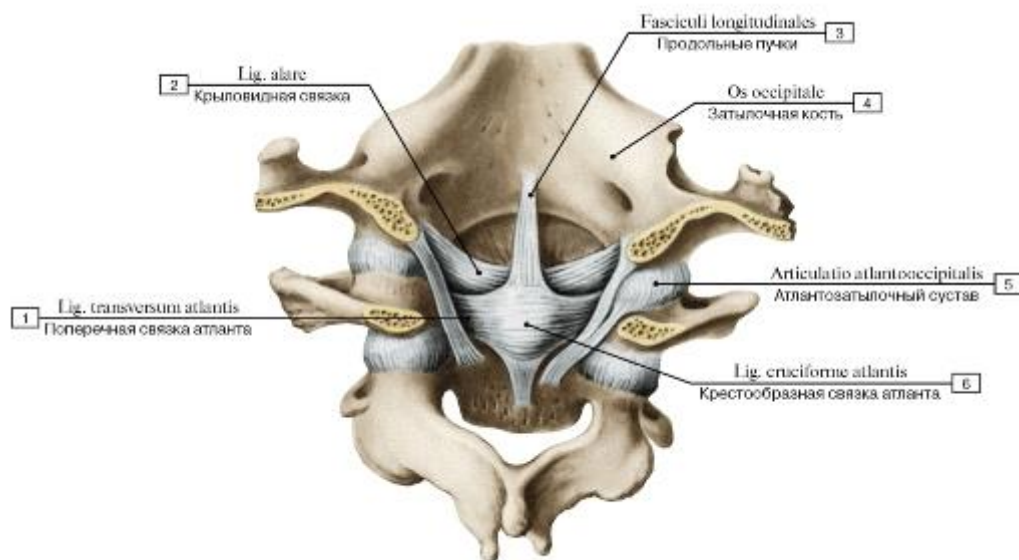
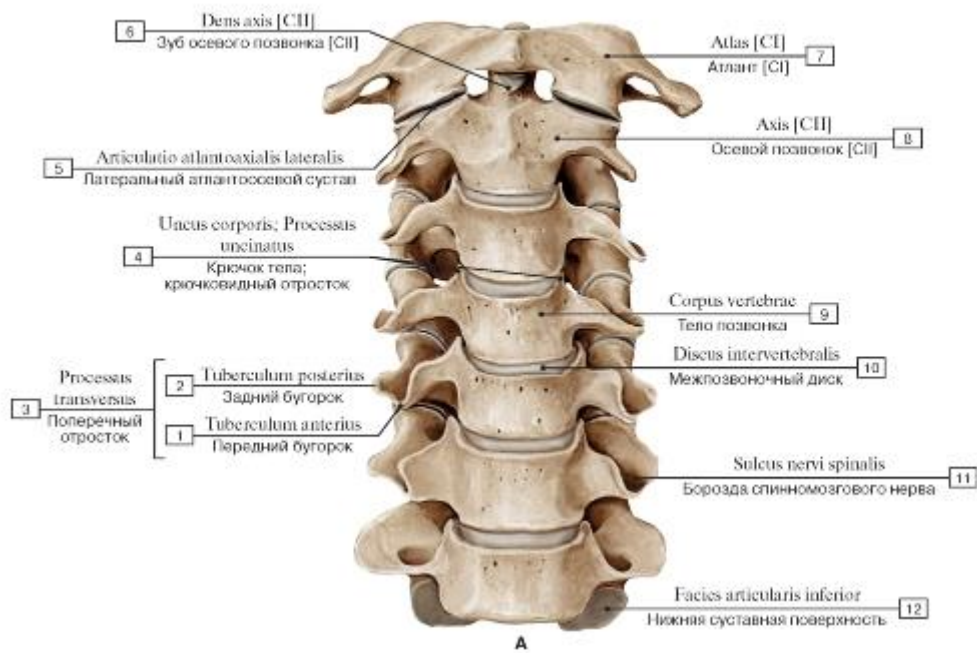
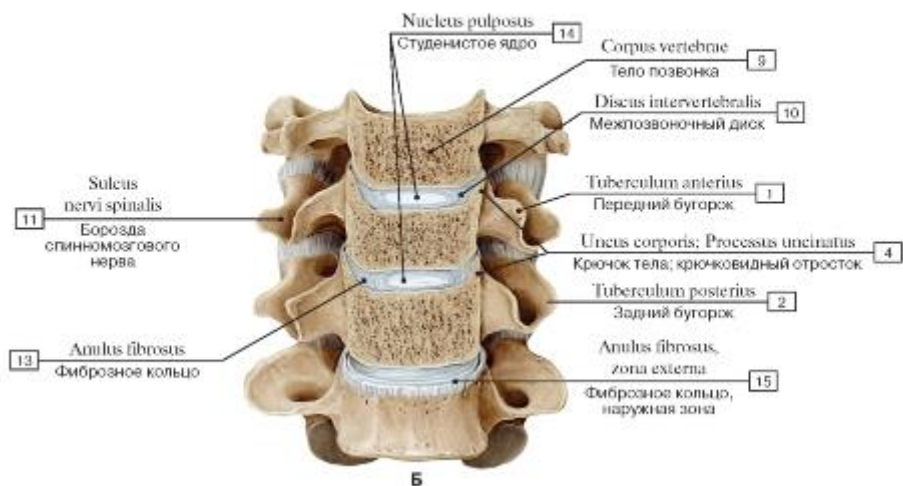


Рис. 163. Связки и суставы шейных позвонков и затылочной кости. Вид сзади, со стороны позвоночного канала:

1 - Transverse ligament of atlas; 2 - Alar ligament; 3 - Longitudinal bands; 4 - Occipital bone; 5 - Atlanto-occipital joint; 6 - Cruciate ligament of atlas



A



B

Рис. 164. Шейный отдел позвоночного столба, вид спереди (А - общий вид, Б - фронтальный распил на уровне тел позвонков):

1 - Anterior tubercle; 2 - Posterior tubercle; 3 = 1 + 2 - Transverse process; 4 - Uncus of body; Uncinate process; 5 - Lateral atlanto-axial joint; 6 - Dens axis [CII]; 7 - Atlas [CI]; 8 - Axis [CII]; 9 - Vertebral body; 10 - Intervertebral disc; 11 - Groove for spinal nerve; 12 - Inferior articular facet; 13 - Anulus fibrosus; 14 - Nucleus pulposus; 15 - Anulus fibrosus, outer zone

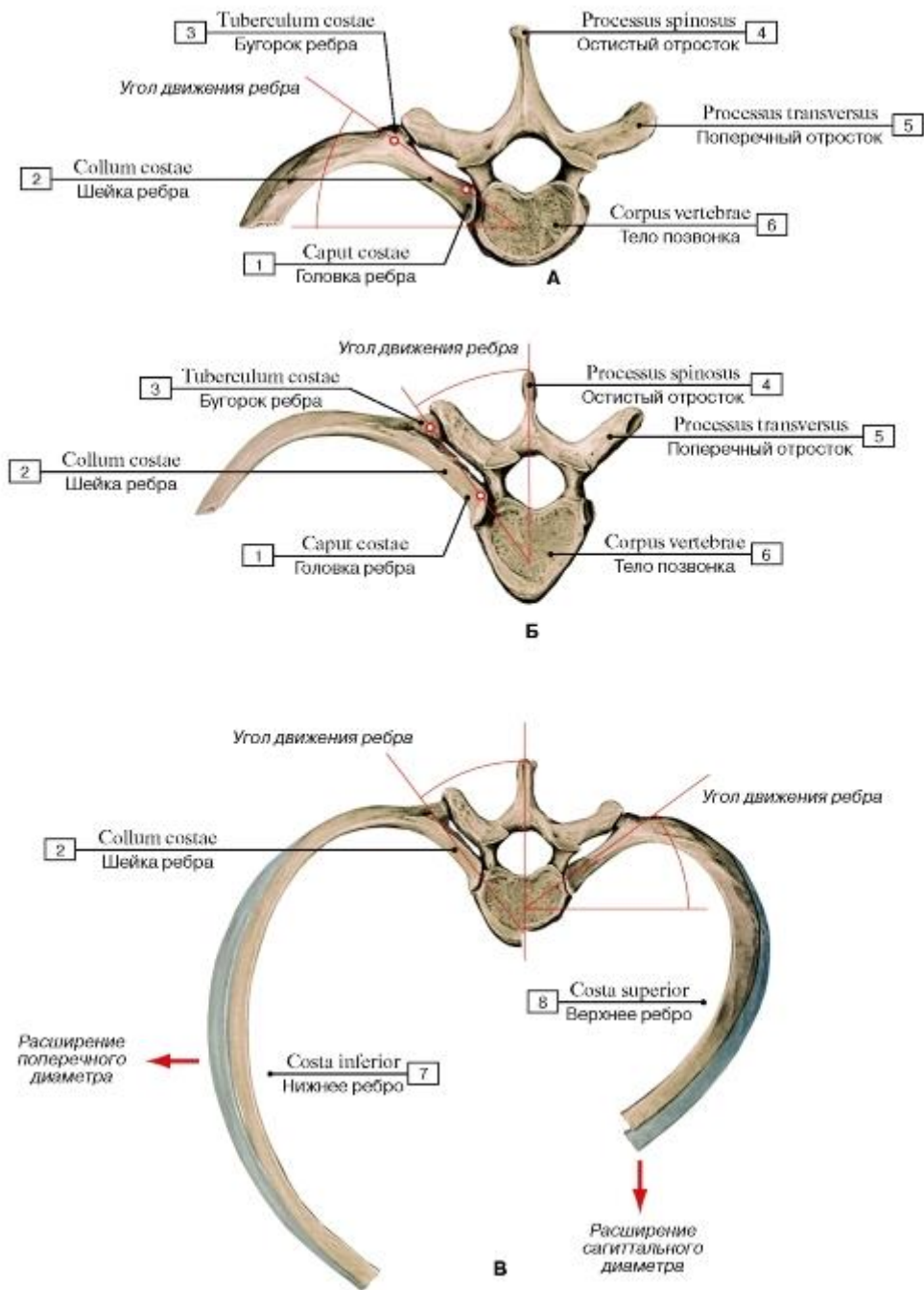


Рис. 165. Реберно-позвоночное сочленение (А - оси движения первого ребра, Б - оси движения нижних ребер, В - сравнительная характеристика движений верхних и нижних ребер):

1 - Head of rib; 2 - Neck of rib; 3 - Tubercle of rib; 4 - Spinous process; 5 - Transverse process; 6 - Vertebral body; 7 - Lower rib;

8 - Upper rib

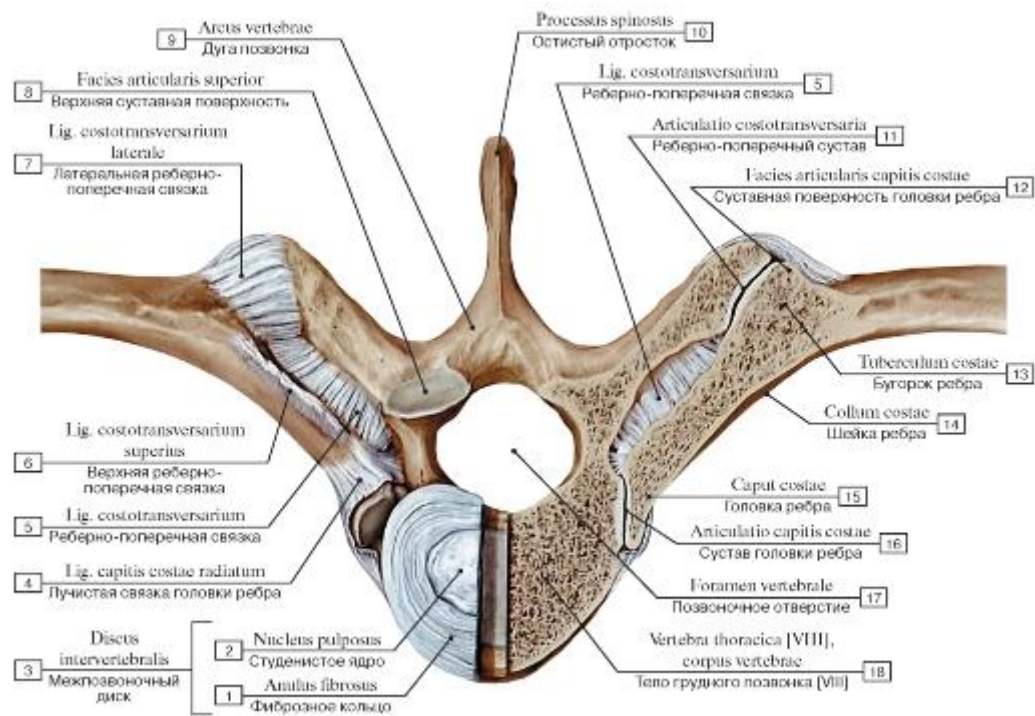


Рис. 166. Связки реберно-позвоночных сочленений, вид сверху:

1 - Anulus fibrosus; 2 - Nucleus pulposus; 3 = 1 + 2 - Intervertebral disc; 4 - Radiate ligament of head of rib; 5 - Costotransverse ligament; 6 - Superior costotransverse ligament; 7 - Lateral costotransverse ligament; 8 - Superior articular facet; 9 - Vertebral arch; 10 - Spinous process; 11 - Costotransverse joint; 12 - Articular facet; 13 - Tubercle; 14 - Neck of rib; 15 - Head of rib; 16 - Joint of head of rib; 17 - Vertebral foramen; 18 - Thoracic vertebra [VIII], vertebral body

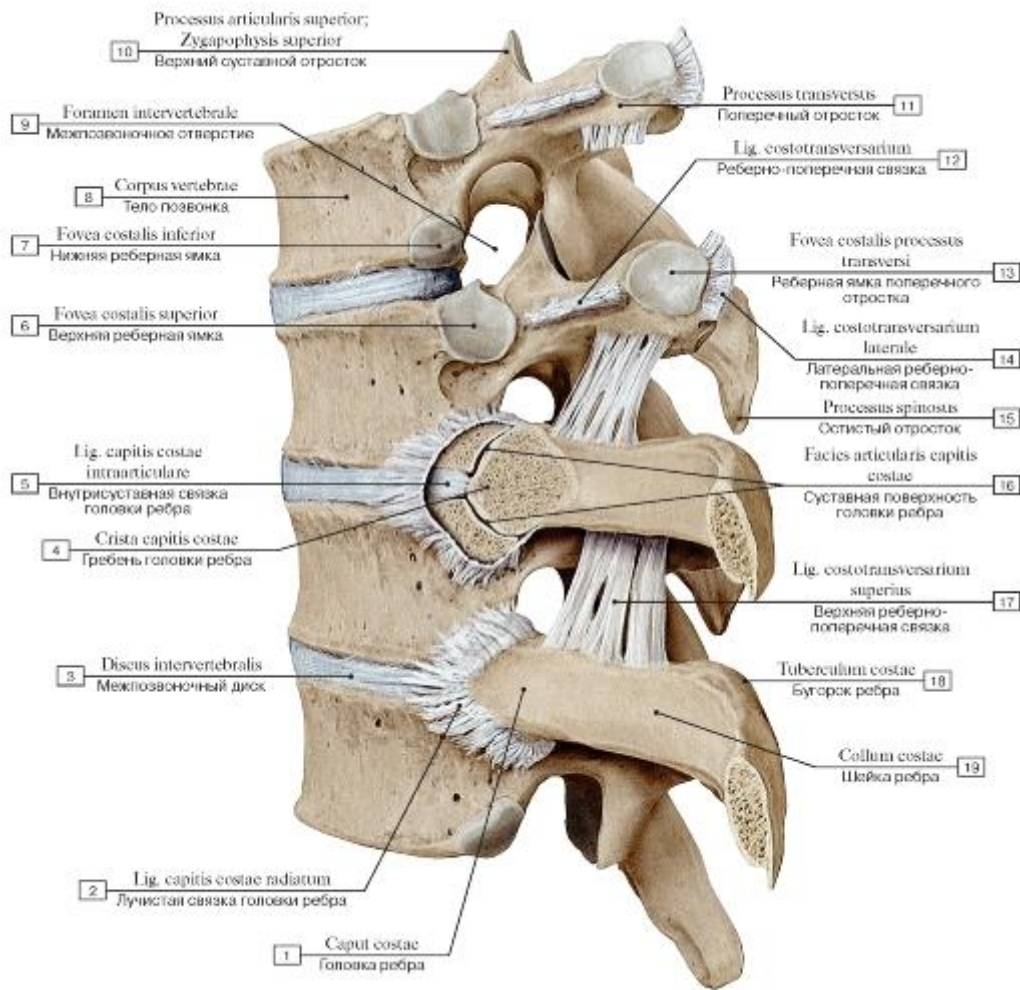


Рис. 167. Связки реберно-позвоночных сочленений, вид сбоку, слева (V-VIII грудные позвонки):

I - Head of rib; 2 - Radiate ligament of head of rib; 3 - Intervertebral disc; 4 - Crest of head of rib; 5 - Intra-articular ligament of head of rib; 6 - Superior costal facet; 7 - Inferior costal facet; 8 - Vertebral body; 9 - Intervertebral foramen; 10 - Superior articular process;

II - Transverse process; 12 - Costotransverse ligament; 13 - Transverse costal facet; 14 - Lateral costotransverse ligament; 15 - Spinous

process; 16 - Articular facet; 17 - Superior costotransverse ligament; 18 - Tubercle of rib; 19 - Neck of rib

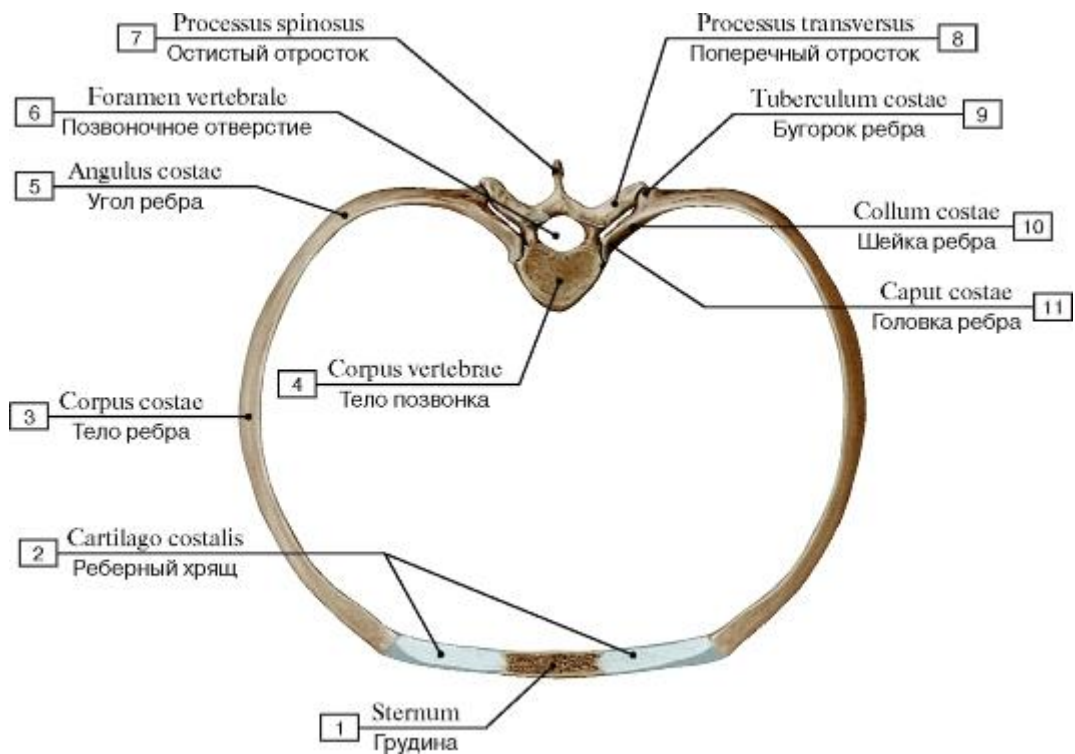


Рис. 168. Соединения ребер с позвоночным столбом и грудной:

1 - Sternum; 2 - Costal cartilage; 3 - Body of rib; Shaft of rib; 4 - Vertebral body; 5 - Angle of rib; 6 - Vertebral foramen; 7 - Spinous process; 8 - Transverse process; 9 - Tubercle; 10 - Neck of rib; 11 - Head of rib

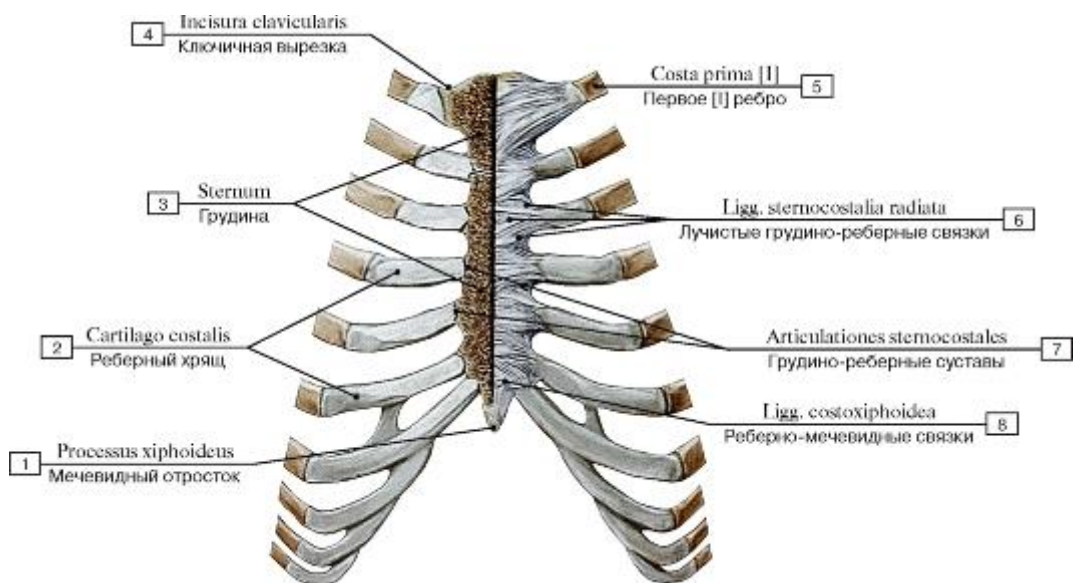


Рис. 169. Реберно-грудные сочленения, вид спереди:

1 - Xiphoid process; 2 - Costal cartilage; 3 - Sternum; 4 - Clavicular notch; 5 - First rib [I]; 6 - Radiate sternocostal ligaments; 7 - Ster-
nocostal joints; 8 - Costoxiphoid ligaments

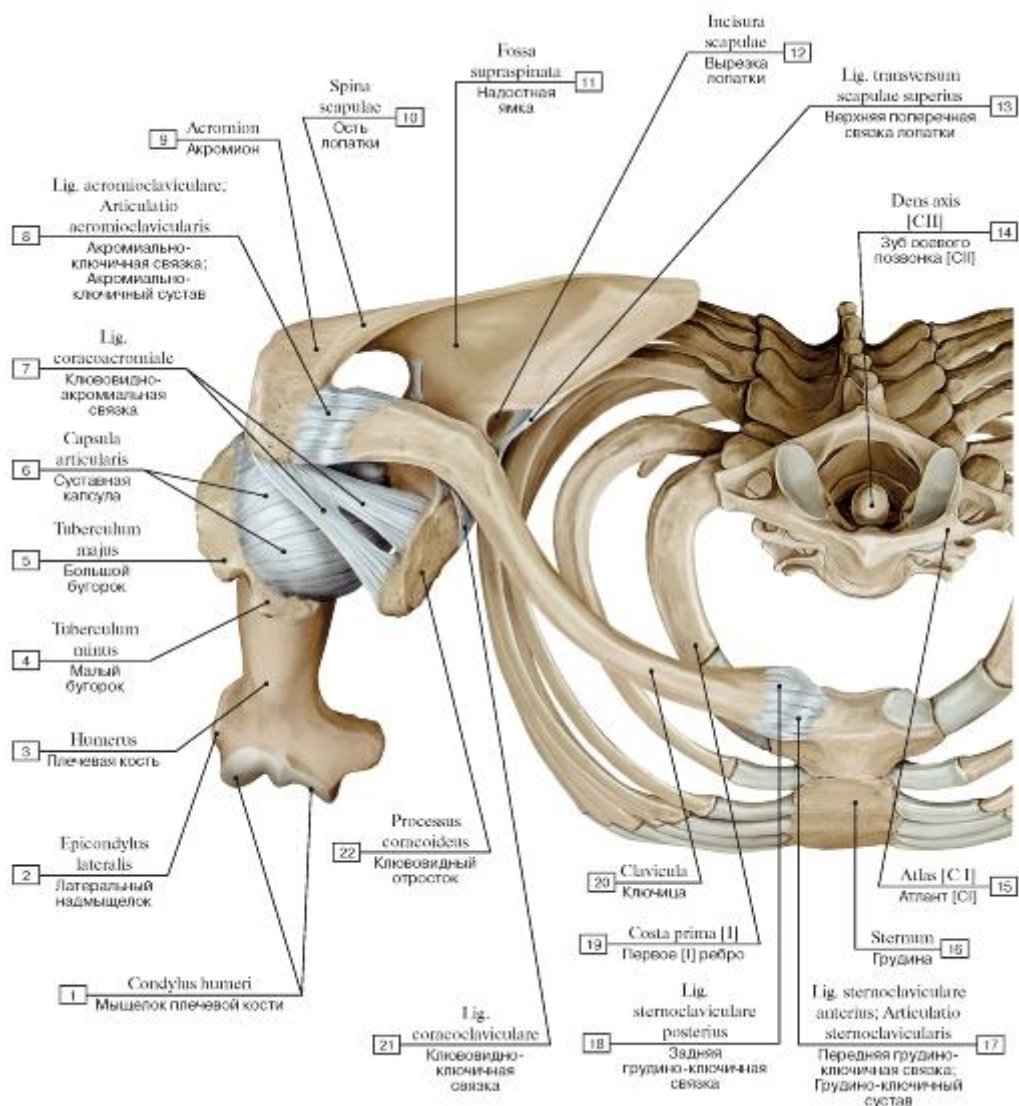


Рис. 170. Суставы ключицы и плечевой сустав, правые, вид сверху:

I - Condyle of humerus; 2 - Lateral epicondyle; 3 - Humerus; 4 - Lesser tubercle; 5 - Greater tubercle; 6 - Joint capsule; Articular capsule; 7 - Coraco-acromial ligament; 8 - Acromioclavicular ligament; Acromioclavicular joint; 9 - Acromion; 10 - Spine of scapula;

II - Supraspinous fossa; 12 - Suprascapular notch; 13 - Superior transverse scapular ligament; 14 - Dens axis [CII]; 15 - Atlas [CI]; 16 - Sternum; 17 - Anterior sternoclavicular ligament; Sternoclavicular joint; 18 - Posterior sternoclavicular ligament; 19 - First rib [I];

20 - Clavicle; 21 - Coracoclavicular ligament; 22 - Coracoid process

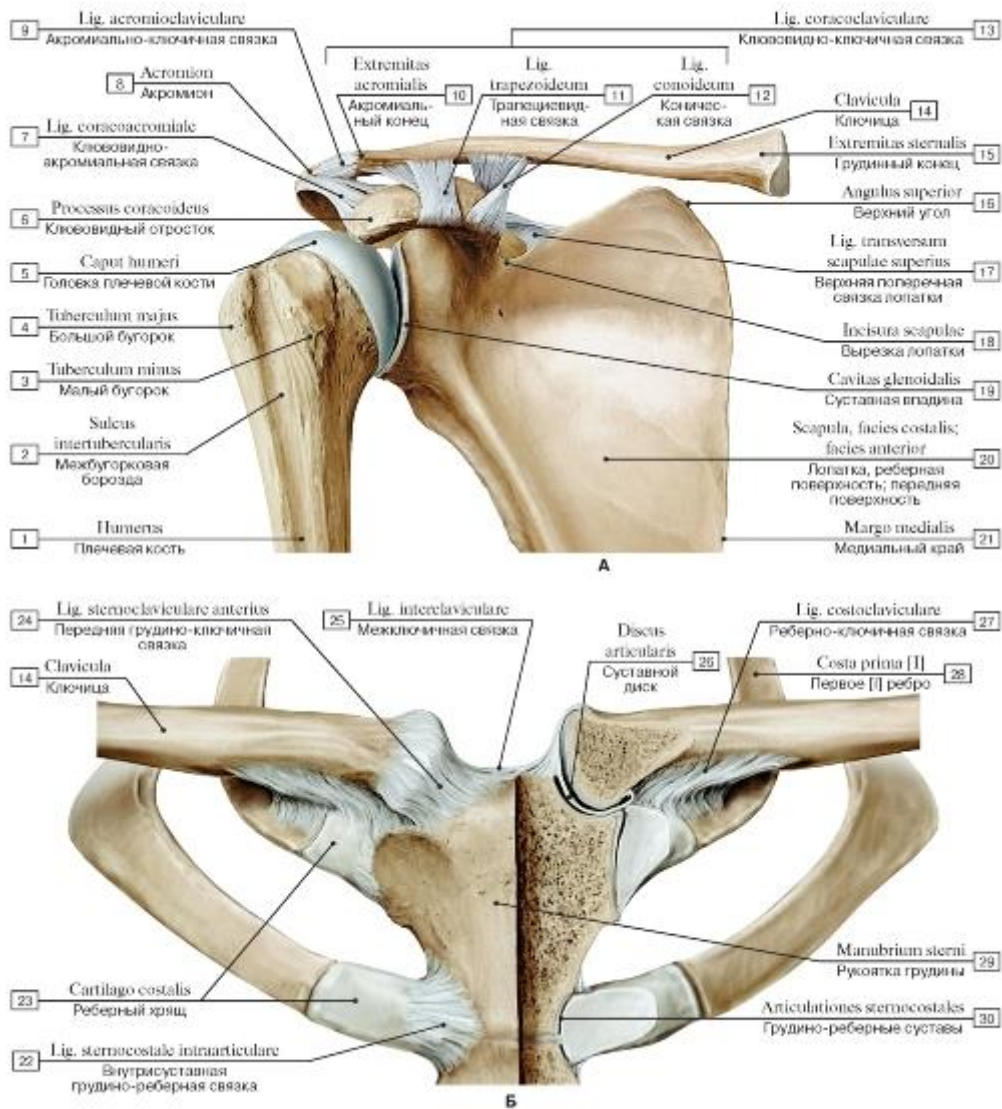


Рис. 171. Суставы пояса верхней конечности (А - акромально-ключичный сустав, правый, вид спереди, Б - грудно-ключичный сустав, вид спереди):

1 - Humerus; 2 - Intertubercular sulcus; Bicipital groove; 3 - Lesser tubercle; 4 - Greater tubercle; 5 - Head of humerus; 6 - Coracoid process; 7 - Coraco-acromial ligament; 8 - Acromion; 9 - Acromioclavicular ligament; 10 - Acromial end; 11 - Trapezoid ligament; 12 - Conoid ligament; 13 = 10 + 11 + 12 - Coracoclavicular ligament; 14 - Clavicle; 15 - Sternal end; 16 - Superior angle; 17 - Superior transverse scapular ligament; 18 - Suprascapular notch; 19 - Glenoid cavity; 20 - Scapula, costal surface; 21 - Medial border; 22 - Intraarticular sternocostal ligament; 23 - Costal cartilage; 24 - Anterior sternoclavicular ligament; 25 - Interclavicular ligament; 26 - Articular disc; 27 - Costoclavicular ligament; 28 - First rib [I]; 29 - Manubrium of sternum; 30 - Sternocostal joints

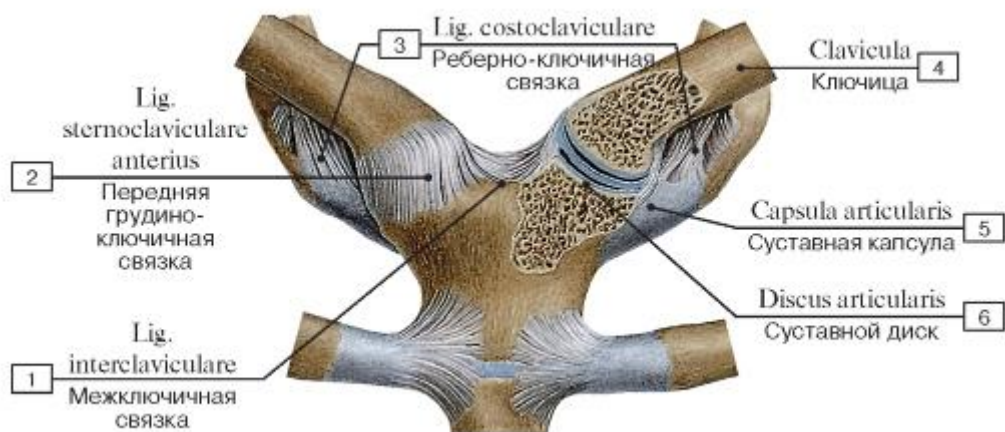


Рис. 172. Грудино-ключичный сустав:

1 - Interclavicular ligament; 2 - Anterior sternoclavicular ligament; 3 - Costoclavicular ligament; 4 - Clavicle; 5 - Joint capsule; Articular capsule; 6 - Articular disc

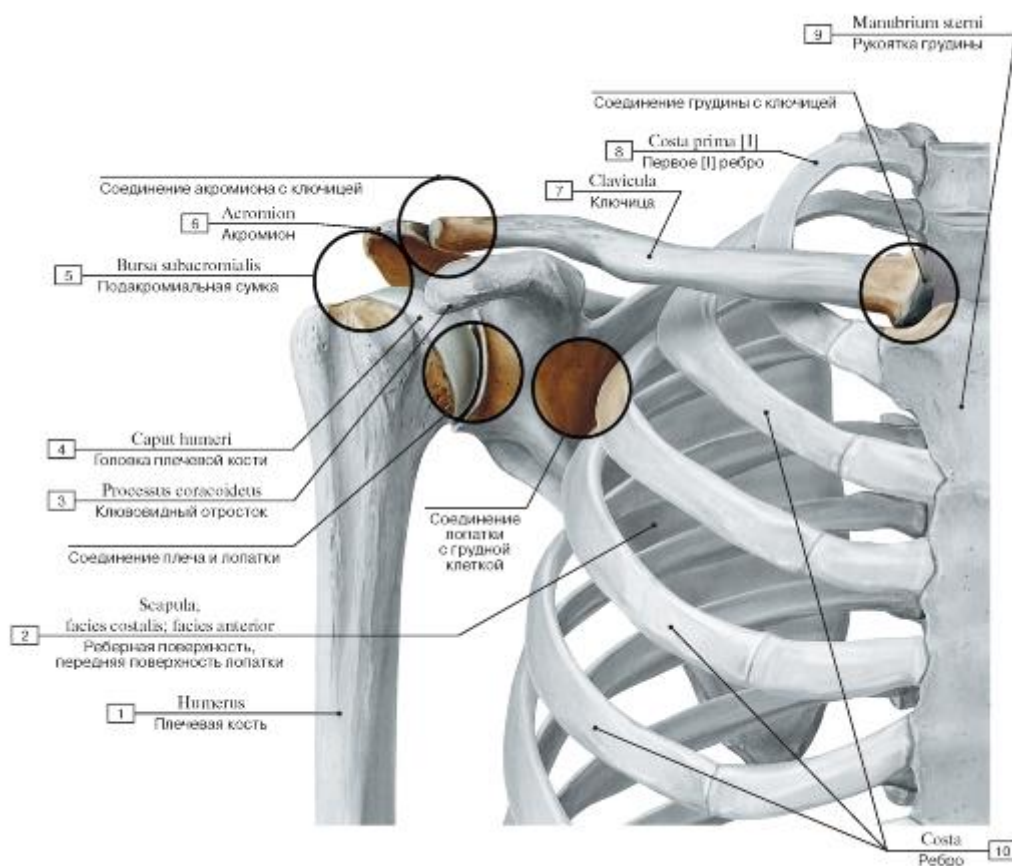


Рис. 173. Сочленение плеча и костей плечевого пояса, правого:

1 - Humerus; 2 - Scapula, costal surface; 3 - Coracoid process; 4 - Head of humerus; 5 - Subacromial bursa; 6 - Acromion; 7 - Clavicle; 8 - First rib [I]; 9 - Manubrium of sternum; 10 - Rib

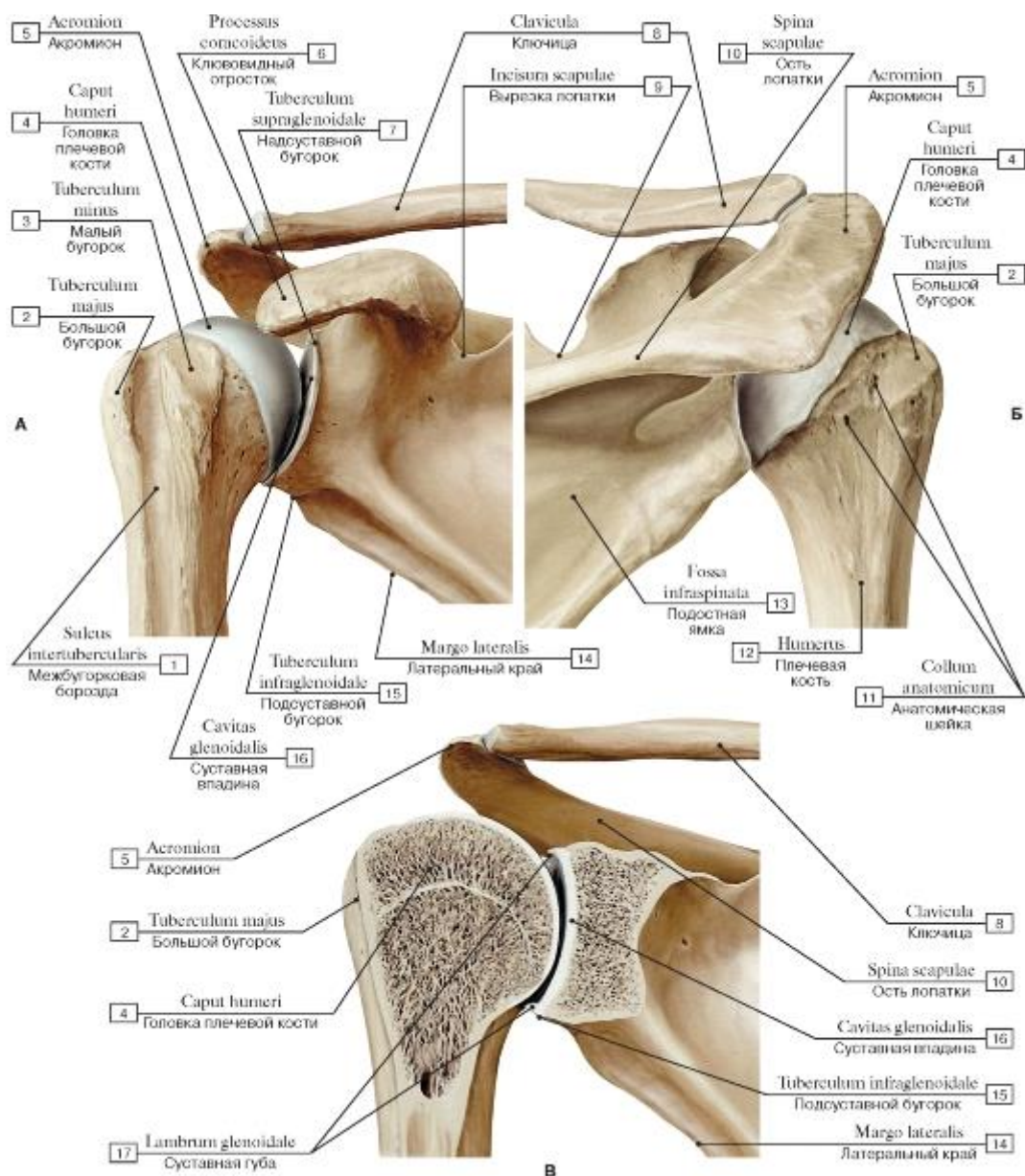


Рис. 174. Взаимоотношения лопатки и плечевой кости, правых (А - вид спереди, Б - вид сзади, В - вид спереди, головка плечевой кости и часть лопатки распилены во фронтальной плоскости):

1 - Intertubercular sulcus; Bicipital groove; 2 - Greater tubercle; 3 - Lesser tubercle; 4 - Head of humerus; 5 - Acromion; 6 - Coracoid process; 7 - Supraglenoid tubercle; 8 - Clavicle; 9 - Suprascapular notch; 10 - Spine of scapula; 11 - Anatomical neck; 12 - Humerus; 13 - Infraspinous fossa; 14 - Lateral border; 15 - Infraglenoid tubercle; 16 - Glenoid cavity; 17 - Glenoid labrum

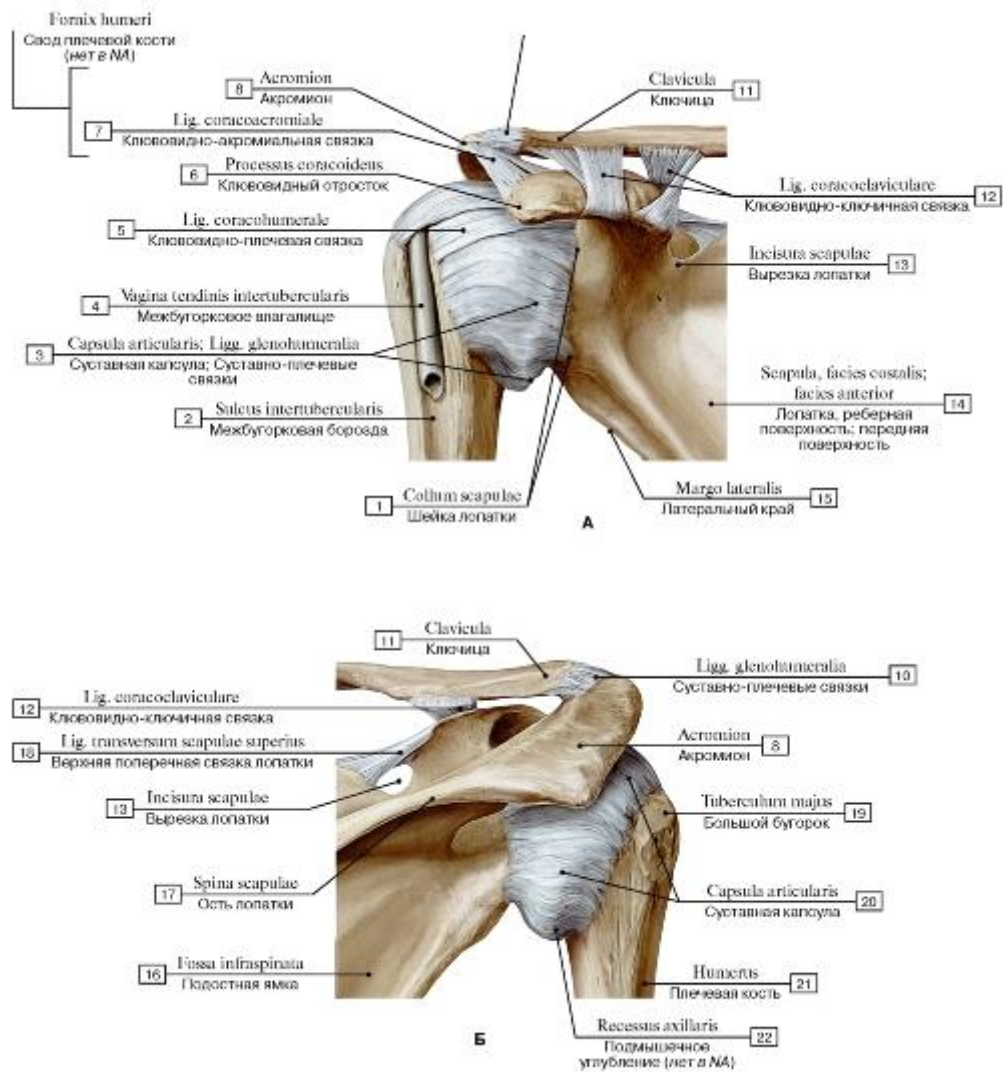


Рис. 175. Плечевой сустав, правый (А - вид спереди, Б - вид сзади):

1 - Neck of scapula; 2 - Intertubercular sulcus; Bicipital groove; 3 - Joint capsule; Articular capsule; Glenohumeral ligaments; 4 - Intertubercular tendon sheath; Bicipital groove; 5 - Coracohumeral ligament; 6 - Coracoid process; 7 - Coraco-acromial ligament; 8 - Acromion; 9 = 7 + 8 - Fornix of humerus; 10 - Glenohumeral ligaments; 11 - Clavicle; 12 - Coracoclavicular ligament; 13 - Suprascapular notch; 14 - Scapula, costal surface; 15 - Lateral margin; 16 - Infraspinous fossa; 17 - Spine of scapula; 18 - Superior transverse scapular ligament; 19 - Greater tubercle; 20 - Joint capsule; Articular capsule; 21 - Humerus; 22 - Axillar recess

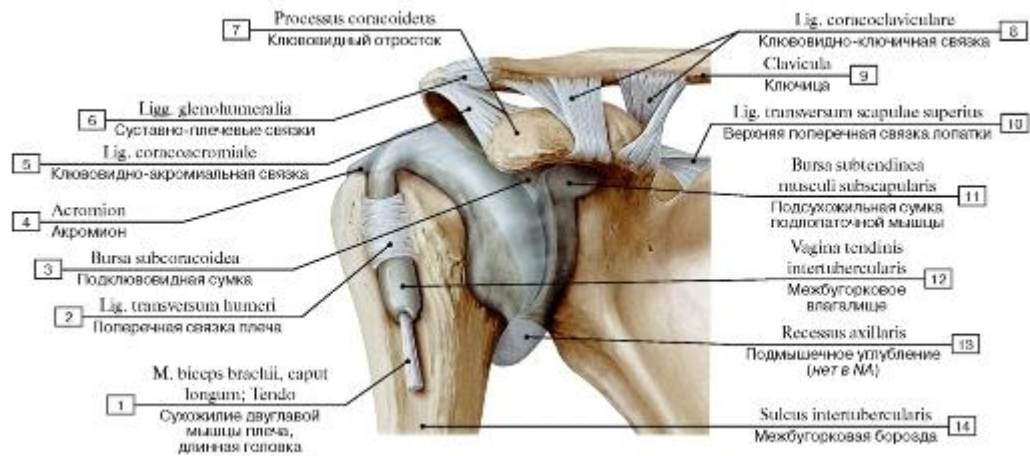


Рис. 176. Синовиальная мембрана плечевого сустава, правого:

1 - Biceps brachii, long head; Tendon; 2 - Transverse humeral ligament; 3 - Subcoracoid bursa; 4 - Acromion; 5 - Coraco-acromial ligament; 6 - Glenohumeral ligaments; 7 - Coracoid process; 8 - Coracoclavicular ligament; 9 - Clavicle; 10 - Superior transverse scapular ligament; 11 - Subtendinous bursa of subscapularis; 12 - Intertubercular tendon sheath; 13 - Axillar recess; 14 - Intertubercular sulcus;

Bicipital groove

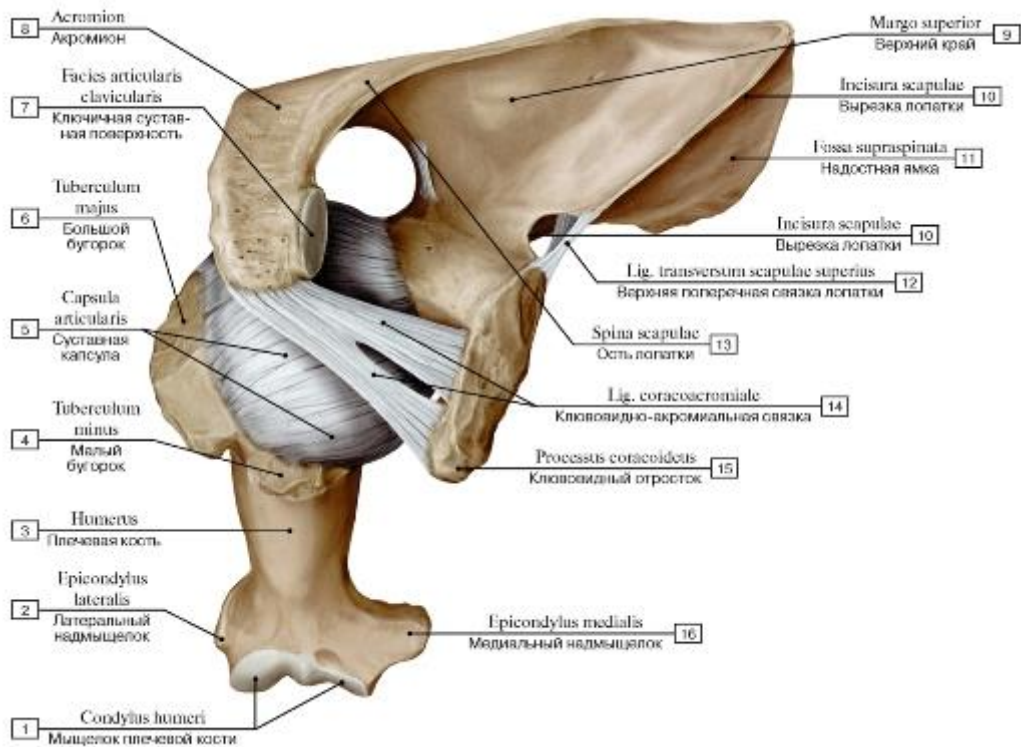


Рис. 177. Плечевой сустав, правый, вид сверху:

1 - Condyle of humerus; 2 - Lateral epicondyle; 3 - Humerus; 4 - Lesser tubercle; 5 - Joint capsule; Articular capsule; 6 - Greater tubercle; 7 - Clavicular facet; 8 - Acromion; 9 - Superior border; 10 - Suprascapular notch; 11 - Suprascapular fossa; 12 - Superior transverse scapular ligament; 13 - Spine of scapula; 14 - Coraco-acromial ligament; 15 - Coracoid process; 16 - Medial epicondyle

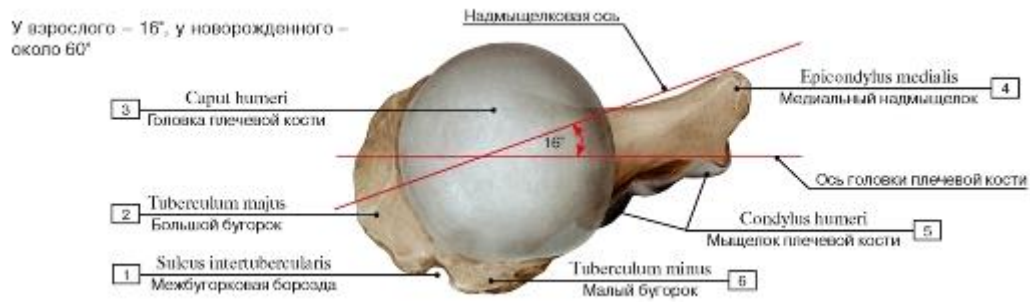

Рис. 178. Вращение плечевой кости в плечевом суставе:

1 - Intertubercular sulcus; Bicipital groove; 2 - Greater tubercle; 3 - Head of humerus; 4 - Medial epicondyle; 5 - Condyle of humerus;

6 - Lesser tubercle

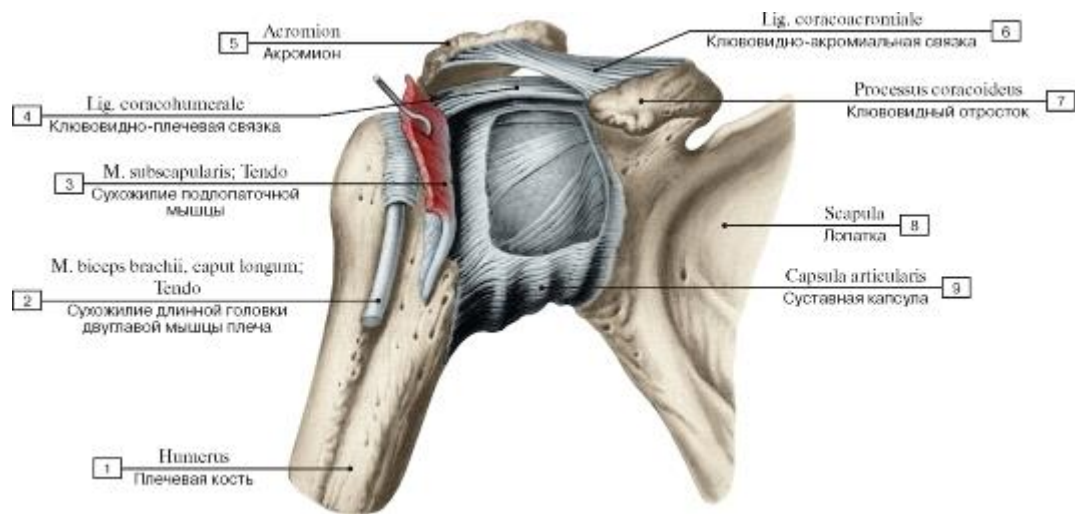


Рис. 179. Капсула и связки плечевого сустава, правого, вид спереди:

1 - Humerus; 2 - Biceps brachii, long head; Tendon; 3 - Subscapularis; Tendon; 4 - Coracohumeral ligament; 5 - Acromion; 6 - Coracoacromial ligament; 7 - Coracoid process; 8 - Scapula; 9 - Joint capsule; Articular capsule

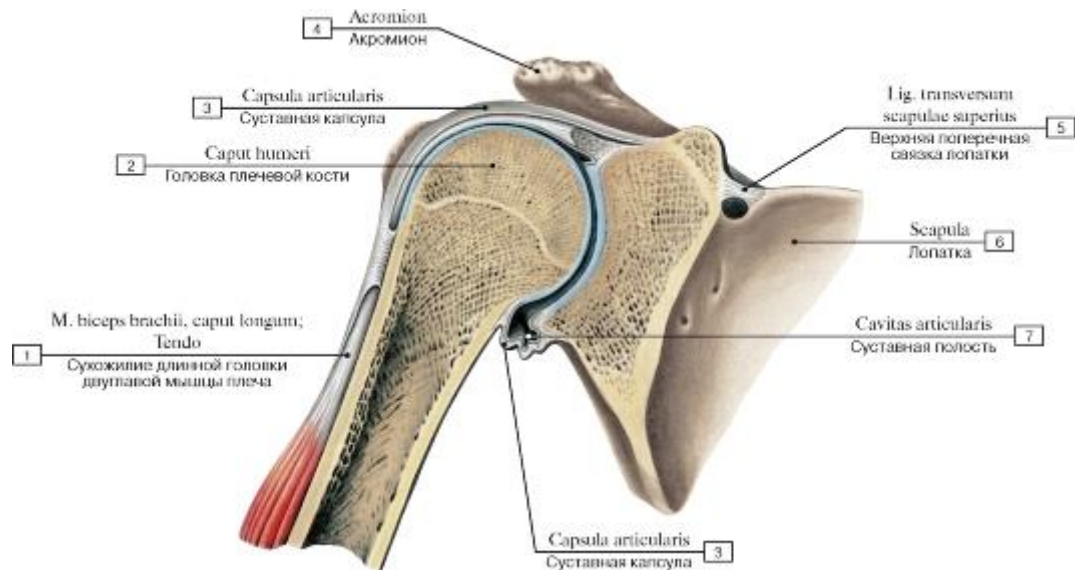


Рис. 180. Плечевой сустав, правый, вид спереди (фронтальный распил):

1 - Biceps brachii, long head; Tendon; 2 - Head of humerus; 3 - Joint capsule; Articular capsule; 4 - Acromion; 5 - Superior transverse scapular ligament; 6 - Scapula; 7 - Articular cavity

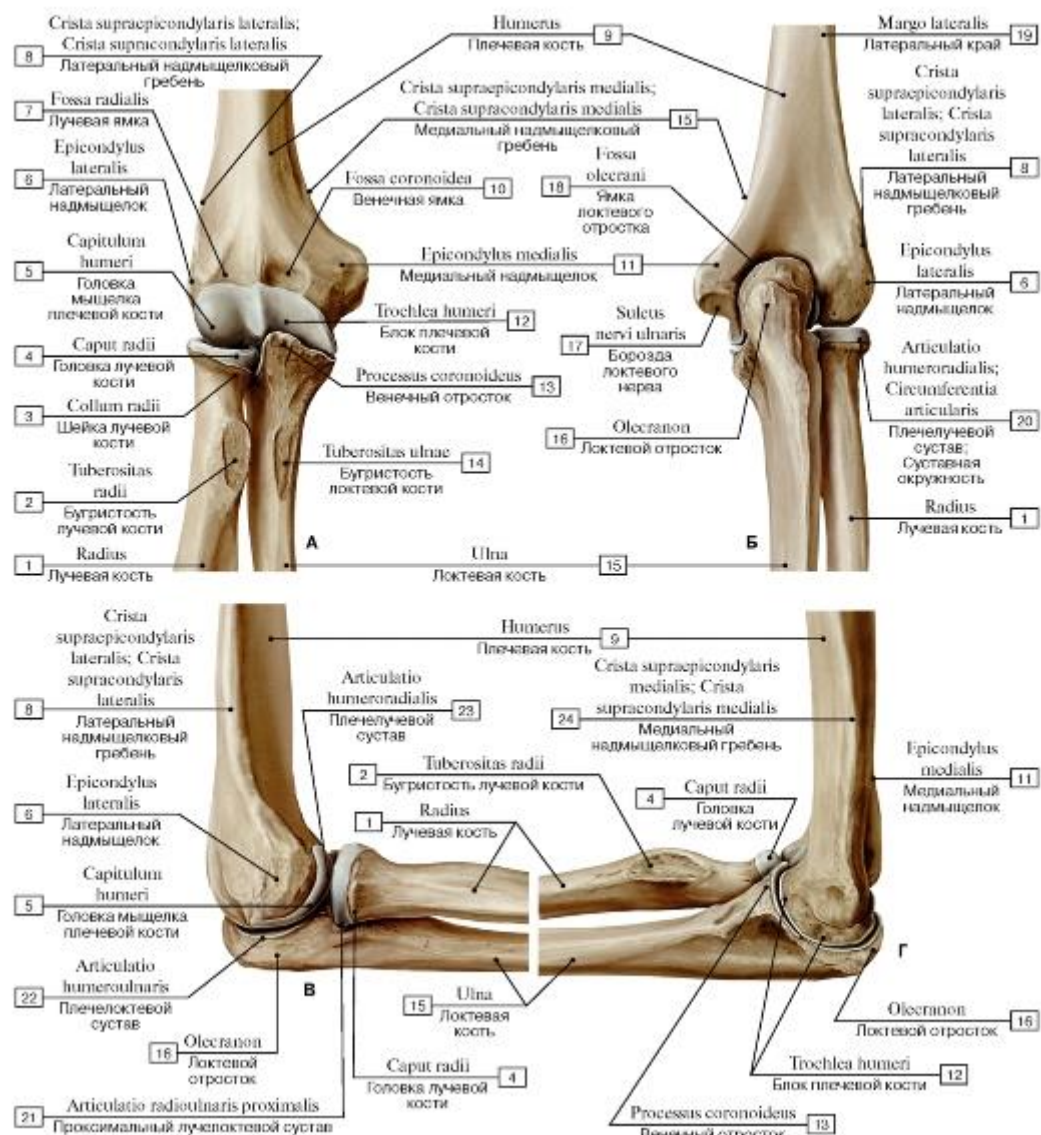


Рис. 181. Взаимоотношения плечевой кости и костей предплечья, правого (А - вид спереди, Б - вид сзади, В - вид с латеральной стороны, Г - вид с медиальной стороны):

1 - Radius; 2 - Radial tuberosity; 3 - Neck of radius; 4 - Head of radius; 5 - Capitulum; 6 - Lateral epicondyle; 7 - Radial fossa; 8 - Lateral supraepicondylar ridge; Lateral supracondylar ridge; 9 - Humerus; 10 - Coronoid fossa; 11 - Medial epicondyle; 12 - Trochlea; 13 - Coronoid process; 14 - Tuberosity of ulna; 15 - Ulna; 16 - Olecranon; 17 - Groove for ulnar nerve; 18 - Olecranon fossa; 19 - Lateral margin; 20 - Humeroradial joint; Articular circumference; 21 - Proximal radio-ulnar joint; 22 - Humeroulnar joint; 23 - Humeroradial joint; 24 - Medial supraepicondylar ridge; Medial supracondylar ridge

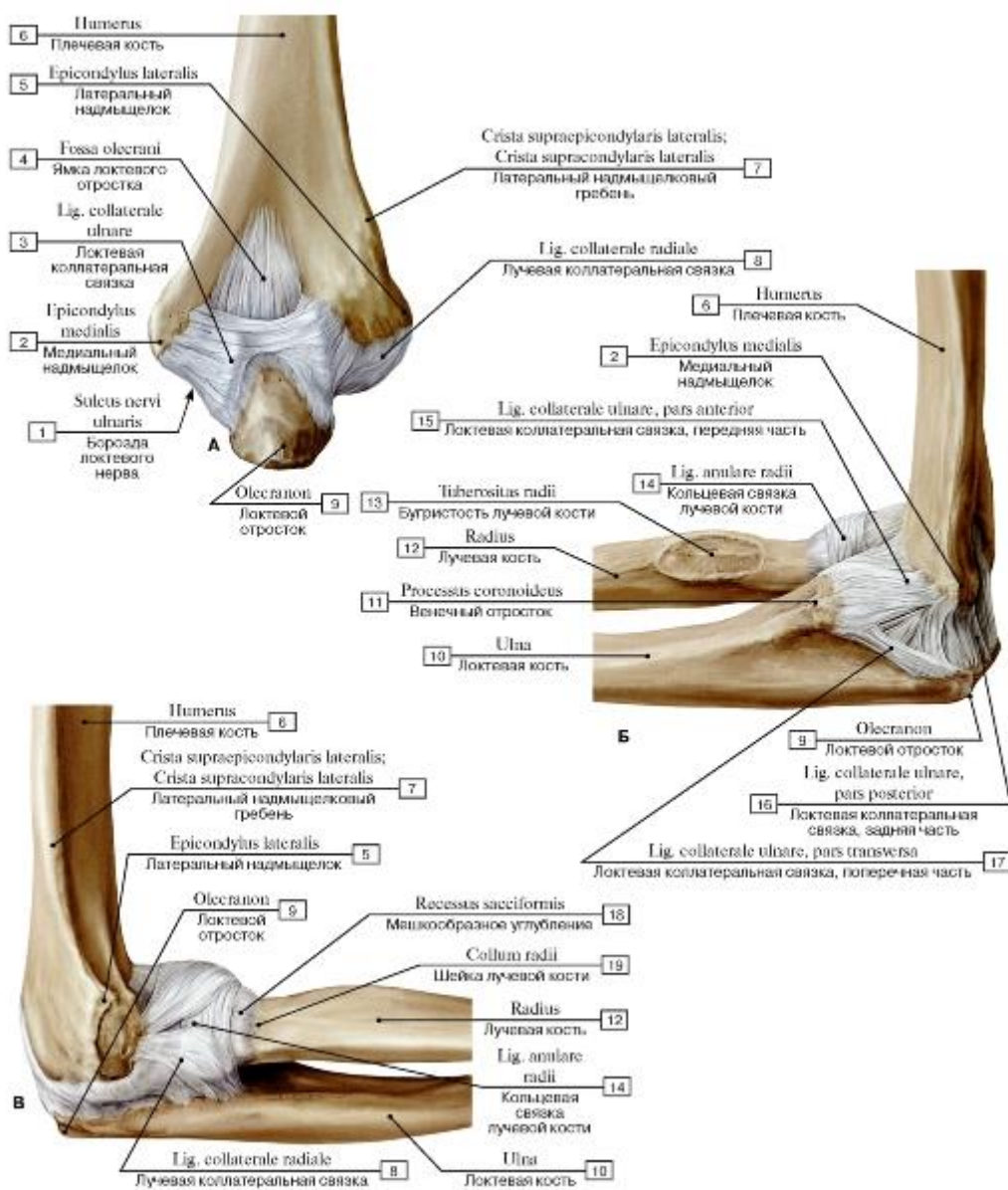


Рис. 182. Локтевой сустав, правый (А - вид сзади, Б - вид с медиальной стороны, В - вид с латеральной стороны):

I - Groove for ulnar nerve; 2 - Medial epicondyle; 3 - Ulnar collateral ligament; 4 - Olecranon fossa; 5 - Lateral epicondyle; 6 - Humerus; 7 - Lateral supraepicondylar ridge; Lateral supracondylar ridge; 8 - Radial collateral ligament; 9 - Olecranon; 10 - Ulna;

II - Coronoid process; 12 - Radius; 13 - Radial tuberosity; 14 - Anular ligament of radius; 15 - Ulnar collateral ligament, anterior part; 16 - Ulnar collateral ligament, posterior part; 17 - Ulnar collateral ligament, transverse part; 18 - Sacciform recess; 19 - Neck of radius

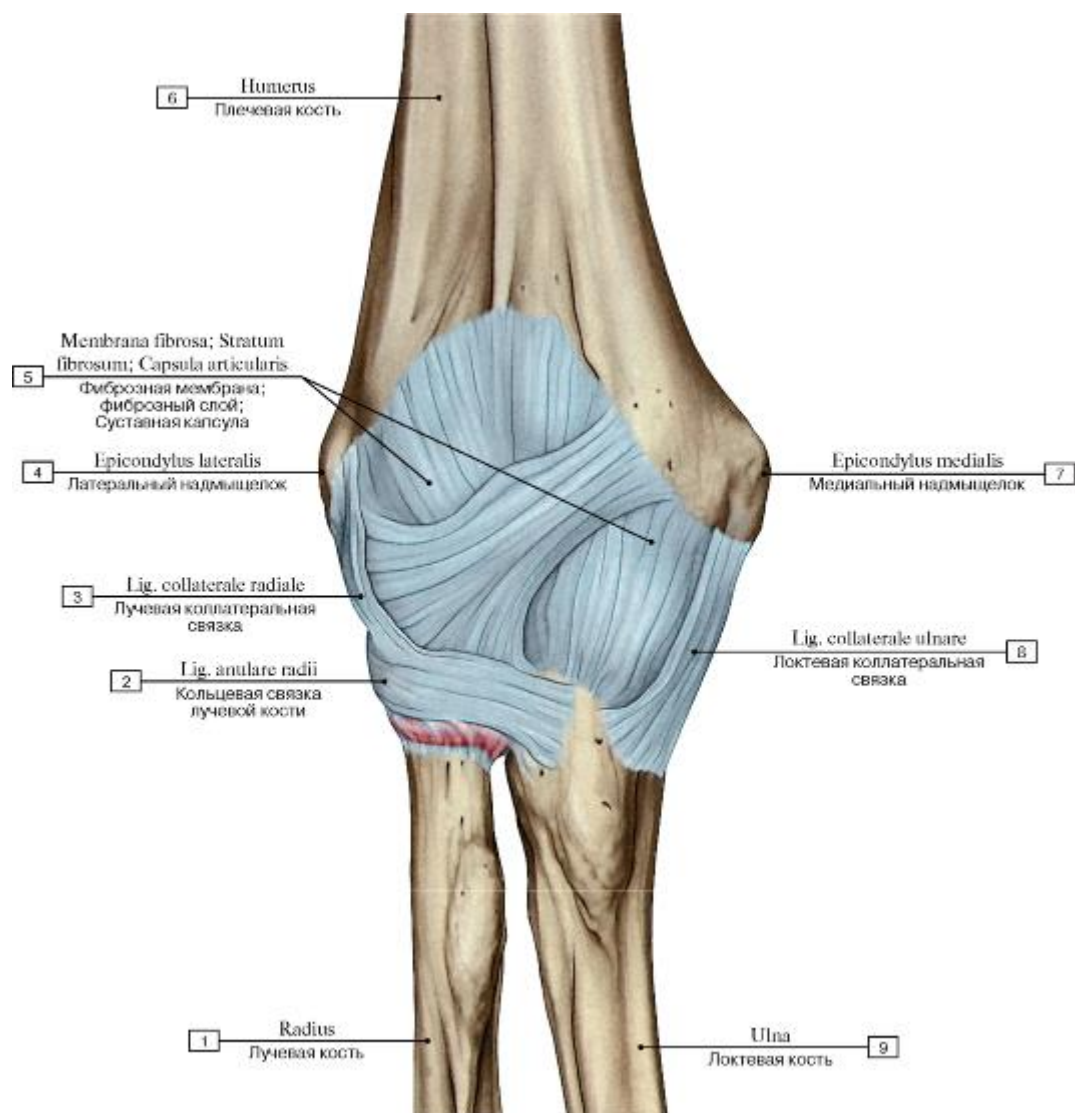


Рис. 183. Суставная капсула и связки локтевого сустава, правого, вид спереди:

1 - Radius; 2 - Anular ligament of radius; 3 - Radial collateral ligament; 4 - Lateral epicondyle; 5 - Fibrous layer; Fibrous membrane; Joint capsule; Articular capsule; 6 - Humerus; 7 - Medial epicondyle; 8 - Ulnar collateral ligament; 9 - Ulna

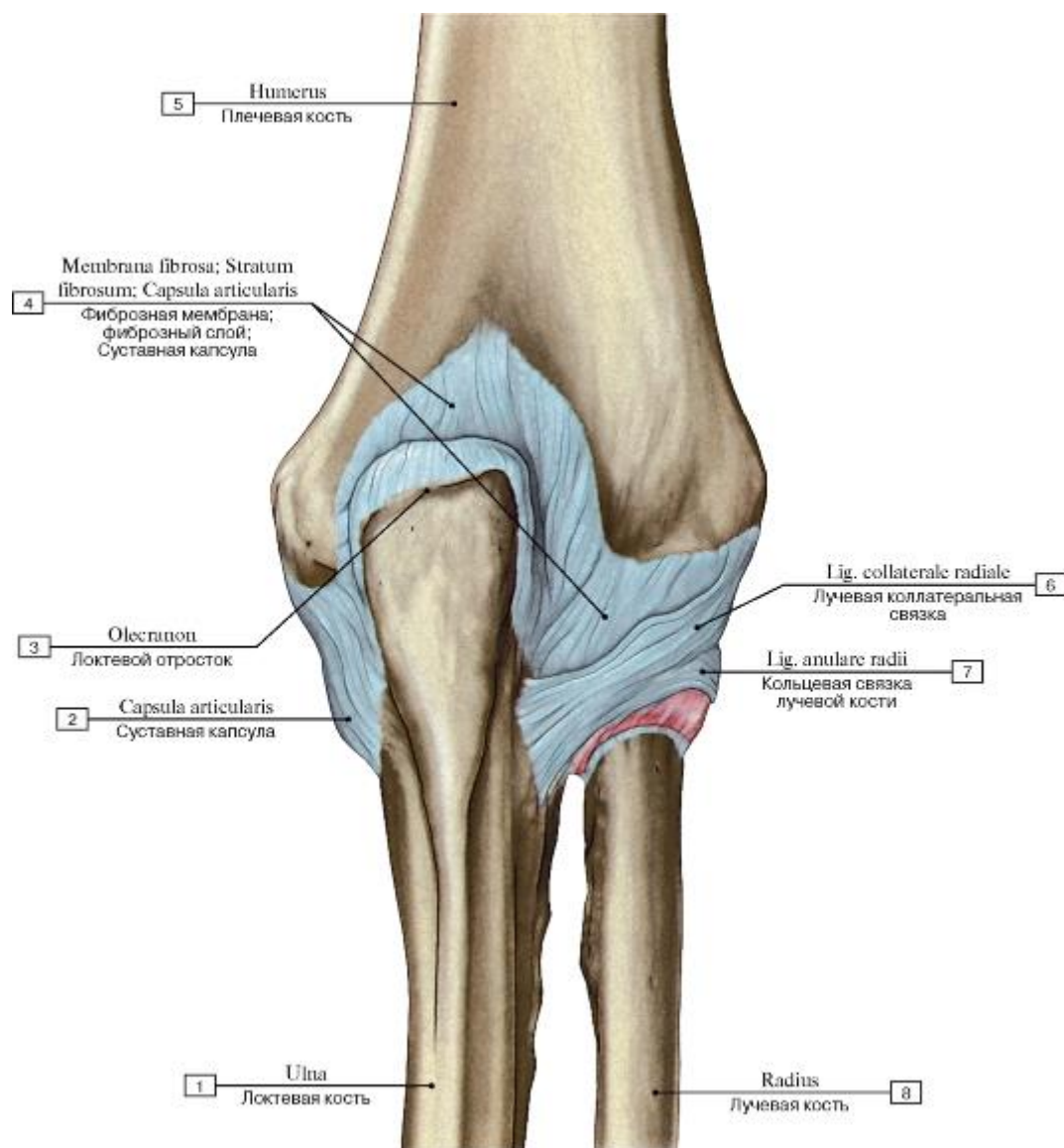


Рис. 184. Суставная капсула и связки локтевого сустава, правого, вид сзади:

1 - Ulna; 2 - Joint capsule; Articular capsule; 3 - Olecranon; 4 - Fibrous layer; Fibrous membrane; Joint capsule; Articular capsule; 5 - Humerus; 6 - Radial collateral ligament; 7 - Anular ligament of radius; 8 - Radius

Рис. 185. Локтевой сустав, правый, при разогнутом предплечье (А - кольцевая связка лучевой кости, Б - кольцевая связка лучевой кости, лучевая кость удалена, В - вид спереди, Г - вид спереди, суставная капсула вскрыта):

1 - Anular ligament of radius; 2 - Head of radius; 3 - Articular facet; 4 - Olecranon; 5 - Trochlear notch; 6 - Coronoid process; 7 - Proximal radio-ulnar joint; 8 - Ulna; 9 - Radius; 10 - Radial tuberosity; 11 - Tuberosity of ulna; 12 - Radial collateral ligament; 13 - Ulnar collateral ligament; 14 - Lateral epicondyle; 15 - Joint capsule; Articular capsule; 16 - Medial epicondyle; 17 - Humerus; 18 - Sacciform recess; 19 - Capitulum; 20 - Radial fossa; 21 - Coronoid fossa; 22 - Trochlea; 23 - Radial notch

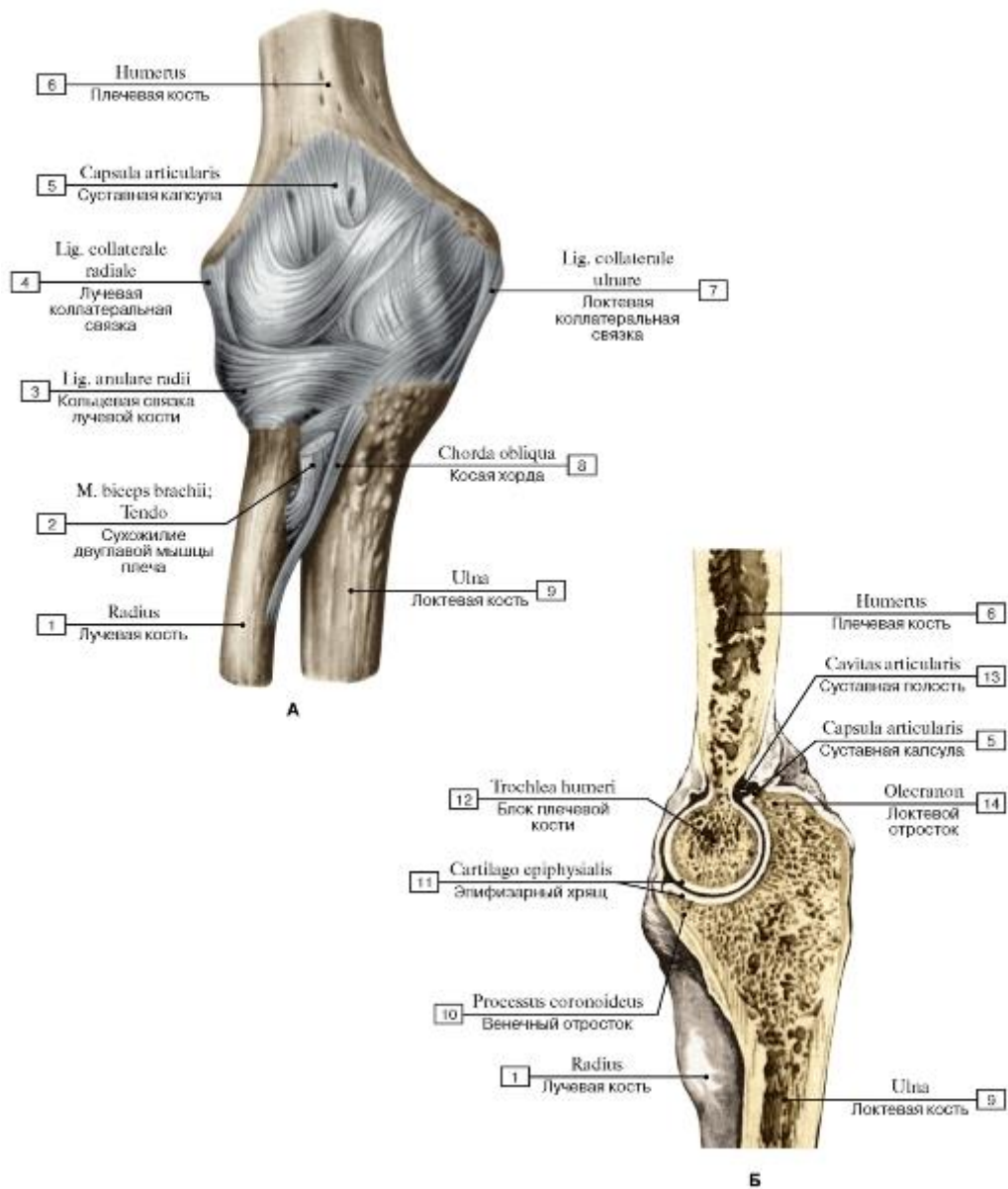


Рис. 186. Плечелоктевой сустав, правый (А - капсула и связки локтевого сустава, Б - плечелоктевой сустав вскрыт сагиттальным разрезом, вид с медиальной стороны):

1 - Radius; 2 - Biceps brachii; Tendon; 3 - Anular ligament of radius; 4 - Radial collateral ligament; 5 - Joint capsule; Articular capsule; 6 - Humerus; 7 - Ulnar collateral ligament; 8 - Oblique cord; 9 - Ulna; 10 - Coronoid process; 11 - Epiphysial cartilage; Primary cartilaginous joint; 12 - Trochlea; 13 - Articular cavity; 14 - Olecranon

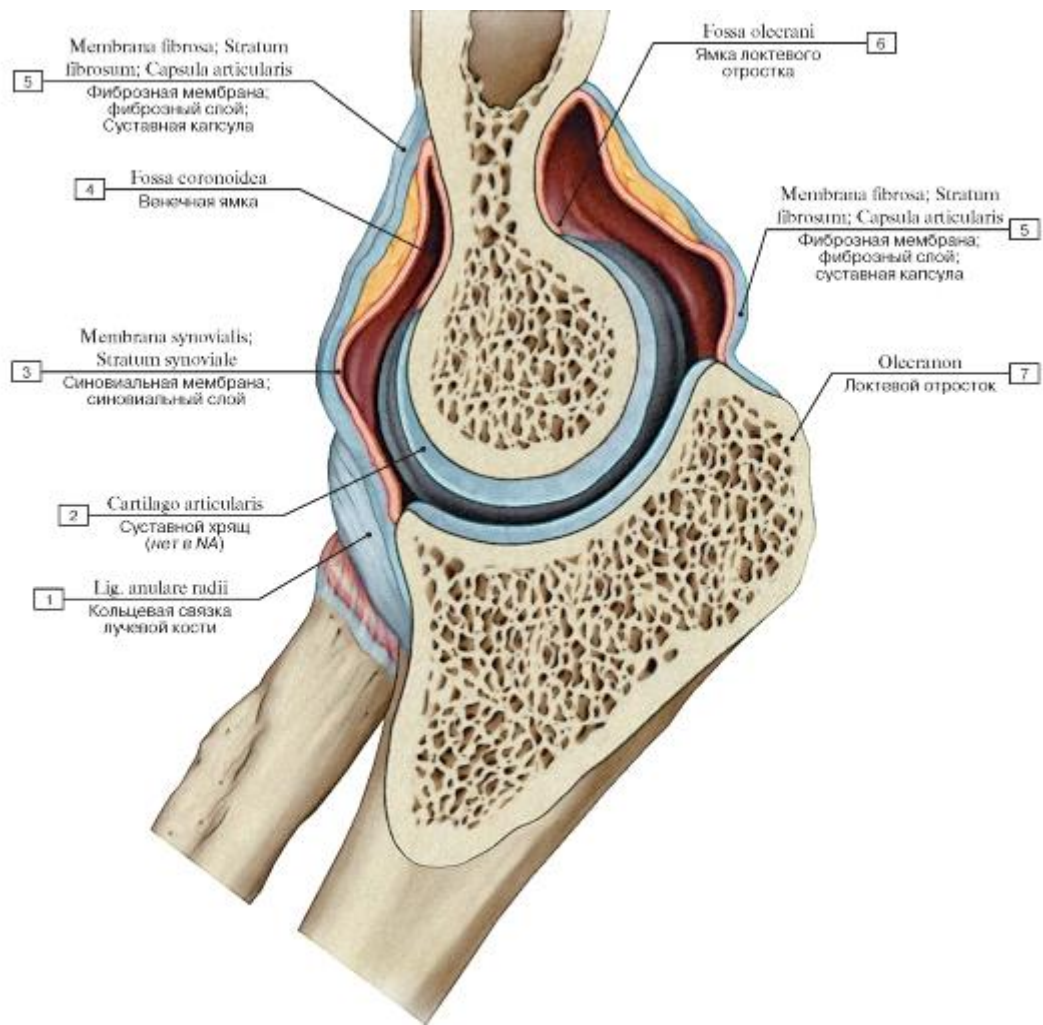


Рис. 187. Плечелоктевой сустав, правый, распил в вертикальной плоскости:

1 - Anular ligament of radius; 2 - Articular cartilage; 3 - Synovial membrane; Synovial layer; 4 - Coronoid fossa; 5 - Fibrous layer; Fibrous membrane; Joint capsule; Articular capsule; 6 - Olecranon fossa; 7 - Olecranon

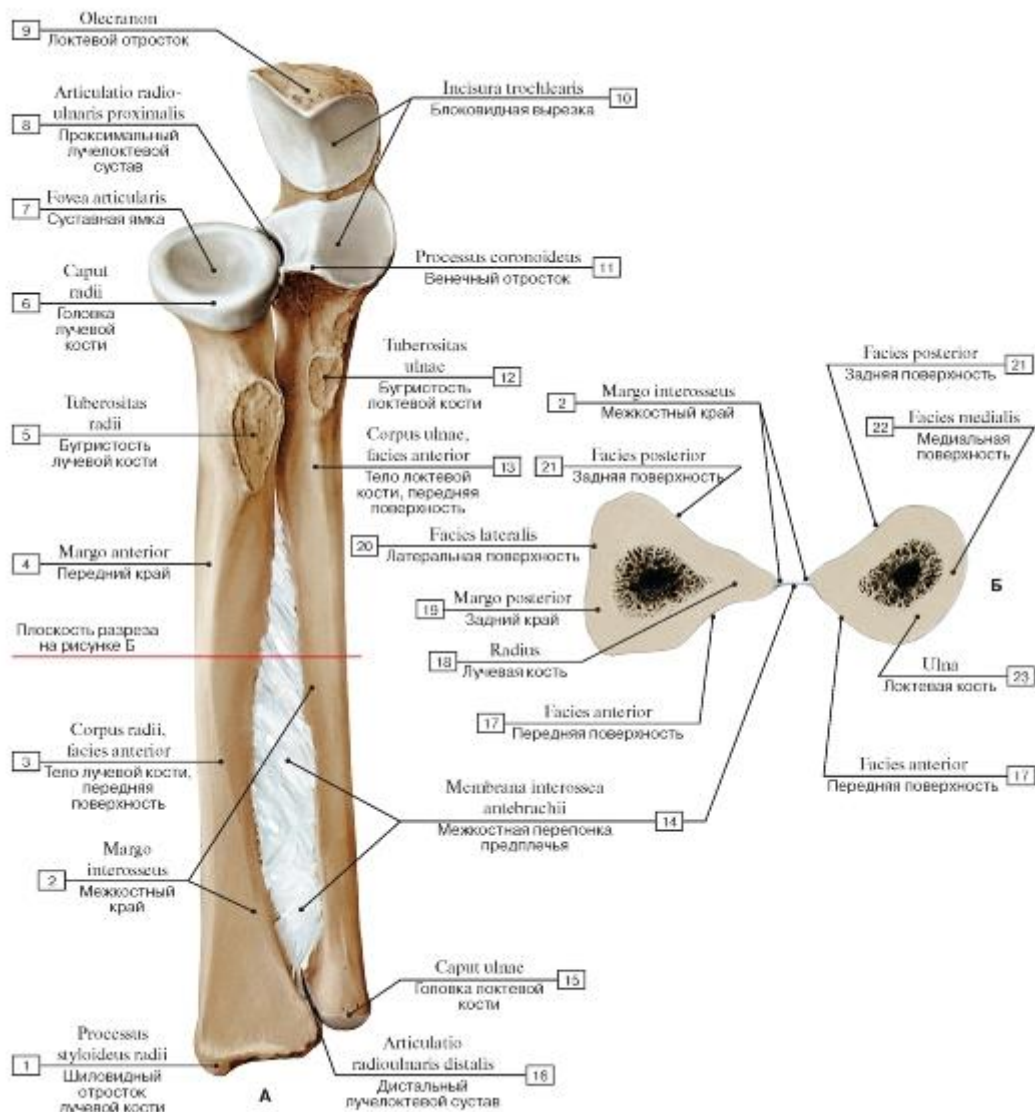


Рис. 188. Межкостная перепонка предплечья, правого (А - вид спереди, Б - на поперечном разрезе):

- 1 - Radial styloid process; 2 - Interosseous border; 3 - Shaft of radius; Body of radius, anterior surface; 4 - Anterior border; 5 - Radial tuberosity; 6 - Head of radius; 7 - Articular facet; 8 - Proximal radio-ulnar joint; 9 - Olecranon; 10 - Trochlear notch; 11 - Coronoid process; 12 - Tuberosity of ulna; 13 - Shaft of ulna; Body of ulna, anterior surface; 14 - Interosseous membrane of forearm; 15 - Head of ulna; 16 - Distal radio-ulnar joint; 17 - Anterior surface; 18 - Radius; 19 - Posterior border; 20 - Lateral surface; 21 - Posterior surface; 22 - Medial surface; 23 - Ulna

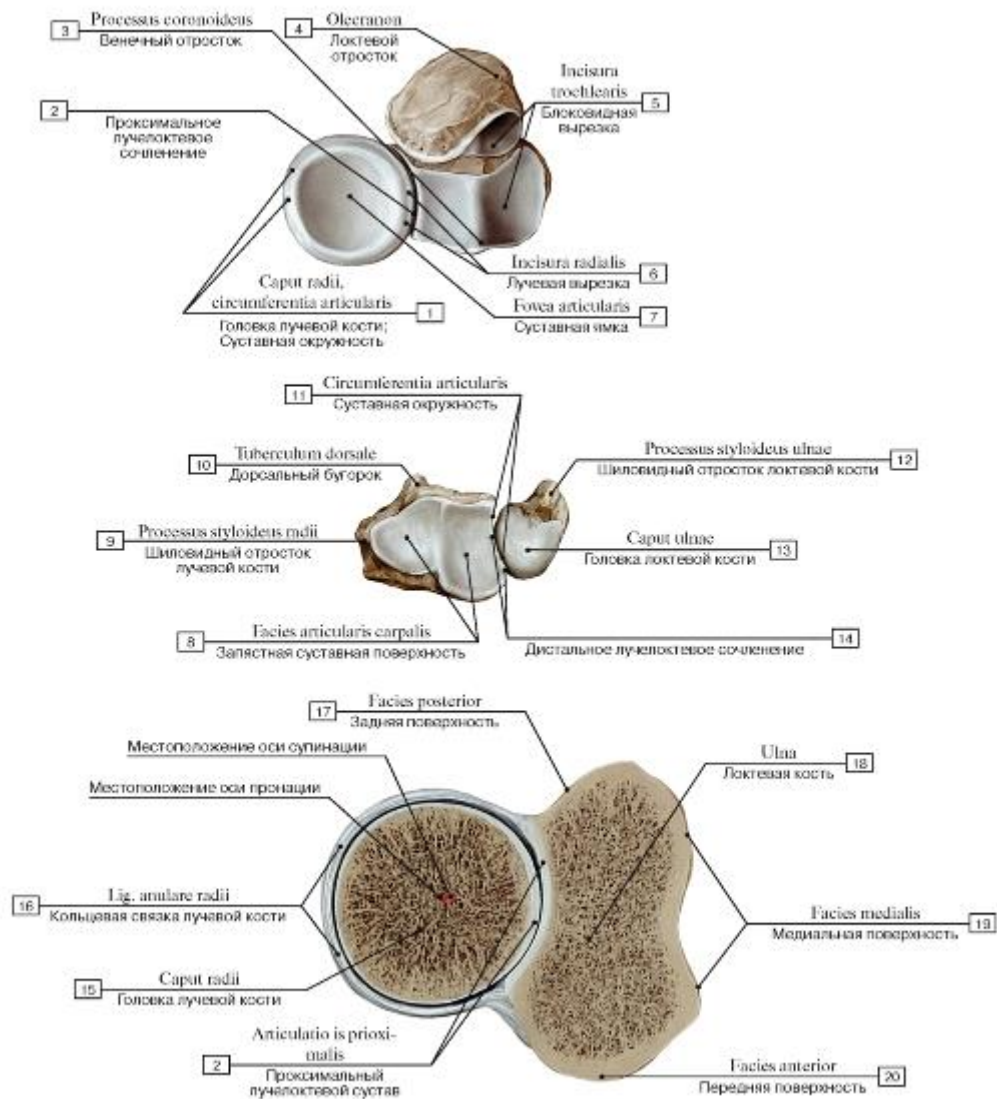


Рис. 189. Суставные поверхности костей предплечья, правого (А - проксимальные эпифизы, Б - дистальные эпифизы, В - поперечный распил на уровне проксимального лучелоктевого сустава в состоянии пронации):

- 1 - Head of radius; Articular circumference; 2 - Proximal radio-ulnar joint; 3 - Coronoid process; 4 - Olecranon; 5 - Trochlear notch; 6 - Radial notch; 7 - Articular fossa; 8 - Carpal articular surface; 9 - Radial styloid process; 10 - Dorsal tubercle; 11 - Articular circumference; 12 - Ulnar styloid process; 13 - Head of ulna; 14 - Distal radio-ulnar joint; 15 - Head of radius; 16 - Anular ligament of radius; 17 - Posterior surface; 18 - Ulna; 19 - Medial surface; 20 - Anterior surface




Рис. 190. Пронация и супинация предплечья, правого (А - супинация, Б - полупронация, В - пронация):

1 - Radial styloid process; 2 - Radius, carpal articular surface; 3 - Distal radio-ulnar joint; 4 - Extensor carpi ulnaris; Tendon; 5 - Palmar radioulnar ligament; 6 - Head of ulna; 7 - Dorsal radio-ulnar ligament; 8 - Ulnar styloid process; 9 - Dorsal tubercle; 10 - Radial styloid process; 11 - Ulnar notch; 12 - Articular circumference

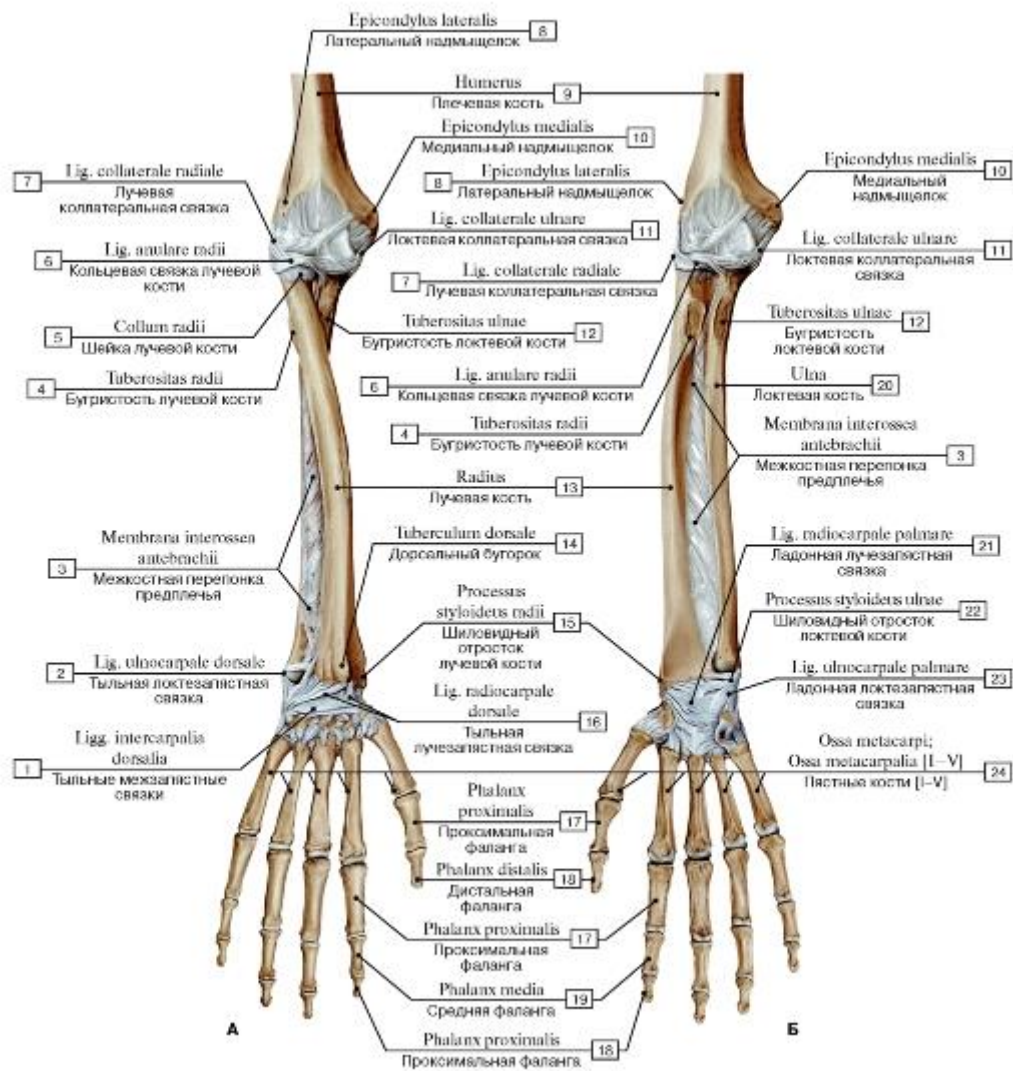


Рис. 191. Пронация (А) и супинация (Б) предплечья, правого:

I - Dorsal intercarpal ligaments; 2 - Dorsal ulnocarpal ligament; 3 - Interosseous membrane of forearm; 4 - Radial tuberosity; 5 - Neck of radius; 6 - Anular ligament of radius; 7 - Radial collateral ligament; 8 - Lateral epicondyle; 9 - Humerus; 10 - Medial epicondyle;

II - Ulnar collateral ligament; 12 - Tuberosity of ulna; 13 - Radius; 14 - Dorsal tubercle; 15 - Radial styloid process; 16 - Dorsal radiocarpal ligament; 17 - Proximal phalanx; 18 - Distal phalanx; 19 - Middle phalanx; 20 - Ulna; 21 - Palmar radiocarpal ligament; 22 - Ulnar styloid process; 23 - Palmar ulnocarpal ligament; 24 - Metacarpals [I-V]

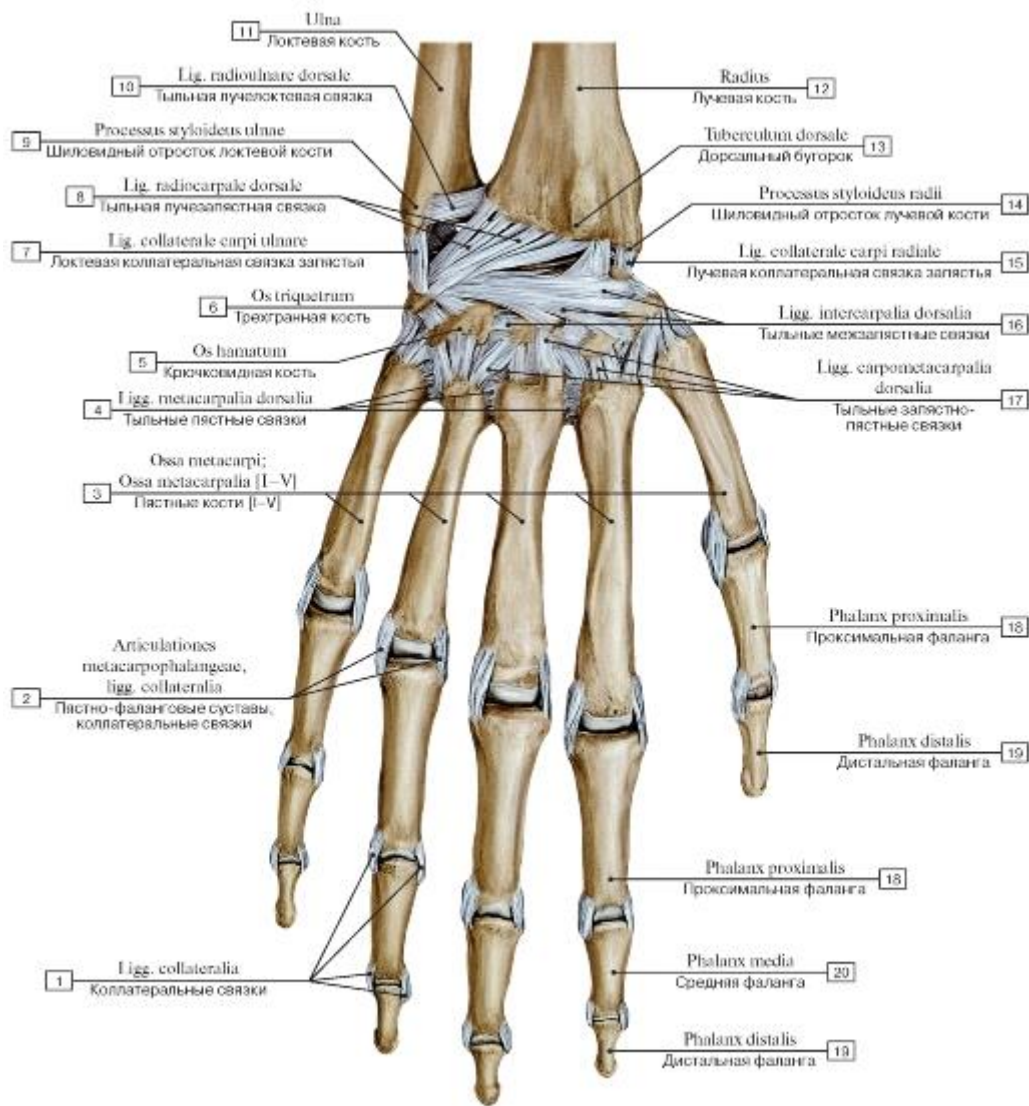


Рис. 192. Лучезапястный сустав и суставы кисти, правой, вид сзади:

1 - Metacarpal, collateral ligaments; 2 - Metacarpophalangeal joints, collateral ligaments; 3 - Metacarpals [I-V]; 4 - Dorsal metacarpal ligaments; 5 - Hamate; 6 - Triquetrum; 7 - Ulnar collateral ligament of wrist joint; 8 - Dorsal radiocarpal ligament; 9 - Ulnar styloid process; 10 - Dorsal radio-ulnar ligament; 11 - Ulna; 12 - Radius; 13 - Dorsal tubercle; 14 - Radial styloid process; 15 - Radial collateral ligament of wrist joint; 16 - Dorsal intercarpal ligaments; 17 - Dorsal carpometacarpal ligaments; 18 - Proximal phalanx; 19 - Distal phalanx; 20 - Middle phalanx

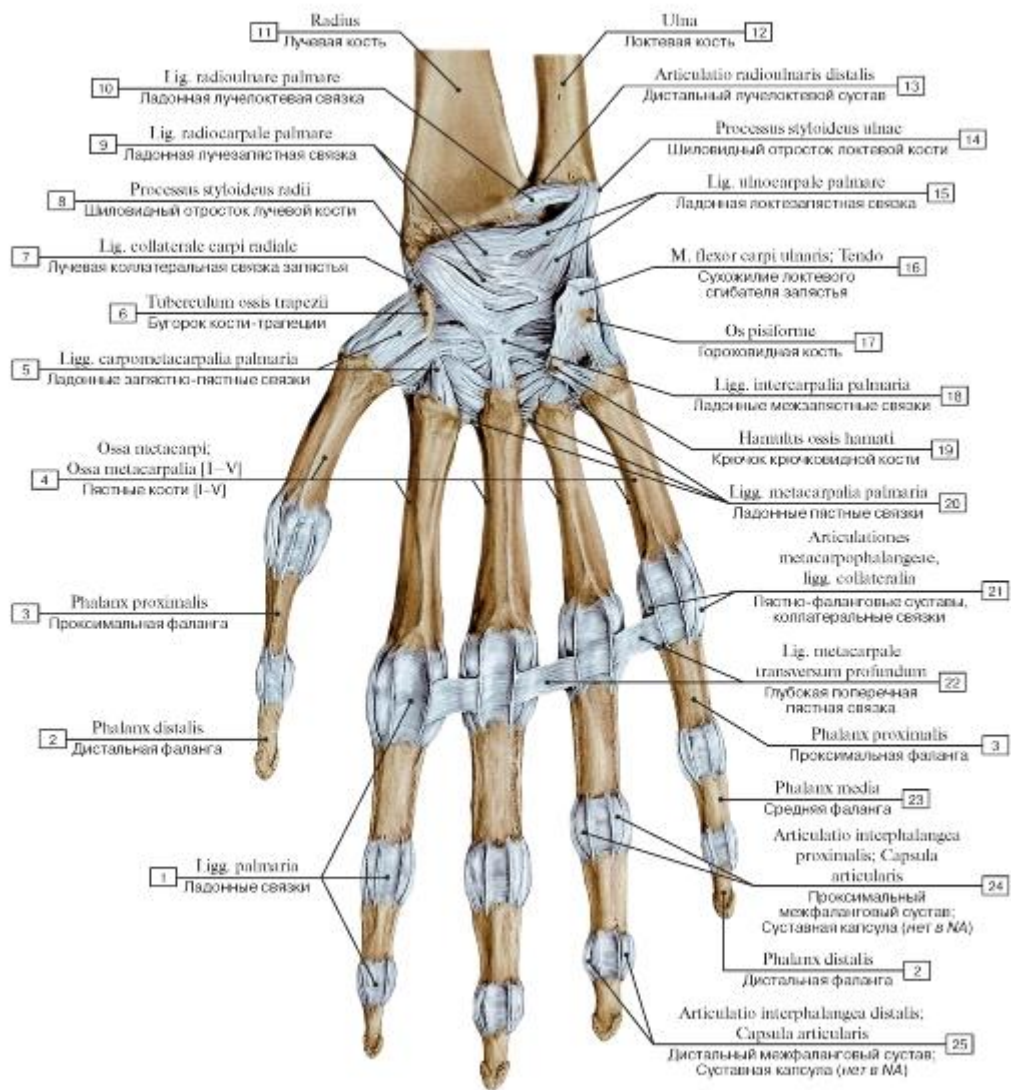


Рис. 193. Лучезапястный сустав и суставы кисти, правой, вид спереди:

1 - Palmar ligaments; 2 - Distal phalanx; 3 - Proximal phalanx; 4 - Metacarpals [I-V]; 5 - Palmar carpo-metacarpal ligaments; 6 - Tubercle; 7 - Radial collateral ligament of wrist joint; 8 - Radial styloid process; 9 - Palmar radiocarpal ligament; 10 - Palmar radioulnar ligament; 11 - Radius; 12 - Ulna; 13 - Distal radio-ulnar joint; 14 - Ulnar styloid process; 15 - Palmar ulnocarpal ligament; 16 - Flexor carpi ulnaris; Tendon; 17 - Pisiform; 18 - Palmar intercarpal ligaments; 19 - Hook of hamate; 20 - Palmar metacarpal ligaments; 21 - Metacarpophalangeal joints, collateral ligaments; 22 - Deep transverse metacarpal ligament; 23 - Middle phalanx; 24 - Proximal interphalangeal joint; Joint capsule; Articular capsule; 25 - Distal interphalangeal joint; Joint capsule; Articular capsule

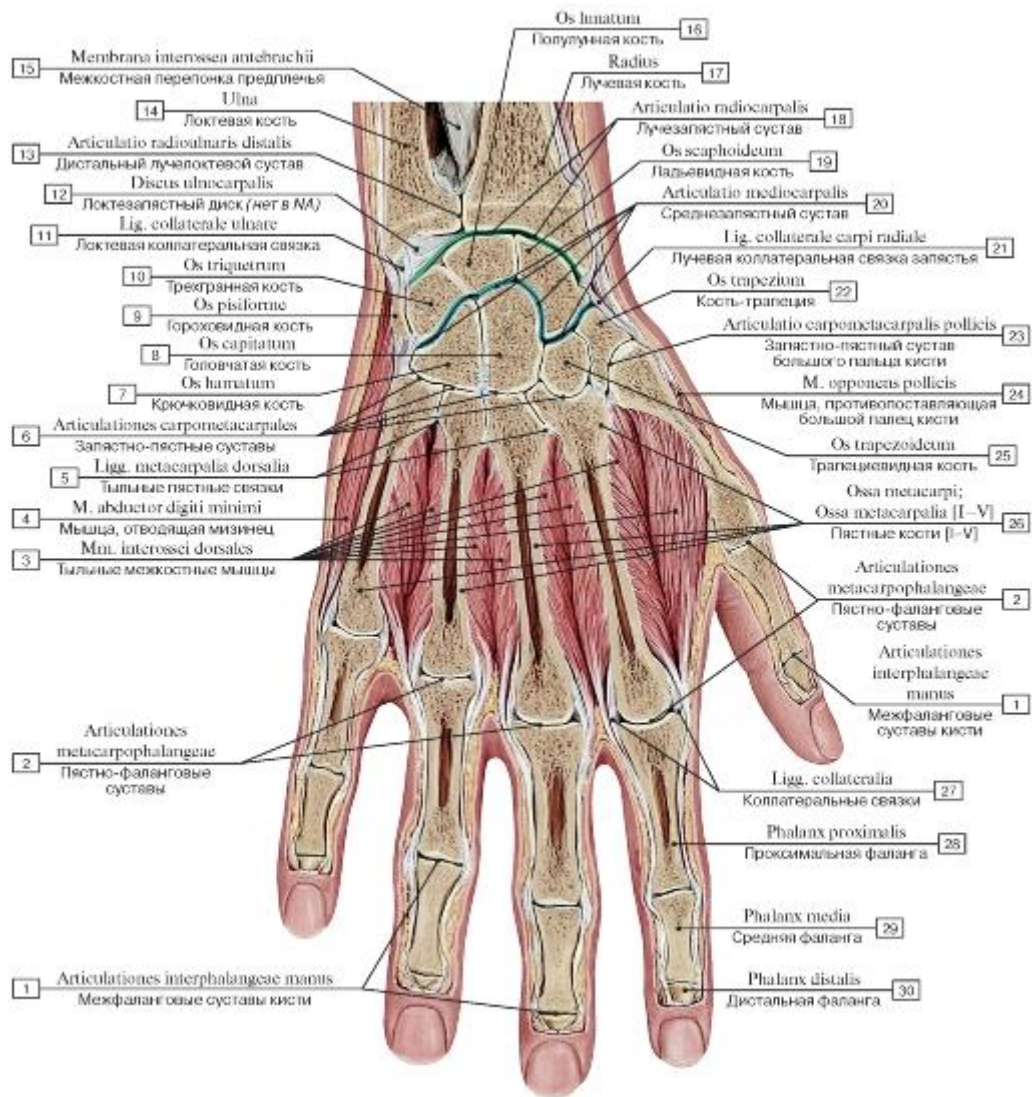
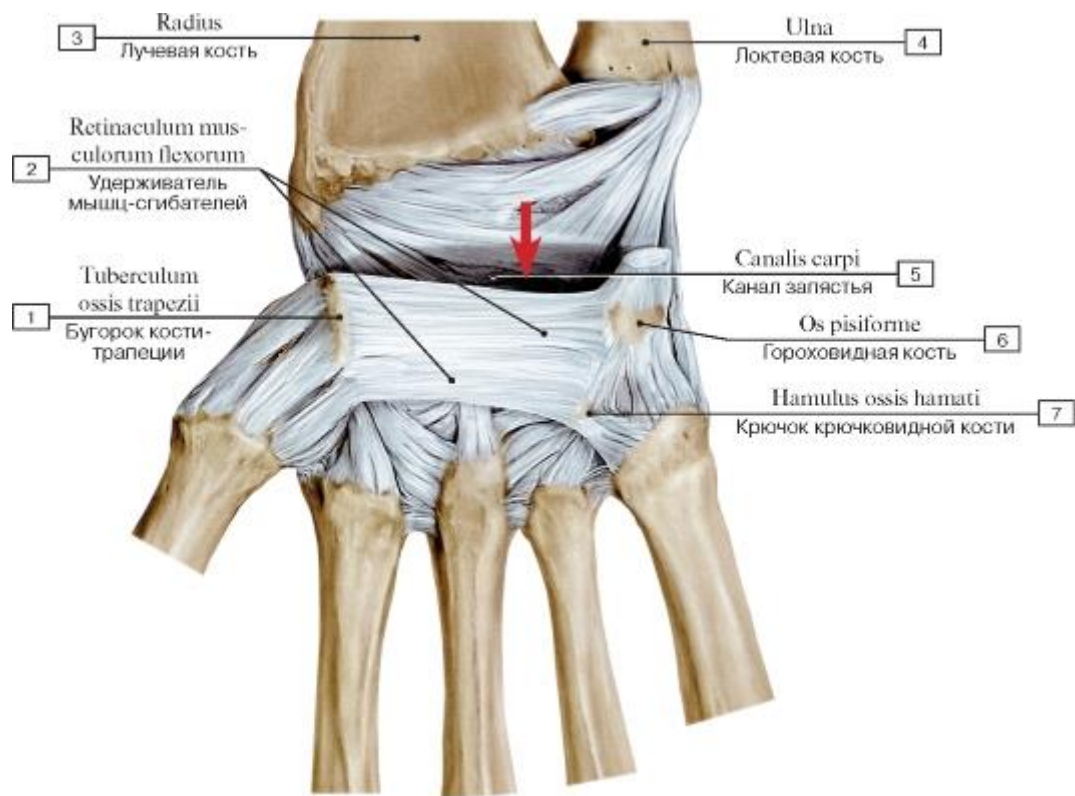


Рис. 194. Фронтальный распил кисти, правой:

- 1 - Interphalangeal joints of hand; 2 - Metacarpophalangeal joints; 3 - Dorsal interossei; 4 - Abductor digiti minimi; 5 - Dorsal metacarpal ligaments; 6 - Carpometacarpal joints; 7 - Hamate; 8 - Capitate; 9 - Pisiform; 10 - Triquetrum; 11 - Ulnar collateral ligament; 12 - Ulnocarpal disc; 13 - Distal radio-ulnar joint; 14 - Ulna; 15 - Interosseous membrane of forearm; 16 - Lunate; 17 - Radius; 18 - Wrist joint; 19 - Scaphoid; 20 - Midcarpal joint; 21 - Radial collateral ligament of wrist joint; 22 - Trapezium; 23 - Carpometacarpal joint of thumb; 24 - Opponens pollicis; 25 - Trapezoid; 26 - Metacarpals [I-V]; 27 - Collateral ligaments; 28 - Proximal phalanx; 29 - Middle phalanx; 30 - Distal phalanx



1 - Tubercle; 2 - Flexor retinaculum; 3 - Radius; 4 - Ulna; 5 - Carpal tunnel; 6 - Pisiform; 7 - Hook of hamate

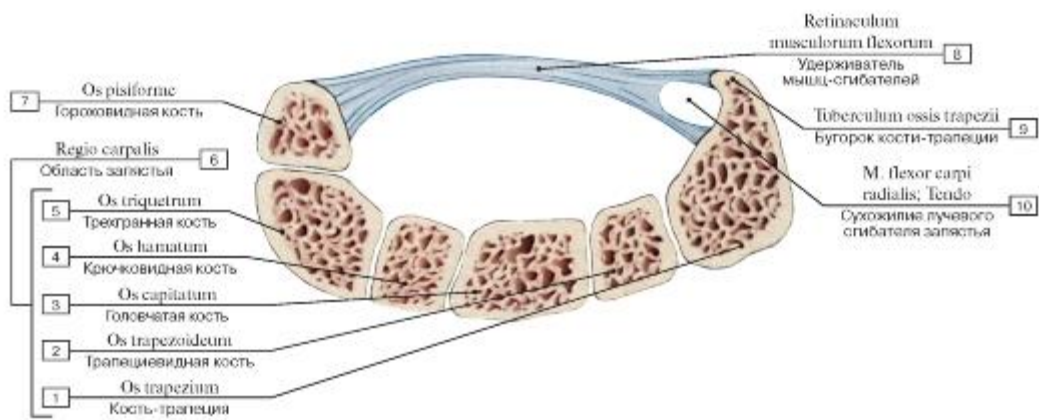


Рис. 196. Канал запястья:

1 - Trapezium; 2 - Trapezoid; 3 - Capitate; 4 - Hamate; 5 - Triquetrum; 6 = 1 + 2 + 3 + 4 + 5 - Carpal region; 6 - Pisiform; 8 - Flexor retinaculum; 9 - Tubercle; 10 - Flexor carpi radialis; Tendon

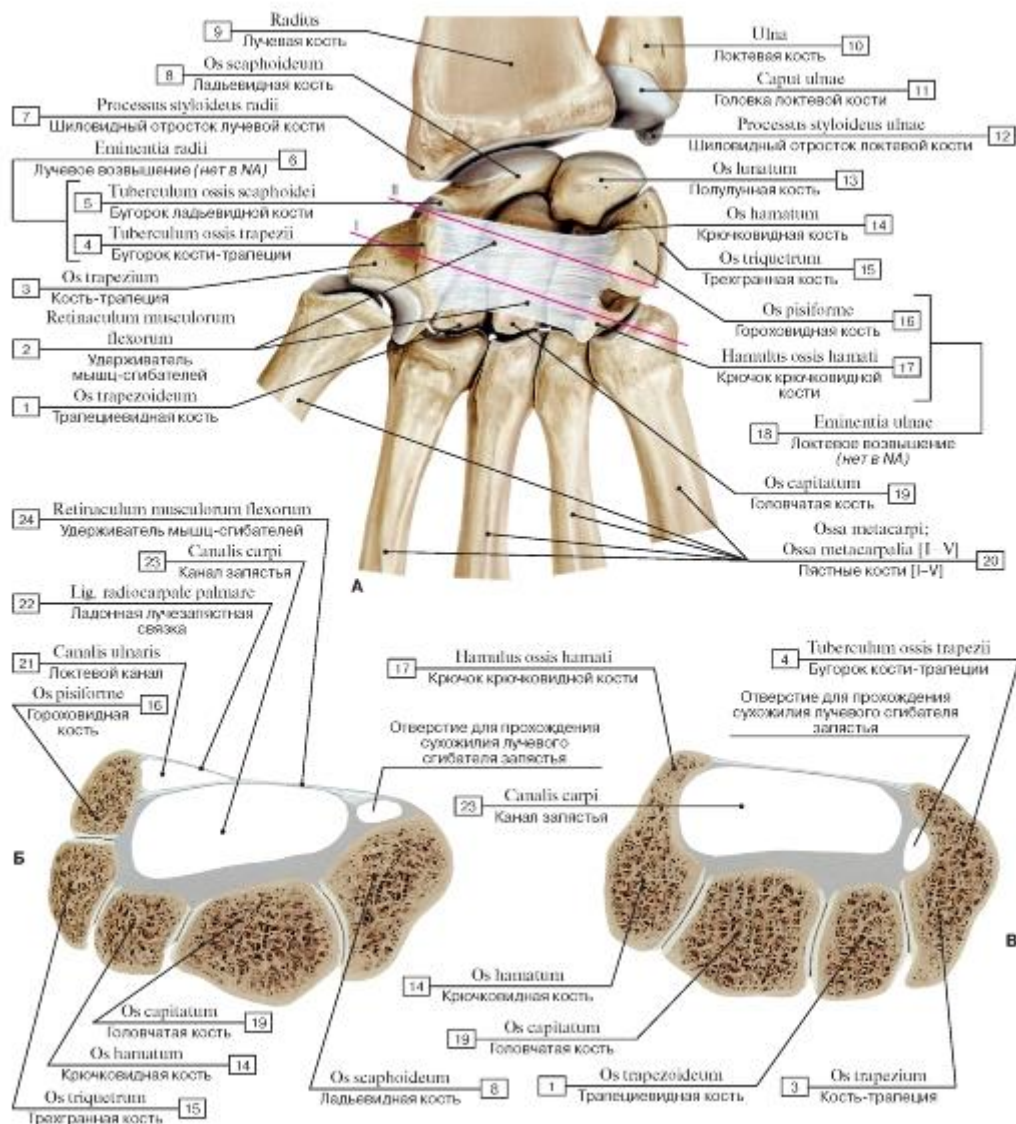


Рис. 197. Удерживатель сгибателей и канал запястья кисти, правой (А - вид спереди, все остальные ткани удалены; Б - поперечный распил кисти на уровне проксимального ряда костей запястья - линия I; В - поперечный распил кисти на уровне дистального ряда костей запястья - линия II):

- 1 - Trapezoid; 2 - Flexor retinaculum; 3 - Trapezium; 4 - Tubercle of trapezium; 5 - Tubercle of scaphoid;
- 6 - Radial eminence; 7 - Radial styloid process; 8 - Scaphoid; 9 - Radius; 10 - Ulna; 11 - Head of ulna; 12 - Ulnar styloid process; 13 - Lunate; 14 - Hamate; 15 - Triquetrum; 16 - Pisiform; 17 - Hook of hamate;
- 18 - Ulnar eminence; 19 - Capitate; 20 - Metacarpals [I-V]; 21 - Ulnar canal; 22 - Palmar radiocarpal ligament; 23 - Carpal tunnel; 24 - Flexor retinaculum

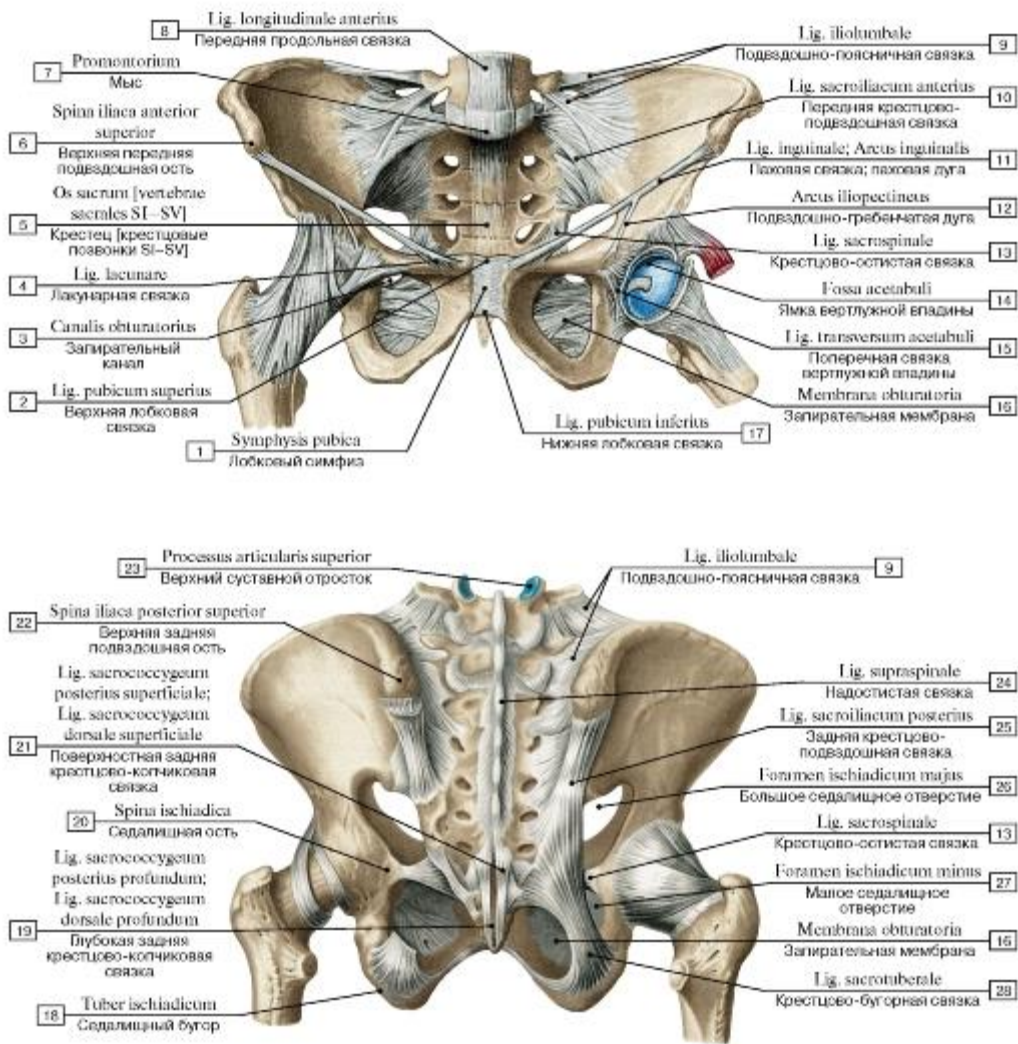


Рис. 198. Соединения костей пояса нижних конечностей и тазобедренные суставы (А - вид спереди, Б - вид сзади):

1 - Pubic symphysis; 2 - Superior pubic ligament; 3 - Obturator canal; 4 - Lacunar ligament; 5 - Sacrum [sacral vertebrae SI-SV]; 6 - Anterior superior iliac spine; 7 - Promontory; 8 - Anterior longitudinal ligament; 9 - Iliolumbar ligament; 10 - Anterior sacro-iliac ligament; 11 - Inguinal ligament; 12 - Iliopectineal arch; 13 - Sacrospinous ligament; 14 - Acetabular fossa; 15 - Transverse acetabular ligament; 16 - Obturator membrane; 17 - Inferior pubic ligament; 18 - Ischial tuberosity; 19 - Deep posterior sacrococcygeal ligament; 20 - Ischial spine; 21 - Superficial posterior sacrococcygeal ligament; 22 - Posterior superior iliac spine; 23 - Superior articular process; 24 - Supraspinous ligament; 25 - Posterior sacro-iliac ligament; 26 - Greater sciatic foramen; 27 - Lesser sciatic foramen; 28 - Sacrotuberous ligament

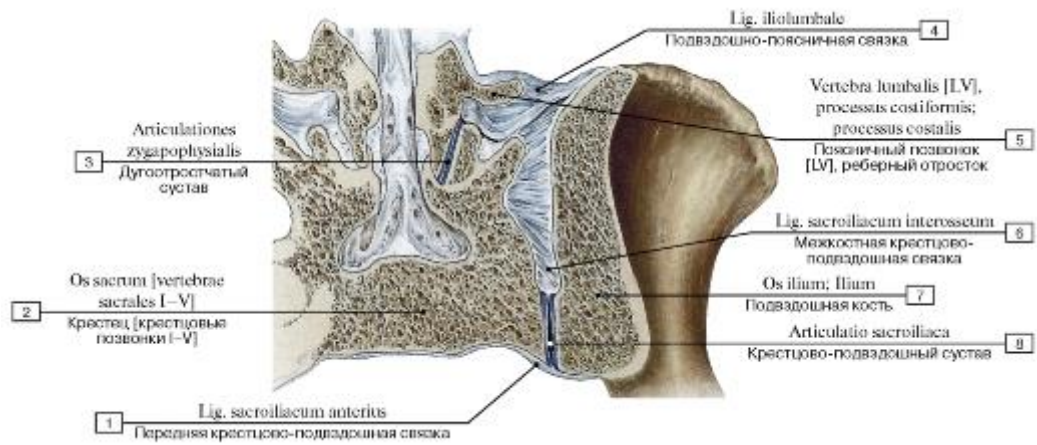


Рис. 199. Крестцово-подвздошное соединение:

1 - Anterior sacro-iliac ligament; 2 - Sacrum [sacral vertebrae I-V] ; 3 - Zygapophysial joint; 4 - Iliolumbar ligament; 5 - Lumbar vertebra [LV], costal process; 6 - Interosseous sacro-iliac ligament; 7 - Ilium; 8 - Sacro-iliac joint

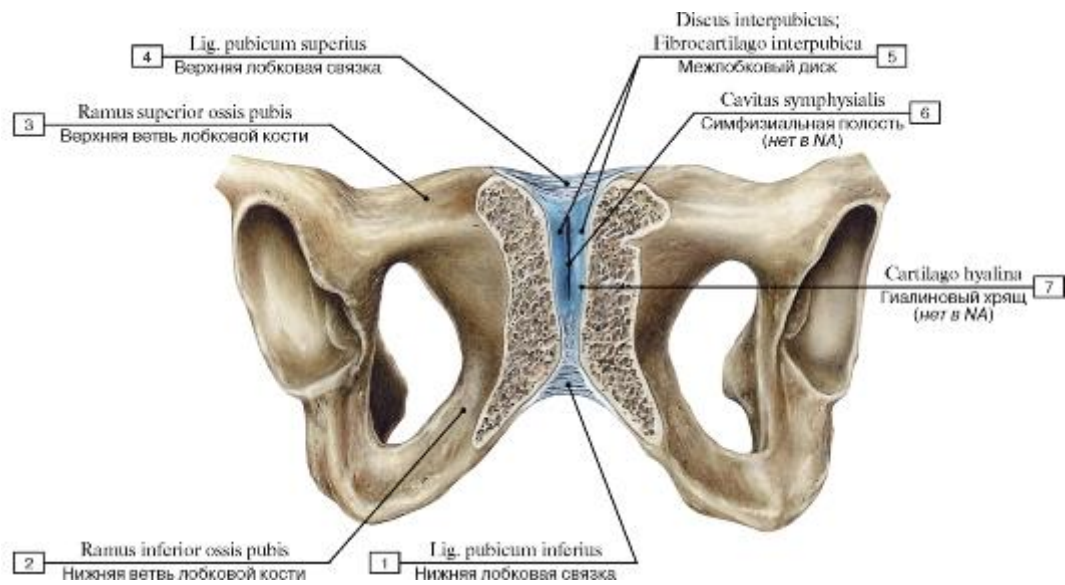


Рис. 200. Лобковый симфиз, вид спереди:

1 - Inferior pubic ligament; 2 - Inferior pubic ramus; 3 - Superior pubic ramus; 4 - Superior pubic ligament; 5 - Interpubic disc; Interpubic fibrocartilage; 6 - Symphyseal cavity; 7 - Hyaline cartilage

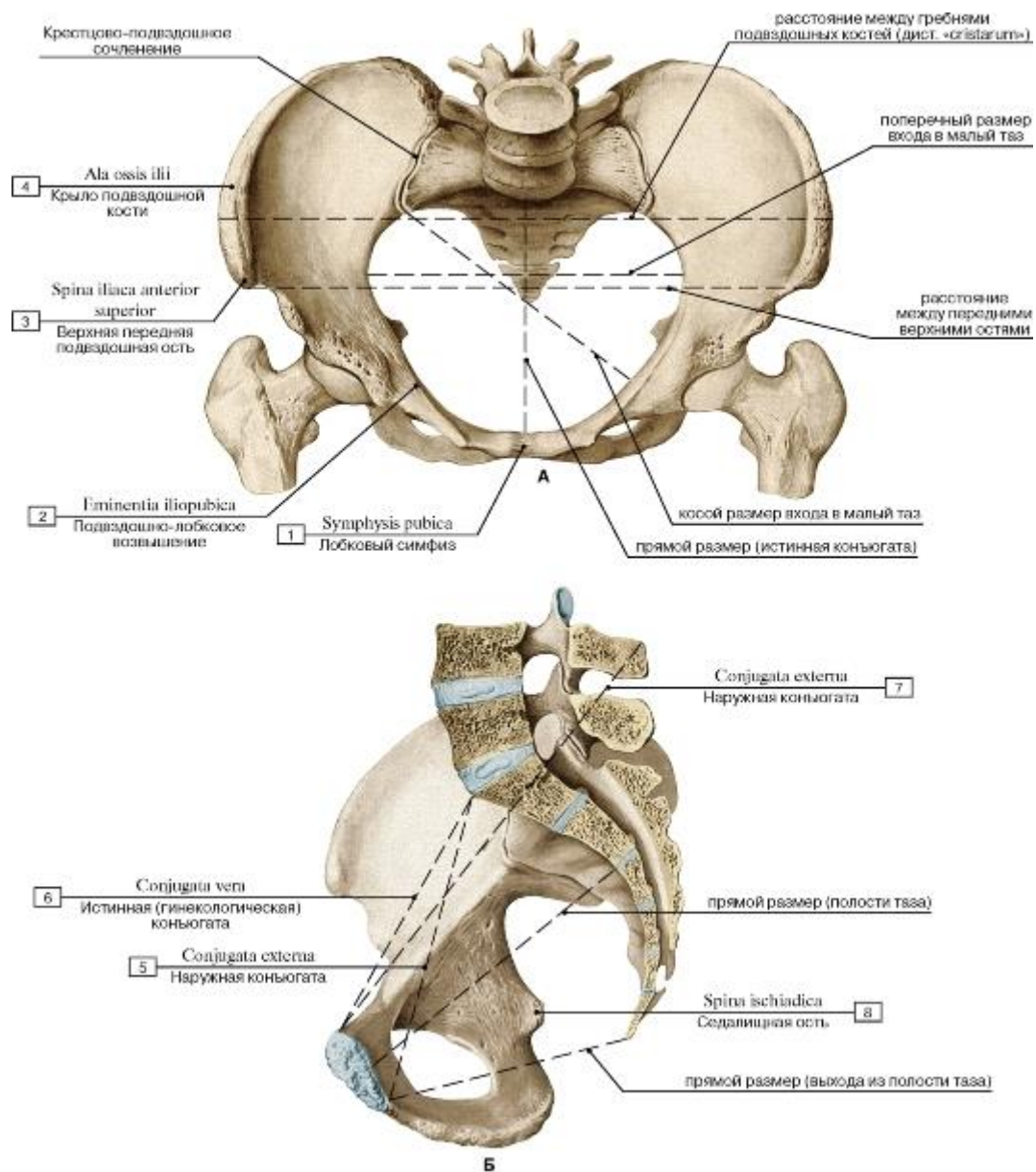


Рис. 201. Таз женский. Размеры большого и малого таза (А - вид сверху, В - сагиттальный распил, вид изнутри,

со стороны полости таза):

1 - Pubic symphysis; 2 - Iliopubic eminence; 3 - Anterior superior iliac spine; 4 - Ala of ilium; Wing of ilium; 5 - External conjugate; 6 - True conjugate; 7 - External conjugate; 8 - Ischial spine

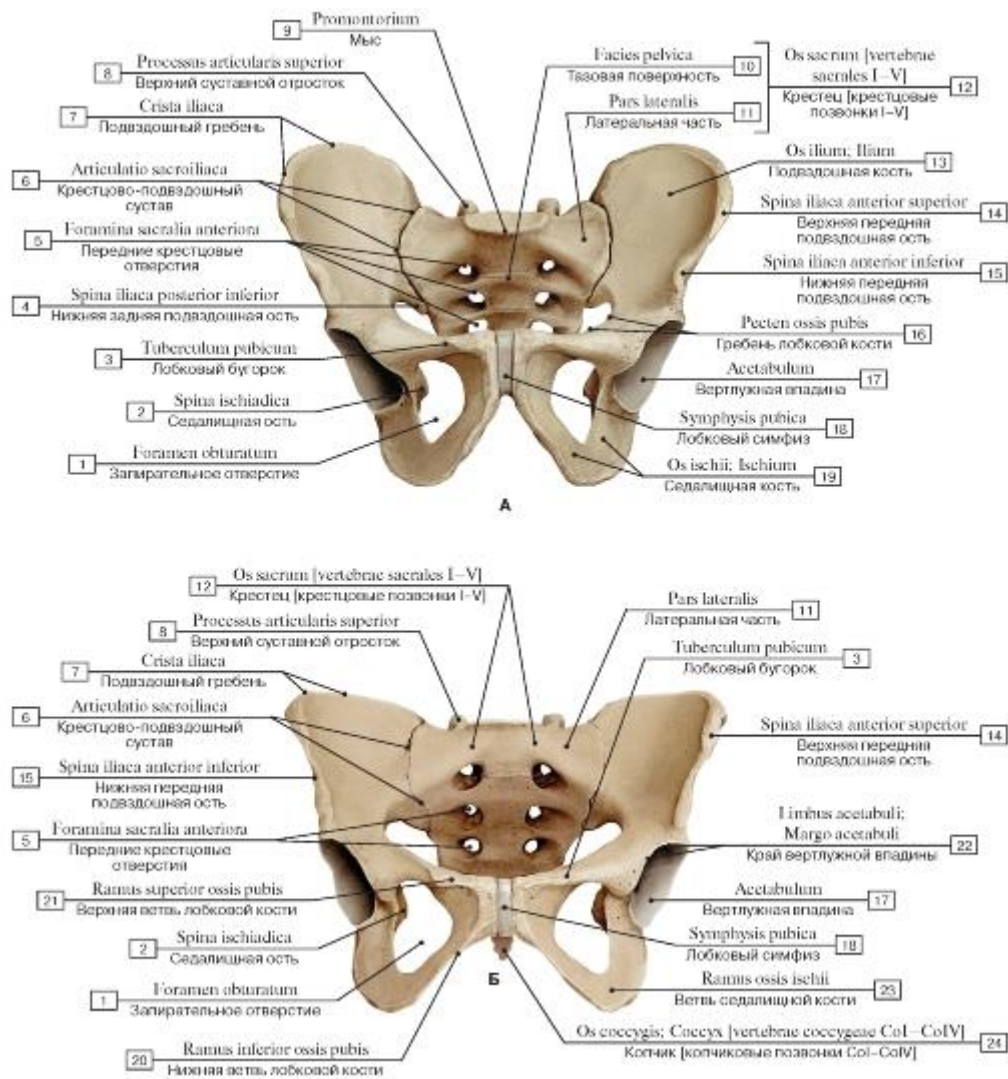


Рис. 202. Таз, вид спереди (А - мужской, Б - женский):

1 - Obturator foramen; 2 - Ischial spine; 3 - Pubic tubercle; 4 - Posterior inferior iliac spine; 5 - Anterior sacral foramina; 6 - Sacro-iliac joint; 7 - Iliac crest; 8 - Superior articular process; 9 - Promontory; 10 - Pelvic surface; 11 - Lateral part; 12 = 10 + 11 - Sacrum [sacral vertebrae I-V]; 13 - Ilium; 14 - Anterior superior iliac spine; 15 - Anterior inferior iliac spine; 16 - Pecten pubis; Pectineal line; 17 - Acetabulum; 18 - Pubic symphysis; 19 - Ischium; 20 - Inferior pubic ramus; 21 - Superior pubic ramus; 22 - Acetabular margin; 23 - Ramus; 24 - Coccyx

[coccygeal vertebrae CoI-CoIV]

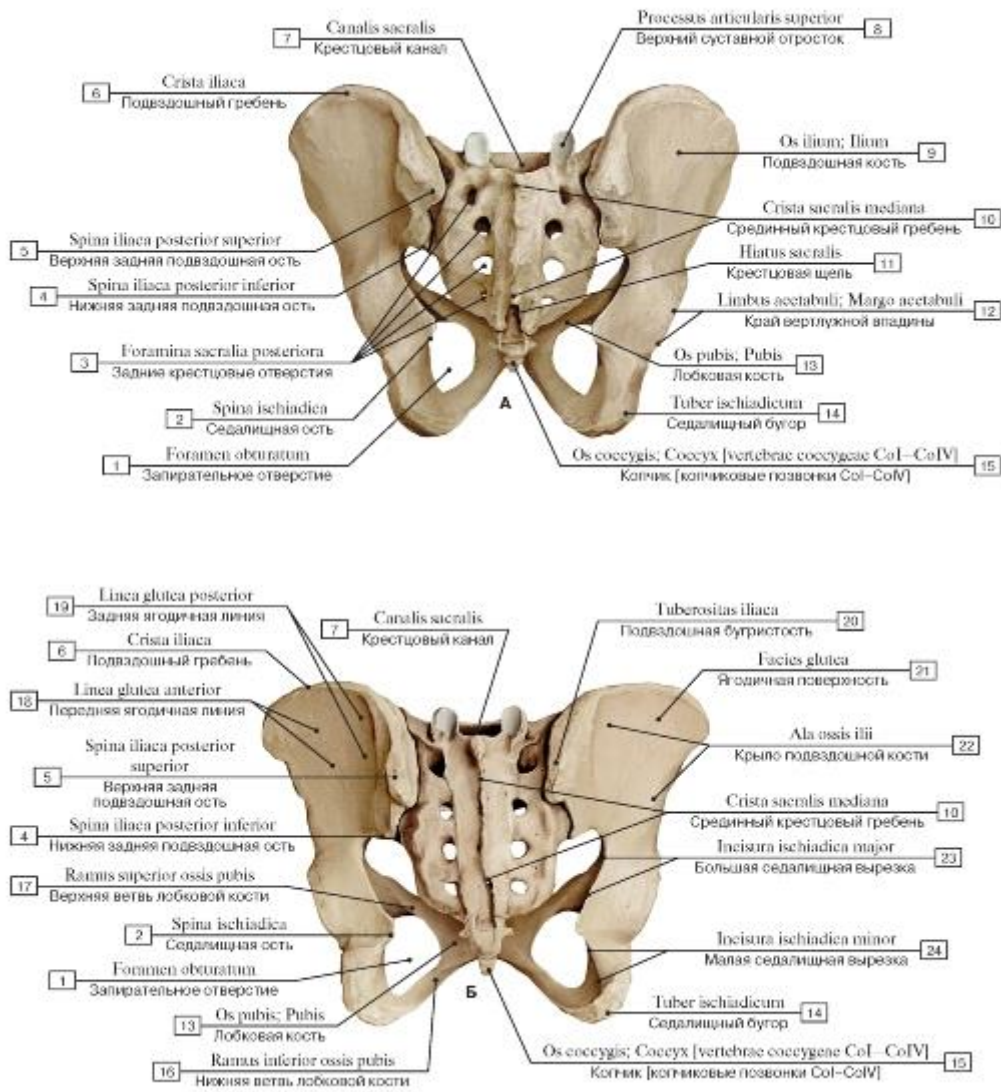


Рис. 203. Таз, вид сзади (А - мужской, Б - женский):

- 1 - Obturator foramen; 2 - Ischial spine; 3 - Posterior sacral foramina; 4 - Posterior inferior iliac spine; 5 - Posterior superior iliac spine; 6 - Iliac crest; 7 - Sacral canal; 8 - Superior articular process; 9 - Ilium; 10 - Median sacral crest; 11 - Sacral hiatus; 12 - Acetabular margin; 13 - Pubis; 14 - Ischial tuberosity; 15 - Coccyx [coccygeal vertebrae CoI-CoIV]; 16 - Inferior pubic ramus; 17 - Superior pubic ramus; 18 - Anterior gluteal line; 19 - Posterior gluteal line; 20 - Iliac tuberosity; 21 - Gluteal surface; 22 - Ala of ilium; Wing of ilium; 23 - Greater sciatic notch; 24 - Lesser sciatic notch

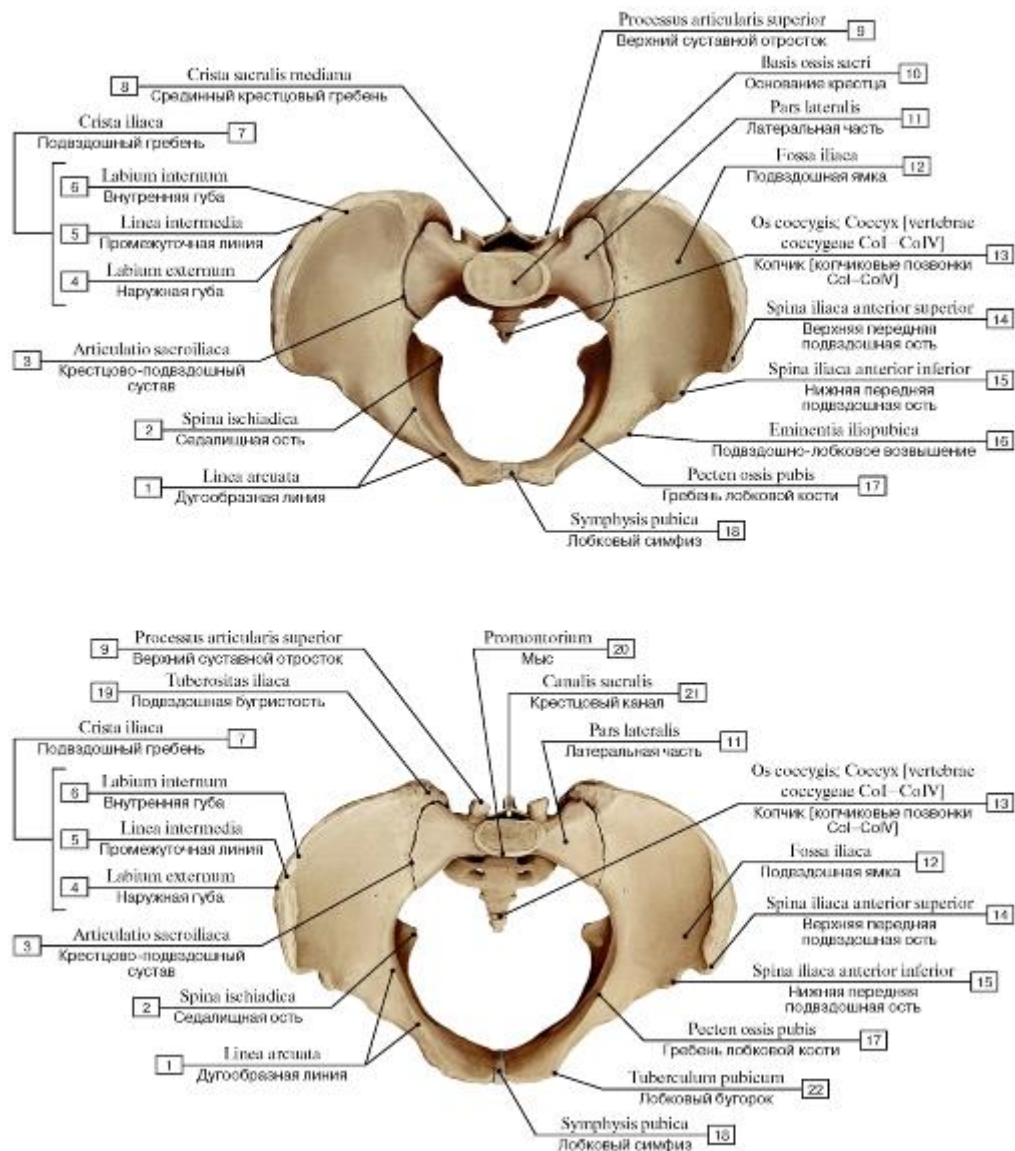


Рис. 204. Таз, вид сверху (А - мужской, Б - женский):

1 - Arcuate line; 2 - Ischial spine; 3 - Sacro-iliac joint; 4 - Outer lip; 5 - Intermediate zone; 6 - Inner lip; 7 = 4 + 5 + 6 - Iliac crest; 8 - Median sacral crest; 9 - Superior articular process; 10 - Base of sacrum; 11 - Lateral part; 12 - Iliac fossa; 13 - Coccyx [coccygeal vertebrae CoI-CoIV]; 14 - Anterior superior iliac spine; 15 - Anterior inferior iliac spine; 16 - Iliopubic eminence; 17 - Pecten pubis; Pectineal line; 18 - Pubic symphysis; 19 - Iliac tuberosity; 20 - Promontory; 21 - Sacral canal; 22 - Pubic tubercle

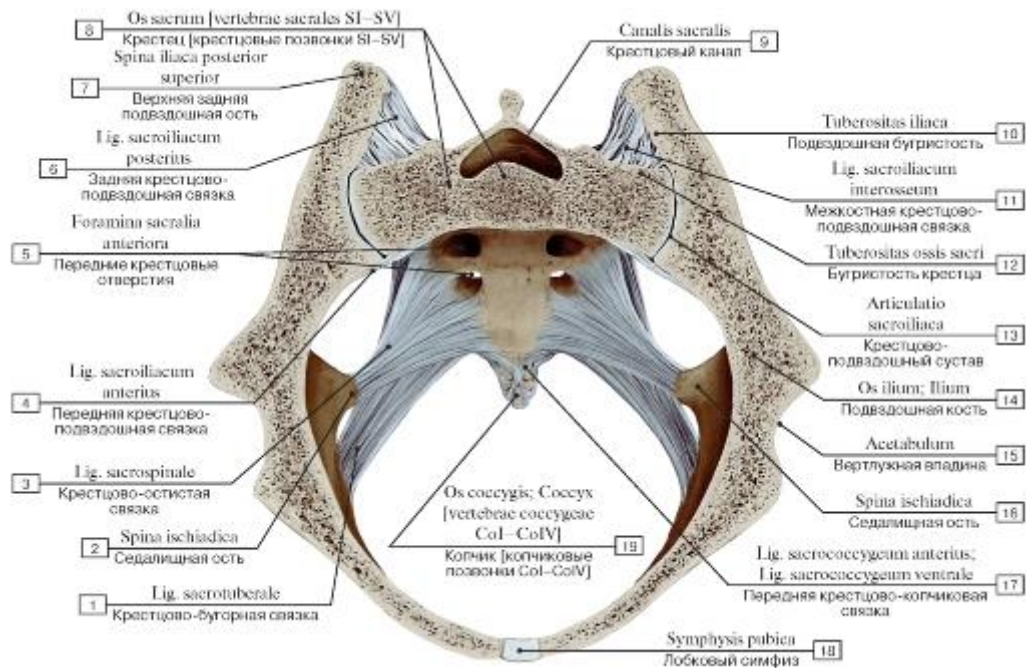


Рис. 205. Связки крестцово-подвздошного сустава, вид сверху, косой распил:

1 - Sacrotuberous ligament; 2 - Ischial spine; 3 - Sacrospinous ligament; 4 - Anterior sacro-iliac ligament; 5 - Anterior sacral foramina; 6 - Posterior sacro-iliac ligament; 7 - Posterior superior iliac spine; 8 - Sacrum [sacral vertebrae SI-SV]; 9 - Sacral canal; 10 - Iliac tuberosity; 11 - Interosseous sacro-iliac ligament; 12 - Sacral tuberosity; 13 - Sacro-iliac joint; 14 - Ilium; 15 - Acetabulum; 16 - Ischial spine; 17 - Anterior sacrococcygeal ligament; 18 - Pubic symphysis; 19 - Coccyx [coccygeal vertebrae CoI-CoIV]

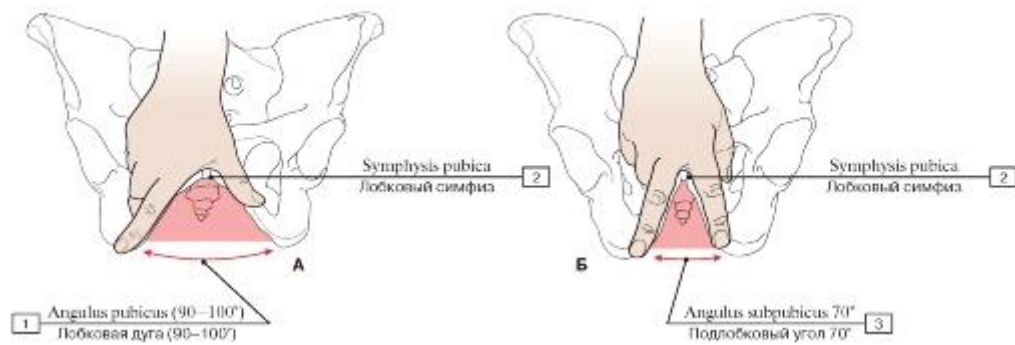


Рис. 206. Лобковая дуга женщины (А), подлобковый угол мужчины (Б):

1 - Pubic arch (90-100°); 2 - Pubic symphysis; 3 - Subpubic angle 70°

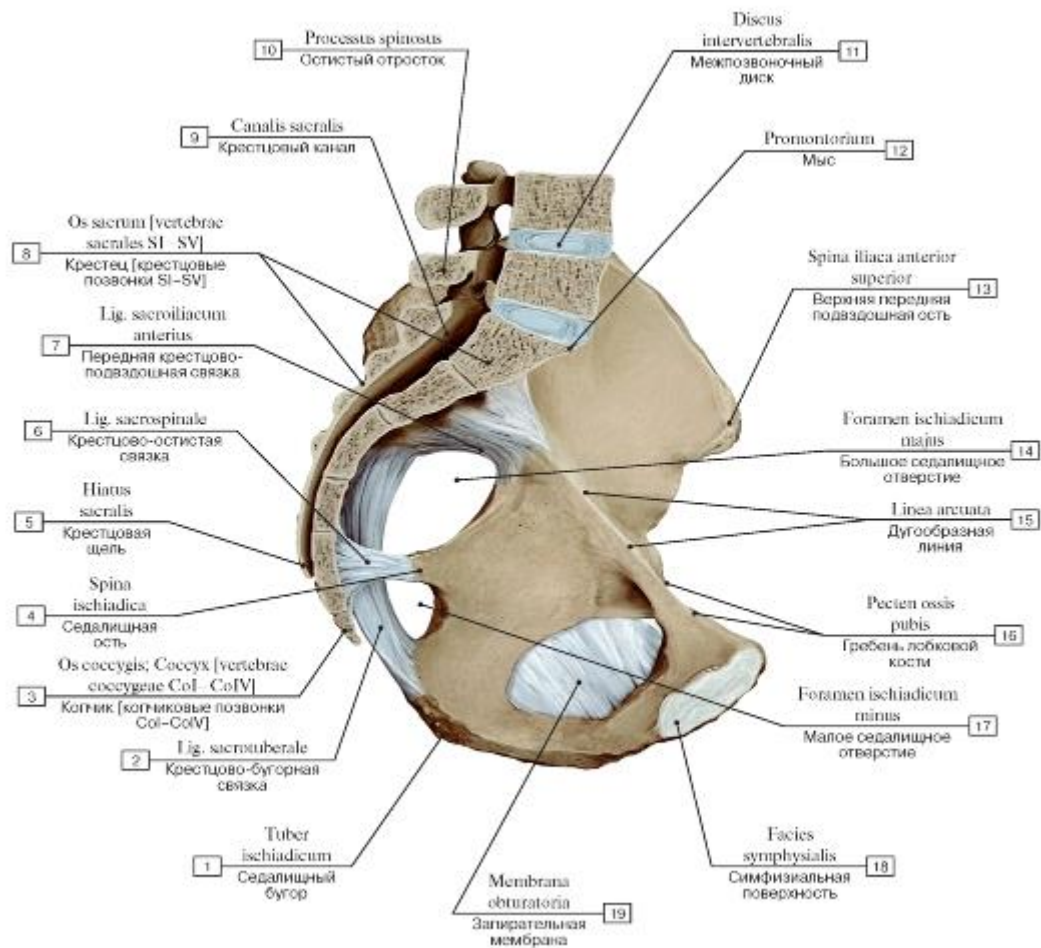


Рис. 207. Связки таза, правая половина таза, вид изнутри, справа:

I - Ischial tuberosity; 2 - Sacrotuberous ligament; 3 - Coccyx [coccygeal vertebrae CoI-CoIV]; 4 - Ischial spine; 5 - Sacral hiatus; 6 - Sacrospinous ligament; 7 - Anterior sacro-iliac ligament; 8 - Sacrum [sacral vertebrae SI-SV]; 9 - Sacral canal; 10 - Spinous process;
 II - Intervertebral disc; 12 - Promontory; 13 - Anterior superior iliac spine; 14 - Greater sciatic foramen; 15 - Arcuate line; 16 - Pecten pubis; Pectineal line; 17 - Lesser sciatic foramen; 18 - Symphyseal surface; 19 - Obturator membrane

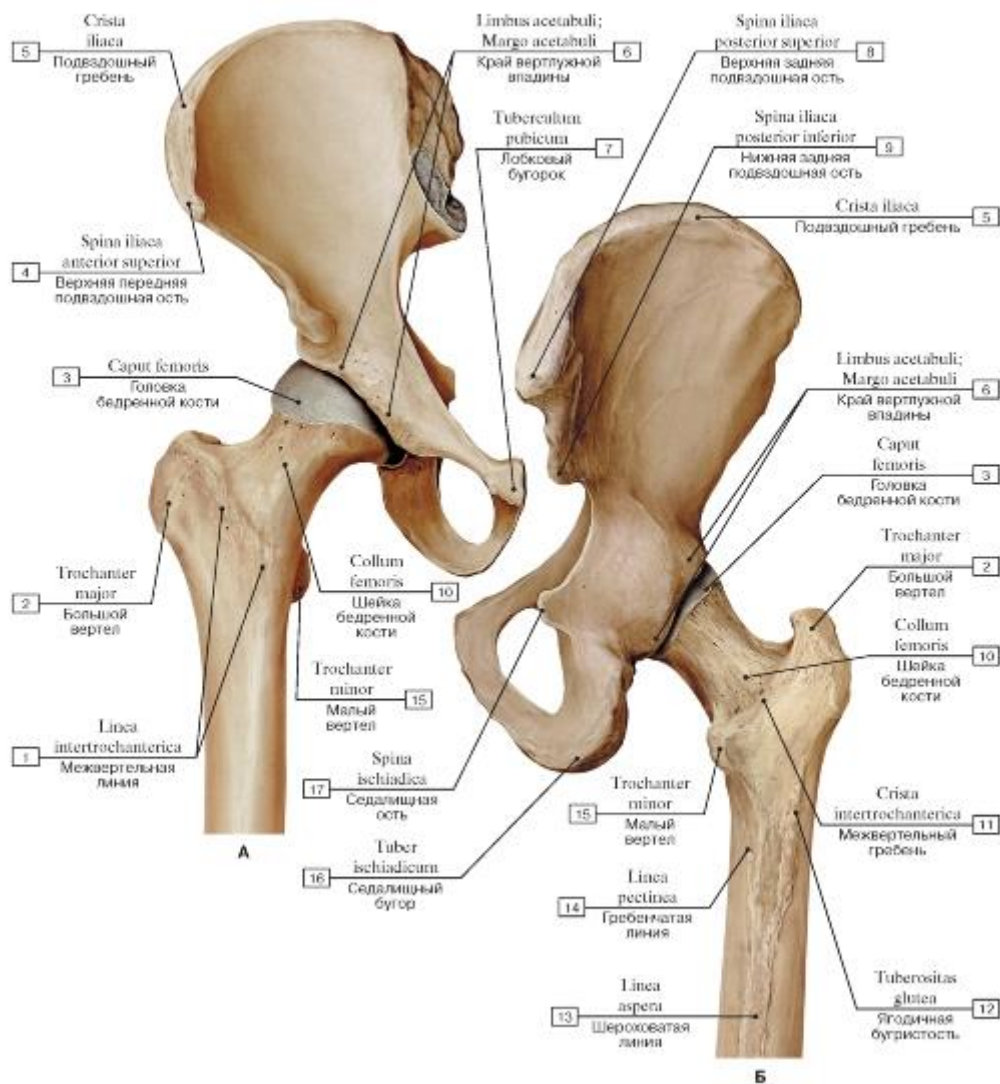


Рис. 208. Взаимоотношения тазовой и бедренной костей, правых (А - вид спереди, Б - вид сзади):

- 1 - Intertrochanteric line; 2 - Greater trochanter; 3 - Head of femur; 4 - Anterior superior iliac spine; 5 - Iliac crest; 6 - Acetabular margin; 7 - Pubic tubercle; 8 - Posterior superior iliac spine; 9 - Posterior inferior iliac spine; 10 - Neck of femur; 11 - Intertrochanteric crest; 12 - Gluteal tuberosity; 13 - Linea aspera; 14 - Pectineal line; 15 - Lesser trochanter; 16 - Ischial tuberosity; 17 - Ischial spine

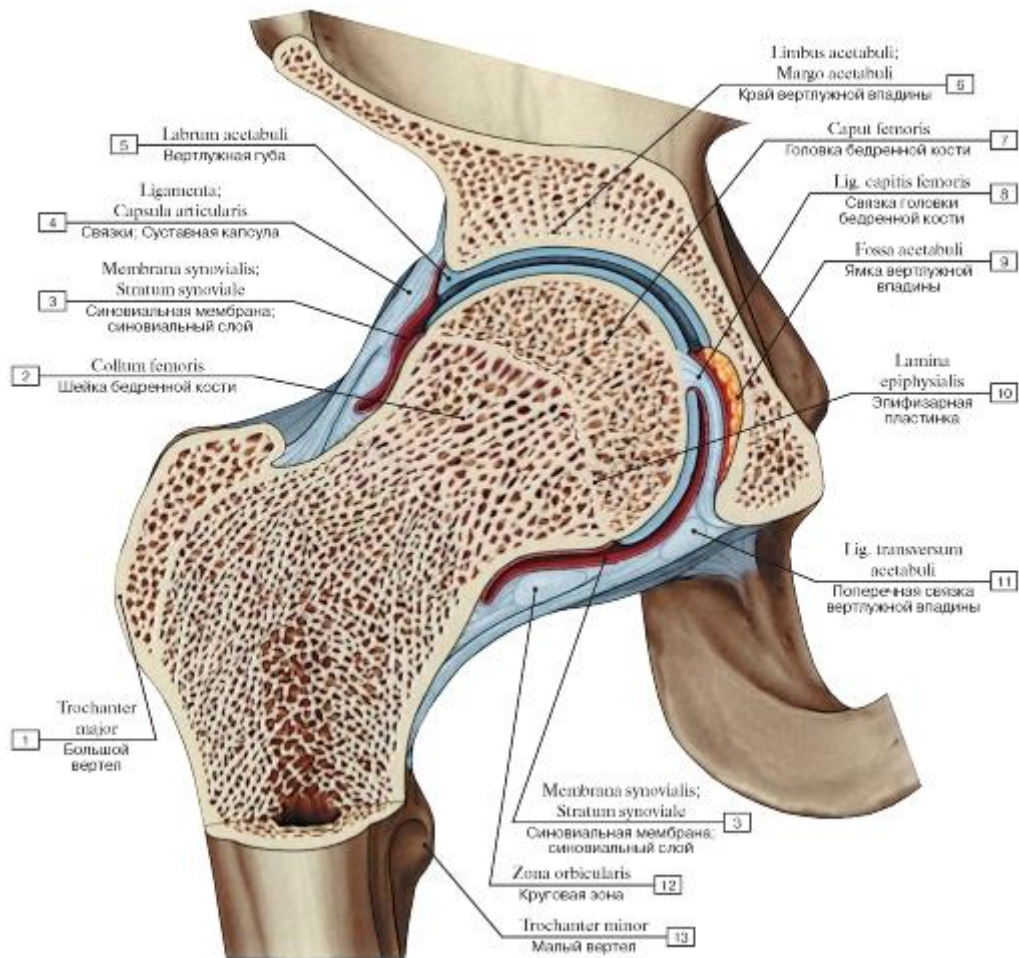


Рис. 209. Тазобедренный сустав, правый, распил во фронтальной плоскости:

1 - Greater trochanter; 2 - Neck of femur; 3 - Synovial membrane; Synovial layer; 4 - Ligaments; Joint capsule; Articular capsule; 5 - Acetabular labrum; 6 - Acetabular margin; 7 - Head of femur; 8 - Ligament of head of femur; 9 - Acetabular fossa; 10 - Epiphysal plate; Growth plate; 11 - Transverse acetabular ligament; 12 - Zona orbicularis; 13 - Lesser trochanter

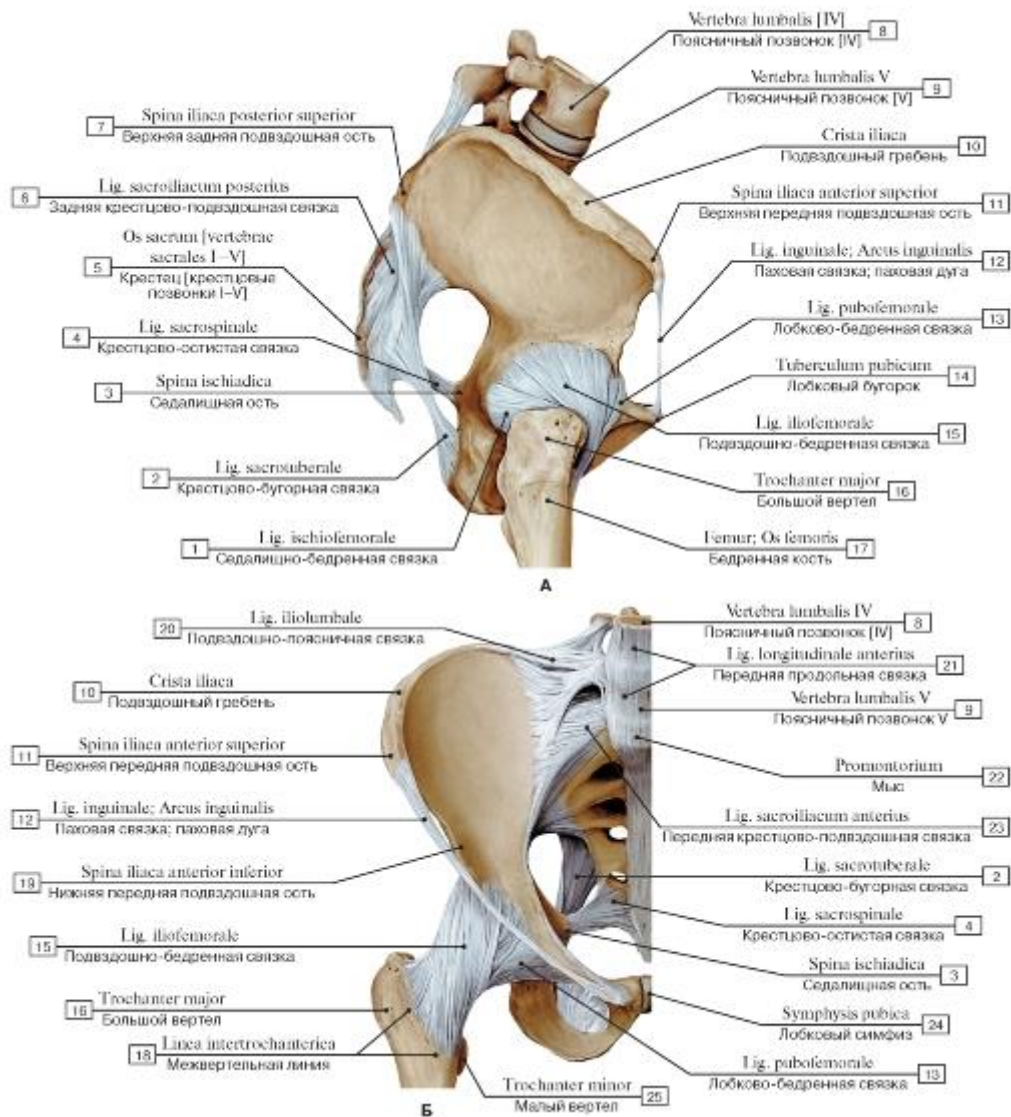


Рис. 210. Связки тазобедренного сустава, правого (А - вид сбоку, справа, Б - вид спереди):

I - Ischiofemoral ligament; 2 - Sacrotuberous ligament; 3 - Ischial spine; 4 - Sacrospinous ligament; 5 - Sacrum [sacral vertebrae I-V]; 6 - Posterior sacro-iliac ligament; 7 - Posterior superior iliac spine; 8 - Lumbar vertebra [IV]; 9 - Lumbar vertebra [V]; 10 - Iliac crest;

II - Anterior superior iliac spine; 12 - Inguinal ligament; 13 - Pubofemoral ligament; 14 - Pubic tubercle; 15 - Iliofemoral ligament; 16 - Greater trochanter; 17 - Femur; Thigh bone; 18 - Intertrochanteric line; 19 - Anterior inferior iliac spine; 20 - Iliolumbar ligament; 21 - Anterior longitudinal ligament; 22 - Promontory; 23 - Anterior sacro-iliac ligament; 24 - Pubic symphysis; 25 - Lesser trochanter

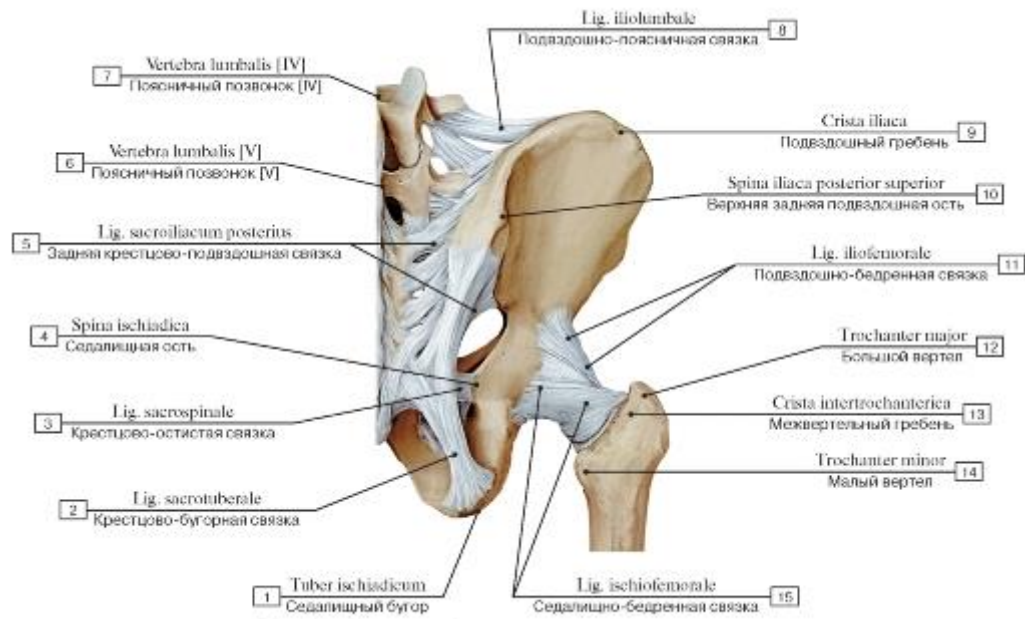


Рис. 211. Связки тазобедренного сустава, правого, вид сзади:

1 - Ischial tuberosity; 2 - Sacrotuberous ligament; 3 - Sacrospinous ligament; 4 - Ischial spine; 5 - Posterior sacro-iliac ligament; 6 - Lumbar vertebrae [V]; 7 - Lumbar vertebrae [IV]; 8 - Iliolumbar ligament; 9 - Iliac crest; 10 - Posterior superior iliac spine; 11 - Iliofemoral ligament; 12 - Greater trochanter; 13 - Intertrochanteric crest; 14 - Lesser trochanter; 15 - Ischiofemoral ligament

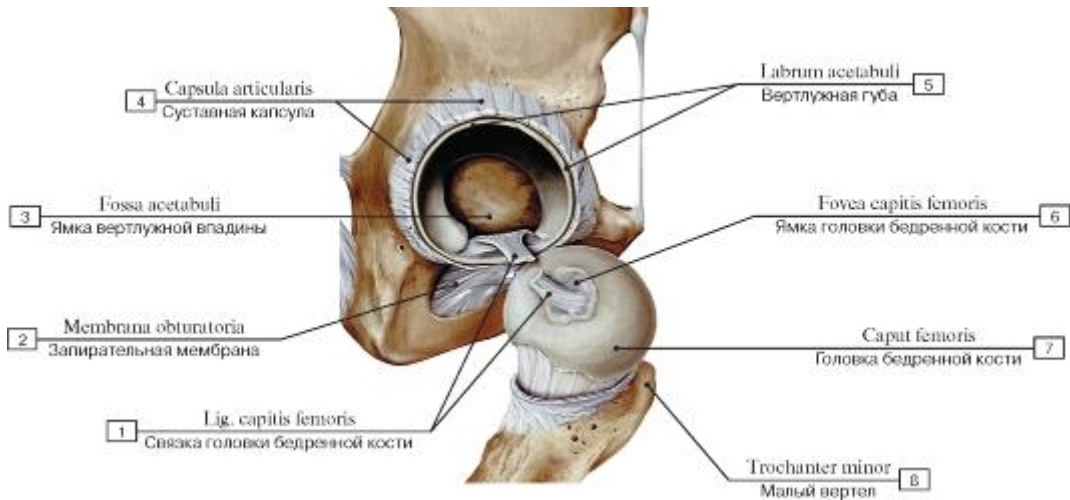


Рис. 212. Связка головки бедренной кости, правой:

1 - Ligament of head of femur; 2 - Obturator membrane; 3 - Acetabular fossa; 4 - Joint capsule; Articular capsule; 5 - Acetabular labrum; 6 - Fovea for ligament of head; 7 - Head of femur; 8 - Lesser trochanter

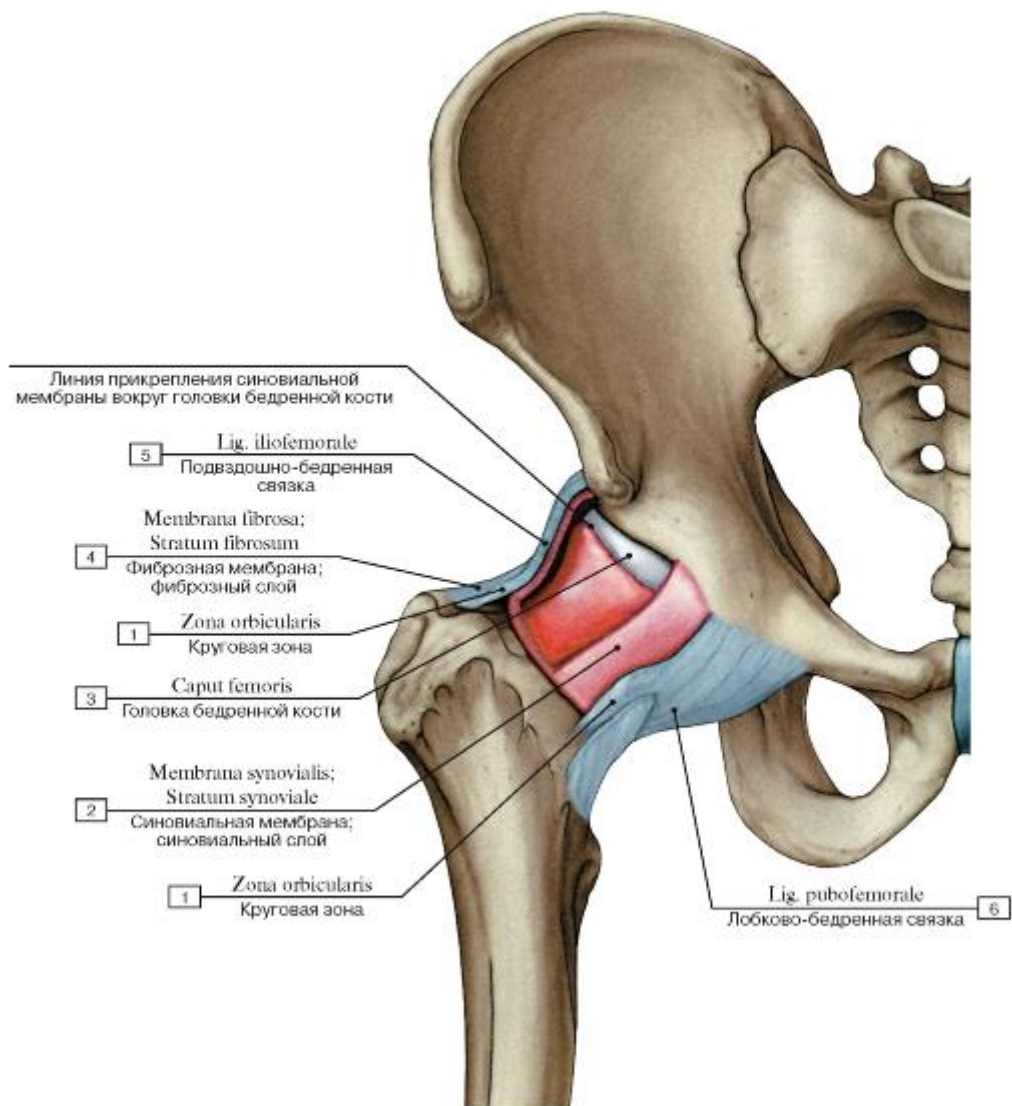


Рис. 213. Места прикрепления суставной капсулы тазобедренного сустава, правого:

1 - Zona orbicularis; 2 - Synovial membrane; Synovial layer; 3 - Head of femur; 4 - Fibrous layer; Fibrous membrane; 5 - Iliofemoral ligament; 6 - Pubofemoral ligament

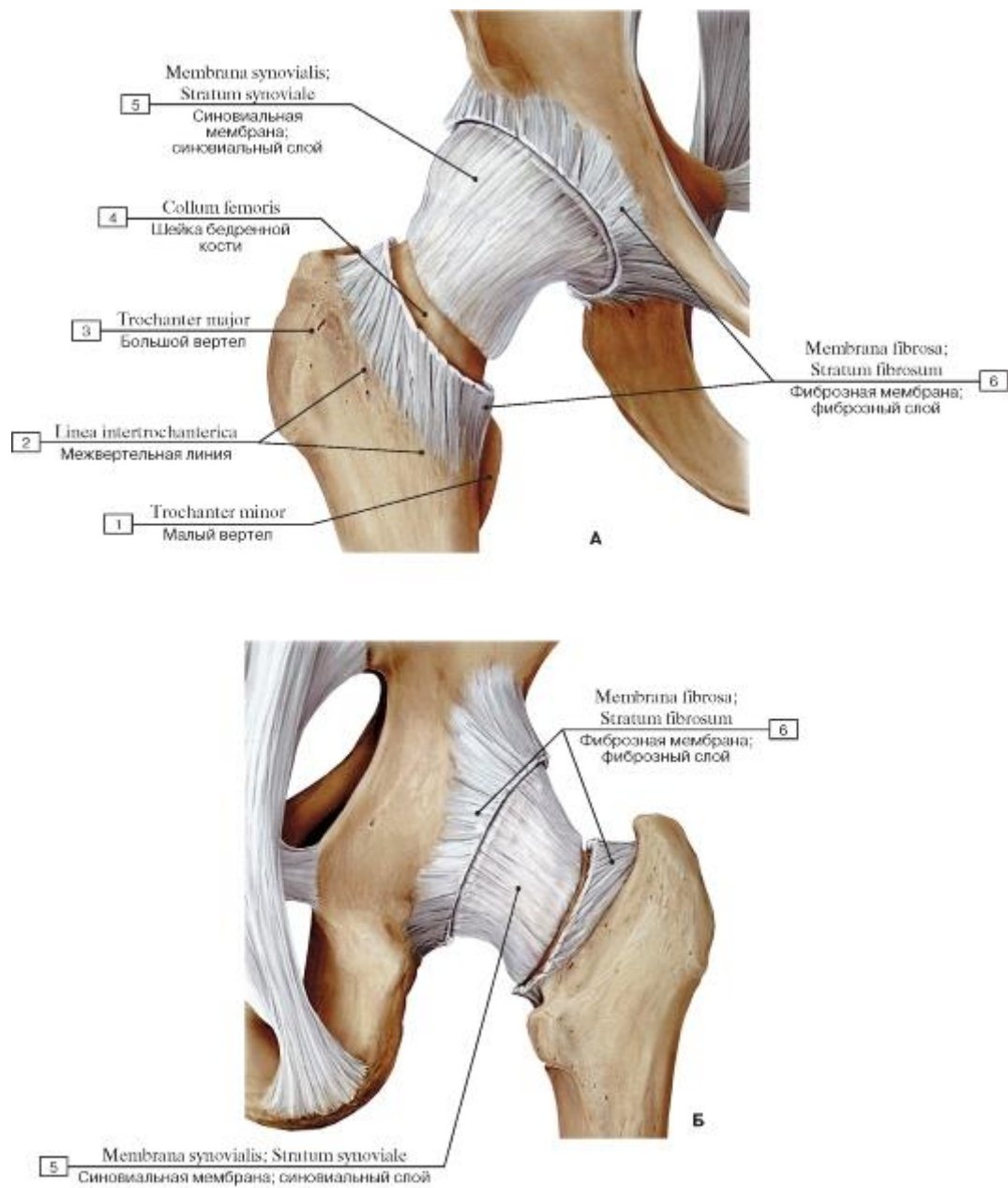


Рис. 214. Связки тазобедренного сустава, правого (А - суставная капсула вскрыта, вид спереди, Б - суставная капсула вскрыта, вид сзади):

1 - Lesser trochanter; 2 - Intertrochanteric line; 3 - Iliac crest; 4 - Neck of femur; 5 - Synovial membrane; Synovial layer; 6 - Fibrous

layer; Fibrous membrane

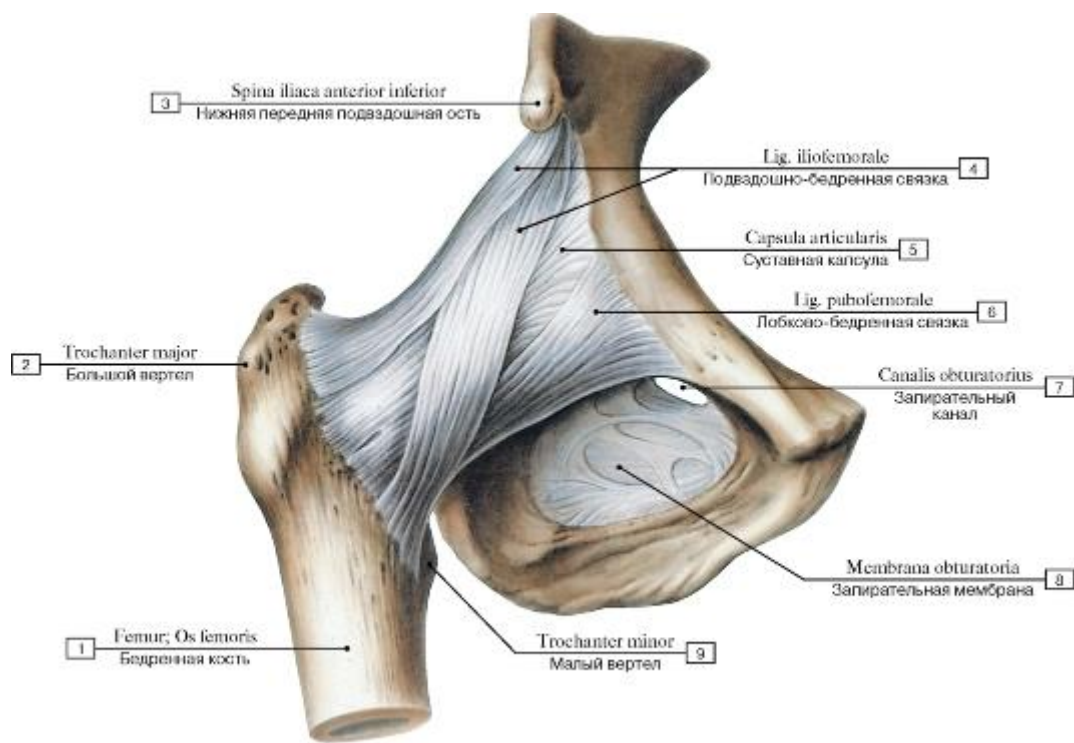


Рис. 215. Связки тазобедренного сустава, правого, вид спереди:

1 - Femur; Thigh bone; 2 - Greater trochanter; 3 - Anterior inferior iliac spine; 4 - Iliofemoral ligament; 5 - Joint capsule; Articular capsule; 6 - Pubofemoral ligament; 7 - Obturator canal; 8 - Obturator membrane; 9 - Lesser trochanter

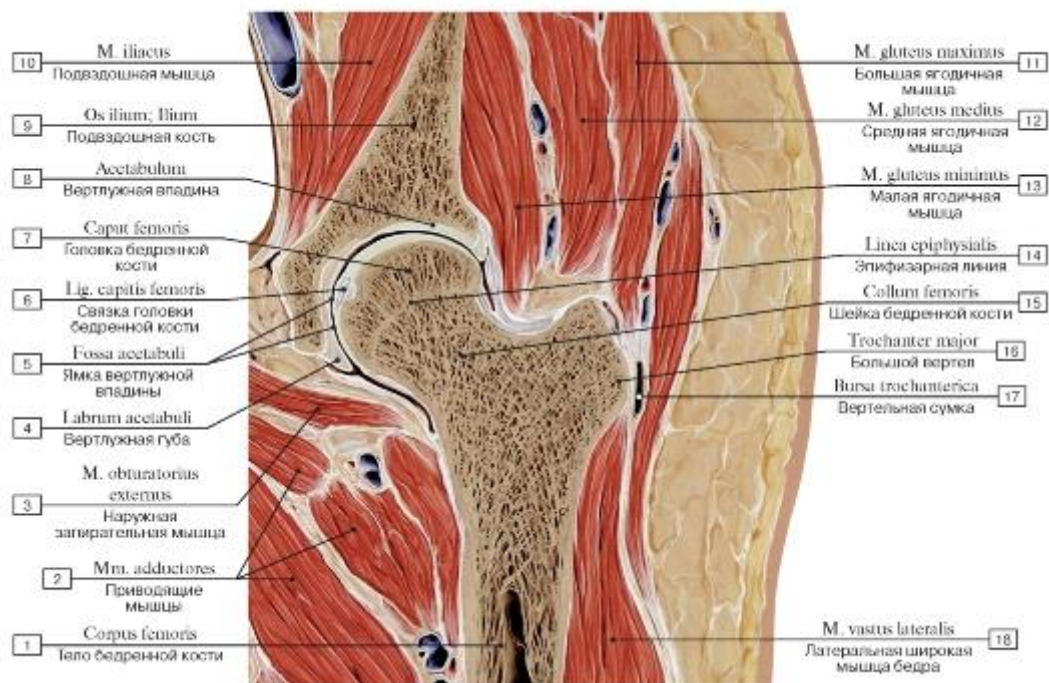


Рис. 216. Топографические взаимоотношения структур таза и верхней трети бедра, правого. Фронтальный распил через тазобедренный сустав:

1 - Shaft of femur; Body of femur; 2 - Adductores; 3 - Obturator externus; 4 - Acetabular labrum; 5 - Acetabular fossa; 6 - Ligament of head of femur; 7 - Head of femur; 8 - Acetabulum; 9 - Ilium; 10 -

Iliacus; 11 - Gluteus maximus; 12 - Gluteus medius; 13 - Gluteus minimus; 14 - Epiphysial line; 15 - Neck of femur; 16 - Greater trochanter; 17 - Trochanteric bursa; 18 -Vastus lateralis

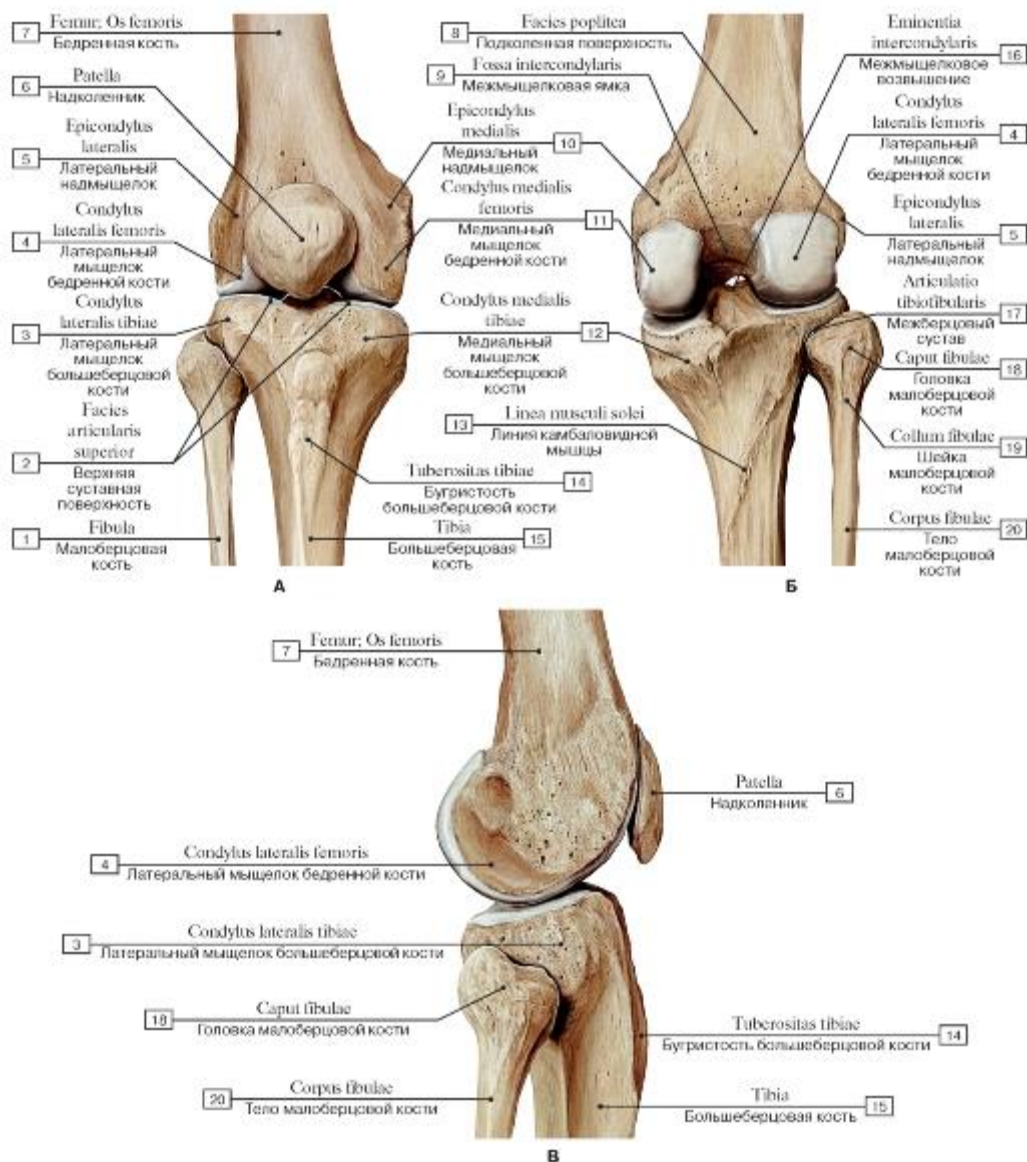


Рис. 217. Кости бедра и голени, формирующие коленный сустав, правый (А - вид спереди, Б - вид сзади, В - вид сбоку, с латеральной стороны):

1 - Fibula; 2 - Superior articular facet; 3 - Lateral condyle of tibia; 4 - Lateral condyle of femur; 5 - Lateral epicondyle; 6 - Patella; 7 - Femur; Thigh bone; 8 - Popliteal surface; 9 - Intercondylar fossa; 10 - Medial epicondyle; 11 - Medial condyle of femur; 12 - Medial condyle of tibia; 13 - Soleal line; 14 - Tibial tuberosity; 15 - Tibia; 16 - Intercondylar eminence; 17 - Tibiofibular joint; Superior tibiofibular joint; 18 - Head of fibula; 19 - Neck of fibula; 20 - Shaft of fibula; Body of fibula

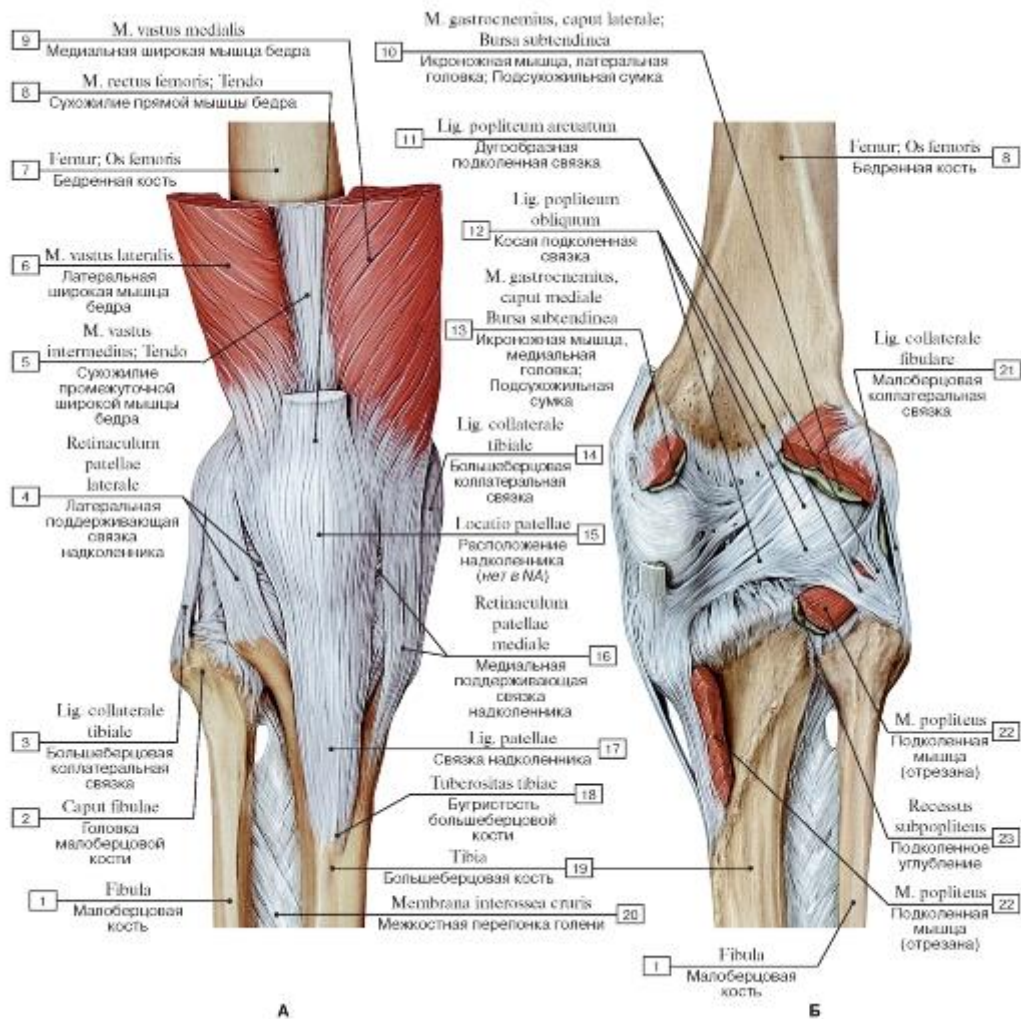


Рис. 218. Коленный сустав, правый (А - вид спереди, Б - вид сзади):

I - Fibula; 2 - Head of fibula; 3 - Tibial collateral ligament; 4 - Lateral patellar retinaculum; 5 - Vastus lateralis; Tendon; 6 - Vastus lateralis; 7 - Femur; Thigh bone; 8 - Rectus femoris; Tendon; 9 - Vastus medialis; 10 - Gastrocnemius, lateral head; Subtendinous bursa;

II - Arcuate popliteal ligament; 12 - Oblique popliteal ligament; 13 - Gastrocnemius, medial head; Subtendinous bursa; 14 - Tibial collateral ligament; 15 - Location of patella; 16 - Medial patellar retinaculum; 17 - Patellar ligament; 18 - Tibial tuberosity; 19 - Tibia;

20 - Interosseous membrane of leg; 21 - Fibular collateral ligament; 22 - Popliteus; 23 - Subpopliteal recess

Рис. 219. Коленный сустав, правый, сагиттальный распил:

1 - Gastrocnemius, lateral head; 2 - Popliteus; 3 - Posterior cruciate ligament; 4 - Anterior cruciate ligament; 5 - Popliteal artery and vein; 6 - Biceps femoris; 7 - Quadriceps femoris; Tendon; 8 - Skin; 9 - Suprapatellar bursa; 10 - Articular surface of patella; 11 - Subcutaneous prepatellar bursa; 12 - Patella; 13 - Medial condyle of femur; 14 - Alar folds; 15 - Infrapatellar synovial fold; 16 - Deep infrapatellar bursa; 17 - Patellar ligament; 18 - Tibia

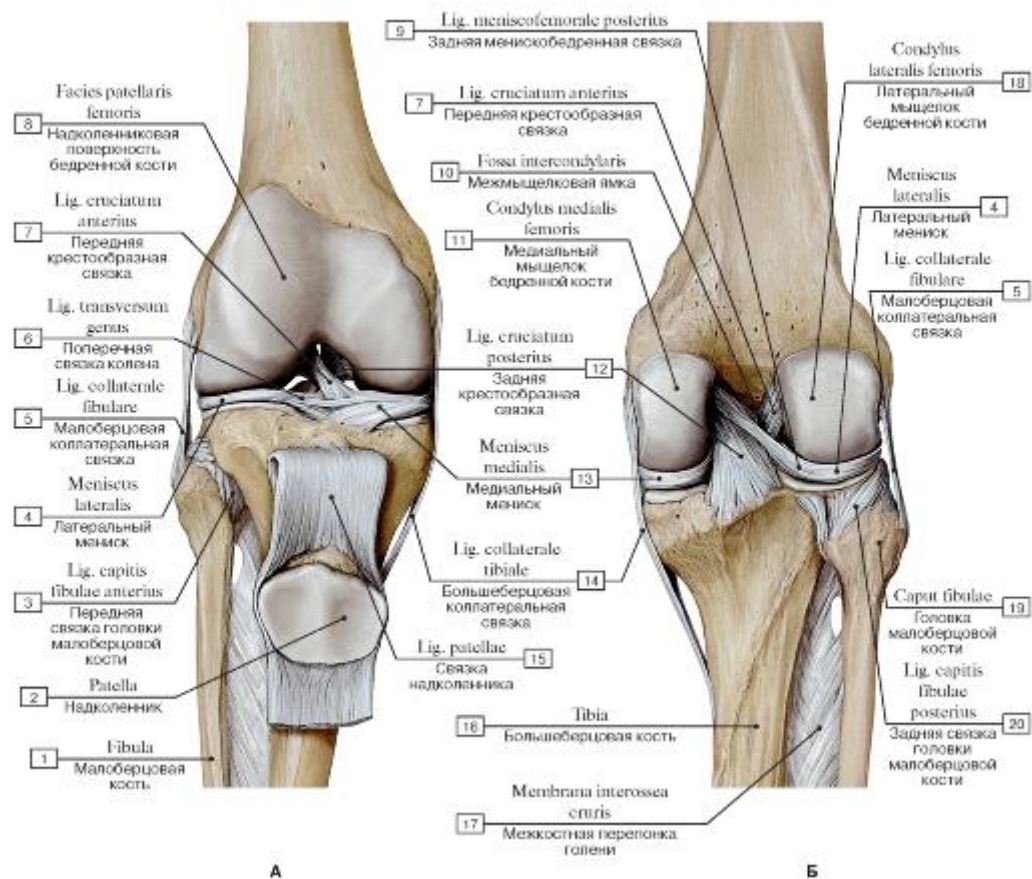


Рис. 220. Внутрисуставные связки коленного сустава, правого (А - вид спереди, надколенник оттянут вниз, Б - вид сзади):

I - Fibula; 2 - Patella; 3 - Anterior ligament of fibular head; 4 - Lateral meniscus; 5 - Fibular collateral ligament; 6 - Transverse ligament of knee; 7 - Anterior cruciate ligament; 8 - Facies patellaris femur; 9 - Posterior meniscofemoral ligament; 10 - Intercondylar fossa;

II - Medial condyle of femur; 12 - Posterior cruciate ligament; 13 - Medial meniscus; 14 - Tibial collateral ligament; 15 - Patellar ligament; 16 - Tibia; 17 - Interosseous membrane of leg; 18 - Lateral condyle of femur; 19 - Head of fibula; 20 - Posterior ligament of fibular

head

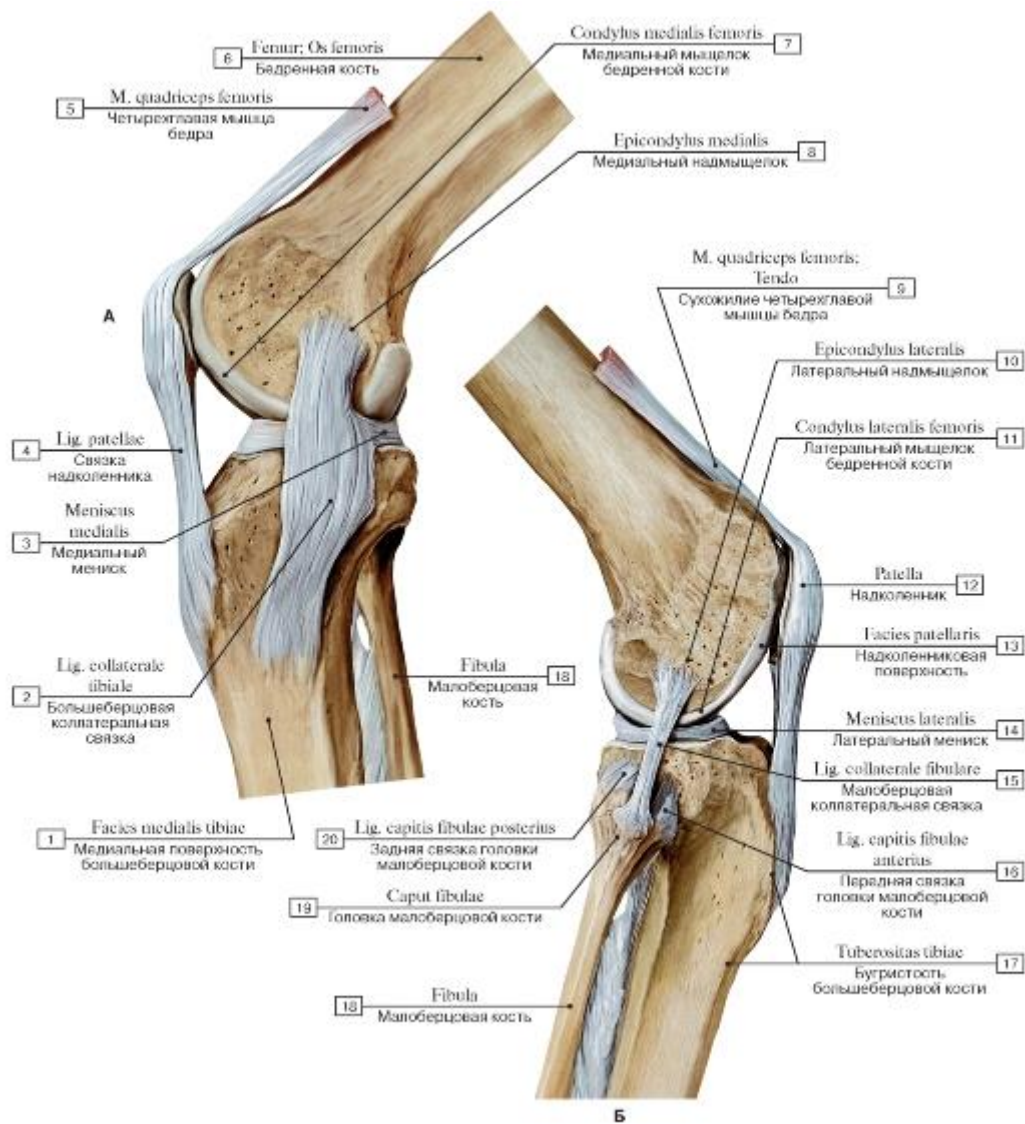


Рис. 221. Связки коленного сустава, правого (А - вид с медиальной стороны, Б - вид с латеральной стороны):

1 - Medial surface of tibia; 2 - Tibial collateral ligament; 3 - Medial meniscus; 4 - Patellar ligament; 5 - Quadratus femoris; 6 - Femur; Thigh bone; 7 - Medial condyle of femur; 8 - Medial epicondyle; 9 - Quadriceps femoris; Tendon; 10 - Lateral epicondyle; 11 - Lateral condyle of femur; 12 - Patella; 13 - Patellar surface; 14 - Lateral meniscus; 15 - Fibular collateral ligament; 16 - Anterior ligament of fibular head; 17 - Tibial tuberosity; 18 - Fibula; 19 - Head of fibula; 20 - Posterior ligament of fibular head

Рис. 222. Коленный сустав, правый (А - вид спереди, суставная капсула вскрыта, Б - места прикрепления суставной капсулы на бедренной и большеберцовой костях, вид спереди):

1 - Fibula; 2 - Suprapatellar recess; 3 - Patella, articular surface; 4 - Lateral meniscus; 5 - Fibular collateral ligament; 6 - Anterior cruciate ligament; 7 - Lateral condyle of femur; 8 - Femur; Thigh bone; 9 - Patellar surface of femur; 10 - Medial condyle of femur; 11 - Medial meniscus; 12 - Alar folds; 13 - Infrapatellar fat pad; 14 - Fibula

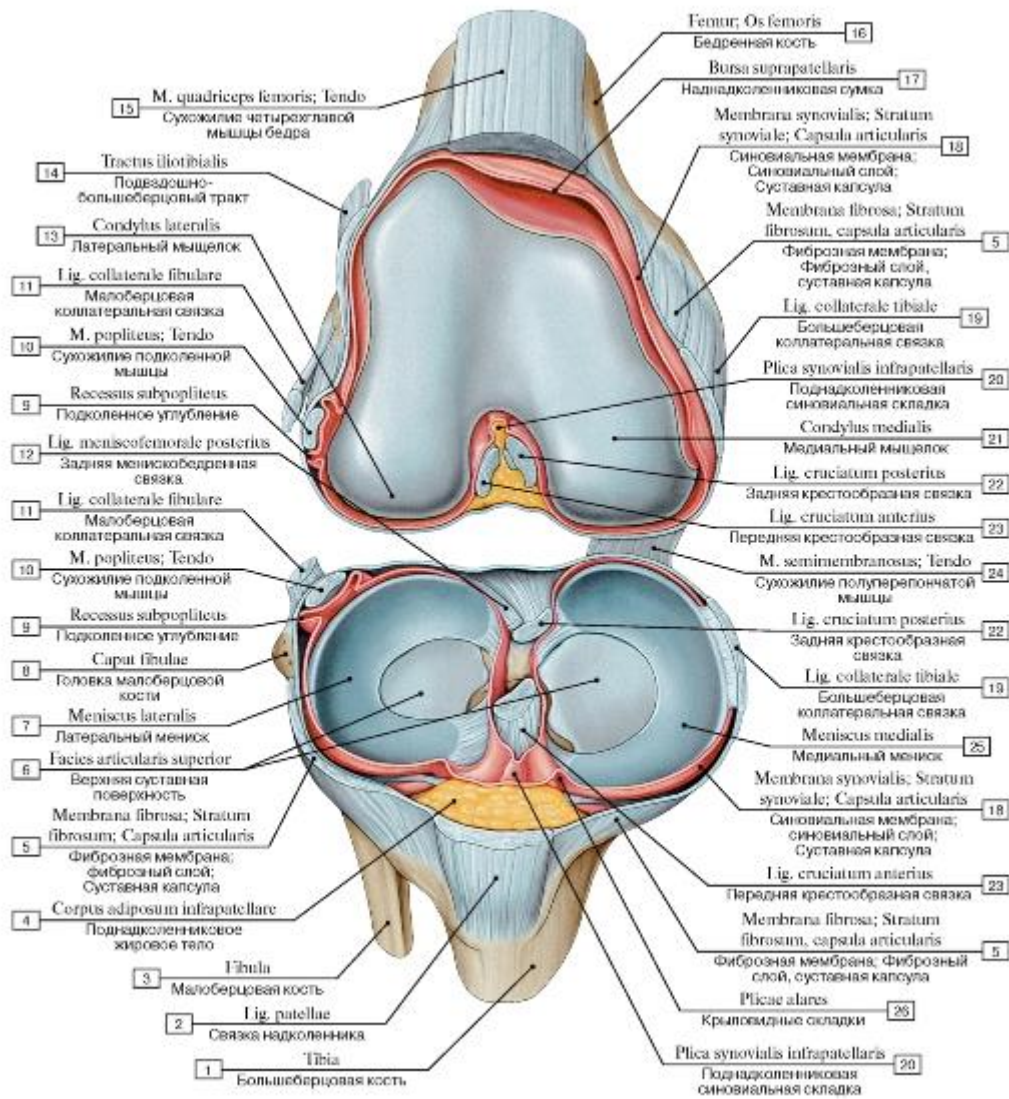


Рис. 223. Коленный сустав, правый, вид спереди и сверху:

1 - Tibia; 2 - Patellar ligament; 3 - Fibula; 4 - Infrapatellar fat pad; 5 - Fibrous layer; Fibrous membrane; Joint capsule; Articular capsule; 6 - Superior articular surface; 7 - Lateral meniscus; 8 - Head of fibula; 9 - Subpopliteal recess; 10 - Popliteus; Tendon; 11 - Fibular collateral ligament; 12 - Posterior meniscofemoral ligament; 13 - Lateral condyle; 14 - Iliotibial tract; 15 - Quadriceps femoris; Tendon; 16 - Femur; Thigh bone; 17 - Suprapatellar bursa; 18 - Synovial membrane; Synovial layer; Joint capsule; Articular capsule; 19 - Tibial collateral ligament; 20 - Infrapatellar synovial fold; 21 - Medial condyle; 22 - Posterior cruciate ligament; 23 - Anterior cruciate ligament; 24 - Semimembranosus; Tendon; 25 - Medial meniscus; 26 - Alar folds

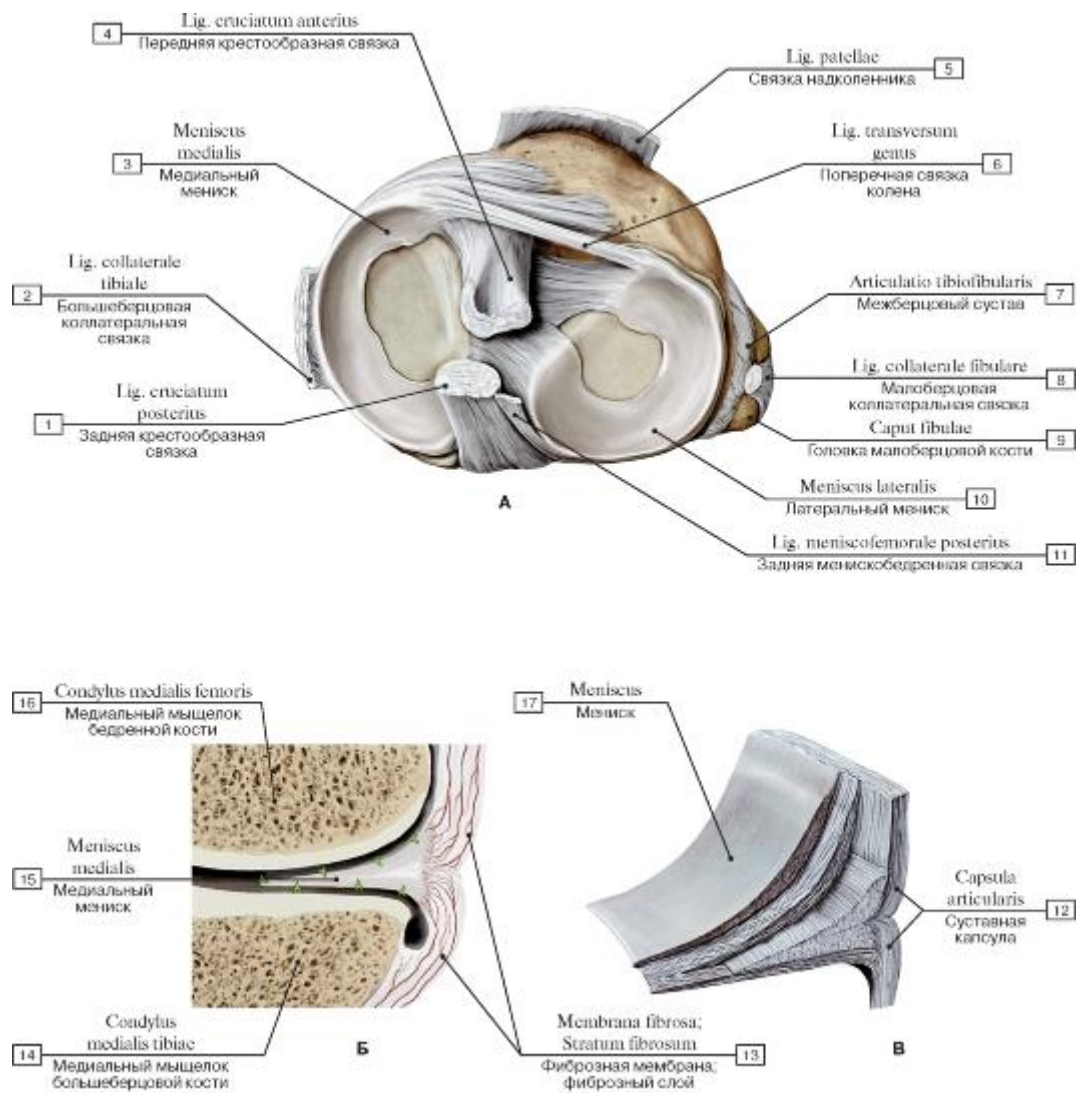


Рис. 224. Мениски коленного сустава, правого (А - вид сверху, Б - медиальный мениск, поперечное сечение, В - мениск, вид изнутри):

1 - Posterior cruciate ligament; 2 - Tibial collateral ligament; 3 - Medial meniscus; 4 - Anterior cruciate ligament; 5 - Patellar ligament; 6 - Transverse ligament of knee; 7 - Tibiofibular joint; Superior tibiofibular joint; 8 - Fibular collateral ligament; 9 - Head of fibula; 10 - Lateral meniscus; 11 - Posterior meniscofemoral ligament; 12 - Joint capsule; Articular capsule; 13 - Fibrous layer; Fibrous membrane; 14 - Medial condyle of tibia; 15 - Meniscus; 16 - Medial condyle of femur; 17 - Meniscus

Рис. 225. Крестообразные связки при согнутой голени, правой:

1 - Fibula; 2 - Head of fibula; 3 - Lateral meniscus; 4 - Fibular collateral ligament; 5 - Lateral condyle; 6 - Patellar surface; 7 - Posterior cruciate ligament; 8 - Medial condyle; 9 - Anterior cruciate ligament; 10 - Medial meniscus; 11 - Tibial tuberosity; 12 - Tibial collateral ligament; 13 - Tibia

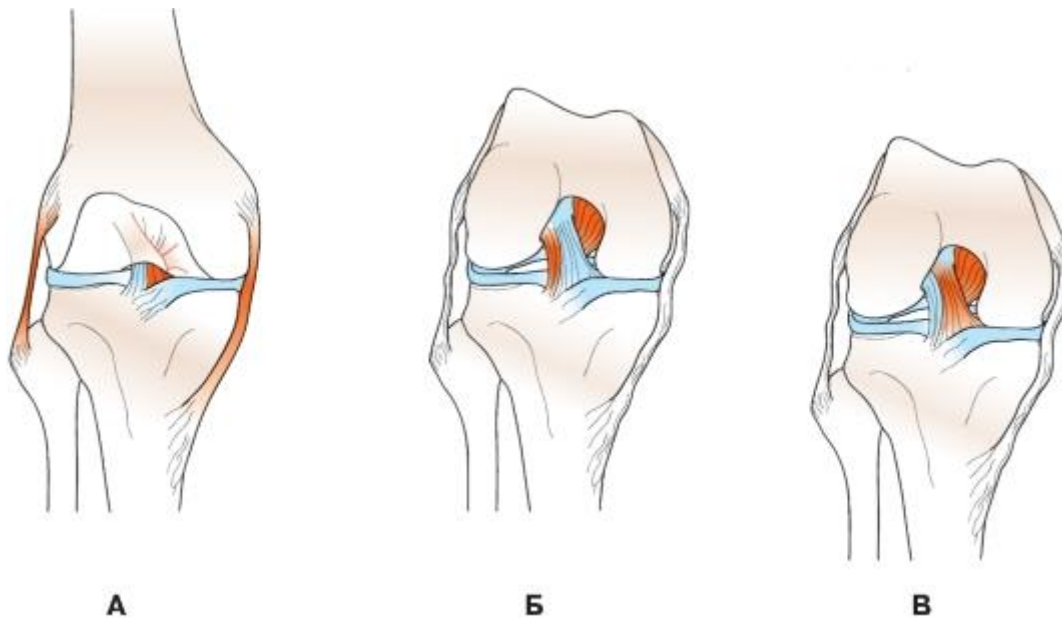


Рис. 226. Роль крестообразных и коллатеральных связок в сгибании и разгибании голени

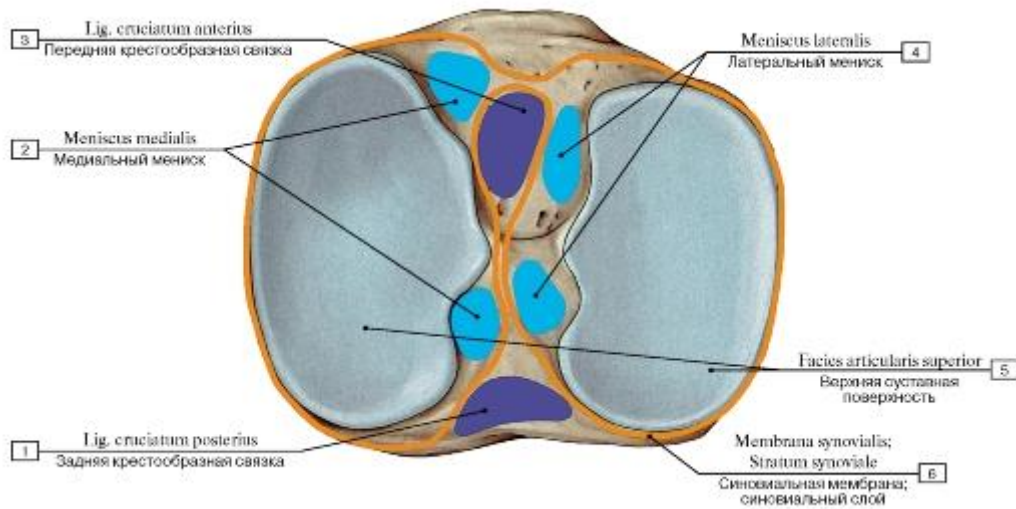


Рис. 227. Места прикрепления менисков, крестообразных связок и синовиальной мембраны на большеберцовой кости,

правой, вид сверху:

- 1 - Posterior cruciate ligament; 2 - Medial meniscus; 3 - Anterior cruciate ligament; 4 - Lateral meniscus;
- 5 - Superior articular facet;
- 6 - Synovial membrane; Synovial layer

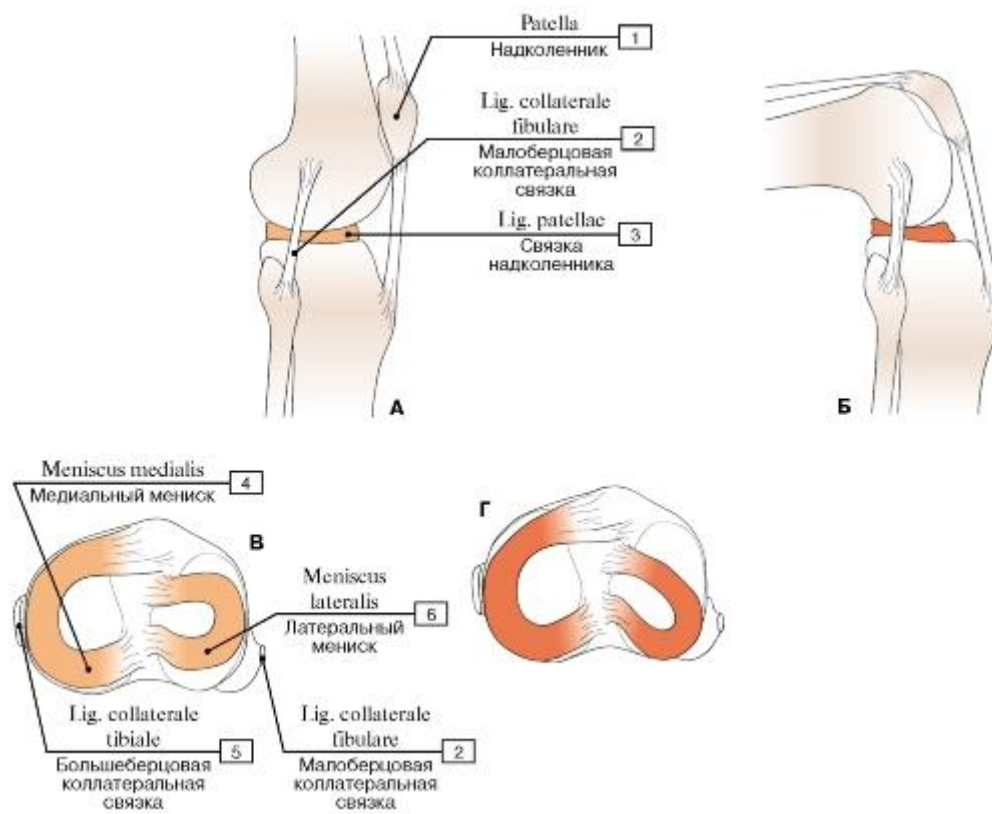


Рис. 228. Движение менисков во время сгибания колена (правый коленный сустав при разгибании (А) и сгибании (Б), вид сбоку, вид сверху на верхнюю поверхность большеберцовой кости при разгибании (В) и сгибании (Г) голени):

1 - Patella; 2 - Fibular collateral ligament; 3 - Patellar ligament; 4 - Medial meniscus; 5 - Tibial collateral ligament; 6 - Lateral meniscus

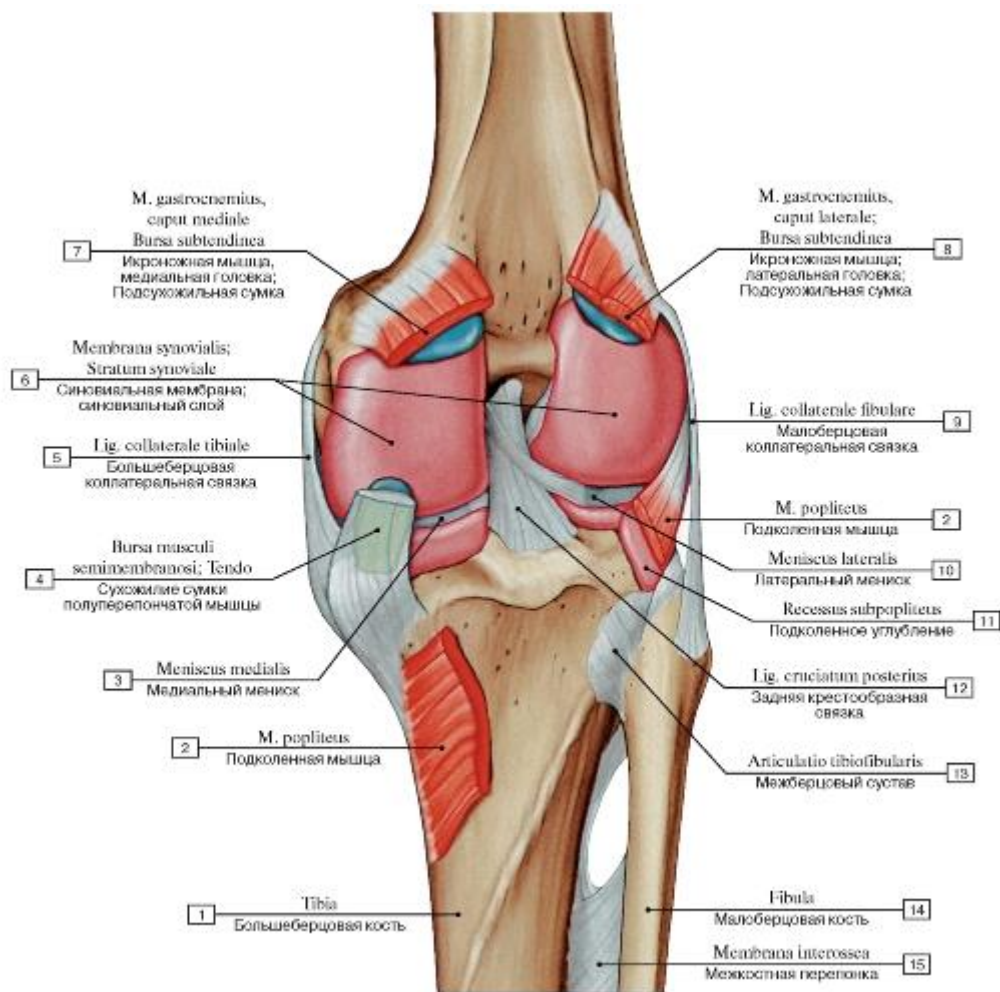


Рис. 229. Синовиальная мембрана коленного сустава, правого, вид сзади:

1 - Tibia; 2 - Popliteus; 3 - Medial meniscus; 4 - Semimembranosus bursa; Tendon; 5 - Tibial collateral ligament; 6 - Synovial membrane; Synovial layer; 7 - Gastrocnemius, medial head; Subtendinous bursa; 8 - Gastrocnemius, lateral head; Subtendinous bursa; 9 - Fibular collateral ligament; 10 - Lateral meniscus; 11 - Subpopliteal recess; 12 - Posterior cruciate ligament; 13 - Tibiofibular joint; Superior tibiofibular joint; 14 - Fibula; 15 - Interosseous membrane

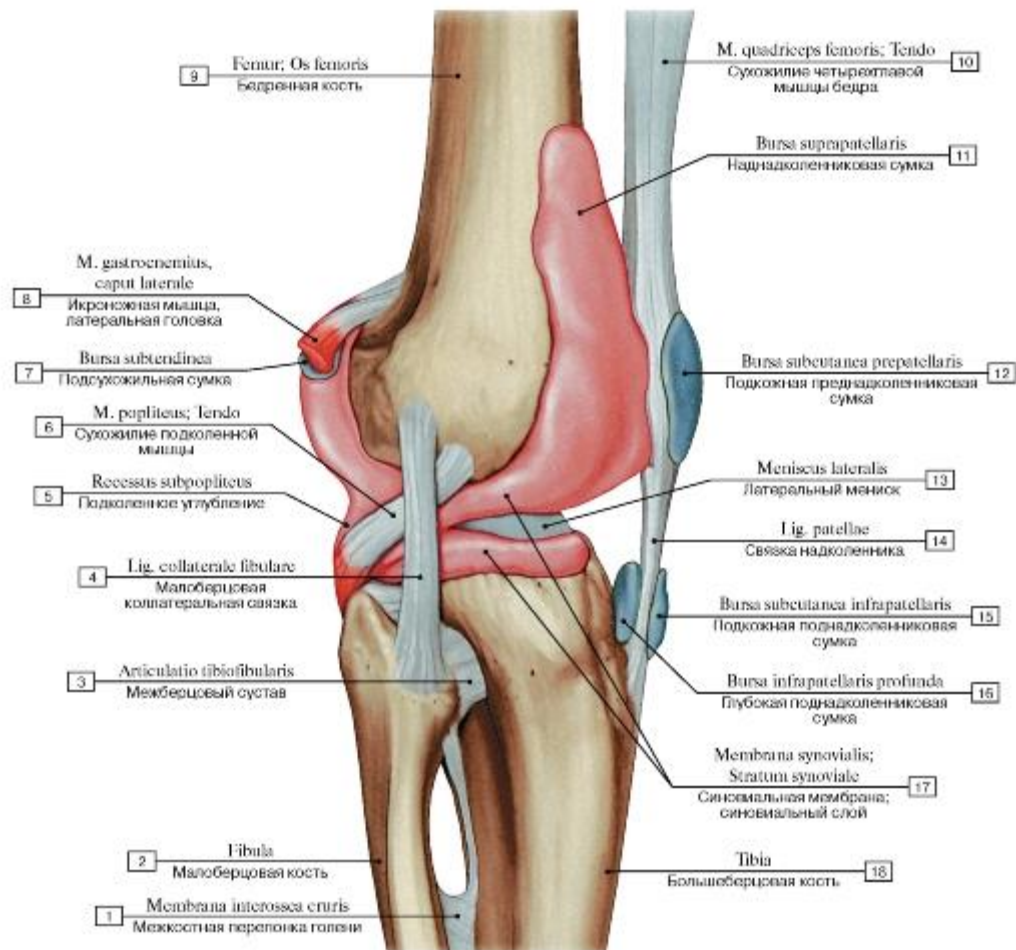


Рис. 230. Связки и сумки коленного сустава, правого, вид с латеральной стороны:

1 - Interosseous membrane of leg; 2 - Fibula; 3 - Tibiofibular joint; Superior tibiofibular joint; 4 - Fibular collateral ligament; 5 - Subpopliteal recess; 6 - Popliteus; Tendon; 7 - Subtendinous bursa; 8 - Gastrocnemius, lateral head; 9 - Femur; Thigh bone; 10 - Quadriceps femoris; Tendon; 11 - Suprapatellar bursa; 12 - Subcutaneous prepatellar bursa; 13 - Lateral meniscus; 14 - Patellar ligament; 15 - Subcutaneous infrapatellar bursa; 16 - Deep infrapatellar bursa; 17 - Synovial membrane; Synovial layer; 18 - Tibia

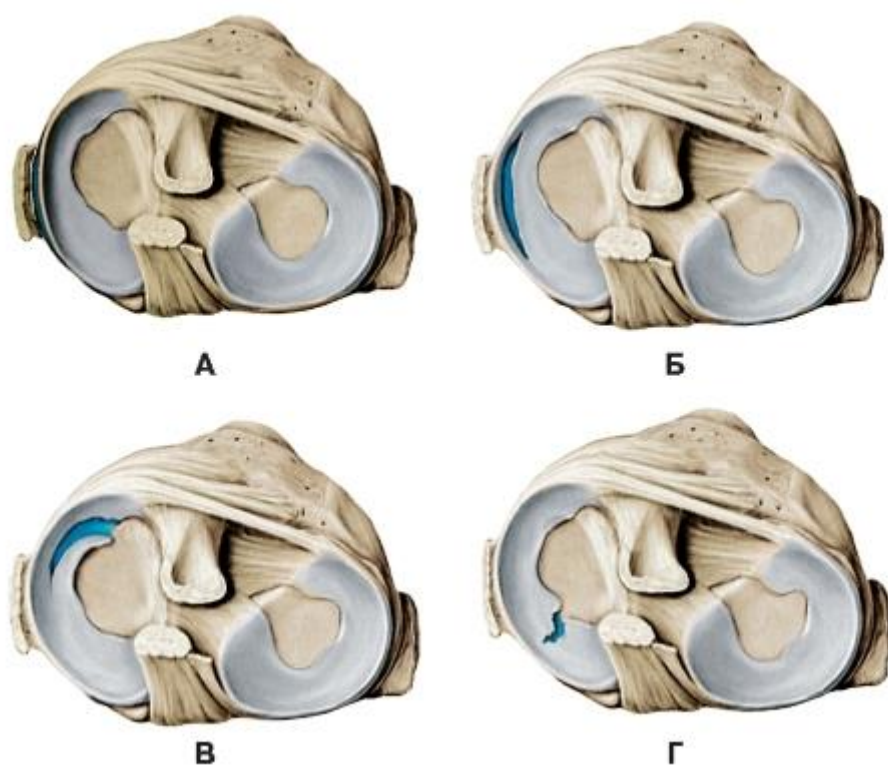


Рис. 231. Различные разрывы менисков, верхний конец правой большеберцовой кости, вид сверху

А. Периферический разрыв.

Б. Разрыв в виде «ручки корзины».

В. Продольный разрыв, или разрыв переднего рога. Г. Радиальный разрыв заднего рога.

Менее подвижные медиальные мениски травмируются чаще латеральных. Повреждения менисков обычно происходят при неожиданном растяжении или вращательных движениях фиксированной ноги (часто при катании на лыжах или игре в футбол). Результатом рвущей силы может

стать разрыв мениска или отрыв его от места прикрепления по периферии. При острой травме мениска возникает болезненное ограничение активного или пассивного разгибания сразу же после травмы, при этом человек предпочитает держать колено в слегка согнутом положении. Возрастные дегенеративные изменения в менисках усиливаются при чрезмерных нагрузках и угловых деформациях коленного сустава.

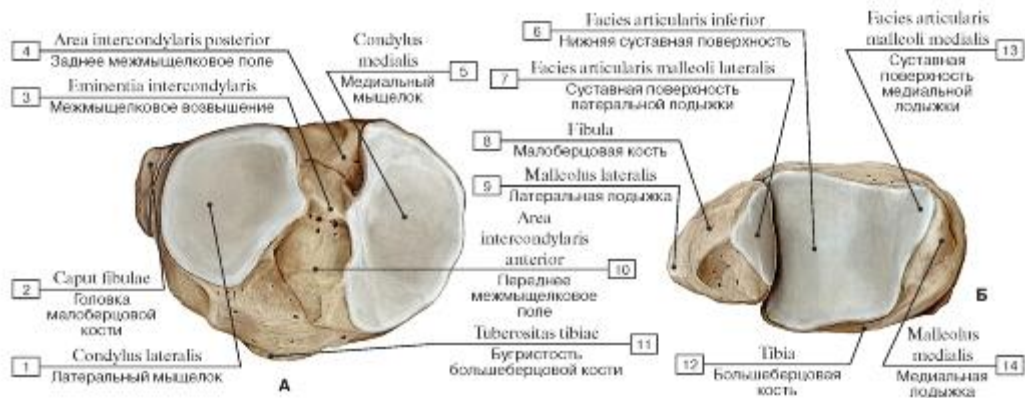


Рис. 232. Суставные поверхности голени (А - верхняя, Б - нижняя):

1 - Lateral condyle; 2 - Head of tibia; 3 - Intercondylar eminence; 4 - Lateral intercondylar area; 5 - Medial condyle; 6 - Inferior articular surface; 7 - Articular facet; 8 - Fibula; 9 - Lateral malleolus; 10 - Anterior intercondylar area; 11 - Tibial tuberosity; 12 - Tibia; 13 - Articular facet; 14 - Medial malleolus

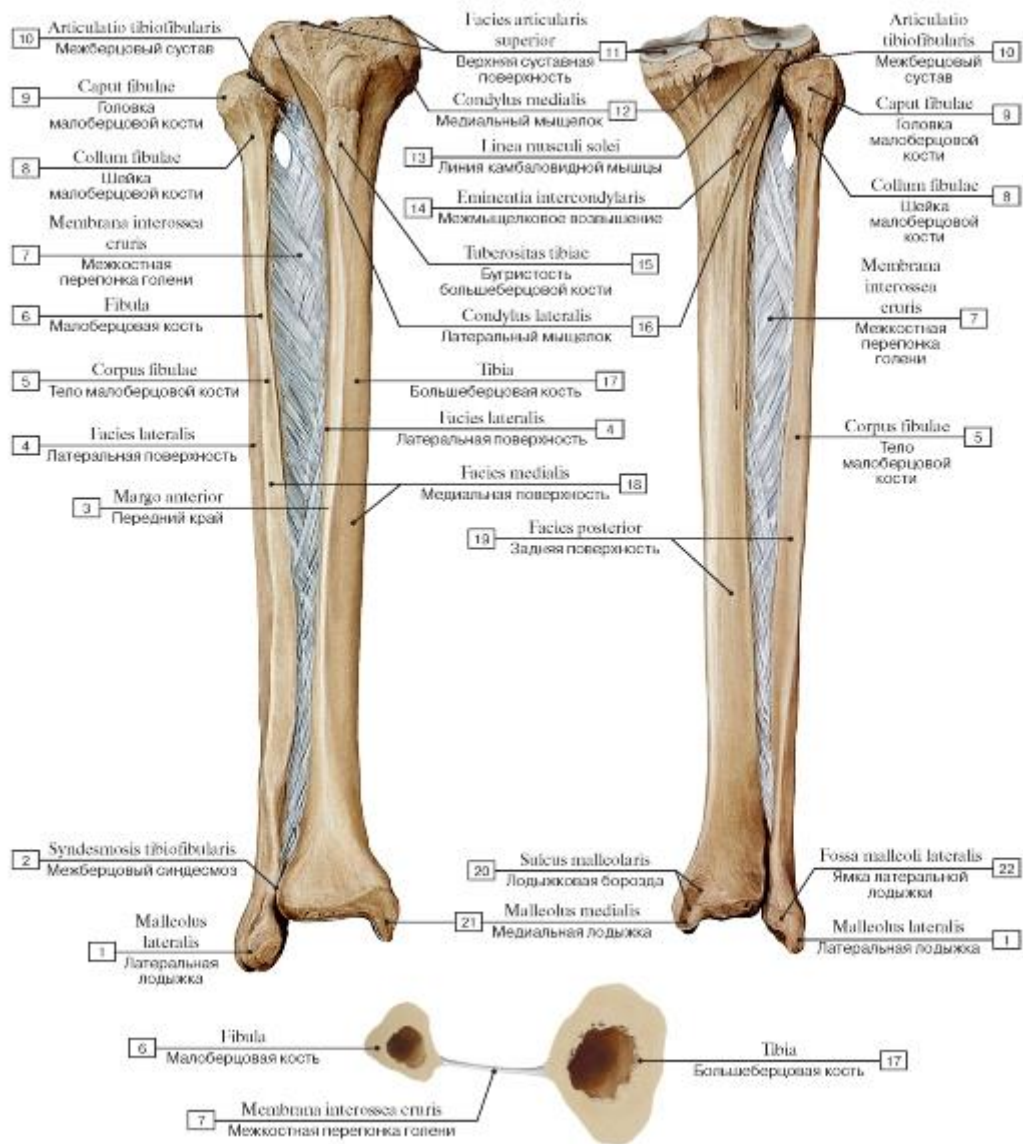


Рис. 233. Большеберцовая и малоберцовая кости, правые, межкостная перепонка голени (А - вид спереди, Б - вид сзади, В - поперечной сечение через кости голени):

1 - Lateral malleolus; 2 - Tibiofibular syndesmosis; Inferior tibiofibular joint; 3 - Anterior border; 4 - Lateral surface; 5 - Shaft of fibula; Body of fibula; 6 - Fibula; 7 - Interosseous membrane of leg; 8 - Neck of fibula; 9 - Head of fibula; 10 - Tibiofibular joint; Superior tibiofibular joint; 11 - Superior articular facet; 12 - Medial condyle; 13 - Soleal line; 14 - Intercondylar eminence; 15 - Tibial tuberosity; 16 - Lateral condyle; 17 - Tibia; 18 - Medial surface; 19 - Posterior surface; 20 - Malleolar groove; 21 - Medial malleolus; 22 - Malleolar fossa

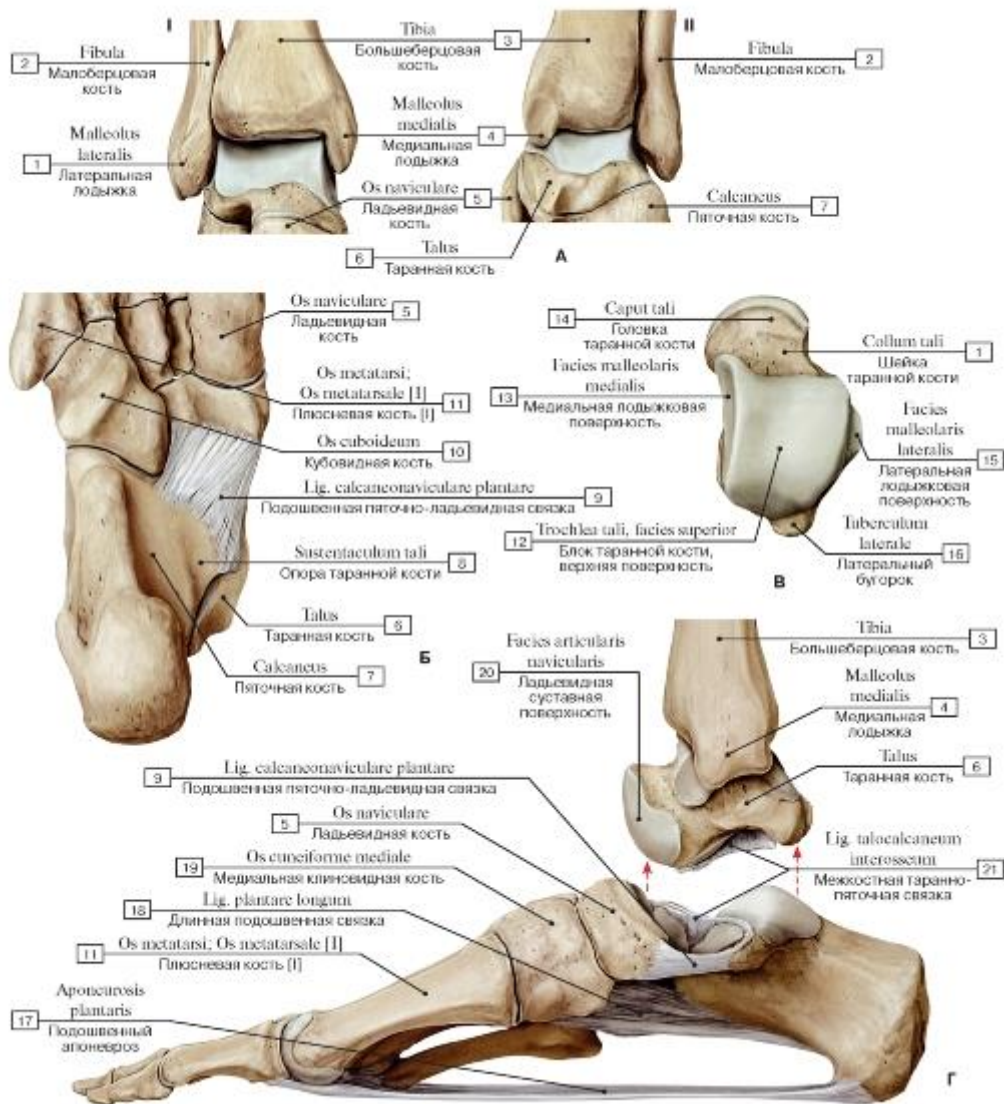


Рис. 234. Кости, образующие голеностопный сустав и суставы стопы, правой (А - нижние эпифизы костей голени, таранная кость (А1 - вид спереди, А2 - вид сзади), Б - пяточная, кубовидная, ладьевидная и пястные кости, В - таранная кость, большеберцовая кость и кости стопы, Г - голеностопные сочленения и связки стопы):

1 - Lateral malleolus; 2 - Fibula; 3 - Tibia; 4 - Medial malleolus; 5 - Navicular; 6 - Talus; 7 - Calcaneus; 8 - Sustentaculum tali; Talar shelf; 9 - Plantar calcaneonavicular ligament; Spring ligament; 10 - Cuboid; 11 - Metatarsal [I]; 12 - Trochlea of talus, superior facet; 13 - Medial malleolar facet; 14 - Head of talus; 15 - Lateral malleolar facet; 16 - Lateral tubercle; 17 - Plantar aponeurosis; 18 - Long plantar ligament; 19 - Medial cuneiform; 20 - Navicular articular surface; 21 - Talocalcaneal interosseous ligament

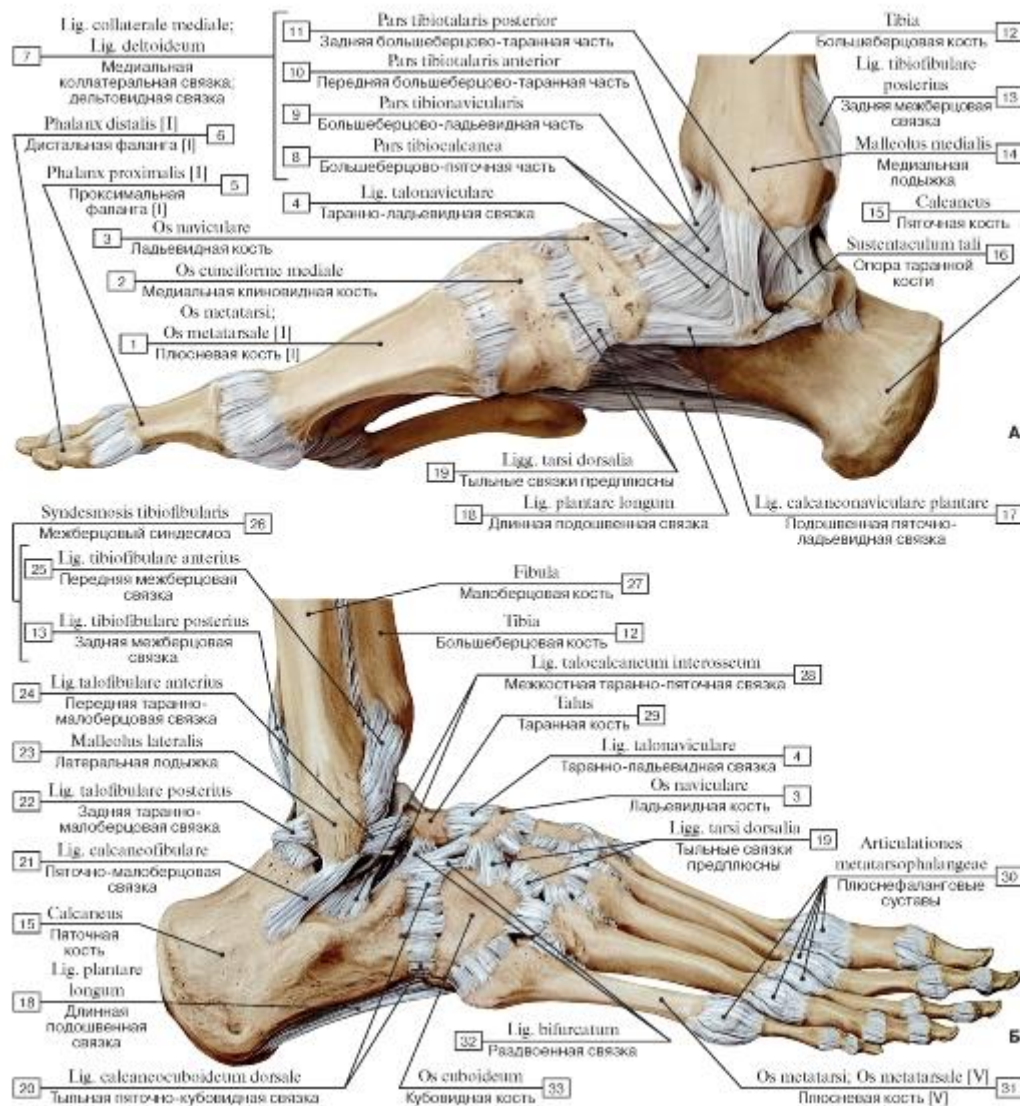


Рис. 235. Связки голеностопного сустава и суставов стопы, правой (А - вид с медиальной стороны, Б - вид с латеральной стороны):

- I - Metatarsal [I]; 2 - Medial cuneiform; 3 - Navicular; 4 - Talonavicular ligament; 5 - Proximal phalanx [I]; 6 - Distal phalanx [I]; 7 = 8 + 9 + 10 + 11 - Medial ligament; Deltoid ligament; 8 - Tibiocalcaneal part; 9 - Tibionavicular part; 10 - Anterior tibiotalar part;
- II - Posterior tibiotalar part; 12 - Tibia; 13 - Posterior tibiofibular ligament; 14 - Medial malleolus; 15 - Calcaneus; 16 - Sustentaculum tali; Talar shelf; 17 - Plantar calcaneonavicular ligament; Spring ligament; 18 - Long plantar ligament; 19 - Dorsal tarsal ligaments; 20 - Dorsal calcaneocuboid ligament; 21 - Calcaneofibular ligament; 22 - Posterior talofibular ligament; 23 - Lateral malleolus; 24 - Anterior talofibular ligament; 25 - Anterior tibiofibular ligament; 26 = 13 + 25 - Tibiofibular syndesmosis; Inferior tibiofibular joint; 27 - Fibula; 28 - Talo-
- calcaneal interosseous ligament; 29 - Talus; 30 - Metatarsophalangeal joints; 31 - Metatarsal [V]; 32 - Bifurcate ligament; 33 - Cuboid

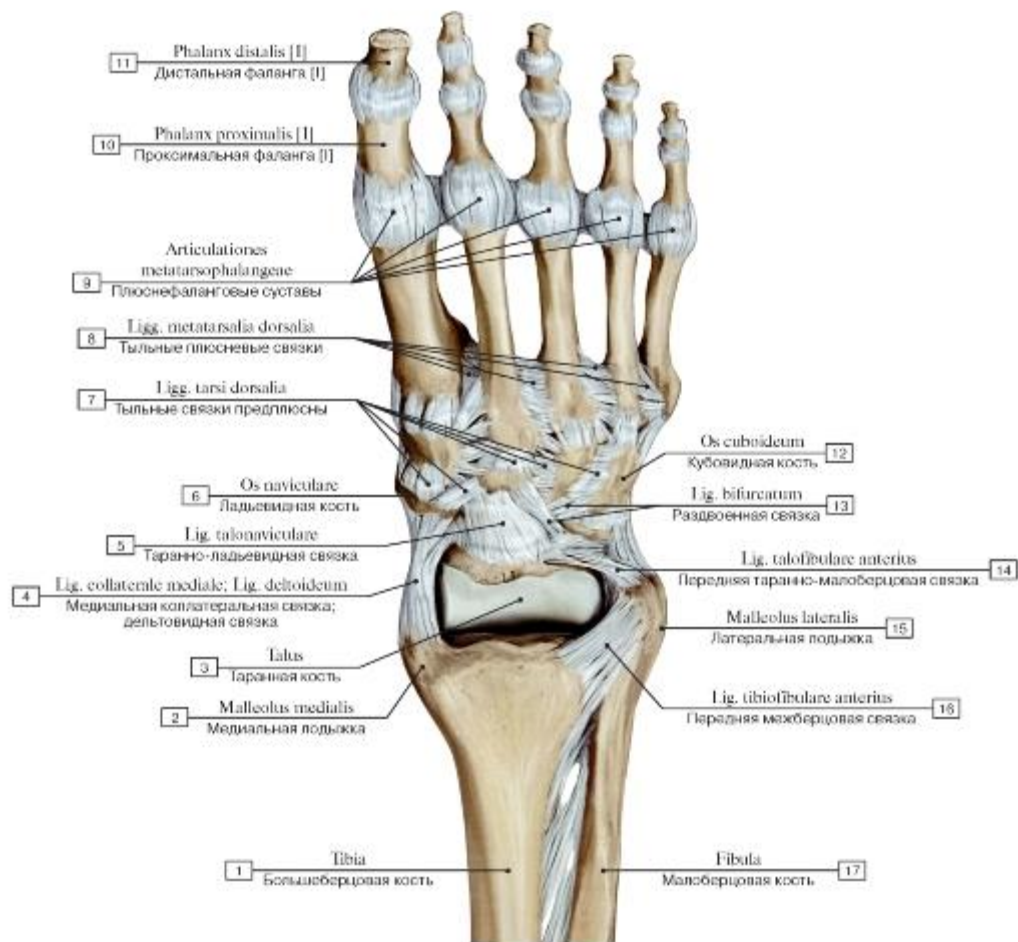


Рис. 236. Голеностопный сустав и суставы стопы, правой, вид спереди и сверху:

1 - Tibia; 2 - Medial malleolus; 3 - Talus; 4 - Medial ligament; Deltoid ligament; 5 - Talonavicular ligament; 6 - Navicular; 7 - Dorsal tarsal ligaments; 8 - Dorsal metatarsal ligaments; 9 - Metatarsophalangeal joints; 10 - Proximal phalanx [I]; 11 - Distal phalanx [I]; 12 - Cuboid; 13 - Bifurcate ligament; 14 - Anterior talofibular ligament; 15 - Lateral malleolus; 16 - Anterior tibiofibular ligament; 17 - Fibula

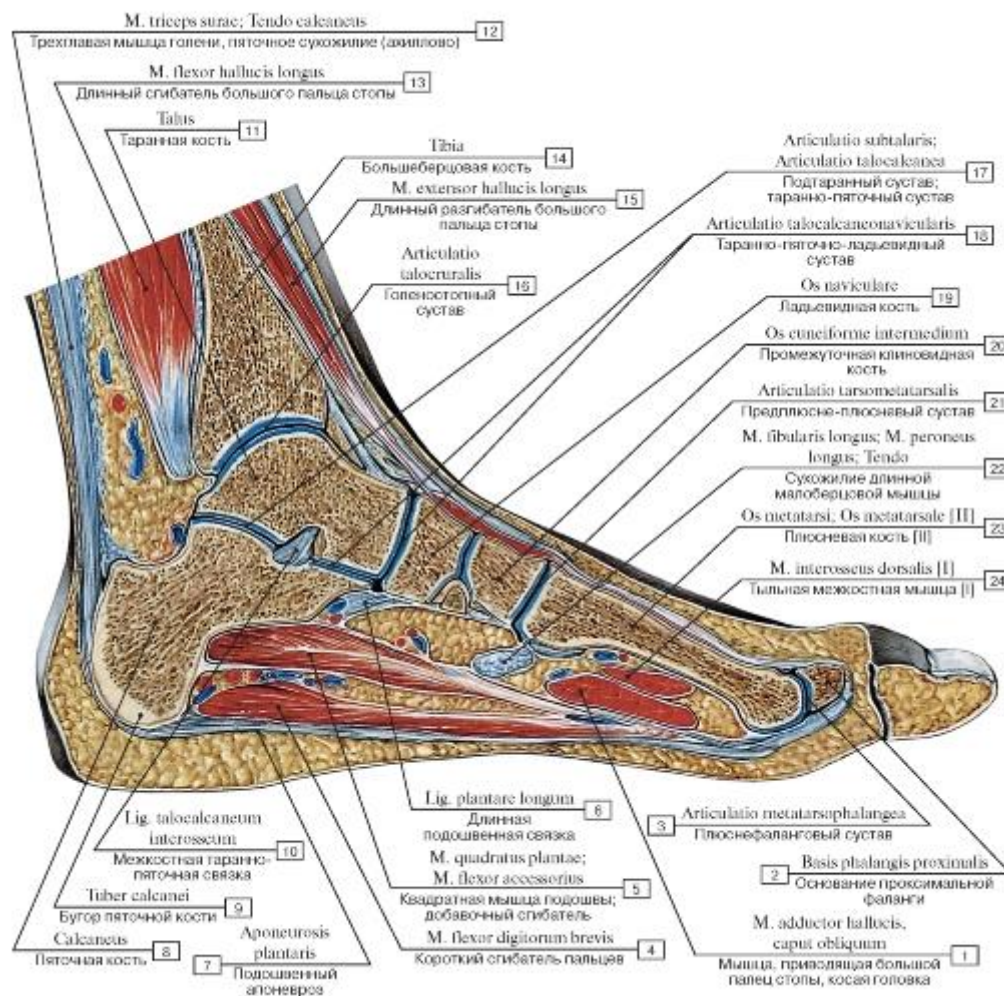


Рис. 237. Голеностопный сустав и суставы стопы, распил в сагиттальной плоскости:

- 1 - Adductor hallucis, oblique head; 2 - Base of proximal phalanx; 3 - Metatarsophalangeal joint; 4 - Flexor digitorum brevis; 5 - Quadratus plantae; Flexor accessorius; 6 - Long plantar ligament; 7 - Plantar aponeurosis; 8 - Calcaneus; 9 - Calcaneal tuberosity; 10 - Talocalcaneal interosseous ligament; 11 - Talus; 12 - Triceps surae; Calcaneal tendon; 13 - Flexor hallucis longus; 14 - Tibia; 15 - Extensor hallucis longus; 16 - Ankle joint; 17 - Subtalar joint; Talocalcaneal joint; 18 - Talocalcaneonavicular joint; 19 - Navicular; 20 - Intermediate cuneiform; Middle cuneiform; 21 - Tarsometatarsal joint; 22 - Fibularis longus; Peroneus longus; Tendon; 23 - Metatarsal [II]; 24 - Dorsal interossei [I]

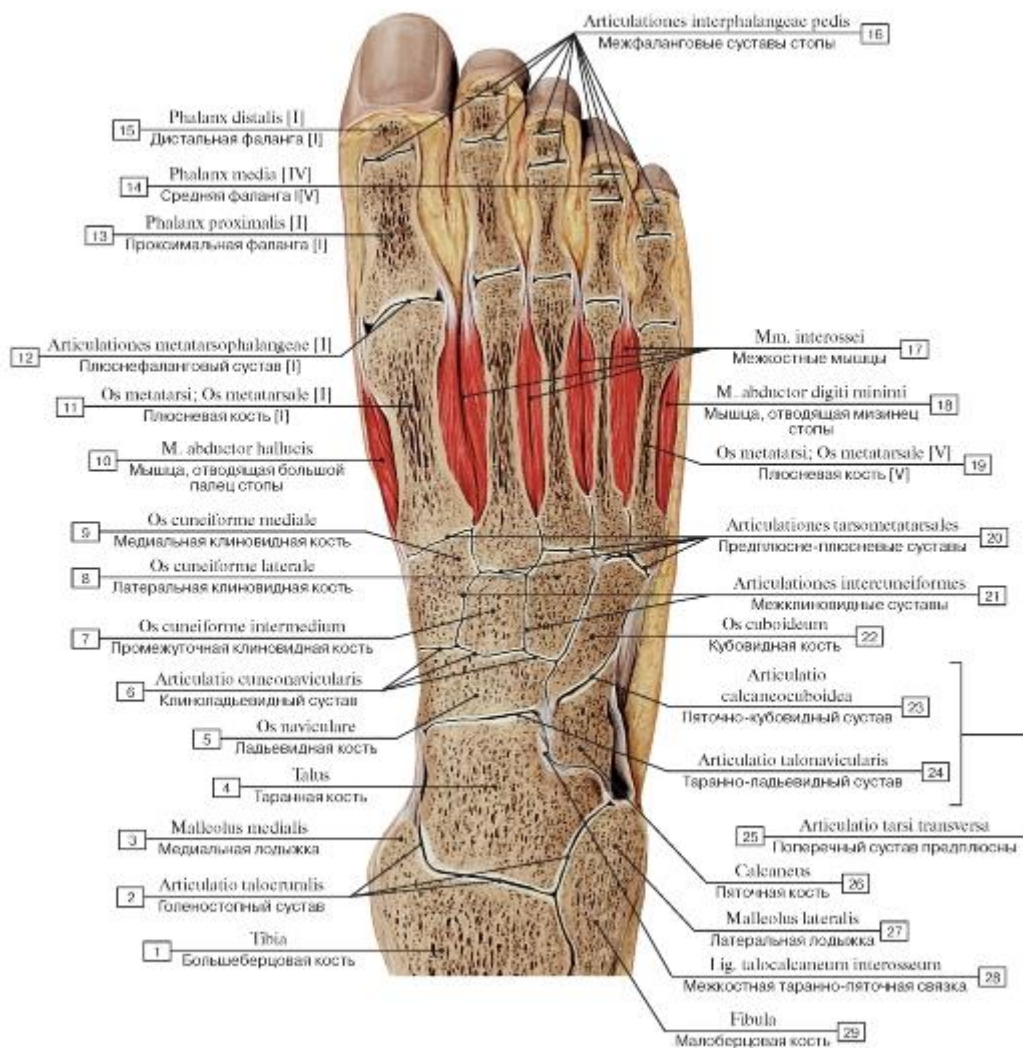


Рис. 238. Голеностопный сустав и суставы стопы, правой, распил во фронтальной плоскости:

- 1 - Tibia; 2 - Ankle joint; 3 - Medial malleolus; 4 - Talus; 5 - Navicular; 6 - Cuneonavicular joint; 7 - Intermediate cuneiform; Middle cuneiform; 8 - Lateral cuneiform; 9 - Medial cuneiform; 10 - Abductor hallucis; 11 - Metatarsal [I]; 12 - Metatarsophalangeal joint [I]; 13 - Proximal phalanx [I]; 14 - Middle phalanx [IV]; 15 - Distal phalanx [I]; 16 - Interphalangeal joints of foot; 17 - Interossei; 18 - Abductor digiti minimi; 19 - Metatarsal [V]; 20 - Tarsometatarsal joints; 21 - Intercuneiform joints; 22 - Cuboid; 23 - Calcaneocuboid joint; 24 - Talocalcaneonavicular joint; 25 = 23 + 24 - Transverse tarsal joint; 26 - Calcaneus; 27 - Lateral malleolus; 28 - Talocalcaneal interosseous ligament; 29 - Fibula

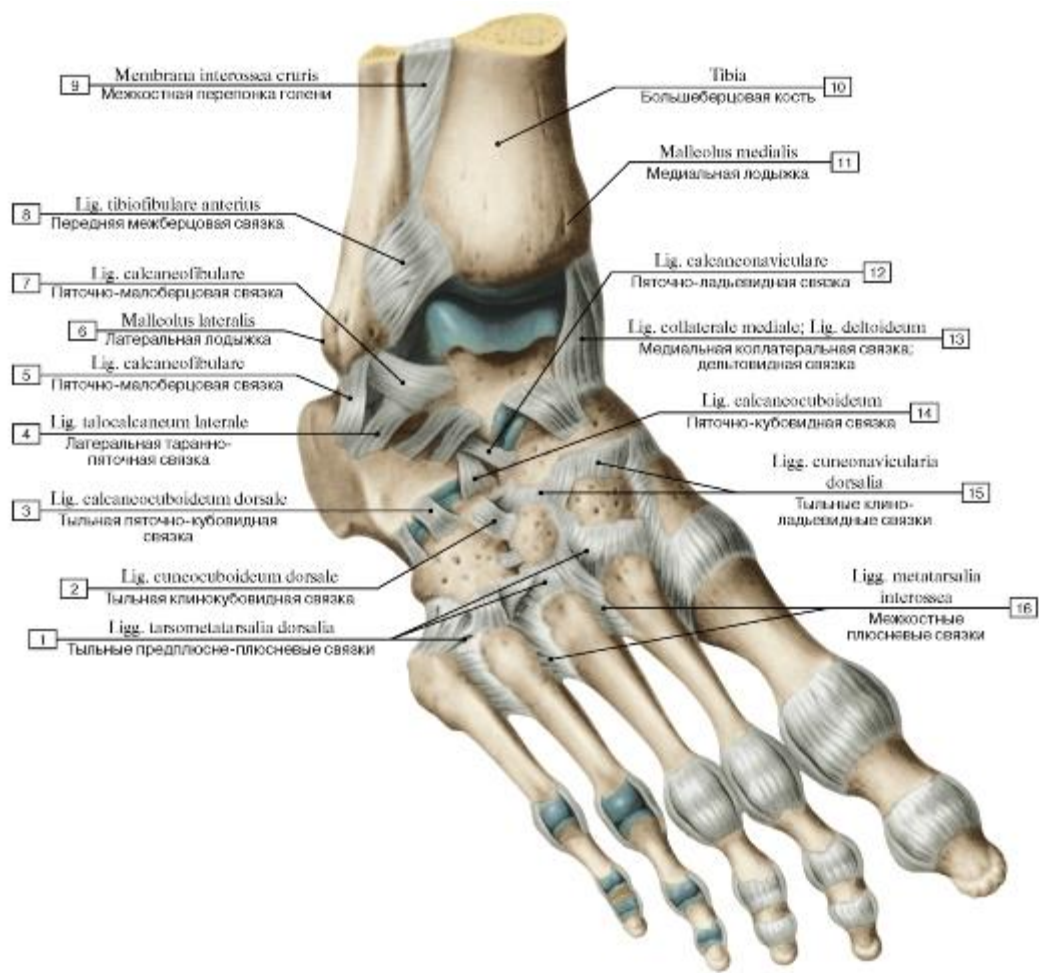


Рис. 239. Связки и суставы стопы, правой, вид сверху и справа:

1 - Dorsal tarsometatarsal ligaments; 2 - Dorsal cuneocuboid ligament; 3 - Dorsal calcaneocuboid ligament; 4 - Lateral talocalcaneal ligament; 5 - Calcaneofibular ligament; 6 - Lateral malleolus; 7 - Calcaneofibular ligament; 8 - Anterior tibiofibular ligament; 9 - Interosseous membrane of leg; 10 - Tibia; 11 - Medial malleolus; 12 - Calcaneonavicular ligament; 13 - Medial ligament; Deltoid ligament; 14 - Calcaneocuboid ligament; 15 - Dorsal cuneonavicular ligament; 16 - Metatarsal interosseous ligaments

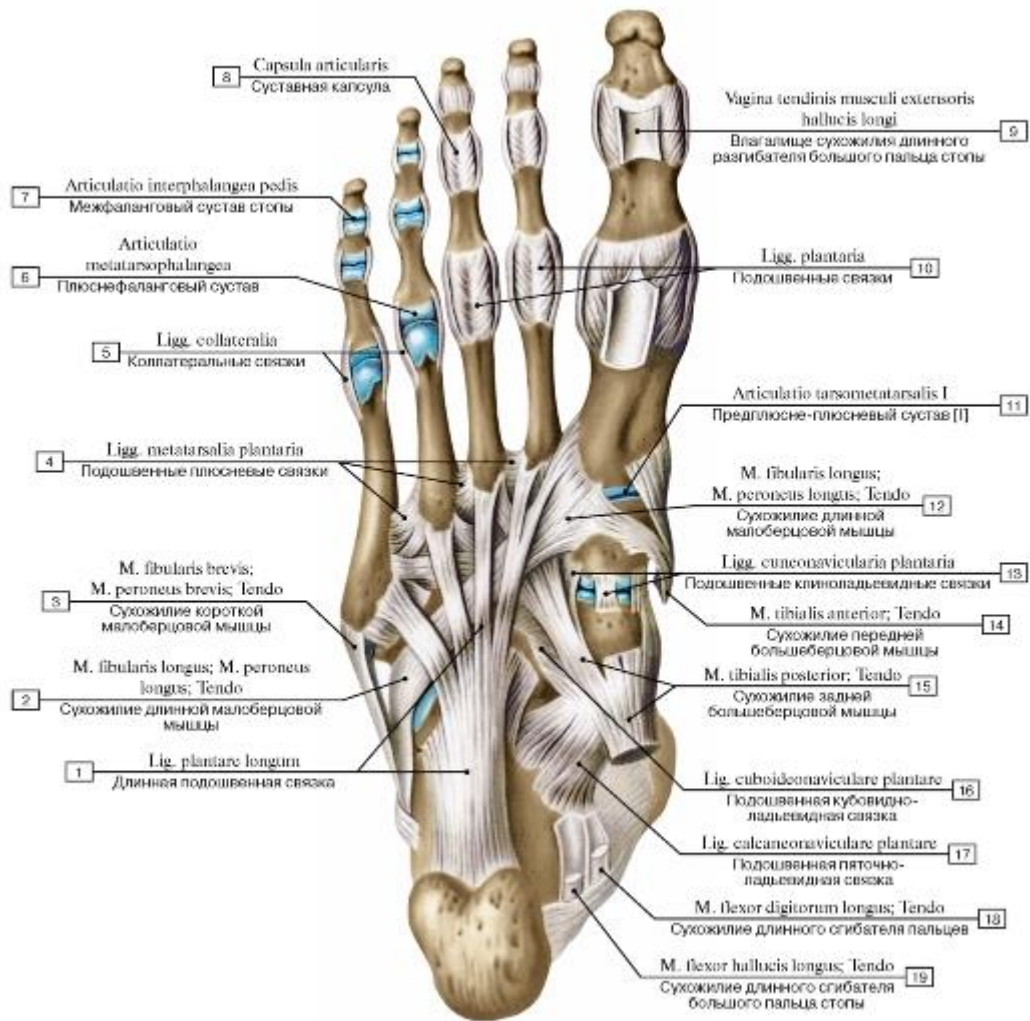


Рис. 240. Подошвенные связки стопы, правой, вид снизу:

1 - Long plantar ligament; 2 - Fibularis longus; Peroneus longus; Tendon; 3 - Fibularis brevis; Peroneus brevis; Tendon; 4 - Plantar metatarsal ligaments; 5 - Collateral ligaments; 6 - Metatarsophalangeal joint; 7 - Interphalangeal joint of foot; 8 - Joint capsule; Articular capsule; 9 - Tendinous sheath of extensor hallucis longus; 10 - Plantar ligaments; 11 - Tarsometatarsal joint [I]; 12 - Fibularis longus; Peroneus longus; Tendon; 13 - Plantar cuneonavicular ligaments; 14 - Tibialis anterior; Tendon; 15 - Tibialis posterior; Tendon; 16 - Plantar cuboideonavicular ligament; 17 - Plantar calcaneonavicular ligament; Spring ligament; 18 - Flexor digitorum longus; Tendon; 19 - Flexor hallucis longus; Tendon

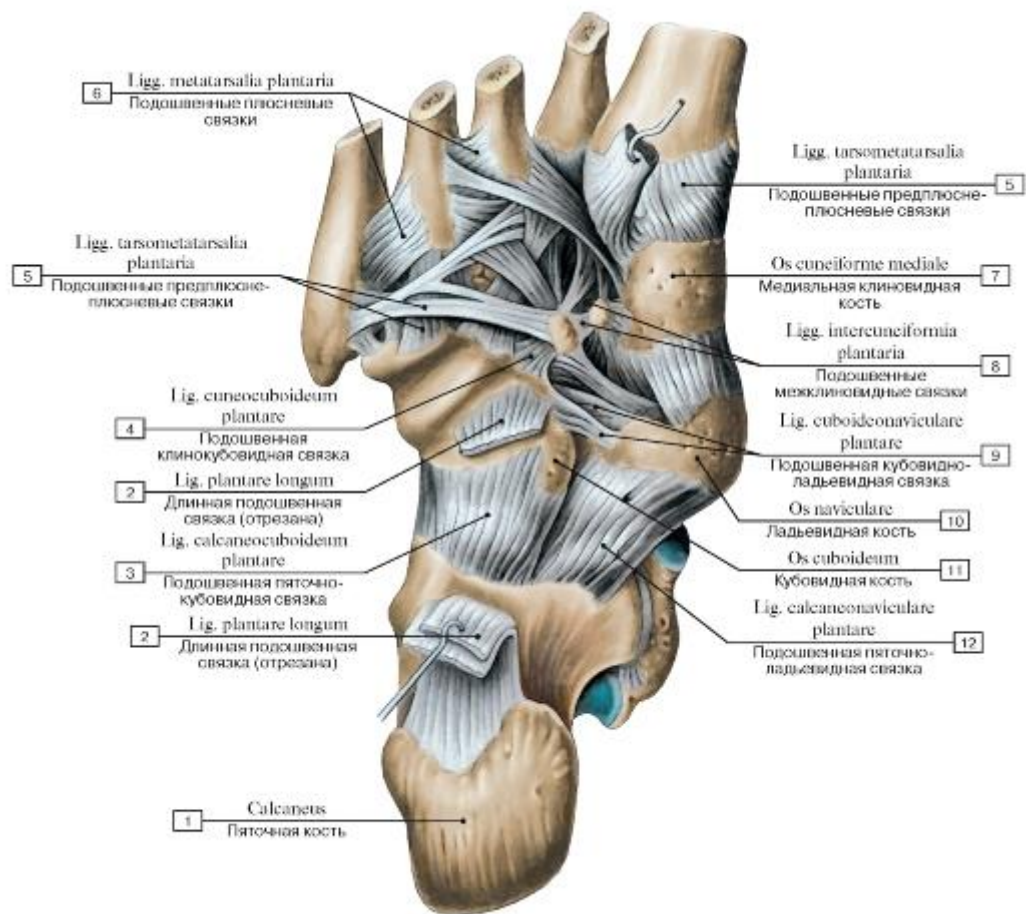


Рис. 241. Связки стопы, правой, вид снизу:

1 - Calcaneus; 2 - Long plantar ligament; 3 - Plantar calcaneocuboid ligament; Short plantar ligament; 4 - Plantar cuneocuboid ligament; 5 - Plantar tarsometatarsal ligaments; 6 - Plantar metatarsal ligaments; 7 - Medial cuneiform; 8 - Plantar intercuneiform ligaments; 9 - Plantar cuboideonavicular ligament; 10 - Navicular; 11 - Cuboid; 12 - Plantar calcaneonavicular ligament; Spring ligament

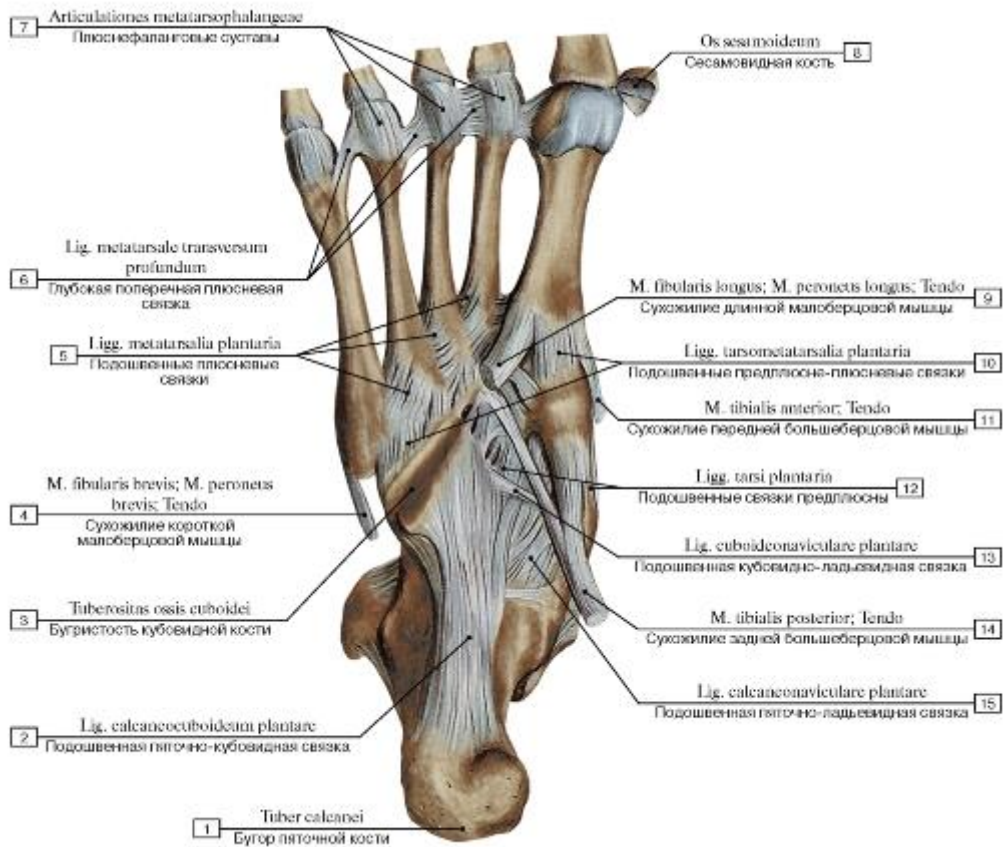


Рис. 242. Глубокие связки подошвы стопы, правой, вид снизу:

1 - Calcaneal tuberosity; 2 - Plantar calcaneocuboid ligament; Short plantar ligament; 3 - Tuberosity; 4 - Fibularis brevis; Peroneus brevis; Tendon; 5 - Plantar metatarsal ligaments; 6 - Deep transverse metatarsal ligament; 7 - Metatarsophalangeal joints; 8 - Sesamoid bone; 9 - Fibularis longus; Peroneus longus; Tendon; 10 - Plantar tarsometatarsal ligaments; 11 - Tibialis anterior; Tendon; 12 - Plantar tarsal ligaments; 13 - Plantar cuboideonavicular ligament; 14 - Tibialis posterior; Tendon; 15 - Plantar calcaneonavicular ligament; Spring ligament

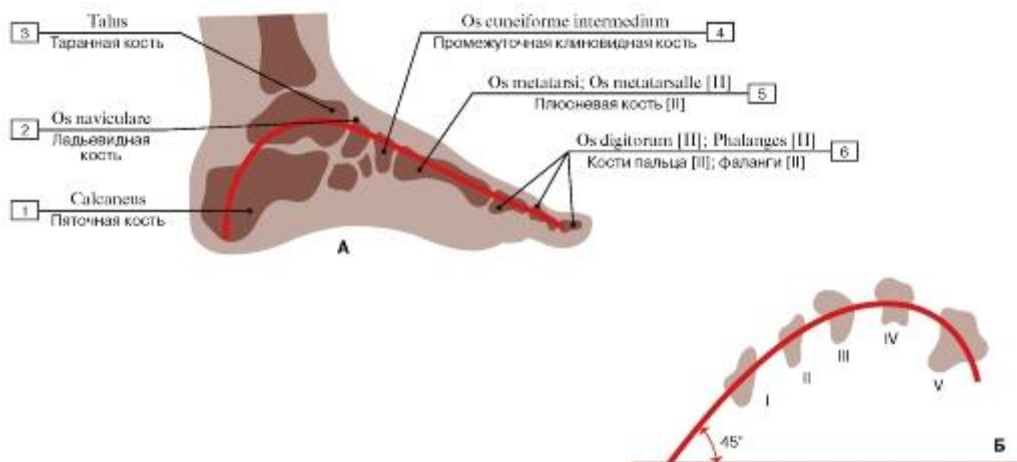


Рис. 243. Строение сводов стопы (А - продольный свод (вторая дуга), Б - поперечный свод (I-V - поперечный распил плюсневых костей)):

1 - Calcaneus; 2 - Navicular; 3 - Talus; 4 - Intermediate cuneiform; Middle cuneiform; 5 - Metatarsal II; 6 - Phalanges [II]

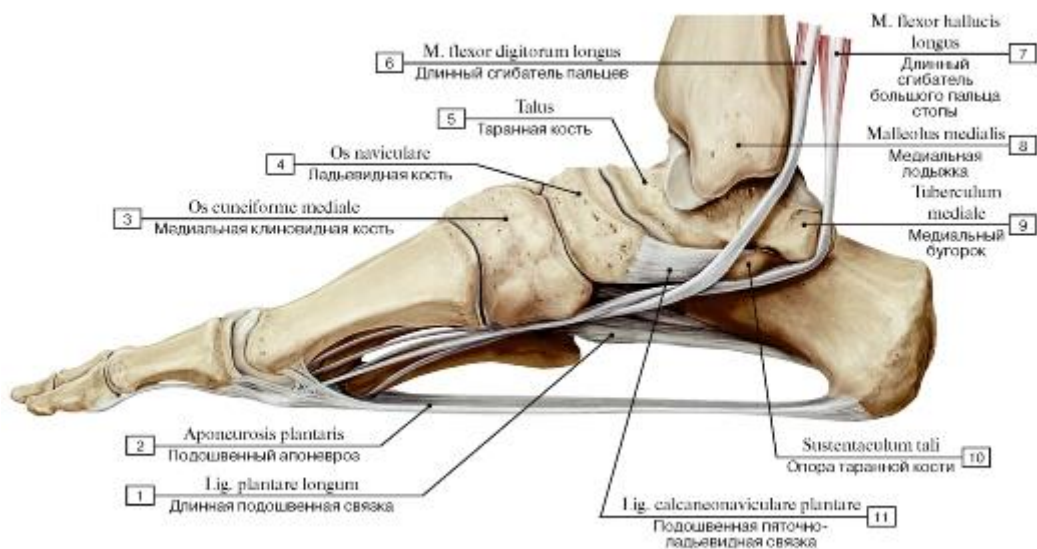


Рис. 244. Пассивные затяжки продольных сводов стопы, правой, вид с медиальной стороны:

1 - Long plantar ligament; 2 - Plantar aponeurosis; 3 - Medial cuneiform; 4 - Navicular; 5 - Talus; 6 - Flexor digitorum longus; 7 - Flexor hallucis longus; 8 - Medial malleolus; 9 - Medial tubercle; 10 - Sustentaculum tali; Talar shelf; 11 - Plantar calcaneonavicular ligament;

Spring ligament

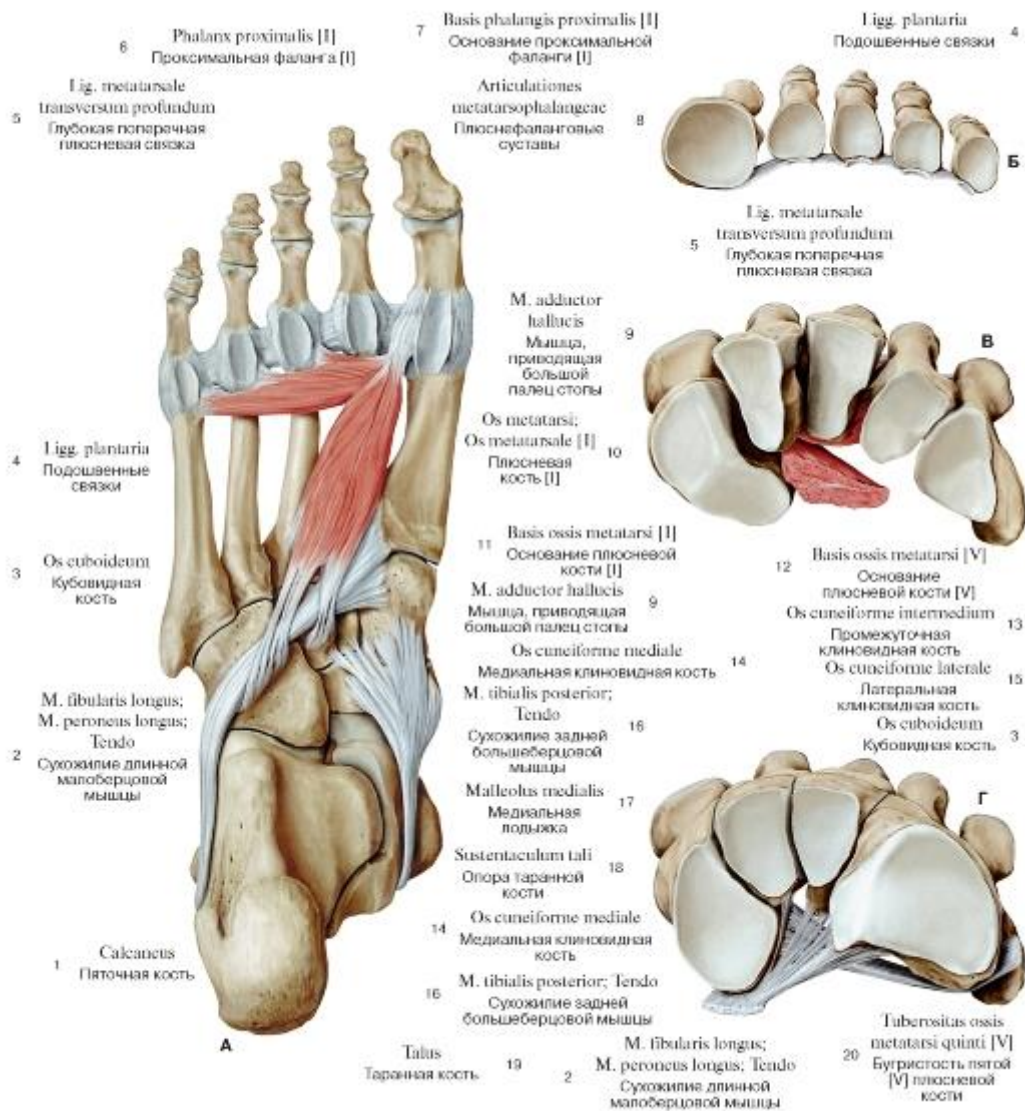


Рис. 245. Активные и пассивные затяжки поперечного свода стопы, правой, вид с подошвенной стороны (А - общий вид, Б - подошвенные связки, В - мышца, приводящая большой палец стопы, Г - сухожилия задней большеберцовой и длинной малоберцовой мышц):

I - Calcaneus; 2 - Fibularis longus; Peroneus longus; Tendon; 3 - Cuboid; 4 - Plantar ligaments; 5 - Deep transverse metatarsal ligament; 6 - Proximal phalanx [I]; 7 - Base of proximal phalanx [I]; 8 - Metatarsophalangeal joints; 9 - Adductor hallucis; 10 - Metatarsal [I];

II - Base of metatarsal [I]; 12 - Base of metatarsal [V]; 13 - Intermediate cuneiform; Middle cuneiform; 14 - Medial cuneiform; 15 - Lateral cuneiform; 16 - Tibialis posterior; Tendon; 17 - Medial malleolus; 18 - Sustentaculum tali; Talar shelf; 19 - Talus; 20 - Tuberosity of

fifth metatarsal bone [V]

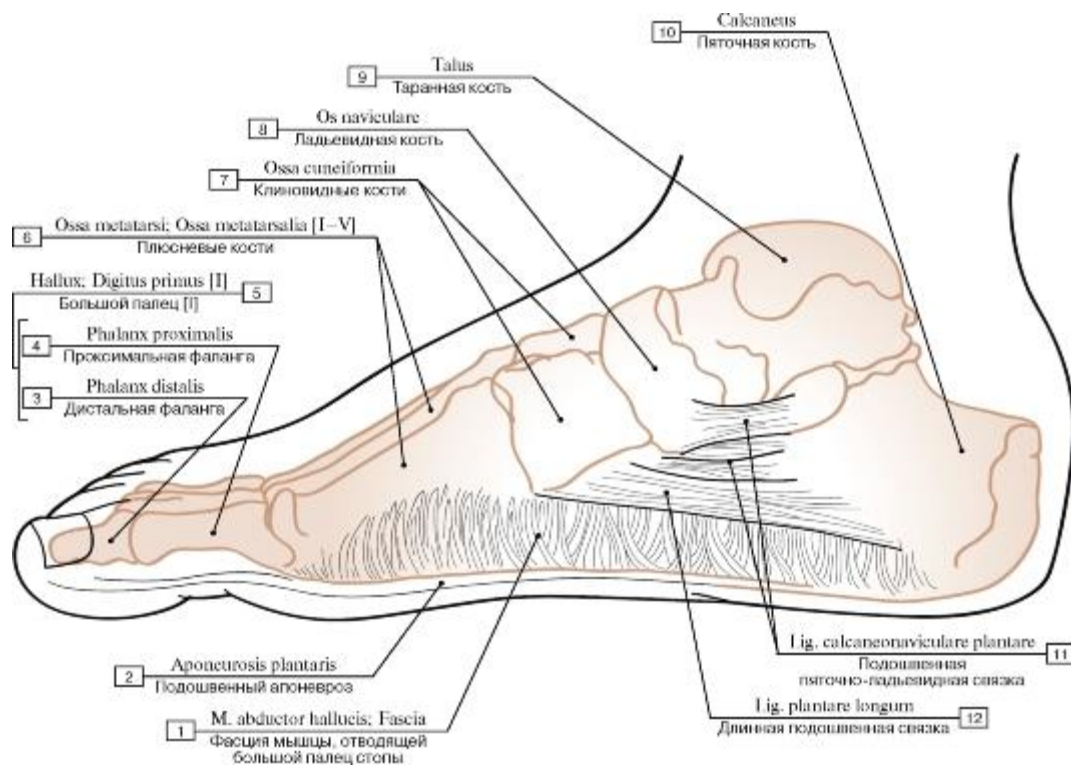


Рис. 246. Поддерживающие структуры медиального продольного свода стопы:

1 - Abductor hallucis; Fascia; 2 - Plantar aponeurosis; 3 - Distal phalanx; 4 - Proximal phalanx; 5 = 3 + 4 - Great toe [I]; 6 - Metatarsals; 7 - Cuneiforms; 8 - Navicular; 9 - Talus; 10 - Calcaneus; 11 - Plantar calcaneonavicular ligament; Spring ligament; 12 - Long plantar

Ligament

МЫШЕЧНАЯ СИСТЕМА

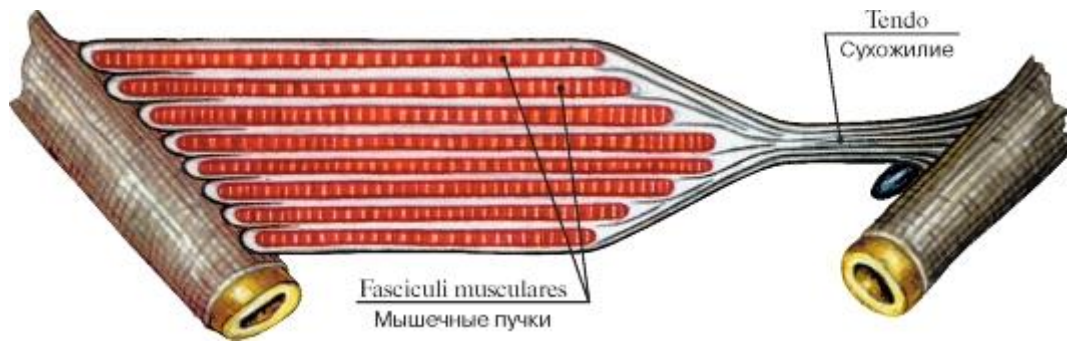


Рис. 247. Схема начала и прикрепления мышцы

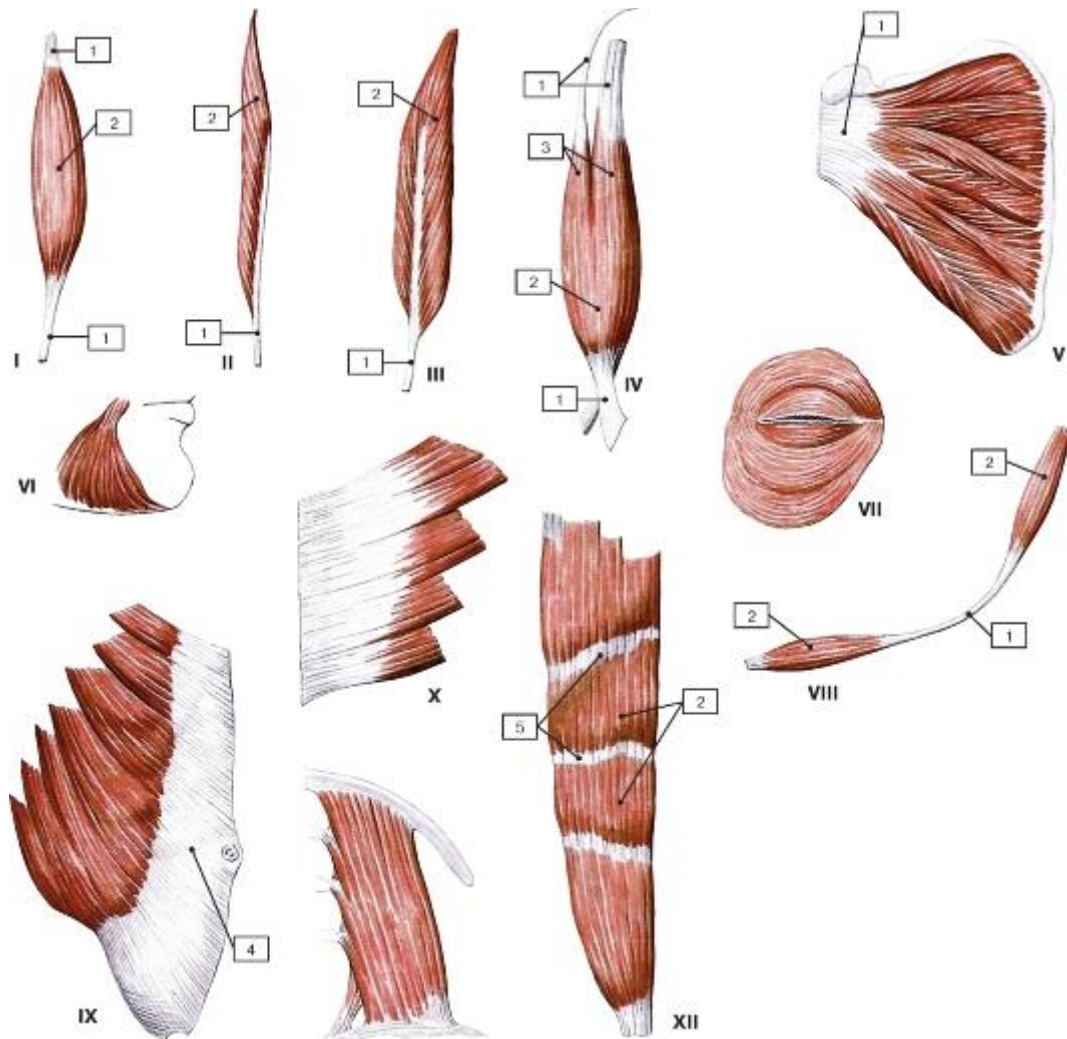


Рис. 248. Форма мышц:

I - веретенообразная мышца; II - одноперистая мышца; III - двуперистая мышца; IV - двуглавая мышца; V - многоперистая мышца; VI - треугольная мышца; VII - круговая мышца; VIII - двубрюшная мышца; IX - широкая мышца, имеющая апоневроз; X - зубчатая мышца; XI - квадратная мышца; XII - мышца, имеющая сухожильные перемычки; 1 - сухожилие; 2 - брюшко; 3 - головка; 4 - апоневроз; 5 - сухожильная перемычка

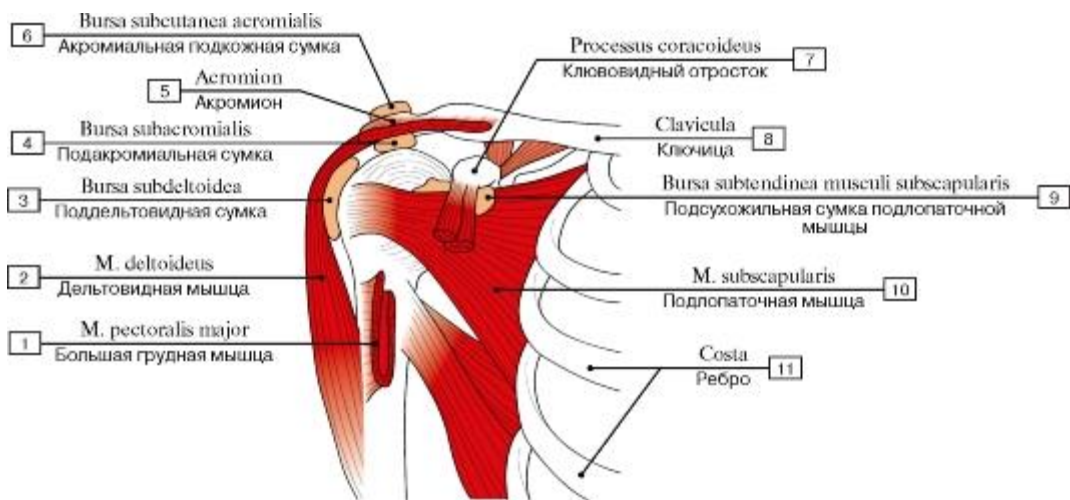


Рис. 249. Синовиальные сумки плечевой области:

1 - Pectoralis major; 2 - Deltoid; 3 - Subdeltoid bursa; 4 - Subacromial bursa; 5 - Acromion; 6 - Subcutaneous acromial bursa; 7 - Coracoid process; 8 - Clavicle; 9 - Subtendinous bursa of subscapularis; 10 - Subscapularis; 11 - Rib

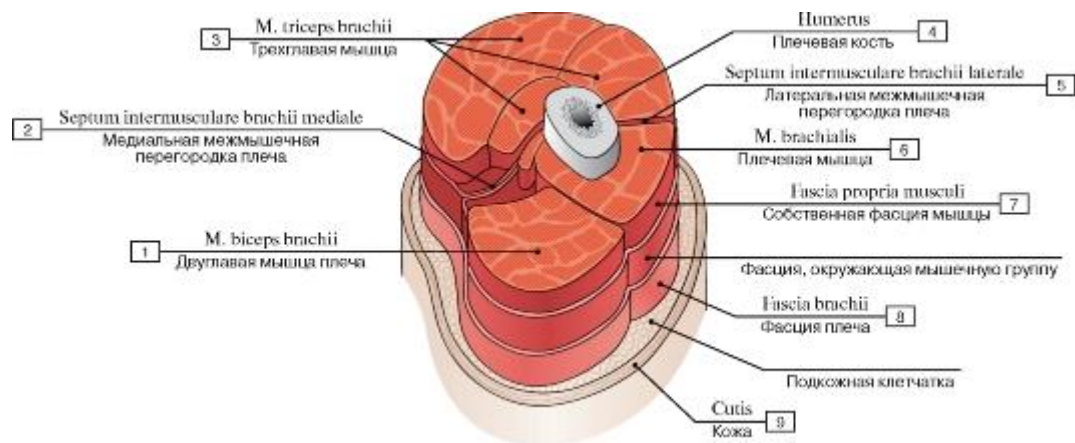


Рис. 250. Фасция мышцы:

1 - Biceps brachii; 2 - Medial intermuscular septum of arm; 3 - Triceps brachii; 4 - Humerus; 5 - Lateral intermuscular septum of arm; 6 - Brachialis; 7 - Fascia of individual muscle; Muscle sheath; 8 - Brachial fascia; 9 - Skin

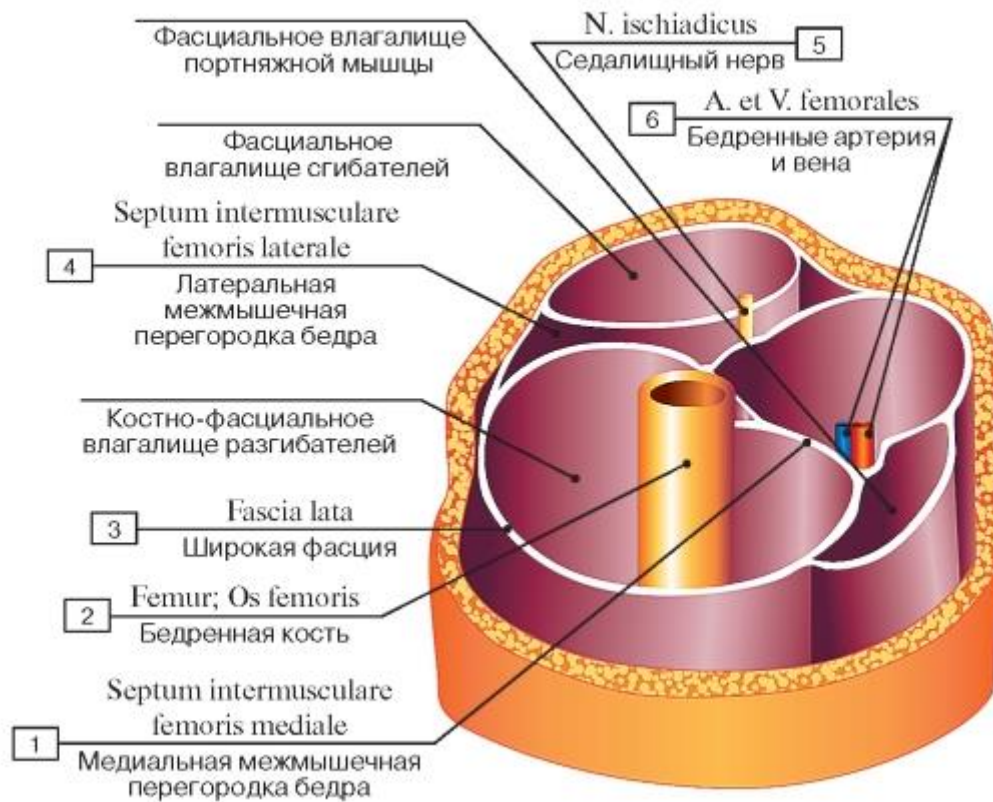


Рис. 251. Костно-фасциальные и фасциальные влагалища мышц нижней трети правого бедра:
 1 - Medial femoral intermuscular septum; 2 - Femur; Thigh bone; 3 - Fascia lata; 4 - Lateral femoral intermuscular septum; 5 - Sciatic nerve; 6 - Femoral artery and vein

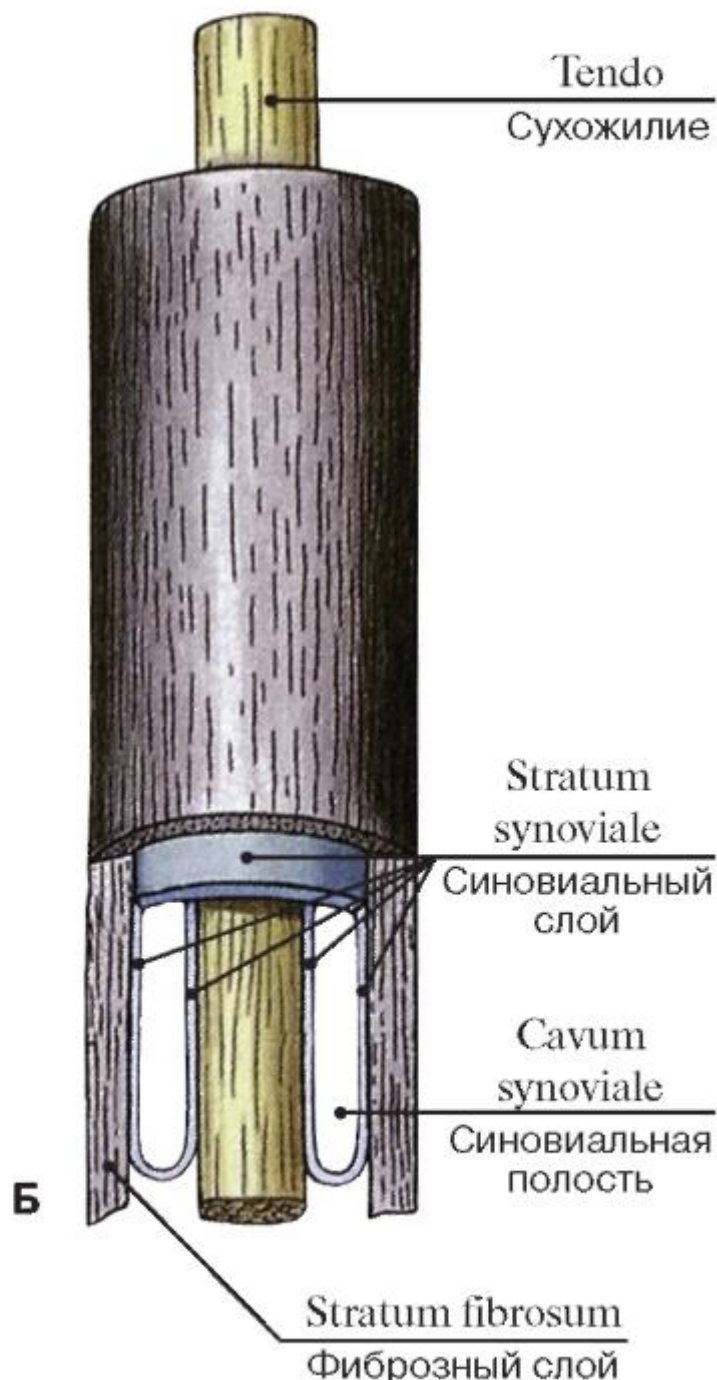
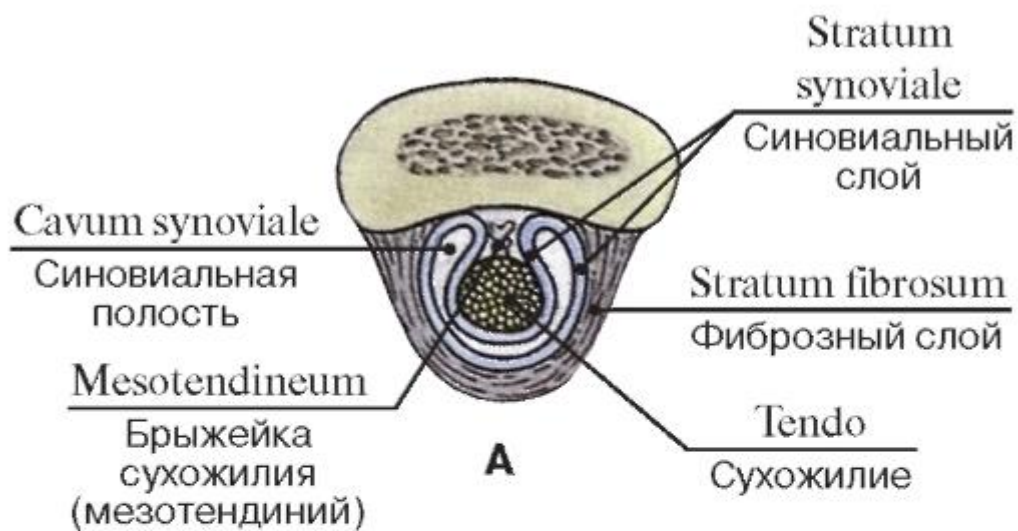


Рис 252. Синовиальное влагалище сухожилия (А - поперечный разрез, Б - продольный разрез)

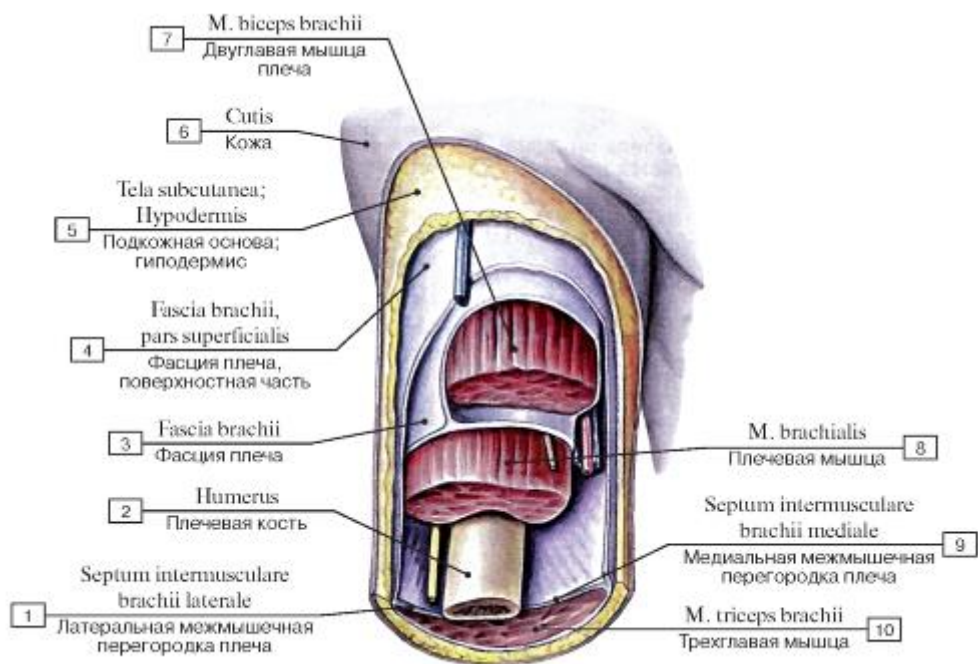


Рис. 253. Поверхностная и глубокая фасции плеча, вид спереди:

1 - Lateral intermuscular septum of arm; 2 - Humerus; 3 - Brachial fascia; 4 - Brachial fascia, superficial part; 5 - Subcutaneous tissue; 6 - Skin; 7 - Biceps brachii; 8 - Brachialis; 9 - Medial intermuscular septum of arm; 10 - Triceps brachii

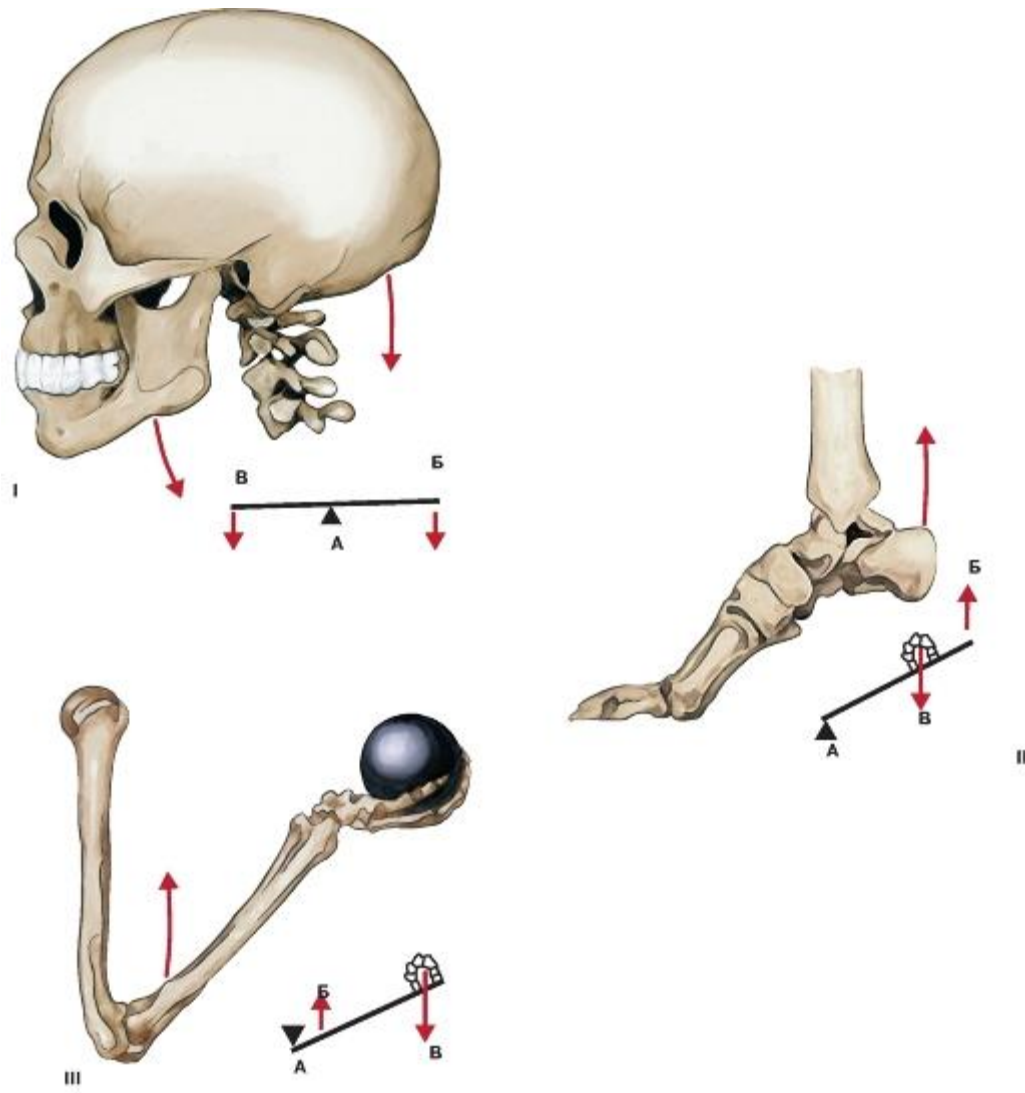


Рис. 254. Схема действия мышц на костные рычаги:

I - рычаг равновесия; II - рычаг силы; III - рычаг скорости; А - точка опоры; Б - точка приложения силы; В - точка сопротивления

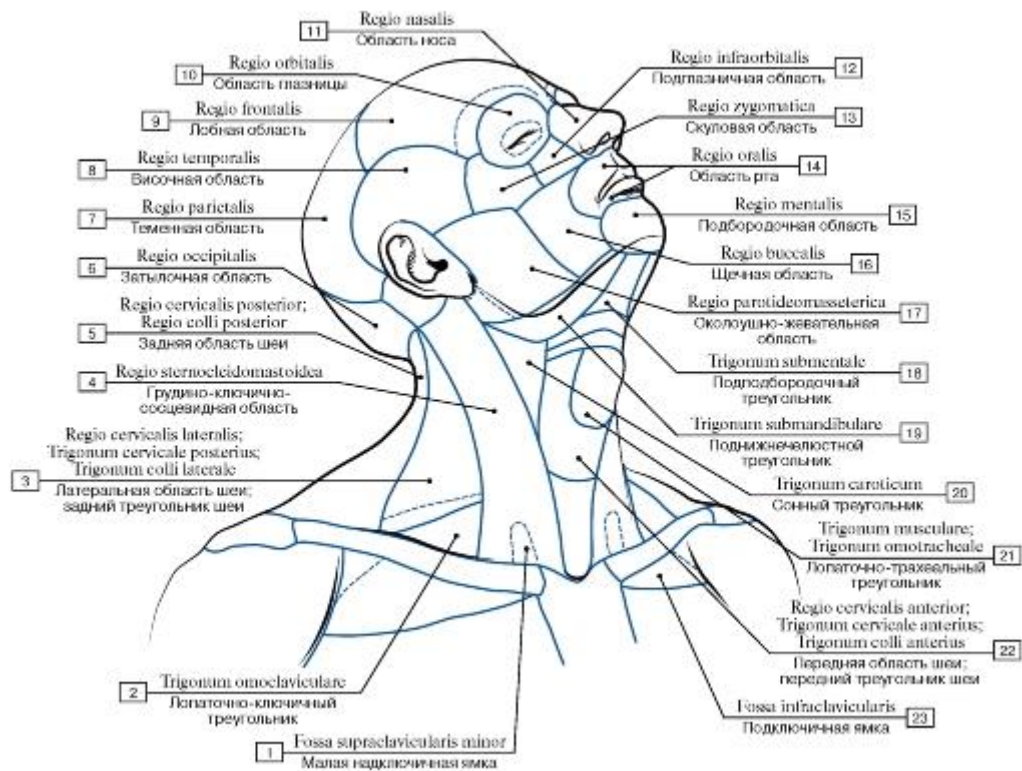


Рис. 255. Области головы и шеи:

1 - Lesser supraclavicular fossa; 2 - Omoclavicular triangle; Subclavian triangle; 3 - Lateral cervical region; Posterior triangle; 4 - Sternocleidomastoid region; 5 - Posterior cervical region; 6 - Occipital region; 7 - Parietal region; 8 - Temporal region; 9 - Frontal region; 10 - Orbital region; 11 - Nasal region; 12 - Infra-orbital region; 13 - Zygomatic region; 14 - Oral region; 15 - Mental region; 16 - Buccal region; 17 - Parotid region; 18 - Submental triangle; 19 - Submandibular triangle; 20 - Carotid triangle; 21 - Muscular triangle; Omotracheal triangle; 22 - Anterior cervical region; Anterior triangle; 23 - Infraclavicular fossa

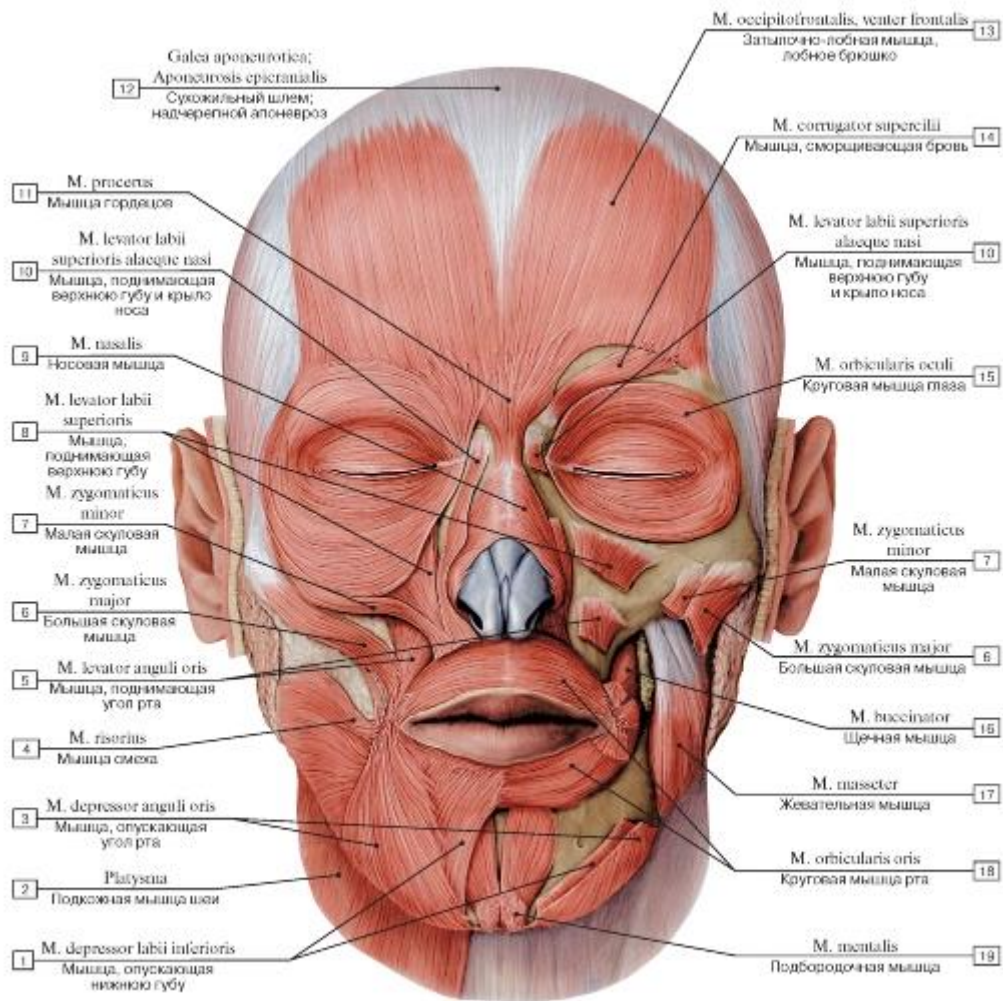


Рис. 256. Мышцы лица, вид спереди:

- 1 - Depressor labii inferioris; 2 - Platysma; 3 - Depressor anguli oris; 4 - Risorius; 5 - Levator anguli oris; 6 - Zygomaticus major; 7 - Zygomaticus minor; 8 - Levator labii superioris; 9 - Nasalis; 10 - Levator labii superioris alaeque nasi; 11 - Procerus; 12 - Epicranial aponeurosis; 13 - Occipitofrontalis, frontal belly; 14 - Corrugator supercilii; 15 - Orbicularis oculi; 16 - Buccinator; 17 - Masseter; 18 - Orbicularis oris; 19 - Mentalis

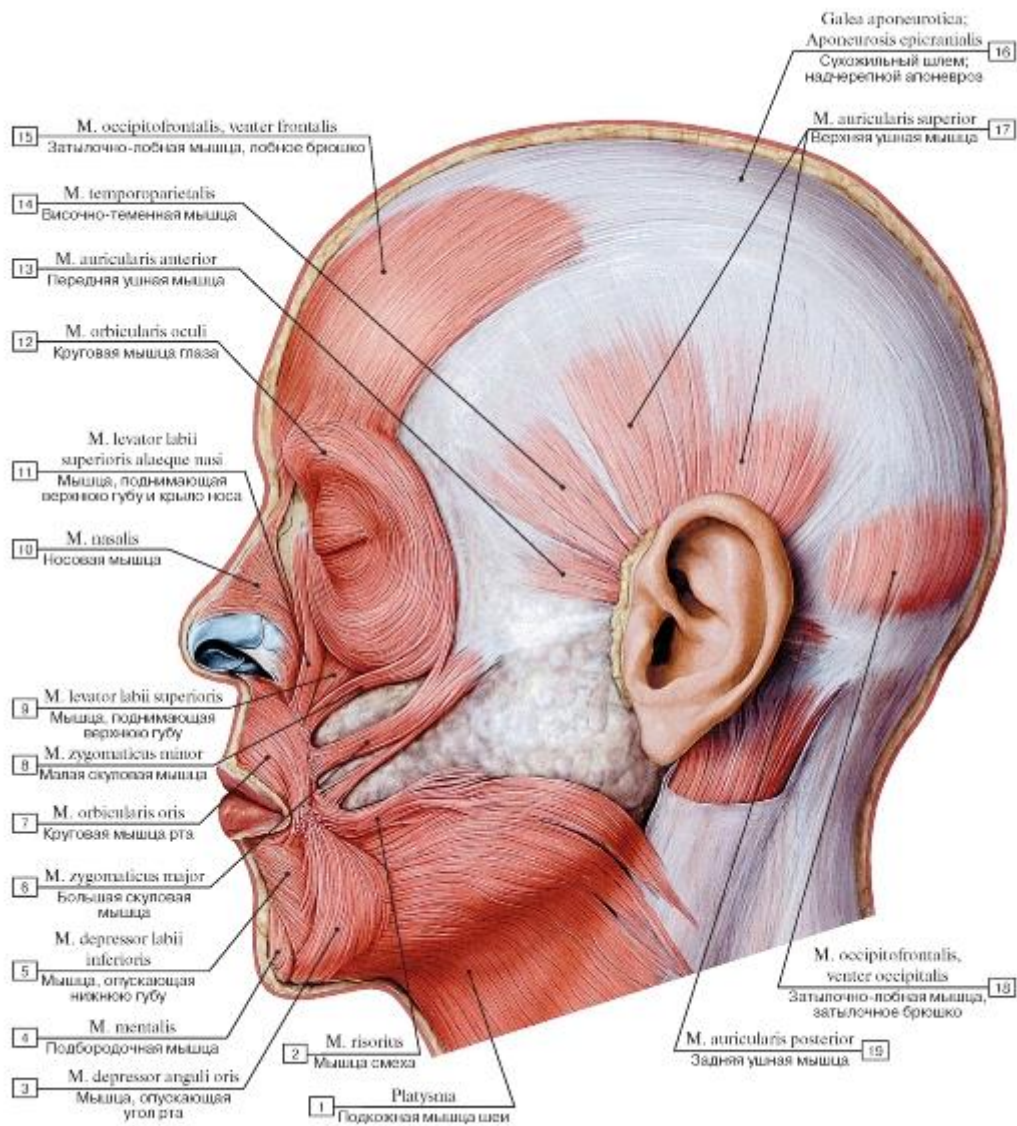


Рис. 257. Мышцы лица, вид слева:

1 - Platysma; 2 - Risorius; 3 - Depressor anguli oris; 4 - Mentalis; 5 - Depressor labii inferioris; 6 - Zygomaticus major; 7 - Orbicularis oris; 8 - Zygomaticus minor; 9 - Levator labii superioris; 10 - Nasalis; 11 - Levator labii superioris alaeque nasi; 12 - Orbicularis oculi; 13 - Auricularis anterior; 14 - Temporoparietalis; 15 - Occipitofrontalis, frontal belly; 16 - Epicranial aponeurosis; 17 - Auricularis superior; 18 - Occipitofrontalis, occipital belly; 19 - Auricularis posterior

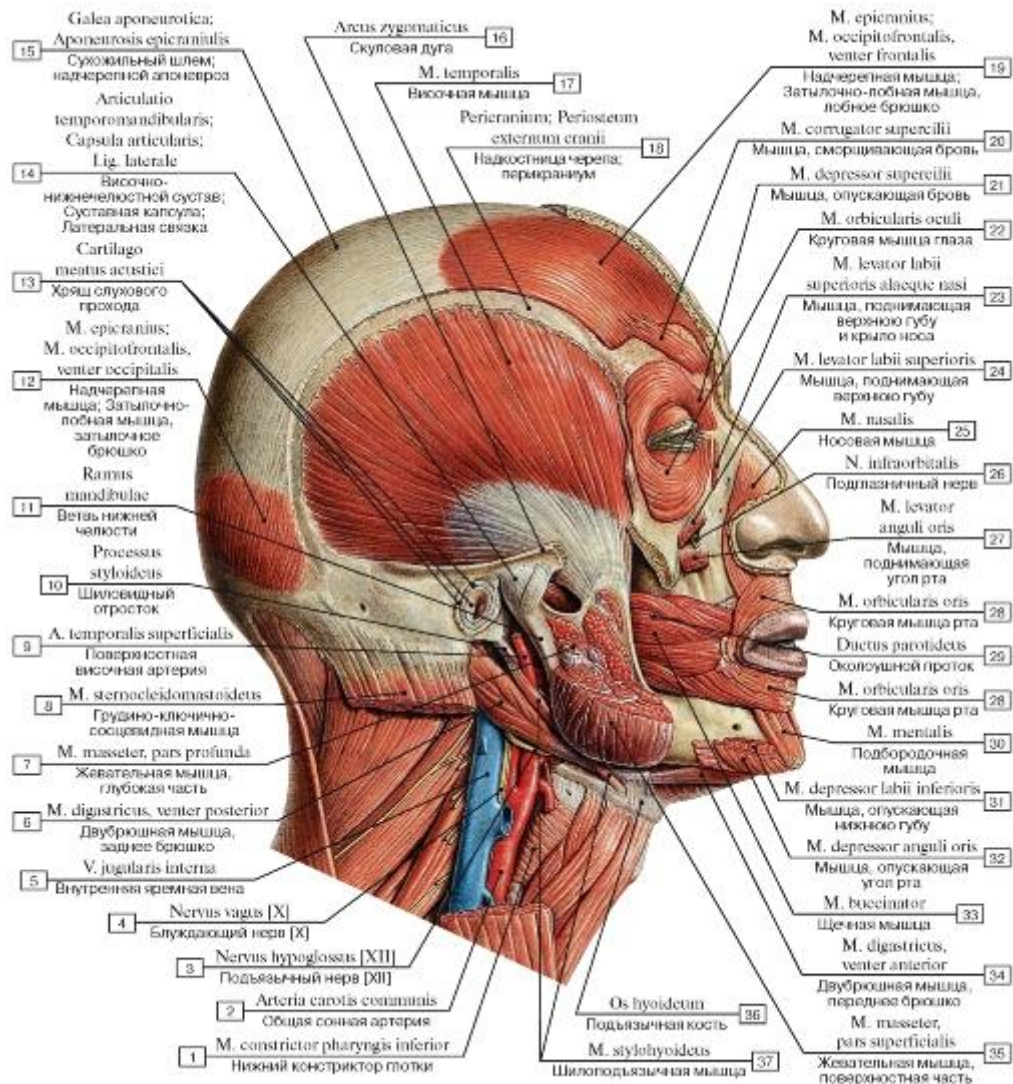


Рис. 258. Мышцы головы, вид справа. На разрезе показаны части жевательной мышцы:

I - Inferior constrictor; 2 - Common carotid artery; 3 - Hypoglossal nerve [XII]; 4 - Vagus nerve [X]; 5 - Internal jugular vein; 6 - Digastric, posterior belly; 7 - Masseter, deep part; 8 - Sternocleidomastoid; 9 - Superficial temporal artery; 10 - Styloid process;

II - Ramus of mandible; 12 - Epicraniius; Occipitofrontalis, occipital belly; 13 - Cartilage of acoustic meatus; 14 - Temporomandibular joint; Joint capsule; Articular capsule; Lateral ligament; 15 - Epicranial aponeurosis; 16 - Zygomatic arch; 17 - Temporalis; Temporal muscle; 18 - Pericranium; 19 - Epicraniius; Occipitofrontalis, frontal belly; 20 - Corrugator supercilii; 21 - Depressor supercilii; 22 - Orbicularis oculi; 23 - Levator labii superioris alaeque nasi; 24 - Levator labii superioris; 25 - Nasalis; 26 - Infra-orbital nerve; 27 - Levator anguli oris; 28 - Orbicularis oris; 29 - Parotid duct; 30 - Mentalis; 31 - Depressor labii inferioris; 32 - Depressor anguli oris;

33 - Buccinator; 34 - Digastric, anterior belly; 35 - Masseter, superficial part; 36 - Hyoid bone; 37 - Stylohyoid

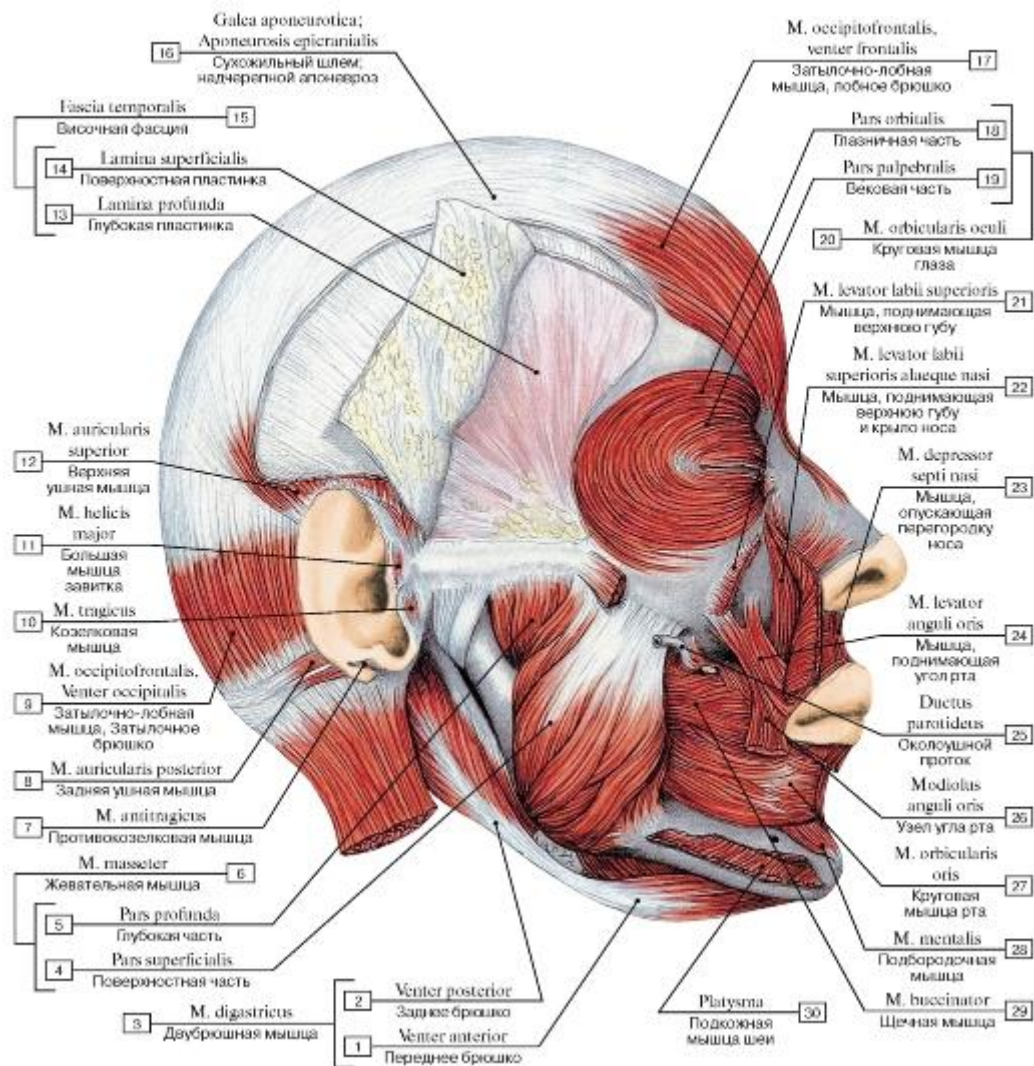


Рис. 259. Мышцы головы, вид справа:

1 - Anterior belly; 2 - Posterior belly; 3 = 1 + 2 - Digastric; 4 - Superficial part; 5 - Deep part; 6 = 4 + 5 - Masseter; 7 - Antitragicus; 8 - Auricularis posterior; 9 - Occipitofrontalis, occipital belly; 10 - Tragicus; 11 - Helicic major; 12 - Auricularis superior; 13 - Deep layer; 14 - Superficial layer; 15 = 13 + 14 - Temporal fascia; 16 - Epicranial aponeurosis; 17 - Occipitofrontalis, frontal belly; 18 - Orbital part; 19 - Palpebral part; 20 = 18 + 19 - Orbicularis oculi; 21 - Levator labii superioris; 22 - Levator labii superioris alaeque nasi; 23 - Depressor septi nasi; 24 - Levator anguli oris; 25 - Parotid duct; 26 - Modiolus; 27 - Orbicularis oris; 28 - Mentalis; 29 - Buccinator; 30 - Platysma

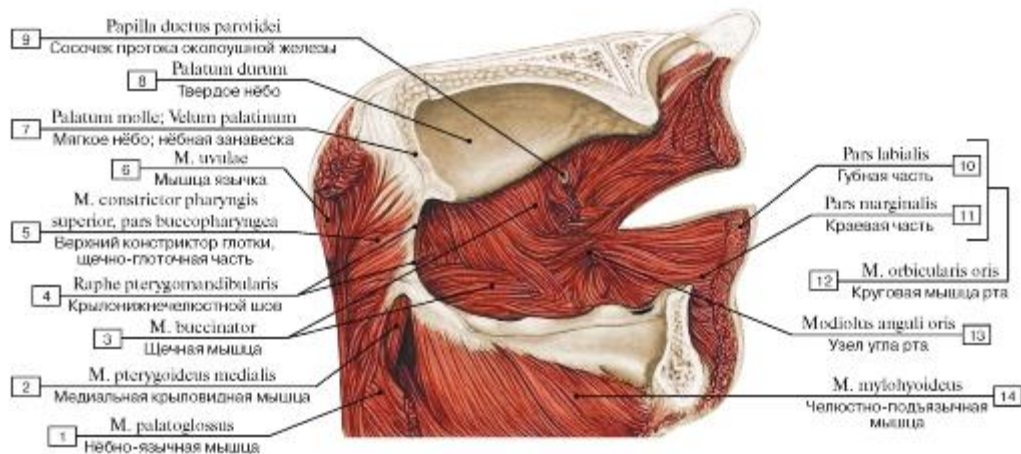


Рис. 260. Мышцы лица со стороны ротовой полости, левая сторона:

1 - Palatoglossus; 2 - Medial pterygoid; 3 - Buccinator; 4 - Pterygomandibular raphe; 5 - Superior constrictor, buccopharyngeal part; 6 - Musculus uvulae; 7 - Soft palate; 8 - Hard palate; 9 - Papilla of parotid duct; 10 - Labial part; 11 - Marginal part; 12 = 10 + 11 - Orbicularis oris; 13 - Modiolus; 14 - Mylohyoid

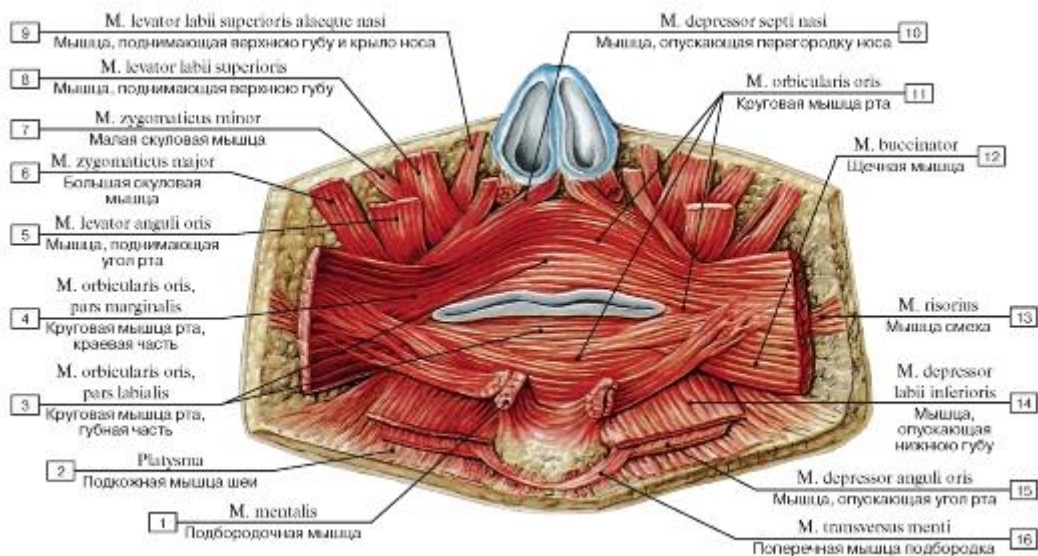


Рис. 261. Мышцы лица, окружающие ротовую щель, вид спереди:

1 - Mentalis; 2 - Platysma; 3 - Orbicularis oris, labial part; 4 - Orbicularis oris, labial part; 5 - Levator anguli oris; 6 - Zygomaticus major; 7 - Zygomaticus minor; 8 - Levator labii superioris; 9 - Levator labii superioris alaeque nasi; 10 - Depressor septi nasi; 11 - Orbicularis oris; 12 - Buccinator; 13 - Risorius; 14 - Depressor labii inferioris; 15 - Depressor anguli oris; 16 - Transversus menti

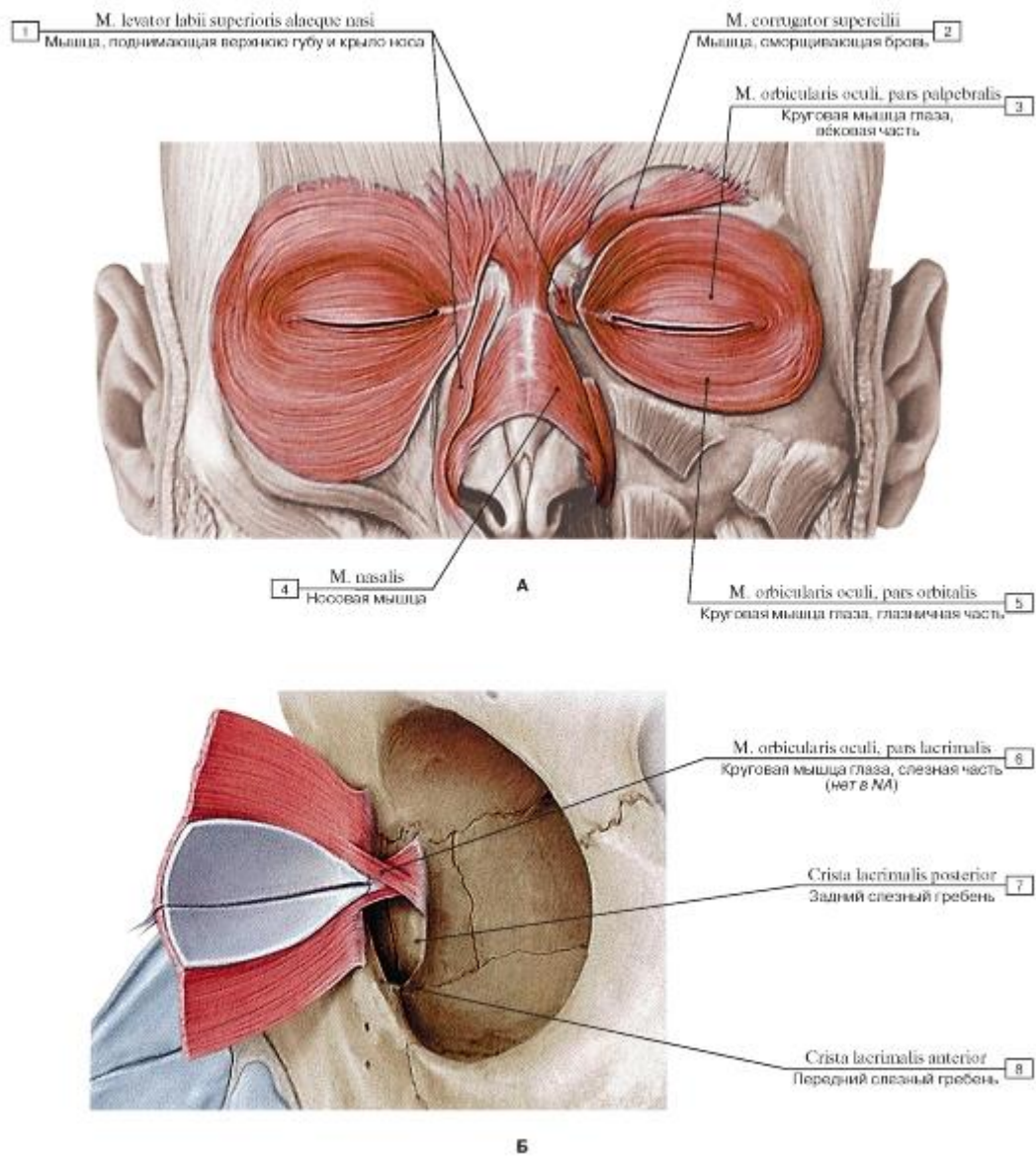


Рис. 262. Мышцы лица, окружающие глазную щель, мышцы окружности ноздрей (А - вид спереди, Б - вид слева):

- 1 - Levator labii superioris alaeque nasi; 2 - Corrugator supercilii; 3 - Orbicularis oculi, palpebral part; 4 - Nasalis; 5 - Orbicularis oculi, orbital part; 6 - Orbicularis oculi, lacrimal part; 7 - Posterior lacrimal crest; 8 - Anterior lacrimal crest

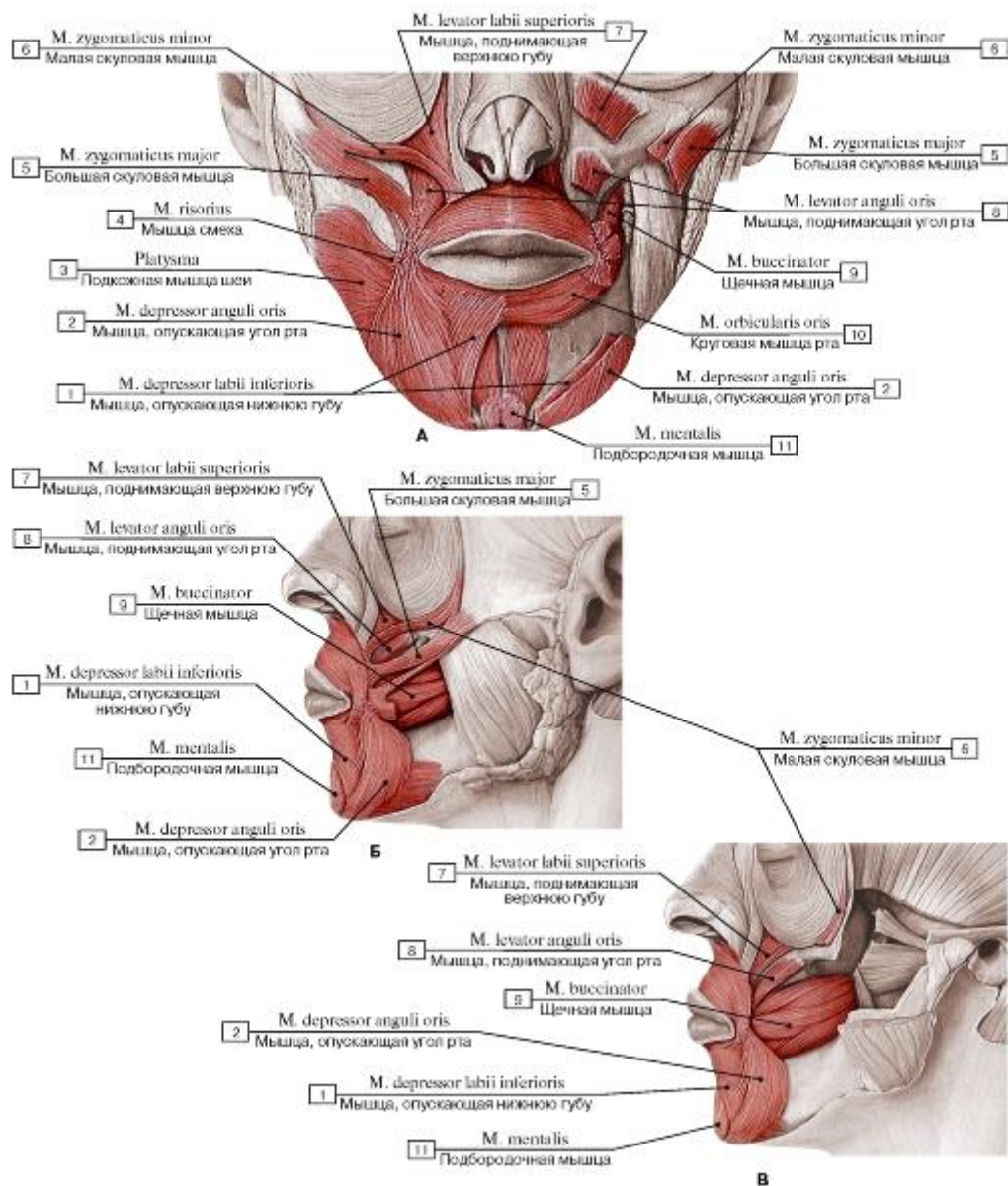


Рис. 263. Мышцы лица, окружающие ротовую щель (А - вид спереди, Б - вид слева, поверхностный слой,

В - вид слева, глубокий слой):

1 - Depressor labii inferioris; 2 - Depressor anguli oris; 3 - Platysma; 4 - Risorius; 5 - Zygomaticus major; 6 - Zygomaticus minor; 7 - Levator labii superioris; 8 - Levator anguli oris; 9 - Buccinator; 10 - Orbicularis oris; 11 - Mentalis

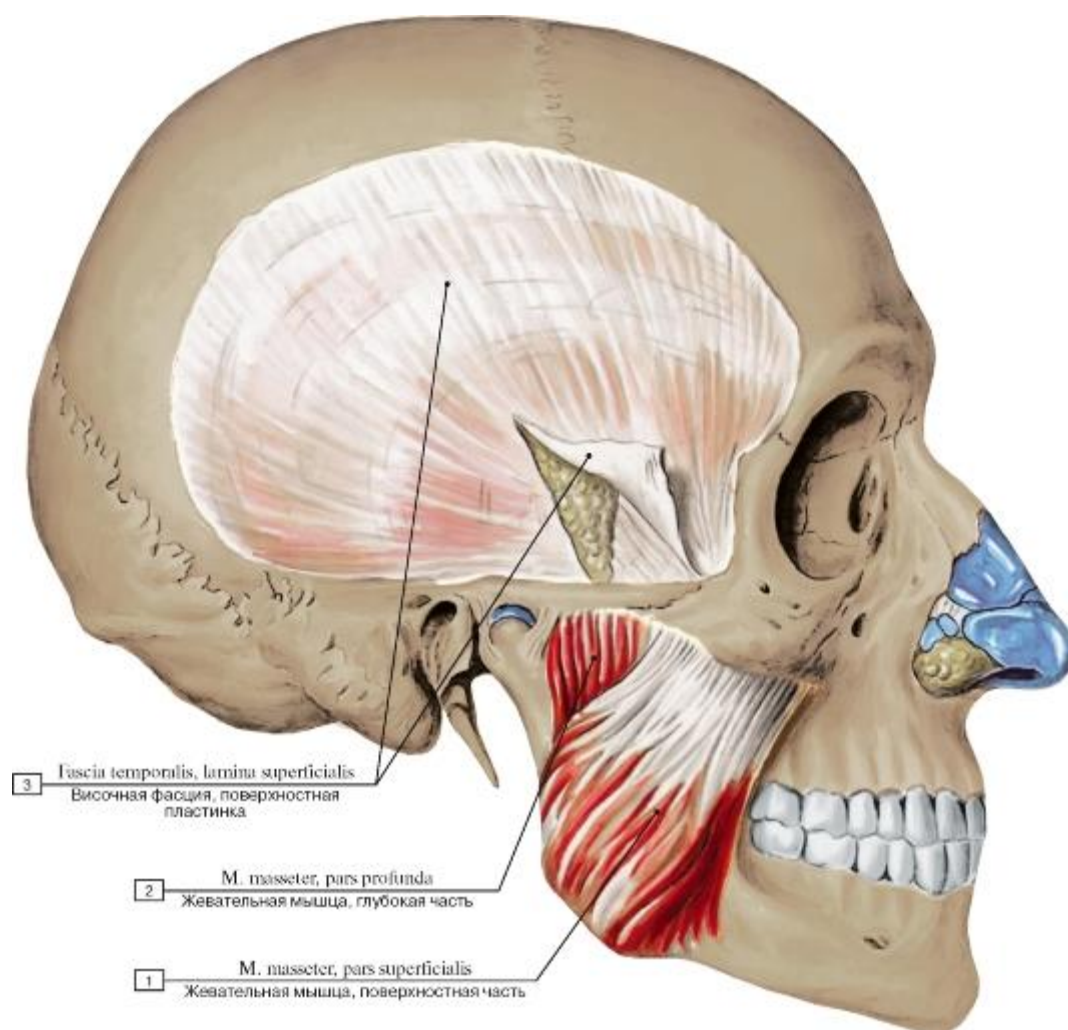


Рис. 264. Жевательные мышцы, вид справа (поверхностный листок височной фасции разрезан и отвернут в сторону):

1 - Masseter, superficial part; 2 - Masseter, deep part; 3 - Temporal fascia, superficial layer

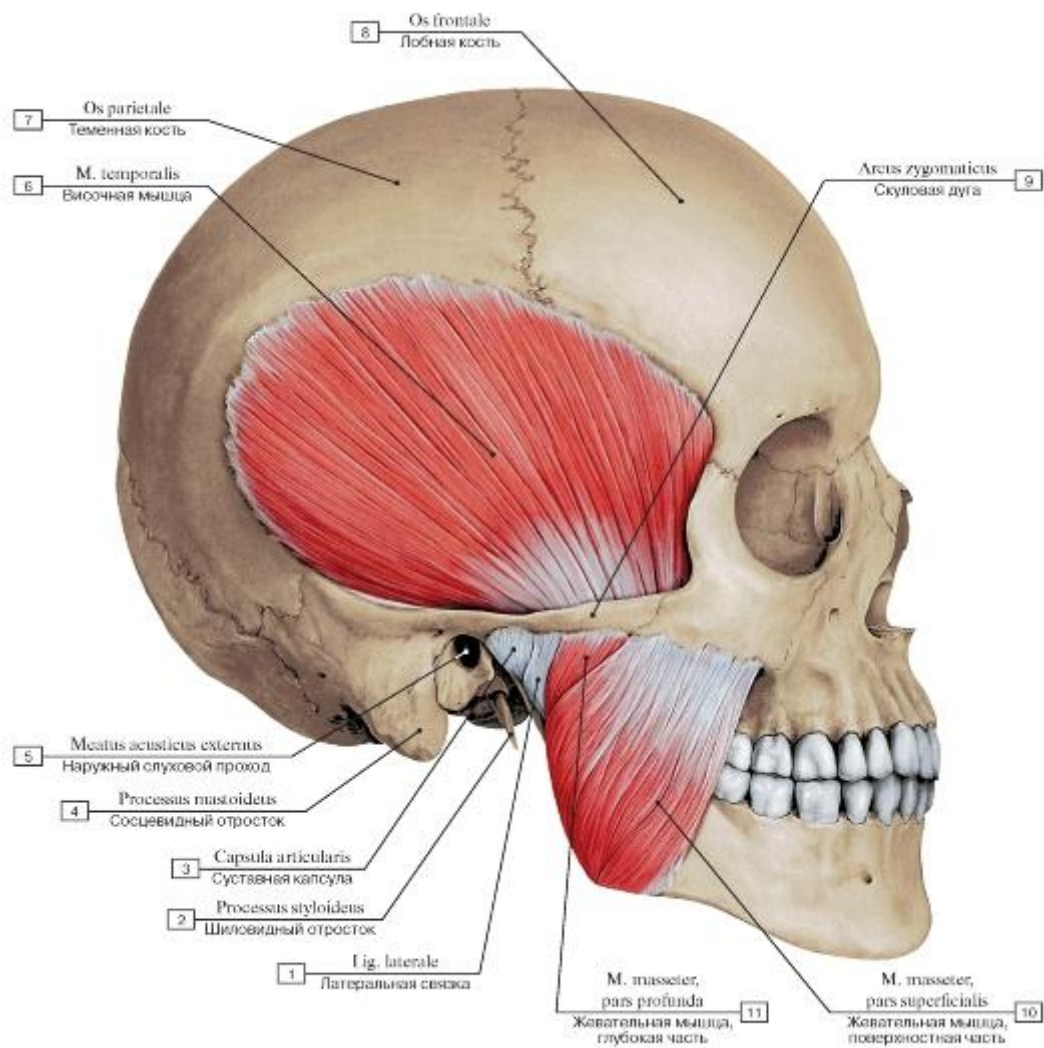


Рис. 265. Жевательная и височная мышцы, вид справа:

1 - Lateral ligament; 2 - Styloid process; 3 - Joint capsule; Articular capsule; 4 - Mastoid process; 5 - External acoustic meatus; 6 - Temporalis; Temporal muscle; 7 - Parietal bone; 8 - Frontal bone; 9 - Zygomatic arch; 10 - Masseter, superficial part; 11 - Masseter, deep part

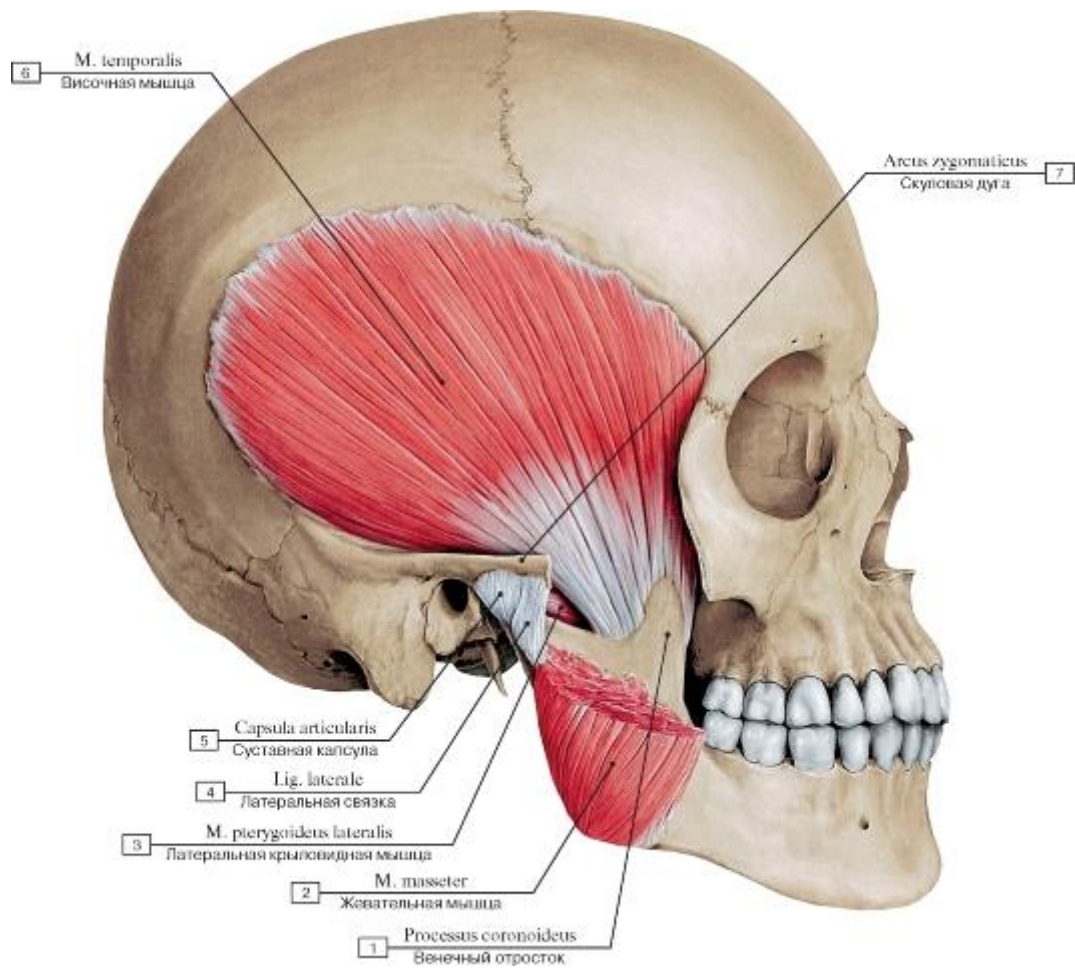


Рис. 266. Височная мышца, вид справа, скуловая дуга отпилена, жевательная мышца частично удалена:

1 - Coronoid process; 2 - Masseter; 3 - Lateral pterygoid; 4 - Lateral ligament; 5 - Joint capsule; Articular capsule; 6 - Temporalis; Temporal muscle; 7 - Zygomatic arch

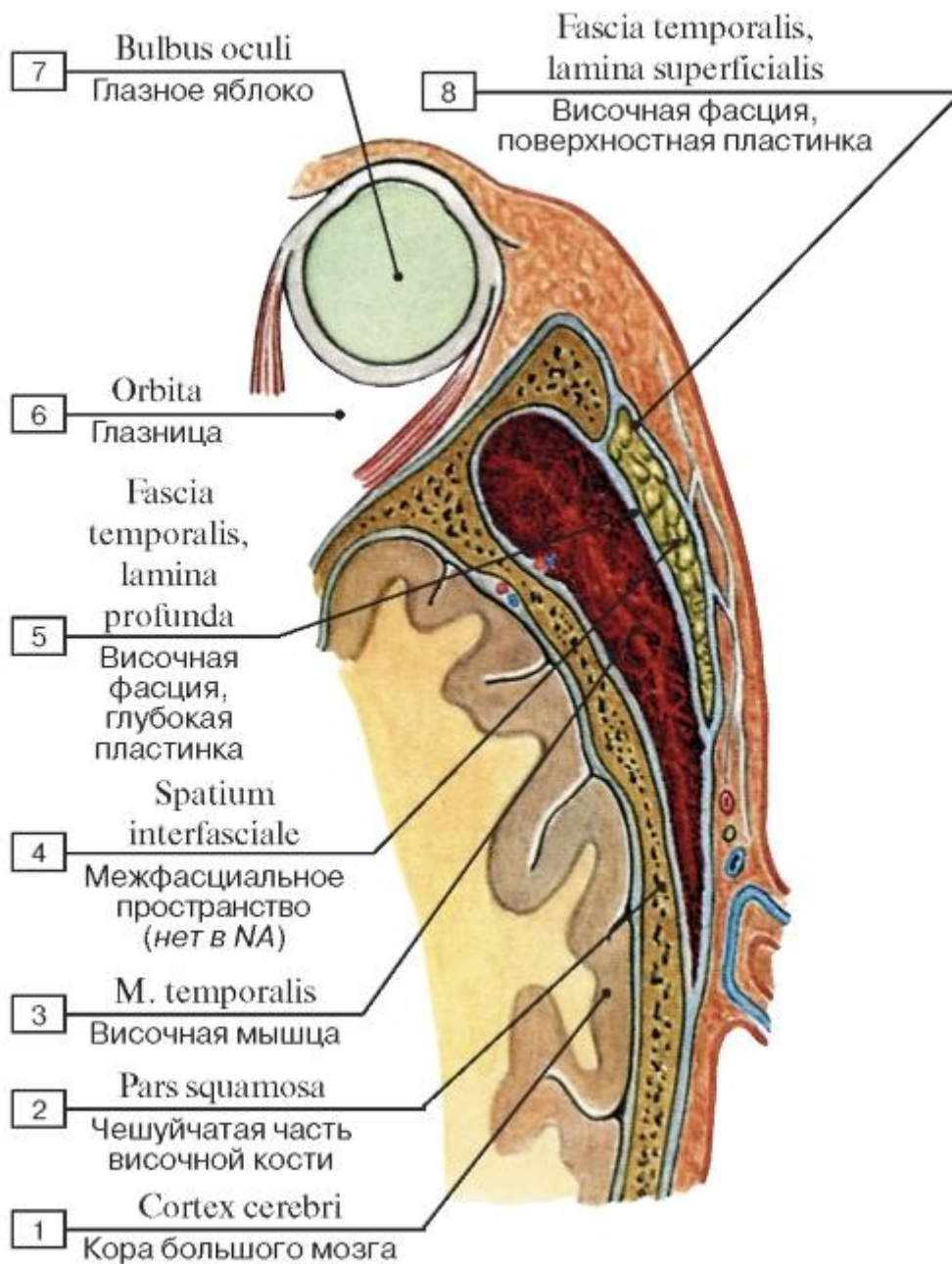
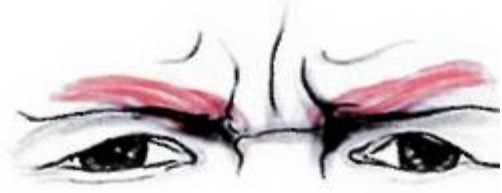

Рис. 267. Поверхностная и глубокая пластинки височной фасции, вид сверху, горизонтальный распил над скуловой дугой:

1 - Cerebral cortex; 2 - Squamous part; 3 - Temporalis; Temporal muscle; 4 - Interfascial space; 5 - Temporal fascia, deep layer; 6 - Orbit; 7 - Eyeball; 8 - Temporal fascia, superficial layer



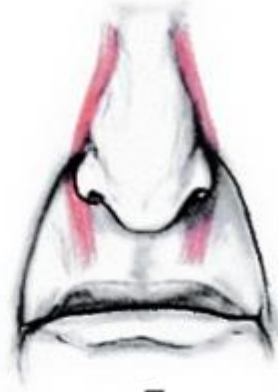А



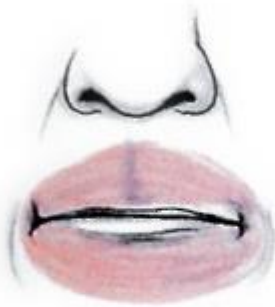Б



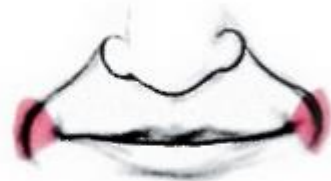В



Г



Д



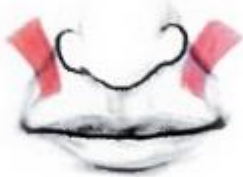Е



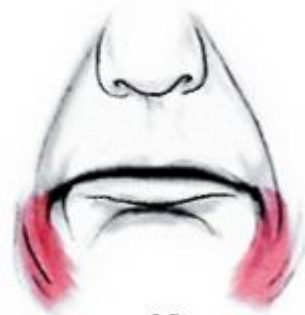Ж



З



И



К



Рис. 268. Изменения выражения лица под действием мышц лица:

А - Сокращение круговой мышцы глаза в латеральном углу глаза - выражение беспокойства; Б - Сокращение мышцы, сморщивающей бровь, происходит в ответ на яркий солнечный свет: «задумчивая бровь»; В - сокращение носовой мышцы вызывает сжатие носа и вызывает радостное или похотливое выражение лица; Г - сильное сокращение мышцы, поднимающей верхнюю губу и крыло носа, с обеих сторон - знак неодобрения; Д - сокращение круговой мышцы рта выражает решительность; Е - сокращение щечных мышц означает чувство удовлетворения; Ж - сокращение большой скуловой мышцы происходит во время улыбки; З - сокращение мышцы смеха отражает целеустремленное действие; И - сокращение мышцы, поднимающей угол рта, выражает самодовольство; К - сокращение мышцы, опускающей угол рта, означает печаль; Л - сокращение мышцы, опускающей нижнюю губу, выражает упорство; М - сокращение подбородочной мышцы означает упорство

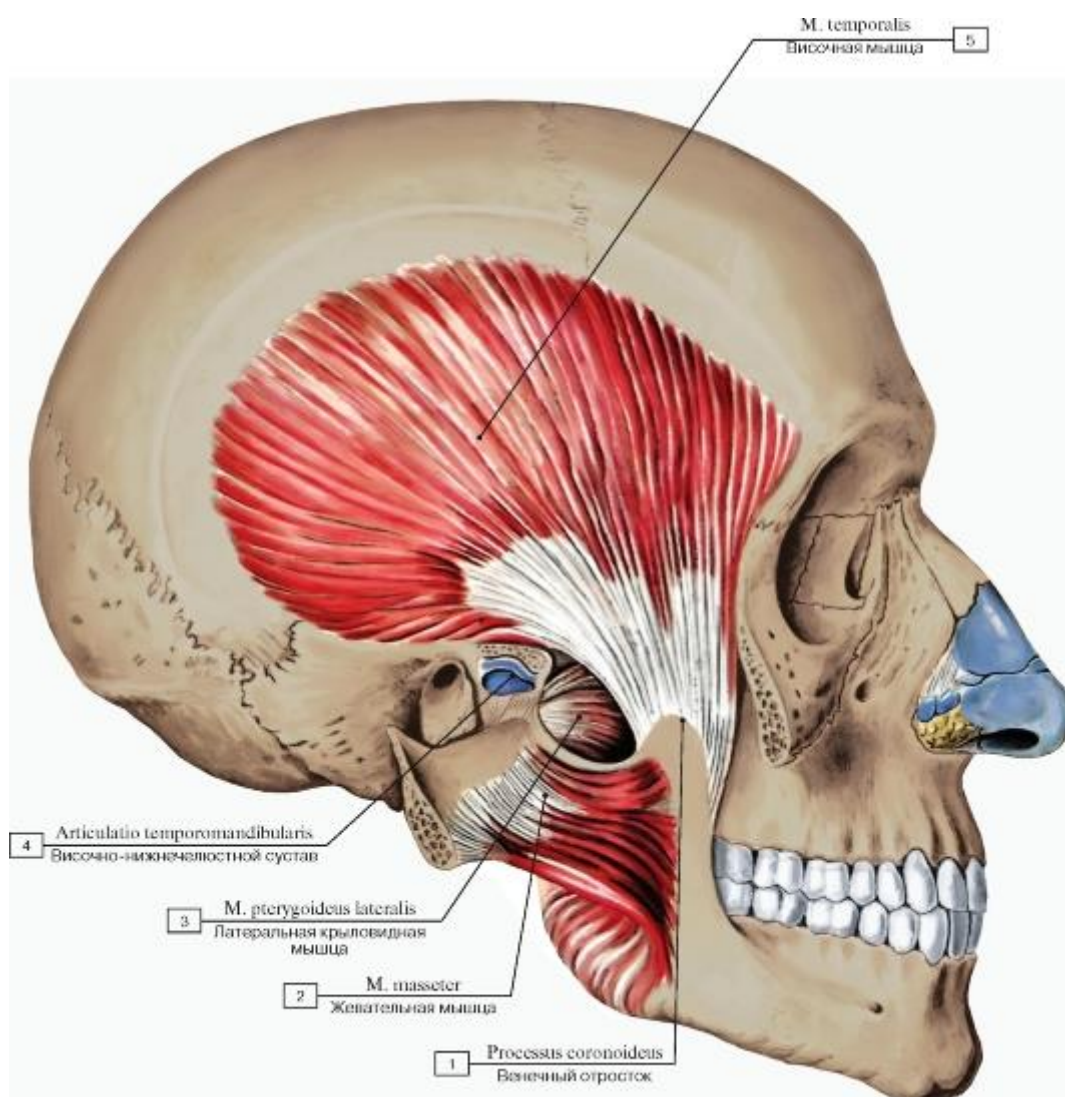


Рис. 269. Жевательные мышцы, вид справа (скуловая дуга отпилена и оттянута в сторону вместе с жевательной мышцей):

1 - Coronoid process; 2 - Masseter; 3 - Lateral pterygoid; 4 - Temporomandibular joint; 5 - Temporalis; Temporal muscle

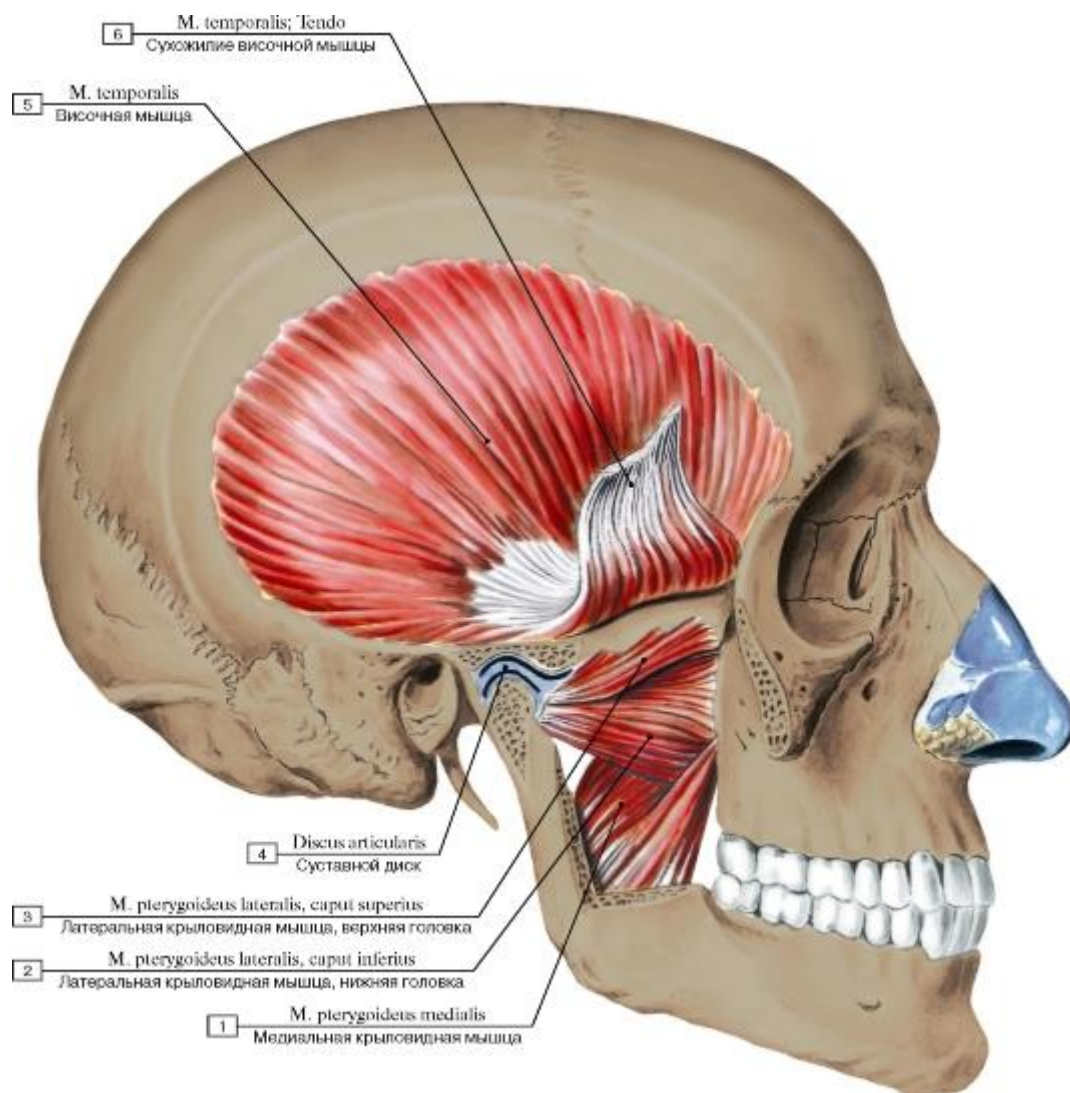


Рис. 270. Жевательные мышцы, вид справа (скуловая дуга и венечный отросток нижней челюсти отпилены и удалены, сухожилие височной мышцы отрезано и поднято вверх):

1 - Medial pterygoid; 2 - Lateral pterygoid, lower head; inferior head; 3 - Lateral pterygoid, upper head; superior head; 4 - Articular disc; 5 - Temporalis; Temporal muscle; 6 - Temporal muscle tendon

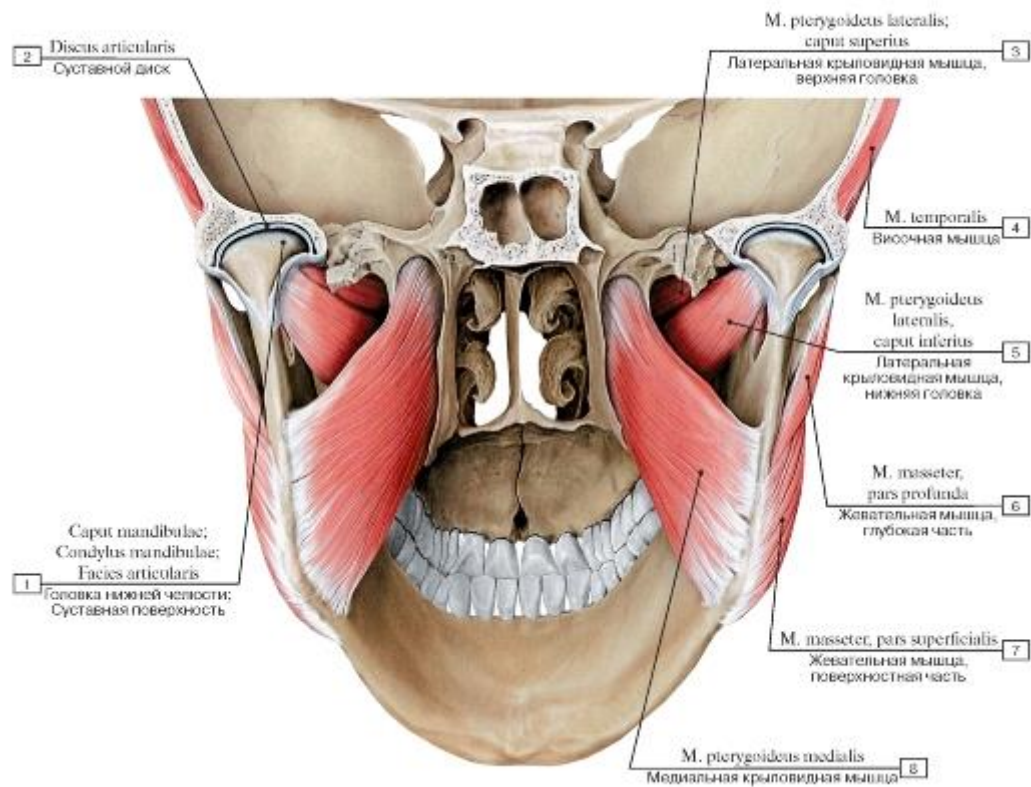


Рис. 271. Жевательные мышцы, вид сзади изнутри:

1 - Head of mandible; Articular surface; 2 - Articular disc; 3 - Lateral pterygoid, upper head; superior head; 4 - Temporalis; Temporal muscle; 5 - Lateral pterygoid, lower head; inferior head; 6 - Masseter, deep part; 7 - Masseter, superficial part; 8 - Medial pterygoid

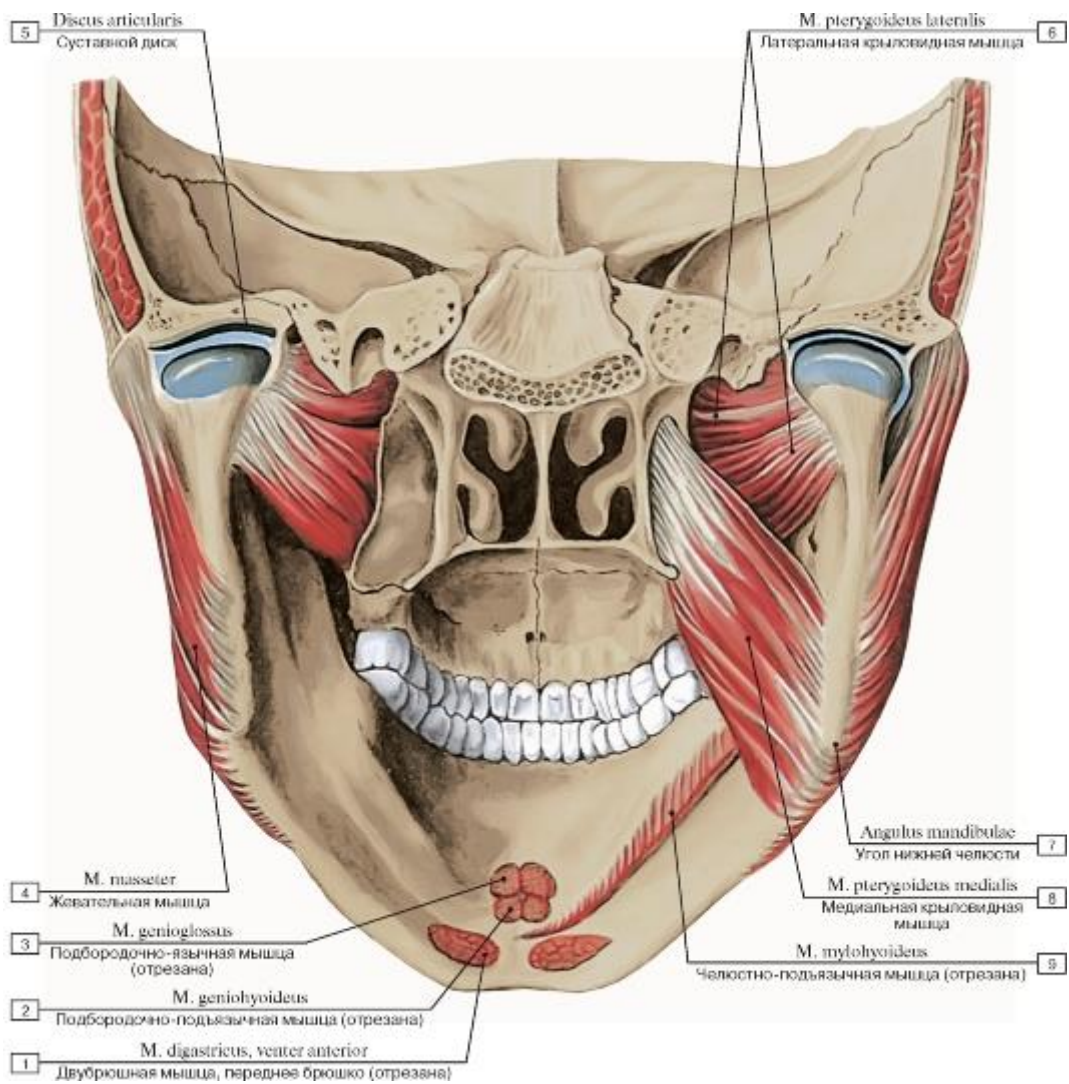
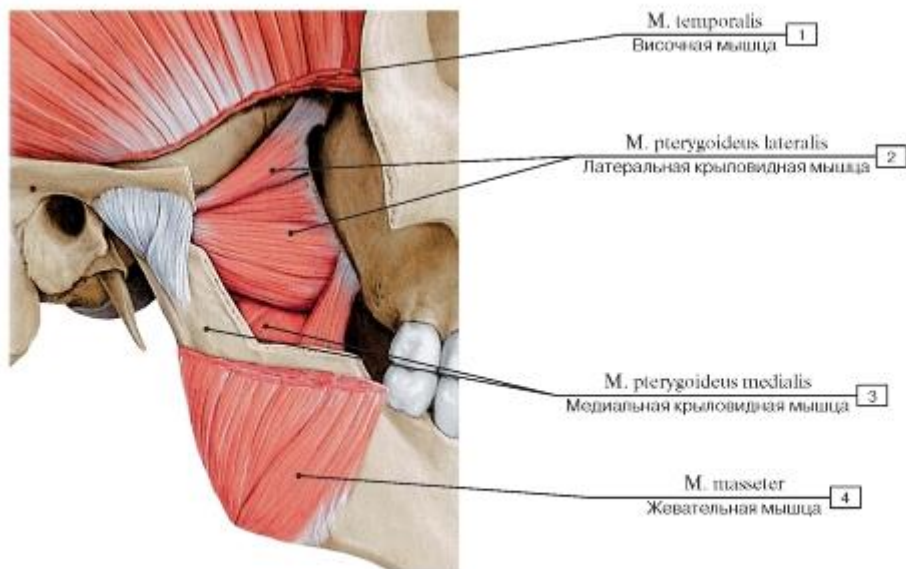
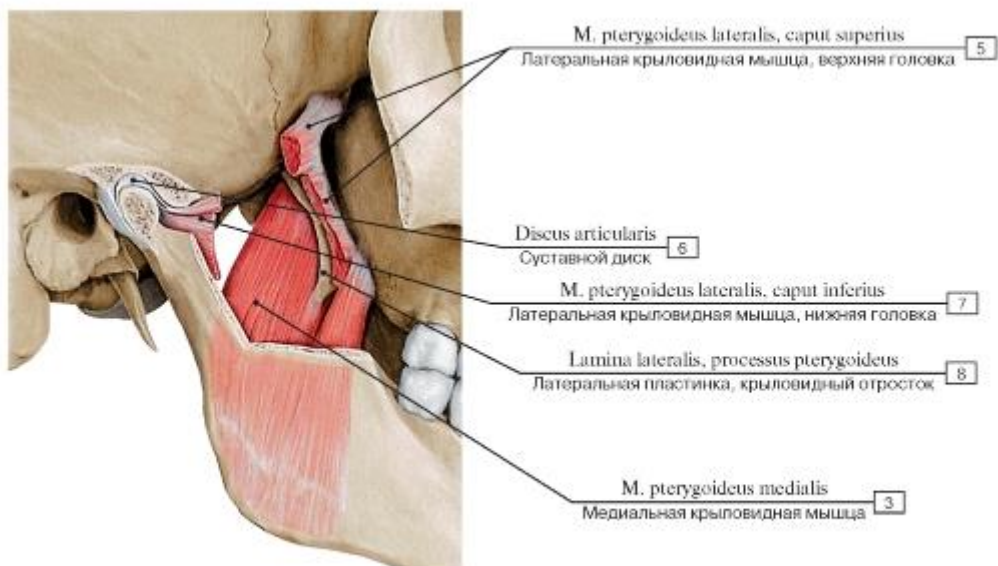


Рис. 272. Жевательные мышцы, вид сзади изнутри:

1 - Digastric, anterior belly; 2 - Geniohyoid; 3 - Genioglossus; 4 - Masseter; 5 - Articular disc; 6 - Lateral pterygoid; 7 - Angle of mandible; 8 - Medial pterygoid; 9 - Mylohyoid



A



Б

Рис. 273. Латеральная и медиальная крыловидные мышцы, вид справа (А - латеральная и медиальная крыловидные мышцы, Б - медиальная крыловидная мышца):

1 - Temporalis; Temporal muscle; 2 - Lateral pterygoid; 3 - Medial pterygoid; 4 - Masseter; 5 - Lateral pterygoid, upper head; superior head; 6 - Articular disc; 7 - Lateral pterygoid, lower head; inferior head; 8 - Lateral plate, pterygoid process

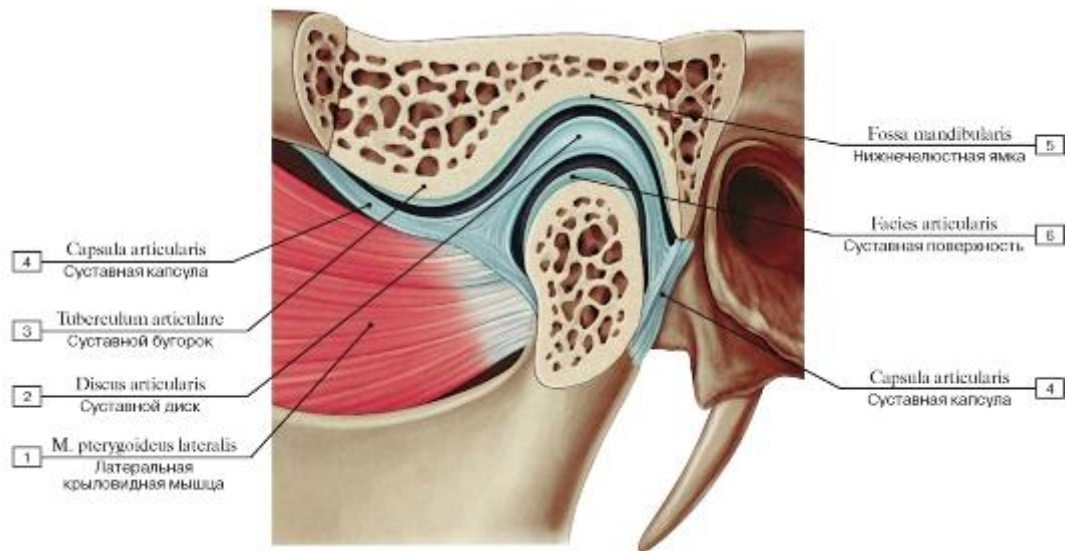


Рис. 274. Прикрепление латеральной крыловидной мышцы к нижней челюсти, вид слева:

1 - Lateral pterygoid; 2 - Articular disc; 3 - Articular tubercle; 4 - Joint capsule; Articular capsule; 5 - Mandibular fossa; 6 - Articular surface

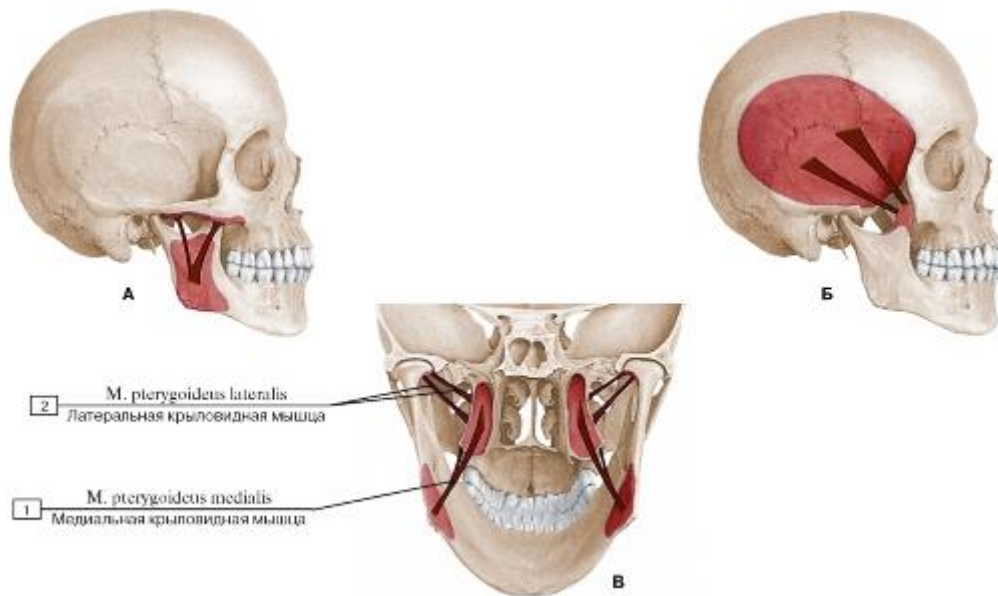


Рис. 275. Схема начала и прикрепления жевательных мышц (А - жевательная мышца, Б - височная мышца, В - латеральные и медиальные крыловидные мышцы):

1 - Medial pterygoid; 2 - Lateral pterygoid

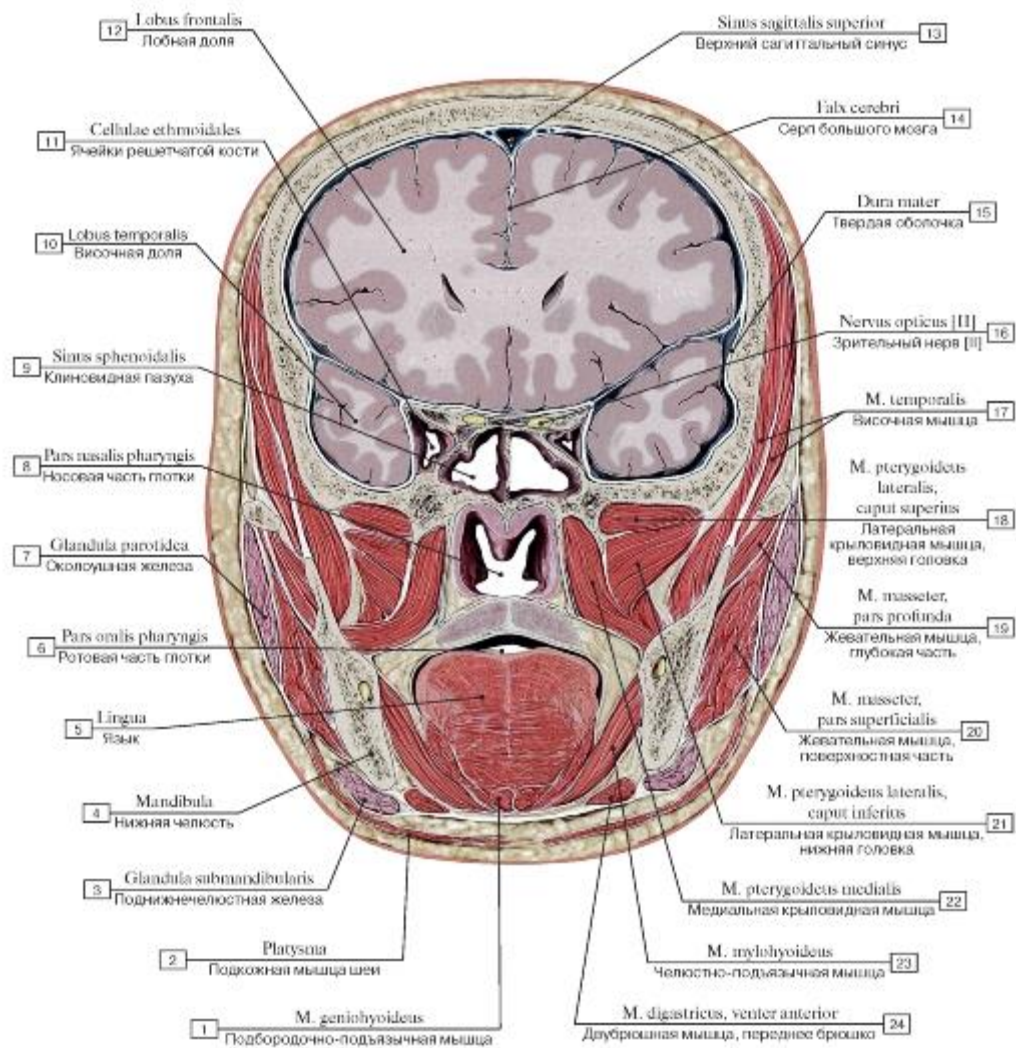


Рис. 276. Фронтальный распил головы на уровне клиновидной пазухи, вид спереди:

1 - Geniohyoid; 2 - Platysma; 3 - Submandibular gland; 4 - Mandible; 5 - Tongue; 6 - Oropharynx; 7 - Parotid gland; 8 - Nasopharynx; 9 - Sphenoidal sinus; 10 - Temporal lobe; 11 - Ethmoidal cells; 12 - Frontal lobe; 13 - Superior sagittal sinus; 14 - Falx cerebri; Cerebral falx; 15 - Dura mater; 16 - Optic nerve [II]; 17 - Temporalis; Temporal muscle; 18 - Lateral pterygoid, upper head; superior head; 19 - Masseter, deep part; 20 - Masseter, superficial part; 21 - Lateral pterygoid, lower head; inferior head; 22 - Medial pterygoid; 23 - Mylohyoid; 24 - Digastric, anterior belly

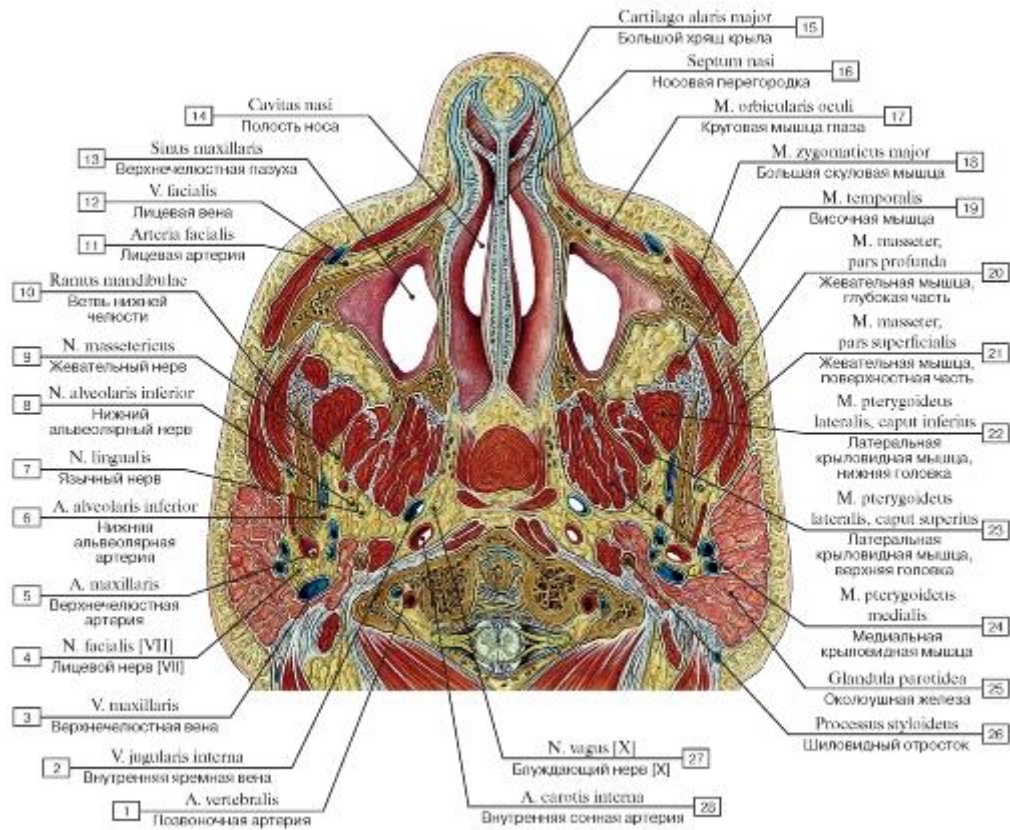


Рис. 277. Горизонтальный распил головы:

1 - Vertebral artery; 2 - Internal jugular vein; 3 - Maxillary vein; 4 - Facial nerve [VII]; 5 - Maxillary artery; 6 - Inferior alveolar artery; 7 - Lingual nerve; 8 - Inferior alveolar nerve; 9 - Masseteric nerve; 10 - Ramus of mandible; 11 - Facial artery; 12 - Facial vein; 13 - Maxillary sinus; 14 - Nasal cavity; 15 - Major alar cartilage; 16 - Nasal septum; 17 - Orbicularis oculi; 18 - Zygomaticus major; 19 - Temporalis; Temporal muscle; 20 - Masseter, deep part; 21 - Masseter, superficial part; 22 - Lateral pterygoid, lower head; inferior head; 23 - Lateral pterygoid, upper head; superior head; 24 - Medial pterygoid; 25 - Parotid gland; 26 - Styloid process; 27 - Vagus nerve [X]; 28 - Internal carotid artery

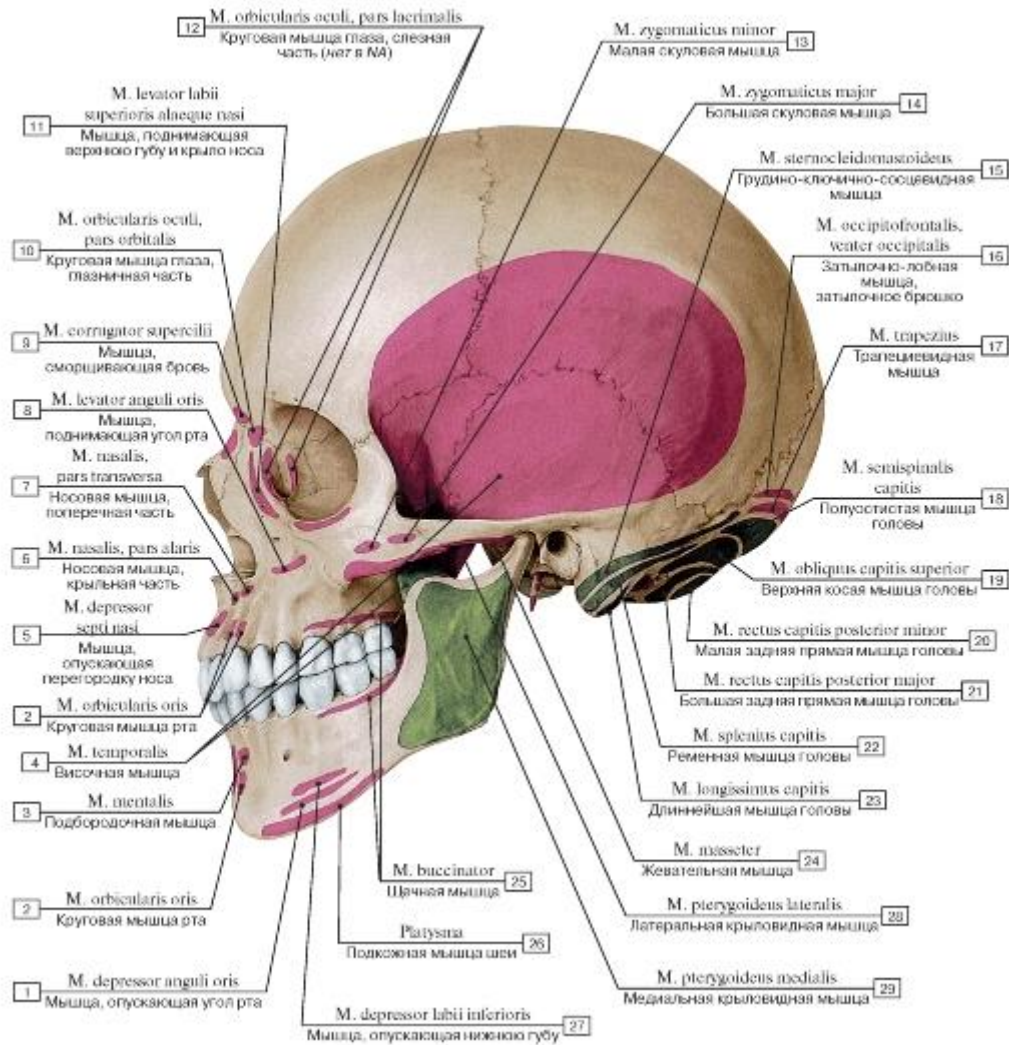


Рис. 278. Места начала и прикрепления мышц на костях черепа, вид сбоку, слева:

1 - Depressor anguli oris; 2 - Orbicularis oris; 3 - Mentalis; 4 - Temporalis; Temporal muscle; 5 - Depressor septi nasi; 6 - Nasalis, alar part; 7 - Nasalis, transverse part; 8 - Levator anguli oris; 9 - Corrugator supercilii; 10 - Orbicularis oculi, orbital part; 11 - Levator labii superioris alaeque nasi; 12 - Orbicularis oculi, lacrimal part; 13 - Zygomaticus minor; 14 - Zygomaticus major; 15 - Sternocleidomastoid; 16 - Occipitofrontalis, occipital belly; 17 - Trapezius; 18 - Semispinalis capitis; 19 - Obliquus capitis superior; 20 - Rectus capitis posterior minor; 21 - Rectus capitis posterior major; 22 - Splenius capitis; 23 - Longissimus capitis; 24 - Masseter; 25 - Buccinator; 26 - Platysma; 27 - Depressor labii inferioris; 28 - Lateral pterygoid; 29 - Medial pterygoid

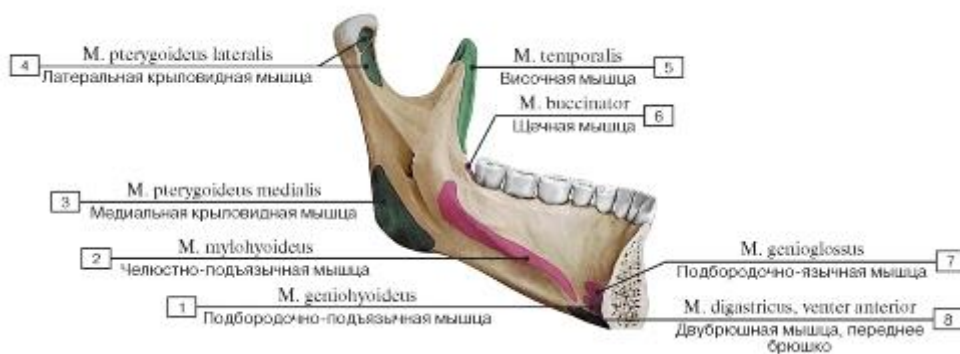


Рис. 279. Места начала и прикрепления мышц на внутренней поверхности нижней челюсти:

1 - Geniohyoid; 2 - Mylohyoid; 3 - Medial pterygoid; 4 - Lateral pterygoid; 5 - Temporalis; Temporal muscle; 6 - Buccinator; 7 - Genioglossus; 8 - Digastric, anterior belly

belly

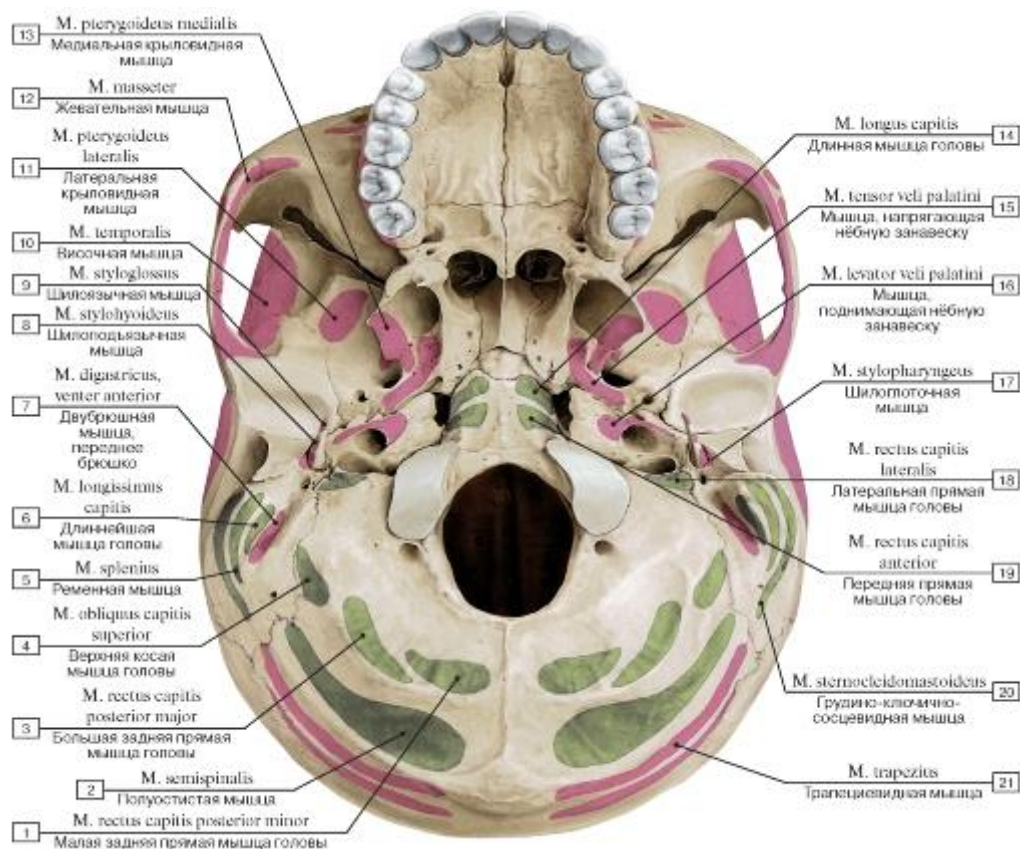


Рис. 280. Наружное основание черепа, вид снизу. Места начала и прикрепления мышц:

1 - Rectus capitis posterior minor; 2 - Semispinalis; 3 - Rectus capitis posterior major; 4 - Obliquus capitis superior; 5 - Splenius; 6 - Longissimus capitis; 7 - Digastric, anterior belly; 8 - Stylohyoid; 9 - Styloglossus; 10 - Temporalis; Temporal muscle; 11 - Lateral pterygoid; 12 - Masseter; 13 - Medial pterygoid; 14 - Longus capitis; 15 - Tensor veli palatini; 16 - Levator veli palatini; 17 - Stylopharyngeus; 18 - Rectus capitis lateralis; 19 - Rectus capitis anterior; 20 - Sternocleidomastoid; 21 - Trapezius

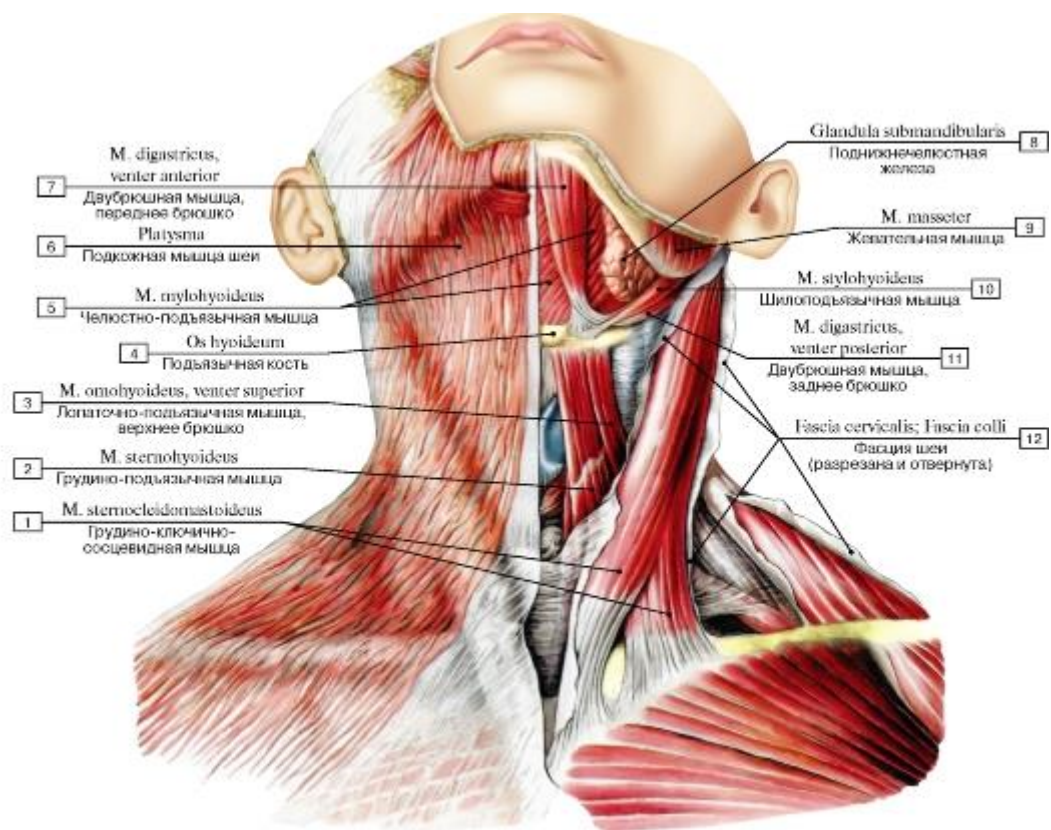


Рис. 281. Подкожная мышца шеи и другие мышцы шеи, вид спереди:

1 - Sternocleidomastoid; 2 - Sternohyoid; 3 - Omohyoid, superior belly; 4 - Hyoid bone; 5 - Mylohyoid; 6 - Platysma; 7 - Digastric, anterior belly; 8 - Submandibular gland; 9 - Masseter; 10 - Stylohyoid; 11 - Digastric, posterior belly; 12 - Cervical fascia

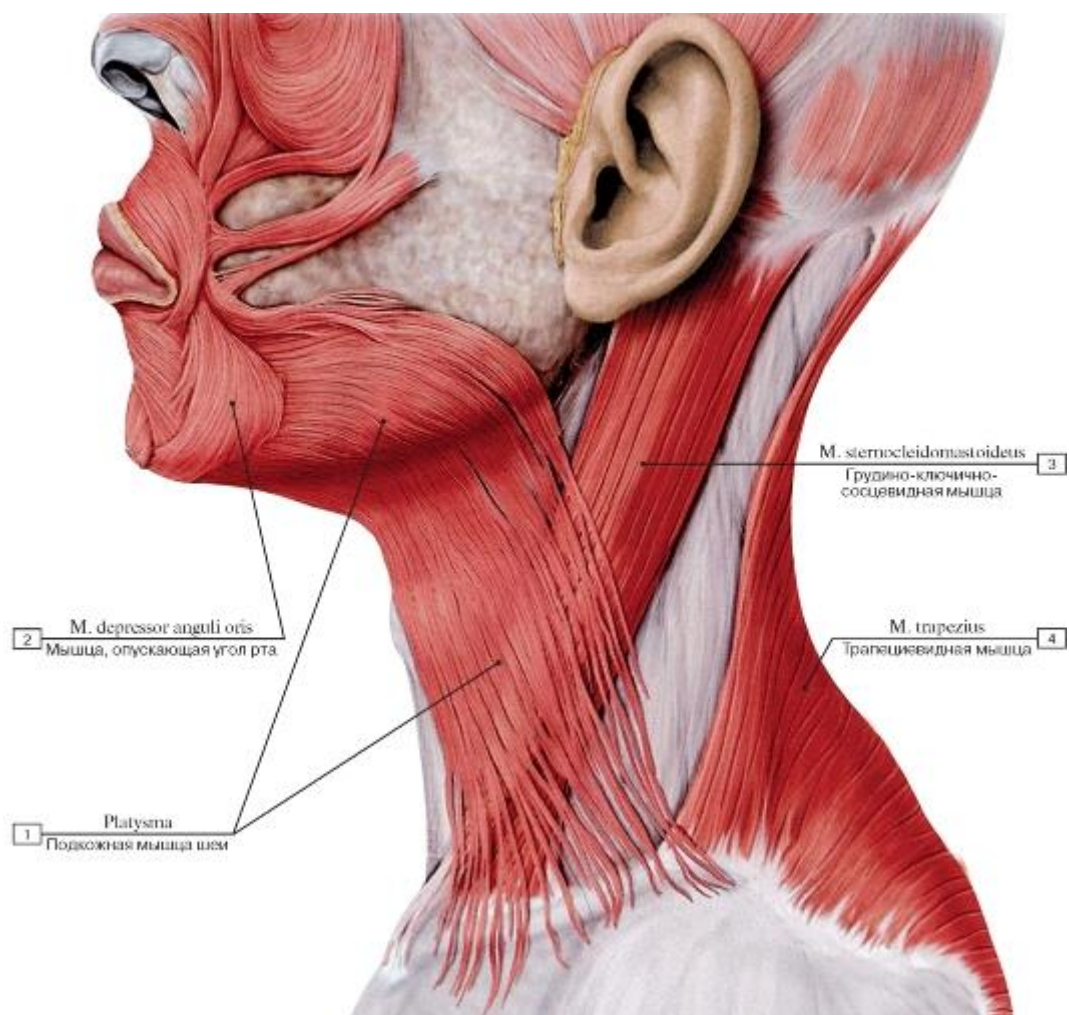


Рис. 282. Подкожная мышца шеи, вид слева:

1 - Platysma; 2 - Depressor anguli oris; 3 - Sternocleidomastoid; 4 - Trapezius

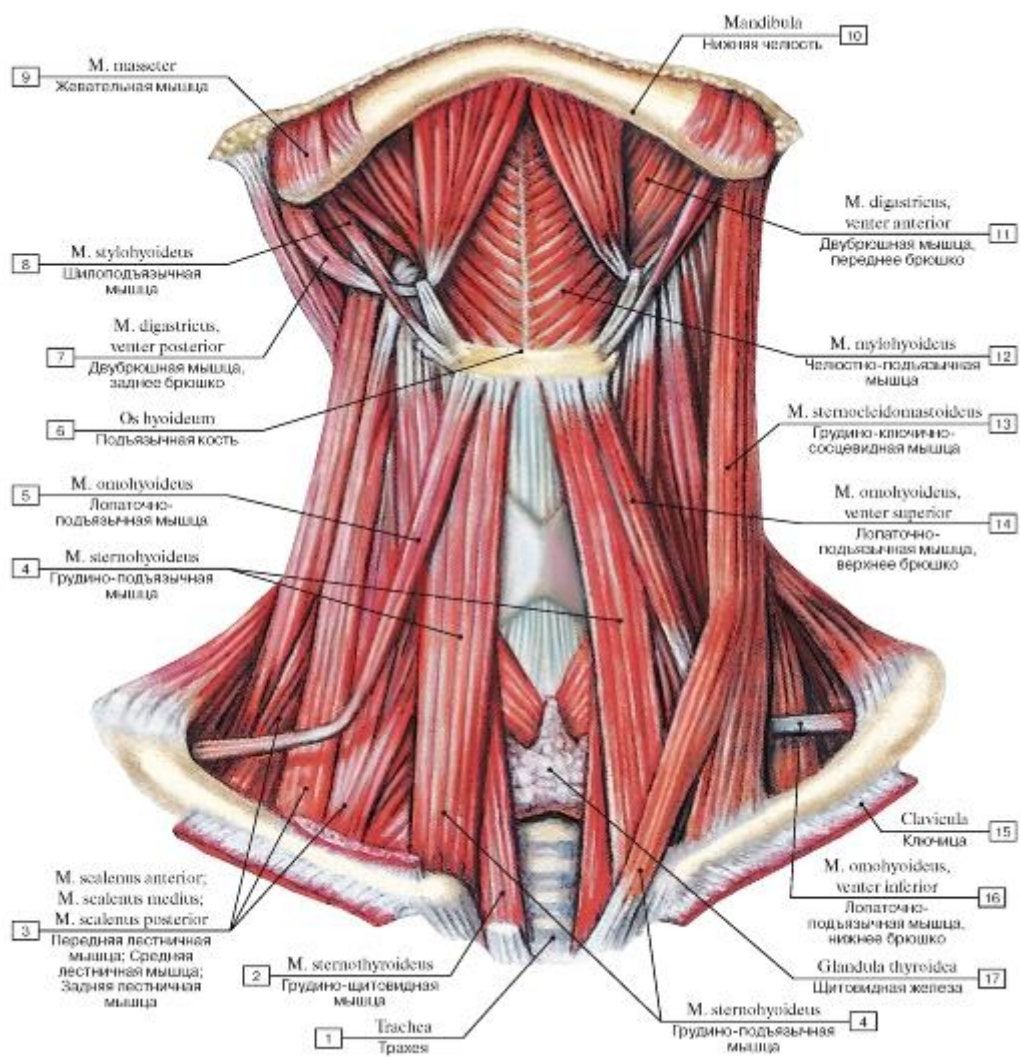


Рис. 283. Поверхностные мышцы шеи, вид спереди. Подкожная и грудино-ключично-сосцевидные мышцы удалены:

I - Trachea; 2 - Sternothyroid; 3 - Scalenus anterior; Anterior scalene; Scalenus medius; Middle scalene; Scalenus posterior; Posterior scalene; 4 - Sternohyoid; 5 - Omohyoid; 6 - Hyoid bone; 7 - Digastric, posterior belly; 8 - Stylohyoid; 9 - Masseter; 10 - Mandible;

II - Digastric, anterior belly; 12 - Mylohyoid; 13 - Sternocleidomastoid; 14 - Omohyoid, superior belly; 15 - Clavicle; 16 - Omohyoid, inferior belly; 17 - Thyroid gland

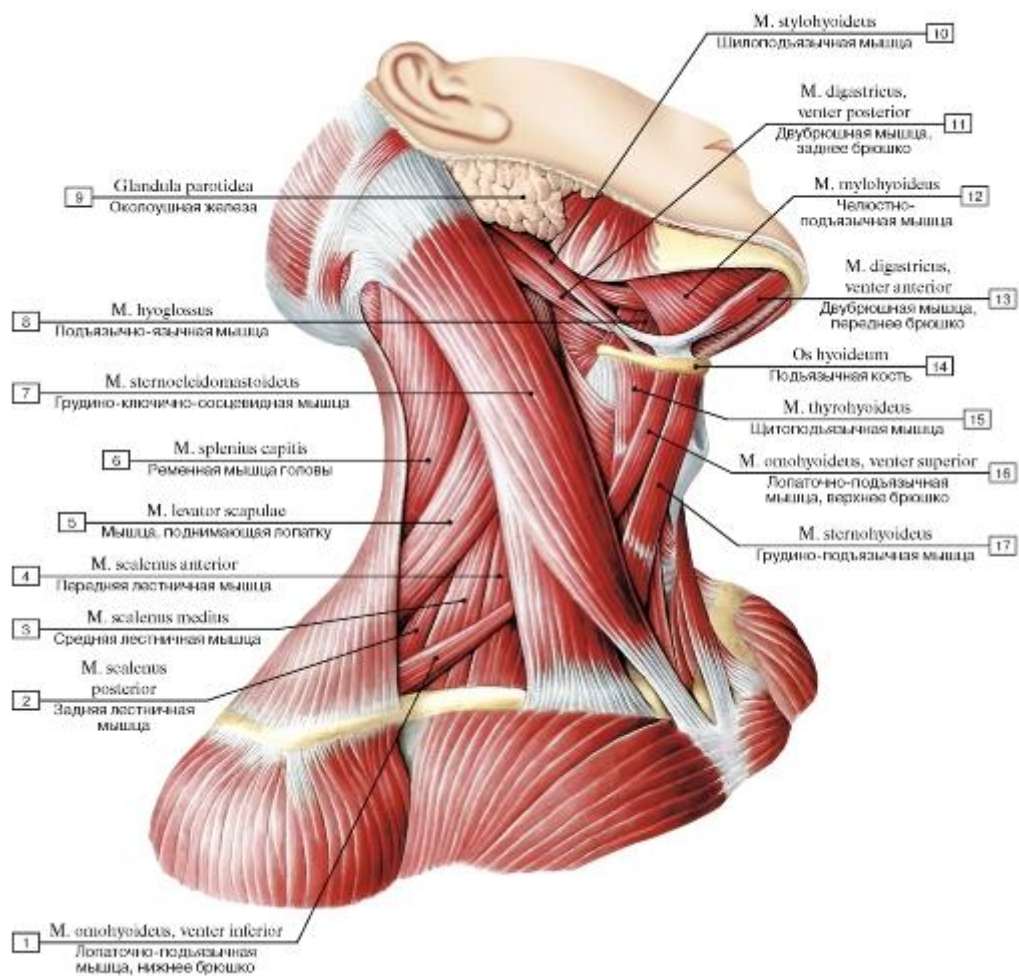


Рис. 284. Грудно-ключично-сосцевидная мышца, надподъязычные и подподъязычные мышцы шеи, вид справа:

I - Omohyoid, inferior belly; 2 - Scalenus posterior; Posterior scalene; 3 - Scalenus medius; Middle scalene; 4 - Scalenus anterior; Anterior scalene; 5 - Levator scapulae; 6 - Splenius capitis; 7 - Sternocleidomastoid; 8 - Hyoglossus; 9 - Parotid gland; 10 - Stylohyoid;

II - Digastric, posterior belly; 12 - Mylohyoid; 13 - Digastric, anterior belly; 14 - Hyoid bone; 15 - Thyrohyoid; 16 - Omohyoid, superior

belly; 17 - Sternohyoid

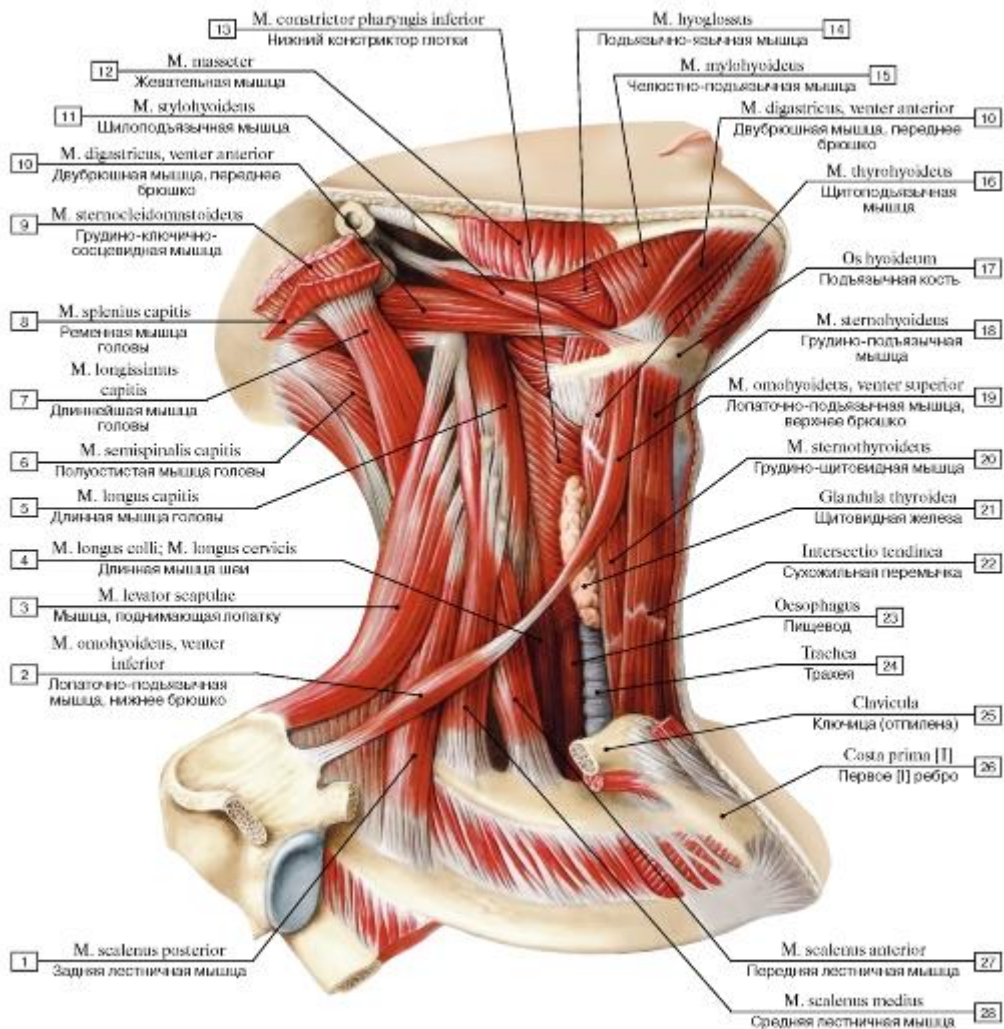


Рис. 285. Мышцы шеи (мышцы, прикрепляющиеся к подъязычной кости), вид справа:

1 - Scalenus posterior; Posterior scalene; 2 - Omohyoid, inferior belly; 3 - Levator scapulae; 4 - Longus colli; 5 - Longus capitis; 6 - Semispinalis capitis; 7 - Longissimus capitis; 8 - Splenius capitis; 9 - Sternocleidomastoid; 10 - Digastric, anterior belly; 11 - Stylohyoid; 12 - Masseter; 13 - Inferior constrictor; 14 - Hyoglossus; 15 - Mylohyoid; 16 - Thyrohyoid; 17 - Hyoid bone; 18 - Sternohyoid; 19 - Omohyoid, superior belly; 20 - Sternothyroid; 21 - Thyroid gland; 22 - Tendinous intersection; 23 - Oesophagus; 24 - Trachea; 25 - Clavicle; 26 - First rib [I]; 27 - Scalenus anterior; Anterior scalene; 28 - Scalenus medius; Middle scalene

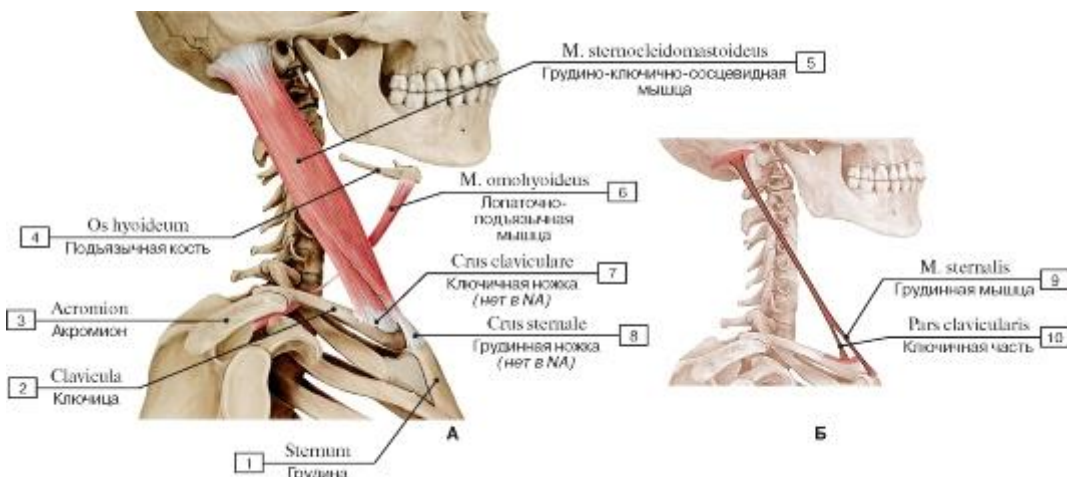


Рис. 286. Грудно-ключично-сосцевидная и лопаточно-подъязычная мышцы, вид справа (А - общий вид, все остальные мышцы удалены, Б - места начала и прикрепления грудно-ключично-сосцевидной мышцы):

- 1 - Sternum; 2 - Clavicle; 3 - Acromion; 4 - Hyoid bone; 5 - Sternocleidomastoid; 6 - Omohyoid; 7 - Head of clavicle; 8 - Head of sternum; 9 - Sternalis; 10 - Clavicular head

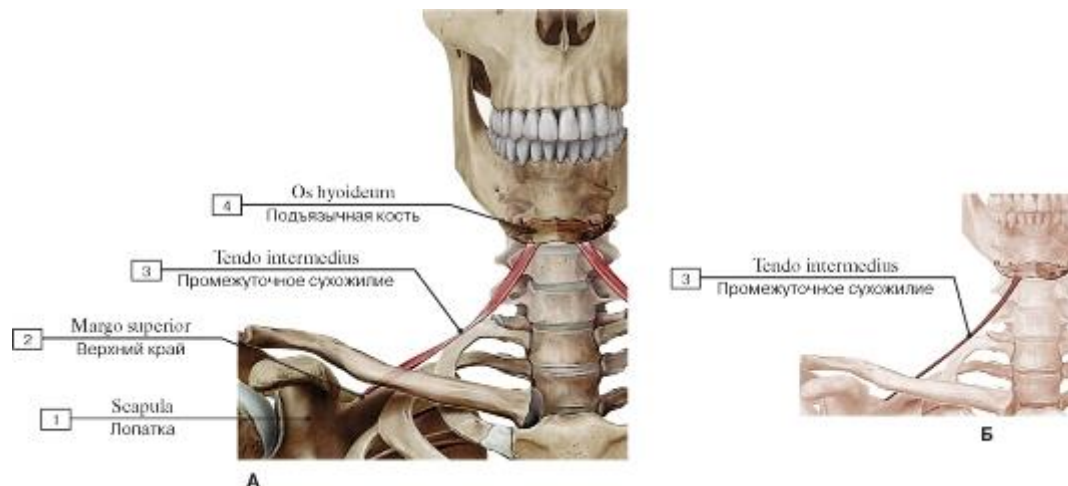


Рис. 287. Лопаточно-подъязычная мышца, вид спереди (А - общий вид, все остальные мышцы удалены, Б - места начала и прикрепления):

- 1 - Scapula; 2 - Superior border; 3 - Intermediate tendon; 4 - Hyoid bone

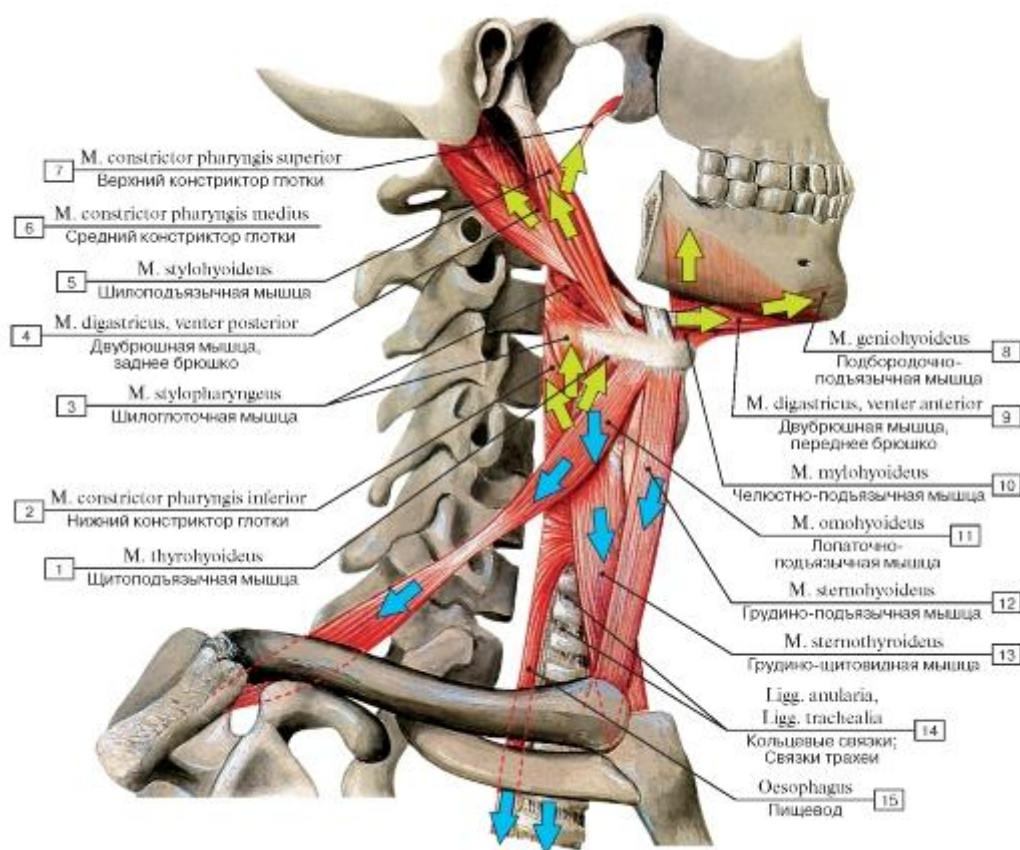


Рис. 288. Направления тяги мышц, прикрепляющихся к подъязычной кости:

1 - Thyrohyoid; 2 - Inferior constrictor; 3 - Stylopharyngeus; 4 - Digastric, posterior belly; 5 - Stylohyoid;
 6 - Middle constrictor; 7 - Superior constrictor; 8 - Geniohyoid; 9 - Digastric, anterior belly; 10 -
 Mylohyoid; 11 - Omohyoid; 12 - Sternohyoid; 13 - Sternothyroid; 14 - Anular ligaments; 15 -
 Oesophagus

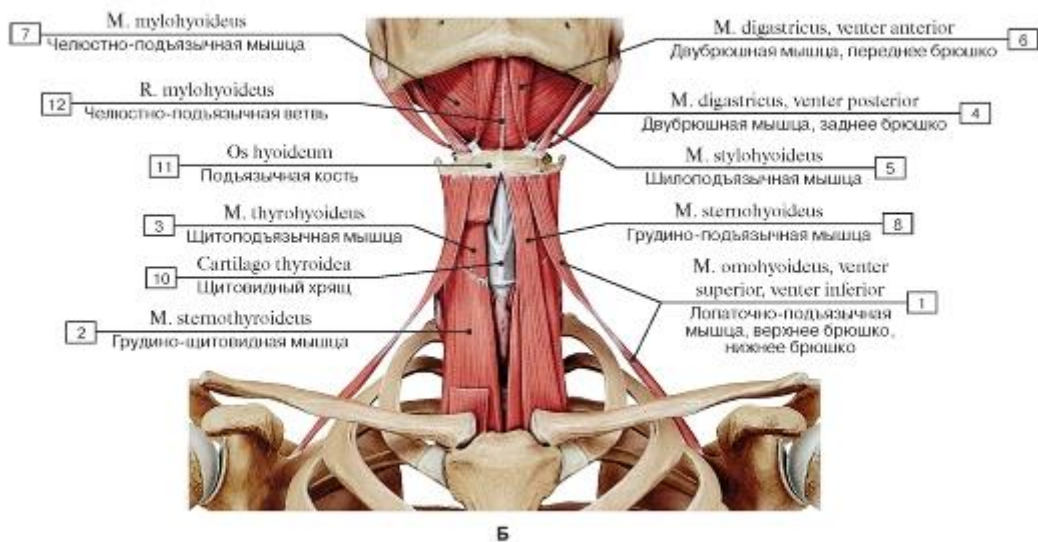
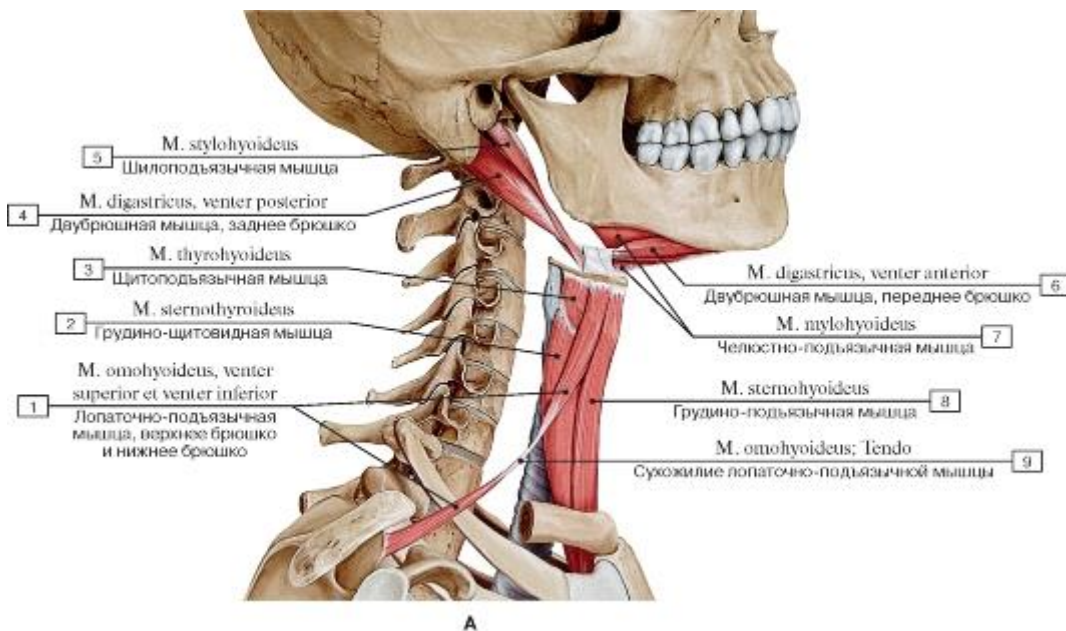


Рис. 289. Над- и подподъязычные мышцы (А - вид справа, Б - вид спереди):

1 - Omohyoid, superior belly, inferior belly; 2 - Sternothyroid; 3 - Thyrohyoid; 4 - Digastric, posterior belly; 5 - Stylohyoid; 6 - Digastric, anterior belly; 7 - Mylohyoid; 8 - Sternohyoid; 9 - Omohyoid; Tendon; 10 - Thyroid cartilage; 11 - Hyoid bone; 12 - Mylohyoid branch

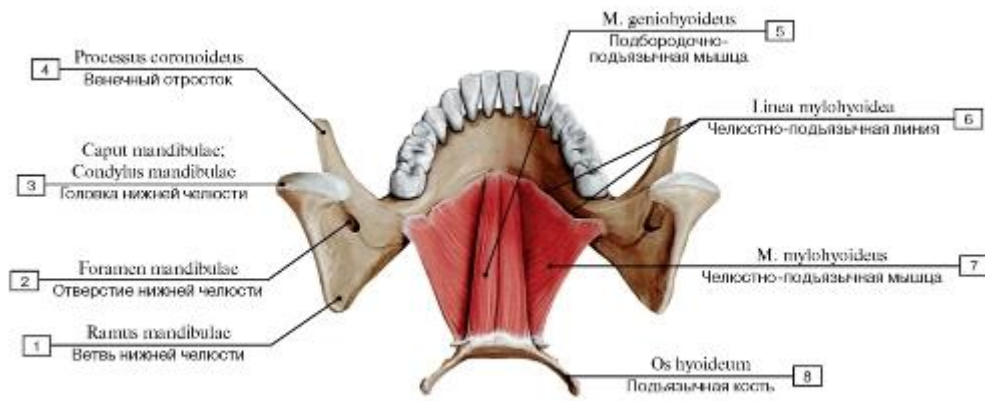


Рис. 290. Челюстно-подъязычные и подбородочно-подъязычные мышцы, вид сверху:

1 - Ramus of mandible; 2 - Mandibular foramen; 3 - Head of mandible; 4 - Coronoid process; 5 - Geniohyoid; 6 - Mylohyoid line;

7 - Mylohyoid; 8 - Hyoid bone

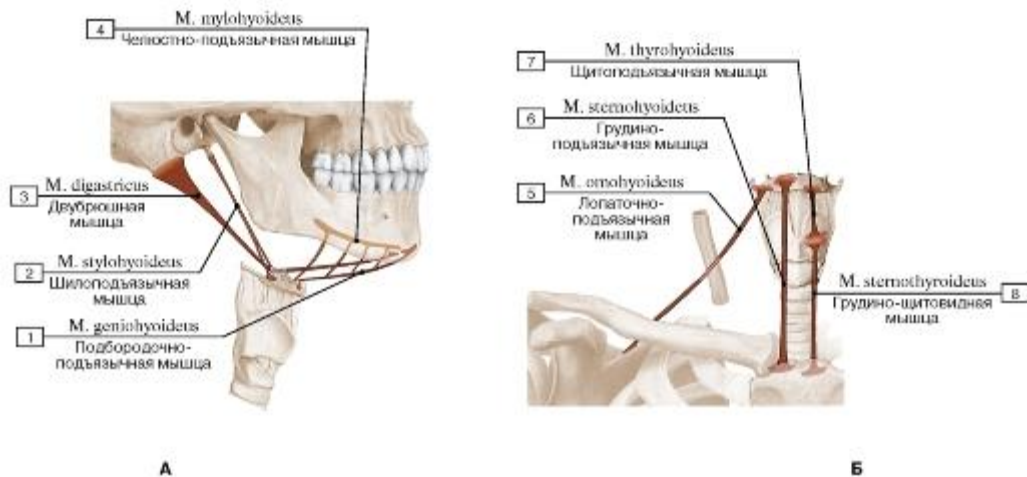


Рис. 291. Места начала и прикрепления (А - надподъязычных мышц, Б - подподъязычных мышц):

1 - Geniohyoid; 2 - Stylohyoid; 3 - Digastric; 4 - Mylohyoid; 5 - Omohyoid; 6 - Sternohyoid; 7 - Thyrohyoid; 8 - Sternothyroid

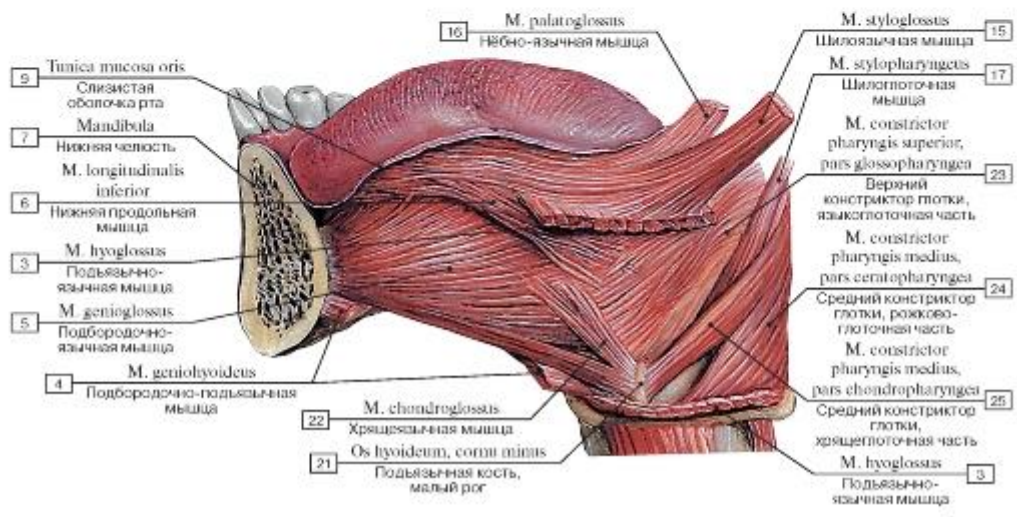
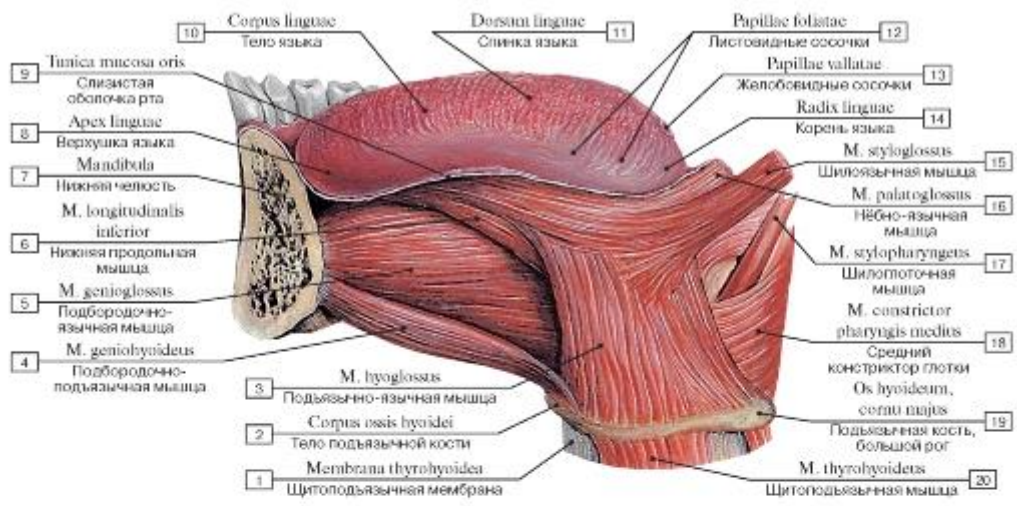


Рис. 292. Дифрагма ротовой полости, вид слева (А - поверхностный слой, Б - глубокий слой):

1 - Thyrohyoid membrane; 2 - Body of hyoid bone; 3 - Hyoglossus; 4 - Geniohyoid; 5 - Genioglossus; 6 - Inferior longitudinal muscle; 7 - Mandible; 8 - Apex of tongue; Tip of tongue; 9 - Mucous membrane of tongue; 10 - Body of tongue; 11 - Dorsum of tongue; 12 - Foliate papillae; 13 - Vallate papillae; 14 - Root of tongue; 15 - Styloglossus; 16 - Palatoglossus; 17 - Stylopharyngeus; 18 - Middle constrictor; 19 - Hyoid bone, greater horn; 20 - Thyrohyoid; 21 - Hyoid bone, lesser horn; 22 - Chondroglossus; 23 - Superior constrictor, glossopharyngeal part; 24 - Middle constrictor, ceratopharyngeal part; 25 - Middle constrictor, chondropharyngeal part

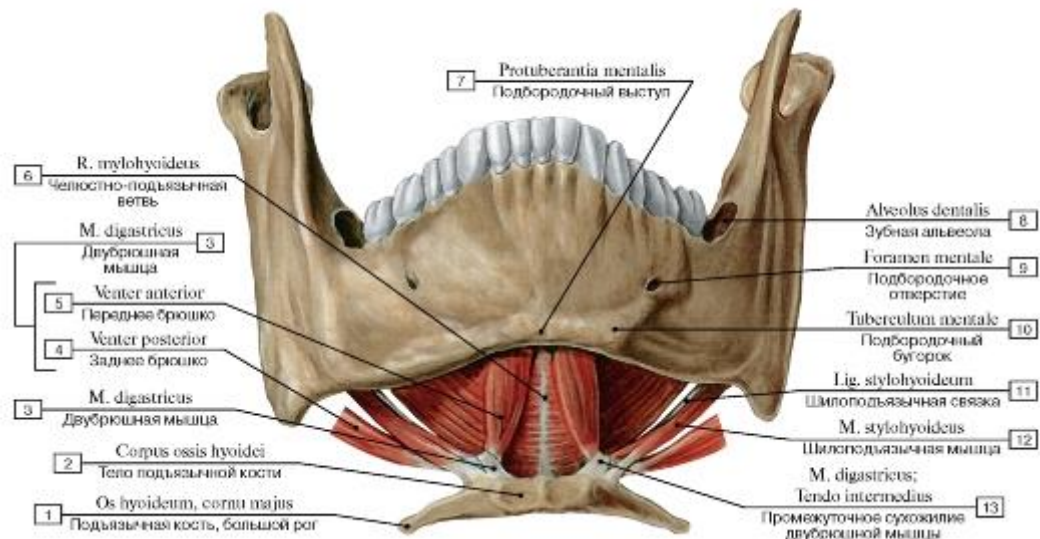


Рис. 293. Надподъязычные мышцы (мышцы диафрагмы ротовой полости), вид спереди и снизу:

- 1 - Hyoid bone, greater horn; 2 - Body of hyoid bone; 3 - Digastric; 4 - Posterior belly; 5 - Anterior belly; 6 - Mylohyoid branch; 7 - Mental protuberance; 8 - Dental alveolus; 9 - Mental foramen; 10 - Mental tubercle; 11 - Stylohyoid ligament; 12 - Stylohyoid; 13 - Digastric; Intermediate tendon

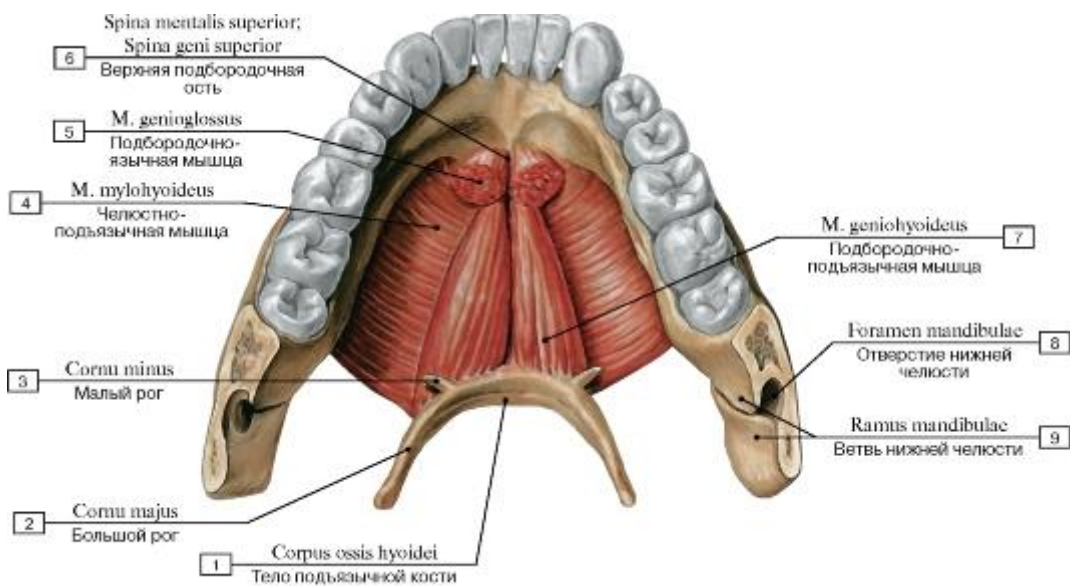


Рис. 294. Надподъязычные мышцы (мышцы диафрагмы ротовой полости), вид сверху:

- 1 - Body of hyoid bone; 2 - Greater horn; 3 - Lesser horn; 4 - Mylohyoid; 5 - Genioglossus; 6 - Superior mental spine; Superior genial spine; 7 - Geniohyoid; 8 - Mandibular foramen; 9 - Ramus of mandible

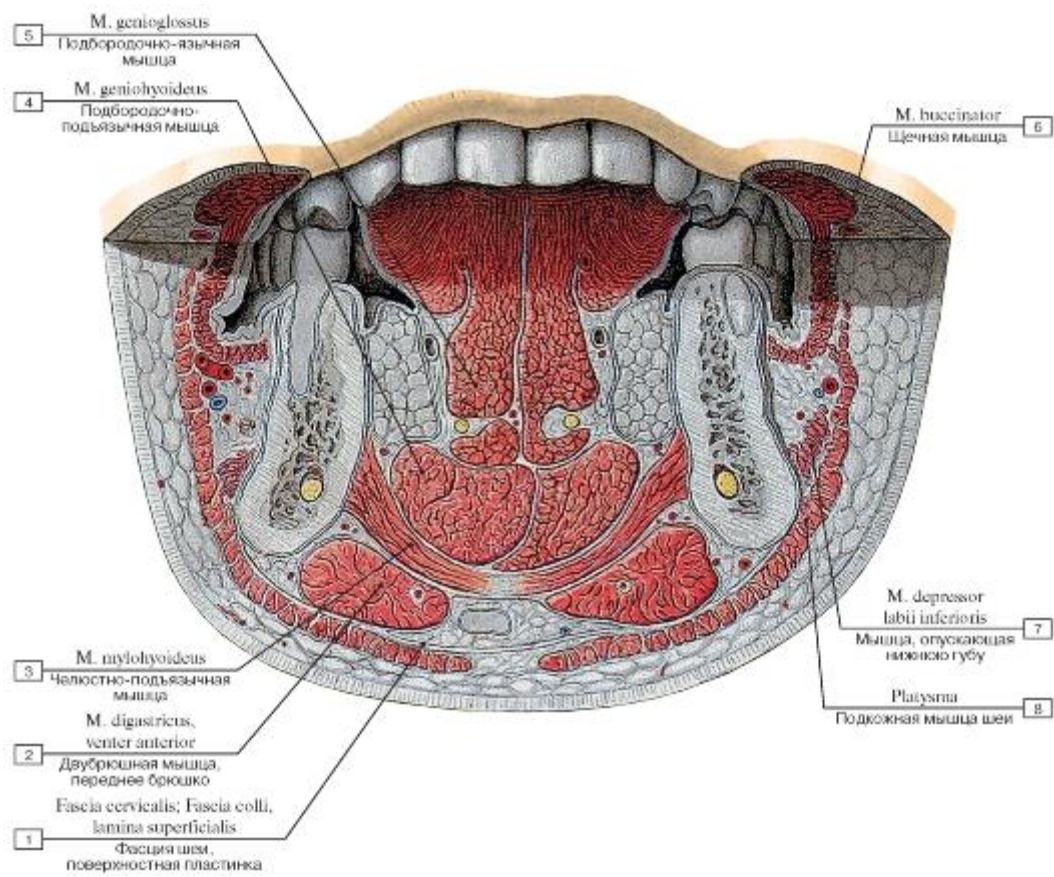


Рис. 295. Мышцы диафрагмы ротовой полости (фронтальный распил через голову на уровне премоляров):

1 - Cervical fascia, investing layer; superficial layer; 2 - Digastric, anterior belly; 3 - Mylohyoid; 4 - Geniohyoid; 5 - Genioglossus; 6 - Buccinator; 7 - Depressor labii inferioris; 8 - Platysma

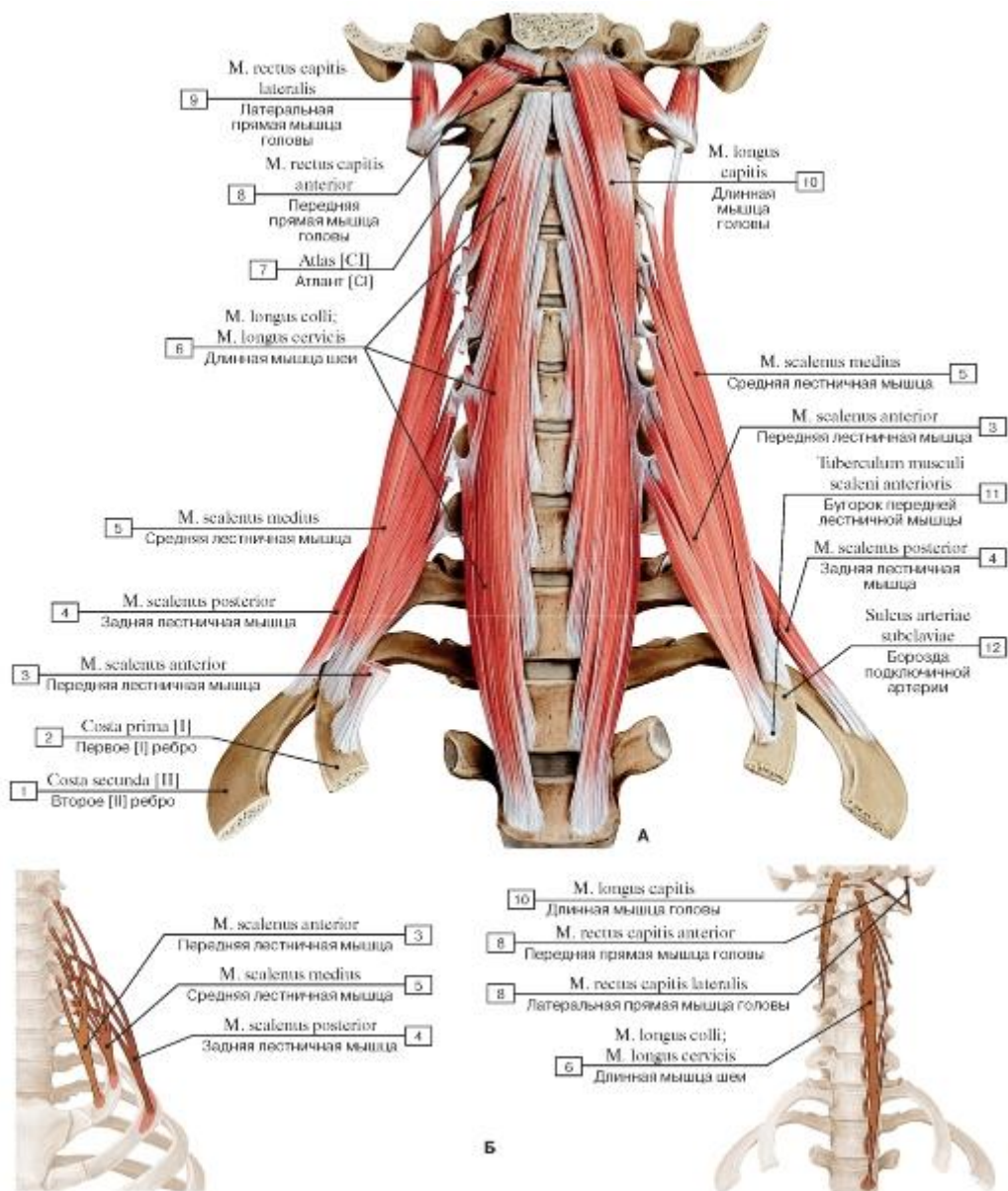


Рис. 296. Глубокие мышцы шеи, вид спереди (А - общий вид, Б - места начала и прикрепления глубоких мышц шеи):

1 - Second rib [II]; 2 - First rib [I]; 3 - Scalenus anterior; Anterior scalene; 4 - Scalenus posterior; Posterior scalene; 5 - Scalenus medius; Middle scalene; 6 - Longus colli; 7 - Atlas [C1]; 8 - Rectus capitis anterior; 9 - Rectus capitis lateralis; 10 - Longus capitis; 11 - Scalene tubercle; 12 - Groove for subclavian artery

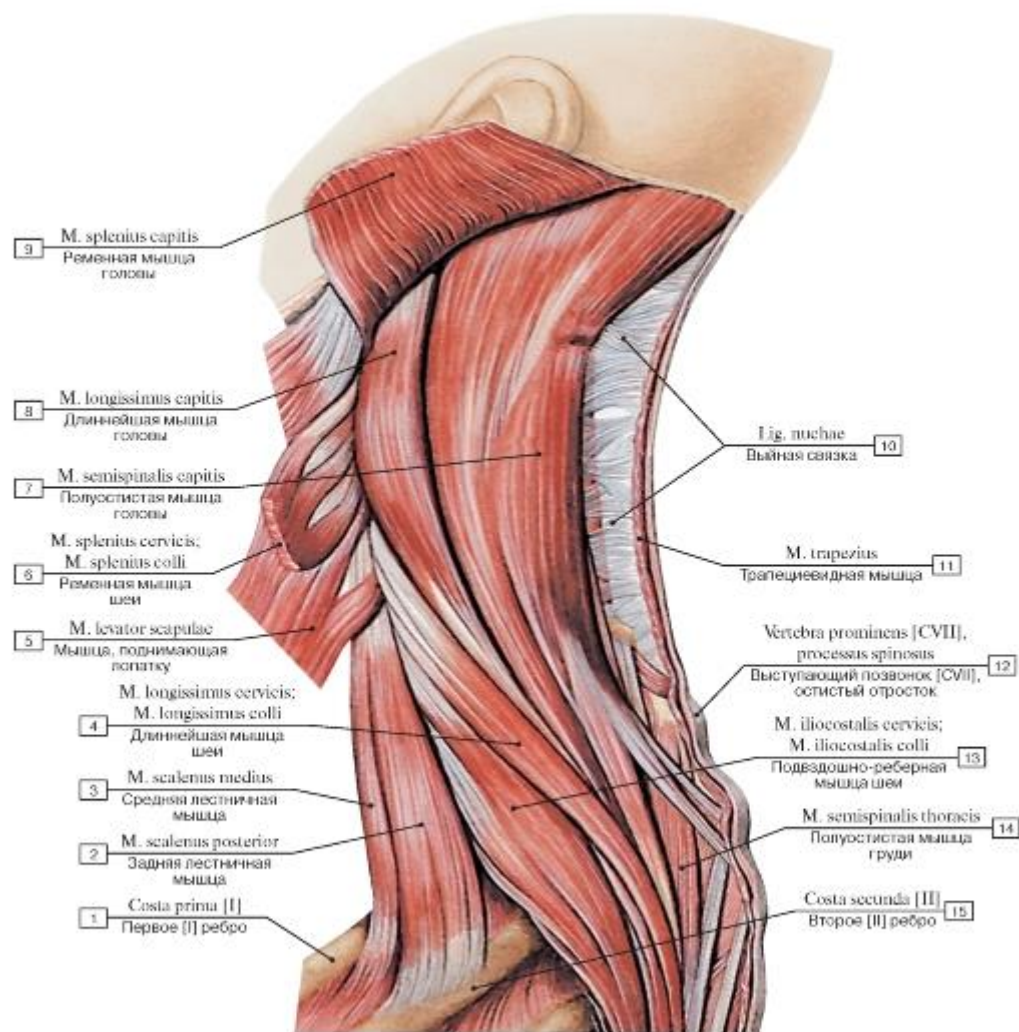


Рис. 297. Мышцы шеи и спины, вид слева:

1 - First rib [I]; 2 - Scalenus posterior; Posterior scalene; 3 - Scalenus medius; Middle scalene; 4 - Longissimus cervicis; 5 - Levator scapulae; 6 - Splenius cervicis; 7 - Semispinalis capitis; 8 - Longissimus capitis; 9 - Splenius capitis; 10 - Ligamentum nuchae; Nuchal ligament; 11 - Trapezius; 12 - Vertebra prominens [CVII], spinous process; 13 - Iliocostalis cervicis; 14 - Semispinalis thoracis; 15 - Second rib [II]

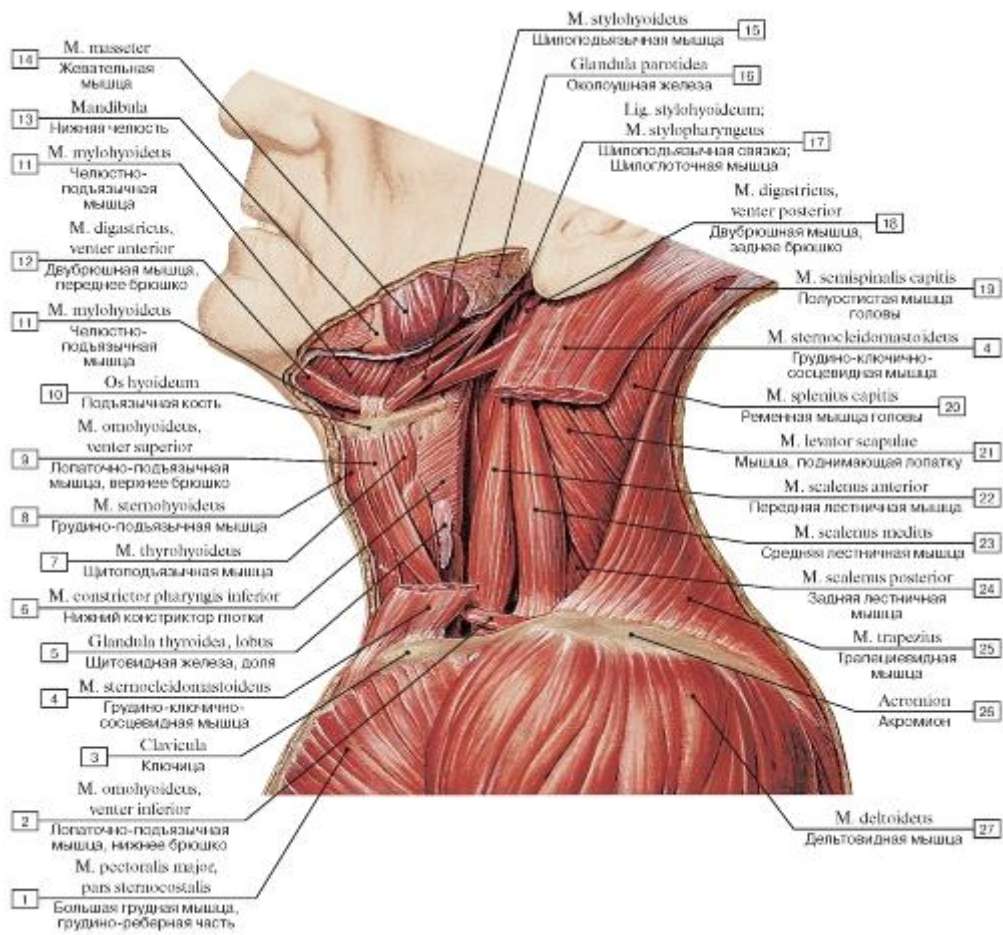


Рис. 298. Глубокие мышцы шеи, вид слева:

1 - Pectoralis major, sternocostal head; 2 - Omohyoid, inferior belly; 3 - Clavicle; 4 - Sternocleidomastoid; 5 - Thyroid gland, lobe; 6 - Inferior constrictor; 7 - Thyrohyoid; 8 - Sternohyoid; 9 - Omohyoid, superior belly; 10 - Hyoid bone; 11 - Mylohyoid; 12 - Digastric, anterior belly; 13 - Mandible; 14 - Masseter; 15 - Stylohyoid; 16 - Parotid gland; 17 - Stylohyoid ligament; Stylopharyngeus; 18 - Digastric, posterior belly; 19 - Semispinalis capitis; 20 - Splenius capitis; 21 - Levator scapulae; 22 - Scalenus anterior; Anterior scalene; 23 - Scalenus medius; Middle scalene; 24 - Scalenus posterior; Posterior scalene; 25 - Trapezius; 26 - Acromion; 27 - Deltoid

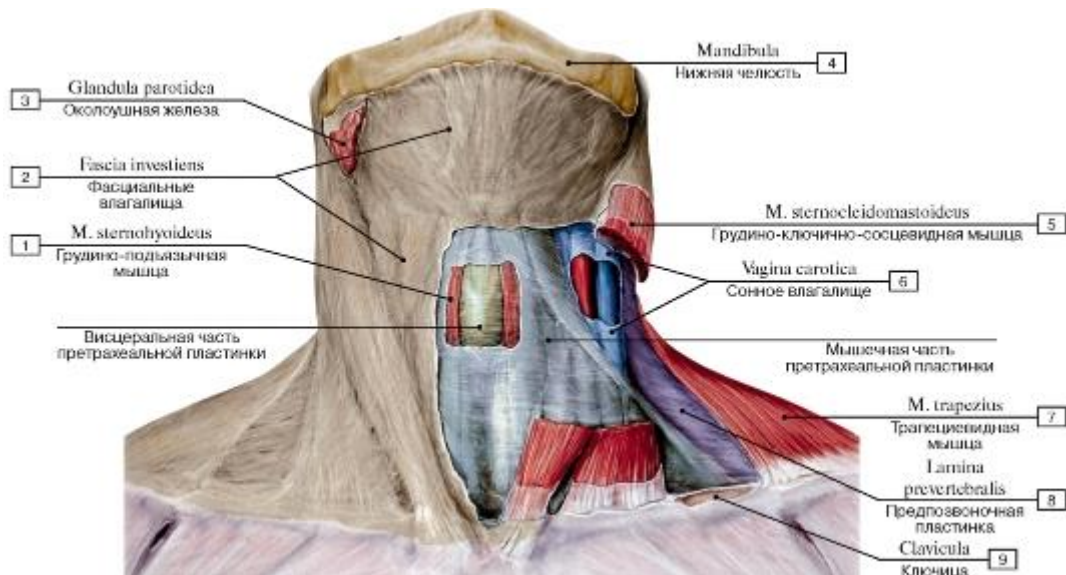


Рис. 299. Пластинки шейной фасции, вид спереди:

1 - Sternohyoid; 2 - Investing layer; 3 - Parotid gland; 4 - Mandible; 5 - Sternocleidomastoid; 6 - Carotid sheath; 7 - Trapezius;

8 - Prevertebral layer; 9 - Clavicle

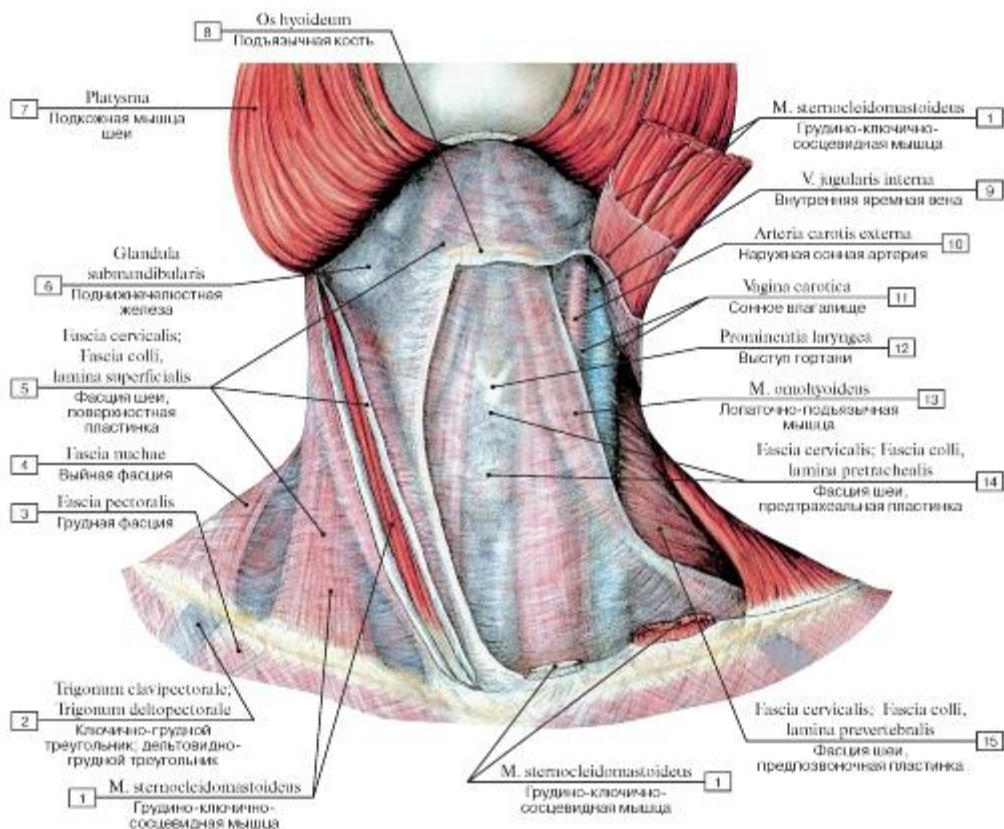


Рис. 300. Фасции шеи, вид спереди:

1 - Sternocleidomastoid; 2 - Clavipectoral triangle; Deltopectoral triangle; 3 - Pectoral fascia; 4 - Nuchal fascia; 5 - Cervical fascia, investing layer; superficial layer; 6 - Submandibular gland; 7 - Platysma; 8 - Hyoid bone; 9 - Internal jugular vein; 10 - External carotid artery;

II - Carotid sheath; 12 - Laryngeal prominence; 13 - Omohyoid; 14 - Cervical fascia, pretracheal layer; 15 - Cervical fascia, prevertebral layer

layer

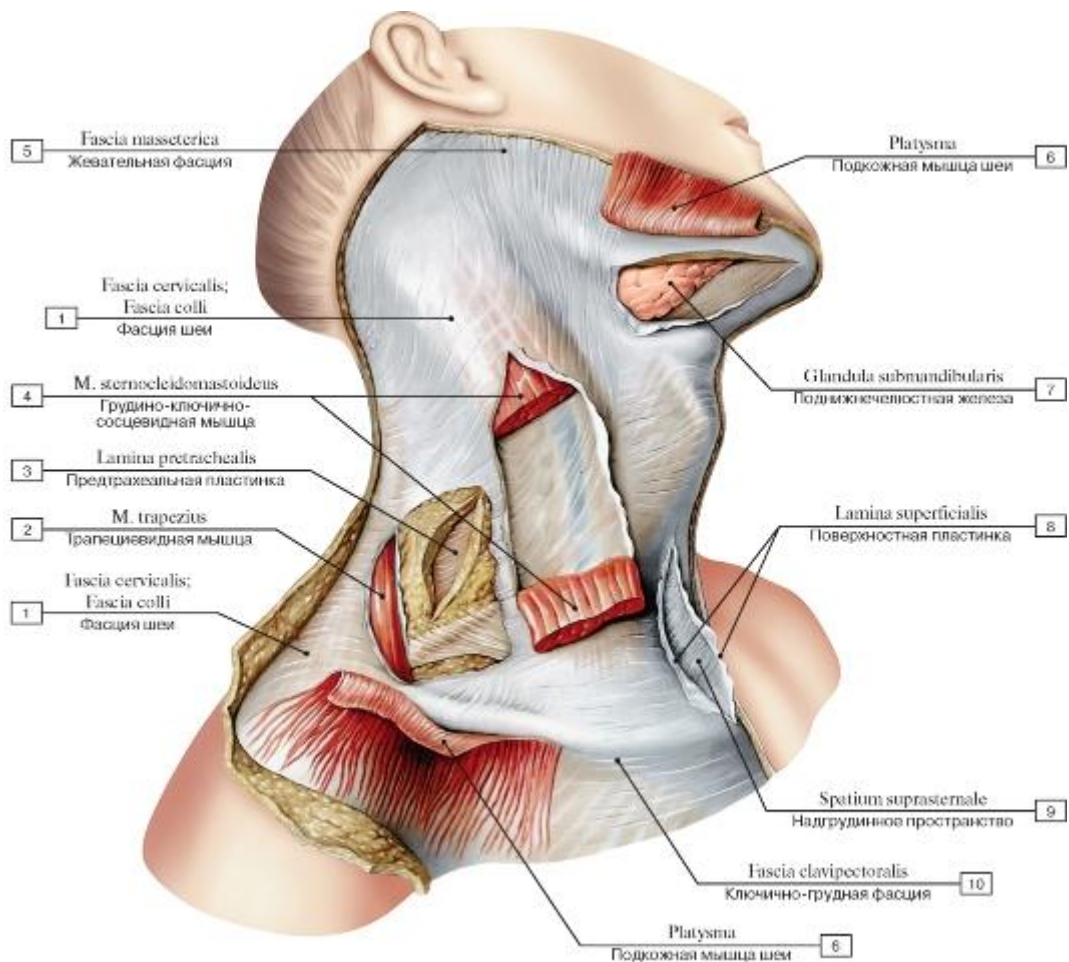


Рис. 301. Фасции шеи, вид спереди и справа. Подкожная мышца шеи и грудно-ключично-сосцевидная мышца отрезаны:

1 - Cervical fascia; 2 - Trapezius; 3 - Pretracheal layer; 4 - Sternocleidomastoid; 5 - Masseteric fascia; 6 - Platysma; 7 - Submandibular gland; 8 - Investing layer; Superficial layer; 9 - Suprasternal space; 10 - Clavipectoral fascia

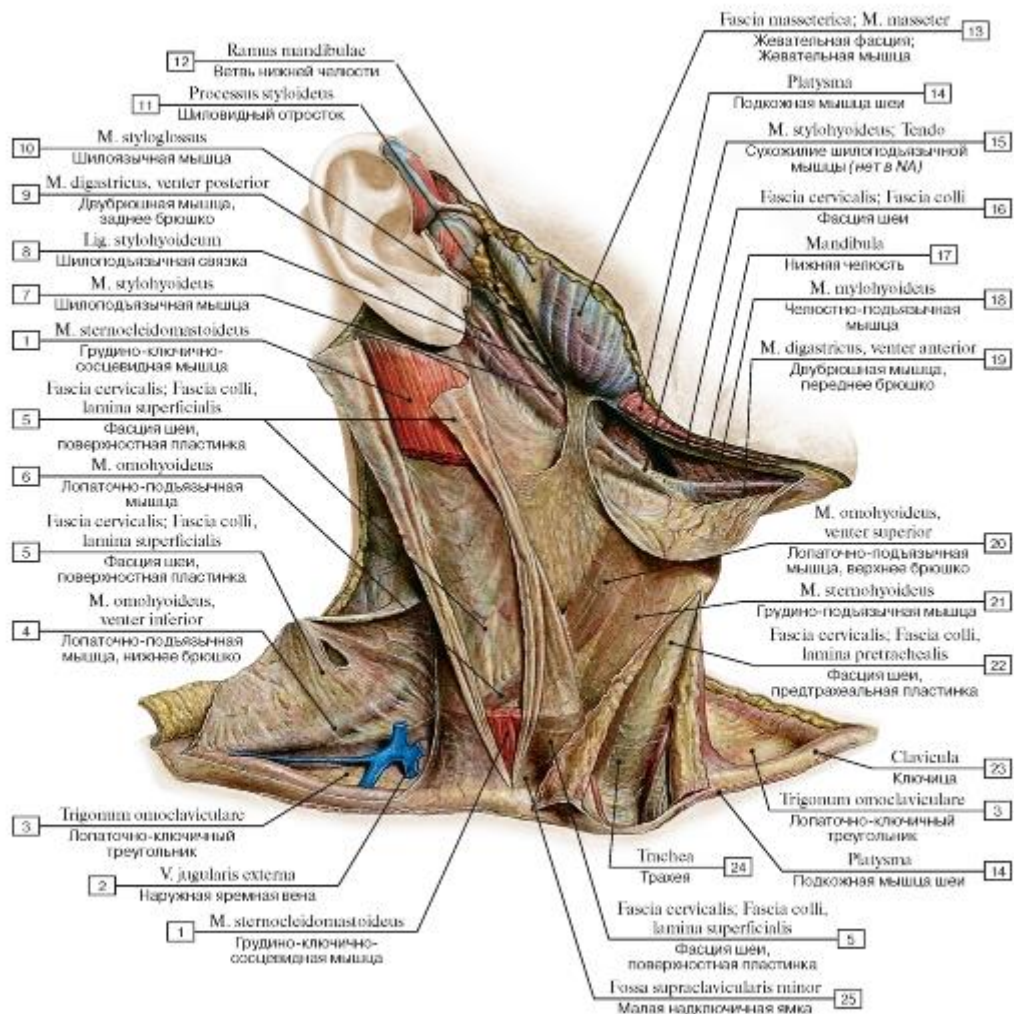


Рис. 302. Фасции шеи, вид спереди и справа:

1 - Sternocleidomastoid; 2 - External jugular vein; 3 - Omoclavicular triangle; Subclavian triangle; 4 - Omohyoid, inferior belly; 5 - Cervical fascia, investing layer; superficial layer; 6 - Omohyoid; 7 - Stylohyoid; 8 - Stylohyoid ligament; 9 - Digastric, posterior belly; 10 - Styloglossus; 11 - Styloid process; 12 - Ramus of mandible; 13 - Masseteric fascia; Masseter; 14 - Platysma; 15 - Stylohyoid; Tendon; 16 - Cervical fascia; 17 - Mandible; 18 - Mylohyoid; 19 - Digastric, anterior belly; 20 - Omohyoid, superior belly; 21 - Sternohyoid; 22 - Cervical fascia, pretracheal layer; 23 - Clavicle; 24 - Trachea; 25 - Lesser supraclavicular fossa

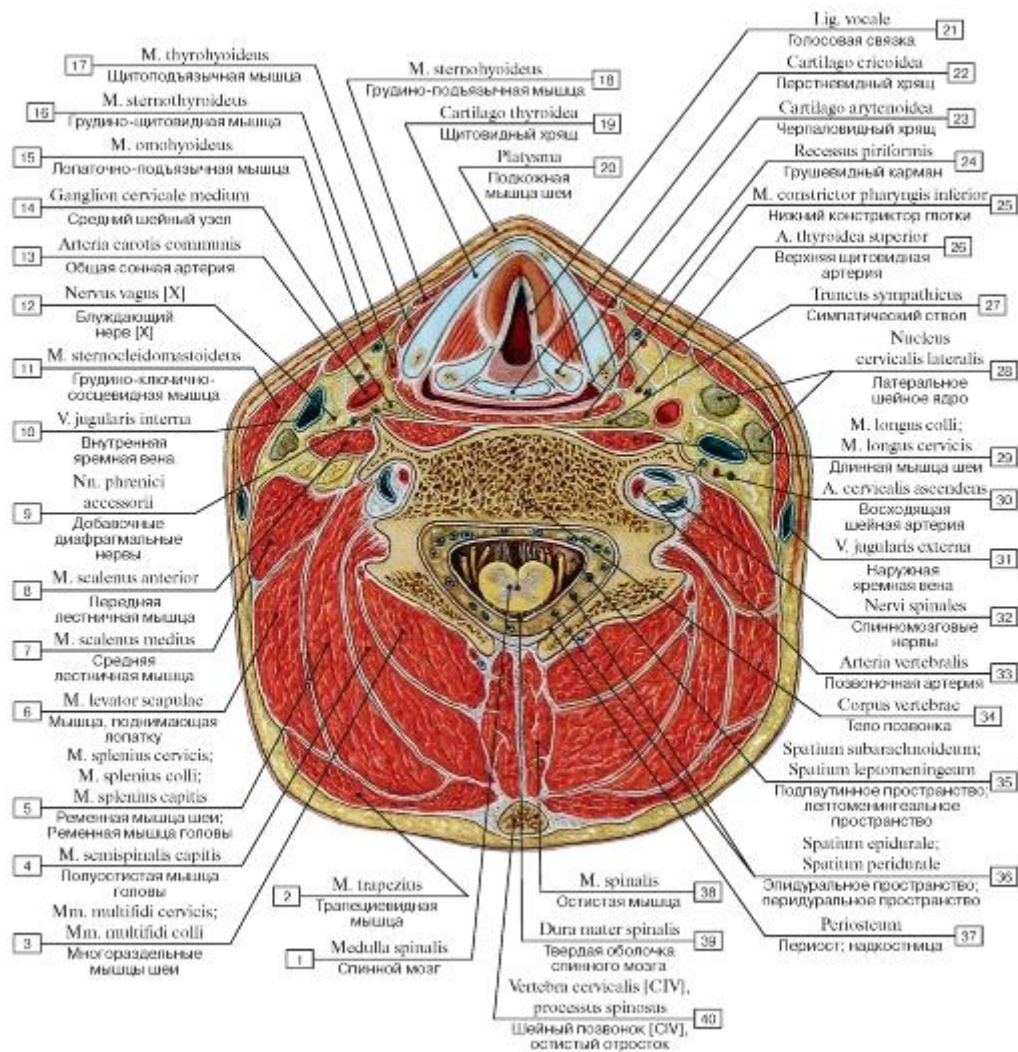


Рис. 303. Шея, горизонтальный распил на уровне голосовых складок:

I - Spinal cord; 2 - Trapezius; 3 - Multifidus cervicis; 4 - Semispinalis capitis; 5 - Splenius cervicis; Splenius capitis; 6 - Levator scapulae; 7 - Scalenus medius; Middle scalene; 8 - Scalenus anterior; Anterior scalene; 9 - Accessory phrenic nerves; 10 - Internal jugular vein;

II - Sternocleidomastoid; ^ - Vagus nerve [X]; 13 - Common carotid artery; 14 - Middle cervical ganglion; 15 - Omohyoid; 16 - Sternothyroid; 17 - Thyrohyoid; 18 - Sternohyoid; 19 - Thyroid cartilage; 20 - Platysma; 21 - Vocal ligament; 22 - Cricoid cartilage; 23 - Arytenoid cartilage; 24 - Piriform fossa; Piriform recess; 25 - Inferior constrictor; 26 - Superior thyroid artery; 27 - Sympathetic trunk; 28 - Lateral cervical nucleus; 29 - Longus colli; 30 - Ascending cervical artery; 31 - External jugular vein; 32 - Spinal nerves; 33 - Vertebral artery; 34 - Vertebral body; 35 - Subarachnoid space; Leptomeningeal space; 36 - Epidural space; 37 - Periosteum; 38 - Spinalis; 39 - Spinal dura mater; 40 - Cervical vertebra [CIV], spinous process

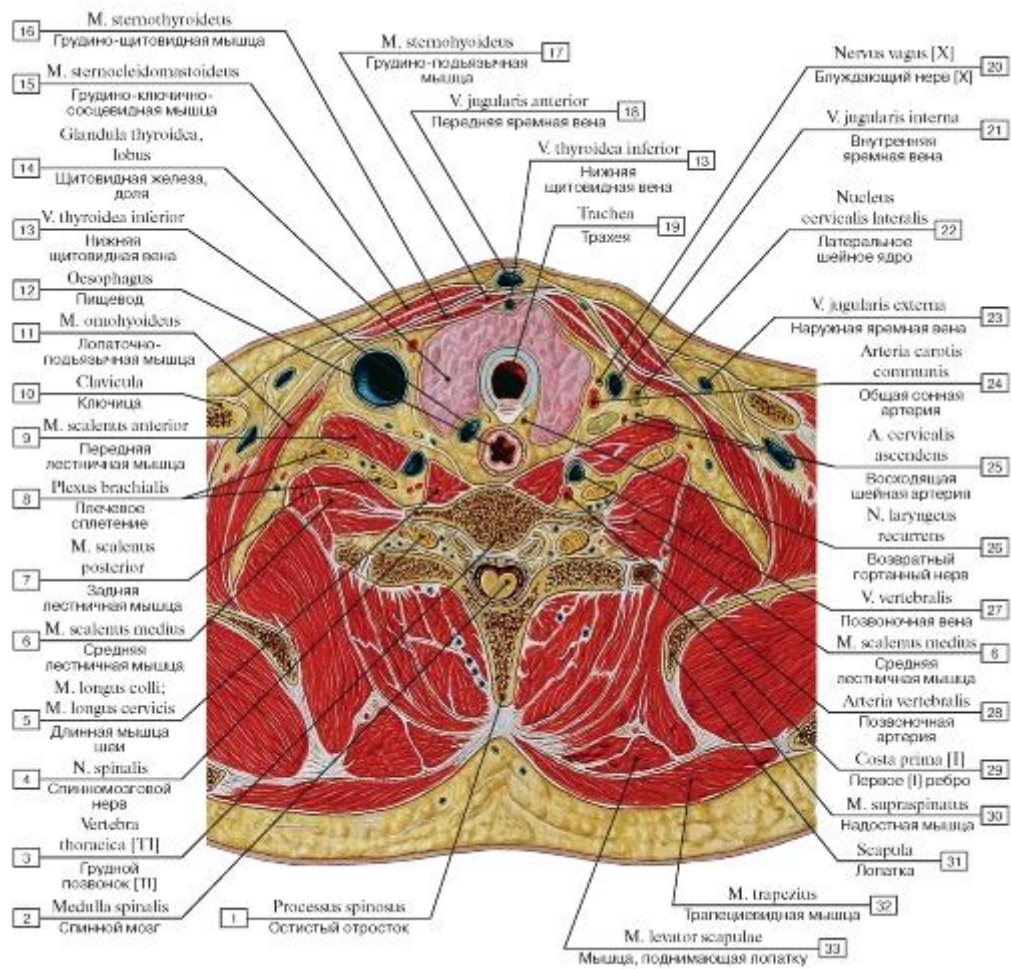


Рис. 304. Шея, горизонтальный распил на уровне I грудного позвонка:

- 1 - Spinous process; 2 - Spinal cord; 3 - Thoracic vertebra [ТI]; 4 - Spinal nerve; 5 - Longus colli; 6 - Scalenus medius; Middle scalene; 7 - Scalenus posterior; Posterior scalene; 8 - Brachial plexus; 9 - Scalenus anterior; Anterior scalene; 10 - Clavicle; 11 - Omohyoid; 12 - Oesophagus; 13 - Inferior thyroid vein; 14 - Thyroid gland, lobe; 15 - Sternocleidomastoid; 16 - Sternothyroid; 17 - Sternohyoid; 18 - Anterior jugular vein; 19 - Trachea; 20 - Vagus nerve [X]; 21 - Internal jugular vein; 22 - Lateral cervical nucleus; 23 - External jugular vein; 24 - Common carotid artery; 25 - Ascending cervical artery; 26 - Recurrent laryngeal nerve; 27 - Vertebral vein; 28 - Vertebral artery; 29 - First rib [I]; 30 - Supraspinatus; 31 - Scapula; 32 - Trapezius; 33 - Levator scapulae

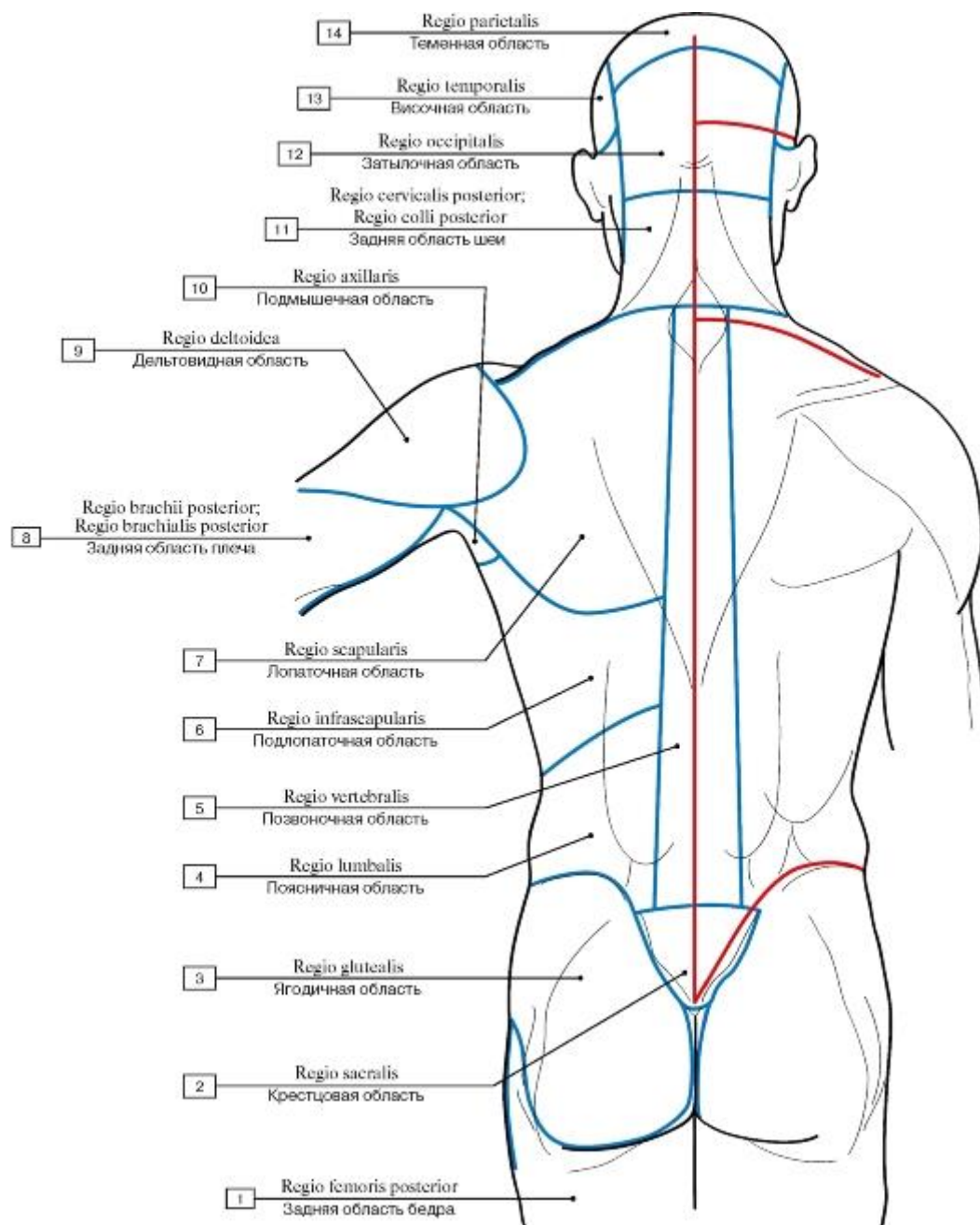


Рис. 305. Области туловища (очерчены синими линиями) и линии разрезов кожи (красные линии), наиболее удобные для обнаружения препарируемых мышц, вид сзади:

1 - Posterior region of thigh; 2 - Sacral region; 3 - Gluteal region; 4 - Lumbar region; 5 - Vertebral region; 6 - Infrascapular region; 7 - Scapular region; 8 - Posterior region of arm; 9 - Deltoid region; 10 - Axillary region; 11 - Posterior cervical region; 12 - Occipital region; 13 - Temporal region; 14 - Parietal region

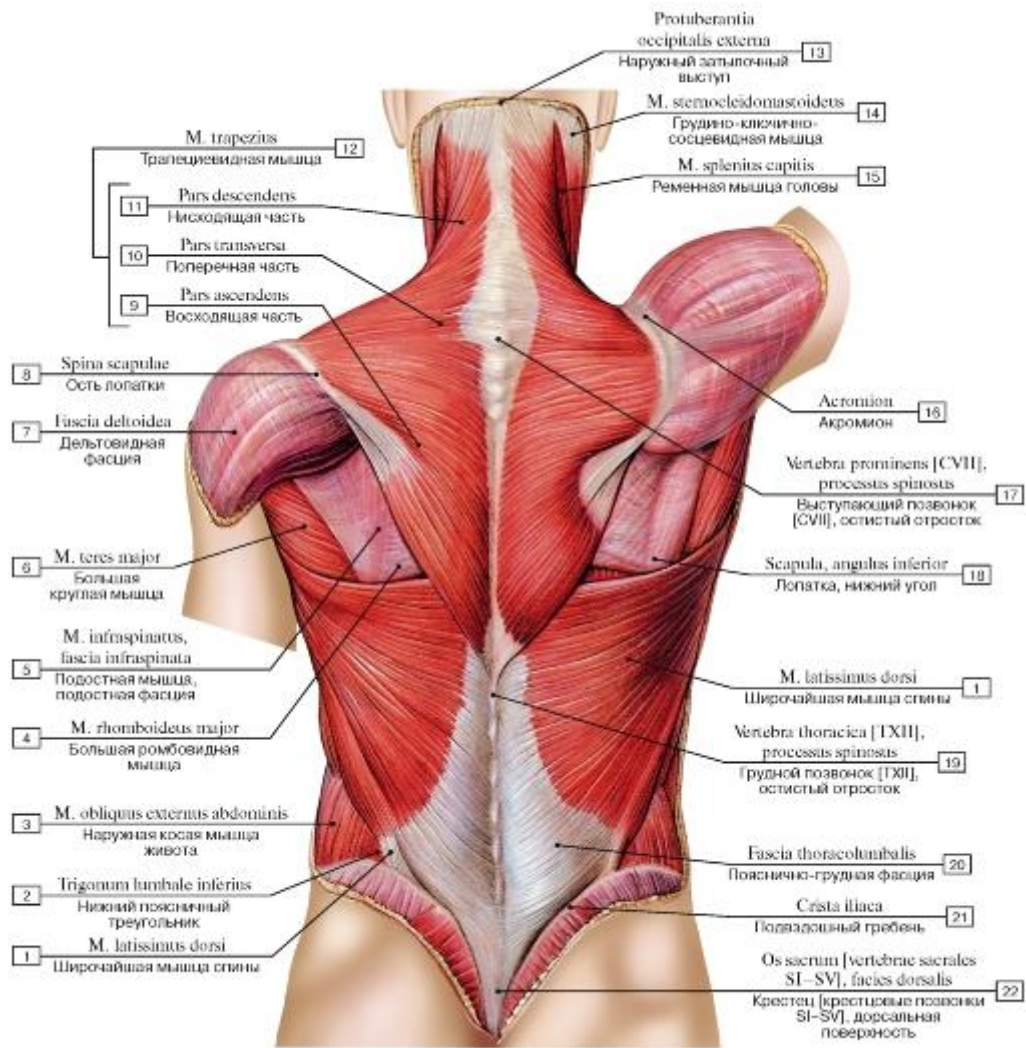


Рис. 306. Поверхностные мышцы спины (первый слой):

I - Latissimus dorsi; 2 - Inferior lumbar triangle; 3 - External oblique; 4 - Rhomboid major; 5 - Infrapinatus, infrapinatus fascia; 6 - Teres major; 7 - Deltoid fascia; 8 - Spine of scapula; 9 - Ascending part; Inferior part; 10 - Transverse part; Middle part;

II - Descending part; Superior part; 12 = 9 + 10 + 11 - Trapezius; 13 - External occipital protuberance; 14 - Sternocleidomastoid; 15 - Splenius capitis; 16 - Acromion; 17 - Vertebra prominens [CVII], spinous process; 18 - Scapula, inferior angle; 19 - Thoracic vertebra [TXII], spinous process; 20 - Thoracolumbar fascia; 21 - Iliac crest; 22 - Sacrum [vertebrae sacrales SI-SV], dorsal surface

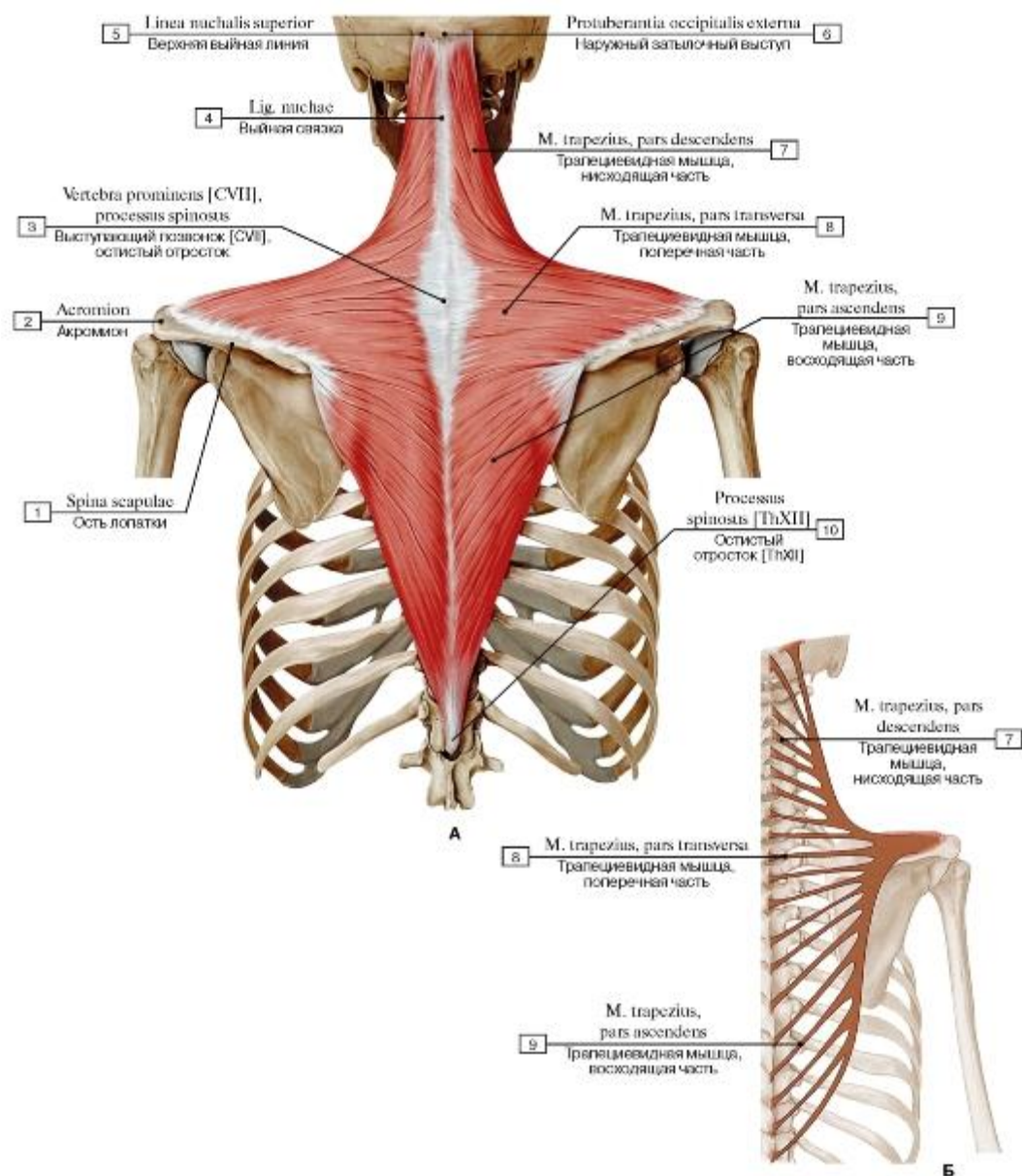


Рис. 307. Трапецевидная мышца (А - общий вид, все остальные мышцы удалены, Б - места начала и прикрепления):

1 - Spine of scapula; 2 - Acromion; 3 - Vertebra prominens [CVII], spinous process; 4 - Ligamentum nuchae; Nuchal ligament; 5 - Superior nuchal line; 6 - External occipital protuberance; 7 - Trapezius, descending part; superior part; 8 - Trapezius, transverse part; middle part; 9 - Trapezius, ascending part; inferior part; 10 - Spinous process [ThXIII]

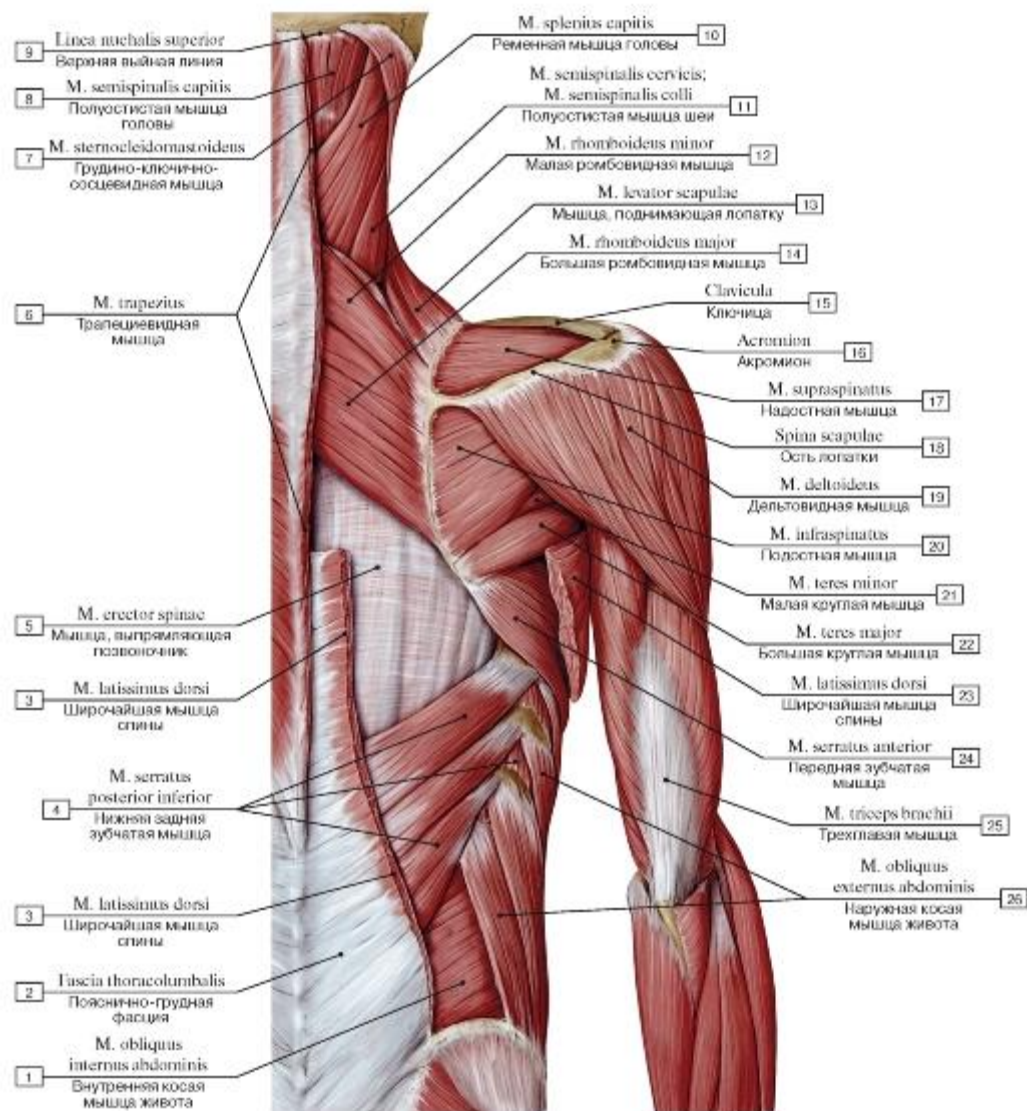


Рис. 308. Поверхностные и глубокие мышцы спины, мышцы плечевого пояса и верхней конечности:

1 - Internal oblique; 2 - Thoracolumbar fascia; 3 - Latissimus dorsi; 4 - Serratus posterior inferior; 5 - Erector spinae; 6 - Trapezius; 7 - Sternocleidomastoid; 8 - Semispinalis capitis; 9 - Superior nuchal line; 10 - Splenius capitis; 11 - Semispinalis cervicis; 12 - Rhomboid minor; 13 - Levator scapulae; 14 - Rhomboid major; 15 - Clavicle; 16 - Acromion; 17 - Supraspinatus; 18 - Spine of scapula; 19 - Deltoid; 20 - Infraspinatus; 21 - Teres minor; 22 - Teres major; 23 - Latissimus dorsi; 24 - Serratus anterior; 25 - Triceps brachii; 26 - External oblique

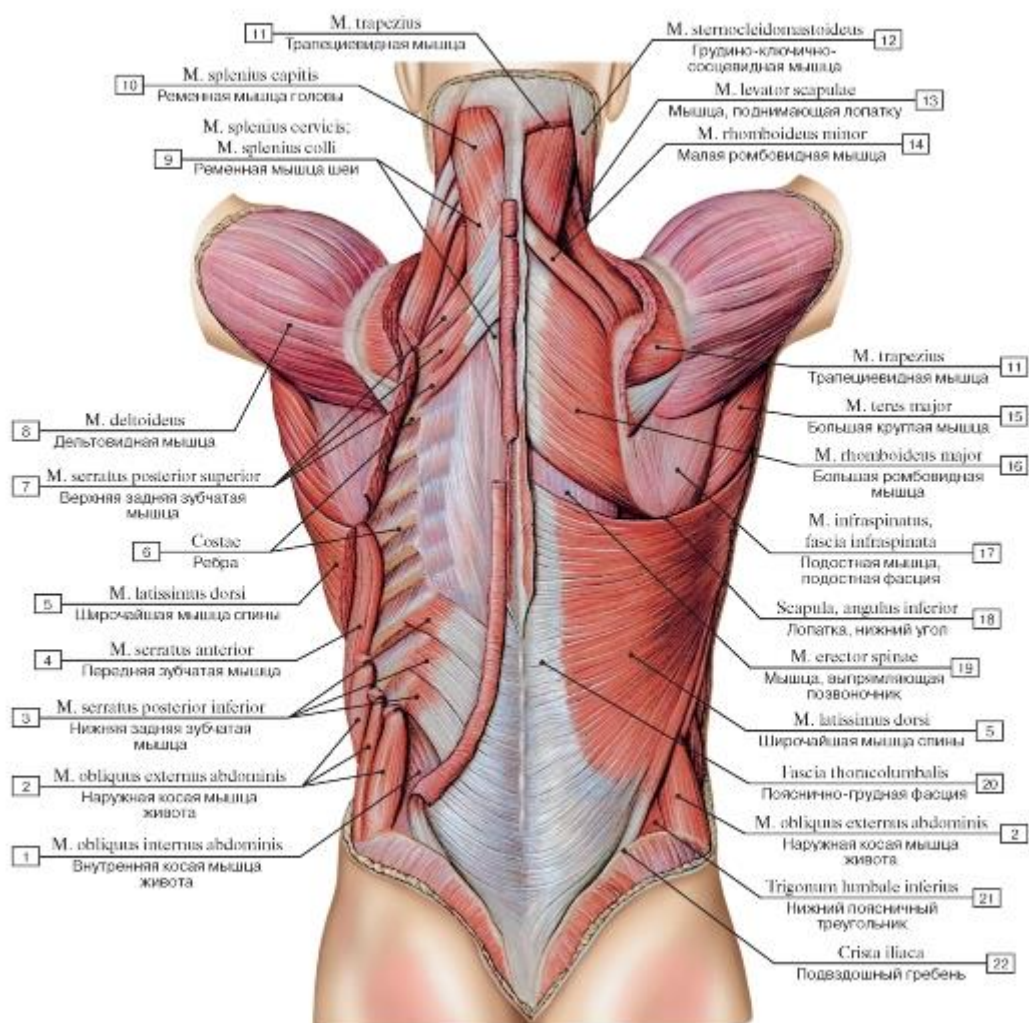


Рис. 309. Мышцы спины и задней области шеи (поверхностные мышцы: первый, второй и третий слои. Трапециевидные мышцы и левая широчайшая мышца спины удалены):

1 - Internal oblique; 2 - External oblique; 3 - Serratus posterior inferior; 4 - Serratus anterior; 5 - Latissimus dorsi; 6 - Ribs; 7 - Serratus posterior superior; 8 - Deltoid; 9 - Splenius cervicis; 10 - Splenius capitis; 11 - Trapezius; 12 - Sternocleidomastoid; 13 - Levator scapulae; 14 - Rhomboid minor; 15 - Teres major; 16 - Rhomboid major; 17 - Infraspinatus, infraspinous fascia; 18 - Scapula, inferior angle; 19 - Erector spinae; 20 - Thoracolumbar fascia; 21 - Inferior lumbar triangle; 22 - Iliac crest

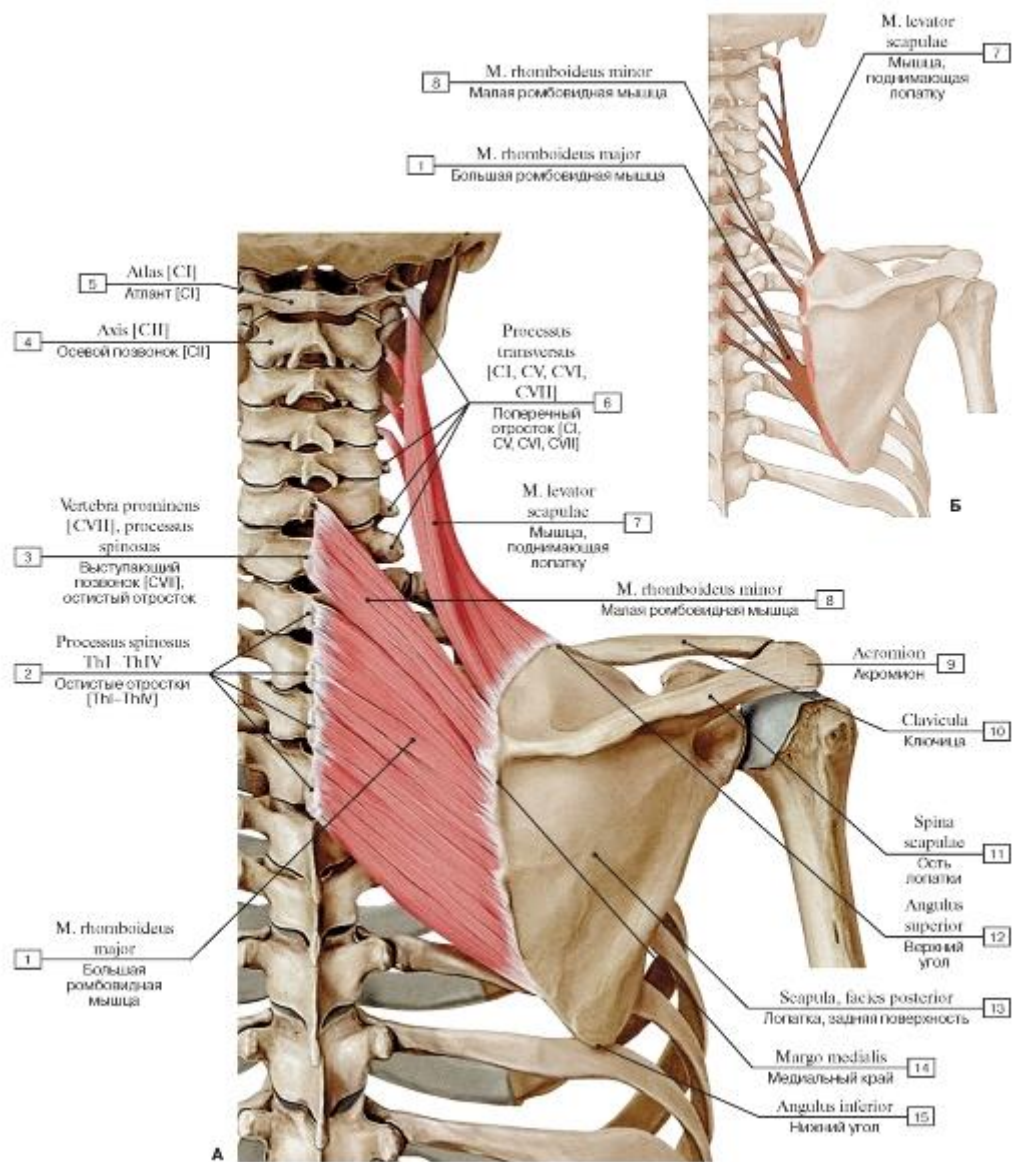


Рис. 310. Мышца, поднимающая лопатку, большая и малая ромбовидные мышцы (А - общий вид, Б - места начала и прикрепления мышцы, поднимающей лопатку, большой и малой ромбовидных мышц):

1 - Rhomboid major; 2 - Spinous process [ThI-ThIV]; 3 - Vertebra prominens [CVII], spinous process; 4 - Axis [C2]; 5 - Atlas [C1]; 6 - Transverse process [C1, CV, CVI, CVII]; 7 - Levator scapulae; 8 - Rhomboid minor; 9 - Acromion; 10 - Clavicle; 11 - Spine of scapula; 12 - Superior angle; 13 - Scapula, posterior surface; 14 - Medial border; 15 - Inferior angle

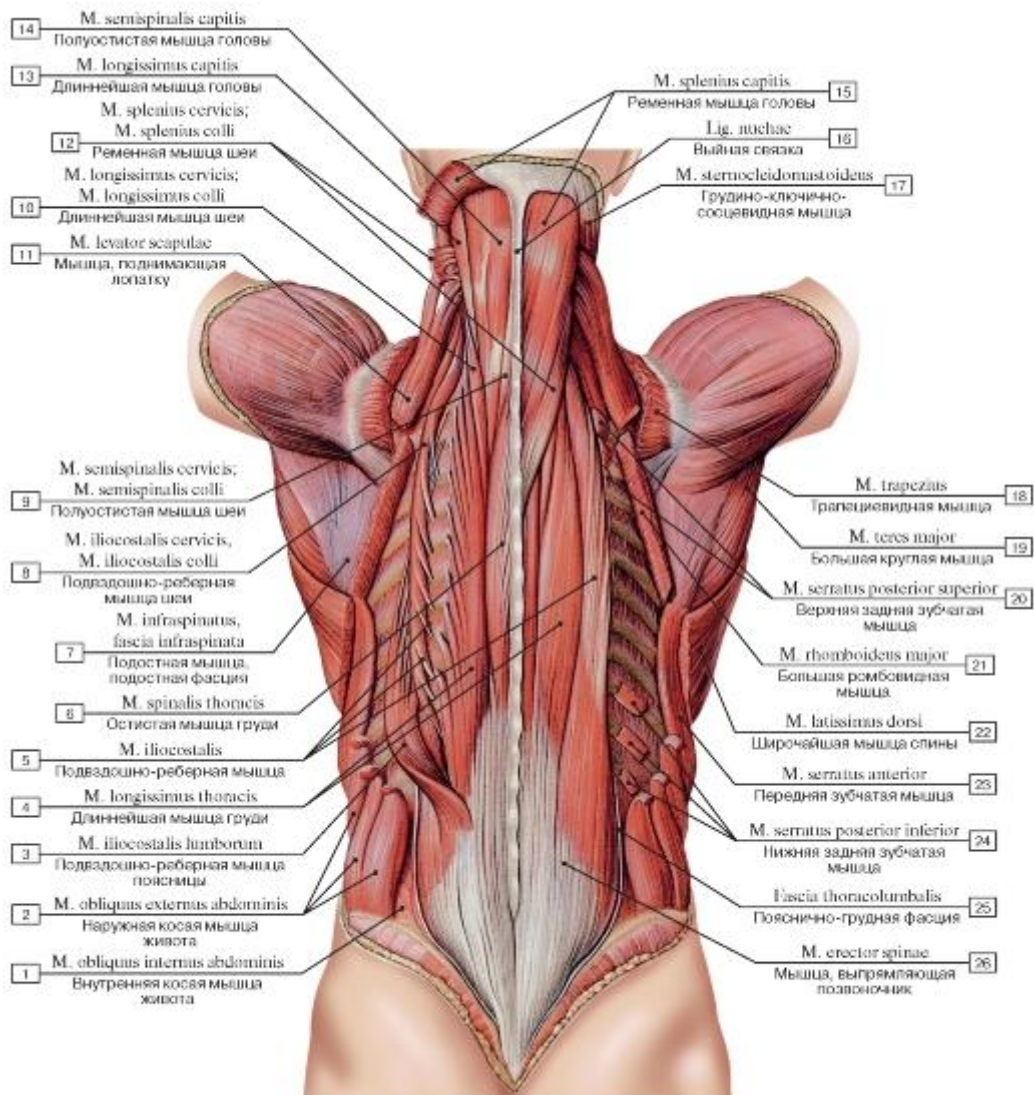


Рис. 311. Глубокие мышцы спины (первый слой):

1 - Internal oblique; 2 - External oblique; 3 - Iliocostalis lumborum; 4 - Longissimus thoracis; 5 - Iliocostalis; 6 - Spinalis thoracis; 7 - Infraspinatus, infraspinous fascia; 8 - Iliocostalis cervicis; 9 - Semispinalis cervicis; 10 - Longissimus cervicis; 11 - Levator scapulae; 12 - Splenius cervicis; 13 - Longissimus capitis; 14 - Semispinalis capitis; 15 - Splenius capitis; 16 - Ligamentum nuchae; Nuchal ligament; 17 - Sternocleidomastoid; 18 - Trapezius; 19 - Teres major; 20 - Serratus posterior superior; 21 - Rhomboid major; 22 - Latissimus dorsi; 23 - Serratus anterior; 24 - Serratus posterior inferior; 25 - Thoracolumbar fascia; 26 - Erector spinae

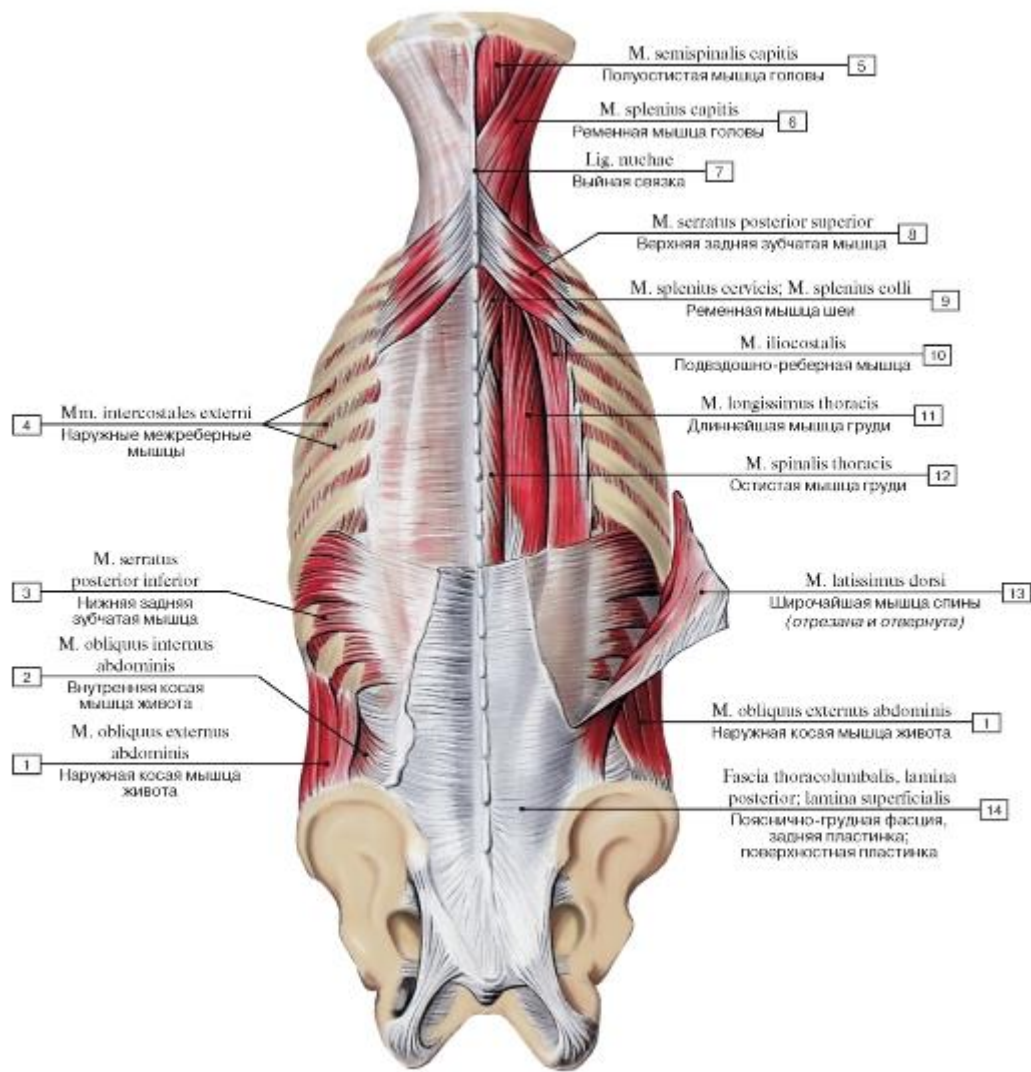


Рис. 312. Поверхностные (третий слой) и глубокие (первый и второй слой) мышцы спины и задней области шеи:

1 - External oblique; 2 - Internal oblique; 3 - Serratus posterior inferior; 4 - External intercostal muscle; 5 - Semispinalis capitis; 6 - Splenius capitis; 7 - Ligamentum nuchae; Nuchal ligament; 8 - Serratus posterior superior; 9 - Splenius cervicis; 10 - Iliocostalis; 11 - Longissimus thoracis; 12 - Spinalis thoracis; 13 - Latissimus dorsi; 14 - Thoracolumbar fascia, posterior layer

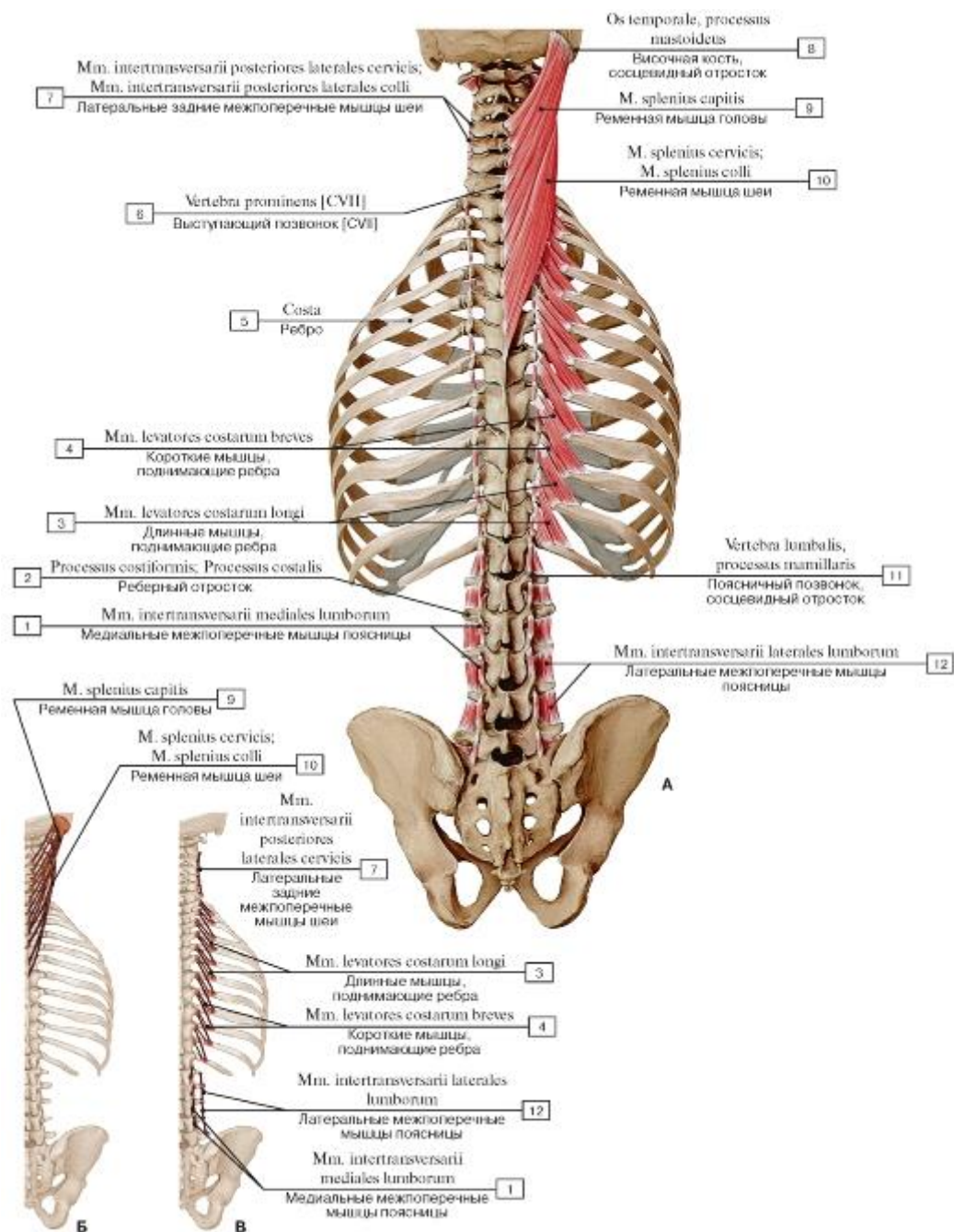


Рис. 313. Некоторые глубокие мышцы спины и груди (А - общий вид, Б - места начала и прикрепления ременных мышц, В - места начала и прикрепления межпоперечных мышц и мышц, поднимающих ребра):

1 - Medial lumbar intertransversarii; 2 - Costal process; 3 - Levatores costarum longi; 4 - Levatores costarum breves; 5 - Rib; 6 - Vertebra prominens [CVII];

7 - Lateral posterior cervical intertransversarii;

8 - Temporal bone, mastoid process; 9 - Splenius capitis; 10 - Splenius cervicis; 11 - Lumbar vertebra, mammillary process; 12 - Intertransversarii laterales

lumborum

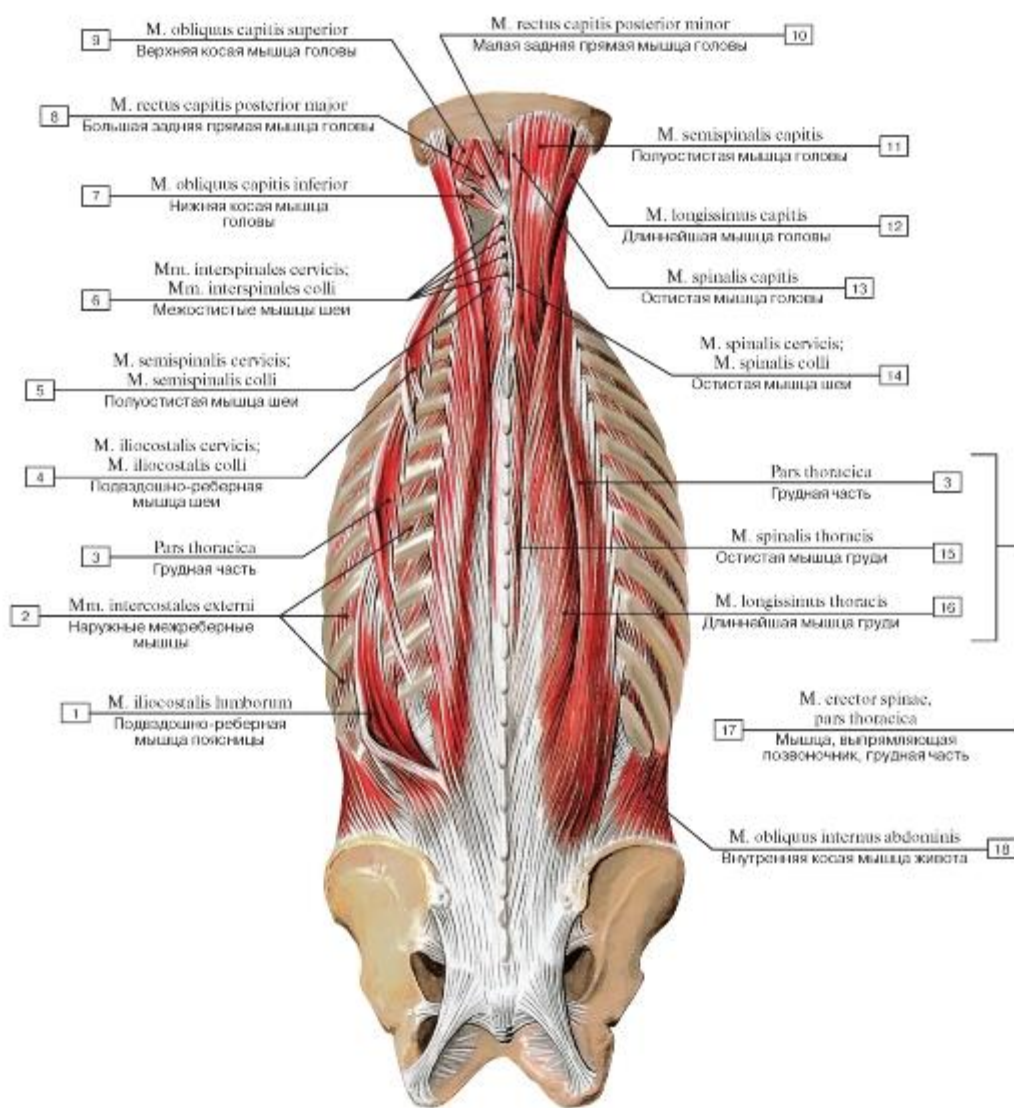


Рис. 314. Мышцы спины и задней области шеи (глубокие мышцы спины: второй слой):

1 - Iliocostalis lumborum; 2 - External intercostal muscle; 3 - Thoracic part; 4 - Iliocostalis cervicis; 5 - Semispinalis cervicis; 6 - Interspinales cervicis; 7 - Obliquus capitis inferior; 8 - Rectus capitis posterior major; 9 - Obliquus capitis superior; 10 - Rectus capitis posterior minor; 11 - Semispinalis capitis; 12 - Longissimus capitis; 13 - Spinalis capitis; 14 - Spinalis cervicis; 15 - Spinalis thoracis; 16 - Longissimus thoracis; 17 = 3 + 15 + 16 - Erector spinae, thoracic part; 18 - Internal oblique

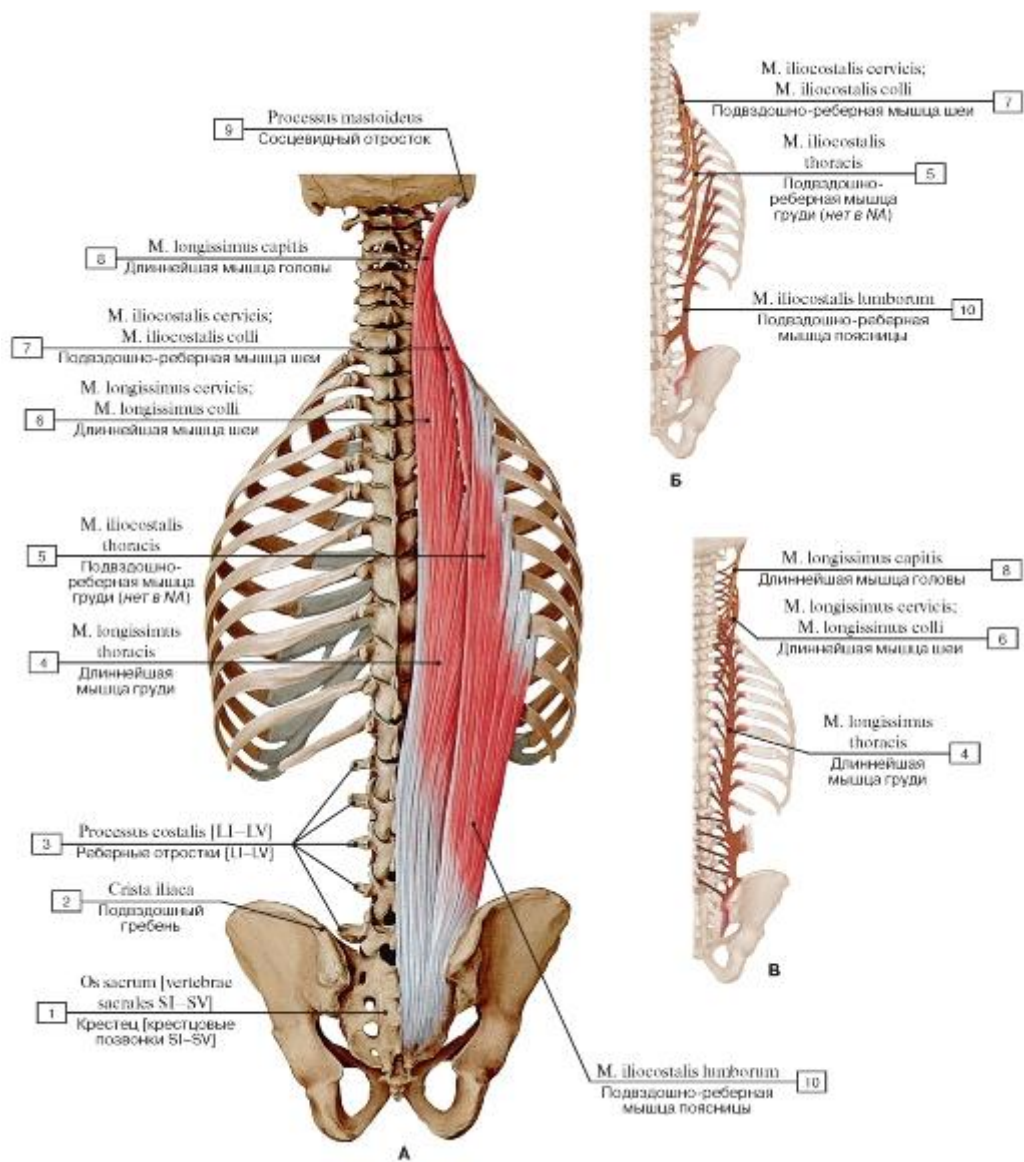


Рис. 315. Подвздошно-реберная и длиннейшая мышцы (А - общий вид, все остальные мышцы удалены, Б - места начала и прикрепления подвздошно-реберной мышцы, В - места начала и прикрепления длиннейшей мышцы):

- 1 - Sacrum [sacral vertebrae SI-SV]; 2 - Iliac crest; 3 - Costal process [LI-LV]; 4 - Longissimus thoracis; 5 - Iliocostalis thoracis; 6 - Longissimus cervicis; 7 - Iliocostalis cervicis; 8 - Longissimus capitis; 9 - Mastoid process; 10 - Iliocostalis lumborum

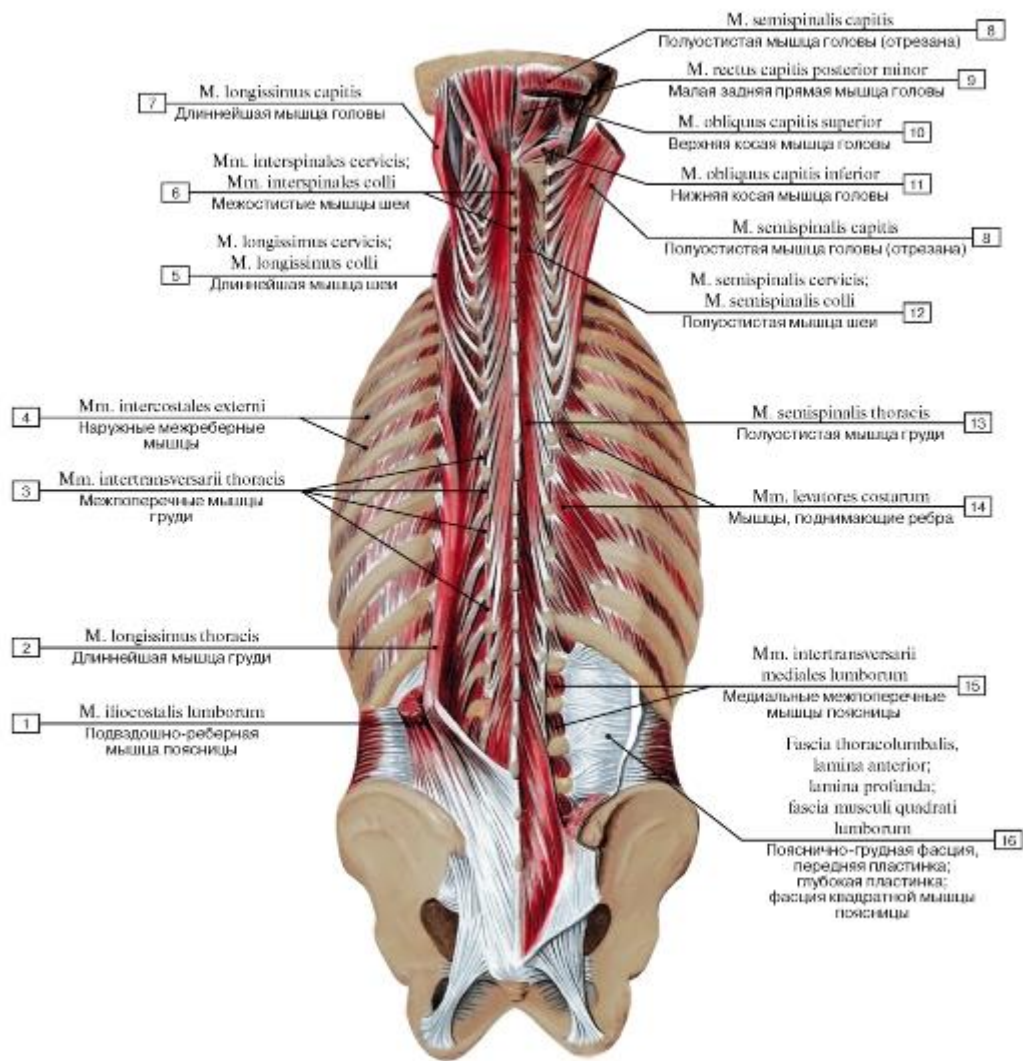


Рис. 316. Глубокие мышцы спины, первый и второй слои:

1 - Iliocostalis lumborum; 2 - Longissimus thoracis; 3 - Thoracic intertransversarii; 4 - External intercostal muscle; 5 - Longissimus cervicis; 6 - Interspinales cervicis; 7 - Longissimus capitis; 8 - Semispinalis capitis; 9 - Rectus capitis posterior minor; 10 - Obliquus capitis superior; 11 - Obliquus capitis inferior; 12 - Semispinalis cervicis; 13 - Semispinalis thoracis; 14 - Levatores costarum; 15 - Medial lumbar intertransversarii; 16 - Thoracolumbar fascia, anterior layer; quadratus lumborum fascia

Рис. 317. Полуостистая мышца, короткие и длинные мышцы-вращатели, многораздельные мышцы (все остальные

мышцы удалены):

1 - Sacrum [sacral vertebrae SI-SV]; 2 - Costal process; 3 - Rotatores breves; 4 - Rotatores longi; 5 - Spinous process; 6 - Transverse process; 7 - Semispinalis thoracis; 8 - Vertebra prominens [CVII]; 9 - Inferior nuchal line; 10 - Superior nuchal line; 11 - Semispinalis capitis; 12 - Semispinalis cervicis; 13 - Multifidus

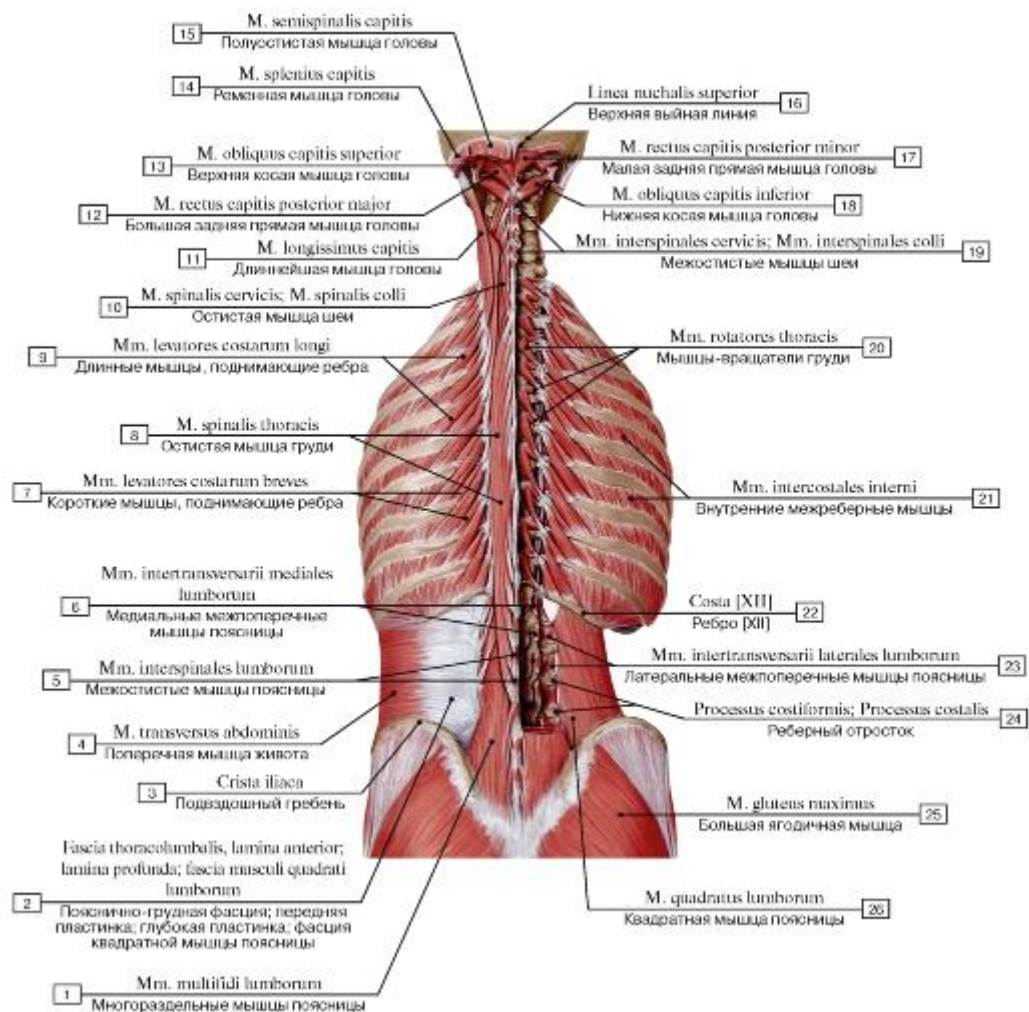


Рис. 318. Глубокие мышцы спины:

- 1 - Multifidus lumborum; 2 - Thoracolumbar fascia, anterior layer; quadratus lumborum fascia; 3 - Iliac crest; 4 - Transversus abdominis; Transverse abdominal; 5 - Interspinales lumborum; 6 - Medial lumbar intertransversarii; 7 - Levatores costarum breves; 8 - Spinalis thoracis; 9 - Levatores costarum longi; 10 - Spinalis cervicis; 11 - Longissimus capitis; 12 - Rectus capitis posterior major; 13 - Obliquus capitis superior; 14 - Splenius capitis; 15 - Semispinalis capitis; 16 - Superior nuchal line; 17 - Rectus capitis posterior minor; 18 - Obliquus capitis inferior; 19 - Interspinales cervicis; 20 - Rotatores thoracis; 21 - Internal intercostal muscle; 22 - Rib [XII]; 23 - Intertransversarii laterales lumborum; 24 - Costal process; 25 - Gluteus maximus; 26 - Quadratus lumborum

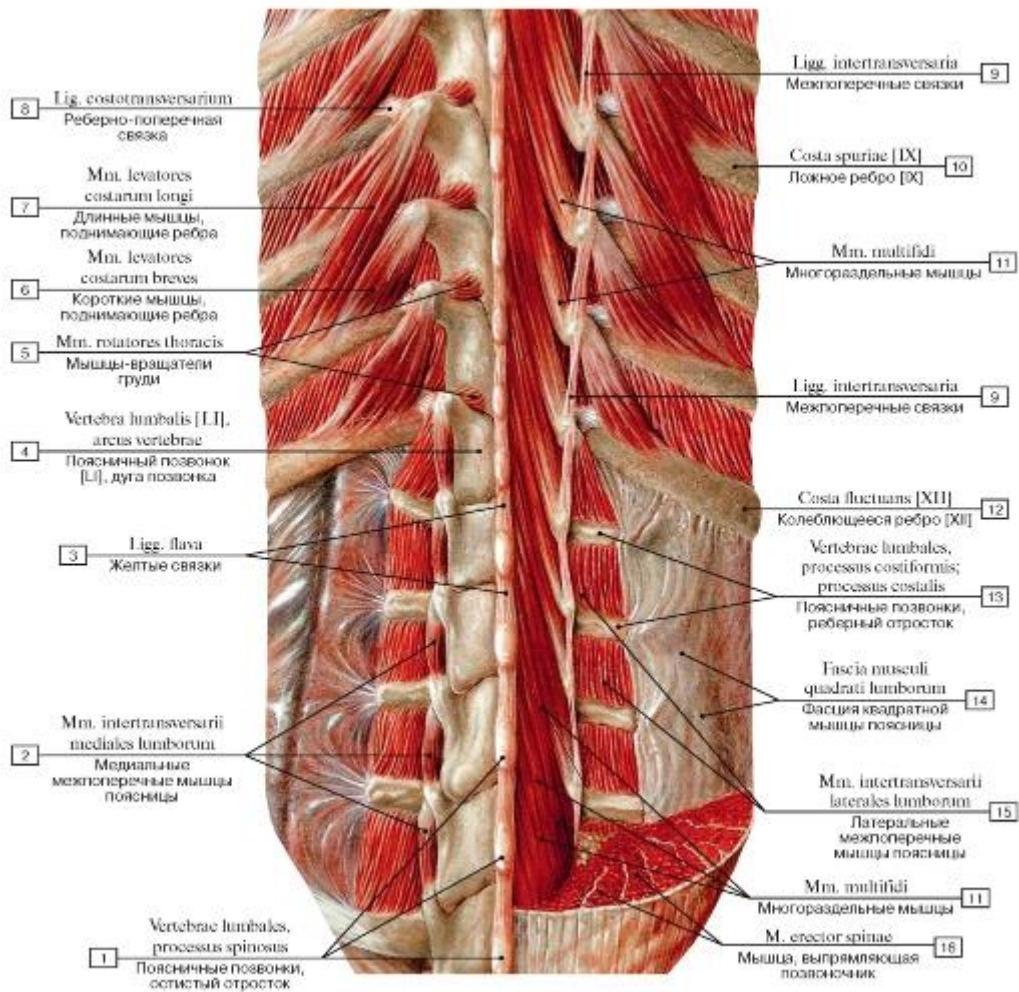


Рис. 319. Глубокие мышцы спины, второй и третий слой:

1 - Lumbar vertebrae, spinous process; 2 - Medial lumbar intertransversarii; 3 - Ligamenta flava; 4 - Lumbar vertebra [LI], vertebral arch; 5 - Rotatores thoracis; 6 - Levatores costarum breves; 7 - Levatores costarum longi; 8 - Costotransverse ligament; 9 - Intertransverse ligaments; 10 - False rib [IX]; 11 - Multifidus; 12 - Floating rib [XII]; 13 - Lumbar vertebrae, costal process; 14 - Quadratus lumborum fascia; 15 - Intertransversarii laterales lumborum; 16 - Erector spinae

Рис. 320. Межостистые и остистые мышцы (все остальные мышцы удалены):

1 - Sacrum [sacral vertebrae SI-SV]; 2 - Interspinales lumborum; 3 - Spinalis thoracis; 4 - Vertebra prominens [CVII], spinous process; 5 - Atlas [CI]; 6 - Axis [CII]; 7 - Interspinales cervicis; 8 - Spinalis cervicis

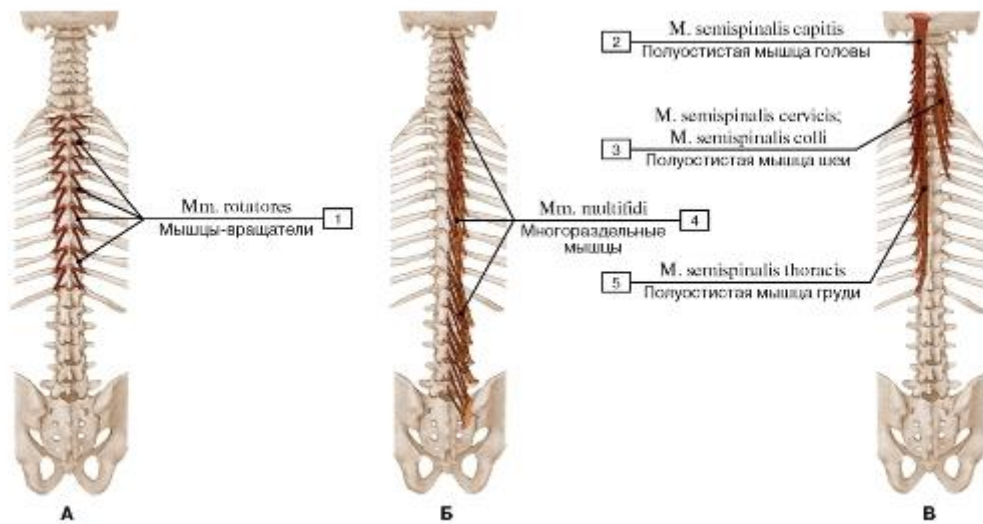


Рис. 321. Места начала и прикрепления (А - коротких и длинных мышц-вращателей, Б - многораздельных мышц;

В - полуостистой мышцы):

1 - Rotatores; 2 - Semispinalis capitis; 3 - Semispinalis cervicis; 4 - Multifidus; 5 - Semispinalis thoracis

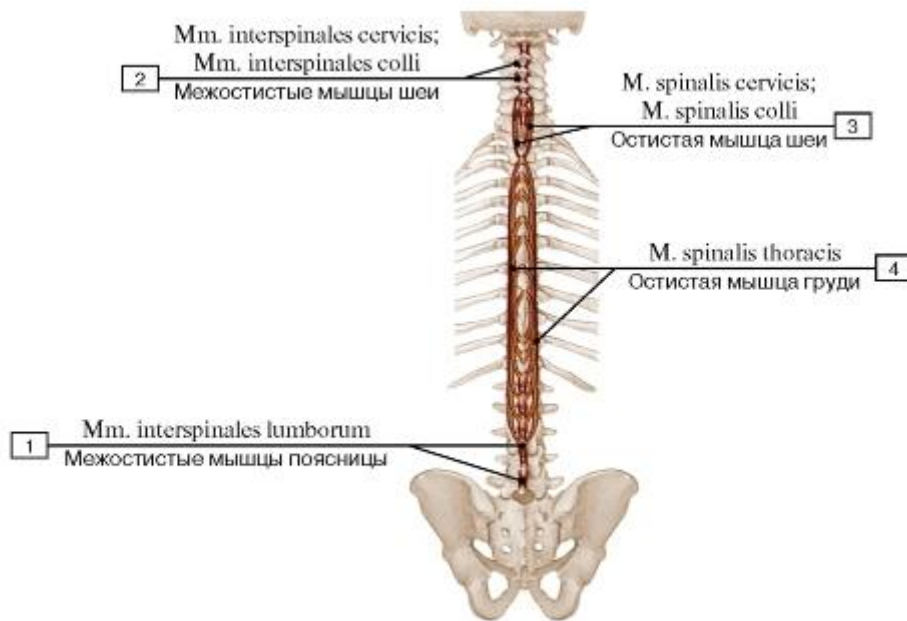


Рис. 322. Места начала и прикрепления межостистых и остистых мышц:

1 - Interspinales lumborum; 2 - Interspinales cervicis; 3 - Spinalis cervicis; 4 - Spinalis thoracis

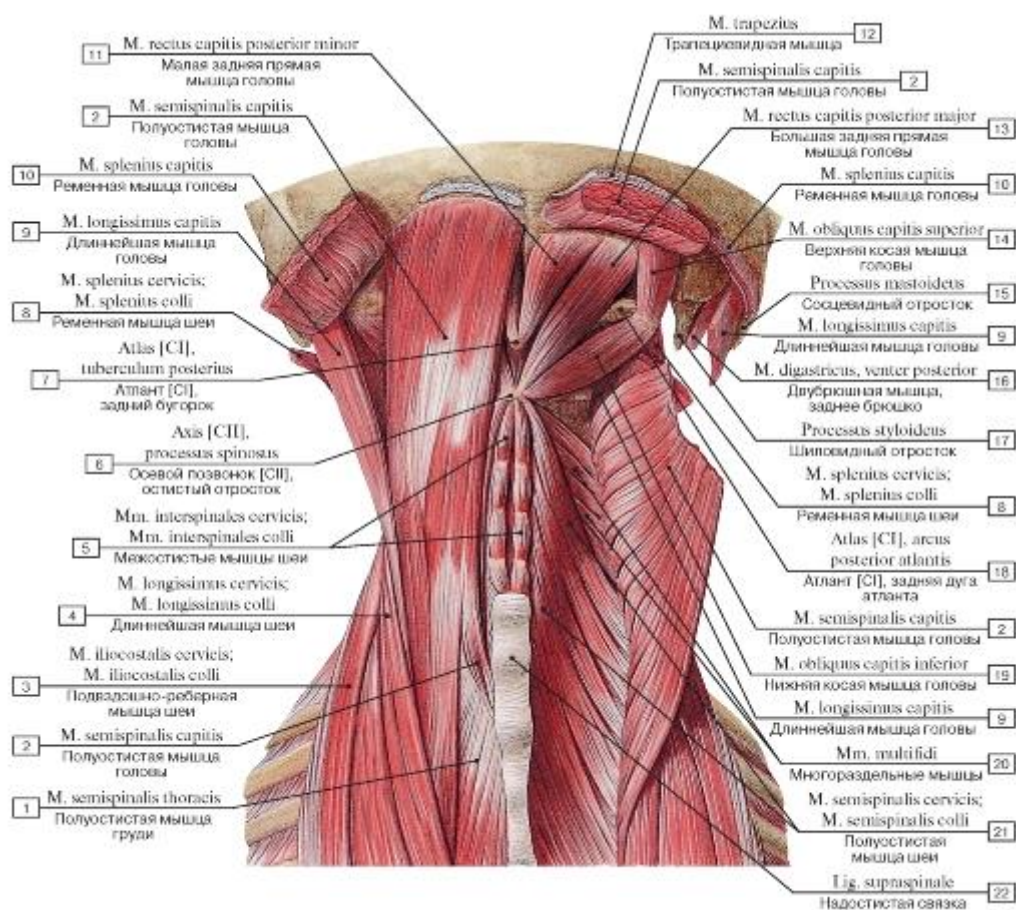


Рис. 323. Мышцы спины, подзатылочные мышцы:

1 - Semispinalis thoracis; 2 - Semispinalis capitis; 3 - Iliocostalis cervicis; 4 - Longissimus cervicis; 5 - Interspinales cervicis; 6 - Axis [CII], spinous process; 7 - Atlas [CI], posterior tubercle; 8 - Splenius cervicis; 9 - Longissimus capitis; 10 - Splenius capitis; 11 - Rectus capitis posterior minor; 12 - Trapezius; 13 - Rectus capitis posterior major; 14 - Obliquus capitis superior; 15 - Mastoid process; 16 - Digastric, posterior belly; 17 - Styloid process; 18 - Atlas [CI], posterior arch; 19 - Obliquus capitis inferior; 20 - Multifidus; 21 - Semispinalis cervicis; 22 - Supraspinous ligament

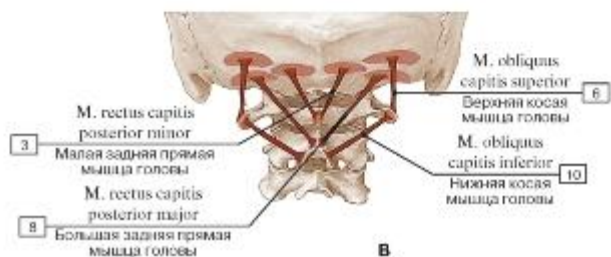
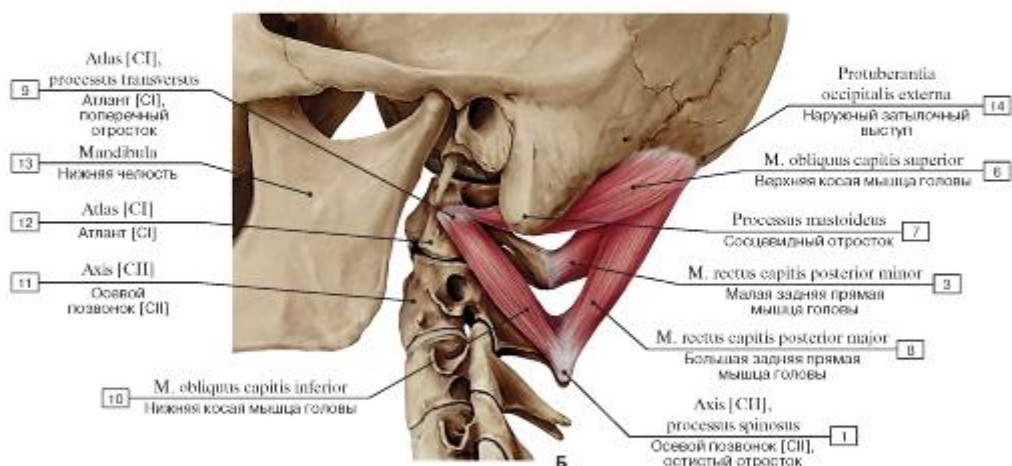
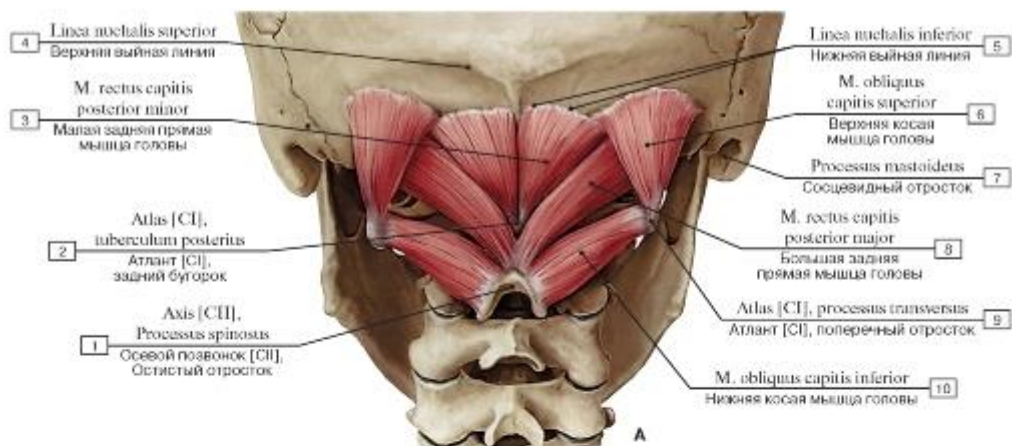


Рис. 324. Подзатылочные мышцы, все остальные мышцы удалены (А - вид сзади, Б - вид слева, В - места начала и прикрепления):

I - Axis [CII], spinous process; 2 - Atlas [C1], posterior tubercle; 3 - Rectus capitis posterior minor; 4 - Superior nuchal line; 5 - Inferior nuchal line; 6 - Obliquus capitis superior; 7 - Mastoid process; 8 - Rectus capitis posterior major; 9 - Atlas [C1], transverse process; 10 - Obliquus capitis inferior;

II - Axis [CII]; 12 - Atlas [C1]; 13 - Mandible;

14 - External occipital protuberance

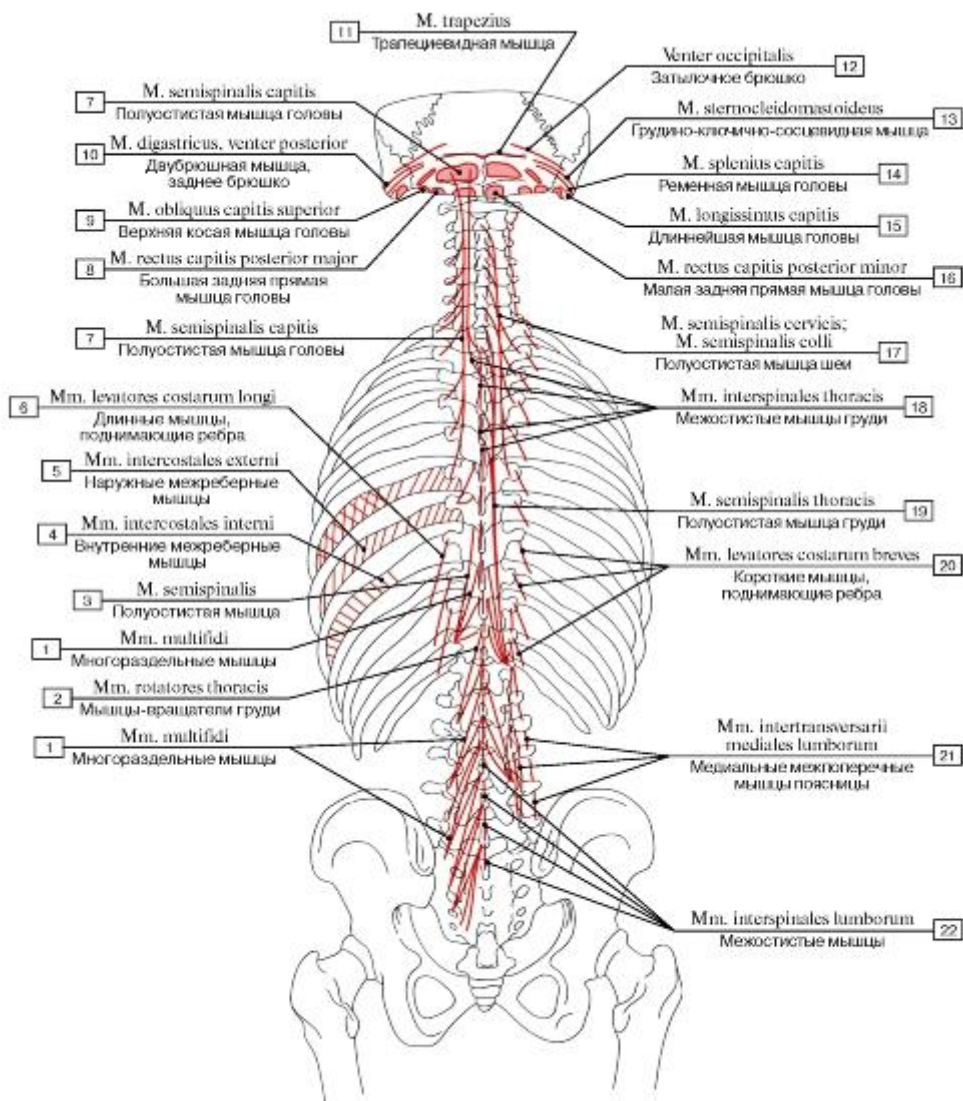


Рис. 325. Места начала и прикрепления мышц туловища, вид сзади:

1 - Multifidus; 2 - Rotatores thoracis; 3 - Semispinalis; 4 - Internal intercostal muscle; 5 - External intercostal muscle; 6 - Levatores costarum longi; 7 - Semispinalis capitis; 8 - Rectus capitis posterior major; 9 - Obliquus capitis superior; 10 - Digastric, posterior belly; 11 - Trapezius; 12 - Occipital belly; 13 - Sternocleidomastoid; 14 - Splenius capitis; 15 - Longissimus capitis; 16 - Rectus capitis posterior minor; 17 - Semispinalis cervicis; 18 - Interspinales thoracis; 19 - Semispinalis thoracis; 20 - Levatores costarum breves; 21 - Medial lumbar intertransversarii; 22 - Interspinales lumborum

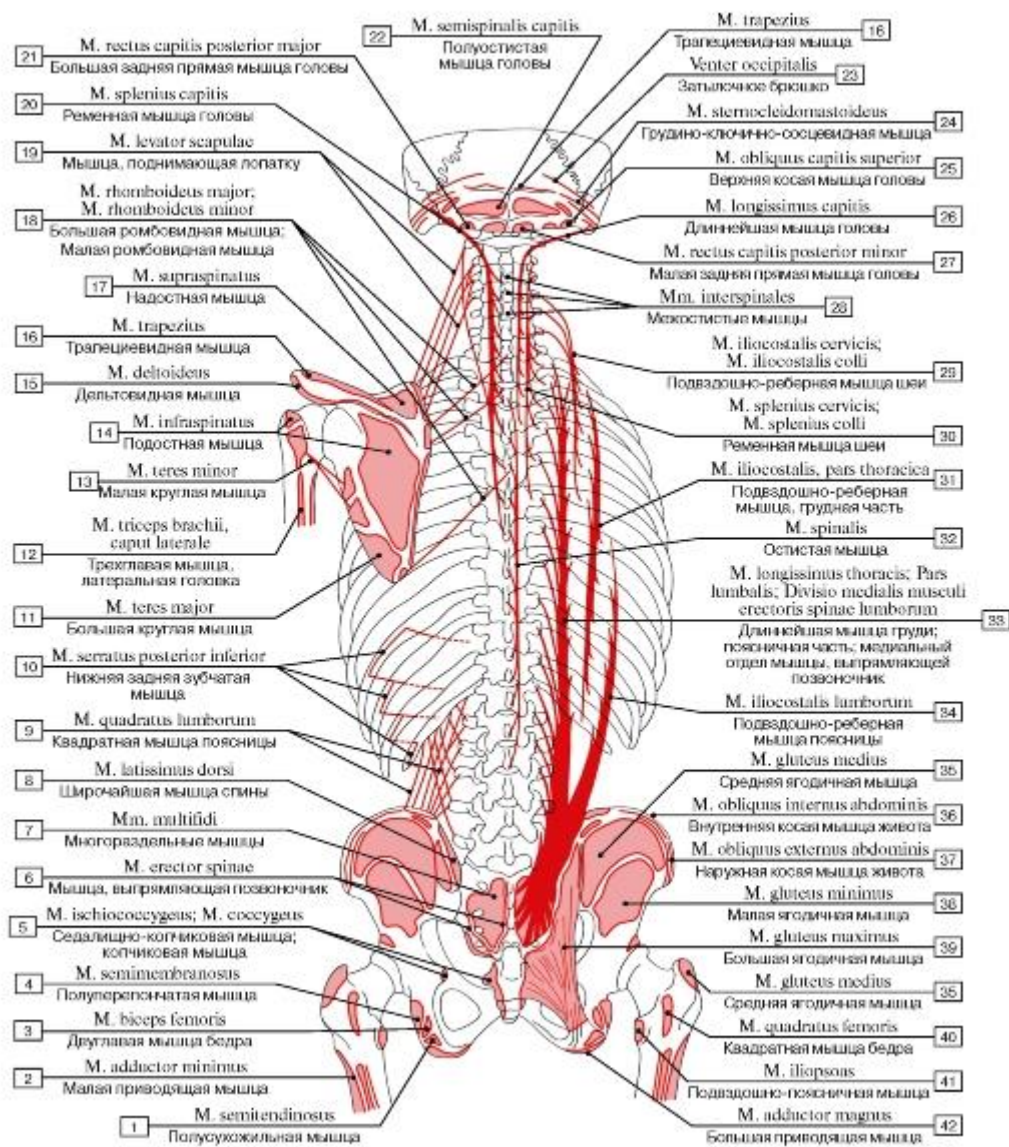


Рис. 326. Места начала и прикрепления мышц туловища и конечностей, вид сзади:

1 - Semitendinosus; 2 - Adductor minimus; 3 - Biceps femoris; 4 - Semimembranosus; 5 - Ischiococcygeus; Coccygeus; 6 - Erector spinae; 7 - Multifidus; 8 - Latissimus dorsi; 9 - Quadratus lumborum; 10 - Serratus posterior inferior; 11 - Teres major; 12 - Triceps brachii, lateral head; 13 - Teres minor; 14 - Infraspinatus; 15 - Deltoid; 16 - Trapezius; 17 - Supraspinatus; 18 - Rhomboid major; Rhomboid minor; 19 - Levator scapulae; 20 - Splenius capitis; 21 - Rectus capitis posterior major; 22 - Semispinalis capitis; 23 - Occipital belly; 24 - Sternocleidomastoid; 25 - Obliquus capitis superior; 26 - Longissimus capitis; 27 - Rectus capitis posterior minor; 28 - Interspinales; 29 - Iliocostalis cervicis; 30 - Splenius cervicis; 31 - Iliocostalis, thoracic part; 32 - Spinalis; 33 - Longissimus thoracis, lumbar part; Medial division of lumbar erector spinae; 34 - Iliocostalis lumborum; 35 - Gluteus medius; 36 - Internal oblique; 37 - External oblique; 38 - Gluteus minimus; 39 - Gluteus maximus; 40 - Quadratus femoris; 41 - Iliopsoas; 42 - Adductor magnus

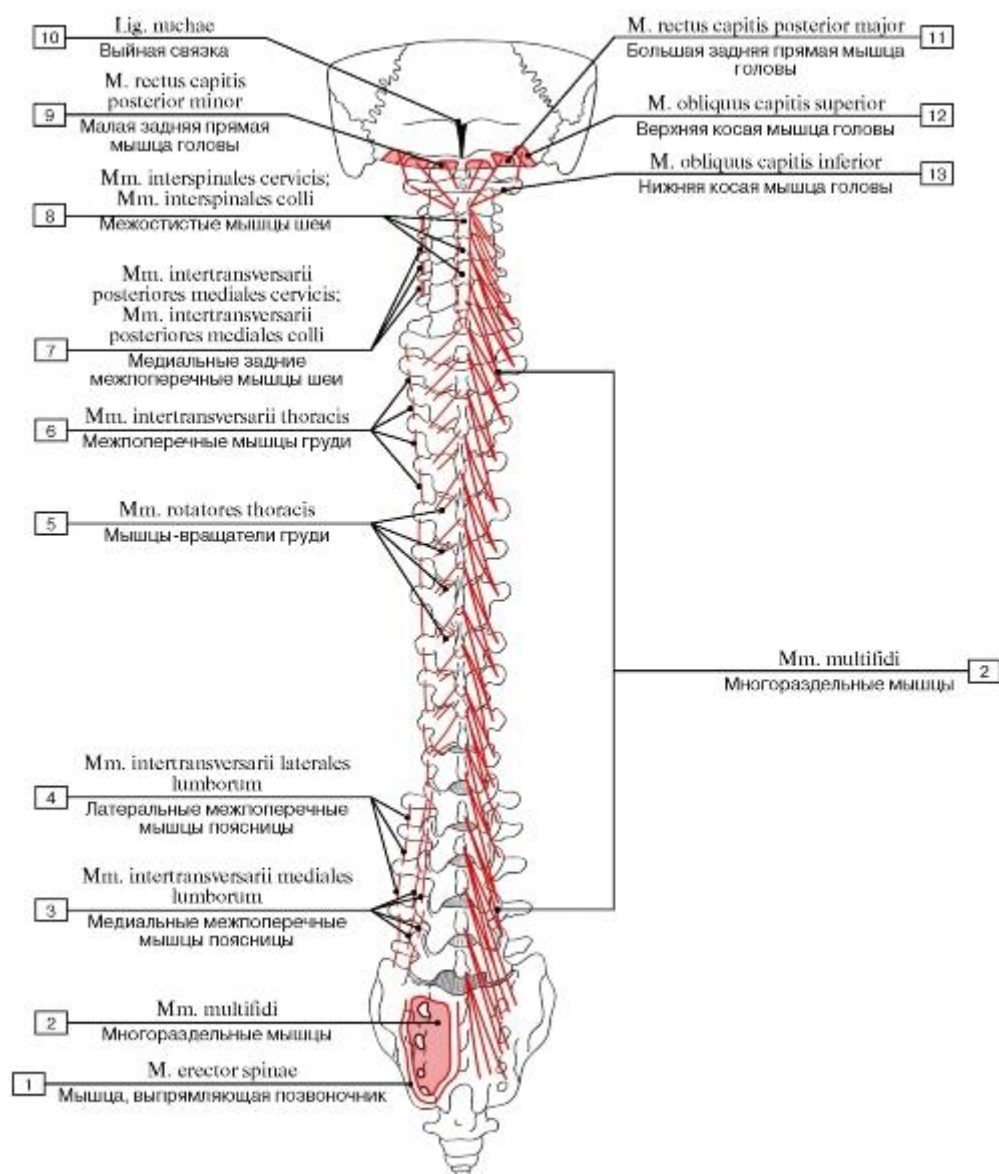


Рис. 327. Места начала и прикрепления мышц спины, третий слой, вид сзади:

1 - Erector spinae; 2 - Multifidus; 3 - Medial lumbar intertransversarii; 4 - Intertransversarii laterales lumborum; 5 - Rotatores thoracis; 6 - Thoracic intertransversarii; 7 - Medial posterior cervical intertransversarii; 8 - Interspinales cervicis; 9 - Rectus capitis posterior minor; 10 - Ligamentum nuchae; Nuchal ligament; 11 - Rectus capitis posterior major; 12 - Obliquus capitis superior; 13 - Obliquus capitis inferior

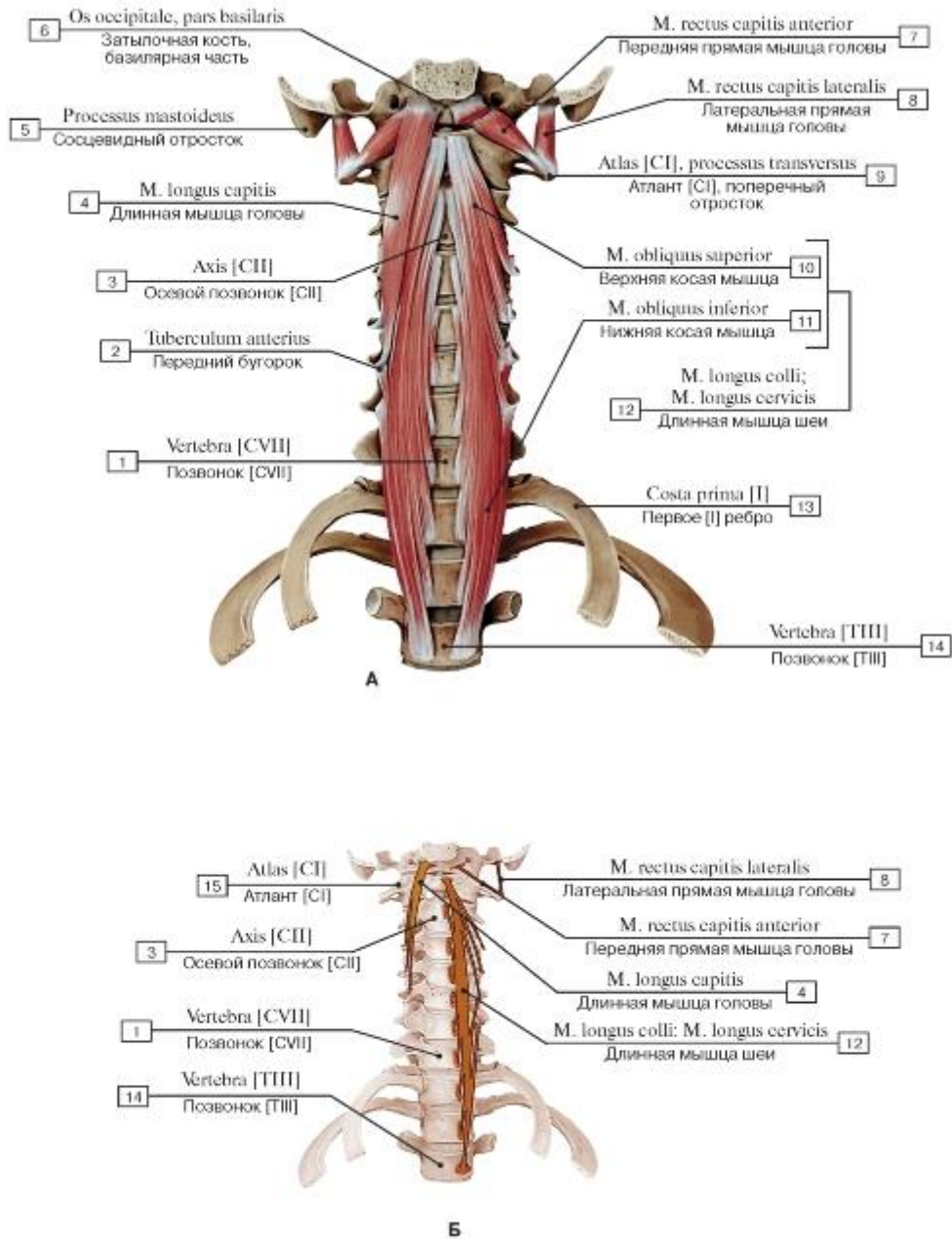


Рис. 328. Предпозвоночные мышцы, все остальные мышцы удалены (А - вид спереди, Б - места начала и прикрепления):

1 - Vertebra [CVII]; 2 - Anterior tubercle; 3 - Axis [CII]; 4 - Longus capitis; 5 - Mastoid process; 6 - Occipital bone, basilar part; 7 - Rectus capitis anterior; 8 - Rectus capitis lateralis; 9 - Atlas [CI]; Transverse process; 10 - Superior oblique; 11 - Inferior oblique; 12 = 10 + 11 - Longus colli; 13 - First rib [I]; 14 - Vertebra [TIII]; 15 - Atlas [CI]

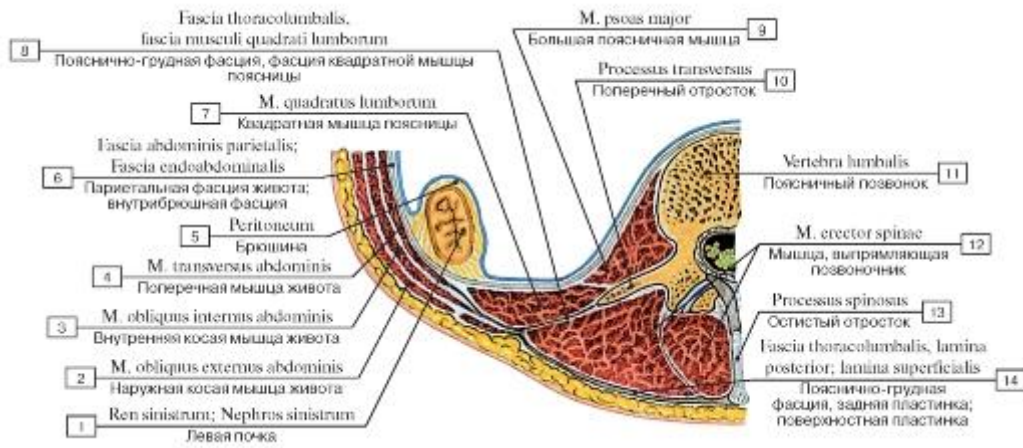


Рис. 329. Пояснично-грудная фасция и ее пластинки. Горизонтальный распил, вид сверху:

1 - Left kidney; 2 - External oblique; 3 - Internal oblique; 4 - Transversus abdominis; Transverse abdominal; 5 - Peritoneum; 6 - Parietal abdominal fascia; Endoabdominal fascia; 7 - Quadratus lumborum; 8 - Thoracolumbar fascia, quadratus lumborum fascia; 9 - Psoas major; 10 - Transverse process; 11 - Lumbar vertebra; 12 - Erector spinae; 13 - Spinous process; 14 - Thoracolumbar fascia, posterior layer

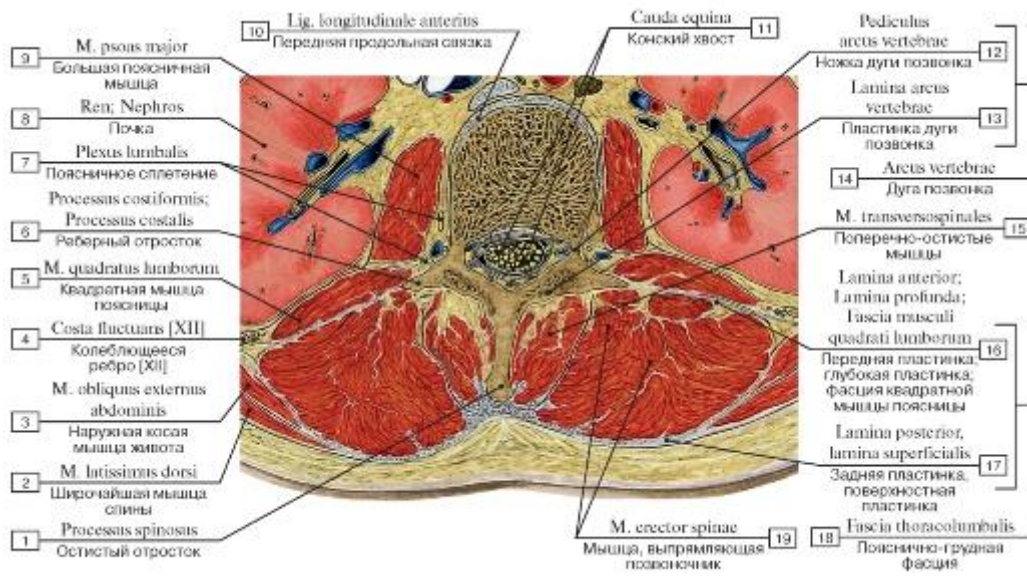


Рис. 330. Поперечный распил мышц и фасций спины на уровне II поясничного позвонка, вид снизу:

1 - Spinous process; 2 - Latissimus dorsi; 3 - External oblique; 4 - Floating rib [XII]; 5 - Quadratus lumborum; 6 - Costal process; 7 - Lumbar plexus; 8 - Kidney; 9 - Psoas major; 10 - Anterior longitudinal ligament; 11 - Cauda equina; 12 - Pedicle; 13 - Lamina; 14 = 12+13- Vertebral arch; 15 - Transversospinales; 16- Anterior layer; Quadratus lumborum fascia; 17 - Posterior layer; 18 = 16 + 17 - Thoracolumbar fascia; 19 - Erector spinae

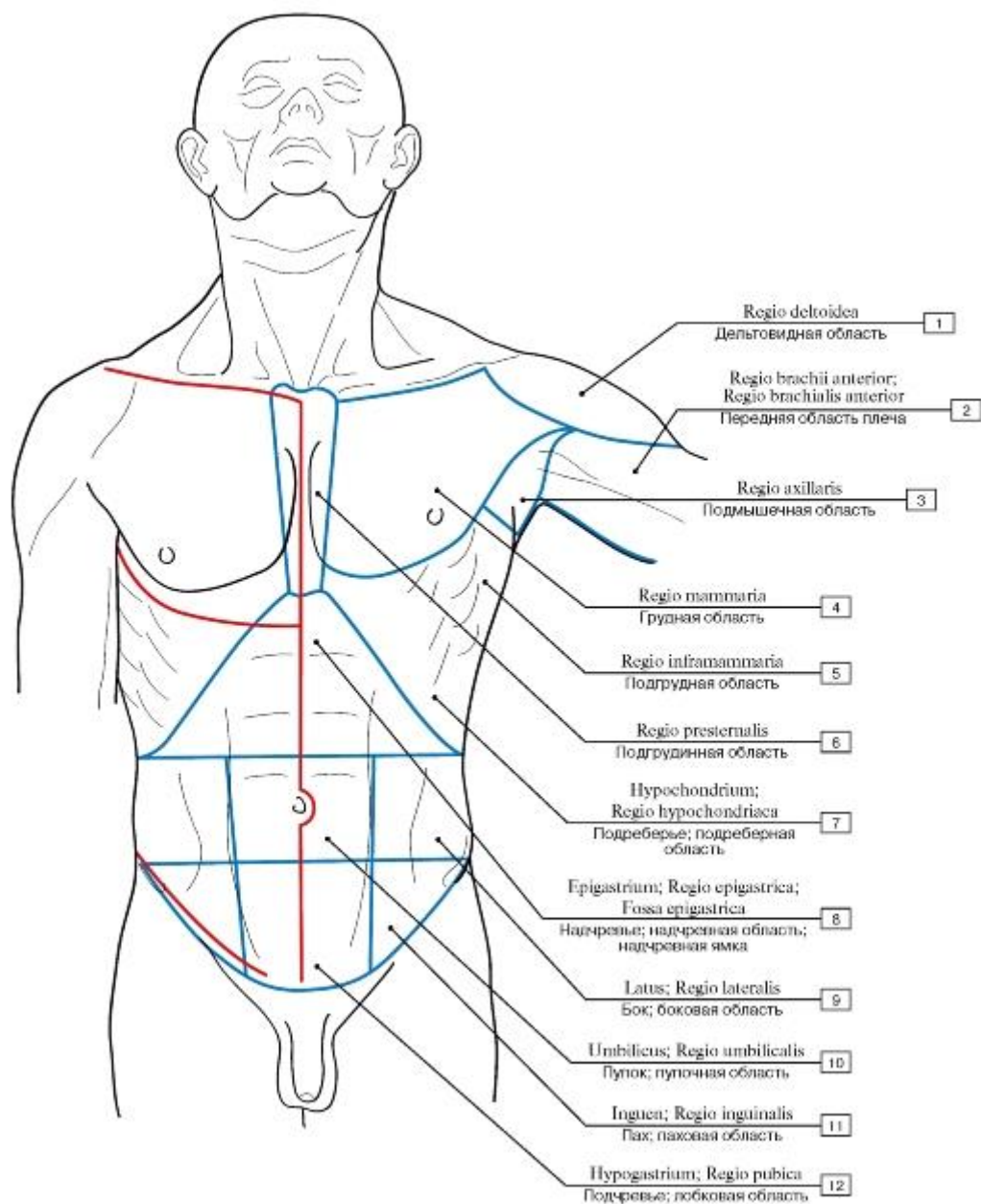


Рис. 331. Области туловища (синяя линия очерчивает границы областей) и линии разрезов кожи (красная линия показывает направления разрезов кожи, наиболее удобных для обнаружения препарлируемых мышц), вид спереди:

- 1 - Deltoid region; 2 - Anterior region of arm; 3 - Axillary region; 4 - Mammary region; 5 -
 Inframammary region; 6 - Presternal region; 7 - Hypochondrium; 8 - Epigastric region; Epigastric fossa; 9
 - Flank; Lateral region; 10 - Umbilical region; 11 - Groin;
 Inguinal region; 12 - Pubic region

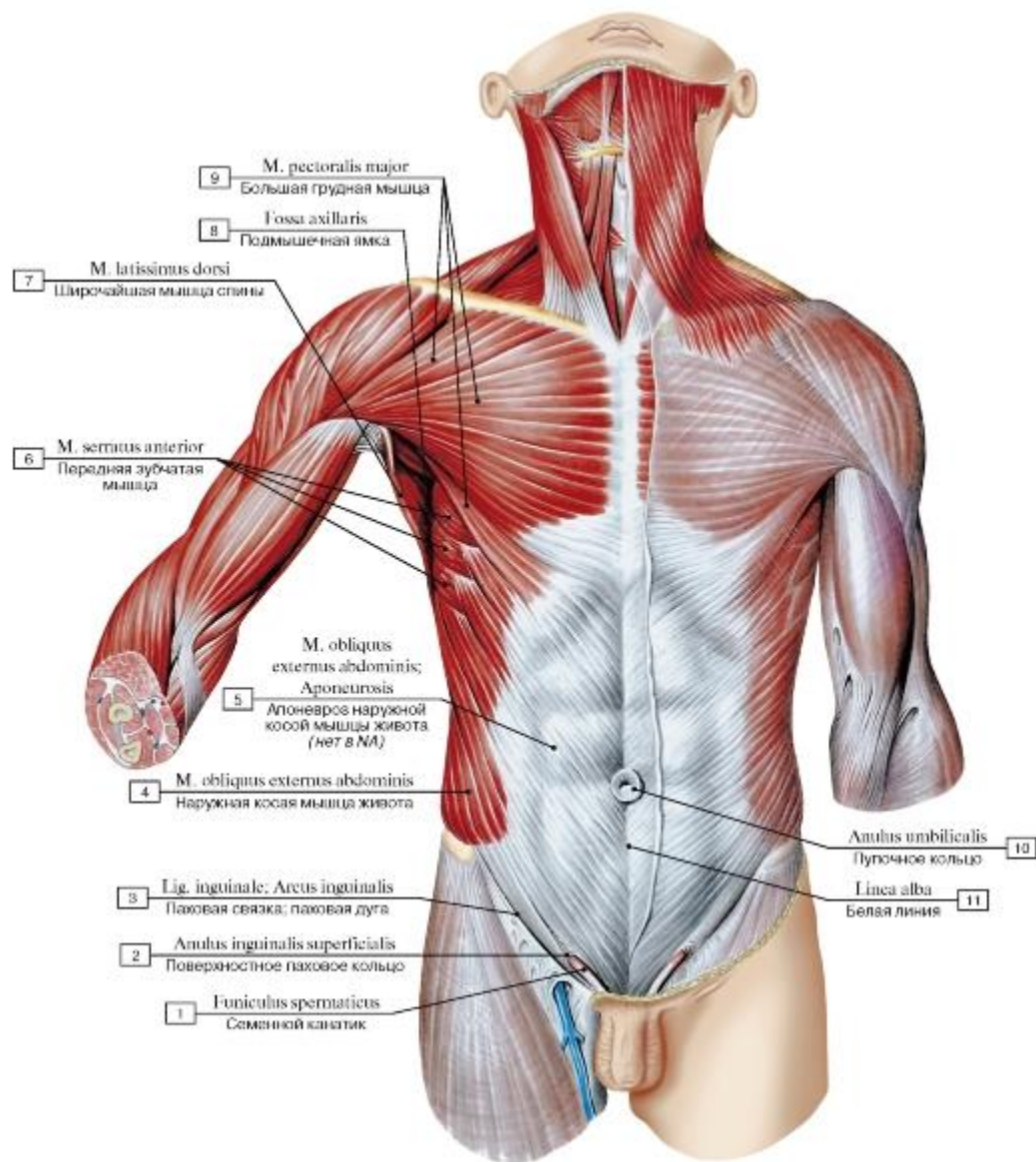


Рис. 332. Поверхностные мышцы груди и живота:

1 - Spermatic cord; 2 - Superficial inguinal ring; 3 - Inguinal ligament; 4 - External oblique; 5 - External oblique; Aponeurosis; 6 - Serratus anterior; 7 - Latissimus dorsi; 8 - Axillary fossa; 9 - Pectoralis major; 10 - Umbilical ring; 11 - Linea alba

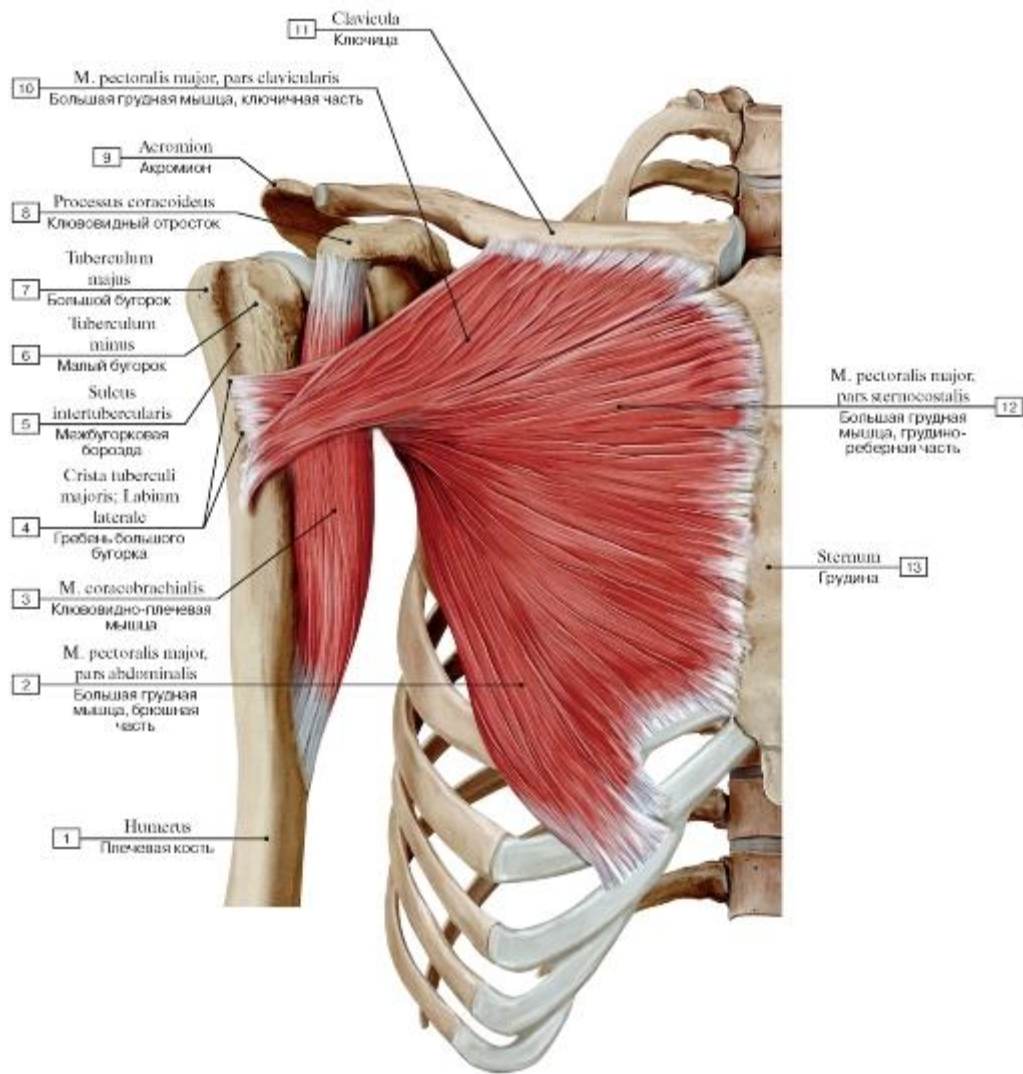


Рис. 333. Большая грудная и клювовидно-плечевая мышцы, вид спереди:

1 - Humerus; 2 - Pectoralis major, abdominal part; 3 - Coracobrachialis; 4 - Crest of greater tubercle; Lateral lip; 5 - Intertubercular sulcus; Bicipital groove; 6 - Lesser tubercle; 7 - Greater tubercle; 8 - Coracoid process; 9 - Acromion; 10 - Pectoralis major, clavicular head; 11 - Clavicle; 12 - Pectoralis major, sternocostal head; 13 - Sternum

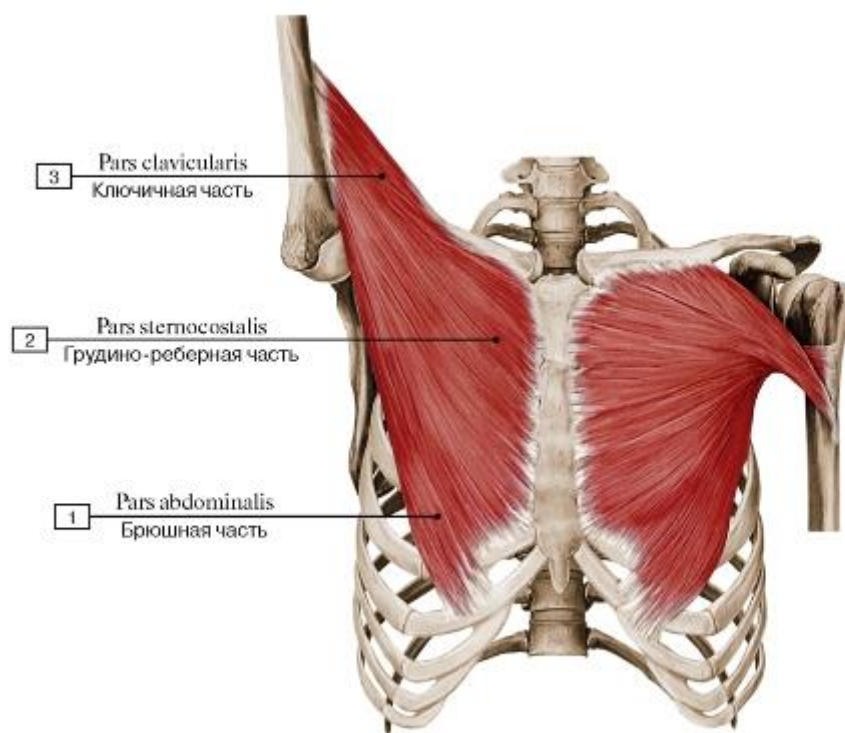


Рис. 334. Скручивание сухожилия большой грудной мышцы при разном положении верхней конечности,

вид спереди:

1 - Abdominal part; 2 - Sternocostal head; 3 - Clavicular head

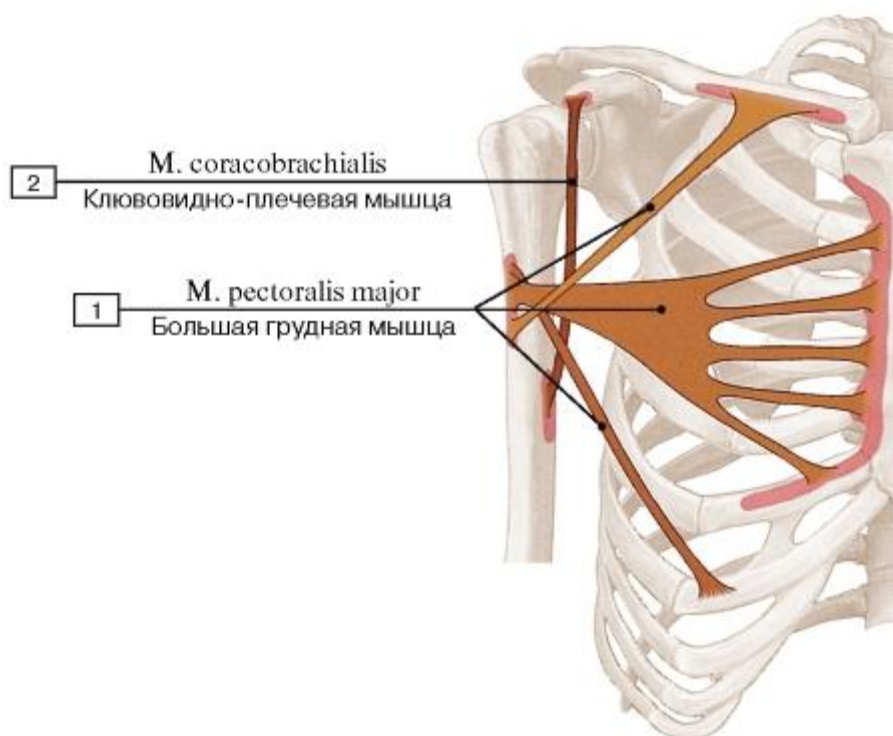


Рис. 335. Места начала и прикрепления большой грудной и клювовидно-плечевой мышц:

1 - Pectoralis major; 2 - Coracobrachialis

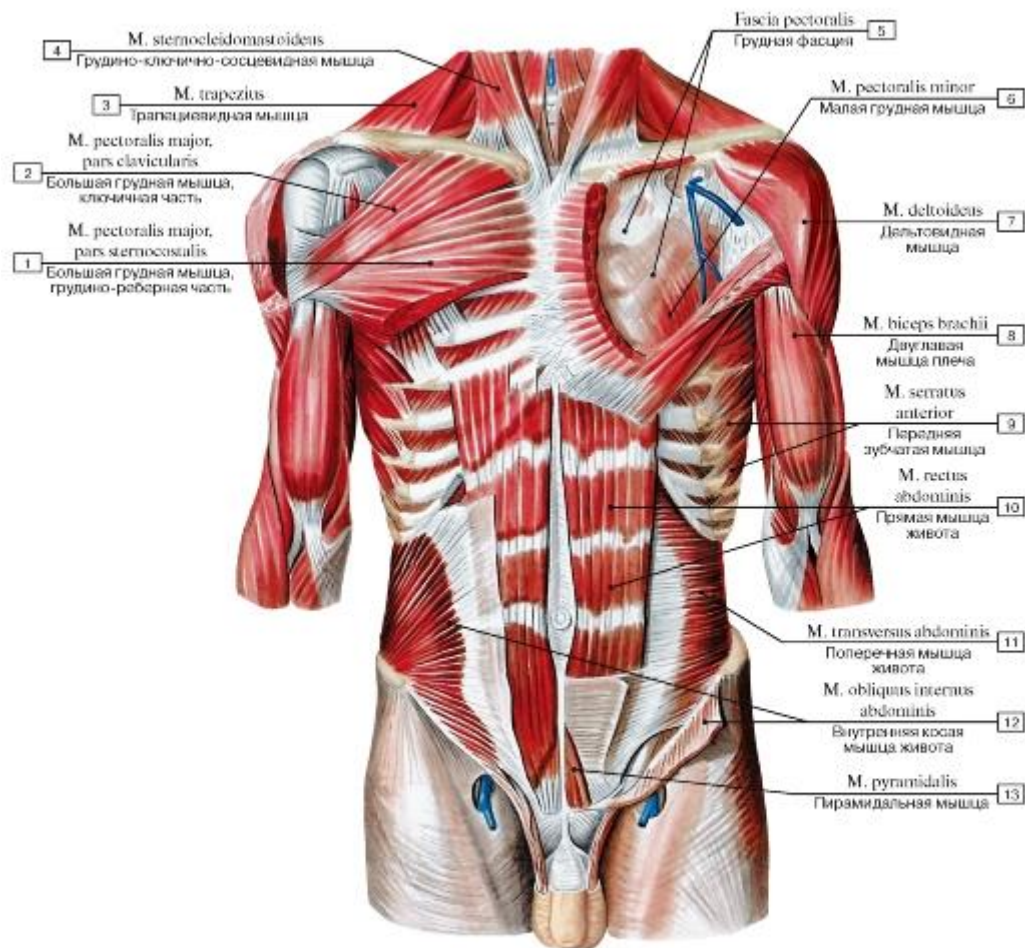


Рис. 336. Мышцы туловища, вид спереди (удалена правая наружная косая мышца живота и частично большая грудная мышца, а также левая наружная и внутренняя косые мышцы живота и частично большая грудная мышца):

1 - Pectoralis major, sternocostal head; 2 - Pectoralis major, clavicular head; 3 - Trapezius; 4 - Sternocleidomastoid; 5 - Pectoral fascia; 6 - Pectoralis minor; 7 - Deltoid; 8 - Biceps brachii; 9 - Serratus anterior; 10 - Rectus abdominis; 11 - Transversus abdominis; Transverse abdominal; 12 - Internal oblique; 13 - Pyramidalis

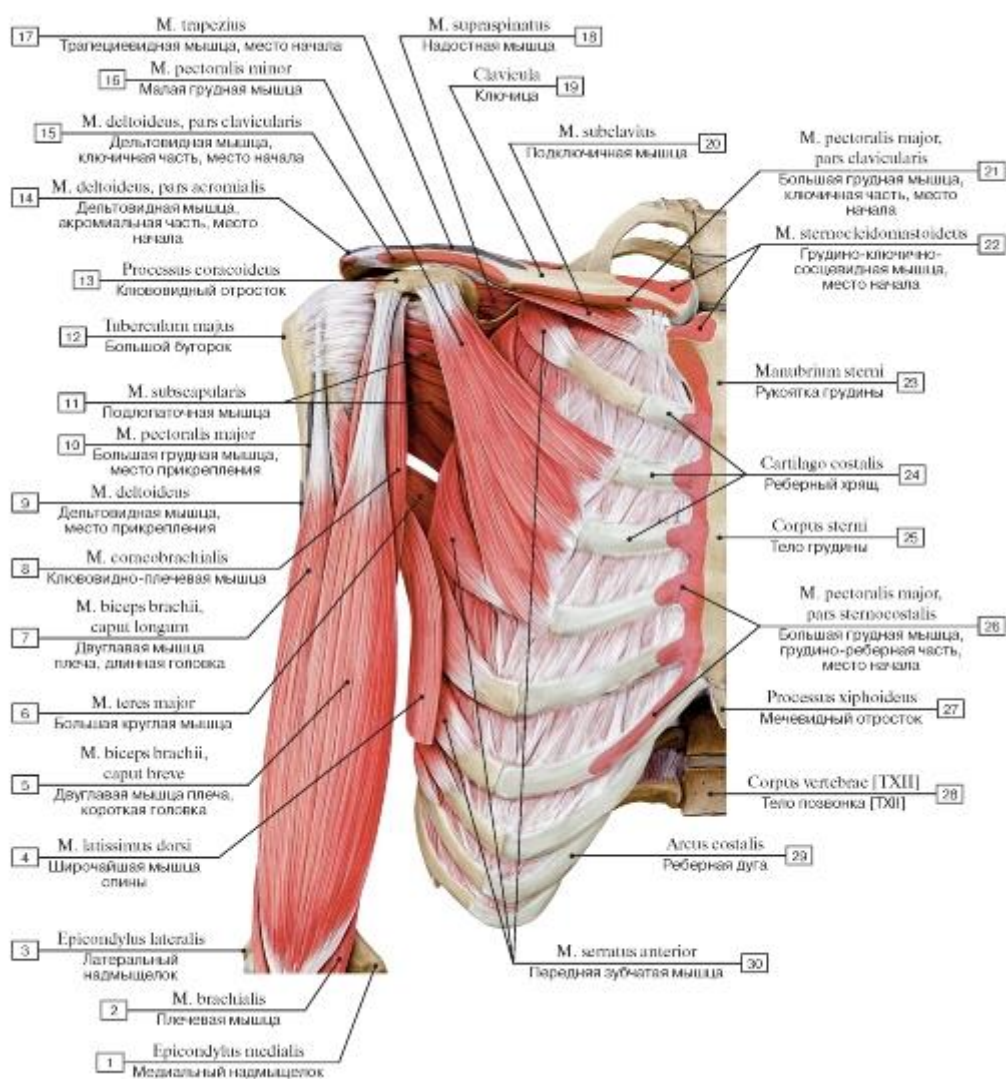


Рис. 337. Мышцы туловища и плеча, вид спереди (поверхностные мышцы удалены):

1 - Medial epicondyle; 2 - Brachialis; 3 - Lateral epicondyle; 4 - Latissimus dorsi; 5 - Biceps brachii, short head; 6 - Teres major; 7 - Biceps brachii, long head; 8 - Coracobrachialis; 9 - Deltoid; 10 - Pectoralis major; 11 - Subscapularis; 12 - Greater tubercle; 13 - Coracoid process; 14 - Deltoid, acromial part; 15 - Deltoid, clavicular part; 16 - Pectoralis minor; 17 - Trapezius; 18 - Supraspinatus; 19 - Clavicle; 20 - Subclavius; 21 - Pectoralis major, clavicular head; 22 - Sternocleidomastoid; 23 - Manubrium of sternum; 24 - Costal cartilage; 25 - Body of sternum; 26 - Pectoralis major, sternocostal head; 27 - Xiphoid process; 28 - Vertebral body [TXII]; 29 - Costal margin; Costal arch; 30 - Serratus anterior

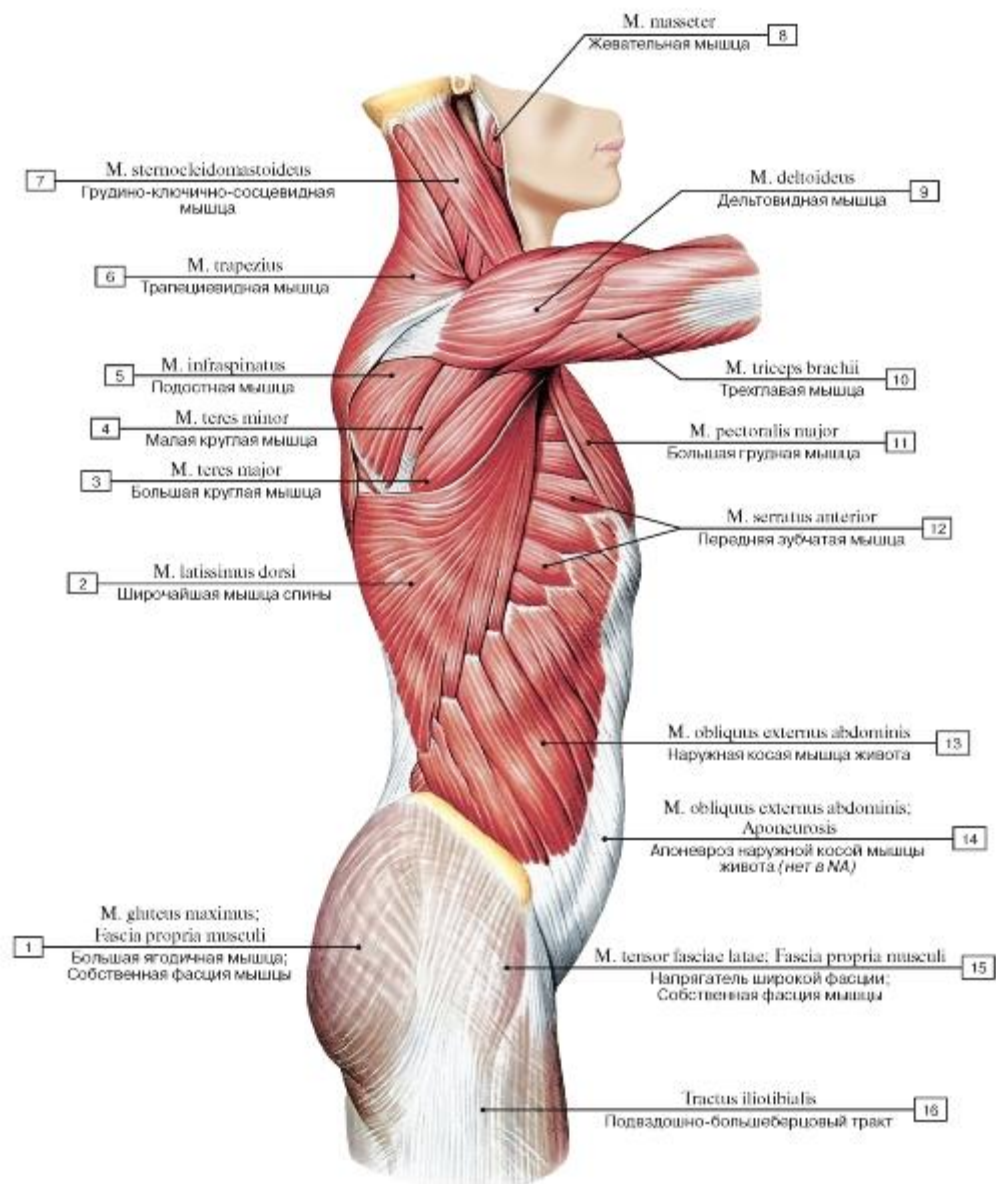


Рис. 338. Поверхностные мышцы шеи и туловища, вид справа:

1 - Gluteus maximus; Fascia of individual muscle; Muscle sheath; 2 - Latissimus dorsi; 3 - Teres major; 4 - Teres minor; 5 - Infraspinatus; 6 - Trapezius; 7 - Sternocleidomastoid; 8 - Masseter; 9 - Deltoid; 10 - Triceps brachii; 11 - Pectoralis major; 12 - Serratus anterior; 13 - External oblique; 14 - External oblique; Aponeurosis; 15 - Tensor fasciae latae; Tensor of fascia lata; Fascia of individual muscle; Muscle sheath; 16 - Iliotibial tract

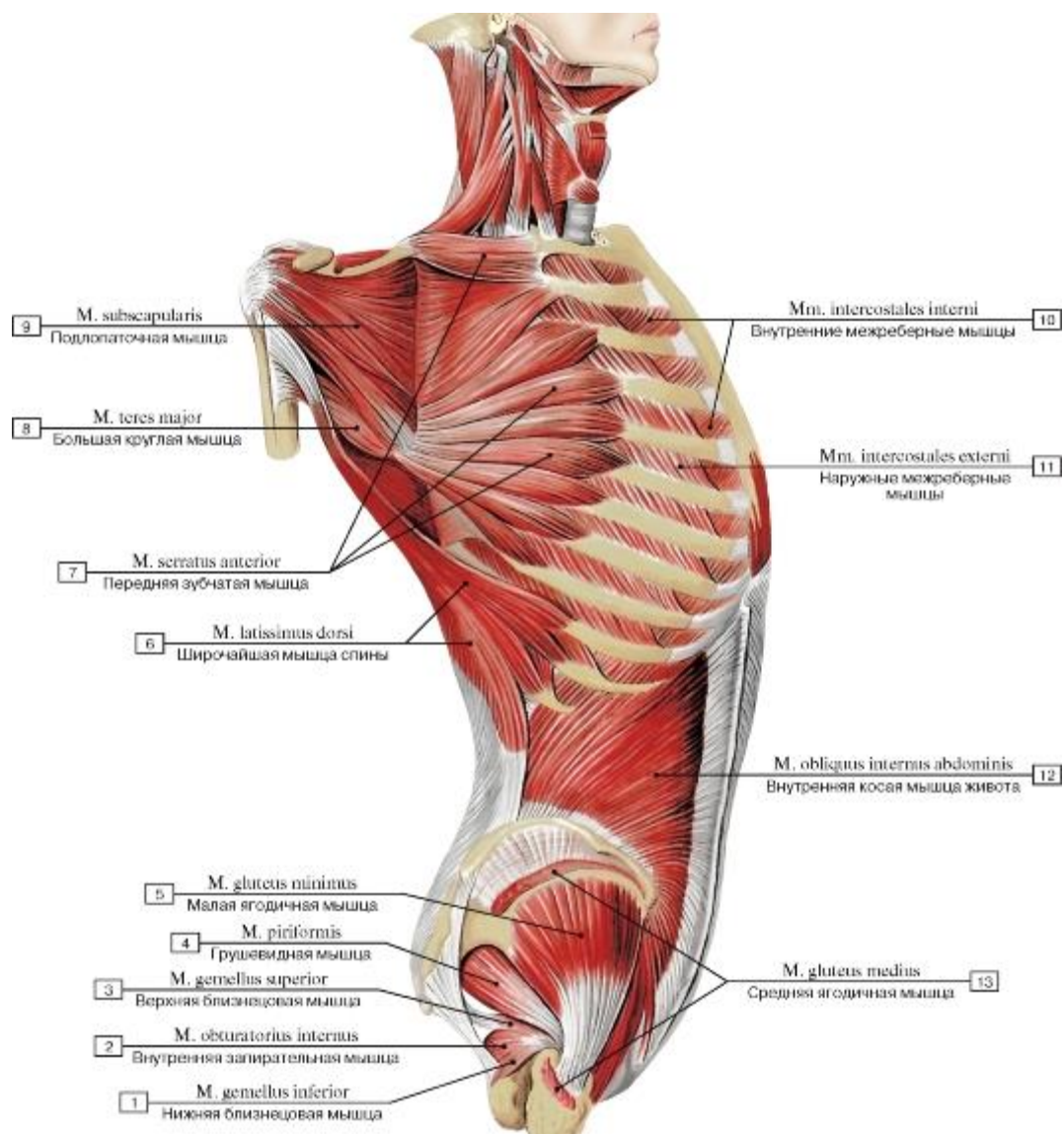


Рис. 339. Мышцы туловища, вид справа (большая и малая грудные мышцы и наружная косая мышца живота удалены, лопатка оттянута кзади):

- 1 - Gemellus inferior; Inferior gemellus; 2 - Obturator internus; 3 - Gemellus superior; Superior gemellus;
 4 - Piriformis; 5 - Gluteus minimus; 6 - Latissimus dorsi; 7 - Serratus anterior; 8 - Teres major; 9 -
 Subscapularis; 10 - Internal intercostal muscle; 11 - External intercostal muscle; 12 - Internal oblique; 13
 - Gluteus medius

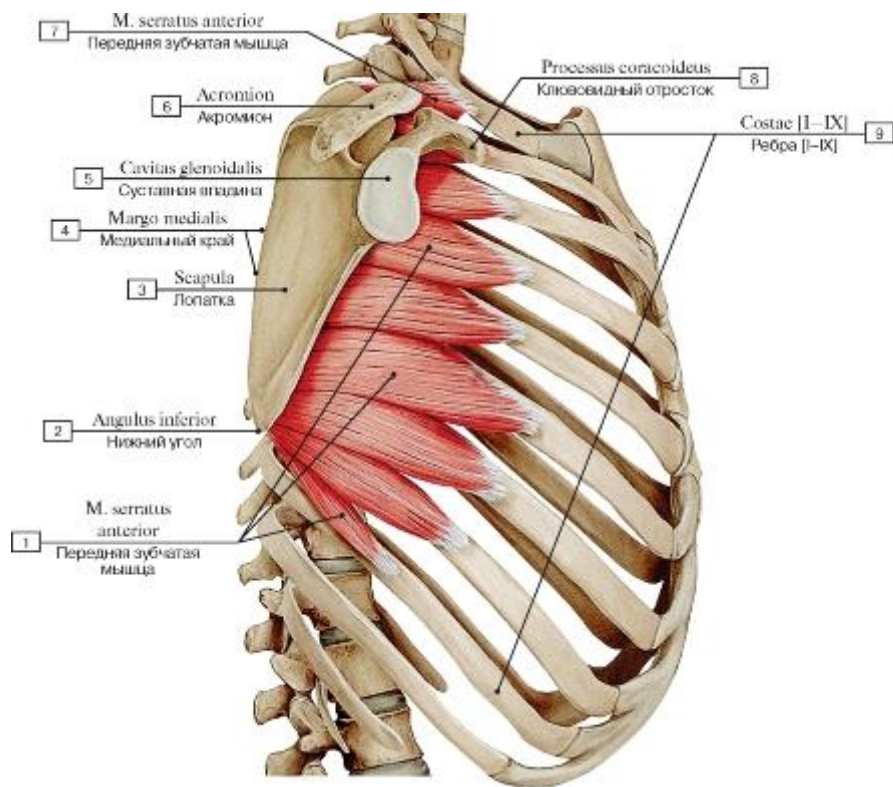


Рис. 340. Передняя зубчатая мышца, вид справа:

1 - Serratus anterior; 2 - Inferior angle; 3 - Scapula; 4 - Medial border; 5 - Glenoid cavity; 6 - Acromion; 7 - Serratus anterior; 8 - Coracoid process; 9 - Ribs [I-IX]

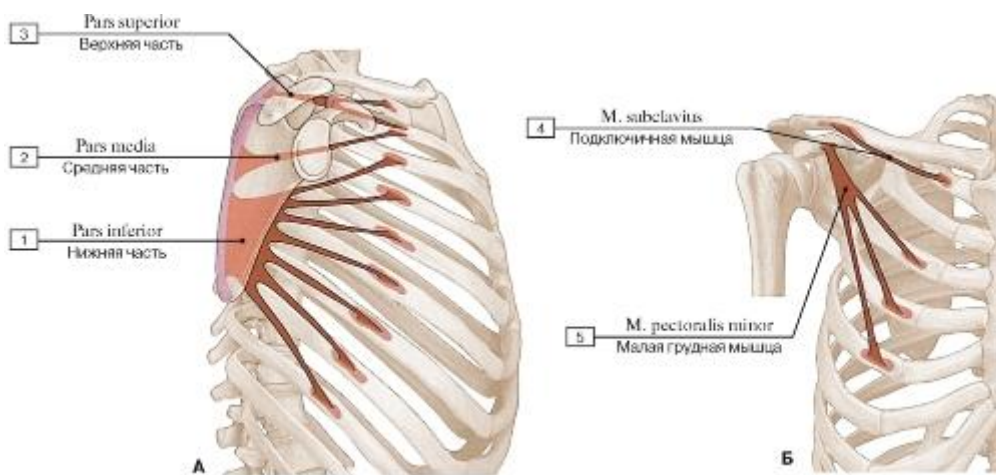


Рис. 341. Места начала и прикрепления мышц груди (А - передней зубчатой мышцы, Б - подключичной и малой грудной мышц):

1 - Inferior part; 2 - Middle part; 3 - Superior part; 4 - Subclavius; 5 - Pectoralis minor

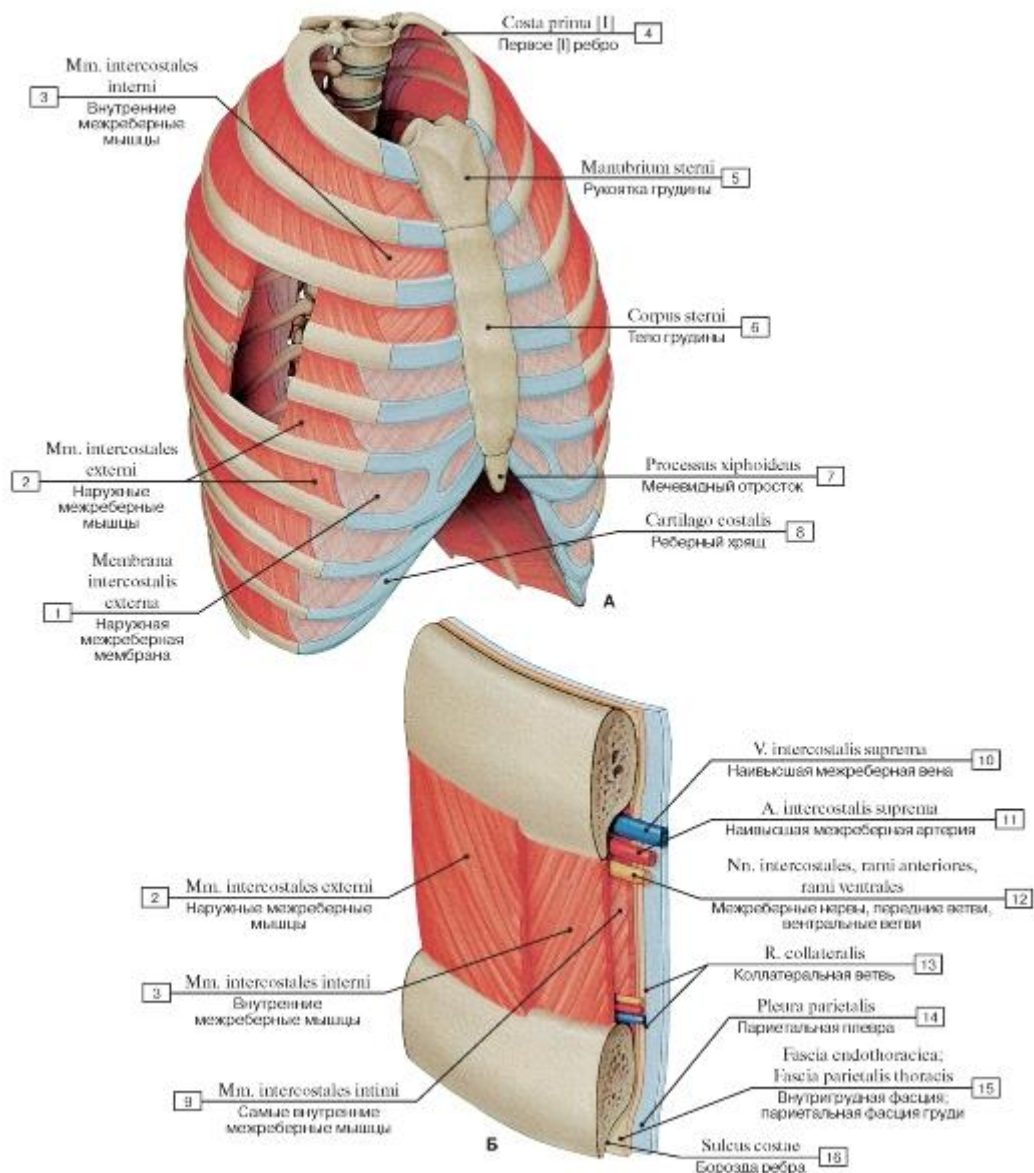


Рис. 342. Межреберные мышцы (А - общий вид, Б - расположение мышц в межреберных промежутках):

I - External intercostal membrane; 2 - External intercostal muscle; 3 - Internal intercostal muscle; 4 - First rib [I]; 5 - Manubrium of sternum; 6 - Body of sternum; 7 - Xiphoid process; 8 - Costal cartilage; 9 - Innermost intercostal muscle; 10 - Supreme intercostal vein;

11 - Supreme intercostal artery; 12 - Intercostal nerves, anterior rami; ventral rami; 13 - Collateral branch; 14 - Parietal pleura; 15 - Endothoracic fascia; Parietal fascia of thorax; 16 - Costal groove

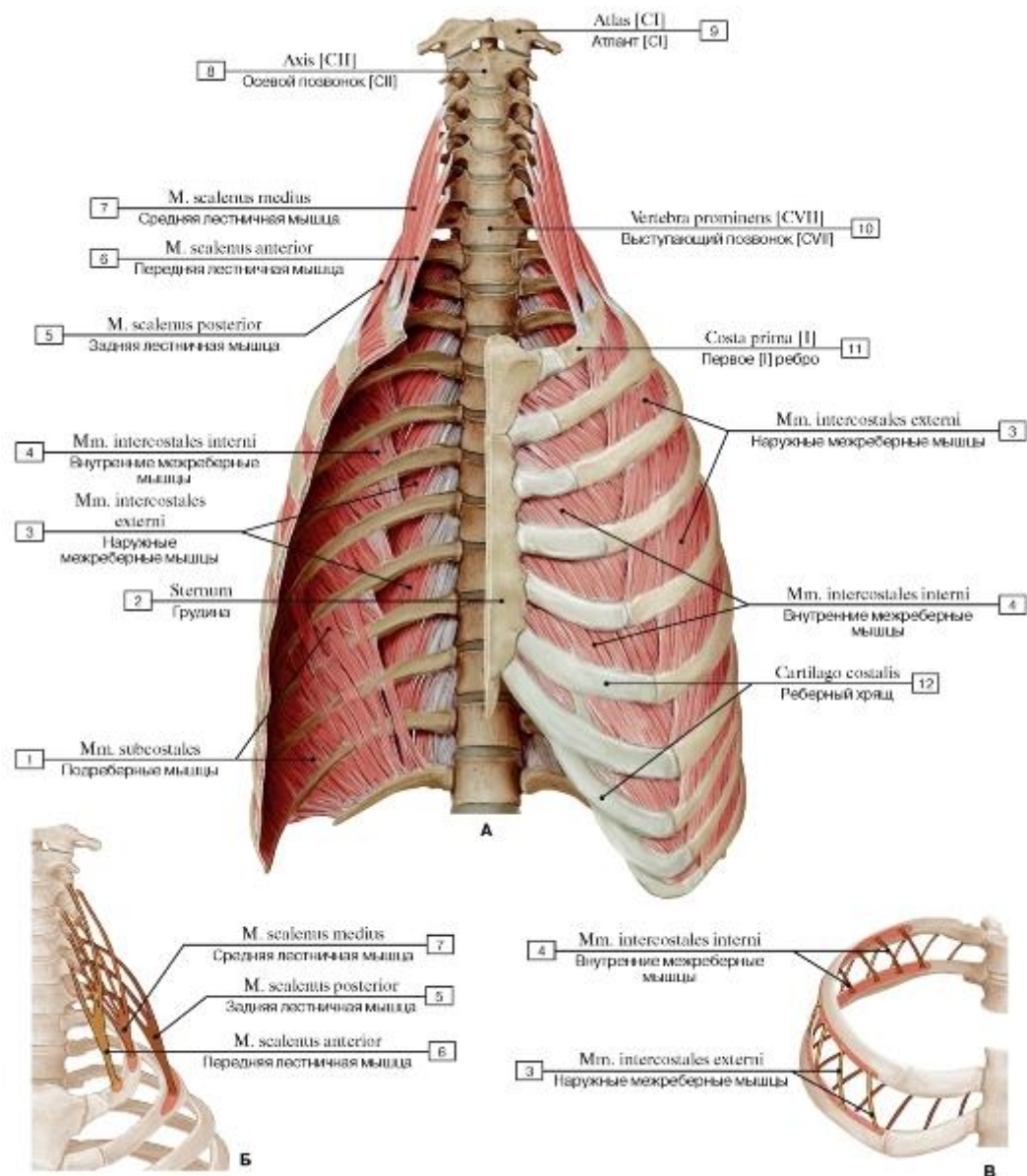


Рис. 343. Межреберные и лестничные мышцы (А - вид спереди, Б - начало и прикрепление лестничных мышц, В - места начала и прикрепления межреберных мышц):

1 - Subcostales; 2 - Sternum; 3 - External intercostal muscle; 4 - Internal intercostal muscle; 5 - Scalenus posterior; Posterior scalene; 6 - Scalenus anterior; Anterior scalene; 7 - Scalenus medius; Middle scalene; 8 - Axis [CII]; 9 - Atlas [CI]; 10 - Vertebra prominens [CVII]; 11 - First rib [I]; 12 - Costal cartilage

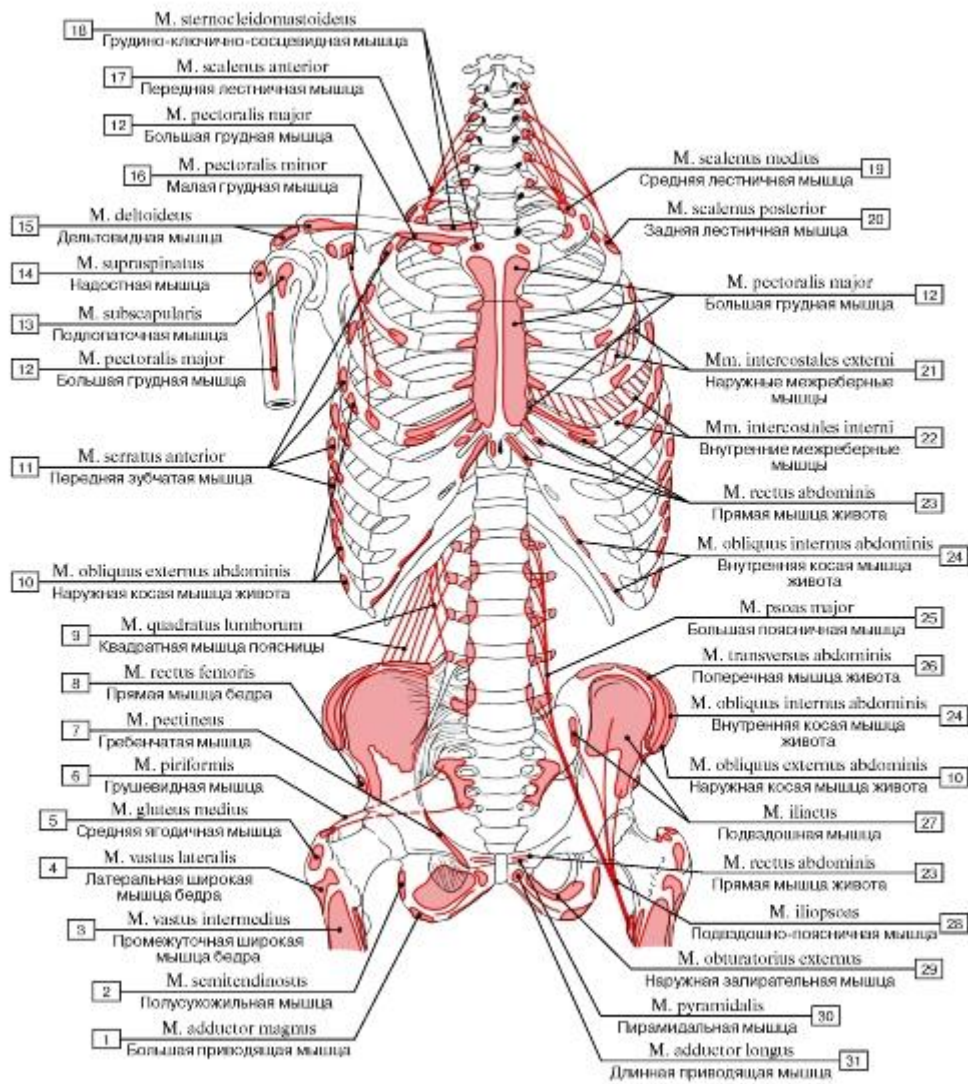


Рис. 344. Места начала и прикрепления мышц туловища, вид спереди:

1 - Adductor magnus; 2 - Semitendinosus; 3 - Vastus intermedius; 4 - Vastus lateralis; 5 - Gluteus medius; 6 - Piriformis; 7 - Pectineus; 8 - Rectus femoris; 9 - Quadratus lumborum; 10 - External oblique; 11 - Serratus anterior; 12 - Pectoralis major; 13 - Subscapularis; 14 - Supraspinatus; 15 - Deltoid; 16 - Pectoralis minor; 17 - Scalenus anterior; Anterior scalene; 18 - Sternocleidomastoid; 19 - Scalenus medius; Middle scalene; 20 - Scalenus posterior; Posterior scalene; 21 - External intercostal muscle; 22 - Internal intercostal muscle; 23 - Rectus abdominis; 24 - Internal oblique; 25 - Psoas major; 26 - Transversus abdominis; Transverse abdominal; 27 - Iliacus; 28 - Iliopsoas; 29 - Obturator externus; 30 - Pyramidalis; 31 - Adductor longus

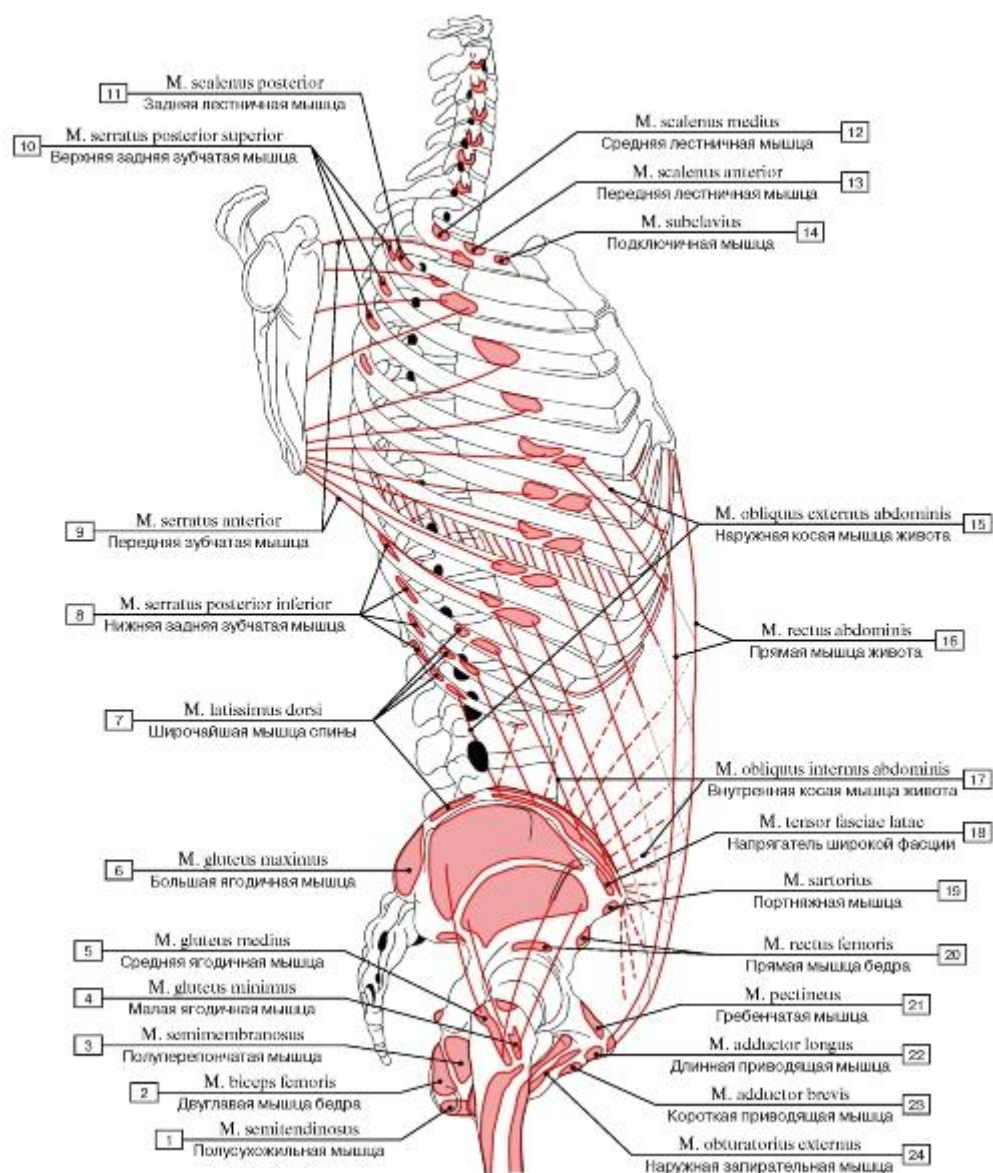


Рис. 345. Места начала и прикрепления мышц туловища, вид справа:

1 - Semitendinosus; 2 - Biceps femoris; 3 - Semimembranosus; 4 - Gluteus minimus; 5 - Gluteus medius; 6 - Gluteus maximus; 7 - Latissimus dorsi; 8 - Serratus posterior inferior; 9 - Serratus anterior; 10 - Serratus posterior superior; 11 - Scalenus posterior; Posterior scalene; 12 - Scalenus medius; Middle scalene; 13 - Scalenus anterior; Anterior scalene; 14 - Subclavius; 15 - External oblique; 16 - Rectus abdominis; 17 - Internal oblique; 18 - Tensor fasciae latae; Tensor of fascia lata; 19 - Sartorius; 20 - Rectus femoris; 21 - Pectineus; 22 - Adductor longus; 23 - Adductor brevis; 24 - Obturator externus

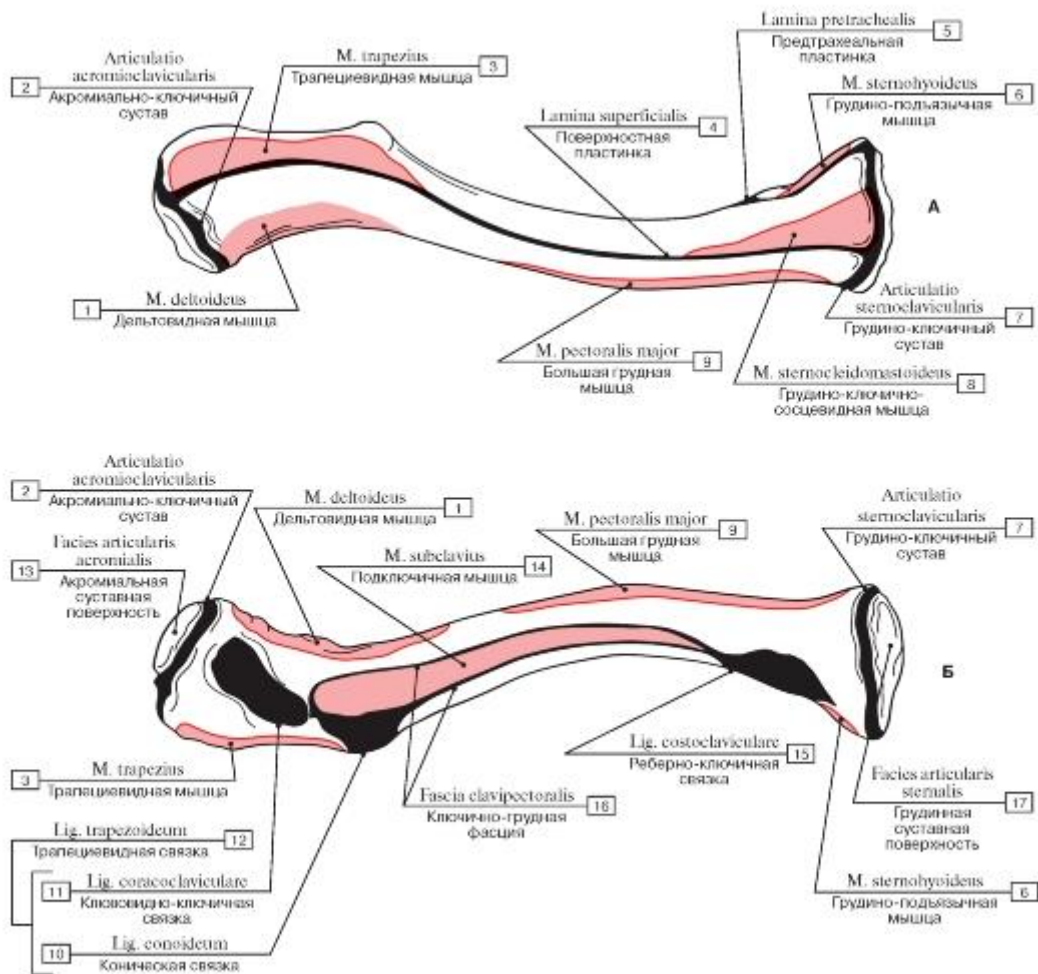


Рис. 346. Места начала и прикрепления мышц на ключице (А - верхняя поверхность, Б - нижняя поверхность):

- 1 - Deltoid; 2 - Acromioclavicular joint; 3 - Trapezius; 4 - Investing layer; Superficial layer; 5 - Pretracheal layer; 6 - Sternohyoid; 7 - Sternoclavicular joint; 8 - Sternocleidomastoid; 9 - Pectoralis major; 10 - Conoid ligament; 11 - Coracoclavicular ligament; 12 = 10 + 11 - Trapezoid ligament; 13 - Acromial facet; 14 - Subclavius; 15 - Costoclavicular ligament; 16 - Clavipectoral fascia; 17 - Sternal facet

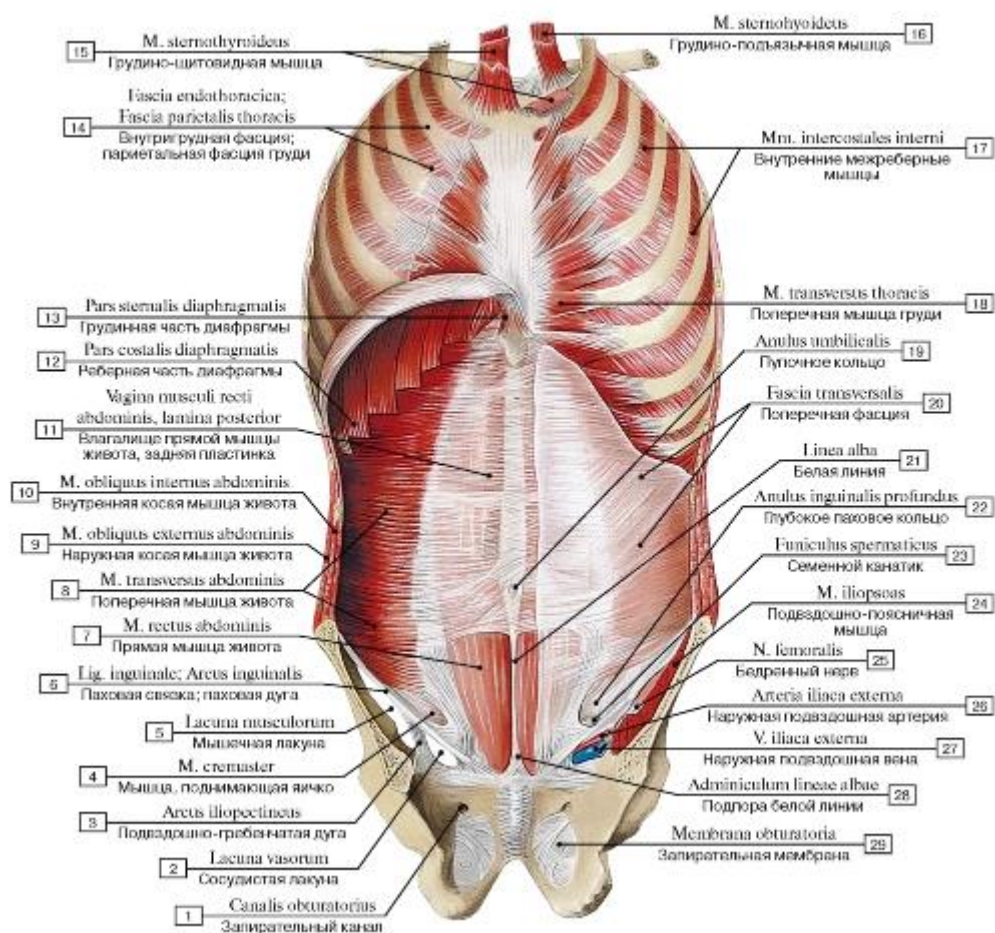


Рис. 347. Мышцы и фасции передней стенки груди и живота, вид изнутри:

1 - Obturator canal; 2 - Vascular space; 3 - Iliopectineal arch; 4 - Cremaster; 5 - Muscular space; 6 - Inguinal ligament; 7 - Rectus abdominis; 8 - Transversus abdominis; Transverse abdominal; 9 - External oblique; 10 - Internal oblique; 11 - Rectus sheath, posterior layer; 12 - Costal part; 13 - Sternal part; 14 - Endothoracic fascia; Parietal fascia of thorax; 15 - Sternothyroid; 16 - Sternohyoideus; 17 - Internal intercostal muscle; 18 - Transversus thoracis; 19 - Umbilical ring; 20 - Transversalis fascia; 21 - Linea alba; 22 - Deep inguinal ring; 23 - Spermatic cord; 24 - Iliopsoas; 25 - Femoral nerve; 26 - External iliac artery; 27 - External iliac vein; 28 - Posterior attachment of linea alba; 29 - Obturator membrane

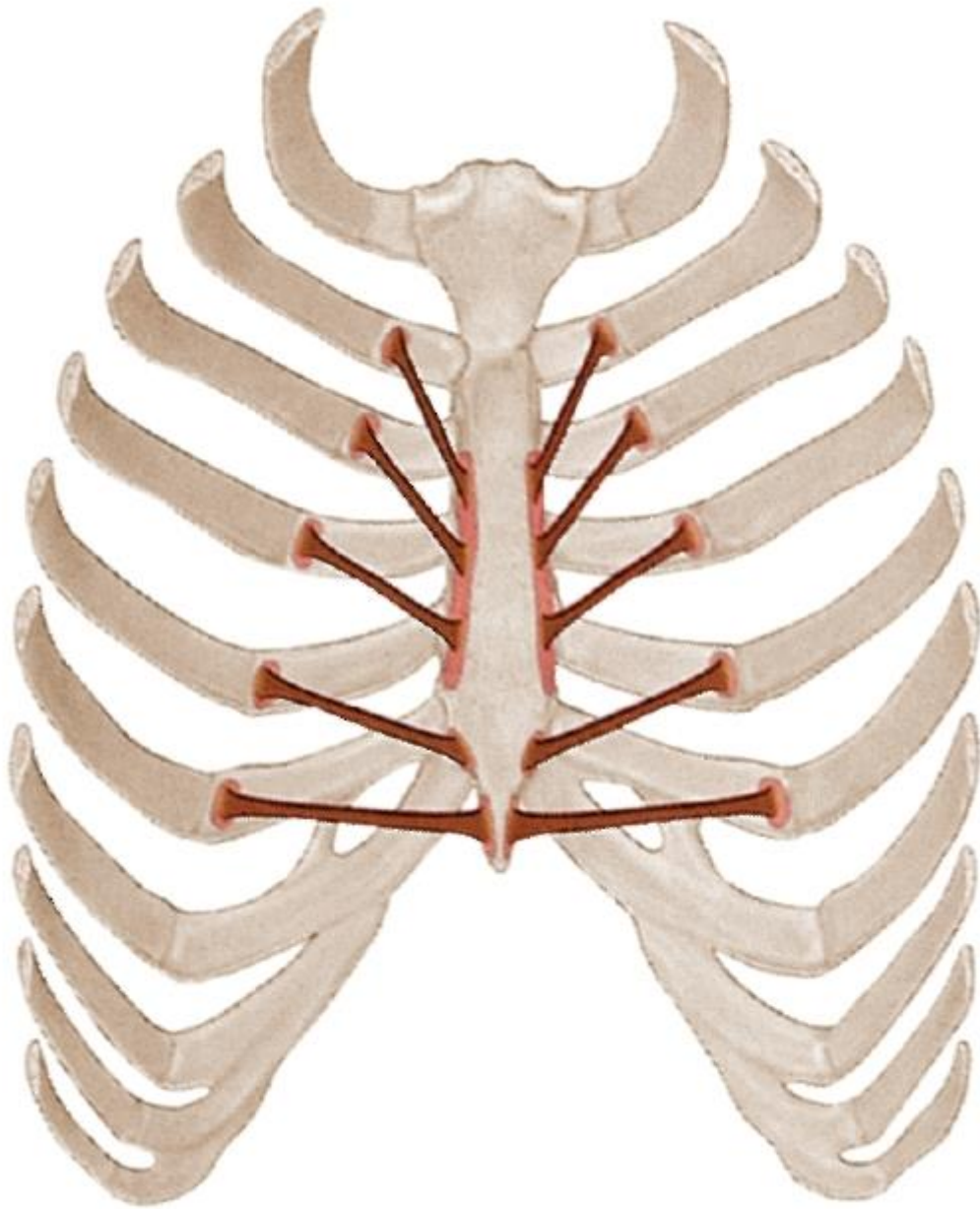


Рис. 348. Поперечная мышца груди, места начала и прикрепления

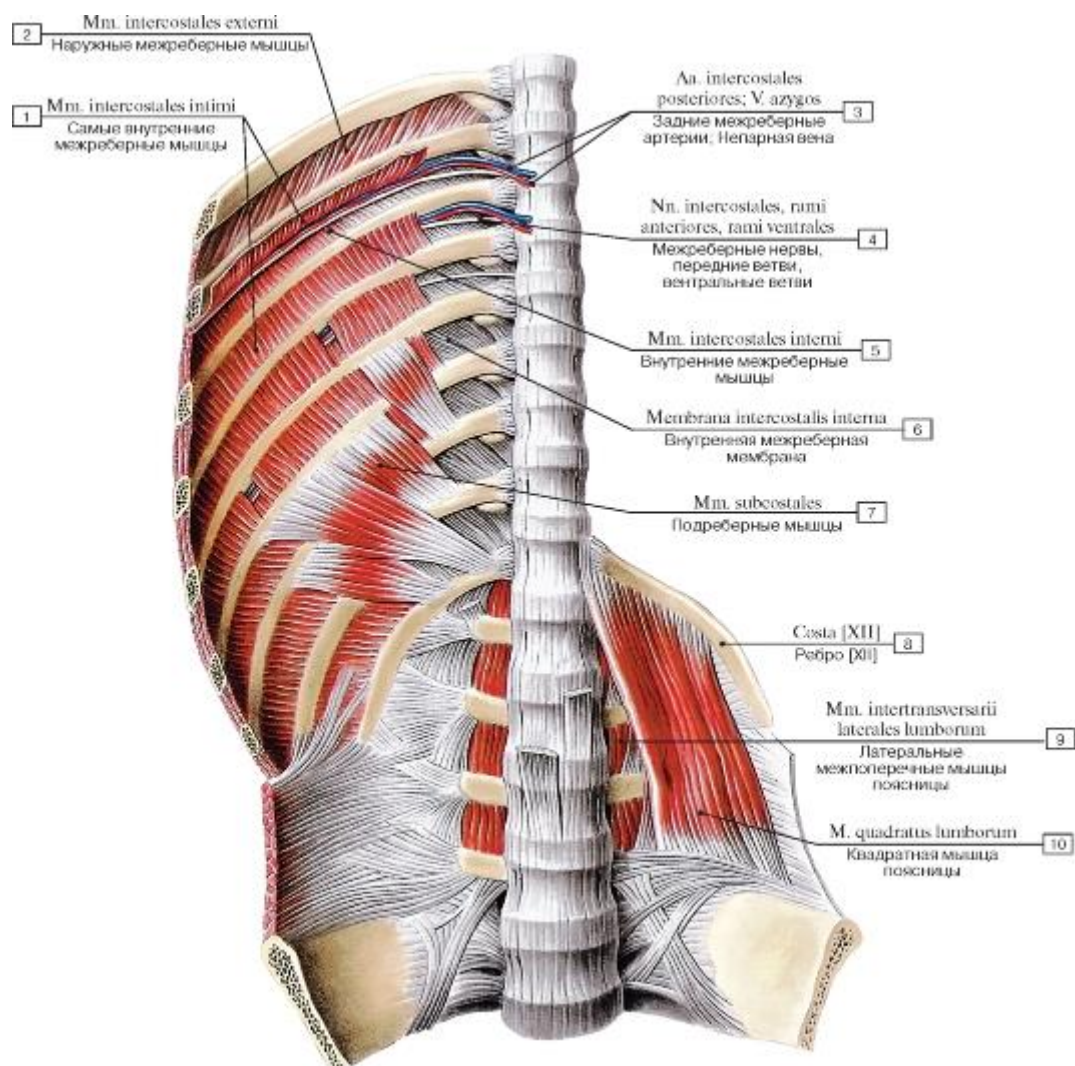


Рис. 349. Мышцы! задней стенки груди и живота, вид спереди:

1 - Innermost intercostal muscle; 2 - External intercostal muscle; 3 - Posterior intercostal arteries; Azygos vein; 4 - Intercostal nerves, anterior rami; ventral rami; 5 - Internal intercostal muscle; 6 - Internal intercostal membrane; 7 - Subcostales; 8 - Rib [XII]; 9 - Intertransversarii laterales lumborum; 10 - Quadratus lumborum

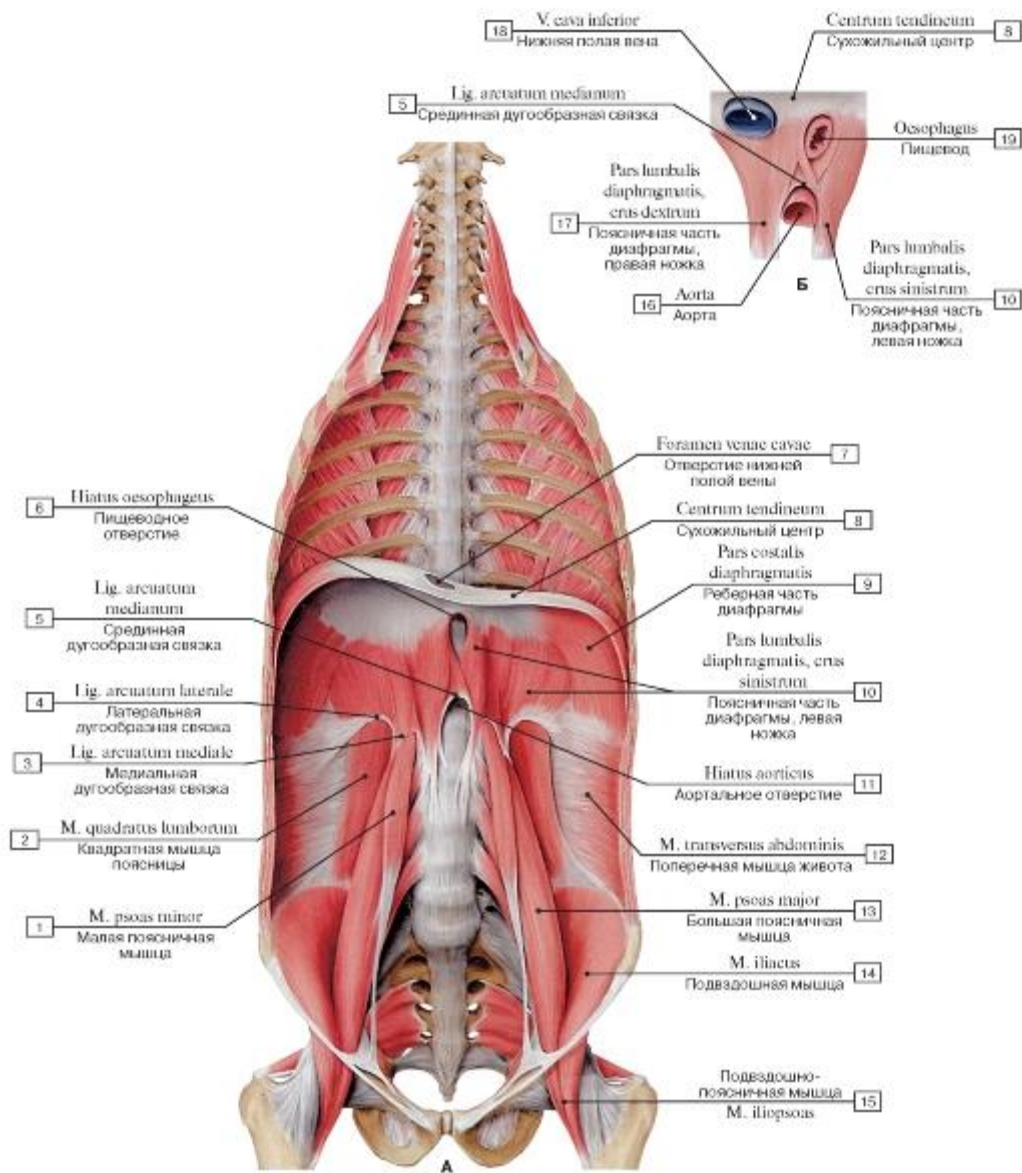


Рис. 350. Диафрагма, вид спереди (А - общий вид, Б - схема прохождения сосудов и пищевода через диафрагму):

- 1 - Psoas minor; 2 - Quadratus lumborum; 3 - Medial arcuate ligament; 4 - Lateral arcuate ligament; 5 - Median arcuate ligament; 6 - Oesophageal hiatus; 7 - Caval opening; 8 - Central tendon; 9 - Costal part; 10 - Lumbar part, left crus; 11 - Aortic hiatus; 12 - Transversus abdominis; Transverse abdominal; 13 - Psoas major; 14 - Iliacus; 15 - Iliopsoas; 16 - Aorta; 17 - Lumbar part, right crus; 18 - Inferior vena cava; 19 - Oesophagus

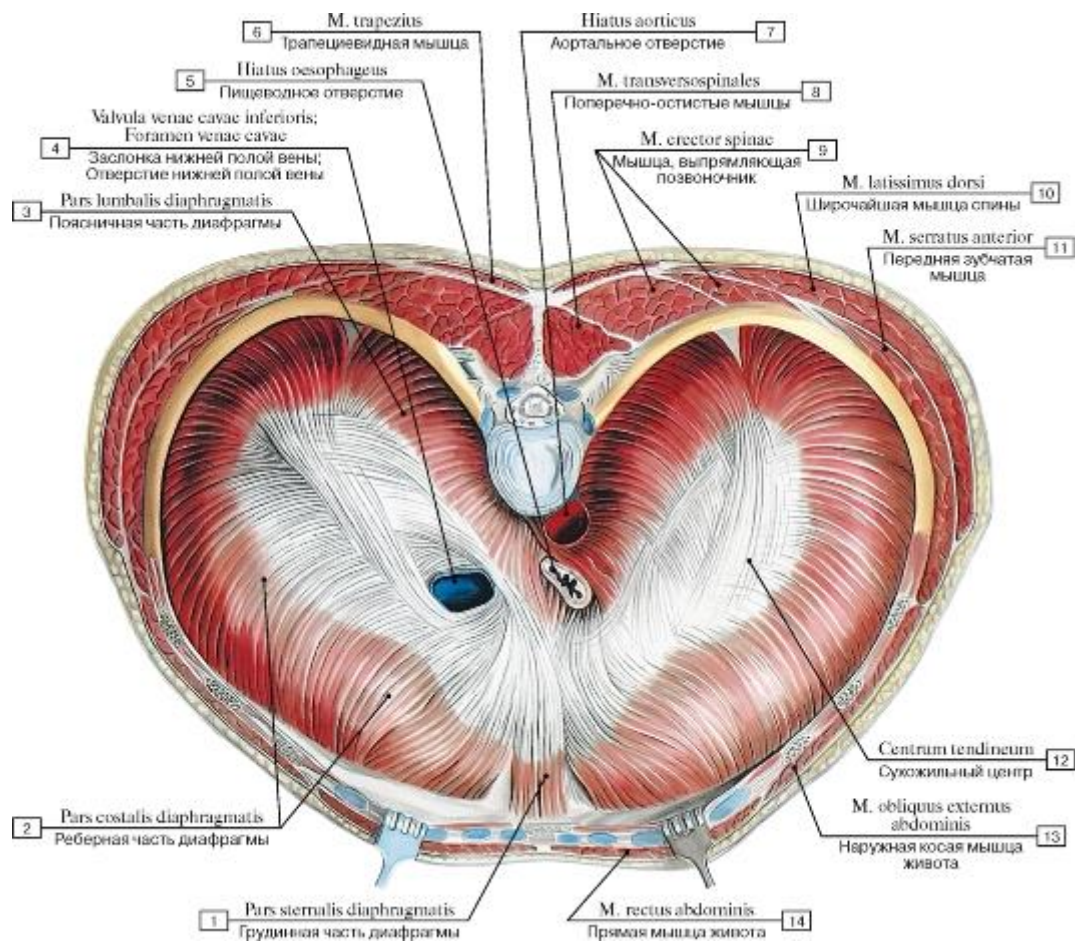


Рис. 351. Диафрагма, вид сверху:

1 - Sternal part; 2 - Costal part; 3 - Lumbar part; 4 - Valve of inferior vena cava; Caval opening; 5 - Oesophageal hiatus; 6 - Trapezius; 7 - Aortic hiatus; 8 - Transversospinal; 9 - Erector spinae; 10 - Latissimus dorsi; 11 - Serratus anterior; 12 - Central tendon;

13 - External oblique; 14 - Rectus abdominis

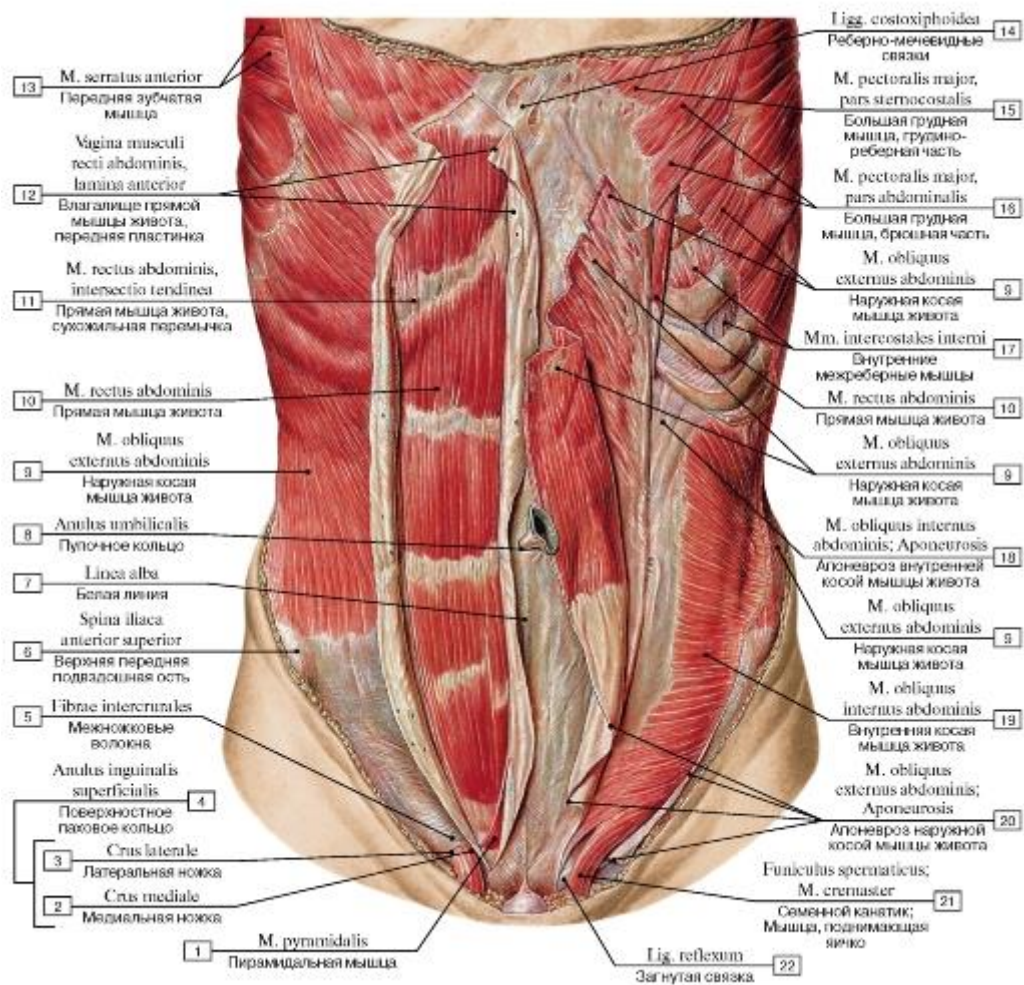


Рис. 352. Мышцы живота, вид спереди:

1 - Pyramidalis; 2 - Medial crus; 3 - Lateral crus; 4 = 2 + 3 - Superficial inguinal ring; 5 - Intercrural fibres; 6 - Anterior superior iliac spine; 7 - Linea alba; 8 - Umbilical ring; 9 - External oblique; 10 - Rectus abdominis; 11 - Rectus abdominis; Tendinous intersection; 12 - Rectus sheath, anterior layer; 13 - Serratus anterior; 14 - Costoxiphoid ligaments; 15 - Pectoralis major, sternocostal head; 16 - Pectoralis major, abdominal part; 17 - Internal intercostal muscle; 18 - Internal oblique; Aponeurosis; 19 - Internal oblique; 20 - External oblique; Aponeurosis; 21 - Spermatic cord; Cremaster; 22 - Reflected ligament

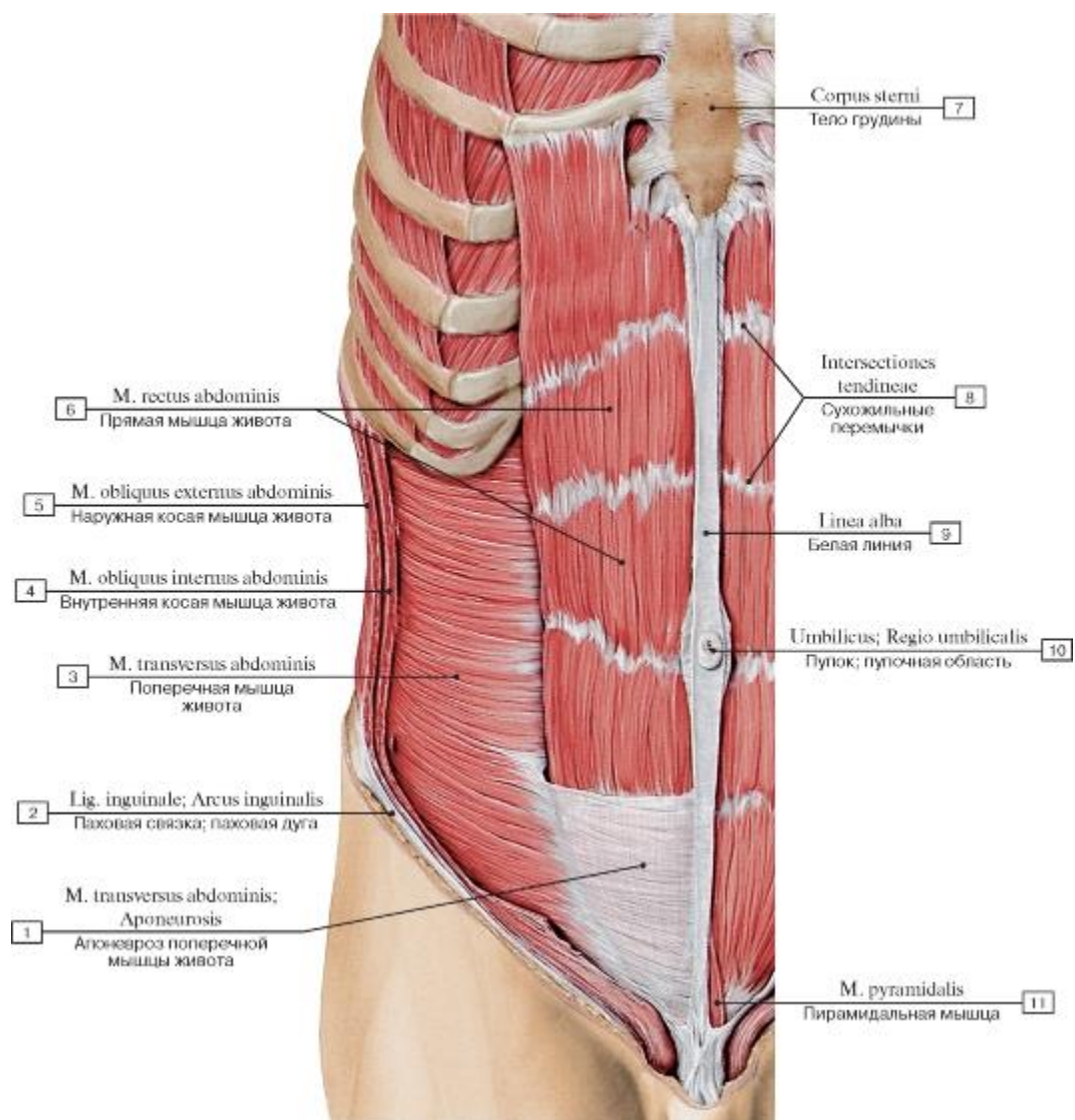


Рис. 353. Поперечная и прямая мышцы живота, вид спереди:

1 - Transversus abdominis; Transverse abdominal; Aponeurosis; 2 - Inguinal ligament; 3 - Transversus abdominis; Transverse abdominal; 4 - Internal oblique; 5 - External oblique; 6 - Rectus abdominis; 7 - Body of sternum; 8 - Tendinous intersections; 9 - Linea alba;

10 - Umbilical region; 11 - Pyramidalis

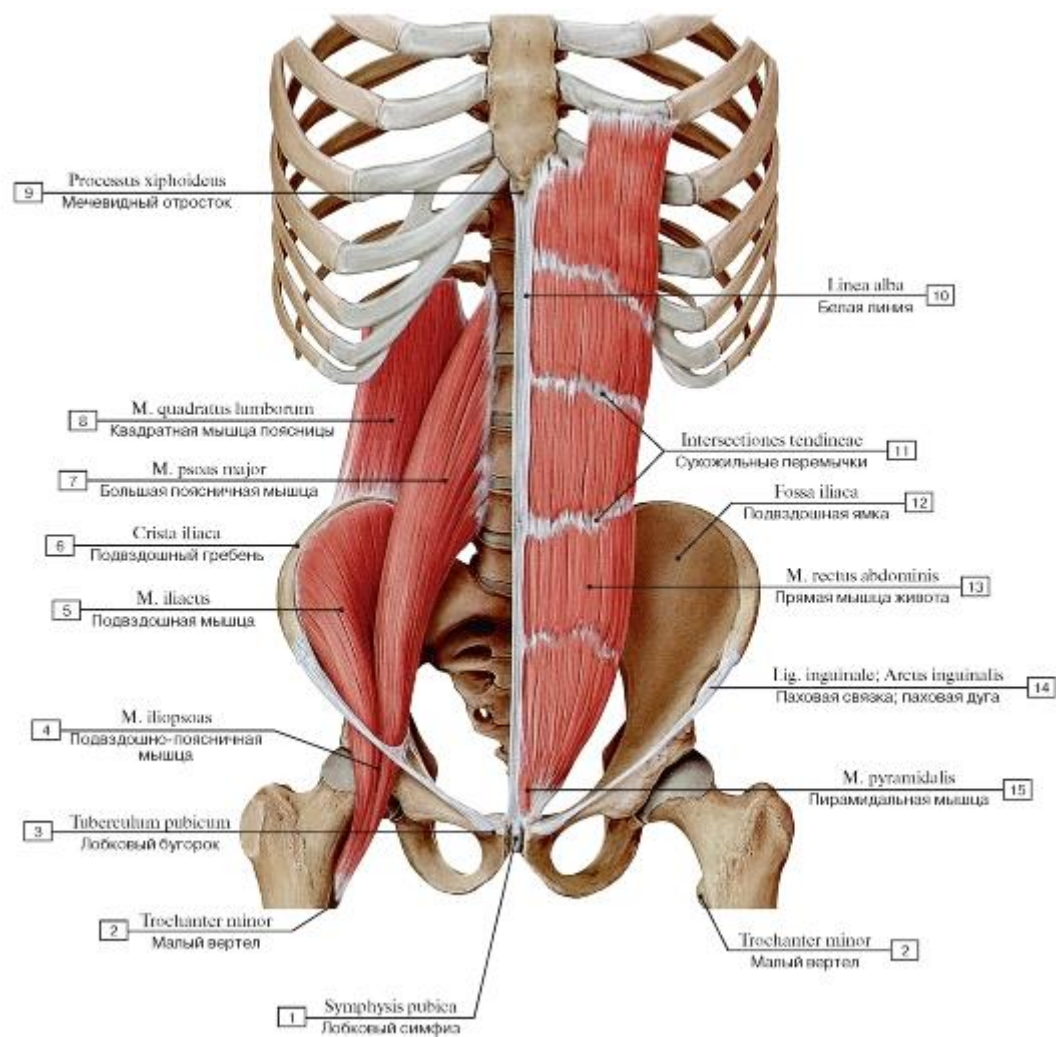


Рис. 354. Прямая мышца живота, пирамидальная, подвздошно-поясничная мышцы и квадратная мышца поясницы!, вид спереди (все остальные мышцы удалены):

1 - Pubic symphysis; 2 - Lesser trochanter; 3 - Pubic tubercle; 4 - Iliopsoas; 5 - Iliacus; 6 - Iliac crest; 7 - Psoas major; 8 - Quadratus lumborum; 9 - Xiphoid process; 10 - Linea alba; 11 - Tendinous intersections; 12 - Iliac fossa; 13 - Rectus abdominis; 14 - Inguinal ligament; 15 - Pyramidalis

Рис. 355. Мышцы туловища, вид спереди (поверхностные мышцы удалены):

1 - Adductor longus; 2 - Pectineus; 3 - Rectus femoris; 4 - Iliopsoas; 5 - Sartorius; 6 - Femoral nerve; 7 - Tensor fasciae latae; Tensor of fascia lata; 8 - Femoral vein; 9 - Femoral artery; 10 - Transversalis fascia; 11 - Arcuate line; 12 - Bicipital aponeurosis; 13 - Biceps brachii; Tendon; 14 - Brachialis; 15 - Serratus anterior; 16 - Biceps brachii; 17 - Latissimus dorsi; 18 - Pectoralis major; 19 - Coracobrachial; 20 - Deltoid; 21 - Pectoralis minor; 22 - Subclavius; 23 - Trapezius; 24 - Omohyoid, inferior belly; 25 - Sternocleidomastoid; 26 - Scalenus anterior; Anterior scalene; 27 - Scalenus medius; Middle scalene; 28 - Scalenus posterior; Posterior scalene; 29 - Omohyoid, superior belly; 30 - Internal jugular vein; 31 - Ansa subclavia; 32 - Subclavian vein; 33 - External intercostal muscle; 34 - Thoracic fascia; 35 - Internal intercostal muscle; 36 - Rectus abdominis; 37 - Tendinous intersections; 38 - Linea alba; 39 - Rectus sheath, posterior layer; 40 - Transversus abdominis; Transverse abdominal; 41 - Inguinal ligament; 42 - Rectus sheath, anterior layer; 43 - Fascia lata; 44 - Pyramidalis; 45 - Spermatic cord; 46 - Posterior attachment of linea alba; 47 - Saphenous opening

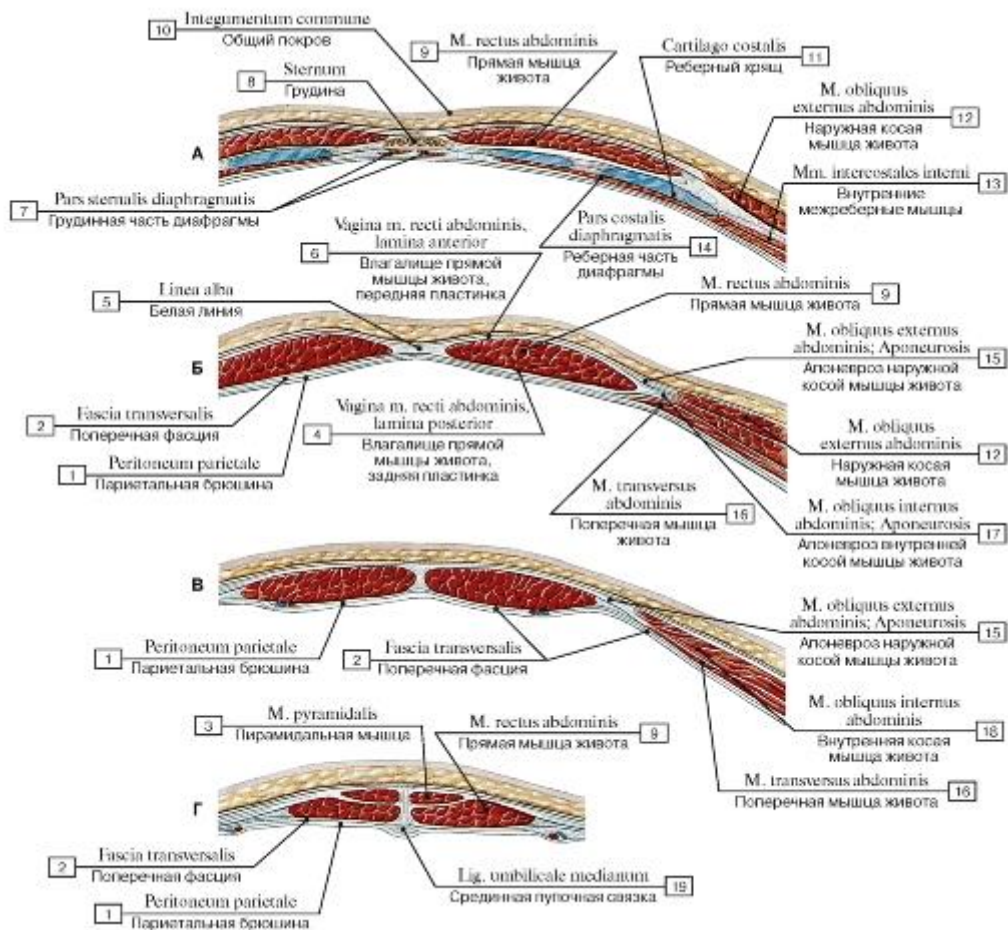


Рис. 356. Горизонтальные разрезы передней стенки живота (А - на уровне мечевидного отростка, Б - выше дугообразной линии, В - ниже дугообразной линии, Г - над лобковым симфизом):

1 - Parietal peritoneum; 2 - Transversalis fascia; 3 - Pyramidalis; 4 - Rectus sheath, posterior layer; 5 - Linea alba; 6 - Rectus sheath, anterior layer; 7 - Sternal part; 8 - Sternum; 9 - Rectus abdominis; 10 - The integument; 11 - Costal cartilage; 12 - External oblique; 13 - Internal intercostal muscle; 14 - Costal part; 15 - External oblique; Aponeurosis; 16 - Transversus abdominis; Transverse abdominal; 17 - Internal oblique; Aponeurosis; 18 - Internal oblique; 19 - Median umbilical ligament

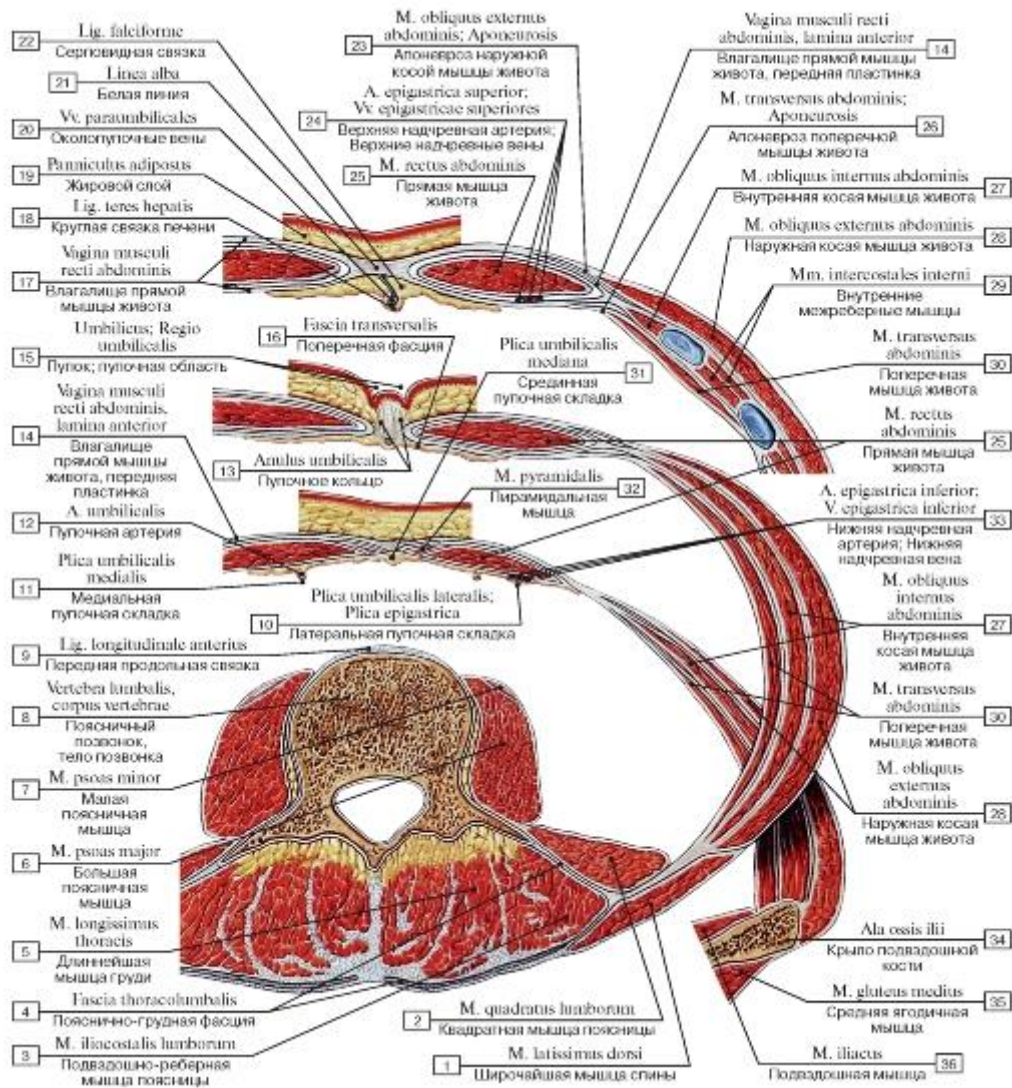


Рис. 357. Горизонтальные распилы брюшной стенки:

1 - Latissimus dorsi; 2 - Quadratus lumborum; 3 - Iliocostalis lumborum; 4 - Thoracolumbar fascia; 5 - Longissimus thoracis; 6 - Psoas major; 7 - Psoas minor; 8 - Lumbar vertebrae, vertebral body; 9 - Anterior longitudinal ligament; 10 - Lateral umbilical fold; Epigastric fold; 11 - Medial umbilical fold; 12 - Umbilical artery; 13 - Umbilical ring; 14 - Rectus sheath, anterior layer; 15 - Umbilical region; 16 - Transversalis fascia; 17 - Rectus sheath; 18 - Round ligament of the liver; 19 - Fatty layer; 20 - Para-umbilical veins; 21 - Linea alba; 22 - Falciform ligament; 23 - External oblique; Aponeurosis; 24 - Superior epigastric artery; Superior epigastric veins; 25 - Rectus abdominis; 26 - Transversus abdominis; Transverse abdominal; Aponeurosis; 27 - Internal oblique; 28 - External oblique; 29 - Internal intercostal muscle; 30 - Transversus abdominis; Transverse abdominal; 31 - Median umbilical fold; 32 - Pyramidalis; 33 - Inferior epigastric artery; Inferior epigastric vein; 34 - Ala of ilium; Wing of ilium; 35 - Gluteus medius; 36 - Iliacus

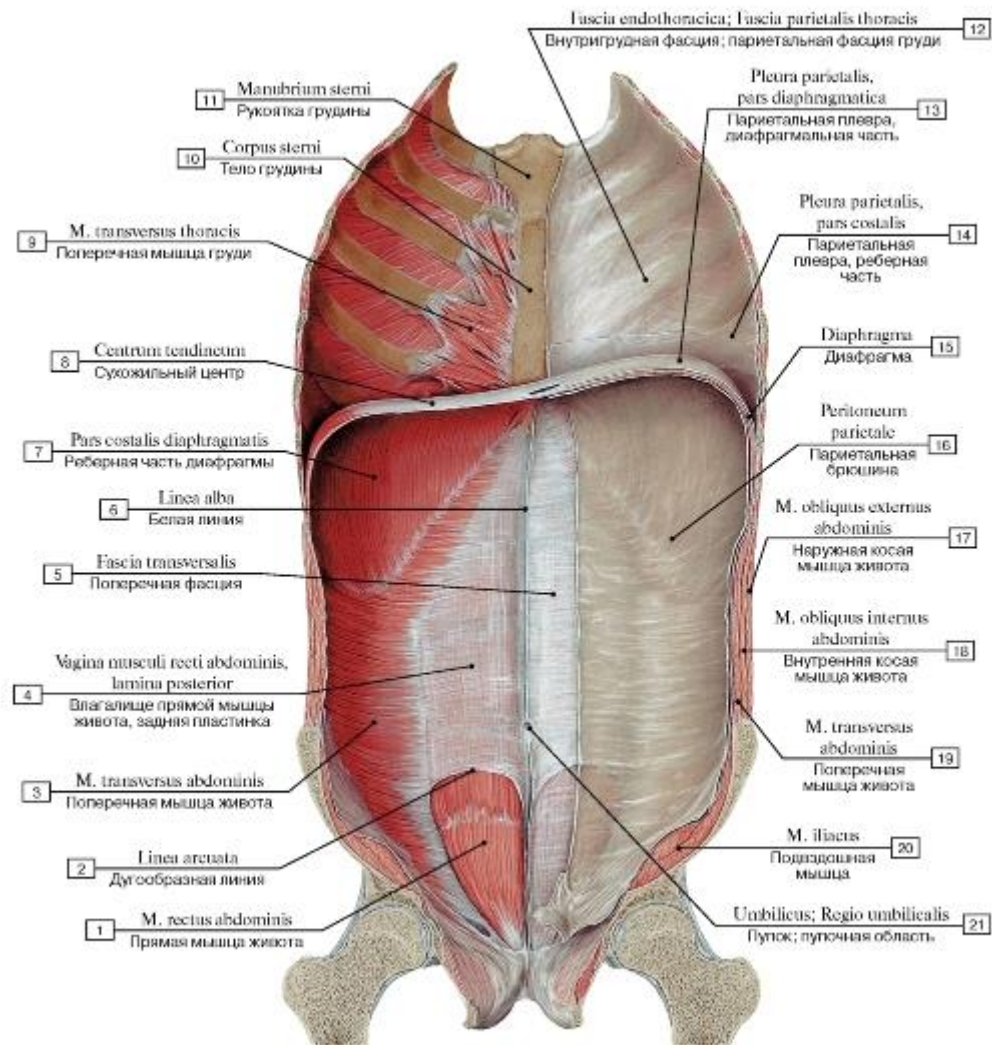


Рис. 358. Задняя поверхность передней стенки живота и грудной клетки, вид изнутри:

- 1 - Rectus abdominis; 2 - Arcuate line; 3 - Transversus abdominis; Transverse abdominal; 4 - Rectus sheath, posterior layer; 5 - Transversalis fascia; 6 - Linea alba; 7 - Costal part; 8 - Central tendon; 9 - Transversus thoracis; 10 - Body of sternum; 11 - Manubrium of sternum; 12 - Endothoracic fascia; Parietal fascia of thorax; 13 - Parietal pleura, diaphragmatic part; 14 - Parietal pleura, costal part; 15 - Diaphragm; 16 - Parietal peritoneum; 17 - External oblique; 18 - Internal oblique; 19 - Transversus abdominis; Transverse abdominal; 20 - Iliacus; 21 - Umbilical region

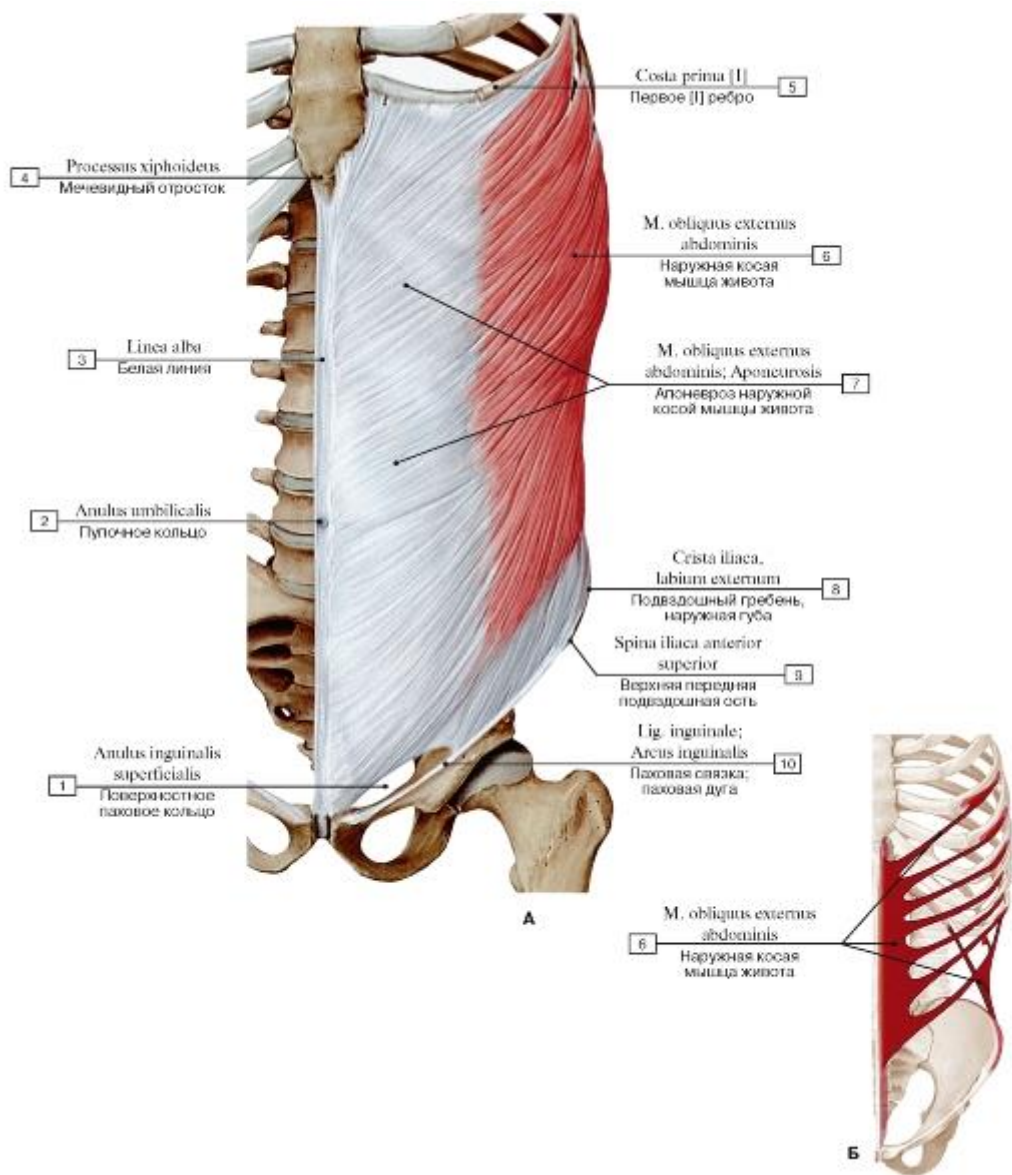


Рис. 359. Наружная косая мышца живота, все остальные мышцы удалены (А - общий вид спереди, Б - места начала и прикрепления)

- 1 - Superficial inguinal ring; 2 - Umbilical ring; 3 - Linea alba; 4 - Xiphoid process; 5 - First rib [I]; 6 - External oblique; 7 - External oblique; Aponeurosis; 8 - Iliac crest, outer lip; 9 - Anterior superior iliac spine; 10 - Inguinal ligament

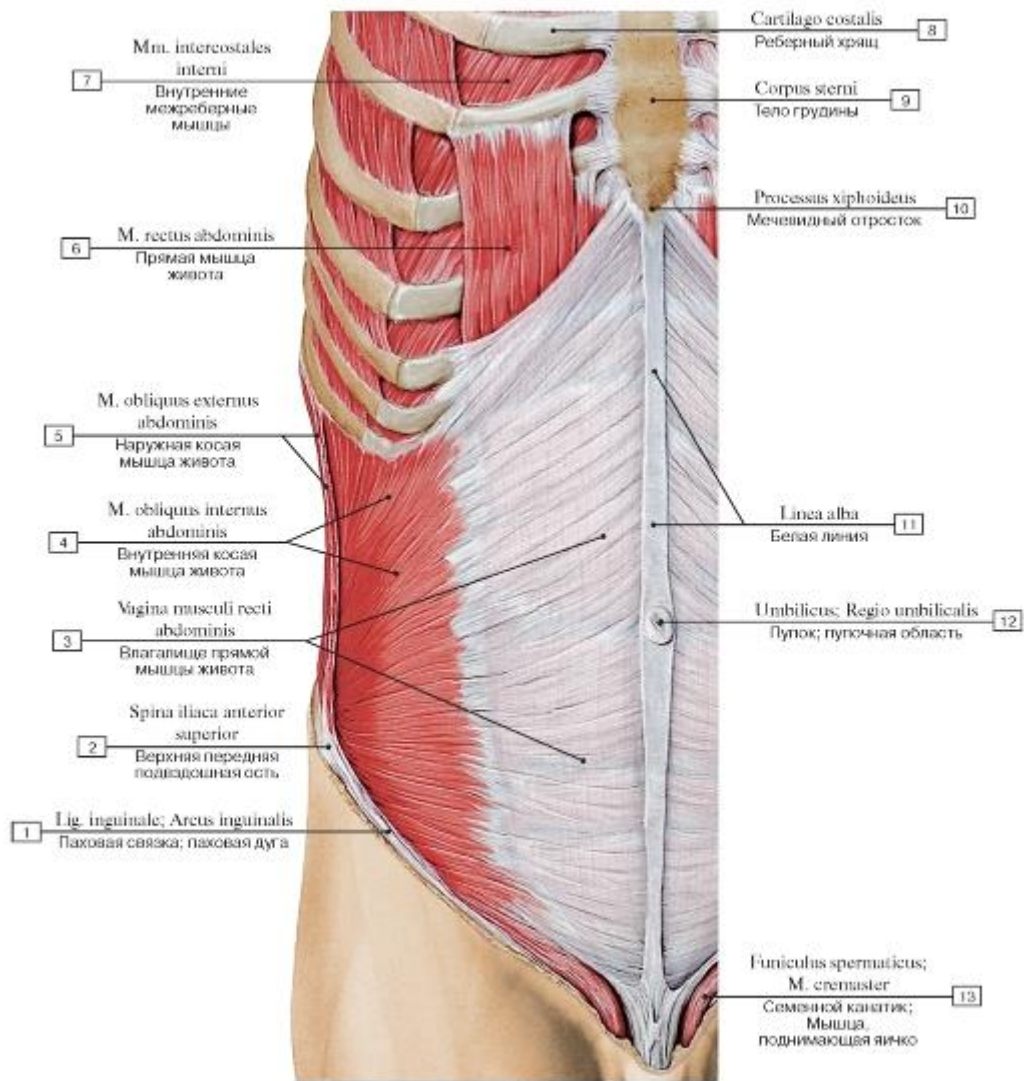


Рис. 360. Внутренняя косая мышца живота, вид спереди:

1 - Inguinal ligament; 2 - Anterior superior iliac spine; 3 - Rectus sheath; 4 - Internal oblique; 5 - External oblique; 6 - Rectus abdominis; 7 - Internal intercostal muscle; 8 - Costal cartilage; 9 - Body of sternum; 10 - Xiphoid process; 11 - Linea alba; 12 - Umbilical region;

13 - Spermatic cord; Cremaster

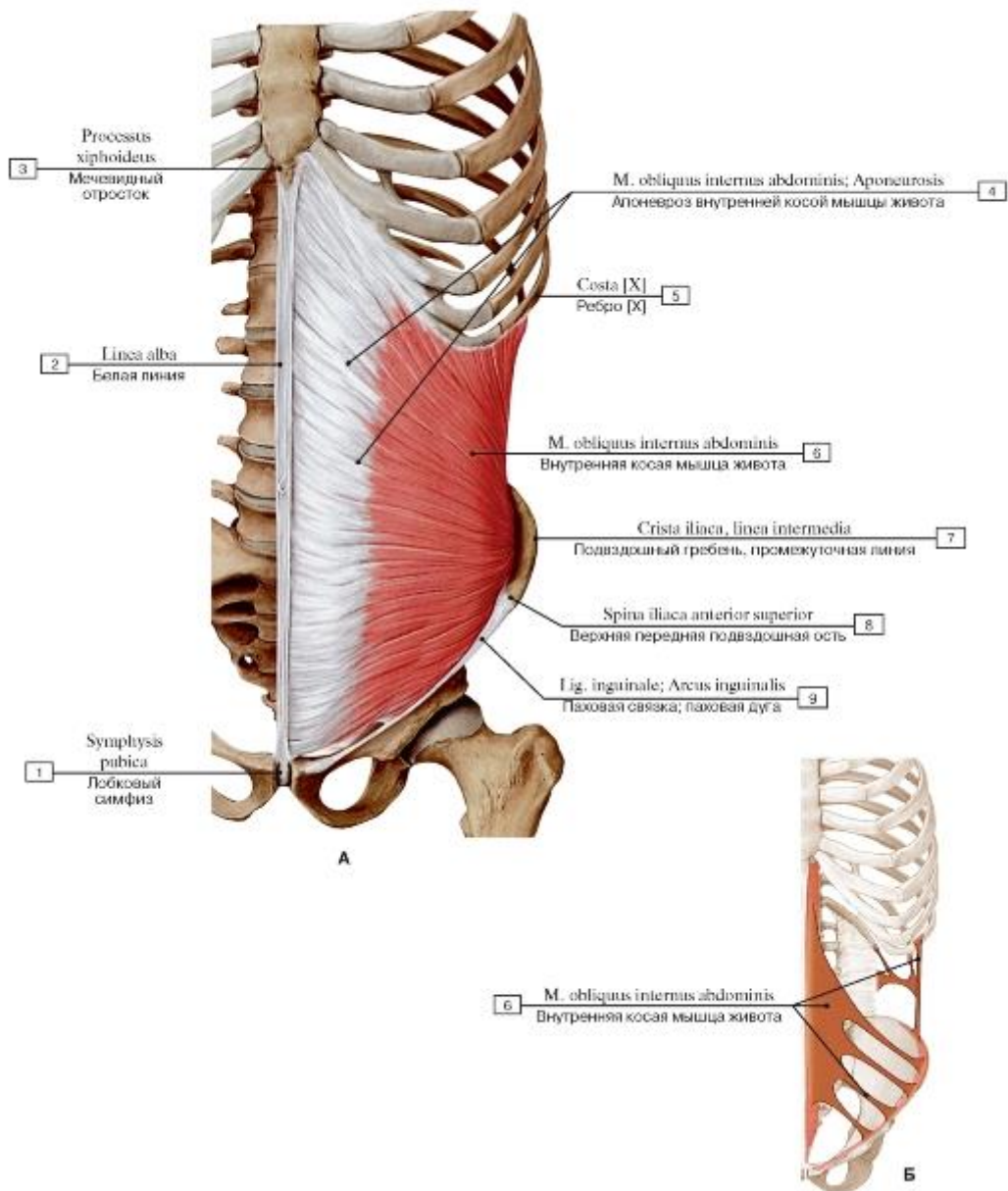


Рис. 361. Внутренняя косая мышца живота, все остальные мышцы удалены (А - общий вид спереди, Б - места начала и прикрепления):

1 - Pubic symphysis; 2 - Linea alba; 3 - Xiphoid process; 4 - Internal oblique; Aponeurosis; 5 - Rib [XII]; 6 - Internal oblique; 7 - Iliac crest, intermediate zone; 8 - Anterior superior iliac spine; 9 - Inguinal ligament

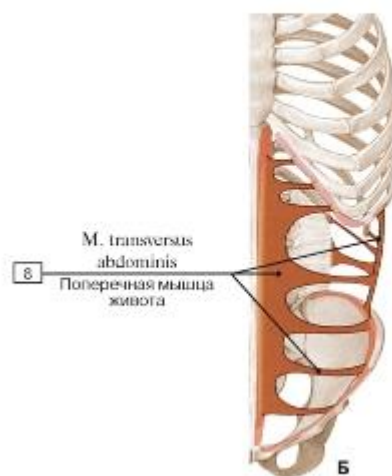
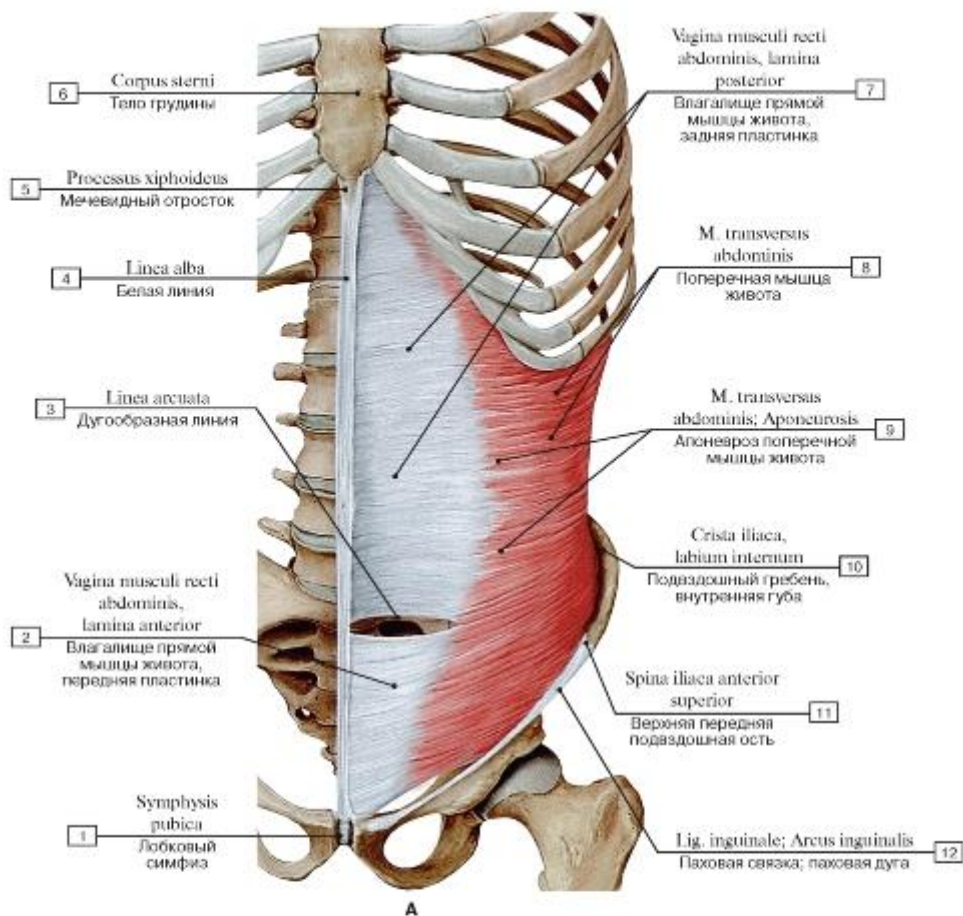


Рис. 362. Поперечная мышца живота, все остальные мышцы удалены (А - общий вид спереди, Б - места начала и прикрепления):

1 - Pubic symphysis; 2 - Rectus sheath, anterior layer; 3 - Arcuate line; 4 - Linea alba; 5 - Xiphoid process; 6 - Body of sternum; 7 - Rectus sheath, posterior layer; 8 - Transversus abdominis; Transverse abdominal; 9 - Transversus abdominis; Transverse abdominal; Aponeurosis; 10 - Iliac crest, inner lip; 11 - Anterior superior iliac spine; 12 - Inguinal ligament

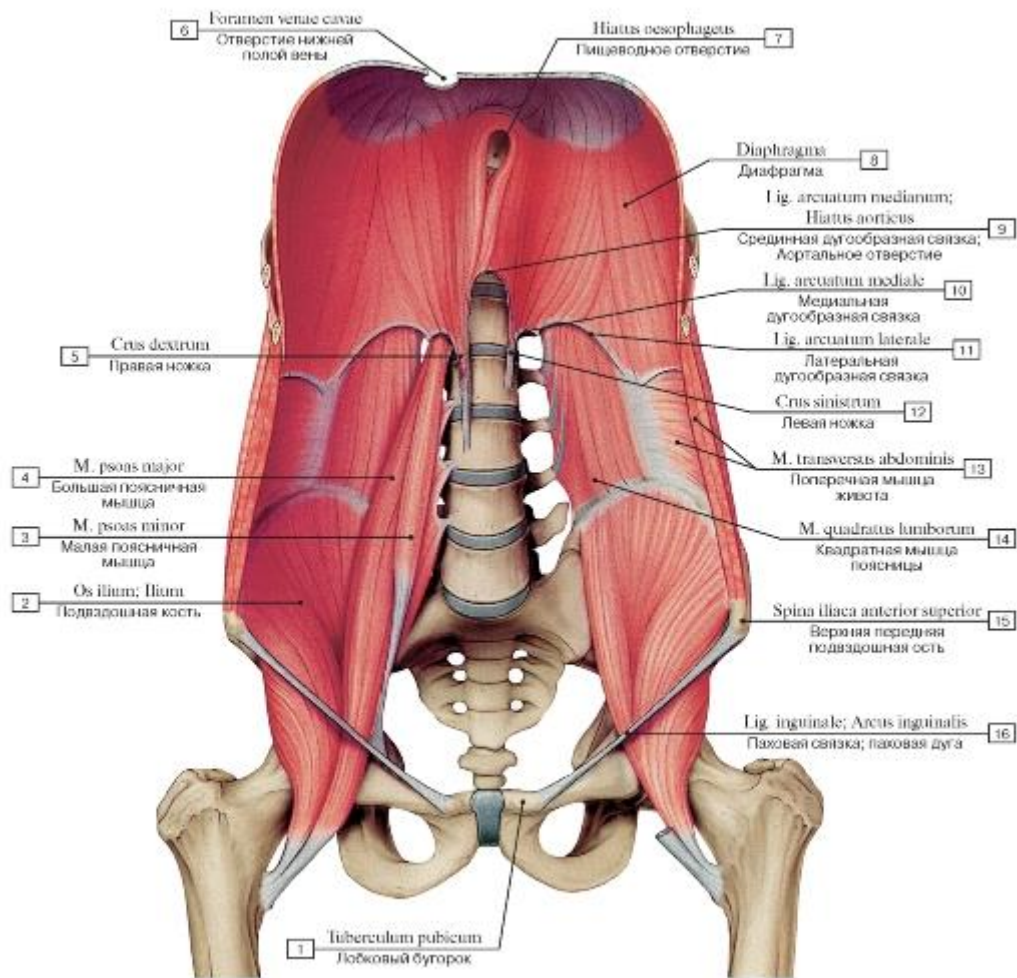


Рис. 363. Подвздошно-поясничная мышца, вид спереди:

1 - Pubic tubercle; 2 - Ilium; 3 - Psoas minor; 4 - Psoas major; 5 - Right crus; 6 - Caval opening; 7 - Oesophageal hiatus; 8 - Diaphragm; 9 - Median arcuate ligament; Aortic hiatus; 10 - Medial arcuate ligament; 11 - Lateral arcuate ligament; 12 - Left crus; 13 - Transversus abdominis; Transverse abdominal; 14 - Quadratus lumborum; 15 - Anterior superior iliac spine; 16 - Inguinal ligament

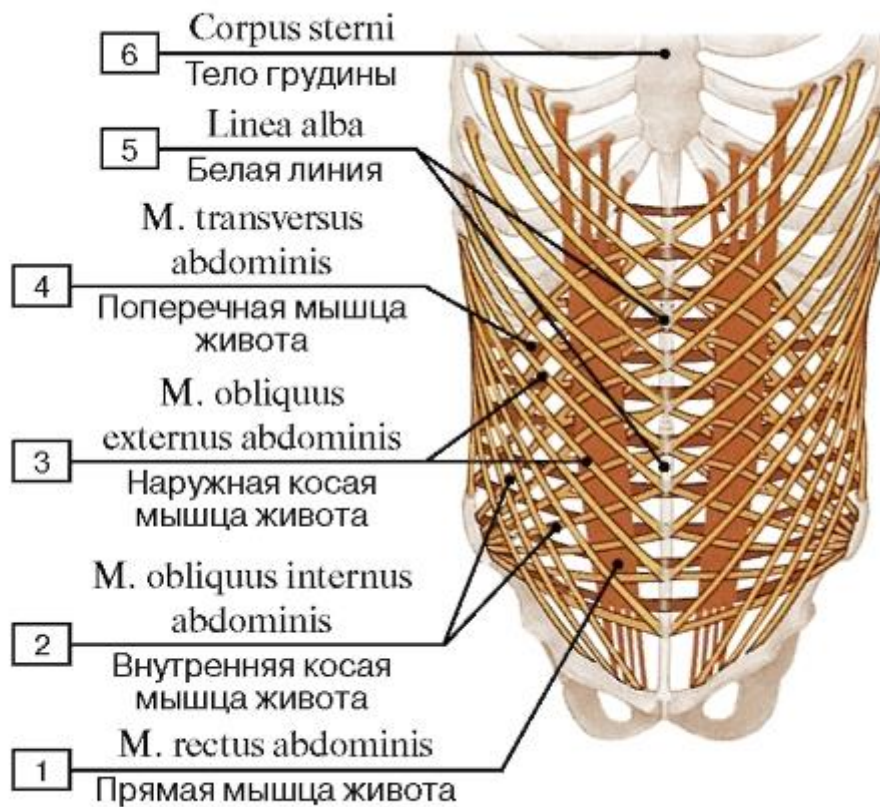


Рис. 364. Направление волокон мышц стенок живота:

1 - Rectus abdominis; 2 - Internal oblique; 3 - External oblique; 4 - Transversus abdominis; Transverse abdominal; 5 - Linea alba; 6 - Body of sternum

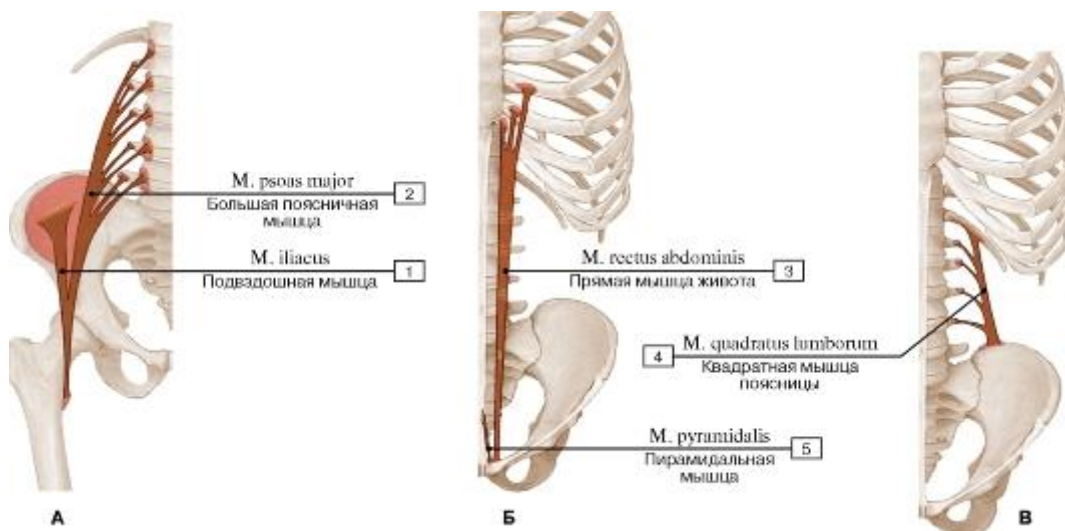


Рис. 365. Места начала и прикрепления (А - подвздошно-поясничной мышцы, Б - прямой мышцы живота и пирамидальной мышцы, В - квадратной мышцы поясницы):

1 - Iliacus; 2 - Psoas major; 3 - Rectus abdominis; 4 - Quadratus lumborum; 5 - Pyramidalis

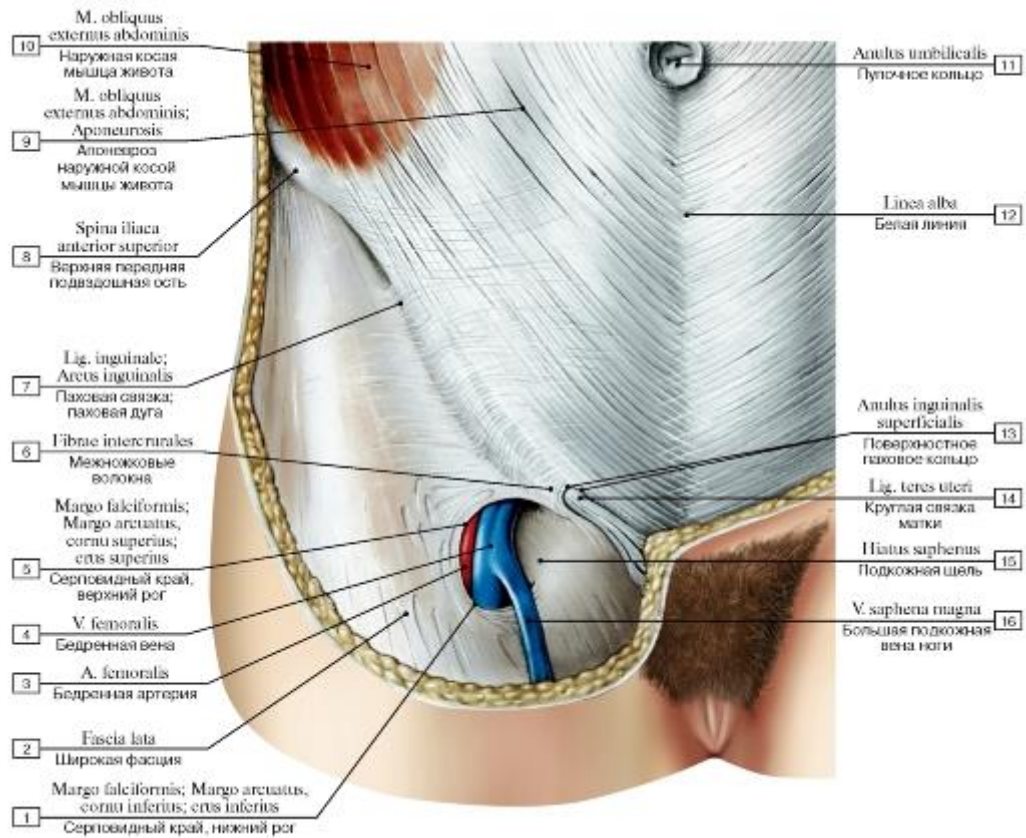


Рис. 366. Паховый канал женщины, вид спереди:

I - Falciform margin, inferior horn; 2 - Fascia lata; 3 - Femoral artery; 4 - Femoral vein; 5 - Falciform margin, superior horn; 6 - Intercrural fibres; 7 - Inguinal ligament; 8 - Anterior superior iliac spine; 9 - External oblique; Aponeurosis; 10 - External oblique;

II - Umbilical ring; 12 - Linea alba; 13 - Superficial inguinal ring; 14 - Round ligament of uterus; 15 - Saphenous opening; 16 - Great

saphenous vein; Long saphenous vein

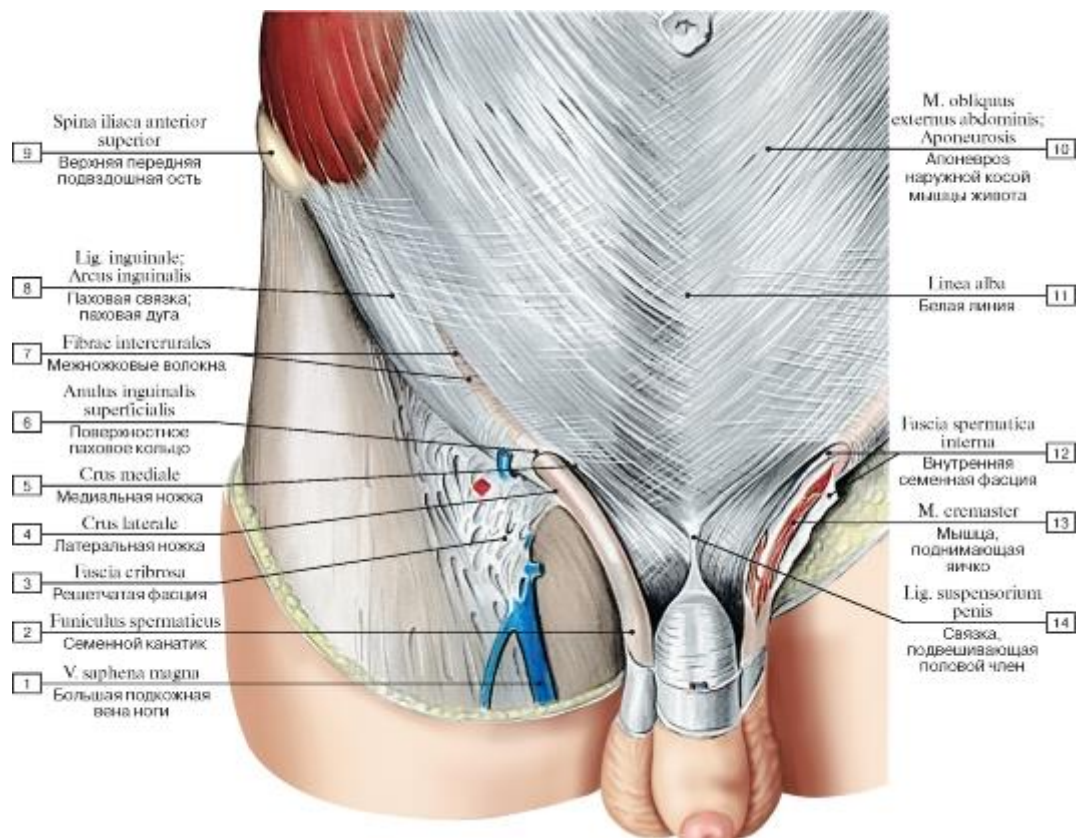


Рис. 367. Паховый канал мужчины, вид спереди:

1 - Great saphenous vein; Long saphenous vein; 2 - Spermatic cord; 3 - Cribriform fascia; 4 - Lateral crus; 5 - Medial crus; 6 - Superficial inguinal ring; 7 - Intercrural fibres; 8 - Inguinal ligament; 9 - Anterior superior iliac spine; 10 - External oblique; Aponeurosis; 11 - Linea alba; 12 - Internal spermatic fascia; 13 - Cremaster; 14 - Suspensory ligament of penis

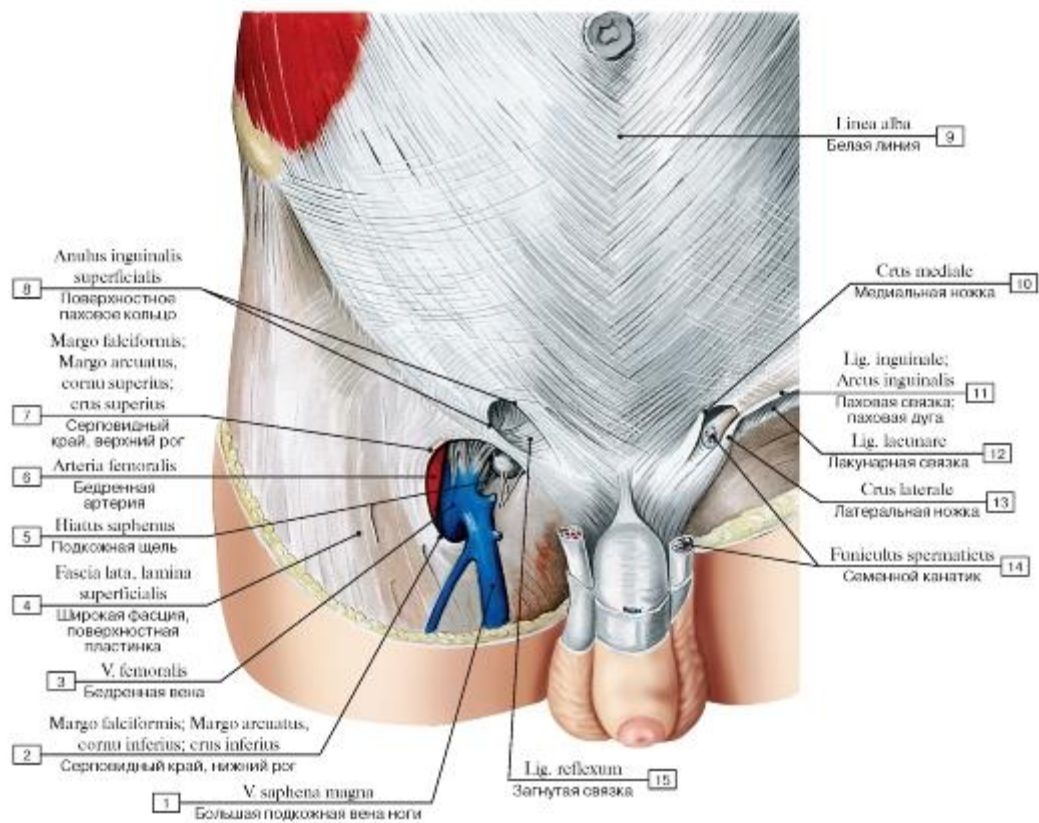


Рис. 368. Поверхностное паховое кольцо мужчины, вид спереди:

1 - Great saphenous vein; Long saphenous vein; 2 - Falciform margin, inferior horn; 3 - Femoral vein; 4 - Fascia lata, superficial layer; 5 - Saphenous opening; 6 - Femoral artery; 7 - Falciform margin, superior horn; 8 - Superficial inguinal ring; 9 - Linea alba; 10 - Medial crus; 11 - Inguinal ligament; 12 - Lacunar ligament; 13 - Lateral crus; 14 - Spermatic cord; 15 - Reflected ligament

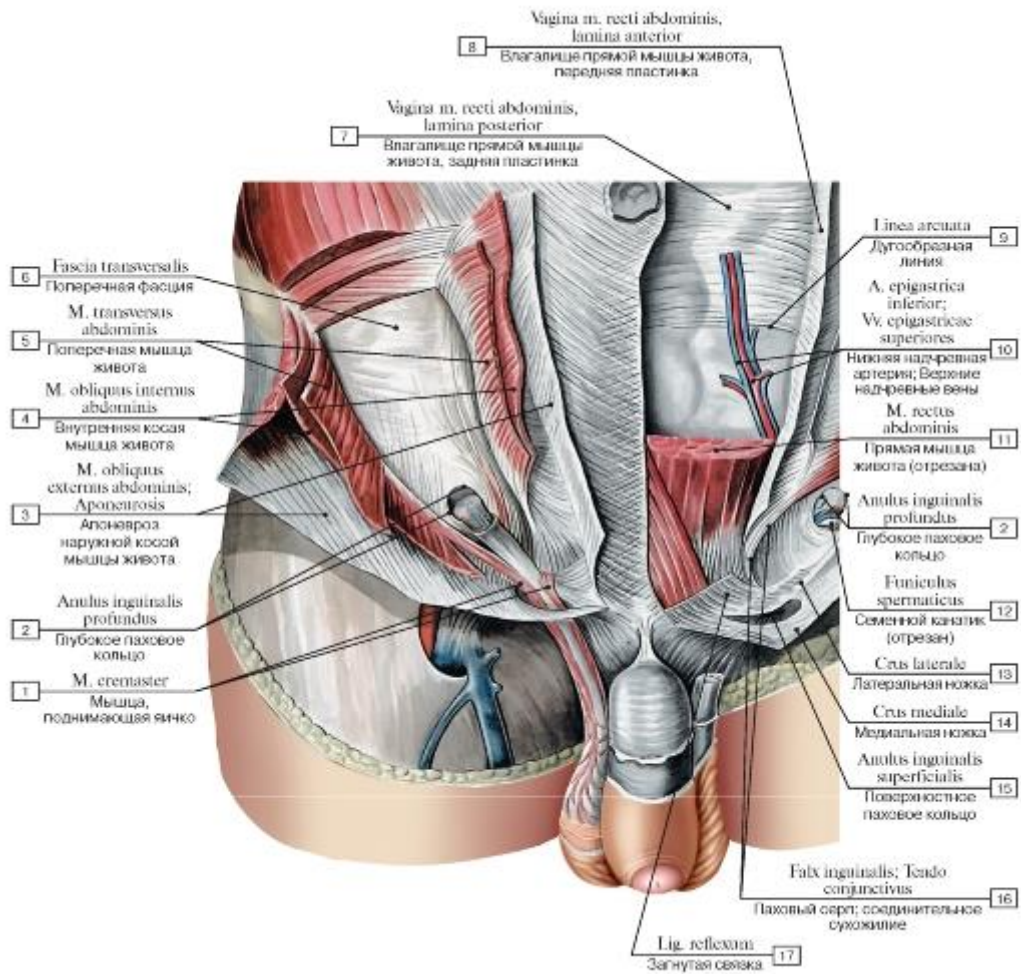


Рис. 369. Паховый канал, вид спереди, справа видны поперечная фасция и глубокое паховое кольцо:

1 - Cremaster; 2 - Deep inguinal ring; 3 - External oblique; Aponeurosis; 4 - Internal oblique; 5 - Transversus abdominis; Transverse abdominal; 6 - Transversalis fascia; 7 - Rectus sheath, posterior layer; 8 - Rectus sheath, anterior layer; 9 - Arcuate line; 10 - Inferior epigastric artery; Superior epigastric veins; 11 - Rectus abdominis; 12 - Spermatic cord; 13 - Lateral crus; 14 - Medial crus; 15 - Superficial inguinal ring; 16 - Inguinal falx; Conjoint tendon; 17 - Reflected ligament

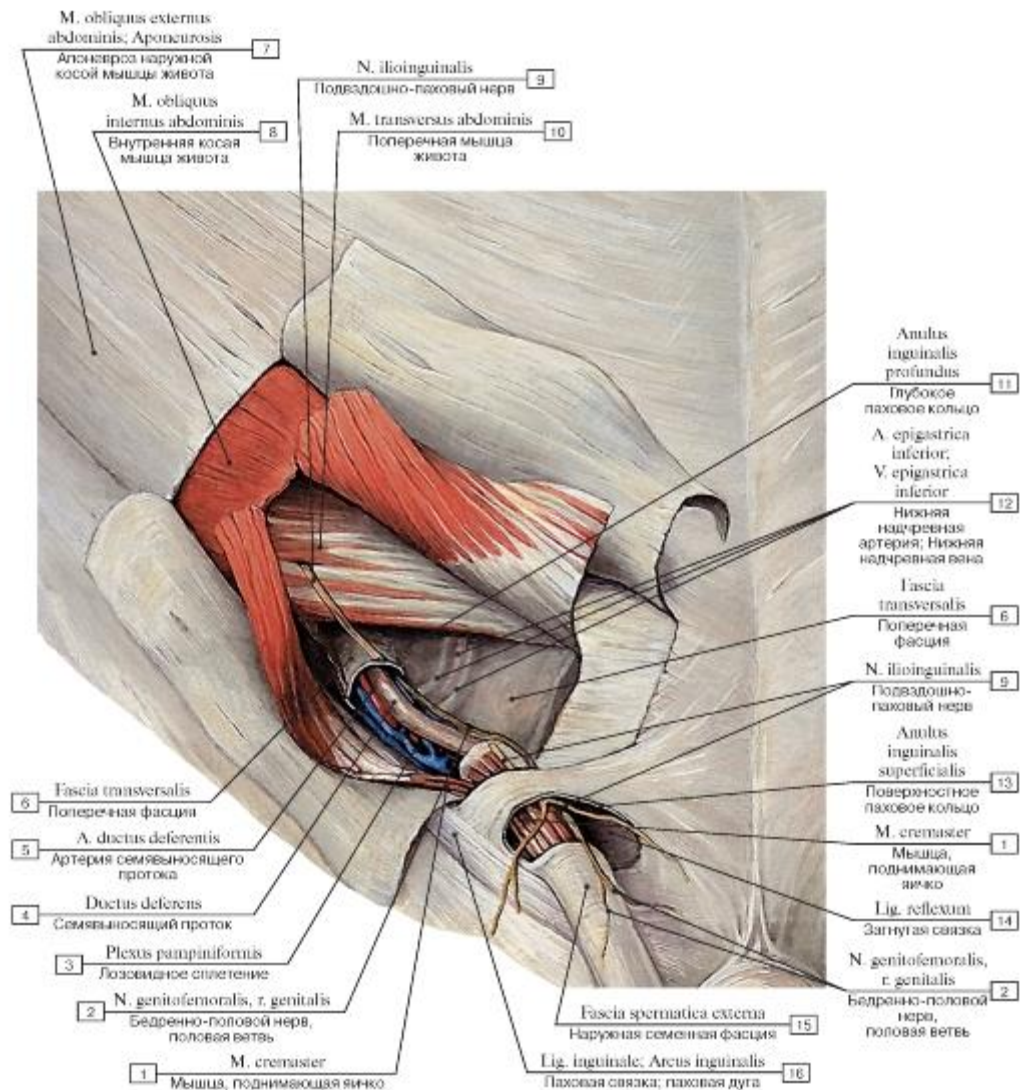


Рис. 370. Глубокое паховое кольцо, вид спереди:

1 - Cremaster; 2 - Genitofemoral nerve, genital branch; 3 - Pampiniform plexus; 4 - Ductus deferens; Vas deferens; 5 - Artery to ductus deferens; Artery to vas deferens; 6 - Transversalis fascia; 7 - External oblique; Aponeurosis; 8 - Internal oblique; 9 - Ilio-inguinal nerve; 10 - Transversus abdominis; Transverse abdominal; 11 - Deep inguinal ring; 12 - Inferior epigastric artery; Inferior epigastric vein; 13 - Superficial inguinal ring; 14 - Reflected ligament; 15 - External spermatic fascia; 16 - Inguinal ligament

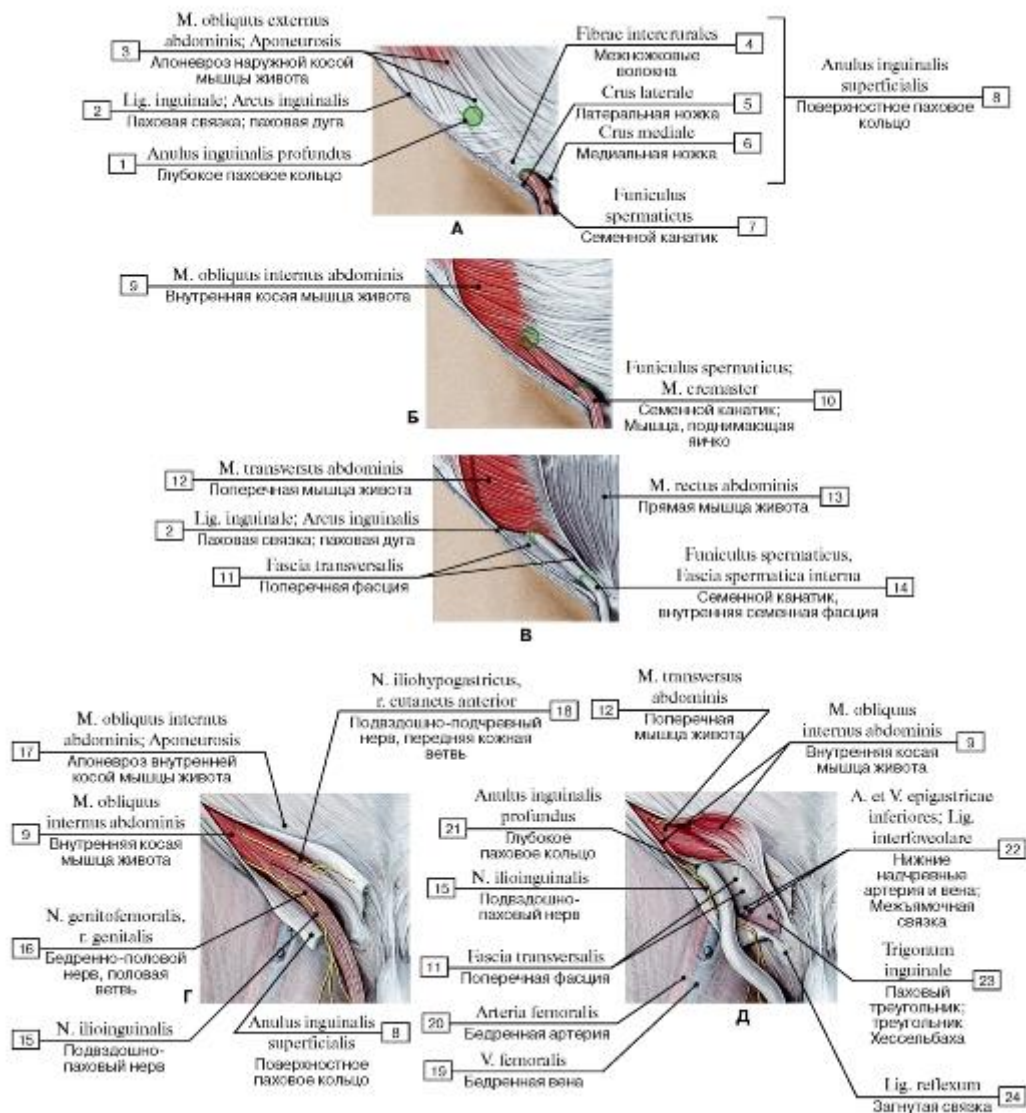


Рис. 371. Паховый канал мужчины (А-В - паховый канал при послойном удалении широких мышц брюшной стенки, Г - паховый канал частично открыт, Д - паховый канал полностью вскрыт, обнажен семенной канатик):

1 - Deep inguinal ring; 2 - Inguinal ligament; 3 - External oblique; Aponeurosis; 4 - Intercrural fibres; 5 - Lateral crus; 6 - Medial crus; 7 - Spermatic cord; 8 = 4 + 5 + 6 - Superficial inguinal ring; 9 - Internal oblique; 10 - Spermatic cord, cremaster; 11 - Transversalis fascia; 12 - Transversus abdominis; Transverse abdominal; 13 - Rectus abdominis; 14 - Spermatic cord, internal spermatic fascia; 15 - Ilio-inguinal nerve; 16 - Genitofemoral nerve, genital branch; 17 - Internal oblique; Aponeurosis; 18 - Iliohypogastric nerve, anterior cutaneous branch; 19 - Femoral vein; 20 - Femoral artery; 21 - Deep inguinal ring; 22 - Inferior epigastric artery and vein; Interfoveolar ligament; 23 - Inguinal triangle; Hesselbach's triangle; 24 - Reflected ligament

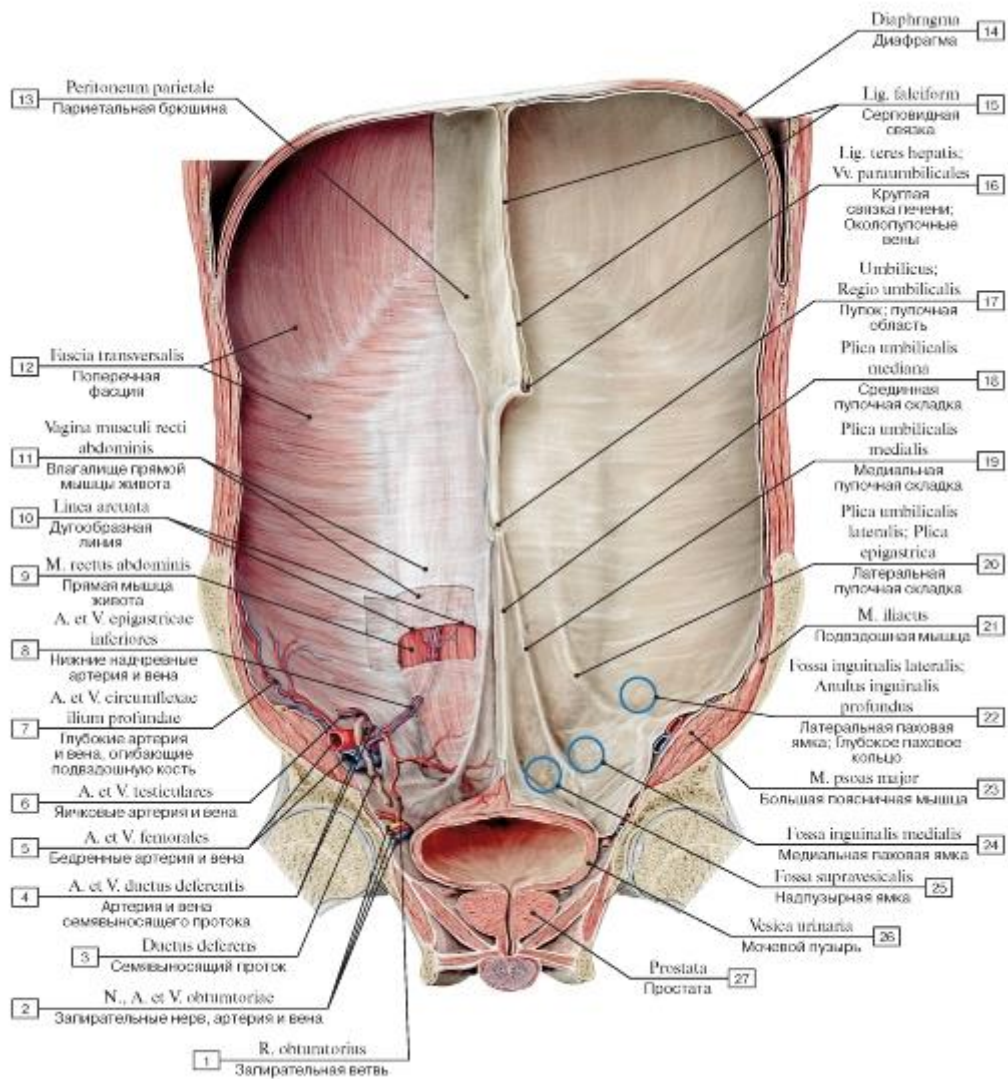


Рис. 372. Внутренняя поверхность передней брюшной стенки мужчины:

1 - Obturator branch; 2 - Obturator nerve, artery and veins; 3 - Ductus deferens; Vas deferens; 4 - Artery and vein to ductus deferens; 5 - Femoral artery and vein; 6 - Testicular artery and vein; 7 - Deep circumflex iliac artery and vein; 8 - Inferior epigastric artery and vein; 9 - Rectus abdominis; 10 - Arcuate line; 11 - Rectus sheath; 12 - Transversalis fascia; 13 - Parietal peritoneum; 14 - Diaphragm; 15 - Falciform ligament; 16 - Round ligament of the liver; Para-umbilical veins; 17 - Umbilical region; 18 - Median umbilical fold; 19 - Medial umbilical fold; 20 - Lateral umbilical fold; Epigastric fold; 21 - Iliacus; 22 - Lateral inguinal fossa; Deep inguinal ring; 23 - Psoas major; 24 - Medial inguinal fossa; 25 - Supravesical fossa; 26 - Urinary bladder; 27 - Prostate

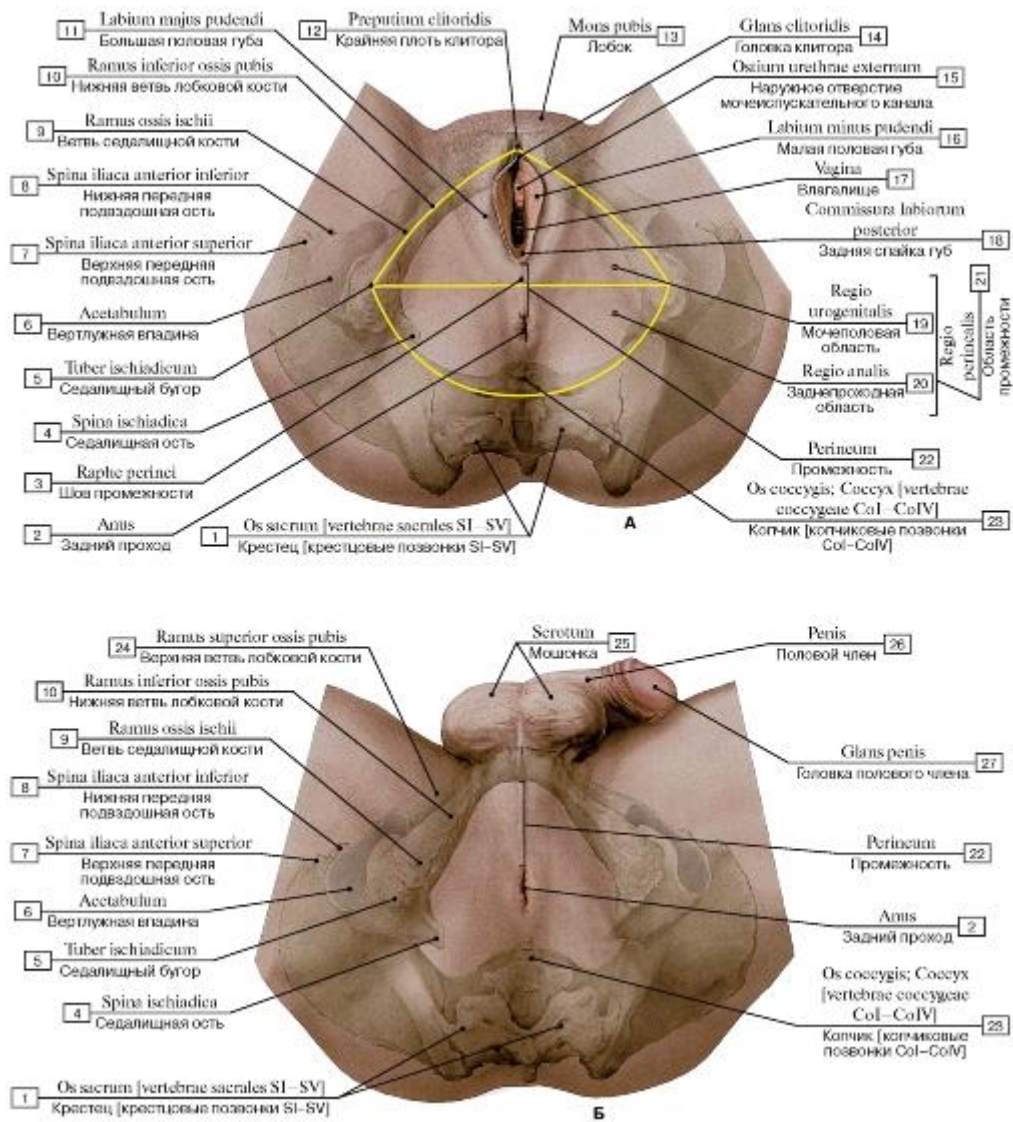


Рис. 373. Область промежности, вид снизу (А - женщины, Б - мужчины):

1 - Sacrum [sacral vertebrae SI-SV]; 2 - Anus; 3 - Perineal raphe; 4 - Ischial spine; 5 - Ischial tuberosity; 6 - Acetabulum; 7 - Anterior superior iliac spine; 8 - Anterior inferior iliac spine; 9 - Ramus; 10 - Inferior pubic ramus; 11 - Labium majus; 12 - Prepuce of clitoris; 13 - Mons pubis; 14 - Glans of clitoris; 15 - External urethral orifice; 16 - Labium minus; 17 - Vagina; 18 - Posterior commissure; 19 - Urogenital triangle; 20 - Anal triangle; 21 - Perineal region; 22 - Perineum; 23 - Coccyx [coccygeal vertebrae CoI-CoIV]; 24 - Superior pubic ramus; 25 - Scrotum; 26 - Penis; 27 - Glans penis

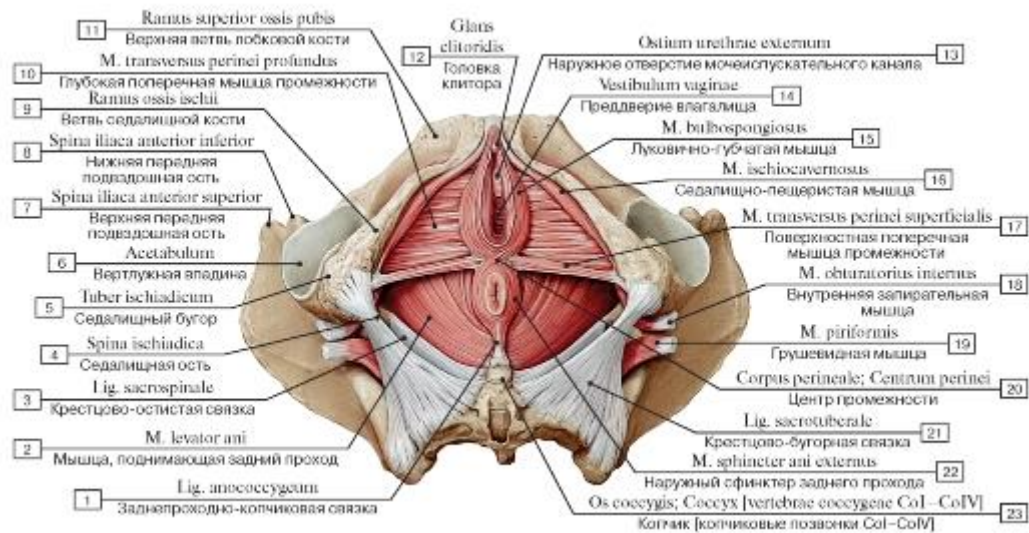


Рис. 374. Мышцы промежности женщины после удаления фасций, вид снизу:

I - Anococcygeal body; Anococcygeal ligament; 2 - Levator ani; 3 - Sacrospinous ligament; 4 - Ischial spine; 5 - Ischial tuberosity; 6 - Acetabulum; 7 - Anterior superior iliac spine; 8 - Anterior inferior iliac spine; 9 - Ramus; 10 - Deep transverse perineal muscle;

II - Superior pubic ramus; 12 - Glans of clitoris; 13 - External urethral orifice; External urinary meatus; 14 - Vestibule; 15 - Bulbospongiosus; 16 - Ischiocavernosus; 17 - Superficial transverse perineal muscle; 18 - Obturator internus; 19 - Piriformis; 20 - Perineal body;

21 - Sacrotuberous ligament; 22 - External anal sphincter; 23 - Coccyx [coccygeal vertebrae CoI-CoIV]

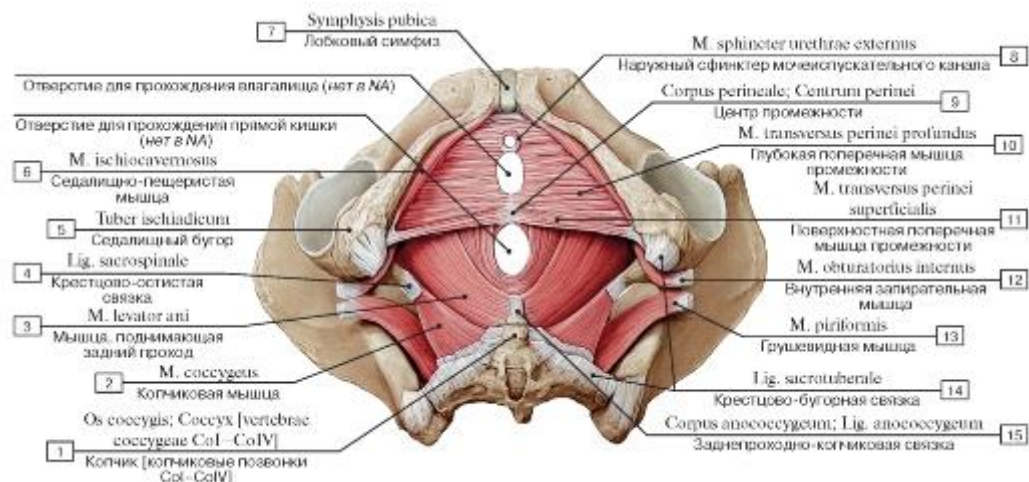


Рис. 375. Мышцы промежности женщины после удаления сфинктеров (кроме сфинктера мочеиспускательного канала),

вид снизу:

1 - Coccyx [coccygeal vertebrae CoI-CoIV]; 2 - Coccygeus; 3 - Levator ani; 4 - Sacrospinous ligament; 5 - Ischial tuberosity; 6 - Ischiocavernosus; 7 - Pubic symphysis; 8 - External urethral sphincter; 9 - Perineal body; 10 - Deep transverse perineal muscle; 11 - Superficial transverse perineal muscle; 12 - Obturator internus; 13 - Piriformis; 14 - Sacrotuberous ligament; 15 - Anococcygeal body; Anococcygeal ligament

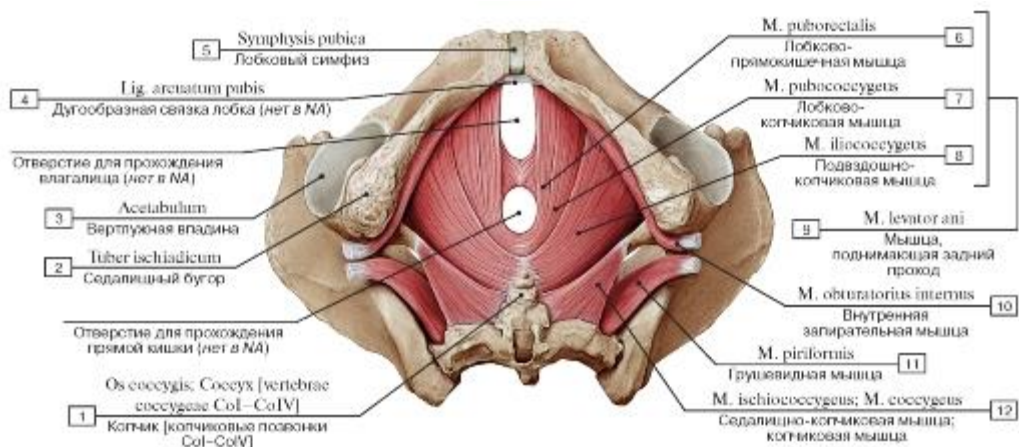


Рис. 376. Мышцы промежности женщины после удаления мочеполовых мышц, вид снизу:

1 - Coccyx [coccygeal vertebrae CoI-CoIV]; 2 - Ischial tuberosity; 3 - Acetabulum; 4 - Arched ligament of mons pubis; 5 - Pubic symphysis; 6 - Puborectalis; 7 - Pubococcygeus; 8 - Iliococcygeus; 9 - 6 + 7 + 8 - Levator ani; 10 - Obturator internus; 11 - Piriformis;

12 - Ischiococcygeus; Coccygeus

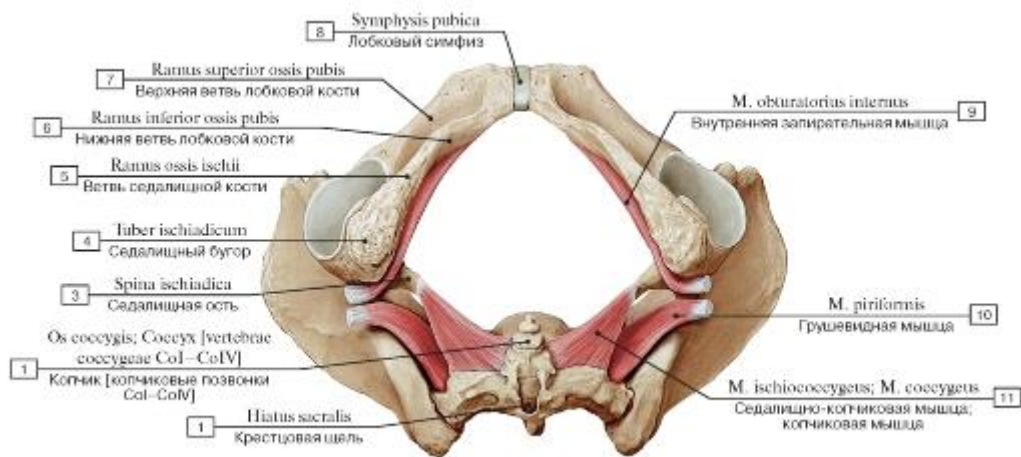


Рис. 377. Некоторые мышцы промежности и таза женщины, вид снизу:

1 - Sacral hiatus; 2 - Coccyx [coccygeal vertebrae CoI-CoIV]; 3 - Ischial spine; 4 - Ischial tuberosity; 5 - Ramus; 6 - Inferior pubic ramus; 7 - Superior pubic ramus; 8 - Pubic symphysis; 9 - Obturator internus; 10 - Piriformis; 11 - Ischiococcygeus; Coccygeus

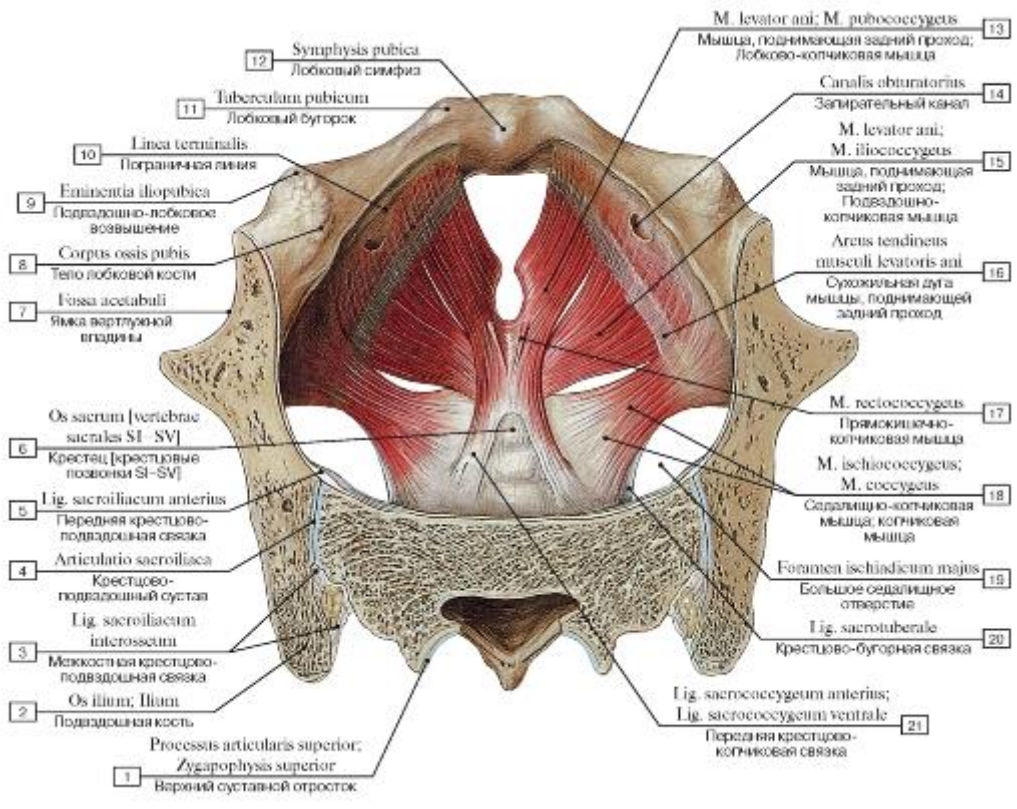


Рис. 378. Мышцы промежности женщины, вид сверху:

- 1 - Superior articular process; 2 - Ilium; 3 - Interosseous sacro-iliac ligament; 4 - Sacro-iliac joint; 5 - Anterior sacro-iliac ligament; 6 - Sacrum [sacral vertebrae SI-SV]; 7 - Acetabular fossa; 8 - Body of pubis; 9 - Iliopubic eminence; 10 - Linea terminalis; 11 - Pubic tubercle; 12 - Pubic symphysis; 13 - Levator ani; Pubococcygeus; 14 - Obturator canal; 15 - Levator ani; Iliococcygeus; 16 - Tendinous arch of levator ani; 17 - Rectococcygeus; 18 - Ischiococcygeus; Coccygeus; 19 - Greater sciatic foramen; 20 - Sacrotuberous ligament; 21 - Anterior sacrococcygeal ligament

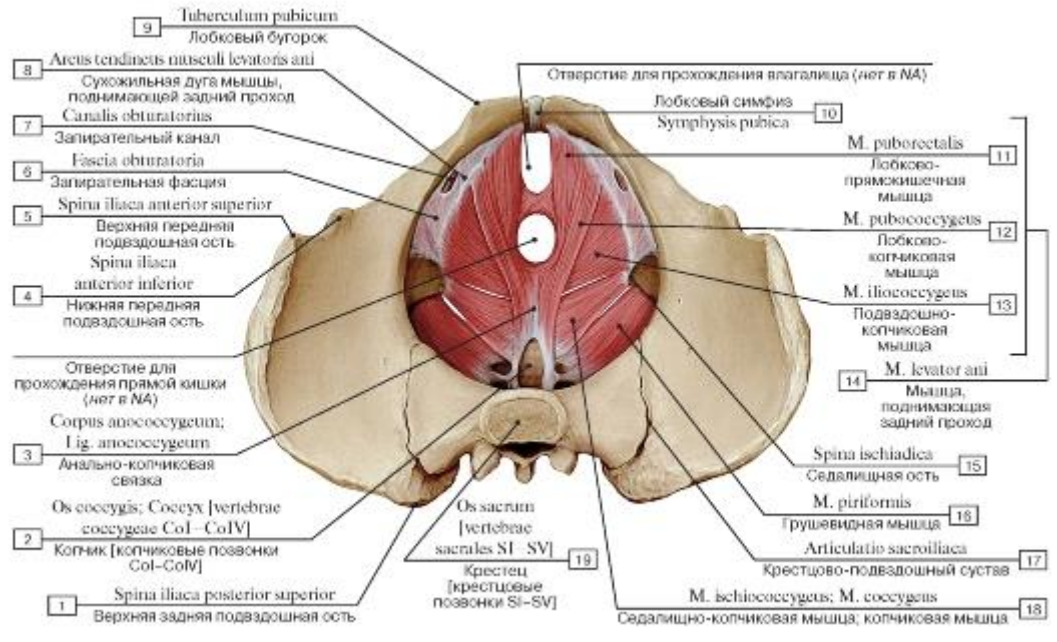


Рис. 379. Мышцы промежности женщины, вид сверху:

- 1 - Spina iliaca posterior superior; 2 - Coccyx [vertebrae coccygeae CoI-CoIV]; 3 - Corpus anococcygeum; Lig. anococcygeum; 4 - Spina iliaca anterior inferior; 5 - Spina iliaca anterior superior; 6 - Fascia obturatoria; 7 - Canalis obturatorius; 8 - Arcus tendineus musculus levatoris ani; 9 - Tuberculum pubicum; 10 - Symphysis pubica; 11 - M. puborectalis; 12 - M. pubococcygeus; 13 - M. iliococcygeus; 14 - M. levator ani; 15 - Spina ischiadica; 16 - M. piriformis; 17 - Articulatio sacroiliaca; 18 - M. ischiococcygeus; M. coccygeus

1 - Posterior superior iliac spine; 2 - Coccyx [coccygeal vertebrae CoI-CoIV]; 3 - Anococcygeal body; Anococcygeal ligament; 4 - Anterior inferior iliac spine; 5 - Anterior superior iliac spine; 6 - Obturator fascia; 7 - Obturator canal; 8 - Tendinous arch of levator ani; 9 - Pubic tubercle; 10 - Pubic symphysis; 11 - Puborectalis; 12 - Pubococcygeus; 13 - Iliococcygeus; 14 = 11 + 12 + 13 - Levator ani; 15 - Ischial spine; 16 - Piriformis; 17 - Sacro-iliac joint; 18 - Ischiococcygeus; Coccygeus; 19 - Sacrum [sacral vertebrae SI-SV]

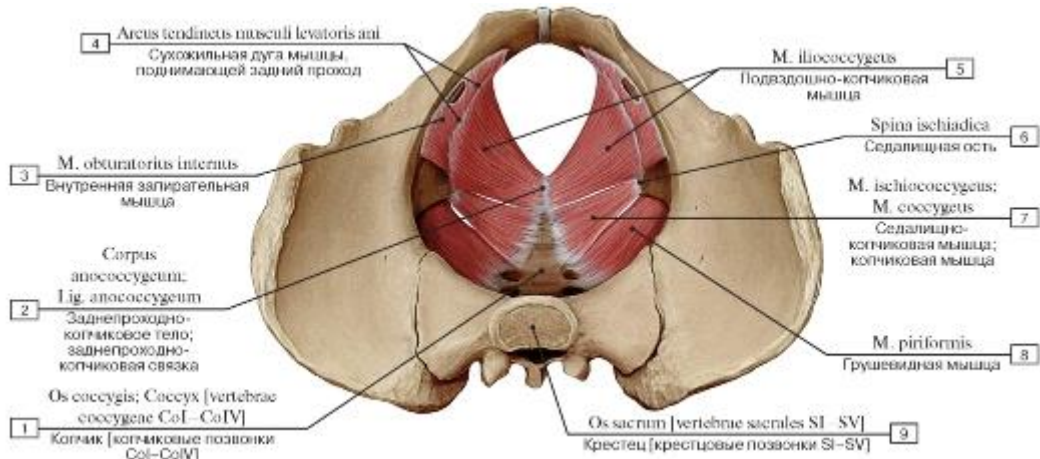


Рис. 380. Подвздошно-копчиковая, копчиковая и грушевидная мышцы (лобково-анальные и лобково-копчиковые мышцы удалены), вид сверху:

1 - Coccyx [coccygeal vertebrae CoI-CoIV]; 2 - Anococcygeal body; Anococcygeal ligament; 3 - Obturator internus; 4 - Tendinous arch of levator ani; 5 - Iliococcygeus; 6 - Ischial spine; 7 - Ischiococcygeus; Coccygeus; 8 - Piriformis; 9 - Sacrum [sacral vertebrae SI-SV]

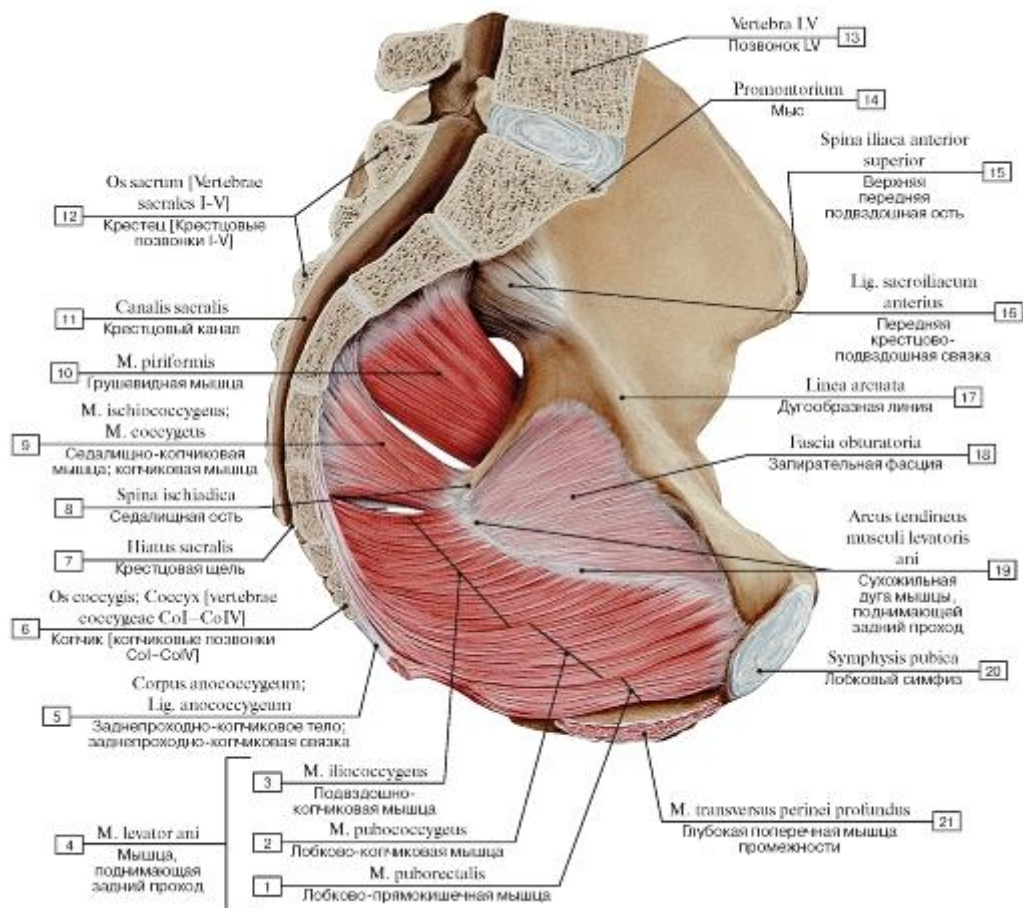


Рис. 381. Сухожильная дуга мышцы, поднимающей задний проход, сагиттальный разрез, вид изнутри, справа:

I - Puborectalis; 2 - Pubococcygeus; 3 - Ииокоццигеус; 4 = 1 + 2 + 3 - Levator ani; 5 - Anococcygeal body; Anococcygeal ligament; 6 - Coccyx [coccygeal vertebrae CoI-CoIV]; 7 - Sacral hiatus; 8 - Ischial spine; 9 - Ischiococcygeus; Coccygeus; 10 - Piriformis;

II - Sacral canal; 12 - Sacrum [sacral vertebrae SI-SV]; 13 - Vertebra LV; 14 - Promontory; 15 - Anterior superior iliac spine; 16 - Anterior sacro-iliac ligament; 17 - Arcuate line; 18 - Obturator fascia; 19 - Tendinous arch of levator ani; 20 - Pubic symphysis; 21 - Deep

transverse perineal muscle

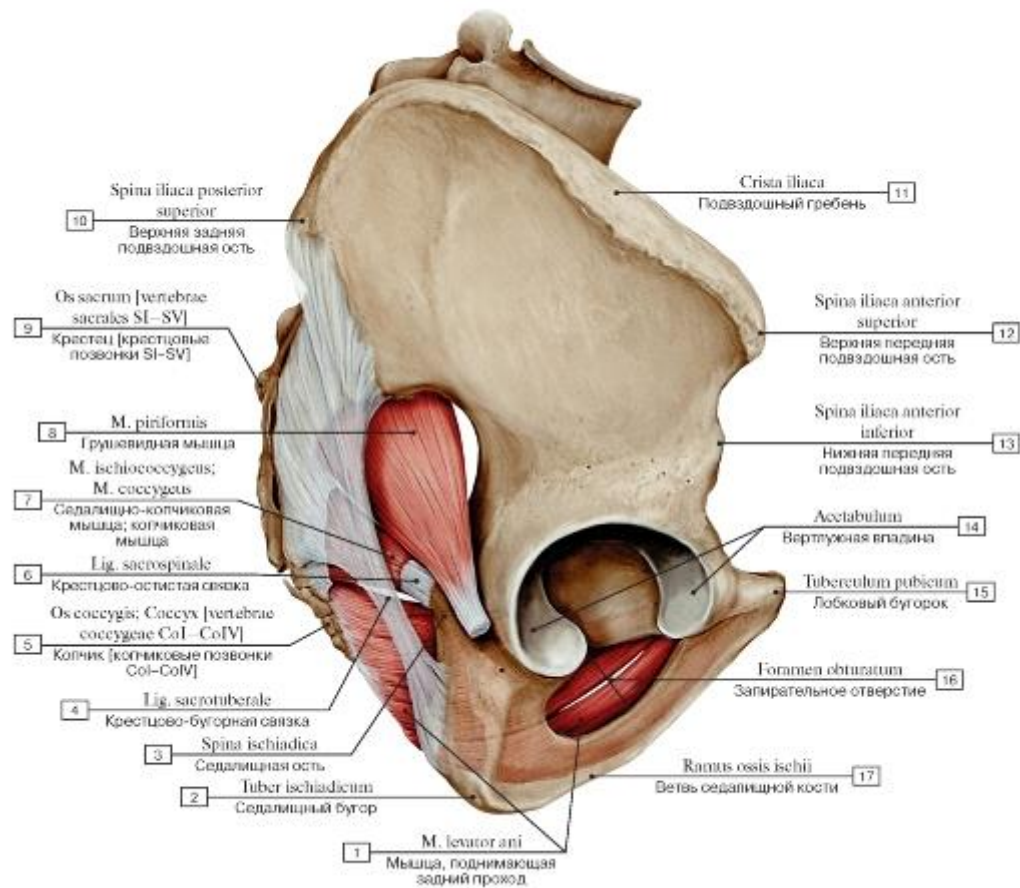


Рис. 382. Воронкообразная форма мышцы, поднимающей задний проход, вид с латеральной стороны, справа:

- 1 - Levator ani; 2 - Ischial tuberosity; 3 - Ischial spine; 4 - Sacrotuberous ligament; 5 - Coccyx [coccygeal vertebrae CoI-CoIV]; 6 - Sacrospinous ligament; 7 - Ischiococcygeus; Coccygeus; 8 - Piriformis; 9 - Sacrum [sacral vertebrae SI-SV]; 10 - Posterior superior iliac spine; 11 - Иiac crest; 12 - Anterior superior iliac spine; 13 - Anterior inferior iliac spine; 14 - Acetabulum; 15 - Pubic tubercle;
- 16 - Obturator foramen; 17 - Ramus

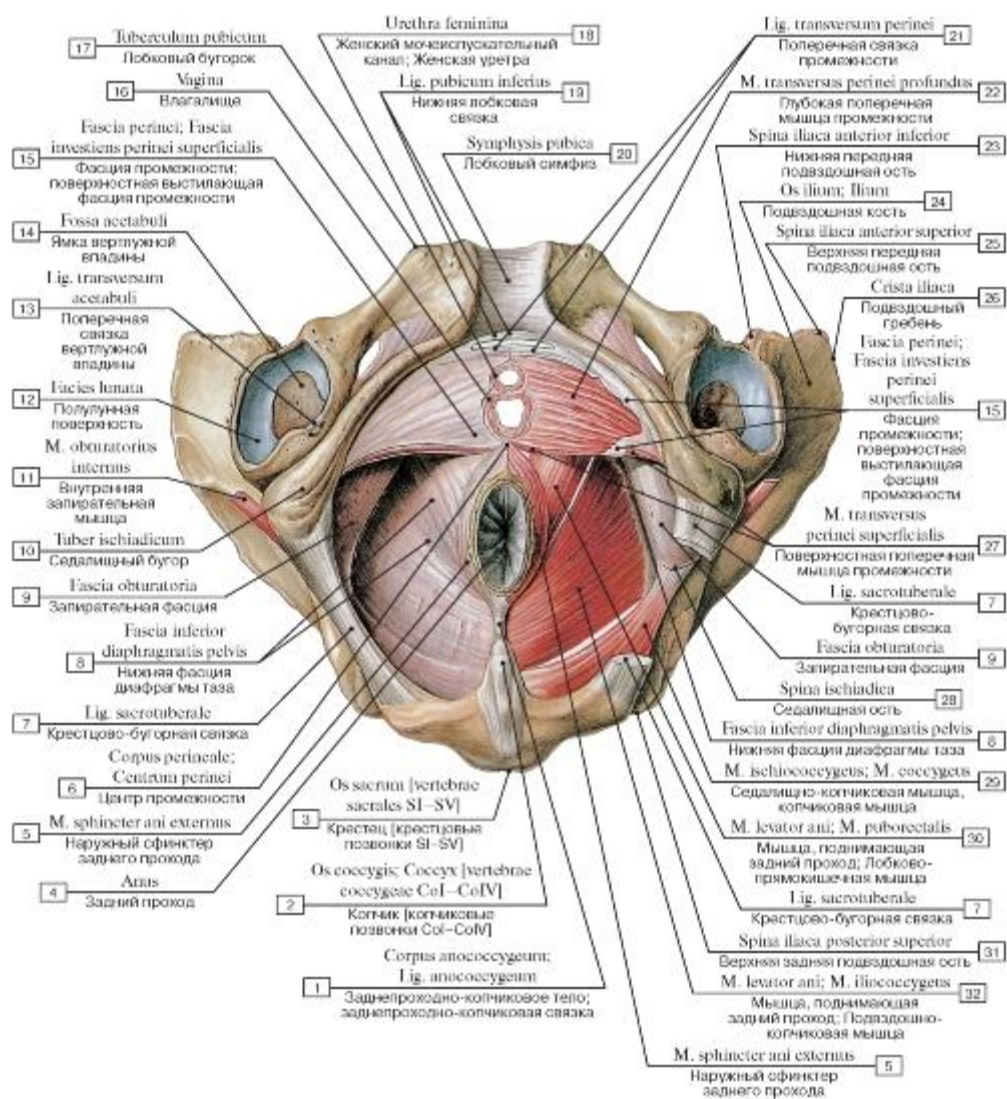


Рис. 383. Мышцы и фасции промежности женщины, вид снизу:

1 - Anococcygeal body; Anococcygeal ligament; 2 - Coccyx [coccygeal vertebrae CoI-CoIV]; 3 - Sacrum [sacral vertebrae SI-SV]; 4 - Anus; 5 - External anal sphincter; 6 - Perineal body; 7 - Sacrotuberous ligament; 8 - Inferior fascia of pelvic diaphragm; 9 - Obturator fascia; 10 - Ischial tuberosity; 11 - Obturator internus; 12 - Lunate surface; 13 - Transverse acetabular ligament; 14 - Acetabular fossa; 15 - Perineal fascia; Superficial investing fascia of perineum; Deep perineal fascia; 16 - Vagina; 17 - Pubic tubercle; 18 - Female urethra; 19 - Inferior pubic ligament; 20 - Pubic symphysis; 21 - Transverse perineal ligament; 22 - Deep transverse perineal muscle; 23 - Anterior inferior iliac spine; 24 - Ilium; 25 - Anterior superior iliac spine; 26 - Iliac crest; 27 - Superficial transverse perineal muscle; 28 - Ischial spine; 29 - Ischiococcygeus; Coccygeus; 30 - Levator ani; Puborectalis; 31 - Posterior superior iliac spine; 32 - Levator ani; Iliococcygeus

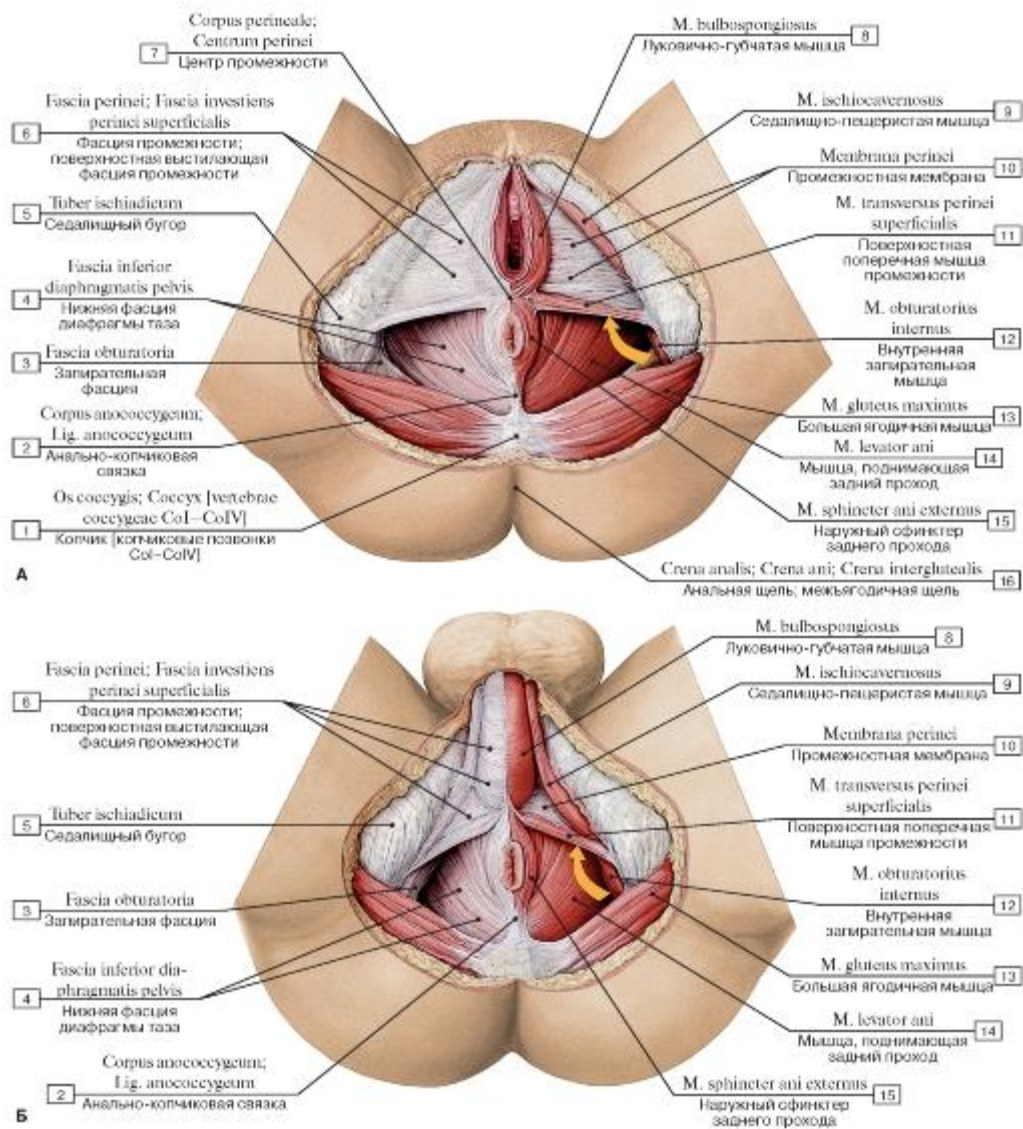


Рис. 384. Поверхностные фасции промежности, вид снизу (А - женщины, Б - мужчины):

1 - Coccyx [coccygeal vertebrae CoI-CoIV]; 2 - Anococcygeal body; Anococcygeal ligament; 3 - Obturator fascia; 4 - Inferior fascia of pelvic diaphragm; 5 - Ischial tuberosity; 6 - Perineal fascia; Superficial investing fascia of perineum; Deep perineal fascia; 7 - Perineal body; 8 - Bulbospongiosus; 9 - Ischioavernosus; 10 - Perineal membrane; 11 - Superficial transverse perineal muscle; 12 - Obturator internus; 13 - Gluteus maximus; 14 - Levator ani; 15 - External anal sphincter; 16 - Intergluteal cleft; Natal cleft

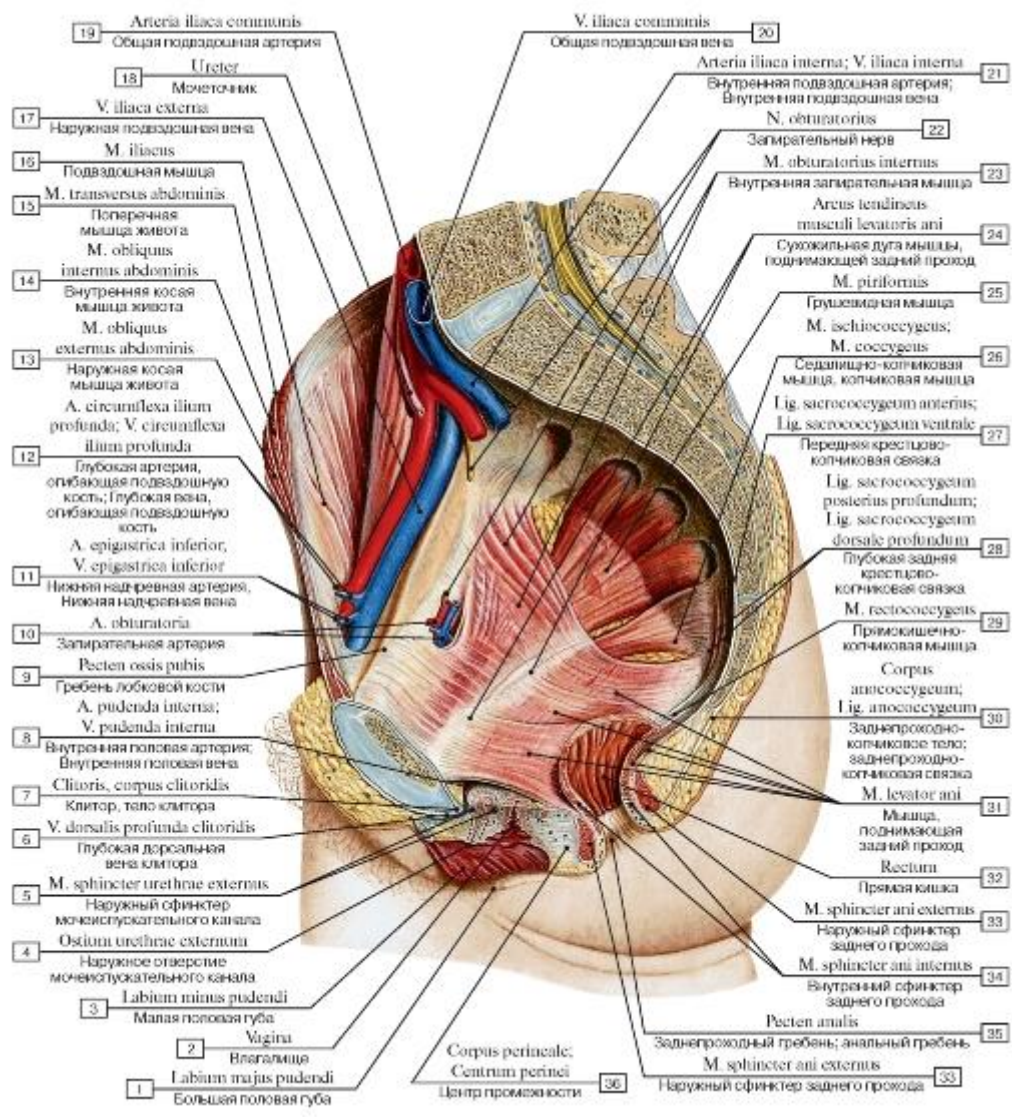


Рис. 385. Мышцы и фасции диафрагмы таза женщины, сагиттальный разрез, вид изнутри, слева:

- 1 - Labium majus; 2 - Vagina; 3 - Labium minus; 4 - External urethral orifice; External urinary meatus; 5 - External urethral sphincter; 6 - Deep dorsal vein of clitoris; 7 - Clitoris, body of clitoris; 8 - Internal pudendal artery; Internal pudendal vein; 9 - Pecten pubis; Pectineal line; 10 - Obturator artery; 11 - Inferior epigastric artery; Inferior epigastric vein; 12 - Deep circumflex iliac artery; Deep circumflex iliac vein; 13 - External oblique; 14 - Internal oblique; 15 - Transversus abdominis; Transverse abdominal; 16 - Iliacus; 17 - External iliac vein; 18 - Ureter; 19 - Common iliac artery; 20 - Common iliac vein; 21 - Internal iliac artery; Internal iliac vein; 22 - Obturator nerve; 23 - Obturator internus; 24 - Tendinous arch of levator ani; 25 - Piriformis; 26 - Ischiococcygeus; Coccygeus; 27 - Anterior sacrococcygeal ligament; 28 - Deep posterior sacrococcygeal ligament; 29 - Rectococcygeus; 30 - Anococcygeal body; Anococcygeal ligament; 31 - Levator ani; 32 - Rectum; 33 - External anal sphincter; 34 - Internal anal sphincter; 35 - Anal pecten; 36 - Perineal body

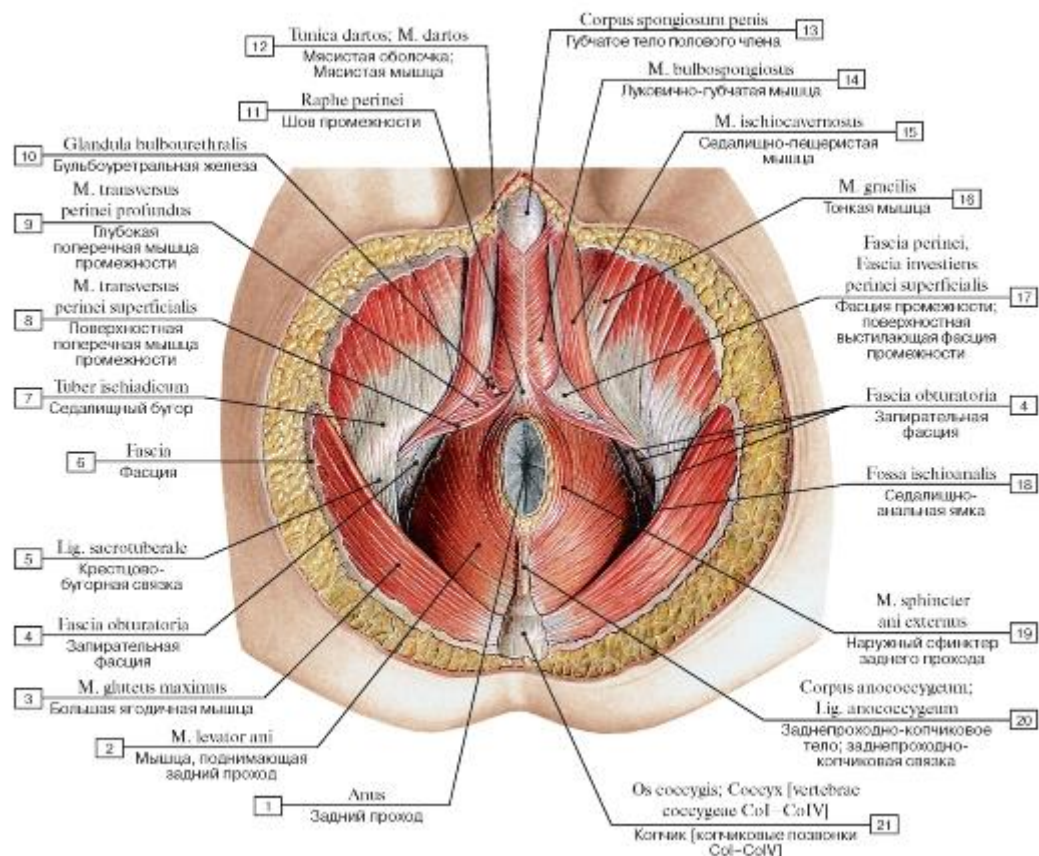


Рис. 386. Мышцы и фасции промежности мужчины, вид снизу:

1 - Anus; 2 - Levator ani; 3 - Gluteus maximus; 4 - Obturator fascia; 5 - Sacrotuberous ligament; 6 - Fascia; 7 - Ischial tuberosity; 8 - Superficial transverse perineal muscle; 9 - Deep transverse perineal muscle; 10 - Bulbo-urethral gland; 11 - Perineal raphe; 12 - Dartos fascia; Superficial fascia of scrotum; Dartos muscle; 13 - Corpus spongiosum penis; 14 - Bulbospongiosus; 15 - Ischio-cavernosus; 16 - Gracilis; 17 - Perineal fascia; Superficial investing fascia of perineum; Deep perineal fascia; 18 - Ischio-anal fossa; 19 - External anal sphincter; 20 - Anococcygeal body; Anococcygeal ligament; 21 - Coccyx [coccygeal vertebrae CoI-CoIV]

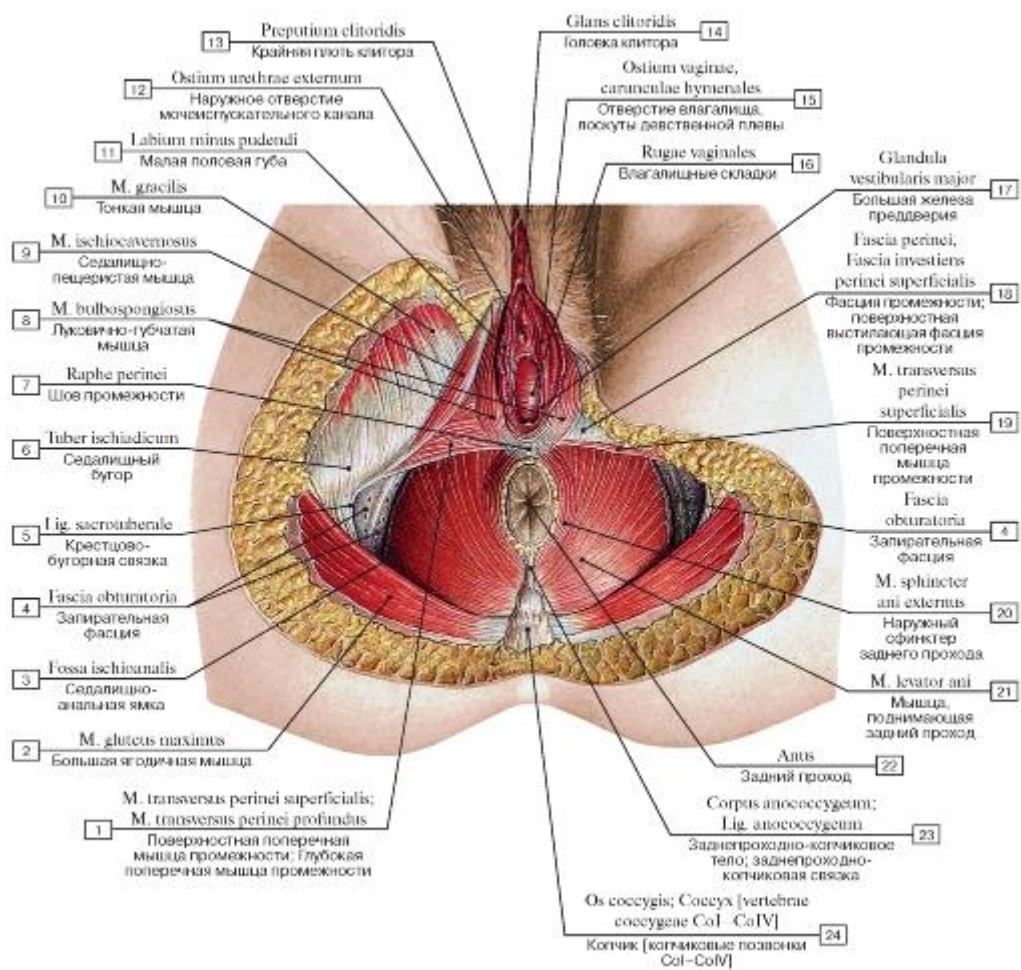


Рис. 387. Мышцы и фасции промежности женщины, вид снизу:

I - Superficial transverse perineal muscle; Deep transverse perineal muscle; 2 - Gluteus maximus; 3 - Ischio-anal fossa; 4 - Obturator fascia; 5 - Sacrotuberous ligament; 6 - Ischial tuberosity; 7 - Perineal raphe; 8 - Bulbospongiosus; 9 - Ischiocavernosus; 10 - Gracilis;

II - Labium minus; 12 - External urethral orifice; External urinary meatus; 13 - Prepuce of clitoris; 14 - Glans of clitoris; 15 - Vaginal orifice, carunculae hymenales; hymenal caruncles; 16 - Vaginal rugae; 17 - Greater vestibular gland; 18 - Perineal fascia; Superficial investing fascia of perineum; Deep perineal fascia; 19 - Superficial transverse perineal muscle; 20 - External anal sphincter; 21 - Levator ani;

22 - Anus; 23 - Anococcygeal body; Anococcygeal ligament; 24 - Coccyx [coccygeal vertebrae CoI-CoIV]

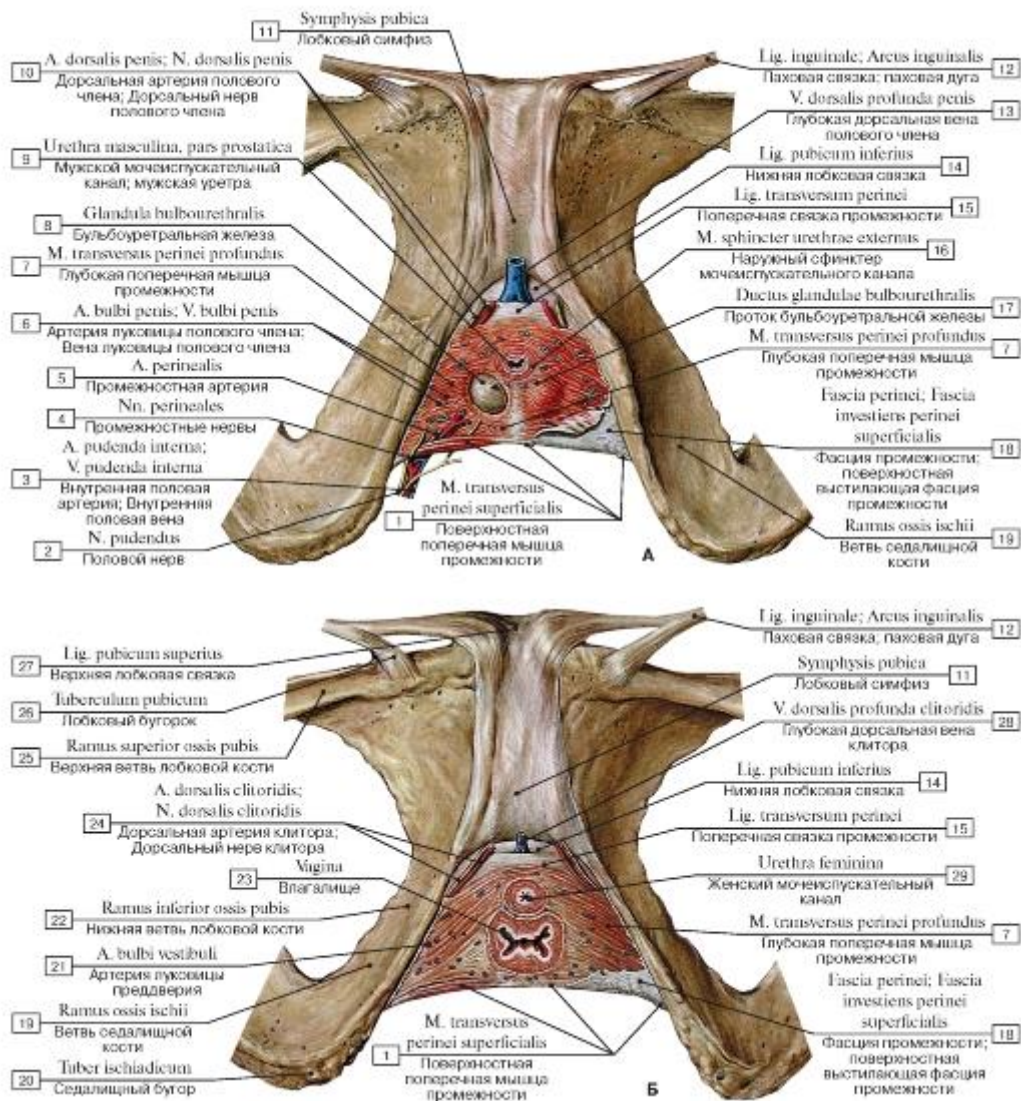


Рис. 388. Мочеполовая диафрагма, вид спереди и снизу (А - мужчины, Б - женщины):

- 1 - Superficial transverse perineal muscle; 2 - Pudendal nerve; 3 - Internal pudendal artery; Internal pudendal vein; 4 - Perineal nerves; 5 - Perineal artery; 6 - Artery of bulb of penis; Vein of bulb of penis; 7 - Deep transverse perineal muscle; 8 - Bulbo-urethral gland; 9 - Male urethra; 10 - Dorsal artery of penis; Dorsal nerve of penis; 11 - Pubic symphysis; 12 - Inguinal ligament; 13 - Deep dorsal vein of penis; 14 - Inferior pubic ligament; 15 - Transverse perineal ligament; 16 - External urethral sphincter; 17 - Duct of bulbo-urethral gland; 18 - Perineal fascia; Superficial investing fascia of perineum; Deep perineal fascia; 19 - Ramus; 20 - Ischial tuberosity; 21 - Artery of bulb of vestibule; 22 - Inferior pubic ramus; 23 - Vagina; 24 - Dorsal artery of clitoris; Dorsal nerve of clitoris; 25 - Superior pubic ramus; 26 - Pubic tubercle; 27 - Superior pubic ligament; 28 - Deep dorsal vein of clitoris; 29 - Female urethra

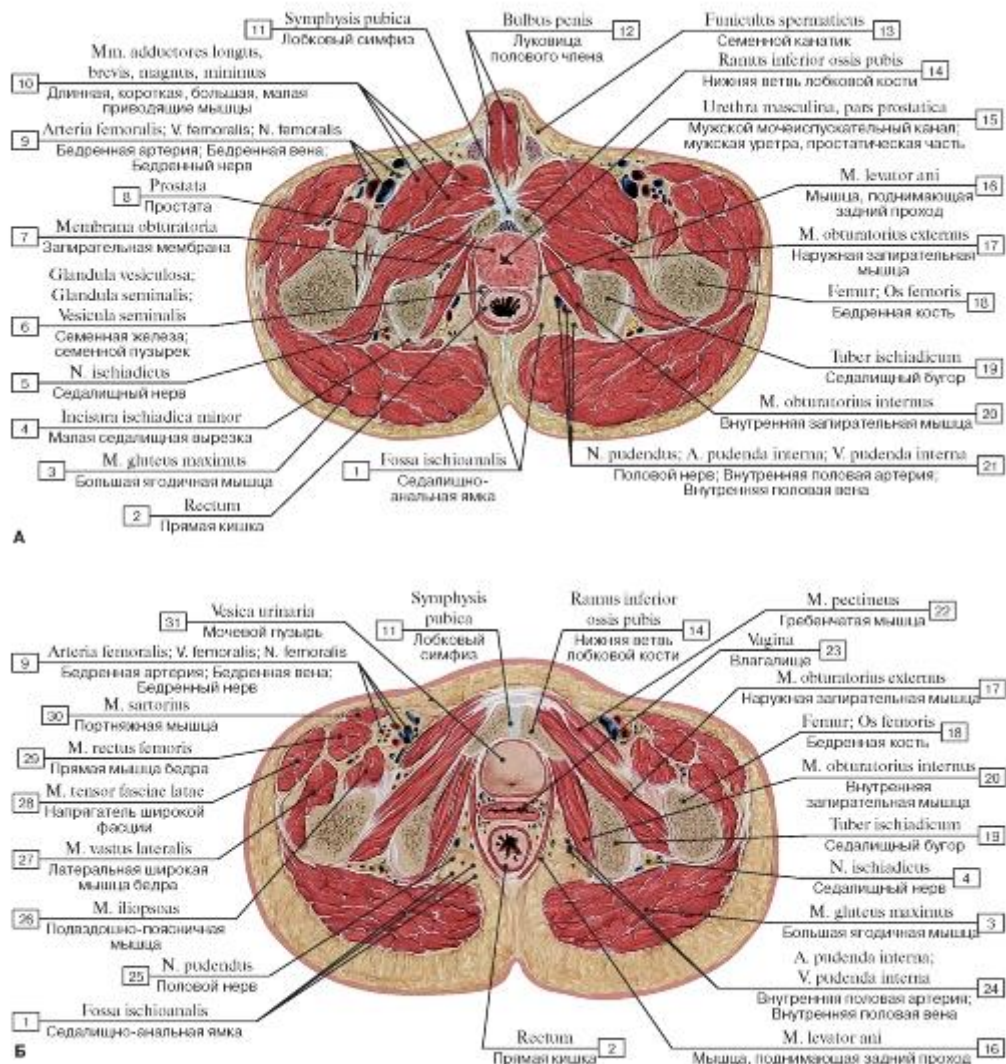


Рис. 389. Горизонтальный распил таза (А - мужского, Б - женского), вид сверху:

- 1 - Ischio-anal fossa; 2 - Rectum; 3 - Gluteus maximus; 4 - Lesser sciatic notch; 5 - Pudendal nerve; 6 - Seminal gland; Seminal vesicle; 7 - Obturator membrane; 8 - Prostate; 9 - Femoral artery; Femoral vein; Femoral nerve; 10 - Adductors longus, brevis, magnus and minimus; 11 - Pubic symphysis; 12 - Bulb of penis; 13 - Spermatic cord; 14 - Inferior pubic ramus; 15 - Male urethra, prostatic urethra; 16 - Levator ani; 17 - Obturator externus; 18 - Femur; Thigh bone; 19 - Ischial tuberosity; 20 - Obturator internus; 21 - Pudendal nerve; Internal pudendal artery; Internal pudendal vein; 22 - Pectineus; 23 - Vagina; 24 - Internal pudendal artery; Internal pudendal vein; 25 - Pudendal nerve; 26 - Iliopsoas; 27 - Vastus lateralis; 28 - Tensor fasciae latae; Tensor of fascia lata; 29 - Rectus femoris; 30 - Sartorius; 31 - Urinary bladder

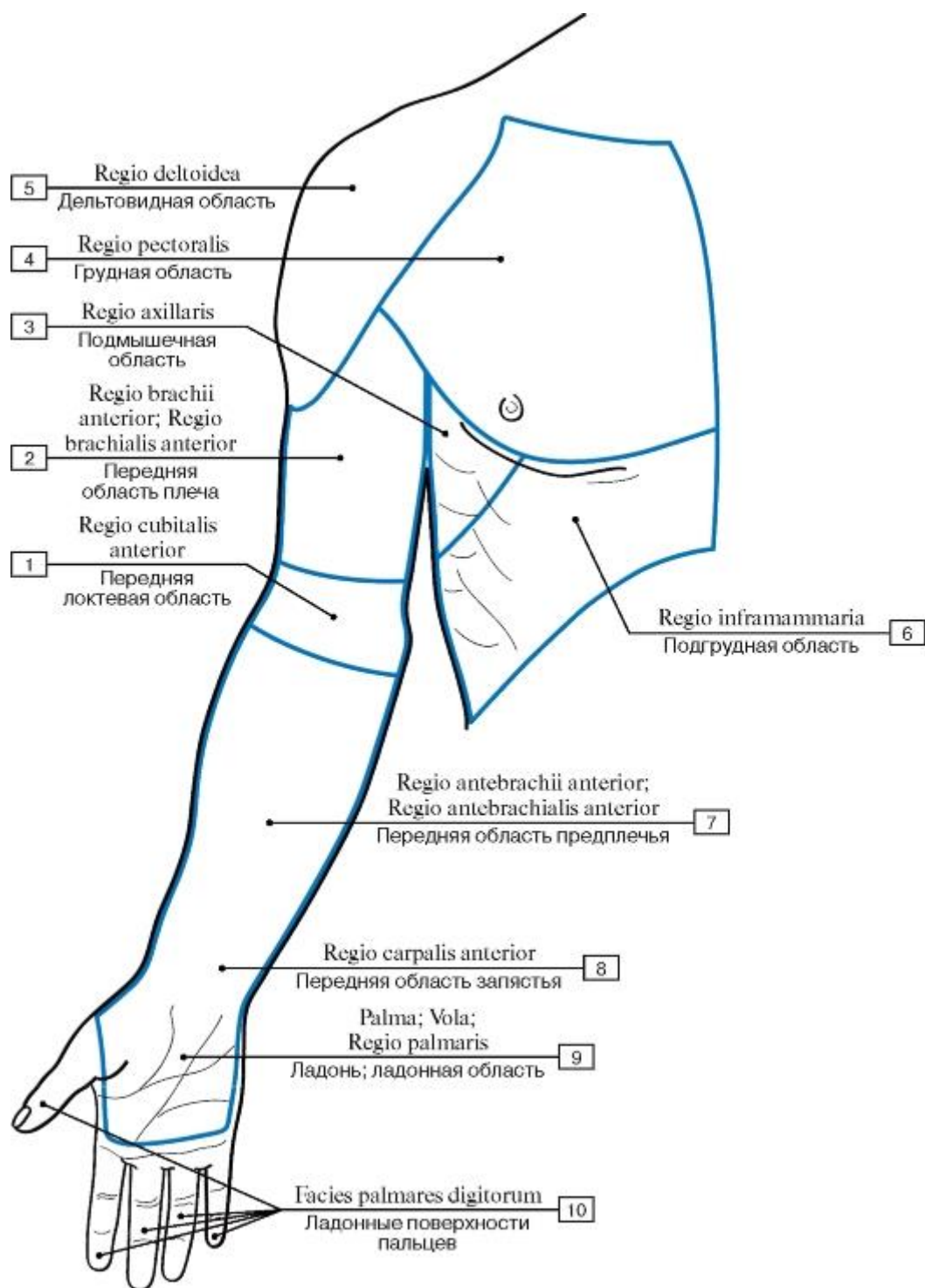


Рис. 390. Области верхней конечности, вид спереди:

1 - Anterior region of elbow; 2 - Anterior region of arm; 3 - Axillary region; 4 - Pectoral region; 5 - Deltoid region; 6 - Inframammary region; 7 - Anterior region of forearm; 8 - Anterior region of wrist; 9 - Palm; Palmar region; 10 - Palmar surfaces of fingers

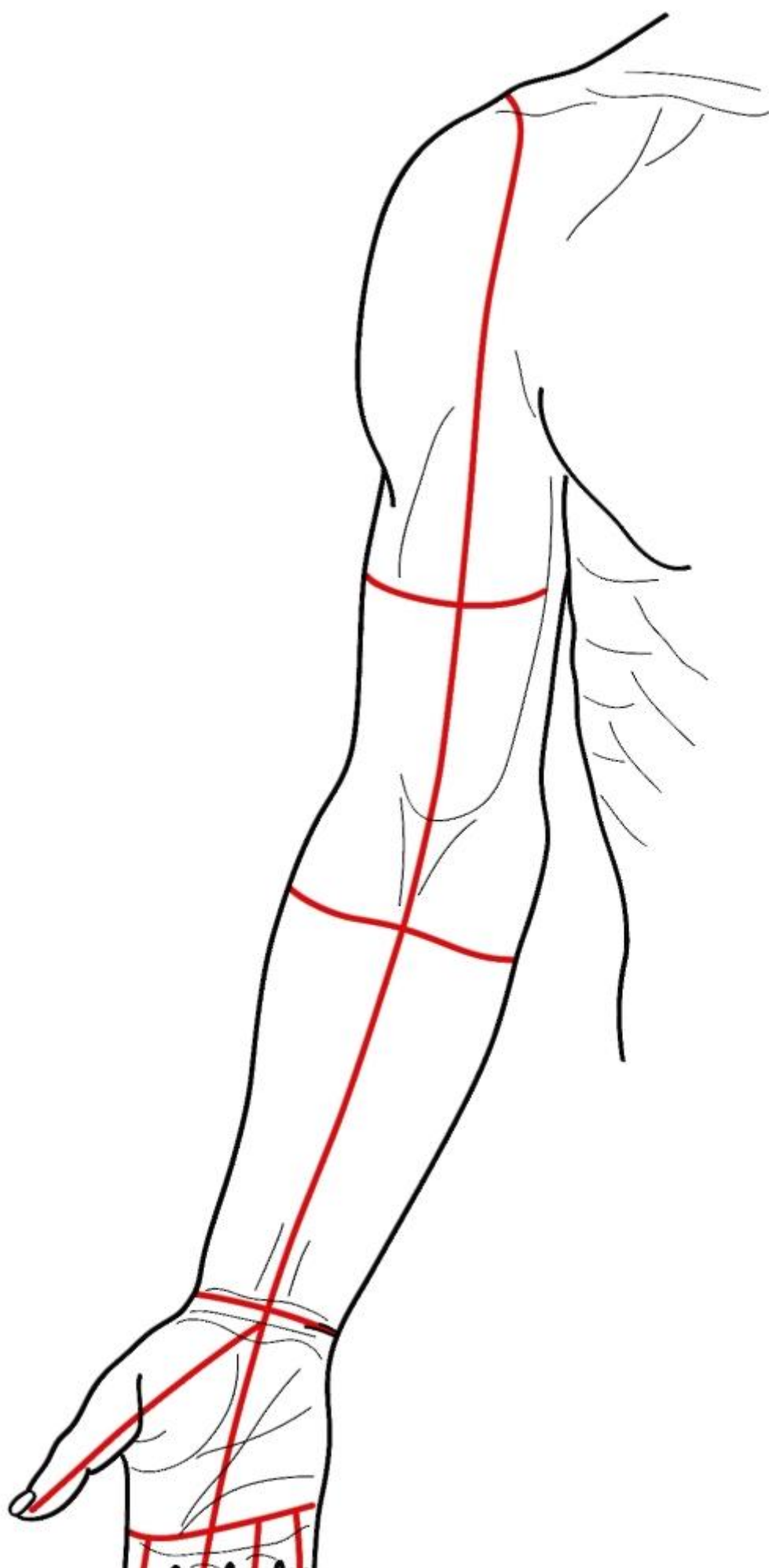


Рис. 391. Линия разрезом кожи верхней конечности (наиболее удобные для обнаружения препарированных мышц), вид спереди

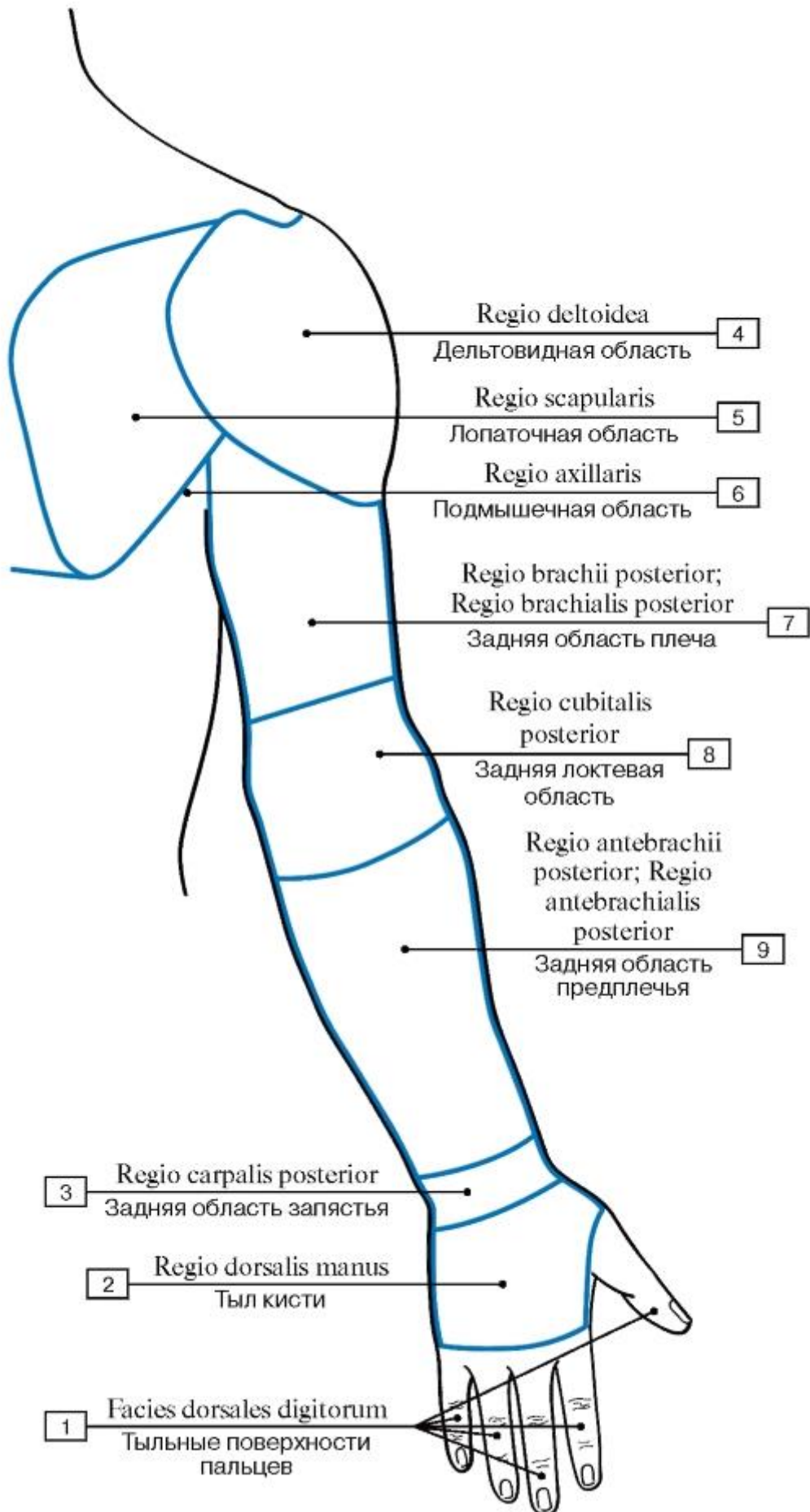


Рис. 392. Области верхней конечности, вид сзади:

1 - Dorsal surfaces of fingers; 2 - Dorsum of hand; 3 - Posterior region of wrist; 4 - Deltoid region; 5 - Scapular region; 6 - Axillary region; 7 - Posterior region of arm; 8 - Posterior region of elbow; 9 - Posterior region of forearm

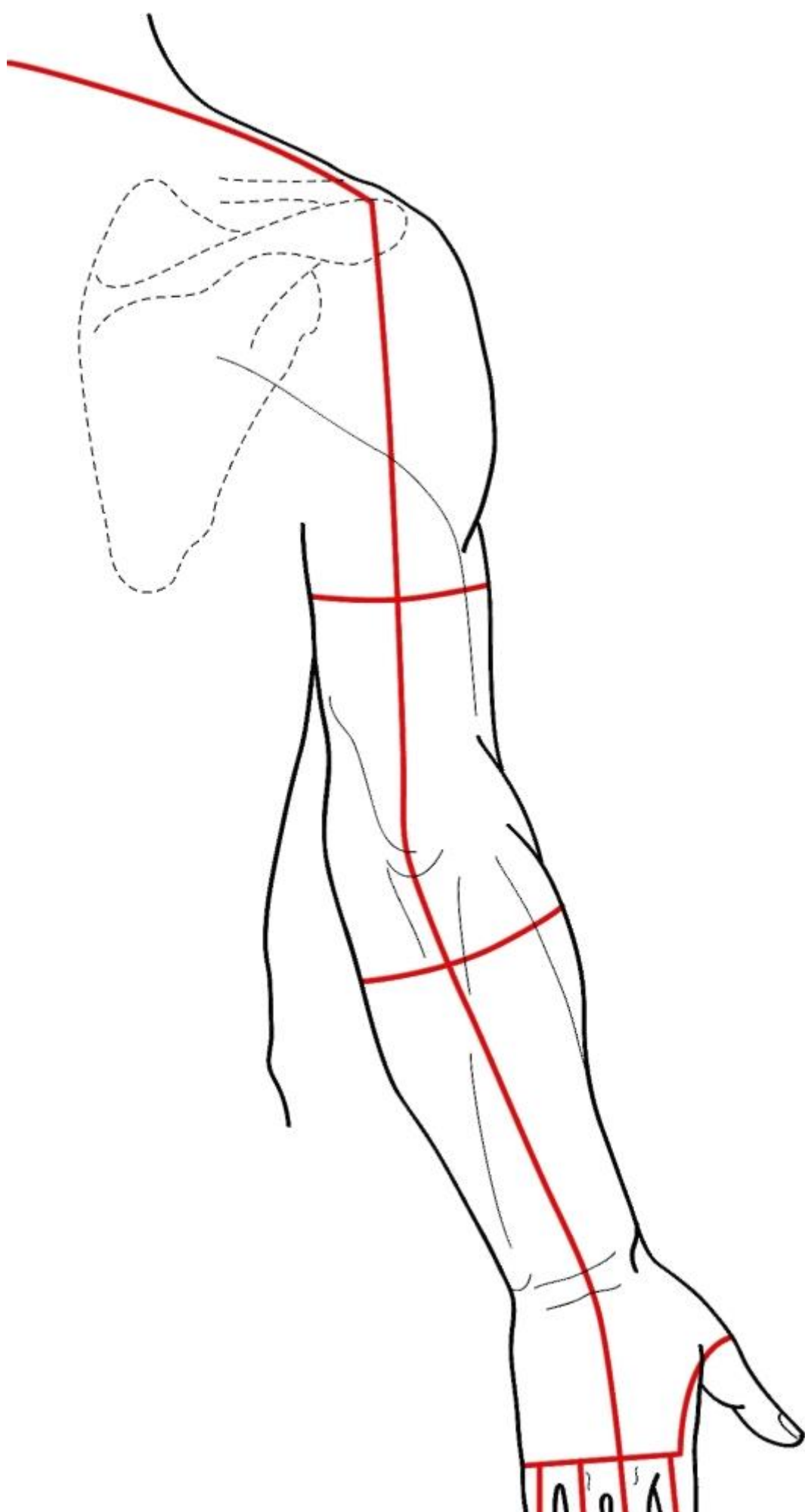


Рис. 393. Линия разрезов кожи верхней конечности (наиболее удобные для обнаружения препарируемых мышц), вид сзади

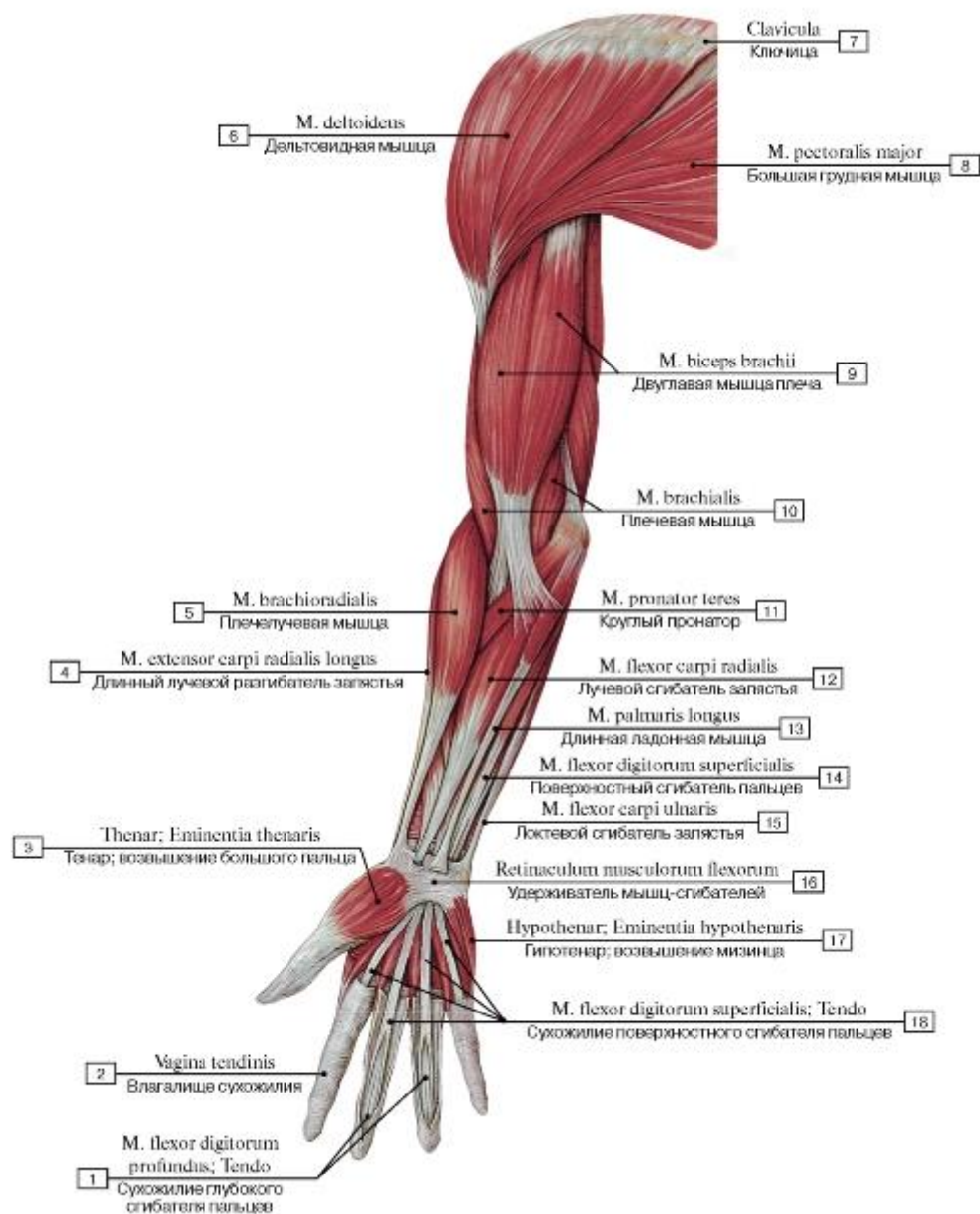


Рис. 394. Мышцы верхней конечности, правой (фасции удалены), вид спереди:

- 1 - Flexor digitorum profundus; Tendon; 2 - Tendon sheath; 3 - Thenar eminence; 4 - Extensor carpi radialis longus; 5 - Brachioradialis; 6 - Deltoid; 7 - Clavicle; 8 - Pectoralis major; 9 - Biceps brachii; 10 - Brachialis; 11 - Pronator teres; 12 - Flexor carpi radialis; 13 - Palmaris longus; 14 - Flexor digitorum superficialis; 15 - Flexor carpi ulnaris; 16 - Flexor retinaculum; 17 - Hypothenar eminence; 18 - Flexor digitorum superficialis; Tendon

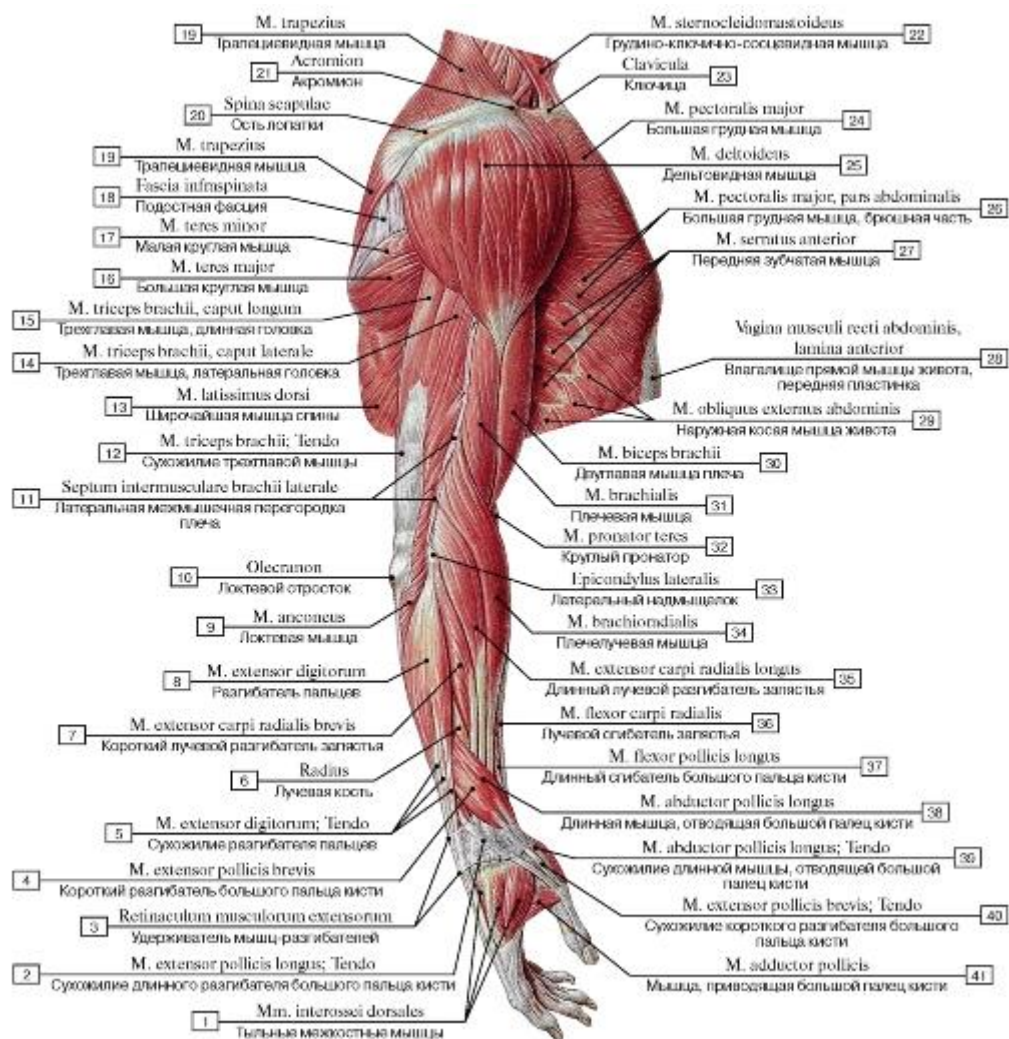


Рис. 395. Мышцы верхней конечности и груди, правой, вид сбоку:

1 - Dorsal interossei; 2 - Extensor pollicis longus; Tendon; 3 - Extensor retinaculum; 4 - Extensor pollicis brevis; 5 - Extensor digitorum; Tendon; 6 - Radius; 7 - Extensor carpi radialis brevis; 8 - Extensor digitorum; 9 - Anconeus; 10 - Olecranon; 11 - Lateral intermuscular septum of arm; 12 - Triceps brachii; Tendon; 13 - Latissimus dorsi; 14 - Triceps brachii, lateral head; 15 - Triceps brachii, long head; 16 - Teres major; 17 - Teres minor; 18 - Infrascapular fascia; 19 - Trapezius; 20 - Spine of scapula; 21 - Acromion; 22 - Sternocleidomastoid; 23 - Clavicle; 24 - Pectoralis major; 25 - Deltoid; 26 - Pectoralis major, Abdominal part; 27 - Serratus anterior; 28 - Rectus sheath, anterior layer; 29 - External oblique; 30 - Biceps brachii; 31 - Brachialis; 32 - Pronator teres; 33 - Lateral epicondyle; 34 - Brachioradialis; 35 - Extensor carpi radialis longus; 36 - Flexor carpi radialis; 37 - Flexor pollicis longus; 38 - Abductor pollicis longus; 39 - Abductor pollicis longus; Tendon; 40 - Extensor pollicis brevis; Tendon; 41 - Adductor pollicis

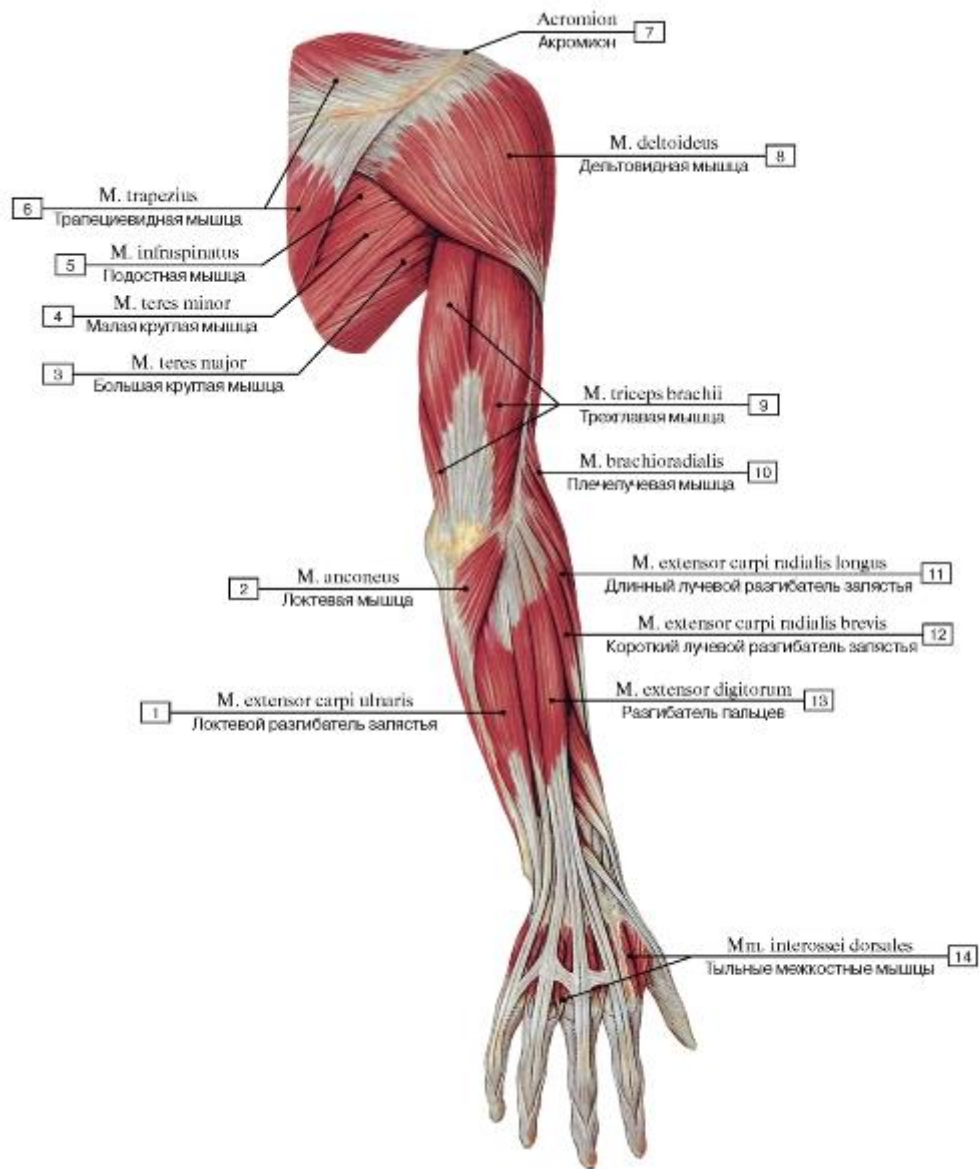


Рис. 396. Мышцы верхней конечности, правой, (фасции и удерживатель мышц-разгибателей удалены), вид сзади:

- 1 - Extensor carpi ulnaris; 2 - Anconeus; 3 - Teres major; 4 - Teres minor; 5 - Infraspinatus; 6 - Trapezius; 7 - Acromion; 8 - Deltoid; 9 - Triceps brachii; 10 - Brachioradialis; 11 - Extensor carpi radialis longus; 12 - Extensor carpi radialis brevis; 13 - Extensor digitorum;
- 14 - Dorsal interossei

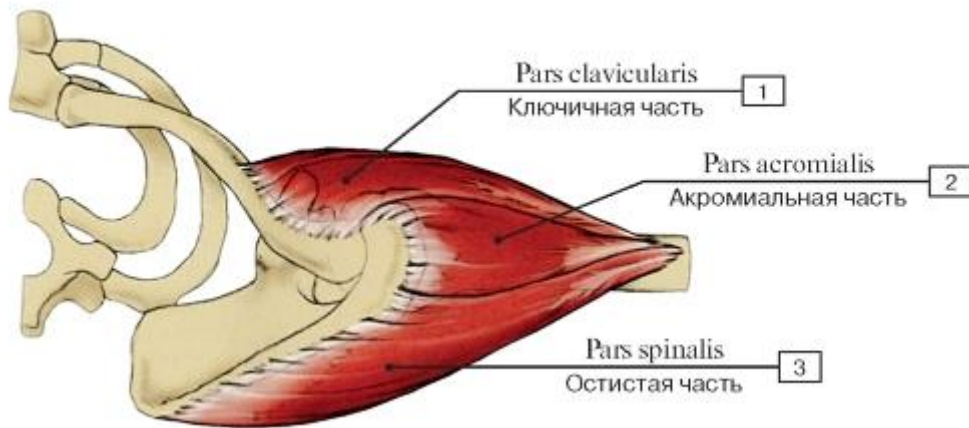


Рис. 397. Дельтовидная мышца, вид сверху:

1 - Clavicular part; 2 - Acromial part; 3 - Spinal part

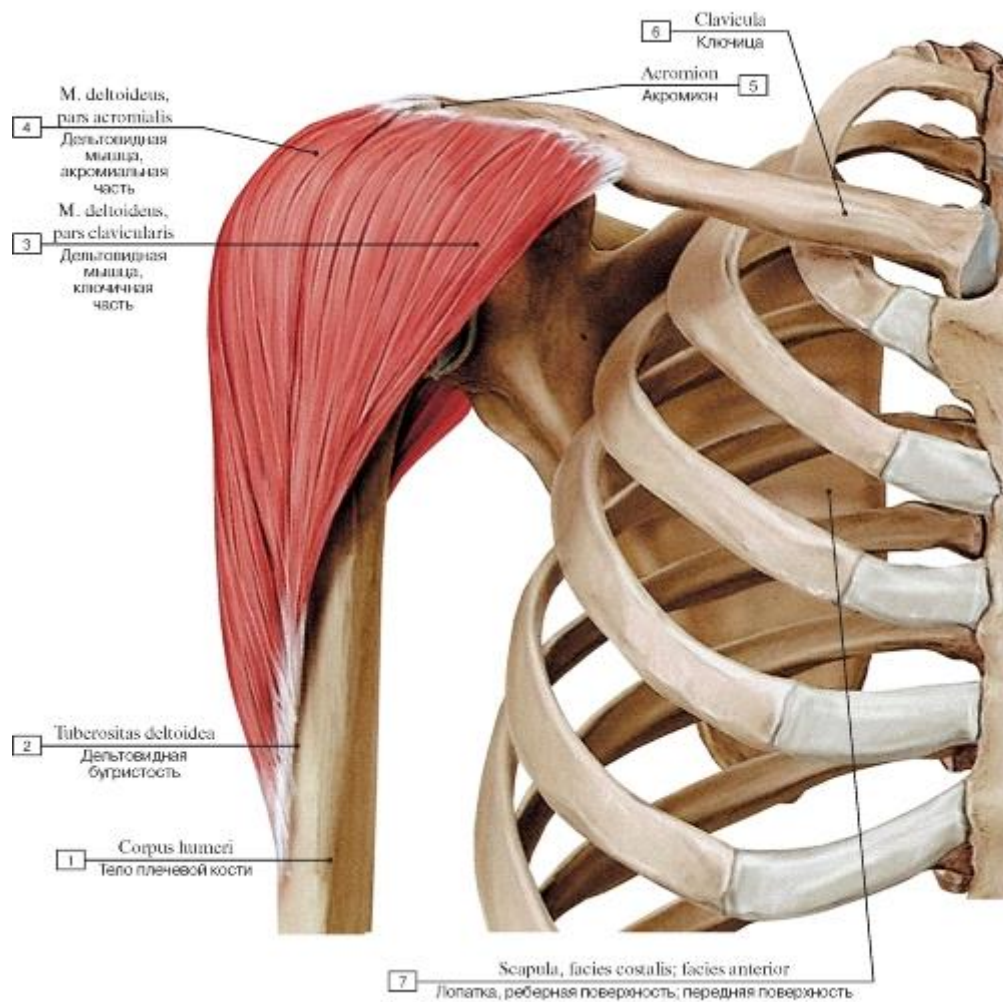


Рис. 398. Дельтовидная мышца (все остальные мышцы удалены), вид спереди:

1 - Shaft of humerus; Body of humerus; 2 -Deltoid tuberosity, 3 - Deltoid, clavicular part; 4 - Deltoid, acromial part; 5 - Acromion;

6 - Clavicle; 7 - Scapula, costal surface

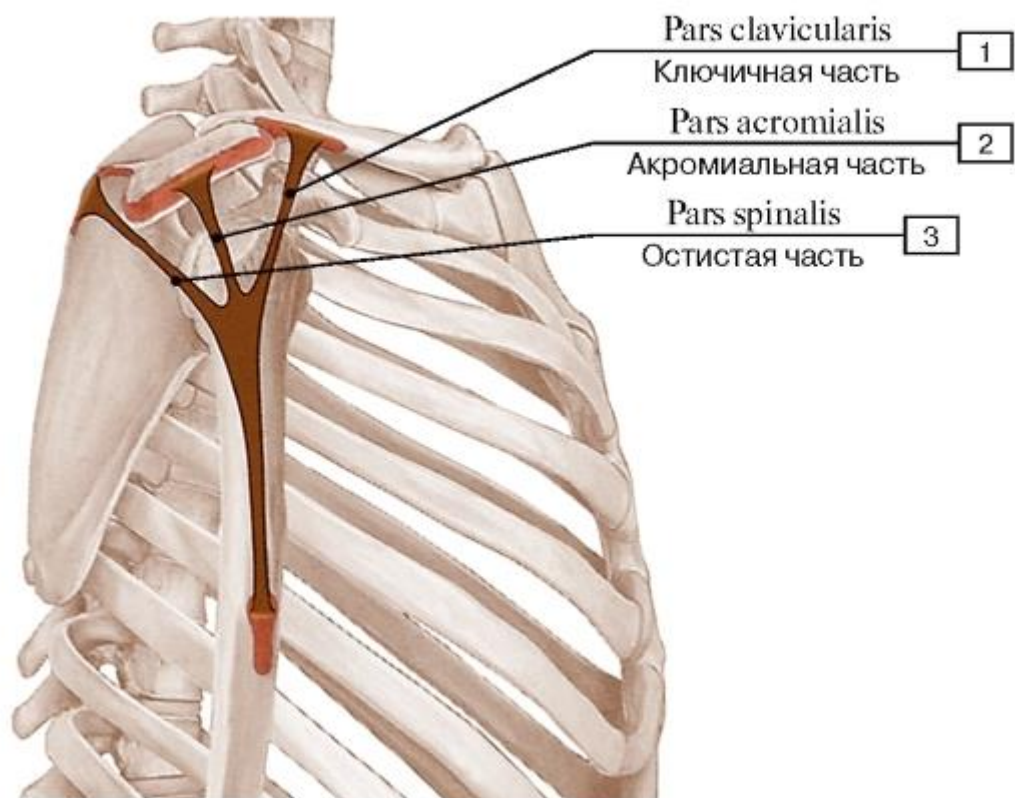


Рис. 399. Места начала и прикрепления дельтовидной мышцы:

1 - Clavicular part; 2 - Acromial part; 3 - Spinal part

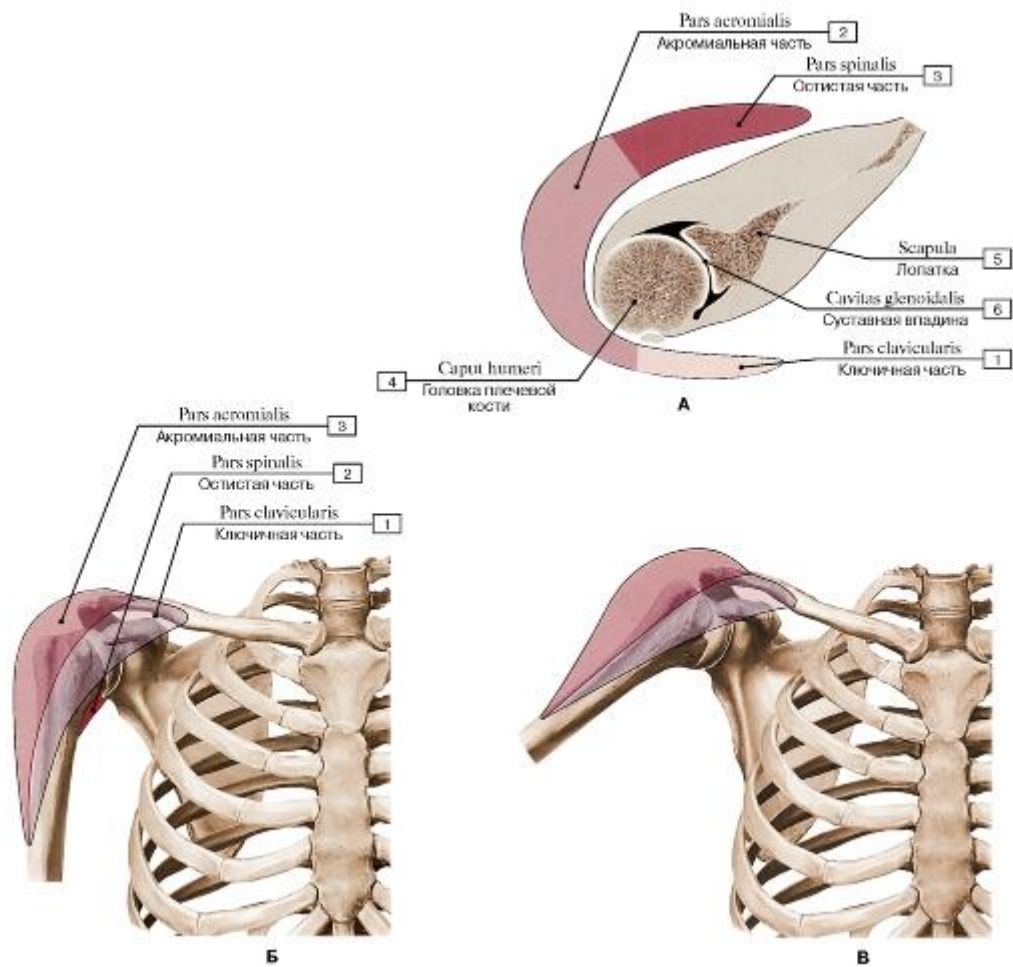


Рис. 400. Движения различных частей дельтовидной мышцы (А - схема частей дельтовидной мышцы, Б - дельтовидная мышца в нейтральном положении, В - дельтовидная мышца отводит плечо на 60 градусов, вид спереди, для дальнейшего отведения функционирует трапецевидная мышца):

1 - Clavicular part; 2 - Spinal part; 3 - Acromial part; 4 - Head of humerus; 5 - Scapula; 6 - Glenoid cavity

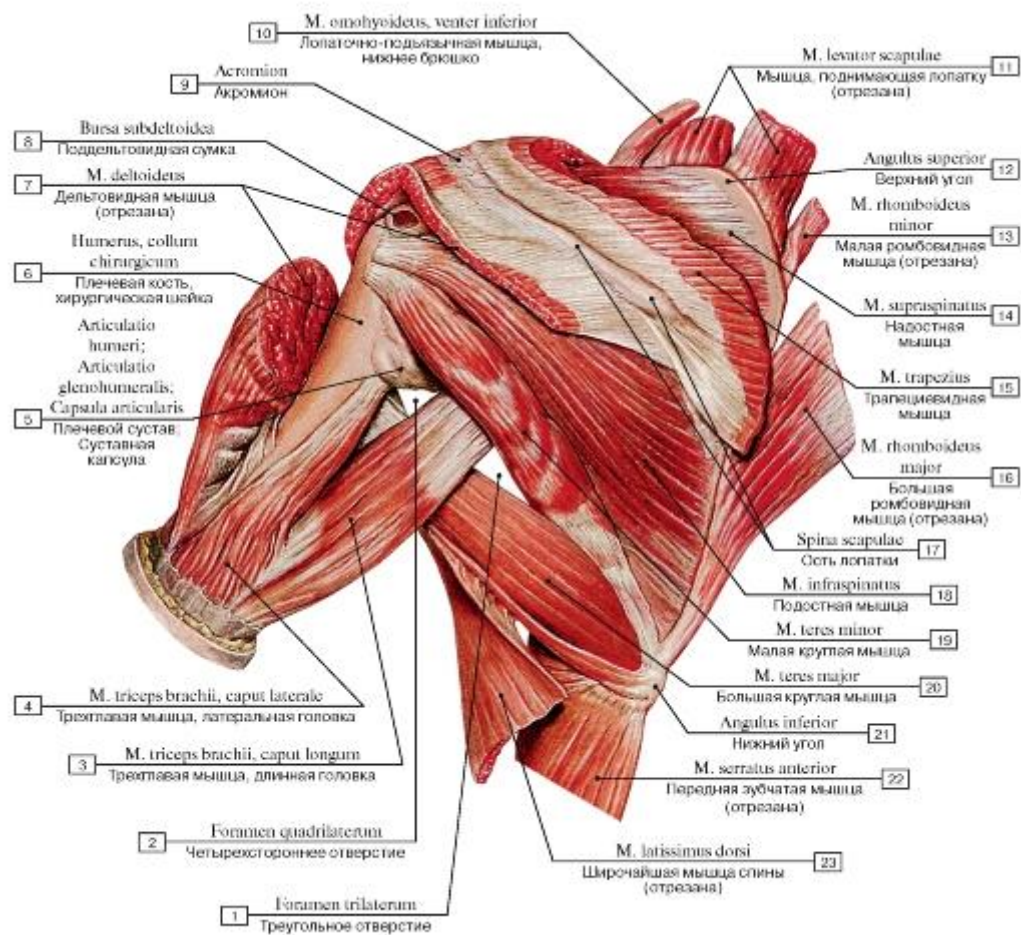


Рис. 401. Мышцы пояса верхней конечности, левой, вид сзади:

1 - Spatium axilare mediale; Triangular spase; 2 - Spatium axilare laterale; Quadrangular spase; 3 - Triceps brachii, long head; 4 - Triceps brachii, lateral head; 5 - Glenohumeral joint; Shoulder joint; Joint capsule; Articular capsule; 6 - Humerus, surgical neck; 7 - Deltoid; 8 - Subdeltoid bursa; 9 - Acromion; 10 - Omohyoid, inferior belly; 11 - Levator scapulae; 12 - Superior angle; 13 - Rhomboid minor; 14 - Supraspinatus; 15 - Trapezius; 16 - Rhomboid major; 17 - Spine of scapula; 18 - Infraspinatus; 19 - Teres minor; 20 - Teres major; 21 - Inferior angle; 22 - Serratus anterior; 23 - Latissimus dorsi

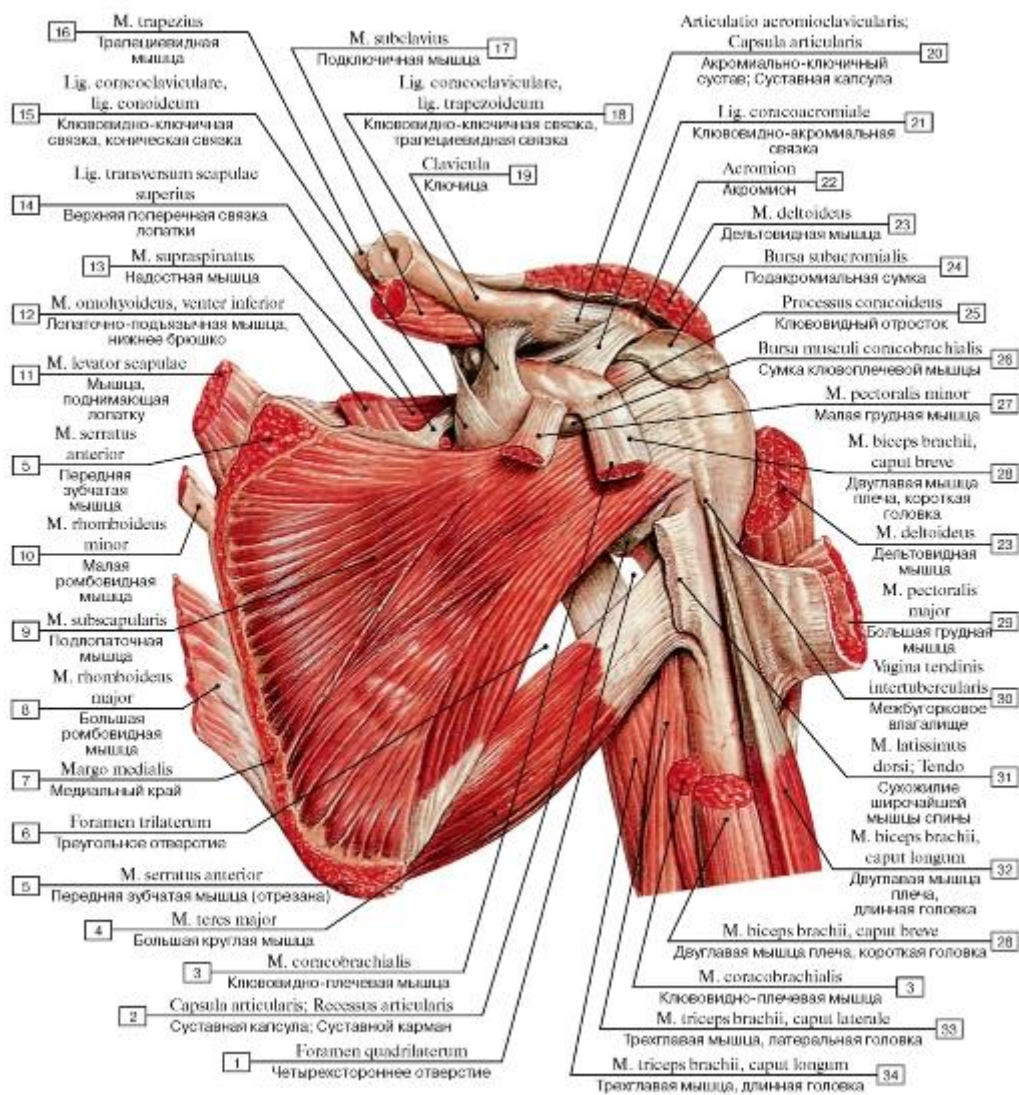


Рис. 402. Мышцы пояса верхней конечности, левой, вид спереди (часть мышц отрезана):

- 1 - Spatium axilare laterale; Quadrangular spase; 2 - Joint capsule; Articular capsule; Articular recess; 3 - Coracobrachialis; 4 - Teres major; 5 - Serratus anterior; 6 - Spatium axilare mediale; Triangular spase; 7 - Medial border; 8 - Rhomboid major; 9 - Subscapularis; 10 - Rhomboid minor; 11 - Levator scapulae; 12 - Omohyoid, inferior belly; 13 - Supraspinatus; 14 - Superior transverse scapular ligament; 15 - Coracoclavicular ligament, conoid ligament; 16 - Trapezius; 17 - Subclavius; 18 - Coracoclavicular ligament, trapezoid ligament; 19 - Clavicle; 20 - Acromioclavicular joint; Joint capsule; Articular capsule; 21 - Coraco-acromial ligament; 22 - Acromion; 23 - Deltoid; 24 - Subacromial bursa; 25 - Coracoid process; 26 - Coracobrachial bursa; 27 - Pectoralis minor; 28 - Biceps brachii, short head; 29 - Pectoralis major; 30 - Intertubercular tendon sheath; 31 - Latissimus dorsi; Tendon; 32 - Biceps brachii, long head; 33 - Triceps brachii, lateral head; 34 - Triceps brachii, long head

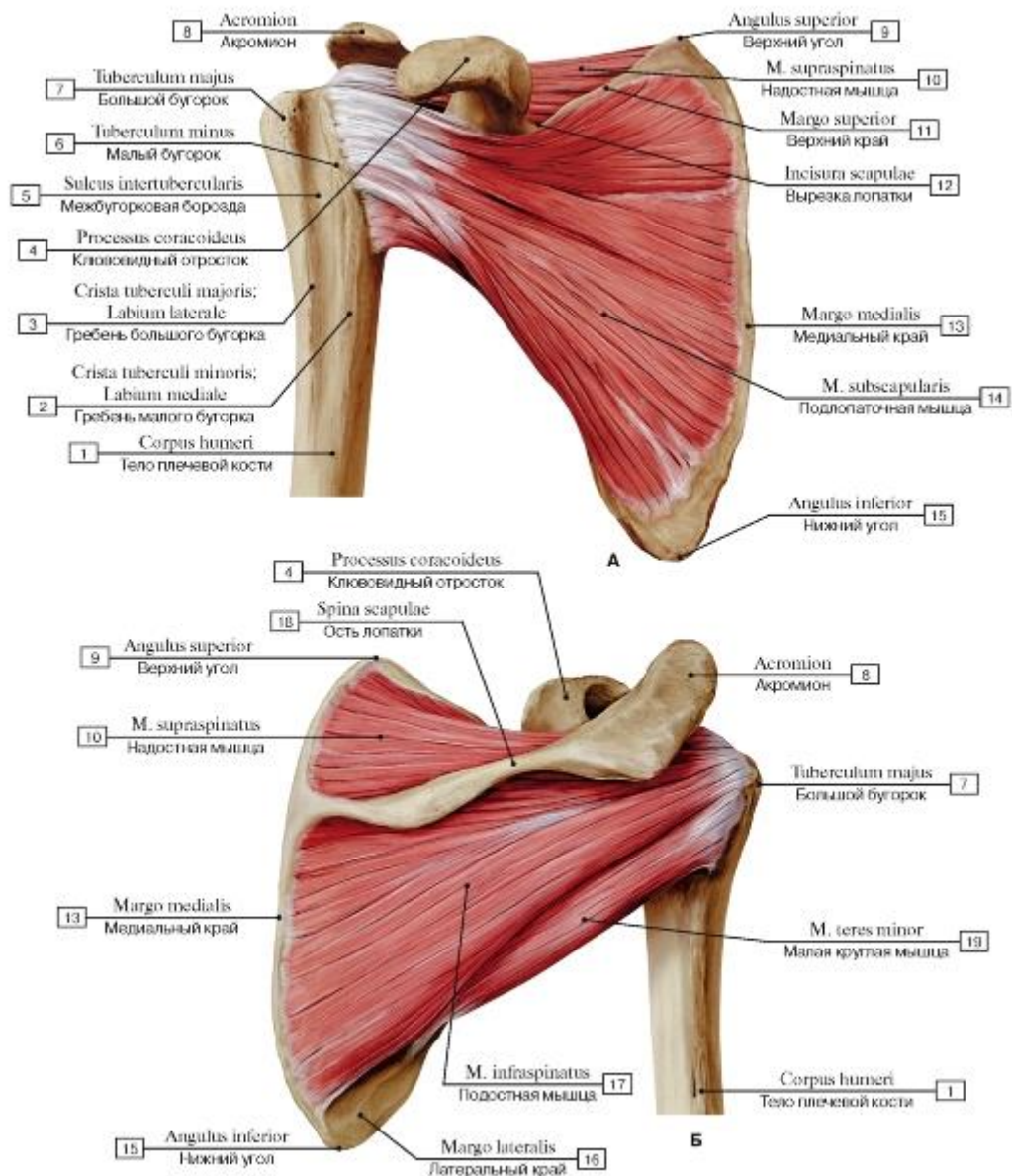


Рис. 403. Мышцы плечевого пояса, правого: надостная, подостная, малая круглая, подлопаточная (А - вид спереди, Б - вид сзади):

1 - Shaft of humerus; Body of humerus; 2 - Crest of lesser tubercle; Medial lip; 3 - Crest of greater tubercle; Lateral lip; 4 - Coracoid process; 5 - Intertubercular sulcus; Bicipital groove; 6 - Lesser tubercle; 7 - Greater tubercle; 8 - Acromion; 9 - Superior angle; 10 - Supraspinatus; 11 - Superior border; 12 - Suprascapular notch; 13 - Medial border; 14 - Subscapularis; 15 - Inferior angle; 16 - Lateral border; 17 - Infraspinatus; 18 - Spine of scapula; 19 - Teres minor

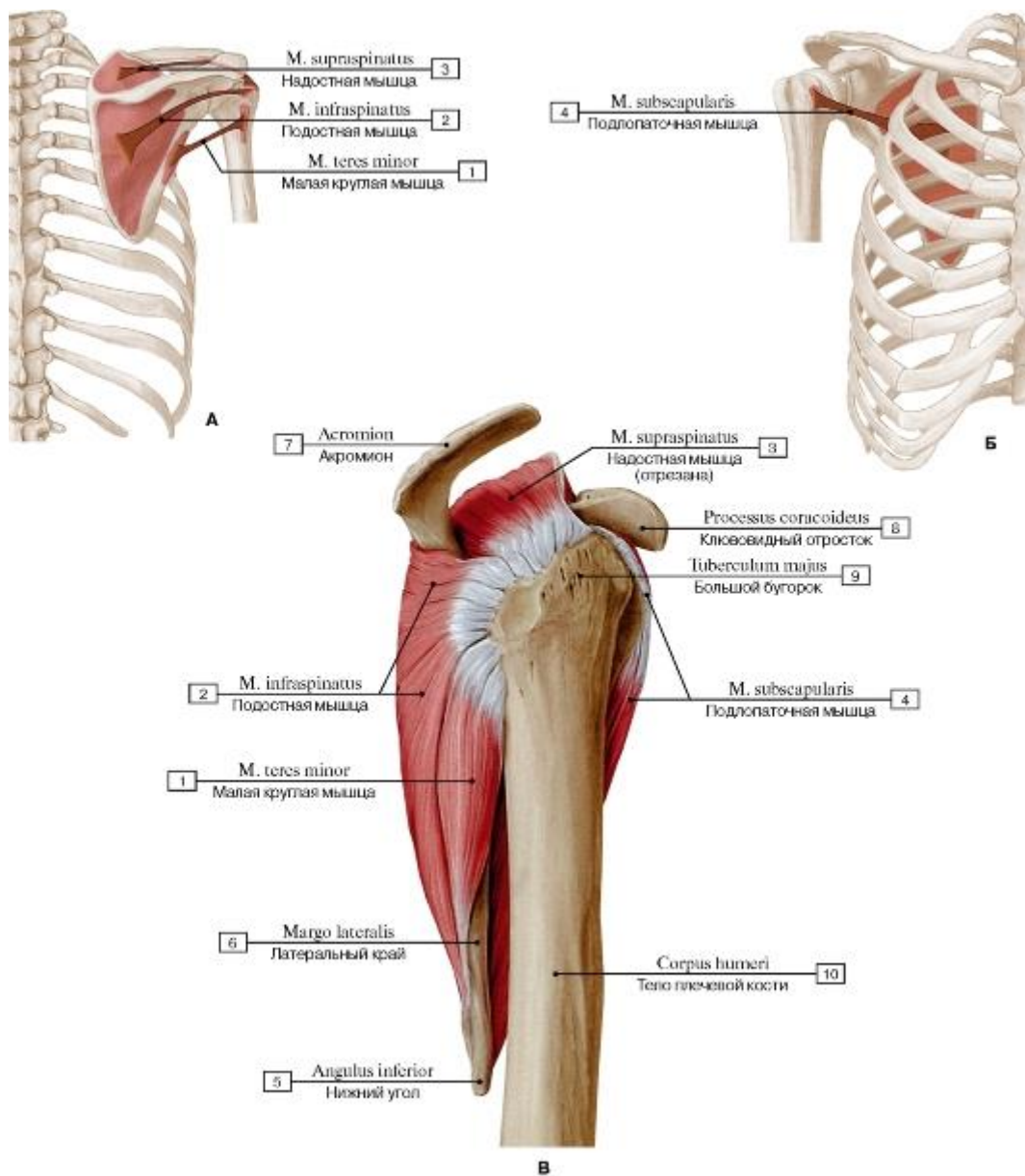


Рис. 404. Мышцы правого плечевого пояса: надостная, подостная, малая круглая, подлопаточная, область правого плеча (А - начало и прикрепление мышц: надостной, подостной и малой круглой, Б - начало и прикрепление подлопаточной мышцы, В - общий вид сбоку):

1 - Teres minor; 2 - Infraspinatus; 3 - Supraspinatus; 4 - Subscapularis; 5 - Inferior angle; 6 - Lateral border; 7 - Acromion; 8 - Coracoid process; 9 - Greater tubercle; 10 - Shaft of humerus; Body of humerus

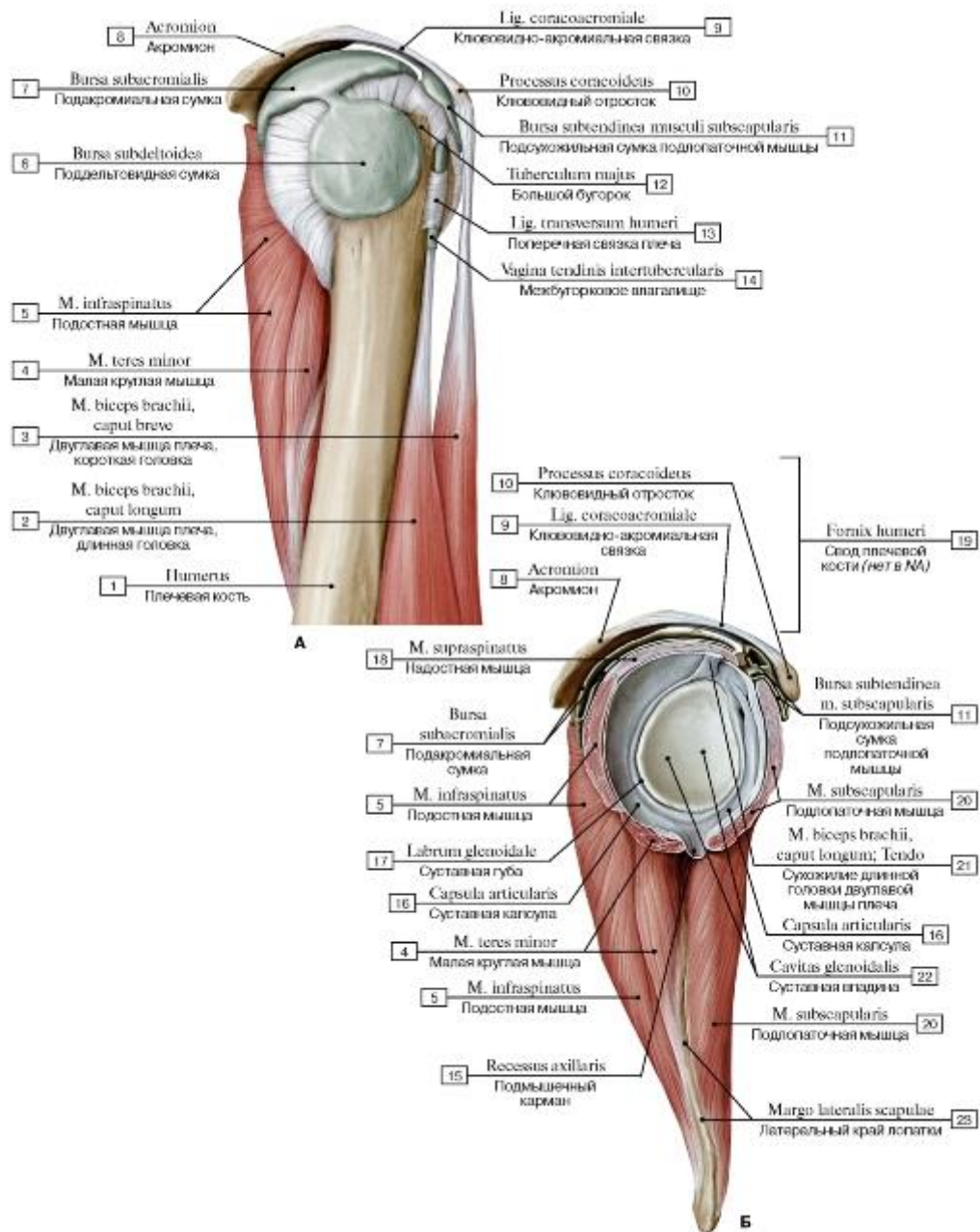


Рис. 405. Субакромиальное пространство правого плеча, вид сбоку

(А - дельтовидная мышца удалена, Б - подакромиальная сумка и суставная впадина правой лопатки):

I - Humerus; 2 - Biceps brachii, long head; 3 - Biceps brachii, short head; 4 - Teres minor; 5 - Infraspinatus; 6 - Subdeltoid bursa; 7 - Subacromial bursa; 8 - Acromion; 9 - Coraco-acromial ligament; 10 - Coracoid process;

II - Subtendinous bursa of subscapularis; 12 - Greater tubercle; 13 - Transverse humeral ligament; 14 - Intertubercular tendon sheath; 15 - Axillary recess; 16 - Joint capsule; Articular capsule; 17 - Glenoid labrum; 18 - Supraspinatus; 19 = 8 + 9 + 10 - Fornix of humerus; 20 - Subscapularis; 21 - Biceps brachii, long head; Tendon; 22 - Glenoid cavity; 23 - Lateral scapular border

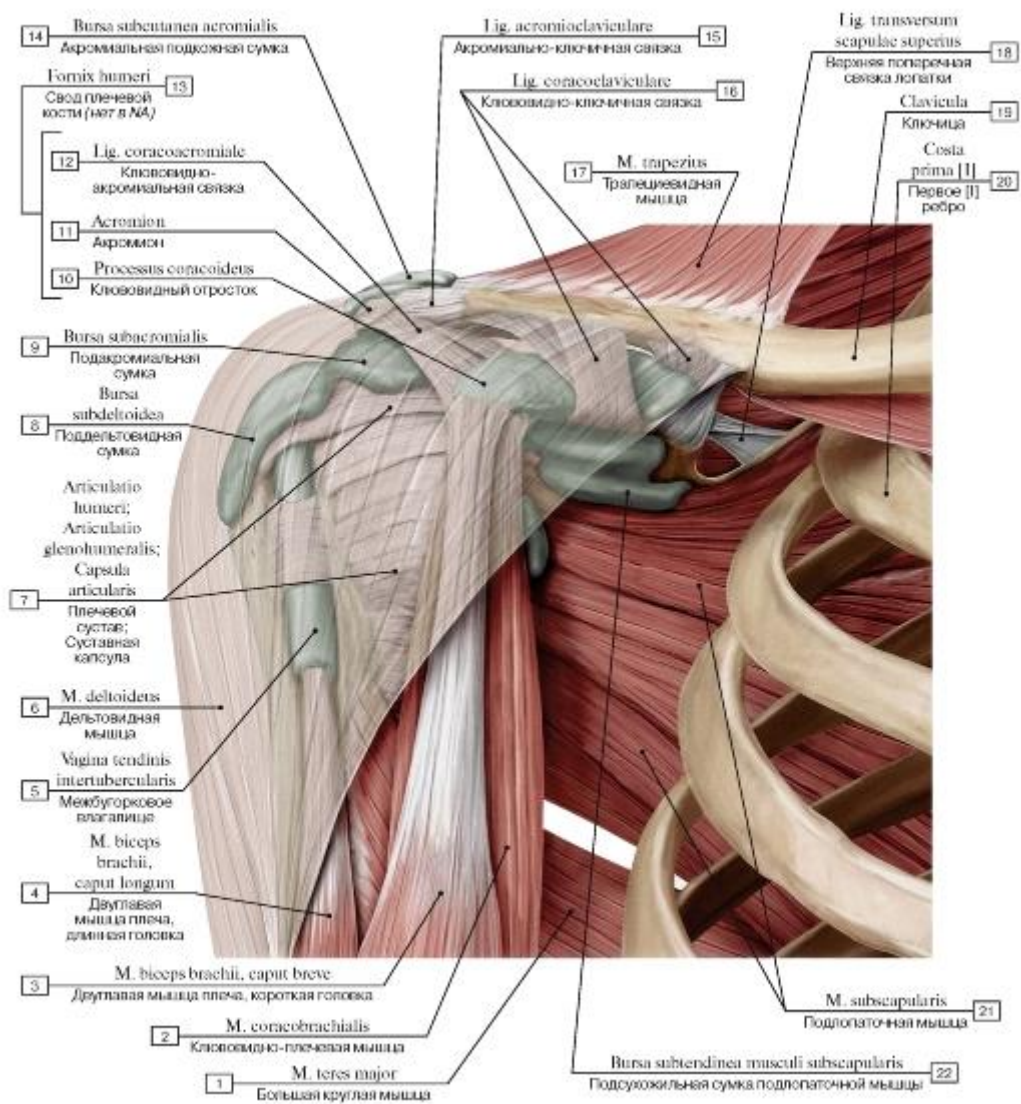


Рис. 406. Расположение слизистых сумок в области плеча, правого, вид спереди:

1 - Teres major; 2 - Coracobrachialis; 3 - Biceps brachii, short head; 4 - Biceps brachii, long head; 5 - Intertubercular tendon sheath; 6 - Deltoid; 7 - Glenohumeral joint; Shoulder joint; Joint capsule; Articular capsule; 8 - Subdeltoid bursa; 9 - Subacromial bursa; 10 - Coracoid process; 11 - Acromion; 12 - Coracoacromial ligament; 13 = 10 + 11 + 12 - Fornix of humerus; 14 - Subcutaneous acromial bursa; 15 - Acromioclavicular ligament; 16 - Coracoclavicular ligament; 17 - Trapezius; 18 - Superior transverse scapular ligament; 19 - Clavicle; 20 - First rib [I]; 21 - Subscapularis; 22 - Subtendinous bursa of subscapularis

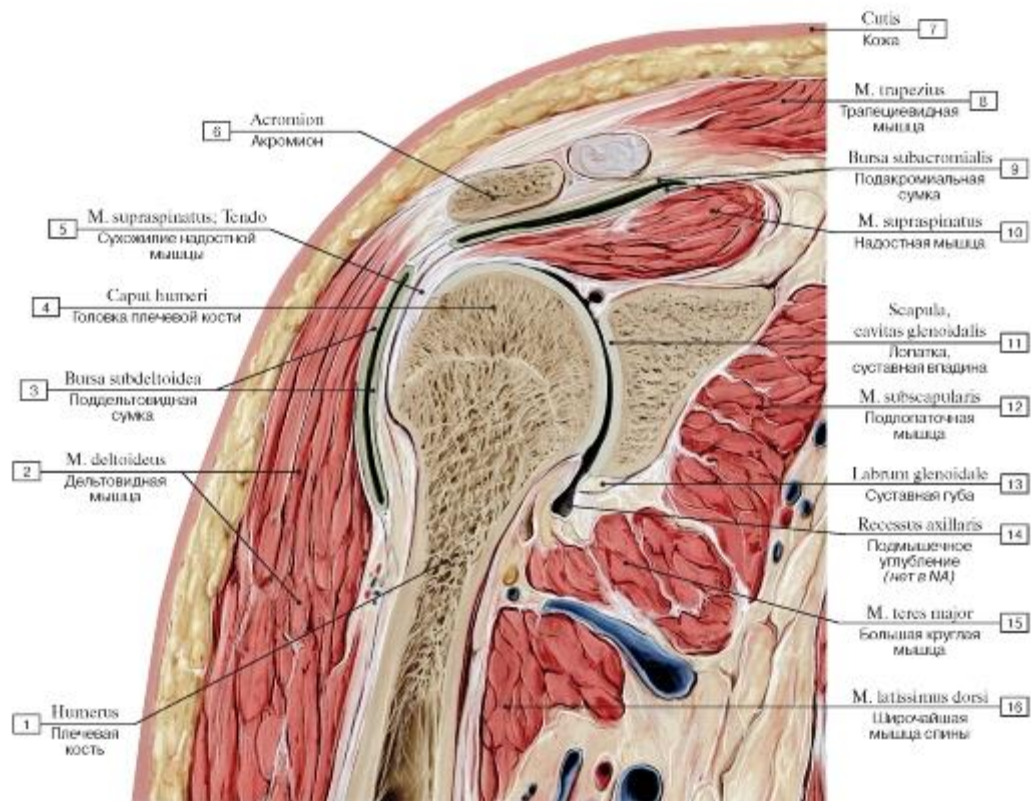


Рис. 407. Фронтальный распил через правый плечевой сустав, вид спереди:

1 - Humerus; 2 - Deltoid; 3 - Subdeltoid bursa; 4 - Head of humerus; 5 - Supraspinatus; Tendon; 6 - Acromion; 7 - Skin; 8 - Trapezius; 9 - Subacromial bursa; 10 - Supraspinatus; 11 - Scapula, glenoid cavity; 12 - Subscapularis; 13 - Labrum; 14 - Axillary recess; 15 - Teres major; 16 - Latissimus dorsi

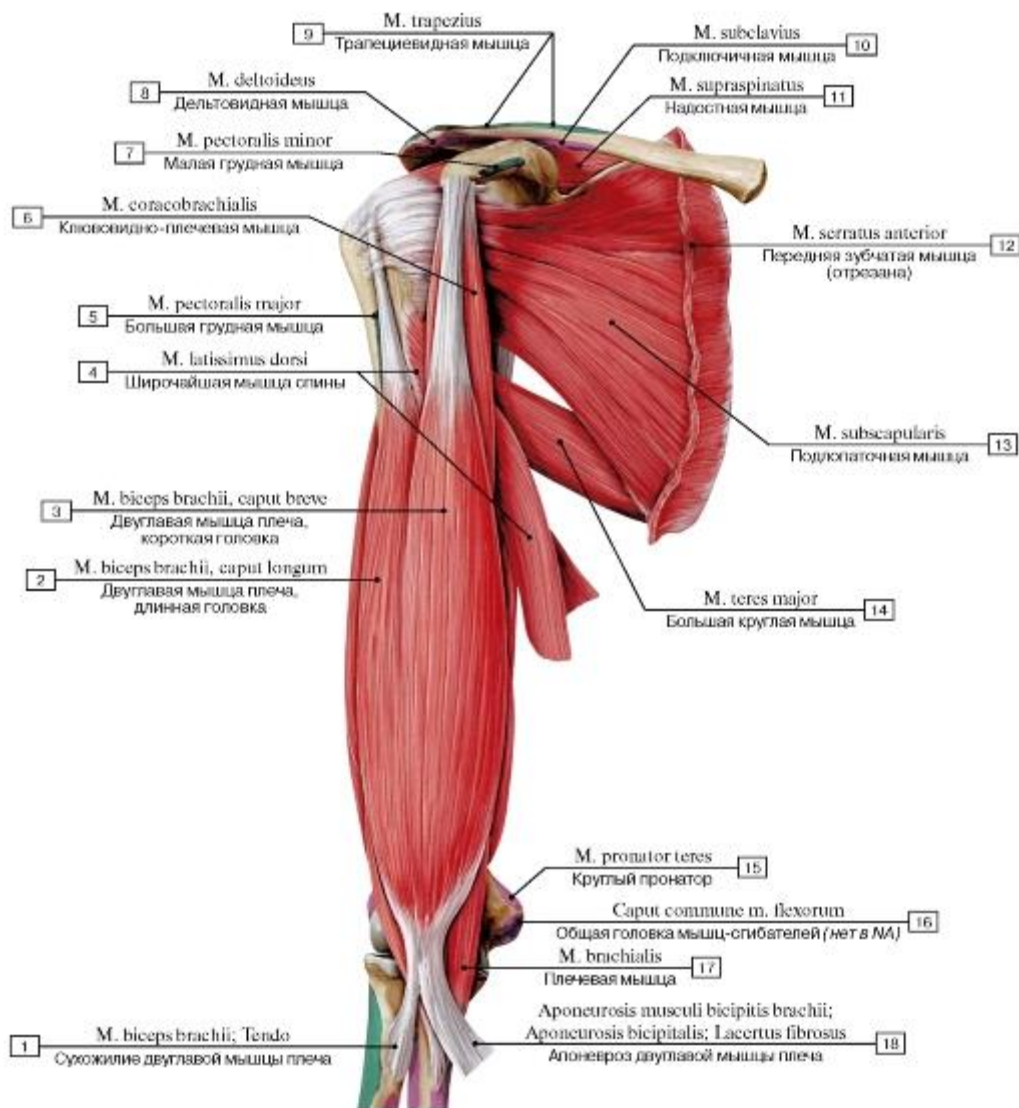


Рис. 408. Подлопаточная, большая круглая и двуглавая мышцы плеча, правого, вид спереди:

1 - Biceps brachii; Tendo; 2 - Biceps brachii, long head; 3 - Biceps brachii, short head; 4 - Latissimus dorsi; 5 - Pectoralis major; 6 - Coracobrachialis; 7 - Pectoralis minor; 8 - Deltoid; 9 - Trapezius; 10 - Subclavius; 11 - Supraspinatus; 12 - Serratus anterior; 13 - Subscapularis; 14 - Teres major; 15 - Pronator teres; 16 - Caput commune of flexors; 17 - Brachialis; 18 - Bicipital aponeurosis

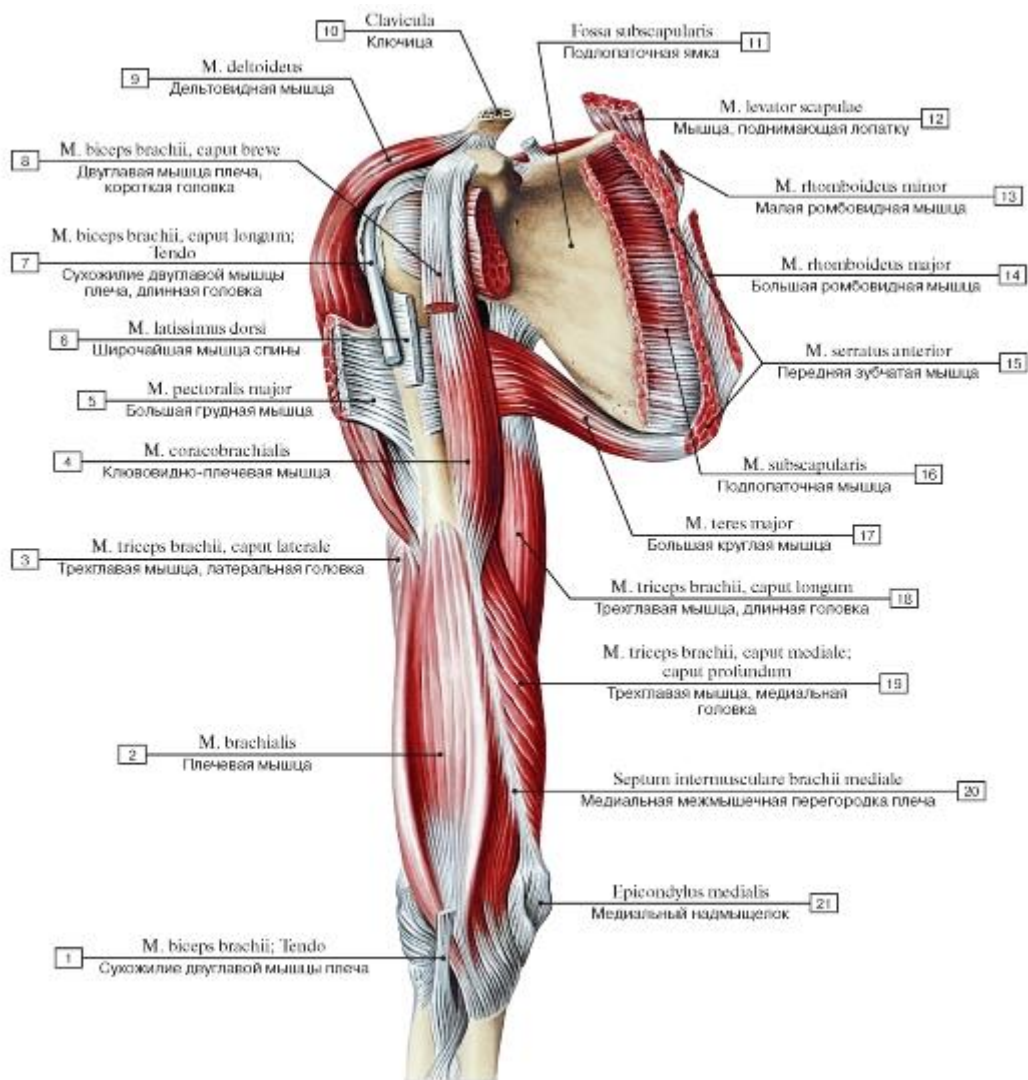


Рис. 409. Мышцы пояса верхней конечности и плеча, правого, вид спереди (подлопаточная мышца и двуглавая мышца плеча удалены):

1 - Biceps brachii; Tendon; 2 - Brachialis; 3 - Triceps brachii, lateral head; 4 - Coracobrachialis; 5 - Pectoralis major; 6 - Latissimus dorsi; 7 - Biceps brachii, long head; Tendon; 8 - Biceps brachii, short head; 9 - Deltoid; 10 - Clavicle; 11 - Subscapular fossa; 12 - Levator scapulae; 13 - Rhomboid minor; 14 - Rhomboid major; 15 - Serratus anterior; 16 - Subscapularis; 17 - Teres major; 18 - Triceps brachii, long head; 19 - Triceps brachii, medial head; deep head; 20 - Medial intermuscular septum of arm; 21 - Medial epicondyle

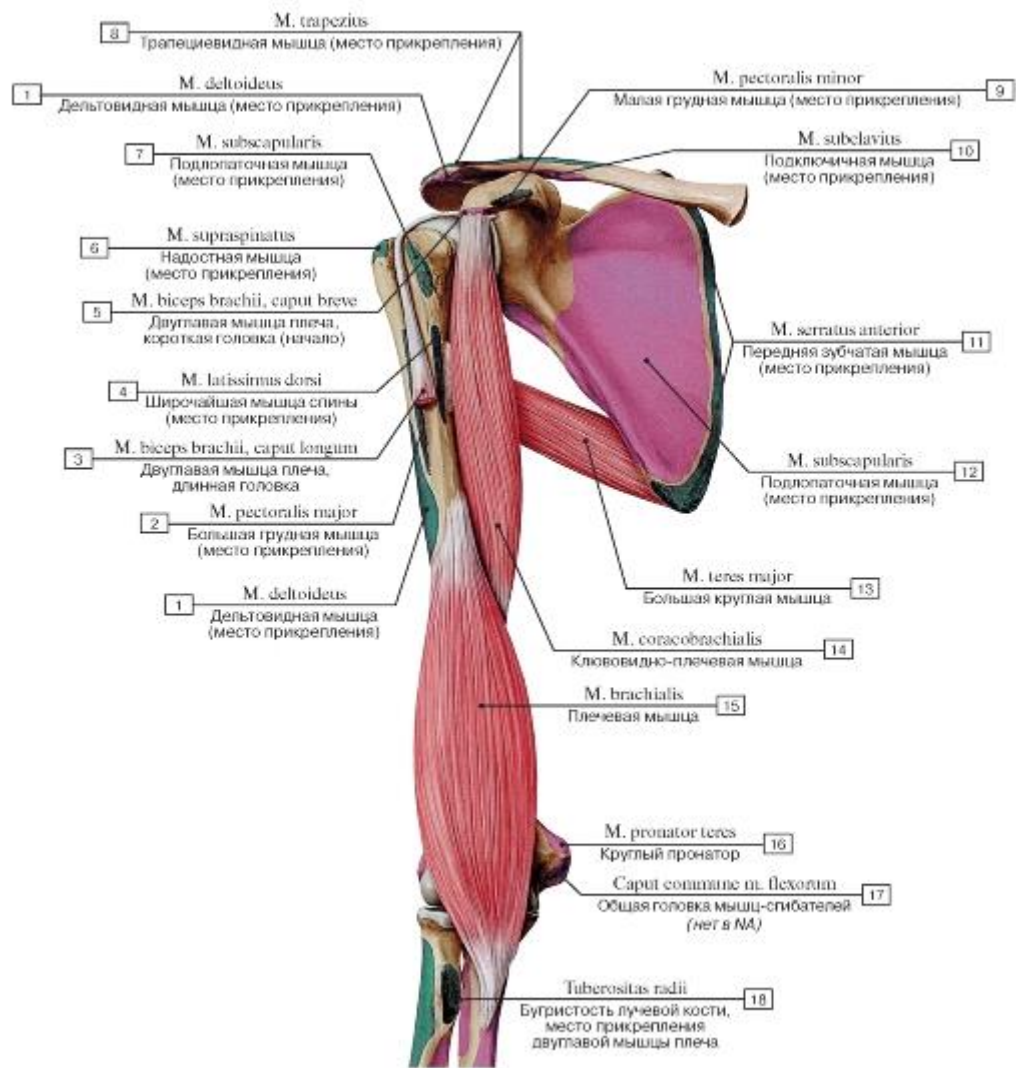


Рис. 410. Большая круглая, ключовидно-плечевая и плечевая мышцы, правые, вид спереди:

1 - Deltoid; 2 - Pectoralis major; 3 - Biceps brachii, long head; 4 - Latissimus dorsi; 5 - Biceps brachii, short head; 6 - Supraspinatus; 7 - Subscapularis; 8 - Trapezius; 9 - Pectoralis minor; 10 - Subclavius; 11 - Serratus anterior; 12 - Subscapularis; 13 - Teres major; 14 - Coracobrachialis; 15 - Brachialis; 16 - Pronator teres; 17 - Caput commune of flexors; 18 - Radial tuberosity

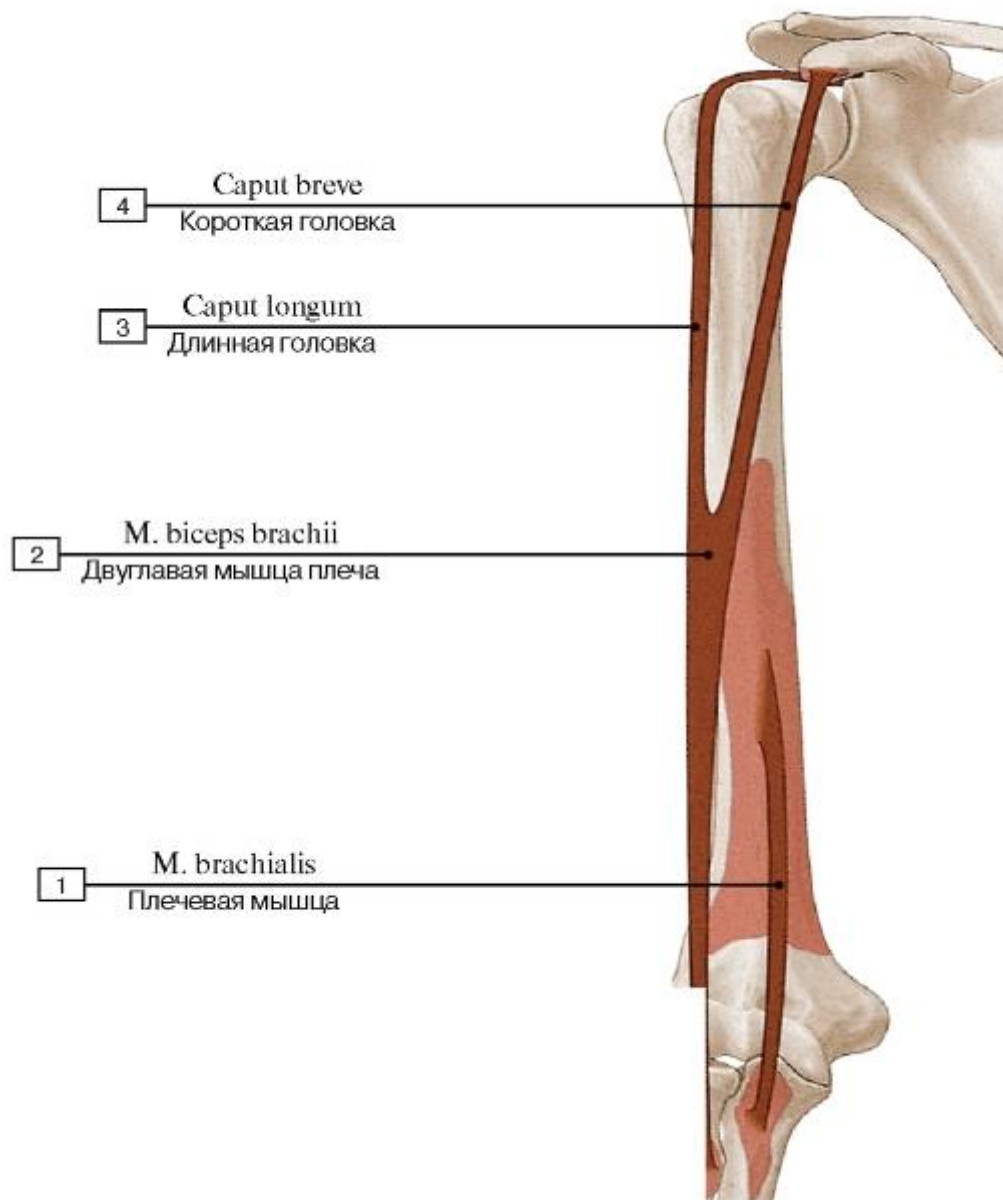


Рис. 411. Места начала и прикрепления плечевой и двуглавой мышцы плеча:

1 - Brachialis; 2 - Biceps brachii; 3 - Long head; 4 - Short head

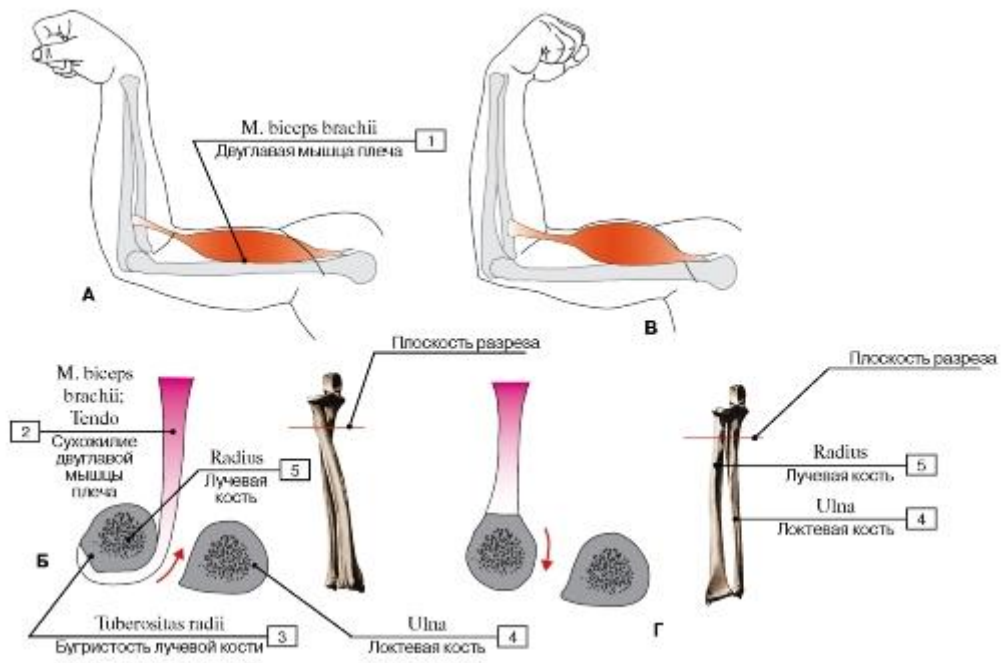


Рис. 412. Функции двуглавой мышцы плеча:

1 - Biceps brachii; 2 - Biceps brachii; Tendon; 3 - Radial tuberosity; 4 - Ulna; 5 - Radius

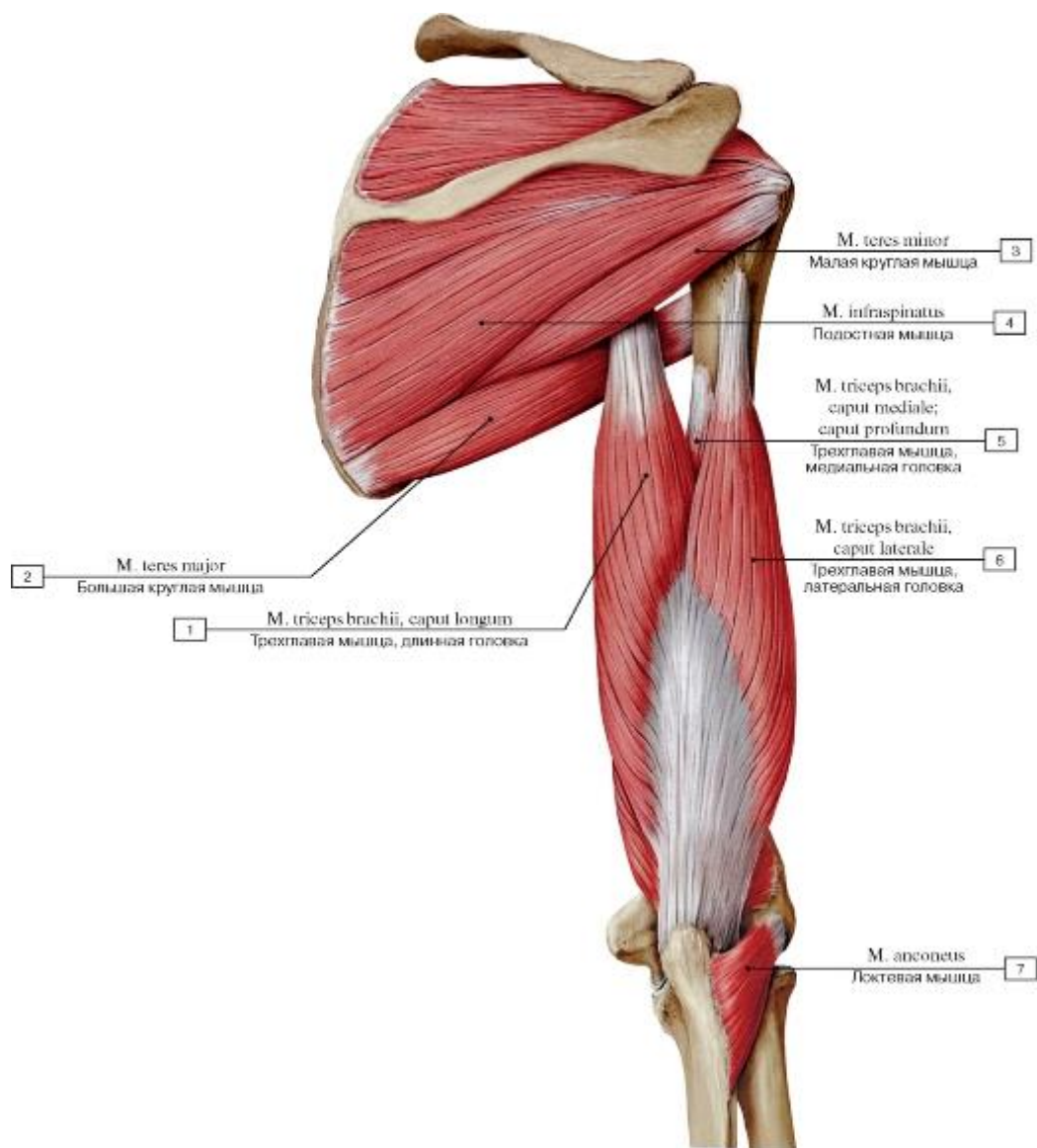


Рис. 413. Мышцы пояса и свободной верхней конечности, правой (дельтовидная мышца удалена), вид сзади:

1 - Triceps brachii, long head; 2 - Teres major; 3 - Teres minor; 4 - Infraspinatus; 5 - Triceps brachii, medial head; deep head; 6 - Triceps brachii, lateral head; 7 - Anconeus

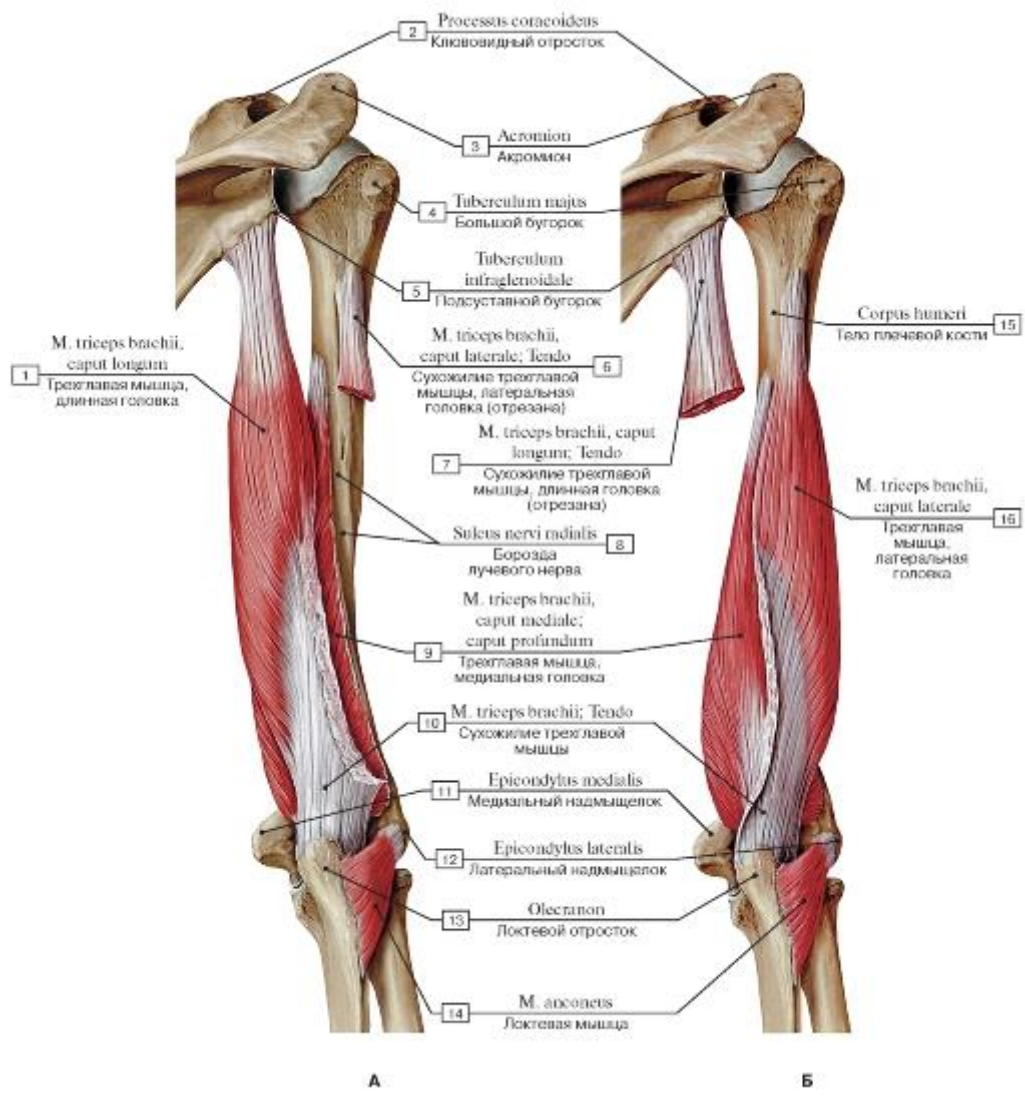


Рис. 414. Локтевая и трехглавая мышцы плеча, правого (все остальные мышцы удалены), вид сзади (А - латеральная головка частично удалена, Б - длинная головка частично удалена):

- 1 - Triceps brachii, long head; 2 - Coracoid process; 3 - Acromion; 4 - Greater tubercle; 5 - Infraglenoid tubercle; 6 - Triceps brachii, lateral head; Tendon; 7 - Triceps brachii, long head; Tendon; 8 - Radial groove; Groove for radial nerve; 9 - Triceps brachii, medial head; deep head; 10 - Triceps brachii; Tendon; 11 - Medial epicondyle; 12 - Lateral epicondyle; 13 - Olecranon; 14 - Anconeus; 15 - Shaft of humerus; Body of humerus; 16 - Triceps brachii, lateral head

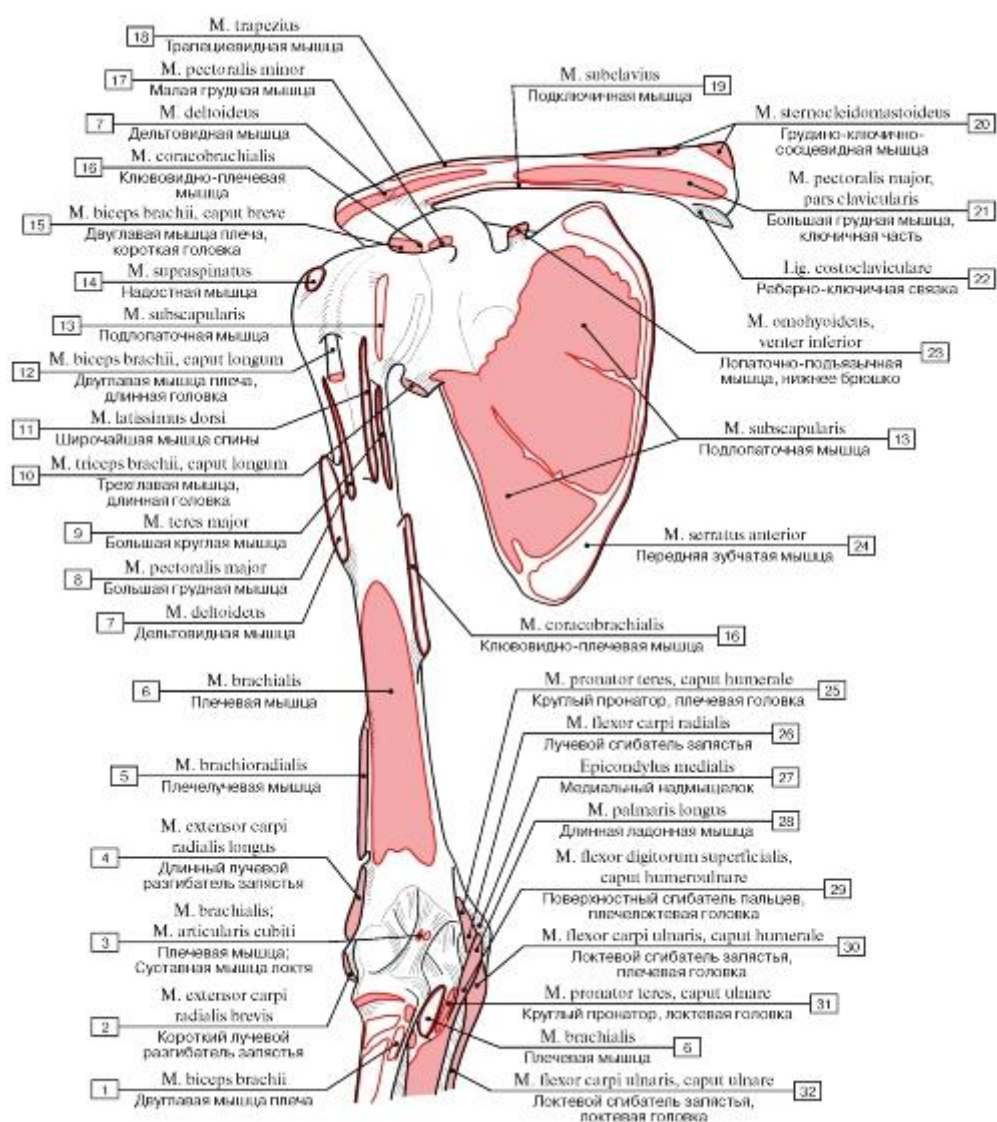


Рис. 415. Места начала и прикрепления мышц пояса и свободной верхней конечности, правой, вид спереди:

1 - Biceps brachii; 2 - Extensor carpi radialis brevis; 3 - Brachialis; Articularis cubiti; 4 - Extensor carpi radialis longus; 5 - Brachioradialis; 6 - Brachialis; 7 - Deltoid; 8 - Pectoralis major; 9 - Teres major; 10 - Triceps brachii, long head; 11 - Latissimus dorsi; 12 - Biceps brachii, long head; 13 - Subscapularis; 14 - Supraspinatus; 15 - Biceps brachii, short head; 16 - Coracobrachialis; 17 - Pectoralis minor; 18 - Trapezius; 19 - Subclavius; 20 - Sternocleidomastoid; 21 - Pectoralis major, clavicular head; 22 - Costoclavicular ligament; 23 - Omohyoid, inferior belly; 24 - Serratus anterior; 25 - Pronator teres, humeral head; 26 - Flexor carpi radialis; 27 - Medial epicondyle; 28 - Palmaris longus; 29 - Flexor digitorum superficialis, humero-ulnar head; 30 - Flexor carpi ulnaris, humeral head; 31 - Pronator teres, ulnar head; 32 - Flexor carpi ulnaris, ulnar head

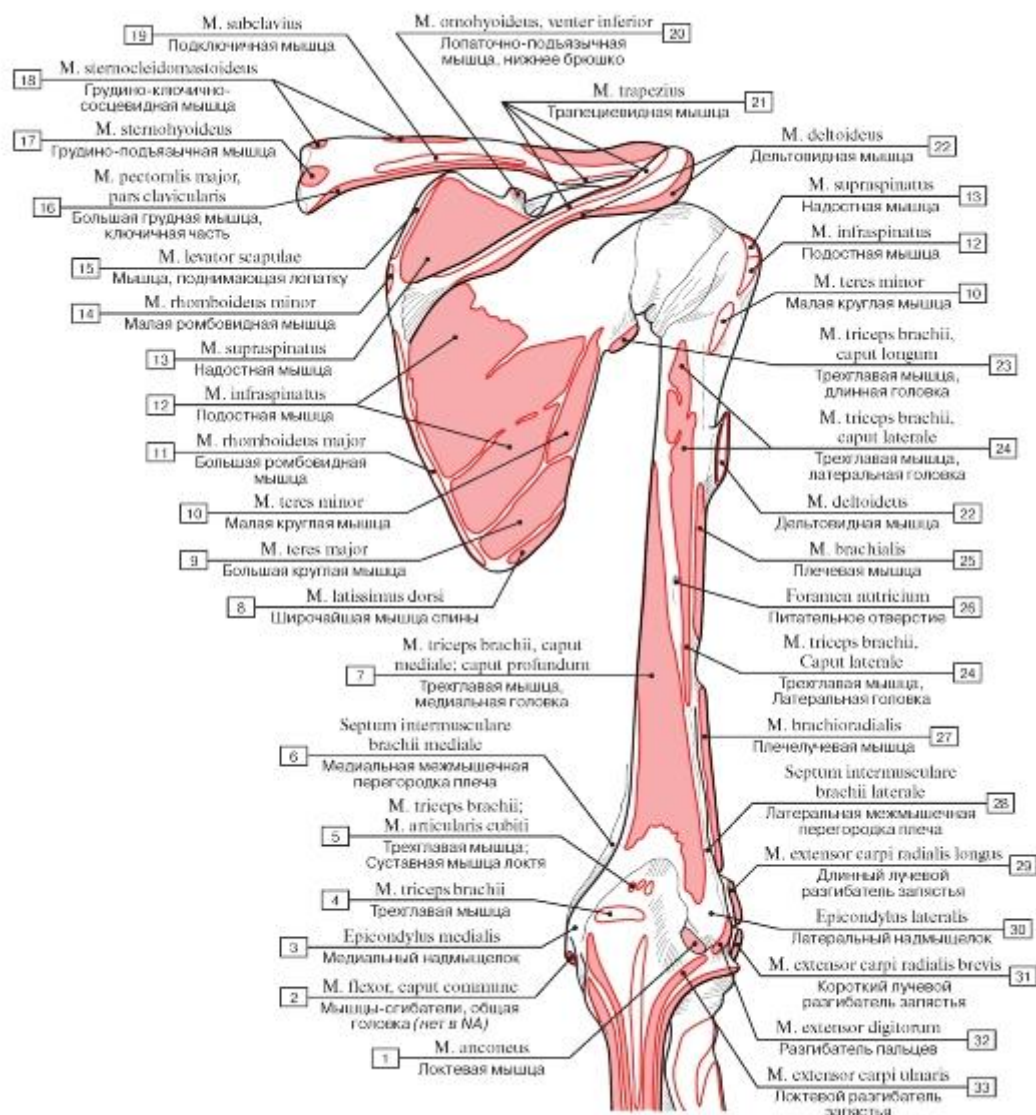


Рис. 416. Места начала и прикрепления мышц пояса и свободной верхней конечности, правой, вид сзади:

I - Anconeus; 2 - Flexor muscle, common head; 3 - Medial epicondyle; 4 - Triceps brachii; 5 - Triceps brachii; Articularis cubiti; 6 - Medial intermuscular septum of arm; 7 - Triceps brachii, medial head; deep head; 8 - Latissimus dorsi; 9 - Teres major; 10 - Teres minor;

II - Rhomboid major; 12 - Infraspinatus; 13 - Supraspinatus; 14 - Rhomboid minor; 15 - Levator scapulae; 16 - Pectoralis major, clavicular head; 17 - Sternohyoid; 18 - Sternocleidomastoid; 19 - Subclavius; 20 - Omohyoid, inferior belly; 21 - Trapezius; 22 - Deltoid; 23 - Triceps brachii, long head; 24 - Triceps brachii, lateral head; 25 - Brachialis; 26 - Nutrient foramen; 27 - Brachioradialis; 28 - Lateral intermuscular septum of arm; 29 - Extensor carpi radialis longus; 30 - Lateral epicondyle; 31- Extensor carpi radialis brevis;

32 - Extensor digitorum; 33 - Extensor carpi ulnaris

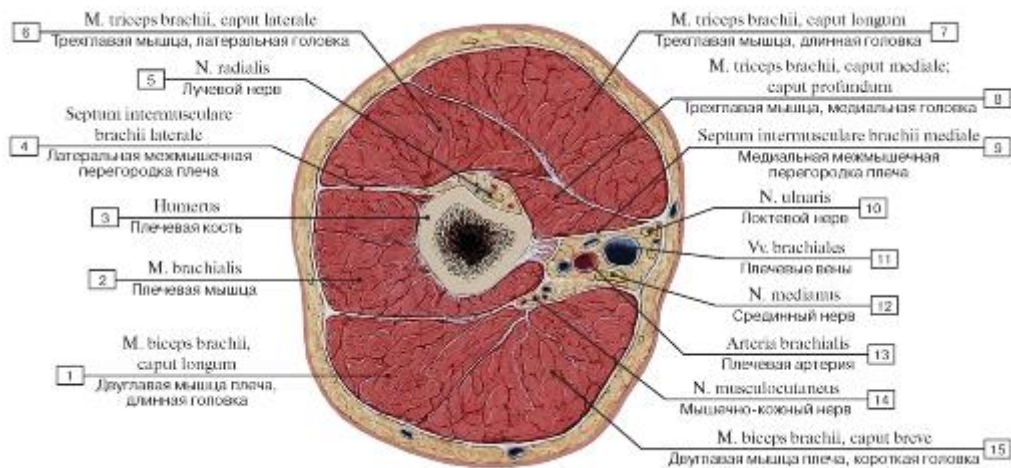


Рис. 417. Поперечный распил на уровне верхней четверти плеча:

1 - Biceps brachii, long head; 2 - Brachialis; 3 - Humerus; 4 - Lateral intermuscular septum of arm; 5 - Radial nerve; 6 - Triceps brachii, lateral head; 7 - Triceps brachii, long head; 8 - Triceps brachii, medial head; deep head; 9 - Medial intermuscular septum of arm; 10 - Ulnar nerve; 11 - Brachial veins; 12 - Median nerve; 13 - Brachial artery; 14 - Musculocutaneous nerve; 15 - Biceps brachii, short head

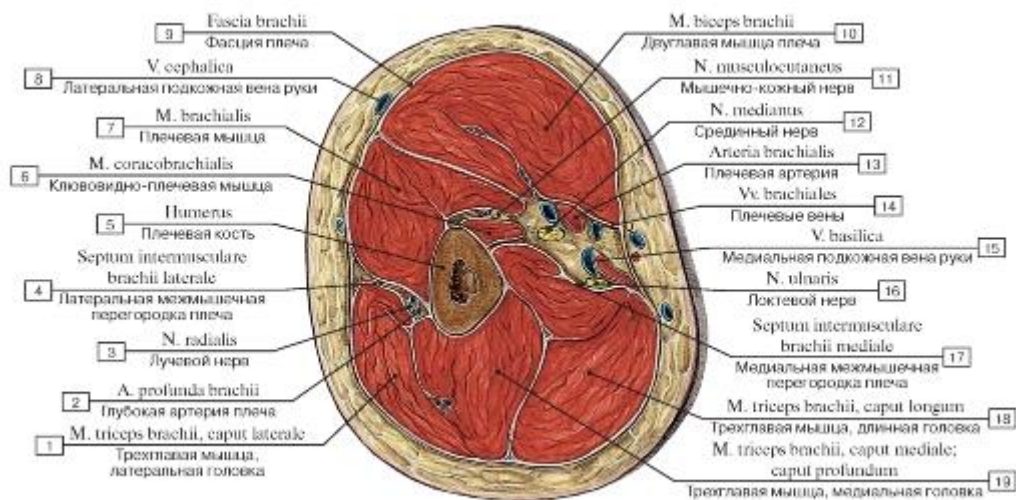


Рис. 418. Поперечный распил на уровне верхней трети плеча:

1 - Triceps brachii, lateral head; 2 - Profunda brachii artery; Deep artery of arm; 3 - Radial nerve; 4 - Lateral intermuscular septum of arm; 5 - Humerus; 6 - Coracobrachialis; 7 - Brachialis; 8 - Cephalic vein; 9 - Brachial fascia; 10 - Biceps brachii; 11 - Musculocutaneous nerve; 12 - Median nerve; 13 - Brachial artery; 14 - Brachial veins; 15 - Basilic vein; 16 - Ulnar nerve; 17 - Medial intermuscular septum of arm; 18 - Triceps brachii, long head; 19 - Triceps brachii, medial head; deep head

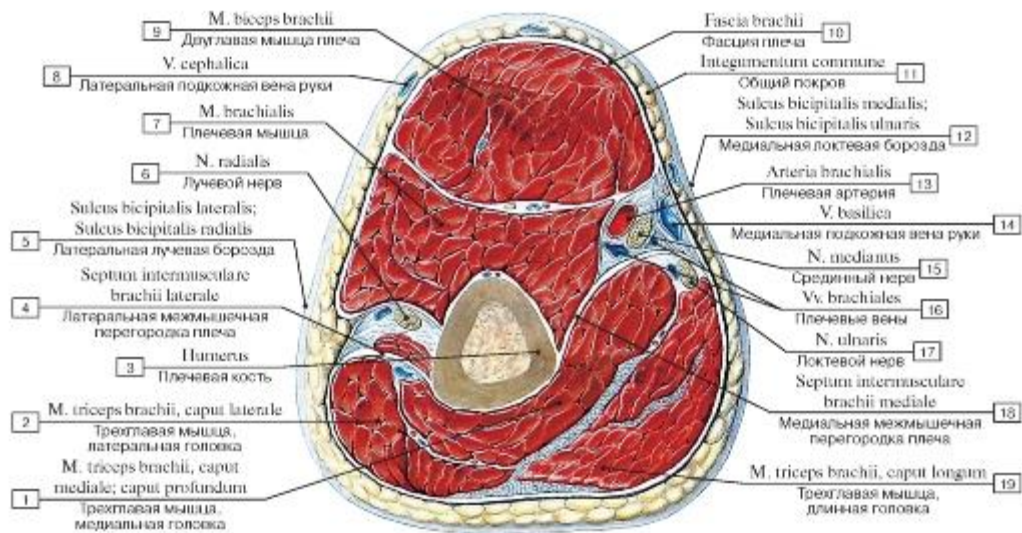


Рис. 419. Поперечный распил на уровне средней трети плеча:

1 - Triceps brachii, medial head; deep head; 2 - Triceps brachii, lateral head; 3 - Humerus; 4 - Lateral intermuscular septum of arm; 5 - Lateral bicipital groove; 6 - Radial nerve; 7 - Brachialis; 8 - Cephalic vein; 9 - Biceps brachii; 10 - Brachial fascia; 11 - The integument; 12 - Medial bicipital groove; 13 - Brachial artery; 14 - Basilic vein; 15 - Median nerve; 16 - Brachial veins; 17 - Ulnar nerve; 18 - Medial intermuscular septum of arm; 19 - Triceps brachii, long head

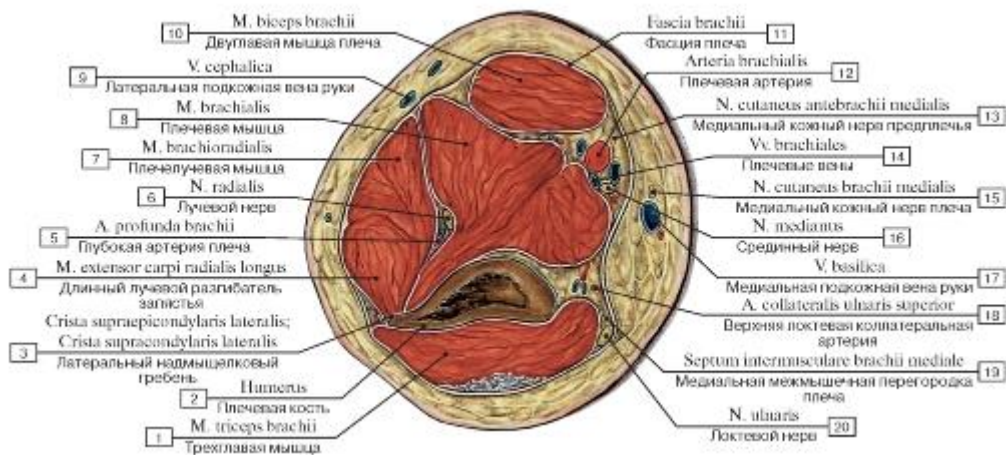


Рис. 420. Поперечный распил плеча на уровне нижней трети плеча:

1 - Triceps brachii; 2 - Humerus; 3 - Lateral supraepicondylar ridge; Lateral supracondylar ridge; 4 - Extensor carpi radialis longus; 5 - Profunda brachii artery; Deep artery of arm; 6 - Radial nerve; 7 - Brachioradialis; 8 - Brachialis; 9 - Cephalic vein; 10 - Biceps brachii; 11 - Brachial fascia; 12 - Brachial artery; 13 - Medial cutaneous nerve of forearm; Medial antebrachial cutaneous nerve; 14 - Brachial veins; 15 - Medial cutaneous nerve of arm; Medial brachial cutaneous nerve; 16 - Median nerve; 17 - Basilic vein; 18 - Superior ulnar collateral artery; 19 - Medial intermuscular septum of arm; 20 - Ulnar nerve

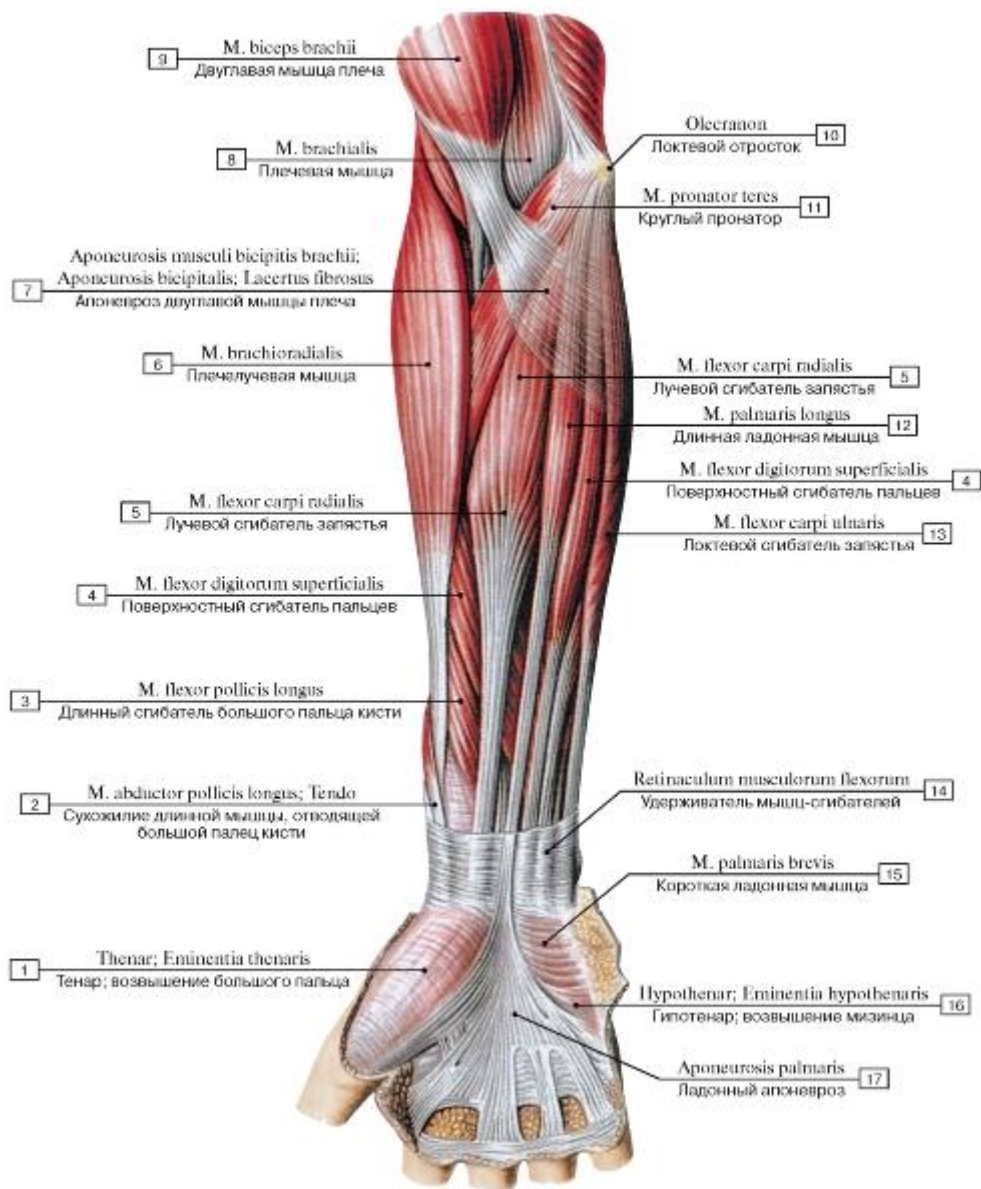


Рис. 421. Передняя группа мышц предплечья, правого, поверхностный слой, вид спереди:

1 - Thenar eminence; 2 - Abductor pollicis longus; Tendon; 3 - Flexor pollicis longus; 4 - Flexor digitorum superficialis; 5 - Flexor carpi radialis; 6 - Brachioradialis; 7 - Bicipital aponeurosis; 8 - Brachialis; 9 - Biceps brachii; 10 - Olecranon; 11 - Pronator teres; 12 - Palmaris longus; 13 - Flexor carpi ulnaris; 14 - Flexor retinaculum; 15 - Palmaris brevis; 16 - Hypothenar eminence; 17 - Palmar aponeurosis

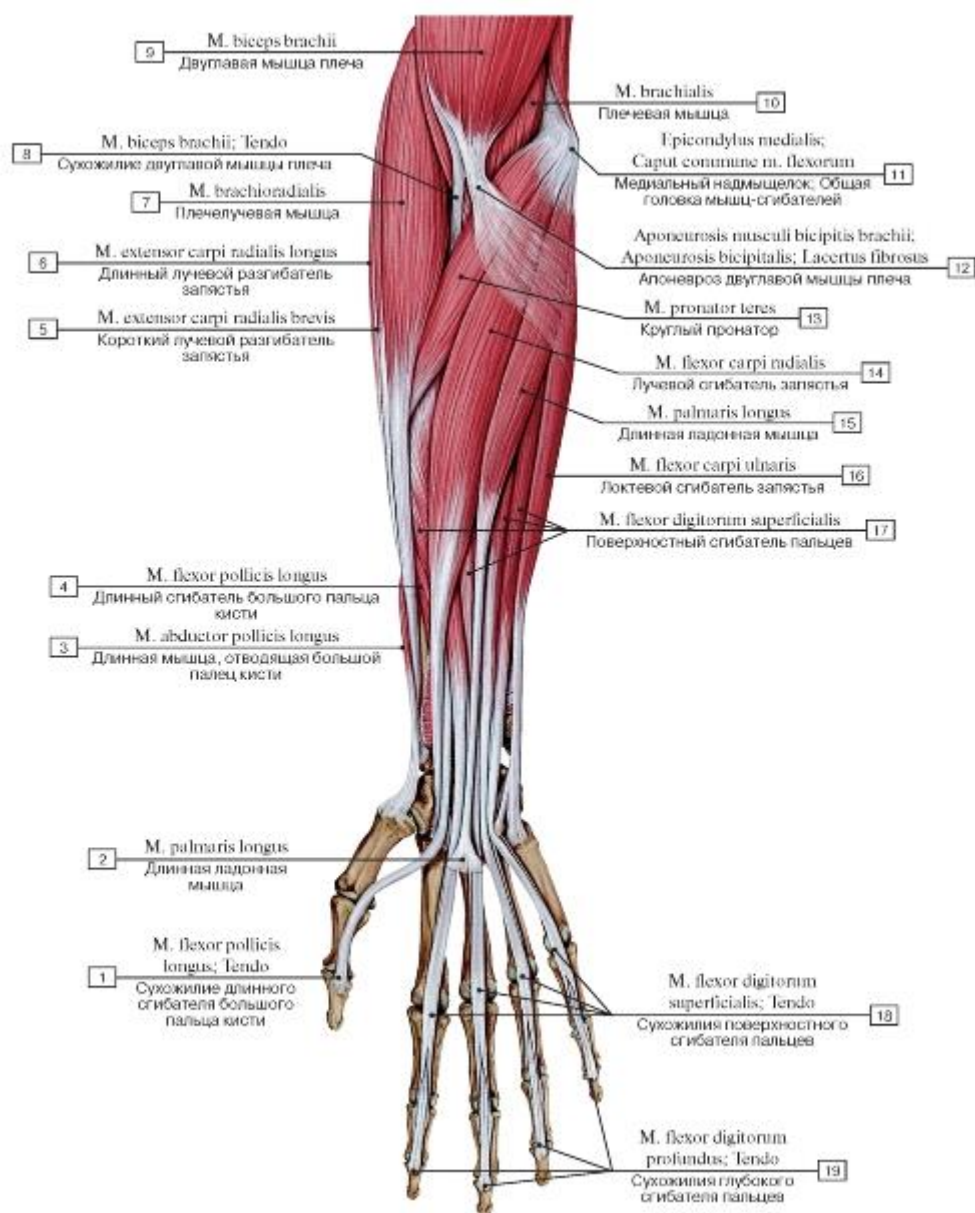


Рис. 422. Передняя группа мышц предплечья, правого, поверхностный слой, вид спереди:

1 - Flexor pollicis longus; Tendon; 2 - Palmaris longus; 3 - Abductor pollicis longus; 4 - Flexor pollicis longus; 5 - Extensor carpi radialis brevis; 6 - Extensor carpi radialis longus; 7 - Brachioradialis; 8 - Biceps brachii; Tendon; 9 - Biceps brachii; 10 - Brachialis; 11 - Medial epicondyle; Caput commune of flexors; 12 - Bicipital aponeurosis; 13 - Pronator teres; 14 - Flexor carpi radialis; 15 - Palmaris longus; 16 - Flexor carpi ulnaris; 17 - Flexor digitorum superficialis; 18 - Flexor digitorum superficialis; Tendon; 19 - Flexor digitorum profundus;

Tendon

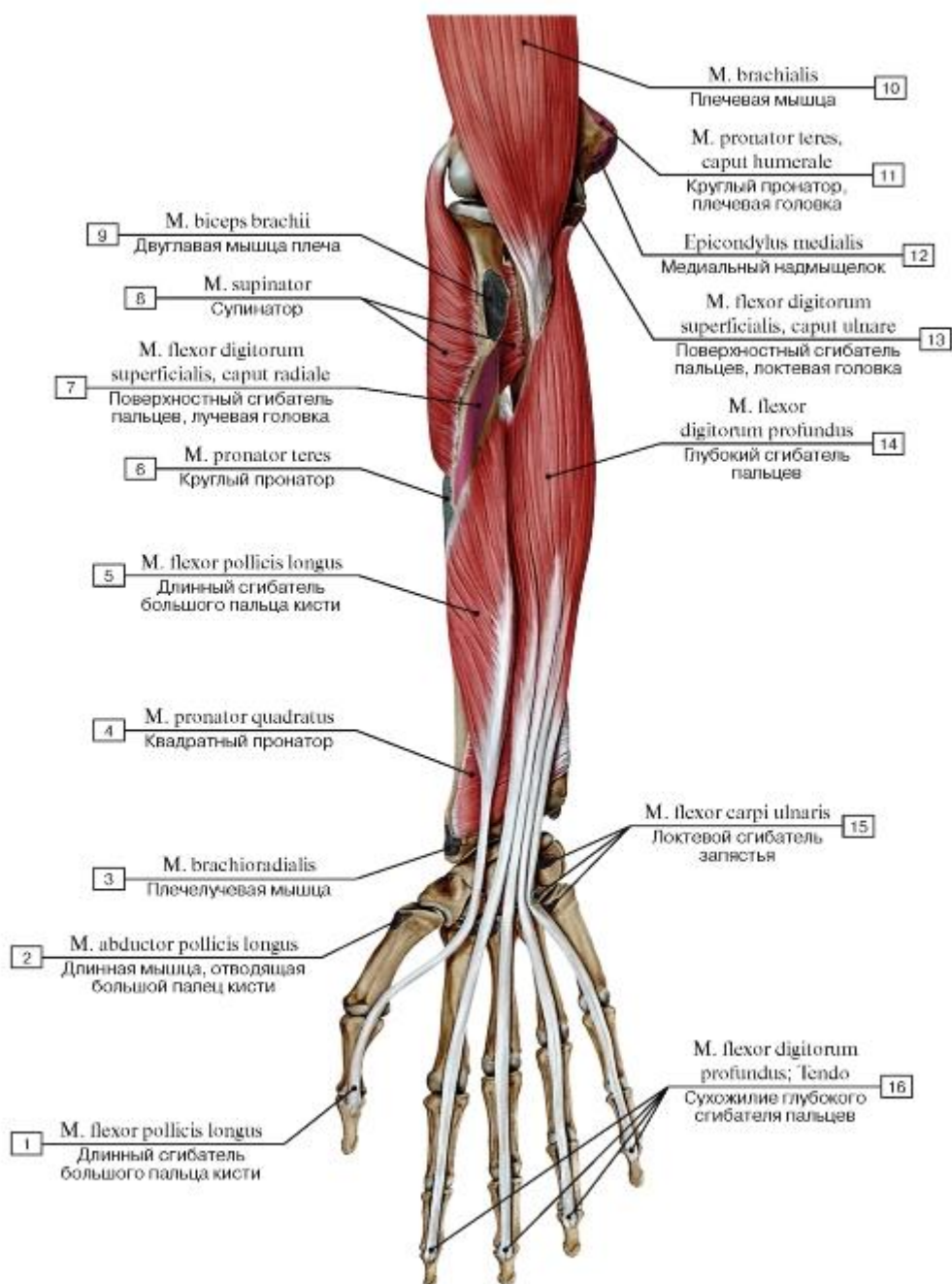


Рис. 423. Третий слой передней группы мышц предплечья, правого, вид спереди:

- 1 - *Flexor pollicis longus*; 2 - *Abductor pollicis longus*; 3 - *Brachioradialis*; 4 - *Pronator quadratus*; 5 - *Flexor pollicis longus*; 6 - *Pronator teres*; 7 - *Flexor digitorum superficialis, radial head*; 8 - *Supinator*; 9 - *Biceps brachii*; 10 - *Brachialis*; 11 - *Pronator teres, humeral head*; 12 - *Medial epicondyle*; 13 - *Flexor digitorum superficialis, ulnar head*; 14 - *Flexor digitorum profundus*; 15 - *Flexor carpi ulnaris*; 16 - *Flexor digitorum profundus; Tendon*

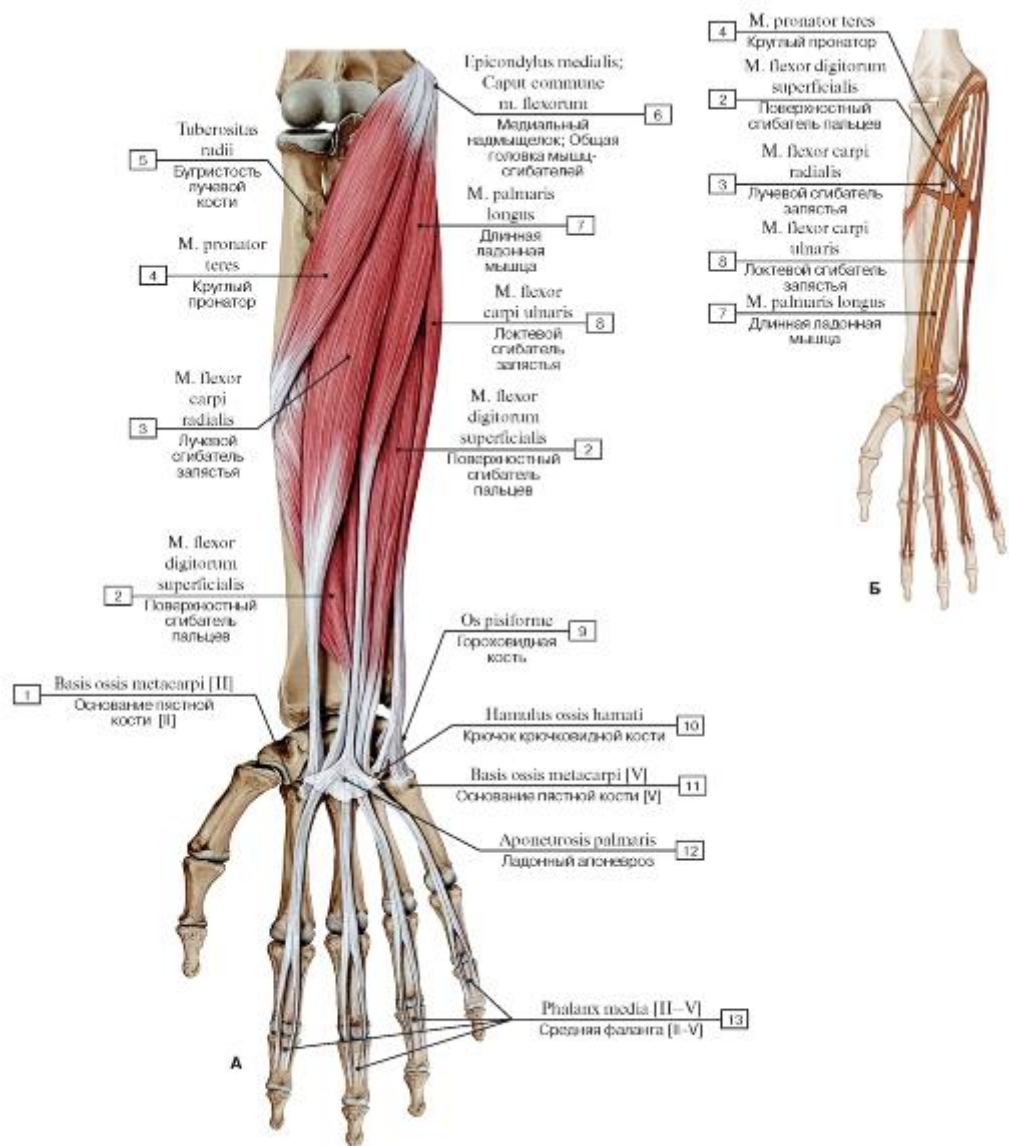


Рис. 424. Передняя группа мышц предплечья, правого, поверхностный слой (А - общий вид, Б - места начала и прикрепления):

- 1 - Base of metacarpal [III];
- 2 - Flexor digitorum superficialis;
- 3 - Flexor carpi radialis;
- 4 - Pronator teres;
- 5 - Radial tuberosity;
- 6 - Medial epicondyle; Caput commune of flexors;
- 7 - Palmaris longus;
- 8 - Flexor carpi ulnaris;
- 9 - Pisiform;
- 10 - Hook of hamate;
- 11 - Base of metacarpal [V];
- 12 - Palmar aponeurosis;
- 13 - Middle phalanx [II-V]

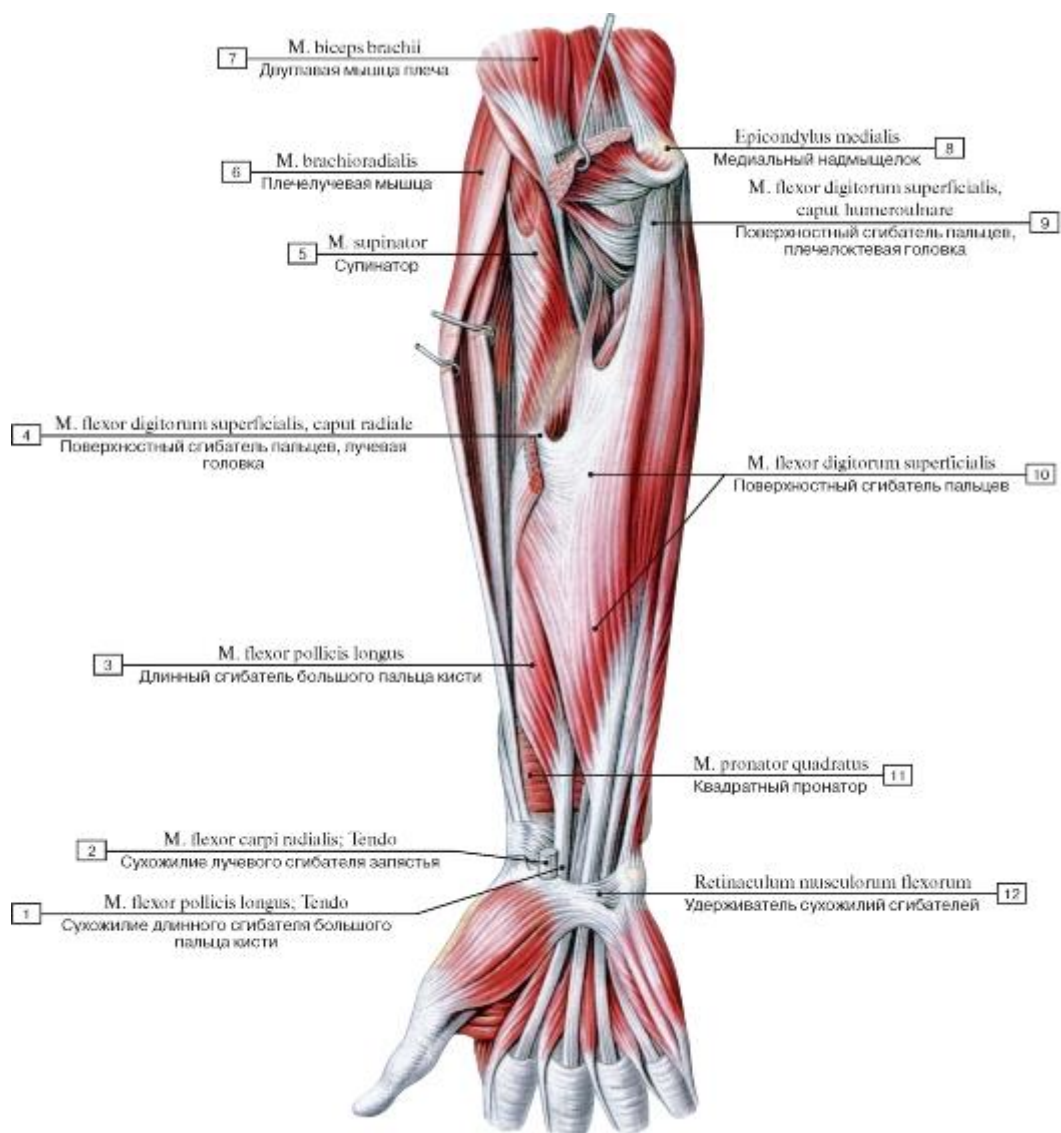


Рис. 425. Поверхностный сгибатель пальцев, правое предплечье, вид спереди (круглый пронатор, лучевой сгибатель запястья и длинная ладонная мышца удалены):
 1 - Flexor pollicis longus; Tendon; 2 - Flexor carpi radialis; Tendon; 3 - Flexor pollicis longus; 4 - Flexor digitorum superficialis, radial head; 5 - Supinator; 6 - Brachioradialis; 7 - Biceps brachii; 8 - Medial epicondyle; 9 - Flexor digitorum superficialis, humero-ulnar head; 10 - Flexor digitorum superficialis; 11 - Pronator quadratus; 12 - Flexor retinaculum

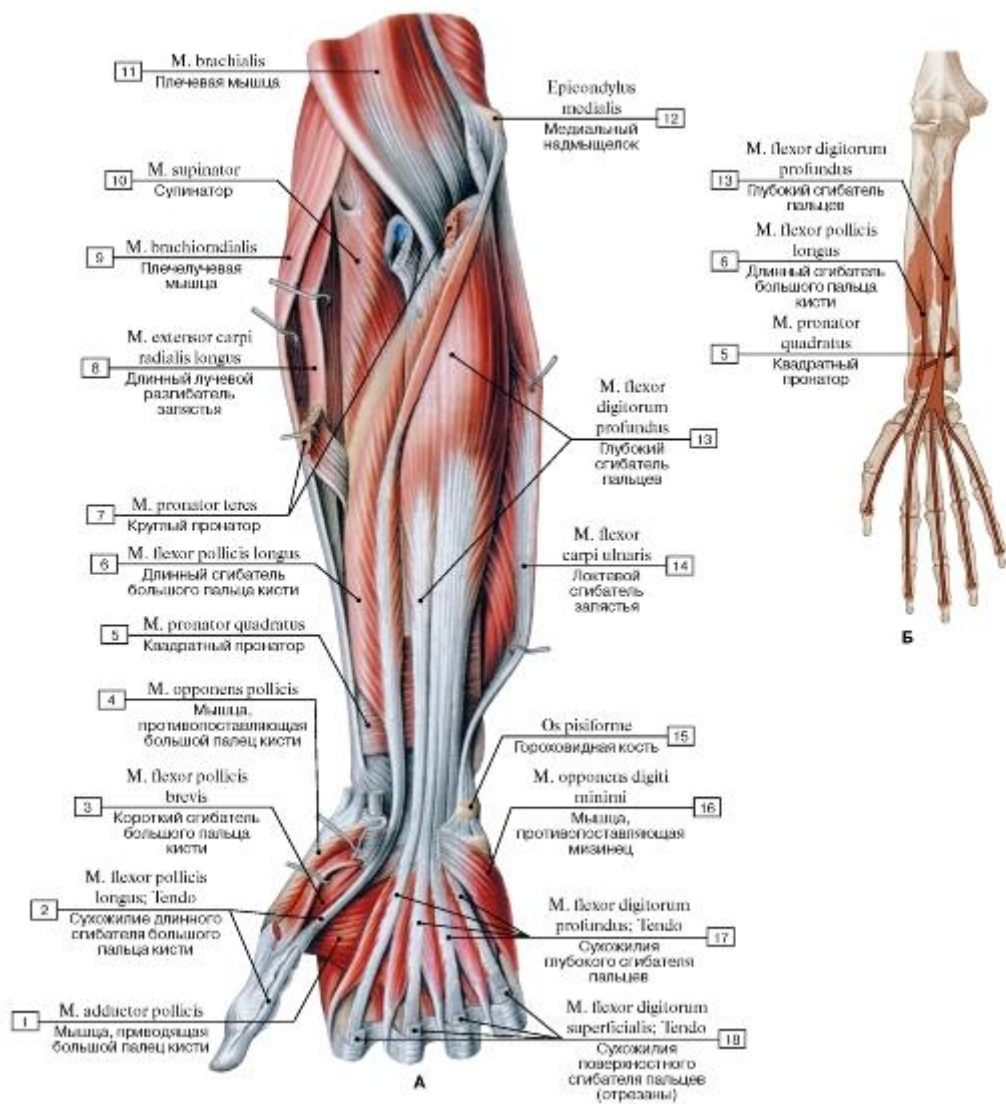


Рис. 426. Передняя группа мышц предплечья, правого, третий слой (А - глубокий сгибатель пальцев, вид спереди, поверхностные мышцы предплечья удалены, Б - места начала и прикрепления передней группы мышц предплечья - поверхностные сгибатели и круглый пронатор):

1 - Adductor pollicis; 2 - Flexor pollicis longus; Tendo; 3 - Flexor pollicis brevis; 4 - Opponens pollicis; 5 - Pronator quadratus; 6 - Flexor pollicis longus; 7 - Pronator teres; 8 - Extensor carpi radialis longus; 9 - Brachioradialis; 10 - Supinator; 11 - Brachialis; 12 - Medial epicondyle; 13 - Flexor digitorum profundus; 14 - Flexor carpi ulnaris; 15 - Pisiform; 16 - Opponens digiti minimi; 17 - Flexor digitorum profundus; Tendon; 18 - Flexor digitorum superficialis; Tendon

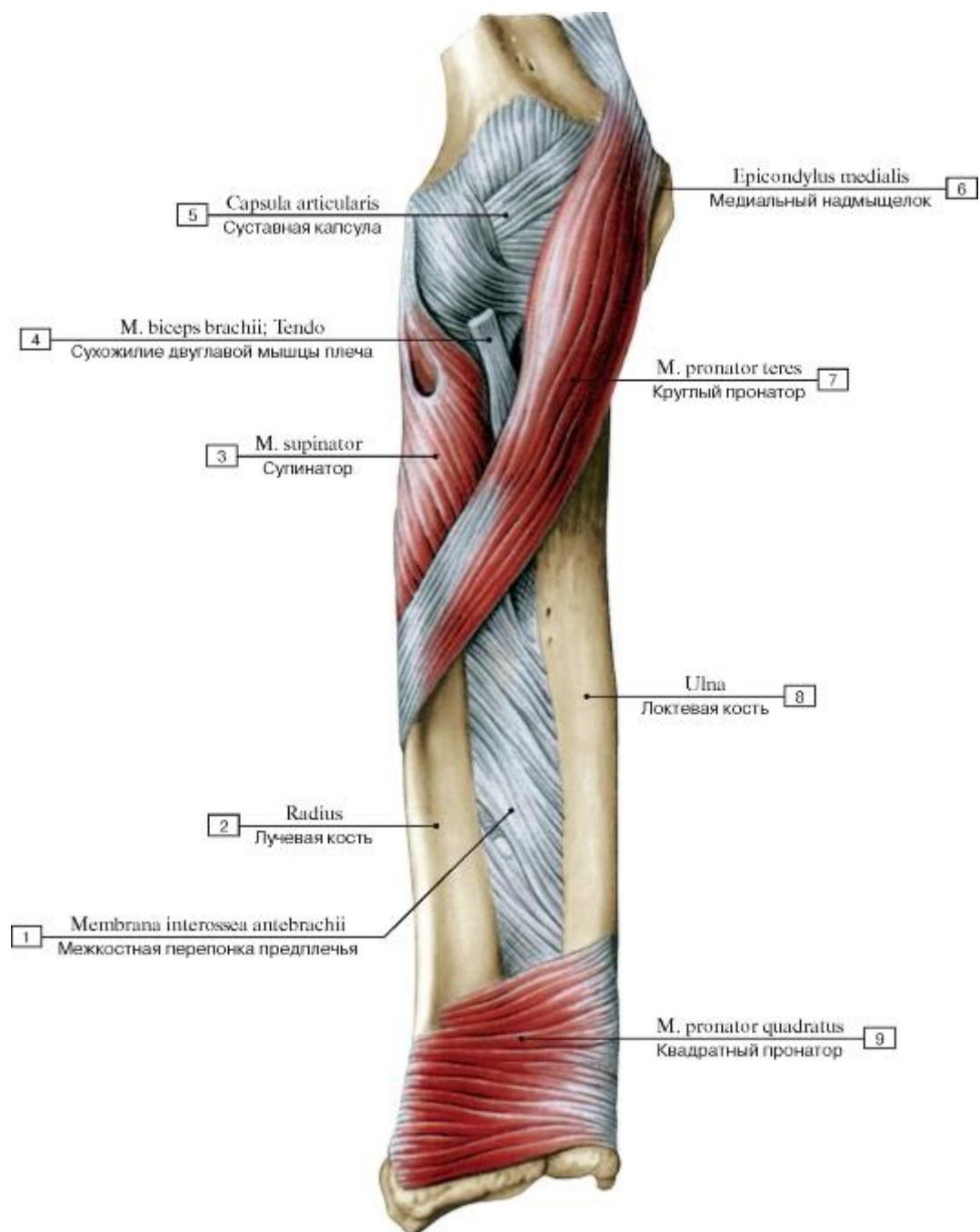


Рис. 427. Квадратный пронатор и круглый пронатор, правое предплечье, вид спереди (другие мышцы передней стороны предплечья удалены):

1 - Interosseous membrane of forearm; 2 - Radius; 3 - Supinator; 4 - Biceps brachii; Tendon; 5 - Joint capsule; Articular capsule; 6 - Medial epicondyle; 7 - Pronator teres; 8 - Ulna; 9 - Pronator quadratus

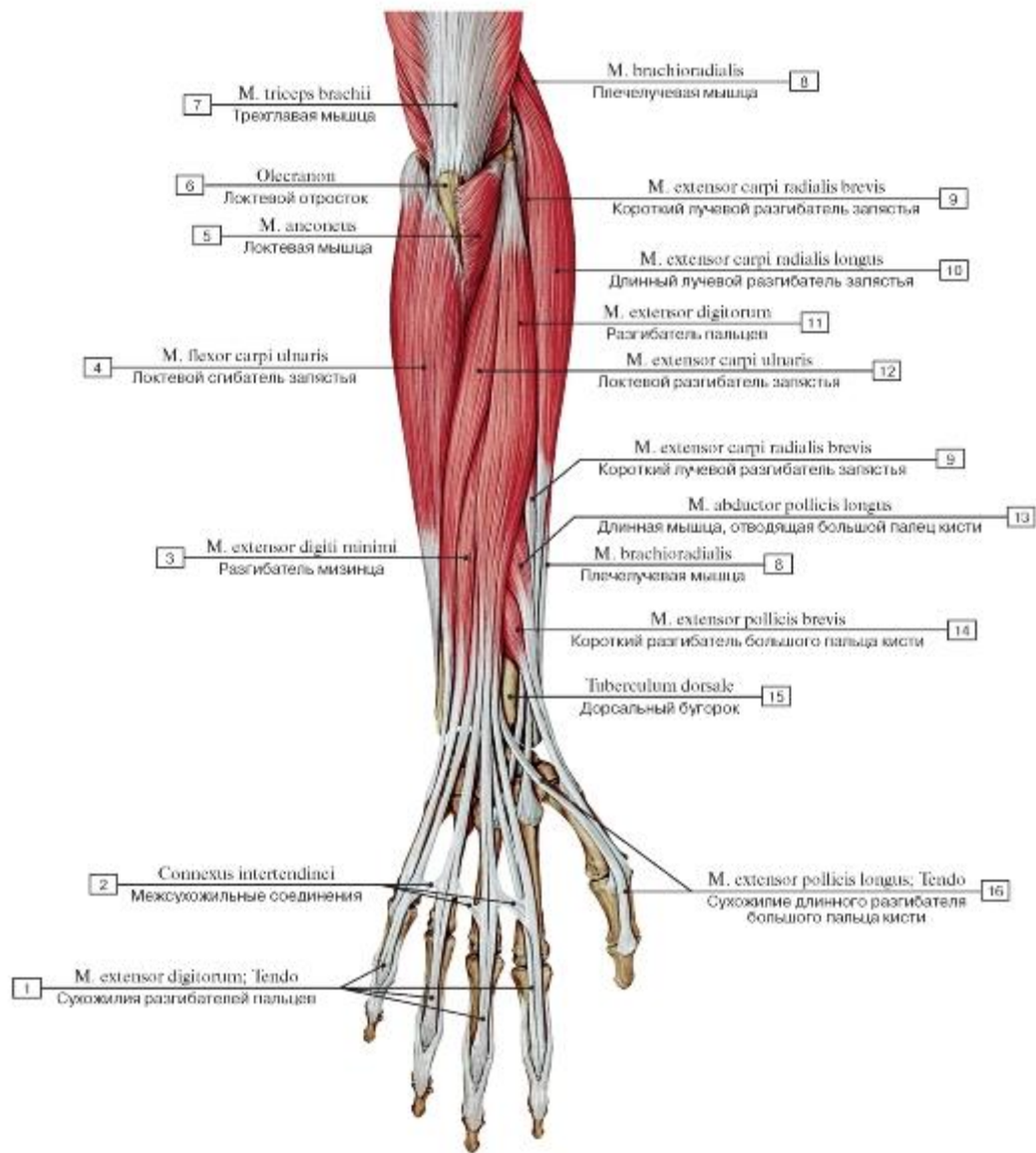


Рис. 428. Задняя группа мышц предплечья, правого, поверхностный слой, вид сзади:

1 - Extensor digitorum; Tendon; 2 - Intertendinous connections; 3 - Extensor digiti minimi; 4 - Flexor carpi ulnaris; 5 - Anconeus; 6 - Olecranon; 7 - Triceps brachii; 8 - Brachioradialis; 9 - Extensor carpi radialis brevis; 10 - Extensor carpi radialis longus; 11 - Extensor digitorum; 12 - Extensor carpi ulnaris; 13 - Abductor pollicis longus; 14 - Extensor pollicis brevis; 15 - Dorsal tubercle; 16 - Extensor pollicis longus; Tendon

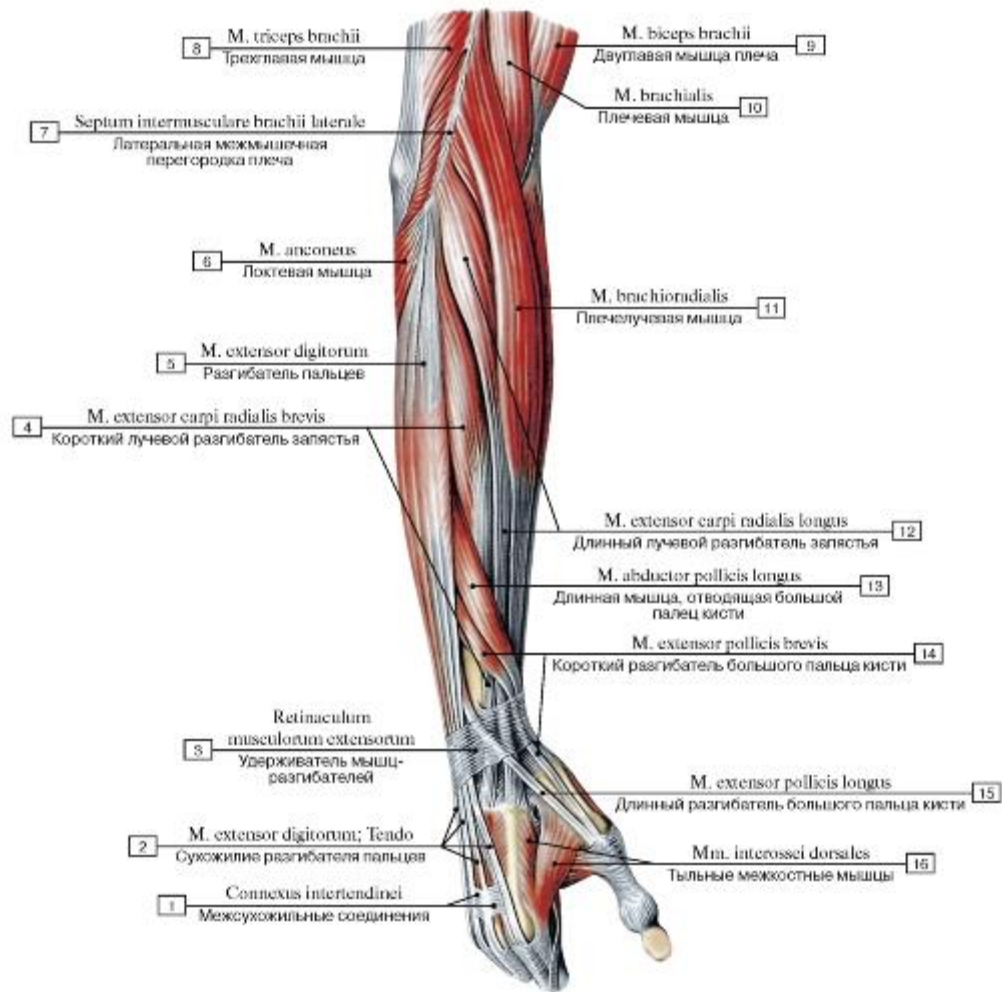


Рис. 429. Мышцы предплечья, правого, вид сбоку:

- 1 - Intertendinous connections; 2 - Extensor digitorum; Tendo - Tendon; 3 - Extensor retinaculum; 4 - Extensor carpi radialis brevis; 5 - Extensor digitorum; 6 - Anconeus; 7 - Lateral intermuscular septum of arm; 8 - Triceps brachii; 9 - Biceps brachii; 10 - Brachialis; 11 - Brachioradialis; 12 - Extensor carpi radialis longus; 13 - Abductor pollicis longus; 14 - Extensor pollicis brevis; 15 - Extensor pollicis longus; 16 - Dorsal interossei

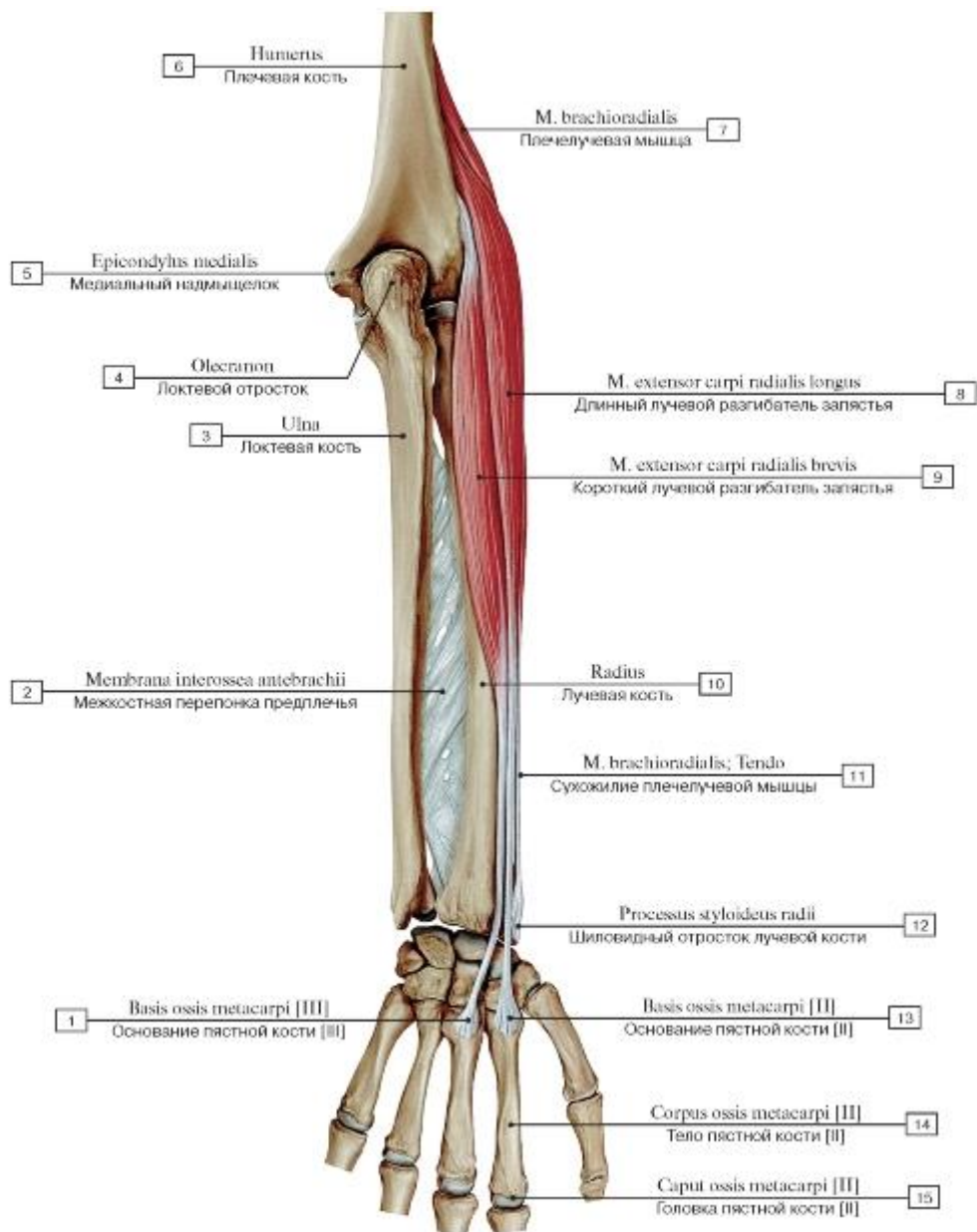


Рис. 430. Плечелучевая мышца, длинный и короткий лучевые разгибатели запястья, правого, вид сзади:

1 - Base of metacarpal [III]; 2 - Interosseous membrane of forearm; 3 - Ulna; 4 - Olecranon; 5 - Medial epicondyle; 6 - Humerus; 7 - Brachioradialis; 8 - Extensor carpi radialis longus; 9 - Extensor carpi radialis brevis; 10 - Radius; 11 - Brachioradialis; Tendon; 12 - Radial styloid process; 13 - Base of metacarpal [II]; 14 - Shaft of metacarpal; Body of metacarpal [II]; 15 - Head of metacarpal [III]

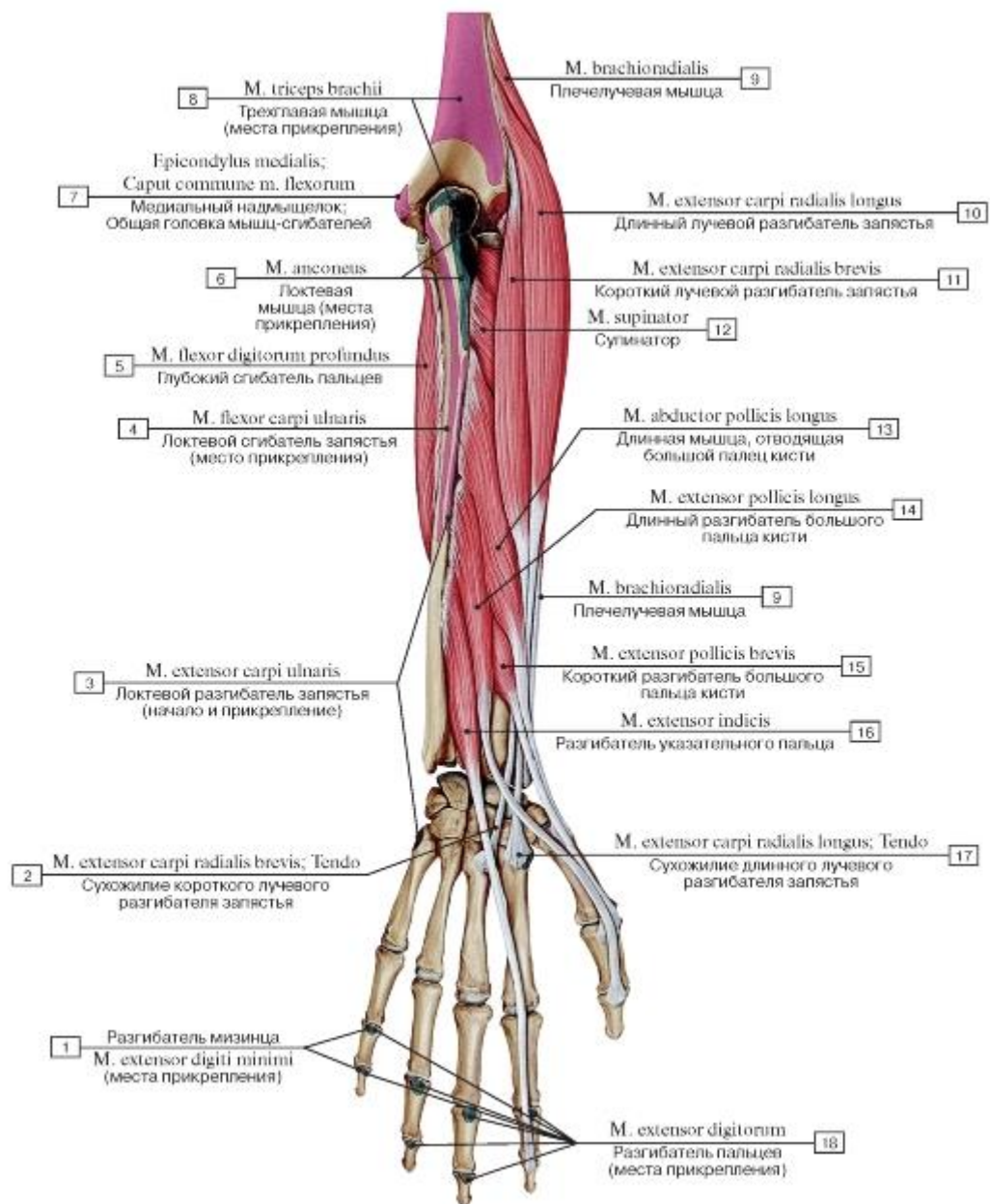


Рис. 431. Задняя группа мышц предплечья, правого, глубокий слой:

1 - Extensor digiti minimi; 2 - Extensor carpi radialis brevis; Tendon; 3 - Extensor carpi ulnaris; 4 - Flexor carpi ulnaris; 5 - Flexor digitorum profundus; 6 - Anconeus; 7 - Medial epicondyle; Caput commune of flexors; 8 - Triceps brachii; 9 - Brachioradialis; 10 - Extensor carpi radialis longus; 11 - Extensor carpi radialis brevis; 12 - Supinator; 13 - Abductor pollicis longus; 14 - Extensor pollicis longus; 15 - Extensor pollicis brevis; 16 - Extensor indicis; 17 - Extensor carpi radialis longus; Tendon; 18 - Extensor digitorum

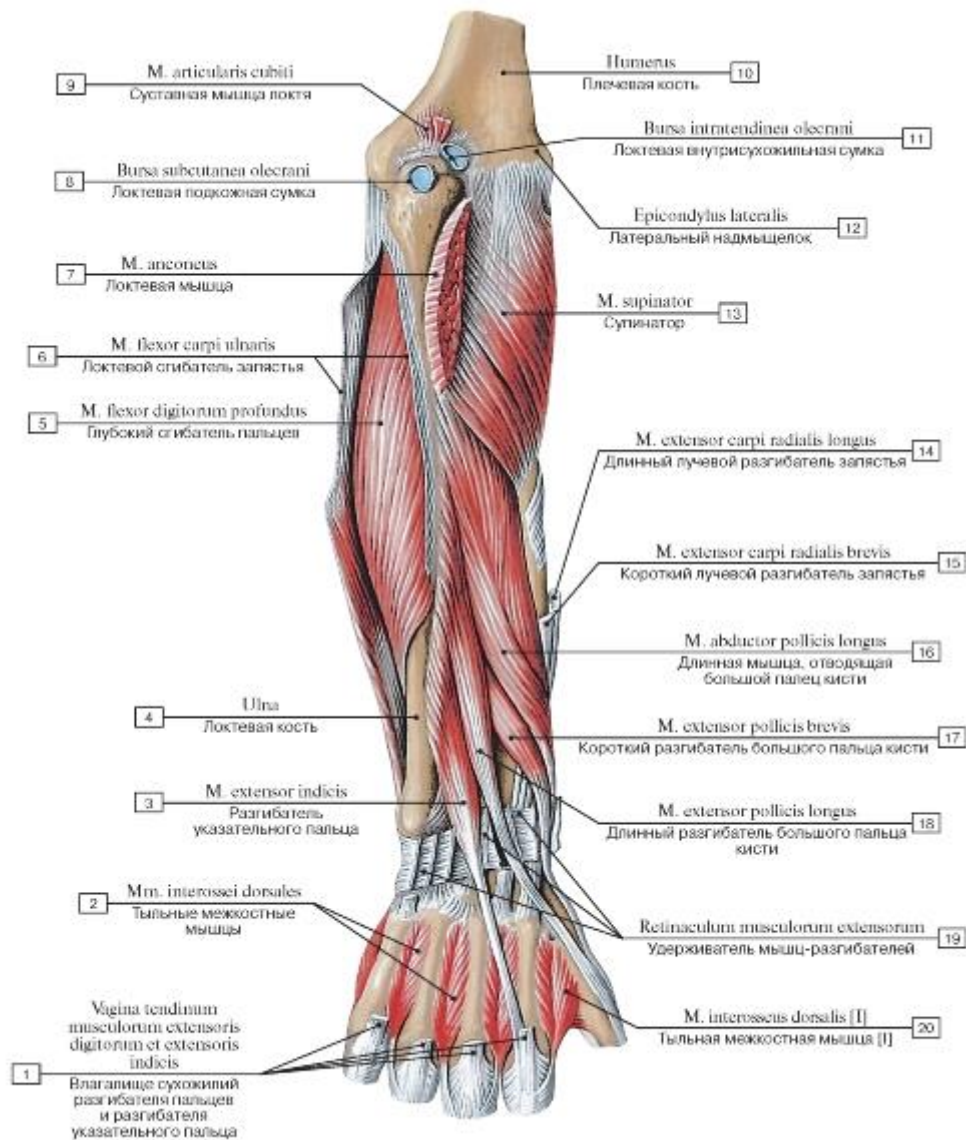


Рис. 432. Задняя группа мышц предплечья, правого, глубокий слой, вид сзади:

- I - Tendinous sheath of extensor digitorum and extensor indicis; 2 - Dorsal interossei; 3 - Extensor indicis; 4 - Ulna; 5 - Flexor digitorum profundus; 6 - Flexor carpi ulnaris; 7 - Anconeus; 8 - Subcutaneous olecranon bursa; 9 - Articularis cubiti; 10 - Humerus;
- II - Intratendinous olecranon bursa; 12 - Lateral epicondyle; 13 - Supinator; 14 - Extensor carpi radialis longus; 15 - Extensor carpi radialis brevis; 16 - Abductor pollicis longus; 17 - Extensor pollicis brevis; 18 - Extensor pollicis longus; 19 - Extensor retinaculum;
- 20 - Dorsal interosseus [I]

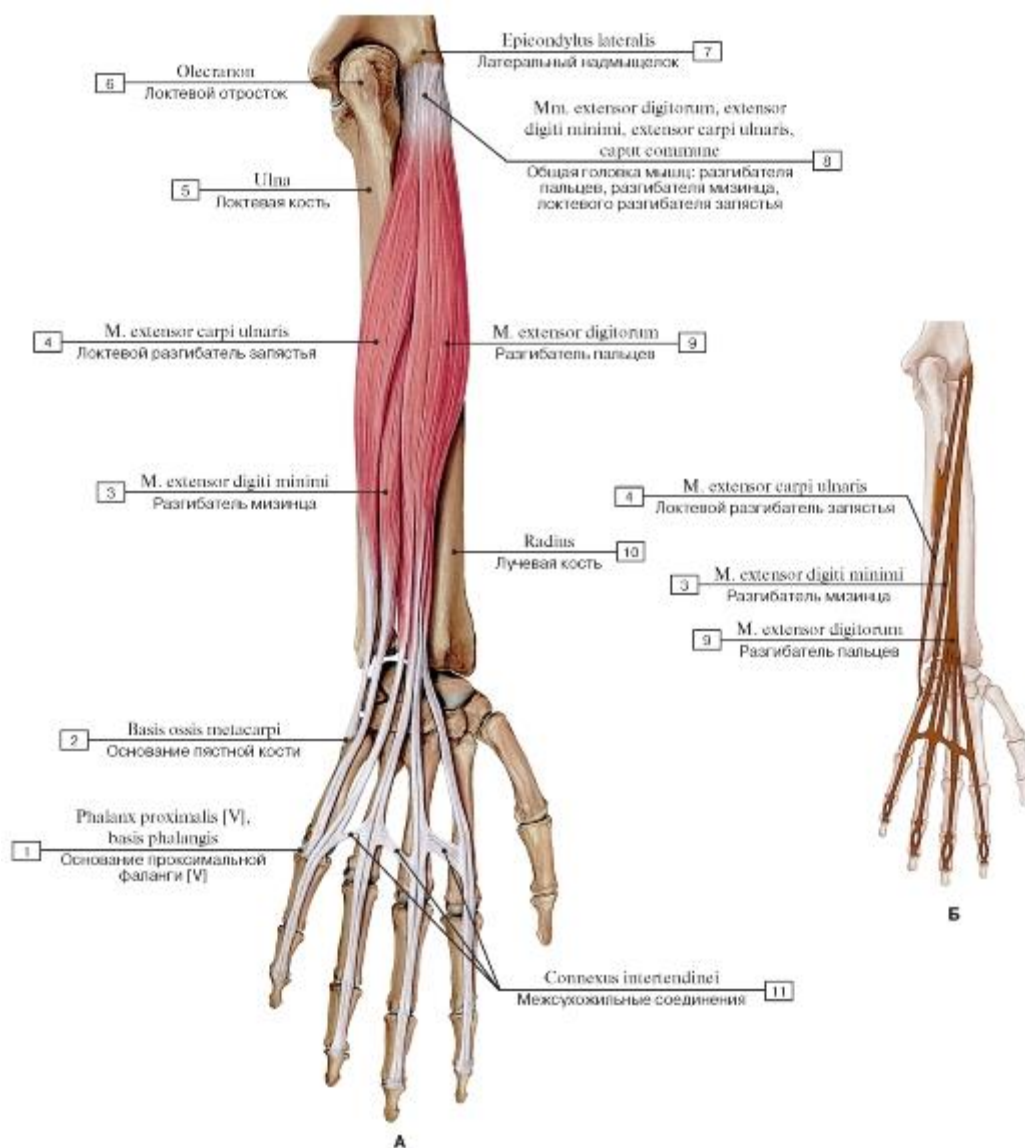


Рис. 433. Мышцы-разгибатели пальцев и локтевой разгибатель запястья (А - общий вид, Б - места начала и прикрепления):

1 - Proximal phalanx [V], base of phalanx; 2 - Base of metacarpal; 3 - Extensor digiti minimi; 4 - Extensor carpi ulnaris; 5 - Ulna; 6 - Olecranon; 7 - Lateral epicondyle; 8 - Extensor digitorum, Extensor digiti minimi, Extensor carpi ulnaris; Common head; 9 - Extensor digitorum; 10 - Radius; 11 - Intertendinous connections

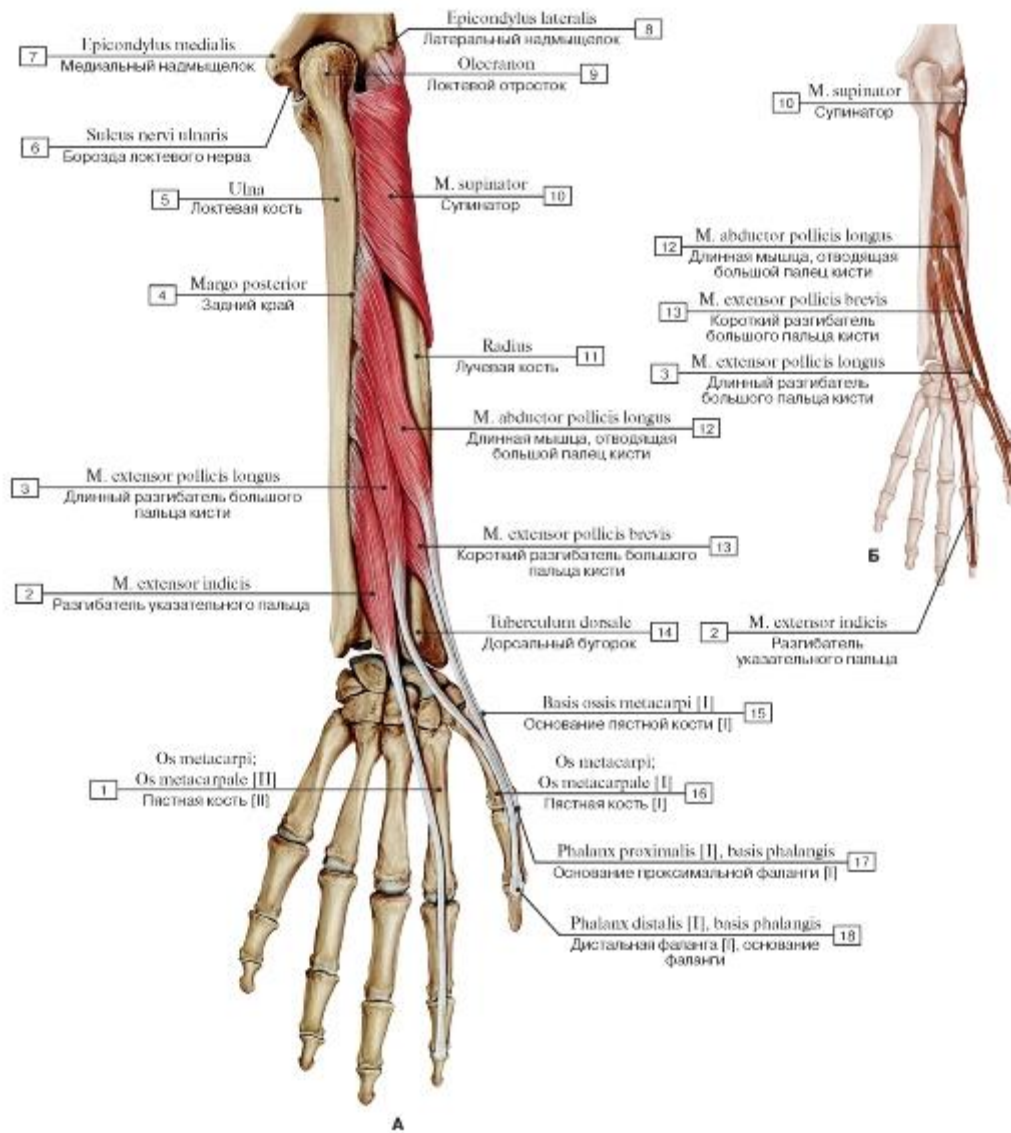


Рис. 434. Супинатор, длинная мышца, отводящая большой палец, короткий и длинный разгибатель большого пальца и разгибатель указательного пальца (А - общий вид, Б - места начала и прикрепления):

1 - Metacarpal [II]; 2 - Extensor indicis; 3 - Extensor pollicis longus; 4 - Posterior border; 5 - Ulna; 6 - Groove for ulnar nerve; 7 - Medial epicondyle; 8 - Lateral epicondyle; 9 - Olecranon; 10 - Supinator; 11 - Radius; 12 - Abductor pollicis longus; 13 - Extensor pollicis brevis; 14 - Dorsal tubercle; 15 - Base of metacarpal [I]; 16 - Metacarpal [I]; 17 - Proximal phalanx [I], base of phalanx; 18 - Distal phalanx [I], base of phalanx

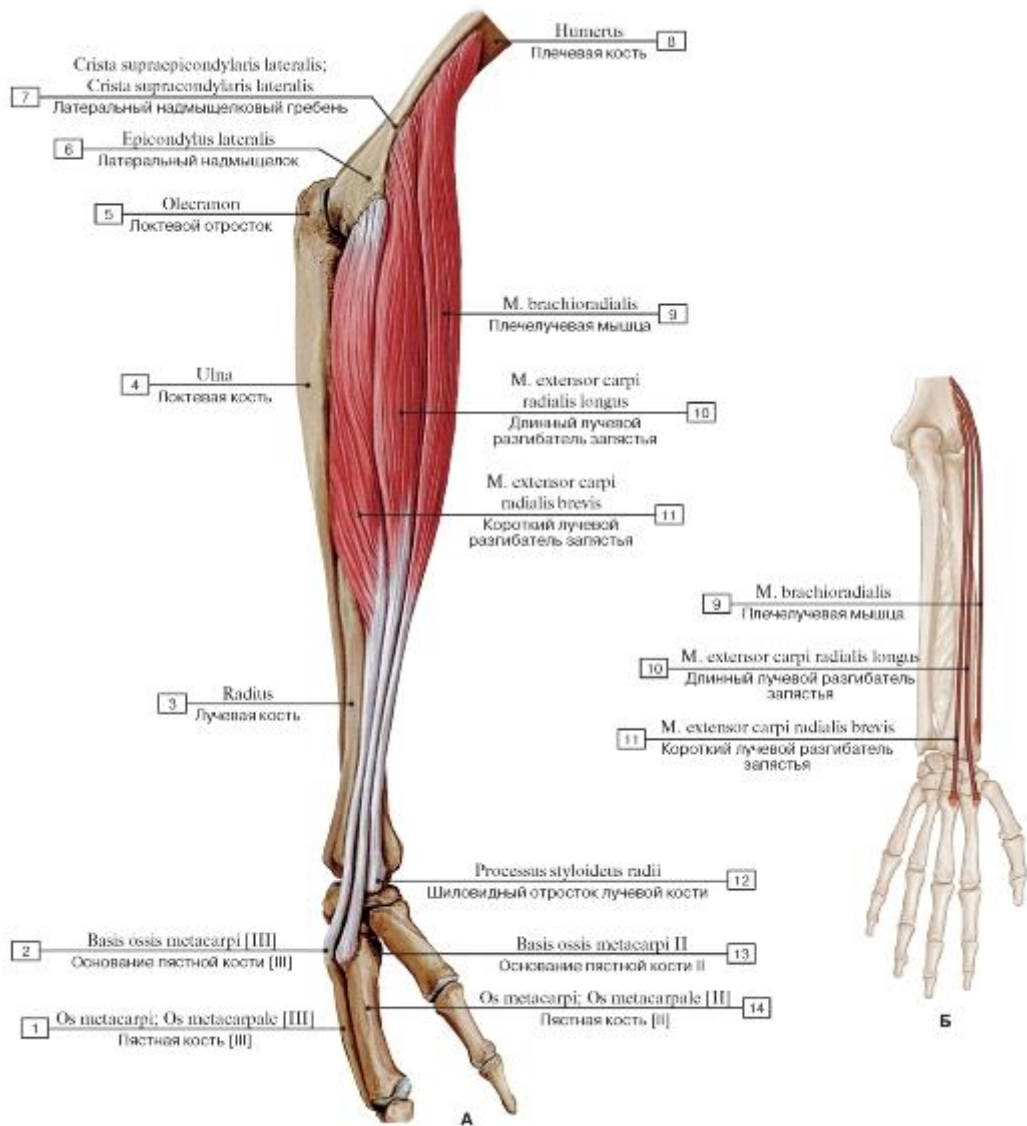


Рис. 435. Плечелучевая мышца, длинный и короткий лучевые разгибатели запястья, вид сбоку (А - общий вид, Б - места начала и прикрепления):

1 - Metacarpal [III]; 2 - Base of metacarpal [III]; 3 - Radius; 4 - Ulna; 5 - Olecranon; 6 - Lateral epicondyle; 7 - Lateral supraepicondylar ridge; Lateral supracondylar ridge; 8 - Humerus; 9 - Brachioradialis; 10 - Extensor carpi radialis longus; 11 - Extensor carpi radialis brevis; 12 - Radial styloid process; 13 - Base of metacarpal [II]; 14 - Metacarpal [III]

Рис. 436. Супинатор, короткий разгибатель большого пальца, разгибатель указательного пальца:

1 - Extensor digiti minimi; 2 - Extensor carpi radialis brevis; 3 - Extensor carpi ulnaris; 4 - Flexor carpi ulnaris; 5 - Flexor digitorum profundus; 6 - Anconeus; 7 - Medial epicondyle; Caput commune of flexors; 8 - Triceps brachii; 9 - Brachioradialis; 10 - Extensor carpi radialis longus; 11 - Lateral epicondyle; Caput commune of extensors; 12 - Supinator; 13 - Pronator teres; 14 - Abductor pollicis longus; 15 - Extensor pollicis longus; 16 - Extensor pollicis brevis; 17 - Extensor indicis; 18 - Dorsal tubercle; 19 - Extensor digitorum

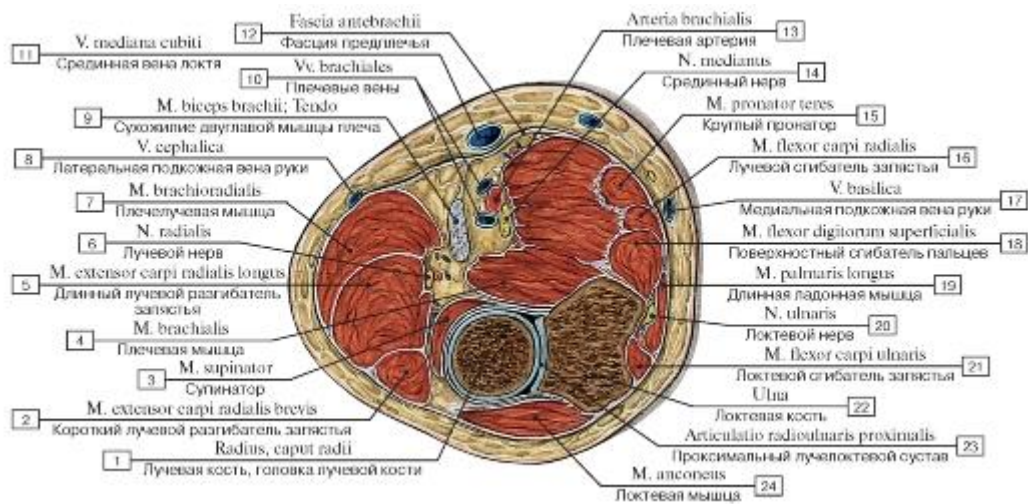


Рис. 437. Поперечный распил предплечья на уровне проксимального лучелоктевого сочленения:

1 - Head of radius; 2 - Extensor carpi radialis brevis; 3 - Supinator; 4 - Brachialis; 5 - Extensor carpi radialis longus; 6 - Radial nerve; 7 - Brachioradialis; 8 - Cephalic vein; 9 - Biceps brachii; Tendon; 10 - Brachial veins; 11 - Median cubital vein; 12 - Antebrachial fascia; 13 - Brachial artery; 14 - Median nerve; 15 - Pronator teres; 16 - Flexor carpi radialis; 17 - Basilic vein; 18 - Flexor digitorum superficialis; 19 - Palmaris longus; 20 - Ulnar nerve; 21 - Flexor carpi ulnaris; 22 - Ulna; 23 - Proximal radio-ulnar joint; 24 - Anconeus

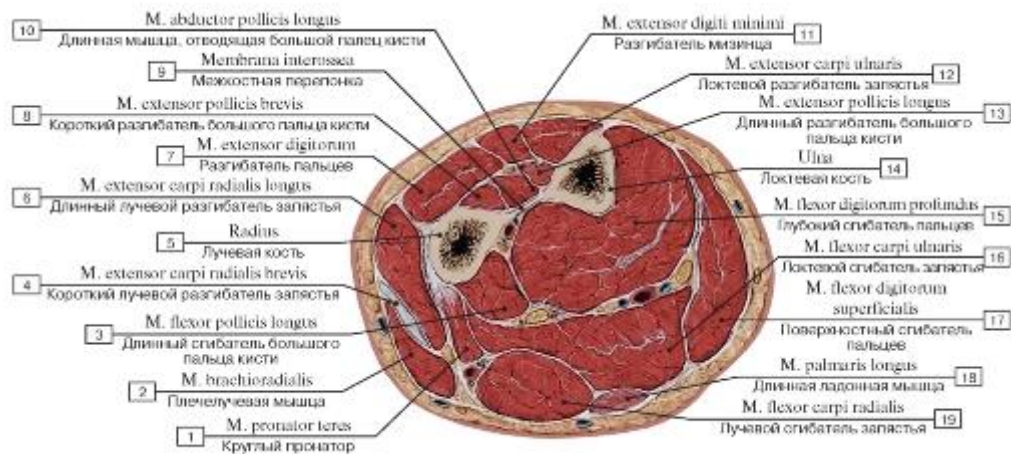


Рис. 438. Поперечный распил предплечья на уровне верхней трети:

1 - Pronator teres; 2 - Brachioradialis; 3 - Flexor pollicis longus; 4 - Extensor carpi radialis brevis; 5 - Radius; 6 - Extensor carpi radialis longus; 7 - Extensor digitorum; 8 - Extensor pollicis brevis; 9 - Interosseous membrane; 10 - Abductor pollicis longus; 11 - Extensor digiti minimi; 12 - Extensor carpi ulnaris; 13 - Extensor pollicis longus; 14 - Ulna; 15 - Flexor digitorum profundus; 16 - Flexor carpi ulnaris; 17 - Flexor digitorum superficialis; 18 - Palmaris longus; 19 - Flexor carpi radialis

Рис. 439. Поперечный распил предплечья на уровне средней трети:

1 - Interosseous membrane; 2 - Extensor pollicis longus; Abductor pollicis longus; Extensor indicis; 3 - Extensor carpi radialis brevis; 4 - Extensor carpi radialis longus; 5 - Radius; 6 - Brachioradialis; 7 - Pronator teres; 8 - Flexor carpi radialis; 9 - Flexor digitorum superficialis; 10 - Palmaris longus; 11 - Flexor carpi ulnaris; 12 - Antebrachial fascia; 13 - Flexor digitorum profundus; 14 - The integument; 15 - Ulna; 16 - Extensor carpi ulnaris; 17 - Supinator; 18 - Extensor digitorum

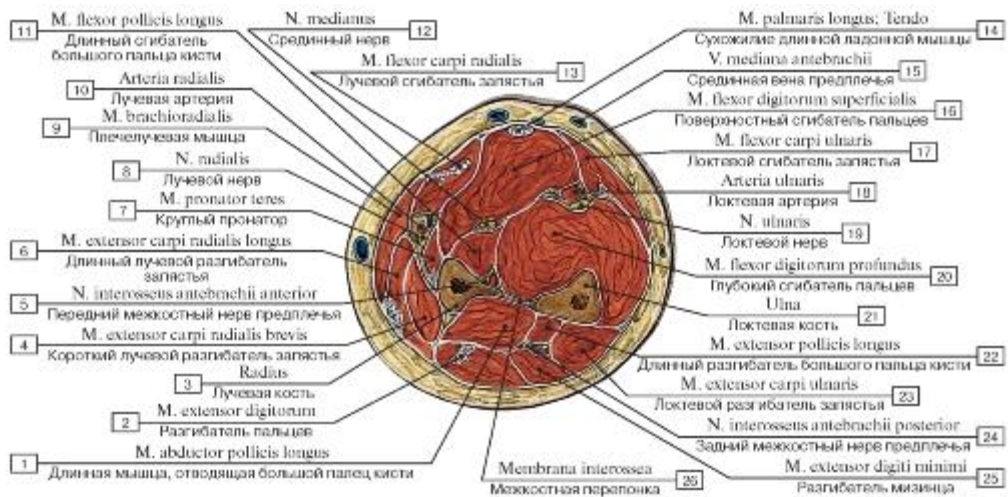


Рис. 440. Поперечный распил предплечья на уровне нижней трети:

1 - Abductor pollicis longus; 2 - Extensor digitorum; 3 - Radius; 4 - Extensor carpi radialis brevis; 5 - Anterior interosseous nerve; 6 - Extensor carpi radialis longus; 7 - Pronator teres; 8 - Radial nerve; 9 - Brachioradialis; 10 - Radial artery; 11 - Flexor pollicis longus; 12 - Median nerve; 13 - Flexor carpi radialis; 14 - Palmaris longus; Tendon; 15 - Median antebrachial vein; Median vein of forearm; 16 - Flexor digitorum superficialis; 17 - Flexor carpi ulnaris; 18 - Ulnar artery; 19 - Ulnar nerve; 20 - Flexor digitorum profundus; 21 - Ulna; 22 - Extensor pollicis longus; 23 - Extensor carpi ulnaris; 24 - Posterior interosseous nerve; 25 - Extensor digiti minimi; 26 - Interosseous membrane

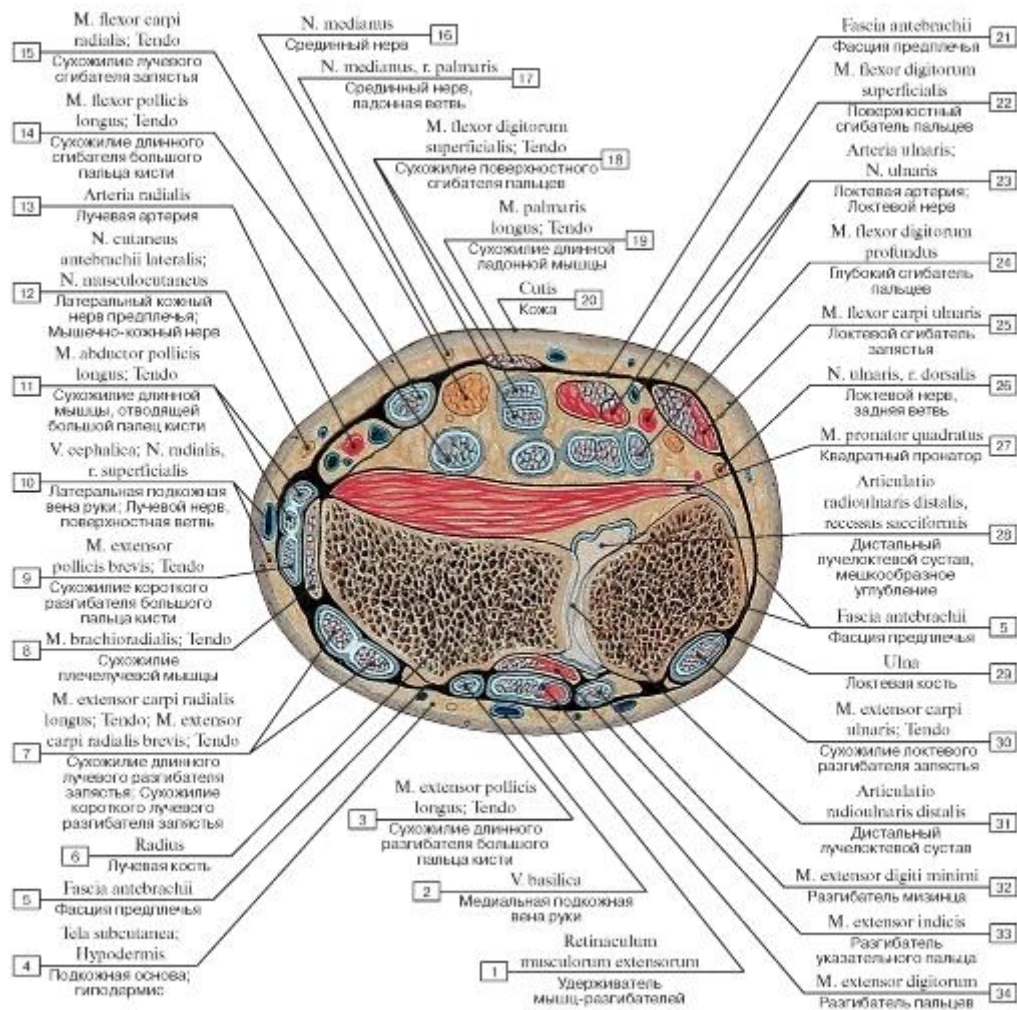


Рис. 441. Поперечный распил предплечья на уровне дистального лучелоктевого сочленения:

1 - Extensor retinaculum; 2 - Basilic vein; 3 - Extensor pollicis longus; Tendon; 4 - Subcutaneous tissue; 5 - Antebrachial fascia; 6 - Radius; 7 - Extensor carpi radialis longus; Tendon; Extensor carpi radialis brevis; Tendon; 8 - Brachioradialis; Tendon; 9 - Extensor pollicis brevis; Tendon; 10 - Cephalic vein; Radial nerve, superficial branch; 11 - Abductor pollicis longus; Tendon; 12 - Lateral cutaneous nerve of forearm; Lateral antebrachial cutaneous nerve; Musculocutaneous nerve; 13 - Radial artery; 14 - Flexor pollicis longus; Tendon; 15 - Flexor carpi radialis; Tendon; 16 - Median nerve; 17 - Median nerve, palmar branch; 18 - Flexor digitorum superficialis; Tendon; 19 - Palmaris longus; Tendon; 20 - Skin; 21 - Antebrachial fascia; 22 - Flexor digitorum superficialis; 23 - Ulnar artery; Ulnar nerve; 24 - Flexor digitorum profundus; 25 - Flexor carpi ulnaris; 26 - Ulnar nerve, dorsal branch; 27 - Pronator quadratus; 28 - Distal radio-ulnar joint, sacciform recess; 29 - Ulna; 30 - Extensor carpi ulnaris; Tendon; 31 - Distal radio-ulnar joint; 32 - Extensor digiti minimi; 33 - Extensor indicis; Разгибатель указательного пальца; 34 - Extensor digitorum

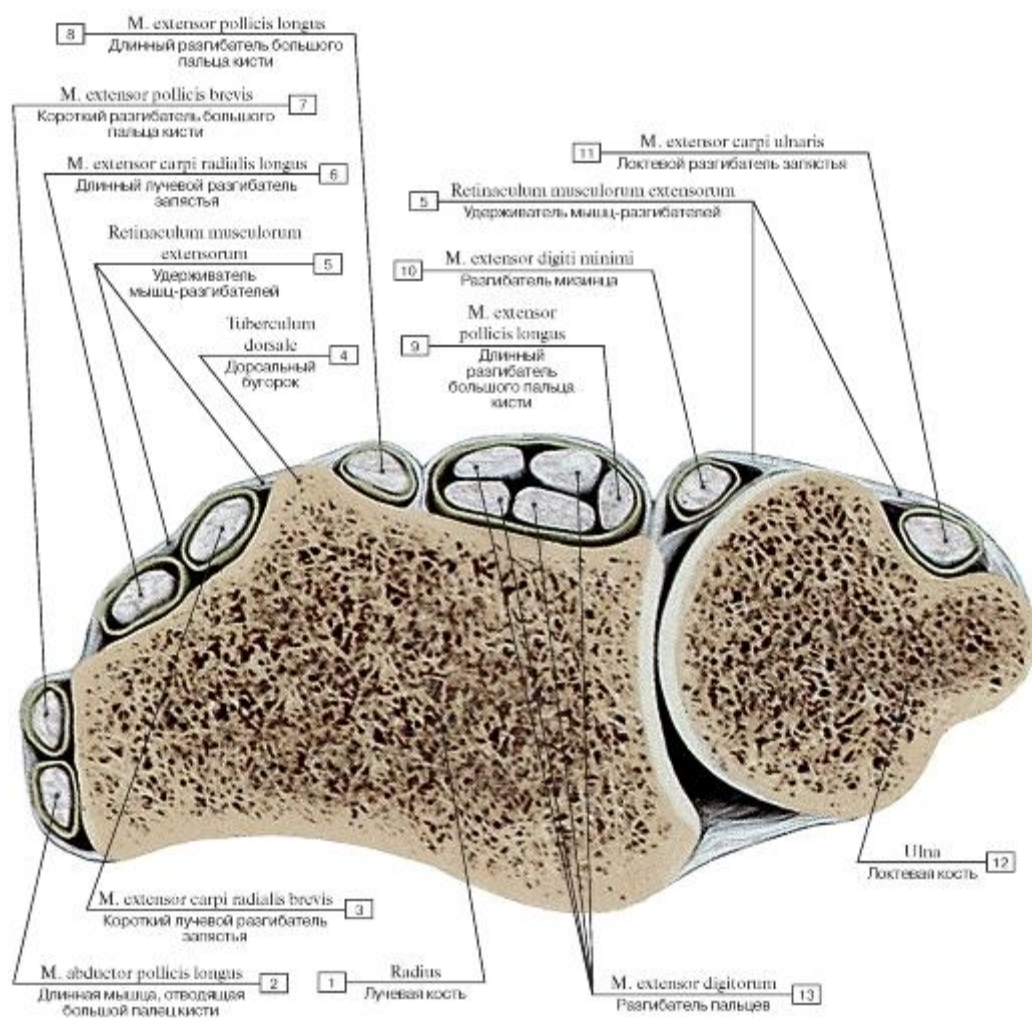


Рис. 442. Схема поперечного распила предплечья на уровне дистального лучелоктевого сочленения:

1 - Radius; 2 - Abductor pollicis longus; 3 - Extensor carpi radialis brevis; 4 - Dorsal tubercle; 5 - Extensor retinaculum; 6 - Extensor carpi radialis longus; 7 - Extensor pollicis brevis; 8 - Extensor pollicis longus; 9 - Extensor pollicis longus; 10 - Extensor digiti minimi; 11 - Extensor carpi ulnaris; 12 - Ulna; 13 - Extensor digitorum

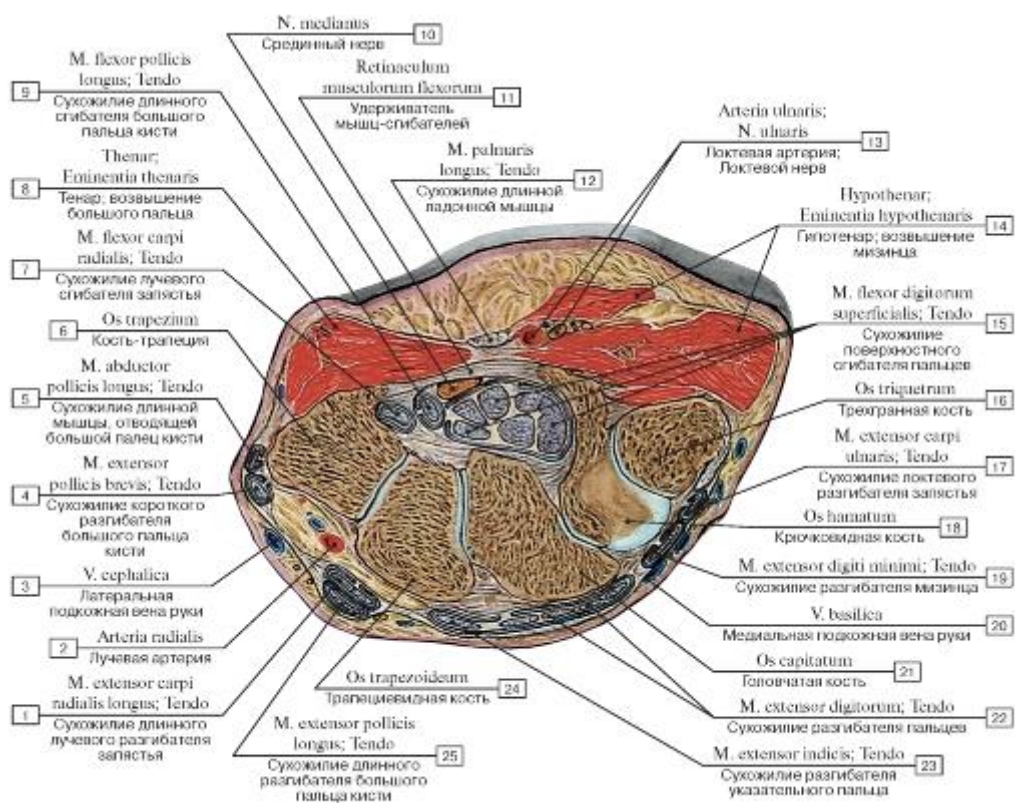


Рис. 443. Поперечный распил кисти на уровне дистального ряда костей запястья:

I - Extensor carpi radialis longus; Tendon; 2 - Radial artery; 3 - Cephalic vein; 4 - Extensor pollicis brevis; Tendon; 5 - Abductor pollicis longus; Tendon; 6 - Trapezium; 7 - Flexor carpi radialis; Tendon; 8 - Thenar eminence; 9 - Flexor pollicis longus; Tendon; 10 - Median nerve;

II - Flexor retinaculum; 12 - Palmaris longus; Tendon; 13 - Ulnar artery; Ulnar nerve; 14 - Hypothenar eminence; 15 - Flexor digitorum superficialis; Tendon; 16 - Triquetrum; 17 - Extensor carpi ulnaris; Tendon; 18 - Hamate; 19 - Extensor digiti minimi; Tendon; 20 - Basilic vein; 21 - Capitate; 22 - Extensor digitorum; Tendon; 23 - Extensor indicis; Tendon; 24 - Trapezoid; 25 - Extensor pollicis longus; Tendon

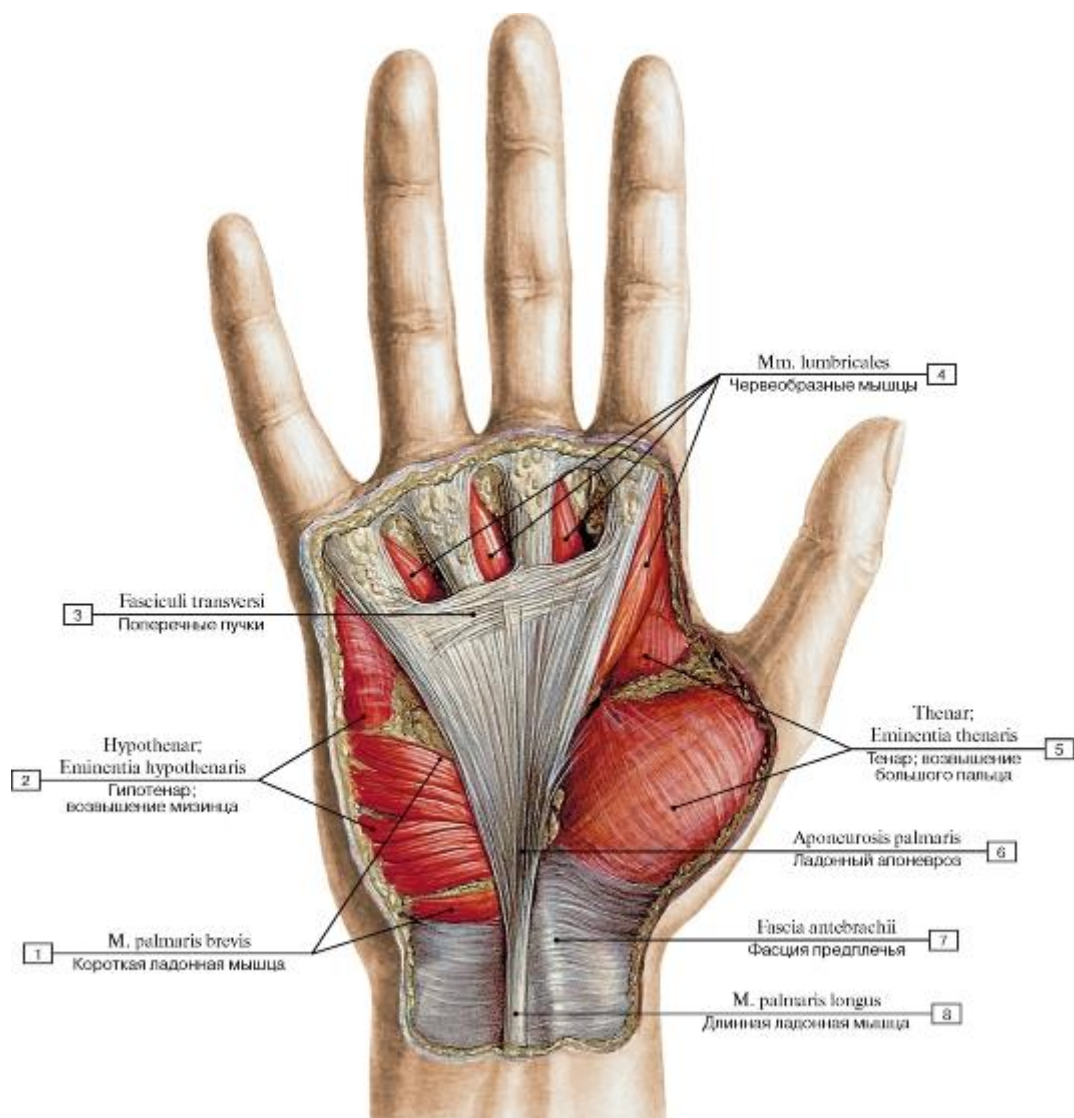


Рис. 444. Ладонный апоневроз, фасция предплечья, правого:

- 1 - Palmaris brevis; 2 - Hypothenar eminence; 3 - Transversal cord; 4 - Lumbricals; 5 - Thenar eminence;
 6 - Palmar aponeurosis;
 7 - Antebrachial fascia; 8 - Palmaris longus

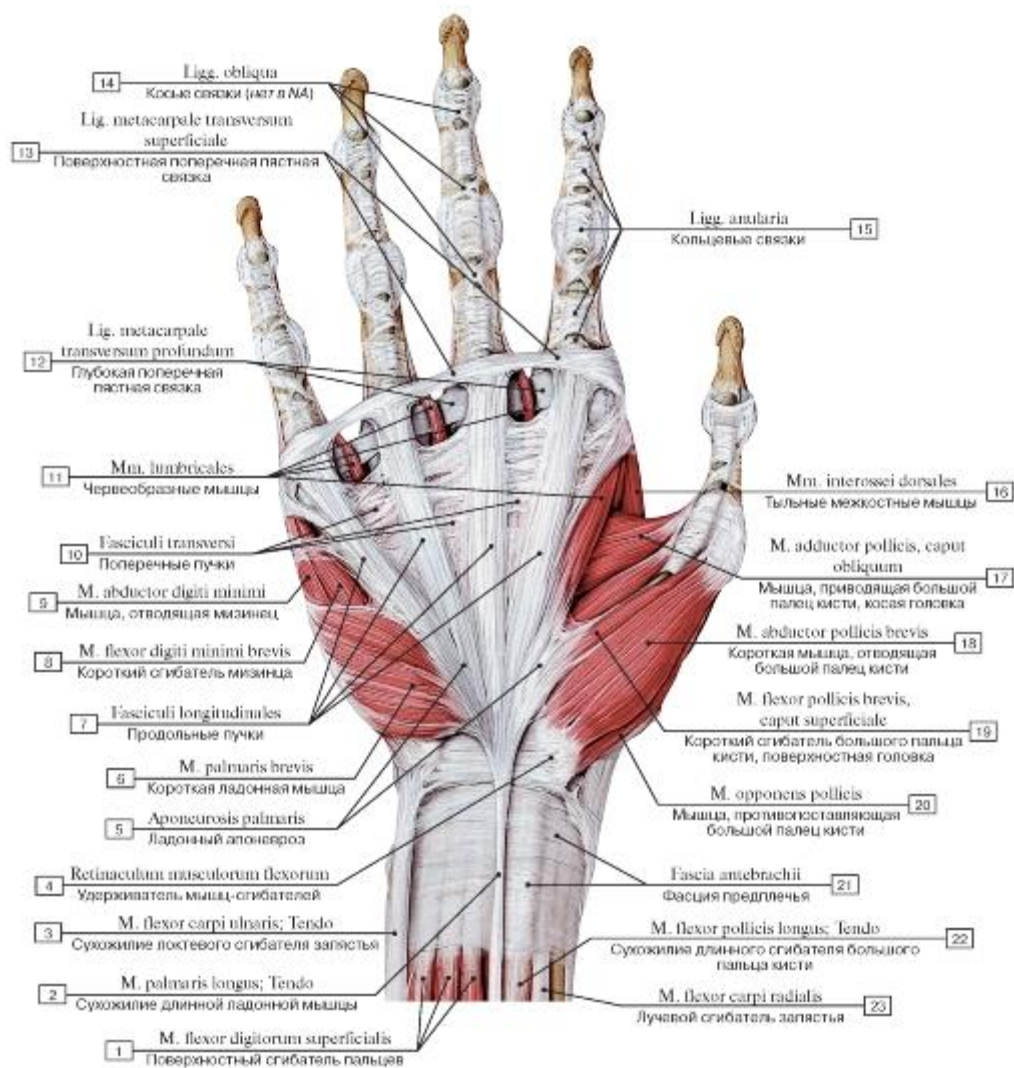


Рис. 445. Ладонный апоневроз, правая кисть:

1 - Flexor digitorum superficialis; 2 - Palmaris longus; Tendon; 3 - Flexor carpi ulnaris; Tendon; 4 - Flexor retinaculum; 5 - Palmar aponeurosis; 6 - Palmaris brevis; 7 - Longitudinal bands; 8 - Flexor digiti minimi brevis; 9 - Abductor digiti minimi; 10 - Transversal cord; 11 - Lumbricals; 12 - Deep transverse metacarpal ligament; 13 - Superficial transverse metacarpal ligament; 14 - Oblique ligaments; 15 - Anular ligaments; 16 - Dorsal interossei; 17 - Adductor pollicis, oblique head; 18 - Abductor pollicis brevis; 19 - Flexor pollicis brevis, superficial head; 20 - Opponens pollicis; 21 - Antebrachial fascia; 22 - Flexor pollicis longus; Tendon; 23 - Flexor carpi radialis

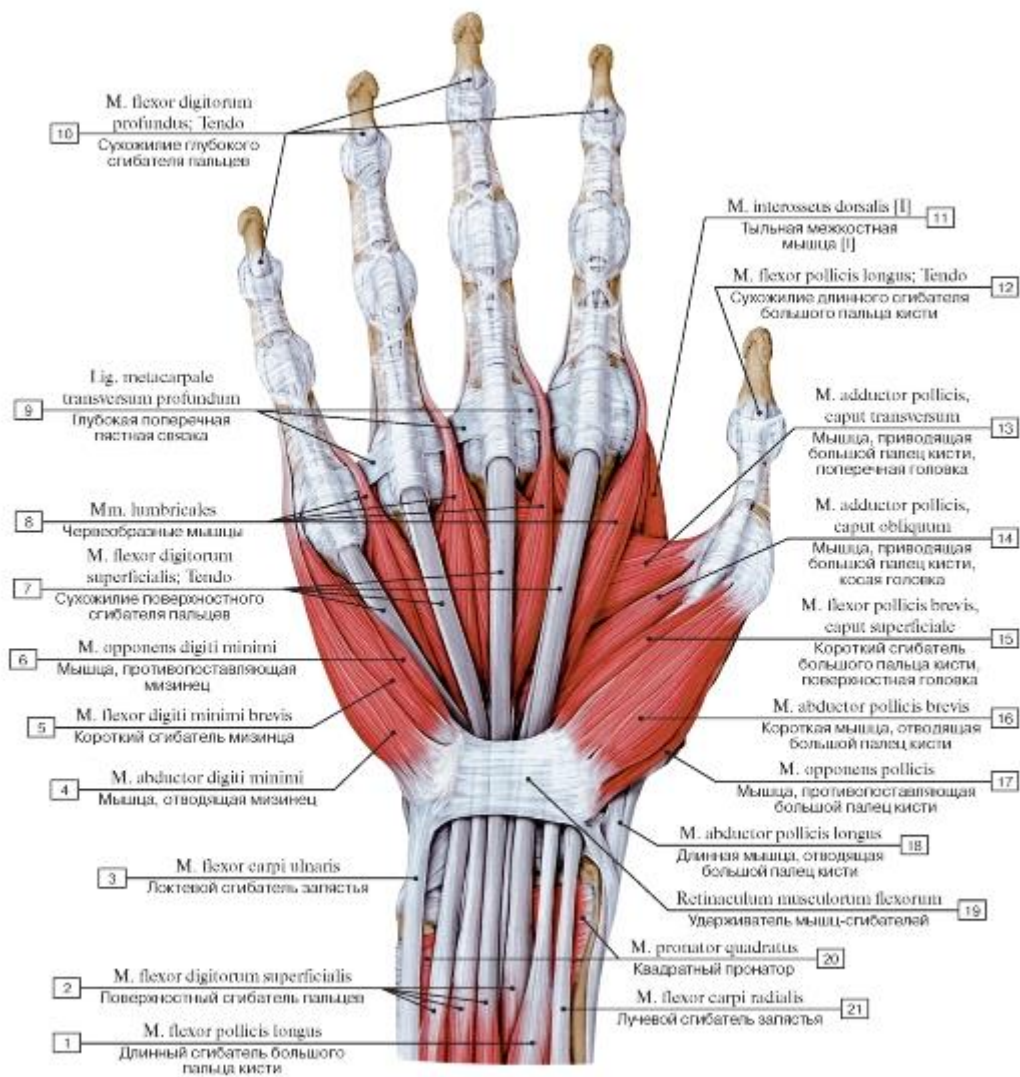


Рис. 446. Мышцы ладонной поверхности кисти, правой:

1 - Flexor pollicis longus; 2 - Flexor digitorum superficialis; 3 - Flexor carpi ulnaris; 4 - Abductor digiti minimi; 5 - Flexor digiti minimi brevis; 6 - Opponens digiti minimi; 7 - Flexor digitorum superficialis; Tendon; 8 - Lumbricals; 9 - Deep transverse metacarpal ligament; 10 - Flexor digitorum profundus; Tendon; 11 - Dorsal interosseus [I]; 12 - Flexor pollicis longus; Tendon; 13 - Adductor pollicis, transverse head; 14 - Adductor pollicis, oblique head; 15 - Flexor pollicis brevis, superficial head; 16 - Abductor pollicis brevis; 17 - Opponens pollicis; 18 - Abductor pollicis longus; 19 - Flexor retinaculum; 20 - Pronator quadratus; 21 - Flexor carpi radialis

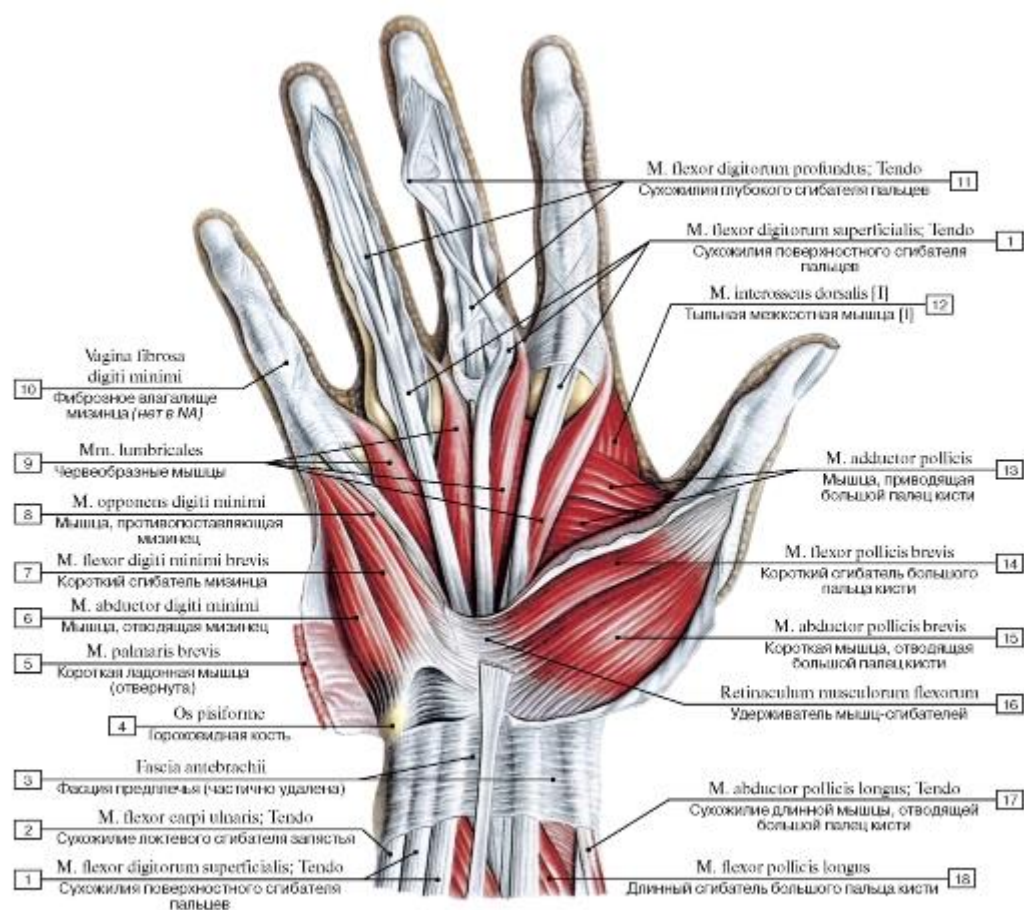


Рис. 447. Поверхностные мышцы кисти, правой, ладонная сторона:

- 1 - Flexor digitorum superficialis; 2 - Flexor carpi ulnaris; Tendon; 3 - Antebrachial fascia; 4 - Pisiform; 5 - Palmaris brevis; 6 - Abductor digiti minimi; 7 - Flexor digiti minimi brevis; 8 - Opponens digiti minimi; 9 - Lumbricals; 10 - Fibrous sheath digiti minimi; 11 - Flexor digitorum profundus; Tendon; 12 - Dorsal interosseus [I]; 13 - Adductor pollicis; 14 - Flexor pollicis brevis; 15 - Abductor pollicis brevis; 16 - Flexor retinaculum; 17 - Abductor pollicis longus; Tendon; 18 - Flexor pollicis longus

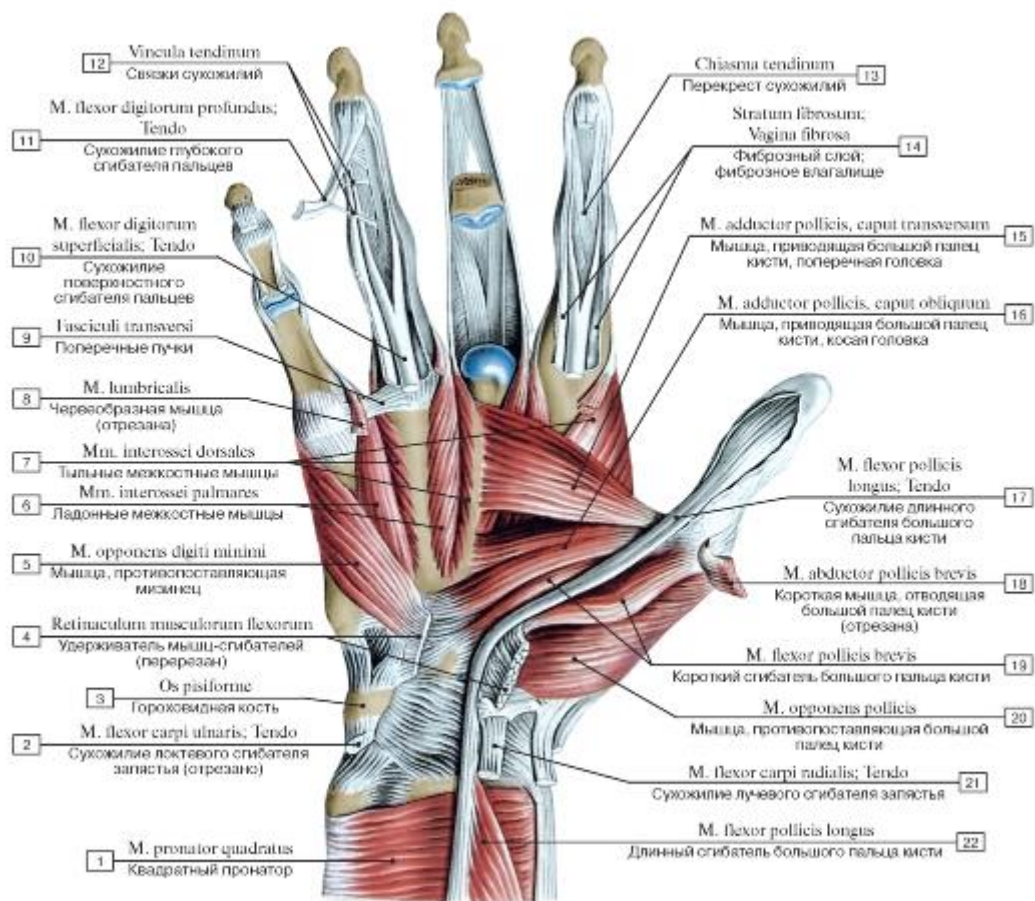


Рис. 448. Мышцы кисти, правой, ладонная сторона:

1 - Pronator quadratus; 2 - Flexor carpi ulnaris; Tendo; 3 - Pisiform; 4 - Flexor retinaculum; 5 - Opponens digiti minimi; 6 - Palmar interossei; 7 - Dorsal interossei; 8 - Lumbrical; 9 - Transverse fascicles; 10 - Flexor digitorum superficialis; Tendo; 11 - Flexor digitorum profundus; Tendo; 12 - Vincula tendinum; 13 - Tendinous chiasm; 14 - Fibrous sheath; 15 - Adductor pollicis, transverse head; 16 - Adductor pollicis, oblique head; 17 - Flexor pollicis longus; Tendo; 18 - Abductor pollicis brevis; 19 - Flexor pollicis brevis; 20 - Opponens pollicis; 21 - Flexor carpi radialis; Tendo; 22 - Flexor pollicis longus

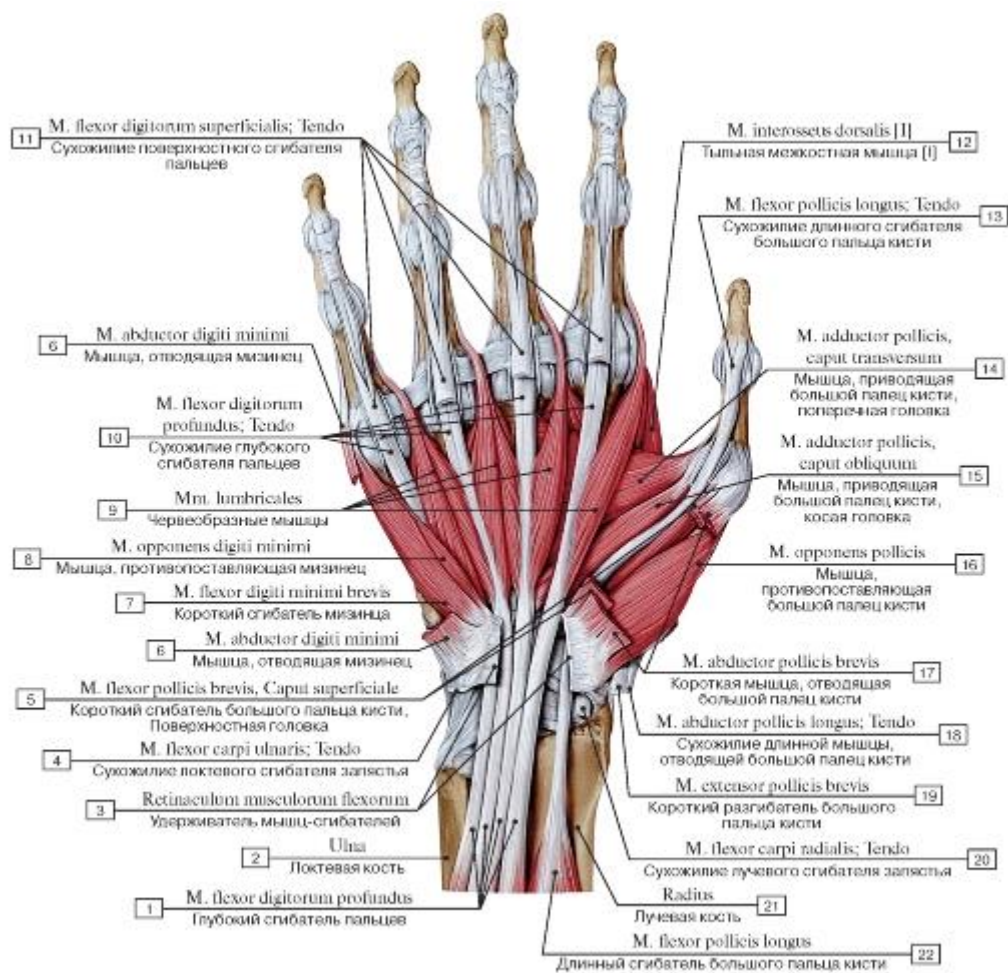


Рис. 449. Мышцы ладонной поверхности кисти, правой (удерживатель сгибателей частично удален):

1 - Flexor digitorum profundus; 2 - Ulna; 3 - Flexor retinaculum; 4 - Flexor carpi ulnaris; Tendon; 5 - Flexor pollicis brevis, superficial head; 6 - Abductor digiti minimi; 7 - Flexor digiti minimi brevis; 8 - Opponens digiti minimi; 9 - Lumbricals; 10 - Flexor digitorum profundus; Tendon; 11 - Flexor digitorum superficialis; Tendon; 12 - Dorsal interosseus [I]; 13 - Flexor pollicis longus; Tendon; 14 - Adductor pollicis, transverse head; 15 - Adductor pollicis, oblique head; 16 - Opponens pollicis; 17 - Abductor pollicis brevis; 18 - Abductor pollicis longus; Tendon; 19 - Extensor pollicis brevis; 20 - Flexor carpi radialis; Tendon; 21 - Radius; 22 - Flexor pollicis longus

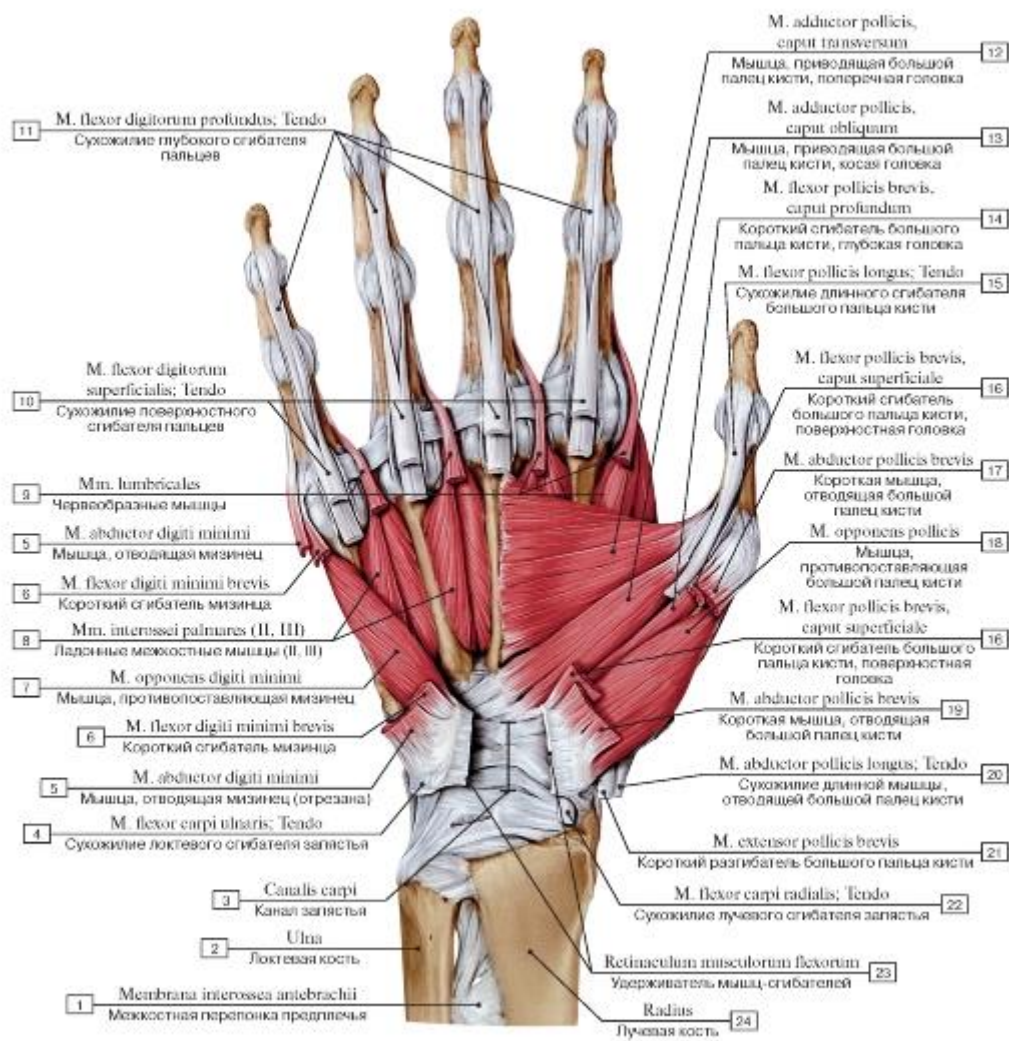


Рис. 450. Мышцы возвышения большого пальца и межкостные мышцы кисти, правой:

- 1 - Interosseous membrane of forearm; 2 - Ulna; 3 - Carpal tunnel; 4 - Flexor carpi ulnaris; Tendon; 5 - Abductor digiti minimi; 6 - Flexor digiti minimi brevis; 7 - Opponens digiti minimi; 8 - Palmar interossei [II, III]; 9 - Lumbricals; 10 - Flexor digitorum superficialis; Tendon; 11 - Flexor digitorum profundus; Tendon; 12 - Adductor pollicis, transverse head; 13 - Adductor pollicis, oblique head; 14 - Flexor pollicis brevis, deep head; 15 - Flexor pollicis longus; Tendon; 16 - Flexor pollicis brevis, superficial head; 17 - Abductor pollicis brevis; 18 - Opponens pollicis; 19 - Abductor pollicis brevis; 20 - Abductor pollicis longus; Tendon; 21 - Extensor pollicis brevis; 22 - Flexor carpi radialis; Tendon; 23 - Flexor retinaculum; 24 - Radius

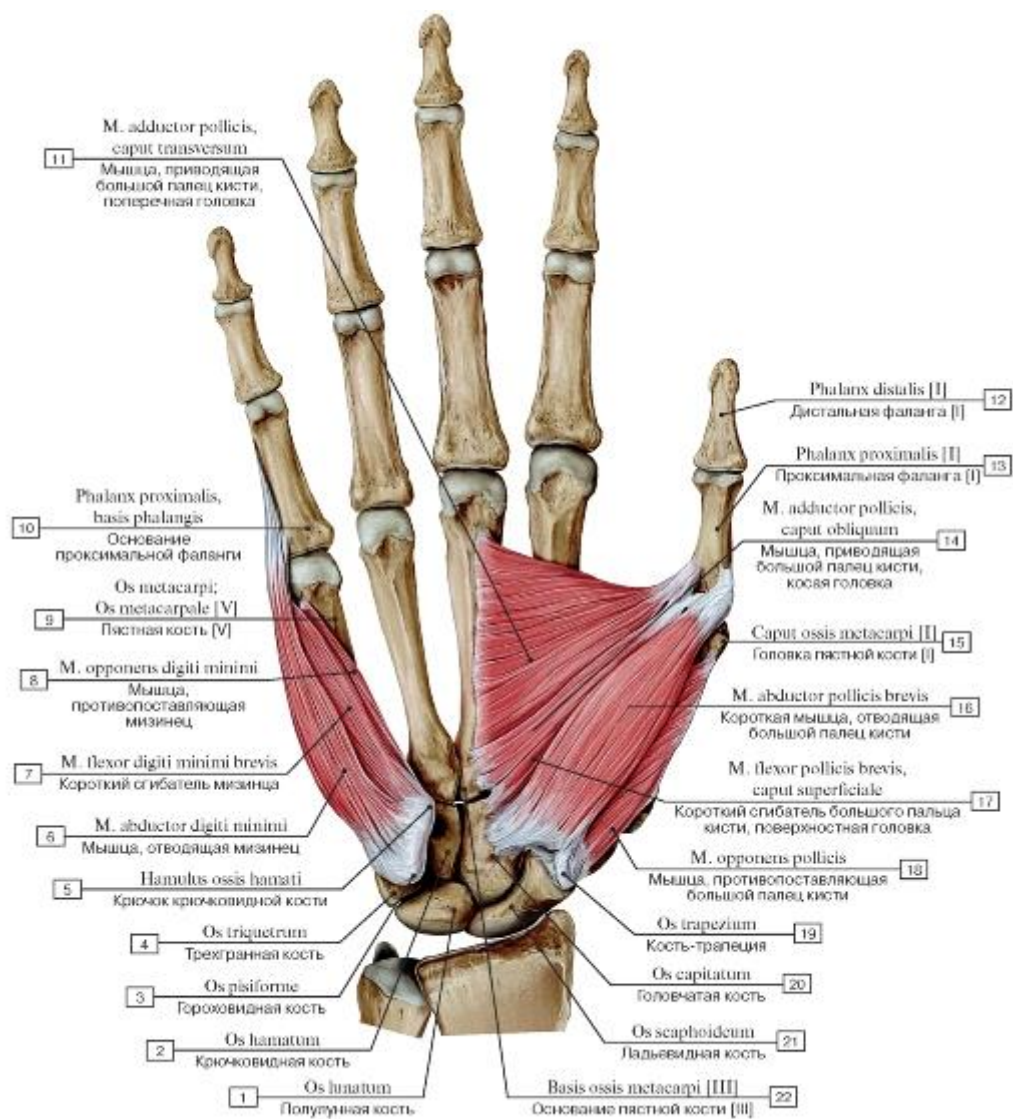


Рис. 451. Мышцы возвышений большого пальца и мизинца правой кисти:

1 - Lunate; 2 - Hamate; 3 - Pisiform; 4 - Triquetrum; 5 - Hook of hamate; 6 - Abductor digiti minimi; 7 - Flexor digiti minimi brevis; 8 - Opponens digiti minimi; 9 - Metacarpal [V]; 10 - Proximal phalanx, base of phalanx; 11 - Adductor pollicis, transverse head; 12 - Distal phalanx [I]; 13 - Proximal phalanx [I]; 14 - Adductor pollicis, oblique head; 15 - Head of metacarpal [I]; 16 - Abductor pollicis brevis; 17 - Flexor pollicis brevis, superficial head; 18 - Opponens pollicis; 19 - Trapezium; 20 - Capitate; 21 - Scaphoid; 22 - Base of metacarpal [III]

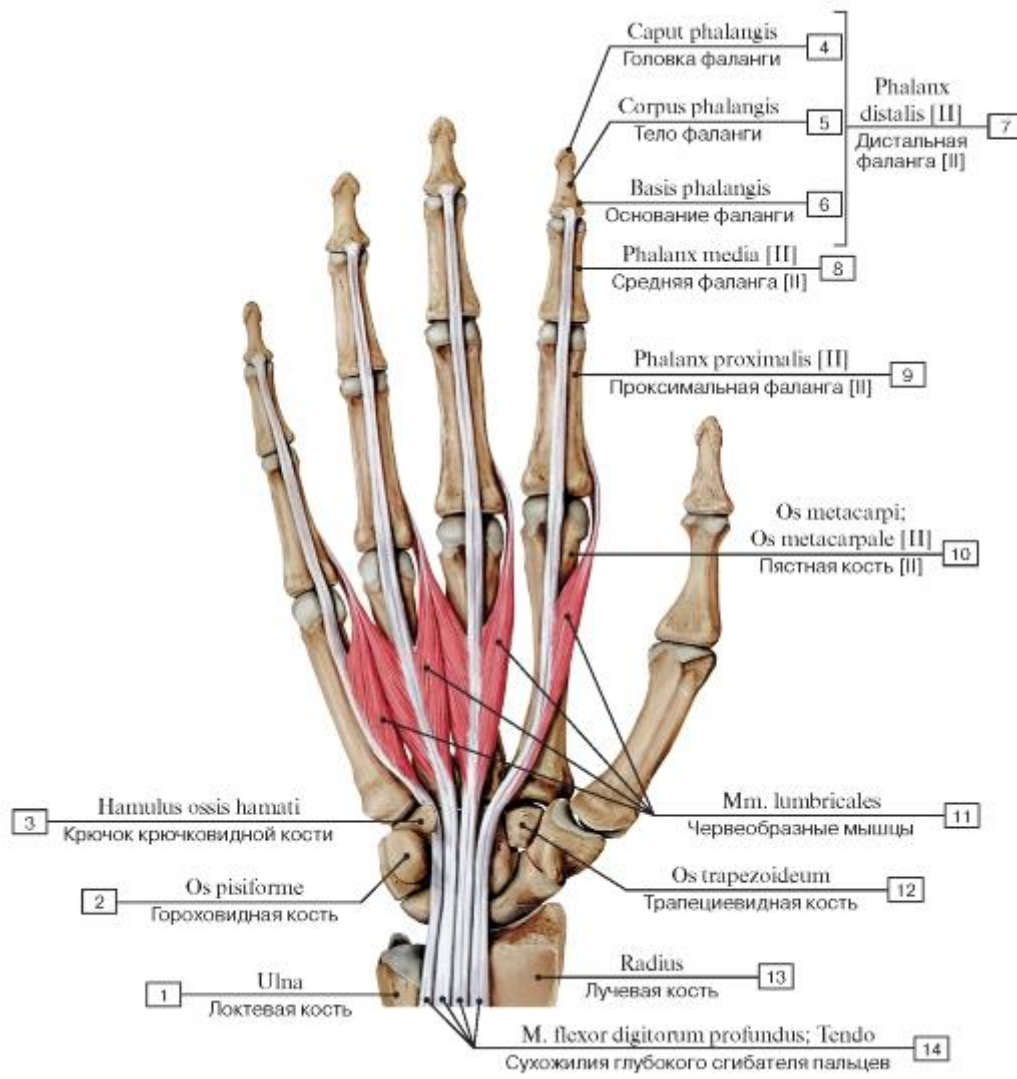


Рис. 452. Червеобразные мышцы кисти, правой:

1 - Ulna; 2 - Pisiform; 3 - Hook of hamate; 4 - Head of phalanx; 5 - Shaft of phalanx; Body of phalanx; 6 - Base of phalanx; 7 = 4 + 5 + 6 - Distal phalanx [II]; 8 - Middle phalanx [II]; 9 - Proximal phalanx [II]; 10 - Metacarpal [II]; 11- Lumbricals; 12 - Trapezoid; 13 - Radius; 14 - Flexor digitorum profundus; Tendon

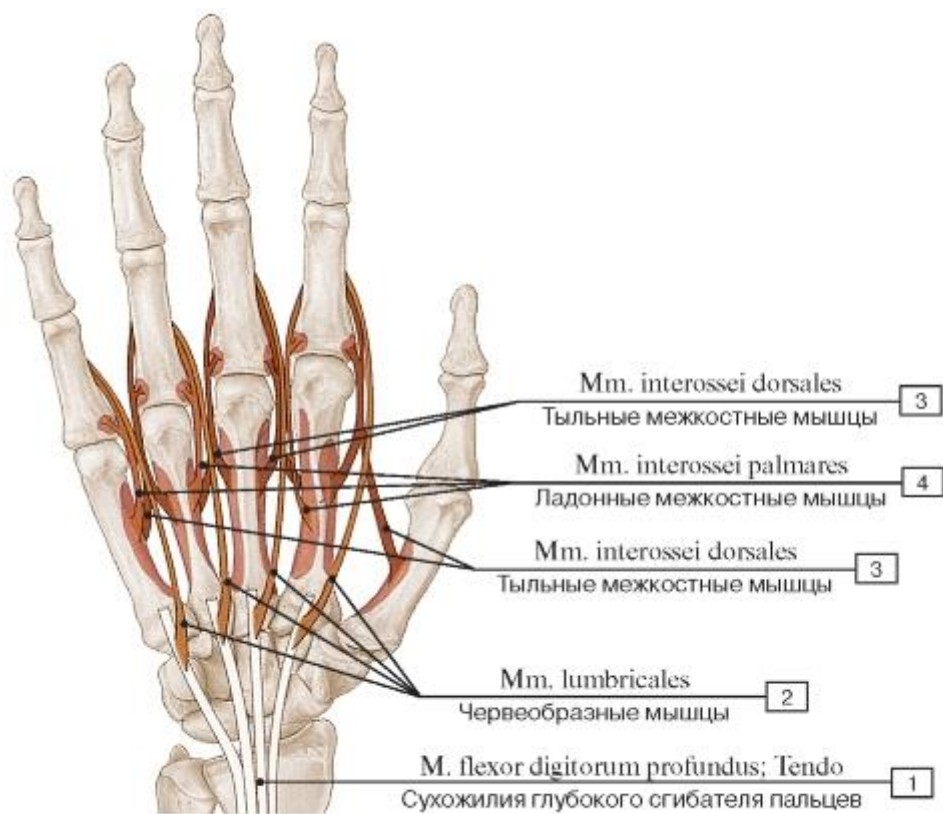


Рис. 453. Места начала и прикрепления червеобразных и межкостных мышц кисти, правой:

1 - Flexor digitorum profundus; Tendon;

2 - Lumbricals; 3 - Dorsal interossei;

4 - Palmar interossei

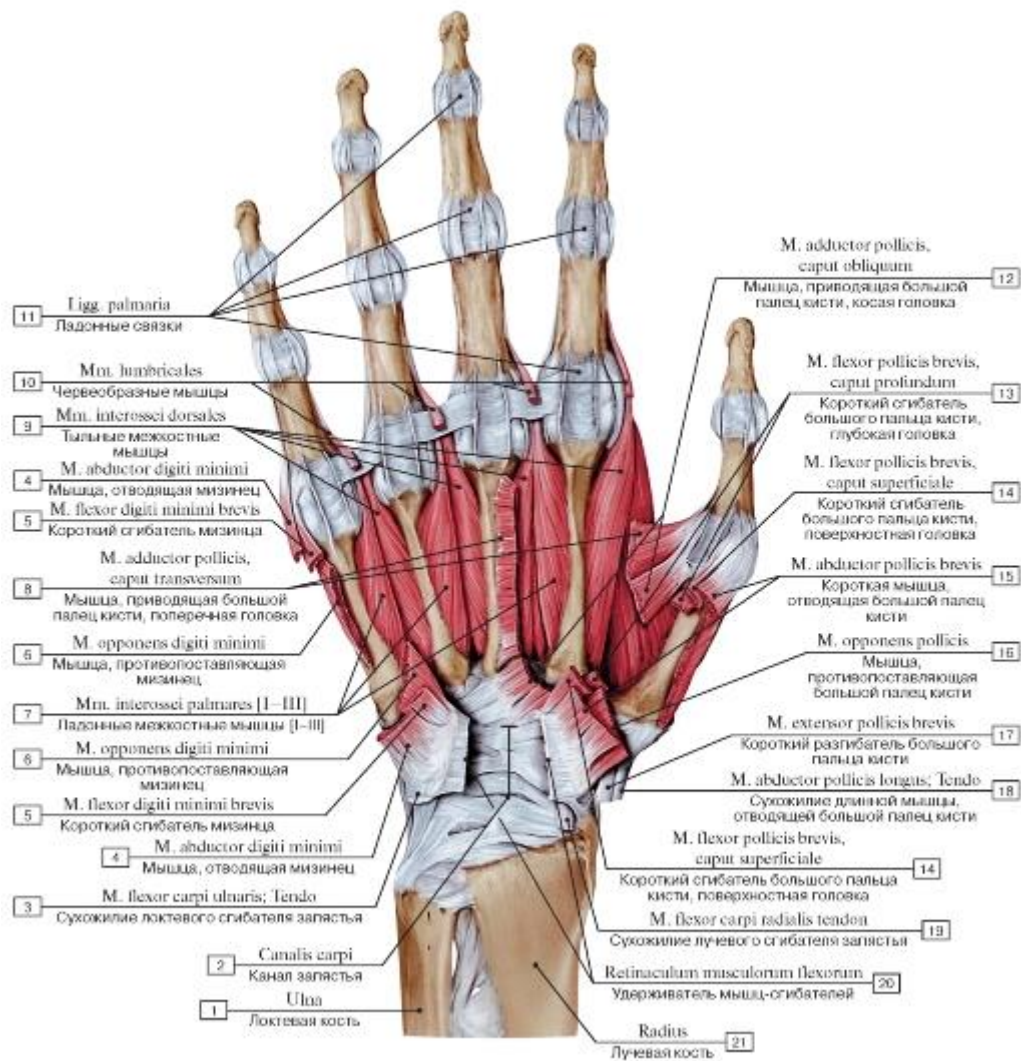


Рис. 454. Межкостные мышцы ладонной поверхности кисти, правой:

1 - Ulna; 2 - Carpal tunnel; 3 - Flexor carpi ulnaris; Tendon; 4 - Abductor digiti minimi; 5 - Flexor digiti minimi brevis; 6 - Opponens digiti minimi; 7 - Palmar interossei [I-III]; 8 - Adductor pollicis, transverse head; 9 - Dorsal interossei; 10 - Lumbricals; 11 - Palmar ligaments; 12 - Adductor pollicis, oblique head; 13 - Flexor pollicis brevis, deep head; 14 - Flexor pollicis brevis, superficial head; 15 - Abductor pollicis brevis; 16 - Opponens pollicis; 17 - Extensor pollicis brevis; 18 - Abductor pollicis longus; Tendon; 19 - Flexor carpi radialis; Tendon;

20 - Flexor retinaculum; 21 - Radius

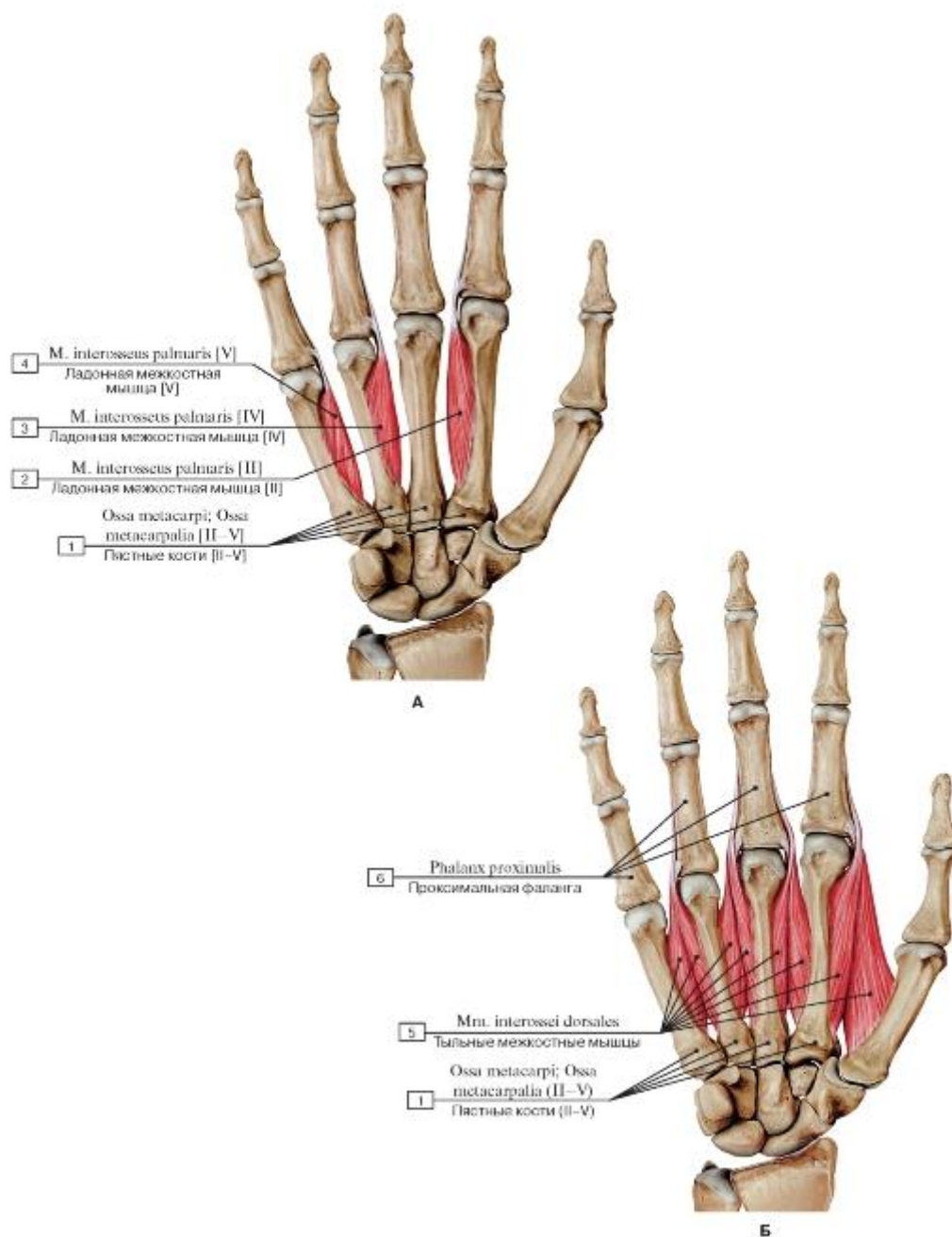


Рис. 455. Межкостные мышцы кисти, правой (А - ладонные, Б - тыльные):

- 1 - Metacarpals [II-V]; 2 - Palmar interosseus [II]; 3 - Palmar interosseus [IV]; 4 - Palmar interosseus [V];
 5 - Dorsal interossei; 6 - Proximal phalanx

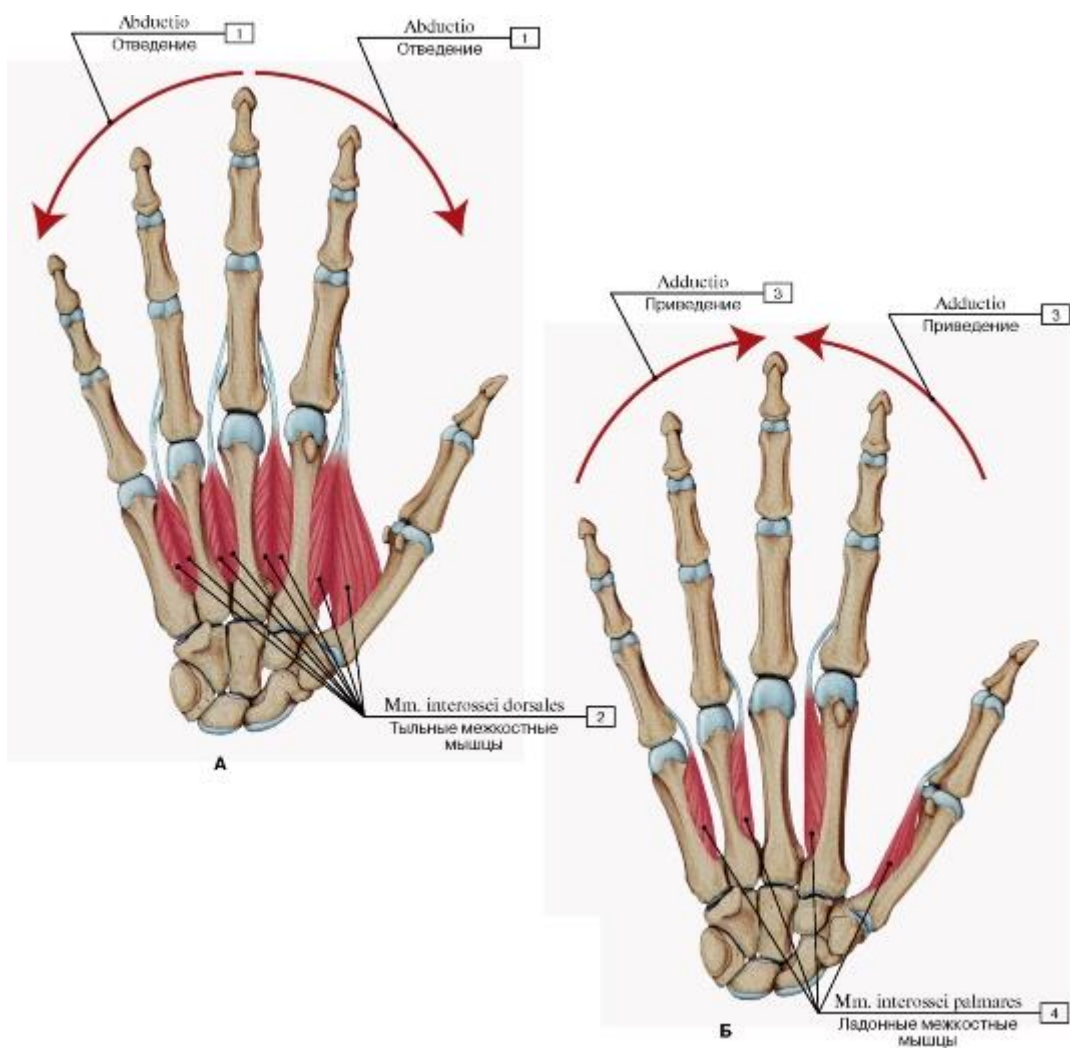


Рис. 456. Тыльные (А) и ладонные (Б) межкостные мышцы кисти, правой:

1 - Abduction; 2 - Dorsal interossei; 3 - Adduction; 4 - Palmar interossei

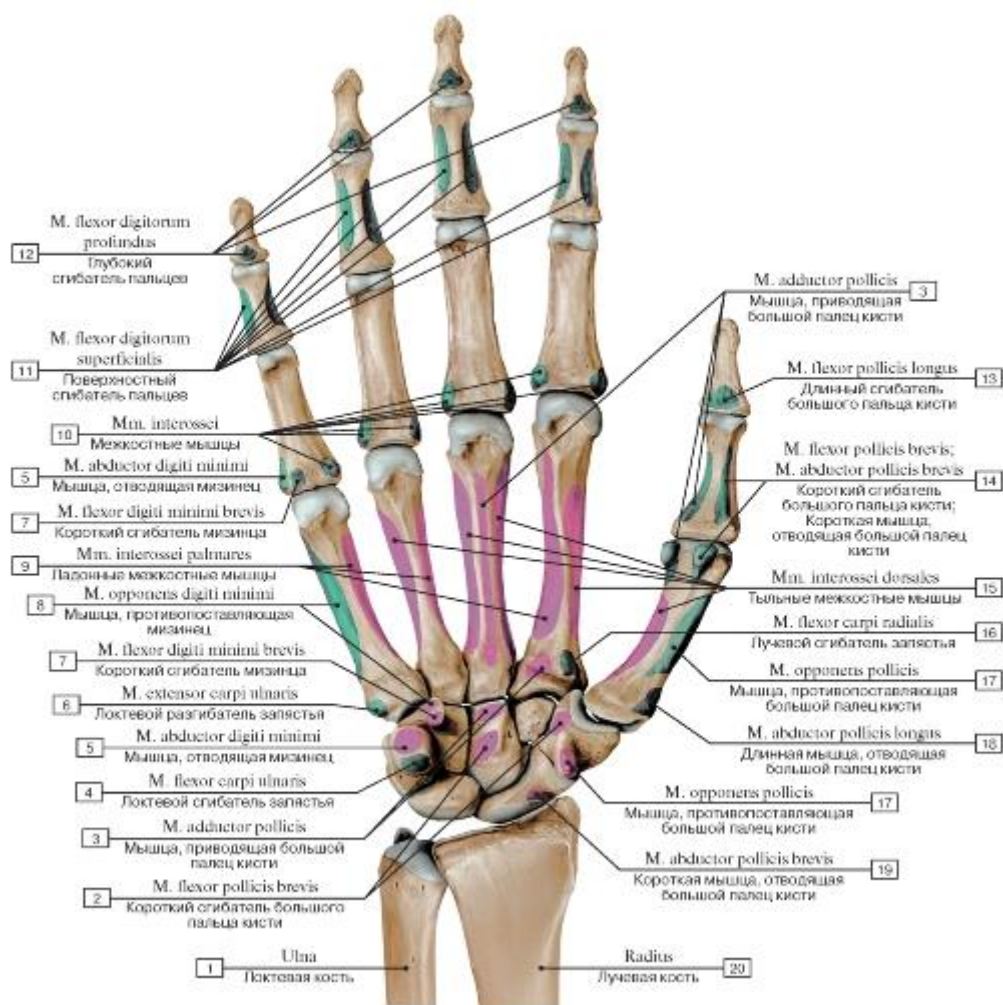


Рис. 457. Места начала и прикрепления мышц ладонной поверхности кисти, правой:

- 1 - Ulna; 2 - Flexor pollicis brevis; 3 - Adductor pollicis; 4 - Flexor carpi ulnaris; 5 - Abductor digiti minimi; 6 - Extensor carpi ulnaris; 7 - Flexor digiti minimi brevis; 8 - Opponens digiti minimi; 9 - Palmar interossei; 10 - Interossei; 11 - Flexor digitorum superficialis; 12 - Flexor digitorum profundus; 13 - Flexor pollicis longus; 14 - Flexor pollicis brevis; Abductor pollicis brevis; 15 - Dorsal interossei; 16 - Flexor carpi radialis; 17 - Opponens pollicis; 18 - Abductor pollicis longus; 19 - Abductor pollicis brevis; 20 - Radius

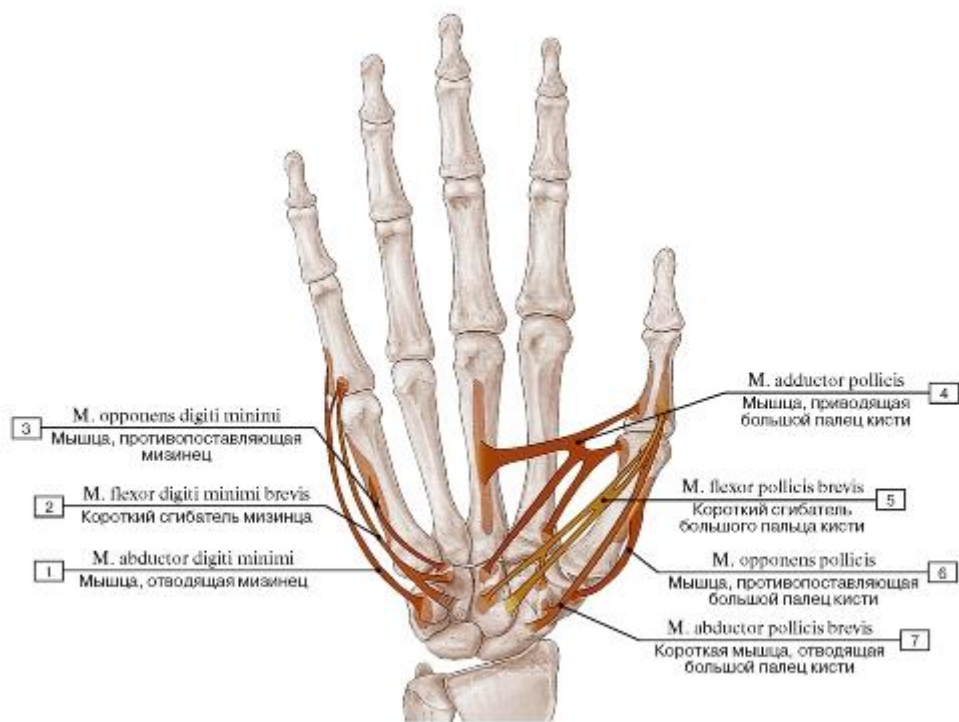


Рис. 458. Места начала и прикрепления мышц возвышений большого и малого пальцев:

1 - Abductor digiti minimi; 2 - Flexor digiti minimi brevis; 3 - Opponens digiti minimi; 4 - Adductor pollicis; 5 - Flexor pollicis brevis; 6 - Opponens pollicis; 7 - Abductor pollicis brevis

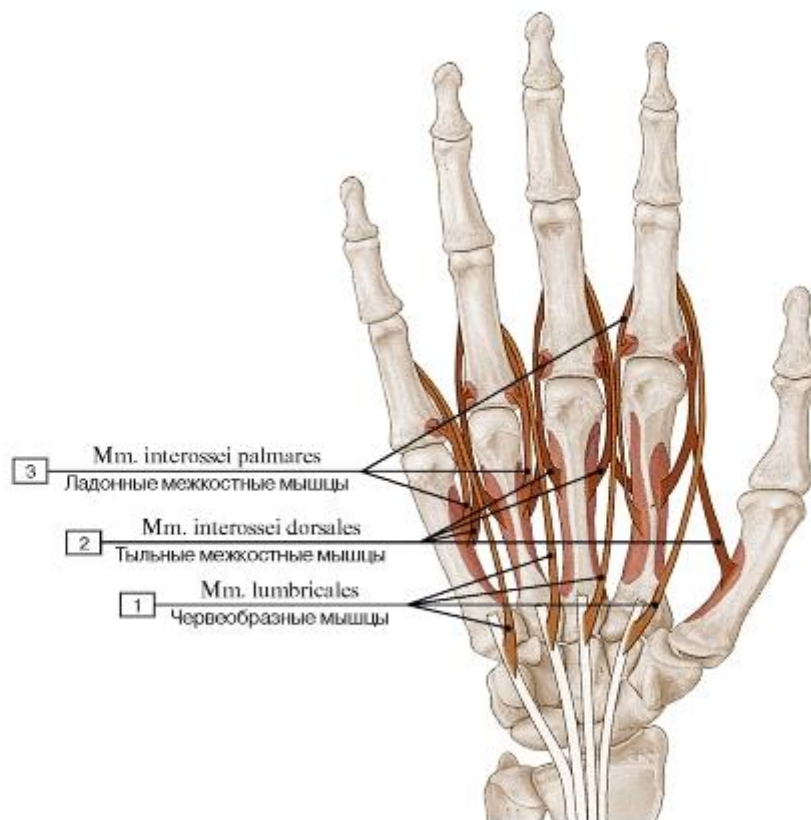


Рис. 459. Места начала и прикрепления червеобразных и межкостных мышц кисти:

1 - Lumbricals; 2 - Dorsal interossei; 3 - Palmar interossei

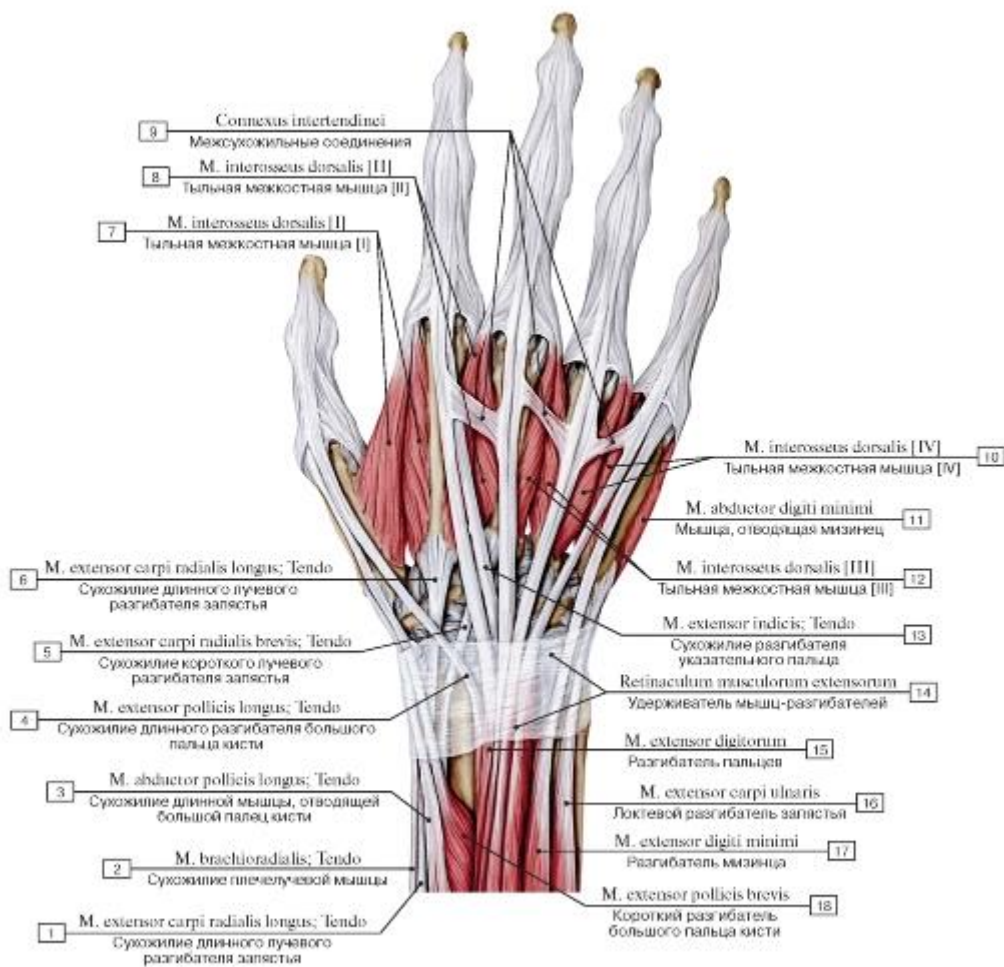


Рис. 460. Удерживатель разгибателей и сухожилия мышц-разгибателей кисти, правой, вид сзади:

- 1 - Extensor carpi radialis longus; Tendon; 2 - Brachioradialis; Tendon; 3 - Abductor pollicis longus; Tendon; 4 - Extensor pollicis longus; Tendon; 5 - Extensor carpi radialis brevis; Tendon; 6 - Extensor carpi radialis longus; Tendon; 7 - Dorsal interosseus [I]; 8 - Dorsal interosseus [II]; 9 - Intertendinous connections; 10 - Dorsal interosseus [IV]; 11 - Abductor digiti minimi; 12 - Dorsal interosseus [III]; 13 - Extensor indicis; Tendon; 14 - Extensor retinaculum; 15 - Extensor digitorum; 16 - Extensor carpi ulnaris; 17 - Extensor digiti minimi; 18 - Extensor pollicis brevis

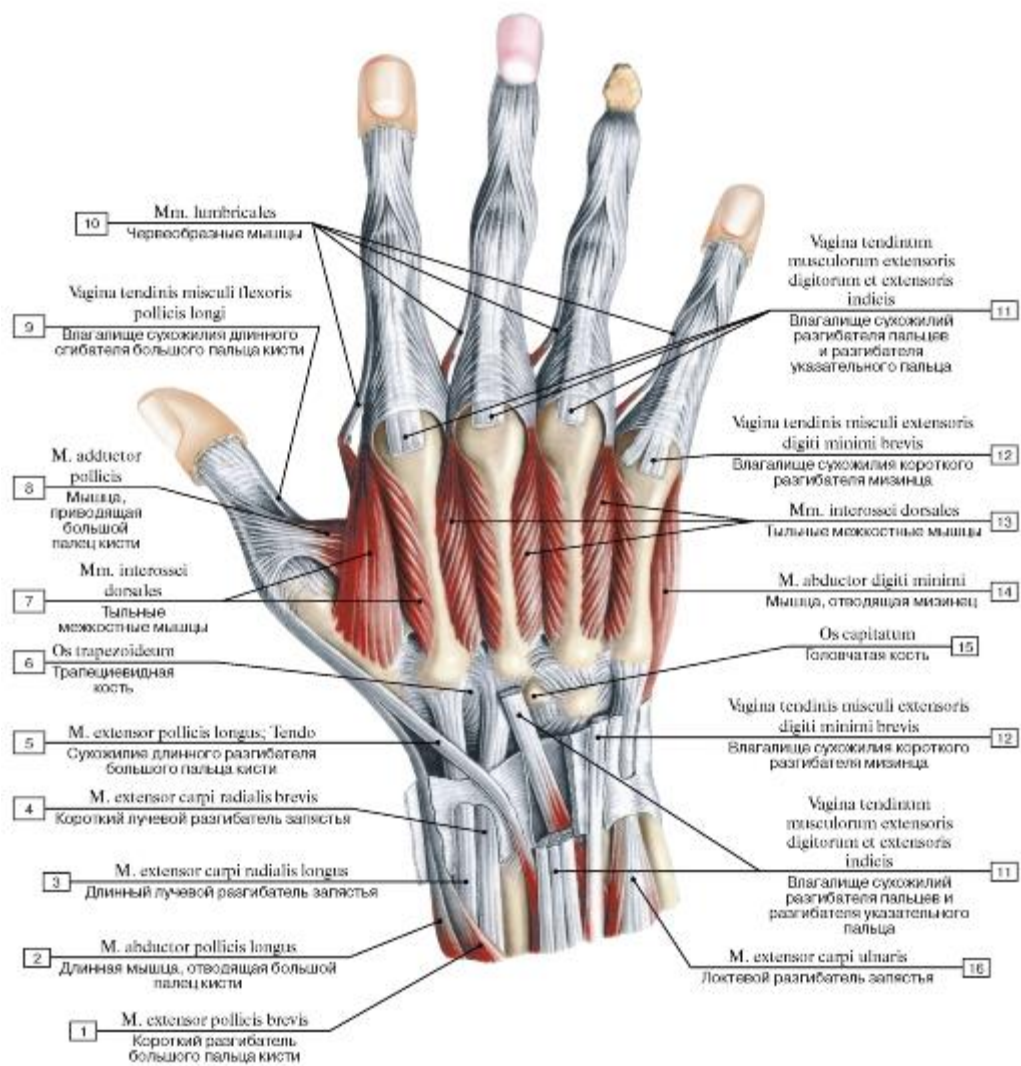


Рис. 461. Тыльные межкостные мышцы кисти, правой, вид сзади, сухожилия разгибателей удалены:

1 - Extensor pollicis brevis; 2 - Abductor pollicis longus; 3 - Extensor carpi radialis longus; 4 - Extensor carpi radialis brevis; 5 - Extensor pollicis longus; Tendo; 6 - Trapezoid; 7 - Dorsal interossei; 8 - Adductor pollicis; 9 - Tendinous sheath of flexor pollicis longus; 10 - Lumbricals; 11 - Tendinous sheath of extensor digitorum and extensor indicis; 12 - Tendinous sheath of extensor digiti minimi brevis; 13 - Dorsal interossei; 14 - Abductor digiti minimi; 15 - Capitate; 16 - Extensor carpi ulnaris

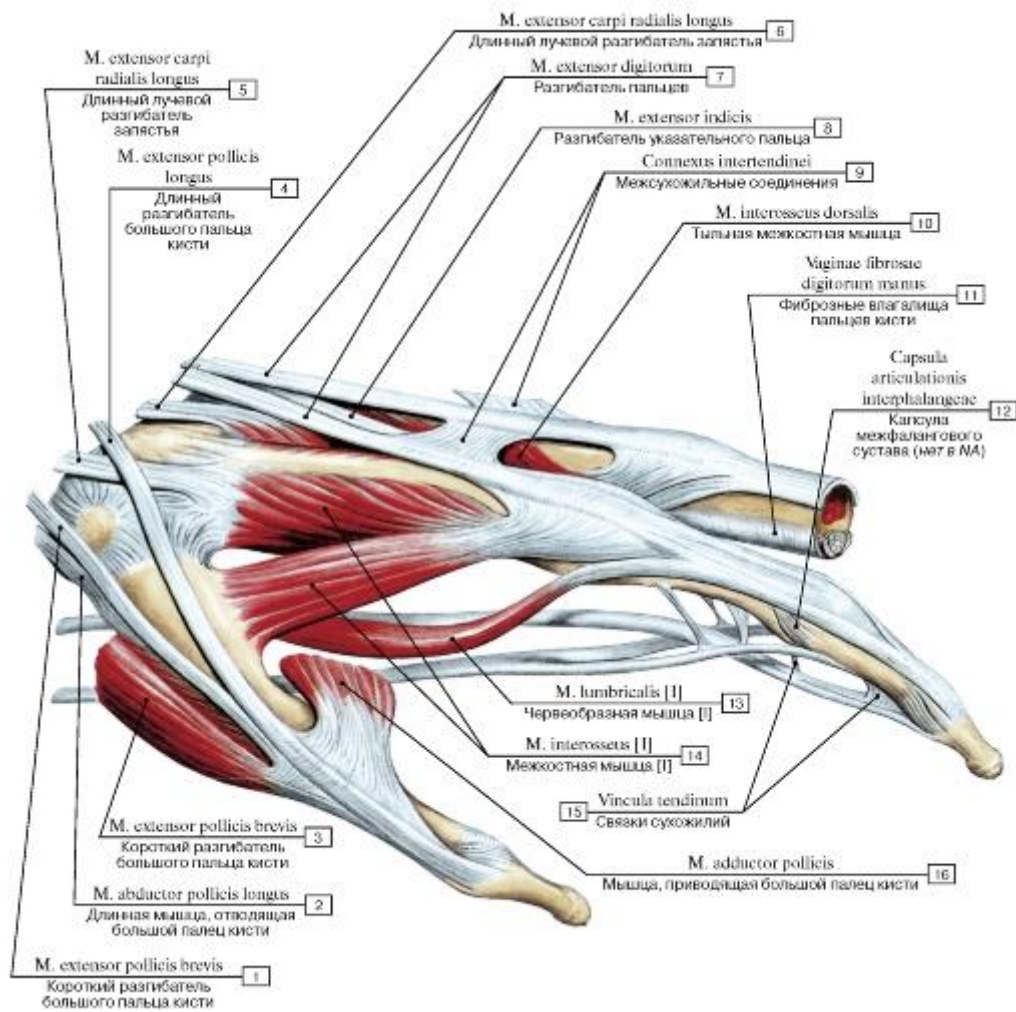


Рис. 462. Сухожилия сгибателей и разгибателей пальцев кисти, левой:

- 1 - Extensor pollicis brevis; 2 - Abductor pollicis longus; 3 - Extensor pollicis brevis; 4 - Extensor pollicis longus; 5 - Extensor carpi radialis longus; 6 - Extensor carpi radialis longus; 7 - Extensor digitorum; 8 - Extensor indicis; 9 - Intertendinous connections; 10 - Dorsal interosseus; 11 - Fibrous sheaths of digits of hand; 12 - Capsule of interphalangeal joint; 13 - Lumbrical [I]; 14 - Interosseus [I]; 15 - Vincula tendinum; 16 - Adductor pollicis

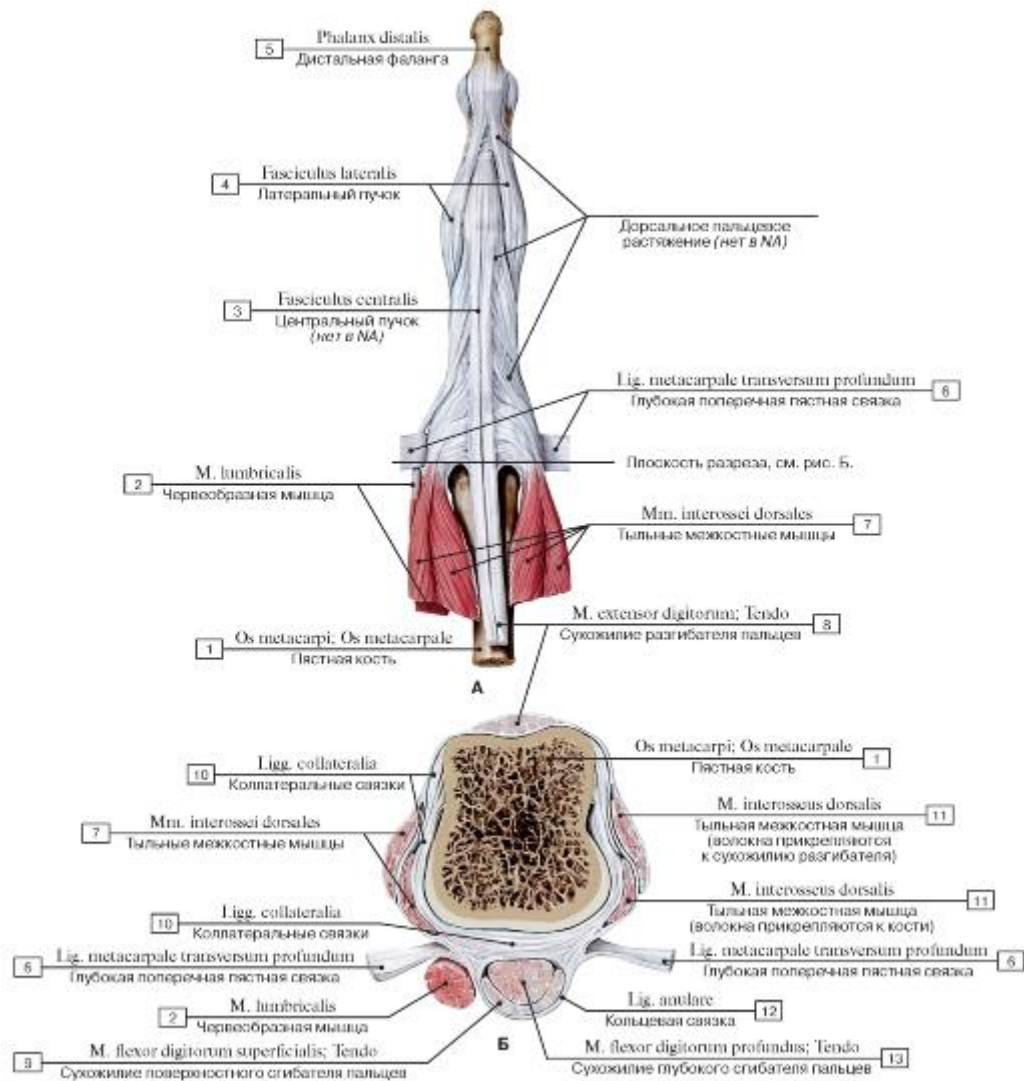


Рис. 463. Места прикрепления сухожилий на фалангах пальцев (А - вид сверху, Б - поперечный распил на уровне головки пястной кости):

1 - Metacarpal; 2 - Lumbricals; 3 - Central cord; 4 - Lateral cord; 5 - Distal phalanx; 6 - Deep transverse metacarpal ligament; 7 - Dorsal interossei; 8 - Extensor digitorum; Tendon; 9 - Flexor digitorum superficialis; Tendon; 10 - Collateral ligaments; 11 - Dorsal interosseus; 12 - Annular ligament; 13 - Flexor digitorum profundus; Tendon

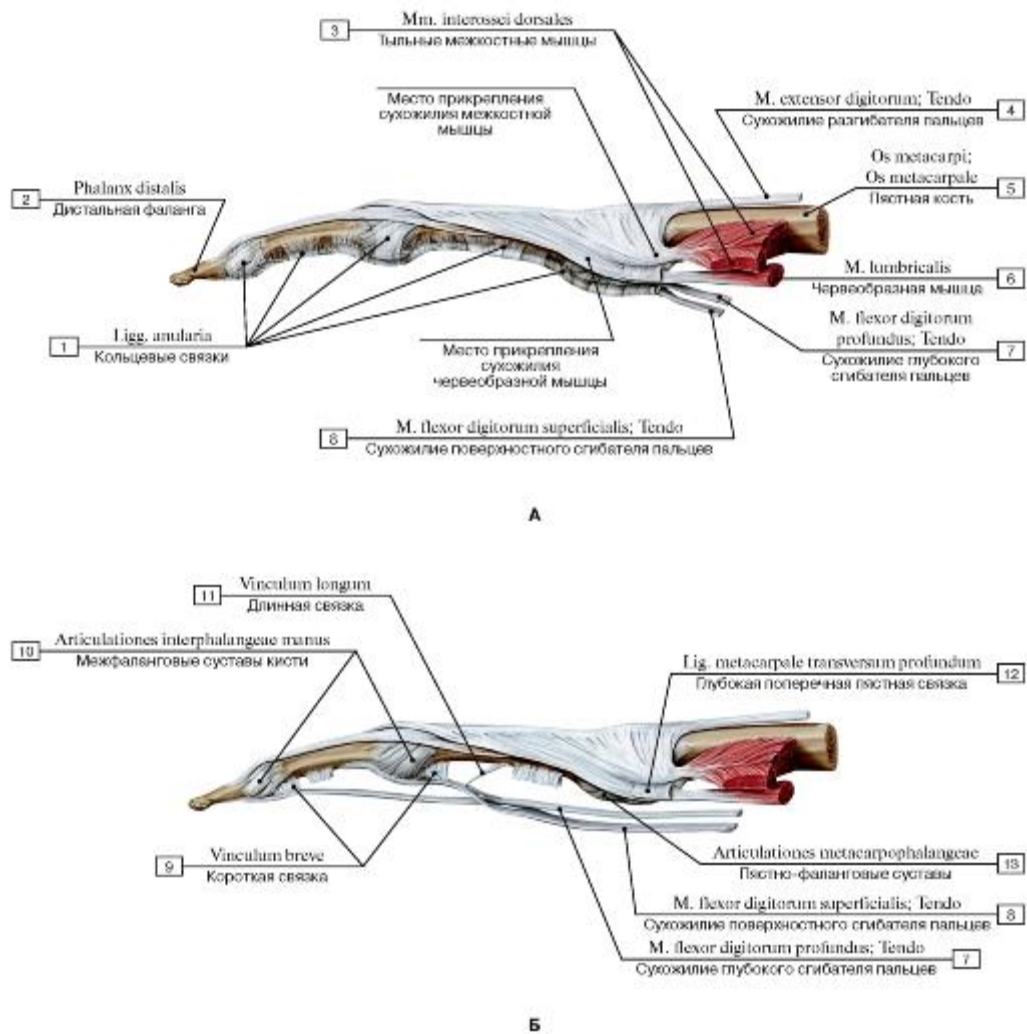


Рис. 464. Места прикрепления сухожилий на фалангах пальцев (А - лучевая сторона, Б - то же, после удаления синовиального влагалища мышц-сгибателей пальцев):

1 - Anular ligaments; 2 - Distal phalanx; 3 - Dorsal interossei; 4 - Extensor digitorum; Tendon; 5 - Metacarpal; 6 - Lumbrical; 7 - Flexor digitorum profundus; Tendon; 8 - Flexor digitorum superficialis; Tendon; 9 - Vinculum breve; 10 - Interphalangeal joints of hand; 11 - Vinculum longum; 12 - Deep transverse metacarpal ligament; 13 - Metacarpophalangeal joints

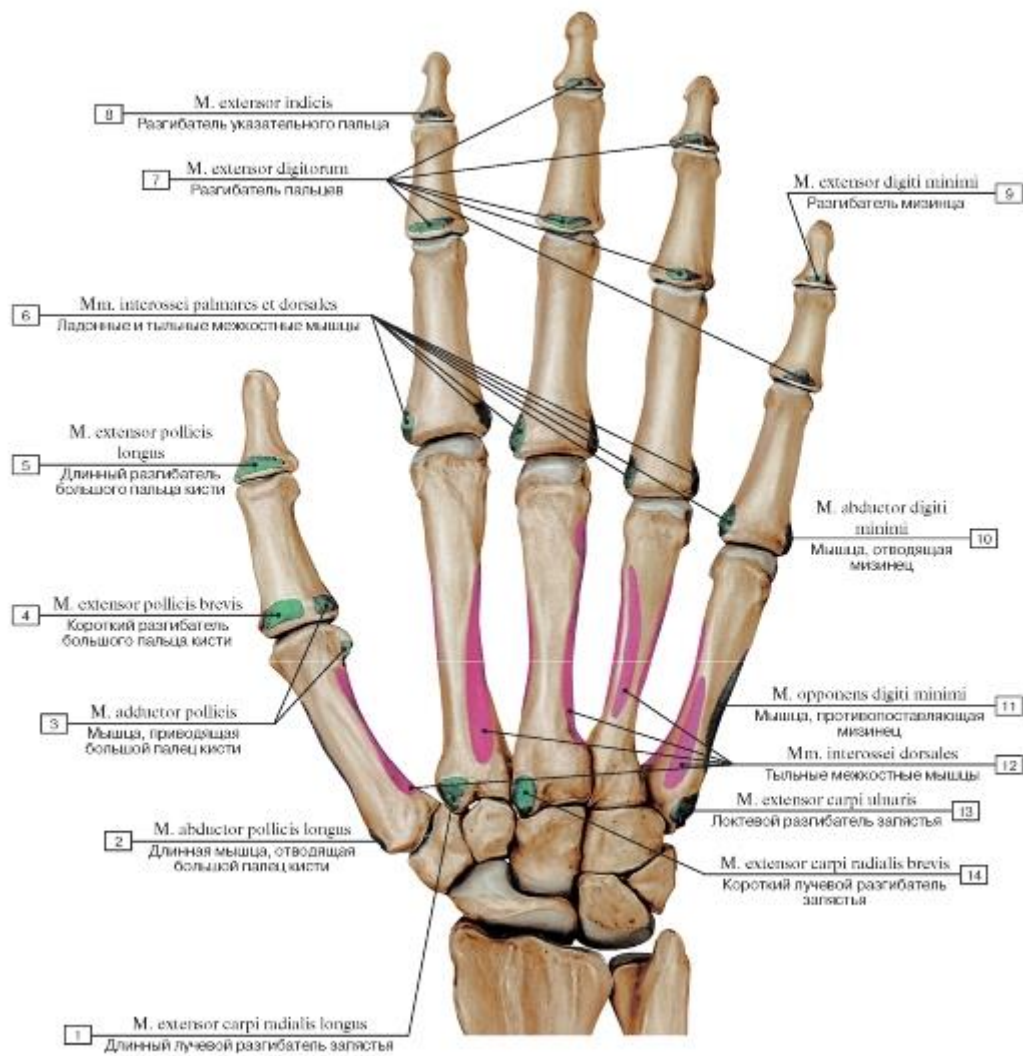


Рис. 465. Места начала и прикрепления мышц на тыльной стороне кисти, правой:

1 - Extensor carpi radialis longus; 2 - Abductor pollicis longus; 3 - Adductor pollicis; 4 - Extensor pollicis brevis; 5 - Extensor pollicis longus; 6 - Dorsal and Palmar interossei; 7 - Extensor digitorum; 8 - Extensor indicis; 9 - Extensor digiti minimi; 10 - Abductor digiti minimi; 11 - Opponens digiti minimi; 12 - Dorsal interossei; 13 - Extensor carpi ulnaris; 14 - Extensor carpi radialis brevis

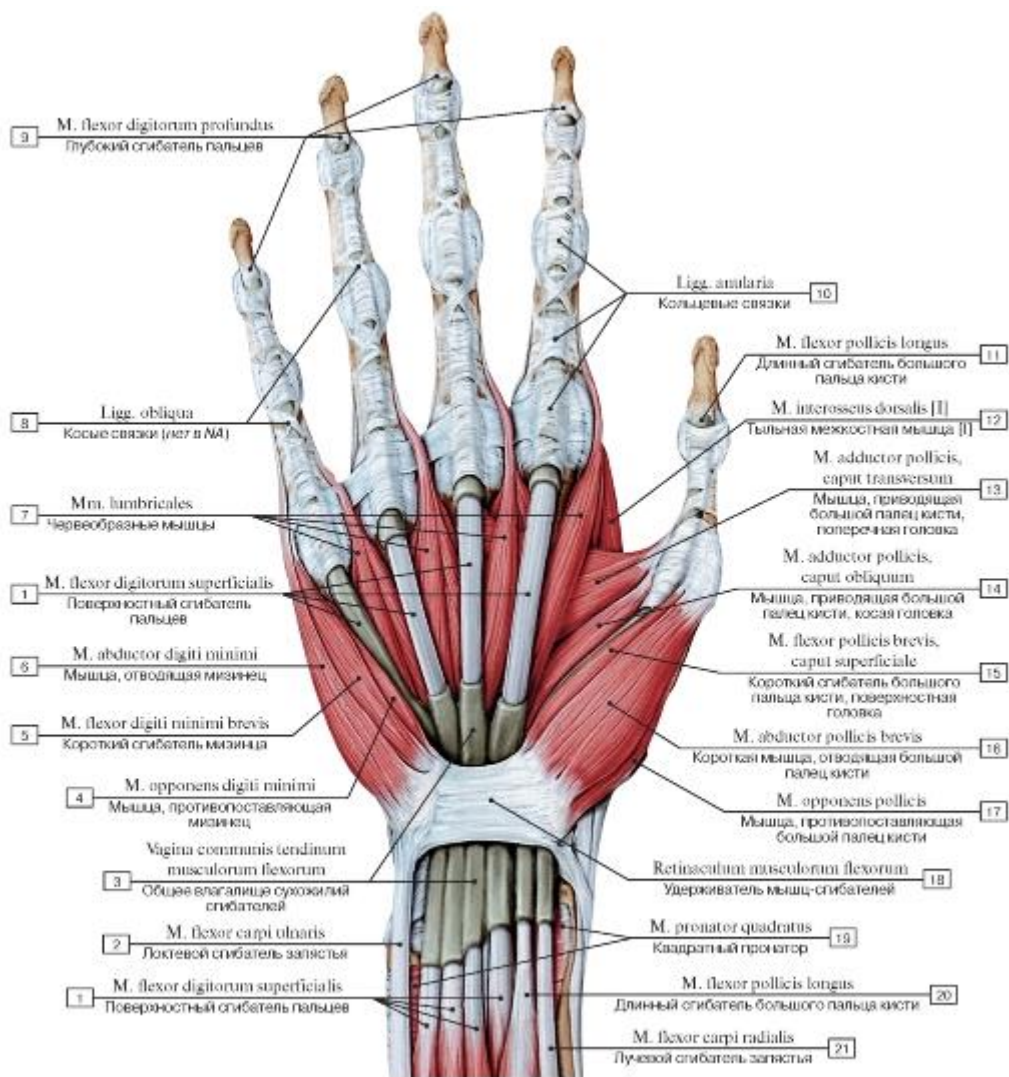


Рис. 466. Запястный канал и синовиальные влагалища мышц-сгибателей кисти, правой:

I - Flexor digitorum superficialis; 2 - Flexor carpi ulnaris; 3 - Common flexor sheath; 4 - Opponens digiti minimi; 5 - Flexor digiti minimi brevis; 6 - Abductor digiti minimi; 7 - Lumbricals; 8 - Oblique ligaments; 9 - Flexor digitorum profundus; 10 - Anular ligaments;

II - Flexor pollicis longus; 12 - Dorsal interosseus [I]; 13 - Adductor pollicis, transverse head; 14 - Adductor pollicis, oblique head; 15 - Flexor pollicis brevis, superficial head; 16 - Abductor pollicis brevis; 17 - Opponens pollicis; 18 - Flexor retinaculum; 19 - Pronator

quadratus; 20 - Flexor pollicis longus; 21 - Flexor carpi radialis

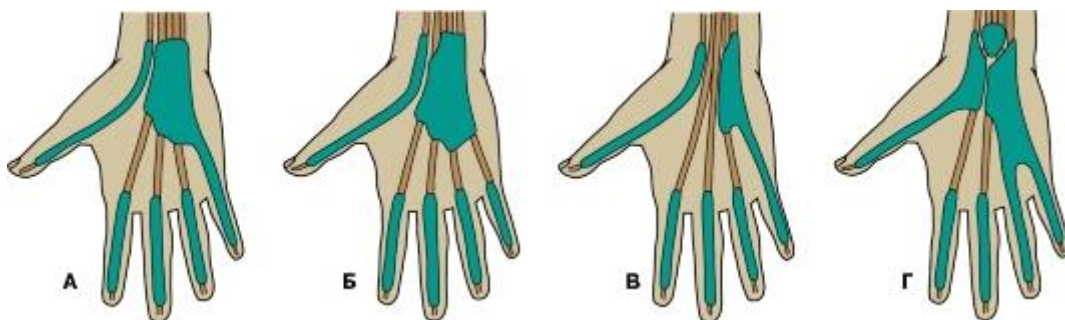


Рис. 467. Варианты строения синовиальных влагалищ мышц-сгибателей (А - 90%; Б - 5%; В - <1%, Г - <1%)

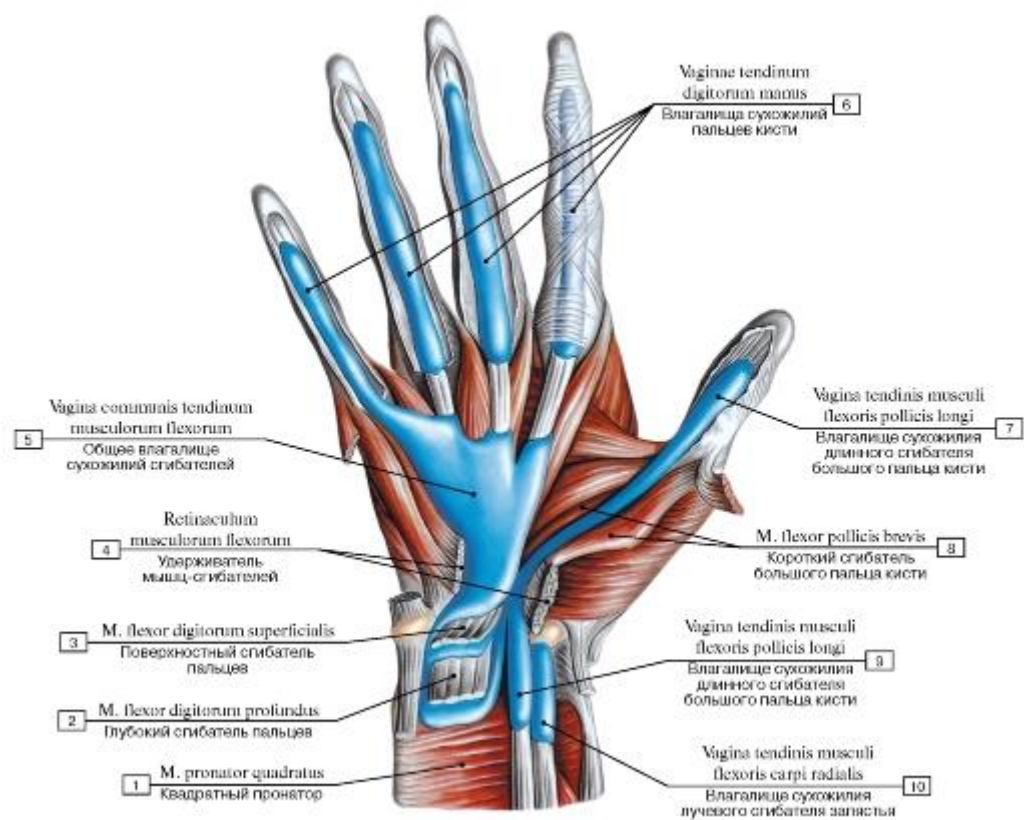


Рис. 468. Синовиальные влагалища сухожилий сгибателей кисти, правой, вид спереди:

1 - Pronator quadratus; 2 - Flexor digitorum profundus; 3 - Flexor digitorum superficialis; 4 - Flexor retinaculum; 5 - Common flexor sheath; 6 - Tendinous sheaths of digits of hand; 7 - Tendinous sheath of flexor pollicis longus; 8 - Flexor pollicis brevis; 9 - Tendinous sheath of flexor carpi radialis

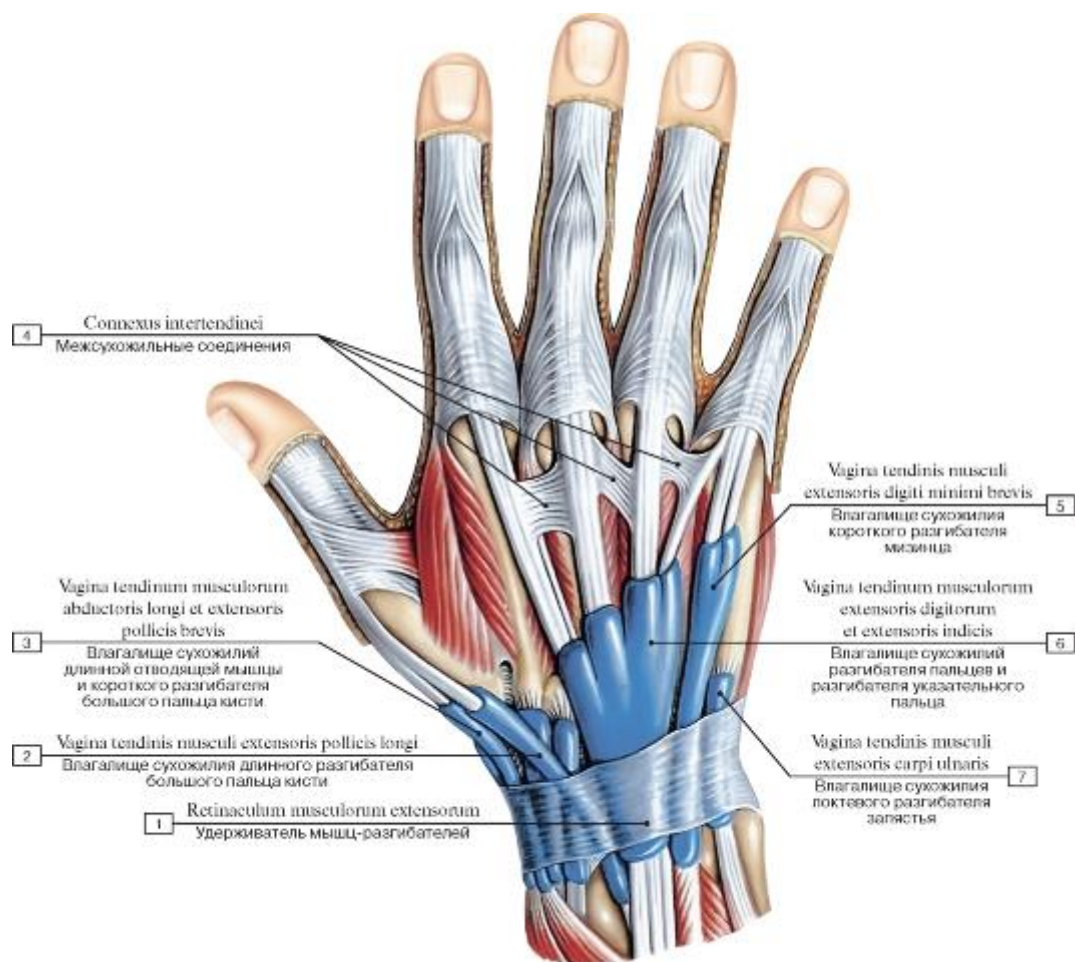


Рис. 469. Синовиальные влагалища сухожилий мышц-разгибателей пальцев кисти, правой, вид сзади:

- 1 - Extensor retinaculum; 2 - Tendinous sheath of extensor pollicis longus; 3 - Tendinous sheath of abductor longus and extensor pollicis brevis; 4 - Intertendinous connections; 5 - Tendinous sheath of extensor digiti minimi brevis; 6 - Tendinous sheath of extensor digitorum and extensor indicis; 7 - Tendinous sheath of extensor carpi ulnaris

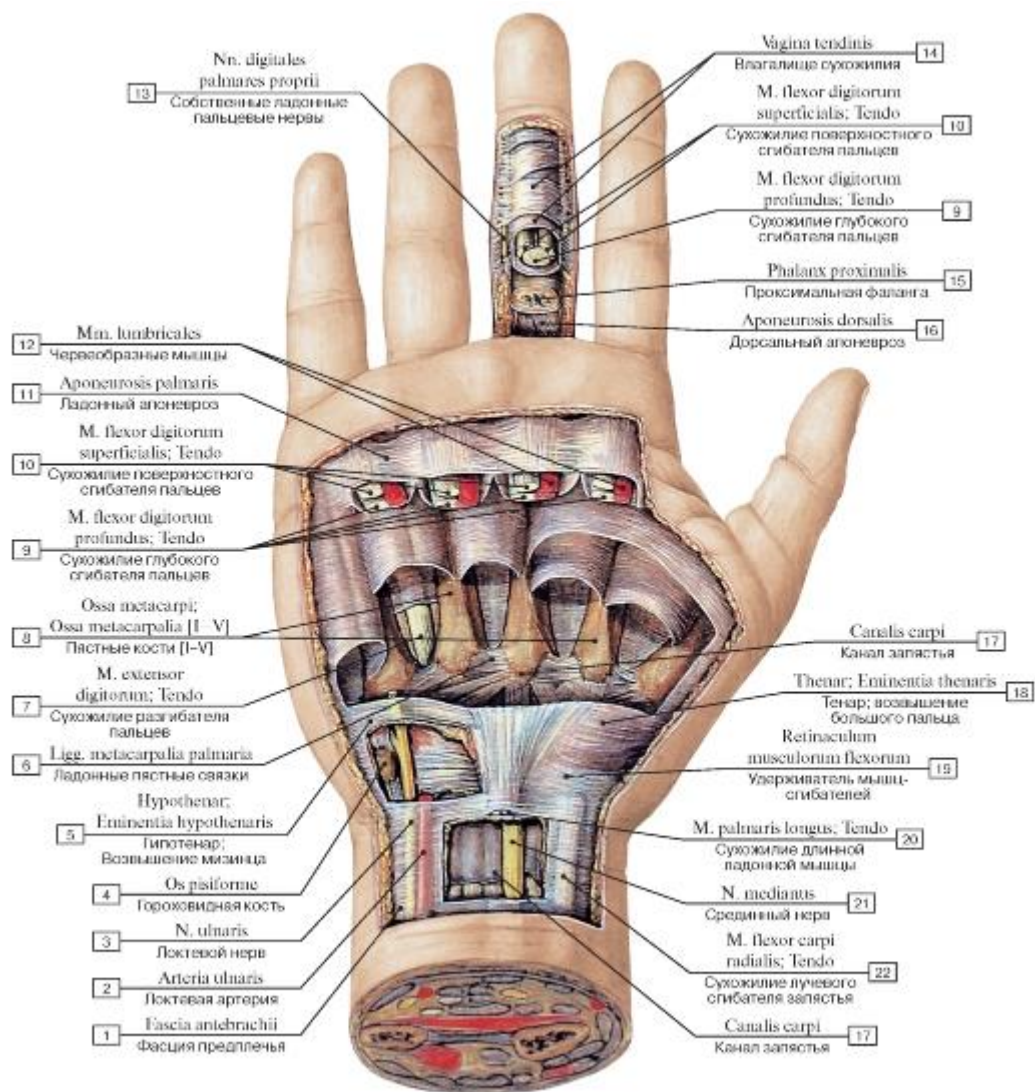


Рис. 470. Фасциальные образования кисти, правой:

1 - Antebrachial fascia; 2 - Ulnar artery; 3 - Ulnar nerve; 4 - Pisiform; 5 - Hypothenar eminence; 6 - Palmar metacarpal ligaments; 7 - Extensor digitorum; Tendon; 8 - Metacarpals [I-V]; 9 - Flexor digitorum profundus; Tendon; 10 - Flexor digitorum superficialis; Tendon; 11 - Palmar aponeurosis; 12 - Lumbricals; 13 - Proper palmar digital nerves; 14 - Tendon sheath; 15 - Proximal phalanx; 16 - Aponeurosis dorsalis; 17 - Carpal tunnel; 18 - Thenar eminence; 19 - Flexor retinaculum; 20 - Palmaris longus; Tendon; 21 - Median nerve; 22 - Flexor carpi radialis; Tendon

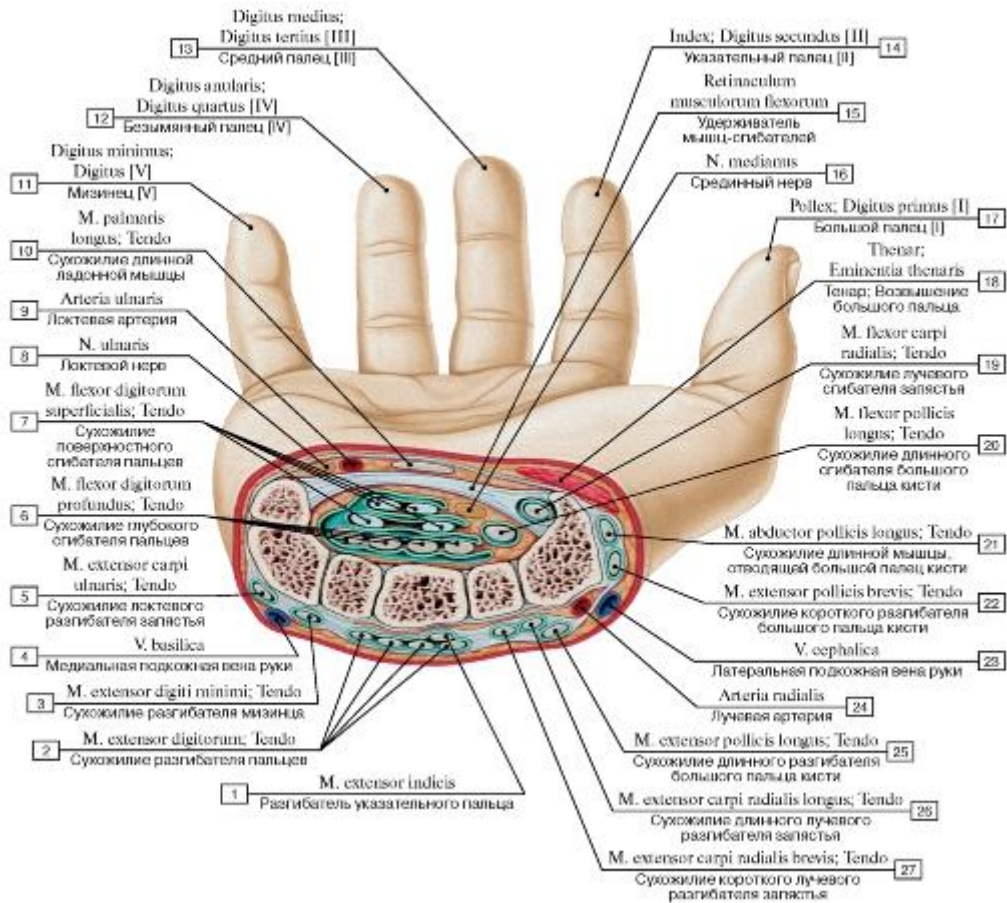


Рис. 471. Поперечный распил кисти, правой, на уровне запястья:

1 - Extensor indicis; 2 - Extensor digitorum; Tendon; 3 - Extensor digiti minimi; Tendon; 4 - Basilic vein; 5 - Extensor carpi ulnaris; Tendon; 6 - Flexor digitorum profundus; Tendon; 7 - Flexor digitorum superficialis; Tendon; 8 - Ulnar nerve; 9 - Ulnar artery; 10 - Palmaris longus; Tendon; 11 - Little finger; 12 - Ring finger; 13 - Middle finger; 14 - Index finger; 15 - Flexor retinaculum; 16 - Median nerve; 17 - Thumb; 18 - Thenar eminence; 19 - Flexor carpi radialis; Tendon; 20 - Flexor pollicis longus; Tendon; 21 - Abductor pollicis longus; Tendon; 22 - Extensor pollicis brevis; Tendon; 23 - Cephalic vein; 24 - Radial artery; 25 - Extensor pollicis longus; Tendon; 26 - Extensor carpi radialis longus; Tendon; 27 - Extensor carpi radialis brevis; Tendon

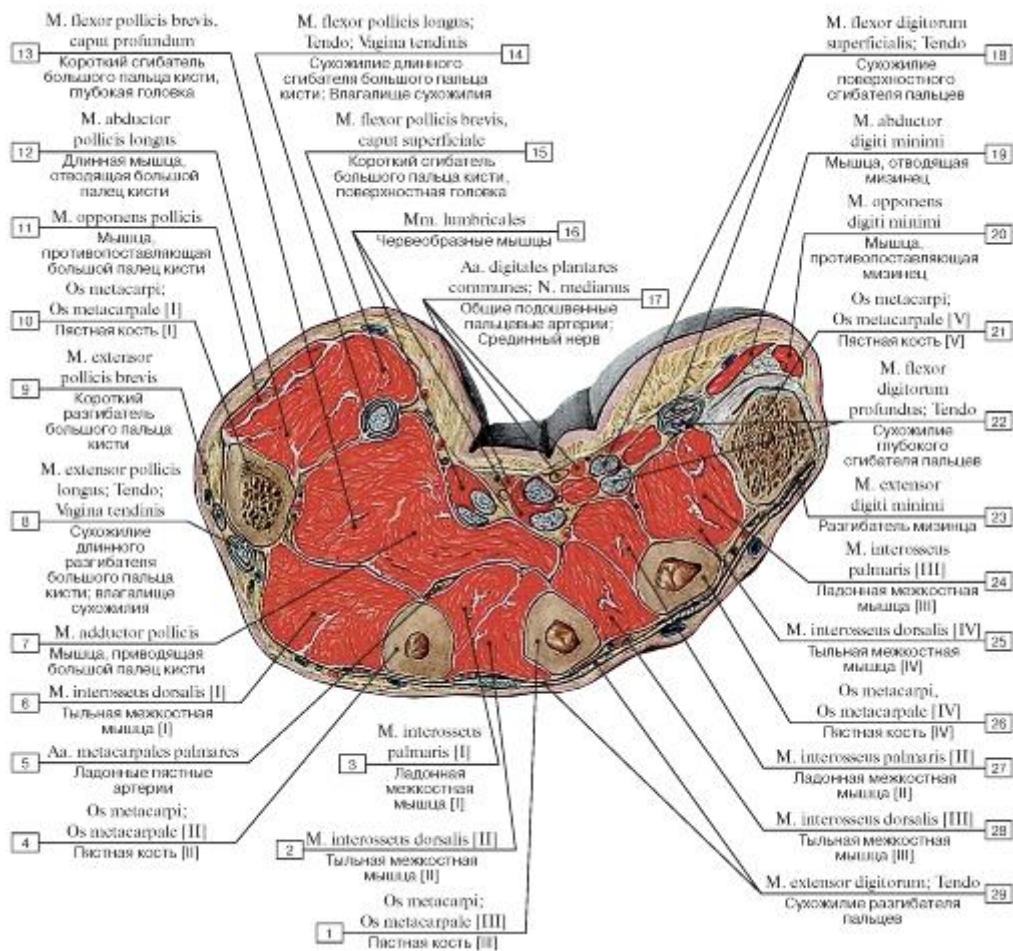


Рис. 472. Поперечный распил кисти, правой, на уровне начала пясти:

I - Metacarpal [III]; 2 - Dorsal interosseus [II]; 3 - Palmar interosseus [I]; 4 - Metacarpal [II]; 5 - Palmar metacarpal arteries; 6 - Dorsal interosseus [I]; 7 - Adductor pollicis; 8 - Extensor pollicis longus; Tendon; Tendon sheath; 9 - Extensor pollicis brevis; 10 - Metacarpal [I];

II - Opponens pollicis; 12 - Abductor pollicis longus; 13 - Flexor pollicis brevis, deep head; 14 - Flexor pollicis longus; Tendon; Tendon sheath; 15 - Flexor pollicis brevis, superficial head; 16 - Lumbricals; 17 - Common plantar digital arteries; Median nerve; 18 - Flexor digitorum superficialis; Tendon; 19 - Abductor digiti minimi; 20 - Opponens digiti minimi; 21 - Metacarpal [V]; 22 - Flexor digitorum profundus; Tendon; 23 - Extensor digiti minimi; 24 - Palmar interosseus [III]; 25 - Dorsal interosseus [IV]; 26 - Metacarpal [IV]; 27 - Palmar interosseus [II]; 28 - Dorsal interosseus [III]; 29 - Extensor digitorum; Tendon

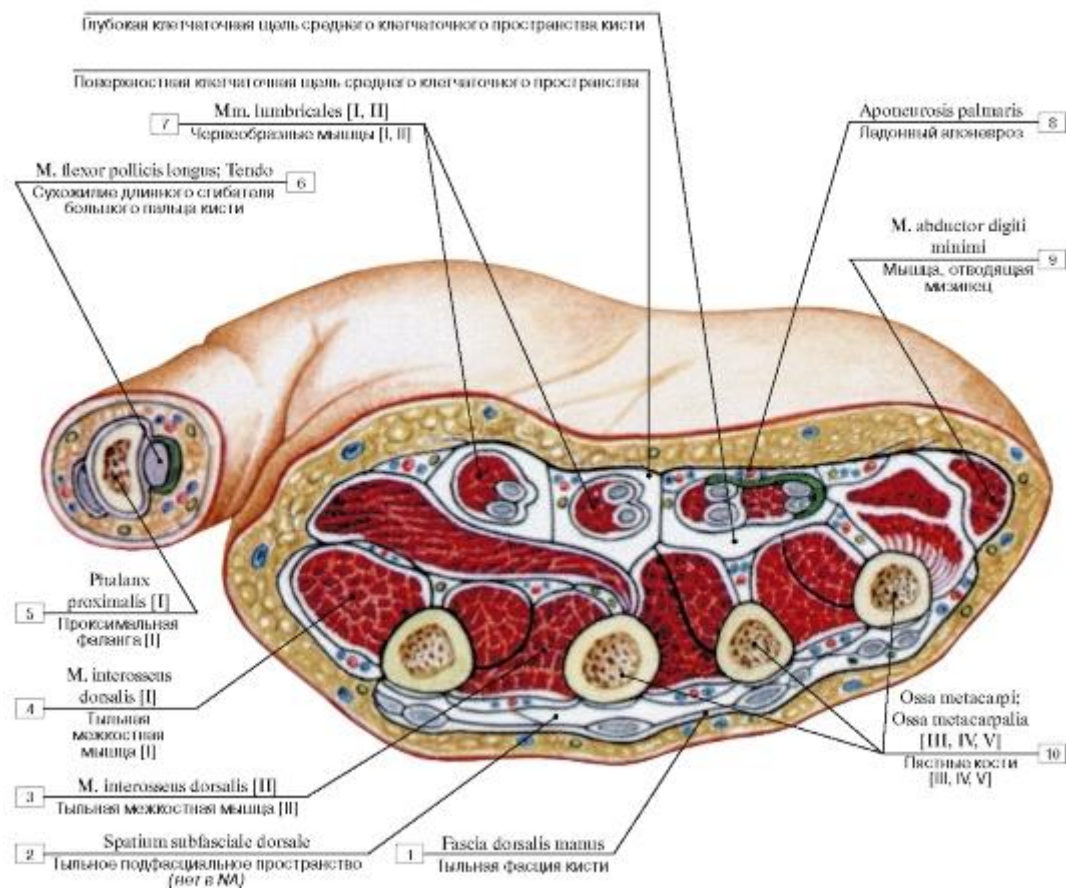


Рис. 473. Поперечный распил кисти, правой, на уровне середины пясти, фасции и фасциальные влагалища кисти:

1 - Dorsal fascia of hand; 2 - Dorsal subfascial space; 3 - Dorsal interosseus [II]; 4 - Dorsal interosseus [I]; 5 - Proximal phalanx [I]; 6 - Flexor pollicis longus; Tendon; 7 - Lumbricals [I, II]; 8 - Palmar aponeurosis; 9 - Abductor digiti minimi; 10 - Metacarpals [III, IV, V]

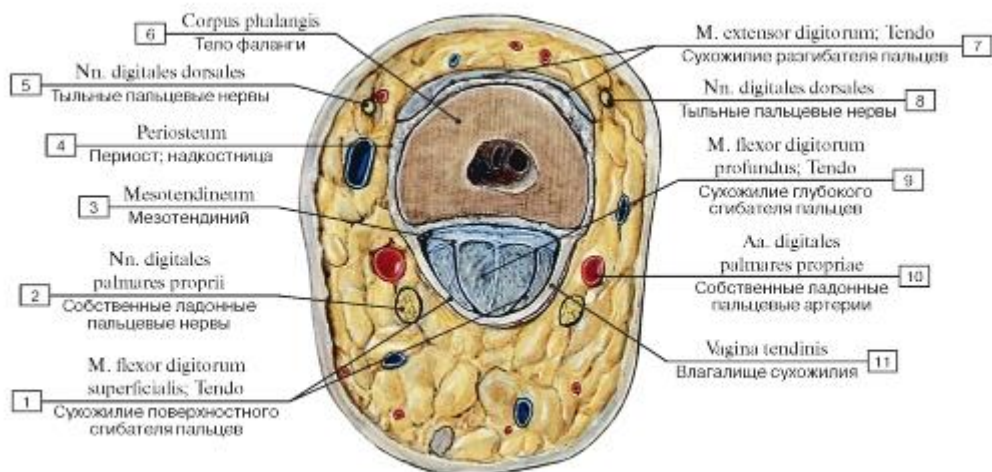


Рис. 474. Поперечный распил пальца на уровне проксимальной фаланги:

1 - Flexor digitorum superficialis; Tendon; 2 - Proper palmar digital nerves; 3 - Mesotendon; 4 - Periosteum; 5 - Dorsal digital branches; 6 - Shaft of phalanx; Body of phalanx; 7 - Extensor digitorum; Tendon; 8 - Dorsal digital branches; 9 - Flexor digitorum profundus; Tendon; 10 - Proper palmar digital arteries; 11 - Tendon sheath

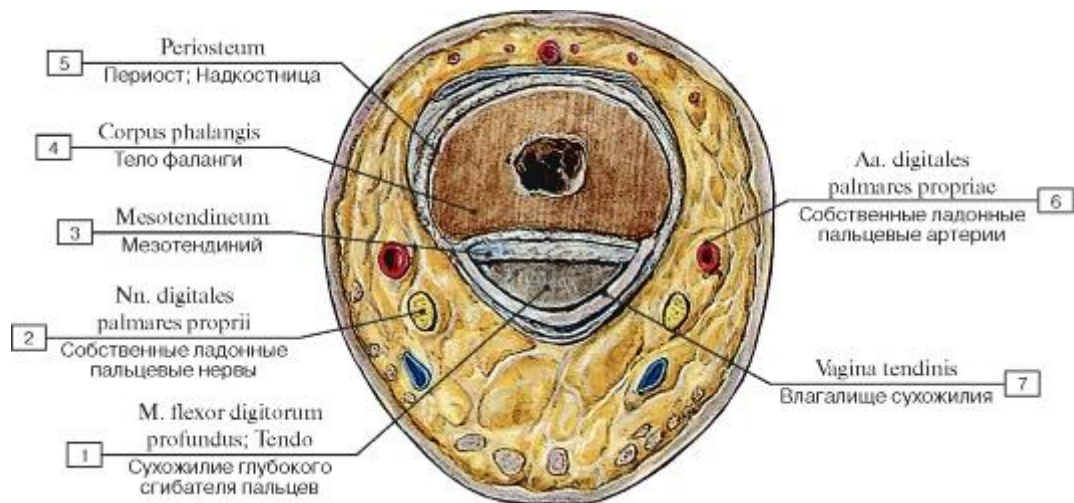


Рис. 475. Поперечный распил пальца на уровне средней фаланги:

1 - Flexor digitorum profundus; Tendon; 2 - Proper palmar digital nerves; 3 - Mesotendon; 4 - Shaft of phalanx; Body of phalanx; 5 - Periosteum; 6 - Proper palmar digital arteries; 7 - Tendon sheath

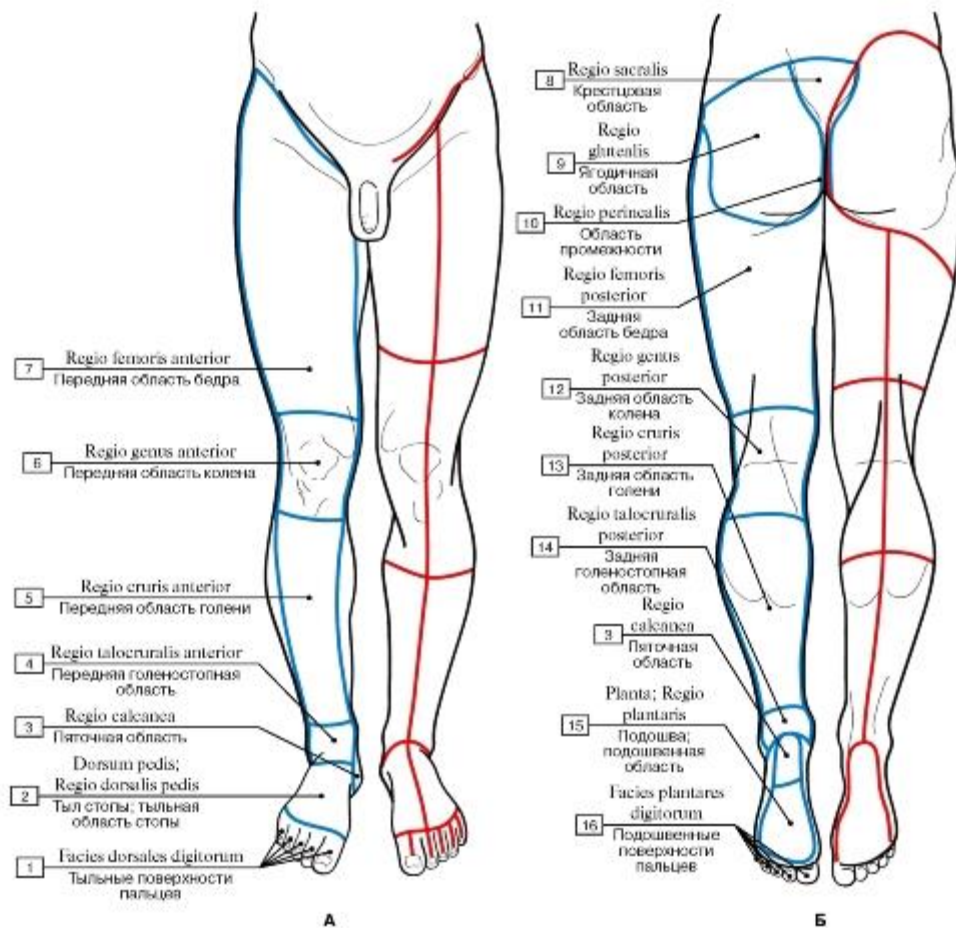


Рис. 476. Области и линии разрезов кожи нижних конечностей (синяя линия очерчивает границы областей, красная линия очерчивает разрезы кожи, наиболее удобные для обнаружения препарлируемых мышц) (А - вид спереди, Б - вид сзади):

1 - Dorsal surfaces of toes; 2 - Dorsum of foot; Dorsal region of foot; 3 - Heel region; 4 - Anterior talocrural region; Anterior ankle region; 5 - Anterior region of leg; 6 - Anterior region of knee; 7 - Anterior region of thigh; 8 - Sacral region; 9 - Gluteal region; 10 - Perineal region; 11 - Posterior region

of thigh; 12 - Posterior region of knee; 13 - Posterior region of leg; 14 - Posterior talocrural region; Posterior ankle region; 15 - Sole; Plantar region; 16 - Plantar surfaces of toes

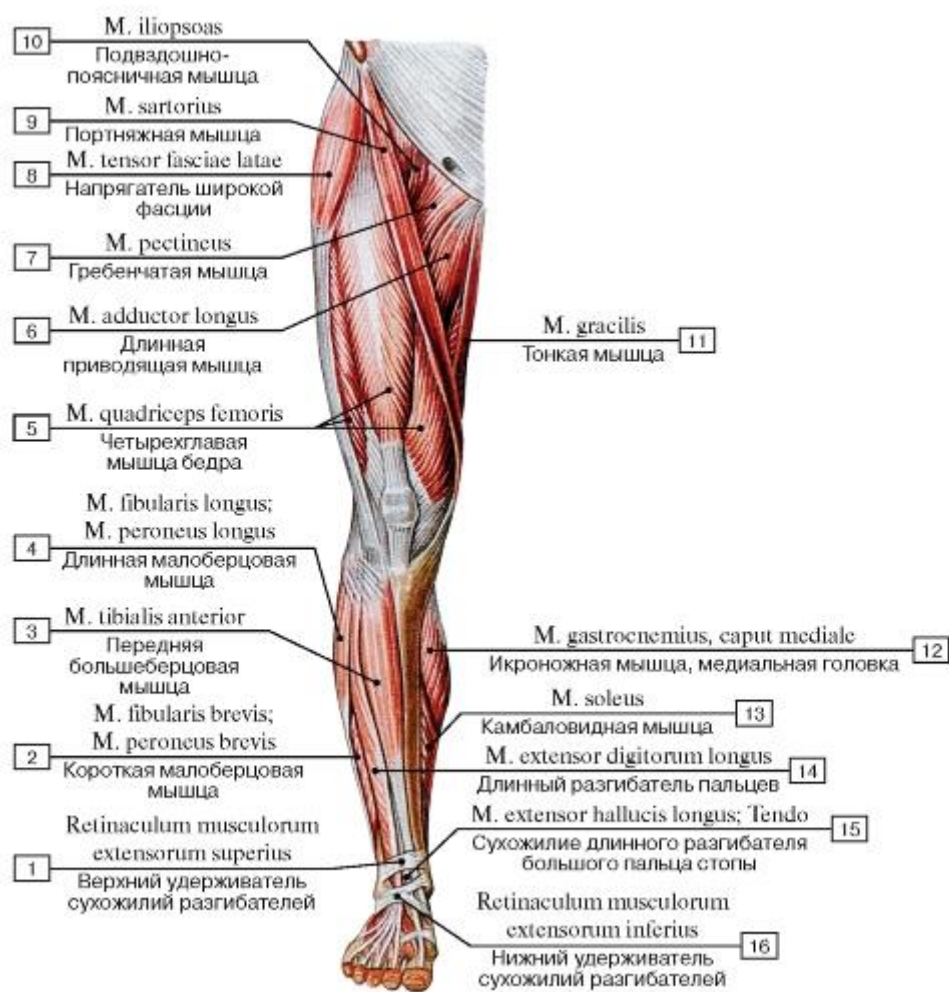


Рис. 477. Мышцы нижней конечности, правой, вид спереди:

1 - Superior extensor retinaculum; 2 - Fibularis brevis; Peroneus brevis; 3 - Tibialis anterior; 4 - Fibularis longus; Peroneus longus; 5 - Quadriceps femoris; 6 - Adductor longus; 7 - Pectineus; 8 - Tensor fasciae latae; Tensor of fascia lata; 9 - Sartorius; 10 - Iliopsoas; 11 - Gracilis; 12 - Gastrocnemius, medial head; 13 - Soleus; 14 - Extensor digitorum longus; 15 - Extensor hallucis longus; Tendon; 16 - Inferior extensor retinaculum

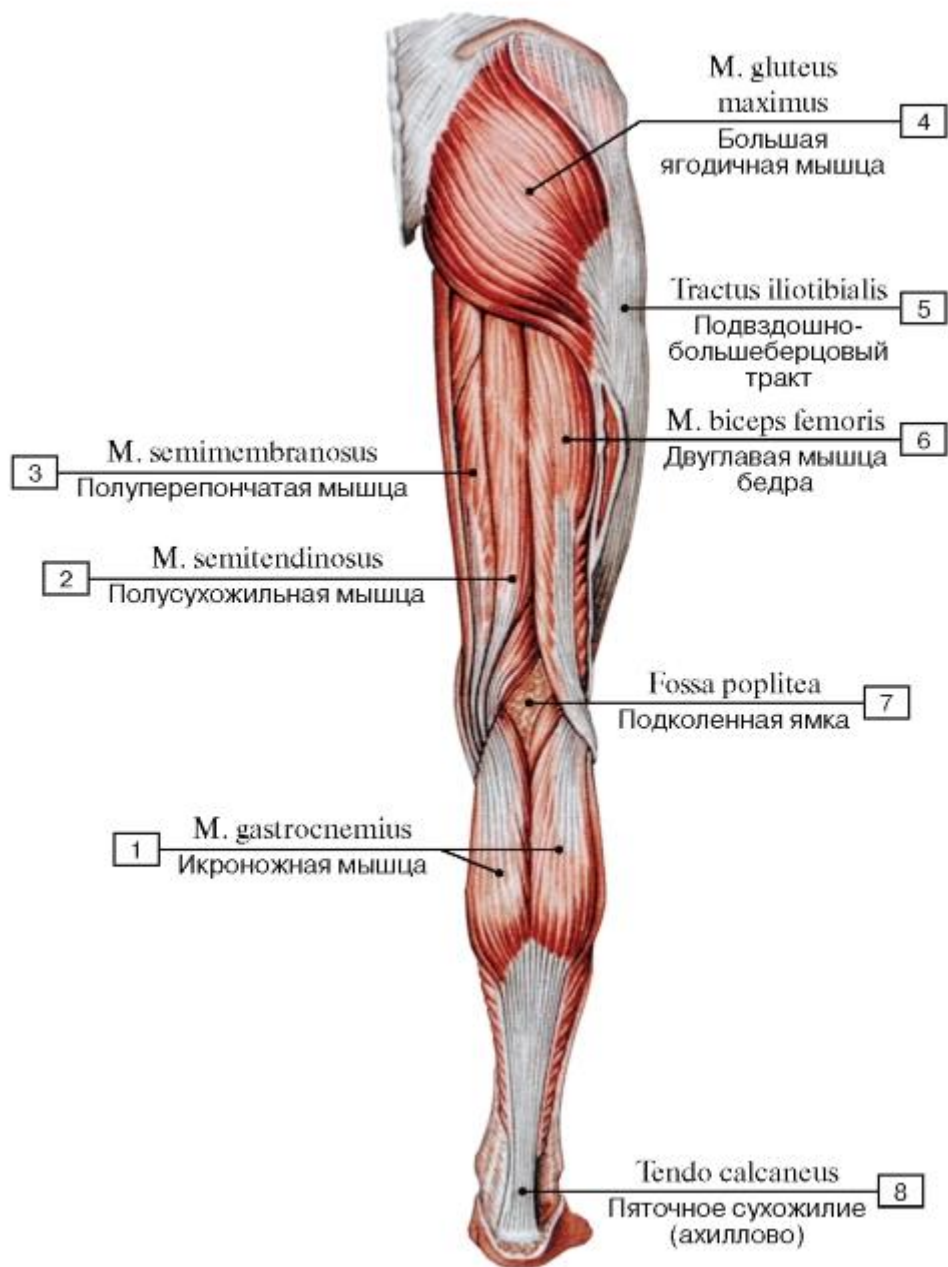


Рис. 478. Мышцы нижней конечности, правой, вид сзади:

1 - Gastrocnemius; 2 - Semitendinosus; 3 - Semimembranosus; 4 - Gluteus maximus; 5 - Iliotibial tract; 6 - Biceps femoris; 7 - Popliteal fossa; 8 - Calcaneal tendon

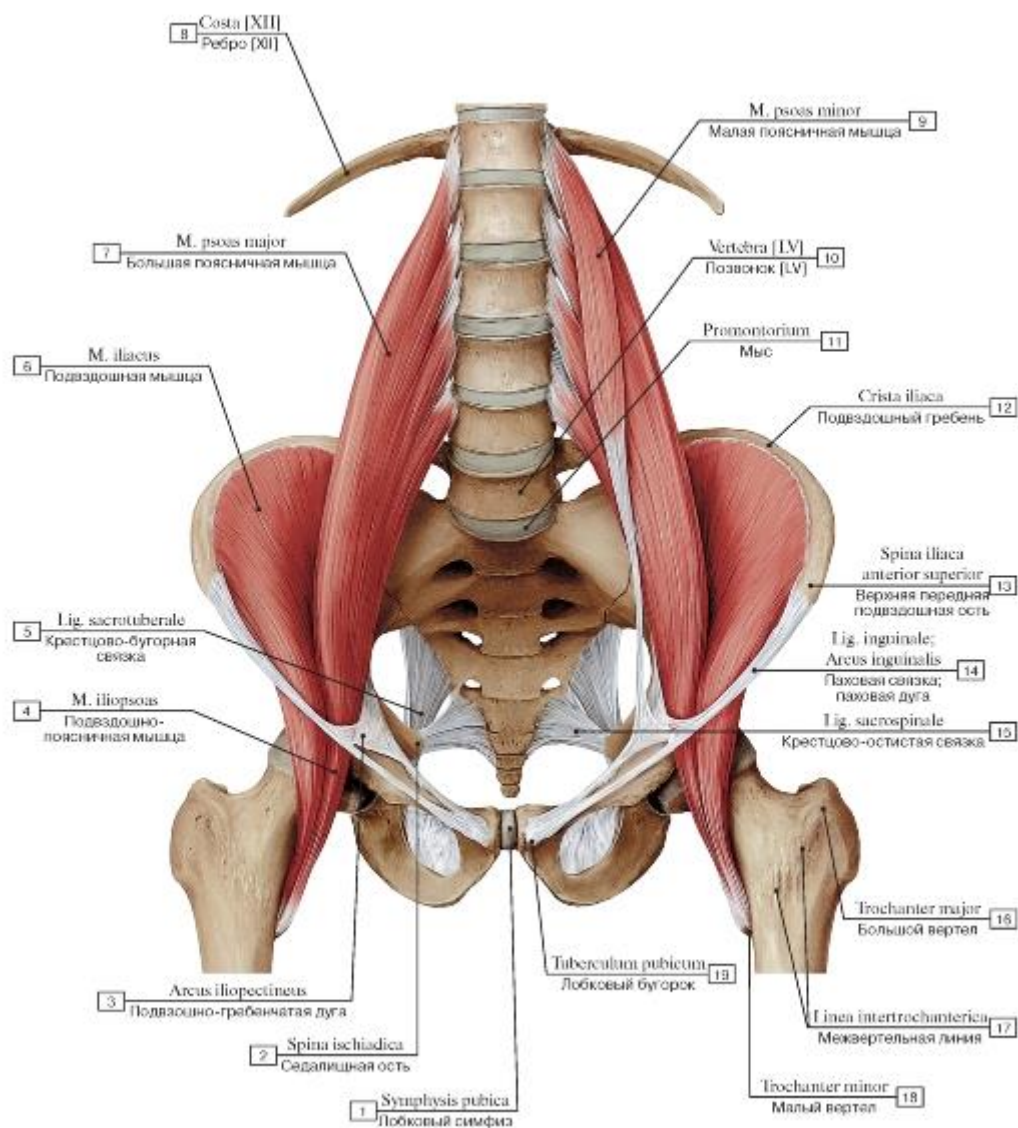


Рис. 479. Подвздошно-поясничная мышца, вид спереди:

1 - Pubic symphysis; 2 - Ischial spine; 3 - Iliopectineal arch; 4 - Iliopsoas; 5 - Sacrotuberous ligament; 6 - Iliacus; 7 - Psoas major; 8 - Rib [XII]; 9 - Psoas minor; 10 - Vertebra [LV]; 11 - Promontory; 12 - Iliac crest; 13 - Anterior superior iliac spine; 14 - Inguinal ligament; 15 - Sacrospinous ligament; 16 - Greater trochanter; 17 - Intertrochanteric line; 18 - Lesser trochanter; 19 - Pubic tubercle

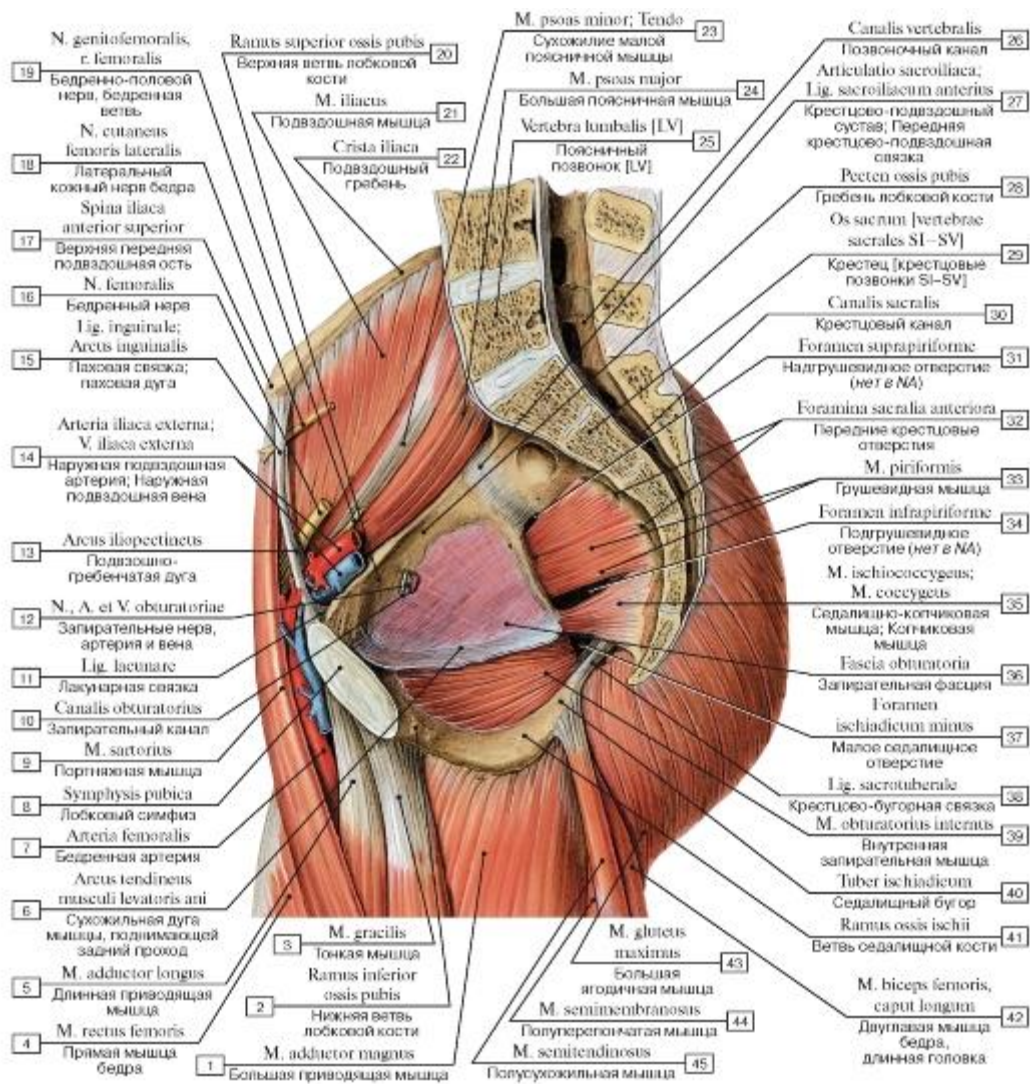


Рис. 480. Внутренние мышцы таза, вид изнутри, слева:

1 - Adductor magnus; 2 - Inferior pubic ramus; 3 - Gracilis; 4 - Rectus femoris; 5 - Adductor longus; 6 - Tendinous arch of levator ani; 7 - Femoral artery; 8 - Pubic symphysis; 9 - Sartorius; 10 - Obturator canal; 11 - Lacunar ligament; 12 - Obturator nerve, artery and veins; 13 - Iliopectineal arch; 14 - External iliac artery; External iliac vein; 15 - Inguinal ligament; 16 - Femoral nerve; 17 - Anterior superior iliac spine; 18 - Lateral cutaneous nerve of thigh; Lateral femoral cutaneous nerve; 19 - Genitofemoral nerve, femoral branch; 20 - Superior pubic ramus; 21 - Iliacus; 22 - Iliac crest; 23 - Psoas minor; Tendon; 24 - Psoas major; 25 - Lumbar vertebra [LV]; 26 - Vertebral canal; 27 - Sacro-iliac joint; Anterior sacro-iliac ligament; 28 - Pecten pubis; Pectineal line; 29 - Sacrum [sacral vertebrae SI-SV]; 30 - Sacral canal; 31 - Suprapiriform foramen; 32 - Anterior sacral foramina; 33 - Piriformis; 34 - Infrapiriform foramen; 35 - Ischiococcygeus; Coccygeus; 36 - Obturator fascia; 37 - Lesser sciatic foramen; 38 - Sacrotuberous ligament; 39 - Obturator internus; 40 - Ischial tuberosity; 41 - Ramus; 42 - Biceps femoris, long head; 43 - Gluteus maximus; 44 - Semimembranosus; 45 - Semitendinosus

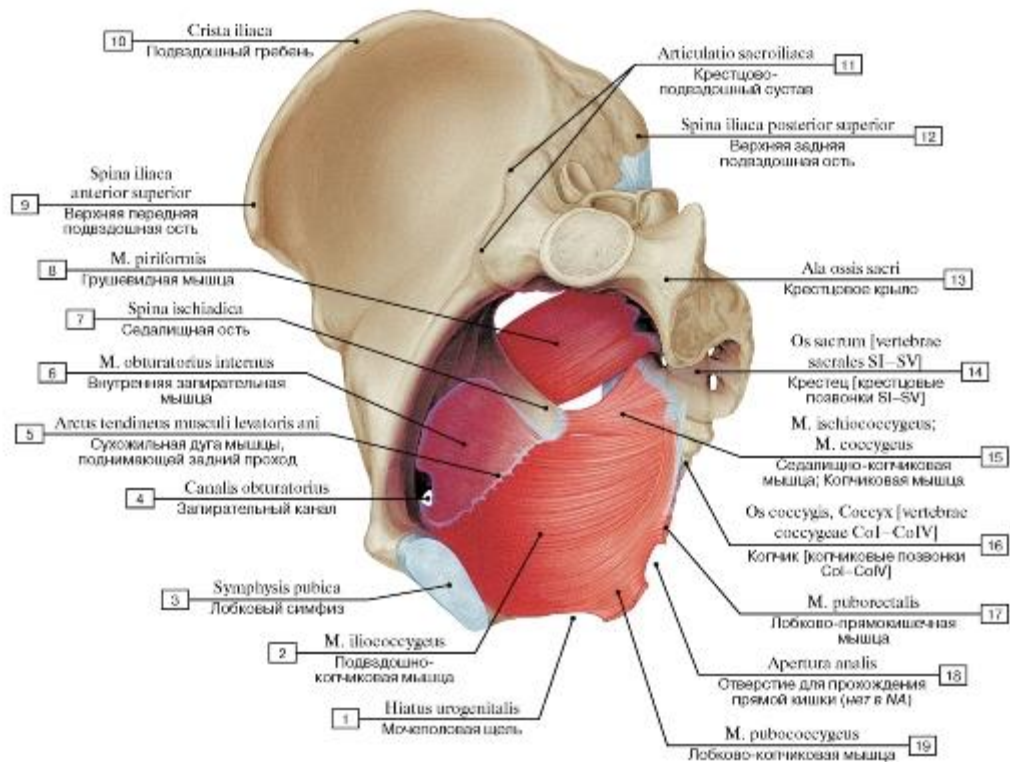


Рис. 481. Внутренние мышцы таза и некоторые мышцы диафрагмы таза, вид изнутри, слева:

1 - Urogenital hiatus; 2 - Iliococcygeus; 3 - Pubic symphysis; 4 - Obturator canal; 5 - Tendinous arch of levator ani; 6 - Obturator internus; 7 - Ischial spine; 8 - Piriformis; 9 - Anterior superior iliac spine; 10 - Iliac crest; 11 - Sacro-iliac joint; 12 - Posterior superior iliac spine; 13 - Ala; Wing; 14 - Sacrum [sacral vertebrae SI-SV]; 15 - Ischiococcygeus; Coccygeus; 16 - Coccyx [coccygeal vertebrae CoI-CoIV]; 17 - Puborectalis; 18 - Anal aperture; 19 - Pubococcygeus

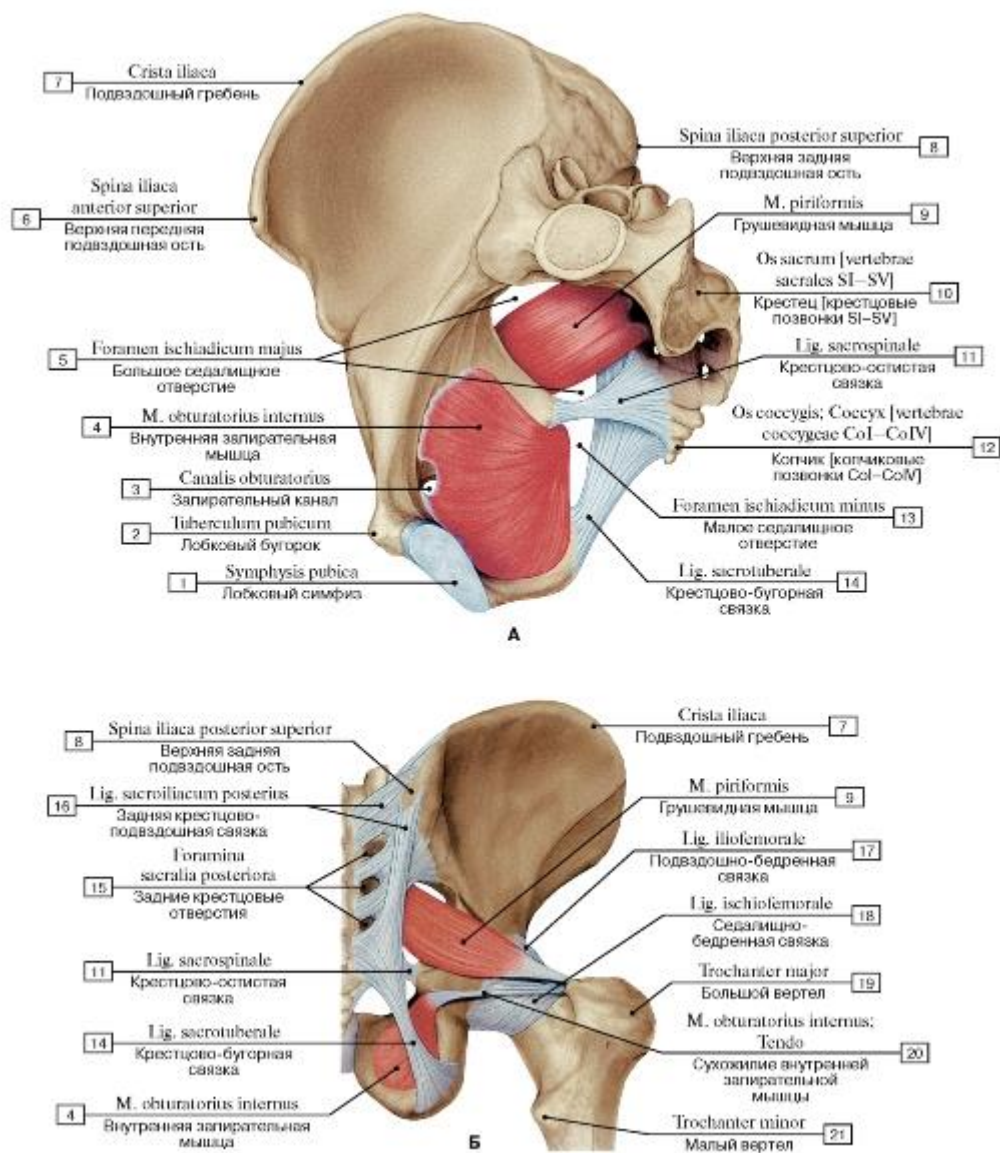


Рис. 482. Внутренняя запирательная и грушевидная мышцы (А - вид изнутри, слева, Б - вид сзади):

- 1 - Pubic symphysis; 2 - Pubic tubercle; 3 - Obturator canal; 4 - Obturator internus; 5 - Greater sciatic foramen; 6 - Anterior superior iliac spine; 7 - Iliac crest; 8 - Posterior superior iliac spine; 9 - Piriformis; 10 - Sacrum [sacral vertebrae SI-SV]; 11 - Sacrospinous ligament; 12 - Coccyx [coccygeal vertebrae CoI-CoIV]; 13 - Lesser sciatic foramen; 14 - Sacrotuberous ligament; 15 - Posterior sacral foramina; 16 - Posterior sacro-iliac ligament; 17 - Iliofemoral ligament; 18 - Ischiofemoral ligament; 19 - Greater trochanter; 20 - Obturator inter-
nus; Tendon; 21 - Lesser trochanter

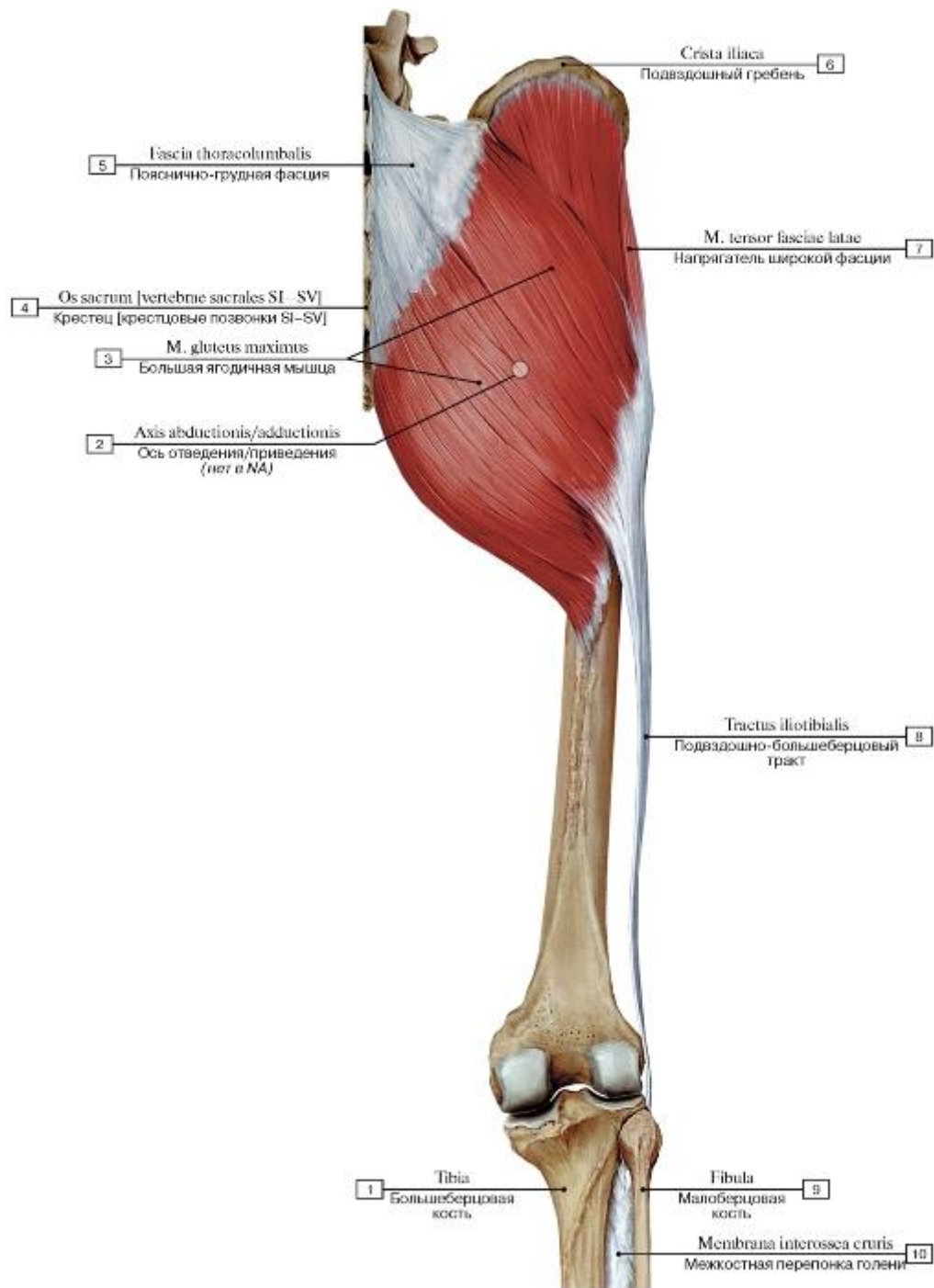


Рис. 483. Большая ягодичная мышца и подвздошно-большеберцовый тракт, вид сзади:

1 - Tibia; 2 - Axis of abduction/adduction; 3 - Gluteus maximus; 4 - Sacrum [sacral vertebrae SI-SV]; 5 - Thoracolumbar fascia; 6 - Iliac crest; 7 - Tensor fasciae latae; Tensor of fascia lata; 8 - Iliotibial tract; 9 - Fibula; 10 - Interosseous membrane of leg

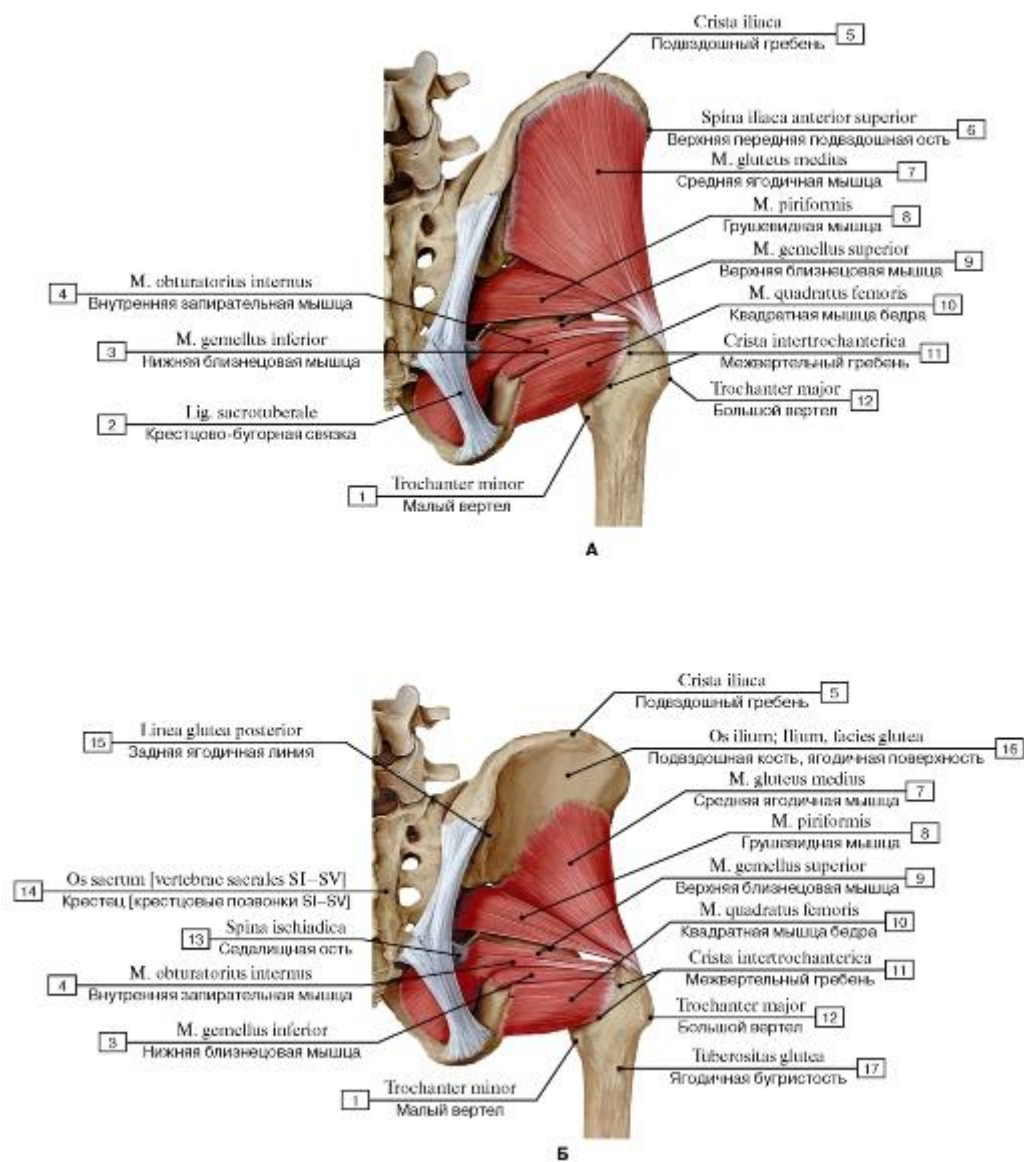


Рис. 484. Внутренние мышцы тазового пояса, вид сзади (А - большая ягодичная мышца удалена, Б - большая и средняя ягодичные мышцы удалены):

I - Lesser trochanter; 2 - Sacrotuberous ligament; 3 - Gemellus inferior; Inferior gemellus; 4 - Obturator internus; 5 - Iliac crest; 6 - Anterior superior iliac spine; 7 - Gluteus medius; 8 - Piriformis; 9 - Gemellus superior; Superior gemellus; 10 - Quadratus femoris;

II - Intertrochanteric crest; 12 - Greater trochanter; 13 - Ischial spine; 14 - Sacrum [sacral vertebrae SI-SV]; 15 - Posterior gluteal line;

16 - Ilium, gluteal surface; 17 - Gluteal tuberosity

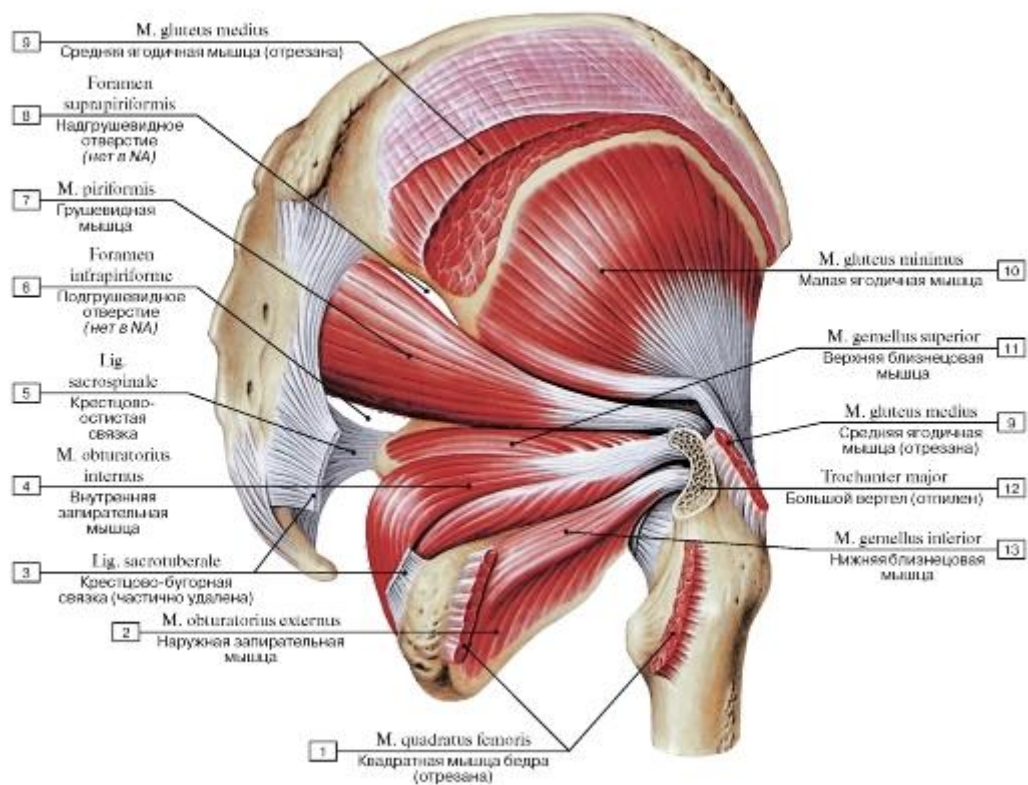


Рис. 485. Наружные мышцы таза, вид справа (большая и средняя ягодичные и квадратная мышцы бедра удалены):

1 - Quadratus femoris; 2 - Obturator externus; 3 - Sacrotuberous ligament; 4 - Obturator internus; 5 - Sacrospinous ligament; 6 - Infrapiriform foramen; 7 - Piriformis; 8 - Suprapiriform foramen; 9 - Gluteus medius; 10 - Gluteus minimus; 11 - Gemellus superior; Superior gemellus; 12 - Greater trochanter; 13 - Gemellus inferior; Inferior gemellus

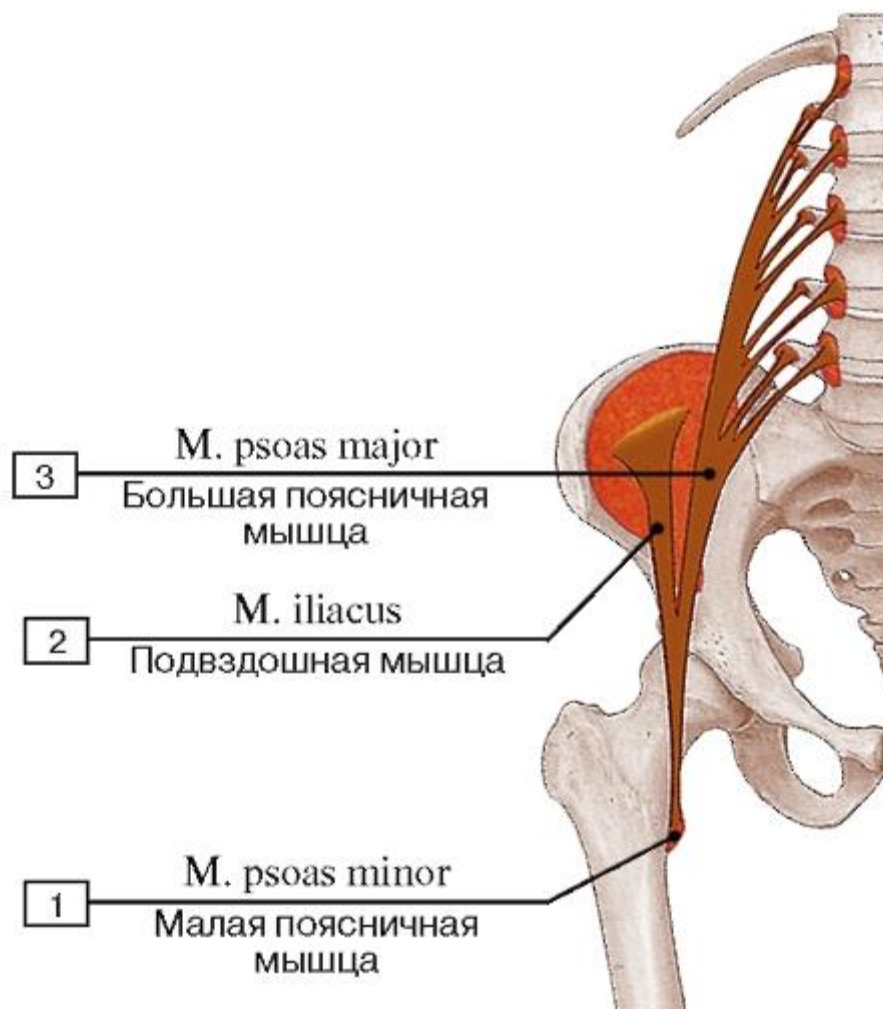


Рис. 486. Места начала и прикрепления подвздошно-поясничной мышцы:

1 - Psoas minor; 2 - Iliacus; 3 - Psoas major

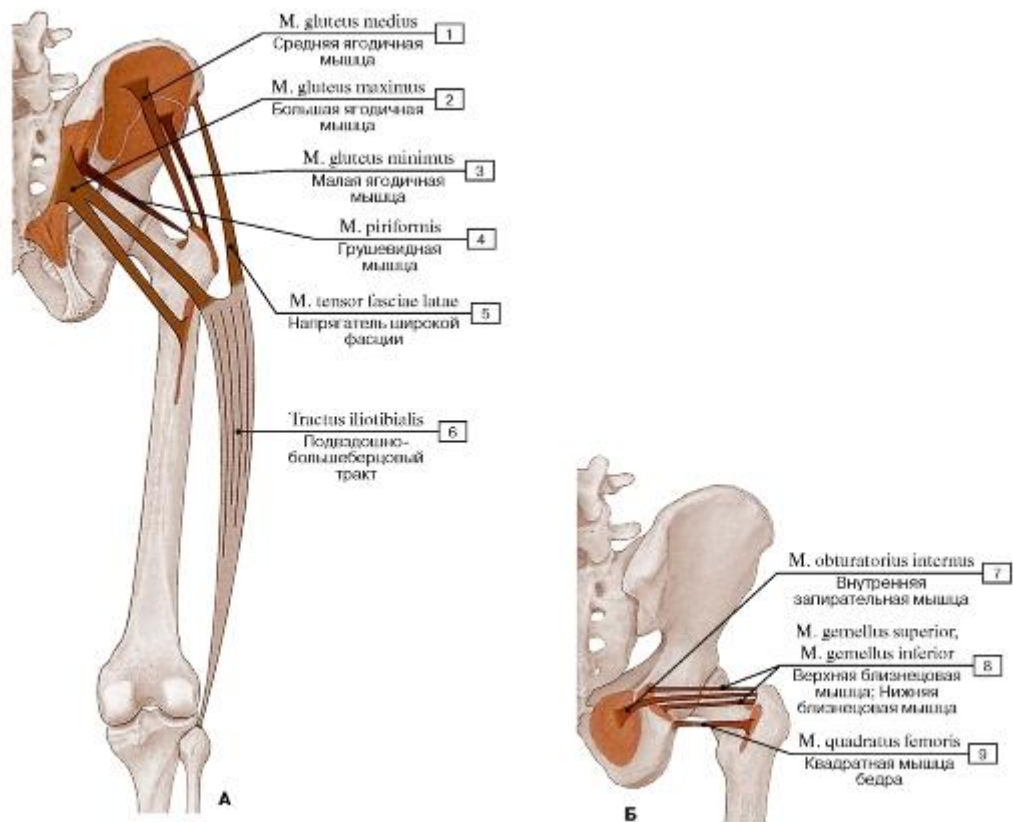


Рис. 487. Места начала и прикрепления (А - ягодичных и других мышц таза, Б - внутренних мышц таза):

1 - Gluteus medius; 2 - Gluteus maximus; 3 - Gluteus minimus; 4 - Piriformis; 5 - Tensor fasciae latae; Tensor of fascia lata; 6 - Iliotibial tract; 7 - Obturator internus; 8 - Gemellus superior; Superior gemellus; Gemellus inferior; Inferior gemellus; 9 - Quadratus femoris

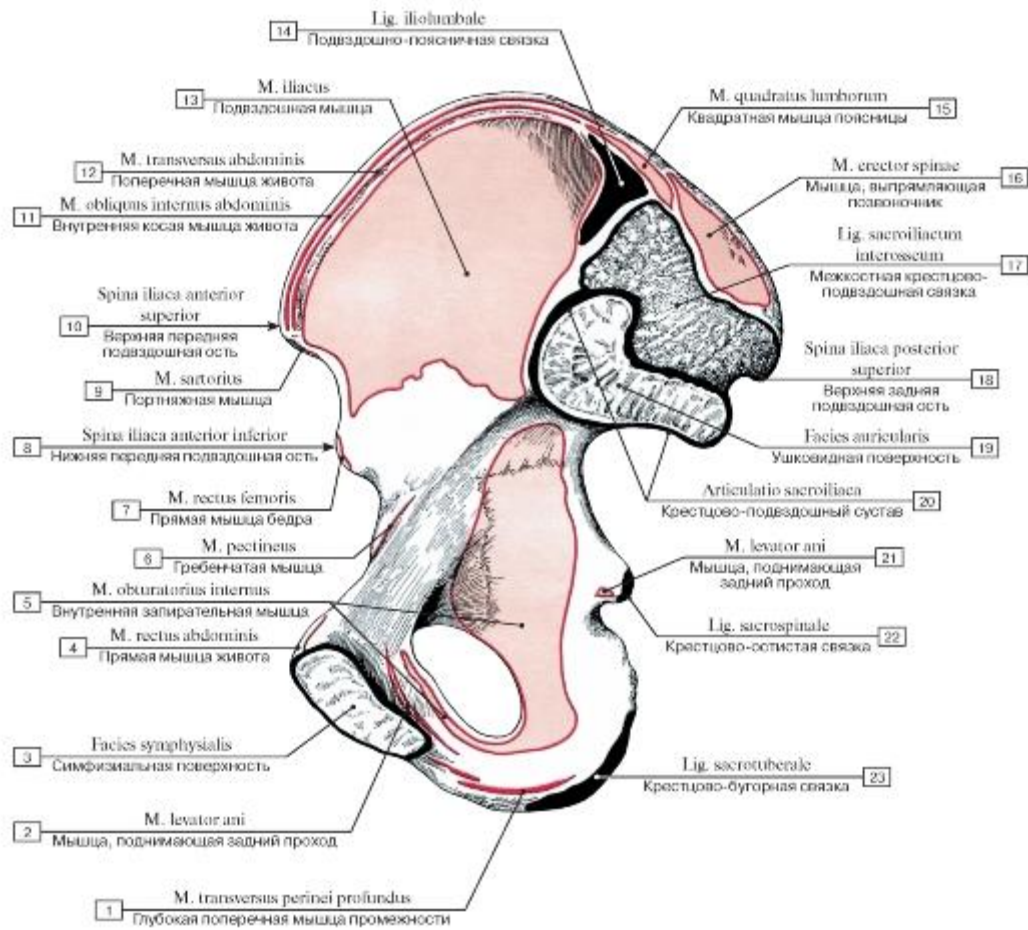


Рис. 488. Места начала и прикрепления мышц и связок на внутренней поверхности тазовой кости, правой:

1 - Deep transverse perineal muscle; 2 - Levator ani; 3 - Symphyseal surface; 4 - Rectus abdominis; 5 - Obturator internus; 6 - Pectineus; 7 - Rectus femoris; 8 - Anterior inferior iliac spine; 9 - Sartorius; 10 - Anterior superior iliac spine; 11 - Internal oblique; 12 - Transversus abdominis; Transverse abdominal; 13 - Iliacus; 14 - Iliolumbar ligament; 15 - Quadratus lumborum; 16 - Erector spinae; 17 - Interosseous sacro-iliac ligament; 18 - Posterior superior iliac spine; 19 - Auricular surface; 20 - Sacro-iliac joint; 21 - Levator ani; 22 - Sacrospinous ligament; 23 - Sacrotuberous ligament

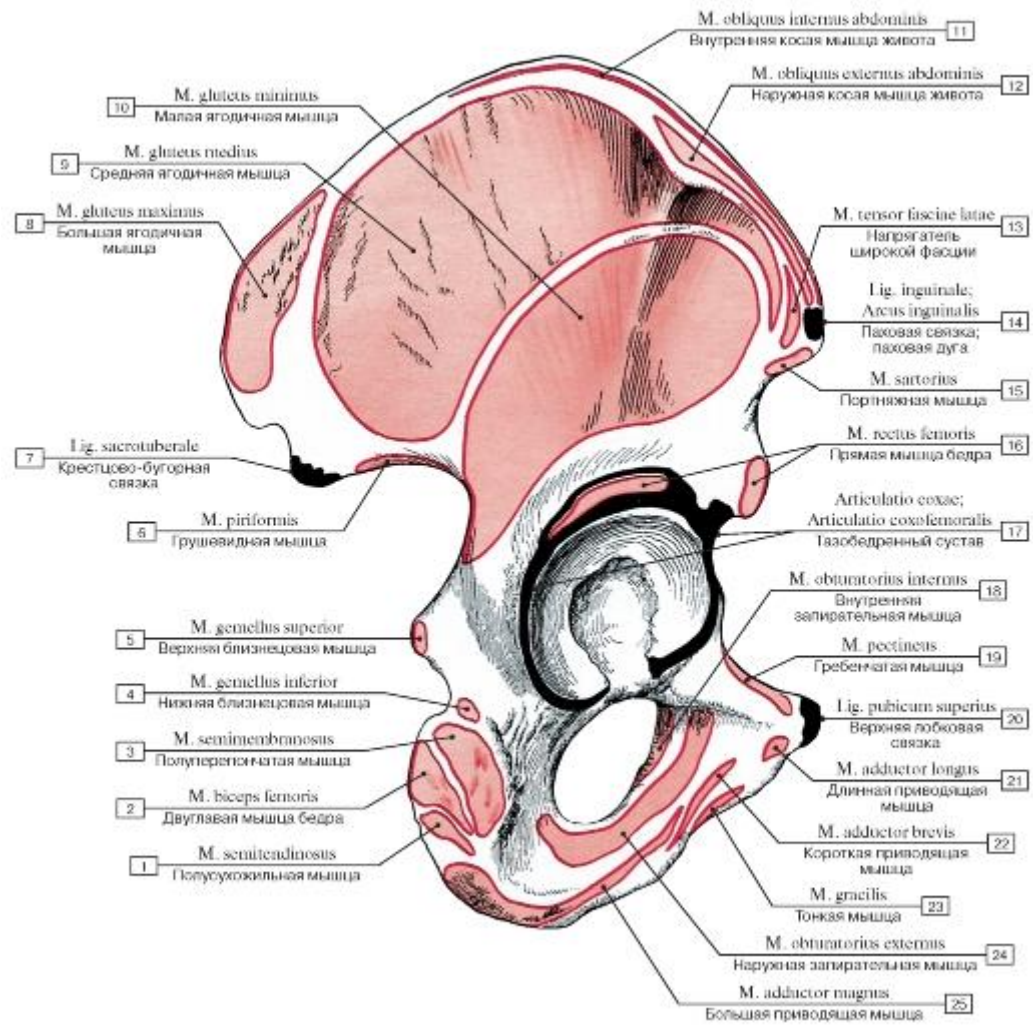


Рис. 489. Места начала и прикрепления мышц и связок на наружной поверхности тазовой кости, правой:

- 1 - Semitendinosus; 2 - Biceps femoris; 3 - Semimembranosus; 4 - Gemellus inferior; Inferior gemellus; 5 - Gemellus superior; Superior gemellus; 6 - Piriformis; 7 - Sacrotuberous ligament; 8 - Gluteus maximus; 9 - Gluteus medius; 10 - Gluteus minimus; 11 - Internal oblique; 12 - External oblique; 13 - Tensor fasciae latae; Tensor of fascia lata; 14 - Inguinal ligament; 15 - Sartorius; 16 - Rectus femoris; 17 - Hip joint; 18 - Obturator internus; 19 - Pectineus; 20 - Superior pubic ligament; 21 - Adductor longus; 22 - Adductor brevis; 23 - Gracilis; 24 - Obturator externus; 25 - Adductor magnus

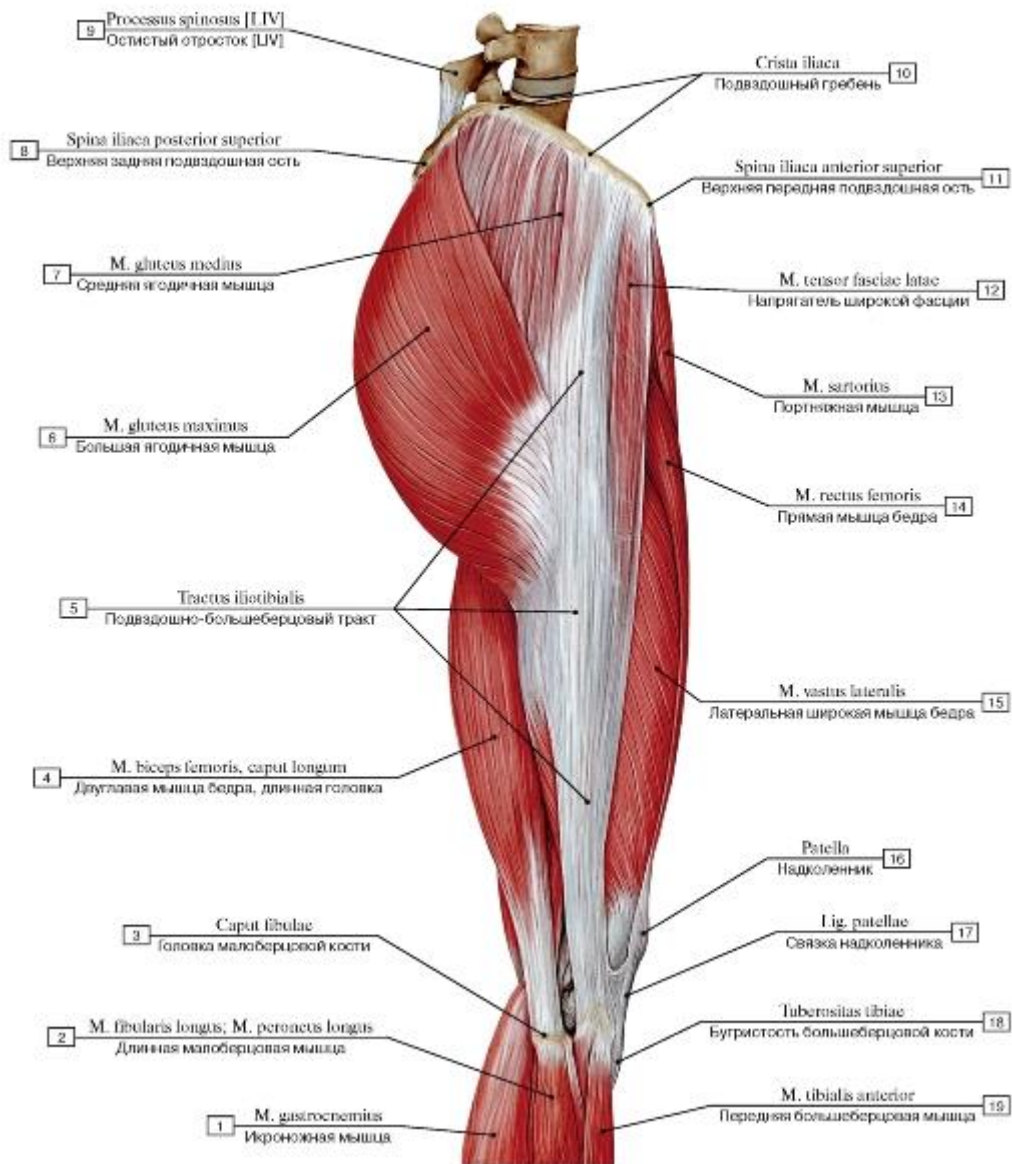


Рис. 490. Мышцы бедра, правого, вид сбоку:

1 - Gastrocnemius; 2 - Fibularis longus; Peroneus longus; 3 - Head of fibula; 4 - Biceps femoris, long head; 5 - Iliotibial tract; 6 - Gluteus maximus; 7 - Gluteus medius; 8 - Posterior superior iliac spine; 9 - Spinous process [LIV]; 10 - Iliac crest; 11 - Anterior superior iliac spine; 12 - Tensor fasciae latae; Tensor of fascia latae; 13 - Sartorius; 14 - Rectus femoris; 15 - Vastus lateralis; 16 - Patella; 17 - Patellar ligament; 18 - Tibial tuberosity; 19 - Tibialis anterior

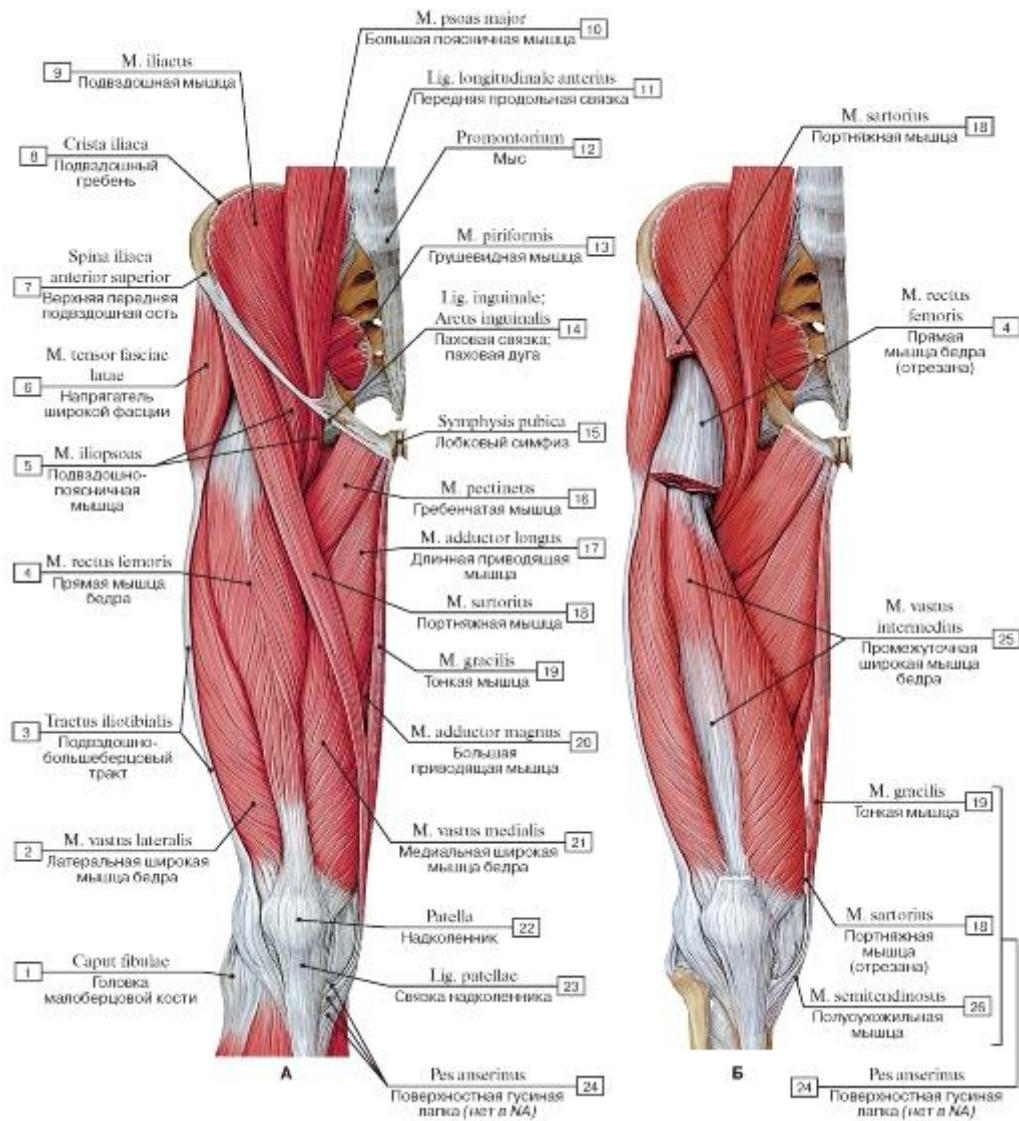


Рис. 491. Передняя группа мышц бедра, правого, вид спереди (А - общий вид, Б - прямая мышца бедра и портняжная мышца удалены):

1 - Head of fibula; 2 - Vastus lateralis; 3 - Iliotibial tract; 4 - Rectus femoris; 5 - Iliopsoas; 6 - Tensor fasciae latae; Tensor of fascia lata; 7 - Anterior superior iliac spine; 8 - Iliac crest; 9 - Iliacus; 10 - Psoas major; 11 - Anterior longitudinal ligament; 12 - Promontory; 13 - Piriformis; 14 - Inguinal ligament; 15 - Pubic symphysis; 16 - Pectineus; 17 - Adductor longus; 18 - Sartorius; 19 - Gracilis; 20 - Adductor magnus; 21 - Vastus medialis; 22 - Patella; 23 - Patellar ligament; 24 = 18 + 19 + 26 - Pes anserinus; 25 - Vastus intermedius; 26 - Semitendinosus

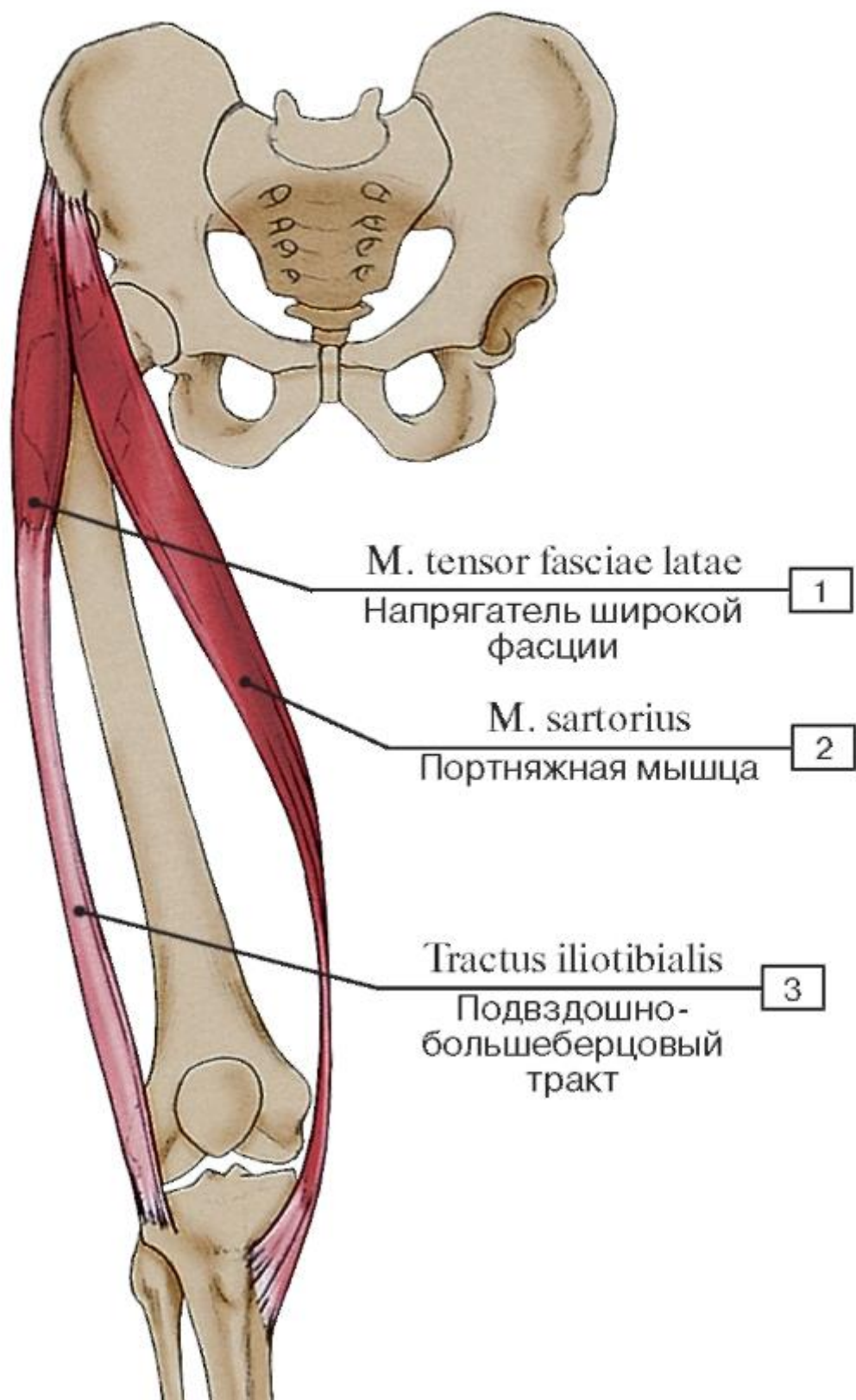


Рис. 493. Мышца-напрягатель широкой фасции бедра и портняжная мышца:

1 - Tensor fasciae latae; Tensor of fascia lata; 2 - Sartorius; 3 - Iliotibial tract

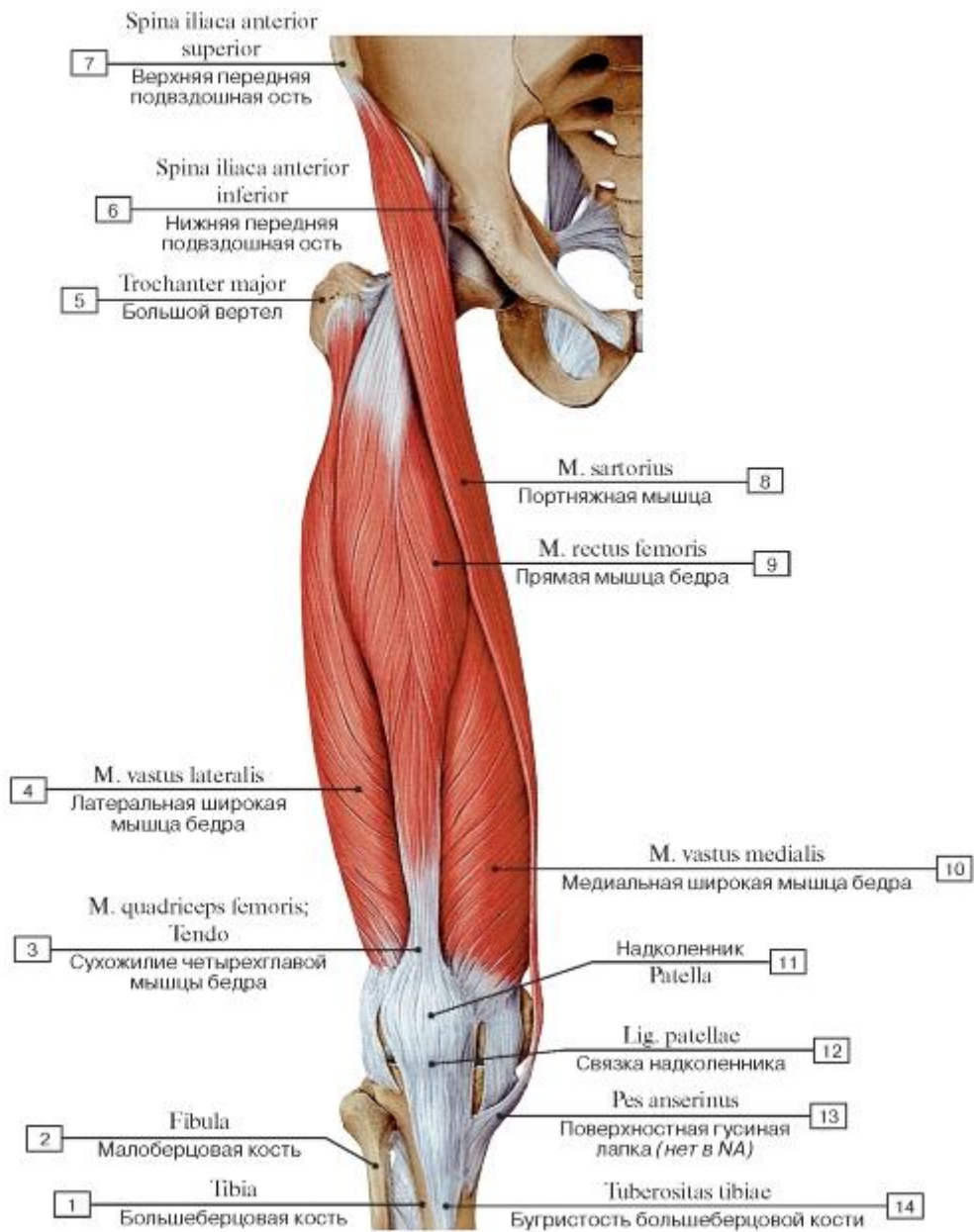


Рис. 492. Портняжная и четырехглавая мышца бедра, правого, вид спереди (остальные мышцы удалены):

1 - Tibia; 2 - Fibula; 3 - Quadriceps femoris; Tendon; 4 - Vastus lateralis; 5 - Greater trochanter; 6 - Anterior inferior iliac spine; 7 - Anterior superior iliac spine; 8 - Sartorius; 9 - Rectus femoris; 10 - Vastus medialis; 11 - Patella; 12 - Patellar ligament; 13 - Pes anserinus;

14 - Tibial tuberosity

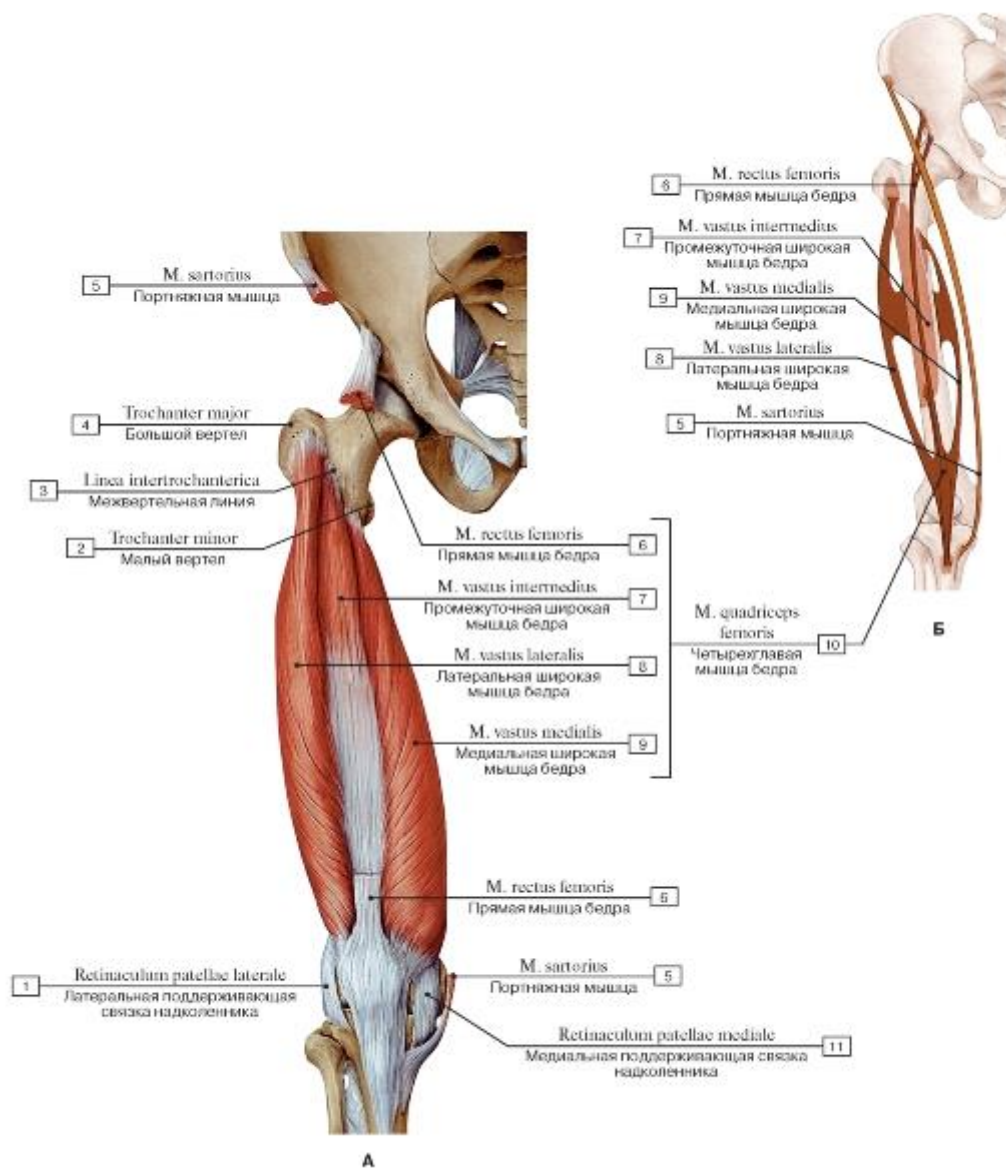


Рис. 494. Четырехглавая мышца бедра, правого, вид спереди, прямая мышца бедра и все остальные мышцы удалены (А - общий вид, Б - места начала и прикрепления мышц):

- 1 - Lateral patellar retinaculum; 2 - Lesser trochanter; 3 - Intertrochanteric line; 4 - Greater trochanter; 5 - Sartorius; 6 - Rectus femoris; 7 - Vastus intermedius; 8 - Vastus lateralis; 9 - Vastus medialis; 10 = 6 + 7 + 8 + 9 - Quadriceps femoris; 11 - Medial patellar retinaculum

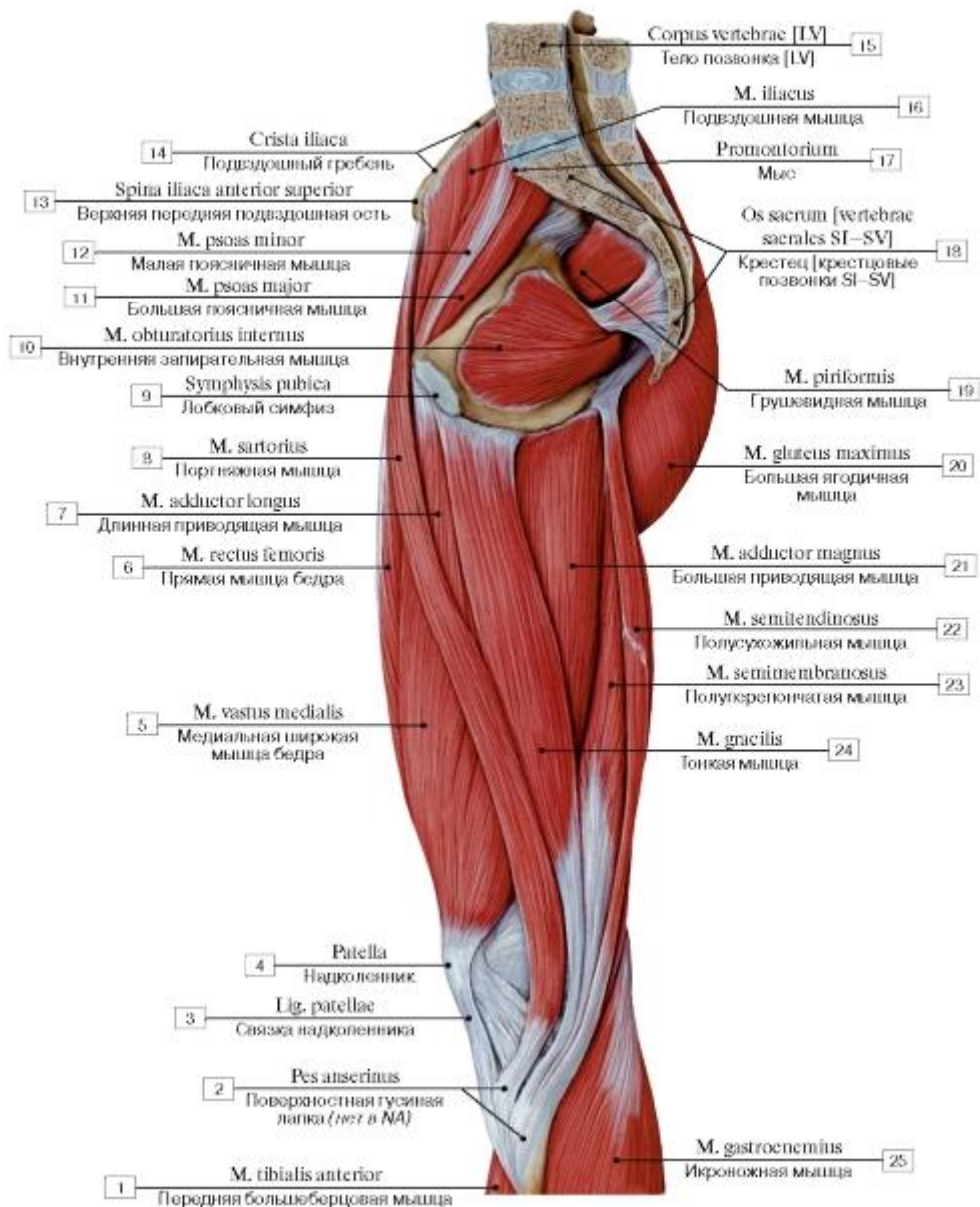


Рис. 495. Медиальная группа мышц бедра, правого (вид с медиальной стороны):

1 - Tibialis anterior; 2 - Pes anserinus; 3 - Patellar ligament; 4 - Patella; 5 - Vastus medialis; 6 - Rectus femoris; 7 - Adductor longus; 8 - Sartorius; 9 - Pubic symphysis; 10 - Obturator internus; 11 - Psoas major; 12 - Psoas minor; 13 - Anterior superior iliac spine; 14 - Iliac crest; 15 - Vertebral body [LV]; 16 - Iliacus; 17 - Promontory; 18 - Sacrum [sacral vertebrae SI-SV]; 19 - Piriformis; 20 - Gluteus maximus; 21 - Adductor magnus; 22 - Semitendinosus; 23 - Semimembranosus; 24 - Gracilis; 25 - Gastrocnemius

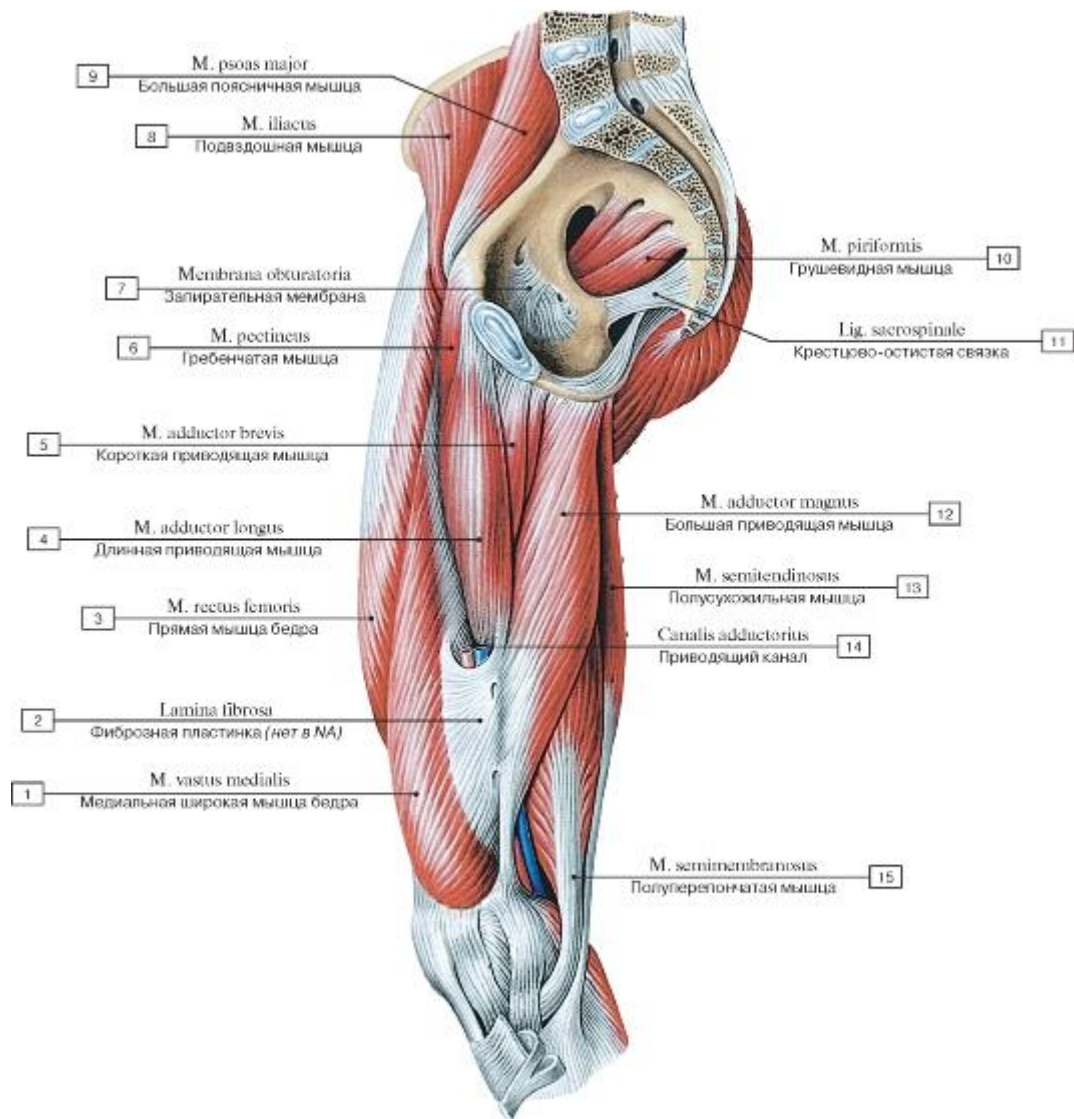


Рис. 496. Приводящая мышца бедра, правого, вид с медиальной стороны:

1 - Vastus medialis; 2 - Fibrous lamine; 3 - Rectus femoris; 4 - Adductor longus; 5 - Adductor brevis; 6 - Pectineus; 7 - Obturator membrane; 8 - Iliacus; 9 - Psoas major; 10 - Piriformis; 11 - Sacrospinous ligament; 12 - Adductor magnus; 13 - Semitendinosus; 14 - Adductor canal; 15 - Semimembranosus

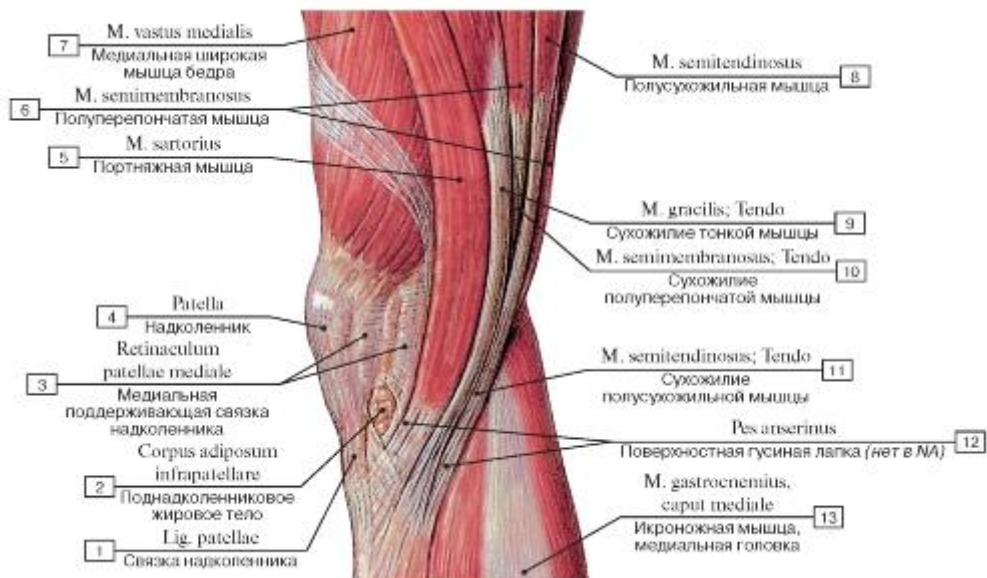


Рис. 497. Поверхностная гусиная лапка, правая нижняя конечность, вид с медиальной стороны:

- 1 - Patellar ligament; 2 - Infrapatellar fat pad; 3 - Medial patellar retinaculum; 4 - Patella; 5 - Sartorius; 6 - Semimembranosus; 7 - Vastus medialis; 8 - Semitendinosus; 9 - Gracilis; Tendon; 10 - Semimembranosus; Tendon; 11 - Semitendinosus; Tendon; 12 - Pes anserinus;
- 13 - Gastrocnemius, medial head

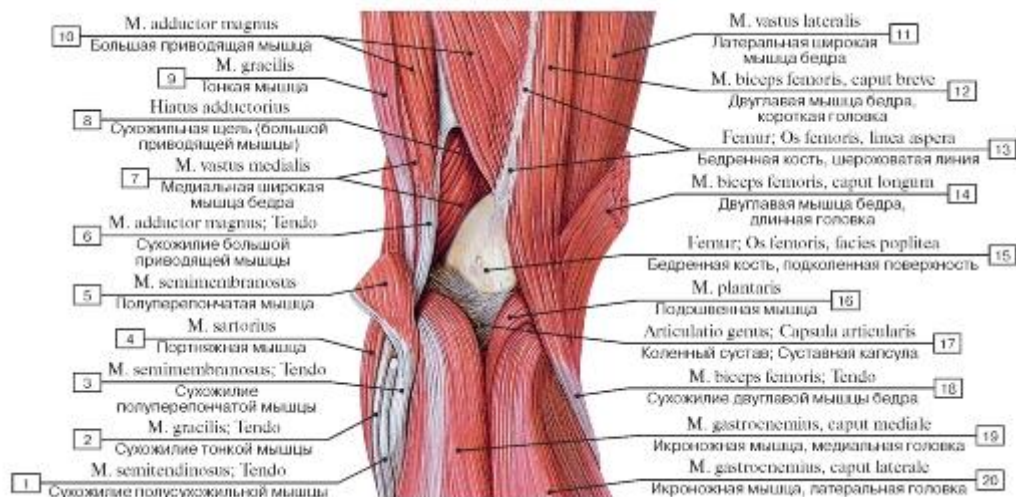

Рис. 498. Мышцы подколенной области правой нижней конечности, вид сзади:

- 1 - Semitendinosus; Tendon; 2 - Gracilis; Tendon; 3 - Semimembranosus; Tendon; 4 - Sartorius; 5 - Semimembranosus; 6 - Adductor magnus; Tendon; 7 - Vastus medialis; 8 - Adductor hiatus; 9 - Gracilis; 10 - Adductor magnus; 11 - Vastus lateralis; 12 - Biceps femoris, short head; 13 - Femur; Thigh bone, linea aspera; 14 - Biceps femoris, long head; 15 - Femur; Thigh bone, popliteal surface; 16 - Plantaris; 17 - Kneejoint; Joint capsule; Articular capsule; 18 - Biceps femoris; Tendon; 19 - Gastrocnemius; Medial head; 20 - Gastrocnemius, lateral head

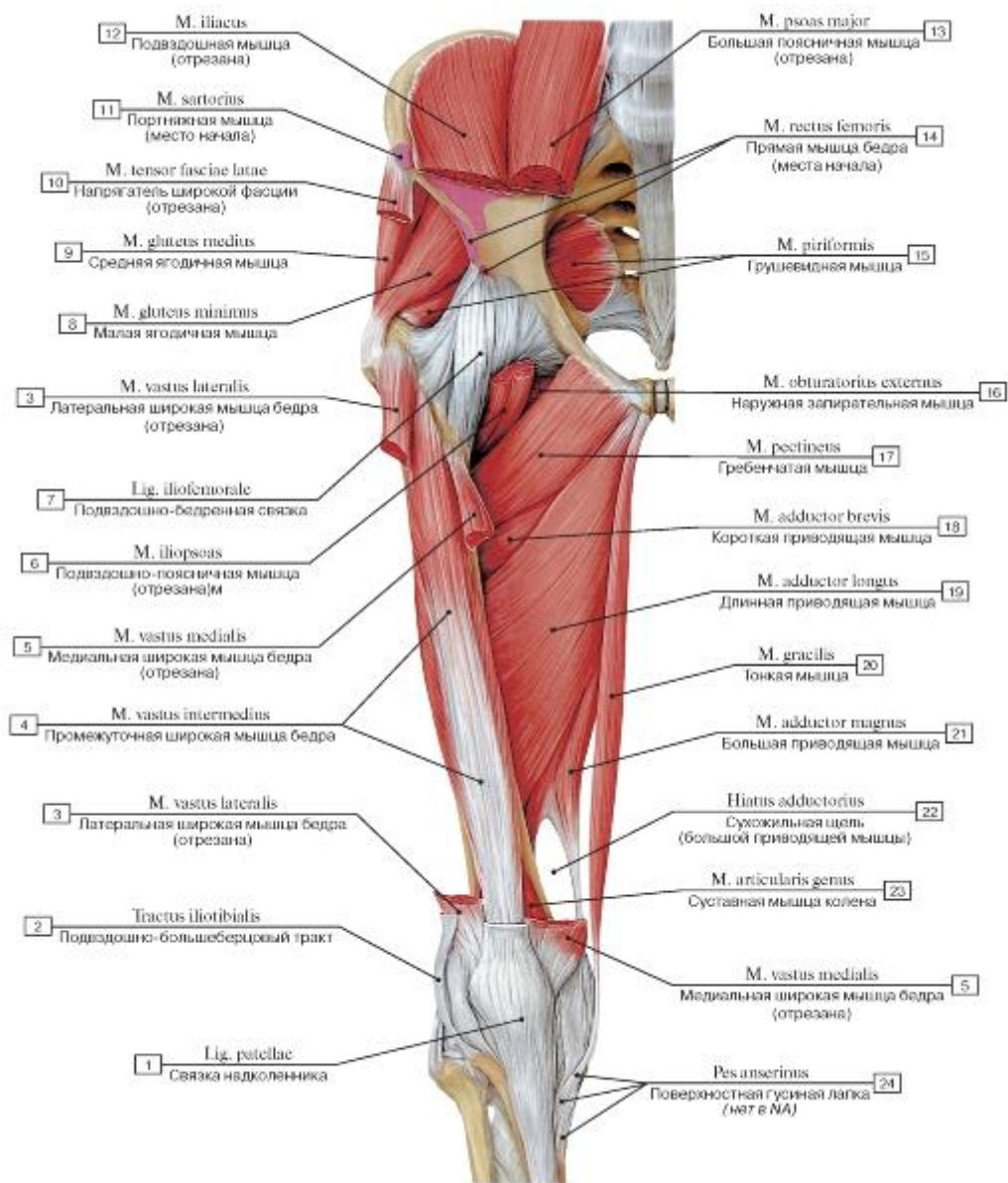


Рис. 499. Медиальная группа мышц бедра, правого, общий вид спереди:

1 - Patellar ligament; 2 - Iliotibial tract; 3 - Vastus lateralis; 4 - Vastus intermedius; 5 - Vastus medialis; 6 - Iliopsoas; 7 - Iliofemoral ligament; 8 - Gluteus minimus; 9 - Gluteus medius; 10 - Tensor of fascia latae; Tensor of fascia latae; 11 - Sartorius; 12 - Iliacus; 13 - Psoas major; 14 - Rectus femoris; 15 - Piriformis; 16 - Obturator externus; 17 - Pectineus; 18 - Adductor brevis; 19 - Adductor longus; 20 - Gracilis; 21 - Adductor magnus; 22 - Adductor hiatus; 23 - Articularis genus; Articular muscle of knee; 24 - Pes anserinus

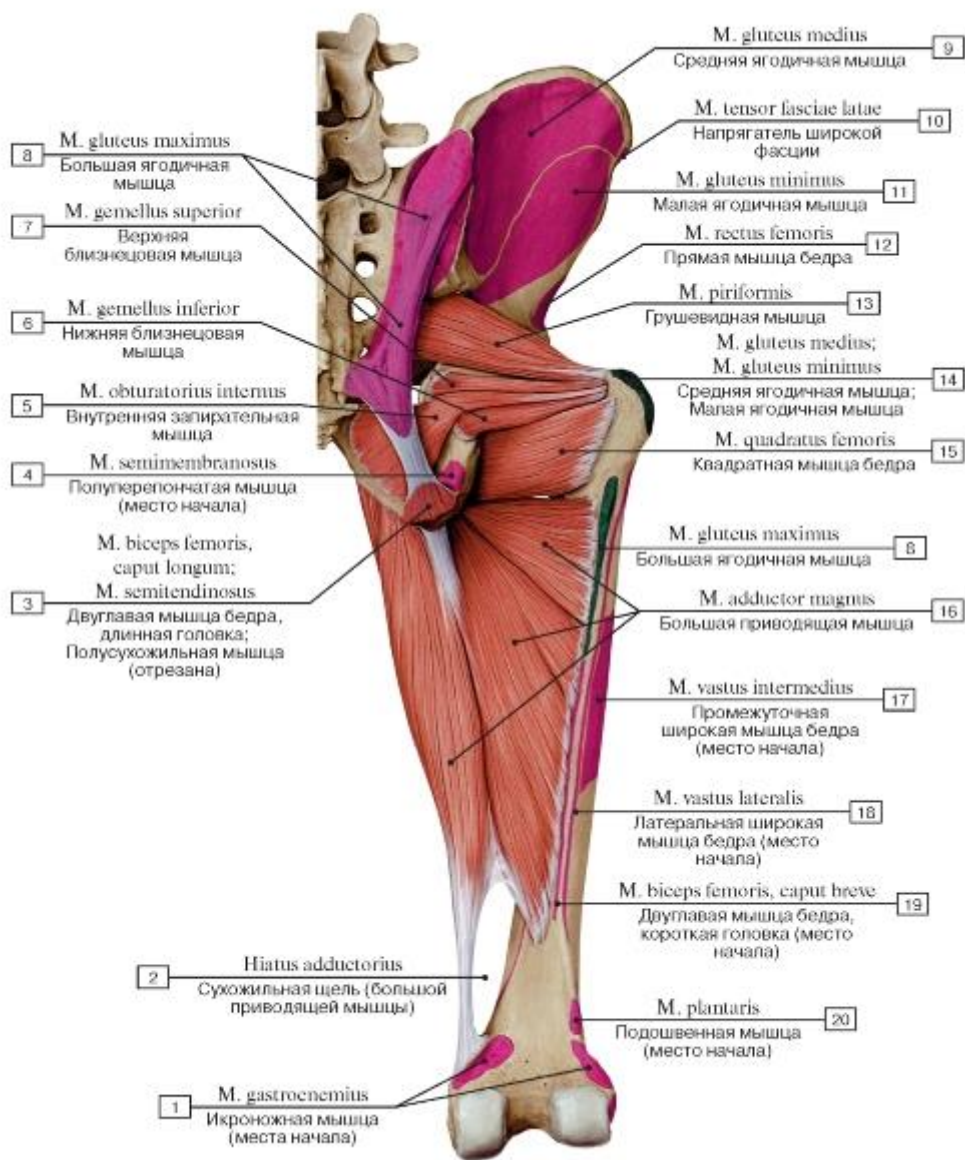


Рис. 500. Большая приводящая мышца бедра, правого, вид сзади:

1 - Gastrocnemius; 2 - Adductor hiatus; 3 - Biceps femoris, long head; Semitendinosus; 4 - Semimembranosus; 5 - Obturator internus; 6 - Gemellus inferior; Inferior gemellus; 7 - Gemellus superior; Superior gemellus; 8 - Gluteus maximus; 9 - Gluteus medius; 10 - Tensor fasciae latae; Tensor of fascia latae; 11 - Gluteus minimus; 12 - Rectus femoris; 13 - Piriformis; 14 - Gluteus medius; Gluteus minimus; 15 - Quadratus femoris; 16 - Adductor magnus; 17 - Vastus intermedius; 18 - Vastus lateralis; 19 - Biceps femoris, short head; 20 - Plantaris

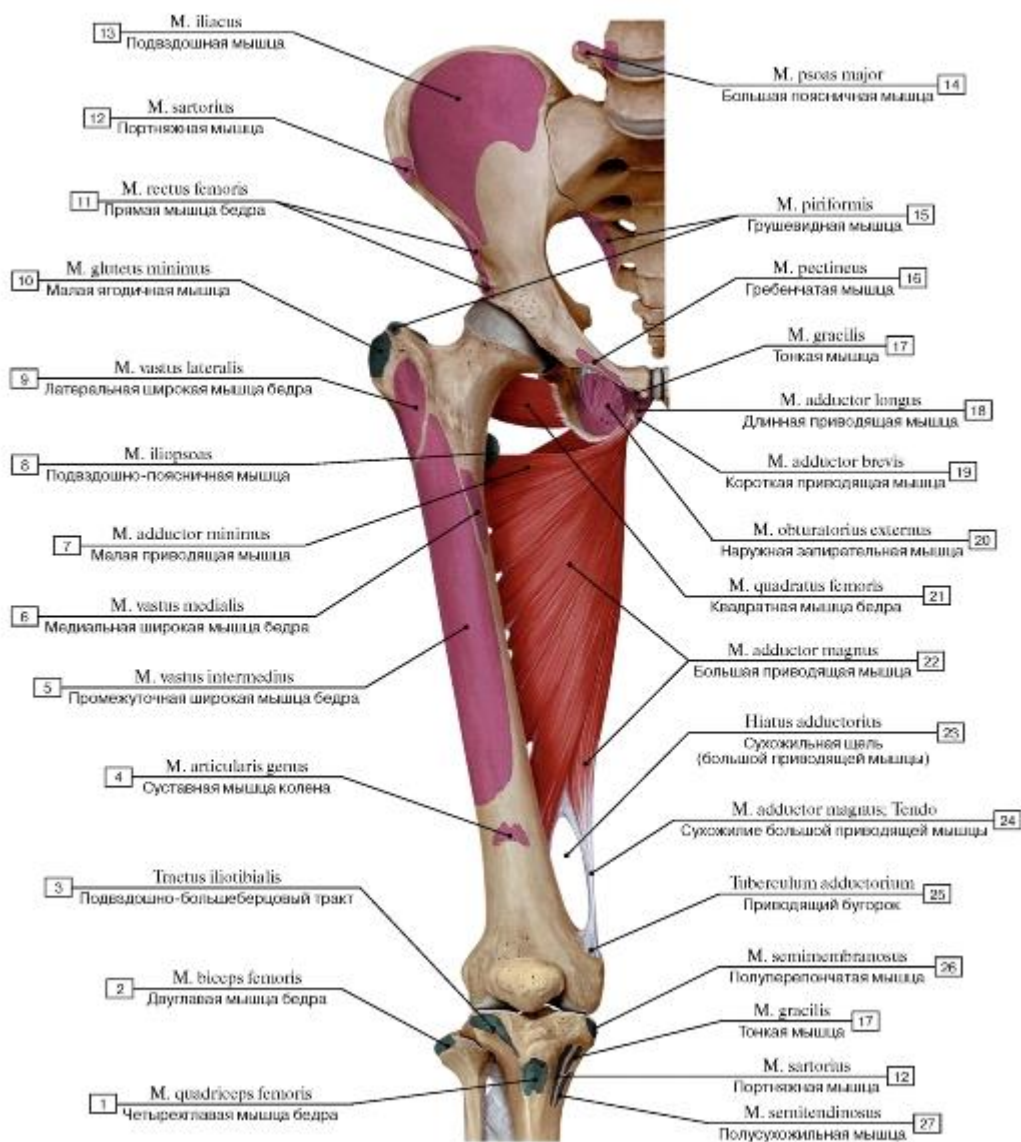


Рис. 501. Большая приводящая и квадратная мышцы бедра, правого (цветом обозначены места начала и прикрепления мышц):

- 1 - Quadriceps femoris; 2 - Biceps femoris; 3 - Iliotibial tract; 4 - Articularis genus; Articular muscle of knee; 5 - Vastus intermedius; 6 - Vastus medialis; 7 - Adductor minimus; 8 - Iliopsoas; 9 - Vastus lateralis; 10 - Gluteus minimus; 11 - Rectus femoris; 12 - Sartorius; 13 - Iliacus; 14 - Psoas major; 15 - Piriformis; 16 - Pectineus; 17 - Gracilis; 18 - Adductor longus; 19 - Adductor brevis; 20 - Obturator externus; 21 - Quadratus femoris; 22 - Adductor magnus; 23 - Adductor hiatus; 24 - Adductor magnus; Tendon; 25 - Adductor tubercle;
- 26 - Semimembranosus; 27 - Semitendinosus

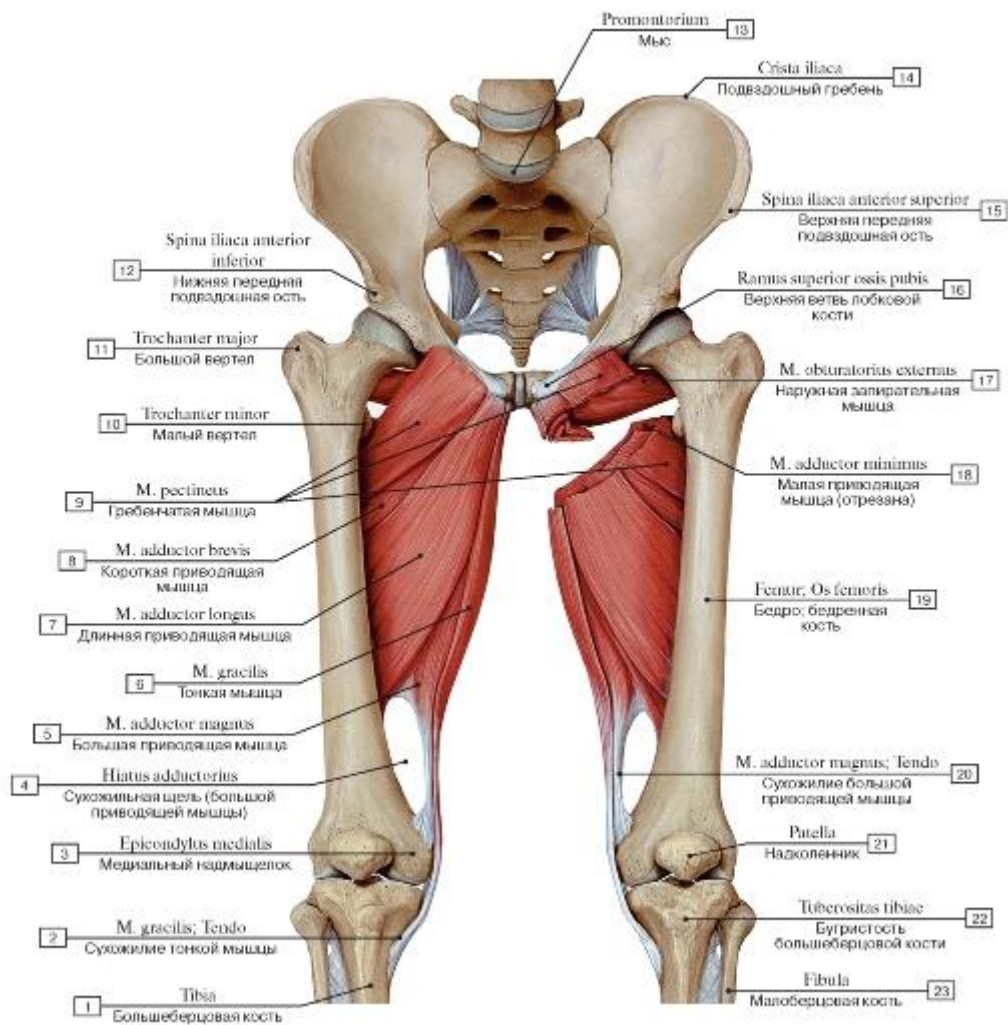


Рис. 502. Мышцы медиальной группы бедра, вид спереди:

1 - Tibia; 2 - Gracilis; Tendon; 3 - Medial epicondyle; 4 - Adductor hiatus; 5 - Adductor magnus; 6 - Gracilis; 7 - Adductor longus; 8 - Adductor brevis; 9 - Pectineus; 10 - Lesser trochanter; 11 - Greater trochanter; 12 - Anterior inferior iliac spine; 13 - Promontory; 14 - Iliac crest; 15 - Anterior superior iliac spine; 16 - Superior pubic ramus; 17 - Obturator externus; 18 - Adductor minimus; 19 - Femur; Thigh bone; 20 - Adductor magnus; Tendon; 21 - Patella; 22 - Tibial tuberosity; 23 - Fibula

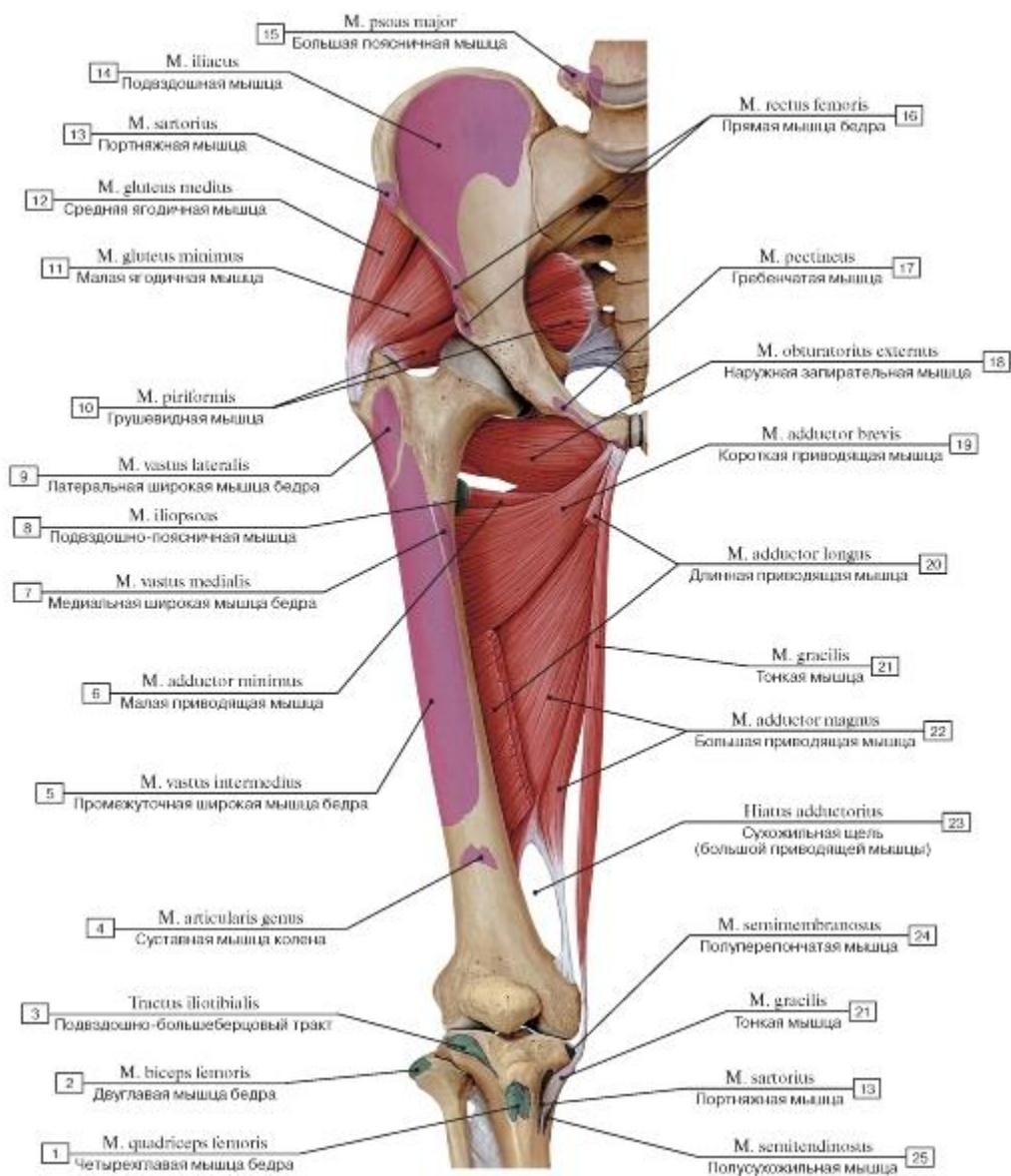


Рис. 503. Медиальная группа мышц бедра, правого, вид спереди (длинная приводящая мышца бедра удалена, цветом обозначены места начала и прикрепления мышц):

1 - Quadriceps femoris; 2 - Biceps femoris; 3 - Iliotibial tract; 4 - Articularis genus; Articular muscle of knee; 5 - Vastus intermedius; 6 - Adductor minimus; 7 - Vastus medialis; 8 - Iliopsoas; 9 - Vastus lateralis; 10 - Piriformis; 11 - Gluteus minimus; 12 - Gluteus medius; 13 - Sartorius; 14 - Iliacus; 15 - Psoas major; 16 - Rectus femoris; 17 - Pectineus; 18 - Obturator externus; 19 - Adductor brevis; 20 - Adductor longus; 21 - Gracilis; 22 - Adductor magnus; 23 - Adductor hiatus; 24 - Semimembranosus; 25 - Semitendinosus

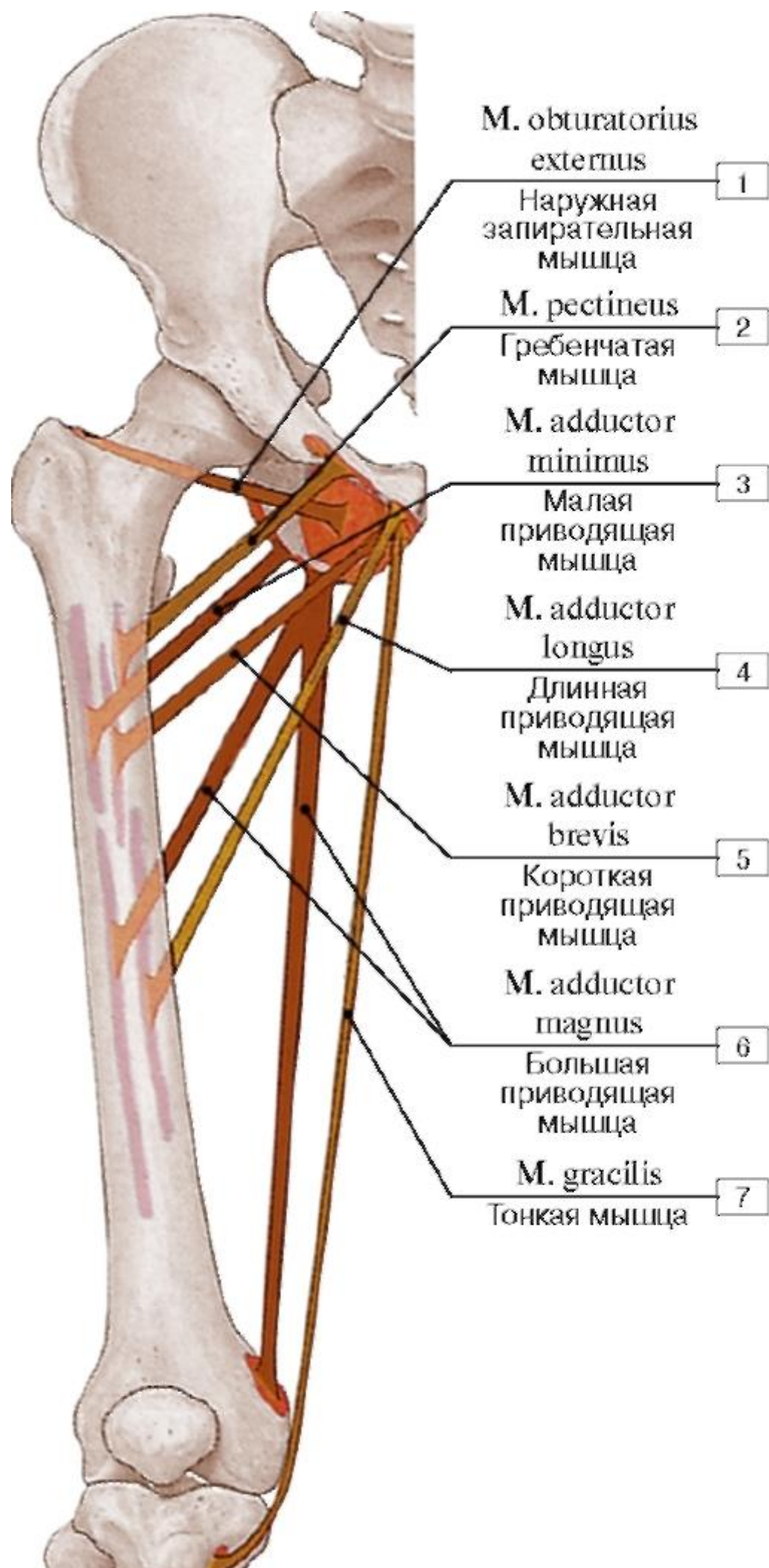


Рис. 504. Места начала и прикрепления медиальной группы мышц бедра:

1 - Obturator externus; 2 - Pectineus; 3 - Adductor minimus; 4 - Adductor longus; 5 - Adductor brevis; 6 - Adductor magnus; 7 - Gracilis

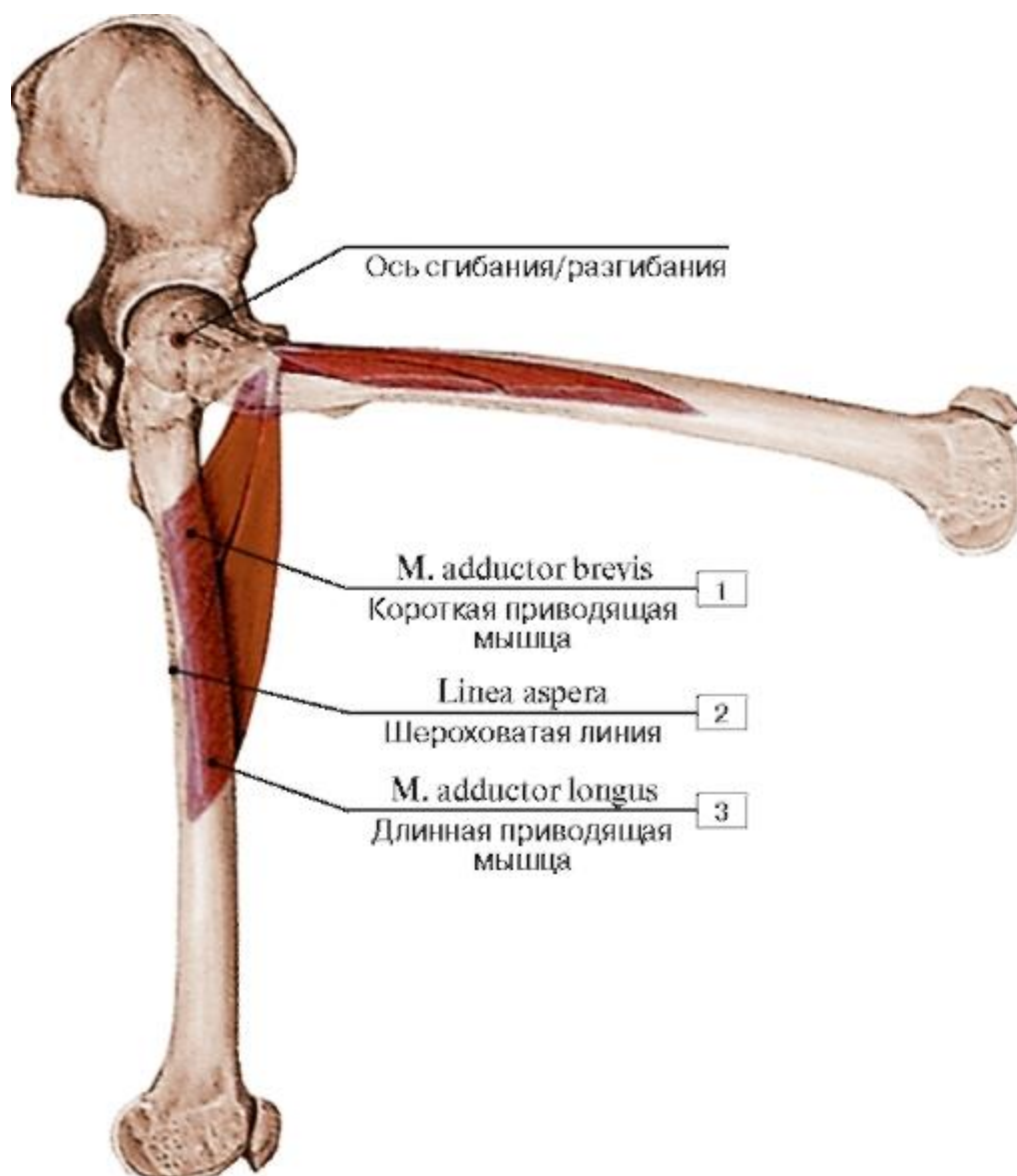


Рис. 505. Движение бедра, осуществляемое длинной и короткой приводящими мышцами:

1 - Adductor brevis; 2 - Linea aspera; 3 - Adductor longus

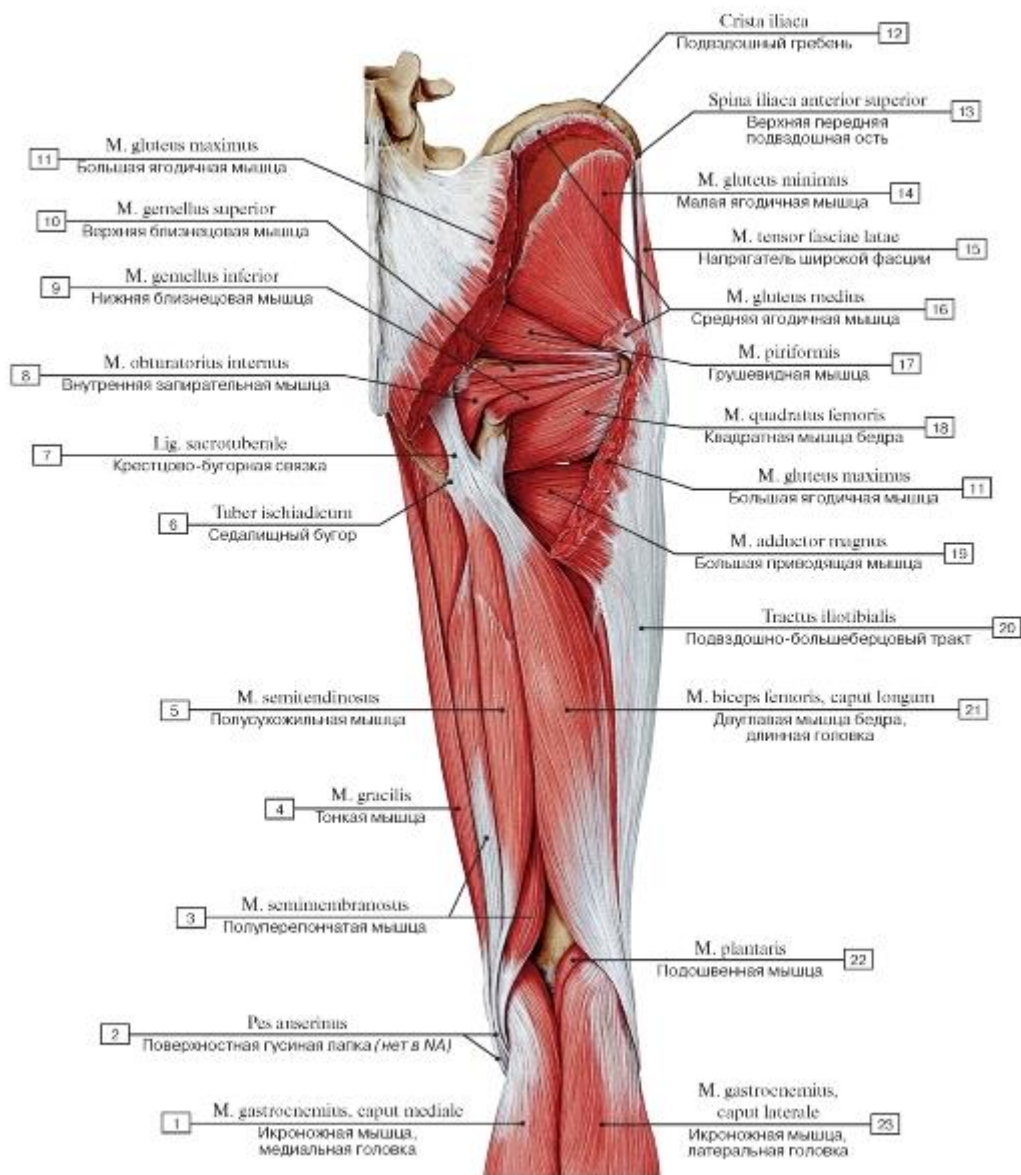


Рис. 506. Задняя группа мышц бедра и таза, правого, вид сзади (большая и средняя ягодичные мышцы частично удалены):

I - Gastrocnemius, medial head; 2 - Pes anserinus; 3 - Semimembranosus; 4 - Gracilis; 5 - Semitendinosus; 6 - Ischial tuberosity; 7 - Sacrotuberous ligament; 8 - Obturator internus; 9 - Gemellus inferior; Inferior gemellus; 10 - Gemellus superior; Superior gemellus;

II - Gluteus maximus; 12 - Iliac crest; 13 - Anterior superior iliac spine; 14 - Gluteus minimus; 15 - Tensor fasciae latae; Tensor of fascia lata; 16 - Gluteus medius; 17 - Piriformis; 18 - Quadratus femoris; 19 - Adductor magnus; 20 - Iliotibial tract; 21 - Biceps femoris, long

head; 22 - Plantaris; 23 - Gastrocnemius, lateral head

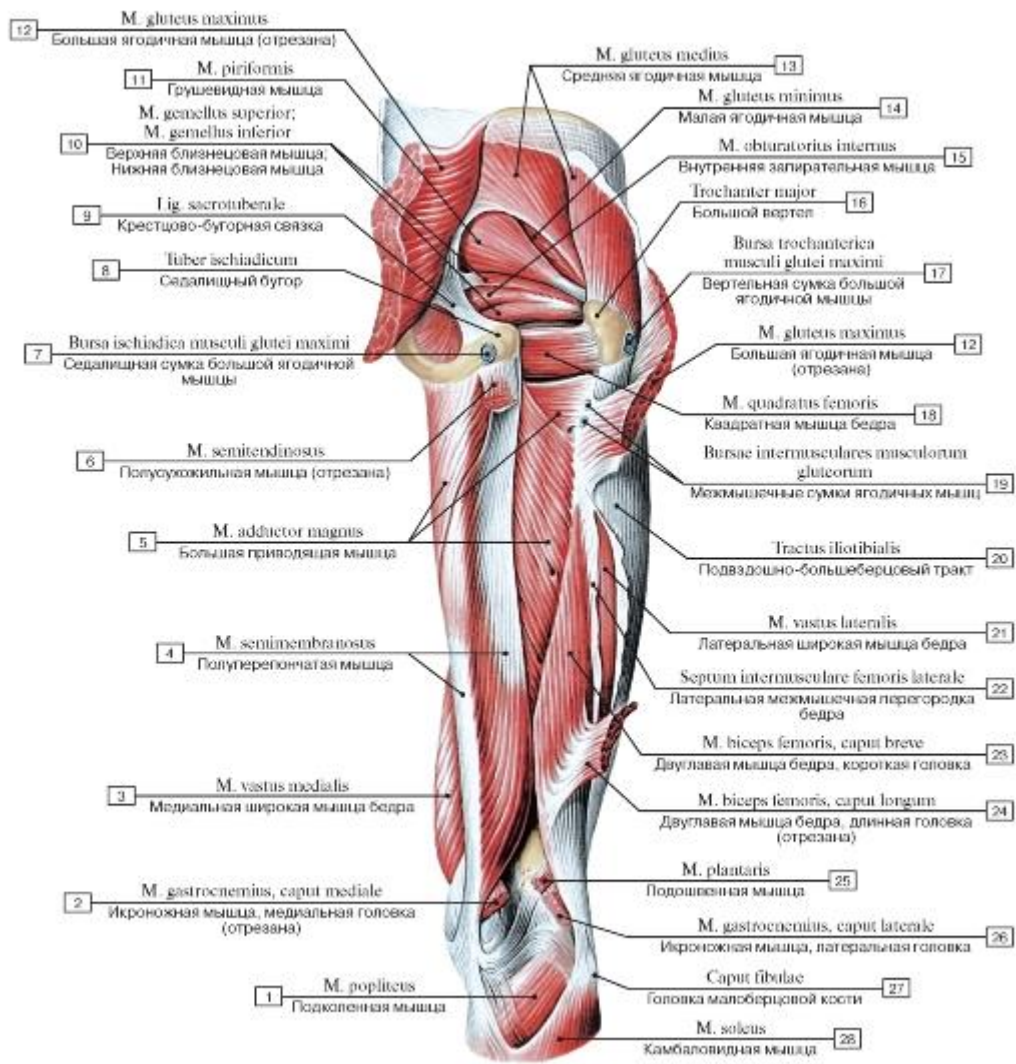


Рис. 507. Мышцы таза и бедра, правого, вид сзади (часть мышц отрезана):

1 - Popliteus; 2 - Gastrocnemius, medial head; 3 - Vastus medialis; 4 - Semimembranosus; 5 - Adductor magnus; 6 - Semitendinosus; 7 - Sciatic bursa of gluteus maximus; 8 - Ischial tuberosity; 9 - Sacrotuberous ligament; 10 - Gemellus superior; Superior gemellus; Gemellus inferior; Inferior gemellus; 11 - Piriformis; 12 - Gluteus maximus; 13 - Gluteus medius; 14 - Gluteus minimus; 15 - Obturator internus; 16 - Greater trochanter; 17 - Trochanteric bursa of gluteus maximus; 18 - Quadratus femoris; 19 - Intermuscular gluteal bursae; 20 - Iliotibial tract; 21 - Vastus lateralis; 22 - Lateral femoral intermuscular septum; 23 - Biceps femoris, short head; 24 - Biceps femoris, long head; 25 - Plantaris; 26 - Gastrocnemius, lateral head; 27 - Head of fibula; 28 - Soleus

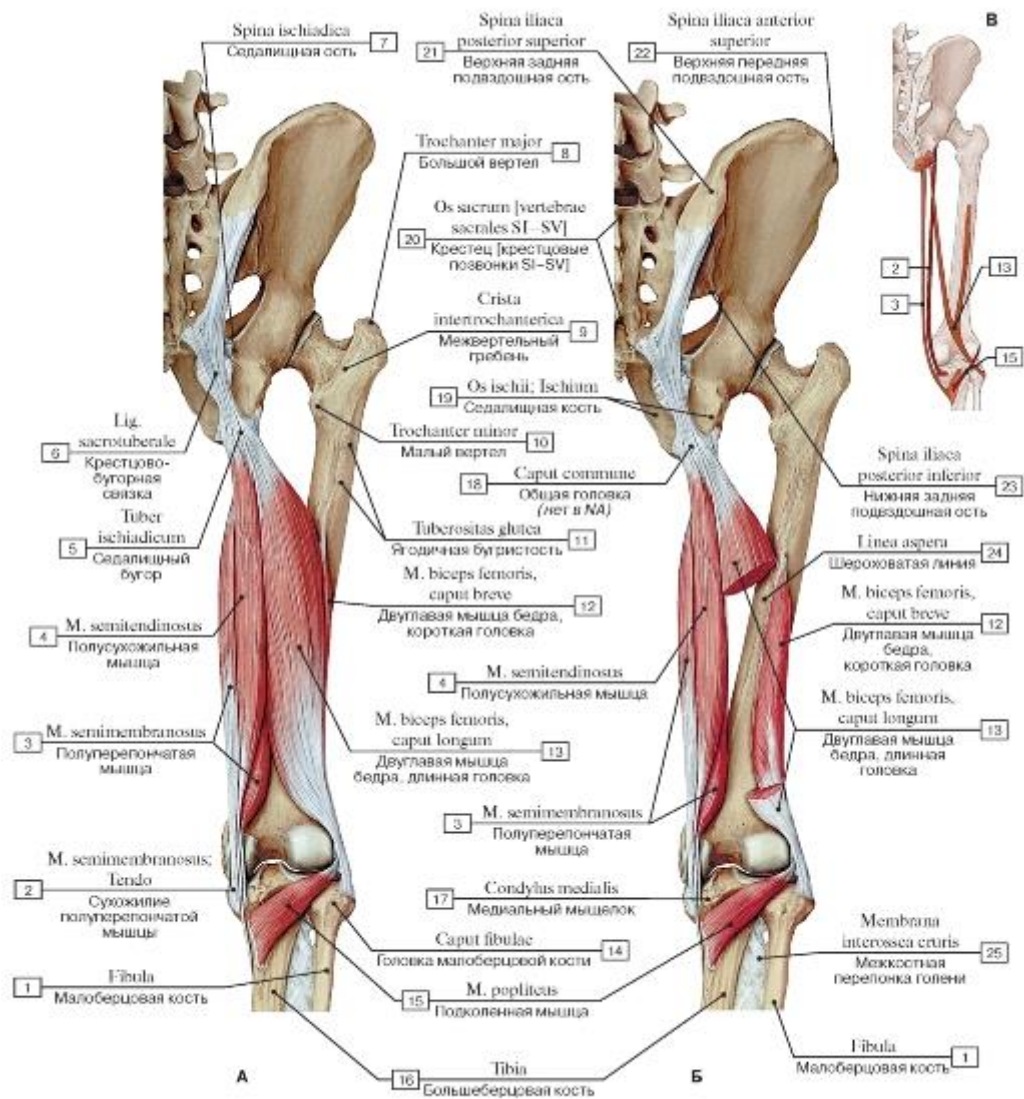


Рис. 508. Мышцы, осуществляющие сгибание голени, вид сзади (А - общий вид, Б - длинная головка двуглавой мышцы бедра частично отрезана, В - места начала и прикрепления мышц-сгибателей голени):

1 - Fibula; 2 - Semimembranosus; Tendo; 3 - Semimembranosus; 4 - Semitendinosus; 5 - Ischial tuberosity; 6 - Sacrotuberous ligament; 7 - Ischial spine; 8 - Greater trochanter; 9 - Intertrochanteric crest; 10 - Lesser trochanter; 11 - Gluteal tuberosity; 12 - Biceps femoris, short head; 13 - Biceps femoris, long head; 14 - Head of fibula; 15 - Popliteus; 16 - Tibia; 17 - Medial condyle; 18 - Common head; 19 - Ischium; 20 - Sacrum [sacral vertebrae SI-SV]; 21 - Posterior superior iliac spine; 22 - Anterior superior iliac spine; 23 - Posterior inferior iliac spine; 24 - Linea aspera; 25 - Interosseous membrane of leg

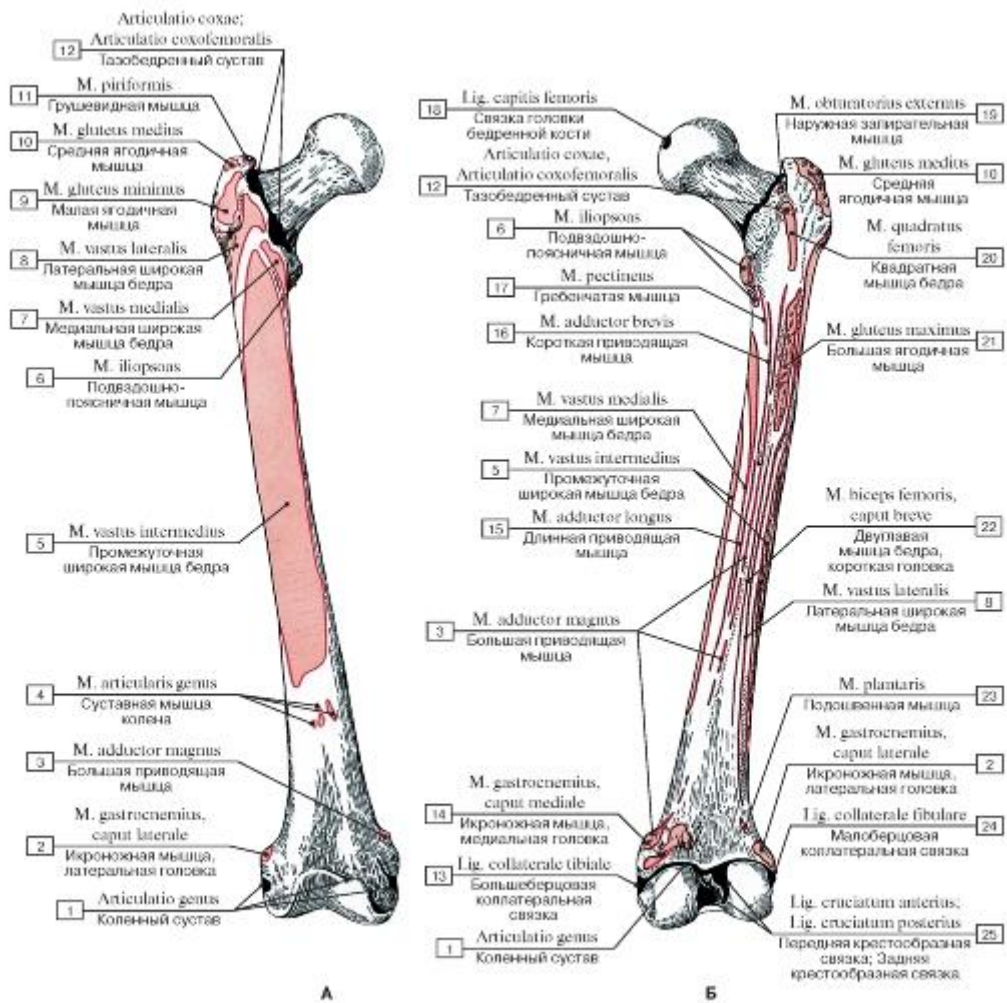


Рис. 509. Места начала и прикрепления мышц на бедренной кости, правой (А -передняя поверхность, Б - задняя поверхность):

- 1 - Knee joint; 2 - Gastrocnemius, lateral head; 3 - Adductor magnus; 4 - Articularis genus; Articular muscle of knee; 5 - Vastus intermedius; 6 - Iliopsoas; 7 - Vastus medialis; 8 - Vastus lateralis; 9 - Gluteus minimus; 10 - Gluteus medius; 11 - Piriformis; 12 - Hip joint; 13 - Tibial collateral ligament; 14 - Gastrocnemius, medial head; 15 - Adductor longus; 16 - Adductor brevis; 17 - Pectineus; 18 - Ligament of head of femur; 19 - Obturator externus; 20 - Quadratus femoris; 21 - Gluteus maximus; 22 - Biceps femoris, short head; 23 - Plantaris; 24 - Fibular collateral ligament; 25 - Anterior cruciate ligament; Posterior cruciate ligament

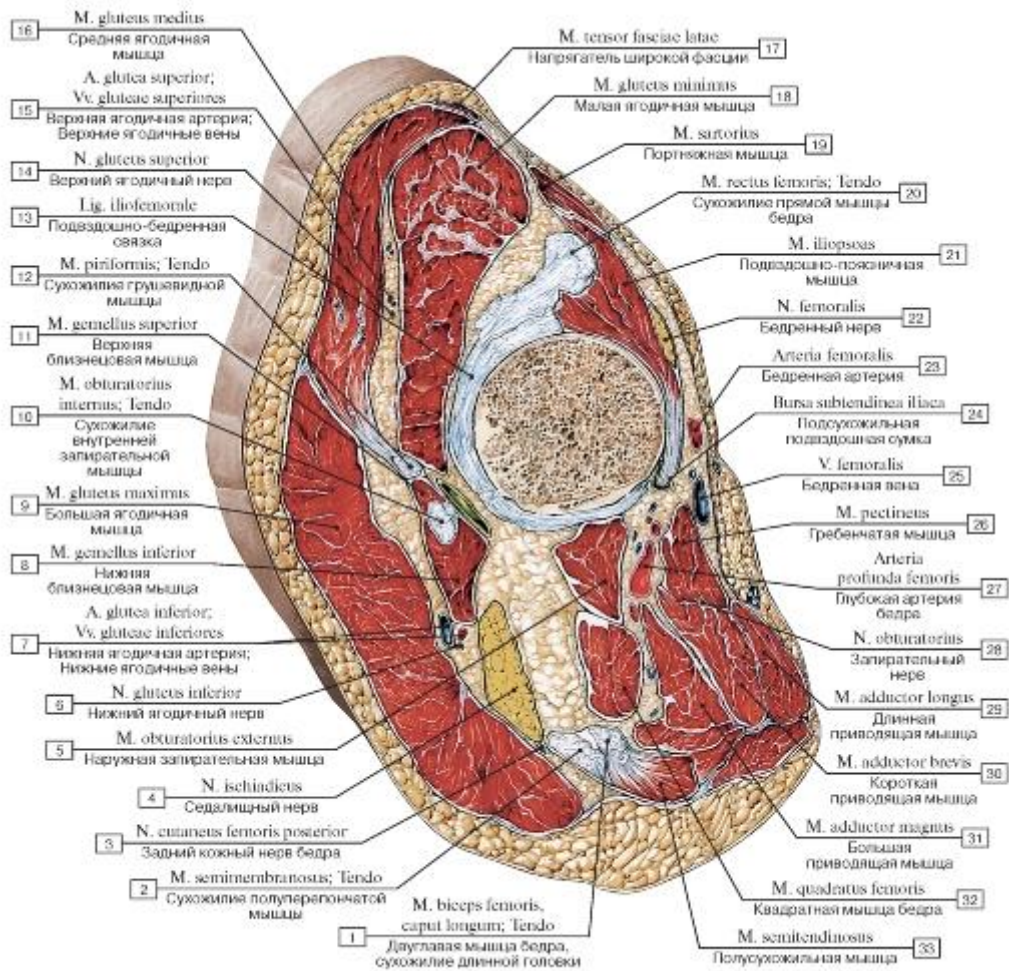


Рис. 510. Косой распил через тазобедренный сустав:

- 1 - Biceps femoris, long head; Tendon; 2 - Semimembranosus; Tendon; 3 - Posterior cutaneous nerve of thigh; Posterior femoral cutaneous nerve; 4 - Sciatic nerve; 5 - Obturator externus; 6 - Inferior gluteal nerve; 7 - Inferior gluteal artery; Inferior gluteal veins; 8 - Gemellus inferior; Inferior gemellus; 9 - Gluteus maximus; 10 - Obturator internus; Tendon; 11 - Gemellus superior; Superior gemellus; 12 - Piriformis; Tendon; 13 - Iliofemoral ligament; 14 - Superior gluteal nerve; 15 - Superior gluteal artery; Superior gluteal veins; 16 - Gluteus medius; 17 - Tensor fasciae latae; Tensor of fascia lata; 18 - Gluteus minimus; 19 - Sartorius; 20 - Rectus femoris; Tendon; 21 - Iliopsoas; 22 - Femoral nerve; 23 - Femoral artery; 24 - Subtendinous bursa of iliacus; 25 - Femoral vein; 26 - Pectineus; 27 - Deep artery of thigh; 28 - Obturator nerve; 29 - Adductor longus; 30 - Adductor brevis; 31 - Adductor magnus; 32 - Quadratus femoris; 33 - Semitendinosus

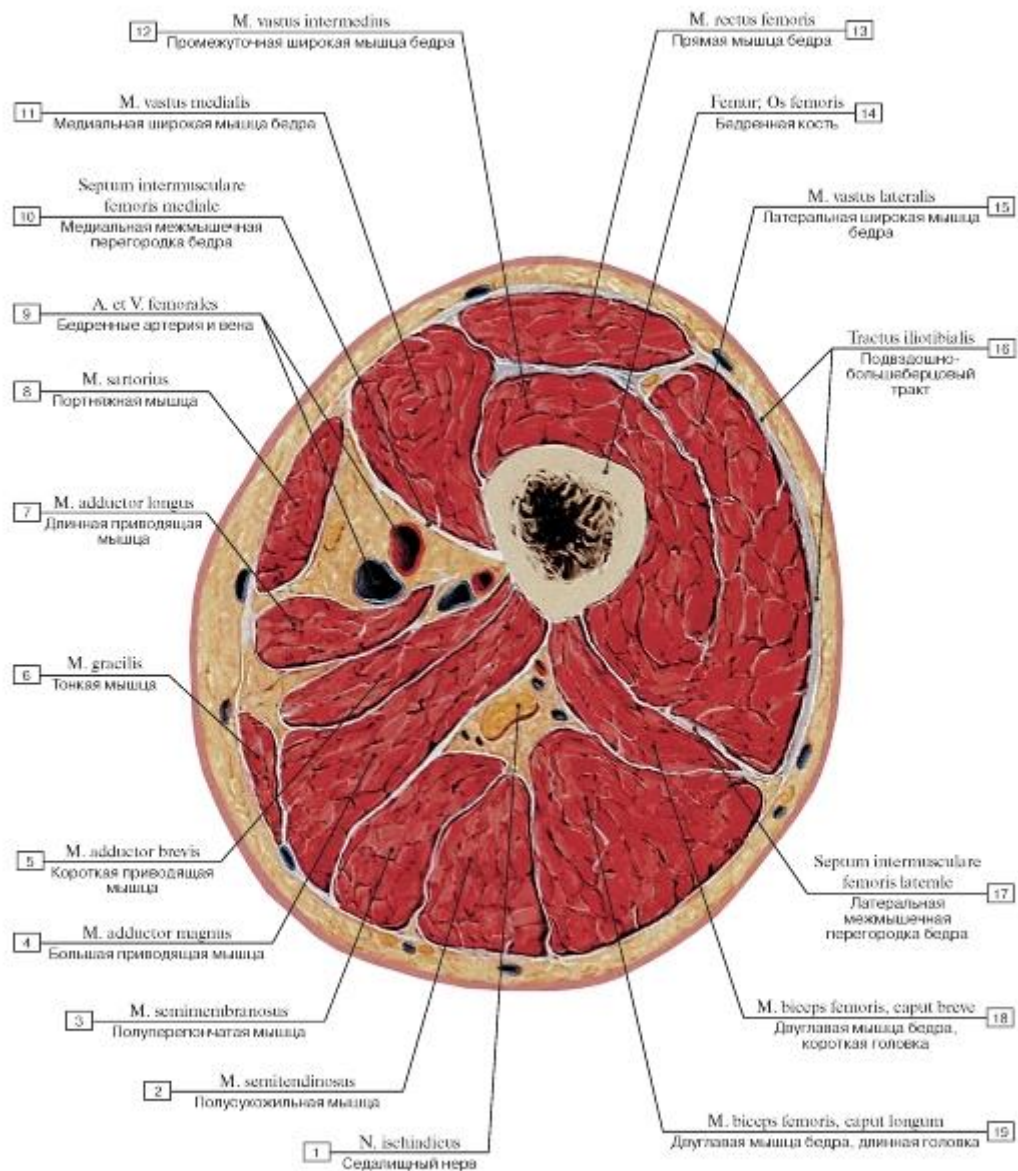


Рис. 511. Поперечный распил бедра на уровне верхней трети:

1 - Sciatic nerve; 2 - Semitendinosus; 3 - Semimembranosus; 4 - Adductor magnus; 5 - Adductor brevis; 6 - Gracilis; 7 - Adductor longus; 8 - Sartorius; 9 - Femoral artery and vein; 10 - Medial femoral intermuscular septum; 11 - Vastus medialis; 12 - Vastus intermedius; 13 - Rectus femoris; 14 - Femur; Thigh bone; 15 - Vastus lateralis; 16 - Iliotibial tract; 17 - Lateral femoral intermuscular septum; 18 - Biceps femoris, short head; 19 - Biceps femoris, long head

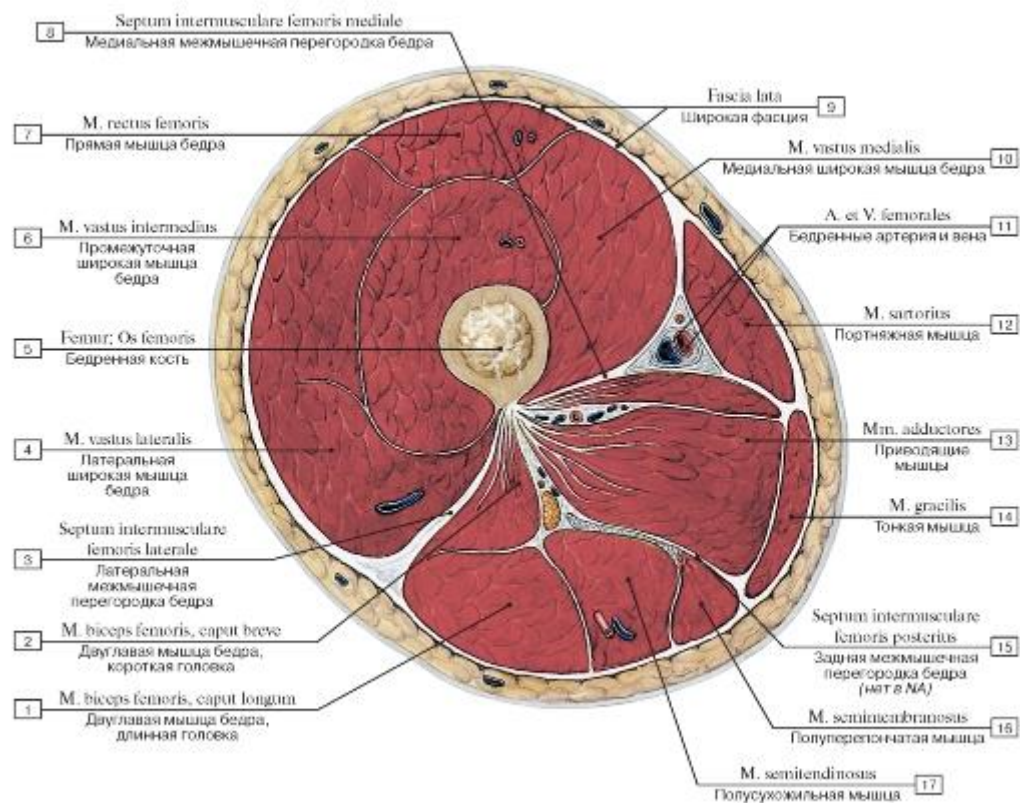


Рис. 512. Поперечный распил бедра на уровне средней трети:

I - Biceps femoris, long head; 2 - Biceps femoris, short head; 3 - Lateral femoral intermuscular septum; 4 - Vastus lateralis; 5 - Femur; Thigh bone; 6 - Vastus intermedius; 7 - Rectus femoris; 8 - Medial femoral intermuscular septum; 9 - Fascia lata; 10 - Vastus medialis;

II - Femoral artery and vein; 12 - Sartorius; 13 - Adductores; 14 - Gracilis; 15 - Posterior femoral intermuscular septum; 16 - Semimembranosus; 17 - Semitendinosus

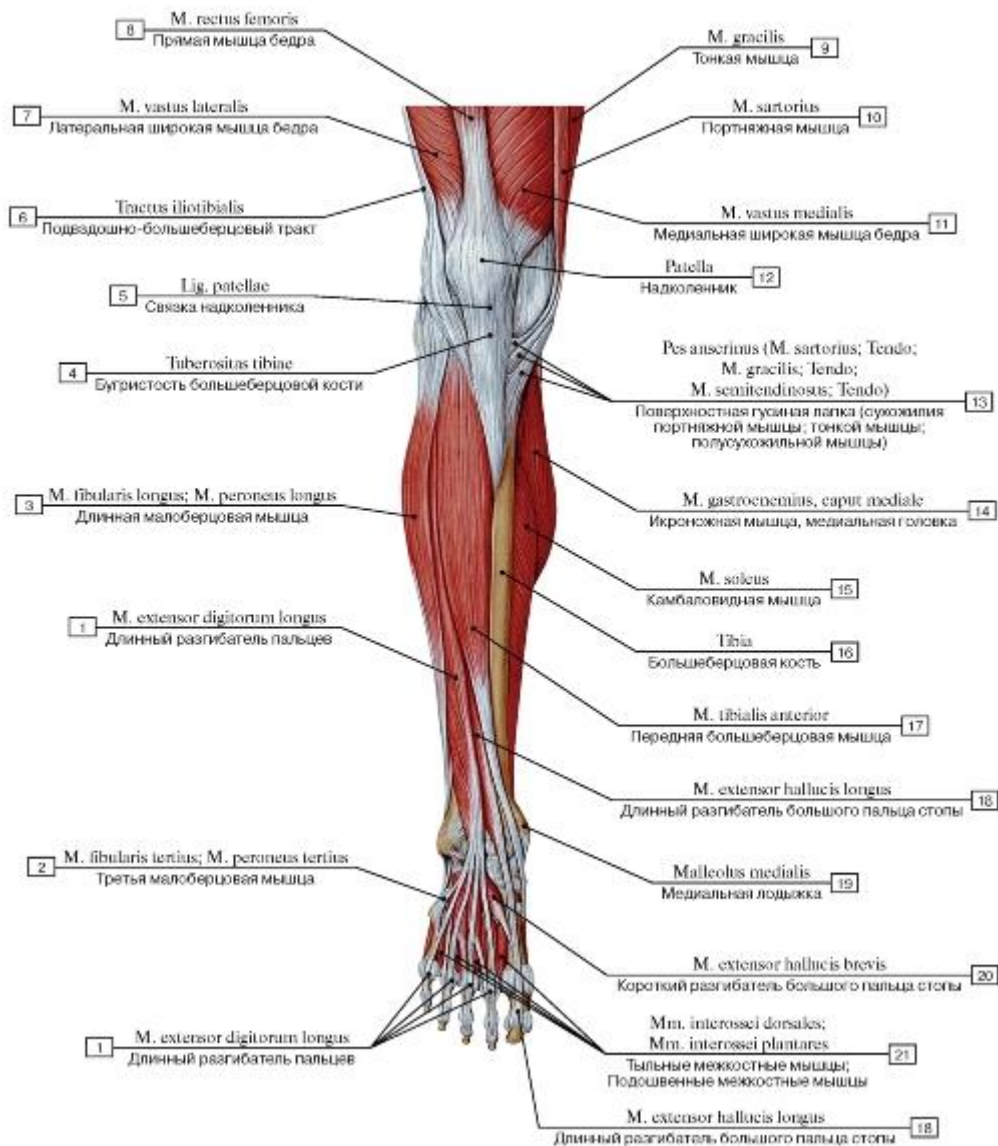


Рис. 513. Передняя группа мышц голени, правой (удерживатель разгибателя удален):

1 - Extensor digitorum longus; 2 - Fibularis tertius; Peroneus tertius; 3 - Fibularis longus; Peroneus longus; 4 - Tibial tuberosity; 5 - Patellar ligament; 6 - Iliotibial tract; 7 - Vastus lateralis; 8 - Rectus femoris; 9 - Gracilis; 10 - Sartorius; 11 - Vastus medialis; 12 - Patella; 13 - Pes anserinus (Sartorius; Tendon; Gracilis; Tendon; Semitendinosus; Tendon); 14 - Gastrocnemius, medial head; 15 - Soleus; 16 - Tibia; 17 - Tibialis anterior; 18 - Extensor hallucis longus; 19 - Medial malleolus; 20 - Extensor hallucis brevis; 21 - Dorsal interossei;

Plantar interossei

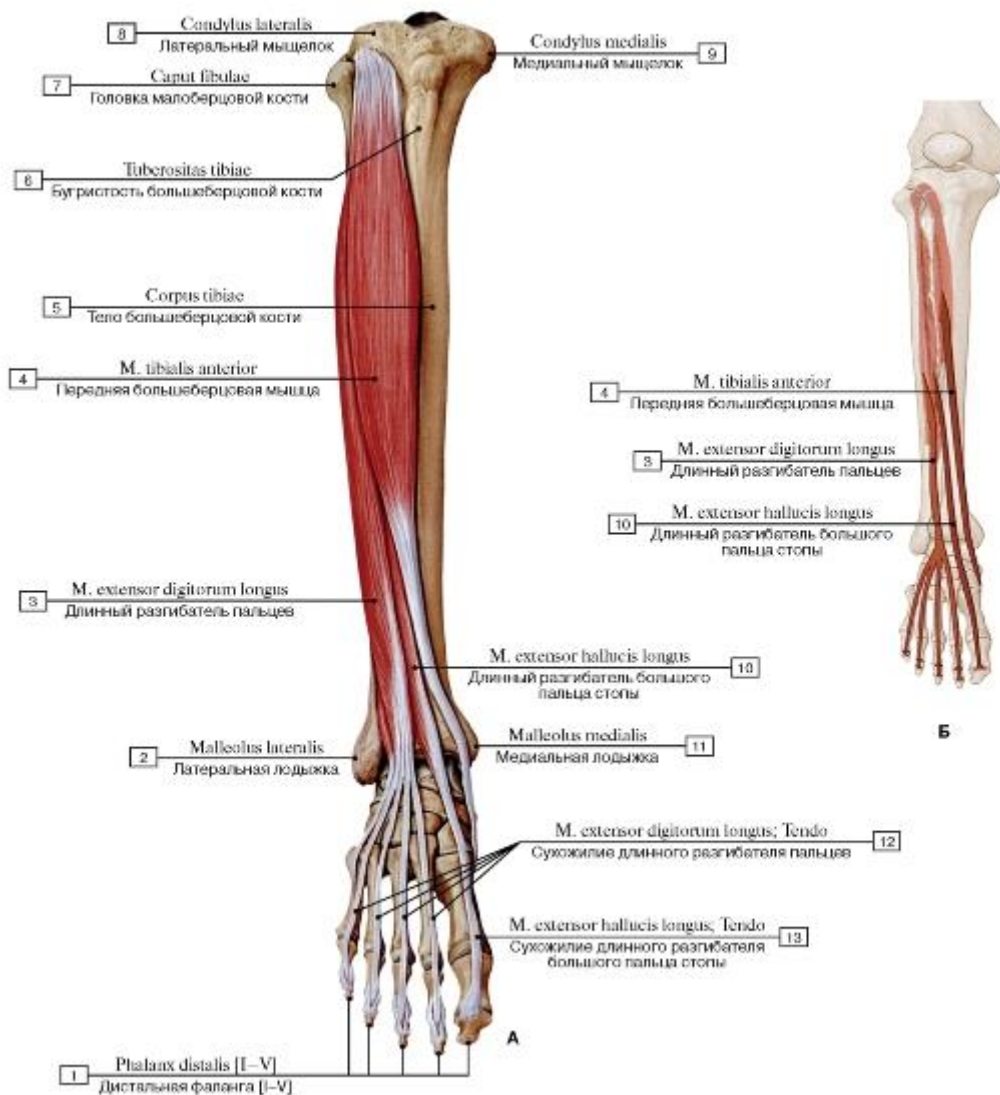


Рис. 514. Передняя большеберцовая мышца, длинный разгибатель большого пальца и пальцев стопы, правой (А - общий вид спереди, Б - места начала и прикрепления) (остальные мышцы удалены) :

- 1 - Distal phalanx [I-V]; 2 - Lateral malleolus; 3 - Extensor digitorum longus; 4 - Tibialis anterior; 5 - Shaft of tibia; 6 - Tibial tuberosity; 7 - Head of fibula; 8 - Lateral condyle; 9 - Medial condyle; 10 - Extensor hallucis longus; 11 - Medial malleolus; 12 - Extensor digitorum longus; Tendon; 13 - Extensor hallucis longus; Tendon

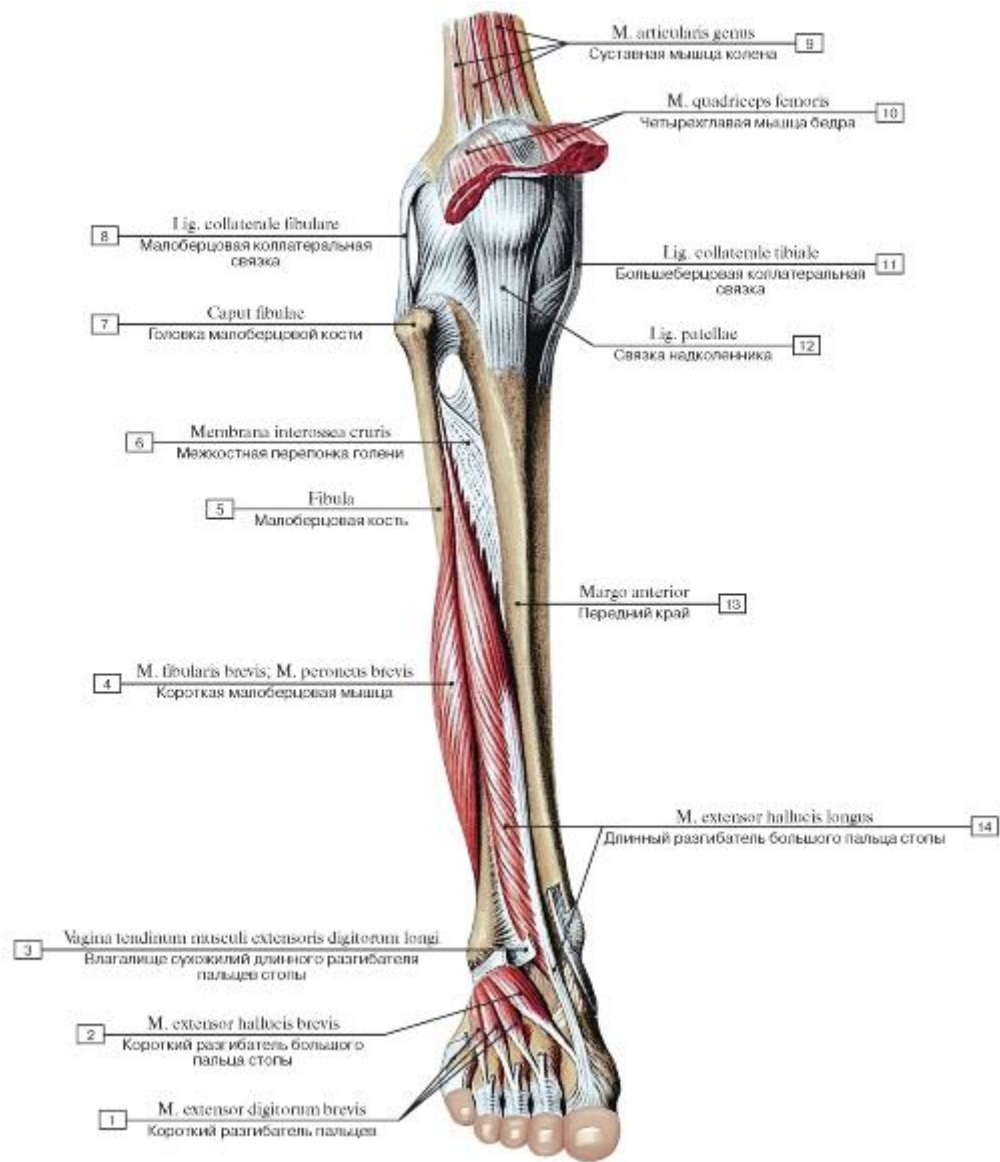


Рис. 515. Мышцы голени и стопы, правой, вид спереди (поверхностные мышцы удалены):

1 - Extensor digitorum brevis; 2 - Extensor hallucis brevis; 3 - Tendinous sheath of extensor digitorum longus; 4 - Fibularis brevis; Peroneus brevis; 5 - Fibula; 6 - Interosseous membrane of leg; 7 - Head of fibula; 8 - Fibular collateral ligament; 9 - Articularis genua; Articular muscle of knee; 10 - Quadriceps femoris; 11 - Tibial collateral ligament; 12 - Patellar ligament; 13 - Anterior border; 14 - Extensor hallucis longus

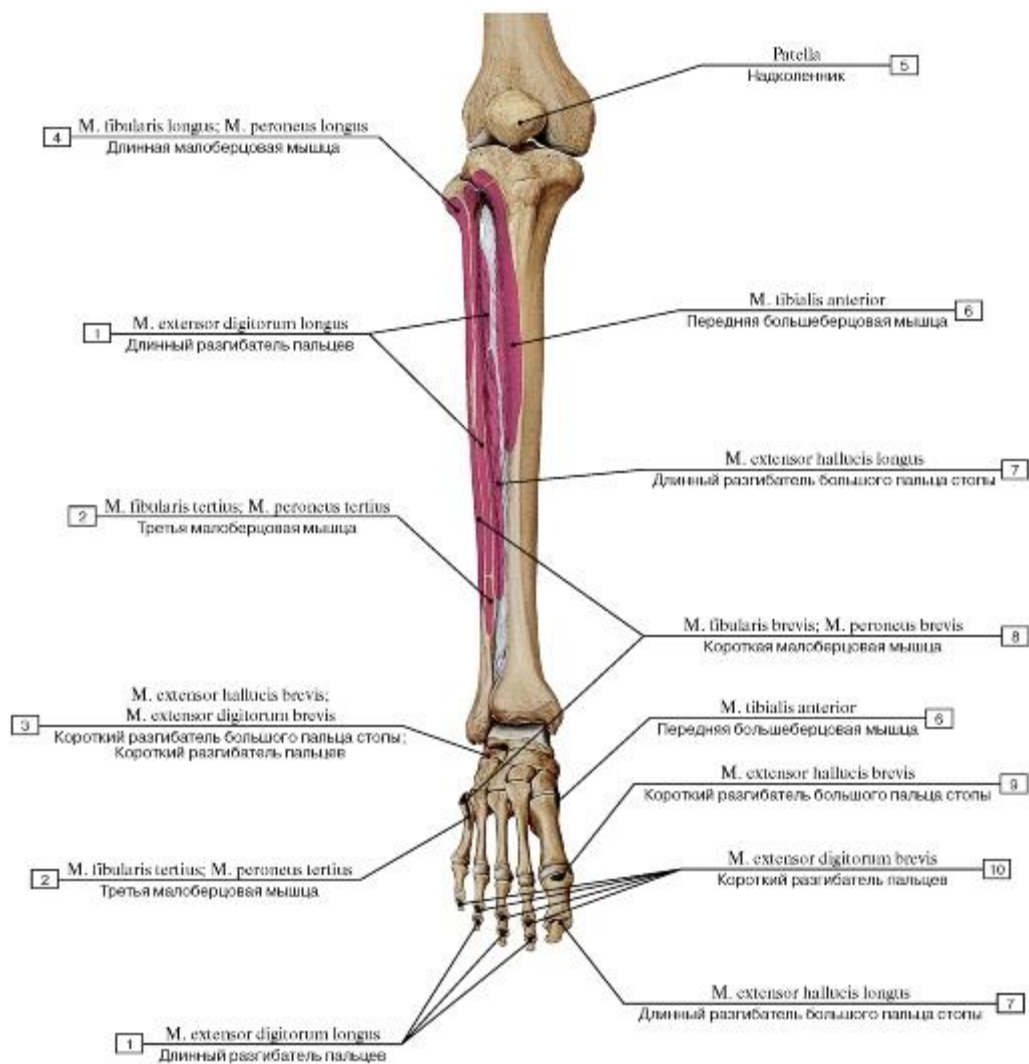


Рис. 516. Места начала и прикрепления мышц на передней поверхности костей голени, правой, вид спереди:

1 - Extensor digitorum longus; 2 - Fibularis tertius; Peroneus tertius; 3 - Extensor hallucis brevis; Extensor digitorum brevis; 4 - Fibularis longus; Peroneus longus; 5 - Patella; 6 - Tibialis anterior; 7 - Extensor hallucis longus; 8 - Fibularis brevis; Peroneus brevis; 9 - Extensor hallucis brevis; 10 - Extensor digitorum brevis

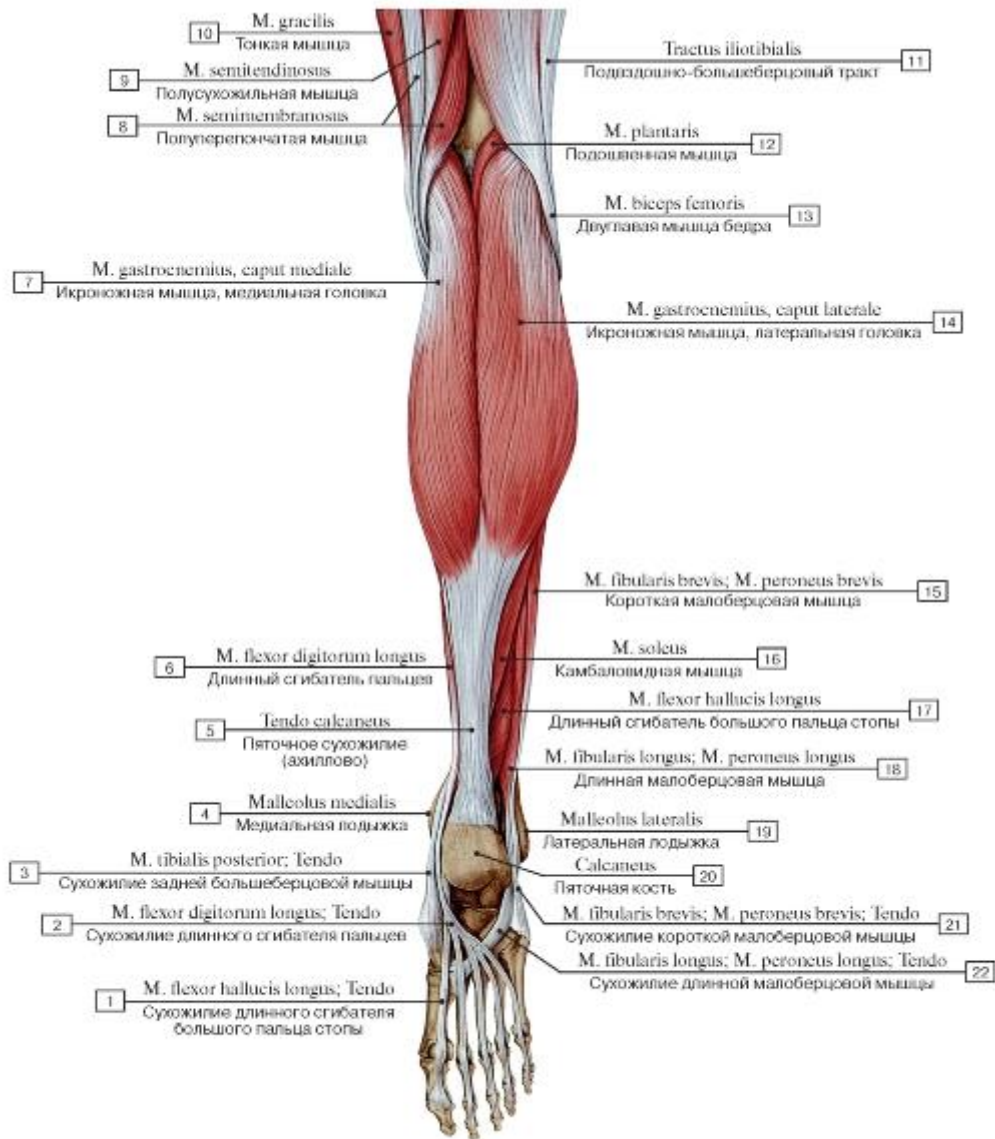


Рис. 517. Задняя группа мышц голени, правой, общий вид сзади:

1 - Flexor hallucis longus; Tendon; 2 - Flexor digitorum longus; Tendon; 3 - Tibialis posterior; Tendon; 4 - Medial malleolus; 5 - Calcaneal tendon; 6 - Flexor digitorum longus; 7 - Gastrocnemius, medial head; 8 - Semimembranosus; 9 - Semitendinosus; 10 - Gracilis; 11 - Iliotibial tract; 12 - Plantaris; 13 - Biceps femoris; 14 - Gastrocnemius, lateral head; 15 - Fibularis brevis; Peroneus brevis; 16 - Soleus; 17 - Flexor hallucis longus; 18 - Fibularis longus; Peroneus longus; 19 - Lateral malleolus; 20 - Calcaneus; 21 - Fibularis brevis; Peroneus brevis; Tendon; 22 - Fibularis longus; Peroneus longus; Tendon

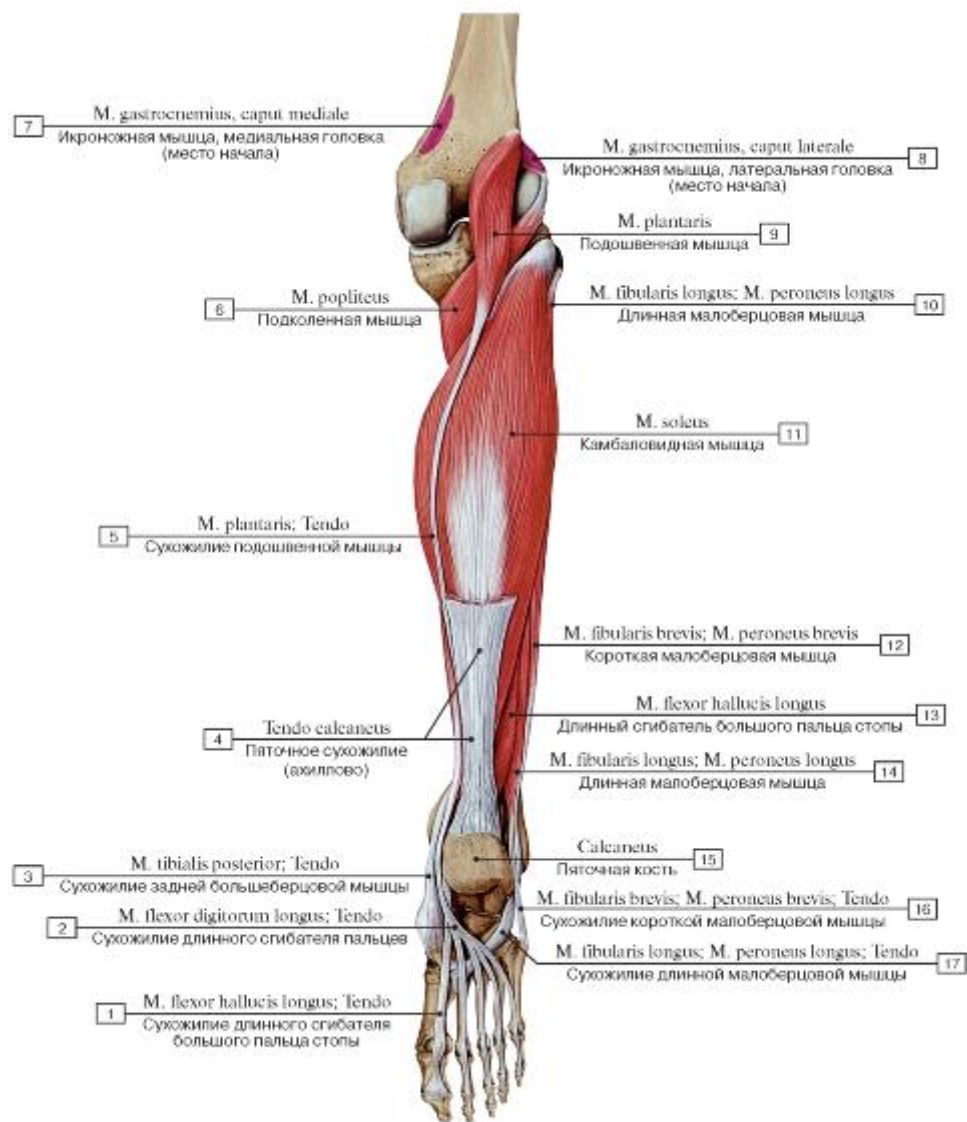


Рис. 518. Задняя группа мышц голени, правой, вид сзади, икроножная мышца частично удалена:

- 1 - Flexor hallucis longus; Tendon
- 2 - Flexor digitorum longus; Tendon
- 3 - Tibialis posterior; Tendon
- 4 - Calcaneal tendon
- 5 - Plantaris; Tendon
- 6 - Popliteus
- 7 - Gastrocnemius, medial head
- 8 - Gastrocnemius, lateral head
- 9 - Plantaris
- 10 - Fibularis longus; Peroneus longus
- 11 - Soleus
- 12 - Fibularis brevis; Peroneus brevis
- 13 - Flexor hallucis longus
- 14 - Fibularis longus; Peroneus longus
- 15 - Calcaneus
- 16 - Fibularis brevis; Peroneus brevis; Tendon
- 17 - Fibularis longus; Peroneus longus; Tendon

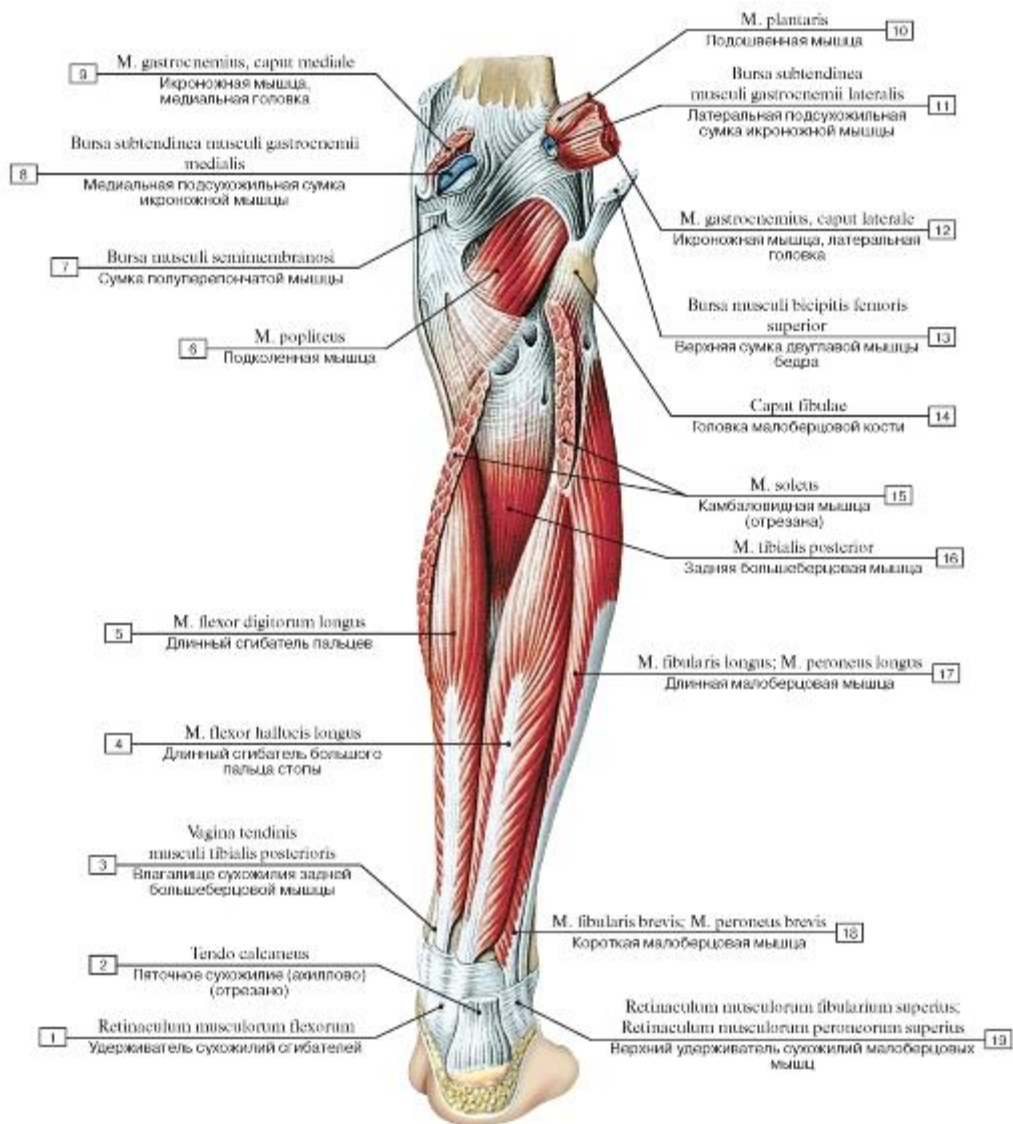


Рис. 519. Задняя группа мышц голени, правой, глубокий слой, вид сзади, трехглавая мышца удалена:

1 - Flexor retinaculum; 2 - Calcaneal tendon; 3 - Tendinous sheath of tibialis posterior; 4 - Flexor hallucis longus; 5 - Flexor digitorum longus; 6 - Popliteus; 7 - Semimembranosus bursa; 8 - Medial subtendinous bursa of gastrocnemius; 9 - Gastrocnemius, medial head; 10 - Plantaris; 11 - Lateral subtendinous bursa of gastrocnemius; 12 - Gastrocnemius, lateral head; 13 - Superior bursa of biceps femoris; 14 - Head of fibula; 15 - Soleus; 16 - Tibialis posterior; 17 - Fibularis longus; Peroneus longus; 18 - Fibularis brevis; Peroneus brevis; 19 - Superior fibular retinaculum; Superior peroneal retinaculum

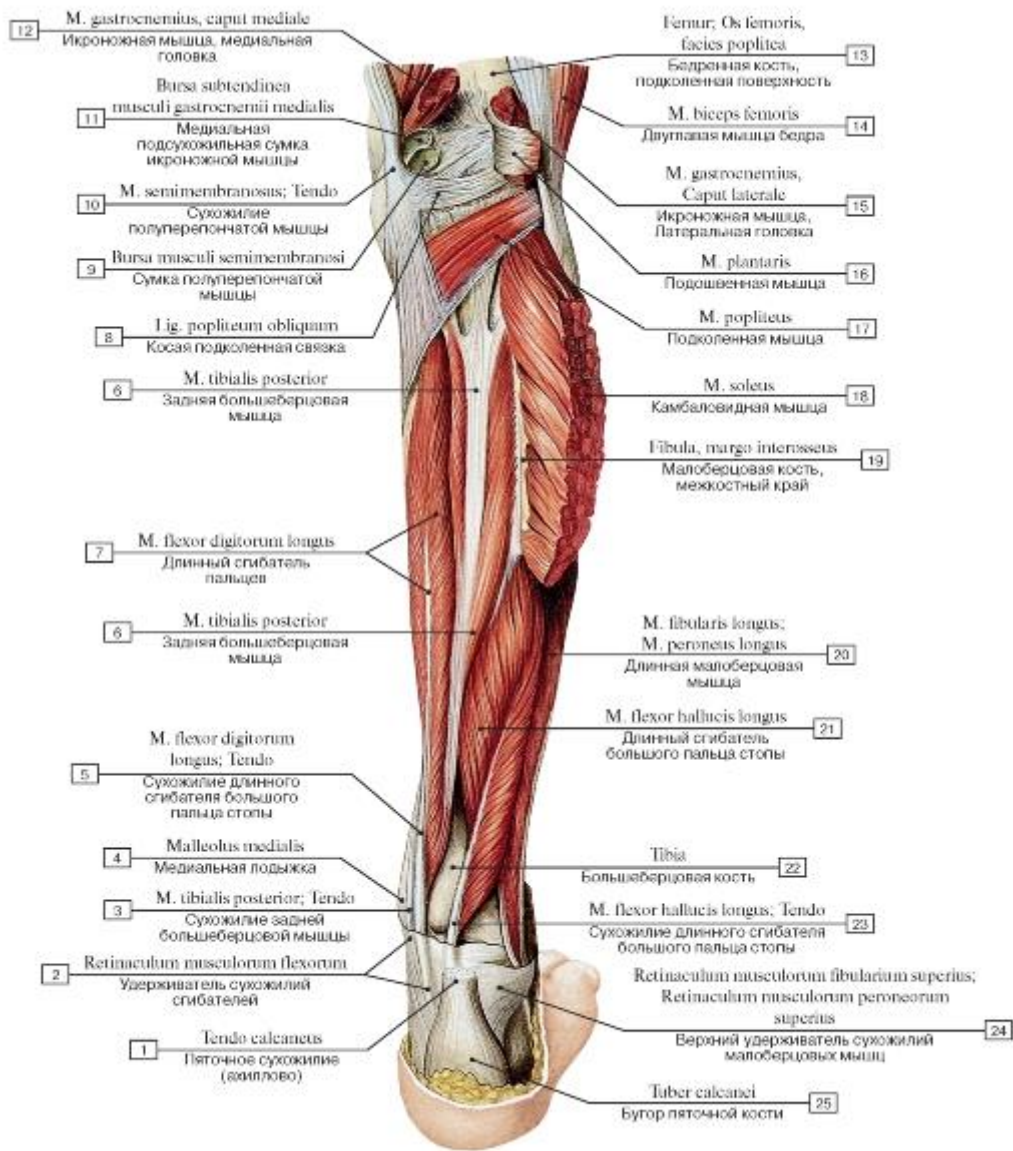


Рис. 520. Задняя группа мышц голени, правой, вид сзади, трехглавая мышца голени частично удалена:

1 - Calcaneal tendon; 2 - Flexor retinaculum; 3 - Tibialis posterior; Tendon; 4 - Medial malleolus; 5 - Flexor digitorum longus; Tendon; 6 - Tibialis posterior; 7 - Flexor digitorum longus; 8 - Oblique popliteal ligament; 9 - Semimembranosus bursa; 10 - Semimembranosus; Tendon; 11 - Medial subtendinous bursa of gastrocnemius; 12 - Gastrocnemius, medial head; 13 - Femur; Thigh bone, popliteal surface; 14 - Biceps femoris; 15 - Gastrocnemius, lateral head; 16 - Plantaris; 17 - Popliteus; 18 - Soleus; 19 - Fibula, interosseous border; 20 - Fibularis longus; Peroneus longus; 21 - Flexor hallucis longus; 22 - Tibia; 23 - Flexor hallucis longus; Tendon; 24 - Superior fibular retinaculum; Superior peroneal retinaculum; 25 - Calcaneal tuberosity

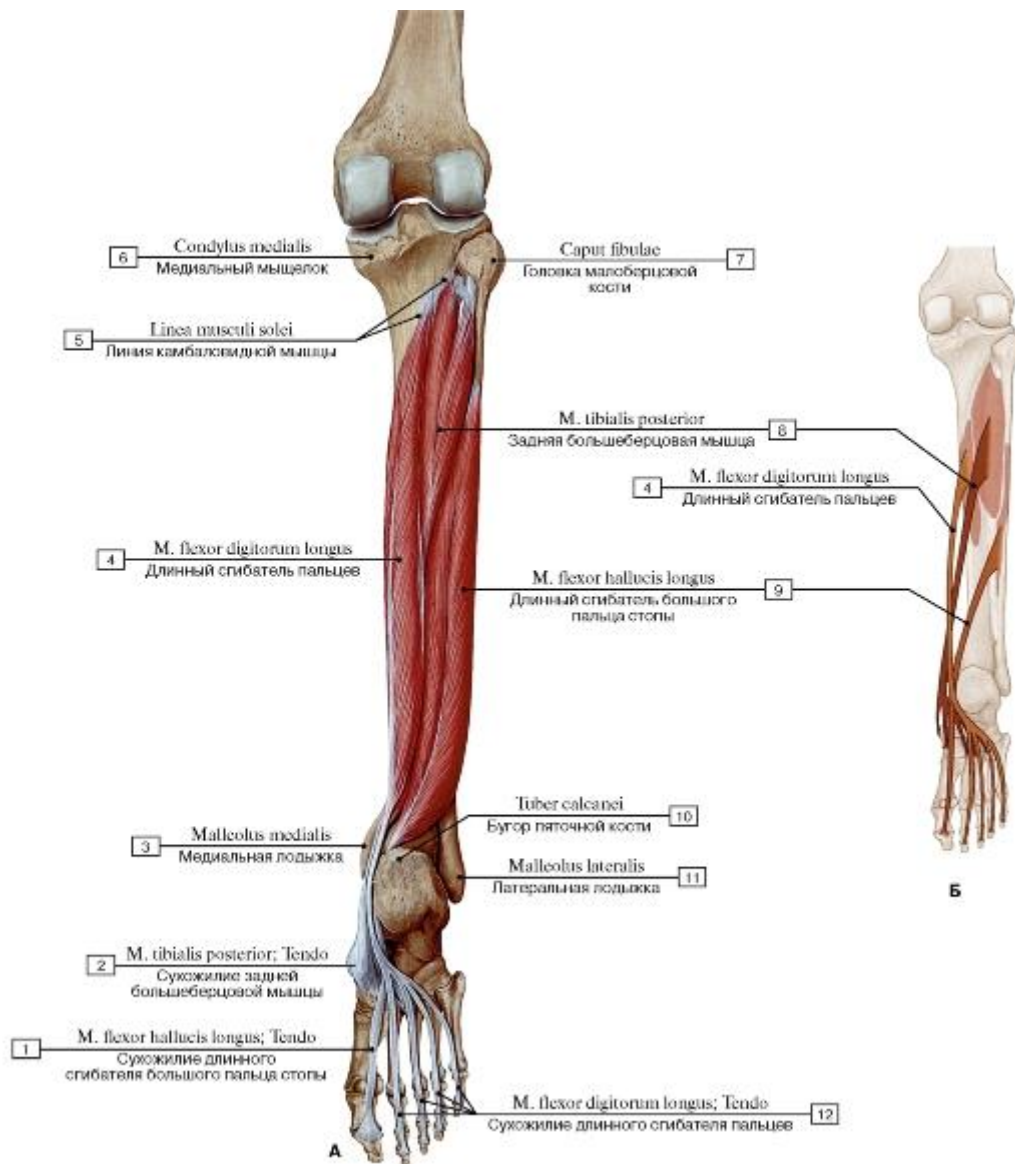


Рис. 521. Задняя большеберцовая мышца, длинный сгибатель пальцев и большого пальца стопы, правые, вид сзади (А - общий вид, Б - места начала и прикрепления глубоких сгибателей) (все остальные мышцы удалены):

- 1 - Flexor hallucis longus; Tendon; 2 - Tibialis posterior; Tendon; 3 - Medial malleolus; 4 - Flexor digitorum longus; 5 - Soleal line; 6 - Medial condyle; 7 - Head of fibula; 8 - Tibialis posterior; 9 - Flexor hallucis longus; 10 - Calcaneal tuberosity; 11 - Lateral malleolus;
- 12 - Flexor digitorum longus; Tendon

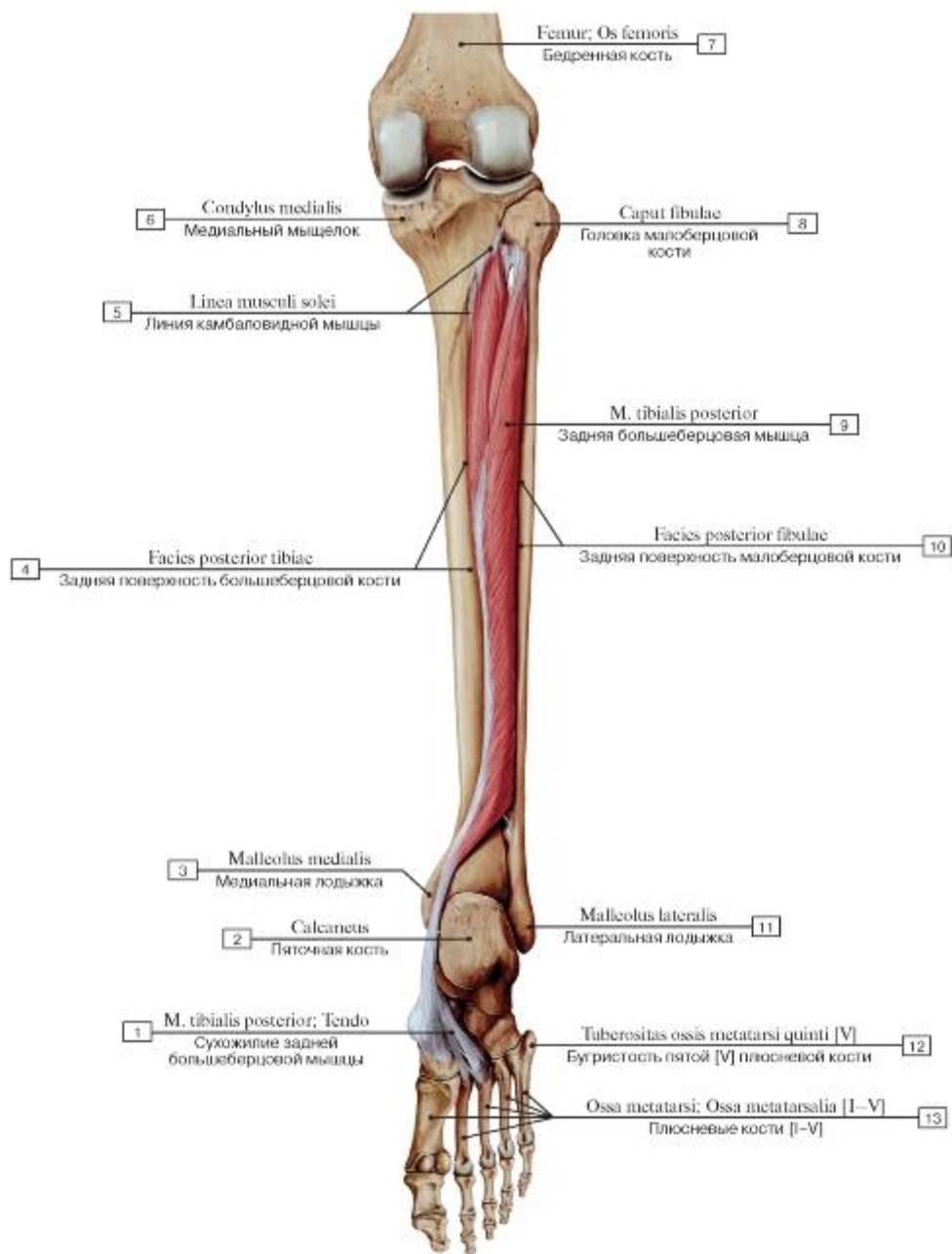


Рис. 522. Задняя большеберцовая мышца, правая, вид сзади (все остальные мышцы удалены):

1 - Tibialis posterior; Tendon; 2 - Calcaneus; 3 - Medial malleolus; 4 - Posterior surface of tibia; 5 - Soleal line; 6 - Medial condyle; 7 - Femur; Thigh bone; 8 - Head of fibula; 9 - Tibialis posterior; 10 - Posterior surface of fibula; 11 - Lateral malleolus; 12 - Tuberosity of fifth metatarsal bone [V]; 13 - Metatarsals [I-V]

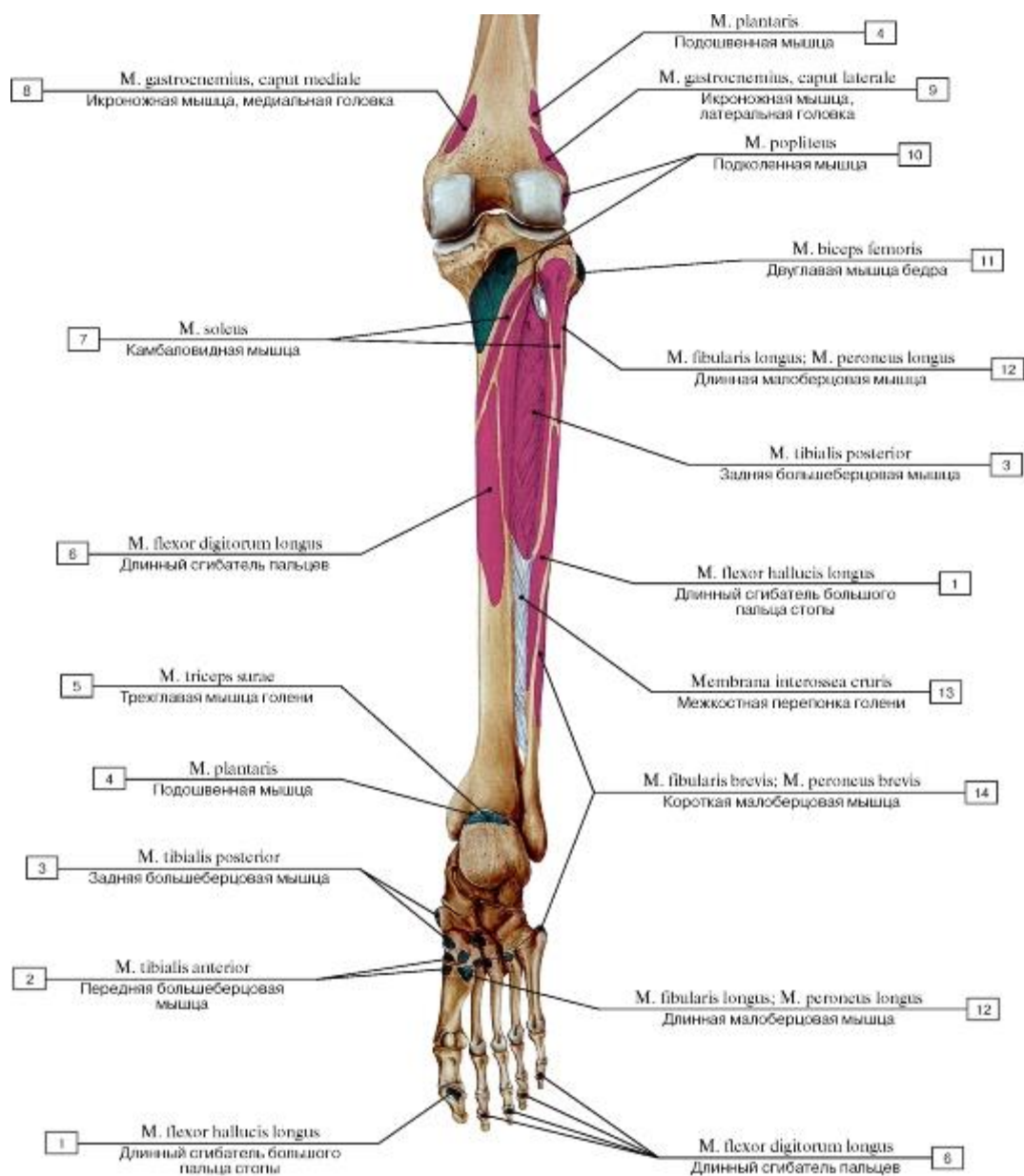


Рис. 523. Места начала и прикрепления мышц на задней поверхности костей голени, правой:

1 - Flexor hallucis longus; 2 - Tibialis anterior; 3 - Tibialis posterior; 4 - Plantaris; 5 - Triceps surae; 6 - Flexor digitorum longus; 7 - Soleus; 8 - Gastrocnemius, medial head; 9 - Gastrocnemius, lateral head; 10 - Popliteus; 11 - Biceps femoris; 12 - Fibularis longus; Peroneus longus; 13 - Interosseous membrane of leg; 14 - Fibularis brevis; Peroneus brevis

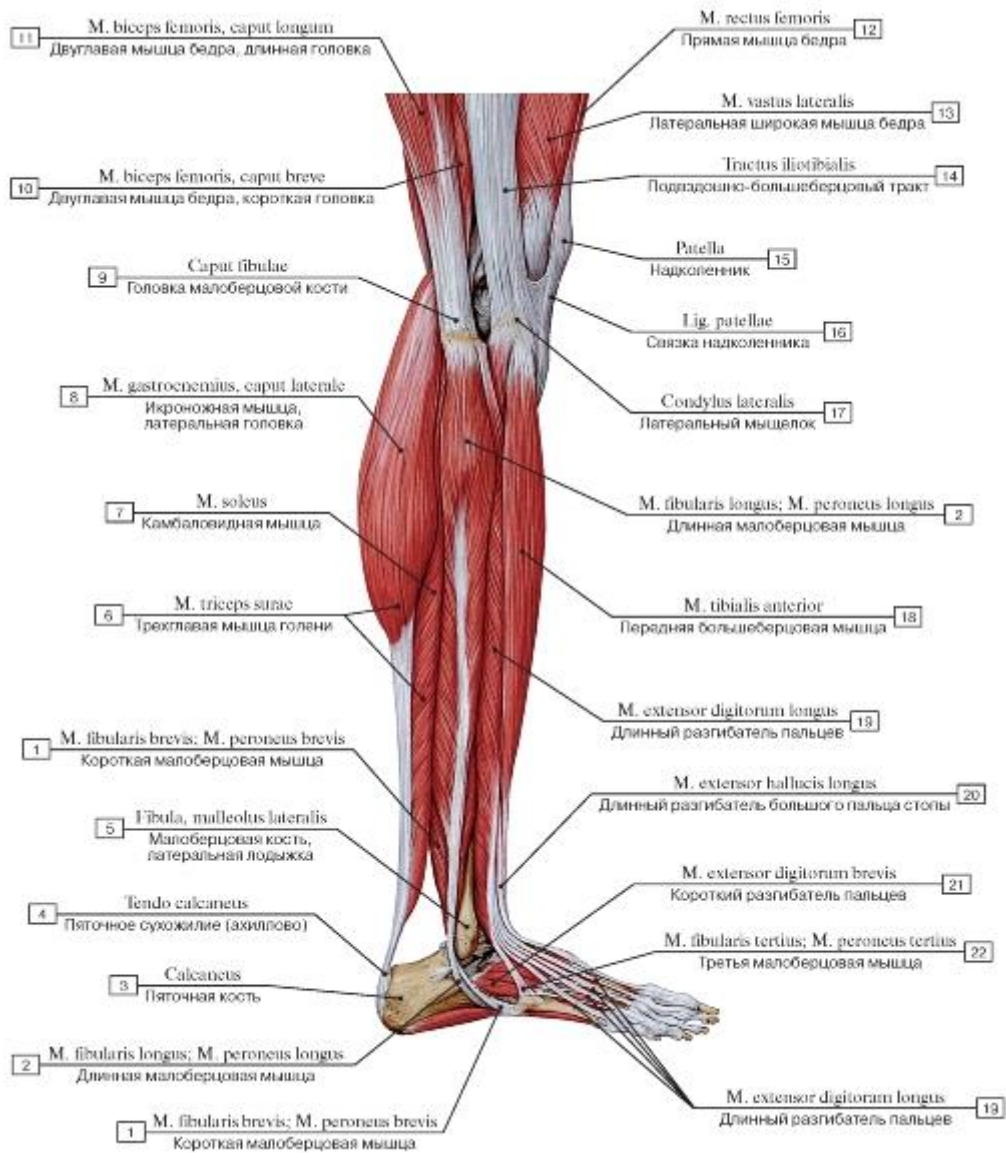


Рис. 524. Латеральная группа мышц голени, правой, вид сбоку:

1 - Fibularis brevis; Peroneus brevis; 2 - Fibularis longus; Peroneus longus; 3 - Calcaneus; 4 - Calcaneal tendon; 5 - Fibula, lateral malleolus; 6 - Triceps surae; 7 - Soleus; 8 - Gastrocnemius, lateral head; 9 - Head of fibula; 10 - Biceps femoris, short head; 11 - Biceps femoris, long head; 12 - Rectus femoris; 13 - Vastus lateralis; 14 - Iliotibial tract; 15 - Patella; 16 - Patellar ligament; 17 - Lateral condyle; 18 - Tibialis anterior; 19 - Extensor digitorum longus; 20 - Extensor hallucis longus; 21 - Extensor digitorum brevis; 22 - Fibularis tertius; Peroneus tertius

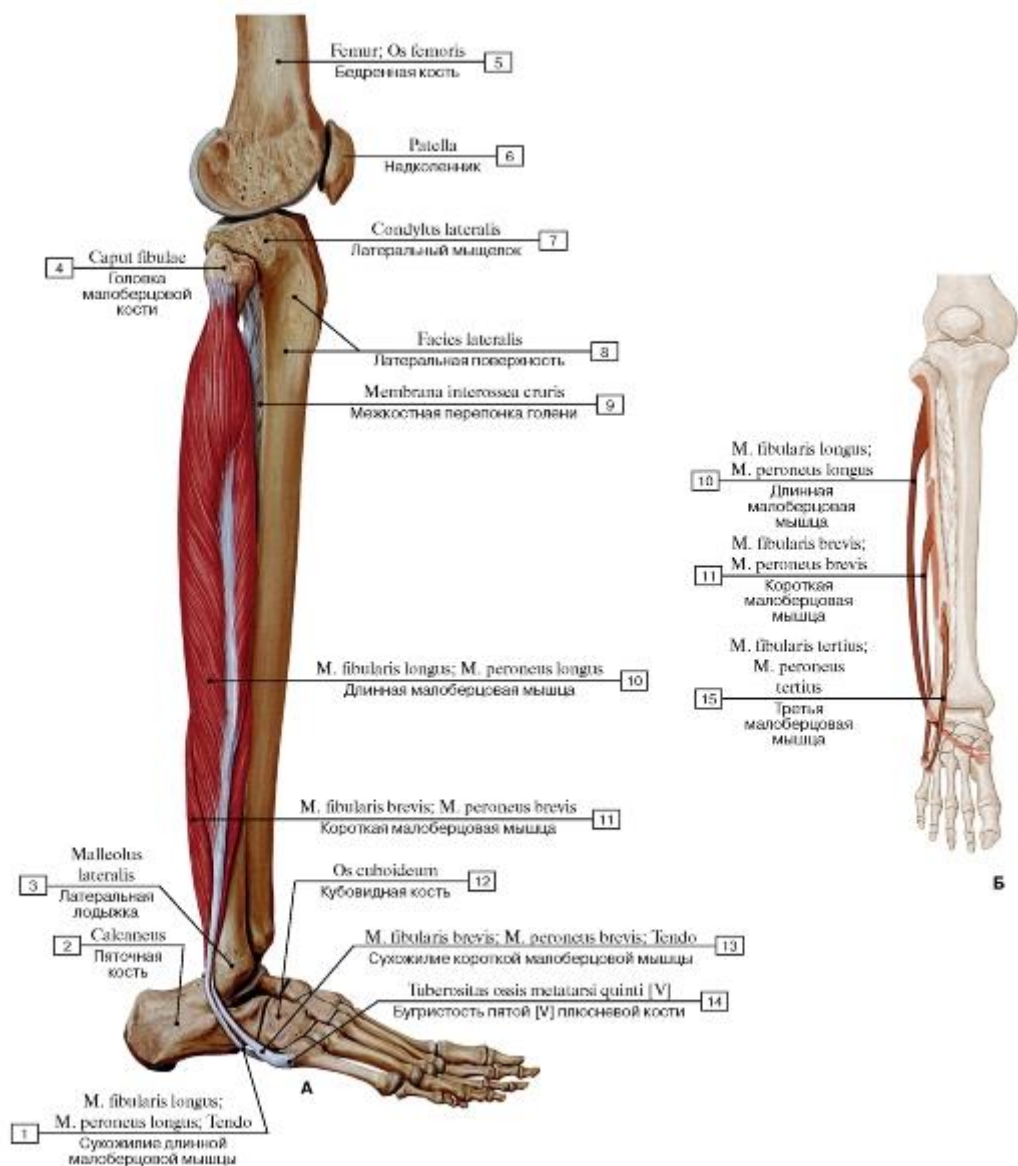


Рис. 525. Длинная и короткая малоберцовые мышцы, правые, вид сбоку, остальные мышцы удалены (А - общий вид, Б - места начала и прикрепления):

1 - Fibularis longus; Peroneus longus; Tendon; 2 - Calcaneus; 3 - Lateral malleolus; 4 - Head of fibula; 5 - Femur; Thigh bone; 6 - Patella; 7 - Lateral condyle; 8 - Lateral surface; 9 - Interosseous membrane of leg; 10 - Fibularis longus; Peroneus longus; 11 - Fibularis brevis; Peroneus brevis; 12 - Cuboid; 13 - Fibularis brevis; Peroneus brevis; Tendon; 14 - Tuberosity of fifth metatarsal bone [V]; 15 - Fibularis tertius; Peroneus tertius

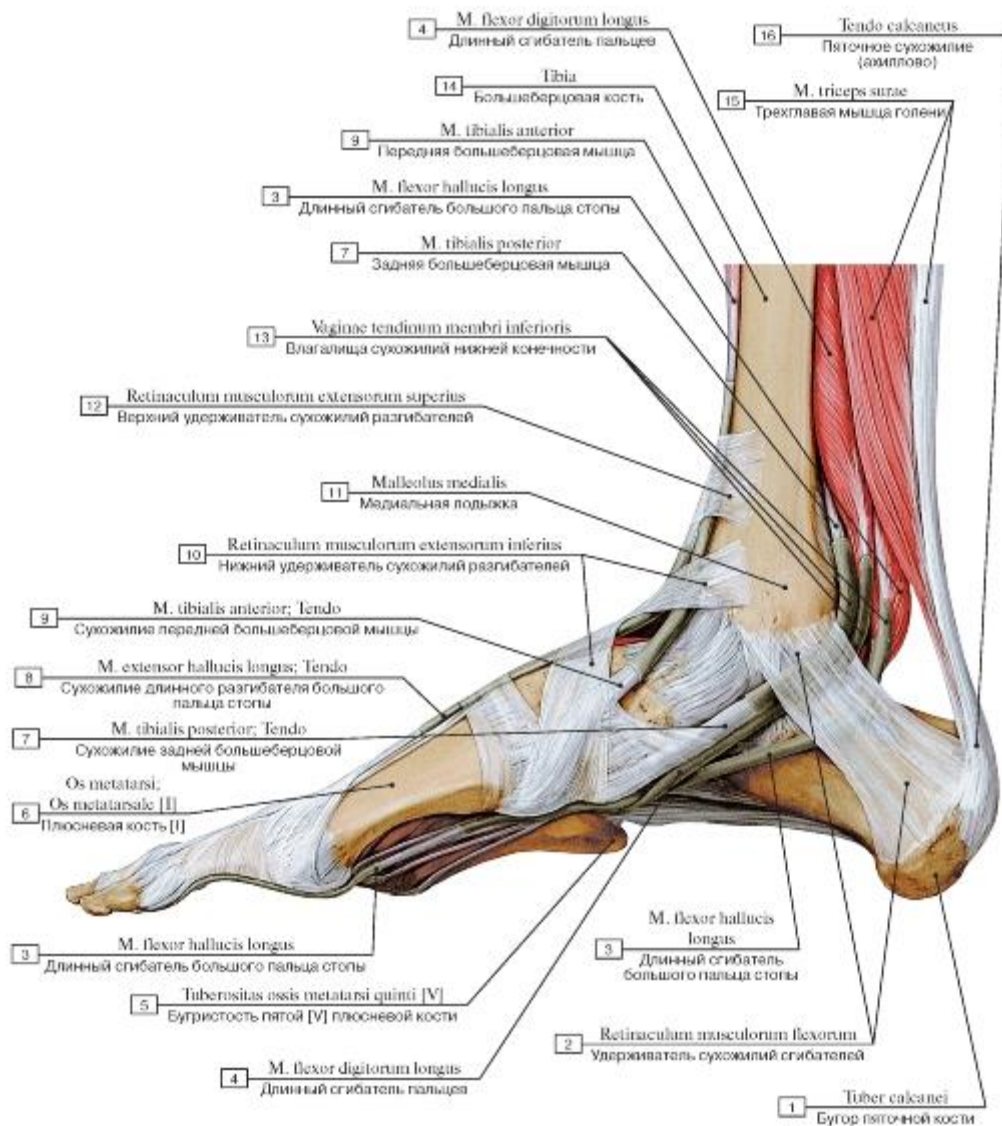


Рис. 526. Удерживатели сухожилий стопы, правой, вид с медиальной стороны:

- 1 - Calcaneal tuberosity; 2 - Flexor retinaculum; 3 - Flexor hallucis longus; 4 - Flexor digitorum longus; 5 - Tuberosity of fifth metatarsal bone [V]; 6 - Metatarsal [I]; 7 - Tibialis posterior; Tendon; 8 - Extensor hallucis longus; Tendon; 9 - Tibialis anterior; Tendon; 10 - Inferior extensor retinaculum; 11 - Medial malleolus; 12 - Superior extensor retinaculum; 13 - Tendinous sheaths of lower limb; 14 - Tibia; 15 - Triceps surae; 16 - Calcaneal tendon

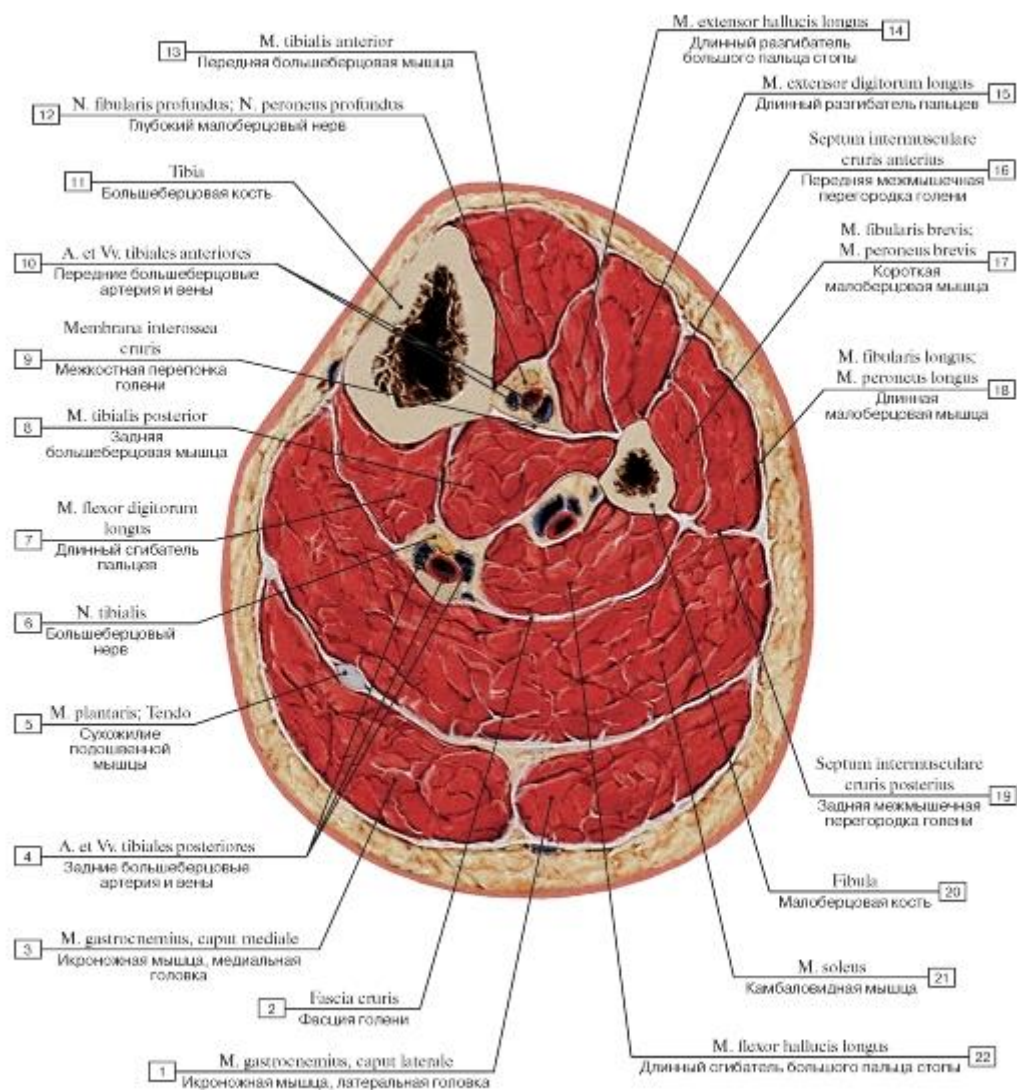


Рис. 527. Поперечный распил голени на уровне верхней трети:

1 - Gastrocnemius, lateral head; 2 - Deep fascia of leg; 3 - Gastrocnemius, medial head; 4 - Posterior tibial artery and veins; 5 - Plantaris; Tendon; 6 - Tibial nerve; 7 - Flexor digitorum longus; 8 - Tibialis posterior; 9 - Interosseous membrane of leg; 10 - Anterior tibial artery and veins; 11 - Tibia; 12 - Deep fibular nerve; Deep peroneal nerve; 13 - Tibialis anterior; 14 - Extensor hallucis longus; 15 - Extensor digitorum longus; 16 - Anterior intermuscular septum of leg; 17 - Fibularis brevis; Peroneus brevis; 18 - Fibularis longus; Peroneus longus; 19 - Posterior intermuscular septum of leg; 20 - Fibula; 21 - Soleus; 22 - Flexor hallucis longus

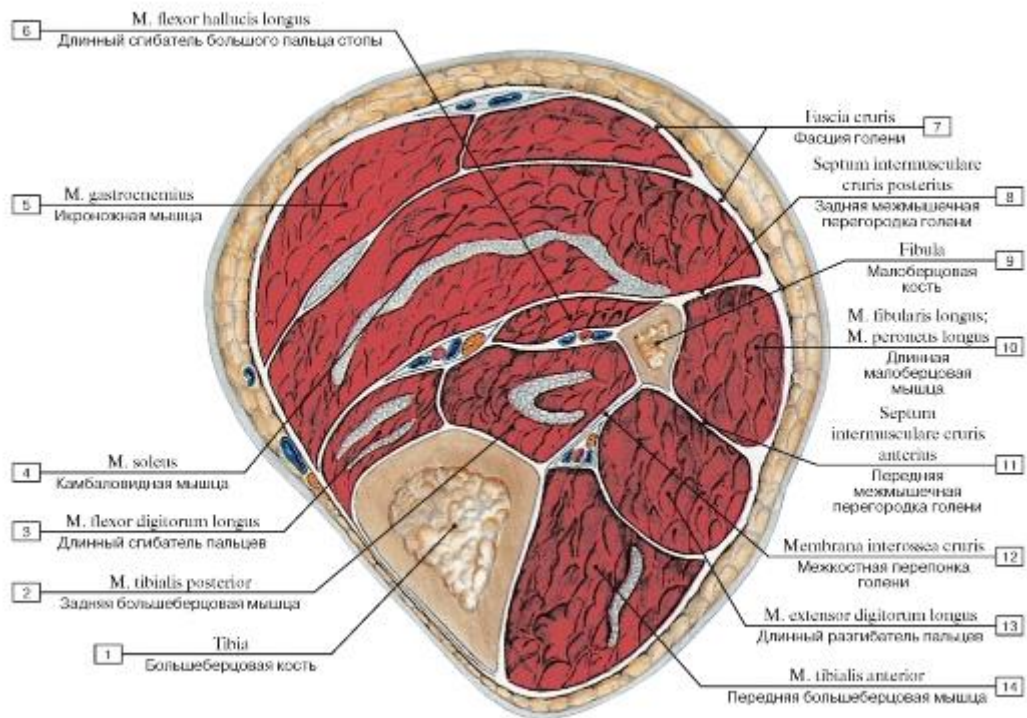


Рис. 528. Поперечный распил голени на уровне средней трети:

1 - Tibia; 2 - Tibialis posterior; 3 - Flexor digitorum longus; 4 - Soleus; 5 - Gastrocnemius; 6 - Flexor hallucis longus; 7 - Deep fascia of leg; 8 - Posterior intermuscular septum of leg; 9 - Fibula; 10 - Fibularis longus; Peroneus longus; 11 - Anterior intermuscular septum of leg; 12 - Interosseous membrane of leg; 13 - Extensor digitorum longus; 14 - Tibialis anterior

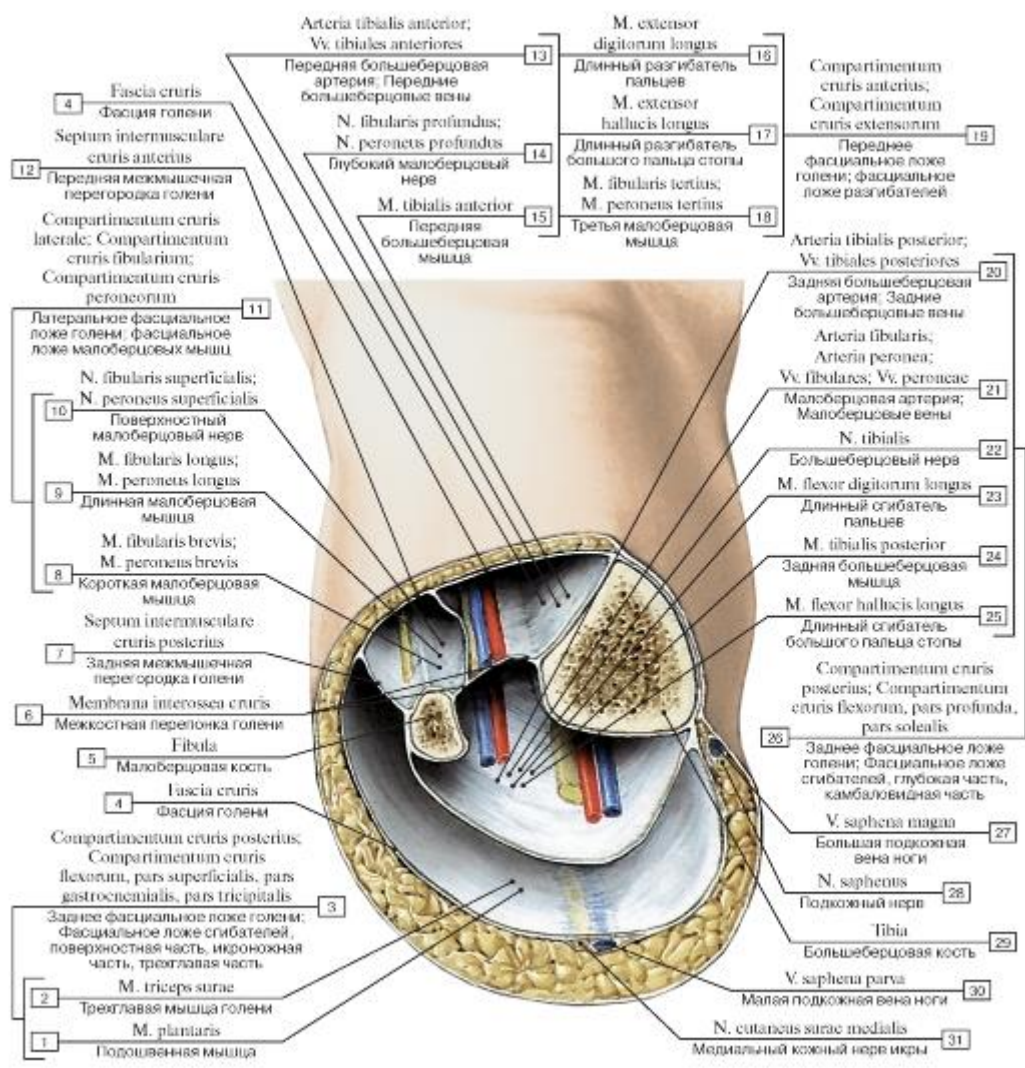


Рис. 529. Фасциальные пространства голени, поперечный распил на уровне средней трети голени:

1 - Plantaris; 2 - Triceps surae; 3 = 1 + 2 - Posterior compartment of leg; Flexor compartment of leg, superficial part; 4 - Deep fascia of leg; 5 - Fibula; 6 - Interosseous membrane of leg; 7 - Posterior intermuscular septum of leg; 8 - Fibularis brevis; Peroneus brevis; 9 - Fibularis longus; Peroneus longus; 10 - Superficial fibular nerve; Superficial peroneal nerve; 11 = 8 + 9 + 10 - Lateral compartment of leg; Fibular compartment of leg; Peroneal compartment of leg; 12 - Anterior intermuscular septum of leg; 13 - Anterior tibial artery; Anterior tibial veins; 14 - Deep fibular nerve; Deep peroneal nerve; 15 - Tibialis anterior; 16 - Extensor digitorum longus; 17 - Extensor hallucis longus; 18 - Fibularis tertius; Peroneus tertius; 19 = 13 + 14 + 15 + 16 + 17 + 18 - Anterior compartment of leg; Extensor compartment of leg; 20 - Posterior tibial artery; Posterior tibial veins; 21 - Fibular artery; Peroneal artery; Fibular veins; Peroneal veins; 22 - Tibial nerve; 23 - Flexor digitorum longus; 24 - Tibialis posterior; 25 - Flexor hallucis longus; 26 = 20 + 21 + 22 + 23 + 24 + 25 - Posterior compartment of leg; Flexor compartment of leg, deep part; 27 - Great saphenous vein; Long saphenous vein; 28 - Saphenous nerve; 29 - Tibia; 30 - Small saphenous vein; Short saphenous vein; 31 - Medial sural cutaneous nerve

Рис. 530. Сухожилия разгибателей и тыльные мышцы стопы, правой, вид сверху:

1 - Extensor digitorum brevis; Tendon; 2 - Extensor digitorum longus; Tendon; 3 - Fibularis tertius; Peroneus tertius; 4 - Extensor digitorum brevis; 5 - Inferior extensor retinaculum; 6 - Extensor hallucis brevis; 7 - Extensor hallucis longus; Tendon; 8 - Dorsal interossei

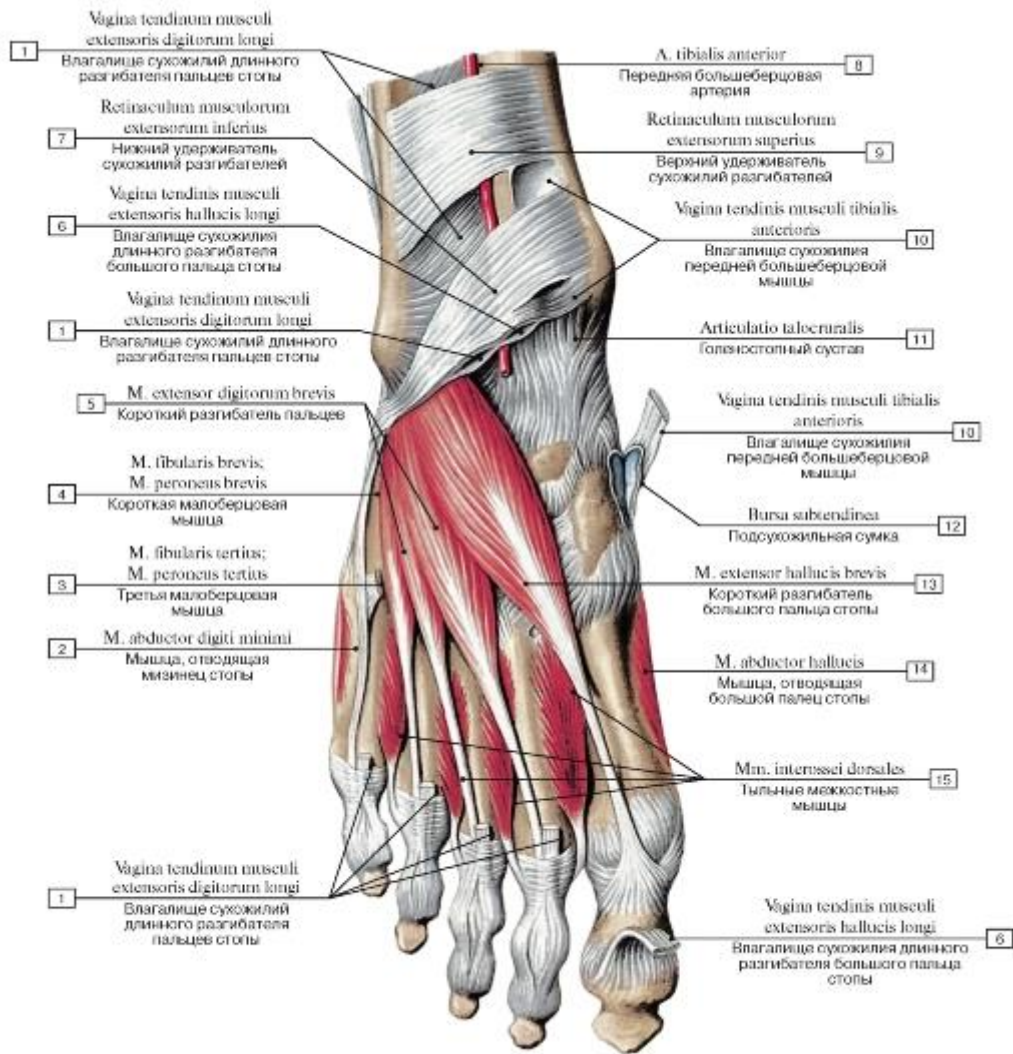


Рис. 531. ТЫЛЬНЫЕ МЫШЦЫ СТОПЫ, ПРАВОЙ, ВИД СВЕРХУ:

1 - Tendinous sheath of extensor digitorum longus; 2 - Abductor digiti minimi; 3 - Fibularis tertius; Peroneus tertius; 4 - Fibularis brevis; Peroneus brevis; 5 - Extensor digitorum brevis; 6 - Tendinous sheath of extensor hallucis longus; 7 - Inferior extensor retinaculum; 8 - Anterior tibial artery; 9 - Superior extensor retinaculum; 10 - Tendinous sheath of tibialis anterior; 11 - Ankle joint; 12 - Subtendinous bursa; 13 - Extensor hallucis brevis; 14 - Abductor hallucis; 15 - Dorsal interossei

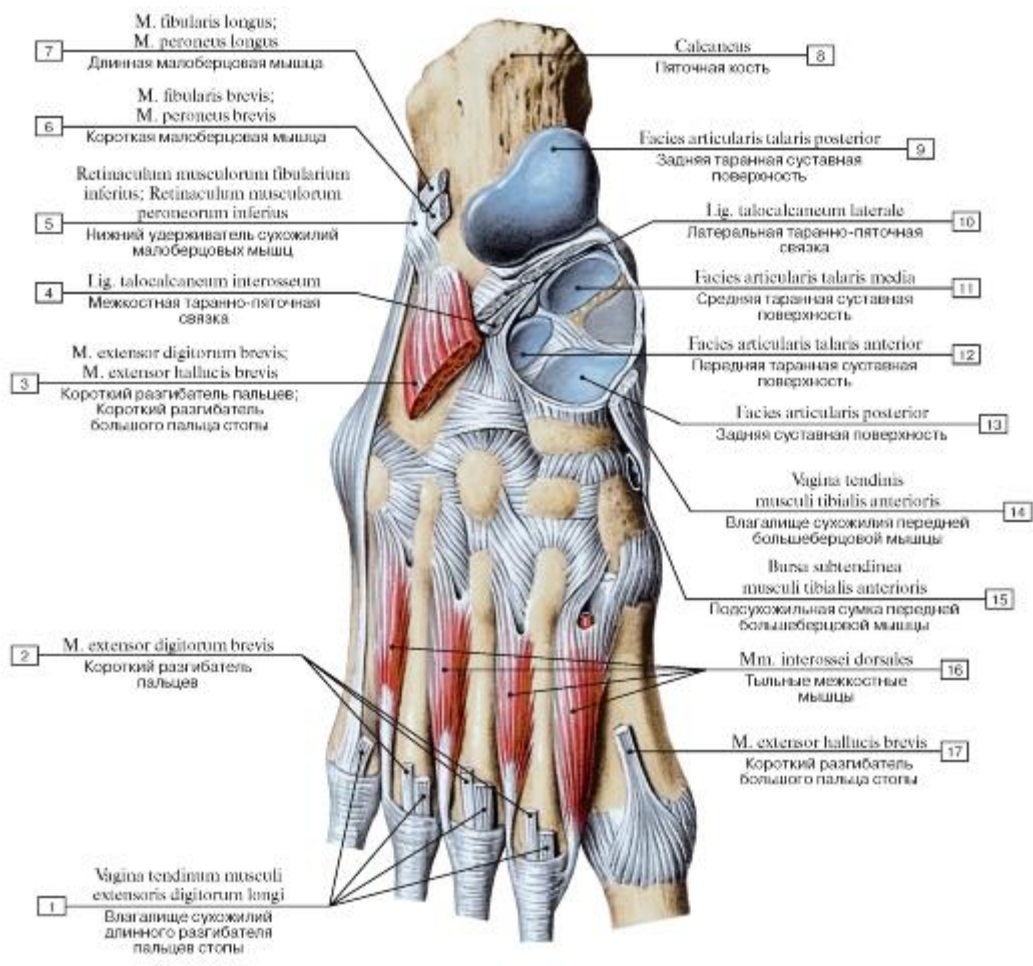


Рис. 532. Тыльные межкостные мышцы стопы, правой, вид сверху:

I - Tendinous sheath of extensor digitorum longus; 2 - Extensor digitorum brevis; 3 - Extensor digitorum brevis; Extensor hallucis brevis; 4 - Talocalcaneal interosseous ligament; 5 - Inferior fibular retinaculum; Inferior peroneal retinaculum; 6 - Fibularis brevis; Peroneus brevis; 7 - Fibularis longus; Peroneus longus; 8 - Calcaneus; 9 - Posterior talar articular surface; 10 - Lateral talocalcaneal ligament;

II - Middle talar articular surface; 12 - Anterior talar articular surface; 13 - Posterior articular facet; 14 - Tendinous sheath of tibialis

anterior; 15 - Subtendinous bursa of tibialis anterior; 16 - Dorsal interossei; 17 - Extensor hallucis brevis

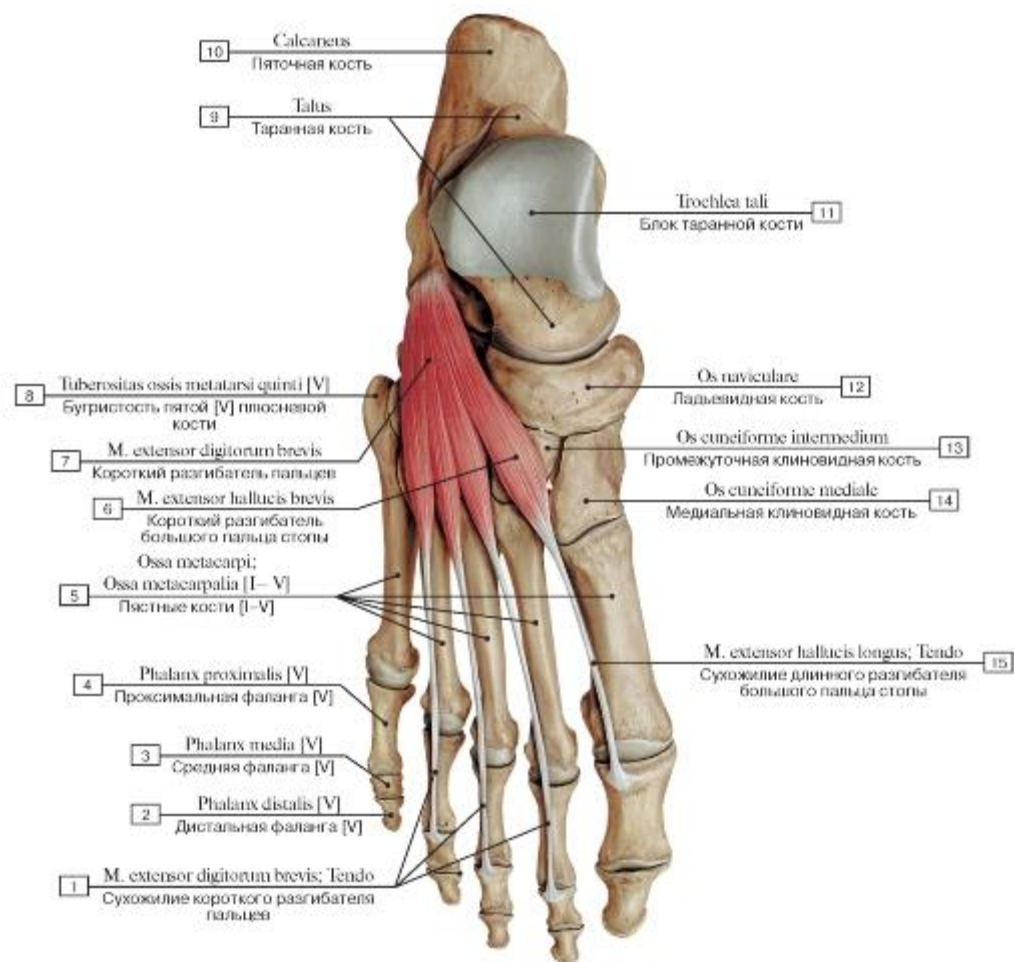


Рис. 533. Короткий разгибатель пальцев и большого пальца стопы, правой, вид сверху (все остальные мышцы удалены):

I - Extensor digitorum brevis; Tendon; 2 - Distal phalanx [V]; 3 - Middle phalanx [V]; 4 - Proximal phalanx [V]; 5 - Metacarpals [I-V]; 6 - Extensor hallucis brevis; 7 - Extensor digitorum brevis; 8 - Tuberosity of fifth metatarsal bone [V]; 9 - Talus; 10 - Calcaneus;

II - Trochlea of talus; 12 - Navicular; 13 - Intermediate cuneiform; Middle cuneiform; 14 - Medial cuneiform; 15 - Extensor hallucis

longus; Tendon

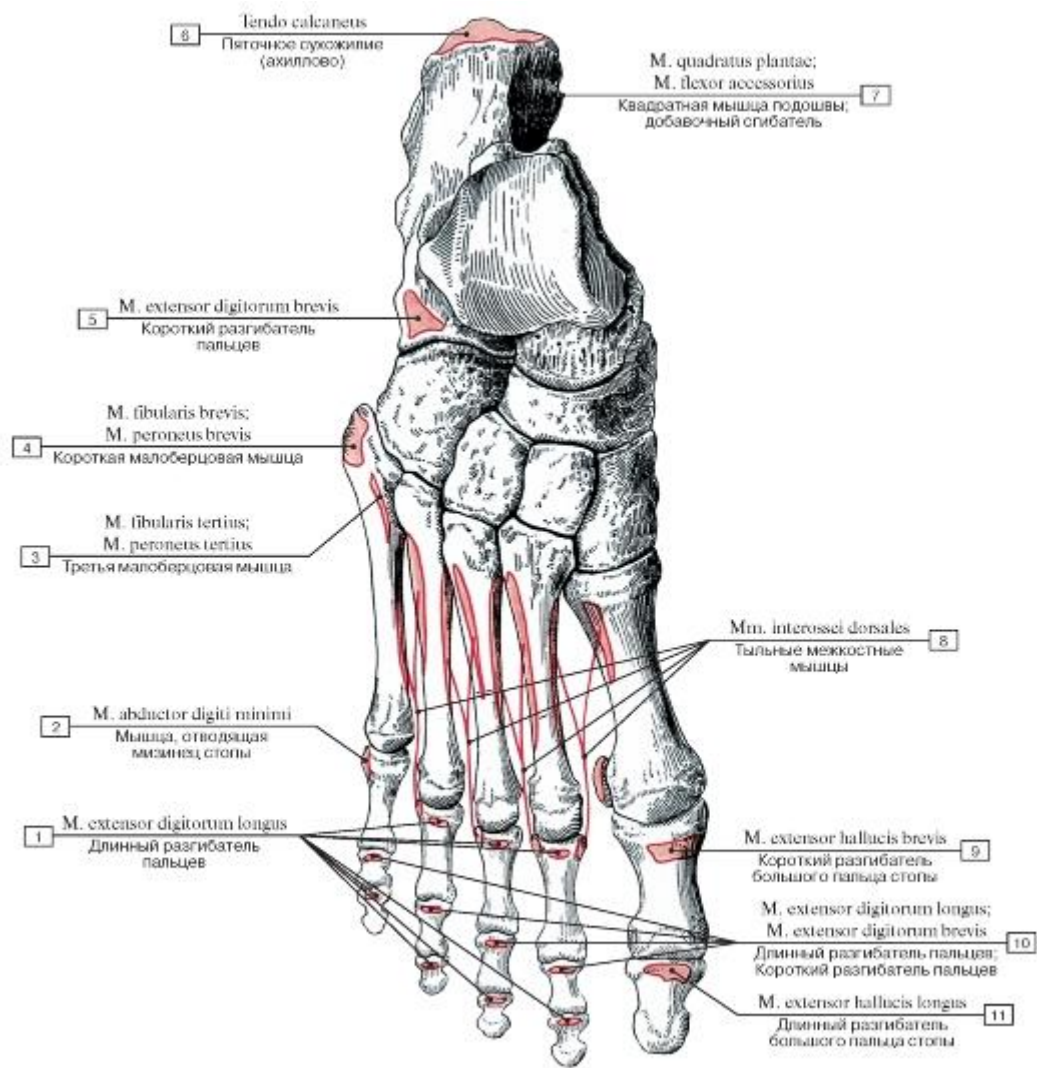


Рис. 534. Места начала и прикрепления мышц на тыльной поверхности костей стопы, правой:

1 - Extensor digitorum longus; 2 - Abductor digiti minimi; 3 - Fibularis tertius; Peroneus tertius; 4 - Fibularis brevis; Peroneus brevis; 5 - Extensor digitorum brevis; 6 - Calcaneal tendon; 7 - Quadratus plantae; Flexor accessorius; 8 - Dorsal interossei; 9 - Extensor hallucis brevis; 10 - Extensor digitorum longus; Extensor digitorum brevis; 11 - Extensor hallucis longus

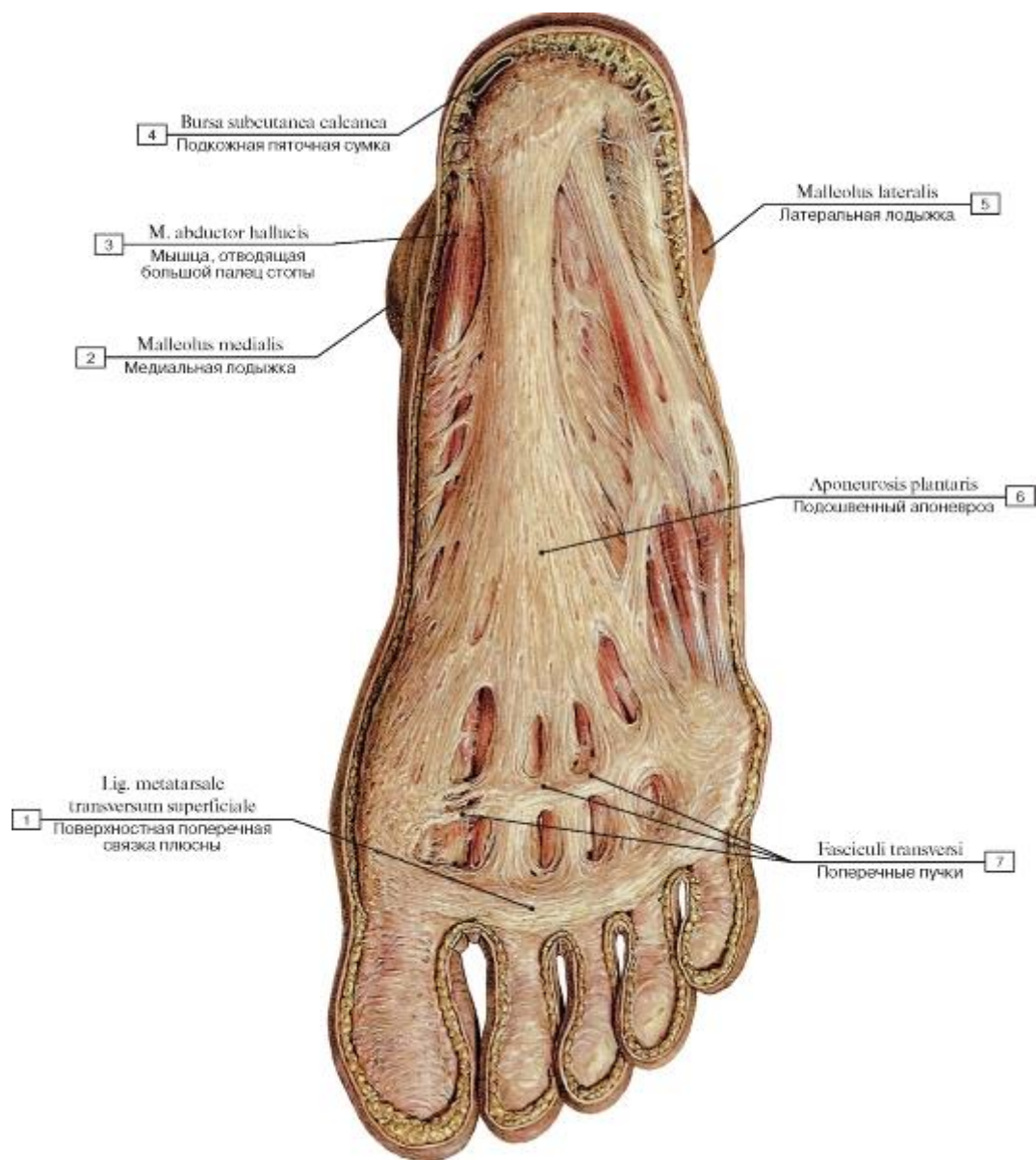


Рис. 535. Подошвенный апоневроз стопы, правой, вид снизу:

1 - Superficial transverse metatarsal ligament; 2 - Medial malleolus; 3 - Abductor hallucis; 4 - Subcutaneous calcaneal bursa; 5 - Lateral malleolus; 6 - Plantar aponeurosis; 7 - Transverse fascicles

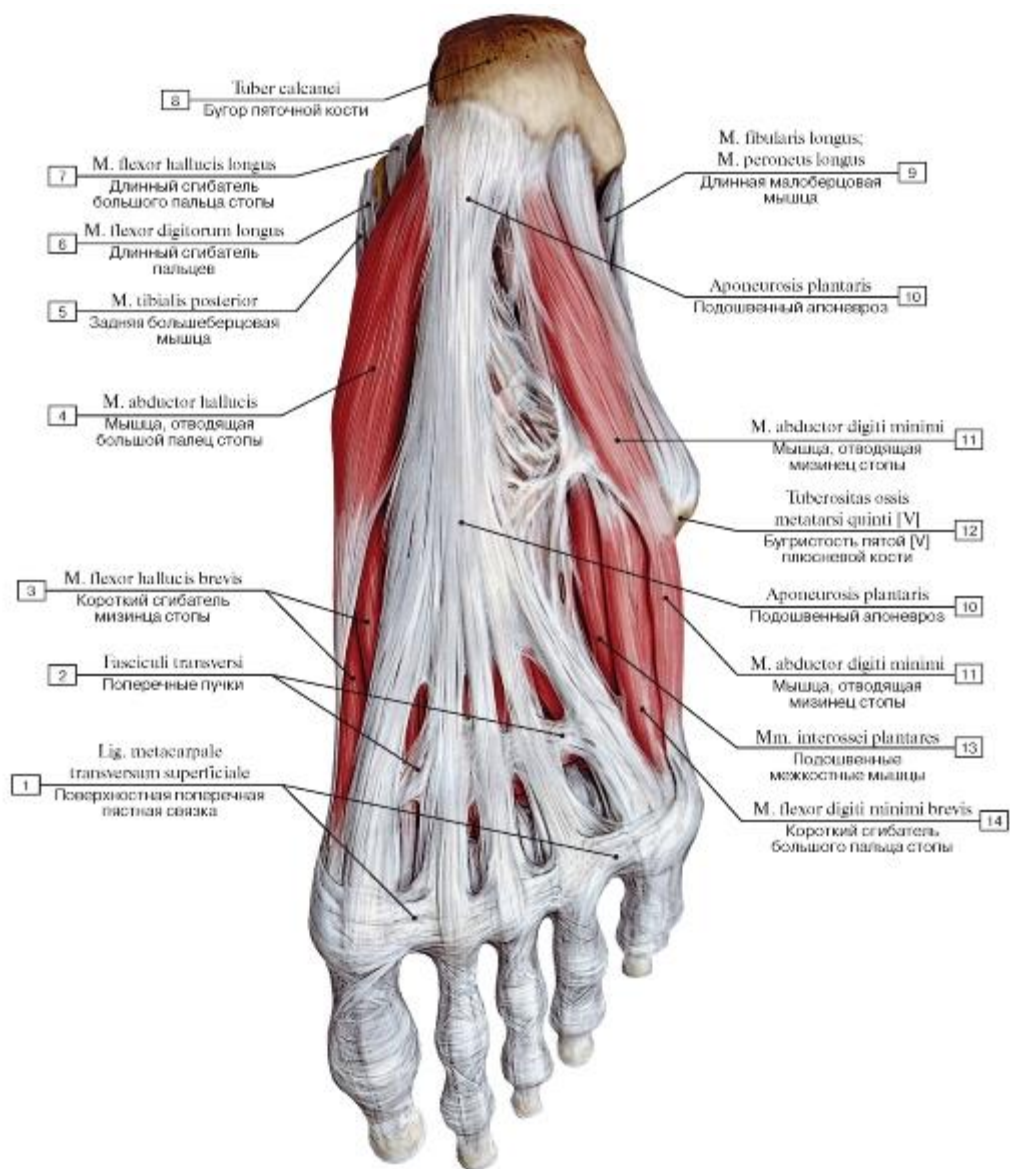


Рис. 536. Подошвенный апоневроз и подошвенные мышцы стопы, правой, вид снизу:

1 - Superficial transverse metacarpal ligament; 2 - Transverse fascicles; 3 - Flexor hallucis brevis; 4 - Abductor hallucis; 5 - Tibialis posterior; 6 - Flexor digitorum longus; 7 - Flexor hallucis longus; 8 - Calcaneal tuberosity; 9 - Fibularis longus; Peroneus longus; 10 - Plantar aponeurosis; 11 - Abductor digiti minimi; 12 - Tuberosity of fifth metatarsal bone [V]; 13 - Plantar interossei; 14 - Flexor digiti minimi brevis

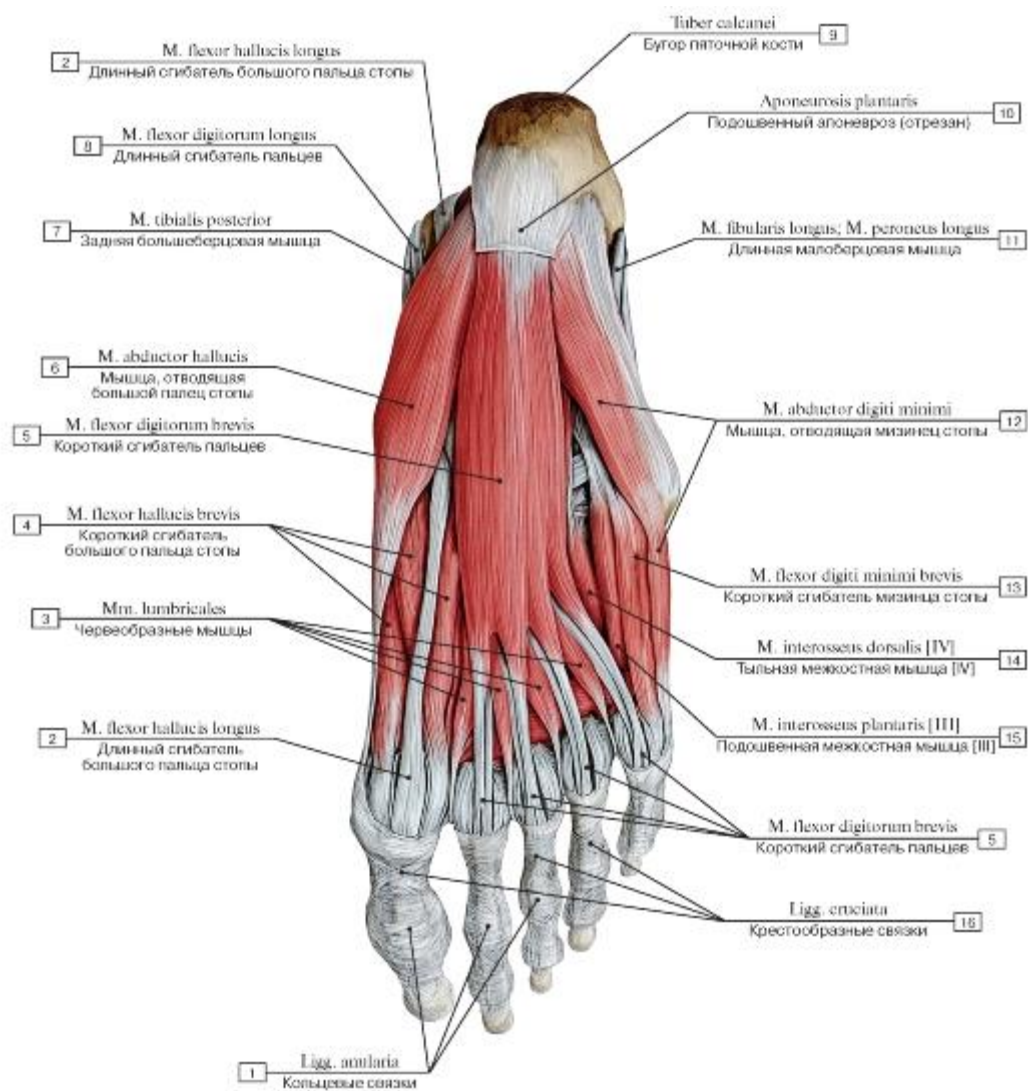


Рис. 537. Подошвенные мышцы стопы, правой, вид снизу, подошвенный апоневроз удален:
 1 - Anular ligaments; 2 - Flexor hallucis longus; 3 - Lumbricals; 4 - Flexor hallucis brevis; 5 - Flexor digitorum brevis; 6 - Abductor hallucis; 7 - Tibialis posterior; 8 - Flexor digitorum longus; 9 - Calcaneal tuberosity; 10 - Plantar aponeurosis; 11 - Fibularis longus; Peroneus longus; 12 - Abductor digiti minimi; 13 - Flexor digiti minimi brevis; 14 - Dorsal interosseus [IV]; 15 - Plantar interosseus [III]; 16 - Cruciate ligaments

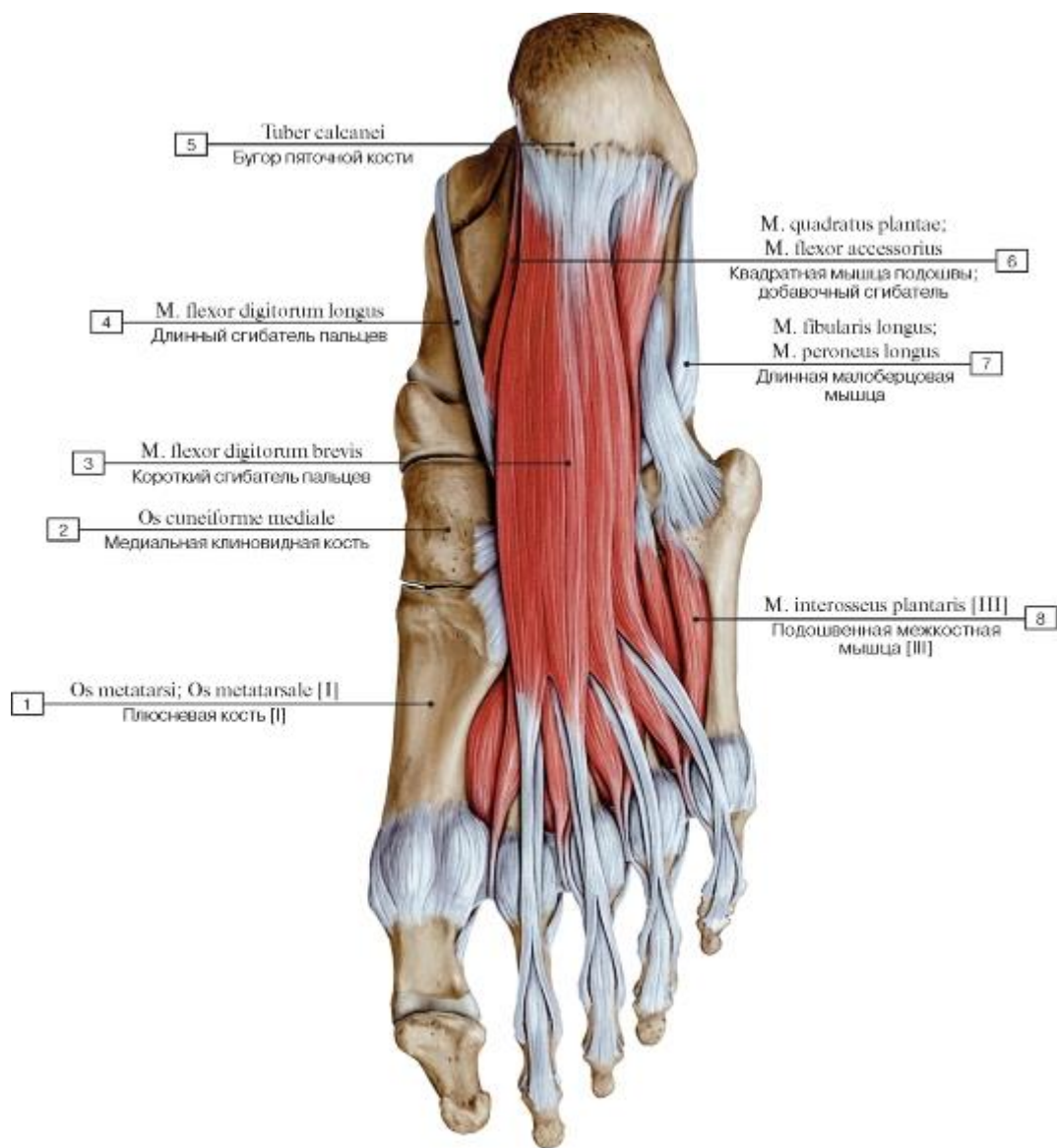


Рис. 538. Короткий сгибатель пальцев стопы, правой, вид снизу:

1 - Metatarsal [I]; 2 - Medial cuneiform; 3 - Flexor digitorum brevis; 4 - Flexor digitorum longus; 5 - Calcaneal tuberosity; 6 - Quadratus plantae; Flexor accessorius; 7 - Fibularis longus; Peroneus longus; 8 - Plantar interosseus [III]

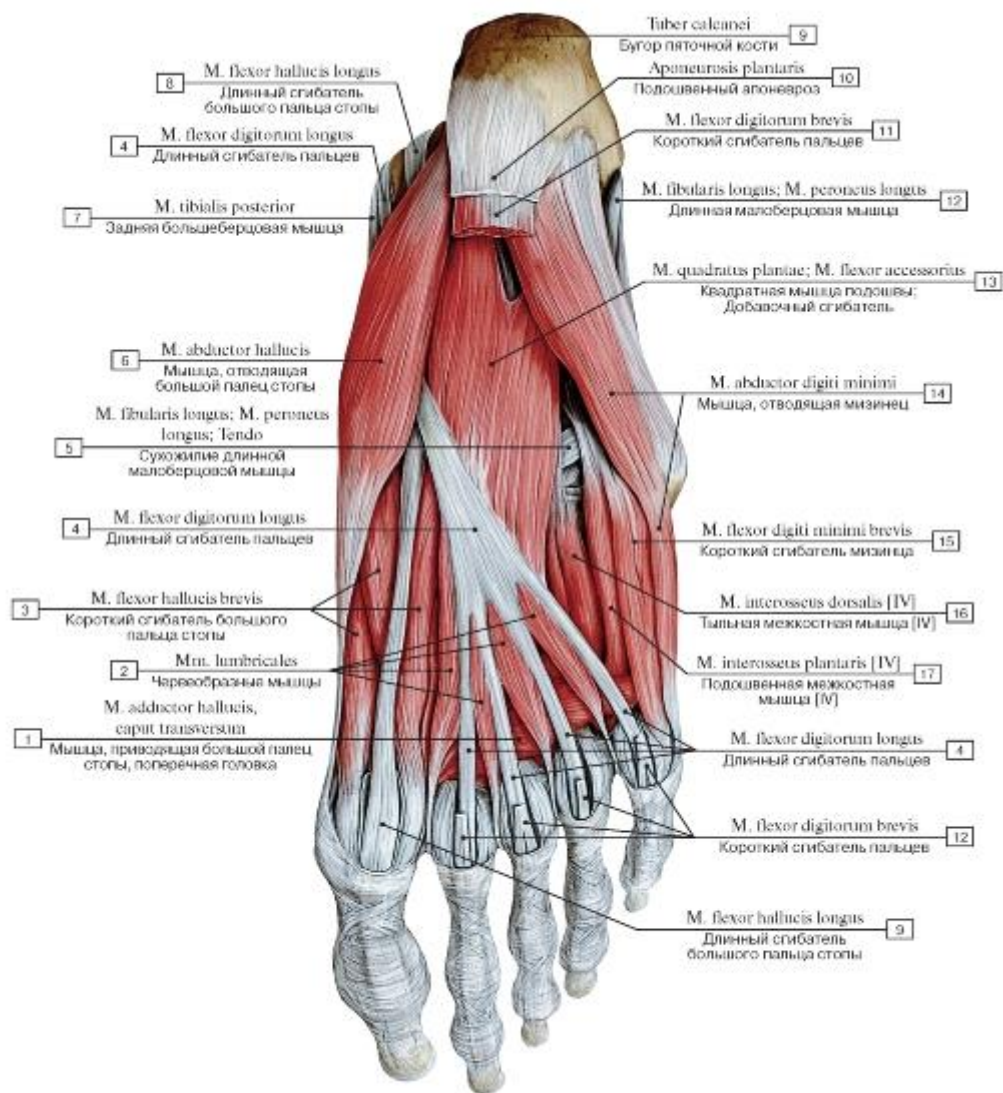


Рис. 539. Квадратная мышца и другие мышцы стопы, правой, вид снизу:

- 1 - Adductor hallucis, transverse head; 2 - Lumbricals; 3 - Flexor hallucis brevis; 4 - Flexor digitorum longus; 5 - Fibularis longus; Peroneus longus; Tendon; 6 - Abductor hallucis; 7 - Tibialis posterior; 8 - Flexor hallucis longus; 9 - Calcaneal tuberosity; 10 - Plantar aponeurosis; 11 - Flexor digitorum brevis; 12 - Fibularis longus; Peroneus longus; 13 - Quadratus plantae; Flexor accessorius; 14 - Abductor digiti minimi; 15 - Flexor digiti minimi brevis; 16 - Dorsal interosseus [IV]; 17 - Plantar interosseus [IV]

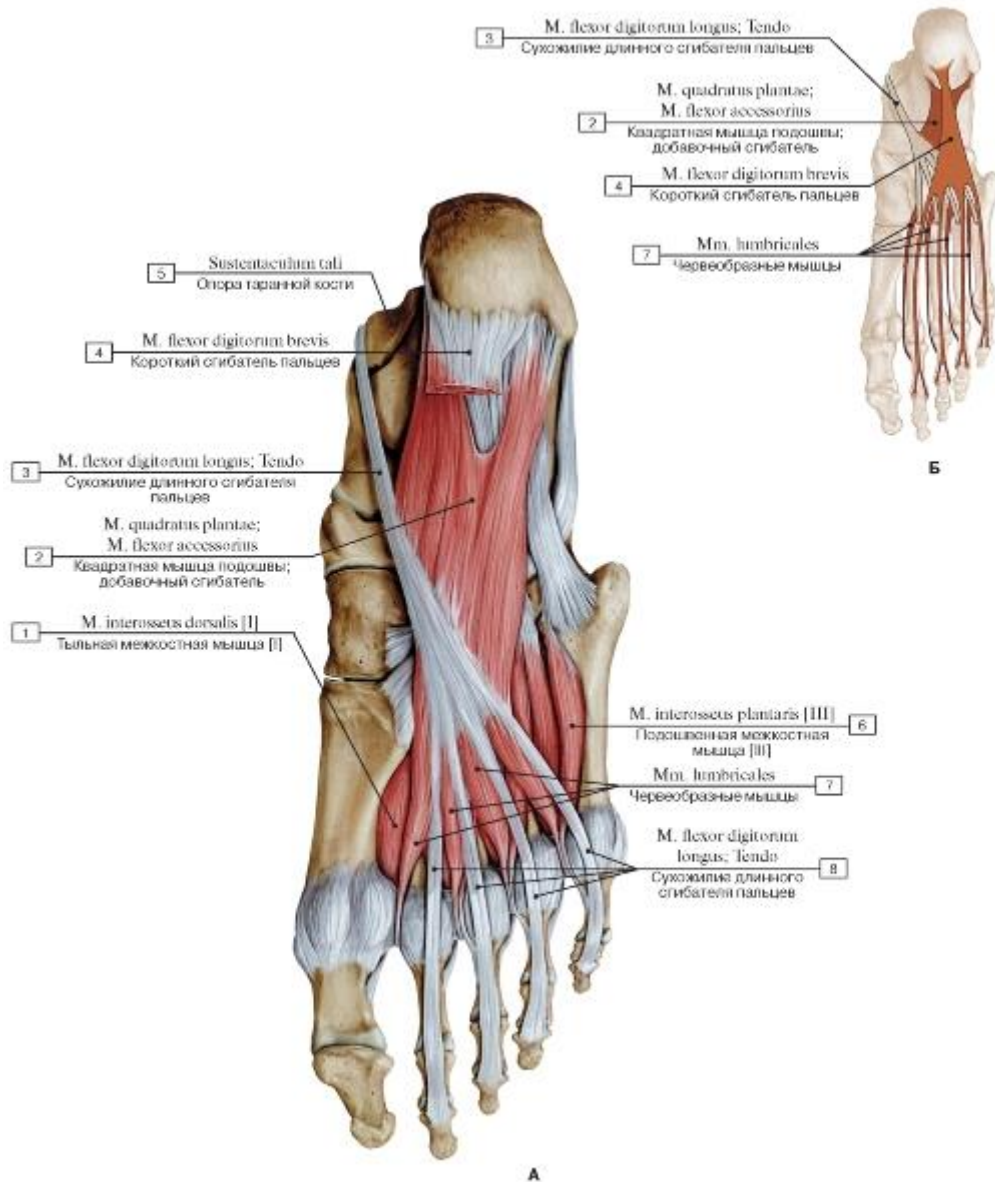


Рис. 540. Квадратная мышца стопы, правой, вид снизу (А - общий вид, Б - места начала и прикрепления):

1 - Dorsal interosseus [I]; 2 - Quadratus plantae; Flexor accessorius; 3 - Flexor digitorum longus; Tendon; 4 - Flexor digitorum brevis; 5 - Sustentaculum tali; Talar shelf; 6 - Plantar interosseus [III]; 7 - Lumbricals; 8 - Flexor digitorum longus; Tendon

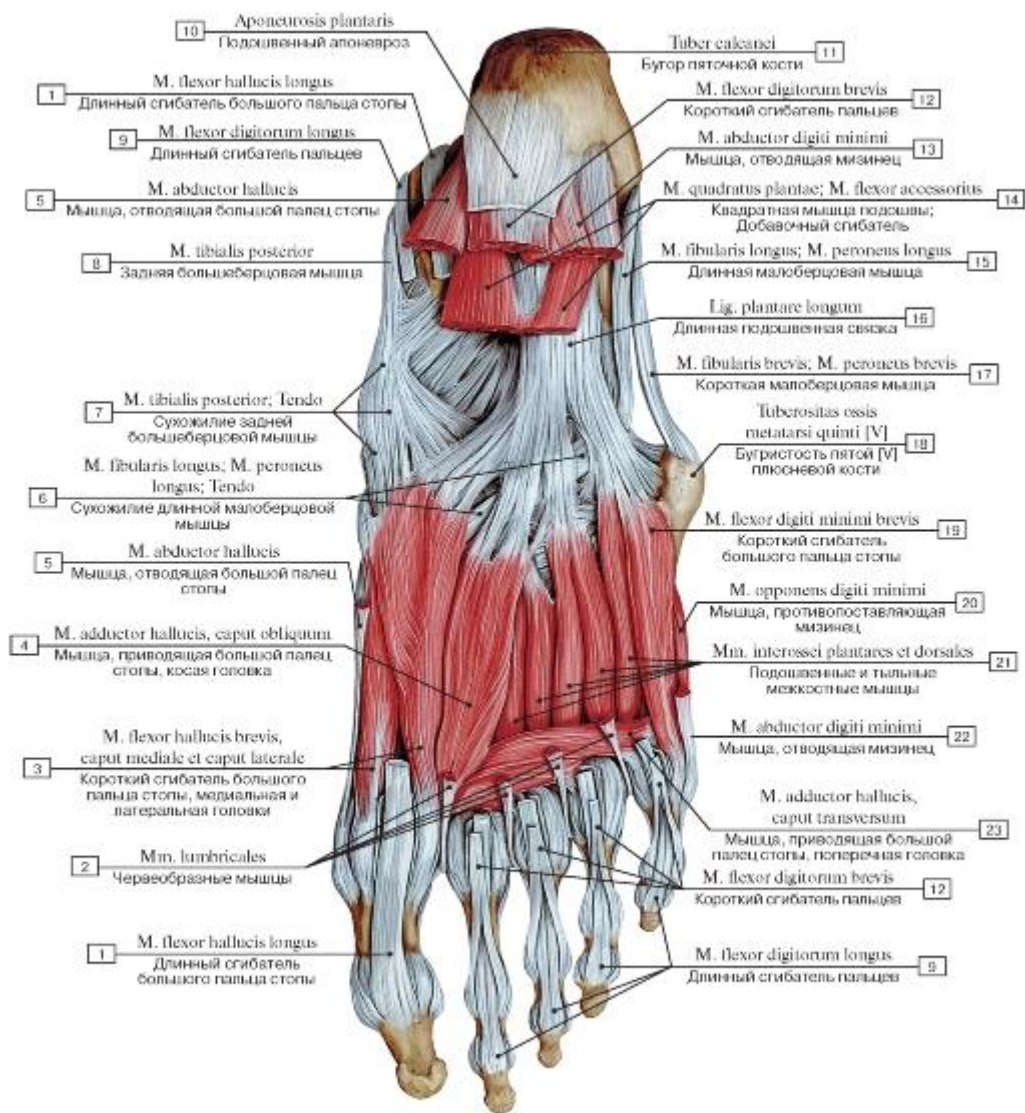


Рис. 541. Медиальная и средняя группы подошвенных мышц стопы, правой, вид снизу:

1 - Flexor hallucis longus; 2 - Lumbricals; 3 - Flexor hallucis brevis, medial head and lateral head; 4 - Adductor hallucis, oblique head; 5 - Abductor hallucis; 6 - Fibularis longus; Peroneus longus; Tendon; 7 - Tibialis posterior; Tendon; 8 - Tibialis posterior; 9 - Flexor digitorum longus; 10 - Plantar aponeurosis; 11 - Calcaneal tuberosity; 12 - Flexor digitorum brevis; 13 - Abductor digiti minimi; 14 - Quadratus plantae; Flexor accessorius; 15 - Fibularis longus; Peroneus longus; 16 - Long plantar ligament; 17 - Fibularis brevis; Peroneus brevis; 18 - Tuberosity of fifth metatarsal bone [V]; 19 - Flexor digiti minimi brevis; 20 - Opponens digiti minimi; 21 - Dorsal and Plantar interossei; 22 - Abductor digiti minimi; 23 - Adductor hallucis, transverse head

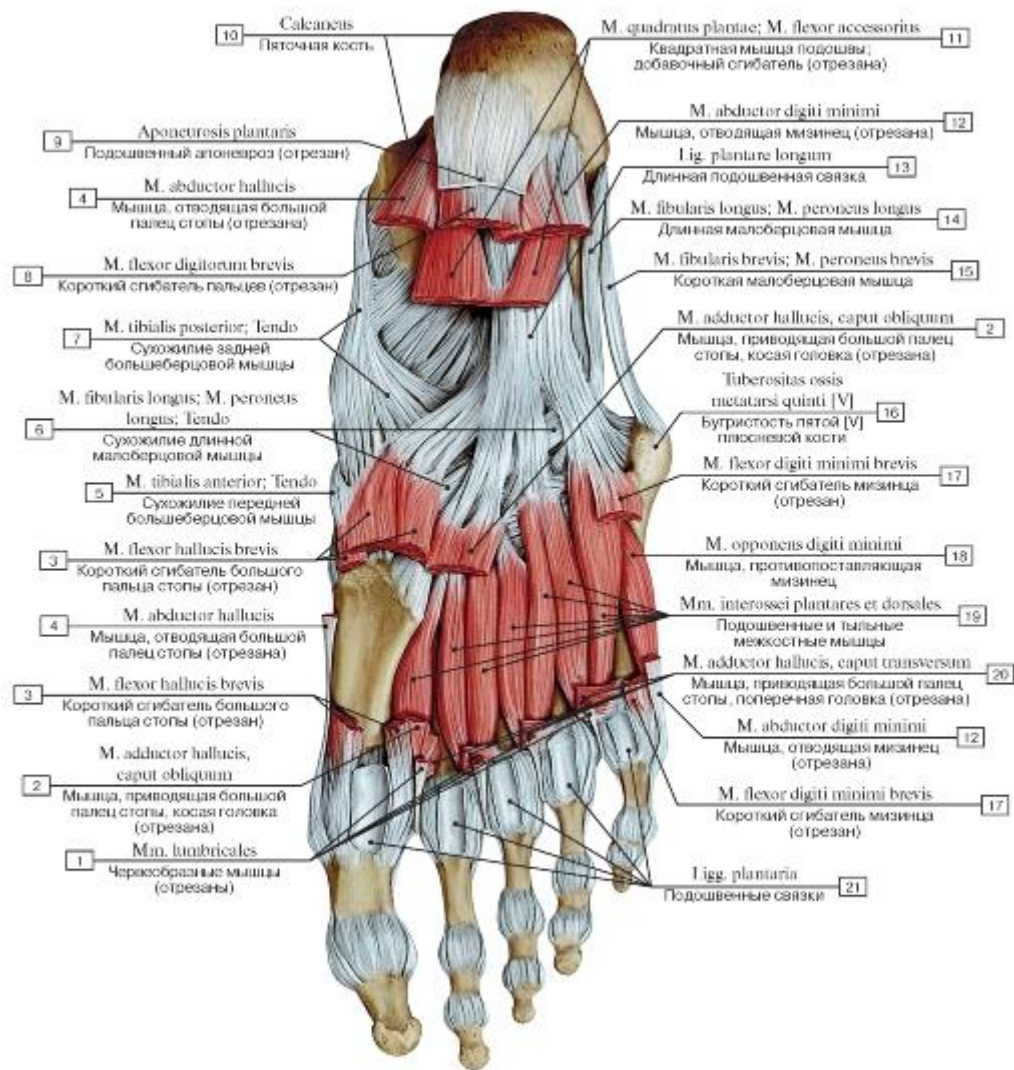


Рис. 542. Тыльные и подошвенные межкостные мышцы стопы, правой, вид снизу:

1 - Lumbricals; 2 - Adductor hallucis, oblique head; 3 - Flexor hallucis brevis; 4 - Abductor hallucis; 5 - Tibialis anterior; Tendon; 6 - Fibularis longus; Peroneus longus ; Tendon; 7 - Tibialis posterior; Tendon; 8 - Flexor digitorum brevis; 9 - Plantar aponeurosis; 10 - Calcaneus; 11 - Quadratus plantae; Flexor accessorius; 12 - Abductor digiti minimi; 13 - Long plantar ligament; 14 - Fibularis longus; Peroneus longus; 15 - Fibularis brevis; Peroneus brevis; 16 - Tuberosity of fifth metatarsal bone [V]; 17 - Flexor digiti minimi brevis; 18 - Opponens digiti minimi; 19 - Dorsal interossei; Plantar interossei; 20 - Adductor hallucis, transverse head; 21 - Plantar ligaments

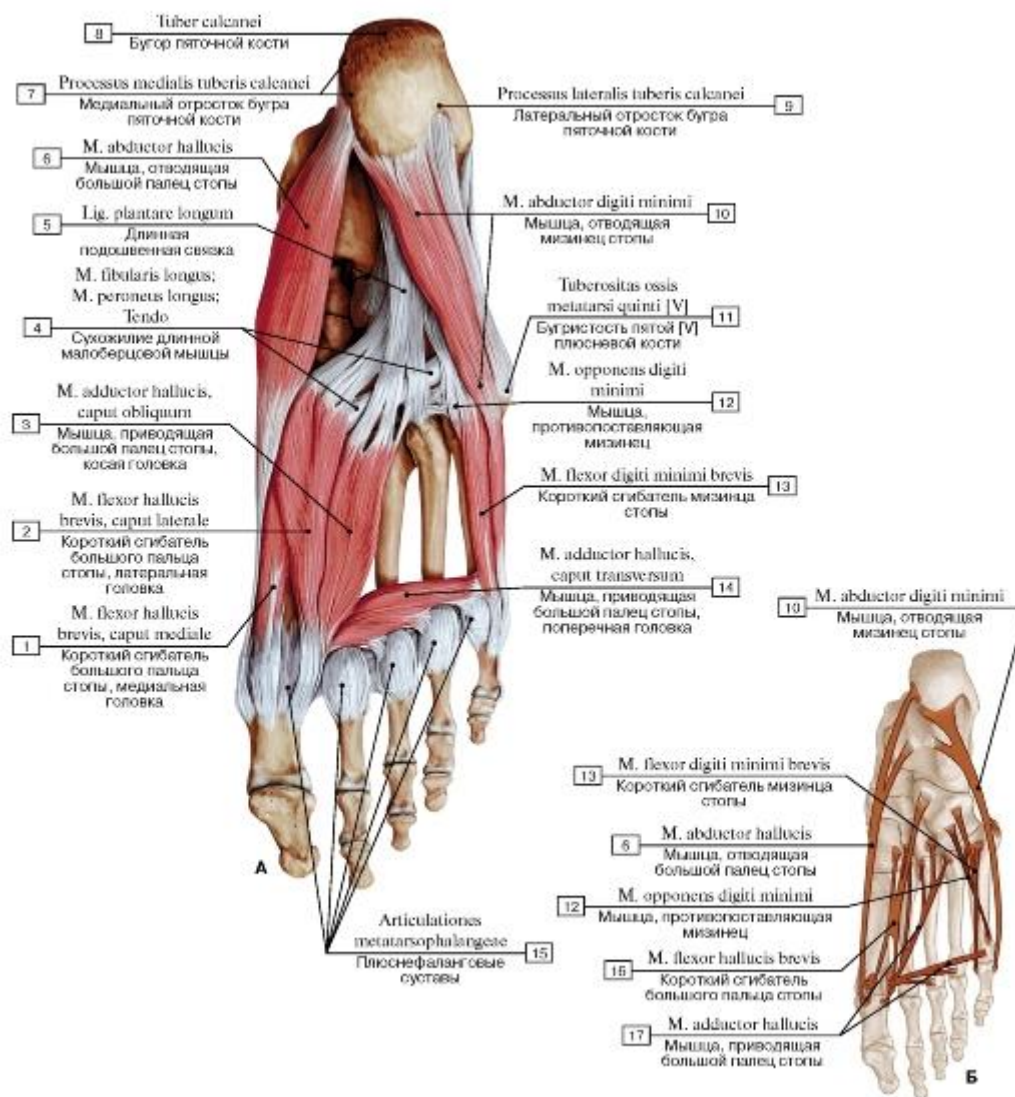


Рис. 543. Глубокие подошвенные мышцы стопы, правой, все остальные мышцы удалены (А - общий вид снизу, Б - места начала и прикрепления):

- 1 - Flexor hallucis brevis, medial head; 2 - Flexor hallucis brevis, lateral head; 3 - Adductor hallucis, oblique head; 4 - Fibularis longus; Peroneus longus; Tendon; 5 - Long plantar ligament; 6 - Abductor hallucis; 7 - Medial process; 8 - Calcaneal tuberosity; 9 - Lateral process; 10 - Abductor digiti minimi; 11 - Tuberosity of fifth metatarsal bone [V]; 12 - Opponens digiti minimi; 13 - Flexor digiti minimi brevis; 14 - Adductor hallucis, transverse head; 15 - Metatarsophalangeal joints; 16 - Flexor hallucis brevis; 17 - Adductor hallucis

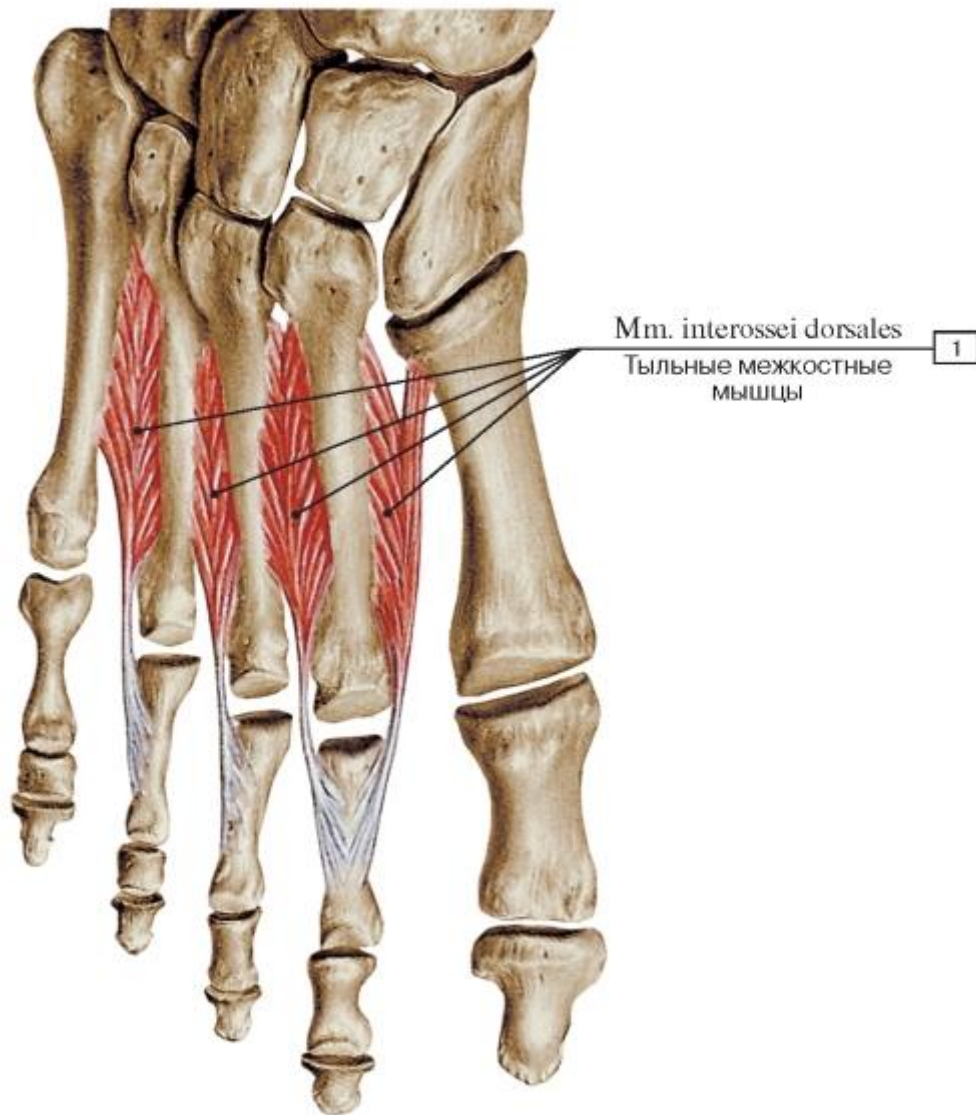


Рис. 544. Тыльные межкостные мышцы стопы, правой, тыльная поверхность:

1 - Dorsal interossei

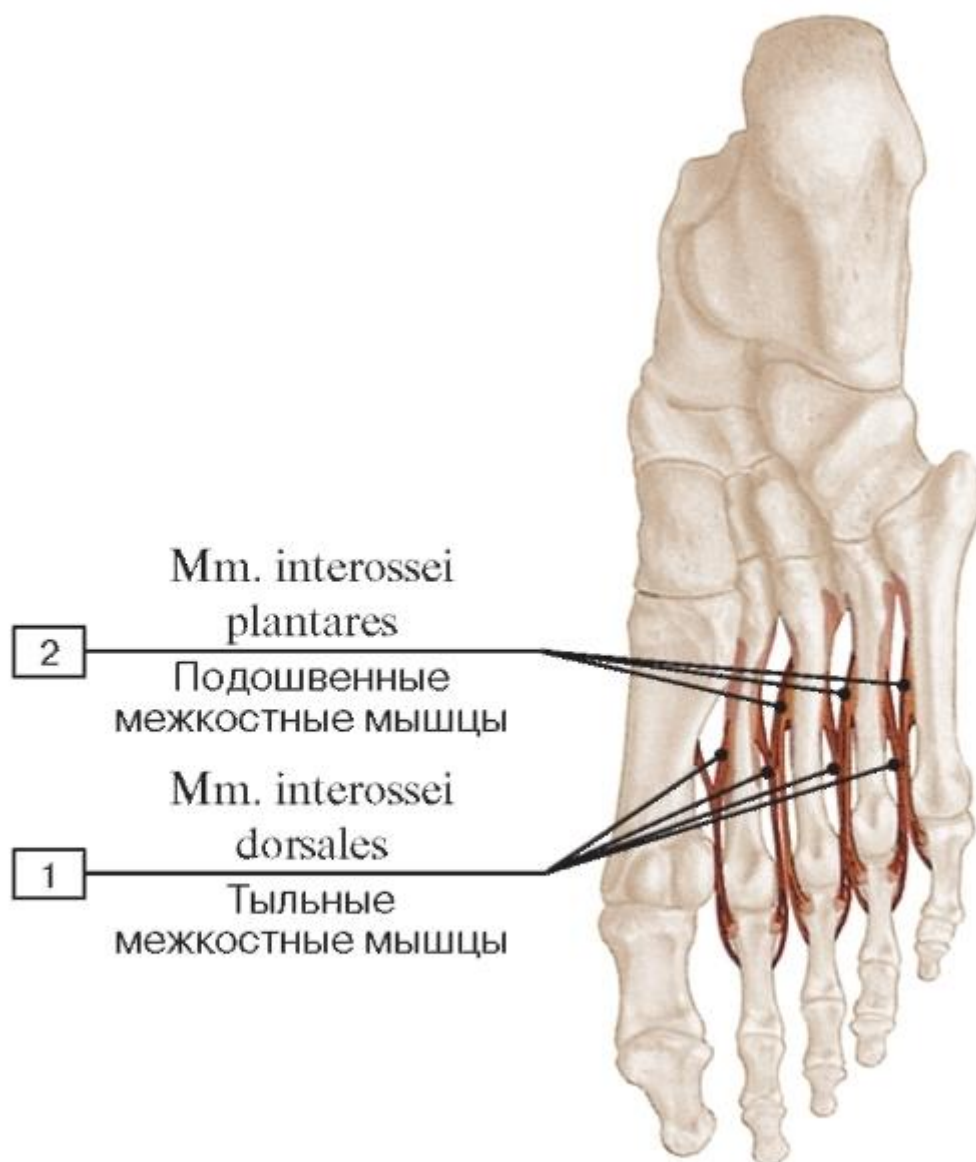


Рис. 545. Места начала и прикрепления межкостных мышц:

1 - Dorsal interossei; 2 - Plantar interossei

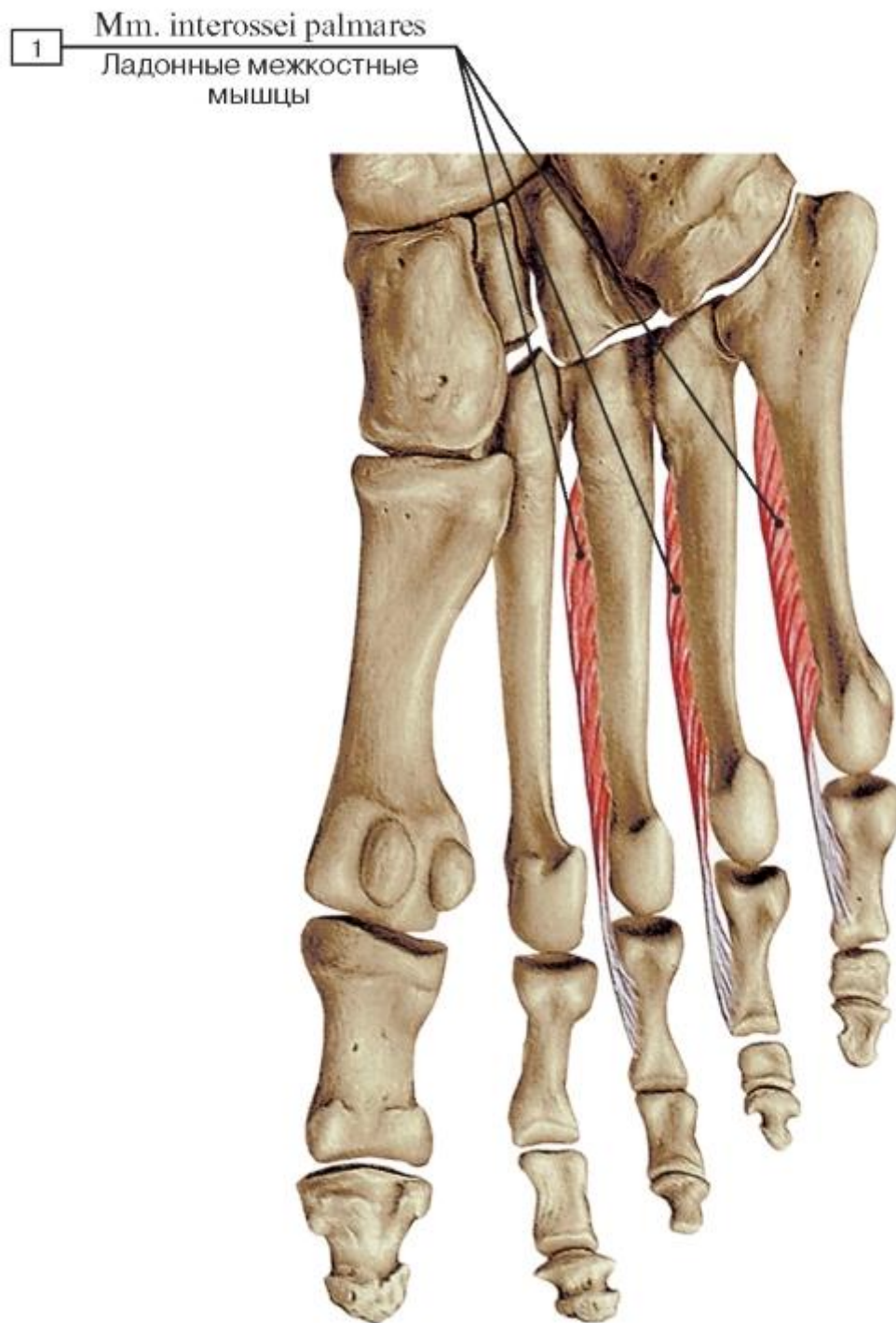


Рис. 546. Подошвенные межкостные мышцы стопы, правой, подошвенная поверхность:

1 - Palmar interossei

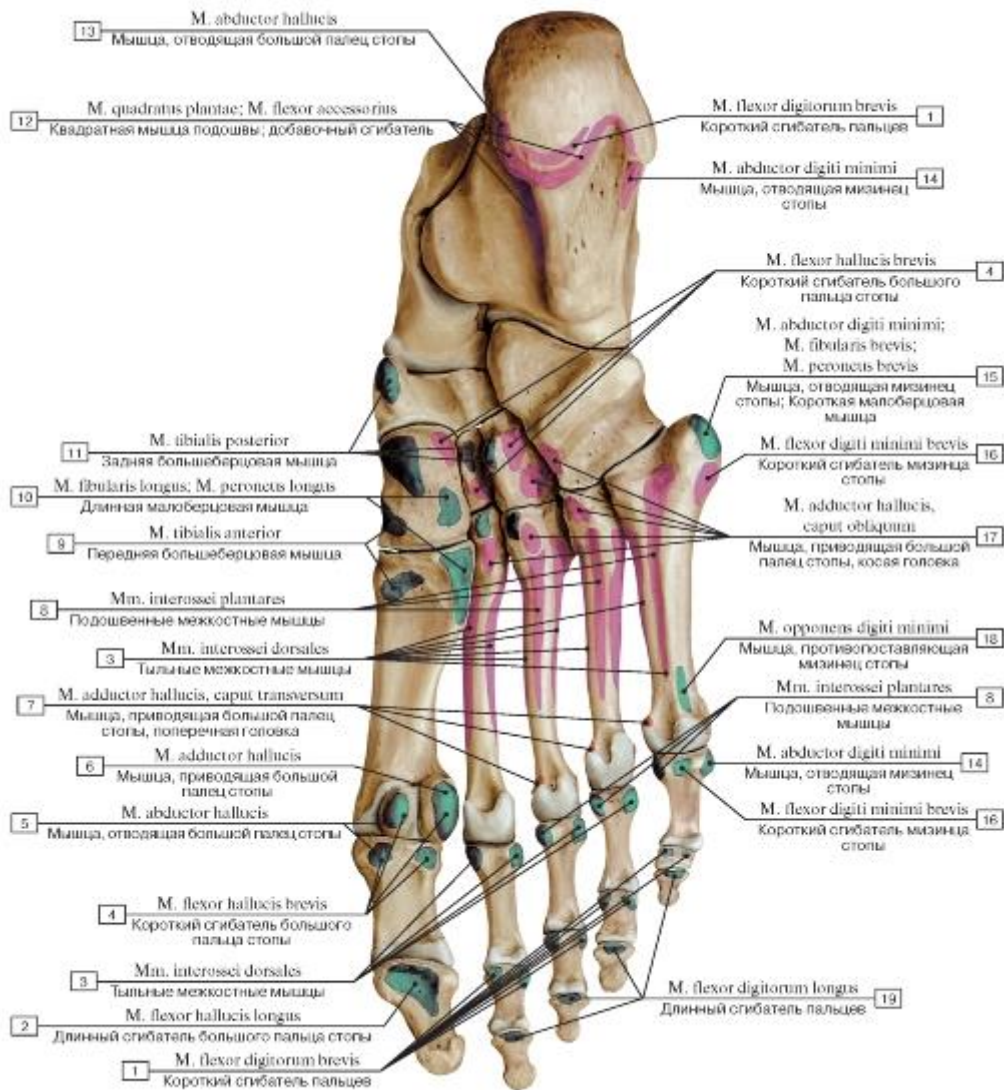


Рис. 547. Места начала и прикрепления подошвенных мышц на костях стопы, правой, вид снизу:

I - Flexor digitorum brevis; 2 - Flexor hallucis longus; 3 - Dorsal interossei; 4 - Flexor hallucis brevis; 5 - Abductor hallucis; 6 - Adductor hallucis; 7 - Adductor hallucis, transverse head; 8 - Plantar interossei; 9 - Tibialis anterior; 10 - Fibularis longus; Peroneus longus;

II - Tibialis posterior; 12 - Quadratus plantae; Flexor accessorius; 13 - Abductor hallucis; 14 - Abductor digiti minimi; 15 - Abductor digiti minimi; Fibularis brevis; Peroneus brevis; 16 - Flexor digiti minimi brevis; 17 - Adductor hallucis, oblique head; 18 - Opponens digiti

minimi; 19 - Flexor digitorum longus

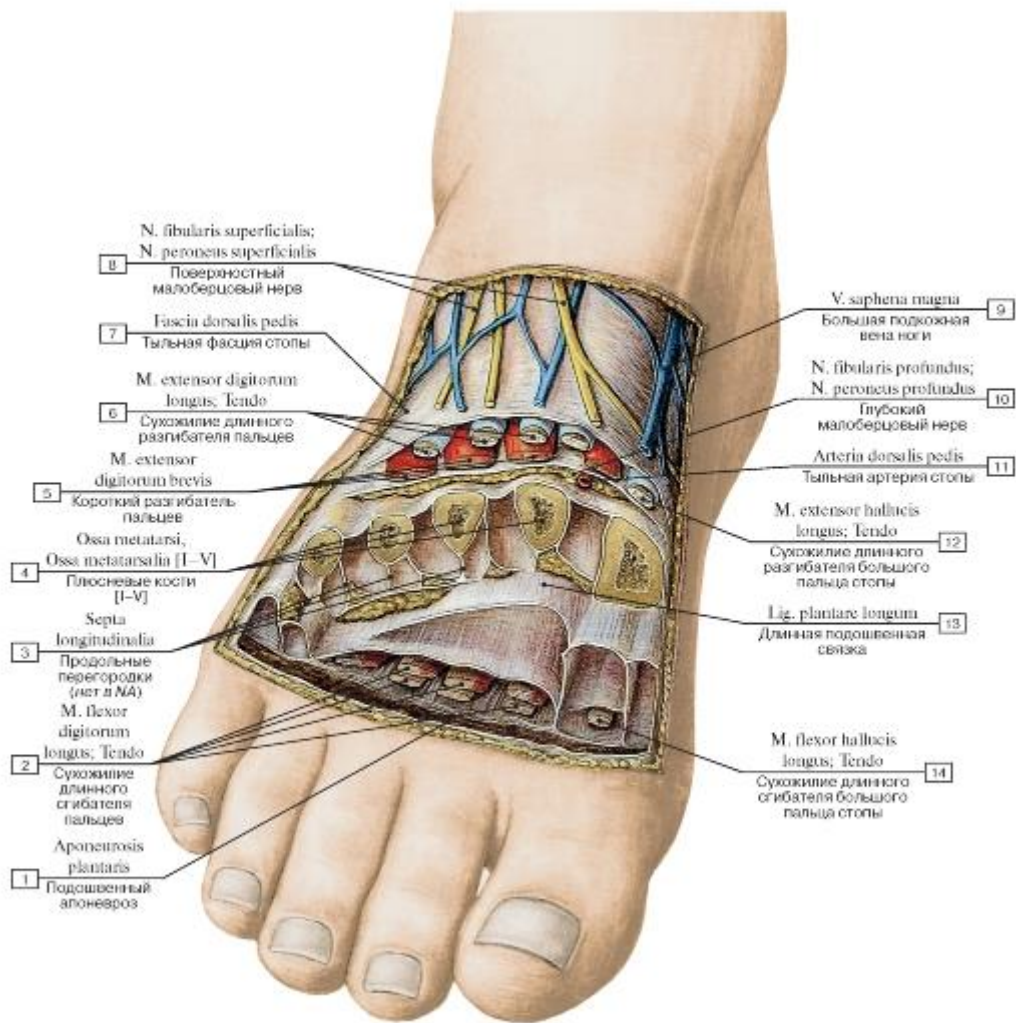


Рис. 548. Фасциальные пространства стопы, правой, на поперечном распиле:

1 - Plantar aponeurosis; 2 - Flexor digitorum longus; Tendon; 3 - Longitudinal septa; 4 - Metatarsals [I-V]; 5 - Extensor digitorum brevis; 6 - Extensor digitorum longus; Tendon; 7 - Dorsal fascia of foot; 8 - Superficial fibular nerve; Superficial peroneal nerve; 9 - Great saphenous vein; Long saphenous vein; 10 - Deep fibular nerve; Deep peroneal nerve; 11 - Dorsalis pedis artery; Dorsal artery of foot; 12 - Extensor hallucis longus; Tendon; 13 - Long plantar ligament; 14 - Flexor hallucis longus; Tendon

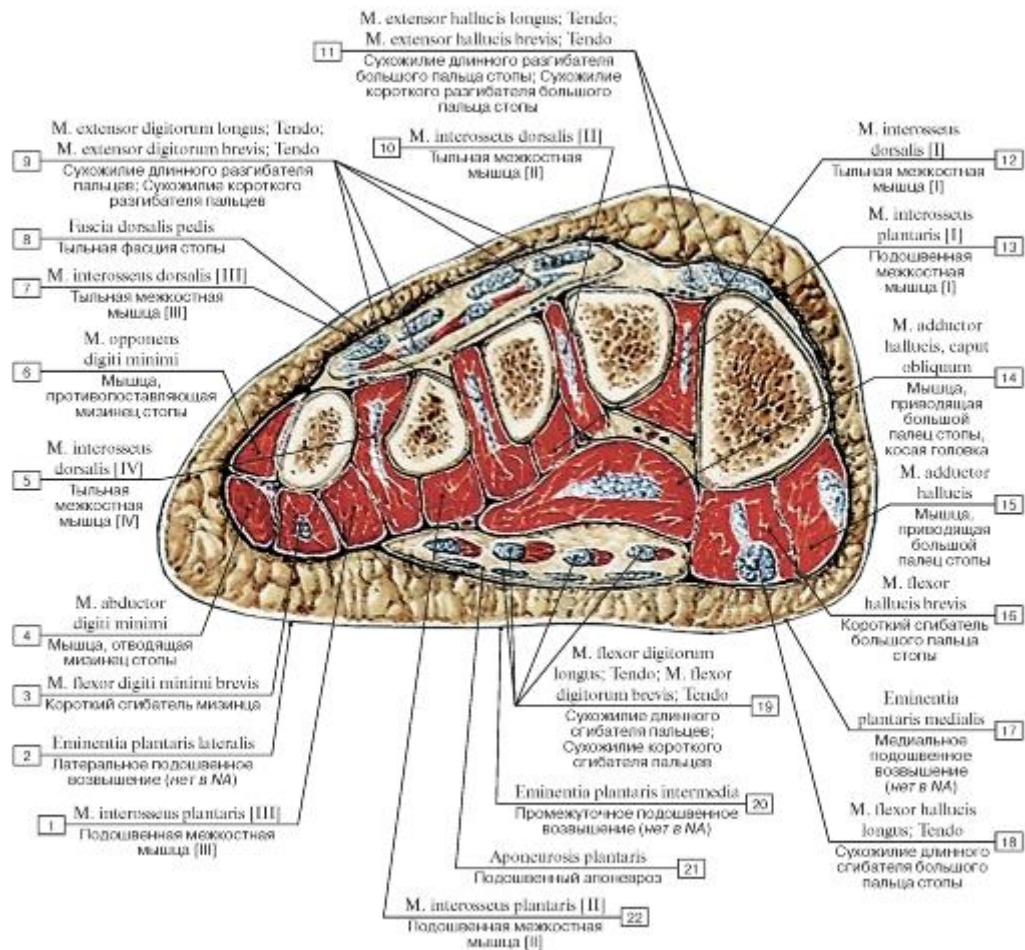


Рис. 549. Поперечный распил стопы на уровне плюсны:

1 - Plantar interosseus [III]; 2 - Lateral plantar eminence; 3 - Flexor digiti minimi brevis; 4 - Abductor digiti minimi; 5 - Dorsal interosseus [IV]; 6 - Opponens digiti minimi; 7 - Dorsal interosseus [III]; 8 - Dorsal fascia of foot; 9 - Extensor digitorum longus; Tendon; Extensor digitorum brevis; Tendon; 10 - Dorsal interosseus [II]; 11 - Extensor hallucis longus; Tendon; Extensor hallucis brevis; Tendon; 12 - Dorsal interosseus [I]; 13 - Plantar interosseus [I]; 14 - Adductor hallucis, oblique head; 15 - Adductor hallucis; 16 - Flexor hallucis brevis; 17 - Medial plantar eminence; 18 - Flexor hallucis longus; Tendon; 19 - Flexor digitorum longus; Tendon; Flexor digitorum brevis; Tendon; 20 - Intermediate plantar eminence; 21 - Plantar aponeurosis; 22 - Plantar interosseus [II]

Рис. 550. Мышцы и фасции медиальной поверхности стопы, правой:

1 - Fatty layer; 2 - Tendinous sheath of extensor hallucis longus; 3 - Abductor hallucis; 4 - Tibialis anterior; Tendon; 5 - Dorsal fascia of foot; 6 - Flexor retinaculum; 7 - Inferior extensor retinaculum; 8 - Subcutaneous bursa of medial malleolus; 9 - Superior extensor retinaculum; 10 - Tibialis posterior; 11 - Flexor digitorum longus; 12 - Flexor hallucis longus; 13 - Calcaneal tendon

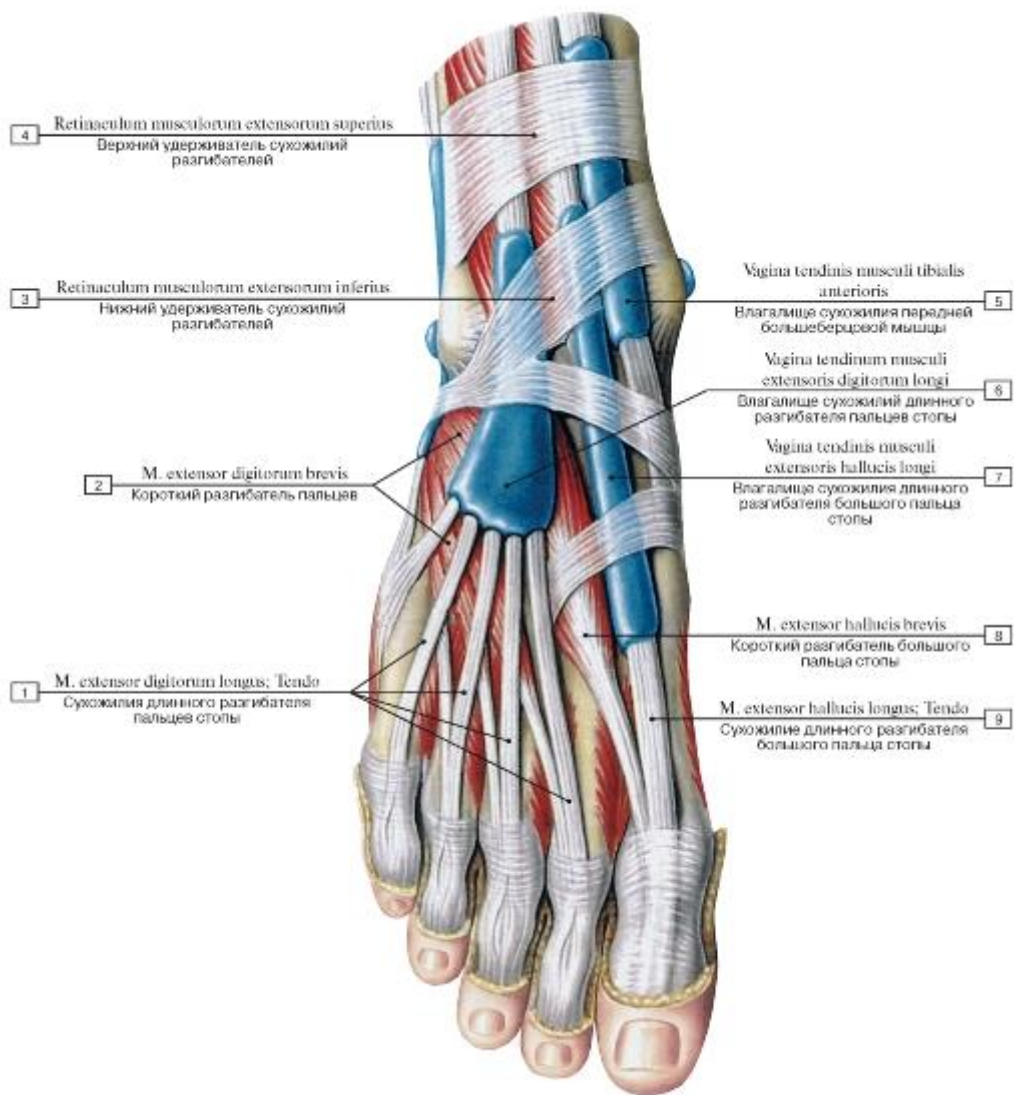


Рис. 551. Синовиальные влагалища сухожилий мышц-разгибателей стопы, правой, и ее пальцев, вид спереди и сверху:

- 1 - Extensor digitorum longus; Tendon; 2 - Extensor digitorum brevis; 3 - Inferior extensor retinaculum; 4 - Superior extensor retinaculum; 5 - Tendinous sheath of tibialis anterior; 6 - Tendinous sheath of extensor digitorum longus; 7 - Tendinous sheath of extensor hallucis longus; 8 - Extensor hallucis brevis; 9 - Extensor hallucis longus; Tendon

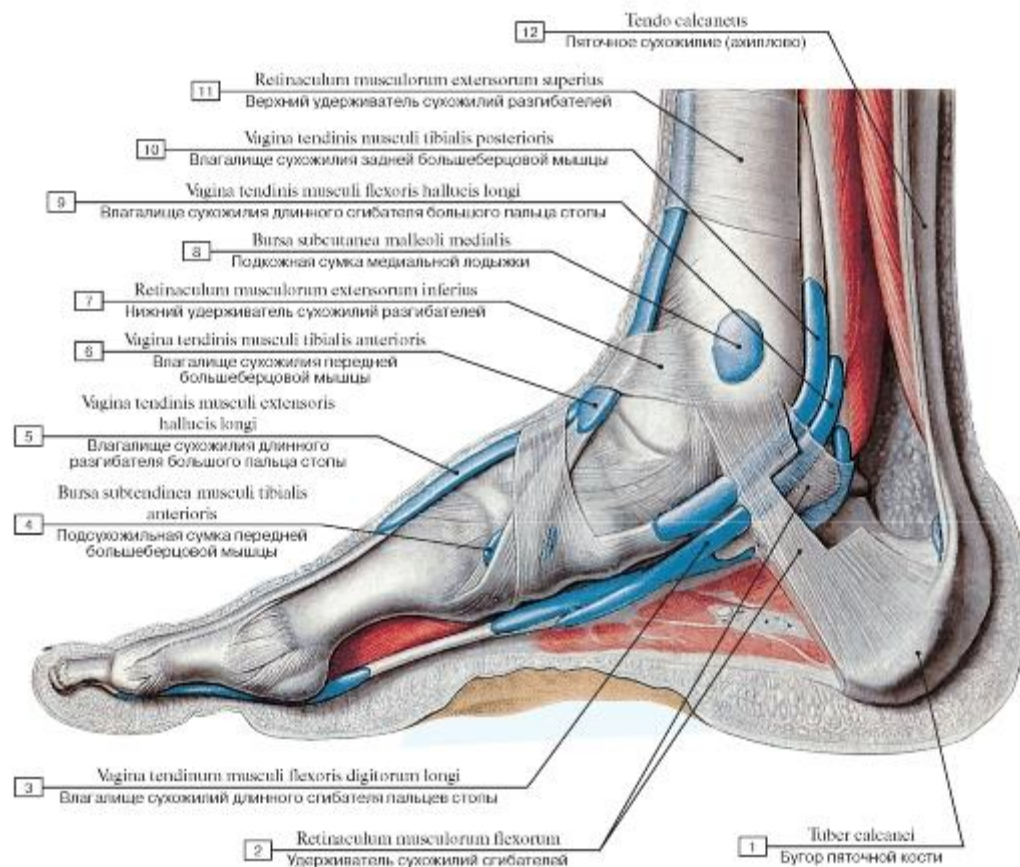


Рис. 552. Синовиальные влагалища сухожилий стопы, правой, вид с медиальной стороны:

1 - Calcaneal tuberosity; 2 - Flexor retinaculum; 3 - Tendinous sheath of flexor digitorum longus; 4 - Subtendinous bursa of tibialis anterior; 5 - Tendinous sheath of extensor hallucis longus; 6 - Tendinous sheath of tibialis anterior; 7 - Inferior extensor retinaculum; 8 - Subcutaneous bursa of medial malleolus; 9 - Tendinous sheath of flexor hallucis longus; 10 - Tendinous sheath of tibialis posterior; 11 - Superior extensor retinaculum; 12 - Calcaneal tendon

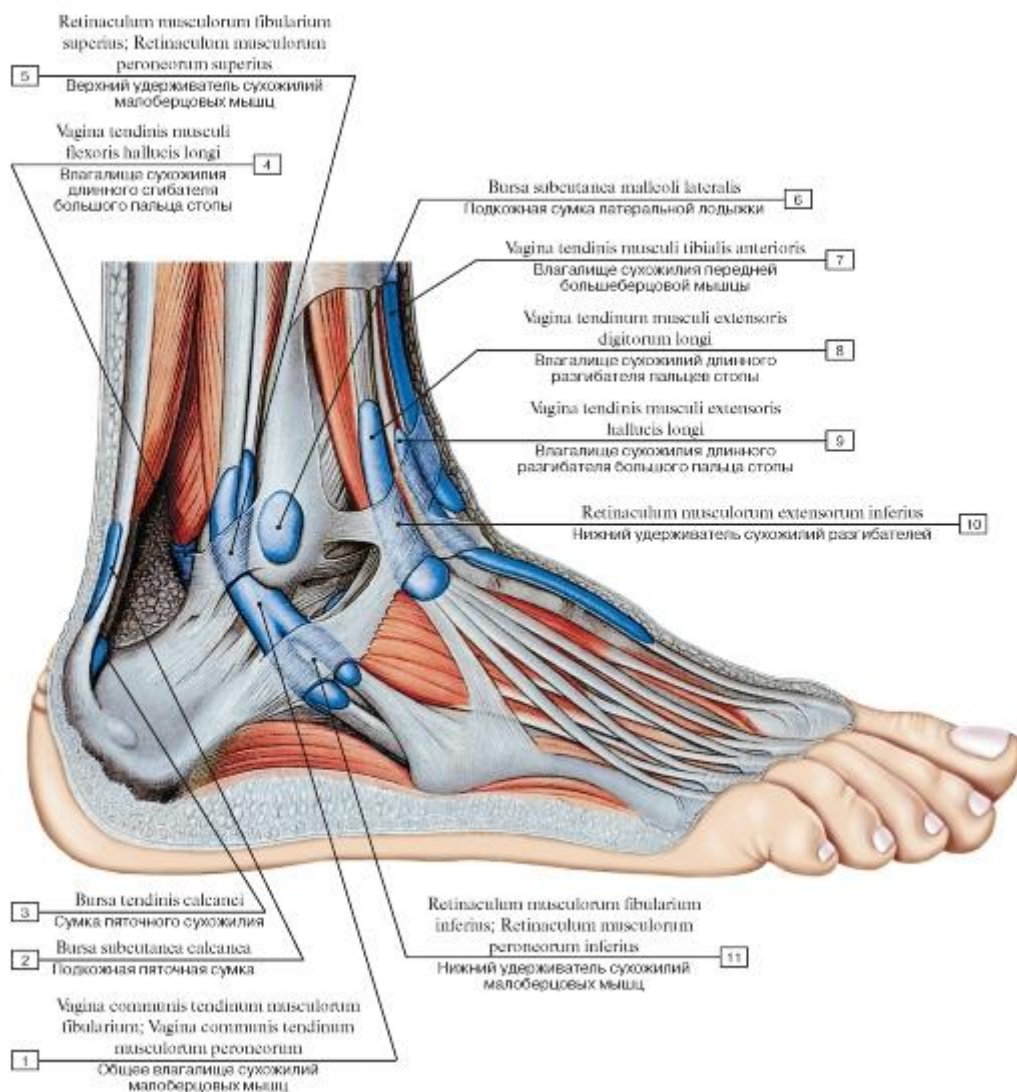


Рис. 553. Синовиальные влагалища сухожилий стопы, правой, вид с латеральной стороны:

1 - Common tendinous sheath of fibulares; Common tendinous sheath of peronei; 2 - Subcutaneous calcaneal bursa; 3 - Bursa of tendo calcaneus; 4 - Tendinous sheath of flexor hallucis longus; 5 - Superior fibular retinaculum; Superior peroneal retinaculum; 6 - Subcutaneous bursa of lateral malleolus; 7 - Tendinous sheath of tibialis anterior; 8 - Tendinous sheath of extensor digitorum longus; 9 - Tendinous sheath of extensor hallucis longus; 10 - Inferior extensor retinaculum; 11 - Inferior fibular retinaculum; Inferior peroneal retinaculum

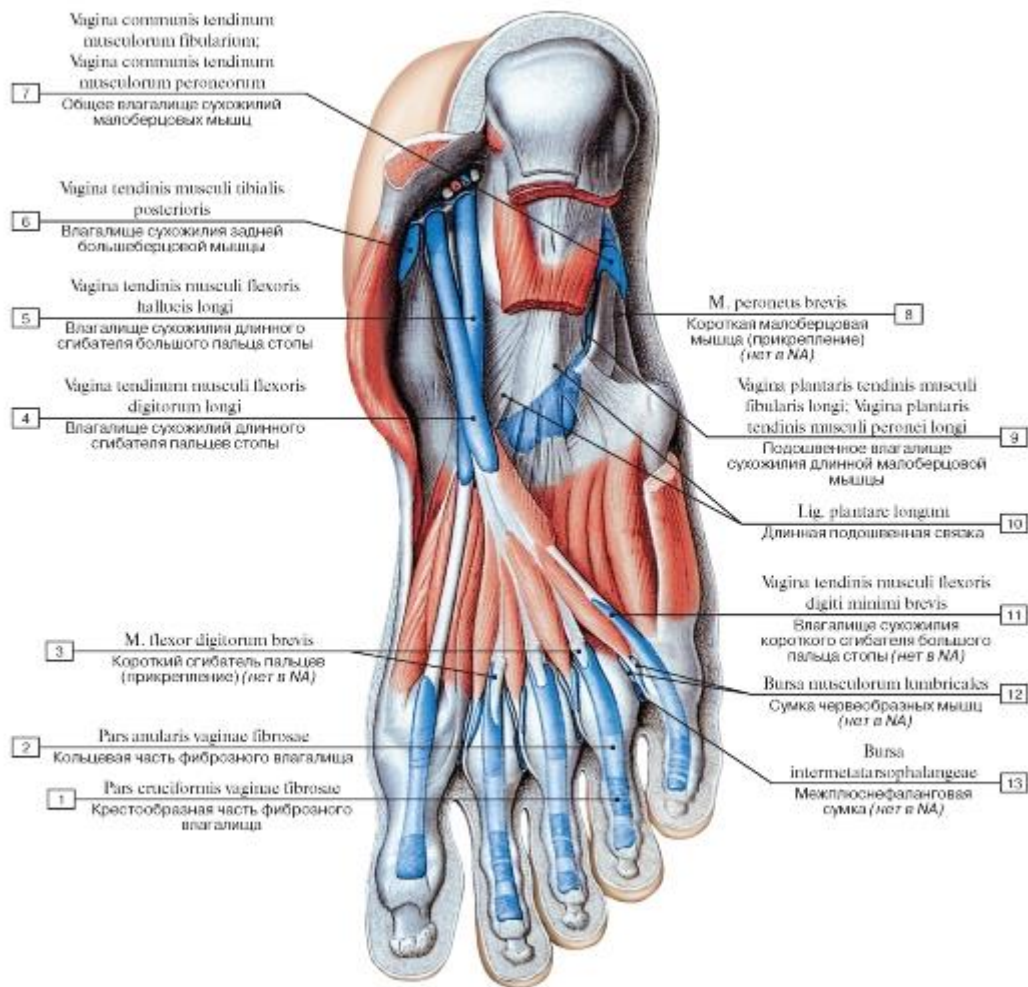


Рис. 554. Синовиальные влагалища сухожилий мышц-сгибателей стопы, правой, вид снизу:

- 1 - Cruciform part of fibrous sheath; 2 - Anular part of fibrous sheath; 3 - Flexor digitorum brevis; 4 - Tendinous sheath of flexor digitorum longus; 5 - Tendinous sheath of flexor hallucis longus; 6 - Tendinous sheath of tibialis posterior; 7 - Common tendinous sheath of fibulares; Common tendinous sheath of peronei; 8 - Fibularis brevis; Peroneus brevis; 9 - Plantar tendinous sheath of fibularis longus; Plantar tendinous sheath of peroneus longus; 10 - Long plantar ligament; 11 - Tendinous sheath of extensor hallucis brevis; 12 - Lumbrical bursa;
- 13 - Intermetatarsophalangeal bursa

АВТОРСКИЙ КОЛЛЕКТИВ

Габриэль Лазаревич Билич

Академик Российской академии естественных наук, академик Международной академии наук (Мюнхен), доктор медицинских наук, профессор. Автор 412 опубликованных научных работ, в том числе 18 учебников, 14 учебных пособий, 12 монографий.



Валерий Анатольевич Крыжановский

Кандидат биологических наук, доцент. Автор 109 опубликованных научных работ, в том числе 7 учебников и учебных пособий.