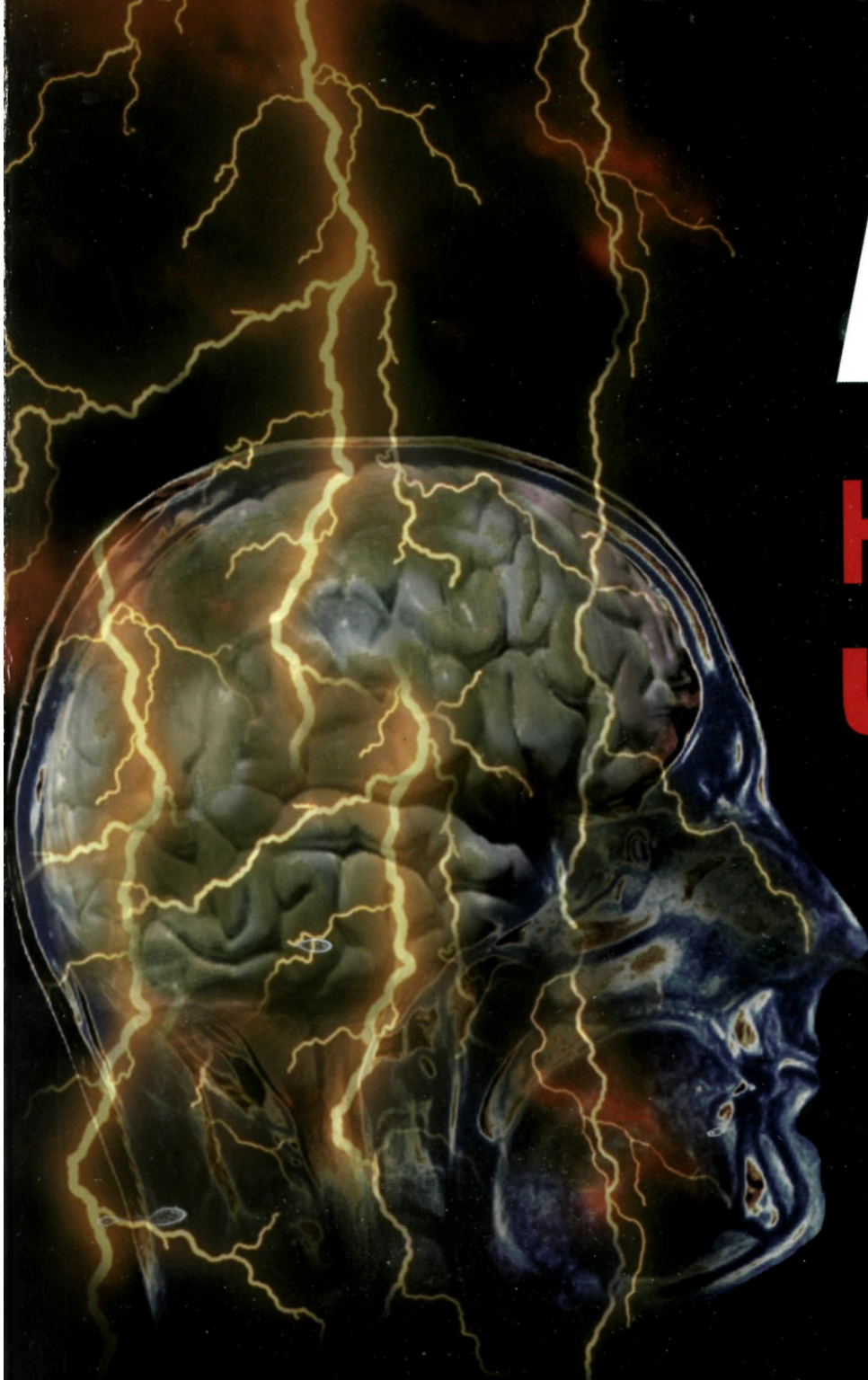

Атлас

4-е издание

нервная система Человека

строение и нарушения



Атлас

нервная система человека

строение и нарушения

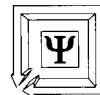4-е издание, переработанное и дополненное

Под редакцией

В.М. Астапова

Ю.В. Микадзе

Допущено Министерством образования Российской Федерации
в качестве учебного пособия для студентов высших учебных заведений,
обучающихся по направлению и специальностям психологии



Московский
психолого-социальный
институт

**Per
Se**

Москва
2004

Н54 Атлас «Нервная система человека. Строение и нарушения».
Под редакцией В.М.Астапова и Ю.В. Микадзе. 4-е издание,
перераб. и доп. — М.: ПЕР СЭ, 2004. — 80 с.

Рецензенты: докт. психол. наук, проф. Хомская Е.Д.
докт. биол. наук Фишман М.Н.

В атласе представлены наиболее удачные иллюстрации из работ ряда зарубежных и отечественных авторов, демонстрирующие строение нервной системы человека (I раздел), а также модели высших психических функций человека и отдельные примеры их нарушения при локальных поражениях мозга (II раздел). Атлас может быть использован как наглядное учебное пособие в курсах по психологии, дефектологии, биологии, рассматривающих вопросы строения нервной системы и высших психических функций человека.

Лицензия ИД № 01018 от 21.02.2000

ООО «ПЕР СЭ»

129366, Москва, ул. Ярославская, 13, к. 120. Тел./факс: (095) 216-3031. e-mail: aperse@psychol.ras.ru

Налоговая льгота — общероссийский классификатор продукции ОК-005-093, том 2; 953000 — книги, брошюры.

Подписано в печать 20.09.04 Формат 60x90/8. Бумага офсетная. Печать офсетная. Усл. печ. л. 10,0

Отпечатано в ОАО «Типография «Новости»

Тираж 5000 экз. Заказ 2649

41Л(03)

ISBN 5-9292-0135-8

© Астапов В.М., 2004

© Микадзе Ю.В., 2004

© Тертышная В.В., рисунки, 2004

© «ПЕР СЭ», оригинал-макет, оформление, 2004

Раздел I

Общие представления о строении нервной системы

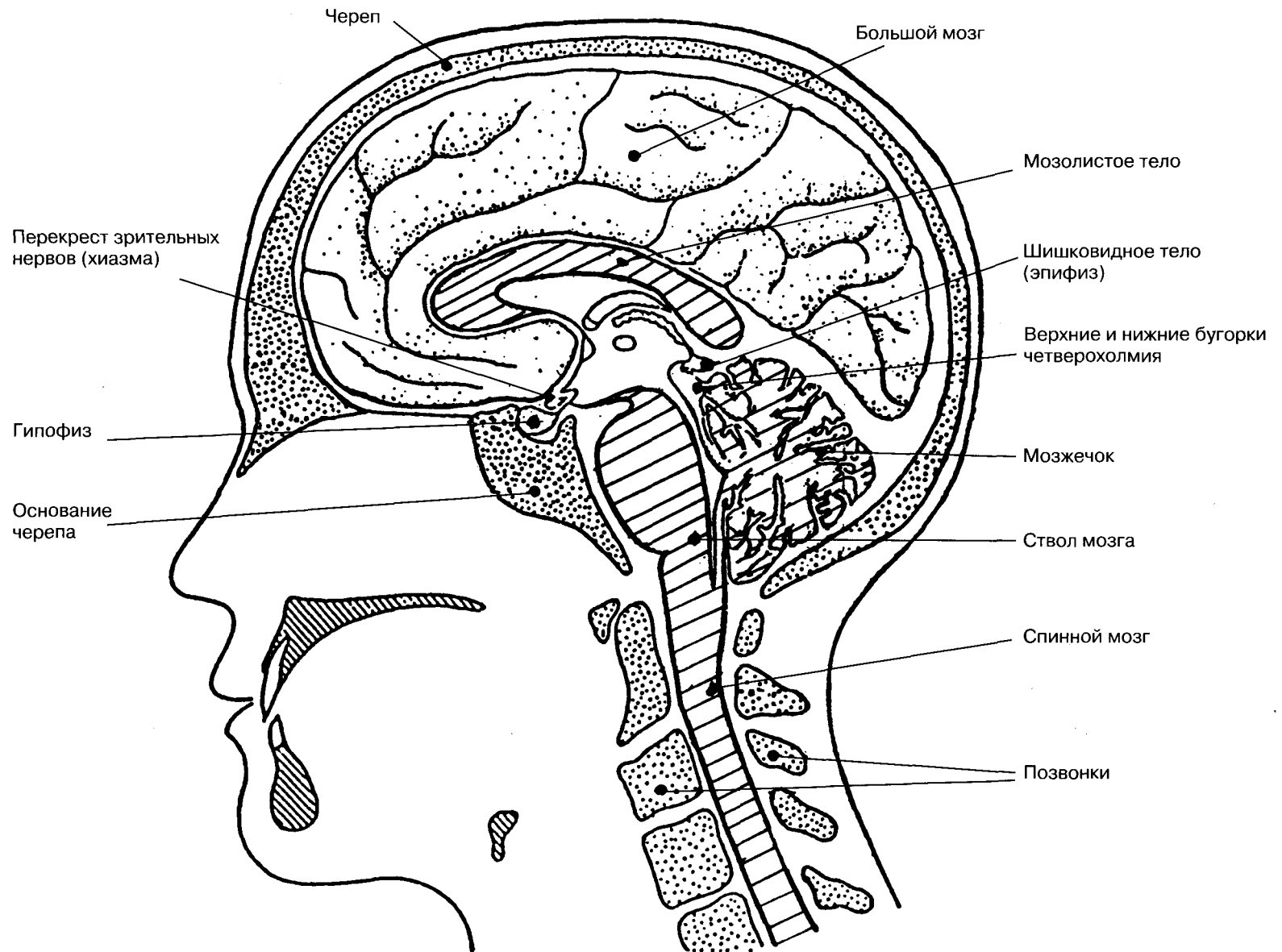
С цитологической точки зрения нервная система включает тела всех нервных клеток, их отростки (волокна, образованные ими пучки и т.д.), поддерживающие клетки и оболочки. Нейрофизиология рассматривает нервную систему как часть живой системы, которая специализируется на передаче, анализе и синтезе информации, а нейропсихология — как материальный субстрат сложных форм психической деятельности, формирующихся на основе объединения различных отделов мозга в функциональные системы. Нервная система состоит из **центральной** и **периферической** частей. В

состав центральной нервной системы (ЦНС) входят те отделы, которые заключены в полости черепа и позвоночном канале, а периферической — узлы и пучки волокон, соединяющие центральную нервную систему с органами чувств и различными эффекторами (мышцы, железы и др.). ЦНС, в свою очередь, делится на **головной мозг**, находящийся в черепе, и на **спинной мозг**, заключенный в позвоночнике. Периферическая нервная система состоит из **черепно-мозговых** и **спинальных** нервов.

Кроме того, различают **вегетатив-**

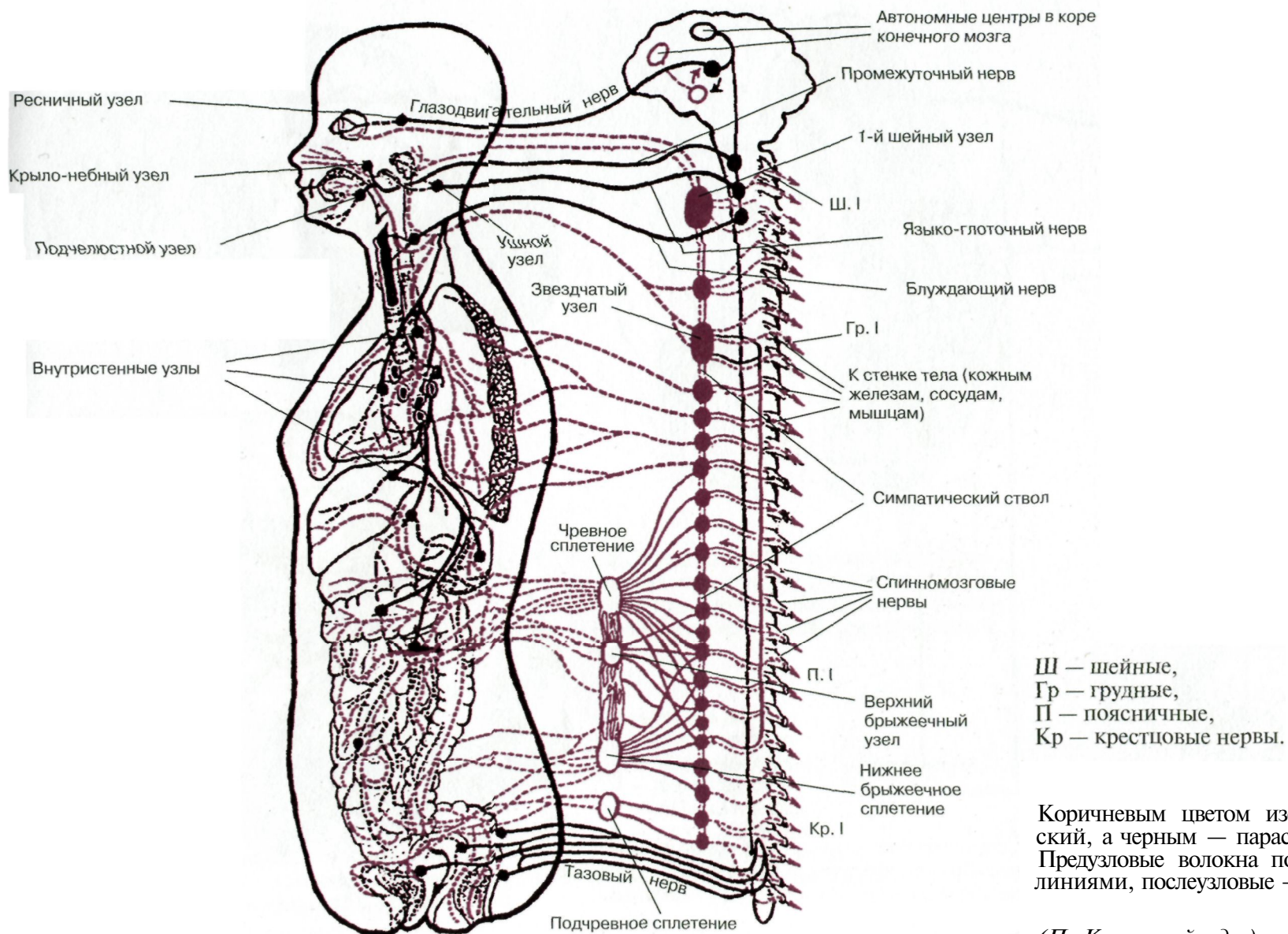
ную (автономную) нервную систему, которая также имеет центральный и периферический отделы. Вегетативная нервная система представляет собой совокупность нервов и нервных узлов, посредством которых иннервируются сердце, кровеносные сосуды, внутренние органы, железы и т.д. Внутренние органы получают двойную иннервацию — от **симпатического** и **парасимпатического** отделов вегетативной нервной системы. Эти два отдела оказывают возбуждающие и тормозные влияния, определяя уровень активности органов.

Среднесагиттальный разрез головы человека

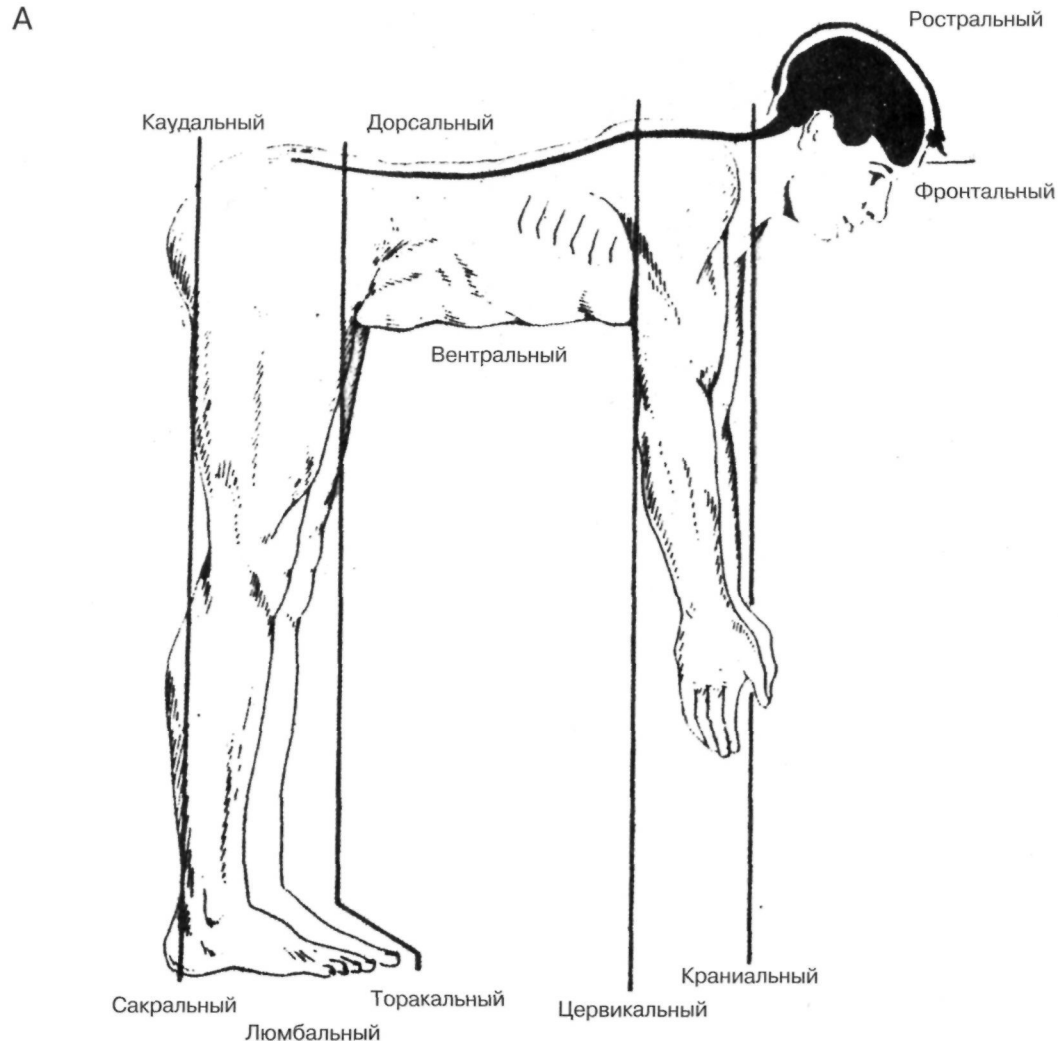


(По Шаде и др.)

Вегетативная часть нервной системы (схема)

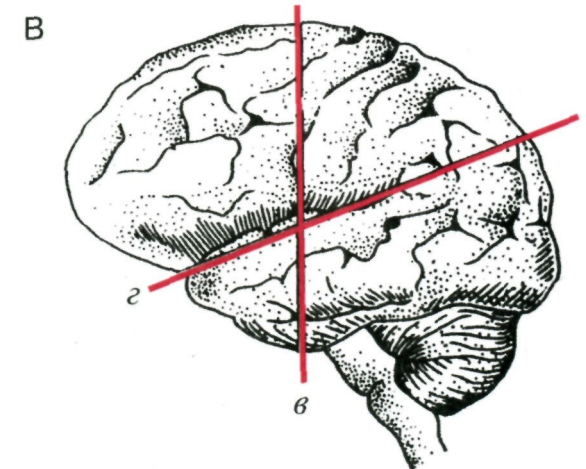
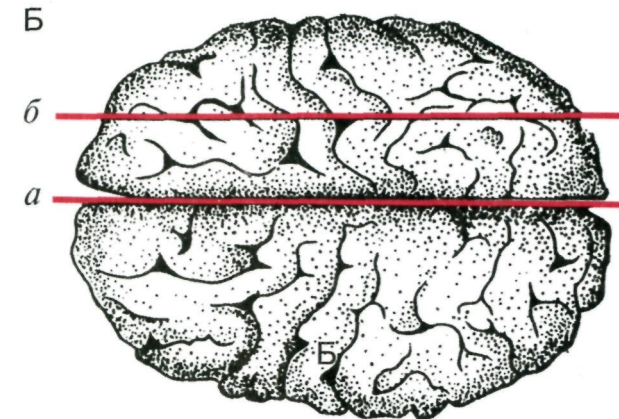


Наиболее принятые анатомические обозначения



А. Рисунок, изображающий человека в положении, соответствующем телу четвероногого, так что мозг и корешки спинного мозга располагаются таким образом, что передние и задние ростральные и каудальные отделы этих структур могут быть сопоставлены с их расположением у животных.

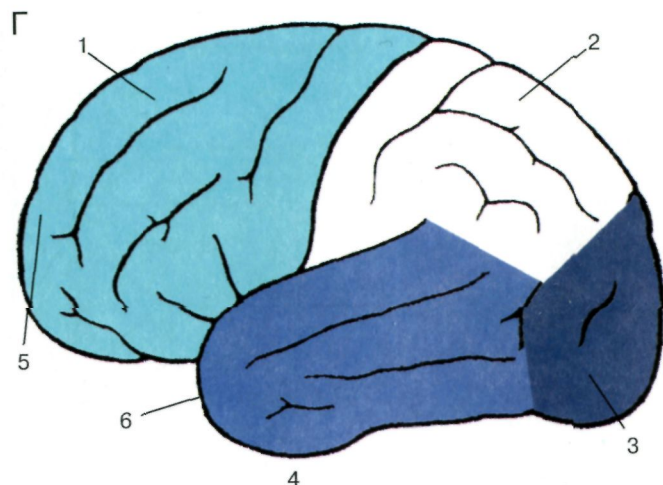
(По Шаде и др.)



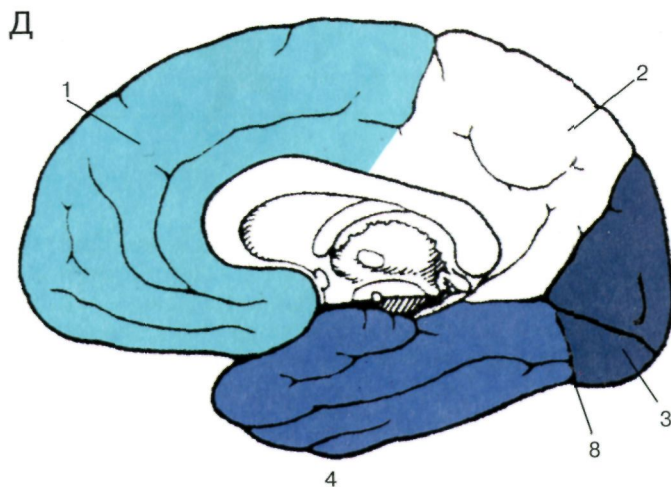
Б, В. Общепринятые плоскости сечения мозга при анатомических и патоморфологических исследованиях. *a* — срединная (сагиттальная) плоскость; *б* — парасагиттальная и *в* — фронтальная (коронарная) плоскость; *з* — плоскость, лежащая под углом 15–20° к горизонтальной плоскости

(По Шаде и др.)

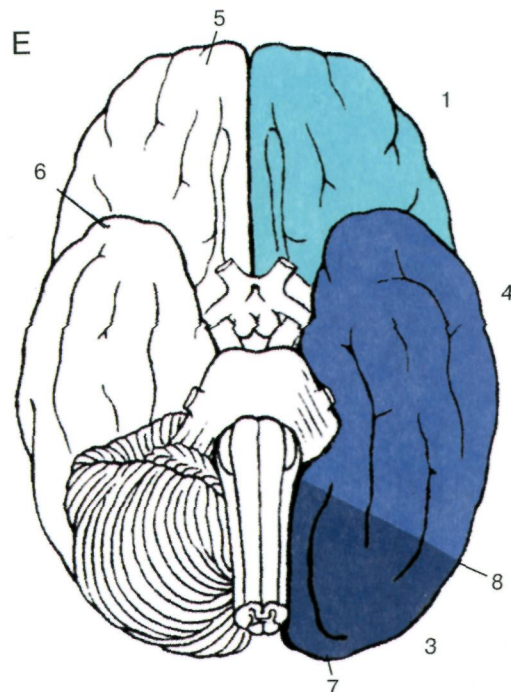
Наиболее принятые анатомические обозначения



Г. Четыре доли большого мозга (вид со стороны свода левого полушария).



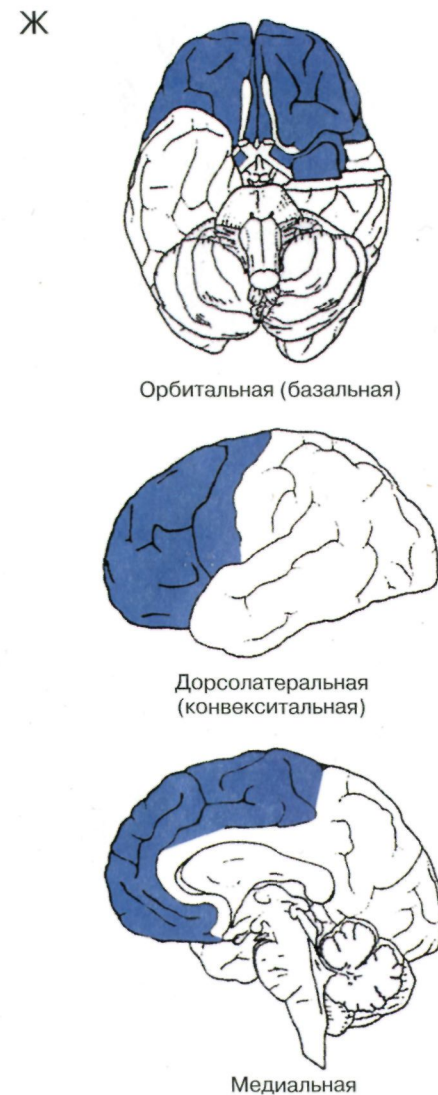
Д. Четыре доли большого мозга (вид с медиальной поверхности левого полушария).



Е. Три доли большого мозга (вид с основания левого полушария после удаления левого мозжечка; орбитальная часть лобной доли часто называется орбитальной долей).

- 1 — лобная доля;
- 2 — теменная доля;
- 3 — затылочная доля;
- 4 — височная доля;
- 5 — лобный полюс;
- 6 — височный полюс;
- 7 — затылочный полюс;
- 8 — предзатылочная вырезка

(По Дуусу)



Орбитальная (базальная)

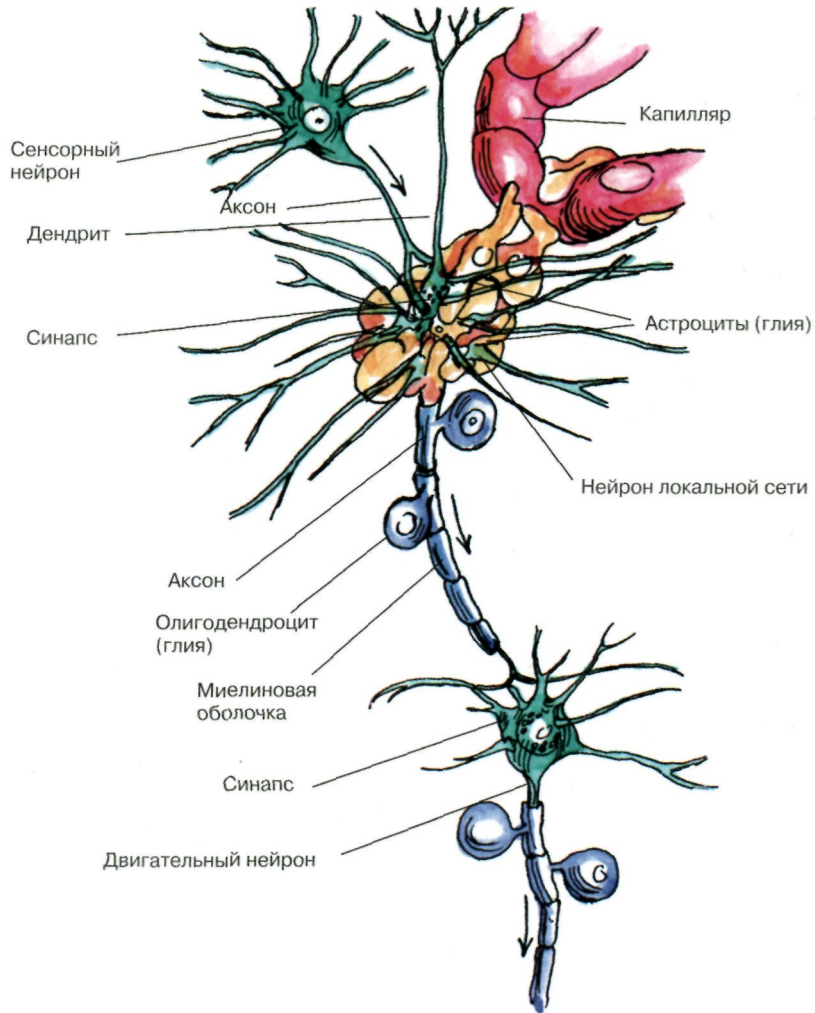
Дорсолатеральная (конвексальная)

Медиальная

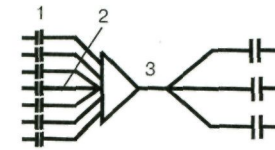
Ж. Три области лобных долей мозга.

(По словарю Блеквелла)

Нервная сеть

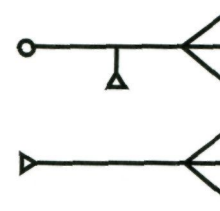


Анатомо-функциональная структура нейрона



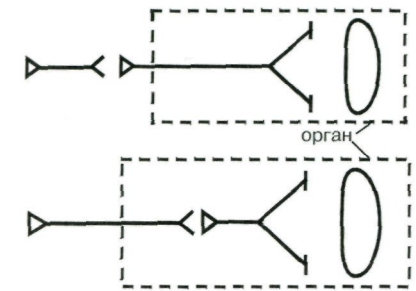
1 - дендриты;
2 - тело;
3 - аксон.

Сенсорный нейрон

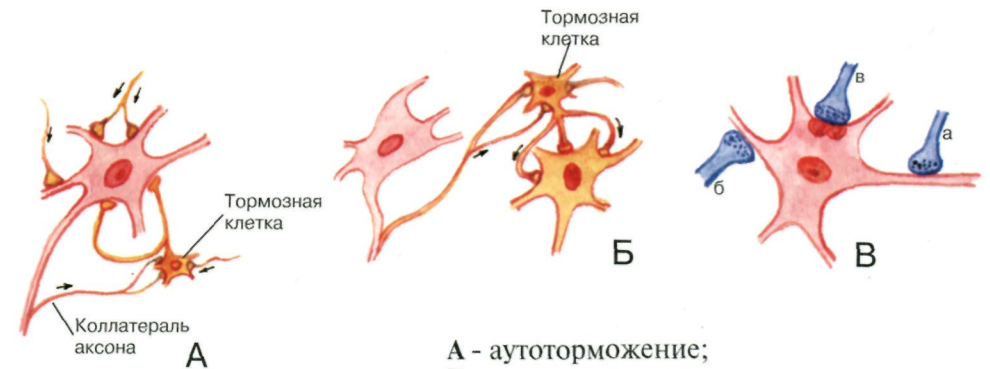


Двигательный нейрон

Симпатический нейрон



Парасимпатический нейрон




А - ауто торможение;
Б - реципрокное торможение;
В - синаптическая связь:
а) аксо-аксональная;
б) аксо-дендритическая;
в) аксо-соматическая.

(По Бадалян)

Крупный нейрон с множеством дендритов получает информацию через синаптический контакт с другим нейроном (в левом верхнем углу). С помощью миелинизированного аксона образуется синаптический контакт с третьим нейроном (внизу). Поверхности нейронов изображены без клеток глии, которые окружают отросток, направленный к капилляру (справа сверху).

(По Блуму)

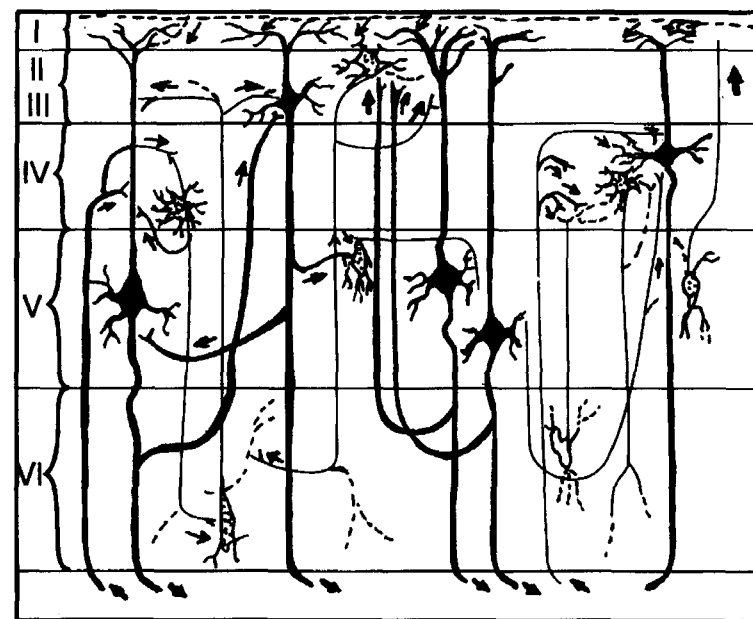
Схема распределения клеточных элементов коры больших полушарий



- 1 — пирамиды II слоя;
 2-3 — пирамиды III слоя;
 4, 5, 17 — звездчатые нейроны;
 6 — пирамиды IV слоя;
 7, 8, 9 — пирамиды V слоя;
 10-16 — пирамиды VI слоя.

(По Лоренте де Но)

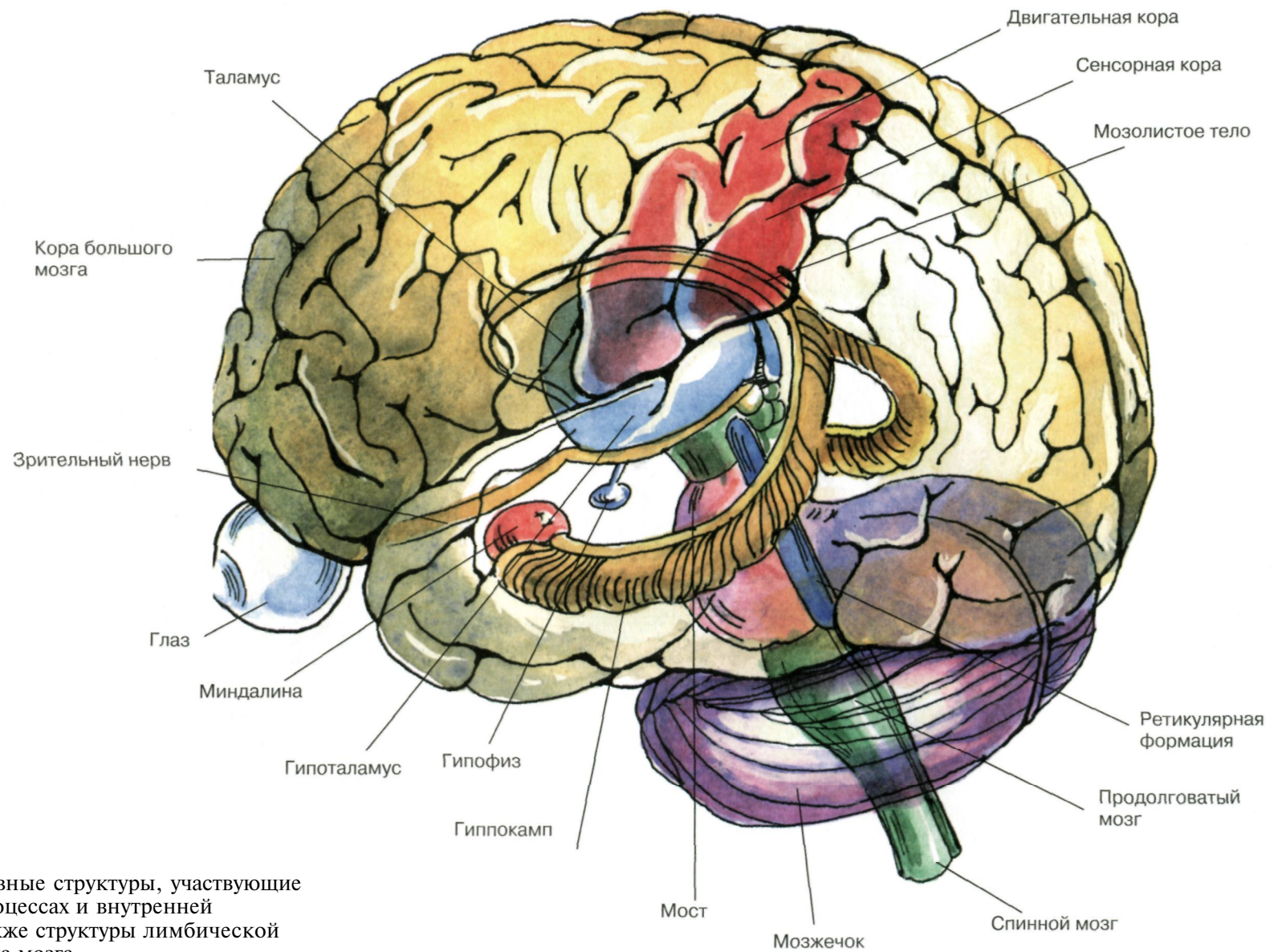
Ассоциативные связи в коре головного мозга



(I-VI — слои коры)

(По Лоренте де Но)

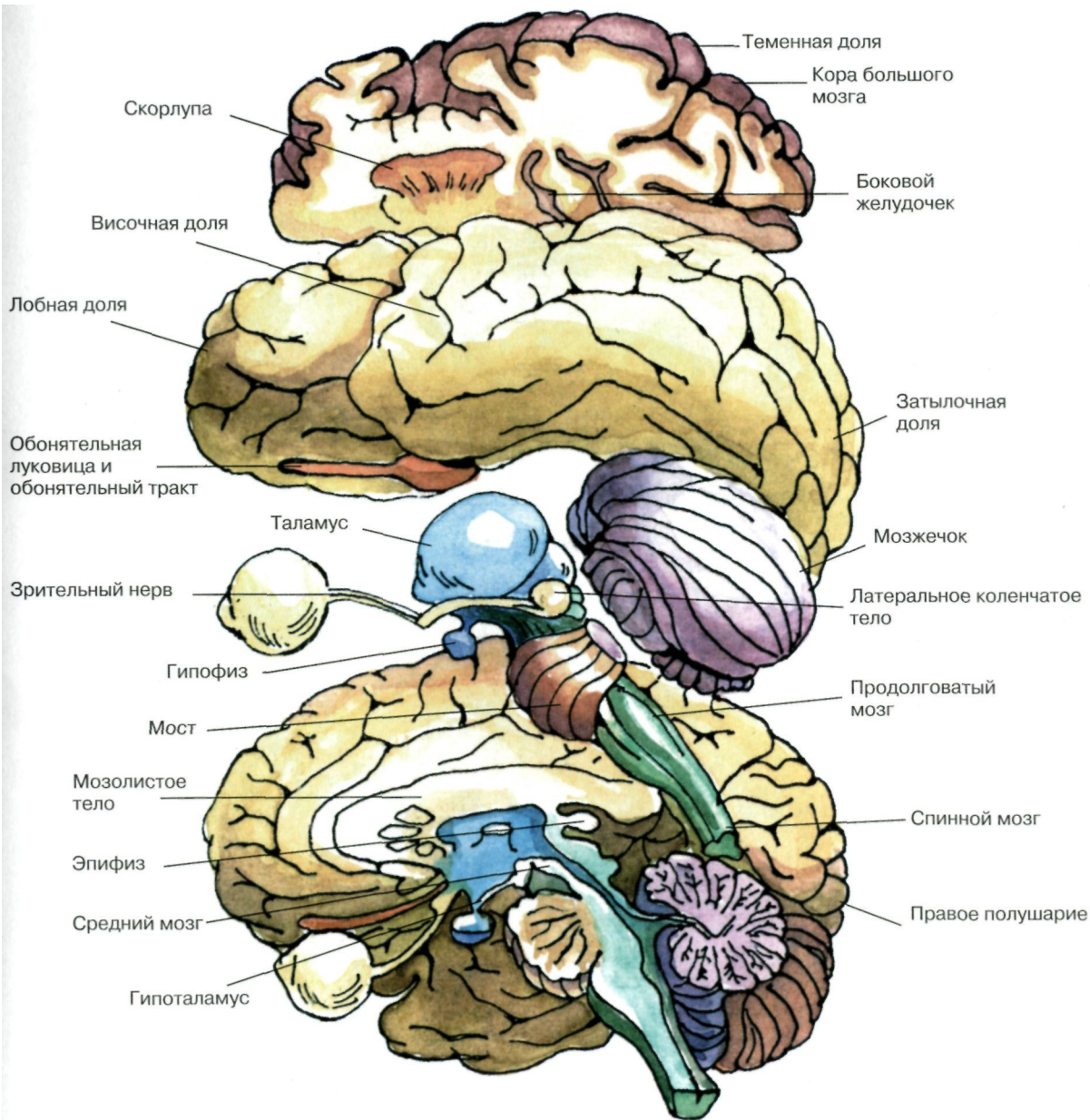
Нерасчлененный мозг



Показаны основные структуры, участвующие в сенсорных процессах и внутренней регуляции, а также структуры лимбической системы и ствола мозга.

(По Блуму и др.)

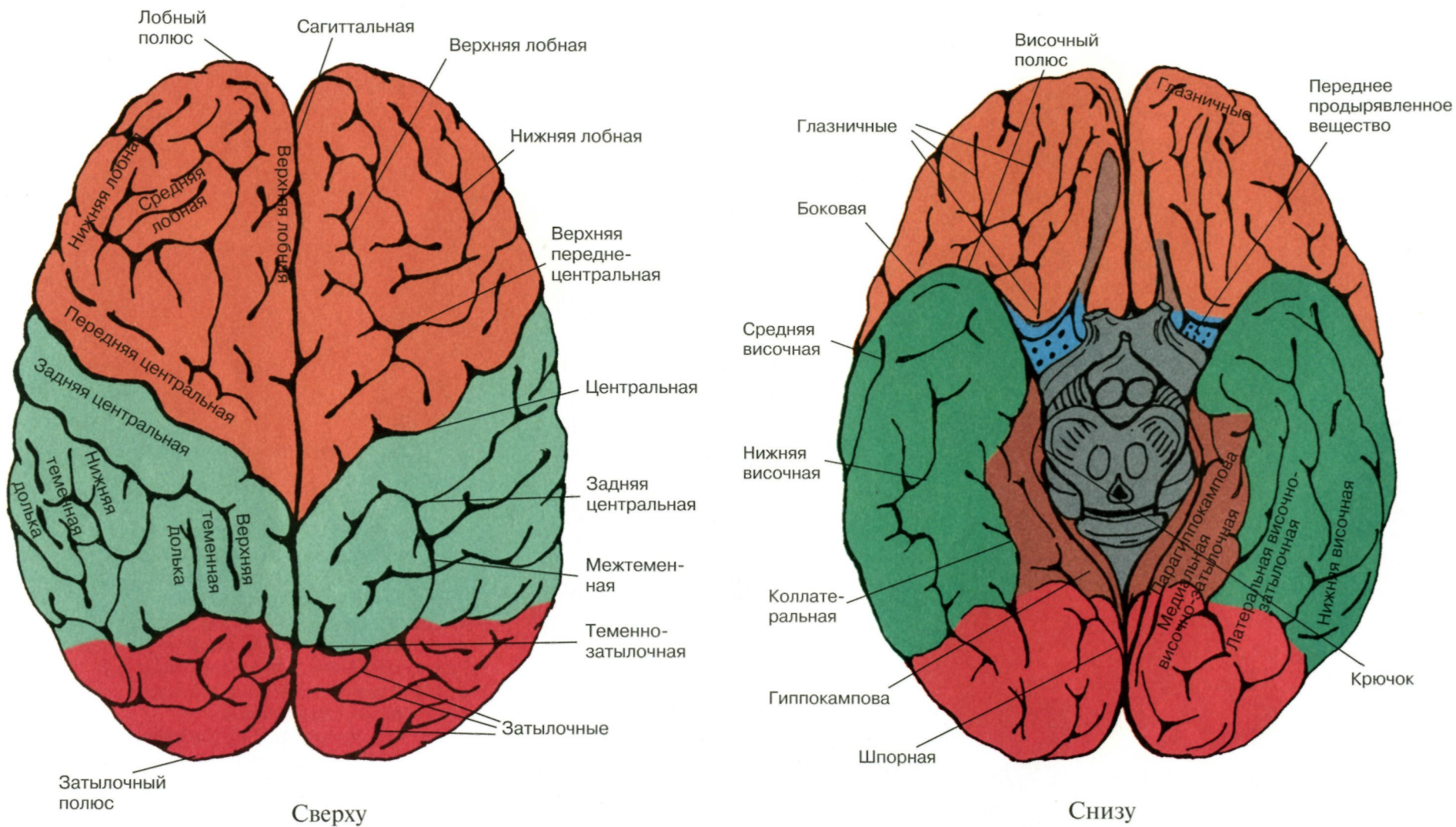
Важнейшие области и детали строения мозга



Левое и правое большие полушария, а также целый ряд структур, лежащих в срединной плоскости, разделены пополам. Внутренние части левого полушария изображены так, как если бы их полностью отпрепарировали. Глаз и зрительный нерв соединяются с гипоталамусом, от нижней части которого отходит гипофиз. Мост, продолговатый мозг и спинной мозг являются продолжением задней стороны таламуса. Левая сторона мозжечка находится под левым большим полушарием, но не прикрывает обонятельную луковицу. Верхняя половина левого полушария разрезана так, что можно увидеть некоторые базальные ганглии (скорлупу) и часть левого бокового желудочка.

(По Блуму и др.)

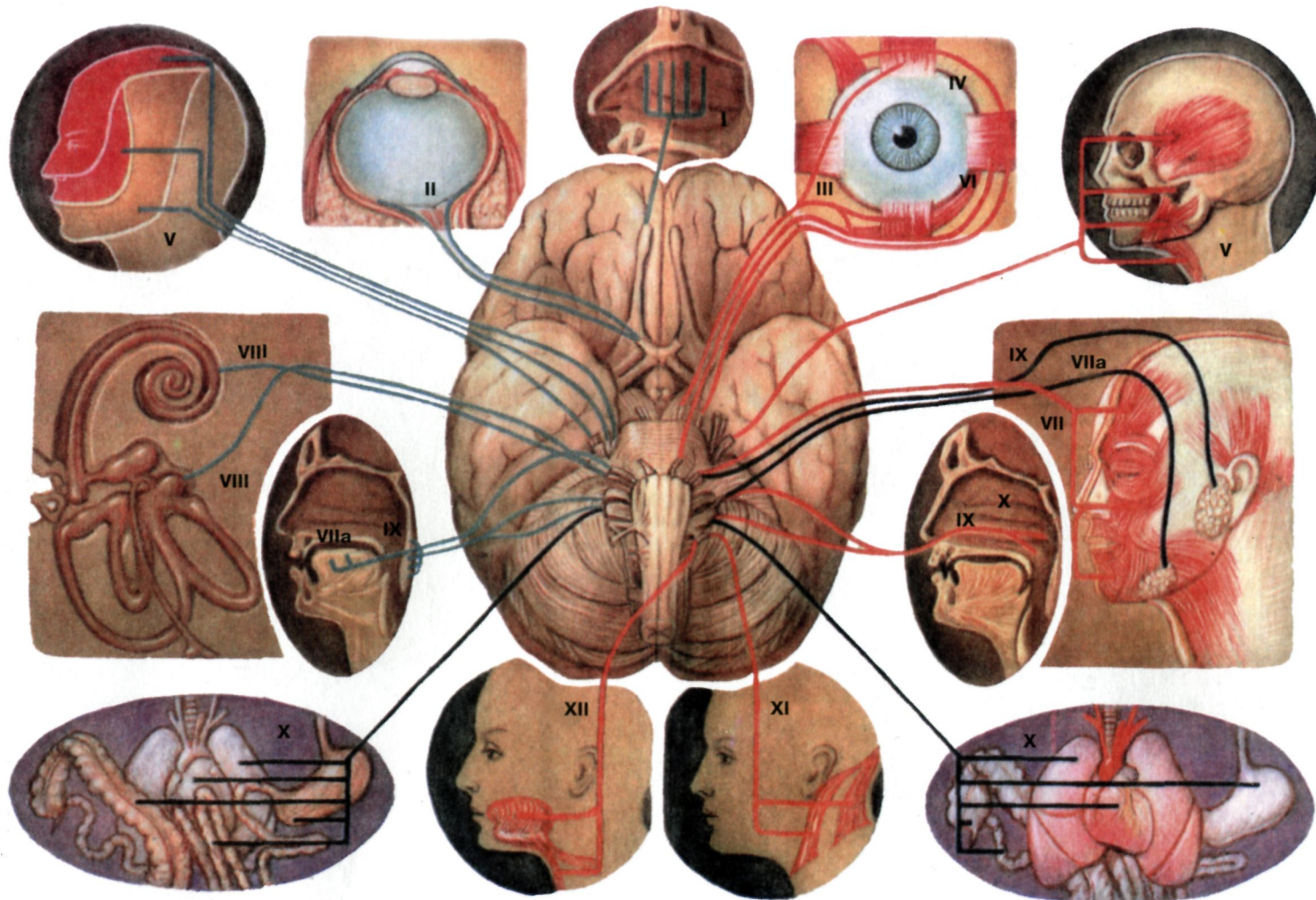
Большие полушария



На рисунках даны названия извилин, а около рисунков — борозд

(По Синельникову)

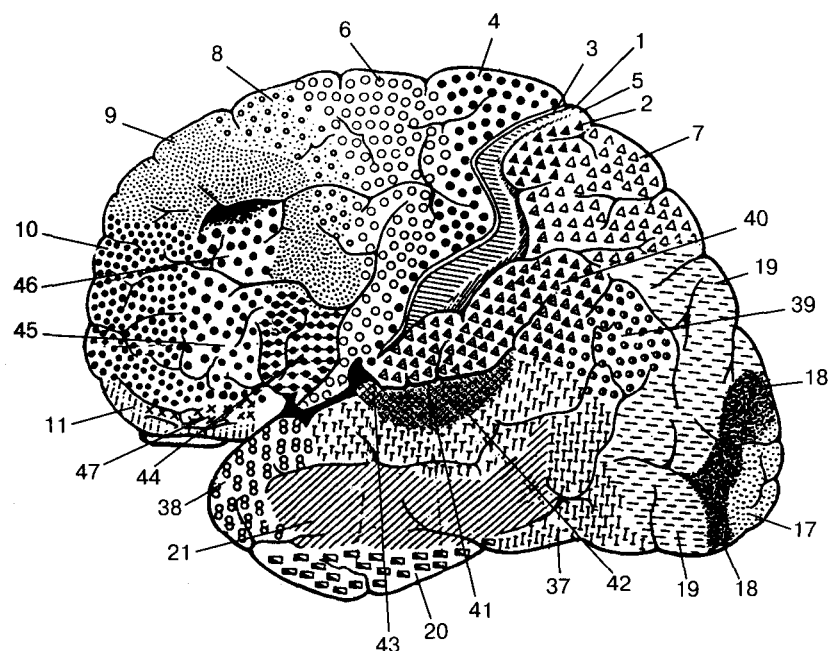
Топография черепно-мозговых нервов на основании черепа



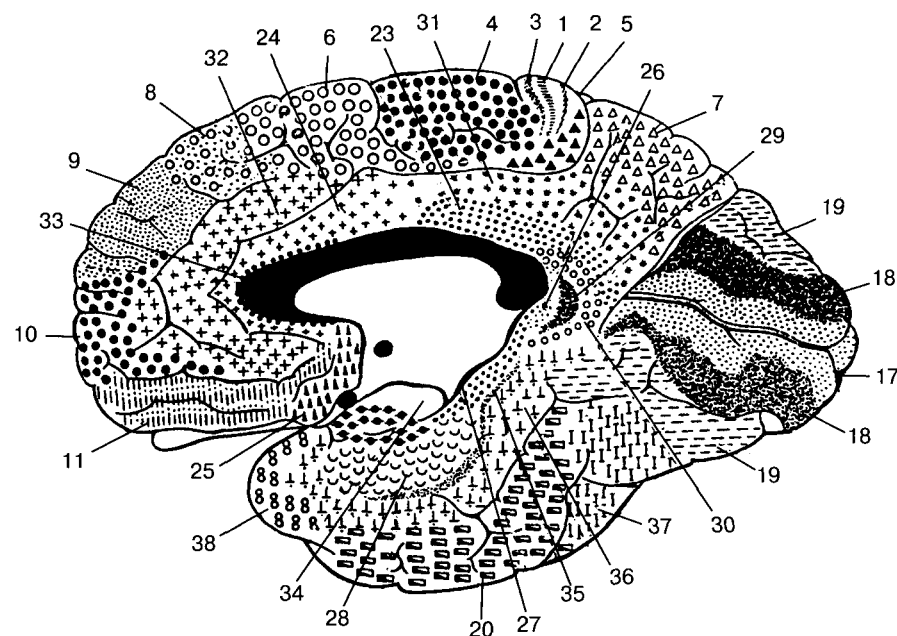
Черепные нервы — 12 парных нервов, отходящих от головного мозга. I — обонятельный нерв (n.olfactorius); II — зрительный нерв (n.opticus); III — глазодвигательный нерв (n.oculomotorius); IV — блоковый нерв (n.trochlearis); V — тройничный нерв (n.trigeminus); VI — отводящий нерв (n.abducens); VII — лицевой нерв (n.facialis) и VIIa — промежуточный нерв (n.intermedius Wrisbergi); VIII — преддверно-улитковый нерв (n.vestibulocochlearis); IX — языко-глоточный нерв (n.glossopharyngeus); X — блуждающий нерв (n.vagus); XI — добавочный нерв (n.accessorius); XII — подъязычный нерв (n.hypoglossus). Три черепных нерва являются чувствительными (I, II, VIII); шесть — двигательными (III, IV, VI, VII, XI, XII) и три — смешанными (V, IX, X).

(По Бадалян)

Цитоархитектонические поля и представительство функций в коре больших полушарий



Наружная поверхность

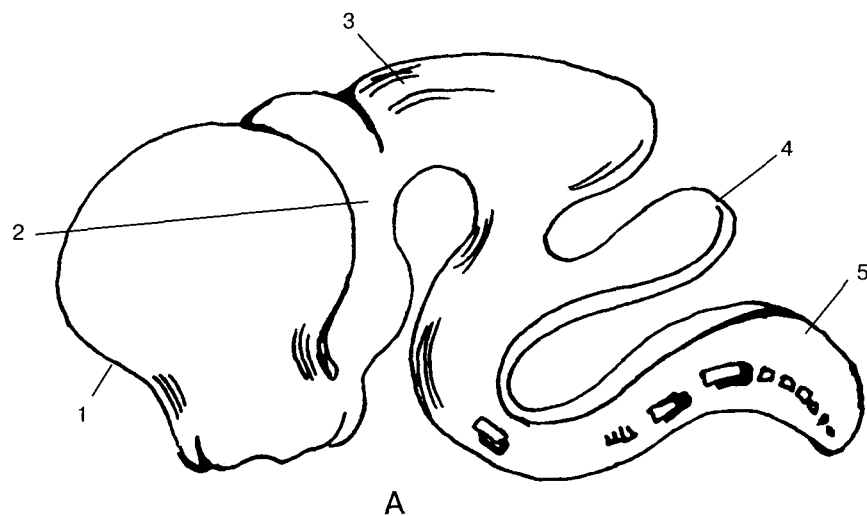


Внутренняя поверхность

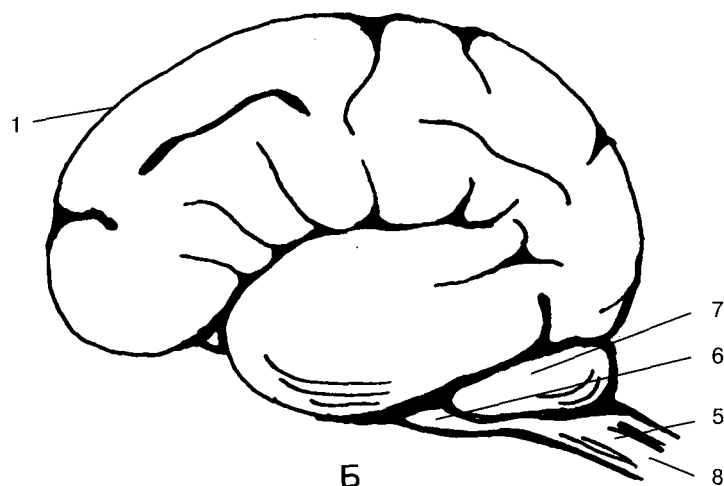
- 1, 2, 3, 5, 7, 43 (частично) — представительство кожной и проприоцептивной чувствительности;
 4 — моторная зона;
 6, 8, 9, 10 — премоторная и дополнительные моторные области;
 11 — представительство обонятельной рецепции;
 17, 18, 19 — представительство зрительной рецепции;
 20, 21, 22, 37, 41, 42, 44 — представительство слуховой рецепции;
 37, 42 — слуховой центр речи;
 41 — проекция кортиева органа;
 44 — двигательный центр речи.

(По Бродману)

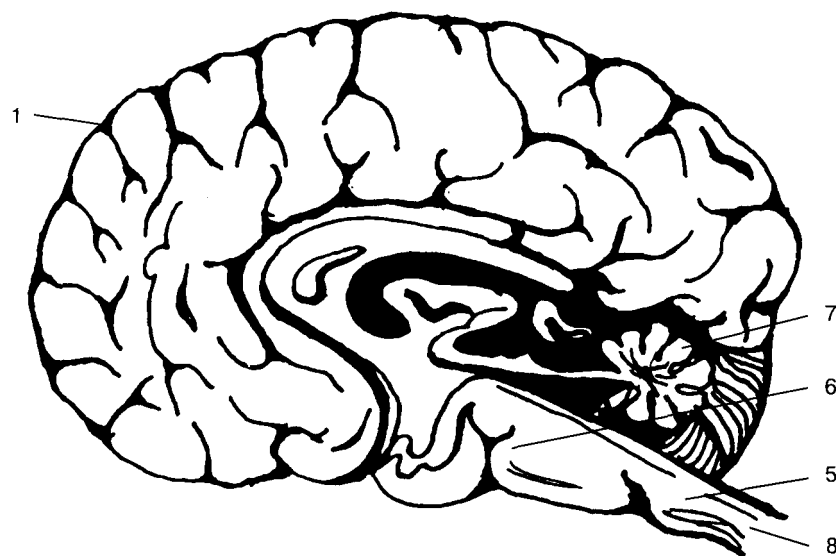
Развитие головного мозга



А



Б

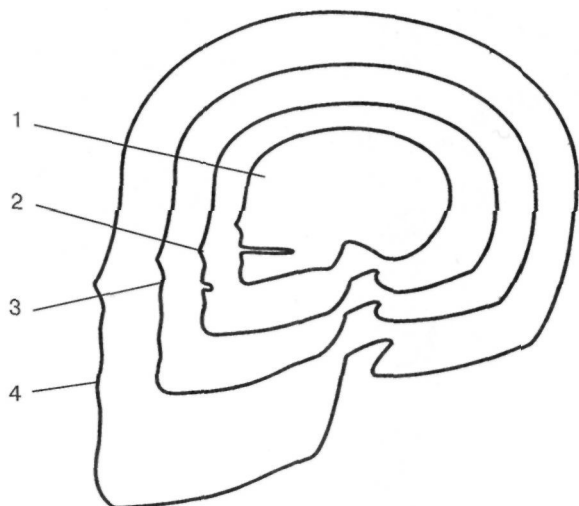


В

- А — головной мозг пятинедельного эмбриона;
 Б — головной мозг тридцатидвух-тридцатичетырехнедельного плода;
 В — головной мозг новорожденного.
 1 — конечный мозг;
 2 — промежуточный мозг;
 3 — средний мозг;
 4 — задний мозг;
 5 — продолговатый мозг;
 6 — мост мозга;
 7 — мозжечок;
 8 — спинной мозг.

(По Бадалян)

Пропорции черепа новорожденного и взрослого



Соотношение пропорций черепа у эмбриона пяти месяцев (1), новорожденного (2), ребенка одного года (3), взрослого (4).

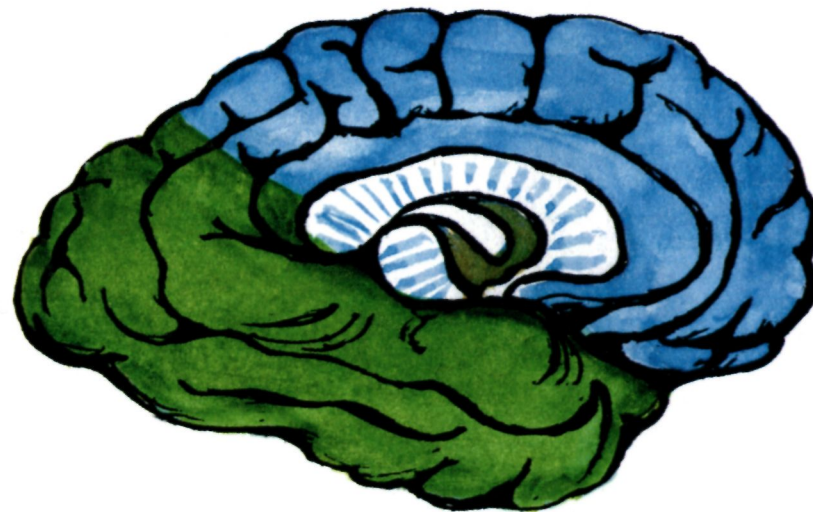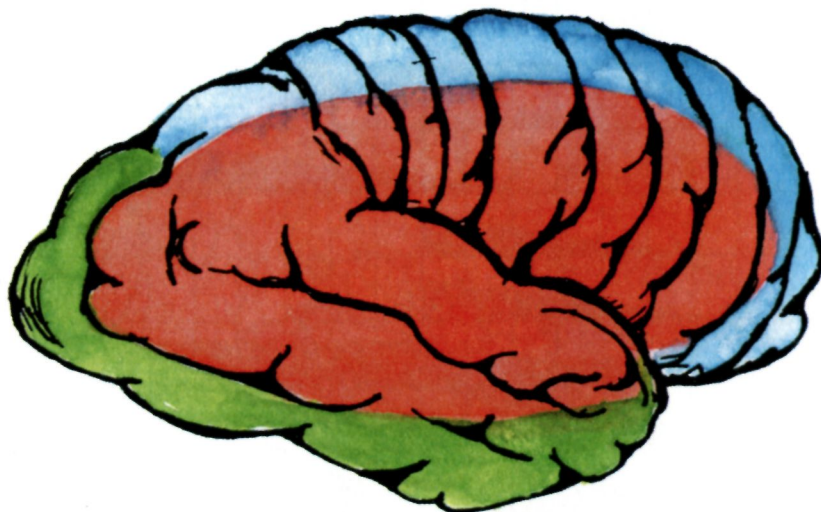
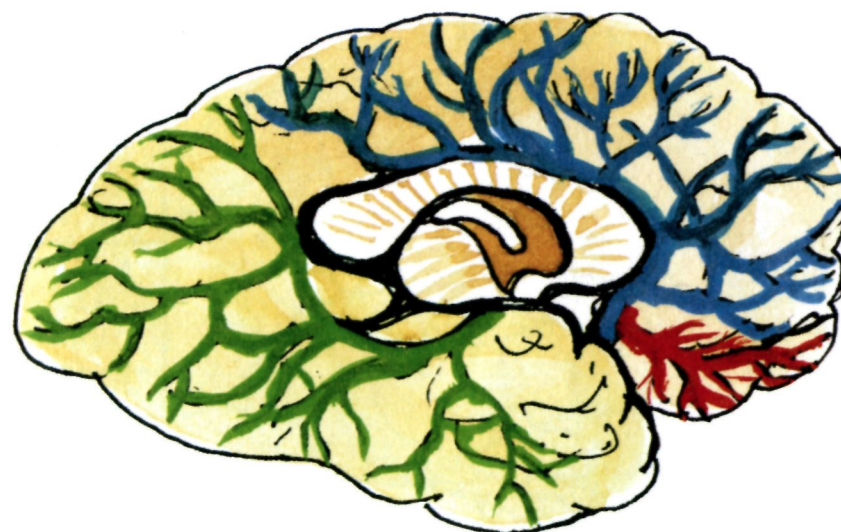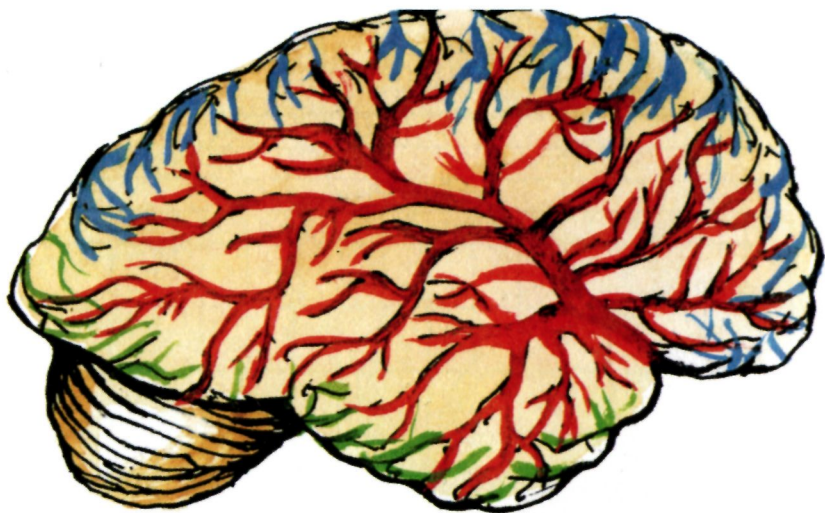
(По Бадалян)

Схема сроков миелинизации основных функциональных систем в мозге

Миелинизация структур нервной системы	Возраст																
	Месяцы										Годы						
	Плод					Ребенок											
	5	6	7	8	9	1	2	3	6	9	12	2	3	4	7	18	25
Двигательные корешки																	
Пирамидные тракты																	
Прецентральная извилина																	
Чувствительные корешки																	
Медиальная петля																	
Постцентральная извилина																	
Зрительный тракт																	
Слуховые пути																	
Спинно-мозжечковый путь																	
Нижние ножки мозжечка																	
Верхние и средние ножки мозжечка																	
Лобно-мостовой путь																	
Полосатое тело																	
Ретикулярная формация																	
Ассоциативные пути																	

(По Бадалян)

Зоны васкуляризации головного мозга



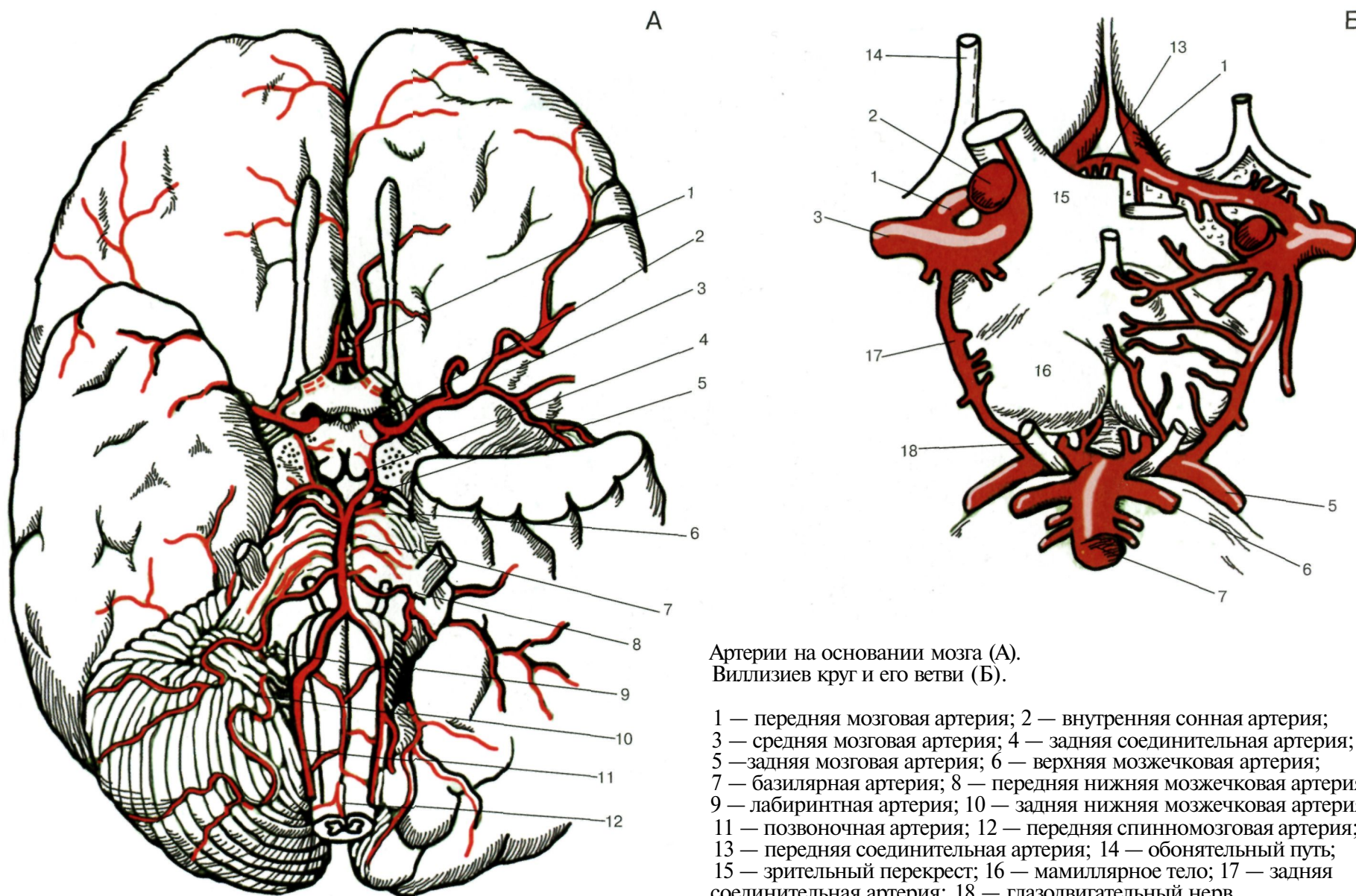
Артериальное кровоснабжение верхнебоковой поверхности полушарий головного мозга.

Цветовые обозначения: красный — средняя мозговая артерия, синий — передняя мозговая артерия, зеленый — задняя мозговая артерия.

Артериальное кровоснабжение медиальной поверхности полушария головного мозга.

(По Бадалян)

Зоны васкуляризации головного мозга

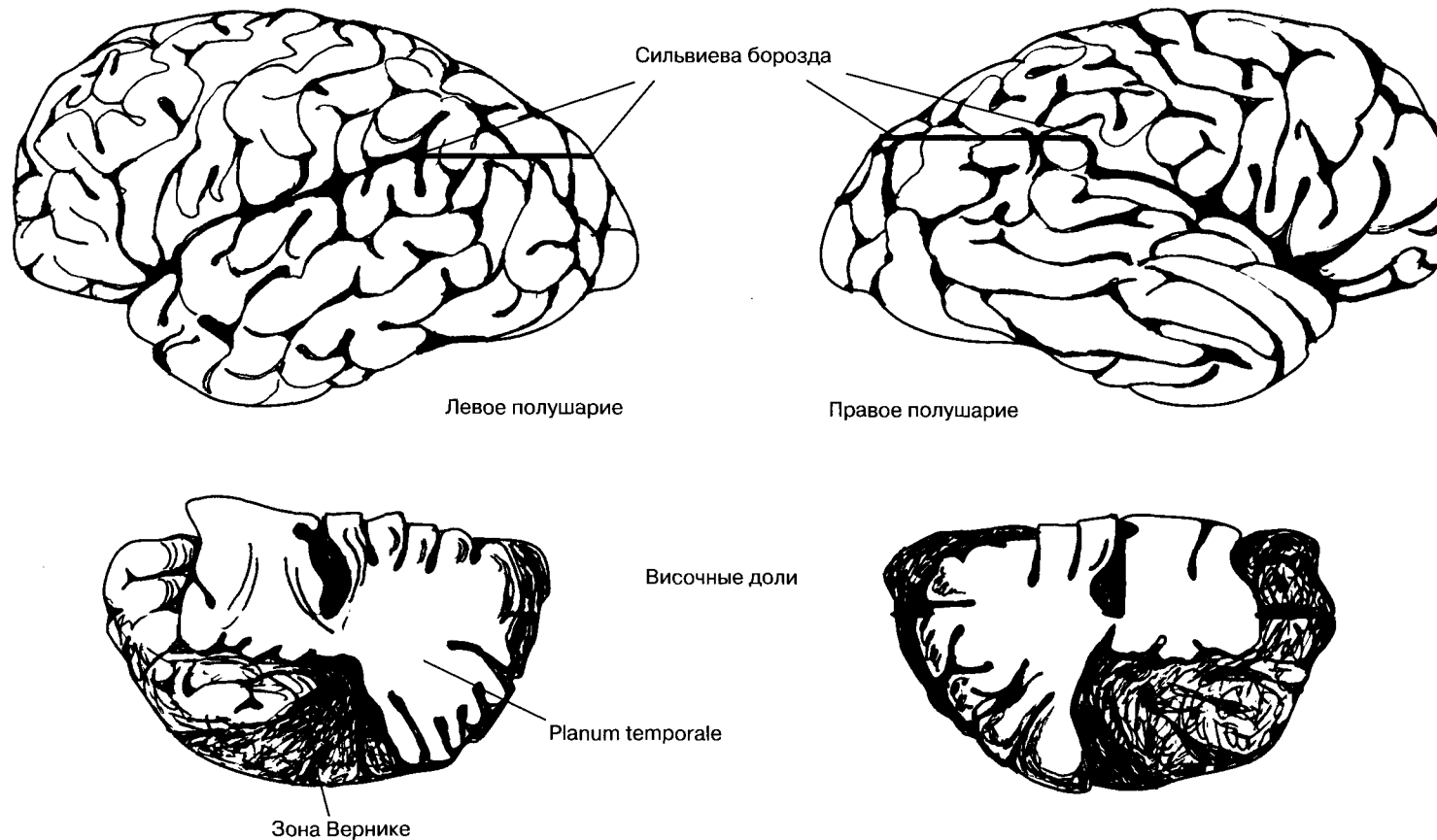


Артерии на основании мозга (А).
Виллизиев круг и его ветви (Б).

1 — передняя мозговая артерия; 2 — внутренняя сонная артерия;
3 — средняя мозговая артерия; 4 — задняя соединительная артерия;
5 — задняя мозговая артерия; 6 — верхняя мозжечковая артерия;
7 — базилярная артерия; 8 — передняя нижняя мозжечковая артерия;
9 — лабиринтная артерия; 10 — задняя нижняя мозжечковая артерия;
11 — позвоночная артерия; 12 — передняя спинномозговая артерия;
13 — передняя соединительная артерия; 14 — обонятельный путь;
15 — зрительный перекрест; 16 — мамиллярное тело; 17 — задняя соединительная артерия; 18 — глазодвигательный нерв.

(По Дуусу)

Анатомическая асимметрия полушарий мозга



Вверху: сильвиева борозда в правом полушарии отклоняется вверх под большим углом.

Внизу: задняя часть planum temporale обычно гораздо больше в левом полушарии, связанном с речевыми функциями.

(По Гешвинду)

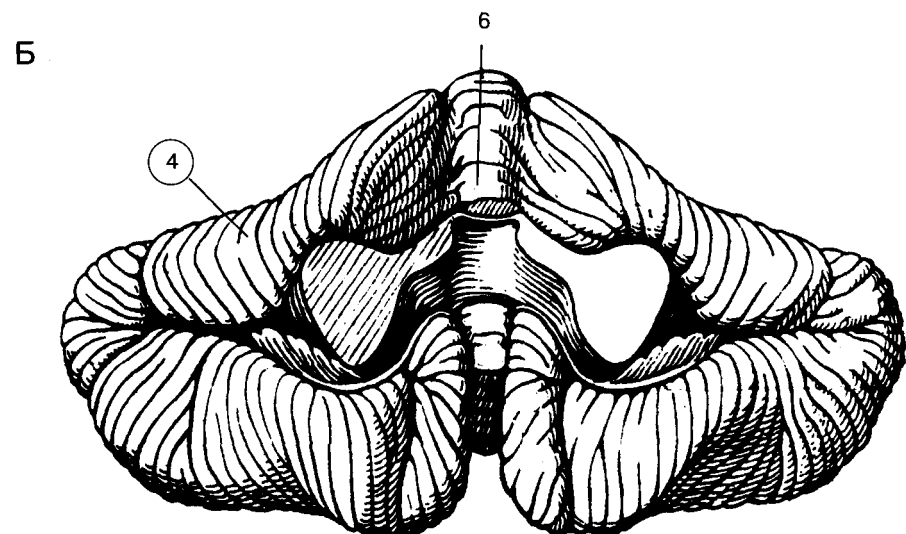
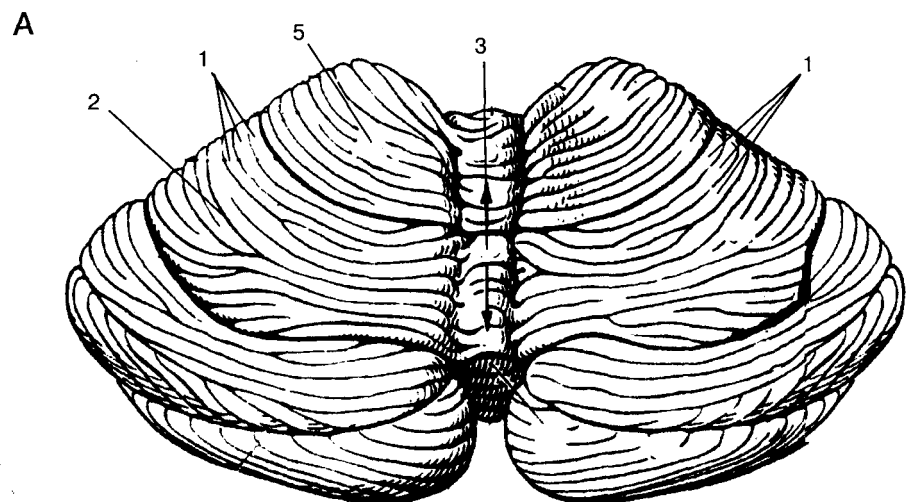
Частота (в процентах) анатомических различий между полушариями

Вид асимметрии	Праворукие			Леворукие и амбидекстры		
	да	нет	обратное соотношение	да	нет	обратное соотношение
Сильвиева борозда выше справа (Galaburda, LeMay, Kemper, Geschwind, 1978)	67	25	8	20	70	10
Задний рог бокового желудочка длиннее слева (McRae, Branch, Milner, 1968)	60	30	10	38	31	31
Лобная доля шире справа (LeMay, 1977)	61	20	19	40	33	27
Затылочная доля шире слева (LeMay, 1977)	66	24	10	36	48	26
Лобная доля выдается справа (LeMay, 1977)	66	20	14	35	30	35
Затылочная доля выдается слева (LeMay, 1977)	77	10,5	12,5	35	30	35

Частота (в процентах) анатомических различий между полушариями среди праворуких и леворуких индивидуумов, а также людей, одинаково владеющих обеими руками (амбидекстров).

(По Корбаллис)

Структуры головного мозга



Мозжечок. **А** — вид сверху; **Б** — вид снизу. 1 — листики мозжечка; 2 — щели мозжечка; 3 — червь мозжечка; 4 — полушария мозжечка; 5 — передняя доля мозжечка; 6 — язычок

(По Фенишу и др.)

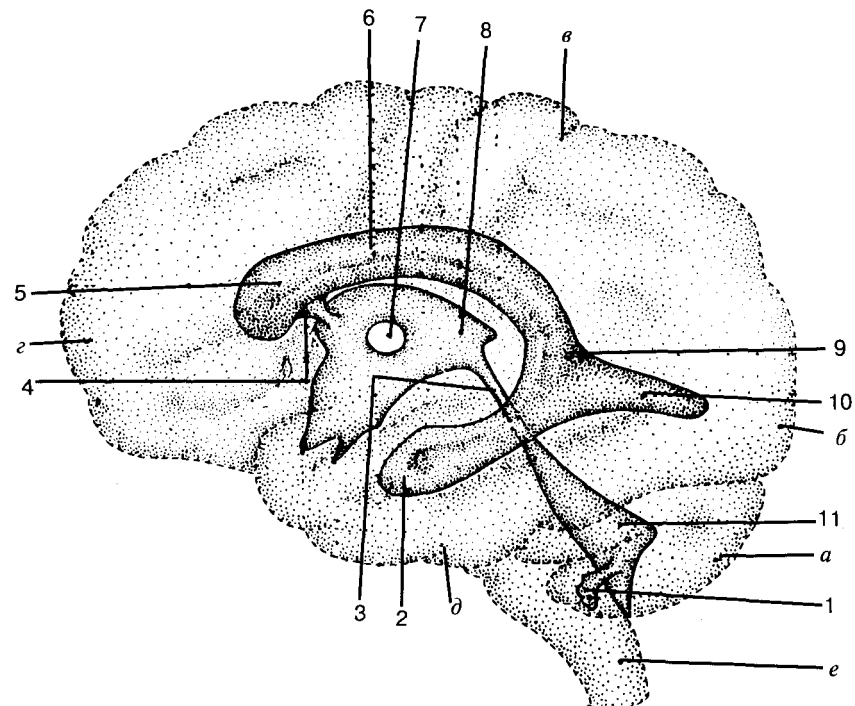


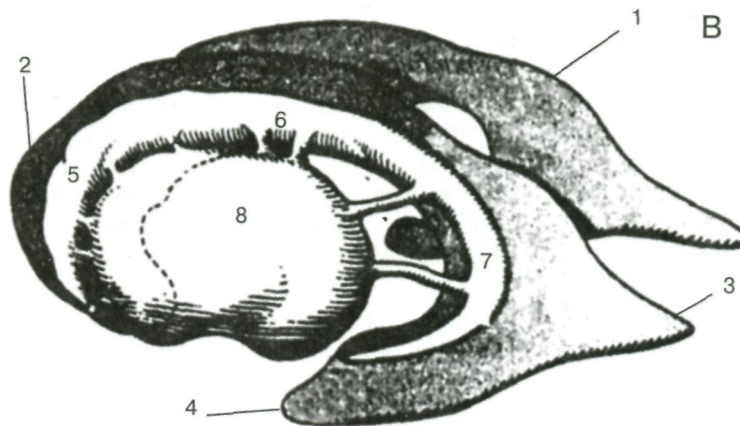
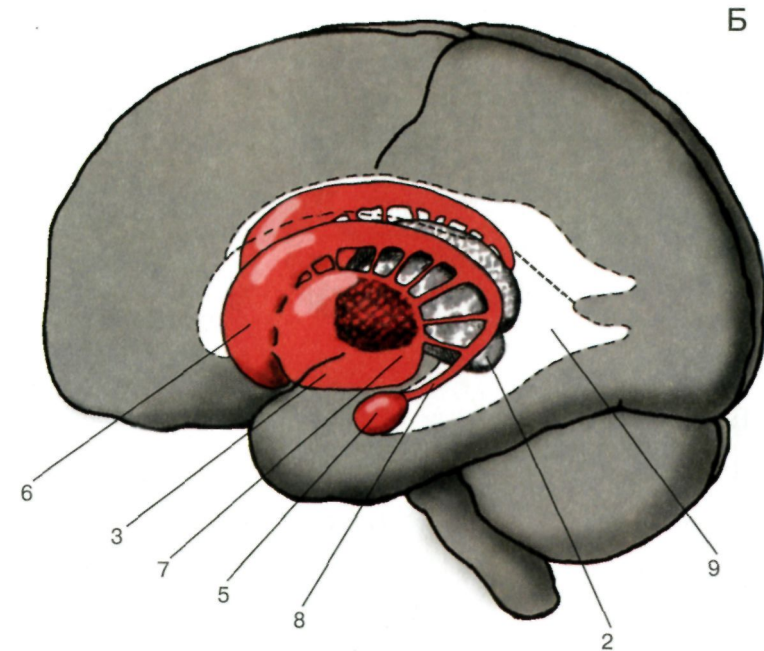
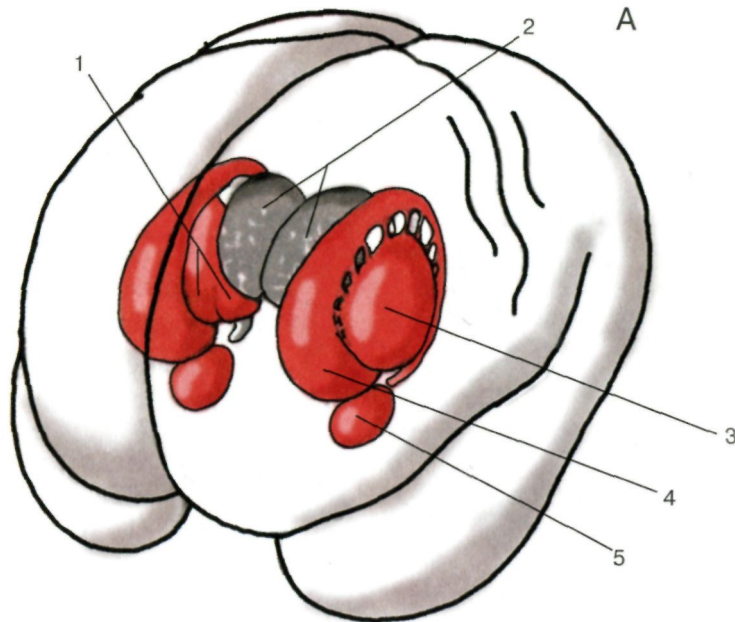
Схема желудочков мозга и их отношение к поверхностным структурам полушарий головного мозга.

а — мозжечок; б — затылочный полюс; в — теменной полюс; г — лобный полюс; д — височный полюс; е — продолговатый мозг.

1 — боковое отверстие четвертого желудочка (отверстие Люшка); 2 — нижний рог бокового желудочка; 3 — водопровод; 4 — межжелудочковое отверстие; 5 — передний рог бокового желудочка; 6 — центральная часть бокового желудочка; 7 — сращение зрительных бугров (*massa intermedia*); 8 — третий желудочек; 9 — вход в боковой желудочек; 10 — задний рог бокового желудочка; 11 — четвертый желудочек

(По Шаде и др.)

Структуры головного мозга



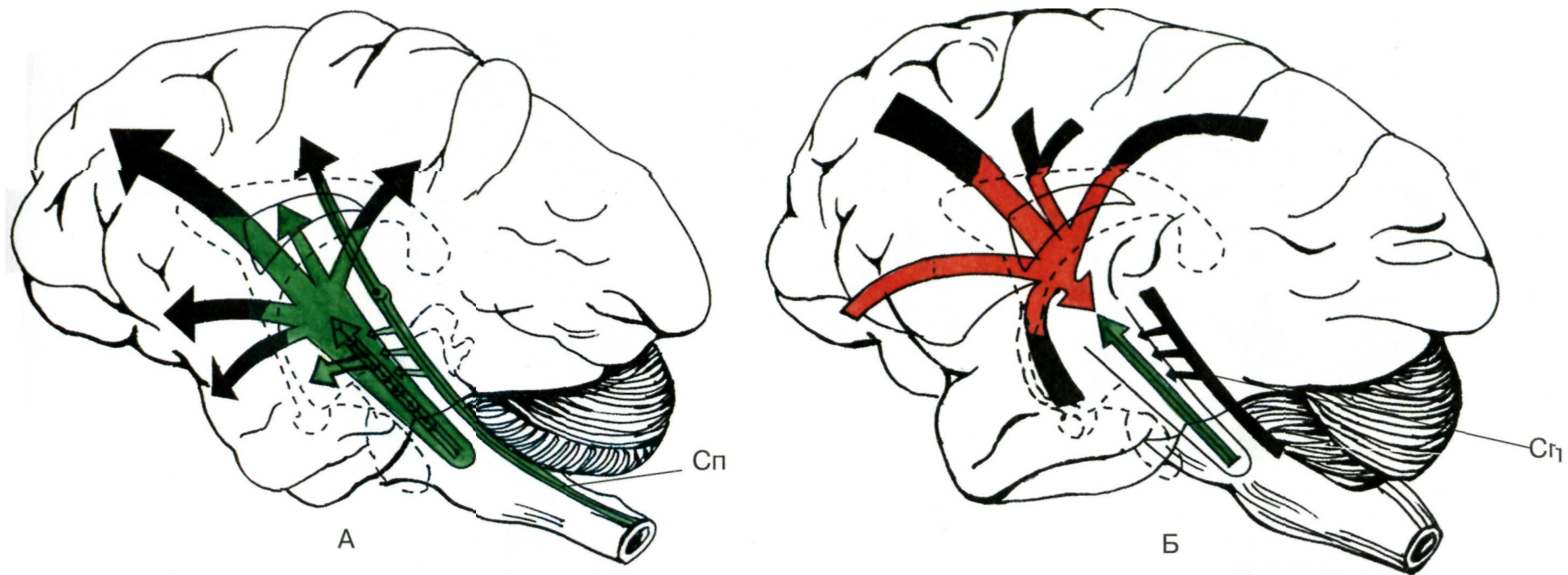
Топографические взаимоотношения базальных ганглиев (А).
 Отношения базальных ганглиев к желудочковой системе (Б).
 1 — бледный шар; 2 — таламус; 3 — скорлупа; 4 — хвостатое ядро;
 5 — миндалевидное тело; 6 — головка хвостатого ядра; 7 — субталамическое ядро;
 8 — хвост хвостатого ядра; 9 — боковой желудочек.

(По Дуусу)

Боковые желудочки, левое хвостатое и чечевицеобразное ядра (В).
 1 — боковой желудочек; 2 — лобный рог бокового желудочка; 3 — затылочный (задний) рог; 4 — височный (нижний) рог; 5 — головка хвостатого ядра; 6 — тело хвостатого ядра; 7 — хвост; 8 — чечевицеобразное ядро.

(По Фенишу и др.)

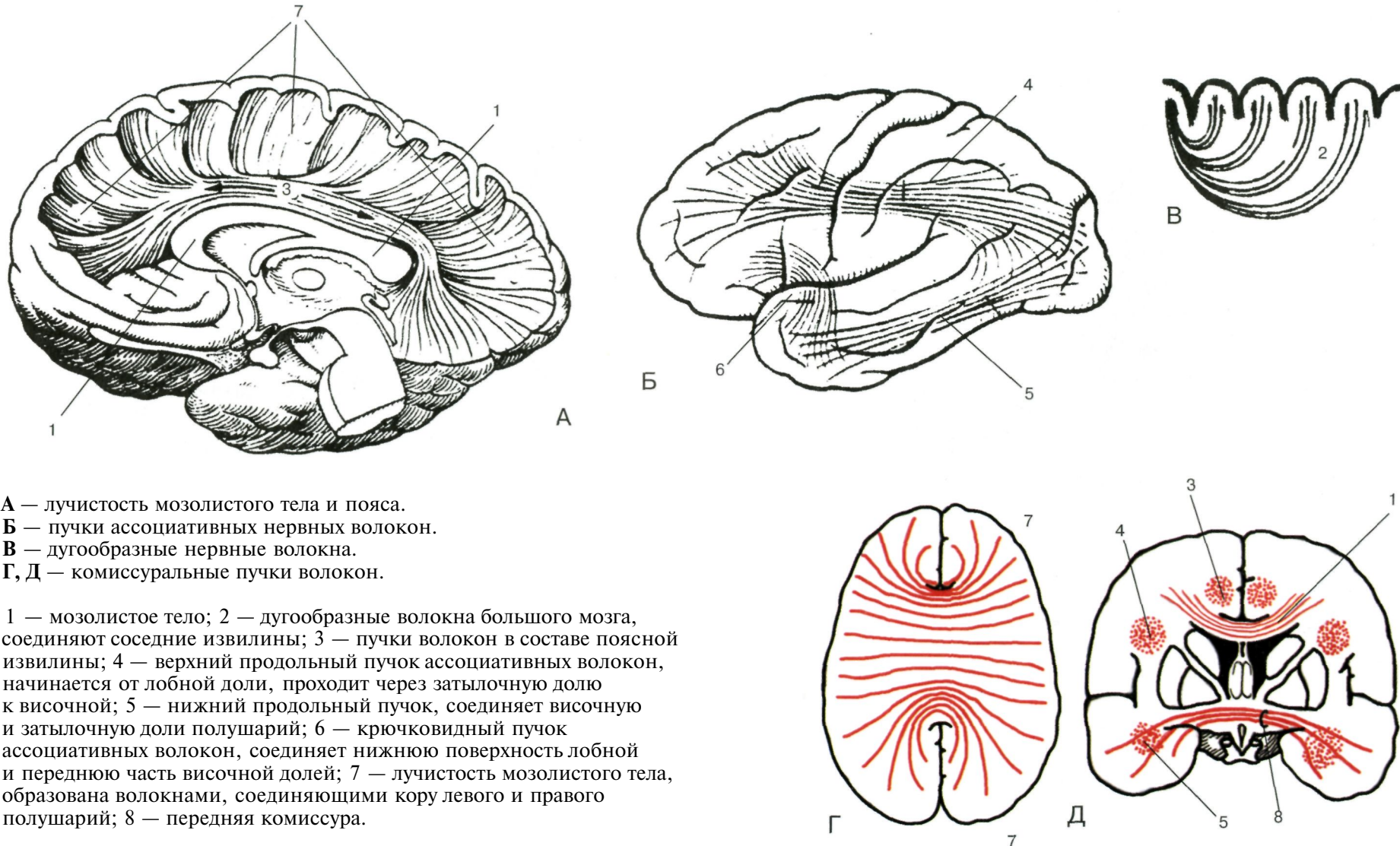
Кортикоретиккулярные связи



А — схема путей восходящих активирующих влияний;
 Б — схема нисходящих влияний коры;
 Сп — специфические афферентные пути к коре с коллатералью к ретикулярной формации.

(По Мэгуну)

Проводящие пути и связи головного мозга

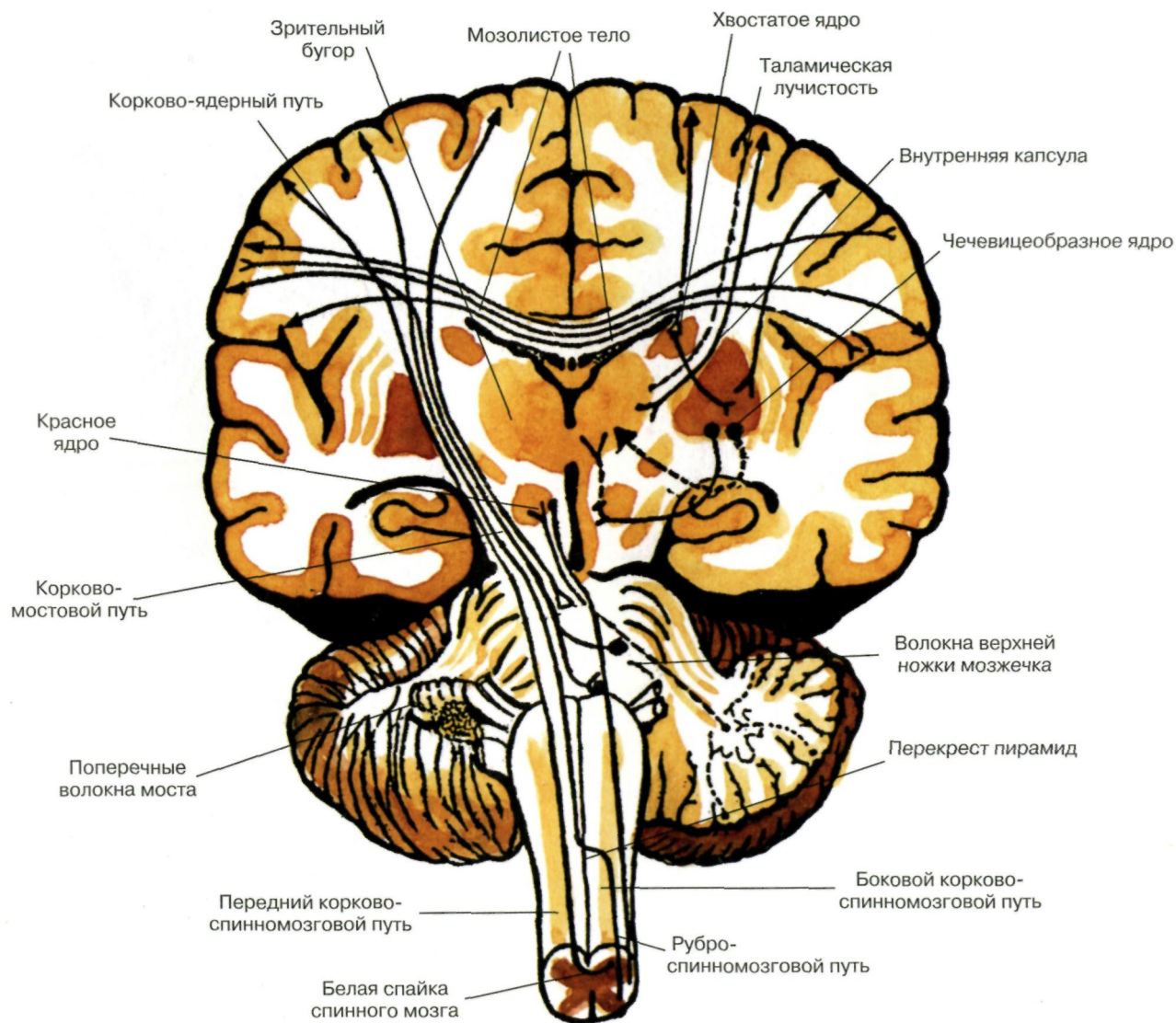


А — лучистость мозолистого тела и пояса.
 Б — пучки ассоциативных нервных волокон.
 В — дугообразные нервные волокна.
 Г, Д — комиссуральные пучки волокон.

1 — мозолистое тело; 2 — дугообразные волокна большого мозга, соединяют соседние извилины; 3 — пучки волокон в составе поясной извилины; 4 — верхний продольный пучок ассоциативных волокон, начинается от лобной доли, проходит через затылочную долю к височной; 5 — нижний продольный пучок, соединяет височную и затылочную доли полушарий; 6 — крючковидный пучок ассоциативных волокон, соединяет нижнюю поверхность лобной и переднюю часть височной долей; 7 — лучистость мозолистого тела, образована волокнами, соединяющими кору левого и правого полушарий; 8 — передняя комиссура.

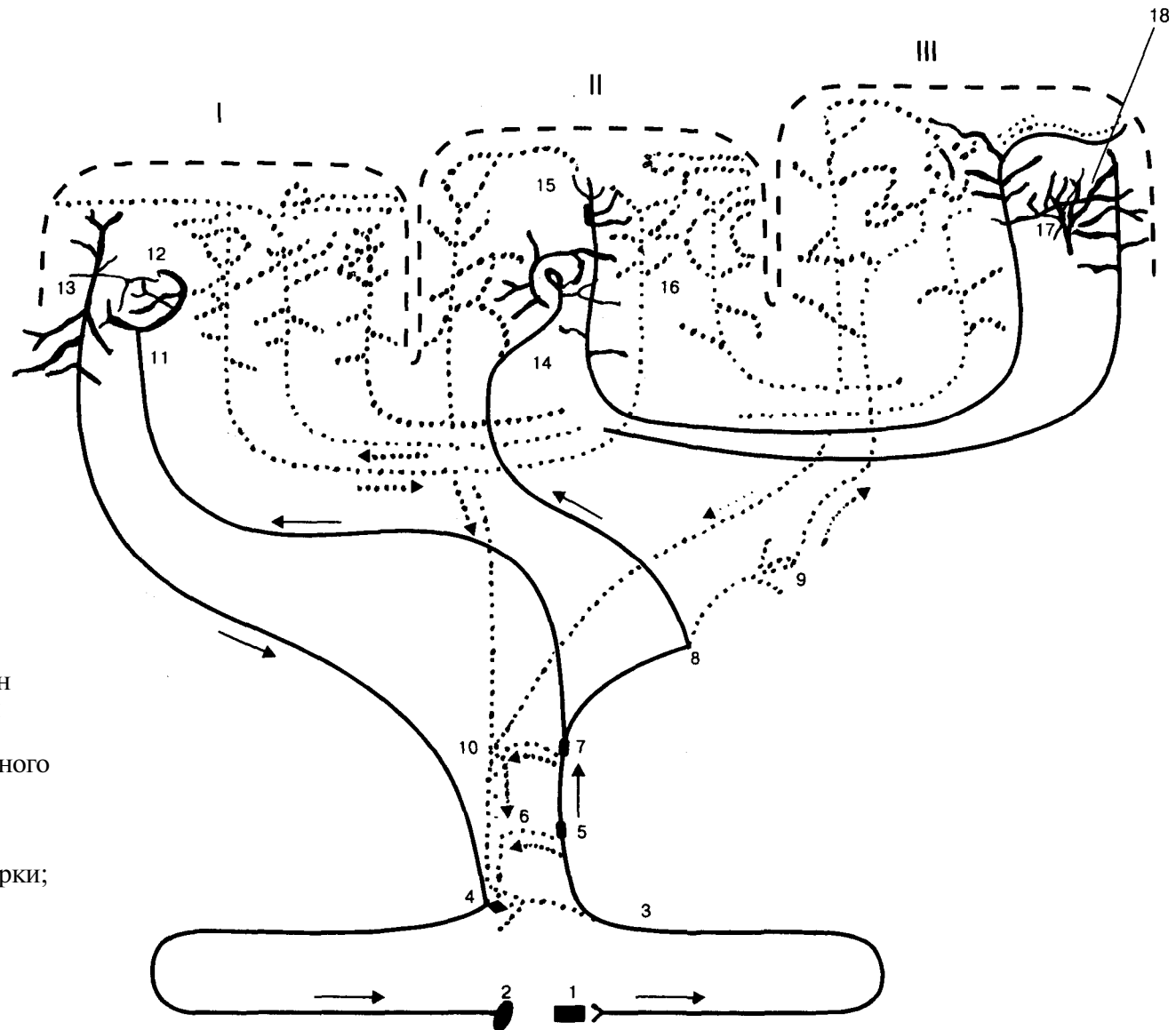
(А, Б, В — по Фенишу и др. Г, Д — по Дуусу)

Проводящие пути спинного и головного мозга



(По Курепиной и др.)

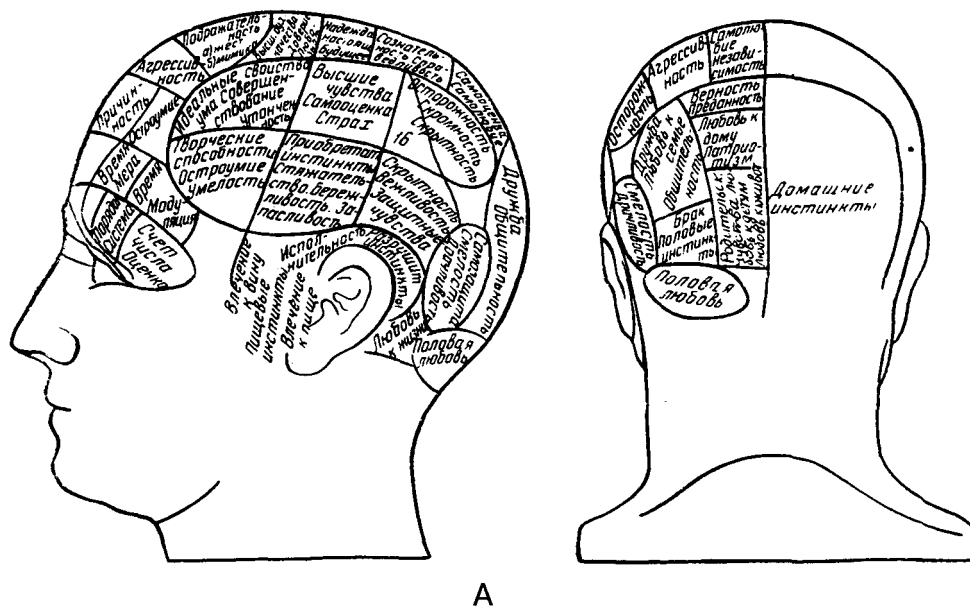
Системы связей первичных, вторичных и третичных полей коры



- I — первичные (центральные) поля;
 II — вторичные (периферические) поля;
 III — третичные поля (зоны перекрытия анализаторов).
 Сплошной линией выделены системы проекционных (корково-подкорковых) проекционно-ассоциативных и ассоциативных связей коры;
 пунктиром — другие связи;
 1 — рецептор; 2 — эффектор; 3 — нейрон чувствительного узла; 4 — двигательный нейрон;
 5, 6 — переключающие нейроны спинного мозга и ствола;
 7–10 — переключающие нейроны подкорковых образований;
 11, 14 — афферентные волокна из подкорки;
 13 — пирамида V слоя;
 16 — пирамида подслоя III₃;
 18 — пирамиды подслоев III₂ и III₁;
 12, 15, 17 — звездчатые клетки коры.

(По Полякову)

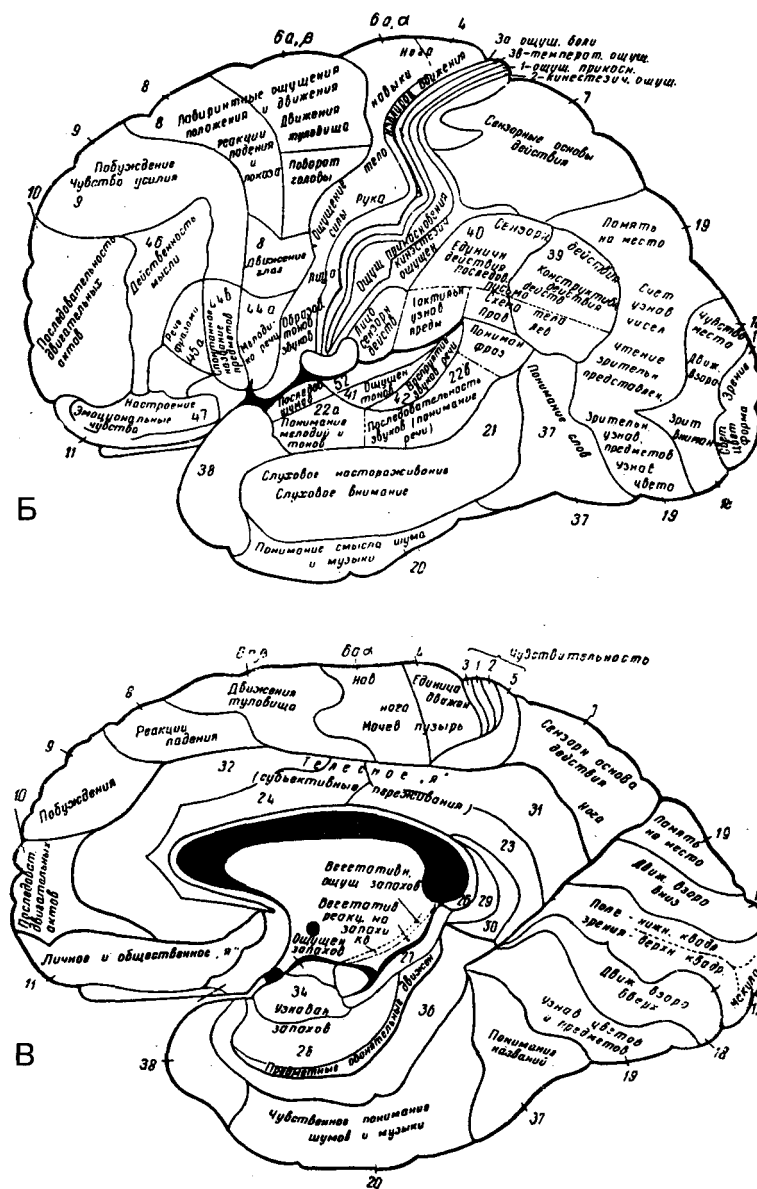
История развития представлений о локализации психических функций



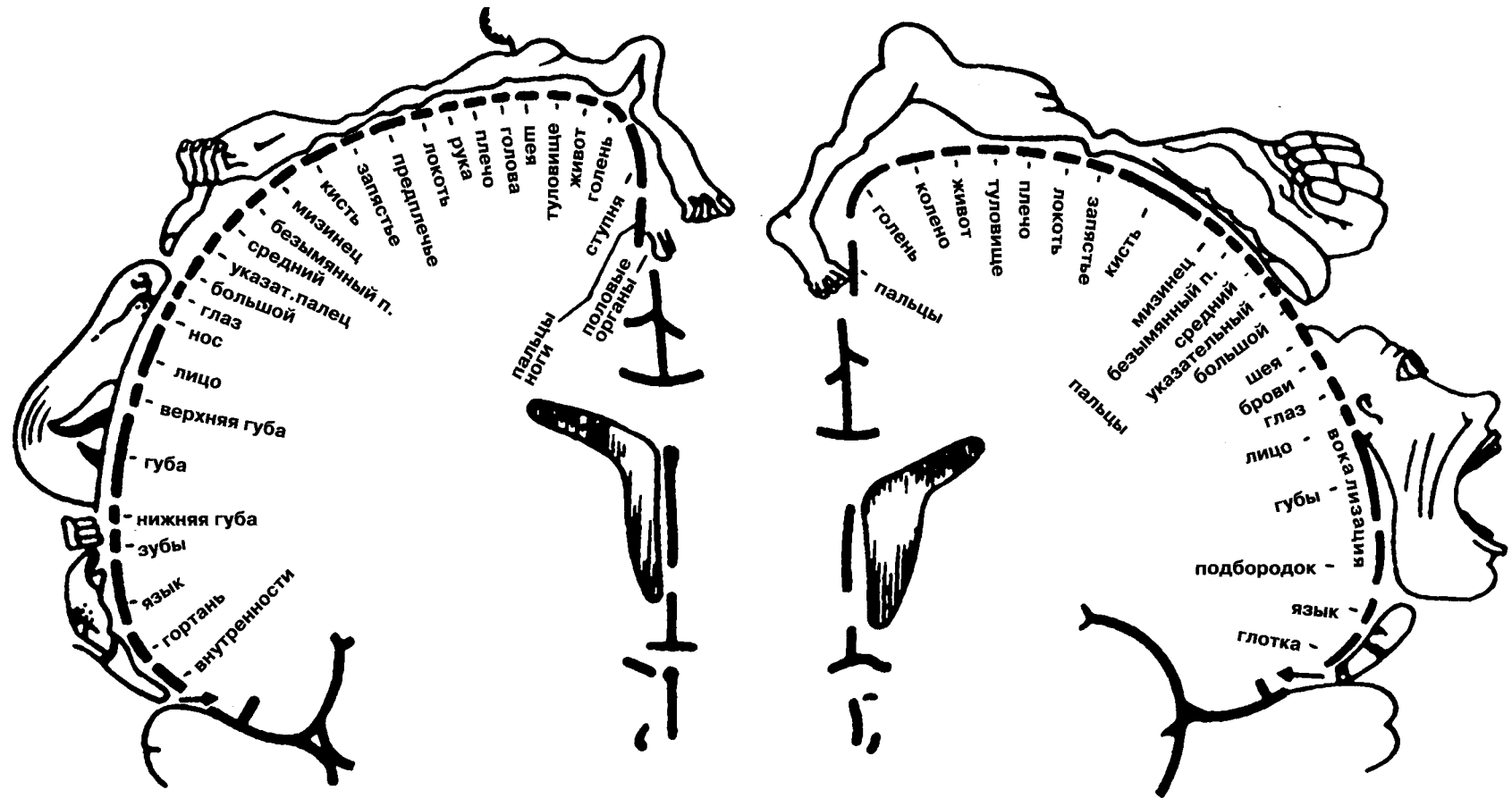
А. Френологическая карта локализации психических способностей. Приводится по современной Ф.А. Галлю статуе.

Б, В. Локализационная карта Клейста.

(По Лурия)



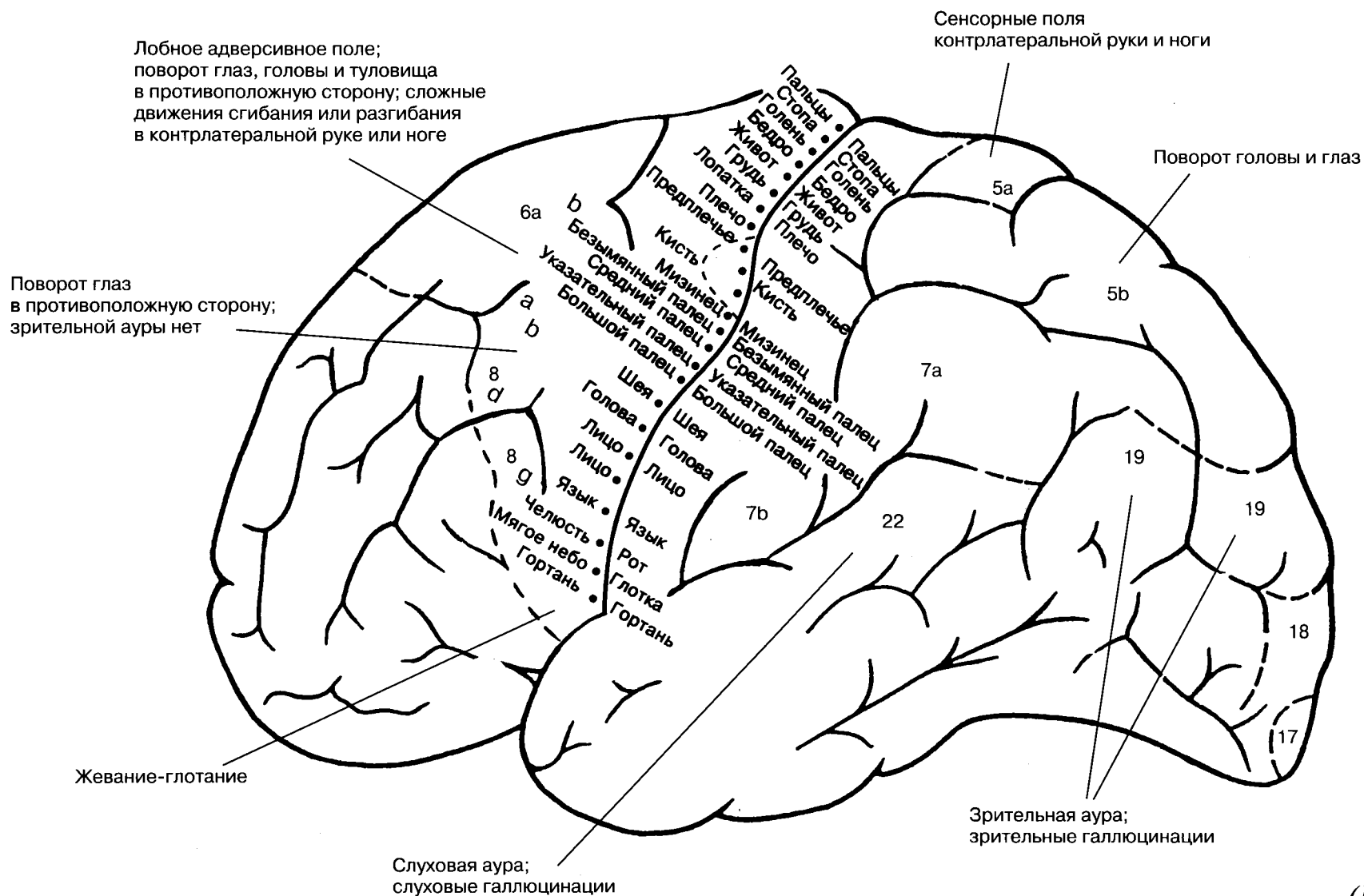
Корковая проекция чувствительности и двигательной системы



Относительные размеры органов отражает ту площадь коры головного мозга, с которой могут быть вызваны соответствующие ощущения и движения.

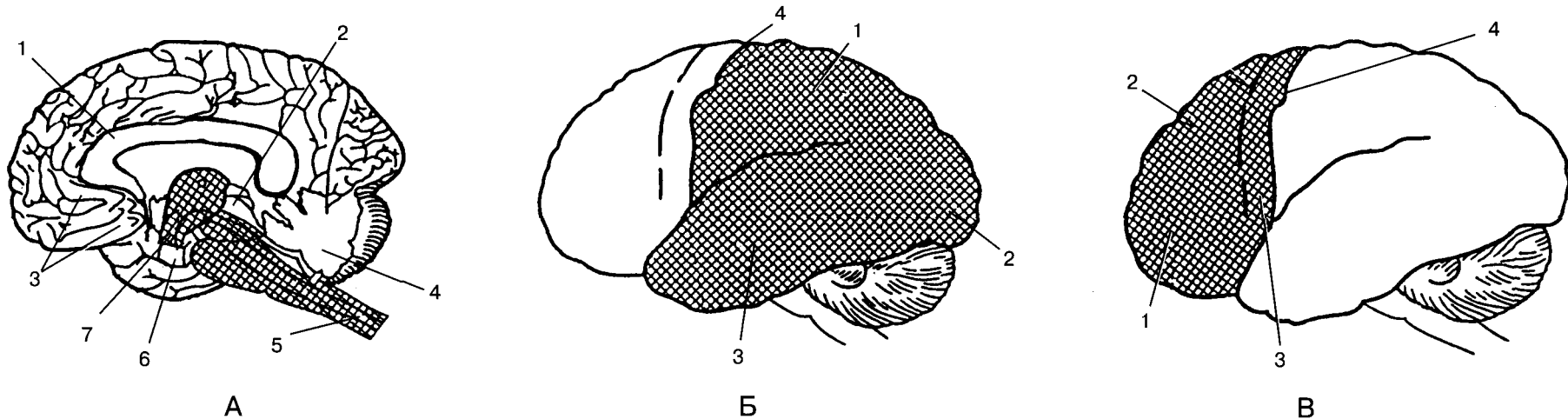
(По Пенфилду)

Соматическая организация моторной и сенсорной областей коры человека



(По Барду)

Структурно-функциональная модель интегративной работы мозга, предложенная А.Р.Лурия



А — первый блок регуляции общей и избирательной неспецифической активации мозга, включающий ретикулярные структуры ствола, среднего мозга и диэнцефальных отделов, а также лимбическую систему и медиобазальные отделы коры лобных и височных долей мозга:

- 1 — мозолистое тело,
- 2 — средний мозг,
- 3 — медиобазальные отделы правой лобной доли мозга,
- 4 — мозжечок,
- 5 — ретикулярная формация ствола,
- 6 — медиальные отделы правой височной доли мозга,
- 7 — таламус;

Б — второй блок приема, переработки и хранения экстероцептивной информации, включающий основные анализаторные системы (зрительную, кожно-кинестетическую, слуховую), корковые зоны которых расположены в задних отделах больших полушарий:

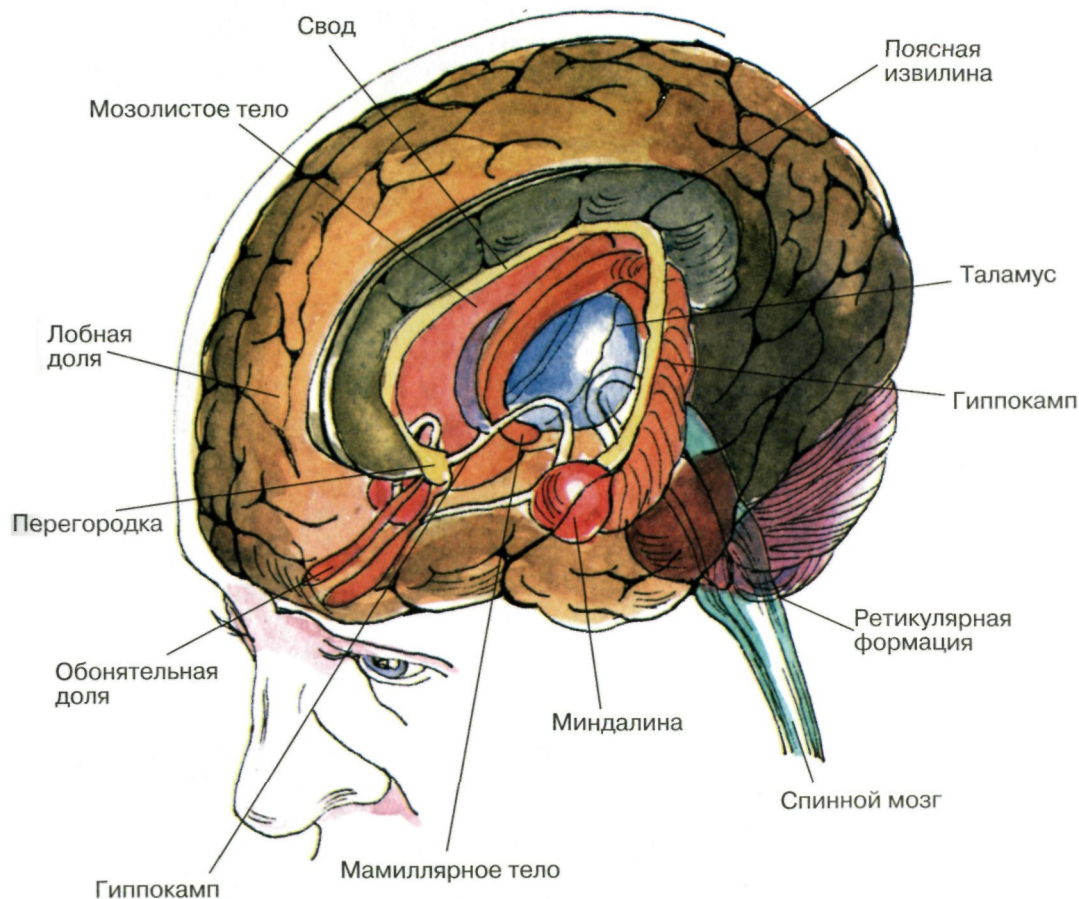
- 1 — теменная область (обще-чувствительная кора),
- 2 — затылочная область (зрительная кора),
- 3 — височная область (слуховая кора),
- 4 — центральная борозда;

В — третий блок программирования, регуляции и контроля за протеканием психической деятельности, включающий моторные, премоторные и префронтальные отделы мозга с их двусторонними связями:

- 1 — префронтальная область,
- 2 — премоторная область,
- 3 — моторная область (прецентральная извилина),
- 4 — центральная борозда,

(По Хомской)

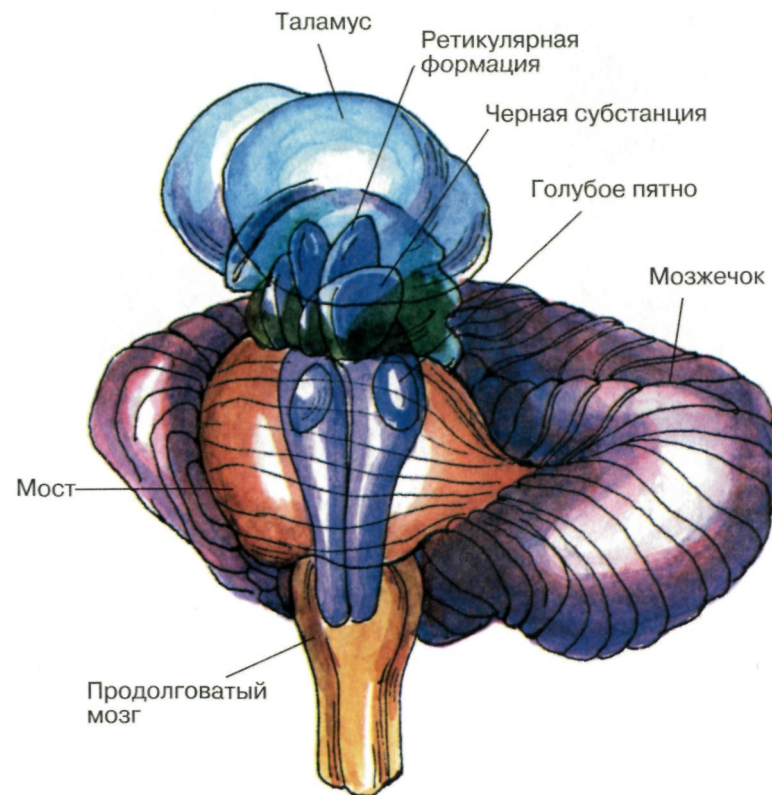
Важнейшие части мозга, образующие лимбическую систему



Располагаются вдоль краев больших полушарий, как бы «окаймляют» их.

(По Блуму и др.)

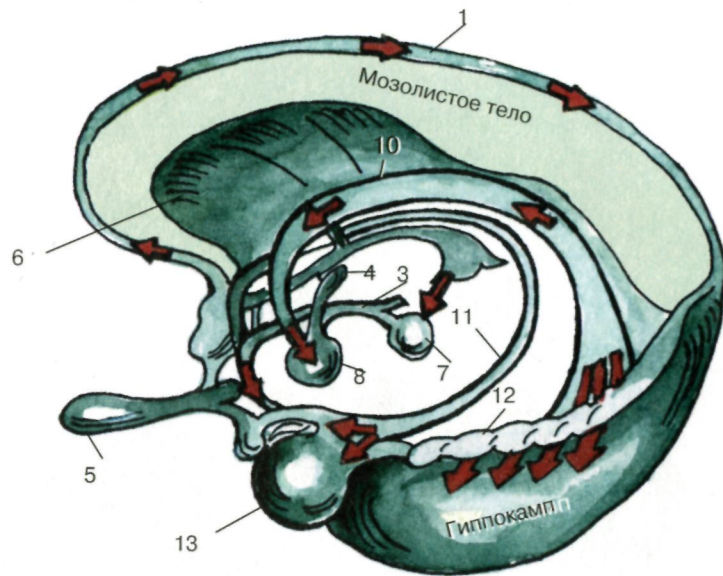
Структуры мозга, играющие роль в эмоциях



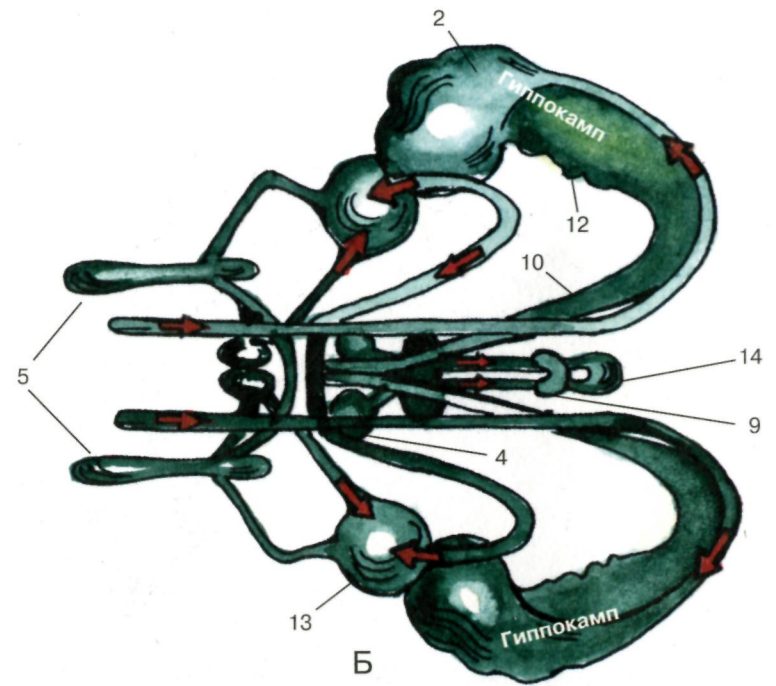
Дофаминовые волокна, идущие от черной субстанции и норадренолиновые волокна, идущие от голубого пятна, иннервируют весь передний мозг. Обе эти группы нейронов, а так же некоторые другие представляют собой части ретикулярной активирующей системы.

(По Блуму и др.)

Схема лимбической системы



А

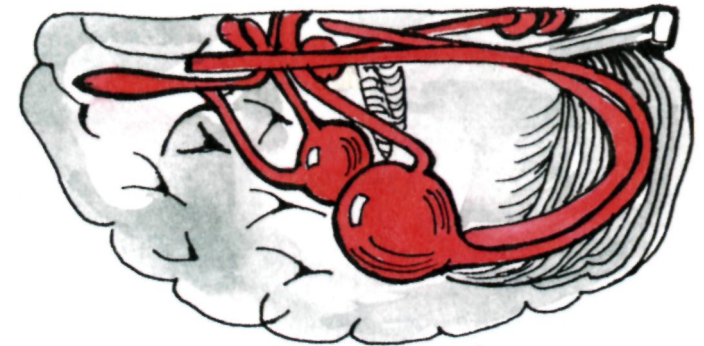


Б

А — вид сбоку; Б, В — вид сверху:

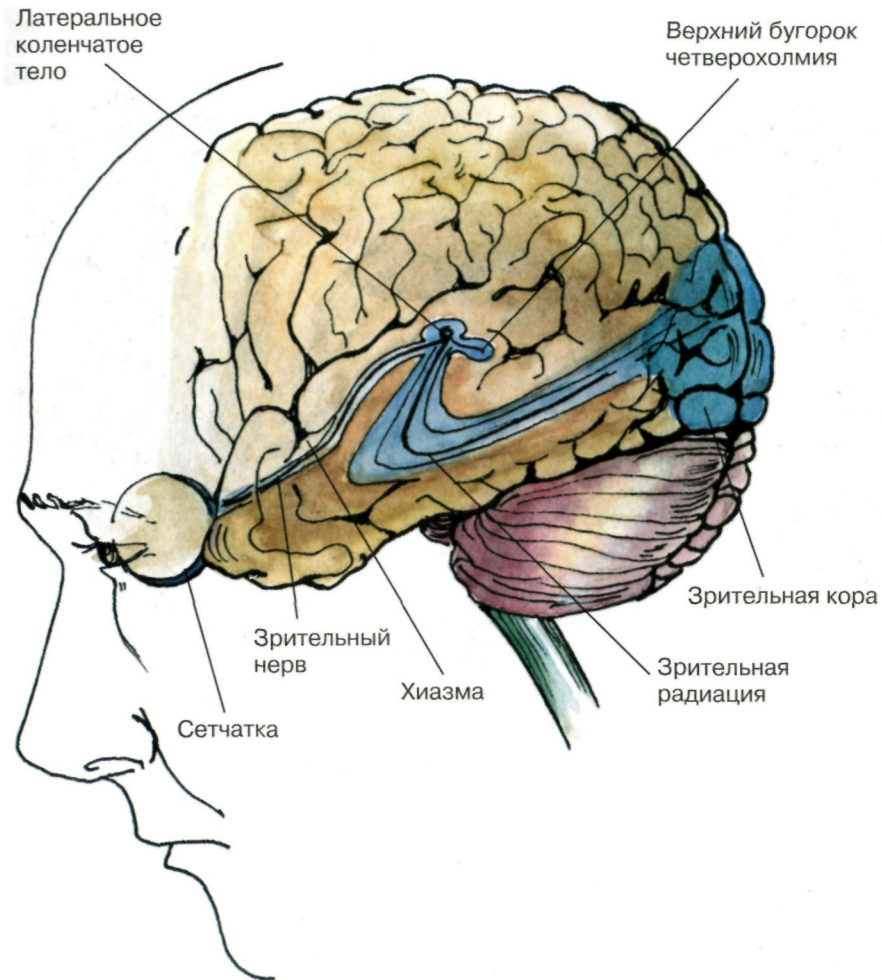
- 1 — надмозолистая полоска; 2 — ножка гиппокампа;
- 3 — медиальный пучок переднего мозга;
- 4 — переднее ядро зрительного бугра;
- 5 — обонятельная луковица; 6 — прозрачная перегородка;
- 7 — интерпедункулярное ядро;
- 8 — мамиллярные тела; 9 — поводок;
- 10 — свод; 11 — краевой пучок;
- 12 — зубчатая извилина; 13 — миндалевидное ядро;
- 14 — эпифиз.

(По Бадалян)



В

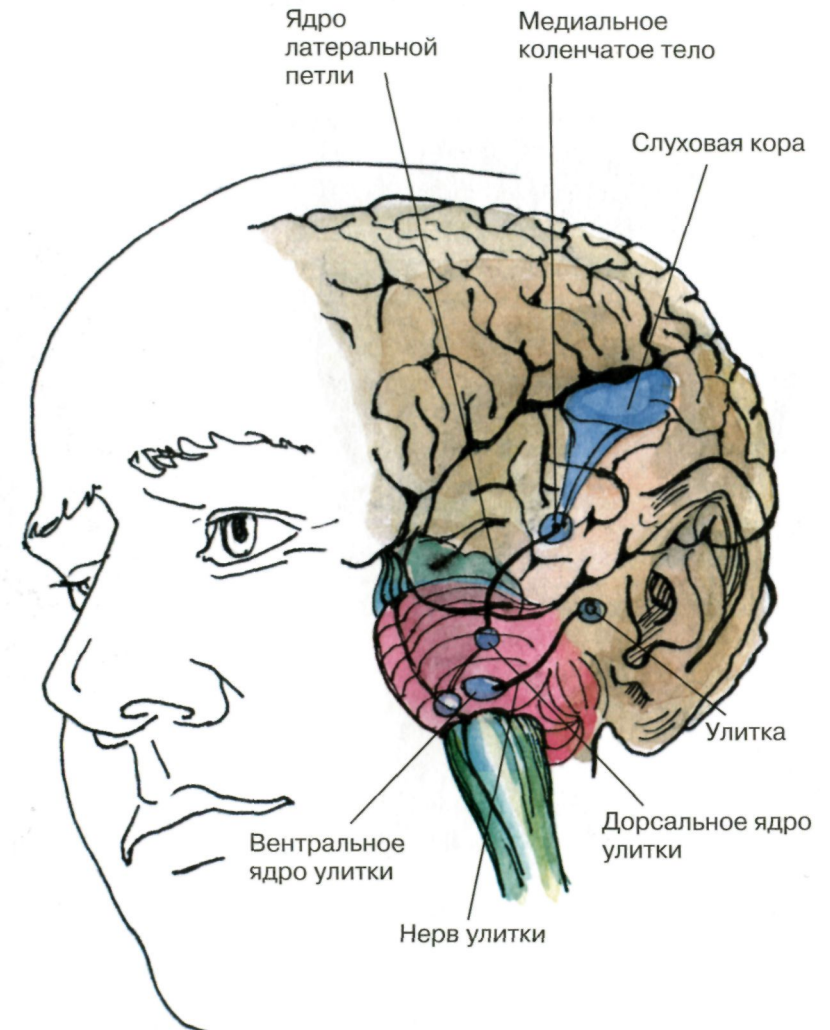
Зрительная система



Показаны связи, идущие от первичных рецепторов сетчатки через передаточные ядра таламуса и гипоталамуса к первичной зрительной зоне коры.

(По Блуму и др.)

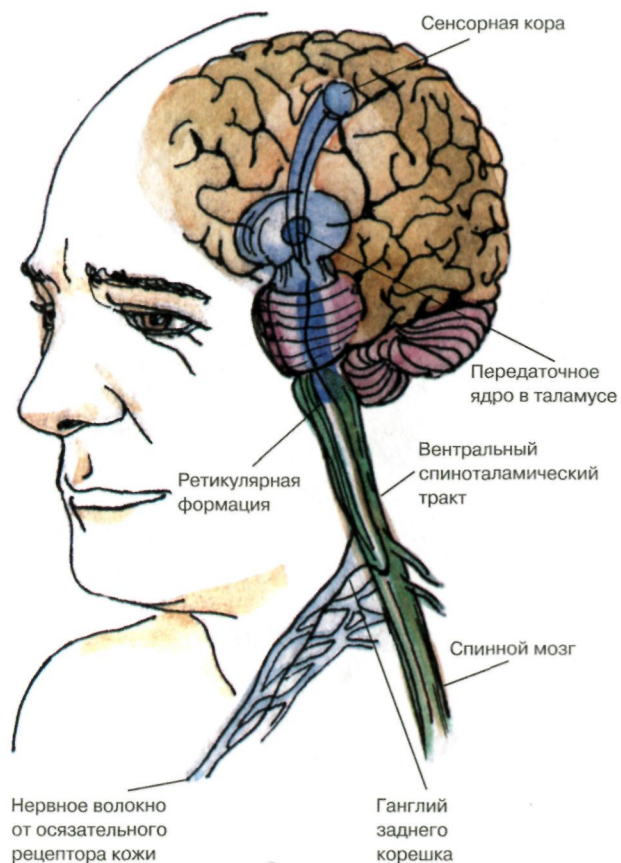
Слуховая система



Показаны связи, идущие от первичных рецепторов улитки через таламус к первичной слуховой зоне коры.

(По Блуму и др.)

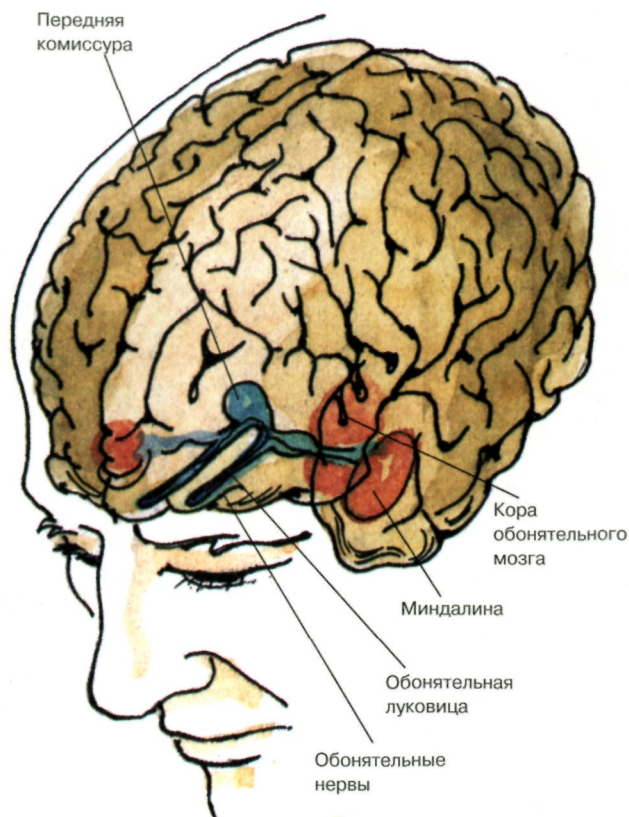
Ощущения с поверхности тела



Представлены связи, идущие от кожных рецепторов через вставочные нейроны спинного мозга и таламуса к первичной сенсорной зоне коры.

(По Блуму и др.)

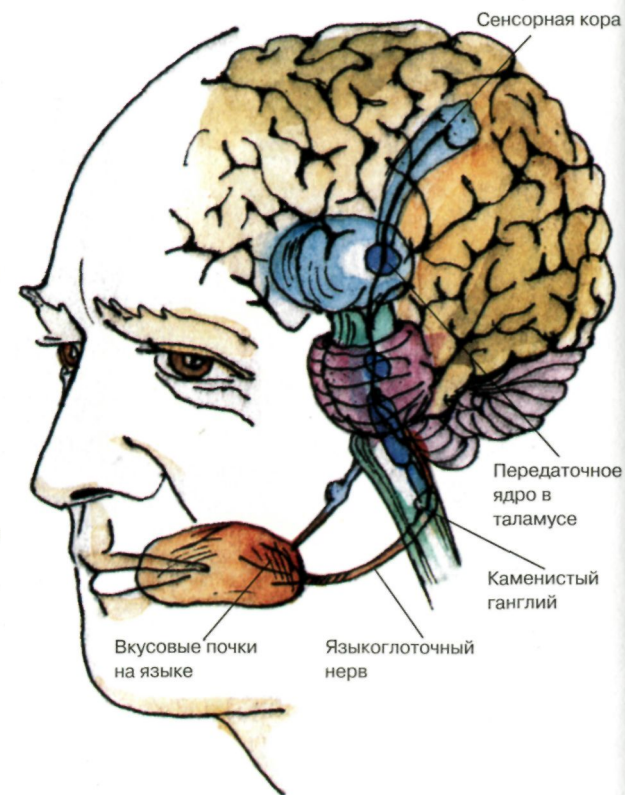
Обонятельная система



Показаны связи, идущие от рецепторов слизистой носа через обонятельные луковицы и базальные ядра переднего мозга к конечным пунктам в обонятельной коре.

(По Блуму и др.)

Вкусовая система



Изображены связи, идущие от рецепторов языка через первоначальные мишени варолиева моста к мишеням следующего порядка в коре больших полушарий.

(По Блуму и др.)

Пути для специфических видов сенсорных сигналов

Модальность	Уровень переключения		
	первичный (уровень 1)	вторичный (уровень 2)	третичный (уровень 3)
Зрение	Сетчатка	Латеральное коленчатое тело Верхние бугорки четверохолмия	Первичная зрительная кора Вторичная зрительная кора
Слух	Ядра улитки	Ядра петли, четверохолмия и медиального коленчатого тела	Первичная слуховая кора.
Осязание	Спинной мозг или ствол мозга	Таламус	Соматосенсорная кора
Обоняние	Обонятельная луковица	Пириформная кора	Лимбическая система, гипоталамус
Вкус	Продолговатый мозг	Таламус	Соматосенсорная кора

(По Блуму и др.)

Основные категории в области сенсорных процессов — модальность и качество

Модальность	Чувствительный орган	Качество	Рецепторы
Зрение	Сетчатка	Яркость, Контрастность, Движение, Размеры, Цвет	Палочки и колбочки
Слух	Улитка	Высота, Тембр	Волосковые клетки
Равновесие	Вестибулярный орган	Сила тяжести	Макулярные клетки
Осязание	Кожа	Вращение Давление	Вестибулярные клетки Окончания Руффини Диски Меркеля
Вкус	Язык	Вибрация Сладкий и кислый вкус Горький и соленый вкус	Тельца Пачини Вкусовые сосочки на кончике языка Вкусовые сосочки у основания языка
Обоняние	Обонятельные нервы	Цветочный запах Фруктовый Мускусный Пикантный	Обонятельные рецепторы

(По Блуму и др.)

Сравнительная характеристика некоторых типов анализаторов

Анализатор	Абсолютный порог		Дифференциальный порог		Степень исполнения в технических системах, %
	Единицы измерения	Примерная величина	Единицы измерения	Примерная величина	
Зрительный (постоянный точечный сигнал)	лк	$4, 10^{-9}-10^{-3}$	лк угл. мин	1% от исходной интенсивности 0,6-1,5	90
Слуховой	Дина/см ²	0,0002	дБ	0,3-0,7	9
Тактильный	мг/мм ²	3-300	мг/мм ²	7% от исходной интенсивности	1
Вкусовой	мг/л	10-10000	мг/л	20% от исходной концентрации	крайне незначительные
Обонятельный	мг/л	0,001-1	мг/л	16—50%, то же 2,5—9% от исходной величины	
Кинестетический	кг	—	кг		
Температурный	С ⁰	0,2-0,4	С ⁰		
Вестибулярный (ускорение при вращении и прямолинейном движении)	м/с ²	0,1-0,12	—		

(По Гомезо и др.)

Схема проводящих путей зрительной системы

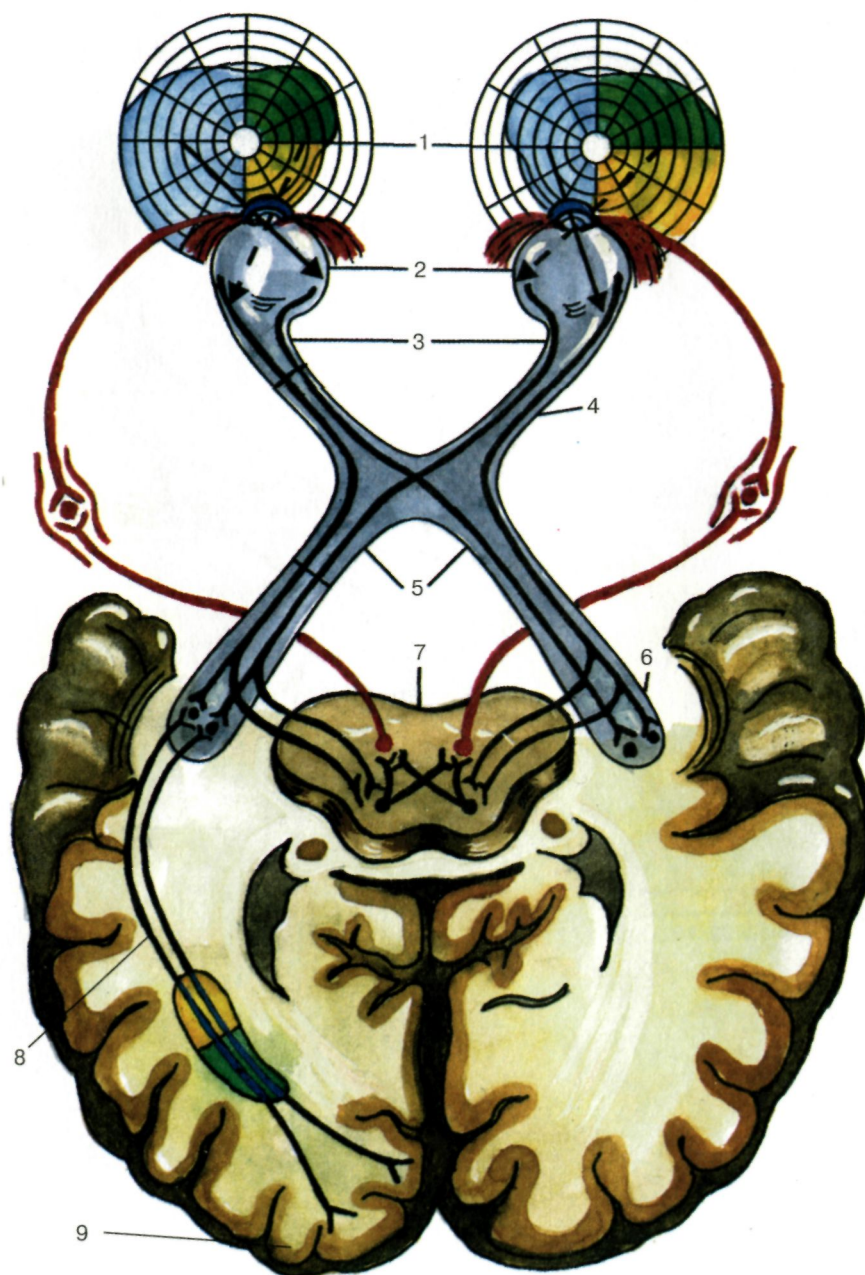
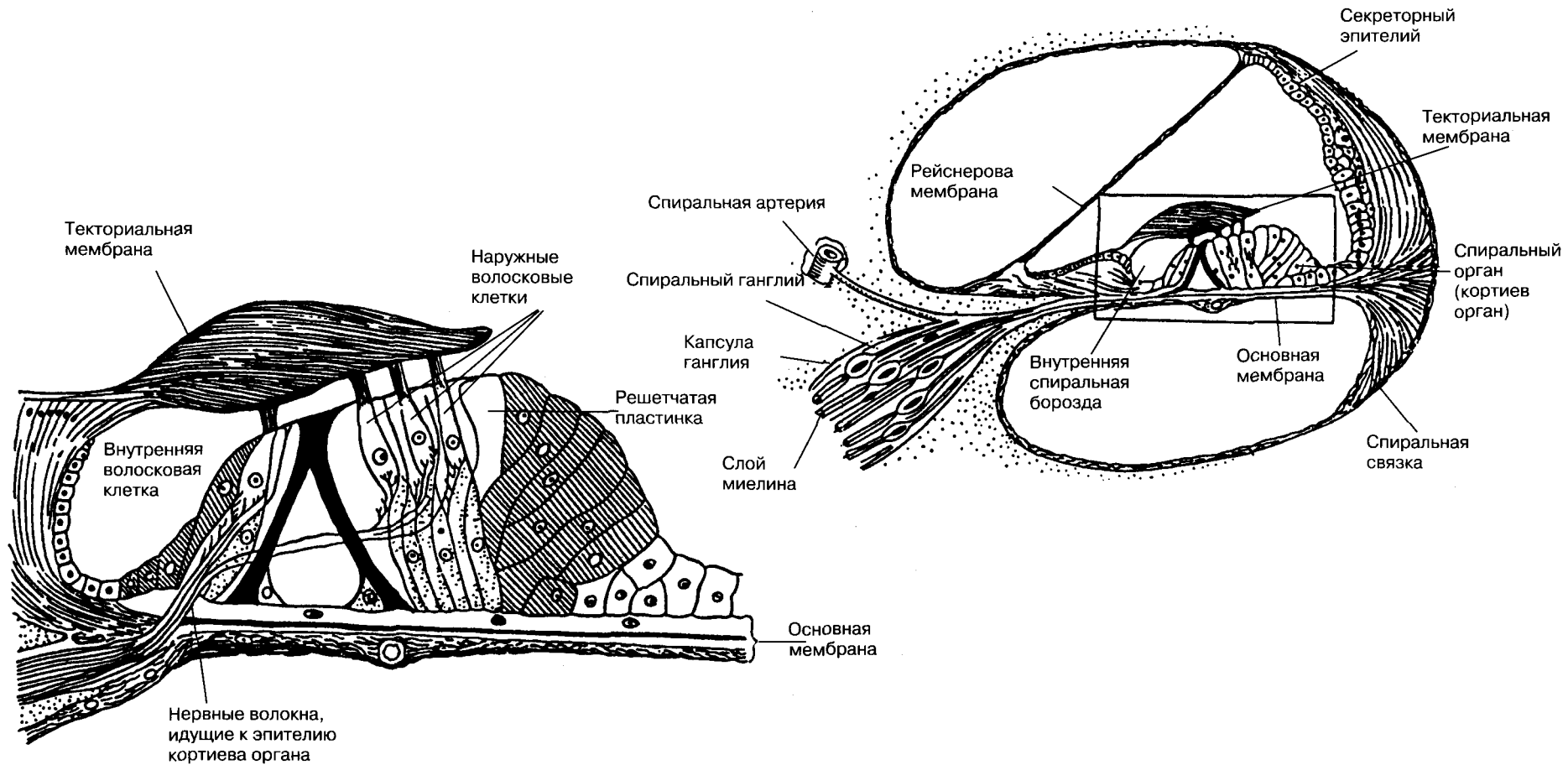


Схема проводящих путей зрительной системы:

- 1 — поля зрения;
- 2 — ход лучей в глазном яблоке;
- 3 — зрительные нервы;
- 4 — зрительный перекрест;
- 5 — зрительные тракты;
- 6 — наружное коленчатое тело;
- 7 — верхние бугры четверохолмия;
- 8 — лучистое сияние (пучок Грациоле);
- 9 — корковый центр.

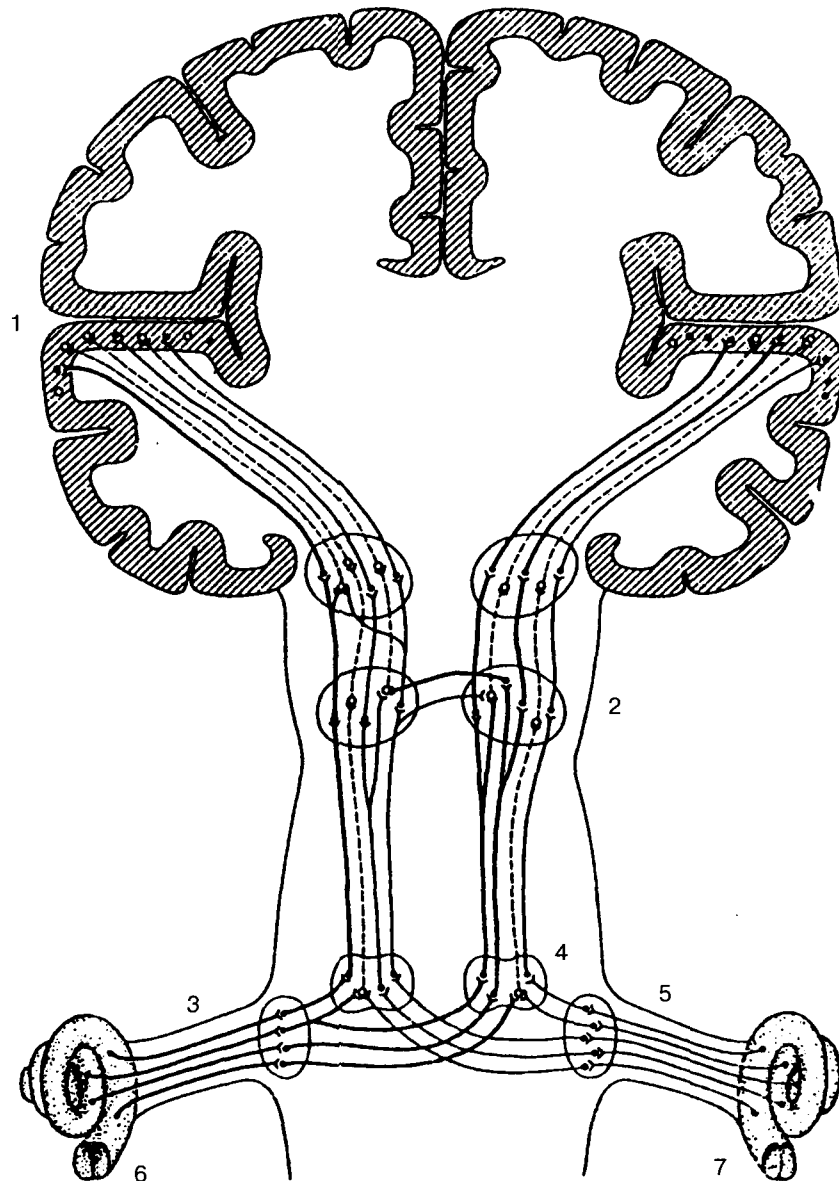
(По Бадалян)

Схема кортиева органа



(По Расмуссену)

Слуховая система



Слуховые нервные пути связывают улитку каждого уха со слуховыми зонами коры больших полушарий мозга.

На самом нижнем уровне слуховой системы (слуховые нервы и кохлеарные ядра) пути от обеих ушей полностью разделены.

(На этой сильно упрощенной схеме пути от левого уха показаны жирными линиями, а от правого — полужирными.)

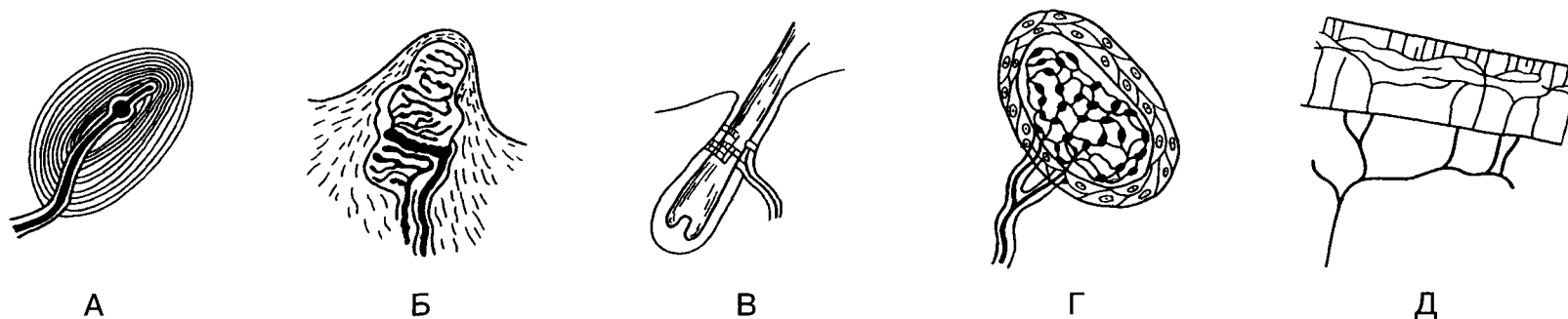
На следующем уровне (ядро оливы в продолговатом мозгу) некоторые нервные волокна от правого и левого кохлеарных ядер конвергируют на одни и те же нейроны.

Эти нейроны, передающие сигналы от обеих ушей, выделены пунктиром. На более высоких уровнях системы конвергенция последовательно возрастает и соответственно усиливается взаимодействие между сигналами от обеих ушей, что отражено на схеме увеличением доли нейронов, изображенных кружками. Большая часть нервных путей, идущих от кохлеарного ядра, переходит на противоположную сторону мозга.

- 1 — слуховая кора,
- 2 — нижнее двухолмие,
- 3 — слуховой нерв,
- 4 — ядро оливы,
- 5 — ядро улитки,
- 6 — левая улитка,
- 7 — правая улитка.

(По Розенцвейгу)

Типы рецепторов кожи



А — тельце Пачини;
 Б — тельце Мейснера;
 В — нервное сплетение у основания
 волосяной луковицы;
 Г — колба Краузе;
 Д — нервное сплетение роговой оболочки.

Нервные окончания в коже являются рецепторами прикосновения, тепла, холода и боли.

1 — свободные нервные окончания;
 2 — нервные окончания вокруг волосяных
 луковиц;
 3 — симпатические нервы, иннервирующие
 мышечные волокна;
 4 — окончания Руффини;
 5 — концевые луковицы Краузе;
 6 — меркелевы диски;
 7 — мейснеровы тельца;
 8 — симпатические волокна, иннервирующие
 потовую железу;
 9 — нервные стволы;
 10 — потовая железа; 11 — сальная железа.
 Функция каждого отдельного типа окончаний
 до сих пор неизвестна.

(По Хэлду и др.)

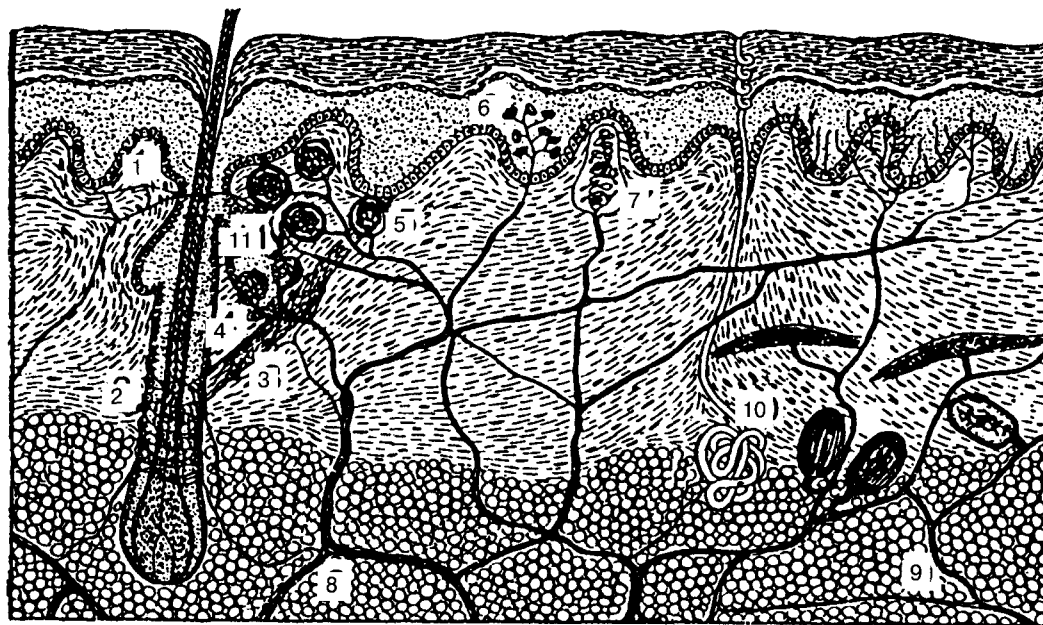
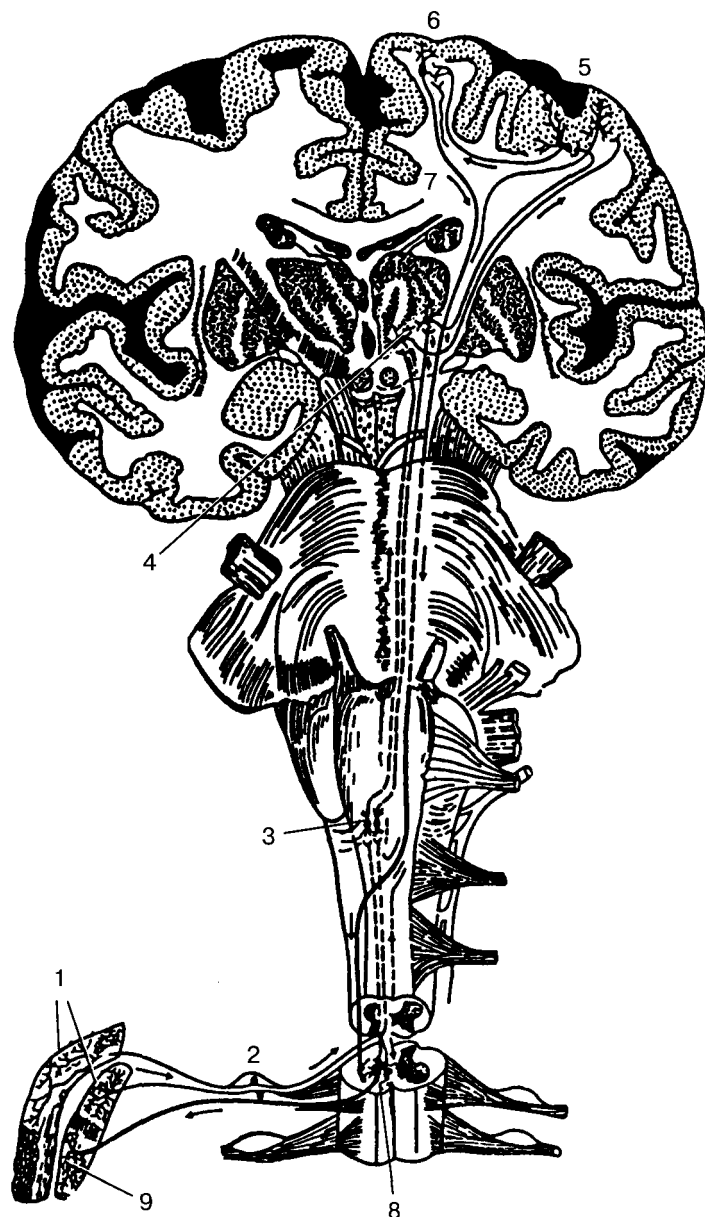


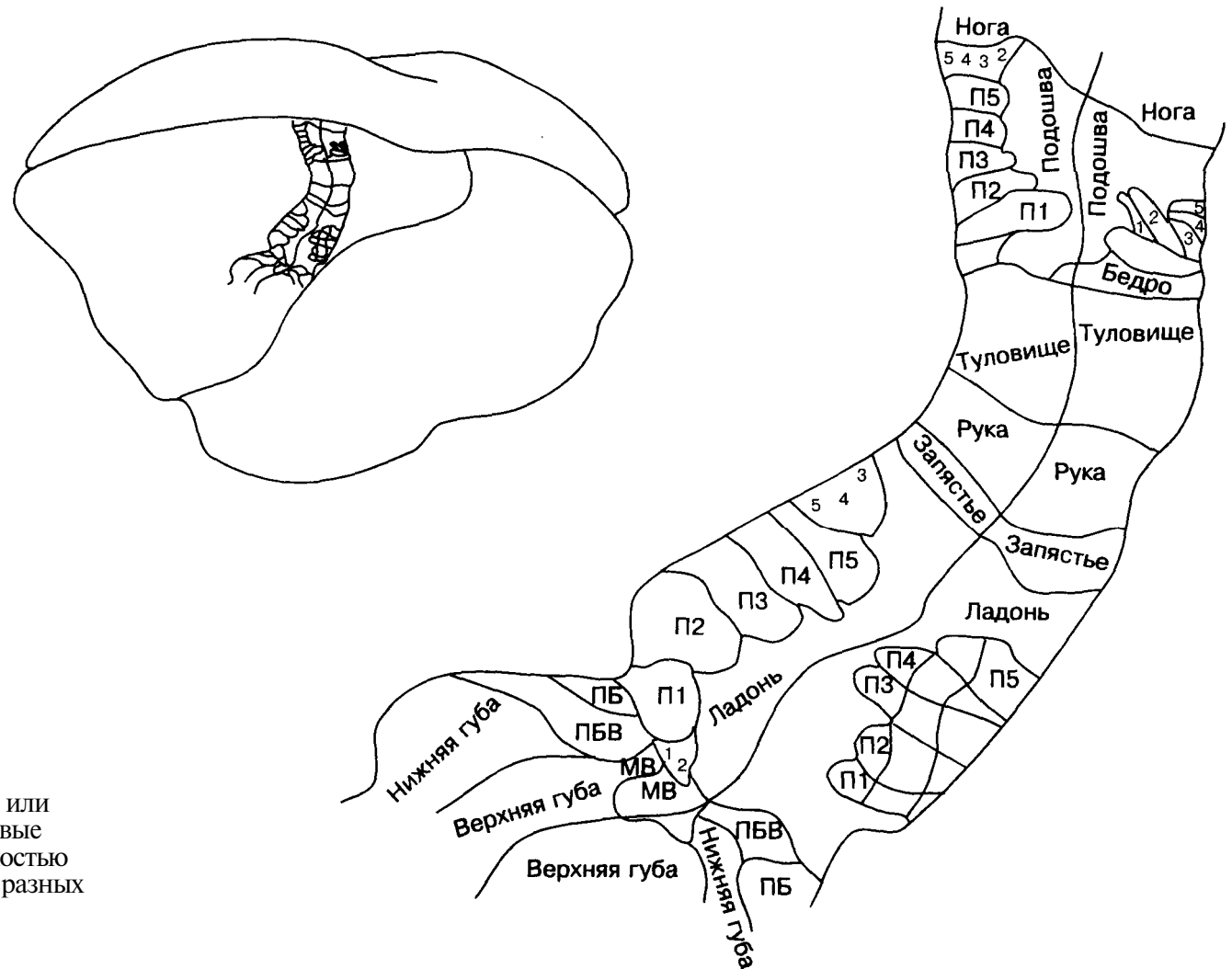
Схема строения кожно-кинестетической системы



Представлены эфферентные нейроны с длинным аксоном:
 1 — окончания чувствительных и нервных волокон в коже и в мышцах,
 2 — чувствительные периферические нейроны межпозвоночных узлов,
 3 — переключательные ядра в продолговатом мозгу,
 4 — переключательные (реле) ядра в зрительном бугре,
 5 — кожно-кинестетическая зона коры,
 6 — двигательная зона коры,
 7 — путь от двигательной коры к двигательным «центрам» головного и спинного мозга (пирамидный путь),
 8 — эффекторный нейрон спинного мозга,
 9 — двигательные нервные окончания в скелетных мышцах.

(По Полякову)

Карта кортикальных областей, в которые проецируются тактильные сигналы от поверхности тела

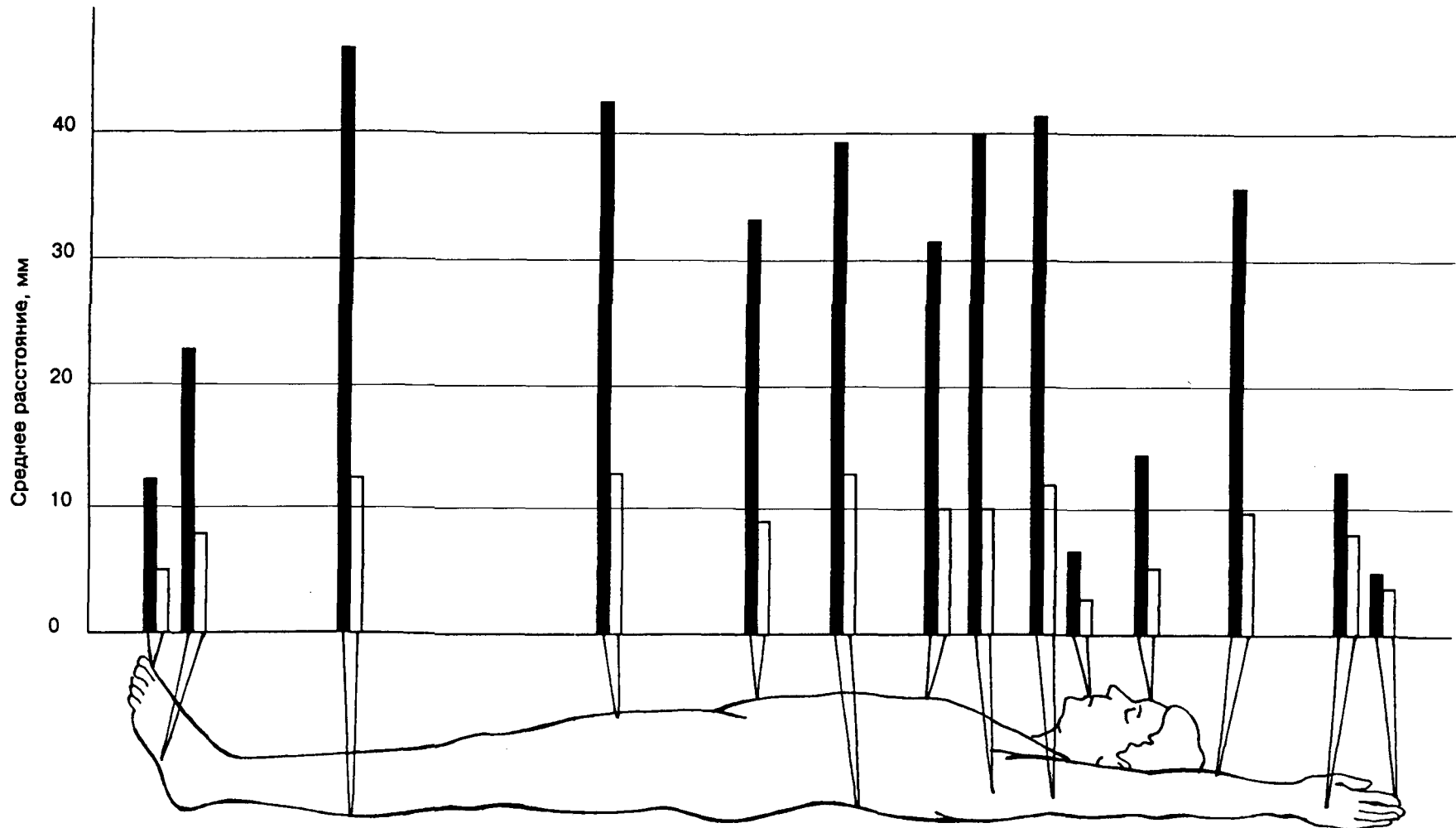


ПБВ — подбородочные вибриссы
 МВ — мандибулярные вибриссы
 П — палец
 ПБ — подбородок

Участки тела с высокой плотностью сенсорных рецепторов, такие как лицо или пальцы, имеют более обширные корковые проекции, чем участки с низкой плотностью рецепторов. Границы этих проекций у разных индивидуумов несколько различны.

(По Блуму и др.)

Нормальная ошибка осязания



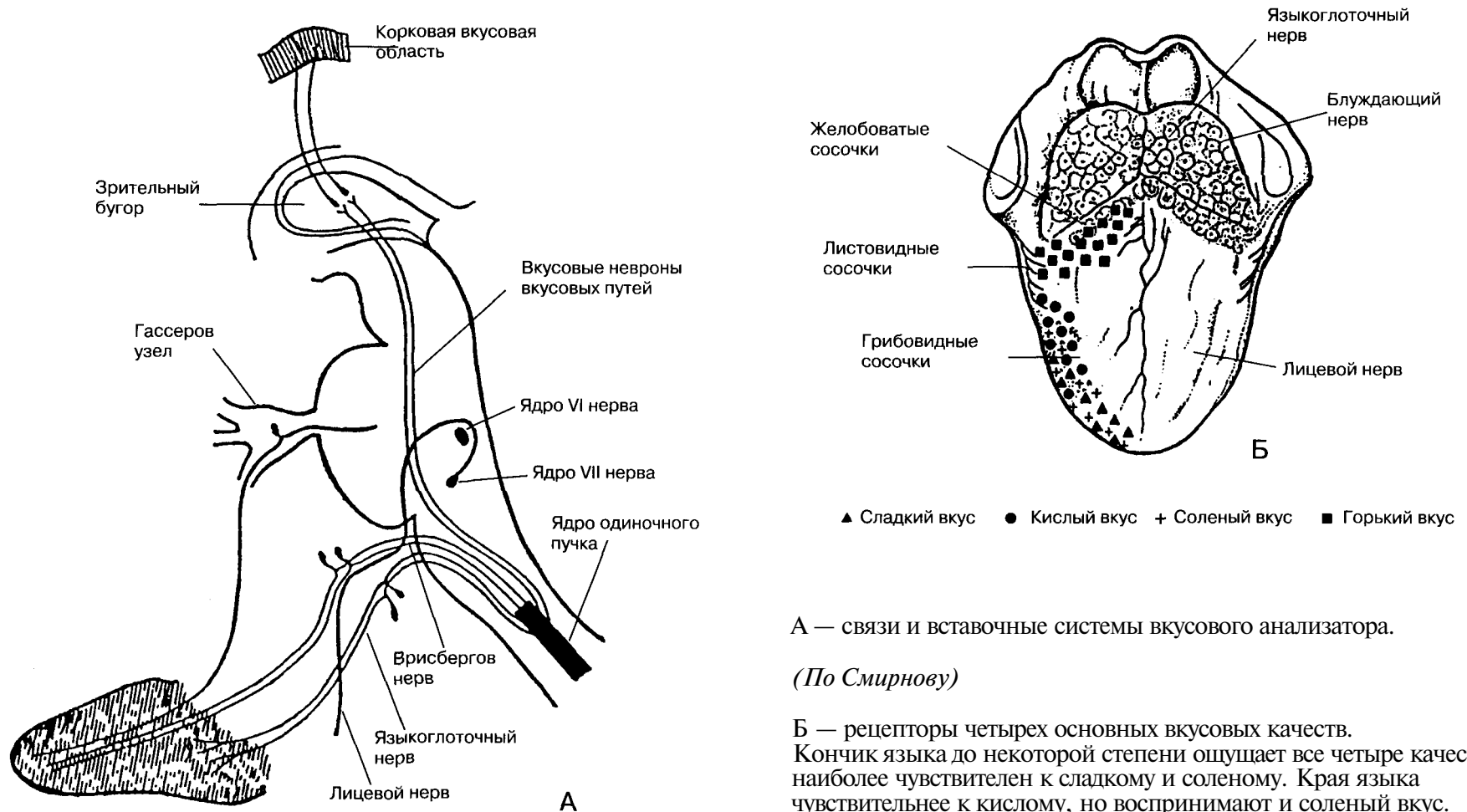
Нормальная ошибка осязания может быть определена двояким образом: во-первых, как усредненное значение минимального расстояния между контактами, при котором испытуемый ощущает пару отдельных

нажатий при одновременном включении контактов (черные столбики); во-вторых, как усредненное расстояние между точкой, и реальным контактом (белые столбики). Как видно из рисунка, точность осязания

существенно различна на разных участках тела; наибольшая точность наблюдается на губах и кончиках пальцев.

(По Джелларду и др.)

Схема вкусовой системы



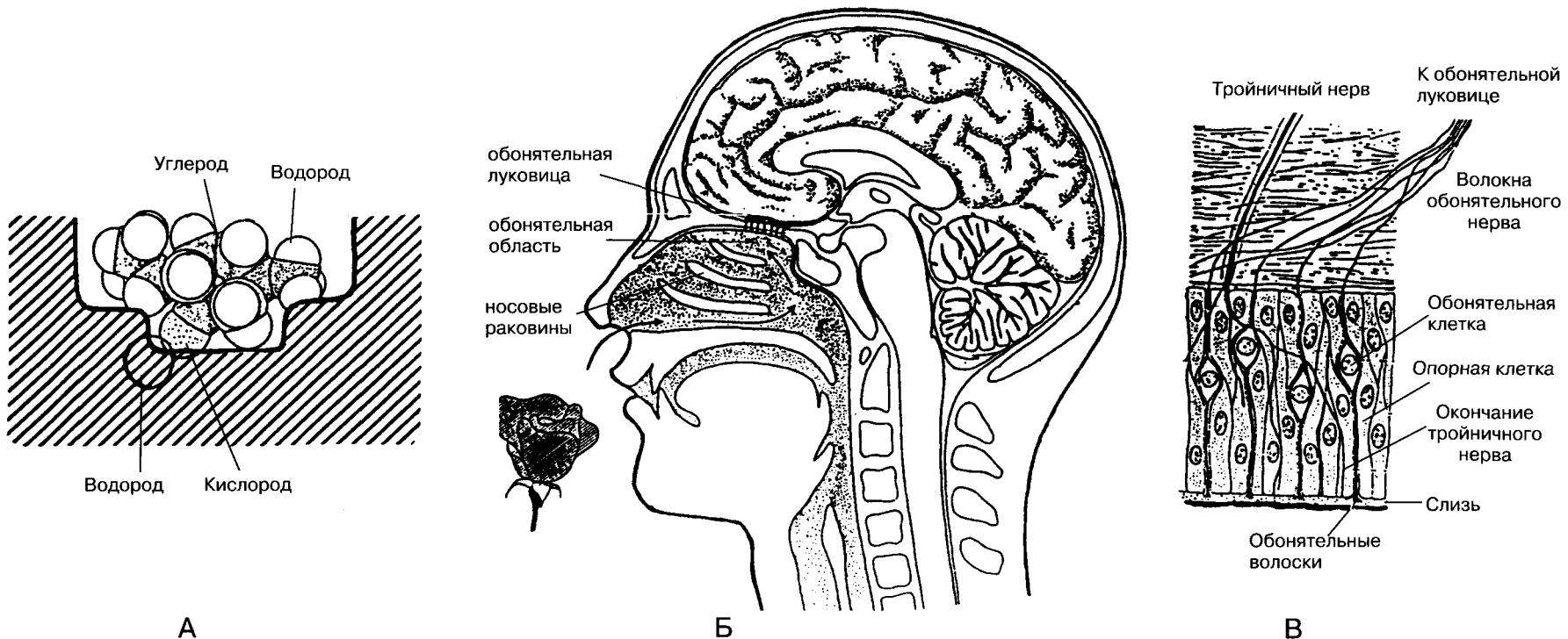
А — связи и вставочные системы вкусового анализатора.

(По Смирнову)

Б — рецепторы четырех основных вкусовых качеств. Кончик языка до некоторой степени ощущает все четыре качества, но наиболее чувствителен к сладкому и соленому. Края языка чувствительнее к кислому, но воспринимают и соленый вкус. Основание языка наиболее чувствительно к горькому.

(По Блуму и др.)

Рецепция запахов



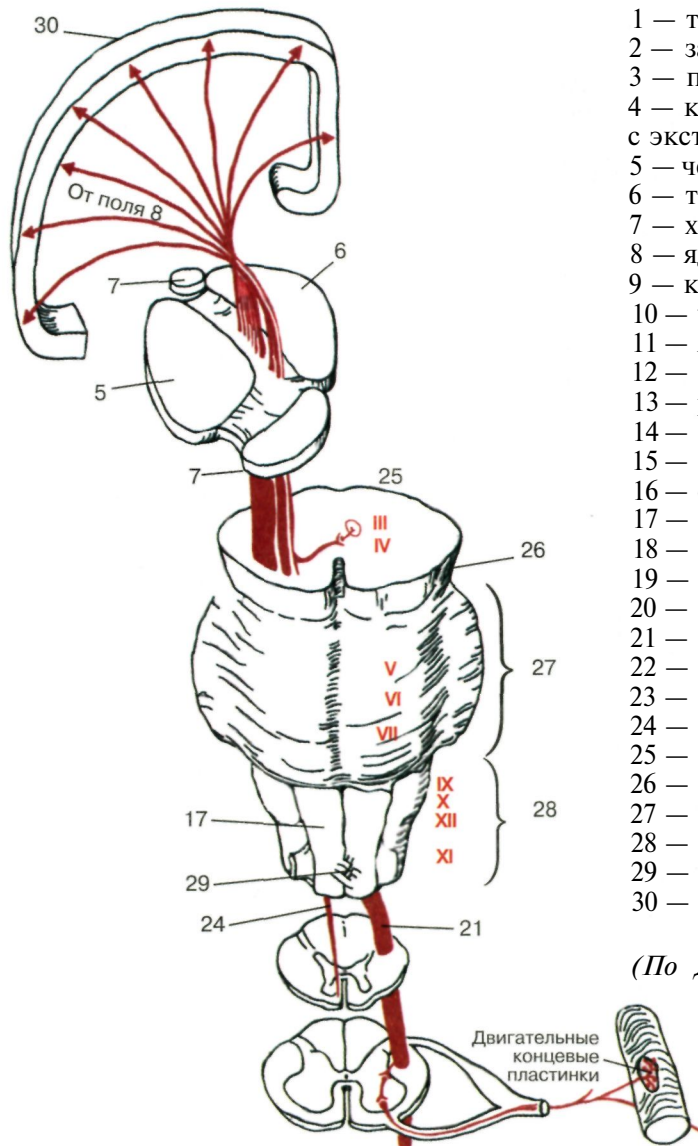
А. Согласно стереохимической теории, разные обонятельные нервные клетки возбуждаются различными молекулами в зависимости от размера, формы или заряда молекулы; эти свойства определяют, к какой из разнообразных ямок или щелей на окончаниях обонятельного нерва будет подходить молекула; здесь видно, что молекула *l*-ментола соответствует углублению «мятного» рецепторного участка.

Б. Воздух, несущий молекулы пахучего вещества, втягивается в полость носа и проходит мимо трех косточек причудливой формы к островкам эпителия, в который погружены окончания многочисленных обонятельных нервов.

В. Гистологический срез обонятельного эпителия показывает обонятельные нервные клетки и их отростки, окончания тройничного нерва и опорные клетки.

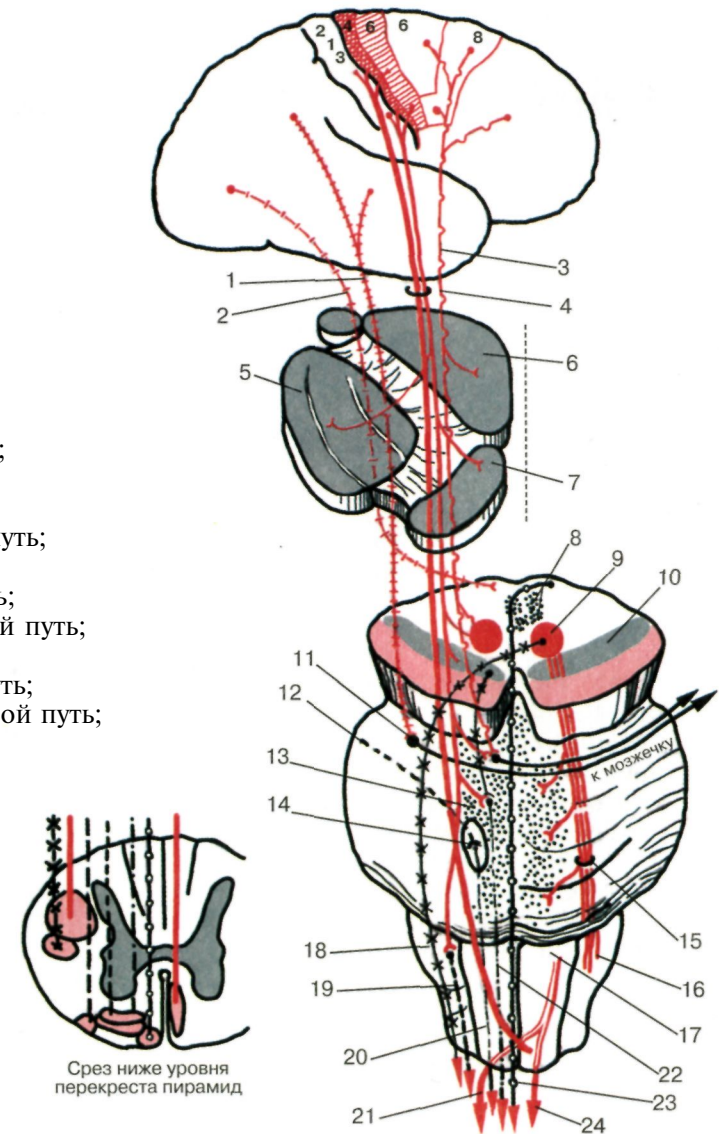
(По Эймуру и др.)

Ход пирамидного тракта



- 1 — теменно-височно-мостовой путь;
- 2 — затылочно-мезенцефальный путь;
- 3 — переднемостовой путь;
- 4 — корково-спинномозговой путь с экстрапирамидными волокнами;
- 5 — чечевицеобразное ядро;
- 6 — таламус;
- 7 — хвостатое ядро;
- 8 — ядро покрышки;
- 9 — красное ядро;
- 10 — черная субстанция;
- 11 — ядро моста;
- 12 — от мозжечка (ядро шатра);
- 13 — ретикулярная формация;
- 14 — боковое ядро нерва преддверия;
- 15 — покрышечный центральный путь;
- 16 — олива;
- 17 — пирамида;
- 18 — краснаядерно-спинномозговой путь;
- 19 — оливоспинномозговой путь;
- 20 — преддверно-спинномозговой путь;
- 21 — боковой корково-спинномозговой путь;
- 22 — ретикуло-спинномозговой путь;
- 23 — покрышечно-спинномозговой путь;
- 24 — передний корково-спинномозговой путь;
- 25 — средний мозг;
- 26 — ножка моста;
- 27 — мост;
- 28 — продолговатый мозг;
- 29 — перекрест пирамид;
- 30 — передняя центральная извилина.

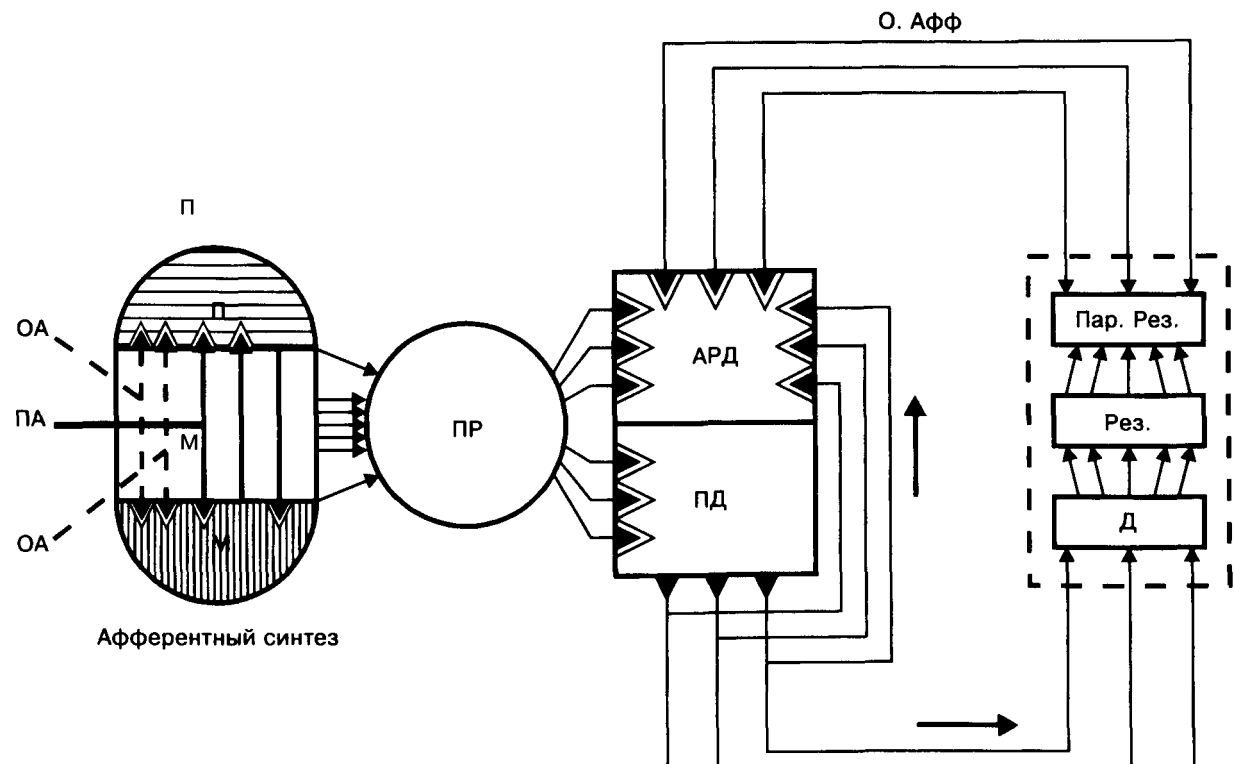
(По Дуусу)



Раздел II

Высшие психические функции: модели и примеры нарушения при локальных поражениях мозга

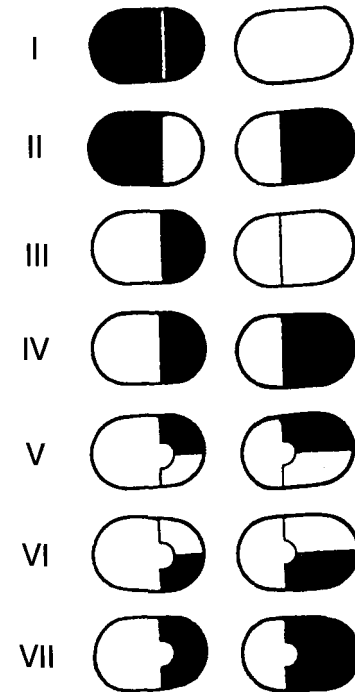
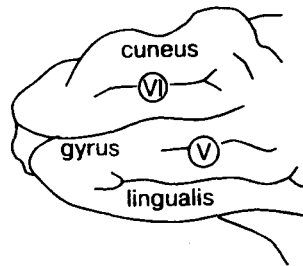
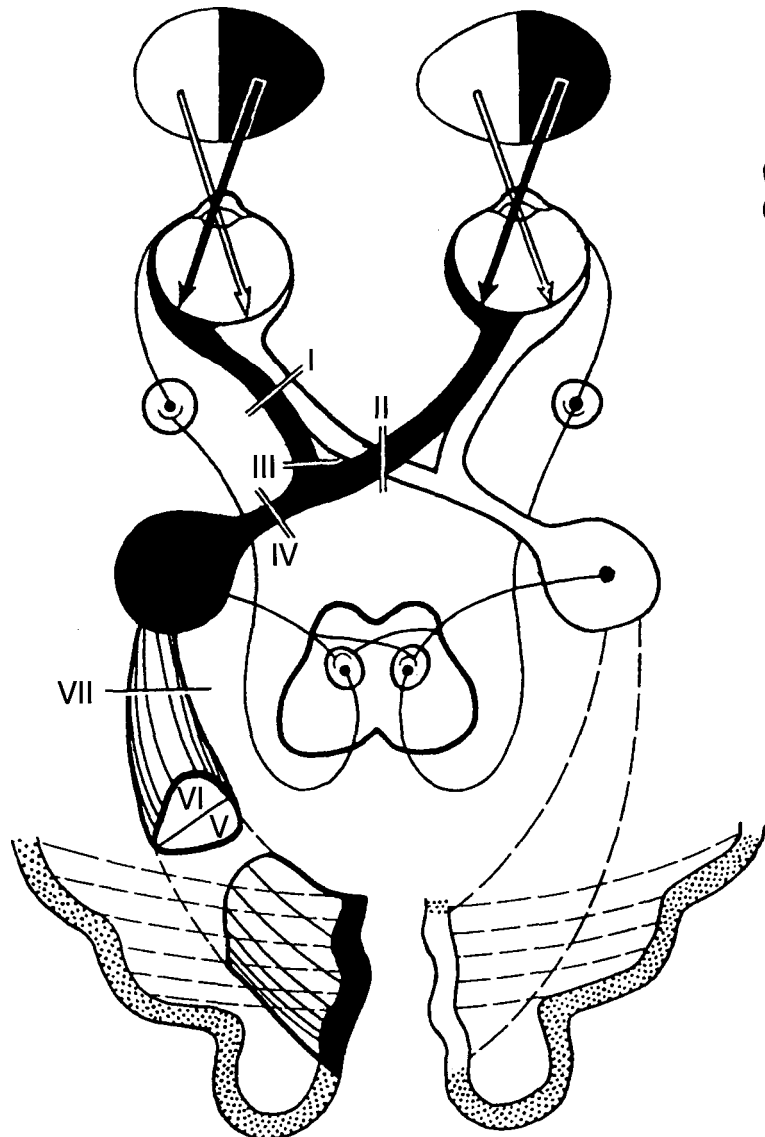
Принципиальная схема функциональной системы как основы нейрофизиологической архитектуры



М — доминирующая мотивация;
 П — память;
 ОА — обстановочная афферентация;
 ПА — пусковая афферентация;
 ПР — принятие решения;
 ПД — программа действия;
 АД — акцептор результатов действия;
 ЭВ — эфферентные возбуждения;
 Д — действие;
 Рез. — результат;
 Пар. Рез. — параметры результата;
 О. Афф. — обратная афферентация.

(По Анохину)

Зрительные расстройства

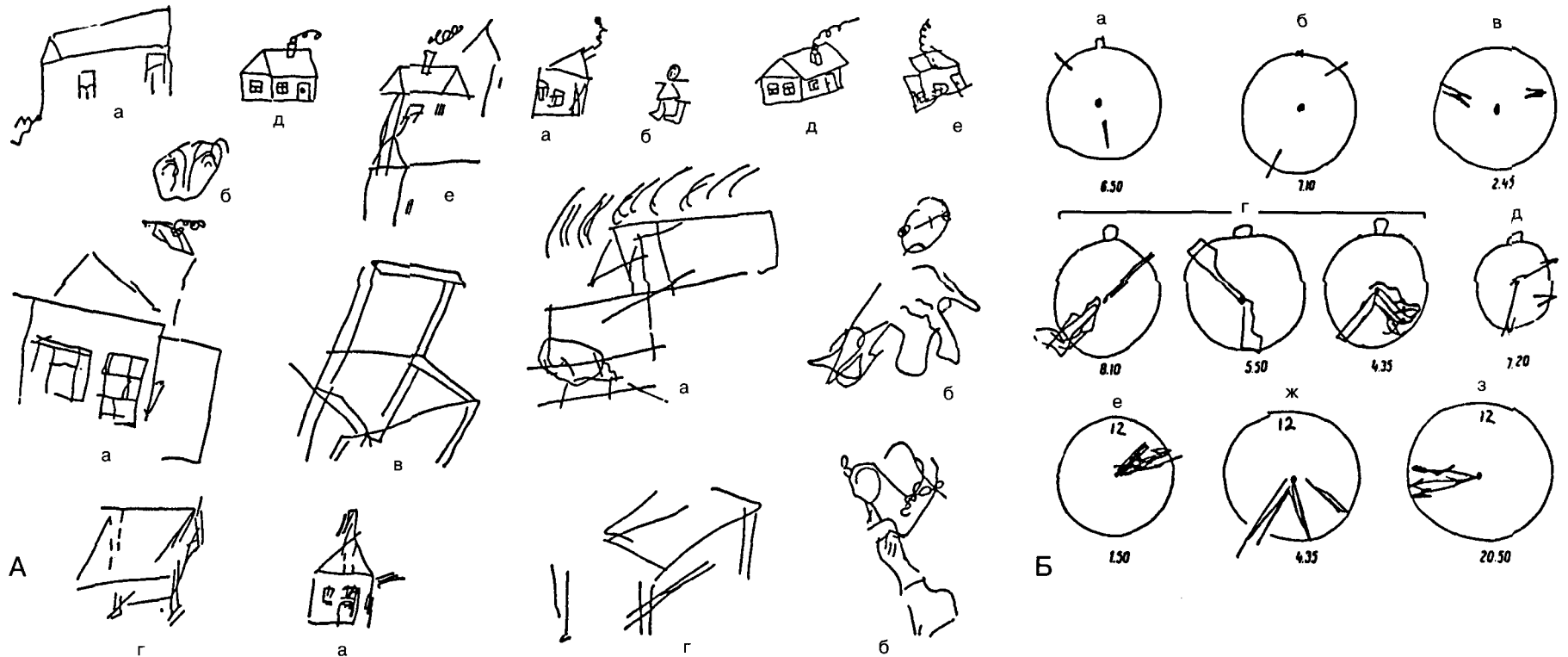


При поражении:

- I — зрительного нерва (полная слепота на пораженной стороне);
- II — внутренних отделов хиазмы (гетеронимная битемпоральная гемианопсия);
- III — наружного отдела хиазмы (внутренняя, назальная гемианопсия);
- IV — зрительного тракта (контралатеральная гомонимная гемианопсия);
- V — нижних отделов пучка Грациоле или gyrus lingualis (контралатеральная верхняя квадрантная гомонимная гемианопсия);
- VI — верхних отделов пучка Грациоле или cuneus (контралатеральная гомонимная гемианопсия);
- VII — поперечника пучка Грациоле (контралатеральная гомонимная гемианопсия с сохранностью центрального зрения).

(По Бадалян)

Рисунки больных со зрительными агнозиями



Рисунки, типичные для синдрома оптикопространственной агнозии по субдоминантному типу, больных-правшей с массивными поражениями задних отделов правого полушария с участием его теменной доли.

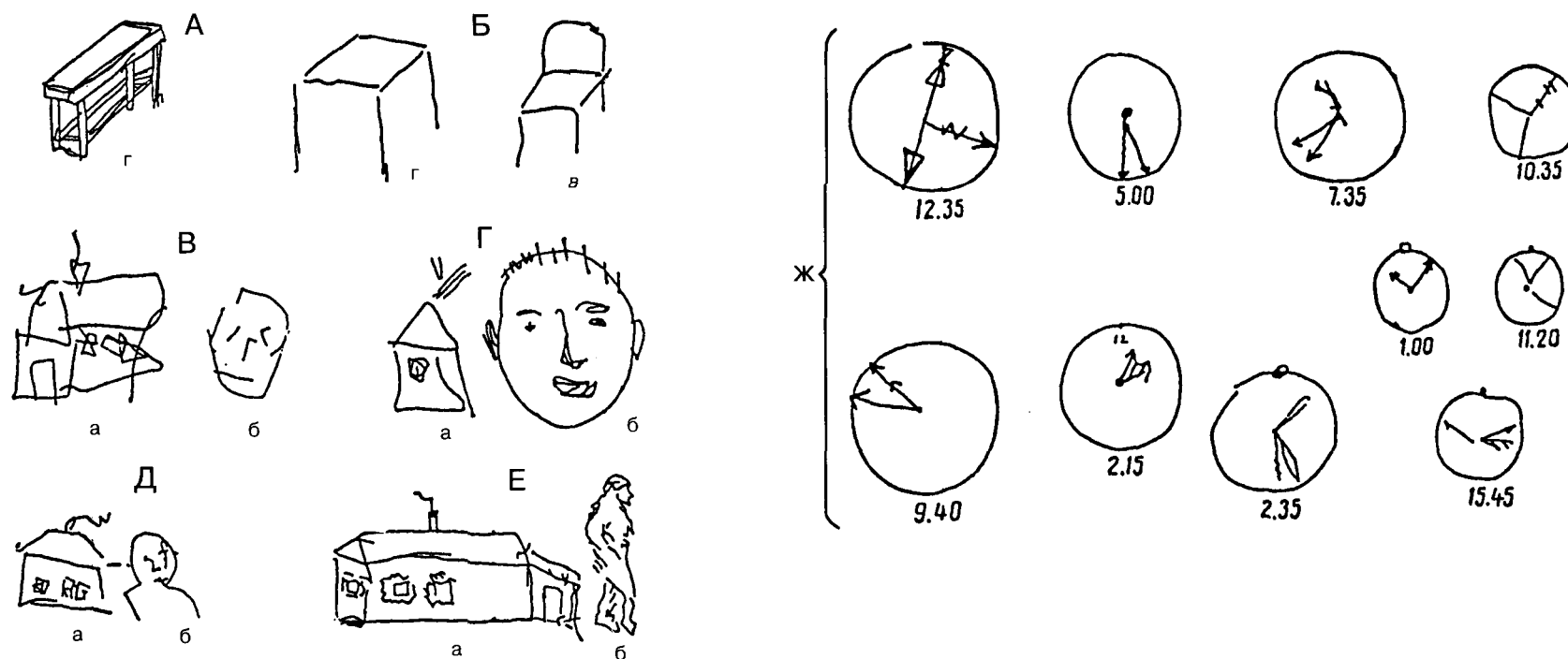
А: а, б, в, г — самостоятельное рисование по заданию (домик, лицо или человек, стул, стол);
е — срисовывание (д — образец) с вариантами (I, II, III);

Б: а, б, в, г, д, е, ж, з — расстановка стрелок

на часах (задается круг с центром и «12 часов») соответственно предложенному времени (обозначено цифрами после выполнения задания).

(По Коку)

Рисунки больных со зрительными агнозиями




Рисунки и ошибки в пробах с часами, типичные для синдрома пространственной агнозии и апраксии по доминантному типу, больных-правшей с массивными поражениями задних отделов правого полушария с участием его теменной доли (А, Б, В, Г, Д, Е).
а, б, в, г — самостоятельное рисование по заданию

(домик, лицо или человек, стул, стол).
Ж — расстановка стрелок на часах (задается окружность, центр и «12 часов») соответственно предложенному времени (обозначено цифрами после выполнения задания).

(По Кок)

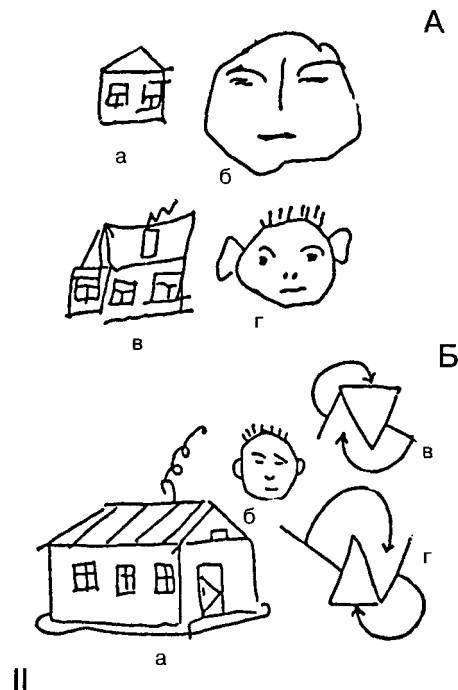
Рисунки больных со зрительными агнозиями



I. Рисунки больных с поражением правой височной доли.

Самостоятельное рисование по заданию:
а, г, д — домик; б — велосипед; в, е, ж — человек.

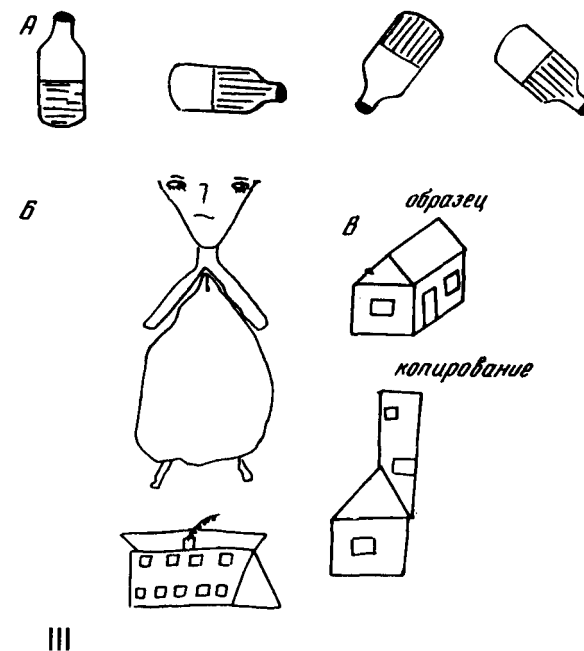
(По Кок)



II. Рисунки больных с поражением левой височной доли.

A: а, б — самостоятельное рисование по заданию; в, г — срисовывание с образцов;
B: а, б — самостоятельное рисование по заданию; в — образец, г — срисовывание с переворачиванием слева направо и сверху вниз.

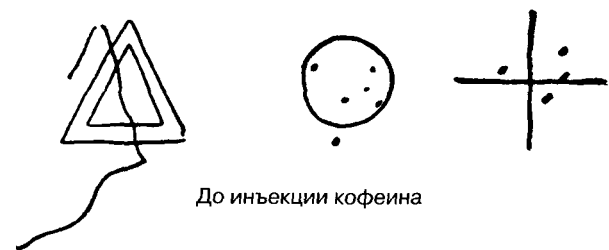(По Кок)




III. Нарушения пространственных представлений у больной А. 16 лет (эпилепсия), левши с наличием семейного левшества.

(По Симерницкой и др.)

Рисунки больных со зрительными агнозиями



До инъекции кофеина



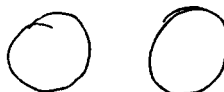Через 30 минут после инъекции кофеина
Опыт с обведением контура и попаданием в центр фигуры

А

А. Изменение признаков симультанной агнозии и оптико-моторной атаксии после введения кофеина б-му В. (двустороннее ранение теменно-затылочной области). Больному предлагается обвести контур фигуры или поставить точку в ее центре.

Б. Нарушение оптико-моторных координаций у больного Р. (двустороннее сосудистое поражение затылочной области): а — рисование и обведение фигур; б — письмо.

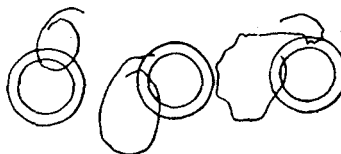
Рисование круга




Обведение круга



Вписывание окружности между двумя имеющимися



а)



«Трудно: я не вижу одновременно то и другое: и карандаш, и круг. Рука идет не туда, куда я хочу».

б)

Б

В. Рисунки с натуры и по памяти у больного с агнозией на лица (по Э.С. Бейн). Б-ной Черн. (двустороннее сосудистое поражение затылочной области): а — срисовывание с образца; б — рисование того же изображения по памяти

(По Лурия)

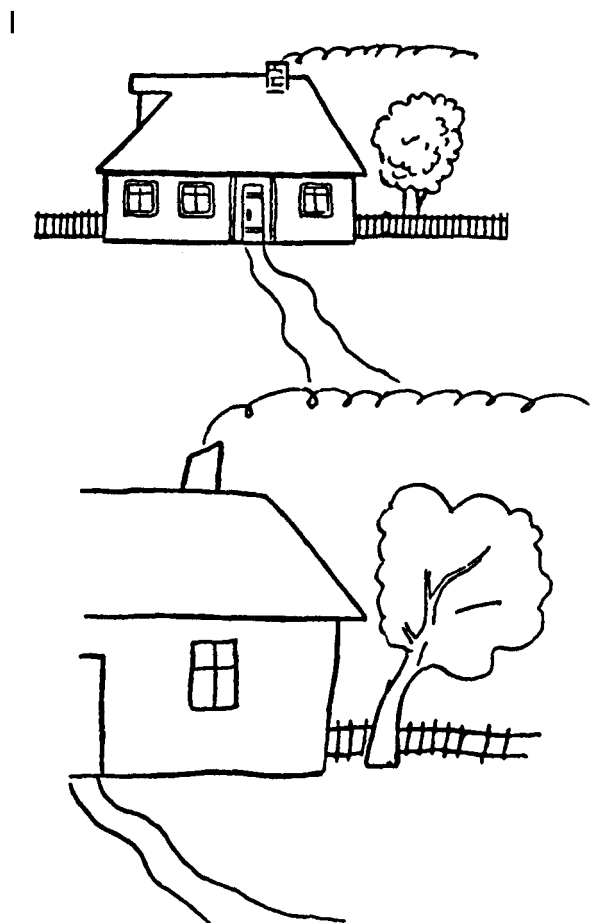


а)




б)

Игнорирование левой стороны



III. Игнорирование левой стороны при копировании рисунка.

(По Бадалян)



II. Зачеркивание точек больным Б-ным в процессе реабилитации: через 49 (а), 58 (б) и 81 сутки (в) после тяжелой черепно-мозговой травмы.

(По Доброхотовой и др.)

Рисунок больного со зрительным игнорированием



А



Б



В

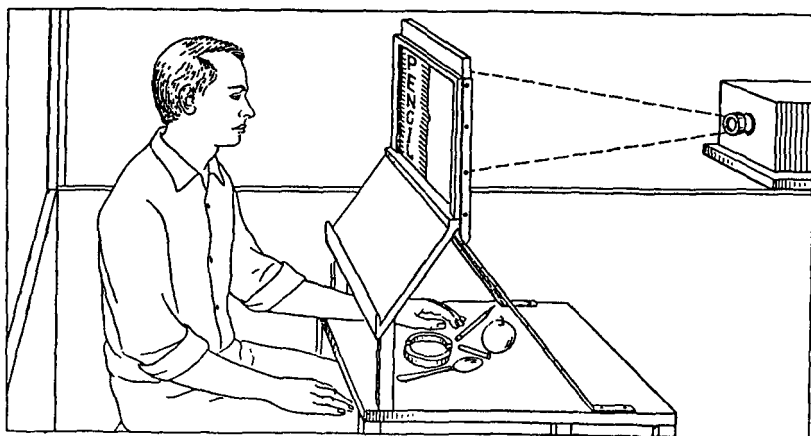


Г

Нарушение восприятия левого зрительного полушария у художника, перенесшего кровоизлияние в задний теменной участок правого полушария мозга. Автопортреты А, Б, В, и Г написаны соответственно спустя 2, 2,5, 6 и 9 месяцев после инсульта. На первом портрете сделана только правая половина изображения. Со временем восприятие левой стороны постепенно восстанавливается.

(По Янгу)

Прибор для проведения опытов на больных с рассеянным мозолистым телом



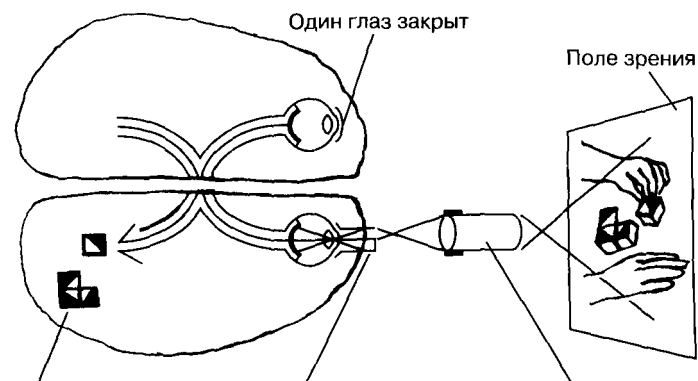
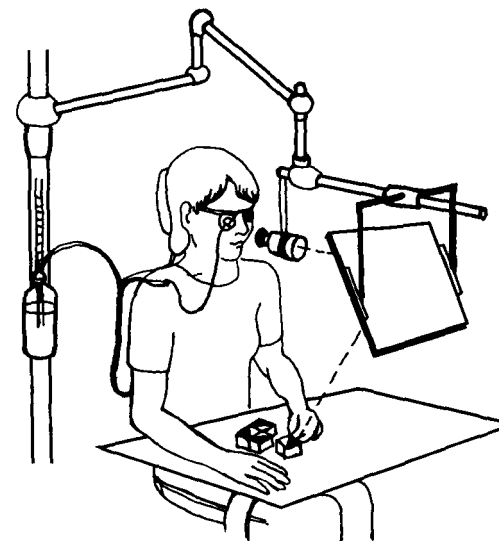
Названия или изображения предметов кратковременно предъявляются на правой или левой сторонах экрана, а сами предметы располагаются так, что их можно узнавать только на ощупь.

(по Газзаниге)

Линза прилегает непосредственно к глазу, и проходящие через нее лучи света проецируют изображение только на одну половину сетчатки. Другой глаз закрыт накладкой, так что для другого полушария возможность «увидеть» тот же материал полностью исключена. Поэтому испытуемые могут разглядывать изображение гораздо дольше, чем в экспериментах с тахистоскопом.

(По Блуму и др.)

Принцип работы Z-линзы

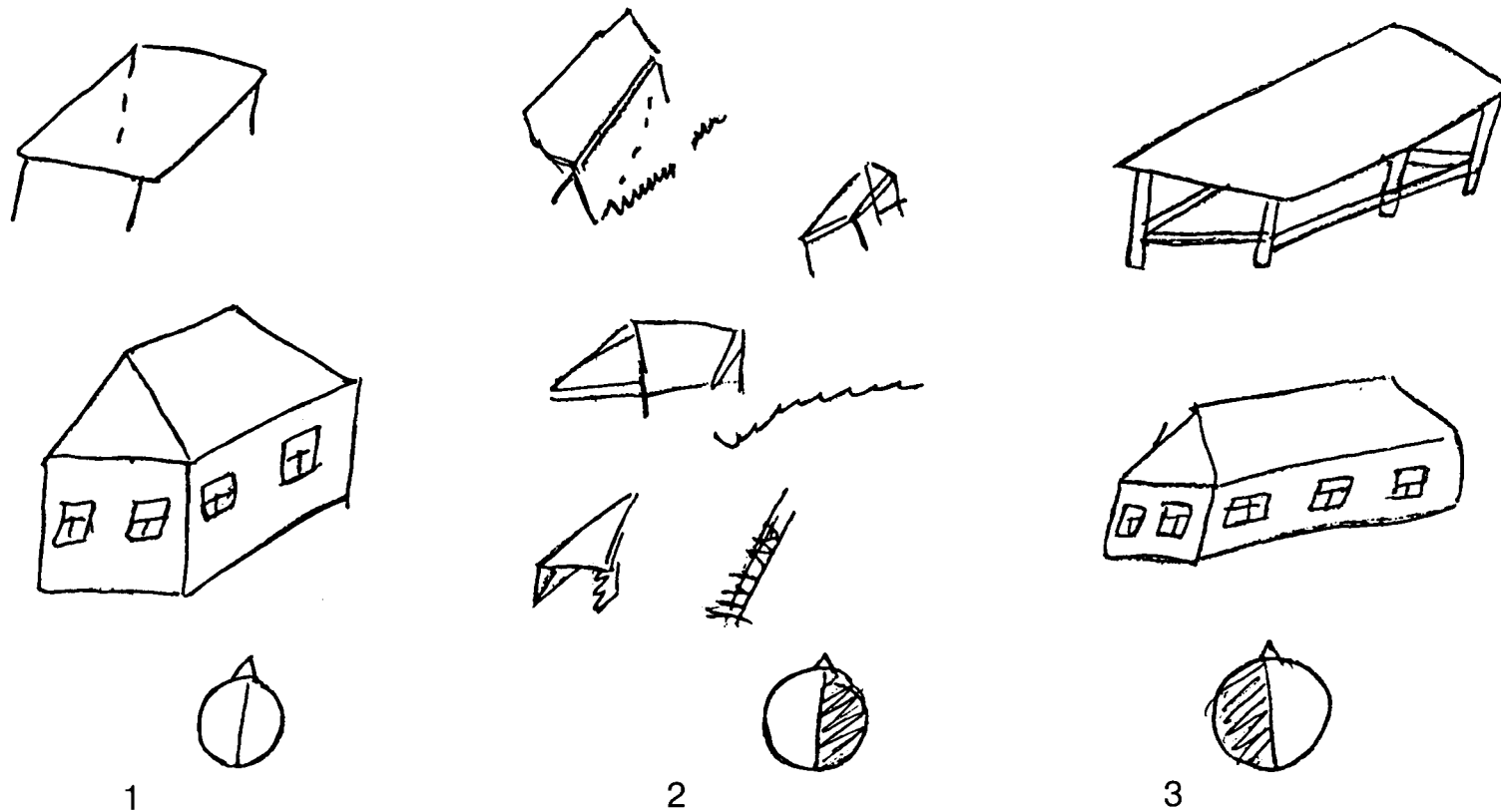


Изображение проецируется только в одно полушарие, хотя испытуемый может рассматривать все, что находится в поле зрения

Z-линза обеспечивает проекцию изображения только на одну половину сетчатки

Оптическое устройство сужает поле зрения до небольшого изображения, проецируемого на поверхность контактной линзы

Рисунки больного при угнетении правого или левого полушария



Больн. Ш-ва. Рисунки больного:







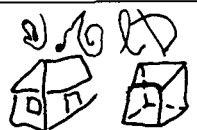



1 — В обычном состоянии;

2 — В состоянии угнетенного правого полушария;

3 — В состоянии угнетенного левого полушария.

(По Деглину и др.)

Влияние комиссуротомии на рисунок и письмо

А	Левая рука	Время исполнения	Правая рука
		до операции	
		после операции	
Б	Левая рука	Время исполнения	Правая рука
	 ХААТ ШИШКА	до операции	
		одна неделя после операции	дом копирование дома куб 
	 Только собака лиса и рыбки	четыре недели после операции	дом куб копирование куба  Бочка лиса по лисе

А — рисование куба до и после комиссуротомии: до операции больной может рисовать куб каждой рукой; после операции рисование куба правой рукой грубо нарушено; больной-правша.

(по Газзаниге и Ледоку);

Б — синдром «дисграфии-дископии» и его динамика после пересечения задних отделов мозолистого тела.

(По Московичюте и др.)

Различия между полушариями при зрительном восприятии

Левое полушарие	Правое полушарие
<i>Лучше узнаются стимулы</i>	
Вербальные Легко различимые Знакомые	Невербальные Трудно различимые Незнакомые
<i>Лучше воспринимаются задачи</i>	
Оценка временных отношений Установление сходства Установление идентичности стимулов по названиям Переход к вербальному кодированию	Оценка пространственных отношений Установление различий Установление физической идентичности стимулов Зрительно-пространственный анализ
<i>Особенности процессов восприятия</i>	
Аналитическое восприятие Последовательное восприятие Абстрактное, обобщенное, инвариантное узнавание	Целостное восприятие (гештальт) Одновременное восприятие Конкретное узнавание
<i>Предполагаемые морфофизиологические различия</i>	
Фокусированное представительство элементарных функций	Диффузное представительство

(По Леушиной и др.)

Различные типы ошибок при письме левой и правой рукой

I			III	
<p>Безапа лаба абаа обсорь леде свобес ршас бсик осек</p>			<p>правая рука</p>	
			<p>Я СКНР ПАДУ ДОМЬ</p>	
			<p>левая рука</p>	
<p>II</p>			<p>Я СКОРО ПБЕДУ ДОМОЙ</p>	
	правая рука	левая рука	<p>правая рука</p>	
имя	Евгения	Еи м	<p>НА УЛЦЕ ХОРЩА ПОГОА</p>	
фамилия	Кузнецова	Курицци	<p>левая рука</p>	
Москва	Москва	МОСЧЕЧ	<p>НА УЛИЧЕ ХОРОШАЯ ПОГОДА</p>	
дом	Дом	КОИ		

- I. Письмо под диктовку правой рукой.
 II. Непроизвольное письмо (привычные слова).
 III. Произвольное письмо.

(По Симерницкой)

Нарушения письма

А

Попытки написать букву „К“

То же в фамилии

Попытки написать букву „Х“

То же в привычном слове

Клео

Попытки написать букву „Я“

То же в фразе

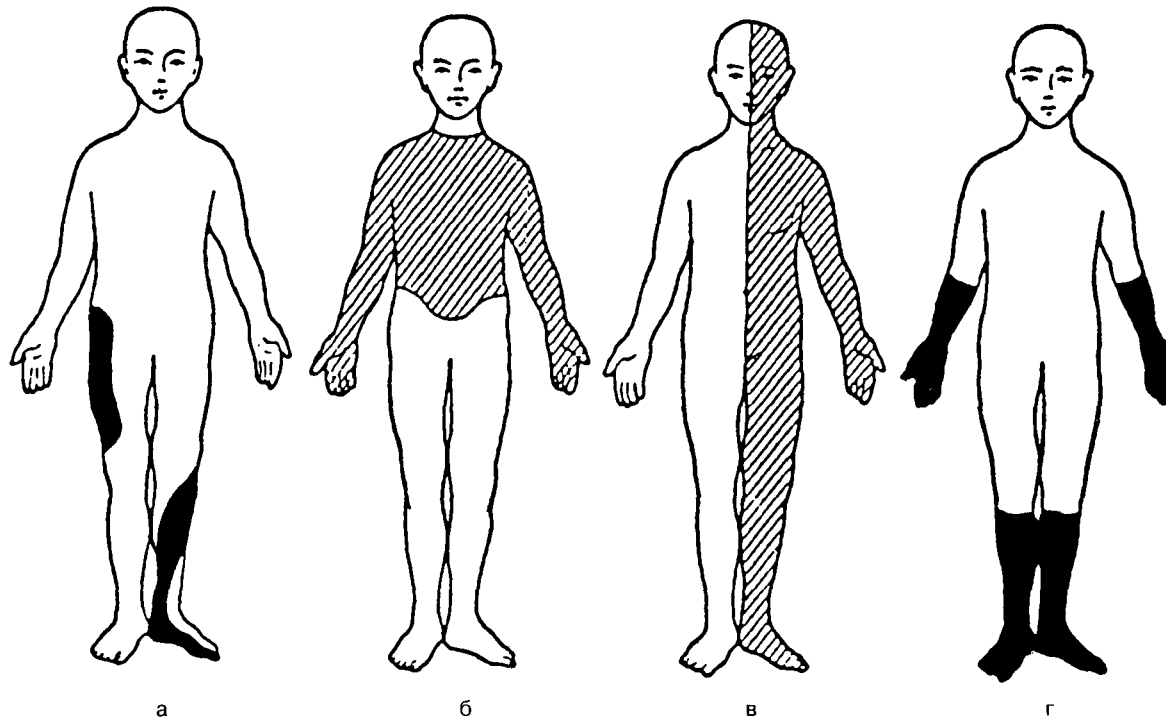
Б

Больная Кул. А. Письмо букв в разных условиях. Б. Письмо букв в алфавитном порядке

Написание буквы, включенной в хорошо упроченное слово или автоматизированный ряд, не требует оптико-пространственного анализа, необходимого для написания изолированной буквы и осуществляется с опорой на хорошо упроченную у больной (не затронутую локальным поражением мозга) систему кинестетических стереотипов.

(По Лурия и др.)

Типы нарушений чувствительности



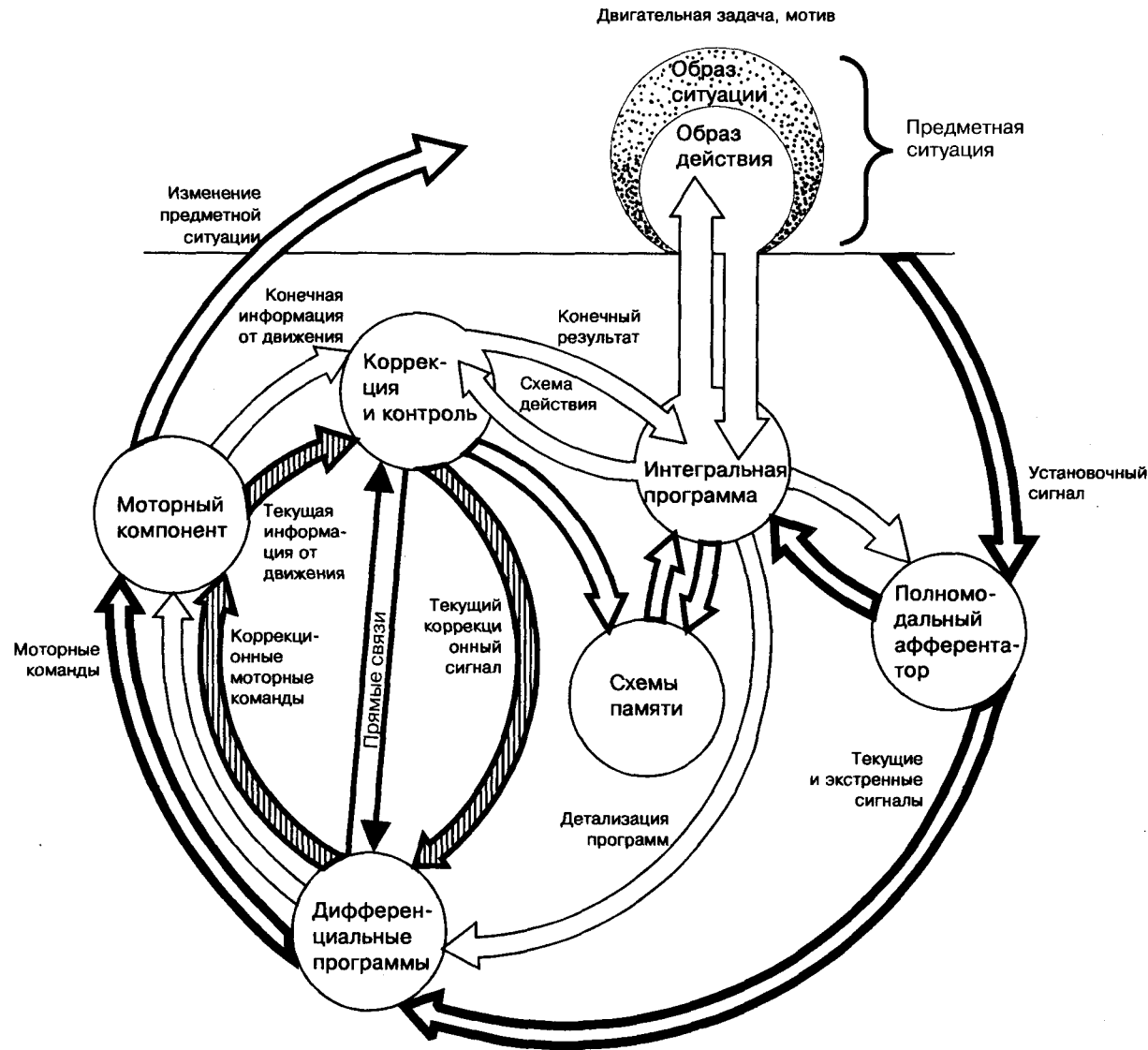
а — невритический тип;
 б — сегментарный тип;
 в — нарушение чувствительности при поражении зрительного бугра;
 г — полиневритический тип.
 При поражении ствола периферического нерва или нервного сплетения нарушаются все виды чувствительности в зоне

иннервации данного нерва (а).
 Множественное поражение нервов (полиневрит) вызывает нарушение чувствительности в руках и ногах по типу перчаток и чулок (г).
 Поражение корешка или межпозвоночного узла вызывают нарушение всех видов чувствительности в соответствующих

сегментарных зонах (б).
 Поражение зрительного бугра и задней центральной извилины коры головного мозга вызывает выпадение всех видов чувствительности на противоположной стороне (в).

(По Бадалян)

Функциональная модель предметного действия



(По Гордеевой, Зинченко)

Построение движения по Н.А. Бернштейну

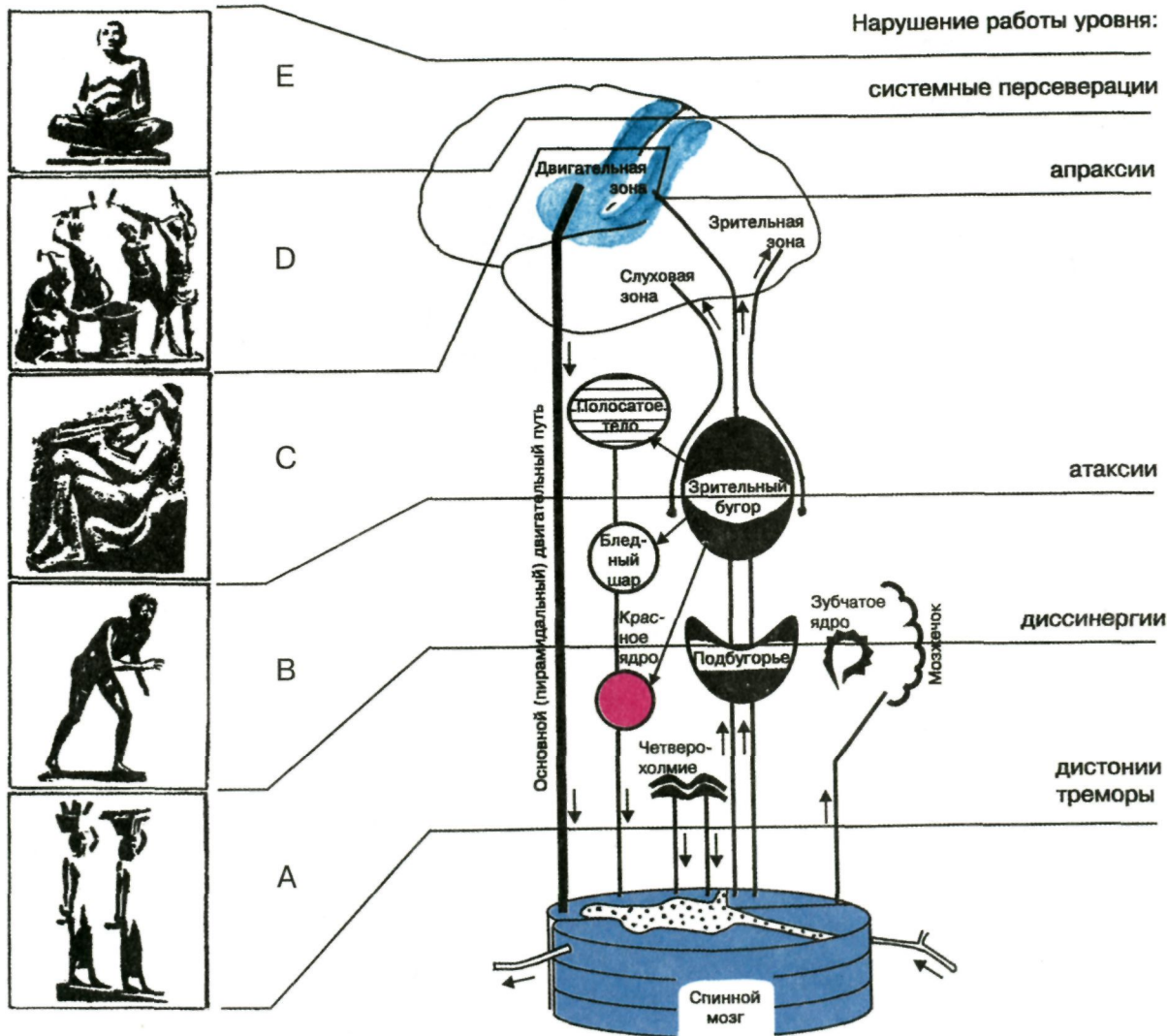
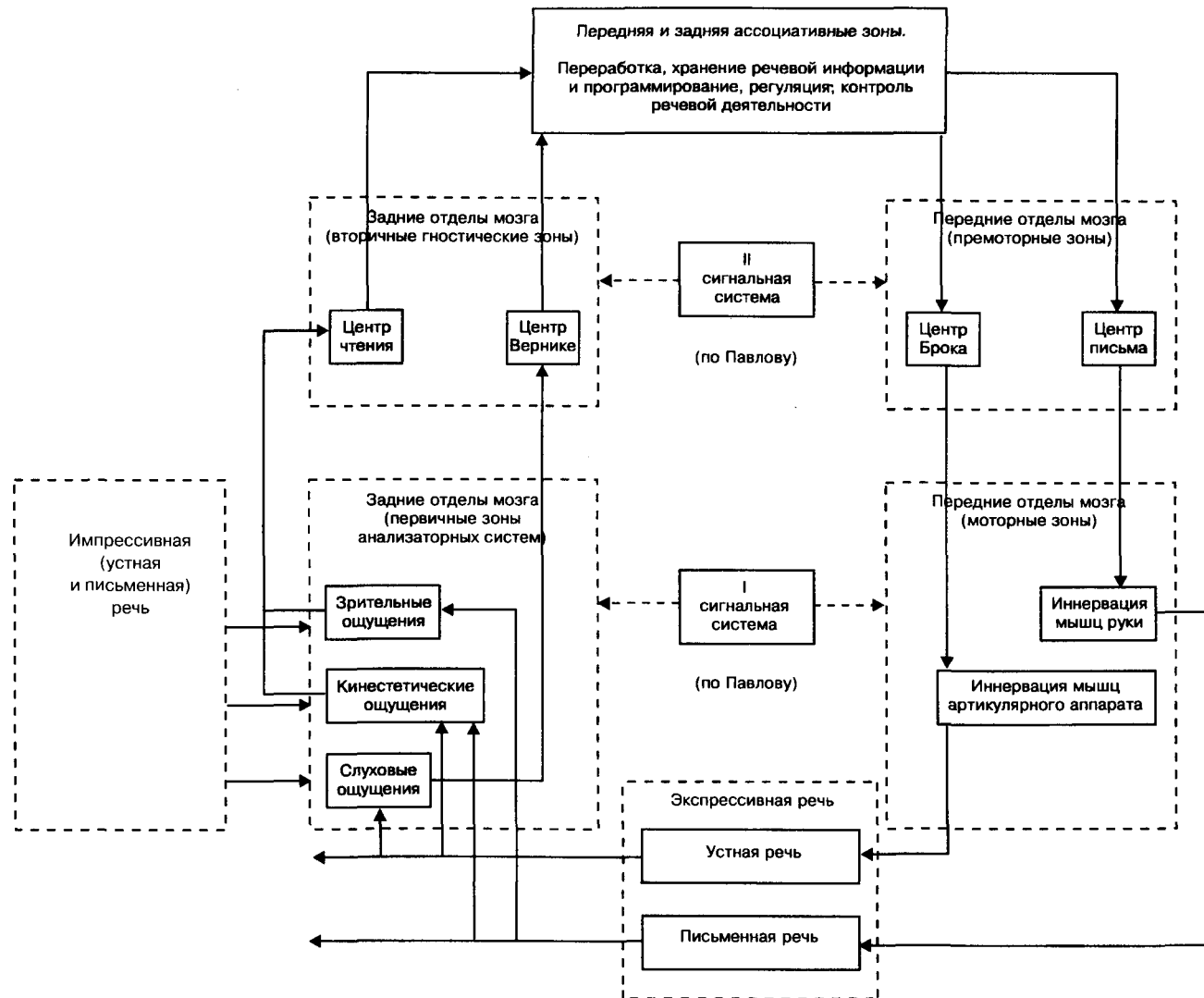


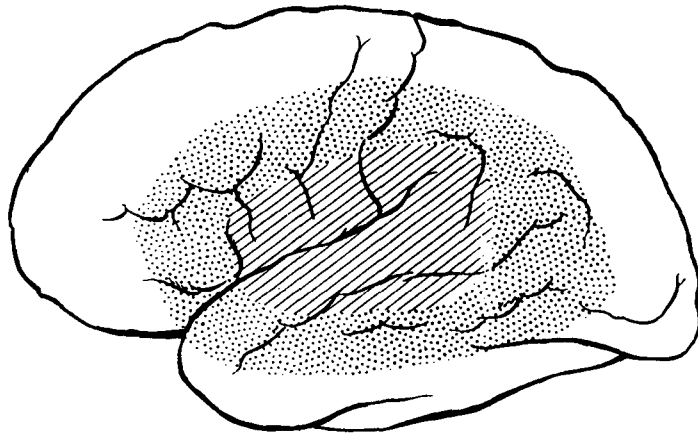
Схема основных центров и проводящих путей мозга с распределением их по уровням — «А, В, С, D, Е», — обеспечивающим построение и координацию основных движений и действий человека. (Для наглядности истинное пространственное расположение центров мозга значительно искажено).

(По Найдину)

Схема регуляции речевой деятельности



Боковая поверхность левого полушария с предполагаемыми границами «речевых зон»



Внутренняя область (заштрихована) — часть мозга, поражения которой всегда приводят к афазиям. Патология окружающей ее части (точки), также часто приводит к афазиям. Патология других зон редко сопровождается нарушениями речи.

(По Бенсону и др.)

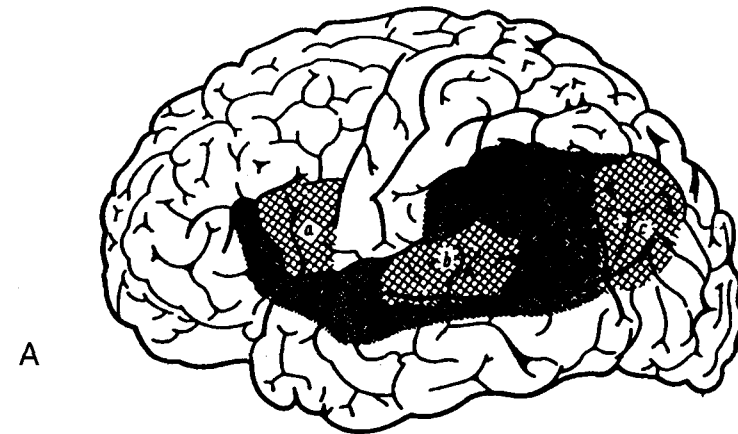
А — «речевая зона» коры левого полушария; а — зона Брока, в — зона Вернике, с — «центр» зрительных представлений слов

(По Дежерину),

Б — области коры левого полушария, электрическое раздражение которых вызывает различные нарушения речи в виде остановки речи, заикания, повторения слов, различных моторных дефектов речи, а также неспособности назвать предмет.

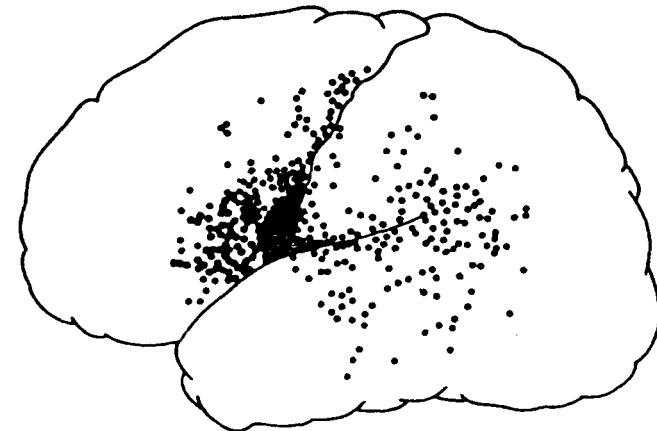
(По Пенфилду и Робертсу)

Области коры левого полушария головного мозга, связанные с речевыми функциями

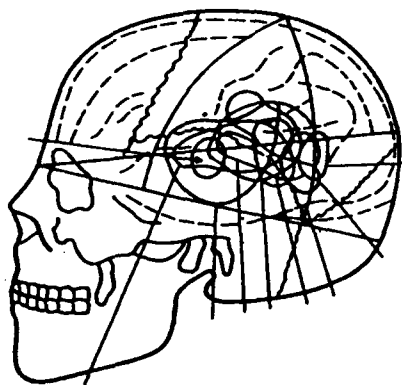


А

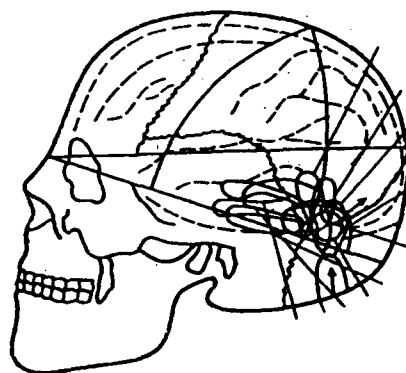
Б



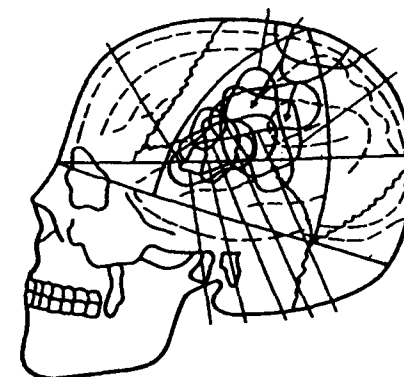
Расположение очагов поражения левого полушария мозга при различных формах афазии



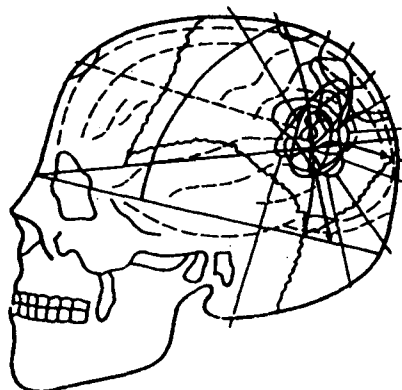
а



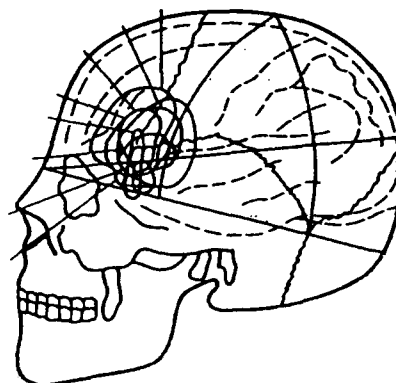
б



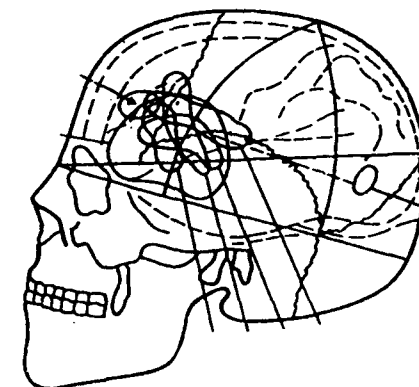
в



г



д



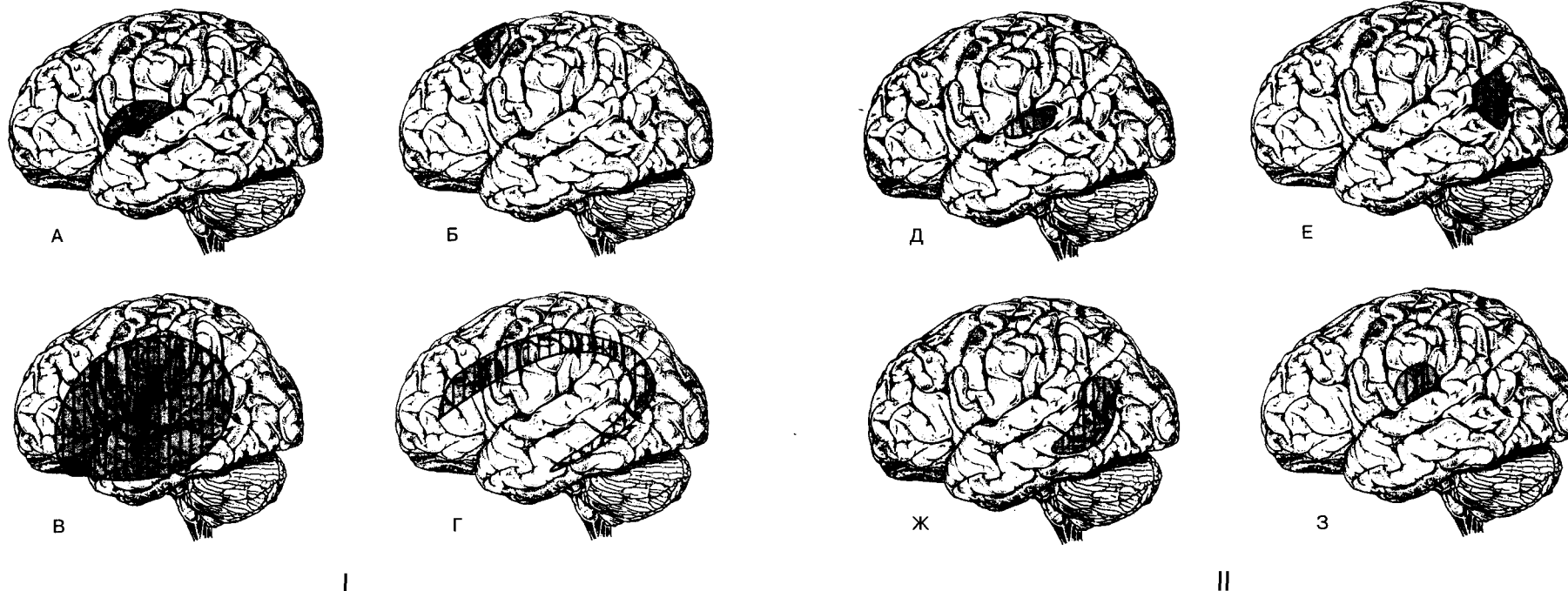
е

а — при сенсорной афазии,
 б — при акустико—мнестической афазии,
 в — при афферентной моторной афазии,
 г — при «семантической» афазии,

д — при динамической афазии,
 е — при эфферентной моторной афазии.

(по Лурия)

Локализация поражений мозга при различных формах аграфии, сочетающейся с афазией



I. Поражения, затрагивающие передние отделы коры головного мозга.

А. Аграфия, сочетающаяся с афазией Брока. Б. Аграфия, сочетающаяся с транскортикальной моторной афазией.

В. Аграфия, сочетающаяся с глобальной афазией.

Г. Аграфия, сочетающаяся со смешанной транскортикальной афазией.

II. Поражения задних отделов коры головного мозга.

Д. Аграфия, сочетающаяся с афазией Вернике.

Е. Аграфия, сочетающаяся с транскортикальной сенсорной афазией.

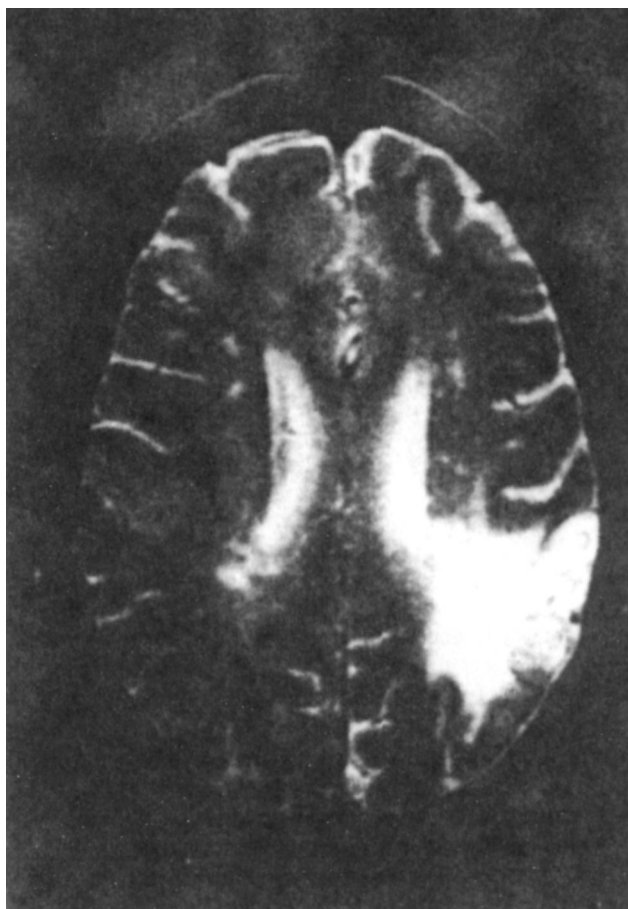Ж. Аграфия, сочетающаяся с аномической афазией.

З. Аграфия, сочетающаяся с проводниковой афазией.

(Примечание — приводится принятая в зарубежной психологии классификация афазий.)

(По словарю Блеквелла)

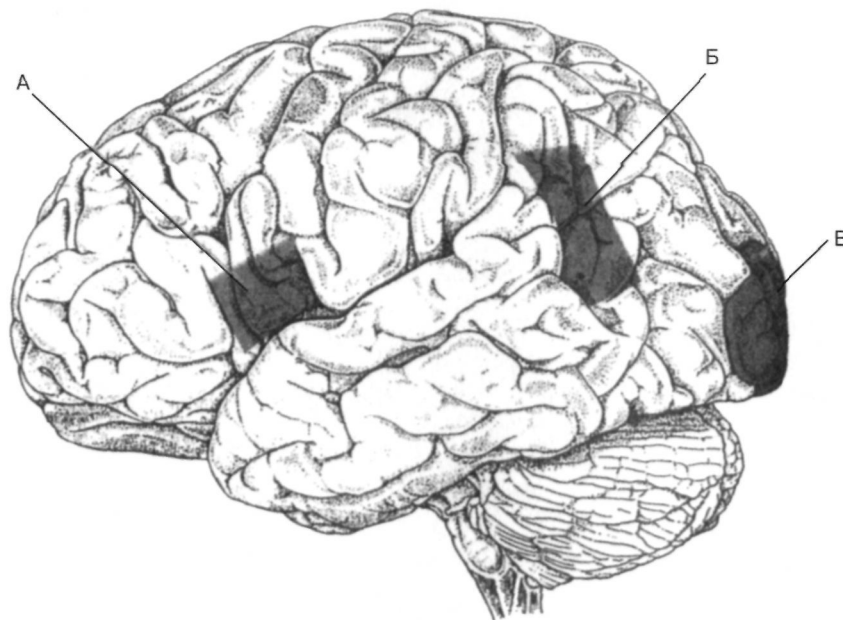
Магнитно-резонансный снимок мозга пациента с синдромом Герстмана



Инфаркт в левой угловой извилине (левое полушарие находится в правой части фотографии).

(По Словарю Блеквелла)

Локализация поражений коры головного мозга при алексии



Очаги патологии, соответствующие трем основным синдромам алексии:

- А — в передних отделах;
- Б — в центральных отделах;
- В — в задних отделах.

(По Словарю Блеквелла)

Зеркальное письмо у левшей при поражении левого полушария

А

яндям кажна кажиб 1/2
 . кажна кажна 1/2
 ! кажна кажна, кажна
 кажна кажна кажна

Б

$$\frac{1}{8} | = \frac{81}{21} = \frac{2}{11} + \frac{25}{21} - \frac{9}{21} + \frac{1}{2}$$

$$\frac{2}{21} | = \frac{1}{8} | - \frac{2}{11} | = \frac{02}{21}$$

В

ое жл шнок в домл
 ялетел и шелл рл шнок
 акярл нл шеллов шелл рл
 а) ялетел и в мшл

б)

$$0H = 11 + 25$$

$$21 = 21 - 25$$

$$12 = 21 + 81$$

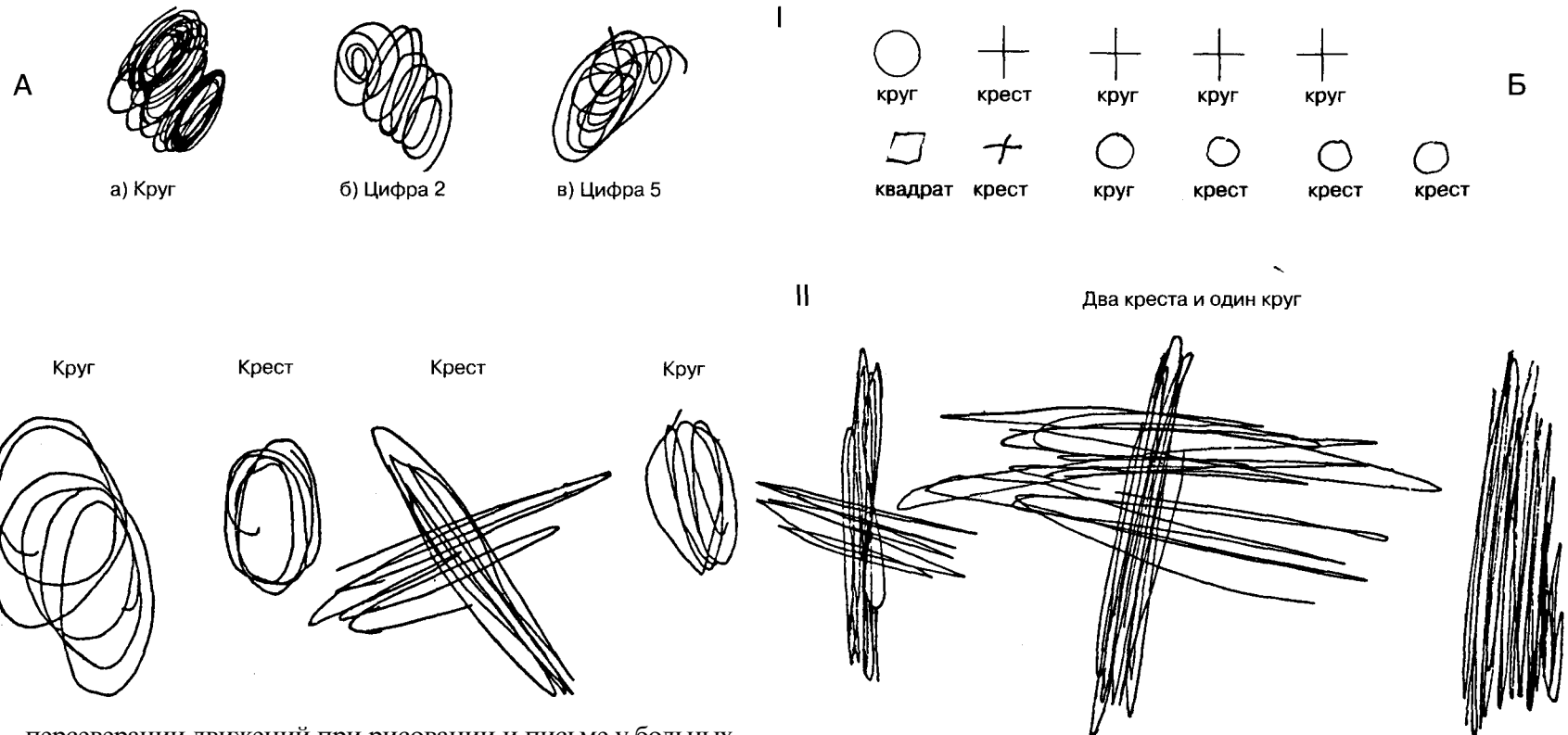
Выявилось при одновременном письме обеими руками с закрытыми глазами у здоровой испытуемой со смешанным профилем (правые асимметрии рук и ног, левые асимметрии зрения и слуха).

(По Доброхотовой, Брагиной)

А. Больной К. Списывание с печатного листа.
 Б. Тот же больной. Письмо по собственной инициативе.
 В. Больной С. Письмо (а) и решение арифметических примеров (б) под диктовку.

(По Блинкову, Карасевой)

Персеверации движений у больных с поражением передних отделов головного мозга



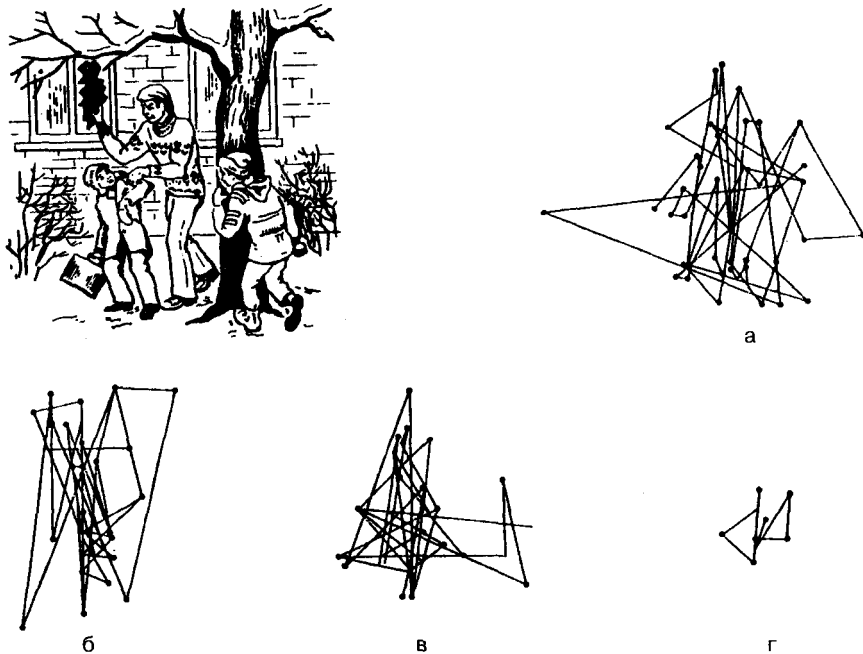
(I) А — персеверации движений при рисовании и письме у больных массивной внутримозговой опухолью левой лобной доли: а — рисование круга, б — написание цифры «2», в — написание цифры «5»;
Б — персеверации движений при рисовании серий фигур у больного с внутримозговой опухолью левой лобной доли.

(По Лурия)

(II) Рисование фигур по речевой инструкции.

(По Лебединскому)

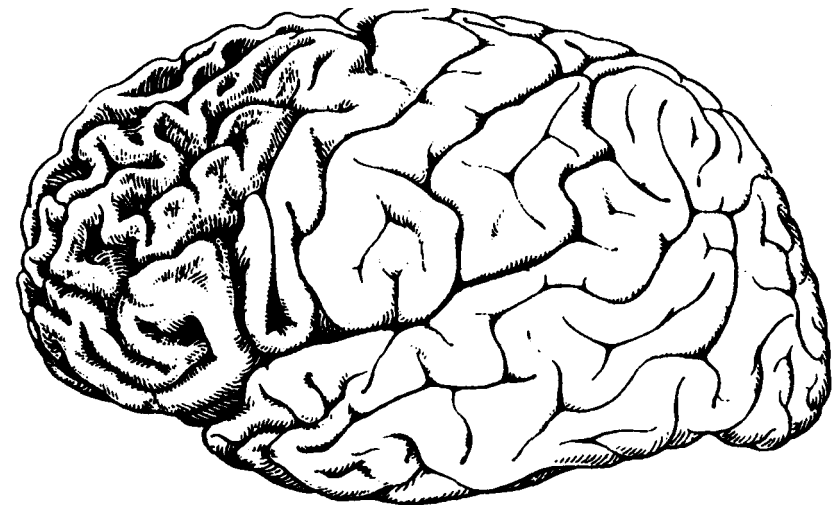
Нарушение зрительного восприятия при поражении передних отделов головного мозга



Траектория движений глаз при рассматривании сюжетной картинке «Разбитое окно»; а — здоровый испытуемый; б — больной Ш., диагноз: парасагиттальная менигеома лобной области слева. Движения глаз при рассматривании картинке в правом поле зрения; в — больной К., диагноз: олигодендроглиома медиальных отделов лобной области справа. Движения глаз регистрируются при рассматривании правой половины картинке, игнорирует детали левой половины изображения; г — больной А., диагноз: парасагиттальная менигеома лобной доли слева (резко снижено количество поисковых движений глаз).

(По Кузьминой и др.)

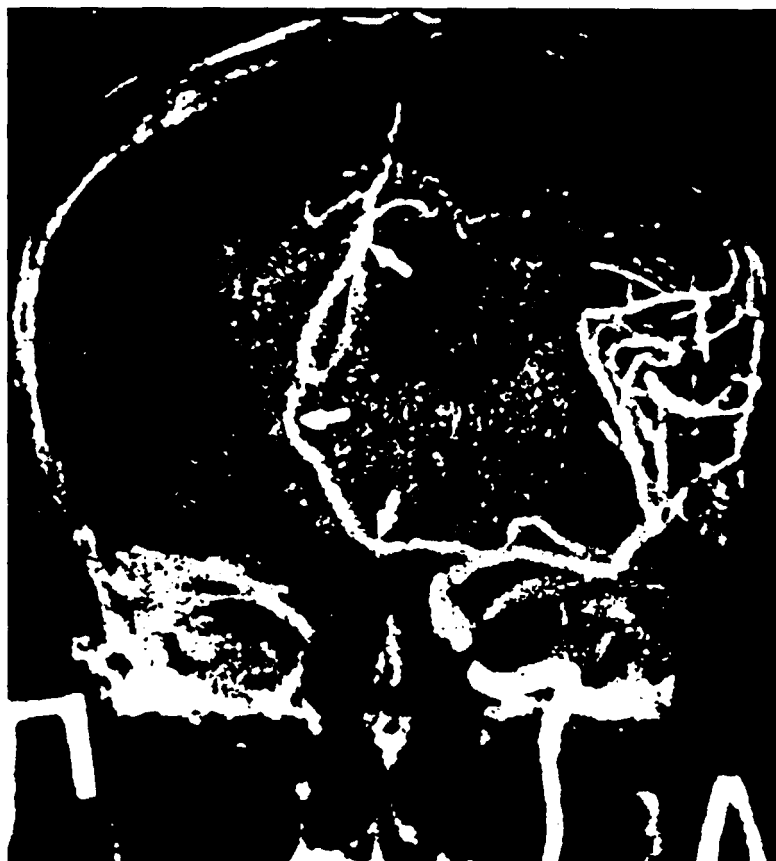Атрофия головного мозга при болезни Пика



Болезнь Пика. Выраженная атрофия извилин лобной доли с расширением борозд (наружная водянка). Остальные извилины не изменены.

(По Дуусу)

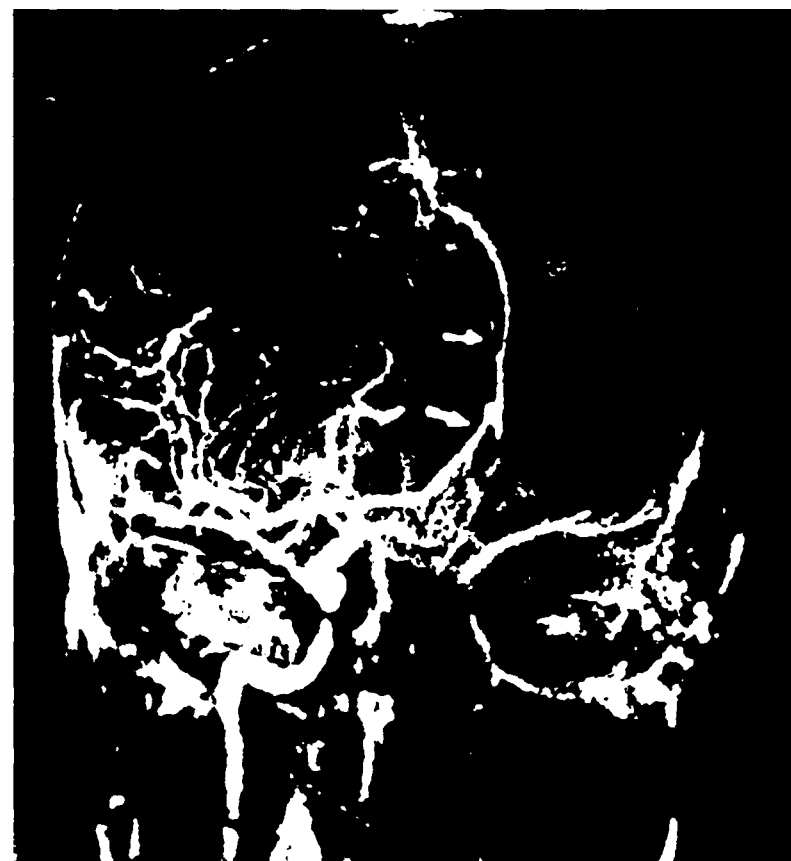Каротидные ангиограммы



A

А. Объемный процесс в левой лобной области. Передняя мозговая артерия резко смещена в противоположную сторону.

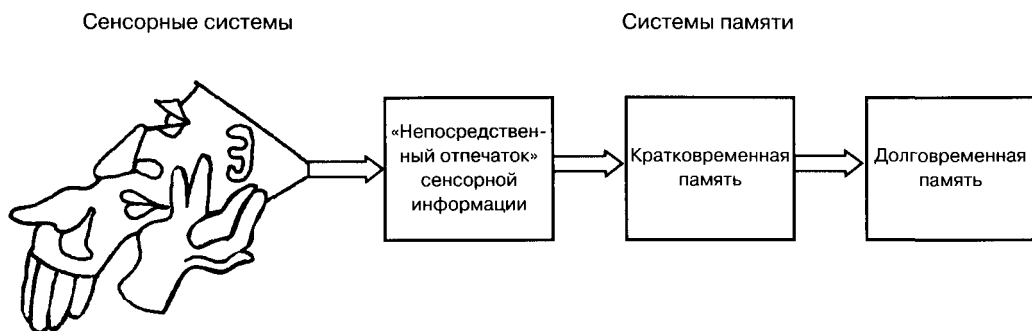
B



Б. Опухоль лобной доли справа. Передняя мозговая артерия дугообразно смещена влево за среднюю линию. Видно также смещение лобнополярной ветви в проксимальном отделе. Дистальный ее участок возвращается к средней линии.

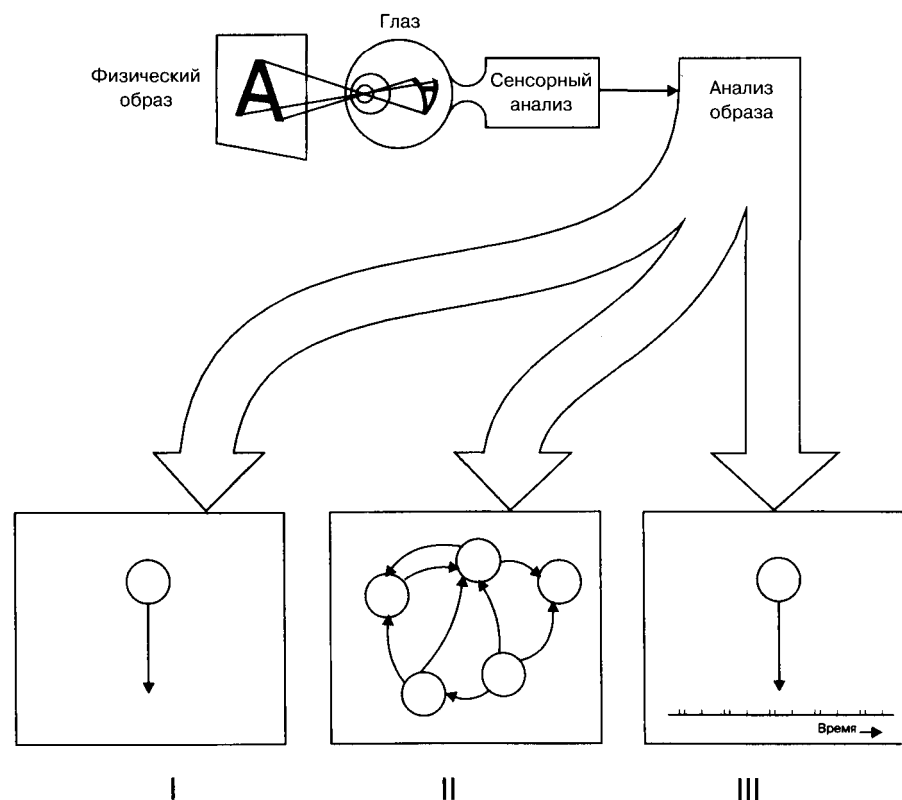
(По Сандригайло)

Схема хранения информации в различных системах памяти



(По Линдсею и др.)

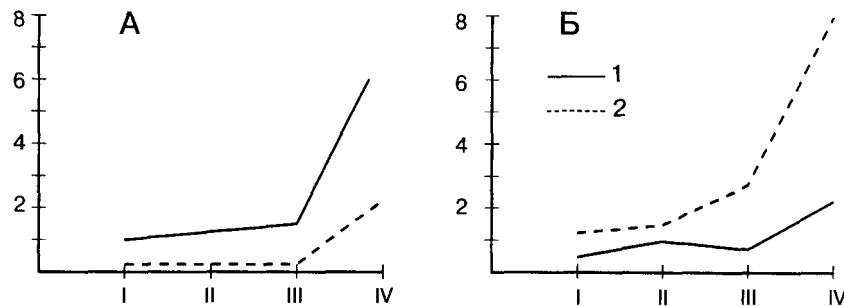
Три возможных способа распознавания буквы А



- I. Теория особой клетки.
 II. Теория особого набора клеток.
 III. Теория особого кода.

(По Линдсею и др.)

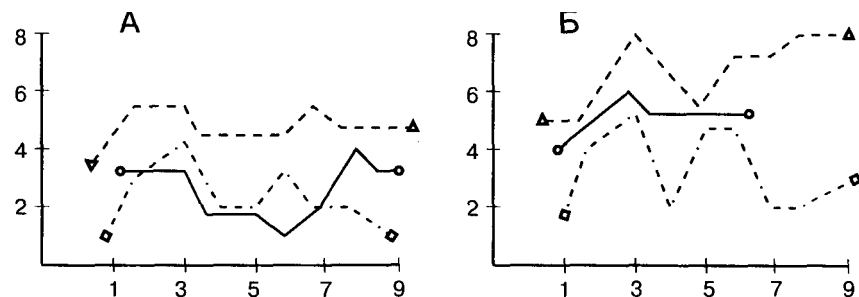
Кривые запоминания



Модально-специфические нарушения памяти у больных с поражениями различных отделов мозга.

А — узнавание слухового (слоги) — сплошная линия — и зрительного (бесмысленные фигуры) — пунктир — материала у больных с поражениями левой затылочно-теменной области мозга (А) и левой височной области (Б).

(По Булгаковой и др.)

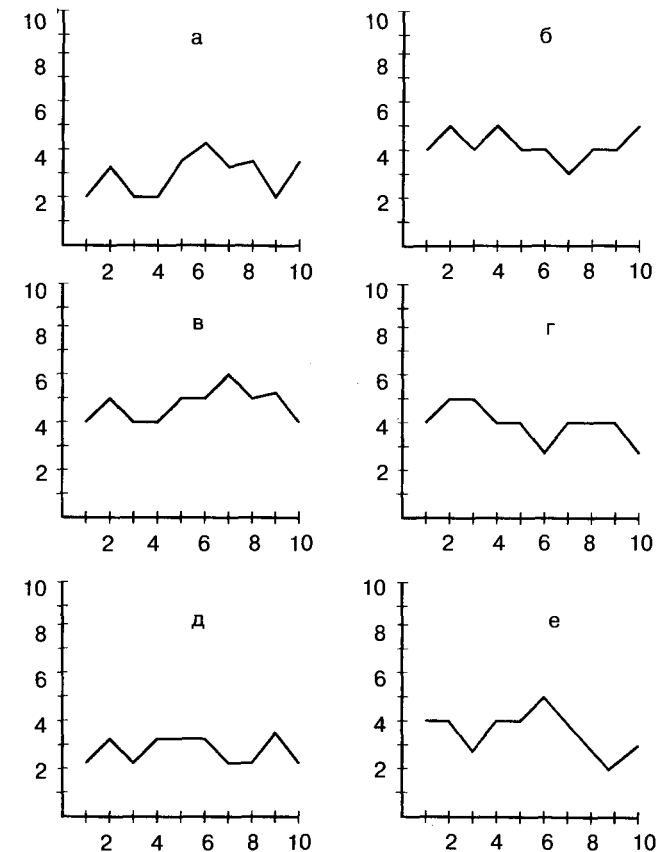


«Кривые заучивания» ряда из 10 слов у больных с опухолями верхних отделов ствола с выраженным корсаковским синдромом. Модально-неспецифические нарушения памяти.

А — результаты заучивания слов у больных с тяжелым, Б — то же у больных с легким корсаковским синдромом.

(По Поповой)

По оси абсцисс — номера последовательных опытов, по оси ординат — число удержанных элементов.



«Кривые заучивания» серии из 10 слов у больных с грубым «лобным синдромом». Псевдоамнезии. а—е — разные больные.

(По Лурия)

Список использованной литературы

- Анохин П. К.* Биология и нейрофизиология условного рефлекса. М., Медицина, 1968.
- Архангельский Г.В.* Практикум по неврологии. М., Медицина, 1967.
- Бадалян Л. О.* Детская неврология. М., Медицина, 1984.
- Бадалян Л. О.* Невропатология. М., 1987.
- Батуев А. С.* Высшая нервная деятельность. Учеб. для вузов по спец. «Биология», «Психология», «Философия». М.: Высш. Шк., 1991.
- Бернштейн Н.А.* О построении движений. М., 1947.
- Блинков СМ., Карасева Т.А.* Афазия и зеркальное письмо у левой при поражении левого полушария. Ж. невропатологии и психиатрии им. С.С. Корсакова, 1965, т. 65, вып. 12, с. 1767-1772.
- Блум Ф., Лейзерсон А., Хофстедтер Л.* Мозг, разум и поведение. М.: Мир, 1988.
- Гомезо М.В., Домащенко И.А.* Атлас по психологии. М., Просвещение, 1986.
- Гордеева Н.Д., Зинченко В. П.* Функциональная структура действия. М., Изд-во МГУ, 1982.
- Джеллард Ф., Шеррик К.* Пространство, время, осязание. - В мире науки, 1986, №9.
- Доброхотова Т.А., Брагина Н.Н.* Левши. М., Книга, 1994.
- Доброхотова Т.А., Брагина Н.Н., Зайцев О. Сю, Гогитадзе Н.В., Урасов С.В.* Односторонняя пространственная агнозия. М.: Книга, 1996.
- Деглин В.Л., Ивашина Г.Г., Николаенко Н.Н.* - В кн.: Нейропсихологический анализ межполушарной асимметрии мозга. М., Наука, 1986.
- Дуус П.* Топический анализ в неврологии. Анатомия. Физиология. Клиника. 243 иллюстрации Герхарда Шпитцера. М.: ИПЦ «Вазар-Ферро», 1996.
- Кок Е.П.* Зрительные агнозии. Л., 1967.
- Котляр Б.И., Шульговский В.В.* Центральная нервная система. М., Изд-во МГУ, 1979.
- Кузьмина Т.В., Владимиров А.Д.* В кн.: А.Р. Лурия и современная психология. М., Изд-во МГУ, 1982.
- Курепина М.М., Воккен Г.Г.* Анатомия человека. Атлас. М.: Просвещение, 1979.
- Лебединский В.В.* — В кн.: Лобные доли. М., Изд-во МГУ, 1966.
- Линдсей П., Норман Д.* Переработка информации у человека. М., Мир, 1974.
- Лурия А.Р.* Травматическая афазия. М., АМН СССР, 1947.
- Лурия А.Р.* Высшие корковые функции человека и их нарушение при локальных поражениях мозга. М., Изд-во МГУ, 1969.
- Лурия А.Р.* Мозг человека и психические процессы. Т 1. М., Педагогика, 1963.
- Лурия А.Р.* Нейропсихология памяти М., Педагогика, 1974.
- Лурия А.Р., Симерницкая Э.Г., Тыбулевич Б. В* кн.: Психологические исследования. Выпуск 4. М., Изд-во МГУ, 1973.
- Милнер П.* Физиологическая психология. М., Мир, 1973.
- Московичюте Л.Н., Симерницкая Э.Г., Смирнов Н.А., Филатов Ю.М.* — В кн.: А.Р. Лурия и современная нейропсихология. М., Изд-во МГУ, 1986.
- Мэгуэн Г.* Бодрствующий мозг. М., Мир, 1965.
- Найдин В.* Чудо, которое всегда с тобой. — Ж. Наука и жизнь, 1976, № 4-6.
- Поляков Г. И.* О принципах функциональной организации мозга. М., 1965.
- Поляков Г.И.* В кн. А.Р. Лурия «Высшие корковые функции человека и их нарушение при локальных поражениях мозга.» М., МГУ, 1969.
- Попова Л. Т.* Память и ее нарушения при очаговых поражениях мозга. М., 1973.
- Розенцвейг М.* — В кн.: Восприятие. М., Мир, 1974.
- Сандригайло Л.И. Вспомогательные методы диагностики в невропатологии и нейрохирургии. Минск, Высшая школа, 1986.
- Синельников Р.Д.* Атлас анатомии человека. М-Л., Медгиз, 1942, т.V.
- Симерницкая Э.Г.* Доминантность полушарий. М., Изд-во МГУ, 1978.
- Симерницкая Э.Г., Бадалян Л. О.* В кн.: Нейропсихологический анализ межполушарной асимметрии мозга. М.: Наука, 1986.
- Фомин Н.А.* Физиология человека. 2-е изд., М., Просвещение, 1991.
- Хомская Е.Д.* Нейропсихология. М., Изд-во МГУ., Изд-во МГУ, 1987.
- Хэлд Р., Ричардс У.* В кн. Восприятие. М., Мир, 1974.
- Шаде Дж., Форд Д.* Основы неврологии. М., Мир, 1976.
- Эймур Дж., Джонстон Дж., Рабин М.* — В кн.: Восприятие. М., Мир., 1974.
- Benson F.* Aphasia. In: Clinical Neuropsychology. Oxford University Press, 1985.
- Corballis M.* Human Laterality, Academic press, 1983.
- The Blackwell dictionary of neuropsychology / Ed. J.G. Beaumont, P.M. Kennedy, M.J.S. Rogers. Blackwell Publishers Ltd., 1996
- Gazzaniga M., Le Doux J.F.* The Integrated mind, N.Y., 1978.
- Geschwind N.* Specializations of human brain, Scientific American, 1979.
- Jung R.* Neuropsychologie und Neurophysiologie des Kontur- und Formsehens in Zeichnung und Malerei. In Wieck H.H. (ed) Psychopathologie musischer Gestaltungen. F.K. Schattauer, Stuttgart, 1974. В кн.: Красота и мозг. Биологические аспекты эстетики. М., Мир, 1995.

Оглавление

РАЗДЕЛ I. Общие представления о строении нервной системы.

Среднесагиттальный разрез головы человека	4
Вегетативная часть нервной системы (схема)	5
Наиболее принятые анатомические обозначения	6
Нервная сеть. Анатомио-функциональная структура нейрона	8
Схема распределения клеточных элементов коры больших полушарий	9
Ассоциативные связи в коре головного мозга	9
Нерасчлененный мозг	10
Важнейшие области и детали строения мозга	11
Большие полушария	12
Топография черепно-мозговых нервов на основании черепа	14
Цитоархитектонические поля и представительство функций в коре больших полушарий	15
Развитие головного мозга	16
Пропорции черепа новорожденного и взрослого	17
Схема сроков миелинизации основных функциональных систем в мозге	17
Зоны васкуляризации головного мозга	18
Главные комиссуры, соединяющие два полушария мозга	20
Анатомическая асимметрия полушарий мозга	21
Частота анатомических различий между полушариями	22
Структуры головного мозга	23
Кортикоретикулярные связи	25
Проводящие пути и связи головного мозга	26
Проводящие пути спинного и головного мозга	27
Системы связей первичных, вторичных и третичных полей коры	28
История развития представлений о локализации психических функций	29
Корковая проекция чувствительности и двигательной системы	30
Соматическая организация моторной и сенсорной областей коры человека	31
Структурно-функциональная модель интегративной работы мозга, предложенная А.Р.Лурия	32
Важнейшие части мозга, образующие лимбическую систему	33
Структуры мозга, играющие роль в эмоциях	33
Схема лимбической системы	34
Зрительная система. Слуховая система	35
Ощущения с поверхности тела. Обонятельная система. Вкусовая система	36
Пути для специфических видов сенсорных сигналов. Основные категории в области сенсорных процессов — модальность и качество	37
Сравнительная характеристика некоторых типов анализаторов	38
Зрительная система	39
Последовательность процессов при реакции на зрительный стимул	40
Схема проводящих путей зрительной системы	41
Схема кортиева органа	42
Слуховая система	43
Типы рецепторов кожи	44
Схема строения кожно-кинестетической системы	45

Карта кортикальных областей, в которые проецируются тактильные сигналы от поверхности тела	46
Нормальная ошибка осязания	47
Схема вкусовой системы	48
Рецепция запахов	49
Схема обонятельной системы и ее связей — вставочных систем	50
Ход пирамидного тракта. Экстрапирамидная система	51

РАЗДЕЛ II. Высшие психические функции: модели и примеры нарушения при локальных поражениях мозга.

Принципиальная схема функциональной системы как основы нейрофизиологической архитектуры	52
Зрительные расстройства	53
Рисунки больных со зрительными агнозиями	54
Игнорирование левой стороны	58
Рисунок больного со зрительным игнорированием	59
Прибор для проведения опытов на больных с рассеченным мозолистым телом. Принцип работы Z-линзы	60
Рисунки больного при угнетении правого или левого полушария	61
Влияние комиссуротомии на рисунок и письмо. Различия между полушариями при зрительном восприятии	62
Различные типы ошибок при письме левой и правой рукой	63
Нарушения письма	64
Типы нарушений чувствительности	65
Функциональная модель предметного действия	66
Построение движений по Н.А.Бернштейну	67
Схема регуляции речевой деятельности	68
Боковая поверхность левого полушария с предполагаемыми границами «речевых зон». Области коры левого полушария головного мозга, связанные с речевыми функциями	69
Расположение очагов поражения левого полушария мозга при различных формах афазии	70
Локализация поражений мозга при различных формах аграфии, сочетающейся с афазией	71
Магнитно-резонансный снимок мозга пациента с синдромом Герстмана	72
Локализация поражений коры головного мозга при алексии	72
Зеркальное письмо	73
Персеверации движений у больных с поражением передних отделов головного мозга	74
Нарушение зрительного восприятия при поражении передних отделов головного мозга. Атрофия головного мозга при болезни Пика	75
Каротидные ангиограммы	76
Схема хранения информации в различных системах памяти	77
Три возможных способа распознавания буквы А	77
Кривые запоминания	78
Список использованной литературы	79