

Р.Д. СИНЕЛЬНИКОВ  
Я.Р. СИНЕЛЬНИКОВ

# АТЛАС АНАТОМИИ ЧЕЛОВЕКА

*В 4-х томах*

*Рекомендовано Управлением учебных заведений  
Министерства здравоохранения Российской  
Федерации в качестве учебного пособия  
для студентов медицинских вузов*

Издание второе, стереотипное



Москва  
«Медицина»  
1996

Р.Д. СИНЕЛЬНИКОВ  
Я.Р. СИНЕЛЬНИКОВ

# АТЛАС АНАТОМИИ ЧЕЛОВЕКА

3<sup>ТОМ</sup>

*Учение о сосудах*



Москва  
«Медицина»  
1996



ББК 28.86  
С 38  
УДК 611 (084.4)

**Синельников Р. Д., Синельников Я. Р.**

**С 38** Атлас анатомии человека: Учеб. пособие.— 2-е изд., стереотипное.— В 4 томах. Т. 3.— М.: Медицина, 1996.— 232 с.: ил.— (Учеб. лит. Для студ. мед. вузов).— ISBN 5-225-02722-9.

Третий том посвящен учению о сосудах — ангиологии. Подробно представлены строение сердца, сосуды малого и большого круга кровообращения, лимфатическая система и селезенка. Все анатомические термины даны в соответствии с Международной анатомической номенклатурой, 4-е издание (М.: Медицина, 1980). Внесены изменения по 5-му изданию номенклатуры (Мексиканская ревизия, 1983).

С  $\frac{1909000000-61}{039(01)-96}$  Без объявления

**ББК 28.86**

ISBN 5-225-02722-9

© Р. Д. Синельников, Я. Р. Синельников, 1992

## СПИСОК СОКРАЩЕНИЙ

A., a.	— arteria	— артерия	R., r.	— ramus	— ветвь
Aa., aa.	— arteriae	— артерии	Rr., rr.	— rami	— ветви
Gl., gl.	— glandula	— железа	V., v.	— vena	— вена
Gll., gll.	— glandulae	— железы	Vv., vv.	— venae	— вены
Lig., lig.	— ligamentum	— связка	s.	— seu, sive	— или
Ligg., ligg.	— ligamenta	— связки	C <sub>I</sub> , C <sub>II</sub> , C <sub>III</sub> ...	— nervus cervicalis I, II, III	
M., m.	— musculus	— мышца	L <sub>I</sub> , L <sub>II</sub> , L <sub>III</sub> ...	— nervus lumbalis I, II, III	
Mm., mm.	— musculi	— мышцы	Th <sub>I</sub> , Th <sub>II</sub> , Th <sub>III</sub> ...	— nervus thoracicus I, II, III	
N., n.	— nervus	— нерв	S <sub>I</sub> , S <sub>II</sub> , S <sub>III</sub> ...	— nervus sacralis I, II, III	
Nn., nn.	— nervi	— нервы			

УЧЕНИЕ О СОСУДАХ  
АНГИОЛОГИЯ

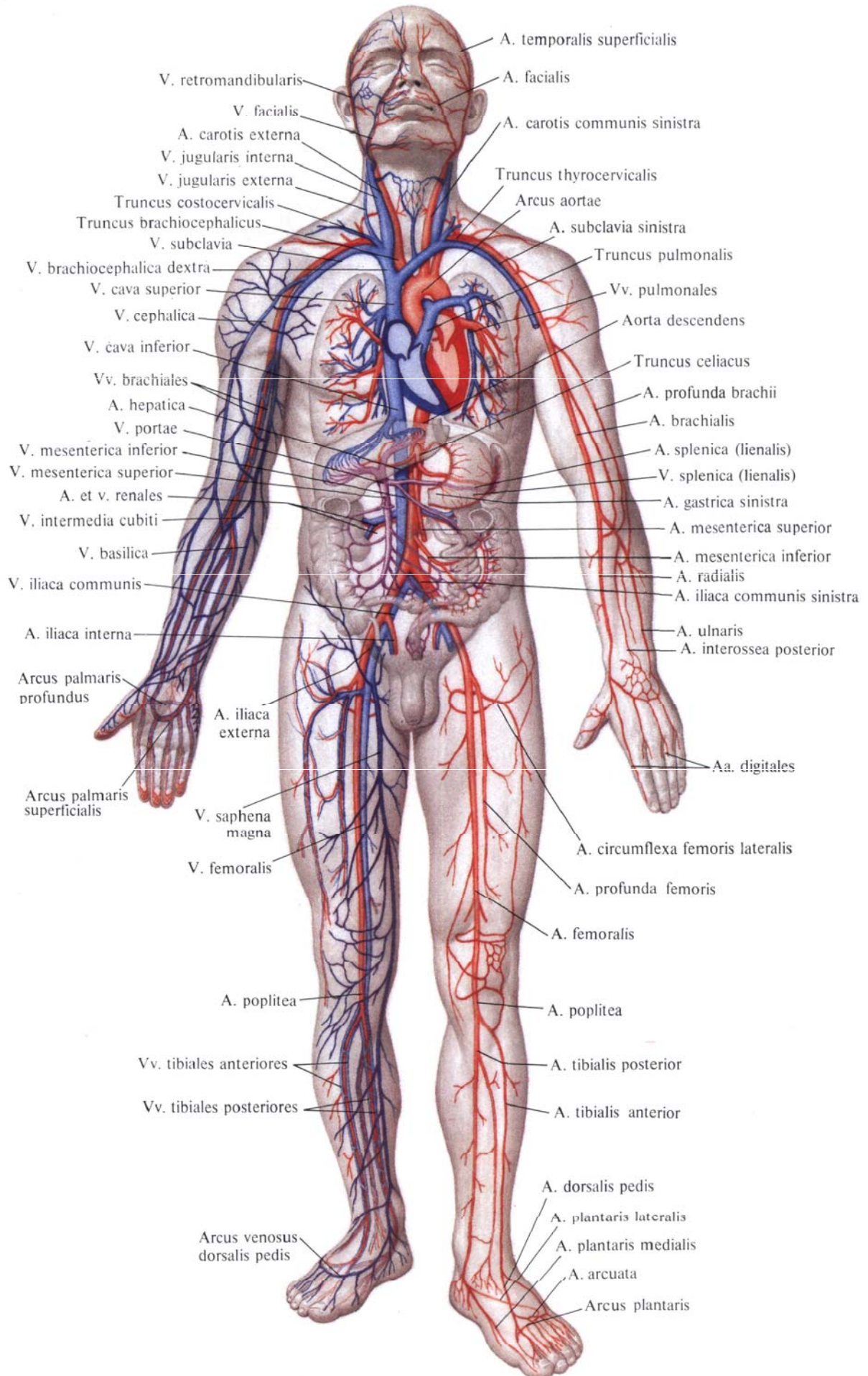
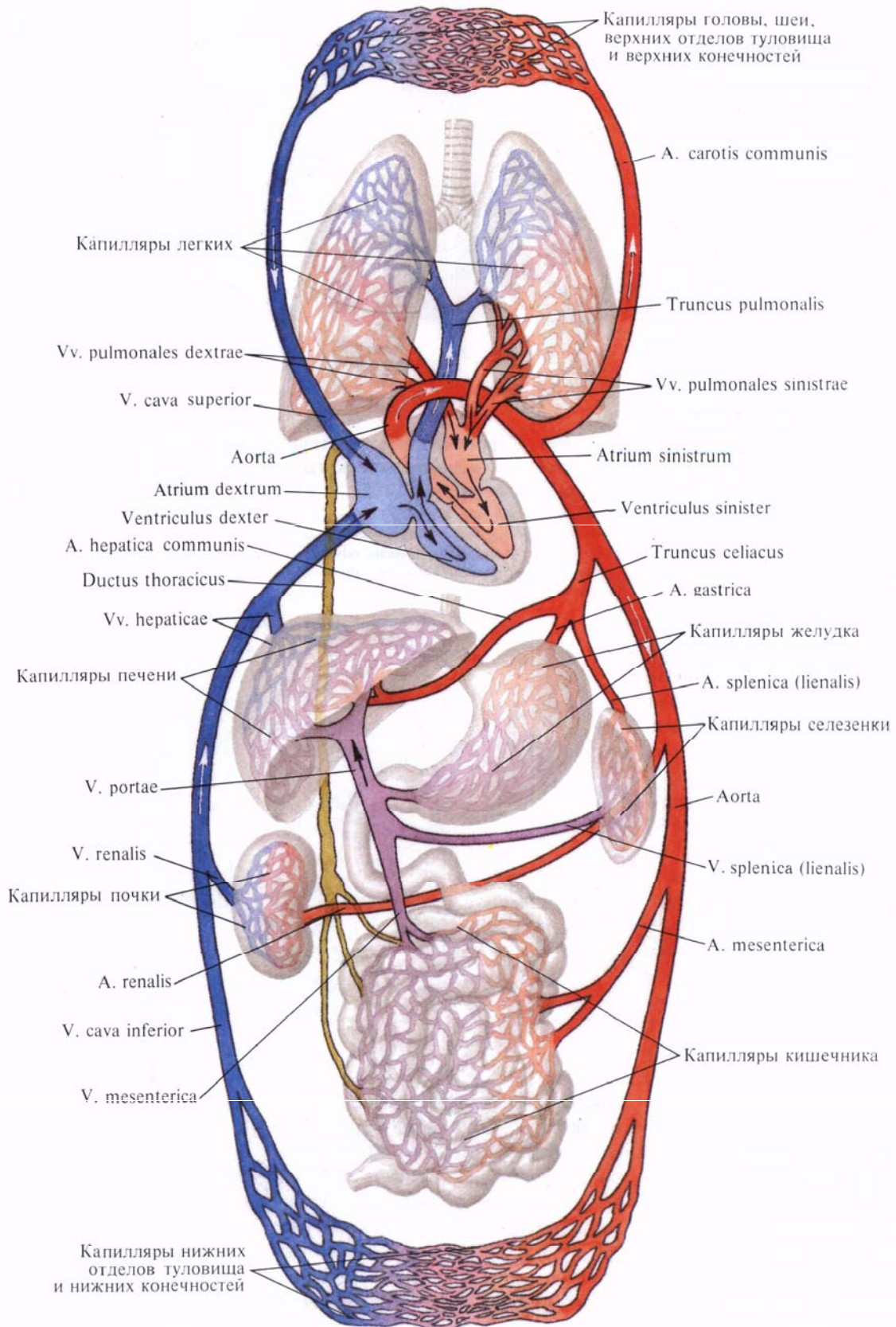


Рис. 693. Кровеносная система (схема).

Рис. 694. Большой и малый круг кровообращения (схема).





Ангиология, *angiologia* (от греч. *angeion* — сосуд и *logos* — учение), объединяет данные об изучении сердца и сосудистой системы (рис. 693, 694).

Учитывая ряд морфологических и функциональных особенностей, единую сосудистую систему делят на *кровеносную систему, systema sanguineum*, и *лимфатическую систему, systema lymphaticum*. Сосудистая система, транспортирующая кровь, хаема, и лимфу, *lympha*, тесно связана с системой кроветворных и иммунных органов (костный мозг, тимус, лимфатические узлы, лимфоидная ткань небной, язычной, трубной и других миндалин, селезенка и печень — в эмбриональном периоде), постоянно восполняющей погибающие форменные элементы крови.

В соответствии с направлением движения крови кровеносные сосуды подразделяются на *артерии, arteriae*, приносящие кровь от сердца к органам, *капилляры, vasa capillaria*, через стенку которых происходит обменные процессы, и *вены, venae*, — сосуды, несущие кровь из органов и тканей к сердцу (рис. 695).

Артерии последовательно ветвятся на все более мелкие сосуды, имеющие более тонкие стенки. Наиболее мелкие их разветвления составляют *артериолы, arteriolarum*, и *прекапилляры, precapillares*, переходящие в капилляры. Из последних кровь собирается в *посткапилляры, postcapillares*, и далее в *венулы, venulae*, соединяющиеся в мелкие вены. Артериолы, прекапилляры, капилляры, посткапилляры, венулы, а также *артериоловеноулярные анастомозы, anastomoses arteriolo-venulares*, составляют микроциркуляторное русло (рис. 696, 697), которое обеспечивает обмен веществ между кровью и тканями в органах. В микроциркуляторное русло входят также *лимфокапиллярные сосуды, vasa lymphocapillares*, пространственное положение которых тесно связано с кровеносными капиллярами.

Строение микроциркуляторного русла зависит от типа ветвления артериол.

Для аркадного типа разветвления артериол характерно образование

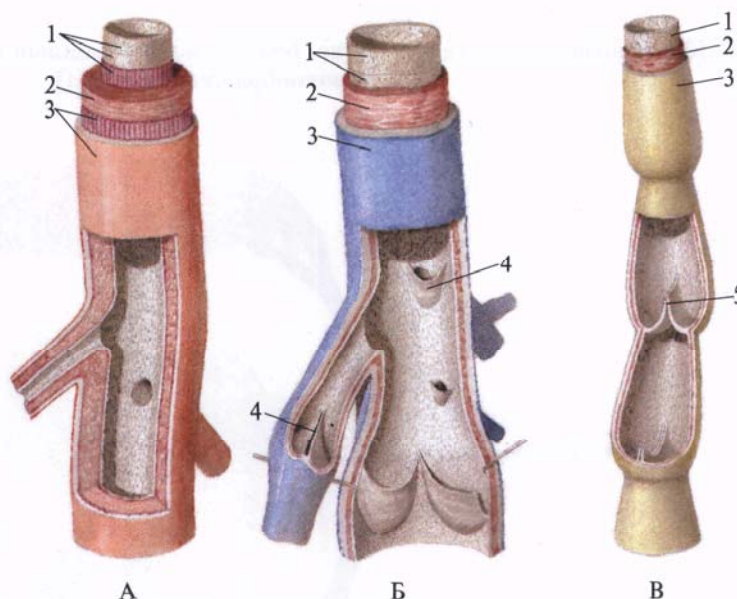
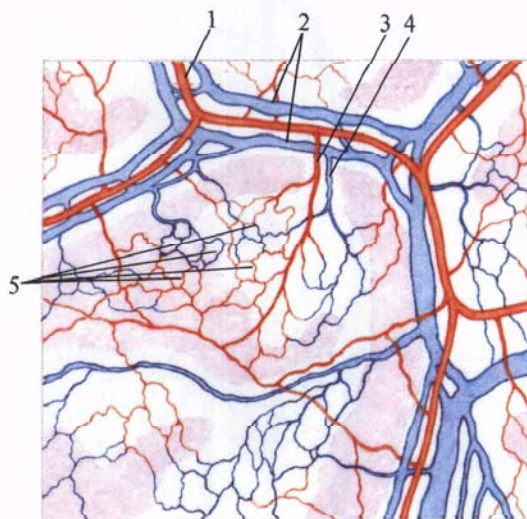


Рис. 695. Строение стенки артерии (А), вены (Б) и лимфатического сосуда В (схема).

1 — внутренняя оболочка, *tunica intima*; 2 — средняя оболочка, *tunica media*; 3 — наружная оболочка, *tunica externa*; 4 — венозный клапан, *valvula venosa*; 5 — лимфатический клапан, *valvula lymphatica*.

Рис. 696. Микроциркуляторное русло париетальной плевры.

1 — артерия; 2 — вена; 3 — артериола; 4 — венула; 5 — сеть кровеносных капилляров.



многочисленных анастомозов между их ветвями, как и между притоками венул (см. рис. 697, А). При терминальном типе разветвления артериол анастомозы между концевыми ветвями артериол не образуются (см. рис. 697, Б); после ветвления на несколько порядков артериолы без резкой границы переходят в прекапилляры, а последние — в капилляры. Строение

микроциркуляторного русла отличается выраженными органоспецифическими особенностями, которые обусловлены специализацией кровеносных капилляров (см. рис. 697, В).

Стенки артерий, вен и лимфатических сосудов состоят из **трех слоев**: внутреннего, среднего и наружного (см. рис. 695).

*Внутренняя оболочка, tunica intima,*



сосуда состоит из эндотелия, представленного тесно прилегающими друг к другу эндотелиоцитами, расположенными на субэндотелиальном слое, который является камбиальным для последних.

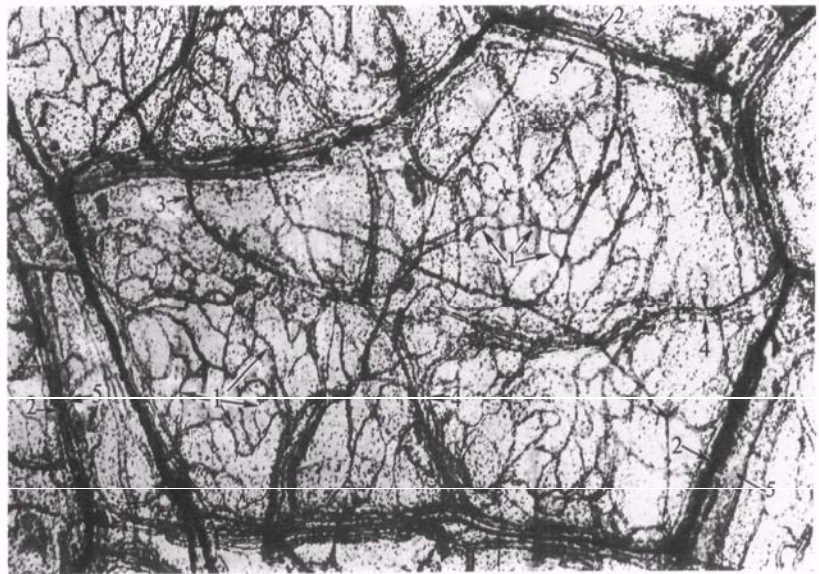
*Средняя оболочка, tunica media*, образована главным образом циркулярно расположенными гладкими мышечными клетками, а также соединительнотканными и эластическими элементами.

*Наружная оболочка, tunica externa*, состоит из коллагеновых волокон и ряда продольных пучков эластических волокон.

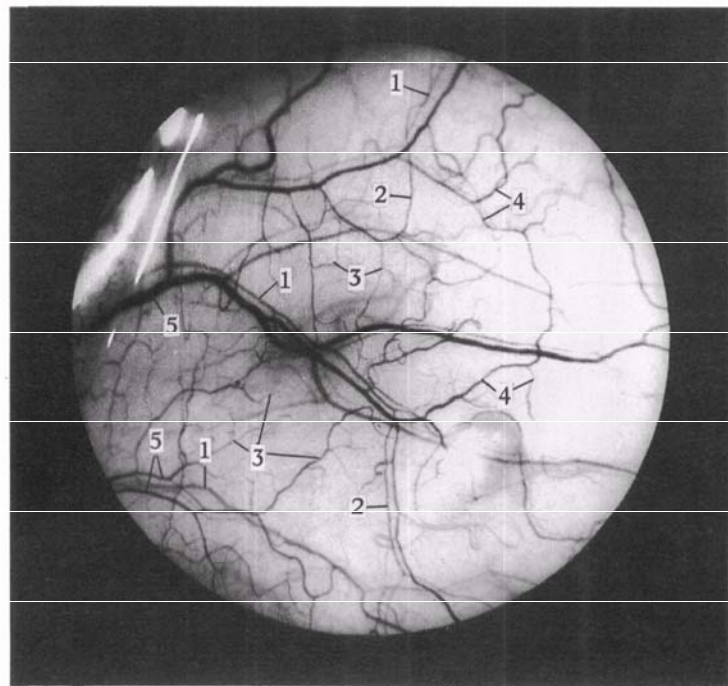
Кровоснабжаются сосуды, как кровеносные, так и лимфатические, небольшими тонкими артериями и венами — *сосудами сосудов, vasa vasorum*, а лимфа оттекает по *лимфатическим сосудам сосудов, vasa lymphatica vasorum*.

Иннервацию сосудов обеспечивают сосудистые нервные сплетения, залегающие в наружной и средней оболочках стенки сосудов и образованные *нервами сосудов, nn. vasorum*. В состав этих нервов входят как вегетативные, так и соматические (чувствительные) нервные волокна.

Строение стенок артерий и вен имеют отличия. Стенки вен тоньше, чем стенки артерий; мышечный слой вен развит слабо. В венах, особенно в мелких и средних, имеются *венозные клапаны, valvulae venosae* (см. рис. 695).



А

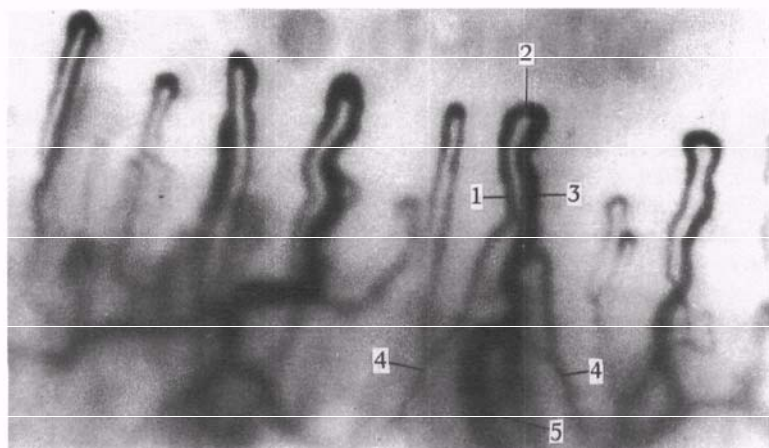


Б

**Рис. 697. Фрагменты микроциркуляторного русла (препараты В. И. Козлова).**

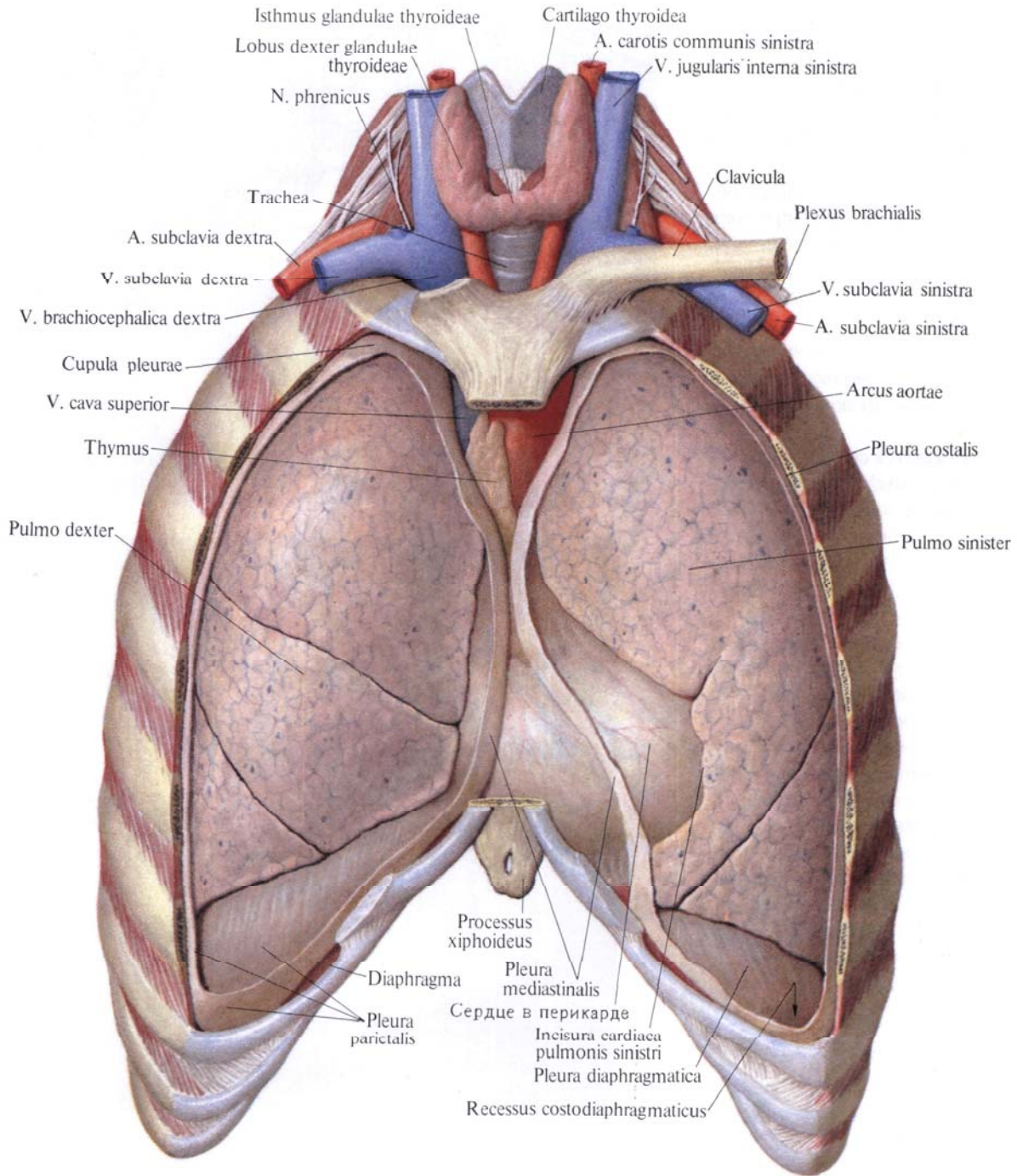
А — микроциркуляторное русло в париетальной плевре (реконструкция по микрофотограммам с препарата): 1 — кровеносный капилляр; 2 — артериола; 3 — прекапилляр; 4 — посткапилляр; 5 — венула. Б —

микроциркуляторное русло конъюнктивы глазного яблока (прижизненная микрофотограмма): 1 — ветвящиеся артериолы; 2 — прекапилляры; 3 — кровеносные капилляры; 4 — посткапилляры; 5 — венулы. В — капиллярные петли в ногтевом валике пальца кисти (прижизненная микрофотограмма): 1 — артериальный отдел кровеносного капилляра; 2 — промежуточный отдел; 3 — венозный отдел; 4 — прекапилляры; 5 — посткапилляр.



В





**Рис. 698.** Положение органов в грудной полости; вид спереди. (Передняя стенка грудной полости и соответствующие отделы париетальной плееры удалены.)

В зависимости от степени развития мышечных или эластических элементов средней оболочки различают артерии эластического типа (аорта, легочный ствол), мышечно-эластического типа (сонная, бедренная и другие артерии такого же калибра) и артерии мышечного типа (все остальные артерии).

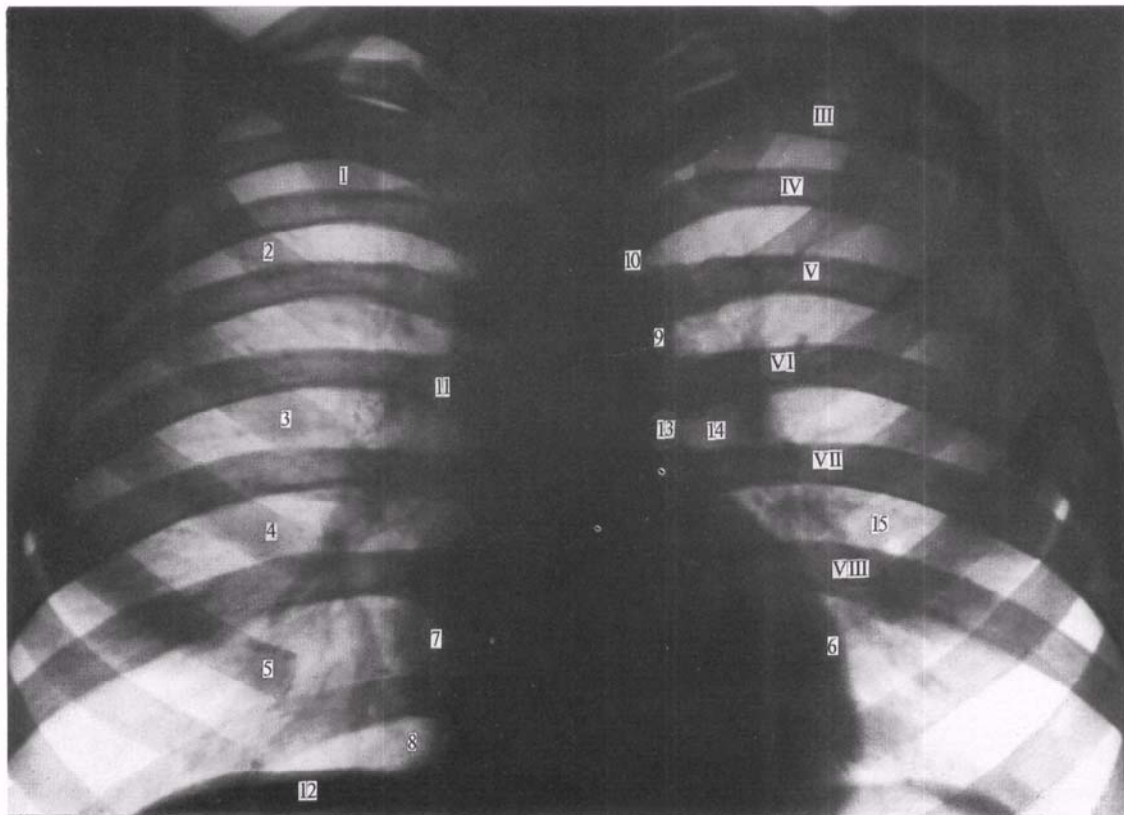
Стенки капилляров состоят из одного слоя эндотелиальных клеток,

расположенного на базальной мембране.

Калибр и толщина стенок кровеносных сосудов по мере удаления их от сердца в результате постепенного деления в органах и тканях тела меняются. В каждом органе характер ветвления сосудов, их архитектоника, имеют свои особенности.

Вне- и внутриорганные сосуды, соединяясь между собой, образуют со-





**Рис. 699. Грудная клетка — сердце и легкие взрослого человека (рентгенограмма).**

1—5— передние отделы ребер; 6— левый желудочек; 7— правое предсердие; 8— реберно-медиастинальный синус; 9— нисходящая часть

аорты; 10— дуга аорты; 11— верхняя полая вена и восходящая часть аорты; 12— правый купол диафрагмы; 13— легочный ствол; 14— тень корня легкого; 15— легочный рисунок; III— VIII— ребра, задние отделы.

устья, или анастомозы (внеорганные и внутриорганные). В отдельных местах анастомозы между сосудами настолько многочисленны, что образуют *артериальную сеть, rete arteriosum, венозную сеть, rete venosum, или сосудистое сплетение, plexus vasculosus*. Посредством анастомозов соединяются более или менее удаленные один от другого участки сосудистого ствола, а также сосуды в органах и тканях. Эти сосуды принимают участие в образовании коллатерального (окольного) кровообращения (*коллатеральные сосуды, vasa collateralia*) и могут восстанавливать кровообращение в той или иной части тела при затруднении движения крови по основному стволу.

Кроме анастомозов, соединяющих

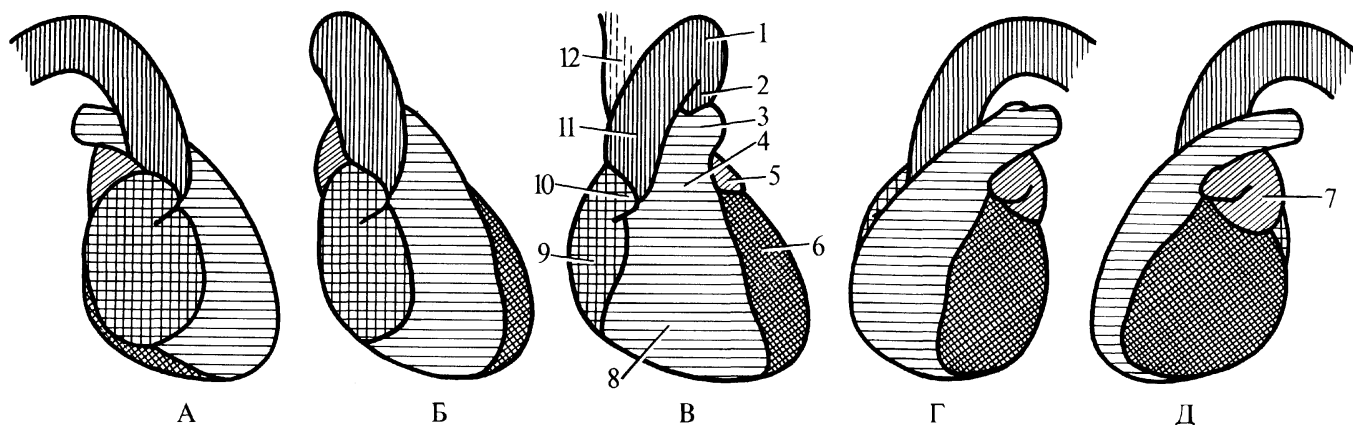
два артериальных или венозных сосуда, встречаются соединения между артериолами и венулами— это *артериоловеноулярные анастомозы, anastomoses arteriolo-venulares*. Артериоловеноулярные анастомозы образуют так называемый аппарат сокращенного кровообращения— дериватный аппарат.

В ряде участков артериальной и венозной системы имеется *чудесная сеть, rete mirabile*. Она представляет собой сеть капилляров, в которых приносящие и выносящие сосуды однотипны: например, в клубочке почечного тельца, *glomerulus renalis*, где приносящий артериальный сосуд разделяется на капилляры, которые снова соединяются в артериальный сосуд.

## КРУГИ КРОВООБРАЩЕНИЯ

Центральным органом кровообращения является сердце (рис. 698—700). Оно представляет собой полый мышечный орган, состоящий из двух половин: левой— артериальной и правой— венозной. Каждая половина состоит из сообщающихся между собой предсердия и желудочка сердца.

Венозная кровь по венам поступает в правое предсердие и далее в правый желудочек сердца, из последнего— в легочный ствол, откуда по легочным артериям следует в правое и левое легкое. Здесь ветви легочных артерий разветвляются до мельчайших сосудов— капилляров.



**Рис. 700. Рентгеновское изображение сердца и крупных сосудов в различных проекциях (схема).**

А — правая боковая проекция. Б — правая переднебоковая проекция. В — передняя проекция. Г — левая переднебоковая проекция. Д — левая

боковая проекция. 1 — дуга аорты; 2 — нисходящая часть аорты; 3 — легочный ствол; 4 — аортальный конус; 5 — левое ушко; 6 — левый желудочек; 7 — левое предсердие; 8 — правый желудочек; 9 — правое предсердие; 10 — правое ушко; 11 — восходящая часть аорты; 12 — верхняя полая вена.

В легких венозная кровь насыщается кислородом, становится артериальной и по четырем легочным венам направляется в левое предсердие, далее поступает в левый желудочек сердца. Из левого желудочка сердца кровь поступает в самую крупную артериальную магистраль — аорту и по ее ветвям, распадающимся в тканях организма до капилляров, разносится по всему телу. Отдав кислород тканям и приняв из них двуокись углерода, кровь становится венозной. Капилляры, вновь соединяясь между собой, образуют вены.

Все вены тела соединяются в два

крупных ствола — верхнюю полую вену и нижнюю полую вену. В верхнюю полую вену собирается кровь из областей и органов головы и шеи, верхних конечностей и некоторых участков стенок туловища. Нижняя полая вена наполняется кровью от нижних конечностей, стенок и органов тазовой и брюшной полостей.

Обе полые вены приносят кровь в правое предсердие, куда поступает также венозная кровь из самого сердца. Так замыкается круг кровообращения. Этот путь крови разделяется на малый и большой круг кровообращения (см. рис. 694).

**Малый круг кровообращения** (легочный) начинается от правого желудочка сердца легочным стволом, включает разветвления легочного ствола до капиллярной сети легких и легочные вены, впадающие в левое предсердие.

**Большой круг кровообращения** (телесный) начинается от левого желудочка сердца аортой, включает все ее ветви, капиллярную сеть и вены органов и тканей всего тела и заканчивается в правом предсердии.

Следовательно, кровообращение совершается по двум связанным между собой кругам кровообращения.

# СЕРДЦЕ

Внешнее строение сердца

Полость сердца

Строение стенки сердца

Сосуды сердца

Топография сердца

### ВНЕШНЕЕ СТРОЕНИЕ СЕРДЦА

**Сердце**, *cor* (рис. 701—714; см. рис. 698—700), представляет собой почти конусообразный полый орган с хорошо развитыми мышечными стенками. Оно располагается в нижнем отделе переднего средостения на сухожильном центре диафрагмы, между правым и левым плевральными мешками, заключено в *перикард*,

*pericardium*, и фиксировано крупными кровеносными сосудами (см. рис. 721).

Сердце имеет более короткую округлую, иногда более удлиненную острую форму; в наполненном состоянии по величине оно приблизительно соответствует кулаку исследуемого человека. Размеры сердца взрослого человека индивидуальны. Так, длина его достигает 12—15 см, ширина (поперечный размер) составляет

8—11 см, а переднезадний размер (толщина)—6—8 см.

Масса сердца колеблется от 220 до 300 г, а у людей, занимающихся спортом, составляет 400—450 г. У мужчин размеры и масса сердца больше, чем у женщин, и стенки его несколько толще.

Задневерхняя расширенная часть сердца называется *основанием сердца*, *basis cordis*, в него открываются крупные вены и из него выходят крупные

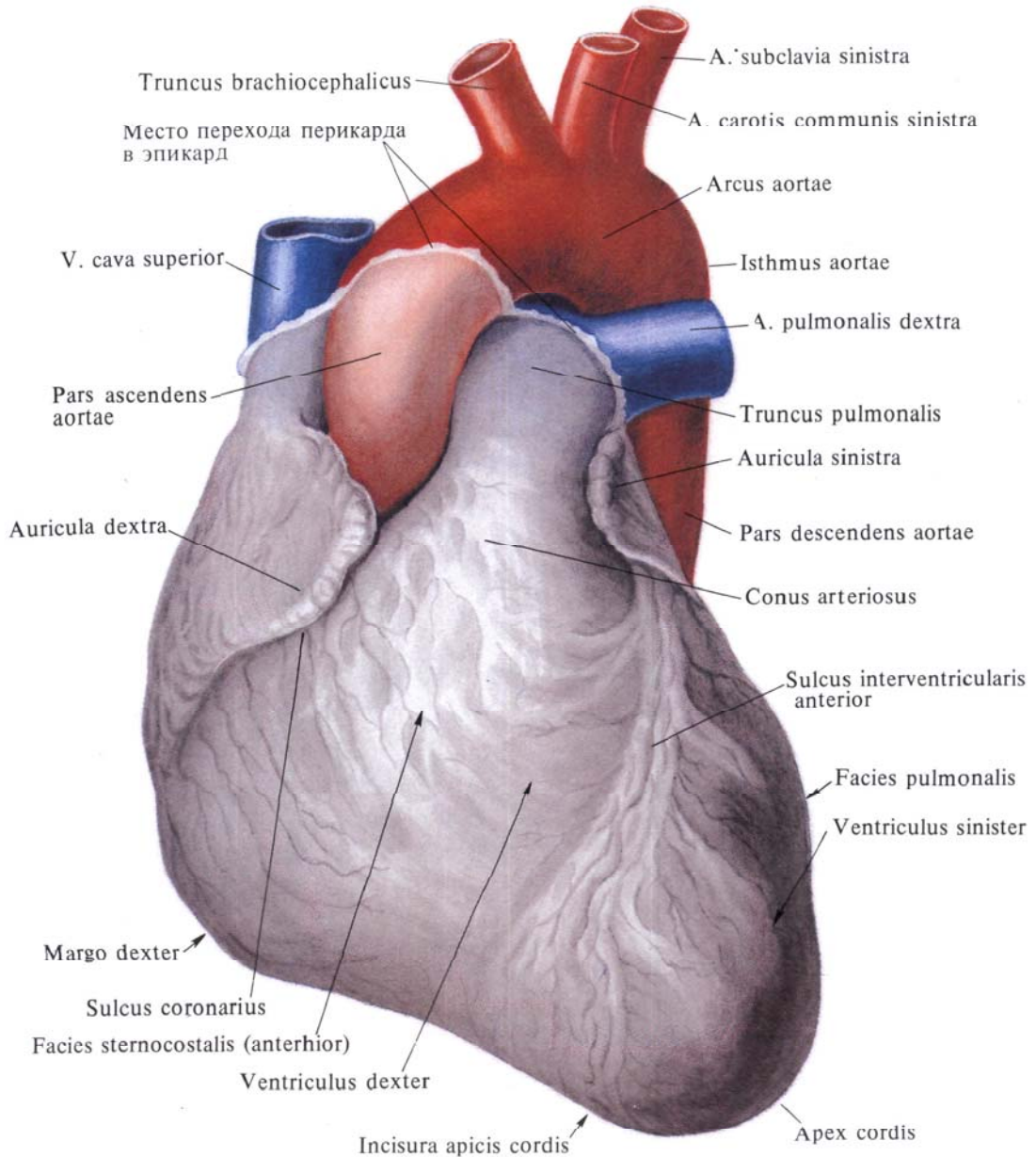


Рис. 701. Сердце, *cor*. [Грудино-реберная (передняя) поверхность.]

(Перикард удален у места перехода его в эпикард.)



артерии. Переднижняя свободно лежащая часть сердца называется *верхушкой сердца, apex cordis*.

Из двух поверхностей сердца (см. рис. 701, 702) нижняя, уплощенная, диафрагмальная поверхность, *facies diaphragmatica (inferior)*, прилегает к диафрагме. Передняя, более выпуклая *грудино-реберная поверхность, facies sternocostalis (anterior)*, обращена к груди и реберным хрящам. Поверхности переходят одна в дру-

гую закругленными краями, при этом *правый край (поверхность), margo dexter*, более длинный и острый, левая *легочная (боковая) поверхность, facies pulmonalis*,—более короткая и округлая.

На поверхности сердца различают **три борозды**. *Венечная борозда, sulcus coronarius*, располагается на границе между предсердиями и желудочками. *Передняя и задняя межжелудочковые борозды, sulci interventriculares anterior*

*et posterior*, отделяют один желудочек от другого. На грудино-реберной поверхности венечная борозда доходит до краев легочного ствола. Место перехода передней межжелудочковой борозды в заднюю соответствует небольшому углублению—*вырезке верхушки сердца, incisura apicis cordis*. В бороздах залегают сосуды сердца.

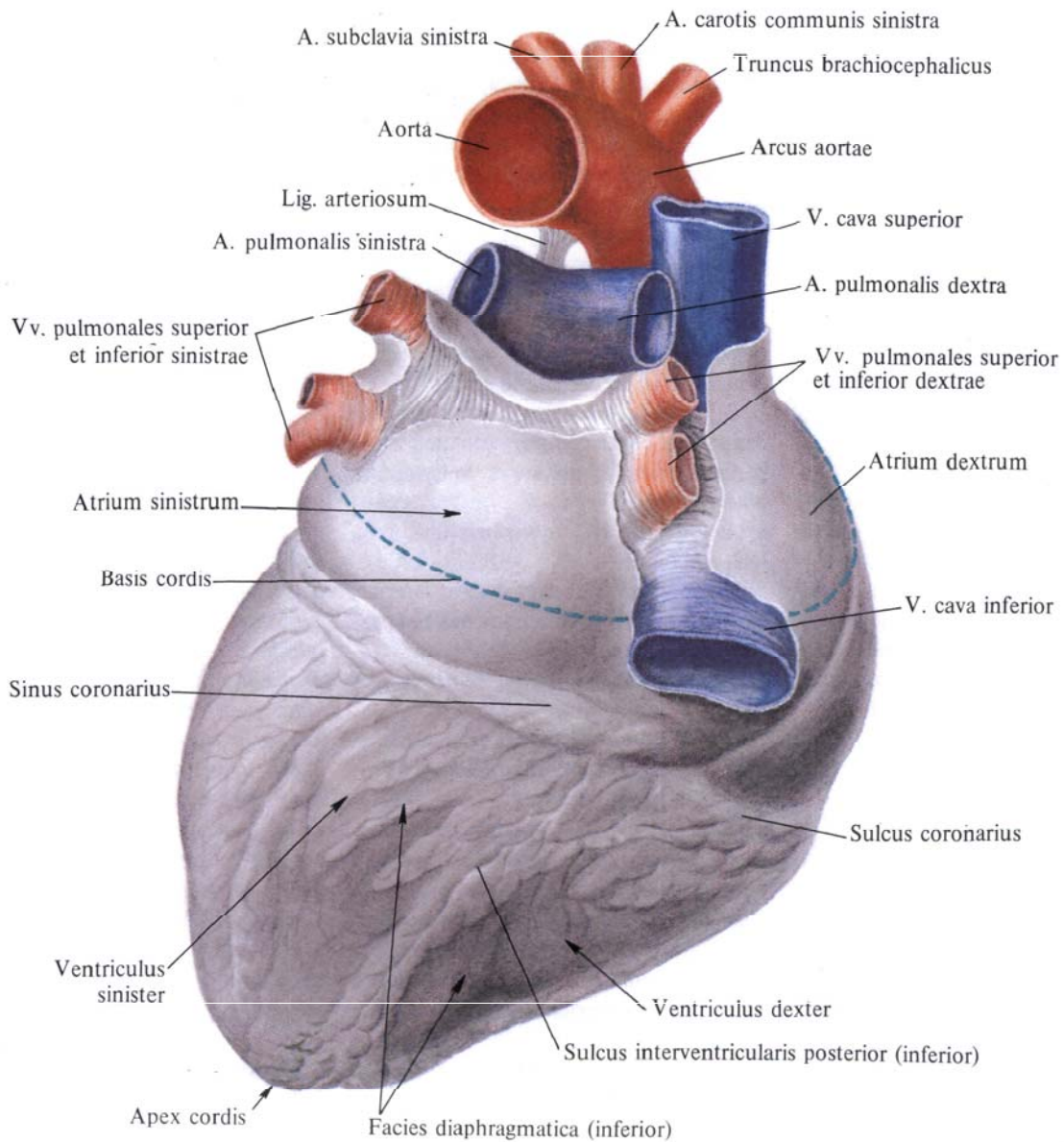


Рис. 702. Сердце, сог. [Диафрагмальная (нижняя) поверхность.]

(Перикард удален у места перехода его в эпикард.)

## ПОЛОСТЬ СЕРДЦА

Полость сердца разделяется на **четыре камеры**: *правое предсердие, atrium dextrum, правый желудочек, ventriculus dexter, левое предсердие, atrium sinistrum, и левый желудочек, ventriculus sinister* (см. рис. 704).

Полости предсердий отделяются одна от другой *межпредсердной перегородкой, septum interatriale*, полости желудочков — *межжелудочковой перегородкой, septum interventriculare*; положение последней соответствует на поверхности сердца передней и задней межжелудочковым бороздам.

Между предсердиями и желудочками различают *предсердно-желудочковую перегородку, septum atrioventriculare*.

Предсердия сообщаются с соответствующими желудочками сердца посредством *предсердно-желудочковых отверстий, ostia atrioventricularia*: правое предсердие с правым желудочком — через *правое предсердно-желудочковое отверстие, ostium atrioventriculare dextrum*, левое предсердие с левым желудочком — через *левое предсердно-желудочковое отверстие, ostium atrioventriculare sinistrum*.

При изучении камер сердца необходимо учитывать разницу между терминами ПНА, определяющими поверхности сердца, и обозначениями, которые используются в клинической медицине и патоморфологии для описания стенок самих камер сердца (см. рис. 703).

### Правое предсердие

*Правое предсердие, atrium dextrum* (см. рис. 701—705), расположено в правой части основания сердца, имеет форму неправильного куба.

В полости правого предсердия различают следующие **стенки**: *наружную*, которая обращена вправо, *внутреннюю*, направленную влево, которая является общей для правого и левого предсердий, а также *верхнюю, заднюю и переднюю*. Нижняя стенка отсутствует, здесь находится правое предсердно-желудочковое отверстие. Толщина стенок предсердия достигает 2—3 мм.

Более расширенная часть правого предсердия, которая является местом впадения крупных венозных стволов, называется *синусом полых вен, sinus venarum cavarum*. Суженная часть предсердия кпереди переходит в *правое ушко, auricula dextra*.

На наружной поверхности обе эти части предсердия разделены *пограничной бороздой, sulcus terminalis*, — нерезко выраженным косым идущим дугообразным углублением, которое начинается под нижней полый веной и заканчивается впереди верхней полый вены.

*Правое ушко, auricula dextra*, имеет вид уплощенного конуса, направленного вершиной влево, в сторону легочного ствола. Своей внутренней искривленной поверхностью ушко прилежит к луковице аорты. Снаружи верхний и нижний края ушка имеют небольшие неровности.

В правое предсердие впадают две — верхняя и нижняя — полые вены, венозный синус и мелкие собственные вены сердца (см. рис. 717).

*Верхняя полая вена, v. cava superior*, открывается на границе верхней и передней стенок правого предсердия *отверстием верхней полый вены, ostium venae cavae superioris* (см. рис. 693, 694, 705).

*Нижняя полая вена, v. cava inferior*, открывается на границе верхней и задней стенок правого предсердия *отверстием нижней полый вены, ostium venae cavae inferioris*.

По переднему краю устья нижней полый вены со стороны полости предсердия располагается полулунной формы *заслонка нижней полый вены, valvula venae cavae inferioris*, которая идет к *овальной ямке, fossa ovalis*, на перегородке предсердий. С помощью этой заслонки у плода кровь направляется из нижней полый вены через овальное отверстие в полость левого предсердия (см. рис. 707). Заслонка нередко имеет одну крупную наружную и несколько мелких сухожильных нитей.

Обе полые вены образуют тупой угол, при этом расстояние между их устьями достигает 1,5—2,0 см. Между местом впадения верхней и нижней полых вен, на внутренней поверхно-

сти предсердия, располагается небольшой *межвенозный бугорок, tuberculum intervenosum*.

Рельеф внутренней поверхности правого предсердия неоднороден. Внутренняя (левая) и задняя стенки предсердия гладкие. Наружная (правая) и передняя стенки неровные, так как здесь в полость предсердия выступают в виде валиков *гребенчатые мышцы, mm. pectinati*. Различают верхний и нижний мышечные пучки этих мышц. Верхний пучок следует от устьев полых вен к верхней стенке предсердия, нижний направляется вдоль нижней границы правой стенки, кверху от венозной борозды. Между пучками залегают мелкие мышечные валики, направляющиеся кверху и книзу. Гребенчатые мышцы начинаются в области *пограничного гребня, crista terminalis*, которому на наружной поверхности предсердия соответствует пограничная борозда.

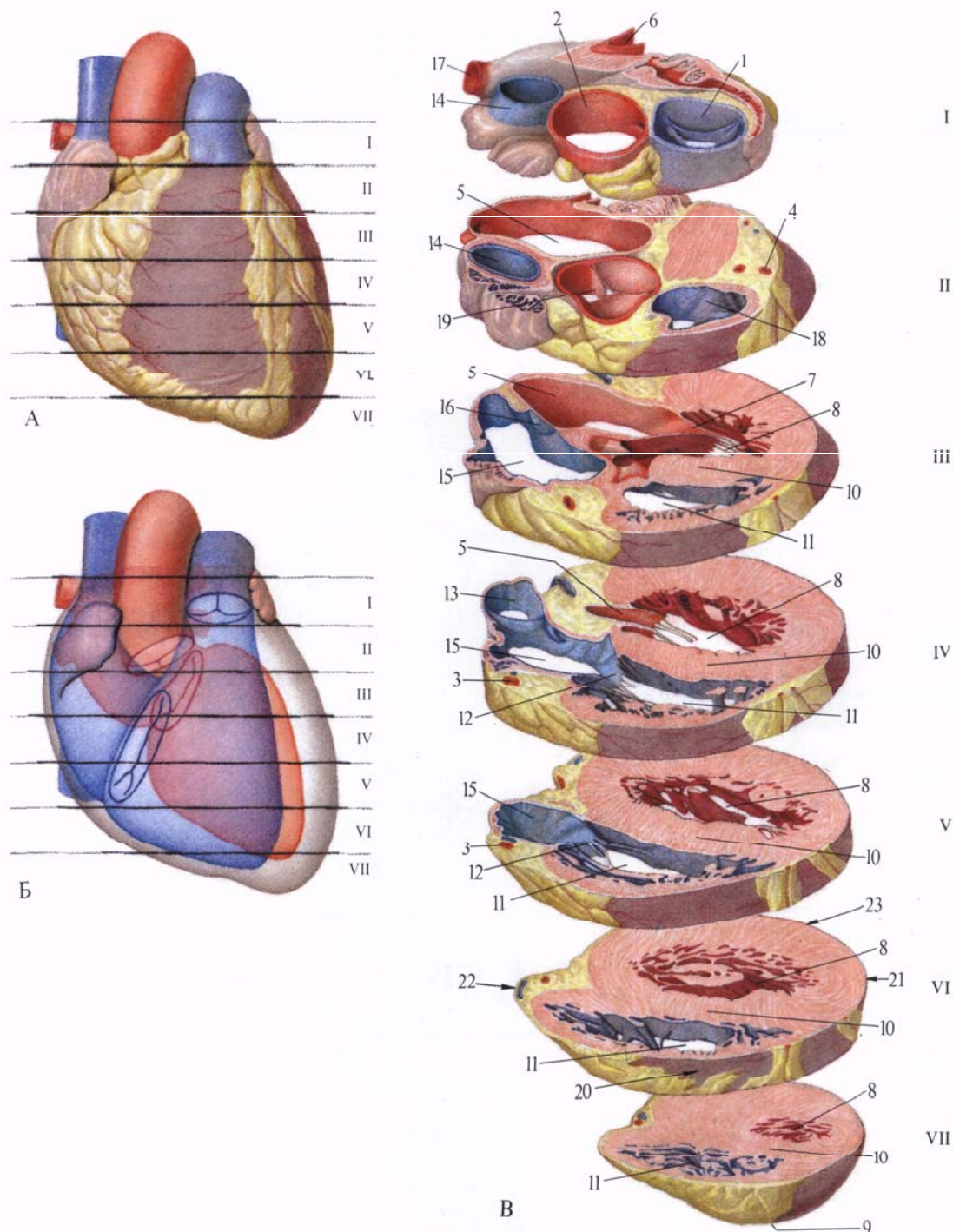
Внутренняя поверхность правого ушка покрыта перекрещивающимися в различных направлениях *гребенчатыми мышцами, mm. pectinati*.

На относительно гладкой внутренней стенке, т. е. на перегородке между предсердиями, имеется овальное плоское углубление — *овальная ямка, fossa ovalis*, — это заросшее *овальное отверстие, foramen ovale*, посредством которого в эмбриональном периоде сообщаются полости правого и левого предсердий (см. рис. 704, 705). Дно овальной ямки очень тонкое и у взрослых людей довольно часто имеет щелевидной формы, величиной с булавочную головку отверстие — остаток овального отверстия сердца плода и хорошо различимо со стороны левого предсердия.

*Край овальной ямки, limbus fossae ovalis* (см. рис. 705), образованный небольшим мышечным валиком, окружает ее спереди и снизу; к передней части края прикрепляется медиальный конец заслонки нижней полый вены.

### Правый желудочек

*Правый желудочек, ventriculus dexter* (см. рис. 701—705), отграничен от левого передней и задней межжелудоч-



**Рис. 703. Поперечные срезы сердца на разных уровнях (I—VII).**

A, Б—уровни срезов, вид спереди. В—поперечные срезы.  
 1—truncus pulmonalis; 2—aorta; 3—a. coronaria dextra; 4—a. coronaria sinistra; 5—atrium sinistrum; 6—v. pulmonalis sinistra superior; 7—valva atrioventricularis sinistra; 8—ventriculus sinister; 9—apex cordis; 10—septum interventriculare (pars muscularis); 11—ventriculus dexter; 12—valva atrioventricularis dextra; 13—v. cava inferior; 14—v. cava superior; 15—atrium

dextrum; 16—septum interatriale; 17—v. pulmonalis dextra superior; 18—conus arteriosus; 19—valva aortae; 20—facies sternocostalis (anterior); 21—facies pulmonalis (lateralis); 22—margo (facies) dexter; 23—facies diaphragmatica (inferior).



ковыми бороздами на поверхности сердца; венечная борозда отделяет его от правого предсердия. Наружный (правый) край правого желудочка заострен и носит название *правого края*, *margo dexter*.

Правый желудочек имеет форму неправильной трехсторонней пирамиды, основание которой направлено вверх в сторону правого предсердия,

а вершина — вниз и влево. Передняя стенка полости правого желудочка выпуклая, задняя — уплощена. Левая, внутренняя, стенка является *межжелудочковой перегородкой*, *septum interventriculare* (см. рис. 703—705); она вогнутая со стороны левого желудочка, т. е. выпуклая в сторону правого желудочка. Толщина стенки правого желудочка достигает 4—5 мм.

На поперечном разрезе на уровне верхушки сердца (см. рис. 714) полость правого желудочка представляет собой вытянутую в переднезаднем направлении щель, а на границе верхней и средней трети имеет форму треугольника, основанием которого является вдающаяся в полость правого желудочка межжелудочковая перегородка. В полости правого желудоч-

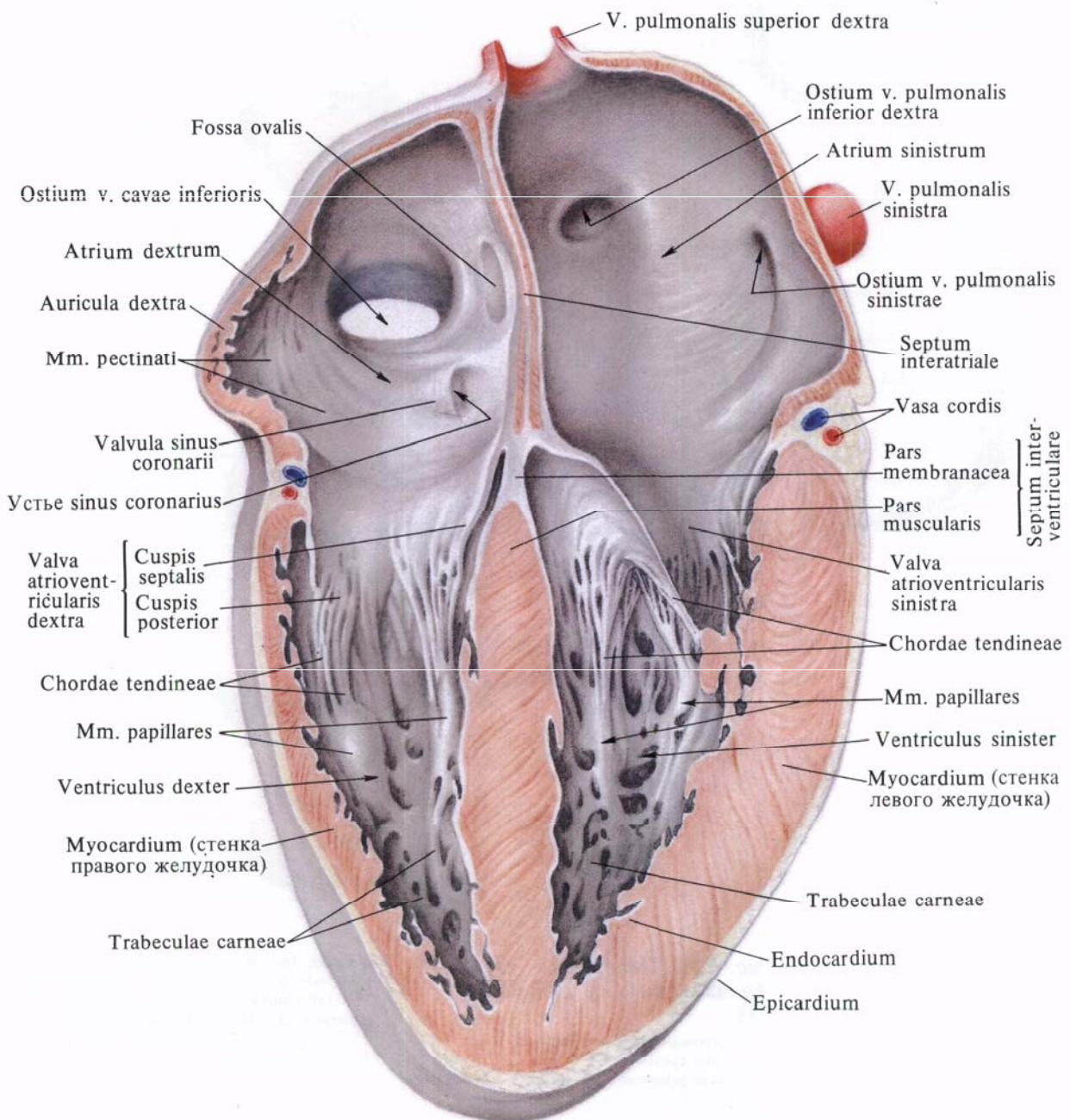


Рис. 704. Сердце, сог; вид спереди.  
(Фронтальный разрез.)



ка различают два отдела: более широкий задний—собственно полость желудочка и более узкий передний.

Задний отдел полости желудочка при посредстве *правого предсердно-желудочкового отверстия, ostium atrioventriculare dextrum*, сообщается с полостью правого предсердия. Отверстие со стороны правого предсердия продолговато-округлое.

На внутренней поверхности заднего отдела полости правого желудочка имеется большое количество мышечных перекладин—*мясистых trabeculae, trabeculae carnea*, образующих густую сеть.

Передний отдел полости желудочка, *артериальный конус, conus arteriosus* (см. рис. 701), имеет цилиндрическую форму и гладкие стенки. Со

стороны наружной поверхности он выпуклый. Полость его в верхнем отделе ограничена сухожилием артериального конуса, *tendo infundibuli*, и через *отверстие легочного ствола, ostium trunci pulmonalis*, переходит по направлению кверху в *легочный ствол, truncus pulmonalis*.

Между задним и передним отделами правого желудочка хорошо

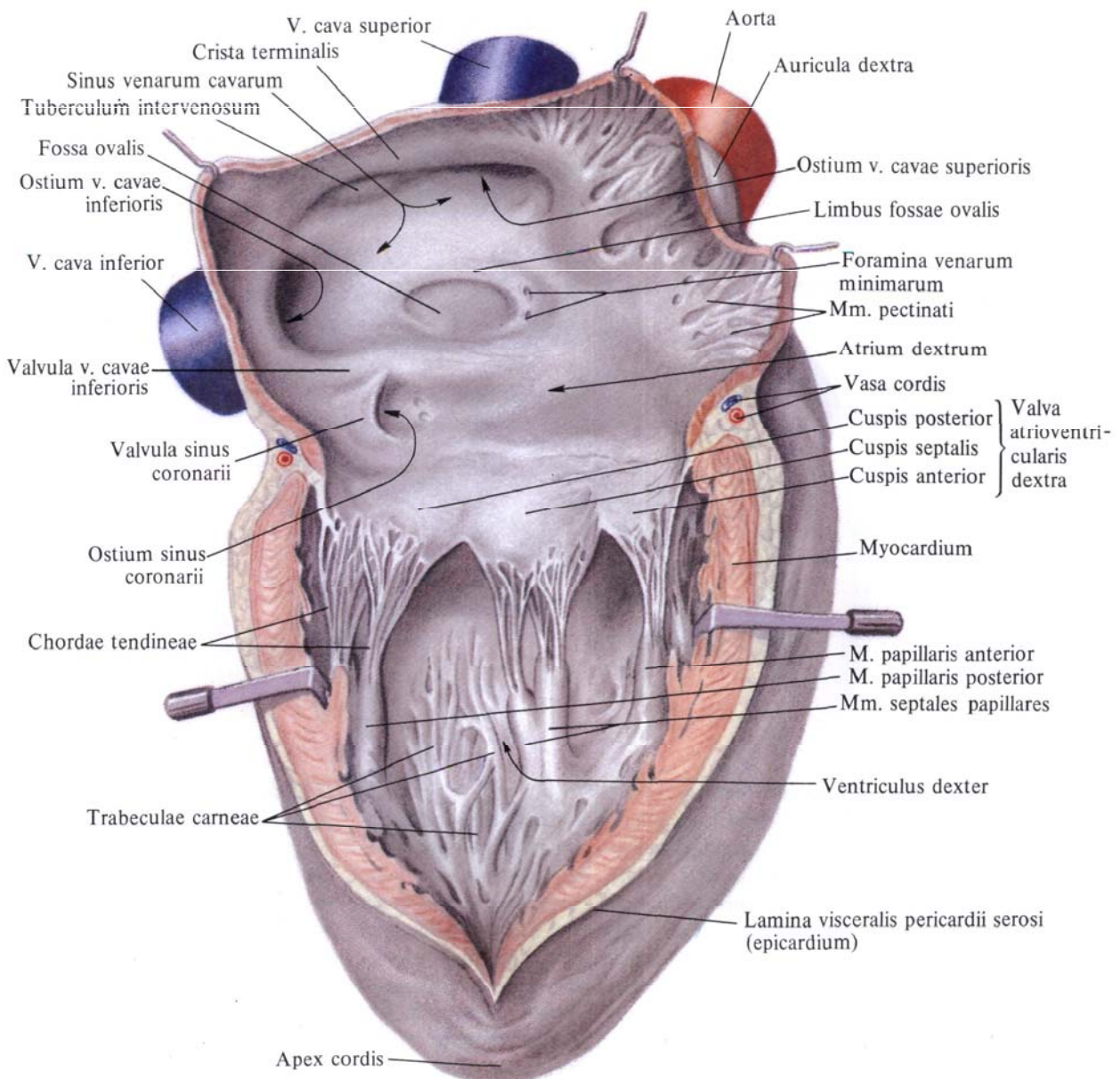
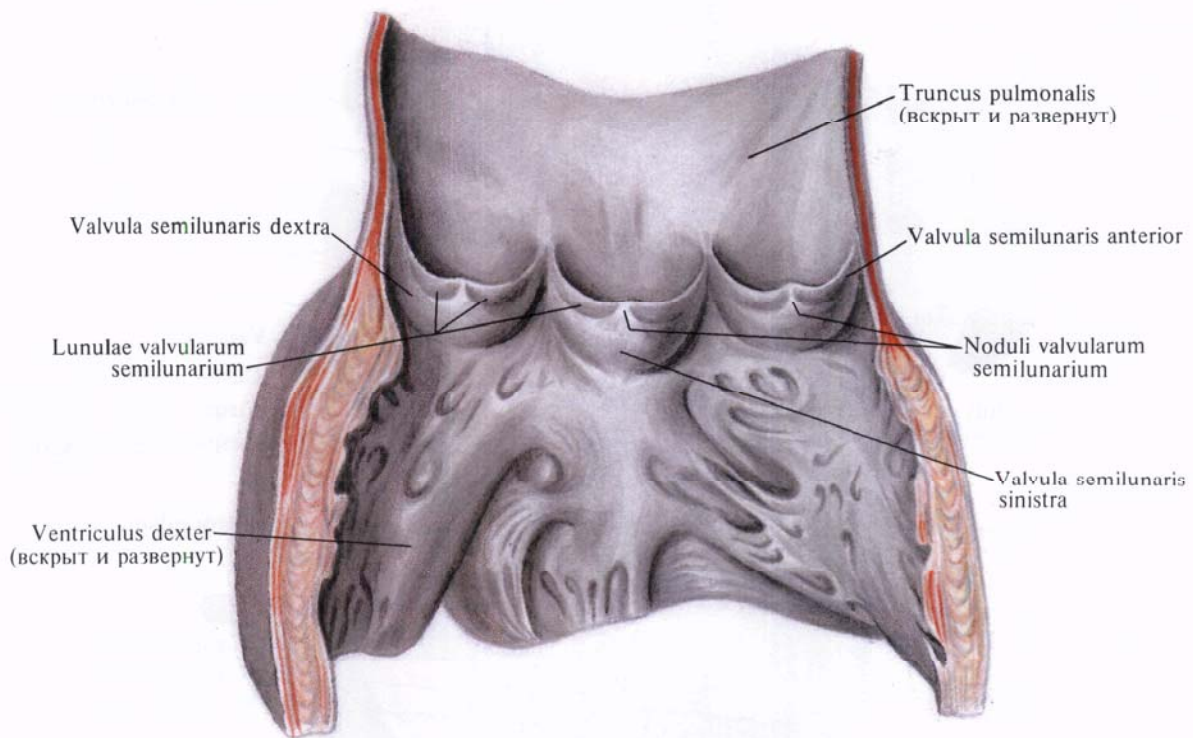


Рис. 705. Сердце, сог; вид справа. (Правое предсердие и правый желудочек вскрыты.)

**Рис. 706. Полулунные клапаны легочного ствола, *valvae trunci pulmonalis*.**



выражен мышечный вал — *наджелудочковый гребень. crista supraventricularis*, идущий дугообразно от предсердно-желудочкового отверстия к артериальному конусу.

По окружности предсердно-желудочкового отверстия прикрепляется образованный дупликацией внутренней оболочки сердца — эндокарда — *правый предсердно-желудочковый клапан, valva atrioventricularis dextra*, препятствующий обратному току крови из полости правого желудочка в полость правого предсердия (см. рис. 704, 705, 709).

В створках клапана имеется небольшое количество коллагеновых, эла-

стических и мышечных волокон; последние связаны с мускулатурой предсердия.

Правый предсердно-желудочковый клапан образуется тремя треугольными створками, *cuspides*: *перегородочной створкой, cuspis septalis*, *задней створкой, cuspis posterior*, и *передней створкой, cuspis anterior*. Все три створки свободными краями выступают в полость правого желудочка.

Из трех створок большая, перегородочная, располагается ближе к пе-

*tendineae*, которые начинаются обычно от сосочковых мышц. Часть сухожильных хорд, главным образом у вершины желудочка, отходит непосредственно от мышечного слоя желудочка (от *мясистых трабекул, trabeculae carneae*). Ряд сухожильных хорд, не связанных с сосочковыми мышцами, направляется от перегородки желудочков к перегородочной створке. Небольшие участки свободного края створок между сухожильными хордами значительно истончены.

регородке желудочков и прикрепляется к медиальной части правого предсердно-желудочкового отверстия. Задняя створка, меньшая по величине, прикрепляется к задненаружной части того же отверстия, а самая малая из всех трех створок — передняя — к передней части отверстия и обращена в сторону артериального конуса. Часто между перегородочной и задней створками располагается небольшой добавочный зубец. Свободные края створок имеют небольшие вырезки.

К свободным краям створок и к нижним поверхностям прикрепляются тонкие, неодинаковой длины и толщины *сухожильные хорды, chordae*

В правом желудочке различают **три** сосочковые **мышцы**: *переднюю сосочковую мышцу, m. papillaris anterior*, постоянную, большую, отходящую от передней стенки желудочка, и незначительные по величине *перегородочную сосочковую мышцу, m. papillaris septalis* (может отсутствовать), и *заднюю сосочковую мышцу, m. papillaris posterior*. Кроме того, у основания передней створки правого предсердно-желудочкового клапана располагается мясистый выступ — *перегородочно-краевая трабекула, trabecula septomarginalis*. Каждая из мышц своими хордами связана с двумя соседними створками.

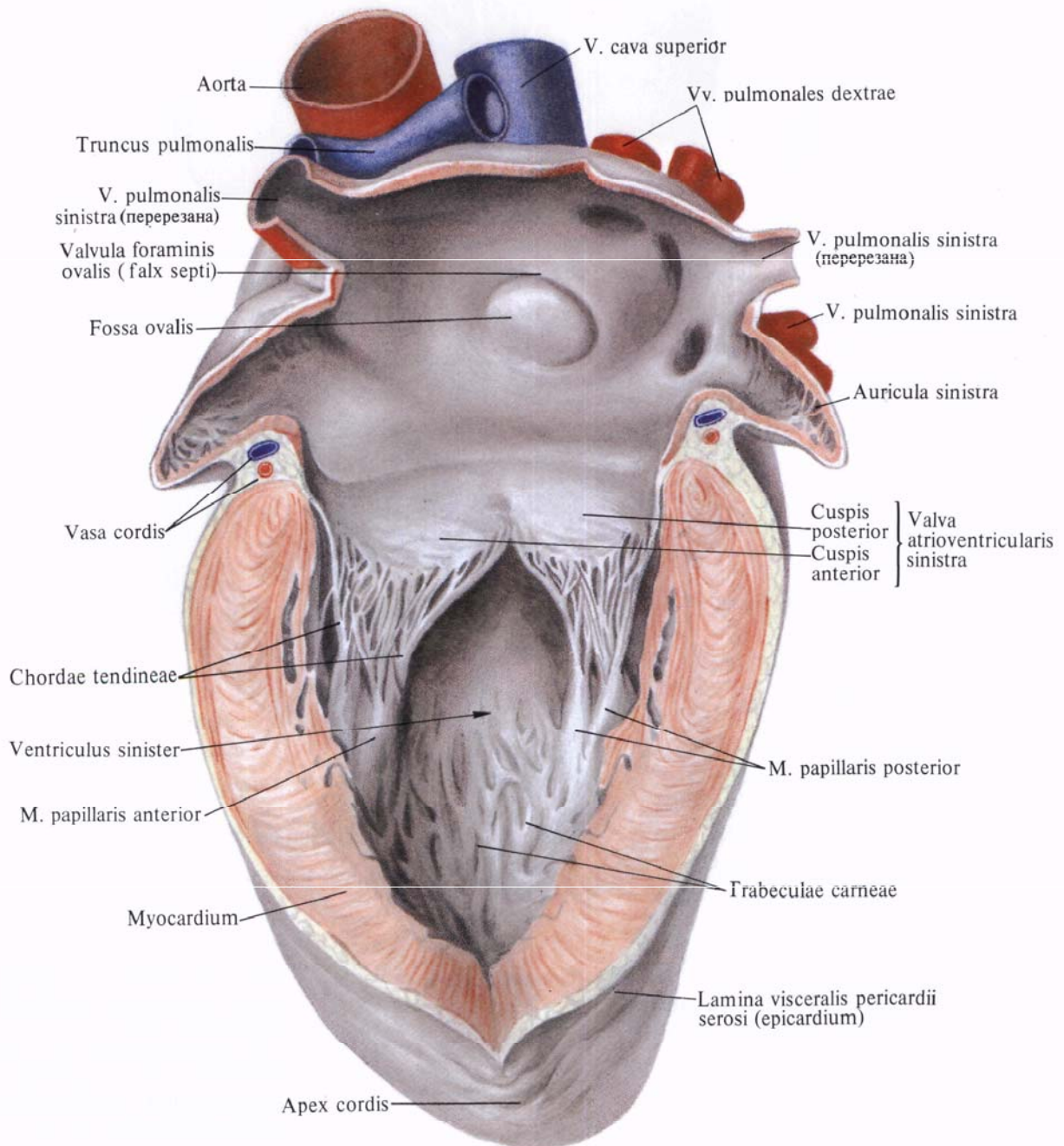


Отверстие легочного ствола располагается впереди и слева, оно ведет в легочный ствол, *truncus pulmonalis*. По краям отверстия прикрепляются образованные дупликацией эндокарда **три** полулунные заслонки: передняя, правая и левая, *valvulae semilunares anterior, dextra et sinistra* (см. рис. 706, 709); свободные их края выступают внутрь легочного ствола. Все три заслонки вместе образуют **клапан легочного ствола**, *valva trunci pulmonalis*.

Каждой заслонки имеется небольшое малозаметное утолщение — **узелок полулунной заслонки**, *nodulus valvulae semilunaris*, от которого в обе стороны края заслонки отходит плотный тяж — **луночка полулунной заслонки**, *lunula valvulae semilunaris*. Полулунные заслонки образуют со стороны легочного ствола углубления — карманы, которые вместе с заслонками препятствуют обратному току крови из легочного ствола в полость правого желудочка.

Почти посередине свободного края

**Рис. 707. Сердце, сог; вид слева.**  
(*Левое предсердие и левый желудочек вскрыты.*)



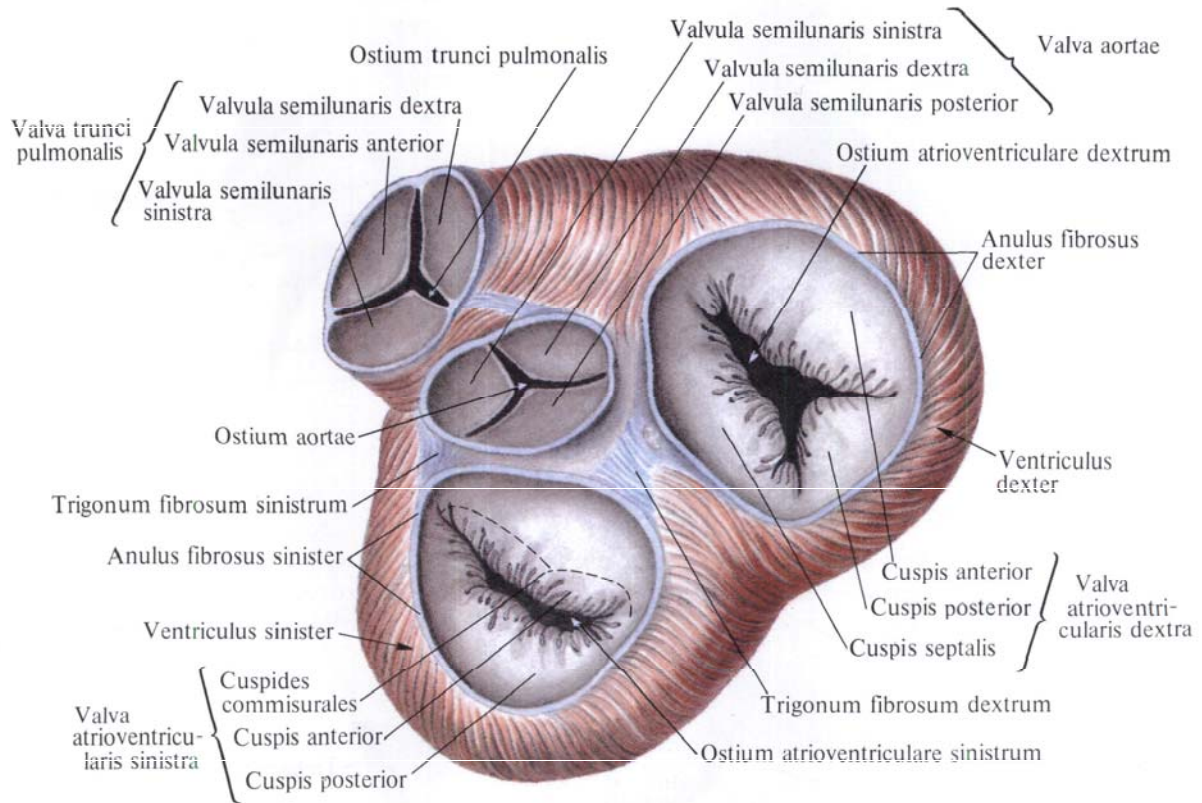
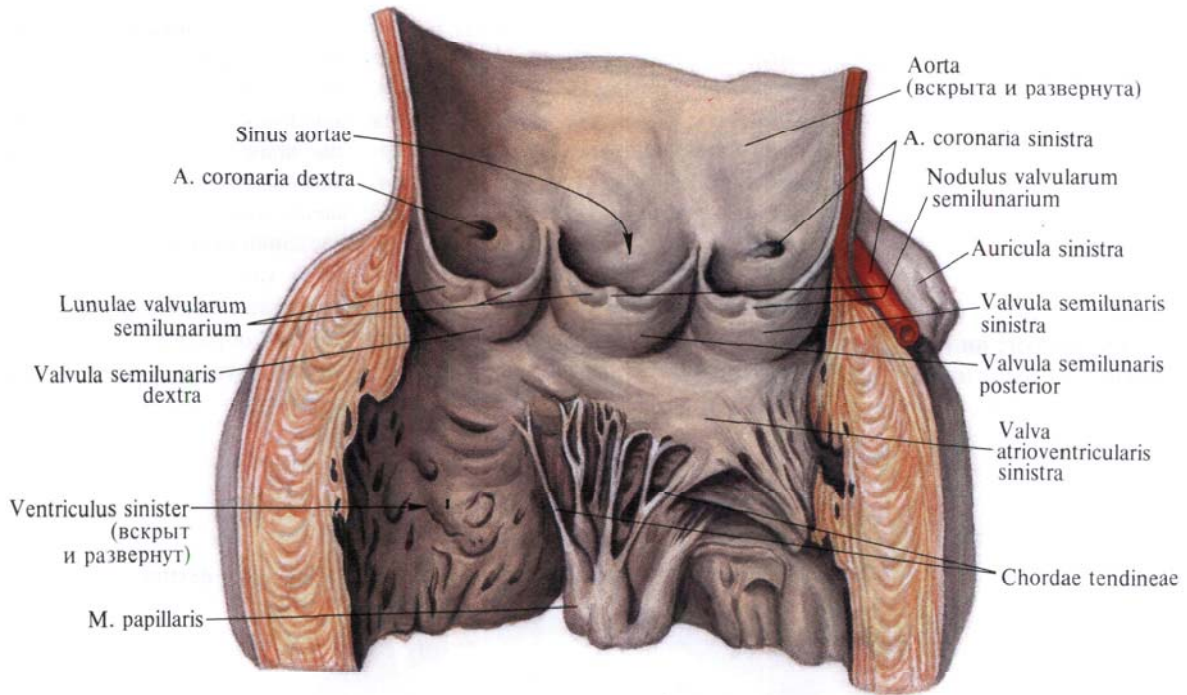


Рис. 708. Клапан аорты, valva aortae.

Рис. 709. Клапаны сердца, valvulae cordis, и фиброзные кольца, anuli fibrosi; вид сверху.

(Поперечным разрезом удалены легочный ствол, аорта и предсердия; эпикард удален, видны пучки миокарда.)



**Левое предсердие**

*Левое предсердие, atrium sinistrum* (см. рис. 701—704, 707), так же как и правое, имеет неправильно-кубовидную форму, толщина его стенки достигает 2—3 мм. В нем различают верхнюю, переднюю, заднюю и наружную (левую) стенки. Внутреннюю (правую) стенку составляет межпредсердная перегородка. Нижней стенкой является основание левого желудочка.

От передневерхней стенки предсердия отходит *левое ушко, auricula sinistra*. Оно изгибается впереди, охватывая начало легочного ствола.

В заднем отделе верхней стенки предсердия открываются четыре *отверстия легочных вен, ostia venarum pulmonalium*, через которые артериальная кровь из легких поступает в полость левого предсердия. Устья обеих правых и обеих левых легочных вен лежат близко одно от другого, тогда как между устьями правых и левых вен имеется пространство, соответствующее верхнезаднему участку стенки левого предсердия.

На нижней стенке левого предсердия расположено *левое предсердно-желудочковое отверстие, ostium atrioventriculare sinistrum*, через которое полость левого предсердия сообщается с полостью левого желудочка.

Внутренняя поверхность левого предсердия гладкая, за исключением внутренней (правой) стенки и ушка. Внутренняя (правая) стенка левого предсердия имеет плоское углубление, соответствующее овальной ямке (см. рис. 707); оно окаймлено складкой — *заслонкой овального отверстия (серп перегородки), valvula foraminis ovalis (falx septi)*, представляющей остаток существовавшей в эмбриональном периоде заслонки овального отверстия.

Внутренняя поверхность левого ушка имеет слабо выраженные *ребенчатые мышцы, mm. pectinati*, переплетающиеся между собой в различных направлениях.

**Левый желудочек**

*Левый желудочек, ventriculus sinister* (см. рис. 701—704, 707), по отношению к другим отделам сердца располагается влево, кзади и книзу. Он имеет продолговато-овальную форму.

Суженный передненижний отдел левого желудочка соответствует верхушке сердца. Наружный (левый) край левого желудочка округлый и называется *легочной (боковой) поверхностью, facies pulmonalis (lateralis)*.

Стенка левого желудочка достигает в толщину 11—14 мм, главным образом за счет миокарда.

Полость левого желудочка длиннее и уже, чем полость правого желудочка. На поперечном разрезе полость левого желудочка у верхушки сердца представляет узкую щель, которая ближе к основанию принимает форму овала (см. рис. 714).

В полости левого желудочка различают два отдела: более широкий заднелевый — собственно полость левого желудочка и более узкий переднеправый, который является продолжением полости левого желудочка. Заднелевый отдел сообщается с полостью левого предсердия при помощи левого предсердно-желудочкового отверстия. Оно меньше правого предсердно-желудочкового отверстия и более округлое (см. рис. 709). Переднеправый отдел посредством *отверстия аорты, ostium aortae*, сообщается с аортой.

По окружности левого предсердно-желудочкового отверстия прикрепляется *левый предсердно-желудочковый клапан, valva atrioventricularis sinistra*. Свободные края его створок выступают в полость желудочка. Этот клапан при сокращении левого желудочка препятствует прохождению крови обратно в полость левого предсердия.

В клапане различают *переднюю створку, cuspis anterior*, и *заднюю створку, cuspis posterior* (см. рис. 707, 709). Между этими створками иногда располагаются два небольших зубца — *комиссуральные створки, cuspides commissurales*.

Передняя створка, укрепляясь на передних отделах окружности левого отверстия, а также на ближайшей к ней соединительнотканной основе отверстия аорты, располагается правее, чем задняя. Свободные края передней створки фиксируются *сухожильными хордами, chordae tendineae, к передней сосочковой мышце, m. papillaris anterior*, которая начинается от переднелевой стенки полости желудочка. Передняя створка несколько больше задней. Задняя створка посредством сухожильных хорд фиксируется преимущественно к *задней сосочковой мышце, m. papillaris posterior*, которая начинается на заднелевой стенке желудочка.

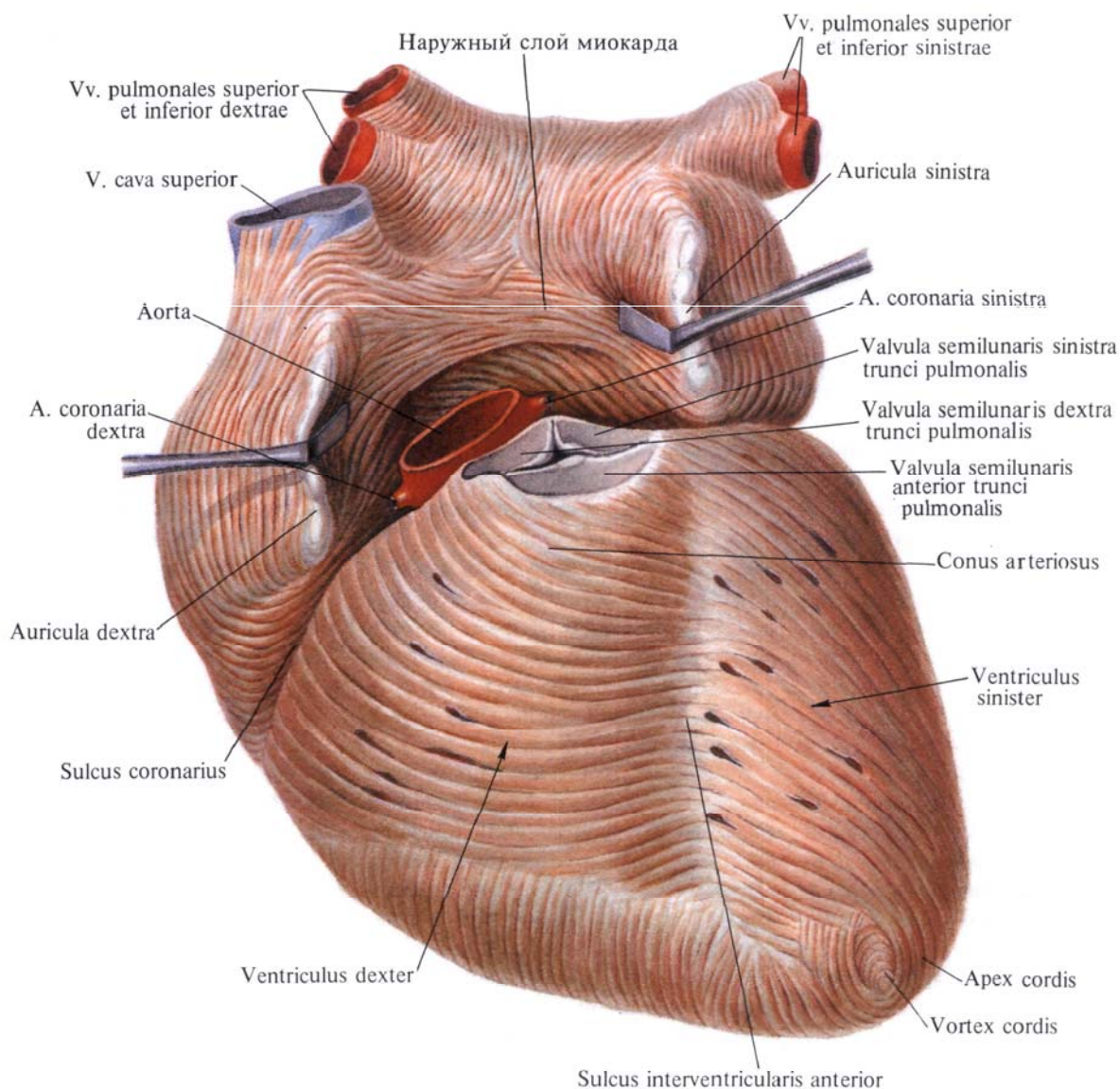
Комиссуральные створки, залегающая в промежутках между большими створками, фиксируются при помощи сухожильных хорд либо к сосочковым мышцам, либо непосредственно к стенке желудочка.

В створках левого предсердно-желудочкового клапана, как и в створках правого клапана, залегают коллагеновые, эластические волокна и небольшое количество мышечных волокон, связанных с мышечным слоем левого предсердия.

Передняя и задняя сосочковые мышцы могут каждая разделяться на несколько сосочковых мышц. От перегородки желудочков, как и в правом желудочке, они начинаются очень редко.

Внутренняя поверхность стенки заднелевого отдела желудочка покрыта небольшими выступами — *мясистыми трабекулами, trabeculae carneae*, которые, переплетаясь между собой, образуют сеть, более густую у верхушки сердца, в области межжелудочковой перегородки. Трабекулы меньше выражены, чем в правом желудочке.

Переднеправый отдел полости левого желудочка, переходящий через *отверстие аорты, ostium aortae*, в аорту, располагается позади артериального конуса правого желудочка и, направляясь кверху и вправо, перекрещивает последний. Вследствие этого отверстие аорты лежит несколько кзади от отверстия легочного ствола.



**Рис. 710. Мышечный слой, myocardium, предсердий и желудочков; вид спереди. (Эпикард удален; удалены начальные участки аорты и легочного ствола.)**

По окружности отверстия аорты прикрепляются **три** полулунные **заслонки** аорты (см. рис. 708, 709), которые соответственно своему положению в отверстии называются *правой, левой и задней полулунными заслонками, valvulae semilunares dextra, sinistra et posterior*. Вместе они образуют **клапан аорты, valva aortae**.

Полулунные заслонки аорты, как

и полулунные заслонки легочного ствола, образуются дупликатурой эндокарда, но более развиты. Заложенный в толще каждой из них **узелок заслонки аорты, nodulus valvulae aortae**, более утолщен и тверд. Расположенные с каждой стороны от узелка **луночки заслонок аорты, lunulae valvularum aortae**, более крепкие.

#### СТРОЕНИЕ СТЕНКИ СЕРДЦА

Стенка сердца состоит из **трех слоев**: наружного — эпикарда, среднего — миокарда и внутреннего — эндокарда.

**Наружная оболочка сердца. Эпикард, epicardium** (см. рис. 701, 702, 721), представляет собой гладкую, тонкую и прозрачную оболочку. Он



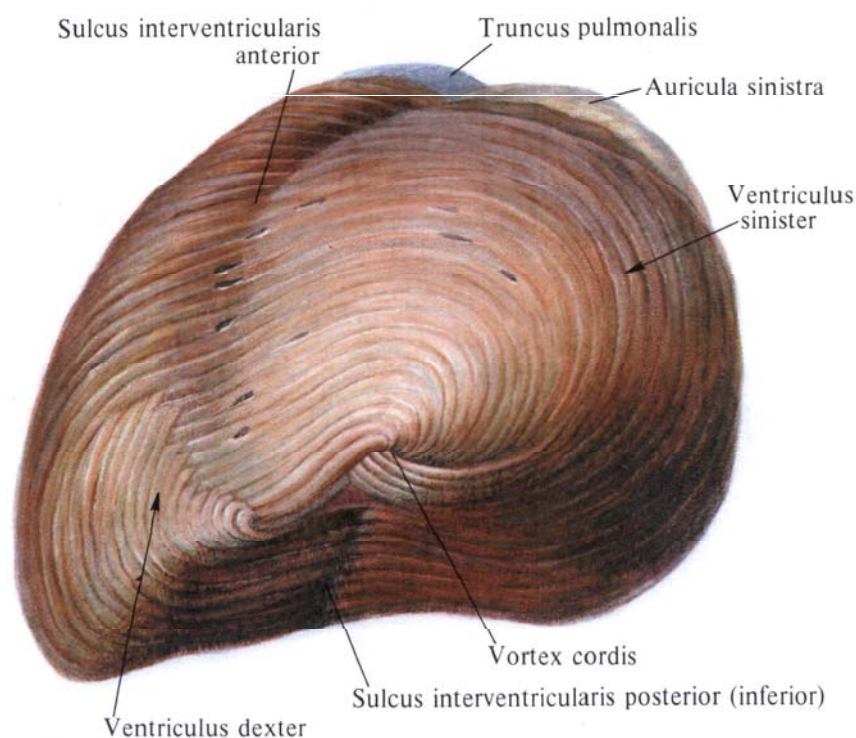
является *висцеральной пластинкой*, *lamina visceralis, перикарда, pericardium*. Соединительнотканная основа эпикарда в различных участках сердца, особенно в бороздах и в области верхушки, включает жировую ткань. При помощи соединительной ткани эпикард сращен с миокардом наиболее плотно в местах наименьшего скопления или отсутствия жировой ткани (см. «Перикард»).

лудочка (4—6 мм). В стенках предсердий миокард развит значительно меньше и толщина его здесь всего 2—3 мм.

Между мышечным слоем предсердий и мышечным слоем желудочков залагает плотная волокнистая ткань, за счет которой образуются *фиброзные кольца, правое и левое, anuli fibrosi, dexter et sinister* (см. рис. 709). Со стороны наружной поверхности сердца

Своими передними участками левое фиброзное кольцо прикрепляется к корню аорты, образуя вокруг задней его периферии треугольные соединительнотканые пластинки — *правый и левый фиброзные треугольники, trigonum fibrosum dextrum et trigonum fibrosum sinister* (см. рис. 709).

Правое и левое фиброзные кольца соединены между собой в общую пла-



**Рис. 711. Мышечный слой, myocardium, желудочков; вид со стороны верхушки сердца, apex cordis. (Эпикард удален.)**

**Мышечная оболочка сердца, или миокард.** Средняя, мышечная, оболочка сердца, *myocardium* (см. рис. 703—714), или сердечная мышца, представляет собой мощную и значительную по толщине часть стенки сердца. Наибольшей толщины миокард достигает в области стенки левого желудочка (11—14 мм), вдвое превышая толщину стенки правого же-

их расположение соответствует венечной борозде.

*Правое фиброзное кольцо, anulus fibrosus dexter*, которое окружает правое предсердно-желудочковое отверстие, имеет форму овала. *Левое фиброзное кольцо, anulus fibrosus sinister*, окружает левое предсердно-желудочковое отверстие справа, слева и сзади и по форме подковообразное.

стинку, которая полностью, за исключением небольшого участка, изолирует мускулатуру предсердий от мускулатуры желудочков. На середине соединяющей кольца фиброзной пластинки имеется отверстие, через которое мускулатура предсердий соединяется с мускулатурой желудочков посредством предсердно-желудочкового пучка.

В окружности отверстий аорты и легочного ствола (см. рис. 709) также находятся соединенные между собой фиброзные кольца; аортальное кольцо соединено с фиброзными кольцами предсердно-желудочковых отверстий.

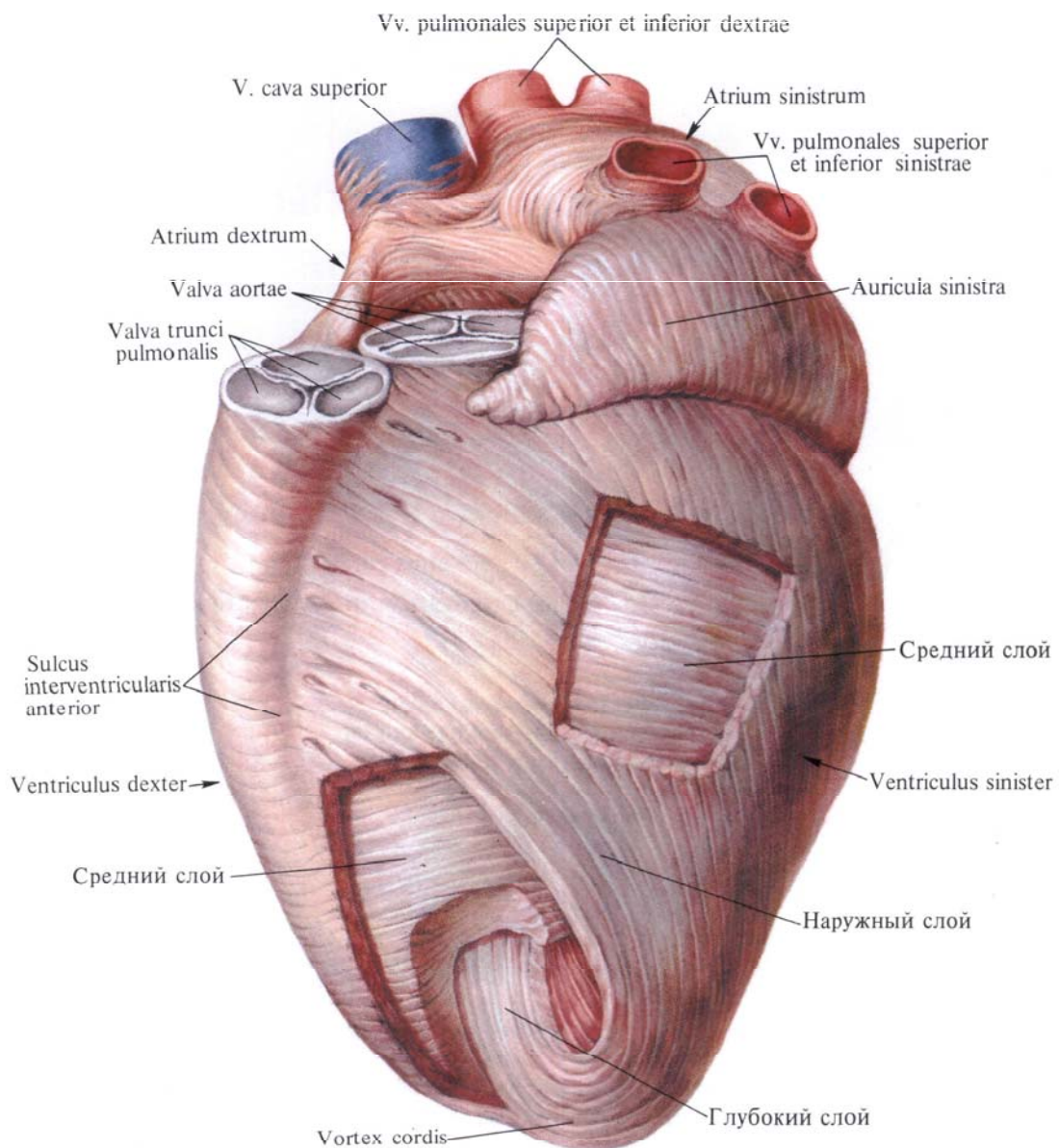
**Мышечная оболочка предсердий.** В стенках предсердий различают два мышечных слоя: поверхностный и глубокий (см. рис. 710).

*Поверхностный слой* является общим для обоих предсердий и пред-

ставляет собой мышечные пучки, идущие преимущественно в поперечном направлении. Они более выражены на передней поверхности предсердий, образуя здесь сравнительно широкий мышечный пласт в виде горизонтально расположенного междуушкового пучка (см. рис. 710), переходящего на внутреннюю поверхность обоих ушек.

На задней поверхности предсердий мышечные пучки поверхностного слоя впадают частично в задние

отделы перегородки. На задней поверхности сердца, между пучками поверхностного слоя мышц, имеется покрытое эпикардом углубление, ограниченное устьем нижней поллой вены, проекцией межпредсердной перегородки и устьем венозного синуса (см. рис. 702). На этом участке в перегородку предсердий входят нервные стволы, которые иннервируют перегородку предсердий и перегородку желудочков,— предсердно-желудочковый пучок (рис. 715).

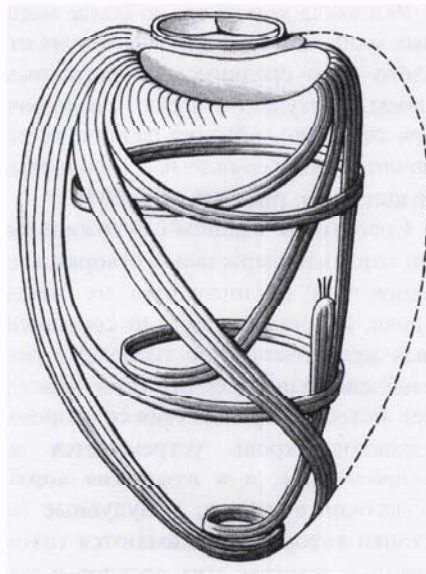


**Рис. 712.** Сердце, сог; вид слева. Расположение слоев миокарда.



Глубокий слой мышц правого и левого предсердий не является общим для обоих предсердий. В нем различают круговые и вертикальные мышечные пучки.

Круговые мышечные пучки в большом количестве залегают в правом предсердии. Они располагаются главным образом вокруг отверстий полых вен, переходя и на их стенки, вокруг венечного синуса сердца, у устья правого ушка и у края овальной ямки; в левом предсердии они

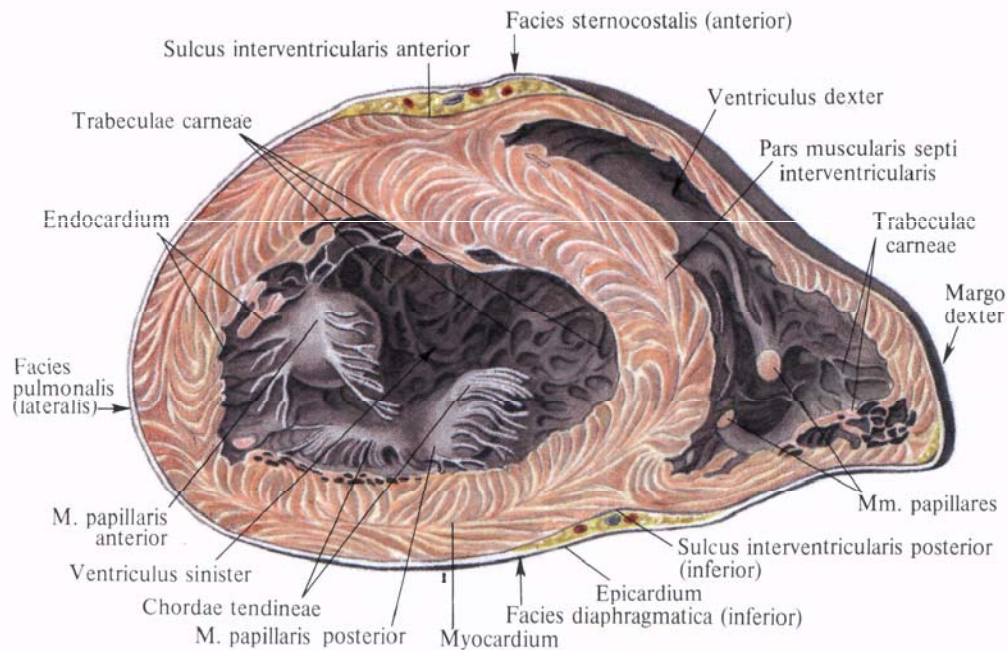


залегают преимущественно вокруг отверстий четырех легочных вен и у начала левого ушка.

Вертикальные мышечные пучки располагаются перпендикулярно по отношению к фиброзным кольцам предсердно-желудочковых отверстий, прикрепляясь к ним своими концами. Часть вертикальных мышечных пучков входит в толщу створок предсердно-желудочковых клапанов.

*Гребенчатые мышцы, mm. pectinati*, также образованы пучками глубокого

**Рис. 713.** Направление мышечных пучков стенки левого желудочка (схема).



**Рис. 714.** Мышечный слой, myocardium, желудочков. (Поперечный срез желудочков перпендикулярно продольной оси сердца на уровне верхней и средней его третей.)

слоя. Они наиболее развиты на внутренней поверхности переднеправой стенки полости правого предсердия, а также правого и левого ушек; в левом предсердии они выражены меньше. В промежутках между гребенчатыми мышцами стенка предсердий и ушек особенно истончена.

На внутренней поверхности обоих ушек имеются короткие и тонкие пучки, так называемые *мясистые трабекулы*, *trabeculae carneae*. Перекрещиваясь в различных направлениях, они образуют очень тонкую петлеобразную сеть.

**Мышечная оболочка желудочков.** В мышечной оболочке (см. рис. 712) (миокарде) различают три мышечных слоя: наружный, средний и глубокий. Наружный и глубокий слои, переходя с одного желудочка на другой, являются общими в обоих желудочках; средний, хотя и связан с двумя другими слоями, окружает каждый желудочек в отдельности.

Наружный, относительно тонкий слой состоит из косых, частью округлых, частью уплощенных пучков. Пучки наружного слоя начинаются у основания сердца от фиброзных колец обоих желудочков и отчасти от корней легочного ствола и аорты. По грудно-реберной (передней) поверхности сердца наружные пучки идут справа налево, а по диафрагмальной (нижней) — слева направо. На верхушке левого желудочка те и другие пучки наружного слоя образуют так называемый *завиток сердца*, *vortex cordis* (см. рис. 711, 712), и проникают в глубину стенок сердца, переходя в глубокий мышечный слой.

Глубокий слой состоит из пучков, поднимающихся от верхушки сердца к его основанию. Они имеют цилиндрическую, а часть пучков овальную форму, многократно расщепляются и снова соединяются, образуя различной величины петли. Более короткие из этих пучков не достигают основания сердца, направляются косо от одной стенки сердца к другой в виде мясистых трабекул. Только межжелудочковая перегородка тотчас под артериальными отверстиями лишена этих перекладин.

Ряд таких коротких, но более мощных мышечных пучков, связанных отчасти и со средним, и с наружным слоем, выступает в полость желудочков свободно, образуя различной величины конусовидные сосочковые мышцы (см. рис. 704, 705, 707).

Сосочковые мышцы с сухожильными хордами удерживают створки клапанов при захлопывании их током крови, направляющейся из сокращенных желудочков (при систоле) в ослабленные предсердия (при диастоле). Встречая препятствия со стороны клапанов, кровь устремляется не в предсердия, а в отверстия аорты и легочного ствола, полулунные заслонки которых прижимаются током крови к стенкам этих сосудов и тем самым оставляют просвет сосудов открытым.

Располагаясь между наружным и глубоким мышечными слоями, средний слой образует в стенках каждого желудочка ряд хорошо выраженных циркулярных пучков. Средний слой более развит в левом желудочке, поэтому стенки левого желудочка значительно толще, чем стенки правого. Пучки среднего мышечного слоя правого желудочка уплощенные и имеют почти поперечное и несколько косое от основания сердца к верхушке направление.

*Межжелудочковая перегородка*, *septum interventriculare* (см. рис. 704), образована всеми тремя мышечными слоями обоих желудочков, однако больше мышечных слоев левого желудочка. Толщина перегородки достигает 10—11 мм, несколько уступая толщине стенки левого желудочка. Межжелудочковая перегородка выпуклая в сторону полости правого желудочка и на протяжении  $\frac{4}{5}$  представляет хорошо развитый мышечный пласт. Эта значительно большая часть межжелудочковой перегородки называется *мышечной частью*, *pars muscularis*.

Верхняя ( $\frac{1}{5}$ ) часть межжелудочковой перегородки является *перепончатой частью*, *pars membranacea*. К перепончатой части прикрепляется перегородочная створка правого предсердно-желудочкового клапана.

## ПРОВОДЯЩАЯ СИСТЕМА СЕРДЦА

Сердце как орган, работающий в системе постоянного автоматизма, включает в себя *проводящую систему сердца*, *systema conducens cordis*, координирующую, корригирующую и обеспечивающую его автоматизм с учетом сокращения мускулатуры отдельных камер.

Проводящая система сердца состоит из узлов и проводящих путей (пучков). Эти пучки и узлы, сопровождаемые нервами и их разветвлениями, служат для передачи импульсов с одного отдела сердца на другие, обеспечивая последовательность сокращений миокарда отдельных камер сердца.

У места впадения верхней полой вены в правое предсердие, между веной и правым ушком, располагается *синусно-предсердный узел*, *nodus sinuatrialis* (см. рис. 715). Волокна от этого узла идут вдоль пограничного гребня, т. е. по границе, разделяющей правое ушко и синус полых вен, и окружают проходящий здесь артериальный ствол, направляясь к миокарду предсердий и к предсердно-желудочковому узлу.

Мускулатура предсердий в основном изолирована от мускулатуры желудочков. Исключение составляет пучок волокон, начинающийся в межпредсердной перегородке в области венечного синуса сердца. Этот пучок состоит из волокон с большим количеством саркоплазмы и небольшим количеством миофибрилл. В состав пучка входят и нервные волокна, они направляются к межжелудочковой перегородке, проникая в ее толщу.

В пучке различают утолщенную начальную часть — *предсердно-желудочковый узел*, *nodus atrioventricularis*, переходящий в более тонкий *предсердно-желудочковый пучок*, *fasciculus atrioventricularis* (см. рис. 715). Начальная часть пучка — *ствол*, *truncus*, направляется к межжелудочковой перегородке, проходит между обоими фиброзными кольцами и у верхнезаднего отдела мышечной части перегородки делится на правую и левую ножки.



*Правая ножка, crus dextrum*, короткая и более тонкая, следует по перегородке со стороны полости правого желудочка к основанию передней сосочковой мышцы и в виде сети тонких волокон распространяется в мышечном слое желудочка.

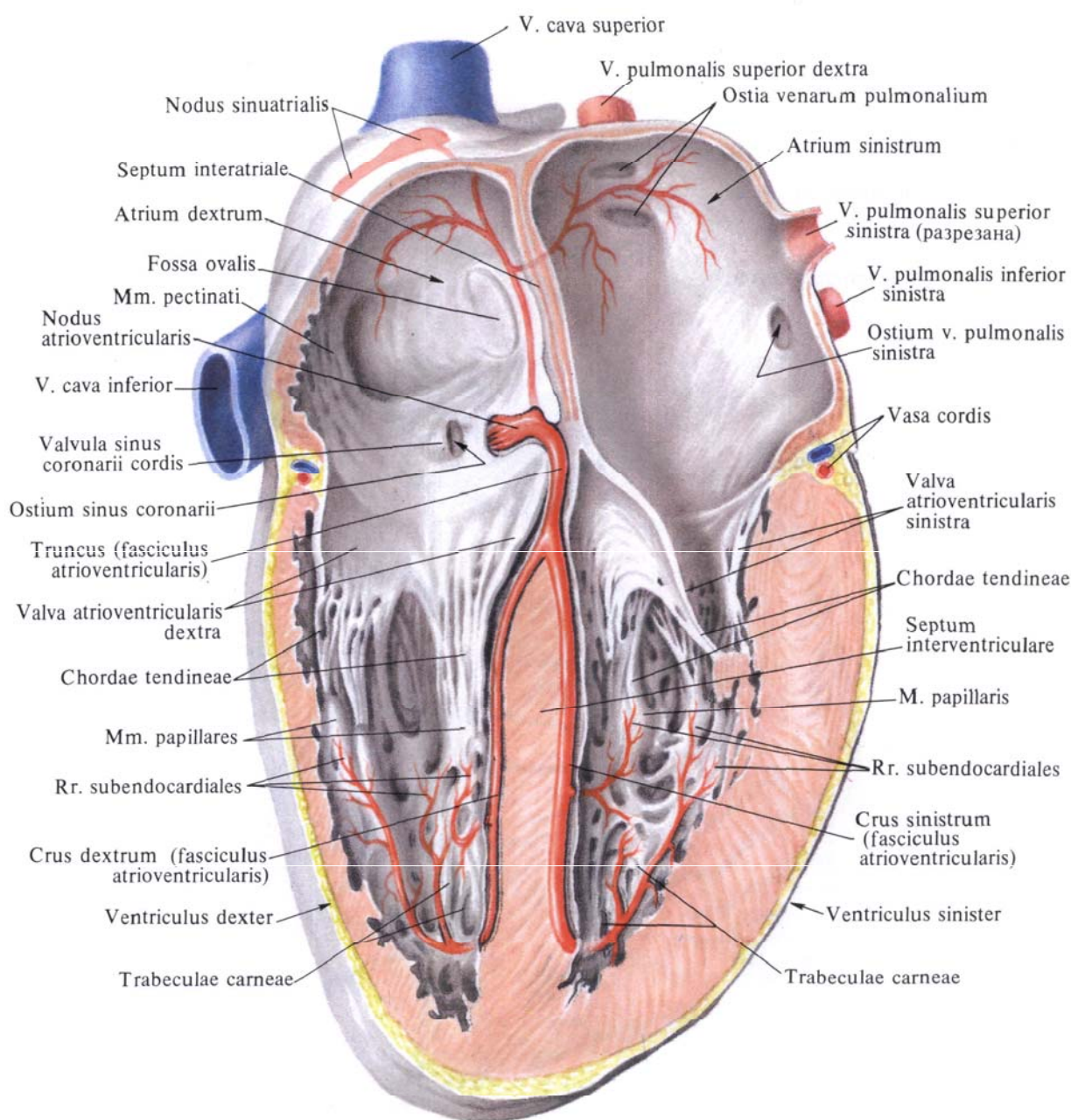
*Левая ножка, crus sinistrum*, шире и длиннее правой, располагается по левой стороне межжелудочковой пе-

регородки, в своих начальных отделах залегает более поверхностно, ближе к эндокарду. Направляясь к основанию сосочковых мышц, она распадается на тонкую сеть волокон, образующих переднюю и заднюю ветви, распространяющиеся в миокарде левого желудочка.

**Внутренняя оболочка сердца, или эндокард.** *Эндокард, endocardium* (см.

рис. 704, 709), образована из эластических волокон, среди которых располагаются соединительнотканые и гладкомышечные клетки. Со стороны полости сердца эндокард покрыт эндотелием.

Эндокард выстилает все камеры сердца, плотно срашен с подлежащим мышечным слоем, следует за всеми его неровностями, образуемыми мя-



**Рис. 715.** Проводящая система сердца (полусхематично).



системы трабекулами, гребенчатыми и сосочковыми мышцами, а также их сухожильными выростами.

На внутреннюю оболочку отходящих от сердца и впадающих в него сосудов — полых и легочных вен, аорты и легочного ствола — эндокард переходит без резких границ. В предсердиях эндокард толще, чем в желудочках, особенно в левом предсердии, и тоньше там, где покрывает сосочковые мышцы с сухожильными хордами и мясистые трабекулы.

В наиболее истонченных участках стенок предсердий, где в их мышечном слое образуются промежутки, эндокард близко соприкасается и даже срастается с эпикардом. В области фиброзных колец предсердно-желудочковых отверстий, а также отверстий аорты и легочного ствола эндокард путем удвоения своего листка — дупликатуры эндокарда — образует створки предсердно-желудочковых клапанов и полулунные клапаны легочного ствола и аорты. Волокнистая

соединительная ткань между обоими листками каждой из створок и полулунных заслонок соединена с фиброзными кольцами и таким образом фиксирует к ним клапаны.

## СОСУДЫ СЕРДЦА

### Артерии

Кровоснабжение сердца осуществляется двумя артериями: правой венечной артерией, *a. coronaria dextra*, и ле-

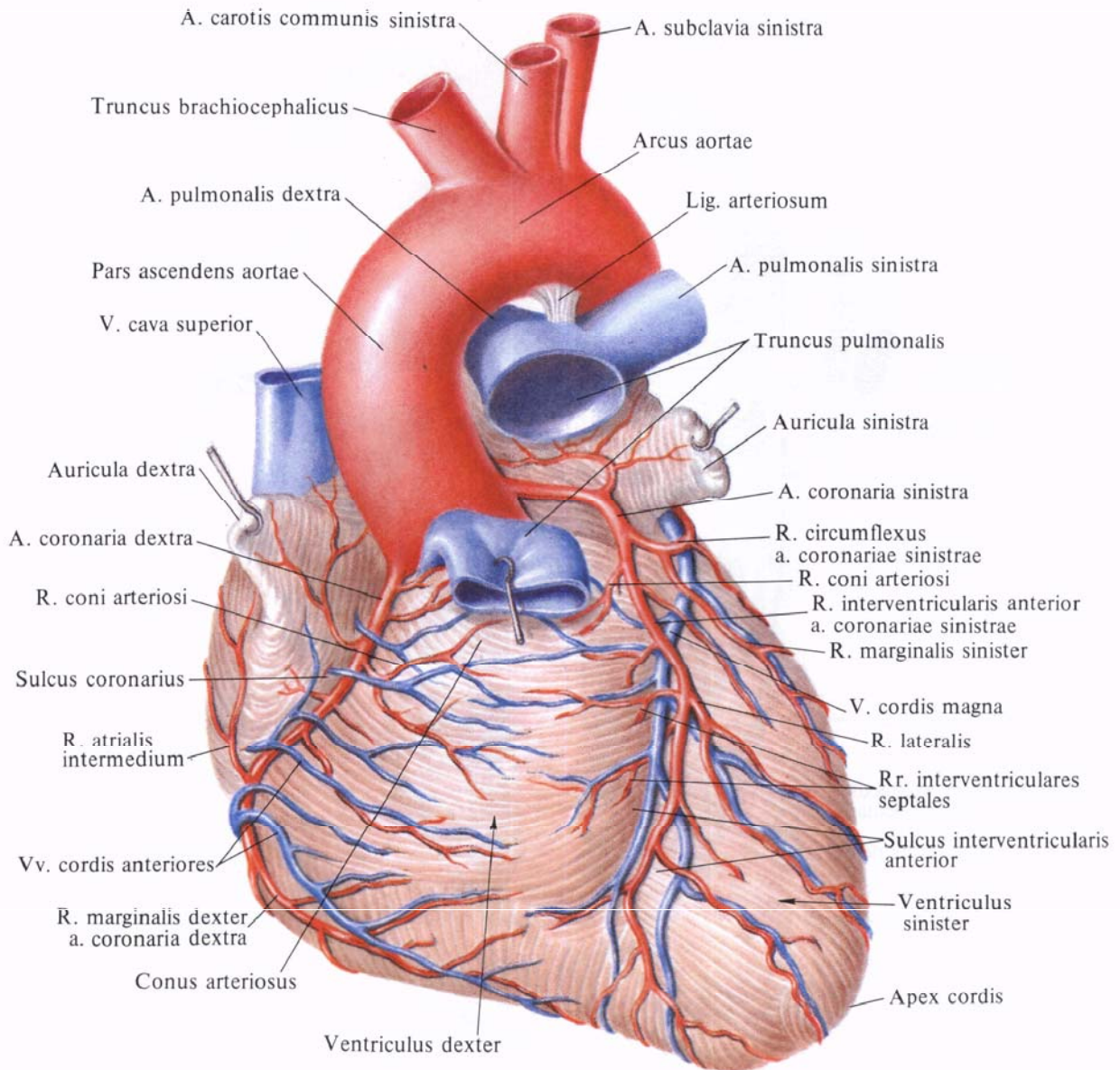


Рис. 716. Артерии и вены сердца, *aa. et vv. cordis*. (Грудно-реберная поверхность.)

(Легочный ствол подрезан и оттянут вперед.)



вой венечной артерией, а. coronaria sinistra, которые являются первыми ветвями аорты (рис. 716—719). Каждая из венечных артерий выходит из соответствующего синуса аорты.

**Правая венечная артерия, а. coronaria dextra** (см. рис. 708, 716—718), берет начало от аорты на уровне правого синуса, следует вниз по стенке аорты между артериальным конусом правого желудочка и правым ушком в венечную борозду. Бу-

дучи прикрыта в своих начальных отделах правым ушком, артерия достигает правого края сердца. Здесь она отдает к стенке желудочка так называемую *правую краевую ветвь, r. marginalis dexter*, идущую вдоль правого края к верхушке сердца, а в области ушка — небольшую *ветвь синусно-предсердного узла, r. nodi sinuatrialis*. Отдав далее ряд веточек к стенке аорты, ушка и артериального конуса (*ветвь артериального конуса, r. conus arteriosi*), правая венечная ар-

терия переходит на диафрагмальную поверхность сердца, где также лежит в глубине венечной борозды. Здесь она посылает веточки к задней стенке правого предсердия и правого желудочка (*промежуточная предсердная ветвь, r. atrialis intermedius*), а также тоненькие веточки, кровоснабжающие предсердно-желудочковый узел и сопровождающие предсердно-желудочковый пучок, — *ветви предсердно-желудочкового узла, rr. nodi atrioventricularis*. На диафрагмальной

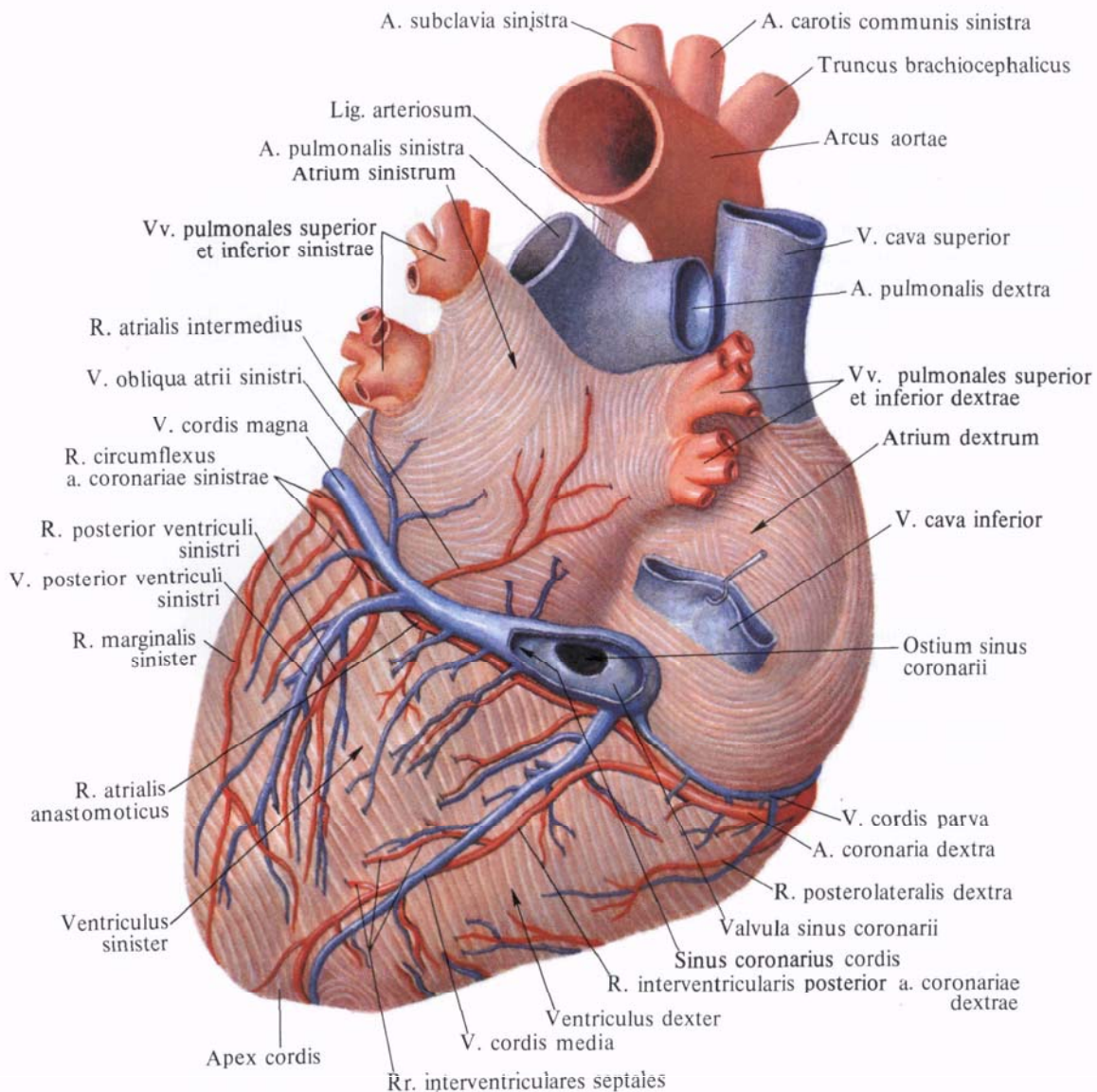


Рис. 717. Артерии и вены сердца, аа. et vv. cordis. (Диафрагмальная поверхность.)

(Нижняя полая вена оттянута вверх, венечный синус вскрыт.)



Сердце

36

поверхности она доходит до задней межжелудочковой борозды сердца, в которой спускается в виде *задней межжелудочковой ветви, r. interventricularis posterior*. Последняя примерно на границе средней и нижней третей этой борозды погружается в толщу миокарда. Она кровоснабжает задний отдел межжелудочковой перегородки (*перегородочные межжелудочковые ветви, rr. interventriculares septales*) и задние стенки как правого, так и левого желудочка.

В месте перехода основного ствола в межжелудочковую борозду от него отходит крупная ветвь, переходящая по венечной борозде на левую половину сердца и питающая своими ветвями задние стенки левого предсердия и левого желудочка.

**Левая венечная артерия, a. coronaria sinistra** (см. рис. 708, 715—718), более крупная, чем правая. Начинается на уровне левого синуса аорты, следует влево позади корня легочного ствола, а затем между ним и левым ушком. Направляясь к левой части венечной борозды, еще позади легочного ствола делится чаще всего на две ветви: переднюю межжелудочковую ветвь и огибающую ветвь.

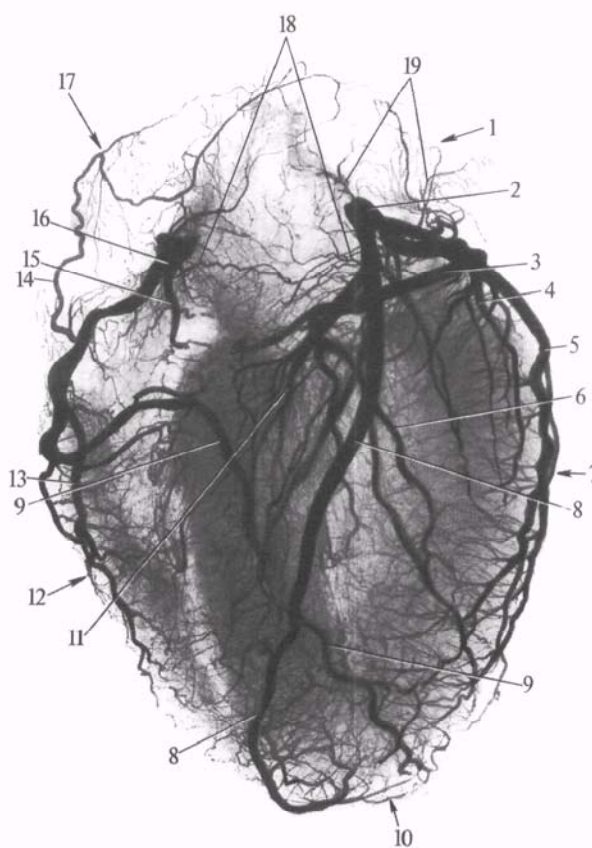
1. **Передняя межжелудочковая ветвь, r. interventricularis anterior**, является продолжением основного ствола. Спускается по передней межжелудочковой борозде к верхушке сердца, огибает ее и заходит в концевой отдел задней межжелудочковой борозды; не доходя до задней межжелудочковой ветви, погружается в толщу миокарда, отдавая ряд *перегородочных межжелудочковых ветвей, rr. interventriculares septales*. По пути она посылает веточки к артериальному конусу (*ветвь артериального конуса, r. conī arteriosi*), к близлежащим участкам стенок левого и правого желудочков, более крупную ветвь — к передней части межжелудочковой перегородки, анастомотические веточки к стволикам от правой венечной артерии и полностью кровоснабжает верхушку сердца.

Вблизи своего начала передняя межжелудочковая ветвь отдает диагонально идущую довольно мощную

*латеральную ветвь, r. lateralis*, которая иногда начинается от основного ствола левой венечной артерии. И в том и в другом случае она разветвляется в области передней стенки левого желудочка.

2. **Огибающая ветвь, r. circumflexus**, выйдя из-под левого ушка, следует по венечной борозде к легочной (боковой) поверхности сердца и далее по задней части венечной борозды на диафрагмальную поверхность сердца, при переходе на которую посылает крупную ветвь, питающую перед-

нюю и заднюю стенки левого желудочка, — *заднюю ветвь левого желудочка, r. posterior ventriculi sinistri*. Выйдя из-под левого ушка, артерия отдает крупную *левую краевую ветвь, r. marginalis sinister*, которая следует книзу и несколько кзади вдоль легочной (боковой) поверхности сердца, направляясь к верхушке сердца, и заканчивается в передней сосочковой мышце. Не доходя до задней межжелудочковой борозды, огибающая ветвь спускается по диафрагмальной поверхности левого желудочка, но ве-



**Рис. 718. Артерии сердца (рентгенограмма. Препарат Л. Ломакиной).**

1 — левое предсердие; 2 — левая венечная артерия; 3 — огибающая ветвь; 4 — передняя ветвь к левому желудочку; 5 — ветвь к левой легочной поверхности; 6 — задняя ветвь к левому желудочку; 7 — левый желудочек; 8 — передняя межжелудочковая ветвь; 9 — задняя межжелудочковая ветвь; 10 — верхушка сердца; 11 — сосуды межжелудочковой перегородки; 12 — правый желудочек; 13 — ветвь к области правого края; 14 — ветвь к правому предсердию; 15 — передняя ветвь к правому желудочку; 16 — правая венечная артерия; 17 — правое предсердие; 18 — сосуды артериального конуса; 19 — сосуды левого предсердия.



рхушки сердца не достигает. На своем пути она посылает веточки к стенкам левого ушка и левого предсердия, которые отходят от *промежуточной предсердной ветви, r. atrialis intermedius*, проходящей под большой веной сердца на диафрагмальную (нижнюю) поверхность левого предсердия. Кроме того, от левой венечной артерии у места отхождения задней ветви левого желудочка отходит *анастоматическая предсердная ветвь, r. atrialis anastomoticus*, которая анастомозирует с веточками правой ве-

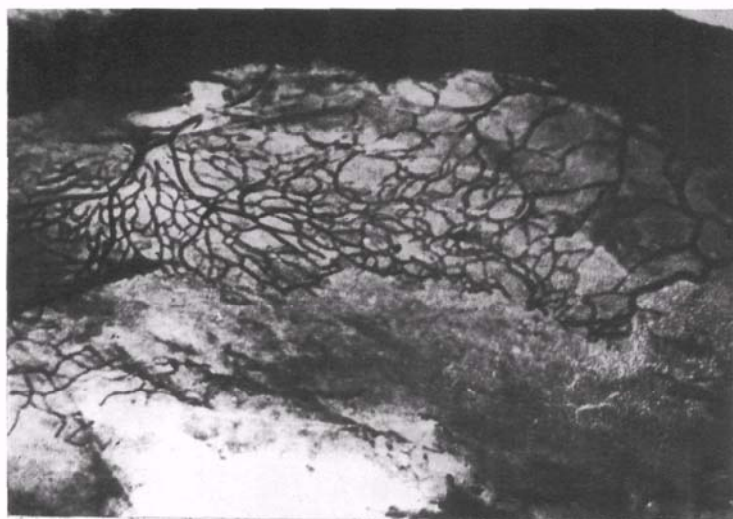
ка, межпредсердную и межжелудочковую перегородки.

Венечные артерии сердца анастомозируют между собой во всех его отделах, за исключением правого края и легочной (боковой) поверхности сердца, которые кровоснабжаются только соответствующими артериями.

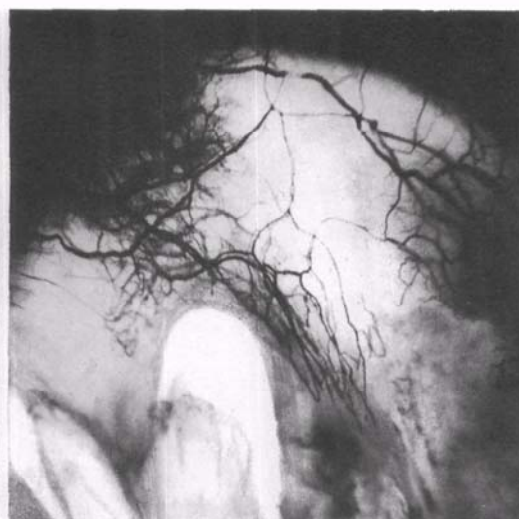
Кроме того, имеются вневенечные анастомозы, образованные сосудами, питающими стенку легочного ствола, аорты и полых вен, а также сосудами задней стенки предсердий. Все эти со-

кровь в особый резервуар — венечный синус (см. рис. 705, 717), открывающийся в задний отдел полости правого предсердия, между отверстием нижней поллой вены и правым предсердно-желудочковым отверстием.

*Венечный синус, sinus coronarius*, как бы является продолжением на диафрагмальную поверхность сердца его большой вены. Он располагается в левой части задней венечной борозды, на протяжении от места впадения в него сверху косой вены левого пред-



А



Б

нечной артерии в области венозного синуса.

Иногда огибающая ветвь посылает непостоянные *ветви синусно-предсердного и предсердно-желудочкового узлов, rr. nodi sinuatrialis et atrioventricularis*, анастомозируя с одноименными веточками от правой венечной артерии.

Таким образом, правая венечная артерия кровоснабжает стенки легочного ствола, аорты, правого и левого предсердий, правого желудочка, заднюю стенку левого желудочка, межпредсердную и межжелудочковую перегородки.

Левая венечная артерия кровоснабжает стенки легочного ствола, аорты, правого и левого предсердий, передние стенки правого и левого желудочков, заднюю стенку левого желудоч-

куды анастомозируют с артериями бронхов, диафрагмы и перикарда.

Помимо межвенечных анастомозов (интеркоронарных), в сердце очень хорошо развиты анастомозы ветвей одной и той же артерии (интракоронарные).

Внутриорганные артерии сердца, особенно в области желудочков, повторяют ход мышечных пучков: в пределах наружного и глубокого слоев миокарда, а также сосочковых мышц артерии направлены вдоль продольной оси сердца, а в среднем слое миокарда они имеют поперечное направление.

#### Вены

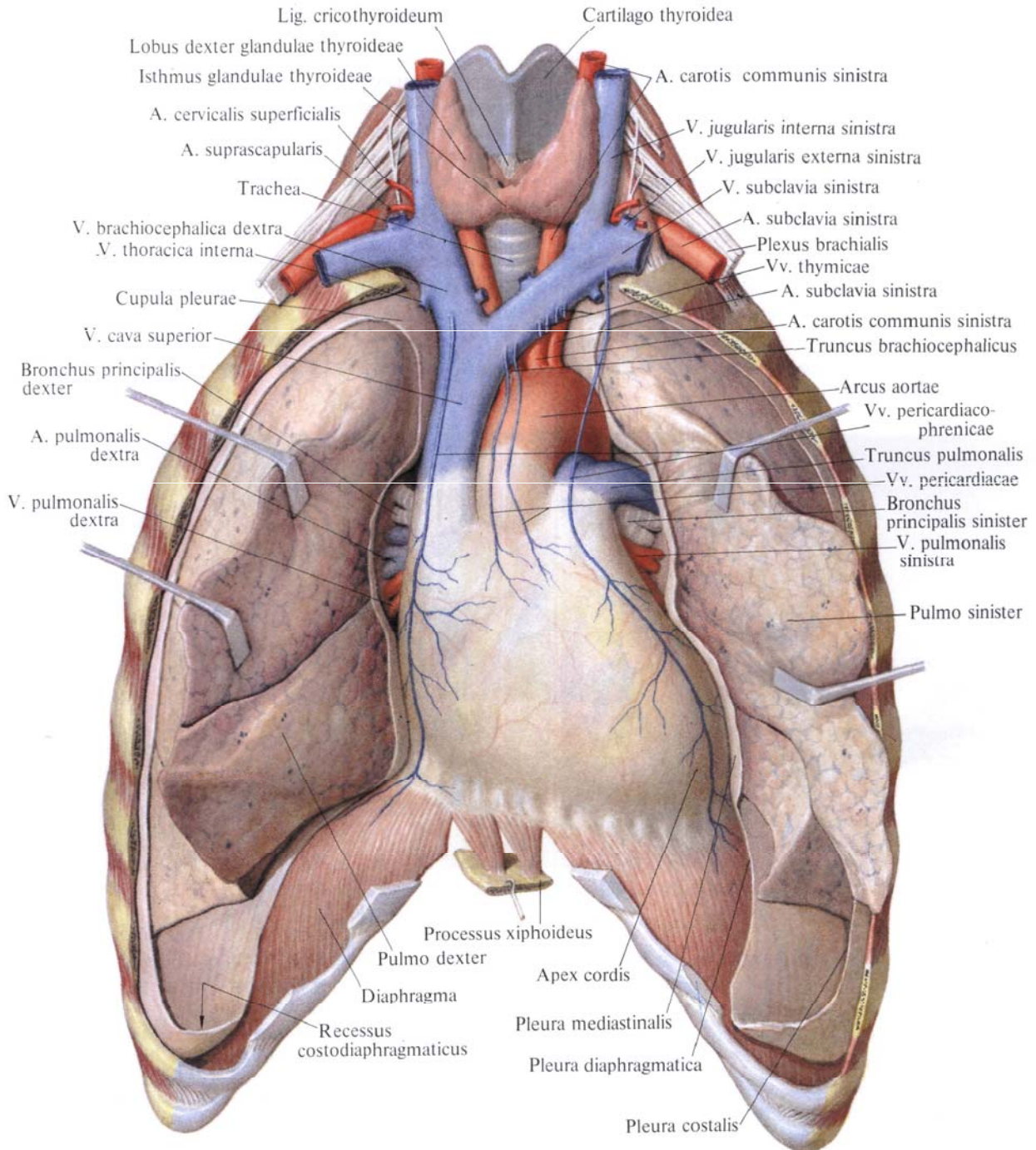
Большая часть **вен сердца, venae cordis** (кроме малых и передних), приносит

**Рис. 719. Сосуды створок клапанов (препараты В. Соколова).**

*(Инъекция сосудов водной взвесью черной туши.)*

А — передняя створка митрального клапана, вблизи основания створки располагается узкопетлистая сосудистая сеть. Б — передняя створка трехстворчатого клапана. Со стороны основания в створку проникают кровеносные сосуды, образуя узко- и широкопетлистые сети.





**Рис. 720.** Положение сердца; вид спереди. (Легкие разведены в стороны.)

сердца до своего устья; его длина 2—3 см. Над венечным синусом перебрасывается тонкий слой мышечных пучков миокарда, за счет которого образуется также его *средняя оболочка, tunica media*.

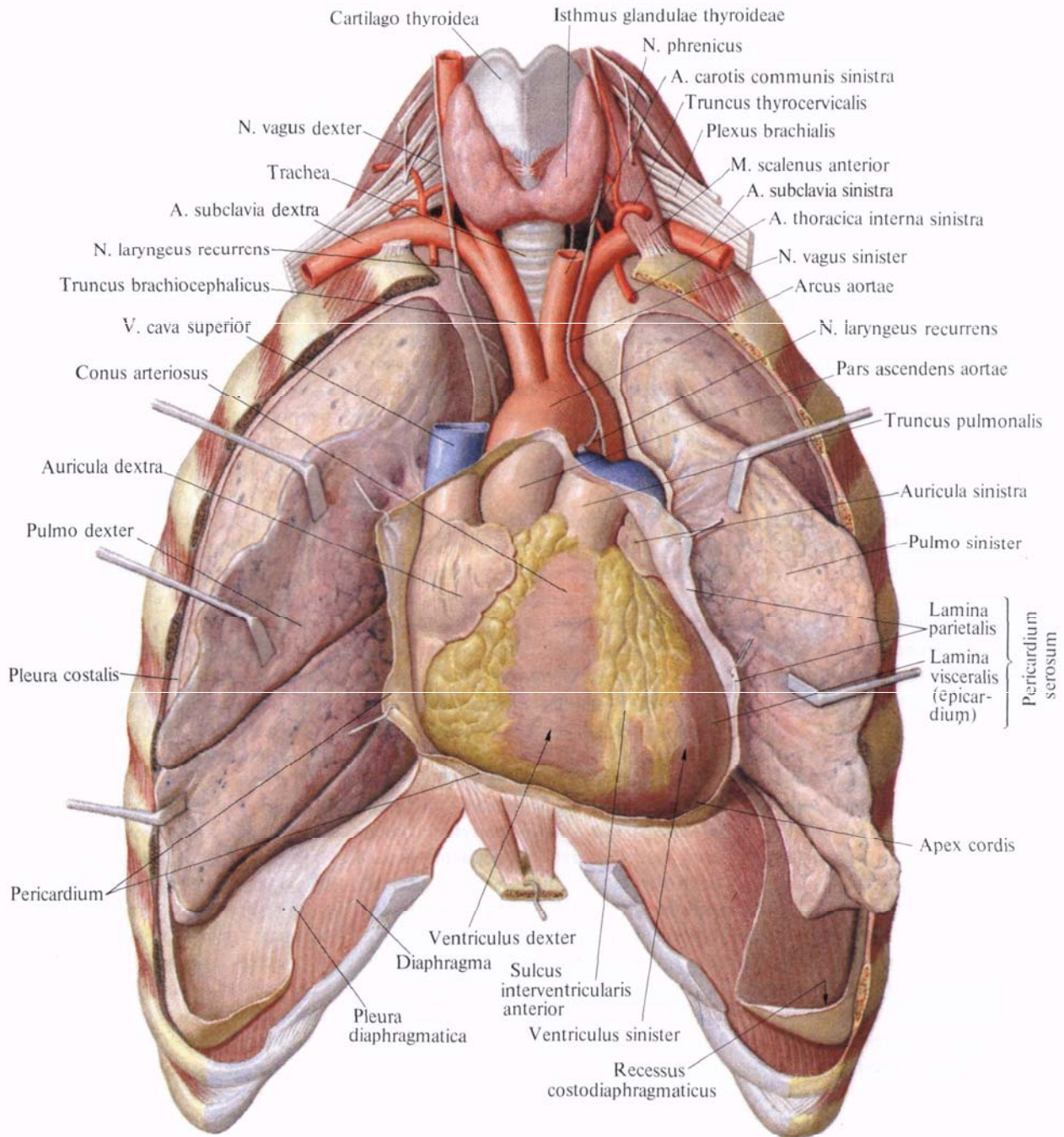
**Отверстие венечного синуса, ostium sinus coronarii**, в полости правого предсердия окаймлено *заслонкой венечного синуса, valvula sinus coronarii* (см. рис. 715). Две-три небольшие за-

слонки имеются и в самом синусе, недалеко от его отверстия.

К системе венечного синуса относятся следующие вены.

**Большая вена сердца, v. cordis magna** (см. рис. 705, 717), начинается на передней поверхности верхушки сердца. Сначала она залегает в передней межжелудочковой борозде рядом с нисходящей ветвью левой венечной артерии. Дойдя кверху до венечной бо-





**Рис. 721.** Положение сердца в перикарде; вид спереди. (Легкие разведены в стороны, перикард вскрыт.)

розды, она располагается в ней и идет по нижней границе левого предсердия до легочной (боковой) поверхности сердца. Обогнув ее, большая вена ложится в диафрагмальную часть венечной борозды, где и переходит без резкой границы в венечный синус. Иногда на месте перехода большой вены сердца в венечный синус имеется небольшая заслонка.

В большую вену сердца впадают

вены передней поверхности обоих желудочков, межжелудочковой перегородки и иногда вблизи синуса — задняя вена левого желудочка.

1. *Косая вена левого предсердия, v. obliqua atrii sinistri* (см. рис. 717), начинается на латеральной стенке левого предсердия и идет слева направо вниз в виде небольшой веточки в складке перикарда. Направляясь вниз и вправо по задней стенке левого предсер-

дия, она переходит в венечный синус. У устья этой вены иногда встречается небольшая заслонка.

2. *Задняя вена левого желудочка, v. posterior ventriculi sinistri* (см. рис. 717), берет начало на заднебоковой стенке левого желудочка, направляется вверх и впадает либо в большую вену сердца, либо непосредственно в венечный синус.

3. *Средняя вена сердца, v. cordis media* (см. рис. 717), начинается на диафрагмальной (нижней) поверхности в области верхушки сердца, проходит в задней (нижней) межжелудочковой борозде рядом с межжелудочковой ветвью правой венечной артерии и впадает в правый конец венечного синуса. По пути принимает веточки от диафрагмальной поверхности обоих желудочков. В области вырезки сердца анастомозирует с большой веной сердца.

*Малая вена сердца, v. cordis parva* (см. рис. 717), начинается на правом крае правого предсердия и правого желудочка, проходит в задней части венечной борозды и впадает либо в правый конец венечного синуса, либо самостоятельно открывается в полость правого предсердия, иногда в среднюю вену сердца.

Вне системы венечного синуса описывают следующие вены.

1. *Передние вены сердца, vv. cordis anteriores* (см. рис. 716), имеют различную величину. Они берут начало в области передней и боковой стенок правого желудочка, направляются кверху и вправо к венечной борозде и впадают непосредственно в правое предсердие; в устьях передних вен иногда имеются незначительной величины клапаны.

2. *Наименьшие вены сердца, vv. cordis minimae* (см. рис. 705), — группа мелких вен, собирающих кровь из различных участков сердца и открывающихся *отверстиями наименьших вен, foramina venarum minimarum*, непосредственно в правое и отчасти в левое предсердие, а также в желудочки.

## ТОПОГРАФИЯ СЕРДЦА

Сердце, окруженное перикардом, располагается в нижнем отделе переднего средостения и, за исключением основания, где оно соединено с большими сосудами, может свободно смещаться в полости перикарда.

Грудино-реберная (передняя) поверхность сердца обращена частично к груди и реберным хрящам, частично к медиостинальной плевре. Грудино-реберную поверхность составляют передние поверхности правого предсердия, правого ушка, верхней полой вены, легочного ствола, правого и левого желудочков, а также верхушка сердца и верхушка левого ушка.

Диафрагмальная (нижняя) поверхность сердца в верхних отделах обращена к пищеводу и грудной аорте, нижними отделами прилегает к диафрагме. Верхние отделы составляют задние поверхности преимущественно левого и отчасти правого предсердий, а нижние — нижние поверхности правого и левого желудочков и отчасти предсердий.

Нижний контур сердца, образованный правым желудочком, обращен к диафрагме, а левая легочная (боковая) поверхность образована левым желудочком и обращена к левому легкому (рис. 720—723). Основание сердца, образованное левым и отчасти правым предсердиями, обращено к позвоночному столбу, верхушка сердца, образованная левым желудочком, направлена кпереди и проектируется на переднюю поверхность грудной клетки в области левого пятого межреберья, на 1,5 см кнутри от линии, проведенной через середину левой ключицы, — *левой сосковой (срединно-ключичной) линии, linea medioclavicularis sinistra* (рис. 724).

Правый контур сердца образован обращенным в сторону правого легкого наружным, правым, краем правого предсердия и выше — верхней полой веной.

Левой границей сердца служит левый желудочек, обращенный к левому легкому, выше — левое ушко, а еще выше — легочный ствол.

Сердце располагается позади ниж-

ней половины грудины, а крупные сосуды (аорта и легочный ствол) — позади верхней ее половины (см. рис. 724).

По отношению к *передней срединной линии, linea mediana anterior*, сердце располагается асимметрично: почти  $\frac{2}{3}$  его лежит влево и около  $\frac{1}{3}$  — вправо от этой линии.

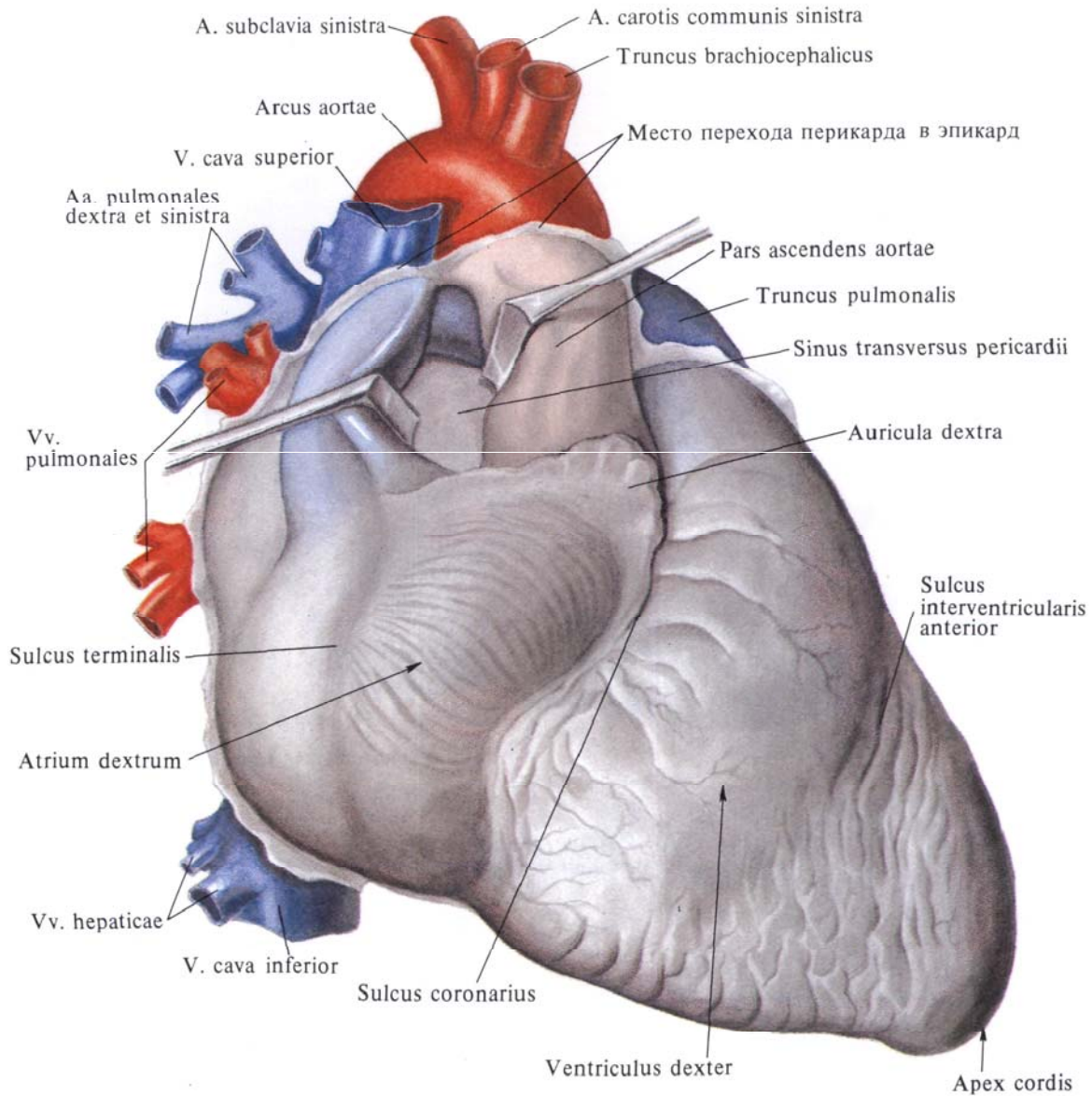
Продольная ось сердца, идущая от основания к верхушке, образует с сагиттальной и фронтальной плоскостями тела угол, достигающий 40°. Сама продольная ось сердца направляется сверху вниз, справа налево и сзади наперед. Сердце, кроме того, несколько повернуто вокруг своей оси справа налево, поэтому значительная часть правого сердца располагается больше кпереди, а большая часть левого сердца — кзади, вследствие чего передняя поверхность правого желудочка прилегает к грудной стенке ближе всех остальных частей сердца. Правый край сердца, служащий его нижней границей, достигает угла, образованного стенкой грудной клетки и диафрагмой *правого реберно-диафрагмального синуса, recessus costodiaphragmatica dexter*; левое предсердие из всех полостей сердца занимает наиболее заднее положение.

Вправо от срединной плоскости тела располагаются правое предсердие с обеими полыми венами, незначительная часть правого желудочка и левого предсердия; влево от нее — левый желудочек, большая часть правого желудочка с легочным стволом и большая часть левого предсердия с ушком; восходящая часть аорты занимает положение слева и справа от передней срединной линии.

Положение сердца и его отделов у человека меняется в зависимости от положения тела и дыхательных движений. Так, в положении на левом боку или при наклоне кпереди сердце прилегает к грудной стенке; в положении стоя сердце располагается ниже, чем в положении тела лежа, так, что толчок верхушки сердца несколько перемещается; при вдохе сердце отстоит дальше от грудной стенки, чем при выдохе.

Изменяется положение сердца в за-





**Рис. 722.** Сердце, сог; вид справа и несколько спереди. (Перикард удален в месте перехода его в эпикард; легочный ствол и аорта оттянуты кпереди, верхняя полая вена — кзади, видна поперечная пазуха перикарда.)

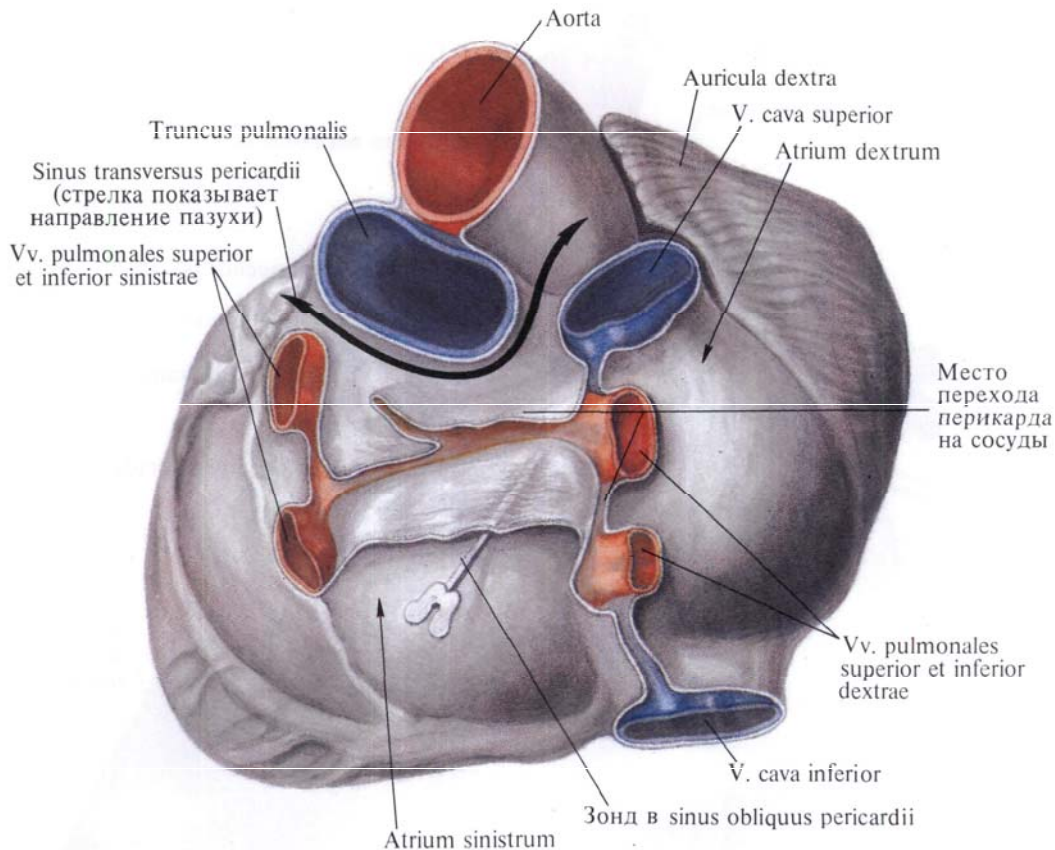
висимости от фаз сердечной деятельности, возраста, пола и индивидуальных особенностей (высота стояния диафрагмы), от степени наполнения желудка, тонкой и толстой кишки.

**Проекция границ сердца на переднюю стенку грудной клетки** (см. рис. 699, 700, 724). Правая граница сердца имеет вид слегка выпуклой линии, отстоящей на 1,5—2,0 см от правого края грудины, спускается от верхнего края хряща III ребра до места соединения хряща V ребра с грудиной.

**Нижняя граница сердца** располагается на уровне нижнего края тела гру-

дины и представляет собой слегка выпуклую книзу линию, идущую от места прикрепления хряща правого V ребра к груди до точки, расположенной в пятом межреберье с левой стороны, на 1,5 см кнутри от левой сосковой (среднеключичной) линии.

**Левая граница сердца** от точки, лежащей в левом втором межреберье, на 2 см кнаружи от края грудины, проходит в виде выпуклой кнаружи линии косо вниз и влево до точки, расположенной в левом пятом межреберье на 1,5—2,0 см кнутри от левой среднеключичной линии.



**Рис. 723. Сердце, cor; вид со стороны основания сердца.**

*Левое ушко* проецируется в левом втором межреберье отступая от края грудины; *легочный ствол*—на хряще II левого ребра у места его прикрепления к грудине.

Проекция сердца на позвоночный столб соответствуетверху уровню остистого отростка V грудного позвонка, внизу—уровню остистого отростка IX грудного позвонка.

**Проекция предсердно-желудочковых отверстий и отверстий аорты и легочного ствола на переднюю стенку грудной клетки** (см. рис. 724). *Левое предсердно-желудочковое отверстие* (основание левого предсердно-желу-

дочкового клапана) располагается слева от грудины в третьем межреберье; тоны этого клапана выслушиваются на верхушке сердца.

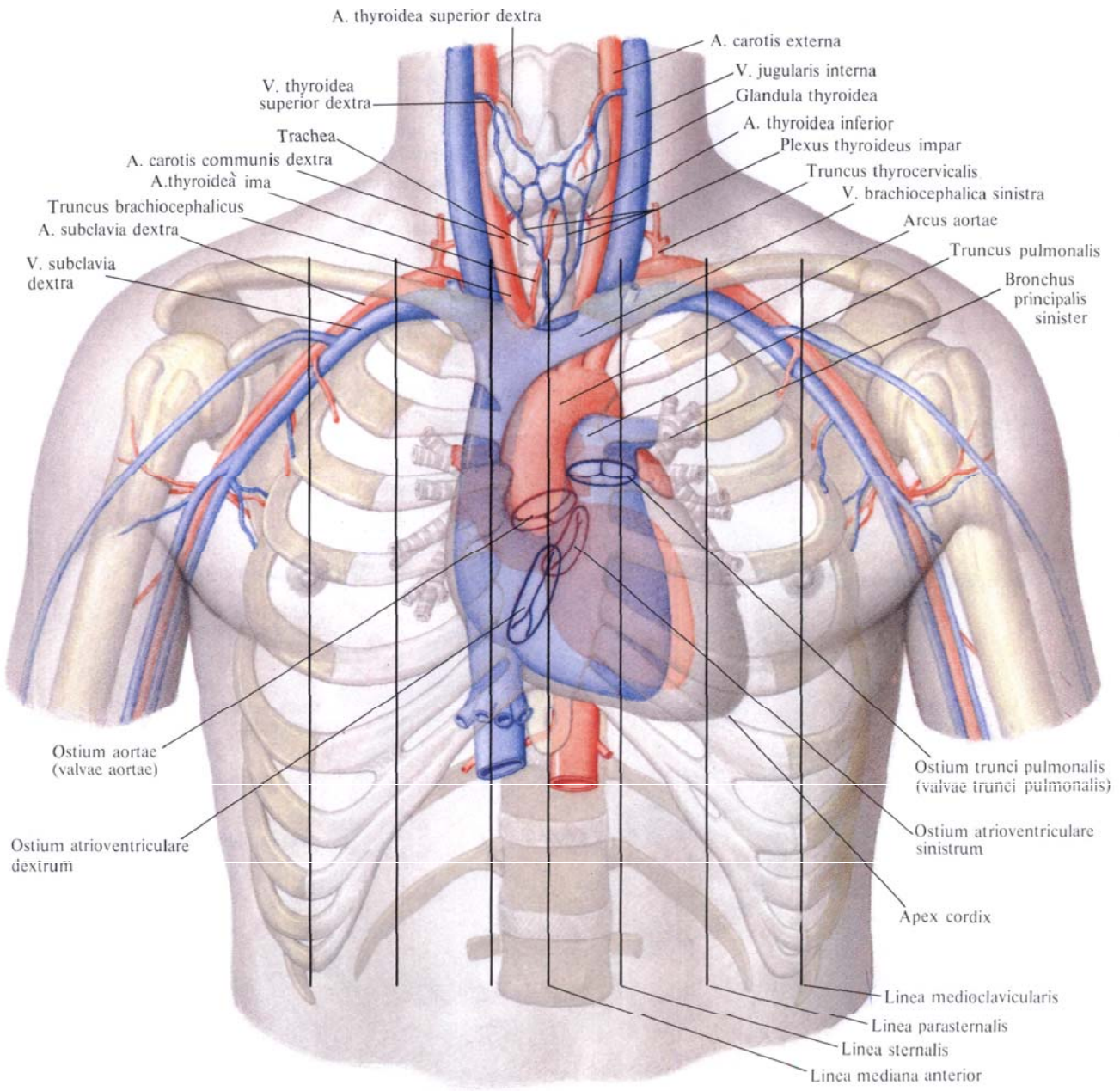
*Правое предсердно-желудочковое отверстие* (основание правого предсердно-желудочкового клапана) находится позади правой половины грудины, на линии, проведенной от точки соединения с грудиной хряща левого III ребра до точки соединения с грудиной хряща правого VI ребра; тоны этого клапана выслушиваются справа на уровне хрящей V—VI ребер и прилегающего участка грудины.

*Отверстие аорты* (клапан аорты) лежит позади грудины, ближе к ее левому краю, на уровне третьего межреберья; тоны клапана аорты выслушиваются справа у края грудины во втором межреберье.

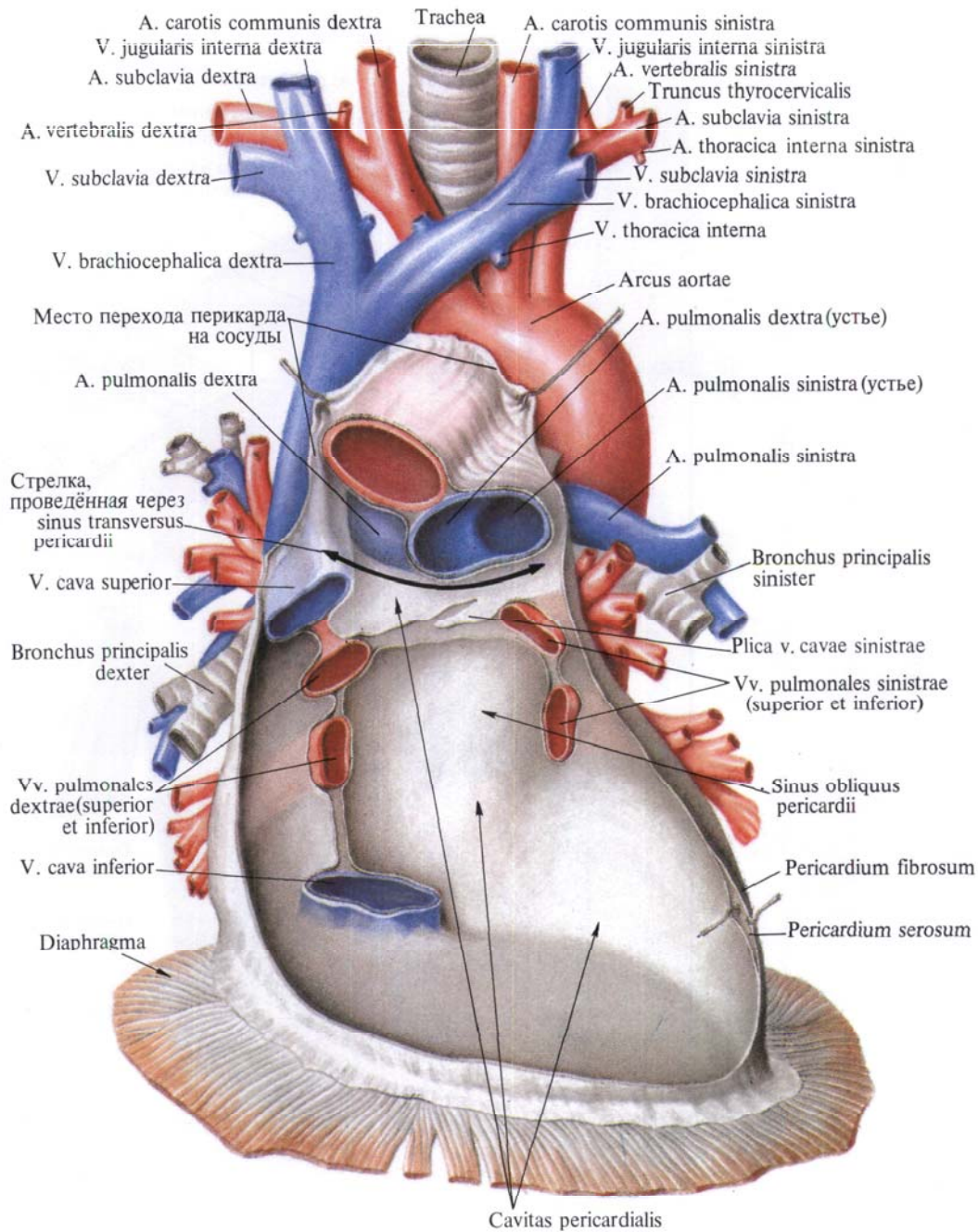
*Отверстие легочного ствола* (клапан легочного ствола) располагается на уровне прикрепления хряща левого III ребра к грудине; тоны легочного ствола выслушиваются слева у края грудины во втором межреберье.

Иннервация сердца см. «Автономная нервная система», «Нервы сердца», т. IV.





**Рис. 724. Проекция сердца, его клапанов и крупных сосудов на переднюю стенку грудной клетки (полусхематично). (Перикард удален в месте перехода его в эпикард.)**



**Рис. 725.** Перикард, *pericardium*, задняя стенка; вид спереди. (Передняя стенка перикарда удалена; сердце удалено у места впадения и выхода из него крупных сосудов.)

### ПЕРИКАРД

**Перикард**, *pericardium* представляет собой мешок, в котором расположено сердце (рис. 725, 726; см. рис. 698). Он имеет форму косо срезанного конуса с нижним основанием, расположенным на диафрагме, и вершиной, достигающей почти до уровня угла грудины. В ширину перикард распространяется больше в левую сторону.

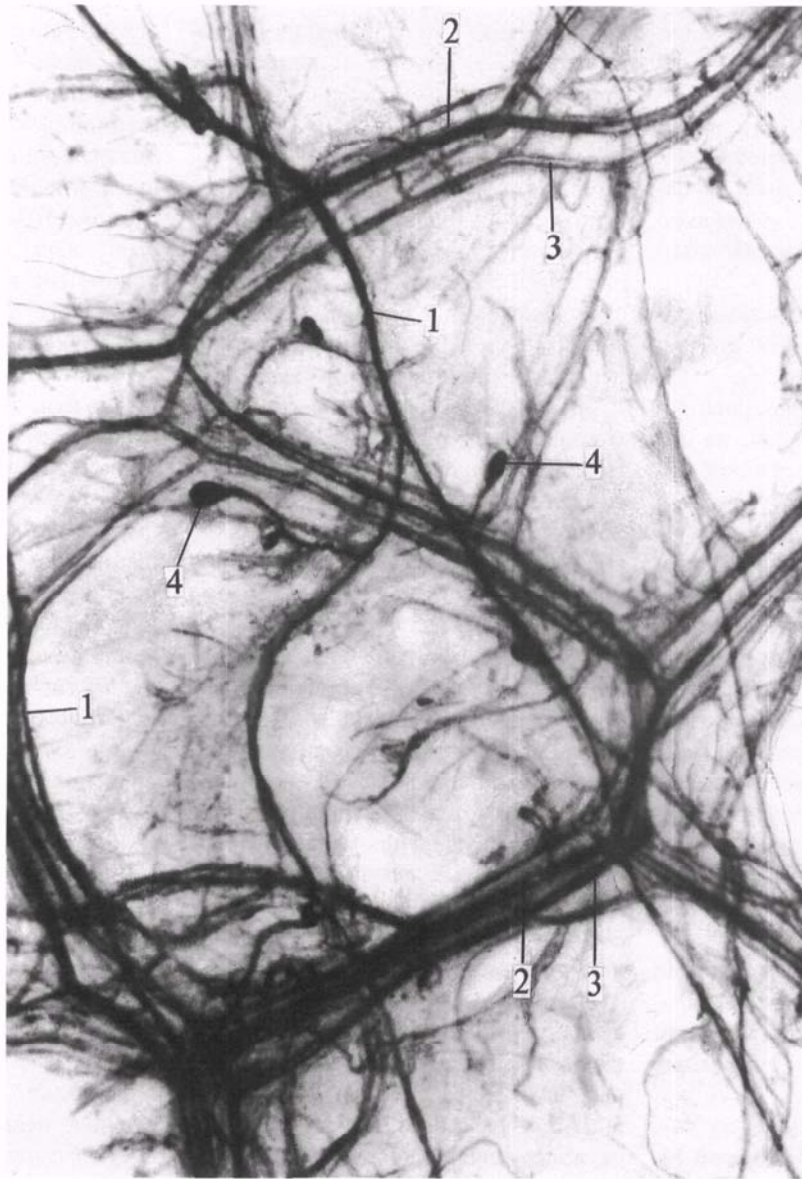
В перикарде различают переднюю, грудино-реберную, часть; заднениж-

нюю, диафрагмальную, часть и две боковые—правую и левую—средостенные части.

Грудино-реберная часть перикарда обращена к передней грудной стенке, от которой отделяется легкими и плеврой, за исключением участка перикарда, прилежащего к телу грудины, хрящам V—VI ребер и межреберьям и к левому участку мечевидного отростка.

Боковые участки грудино-реберной части перикарда прикрыты правым





**Рис. 726.** Нервы и сосуды левой боковой стенки перикарда (препарат Л. Торубаровой). (Участок тотально окрашенного препарата перикарда ребенка 1,5 лет.)

1—нервные стволы; 2—артерии; 3—вены;  
4—нервные окончания.

и левым листками медиастинальной плевры, передние края которой ограничивают два треугольника.

В области верхнего треугольника грудино-реберная часть перикарда отделена от грудины рыхлой соединительной и жировой тканью, в которой у детей заложена вилочковая железа, thymus (см. «Эндокринные железы», т. II). Уплотненная часть этой клетчатки образует так называемую верхнюю грудино-перикардальную связку, *lig. sternopericardiacum superius*,

которая фиксирует переднюю стенку перикарда к задней поверхности рукоятки грудины.

В области нижнего треугольника перикард также отделен от грудины рыхлой клетчаткой, в которой выделяют уплотненную часть—нижнюю грудино-перикардальную связку, *lig. sternopericardiacum inferius*: она фиксирует к задней поверхности тела грудины нижний участок перикарда.

В диафрагмальной части перикарда различают верхний отдел, участву-

ющий в образовании передней границы заднего средостения, и нижний отдел, покрывающий диафрагму.

Верхний отдел прилегает к пищеводу, грудной аорте и непарной вене, от которых эта часть перикарда отделяется слоем рыхлой соединительной ткани и тонким фасциальным листком.

Нижний отдел диафрагмальной части перикарда, являющийся его основанием, плотно срастается с сухожильным центром диафрагмы; незначительно распространяясь на переднелевые участки ее мышечной части, он соединен с ними рыхлой клетчаткой.

Правая и левая средостенные части перикарда прилегают к медиастинальной плевре; последняя соединена с перикардом посредством рыхлой соединительной ткани и может быть тщательным препарированием отделена. В толще этой рыхлой клетчатки, соединяющей медиастинальную плевру с перикардом, проходят диафрагмальный нерв, n. phrenicus, и сопровождающие его перикардиально-диафрагмальные сосуды, vasa pericardiacophrenica.

Перикард состоит из двух частей: внутренней серозной — *серозный перикард*, *pericardium serosum*, и наружной фиброзной — *фиброзный перикард*, *pericardium fibrosum*.

Серозный перикард состоит из двух как бы вложенных один в другой серозных мешков — наружного, свободно окружающего сердце, — серозный мешок собственно перикарда, и внутреннего — эпикарда, плотно сращенного с миокардом. Серозный покров перикарда является *париетальной пластинкой*, *lamina parietalis*, серозного перикарда, а серозный покров сердца — *висцеральной пластинкой* (*эпикард*), *lamina visceralis* (*epicardium*), серозного перикарда.

Фиброзный перикард, который осо-

бенно выражен на передней стенке перикарда, фиксируется к диафрагме, стенкам крупных сосудов и через связки — к внутренней поверхности грудины.

Эпикард переходит в перикард на основании сердца, в области впадения крупных сосудов, полых и легочных вен и выхода аорты и легочного ствола (см. рис. 723, 725). Между эпикардом и перикардом имеется щелевидное пространство — *перикардиальная полость*, *cavitas pericardialis*. В полости содержится небольшое количество жидкости, которая смачивает серозные поверхности перикарда, обуславливая во время сердечных сокращений скольжение одной серозной пластинки по другой.

Если после удаления сердца рассматривать перикард изнутри, то крупные сосуды по отношению к перикарду располагаются по его задней стенке по двум линиям — правой, более вертикальной, и левой, несколько наклонной к ней. По правой линии залегают сверху вниз верхняя полая вена, две правые легочные вены и нижняя полая вена, по левой линии — аорта, легочный ствол и две левые легочные вены (см. рис. 725).

На месте перехода эпикарда в париетальную пластинку серозного перикарда образуется несколько различных по форме и величине пазух. Наиболее крупными из них являются поперечная и косая пазухи перикарда.

*Поперечная пазуха перикарда*, *sinus transversus pericardii* (см. рис. 722, 725), ограничена сверху перикардом, сзади — верхней полой веной и передней поверхностью предсердий, спереди — аортой и легочным стволом; справа и слева поперечная пазуха открыта.

*Косая пазуха перикарда*, *sinus obliquus pericardii* (см. рис. 725), расположена снизу и позади сердца. Она

ограничена спереди покрытой эпикардом задней поверхностью левого предсердия, сзади — задней, средостенной, частью перикарда, справа — нижней полой веной, слева — легочными венами, покрытыми также эпикардом. В верхнем слепом кармане этой пазухи располагается большое количество нервных узлов и стволов сердечного сплетения (см. «Нервы сердца», т. IV).

Между эпикардом, покрывающим начальную часть аорты (до уровня отхождения от нее плечевого ствола), и продолжающейся от него париетальной пластинкой серозного перикарда образуется небольшое выпячивание. На легочном стволе (см. рис. 701) переход эпикарда в указанную париетальную пластинку происходит на уровне *артериальной связки*, *lig. arteriosum* (иногда ниже). На верхней полой вене (см. рис. 702) этот переход осуществляется ниже места впадения в нее непарной вены, v. azygos. На легочных венах место перехода почти достигает ворот легких. На нижней полой вене переход эпикарда в париетальную пластинку серозного перикарда располагается близко от ее устья.

На заднебоковой стенке левого предсердия, между левой верхней легочной веной и основанием левого предсердия, проходит слева направо складка перикарда, так называемая *складка верхней левой полой вены*, *plica venae cavae sinistrae* (существует в эмбриональном периоде), в толще которой залегают косая вена левого предсердия, v. obliqua atrii sinistri (см. рис. 717), и нервное сплетение (см. «Нервы сердца», т. IV).

Иннервация: nn. phrenici, vagi и ветви trunci sympathici.

Кровоснабжение: ветви a. thoracica interna — rr. pericardiacophrenici и ветви aa. phrenicae superiores.



СОСУДЫ  
МАЛОГО КРУГА  
КРОВООБРАЩЕНИЯ

Легочный ствол

Легочные вены

Малый круг кровообращения осуществляет обогащение крови кислородом. К сосудам малого круга относятся: 1) легочный ствол, *truncus pulmonalis*, разделяющийся на правую и левую легочные артерии, которые в свою очередь отдают сегментарные ветви, и 2) легочные вены, *venae pulmonales*, правая и левая, образованные сегментарными венозными ветвями.

### ЛЕГОЧНЫЙ СТВОЛ

**Легочный ствол, *truncus pulmonalis*** (рис. 727, 728; см. рис. 720—723), имеет длину 5—6 см и ширину до 3 см; он является продолжением артериального конуса правого желудочка и начинается от отверстия легочного ствола. Его начальная часть, направляясь снизу и справа вверх и налево, располагается впереди и левее восходящей аорты. Вначале артерия несколько расширена и образует *синус легочного ствола, sinus trunci pulmonalis*, в котором различают три небольших выступа по числу полулунных заслонок клапана легочного ствола.

Далее легочный ствол огибает слева восходящую часть аорты, проходит впереди левого предсердия и под дугой аорты. Здесь на уровне тела IV грудного позвонка или верхнего края хряща левого II ребра он делится на две ветви: *правую легочную артерию, a. pulmonalis dextra*, и *левую легочную артерию, a. pulmonalis sinistra*; каждая из них направляется в ворота соответствующего легкого, принося к нему венозную кровь из правого желудочка.

Место деления легочного ствола на указанные две ветви носит название *бифуркации легочного ствола, bifurcatio trunci pulmonalis*.

Правая легочная артерия, *a. pulmonalis dextra*, несколько длиннее и шире левой (рис. 729—734; см. рис. 588, 602, 726, 728). Она идет поперечно слева направо, располагаясь позади восходящей части аорты и верхней полой вены, впереди от правого главного бронха. Войдя в корень легкого, артерия делится на восходящую (верхнюю) и нисходящую (нижнюю) ветви, отдающие долевыми ветви; последние в свою очередь от-

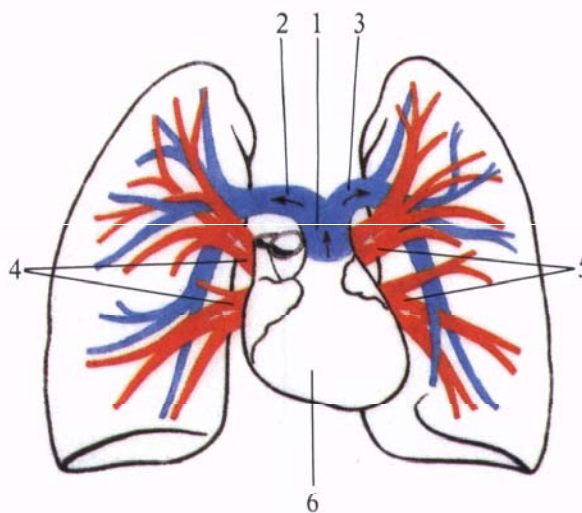
дают сегментарные ветви. Восходящая ветвь распределяется в сегментах верхней доли, а нисходящая отдает ветви к сегментам средней и нижней долей. Нижняя ветвь, переходя в базальную часть, *pars basalis*, посылает ветви к сегментам основания нижней доли.

#### **Ветви верхней доли, *rr. lobi superioris*:**

1. *Верхушечная ветвь, r. apicalis*, отходит от верхней ветви и, сопровождая одноименный бронх, направляется кверху и входит в верхушечный

самостоятельно или одним стволом с верхушечной ветвью и, направляясь назад и вниз, проходит в косой щели, погружаясь в задний сегмент.

5. *Задняя восходящая ветвь, r. posterior ascendens*, отходит от задне-латеральной поверхности нисходящего ствола правой легочной артерии. Она проходит в междолевой щели и, разделяясь на две ветви—вентральную и дорсальную, сопровождающие сегментарный бронх, вступает в задний сегмент.



**Рис. 727. Сосуды малого круга кровообращения(схема).**

1—*truncus pulmonalis*; 2—*a. pulmonalis dextra*; 3—*a. pulmonalis sinistra*; 4—*vv. pulmonales dextrae*; 5—*vv. pulmonales sinistrae*; 6—*cor.*

сегмент. По отношению к бронху занимает медиальное положение.

2. *Передняя нисходящая ветвь, r. anterior descendens*, отходит от верхней ветви правой легочной артерии, часто одним стволом с верхушечной ветвью, и, направляясь вперед и книзу, входит в передний сегмент. Располагается несколько выше сегментарного бронха.

3. *Передняя восходящая ветвь, r. anterior ascendens*, непостоянная, нередко отходит от нисходящего ствола и, направляясь вперед и кверху, подходит к переднему сегменту с нижней его поверхности.

4. *Задняя нисходящая ветвь, r. posterior descendens*, может отходить

#### **Ветви средней доли, *rr. lobi medii*.**

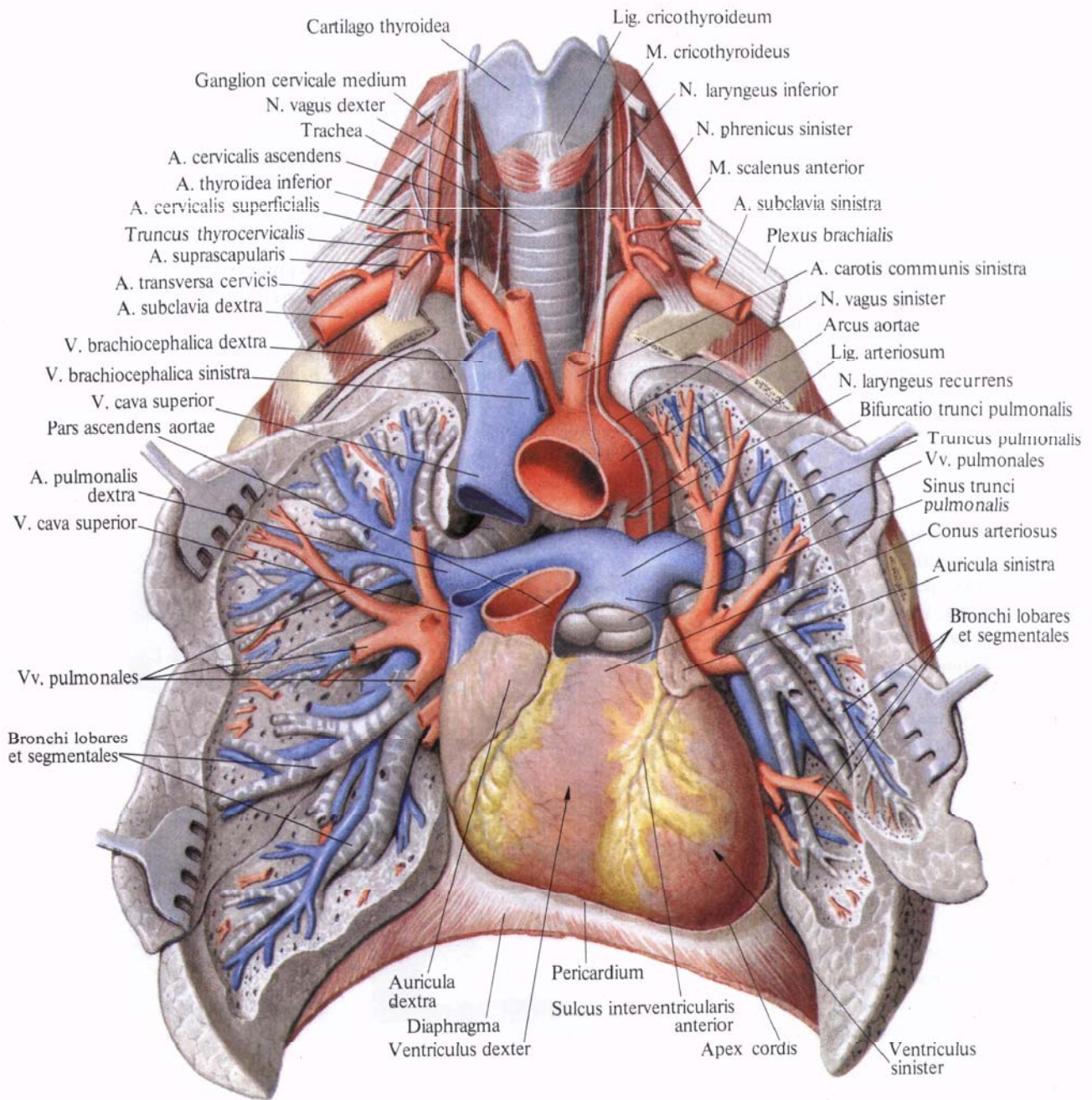
Эти ветви отходят от нижней ветви правой легочной артерии, располагаясь латеральнее правого среднедолевого бронха, соответственно двум сегментам, составляющим среднюю долю. Иногда эти ветви могут отходить самостоятельно.

1. *Латеральная ветвь, r. lateralis*, вместе с бронхом входит в латеральный сегмент и здесь делится на заднюю и переднюю ветви.

2. *Медиальная ветвь, r. medialis*, входит в одноименный сегмент вместе с бронхом и делится на верхнюю и нижнюю ветви.

**Ветви нижней доли, *rr. lobi inferioris*:**





**Рис. 728. Сосуды малого круга кровообращения; вид спереди. (Сосуды и бронхи отпрепарированы; легочная артерия, дуга аорты и верхняя поля вены перерезаны.)**



1. *Верхняя ветвь нижней доли, r. superior lobi inferioris*, отходит самостоятельно от задней поверхности нижней ветви правой легочной артерии, между ветвью средней доли и начинающейся чуть ниже базальной частью. Подойдя к верхушечному сегменту нижней доли г. *apicalis* как и одноименный бронх, отдает медиальную, верхнюю и латеральную ветви.

2. *Базальная часть, pars basalis*, является конечным отделом нижнего ствола правой легочной артерии и отдает ветви к четырем сегментам основания нижней доли. Иногда ветви базальной части объединяются в два ствола, которые в свою очередь отдают по две сегментарные артерии; реже к каждому сегменту подходит самостоятельная ветвь.

1) *Медиальная базальная ветвь, r. basalis medialis*, наиболее тонкая из всех артериальных ветвей. Направляясь книзу и кнутри, вместе с бронхом подходит к медиальному сегменту, занимая медиальное положение по отношению к бронху.

2) *Передняя базальная ветвь, r. basalis anterior*, направляется кнаружи и вниз, проникая вместе с бронхом в сегмент со стороны его верхнемедиальной поверхности.

3) *Латеральная базальная ветвь, r. basalis lateralis*, чаще отходит общим стволом с передней базальной ветвью. Направляется книзу и кнаружи и вместе с бронхом, залегая позади него, входит в латеральный сегмент.

4) *Задняя базальная ветвь, r. basalis posterior*, более мощная, чем предыдущая, направляется книзу и кзади. Вместе с бронхом подходит к передней поверхности заднего сегмента, входит в него, разделяясь на латеральную и медиальную ветви.

Левая легочная артерия, *a. pulmonalis sinistra*, проходит поперечно справа налево впереди грудной части аорты и главного левого бронха (рис. 735, 736; см. рис. 588, 603, 726, 731, 732). В корне легкого она образует дугу, направленную кзади, а затем делится на ветви верхней доли и ветви нижней доли, вступающие в ворота соответствующих долей левого легкого. Иногда резкого деления на долевые ветви не наблюдается, и тогда сегментарные ветви делят по от-

ношению к корню легкого на три группы: начинающиеся впереди, сзади и выше корня легкого.

**Ветви верхней доли, rr. lobi superioris:**

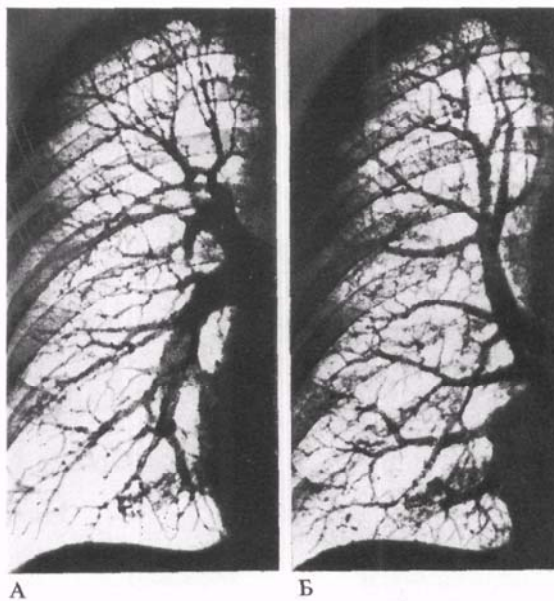
1. *Верхушечная ветвь, r. apicalis*, отходит от начального отдела дуги легочной артерии и, направляясь кверху, входит вместе с сегментарным бронхом в верхушечно-задний сегмент со стороны его нижнемедиальной поверхности, отдавая верхнюю и переднюю ветви.

2. *Задняя ветвь, r. posterior*, часто отходит от левой легочной артерии и, направляясь кверху и кзади, входит вместе с бронхом в верхушечно-задний сегмент со стороны его медиальной поверхности.

ходящего отдела левой легочной артерии, над местом ее перехода в базальную часть. Чаще разветвляется впереди главного левого бронха на две ветви: *верхнюю язычковую ветвь, r. lingularis superior*, и *нижнюю язычковую ветвь, r. lingularis inferior*, которые вместе с одноименными бронхами входят соответственно в верхний и нижний язычковые сегменты. Иногда эти ветви отходят от легочной артерии раздельно и тогда язычковая ветвь как общий ствол отсутствует.

**Ветви нижней доли, rr. lobi inferioris:**

1. *Верхняя ветвь нижней доли, r. superior lobi inferioris*, отходит от задней поверхности легочной артерии несколько выше язычковой ветви.



3. *Передняя восходящая ветвь, r. anterior ascendens*, непостоянная. Может отходить от левой легочной артерии самостоятельно, но чаще отходит вместе с задней ветвью. Направляясь кверху, входит в верхушечно-задний сегмент, являясь добавочной ветвью.

4. *Передняя нисходящая ветвь, r. anterior descendens*, залегает кпереди от долевого бронха. Отходит рядом с верхушечной ветвью от передней поверхности левой легочной артерии и, направляясь вперед и несколько кверху, входит в передний сегмент.

5. *Язычковая ветвь, r. lingularis*, отходит от передней поверхности нис-

**Рис. 729. Сосуды малого круга кровообращения (фотографии рентгенограмм правого легкого).**

А — ветви легочной артерии. Б — ветви легочных вен.



Это очень мощная ветвь, направляется кзади и кнаружи и вместе с бронхом входит в верхушечный сегмент нижней доли, разделяясь внутрисегментарно на медиальную, верхнюю и латеральную ветви.

2. *Базальная часть, pars basalis*, левой легочной артерии составляет продолжение артерии после отхождения верхней ветви нижней доли. От нее отходят артериальные ветви к четырем базальным сегментам нижней доли левого легкого, причем наблюдаются различия в отхождении и топографии этих ветвей.

1) *Медиальная базальная ветвь, r. basalis medialis*, чаще отходит общим стволом с передней базальной вет-


вью. Направляясь вниз, ветвь, повторяя ход бронха, подходит к верхнемедиальной поверхности медиального (сердечного) базального сегмента. В ряде случаев от этой ветви до места погружения ее в сегмент отходит артерия к латеральному базальному сегменту. Внутрисегментарно отдает две ветви — латеральную и медиальную.

2) *Передняя базальная ветвь, r. basalis anterior*, отходит от базальной части чаще общим стволом вместе с медиальной базальной ветвью. Направляется вперед и книзу, входя вместе с бронхом в передний базальный сегмент со стороны его медиальной поверхности. Внутрисегме-

нтарно делится на переднюю и базальную ветви.

3) *Латеральная базальная ветвь, r. basalis lateralis*, отходит от базальной части чаще самостоятельно, реже может отходить с медиальной или передней базальной ветвью. Ход ветви не всегда соответствует одноименному сегментарному бронху. Если последний входит в сегмент со стороны его верхнего края, то артерия, направляясь книзу и кпереди, погружается в сегмент с медиальной поверхности.

4) *Задняя базальная ветвь, r. basalis posterior*, может отходить от базальной части самостоятельно, реже вместе с латеральной базальной ветвью. Направляется книзу и кнаружи и во-



**Рис. 730. Ветви легочной артерии, правой (фотография коррозионного препарата. Препарат Л. Турбаровой).**

1 — артерия верхней доли; 2 — задняя восходящая ветвь; 3 — верхняя ветвь; 4 — задняя базальная ветвь; 5 — передняя базальная ветвь; 6 — медиальная базальная ветвь; 7 — латеральная

ветвь; 8 — медиальная ветвь; 9 — задняя нисходящая ветвь; 10 — передняя нисходящая ветвь; 11 — передняя восходящая ветвь; 12 — верхушечная ветвь.

дит в сегмент вместе с бронхом со стороны его медиальной поверхности.

От легочного ствола в области его бифуркации к передней поверхности вогнутости дуги аорты направляется фиброзно-мышечный тяж — *артериальная связка, lig. arteriosum* (см. рис. 716, 717). Ее длина составляет до 1 см, а толщина — до 3 мм. Артериальная связка отходит от левой легочной артерии, реже от легочного ствола, ближе к месту начала левой артерии, и кончается на аорте, несколько латеральнее отхождения от нее левой подключичной артерии.

Во внутриутробном периоде эта связка представляет собой артериаль-

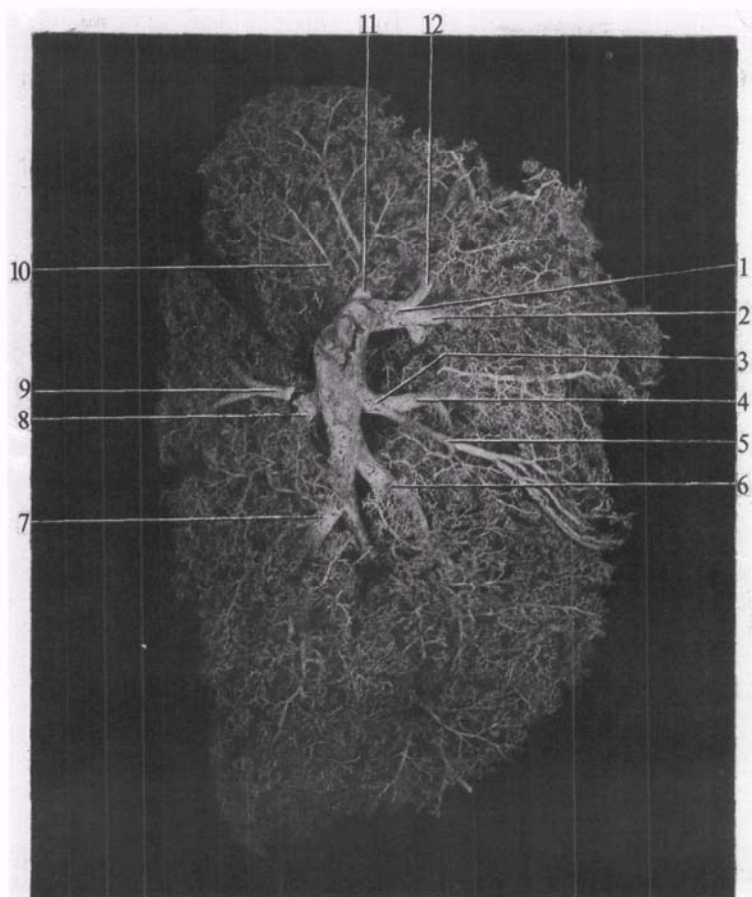
ный проток, *ductus arteriosus*, по которому большая часть крови из легочного ствола проходит в аорту. После рождения проток облитерируется, превращаясь в указанную связку.

## ЛЕГОЧНЫЕ ВЕНЫ

**Легочные вены, правые и левые, vv. pulmonales dextrae et sinistrae** (см. рис. 702, 712, 726, 729, Б), выносят артериальную кровь из легких; они выходят из ворот легких, обычно по две из каждого легкого (хотя число легочных вен может достигать 3—5 и даже более). В каждой паре раз-

личают *верхнюю легочную вену, v. pulmonalis superior*, и *нижнюю легочную вену, v. pulmonalis inferior*. Все они, выйдя из ворот легких, следуют в поперечном направлении к левому предсердию и впадают в него в области его заднебоковых отделов. Правые легочные вены длиннее левых и лежат книзу от правой легочной артерии и кзади от верхней полой вены, правого предсердия и восходящей части аорты; левые легочные вены проходят кпереди от нисходящей части аорты.

Легочные вены начинаются мощными капиллярными сетями легочных ацинусов, капилляры которых, сливаясь, образуют более крупные ве-



**Рис. 731. Ветви легочной артерии, левой (фотография коррозионного препарата. Препарат Л. Торубаровой).**

1 — артерия верхней доли; 2 — передняя нисходящая ветвь; 3 — язычковая ветвь; 4 — верхняя язычковая ветвь; 5 — нижняя

язычковая ветвь; 6 — передняя базальная ветвь; 7 — задняя базальная ветвь; 8 — верхняя ветвь; 9 — латеральная базальная ветвь; 10 — задняя ветвь; 11 — верхушечная ветвь; 12 — передняя восходящая ветвь.



нозные стволы (внутриsegmentарная часть, *pars intrasegmentalis*), направляющиеся к свободной или межsegmentарной поверхности segmentа и впадающие в межsegmentарную часть, *pars intersegmentalis*. Обе эти части образуют segmentарные вены, которые залегают главным образом в соединительно-тканых межsegmentарных перегородках, что служит точным ориентиром при segmentарной резекции легкого.

От правого легкого артериальная кровь оттекает по правым верхней и нижней легочным венам (см. рис. 602, 726, 728, 735, 736).

**Правая верхняя легочная вена, *v. pulmonalis superior dextra***, образуется

segmentарными венами segmentов верхней и средней долей легкого.

1. **Верхушечная ветвь, *r. apicalis***, представляет собой короткий венозный ствол, расположенный на медиастинальной поверхности верхней доли; собирает кровь от верхушечного segmentа. Перед впадением в правую верхнюю легочную вену часто соединяется с задней segmentарной ветвью.

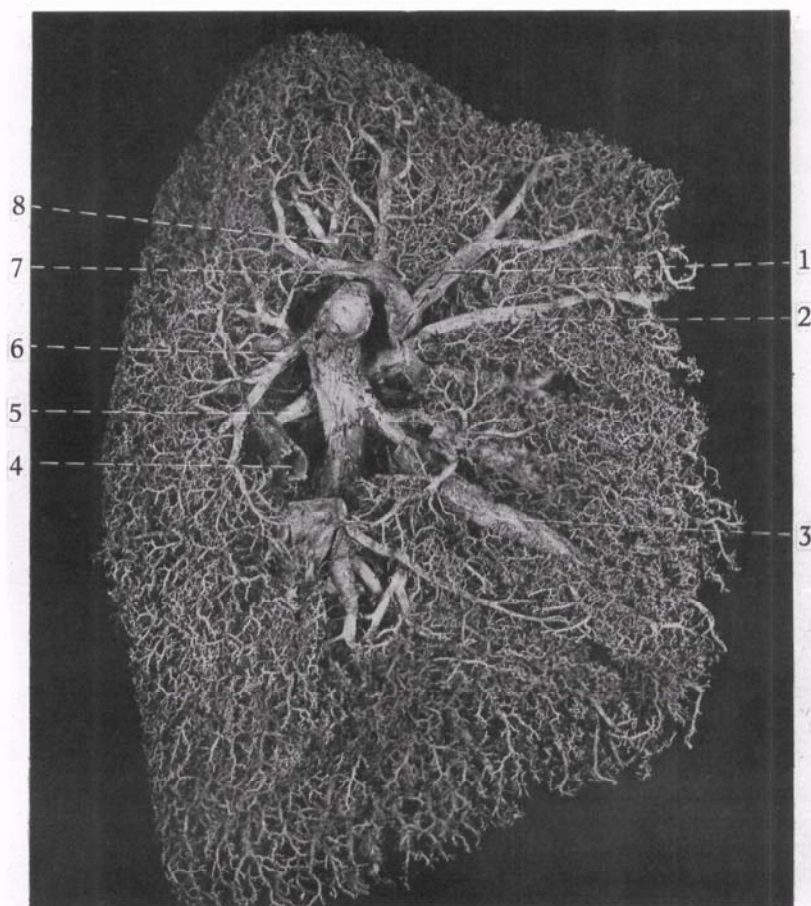
2. **Задняя ветвь, *r. posterior***, принимает кровь от заднего segmentа. Это самая крупная вена из segmentарных вен верхней доли.

В ней различают *внутриsegmentарную часть, pars intrasegmentalis*, и *поддолевую часть, pars infralobaris*, собирающую

кровь с междолевой поверхности доли в области косой щели.

3. **Передняя ветвь, *r. anterior***, собирает кровь от переднего segmentа верхней доли. Иногда передняя и задняя ветви впадают общим стволом.

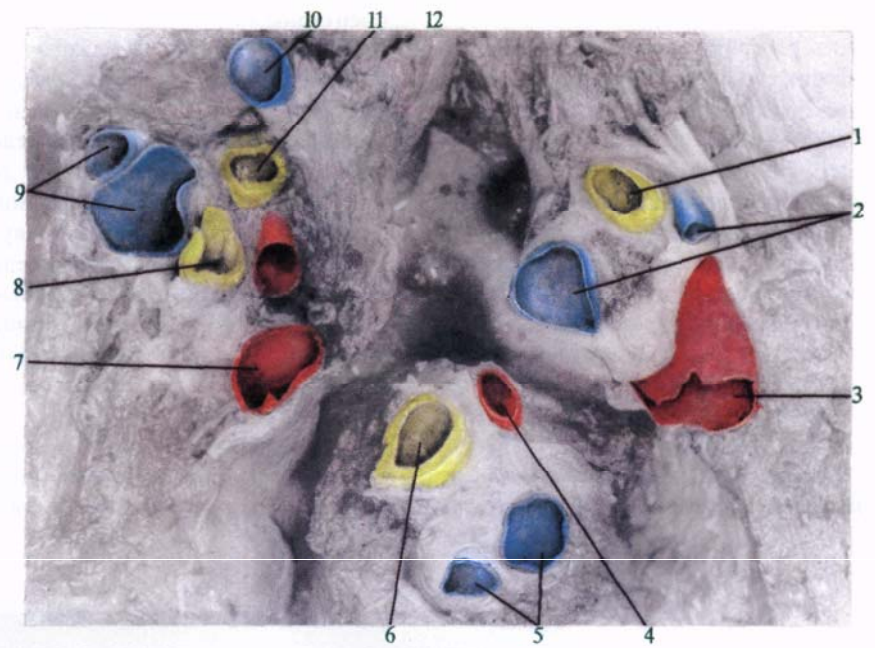
4. **Ветвь средней доли, *r. lobi medii***, собирает кровь от segmentов средней доли правого легкого. Иногда эта вена, собирающая кровь от двух segmentов, в виде одного ствола впадает в правую верхнюю легочную вену, но чаще ее образуют две части: *латеральная часть, pars lateralis*, и *медиальная часть, pars medialis*, соответственно дренирующие латеральный и медиальный segmentы.



**Рис. 732. Артерии и вены левого легкого (фотография коррозионного препарата. Препарат Л. Торубаровой).**

1 — левая верхняя легочная вена; 2 — передняя ветвь левой легочной вены; 3 — язычковая ветвь левой легочной вены; 4 — верхняя ветвь легочной

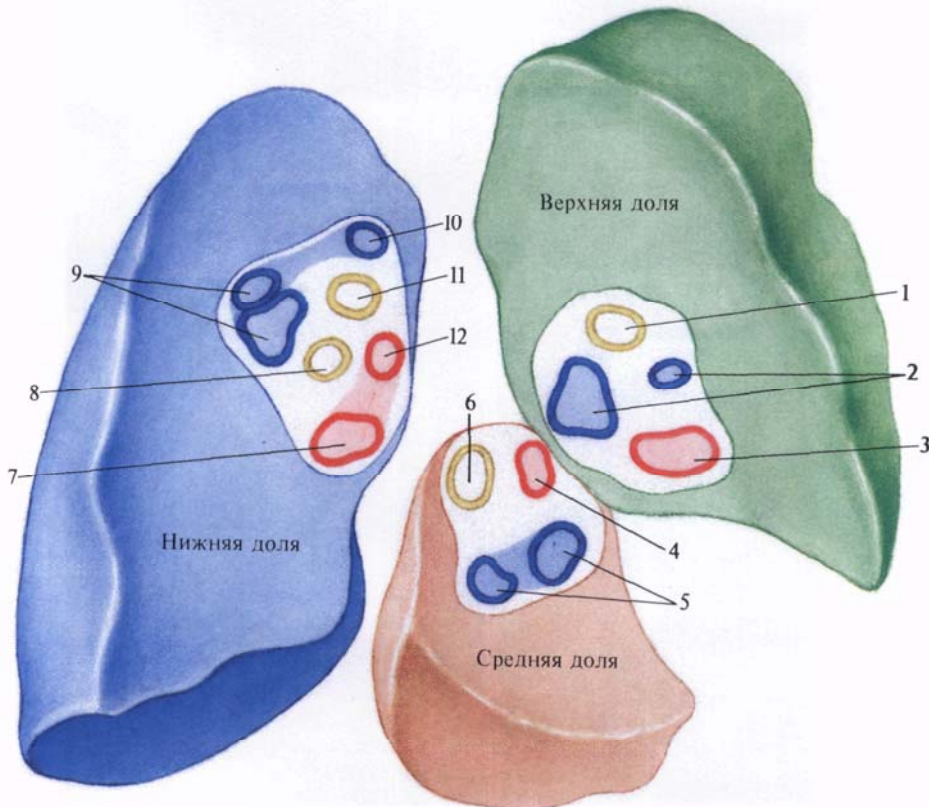
вены; 5 — верхняя ветвь артерии нижней доли; 6 — верхняя ветвь легочной артерии; 7 — задневерхушечная ветвь верхней легочной вены; 8 — верхушечная ветвь легочной артерии.



**Рис. 733.** Артерии, вены и бронхи ворот долей правого легкого; со стороны междолевой борозды (фотография. Препарат М. Левина).

(Легкое разрезано по междолевым бороздам на уровне ворот долей; артерии, вены и бронхи окрашены.)

1, 2, 3—бронх, артерии и вена корня верхней доли; 4, 5, 6—вена, артерии и бронх корня средней доли; 7 и 12; 8 и 11; 9 и 10—вены, бронхи и артерии корня нижней доли.



**Рис. 734.** Артерии, вены и бронхи ворот долей правого легкого; со стороны междолевой борозды (схема по М. Левину).

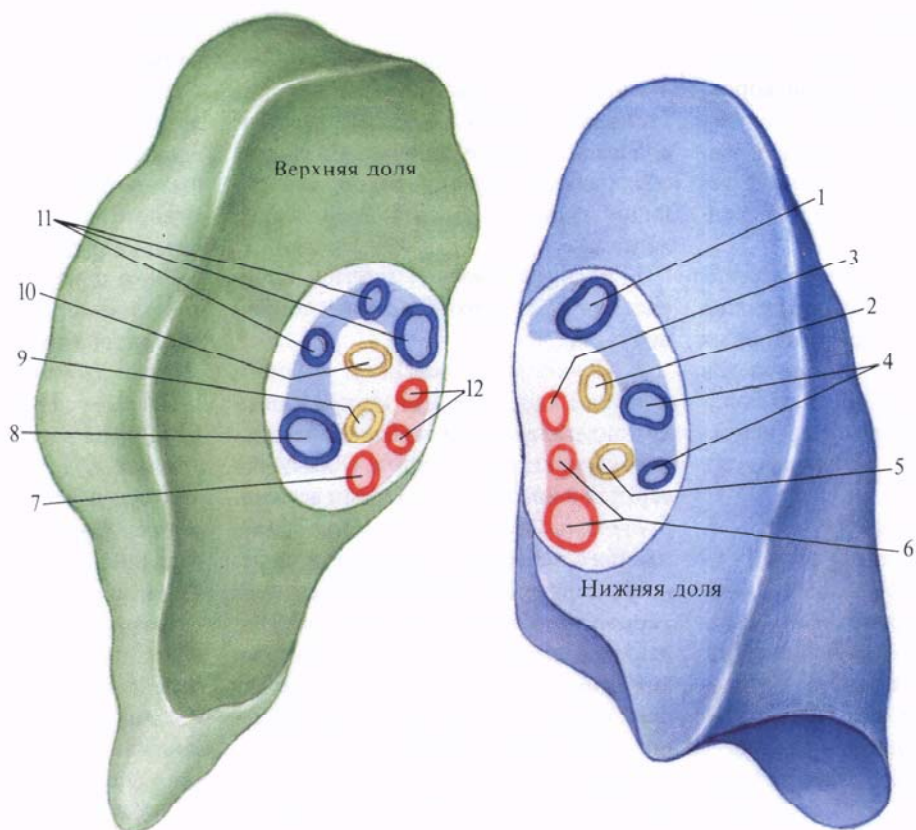
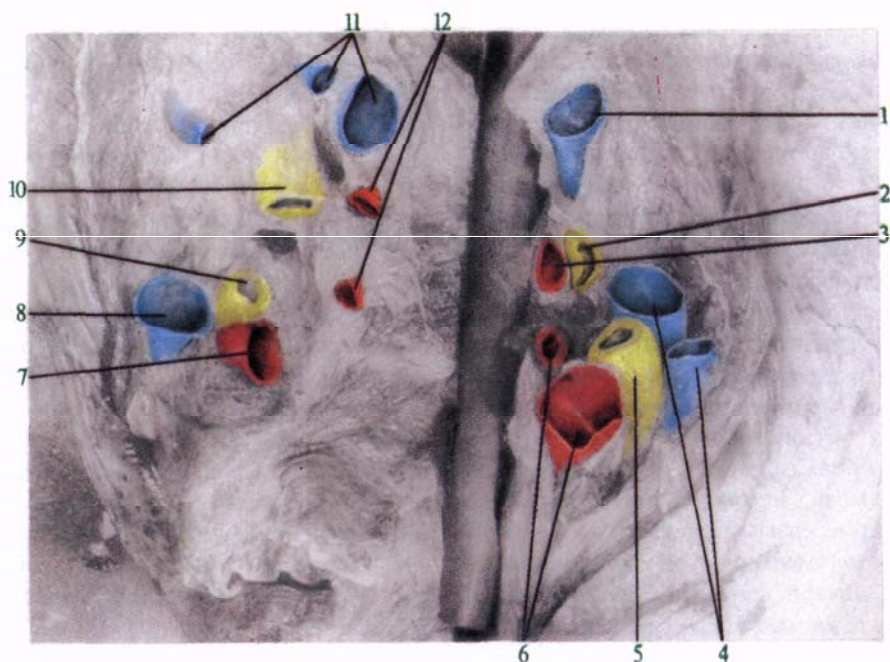
(Места типичного расположения сосудов.)

Обозначения те же, что на рис. 733.



**Рис. 735.** Артерии, вены и бронхи ворот долей левого легкого; со стороны междолевой борозды (фотография. Препарат М. Левина).  
(Легкое разрезано по междолевой борозде на уровне ворот долей; артерии, вены и бронхи окрашены.)

1 и 4; 2 и 5; 3 и 6 — артерии, бронхи и вены корня нижней доли; 9 и 10, 8 и 11; 7 и 12 — бронхи, артерии и вены корня верхней доли.



**Рис. 736.** Артерии, вены и бронхи ворот долей левого легкого со стороны междолевой борозды (схема по М. Левину). (Места типичного расположения сосудов.)

Обозначения те же, что на рис. 735.

**Правая нижняя легочная вена, v. pulmonalis inferior dextra**, собирает кровь от 5 сегментов нижней доли. Имеет два главных притока: верхнюю ветвь и общую базальную вену.

1. *Верхняя ветвь, r. superior*, залегает между верхним и базальными сегментами. Образуется из основной и добавочной вен, направляется кпереди и книзу и проходит позади верхушечного сегментарного бронха. Это самая верхняя ветвь из впадающих в правую нижнюю легочную вену. Основная вена в соответствии с бронхом имеет три притока: медиальный, верхний и латеральный, которые располагаются в основном межсегментарно, но могут залегать и внутри сегмента. По добавочной вене кровь оттекает от верхней части верхнего сегмента C<sub>VI</sub> в поддолевую часть задней сегментарной вены заднего сегмента верхней доли.

2. *Общая базальная вена, r. basalis communis*, представляет собой короткий ствол, образовавшийся в результате слияния верхней и нижней базальных вен, основные стволы которых располагаются глубоко от передней поверхности доли.

1) *Верхняя базальная вена, v. basalis superior*, образуется за счет слияния наиболее крупной из сегментарных базальных вен — *передней базальной ветви, r. basalis anterior*, и вен, собирающих кровь от переднего, латерального и медиального базальных сегментов.

2) *Нижняя базальная вена, v. basalis inferior*, подходит к общей базальной вене с ее нижнезадней поверхности. Основным притоком этой вены является задняя базальная ветвь, собирающая кровь от заднего базального сегмента; она может иногда подходить и к верхней базальной вене.

От левого легкого артериальная кровь оттекает по левым верхней и нижней легочным венам, которые в редких случаях могут открываться одним отверстием в левое предсердие (см. рис. 603, 726, 728, 732, 735, 736).

**Левая верхняя легочная вена, v. pulmonalis superior sinistra**, собирает кровь от верхней доли левого легкого. Она образуется слиянием верхнего, среднего и нижнего притоков, причем верхний приток дренирует верхушечно-задний сегмент, средний и нижний — язычковые сегменты.

1. *Задневерхушечная ветвь, r. apicoposterior*, образуется при слиянии верхушечной и задней сегментарных вен и представляет собой ствол, обеспечивающий отток от верхушечно-заднего сегмента. Вена залегает в межсегментарной щели, а слияние ее притоков происходит на медиастинальной поверхности доли.

2. *Передняя ветвь, r. anterior*, собирает кровь от переднего сегмента верхней доли.

3. *Язычковая ветвь, r. lingularis*, чаще образуется из двух частей: верхней и нижней, *pars superior et pars inferior*, в которые оттекает кровь из одноименных язычковых сегментов.

**Левая нижняя легочная вена, v. pulmonalis inferior sinistra**, образуется соединением двух притоков, собирающих кровь из нижней доли левого легкого.

1. *Верхняя ветвь, r. superior*, собирает кровь от верхнего сегмента нижней доли.

2. *Общая базальная вена, v. basalis communis*, короткая, идет кнутри и кверху и залегает позади переднего базального сегментарного бронха. Образуется верхней и нижней базальными венами.

*Верхняя базальная вена, v. basalis superior*, пересекает заднюю поверхность сердечного базального сегментарного бронха в поперечном направлении. В нее впадает *передняя базальная ветвь, r. basalis anterior*, отводящая кровь от переднего и медиального базальных сегментов.

*Нижняя базальная вена, v. basalis inferior*, впадает в общую базальную вену. Ее притоками являются сегментарные ветви латерального и заднего сегментов, причем число, топография и размеры этих ветвей варьируют.

**Топография бронхов и сосудов в воротах легких.** В воротах легкого легочная артерия, главный бронх и легочные вены при переходе из внелегочной (внеорганный) части во внутрилегочную делятся на ряд ветвей. Эти ветви, группируясь, образуют корни отдельных долей легких.

Ворота каждой доли, так же как и ворота легких, имеют вид углубления, внешняя форма и глубина которого индивидуально изменчивы. Ворота легких могут быть представлены в виде ямы, имеющей форму полушария, а ворота долей нередко напоминают форму круга или овала. Ворота отдельных долей входят в состав ворот легких и представляют собой различной величины участки этого полушария.

Фотографии с препаратов, а также схематическое изображение ворот долей легких представлены на рис. 733, 735, 736.

В правом легком в воротах верхней доли чаще встречаются 2—3 артериальные ветви, такое же число венозных ветвей и один долевого бронха. В воротах средней доли обычно две артериальные ветви, одна венозная ветвь и один долевого бронха. В воротах нижней доли, как правило, две артериальные и две венозные ветви, а также два долевых бронха.

В левом легком в воротах верхней доли чаще всего 3—4 ветви легочной артерии, 2—3 (часто 3) ветви легочных вен и два долевых бронха. В воротах нижней доли имеются три артериальные ветви, две—три венозные и два долевых бронха.

Ветви легочной артерии располагаются по латеральной стороне ворот долей, ветви легочных вен — ближе к медиальному краю, долевого бронха занимают срединное положение. Такое расположение сосудов и бронхов отражает особенности послойного залегания легочной артерии, легочных вен и долевого бронха при рассмотрении их со сторон междолевой борозды.



# АРТЕРИИ БОЛЬШОГО КРУГА КРОВООБРАЩЕНИЯ

Аорта

Артерии шеи и головы

Артерии верхней конечности

Артерии туловища

Артерии таза

Артерии нижней конечности

Артерии большого круга кровообращения обеспечивают всем органам и тканям доставку кислорода и питательных веществ.

## АОРТА

**Аорта**, *aorta* (рис. 737),—самый крупный артериальный сосуд в теле человека. Она выходит из левого желудочка; начало ее — *отверстие аорты*, *ostium aortae*.

От аорты отходят все артерии, образующие большой круг кровообращения.

В аорте выделяют восходящую часть аорты (восходящая аорта), *pars ascendens aortae* (*aorta ascendens*), дугу аорты, *arcus aortae*, и нисходящую часть аорты (нисходящая аорта), *pars descendens aortae* (*aorta descendens*). Последняя в свою очередь делится на грудную часть аорты (грудная аорта), *pars thoracica aortae* (*aorta thoracica*), и брюшную часть аорты (брюшная аорта), *pars abdominalis aortae* (*aorta abdominalis*).

### ВОСХОДЯЩАЯ ЧАСТЬ АОРТЫ

*Восходящая часть аорты*, *pars ascendens aortae* (см. рис. 701, 716, 721, 737, 765), берет начало в левом желудочке от отверстия аорты. Позади левой половины грудины, на уровне третьего межреберья, она направляется вверх, немного вправо и вперед и доходит до уровня хряща II ребра справа, где продолжается в дугу аорты.

Начало восходящей части аорты расширено и называется *луковицей аорты*, *bulbus aortae*. Стенка луковицы образует три выпячивания — *синусы аорты*, *sinus aortae*, соответствующие положению трех полулунных заслонок аорты.

Так же как заслонки, эти синусы обозначают: правый, левый и задний.

От правого синуса берет начало *a. coronaria dextra*, а от левого — *a. coronaria sinistra* (см. «Сердце»).

### ДУГА АОРТЫ

**Дуга аорты**, *arcus aortae* (рис. 738; см. рис. 701, 721, 737, 765), обращена выпуклостью вверх и направляется спереди назад, переходя в нисходящую часть аорты. В месте перехода заметно небольшое сужение — *перешеек аорты*, *isthmus aortae*. Дуга аорты имеет направление от хряща II ребра справа к левой поверхности тел III—IV грудных позвонков.

От дуги аорты отходят три крупных сосуда: плечеголовной ствол, *truncus brachiocephalicus*, левая общая сонная артерия, *a. carotis communis sinistra*, и левая подключичная артерия, *a. subclavia sinistra*.

*Плечеголовной ствол*, *truncus brachiocephalicus*, отходит от начальной части дуги аорты. Он представляет собой крупный сосуд длиной до 4 см, который идет вверх и вправо и на уровне правого грудино-ключичного сустава делится на две ветви: правую общую сонную артерию, *a. carotis communis dextra*, и правую подключичную артерию, *a. subclavia dextra*. Иногда от плечеголовного ствола отходит низшая щитовидная артерия, *a. thyroidea ima*.

Редко встречаются варианты развития: 1) плечеголовной ствол отсутствует, правая общая сонная и правая подключичная артерии отходят в этом случае непосредственно от дуги аорты; 2) плечеголовной ствол отходит не справа, а слева; 3) имеется два плечеголовных ствола, правый и левый.

### НИСХОДЯЩАЯ ЧАСТЬ АОРТЫ

*Нисходящая часть аорты*, *pars descendens aortae* (см. рис. 737, 765, 767), является продолжением дуги аорты и залегает на протяжении от тела III—IV грудного позвонка до уровня IV поясничного позвонка, где отдает правую и левую общие подвздошные артерии, *aa. iliacaе communes dextra et sinistra*, а сама продолжается в полость таза в виде тонкого стволика — срединной крестцовой артерии, *a. sacralis mediana*, которая проходит по передней поверхности крестца (см. рис. 737, 767).

На уровне XII грудного позвонка нисходящая часть аорты проходит через аортальное отверстие диафрагмы и спускается в брюшную полость. До диафрагмы нисходящая часть аорты называется *грудной частью аорты*, *pars thoracica aortae*, а ниже диафрагмы — *брюшной частью аорты*, *pars abdominalis aortae*.

## АРТЕРИИ ШЕИ И ГОЛОВЫ

### ОБЩАЯ СОННАЯ АРТЕРИЯ

**Общая сонная артерия**, *a. carotis communis* (рис. 739, 740; см. рис. 737, 765), парная, берет начало в грудной полости справа от плечеголовного ствола, а слева — непосредственно от дуги аорты, поэтому левая общая сонная артерия на несколько сантиметров длиннее правой. Далее общая сонная артерия поднимается почти вертикально вверх и через верхнюю апертуру грудной клетки выходит в область шеи. Здесь она располагается на передней поверхности поперечных отростков шейных позвонков и покрывающих их мышц, сбоку от трахеи и пищевода, позади грудино-ключично-сосцевидной мышцы и предтрахеальной пластинки фасции шеи с заложеной в ней лопаточно-подъязычной мышцей. Кнаружи от общей сонной артерии располагается внутренняя яремная вена, *v. jugularis interna*, а сзади в желобке между ними — блуждающий нерв, *n. vagus*.

Общая сонная артерия ветвей не дает. На уровне верхнего края щитовидного хряща расположена *бифуркация сонной артерии*, *bifurcatio carotidis*, на *наружную сонную артерию*, *a. carotis externa*, и *внутреннюю сонную артерию*, *a. carotis interna*.

У места деления имеется расширенная часть общей сонной артерии — *сонный синус*, *sinus caroticus*, к которому прилежит небольшой узелок — *сонный гломус*.

*Сонный гломус*, *glomus caroticum*, размерами 5 × 3 мм, связан с наружной оболочкой сонной артерии и состоит из соединительной ткани и заложены в ней специфических клеток.



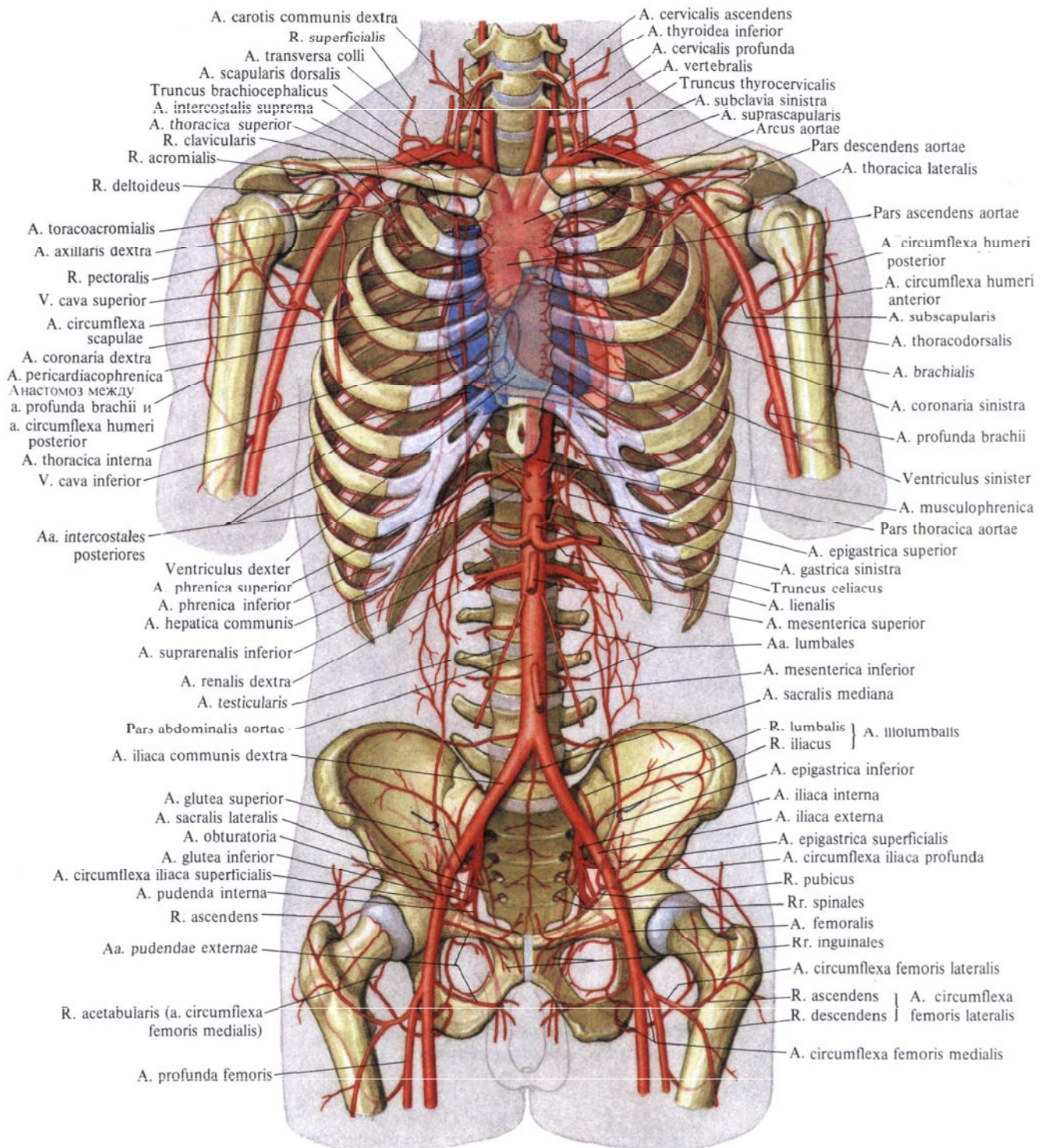
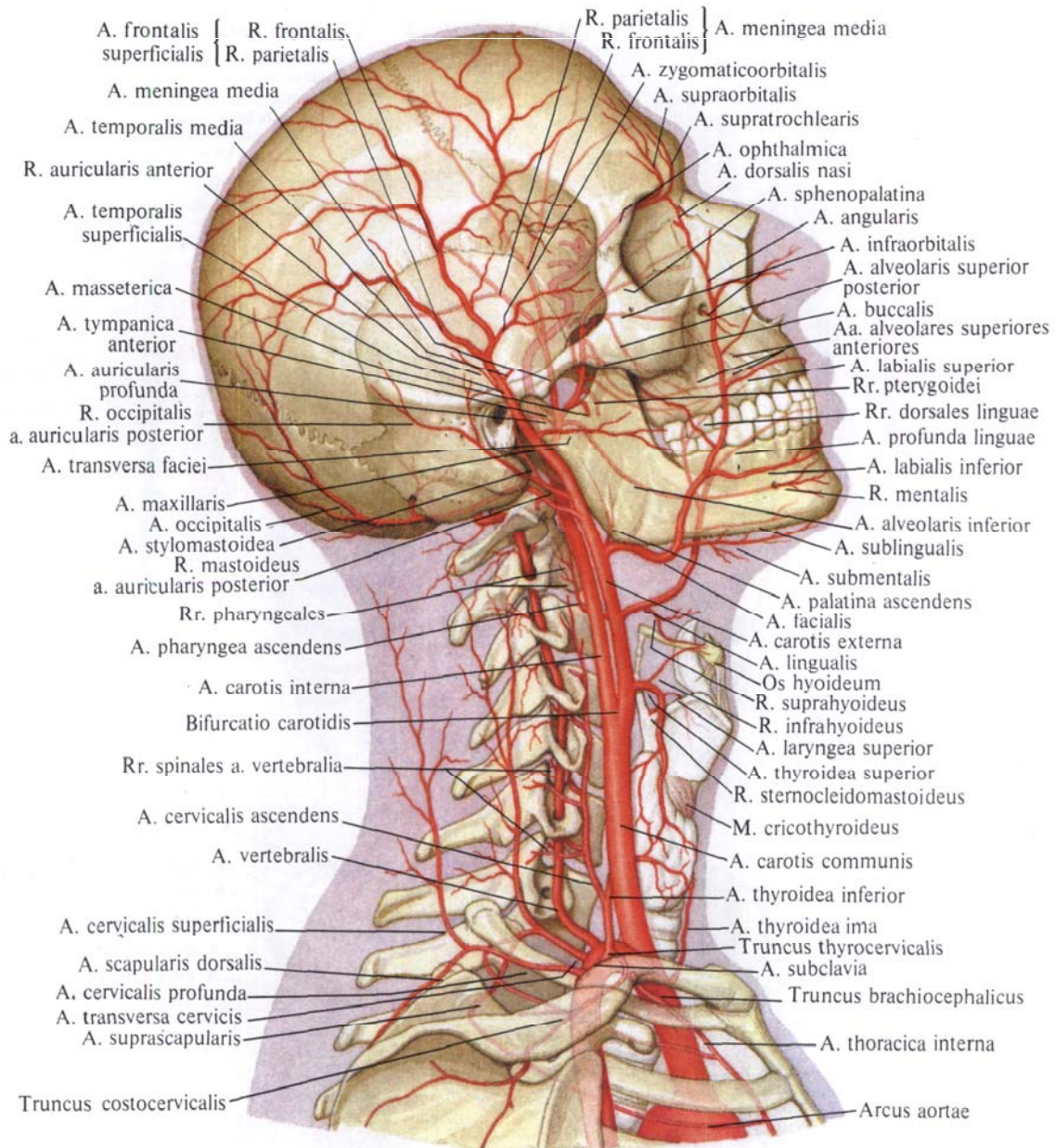


Рис. 737. Сердце, аорта и отходящие от нее ветви; вид спереди (полусхематично).





**Рис. 738. Артерии головы и шеи; вид справа (полусхематично).**

Сонный гломус содержит большое количество сосудов и нервов. Он является хеморецептором, реагирующим на изменение концентрации кислорода, двуокси углерода и ионов водорода в крови, выполняя одновременно эндокринную функцию (см. «Параганглии», т. II).

Стенка сонного синуса имеет характерные особенности: средняя оболочка развита слабо, а наружная (ад-

вентициальная) оболочка утолщена и содержит большое количество эластических волокон и чувствительных нервных окончаний.

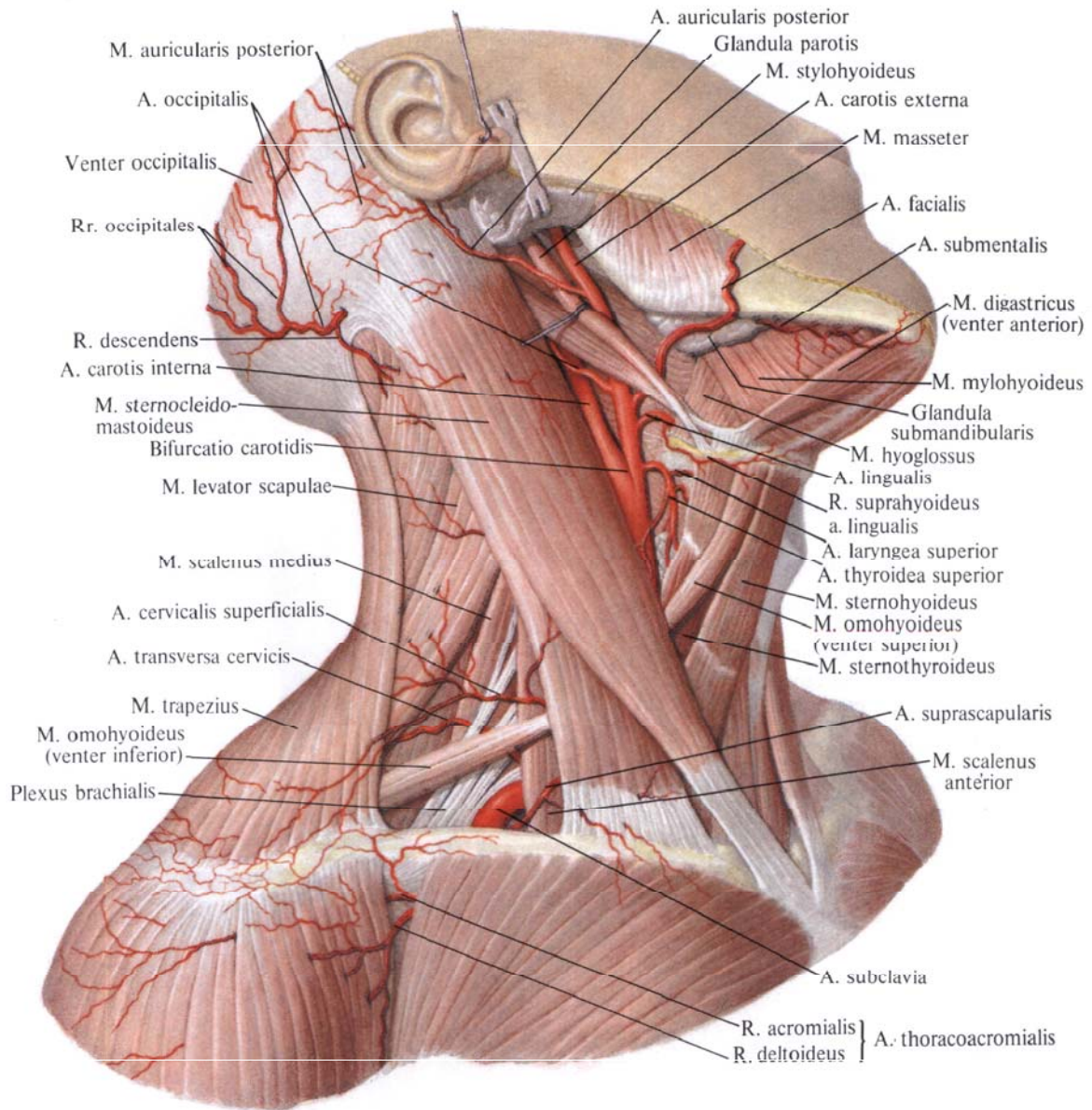
#### **Наружная сонная артерия**

**Наружная сонная артерия, a. carotis externa** (рис. 741—743; см. рис. 738—740), направляясь вверх, идет несколько впереди и медиальнее внутрен-

ней сонной артерии, а затем кнаружи от нее.

Сначала наружная сонная артерия располагается поверхностно, будучи прикрыта подкожной мышцей шеи и поверхностной пластинкой шейной фасции. Затем, направляясь вверх, проходит позади заднего брюшка двубрюшной мышцы и шилоподъязычной мышцы. Несколько выше она располагается позади ветви нижней





**Рис. 739. Артерии шеи; вид справа.**  
*(Кожа и подкожная мышца удалены; видно положение наружной и внутренней сонных артерий в сонном треугольнике.)*

челюсти, где проникает в толщу околоушной железы и на уровне шейки мышечного отростка нижней челюсти делится на *верхнечелюстную артерию*, *a. maxillaris*, и *поверхностную височную артерию*, *a. temporalis superficialis*, которые образуют группу концевых ветвей наружной сонной артерии.

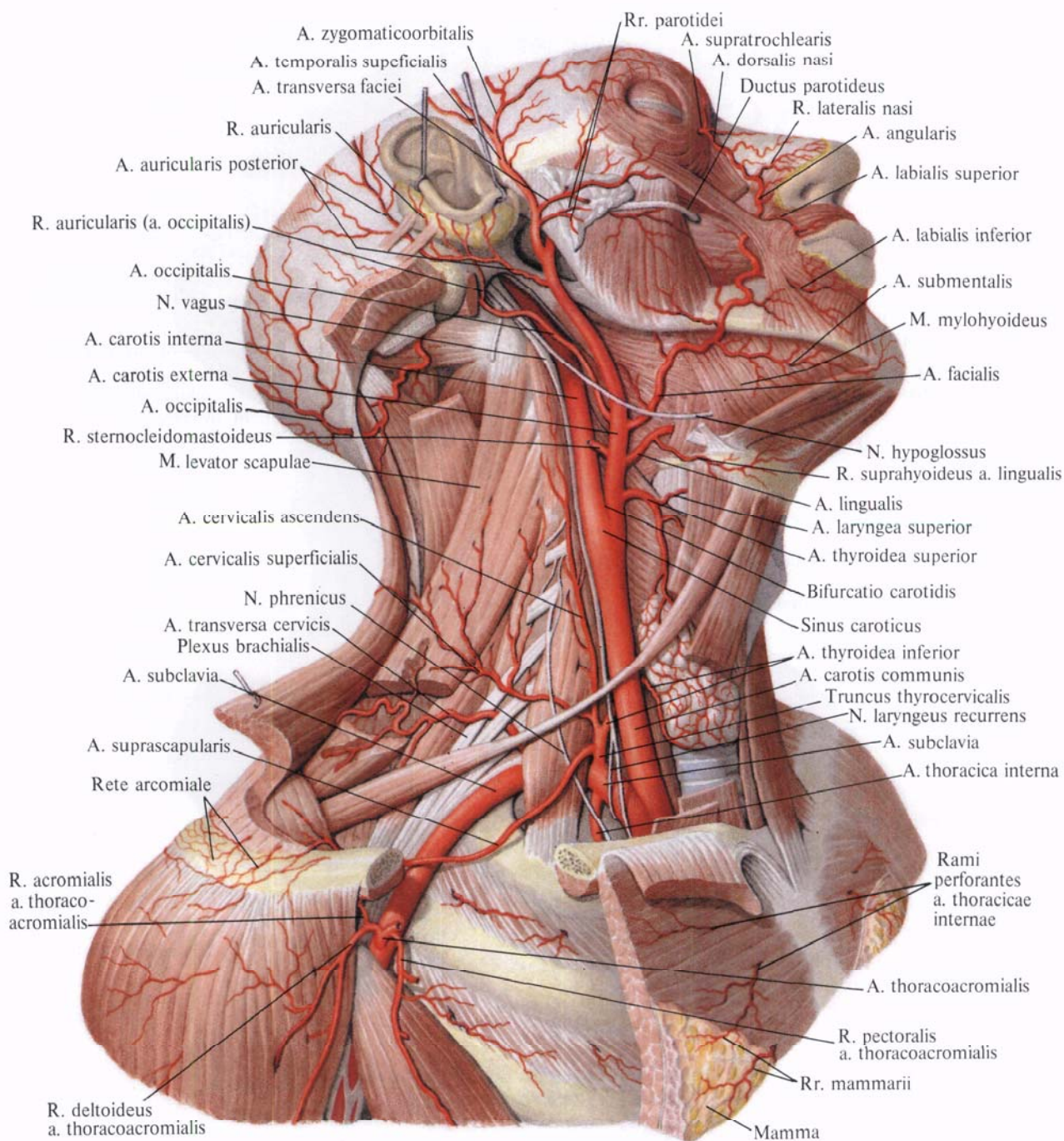
Наружная сонная артерия дает ряд ветвей, которые делятся на четыре

группы: переднюю, заднюю, медиальную и группу концевых ветвей.

**Передняя группа ветвей.** 1. *Верхняя щитовидная артерия*, *a. thyroidea superior* (см. рис. 739, 740), отходит от наружной сонной артерии тотчас у места отхождения последней от общей сонной артерии на уровне больших рогов подъязычной кости. Направляется немного вверх, затем дугообразно загибается медиально

и следует к верхнему краю соответствующей доли щитовидной железы, посылая в ее паренхиму *переднюю железистую ветвь*, *r. glandularis anterior*, *заднюю железистую ветвь*, *r. glandularis posterior*, и *латеральную железистую ветвь*, *r. glandularis lateralis*. В толще железы ветви верхней щитовидной артерии анастомозируют с ветвями нижней щитовидной артерии, *a. thyroidea inferior* (от щи-





**Рис. 740. Артерии шеи, головы и пояса верхней конечности.**  
(Мышцы шеи частично удалены; отношение подъязычного блуждающего и диафрагмального нервов к артериям.)

тошейного ствола, truncus thyrocervicalis, отходящего от подключичной артерии, a.subclavia) (см. рис. 805).

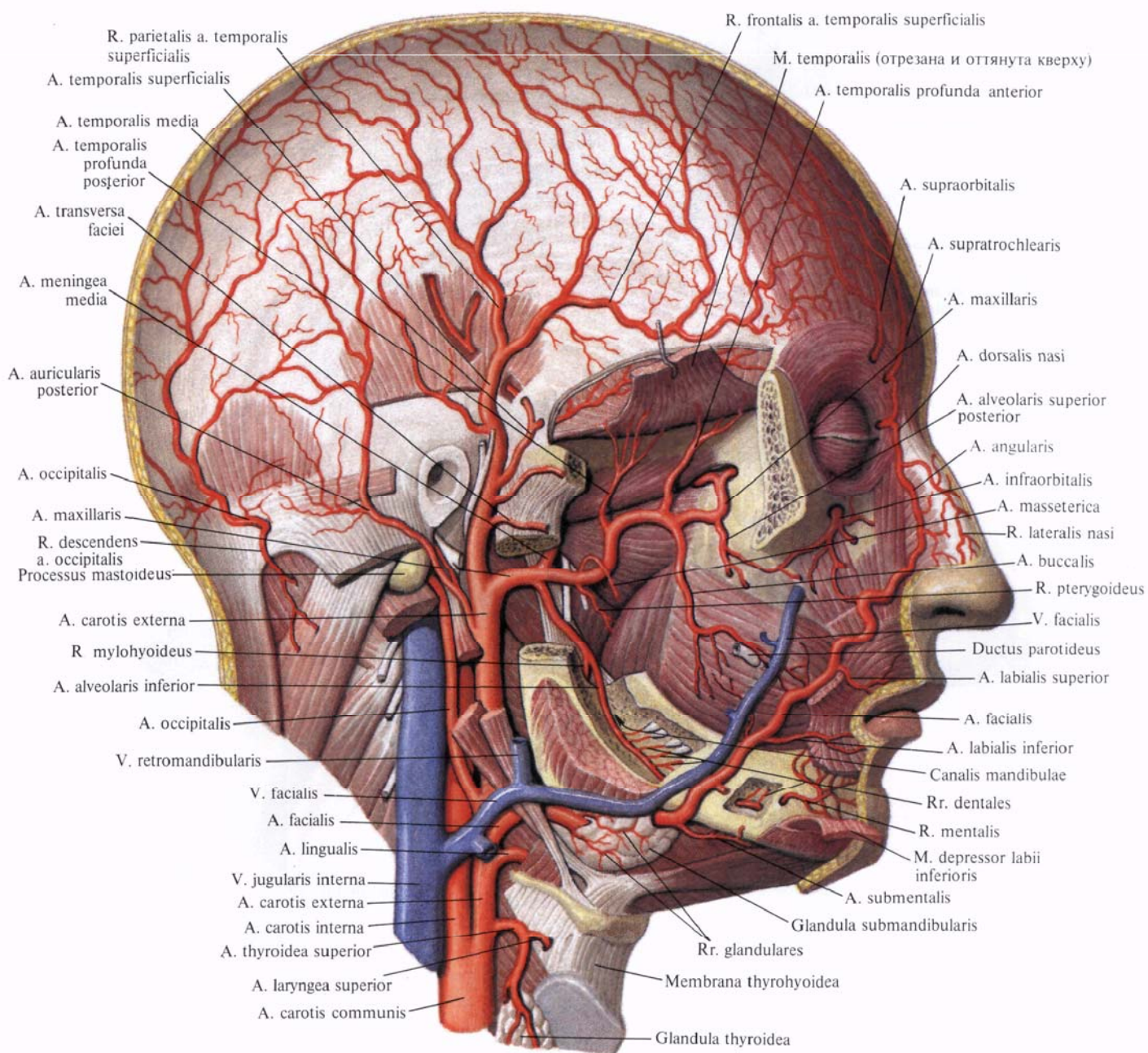
По ходу верхняя щитовидная артерия отдает ряд ветвей:

а) *подподъязычная ветвь, r. infrahyoideus*, кровоснабжает подъязычную кость, и прикрепляющиеся к ней мышцы; анастомозирует с одноименной ветвью противоположной стороны;

б) *грудино-ключично-сосцевидная ветвь, r. sternocleidomastoideus*, непостоянная, кровоснабжает одноименную мышцу, подходя к ней со стороны внутренней поверхности, в верхней ее трети;

в) *верхняя гортанная артерия, a. laryngea superior*, направляется в медиальную сторону, проходит над верхним краем щитовидного хряща, под щитоподъязычной мышцей и,





**Рис. 741. Артерии головы; вид справа.**  
(Скуловая кость, часть нижней челюсти и ушная раковина удалены.)

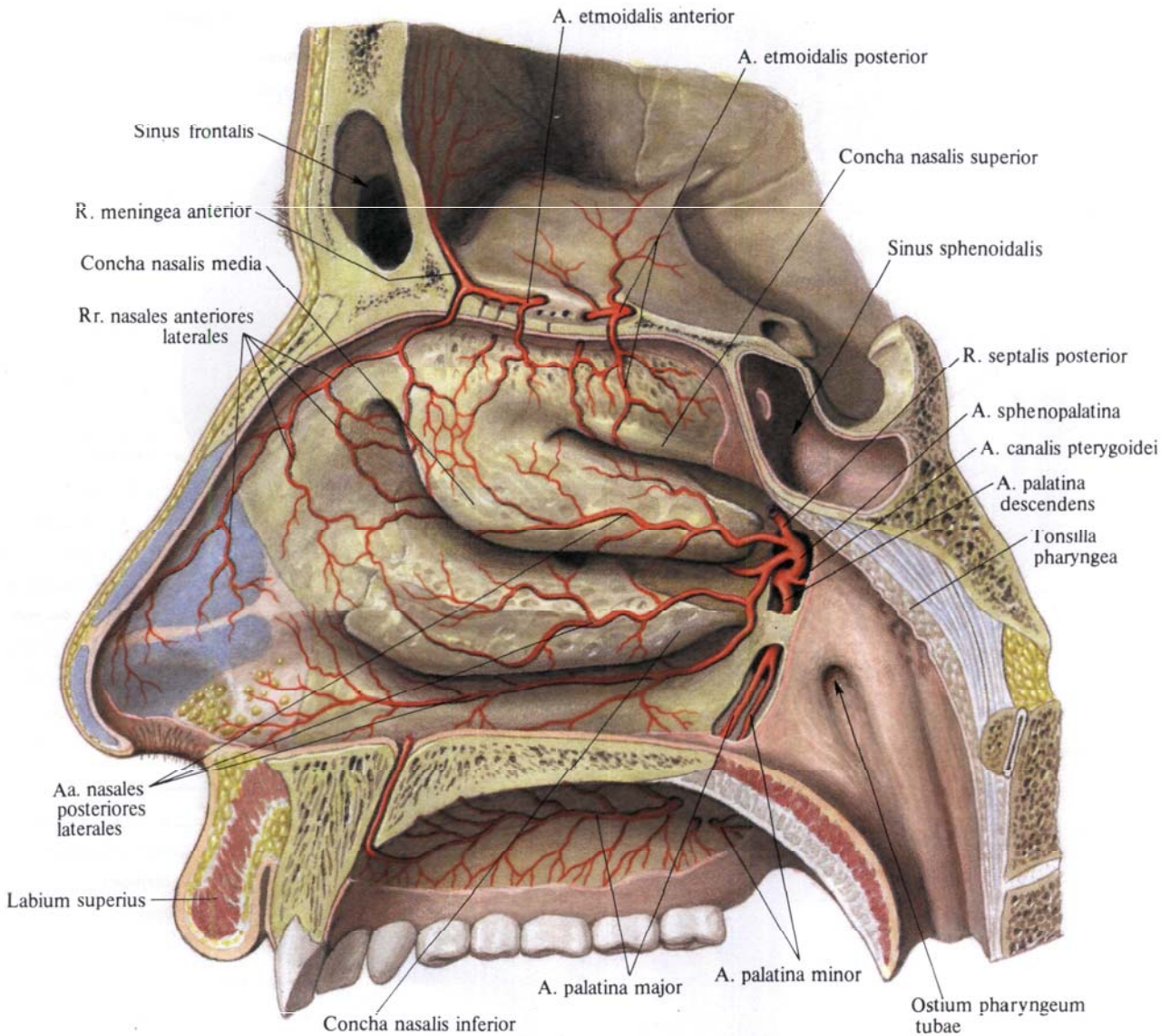
прободая щитоподъязычную мембрану, кровоснабжает мышцы, слизистую оболочку гортани и частично подъязычную кость и надгортанник;

г) *перстнещитовидная ветвь, r. cricothyroideus*, кровоснабжает одноименную мышцу и образует дугообразный анастомоз с артерией противоположной стороны.

2. *Язычная артерия, a. lingualis* (рис. 744; см. рис. 738, 741, 743), тол-

ще верхней щитовидной и начинается несколько выше ее, от передней стенки наружной сонной артерии. В редких случаях отходит общим стволом с лицевой артерией и называется *язычно-лицевым стволом, truncus linguofacialis*. Язычная артерия следует немного вверх, проходит над большими рогами подъязычной кости, направляясь вперед и кнутри. По своему ходу она прикрыта сначала задним





**Рис. 742. Артерии стенок полости носа.**  
(Правая латеральная стенка полости носа со стороны внутренней поверхности.)

брюшком двубрюшной мышцы, шилоподъязычной мышцей, затем переходит под подъязычно-язычную мышцу (между последней и средним констриктором глотки изнутри), подходит к нижней поверхности языка, проникая в толщу его мышц.

По своему ходу язычная артерия отдает ряд ветвей:

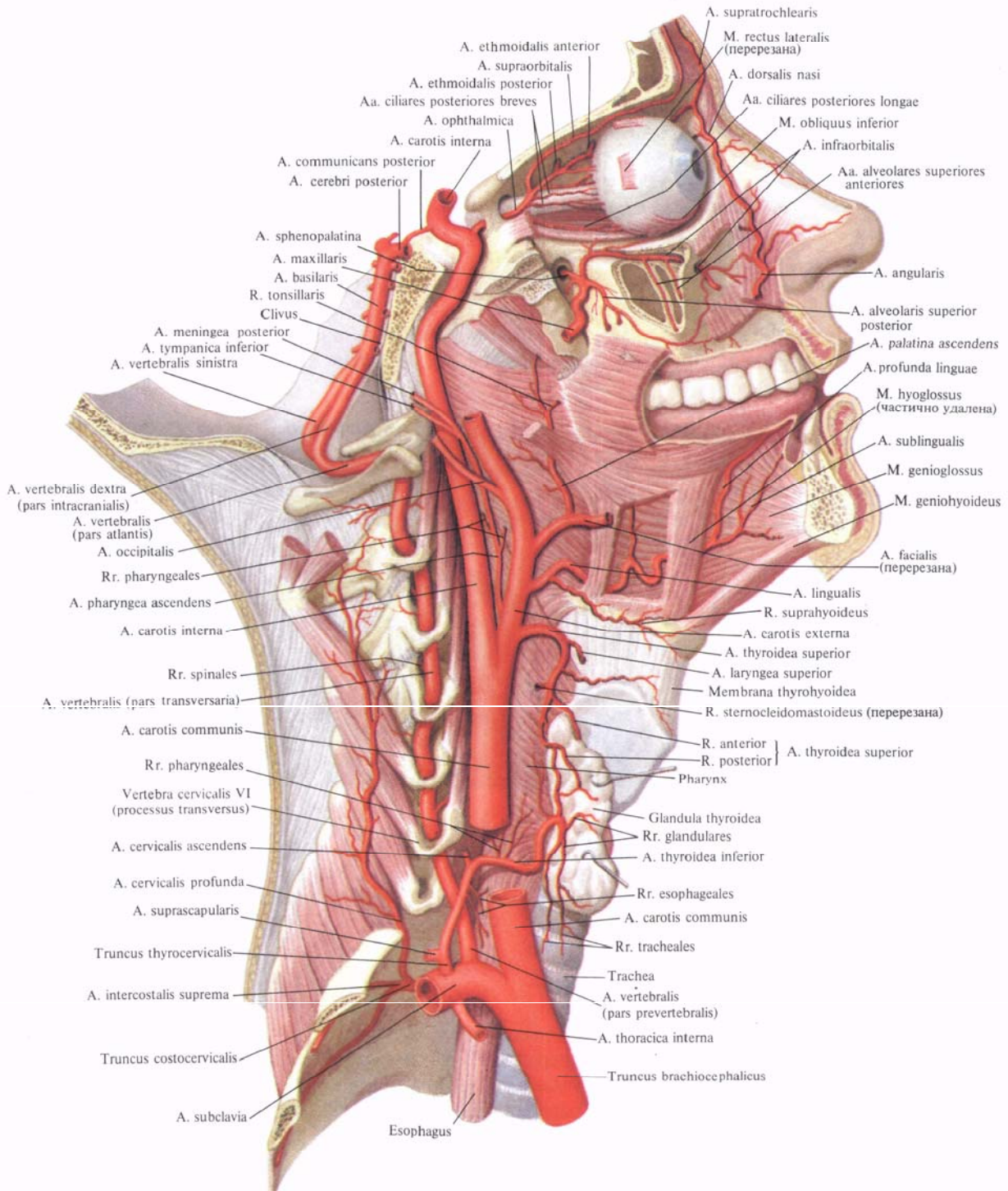
а) *надподъязычная ветвь, r. suprahyoideus*, проходит по верхнему краю подъязычной кости, дугообразно анастомозирует с одноименной ветвью противоположной стороны; кровоснабжает подъязычную кость и прилегающие мягкие ткани;

б) *дорсальные ветви языка, rr. dorsales linguae*, небольшой толщины,

отходят от язычной артерии под подъязычно-язычной мышцей, направляясь круто вверх, подходят к задней части спинки языка, кровоснабжая его слизистую оболочку и миндалину. Концевые их ветви проходят к надгортаннику и анастомозируют с одноименными артериями противоположной стороны;

в) *подъязычная артерия, a. sublingualis*, отходит от язычной артерии до ее вступления в толщу языка, направляется кпереди, проходя над челюстно-подъязычной мышцей кнаружи от нижнечелюстного протока; далее она подходит к подъязычной железе, кровоснабжая ее и рядом лежащие мышцы; заканчивается





**Рис. 743. Артерии головы и шеи; вид справа. (Нижняя и верхняя челюсти и основание черепа удалены сагиттальным распилом.)**



в слизистой оболочке дна полости рта и в десне. Несколько веточек, прободая челюстно-подъязычную мышцу, анастомозируют с подподбородочной артерией, *a. submental*is (ветвь лицевой артерии, *a. facialis*);

г) *глубокая артерия языка, a. profunda linguae*,— наиболее мощная ветвь язычной артерии, являющаяся ее продолжением. Направляясь вверх, она вступает в толщу языка между подбородочно-язычной мышцей и нижней продольной мышцей языка; затем, следуя извиристо вперед, доходит до его верхушки.

По своему ходу артерия отдает многочисленные веточки, которые питают собственные мышцы и слизистую оболочку языка. Концевые ветви этой артерии подходят к уздечке языка.

3. *Лицевая артерия, a. facialis* (см. рис. 738, 740, 741), берет начало от передней поверхности наружной сонной артерии, несколько выше язычной артерии, направляется вперед и вверх и проходит кнутри от заднего брюшка двубрюшной мышцы и шилоподъязычной мышцы в поднижнечелюстной треугольник. Здесь она либо прилегает к поднижнечелюстной железе, либо прободает ее толщу, а затем направляется кнаружи, огибая нижний край тела нижней челюсти впереди прикрепления жевательной мышцы; загибаясь вверх на боковую поверхность лица, подходит к области медиального угла глаза между поверхностными и глубокими мимическими мышцами.

По своему ходу лицевая артерия отдает несколько ветвей:

а) *восходящая небная артерия, a. palatina ascendens*, отходит от начального отдела лицевой артерии и, поднимаясь вверх по боковой стенке глотки, проходит между шилоглоточной и шилоглоточной мышцами, кровоснабжая их. Концевые веточки этой артерии разветвляются в области глоточного отверстия слуховой трубы, в небных миндалинах и частично в слизистой оболочке зева, где анастомозируют с восходящей глоточной артерией, *a. pharyngea ascendens*;

б) *миндаликовая ветвь, r. tonsillaris*, направляется вверх по боковой пове-

рхности глотки, прободает верхний констриктор глотки и заканчивается многочисленными веточками в толще небной миндалины. Отдает ряд веточек к стенке глотки и корню языка;

в) ветви к поднижнечелюстной железе — *железистые ветви, rr. glandulares*, представлены несколькими веточками, отходящими от основного ствола лицевой артерии в том месте, где она прилегает к поднижнечелюстной железе;

г) *подподбородочная артерия, a. submental*is,— довольно мощная

ветвь, анастомозирующая с одноименными сосудами противоположной стороны. Верхняя губная артерия отдает тонкую *ветвь перегородки носа, r. septi nasi*, кровоснабжающую кожу перегородки носа в области ноздрей;

е) *латеральная ветвь носа, r. lateralis nasi*,— небольшая артерия, направляется к крылу носа и кровоснабжает кожу этой области;

ж) *угловая артерия, a. angularis*, является концевой ветвью лицевой артерии. Идет вверх по боковой поверхности носа, отдавая мелкие веточки

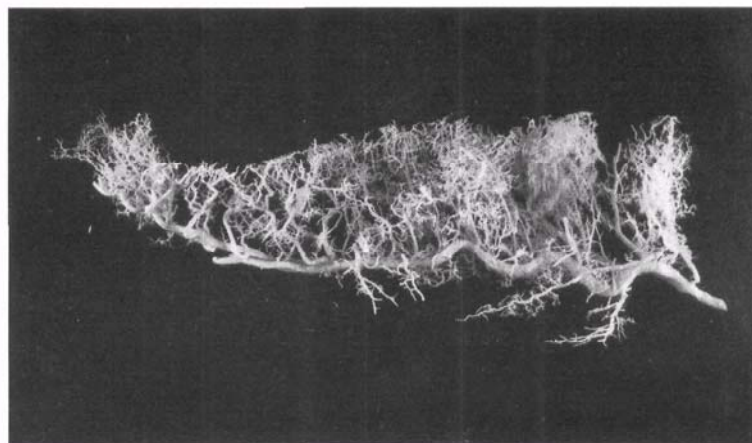


Рис. 744. Язычная артерия, правая (фотография коррозионного препарата. Препарат Я. Синельникова).

ветвь. Направляясь кпереди, проходит между передним брюшком двубрюшной мышцы и челюстно-подъязычной мышцей и кровоснабжает их. Анастомозируя с подъязычной артерией, подподбородочная артерия переходит через нижний край нижней челюсти и, следуя к передней поверхности лица, кровоснабжает кожу и мышцы подбородка и нижней губы;

д) *нижняя и верхняя губные артерии, aa. labiales inferior et superior*, начинаются по-разному: первая — несколько ниже угла рта, а вторая — на уровне угла, следуют в толще круговой мышцы рта вблизи края губ. Артерии кровоснабжают кожу, мышцы и слизистую оболочку губ, анастомо-

к крылу и спинке носа. Затем подходит к углу глаза, где анастомозирует с дорсальной артерией носа, *a. dorsalis nasi* (ветвь глазной артерии, *a. ophthalmica*) (см. рис. 805).

**Задняя группа ветвей.** 1. *Грудино-ключично-сосцевидная ветвь, r. sternocleidomastoideus* (см. рис. 740), часто отходит от затылочной артерии или от наружной сонной артерии на уровне начала лицевой артерии либо несколько выше и вступает в толщу грудино-ключично-сосцевидной мышцы на границе ее средней и верхней третей.

2. *Затылочная артерия, a. occipitalis* (см. рис. 740), направляется назад и вверх. Вначале она покрыта



задним брюшком двубрюшной мышцы и пересекает наружную стенку внутренней сонной артерии. Затем под задним брюшком двубрюшной мышцы она отклоняется кзади и идет в борозде затылочной артерии сосцевидного отростка. Здесь затылочная артерия между глубокими мышцами затылка вновь направляется кверху и выходит медиальнее места прикрепления грудино-ключично-сосцевидной мышцы. Далее, прободая прикрепление трапецевидной мышцы к верхней выйной линии, выходит под сухожильным шлемом, где отдает концевые ветви.

От затылочной артерии отходят следующие ветви:

а) *грудино-ключично-сосцевидные ветви*, *rr. sternocleidomastoidei*, в количестве 3—4 кровоснабжают одноименную мышцу, а также близлежащие мышцы затылка; иногда отходят в виде общего ствола как *нисходящая ветвь*, *r. descendens*;

б) *сосцевидная ветвь*, *r. mastoideus*, — тонкий ствол, проникающий через сосцевидное отверстие к твердой мозговой оболочке;

в) *ушная ветвь*, *r. auricularis*, направляется вперед и вверх, кровоснабжая заднюю поверхность ушной раковины;

г) *затылочные ветви*, *rr. occipitales*, являются концевыми ветвями. Располагаясь между надчерепной мышцей и кожей, они анастомозируют между собой и с одноименными ветвями противоположной стороны, а также с ветвями задней ушной артерии, *a. auricularis posterior*, и поверхностной височной артерией, *a. temporalis superficialis*;

д) *менингеальная ветвь*, *r. meningeus*, — тонкий ствол, проникает через теменное отверстие к твердой оболочке головного мозга.

3. *Задняя ушная артерия*, *a. auricularis posterior* (см. рис. 740, 741), — небольшой сосуд, берущий начало от наружной сонной артерии, выше затылочной артерии, но иногда отходящий с ней общим стволом.

Задняя ушная артерия направляется кверху, немного кзади и внутрь и вначале покрыта околоушной железой. Затем, поднимаясь по шиловид-

ному отростку, направляется к сосцевидному отростку, залегая между ним и ушной раковиной. Здесь артерия делится на переднюю и заднюю концевые ветви.

От задней ушной артерии отходит ряд ветвей:

а) *шилососцевидная артерия*, *a. stylomastoidea*, тонкая, проходит через одноименное отверстие в лицевой канал. До вступления в канал от нее отходит небольшая артерия — *задняя барабанная артерия*, *a. tympanica posterior*, проникающая в барабанную полость через каменисто-барабанную щель. В канале лицевого нерва она отдает небольшие *сосцевидные ветви*, *rr. mastoidei*, к ячейкам сосцевидного отростка, и *стременную ветвь*, *r. stapediale*, к стремени мышце;

б) *ушная ветвь*, *r. auricularis*, проходит по задней поверхности ушной раковины и прободает ее, отдавая веточки на переднюю поверхность;

в) *затылочная ветвь*, *r. occipitalis*, направляется по основанию сосцевидного отростка кзади и кверху, анастомозируя с концевыми ветвями, *a. occipitalis*.

**Медиальная группа ветвей.** *Восходящая глоточная артерия*, *a. pharyngea ascendens* (см. рис. 743), начинается от внутренней стенки наружной сонной артерии. Направляется кверху, идет между внутренней и наружной сонными артериями, подходит к боковой стенке глотки.

Отдает следующие ветви:

а) *глоточные ветви*, *rr. pharyngeales*, две — три, направляются по задней стенке глотки и кровоснабжают заднюю ее часть с небной миндалиной до основания черепа, а также часть мягкого неба и частично слуховую трубу;

б) *задняя менингеальная артерия*, *a. meningea posterior*, следует вверх по ходу внутренней сонной артерии, а *carotis interna*, или через яремное отверстие; далее проходит в полость черепа и разветвляется в твердой оболочке головного мозга;

в) *нижняя барабанная артерия*, *a. tympanica inferior*, — тоненький ствол, который проникает в барабанную полость через барабанный кана-

лец и кровоснабжает ее слизистую оболочку.

**Группа концевых ветвей. I. Верхнечелюстная артерия**, *a. maxillaris* (см. рис. 741—743), отходит от наружной сонной артерии под прямым углом на уровне шейки нижней челюсти. Начальный отдел артерии покрыт околоушной железой. Затем артерия, извиваясь, направляется горизонтально кпереди между ветвью нижней челюсти и клиновидно-нижнечелюстной связкой.

Далее артерия проходит между латеральной крыловидной мышцей и височной мышцей и достигает крыловидно-небной ямки, где делится на концевые ветви.

Ветви, отходящие от верхнечелюстной артерии, соответственно топографии ее отдельных участков условно делятся на три группы.

К первой группе относятся ветви, отходящие от основного ствола *a. maxillaris* вблизи шейки нижней челюсти, — это ветви нижнечелюстной части верхнечелюстной артерии.

Вторую группу составляют ветви, начинающиеся от того отдела *a. maxillaris*, который лежит между латеральной крыловидной и височной мышцами, — это ветви крыловидной части верхнечелюстной артерии.

К третьей группе относятся ветви, отходящие от того участка *a. maxillaris*, который расположен в крыловидно-небной ямке, — это ветви крыловидно-небной части верхнечелюстной артерии.

**Ветви нижнечелюстной части. 1. Глубокая ушная артерия**, *a. auricularis profunda*, — небольшая ветвь, отходящая от начального отдела основного ствола. Направляется кверху и кровоснабжает суставную капсулу височно-нижнечелюстного сустава, нижнюю стенку наружного слухового прохода и барабанную перепонку.

2. *Передняя барабанная артерия*, *a. tympanica anterior*, часто является ветвью глубокой ушной артерии. Проникает через каменисто-барабанную щель в барабанную полость, кровоснабжая ее слизистую оболочку.

3. *Нижняя альвеолярная артерия*, *a. alveolaris inferior* (см. рис. 738, 741), — довольно крупный сосуд, на-

правляется вниз, вступая через отверстие нижней челюсти в канал нижней челюсти, где проходит вместе с одноименными веной и нервом. В канале от артерии отходят следующие ветви:

а) *зубные ветви, rr. dentales*, переходящие в более тонкие околозубные;

б) *околозубные ветви, rr. peridentales*, подходящие к зубам, периодонту, зубным альвеолам, десне, губчатому веществу нижней челюсти;

в) *челюстно-подъязычная ветвь, r. mylohyoideus*, отходит от нижней альвеолярной артерии перед вхождением ее в канал нижней челюсти, идет в челюстно-подъязычной борозде и кровоснабжает челюстно-подъязычную мышцу и переднее брюшко двубрюшной мышцы;

г) *подбородочная ветвь, r. mentalis*, является продолжением нижней альвеолярной артерии. Выходит через подбородочное отверстие на лице, распадаясь на ряд ветвей, кровоснабжает область подбородка и нижней губы и анастомозирует с ветвями *a. labialis inferior* и *a. submental*.

**Ветви крыловидной части.** 1. *Средняя менингеальная артерия, a. meningea media* (рис. 745; см. рис. 738),—самая крупная ветвь, отходящая от верхнечелюстной артерии. Направляется вверх, проходит через остистое отверстие в полость черепа, где разделяется на *лобную и теменную ветви, rr. frontalis et parietalis*. Последние идут по наружной поверхности твердой оболочки головного мозга в артериальных бороздах костей черепа, кровоснабжая их, а также височные, лобные и теменные участки оболочки.

По ходу средней менингеальной артерии от нее отходят следующие ветви:

а) *верхняя барабанная артерия, a. tympanica superior*,—тонкий сосуд; вступив через расщелину канала малого каменистого нерва в барабанную полость, кровоснабжает ее слизистую оболочку;

б) *каменистая ветвь, r. petrosus*, берет начало выше остистого отверстия, следует латерально и кзади, входит в расщелину канала большого каменистого нерва. Здесь анастомозирует с ветвью задней ушной арте-

рии—шилососцевидной артерией, *a. stylomastoidea*;

в) *глазничная ветвь, r. orbitalis*, тонкая, направляется кпереди и, сопровождая глазной нерв, входит в глазницу;

г) *анастомотическая ветвь (со слезной артерией), r. anastomoticus (cum a. lacrimali)*, проникает через верхнюю глазничную щель в глазницу и анастомозирует со слезной артерией, *a. lacrimalis*,—ветвью глазной артерии;

д) *крыловидно-менингеальная артерия, a. pterygomeningea*, отходит еще вне полости черепа, кровоснабжает крыловидные мышцы, слуховую трубу, мышцы неба. Вступив через овальное отверстие в полость черепа, кровоснабжает тройничный узел. Может отходить непосредственно от *a. maxillaris*, если последняя залегает не на латеральной, а на медиальной поверхности латеральной крыловидной мышцы.

2. *Глубокие височные артерии, aa. temporales profundae*, представлены *передней глубокой височной артерией, a. temporalis profunda anterior*, и *задней глубокой височной артерией, a. temporalis profunda posterior* (см. рис. 741). Они отходят от основного ствола верхнечелюстной артерии, направляются вверх в височную ямку, залегая между черепом и височной мышцей, и кровоснабжают глубокие и нижние отделы этой мышцы.

3. *Жевательная артерия, a. masseterica*, иногда берет начало от задней глубокой височной артерии и, проходя через вырезку нижней челюсти на наружную поверхность нижней челюсти, подходит к жевательной мышце со стороны ее внутренней поверхности, кровоснабжая ее.

4. *Задняя верхняя альвеолярная артерия, a. alveolaris superior posterior* (см. рис. 741, 743), начинается вблизи дуга верхней челюсти одной или двумя—тремя ветвями. Направляется вниз, проникает через альвеолярные отверстия в одноименные каналы верхней челюсти, где отдает *зубные ветви, rr. dentales*, переходящие в околозубные ветви, *rr. peridentales*, достигающие корней больших коренных зубов верхней челюсти и десны.

5. *Щечная артерия, a. buccalis* (см. рис. 741),—небольшой сосуд, направляется вперед и вниз, проходит по щечной мышце, кровоснабжает ее, слизистую оболочку рта, десны в области верхних зубов и ряд близлежащих мимических мышц. Анастомозирует с лицевой артерией.

6. *Крыловидные ветви, rr. pterygoidei*, всего 2—3, направляются к латеральной и медиальной крыловидным мышцам.

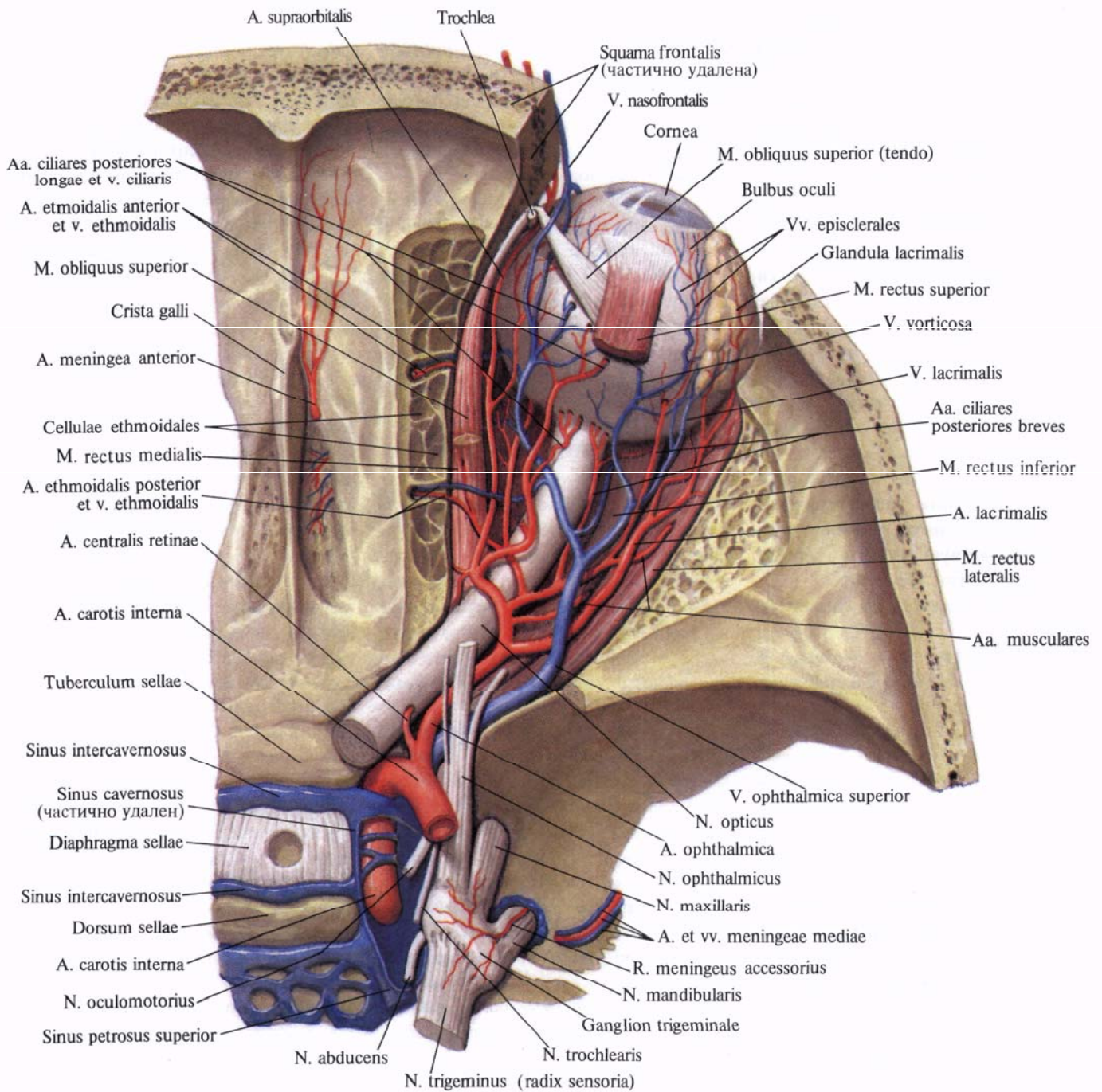
#### Ветви крыловидно-небной части.

1. *Подглазничная артерия, a. infraorbitalis*, проходит через нижнюю глазничную щель в глазницу и идет в подглазничной борозде, затем переходит через одноименный канал и через подглазничное отверстие выходит на поверхность лица, отдавая концевые ветви к тканям подглазничной области лица.

На своем пути подглазничная артерия посылает *передние верхние альвеолярные артерии, aa. alveolares superiores anteriores*, которые проходят по каналам в наружной стенке верхнечелюстной пазухи и, соединяясь с ветвями задней верхней альвеолярной артерии, отдают *зубные ветви, rr. dentales*, и *околозубные ветви, rr. peridentales*, непосредственно кровоснабжающие зубы верхней челюсти, десну и слизистую оболочку верхнечелюстной пазухи.

2. *Нисходящая небная артерия, a. palatina descendens*, в своем начальном отделе отдает *артерию крыловидного канала, a. canalis pterygoidei* (может отходить самостоятельно, отдавая *глоточную ветвь, r. pharyngeus*), направляется книзу, проникает в большой небный канал и делится на *малые и большую небные артерии, aa. palatinae minores et major*, и непостоянную *глоточную ветвь, r. pharyngeus*. Малые небные артерии проходят через малое небное отверстие и кровоснабжают ткани мягкого неба и небную миндалину. Большая небная артерия выходит из канала через большое небное отверстие, идет в небной борозде твердого неба; кровоснабжая его слизистую оболочку, железы и десну; направляясь вперед, проходит кверху через резцовый канал и анастомозирует с задней перегородочной





**Рис. 745. Артерии и вены глазницы, правой; вид сверху. (Верхнелатеральная стенка, а также жировая клетчатка полости глазницы удалены.)**

ветвью, г. septalis posterior. Некоторые ветви анастомозируют с восходящей небной артерией, а. palatina ascendens,— ветвью лицевой артерии, а. facialis.

3. Клиновидно-небная артерия, а. sphenopalatina,— концевой сосуд верхнечелюстной артерии. Проходит через клиновидно-небное отверстие в полость носа и разделяется здесь на ряд ветвей (см. рис. 742):

а) латеральные задние носовые артерии, аа. nasales posteriores laterales,— довольно крупные ветви, кровоснабжают слизистую оболочку средней и нижней раковин, боковую стенку полости носа и заканчиваются в слизистой оболочке лобной и верхнечелюстной пазух;

б) задние перегородочные ветви, rr. septales posteriores, делятся на две ветви (верхнюю и нижнюю), кровоснаб-

жают слизистую оболочку перегородки носа. Эти артерии, направляясь вперед, анастомозируют с ветвями глазной артерии (из внутренней сонной), а в области резцового канала — с большой небной артерией и артерией верхней губы.

II. **Поверхностная височная артерия, a. temporalis superficialis** (см. рис. 738, 740, 741), — вторая конечная ветвь наружной сонной артерии, являющаяся ее продолжением. Берет начало у шейки нижней челюсти. Направляется вверх, проходит в толще околоушной железы между наружным слуховым проходом и головкой нижней челюсти, затем, залегая поверхностно под кожей, следует над корнем скуловой дуги, где ее можно прощупать. Несколько выше скуловой дуги артерия делится на свои конечные ветви: лобную ветвь, r. frontalis, и теменную ветвь, r. parietalis.

По своему ходу артерия отдает ряд ветвей.

1. **Ветви околоушной железы, rr. parotidei**, всего 2—3, кровоснабжают околоушную железу.

2. **Поперечная артерия лица, a. transversa facialis**, располагается вначале в толще околоушной железы, кровоснабжая ее, затем проходит горизонтально по поверхности жевательной мышцы между нижним краем скуловой дуги и околоушным протоком, отдавая веточки к мимическим мышцам и анастомозируя с ветвями лицевой артерии.

3. **Передние ушные ветви, rr. auriculares anteriores**, всего 2—3, направляются к передней поверхности ушной раковины, кровоснабжая ее кожу, хрящ и мышцы.

4. **Средняя височная артерия, a. temporalis media**, направляясь вверх, прободает над скуловой дугой (с поверхности в глубину) височную фасцию и, войдя в толщу височной мышцы, кровоснабжает ее.

5. **Скулоглазничная артерия, a. zygomaticoorbitalis**, направляется над скуловой дугой вперед и вверх, достигая круговой мышцы глаза. Кровоснабжает ряд мимических мышц и анастомозирует с a. transversa facialis, r. frontalis и a. lacrimalis из a. ophthalmica.

6. **Лобная ветвь, r. frontalis**, — одна из конечных ветвей поверхностной височной артерии, направляется вперед и вверх и кровоснабжает лобное брюшко затылочно-лобной мышцы, круговую мышцу глаза, сухожильный шлем и кожу лба.

7. **Теменная ветвь, r. parietalis**, — вторая конечная ветвь поверхностной височной артерии, несколько крупнее лобной ветви. Направляется вверх и кзади, кровоснабжает кожу височной области; анастомозирует с одноименной ветвью противоположной стороны.

### Внутренняя сонная артерия

**Внутренняя сонная артерия, a. carotis interna** (см. рис. 738—741, 743, 745), является продолжением общей сонной артерии. В ней различают шейную, каменистую, пещеристую и мозговую части. Направляясь вверх, она вначале залегает несколько латеральнее и сзади от наружной сонной артерии.

Латерально от нее находится внутренняя яремная вена, v. jugularis interna. На своем пути к основанию черепа внутренняя сонная артерия проходит по боковой стороне глотки (*шейная часть, pars cervicalis*) медиально от околоушной железы, отделенная от нее шилоподъязычной и шилоглоточной мышцами.

В шейной части внутренняя сонная артерия ветвей обычно не отдает. Здесь она несколько расширена за счет *сонного синуса, sinus caroticus*.

Подойдя к основанию черепа, артерия входит в сонный канал, делает изгибы соответственно изгибам канала (*каменистая часть, pars petrosa*) и по выходе из него вступает через рваное отверстие в полость черепа. Здесь артерия идет в сонной борозде клиновидной кости.

В сонном канале пирамиды височной кости артерия (каменистая часть) отдает следующие ветви: 1) *сонно-барабанные артерии, aa. caroticotympanicae*, в количестве двух — трех незначительных стволиков, проходят в одноименный канал и вступают в бара-

банную полость, кровоснабжая ее слизистую оболочку; 2) *артерия крыловидного канала, a. canalis pterygoidei*, направляется через крыловидный канал в крыловидно-небную ямку, кровоснабжая крылонебный узел.

Проходя через пещеристый синус (*пещеристая часть, pars cavernosa*), внутренняя сонная артерия посылает ряд ветвей: 1) к пещеристому синусу и твердой мозговой оболочке: а) *ветвь пещеристого синуса, r. sinus cavernosi*; б) *менингеальную ветвь, r. meningeus*; в) *базальную ветвь намета, r. basalis tentorii*; г) *краевую ветвь намета, r. marginalis tentorii*; 2) к нервам: а) *ветвь тройничного узла, r. ganglioni trigemini*; б) *ветви нервов, rr. nervorum*, кровоснабжающие блоковый, тройничный и отводящий нервы; 3) *нижнюю гипофизарную артерию, a. hypophysialis inferior*, которая, подойдя к нижней поверхности задней доли гипофиза, анастомозирует с концевыми ветвями других артерий, кровоснабжающих гипофиз. Пройдя пещеристый синус, у малых крыльев клиновидной кости артерия подходит к нижней поверхности головного мозга (ее *мозговая часть, pars cerebralis*).

В полости черепа от мозговой части внутренней сонной артерии отходят мелкие ветви к гипофизу: *верхняя гипофизарная артерия, a. hypophysialis superior*, и *ветвь ската, r. clivi*, кровоснабжающая твердую оболочку головного мозга этой области.

От мозговой части a. carotis interna отходят крупные артерии.

I. **Глазная артерия, a. ophthalmica** (рис. 746; см. рис. 743, 745), — парный крупный сосуд. Направляется через зрительный канал в глазницу, залегая кнаружи от зрительного нерва. В глазнице пересекает зрительный нерв, проходя между ним и верхней прямой мышцей, направляется к медиальной стенке глазницы. Достигнув медиального угла глаза, глазная артерия распадается на конечные ветви: *надблоковую артерию, a. supratrochlearis*, и *дорсальную артерию носа, a. dorsalis nasi*. На своем пути глазная артерия отдает ветви (см. «Орган зрения», т. IV).

1. **Слезная артерия, a. lacrimalis**,



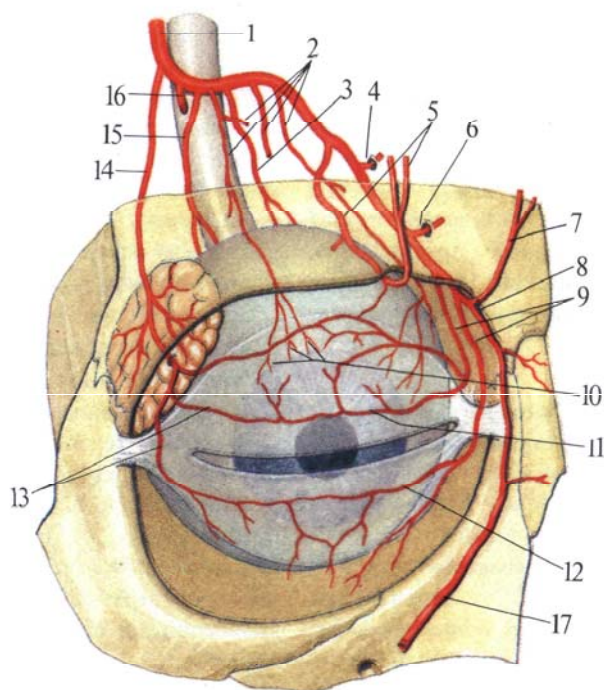
начинается от глазной артерии в том месте, где она проходит через зрительный канал. В глазнице артерия, располагаясь вдоль верхнего края прямой боковой мышцы и направляясь к слезной железе, дает веточки к нижнему и верхнему векам — *латеральные артерии век, aa. palpebrales laterales*, и к конъюнктиве. Латеральные артерии век анастомозируют с медиальными артериями век, *aa. palpebrales mediales*, при помощи анастомотической ветви, г. *anastomotica*

яблоко и направляются к сосудистой оболочке.

4. *Мышечные артерии, aa. musculares*.— верхняя и нижняя — распадаются на более мелкие веточки, которые кровоснабжают мышцы глазного яблока. Иногда могут отходить от слезной артерии.

От мышечных ветвей берут начало *передние ресничные артерии, aa. ciliares anteriores*, всего 5—6. Они направляются к белочной оболочке глазного яблока и, проникая через

5. *Задняя решетчатая артерия, a. ethmoidalis posterior* (см. рис. 742, 745, 746), как и передняя (см. ниже), отходит от глазной артерии на участке, где она располагается вдоль медиальной стенки глазницы, в области задней трети глазницы, и, пройдя через одноименное отверстие, разветвляется в слизистой оболочке задних решетчатых ячеек, отдавая несколько мелких веточек к слизистой оболочке задних отделов перегородки носа.



**Рис. 746. Ветви глазной артерии, правой (полусхематично).**

1 — *a. ophthalmica*; 2 — *aa. musculares*; 3 — *a. ciliaris longa*; 4 — *a. ethmoidalis posterior*; 5 — *a. supraorbitalis*; 6 — *a. ethmoidalis anterior*; 7 — *a. supratrochlearis*; 8 — *a. dorsalis nasi*; 9 — *aa. palpebrales mediales*; 10 — *aa. episclerales*; 11 — *arcus palpebralis superior*; 12 — *arcus palpebralis inferior*; 13 — *aa. palpebrales laterales*; 14 — *a. lacrimalis*; 15 — *a. ciliaris posterioris brevis*; 16 — *a. centralis retinae*; 17 — *a. angularis*.

*cus*, и образуют дуги *верхнего и нижнего века, arcus palpebrales superior et inferior*.

Кроме того, слезная артерия имеет *анастомотическую ветвь со средней менингеальной артерией, г. anastomoticus cum a. meningea media*.

2. *Центральная артерия сетчатки, a. centralis retinae*, на расстоянии 1 см от глазного яблока вступает в толщу зрительного нерва и, достигнув глазного яблока, распадается в сетчатке на несколько лучеобразно расходящихся тонких веточек.

3. *Короткие и длинные задние ресничные артерии, aa. ciliares posteriores breves et longae*, следуют вдоль зрительного нерва, проникают в глазное

яблоко, заканчиваются в толще радужки. Ветвями этих артерий являются:

а) *передние конъюнктивальные артерии, aa. conjunctivales anteriores*, кровоснабжающие конъюнктиву, покрывающую глазное яблоко, и анастомозирующие с задними конъюнктивальными артериями;

б) *задние конъюнктивальные артерии, aa. conjunctivales posteriores*, которые залегают в конъюнктиве, покрывающей веки, кровоснабжают их и анастомозируют с дугами верхнего и нижнего век;

в) *эписклеральные артерии, aa. episclerales*, кровоснабжающие склеру и анастомозирующие в ее задних отделах с короткими задними ресничными артериями.

6. *Передняя решетчатая артерия, a. ethmoidalis anterior* (см. рис. 742, 745, 746), проникает через одноименное отверстие в полость черепа и в области передней черепной ямки отдает *переднюю менингеальную ветвь, г. meningeus anterior*. Затем артерия направляется книзу, проходит через отверстие решетчатой пластинки решетчатой кости в полость носа, где кровоснабжает слизистую оболочку передней части боковых стенок, отдавая *латеральные передние носовые ветви, rr. nasales anteriores laterales*, *передние перегородочные ветви, rr. septales anteriores*, а также ветви к слизистой оболочке передних решетчатых ячеек.

7. *Надглазничная артерия, a.*

*supraorbitalis*, располагается непосредственно под верхней стенкой глазницы, между ней и мышцей, поднимающей верхнее веко. Направляясь вперед, огибает надглазничный край в области надглазничной вырезки, следует кверху в область лба, где кровоснабжает круговую мышцу глаза, лобное брюшко затылочно-лобной мышцы и кожу. Концевые веточки надглазничной артерии анастомозируют с *a. temporalis superficialis*.

8. *Медиальные артерии век, aa. palpebrales mediales*, располагаются вдоль свободного края век и анастомозируют с латеральными артериями век (гг. *a. lacrimalis*), образуя сосудистые дуги верхнего и нижнего век. Кроме того, они отдают две—три тонкие *задние конъюнктивальные артерии, aa. conjunctivales posteriores*.

9. *Надблоковая артерия, a. supratrochlearis*,—одна из концевых ветвей глазной артерии, располагается кнутри от надглазничной артерии. Она огибает надглазничный край и, направляясь кверху, кровоснабжает кожу медиальных отделов лба и мышцы. Ее ветви анастомозируют с ветвями одноименной артерии противоположной стороны.

10. *Дорсальная артерия носа, a. dorsalis nasi*, так же как и надблоковая артерия, является концевой ветвью глазной артерии. Направляется кпереди, залегая над медиальной связкой века, отдает ветвь к слезному мешку и выходит на спинку носа. Здесь соединяется с угловой артерией (ветвь *a. facialis*), образуя таким путем анастомоз между системами внутренней и наружной сонных артерий (см. рис. 805).

II. *Передняя мозговая артерия, a. cerebri anterior* (рис. 747—750),—довольно крупная, начинается у места деления внутренней сонной артерии на концевые ветви, проходит вперед и в медиальную сторону, располагаясь над зрительным нервом. Затем заворачивает вверх, проходит в продольной щели большого мозга на медиальную поверхность полушария. Затем она огибает колено мозолистого тела, *genu corporis callosi*, и направляется по его верхней поверхности назад, достигая начала заты-

лочной доли. В начале своего пути артерия отдает ряд мелких веточек, проникающих через переднее продырявленное вещество, *substantia perforata rostralis (anterior)*, к базальным ядрам основания большого мозга. На уровне зрительного перекреста, *chiasma opticum*, передняя мозговая артерия анастомозирует с одноименной артерией противоположной стороны посредством *передней соединительной артерии, a. communicans anterior*.

По отношению к последней *a. cerebri anterior* делится на предкоммуникационную и посткоммуникационную части.

A. *Предкоммуникационная часть, pars precommunicalis*, представляет собой участок артерии от ее начала до передней соединительной артерии (см. рис. 747). От этой части отходит группа центральных артерий, *aa. centrales*, в количестве 10—12, проникающих через переднее продырявленное вещество к базальным ядрам и таламусу.

1. *Переднемедиальные центральные артерии (переднемедиальные таламостриарные артерии), aa. centrales anteromediales (aa. thalamostriatae anteromediales)*, направляются кверху, отдавая одноименные ветви—переднемедиальные центральные ветви, гг. *centrales anteromediales*, кровоснабжающие наружную часть ядер бледного шара и субталамическое ядро.

2. *Длинная центральная артерия (возвратная артерия), a. centralis longa (a. recurrens)*, поднимается несколько кверху, а затем направляется кзади, кровоснабжая головку хвостатого ядра и отчасти переднюю ножку внутренней капсулы.

3. *Короткая центральная артерия, a. centralis brevis*, отходит самостоятельно или от длинной центральной артерии; кровоснабжает нижние отделы той же области, что и длинная центральная артерия.

4. *Передняя соединительная артерия, a. communicans anterior*, является анастомозом между двумя передними мозговыми артериями. Располагается в начальном отделе этих артерий, где они наиболее сближаются

перед тем, как погрузиться в продольную щель большого мозга.

Б. *Посткоммуникационная часть (перикаллозная артерия), pars postcommunicalis (a. pericallosa)*, передней мозговой артерии отдает следующие ветви (см. рис. 747, 748).

1. *Медиальная лобно-базальная артерия, a. frontobasalis medialis*, отходит от передней мозговой артерии сразу после отхождения передней соединительной ветви, направляется кпереди вначале по медиальной поверхности лобной доли, а затем переходит на ее нижнюю поверхность, залегая вдоль прямой извилины.

2. *Мозолисто-краевая артерия, a. callosomarginalis*, является фактически продолжением передней мозговой артерии. Направляется кзади, располагаясь вдоль края мозолистого тела, и на уровне его валика переходит в концевые ветви медиальной поверхности теменной доли.

От мозолисто-краевой артерии, кроме концевых ветвей, отходит ряд сосудов по ее ходу:

а) *переднемедиальная лобная ветвь, r. frontalis anteromedialis*, отходит на уровне нижней части колена мозолистого тела и, направляясь кпереди и кверху, располагается на медиальной поверхности лобной доли вдоль верхней лобной извилины, кровоснабжая переднюю часть этой области;

б) *промежуточно-медиальная лобная ветвь, r. frontalis intermedialis*, отходит от мозолисто-краевой артерии приблизительно в месте перехода колена в ствол мозолистого тела. Направляется по медиальной поверхности кверху и разделяется в области верхней лобной извилины на ряд ветвей, кровоснабжающих центральные отделы этой области;

в) *заднемедиальная лобная ветвь, r. frontalis posteromedialis*, чаще начинается от предыдущей ветви, реже—от мозолисто-краевой артерии и, направляясь кзади и кверху вдоль медиальной поверхности лобной доли, кровоснабжает эту область, достигая верхнекраевого отдела предцентральной извилины;

г) *полая ветвь, r. cingularis*, отойдя от основного ствола, направляется



кзади, залегая по ходу одноименной извилины; заканчивается в нижних отделах медиальной поверхности теменной доли:

д) *парацентральная артерия, a. paracentralis*, — довольно мощный ствол, которым заканчивается мозолисто-краевая артерия. Направляется кзади и кверху вдоль медиальной поверхности полушария на границе между лобной и теменной долями,

разветвляясь в области парацентральной доли. Ветвями этой артерии являются *предклинная артерия, a. precunealis*, которая направляется кзади, проходит по медиальной поверхности теменной доли вдоль предклинья и кровоснабжает эту область, и *теменно-затылочная артерия, a. parietooccipitalis*, лежащая вдоль переднего края одноименной борозды, разветвляется в области предклинья.

III. *Средняя мозговая артерия, a. cerebri media* (см. рис. 747—750), — наиболее крупная из ветвей внутренней сонной артерии, является ее продолжением. Артерия входит в глубину латеральной борозды большого мозга и следует сначала кнаружи, а потом вверх и немного кзади и выходит на верхнелатеральную поверхность полушария большого мозга.

По ходу средняя мозговая артерия

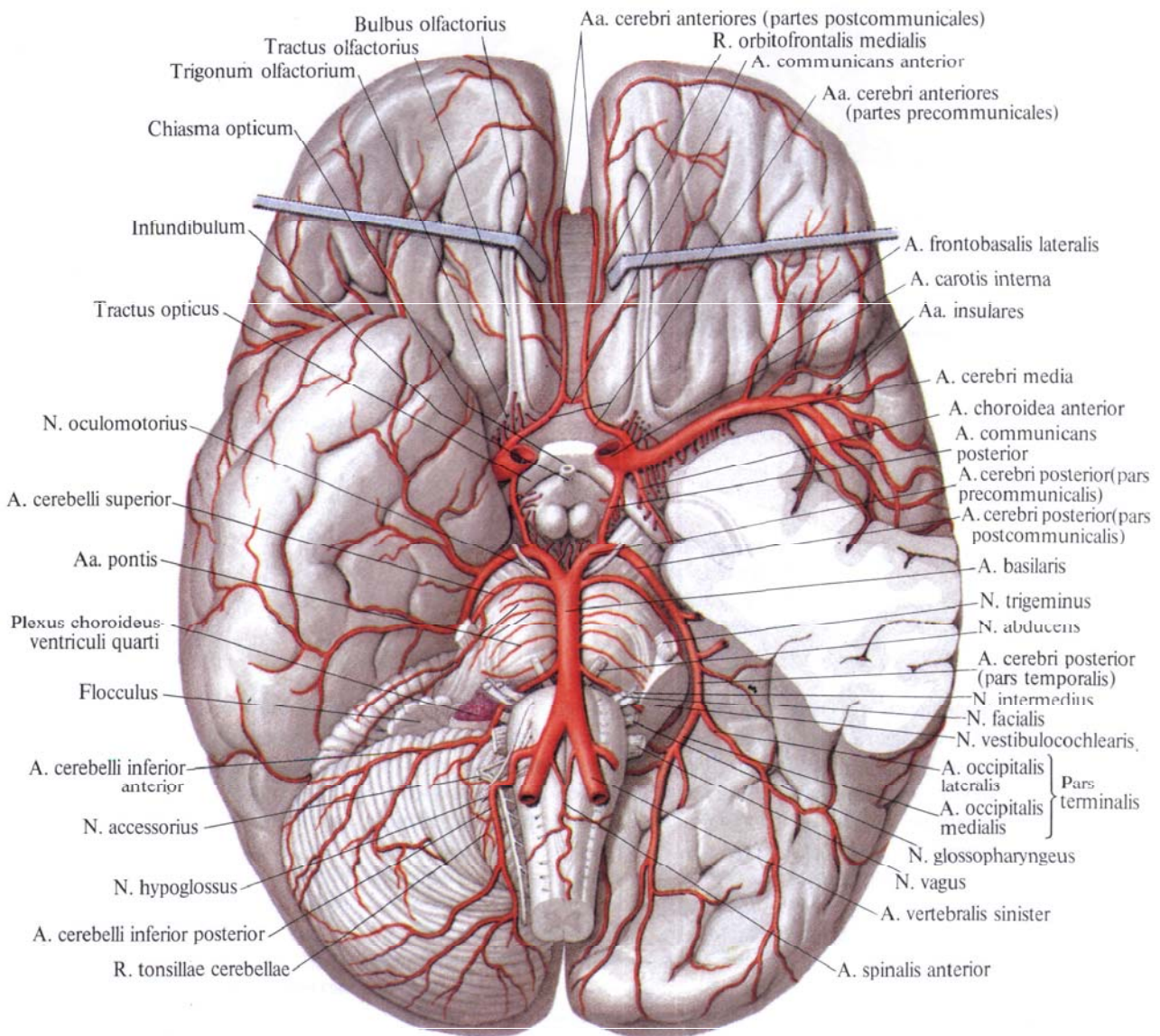
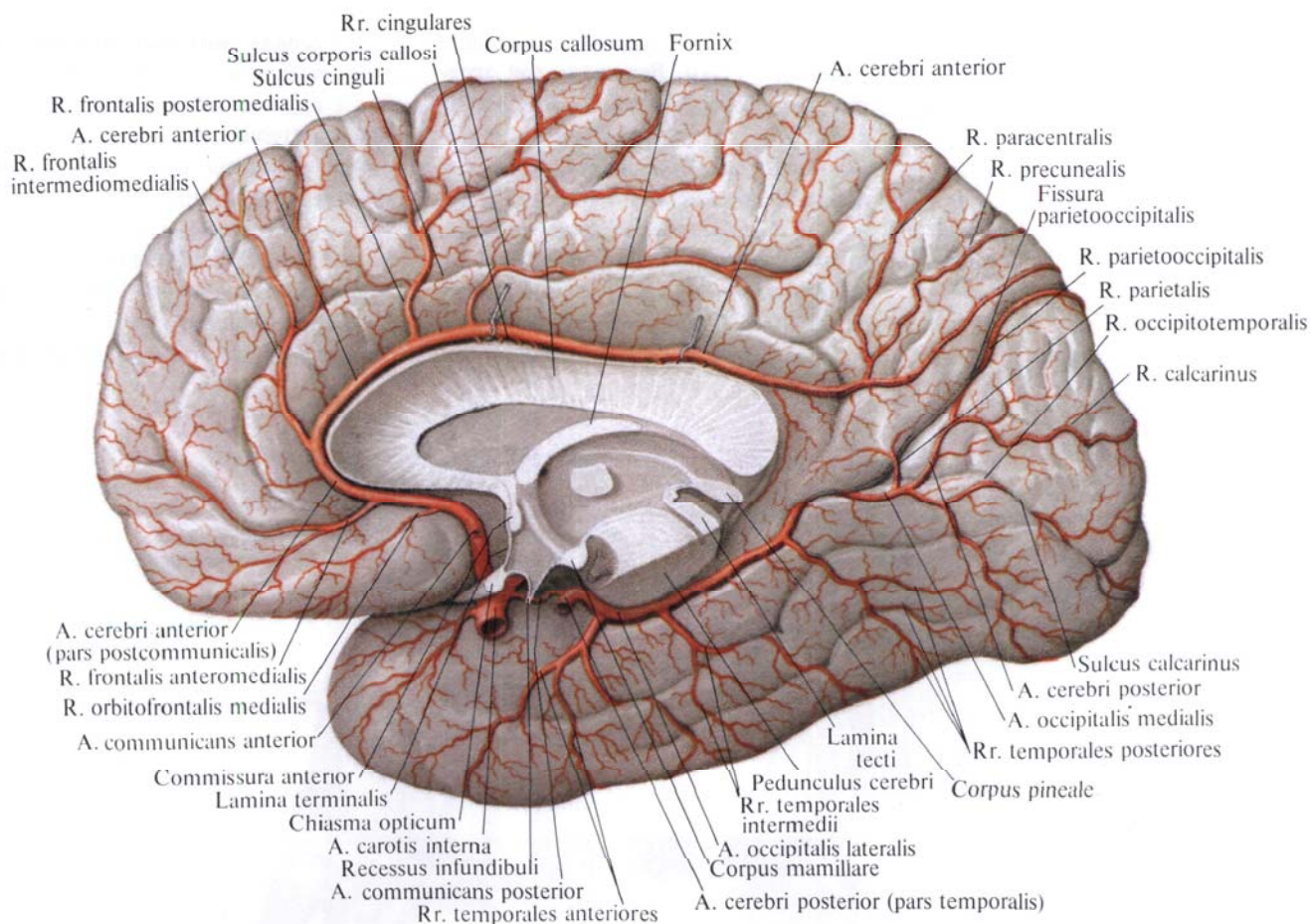


Рис. 747. Артерии головного мозга, аа. cerebri; вид снизу. (Левое полушарие мозжечка и часть левой височной доли удалены).





**Рис. 748. Артерии головного мозга, аа. cerebri; правое полушарие, медиальная поверхность.**

разделяется топографически на три части: клиновидную — от места начала до погружения в латеральную борозду, островковую, огибающую островок и проходящую в глубине латеральной борозды, и конечную (корковую) часть, выходящую из латеральной борозды на верхне-латеральную поверхность полушария.

*Клиновидная часть, pars sphenoidalis*, самая короткая. Ее дистальной границей после погружения в латеральную борозду можно считать место отхождения латеральной лобно-базальной артерии.

От клиновидной части отходят *переднелатеральные центральные артерии (переднелатеральные таламост-*

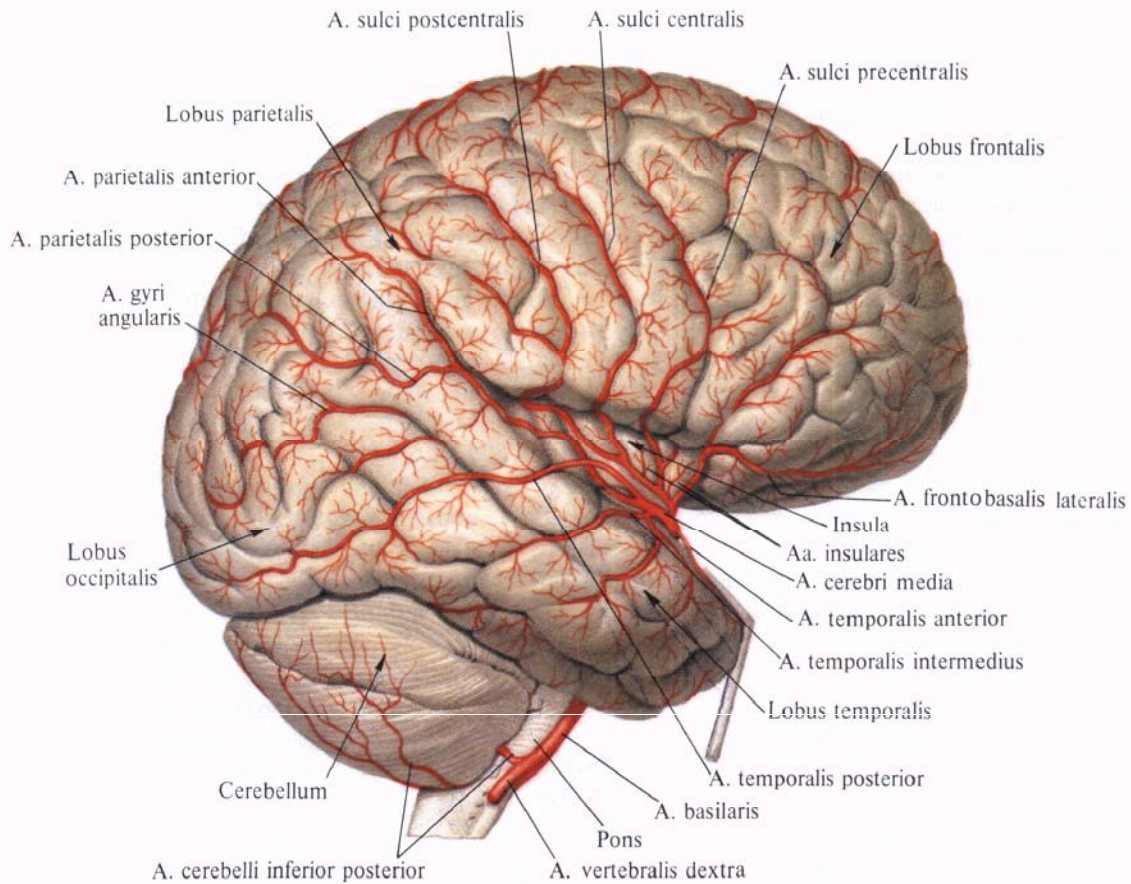
*риарные) артерии, аа. centrales anterolaterales (аа. thalamostriatae anterolaterales)*, в количестве 10—12, проникающие через переднее продырявленное вещество, разделяющиеся затем на медиальные и латеральные ветви, которые направляются кверху. *Латеральные ветви, rr. laterales*, кровоснабжают наружную часть чечевицеобразного ядра — скорлупу, putamen, и задние отделы наружной капсулы. *Медиальные ветви, rr. mediales*, подходят к внутренним отделам ядер бледного шара, колену внутренней капсулы, телу хвостатого ядра и к медиальному ядру таламуса.

*Островковая часть, pars insularis*, проходит вдоль всей поверхности островковой доли в глубине лате-

ральной борозды, направляясь несколько кверху и кзади, по ходу центральной борозды островка. От этой части средней мозговой артерии отходят следующие ветви.

1. *Латеральная лобно-базальная артерия (латеральная глазнично-лобная ветвь), a. frontobasalis lateralis (r. orbitofrontalis lateralis)*, направляется кпереди и кнаружи, отдавая ряд ветвей, залегающих на нижней поверхности лобной доли, по ходу глазничных борозд; кровоснабжает глазничные извилины. Иногда одна из ветвей отходит самостоятельно от основного ствола и залегает наиболее латерально — это *латеральная глазнично-лобная ветвь, r. orbitofrontalis lateralis*.





**Рис. 749.** Артерии головного мозга, аа. cerebri, правое полушарие, верхнелатеральная поверхность.

(Височная доля оттянута; удалены участки лобной и теменной долей.)

2. *Островковые артерии. аа. insulares*, всего 3—4, направляются кверху, повторяя ход извилин островка; кровоснабжают островковую долю (см. рис. 747, 749).

3. *Передняя височная артерия, а. temporalis anterior*, отходит от основного ствола в области передней части латеральной ямки большого мозга и, направляясь вначале кверху, выходит через латеральную борозду на уровне восходящей ветви борозды и идет вниз и кпереди; кровоснабжает передние отделы верхней, средней и нижней височных извилин.

4. *Средняя височная артерия, а. temporalis media*, отходит от средней мозговой артерии несколько дистальной предыдущей, повторяет ее путь;

кровооснабжает срединные отделы височной доли.

5. *Задняя височная артерия, а. temporalis posterior*, начинается от основного ствола в области задней части латеральной ямки большого мозга, кзади от предыдущей, и, выйдя через латеральную борозду, направляется книзу и кзади; кровоснабжает задние отделы верхней и средней височных извилин.

*Конечная (корковая) часть, pars terminalis (corticalis)*, отдает наиболее крупные ветви, кровоснабжающие верхнелатеральную поверхность лобной и теменной долей.

1. *Артерия предцентральной борозды, а. sulci precentralis*, выходя из латеральной борозды, направляется

кверху вдоль одноименной борозды; кровоснабжает предцентральную извилину и прилегающие к ней участки лобной доли.

2. *Артерия центральной борозды, а. sulci centralis*, отходит от основного ствола несколько дистальной предыдущей. Направляясь кверху и несколько кзади, повторяет ход центральной борозды, разветвляясь в прилегающих участках коры лобной и теменной долей.

3. *Артерия постцентральной борозды, а. sulci postcentralis*, отходит от средней мозговой артерии несколько кзади от предыдущей и, выйдя через латеральную борозду, направляется кверху и кзади, повторяя ход одноименной борозды. Отходящие от нее



веточки кровоснабжают постцентральную извилину.

4. *Передняя теменная артерия, a. parietalis anterior*, выходит из латеральной борозды довольно мощным стволом и, поднимаясь кверху и немного кзади, отдает ряд веточек, расположенных вдоль верхнелатеральной поверхности теменной доли.

Ее ветви кровоснабжают передние отделы нижней и верхней теменных долек.

5. *Задняя теменная артерия, a. parietalis posterior*, выходит из латеральной борозды в области ее задней ветви, направляясь кзади. артерия ветвится; кровоснабжает задние отделы верхней и нижней теменных долек и надкраевую извилину.

6. *Артерия угловой извилины, a. gyri angularis*, выходит из латеральной борозды в ее терминальном отделе и, направляясь книзу и кзади, кровоснабжает угловую извилину.

IV. *Задняя соединительная артерия, a. communicans posterior* (см. рис. 747), берет начало от внутренней сонной артерии и, направляясь кзади и немного внутрь, подходит к задней мозговой артерии (ветвь базилярной артерии, *a. basilaris*) (см. рис. 805).

Таким образом, задние мозговые и задние соединительные артерии вместе с передними мозговыми артериями и передней соединительной артерией принимают участие в образовании *артериального круга большого мозга, circulus arteriosus*

*cerebri*. Последний, залегая над турецким седлом, является одним из важных артериальных анастомозов. На основании мозга артериальный круг большого мозга окружает зрительный перекрест, серый бугор и сосцевидные тела.

От соединительных артерий, замыкающих артериальный круг, отходит ряд ветвей.

*Передне-медиальные центральные артерии, aa. centrales anteromediales*, отходят от передней соединительной артерии и, проникая через переднее продырявленное вещество, кровоснабжают ядра бледного шара и заднюю ножку внутренней капсулы.

*Задняя соединительная артерия, a. communicans posterior*, отдает значительно больше ветвей. Их можно разделить на две группы. К первой относятся ветви, кровоснабжающие черепные нервы: *ветвь перекреста, r. chiasmaticus*, и *ветвь глазодвигательного нерва, r. nervi oculomotorii*. Ко второй группе относятся *гипоталамическая ветвь, r. hypothalamicus*, и *ветвь хвоста хвостатого ядра, r. caudae nuclei caudati*.

V. *Передняя ворсинчатая артерия, a. choroidea anterior* (см. рис. 747), начинается от задней поверхности внутренней сонной артерии и, направляясь латерально вдоль ножки большого мозга кзади и кнаружи, подходит к передненижним отделам височной доли. Здесь артерия вступает в вещество мозга, отдавая *ворсинчатые ветви бокового желудочка, rr. choroidei ventriculi lateralis*, которые, разветвляясь в стенке нижнего рога бокового желудочка, входят своими ветвями в состав *сосудистого сплетения бокового желудочка, plexus choroideus ventriculi lateralis*. Тут же отходят короткие *ворсинчатые ветви третьего желудочка, rr. choroidei ventriculi tertii*, входящие в состав *сосудистого сплетения третьего желудочка, plexus choroideus ventriculi tertii*.

В самом начале передняя ворсинчатая артерия отдает *ветви переднего продырявленного вещества, rr. substantiae perforatae anteriores* (до 10), проникающие в глубь вещества полушарий мозга.

Ряд ветвей передней ворсинчатой

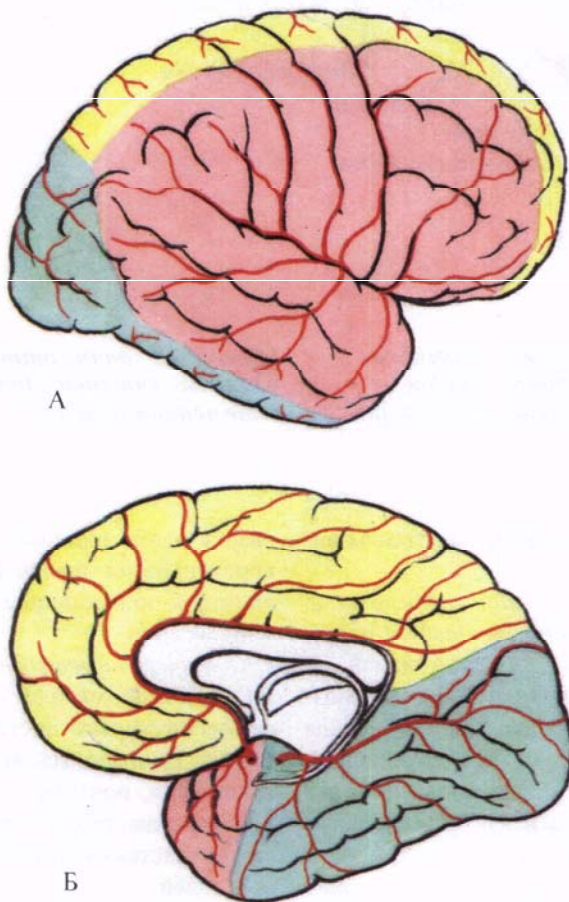


Рис. 750. Области кровоснабжения полушарий большого мозга (схема).

А — верхнелатеральная поверхность. Б — медиальная и нижняя поверхности. Желтым

цветом обозначена область кровоснабжения *a. cerebri anterior*, красным — *a. cerebri media*, зеленым — *a. cerebri posterior*.



артерии подходит к ядрам и внутренней капсуле основания полушарий: ветви хвоста хвостатого ядра, *rr. caudae nuclei caudati*, ветви бледного шара, *rr. globi pallidi*, ветви миндалевидного тела, *rr. corporis amygdaloidei*, ветви внутренней капсулы, *rr. capsulae internaе*, или к образованиям гипоталамуса: ветви серого бугра, *rr. tuberis cinerei*, ветви ядер гипоталамуса, *rr. nucleorum hypothalamicorum*. Ядра ножки мозга кровоснабжают ветви черного вещества, *rr. substantiae nigrae*, ветви красного ядра, *rr. nuclei rubris*. Кроме того, в этой области отходят ветви зрительного тракта, *rr. tractus optici*, и ветви латерального коленчатого тела, *rr. corporis geniculati lateralis*.

#### ПОДКЛЮЧИЧНАЯ АРТЕРИЯ

**Подключичная артерия, *a. subclavia*** (см. рис. 737—740, 751—754), парная. Начинаются подключичные артерии в переднем средостении: правая — от плечеголового ствола, левая — непосредственно от дуги аорты, поэтому она длиннее правой: внутригрудная часть ее лежит позади левой плечеголовой вены, *v. brachiocephalica sinistra*.

Подключичная артерия направляется кверху и латерально, к верхней апертуре грудной клетки, образуя слегка выпуклую дугу, которая огибает купол плевры и верхушку легкого, оставляя на последней небольшое вдавление.

Достигнув I ребра, подключичная артерия проникает в межлестничный промежуток, образуемый смежными поверхностями передней и средней лестничных мышц, и проходит по I ребру. Над ней в указанном промежутке располагается плечевое сплетение.

На верхней поверхности I ребра, на месте расположения артерии, образуется желобок — борозда подключичной артерии.

Обогнув в межлестничном промежутке I ребро, подключичная артерия проходит под ключицу и вступает в подмышечную полость, где получает название *подмышечной артерии, a. axillaris*.

В подключичной артерии топографически различают три отдела: первый — от места начала до межлестничного промежутка, второй — в межлестничном промежутке и третий — от межлестничного промежутка до верхней границы подмышечной полости.

**Ветви первого отдела подключичной артерии.** Здесь от подключичной артерии отходят следующие ветви: позвоночная артерия, *a. vertebralis*, внутренняя грудная артерия, *a. thoracica interna*, и щитошейный ствол, *truncus thyrocervicalis*.

1. **Позвоночная артерия, *a. vertebralis*** (см. рис. 738, 743, 751, 752), отходит от подключичной артерии тотчас после выхода ее из полости груди. По своему ходу артерия делится на четыре части. Начинаясь от верхнемедиальной стенки подключичной артерии, позвоночная артерия направляется кверху и несколько кзади, располагается позади общей сонной артерии вдоль наружного края длинной мышцы шеи (*предпозвоночная часть, pars prevertebralis*).

Затем она вступает в отверстие поперечного отростка VI шейного позвонка и поднимается вертикально через одноименные отверстия всех шейных позвонков [*поперечно-отростковая (шейная) часть, pars transversaria (cervicalis)*].

Выйдя из отверстия поперечного отростка II шейного позвонка, позвоночная артерия поворачивает кнаружи; подойдя к отверстию поперечного отростка атланта, направляется кверху и проходит через него (*атлантовая часть, pars atlantis*). Далее следует медиально в борозде позвоночной артерии на верхней поверхности атланта, поворачивает кверху и, прободав заднюю атлантозатылочную перепонку и твердую оболочку головного мозга, вступает через большое затылочное отверстие в полость черепа, в подпаутинное пространство (*внутричерепная часть, pars intracranialis*).

В полости черепа, направляясь на скат кверху и несколько кпереди, левая и правая позвоночные артерии конвергируют, следуя по поверхности продолговатого мозга; у заднего края

моста мозга соединяются между собой, образуя один непарный сосуд — *базиллярную артерию, a. basilaris*. Последняя, продолжая свой путь по скату, прилегает к базиллярной борозде, нижней поверхности моста и у его переднего края делится на две — правую и левую — задние мозговые артерии.

От позвоночной артерии отходят следующие ветви.

1. **Мышечные ветви, *rr. musculares***, к предпозвоночным мышцам шеи.

2. **Спинномозговые (корешковые) ветви, *rr. spinales (radiculares)***, отходят от той части позвоночной артерии, которая проходит через позвоночно-артериальное отверстие. Эти ветви проходят через межпозвоночные отверстия шейных позвонков в позвоночный канал, где кровоснабжают спинной мозг и его оболочки.

3. **Задняя спинномозговая артерия, *a. spinalis posterior***, парная, отходит с каждой стороны от позвоночной артерии в полости черепа, несколько выше большого затылочного отверстия. Направляется вниз, вступает в позвоночный канал и по задней поверхности спинного мозга, вдоль линии вступления в него задних корешков (*sulcus lateralis posterior*), достигает области конского хвоста; кровоснабжает спинной мозг и его оболочки.

Задние спинномозговые артерии анастомозируют между собой, а также со спинномозговыми (корешковыми) ветвями от позвоночных, межреберных и поясничных артерий (см. рис. 805).

4. **Передняя спинномозговая артерия, *a. spinalis anterior***, начинается от позвоночной артерии над передним краем большого затылочного отверстия.

Она направляется вниз, на уровне перекреста пирамид соединяется с одноименной артерией противоположной стороны, образуя один непарный сосуд. Последний спускается по передней срединной щели спинного мозга и заканчивается в области концевой нити; кровоснабжает спинной мозг и его оболочки и анастомозирует со спинномозговыми (корешковыми) ветвями от позвоночных, межреберных и поясничных артерий.

5. *Задняя нижняя мозжечковая артерия, a. inferior posterior cerebelli* (см. рис. 747), разветвляется в нижнезаднем отделе полушарий мозжечка. Артерия отдает ряд мелких ветвей: к сосудистому сплетению IV желудочка — *ворсинчатую ветвь четвертого желудочка, r. choroideus ventriculi quarti*; к продолговатому мозгу — *латеральные и медиальные мозговые ветви (ветви к продолговатому мозгу), rr. medullares laterales et mediales (rr. ad medullam oblongatam)*; к мозжечку — *ветвь миндалина мозжечка, r. tonsillae cerebelli*.

От внутренней части позвоночной артерии отходят менингеальные ветви, *rr. meningei*, которые кровоснабжают твердую мозговую оболочку задней черепной ямки.

От базилярной артерии (см. рис. 743, 747) отходят следующие ветви.

1. *Артерия лабиринта, a. labyrinthi*, направляется через внутреннее слуховое отверстие и проходит вместе с преддверно-улитковым нервом, *n. vestibulocochlearis*, к внутреннему уху.

2. *Передняя нижняя мозжечковая артерия, a. inferior anterior cerebelli*, — последняя ветвь позвоночной артерии, может отходить также от базилярной артерии. Кровоснабжает передненижний отдел мозжечка.

3. *Артерии моста, aa. pontis*, входят в вещество моста.

4. *Верхняя мозжечковая артерия, a. superior cerebelli*, начинается от базилярной артерии у переднего края моста, направляется кнаружи и назад вокруг ножек мозга и разветвляется в области верхней поверхности мозжечка и в сосудистом сплетении III желудочка.

5. *Средне мозговые артерии, aa. mesencephalicae*, отходят от дистального отдела базилярной артерии, симметрично по 2—3 стволика к каждой ножке мозга.

6. *Задняя спинномозговая артерия, a. spinalis posterior*, парная, залегает внутри от заднего корешка вдоль заднелатеральной борозды. Начинается от базилярной артерии, направляется вниз, анастомозируя с одноименной артерией противоположной стороны; кровоснабжает спинной мозг.

*Задние мозговые артерии, aa. cerebri posteriores* (см. рис. 747, 748, 750), направляются вначале кнаружи, располагаясь над наметом мозжечка, который отделяет их от расположенных ниже верхних мозжечковых артерий и базилярной артерии. Затем заворачивают назад и кверху, огибают наружную периферию ножек мозга и разветвляются на базальной и отчасти на верхнелатеральной поверхности затылочной и височной долей полушарий большого мозга. Отдают ветви к указанным отделам мозга, а также в заднее продырявленное вещество к узлам большого мозга, ножкам мозга — *ножковые ветви, rr. pedunculares*, и сосудистому сплетению боковых желудочков — *корковые ветви, rr. corticales*.

Каждая задняя мозговая артерия условно разделяется на три части: предкоммуникационную, идущую от начала артерии до места впадения задней соединительной артерии, *a. communicans posterior* (см. рис. 743, 747, 805); посткоммуникационную, являющуюся продолжением предыдущей и переходящую в третью, конечную (корковую), часть, отдающую ветви к нижней и медиальной поверхностям височной и затылочной долей.

А. От *предкоммуникационной части, pars precommunicalis*, отходят *заднемедиальные центральные артерии, aa. centrales posteromediales*. Они проникают через заднее продырявленное вещество и распадаются на ряд мелких стволиков; кровоснабжают вентролатеральные ядра таламуса.

Б. *Посткоммуникационная часть, pars postcommunicalis*, отдает следующие ветви.

1. *Заднелатеральные центральные артерии, aa. centrales posterolaterales*, представлены группой мелких ветвей, часть которых кровоснабжает латеральное коленчатое тело, а часть заканчивается в вентролатеральных ядрах таламуса.

2. *Таламические ветви, rr. thalamici*, мелкие, чаще отходят от предыдущих и кровоснабжают нижнемедиальные отделы таламуса.

3. *Медиальные задние ворсинчатые ветви, rr. choroidei posteriores mediales*,

направляются к таламусу, кровоснабжая его медиальные и задние ядра, подходят к сосудистому сплетению III желудочка.

4. *Латеральные задние ворсинчатые ветви, rr. choroidei posteriores laterales*, подходят к задним отделам таламуса, достигая сосудистого сплетения III желудочка и наружной поверхности эпифиза.

5. *Ножковые ветви, rr. pedunculares*, кровоснабжают средний мозг.

В. *Конечная часть (корковая), pars terminalis (corticalis)*, задней мозговой артерии отдает две затылочные артерии — латеральную и медиальную.

1. *Латеральная затылочная артерия, a. occipitalis lateralis*, направляется кзади и кнаружи и, разветвляясь на передние, промежуточные и задние ветви, посылает их к нижней и частично медиальной поверхностям височной доли:

а) *передние височные ветви, rr. temporales anteriores*, отходят в количестве 2—3, а иногда общим стволом и затем, разветвляясь, направляются кпереди, идут по нижней поверхности височной доли. Кровоснабжают передние отделы парагиппокампаальной извилины, достигая крючка;

б) *височные ветви (медиальные промежуточные), rr. temporales [intermedii mediales]*, направляются книзу и кпереди, распределяясь в области латеральной затылочно-височной извилины, и достигают нижней височной извилины;

в) *задние височные ветви, rr. temporales posteriores*, всего 2—3, направляются книзу и кзади, проходят вдоль нижней поверхности затылочной доли и распределяются в области медиальной затылочно-височной извилины.

2. *Медиальная затылочная артерия, a. occipitalis medialis*, является фактически продолжением задней мозговой артерии. От нее отходит ряд ветвей к медиальной и нижней поверхностям затылочной доли:

а) *дорсальная ветвь мозолистого тела, r. corporis callosi dorsalis*, — небольшая ветвь, направляется кверху вдоль задней части поясной извилины и достигает валика мозолистого тела, кровоснабжает эту область, анасто-



мозгирует с концевыми разветвлениями мозолисто-краевой артерии, *a. callosomarginalis*;

б) *теменная ветвь, r. parietalis*, может отходить как от основного ствола, так и от предыдущей ветви. Направляется несколько кзади и кверху; кровоснабжает участок медиальной поверхности височной доли, в области передненижней части предклинья;

в) *теменно-затылочная ветвь, r. parietooccipitalis*, отходит от основного ствола кверху и кзади, залегая по ходу одноименной борозды, вдоль передневерхнего края клина; кровоснабжают эту область;

г) *шпорная ветвь, r. calcarinus*, — небольшая ветвь, отходит от медиальной затылочной артерии кзади и книзу, повторяет ход шпорной борозды. Проходит по медиальной поверхности затылочной доли; кровоснабжает нижнюю часть клина;

д) *затылочно-височная ветвь, r. occipitotemporalis*, отходит от основного ствола и направляется книзу, кзади и кнаружи, залегая вдоль медиальной затылочно-височной извилины; кровоснабжает эту область.

II. **Внутренняя грудная артерия, *a. thoracica interna*** (см. рис. 737, 781), начинается от нижней поверхности подключичной артерии, на уровне отхождения позвоночной артерии; направляясь вниз, проходит позади подключичной вены, через верхнюю апертуру грудной клетки вступает в полость груди и спускается параллельно краю грудины по задней поверхности хрящей I—VII ребер, будучи покрыта поперечной мышцей груди и париетальным листком плевры.

На уровне VII ребра внутренняя грудная артерия делится на *мышечно-диафрагмальную артерию, a. musculophrenica*, и *верхнюю надчревную артерию, a. epigastrica superior*. На своем пути отдает ряд ветвей.

1. *Медиастинальные ветви, rr. mediastinales*, — это 2—3 тонких стволика; кровоснабжают передние отделы перикарда и окологрудные лимфатические узлы.

2. *Тимусные ветви, rr. thymici*, кровоснабжают соответствующую долю вилочковой железы.

3. *Трахеальные ветви, rr. tracheales*, представляют собой тонкие стволы; кровоснабжают средний отдел трахеи.

4. *Бронхиальные ветви, rr. bronchiales*, непостоянные; подходят к концевому отделу трахеи и соответствуют главному бронху.

5. *Перикардодиафрагмальная артерия, a. pericardiacophrenica*, — довольно мощный сосуд. Начинается на уровне I ребра и следует вместе с диафрагмальным нервом к диафрагме, посылая по пути ветви к перикарду.

6. *Грудинные ветви, rr. sternales*, подходят к задней поверхности грудины.

7. *Прободающие ветви, rr. perforantes*, прободают 6—7 верхних межреберий и отдают ветви большой и малой грудным мышцам.

От двух—трех прободающих ветвей отходят ветви молочной железы, *гг. mammae*, которые распределяются как в самой железе, так и в окружающих ее тканях.

8. *Передние межреберные ветви, rr. intercostales anteriores*, по две, направляются к шести верхним межреберьям, где, следуя вдоль верхнего и нижнего краев ребер, они анастомозируют с задними межреберными артериями, *aa. intercostales posteriores*, от грудной части аорты (см. рис. 766, 805). Межреберные ветви, идущие вдоль нижних краев ребер, развиты сильнее.

9. *Латеральная реберная ветвь, r. costalis lateralis*, непостоянная, может отходить от подключичной артерии. Спускается позади реберной дуги кнаружи от *a. thoracica interna* и отдает небольшие веточки к межреберным мышцам.

10. *Мышечно-диафрагмальная артерия, a. musculophrenica*, идет вдоль реберной дуги по линии прикрепления реберной части диафрагмы к грудной клетке. Отдает ветви к диафрагме, мышцам живота, а также передние межреберные ветви, которые (всего пять) направляются в нижние межреберья.

11. *Верхняя надчревная артерия, a. epigastrica superior*, следует книзу, прободает заднюю стенку влагалища прямой мышцы живота, располагается по задней поверхности этой мыш-

цы и на уровне пупка анастомозирует с нижней надчревной артерией, *a. epigastrica inferior* (ветвь наружной подвздошной артерии, *a. iliaca externa*) (см. рис. 805). Посылает ветви к прямой мышце живота и ее влагалищу, а также к серповидной связке печени и коже пупочной области.

III. **Щитовидный ствол, *truncus thyrocervicalis*** (см. рис. 737, 738, 740, 743, 752), длиной до 1,5 см, отходит от передневерхней поверхности подключичной артерии перед вступлением ее в межлестничный промежуток.

1. *Нижняя щитовидная артерия, a. thyroidea inferior*, направляется вверх и медиально по передней поверхности передней лестничной мышцы, позади внутренней яремной вены и общей сонной артерии. Образовав на уровне VI шейного позвонка дугу, подходит к задней поверхности нижнего отдела боковой доли щитовидной железы. Здесь артерия отдает в вещество железы *железистые ветви, rr. glandulares*, которые анастомозируют на поверхности и внутри железы с ветвями верхней щитовидной артерии (ветвь наружной сонной артерии) (см. рис. 805). Кроме того, нижняя щитовидная артерия посылает к трахее *трахеальные ветви, rr. tracheales*. Часто они начинаются вместе с пищеводными ветвями.

*Пищеводные ветви, rr. esophagei*, тонкие, подходят к начальному отделу пищевода, *глочные ветви, rr. pharyngeales*, всего две—три, идут к глотке, а *нижняя гортанная артерия, a. laryngea inferior*, сопровождая гортанный возвратный нерв, подходит к гортани. Нижняя гортанная артерия вступает в стенку гортани и образует анастомоз с верхней гортанной артерией, берущей начало от верхней щитовидной артерии.

2. *Восходящая шейная артерия, a. cervicalis ascendens*, следует вверх по передней поверхности передней лестничной мышцы и мышцы, поднимающей лопатку, располагаясь медиально от диафрагмального нерва. Восходящая шейная артерия отдает мышечные ветви к предпозвоночным мышцам и глубоким мышцам затылка и *спинномозговые ветви, rr. spinales*.

3. *Надлопаточная артерия, a.*

*suprascapularis*, идет кнаружи и несколько книзу, располагаясь позади ключицы, впереди передней лестничной мышцы, отдавая небольшую акромиальную ветвь, *r. acromialis*. Затем артерия по ходу нижнего брюшка лопаточно-подъязычной мышцы достигает вырезки лопатки и проходит над верхней поперечной связкой лопатки в надостную ямку. Здесь отдает ветви к надостной мышце, после чего огибает шейку лопатки и вступает в подостную ямку, где посылает ветви к залегающим здесь мышцам и анастомозирует с артерией, огибающей лопатку, *a. circumflexa scapulae* (ветвь *a. axillaris*), и *a. transversa colli* (ветвь *a. subclavia*) (см. рис. 752, 756, 805).

**Ветви второго отдела подключичной артерии.** Во втором отделе от подключичной артерии отходит только одна ветвь—реберно-шейный ствол.

**Реберно-шейный ствол, *truncus costocervicalis*** (см. рис. 737, 738, 743, 752), начинается в межлестничном промежутке от задней поверхности подключичной артерии и, следуя назад, тотчас делится на следующие ветви.

1. **Глубокая шейная артерия, *a. cervicalis profunda***, направляется назад и несколько кверху, проходит между шейкой I ребра и поперечным отростком VII шейного позвонка, выходит в область шеи и следует вверх до II шейного позвонка; кровоснабжает глубокие мышцы задней области шеи и посылает ветви к спинному мозгу в позвоночный канал. Ее ветви анастомозируют с ветвями от *a. vertebralis*, *a. cervicalis ascendens* и *a. occipitalis*.

2. **Наивысшая межреберная артерия, *a. intercostalis suprema*** (см. рис. 765), идет вниз, пересекает переднюю поверхность шейки I, а затем II ребра. От нее отходят две артерии: а) **первая задняя межреберная артерия, *a. intercostalis posterior prima***, залегающая в первом межреберье;

б) **вторая задняя межреберная артерия, *a. intercostalis posterior secunda***, располагающаяся во втором межреберье.

Обе артерии, следуя в межреберных промежутках, соединяются с передни-

ми межреберными ветвями от *a. thoracica interna*. От каждой артерии отходят **дорсальные ветви, *rr. dorsales***, подходящие к мышцам спины.

**Ветви третьего отдела подключичной артерии.** В третьем отделе от подключичной артерии отходит обычно только одна ветвь—поперечная артерия шеи.

**Поперечная артерия шеи, *a. transversa cervicis*** (см. рис. 738—740, 752, 756), начинается от подключичной артерии после ее выхода из межлестничного промежутка. Направляется назад и кнаружи, проходит между ветвями плечевого сплетения и, минуя среднюю и заднюю лестничные мышцы, располагается под мышцей, поднимающей лопатку. Здесь у верхнего угла лопатки поперечная артерия шеи отдает три ветви.

1. **Поверхностная ветвь (поверхностная шейная артерия), *r. superficialis (a. cervicalis superficialis)***, делится на **восходящую ветвь, *r. ascendens***, и **нисходящую ветвь, *r. descendens***, следующие в латеральном направлении впереди передней лестничной мышцы, плечевого сплетения и мышцы, поднимающей лопатку.

В наружном отделе латерального треугольника шеи артерия скрывается под трапецевидной мышцей, кровоснабжает ее, а также посылает ветви к коже и лимфатическим узлам надключичной области.

2. **Глубокая ветвь (дорсальная артерия лопатки), *r. profundus (a. dorsalis scapulae)***, направляется несколько кзади и книзу, посылая веточки к мышцам плечевого пояса, залегающим на задней поверхности лопатки.

3. **Дорсальная лопаточная артерия, *a. scapularis dorsalis***, следует под ромбовидные мышцы и, располагаясь вдоль медиального края лопатки, между прикреплением ромбовидных мышц и передней зубчатой мышцы, достигает широкой мышцы спины. Кровоснабжает указанные мышцы, акромиально-ключичный сустав за счет акромиальной ветви, *r. acromialis*, а также посылает веточки

к коже этой области, которые анастомозируют с концевой частью **грудоспинной артерии, *a. thoracodorsalis***. Дорсальная лопаточная артерия может отходить непосредственно от подключичной артерии.

## АРТЕРИИ ВЕРХНЕЙ КОНЕЧНОСТИ

### ПОДМЫШЕЧНАЯ АРТЕРИЯ

**Подмышечная артерия, *a. axillaris*** (рис. 751—754; см. рис. 737, 740), залегает в подмышечной ямке. Она является непосредственным продолжением подключичной артерии и располагается на протяжении от ключицы с залегающей под ней подключичной мышцей до нижнего края большой грудной мышцы, где продолжается в плечевую артерию, *a. brachialis*.

Подмышечную артерию условно делят по передней стенке подмышечной полости на три части: первая часть соответствует уровню ключично-грудного треугольника, *trigonum clavipectoralis* (от ключицы до верхнего края малой грудной мышцы), вторая—уровню малой грудной мышцы; третья часть простирается от нижнего края малой грудной мышцы до нижнего края большой грудной мышцы.

Первая часть подмышечной артерии лежит на верхних зубцах передней зубчатой мышцы, будучи прикрыта спереди ключично-грудной фасцией. Кпереди и кнутри от артерии залегает подключичная вена, *v. subclavia*, кпереди и снаружи—стволы плечевого сплетения, *plexus brachialis*.

От этой части подмышечной артерии отходят следующие ветви.

1. **Верхняя грудная артерия, *a. thoracica superior***, начинается у нижнего края ключицы, направляется вниз и медиально, посылая ветви к двум верхним межреберным мышцам и передней зубчатой мышце, а также к большой и малой грудным мышцам и молочной железе.

2. **Грудоакромиальная артерия, *a. thoracoacromialis***, начинается у вер-





хнемедиального края малой грудной мышцы и, прободая с глубины к поверхности ключично-грудную фасцию, тотчас делится на следующие ветви:

а) *акромиальная ветвь, r. acromialis*, направляется вверх и кнаружи, проходит под большой грудной и дельтовидной мышцами и кровоснабжает их. Достигнув акромиона, посылает ветви к плечевому суставу и, анастомозируя с ветвями *a. suprascapularis* и других артерий, принимает участие в образовании сосудистой акромиальной сети (см. рис. 752, 805);

б) *ключичная ветвь, r. clavicularis*, направляется к области ключицы; кровоснабжает подключичную мышцу;

в) *дельтовидная ветвь, r. deltoideus*, идет вниз и кнаружи, проходит в борозде между дельтовидной мышцей

и большой грудной мышцей и кровоснабжает эти мышцы;

г) *грудные ветви, rr. pectorales*, следуют преимущественно к большой и малой грудным мышцам, отчасти к передней зубчатой мышце.

Вторая часть подмышечной артерии располагается непосредственно позади малой грудной мышцы и окружена сзади, медиально и латерально стволами плечевого сплетения. От этой части отходит только одна ветвь — латеральная грудная артерия.

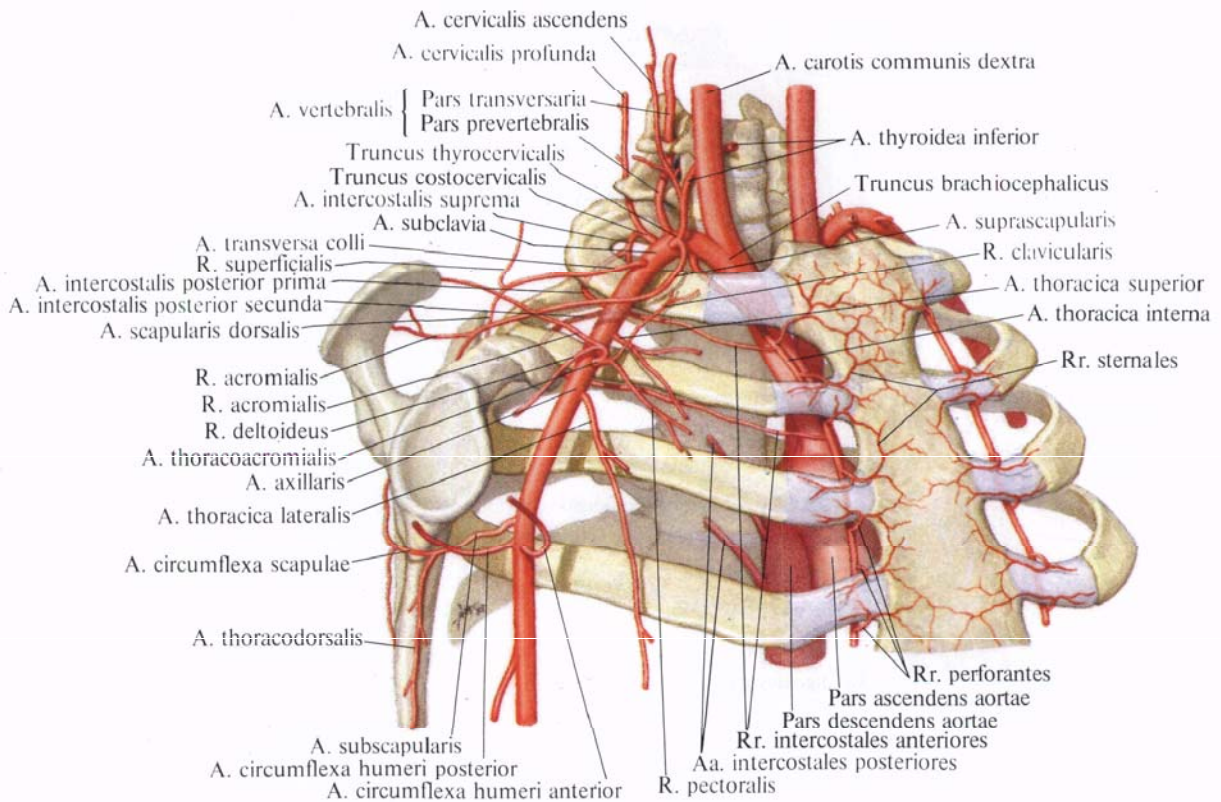
*Латеральная грудная артерия, a. thoracica lateralis*, (см. рис. 751, 754), от нижней периферии подмышечной артерии направляется вниз, проходит вначале позади малой грудной мышцы, а затем вдоль ее наружного края на наружной поверхности передней зубчатой мышцы. Кровоснабжает лим-

фатические узлы и клетчатку подмышечной полости, а также переднюю зубчатую мышцу, малую грудную мышцу, молочную железу (*латеральные ветви молочной железы, rr. mammarii laterales*) и анастомозирует с *aa. intercostales* и *rr. pectorales a. thoracoacromialis*.

Третья часть подмышечной артерии лежит позади большой грудной мышцы, на подлопаточной мышце и сухожилиях широкой мышцы спины и большой круглой мышцы; кнаружи от артерии находится ключовидно-плечевая мышца. Ветви плечевого сплетения располагаются по бокам и впереди от этой части подмышечной артерии.

От третьей части подмышечной артерии отходят следующие ветви (см. рис. 751, 752).

1. *Подлопаточная артерия, a.*



**Рис. 752. Подключичная артерия, a. subclavia, и подмышечная артерия, a. axillaris, и их ветви, правые (полусхематично).**



*subscapularis*, начинается на уровне нижнего края подлопаточной мышцы и, направляясь вниз, делится на две ветви. До начала деления артерия отдает две—три небольшие подлопаточные ветви, гг. *subscapulares*, которые также могут отходить от начальной части артерии, огибающей лопатку, и заканчиваются в подлопаточной мышце.

Конечные ветви подлопаточной артерии:

а) *артерия, огибающая лопатку, a. circumflexa scapulae*, идет назад и, огибая латеральный край лопатки, направляется вверх, в подостную ямку. Кровоснабжает подлопаточную, большую и малую круглые мышцы, широчайшую мышцу спины, дельтовидную и подостную мышцы. Образует анастомозы с ветвями *a. transversa cervicis* и *a. suprascapularis* (см. рис. 752, 756, 805);

б) *грудоспинальная артерия, a. thoracodorsalis*, продолжает направление ствола подлопаточной артерии. Идет вниз вдоль задней стенки подмышечной полости по латеральному краю лопатки в щели между подлопаточной мышцей, широчайшей мышцей спины и большой круглой мышцей до нижнего угла лопатки. Заканчиваясь в толще широчайшей мышцы спины, анастомозирует с ветвями *a. transversa cervicis*.

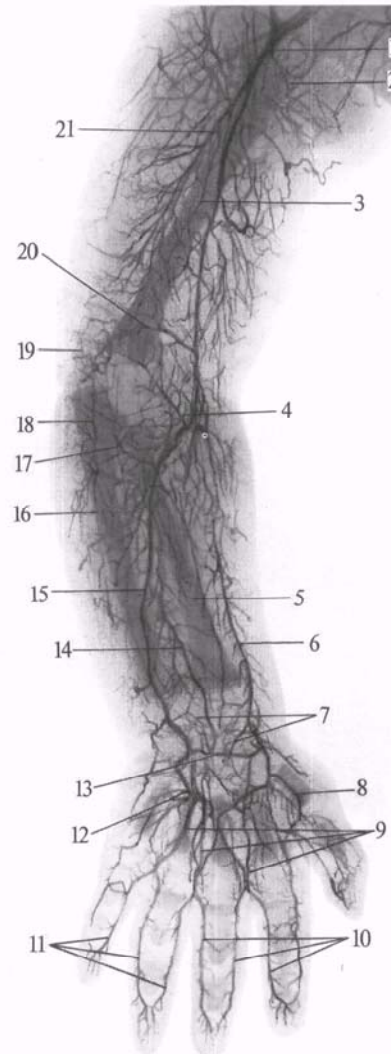
2. *Передняя артерия, огибающая плечевую кость, a. circumflexa humeri anterior*, начинается от наружной стороны подмышечной артерии, идет латерально под клювовидно-плечевой мышцей, а затем под короткой головкой двуглавой мышцы плеча по передней поверхности плечевой кости. Достигнув области межбугорковой борозды, делится на две ветви: одна из них занимает восходящее направление, сопровождает сухожилие длинной головки двуглавой мышцы плеча и, вступив в плечевой сустав, направляется к головке плечевой кости; другая ветвь огибает наружный край плечевой кости и анастомозирует с *a. circumflexa humeri posterior*.

3. *Задняя артерия, огибающая плечевую кость, a. circumflexa humeri posterior*, отходит от задней поверхности подмышечной артерии рядом

с *a. circumflexa humeri anterior*. Направляется назад, огибает заднюю и наружную поверхности хирургической шейки плечевой кости, располагаясь вместе с подмышечным нервом, п. *axillaris*, на внутренней поверхности дельтовидной мышцы. Анастомозирует с *a. circumflexa humeri anterior*, *a. circumflexa scapulae*, *a. thoracodorsalis* и *a. suprascapularis*. Кровоснабжает суставную капсулу плечевого сустава, дельтовидную мышцу и кожу этой области.

#### ПЛЕЧЕВАЯ АРТЕРИЯ

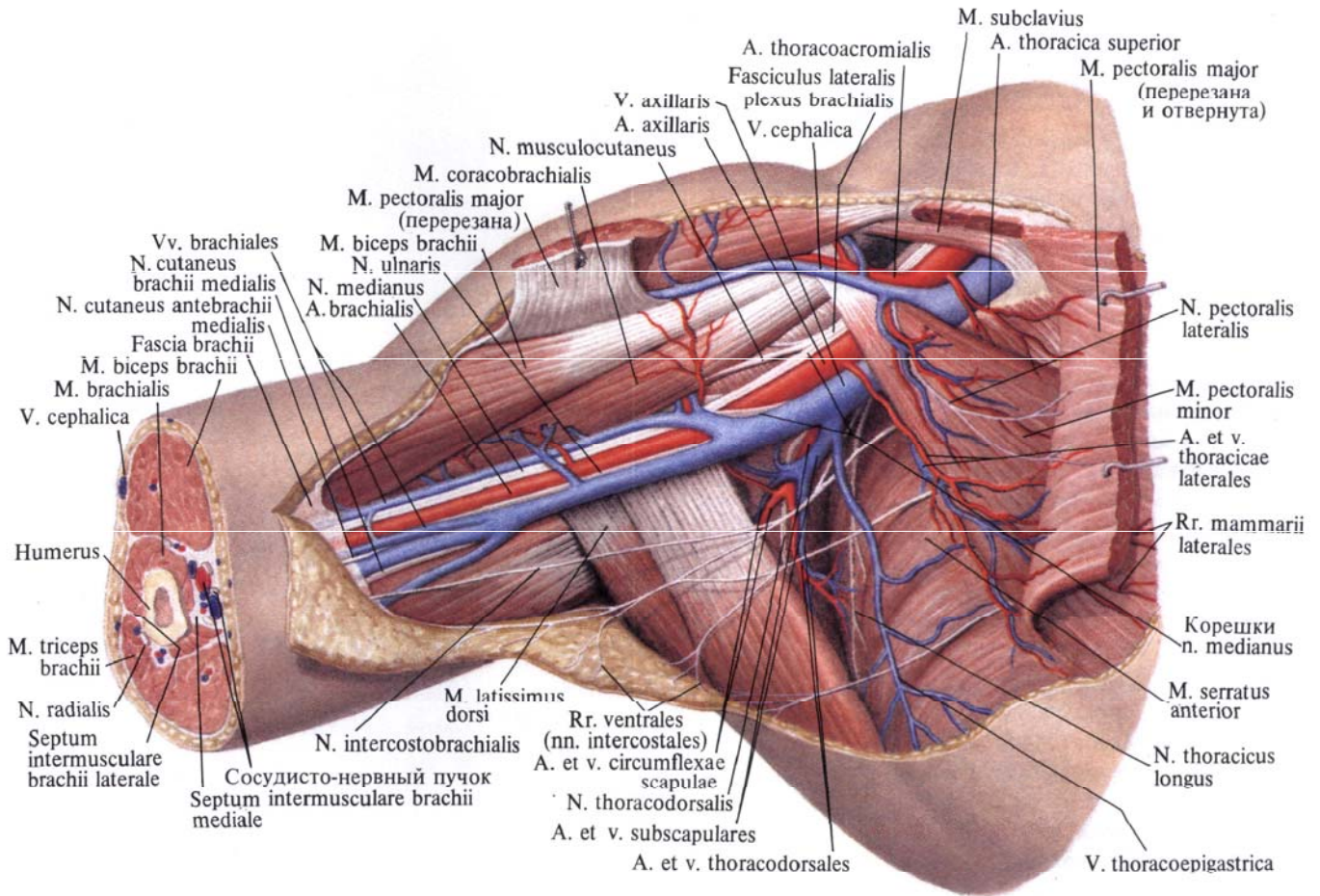
**Плечевая артерия, a. brachialis** (рис. 755; см. рис. 751—754), является непосредственным продолжением подмышечной артерии. Она начинается



**Рис. 753. Артерии правой верхней конечности новорожденного (фотография рентгенограммы). (Рука в положении пронации.)**

1 — плечевая артерия; 2 — задняя артерия, огибающая плечевую кость; 3 — плечевая кость; 4 — лучевая возвратная артерия; 5 — лучевая кость; 6 — лучевая артерия; 7 — ладонная сеть запястья; 8 — артерия большого пальца кисти; 9 — общие ладонные пальцевые артерии; 10, 11 — собственные ладонные пальцевые артерии; 12 — поверхностная ладонная дуга; 13 — глубокая ладонная дуга; 14 — задняя межкостная артерия; 15 — локтевая артерия; 16 — локтевая кость; 17 — передняя ветвь возвратной локтевой артерии; 18 — задняя ветвь возвратной локтевой артерии; 19 — сеть локтевого сустава; 20 — нижняя локтевая коллатеральная артерия; 21 — глубокая артерия плеча.





**Рис. 754. Нервы, артерии и вены подмышечной полости, правой. (Внутренняя поверхность.) (Кожа, подкожная клетчатка,**

**фасция, лимфатические узлы и сосуды удалены; большая грудная мышца перерезана и частично удалена.)**

на уровне нижнего края большой грудной мышцы, ложится впереди клювовидно-плечевой мышцы, потом в медиальной локтевой борозде, на поверхности плечевой мышцы. Следуя по мышце вниз, плечевая артерия достигает локтевой ямки. Здесь она залегает в желобке между круглым пронатором и плечелучевой мышцей под апоневрозом двуглавой мышцы плеча и делится на две ветви: *лучевую артерию a. radialis*, и *локтевую артерию, a. ulnaris*. Иногда, как вариант ветвления, *a. brachialis* делится на кожные ветви выше передней локте-

вой области, залегая подкожно, и получает название *поверхностной плечевой артерии, a. brachialis superficialis*. Плечевую артерию сопровождают две плечевые вены, *vv. brachiales*, и срединный нерв, *n. medianus*. Последний в верхней трети плеча лежит снаружи от артерии, в средней трети плеча — спереди, а в нижней трети плеча располагается вдоль медиальной поверхности артерии. Плечевая артерия вместе с плечевыми венами и срединным нервом образует *сосудисто-нервный пучок* плеча.

От плечевой артерии отходят следующие ветви.  
1. *Глубокая артерия плеча, a. profunda brachii* (рис. 756; см. рис. 755), начинается в верхней трети плеча от задневнутренней поверхности плечевой артерии. Направляясь назад, она вместе с лучевым нервом, *n. radialis*, спирально огибает заднюю поверхность плечевой кости. Затем глубокая артерия плеча продолжается в *лучевую коллатеральную артерию, a. collateralis radialis*, которая идет вначале позади латеральной межмышечной перегородки плеча и,



отдав ветви для образования суставной сети локтя, rete articulare cubiti, анастомозирует с возвратной артерией, a. recurrens radialis (см. рис. 756, 760, 805).

Глубокая артерия плеча дает ряд ветвей:

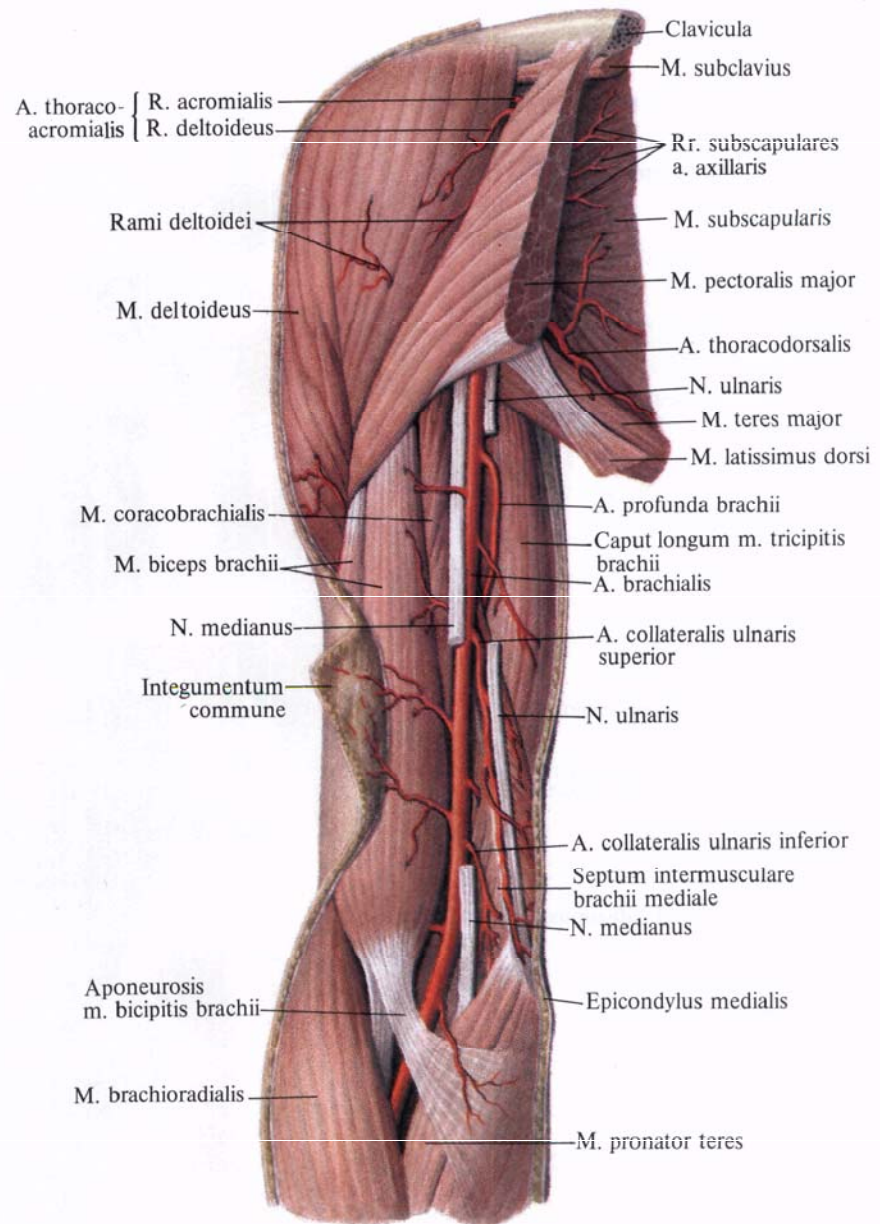
а) *дельтовидная ветвь, r. deltoideus*, отходит от начального отдела глубокой артерии плеча, проходит под клювовидно-плечевой мышцей и двуглавой мышцей плеча, отдает им ветви и по передней поверхности плечевой кости достигает дельтовидной мышцы;

б) *артерии, питающие плечевую кость, aa. nutritiae humeri*, направляются в питательные отверстия плечевой кости. Могут отходить непосредственно от плечевой артерии;

в) *средняя коллатеральная артерия, a. collateralis media*, следует вниз между боковой и медиальной головками трехглавой мышцы плеча. Затем вступает в толщу боковой головки и, достигнув локтевого сустава, анастомозирует с a. interossea recurrens (см. рис. 805), принимая участие в образовании локтевой суставной сети.

2. *Верхняя локтевая коллатеральная артерия, a. collateralis ulnaris superior* (см. рис. 756, 759), начинается несколько ниже глубокой артерии плеча от медиальной поверхности плечевой артерии, а иногда общим стволом с ней. Направляясь книзу, артерия подходит к локтевому нерву, n. ulnaris, сопровождает его до медиального мышцелка, где принимает участие в образовании локтевой суставной сети. Кровоснабжает плечевую мышцу, медиальную головку трехглавой мышцы плеча и кожу этой области; анастомозирует у медиального мышцелка с задней ветвью возвратной локтевой артерии, r. posterior a. recurrens ulnaris (см. рис. 760, 805).

3. *Нижняя локтевая коллатеральная артерия, a. collateralis ulnaris inferior* (см. рис. 755, 758, 759), начинается в нижней трети плеча от медиальной поверхности плечевой артерии, как раз над медиальным мышцелком. Направляясь книзу по передней поверхности плечевой мыш-



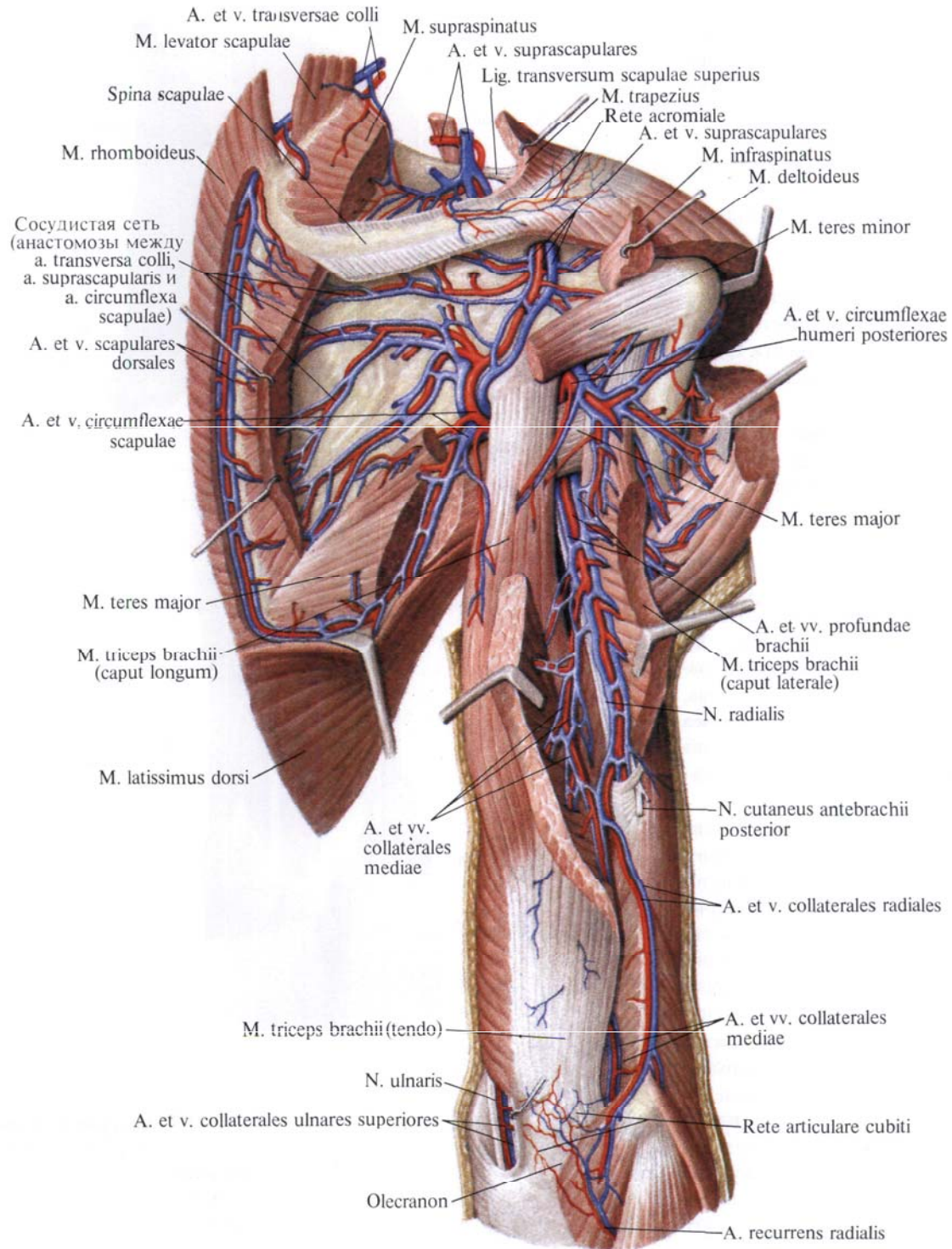
**Рис. 755. Артерия и нервы плеча, правого. (Переднегнутренняя поверхность.) (Участки срединного и локтевого нервов удалены.)**

цы, анастомозирует с передней ветвью возвратной локтевой артерии, r. anterior a. recurrens ulnaris (см. рис. 760, 805). Своими ветвями достигает области медиального мышцелка, прободает медиальную межмышечную перегородку плеча и принимает участие в образовании локтевой суставной сети.

**Лучевая артерия**

**Лучевая артерия, a. radialis** (рис. 757—763; см. рис. 751, 753), отходит от плечевой артерии в области локтевой ямки. Направляясь книзу, отклоняется несколько кнаружи и идет по передней поверхности мышцы—круглого пронатора. Достигнув медиального края





**Рис. 756.** Артерии и вены пояса верхней конечности и плеча, правого. (Задняя поверхность.) (Над- и подостные, большая круглая мышцы и латеральная головка трехглавой мышцы плеча частично удалены.)



плечелучевой мышцы, артерия проходит между этой мышцей и круглым пронатором, а далее — между плечелучевой мышцей и лучевым сгибателем кисти.

По сторонам артерии располагаются две лучевые вены, *vv. radiales*.

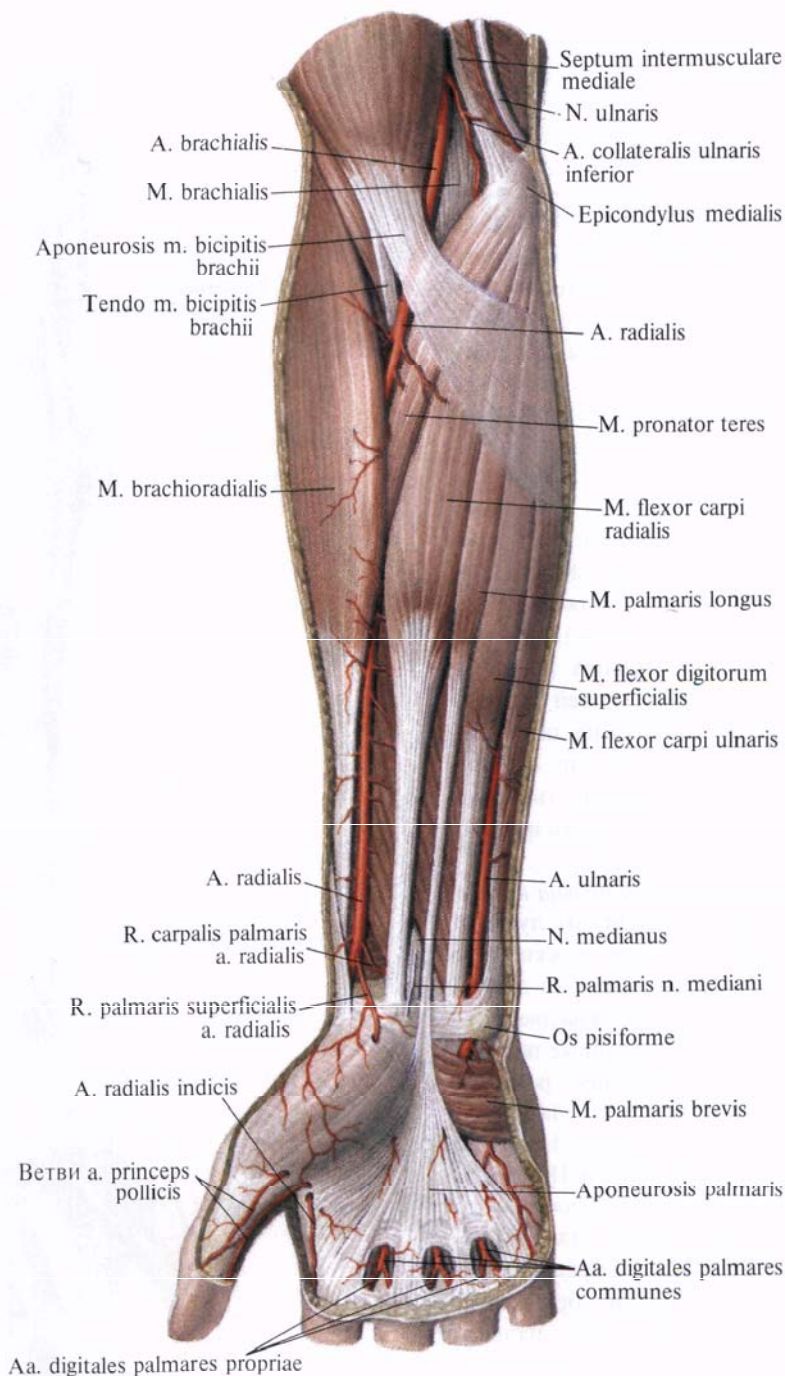
В нижней трети предплечья артерия лежит наиболее поверхностно: покрыта только фасцией и кожей. Здесь она легко прощупывается и может быть прижата к лучевой кости.

Далее лучевая артерия, не теряя своего нисходящего направления, на уровне шиловидного отростка лучевой кости отклоняется кзади, залегая под сухожилиями длинной мышцы, отводящей большой палец кисти, и короткого разгибателя большого пальца кисти; затем проходит под сухожилием длинного разгибателя большого пальца, направляясь на тыл кисти. Здесь лучевая артерия изменяет свое направление, прободает мышцы первого межпальцевого промежутка и выходит на ладонную поверхность кисти; далее она поворачивает дугообразно в сторону локтевого края и соединяется с *r. palmaris profundus a. ulnaris*, образуя глубокую ладонную дугу, *arcus palmaris profundus* (см. рис. 762, 764, 805). По своему ходу лучевая артерия отдает ряд ветвей, кровоснабжающих мышцы предплечья.

1. *Лучевая возвратная артерия, a. recurrens radialis* (см. рис. 758), начинается от лучевой артерии еще в области локтевой ямки, отходит от ее наружной поверхности и направляется кнаружи между плечевой и плечелучевой мышцами. Ветви возвратной лучевой артерии направляются к близлежащим мышцам. У латерального надмыщелка она анастомозирует с *a. collateralis radialis* (от глубокой артерии плеча) и принимает участие в образовании локтевой суставной сети.

2. *Ладонная запястная ветвь, r. carpalis palmaris* (см. рис. 761, 764), отходит от лучевой артерии на уровне нижнего края квадратного пронатора и, направляясь в сторону локтевого края предплечья, анастомозирует с ладонной запястной ветвью, *r. carpalis palmaris* (от локтевой артерии) (см. рис. 805). Указанные артерии принимают участие в образовании артериальной сети запястья.

3. *Поверхностная ладонная ветвь, r. palmaris superficialis* (см. рис. 761), начинается от лучевой артерии на уровне основания шиловидного отростка лучевой кости, направляется вниз, проходит над мышцами возвышения большого пальца кисти или прободает их толщу и, анастомозируя с локтевой артерией, образует поверхностную ладонную дугу, *arcus*



**Рис. 757. Артерии предплечья и кисти правой верхней конечности. (Ладонная поверхность.)**



palmaris superficialis (см. рис. 764, 805). Кровоснабжает также мышцы и кожу области возвышения большого пальца кисти.

4. *Тыльная запястная ветвь, r. carpalis dorsalis* (см. рис. 763, 764), отходит от лучевой артерии и, направляясь по тыльной поверхности основания кисти в сторону ее локтевого края, анастомозирует с тыльной запястной ветвью от a. ulnaris (см. рис. 763, 805) и вместе с ней принимает участие в образовании тыльной сети запястья, rete carpi dorsale.

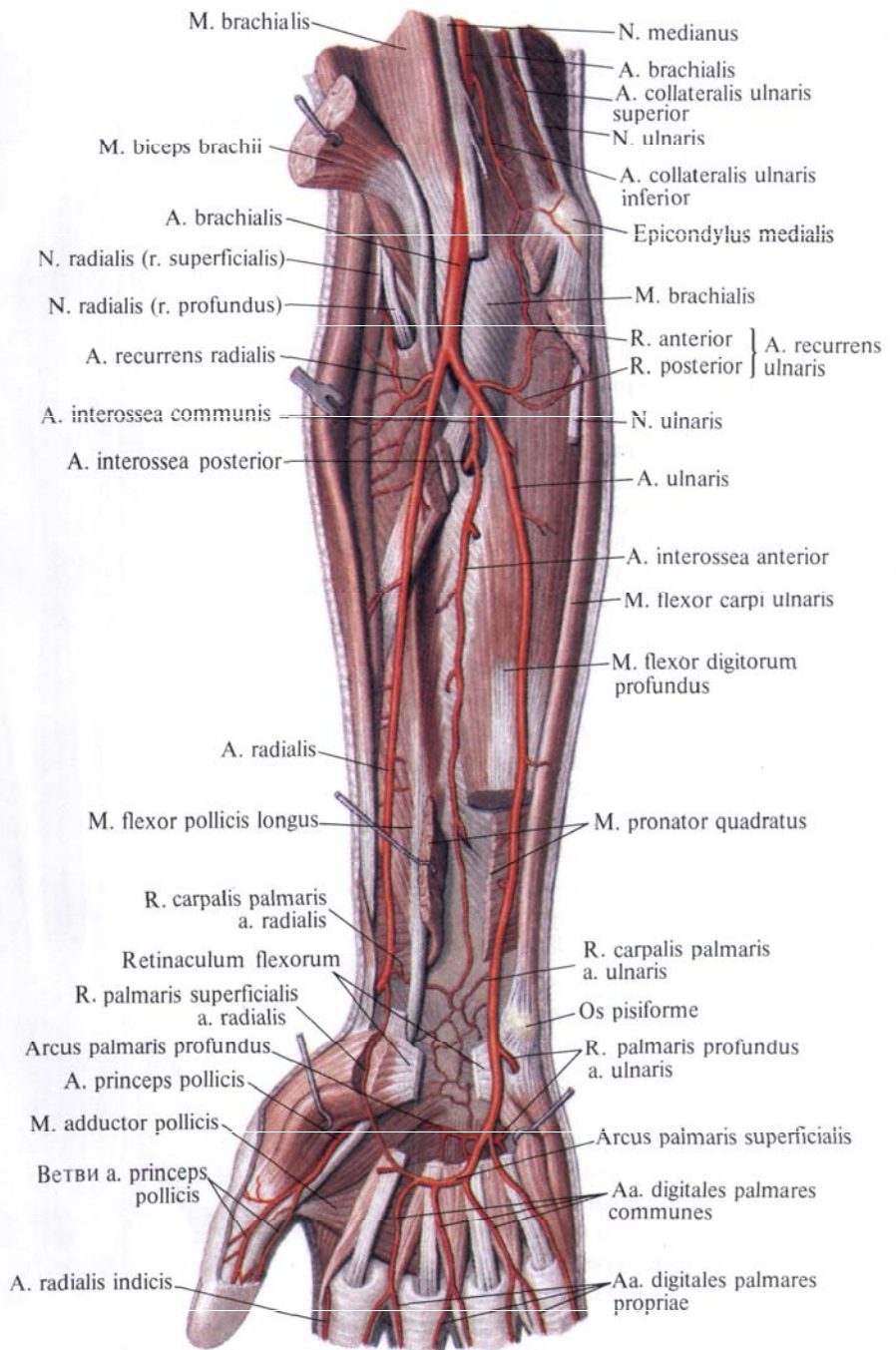
5. *Тыльные пястные артерии, aa. metacarpales dorsales*, всего три—четыре, отходят отдельно, иногда спаренно от тыльной сети запястья и направляются дистально между сухожилиями разгибателя пальцев. На уровне головок пястных костей каждая пястная артерия делится на две *тыльные пальцевые артерии, aa. digitales dorsales*: кровоснабжающие тыльную поверхность пальцев, области проксимальной и средней фаланг.

6. *Артерия большого пальца кисти, a. princeps pollicis*, отходит от лучевой артерии либо в толще межкостной мышцы, либо по выходе ее на ладонную поверхность и делится на две, реже на три собственные ладонные пальцевые артерии, aa. digitales palmares propriae. Последние идут по ладонной поверхности боковых краев I пальца, а иногда и лучевой стороне II пальца.

7. *Лучевая артерия указательного пальца, a. radialis indicis*, отходит несколько медиальнее предыдущей, идет в борозде между брюшками тыльных межкостных мышц, направляется дистально вдоль лучевой поверхности указательного пальца.

### Локтевая артерия

**Локтевая артерия, a. ulnaris** (рис. 764; см. рис. 751, 753, 757, 758, 760—762), является как бы продолжением плечевой артерии и отходит от нее в локтевой ямке на уровне венечного отростка локтевой кости. Описав пологую дугу, направляется вниз к медиальному (локтевому) краю предплечья и располагается между поверхностным и глубоким слоями мышц ладонной поверхности предплечья. Примерно на середине



предплечья локтевая артерия ложится в борозду между поверхностным сгибателем пальцев и локтевым сгибателем запястья и следует по ней до дистального отдела предплечья, где переходит на кисть. На своем пути локтевая артерия отдает ряд веточек, кровоснабжающих мышцы предплечья. В области лучезапястного сустава она располагается латеральнее гороховидной кости, на удерживателе сгибателей, будучи прикрыта короткой ла-

**Рис. 758. Артерии предплечья и кисти правой верхней конечности. (Ладонная поверхность.)**  
(Поверхностные и частично глубокие мышцы предплечья удалены.)



донной мышцей. На ладонной поверхности кисти локтевая артерия заворачивает в сторону лучевого края, соединяется с r. palmaris superficialis от a. radialis, образуя расположенную под ладонным апоневрозом поверхностную ладонную дугу, arcus palmaris superficialis.

На всем протяжении локтевая артерия сопровождается двумя локтевыми венами, vv. ulnares.

От локтевой артерии начинаются следующие ветви.

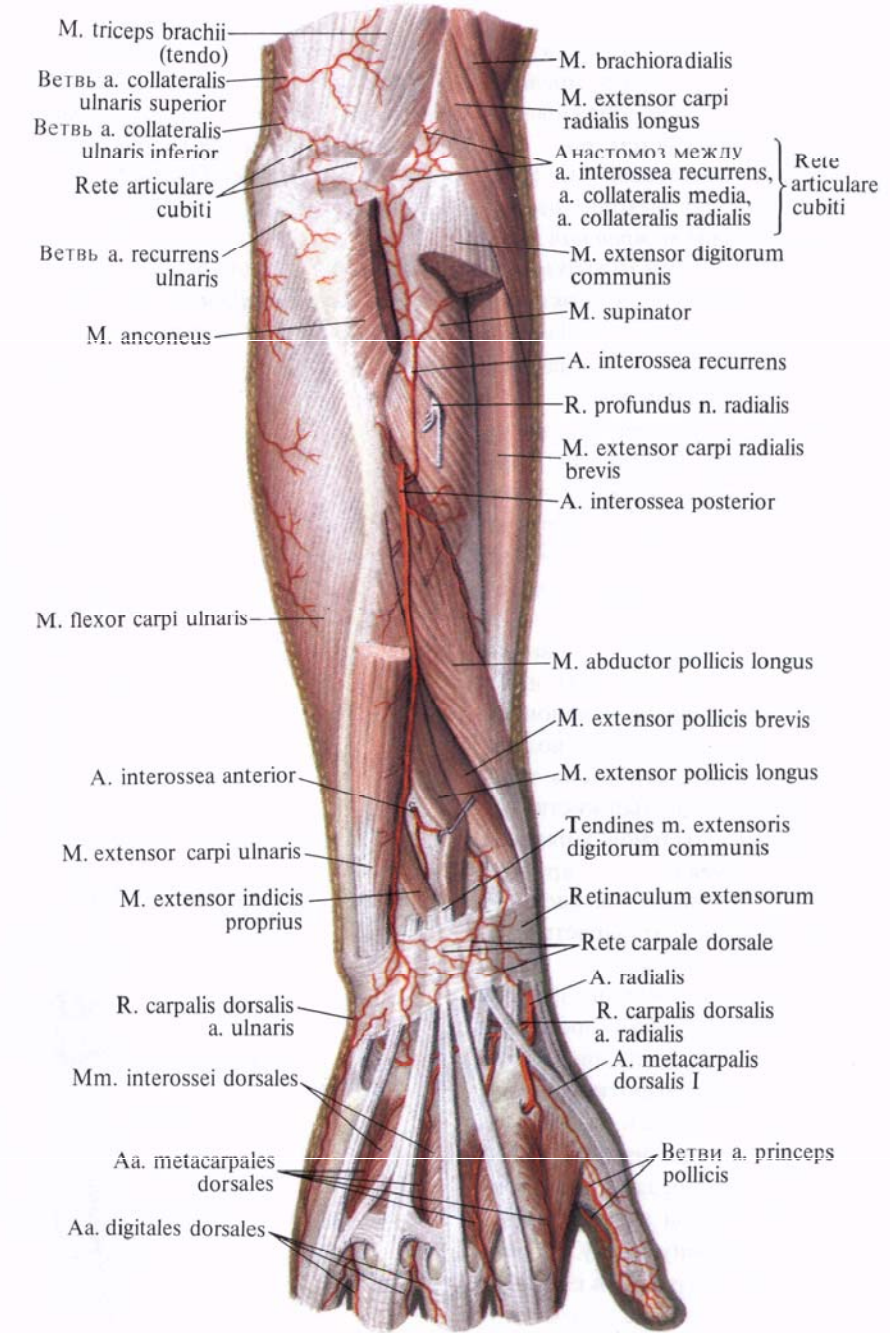
1. *Локтевая возвратная артерия, a. recurrens ulnaris* (см. рис. 758), отходит от медиальной поверхности начального отдела локтевой артерии и делится на переднюю и заднюю ветви:

а) *передняя ветвь, r. anterior*, направляясь вверх и медиально, проходит на плечевой мышце под круглым пронатором и, поднимаясь вверх, анастомозирует с a. collateralis ulnaris inferior от a. brachialis, отдав ветви к головкам мышц-сгибателей, начинающихся от медиального надмышелка;

б) *задняя ветвь, r. posterior*, направляется назад и вверх, идет под поверхностным сгибателем пальцев и подходит к локтевому нерву. Следуя вверх по ходу локтевого нерва, анастомозирует с a. collateralis ulnaris superior; ее ветви участвуют в образовании локтевой суставной сети.

2. *Общая межкостная артерия, a. interossea communis* (см. рис. 758), начинается на уровне бугристости лучевой кости. Иногда вместо одной артерии имеется несколько небольших ветвей. Направляясь в сторону дистального конца предплечья, общая межкостная артерия почти в самом начале своего пути делится на две ветви — переднюю и заднюю:

а) *передняя межкостная артерия, a. interossea anterior* (см. рис. 758), направляется вниз по передней поверхности membrana interossea, располагаясь между глубоким сгибателем пальцев и длинным сгибателем большого пальца кисти. У верхнего края квадратного пронатора или несколько дистальнее артерия прободает membrana interossea и, выйдя на ее тыльную поверхность принимает участие в образовании тыльной сети запястья (см. рис. 763). От передней межкостной артерии отходит



артерия, сопровождающая срединный нерв, a. comitans n. mediani;

б) *задняя межкостная артерия, a. interossea posterior* (см. рис. 759), отойдя от общей межкостной артерии, сразу же прободает membrana interossea и выходит на ее тыльную поверхность дистальнее супинатора. Здесь артерия идет между глубокими и поверхностными мышцами тыла предплечья и в сопровождении заднего межкостного нерва предплечья,

**Рис. 759. Артерии предплечья и кисти правой верхней конечности. (Тыльная поверхность.)**  
(Общий разгибатель пальцев и локтевой разгибатель запястья частично удалены.)



n. *interosseus antebrachii posterior*, следует к дистальному концу предплечья, где участвует в образовании тыльной сети запястья (см. рис. 763).

От задней межкостной артерии, в том месте, где она выходит на тыл предплечья, отходит *возвратная межкостная артерия*, *a. interossea recurrens*, направляется вверх под локтевую мышцу, анастомозируя с *a. collateralis media*; принимает участие в образовании локтевой суставной сети.

3. *Ладонная запястная ветвь*, *r. carpalis palmaris* (см. рис. 762), начинается на уровне головки локтевой кости или несколько выше, направляется вниз и радиально и анастомозирует с одноименной ветвью лучевой артерии (см. рис. 805).

4. *Тыльная запястная ветвь*, *r. carpalis dorsalis* (см. рис. 763), начинается на одном уровне с ладонной запястной ветвью и, проходя под сухожилием локтевого сгибателя запястья, направляется на тыл кисти, где анастомозирует с тыльной запястной ветвью лучевой артерии (см. рис. 805), принимая участие в образовании тыльной сети запястья.

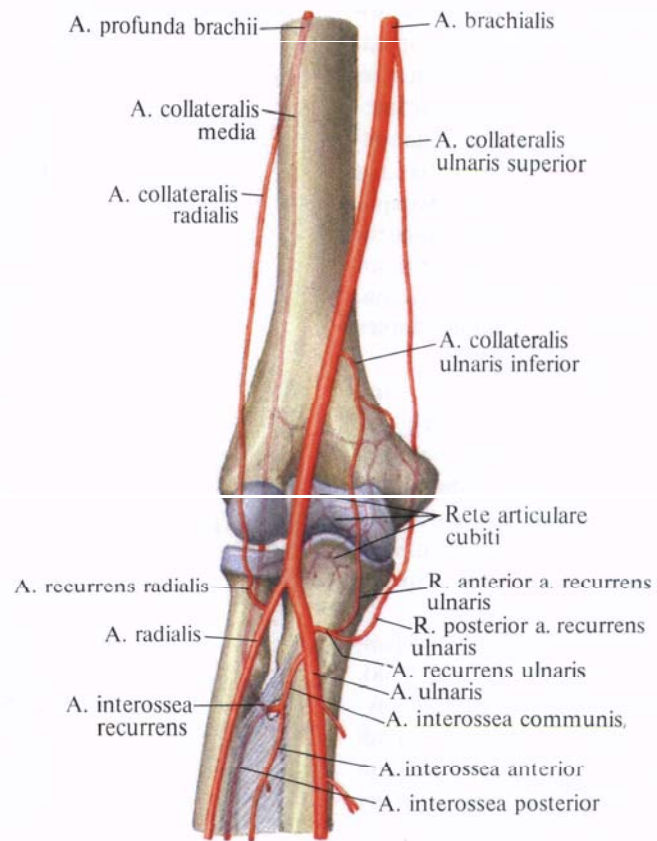
5. *Глубокая ладонная ветвь*, *r. palmaris profundus*, отходит от локтевой артерии на уровне гороховидной кости или несколько дистальнее ее, проходит между коротким сгибателем мизинца и мышцей, отводящей мизинец, под сухожилия сгибателей пальцев. Здесь она соединяется с концевой ветвью лучевой артерии, образуя глубокую ладонную дугу.

На ладонной поверхности кисти залегают поверхностная и глубокая артериальные дуги.

1. *Поверхностная ладонная дуга*, *arcus palmaris superficialis* (см. рис. 753, 758, 761), образована преимущественно локтевой артерией, которая, пройдя на ладонную поверхность кисти, идет под ладонным апоневрозом на сухожилия сгибателей пальцев. Направляясь в сторону лучевого края кисти, она образует дугу, обращенную выпуклостью в дистальном направлении. Достигнув области возвышения большого пальца кисти, локтевая артерия истончается и соединяется с концом *r. palmaris superficialis* от *a. radialis* (см. рис. 805).

От поверхностной ладонной дуги отходят *общие ладонные пальцевые артерии*, *aa. digitales palmares communes*, всего три. Они следуют в дистальном направлении к межпальцевым промежуткам. Каждая из артерий на уровне головок пястных костей принимает *ладонные пястные артерии*, *aa. metacarpales palmares*, от глубокой ладонной дуги и делится на две *собственные ладонные пальцевые артерии*, *aa. digitales palmares propriae*.

Рис. 760. Артерии области локтевого сустава (полусхематично).



Смежные собственные ладонные пальцевые артерии следуют по обращенным одна к другой поверхностям II—V пальцев.

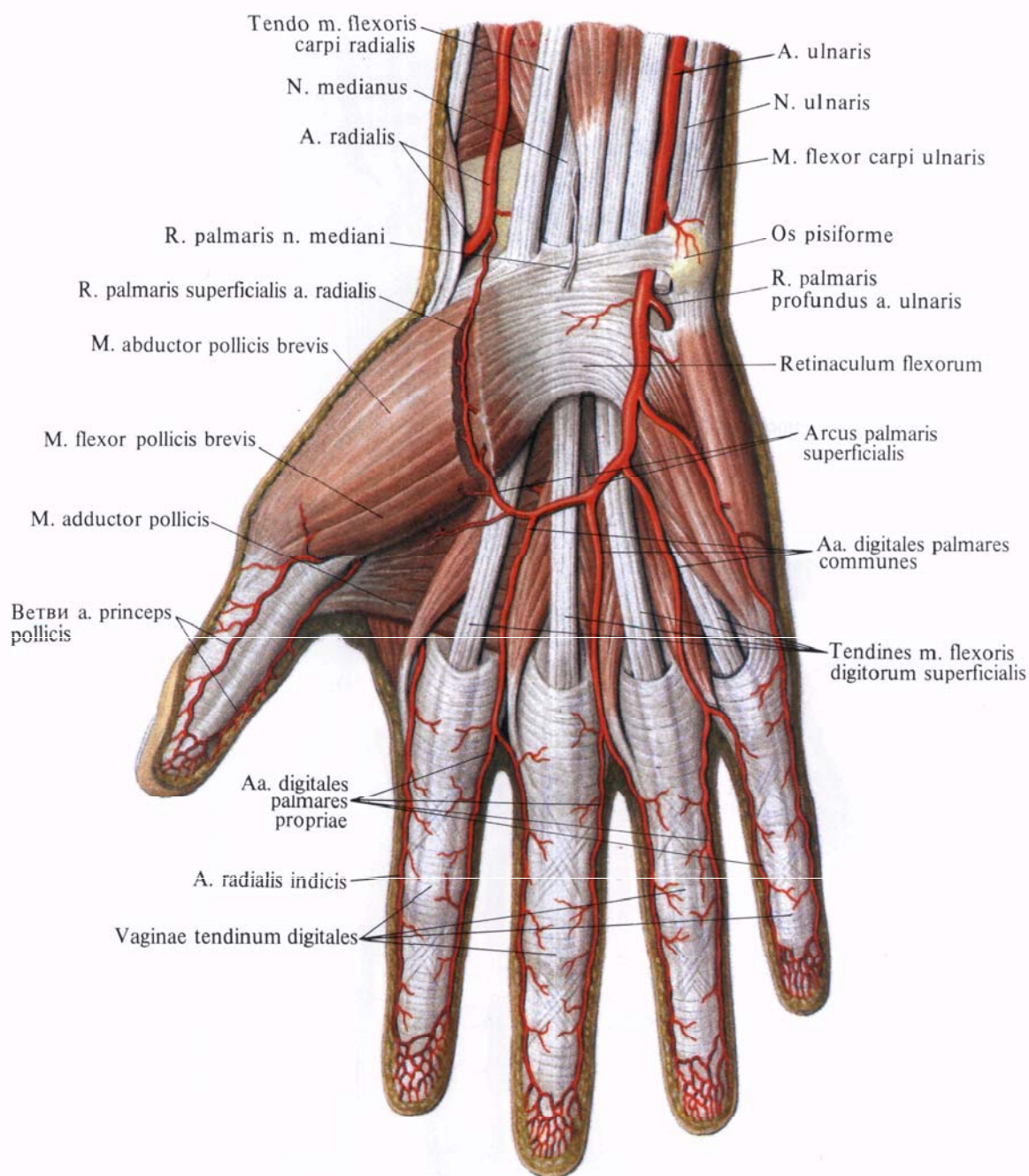
От локтевой артерии на кисти, в том месте, где она загибается в сторону лучевого края кисти, отходит артерия к локтевой поверхности мизинца.

В области пальцев *aa. digitales palmares propriae* отдают ветви к ладонной поверхности пальцев, а также на тыльную поверхность средней и дистальной фаланг.

Собственные ладонные пальцевые артерии каждого пальца широко анастомозируют между собой, особенно в области дистальных фаланг.

2. *Глубокая ладонная дуга*, *arcus palmaris profundus* (см. рис. 762), расположена глубже и проксимальнее поверхностной. Она залегают на уровне оснований II—V пястных костей под сухожилиями поверхностного и глубокого сгибателей пальцев, между началом мышцы, приводящей большой палец кисти, и короткого сгибателя большого пальца кисти.





**Рис. 761. Артерии кисти, правой. (Ладонная поверхность.)**  
(Ладонный апоневроз удален; видна поверхностная ладонная дуга.)

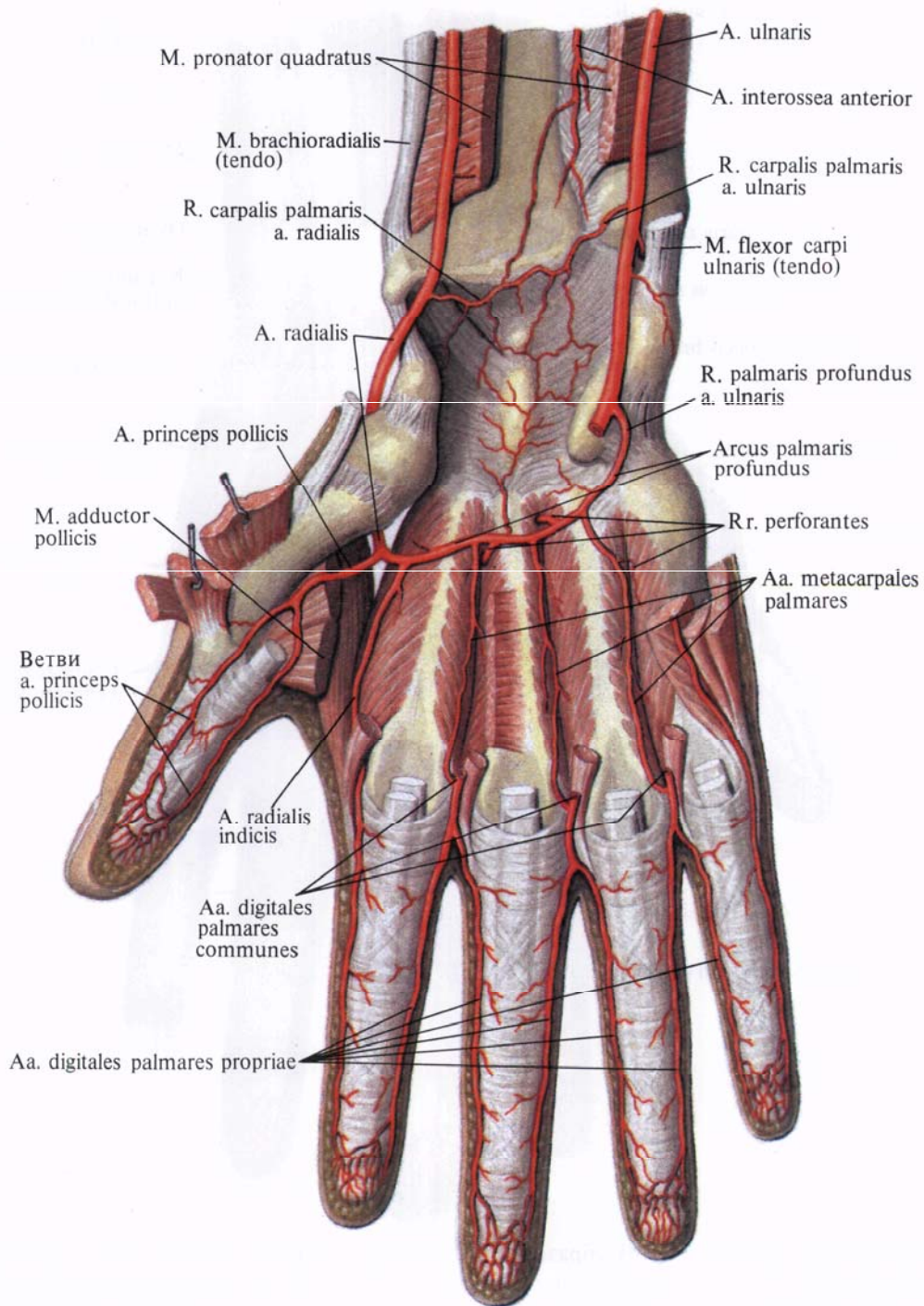
В образовании глубокой ладонной дуги принимает участие главным образом лучевая артерия. Выйдя из первого межпястного промежутка на ладонную поверхность кисти, она направляется в сторону локтевого края кисти и соединяется с глубокой ладонной ветвью от *a. ulnaris*.

От глубокой ладонной дуги отходят *ладонные пястные артерии, aa. metacarpales palmares*, всего три. Они следуют в дистальном от дуги направлении и располагаются во втором, третьем и четвертом межкостных пястных промежутках вдоль ладонной поверхности межкостных

мышц. Здесь от каждой артерии отходит по одной *прободающей ветви, r. perforans*. Последние проникают через соответствующие межкостные промежутки и выходят на тыльную поверхность кисти, где анастомозируют с *тыльными пястными артериями, aa. metacarpales dorsales*.

Каждая ладонная пястная артерия, следуя в межкостном промежутке, загибается на уровне головок пястных костей в сторону ладонной поверхности и вливается в соответствующую *общую ладонную пальцевую артерию, a. digitalis palmaris communis*.

**Артериальные сети.** От артерий



**Рис. 762. Артерии кисти, правой. (Ладонная поверхность.) (Мышцы кисти, за исключением межкостных, удалены; видна глубокая ладонная дуга.)**

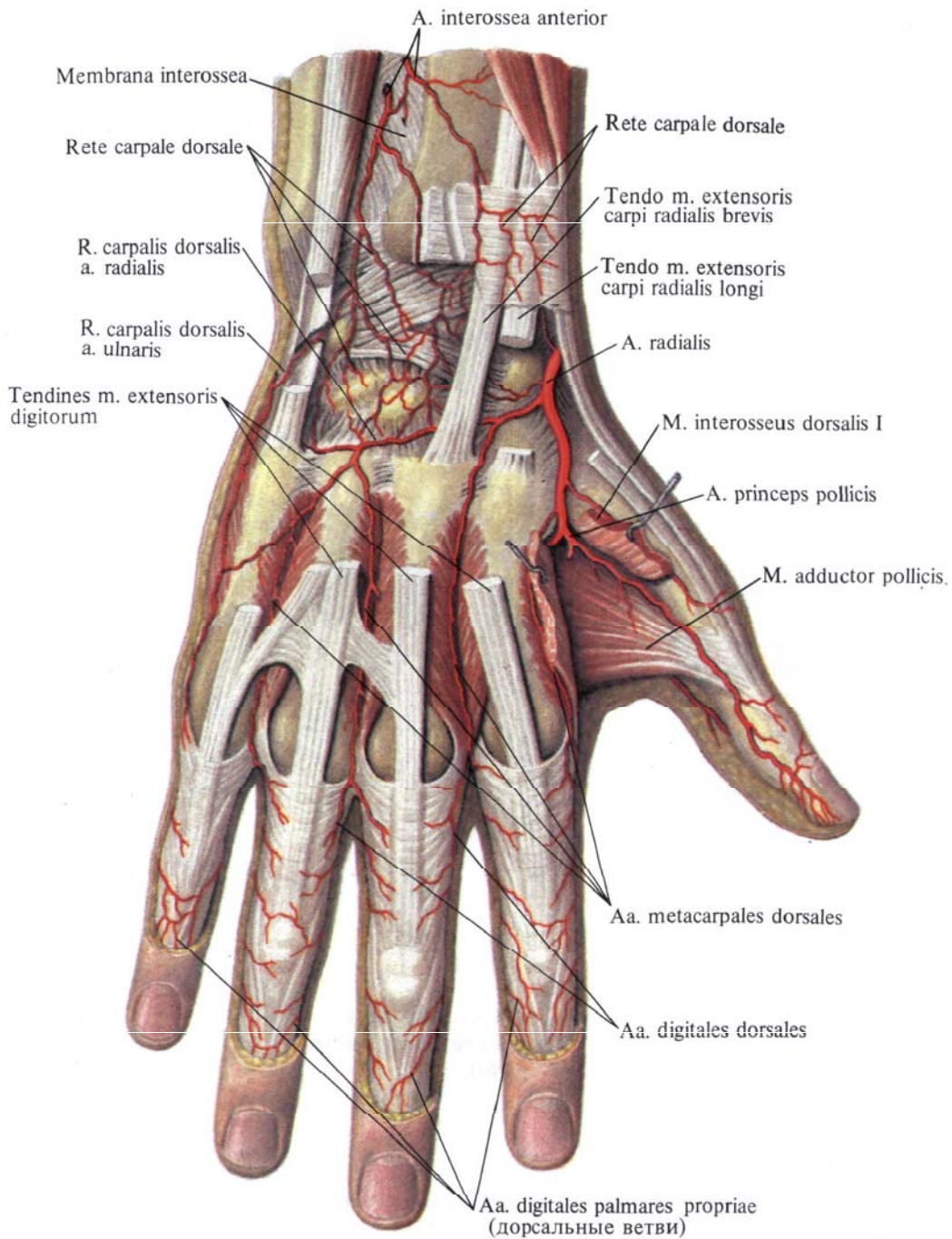
верхней конечности: подключичной, подмышечной, плечевой, лучевой и локтевой — отходит ряд ветвей, которые, анастомозируя между собой, образуют *артериальные сети, retia arteriosa*, особенно хорошо развитые в области суставов (см. рис. 751, 753, 756, 759, 762, 763, 805).

В окружности плечевого сустава имеется *акромиальная сеть, rete acromiale*. Она залегает в области акромиона и образуется посредством

анастомотических ветвей между грудоакромиальной артерией (ветвь подмышечной артерии) и надлопаточной артерией (ветвь подключичной артерии). Кроме того, в окружности проксимального отдела плечевой кости имеется анастомотическая связь между передней и задней артериями, сгибающими плечевую кость (ветви подмышечной артерии).

В окружности локтевого сустава выделяют две сети: сеть локтевого



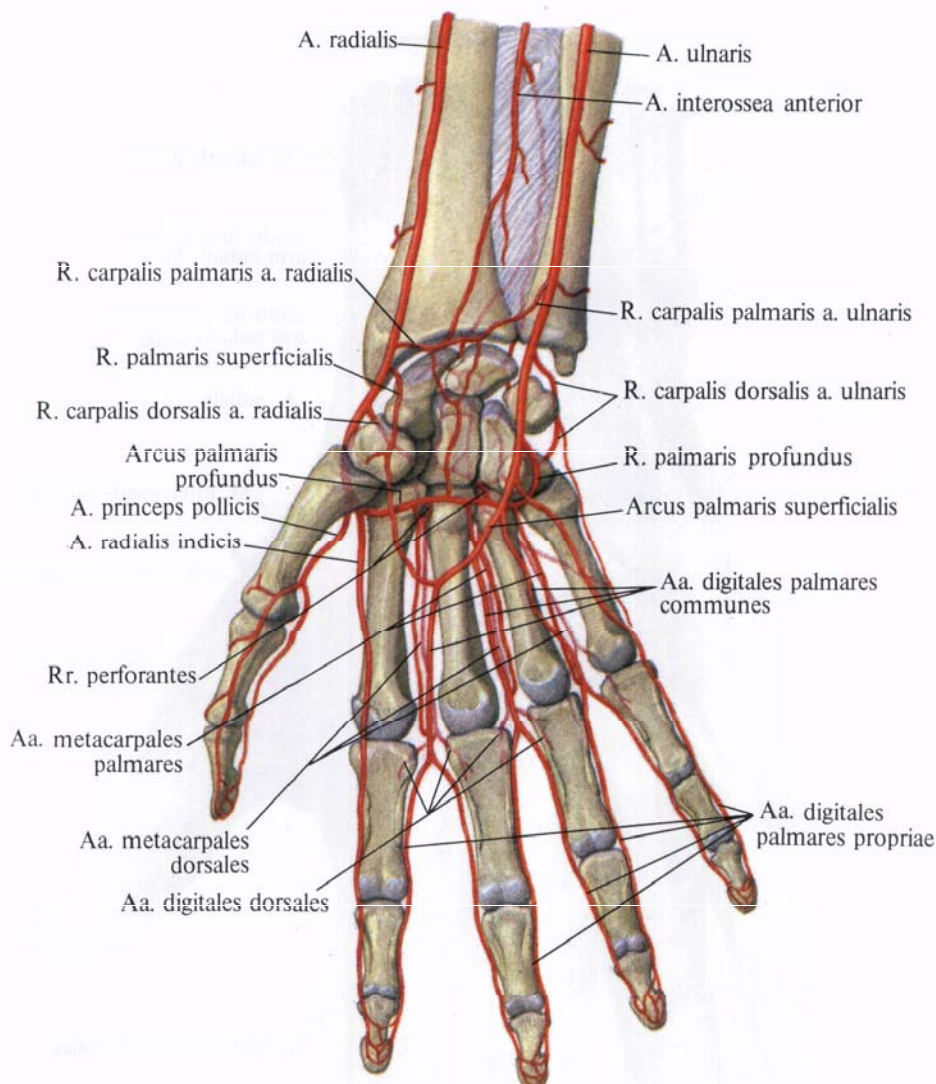


**Рис. 763. Артерии кисти, правой.**  
(Тыльная поверхность.)  
(Сухожилия разгибателей  
пальцев частично удалены.)

сустава и сеть локтевого отростка, которые объединяются в одну общую локтевую суставную сеть, *rete articulare cubiti* (см. рис. 758—760, 805). Обе сети образуются анастомотическими ветвями верхней и нижней локтевых коллатеральных артерий (ветви плечевой артерии), средней и лучевой коллатеральных артерий (ветви глубокой артерии плеча) с одной стороны, а с другой — ветвями лучевой возвратной артерии (ветвь

лучевой артерии), локтевой возвратной артерии (ветвь локтевой артерии) и возвратной межкостной артерии (ветвь задней межкостной артерии). Стволики этой сильно развитой анастомотической сети кровоснабжают кости, суставы, мышцы и кожу локтевой области.

На ладонной поверхности связочного аппарата запястья имеются анастомозы ладонных запястных ветвей, лучевой и локтевой артерий, а также



**Рис. 764. Артерии области лучезястного сустава и кисти (полусхематично).**

ветвей от глубокой ладонной дуги и передней межкостной артерии (см. рис. 764, 805).

На тыльной поверхности кисти, в области удерживателей разгибателей, залегает *тыльная сеть запястья, rete carpalе dorsale*.

Тыльную сеть запястья делят на поверхностную тыльную сеть запястья, залегающую под кожей, и глубокую тыльную сеть запястья, расположенную на костях и связках суставов запястья.

В образовании тыльной сети запястья принимают участие *тыльные запястные ветви, rr. carpalе dorsales*, лучевой и локтевой артерий, а так-

же передняя и задняя межкостные артерии.

От глубокой тыльной сети запястья отходят три *тыльные пястные артерии, aa. metacarpales dorsales*, которые следуют в дистальном направлении по второму, третьему и четвертому межкостным пястным промежуткам. У головок пястных костей каждая тыльная пястная артерия делится на две *тыльные пальцевые артерии, aa. digitales dorsales*. Они идут по обращенным одна к другой боковым поверхностям смежных пальцев и разветвляются в пределах проксимальных фаланг.

## АРТЕРИИ ТУЛОВИЩА

### ГРУДНАЯ ЧАСТЬ АОРТЫ

**Грудная часть аорты (грудная аорта), pars thoracica aortae (aorta thoracica)** (рис. 765, 766; см. рис. 737), располагается в заднем средостении, непосредственно на позвоночном столбе.

Верхние отделы грудной аорты находятся с левой стороны позвоночного столба, затем аорта смещается немного вправо и проходит в брюшную полость, располагаясь несколько левее срединной линии. Справа к грудной части аорты прилегают грудной



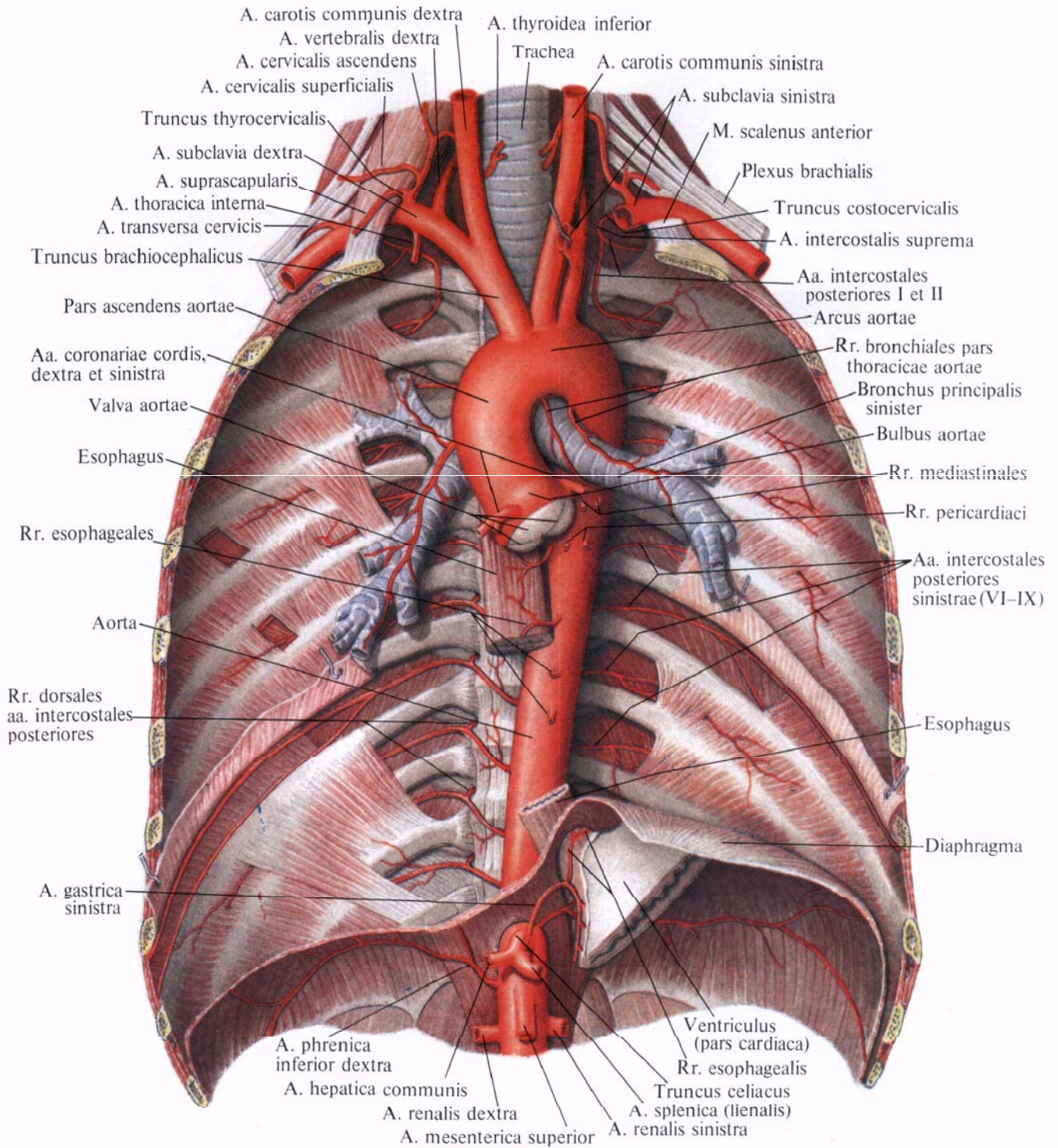
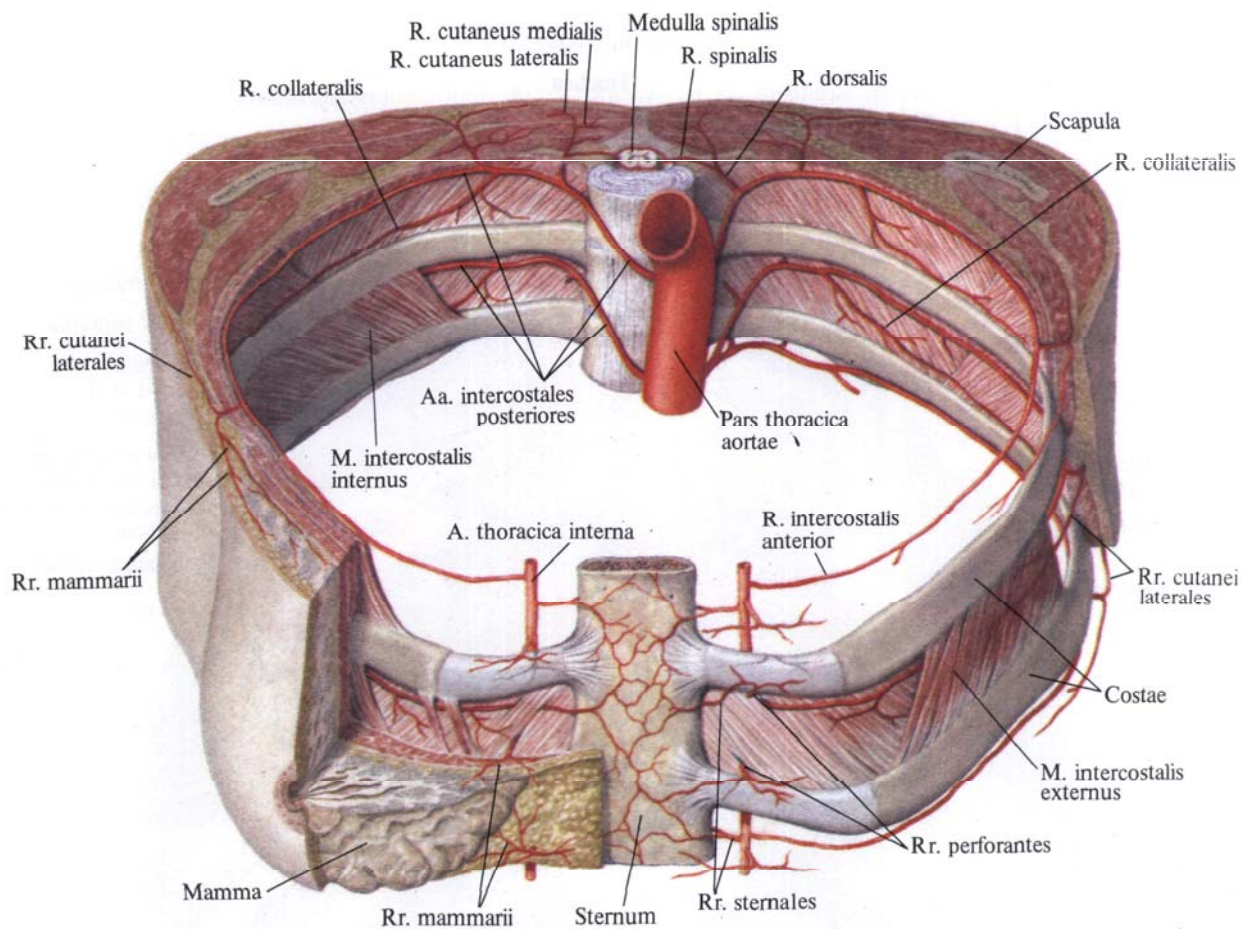


Рис. 765. Грудная часть аорты, pars thoracica aortae; вид спереди.  
(Сердце, легкие и часть пищевода, а также париетальная плевро и внутригрудная фасция удалены.)





**Рис. 766. Межреберные артерии; вид спереди и немного сверху. (Кожные покровы и поверхностные мышцы переднебоковой поверхности груди**

**в пределах III—IV ребер удалены; частично удалены правая молочная железа, париетальная плевра и внутригрудная фасция.)**

проток, ductus thoracicus, и непарная вена, v. azygos, слева — полунепарная вена, v. hemiazygos, спереди — левый бронх. Верхняя треть пищевода располагается справа от аорты, средняя — впереди, а нижняя — слева.

От грудной аорты отходят два вида ветвей: пристеночные и внутренние ветви.

**Пристеночные ветви**

1. *Верхние диафрагмальные артерии, aa. phrenicae superiores* (см. рис. 737), всего две, отходят от передней стенки нижней части аорты и направляются к верхней поверхности поясничной части диафрагмы, анастомозируя в ее толще с ветвями нижних диафраг-

мальных артерий от брюшной части аорты (см. рис. 805).

2. *Задние межреберные артерии (III—XI), aa. intercostales posteriores* (см. рис. 765, 766), — это довольно мощные сосуды, всего 10 пар, отходят от задней поверхности грудной части аорты на всем ее протяжении. Девять из них залегают в межреберных промежутках, от третьего до одиннадцатого включительно, а самые нижние идут под XII ребрами и называются *подреберными артериями, aa. subcostales*.

Правые задние межреберные артерии несколько длиннее левых, так как грудная часть аорты располагается на левой поверхности позвоночного столба.

Каждая задняя межреберная артерия по своему ходу отдает *спинную ветвь, r. dorsalis*, а сама направляется немного вверх и идет по внутренней поверхности наружной межреберной мышцы; покрыта только грудной фасцией и париетальной плеврой. Проходит в борозде вышележащего ребра.

В области углов ребер от задней межреберной артерии отходит довольно мощная *коллатеральная ветвь, r. collateralis*. Она направляется книзу и кпереди, идет вдоль верхнего края нижележащего ребра, проходя между наружной и внутренней межреберными мышцами и кровоснабжая их нижние отделы.



Начиная от углов ребер, *a. intercostalis posterior* и *r. collateralis* идут по межреберью между наружной и внутренней межреберными мышцами и анастомозируют с *rr. intercostales anteriores a. thoracicae internae* (от *a. subclavia*), а первая межреберная артерия анастомозирует с *a. intercostalis suprema* (см. рис. 805). Концевые ветви межреберных артерий, от 7-й до 12-й, пересекают край реберной дуги и выходят между слоями широких мышц живота, кровоснабжая их и прямые мышцы живота. Они анастомозируют с ветвями верхней и нижней надчревных артерий, *aa. epigastricae superior et inferior*.

Задняя межреберная артерия дает *латеральную кожную ветвь*, *r. cutaneus lateralis*, которая прободает межреберные или широкие мышцы живота и выходит в подкожный слой, а также *ветви молочной железы*, *rr. mammarii*, которые отходят от 4-й, 5-й и 6-й межреберных артерий.

От начального участка задней межреберной артерии отходит *спинная ветвь*, *r. dorsalis*, которая направляется под шейкой ребра, между его связками, на заднюю (спинную) поверхность туловища; через межпозвоночное отверстие к спинному мозгу подходит *спинномозговая ветвь*, *r. spinalis*, которая в позвоночном канале анастомозирует с лежащими выше и ниже одноименными сосудами и с одноименной ветвью противоположной стороны, образуя вокруг спинного мозга артериальное кольцо (см. рис. 766). Она кровоснабжает также оболочки спинного мозга и позвонки.

Концевые стволы задних ветвей идут далее кзади, отдавая мышечные ветви. Потом каждый из концевых стволов делится на две ветви — медиальную и латеральную. *Медиальная кожная ветвь*, *r. cutaneus medialis*, кровоснабжает кожу в области остистых отростков и на своем пути дает ряд мелких веточек к длиннейшей и полустистой мышцам. *Латеральная кожная ветвь*, *r. cutaneus lateralis*, кровоснабжает кожу боковых отделов спины, а также отдает веточки к подвздошно-реберной мышце.

### Внутренностные ветви

1. *Бронхиальные ветви*, *rr. bronchiales* (см. рис. 765), всего две, реже 3—4, отходят от передней стенки начальной части грудной аорты, вступают в ворота легких и разветвляются вместе с бронхами.

Концевые веточки бронхиальных ветвей направляются к бронхолегочным лимфатическим узлам, перикарду, плевре и пищеводу.

2. *Пищеводные ветви*, *rr. esophageales*, всего 3—6, направляются к участку пищевода, где он контактирует с аортой, и разветвляются здесь на восходящие и нисходящие ветви. В нижних отделах пищеводные ветви анастомозируют с левой желудочной артерией, *a. gastrica sinistra* (см. рис. 805), а в верхних — с нижней щитовидной артерией, *a. thyroidea inferior*.

3. *Медиастинальные ветви*, *rr. mediastinales*, — многочисленные мелкие ветви, которые начинаются от передней и боковой стенок аорты; кровоснабжают соединительную ткань и лимфатические узлы средостения.

4. *Перикардальные ветви*, *rr. pericardiaci*, — мелкие сосуды, число которых варьирует, направляются к задней поверхности перикарда.

### БРЮШНАЯ ЧАСТЬ АОРТЫ

**Брюшная часть аорты (брюшная аорта)**, *pars abdominalis aortae (aorta abdominalis)* (рис. 767; см. рис. 693, 765, 779), является продолжением грудной части аорты. Начинается на уровне XII грудного позвонка и доходит до IV—V поясничного позвонка. Здесь брюшная аорта разделяется на две общие подвздошные артерии, *aa. ailiae communes*. Место деления называется *бифуркацией аорты*, *bifurcatio aortica*. От бифуркации книзу отходит тонкая веточка, залегающая на передней поверхности крестца, — срединная крестцовая артерия, *a. sacralis mediana*.

От брюшной части аорты отходят два вида ветвей: пристеночные и внутренностные.

Брюшная часть аорты расположена

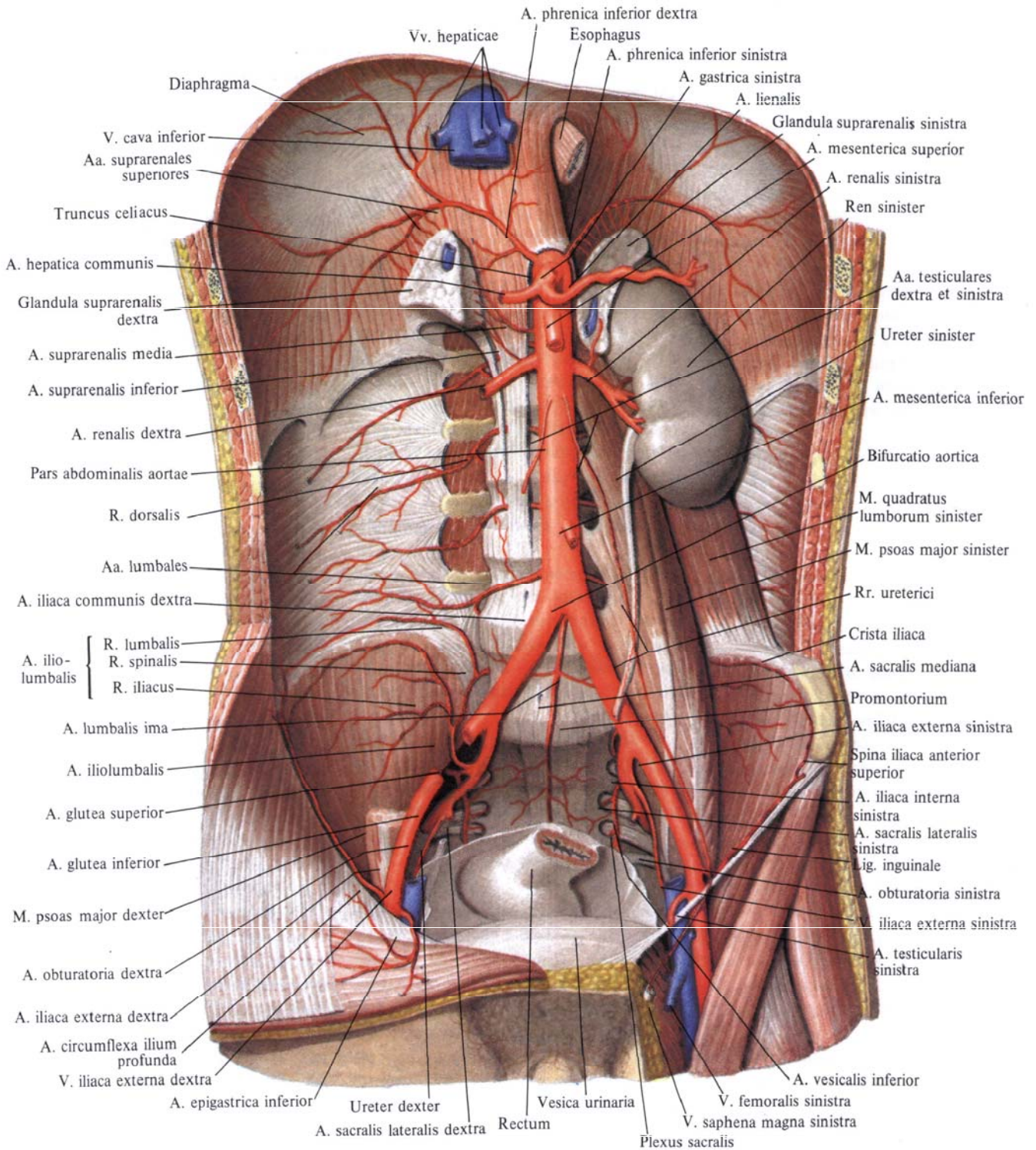
забрюшинно. В верхней части к ее поверхности прилегают, пересекая ее, тело поджелудочной железы и две вены: лежащая вдоль верхнего края поджелудочной железы селезеночная вена, *v. lienalis*, и левая почечная вена, *v. renalis sinistra*, идущая позади железы. Ниже тела поджелудочной железы, впереди аорты, находится нижняя часть двенадцатиперстной кишки, а ниже ее — начало корня брыжейки тонкой кишки. Справа от аорты лежит нижняя полая вена, *v. cava inferior*; позади начального отдела брюшной аорты находится цистерна грудного протока, *cisterna chyli*, — начальная часть грудного протока, *ductus thoracicus*.

### Пристеночные ветви

1. *Нижняя диафрагмальная артерия*, *a. phrenica inferior* (см. рис. 767), — довольно мощная парная артерия. Отходит от передней поверхности начальной части брюшной аорты на уровне XII грудного позвонка и направляется к нижней поверхности сухожильной части диафрагмы, где отдает передние и задние ветви, кровоснабжающие последнюю. В толще диафрагмы правая и левая артерии анастомозируют между собой и с ветвями от грудной части аорты (см. рис. 805). Правая артерия проходит позади нижней полой вены, левая — позади пищевода.

По своему ходу артерия отдает 5—7 *верхних надпочечниковых артерий*, *aa. suprarenales superiores*. Это тонкие веточки, которые отходят от начального отдела нижней диафрагмальной артерии и кровоснабжают надпочечник. По пути от них отходит несколько мелких веточек к нижним отделам пищевода и к брюшине.

2. *Поясничные артерии*, *aa. lumbales* (см. рис. 767), представляют собой 4 парные артерии. Отходят от задней стенки брюшной части аорты на уровне тела I—IV поясничных позвонков. Направляются попеременно, в латеральную сторону, при этом две верхние артерии проходят позади ножек диафрагмы, две нижние — позади большой поясничной мышцы.



**Рис. 767.** Брюшная часть аорты, pars abdominalis aortae; вид спереди. (Желудок, тонкая и толстая

кишка, печень, поджелудочная железа и правая почка с мочеточником, а также париетальная брюшина

и внутрибрюшная фасция, нижняя полая вена и ее ветви удалены.)



Все поясничные артерии анастомозируют между собой и с верхней и нижней надчревными артериями, кровоснабжающими прямую мышцу живота. По своему ходу артерии дают ряд мелких ветвей к подкожной клетчатке и к коже; в области белой линии они анастомозируют кое-где с одноименными артериями противоположной стороны. Кроме того, поясничные артерии анастомозируют с межреберными артериями, аа. *intercostales*, подвздошно-поясничной артерией, а. *iliolumbalis*, глубокой артерией, огибающей подвздошную кость, а. *circumflexa ilium profunda*, и верхней ягодичной артерией, а. *glutea superior*.

Достигнув поперечных отростков позвонков, каждая поясничная артерия отдает *дорсальную ветвь*, *r. dorsalis*. Затем поясничная артерия идет позади квадратной мышцы поясницы, кровоснабжает ее; далее направляется к передней стенке живота, проходит между поперечной и внутренней косой мышцами живота и доходит до прямой мышцы живота.

Дорсальная ветвь идет на заднюю поверхность туловища к мышцам спины и коже области поясницы. По пути она отдает небольшую ветвь к спинному мозгу — *спинномозговую ветвь*, *r. spinalis*, которая входит через межпозвоночное отверстие в позвоночный канал, кровоснабжая спинной мозг и его оболочки.

3. *Срединная крестцовая артерия*, а. *sacralis mediana* (см. рис. 767), является прямым продолжением брюшной аорты. Начинается от задней ее поверхности, немного выше бифуркации аорты, т. е. на уровне V поясничного позвонка. Она представляет собой тонкий сосуд, проходящий сверху вниз посередине тазовой поверхности крестца и заканчивающийся на копчике в копчиковом тельце, *glomus sossugetum* (см. «Эндокринные железы», т. II).

От срединной крестцовой артерии по ходу ее ответвляются:

а) *нижняя поясничная артерия*, а. *lumbalis imae*, парная, отходит в области V поясничного позвонка и кровоснабжает подвздошно-поясничную

мышцу. На своем пути артерия отдает дорсальную ветвь, участвующую в кровоснабжении глубоких мышц спины и спинного мозга;

б) *латеральные крестцовые ветви*, *rr. sacrales laterales*, отходят от основного ствола на уровне каждого позвонка и, разветвляясь на передней поверхности крестца, анастомозируют с аналогичными веточками от латеральных крестцовых артерий (ветви внутренних подвздошных артерий).

От нижнего отдела срединной крестцовой артерии отходит несколько веточек, которые кровоснабжают нижние отделы прямой кишки и рыхлую клетчатку вокруг нее.

#### **Внутренностные ветви**

1. *Чревный ствол*, *truncus celiacus* (рис. 768, 769; см. рис. 765, 767, 779), — короткий сосуд, длиной 1—2 см, отходит от передней поверхности аорты на уровне верхнего края тела I поясничного позвонка или нижнего края тела XII грудного позвонка в том месте, где брюшная аорта выходит из аортального отверстия. Артерия направляется кпереди и сразу делится на три ветви: левую желудочную артерию, а. *gastrica sinistra*, общую печеночную артерию, а. *hepatica communis*, и селезеночную артерию, а. *splenic* (*lienalis*).

1. *Левая желудочная артерия*, а. *gastrica sinistra*, меньшая из указанных трех артерий. Поднимается немного вверх и влево; подойдя к кардиальной части желудка, отдает несколько веточек в сторону пищевода — *пищеводные ветви*, *rr. esophageales*, анастомозирующие с одноименными ветвями от грудной части аорты (см. рис. 765, 805), а сама спускается в правую сторону по малой кривизне желудка, анастомозируя с правой желудочной артерией, а. *gastrica dextra* (от общей печеночной артерии). На своем пути вдоль малой кривизны левая желудочная артерия посылает мелкие веточки к передней и задней стенкам желудка.

2. *Общая печеночная артерия*, а. *hepatica communis*, — более мощная

ветвь, имеет длину до 4 см. Отойдя от чревного ствола, идет по правой ножке диафрагмы, верхнему краю поджелудочной железы слева направо и входит в толщу малого сальника, где разделяется на две ветви — собственную печеночную и гастродуоденальную артерии.

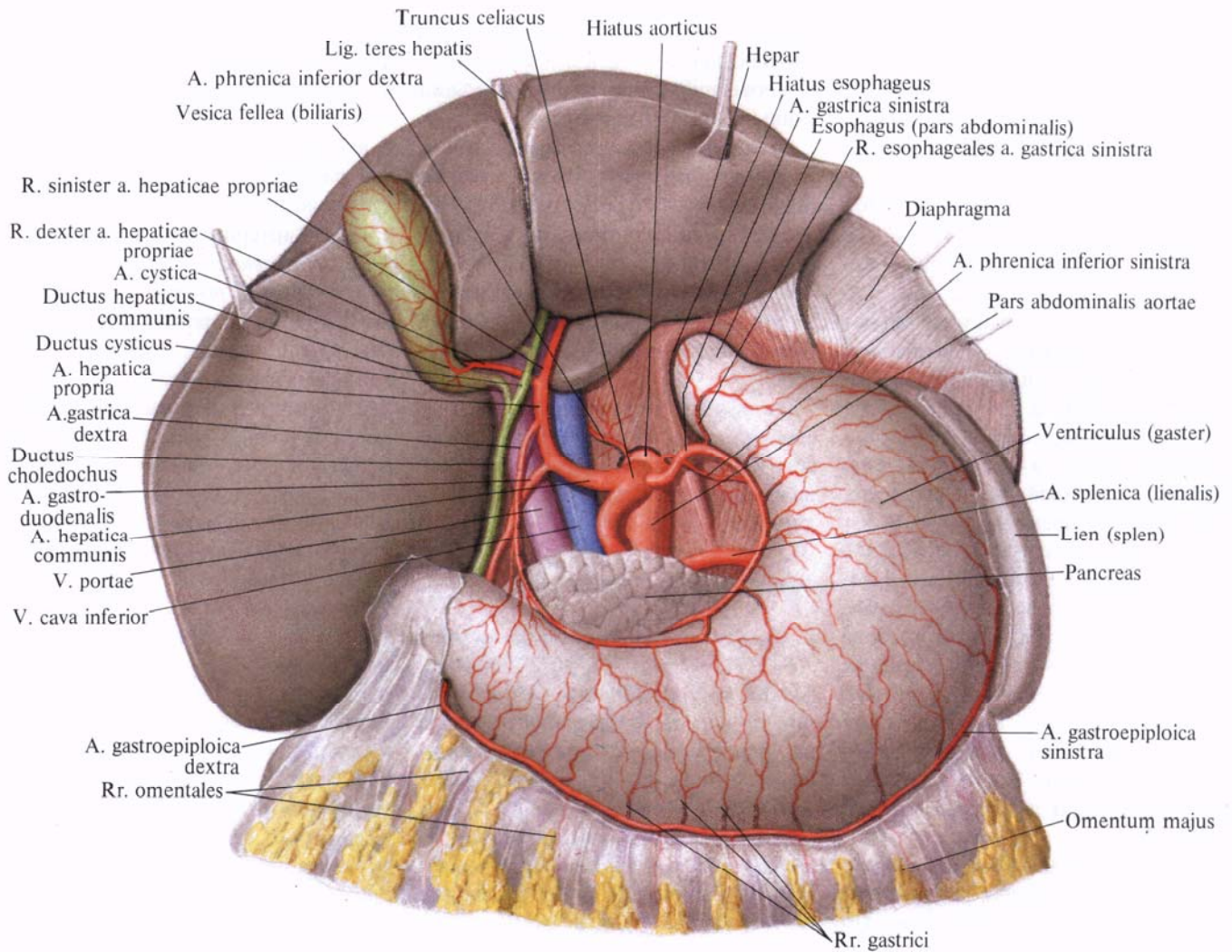
1) *Собственная печеночная артерия*, а. *hepatica propria*, отойдя от основного ствола, направляется к воротам печени в толще печеночно-дуоденальной связки, слева от общего желчного протока и несколько кпереди от воротной вены, *v. portae*. Подойдя к воротам печени, собственная печеночная артерия делится на *левую и правую ветви*, при этом от правой ветви отходит *желчнопузырная артерия*, а. *cystica*.

*Правая желудочная артерия*, а. *gastrica dextra*, — тонкая ветвь, отходит от собственной печеночной артерии, иногда от общей печеночной артерии. Направляется сверху вниз к малой кривизне желудка, вдоль которой идет справа налево, и анастомозирует с а. *gastrica sinistra*. Правая желудочная артерия дает ряд ветвей, кровоснабжающих переднюю и заднюю стенки желудка.

В воротах печени *правая ветвь*, *r. dexter*, собственной печеночной артерии посылает к хвостатой доле *артерию хвостатой доли*, а. *lobi caudati*, и артерии к соответствующим сегментам правой доли печени: к переднему сегменту — *артерию переднего сегмента*, а. *segmenti anterioris*, и к заднему сегменту — *артерию заднего сегмента*, а. *segmenti posterioris*.

*Левая ветвь*, *r. sinister*, отдает следующие артерии: *артерию хвостатой доли*, а. *lobi caudati*, и *артерию медиального и латерального сегментов* левой доли печени. а. *segmenti medialis et a. segmenti lateralis*. Кроме того, от левой ветви (реже от правой ветви) отходит непостоянная *промежуточная ветвь*, *r. intermedius*, кровоснабжающая квадратную долю печени.

2) *Гастродуоденальная артерия*, а. *gastroduodenalis*, — довольно мощный ствол. Направляется от общей печеночной артерии книзу, позади привратниковой части желудка, пересе-



**Рис. 768. Артерии органов брюшной полости; вид спереди. (Печень отведена кверху, малый сальник удален.)**

кая ее сверху вниз. Иногда от этой артерии отходит *наддуоденальная артерия*, *a. supraduodenalis*, которая пересекает переднюю поверхность головки поджелудочной железы.

От гастродуоденальной артерии отходят следующие ветви:

а) *задняя верхняя панкреатодуоденальная артерия*, *a. pancreaticoduodenalis superior posterior*, проходит по задней поверхности головки поджелудочной железы и, направляясь вниз, дает по своему ходу *панкреатические ветви*, *rr. pancreatici*, и *дуоденальные ветви*, *rr. duodenales*. У нижнего края горизонтальной части двенадцати-

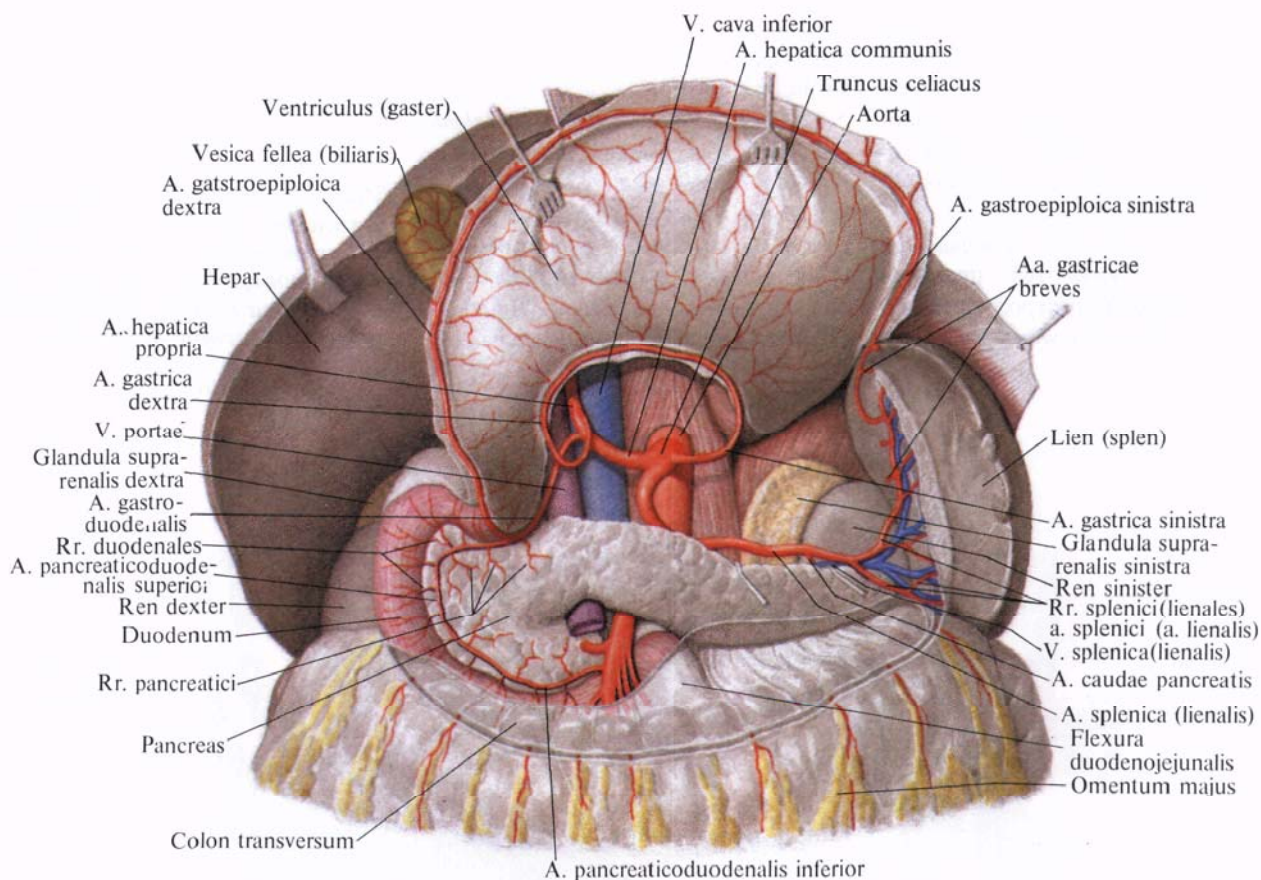
типтерстной кишки артерия анастомозирует с *нижней панкреатодуоденальной артерией*, *a. pancreaticoduodenalis inferior* (ветвь верхней брыжеечной артерии, *a. mesenterica superior*) (см. рис. 770, 805):

б) *передняя верхняя панкреатодуоденальная артерия*, *a. pancreaticoduodenalis superior anterior*, располагается дугообразно на передней поверхности головки поджелудочной железы и медиального края нисходящей части двенадцатиперстной кишки, направляется книзу, отдавая на своем пути *дуоденальные ветви*, *rr. duodenales*, и *панкреатические ветви*,

*rr. pancreatici*. У нижнего края горизонтальной части двенадцатиперстной кишки анастомозирует с *нижней панкреатодуоденальной артерией*, *a. pancreaticoduodenalis inferior* (ветвь верхней брыжеечной артерии) (см. рис. 770, 805);

в) *правая желудочно-сальниковая артерия*, *a. gastropiploica dextra*, является продолжением гастродуоденальной артерии. Направляется влево вдоль большой кривизны желудка между листками большого сальника, посылает веточки к передней и задней стенкам желудка — *желудочные ветви*, *rr. gastrici*, а также *сальниковые*

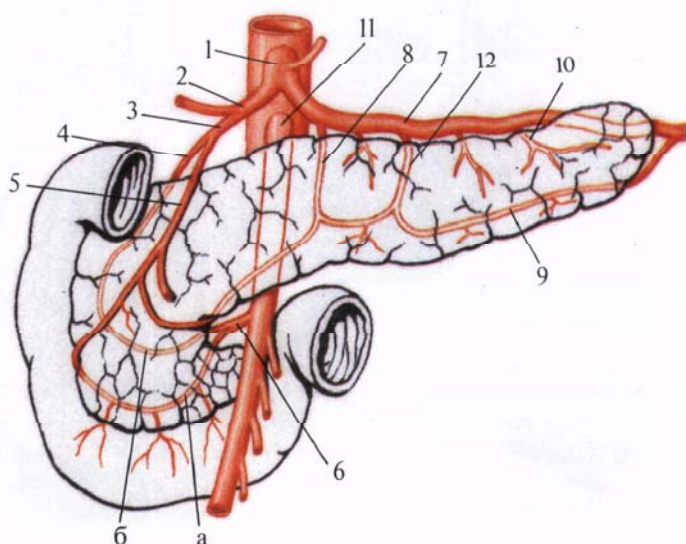




**Рис. 769.** Артерии брюшной полости; вид спереди.  
(Желудок отвернут кверху, брюшина частично удалена.)

**Рис. 770.** Кровоснабжение поджелудочной железы (полусхематично).

1 — truncus celiacus; 2 — a. hepatica communis; 3 — a. gastroduodenalis; 4 — a. pancreaticoduodenalis superior posterior; 5 — a. pancreaticoduodenalis superior anterior; 6 — a. pancreaticoduodenalis inferior; а — r. anterior, б — r. posterior; 7 — a. splenica (lienalis) 8 — a. pancreatica dorsalis; 9 — a. pancreatica inferior; 10 — a. caudae pancreatis; 11 — a. mesenterica superior; 12 — a. pancreatica magna.





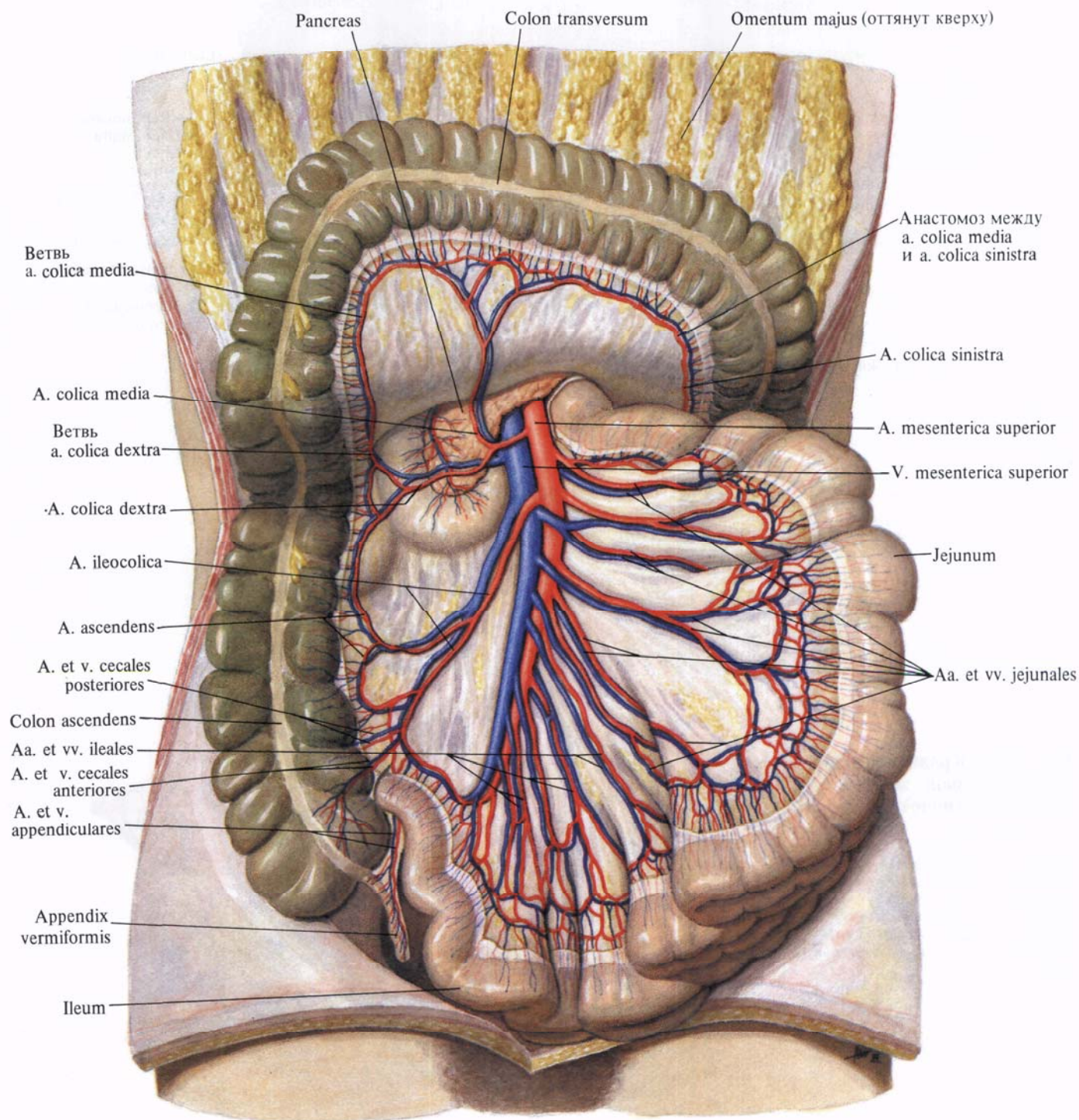
ветви, *rr. epiplœici*, к большому салънику. В области большой кривизны анастомозирует с левой желудочно-сальниковой артерией, *a. gastroepiplœica sinistra* (ветвь селезеночной артерии, *a. splenica*);

г) *позадидуоденальные артерии, aa. retroduodenales*, являются правыми концевыми ветвями гастродуоденальной артерии. Они окружают по перед-

ней поверхности правый край головки поджелудочной железы.

3. *Селезеночная артерия, a. splenica* (рис. 770; см. рис. 769),— наиболее толстая из ветвей, отходящих от чревного ствола. Артерия направляется влево и вместе с одноименной веной залегает позади верхнего края поджелудочной железы. Дойдя до хвоста поджелудочной железы, вхо-

**Рис. 771. Артерии и вены тонкой и толстой кишки; вид спереди.** (Петли тонкой кишки отведены влево, поперечная ободочная кишка оттянута кверху, висцеральная брюшина частично удалена.)





дит в желудочно-селезеночную связку и распадается на концевые ветви, направляющиеся к селезенке.

Селезеночная артерия дает ветви, кровоснабжающие поджелудочную железу, желудок и большой сальник.

1) *Панкреатические ветви, rr. pancreatici* (см. рис. 770, 805), отходят от селезеночной артерии на всем ее протяжении и входят в паренхиму железы. Они представлены следующими артериями:

а) *дорсальная панкреатическая артерия, a. pancreatica dorsalis*, следует книзу соответственно среднему отделу задней поверхности тела поджелудочной железы и у нижнего ее края переходит в *нижнюю панкреатическую артерию, a. pancreatica inferior*,

кровооснабжающую нижнюю поверхность поджелудочной железы;

б) *большая панкреатическая артерия, a. pancreatica magna*, отходит от основного ствола или от дорсальной панкреатической артерии, следует вправо и идет по задней поверхности тела и головки поджелудочной железы. Соединяется с анастомозом между задней верхней и нижней панкреатодуоденальными артериями;

в) *хвостовая панкреатическая артерия, a. caudae pancreatis*, является одной из концевых ветвей селезеночной артерии, кровоснабжает хвост поджелудочной железы.

2) *Селезеночные ветви, rr. splenici*, всего 4—6, являются концевыми ветвями селезеночной артерии и прони-

кают через ворота в паренхиму селезенки.

3) *Короткие желудочные артерии, aa. gastricae breves*, в виде 3—7 мелких стволиков отходят от концевого отдела селезеночной артерии и в толще желудочно-селезеночной связки идут ко дну желудка, анастомозируя с другими желудочными артериями.

4) *Левая желудочно-сальниковая артерия, a. gastroepiploica sinistra*, начинается от селезеночной артерии в том месте, где от нее отходят концевые ветви к селезенке, и следует вниз впереди поджелудочной железы. Дойдя до большой кривизны желудка, направляется вдоль нее слева направо, залегая между листками большого сальника. На границе левой




Рис. 772. Сосуды брыжейки тонкой кишки (фотография. Препарат Р. Синельникова). (Участок тотально окрашенного препарата артерий, вен, лимфатических узлов и сосудов брыжейки тонкой кишки новорожденного.)

1—брыжеечные лимфатические узлы; 2—стенка тонкой кишки; 3—кишечные артерии; 4—кишечные вены.

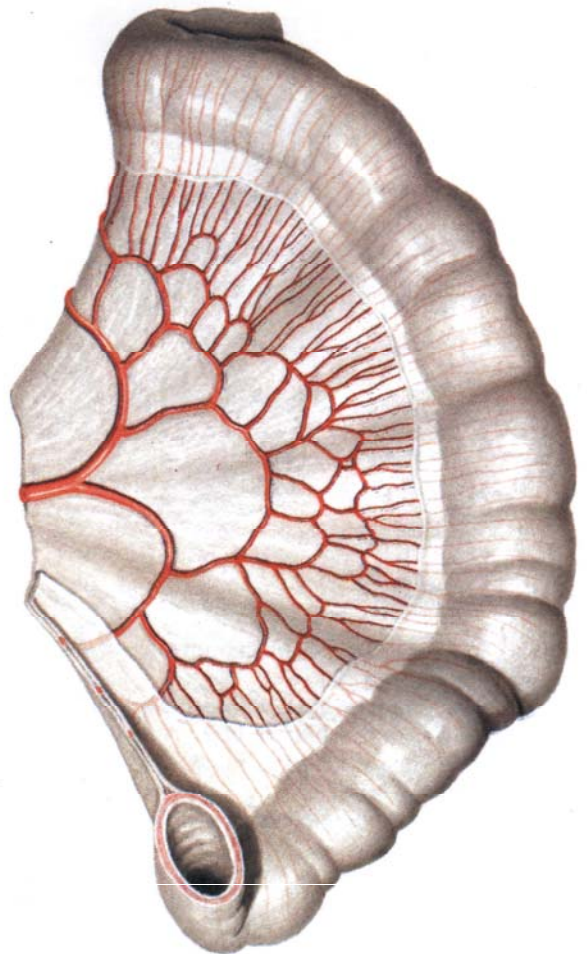
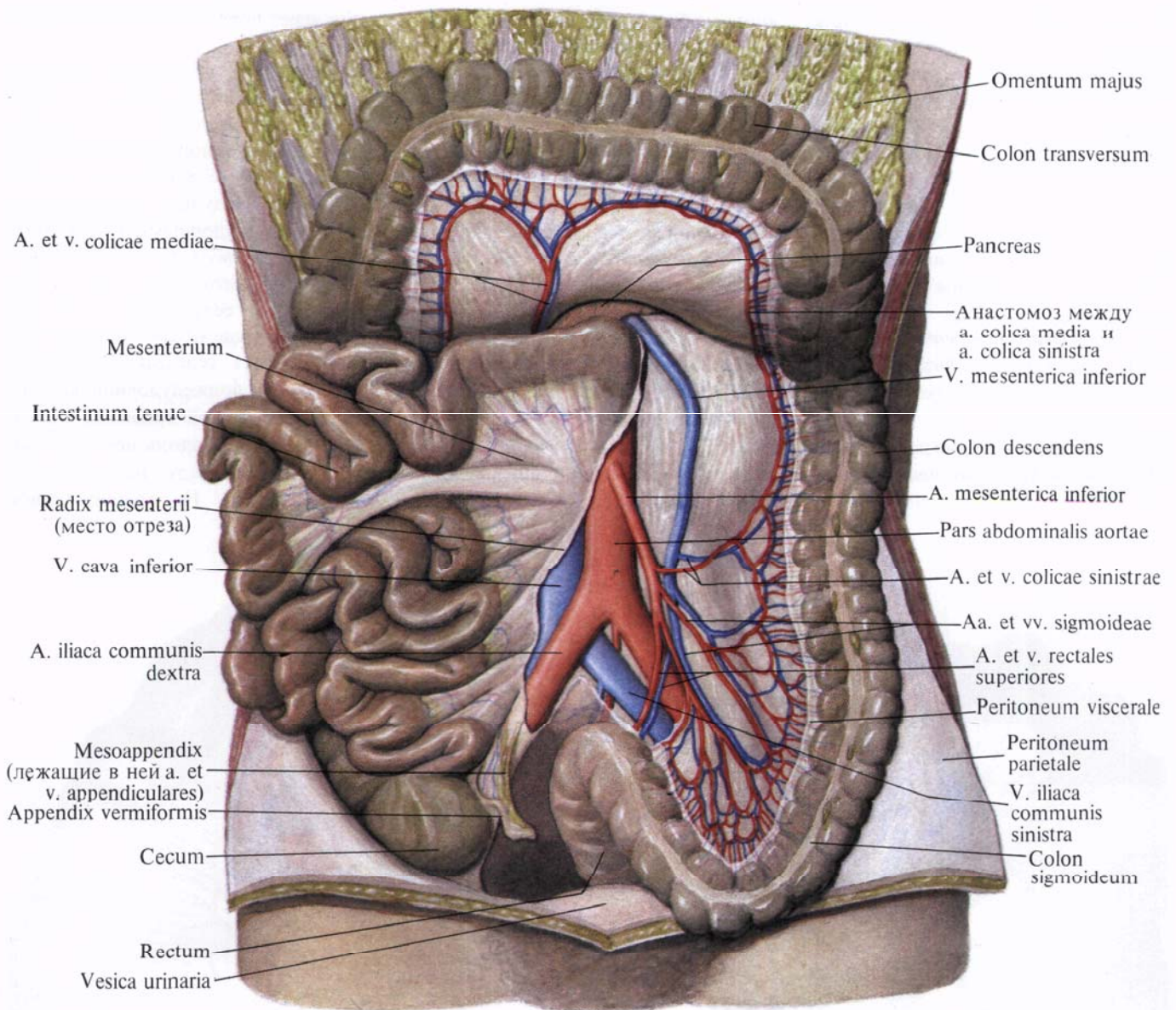


Рис. 773. Артерии петли тонкой кишки.





**Рис. 774.** Артерии и вены толстой кишки; вид спереди. (Петли тонкой кишки оттянуты вправо; поперечная ободочная кишка отведена кверху, сигмовидная — книзу; висцеральная брюшина частично удалена.)

и средней третьей большой кривизны анастомозирует с правой желудочно-сальниковой артерией (от *a. gastroduodenalis*). По своему ходу артерия посылает ряд веточек к передней и задней стенкам желудка — *желудочные ветви, rr. gastrici*, и к большому сальнику — *сальниковые ветви, rr. epiploici* (см. рис. 768, 769).

5) *Задняя желудочная артерия, a. gastrica posterior*, непостоянная, кровоснабжает заднюю стенку желудка, ближе к кардиальной части.

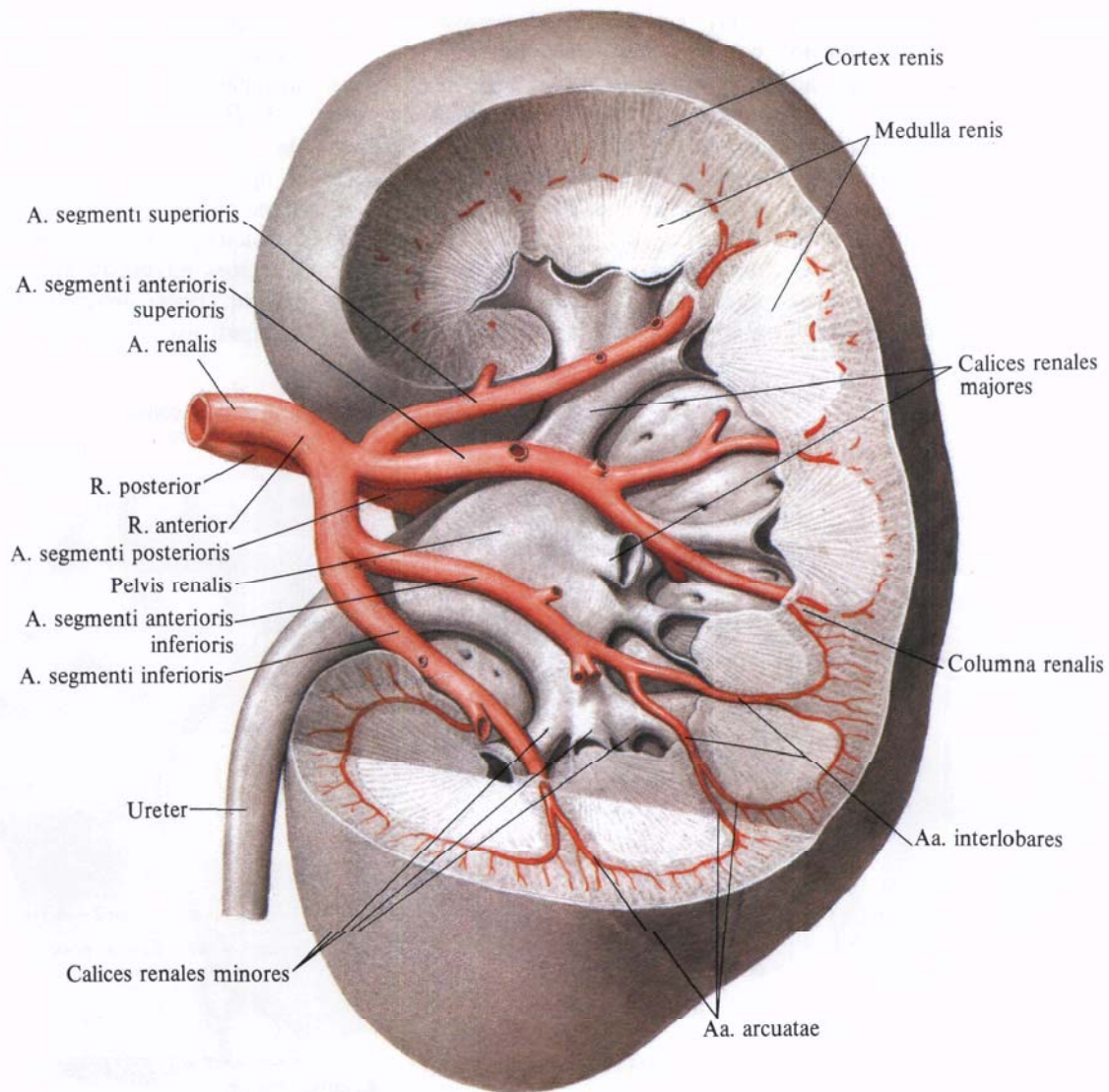
II. *Верхняя брыжеечная артерия, a. mesenterica superior* (рис. 771—773; см. рис. 767, 779), представляет собой

крупный сосуд, который начинается от передней поверхности аорты, немного ниже (на 1—3 см) чревного ствола, позади поджелудочной железы.

Выйдя из-под нижнего края железы, верхняя брыжеечная артерия направляется вниз и вправо. Вместе с расположенной справа от нее верхней брыжеечной веной идет по передней поверхности горизонтальной (восходящей) части двенадцатиперстной кишки, пересекает ее поперек тотчас вправо от двенадцатиперстно-тощего изгиба. Дойдя до корня брыжейки тонкой кишки, верхняя брыжеечная ар-







**Рис. 776. Почечная артерия, а. renalis, левая, и ее ветви.**  
(Часть паренхимы почки удалена; инъецированные сосуды отпрепарированы.)

ечной артерии. Направляясь вправо и вниз под париетальной брюшиной задней стенки брюшной полости к концу подвздошной кишки и к слепой кишке, артерия делится на ветви, кровоснабжающие слепую кишку, начало ободочной кишки и концевой отдел подвздошной кишки.

От подвздошно-ободочно-кишечной артерии отходит ряд ветвей:

а) восходящая артерия направляется вправо к восходящей ободочной

кишке, поднимается вдоль ее медиального края и анастомозирует (образует дугу) с правой ободочно-кишечной артерией, а. colica dextra. От указанной дуги отходят *ободочно-кишечные ветви, rr. colici*, кровоснабжающие восходящую ободочную кишку и верхний отдел слепой кишки;

б) *передняя и задняя слепокишечные артерии, aa. cecales anterior et posterior*, направляются на соответствующие поверхности слепой кишки.

Являются продолжением а. ileocolica, подходят к илеоцекальному углу, соединяясь с концевыми ветвями подвздошно-кишечных артерий, образуют дугу, от которой отходят ветви к слепой кишке и к концевому отделу подвздошной кишки, — *подвздошно-кишечные ветви, rr. ileales*;

в) *артерии червеобразного отростка, aa. appendiculares*, отходят от задней слепокишечной артерии между листками брыжейки червеобразного



отростка; кровоснабжают червеобразный отросток.

5. *Правая ободочно-кишечная артерия, a. colica dextra*, отходит с правой стороны от верхней брыжеечной артерии, в верхней ее трети, на уровне корня брыжейки поперечной ободочной кишки, и направляется почти поперечно вправо, к медиальному краю восходящей ободочной кишки. Не доходя до восходящей ободочной кишки, делится на восходящую и нисходящую ветви. Нисходящая ветвь соединяется с ветвью *a. ileocolica*, а восходящая ветвь анастомозирует с правой ветвью *a. colica media*. От дуг, образованных этими анастомозами, отходят ветви к стенке восходящей ободочной кишки, к правому изгибу ободочной кишки и к поперечной ободочной кишке (см. рис. 775).

6. *Средняя ободочно-кишечная артерия, a. colica media*, отходит от начального отдела верхней брыжеечной артерии, направляется вперед и вправо между листками брыжейки поперечной ободочной кишки и делится на две ветви: правую и левую.

Правая ветвь соединяется с восходящей ветвью *a. colica dextra*, а левая ветвь идет вдоль брыжеечного края поперечной ободочной кишки и анастомозирует с восходящей ветвью *a. colica sinistra*, которая отходит от нижней брыжеечной артерии (см. рис. 771, 779, 805). Соединяясь таким образом с ветвями соседних артерий, средняя ободочно-кишечная артерия образует дуги. От ветвей указанных дуг образуются дуги второго и третьего порядка, которые дают прямые ветви к стенкам поперечной ободочной кишки, к правому и левому изгибам ободочной кишки.

III. *Нижняя брыжеечная артерия, a. mesenterica inferior* (рис. 774; 775; см. рис. 779), отходит от передней поверхности брюшной аорты на уровне нижнего края III поясничного позвонка. Артерия идет позадибрюшинно влево и вниз и разделяется на три ветви.

1. *Левая ободочно-кишечная артерия, a. colica sinistra*, залегает забрюшинно в левом брыжеечном синусе




Рис. 777. Артерии и вены почки (фотография коррозионного препарата. Препарат М. Бурых).

1 — почечная артерия; 2 — ветви почечной артерии; 3 — ветви почечной вены; 4 — почечная вена; 5 — нижняя полая вена; 6 — почечная лоханка; 7 — мочеточник.

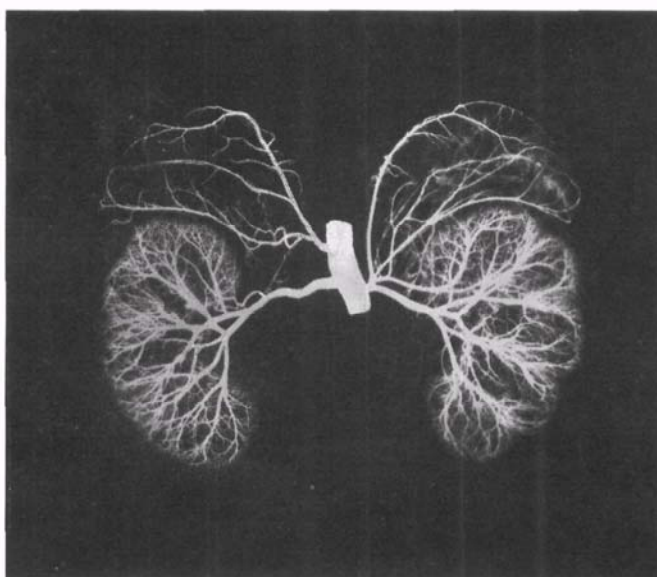


Рис. 778. Сосуды почек и надпочечников; вид спереди (рентгенограмма).

впереди левого мочеточника и левой яичковой (яичниковой) артерии, *a. testicularis (ovarica) sinistra*; разделяется на восходящую и нисходящую ветви. Восходящая ветвь анастомозирует с левой ветвью средней ободочно-кишечной артерии, образуя дугу (см. рис. 774, 805); кровоснабжает левую часть поперечной ободочной кишки и левый изгиб ободочной кишки. Нисходящая ветвь соединяется с сигмовидно-кишечной артерией и кровоснабжает нисходящую ободочную кишку.

2. *Сигмовидно-кишечная артерия, a. sigmoidea* (иногда их несколько), идет вниз сначала забрюшинно, а затем между листками брыжейки сигмовидной ободочной кишки; анастомозирует с ветвями левой ободочно-кишечной артерии и верхней прямокишечной артерии, образуя дуги, от которых отходят ветви, кровоснабжающие сигмовидную ободочную кишку.

3. *Верхняя прямокишечная артерия, a. rectalis superior*, является концевой ветвью нижней брыжеечной артерии; направляясь вниз, разделяется на две ветви. Одна ветвь анастомозирует с ветвью сигмовидно-кишечной артерии и кровоснабжает нижние отделы сигмовидной ободочной кишки. Другая ветвь направляется в полость малого таза, пересекает спереди *a. iliaca communis sinistra* и, залегая в брыжейке тазового отдела сигмовидной ободочной кишки, разделяется на правую и левую ветви, которые кровоснабжают ампулу прямой кишки. В стенке кишки они анастомозируют со средней прямокишечной артерией, *a. rectalis media*, ветвью внутренней подвздошной артерии, *a. iliaca interna* (см. рис. 779, 805).

IV. *Средняя надпочечниковая артерия, a. suprarenalis media*, парная, отходит от боковой стенки верхнего отдела аорты, несколько ниже места отхождения брыжеечной артерии. Направляется поперечно кнаружи, пересекает ножку диафрагмы и подходит к надпочечнику, в паренхиме которого анастомозирует с веточками верхней и нижней надпочечниковых артерий.

V. *Почечная артерия, a. renalis* (рис. 776—779; см. рис. 767),— парная крупная артерия. Начинается от боковой стенки аорты на уровне II поясничного позвонка почти под прямым углом к аорте, на 1—2 см ниже отхождения верхней брыжеечной артерии. Правая почечная артерия несколько длиннее левой, так как аорта лежит слева от срединной линии; направляясь к почке, она располагается позади нижней полой вены.

Не доходя до ворот почки, каждая почечная артерия отдает небольшую *нижнюю надпочечниковую артерию, a. suprarenalis inferior*, которая, проникнув в паренхиму надпочечника, анастомозирует с ветвями средней и верхней надпочечниковых артерий.

В области ворот почки почечная артерия делится на переднюю и заднюю ветви (см. рис. 776, 777).

*Передняя ветвь, r. anterior*, входит в почечные ворота, проходя впереди почечной лоханки, и ветвится, посылая артерии к четырем сегментам почек: *артерию верхнего сегмента, a. segmenti superioris*,— к верхнему; *артерию верхнего переднего сегмента, a. segmenti anterior superioris*,— к верхнему переднему; *артерию нижнего переднего сегмента, a. segmenti anterior inferioris*,— к нижнему переднему и *артерию нижнего сегмента, a. segmenti inferioris*,— к нижнему. *Задняя ветвь, r. posterior*, почечной артерии проходит позади почечной лоханки и, направляясь в задний сегмент, отдает *мочеточниковую ветвь, r. uretericus*, которая может отходить от самой почечной артерии, разделяется на заднюю и переднюю веточки.

VI. *Яичковая артерия, a. testicularis* (см. рис. 767), парная, тонкая, отходит (иногда правая и левая общим стволом) от передней поверхности брюшной аорты, несколько ниже почечной артерии. Направляется вниз и латерально, идет по большой поясничной мышце, пересекает на своем пути мочеточник, над дугообразной линией— наружную подвздошную артерию. По пути отдает веточки к жировой капсуле почки и к мочеточнику— *мочеточниковые ветви, rr.*

*ureterici*. Далее направляется к глубокому паховому кольцу и, присоединившись здесь к семявыносящему протоку, переходит через паховый канал в мошонку и распадается на ряд мелких веточек, идущих в паренхиме яичка и его придатку,— *ветви придатка яичка, rr. epididymales*.

По своему ходу анастомозирует с *a. cremasterica* (ветвь *a. epigastrica inferior* и с *a. ductus deferentis* (ветвь *a. iliaca interna*).

У женщин соответствующая яичковой артерии *яичниковая артерия, a. ovarica*, отдает ряд *мочеточниковых ветвей, rr. ureterici*, а затем проходит между листками широкой связки матки, вдоль ее свободного края, и отдает ветви к маточной трубе— *трубные ветви, rr. tubales*, и в ворота яичника. Концевая ветвь яичниковой артерии анастомозирует с яичниковой ветвью маточной артерии (см. рис. 805).

## ОБЩАЯ ПОДВЗДОШНАЯ АРТЕРИЯ

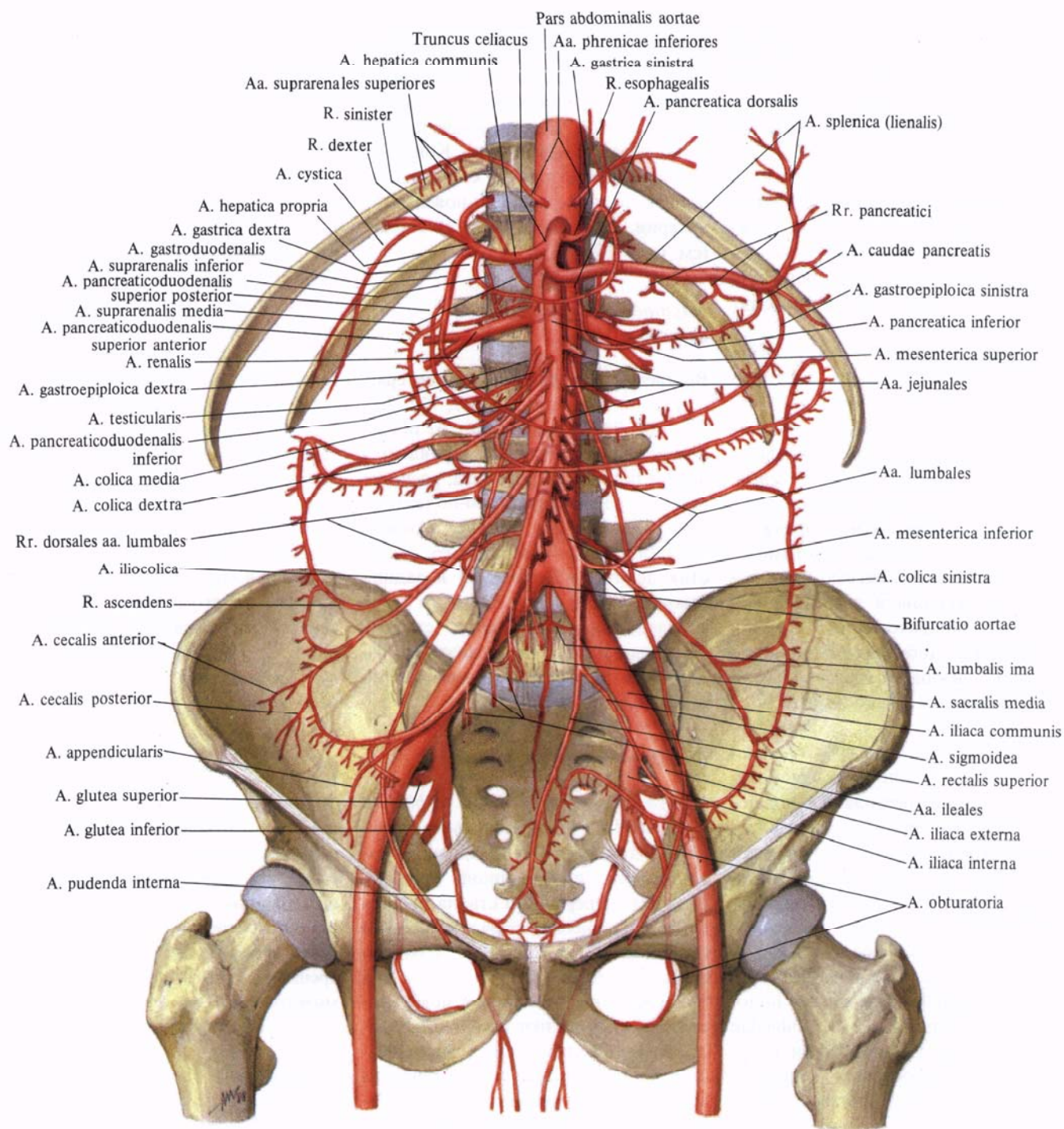
**Общая подвздошная артерия, a. iliaca communis** (см. рис. 693, 737, 767, 779, 782, 785, 787, 789, 794), парная, образуется в результате деления брюшной части аорты. Общие подвздошные артерии расходятся под углом, направляясь вниз и кнаружи. У женщин этот угол несколько больше, чем у мужчин. Длина общей подвздошной артерии 5—7 см. На уровне крестцово-подвздошного сустава артерия делится на две ветви: наружную подвздошную артерию и внутреннюю подвздошную артерию.

По своему ходу общая подвздошная артерия отдает ряд мелких ветвей к лимфатическим узлам, мочеточнику и *m. psoas major*.

## Наружная подвздошная артерия

**Наружная подвздошная артерия, a. iliaca externa** (см. рис. 693, 737, 767, 780, 782, 785—789, 794), парная. Отойдя от *a. iliaca communis* крупным стволом, она, залегая забрюшинно, направляется по медиальному краю большой поясничной мышцы вперед и вниз и проходит под паховой связкой в сосудистой лакуне, где распола-





**Рис. 779. Ветви брюшной части аорты (полусхематично).**

гается латеральнее одноименной вены. По выходе на бедро артерия непосредственно продолжается в бедренную артерию, а. femoralis.

Наружная подвздошная артерия отдает ряд ветвей.

1. Нижняя надчревная артерия, а. epigastrica inferior (см. рис. 767, 781), отходит тонким стволиком от передней поверхности наружной под-

вздошной артерии перед ее вступлением в сосудистую лауну и направляется вверх и медиально по задней поверхности передней брюшной стенки между брюшиной и поперечной фасцией. Артерия сначала идет по задней стенке пахового канала; поднимаясь выше, проникает во влагалище прямой мышцы живота, где проходит между указанной мышцей и задней

стенкой ее влагалища, отдает ветви к ним и на уровне пупочного кольца распадается на ряд ветвей, анастомозирующих с а. epigastrica superior (ветвь а. thoracica interna) (см. рис. 805).

По своему ходу нижняя надчревная артерия анастомозирует с концевыми ветвями нижних 4—5 задних межреберных и поясничных артерий, также проникающих во влагалище прямой мышцы живота. От нее отходят ветви:

а) *лобковая ветвь, r. pubicus*, — наибольшая артерия отходит у самого начала нижней надчревной артерии, следует по задней поверхности лобковой кости до лобкового симфиза, отдавая *запирательную ветвь, r. obturatorius* (см. рис. 805), и *добавочную запирательную артерию, a. obturatoria accessoria*. Анастомозирует с одноименной ветвью противоположной стороны и лобковой ветвью от запирательной артерии, а. obturatoria. Лобковая ветвь кровоснабжает нижние отделы прямой и пирамидальной мышц живота;

б) *кремаштерная артерия, a. cremasterica* (артерия круглой связки матки у женщин), тоньше предыдущей, отходит несколько выше лобковой ветви и, проходя через внутреннее паховое кольцо в паховый канал, вступает в состав семенного канатика, спускаясь с ним в мошонку. Кровоснабжает мышцу, поднимающую яичко, и все оболочки яичка, анастомозируя с а. testicularis (ветвь aortae abdominalis), наружными половыми артериями, aa. pudendae externae (ветви а. femoralis), и с артерией семявыносящего протока, а. ductus deferentis (ветвь а. iliaca interna). У женщин эта артерия идет вместе с круглой связкой матки к большим половым губам.

2. *Глубокая артерия, огибающая подвздошную кость, a. circumflexa iliaca profunda* (см. рис. 787, 794), начинается от латеральной стенки наружной подвздошной артерии и, следуя кнаружи и вверх вдоль паховой связки, доходит до верхней передней подвздошной ости, где отдает *восходящую ветвь, r. ascendens*, кровоснабжающую кожу и мышцы нижнебоко-

вого участка передней стенки живота. Далее идет вдоль подвздошного гребня, отдавая ветви к мышцам переднебоковой стенки живота. Артерия располагается между подвздошной и поперечной фасциями. Концевые ветви анастомозируют с подвздошной ветвью подвздошно-поясничной артерии, r. iliacus а. iliolumbalis (см. рис. 787, 794, 805).

### **Внутренняя подвздошная артерия**

**Внутренняя подвздошная артерия, а. iliaca interna** (см. рис. 667, 737, 780, 782, 785, 787, 794), отходит от общей подвздошной артерии и направляется вниз, в полость малого таза, располагаясь по линии крестцово-подвздошного сустава. На уровне верхнего края большого седалищного отверстия делится на передний и задний стволы. Ветви, отходящие от этих стволов, направляются к стенкам и органам малого таза и поэтому разделяются на внутренностные и пристеночные.

### **Внутренностные ветви**

1. *Пупочная артерия, а. umbilicalis* (см. рис. 781), в эмбриональном периоде — одна из самых крупных ветвей внутренней подвздошной артерии. Отходит от переднего ствола последней и, направляясь вперед по боковой стенке таза, выходит на боковую стенку мочевого пузыря, а затем под брюшиной идет по задней поверхности передней стенки брюшной полости вверх к области пупка. Здесь вместе с одноименным сосудом противоположной стороны пупочная артерия входит в состав пупочного канатика. После рождения просвет сосуда на значительном протяжении закрывается (*облитерированная часть, pars occlusa*), и артерия превращается в медиальную пупочную связку. Начальный отдел сосуда остается проходным — это *открытая часть, pars patens*, функционирует в течение всей жизни. От нее отходят следующие артерии:

а) *верхние мочепузырные артерии, aa. vesicales superiores*, всего 2—4, от-

ходят от начального отдела пупочной артерии. Направляются к верхним отделам мочевого пузыря и кровоснабжают верхушку его;

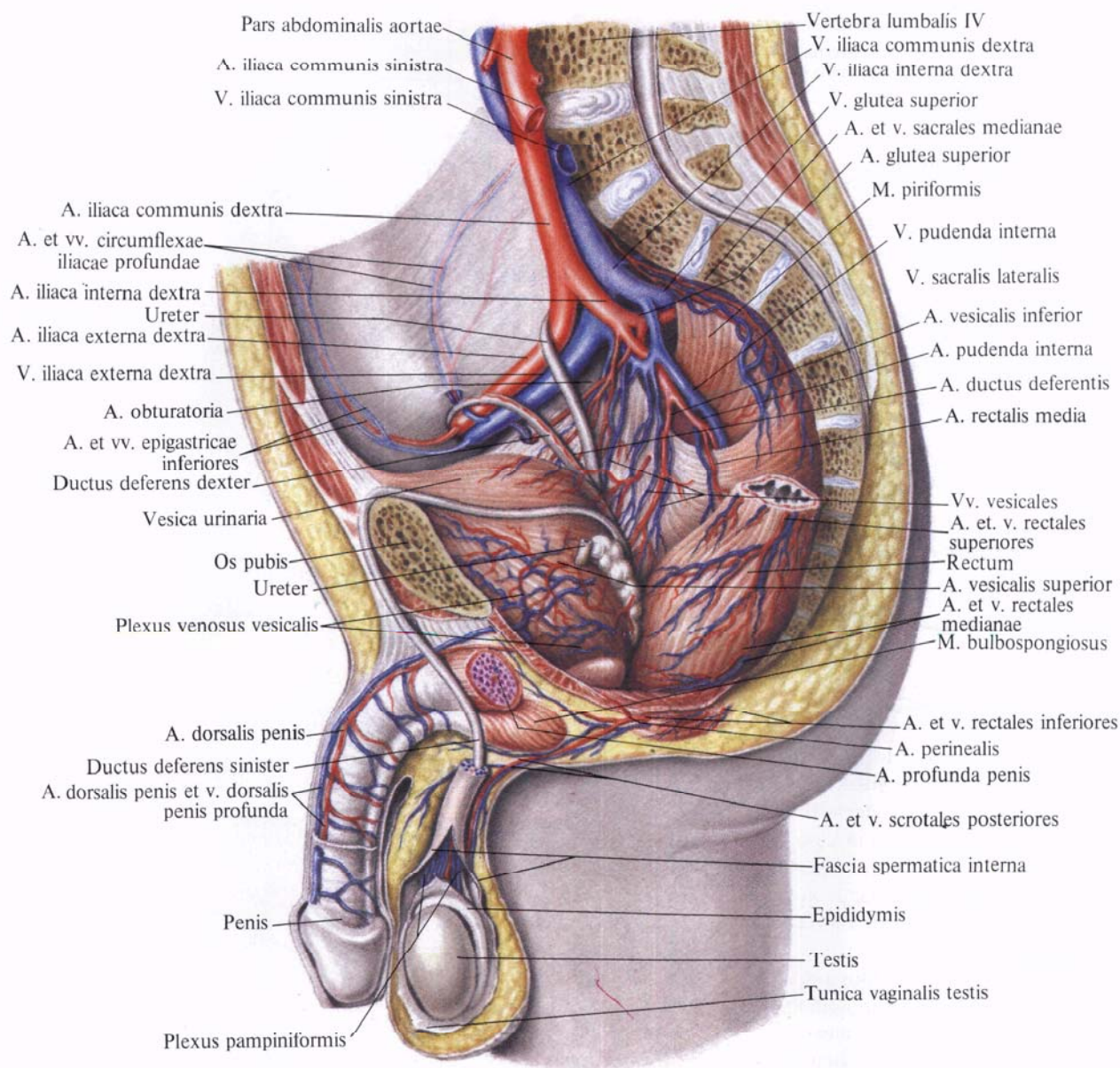
б) *артерия семявыносящего протока, а. ductus deferentis*, идет вперед и, достигнув семявыносящего протока, делится на две ветви, которые следуют вдоль протока. Одна из них вместе с протоком вступает в состав семенного канатика, анастомозируя с а. testicularis. Вместе с семенным канатиком проходит через паховый канал и достигает придатка яичка. Другая ветвь идет вместе с семявыносящим протоком к семенным пузырькам. От нее в этой области отходят *мочеточниковые ветви, rr. ureterici*, к тазовой части мочеточника.

2. *Нижняя мочепузырная артерия, а. vesicalis inferior* (см. рис. 780, 782), отходит от внутренней подвздошной артерии и, подойдя к дну мочевого пузыря, анастомозирует с ветвями верхней мочепузырной артерии. Отдает *предстательные ветви, rr. prostatici*, а у женщин — непостоянные ветви к влагалищу.

3. *Маточная артерия, а. uterina* (см. рис. 782) (соответствует артерии семявыносящего протока у мужчин), отходит от переднего ствола внутренней подвздошной артерии и, располагаясь под брюшиной, идет вперед и медиально в основании широкой связки, достигая боковой стенки матки на уровне ее шейки; по пути переkreшивает расположенный глубже мочеточник. Подойдя к стенке матки, отдает нисходящие *влагалищные ветви, rr. vaginales*, которые идут по переднебоковой стенке влагалища, отдавая ему ветви, анастомозирующие с такими же ветвями противоположной стороны. Маточная артерия поднимается по боковой стенке матки к соответствующему рогу матки, где посылает *завитковые ветви, rr. heliacini*. Артерия анастомозирует с яичниковой артерией (ветвь брюшной части аорты; см. рис. 805) и отдает *трубные ветви, rr. tubarii*, к маточной трубе и *яичниковые ветви, rr. ovarici*, к яичнику.

4. *Средняя прямокишечная артерия, а. rectalis media*, — мелкий сосуд,



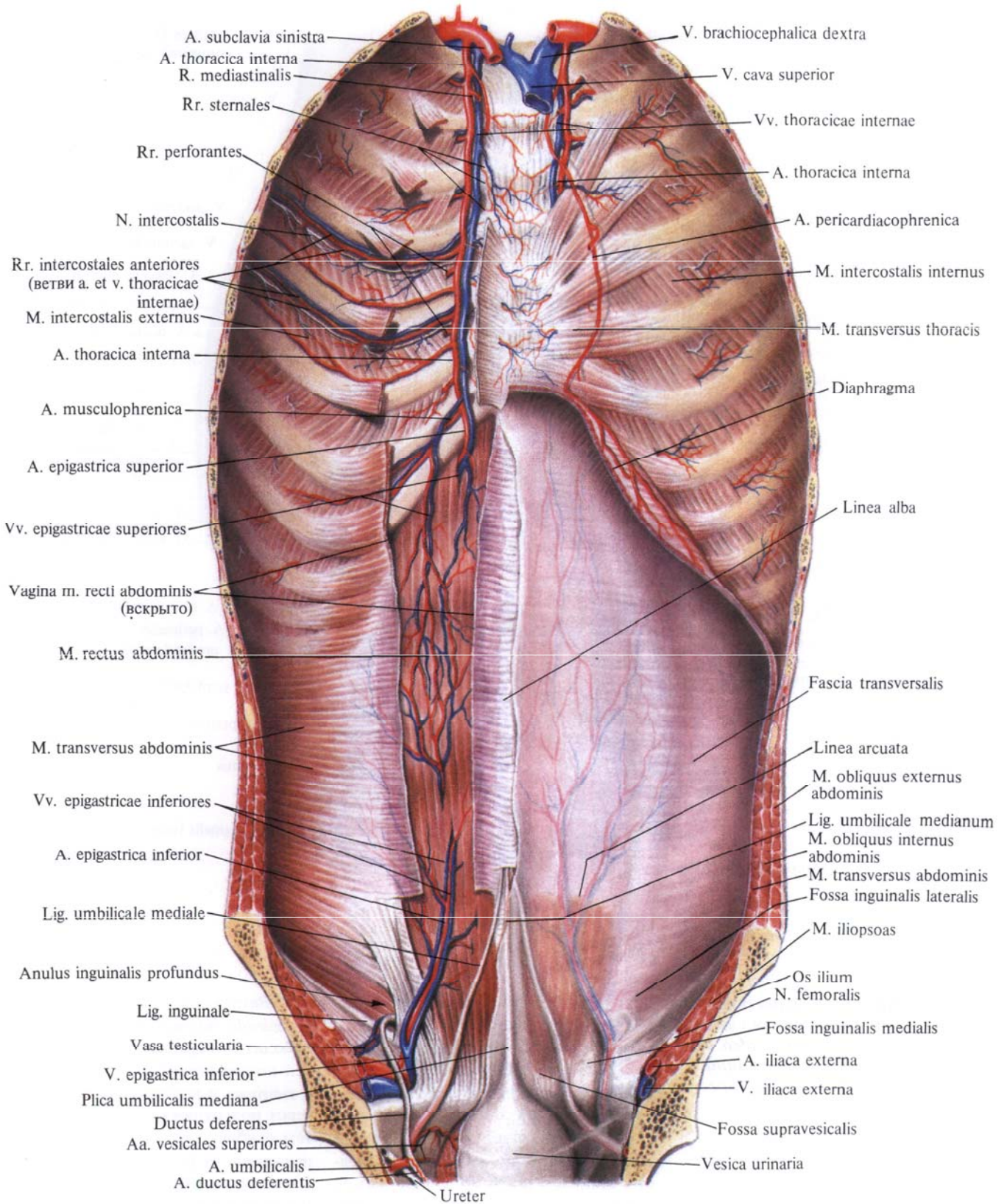


**Рис. 780. Артерии и вены органов полости таза мужчины; вид слева. (Сакиттальный распил влево от срединной плоскости; брюшина удалена, прямая кишка немного оттянута влево.)**

иногда отсутствует. Начинается от переднего ствола внутренней подвздошной артерии, как правило, самостоятельно, но иногда от нижней мочепузырной артерии или внутренней половой артерии, а. pudenda interna; кровоснабжает среднюю часть прямой кишки. От артерии отходит ряд мелких ветвей к предстательной железе и семенным пузырькам. В стенке прямой кишки артерия анастомозирует с верхней (ветвь нижней брыжеечной артерии) и нижней артериями прямой кишки, а. rectalis superior et a. rectalis inferior (см. рис. 805).

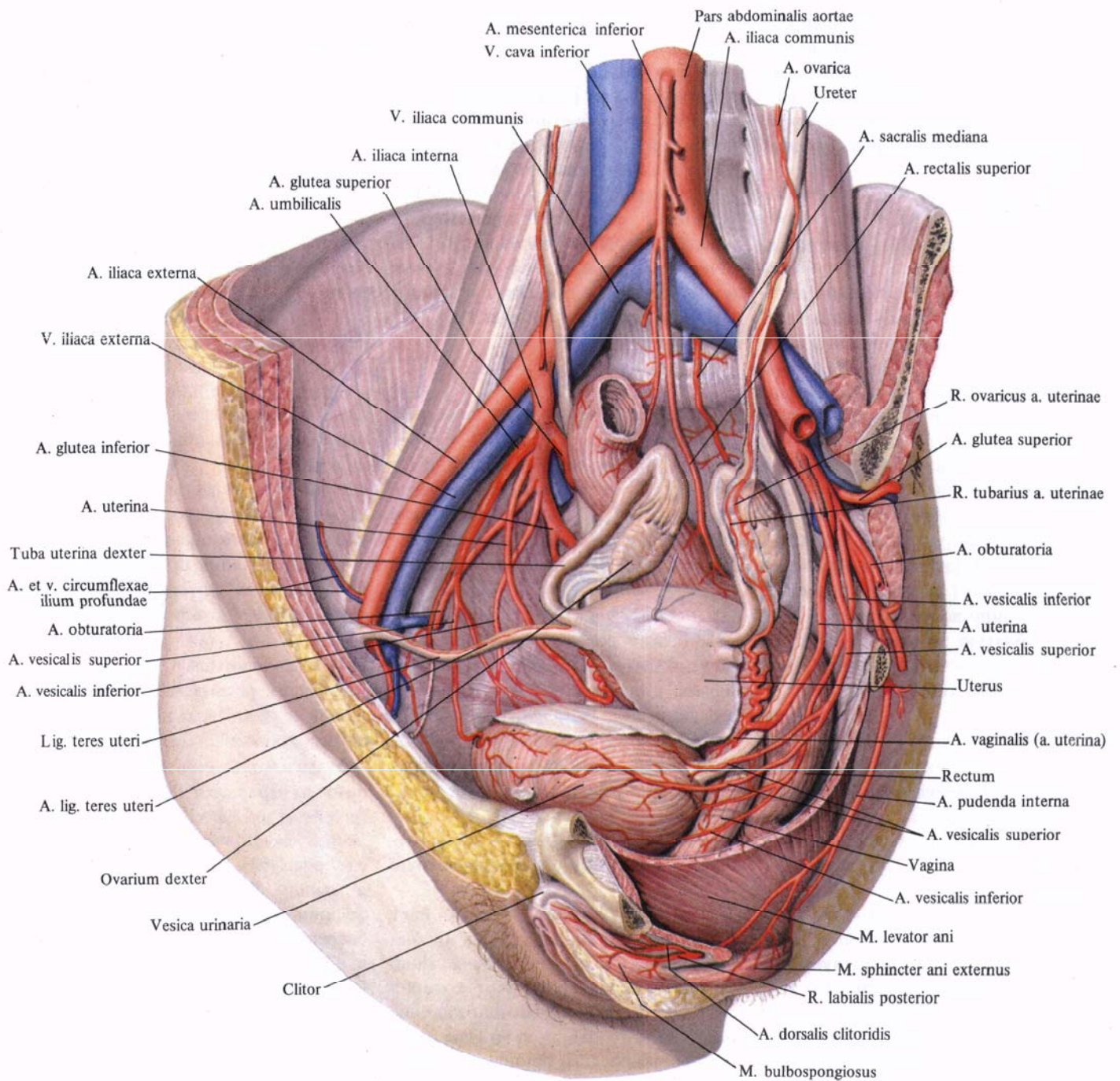
5. *Внутренняя половая артерия, а. pudenda interna* (см. рис. 782, 783), отходит от переднего ствола внутренней подвздошной артерии, идет вниз и кнаружи и выходит из малого таза через подгрушевидное отверстие. Затем огибает седалищную ость и, направляясь медиально и вперед, снова входит в полость малого таза через малое седалищное отверстие, уже ниже тазовой диафрагмы, попадая в седалищно-анальную ямку. Следуя по боковой стенке этой ямки, внутренняя половая артерия достигает заднего края мочеполовой диафрагмы. На-





**Рис. 781. Артерии и вены передней  
 стенки туловища; вид сзади.  
 (Слева удалены брюшинный покров  
 и задняя стенка влагалища  
 прямой мышцы живота.)**





**Рис. 782. Артерии органов полости  
 таза женщины.  
 (Серозные покровы удалены;  
 матка оттянута кзади,  
 маточные трубы и яичники  
 приподняты.)**

правляясь кпереди вдоль нижней ветви лобковой кости, у края поверхностной поперечной мышцы промежности артерия прободает с глубины на поверхность мочеполовую диафрагму и делится на ряд конечных ветвей:

а) *дорсальная артерия полового члена (клитора), a. dorsalis penis (clitoridis)* (см. рис. 702), является по существу продолжением *a. pudenda interna*. Вместе с одноименной артерией противоположной стороны проходит вдоль пращевидной связки полового члена, по сторонам от занимающей среднюю линию спинки члена глубокой дорсальной вены полового члена, *v. dorsalis penis profunda*, до его головки, отдавая ветви к мошонке и пещеристым телам;

б) *артерия луковицы полового члена, a. bulbi penis*, [у женщин — артерия луковицы преддверия (влагалища), *a. bulbi vestibuli (vaginae)*], кровоснабжает луковицу полового члена, луковично-губчатую мышцу, слизистую оболочку задней части уретры и бульбоуретральные железы;

в) *уретральная артерия, a. urethralis*, вступает в губчатое тело мочеиспускательного канала и следует в нем до головки полового члена, где анастомозирует с *a. profunda penis*. У женщин заканчивается двумя ветвями: к уретре и к луковице преддверия;

г) *глубокая артерия полового члена (клитора), a. profunda penis (clitoridis)*, прободает белочную оболочку у основания пещеристого тела полового члена и направляется к головке. Ветви этой артерии анастомозируют с одноименными артериями противоположной стороны;

д) *нижняя прямокишечная артерия, a. rectalis inferior*, отходит в седалищно-анальной ямке на уровне седалищного бугра и направляется медиально к нижнему отделу прямой кишки и заднему проходу; кровоснабжает кожу и жировую клетчатку этой области, а также мышцу, поднимающую задний проход, и сфинктер заднего прохода. В толще стенки кишки ее ветви анастомозируют с ветвями средней прямокишечной артерии (см. рис. 805);

е) *промежностная артерия, a. perinealis*, отходит от внутренней половой артерии, несколько дистальнее предыдущей, и располагается чаще всего позади поверхностной поперечной мышцы промежности, отдавая мелкие *задние мошоночные ветви, rr. scrotales posteriores*, к задним отделам мошонки, мышцам промежности и заднему участку перегородки мошонки (у женщин — *задние губные ветви, rr. labiales posteriores*, к задним участкам больших половых губ).

#### Пристеночные ветви

1. *Подвздошно-поясничная артерия, a. iliolumbalis* (см. рис. 767, 782), берет начало от заднего ствола *a. iliaca interna*, направляется кверху и кзади, проходит под большой поясничной мышцей и у ее внутреннего края делится на поясничную и подвздошную ветви:

а) *поясничная ветвь, r. lumbalis*, соответствует дорсальной ветви поясничных артерий. Направляется кзади, отдает к спинному мозгу *спинномозговую ветвь, r. spinalis*; кровоснабжает большую и малую поясничные мышцы, квадратную мышцу поясницы, задние отделы поперечной мышцы живота;

б) *подвздошная ветвь, r. iliacus*, делится на две ветви — поверхностную и глубокую.

Поверхностная ветвь идет вдоль подвздошного гребня и, анастомозируя с *a. circumflexa ilium profunda*, образует дугу, от которой отходят ветви, кровоснабжающие подвздошную мышцу и нижние отделы мышц передней брюшной стенки.

Глубокая ветвь отдает ветви к подвздошной кости, анастомозируя с *a. obturatoria*.

2. *Латеральная крестцовая артерия, a. sacralis lateralis*, направляясь в медиальную сторону, спускается по передней поверхности крестца кнутри от тазовых отверстий, при этом она отдает медиальные и латеральные ветви.

Медиальные ветви, всего 5—6, анастомозируют с ветвями срединной крестцовой артерии, образуя сеть.

Латеральные ветви проникают через тазовые крестцовые отверстия в крестцовый канал, отдают здесь *спинномозговые ветви, rr. spinales*, и, выйдя через дорсальные крестцовые отверстия, кровоснабжают крестец, кожу крестцовой области и нижние отделы глубоких мышц спины, а также крестцово-подвздошный сустав, грушевидную, копчиковую мышцы и мышцу, поднимающую задний проход.

3. *Верхняя ягодичная артерия, a. glutea superior* (см. рис. 782, 785, 791—794), — самая мощная ветвь внутренней подвздошной артерии. Являясь продолжением заднего ствола, она выходит из полости таза через надгрушевидное отверстие назад в ягодичную область, отдает по пути ветви к грушевидной, внутренней запирательной мышцам и мышце, поднимающей задний проход. Выйдя из полости таза, артерия разделяется на две ветви — поверхностную и глубокую:

а) *поверхностная ветвь, r. superficialis*, располагается между большой и средней ягодичными мышцами и кровоснабжает их;

б) *глубокая ветвь, r. profundus*, делится на *верхнюю и нижнюю ветви, rr. superior et inferior*. Залегая между средней и малой ягодичными мышцами (см. рис. 793), она кровоснабжает их и мышцу, натягивающую широкую фасцию, отдавая ряд веточек к тазобедренному суставу. Анастомозирует с *a. glutea inferior* и *a. circumflexa femoris lateralis* (см. рис. 805).

4. *Нижняя ягодичная артерия, a. glutea inferior* (см. рис. 782, 791—793), в виде довольно крупной ветви отходит от переднего ствола внутренней подвздошной артерии, спускается по передней поверхности грушевидной мышцы и крестцового сплетения и выходит из полости таза через подгрушевидное отверстие вместе с внутренней половой артерией.

Нижняя ягодичная артерия кровоснабжает большую ягодичную мышцу (см. рис. 792), посылает *артерию, сопровождающую седалищный нерв, a. comitans n. ischiadici* (см. рис. 791), и отдает ряд ветвей к тазобедренному суставу и коже ягодичной области,



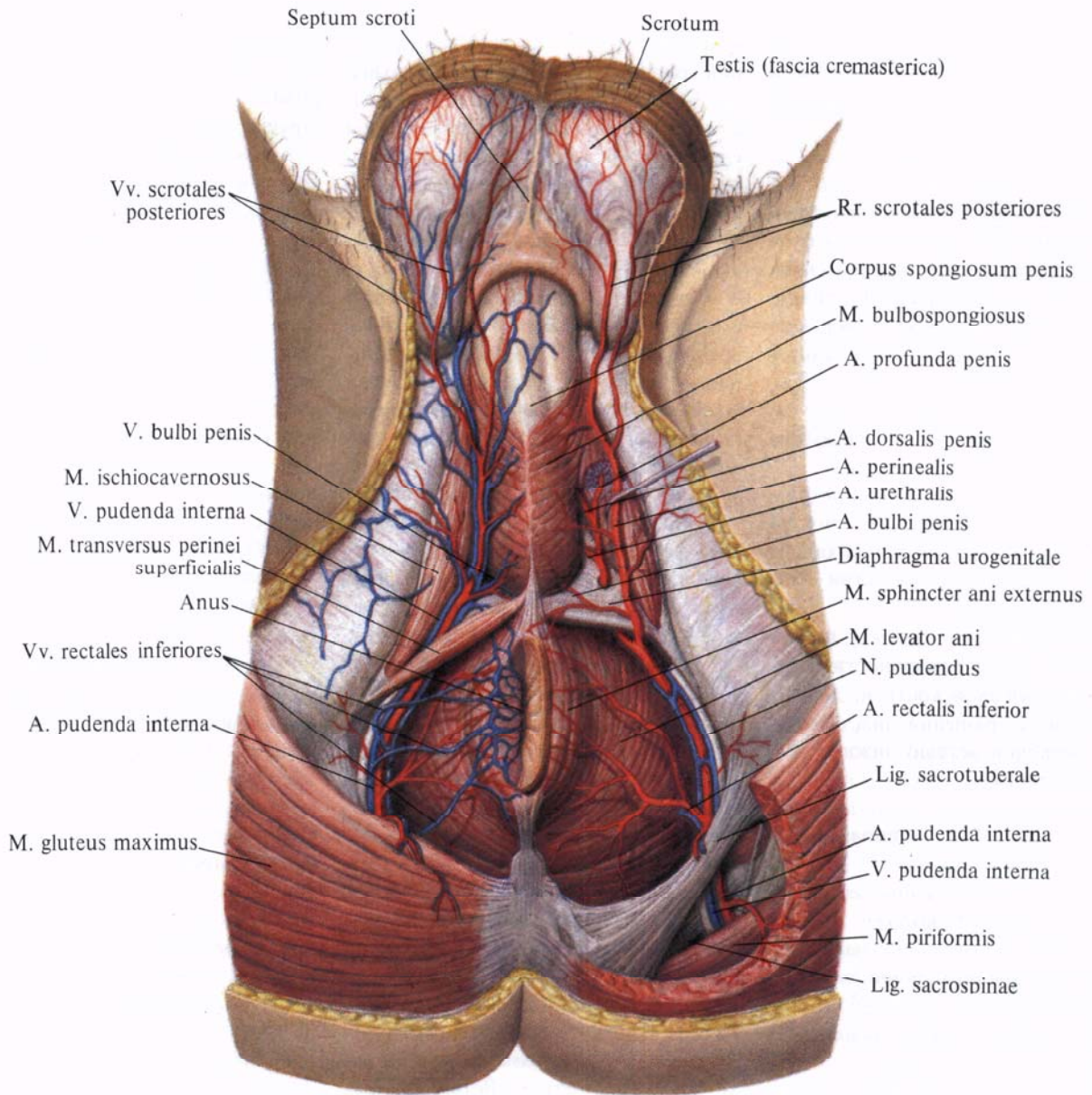
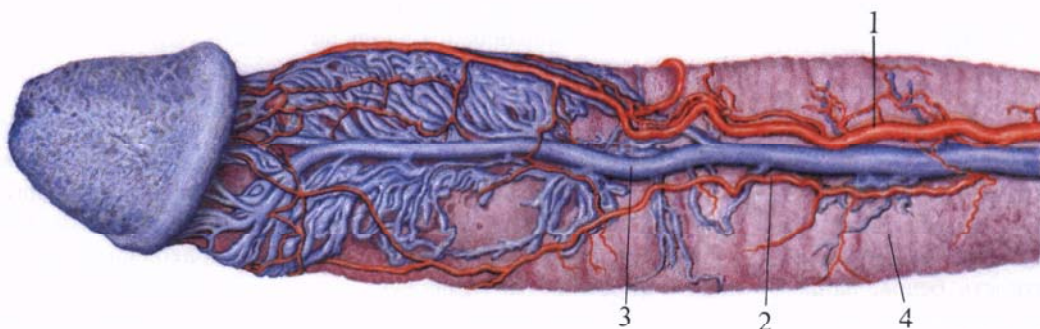


Рис. 783. Артерии и вены промежности мужчины; вид снизу. (Большая ягодичная мышца слева частично удалена; мошонка оттянута.)

Рис. 784. Рисунок коррозионного препарата полового члена (препарат А. Б. Ходеса). (Раздельная инъекция окрашенным целлоидином.)

1 — a. dorsalis penis (dextra); 2 — a. dorsalis penis (sinistra); 3 — v. dorsalis profunda penis; 4 — corpus cavernosum penis.



анастомозируя с *a. circumflexa femoris medialis* (см. рис. 805), задней ветвью запирающей артерии, *a. obturatoria*, и с *a. glutea superior*.

5. *Запирающая артерия, a. obturatoria* (см. рис. 785, 788, 794), отходит от переднего ствола внутренней подвздошной артерии, идет по боковой поверхности малого таза, параллельно дугообразной линии, вперед к запирающему отверстию и покидает полость таза через запирающий канал.

Описаны варианты, когда *a. obturatoria* отходит от *a. epigastrica inferior* или от *a. iliaca externa*.

Перед вступлением в запирающий канал запирающая артерия дает лобковую ветвь, а в самом канале делится на свои концевые ветви — переднюю и заднюю:

а) *лобковая ветвь, r. pubicus*, поднимается по задней поверхности верхней ветви лобковой кости и, достигнув лобкового сращения, анастомозирует с лобковой ветвью нижней надчревной артерии;

б) *передняя ветвь, r. anterior*, идет вниз по наружной запирающей мышце, кровоснабжает ее и верхние отделы приводящих мышц бедра;

в) *задняя ветвь, r. posterior*, направляется кзади и книзу по наружной поверхности запирающей перепонки и кровоснабжает наружную и внутреннюю запирающие мышцы, седалищную кость и посылает к тазобедренному суставу *вертлужную ветвь, r. acetabularis*. Последняя через вырезку вертлужной впадины входит в полость тазобедренного сустава и по связке головки бедра достигает головки бедренной кости.

## АРТЕРИИ НИЖНЕЙ КОНЕЧНОСТИ

### БЕДРЕННАЯ АРТЕРИЯ

**Бедренная артерия, *a. femoralis*** (рис. 785—789; см. рис. 693, 794), является продолжением наружной подвздошной артерии и начинается под паховой связкой в сосудистой лакуне.

Бедренная артерия, выйдя на переднюю поверхность бедра, направляется вниз и медиально, залегая

в желобке между передней и медиальной группами мышц бедра. В верхней трети артерия располагается в пределах бедренного треугольника, на глубоком листке широкой фасции, прикрытая его поверхностным листком; медиально от нее проходит бедренная вена. Пройдя бедренный треугольник, бедренная артерия (вместе с бедренной веной) прикрывается портняжной мышцей и на границе средней и нижней трети бедра вступает в верхнее отверстие приводящего канала. В этом канале артерия располагается вместе с подкожным нервом, *n. saphenus*, и бедренной веной, *v. femoralis*. Вместе с последней отклоняется кзади и выходит через нижнее отверстие канала на заднюю поверхность нижней конечности в подколенную ямку, где получает название подколенной артерии, *a. poplitea*.

Бедренная артерия отдает ряд ветвей, кровоснабжающих бедро и переднюю стенку живота.

1. *Поверхностная надчревная артерия, a. epigastrica superficialis* (см. рис. 787, 794), начинается от передней стенки бедренной артерии ниже паховой связки, прободает в области подкожной щели поверхностный листок широкой фасции и, поднимаясь вверх и медиально, переходит на переднюю брюшную стенку, где, залегая подкожно, достигает области пупочного кольца. Здесь ее ветви анастомозируют с ветвями *a. epigastrica superior* (от *a. thoracica interna*). Ветви поверхностной надчревной артерии кровоснабжают кожу передней брюшной стенки и наружную косую мышцу живота.

2. *Поверхностная артерия, огибающая подвздошную кость, a. circumflexa iliaca superficialis*, отходит от наружной стенки бедренной артерии или от поверхностной надчревной артерии и направляется вдоль паховой связки латерально вверх к верхней передней подвздошной ости; кровоснабжает кожу, мышцы и паховые лимфатические узлы.

3. *Наружные половые артерии, aa. pudendae externae* (см. рис. 787, 794), в виде двух, иногда трех тонких стволков направляются медиально, огибая переднюю и заднюю периферию

бедренной вены. Одна из этих артерий идет вверх и достигает надлобковой области, разветвляясь в коже. Другие артерии, проходя над гребенчатой мышцей, прободают фасцию бедра и подходят к мошонке (половым губам) — это *передние мошоночные (labiales) anteriores*.

4. *Паховые ветви, rr. inguinales*, отходят от начального отдела бедренной артерии или от наружных половых артерий (3—4) небольшими стволиками и, прободая широкую фасцию бедра в области решетчатой фасции, кровоснабжают кожу, а также поверхностные и глубокие лимфатические узлы паховой области.

5. *Глубокая артерия бедра, a. profunda femoris* (см. рис. 785, 786, 787, 789, 794), — самая мощная ветвь бедренной артерии. Отходит от ее задней стенки на 3—4 см ниже паховой связки, проходит на подвздошно-поясничной и гребенчатой мышцах и направляется вначале кнаружи, а затем вниз позади бедренной артерии. Отклоняясь кзади, артерия проникает между медиальной широкой мышцей бедра и приводящими мышцами, заканчиваясь в нижней трети бедра между большой и длинной приводящими мышцами в виде *прободящей артерии, a. perforans*.

Глубокая артерия бедра отдает ряд ветвей.

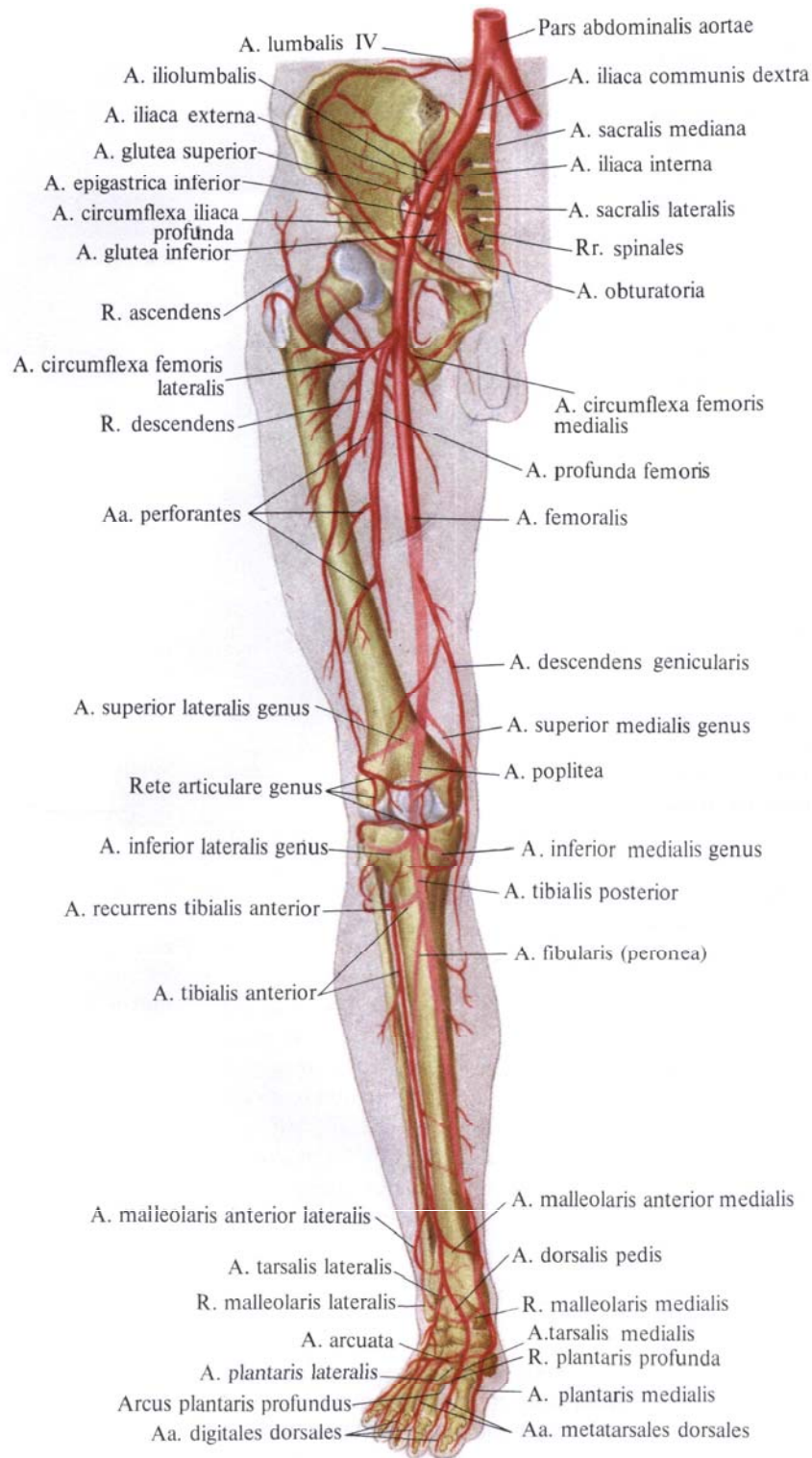
1) *Медиальная артерия, огибающая бедренную кость, a. circumflexa femoris medialis* (см. рис. 785, 794), отходит от глубокой артерии бедра позади бедренной артерии, идет поперечно внутрь и, проникая между подвздошно-поясничной и гребенчатой мышцами в толщу мышц, приводящих бедро, огибает с медиальной стороны шейку бедренной кости.

От медиальной артерии, огибающей бедренную кость, отходят следующие ветви:

а) *восходящая ветвь, r. ascendens*, представляет собой небольшой ствол, направляющийся вверх и кнутри; разветвляясь, подходит к гребенчатой мышце и проксимальной части длинной приводящей мышцы;

б) *поперечная ветвь, r. transversus*, — тонкий ствол, направля-





**Рис. 785. Артерии тазового пояса и свободной части нижней конечности, правой (полусхематично). (Передняя поверхность.)**

ется вниз и медиально по поверхности гребенчатой мышцы и, проникая между ней и длинной приводящей мышцей, идет между длинной и короткой приводящими мышцами; кровоснабжает длинную и короткую приводящие мышцы, тонкую и наружную запирающую мышцы;

в) *глубокая ветвь, r. profundus*,— более крупный ствол, являющийся продолжением *a. circumflexa femoris medialis*. Направляется кзади, проходит между наружной запирающей мышцей и квадратной мышцей бедра, разделяясь здесь на восходящую и нисходящую ветви;

г) *ветвь вертлужной впадины, r. acetabularis*,— тонкая артерия, анастомозирует с ветвями других артерий, кровоснабжающих тазобедренный сустав.

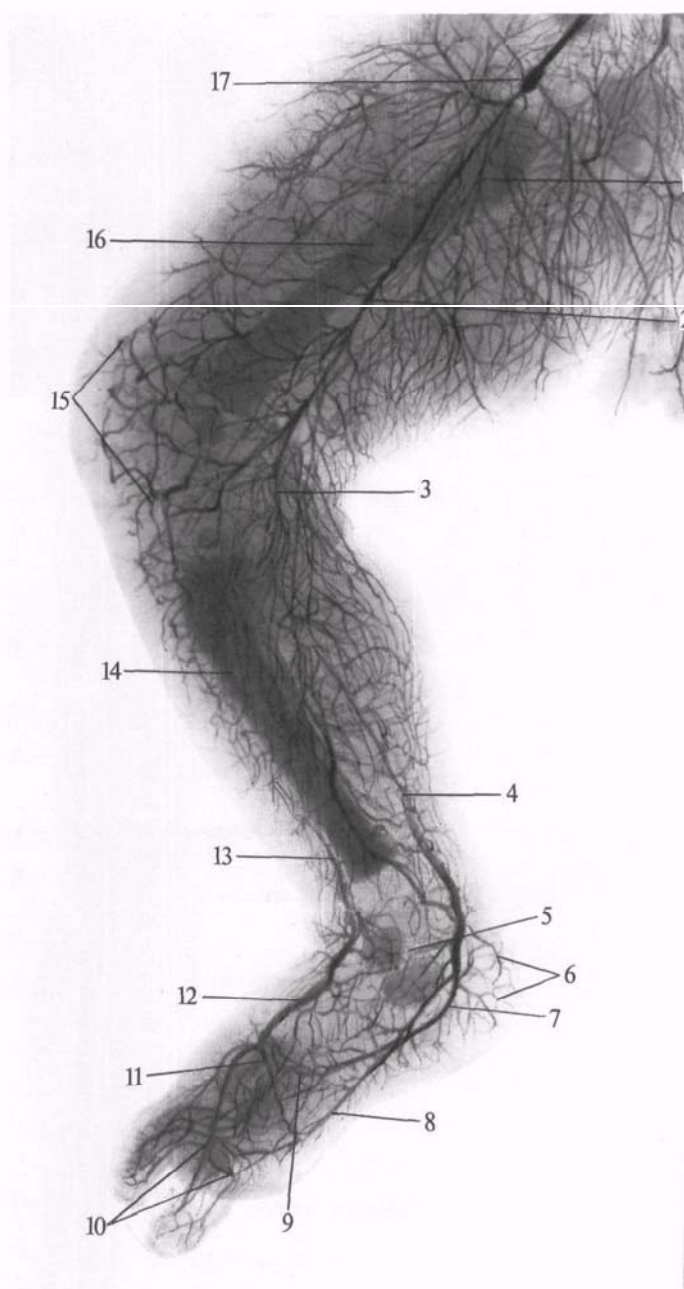
2) *Латеральная артерия, огибающая бедренную кость, a. circumflexa femoris lateralis* (см. рис. 797, 794),— крупный ствол, отходит от наружной стенки глубокой артерии бедра почти у самого ее начала. Идет кнаружи впереди подвздошно-поясничной мышцы, позади портняжной мышцы и прямой мышцы бедра; подойдя к большому вертелу бедренной кости, разделяется на ветви:

а) *восходящая ветвь, r. ascendens*, идет вверх и кнаружи, залегая под мышцей, натягивающей широкую фасцию, и средней ягодичной мышцей;

б) *нисходящая ветвь, r. descendens*, более мощная, чем предыдущая. Отходит от наружной поверхности основного ствола и залегает под прямой мышцей бедра, затем спускается по борозде между промежуточной и латеральной широкими мышцами бедра. Кровоснабжает эти мышцы; достигнув области колена, анастомозирует с ветвями подколенной артерии. На своем пути кровоснабжает головки четырехглавой мышцы бедра и отдает ветви к коже бедра;

в) *поперечная ветвь, r. transversus*, представляет собой небольшой ствол, направляющийся латерально; кровоснабжает проксимальную часть прямой мышцы бедра и латеральную широкую мышцу бедра.

3) *Прободающие артерии, aa. perforantes* (см. рис. 789, 791), обычно



**Рис. 786. Артерии правой нижней конечности новорожденного (фотография рентгенограммы).**

1—глубокая артерия бедра; 2—бедренная артерия; 3—подколенная артерия; 4—задняя большеберцовая артерия; 5—медиальная лодыжковая сеть; 6—пяточные ветви; 7—латеральная подошвенная артерия; 8—медиальная подошвенная артерия; 9—глубокая подошвенная дуга; 10—дугообразная артерия; 11—глубокая подошвенная ветвь; 12—тыльная артерия стопы; 13—передняя большеберцовая артерия; 14—большеберцовая кость; 15—коленная суставная сеть; 16—бедренная кость; 17—наружная подвздошная артерия с введенной в нее металлической кашолей.

три, отходят от глубокой артерии бедра на различном уровне и проходят на заднюю поверхность бедра у самой линии прикрепления к бедренной кости приводящих мышц.

Первая прободающая артерия начинается на уровне нижнего края гребенчатой мышцы; вторая отходит у нижнего края короткой приводящей мышцы и третья—ниже длинной приводящей мышцы. Все три ветви прободают приводящие мышцы у места их прикрепления к бедренной ко-



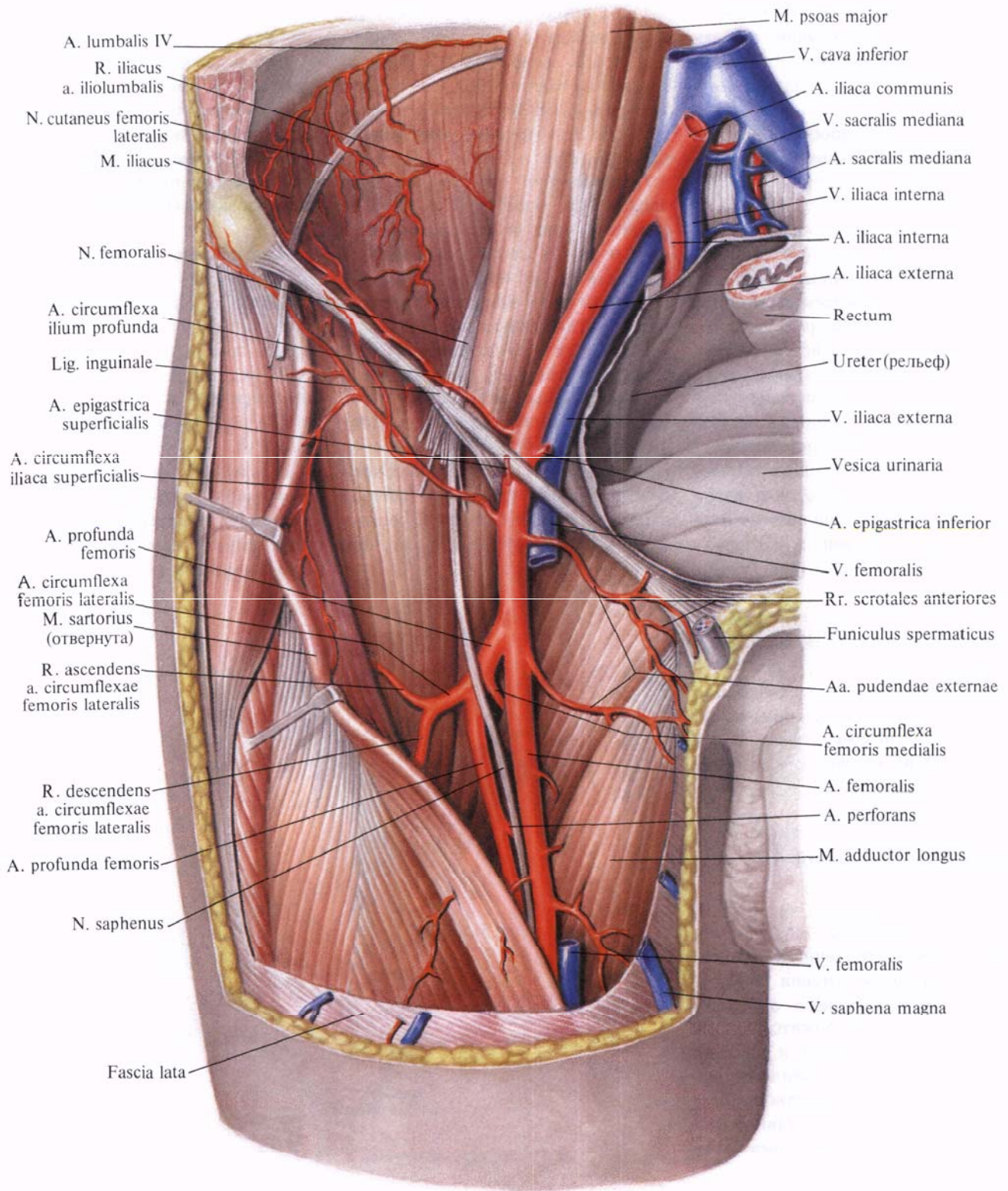


Рис. 787. Наружная подвздошная артерия, а. iliaca externa, и бедренная артерия, а. femoralis, правые; вид спереди. (Бедренная вена и бедренный нерв частично удалены.)



сти и, выйдя на заднюю поверхность, кровоснабжают приводящие, полуперепончатую, полусухожильную мышцы, двуглавую мышцу бедра и кожу этой области.

Вторая и третья прободающие артерии отдают небольшие ветви к бедренной кости — питающие бедро артерии, *aa. nutriciae femoris*.

4) Нисходящая коленная артерия, *a. descendens genicularis* (см. рис. 789, 798), — довольно длинный сосуд, начинается чаще от бедренной артерии в приводящем канале, реже — от латеральной артерии, огибающей бедренную кость. Направляясь вниз, прободает вместе с подкожным нервом, *n. saphenus*, с глубины к поверхности сухожильную пластинку, идет позади портняжной мышцы, огибает внутренний мыщелок бедра и заканчивается в мышцах этой области и суставной капсуле коленного сустава.

Указанная артерия отдает следующие ветви:

а) подкожную ветвь, *r. saphenus*, в толщу медиальной широкой мышцы бедра;

б) суставные ветви, *rr. articulares*, принимающие участие в образовании коленной суставной сети, *rete articulare genus*, и сети надколенника, *rete patellae* (рис. 790).

### ПОДКОЛЕННАЯ АРТЕРИЯ

Подколенная артерия, *a. poplitea* (рис. 791—794; см. рис. 785, 795, 798), является непосредственным продолжением бедренной артерии. Начинается на уровне нижнего отверстия приводящего канала, ложится под полуперепончатой мышцей и идет по дну подколенной ямки, прилегая сначала к подколенной поверхности бедренной кости и далее к суставной капсуле коленного сустава, а в нижнем ее отделе — к подколенной мышце. Подколенная артерия имеет направление сначала вниз и несколько латерально, а от середины подколенной ямки — почти отвесное.

Нижний отдел артерии проходит в щель между прикрывающими ее головками икроножной мышцы, а на уровне нижнего края подколенной

мышцы артерия следует между ней и головками икроножной мышцы; под краем камбаловидной мышцы делится на заднюю большеберцовую артерию, *a. tibialis posterior*, и переднюю большеберцовую артерию, *a. tibialis anterior*.

Подколенную артерию на всем протяжении сопровождают одноименная вена и большеберцовый нерв, *n. tibialis*. Со стороны подколенной ямки, сзади, вена лежит поверхностно, а нерв — еще более поверхностно по отношению к артерии и вене.

По своему ходу подколенная артерия дает ряд ветвей, которые кровоснабжают мышцы и коленный сустав. Все эти ветви широко анастомозируют между собой, а также с гг. *perforantes* (ветви *a. profunda femoris*) и *a. descendens genicularis* (ветвь *a. femoralis*), образуя густую сосудистую коленную суставную сеть (см. рис. 805).

От подколенной артерии отходит ряд ветвей (см. рис. 795, 798).

1. Латеральная верхняя коленная артерия, *a. superior lateralis genus*, идет кнаружи под двуглавую мышцу бедра и, направляясь над латеральным мыщелком, распадается на более мелкие ветви, принимающие участие в образовании коленной суставной сети.

2. Медиальная верхняя коленная артерия, *a. superior medialis genus*, направляется кпереди под сухожилиями полуперепончатой и большой приводящей мышц, над медиальным мыщелком и, огибая с внутренней стороны бедренную кость, принимает участие в образовании коленной суставной сети.

3. Средняя коленная артерия, *a. media genus*, направляется от подколенной артерии кпереди, над кривой подколенной связкой прободает капсулу коленного сустава и отдает ряд

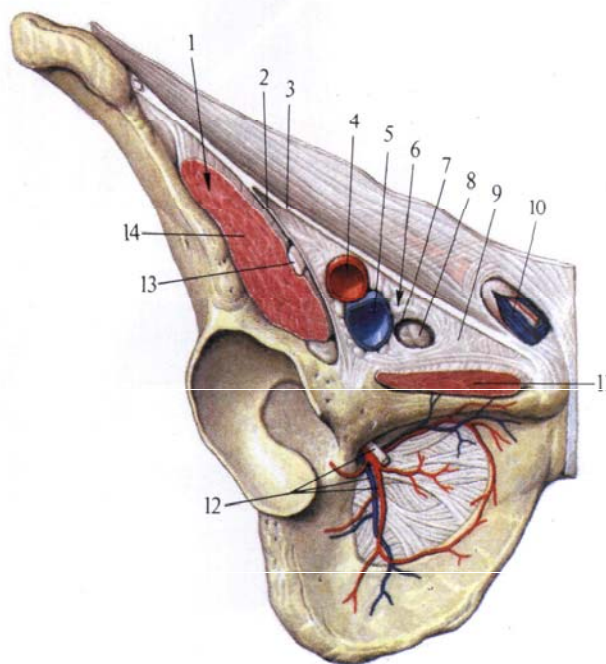
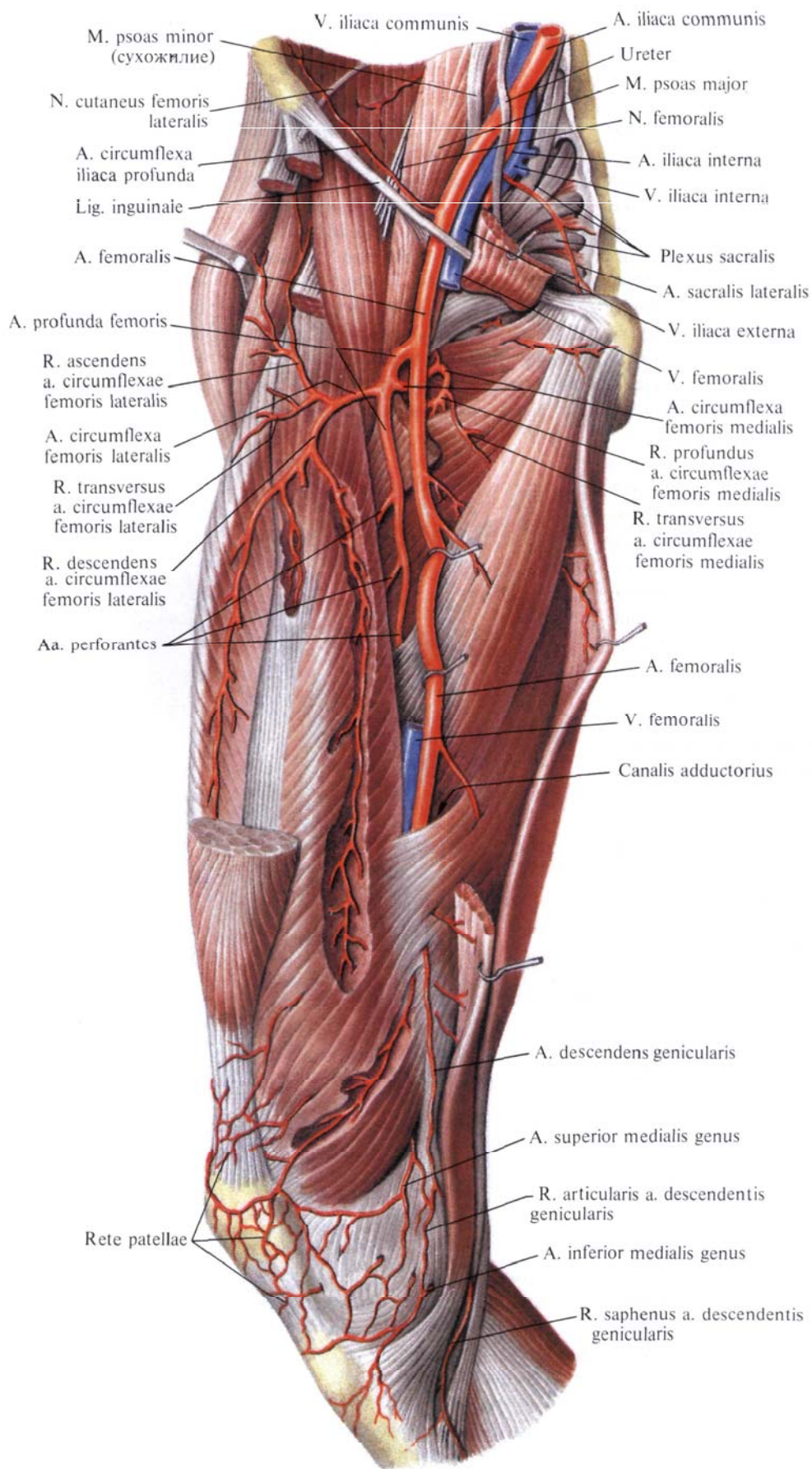


Рис. 788. Мышечная и сосудистая лакуны правой паховой области.

1 — lacuna musculorum; 2 — arcus iliopectineus; 3 — lig. inguinale; 4 — a. femoralis; 5 — v. femoralis;

6 — lacuna vasorum; 7 — anulus femoralis; 8 — глубокий лимфатический паховый узел; 9 — lig. lacunare; 10 — funiculus spermaticus; 11 — m. pectineus; 12 — n., a. et v. obturatoriae; 13 — n. femoralis; 14 — m. iliopsoas.





**Рис. 789.** Бедренная артерия, а. femoralis, правая. (Внутренняя поверхность бедра.)

*(Портияжная, гребешковая и прямая мышцы частично удалены.)*



ветвей к синовиальной оболочке сустава и крестообразным связкам.

4. *Латеральная нижняя коленная артерия, a. inferior lateralis genus*, начинается от самого дистального отдела подколенной артерии, проходит под латеральной головкой икроножной мышцы и двуглавой мышцей бедра, огибает коленный сустав выше головки малоберцовой кости и, выйдя на переднюю поверхность колена, принимает участие в образовании коленной суставной сети.

5. *Медиальная нижняя коленная артерия, a. inferior medialis genus*, проходит под медиальную головку икроножной мышцы и огибает медиальную периферию коленного сустава, залегая под большеберцовой коллатеральной связкой. Ветви артерии входят в состав сети коленного сустава.

6. *Икроножные артерии, aa. surales*, всего две (иногда больше), отходят от задней поверхности подколенной артерии и, распадаясь на ряд более мелких ветвей, кровоснабжают проксимальные отделы трехглавой и подошвенной мышц голени и кожу голени.

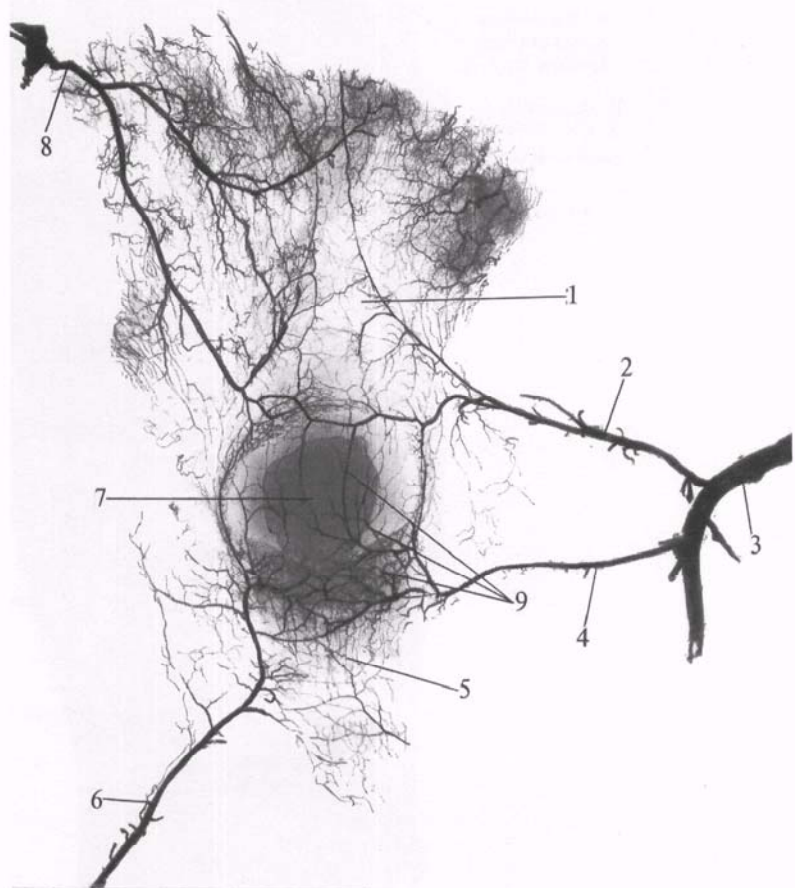
### Задняя большеберцовая артерия

**Задняя большеберцовая артерия, a. tibialis posterior** (рис. 795, 796; см. рис. 802), является ветвью подколенной артерии. Она следует вниз по задней поверхности голени, залегая позади камбаловидной мышцы и впереди задней большеберцовой мышцы и длинного сгибателя пальцев. Артерия сопровождается двумя одноименными венами, а непосредственно латерально к ней прилегает большеберцовый нерв, n. tibialis. В верхней трети голени от a. tibialis posterior отходит небольшой ствол, входящий в питательное отверстие большеберцовой кости и кровоснабжающий ее,— *питающая большеберцовую кость артерия, a. nutriticia tibiae*. Направляясь вниз и несколько в медиальную сторону, задняя большеберцовая артерия достигает медиальной лодыжки, которую огибает сзади на середине расстояния между ней и краем пяточного сухожилия. Здесь артерия отделена от заднего края меди-

альной лодыжки сухожилиями задней большеберцовой мышцы и длинного сгибателя пальцев и расположена между листками удерживателя сухожилий сгибателей, отделяющими ее от длинного сгибателя большого пальца стопы. Пройдя под retinaculum mm. flexorum и далее под проксимальным участком m. abductor hallucis, артерия переходит на подошвенную поверхность стопы и делится здесь под верхним краем m.

под головку малоберцовой кости; кровоснабжает мышцы этой области и принимает участие в образовании коленной суставной сети.

2. *Малоберцовая артерия, a. fibularis (peronea)* (см. рис. 795, 802),— самая крупная ветвь задней большеберцовой артерии. Начинается от ее начального отдела. Несколько ниже уровня головки малоберцовой кости направляется вниз, латерально от задней большеберцовой артерии, близ-



abductor hallucis или еще под retinaculum mm. flexorum на две ветви: *латеральную подошвенную артерию, a. plantaris lateralis*, и *медиальную подошвенную артерию, a. plantaris medialis* (см. рис. 799, 800).

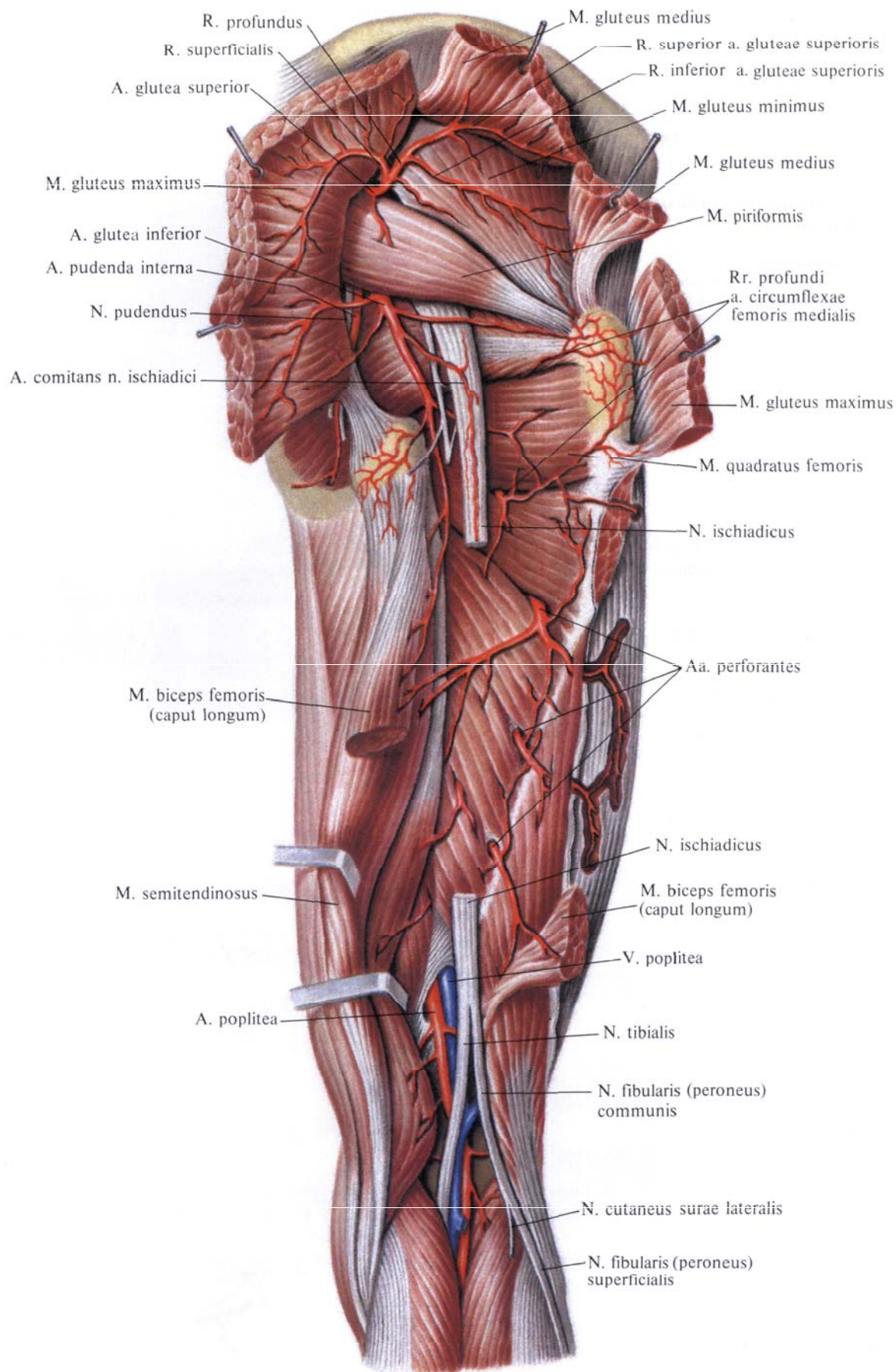
По своему ходу задняя большеберцовая артерия отдает ряд ветвей.

1. *Артерия, огибающая малоберцовую кость, r. circumflexus fibularis* (см. рис. 795), отходит от основного ствола у его начала и направляется вперед

**Рис. 790. Артерии, подходящие к надколеннику (ребенок 8 лет; фотография рентгенограммы. Препарат Г. Томиловой.) (Видно большое костное ядро и хрящевой ободок надколенника.)**

1 — сухожилие четырехглавой мышцы бедра; 2 — медиальная верхняя коленная артерия; 3 — подколенная артерия; 4 — медиальная нижняя коленная артерия; 5 — связка надколенника; 6 — передняя большеберцовая возвратная артерия; 7 — надколенник; 8 — наружная мышечно-суставная артерия; 9 — сеть надколенника.





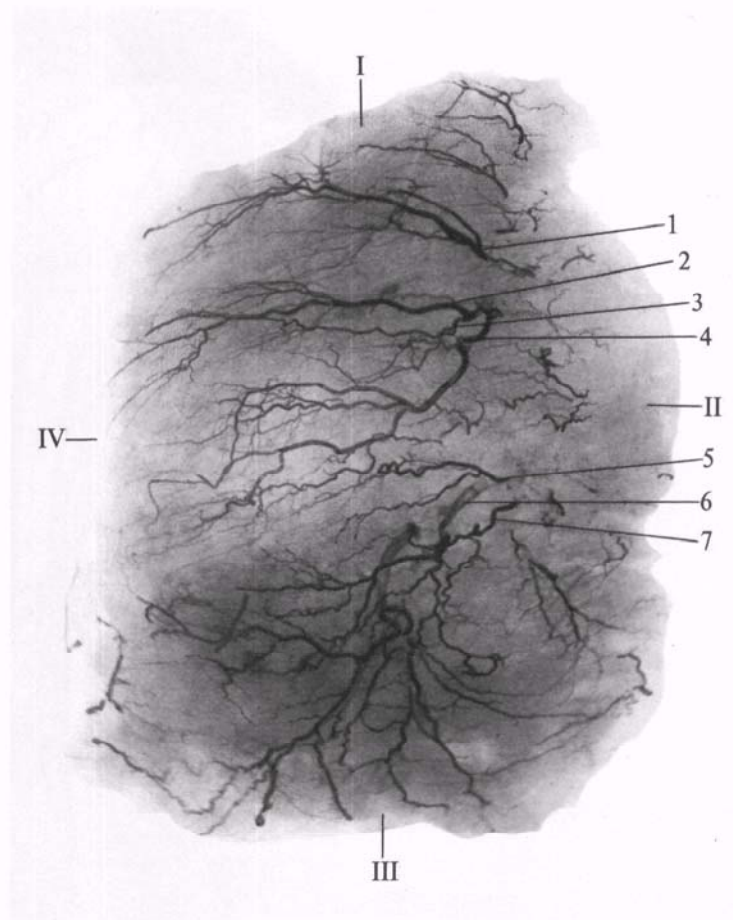
**Рис. 791. Артерии бедра, правого.**  
**(Задняя поверхность).**  
**(Большая и средняя ягодичные**

**и двуглавая мышцы перерезаны**  
**и оттянуты; седалищный нерв**  
**частично удален.)**

**Рис. 792.** Артерии большой ягодичной мышцы, правой (фотография рентгенограммы. Препарат Н. Рыбакиной).

*(Представлены наиболее крупные сосуды в толще мышцы.)*

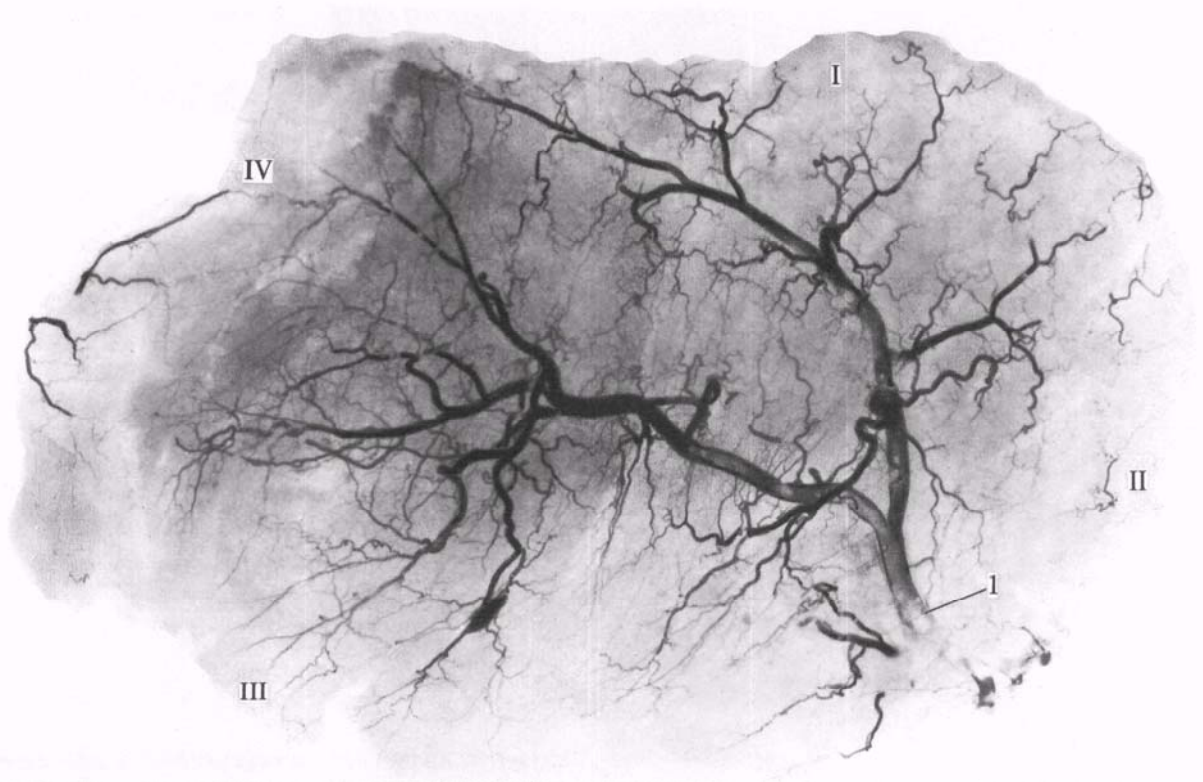
I — верхний край мышцы; II — медиальный край мышцы; III — нижний край мышцы; IV — латеральный край мышцы; 1—4 — стволки поверхностной ветви ягодичной артерии в толще мышцы; 5—7 — стволки нижней ягодичной артерии в толще мышцы.



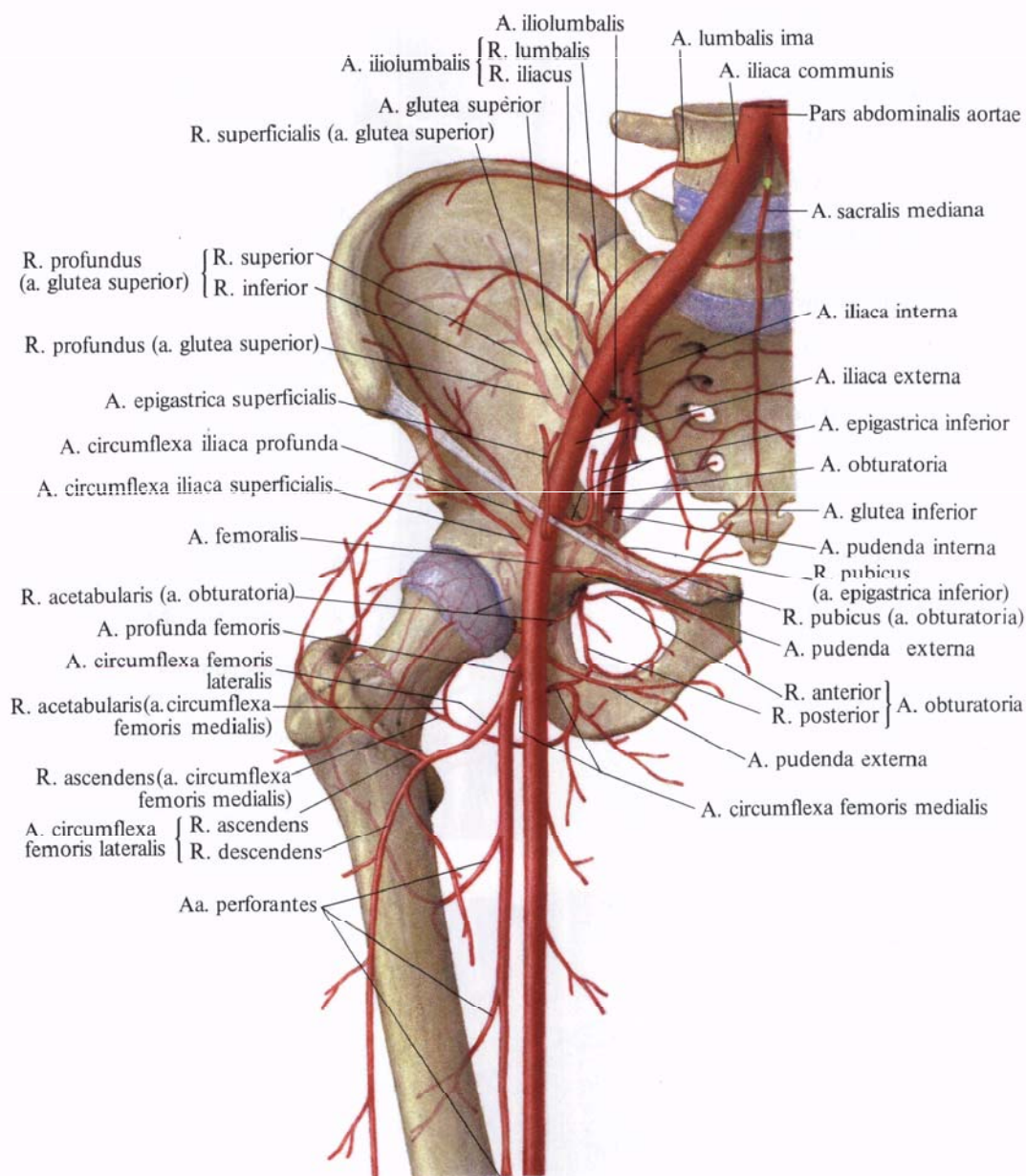
**Рис. 793.** Артерии средней ягодичной мышцы, правой (фотография рентгенограммы. Препарат Н. Рыбакиной).

*(Представлены наиболее крупные сосуды в толще мышцы.)*

I — верхний край мышцы; II — задний край мышцы; III — дистальное сухожилие мышцы; IV — передний край мышцы; 1 — глубокая ветвь верхней ягодичной артерии и ее разветвление в толще мышцы.







**Рис. 794. Артерии таза и области тазобедренного сустава (полусхематично).**

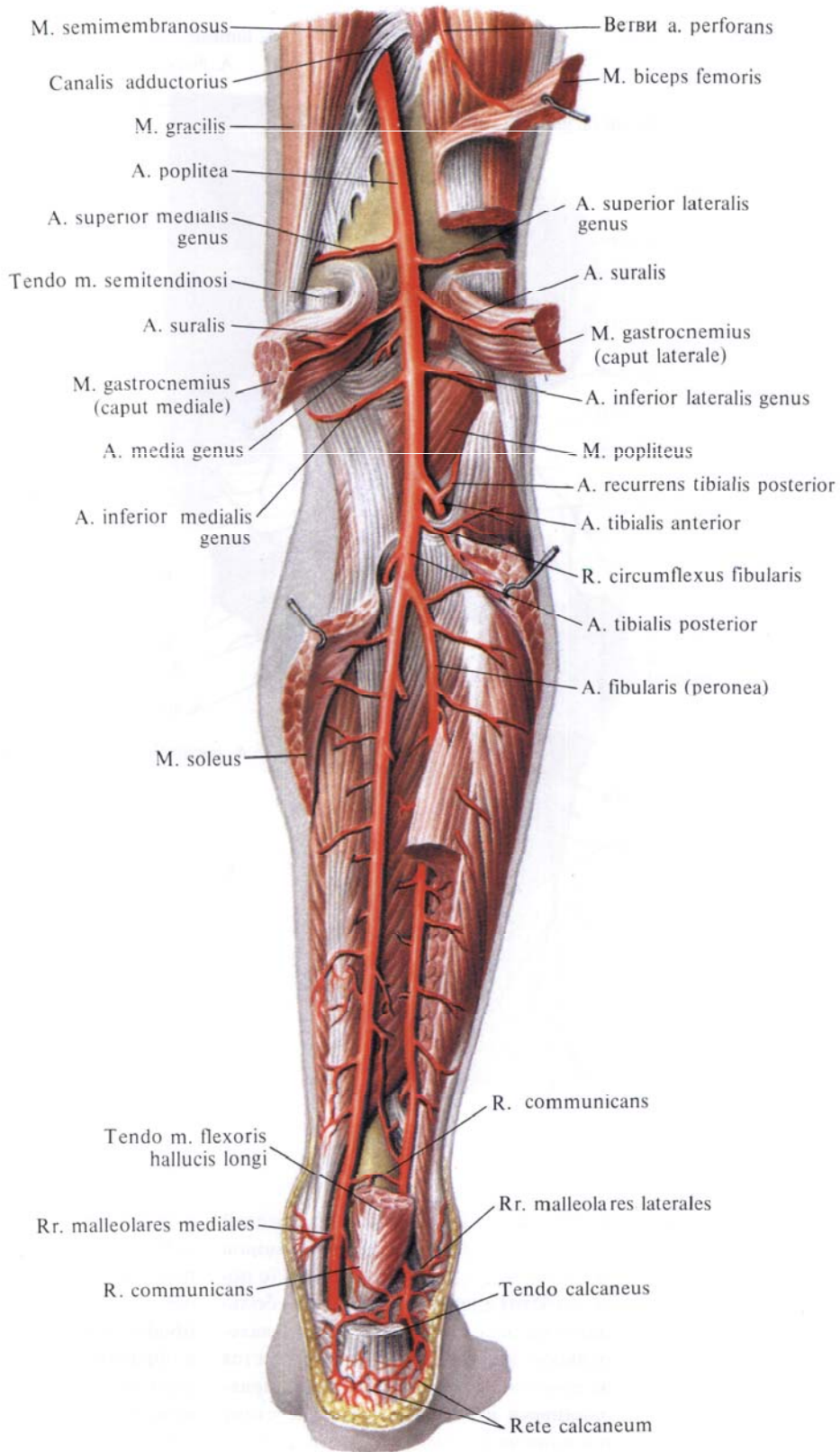
ко к малоберцовой кости, по задней поверхности задней большеберцовой мышцы, будучи прикрыта сзади (с поверхности) длинным сгибателем большого пальца стопы. На уровне латеральной лодыжки артерия распадается на пяточные ветви, *rr. calcanei*, направляющиеся к голеностопному суставу и к пяточной сети, *rete calcaneum*.

От малоберцовой артерии отходит ряд ветвей:

а) *прободающая ветвь, r. perforans*, отходит на 4—5 см выше латеральной лодыжки и, прободая межкостную перепонку, направляется вниз по

передней поверхности голени; здесь она анастомозирует с латеральной передней лодыжковой артерией, *a. malleolaris anterior lateralis* (от *a. tibialis anterior*), принимая участие в образовании *латеральной лодыжковой сети, rete malleolare laterale*, и *пяточной сети, rete calcaneum*;

б) *латеральные лодыжковые ветви, rr. malleolares laterales*,— небольшие ветви, входящие в состав латеральной лодыжковой сети. Анастомозируют с передней латеральной лодыжковой артерией от передней большеберцовой артерии (см. рис. 805);



**Рис. 795. Артерии голени, правой.**  
**(Задняя поверхность.)**  
*(Трехглавая мышца голени и длинный сгибатель большого пальца стопы частично удалены.)*



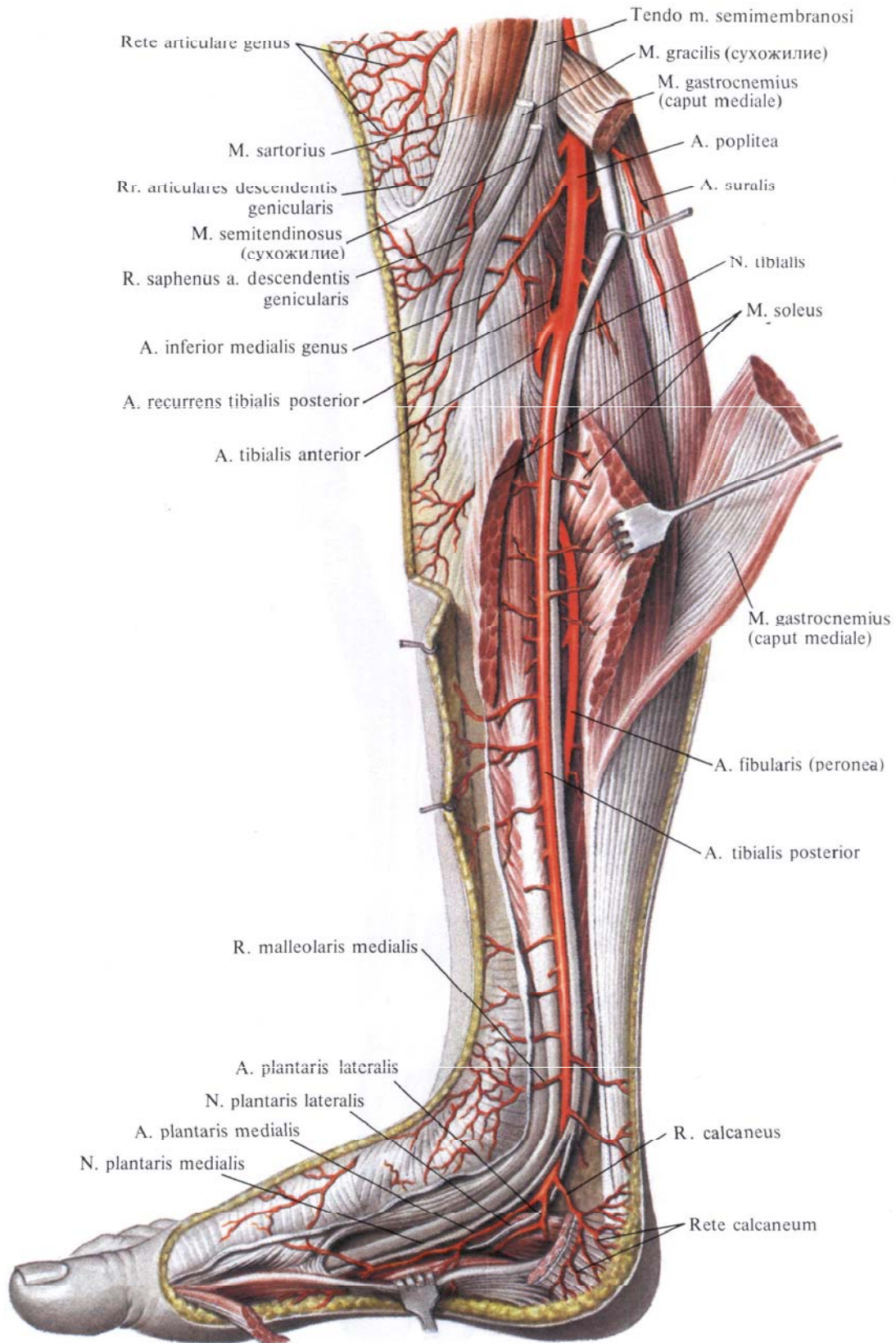


Рис. 796. Задняя большеберцовая артерия, a.tibialis posterior, и большеберцовый нерв, п.tibialis, правые. (Внутренняя поверхность.)

(Медиальная головка икроножной мышцы и камбаловидная мышца перерезаны и оттянуты.)

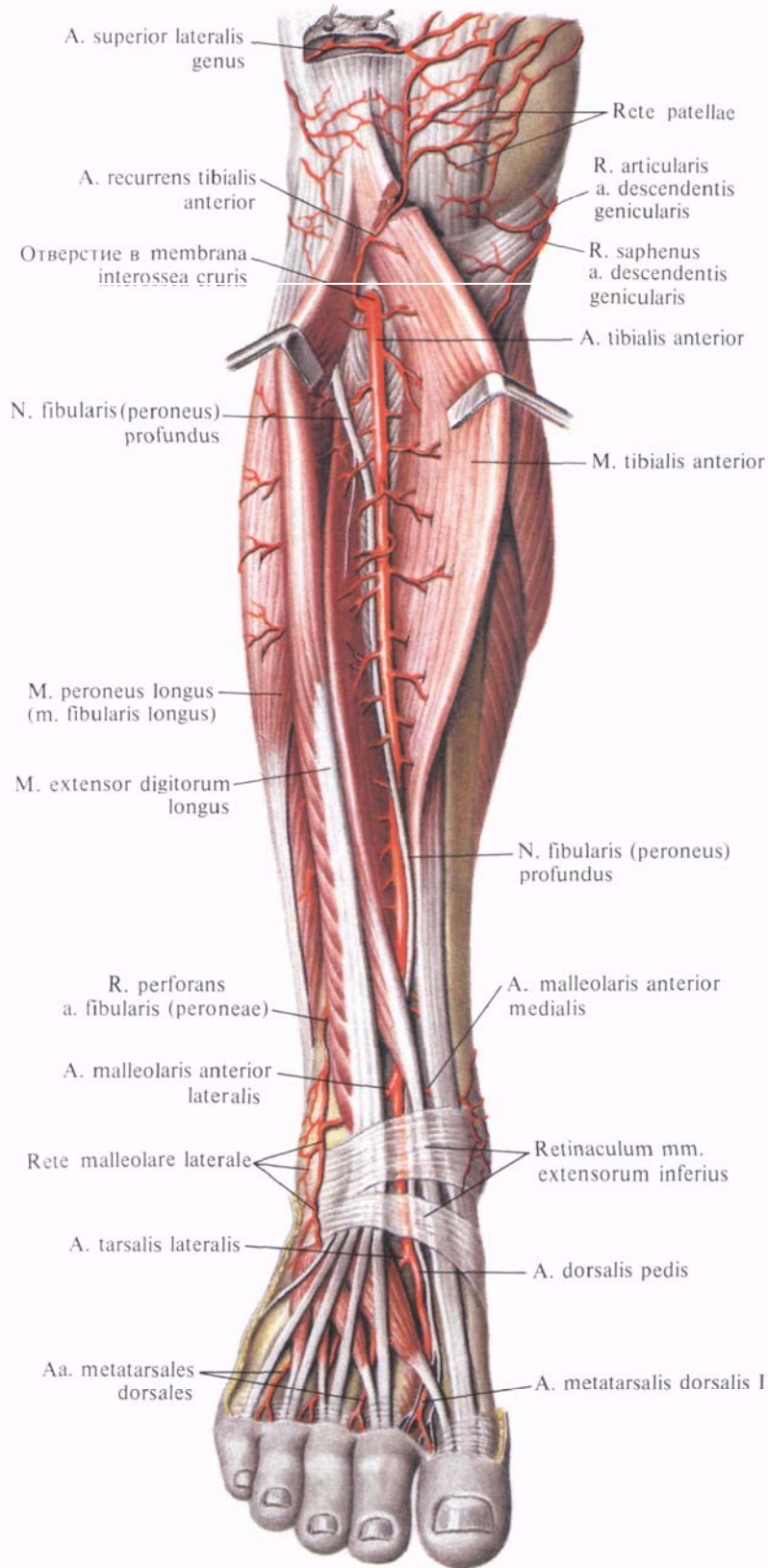


Рис. 797. Передняя большеберцовая артерия, а.tibialis anterior, и глубокий малоберцовый нерв,

n.fibularis profundus, правые. (Передняя поверхность голени.)



в) *соединительная ветвь, r. communicans*, — небольшой ствол, отходит на уровне лодыжек медиально по задней поверхности большеберцовой кости и соединяется с *a. tibialis posterior*.

3. *Медиальные лодыжковые ветви, rr. malleolares mediales* (см. рис. 795, 802), начинаются позади медиальной лодыжки и, направляясь вперед, анастомозируют с *a. malleolaris anterior medialis* (от *a. tibialis anterior*) (см. рис. 805).

4. *Пяточные ветви, rr. calcanei* (см. рис. 795), всего 2—4, направляются к внутренней поверхности пятки, где, анастомозируя с латеральными пя-

точными ветвями (от малоберцовой артерии), образуют пяточную сеть.

5. *Медиальная подошвенная артерия, a. plantaris medialis* (см. рис. 800), выйдя из-под *retinaculum mm. flexorum*, идет по медиальному краю подошвенной поверхности стопы между *m. abductor hallucis* и *m. flexor digitorum brevis*, направляясь к I плюсневой кости. Проходя между указанными мышцами, артерия делится на две ветви — поверхностную и глубокую:

а) *поверхностная ветвь, r. superficialis*, проникает через *m. abductor hallucis*, кровоснабжает ее и,

направляясь вдоль внутреннего края стопы, доходит до I пальца;

б) *глубокая ветвь, r. profundus*, продолжает свой ход в борозде между *m. abductor hallucis* и *m. flexor digitorum brevis* до головки I плюсневой кости, кровоснабжает указанные мышцы и кожу, анастомозирует с *a. metatarsalis plantaris prima*, а иногда прямо с *arcus plantaris*.

6. *Латеральная подошвенная артерия, a. plantaris lateralis* (см. рис. 800), по диаметру крупнее предыдущей. Выйдя из-под *m. abductor hallucis*, переходит на подошвенную поверх-

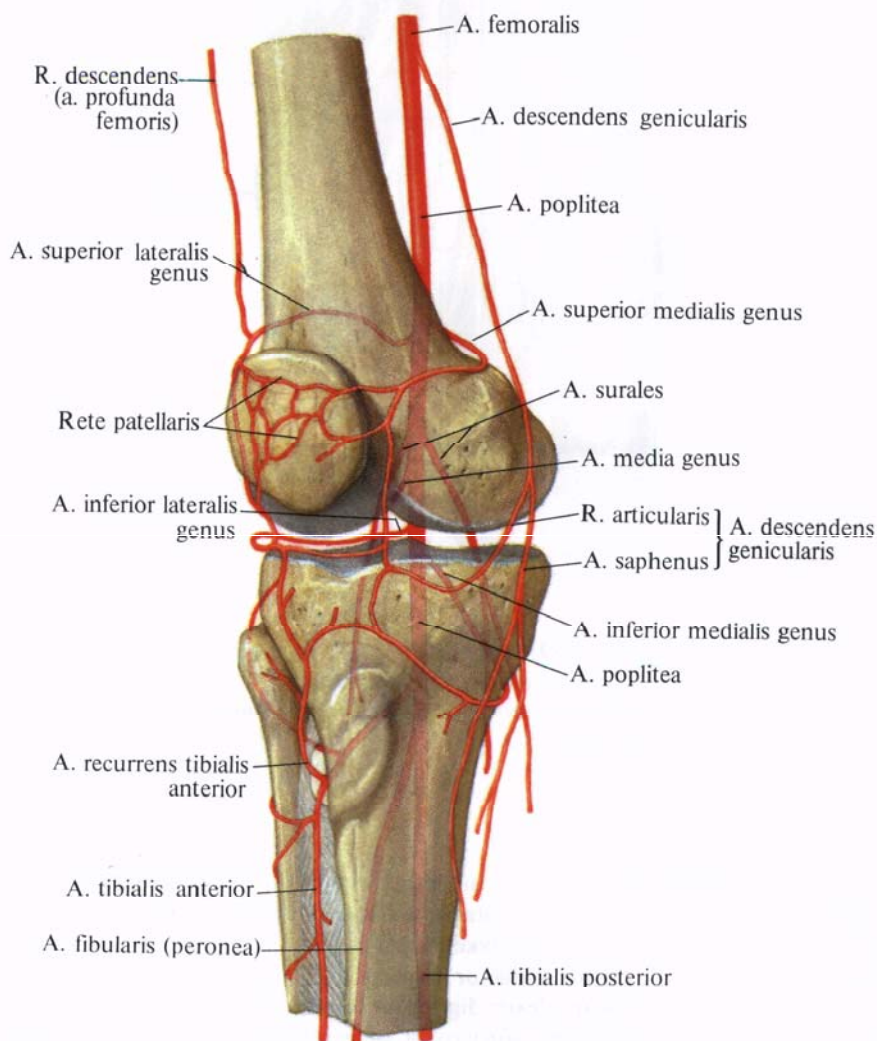
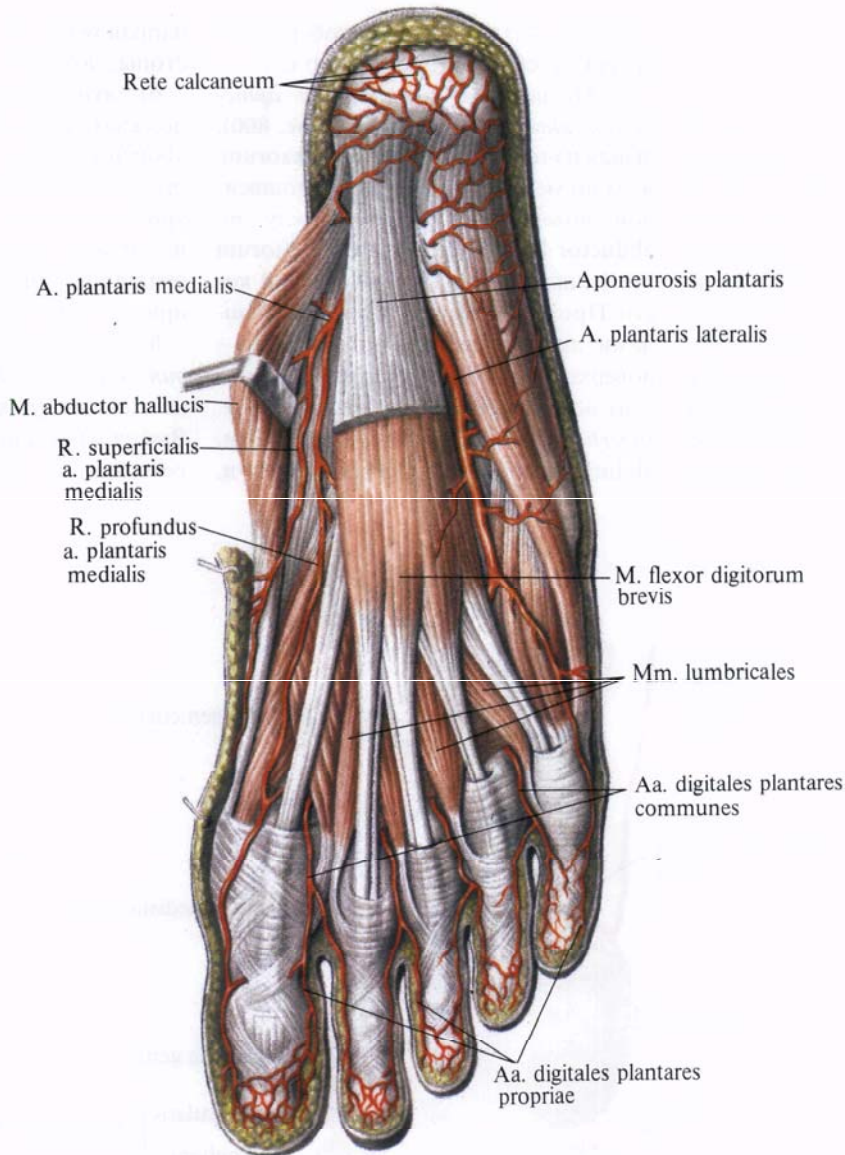


Рис. 798. Артерии области коленного сустава (полусхематично).



**Рис. 799. Артерии стопы, правой.**  
**(Подошвенная поверхность.)**  
*(Подошвенный апоневроз частично удален.)*

ность стопы, где между *m. flexor digitorum brevis* и *m. quadratus plantae* направляется слегка дугообразно к латеральному краю стопы. Здесь она идет вперед и, достигнув основания V плюсневой кости, отдает собственную подошвенную пальцевую артерию, *a. digitalis plantaris propria*, к латеральному краю V пальца, а сама поворачивает в медиальную сторону и проходит между самым глубо-

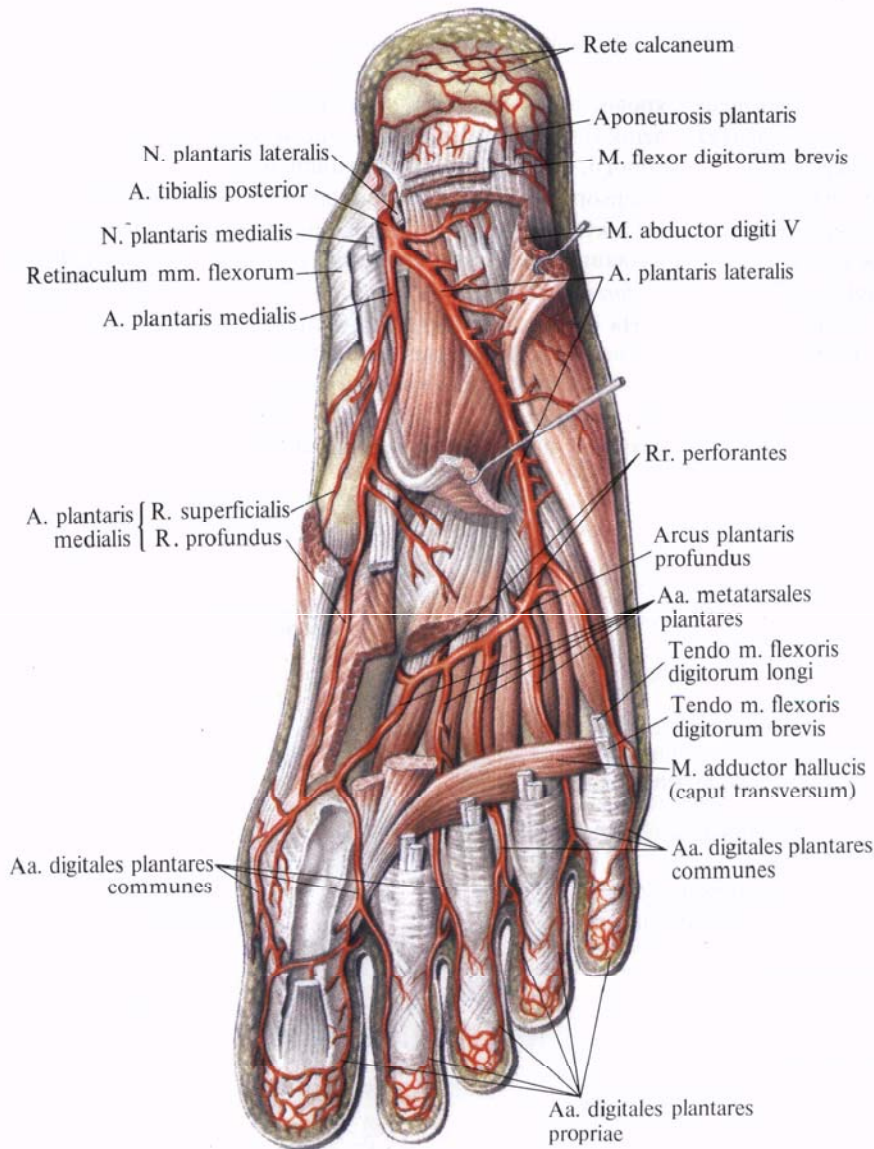
ким слоем мышц подошвы — *mm. interossei plantares* и более поверхностно расположенными кривой головкой *m. adductor hallucis* и сухожилиями *m. flexor digitorum longus*. Пройдя таким образом в медиальном направлении, артерия образует глубокую подошвенную дугу, *arcus plantaris profundus*. Достигнув правого межплюсневой промежутка, дуга соединяется с *r. plantaris profundus* (от

*a. dorsalis pedis*). Иногда между латеральной и медиальной подошвенными артериями под подошвенным апоневрозом, на уровне начала сухожилий короткого сгибателя пальцев, образуется *поверхностная подошвенная дуга, arcus plantaris superficialis*.

От глубокой подошвенной дуги отходят следующие ветви:

а) *подошвенные плоские артерии, aa. metatarsales plantares*, всего четы-





**Рис. 800. Артерии стопы, правой. (Подошвенная поверхность.) (Мышцы частично удалены.)**

ре, направляются кпереди в промежутках между плюсневыми костями. Дистальные концы этих артерий называются *общими подошвенными пальцевыми артериями*, *aa. digitales plantares communes*. На уровне основания первых фаланг каждая из них разделяется на две *собственные подошвенные пальцевые артерии*, *aa. digitales plantares propriae*, которые идут по обращенным один к другому краям пальцев.

9\*

Первая общая подошвенная пальцевая артерия дает три собственные подошвенные пальцевые артерии: одну — к медиальному краю II пальца и две — к сторонам I пальца;

б) ряд мелких ветвей к мышцам и костям подошвенной поверхности стопы (см. рис. 803, 804);

в) *прободающие ветви*, *rr. perforantes* (см. «Тыльная артерия стопы, *a. dorsalis pedis*»).

**Передняя большеберцовая артерия**

**Передняя большеберцовая артерия**, *a. tibialis anterior* (рис. 797—800; см. рис. 795, 801), отойдя от подколенной артерии, направляется вперед, прободает в проксимальном отделе межкостную перепонку и выходит на переднюю поверхность голени. Здесь она идет по передней поверхности

межкостной перепонки в сопровождении двух вен и глубокого малоберцового нерва, п. peroneus profundus, который сначала следует латерально, а затем пересекает ее и залегает медиально, направляясь вниз. В верхней трети голени артерия лежит в глубине между m. tibialis anterior и m. extensor digitorum longus, а начиная с середины голени — между m. tibialis anterior и m. extensor hallucis longus.

В дистальном отделе голени артерия располагается поверхностнее

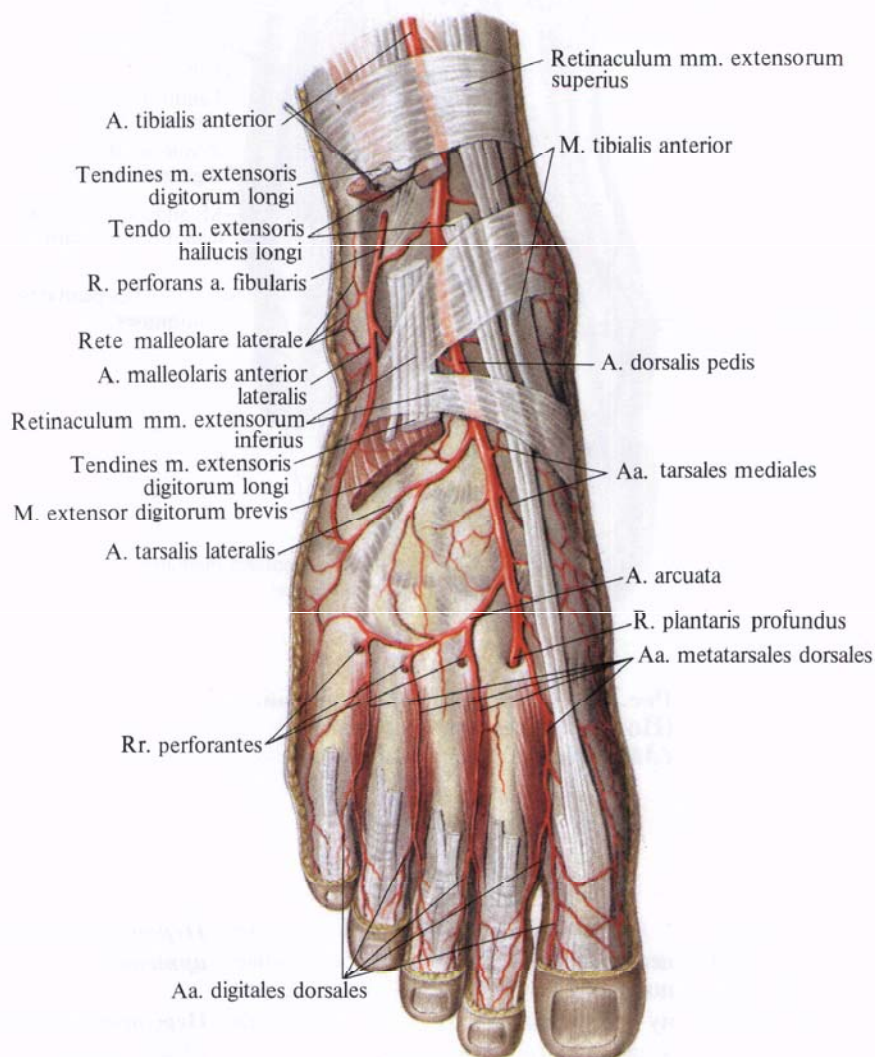
и проходит на медиальную поверхность большеберцовой кости, а на уровне лодыжек лежит на капсуле голеностопного сустава, в области которого, залегая под retinaculum mm. extensorum inferius, проходит на тыльную поверхность стопы, получая название *тыльной артерии стопы, a. dorsalis pedis*.

На своем пути передняя большеберцовая артерия отдает ряд ветвей.

1. *Задняя большеберцовая возвратная артерия, a. recurrens tibialis posterior*, непостоянная, берет начало

от передней большеберцовой артерии на задней поверхности голени и направляется кверху под подколенную мышцу, к коленному суставу; принимает участие в образовании коленной суставной сети.

2. *Передняя большеберцовая возвратная артерия, a. recurrens tibialis anterior*, отходит от передней большеберцовой артерии тотчас после того, как последняя проходит через межкостную перепонку на переднюю поверхность голени. Направляется вверх, проникает через толщу перед-



**Рис. 801. Артерии стопы, правой. (Тыльная поверхность.) (Сухожилия разгибателей пальцев частично удалены.)**







brevis. Достигнув межкостного промежутка между I и II плюсневными костями, делится на глубокую подошвенную артерию, *a. plantaris profundus*, и первую тыльную плюсневую артерию, *a. metatarsalis dorsalis prima*.

Тыльная артерия стопы отдает ряд веточек:

а) *медиальные предплюсневые артерии, aa. tarsales mediales*, в виде 2—3 небольших ветвей отходят от дорсальной артерии стопы, идут под сухожилием *m. extensor hallucis longus*

к медиальному краю стопы, принимая участие в образовании медиальной лодыжковой сети;

б) *латеральная предплюсневая артерия, a. tarsalis lateralis*, берет начало на уровне переднего конца таранной кости, идет латерально, а затем вперед по предплюсневым костям под *m. extensor digitorum brevis* и кровоснабжает ее; достигнув основания V плюсневой кости, анастомозирует с дугообразной артерией, *a. arcuata*,

в) *дугообразная артерия, a. arcuata*, начинается у проксимальной фаланги

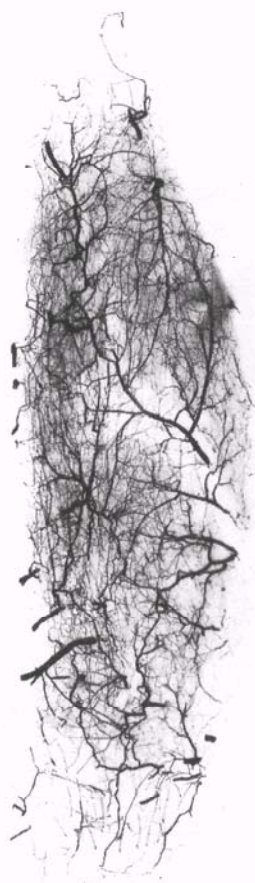

Рис. 803. Артерии короткого сгибателя пальцев стопы (фотография рентгенограммы.) (Препарат Г. Потапенко.)

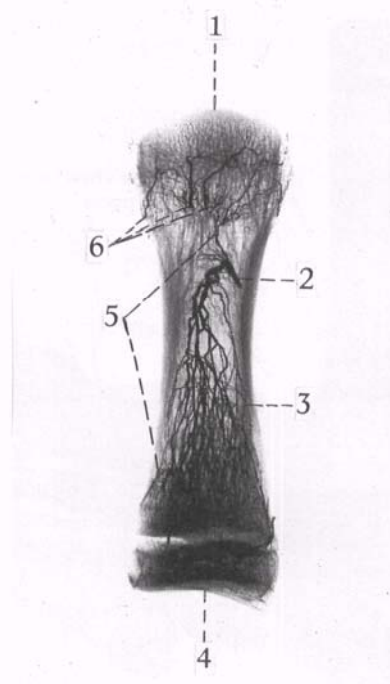


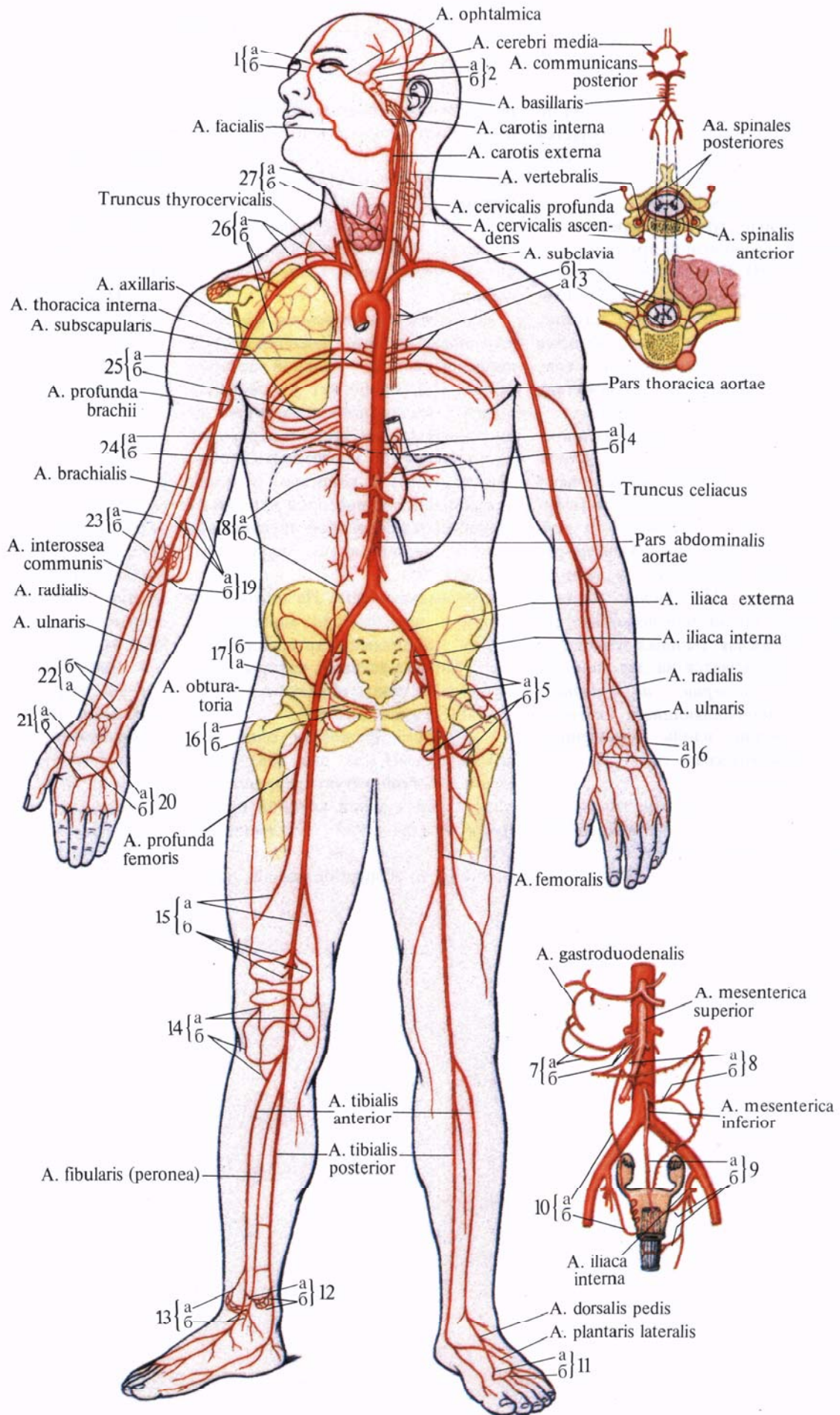
Рис. 804. Артерия I плюсневой кости (фотография рентгенограммы. Препарат Л. Кардашева).

1—головка плюсневой кости; 2—питательная артерия; 3—тело плюсневой кости; 4—основание плюсневой кости; 5—ветви питательной артерии; 6—артерии головки.

Рис. 805. Наиболее крупные артериальные анастомозы (схема). (Цифрами обозначены анастомозы, буквами — артерии, их непосредственно образующие.)

1—анастомоз между *a. carotis externa* и *a. carotis interna*: а—*a. dorsalis nasi*; б—*a. angularis*; 2—анастомоз между *a. carotis interna* и *a. subclavia*: а—*a. communicans posterior*; б—*a. cerebri posterior*; 3—анастомоз между *pars thoracica aortae* и *a. subclavia*: а—*rr. spinales aa. intercostales posteriores*, б—*aa. spinales posteriores et anterior*; 4—анастомоз между *pars thoracica* и *pars abdominalis aortae*: а—*rr. esophageales*, б—*a. gastrica sinistra*; 5—анастомоз между *a. iliaca interna* и *a. femoralis*: а—*aa. gluteae superior et inferior*, б—*aa. circumflexae femoris medialis et lateralis*; 6—анастомоз между *a. radialis* и *a. ulnaris*: а—*r. carpalis dorsalis a. radialis*, б—*r. carpalis dorsalis a. ulnaris*; 7—анастомоз между *truncus celiacus* и *a. mesenterica superior*: а—*aa. pancreaticoduodenales superiores anterior et posterior*, б—*a. pancreaticoduodenalis inferior*; 8—анастомоз между *a. mesenterica superior* и *a. mesenterica inferior*: а—*a. colica media*, б—*a. colica sinistra*; 9—анастомоз между *a. mesenterica inferior* и *a. iliaca interna*: а—*a. rectalis superior*, б—*aa. rectales media et inferior*; 10—анастомоз между *pars abdominalis aortae* и *a. iliaca interna*: а—*a. ovarica*, б—*a. uterina*; 11—анастомоз между *a. tibialis anterior* и *a. tibialis posterior*: а—*a. plantaris profunda*, б—*arcus plantaris profundus*; 12—анастомоз между *a. tibialis anterior* и *a. tibialis posterior*: а—*a. malleolaris anterior medialis* от *a. tibialis anterior*, б—*rr. malleolares mediales* от *a. tibialis posterior*; 13—анастомоз между *a. tibialis anterior* и *a. tibialis posterior*: а—*a. malleolaris anterior lateralis* от *a. tibialis anterior*, б—*rr. malleolares laterales* от *a. fibularis*; 14—анастомоз между *a. poplitea* и *a. tibialis anterior*: а—*aa. inferiores medialis et lateralis genus*; б—*aa. recurrentes tibiales anterior et posterior*; 15—анастомоз между *a. femoralis* и *a. poplitea*: а—*a. perforans*, *a. descendens genicularis*, б—*aa. superiores medialis et lateralis*; 16—анастомоз между *a. iliaca externa* и *a. iliaca interna*: а—*r. pubicus* от *a. epigastrica inferior*, б—*r. pubicus* от *a. obturatoria*; 17—анастомоз между *a. iliaca externa* и *a. iliaca interna*: а—*a. circumflexa iliaca profunda*, б—*a. iliolumbalis*; 18—анастомоз между *a. subclavia* и *a. iliaca externa*: а—*a. epigastrica superior*, б—*a. epigastrica inferior*; 19—анастомоз между *a. brachialis* и *a. ulnaris*: а—*aa. collaterales ulnares superior et inferior*, *a. collateralis media*, б—*rr. anterior et posterior* от *a. recurrens ulnaris*, *a. interossea recurrens*; 20—анастомоз между *a. radialis* и *a. ulnaris*: а—*r. palmaris profundus* от *a. ulnaris*, б—*a. radialis*; 21—анастомоз между *a. radialis* и *a. ulnaris*: а—*r. palmaris superficialis* от *a. radialis*, б—*arcus palmaris superficialis*; 22—анастомоз между *a. radialis* и *a. ulnaris*: а—*r. carpeus palmaris* от *a. radialis*, б—*r. carpeus palmaris* и *a. interossea anterior* от *a. ulnaris*; 23—анастомоз между *a. brachialis* и *a. radialis*: а—*a. collateralis radialis*, б—*a. recurrens radialis*; 24—анастомоз между *pars thoracica aortae* и *pars abdominalis aortae*: а—*aa. phrenicae superiores*, б—*a. phrenica inferior*; 25—анастомоз между *pars thoracica aortae* и *a. subclavia*: а—*aa. intercostales posteriores*, б—*rr. intercostales anteriores*; 26—анастомоз между *a. subclavia* и *a. axillaris*: а—*a. suprascapularis*, *a. transversa colli*, б—*a. circumflexa scapulae*, *a. thoracoacromialis*; 27—анастомоз между *a. carotis externa* и *a. subclavia*: а—*a. thyroidea superior*, б—*a. thyroidea inferior*.





II плюсневой кости, проходит под *m. extensor digitorum brevis*, направляется вперед и латерально, достигает основания V плюсневой кости, где анастомозирует с *a. tarsalis lateralis*, образуя артериальную дугу. От передней периферии дугообразной артерии начинаются II, III, IV *тыльные плюсневые артерии, aa. metatarsales dorsales*. Они представляют собой прямо идущие, сравнительно тонкие сосуды, которые следуют вперед, располагаясь в трех наружных межкостных промежутках на тыльных межкостных мышцах.

Начальные отделы тыльных плюсневых артерий II, III, IV на уровне оснований плюсневых костей через промежутки между ними анастомозируют посредством *прободающих ветвей, rr. perforantes*, с подошвенными плюсневыми артериями, *aa. metatarsales plantares*. На уровне головок плюсневых костей или несколько дистальнее каждая тыльная плюсневая артерия разделяется на две *тыльные пальцевые артерии, aa. digitales dorsales*, направляющиеся кпереди и залегающие вдоль обращенных один к другому краев тыльной поверхности пальцев.

Прободающие артерии между *aa. metatarsales dorsales* и *aa. metatarsales plantares* развиты слабо;

г) *первая тыльная плюсневая арте-*

*рия, a. metatarsalis dorsalis prima*, — одна из двух концевых ветвей тыльной артерии стопы. Она идет в первом межкостном промежутке по тыльной межкостной мышце, отдавая три *тыльные пальцевые артерии, aa. digitales dorsales*: две к I пальцу и одну — к медиальной поверхности II пальца;

д) *глубокая подошвенная артерия, a. plantaris profunda*, является второй концевой ветвью тыльной артерии стопы. Она прободает у основания первого межкостного промежутка *m. interosseus dorsalis prima* и переходит на подошвенную поверхность стопы, анастомозируя с концевым отделом латеральной подошвенной артерии из задней большеберцовой артерии; образует подошвенную дугу (см. рис. 800, 805).

**Артериальные сети.** На нижней конечности имеется ряд анастомозов между крупными артериальными стволами и их ветвями, которые, особенно в суставах, образуют артериальные сети (см. рис. 805).

1. *Коленная суставная сеть, rete articulare genus* (см. рис. 798), представляет собой густую артериальную сеть, в образовании которой принимают участие ветви, отходящие от: а) *a. descendens genicularis* (от *a. femoralis*); б) *a. superior medialis genus*,

*a. superior lateralis genus, a. media genus, a. inferior medialis genus, a. inferior lateralis genus* (все от *a. poplitea*); в) *r. circumflexus fibularis* (от *a. tibialis posterior*); г) *a. recurrens tibialis posterior* (от *a. tibialis anterior*); д) *a. recurrens tibialis anterior* (от *a. tibialis anterior*).

2. *Медиальная лодыжковая сеть, rete malleolare mediale*, образуется следующими ветвями: а) *rr. malleolares mediales* (от *a. tibialis anterior*); б) *a. malleolaris anterior medialis* (от *a. tibialis anterior*); в) *aa. tarsales mediales* (от *a. dorsalis pedis*).

3. *Латеральная лодыжковая сеть, rete malleolare laterale* (см. рис. 802), образуется за счет следующих ветвей: а) *rr. malleolares laterales* от *a. fibularis (peronea)*; б) ветви от *r. perforans a. fibularis (peronea)*; в) *a. malleolaris anterior medialis* (от *a. tibialis posterior*); г) задние ветви *a. tarsalis lateralis* (от *a. dorsalis pedis*).

4. *Пяточная сеть, rete calcaneum* (см. рис. 802), залегающая на задней поверхности бугра пяточной кости. В образовании этой сети принимают участие: а) *rr. calcanei* от *a. tibialis posterior*; б) *rr. calcanei* от *a. fibularis (peronea)*.

5. Анастомозы артерий подошвенной и тыльной поверхностной стопы описаны ранее.



# ВЕНЫ БОЛЬШОГО КРУГА КРОВООБРАЩЕНИЯ

Верхняя полая вена

Вены головы и шеи

Вены верхней конечности

Нижняя полая вена

Вены нижней конечности

Анастомозы крупных венозных сосудов

## СИСТЕМА ВЕРХНЕЙ ПОЛОЙ ВЕНЫ

### ВЕРХНЯЯ ПОЛАЯ ВЕНА

**Верхняя полая вена**, *v. cava superior* (рис. 806, 807), образуется в переднем средостении, позади хряща правого I ребра, у грудины, из соединения двух, правой и левой, плечеголовных вен, *vv. brachiocephalicae dextra et sinistra*. Направляется вниз, на уровне II ребра вступает в перикардиальную полость, а несколько ниже, на уровне соединения хряща правого III ребра с грудиной, впадает в правое предсердие.

Впереди верхней полой вены расположены вилочковая железа и отделенное листками плевры правое легкое. Правая окружность вены прилегает к медиастинальной плевре правого легкого и к проходящему здесь правому диафрагмальному нерву, *n. phrenicus dexter*, левая окружность соприкасается с восходящей частью аорты, *pars ascendens aortae*. Задняя поверхность вены в нижнем отделе прилегает к передней поверхности корня правого легкого.

Верхняя полая вена клапанов не имеет.

В верхнюю полую вену впадают: медиастинальные вены, *vv. mediastinales*; перикардиальные вены, *vv. pericardicae*; сзади, на уровне верхнего края правого бронха, непосредственно перед вступлением в перикард, в нее впадает непарная вена, *v. azygos*.

### НЕПАРНАЯ И ПОЛУНЕПАРНАЯ ВЕНЫ

**Непарная вена**, *v. azygos*, и **полунапарная вена**, *v. hemiazygos* (см. рис. 807), собирают кровь главным образом из стенок брюшной и грудной полостей. Обе вены начинаются в нижнем отделе поясничной области: непарная — справа, полунапарная — слева как продолжение восходящих поясничных вен.

*Правая и левая восходящие поясничные вены*, *vv. lumbales ascendentes dextra et sinistra*, сообщаются внизу с общими подвздошными венами, *vv.*

*lumbales communes*, или с латеральными крестцовыми венами, *vv. sacrales laterales*, и следуют кверху, располагаясь позади большой поясничной мышцы и впереди поперечных отростков поясничных позвонков. Здесь они широко анастомозируют с поясничными венами, *vv. lumbales*, представляя как бы систему анастомозов между ними.

Направляясь далее кверху, правая и левая восходящие поясничные вены постепенно приближаются к срединной плоскости и уже на уровне I поясничного позвонка лежат на переднебоковой поверхности тела позвонка. Затем каждая из них через щель в диафрагме проникает в грудную полость. Вместе с венами с каждой стороны проходит большой внутренностный нерв, *n. splanchnicus major*.

После того как восходящие поясничные вены вступили в заднее средостение, они получают другое название: правая становится непарной веной, *v. azygos*, а левая — полунапарной веной, *v. hemiazygos*.

**Непарная вена**, *v. azygos*, направляется вверх по правой переднебоковой поверхности грудного отдела позвоночного столба, пересекает переднюю поверхность правых задних межреберных артерий, *aa. intercostales posteriores dextrae*, располагаясь позади правого края пищевода, справа от нисходящей части аорты и от грудного протока.

На уровне IV—V грудного позвонка непарная вена отклоняется немного вправо и назад, огибает заднюю поверхность корня легкого и на уровне тела III грудного позвонка поворачивает вперед. Образовав дугу *непарной вены*, *arcus v. azygos*, обращенную выпуклостью кверху, вена перебрасывается через правый бронх и сразу же впадает в верхнюю полую вену. Непарная вена у места впадения имеет два клапана.

В непарную вену впадают: *правая верхняя межреберная вена*, *v. intercostalis superior dextra*, *пищеводные вены*, *vv. esophageales*, *перикардиальные вены*, *vv. pericardiales*, *бронхиальные вены*, *vv. bronchiales*, *задние межреберные вены*, *vv. intercostales posteriores (IV—XI)*, *полунапарная ве-*

*на*, *v. hemiazygos*, и *верхние диафрагмальные вены*, *vv. phrenicae superiores*.

**Полунапарная вена**, *v. hemiazygos*, вступив в грудную полость, направляется вверх по левой боковой поверхности позвоночного столба, кзади и кнаружи от аорты, пересекая спереди *aa. intercostales posteriores*.

На уровне X—XII грудных позвонков полунапарная вена заворачивает вправо и идет по передней поверхности позвоночного столба позади аорты, пищевода и грудного протока. Затем она пересекает переднюю поверхность позвоночного столба поперек или косо (снизу вверх и слева направо) и на уровне VIII грудного позвонка впадает в непарную вену.

Полунапарная вена короче и несколько тоньше, чем непарная вена. Она принимает *пищеводные вены*, *vv. esophageales*, *медиастинальные вены*, *vv. mediastinales*, *задние межреберные вены (VII—XI)*, *vv. intercostales posteriores (VII—XI)*, всего 4—6, и *подреберную вену*, *v. subcostalis*; *добавочную полунапарную вену*, *v. hemiazygos accessoria*.

**Добавочная полунапарная вена**, *v. hemiazygos accessoria*, залегает в заднем средостении. Она образуется из 3—4 верхних задних межреберных вен левой стороны и следует сверху вниз по левой боковой поверхности позвоночного столба, впадая в *v. hemiazygos* или непосредственно в *v. azygos*.

Добавочная полунапарная вена анастомозирует с левой плечеголовной веной.

**Межреберные вены**. *Межреберные вены*, *передние и задние*, *vv. intercostales anteriores et posteriores*, правые и левые (см. рис. 807), своими ветвями сопровождают разветвления межреберных артерий.

*Передние межреберные вены*, *vv. intercostales anteriores*, залегают в передних отделах 9—10 верхних межреберных промежутков и впадают с каждой стороны соответственно в *правую и левую внутренние грудные вены*, *vv. thoracicae internae dextra et sinistra*.

*Задние межреберные вены*, *vv. intercostales posteriores*, располагаются во всех межреберных промежутках



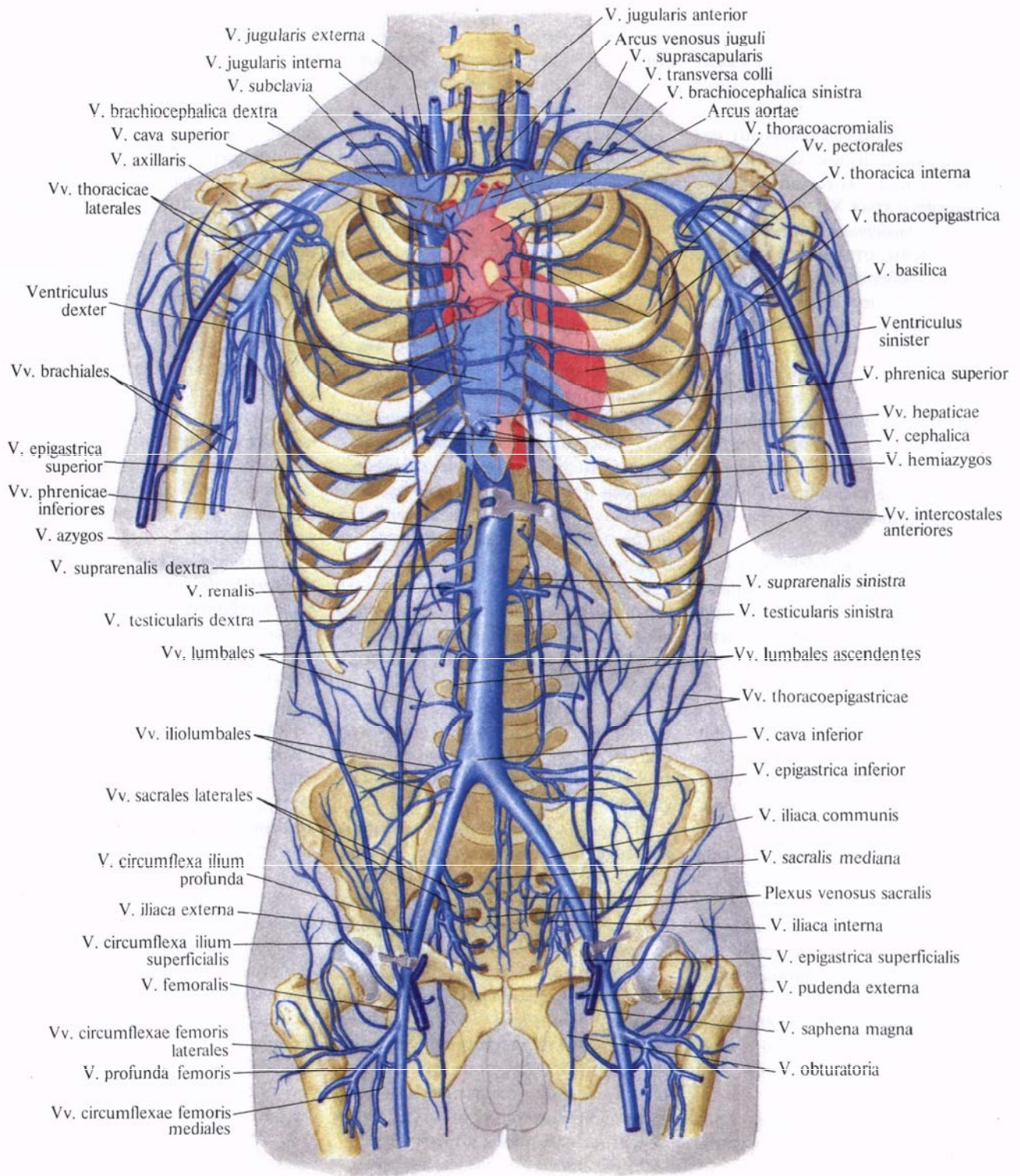


Рис. 806. Сердце и система верхней и нижней полых вен; вид спереди (полусхематично).

между внутренними и наружными межреберными мышцами. Здесь каждая межреберная вена вместе с межреберной артерией и межреберным нервом, п. intercostalis, образуют сосудисто-нервный пучок межреберья. Венозный сосуд, который следует вдоль нижнего края XII ребра, называется *подреберной веной*, v. *subcostalis*. Вены, отводящие кровь от верхних межреберий, сливаясь, образуют правую и левую верхние межреберные вены, vv. intercostales superiores dextra et sinistra.

*Правая верхняя межреберная вена*, v. *intercostalis superior dextra*, собирает кровь от трех верхних межреберных промежутков (первый — третий) и впадает в непарную вену вблизи того участка, где последняя образует дугу, перебрасывающуюся через правый бронх.

*Левая верхняя межреберная вена*, v. *intercostalis superior sinistra*, собирает кровь от первого межреберного промежутка и впадает в левую плечеголовную вену.

Деять — десять верхних задних межреберных вен в передних отделах межреберий соединяются с передними межреберными венами. Остальные задние межреберные вены и подреберная вена не соединяются с внутренней грудной веной.

Каждая задняя межреберная вена в заднем отделе межреберного промежутка принимает *дорсальную ветвь*, r. *dorsalis*, которая собирает кровь от кожи и мышц спины, от *венозных сплетений позвоночника*, plexus venosi vertebrales, — по межпозвоночным венам, vv. *intervertebrales*, и от спинного мозга и его оболочек — по *спинномозговым ветвям*, rr. *spinales*.

Правые задние межреберные вены, vv. intercostales posteriores dextrae, правая подреберная вена, v. subcostalis dextra, приносят кровь в непарную вену.

Левые задние межреберные вены, vv. intercostales posteriores sinistrae, 4—6 нижних межреберий, в том числе левая подреберная вена, v. subcostalis sinistra, несут кровь в непарную вену, v. hemiazygos. Остальные задние межреберные вены впа-

дают в добавочную непарную вену, v. hemiazygos accessoria. В устьях задних и передних межреберных вен имеются клапаны.

Кроме того, кровь из верхних межреберий оттекает в наивысшие, левую и правую, межреберные вены, vv. intercostales supremae dextra et sinistra.

*Левая наивысшая межреберная вена*, v. *intercostalis suprema sinistra*, собирает кровь из 3—4 верхних межреберных вен, впадает в добавочную непарную вену, v. hemiazygos accessorius, и анастомозирует с левой плечеголовной веной, v. brachiocephalica sinistra.

*Правая наивысшая межреберная вена*, v. *intercostalis suprema dextra*, собирает кровь из 2—3 верхних межреберных вен и впадает в правую плечеголовную вену, v. brachiocephalica dextra, реже в непарную вену, v. azygos.

**Вены позвоночного столба.** Вены позвоночного столба, vv. *columnae vertebralis* (рис. 808, 809), образуют сплетения на его наружной и внутренней поверхностях.

1. *Наружные позвоночные венозные сплетения*, plexus venosi vertebrales externi, располагаются на передней и задней поверхностях позвоночного столба:

а) *переднее наружное позвоночное венозное сплетение*, plexus venosus vertebralis externus anterior, собирает кровь от передних отделов тел позвонков, передней продольной связки и прилегающих мышц (глубокие мышцы шеи);

б) *заднее наружное венозное позвоночное сплетение*, plexus venosus vertebralis externus posterior, залегает на задней поверхности дуг, поперечных и остистых отростков; эти сплетения принимают кровь от глубоких мышц и кожи спины и позвонков.

2. *Внутренние позвоночные венозные сплетения*, plexus venosi vertebrales interni (см. рис. 809), находятся в полости позвоночного канала и залегают на внутренней поверхности его костных стенок, кнаружи от твердой оболочки спинного мозга. Различают продольно расположенные *переднее* и *заднее внутренние позвоночные венозные сплетения*, plexus venosi

*vertebrales interni anterior et posterior*, при этом переднее образовано более крупными венами. Эти сплетения встречаются на протяжении от затылочного отверстия до нижнего конца крестцового канала.

Передние и задние позвоночные венозные сплетения соединены поперечными анастомозами, образующими на уровне каждого позвонка венозные кольца. Кроме того, задние внутренние позвоночные венозные сплетения соединены с задними наружными позвоночными венозными сплетениями, а внутренние передние — с наружными передними.

Сплетения собирают кровь от позвонков и внутренних связок и на уровне большого затылочного отверстия соединяются с затылочным венозным синусом и базилярным венозным сплетением.

3. *Базально-позвоночные вены*, vv. *basivertebrales* (см. рис. 809), идут в каналах губчатого вещества по направлению к задней поверхности тел позвонков и впадают в plexus venosus vertebralis internus anterior.

Внутренние позвоночные венозные сплетения соединяются с наружным передним позвоночным венозным сплетением через межпозвоночные отверстия с позвоночными венами — в шейной части, с межреберными венами — в грудной, с поясничными — в поясничной.

Сплетения позвоночника соединяются с *передними и задними спинномозговыми венами*, vv. *spinales anteriores et posteriores*, которые расположены в мягкой оболочке спинного мозга.

Отток крови от спинного мозга и сплетений позвоночника осуществляется через межпозвоночные вены, vv. *intervertebrales*, или непосредственно в сегментарные: vv. *vertebrales*, vv. *intercostales*, vv. *lumbales*, vv. *sacrales laterales*.

## ПЛЕЧЕГОЛОВНЫЕ ВЕНЫ

**Плечеголовые вены, правая и левая**, vv. *brachiocephalicae, dextra et sinistra* (см. рис. 806, 807), собирают кровь от головы, шеи и верхних конечностей.

Каждая плечеголовая вена образу-





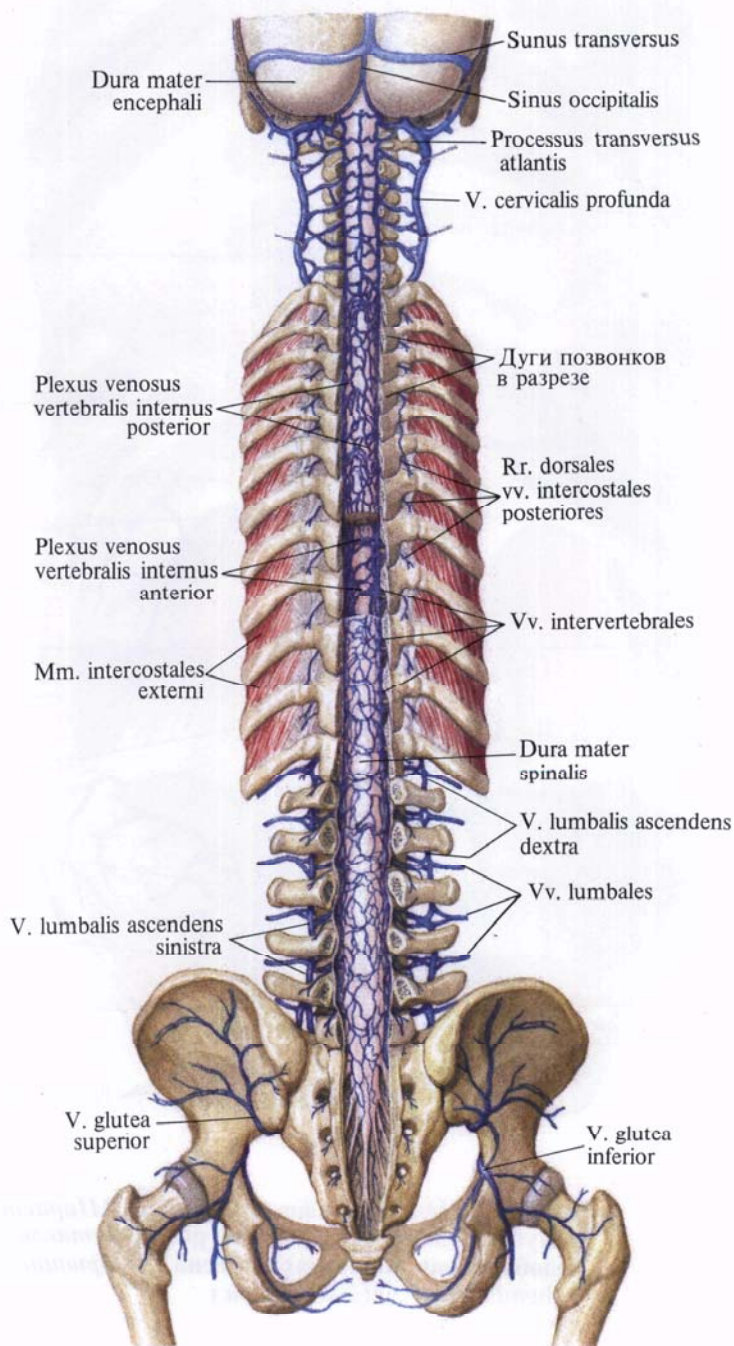
ется в области верхней апертуры грудной клетки, позади соответствующего грудино-ключичного сустава из двух вен: внутренней яремной вены, *v. jugularis interna*, и подключичной вены, *v. subclavia*.

*Правая плечеголовная вена, v. brachiocephalica dextra*, начинается позади правого грудино-ключичного сустава, спускается почти вертикально к медиальному концу I ребра, где сливается с одноименной веной про-

тивоположной стороны. Правая поверхность вены прилегает к париетальной плевре, образующей здесь купол плевры.

*Левая плечеголовная вена, v. brachiocephalica sinistra*, вдвое длиннее правой. От места своего образования направляется косо сверху вниз слева направо позади рукоятки грудины и почти под прямым углом сливается с правой плечеголовной веной. Своей задней поверхностью она прилегает

**Рис. 808. Вены позвоночного столба; вид сзади.**  
(Дуги позвонков удалены; фронтальным распилом удалены задние отделы черепа.)





к дуге аорты и ее ветвям. К задней поверхности вены прилегают блуждающий и диафрагмальный нервы.

В плечеголовые вены впадают:

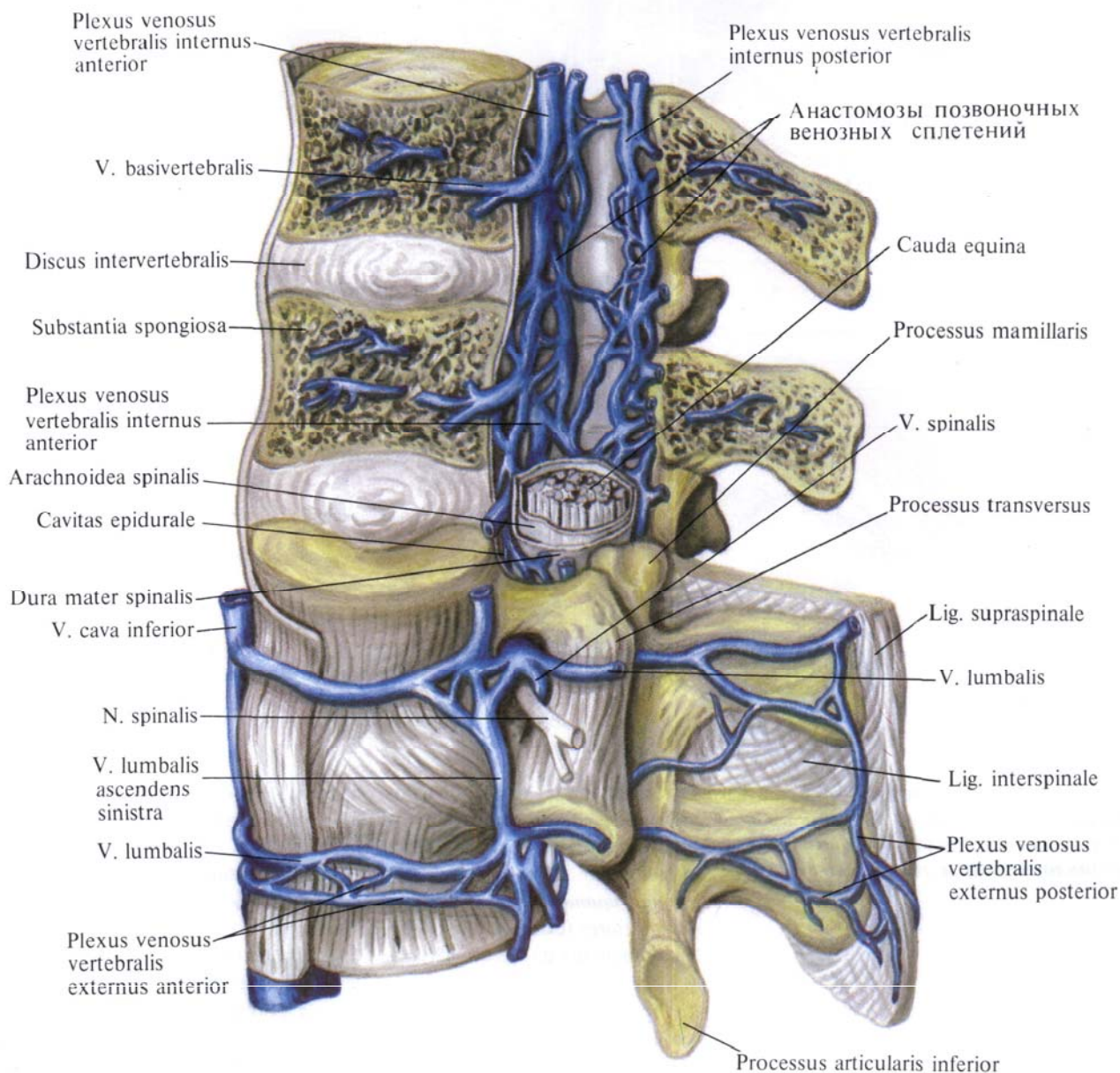
1. Ряд небольших вен из органов средостения: а) тимусные вены, *vv. thymicae*; б) медиастинальные вены, *vv. mediastinales*; в) перикардальные вены, *vv. pericardicae*; г) пищеводные вены, *vv. esophageales*; д) бронхиальные вены, *vv. bronchiales*; е) трахеальные вены, *vv. tracheales*; ж) перикардо-

диафрагмальные вены, *vv. pericardio-cophrenicae*.

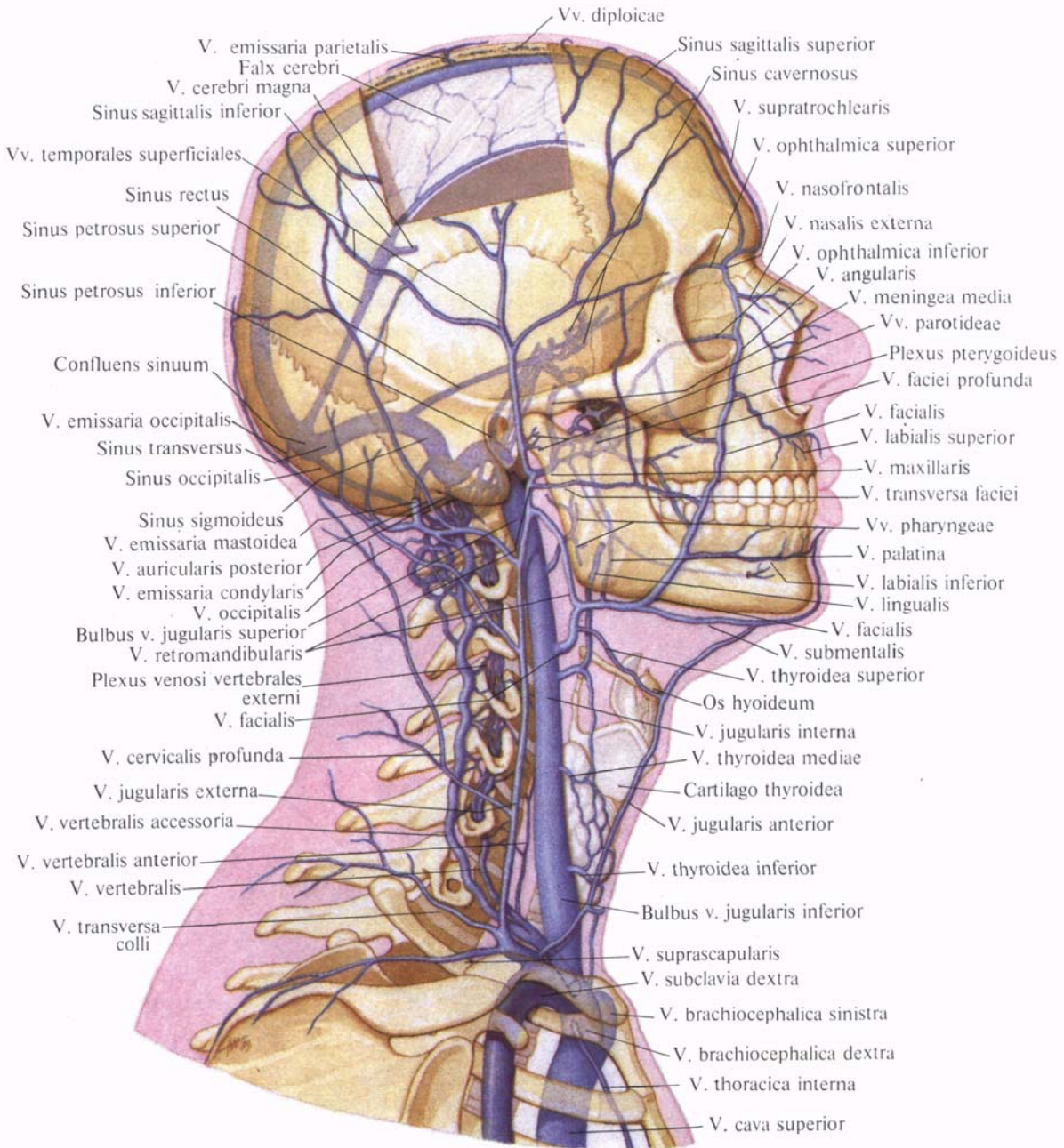
2. Наивысшие межреберные вены, *vv. intercostales suprae*, левая и правая, с правой стороны собирают кровь из двух — трех верхних межреберных промежутков, а слева — из трех — четырех верхних межреберных промежутков.

Правая наивысшая межреберная вена чаще впадает непосредственно в правую плечеголовную вену; левая —

**Рис. 809. Вены позвоночного столба; вид слева.** (Сакитальным распилом удалены части тел, дуг и остистых отростков двух верхних позвонков.)







**Рис. 810. Вены головы и шеи; вид справа (полусхематично). (Часть теменной кости удалена; видны диплоические и эмиссарные вены.)**

в левую плечеголовную вену либо в добавочную полунепарную вену; в этом случае она всегда имеет связь с плечеголовной веной.

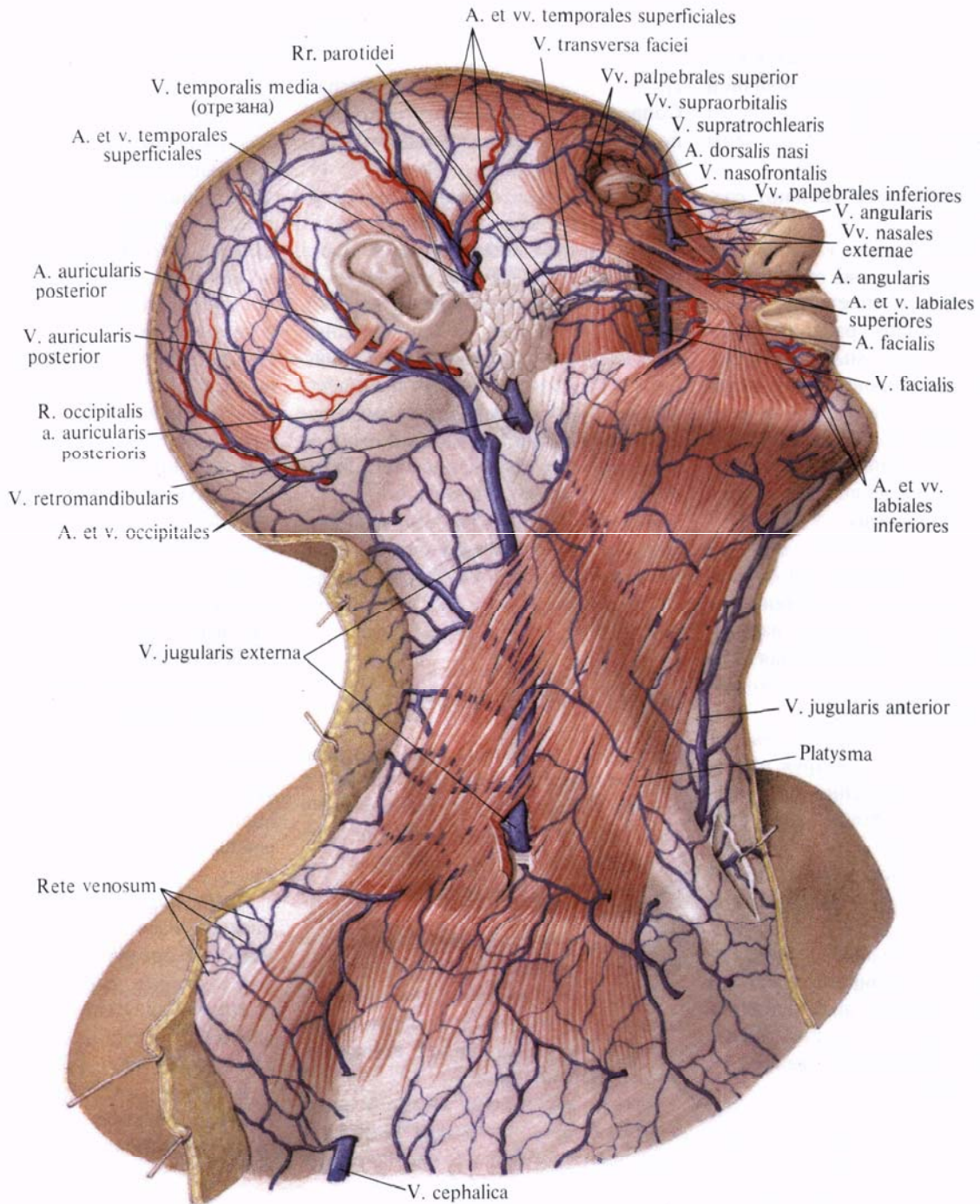
3. *Нижние щитовидные вены, vv. thyroideae inferiores* (см. рис. 807), всего 1—3, начинаются из непарного щитовидного сплетения, *plexus thyroideus impar*, которое располагается на передней поверхности верхней части трахеи и нижнего отдела щитовидной

железы. Это сплетение соединяется с верхними щитовидными венами, венами трахеи, гортани и пищевода.

При наличии самой нижней щитовидной вены она вливается в левую плечеголовную вену.

4. *Глубокая шейная вена, v. cervicalis profunda* (см. рис. 810), парная, начинается в области задней дуги атланта, над полуушной мышцей, от наружного позвоночного венозного сплете-





**Рис. 811. Поверхностные вены головы и шеи; вид справа.**  
(Кожа и подкожная клетчатка удалены.)

ния. Анастомозирует с затылочной веной, *v. occipitalis*, глубокая шейная вена следует вниз позади поперечных отростков шейных позвонков, собирает кровь от мышц затылка и иногда вливается в плечеголовную вену, а чаще в позвоночную вену, *v. vertebralis*.

5. *Позвоночная вена, v. vertebralis* (см. рис. 808, 810), парная, начинается у затылочной кости в области задней

периферии большого затылочного отверстия, здесь она анастомозирует с затылочной веной.

Позвоночная вена, сопровождая позвоночную артерию, образует вокруг артерии сплетение и принимает на своем протяжении вены от венозных сплетений позвоночного столба и глубоких вен шеи.

Нижний конец позвоночной вены выходит через позвоночно-артери-

альное отверстие VI, а иногда VII шейного позвонка, направляется вперед, проходит впереди подключичной артерии и впадает в начальный отдел плечеголовной вены. У устья вены имеются клапаны.

В позвоночную вену впадают следующие вены:

а) *затылочная вена*, *v. occipitalis*, собирает венозную кровь от подзатылочного венозного сплетения, *plexus venosus suboccipitalis*, расположенного в глубоких слоях мышц затылка. Может анастомозировать как с наружной яремной веной, так и с ее ветвью — задней ушной веной. Иногда, сопровождая одноименную артерию, затылочная вена впадает во внутреннюю яремную вену;

б) *передняя позвоночная вена*, *v. vertebralis anterior*, начинается от подзатылочного венозного сплетения на уровне I шейного позвонка, направляется книзу, сопровождая *a. cervicalis ascendens*, и впадает в конечный участок *v. vertebralis*;

в) *добавочная позвоночная вена*, *v. vertebralis accessoria*, дренируя позвоночное венозное сплетение, фактически дублирует *v. vertebralis*. Спускается вниз, проходит через отверстия поперечных отростков всех шейных позвонков, соединяясь с концевым отделом *v. vertebralis*.

6. *Нижняя гортанная вена*, *v. laryngea inferior*, собирает кровь от гортани в области надгортанника и несколько ниже его, анастомозируя с верхней щитовидной веной, *v. thyroidea superior*.

7. *Внутренние грудные вены*, *vv. thoracicae internae* (см. рис. 781, 806), по две с каждой стороны, сопровождают одноименные артерии. Начинаются в брюшной стенке под названием верхних надчревных вен, *vv. epigastricae superiores*, сопровождая одноименные артерии. Они имеют клапаны; собирают кровь из верхнего отдела передней брюшной стенки и анастомозируют с нижней надчревной веной, *v. epigastrica inferior*, которая относится к системе нижней полой вены, *v. cava inferior*.

Верхние надчревные вены направляются вверх, огибают заднюю поверхность реберной дуги и вступают

в грудную полость, здесь идут по бокам от *a. thoracica interna* как внутренние грудные вены, *vv. thoracicae internae*. Сопровождая одноименную артерию, последние принимают парные мышечно-диафрагмальные вены, *vv. musculophrenicae*, передние межреберные вены, *vv. intercostales anteriores*, из 9—10 верхних межреберий, а также прободающие вены, *vv. perforantes* (в том числе вены от молочной железы). Кроме того, к ним подходят подкожные вены живота, *vv. subcutaneae abdominis*.

По пути внутренние грудные вены левой и правой сторон анастомозируют между собой. На каждой стороне вблизи своего окончания они сливаются и образуют один ствол.

Левая внутренняя грудная вена впадает в левую плечеголовную вену, правая — в правую плечеголовную вену или непосредственно в верхнюю полую вену.

## ВЕНЫ ГОЛОВЫ И ШЕИ

Основным венозным коллектором, куда собирается венозная кровь от головы и шеи, является *внутренняя яремная вена*, *v. jugularis interna*. Она простирается от основания черепа до надключичной ямки, где сливается с подключичной веной, *v. subclavia*, образуя плечеголовную вену, *v. brachiocephalica*.

Внутренняя яремная вена собирает большую часть венозной крови из полости черепа и от мягких тканей головы и органов шеи.

Кроме внутренней яремной вены, венозную кровь от мягких тканей головы и шеи собирает также *наружная яремная вена*, *v. jugularis externa*.

### *Наружная яремная вена*

**Наружная яремная вена**, *v. jugularis externa* (рис. 810, 811), образуется на уровне угла нижней челюсти под ушной раковиной путем слияния двух венозных стволов: крупного анастомоза между наружной яремной веной и занижнечелюстной веной, *v. retromandibularis*, и образующейся позади ушной раковины задней ушной веной, *v. auricularis posterior*.

Наружная яремная вена от места своего образования спускается отвесно вниз по наружной поверхности грудино-ключично-сосцевидной мышцы, залегающей непосредственно под подкожной мышцей шеи. Примерно на середине длины грудино-ключично-сосцевидной мышцы она достигает ее заднего края и следует по нему; не дойдя до ключицы, проникает через поверхностную фасцию шеи и впадает либо в подключичную вену, либо во внутреннюю яремную вену, а иногда в венозный угол — место слияния *v. jugularis interna* и *v. subclavia*. Наружная яремная вена имеет клапаны.

В наружную яремную вену впадают следующие вены.

1. *Задняя ушная вена*, *v. auricularis posterior*, собирает венозную кровь из поверхностного сплетения, располагающегося позади ушной раковины. Она имеет связь с сосцевидной эмиссарной веной, *v. emissaria mastoidea*.

2. *Затылочная ветвь*, *v. occipitalis*, собирает венозную кровь от венозного сплетения головы. Впадает в наружную яремную вену ниже задней ушной. Иногда, сопровождая затылочную артерию, затылочная вена впадает во внутреннюю яремную вену.

3. *Надлопаточная вена*, *v. suprascapularis*, сопровождает одноименную артерию в виде двух стволов, которые соединяются в один ствол, впадающий в концевой отдел наружной яремной вены или в подключичную вену.

4. *Поперечные вены шеи*, *vv. transversae cervicis*, являются спутницами одноименной артерии, причем иногда они впадают общим стволом с надлопаточной веной.

5. *Передняя яремная вена*, *v. jugularis anterior*, образуется из кожных вен подбородочной области, направляется вниз вблизи средней линии, залегающая вначале на наружной поверхности челюстно-подъязычной мышцы, а затем — на передней поверхности грудино-щитовидной мышцы. Над яремной вырезкой грудины передние яремные вены обеих сторон вступают в межфасциальное надгрудинное пространство и соединяются между собой посредством хорошо



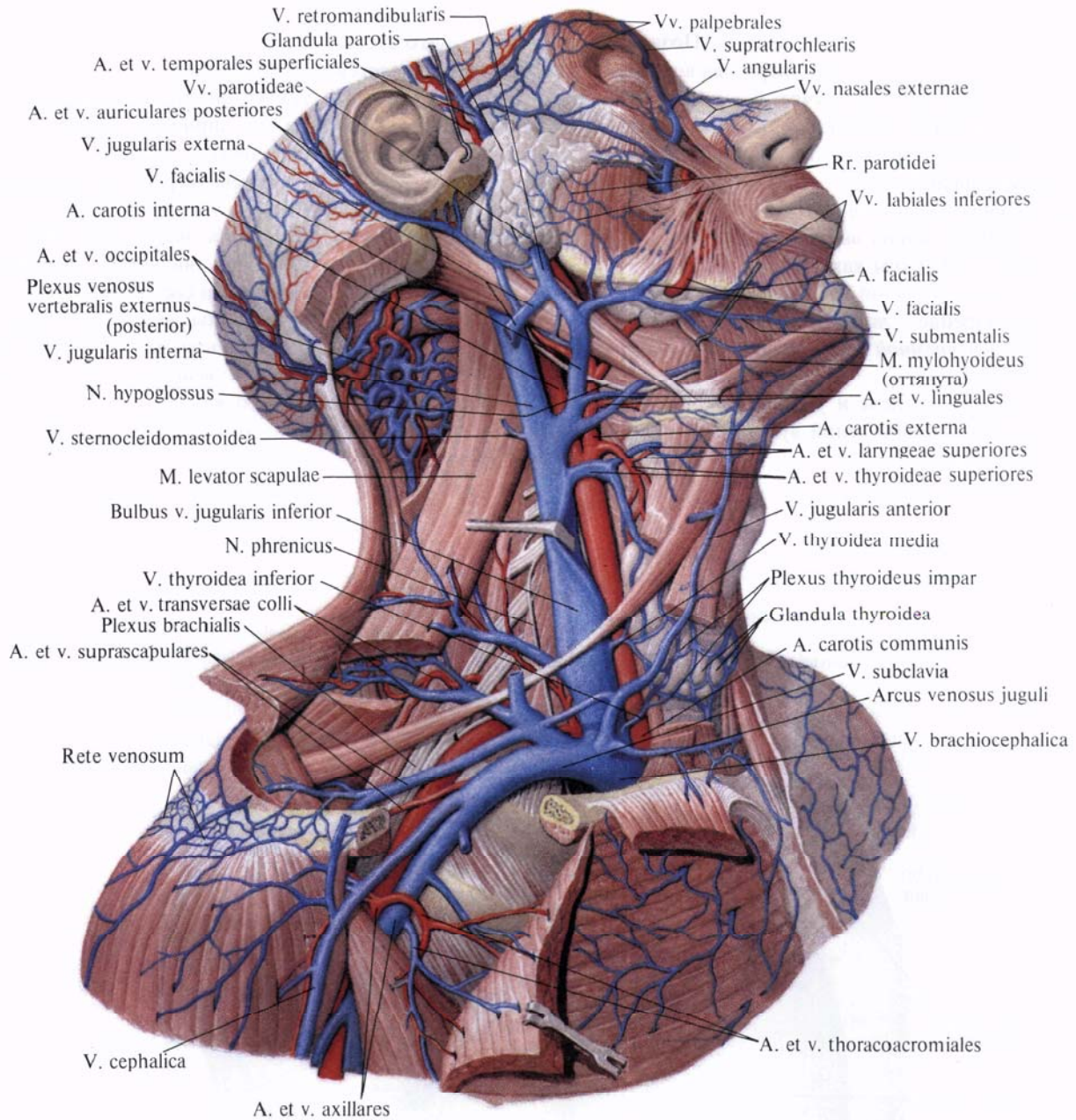


Рис. 812. Вены и артерии головы, шеи и пояса верхней конечности, правой; вид сбоку.

(Переднебоковая и боковая группы мышц и большая грудная мышца частично удалены.)

развитого анастомоза — *яремной венозной дуги, arcus venosus jugularis*. Затем передняя яремная вена отклоняется кнаружи и, пройдя позади *m. sternocleidomastoideus*, впадает в наружную яремную вену перед впадением ее в подключичную вену, реже впадает в подключичную вену.

Можно отметить, что передние яремные вены обеих сторон иногда сливаются, образуя срединную вену шеи.

#### Внутренняя яремная вена

**Внутренняя яремная вена, v. jugularis interna** (рис. 812; см. рис. 807, 810, 817), начинается в яремном отверстии черепа, занимая его заднюю, большую часть. Начальный отдел вены несколько расширен — это *верхняя луковица внутренней яремной вены, bulbus superior v. jugularis*. От луковицы ствол внутренней яремной вены

идет вниз, прилегая сначала к задней поверхности внутренней сонной артерии, а затем к передней поверхности наружной сонной артерии.

От уровня верхнего края гортани внутренняя яремная вена на каждой стороне располагается вместе с общей сонной артерией, *a. carotis communis*, и с блуждающим нервом, *p. vagus*, на глубоких мышцах шеи, позади *m. sternocleidomastoideus*,



в общем соединительнотканном влагалище и образует сосудисто-нервный пучок шеи. В этом пучке *v. jugularis interna* лежит латерально, *a. carotis communis* — медиально, *n. vagus* — между ними и сзади.

Выше уровня грудино-ключичного сустава, у нижнего конца внутренней яремной вены, перед тем как она соединяется с подключичной веной, образуется расширение — *нижняя луковица внутренней яремной вены, bulbus inferior v. jugularis*.

В своем верхнем отделе и у места слияния с подключичной веной луковица имеет клапаны.

Позади грудино-ключичного сустава внутренняя яремная вена сливается с подключичной и образует плечеголовную вену, *v. brachiocephalica*. Правая внутренняя яремная вена часто развита сильнее, чем левая.

Все ветви внутренней яремной вены делят на внутричерепные и внечерепные.

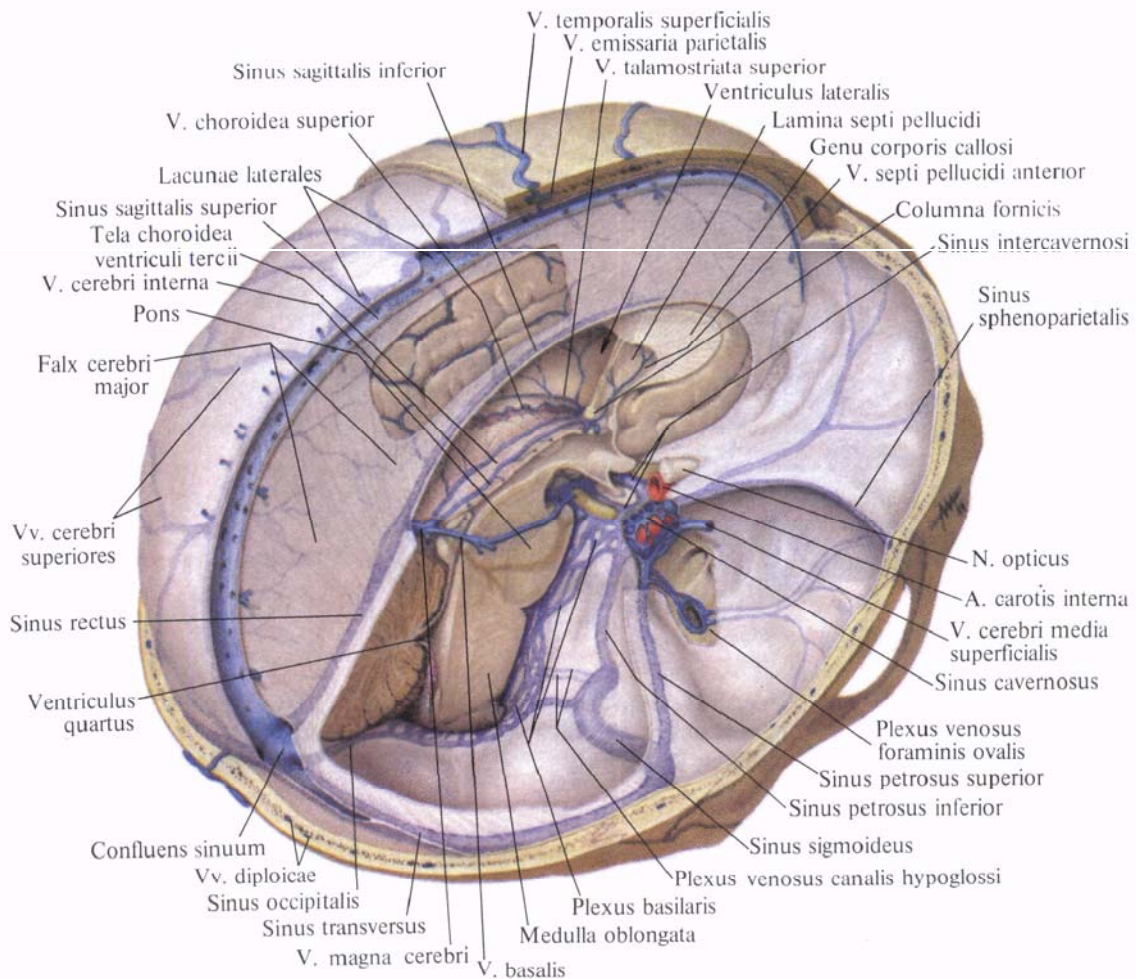
**Внутричерепные ветви**

К внутричерепным ветвям внутренней яремной вены относятся: 1) синусы твердой мозговой оболочки, *sinus*

*durae matris*; 2) вены глазницы, *vv. ophthalmicae*; 3) вены внутреннего уха, *vv. labyrinthi*; 4) диплоические вены, *vv. diploicae*; 5) мозговые вены, *vv. cerebri*.

**Синусы твердой мозговой оболочки.**

*Синусы твердой мозговой оболочки, sinus durae matris* (рис. 813; см. рис. 810, 815), являются своеобразными венозными сосудами, стенки которых образованы листками твердой оболочки головного мозга. Общим у синусов и венозных сосудов является то, что как внутренняя поверхность вен, так и внутренняя поверхность синусов выстлана эндотелием. Отличие



**Рис. 813.** Синусы твердой мозговой оболочки, *sinus durae matris*; вид справа. (Правая и частично левая части

*свода черепа удалены; сагиттальным разрезом удалена правая половина головного мозга и участки твердой мозговой оболочки.)*



заключается прежде всего в строении стенок. Стенка вен эластична, состоит из трех слоев, просвет их при разрезе спадается, в то время как стенки синусов туго натянуты, образованы плотной волокнистой соединительной тканью с примесью эластических волокон, просвет пазух при разрезе зияет. Кроме того, венозные сосуды имеют клапаны, а в полости синусов находится ряд покрытых эндотелием волокнистых перекладок и неполных перегородок, перебрасывающихся от одной стенки к другой и достигающих в некоторых синусах значительного развития. Стенки синусов в от-

личие от стенок вен не содержат мышечных элементов.

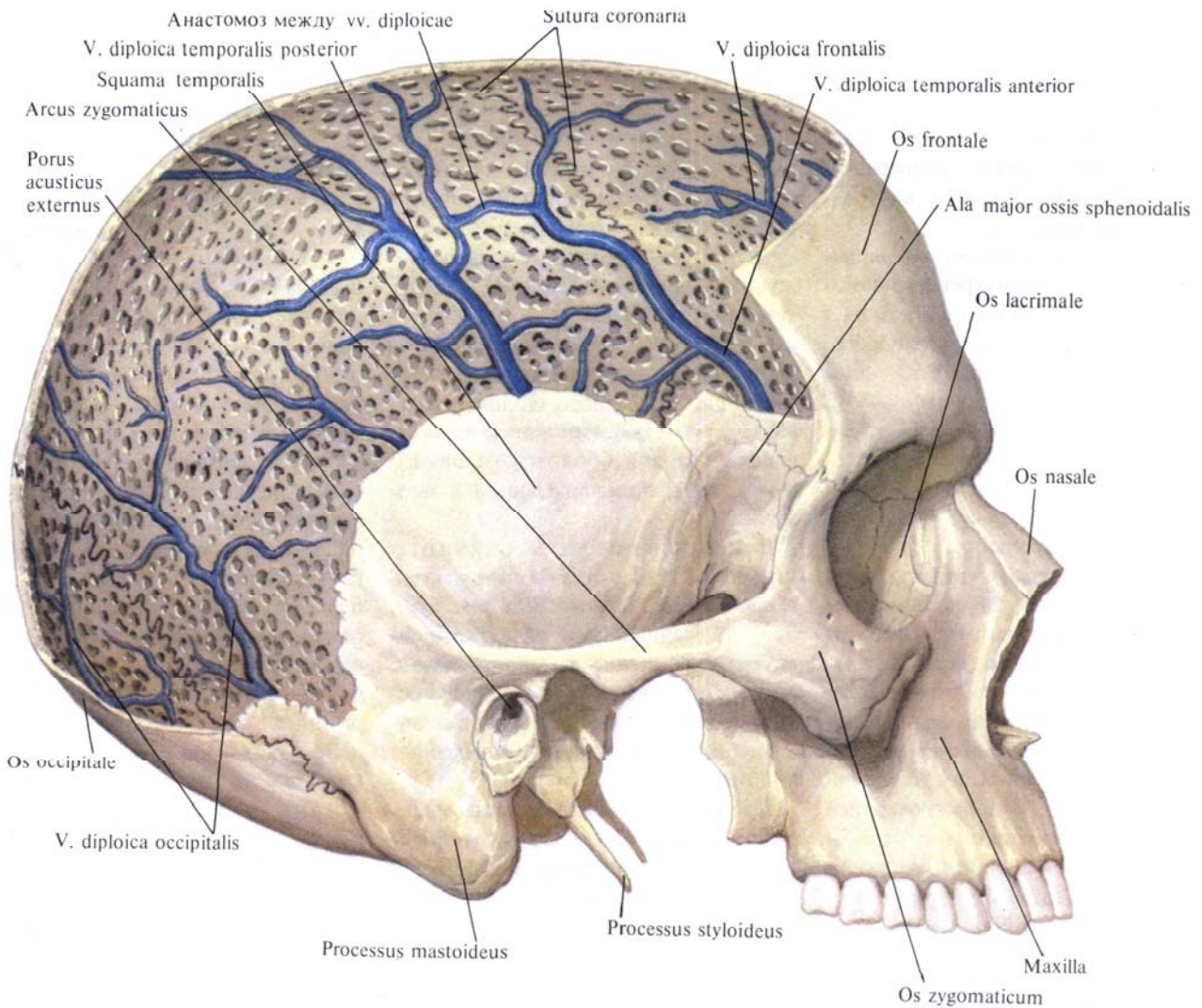
1. *Верхний сагиттальный синус, sinus sagittalis superior*, имеет просвет треугольной формы и идет вдоль верхнего края серпа большого мозга (отросток твердой оболочки головного мозга) от петушиного гребня до внутреннего затылочного выступа. Впадает чаще всего в правый поперечный синус, sinus transversus dexter. По ходу верхнего сагиттального синуса отходят небольшие дивертикулы — боковые лакуны, lacunae laterales.

2. *Нижний сагиттальный синус, sinus sagittalis inferior*, тянется вдоль

всего нижнего края серпа большого мозга. У нижнего края серпа вливается в прямой синус, sinus rectus.

3. *Прямой синус, sinus rectus*, располагается вдоль места соединения серпа большого мозга с наметом мозжечка. Имеет форму четырехугольника. Образован листками твердой мозговой оболочки намета мозжечка. Прямой синус направляется от заднего края нижнего сагиттального синуса к внутреннему затылочному выступу, где впадает в поперечный синус, sinus transversus.

4. *Поперечный синус, sinus transversus*, парный, залегает в попе-



**Рис. 814.** Диплонические вены костей черепа. (Правая поверхность черепа.)  
(Большая часть наружной пластинки свода черепа удалена.)

речной борозде костей черепа вдоль заднего края намета мозжечка. От области внутреннего затылочного выступа, где оба синуса широко сообщаются между собой, они направляются кнаружи, в область сосцевидного угла теменной кости. Здесь каждый из них переходит в *сигмовидный синус*, *sinus sigmoideus*, который располагается в борозде сигмовидного синуса височной кости и через яремное отверстие переходит в верхнюю луковичу внутренней яремной вены.

5. *Затылочный синус*, *sinus occipitalis*, проходит в толще края серпа мозжечка вдоль внутреннего затылочного гребня, от внутреннего затылочного выступа до большого затылочного отверстия. Здесь он расщепляется на краевые синусы, которые обходят слева и справа большое затылочное отверстие и впадают в сигмовидный синус, реже — непосредственно в верхнюю луковичу внутренней яремной вены.

*Синусный сток*, *confluens sinuum*, находится в области внутреннего затылочного выступа. Только в трети случаев здесь соединяются следующие синусы: оба *sinus transversus*, *sinus sagittalis superior*, *sinus rectus*.

6. *Пещеристый синус*, *sinus cavernosus*, парный, залегает на боковых поверхностях тела клиновидной кости. Просвет его имеет форму неправильного треугольника.

Название синуса «пещеристый» обусловлено большим количеством соединительнотканых перегородок, которые пронизывают его полость. В полости пещеристого синуса залегают внутренняя сонная артерия, а. *carotis interna*, с окружающим ее симпатическим сплетением, и отводящий нерв, *n. abducens*. В наружноверхней стенке синуса проходят глазодвигательный нерв, *n. oculomotorius*, и блоковый, *n. trochlearis*; в наружнобоковой стенке — глазной нерв, *n. ophthalmicus* (первая ветвь тройничного нерва).

7. *Межпещеристые синусы*, *sinus intercavernosi*, располагаются вокруг турецкого седла и гипофиза. Указанные синусы соединяют между собой оба пещеристых синуса и образуют

вместе с ними замкнутое венозное кольцо.

8. *Клиновидно-теменной синус*, *sinus sphenoparietalis*, парный, располагается вдоль малых крыльев клиновидной кости; впадает в пещеристый синус.

9. *Верхний каменистый синус*, *sinus petrosus superior*, парный, залегает в верхней каменистой борозде височной кости и идет от пещеристого синуса, достигая своим задним краем сигмовидного синуса.

10. *Нижний каменистый синус*, *sinus petrosus inferior*, парный, лежит в нижней каменистой борозде затылочной и височной костей. Синус идет от заднего края пещеристого синуса до верхней луковичы внутренней яремной вены.

11. *Базиллярное сплетение*, *plexus basilaris*, залегает в области ската клиновидной и затылочной костей. Оно имеет вид сети, которая соединяет оба пещеристых синуса и оба нижних каменистых синуса, а внизу соединяется с внутренним позвоночным венозным сплетением, *plexus venosus vertebralis internus*.

Синусы твердой мозговой оболочки принимают следующие вены: вены глазницы и глазного яблока, вены внутреннего уха, диплоические вены и вены твердой оболочки головного мозга, вены большого мозга и мозжечка.

Вены глазницы и глазного яблока. 1. *Верхняя глазная вена*, *v. ophthalmica superior* (см. рис. 810), идет от медиального угла глаза по внутренней стенке глазницы назад, располагаясь как раз на уровне перехода верхней стенки глазницы в медиальную; сопровождается надглазничной артерией.

Примерно на середине длины медиальной стенки глазницы вена отклоняется кнаружи, проходит над верхней прямой мышцей глаза, а затем делает изгиб и через верхнюю глазничную щель вступает в полость черепа, где сразу впадает в пещеристый синус.

С верхней глазной веной соединяются:

а) вены глазного яблока: *центральная вена сетчатки*, *v. centralis retinae*, *ресничные вены*, *vv. ciliares*, к которым

подходят *передние ресничные вены*, *vv. ciliares anteriores*, *склеральные вены*, *vv. sclerales*, и непостоянный *венозный синус склеры*, *sinus venosus sclerae*, *вортикозные вены* собственно сосудистой оболочки глаза, *vv. vorticosae* (*vv. choroideae oculi*), и *эписклеральные вены*, *vv. episclerales* (см. «Орган зрения», т. IV);

б) *носолобная вена*, *v. nasofrontalis*, — приток *v. ophthalmica superior*. Она выходит из глазницы над медиальной связкой века и принимает участие в образовании *v. angularis* (*v. facialis*);

в) *вены век*, *vv. palpebrales*, анастомозирующие с одноименными притоками *v. facialis*;

г) *конъюнктивальные вены*, *vv. conjunctivales*;

д) *слезная вена*, *v. lacrimalis*, которая собирает кровь от слезной железы и латеральной прямой мышцы глаза;

е) *решетчатые вены*, *vv. ethmoidales*.

2. *Нижняя глазная вена*, *v. ophthalmica inferior*, образуется у нижнемедиального угла переднего отдела глазницы из вен слезного мешка и мышечных вен. Отсюда она идет по нижней стенке глазницы вдоль нижней прямой мышцы глаза, анастомозируя здесь с *v. ophthalmica superior*.

В заднем отделе глазницы нижняя глазная вена делится на две ветви: одна ветвь проходит через верхнюю глазничную щель в полость черепа и впадает в пещеристый синус; другая отклоняется кнаружи и, выйдя через нижнюю глазничную щель, впадает в глубокую вену лица, *v. faciei profunda*.

Верхняя и нижняя глазные вены клапанов не имеют.

Вены внутреннего уха. К *венам внутреннего уха*, *vv. auditivae*, относятся: а) *вены лабиринта*, *vv. labyrinthi*, собирающие венозную кровь из улитки. Выходят из пирамиды височной кости через внутренний слуховой проход и наружную апертуру канала улитки, впадают в нижний каменистый синус; б) *преддверные вены*, *vv. vestibulares*, выходящие через водопровод преддверия (см. «Орган слуха», т. IV).



Диплоические и эмиссарные вены. **Диплоические вены** (вены губчатого вещества костей свода черепа), *vv. diploicae* (рис. 814), лишены клапанов. Они залегают в каналах диплоэ, соединяются между собой и направляются преимущественно в сторону основания черепа. Часть диплоических вен, пройдя через отверстия во внутренней пластинке костей черепа, впадает в синусы твердой мозговой оболочки, а другие через эмиссарные вены, *vv. emissariae*, соединяются с венами наружного покрова головы. Таким образом, *vv. diploicae* и вены наружного покрова головы, а также синусы твердой мозговой оболочки соединяются между собой.

Различают следующие крупные диплоические вены (см. рис. 810, 814).

1. **Лобная диплоическая вена**, *v. diploica frontalis*, залегают в толще чешуи лобной кости, вблизи средней линии, и несет венозную кровь частично в верхний сагиттальный синус и частично — в надглазничную вену, *v. supraorbitalis*.

2. **Передняя височная диплоическая вена**, *v. diploica temporalis anterior*, впадает в клиновидно-теменной синус и глубокую височную вену, *v. temporalis profunda*.

3. **Задняя височная диплоическая вена**, *v. diploica temporalis posterior*, собирает венозную кровь из теменной и височной костей и в области сосцевидной эмиссарной вены, *v. emissaria mastoidea*, впадает в поперечный синус и в заднюю ушную вену, *v. auricularis posterior*.

4. **Затылочная диплоическая вена**, *v. diploica occipitalis*, впадает в поперечный синус или через затылочную эмиссарную вену, *v. emissaria occipitalis*, — в затылочную вену, *v. occipitalis*.

**Эмиссарные вены**, *vv. emissariae* (см. рис. 810, 813), проходят через ряд отверстий черепа и соединяют между собой вены наружных покровов головы с венами полости черепа.

1. **Теменная эмиссарная вена**, *v. emissaria parietalis*, проходит через теменное отверстие, соединяет *sinus sagittalis superior* и *v. temporalis superficialis*.

2. **Затылочная эмиссарная вена**, *v. emissaria occipitalis*, располагается в окружности наружного затылочного выступа и соединяет между собой *sinus transversus* и *confluens sinuum* с *vv. occipitales*.

3. **Мыщелковая эмиссарная вена**, *v. emissaria condylaris*, залегают в мыщелковом канале затылочной кости. Соединяет *sinus sigmoideus* с *v. cervicalis profunda* и наружным позвоночным венозным сплетением, *plexus venosus vertebralis externus*.

4. **Сосцевидная эмиссарная вена**, *v. emissaria mastoidea*, идет через сосцевидное отверстие височной кости и соединяет *sinus sigmoideus* с *v. occipitalis* или *v. auricularis posterior*.

К эмиссарным венам относят также венозные сплетения, сопровождающие сосуды и нервы в отверстиях черепа:

1) **венозное сплетение сонного канала**, *plexus venosus caroticus internus*, по ходу *a. carotis interna* соединяет *sinus cavernosus* и *plexus pterygoideus*;

2) **венозное сплетение овального отверстия**, *plexus venosus foraminis ovalis*, проходит через овальное отверстие;

3) **венозное сплетение подъязычного канала**, *plexus venosus canalis hypoglossi*, окружает подъязычный нерв, *n. hypoglossus*, в одноименном канале и соединяет верхнюю луковичу внутренней яремной вены с передним позвоночным венозным сплетением.

**Мозговые вены**. **Мозговые вены**, *vv. cerebri* (рис. 815, 816; см. рис. 810, 813), делятся на поверхностные и глубокие.

**Поверхностные мозговые вены**, *vv. superficiales cerebri*, собирают кровь от верхнелатеральной, медиальной и нижней поверхностей большого мозга.

1. **Верхние мозговые вены**, *vv. superiores cerebri*, образуются внутримозговыми венозными притоками верхнелатеральной поверхности полушарий, которые организуют венозные сети мягкой оболочки, формирующие в свою очередь ряд поверхностных вен головного мозга. Последние, прободая в различных участках паутинную оболочку, несут кровь

к близлежащим синусам твердой мозговой оболочки.

В верхний сагиттальный синус несут кровь ряд поверхностных мозговых вен:

а) **предлобные вены**, *vv. prefrontales*, всего 2—3, собирают кровь от передних отделов лобной доли и впадают в передний отдел верхнего сагиттального синуса;

б) **лобные вены**, *vv. frontales*, всего 3—5, собирают кровь от верхнелатеральной поверхности лобной доли и, направляясь кверху, впадают в верхний сагиттальный синус;

в) **теменные вены**, *vv. parietales*, отводят кровь от поверхности соответствующей доли полушарий, анастомозируют с *v. anastomotica superior* и, прободая паутинную оболочку, впадают в верхний сагиттальный синус;

г) **затылочные вены**, *vv. occipitales*, всего 2—3, собирают кровь от верхнелатеральной поверхности затылочной доли, впадают в задний отдел верхнего сагиттального и поперечного синусов. Часто анастомозируют с *v. anastomotica inferior*.

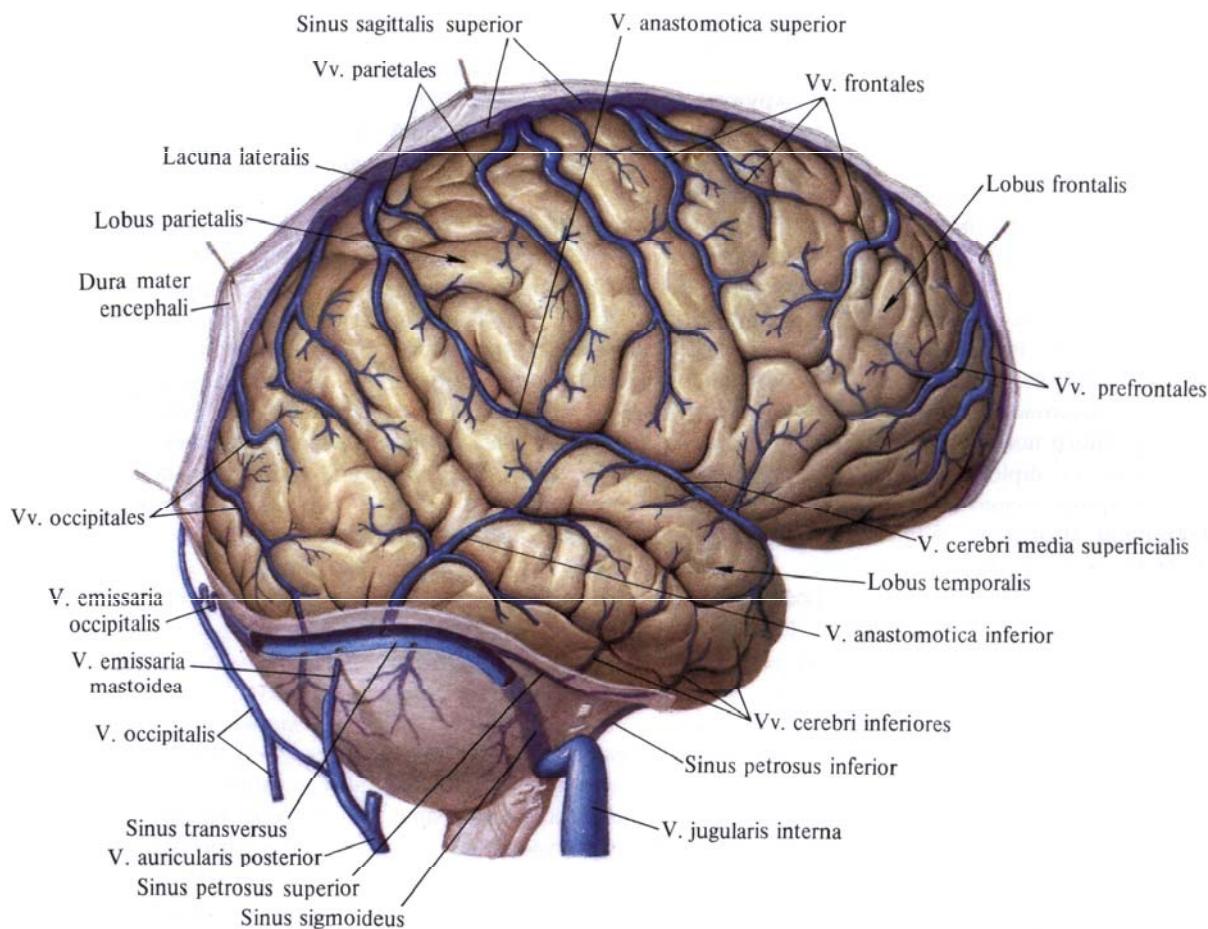
2. **Нижние мозговые вены**, *vv. inferiores cerebri*, располагаются на нижней поверхности височной и затылочной долей, собирают кровь от мозгового вещества этих областей.

Чаще всего они образуют один — два общих ствола, которые впадают в поперечный синус; к ним присоединяется *вена крючка*, *v. uncı*.

3. **Поверхностная средняя мозговая вена**, *v. media superficialis cerebri*, начинается в верхнем отделе центральной борозды. Здесь она соединяется с верхним сагиттальным синусом. Следуя по указанной борозде, а затем по латеральной ямке большого мозга, переходит на нижнюю поверхность полушарий и впадает в пещеристый синус или в клиновидно-теменной синус.

На своем пути поверхностная средняя мозговая вена соединяется с верхней и нижней анастомотическими венами:

а) **верхняя анастомотическая вена**, *v. anastomotica superior*, начинается от верхнего сагиттального синуса, зале-



**Рис. 815. Поверхностные мозговые вены, vv. cerebri superficiales; правое полушарие, верхнелатеральная поверхность.**  
(Сохранена часть твердой оболочки головного мозга.)

гает на верхнелатеральной поверхности теменной доли. Соединяясь с v. media superficialis cerebri, образует анастомоз между sinus sagittalis superior и sinus cavernosus;

б) *нижняя анастомотическая вена, v. anastomotica inferior*, берет начало от верхнего сагиттального синуса в области верхнелатеральной поверхности затылочной доли и, направляясь вниз и несколько кпереди, впадает в sinus transversus или sinus sigmoideus. Кроме того, от этой вены 2—3 ветви подходят к v. media superficialis cerebri.

*Глубокие мозговые вены, vv. profundae cerebri*, собирают венозную кровь от белого вещества и ядер по-

лушарий, таламуса, стенок желудочков и сосудистого сплетения мозга.

Главным коллектором, собирающим кровь от глубоких вен мозга, является большая мозговая вена, v. magna cerebri.

*Большая мозговая вена, v. magna cerebri*, образуется при слиянии базальных вен (правой и левой), vv. basales, и внутренних мозговых вен (правой и левой), vv. cerebri internae. Большая мозговая вена залегает в глубине поперечной щели большого мозга, имеет длину около 1 см, следует спереди назад и, располагаясь между нижней поверхностью валика мозолистого тела и пластинкой крыши, впадает в прямой синус.

1. *Базальная вена, v. basalis*, парная, образуется в области переднего продырявленного вещества при слиянии передней мозговой вены, v. anterior cerebri, с глубокой средней мозговой веной, v. media profunda cerebri, и вместе со зрительным трактом огибает наружную поверхность четверохолмия, сливается с внутренней мозговой веной, v. interna cerebri. Впереди ножек мозга левая и правая базальные вены анастомозируют между собой.

*Передняя мозговая вена, v. anterior cerebri*, находится на медиальной поверхности полушария большого мо-





вен головного мозга. Образовавшись в области межжелудочкового отверстия, идет назад между двумя листками сосудистой основы III желудочка, огибая верхний внутренний край таламуса. На уровне задней стенки III желудочка обе, левая и правая, внутренние мозговые вены конвергируют и, соединившись между собой над четверохолмием, образуют *большую мозговую вену*, *v. magna cerebri*. Почти у места своего слияния внутренние мозговые вены принимают соответственно левую и правую базальные вены. Основными притоками внутренней мозговой вены являются следующие:

а) *верхняя ворсинчатая вена*, *v. choroidea superior*, мощная, отводит кровь от сосудистого сплетения боковых желудочков. У межжелудочкового отверстия впадает во внутреннюю мозговую вену;

б) *верхняя таламостриальная вена (конечная вена)*, *v. thalamostriata superior (v. terminalis)*, проходит в промежуточной борозде, между хвостатым ядром и таламусом. Собирая кровь от этих образований, идет в толще терминальной полоски сзади наперед, огибает переднюю периферию таламуса и принимает *вены прозрачной перегородки, переднюю и заднюю*, *vv. septi pellucidi anterior et posterior*. Затем *v. thalamostriata superior* заворачивает назад и в области межжелудочкового отверстия сливается с верхней ворсинчатой веной.

В верхнюю таламостриарную вену впадают мелкие вены, названия которых соответствуют области их дренирования: *медиальная и латеральная вены преддверия (бокового желудочка)*, *vv. atrici (ventriculi lateralis) medialis et lateralis*; *задняя и дорсальная вены мозолистого тела*, *vv. corporis callosi posterior et dorsalis*; *вены хвостатого ядра*, *vv. nuclei caudati*.

Существует еще группа глубоких вен ствола мозга, *vv. trunci encephalici*. Эти вены отводят кровь от моста, продолговатого мозга и латеральных отделов IV желудочка. К ним относятся: *передняя мостосреднемозговая вена*, *v. pontomesencephalica anterior*;

*вены моста*, *vv. pontis*; *вены продолговатого мозга*, *vv. medullae oblongatae*; *вена латерального кармана IV желудочка*, *v. recessus lateralis ventriculi quarti*. Все эти вены впадают во внутренние мозговые вены или непосредственно в большую мозговую вену.

Вены мозжечка, *vv. cerebelli*. Представлены верхней и нижней венозными сетями.

1. *Верхние вены полушария мозжечка*, *vv. superiores hemisphaerii cerebelli*, впадают в поперечные и прямой синусы и в большую мозговую вену. По своему ходу верхние вены мозжечка получают венозную кровь из *верхней вены червя*, *v. superior vermis*.

2. *Нижние вены полушария мозжечка*, *vv. inferiores hemisphaerii cerebelli*, подходят к поперечному и нижнему каменистым синусам, анастомозируют с *нижней веной червя*, *v. inferior vermis*, в которую впадают *предцентральная вена мозжечка*, *v. precentralis cerebelli*, и *каменистая вена*, *v. petrosa*.

Синусы твердой мозговой оболочки, собрав венозную кровь от костей черепа, оболочек и мозга, несут ее преимущественно во внутреннюю яремную вену. Так, кровь из синусного стока по поперечному, а затем сигмовидному синусам достигает верхней луковичи внутренней яремной вены.

Кровь из межпещеристого синуса в области турецкого седла оттекает по нижнему каменистому синусу непосредственно в верхнюю луковичу внутренней яремной вены, а по верхнему каменистому синусу попадает в сигмовидный синус.

Часть крови из синусов твердой мозговой оболочки через эмиссарные вены и венозные сплетения в области отдельных отверстий черепа попадает во внечерепные ветви внутренней яремной вены.

#### **Внечерепные ветви**

Внечерепные ветви внутренней яремной вены собирают венозную кровь от лицевого отдела черепа,

мягких тканей головы, органов и мышц шеи.

1. *Лицевая вена*, *v. facialis* (рис. 817; см. рис. 810), начинается у медиального угла глаза как *угловая вена*, *v. angularis*, направляется косо сверху вниз и спереди назад, проходя кзади от *a. facialis* и под скуловыми мышцами. Достигнув края нижней челюсти, огибает его впереди переднего края жевательной мышцы и далее по наружной поверхности поднижнечелюстной железы направляется несколько кзади. Здесь она прободает поверхностную пластинку шейной фасции, образующую капсулу поднижнечелюстной железы, и на уровне угла нижней челюсти соединяется с занижнечелюстной веной.

Далее ствол лицевой вены от угла нижней челюсти проходит через сонный треугольник назад и вниз. На уровне подъязычной кости пересекает косо латеральную и переднюю поверхности наружной сонной артерии и впадает во внутреннюю яремную вену.

С лицевой веной сообщаются следующие вены:

а) *надблоковая вена*, *v. supratrochlearis*, собирает кровь от области лба, бровей, тыла носа и века. Спускается со лба косо к корню носа, где впадает в угловую вену. Анастомозирует с височными венами и с одноименной веной противоположной стороны;

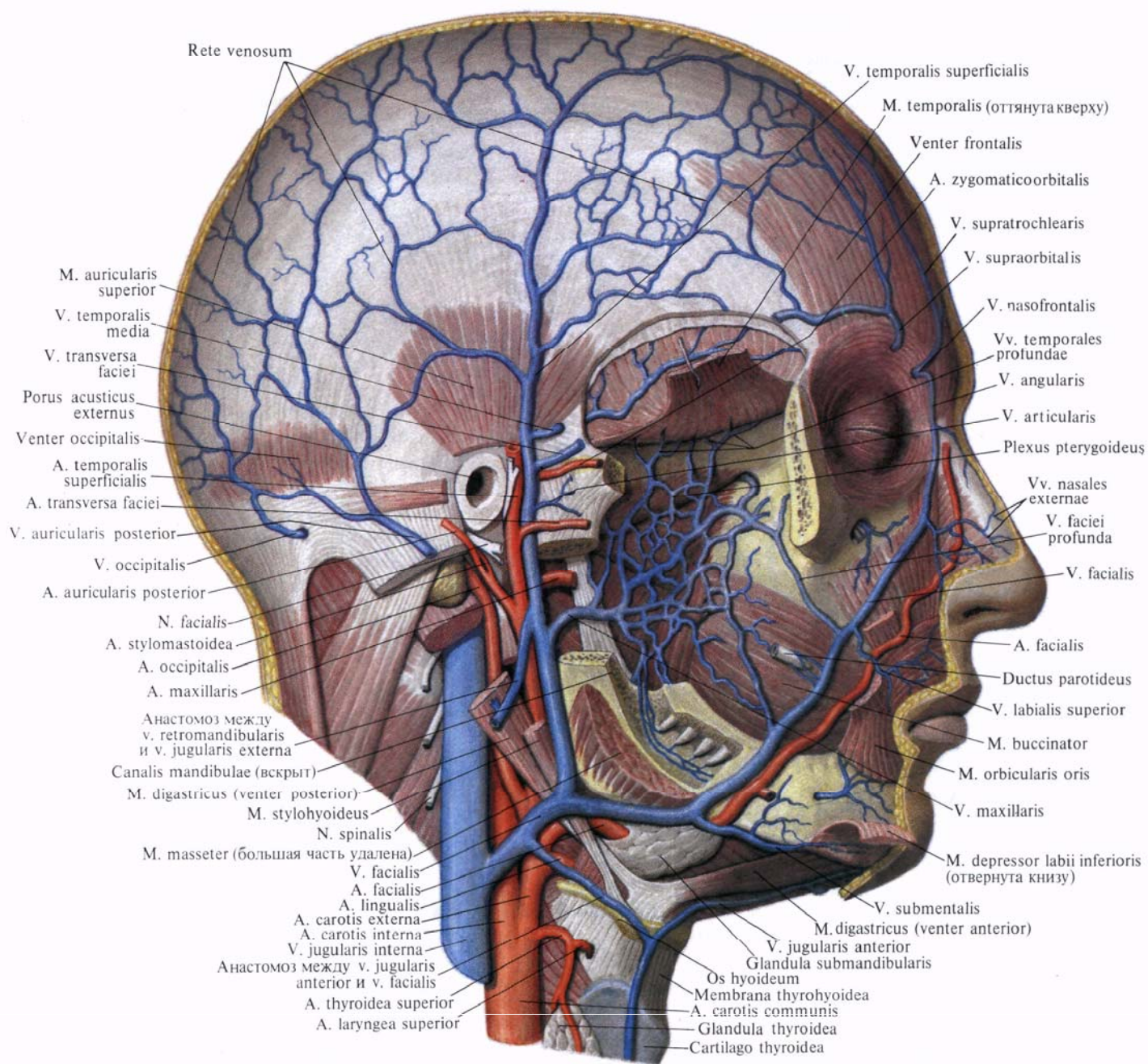
б) *угловая вена*, *v. angularis*, сопровождается одноименную артерию, анастомозирует с надблоковой и надглазничными венами и веной верхнего века;

в) *надглазничная вена*, *v. supraorbitalis*, начинается в области латерального угла глаза и, залегая под круговой мышцей глаза, направляется под надглазничный край в сторону медиального угла глаза, где впадает в *v. angularis*;

г) *вены верхнего века*, *vv. palpebrales superiores*, впадают в начальный отдел *v. angularis*;

д) *вены нижнего века*, *vv. palpebrales inferiores*, несут венозную кровь из нижнего века и сплетения в окружности носослезного протока. Они на-





**Рис. 817. Вены головы; вид справа. (Скуловая кость, часть нижней челюсти и ушная раковина удалены.)**

правляются вниз и медиально и впадают в v. facialis;

е) *наружные носовые вены*, vv. *nasales externae*, идут от спинки и крыльев носа и впадают в v. facialis с ее медиальной стороны;

ж) *верхние губные вены*, vv. *labiales superiores*, образуются из вен верхней губы и, направляясь назад и кнаружи, впадают в v. facialis несколько выше уровня угла рта;

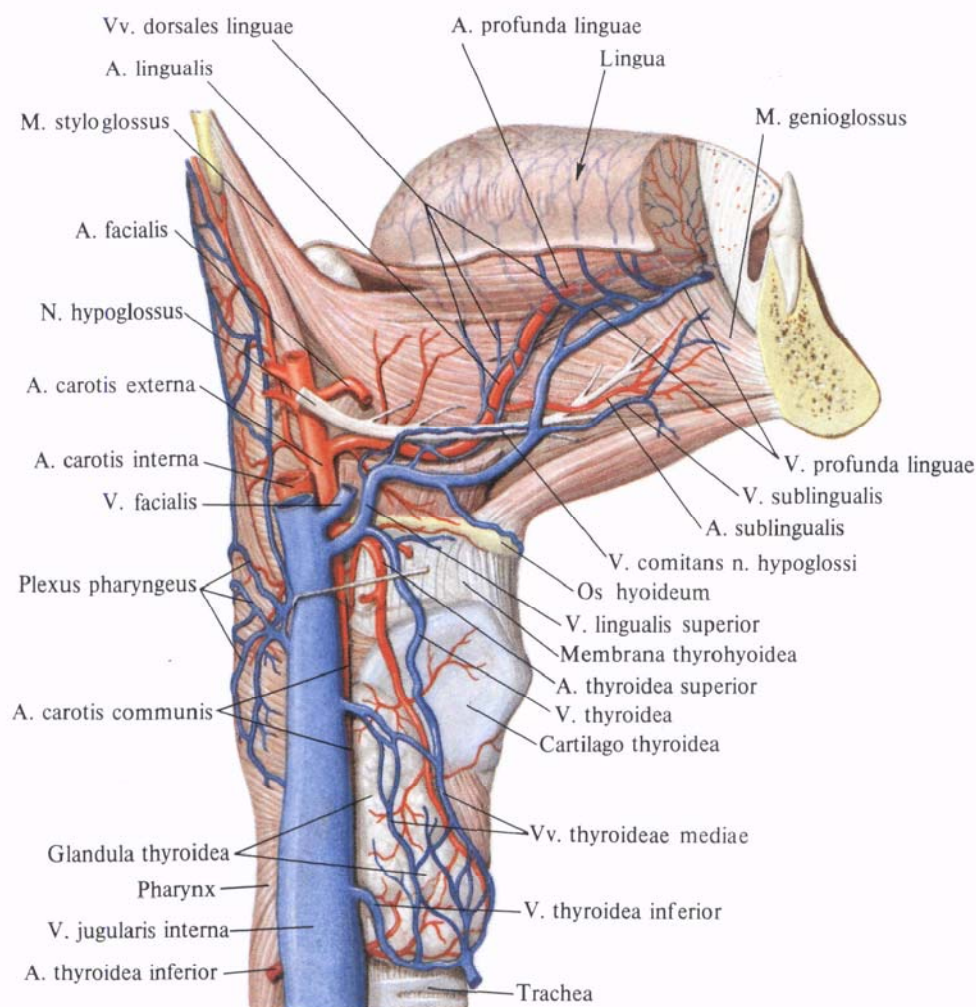
з) *нижние губные вены*, vv. *labiales inferiores*, собирают кровь из вен

нижней губы, направляются назад и несколько книзу и впадают в v. facialis немного выше края нижней челюсти;

и) *ветви околоушной железы*, *гг. parotidei*, собирают кровь как из поверхностной, так и из глубокой части железы;

к) *подподбородочная вена*, v. *submental*, образуется из вен мышц дна полости рта и подъязычной слюнной железы, а также из вен лимфатических узлов этой области. Под-





**Рис. 818. Артерии и вены языка и глотки.**

подбородочная вена идет спереди назад вдоль края нижней челюсти и впадает в *v. facialis* в том месте, где она проходит по наружной поверхности поднижнечелюстной железы;

л) *небные вены, vv. palatinae*, начинаются от небных миндалин, боковой стенки глотки и мягкого неба. Вена сопровождает *a. palatina ascendens* и впадает в *v. facialis* на уровне подъязычной кости;

м) *глубокая вена лица, v. profunda faciei*, начинается в подвисочной ямке. Здесь она соединяется с нижней глазной веной, крыловидным сплетением, альвеолярным венозным сплетением, с венами от слизистой оболочки верх-

нечелюстной пазухи, десен и задних зубов верхней челюсти. Направляясь вперед и несколько кнаружи, *v. profunda faciei* огибает нижний край скулового отростка верхней челюсти, идет по наружной поверхности щечной мышцы до задней периферии *v. facialis*, несколько выше впадения *v. labialis superior*.

Все ветви лицевой вены имеют клапаны. Лицевая вена соединяется через *v. nasofrontalis*, а затем *v. ophthalmica superior* с *sinus cavernosus*, через *vv. palatinae* — с венами глотки и посредством глубокой вены лица, *v. profunda faciei*, — с *v. retromandibularis*.

2. *Занижнечелюстная вена, v. retromandibularis*, является непосредственным продолжением поверхностной височной вены, *v. temporalis superficialis*. Располагается впереди ушной раковины, идет сверху вниз, вначале через толщу околоушной железы, а затем по латеральной стороне наружной сонной артерии, позади ветви нижней челюсти. Достигнув угла нижней челюсти, занижнечелюстная вена заворачивает вперед и впадает во внутреннюю яремную или в лицевую вену.

В занижнечелюстную вену впадают следующие вены.

1) *Поверхностная височная вена, v.*



*temporalis superficialis*, собирает кровь из подкожной венозной сети наружной поверхности свода черепа, от области кровоснабжаемой *a. temporalis superficialis*. Направляется вниз, проходит позади одноименной артерии, впереди ушной раковины и непосредственно переходит в *v. retromandibularis*. Вблизи перехода *v. temporalis superficialis* содержит клапаны. Анастомозирует с одноименной веной противоположной стороны, с *v. supratrochlearis*, *v. auricularis posterior*, а также принимает теменную эмиссарную вену, *v. emissaria parietalis*.

2) *Средняя височная вена*, *v. temporalis media*, образуется в толще височной мышцы и проходит по ней спереди назад под височной фасцией, образуя небольшую дугу, обращенную выпуклостью назад. Эта вена содержит клапаны.

В толще височной мышцы средняя височная вена анастомозирует с глубокими височными венами, *vv. temporales profundae*, у латерального угла глаза — с поверхностной венозной сетью лица. Над корнем скуловой дуги прободает височную фасцию и соединяется с *v. temporalis superficialis*.

3) *Поперечная вена лица*, *v. transversa faciei*, собирает кровь от боковой поверхности лица. Идет спереди назад, залегает между околоушным протоком и скуловой дугой, сопровождая одноименную артерию часто двумя ветвями.

4) *Верхнечелюстные вены*, *vv. maxillares*, залегают позади (глубже) шейки нижней челюсти, сопровождают *a. maxillaris* в ее начальном отделе. Эти вены имеют клапаны. Верхнечелюстные вены несут кровь из крыловидного сплетения, *plexus pterygoideus*.

*Крыловидное (венозное) сплетение*, *plexus pterygoideus*, располагается в области подвисочной ямки на поверхности латеральной и медиальной крыловидных мышц и принимает ряд вен, большинство которых содержит клапаны: 1) *глубокие височные вены*, *vv. temporales profundae* (всего 3—4), от височной мышцы; 2) *средние менингеальные вены*, *vv. meningae*

*mediae*, сопровождают одноименную артерию, соединяются по пути с клиновидно-теменным синусом и, выйдя из полости черепа через остистое отверстие, впадают в крыловидное (венозное) сплетение; 3) *вена крыловидного канала*, *v. canalis pterygoidei*, сопровождает одноименную артерию; 4) *вены околоушной железы*, *vv. parotideae*, несколькими стволиками выходят из толщи околоушной железы; 5) *передние ушные вены*, *vv. auriculares anteriores*, собирают кровь с передней поверхности ушной раковины и наружного слухового прохода; 6) *суставные вены*, *vv. articulares*, отводят кровь из венозного сплетения, окружающего височно-нижнечелюстной сустав; 7) *барабанные вены*, *vv. tympanicae*, собирают кровь от стенок барабанной полости; 8) *шилососцевидная вена*, *v. stylomastoidea*, выйдя из шилососцевидного отверстия, сопровождает одноименную артерию и лицевой нерв.

Крыловидное сплетение соединяется с *sinus cavernosus* через венозное сплетение сонного канала, а также венозное сплетение овального отверстия. Кроме того, оно соединяется с лицевой веной посредством *v. retromandibularis* и *v. profunda faciei*.

В области шеи *v. jugularis interna* принимает следующие вены.

1. *Глоточные вены*, *vv. pharyngeales*, отходят от боковой и задней поверхностей глотки, от венозного глоточного сплетения (рис. 818). Последнее соединяется с венами слуховой трубы, мягкого неба, твердой мозговой оболочки и веной крыловидного канала, а также с крыловидным и позвоночными сплетениями. Глоточные вены клапанов не имеют. Они начинаются на различных уровнях глотки, спускаясь по ее наружной стенке, сопровождают *a. pharyngea ascendens* и впадают в *v. jugularis interna*.

2. *Язычная вена*, *v. lingualis* (см. рис. 810, 818), образуется у корня языка и сопровождает *a. lingualis* до переднего края *m. hyoglossus*. Здесь вена отклоняется от артерии, ложится на наружную поверхность указанной мышцы, минует большой рог

подъязычной кости и впадает в *v. jugularis interna* или в *v. facialis*.

Притоки язычной вены:

а) *дорсальные вены языка*, *vv. dorsales linguae*, собирают кровь из подслизистой венозной сети спинки языка, которая сильно развита в заднем отделе спинки языка;

б) *глубокая вена языка*, *v. profunda linguae*, двумя стволами сопровождает одноименную артерию на всем протяжении;

в) *подъязычная вена*, *v. sublingualis*, собирает кровь из подслизистого венозного сплетения верхушки и боковых отделов языка, из подъязычной и поднижнечелюстной слюнных желез;

г) *вена, сопровождающая подъязычный нерв*, *v. comitans n. hypoglossi*, в переднем отделе дна полости рта соединяется с подъязычной веной и сопровождает *n. hypoglossus*; впадает в *v. lingualis* вблизи большого рога подъязычной кости.

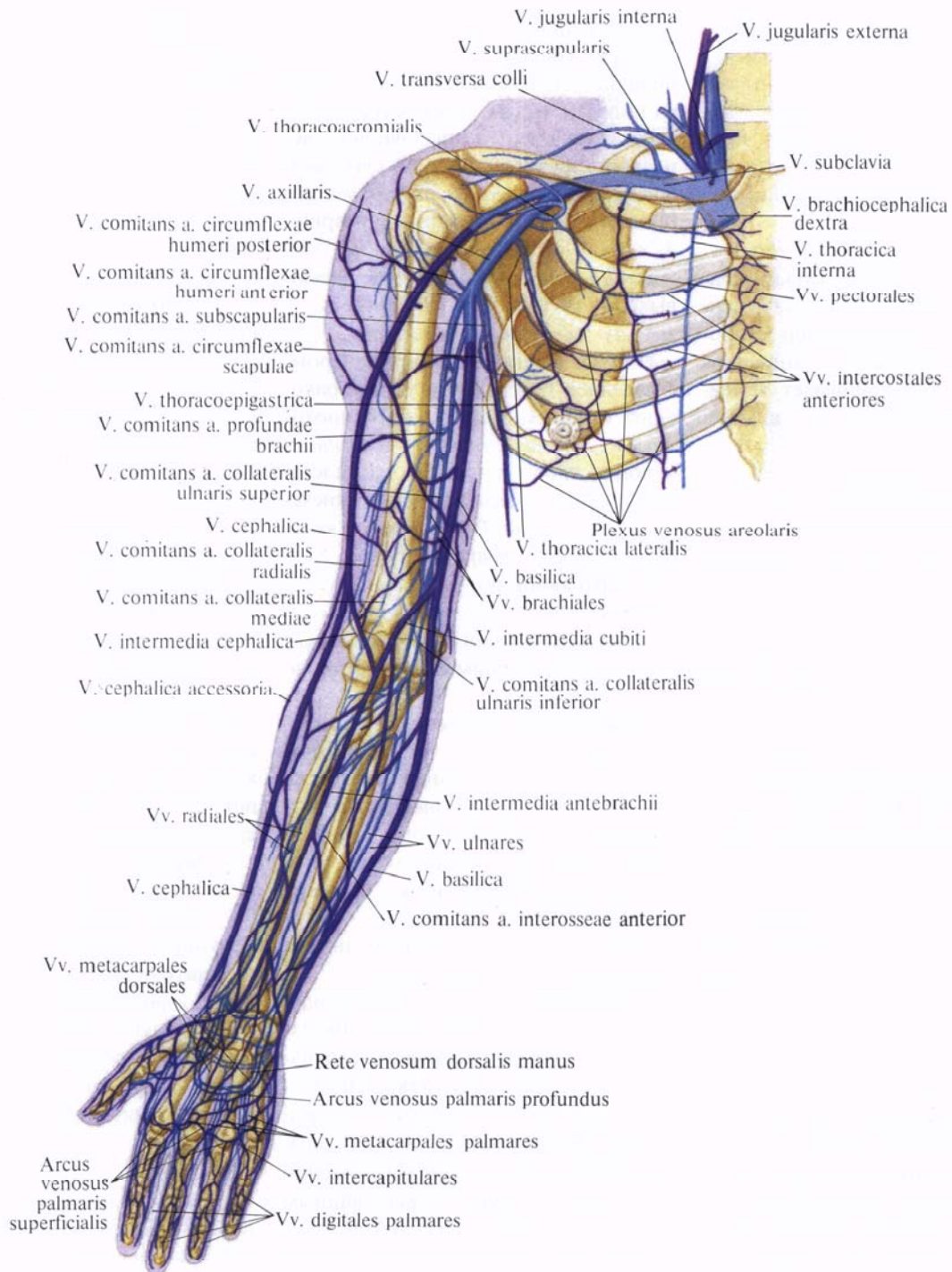
Все перечисленные вены содержат клапаны и либо образуют у корня языка один ствол язычной вены, либо порознь впадают во внутреннюю яремную или лицевую вену.

3. *Верхние щитовидные вены*, *vv. thyroideae superiores* (см. рис. 810, 812, 818), обычно две, выходят из венозного сплетения верхнего отдела щитовидной железы, сопровождают одноименные артерии, а затем образуют ствол, который впадает во внутреннюю яремную или лицевую вену либо в язычную вену. Верхние щитовидные вены имеют клапаны.

4. *Средние щитовидные вены*, *vv. thyroideae mediae*, непостоянные. Берут начало от задненаружной поверхности каждой доли щитовидной железы и, подойдя к передней поверхности внутренней яремной вены, впадают в нее.

5. *Верхняя гортанная вена*, *v. laryngea superior* (см. рис. 812), сопровождает одноименную артерию и, собирая кровь от гортани, несет ее в верхнюю щитовидную вену.

6. *Грудино-ключично-сосцевидная вена*, *v. sternocleidomastoidea*, небольшая, иногда представлена двумя — тремя стволиками, отводящими



**Рис. 819. Вены плечевого пояса и свободной части верхней конечности, правой (полусхематично). (Ладонная поверхность.)**

кровь от одноименной мышцы. Впадает в *v. jugularis interna* вдоль ее заднего края.

7. *Менингеальные вены*. *vv. meningae*, собирают кровь от твердой мозговой оболочки; могут впадать как в рядом расположенные синусы твердой оболочки головного мозга, так и в начальные отделы *v. jugularis interna*.

**Вены ВЕРХНЕЙ КОНЕЧНОСТИ**

Вены верхней конечности (рис. 819) делятся на поверхностные и глубокие.

*Поверхностные вены верхней конечности*, *vv. superficiales membri superioris*, залегают в подкожной клетчатке на собственной фасции мышц верхней конечности. Собирают кровь



из кожи, подкожной клетчатки и расположенных в них венозных сетей.

Глубокие вены верхней конечности, *vv. profundae membri superioris*, собирают кровь от мышц, костей и суставов. Их основные стволы (так называемые *сопутствующие вены, vv. comitantes*) сопровождают каждую из артерий верхней конечности.

Поверхностные и глубокие вены верхней конечности содержат большое количество клапанов. Они соединяются между собой посредством вен, не содержащих клапанов.

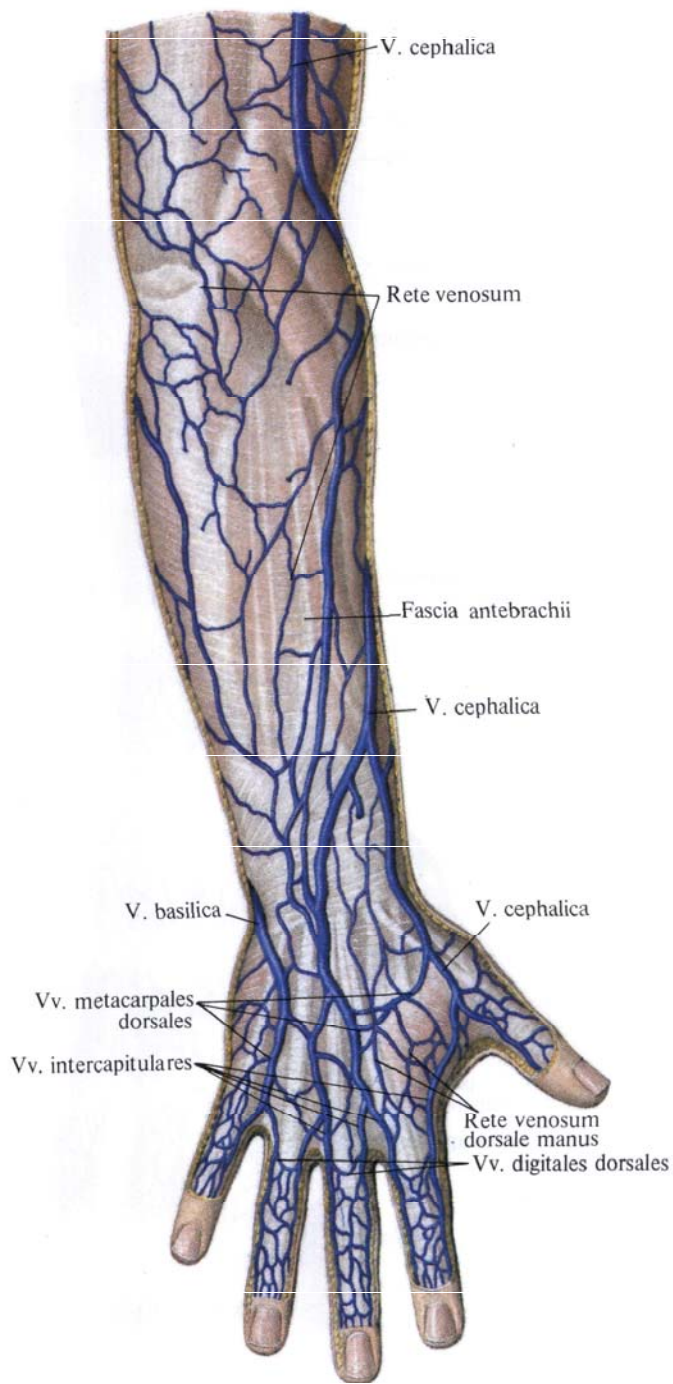
### Поверхностные вены

К **поверхностным венам верхней конечности**, *vv. superficiales membri superioris* (рис. 820—822; см. рис. 819, 841), относятся *латеральная и медиальная подкожные вены руки, v. cephalica et v. basilica*. Обе вены начинаются от венозных сетей кисти, *rete venosum manus*.

Поверхностные вены развиты сильнее на тыле кисти.

На ладонной поверхности пальцев находится сеть венозных сосудов (см. рис. 820), образованная *ладонными пальцевыми венами, vv. digitales palmares*. Эта сеть широко соединяется с венозной сетью тыла пальцев. У основания проксимальных фаланг вены ладонного сплетения пальцев образуют *межголовковые вены, vv. intercapitulares*, которые по межпальцевым складкам проходят на тыл кисти. На ладонной поверхности у оснований II—III—IV—V пальцев межголовковые вены соединяются между собой и, образовав дугу, впадают в *ладонные пястные вены, vv. metacarpales palmares*. Последние переходят в *поверхностную и глубокую ладонные венозные дуги, arcus venosi palmares superficialis et profundus*. От них берут начало локтевые и лучевые вены, *vv. ulnares et vv. radiales*, относящиеся к глубоким венам.

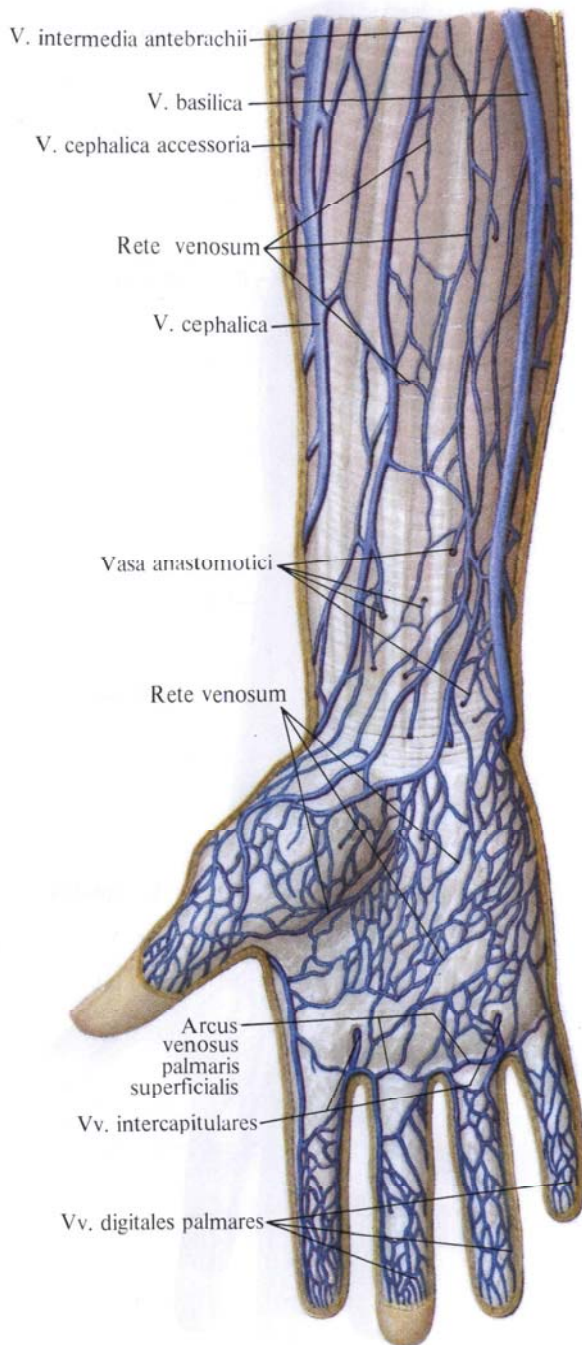
4 На тыльной поверхности кисти залегает *тыльная венозная сеть кисти, rete venosum dorsale manus* (см. рис. 821), которая начинается у корня ногтя, где соединяется с венами ладонной поверхности.



Среди ветвей тыльной венозной сети выделяют более крупные тыльные пальцевые вены, по две на каждом пальце, которые следуют в продольном направлении и, анастомозируя между собой, образуют на тыльной стороне середины проксимальных фаланг тыльные венозные пальцевые дуги.

Сосуды, отводящие кровь из вен

**Рис. 820. Поверхностные вены предплечья и кисти, правой. (Тыльная поверхность.) (Кожа и подкожная клетчатка удалены.)**



**Рис. 821. Поверхностные вены предплечья и кисти правой верхней конечности. (Ладонная поверхность.) (Кожа и подкожная клетчатка удалены.)**

двух соседних пальцев, впадают в vv. intercapitulares, соединяются между собой и образуют четыре дорсальные пястные вены, vv. metacarpales dorsales. На лучевой и локтевой сторонах кисти располагается продолжение вен I и V пальцев.

В 1-ю и 4-ю тыльные пястные вены впадают остальные дорсальные пястные вены.

Первая дорсальная пястная вена переходит на предплечье и становится латеральной подкожной веной руки, v. cephalica. Четвертая дорсальная пястная вена получает название медиальной подкожной вены руки, v. basilica.

Латеральная подкожная вена руки, v. cephalica (см. рис. 821, 822, 841), является непосредственным продолжением первой дорсальной пястной вены. Начавшись на тыле кисти, она направляется вверх, огибает лучезапястный сустав и следует сначала по лучевому краю предплечья, а затем на границе нижней и средней трети переходит на его ладонную поверхность, достигая локтевого сгиба. Здесь вена переходит на плечо и идет сначала по sulcus bicipitalis lateralis, а затем по борозде между дельтовидной и большой грудной мышцами, где она, прободая фасцию, проникает вглубь. Достигнув подключичной области, v. cephalica принимает грудно-акромиальную вену, v. thoracoacromialis, и, прободая медиальный участок ключично-грудной фасции, впадает в подмышечную вену, v. axillaris.

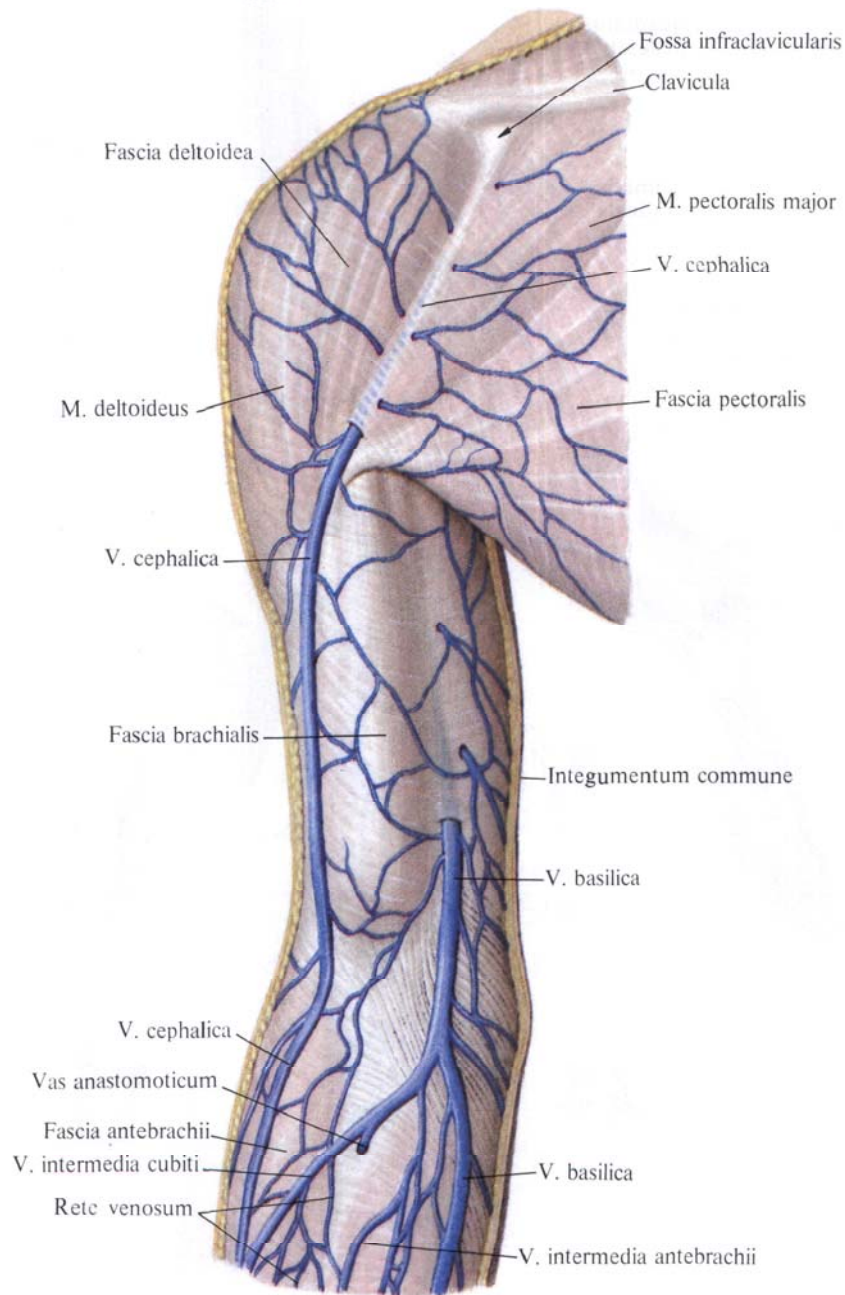
Иногда v. cephalica сопровождает добавочная латеральная подкожная вена руки, v. cephalica accessoria, располагающаяся вдоль латерального края предплечья и впадающая в нее в области локтя.

Медиальная подкожная вена руки, v. basilica, является продолжением 4-й дорсальной пястной вены. Она идет вверх вначале по тыльной поверхности предплечья, а затем постепенно переходит на его ладонную поверхность, по медиальному краю которой достигает локтевого сгиба. Здесь вена принимает промежуточную вену локтя, v. intermedia cubiti, и, заметно увеличиваясь в калибре, переходит на плечо и идет в sulcus bicipitalis medialis.

Примерно на уровне границы нижней и средней трети плеча v. basilica прободает фасцию плеча и, продолжая свой путь, впадает в плечевые вены, vv. brachiales.

Иногда v. basilica только анастомозирует с vv. brachiales, а сама следует вместе с сосудисто-нервным пучком





**Рис. 822. Поверхностные вены плеча, правого. (Внутренняя поверхность.)**  
(Кожа и подкожная клетчатка удалены.)

плеча до подмышечной полости, где впадает в подмышечную вену, v. axillaris.

Промежуточная вена локтя, v. intermedia cubiti, начинается от v. cephalica в верхней трети предплечья и, направляясь снизу вверх и медиально, пересекает косо локтевую ямку, попадая в v. basilica. В виде одиночного ствола имеется не всегда.

На ладонной поверхности предпле-

чья между v. basilica и v. cephalica встречается непостоянная промежуточная вена предплечья, v. intermedia antebrachii. В верхней трети предплечья эта вена либо проходит вместе с v. intermedia cubiti, либо ее ствол раздваивается: одна ветвь под названием промежуточной латеральной подкожной вены, v. intermedia cephalica, направляется к v. cephalica, другая — промежуточной медиальной подкожной вены, v. intermedia basilica,

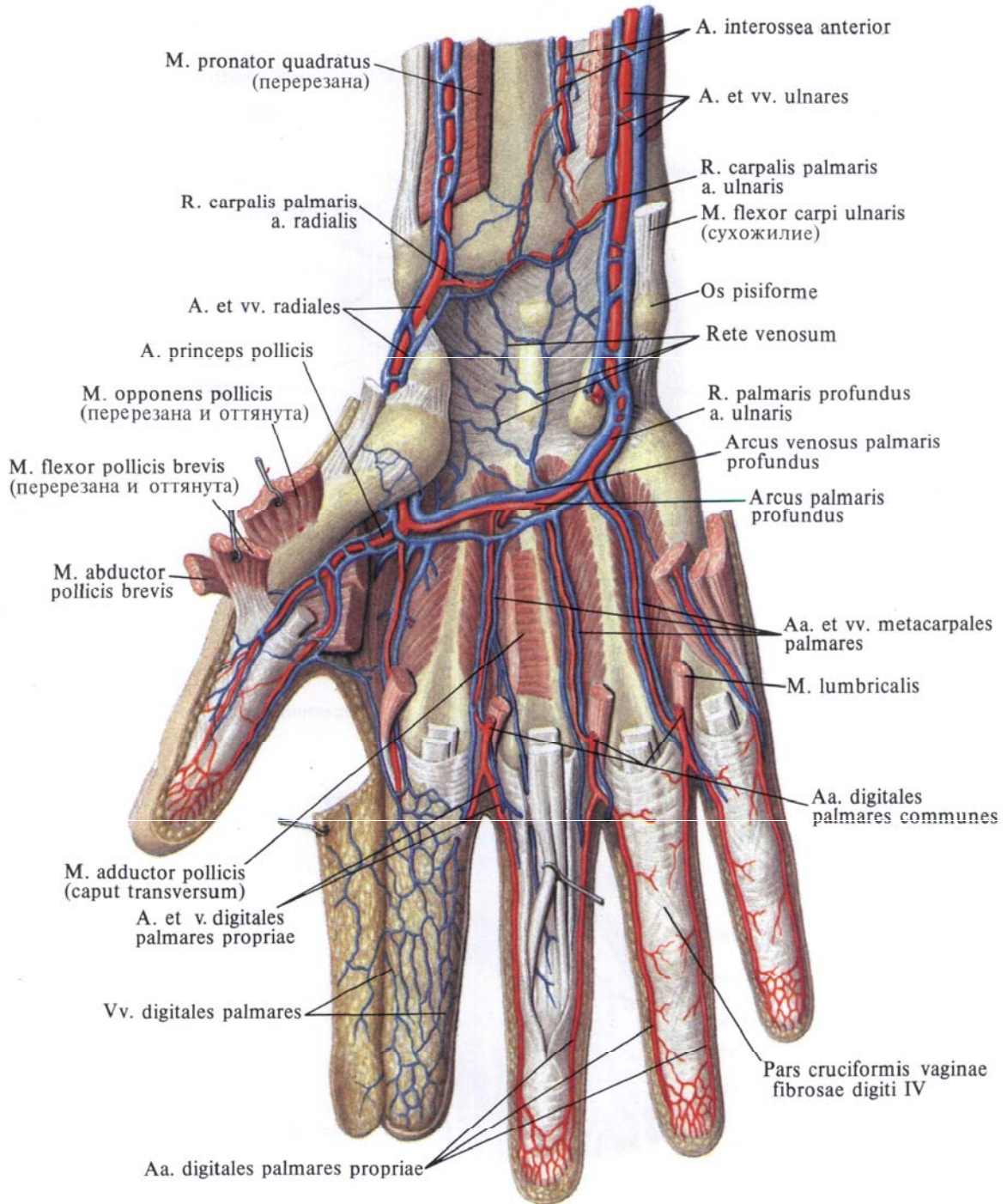


Рис. 823. Вены и артерии кисти, правой. (Ладонная поверхность.) (Мышцы частично удалены.)



идет к *v. basilica*. В локтевом сгибе между *v. intermedia cubiti* существует постоянный анастомоз с глубокими венами.

В дистальном отделе предплечья как *v. cephalica*, так и *v. basilica* соединены с глубокой ладонной венозной дугой. Кроме того, *v. basilica* и *v. cephalica* по своему ходу широко соединяются между собой анастомозами как на ладонной, так и на тыльной поверхности предплечья.

**Глубокие вены**

**Глубокие вены верхней конечности, vv. profundae membri superioris** (рис. 823—825; см. рис. 819), по две сопровождают артерии. В области кисти имеются две венозные дуги.

*Поверхностная ладонная венозная дуга, arcus venosus palmaris superficialis*, слабо развита, сопровождает одноименную ладонную дугу.

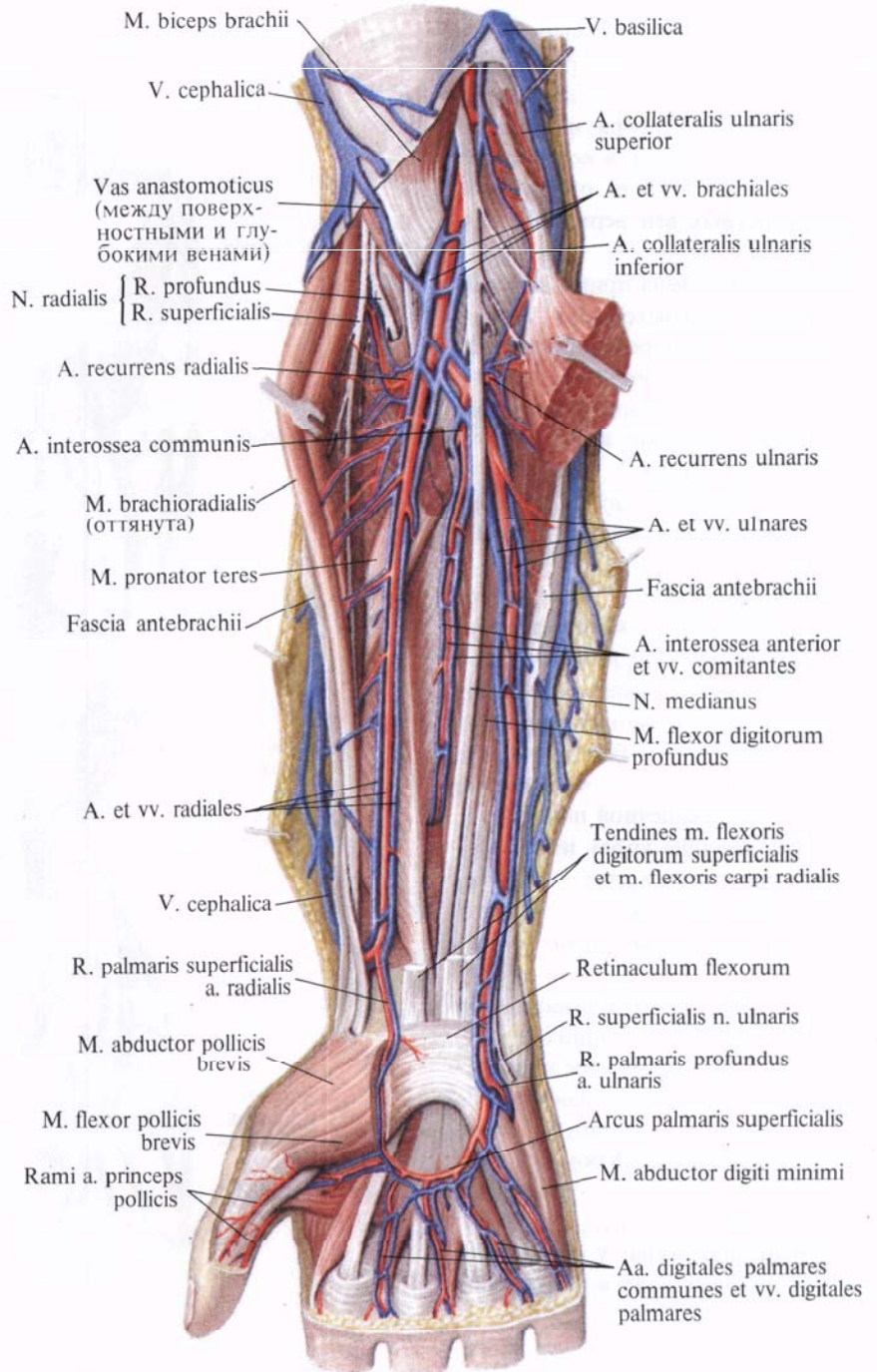
*Глубокая ладонная венозная дуга, arcus venosus palmaris profundus*, залегает по ходу глубокой артериальной дуги (см. рис. 823, 824).

Глубокая ладонная венозная дуга состоит из двух анастомозирующих между собой вен, в которые впадают парные ладонные пястные вены, *vv. metacarpales palmares*, собирающие кровь от межкостных мышц, и ряд веточек от глубокой ладонной венозной сети запястья, залегающей на костях и связках запястья. Ладонные пястные вены анастомозируют через межпястные промежутки с венами тыла кисти.

В первом межпястном промежутке глубокая ладонная венозная дуга анастомозирует с первой дорсальной пястной веной.

Вены поверхностной и глубокой ладонных дуг, перейдя на предплечье, образуют по ходу артерий по две анастомозирующие между собой локтевые и лучевые вены.

*Локтевые и лучевые вены, vv. ulnares et vv. radiales*, располагаются по сторонам одноименных артерий и достигают локтевой ямки; в них впадают вены мышц и костей, названия этих протоков соответствуют ветвям локтевой и лучевой артерий.



В области локтевой ямки локтевые и лучевые вены соединяются, образуя две плечевые вены, *vv. brachiales*. Последние сопровождают плечевую артерию, принимают по пути ряд крупных и мелких ветвей и, вступив в подмышечную полость, соединяются между собой и образуют подмышечную вену.

*Подмышечная вена, v. axillaris* (см. рис. 754, 819, 825), располагается

**Рис. 824. Вены и артерии предплечья и кисти правой верхней конечности. (Ладонная поверхность.) (Поверхностные мышцы предплечья частично удалены.)**



в подмышечной полости впереди одноименной артерии. Она простирается от нижнего края большой грудной мышцы до I ребра и является главным коллектором, в который собирается венозная кровь от глубоких и поверхностных вен верхней конечности.

Подмышечная вена принимает ветви, которые соответствуют ветвям подмышечной артерии,—сопровождающие вены, *vv. comitantes*. К ним относятся вены, огибающие плечевую кость, подлопаточные вены и латеральная грудная вена.

В латеральную грудную вену, *v. thoracica lateralis*, впадают следующие вены:

а) грудонадчревные вены, *vv. thoracoepigastricae*, которые начинаются в боковых отделах грудной и брюшной стенок, анастомозируют внизу с поверхностной надчревной веной, *v. epigastrica superficialis*, и по боковой поверхности грудной клетки достигают подмышечной полости;

б) вены, несущие кровь из поверхностного сплетения в окружности соска молочной железы,—околососковое венозное сплетение, *plexus venosus areolaris*;

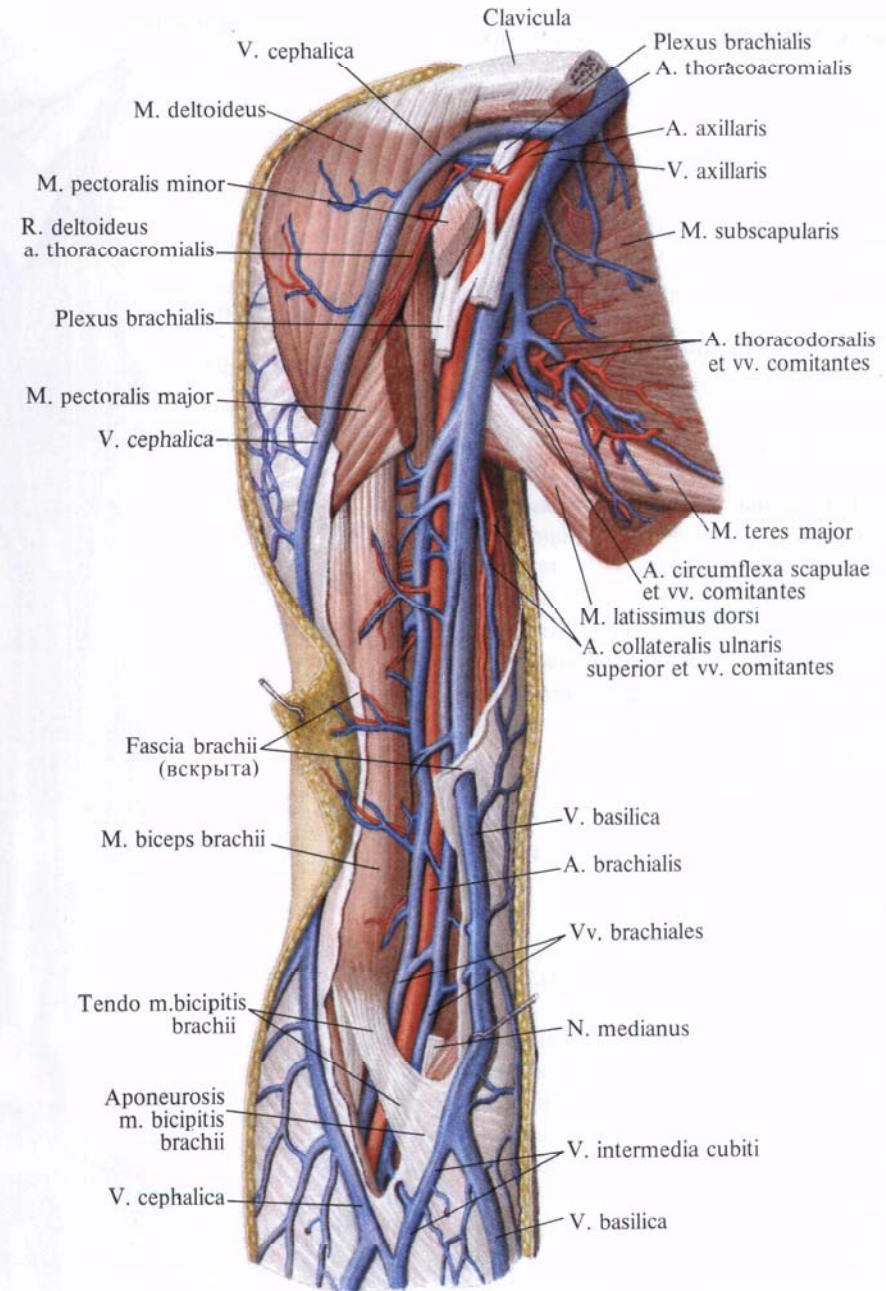
в) вены, которые берут начало из шести—семи верхних задних межреберных вен, прободают переднюю зубчатую мышцу и впадают либо в *v. thoracica lateralis*, либо в *v. thoracoepigastrica*. Кроме перечисленных вен, в подмышечную вену впадает также *v. cephalica*.

Подмышечная вена у наружного края I ребра переходит в подключичную вену.

Подключичная вена, *v. subclavia*, является непосредственным продолжением подмышечной вены. Она проходит по верхней поверхности I ребра, располагаясь в предлестничном промежутке (впереди прикрепления передней лестничной мышцы), и достигает задней поверхности грудиноключичного сустава.

Здесь подключичная вена имеет двойной клапан и соединяется с внутренней яремной веной, образуя вместе с ней плечеголовную вену.

Место слияния *v. subclavia* и *v. jugularis interna* в зависимости



от стороны носит название соответственно левого и правого венозного угла.

В подключичную вену впадают: *доплаточная лопаточная вена, v. scapularis dorsalis*, которая также анастомозирует с наружной яремной веной; *грудные вены, vv. pectorales*, которые могут впасть также в *v. cephalica* и *v. axillaris*, и *грудоакромиальная вена, v. thoracoacromialis* (непостоянная), сопровождающая одноименные артерии и часто анастомозирующая с *v. cephalica*.

Рис. 825. Вены и артерии плеча, правого. (Внутренняя поверхность.) (Фасция плеча частично удалена.)



## СИСТЕМА НИЖНЕЙ ПОЛОЙ ВЕНЫ

### НИЖНЯЯ ПОЛАЯ ВЕНА

**Нижняя полая вена**, *v. cava inferior* (рис. 826; см. рис. 806, 807), собирает кровь от нижних конечностей, стенок и органов таза и брюшной полости. Начинается на правой переднебоковой поверхности IV—V поясничных позвонков. Образуется из слияния двух общих подвздошных вен, левой и правой, *vv. iliacae communes dextra et sinistra*, и следует вверх и немного вправо по боковой поверхности тел позвонков к отверстию нижней полой вены диафрагмы.

Левая поверхность вены на большом протяжении соприкасается с аортой. Задняя поверхность прилегает вначале к правой большой поясничной мышце (к латеральному краю), а затем к правой ножке диафрагмы.

Позади вены проходят правые поясничные артерии, *aa. lumbales dextrae*, и правая почечная артерия, *a. renalis dextra*. На уровне последней вена расширена, отклоняется немного вправо, проходит впереди медиального края правого надпочечника на заднюю часть диафрагмальной поверхности печени в борозду нижней полой вены. Затем вена проходит через отверстие полой вены диафрагмы и, попадая в полость перикарда, сразу впадает в правое предсердие.

На передней поверхности вены располагаются снизу вверх: корень брыжейки тонкой кишки и правая яичковая артерия, *a. testicularis*, горизонтальная часть двенадцатиперстной кишки, над которой находятся головка поджелудочной железы и частично нисходящая часть двенадцатиперстной кишки. Еще выше проходит корень брыжейки поперечной ободочной кишки. Самый верхний конец вены немного расширен и с трех сторон окружен веществом печени.

Участки передней поверхности нижней полой вены внизу от места образования и до уровня корня брыжейки тонкой кишки, а сверху от уровня корня брыжейки поперечной

ободочной кишки до нижнего края печени покрыты брюшиной.

Нижняя полая вена принимает две группы ветвей: пристеночные и внутренностные вены.

#### Пристеночные вены

1. **Поясничные вены**, *vv. lumbales* (см. рис. 826), по две слева и справа, идут между мышцами брюшной стенки, подобно межреберным венам, повторяя ход поясничных артерий.

Поясничные вены принимают заднюю ветвь, которая идет между поперечными отростками от кожи и мышц спины, а в области межпозвоночных отверстий—ветви от венозных сплетений позвоночного столба. Стволики *vv. lumbales* выходят из-за медиального края большой поясничной мышцы, следуют по передней поверхности позвоночного столба (левые позади аорты) к нижней полой вене и впадают в области ее задней стенки.

Поясничные вены содержат небольшое количество клапанов; по бокам от позвоночника они соединяются вертикально идущими анастомозами, которые образуют левую восходящую поясничную вену, *v. lumbalis ascendens sinistra*, и правую восходящую поясничную вену, *v. lumbalis ascendens dextra*. Левые поясничные вены длиннее правых, так как нижняя полая вена располагается справа от срединной линии тела.

2. **Нижняя диафрагмальная вена**, *v. phrenica inferior*, парная, сопровождает ветви одноименной артерии на нижней поверхности диафрагмы и под диафрагмой впадает в нижнюю полую вену.

#### Внутренностные вены

1. **Яичковая вена**, *v. testicularis* (см. рис. 826), образуется в мошонке из собственных вен яичка. Последние выходят в области задней поверхности яичка, соединяются с венами придатка яичка и формируют несколько небольших стволиков, которые, анастомозируя между собой, образуют *лозовидное сплетение*, *plexus pampiniformis* (см. рис. 638, 639, 780).

Лозовидное сплетение сопровождается *a. testicularis* в паховом канале. По мере приближения к глубокому паховому кольцу количество сосудов в этом сплетении уменьшается, и в брюшную полость входят только два стволика. Последние следуют забрюшинно вверх и несколько медиально по передней поверхности большой поясничной мышцы и на уровне крестцово-подвздошного сустава соединяются, образуя один ствол—яичковую вену.

**Правая яичковая вена**, *v. testicularis dextra*, направляясь кверху, впадает непосредственно в нижнюю полую вену; **левая яичковая вена**, *v. testicularis sinistra*, впадает в левую почечную вену, *v. renalis*.

У женщин **яичниковая вена**, *v. ovarica*, начинается в области ворот яичника. Большое количество вен, выходящих из толщи железы, анастомозируя, образуют в брыжейке яичника густое яичниковое сплетение. Это сплетение, перейдя в толщу широкой связки матки, получает название *лозовидного сплетения*, *plexus pampiniformis (ovarum)*.

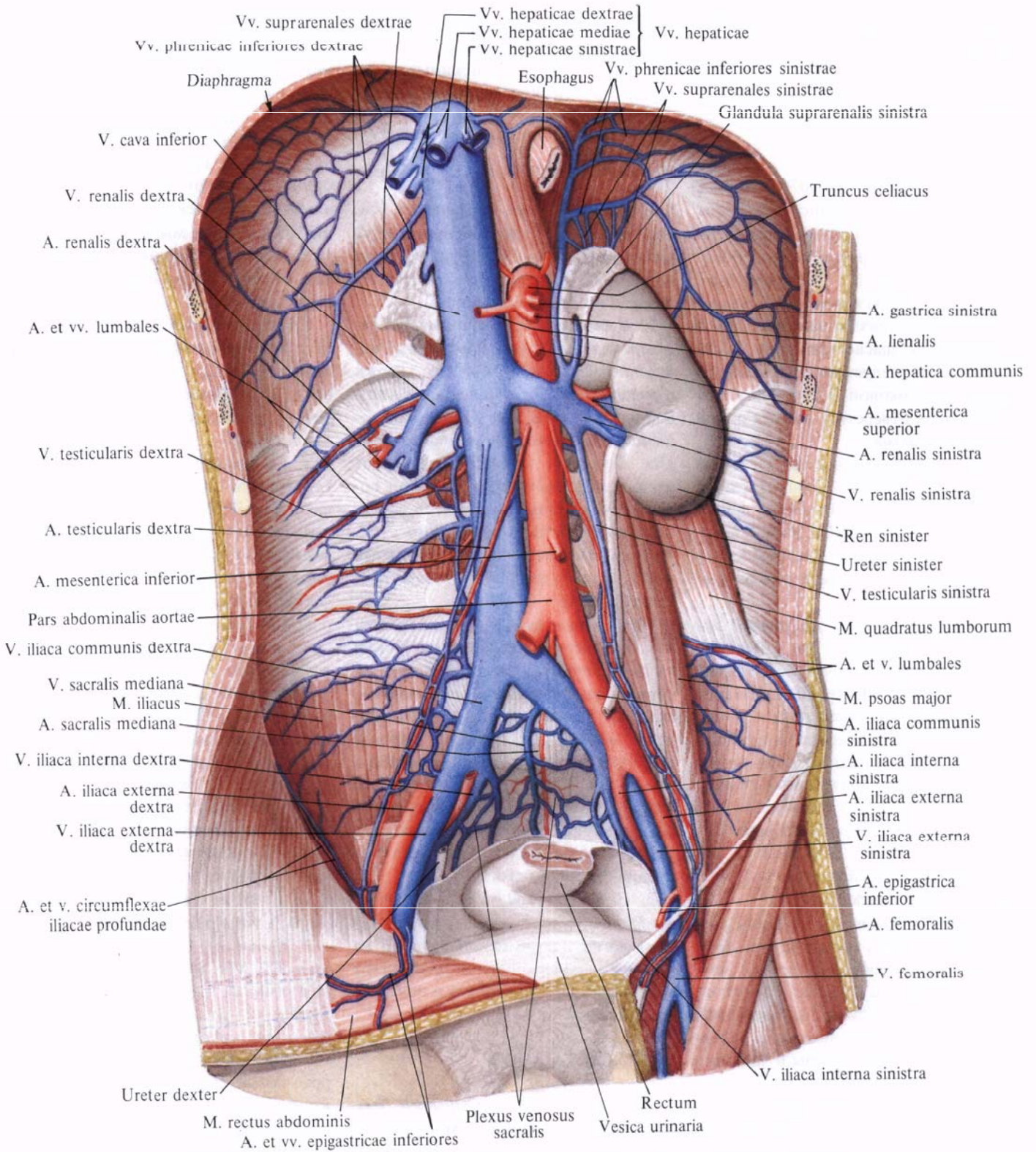
Лозовидное сплетение располагается между листками широкой связки матки, анастомозирует с маточным венозным сплетением, *plexus venosus uterinus*, и с венами маточной трубы.

Лозовидное сплетение продолжается в яичниковую вену, которая сопровождается одноименную артерию сначала в связке, подвешивающей яичник, а затем забрюшинно следует вверх; клапанов в вене мало.

2. **Почечная вена**, *v. renalis* (рис. 827, 828; см. рис. 826), образуется в области ворот почки от слияния трех—четырёх, а иногда и большего числа вен, выходящих из ворот почки. Почечные вены направляются от ворот почки в медиальную сторону и под прямым углом впадают в нижнюю полую вену на уровне межпозвоночного хряща между I и II поясничными позвонками (левая несколько выше, чем правая).

Почечные вены принимают вены от жировой капсулы почки и мочеточника.

Левая почечная вена длиннее правой; она принимает *v. suprarenalis*



**Рис. 826.** Нижняя полая вена, v. cava inferior, и брюшная часть аорты, pars abdominalis aortae; вид спереди. (Желудок, тонкая и толстая кишка, печень, поджелудочная

железа и правая почка с мочеточником, а также париетальная брюшина и внутрибрюшная фасция удалены; часть правой общей подвздошной артерии вырезана.)



sinistra, v. testicularis и пересекает аорту спереди.

Почечные вены анастомозируют с поясничными, непарной и полунепарной венами.

3. **Надпочечниковые вены**, vv. suprarenales, образуются из небольших вен, выходящих из надпочечника.

**Левая надпочечниковая вена**, v. suprarenalis sinistra, впадает в v. renalis sinistra; **правая надпочечниковая вена**, v. suprarenalis dextra, — чаще всего в v. cava inferior, иногда в v. renalis dextra. Кроме того, некоторые из надпочечниковых вен

впадают в нижние диафрагмальные вены.

4. **Печеночные вены**, vv. hepaticae (рис. 829), являются последними ветвями, которые принимает нижняя полая вена в брюшной полости и вообще перед впадением в правое предсердие.

Печеночные вены собирают кровь из системы капилляров печеночной артерии и воротной вены в толще печени. Они выходят из печени в области борозды нижней полой вены и тотчас впадают в нижнюю полую вену. Печеночные вены принимают малые и большие печеночные вены.

Крупные печеночные вены, всего три, несут кровь из правой доли печени — **правые печеночные вены**, vv. hepaticae dextrae, из квадратной и хвостатой долей — **средние печеночные вены**, vv. hepaticae intermediae, и из левой доли печени — **левые печеночные вены**, vv. hepaticae sinistrae. Последние перед впадением в нижнюю полую вену соединяются с венозной связкой.

### Система воротной вены

**Воротная вена**, v. portae hepatis (рис. 830; см. рис. 829, 842), собирает

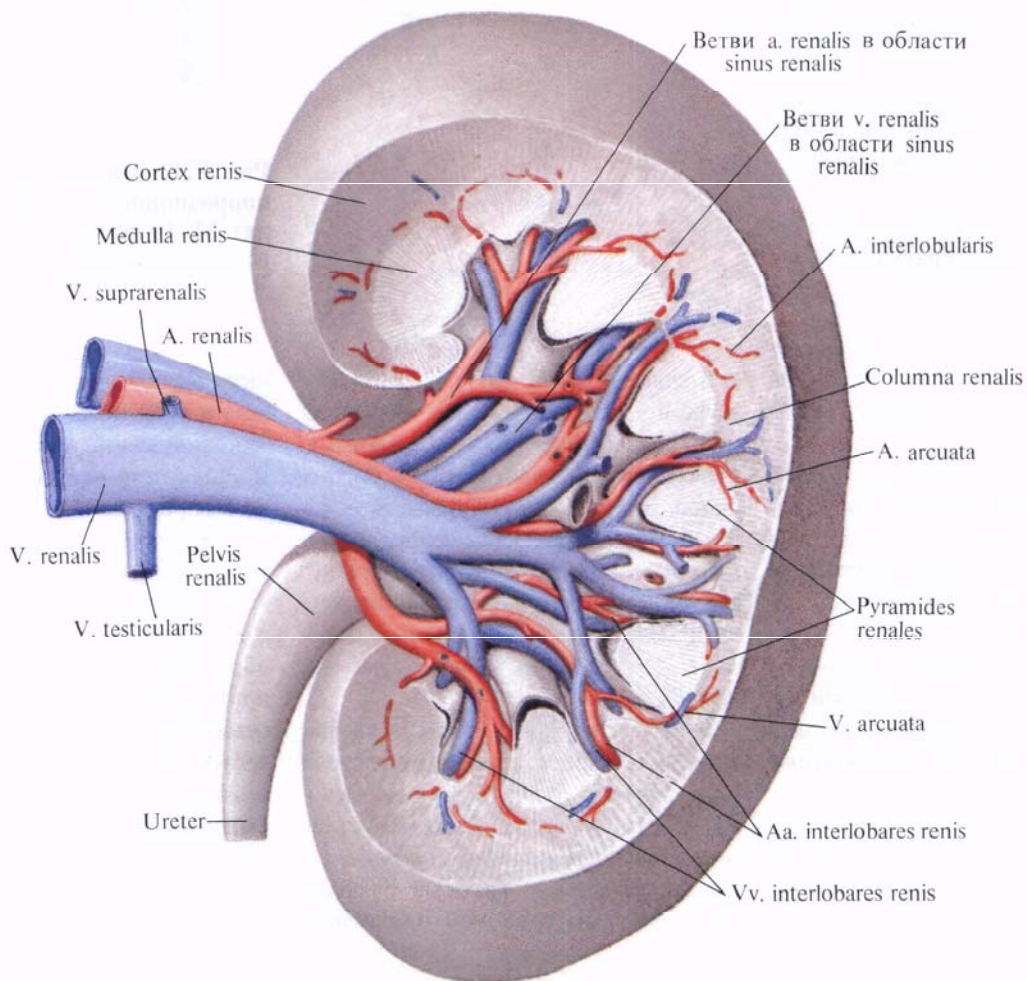


Рис. 827. Левая почечная вена, v. renalis sinistra, левая почечная артерия, a. renalis sinistra, и их ветви; вид спереди.

(Часть паренхимы почки удалена; инъецированные сосуды отпрепарированы.)

кровь от непарных органов брюшной полости.

Она образуется позади головки поджелудочной железы в результате слияния трех вен: нижней брыжеечной вены, *v. mesenterica inferior*, верхней брыжеечной вены, *v. mesenterica superior*, и селезеночной вены, *v. splenica*.

Воротная вена от места своего образования направляется вверх и вправо, проходит позади верхней части двенадцатиперстной кишки и вступает в печеночно-дуоденальную связку, проходит между листками последней и достигает ворот печени. В толще связки воротная вена располагается с общим желчным и пузырным протоками, а также с общей и собственной печеночными артериями таким образом, что протоки занимают крайнее положение справа, левее находятся артерии, а позади протоков и артерий и между ними — воротная вена.

В воротах печени воротная вена делится на две ветви — правую и левую соответственно правой и левой долям печени.

*Правая ветвь, r. dexter*, шире левой; она вступает через ворота печени в толщу правой доли печени, где делится на *переднюю* и *заднюю ветви, r. anterior et r. posterior*. *Левая ветвь, r. sinister*, длиннее правой; направляется к левой части ворот печени, она в свою очередь по пути делится на *поперечную часть, pars transversa*, дающую ветви к хвостатой доле — *хвостовые ветви, rr. caudati*, и *пупочную часть, pars umbilicalis*, от которой отходят *боковые и медиальные ветви, rr. laterales et mediales*, в паренхиму левой доли печени.

Три вены: нижняя брыжеечная, верхняя брыжеечная и селезеночная, из которых образуется *v. portae*, называются корнями воротной вены. Кроме того, воротная вена принимает *левую и правую желудочные вены, vv. gastricae sinistra et dextra, предпиримплическую вену, v. prepylorica, околопупочные вены, vv. paraumbilicales, и желчно-пузырную вену, v. cystica*.

1. *Нижняя брыжеечная вена, v. mesenterica inferior* (см. рис. 774, 829), собирает кровь от стенок верх-

ней части прямой, сигмовидной ободочной и нисходящей ободочной кишки и своими ветвями соответствует всем разветвлениям нижней брыжеечной артерии. Она начинается в полости малого таза как *верхняя прямокишечная вена, v. rectalis superior*, и в стенке прямой кишки своими ветвями связана с *прямокишечным венозным сплетением, plexus venosus rectalis*.

Верхняя прямокишечная вена направляется вверх, пересекает спереди подвздошные сосуды на уровне левого крестцово-подвздошного сустава и принимает *сигмовидно-кишечные вены, vv. sigmoideae*, которые следуют от стенки сигмовидной ободочной кишки.

Нижняя брыжеечная вена располагается забрюшинно и, направляясь вверх, образует небольшую дугу, обращенную выпуклостью влево. Приняв *левую ободочно-кишечную вену, v. colica sinistra*, нижняя брыжеечная вена отклоняется вправо, проходит тотчас левее двенадцатиперстно-то-

щего изгиба поджелудочную железу и чаще всего соединяется с селезеночной веной. Иногда нижняя брыжеечная вена впадает непосредственно в воротную вену.

2. *Верхняя брыжеечная вена, v. mesenterica superior* (см. рис. 771, 829), собирает кровь от тонкой кишки и ее брыжейки, слепой кишки и червеобразного отростка, восходящей и поперечной ободочных и от брыжеечных лимфатических узлов этих областей. Ствол верхней брыжеечной вены располагается справа от одноименной артерии, а ее ветви сопровождают все разветвления этой артерии.

Верхняя брыжеечная вена начинается в области илеоцекального угла, где носит название подвздошно-ободочно-кишечной вены.

*Подвздошно-ободочно-кишечная вена, v. ileocolica*, собирает кровь от концевого отдела подвздошной кишки, червеобразного отростка (*вена червеобразного отростка, v. appendicularis*) и слепой кишки. Направляясь вверх




Рис. 828. Вены почки (фотография коррозионного препарата. Препарат М. Бурых).

1 — ветви почечной вены; 2 — почечная вена; 3 — почечная лоханка; 4 — мочеточник.



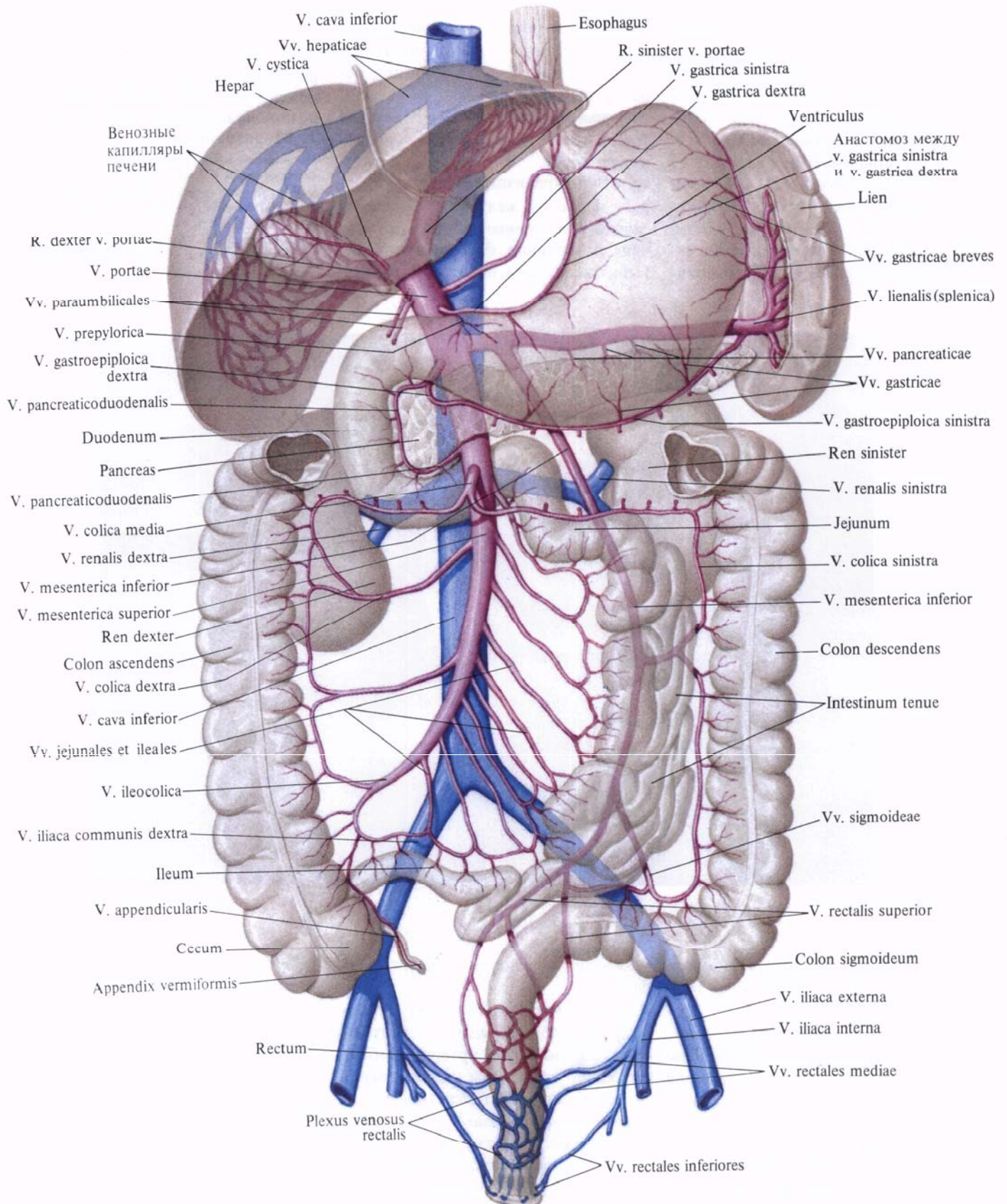


Рис. 829. Система воротной вены; вид спереди (схема).



и влево, подвздошно-ободочно-кишечная вена непосредственно продолжается в верхнюю брыжеечную вену.

Верхняя брыжеечная вена располагается в корне брыжейки тонкой кишки и, образуя дугу выпуклостью влево и вниз, принимает ряд вен:

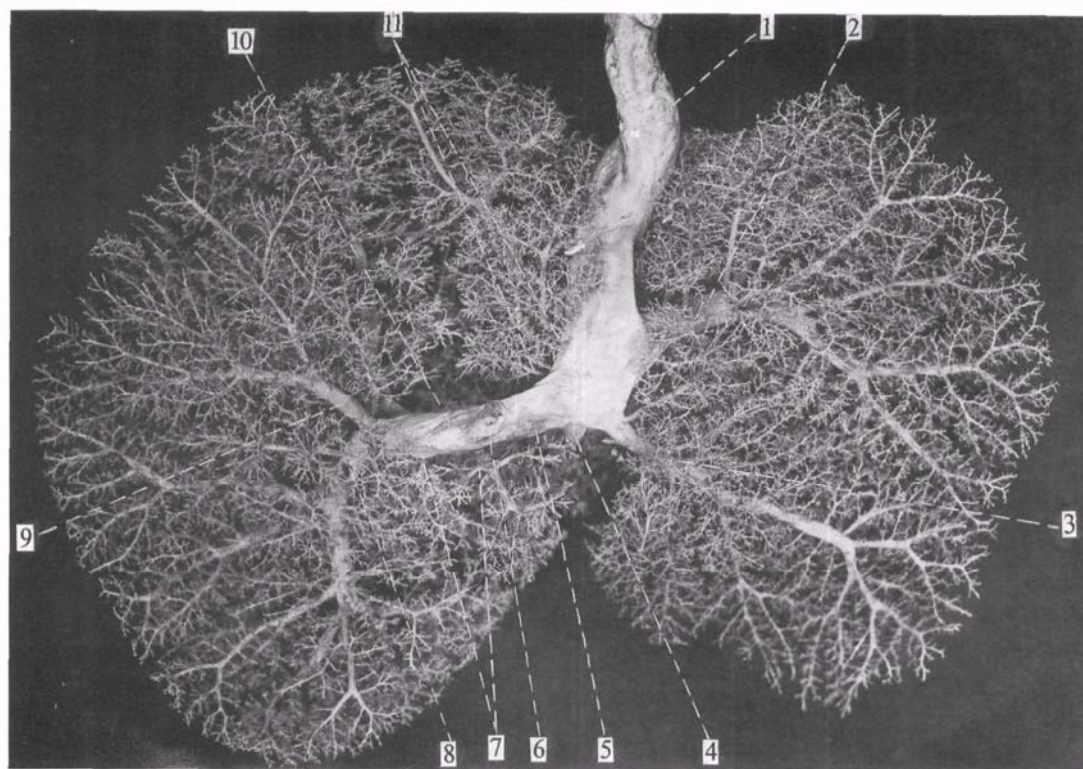
а) *тощекишечные и подвздошно-кишечные вены, vv. jejunales et ileales*, всего 16—20, идут в брыжейку тонкой кишки, где они своими разветвлениями сопровождают ветви тонкоки-

ласти левого изгиба ободочной кишки анастомозирует с левой ободочно-кишечной веной, *v. colica sinistra*, образуя большую аркаду;

г) *правая желудочно-сальниковая вена, v. gastroepiploica dextra*, сопровождает одноименную артерию вдоль большой кривизны желудка; собирает кровь от желудка и большого сальника; на уровне привратника впадает в верхнюю брыжеечную вену. Перед впадением принимает панкре-

**Рис. 830. Воротная вена и ее разветвления в печени новорожденного (фотография коррозийного препарата. Препарат Т. Морозовой).**

1—пупочная вена; 2, 3—латеральные ветви левой доли (III и II сегменты); 4—венозный проток; 5—левая ветвь воротной вены; 6—воротная вена (отрезана); 7—хвостатые ветви (I сегмент); 8, 9—ветви заднего сегмента правой доли (VII и VI сегменты); 10—правая ветвь воротной вены; 11—медиальные ветви левой доли (IV сегмент).



шечных артерий. Кишечные вены впадают в верхнюю брыжеечную вену слева;

б) *правые ободочно-кишечные вены, vv. colicae dextrae*, идут забрюшинно от восходящей ободочной кишки и анастомозируют с подвздошно-ободочно-кишечной и средней ободочно-кишечной венами;

в) *средняя ободочно-кишечная вена, v. colica media*, располагается между листками брыжейки поперечной ободочной кишки; она собирает кровь от правого изгиба ободочной кишки и поперечной ободочной кишки. В об-

атические и панкреатодуоденальные вены;

д) *панкреатодуоденальные вены, vv. pancreaticoduodenales*, повторяя путь одноименных артерий, собирают кровь от головки поджелудочной железы и двенадцатиперстной кишки;

е) *панкреатические вены, vv. pancreaticae*, отходят от паренхимы головки поджелудочной железы, переходя в панкреатодуоденальные вены.

3. *Селезеночная вена, v. splenica* (см. рис. 829), собирает кровь от селезенки, желудка, поджелудочной железы

и большого сальника. Она образуется в области ворот селезенки из многочисленных вен, выходящих из вещества селезенки (см. рис. 769). Здесь селезеночная вена принимает *левую желудочно-сальниковую вену, v. gastroepiploica sinistra*, которая сопровождает одноименную артерию и собирает кровь от желудка, большого сальника, и *короткие желудочные вены, vv. gastricae breves*, несущие кровь от области дна желудка.

От ворот селезенки селезеночная вена направляется вправо вдоль верхнего края поджелудочной железы,



располагаясь ниже одноименной артерии. Она пересекает переднюю поверхность аорты тотчас над верхней брыжеечной артерией и сливается с верхней брыжеечной веной, образуя воротную вену.

Селезеночная вена принимает *панкреатические вены*, *vv. pancreaticaе*, главным образом от тела и хвоста поджелудочной железы.

Кроме указанных вен, образующих воротную вену, непосредственно в ее ствол впадают следующие вены:

а) *предпривратниковая вена*, *v. prepylorica*, начинается в области привратникового отдела желудка и сопровождает правую желудочную артерию;

б) *желудочные вены*, *левая и правая*, *v. gastrica sinistra et v. gastrica dextra*, идут по малой кривизне желудка и сопровождают желудочные артерии. В области привратника в них впадают вены привратника, в области кардиальной части желудка — вены пищевода;

в) *околопупочные вены*, *vv. paraumbilicales* (см. рис. 829, 841), начинаются в передней брюшной стенке в окружности пупочного кольца, где анастомозируют с ветвями поверхностных и глубоких верхней и нижней надчревных вен. Направляясь к печени по круглой связке печени, околопупочные вены либо соединяются в один ствол, либо несколькими ветвями впадают в воротную вену;

г) *желчно-пузырная вена*, *v. cystica*, впадает в воротную вену непосредственно в веществе печени.

Кроме того, в этой области в *v. portae hepatis* впадает ряд мелких вен из стенок самой воротной вены, печеночных артерий и протоков печени, а также вены от диафрагмы, которые по серповидной связке достигают печени.

## ВЕНЫ ТАЗА

Венозная кровь от стенок и органов таза собирается в два крупных венозных ствола: наружную подвздошную вену, *v. iliaca externa*, и внутреннюю подвздошную вену, *v. iliaca interna*, которые, соединяясь, образуют общую подвздошную вену, *v. iliaca communis*.

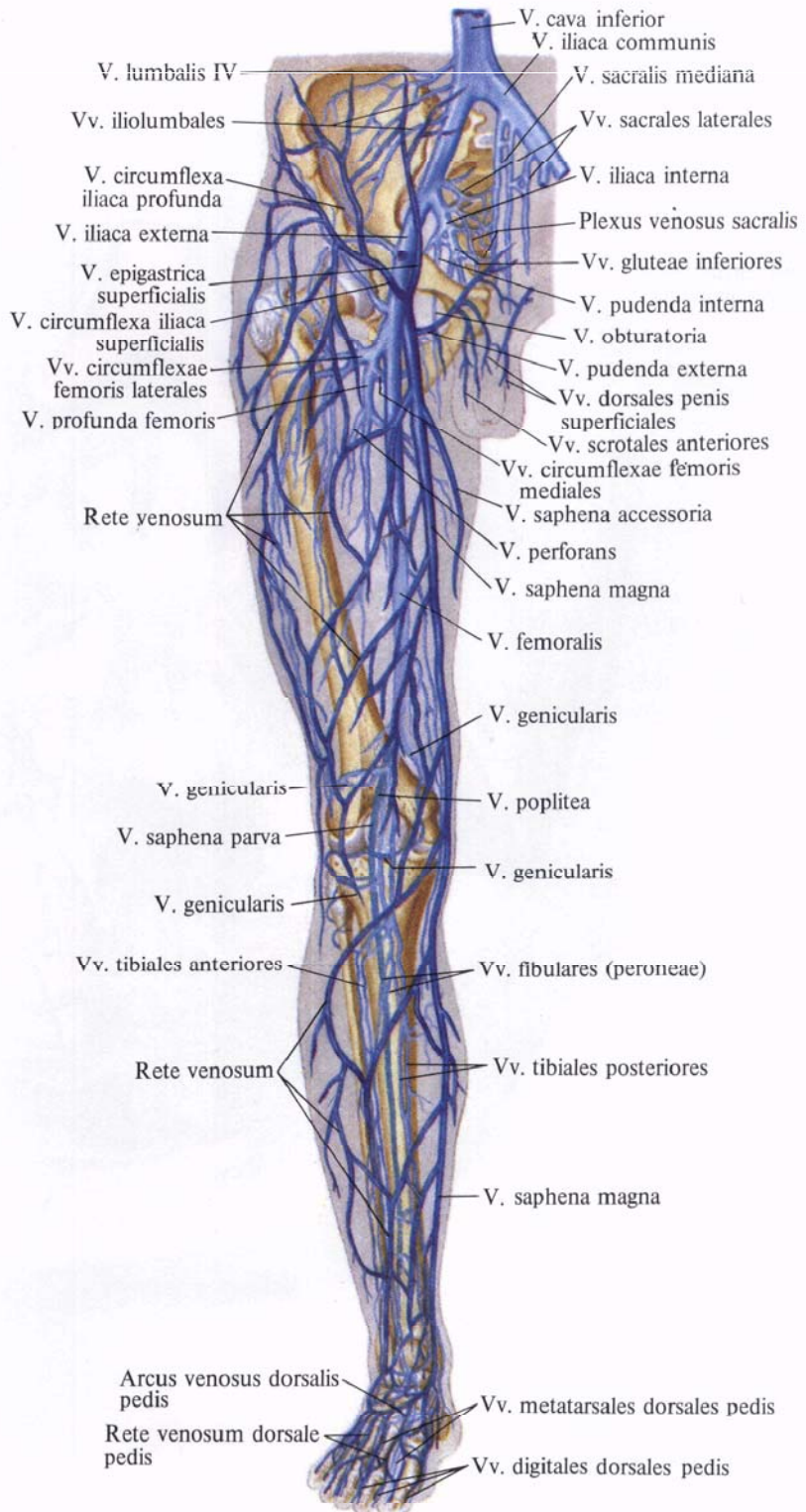


Рис. 831. Вены тазового пояса и свободной части нижней конечности, правой (полусхематично). (Передняя поверхность.)



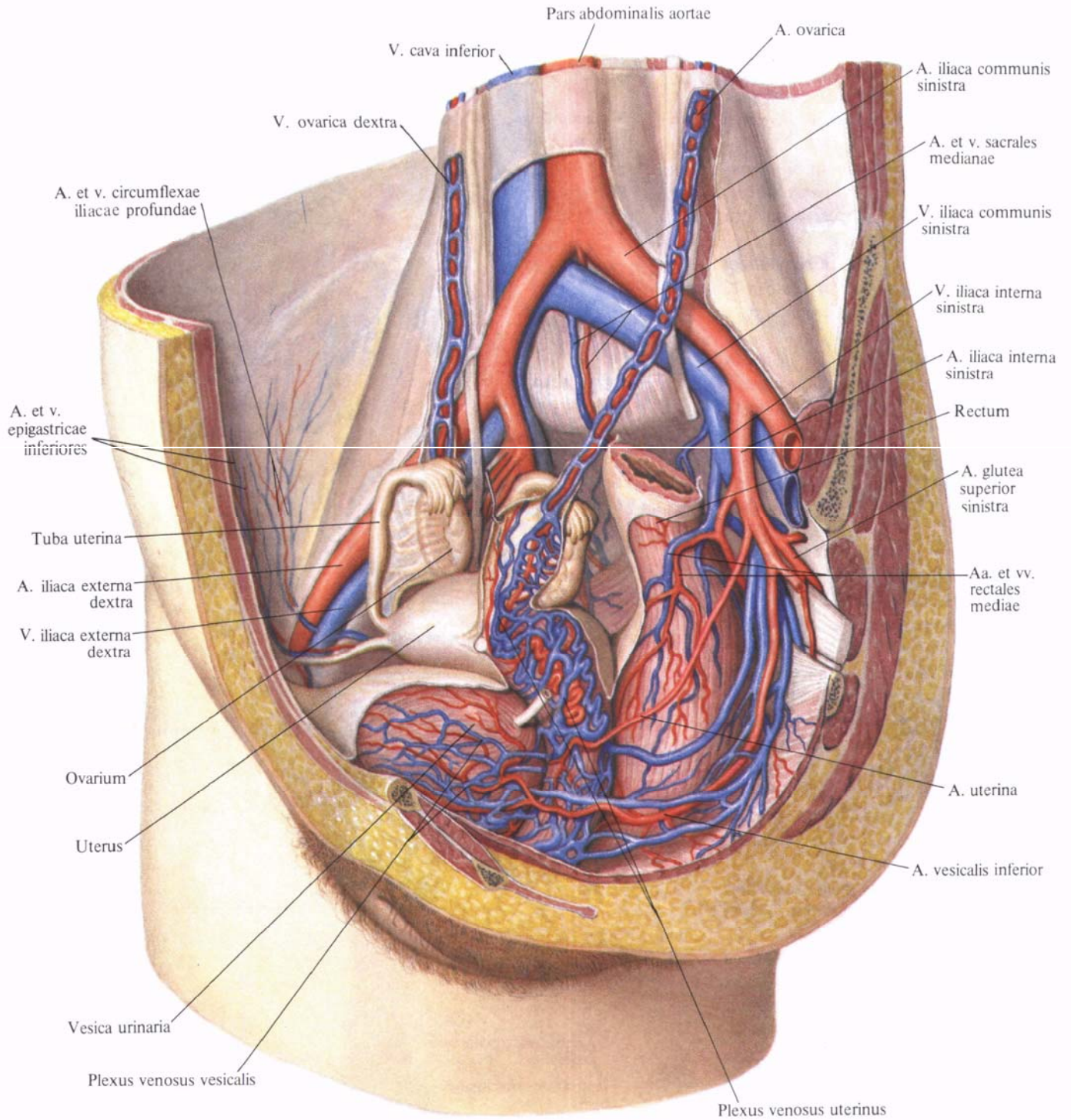


Рис. 832. Артерии и вены органов полости таза женщины; вид слева и несколько спереди. (Сагиттальный разрез значительно влево от срединной плоскости; париетальная брюшина удалена.)



**Общая подвздошная вена, *v. iliaca communis*** (рис. 831, 832; см. рис. 806, 825), парная, начинается на уровне крестцово-подвздошного сустава в результате слияния *v. iliaca externa* и *v. iliaca interna*. Обе общие подвздошные вены направляются вверх и медиально и, соединяясь на уровне хряща между IV и V поясничными позвонками, образуют справа от срединной линии нижнюю полую вену.

Правая общая подвздошная вена несколько короче левой. Левая принимает срединную крестцовую вену, *v. sacralis mediana*, которая следует по тазовой поверхности крестца по ходу одноименной артерии. Соединяясь с ветвями латеральных крестцовых вен, она образует крестцовое венозное сплетение, *plexus venosus sacralis*. Оно анастомозирует с прямокишечным венозным сплетением, *plexus venosus rectalis*, и с мочепузырным венозным сплетением, *plexus venosus vesicalis*.

В общую подвздошную вену часто впадает подвздошно-поясничная вена, *v. iliolumbalis*.

**Наружная подвздошная вена, *v. iliaca externa*** (см. рис. 807, 826, 831, 832), представляет собой продолжение бедренной вены, *v. femoralis*, и в своем начальном отделе имеет один, иногда два клапана. Она располагается на протяжении от паховой связки до крестцово-подвздошного сустава; повторяя ход одноименной артерии, залегает кнутри от последней. Дойдя до крестцово-подвздошного сустава, наружная подвздошная вена соединяется с внутренней подвздошной веной и образует общую подвздошную вену.

В наружную подвздошную вену впадают следующие вены.

1. **Нижние надчревные вены, *vv. epigastricae inferiores*** (см. рис. 780, 781), парные, сопровождают одноименную артерию, собирая кровь от нижних отделов передней брюшной стенки; анастомозируют с *vv. epigastricae superiores*, *vv. paraumbilicales*, *vv. obturatoriae*.

2. **Глубокая вена, огибающая подвздошную кость, *v. circumflexa iliaca profunda***, идет рядом с одноименной артерией, собирает кровь от боковых отделов нижней части стенки живота.

**Внутренняя подвздошная вена, *v. iliaca interna*** (см. рис. 780, 782, 831, 832),— крупный сосуд, располагается позади одноименной артерии; образуется на уровне верхнего края большого седалищного отверстия из вен, собирающих кровь от стенок и органов таза. Направляясь кверху по боковой стенке таза, внутренняя подвздошная вена на уровне пограничной линии, на передней поверхности крестцово-подвздошного сустава, соединяется с наружной подвздошной веной.

Вены, образующие внутреннюю подвздошную вену, делятся на две группы: пристеночные и внутренностные.

Пристеночные вены впадают в *v. iliaca interna*, сопровождают одноименные артерии.

1. **Подвздошно-поясничная вена, *v. iliolumbalis*** (см. рис. 806, 807), иногда двойная, сопровождает одноименную артерию и собирает кровь из межпозвоночных вен, непостоянно из последней поясничной вены и от стенок подвздошной ямки. Часто впадает в общую подвздошную вену. Анастомозирует с *v. circumflexa iliaca profunda*, *vv. sacrales laterales*, *v. lumbalis ascendens*.

2. **Верхние ягодичные вены, *vv. gluteae superiores*** (см. рис. 839), сопровождая парными ветвями все разветвления одноименной артерии, собирают кровь из верхних отделов ягодичной области. При прохождении через щель над грушевидной мышцей образуют вокруг мышцы сплетение.

3. **Нижние ягодичные вены, *vv. gluteae inferiores*** (см. рис. 839), сопровождают одноименную артерию и собирают кровь из большой ягодичной мышцы, из вен, сопровождающих а. *comitans n. ischiadici*, и мышц бедра. На своем пути они анастомозируют с верхней прободящей веной, *v. perforans superior*, и медиальной веной, огибающей бедренную кость, *v. circumflexa femoris medialis*.

4. **Запирательная вена, *v. obturatoria*** (см. рис. 806), повторяет ход запирательной артерии, имеет парные при-

токи. Анастомозирует с наружной подвздошной веной, иногда просто впадая в нее, и с медиальной веной, огибающей бедренную кость.

5. **Латеральные крестцовые вены, *vv. sacrales laterales***, сопровождают одноименную артерию, принимают *vv. spinales*, выходящие из тазовых крестцовых отверстий, и, анастомозируя со срединной крестцовой веной, образуют вместе с ней на тазовой поверхности крестца крестцовое венозное сплетение (см. рис. 806, 807, 826).

**Внутренностные вены:**

1. **Внутренняя половая вена, *v. pudenda interna*** (см. рис. 780, 783, 831), часто двойная, сопровождает одноименную артерию. В концевых отделах иногда соединяется с нижней ягодичной веной в один ствол. Начинается в области промежности под лобковым сращением, соединяясь здесь с глубокой дорсальной веной полового члена (клитора), *v. dorsalis profunda penis (clitoridis)*, и глубокими венами полового члена (клитора), *vv. profundae penis (clitoridis)*.

Внутренняя половая вена принимает вены, соответствующие ветвям внутренней половой артерии: а) *вены мочеиспускательного канала*; б) *вены луковицы полового члена, *vv. bulbi penis** (у женщин—*вены луковицы преддверия влагалища, *vv. bulbi vestibuli**); в) *задние мошоночные вены, *vv. scrotales posteriores** (у женщин—*задние губные вены, *vv. labiales posteriores**); г) *нижние прямокишечные вены, *vv. rectales inferiores**. По пути вместе с а. *pudenda interna* внутренняя половая вена через отверстие под грушевидной мышцей проникает в полость малого таза.

2. **Мочепузырное венозное сплетение, *plexus venosus vesicalis*** (см. рис. 780, 832),—самое мощное из венозных сплетений таза. Залегает в нижних отделах мочевого пузыря и у мужчин переходит в предстательное венозное сплетение, *plexus venosus prostaticus*, а у женщин—на начальный отдел мочеиспускательного канала, где соединяется с влагалищным венозным сплетением, *plexus venosus vaginalis*. Сплетение принима-

ет кровь у мужчин от мочевого пузыря, семявыносящих протоков, семенных пузырьков и предстательной железы; у женщин — от мочевого пузыря, начального отдела мочеиспускательного канала и влагалища.

Пузырное венозное сплетение широко анастомозирует с *plexus venosus prostaticus*, *plexus venosus uterinus*, *plexus venosus vaginalis*, *plexus venosus rectalis*, а также с *v. pudenda interna*, *v. glutea inferior*, *v. glutea superior*, *v. obturatoria*.

Кровь из сплетения оттекает по многочисленным *мочепузырным венам*, *vv. vesicales*, в систему внутренней подвздошной вены.

3. *Предстательное венозное сплетение*, *plexus venosus prostaticus* (см. рис. 631), непарное, располагается позади лобкового сращения и впереди предстательной железы.

Сплетение принимает небольшие вены от предстательной железы, нижней части мочевого пузыря, мочеиспускательного канала, клетчатки залобкового пространства и крупные вены: глубокую дорсальную вену полового члена и частично глубокие вены полового члена.

1) *Глубокая дорсальная вена полового члена*, *v. dorsalis profunda penis* (см. рис. 780) (*v. dorsalis profunda clitoridis*), начинается в области венца головки из вен головки и крайней плоти, проходит в *sulcus dorsalis penis*, между двумя *aa. dorsales penis*, и на своем пути принимает ряд вен от кожи полового члена (клитора), его пещеристых тел и мошонки (половых губ).

2) *Глубокие вены полового члена*, *vv. profundae penis (clitoridis)*, собирают кровь из полового члена (клитора), выходят на внутренней поверхности ножек и, огибая нижнюю ветвь лобковой кости, впадают (часть) в предстательное венозное сплетение и пузырное венозное сплетение (у женщин).

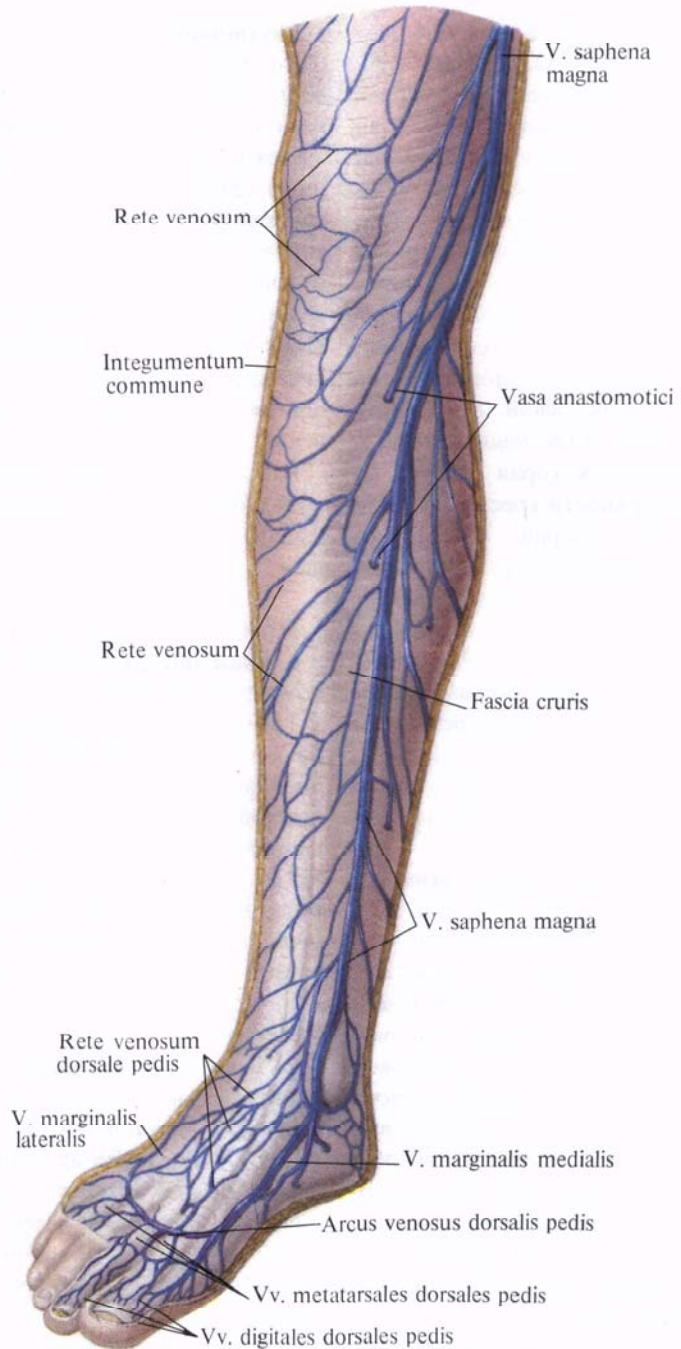
Из *plexus prostaticus* кровь оттекает в *v. iliaca interna*, *v. pudenda interna*, а также в *plexus vesicalis* и *vv. vesicales*.

4. *Прямокишечное венозное сплетение*. *plexus venosus rectalis* (см. рис. 829, 842), делится на внут-

реннее и наружное сплетения прямой кишки.

Внутреннее прямокишечное венозное сплетение располагается в подслизистой основе прямой кишки и подкожно в окружности заднего прохода, а наружное залегает в соединительной ткани на поверхности мышечного слоя кишки.

Кровь из внутреннего прямокишечного венозного сплетения по небольшим венам, прободающим мышеч-



**Рис. 833. Поверхностные вены голени, правой. (Переднемедиальная поверхность.) (Кожа и подкожная клетчатка удалены.)**



ную оболочку кишки, направляется в наружное прямокишечное венозное сплетение. Отсюда кровь оттекает по трем путям. От верхних отделов прямой кишки отток осуществляется по верхней прямокишечной вене, *v. rectalis superior*, в нижнюю брыжечную вену; от среднего отдела прямой кишки — по *средним прямокишечным венам, vv. rectales mediae*, парным, которые, принимая по пути мочепузырные вены, вены предстательной железы и семенных пузырьков (матки и влагалища у женщин), впадают во внутреннюю подвздошную вену; от нижнего отдела прямой кишки в области заднего прохода — по *нижним прямокишечным венам, vv. rectales inferiores*, парным, во внутреннюю половую вену.

5. *Маточное венозное сплетение, plexus venosus uterinus* (см. рис. 832), довольно мощное, располагается в области задней и боковых стенок влагалища и боковой периферии шейки матки, а также в клетчатке (*parametrium*) и связано с венами наружных половых органов, прямокишечным и пузырным венозными сплетениями, а также с лозовидным сплетением яичника. Собирает кровь из влагалища, матки, маточной трубы и широкой связки матки.

Кровь от матки оттекает по маточным венам, *vv. uterinae*: от дна и верхнего отдела тела матки по маточным венам и венам круглой и широкой связок матки — в лозовидное сплетение яичника, *plexus ramiformis ovarii*; от нижнего отдела тела матки в верхней части шейки матки — во внутреннюю подвздошную вену; от нижней части шейки матки и влагалища — также в систему *v. iliaca interna* (через *v. pudenda interna*).

6. *Влагалищное венозное сплетение, plexus venosus vaginalis*, собирает кровь от стенок влагалища и имеет связи с маточным венозным сплетением.

#### Вены нижней конечности

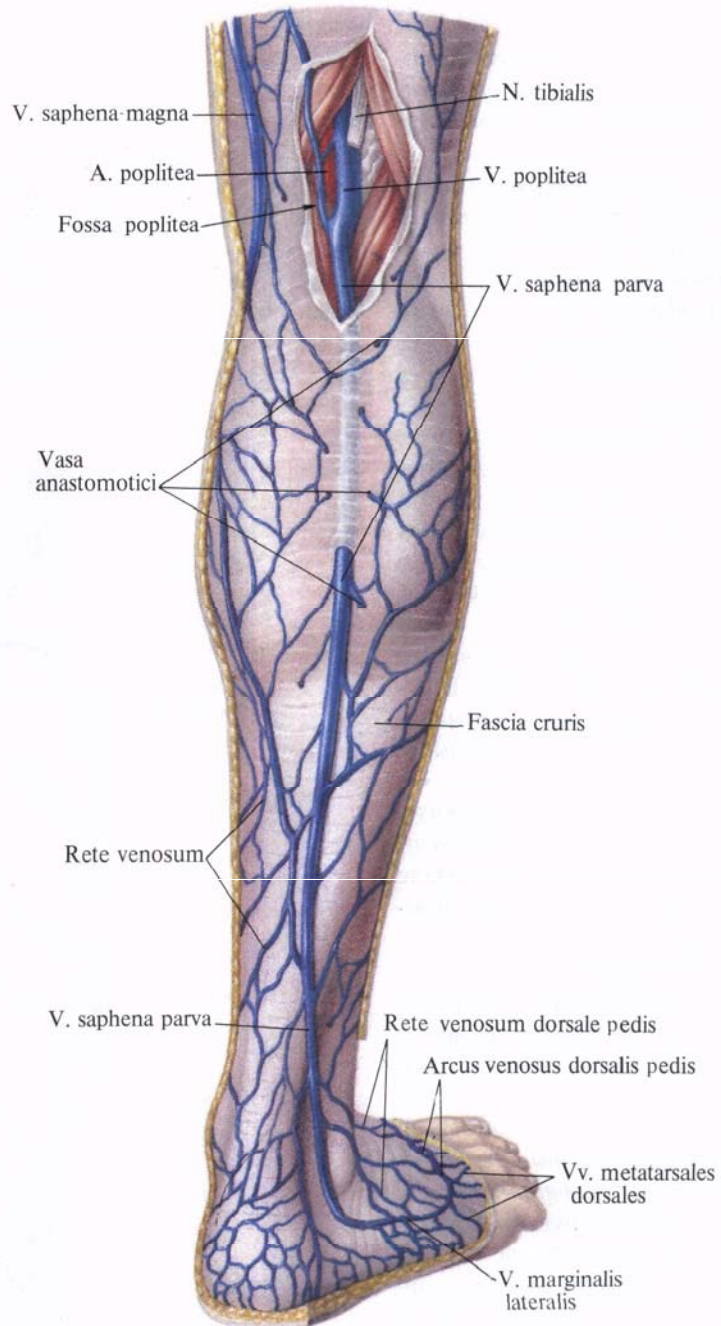
В области нижней конечности различают поверхностные вены, залега-

ющие в подкожной клетчатке, и глубокие, сопровождающие артерии.

#### Поверхностные вены

**Поверхностные вены нижней конечности, *vv. superficiales membri inferioris***, анастомозируют с глубокими венами нижней конечности, *vv. profundae membri inferioris*, наиболее крупные из них содержат клапаны.

В области стопы подкожные вены



**Рис. 834. Поверхностные вены голени, правой. (Задняя поверхность.)**  
(Кожа и подкожная клетчатка удалены; фасция в области подколенной ямки рассечена и оттянута в стороны.)



(рис. 833, 834) образуют густую сеть, которую делят на подошвенную венозную сеть, *rete venosum plantare*, и тыльную венозную сеть стопы, *rete venosum dorsale pedis*.

На подошвенной поверхности стопы *rete venosum plantare* принимает отводящие вены из сети поверхностных подошвенных пальцевых вен, *vv. digitales plantares* и межпальцевых вен, *vv. intercapitulares*, а также других вен подошвы, образуя дуги разной величины.

Подкожные венозные подошвенные дуги и поверхностные вены подошвы по периферии стопы широко анастомозируют с венами, идущими вдоль латерального и медиального краев стопы и входящими в состав кожной тыльной венозной сети стопы, а также переходят в области пятки в вены стопы и далее в вены голени. В области краев стопы поверхностные венозные сети переходят в латеральную краевую вену, *v. marginalis lateralis*, которая переходит в малую подкожную вену ноги, и медиальную краевую вену, *v. marginalis medialis*, дающую начало большой подкожной вене ноги. Поверхностные вены подошвы анастомозируют с глубокими венами.

На тыле стопы в области каждого пальца находится хорошо развитое венозное сплетение ногтевого ложа. Вены, отводящие кровь от этих сплетений, идут по краям тыльной поверхности пальцев — это тыльные пальцевые вены стопы, *vv. digitales dorsales pedis*. Они анастомозируют между собой и венами подошвенной поверхности пальцев, образуя на уровне дистальных концов плюсневых костей тыльную венозную дугу стопы, *arcus venosus dorsalis pedis*. Эта дуга является частью кожной тыльной венозной сети стопы. На остальном протяжении тыла стопы из этой сети выделяются тыльные плюсневые вены стопы, *vv. metatarsales dorsales pedis*, среди них сравнительно крупные вены, которые идут по латеральному и медиальному краям стопы. Указанные вены собирают кровь из тыльной, а также из подошвенной венозных сетей стопы и, направляясь проксимально, непосредственно продолжают в две крупные подкожные вены нижней ко-

нечности: медиальная вена — в большую подкожную вену ноги, а латеральная вена — в малую подкожную вену ноги.

1. Большая подкожная вена ноги, *v. saphena magna* (рис. 835; см. рис. 831, 833, 834, 841), образуется из тыльной венозной сети стопы, формируясь как самостоятельный сосуд вдоль медиального края последней. Является непосредственным продолжением медиальной краевой вены.

Направляясь кверху, она проходит по переднему краю медиальной лодыжки на голень и следует в подкожной клетчатке по медиальному краю большеберцовой кости. По пути принимает ряд поверхностных вен голени. Достигнув коленного сустава, вена огибает медиальный мыщелок сзади и переходит на переднемедиальную поверхность бедра. Следуя проксимально, прободает в области подкожной щели поверхностный ли-

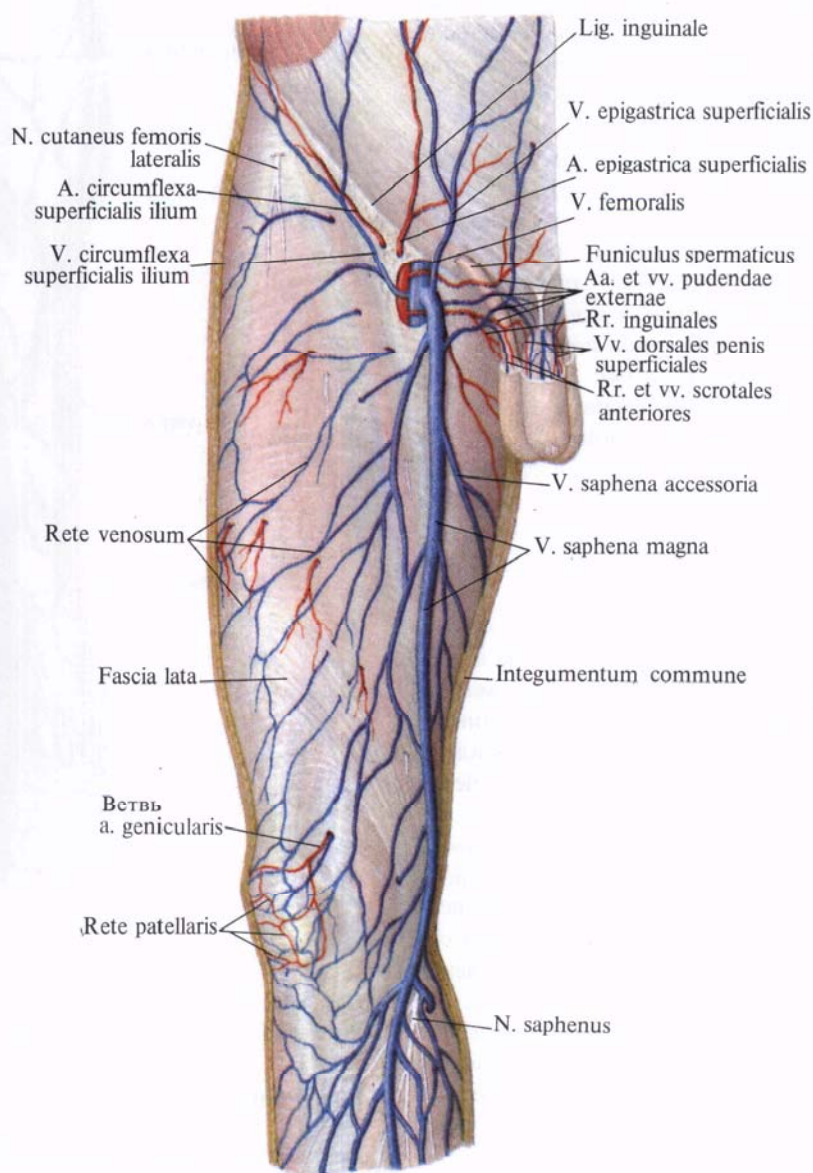


Рис. 835. Поверхностные вены бедра, правого. (Переднемедиальная поверхность.) (Кожа и подкожная клетчатка удалены.)



сток широкой фасции бедра и впадает в *v. femoralis*. Большая подкожная вена имеет несколько клапанов.

На бедре *v. saphena magna* принимает многочисленных вены, собирающие кровь на передней поверхности бедра, и добавочную подкожную вену ноги, *v. saphena accessoria*, образующуюся из кожных вен медиальной поверхности бедра.

2. *Малая подкожная вена ноги, v. saphena parva* (см. рис. 834, 841), выходит из латеральной части подкожной тыльной венозной сети стопы, формируясь вдоль ее латерального края, и является продолжением латеральной краевой вены. Затем она огибает сзади латеральную лодыжку и, направляясь кверху, переходит на заднюю поверхность голени, где идет вначале вдоль латерального края пяточного сухожилия, а затем по середине задней поверхности голени. На своем пути малая подкожная вена, принимая многочисленные подкожные вены боковой и задней поверхностей голени, широко анастомозирует с глубокими венами. На середине задней поверхности голени (над икрой) проходит между листками фасции голени, идет рядом с медиальным кожным нервом икры, *p. cutaneus surae medialis*, между головками икроножной мышцы. Достигнув подколенной ямки, вена идет под фасцией, входит в глубину ямки и впадает в подколенную вену. Малая подкожная вена имеет несколько клапанов.

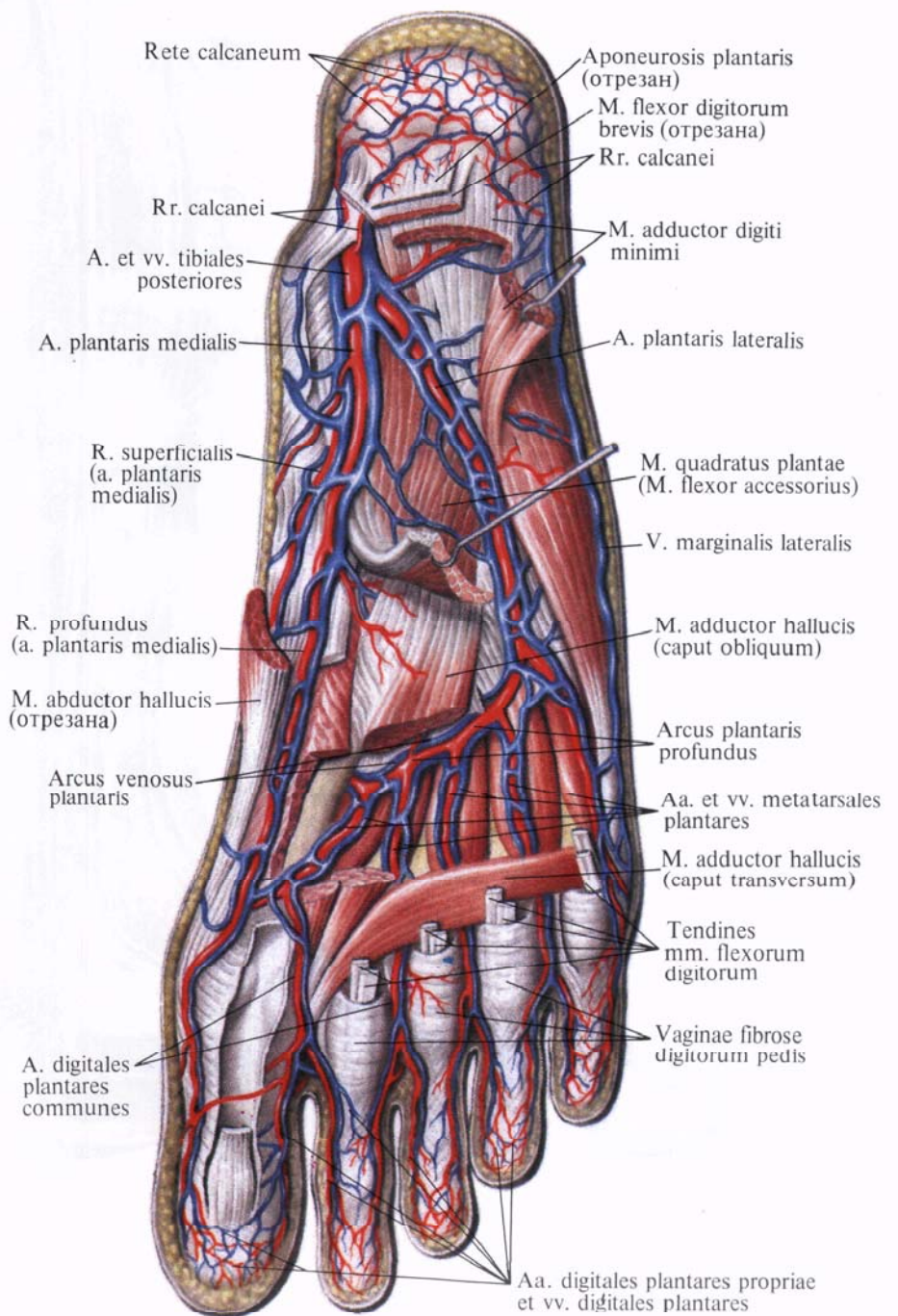
*V. saphena magna* и *v. saphena parva* широко анастомозируют между собой.

**Глубокие вены**

Глубокие вены нижней конечности, *vv. profundae membri inferioris*, одноименные с артериями, которые они сопровождают (рис. 836). На-

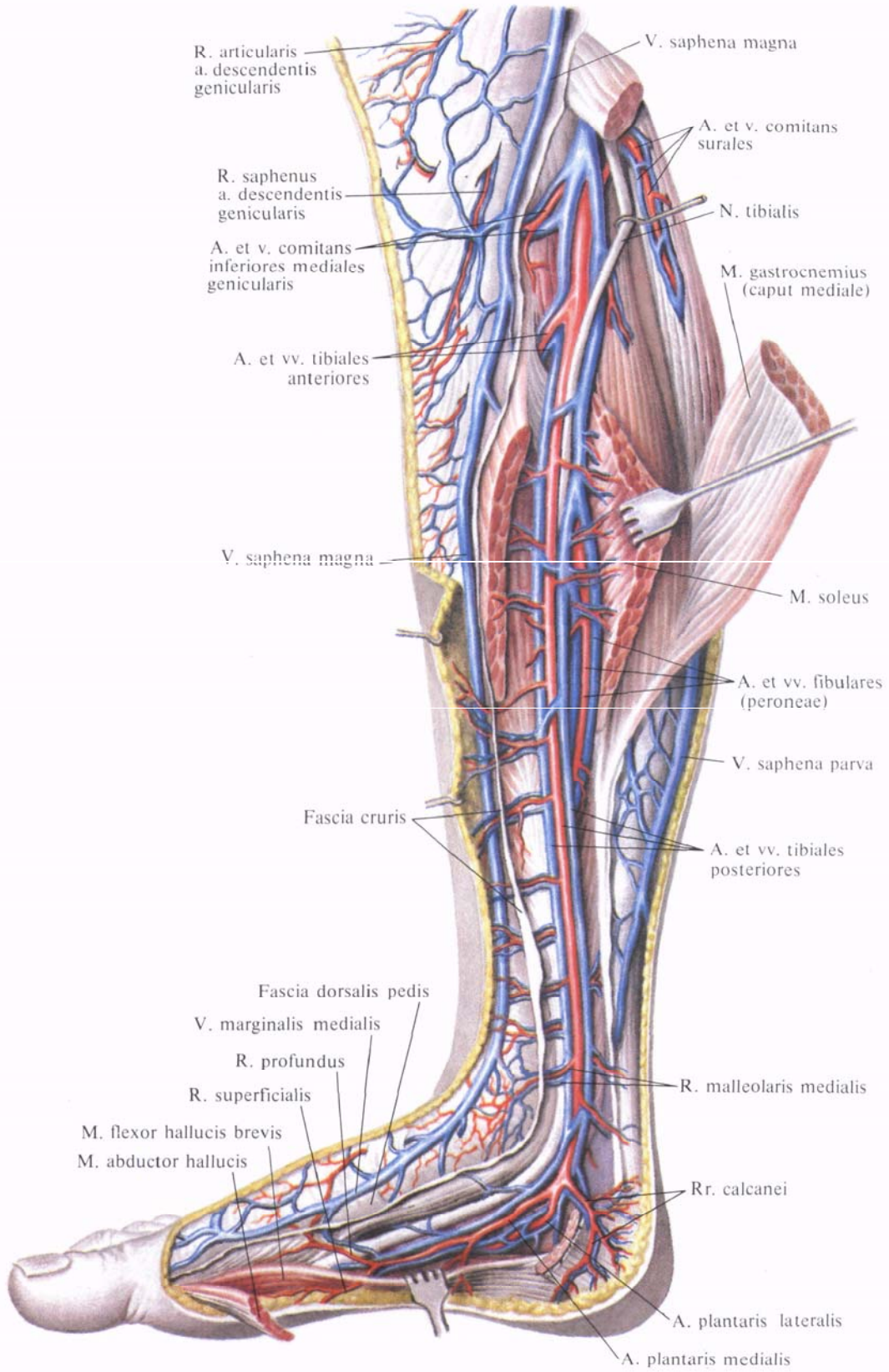
чинаются на подошвенной поверхности стопы по сторонам каждого пальца *подошвенными пальцевыми венами, vv. digitales plantares*, сопровождаемыми одноименными артериями. Сливаясь, эти вены образуют *подошвенные плоскые вены, vv. metatarsales plantares*. От них отходят *прободающие вены, vv. perforantes*, которые проникают на тыл стопы, где анастомозируют с глубокими и поверхностными венами.

Направляясь проксимально, *vv. metatarsales plantares* впадают в *подошвенную венозную дугу, arcus venosus plantaris*. Из этой дуги кровь оттекает по латеральным подошвенным венам, сопровождающим одноименную артерию. Латеральные подошвенные вены соединяются с медиальными подошвенными венами и образуют задние большеберцовые вены. Из подошвенной венозной дуги кровь оттекает по глубоким подо-



**Рис. 836. Вены и артерии стопы, правой. (Подошвенная поверхность.)**  
(Поверхностные мышцы частично удалены.)







**Рис. 837. Вены и артерии голени и стопы правой нижней конечности. (Медиальная поверхность.)**  
(Трехглавая мышца голени и мышца, отводящая большой палец стопы, частично удалены.)

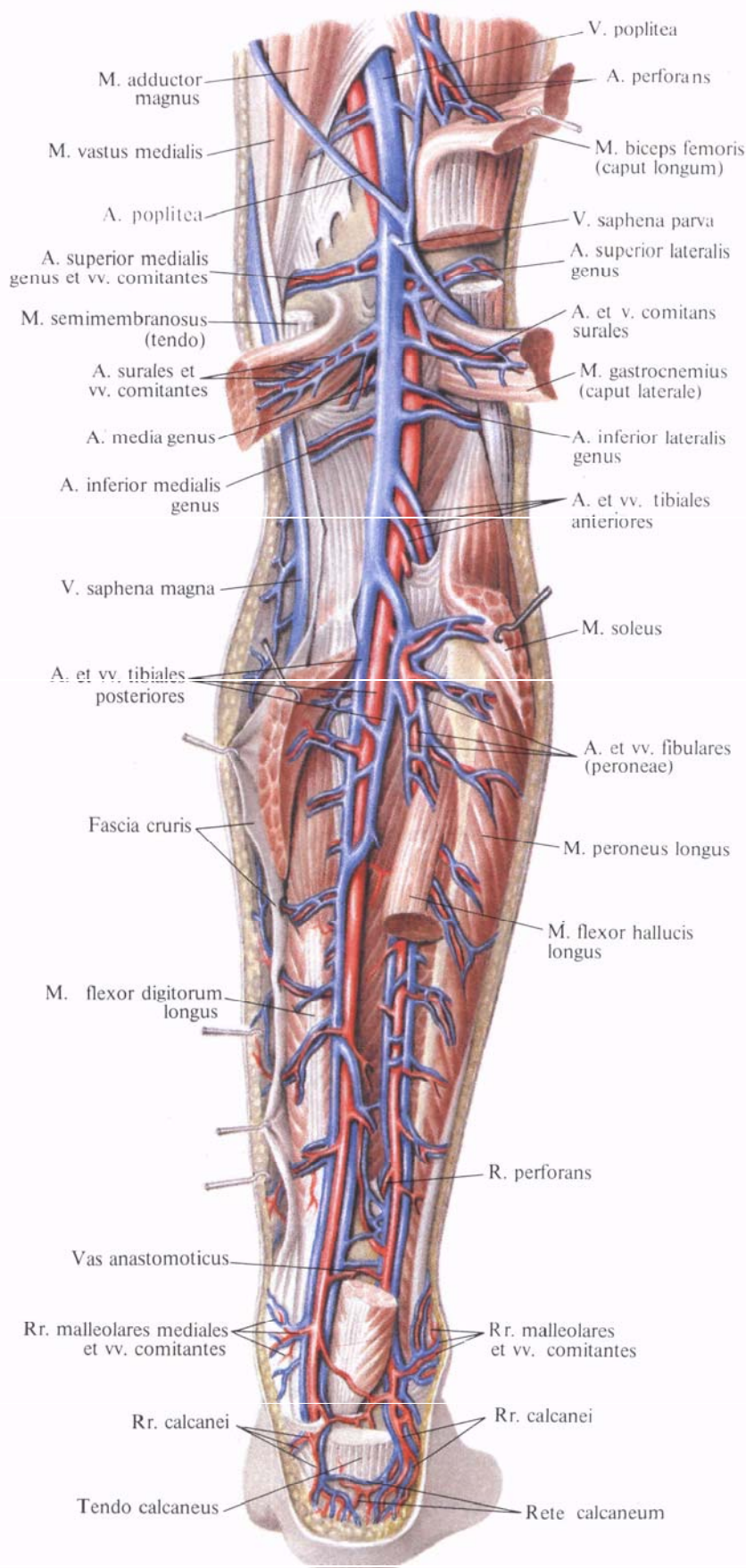
швенным венам через первый межкостный плюсневый промежуток в сторону вен тыла стопы.

Началом глубоких вен тыла стопы являются *тыльные плюсневые вены стопы*, vv. *metatarsales dorsales pedis*, которые впадают в *тыльную венозную дугу стопы*, *arcus venosus dorsalis pedis*. Из этой дуги кровь оттекает в передние большеберцовые вены, vv. *tibiales anteriores*.

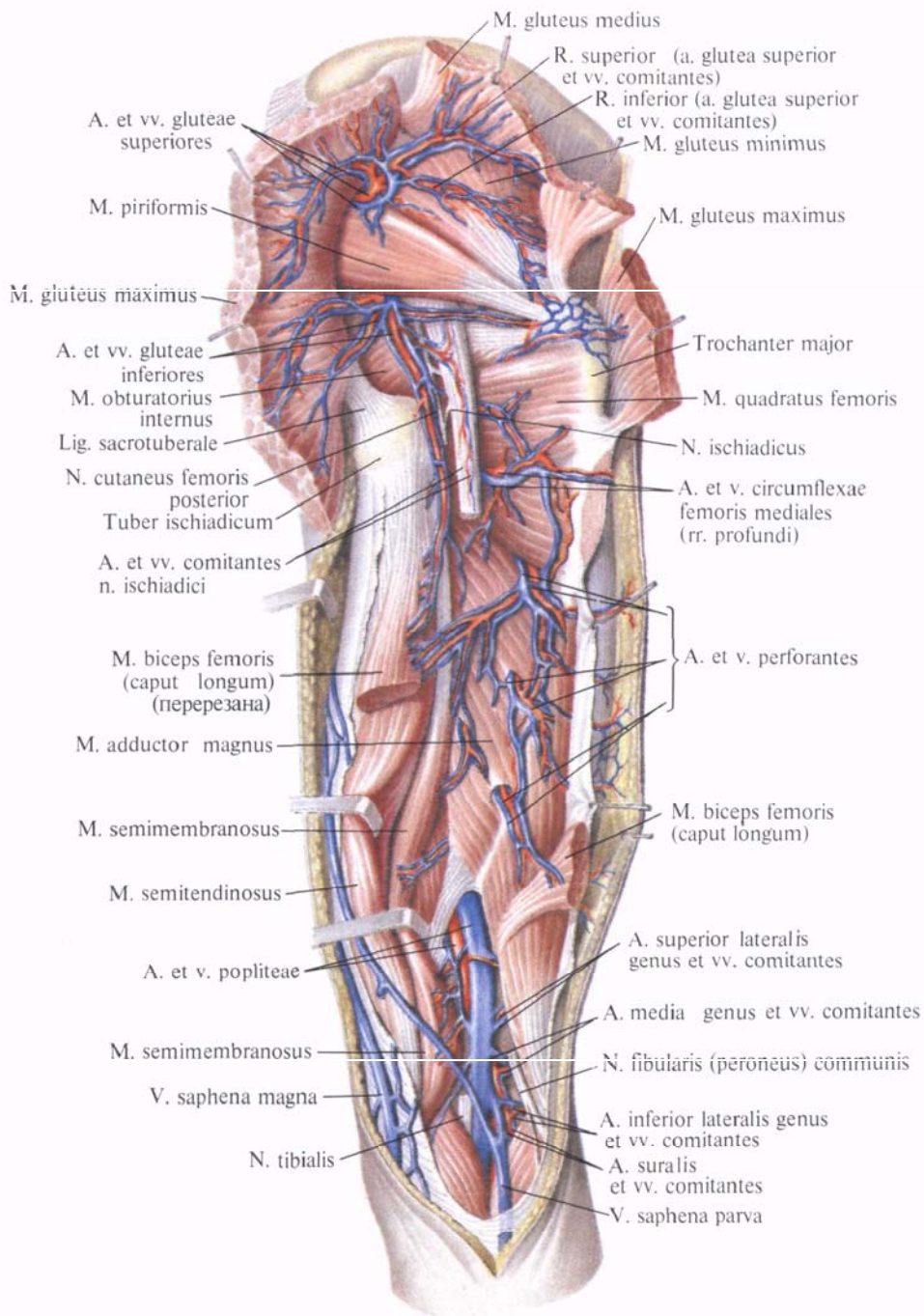
1. *Задние большеберцовые вены*, vv. *tibiales posteriores* (рис. 837, 838), парные. Направляются проксимально, сопровождая одноименную артерию, и принимают на своем пути ряд вен, отходящих от костей, мышц и фасций задней поверхности голени, в том числе довольно крупные *малоберцовые вены*, vv. *fibulares (peroneae)*. В верхней трети голени задние большеберцовые вены сливаются с передними большеберцовыми венами и образуют подколенную вену, v. *poplitea*.

2. *Передние большеберцовые вены*, vv. *tibiales anteriores* (см. рис. 831, 837), образуются в результате слияния тыльных плюсневых вен стопы. Перейдя на голень, вены направляются вверх по ходу одноименной артерии и проникают через межкостную перепонку на заднюю поверхность голени, принимая участие в образовании подколенной вены.

Тыльные плюсневые вены стопы, анастомозируя с венами подошвенной поверхности при посредстве прободающих вен, получают кровь не только из этих вен, но преимущественно из мелких венозных сосудов концов пальцев, которые, сливаясь, образуют vv. *metatarsales dorsales pedis*.



**Рис. 838. Вены и артерии голени, правой. (Задняя поверхность.)**  
(Трехглавая мышца голени частично удалена.)



**Рис. 839. Вены и артерии таза и бедра, правого. (Задняя поверхность.)**

(Большая и средняя ягодичные мышцы и длинная головка двуглавой мышцы перерезаны и оттянуты; ствол седалищного нерва перерезан в области верхней трети бедра.)

3. Подколенная вена, *v. poplitea* (рис. 839; см. рис. 838), вступив в подколенную ямку, идет латерально и кзади от подколенной артерии, поверхностнее и латеральнее нее проходит большеберцовый нерв, *n. tibialis*. Следуя по ходу артерии кверху, подколенная вена пересекает подколенную ямку и вступает в приводящий канал, где получает название бедренной вены, *v. femoralis*.

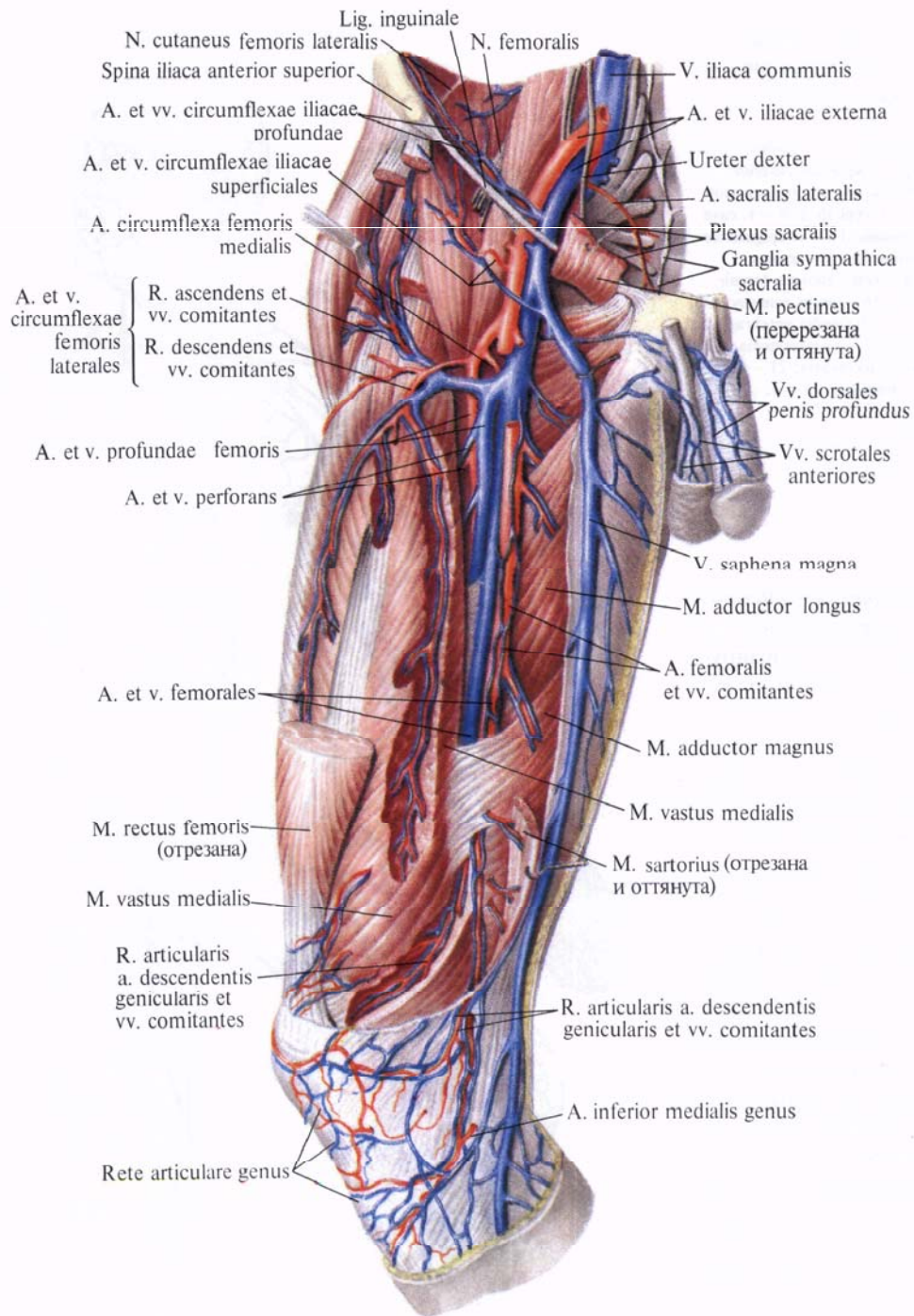
Подколенная вена принимает мелкие вены колена, *vv. geniculares*, от

сустава и мышц данной области, а также малую подкожную вену ноги.

4. Бедренная вена, *v. femoralis* (рис. 840; см. рис. 831), иногда парная, сопровождает одноименную артерию в приводящем канале, а затем в бедренном треугольнике, проходит под паховой связкой в сосудистой лакуне, где переходит в *v. iliaca externa*.

В приводящем канале бедренная вена находится позади и несколько латеральнее бедренной артерии,





**Рис. 840. Вены и артерии бедра, правого. (Переднемедиальная поверхность.) (Портияжная и прямая мышцы бедра частично удалены.)**

в средней трети бедра — позади нее и в сосудистой лакуне — медиальнее артерии.

Бедренная вена принимает ряд глубоких вен, которые сопровождают одноименные артерии. Они собирают кровь из венозных сплетений мышц передней поверхности бедра, сопровождающей мышцы анастомозируют между собой, а также с *v. glutea inferior*, *v. circumflexa medialis femoris*, *v. poplitea*; б) *медиальные и латеральные вены, огибающие бедренную кость*,

1) *Глубокая вена бедра, v. profunda femoris*, чаще всего идет одним стволом, имеет несколько клапанов. В нее впадают следующие парные вены: а) *прободающие вены, vv. perforantes*, идут по ходу одноименных артерий. На задней поверхности большой приводящей мышцы анастомозируют между собой, а также с *v. glutea inferior*, *v. circumflexa medialis femoris*, *v. poplitea*; б) *медиальные и латеральные вены, огибающие бедренную кость*,

**Рис. 841. Поверхностные вены (полусхематично). (Темно-синие — поверхностные вены, голубые — глубокие вены.)**

1—vv. temporales superficiales; 2—v. facialis; 3—v. jugularis externa; 4—v. jugularis anterior; 5—v. brachiocephalica sinistra; 6—v. cava superior; 7—v. thoracica interna; 8—v. cephalica; 9—v. cava inferior; 10—v. iliaca communis; 11—v. epigastrica superficialis; 12—rete venosum dorsale manus; 13—v. saphena magna; 14—rete venosum dorsale pedis; 15—v. saphena parva; 16—arcus venosus palmaris superficialis; 17—v. intermedia antebrachii; 18—v. intermedia cephalica; 19—v. intermedia antebrachii; 20—v. cephalica accessoria; 21—v. intermedia cubiti; 22—v. basilica; 23—v. thoracoepigastrica; 24—v. axillaris; 25—v. cephalica; 26—v. subclavia.

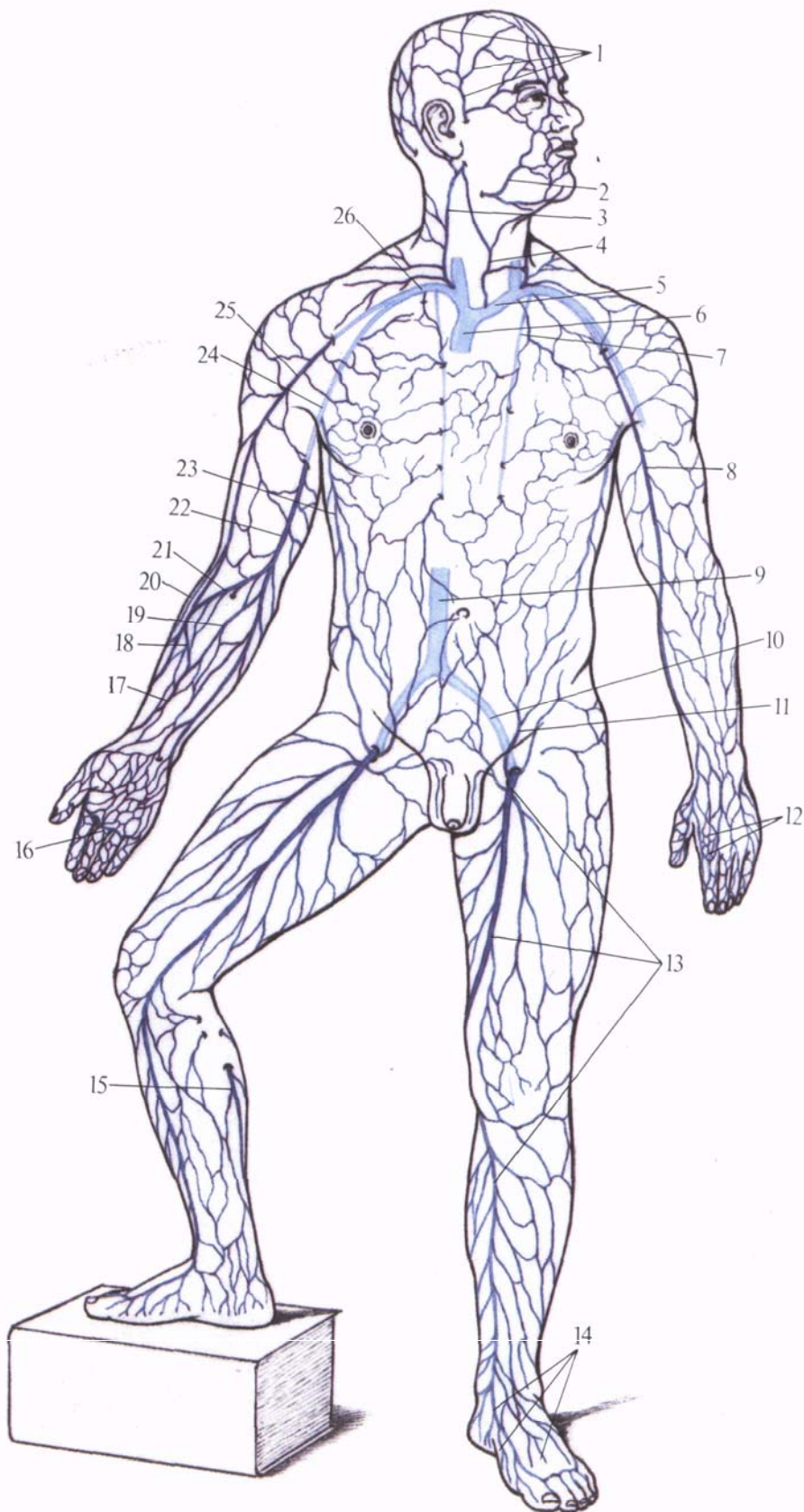
vv. circumflexae mediales et laterales femoris. Последние сопровождают одноименные артерии и анастомозируют как между собой, так и с vv. perforantes, vv. gluteae inferiores, v. obturatoria.

Кроме указанных вен, бедренная вена принимает ряд подкожных вен. Почти все они подходят к бедренной вене в области подкожной щели.

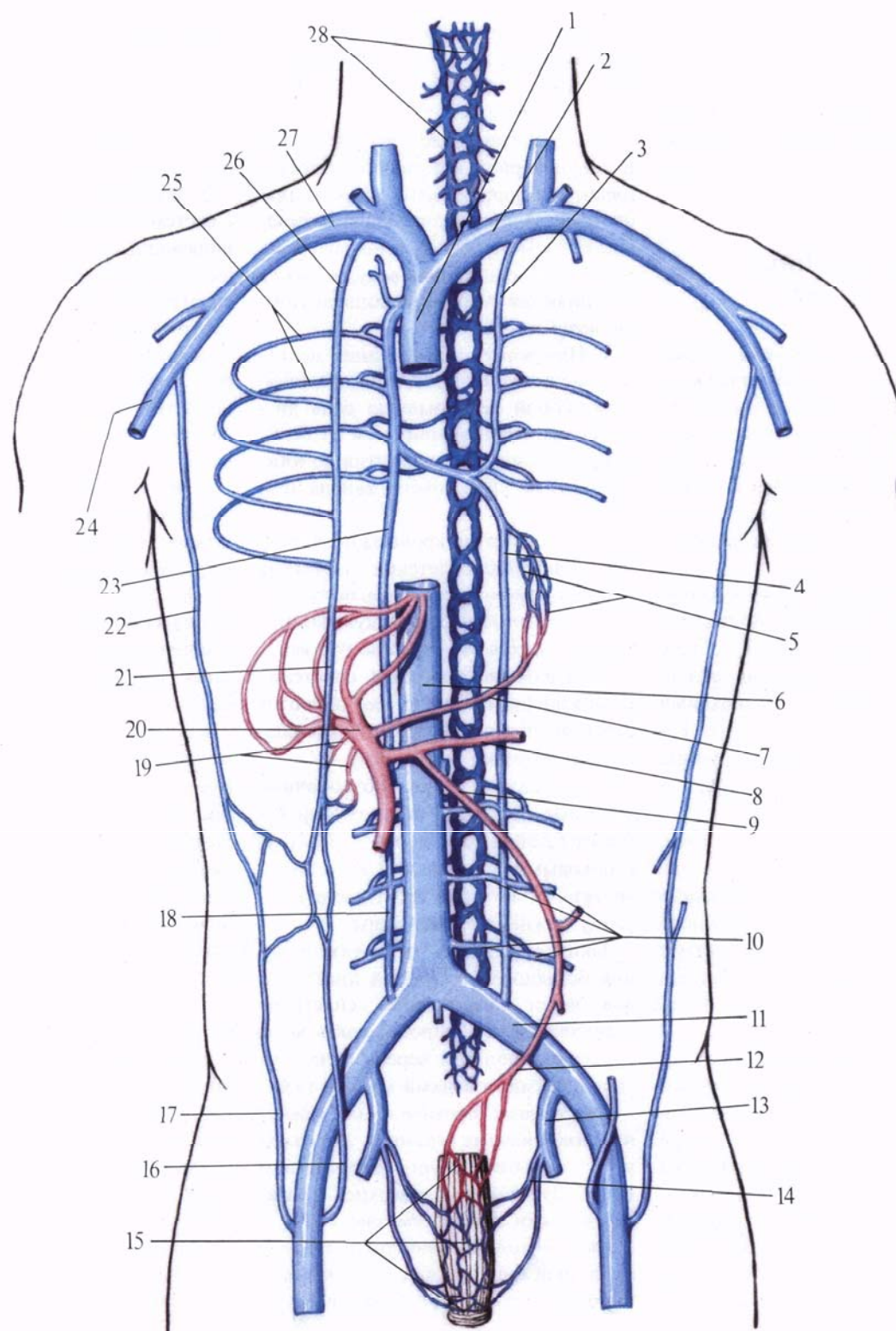
2) Поверхностная надчревная вена, v. epigastrica superficialis (рис. 841), сопровождает одноименную артерию, собирает кровь из нижних отделов передней брюшной стенки и впадает в v. femoralis или в v. saphena magna. Анастомозирует с v. thoracoepigastrica (впадает в v. axillaris), vv. epigastricae superiores et inferiores, vv. paraumbilicales, а также с одноименной веной противоположной стороны.

3) Поверхностная вена, огибающая подвздошную кость, v. circumflexa superficialis ilium, сопровождая одноименную артерию, идет вдоль паховой связки и впадает в бедренную вену.

4) Наружные половые вены, vv. pudendae externae, сопровождают одноименные артерии. Они фактически являются продолжением передних мошоночных вен, vv. scrotales anteriores (у женщин — передних губных вен, vv. labiales anteriores), и поверхностной дорсальной вены полового члена, v. dorsalis superficialis penis (у женщин — поверхностной дорсальной вены клитора, v. dorsalis superficialis clitoridis).







**Рис. 842. Анастомозы между воротной веной, верхней и нижней полыми венами (схема).**

1—v. cava superior; 2—v. brachiocephalica sinistra; 3—v. hemiazygos accessoria; 4—v. hemiazygos; 5—plexus venosus esophageus; 6—v. cava inferior;

7—v. gastrica dextra; 8—v. lienalis; 9—v. mesenterica inferior; 10—vv. lumbales; 11—v. iliaca communis; 12—v. rectalis superior; 13—v. iliaca interna; 14—v. rectalis media; 15—plexus venosus rectalis; 16—v. epigastrica inferior; 17—v. epigastrica superficialis; 18—v. lumbalis ascendens; 19—vv. paraumbilicales; 20—v. portae; 21—v.

epigastrica superior; 22—v. thoracoepigastrica; 23—v. azygos; 24—v. axillaris; 25—vv. intercostales posteriores; 26—v. thoracica interna; 27—v. subclavia; 28—plexus venosus vertebralis.

5) *Большая подкожная вена ноги, v. saphena magna*,—самая крупная из всех подкожных вен. Впадает в бедренную вену. Собирает кровь от переднемедиальной поверхности нижней конечности (см. «Поверхностные вены»).

## АНАСТОМОЗЫ КРУПНЫХ ВЕНОЗНЫХ СОСУДОВ

**Анастомозы между верхней и нижней полыми венами.** 1. Верхняя полая вена анастомозирует с нижней полую вену через вены переднебоковой стенки туловища (рис. 842; см. рис. 806). В венозном сплетении области пупочного кольца имеются анастомозы между верхними и нижними надчревными венами.

Нижние надчревные вены, которые направляются в наружные подвздошные вены, а через них в общие подвздошные и в нижнюю полую вену, анастомозируют с верхними надчревными венами, кровь из которых через внутренние грудные и плечеголовые вены поступает в верхнюю полую вену.

Поверхностные надчревные вены, которые впадают в бедренные вены, а через них в подвздошные и нижнюю полую вену, в области пупочного кольца анастомозируют с кожными венами, впадающими во внутреннюю грудную вену из системы верхней полую вены.

Грудонадчревная вена, идущая снаружи по боковым стенкам грудной и брюшной полостей, соединяет бедренную вену (система нижней полую вены) с подмышечной веной (система верхней полую вены).

2. Система непарной и полунепарной вен является крупным анастомозом между верхней и нижней полыми венами (см. рис. 806, 842).

Непарная вена, приняв полунепарную вену и правые межреберные вены, впадает непосредственно в верхнюю полую вену.

Начальными отделами непарной и полунепарной вен являются восходящие поясничные вены, широко анастомозирующие с поясничными венами, которые впадают непосредственно в нижнюю полую вену, а также соединяются с общими подвздошными венами.

3. Наружные и внутренние позвоночные венозные сплетения представляют собой непрерывную цепь анастомозов, простирающуюся от большого затылочного отверстия до нижнего конца крестцового канала (см. рис. 808, 842).

В области груди кровь из позвоночных венозных сплетений поступает в задние межреберные вены; последние впадают в непарную и полунепарную вены и далее в верхнюю полую вену.

Позвоночные венозные сплетения в поясничном отделе соединяются с поясничными венами, которые впадают в нижнюю полую вену.

В крестцовом отделе позвоночные венозные сплетения анастомозируют (через тазовые крестцовые отверстия) с боковыми и срединной крестцовыми венами, которые несут кровь в систему нижней полой вены.

Таким образом, в результате наличия большого количества анастомозов через позвоночные сплетения устанавливается широкая связь между венами полости черепа (венозные синусы) и венами малого таза.

**Анастомозы воротной вены с нижней и верхней полыми венами.** 1. Воротная вена анастомозирует посредством околопупочных вен с верхней и нижней полыми венами (см. рис. 842).

Околопупочные вены располагаются в окружности облитерированной пупочной вены (*v. umbilicalis*) и соеди-

няют воротную вену или ее левую ветвь с истоками верхних и нижних надчревных вен в области пупочного кольца. Надчревные вены несут кровь соответственно в верхнюю и нижнюю полые вены.

2. Воротная вена анастомозирует с системой верхней полую вены через пищеводные вены, которые образуют пищеводное венозное сплетение. Это сплетение в брюшной полости, в области кардиальной части желудка, соединяется через левую желудочную вену с воротной веной, а в грудной полости—с непарной и полунепарной венами, которые несут кровь в верхнюю полую вену.

3. Воротная вена анастомозирует с нижней полую веной через прямокишечное венозное сплетение: нижние и средние прямокишечные вены несут кровь во внутренние подвздошные вены из системы нижней полую вены, а верхние прямокишечные вены являются корнями нижней брыжеечной вены из системы воротной вены.

Кроме того, воротная вена анастомозирует с рядом венозных сосудов забрюшинного пространства, в частности с яичковыми (яичниковыми) венами и почечными, которые являются притоками системы нижней полую вены. Нужно отметить также ряд венозных анастомозов между поясничными венами (система *v. cava inferior*) и венами восходящей и нисходящей частей ободочной кишки (система *v. portae hepatis*).

Остальные анастомозы между венозными сосудами системы верхней полую, нижней полую и воротной вен, а также вен сердца указаны при описании вен каждой области тела. При затруднении продвижения крови по какому-либо венозному сосуду она может направляться по системе анастомозов и при этом следовать даже в обратном направлении.



# ЛИМФАТИЧЕСКАЯ СИСТЕМА

Грудной проток

Правый лимфатический проток

Система грудного протока

Селезенка

Органы кроветворения и иммунной системы

**Лимфатическая система**, *systema lymphaticum* (рис. 843, см. рис. 694), является частью сосудистой системы, дополняющей венозную систему.

Лимфатическая система участвует в обмене веществ в организме и уносит от клеток и тканей различные его продукты, а также инородные частицы (бактерии), которые не поступают в кровеносную систему.

К лимфатической системе относят следующие образования.

1. *Лимфокапиллярные сосуды*, *vasa lymphocapillaria*, — самые тонкие лимфатические сосуды, стенки которых построены из слоя эндотелиальных клеток. Многократно соединяясь между собой, лимфокапиллярные сосуды образуют во всех органах и тканях разнообразные *лимфокапиллярные сети*, *retia lymphocapillaria*.

2. *Лимфатические сосуды*, *vasa lymphatica* (см. рис 695, В), образуются в результате слияния лимфокапиллярных сосудов. Стенки лимфатических сосудов тоньше, чем стенки кровеносных, и состоят из трех оболочек: *внутренней*, *tunica intima*, эндотелиальной; *средней*, *tunica media*, образованной преимущественно круговыми гладкими мышечными волокнами с примесью эластических; *наружной*, *tunica externa*, адвентициальной, в состав которой входят соединительнотканые пучки, эластические и продольно идущие мышечные волокна.

Лимфатические сосуды снабжены большим числом парных полулунной формы *лимфатических клапанов*, *valvulae lymphaticae*, допускающих ток лимфы только в центральном направлении, имеют сосуды сосудов, *vasa vasorum*, и нервы.

Лимфа из лимфатических капилляров поступает в лимфатические сосуды, которые несут ее в сторону крупных лимфатических протоков. Различают *поверхностные лимфатические сосуды*, *vasa lymphatica superficialia*, которые находятся в подкожной клетчатке, и *глубокие лимфатические сосуды*, *vasa lymphatica profundae*, расположенные в основном по ходу крупных артериальных стволов, в связи с чем и получают их название.

Лимфатические сосуды, соединяясь между собой, образуют *лимфатичес-*

*кое сплетение*, *plexus lymphaticus*, в подкожной клетчатке, в органах и по ходу кровеносных сосудов. Поверхностные и глубокие лимфатические сосуды и их сплетения анастомозируют между собой.

3. *Лимфатические узлы*, *nodi lymphatici* (рис. 844), располагаются по пути поверхностных и глубоких лимфатических сосудов. Они принимают лимфу от тех тканей, органов или участков тела, в которых сосуды берут начало. Поэтому они называются *регионарными узлами*, *nodi regionales*.

В лимфатическом узле различают лимфатические сосуды, вступающие в узел, — *приносящие сосуды*, *vasa afferentia*, они приносят лимфу к узлу, и сосуды, выходящие из него, — *выносящие сосуды*, *vasa efferentia*, они отводят лимфу от узла.

Таким образом, лимфатические сосуды в лимфатических узлах прерываются, что является одной из характерных особенностей лимфатической системы.

Лимфатические узлы могут иметь разнообразную форму (округлые, продолговатые и др.) и различную величину.

Каждый узел имеет *капсулу*, *capsula*, которая представляет собой плотную соединительнотканную оболочку, содержащую коллагеновые и эластические волокна с примесью гладких мышечных волокон, что обеспечивает узлу возможность сокращаться и активно продвигать лимфатическую жидкость. От капсулы в толщу узла отходят отростки — *перекладины*, или *трабекулы*, *trabeculae*, которые, соединяясь между собой, образуют остов узла. То место узла, где из него выходит выносящий лимфатический сосуд и проникают кровеносные сосуды и нервы, носит название *ворот*, *hilum*.

Основную массу узла образует лимфоидная ткань, которая заполняет промежутки между трабекулами. Она составляет *корковое вещество*, *cortex*, красновато-желтого цвета, и *мозговое вещество*, *medulla*, красноватого цвета.

Между капсулой, трабекулами и лимфоидной тканью находятся

свободные пространства, имеющие расширения, — *лимфатические синусы*, *sinus lymphatici*, выстланные эндотелием.

Лимфа, поступившая в узел по приносящим сосудам, омывает лимфоидную ткань узла, освобождается от инородных частиц (бактерии, клетки опухоли и др.) и, обогатившись лимфоцитами, оттекает от узла по выносящим сосудам.

Лимфатические сосуды, несущие лимфу от регионарных лимфатических узлов, собираются в крупные лимфатические стволы, которые в конечном счете образуют два крупных лимфатических **протока**: грудной проток, *ductus thoracicus*, и правый лимфатический проток, *ductus lymphaticus dexter*.

## ГРУДНОЙ ПРОТОК

**Грудной проток**, *ductus thoracicus* (рис. 845, см.рис. 843), собирает лимфу от обеих нижних конечностей, органов и стенок тазовой и брюшной полостей, левого легкого, левой половины сердца, стенок левой половины грудной клетки, от левой верхней конечности и левой половины шеи и головы.

Образуется грудной проток в брюшной полости на уровне II поясничного позвонка из слияния трех лимфатических сосудов: *левого поясничного ствола* и *правого поясничного ствола*, *truncus lumbalis sinister et truncus lumbalis dexter*, и *кишечного ствола*, *truncus intestinalis*.

Левый и правый поясничные стволы собирают лимфу от нижних конечностей, стенок и органов полости таза, брюшной стенки, органов забрюшинного пространства, поясничного и крестцового отделов позвоночного столба и оболочек спинного мозга. Кишечный ствол собирает лимфу от пищеварительных органов брюшной полости.

Оба поясничных ствола и кишечный ствол при соединении образуют иногда расширенный отдел грудного протока — *цистерну грудного протока*, *cisterna chyli*. Нередко она может отсутствовать, и тогда указанные три



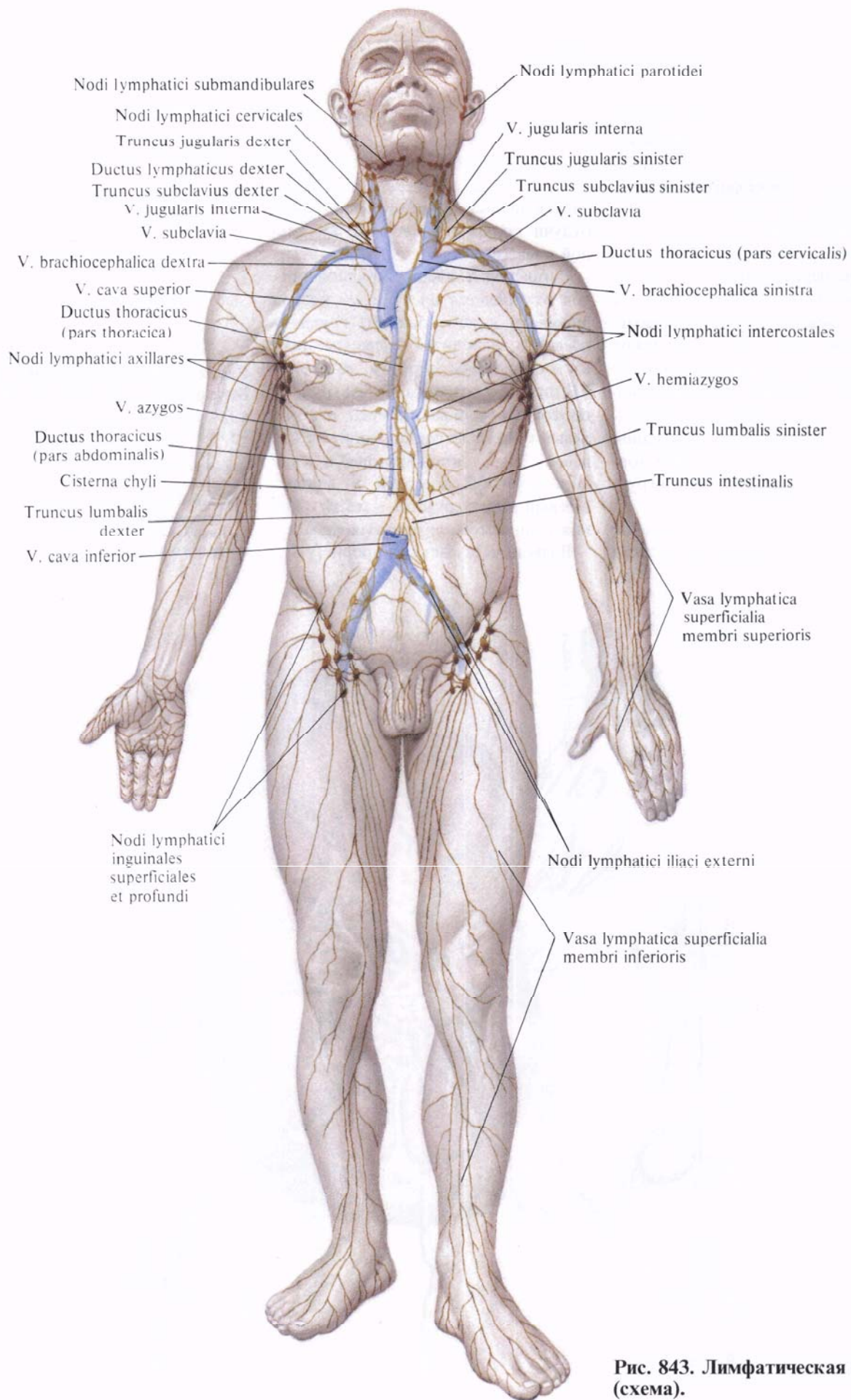


Рис. 843. Лимфатическая система (схема).

ствола впадают непосредственно в грудной проток. Уровень образования, форма и размеры цистерны грудного протока, а также форма соединения указанных трех протоков индивидуально изменчивы.

Цистерна грудного протока располагается на передней поверхности тел позвонков от II поясничного до XI грудного, между ножками диафрагмы. Нижняя часть цистерны лежит позади аорты, верхняя—вдоль ее правого края. Кверху она постепенно суживается и продолжается непосредственно в грудной проток. Последний вместе с аортой проходит через аортальное отверстие диафрагмы в грудную полость.

В грудной полости грудной проток располагается в заднем средостении

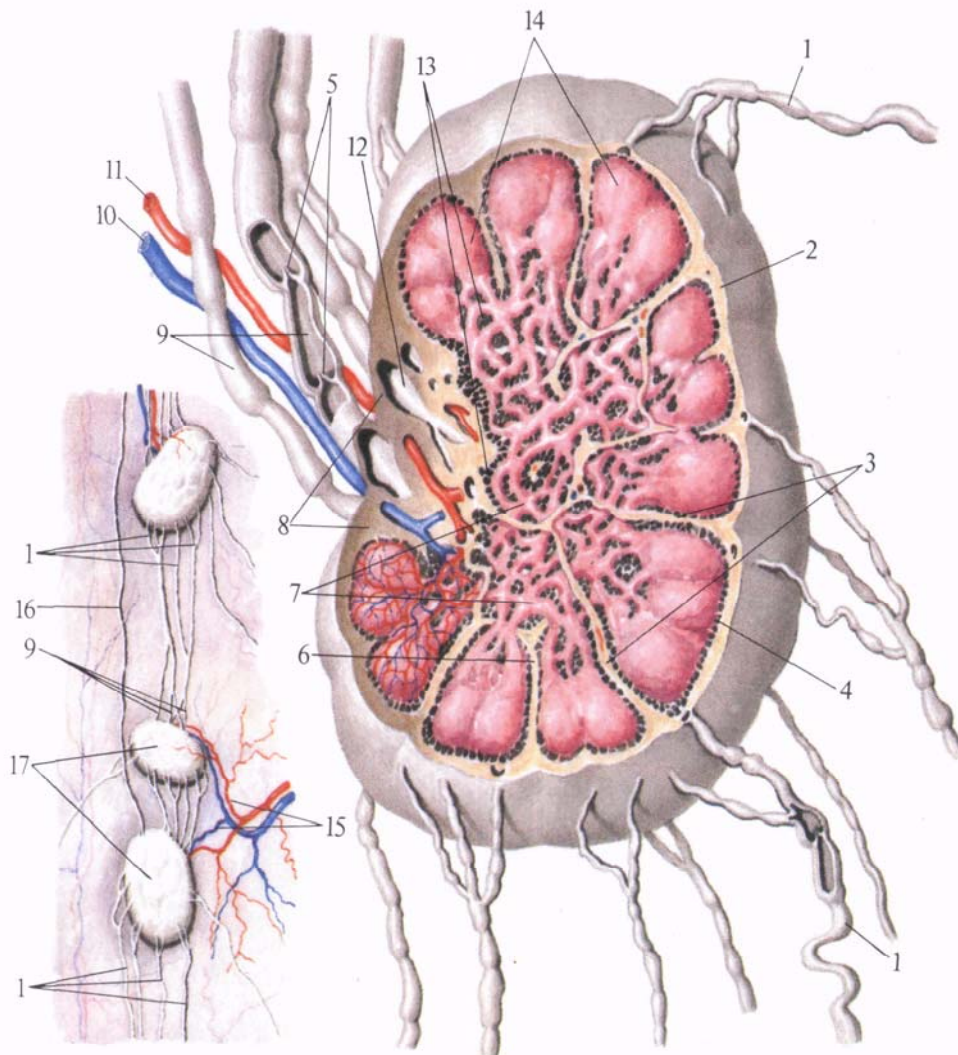
вдоль правого края аорты, между ней и *v. azugos*, на передней поверхности тел позвонков. Здесь грудной проток пересекает переднюю поверхность правых межреберных артерий, будучи прикрыт спереди париетальной плеврой.

Направляясь кверху, грудной проток отклоняется влево, идет позади пищевода и на уровне III грудного позвонка находится слева от него и следует таким образом до уровня VII шейного позвонка. Затем грудной проток заворачивает вперед, огибает левый купол плевры, проходит между левой общей сонной артерией и левой подключичной артерией и впадает в левый венозный угол—место слияния *v. jugularis* и *v. subclavia sinistra*.

В грудной полости на уровне VII—

**Рис. 844. Лимфатический узел. Внутреннее строение (схема).**

- 1, 16—прносящие лимфатические сосуды; 2—капсула; 3—перекладки; 4—краевой синус; 5—клапаны в лимфатическом сосуде; 6—промежуточный синус; 7—мякотные шнуры; 8—ворота лимфатического узла; 9—выносящие лимфатические сосуды; 10—вена; 11—артерия; 12—конечный синус; 13—мозговое вещество; 14—корковое вещество; 15—артерия и вена лимфатических узлов; 17—лимфатические узлы.





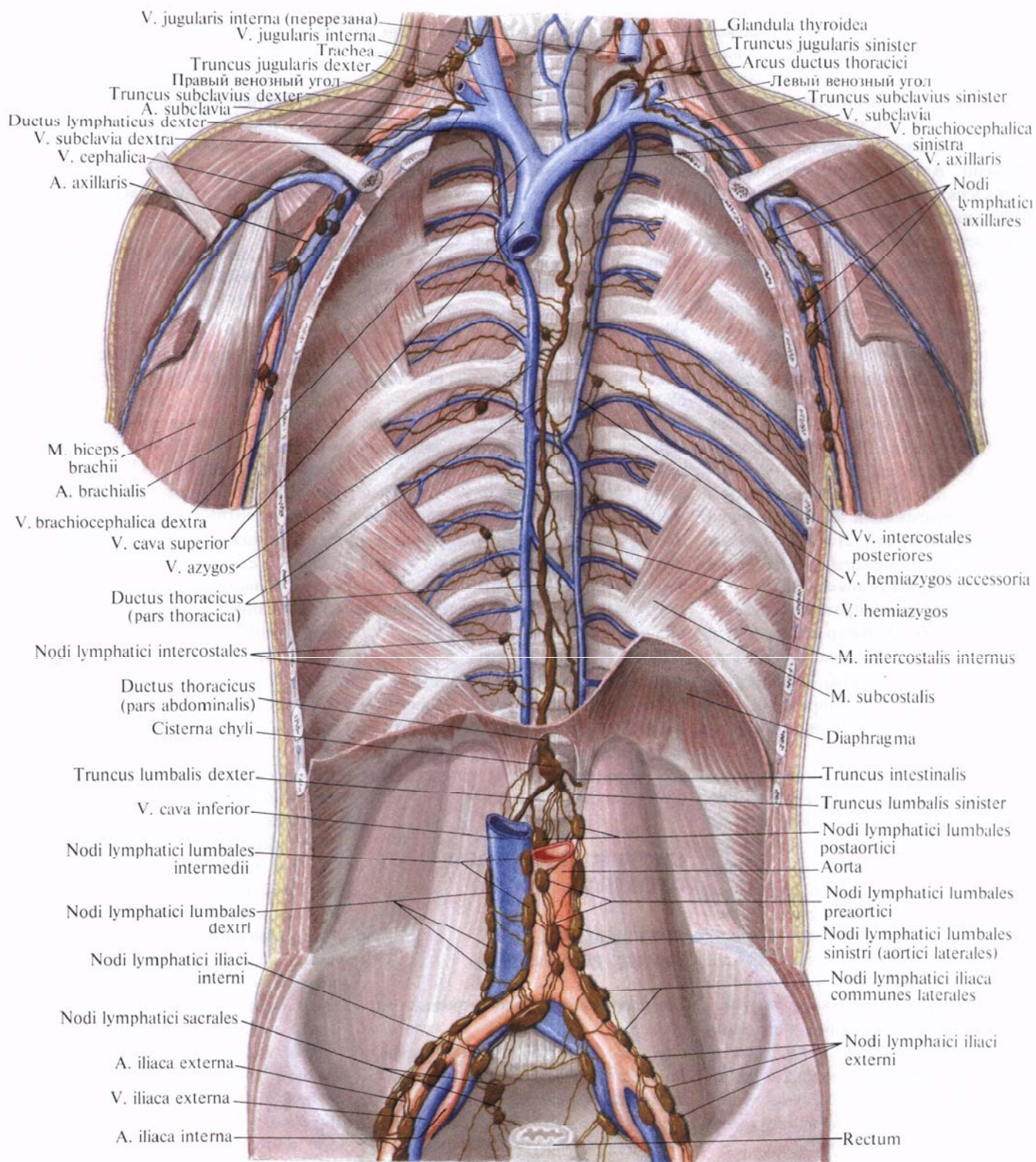


Рис. 845. Грудной проток, лимфатические сосуды и узлы (подмышечные, поясничные и подвздошные).

VIII позвонка грудной проток может расщепляться на два или несколько стволов, которые затем снова соединяются. Может расщепляться также концевой отдел, если грудной проток впадает в венозный угол несколькими ветвями. В грудной полости ductus thoracicus принимает в свой состав небольшие межреберные лимфатические сосуды, а также крупный *левый бронхосредостенный ствол, truncus bronchomediastinalis sinister*, от органов, расположенных в левой половине грудной клетки: левого легкого, левой половины сердца, пищевода и трахеи — и от щитовидной железы.

У места впадения в левый венозный угол ductus thoracicus принимает в свой состав еще два крупных лимфатических сосуда: 1) *левый подключичный ствол, truncus subclavius sinister*, собирающий лимфу от левой верхней конечности; 2) *левый яремный ствол, truncus jugularis sinister*, — от левой половины головы и шеи.

Длина грудного протока составляет 35—45 см. Диаметр его просвета не везде одинаков: кроме начального расширения — цистерны, он имеет несколько меньшее расширение в концевом отделе, вблизи впадения в венозный угол.

По ходу протока залегает большое количество лимфатических узлов. Движение лимфы по протоку осуществляется, с одной стороны, в результате присасывающего действия отрицательного давления в полости грудной клетки и в крупных венозных сосудах, с другой — в силу прессорного действия ножек диафрагмы и наличия клапанов. Последние располагаются на всем протяжении грудного протока. Особенно много клапанов в его верхнем отделе. Клапаны расположены в области впадения протока в левый венозный угол и препятствуют обратному току лимфы и попаданию крови из вен в грудной проток.

## ПРАВЫЙ ЛИМФАТИЧЕСКИЙ ПРОТОК

**Правый лимфатический проток (правый грудной проток), ductus lymphaticus dexter (ductus thoracicus**

*dexter)* (см. рис. 843, 856, 858), представляет собой короткий, длиной 1,0—1,5 см, и диаметром до 2 мм лимфатический сосуд, который залегает в правой большой надключичной ямке и впадает в правый венозный угол — место слияния v. jugularis interna dextra и v. subclavia dextra.

Правый лимфатический проток собирает лимфу от правой верхней конечности, правой половины головы и шеи и правой половины грудной клетки. Его образуют следующие лимфатические стволы:

1) *правый подключичный ствол, truncus subclavius dexter*, несет лимфу от правой верхней конечности;

2) *правый яремный ствол, truncus jugularis dexter*, доставляет лимфу от правой половины головы и шеи;

3) *правый бронхосредостенный ствол, truncus bronchomediastinalis dexter*, собирает лимфу от правой половины сердца, правого легкого, правой половины пищевода и нижней части трахеи, а также от стенок правой половины грудной полости.

Правый лимфатический проток в области устья имеет клапаны.

Лимфатические стволы, образующие правый лимфатический проток, могут соединяться между собой до его образования или открываются в вены самостоятельно.

## СИСТЕМА ГРУДНОГО ПРОТОКА

### БРЮШНАЯ ЧАСТЬ ГРУДНОГО ПРОТОКА

**Брюшная часть грудного протока, pars abdominalis ductus thoracici** (см. рис. 843, 845), принимает лимфу по трем лимфатическим стволам: *кишечному, truncus intestinalis*, и двум, *правому и левому, поясничным, trunci lumbales dexter et sinister*. Поясничные лимфатические стволы являются в основном выносящими сосудами *поясничных лимфатических узлов, nodi lymphatici lumbales*, которые в количестве 20—30 залегает в поясничном отделе по бокам и впереди аорты и нижней полой вены. Они в свою очередь принимают лимфатические со-

суды от *наружных подвздошных лимфатических узлов, nodi lymphatici iliaci externi*, собирающих лимфу из нижней конечности и брюшной стенки, а также от *внутренних подвздошных и крестцовых лимфатических узлов, nodi lymphatici iliaci interni et sacrales*, несущих лимфу от органов малого таза.

## ЛИМФАТИЧЕСКИЕ СОСУДЫ И УЗЛЫ НИЖНЕЙ КОНЕЧНОСТИ

В области нижней конечности различают следующие группы лимфатических узлов.

1. *Поверхностные паховые лимфатические узлы, nodi lymphatici inguinales superficiales* (рис. 846, 847; см рис. 843), всего 10—16, залегает в верхней трети бедра, тотчас ниже паховой складки, под кожей на широкой фасции бедра. Часть узлов (4—7) располагается в области подкожной щели и носит название *нижних паховых узлов, nodi lymphatici inguinales inferiores*. Три — пять узлов залегает вдоль паховой складки — это *верхне-медиальные паховые узлы, nodi lymphatici inguinales superomediales*, а 3—4 узла, залегает несколько ниже и кнаружи, — это *верхне-латеральные паховые узлы, nodi lymphatici inguinales superolaterales*.

2. *Глубокие паховые лимфатические узлы, nodi lymphatici inguinales profundi* (см. рис. 847), всего 3—5, лежат под широкой фасцией бедра на передней поверхности бедренной вены. Один из этих узлов, наиболее крупный, расположен непосредственно под паховой связкой медиально от бедренной вены, т. е. занимает самый медиальный отдел сосудистой лакуны.

3. *Подколенные лимфатические узлы, nodi lymphatici popliteales* (рис. 848, 849), всего 4—6, располагаются в глубине подколенной ямки, в окружности подколенных артерий и вены. Среди них различают *поверхностные и глубокие лимфатические узлы, nodi lymphatici superficiales et profundi*.

Кроме указанных, небольшие лимфатические узлы одиночно и группами залегает в различных отделах нижней конечности по ходу лимфатических сосудов. Так, встречаются не-



постоянные *передний большеберцовый узел, nodus tibialis anterior*, *задний большеберцовый узел, nodus tibialis posterior*, и *малоберцовый узел, nodus fibularis*.

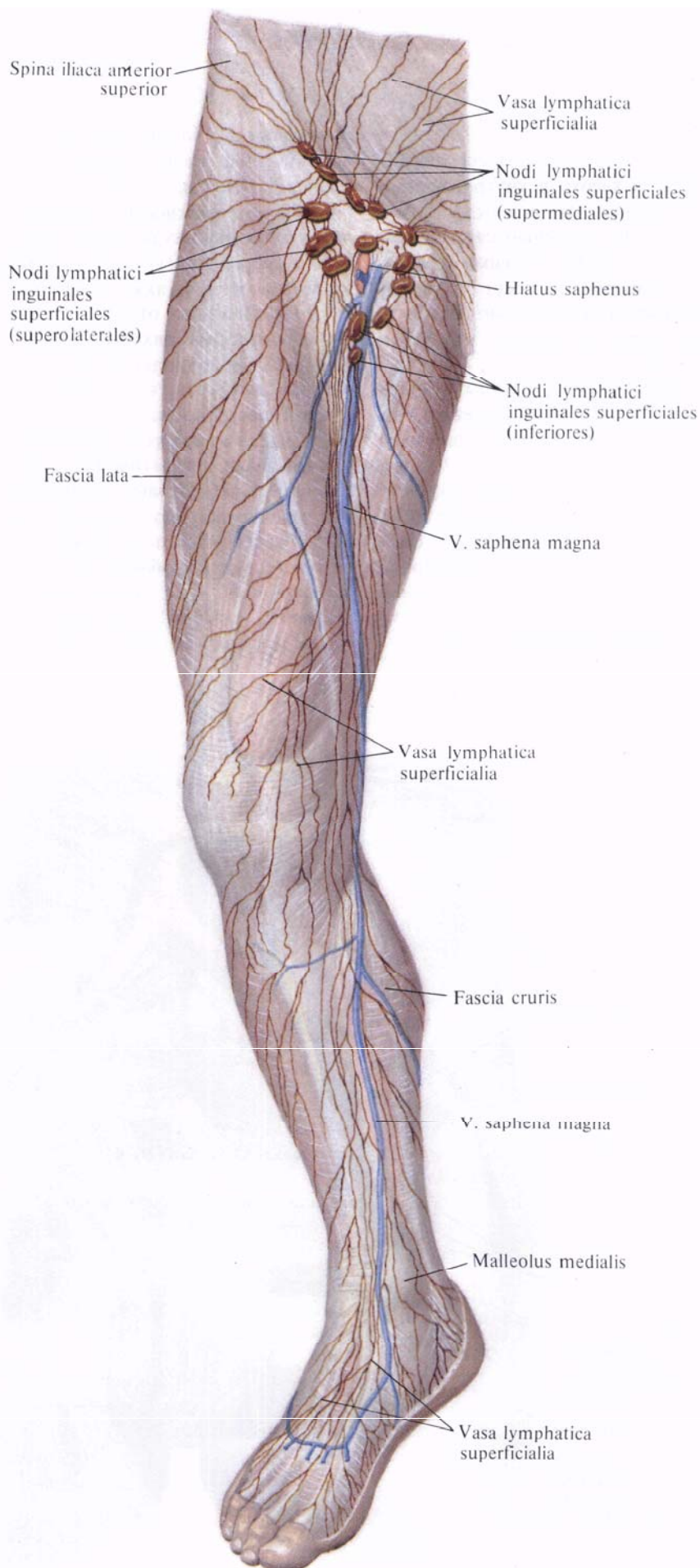
Лимфатические сосуды нижней конечности делят на поверхностные и глубокие.

**Поверхностные лимфатические сосуды.** Поверхностные лимфатические сосуды нижней конечности, *vasa lymphatica superficialia membri inferioris* (см. рис. 846, 848), начинаются из лимфокапиллярных сетей кожи, фасций и надкостницы тех костей, которые покрыты только кожей. Мелкие лимфатические сосуды, выходящие из указанных сетей, собираются в крупные поверхностные лимфатические сосуды нижней конечности, которые, располагаясь между кожей и фасцией, идут рядом с подкожными венами. Началом лимфатических сосудов нижних конечностей являются следующие образования.

1. Тыльная лимфатическая сеть стопы и подошвенная лимфатическая сеть стопы.

2. Лимфатические сосуды медиальной поверхности стопы (см. рис. 846). Приняв в свой состав ветви от медиального лодыжкового лимфатического сплетения, они переходят на медиальную поверхность голени. Здесь они идут вместе с *v. saphena magna* и с ней переходят на переднемедиальную поверхность бедра. Поднимаясь, указанные лимфатические сосуды достигают подкожной щели, где впадают в *поверхностные паховые лимфатические узлы, nodi lymphatici inguinales superficiales*.

3. Лимфатические сосуды латеральной поверхности стопы (см. рис. 848). Принимают сосуды из латерального лодыжкового лимфатического сплетения, направляются на заднюю поверхность голени вместе с *v. saphena magna*. Достигнув с нею подколенной ямки, меньшая часть этих лимфатических сосудов (1—2)



**Рис. 846.** Лимфатические сосуды нижней конечности, поверхностные. (Переднемедиальная поверхность.)



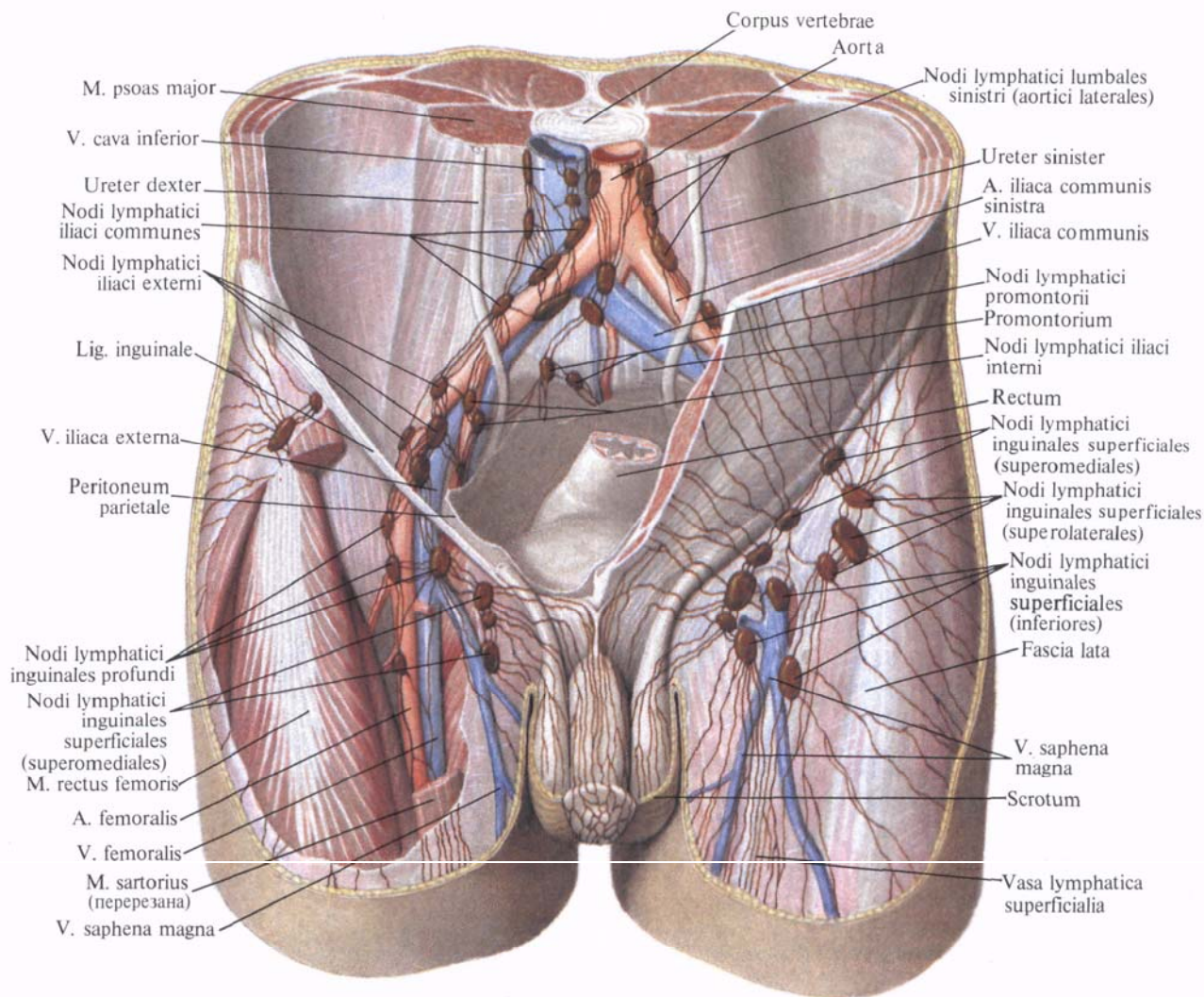
впадает в подколенные лимфатические узлы. Большая часть сосудов направляется кверху и кнутри, переходит на медиальную поверхность бедра; здесь они соединяются с поверхностными лимфатическими сосудами, которые несут лимфу в поверхностные паховые лимфатические узлы, залегающие в подкожной щели.

4. Лимфатические сосуды от нижней половины брюшной стенки и от области промежности впадают в группу поверхностных паховых лимфатических узлов, *nodi lymphatici inguinales superficiales* (см. рис. 847)]. Это следующие лимфатические сосуды: а) от нижних отделов брюшной стенки — поверхностные брюшные лимфатические сосуды; б) от наружных половых органов: у мужчин —

поверхностные лимфатические сосуды полового члена, лимфатические сосуды мошонки, а также заднего прохода и промежности; у женщин — лимфатические сосуды области больших и малых половых губ, клитора и промежности, а также лимфатические сосуды нижних отделов влагалища и дна матки. К паховым лимфатическим узлам подходят также поверхностные лимфатические сосуды от наружной поверхности бедра, ягодичной области и нижних отделов спины.

Вносящие лимфатические сосуды поверхностных паховых лимфатических узлов прободают широкую фасцию бедра в области подкожной щели и вступают в глубокие паховые лимфатические узлы, *nodi lymphatici inguinales profundi* (см. рис. 847). Часть сосудов достигает крупного

Рис. 847. Лимфатические сосуды и узлы паховой и подвздошной областей; вид спереди.





лимфатического узла в области сосудистой лакуны.

Поверхностные и глубокие лимфатические паховые узлы вместе с соединяющими их сосудами образуют паховое лимфатическое сплетение.

**Глубокие лимфатические сосуды.**

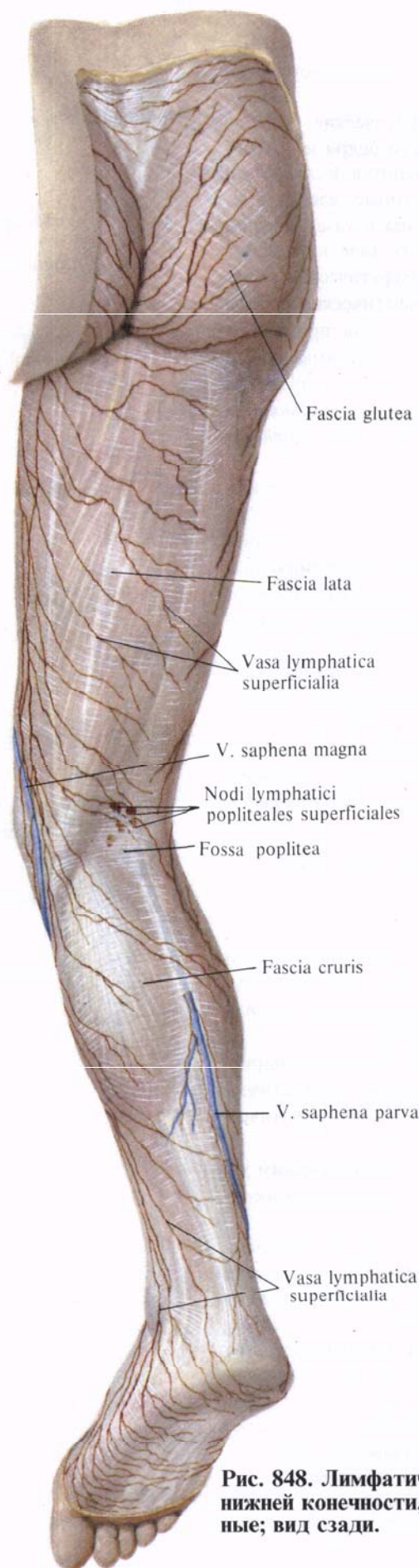
*Глубокие лимфатические сосуды нижней конечности, vasa lymphatica profunda membri inferioris* (см. рис. 849), берут начало от лимфокапиллярных сетей мышц, фасций, суставов, надкостницы, костей и костного мозга. Лимфатические сосуды тыла стопы сливаются в передние большеберцовые лимфатические сосуды, которые следуют вместе с тыльной артерией стопы, а затем с передней большеберцовой артерией в составе сосудисто-нервного пучка передней поверхности голени.

В верхней трети голени передние большеберцовые лимфатические сосуды прерываются в *передних большеберцовых лимфатических узлах, nodi lymphatici tibiales anteriores*, выносящие сосуды которых впадают в *подколенные лимфатические узлы, nodi lymphatici popliteales*.

Лимфатические сосуды подошвенной поверхности стопы сливаются в задние большеберцовые лимфатические сосуды, которые, как и малоберцовые лимфатические сосуды, сопровождают одноименные артерии и, достигнув подколенной ямки, вступают в подколенные лимфатические узлы (см. рис. 849).

Выносящие и приносящие сосуды подколенных узлов, соединяясь между собой, образуют подколенное лимфатическое сплетение.

Выносящие лимфатические сосуды подколенных узлов проникают через приводящий канал на бедро, где соединяются с глубокими лимфатическими сосудами бедра и образуют лимфатическое сплетение, окружающее бедренную артерию. Часть лимфатических сосудов бедра проникает в малый таз, следуя по ходу седалищного нерва. В верхней трети бедра одна часть указанных лимфатических сосудов вливается в *глубокие паховые лимфатические узлы, nodi lymphatici inguinales profundi*, другая минует эти узлы и достигает крупного лимфа-



**Рис. 848. Лимфатические сосуды нижней конечности, поверхностные; вид сзади.**

тического узла в области сосудистой лакуны.

Глубокие лимфатические сосуды медиальной области бедра и ягодичной области сливаются в лимфатические сосуды, которые, следуя вместе с *vasa obturatoria* и *vasa gluteales*, вступают в полость таза и впадают в подвздошные лимфатические узлы.

Выносящие лимфатические сосуды глубоких паховых узлов проникают вместе с наружными подвздошными артерией и веной в полость таза, где вступают в *наружные подвздошные лимфатические узлы, nodi lymphatici iliaci externi* (см. рис. 845, 847).

Наружные подвздошные лимфатические узлы, всего 4—10, залегают по бокам и впереди наружных подвздошных сосудов и вместе с соединяющими их сосудами образуют наружное подвздошное лимфатическое сплетение. К этому сплетению следуют лимфатические сосуды от стенок таза и нижнего отдела брюшной стенки.

Выносящие сосуды наружных подвздошных лимфатических узлов направляются к *поясничным лимфатическим узлам, nodi lymphatici lumbales*.

## ЛИМФАТИЧЕСКИЕ СОСУДЫ И УЗЛЫ ТАЗА

Лимфатические сосуды и узлы органов и стенок таза (рис. 850; см. рис. 845, 847) располагаются вблизи кровеносных сосудов.

В области таза различают паритетальные (пристеночные) лимфатические узлы и висцеральные лимфатические узлы (см. рис. 847).

К **паритетальным лимфатическим узлам, nodi lymphatici parietales**, относятся следующие:

1. *Общие подвздошные лимфатические узлы, nodi lymphatici iliaci communes* (см. рис. 847, 850), залегают по ходу общей подвздошной артерии и по отношению к ней и к одноименной вене делятся на *медиальные, промежуточные и латеральные узлы, nodi lymphatici mediales, intermedii et laterales*, а также на *подаортальные узлы, nodi subaortici*, и *узлы мыса, nodi promontorii*.

2. *Наружные подвздошные лимфатические узлы, nodi lymphatici iliaci*

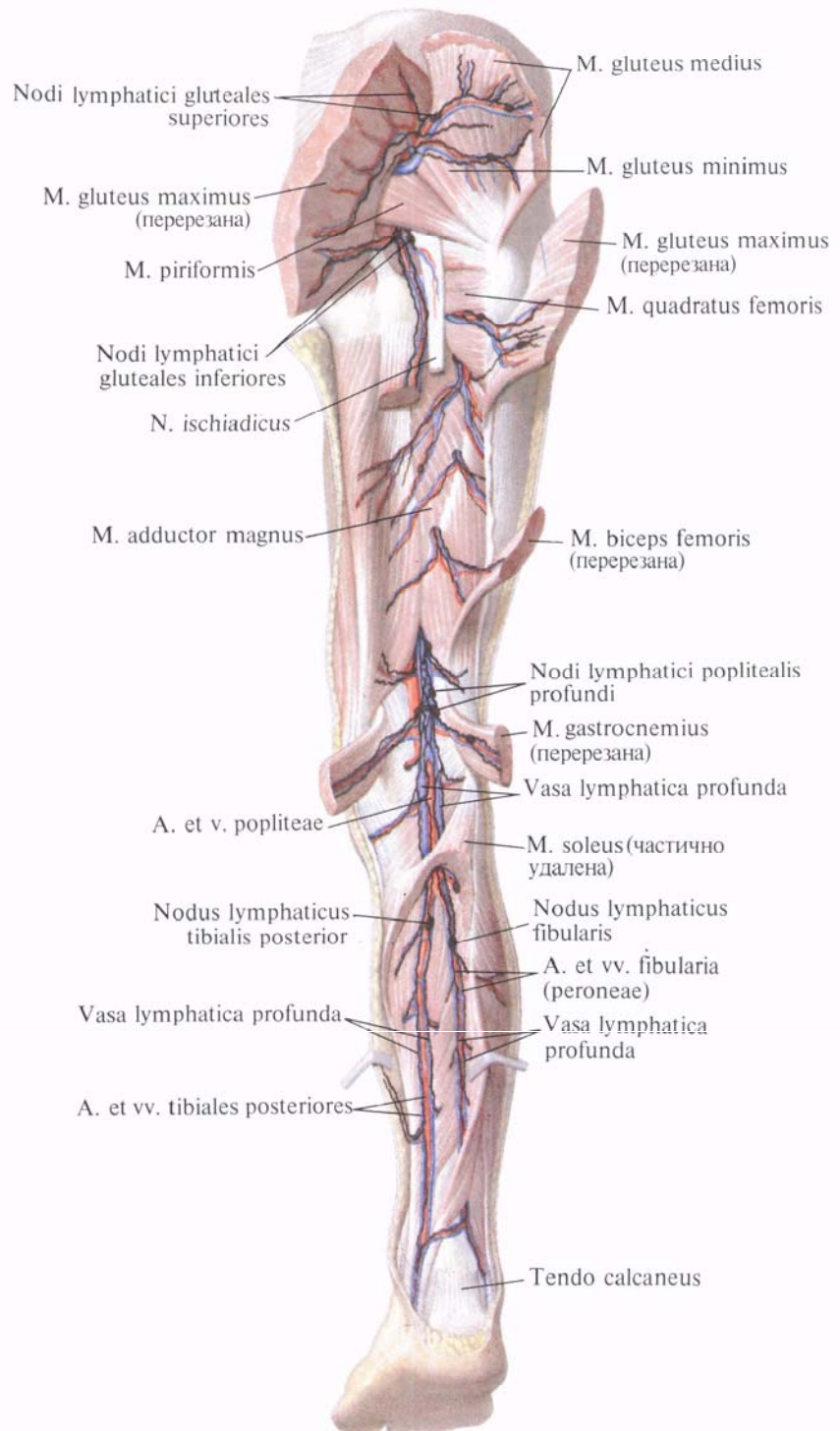


Рис. 849. Лимфатические сосуды нижней конечности, глубокие; вид сзади (по В. В. Гинзбургу).



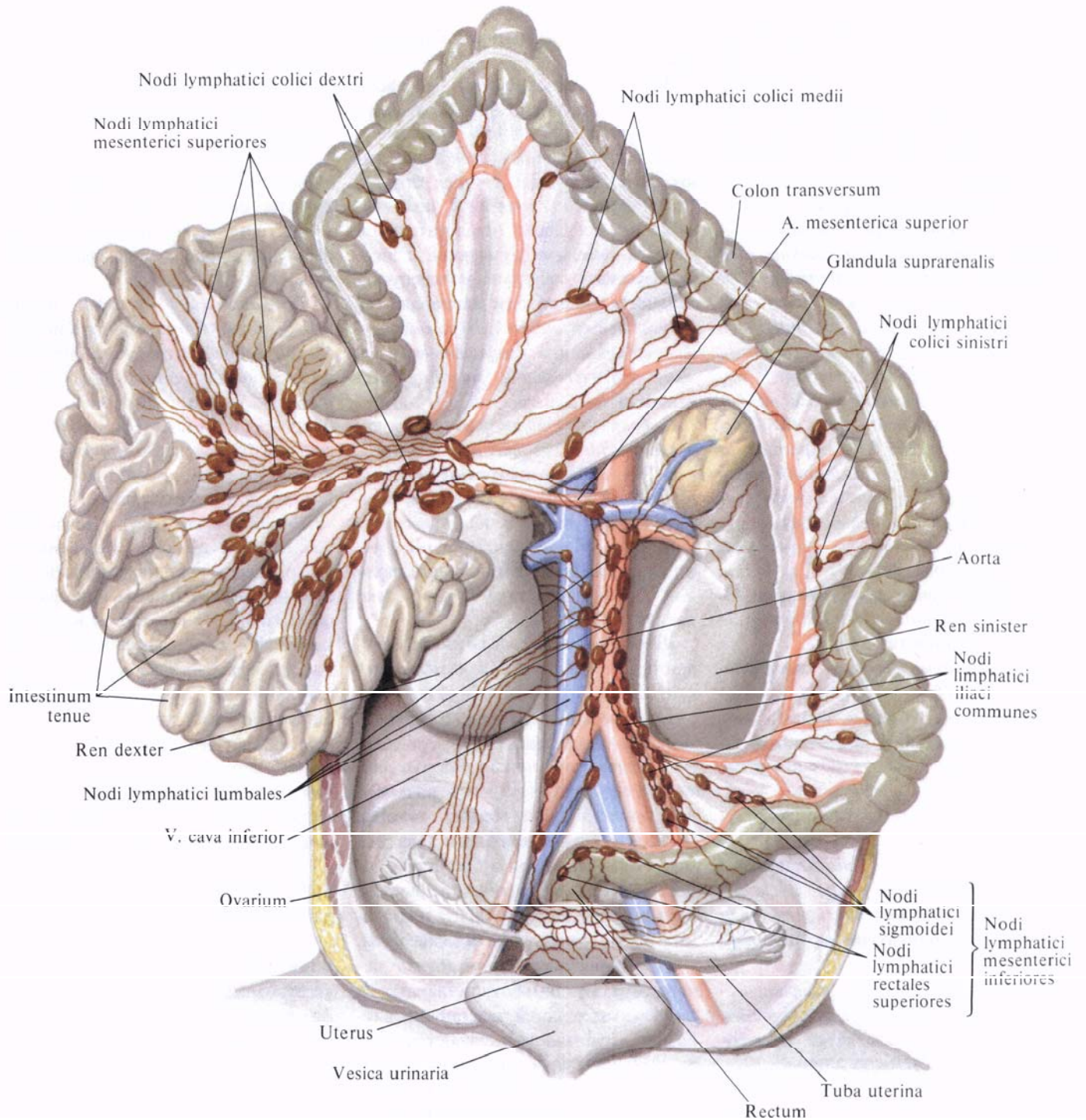


Рис. 850. Лимфатические сосуды тонкой и толстой кишки, почек, надпочечников, матки, маточной трубы и яичника ребенка 7—8 мес; вид спереди (по Г. М. Иосифову).

*externi* (см. рис. 843, 847), располагаются по ходу наружной подвздошной артерии. Различают *медиальные, промежуточные и латеральные узлы, nodi mediales, intermedii et laterales*. Непостоянно залегающие в мышечной лакуне 1—3 узла в зависимости от топографии называются соответственно: *медиальный, промежуточный и латеральный узлы лакуны, nodi lacunaris medialis, intermedius et lateralis*. Имеются также два—три *межподвздошных узла, nodi interiliaci*, и *запирательные узлы, nodi obturatorii*, по ходу одноименной артерии.

3. *Внутренние подвздошные лимфатические узлы, nodi lymphatici iliaci interni* (см. рис. 845, 847), залегают по ходу внутренней подвздошной артерии. Различают *верхние и нижние ягодичные узлы, nodi gluteales superiores et inferiores*, и *крестцовые узлы, nodi sacrales* (см. рис. 845).

К **висцеральным лимфатическим узлам, nodi lymphatici viscerales**, относятся узлы органов таза:

1. *Околомочепузырные лимфатические узлы, nodi lymphatici paravesiculares*, которые в зависимости от положения разделяются на *предмочепузырные, замочепузырные и латеральные мочепузырные узлы, nodi prevesiculares, postvesiculares et vesicales laterales*.

2. *Околоматочные лимфатические узлы, nodi lymphatici parauterini*, всего два—три, залегают по краям тела матки, в дубликатуре ее широкой связки.

3. *Окололагалищные лимфатические узлы, nodi lymphatici paravaginales*, располагаются в клетчатке заднебоковой поверхности влагалища.

4. *Околопрямокишечные (аноректальные) лимфатические узлы, nodi lymphatici pararectales (anorectales)* (см. рис. 850), локализуются главным образом на наружных переднебоковых поверхностях тазовой части прямой кишки (у женщин по топографии могут определяться как предыдущие), причем 2—3 узла залегают на уровне верхнего края ампулы, а 2—4—у ее нижнего края, над диафрагмой таза.

Большинство лимфатических сосудов органов таза направляется

в крестцовые и внутренние подвздошные узлы.

Лимфатические сосуды мочевого пузыря, собирающие лимфу от лимфокапиллярных сетей, залегают в мышечном слое и фасции и окружают мочевого пузырь со всех сторон. Соединившись у мужчин с лимфатическими сосудами предстательной железы, семенных пузырьков и лимфатическими сосудами мочеиспускательного канала, они направляются к *крестцовым, наружным и внутренним подвздошным лимфатическим узлам, nodi lymphatici sacrales, iliaci externi et iliaci interni*.

*Глубокие лимфатические сосуды полового члена* идут вместе с *v. dorsalis penis profunda* и достигают крестцовых и внутренних подвздошных лимфатических узлов, а *поверхностные лимфатические сосуды* впадают в поверхностные верхнемедиальные паховые лимфатические узлы (см. рис. 847).

*Лимфатические сосуды яичка* начинаются от капиллярной лимфатической сети в белочной оболочке и от лимфатического сплетения в паренхиме яичка. Соединяясь с лимфатическими сосудами оболочки придатка яичка, они образуют внутреннее яичковое лимфатическое сплетение, которое следует в составе семенного канатика через паховый канал в брюшную полость. Здесь лимфатические сосуды идут вместе с *vasa testicularia* и впадают в поясничные лимфатические узлы.

*Лимфатические сосуды матки* начинаются от лимфокапиллярных и лимфатических сетей, залегающих в серозном, мышечном и слизистом слоях. Большая часть отводящих лимфатических сосудов тела и дна матки располагается между листками широкой связки матки, соединяются с лимфатическими сосудами маточных труб и яичников и образуют одно общее внутреннее яичниковое лимфатическое сплетение (см. рис. 850). Это сплетение следует по яичниковым сосудам и заканчивается в поясничных лимфатических узлах.

Кроме того, некоторые лимфатические сосуды дна и тела матки направляются к подвздошным лимфатическим узлам, а по ходу круглой

связки матки—к паховым лимфатическим узлам. Ряд лимфатических сосудов мышечной оболочки матки следует к околомочепузырным лимфатическим узлам.

Лимфатические сосуды шейки матки, а также связанных с ними верхних двух третей влагалища направляются к крестцовым, внутренним и наружным подвздошным лимфатическим узлам.

*Лимфатические сосуды прямой кишки* образуют сплетения в подслизистой основе. Отводящие лимфатические сосуды слизистой оболочки прямой кишки вступают в *nodi lymphatici iliaci interni*, выносящие сосуды которых, следуя по ходу кровеносных сосудов, доходят до крестцовых лимфатических узлов.

Лимфатические сосуды кожной части заднего прохода направляются вместе с сосудами промежности к поверхностным паховым лимфатическим узлам. От верхних отделов прямой кишки, от подсерозного сплетения идут лимфатические сосуды, которые вступают в околопрямокишечные (аноректальные) лимфатические узлы. Эти лимфатические сосуды залегают по ходу верхней прямокишечной артерии и вместе с приносящими и выносящими сосудами образуют верхнее прямокишечное лимфатическое сплетение.

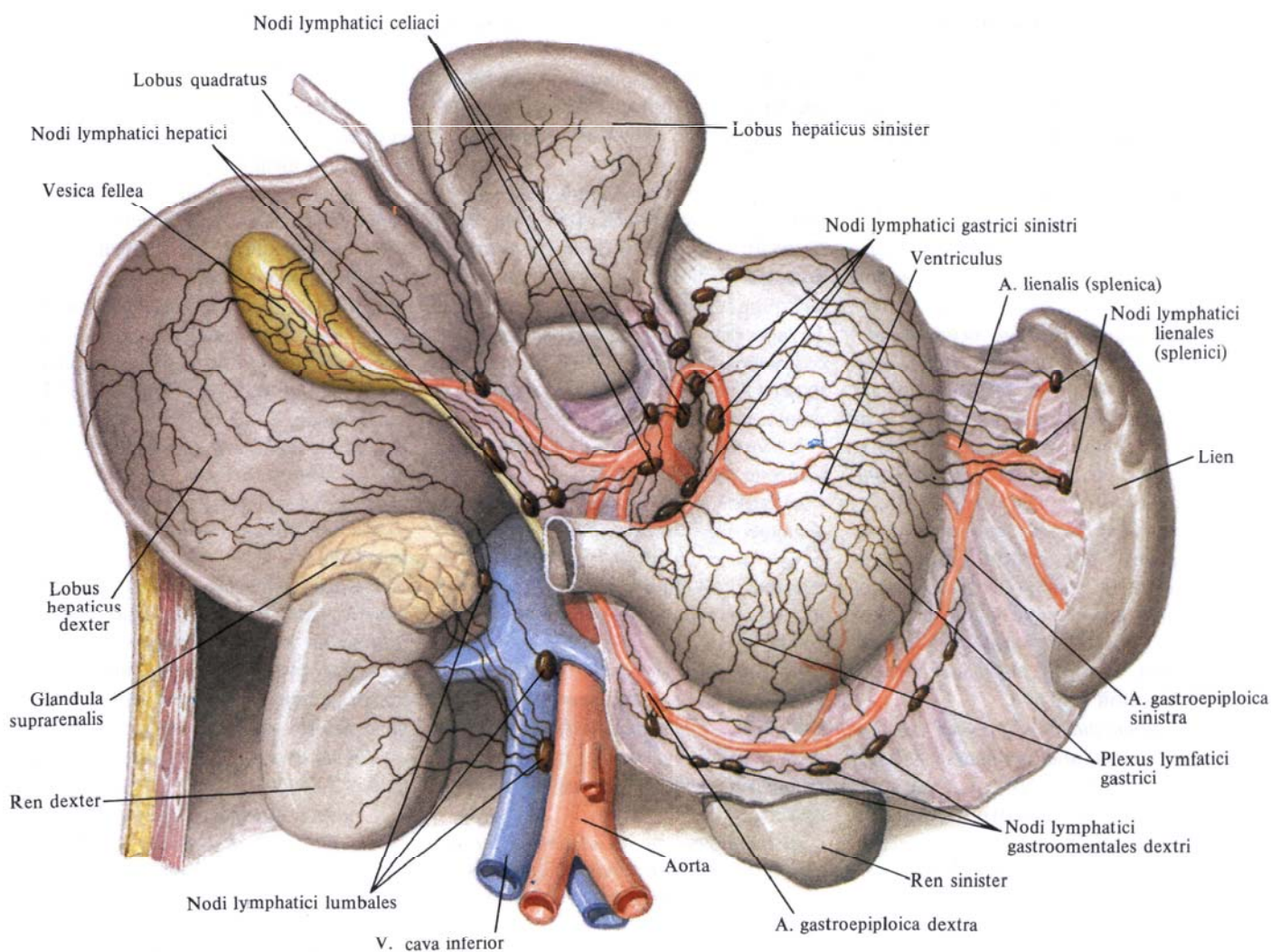
На передней поверхности крестца *nodi lymphatici sacrales* вместе с соединяющимися их сосудами образуют среднее крестцовое лимфатическое сплетение. Оно лежит по ходу срединной крестцовой артерии и принимает лимфатические сосуды задних отделов стенок таза и нижних отделов позвоночного столба.

Лимфатические сплетения, сопровождающие *vasa obturatoria, vasa gluteales*, вступают в полость таза через соответствующие отверстия и следуют по ходу сосудов к внутренним подвздошным лимфатическим узлам.

Выносящие лимфатические сосуды среднего крестцового сплетения направляются к *поясничным лимфатическим узлам, nodi lymphatici lumbales* (см. рис. 845, 847, 850).

В окружности внутренних подвздошных сосудов внутренние подвздошные лимфатические узлы и ли-





**Рис. 851. Лимфатические сосуды нижней поверхности печени, передней поверхности желудка, правой надпочечника и почек; вид спереди (по Г. М. Иосифову).**

Лимфатические сосуды образуют лимфатическое сплетение, которое собирает лимфу от органов и стенок малого таза. Следуя по ходу сосудов, это сплетение вместе с подвздошным лимфатическим сплетением, которое собирает лимфу от нижней конечности, стенок таза и нижнего отдела брюшной стенки, образует общее подвздошное лимфатическое сплетение.

Общие подвздошные сплетения залегают по ходу общих подвздошных

сосудов, соединяются между собой на уровне IV—V позвонка в поясничное лимфатическое сплетение.

#### ЛИМФАТИЧЕСКИЕ СОСУДЫ И УЗЛЫ БРЮШНОЙ ПОЛОСТИ

Лимфатические узлы живота можно разделить на парietальные (пристеночные) и висцеральные лимфатические узлы.

К **паристальным лимфатическим узлам**, *nodi lymphatici parietales*, относятся поясничные узлы, окружающие брюшную часть аорты и нижнюю полую вену.

1. **Левые поясничные лимфатические узлы**, *nodi lymphatici lumbales sinistri* (см. рис. 845, 847), расположены по левую сторону вдоль аорты. По отношению к последней различают: а) **латеральные аортальные узлы**, *nodi aortici laterales*, залегающие вдоль наружного края аорты; б) **пред-**

аортальные узлы, *nodi preaortici*, расположенные на передней поверхности аорты; в) *постаортальные узлы, nodi postaortici*, которые локализируются соответственно вдоль задней поверхности аорты.

2. *Промежуточные поясничные лимфатические узлы, nodi lymphatici lumbales intermedii* (см. рис. 845), залегают между аортой и нижней полой веной.

3. *Правые поясничные лимфатические узлы, nodi lymphatici lumbales dextri* (см. рис. 845, 850), залегают вокруг нижней полой вены. Их значительно меньше, чем аортальных. Среди них различают: а) *латеральные кавальные узлы, nodi cavales laterales*, залегающие вдоль правого края нижней полой вены; б) *предкавальные узлы, nodi precavales*, расположенные на передней поверхности вены; в) *посткавальные узлы, nodi postcavales*, которые залегают позади нижней полой вены.

4. *Нижние диафрагмальные лимфатические узлы, nodi lymphatici phrenici inferiores* (см. рис. 856), располагаются вблизи аортального отверстия и ножек диафрагмы.

5. *Нижние надчревные лимфатические узлы, nodi lymphatici epigastrici inferiores*, залегают по ходу начальной части нижней надчревной артерии.

Поясничное лимфатическое сплетение, кроме лимфатических сосудов таза и нижней конечности, принимает также лимфатические сосуды почек и надпочечников, поясничной и крестцовой частей позвоночного столба, боковых отделов брюшной стенки и спины.

Лимфатические сосуды поясничного лимфатического сплетения соединяются с лимфатическими сосудами подаортального лимфатического сплетения и образуют слева и справа *левый и правый поясничные стволы, trunci lumbales sinister et dexter*.

**Висцеральные лимфатические сосуды и узлы брюшной полости, nodi et vasa lymphatici viscerales**, составляют систему кишечного ствола.

*Кишечный ствол, truncus intestinalis* (см. рис. 843), образуется от соединения отводящих лимфатических сосудов узлов корня брыжейки и отводя-

щих лимфатических сосудов чревного лимфатического сплетения. Различают следующие основные лимфатические узлы, связанные с лимфатическими сосудами системы кишечного ствола.

1. *Чревные лимфатические узлы, nodi lymphatici celiaci* (см. рис. 851), всего 10—15, располагаются у корня чревного ствола. Эти узлы являются центральными для выносящих лимфатических сосудов узлов желудка, селезенки, поджелудочной железы, верхнего отдела двенадцатиперстной кишки и части печени.

2. *Лимфатические узлы желудка* (см. рис. 851):

а) *левые и правые желудочные лимфатические узлы, nodi lymphatici gastrici sinistri et dextri*, залегают в области малой кривизны желудка по ходу левой и правой желудочных артерий;

б) *левые и правые желудочно-сальниковые лимфатические узлы, nodi lymphatici gastromentales sinistri et dextri*, располагаются по большой кривизне желудка в виде небольших групп;

в) *пилорические лимфатические узлы, nodi lymphatici pylorici*, находятся в области привратника. Среди них различают *надпилорический узел, nodus suprapyloricus*, *подпилорические узлы, nodi subpylorici*, и *запилорические узлы, nodi retropylorici*.

3. *Селезеночные лимфатические узлы, nodi lymphatici splenici* (см. рис. 851), располагаются в области ворот селезенки, по ходу селезеночной артерии.

4. *Верхние и нижние панкреатические лимфатические узлы, nodi lymphatici pancreatici superiores et inferiores*, располагаются по верхнему и нижнему краям тела и хвоста поджелудочной железы.

5. *Верхние и нижние панкреатодуоденальные лимфатические узлы, nodi lymphatici pancreaticoduodenales superiores et inferiores*, залегают вдоль одноименных артерий на передней и задней поверхностях головки поджелудочной железы и нисходящей части двенадцатиперстной кишки.

6. *Лимфатические узлы печени* (см. рис. 851):

а) *печеночные лимфатические узлы, nodi lymphatici hepatici*, залегают в области ворот печени;

б) *желчепузырный узел, nodus cysticus*, непостоянный, находится в области шейки желчного пузыря;

в) *узел сальникового отверстия, nodus foraminalis*, непостоянный, залегают забрюшинно на задней стенке сальникового отверстия.

7. *Брыжеечные лимфатические узлы, nodi lymphatici mesenterici* (см. рис. 850), всего 180—200, располагаются между листками брыжейки тонкой кишки. Различают *юкстакишечные узлы, nodi juxtaintestinales*, и *верхние (центральные) узлы, nodi superiores (centrales)*. Особенно много узлов скапливается в области корня брыжейки.

8. *Лимфатические узлы толстой кишки* (см. рис. 850) лежат забрюшинно по ходу отводящих лимфатических сосудов толстой кишки. Они подразделяются на ряд групп соответственно отделам толстой кишки: *подвздошно-ободочно-кишечные узлы, nodi ileocolici*; *предслепокшиечные узлы, nodi prececales*; *заслепокшиечные узлы, nodi retrocecales*, с которыми связана группа *аппендикулярных узлов, nodi appendiculares*; *брыжеечно-ободочно-кишечные узлы, nodi mesocolici*, среди которых различают *околоободочно-кишечные, nodi paracolici*, *ободочно-кишечные правые, средние и левые узлы, nodi colici dextri, medii et sinistri*; *нижние брыжеечные узлы, nodi mesenterici inferiores*, которые делятся на *сигмовидно-кишечные узлы, nodi sigmoidei*, и *верхние прямокишечные узлы, nodi rectales superiores*.

**Лимфатические сосуды почек** (рис. 851). Их делят на поверхностные и глубокие. Поверхностные располагаются в капсуле почки и связаны с глубокими.

Глубокие начинаются из лимфокапиллярных сетей, окружающих мочевые каналы, и по ходу кровеносных сосудов направляются к воротам почки, где соединяются с поверхностными. Следуя от ворот почки, одна часть лимфатических сосудов почки располагается впереди почечной вены, другая — между веной и артерией



и третья—позади артерии. Указанные три группы лимфатических сосудов почек подходят к поясничным лимфатическим узлам и узлам аортального лимфатического сплетения, расположенного на передней поверхности тел поясничных позвонков, позади аорты,—*постеоортальным лимфатическим узлам, nodi lymphatici postaortici*.

Вместе с почечными сосудами в указанные узлы вливаются отводящие лимфатические сосуды надпочечников, верхнего отдела мочеточника и внутреннее яичковое лимфатическое сплетение.

**Лимфатические сосуды тонкой и толстой кишки.** *Лимфатические сосуды тонкой и толстой кишки, vasa lymphatica intestinalia*, образуют в толще стенки кишечника лимфокапиллярные сети слизистой, мышечной и серозной оболочек.

Лимфатические сосуды слизистой оболочки тонкой кишки начинаются в ворсинках центральными лимфатическими сосудами, которые представляют собой каналы, слепо начинающиеся на вершине ворсинок. Каналы проходят в центре ворсинок вдоль их длинной оси и вступают в лимфокапиллярную сеть, находящуюся под основанием кишечных желез. Отсюда лимфа направляется в капиллярную сеть слизистой оболочки и подслизистой основы, а затем следует в лимфатическое сплетение, образованное отводящими сосудами подслизистой основы кишки.

В окружности лимфатических фолликулов имеются крупные лимфокапилляры (рис. 852).

Отводящие сосуды подслизистого сплетения прободают мышечную оболочку и вступают в подсерозную основу, направляясь к брыжеечному краю кишки. По пути лимфокапилляры подслизистой основы соединяются анастомозами с лимфокапиллярами мышечного слоя.

В мышечном слое различают лимфокапилляры круговой и продольной мускулатуры, а также сеть лимфокапилляров между слоями этих мышц.

В серозной оболочке выделяют сеть лимфокапилляров и сплетение

отводящих сосудов. Лимфа из мышечной оболочки поступает главным образом в лимфокапилляры серозной оболочки, а затем в отводящие лимфатические сосуды серозной оболочки. Последние соединяются с отводящими сосудами тонкой кишки, направляющимися в брыжейку.

Отводящие лимфатические сосуды двенадцатиперстной кишки собираются у головки поджелудочной железы, следуют по ходу кровеносных сосудов и впадают в верхние и нижние панкреатодуоденальные лимфатические узлы. Выносящие сосуды этих узлов частично идут к *чревным лимфатическим узлам, nodi lymphatici celiaci*, а частично—к узлам, находящимся у корня верхней брыжеечной артерии.

Внутри- и внеорганные лимфатические сосуды двенадцатиперстной кишки анастомозируют с лимфатическими сосудами желудка.

Отводящие лимфатические сосуды тощей и подвздошной кишки (см. рис. 850) направляются в брыжейку и последовательно проходят скопления *верхних брыжеечных лимфатических узлов, nodi lymphatici mesenterici superiores*. Последние образуют на всем протяжении брыжейки три ряда: один непосредственно у края кишки (у ее стенки), второй—на середине ширины брыжейки и третий—в области корня брыжейки, где узлы расположены тесно один возле другого.

Выносящие сосуды третьего ряда узлов направляются в *верхние брыжеечные лимфатические узлы, nodi lymphatici mesenterici superiores*, залегающие по ходу тех частей верхних брыжеечных артерий и вены, которые лежат позади поджелудочной железы.

Большая часть выносящих сосудов этих узлов принимает участие в образовании кишечного ствола, меньшая—направляется к *педоортальным лимфатическим узлам, nodi lymphatici preaortici*.

В толстой кишке центральные лимфатические сосуды ворсинок отсутствуют, так как отсутствуют сами ворсинки в этом отделе кишки.

В остальном лимфатическая система толстой кишки построена так же, как и лимфатическая система тонкой кишки (см. рис. 852). Отводящие лимфатические сосуды толстой кишки следуют вместе с кровеносными сосудами. По их ходу залегают лимфатические узлы, также располагающиеся в несколько рядов. Все они получают название лимфатических узлов толстой кишки с указанием отдела, в котором залегают. Первый ряд—надкишечные лимфатические узлы—лежит в подбрюшинном слое кишки. Выносящие сосуды этих узлов несут лимфу во второй ряд—*околокишечные лимфатические узлы, nodi lymphatici juxtaintestinales*, находящиеся в области артериальных дуг первого порядка. Далее лимфа попадает в промежуточные лимфатические узлы, располагающиеся по ходу ветвей а. colicae, примерно на середине их длины.

Кроме указанных лимфатических узлов, в области илеоцекального угла различают еще *предслепкишечные лимфатические узлы, nodi lymphatici prececales*, залегающие по ходу передней слепкишечной артерии, и *заслепкишечные лимфатические узлы, nodi lymphatici retrocecales*,—по ходу задней слепкишечной артерии. Все эти узлы объединяются в одну общую группу *подвздошно-ободочно-кишечных узлов, nodi lymphatici ileocolici*, где встречаются также непостоянные лимфатические узлы червеобразного отростка—*аппендикулярные, nodi lymphatici appendiculares*.

Указанные узлы толстой кишки топографически могут подразделяться также на следующие пять подгрупп: *nodi lymphatici mesenterici inferiores, ileocolici, colici dextri, colici medii, colici sinistri*.

Лимфатические сосуды правой половины толстой кишки по ходу кровеносных сосудов несут лимфу в *верхние брыжеечные лимфатические узлы, nodi lymphatici mesenterici superiores*. Лимфатические сосуды левой половины толстой кишки (за исключением нижнего отдела прямой кишки) приносят лимфу в узлы, залегающие у корня нижней брыжеечной артерии,—*нижние брыжеечные лимфатические узлы,*

*nodi lymphatici mesenterici inferiores*, откуда через подаортальные лимфатические узлы — в систему *trunci intestinales*.

Внутриорганные лимфатические сосуды толстой кишки соединяются с лимфатическими сосудами тонкой кишки через капилляры слизистой оболочки и подслизистой основы *valva ileocecalis*, т. е. на месте перехода подвздошной кишки в слепую.

**Лимфатические сосуды желудка.** Лимфатические сосуды желудка (рис. 853; см. рис. 852) образуют лимфокапиллярные сети в слизистой оболочке, подслизистой основе, мышечной и серозной оболочках.

Начинаются лимфокапилляры слизистой оболочки желудка *sinuoidальными сосудами, vasa sinusoidei*, — спелыми выпячиваниями, располагающимися между железами. Они соединяются между собой и образуют межслизистую сеть лимфокапилляров слизистой оболочки желудка. Отводящие сосуды этой сети направляются в подслизистую лимфатическую сеть, лежащую на мышечной пластинке слизистой оболочки.

Отводящие лимфатические сосуды подслизистой основы (см. рис. 853), соединяясь между собой, образуют подслизистое сплетение отводящих сосудов. Часть отводящих лимфатических сосудов подслизистой основы проникает через мышечную оболочку и вступает в подсерозную сеть лимфатических сосудов; другие сосуды прободают мышечную оболочку в области малой и большой кривизны, соединяются с отводящими сосудами подсерозного сплетения и образуют отводящие лимфатические сосуды желудка. Лимфатические сосуды межмышечной капиллярной сети впадают в отводящие сосуды подслизистого сплетения в тех местах, где они прободают мышечную оболочку.

Отводящие лимфатические сосуды желудка следуют по ходу кровеносных сосудов к близлежащим лимфатическим узлам, выносящие сосуды которых направляются от области малой кривизны, верхней трети привратника и кардиальной части желудка через *левые желудочные лимфатические узлы, nodi lymphatici gastrici si-*

*nistri*, по ходу левой желудочной артерии к *чревным лимфатическим узлам, nodi lymphatici celiaci*, от дна желудка — к *панкреатическим и селезеночным лимфатическим узлам, nodi lymphatici pancreatici et lienales*, а оттуда — к *чревным лимфатическим узлам; от правых желудочных лимфатических узлов, nodi lymphatici gastrici dextri, и правых желудочно-сальниковых узлов, nodi lymphatici gastro-omentalis dextri*, области большой кривизны и от *привратниковых лимфатических узлов, nodi lymphatici pylorici*, по ходу а. и в. *gastroepiploicae dextrae*, также к *чревным лимфатическим узлам.*

Между внутриорганными лимфатическими сплетениями желудка и пищевода имеются анастомозы.

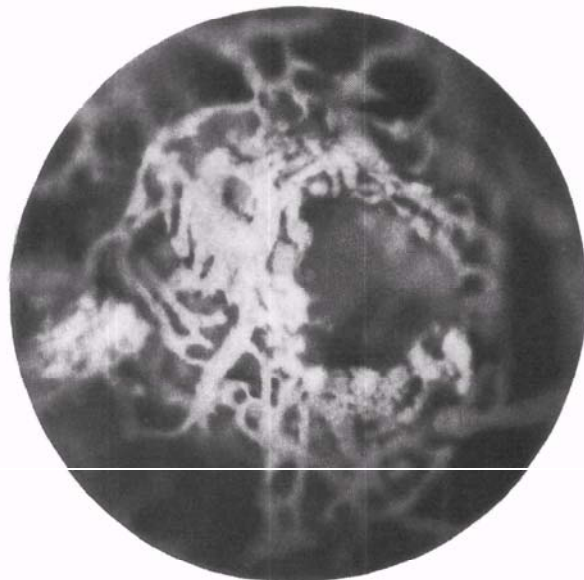
**Лимфатические сосуды селезенки.** Эти лимфатические сосуды делятся на поверхностные и глубокие. Собираясь в области ворот селезенки (см. рис. 851), они вступают далее в панкреатические и селезеночные лимфатические узлы. Выносящие сосуды

этих узлов следуют по ходу селезеночной артерии и достигают чревных лимфатических узлов.

**Лимфатические сосуды поджелудочной железы.** Лимфатические сосуды поджелудочной железы выходят из нее на всем протяжении.

Отводящие лимфатические сосуды от головки поджелудочной железы вступают главным образом в верхние и нижние панкреатодуоденальные лимфатические узлы, расположенные на передней и задней поверхностях головки железы; от тела железы — в группы верхних и нижних панкреатических и селезеночных лимфатических узлов, расположенных вдоль селезеночной артерии и нижнего края поджелудочной железы; от хвоста поджелудочной железы — в селезеночные лимфатические узлы, расположенные в области ворот селезенки.

Кроме того, ряд лимфатических сосудов поджелудочной железы, следуя по ходу кровеносных сосудов, достигает узлов соседних органов (*nodi lymphatici gastrici sinistri, hepatici,*



**Рис. 852.** Лимфатические сосуды в капсуле солитарного фолликула червеобразного отростка новорожденного (фотография. Препарат А. Сушко). (В глубине видны лимфатические сосуды подслизистой основы.)



mesenterici superiores et colici). Выносящие сосуды регионарных узлов поджелудочной железы направляются к чревным лимфатическим узлам, *nodii lymphatici celiaci*.

**Лимфатические сосуды печени.** Лимфатические сосуды печени (см. рис. 851) делятся на поверхностные и глубокие.

**Поверхностные лимфатические сосуды** печени представлены сетью лимфокапилляров, располагающихся на поверхности печени между пучками волокон, образующих ее капсулу. Отводящие сосуды этой сети соединяются между собой и образуют сплетение.

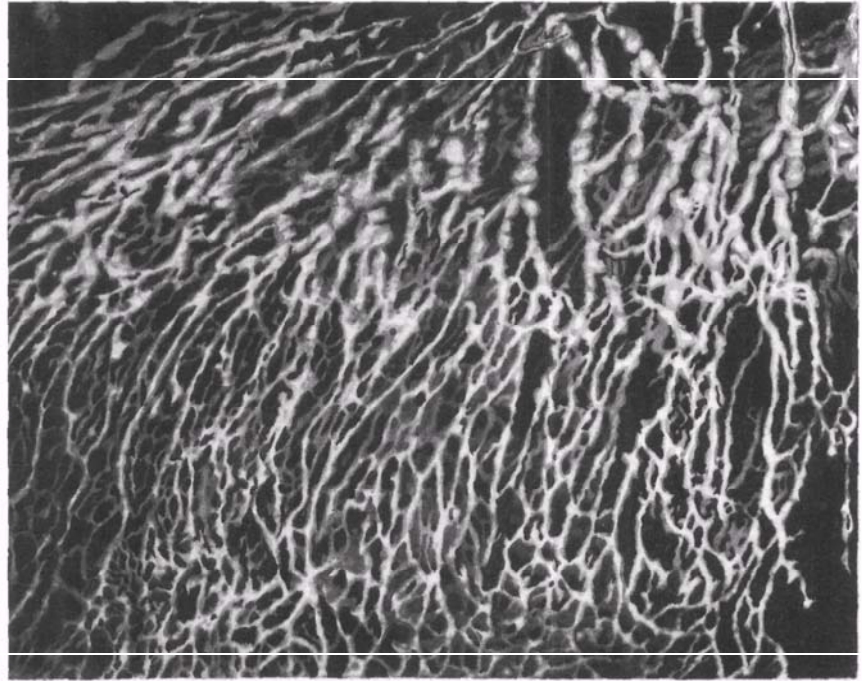
Отводящие сосуды этого сплетения сопровождают попарно сосуды капсулы печени и направляются с нижней поверхности печени к воротам, на место соединения с глубокими лимфатическими сосудами, а далее к задней части диафрагмальной поверхности печени, где они впадают в левые желудочные лимфатические узлы, в узлы в окружности аорты и небольших ветвей воротной вены, начинающихся в капсуле и направляющихся в толщу печени.

Отводящие лимфатические сосуды диафрагмальной поверхности печени частично перегибаются через ее передний край и впадают в сосуды висцеральной поверхности; большая часть направляется к основанию венечной и серповидной связок печени, где образует сплетения, откуда выходят лимфатические сосуды, которые, следуя по этим связкам, прободают диафрагму и впадают в узлы, расположенные на ее верхней поверхности в грудной полости.

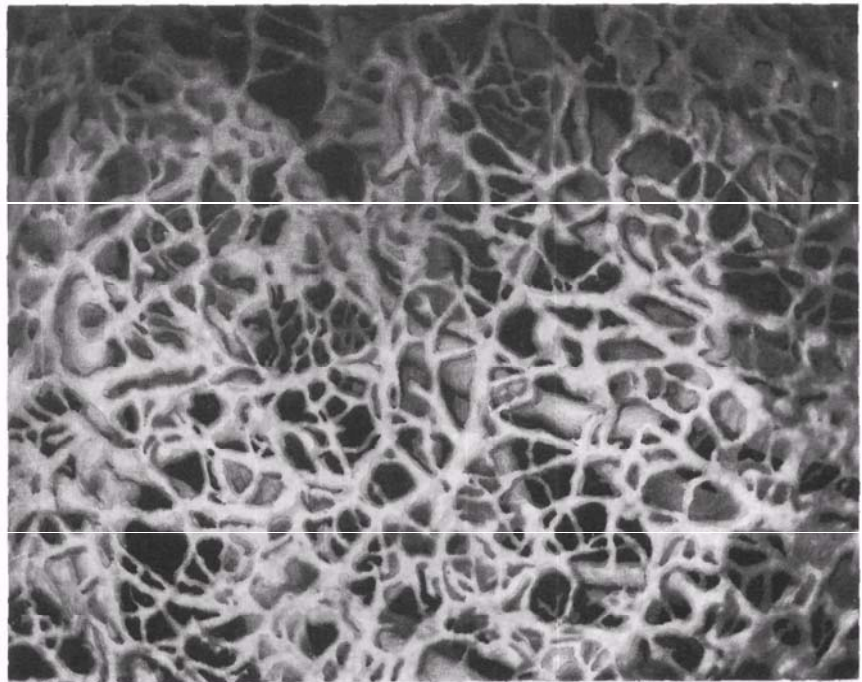
Глубокие лимфатические сосуды печени начинаются из сети лимфокапилляров, окружающих дольки и расположенных в междольковой соединительной ткани.

Отводящие сосуды глубокой лимфокапиллярной сети сопровождают сосуды и желчные протоки, образуют вокруг них сплетения и выходят из печени в области ворот и у задней части диафрагмальной поверхности печени.

Сосуды, выходящие из ворот печени, соединяются с подходящими



А



Б

**Рис. 853. Лимфатические сети (препарат А. Сушко).**

А — серозно-подсерозная сеть и собирающие коллекторы вблизи малой кривизны желудка.  
Б — поджелудочная и подслизистая сети в области привратника желудка.

сюда поверхностными сосудами и вступают в печеночные лимфатические узлы, *nodi lymphatici hepatici*. Выносящие сосуды печеночных узлов направляются к *nodi lymphatici celiaci*. Лимфатические сосуды, выходящие у задней части диафрагмальной поверхности печени, подходят к нижним и верхним диафрагмальным узлам, откуда лимфа поступает к узлам грудной полости. Глубокие и поверхностные лимфатические сосуды анастомозируют между собой.

Таким образом, чревные лимфатические узлы, *nodi lymphatici celiaci* (см. рис. 851), собирают лимфу из желудка, печени (частично), селезенки, верхней части двенадцатиперстной кишки и поджелудочной железы. Чревные лимфатические узлы вместе с соединяющими их сосудами образуют чревное лимфатическое сплетение.

Выносящие сосуды этого сплетения соединяются с выносящими сосудами брыжеечных узлов, *nodi lymphatici mesenterici*, и образуют кишечный ствол, *truncus intestinalis*.

## ЛИМФАТИЧЕСКИЕ СОСУДЫ И УЗЛЫ ГРУДНОЙ ПОЛОСТИ

Лимфатические сосуды и узлы грудной полости (рис. 854—856; см. рис. 843), делятся на две группы: лимфатические сосуды и узлы переднего средостения и лимфатические сосуды и узлы заднего средостения.

1. *Передние средостенные лимфатические узлы, nodi lymphatici mediastinales anteriores* (см. рис. 854, 856), включают узлы, расположенные в верхнем средостении. К ним относится ряд одиночных узлов, залегающих на передней поверхности дуги аорты и плечевого вен.

2. *Окологрудные (парастеральные) лимфатические узлы, nodi lymphatici parasternales*, располагаются по ходу *a. thoracica interna*.

3. *Окологрудные (парамаммарные) лимфатические узлы, nodi lymphatici paramammarii* (см. рис. 857), залегают по ходу нижней части *a. thoracica lateralis*.

4. *Предперикардальные лимфатические узлы, nodi lymphatici*

*prepericardiales*, и *латеральные перикардальные лимфатические узлы, nodi lymphatici pericardiales laterales*, представлены одиночными узлами, залегающими соответственно на нижней передней и латеральных поверхностях перикарда.

5. *Верхние диафрагмальные лимфатические узлы, nodi lymphatici phrenici superiores* (см. рис. 856), располагаются как в переднем, так и в заднем средостении. В переднем средостении они залегают у места прикрепления диафрагмы к VII ребру и мечевидному отростку и впереди нижней полой вены.

В заднем средостении выделяют следующие узлы.

1. *Межреберные лимфатические узлы, nodi lymphatici intercostales* (см. рис. 843, 845), располагаются на головках ребер. Кроме того, одиночные лимфатические узлы залегают в задней части межреберных промежутков.

2. *Предпозвоночные лимфатические узлы, nodi lymphatici prevertebrales*, представлены одиночными узлами, залегающими вдоль передней и боковых поверхностей нижней половины грудного отдела позвоночного столба.

3. *Задние средостенные лимфатические узлы, nodi lymphatici mediastinales posteriores* (см. рис. 856), представлены множеством лимфатических узлов, разделенных на группы по топографическому признаку:

а) *легочные юкстапищеводные узлы, nodi lymphatici juxtaesophageales pulmonales*, располагаются вблизи пищевода, главным образом на уровне ворот легких;

б) *трахеобронхиальные лимфатические узлы, nodi lymphatici tracheobronchiales*, залегают в области грудной части трахеи и корней легких, в пределах от главных бронхов до средостенной поверхности легких. Различают *верхние и нижние трахеобронхиальные лимфатические узлы, nodi lymphatici tracheobronchiales superiores et inferiores* (см. рис. 856). Первые располагаются на протяжении от ворот легких до разделения трахеи, вторые — под разделением трахеи между главными бронхами. Одиночные лимфатические узлы

встречаются в области ворот легких и в углах ветвления долевых и сегментарных бронхов и сосудов;

в) *околотрахеальные лимфатические узлы, nodi lymphatici paratracheales*, залегают у боковых поверхностей трахеи, а также впереди нее.

4. *Верхние диафрагмальные лимфатические узлы, nodi lymphatici phrenici superiores* (см. рис. 856), располагаются на диафрагме вблизи аортального отверстия. Часть этих узлов залегают в переднем средостении.

**Лимфатические сосуды диафрагмы.** Лимфатические сосуды диафрагмы состоят из сетей лимфокапилляров серозных оболочек (брюшины и плевры) и из сетей лимфатических сосудов подсерозной основы.

Отводящие лимфатические сосуды нижней поверхности диафрагмы направляются к нижним диафрагмальным узлам, преимущественно к постаортальным узлам брюшной полости.

Отводящие лимфатические сосуды верхней поверхности диафрагмы идут от передних и средних отделов диафрагмы в верхние диафрагмальные лимфатические узлы переднего средостения; от задних отделов диафрагмы часть сосудов проникает в брюшную полость к постаортальным узлам, а остальные — в верхние диафрагмальные лимфатические узлы заднего средостения.

Диафрагмальные узлы принимают также лимфу от верхней поверхности печени.

Выносящие лимфатические сосуды от передних верхних диафрагмальных узлов направляются в окологрудные и передние средостенные лимфатические узлы и от задних верхних диафрагмальных узлов — в задние средостенные узлы, а затем в бронхосредостенный ствол.

**Лимфатические сосуды стенок грудной полости.** В области грудной клетки различают передние и задние межреберные лимфатические сосуды. Эти сосуды собирают лимфу из мышц и костей грудной клетки, а также из поверхностного и глубокого лимфатических сплетений реберной плевры.

Передние межреберные лимфатические сосуды вступают в окологруд-



**Рис. 854. Лимфатические сосуды сердца, легких и щитовидной железы ребенка 6—7 мес; вид спереди (по Г. М. Иосифову).**

динные лимфатические узлы, которые располагаются в грудной полости вместе с внутренними грудными сосудами, принимая выносящие сосуды передних верхних диафрагмальных и передних средостенных узлов.

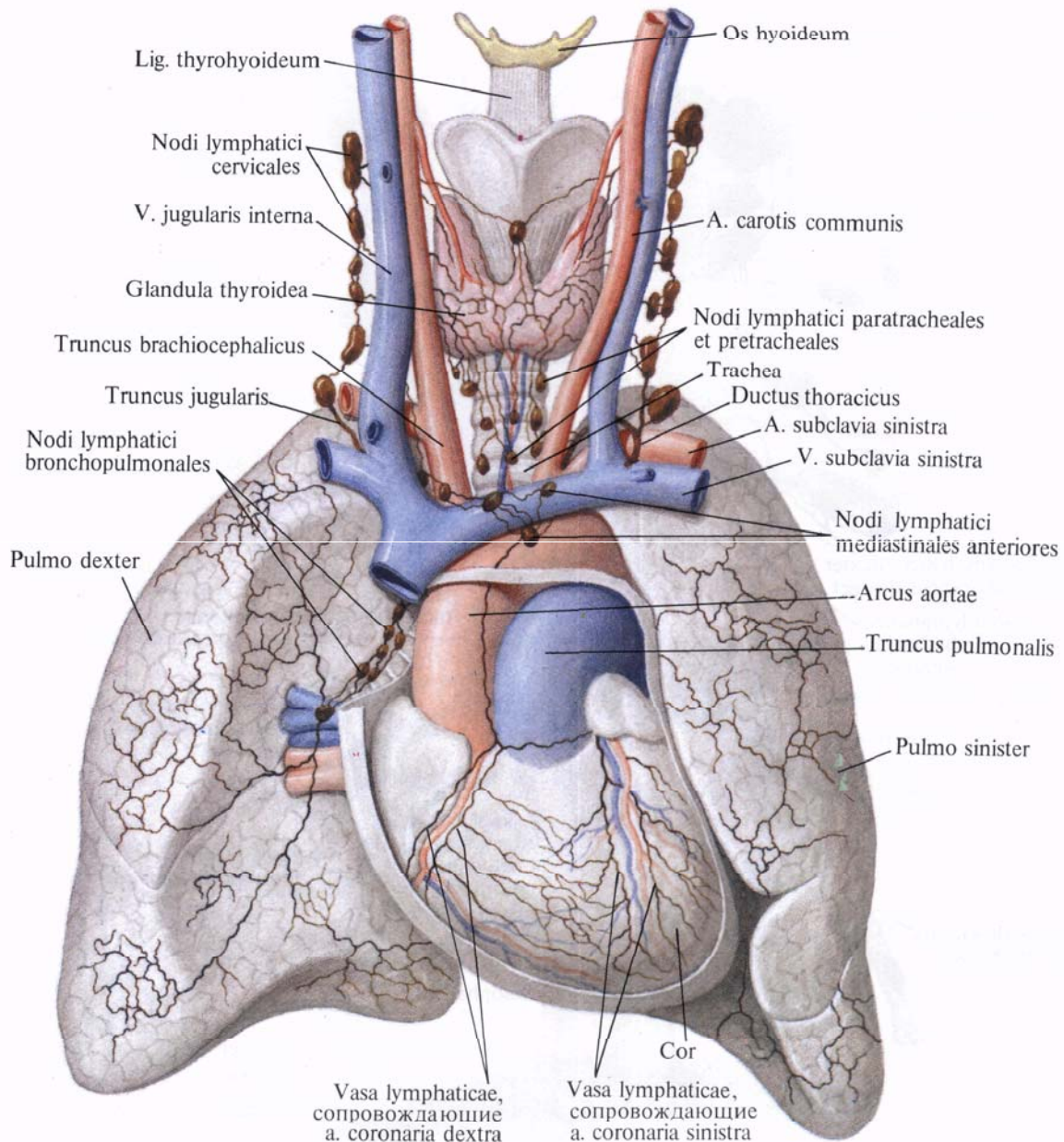
Выносящие лимфатические сосуды впадают с левой стороны в грудной проток, а с правой — в правый лимфатический проток.

Задние межреберные лимфатические сосуды идут по межреберьям назад, принимают отводящие лимфатические сосуды области спины и впадают в межреберные и предпозвоночные лимфатические узлы.

Выносящие сосуды этих узлов при посредстве нескольких ответвлений впадают в начальный отдел грудного протока, в пределах его цистерны. Часть сосудов вступает в задние средостенные лимфатические узлы, выносящие сосуды которых с левой стороны также впадают в грудной проток, а справа — в правый лимфатический проток.

**Лимфатические сосуды легких.** Лимфатические сосуды легких (см. рис. 854—856) делятся на поверхностные и глубокие.

Поверхностные лимфатические сосуды легких представлены






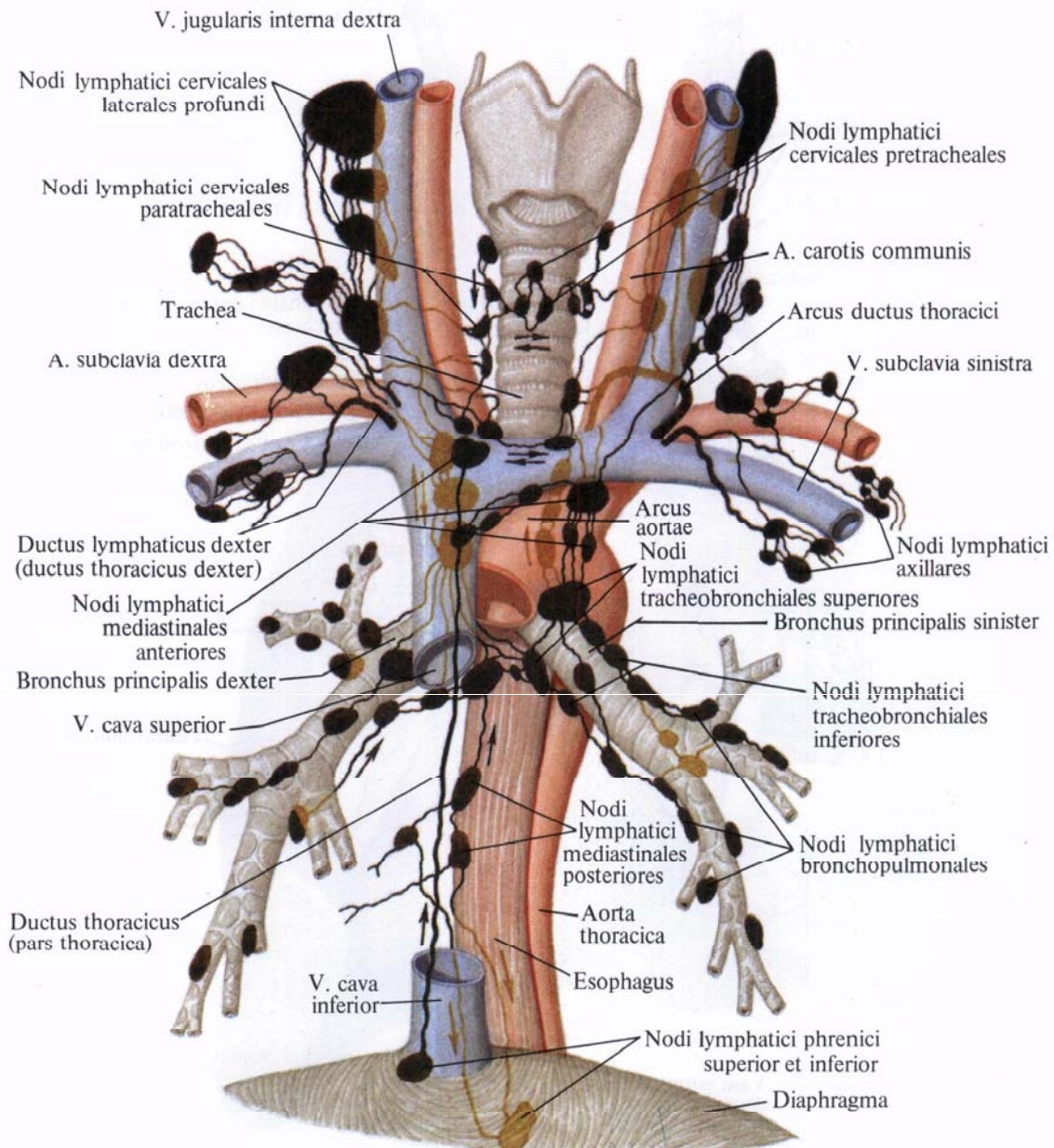


Рис. 855. Поверхностные лимфатические сосуды реберной поверхности легкого плода VIII мес (фотография. Препарат А. Сушко).

Рис. 856. Лимфатические узлы и сосуды шеи и средостения (схема) (по Д. А. Жданову).





лимфокапиллярной сетью (узко- и широкопетливой) и отводящими сосудами. Лимфокапиллярная сеть заложена в толще легочной плевры (см. рис. 855). Из отводящих сосудов часть вступает в толщу легких и соединяется с глубокими сосудами, а другая часть направляется к лимфатическим узлам в области ворот легких.

Глубокие лимфатические сосуды образуют сети лимфокапилляров в межальвеолярных перегородках легких и в подслизистой основе бронхов.

Отводящие лимфатические сосуды указанных сетей идут по перегородкам легкого и наружной оболочке сосудов и бронхов, образуя периваскулярные и перибронхиальные лимфатические сплетения. Отводящие сосуды этих сплетений выходят из ворот легких и несут лимфу в *бронхолегочные (корневые) лимфатические узлы, nodi lymphatici bronchopulmonales (hilares)* (см. рис. 854, 856), лежащие по ходу долевых бронхов, в области ворот легких, затем в *верхние и нижние трахеобронхиальные узлы, nodi lymphatici tracheobronchiales superiores et inferiores*, а оттуда — в *околотрахеальные лимфатические узлы, nodi lymphatici paratracheales*. Последние принимают также лимфу из *задних средостенных лимфатических узлов, nodi lymphatici mediastinales posteriores*, и от ряда лимфатических сосудов пищевода.

Выносящие сосуды околотрахеальных лимфатических узлов образуют *бронхосредостенный ствол, truncus bronchomediastinalis*, который слева впадает в грудной проток, а справа — в правый лимфатический проток.

**Лимфатические сосуды пищевода.** Лимфатические сосуды пищевода (см. рис. 856) образуются из сети лимфокапилляров в слизистой и мышечной оболочках и из подслизистого лимфатического сплетения. Отводящие лимфатические сосуды от верхней половины пищевода направляются к лимфатическим паратрахеальным узлам, группе яремных юкстапищеводных узлов и к задним средостенным узлам; от нижней половины пищевода — к задним средостенным узлам и к левым желудочным узлам.

**Лимфатические сосуды сердца.** Ли-

мфатические сосуды сердца (см. рис. 854) делят на глубокие и поверхностные.

Глубокие лимфатические сосуды сердца образуют лимфокапиллярные сети в толще миокарда. Лимфатические сосуды эндокарда впадают в лимфатические сосуды миокарда.

Поверхностные лимфатические сосуды сердца залегают под эпикардом. Здесь они образуют в области желудочков поверхностную и глубокую сети, а в области предсердий — только одну сеть лимфокапилляров.

Из указанных лимфатических сетей лимфа поступает в сплетения отводящих сосудов желудочков и предсердий.

Отводящие сосуды сплетений сливаются соответственно ветвлению венечных сосудов сердца; крупные отводящие сосуды сердца идут в передней и задней межжелудочковых и в венечной бороздах сердца по ходу левой и правой венечных артерий и их ветвей. Лимфатические сосуды, сопровождающие левую венечную артерию, сливаются на задней поверхности легочного ствола в один ствол, который впадает в трахеобронхиальные узлы, лежащие у места деления трахеи.

Лимфатические сосуды, сопровождающие правую венечную артерию, образуют один ствол, поднимающийся по передней поверхности восходящей аорты и впадающий в узел артериальной связки, *nodus lig. arteriosi*, который располагается вблизи артериальной связки. Отсюда лимфа поступает в *передние средостенные лимфатические узлы, nodi lymphatici mediastinales anteriores* (см. рис. 854, 856).

**Лимфатические сосуды вилочковой железы** образуют два выносящих лимфатических ствола, которые направляются к передним средостенным узлам.

## ЛИМФАТИЧЕСКИЕ СОСУДЫ И УЗЛЫ ГОЛОВЫ И ШЕИ

Лимфатические сосуды головы и шеи собираются в *правый и левый яремные*

*лимфатические стволы, trunci jugulares dexter et sinister*, причем *truncus jugularis dexter* впадают в *ductus lymphaticus dexter, truncus jugularis sinister* — в *ductus thoracicus*.

В области головы и шеи различают следующие основные группы лимфатических узлов.

1. *Затылочные лимфатические узлы, nodi lymphatici occipitales* (рис. 857), залегают в подкожной клетчатке на уровне верхней выйной линии. Число узлов колеблется от 2 до 5—6. Их выносящие сосуды подходят к латеральным глубоким шейным лимфатическим узлам.

2. *Сосцевидные лимфатические узлы, nodi lymphatici mastoidei* (см. рис. 857), всего 2—4, залегают позади ушной раковины в области сосцевидного отростка, у места прикрепления грудино-ключично-сосцевидной мышцы. К ним поступает лимфа от ушной раковины, наружного слухового прохода и кожи теменной и затылочной областей. От сосцевидных лимфатических узлов лимфа оттекает к латеральным глубоким шейным, поверхностным околоушным и шейным лимфатическим узлам.

3. *Околоушные лимфатические узлы, nodi lymphatici parotidei* (см. рис. 843, 857), делятся на *поверхностные и глубокие, nodi lymphatici parotidei superficiales et profundi*, залегающие по ходу *a. temporalis superficialis*. Поверхностные узлы (2—4) располагаются на поверхностной части околоушной железы впереди козелка ушной раковины, на уровне наружного слухового отверстия. Глубокие лимфатические узлы (3—10) представлены тремя группами: *предушные узлы, nodi preauriculares*, залегают в верхней трети глубокой части околоушной железы, *внутрижелезистые узлы, nodi intraglandulares*, — в толще средней трети и *нижнеушные узлы, nodi infraauriculares*, — в паренхиме нижней трети железы. Околоушные лимфатические узлы собирают лимфу от околоушной железы, кожи лобной, теменной и височной областей, наружного и частично среднего уха, слезной железы, латерального края века и верхней губы. Выносящие лимфатические сосуды этих узлов под-

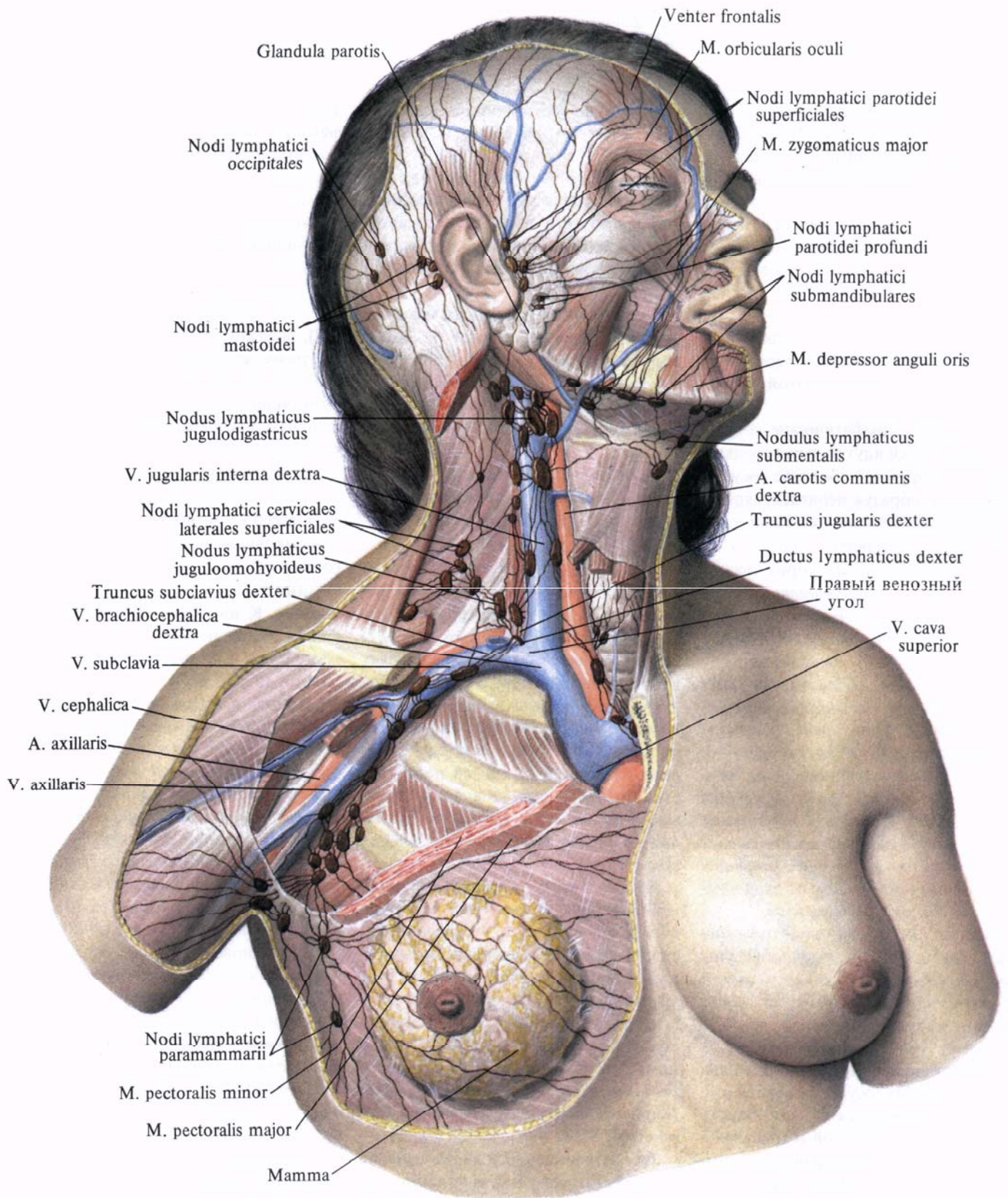


Рис. 857. Лимфатические сосуды и узлы головы, шеи, подмышечной области и молочной железы; вид спереди.

(Удалена часть грудино-ключично-сосцевидной мышцы. Видны глубокие лимфатические сосуды и узлы шеи.)



ходят к латеральным глубоким и поверхностным шейным лимфатическим узлам.

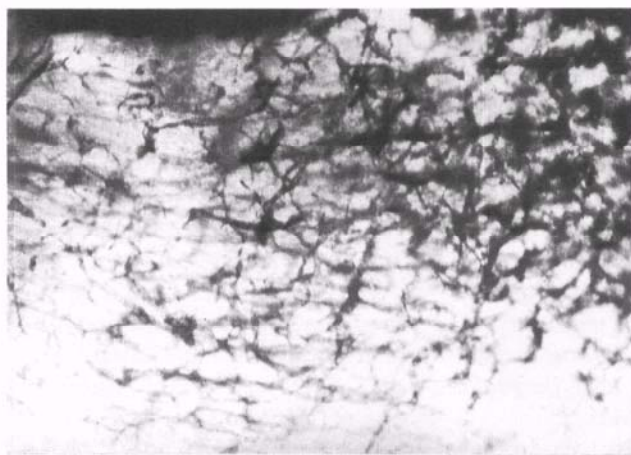
4. *Лицевые лимфатические узлы, nodi lymphatici faciales*, представлены четырьмя группами, расположенными главным образом по ходу *a. facialis* и ее ветвей. В каждую группу входит один—два лимфатических узла. Выделяют *щечные узлы, nodi buccinatorii*, *носогубные узлы, nodi nasolabiales*, *скуловой узел, nodus malaris*, и *нижнечелюстные узлы, nodi*

неба, десен, зубов, тела языка, поднижнечелюстной и подъязычной слюнных желез. Выносящие лимфатические сосуды впадают в глубокие шейные лимфатические узлы.

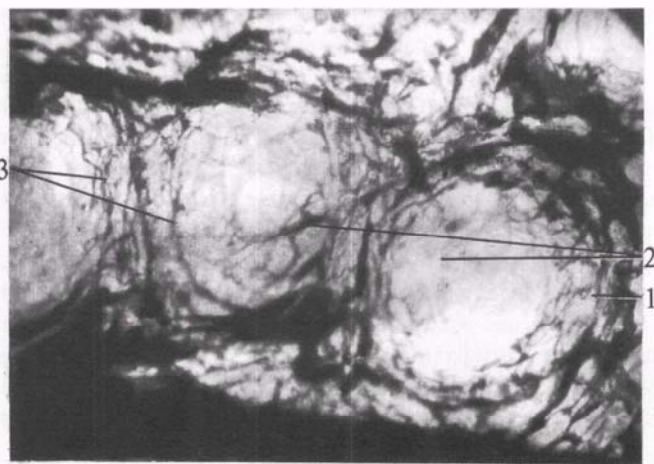
6. *Подподбородочные лимфатические узлы, nodi lymphatici submentales* (см. рис. 857), всего 2—8, располагаются выше тела подъязычной кости, на передней поверхности челюстно-подъязычных мышц. Подходящие к ним сосуды собирают лимфу от кожи и мышц нижней губы, подборо-

легают одиночно по ходу *v. jugularis anterior* ниже подъязычной кости;

б) *передние глубокие шейные лимфатические узлы, nodi lymphatici cervicales anteriores profundi*, располагаются на передней и боковых поверхностях гортани и трахеи, образуя ряд групп. Среди них различают: *предгортанные узлы, nodi prelaryngeales*, на передней поверхности гортани; *щитовидные узлы, nodi thyroidei*, которые могут залегать как



А



Б

**Рис. 858. Лимфатические сосуды языка (препараты Я. Синельникова).**

А—лимфатические сосуды, образующие сети

в толще собственных мышц передней трети языка. Б—лимфатические сосуды желобовидных сосочков языка, 1, 3—сосуды валиков; 2—сосуды сосочков.

*mandibulares*. К этим узлам подходят лимфатические сосуды от конъюнктивы глаза, кожи и мышц лица, слизистой оболочки и надкостницы стенок рта и носа, мелких слюнных желез, подчелюстной и подъязычной желез, а их выносящие сосуды впадают в поднижнечелюстные лимфатические узлы.

5. *Поднижнечелюстные лимфатические узлы, nodi lymphatici submandibulares* (см. рис. 843, 857), всего 6—10, располагаются в поднижнечелюстном треугольнике вдоль нижнего края основания нижней челюсти. Часть их залегает в толще поднижнечелюстной слюнной железы. Эти узлы собирают лимфу от нижних век, мягких тканей щек, носа, верхней и нижней губ, подбородка,

дочной области, верхушки языка, подъязычной и поднижнечелюстной желез. Выносящие лимфатические сосуды впадают в глубокие шейные лимфатические узлы.

7. Шейные лимфатические узлы разделяют на *передние шейные лимфатические узлы, nodi lymphatici cervicales anteriores*, и *латеральные шейные лимфатические узлы, nodi lymphatici cervicales laterales* (см. рис. 843, 857).

1) *Передние шейные лимфатические узлы, nodi lymphatici cervicales anteriores*, в свою очередь делятся на поверхностные (5—10) и глубокие (30—80):

а) *передние поверхностные шейные лимфатические узлы, nodi lymphatici cervicales anteriores superficiales*, за-

на поверхности, так и в толще щитовидной железы; *предтрахеальные узлы, nodi pretracheales*, на передней поверхности верхней трети трахеи; *паратрахеальные узлы, nodi paratracheales*, на боковых поверхностях верхней трети трахеи. Ниже, в грудной полости, подобные лимфатические узлы получают название *околотрахеальных узлов, nodi paratracheales*.

2) *Латеральные шейные лимфатические узлы, nodi lymphatici cervicales laterales*, делятся на поверхностные и глубокие:

а) *латеральные поверхностные шейные лимфатические узлы, nodi lymphatici cervicales laterales superficiales*, залегают вдоль *v. jugularis externa*, одиночные узлы—в области большой надключичной ямки;

б) *латеральные глубокие шейные лимфатические узлы, nodi lymphatici cervicales laterales profundi*, располагаются как одиночно, так и большими группами. Различают *латеральные и передние яремные узлы, nodi jugulares laterales et anteriores*, расположенные соответственно вдоль заднего и переднего краев внутренней яремной вены; *яремно-двубрюшный узел, nodus jugulodigastricus*, — крупный узел, залегающий ниже заднего брюшка двубрюшной мышцы, на уровне внутренней яремной вены; *яремно-лопаточно-подъязычный узел, nodus juguloomohyoideus*, расположенный позади сухожильной перемычки лопаточно-подъязычной мышцы; *надключичные узлы, nodi supraclaviculares*, в надключичной области, в нижнем отделе латерального треугольника шеи; *заглоточные узлы, nodi retropharyngeales*, на боковой поверхности и несколько позади глотки.

**Лимфатические сосуды головы.** Поверхностные лимфатические сосуды головы (см. рис. 857) начинаются из лимфатических сетей кожи и делятся на две группы: заднюю и переднюю.

Направление крупных лимфатических сосудов соответствует ходу кровеносных сосудов.

Задняя группа поверхностных лимфатических сосудов головы собирает лимфу от затылочной области, задней половины теменной и височной областей, от ушной раковины, наружного слухового прохода и барабанной перепонки.

Лимфатические сосуды затылочной области вступают в *затылочные лимфатические узлы, nodi lymphatici occipitales* (всего 2—3).

Лимфатические сосуды теменной и височной областей и ушной раковины направляются к *сосцевидным лимфатическим узлам, nodi lymphatici mastoidei* (всего 3—4).

Лимфатические сосуды от барабанной перепонки, наружного слухового прохода и части ушной раковины идут к *поверхностным и глубоким лимфатическим околоушным узлам, nodi lymphatici parotidei superficiales et profundi*.

Выносящие лимфатические сосуды этих узлов (*nodi occipitales, mastoidei,*

*parotidei*) впадают преимущественно в *поверхностные шейные лимфатические узлы, nodi lymphatici cervicales superficiales*, часть сосудов направляется в *глубокие шейные лимфатические узлы, nodi lymphatici cervicales profundi* (см. рис. 856, 857).

Передняя группа поверхностных лимфатических сосудов головы начинается в лимфатических сетях кожи лба, наружных отделов верхнего и нижнего век, передних отделов теменной и височной областей и передней поверхности ушной раковины. Лимфатические сосуды направляются к поверхностным околоушным лимфатическим узлам, располагающимся впереди ушной раковины на поверхностной части околоушной железы.

Выносящие сосуды этих узлов вступают в толще околоушной железы в *глубокие околоушные лимфатические узлы, nodi lymphatici parotidei profundi*, выносящие сосуды которых на уровне угла нижней челюсти впадают в *латеральные глубокие шейные лимфатические узлы, nodi lymphatici cervicales laterales profundi*.

Лимфатические сосуды из кожных сетей внутренних половин верхнего и нижнего век, наружного носа, щеки, верхней и нижней губ, а также глубокие сосуды от мышц, костей, слизистой оболочки преддверия рта и носа, от конъюнктивы направляются соответственно ходу лицевых сосудов и вступают в *поднижнечелюстные лимфатические узлы, nodi lymphatici submandibulares* (всего 6—10). Часть указанных лимфатических сосудов прерывается в *щечном лимфатическом узле, nodus lymphaticus buccinatorius*.

Лимфатические сосуды от нижней губы и подбородка направляются к *подподбородочным лимфатическим узлам, nodi lymphatici submentales*, которые находятся над телом подъязычной кости. Эти узлы принимают также лимфу от лимфатических сосудов кончика языка.

Глубокие лимфатические сосуды от твердого и мягкого неба, носоглотки и полости носа, крыловидно-небной и подвисочной ямок направляются к лицевым и околоушным лимфатическим узлам.

Лимфатические сосуды языка (рис. 858) делятся на поверхностные, которые начинаются из сети лимфатических сосудов слизистой оболочки, и на глубокие, сопровождающие кровеносные сосуды.

Отводящие сосуды языка направляются к *nodi cervicales profundi et submentales*.

**Лимфатические сосуды органа зрения.** Лимфатические сосуды от верхнего и нижнего век, конъюнктивы и глазницы направляются в соответствующие регионарные узлы.

Глазное яблоко лимфатических сосудов не имеет, но содержит лимфатические пространства. К ним относятся пространство пояска, *spatia zonularia*, передняя и задняя камеры глаза, *camerae anterior et posterior bulbi*, щели между оболочками. Отток жидкости из передней и задней камер и пространства пояска осуществляется через пространство радужно-роговичного угла (так называются микроскопической величины лимфатические щели между пучками гребенчатой связки радужно-роговичного угла глазного яблока) в венозный синус склеры, *sinus venosus sclerae*, а оттуда — в венозную систему (см. «Орган зрения», т. IV).

**Лимфатические сосуды шеи.** Поверхностные лимфатические сосуды шеи (см. рис. 857) направляются к *v. jugularis externa*, в окружности которой они соединяются между собой и вступают в *nodi lymphatici cervicales superficiales* (всего 4—5).

Глубокие лимфатические сосуды шеи собирают лимфу от внутренних органов шеи: глотки, гортани, трахеи и шейной части пищевода, щитовидной железы и мышц шеи. Они направляются к сосудисто-нервному пучку шеи, где вступают в *яремно-двубрюшный лимфатический узел, nodus lymphaticus jugulodigastricus*, и в *глубокие шейные лимфатические узлы, nodi lymphatici cervicales profundi* (см. рис. 856, 857).

Лимфатические сосуды боковых долей щитовидной железы впадают в *яремно-двубрюшный лимфатический узел*. Лимфатические сосуды перешейка щитовидной железы прерываются в предгортанных лимфатичес-



ких узлах (всего 2—3), которые лежат над верхним краем перешейка, и в паратрахеальных лимфатических узлах, расположенных ниже перешейка на боковой поверхности трахеи. Указанные узлы принимают также ряд лимфатических сосудов от гортани.

По ходу лимфатических сосудов глотки находятся *заглоточные лимфатические узлы, nodi lymphatici retropharyngeales*. Они располагаются на заднебоковой поверхности глотки.

Выносящие сосуды перечисленных узлов впадают в глубокие шейные лимфатические узлы и вместе с подходящими сюда лимфатическими сосудами образуют яремное лимфатическое сплетение. Сосуды этого сплетения направляются к яремно-двубрюшному лимфатическому узлу и глубоким шейным лимфатическим узлам, которые собирают всю лимфу от головы и шеи; они залегают (всего 10—15) от уровня деления сонной артерии до ключицы на передней поверхности лестничных мышц. Лимфа от них оттекает в правый лимфатический проток справа и в грудной проток слева.

Во все перечисленные узлы соответственно впадают также лимфатические сосуды нижнего отдела глотки, шейного отдела пищевода и трахеи.

### ЛИМФАТИЧЕСКИЕ СОСУДЫ И УЗЛЫ ВЕРХНЕЙ КОНЕЧНОСТИ

В области верхней конечности различают следующие лимфатические узлы (рис. 859—861; см. рис. 843, 857).

1. *Подмышечные лимфатические узлы, nodi lymphatici axillares*, всего 15—20, залегают в подмышечной полости. Они являются регионарными узлами верхней конечности и области пояса верхней конечности.

Подмышечные узлы вместе с лимфатическими сосудами данной области образуют *подмышечное лимфатическое сплетение, plexus lymphaticus axillaris*.

Часть подмышечных узлов располагается поверхностно, в слое жировой клетчатки, остальные — в глубине

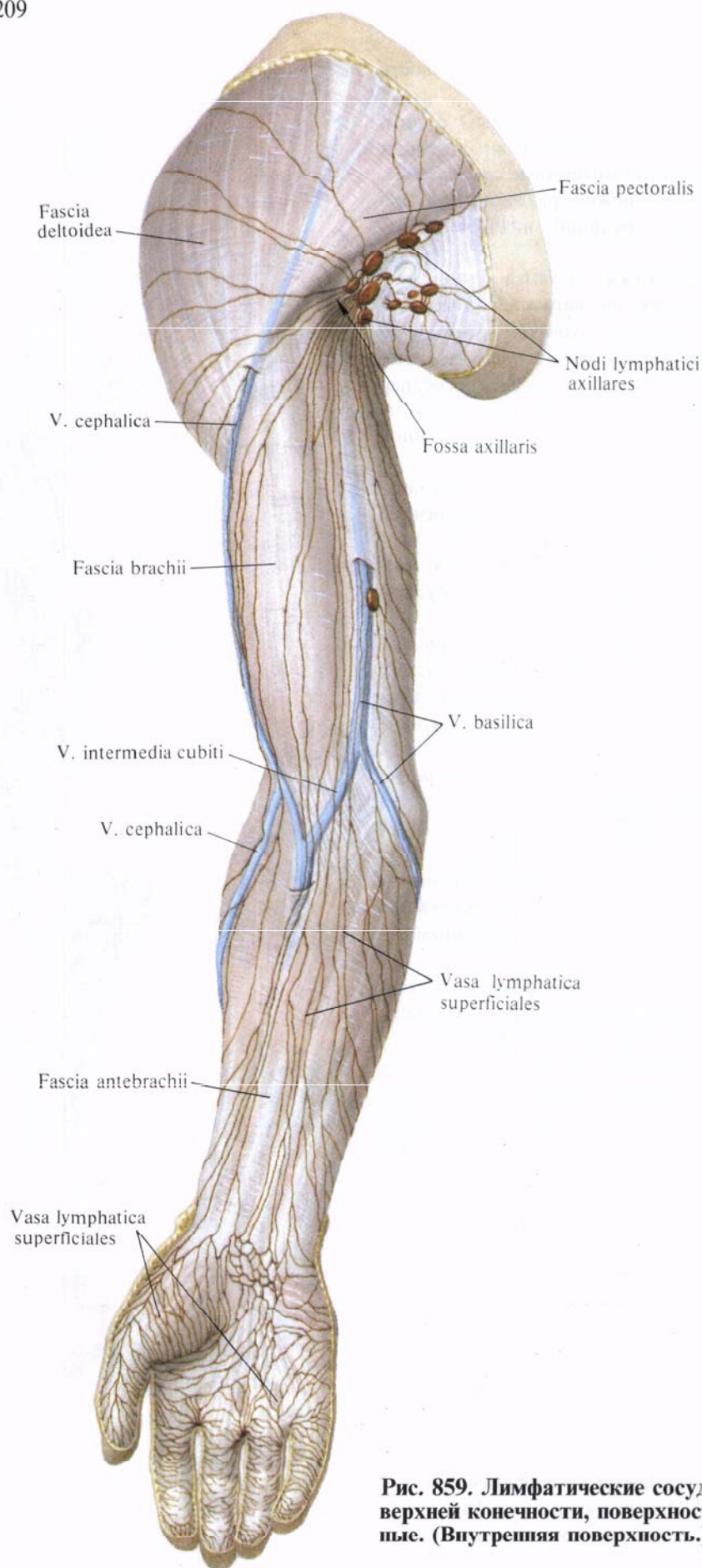


Рис. 859. Лимфатические сосуды верхней конечности, поверхностные. (Внутренняя поверхность.)

подмышечной полости, в окружности кровеносных сосудов.

По топографии и связям с лимфатическими сосудами определенных областей подмышечные лимфатические узлы можно разделить на три группы: переднюю, нижнюю и наружную.

Передняя группа узлов располагается на наружной поверхности передней зубчатой мышцы и принимает лимфу от поверхностных сосудов верхнего отдела передней брюшной стенки, переднебоковых отделов грудной клетки и молочной железы.

Нижняя группа узлов находится в заднем отделе подмышечной полости. В эти узлы поступает лимфа из лимфатических сосудов плеча и задней поверхности грудной клетки.

Наружная группа узлов залегает на наружной стенке подмышечной полости и принимает лимфатические сосуды верхней конечности.

2. Межгрудные лимфатические узлы, *nodi lymphatici interpectores*, всего 3—4, располагаются в верхнем отделе переднебоковой поверхности груди, залегают подкожно или между грудными мышцами. Их выносящие сосуды подходят к подмышечным лимфатическим узлам.

3. Плечевые лимфатические узлы, *nodi lymphatici brachiales*, располагаются по ходу плечевой артерии.

4. Локтевые лимфатические узлы, *nodi lymphatici cubitales* (см. рис. 861), локализуются преимущественно в глубоких отделах локтевой ямки, в окружности кровеносных сосудов. Часть этих узлов (1—3) залегает поверхностно над медиальным надмыщелком плечевой кости.

Кроме того, встречаются одиночные лимфатические узлы предплечья, всего 1—2, залегающие в верхней трети предплечья по ходу локтевой артерии.

Лимфатические сосуды верхней конечности делятся на поверхностные и глубокие.

**Поверхностные лимфатические сосуды.** Поверхностные лимфатические сосуды верхней конечности (см. рис.

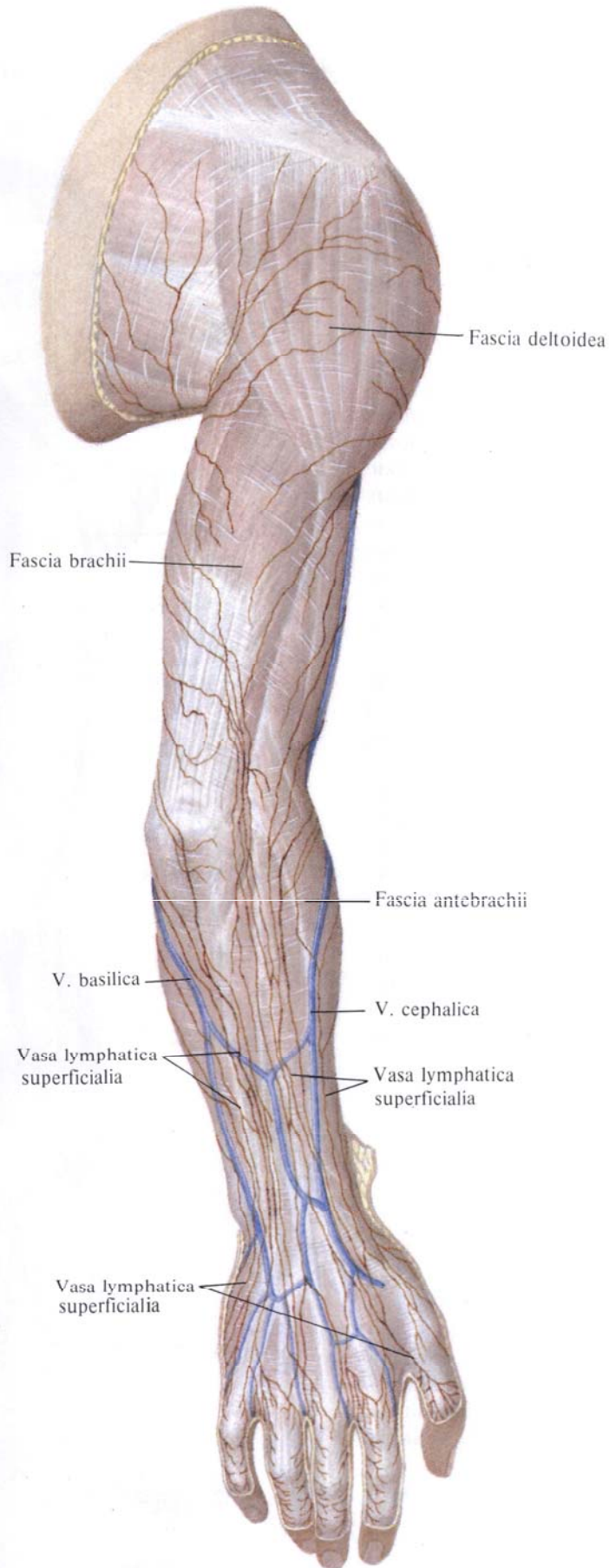


Рис. 860. Лимфатические сосуды верхней конечности, поверхностные. (Задняя поверхность.)



**Рис. 861. Лимфатические сосуды верхней конечности, глубокие. (Внутренняя поверхность.)**

859, 860) залегают в поверхностных слоях подкожной клетчатки. Они выходят из лимфатических сетей тыльной и ладонной поверхностей кисти, образуя две группы крупных лимфатических сосудов: внутреннюю — по ходу *v. basilica* и наружную — по ходу *v. cephalica*. Крупные стволы поверхностных сосудов, всего 8—10, принимают по ходу мелкие лимфатические сосуды смежных областей.

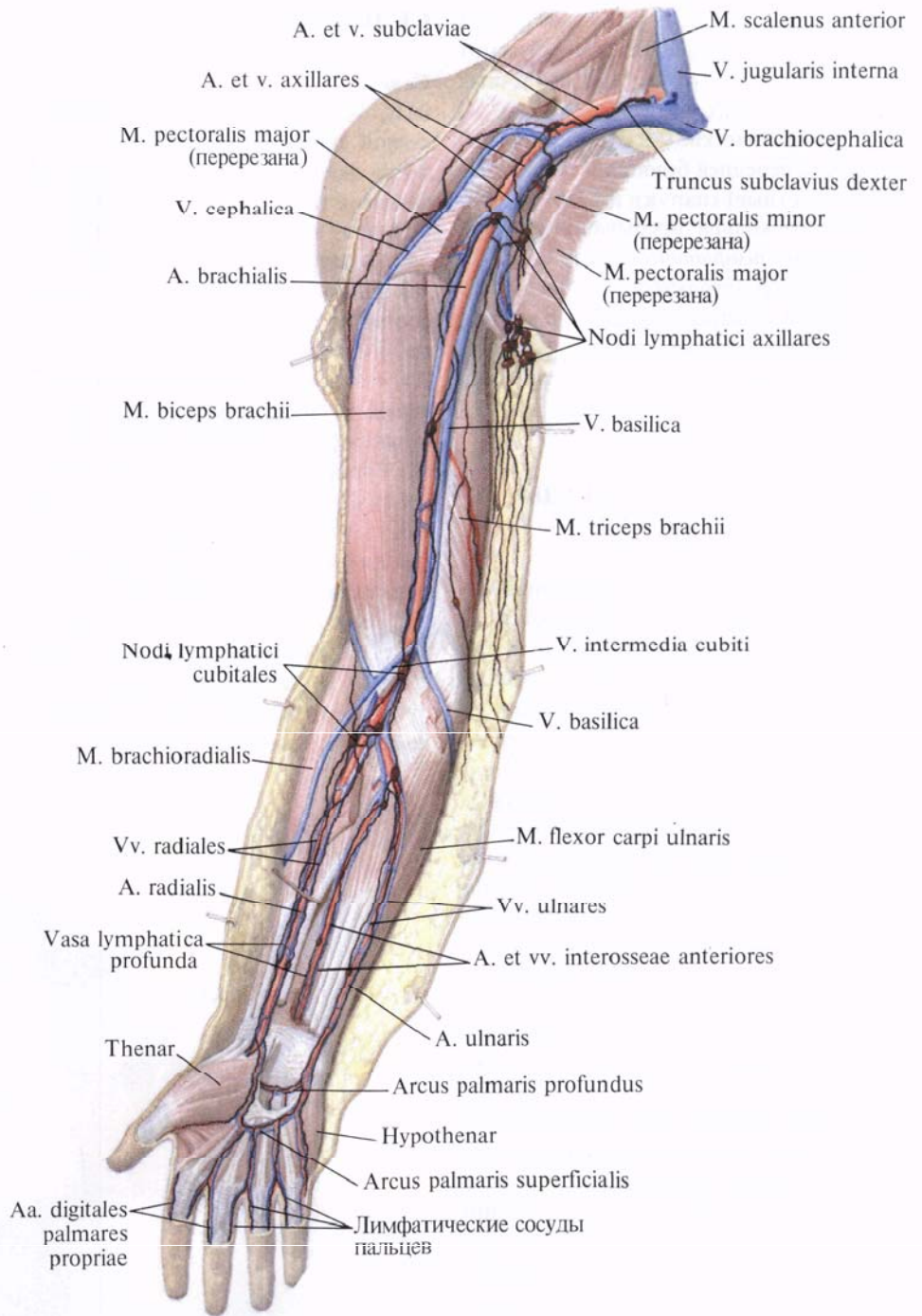
Внутренняя группа поверхностных лимфатических сосудов верхней конечности (см. рис. 859), следуя вместе с *v. basilica*, достигает локтевой ямки. Здесь 1—2 сосуда вступают в *локтевые лимфатические узлы, nodi lymphatici cubitales*, выносящие сосуды которых идут вместе с веной под плечевую фасцию к глубоким лимфатическим сосудам плеча. Остальные лимфатические сосуды этой группы следуют в подкожной клетчатке по внутренней поверхности плеча и достигают *nodi lymphatici axillares*.

Наружная группа поверхностных лимфатических сосудов верхней конечности направляется вместе с *v. cephalica*. Достигнув верхней трети плеча, проникает в глубину, в подмышечную полость, где также достигает *nodi lymphatici axillares*.

**Глубокие лимфатические сосуды.** Глубокие лимфатические сосуды верхней конечности (см. рис. 861) собирают лимфу от мышц, костей и суставов.

Лимфатические сосуды пальцев идут по боковой поверхности по ходу артерий. На кисти эти сосуды, анастомозируя между собой, образуют ладонное лимфатическое сплетение, которое соответствует артериальной дуге.

Отводящие лимфатические сосуды этого сплетения идут на предплечье, располагаясь по ходу *a. radialis* и *a. ulnaris*. Лимфатический сосуд, залегающий по ходу *a. ulnaris*, прерывается в верхней трети предплечья в ло-



ктевых лимфатических узлах, куда впадает также лимфатический сосуд, собирающий лимфу от тыла предплечья и сопровождающий заднюю межкостную артерию.

Лимфатические сосуды, сопровождающие лучевую и локтевую артерии, достигнув локтевой ямки, вступают в *nodi lymphatici cubitales*.

Выносящие сосуды этих узлов образуют одиночный лимфатический сосуд, который направляется на плечо по ходу *a. brachialis*. На границе нижней и средней третей плеча он вступает в лимфатический узел плеча, из которого выходят два выносящих сосуда. Поднимаясь вверх по наружной и внутренней поверхностям



плечевой артерии, они достигают подмышечной полости, где вступают в наружную группу подмышечных лимфатических узлов.

Лимфатические сосуды верхнего отдела передней брюшной стенки (поверхностные) кнаружи и кверху от пупочного кольца прерываются в *надчревном лимфатическом узле, nodus lymphaticus epigastricus*, и, следуя по боковой поверхности грудной клетки, достигают подмышечной полости, где вступают в переднюю группу подмышечных лимфатических узлов.

### ЛИМФАТИЧЕСКИЕ СОСУДЫ МОЛОЧНОЙ ЖЕЛЕЗЫ

Лимфатические сосуды молочной железы (см. рис. 857) образуются из двух сетей—поверхностной и глубокой. Они связаны с близлежащими и отдаленными лимфатическими узлами. Основной отток лимфы происходит в *подмышечные узлы, nodi lymphatici axillares*. От медиальных участков (квадрантов) груди отводящие лимфатические сосуды идут по ходу передних прободящих сосудов через межреберные промежутки в *окологрудные лимфатические узлы, nodi lymphatici parasternales*; от верхних и боковых участков—в *окологрудные и межгрудные лимфатические узлы, nodi lymphatici parasternarii et interpectorales*, прободая грудные мышцы или огибая наружный край большой грудной мышцы. Часть лимфатических сосудов молочной железы огибает спереди ключицу и впадает в *надключичные узлы, nodi supraclaviculares*, и в *яремно-лопаточно-подъязычный узел, nodus jugulo-omohyoideus*. Между лимфатическими сосудами левой и правой молочных желез имеются анастомозы.

Выносящие лимфатические сосуды подмышечных узлов, следуя по ходу *vv. axillaris et subclavia*, образуют подмышечное лимфатическое сплетение. Из лимфатических сосудов этого сплетения образуется *подключичный ствол, truncus subclavius* (правый и левый), причем левый впадает в *ductus thoracicus*, а правый—в *ductus lymphaticus dexter*.

### СЕЛЕЗЕНКА

**Селезенка, splen(lien)** (рис. 862—864),— орган кровеносной и лимфатической систем, расположенный в области левого подреберья, между диафрагмой и желудком. Селезенка имеет форму кофейного боба, причем одна поверхность ее выпуклая, другая—вогнутая. Длина селезенки составляет 11—12 см, ширина 7—8 см, толщина 3—4 см, масса 150—200 г. Однако размеры и масса селезенки индивидуальны и физиологически очень изменчивы. Цвет селезенки буровато-красный, консистенция мягкая, на разрезе видно белое и красное вещество—пульпа селезенки. По длинной оси селезенка почти параллельна нижним ребрам.

В селезенке различают поверхности: выпуклую наружную, обращенную к диафрагме *диафрагмальную поверхность, facies diaphragmatica*, и несколько вогнутую внут-

реннюю, обращенную к желудку и другим органам *висцеральную поверхность, facies visceralis* (см. рис. 863).

Обе поверхности отделены одна от другой верхним и нижним краями: тупой *нижний край, margo inferior*, обращен назад и вниз; острый *верхний край, margo superior*,—кпереди и кверху, он несет на себе или три вырезки. Оба края сходятся у концов селезенки. Различают *задний конец, extremitas posterior*, обращенный кверху и назад к позвоночнику, и *передний конец, extremitas anterior*, обращенный вниз и вперед к левой реберной дуге.

Широким размером селезенка проецируется на грудную клетку между IX и XI левыми ребрами по средней подмышечной линии; задний конец ее на 4—5 см не достигает позвоночного столба, передний конец проецируется на грудной клетке по передней подмышечной линии.

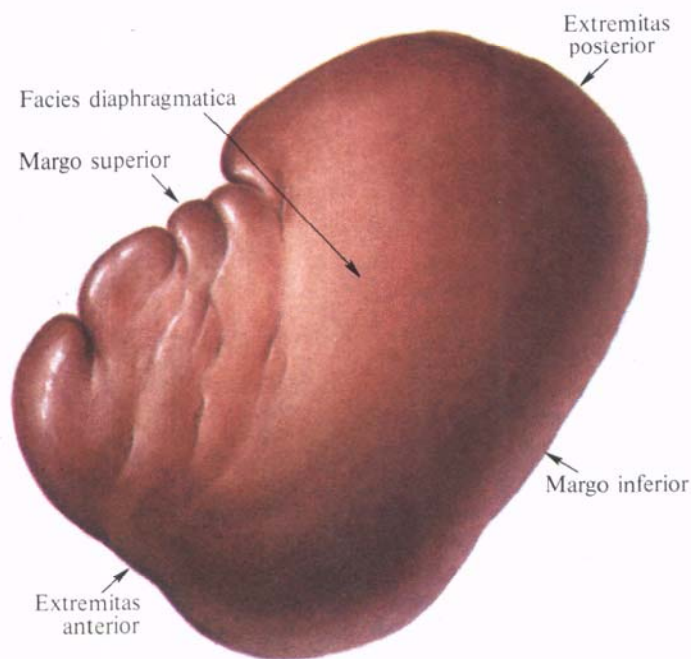


Рис. 862. Селезенка, splen; вид сверху.



Диафрагмальная поверхность селезенки гладкая. Висцеральная поверхность слегка вогнутая; она несет на себе отпечатки нескольких прилегающих к ней органов. По середине висцеральной поверхности, занимая две трети ее длины, расположено несколько углублений, составляющих *ворота селезенки, hilum splenicum*, — место вхождения в паренхиму органа нервов и сосудов. Ворота селезенки делят висцеральную поверхность селезенки на латеральную и медиальную половины. К половине селезенки, расположенной латерально (кверху) от ворот, прилегает желудок — это *желудочная поверхность, facies gastrica*; на желудке она соответствует задней поверхности его тела, примыкающей около дна к большой кривизне. Медиальная половина висцеральной поверхности селезенки соответствует месту прилегания левого надпочечника и левой почки — это *почечная поверхность, facies renalis*.

К переднему концу медиальной половины, у самых ворот селезенки, примыкает конец хвоста поджелудочной железы. Ниже, занимая участок у переднего конца, прилежит левый изгиб ободочной кишки — *ободочно-кишечная поверхность, facies colica*.

Селезенка со всех сторон окружена висцеральной брюшиной, кроме висцеральной поверхности на протяжении ворот.

От ворот селезенки идут две брюшинные связки: желудочно-селезеночная, *lig. gastrosplenicum*, и селезеночно-почечная (диафрагмально-селезеночная), *lig. splenorenale*, представляющие продолжение одна другой. Эти связки являются левой частью дорсальной брыжейки желудка, в которую как бы вставлена сбоку селезенка (см. «Брюшина», т. II; см. рис. 540, 544). В составе желудочно-селезеночной связки к воротам селезенки подходит хвост поджелудочной железы.

Передний конец селезенки, направленный вниз и вперед, покоится на участке брюшины, соединяющей левый изгиб ободочной кишки с париетальной брюшиной диафрагмы, и ограничивает селезеночное углубление, *recessus splenicus*, сальниковой сумки.

Нередко в желудочно-селезеночной связке может находиться небольшая *добавочная селезенка, splen accessorius*.

**Строение селезенки** (см. рис. 864). Селезенка покрыта *серозной оболочкой, tunica serosa*. Под ней залегает *фиброзная оболочка, tunica fibrosa*, посылающая в глубь органа перегородки — *трабекулы селезенки, trabeculae splenicae*, которые могут соединяться друг с другом либо свободно заканчиваться. Трабекулы составляют соединительнотканый остов селезенки. Пространство между трабекулами заполнено *пульпой селезенки, pulpa splenica*, состоящей из нежной ретику-

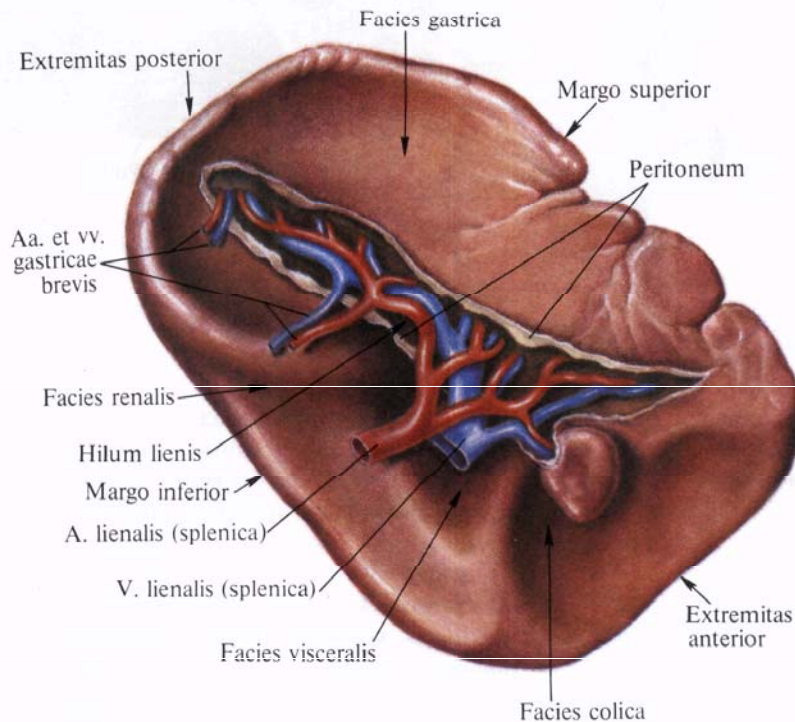
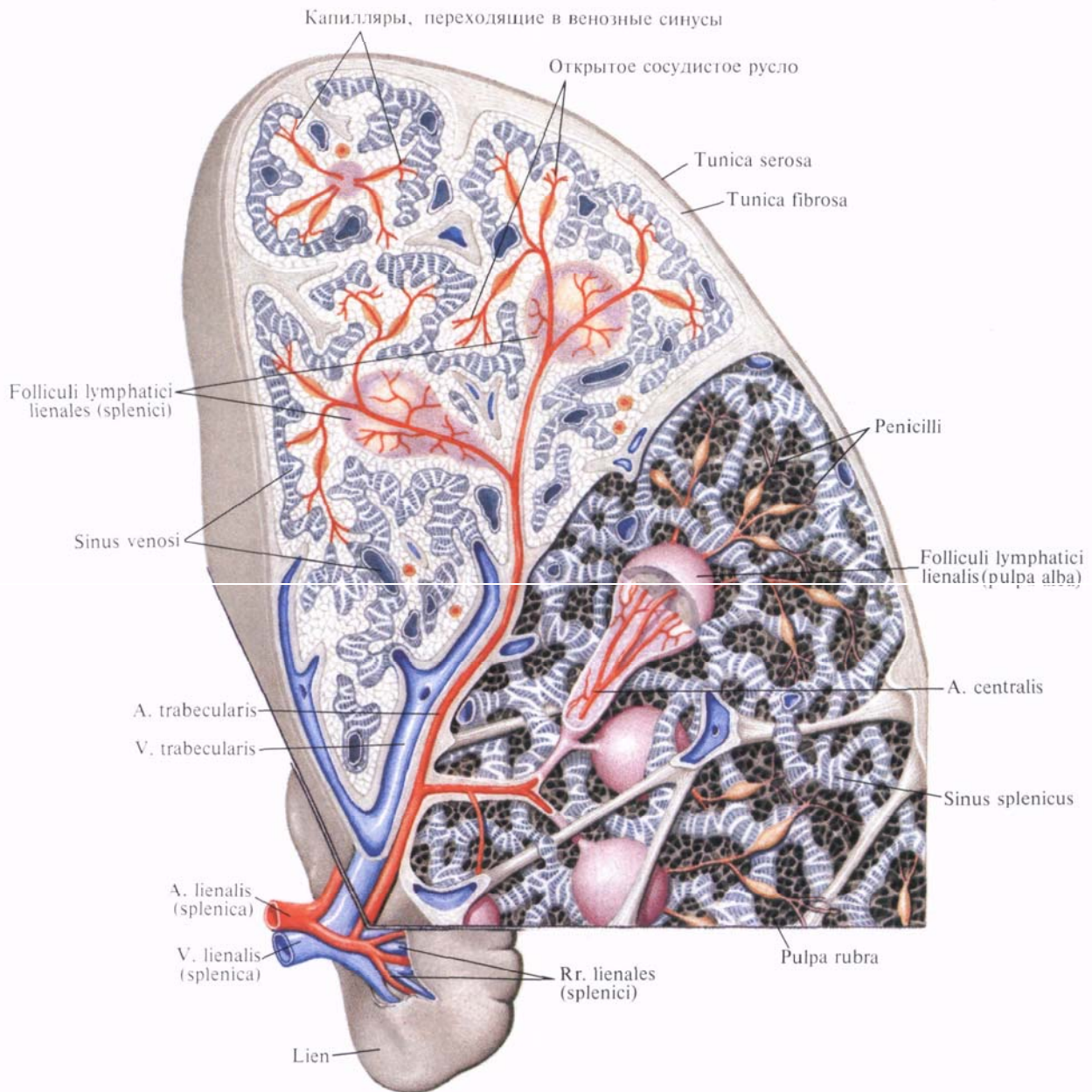


Рис. 863. Селезенка, splen; вид спереди.





**Рис. 864. Строение селезенки (схема).**

Вверху слева — срез, внизу — реконструкция.

лярной ткани, ячейки которой наполнены различными видами кровяных клеток, и из густого сплетения кровеносных сосудов. Различают красную и белую пульпу.

От внутриселезеночных ветвей *a. splenica* отходят *трабекулярные артерии*, *aa. trabeculares*, которые отдадут ряд *селезеночных ветвей*, *rr. splenici*, подходящих к отдельным *селезеночным лимфатическим фолликулам*, *folliculi lymphatici splenici*, и переходящих здесь в центральную артерию, *a. centralis*. Последняя внутри фолликула ветвится на ряд капилляров,

а затем покидает его, отдавая конечные веточки — *кисточки*, *penicilli*.

Артерии селезенки переходят в расширенные вены, из которых красные кровяные тельца попадают в *синусы селезенки*, *sinus splenicus*, представляющие собой расширенные венозные капилляры, являющиеся началом венозной системы селезенки.

Лимфатические фолликулы составляют *белую пульпу*, *pulpa alba*, селезенки, а пространства ретикулярной ткани, заполненные кровяными тельцами, — *красную пульпу*, *pulpa rubra*.



Иннервация: plexus splenicus (периартериальное сплетение по ходу селезеночной артерии).

Кровоснабжение: а. splenica.

## ОРГАНЫ КРОВЕТВОРЕНИЯ И ИММУННОЙ СИСТЕМЫ

В состав крови и лимфы входят различные клетки крови (гемоциты, hemocytī). К ним относятся главным образом эритроциты (переносят кислород и двуокись углерода), разной формы лейкоциты (участвуют в защитной реакции организма) и тромбоциты (осуществляют свертывание крови).

Органом кроветворения (гемоцитопоза) является костный мозг, содержащий стволовые клетки, которые дают начало всем видам клеток крови и иммунной системы.

Иммунную систему составляют органы, содержащие лимфоидную ткань и участвующие в образовании клеток, осуществляющих защитную реакцию организма, создавая иммунитет (рис. 865).

К органам иммунной системы относятся костный мозг, medulla ossium; вилочковая железа (тимус), thymus; лимфатические узлы, nodi lymphatici, селезенка, splen; небные миндалины, tonsillae palatini; глоточная миндалина, tonsilla pharygealis; трубные миндалины, tonsillae tubarii; язычная миндалина, tonsilla lingualis; одиночные лимфатические фолликулы, folliculi lymphatici solitarii (расположены в стенках полых органов пищеварительной и дыхательной систем) и групповые лимфатические фолликулы, folliculi lymphatici aggregati (расположены в стенке подвздошной кишки и червеобразного отростка).

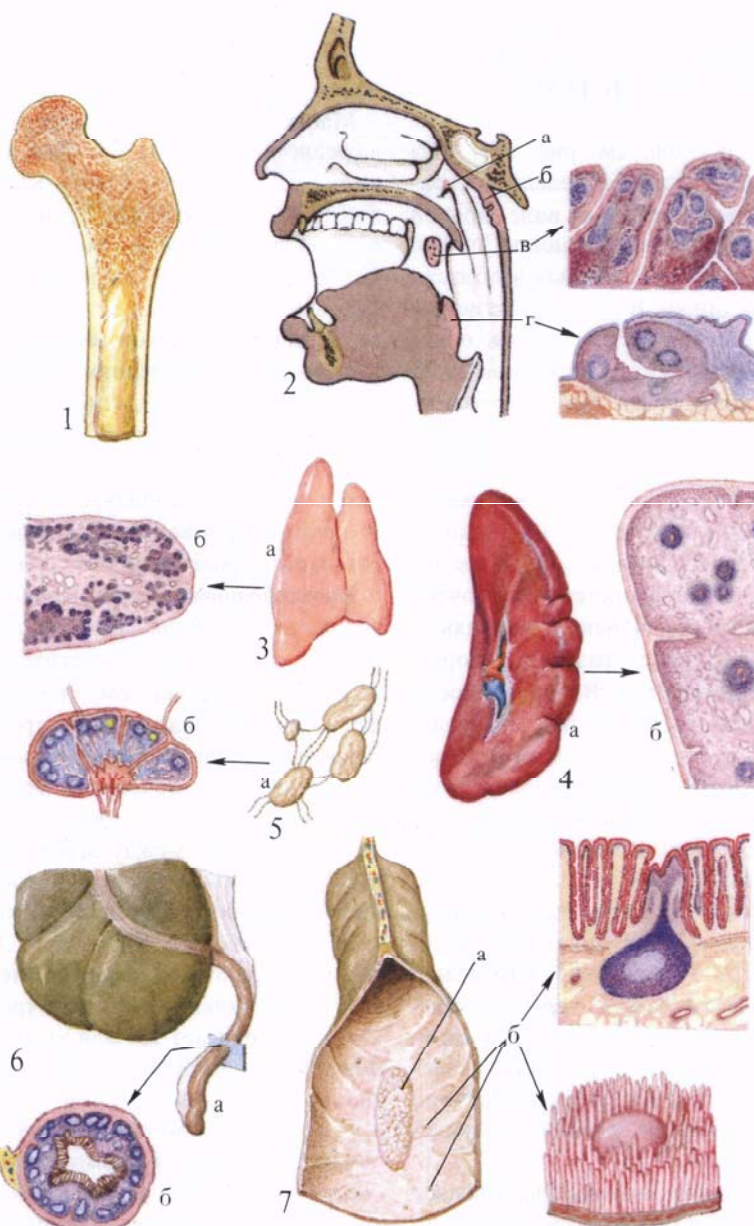
В свою очередь эти органы в отношении функции иммуногенеза делятся на центральные и периферические.

Центральным органом иммунной системы является тимус (вилочковая железа), в нем происходит за счет части стволовых клеток костного мозга дифференциация некоторых форм Т-лимфоцитов (тимусзависимых), а другая форма — В-лимфоциты —

дифференцируются (предположительно) из клеток костного мозга и лимфоидных фолликулов червеобразного отростка и подвздошной кишки.

В дальнейшем эти лимфоциты с током крови поступают в периферические органы иммунной системы, к которым относятся все лимфатические образования, перечисленные выше. В них происходит значительная часть последующих превращений клеток.

Подробнее о строении указанных органов можно прочитать в соответствующих разделах I, II и III томов.



**Рис. 865. Органы кроветворной и иммунной систем (полусхематично).**

1 — продольный распил бедренной кости, содержащей костный мозг; 2 — сагиттальный распил головы: а — глоточная миндалина, б — трубная миндалина, в — небная миндалина и ее микроскопическое строение; г — язычная миндалина и ее микроскопическое строение; 3 — тимус: а — общий вид, б — микроскопическое строение; 4 — селезенка: а — общий вид, б — микроскопическое строение; 5 — лимфатические узлы: а — общий вид, б — микроскопическое строение; 6 — червеобразный отросток: а — общий вид, б — микроскопическое строение; 7 — отрезок подвздошной кишки: а — групповой лимфатический фолликул, б — одиночные лимфатические фолликулы и их гистологическое (вверху) и макромикроскопическое (внизу) строение.

## РАЗВИТИЕ И ВОЗРАСТНЫЕ ОСОБЕННОСТИ СЕРДЕЧНО-СОСУДИСТОЙ СИСТЕМЫ

*Сердце* (рис. 866; см. рис. 551, 552) закладывается на 3-й неделе внутриутробного развития в виде правой и левой трубок, возникающих из мезенхимы и расположенных в области головной кишки. В процессе развития эти парные трубки сливаются, образуя одну трубку с двухслойной стенкой. В дальнейшем путем постепенного преобразования из внутреннего слоя трубки организуется эндокард, а из наружного — миокард и эпикард. В процессе роста трубка из удлиненной становится S-образной. Далее эта изогнутая трубка претерпевает очень сложные преобразования: изменяются ее положение, размеры, форма и строение полости. Внутри полости появляются перегородки, разделяющие сердце на четыре камеры. Внутри камер из утолщений эндокарда образуются атриовентрикулярные клапаны и заслонки. В процессе развития сердце из шейной области постепенно опускается в грудную, где в зависимости от возраста меняет свое положение. При этом сердце, располагающееся вентрально в передней брыжейке, оказывается покрытым серозной оболочкой, которая вместе с наружной поверхностью сердечной трубки образует перикардиальную полость.

У новорожденного сердце занимает поперечное положение и отнесено кзади увеличенной вилочковой железой. Кроме того, увеличенная печень обуславливает высокое стояние сердца: его верхушка проецируется на уровне четвертого межреберья слева; к 5 годам она расположена на уровне пятого межреберья, а к 10 годам почти соответствует уровню верхушки взрослого человека. Предсердия и желудочки развиваются неравномерно. У новорожденного и в первые месяцы жизни рост предсердий происходит более интенсивно, чем рост желудочков; на втором году жизни рост их в общем одинаков. Начиная с 10-летнего возраста, наоборот, желудочки опережают в росте предсердия, при этом более интенсивно развивается

левый желудочек. С конца первого года сердце начинает занимать косое положение.

Масса сердца новорожденного в среднем составляет 17—20 г, в 1—2 года — 52—55 г, в 5—6 лет — 82—85 г, в 9—10 лет — 95—111 г, в 11—12 лет — 125—128 г, в 14—15 лет — 183—185 г и к 16 годам достигает 190—193 г. В первые годы жизни масса сердца мальчиков больше, чем у девочек; у последних усиленный рост сердца происходит в 12—13 лет, превышая рост сердца мальчиков. К 16 годам показатели массы сердца девочек вновь начинают отставать. В период полового созревания наблюдается усиление роста сердца.

**Кровообращение плода.** Кровообращение плода, так называемое плацентарное, отличается от постнатального кровообращения тем, что, во-первых, легочный (малый) круг кровообращения у плода пропускает кровь, но не участвует в процессе газообмена, как это происходит с момента рождения. Во-вторых, между левым и правым предсердиями имеется сообщение; в-третьих, между легочным стволом и аортой имеется соустье. В результате этого плод питается смешанной (артериально-венозной) кровью, которая достигает тех или иных органов с большим или меньшим содержанием артериальной крови.

В *плаценте*, *placenta* (рис. 867), начинается своими корнями *пупочная вена*, *v. umbilicalis*, по которой окисленная в плаценте артериальная кровь направляется к плоду. Следуя в составе *пупочного канатика* (*пуповины*), *funiculus umbilicalis*, к плоду, пупочная вена входит через пупочное кольцо в брюшную полость, направляется к печени и входит в толщу ее. Здесь, в паренхиме печени, пупочная вена соединяется с сосудами печени и под названием *венозного протока*, *ductus venosus*, вместе с печеночными венами приносит кровь в нижнюю полую вену, *v. cava inferior*.

Кровь по нижней полой вене поступает в правое предсердие, где главная ее масса при посредстве заслонки нижней полой вены, преимущественно в первой половине беременности, проходит через овальное отверстие

межпредсердной перегородки в левое предсердие. Отсюда кровь следует в левый желудочек, а затем в аорту, по ветвям которой направляется в первую очередь к сердцу (по венечным артериям), шее и голове и верхним конечностям (по плечеголовному стволу, левой общей сонной и левой подключичной артериям).

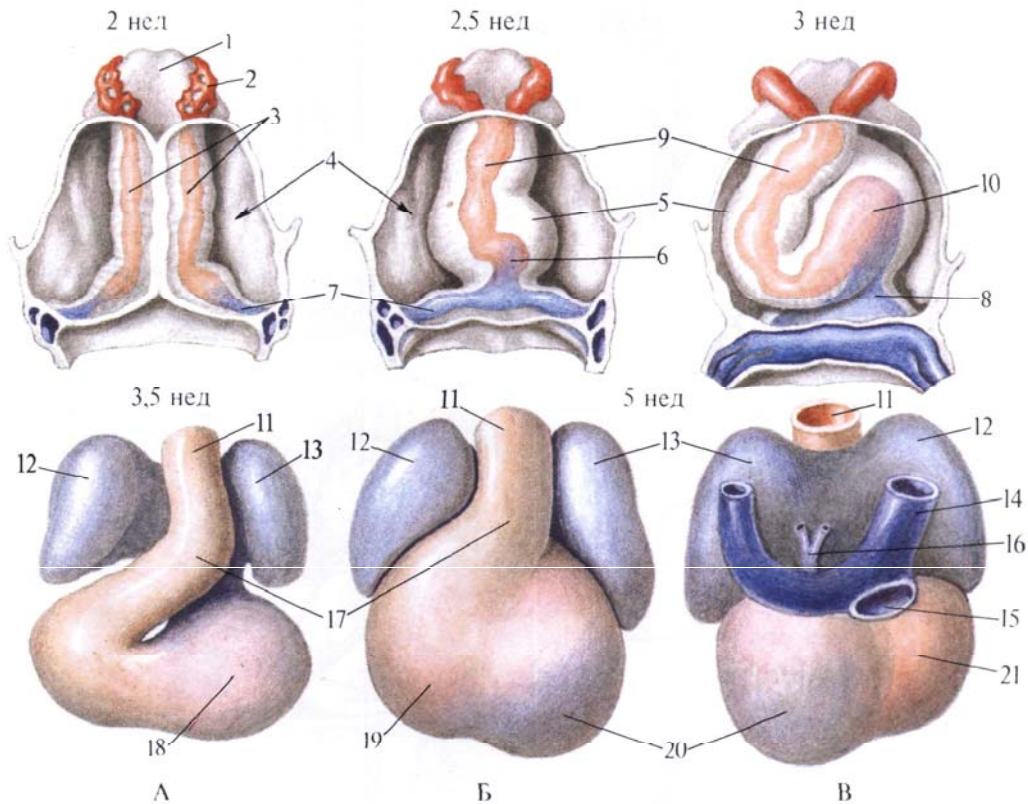
В правое предсердие, кроме нижней полой вены, приносят венозную кровь верхняя полая вена, *v. cava superior*, и венечный синус сердца, *sinus coronarius cordis*. Венозная кровь, поступающая в правое предсердие из двух последних сосудов, направляется вместе с небольшим количеством смешанной крови из нижней полой вены в правый желудочек, а оттуда — в легочный ствол, *truncus pulmonalis*. В дугу аорты, ниже места отхождения от нее левой подключичной артерии, впадает *артериальный проток*, *ductus arteriosus*, который соединяет аорту с легочным стволом и по которому кровь из последнего поступает в аорту.

Из легочного ствола кровь поступает по легочным артериям в легкие, а избыток ее по артериальному протоку, *ductus arteriosus*, направляется в нисходящую аорту.

Таким образом, ниже впадения артериального протока аорта содержит смешанную кровь, поступающую из левого желудочка, богатую артериальной кровью, и кровь из артериального протока с большим содержанием венозной крови. По ветвям грудной и брюшной частей аорты эта смешанная кровь направляется к стенкам и органам грудной и брюшной полости, таза и к нижним конечностям. Часть крови следует по двум — *правой и левой* — *пупочным артериям*, *aa. umbilicales dextra et sinistra*, которые, располагаясь по обеим сторонам мочевого пузыря, выходят из брюшной полости через пупочное кольцо и в составе пупочного канатика достигают плаценты. В плаценте кровь плода получает питательные вещества, отдает двуокись углерода и, обогатившись кислородом, снова направляется по пупочной вене к плоду.

После рождения, когда начинает функционировать легочный круг кро-





**Рис. 866. Стадии развития сердца.**

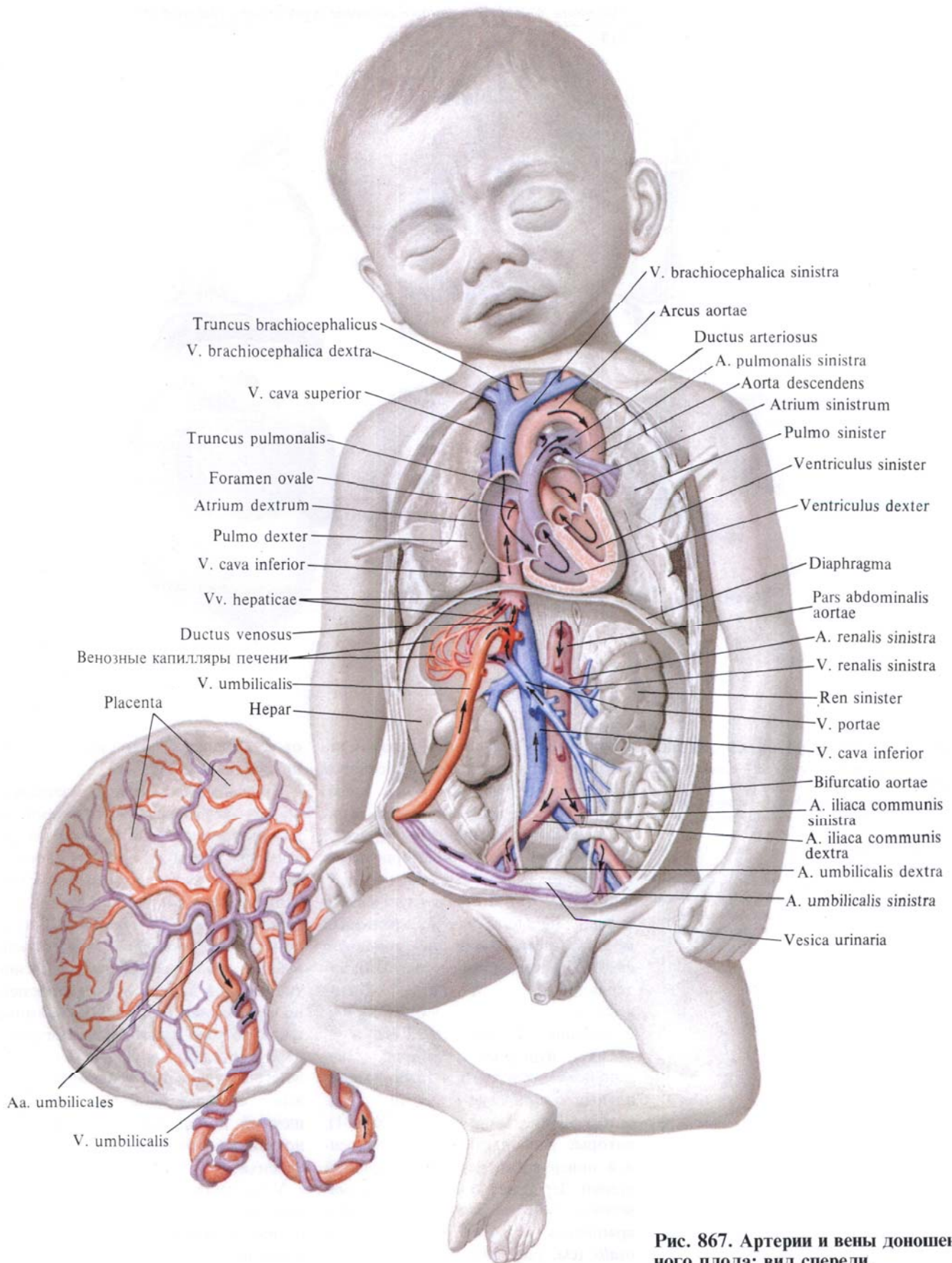
А, Б—с вентральной стороны. В—с дорсальной стороны; 1—глотка; 2—первая дуга аорты; 3—эндокардиальные трубки; 4—перикард и его полость; 5—эпимиокард (закладка миокарда и энкарда); 6—эндокард желудочка; 7—закладка предсердий; 8—предсердие; 9, 11—артериальный ствол; 10—желудочек; 12—правое предсердие; 13—левое предсердие; 14—верхняя полая вена; 15—нижняя полая вена; 16—легочные вены; 17—артериальный конус; 18—желудочек; 19, 21—правый желудочек; 20—левый желудочек.

воображения и пупочный канатик перевязывают, происходит постепенное запустевание пупочной вены, венозного и артериального протоков и дистальных отделов пупочных артерий; все эти образования облитерируются и образуют связки. Пупочная вена, *v. umbilicalis*, образует круглую связку печени, *lig. teres hepatis*; венозный проток, *ductus venosus*,—венозную связку, *lig. venosum* (см. рис. 519); артериальный проток, *ductus arteriosus*,—артериальную связку, *lig. arteriosum* (см. рис. 716, 717), а из обеих пупочных артерий, *aa. umbilicales*, образуются тяжи—медиальные пупочные связки, *ligg. umbilicalia medialis* (см. рис. 326, 781), которые располагаются по внутренней поверхности передней брюшной стенки. Зарастает также *овальное отверстие, foramen ovale*, которое превращается в *овальную ямку, fossa ovalis* (см. рис. 705, 707), а *заслонка нижней полой вены, valvula v. cavae inferioris*, потерявшая после рождения свое функциональное значение, образует небольшую складку, натянутую

от устья нижней полой вены в сторону овальной ямки.

Кровеносные сосуды, элементы крови—вся кровеносная система образуется из мезобласта, из клеток мезенхимы. Закладка сосудов происходит в двух местах: в кровяных островках вне тела эмбриона и внутри его. Обе эти системы сосудов на 3-й неделе развития соединяются, но в дальнейшем первые редуцируются. Развитие сосудов происходит одновременно с развитием сердца. Мезенхимные клетки в ходе развития превращаются в эндотелий—внутренний слой каждого сосуда; в дальнейшем его окружают еще два слоя: средний—мышечный и наружный—соединительнотканый, оба развиваются также из мезенхимы.

У новорожденного имеются те же сосуды, что и у взрослого. Отдельные из них отличаются положением, отношением к соседним органам, размерами окружности, особенностями в строении стенки, степенью развития. Например, окружность легочного ствола больше, чем окружность



**Рис. 867. Артерии и вены доношенного плода; вид спереди.**  
*(Грудная и брюшная полости широко вскрыты; желудок, большая часть кишки и печени, поджелудочная железа удалены.)*



аорты. Дуга аорты у новорожденного расположена более горизонтально, чем у взрослого. Общая сонная артерия у новорожденных по своему ходу не прямая, как у взрослого, а имеет некоторую выпуклость кзади и кнаружи. Место ее разделения на наружную и внутреннюю сонные артерии располагается значительно выше (на уровне II шейного позвонка), чем у взрослого; в дальнейшем оно постепенно опускается. Почечные артерии и вены у новорожденного в зависимости от положения почек также располагаются косо, а по мере подъема почек принимают горизонтальное положение. У новорожденного вены менее развиты, чем артерии, но рост их более интенсивен. По своему ходу у новорожденного они более прямолинейные и клапаны недостаточно развиты.

*Лимфатические сосуды и лимфатические узлы* возникают из мезенхимы по ходу крупных вен в виде лимфатических мешков на 6—7-й неделе

внутриутробного периода и, таким образом, позже образования кровеносных сосудов. Лимфатические сосуды, как и кровеносные, выстланы изнутри эндотелием. В конце 3-го месяца из этих мешков, вначале в яремной и подвздошно-паховых областях, образуются лимфатические узлы. Лимфатическая система новорожденного имеет некоторые особенности. Это касается главным образом количества лимфатических узлов. Число регионарных лимфатических узлов у новорожденного больше, чем у взрослого. Это относится к затылочным, околоушным, предгортанным узлам. Строение самого лимфатического узла у новорожденного несколько иное, чем у взрослого: в узлах слабо развиты центры размножения, разнообразна форма синусов. Цистерна грудного протока очень слабо развита, грудной проток прямолинеен. Стенки лимфатических сосудов очень тонкие.

*Селезенка* закладывается в конце 1-го месяца эмбрионального периода

в области дорсальной стенки сальниковой сумки, у большой кривизны желудка, в виде небольшого скопления мезенхимных клеток. В начале 3-го месяца это скопление начинает освобождаться от стенки сальниковой сумки и остается связанным только с теми кровеносными сосудами, которые проникают в будущие ворота органа. У новорожденного селезенка закладывается так, что ее верхний полюс располагается на уровне VIII ребра слева, нижний — на уровне XI ребра, у детей в возрасте 6 мес верхний полюс определяется на уровне IX, нижний — на уровне XI—XII ребер.

Масса селезенки новорожденного в среднем составляет 8 г, ширина — 3 см, длина — 5 см, толщина — 1 см. К 8 годам длина увеличивается до 8 см, ширина — до 5 см, толщина — до 2 см. Форма селезенки разнообразна: она может быть длинной и тонкой или короткой и толстой. Степень наполнения кровью обуславливает непостоянство ее формы.

## ПРЕДМЕТНЫЙ УКАЗАТЕЛЬ

- Прямым шрифтом указаны номера страниц, полужирным курсивом — номера рисунков
- Анастомозы артериоловеноулярные 12, 15  
— воротной вены с нижней и верхней полыми венами 184 **842**  
— между верхней и нижней полыми венами 184 **842**
- Аорта 58  
— дуга 58 **700**  
— луковица 58  
— перешеек 58  
— часть брюшная 58, 97 **767, 826**  
— — — ветви внутренностные 99  
— — — пристеночные 97  
— — — восходящая 58  
— грудная 58, 94 **765**  
— — — ветви внутренностные 97  
— — — — пристеночные 96  
— — — нисходящая 58 **699**
- Артериолы 12 **696, 697**
- Артерия(и) 12 **696, 697, 867**  
— альвеолярные верхние передние 68  
— — — ветвь задняя 68  
— — — нижняя 67  
— — — ветви зубные 68  
— — — — окологубные 68  
— — — ветвь подбородочная 68  
— — — челюстно-подъязычная 68  
— базилярная 77, 78  
— барабанная верхняя 68  
— — — задняя 67  
— — — ветви сосцевидные 67  
— — — ветвь стременная 67  
— — — нижняя 67  
— — — передняя 67  
— бедра глубокая 116 **791**  
— бедренная 116 **787, 789**  
— — — ветви паховые 116  
— большеберцовая задняя 122 **796**  
— — — передняя 132 **797**  
— борозды постцентральной 75  
— — — предцентральной 75  
— — — центральной 75  
— брыжеечная верхняя 104  
— — — нижняя 107  
— век медиальные 72  
— венозная левая 36  
— — — ветвь конуса артериального 36  
— — — — межжелудочковая передняя 37  
— — — правая 35  
— — — узла синусно-предсердного 35  
— — — ветви межжелудочковые перегородочные 36  
— — — узла предсердно-желудочкового 35  
— — — ветвь конуса артериального 35  
— — — — краевая правая 35  
— — — — предсердная промежуточная 35  
— — — — верхнечелюстная 61, 67  
— — — височная задняя 75  
— — — передняя 75  
— — — — поверхностная 61, 70  
— — — — ветви железы околоушной 70  
— — — — — ушные передние 70  
— — — — ветвь лобная 70  
— — — — — теменная 70  
— — — — средняя 70, 75  
— — — височные глубокие 68  
— возвратная большеберцовая задняя 133  
— — — передняя 133  
— ворсинчатая передняя 76  
— — — ветви 76, 77  
— глазная 70, 746  
— глоточная восходящая 67  
— — — ветви глоточные 67  
— гортанная верхняя 62  
— грудная внутренняя 79  
— губные 66  
— — — ветвь носа латеральная 66  
— — — перегородки носа 66  
— жевательная 68  
— запирающая 116  
— — — ветвь задняя 116  
— — — лобковая 116  
— — — передняя 116  
— добавочная 146  
— затылочная 66  
— — — ветви грудиноключично-сосцевидные 67  
— — — — затылочные 67  
— — — ветвь менингеальная 67  
— — — — сосцевидная 67  
— — — — ушная 67  
— извилины угловой 76  
— икроножные 122  
— клиновидно-небная 69  
— коленная верхняя латеральная 122  
— — — медиальная 122  
— — — нисходящая 120  
— — — — ветви суставные 120  
— — — — ветвь подкожная 120  
— — — средняя 122  
— конечности верхней 80 **740, 751, 753, 756—764**  
— — — — нижней 116 **786, 837**  
— конъюнктивальные задние 71, 72  
— — — — передние 71  
— кремаштерная 110  
— легочная левая 48, 50 **731**  
— — — — ветви доли верхней 50  
— — — — — нижней 50, 51  
— — — правая 48  
— — — — ветви доли верхней 48  
— — — — — нижней 48



- — — — — средней 48
  - лица поперечная 70
  - лицевая 66
    - ветви железистые 66
  - ветвь миндаликковая 66
  - лобно-базальная латеральная 74
    - медиальная 72
  - лодыжковая передняя латеральная 134
    - медиальная 134
  - локтевая 88
  - луковичи полового члена 114
  - лучевая 85, 87
  - малоберцовая 125
    - ветви лодыжковые латеральные 129
  - ветвь прободящая 129
    - соединительная 129
  - маточная 110
    - ветви влагалищные 111
    - завитковые 111
    - трубные 111
    - яичниковые 111
  - менингеальная задняя 67
    - средняя 68
      - ветвь лобная 68
      - теменная 68
  - мозговая задняя 78
    - часть конечная 78
      - посткоммуникационная 78
      - предкоммуникационная 78
    - передняя 72
      - часть посткоммуникационная 72
      - предкоммуникационная 72
    - средняя 73
      - часть клиновидная 74
      - конечная 75
      - островковая 74
  - мозолисто-краевая 72
    - ветвь лобная заднемедиальная 72
    - переднемедиальная 72
    - поясная 72
    - промежуточно-медиальная 72
  - мочепузырные верхние 110
  - нижняя 110
    - ветви предстательные 110
  - мышечные 71
  - надлобковая 72
  - надглазничная 71
  - надпочечниковая средняя 108
  - надчревная нижняя 109
    - ветвь лобковая 110
    - поверхностная 116
  - небная нисходящая 68
  - носа дорсальная 72
  - оболочка внутренняя 12 695
    - наружная 13 695
    - средняя 13 695
  - огибающая бедренную кость, латеральная 118
    - ветвь восходящая 118
    - нисходящая 120
    - поперечная 120
    - медиальная 118
    - ветвь впадины вертлужной 118
      - глубокая 118
      - восходящая 118
      - поперечная 118
  - огибающая малоберцовую кость 125
  - подвздошную кость, глубокая 110
  - поверхностная 116
  - островковые 75
  - пальцевые подошвенные общие 132
  - тыльные 94
  - парацентральная 73
  - питающая бедро 120
  - большеберцовую кость 122
  - плечевая 83
  - плюсневая тыльная первая 136
    - плюсневые подошвенные 136
    - тыльные 136
  - подвздошная внутренняя 110
    - ветви внутренностные 110
    - пристеночные 114
    - наружная 108 787
    - общая 108
  - подвздошно-поясничная 114
    - ветвь подвздошная 114
    - поясничная 114
  - подглазничная 68
  - подколенная 120
  - подключичная 77 752
  - подколенная 120
  - подмышечная 80 752
  - подошвенная глубокая 136
    - латеральная 125, 131
    - медиальная 125, 130
    - ветвь глубокая 130
    - поверхностная 130
  - подошвенные плюсневые 132
  - подподбородочная 66
  - подреберные 96
  - подъязычная 64
  - позвоночная 77
    - часть атлантовая 77
    - внутричерепная 77
    - поперечно-отростковая 77
    - предпозвоночная 77
  - половая внутренняя 114
  - полового члена (клитора) глубокая 114
    - дорсальная 114
  - половые наружные 116
  - почечная 108 776, 827
    - ветвь задняя 108
    - передняя 108
  - предплюневая латеральная 136
  - предплюневые медиальные 136
  - прободящая 118, 120
  - промежностная 114
    - ветви губные задние 114
    - мошоночные задние 114
  - протока семявыносящего 110
    - ветви мочеточниковые 110
  - пупочная 110
    - левая 216
    - правая 216
  - прямокишечная нижняя 114
    - средняя 114
  - пястные тыльные 94
  - ресничные задние 71
    - передние 71
  - решетчатая задняя 71
    - передняя 71
  - сетчатки центральная 71
  - скулоглазничная 70
  - слезная 70
  - собственно подошвенная пальцевая 131
  - соединительная задняя 76
    - передняя 72
  - сонная внутренняя 58, 70
    - часть каменистая 70
    - мозговая 70
    - пещеристая 70
    - шейная 70
    - наружная 58, 60
    - группа ветвей задняя 61, 66
      - концевых 61, 67
      - медиальная 61, 67
      - передняя 61
    - общая 58, 147
    - бифуркация 58
  - сопровождающая седалищный нерв 116
  - стопы тыльная 136 799—803
  - теменная задняя 76
    - передняя 76
  - теменно-затылочная 73
    - трабекулярные 214
    - ветви селезеночные 214
  - угловая 66
  - уретральная 114
  - ушная глубокая 67
    - задняя 67
      - ветвь затылочная 67
      - ушная 67
  - центральная длинная 72
    - короткая 72
  - центральные переднемедиальные 72
  - шеи поперечная 80
  - щечная 68 738
  - щитовидная верхняя 61
    - ветвь грудиноключично-сосцевидная 62, 66
    - железистая задняя 61
    - перстнещитовидная 63
    - подподъязычная 62
  - ягодичная верхняя 114
    - ветвь глубокая 116
    - поверхностная 116
    - нижняя 116
  - языка глубокая 66
  - язычная 63 744
    - ветви дорсальные 64
    - ветвь надподъязычная 64
  - яичниковая 108
    - ветви мочеточниковые 108
    - придатка яичка 108
  - яичниковая 108
    - ветви мочеточниковые 108
    - трубные 108
- Бифуркация ствола легочного 48**  
**Бронхи, топография 56 733—736**  
**Бугорок межвенозный 20**
- Вена(ы) 12**  
 — анастомотическая верхняя 151  
 — нижняя 152  
 — базальная 152  
 — верхняя 56  
 — нижняя 56  
 — общая 56  
 — базально-позвоночная 140  
 — барабанные 157  
 — бедра глубокая 181  
 — бедренная 180  
 — большеберцовые задние 179  
 — передние 179  
 — бронхиальные 138  
 — брыжеечная верхняя 168  
 — нижняя 168, 175  
 — век 150  
 — века верхнего 154  
 — нижнего 154  
 — верхнечелюстные 157  
 — височная поверхностная 156  
 — средняя 157  
 — височные глубокие 157  
 — внутренностные 165, 173  
 — воротная 167 829, 830  
 — ветвь левая 168  
 — правая 168  
 — ворсинчатая верхняя 154  
 — нижняя 153  
 — вортикозные 150  
 — глазная верхняя 150  
 — нижняя 150  
 — глазницы 148 745  
 — глоточные 157  
 — гортанная верхняя 157  
 — нижняя 146  
 — грудиноключично-сосцевидная 157  
 — грудная латеральная 164  
 — грудные 164  
 — внутренние 146

- грудоакромиальные 160, 164
- грудонадчревные 164
- губные верхние 155
- — нижние 155
- — передние 182
- диафрагмальная нижняя 165
- диафрагмальные верхние 138
- диплоическая височная задняя 151
- — передняя 151
- — затылочная 151
- — лобная 151
- диплоические 148, 151 **814**
- железы околоушной 155
- желудочковая нижняя 153
- желудочная левая 168, 171
- — правая 168, 171
- желудочно-сальниковая левая 212
- — правая 170
- желудочные короткие 170
- желудочно-пузырная 171
- живота подкожная 146
- заниженчелостная 146, 156
- запираательная 173
- затылочная 146, 151
- извилины обонятельной 153
- каменистая 154
- клитора поверхностная дорсальная 182
- колена мелкие 180
- конечности верхней 158 **819—825**
- — — глубокие 159, 163
- — — поверхностные 158, 159
- — — нижней 175 **831, 836—840**
- — — глубокие 177
- — — поверхностные 175 **833—835**
- конъюнктивальные 150
- краевая латеральная 176
- крестцовая срединная 173
- крестцовые латеральные 138, 173
- крыловидного канала 157
- крыльца 151
- лабиринта 150
- латерального кармана IV желудка 154
- легочная верхняя левая 56
- — — ветвь задневерхушечная 56
- — — — передняя 56
- — — — язычковая 56
- — — правая 52, 53
- — — ветвь верхушечная 53
- — — — задняя 53
- — — — передняя 53
- — — — средней доли 53
- — нижняя левая 56
- — — ветвь верхняя 56
- — — правая 52, 53
- — — ветвь верхняя 53
- лица глубокая 156
- — поперечная 157
- лицевая 154
- локтевые 163
- локтя промежуточная 161
- лопаточная дорсальная 164
- луковиды полового члена 173
- — преддверия влагалища 173
- лучевые 163
- малоберцовые 179
- маточные 175
- медиальная 173
- медиастинальные 138, 143
- межголовковые 159
- межголовчатые 176
- межпозвоночные 140
- межреберная верхняя левая 138
- — — правая 138
- — — наивысшая левая 140, 143
- — — правая 140, 143
- межреберные 138
- — — передние 138, 140, 146
- — — менингеальные 158
- — — средние 157
- мозговая большая 152, 154
- — — внутренняя 153, 154
- — — передняя 152
- — — средняя глубокая 153
- — — — поверхностная 151
- мозговые 151
- — — верхние 151
- — — глубокие 152 816
- — — нижние 151
- — — поверхностные 151 815
- мозжечка 154
- — — предцентральная 154
- — — мозолистого тела дорсальная 154
- — — — задняя 154
- мостосреднемозговая передняя 154
- мочеиспускательного канала 173
- мочепузырные 174
- мошоночные передние 182
- мышечно-диафрагмальные 146
- надблоковая 154
- надглазничная 154
- надлопаточная 146
- надпочечниковые 167
- надчревная нижняя 146, 173
- — — поверхностная 182
- надчревные верхние 146
- небные 156
- непарная 138
- ноги подкожная большая 176, 182
- — — малая 177
- ножковые 153
- носовые наружные 155
- носолобная 150
- оболочка внутренняя 12 **695**
- ободочно-кишечная левая 168
- — — средняя 170
- ободочно-кишечные правые 170
- огибающая подвздошную кость, глубокая 173
- — — — поверхностная 182
- огибающие бедренную кость, латеральные 181
- — — — медиальные 181
- околопупочные 171
- островковые 153
- отростка червеобразного 168
- пальцевые ладонные 159
- панкреатические 170
- панкреатодуоденальные 170
- перегородки прозрачной задняя 191
- — — передняя 191
- перикардальные 138, 143
- перикардодиафрагмальные 143
- печеночные левые 167
- — — правые 167
- — — средние 167
- пищеводные 138
- плечевые 160, 163
- плечеголовная левая 138, 140, 142, 143
- — — правая 138, 140, 142, 143
- плечеголовые 146, 148
- подвздошная внутренняя 171, 173
- — — наружная 171, 173
- — — общая 171, 173
- подвздошно-кишечная 170
- подвздошно-ободочно-кишечная 168
- подвздошно-поясничная 173
- подвздошные 138
- подключичная 146, 164
- подкожная промежуточная латеральная 161
- — — — медиальная 161
- подколенная 179
- подмышечная 163, 164
- подбородочная 155
- подошвенные пальцевые 177
- — — подъязычная 157
- — — позвоночная добавочная 146
- — — передняя 146
- — — подреберная 138
- — — подреберные 140
- — — позвоночная 145
- — — полая верхняя 138 **806**
- — — — нижняя 146, 165 **717, 806, 826**
- — — полая внутренняя 173
- — — полового члена глубокие 174
- — — — дорсальная глубокая 174
- — — — — поверхностная 182
- — — полунепарная 138
- — — — добавочная 138 **807**
- — — полушария мозжечка верхние 154
- — — — — нижние 154
- — — почечная 165 **776, 827**
- — — поясничная восходящая левая 138, 165
- — — — правая 138, 165
- — — поясничные 138, 165
- — — преддверные 150
- — — предлобные 151
- — — предплечья промежуточная 161
- — — предпривратниковая 171
- — — предсердия левого косая 39
- — — пристеночные 165, 173
- — — прободающая верхняя 173
- — — прободающие 146, 177, 181
- — — продолговатого мозга 154
- — — прямокишечная верхняя 168, 175
- — — прямокишечные нижние 175
- — — — — средние 173, 175
- — — пупочная 216
- — — пястные дорсальные 160
- — — — ладонные 159, 163
- — — руки подкожная латеральная 160
- — — — — медиальная 160
- — — сердца 37 **716—718**
- — — — большая 38
- — — — малая 40
- — — — наименьшие 40
- — — — передние 40
- — — — средняя 40
- — — сетчатки центральная 150
- — — селезеночная 170
- — — сигмовидно-кишечные 168
- — — склеральные 150
- — — слезная 150
- — — сопровождающая подъязычный нерв 157
- — — сопутствующие 159
- — — спинномозговые 140
- — — ствола мозга 154
- — — столба позвоночного 140 **808, 809**
- — — стопы пальцевые тыльные 176
- — — — плюсовые тыльные 177
- — — суставные 157
- — — таза 171
- — — таламостриальная верхняя 153
- — — — нижние 153
- — — теменные 151
- — — тимусные 143
- — — тощекишечные 170
- — — трахеальные 143
- — — угловая 154
- — — уха внутренняя 148, 150
- — — — ушная задняя 146
- — — — ушные передние 157
- — — червя верхняя 154
- — — — нижняя 154
- — — шейная глубокая 144
- — — шеи поперечная 146
- — — шилососцевидная 157
- — — щитовидные верхние 157
- — — — нижние 144
- — — — средние 157
- — — эмиссарная затылочная 151
- — — мышечковая 151



- — сосцевидная 151  
— — теменная 151, 157  
— эписклеральные 150  
— ягодичные верхние 173  
— — нижние 173  
— ядра хвостатого 154  
— языка глубокая 157  
— — дорсальные 157  
— язычная 157  
— — притоки 157  
— яичковая левая 165  
— — правая 165  
— яремная внутренняя 146, 147, 148  
— — — луковца 147  
— — — наружная 146  
— — — ветвь затылочная 146  
— — передняя 146
- Гломус сонный** 58, 60, 70  
**Гребень наджелудочковый** 24  
— пограничный 20
- Дуга артериальная подошвенная глубокая** 131  
— — — поверхностная 132  
— — — венозная ладонная глубокая 163  
— — — поверхностная 177  
— — подошвенная 177  
— — стопы тыльная 179  
— — яремная 147
- Желудочек левый** 27 **699, 700, 713**  
— — — поверхностная легочная (боковая) 27  
— — — правый 20 **700**  
— — — край правый 22
- Завиток сердца** 32  
**Заслонка аорты полулунная задняя** 28  
— — — левая 28  
— — — правая 28  
— — — луночки 28  
— — — узелок 28  
— — — вены поллой нижней 20  
— — — полулунная левая 25  
— — — передняя 25  
— — — правая 25  
— — — луночка 25  
— — — узелок 25  
— — — синуса веночного 38, 39
- Клапан(ы) аорты** 28 **695**  
— венозные 12 **695**  
— предсердно-желудочковый левый 27  
— — — створка задняя 27  
— — — — комиссуральная 27  
— — — — передняя 27  
— — — правый 24  
— — — створка задняя 24  
— — — — перегородочная 24  
— — — — передняя 24  
— — — ствола легочного 25  
**Кольцо фиброзное левое** 29  
— — — правое 29  
**Конус артериальный** 23, 24  
**Круг большого мозга артериальный** 76  
— кровообращения малый 48 **694, 727—729**
- Луковца вены яремной внутренней верх-**  
**няя** 147  
— — — — нижняя 148
- Мышца(ы) гребенчатые** 20, 27, 31  
— сосочковая задняя 24  
— — — перегородочная 24  
— — — передняя 27, 32
- Оболочка желудочков сердца мышечная** 32  
— предсердий мышечная 30  
— сердца внутренняя (эндокард) 33  
**Органы кроветворения** 215 **865**  
— системы иммунный 215 **865**
- Отверстие(я) аорты** 27  
— вен легочных 27  
— — — сердца наименьших 40  
— — — вены поллой верхней 20  
— — — — нижней 20  
— овальное 20  
— предсердно-желудочковое левое 20, 27  
— — — правое 20, 23, 24  
— — — синуса веночного 38  
— — — ствола легочного 23, 25
- Пазуха перикарда косая** 46  
— — — поперечная 46
- Перегородка межжелудочковая** 20, 32  
— — — часть мышечная 32  
— — — — перепончатая 32  
— — — межпредсердная 20, 27  
— — — — ямка овальная 20  
— — — — край 20  
— — — предсердно-желудочковая 20
- Перикард** 18, 44, 46 **721, 722, 724, 725**  
— серозный 46  
— фиброзный 46  
— части 44, 45
- Полость перикардиальная** 46  
**Посткапилляры** 12  
**Предсердие левое** 27 **700**  
— — — стенки 27  
— — — ушко 27  
— — — правое 20 **699, 700**  
— — — борозда пограничная 20  
— — — — стенка верхняя 20  
— — — — — внутренняя 20  
— — — — — задняя 20  
— — — — — наружная 20  
— — — — — передняя 20  
— — — — ушко 20
- Прекапилляры** 12 **697**  
**Проток артериальный** 215  
— венозный 216  
— лимфатический грудной 186 **845**  
— — — ствол бронхосредостенный левый 190  
— — — — — кишечный 186, 190, 198  
— — — — — подключичный левый 186  
— — — — — поясничный левый 186, 190, 198  
— — — — — правый 186, 190, 198  
— — — — — яремный левый 190  
— — — — — часть брюшная 190  
— — — — — цистерна 186, 188  
— — — — — правый 190  
— — — — — ствол бронхосредостенный 190  
— — — — — подключичный 190  
— — — — — яремный 190
- Пучок предсердно-желудочковый** 32  
— — — ножка левая 33  
— — — — правая 33  
— — — ствол 32
- Связка артериальная** 46  
— грудино-перикардиальная верхняя 45  
— — — — нижняя 45  
— — — — желудочно-селезеночная 213  
— — — — селезеночно-почечная 213  
**Селезенка** 212, 219 **862, 863**  
— ворота 213  
— добавочная 213  
— конец задний 212  
— — — — передний 212  
— — — — край верхний 212  
— — — — — нижний 212
- оболочки 213  
— поверхность висцеральная 212, 213  
— — — — диафрагмальная 212, 213  
— — — — желудочная 213  
— — — — обочочно-кишечная 213  
— — — — почечная 213  
— — — — пульпа белая 214  
— — — — — красная 214  
— — — — строение 213 **864**  
— — — — трабекулы 213  
**Сердце** 18 **699—705, 709, 712, 720—724, 737, 806**  
— верхушка 19  
— вырезка 19  
— край правый 19  
— оболочка мышечная 29 **711**  
— — — — основание 18, 20  
— — — — поверхность грудино-реберная 19  
— — — — — диафрагмальная 19  
— — — — — легочная 19  
— — — — — полость 20  
— — — — — топография 40—42  
**Сеть(и) акромиальная** 92  
— артериальная 15, 91  
— — — — запястья тыльная 94  
— — — — лодыжковая 134  
— — — — — латеральная 136  
— — — — — медиальная 136  
— — — — — надколенного 120  
— — — — — пяточная 129, 136  
— — — — — суставная коленная 120, 122, 136  
— — — — — — локтевая 92  
— — — — — венозная 15  
— — — — — кисти тыльная 159  
— — — — — подошвенная 176  
— — — — — стопы тыльная 176  
— — — — — чудесная 15
- Синус(ы) аорты** 58  
— вен полых 20  
— веночный 37, 39 **717**  
— затылочный 150  
— каменистый верхний 150  
— — — — — нижний 150  
— клиновидно-теменной 150  
— межпещеристые 150  
— оболочки мозговой твердой 148  
— пещеристый 150  
— поперечный 149  
— прямой 149  
— сагиттальный верхний 149  
— — — — — нижний 149  
— селезенки 214  
— сигмовидный 150  
— сонный 58  
— ствола легочного 48
- Система лимфатическая** 186 **843**  
— сердца проводящая 32  
**Складка вены поллой верхней левой** 46  
**Сосуды коллатеральные** 15  
— лимфатические 186  
— — — — — выносящие 186, 193  
— — — — — головы 205, 208  
— — — — — группа задняя 208  
— — — — — передняя 208  
— — — — — глубокие 186, 193  
— — — — — диафрагмы 202  
— — — — — железы молочной 212  
— — — — — — — — — — — поджелудочной 200  
— — — — — желудка 200 **850, 851**  
— — — — — кишки прямой 196  
— — — — — — — — — — — толстой 199 **850**  
— — — — — тонкой 199 **850**  
— — — — — клапаны 186 **695**  
— — — — — конечности верхней 209  
— — — — — — — — — — — глубокие 211 **861**  
— — — — — — — — — — — поверхностные 210 **859, 860**  
— — — — — — — — — — — нижней глубокие 193  
— — — — — — — — — — — поверхностные 191 **846, 848**

- легких 203
- — глубокие 205
- — поверхностные 203
- матки 196 **850**
- оболочка внутренняя 12 **695**
- — наружная 13 **695**
- — средняя 13 **695**
- органа зрения 208
- паховые глубокие 192, 193
- — поверхностные 191—193
- печени глубокие 201
- — поверхностные 201 **851**
- пищевода 205
- полового члена глубокие 196
- — — поверхностные 196
- полости брюшной 197
- — грудной 202
- почеч глубокие 198
- — — поверхностные 198 **851**
- — — поверхностные 186, 191
- — — приносящие 186, 193
- селезенки 200
- сердца глубокие 205
- — — поверхностные 205
- синусоидальные 199
- стенок грудной полости 202
- шеи 205, 208 **856**
- яичка 196
- лимфокапиллярные 12, 13, 186
- Сплетение(я) базиллярное 150
- венозное влагалищное 173, 175
- — глубокие 157
- — канала подъязычного 151
- — — сонного 151
- — крестцовое 173
- — крыловидное 157
- — маточное 165, 175
- — мочепузырное 173
- — околососочное 164
- — позвоночника 140
- — позвоночное 150
- — позвоночные внутренние 140
- — — наружные 140
- — предстательное 173, 174
- — прямокишечное 168, 174
- лимфатическое 186
- — подмышечное 209
- — лозовидное 165
- — — яичника 175
- сосудистое 15
- Ствол бронхосредостенный 205
- легочный 20, 25, 48 **699, 716**
- — бифуркация 48
- лимфатический яремный левый 205
- — — правый 205
- плечеголовной 58
- реберно-шейный 80
- чревный 99
- щитовидный 79
- язычно-лицевой 63
- Сток синусный 150
- Трабекулы мясистые 23, 24, 27, 32, 34
- Треугольник фиброзный левый 29
- — правый 29
- Углубление селезеночное 213
- Узел(ы) лимфатический 186 **844**
- — аппендикулярные 198, 199
- — большеберцовый задний 190
- — — передний 190, 193
- — бронхолегочные (корневые) 205
- — брыжеечно-ободочно-кишечные 198
- — брыжеечные верхние 198, 199
- — — нижние 198, 199
- — верхние (центральные) 198
- — вещество корковое 186
- — — мозговое 186
- — висцеральные 196
- — внутрижелезистые 205
- — ворота 186
- — головы и шеи 205
- — диафрагмальные верхние 202
- — — нижние 198
- — желудка 198
- — желудочно-сальниковые левые 198
- — — правые 200
- — желудочные левые 198, 200
- — — правые 198
- — желчепузырные 198
- — живота париетальные 197
- — заглочные 208, 209
- — замочепузырные 196
- — запирающие 196
- — заслепокишечные 198, 199
- — затылочные 205, 208
- — кавальные латеральные 198
- — капсула 186
- — кишки толстой 198
- — конечности верхней 209
- — крестцовые 190, 196
- — лицевые 207
- — локтевые 210, 211
- — малоберцовый 191
- — межгрудные 210, 212
- — межподвздошные 196
- — межреберные 202
- — мочепузырные латеральные 196
- — подключичные 208, 212
- — надпилорический 198
- — надчревные нижние 198
- — надчревный 212
- — нижеушные 205
- — нижнечелюстные 207
- — ободочно-кишечные левые 198
- — — правые 198
- — — средние 198
- — околососочные 196
- — окологрудные (парастеральные) 202, 212
- — окологрудные (парамаммарные) 202, 212
- — околокишечные 199
- — околوماتочные 196
- — околочепузырные 196
- — околоободочно-кишечные 198
- — околопрямокишечные (аноректальные) 196
- — околотрахеальные 202, 207
- — околоушные глубокие 205, 208
- — — поверхностные 205
- — отверстия сальникового 198
- — панкреатические 200
- — — верхние 198
- — — нижние 198
- — паратрахеальные 207
- — париетальные 194
- — паховые глубокие 190, 193
- — — поверхностные 190
- — перекладки 186
- — перикардиальные латеральные 202
- — печени 198
- — печеночные 198, 202
- — — пилорические 198
- — пищевода 205
- — плечевые 210
- — подбородочный 208
- — подвздошно-ободочно-кишечные 198, 199
- — подвздошные внутренние 190, 196
- — — наружные 190, 194, 196
- — — общие 194
- — подключичный 212
- — подколенные 190, 193
- — — глубокие 190
- — — поверхностные 190
- — подмышечные 209, 212
- — — группа наружная 210
- — — — нижняя 210
- — — — передняя 210
- — поднижнечелюстные 207, 208
- — подподбородочные 207
- — полости брюшной 197
- — — грудной 202
- — постаортальные 198, 199
- — поясничные 190, 194, 196
- — — левые 197
- — — правые 198
- — промежуточные 198
- — предаортальные 197, 199
- — предгортанные 207
- — предкаваловые 198
- — предчепузырные 196
- — предперикардиальные 202
- — предпозвоночные 202
- — предслепокишечные 198, 199
- — предтрахеальные 207
- — предушные 205
- — привратниковые 200
- — прямокишечные верхние 198
- — регионарные 186
- — селезеночные 198, 200
- — скуловой 207
- — сосцевидные 205, 208
- — средостенные задние 202, 205
- — — передние 202, 205
- — трахеобронхиальные верхние 202, 205
- — — нижние 202, 205
- — чревные 198—200, 202
- — шейные глубокие латеральные 208
- — — передние 207
- — — поверхностные 207, 208
- — — латеральные 207
- — — передние 207
- — щечный 207, 208
- — щитовидные 207
- — юкстакишечные 198
- — юкстапищеводные легочные 202
- — ягодичные верхние 196
- — — нижние 196
- — яремно-двубрюшный 208
- — яремные латеральные 208
- — — передние 208
- — яремно-лопаточно-подъязычный 208, 212
- — предсердно-желудочковый 32
- — синусно-предсердный 32
- Фолликулы лимфатические селезенки 214
- Хорды сухожильные 24, 27
- Эндокард 33
- Эпикард 28, 46



## INDEX TERMINORUM

- Anastomoses arteriolo-venulares 12, 15  
 Angiologia 12  
 Anulus fibrosus dexter 29  
 — sinister 29  
 Aorta 58 **694, 702, 703, 707, 708, 710, 723, 769**  
 — abdominalis 58, 97 **737, 767, 768, 785, 774, 779, 780, 782, 794, 805, 832, 867**  
 — bulbosus 58  
 — pars ascendens 58 **701, 716, 721, 722, 728, 737, 752**  
 — descendens 58 **693, 701, 737, 752, 867**  
 — thoracica 58 **737, 765, 766, 805, 807**  
 — rami bronchiales 97 **765**  
 — esophageales 97 **765**  
 — mediastinalis 97 **765**  
 — pericardiaci 97  
 Arcus aortae 58 **693, 698, 701, 702, 716, 717, 720, 721, 722, 724, 727, 737, 738, 806, 807, 867**  
 — palpebralis inferior 70  
 — superior 70 **746**  
 — plantaris profundus **785, 800, 836**  
 — superficialis **693**  
 — venosus azigos 138  
 — dorsalis pedis 176, 179 **693, 831, 833, 834**  
 — juguli 147 **806, 812**  
 — palmaris profundus 90 **693, 751, 758, 782, 823**  
 — superficialis 88-90 **693, 751, 761, 764, 824**  
 — plantaris 177 **836**  
 — profundus 131  
 — superficialis 132  
 Arteria **696, 697**  
 — alveolaris inferior 67 **741**  
 — rami dentales 68, **741**  
 — peridentales 68  
 — ramus mentalis 68, **736, 741**  
 — mylohyoideus 68 **741**  
 — superior posterior 68 **738-742**  
 — rami dentales 68  
 — peridentales 68  
 — angularis 66 **738-742, 743, 746, 805, 811**  
 — appendicularis **771, 779**  
 — arcuata 136  
 — auricularis posterior 67 **739-741, 811, 812, 817, 818**  
 — profunda 67 **738**  
 — axillaris 77, 80 **737, 751, 752, 754, 805, 824**  
 — basilaris 76, 77 **743, 747, 749, 805**  
 — brachialis 80, 83 **693, 737, 751, 754, 755, 757, 758, 805, 824**  
 — superficialis 84  
 — buccalis **738, 741**  
 — bulbi penis 114 **783**  
 — vaginae 114  
 — vestibuli 114  
 — callosomarginalis 72 **747, 748**  
 — ramus cingularis 72 **748**  
 — frontalis anteromedialis 72 **748**  
 — intermediomialis 72 **748**  
 — posteromedialis 72 **748**  
 — paracentralis 73  
 — canalis pterygoidei 68, 70  
 — carotis communis 58, 147 **693, 694, 698, 701, 702, 716, 717, 720, 722, 724, 725, 727, 737, 738, 740, 743, 751, 752, 807, 812, 817, 818**  
 — sinistra 58  
 — externa 58, 60, **693, 724, 738, 739, 741, 742, 805, 817, 818**  
 — interna 58, 70, 150 **738-741, 743, 745, 747, 748, 805, 813, 817, 818**  
 — rami nervorum 70  
 — ramus clivi 70  
 — ganglioni trigemini 70  
 — marginalis tentorii 70  
 — meningeus 70  
 — sinus cavernosi 70  
 — caudae pancreatis 103 **769, 770, 779**  
 — cecalis anterior 106 **771, 779**  
 — posterior 106 **771, 779**  
 — centralis 214  
 — brevis 72  
 — longa 72  
 — retinae 71 **745, 746**  
 — cerebelli inferior anterior 78  
 — posterior 78 **747, 749**  
 — superior 78 **747, 816**  
 — cerebri anterior 72, 153 **747, 748**  
 — pars postcommunicalis 72  
 — precommunicalis 72  
 — media 73, 75, **747, 749, 805**  
 — pars insularis 74  
 — sphenoidalis 74  
 — terminalis (corticalis) 75  
 — posterior 78 **743, 747, 748, 816**  
 — pars postcommunicalis 747  
 — rami choroidei posteriores laterales 78 **816**  
 — mediales 78 **816**  
 — pedunculares 78  
 — thalamici 78 **816**  
 — precommunicalis 78 **747**  
 — terminalis (corticalis) 78 **747**  
 — cervicalis ascendens 79, 80 **728, 737, 738, 740, 743, 751, 752, 765, 805**  
 — rami spinales 79  
 — profunda 80 **737, 738, 743, 751, 752, 805**  
 — superficialis 80 **720, 728, 740, 765**  
 — choroidea anterior 76 **747**  
 — rami capsulae internae 77  
 — caudae nuclei caudati 77  
 — choroidei ventriculi lateralis 76  
 — tertii 76

- corporis amygdaloidei 77
- corporis gemiculati lateralis 77
- nuclei rubris 77
- nucleorum hypothalamicorum 77
- tractus optici 77
- tuberi cinerei 77
- substantiae nigrae 77
- perforatae anteriores 76
- circumflexa femoris lateralis 116, 118 693, 737, 785, 787, 789, 794, 840
- ramus ascendens 118 737, 785, 789, 794, 840
- descendens 120 737, 785, 787, 789, 794, 840
- transversus 120
- medialis 116, 118 737, 785, 787, 789, 794, 840
- ramus acetabulus 118 794
- ascendens 118 737, 794
- profundus 118 789, 791, 839
- transversus 118 789
- humeri anterior 83 737, 751, 752
- posterior 83 737, 751, 752, 756
- iliaca profunda 110 767, 780, 782, 785, 789, 794, 826, 832, 840
- ramus ascendens 110
- superficialis 116 737, 787, 794, 835, 840
- scapulae 80, 83
- colica dextra 107 771, 779
- media 771, 774, 775, 779
- sinistra 771, 774, 775, 779
- collateralis media 751, 756, 759, 760
- radialis 751, 756, 759, 760
- ulnaris inferior 751, 755, 757-760, 824
- superior 751, 755, 756, 758-760, 824
- radialis 83, 87
- ulnaris inferior 85
- comitans nervi ischiadici 116 791
- mediani 89
- communicans anterior 72 747, 748
- posterior 76 743, 747, 748, 805
- ramus caudae nuclei caudati 76
- chiasmaticus 76
- hypothalamicus 76
- nervi oculomotorii 76
- coronaria dextra 34, 35, 58 703, 708, 710, 717, 718
- rami interventriculares septales 36
- nodi atrioventricularis 35
- ramus atrialis intermedius 35 716, 717
- conus arteriosus 35 716
- interventricularis posterior 36 717
- marginalis dexter 35 716
- nodi sinuatrialis 35
- sinistra 35, 36, 58 703, 708, 710, 716, 718
- rami conus arteriosus 36
- interventriculares septales 36 716
- ramus atrialis intermedius 37
- anastomoticus 37 717
- circumflexus 36 716, 717
- interventricularis anterior 36 716
- lateralis 36 716
- marginalis sinistra 36 716, 717
- nodi atrioventricularis 37
- sinuatrialis 37
- ventriculi sinistri posterior 36 717
- cremasterica 110
- cystica 99 768, 779
- digitalis palmaris communis 91
- plantaris propria 131
- dorsalis clitoridis 114 782
- nasi 66, 70, 72, 738, 740, 742, 746, 811
- pedis 133, 136 693, 785, 797, 801, 802, 805
- penis 114, 174 780, 783, 784
- ductus deferentis 110 780, 781
- rami ureterica 110
- epigastrica inferior 97, 109, 116 737, 767, 780, 781, 785, 787, 794, 826, 832
- ramus pubicus 110 734, 736
- obturatorius 110
- superficialis 116 737, 787, 794
- superior 79, 97, 110 737, 781
- ethmoidalis anterior 71 742, 743, 745, 746
- rami nasales anteriores 71
- septales anteriores 71
- ramus meningeus anterior 71 742
- posterior 71 742, 743, 745, 746
- facialis 66, 69, 72 693, 737-741, 743, 805, 811, 812, 817, 818
- rami glandulares 66
- ramus nasi lateralis 66
- tonsillaris 66
- femoralis 116 693, 737, 785, 787, 788, 789, 794, 798, 805, 826, 840
- rami inguinales 116
- fibularis 125 785, 795, 796, 798, 802, 805, 837, 838
- rami calcanei 129 799, 836-838
- malleolares laterales 129 785, 795, 802
- ramus communicans 129 795, 802
- perforans 129 797, 801, 802, 838
- frontobasalis lateralis 74 747, 749
- medialis 72
- gastrica dextra 99 768, 769, 779
- posterior 104
- sinistra 99 693, 694, 737, 765, 767-769, 779, 825
- rami esophageales 99 768, 779
- gastroduodenalis 99, 104 768-770, 779, 805
- gastroepiploica dextra 100 768, 769, 779
- rami epiploici 102
- gastrici 100
- sinistra 102, 103 768, 769, 779
- rami epiploici 104
- gastrici 104 768
- genicularis descendens 120, 122, 136 796-840
- rami articulares 120 796-798, 837, 840
- ramus saphenus 120 789, 796-798, 837
- genus inferior lateralis 122, 136 785, 795, 798, 838, 839
- medialis 122 785, 795, 796, 798, 838, 840
- media 122 795, 798, 838, 839
- superior lateralis 122, 136 785, 795, 797, 798, 838
- medialis 122, 136 785, 798, 838
- glutea inferior 116 737, 767, 779, 782, 785, 791, 794, 839
- superior 114 737, 767, 779, 782, 785, 791, 794, 832, 839
- ramus profundus inferior 116 791, 794
- superior 116 791, 794
- superficialis 116 791, 794, 839
- gyri angularis 76 749
- hepatica communis 99 693, 694, 737, 765, 767-770, 779, 826
- propria 99 768, 769, 779
- hypophysialis inferior 70
- superior 70
- iliaca communis 108 693, 737, 767, 774, 779, 782, 785, 787, 789, 794, 826, 832, 867
- dextra 58
- sinistra 58, 108
- externa 79, 108, 116 693, 737, 767, 779-782, 785, 787, 794, 805, 826, 832
- interna 108, 110 693, 737, 767, 779, 780, 782, 785, 787, 789, 794, 805, 826, 832
- ileocolica 105-107
- iliolumbalis 114 737, 767, 787, 794
- ramus iliacus 114 737, 767, 787, 794
- lumbalis 114 737, 767, 794
- spinalis 767
- infraorbitalis 68 738, 741, 742
- intercostalis posterior 96
- rami mammarii 97
- ramus dorsalis 96
- collateralis 96
- cutaneus lateralis 97
- medialis 97
- spinalis 97
- prima 80 752, 765
- secunda 80 752, 765
- suprema 80, 95 737, 743, 751, 752, 765
- inferossea anterior 89 751, 758-760, 762, 764, 823, 824
- communis 89 751, 758, 760, 805, 824
- posterior 89 693, 751, 758-760
- recurrens 90
- labialis inferior 66 738-741, 811
- superior 66 738-741, 811
- ramus septi nasi 66
- labyrinthi 78
- lacrimalis 70 745, 746
- ramus anastomotica (cum a. menigea media) 71
- laryngea inferior 79
- superior 738-741, 743, 812, 817
- lingualis 63, 157 738-741, 743, 812, 817, 818
- rami linguae dorsales 64 738
- ramus suprahyoideus 64 738, 740, 742, 818
- lobi caudati 99
- lumbalis ima 99 767, 779, 794
- malleolaris anterior lateralis 134 785, 797, 801
- medialis 134 785, 797, 802
- maxillaris 738, 741, 743, 817
- masseterica 68 738, 741
- meningea media 68
- rami pterygoidei 68
- ramus anastomoticus (cum a. lacrimalis) 68
- frontalis 68
- orbitalis 68
- parietalis 68
- petrosus 68
- posterior 67 743
- mesenterica inferior 107 693, 737, 767, 771, 774, 779, 782, 805, 826
- superior 104 693, 737, 765, 767, 770, 771, 779, 805, 826
- metatarsalis dorsalis prima 136
- musculophrenica 79
- nutricia tibiae 122
- obturatoria 116 737, 767, 779, 780, 782, 785, 788, 794
- ramus anterior 116 794
- posterior 116 794
- rubicus 116 794
- accessoria 110
- occipitalis 66, 80 738-741, 743, 811, 817
- rami occipitales 67 739
- sternocleidomastoidei 67 740
- ramus auricularis 67 740
- mastoideus 67
- meningeus 67
- lateralis 78 747, 748
- rami temporales anteriores 78 748
- (intermedii mediales) 78 748
- posteriores 78 748



- — — — — medialis 78 747, 748  
— — — — — ramus calcarinus 78 748  
— — — — — corporis callosi dorsalis 78  
— — — — — occipitotemporalis 79 748  
— — — — — parietalis 79 748  
— — — — — parietooccipitalis 79  
— — — — — ophthalmica 66, 70 738, 743, 745, 746, 805  
— — — — — ovarica 108 782, 832  
— — — — — rami tubales 108  
— — — — — ureteri 108  
— — — — — sinistra 108  
— — — — — palatina ascendens 66, 69 738, 742  
— — — — — descendens 68 742  
— — — — — ramus pharyngeus 68  
— — — — — major 68 742  
— — — — — pancreatica dorsalis 103 770, 779  
— — — — — inferior 103 770, 779  
— — — — — magna 103 770  
— — — — — pancreaticoduodenalis inferior 100, 105 769, 770, 779  
— — — — — ramus anterior 105  
— — — — — posterior 105  
— — — — — superior anterior 100 769, 779  
— — — — — rami duodenales 100 769  
— — — — — pancreatici 100 769  
— — — — — posterior 100 770, 779  
— — — — — rami duodenales 100  
— — — — — pancreatici 100  
— — — — — parietalis anterior 76 749  
— — — — — posterior 76 749  
— — — — — parietooccipitalis 73 748  
— — — — — pericallosa 72  
— — — — — pericardiophrenica 79 737, 781  
— — — — — perinealis 114 780, 783  
— — — — — rami labiales posteriores 114 780, 782  
— — — — — scrotales posteriores 114 783  
— — — — — perforans 118  
— — — — — peronea cm. *Arteria fibularis*  
— — — — — pharyngea ascendens 66, 67 738, 743  
— — — — — phrenica inferior 97  
— — — — — plantaris lateralis 125, 131 693, 785, 796, 799, 800, 802, 805, 836, 837  
— — — — — medialis 125, 130 693, 796, 799, 800, 802, 836, 837  
— — — — — ramus profundus 130 799, 800, 802, 836, 837  
— — — — — superficialis 130 799, 800, 802, 836, 837  
— — — — — profundus 136  
— — — — — poplitea 120 693, 785, 791, 795, 796, 798, 834, 839  
— — — — — precunealis 73  
— — — — — princeps pollicis 751, 757—759, 761—764, 823, 824  
— — — — — profunda brachii 84 693, 737, 751, 754, 756, 760, 805  
— — — — — ramus deltoidei 85  
— — — — — clitoridis 114  
— — — — — femoris 116  
— — — — — linguae 66 738, 743, 818  
— — — — — penis 114 780, 783  
— — — — — pterigomeningea 68  
— — — — — pudenda interna 114, 173 737, 779, 780, 782, 783, 791, 794  
— — — — — pulmonalis dextra 48 701, 702, 716, 717, 720, 722, 725, 727, 728  
— — — — — pars basalis 50  
— — — — — rami lobi inferioris 48  
— — — — — — — — — medii 48  
— — — — — — — — — superioris 48  
— — — — — ramus apicalis 48  
— — — — — — — — — ascendens anterior 48  
— — — — — — — — — posterior 48  
— — — — — — — — — basalis anterior 50  
— — — — — — — — — lateralis 50  
— — — — — — — — — medialis 50  
— — — — — — — — — posterior 50  
— — — — — — — — — descendens anterior 48  
— — — — — — — — — posterior 48  
— — — — — — — — — lateralis 48  
— — — — — — — — — lobi inferioris superior 50  
— — — — — — — — — — — — — — — medialis 48  
— — — — — — — — — sinistra 48, 50 702, 716, 717, 722, 725, 727, 867  
— — — — — — — — — pars basalis 51  
— — — — — — — — — rami lobi inferioris 50  
— — — — — — — — — — — — — — — superioris 50  
— — — — — — — — — ramus apicalis 50  
— — — — — — — — — — — — — — — ascendens anterior 50  
— — — — — — — — — — — — — — — basalis anterior 51  
— — — — — — — — — — — — — — — lateralis 51  
— — — — — — — — — — — — — — — medialis 51  
— — — — — — — — — — — — — — — posterior 51  
— — — — — — — — — — — — — — — descendens anterior 50  
— — — — — — — — — — — — — — — lingularis 50  
— — — — — — — — — — — — — — — inferior 50  
— — — — — — — — — — — — — — — superior 50  
— — — — — — — — — — — — — — — lobi inferioris superior 50  
— — — — — — — — — — — — — — — posterior 50  
— — — — — radialis 84, 85, 211 693, 751, 752, 760—764, 805, 823, 824  
— — — — — ramus carpalis dorsalis 88, 90  
— — — — — — — — — palmaris 90  
— — — — — — — — — palmaris superficialis 87  
— — — — — — — — — indicis 88 757, 758, 761, 762, 764  
— — — — — — — — — rectalis inferior 114 783  
— — — — — — — — — media 111  
— — — — — — — — — superior 108, 114 774, 779, 780, 782  
— — — — — — — — — recurrens 72  
— — — — — — — — — radialis 87 751, 756, 758, 760, 824  
— — — — — — — — — tibialis anterior 133, 136 785, 797, 798  
— — — — — — — — — — — — — — — posterior 122, 133, 136 795, 796  
— — — — — — — — — ulnaris 85, 89 751, 758—760, 824  
— — — — — — — — — ramus anterior 89 758, 760  
— — — — — — — — — — — — — — — posterior 89 758, 760  
— — — — — renalis 108 694, 737, 765, 767, 774, 779, 826, 827, 867  
— — — — — ramus anterior 108 776  
— — — — — — — — — posterior 108 776  
— — — — — — — — — uretericus 108  
— — — — — dextra 108  
— — — — — sacralis lateralis 114 737, 767, 785, 789, 840  
— — — — — — — — — rami spinales 114 737, 785  
— — — — — — — — — mediana 58, 99 737, 767, 779, 780, 782, 785, 787, 794, 826, 832  
— — — — — — — — — rami laterales 99  
— — — — — scapularis dorsalis 80 737, 738, 751, 752, 756  
— — — — — — — — — ramus acromialis 80  
— — — — — segmenti anterioris 99  
— — — — — — — — — inferioris 108 776  
— — — — — — — — — superioris 108 776  
— — — — — — — — — inferioris 108 776  
— — — — — — — — — lateralis 99  
— — — — — — — — — medialis 99  
— — — — — — — — — posterioris 99 776  
— — — — — — — — — superioris 776  
— — — — — sigmoidea 108  
— — — — — sphenopalatina 69 738, 742, 743  
— — — — — rami septales posteriores 69  
— — — — — spinalis anterior 77 747, 805  
— — — — — — — — — posterior 77, 78 805  
— — — — — splenica 99, 102 693, 694, 737, 765, 767—770  
— — — — — ramus pancreatici 103  
— — — — — styломastoidea 67 738, 817  
— — — — — subclavia 58, 77 693, 698, 701, 702, 716, 717, 720-722, 724, 737-740, 743, 751, 752, 765, 781, 805, 807  
— — — — — — — — — dextra 58  
— — — — — — — — — sublingualis 64  
— — — — — — — — — submental 66, 68 738-741  
— — — — — — — — — subscapularis 83 737, 752, 754  
— — — — — — — — — suprascapularis 80 720, 728, 737-740, 743, 751, 756, 765, 812  
— — — — — ramus acromialis 80 752  
— — — — — sulci centralis 75 749  
— — — — — postcentralis 75 749  
— — — — — precentralis 75 749  
— — — — — supraduodenalis 99  
— — — — — supraorbitalis 72 738, 741, 743, 745, 746  
— — — — — suprarenalis inferior 108 737, 767, 779  
— — — — — — — — — media 108 767, 779  
— — — — — supratrochlearis 70, 72 738, 740-742, 746  
— — — — — tarsalis lateralis 136 785, 797, 801, 802  
— — — — — temporalis anterior 75 749  
— — — — — — — — — media 70, 75 738, 741, 749  
— — — — — — — — — posterior 75  
— — — — — — — — — profunda anterior 68 741  
— — — — — — — — — posterior 68 741  
— — — — — — — — — superficialis 61, 67, 70, 693, 738, 740, 741, 811, 812, 817  
— — — — — rami auriculares anteriores 70  
— — — — — — — — — parotidei 70 740  
— — — — — ramus frontalis 70  
— — — — — — — — — parietalis 70  
— — — — — testicularis 108, 110, 111, 165 737, 767, 779, 826  
— — — — — sinistra 108  
— — — — — rami ureterici 108 767  
— — — — — — — — — epididymales 108  
— — — — — thoracica interna 46, 77, 79, 80, 110, 146 721, 725, 737, 738, 740, 743, 751, 752, 754, 765, 766, 781, 805  
— — — — — rami bronchiales 79  
— — — — — — — — — intercostales anteriores 79 751, 752, 766, 781  
— — — — — — — — — mediastinales 79 781  
— — — — — — — — — perforantes 79 740, 752, 766, 781  
— — — — — — — — — pericardiophrenica 79  
— — — — — — — — — sternales 79 752, 766, 781  
— — — — — — — — — thymici 79  
— — — — — — — — — tracheales 79  
— — — — — ramus costalis lateralis 79  
— — — — — lateralis 82 737, 751, 752, 754  
— — — — — rami mammarii 82 740, 754, 766  
— — — — — superior 80 737, 751, 752  
— — — — — thoracoacromialis 80 737, 739, 740, 751, 752, 754, 755, 824  
— — — — — rami pectoralis 82 737, 740, 751, 752  
— — — — — ramus acromialis 82 737, 739, 740, 751, 752  
— — — — — — — — — clavicularis 82 737, 752  
— — — — — — — — — deltoideus 82 737, 739, 740, 751, 752  
— — — — — thoracodorsalis 80, 83 737, 751, 752, 754, 755, 825  
— — — — — thyroidea ima 58 724, 738, 740, 807  
— — — — — inferior 79 724, 728, 737, 738, 743, 751, 752, 817  
— — — — — rami esophageales 79 743  
— — — — — — — — — glandulares 79 743  
— — — — — — — — — tracheales 79 743  
— — — — — superior 61 724, 738-741, 743, 817, 818  
— — — — — ramus cricothyroideus 63  
— — — — — — — — — glandulares anterior 61  
— — — — — — — — — — — — — — — lateralis 61  
— — — — — — — — — — — — — — — posterior 61  
— — — — — — — — — — — — — — — infrahyoideus 62  
— — — — — — — — — — — — — — — laryngea superior 62  
— — — — — — — — — — — — — — — sternocleidomastoideus 62  
— — — — — tibialis anterior 120, 132, 136 693, 785, 795-798, 801, 802, 805, 837, 838  
— — — — — — — — — posterior 120, 122 693, 785, 796, 798, 800, 802, 805, 836-838  
— — — — — rami malleolares calcanei 130 796, 802, 838  
— — — — — — — — — mediales 129 785, 795, 796, 802, 837, 838  
— — — — — ramus circumflexus fibularis 125 705, 795  
— — — — — transversa cervicis 80 728, 737-740, 751, 752, 756, 765, 812

- — — ramus profunda 80
- — — superficialis ascendens 80, 737, 751, 752
- — — descendens 80
- — colli 80
- — facialis 70 738, 740, 741, 817
- — tympanica inferior 67 743
- — posterior 67
- — ulnaris 84, 88, 211 693, 751, 757, 758, 760-762, 764, 805, 824
- — ramus palmaris profundus 90
- — carpalis dorsalis 80 759, 763, 764
- — palmaris 80 751, 758, 762, 764, 823
- — profundus 80 751, 758, 761, 762, 764, 823, 824
- — umbilicalis 110 781, 782, 839, 867
- — pars occlusa 110
- — patens 10
- — urethralis 114 783
- — uterina 110 782, 832
- — rami helicini 111
- — — ovarici 111 782
- — — tubarii 111 782
- — — vaginales 111
- — vertebralis 77, 80 725, 737, 740, 743, 747, 749, 751, 765, 805
- — pars atlantis 77 743
- — — intracranialis 77
- — — prevertebralis 77 743, 752
- — — transversaria (cervicalis) 77 743, 752
- — rami meningei 78
- — — musculares 77
- — — spinales (radiculares) 77 738, 743
- — vesicalis inferior 110 767, 780, 832
- — rami prostatici 110
- — zygomaticoorbitalis 70 738, 740, 817
- Arteriae 12
- — alveolares superiores anteriores 68 738, 742
- — appendiculares 106
- — caroticotympanicae 70
- — centrales anterolaterales 72, 74
- — — anteromediales 76
- — — posteromediales 78
- — ciliares anteriores 71
- — — posteriores breves 71 743, 746
- — — longae 71 742, 745, 746
- — conjunctivales anteriores 71
- — — posteriores 71, 72, 745
- — digitales dorsales 88, 94, 136 751, 759, 763, 764, 785, 801, 802
- — palmares communes 90 751, 757, 758, 761, 762, 764, 823
- — — propriae 693, 751, 757, 761-764, 823, 824
- — plantares communes 132 799, 800, 802, 836
- — — propriae 90, 132 799, 800, 802, 836
- — episclerales 71 746
- — gastricae breves 103 769
- — ileales 105 771, 779
- — insulares 75 749, 816
- — intercostales posteriores 94 737, 752, 765, 766
- — jejunales 105 771, 773, 779
- — lumbales 97 737, 777, 779, 785, 787
- — dextrae 165
- — mesencephalicae 78
- — metacarpales dorsales 88, 91, 94 751, 759, 763, 764
- — — palmares 90, 91 751, 762, 764, 823
- — metatarsales dorsales 136 785, 797, 801, 802
- — — rami perforantes 136 800
- — — plantares 132, 136 785, 800, 801
- — musculares 71 745, 746
- — nasales posteriores laterales 69 742
- — nutriciae humeri 85
- — femori 118
- — palatinae minores 68 742
- — palpebrales laterales 71
- — — mediales 71, 72, 746
- — perforantes 120 785, 787, 789, 791, 794, 795, 838—840
- — phrenicae inferiores 737, 765, 769, 779
- — — superiores 46, 94 767, 779
- — pontis 78
- — pudendae externae 110, 116 737, 787, 794, 835
- — sigmoidae 774, 779
- — subcostales 94
- — — surales 122 795, 796, 798, 838, 839
- — tarsales mediales 186 785, 801, 802
- — temporales profundae 68
- — tetroduodenales 102
- — thalamostriatae anterolaterales 72, 74 816
- — trabeculares 214
- — — ramus splenicus 214
- — vesicales superiores 110 780, 781
- Arteriola 696
- Atrium cordis 20
- — dextrum 20 694, 702—705, 712, 715, 717, 722, 723, 867
- — sinistrum 20, 27 694, 702—704, 712, 715, 726, 862
- Auricula dextra 20 701, 704, 705, 710, 716, 721—723, 728
- — sinistra 27 701, 702, 707, 708, 710, 711, 712, 716, 721, 728
- Bifurcatio aortica 97 767, 779, 867
- — carotidis 58 738—740
- — trunci pulmonalis 48 728
- Bulbus venae jugularis inferior 148 810, 812
- — — superior 147 810
- Cavitas pericardialis 46 725
- Chorda tendineae 24, 27 704, 705, 708, 714, 715
- Circulus cerebri anterioris 76 747
- Cisterna hyli 186 843, 845
- Confluenens sinuum 150 810, 813
- Conus arteriosus 23 701, 703, 710, 716, 721, 728
- Cor 18 728
- — apex 19 701, 702, 705, 707, 710, 716, 720, 721, 722, 724, 728
- — basis 18 702
- — facies diaphragmatica 19 702, 703, 714
- — — pulmonalis 19 701, 703, 714
- — — sternocostalis (anterior) 19 701, 703, 714
- — incisura apicis 19 701
- — lamina visceralis 46
- — vortex 32 710—712
- Crista supraventricularis 24
- — terminalis 20 705
- Cuspides commissurales 709
- Ductus lymphaticus dexter 190
- — thoracicus 96, 186, 190, 205, 694, 843, 845, 854
- — — pars abdominalis 190 843, 845
- — — cervicalis 190 843
- — — thoracica 190 843, 845, 856
- — venosus 867
- Endocardium 33 704, 714
- Epicardium 28, 46
- Falx septi 27
- Fasciculus atrioventricularis 32
- Foramen venarum minimarum 40 705
- — ovale 20 704, 705, 715
- Fossa ovalis 20
- Glomerulus renalis 15
- Glomus caroticus 58
- Isthmus aortae 28 701
- Lamina parietalis 46 721
- — visceralis 46 704, 705, 714, 721
- — pericardium 29
- Ligamentum arteriosum 46, 52 702, 716, 717
- — gastrosplenicum 213
- — splenorenale 213
- — sternopericardiacum superius 45
- Limbus fossae ovalis 20
- Linea mediana anterior 40
- — medioclavicularis sinistra 40
- Lunula valvulae semilunaris 25 708
- Lunulae valvularum aortae 28
- Musculi pectinati 20, 27, 31 704, 715
- Musculus papillaris anterior 24, 27 705, 707, 714
- — posterior 24, 27 705, 714
- — septalis 24
- Myocardium 29 704, 705, 707, 714
- Nodi lymphatici aggregati appendicis vermiformis 18
- — aortici laterales 197 845, 847
- — appendiculares 198, 199
- — axillares 209, 211, 212 843, 845, 856, 859, 861
- — buccinatorii 207
- — brachiales 210
- — bronchopulmonales (hilares) 205 854
- — — celiaci 198, 199, 200 850, 851
- — — cervicales anteriores 207
- — — — profundi 207
- — — — paratracheales 207
- — — — prelaryngeales 207
- — — — pretracheales 207 856
- — — — thyroidei 207
- — — — superficiales 207
- — — laterales 207 854
- — — — profundi 208
- — — — jugulares anteriores 208
- — — — — laterales 208
- — — — — retropharyngeales 208, 209
- — — — — supraclaviculares 208, 212
- — — — — profundi 208 856
- — — — — superficialis 207, 209, 843
- — colici 198, 200 850
- — — dextri 198, 199 850
- — — — medii 198, 199 850
- — — — sinistri 198, 199 850
- — cubitales 210, 211 861
- — cysticus 198
- — epigastrici inferiores 198
- — faciales 207
- — gastrici 198
- — — dextri 200
- — — sinistri 200 851
- — gastrointestinales 198 851
- — hepatici 198, 200, 202 851
- — ileocolici 198, 199
- — iliaci communes 194 847, 850
- — — — intermedii 194
- — — — laterales 194 845
- — — — mediales 194
- — — — promontorii 194 847
- — — — subaortici 194
- — — — externi 190, 194, 196 843, 847
- — — — — abturatorii 196
- — — — — interiliaci 196
- — — — — intermedii 196
- — — — — laterales 196
- — — — — mediales 196
- — — — — interni 190, 196 845, 847
- — — — — gluteales 196
- — — — — inferiores 196 849
- — — — — superiores 196 849
- — — — — sacrales 190, 196 845
- — infraauriculares 205
- — infraglandulares 205
- — inguinales 190



- — — profundi 190, 192, 193 **843, 847**
- — — superficiales 190, 191, 192 **843**
- — — inferiores 190 **846, 847**
- — — superolaterales 190 **846, 847**
- — — superomediales **846, 847**
- — — intercostales 202 **843, 845**
- — — interpectorales 210, 212
- — — juxtaesophageales pulmonales 202
- — — juxtaintestinales 199
- — — lienales 200
- — — lumbales 194, 196
- — — aortici laterales 197 **845, 847**
- — — dextri 198 **845, 851**
- — — — cauales laterales 198
- — — intermedii 198 **845**
- — — postaortici 198 **845**
- — — — postcauales 198
- — — preaortici 197 **845**
- — — — precauales 198
- — — sinistri 197 **850**
- — — mandibulares 207
- — — mastoidei 205, 208 **857**
- — — mediastinales anteriores 202, 205 **854, 856**
- — — — posteriores 202 **856**
- — — — bronchopulmonales **854, 856**
- — — — juxtaesophageales pulmonales 202
- — — — paratracheales 202 **854, 856**
- — — — — tracheobronchiales 202
- — — — — inferiores 202 **856**
- — — — — superiores 202 **856**
- — — mesenterici 198, 202
- — — inferiores 198, 199 **850**
- — — — rectales superiores **850**
- — — — sigmoidei **850**
- — — juxtaintestinales 198
- — — superiores (centrales) 198, 199, 200 **850**
- — — mesocolici 198 **850**
- — — nasolabiales 207
- — — occipitales 205, 208 **857**
- — — pancreatici inferiores 198, 200
- — — superiores 198
- — — pancreaticoduodenales inferiores 198
- — — superiores 198
- — — paracolici 198
- — — paramammarii 202, 212 **857**
- — — pararectales (anorectales) 196
- — — parasternales 202, 212
- — — paratracheales 202, 205 **854**
- — — parauterini 196
- — — paravaginales 196
- — — paravesiculares 196
- — — parietales 194, 196
- — — parotidei profundi 205, 208 **857**
- — — — superficiales 205, 208 **843, 857**
- — — pericardiales laterales 202
- — — phrenici inferiores 198 **856**
- — — superiores 202 **856**
- — — popliteales 190, 193 **848, 849**
- — — — profundi 190 **849**
- — — — superficiales 190 **848**
- — — postaortici 199
- — — postvesiculares 196
- — — preaortici 198
- — — preauriculares 205
- — — prececales 198, 199
- — — prepericardiales 202
- — — prevertebrales 202
- — — prevesiculares 196
- — — pylorici 198, 200
- — — rectales superiores 198 **850**
- — — retrocecales 198, 199
- — — retropylorici 198
- — — sigmoidei 198 **850**
- — — splenici 198 **851**
- — — submandibulares 207, 208 **843, 857**
- — — submentales 207, 208 **857**
- — — tracheobronchiales inferiores 202, 205
- — — superiores 202, 205
- — — vesicales laterales 196
- — — visceralis 196
- Nodus valvulae aortae 28
- — — semilunaris 25
- Nodus atrioventricularis 32 **725**
- — — lymphaticus buccinatorius 208
- — — cysticus 198
- — — juguloomohyoideus 208, 212
- — — jugulodigastricus 208
- — — epigastricus 212
- — — fibularis 191 **849**
- — — foraminalis 198
- — — malaris 207
- — — suprapyloricus 198
- — — tibialis anterior 191
- — — — anteriores 193
- — — — posterior 191 **849**
- — — sinuatrialis 32 **715**
- Ostia venarum pulmonalium 27 **704, 715**
- Ostium aortae 27, 58 **709**
- — — atrioventriculare dextrum 20, 23 **704, 709, 724**
- — — — sinistrum 20, 23 **709, 724**
- — — sinus coronarii 38 **707, 717**
- — — trunci pulmonalis 23 **709, 724**
- — — venae cavae inferioris 20 **704, 705**
- — — superioris 20 **705**
- Pericardium 18, 44, 46 **728**
- — — fibrosum 46 **725**
- — — serosum 46 **721, 725**
- Plexus basilaris 150 **813**
- — — choroideus ventriculi lateralis 76
- — — — tertii 176
- — — ovarii 165
- — — pampiniformis 165 **780**
- — — — ovarii 165, 175
- — — pharyngeus **810, 818**
- — — pterygoideus 157 **810, 817**
- — — thyroideus impar 144 **724, 807, 812**
- — — vasculosus **806, 807, 831**
- — — venosi vertebrales 140
- — — — externi 140 **810**
- — — — interni 140 **808**
- — — — anterior 140
- — — — posterior 140
- — — venosus alveolaris 164 **819**
- — — — canalis hypoglossi 151 **813**
- — — — caroticus internus 151
- — — — foraminis ovalis **813**
- — — — prostaticus 174
- — — — rectalis 168, 174 **829, 842**
- — — — sacralis 173
- — — — uterinus 174, 175 **832**
- — — — vaginalis 173, 175
- — — — vesicalis 173, 174 **780, 832**
- — — — vertebralis **842**
- — — — externus 151
- — — — anterior 140 **808, 809**
- — — — posterior 140 **809, 812**
- — — — internus 150
- Plica venae cavae sinistra 46 **725**
- Postcapillaris 12
- Precapillaris 12
- Recessus costodiaphragmatica dexter 40
- — — splenicus 213
- Rete acromiale 92
- — — arteriosum 15
- — — articulare cubiti 92 **756, 759, 760**
- — — — genus 136 **785, 796, 840**
- — — — calcaneum 129, 136 **795, 796, 800, 802, 836, 838**
- — — carpale dorsale 94
- — — malleolare laterale 134, 136 **797, 802, 838**
- — — mediale 136
- — — mirabile 15
- — — patellaris 120 **789, 797, 798, 835**
- — — venosum 15 **811, 812, 817**
- — — dorsale manus 159 **819, 820, 841**
- — — — pedis 176 **831, 833, 834, 841**
- — — plantare 176
- Septum atrioventriculare 20
- — — interatriale 20 **703, 704, 715**
- — — interventricularis 20, 22, 23 **703, 704, 715**
- — — — pars membranacea 32 **704**
- — — — muscularis 32 **703, 704, 714**
- Sinus aortae 58 **708**
- — — caroticus 58, 70 **740**
- — — cavernosus 156, 157 **745, 810, 813**
- — — coronarius 37, 150 **702, 704, 717**
- — — durae matris 148
- — — intercavernosi 150 **745, 813**
- — — lymphatici 186
- — — obliquus pericardii 46 **723, 725**
- — — occipitalis 150 **808, 810, 813**
- — — petrosus inferior 150 **810, 813, 815**
- — — — superior 150 **745, 810, 813, 815**
- — — rectus 149 **810, 813**
- — — sagittalis inferior 149 **810**
- — — — superior 149 **810, 813, 815**
- — — sigmoideus 150-152 **810, 813, 815**
- — — sphenoparietalis 150 **813**
- — — transversus 149, 152 **808, 810, 813, 815**
- — — — pericardii 46 **722, 723, 725**
- — — trunci pulmonalis 48 **728**
- — — venarum cavarum 20
- — — venosus sclerae 150, 208
- Splen 212, 215 **862-864**
- — — accessorius 213
- — — extremitas anterior 212 **862, 863**
- — — — posterior 212 **862, 863**
- — — facies colica 213 **863**
- — — diaphragmatica 212 **862**
- — — gastrica 213 **862**
- — — renalis 213 **863**
- — — visceralis 212 **863**
- — — folliculi lymphatici 214 **864**
- — — hilum 213 **863**
- — — margo inferior 212 **862, 863**
- — — — superior 212 **862, 863**
- — — pulpa 213 **864**
- — — alba 214
- — — rubra 214
- — — sinus 214 **864**
- — — trabeculae 213
- — — tunica fibrosa 213 **864**
- — — — serosa 213 **864**
- Sulcus coronarius 19 **701, 702, 710, 716, 722**
- — — interventricularis anterior 19 **701, 710-712, 714, 716, 721, 722**
- — — — posterior 19 **702, 711, 714**
- Systema conducens cordis 32 **715**
- — — lymphaticum 12, 186
- — — sanguinem 12
- Thymus 45
- Trabecula septomarginalis 24
- Trabeculae carnae 23, 24, 27, 32 **704, 705, 714, 715**
- Trigonum fibrosum dextrum 29 **709**
- — — sinistrum 29 **709**
- Truncus brachiocephalicus 58 **693, 701, 702, 716, 717, 720, 721, 722, 724, 737, 743, 751, 752, 807, 867**
- — — bronchomediastinalis 205
- — — dexter 190
- — — sinister 190, 205
- — — celiacus 99 **693, 694, 737, 765, 767-770, 779, 805**
- — — costocervicalis 80 **693, 738, 743, 751, 752, 765**

- crus dextrum 33
- — sinistrum 33
- (fasciculus atrioventricularis) 32
- intestinalis 190, 198, 202 **843, 845**
- jugularis dexter 243 **845, 854, 857**
- — sinister 190, 205 **843, 845**
- linguofacialis 63
- lumbalis dexter 186, 198 **843, 845**
- — sinister 186, 198, **843, 845**
- pulmonalis 23, 25, 48 **693, 694, 701, 703, 706, 707, 711, 716, 721, 722, 723, 724, 727, 728, 867**
- subclavius 212
- — dexter 190 **845, 857, 861**
- — sinister 190 **845**
- thyrocervicalis 79 **693, 721, 724, 725, 728, 737, 738, 740, 743, 751, 752, 765, 805**
- Tuberculum intervenosum 20 **705**
- Tunica externa 13 **695**
- interna 12 **695**
- media 13 **695**
- Valva aortae 28 **703, 709, 712, 765, 766**
- atrioventricularis dextra 24 **703—705, 715**
- — — cuspis anterior 24
- — — — posterior 24
- — — — septalis 24
- — — sinistra 27 **703, 704 707—709, 715**
- — — — cuspides commissurales 27 **709**
- — — — cuspis anterior 27 **707, 709**
- — — — — posterior 27 **707, 709**
- — — trunci pulmonalis 25 **709, 724**
- Valvula foraminis 27
- semilunaris anterior 25 **706, 709, 710**
- — dextra 25, 28 **706, 709, 710**
- — — posterior 28 **708, 709**
- — — sinistra 25, 28 **706, 709, 710**
- sinus coronarii 38 **704, 705, 715, 717**
- venae cavae inferioris 20 **705**
- venosae 13 **695**
- Valvulae lymphaticae 186
- Vas anastomoticum **821, 822, 824, 832, 834, 838**
- lymphaticum 186 **844**
- — tunica externa 186
- — — intima 186
- — — media 186
- Vasa afferentia 186
- capillaria 12
- collateralia 15
- efferentia 186
- lymphatica 186
- — intestinalia 199
- — membri inferioris profunda 193 **849, 861**
- — — superficialia 191 **843, 846, 848**
- — — — superioris profunda **843**
- — — — superficialia **843, 859**
- — — profunda 186
- — — superficialia 186
- lymphocapillares 186
- pericardiophrenica 46
- sinusoidei 200
- vasorum 13, 186
- Vena anastomotica inferior 152 **815**
- superior 151 **815**
- angularis 154 **810—812, 817**
- anterior cerebri 152, 153
- appendicularis 168 **771, 829**
- atrii lateralis 154
- — medialis 154
- — sinistri obliqua 717
- auricularis posterior 146, 151, 157 **810—812, 815, 817**
- axillaris 160, 163, 212 **745, 806, 812, 819, 824, 841, 842**
- azygos 46, 138 **806, 807**
- basalis 152 **813, 816**
- — communis 56
- — inferior 56
- — superior 56
- — — ramus basalis anterior 56
- basilica 159—161, 163, 212 **693, 806, 819—822, 824, 825**
- brachiocephalica 142, 146, 148 **812**
- — dextra 142 **698, 720, 728, 781, 806, 807, 810, 819, 867**
- — — rami thymica 143
- — sinistra 140, 142 **806, 807, 841, 842, 867**
- bulbi penis **783**
- canalis pterygoidei 157
- cava inferior 20, 146, 165, 167 **693, 694, 703, 705, 715, 717, 720, 723, 725, 737, 763, 768, 769, 774, 782, 787, 806, 807, 809, 829, 831, 832, 842, 867**
- — superior 20, 138 **693, 694, 698, 701—703, 705, 707, 710, 715, 716, 717, 723—725, 728, 791, 806, 807, 810, 841, 842**
- centralis retinae 150
- cephalica 159—161, 163, 211 **693, 754, 806, 812, 819, 820—825, 841**
- — accessoria 160 **819, 821, 841**
- cerebri magna 152, 154
- — media profunda 152, 153 **810, 813, 816**
- — — superficialis 151, 152 **813, 815**
- cervicalis profunda 144, 151 **808, 810**
- choroidea inferior 153
- — superior 154 **813, 816**
- circumflexa femoris lateralis 173 **806, 831, 840**
- — medialis 173 **806, 831**
- — iliaca profunda 173 **780, 806, 826, 831, 832, 840**
- — — superficialis 182 **806, 831, 840**
- colica media 170 **829**
- — sinistra 168 **829**
- comitas nervi hypoglossi 157 **818**
- cordis magna 38 **716, 717**
- — media 40
- — parva 40 **717**
- corporis callosi dorsalis 154
- — — posterior 154
- cystica 168, 171 **829**
- diploica frontalis 151 **814**
- — occipitalis 151 **813**
- — temporalis anterior 151 **814**
- — — posterior 151 **813**
- dorsalis clitoridis profunda 173, 174
- — superficialis 182
- — penis profunda 173, 174, 196 **780, 784, 840**
- emissaria condylaris 151 **810**
- — mastoidea **810, 815**
- — occipitalis 151 **815**
- — parietalis 151, 157 **810, 813**
- epigastrica inferior 146 **708, 781, 806, 832, 842**
- — superficialis 182 **831, 835, 841, 842**
- facialis 154—156 **693, 741, 810—812, 817, 841**
- — rami parotidei 155
- faciei profunda 150 **810, 817**
- femoralis 180, 182 **693, 767, 787—789, 806, 826, 831, 835, 840**
- gastrica dextra 168, 171 **829**
- — sinistra 168, 171 **829**
- gastroepiploica dextra 170 **829**
- — sinistra 170 **829**
- glutea inferior 174, 181
- — superior 174
- gyri olfactorii 153
- hemiazgygos 138, 140 **806, 807, 842**
- — accessoria 138, 140 **807, 842**
- ileocolica 168 **829**
- iliaca communis 171, 173 **693, 774, 780, 789, 806, 807, 826, 829, 831, 832, 840**
- — dextra 165
- — — externa 171, 173, 180 **767, 780—782, 787, 789, 806, 807, 826, 829, 831, 832, 840**
- — — interna 171, 173—175 **780, 787, 789, 806, 807, 826, 829, 831, 832, 842**
- — sinistra 165
- iliolumbalis 173 **806, 807, 831**
- intercostalis posterior 138, 140
- — rami spinales 140, **809**
- — ramus dorsalis 140 **808**
- — superior dextra 138, 140 **807**
- — — sinistra 138, 140
- — suprema **807**
- intermedia antebrahii 161 **819, 821, 822, 841**
- — basilica 163
- — cephalica 161 **819, 841**
- — cubiti 160, 161, 163 **693, 841**
- — interna cerebri 152, 153
- — jugularis anterior 146 **806, 810—812, 817, 841**
- — — externa 146 **693, 720, 806, 807, 810—812, 819, 841**
- — — interna 58, 70, 146—148, 157, 158, 164 **693, 698, 720, 724, 725, 741, 806, 807, 810, 812, 815, 817—819**
- — labialis superior 146 **810, 811, 817**
- — lacrimalis 150 **745**
- — laryngea inferior 146
- — — superior 157 **812**
- — lingualis 157 **810, 812, 817**
- — lumbalis ascendens 138, 165, 173 **806—809, 842**
- — — dextra 165
- — — sinistra 165
- — marginalis lateralis **833, 834, 836**
- — — medialis 176 **833, 837**
- — mesenterica inferior 168 **629, 774, 829, 842**
- — — superior 168 **693, 771, 829**
- — nasofrontalis 150, 156 **745, 810, 811, 817**
- — obliqua atrii sinistri 39, 46
- — obturatoria 173, 174, 182
- — occipitalis 146, 151
- — ophthalmica inferior 150 **810**
- — — superior 150, 156 **745, 810**
- — pulmonalis inferior 52
- — — dextra 53
- — — — ramus dextra 53
- — — — sinistra 56
- — — — ramus superior 56
- — — superior 52
- — — — dextra 53 **702—704, 712, 715, 717, 723, 725**
- — — — ramus anterior 53
- — — — — apicalis 53
- — — — — lobi medii 53
- — — — — — pars lateralis 53
- — — — — — — medialis 53
- — — — — — — posterior 53
- — — — — — — — pars infralobaris 53
- — — — — — — — — intrasegmentalis 53
- — — — sinistra 56 **712, 717, 723, 725**
- — — — — ramus anterior 56
- — — — — — apicoposterior 56
- — — — — — — lingularis 56
- — — — — — — — pars inferior 56
- — — — — — — — — superior 56
- — recessus lateralis ventriculi quarti 154
- — rectalis superior 168, 175 **829, 842**
- — renalis 165
- — retromandibularis 146, 156, 157 **693, 741, 810—812**
- — sacralis mediana 173 **780, 787, 806, 807, 826, 831, 832**
- — saphena accessoria 177 **831, 835**
- — — magna 176, 182 **693, 767, 787, 806, 831, 833—835, 837—841**



- parva 177 **831, 834, 837—839, 841**
- scapularis dorsalis 164
- septi pellucidi anterior 154 **813, 816**
- — posterior 154 **816**
- ovarica 165
- — dextra 832
- palatina 156 **810**
- — ascendens 156
- perforans superior 173
- petrosa 154
- pharyngea ascendens 157
- phrenica inferior 165
- pontomesencephalica anterior 154
- poplitea 179 **791, 831, 834, 837—839**
- portae hepatis 167, 168 **693, 694, 768, 769, 829, 842, 867**
- — ramus anterior 168
- — — dexter 168 **829**
- — — posterior 168
- — — sinister 168 **829**
- — pars transversa 168
- — — rami caudati 168
- — — umbilicalis 168
- — — rami laterales 168
- — — — mediales 168
- precentralis cerebelli 154
- prepylorica 168, 171 **829**
- profunda faciei 156, 157
- — femoris 181 **806, 831, 840**
- — linguae 157 **818**
- pudenda interna 173—175 **780, 783, 831**
- splenica 168, 170 **769, 829, 842**
- sternocleidomastoidea 157 **812**
- stylomastoidea 157
- subclavia 164, 212 **693, 698, 720, 724, 725, 806, 807, 810, 812, 819, 841, 842**
- subcostalis 138, 140
- sublingualis 157 **818**
- submentalialis 155 **810, 812, 817**
- supraorbitalis 154 **811, 817**
- suprarenalis dextra 167 **806, 807**
- — sinistra 167 **806, 826**
- suprascapularis 146 **756, 806, 810, 812, 819**
- supratrochlearis 154, 157
- temporalis media 157 **811, 817**
- — superficialis 151, 156, 167
- terminalis 154
- testicularis 165, 167
- — dextra 165 **806, 826**
- — sinistra **806, 826, 827**
- thalamostriata superior 154 **813, 816**
- thoracica interna dextra 138
- — sinistra 138
- — lateralis 164 **754, 806, 819**
- thoracoacromialis 160, 164 **806, 812, 819**
- thoracoepigastrica 182
- thyroidea inferior **807, 812, 818**
- — superior **724, 810, 812, 818**
- transversa faciei 157 **810, 811, 817**
- trunci encephalici 154
- umbilicalis 184
- — sinistra 867
- unci 151
- ventricularis inferior 153
- ventriculi sinistri posterior 40 **717**
- vermis inferior 154
- — superior 154 **816**
- vertebralis 145 **810**
- — accessoria 146 **810**
- — anterior 146
- Venae articulares 157 **817**
- auditivae 150
- auriculares anteriores 157
- basivertebrales 140
- brachiales 160, 163 **693, 754, 806, 819, 824, 825**
- brachiocephalicae 140
- brachiales 160, 163 **807**
- bulbi penis 173
- — vestibuli 173
- cerebelli 154 **816**
- cerebri 151
- — anteriores **816**
- — inferiores 151 **815**
- — internae **813, 816**
- — media profunda **816**
- — profundeae 152
- — superficiales 151
- — superiores 151 **813**
- ciliares 150 **745**
- — anteriores 150
- comitantes 159
- colicae dextrae 170
- columnae vertebralis 140
- conjunctivales 150
- cordis 37
- — anteriores 40 **716**
- — minimae 40
- digitales dorsales pedis 176 **831, 833**
- — palmares 159
- — plantares 177 **836**
- diploicae 151 **810, 813**
- dorsalis linguae 157
- — penis superficiales **831, 835**
- emissariae 151
- epigastricae inferiores 173, 182
- — superiores 146, 173, 182 **781, 805, 842**
- episclerales 150 **745**
- esophageales 138, 143
- ethmoidales 150 **745**
- fibulares 179
- gastricae breves 170 **829**
- geniculares 180 **831**
- glutea inferiores 173, 182 **808, 831, 839**
- — superiores 173 **780, 808, 839**
- hemispherii cerebelli inferiores 154
- — superiores 154
- hepaticae 167 **722, 767, 806, 826, 829, 867**
- — dextrae 167 **826**
- — sinistrae 167 **826**
- insulares 153 **816**
- intercapitulares 159, 160, 176, **819, 820, 821**
- intercostales 140
- — anteriores 138, 146, **806, 819**
- — posteriores 138 **807, 842**
- — — sinistrae 140
- — — suprema 143
- jejunales et ileales 170 **829**
- labiales anteriores 182
- — inferiores 155 **810—812**
- — posteriores 173
- labyrinthi 150
- lumbales 138, 140, 165 **807—809, 826, 831, 842**
- maxillares 157 **810, 817**
- mediastinales 138, 143 **807**
- medullae oblongatae 154
- membri inferioris profundae 175, 177
- — superficiales 175
- — superioris profundae 159, 163
- — superficiales 159
- meningae 158
- — mediae 157 **754, 810**
- metacarpales dorsales 160 **819, 820**
- — palmares 159, 163 **819, 823**
- metatarsales dorsales pedis 179 **831, 832, 834**
- — plantares 177 **836**
- musculophrenicae 146
- nasales externae 155 **810—812, 817**
- nuclei caudati 154 **816**
- obturatoriae **806, 831**
- occipitales 151 **811, 812, 815, 817**
- palpebrales 150 **812**
- — inferiores 154 **811**
- — superiores 154, **811**
- pancreaticae 170, 171 **829**
- pancreaticoduodenales 170 **829**
- paraumbilicales 168, 171, 173, 182 **829, 842**
- parietales 151 **815**
- parotidea 157 **810, 812**
- pectorales 164 **806, 819**
- pedunculares 153
- perforantes 177, 181 **815, 831, 840**
- pericardiaca 138, 143 **720**
- pericardiophrenicae 143 **720**
- peroneae 179 **831, 837, 838**
- pharyngeales 157
- phrenicae inferiores **806, 807, 826**
- — superiores 138 **806**
- pontis 154
- perforantes 151
- profundae clitoridis 173
- — penis 173
- pudendae externae 182 **806, 831, 835**
- pulmonales 52 **693, 702, 728**
- radiales 163 **819, 823, 824**
- rectales inferiores 173, 175 **783, 829**
- — mediae 175 **829, 832, 842**
- renales **694, 806, 826, 827, 829, 867**
- sacrales laterales 140, 173 **780, 806, 807, 831**
- sclerales 150
- scrotales anteriores 182 **831, 835, 840**
- — posteriores **780, 783**
- sigmoidea 168 **829**
- spinales 173
- — anteriores 140
- — posteriores 140
- subcutaneae abdominis 146
- suprarenales 167
- supratrochleares **810, 811, 812, 817**
- temporales profundae 157 **817**
- — superficiales **810—813, 841**
- thalamostriatae inferiores 153 **816**
- thoracicae internae 146 **720, 725, 781, 806, 810, 817, 841, 842**
- thoracoepigastricae 164 **754, 806, 819, 841, 842**
- thymicae 720
- thyroidea inferiores 144
- — mediae 157 **810, 812, 818**
- — superiores 157
- tibiales anteriores 179 **693, 831, 837, 838**
- — posteriores 179 **693, 831, 836—838**
- tracheales 143
- transversae cervicis 146
- — colli **806, 810, 812, 819**
- tympanicae 157
- ulnares 163 **819, 823, 824**
- uterinae 175
- vertebrales 140
- vesicales 174 **780**
- vestibulares 150
- vorticosae 150 **745**
- Venae 12
- Ventriculus cordis dexter 20 **694, 701, 702—706, 710—712, 714—717, 721, 722, 728, 737, 806**
- — sinister 20, 27 **694, 701—704, 707—712, 714—717, 721, 728, 737, 806, 867**
- — — facies pulmonalis (lateralis) 27
- Venula 12 **696, 697**