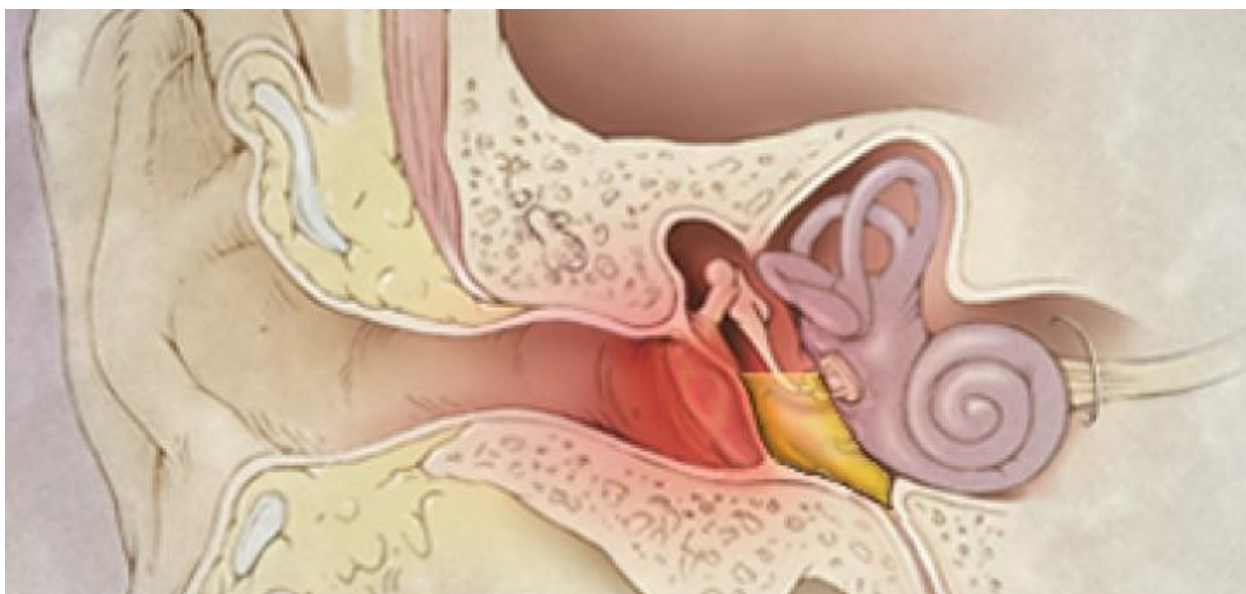


**МИНИСТЕРСТВО ЗДРАВООХРАНЕНИЯ РЕСПУБЛИКИ
УЗБЕКИСТАН
САМАРКАНДСКИЙ ГОСУДАРСТВЕННЫЙ МЕДИЦИНСКИЙ
УНИВЕРСИТЕТ**

ЭКССУДАТИВНЫЙ СРЕДНИЙ ОТИТ: ИММУНОЛОГИЧЕСКИЕ АСПЕКТЫ

Лутфуллаев Г.У., Кобилова Ш.Ш., Мадаминова Н.Э.



Самарканд-2025

Составители:

Лутфуллаев Г.У. – заведующий кафедрой Оториноларингологии ФПДО СамГМУ, д.м.н., проф.

Кобилова Ш.Ш. – и/о доцента кафедры Оториноларингологии ФПДО СамГМУ, PhD

Мадаминова Н.Э. - старший преподаватель кафедры Оториноларингологии АндМИ, PhD

Рецензенты:

Косимов К.К. – зав.кафедрой Оториноларингология АндГМИ, д.м.н., проф.

Самиева Г.У. – зав.кафедрой Патологик физиология СамГМУ, д.м.н., проф.

Учебно-методическая рекомендация посвящена иммунологическим аспектам экссудативного среднего отита. Данное пособие обогащено тестовыми вопросами.

Учебно-методическая рекомендация предназначена для врачей-оториноларингологам, клиническим ординаторам, магистрам по специальности “Оториноларингология”.

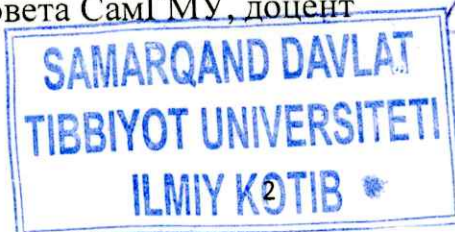
Учебно-методическая рекомендация обсуждена на Научном Совете СамГМУ и рекомендована для печати

2025 год “30” декабрь протокол № 5

Секретарь Учёного Совета СамГМУ, доцент



Очилов У.У.



ОГЛАВЛЕНИЕ

| | |
|--|----|
| СПИСОК СОКРАЩЕНИЙ:..... | 4 |
| ВВЕДЕНИЕ..... | 5 |
| 1.1. Причины и механизм развития экссудативного среднего отита | 6 |
| 1.2. Основы иммунопатогенеза и патофизиологии экссудативного среднего отита..... | 9 |
| 1.3. Классификация и клиническая характеристика течения экссудативного среднего отита..... | 14 |
| 1.4. Современные представления о лечении экссудативного среднего отита | 17 |
| 1.5. Значение иммунной коррекции в лечении экссудативного среднего отита . | 21 |
| ТЕСТОВЫЕ ВОПРОСЫ..... | 28 |
| СПИСОК ЛИТЕРАТУРЫ..... | 31 |

СПИСОК СОКРАЩЕНИЙ:

| | | |
|------------|---|-----------------------------------|
| ОНП | – | околоносовые пазухи |
| ЭСО | – | экссудативный средний отит |
| IgA | - | иммуноглобулин А |
| IgE | - | иммуноглобулин Е |
| IgG | - | иммуноглобулин G |
| IgM | - | иммуноглобулин М |

ВВЕДЕНИЕ

В структуре общей ЛОР-патологии на первом месте стоят заболевания, поражающие нос и околоносовые пазухи (ОНП), за ними следуют заболевания, поражающие уши. При этом, большинство заболеваний уха связано с развитием различных видов тугоухости не только в острой фазе заболевания, но и часто приобретают хронический характер. Согласно эпидемиологическим данным, более половины людей, страдающих потерей слуха, находятся в трудоспособном возрасте, что определяет чрезвычайную важность эффективных методов терапии этих заболеваний как с социальной, так и с экономической точки зрения.

По прогнозам Всемирной организации здравоохранения (ВОЗ), к 2030 году число людей, страдающих потерей слуха, увеличится более чем на 30%. Также, треть всех случаев потери слуха связана с заболеваниями среднего уха. В последние десятилетия увеличилось число случаев экссудативного среднего отита (ЭСО), который составляет 15-17% от всех случаев заболеваний уха. ЭСО отличается затяжным течением, резистентностью к традиционным методам лечения и склонностью к рецидивам после проведенного лечения. Кроме того, ЭСО связан с необратимой потерей слуха, который может быть обусловлен как самим заболеванием, так и его последствиями. Такая особенность ЭСО имеет огромное значение в связи с особой важностью в медицине современного понятия «качество жизни». Согласно опубликованной литературе, ЭСО часто встречается среди детского населения. Однако последние эпидемиологические данные свидетельствуют об увеличении частоты встречаемости ЭСО в структуре ЛОР патологии взрослого населения.

1.1. Причины и механизм развития экссудативного среднего отита

Экссудативный средний отит (ЭСО) — распространенное воспалительное заболевание среднего уха, характеризующееся скоплением серозно-слизистой жидкости в полости за барабанной перепонкой. По литературным данным, ЭСО наиболее часто встречается у детей. Однако последние данные свидетельствуют о росте заболеваемости ЭСО в структуре взрослой патологии оториноларингологии [5; 7; 9].

Достаточно большое количество современных исследований и научных работ были посвящены проблеме ЭСО среди детского населения. Во многих из этих исследований мнения авторов об этиологии и патогенезе заболевания совпадают, разработаны методы диагностики и разработаны подходы к лечению и реабилитации больных с ЭСО. В отличие от детской популяции клинико-эпидемиологические данные об ЭСО среди взрослого населения достаточно противоречивы и нет единого мнения о причинах этой патологии.

В плане возрастных особенностей изначально этиология и патогенез ЭСО не рассматривались. Считалось, что этиология возникновения заболевания не зависит от возрастных особенностей. Это послужило причиной общепринятого мнения о главной роли трубной дисфункции в группе установленных причин. Характер клинической картины ЭСО у взрослых неоднозначен, результаты лечения часто неудовлетворительны, а частота рецидивов очень высока, что требовало более глубокие исследования этиологии данной патологии. И результаты таких исследований, проведенных в последние годы изменили взгляды авторов на моноэтиологию ЭСО.

По результатам выявлен ряд возможных факторов развития ЭСО и вариантов клинического течения заболевания в зависимости от сочетания и распространенности этих факторов [3; 4]. Например данные современных исследований значительно расширили понятие о трубной дисфункции, а также

о ее важности в связи с развитием данного заболевания. В частности, в прошлых исследованиях принималась во внимание исключительно вентиляционная функция слуховой трубы, однако несколько исследований, проведенных за последние несколько лет, дали точные данные о частоте нарушения работы функции дренажа.

В патогенеза ЭСО основную роль занимает, по мнению многих исследователей, сочетание воспалительного процесса и длительная тубарная дисфункция. Объединяя все данные приведенные в литературе все этиологические факторы можно объединить в соответствующие группы. Например, особенности архитектуры носа (54%) и строения барабанной полости (53%), менее развитая функция слуховой трубы у долихоцефалов, более широкая труба левого уха по сравнению с правым являются часто встречающимися отоанатомическими особенностями пациентов с ЭСО [1; 5].

Согласно некоторым авторам, гиперплазия лимфоидной ткани в нижних полюсах трубных миндалин, задней стенке глотки и корне языка является причиной длительной, но часто бессимптомной трубной дисфункции. Тогда как гиперплазия лимфоидной ткани в верхних полюсах миндалин связана с более тяжелой тубулярной дисфункцией и приводит к гораздо более быстрому развитию ЭСО. Образование выпота обусловлена лимфостазом в слизистой оболочке носа и слуховых труб вызванным местной реакцией вегетативных отделов крылонебного сплетения.

Некоторые авторы считают что нарушение смыкания-размыкания стенок, открытия-закрытия устьев, утрата эластичности хрящевой части или избыточное расширение слуховых труб являются основными причинами развития ЭСО как следствие «лимфоидного блока» в заглоточном и перитубарном пространствах.

Ряд исследователей также изучали ряд факторов влияющих на воспалительный процесс. Согласно этим исследованиям вероятность развития

экссудативного среднего отита повышается с нарастанием общей интоксикации. Кроме этого, переход острого среднего отита в хронический был связан с нарушениями функции общего и местного иммунитета [2; 7]. Также, антибактериальная терапия поддерживает хроническое воспаление путем повышения резистентности микроорганизмов к терапии.

Результаты исследований о роли аллергических факторов в развитии ЭСО разноречивы. Существует достоверные доказательства роли ингаляционных аллергенов на развитии ЭСО, но при этом ряд исследований такие факторы полностью опровергают. Н.А. Преображенский считает, что ухо является "шоковым органом" и типичный экссудативный средний отит развивается на фоне аллергии, а также аллергический отек является причиной образования экссудата в барабанной полости как последствие обструкции евстахиевой трубы.

По данным многих авторов, специфичность иммунного ответа у пациентов с ЭСО может оказывать влияние на воспалительный процесс. Несмотря на многочисленные исследования общего и местного иммунитета у этой категории пациентов, однозначных результатов исследований не было получено. В данных исследованиях не только не удалось найти систематических изменений, но также часто результаты оказались противоположными и взаимоисключающими, что объясняется расхождениями в использованных методах исследования и анализа.

1.2. Основы иммунопатогенеза и патофизиологии экссудативного среднего отита

В течении десятилетий множество исследований были посвящены описанию механизмов развития экссудативного среднего отита. В одном из таких исследований, проведенных в 1878 году А. Политцером, была выдвинута теория- "hydrops ex vaso", согласно которой, причина развития

ЭСО заключается в факторах приводящих к отрицательному давлению в среднем ухе. Также образование секрета в барабанной полости является следствием воспалительных процессов в слизистой оболочке среднего уха и возникают под воздействием ряда факторов. Данные теории развития ЭСО отражают часть звеньев единого патологического процесса развития хронического воспаления среднего уха [3; 8; 9].

Переход воспалительного процесса из носоглотки в глоточное отверстие сопровождается распространением воспалительного процесса и развитием дисфункции слуховой трубы, что сопровождается нарушением оттока из среднего уха [4; 6; 9]. При этом возникает отрицательное давление и повышается содержание углекислого газа в барабанной полости. В результате чего в барабанной полости образуется выпот с последующим присоединением бактерий из носоглотки. Кроме этого, к инвазии микроорганизмов в барабанной полости также способствует нарушение функции вентиляции и дренажа евстахиевой трубы, вызванное дисбалансом между механизмом открытия и закрытия евстахиевой трубы. Повышенная экссудация приводит к увеличению интенсивности кровотока, сдавливанию вен и нарушению дренажа. Экссудат, как компонент воспалительной реакции уменьшает концентрацию токсинов и поступающие антитела сыворотки крови способствуют фагоцитозу, который поддерживается воспалительной реакцией и стимуляцией выброса лейкоцитов в очаге воспаления.

В структуре здорового слизистого слоя среднего уха преобладают базальные клетки, нереснитчатые клетки с секреторными гранулами и, в незначительной степени, реснитчатые клетки с секреторными гранулами и без них. Причём основная роль в неспецифической защите полости среднего уха приходится на слуховую трубу. Благодаря продуцируемой слизи и подвижности ресничек реализуется мукоцилиарный транспорт, который является эффективным механизмом защиты полости среднего уха [2].

Воспалительный процесс в полости среднего уха обычно при ЭСО не переходит на слизистую оболочку. Характерная патологическая картина выражается в отеке, гиперемии капилляров и лейкоцитарной инфильтрации слизистой оболочки. Кроме того, в эпителиальном слое наблюдается немного повышенное число бокаловидных клеток, благодаря чему экссудат включает в себя определенное количество слизи. Ученые считают, что именно совокупность таких изменений приводит к выраженной гиперплазии слизистой оболочки среднего уха. Слуховые косточки, при накопившемся экссудате, утрачивают подвижность, что в совокупности с воспалительными изменениями приводит к существенному расстройству слуховой функции. Перфорация и развитие трансмастальной оторреи является результатом нарастания объема экссудата в среднем ухе. Это вызывает увеличение давления на барабанную перепонку, что может привести к нарушению микроциркуляции, включая трофические и некротические изменения.

Иммунологический элемент исследования заболеваний среднего уха в частности ЭСО занимает центральное место как наиболее важный компонент. Иммунологический ответ - это синергетическое взаимодействие между гуморальным и клеточным ответами иммунной системы на антигенную стимуляцию. Иммуноглобулины различных классов вырабатываемые иммунокомпетентными клетками В-лимфоцитами являются характерными признаками гуморального ответа.

В клеточном иммунитете Т-лимфоциты имеют решающее значение, а их субпопуляции, такие как клетки-киллеры, хелперы и клетки иммунологической памяти, разделяются на основе их способа действия и участия в иммунитете. Цитотоксические Т-лимфоциты Т-хелперных клеток могут вызывать лизис мембран клеток-мишеней. Под воздействием Т-хелперов В-лимфоциты принимают участие в пролиферации и дифференцировке при активации антигенов.

«Местный иммунитет» как термин представляет собой совокупность защитных адаптаций и служит для защиты организма от внешней среды и является специфическим для слизистых оболочек и кожи организма. В этот комплекс также включены неспецифические механизмы защиты. К таким механизмам относится мукоцилиарная система и синтез активных белков, таких как пропердин и интерферон [2]. Этот тип местного иммунитета современная иммунология обычно определяет как особые реакции на местную лимфоидную ткань, такие как инфильтраты лимфоидных и плазматических клеток и локализованные скопления различной плотности в мукоидной ткани.

Исследования морфологии, гистологии и иммуноморфологии слизистой оболочки среднего уха поддержали и уточнили идею иммунной защиты среднего уха, которая первоначально была основана на обнаружении экссудатов при различных видах среднего отита. Мукоцилиарная система слизистой оболочки среднего уха рассматривается как одно из проявлений синергии специализированных и неспецифических защитных механизмов.

С целью описания иммунопатогенеза ЭСО в настоящее время предлагается выделить типы иммунного поражения, основывающиеся на четырех типах иммунопатологических реакций. Если в секрете среднего уха наблюдается повышенная концентрация IgE то можно предполагать гиперчувствительность немедленного типа также известного как тип-I. Цитотоксические реакции могут наблюдаться у пациентов с тимпаносклерозом (тип II). Наличие иммунных комплексов в экссудате секреторного среднего отита свидетельствует о том, что синтез иммунных комплексов происходил в присутствии комплемента III типа. Наличие значительного количества Т-клеток в мукоидном экссудате диагностирует гиперчувствительность замедленного типа (тип IV).

Согласно этой интерпретации, гипотеза гиперчувствительности различает специфически-иммунную стадию и неспецифически-

воспалительную стадию иммунного воспаления. Развитие иммунного ответа происходит одновременно с работой механизмов тканевой резистентности, которые не являются специфическими для данной ткани. Эта особая форма иммунного ответа связана с выработкой секреторных антител, которые отвечают за защитное действие эпителиальных секретов [9]. Лабораторные анализы экссудата из среднего уха при ЭСО показали наличие секреторных иммуноглобулинов. Нахождение антителопродуцирующих клеток в лимфоидно-плазматическом инфильтрате пластинки подтверждает гипотезу о том, что слизистая оболочка среднего уха отвечает за выработку иммуноглобулинов на местном уровне.

Широко известно, что воспалительное заболевание, происходящее в полости среднего уха, характеризуется скоплением экссудата, состоящего из растворимых и нерастворимых компонентов. Растворимые компоненты аналогичны сыворотке крови, а нерастворимые состоят из углеводных гликопротеинов, которые связаны с белками и аналогичны муцинам. Экссудат также может содержать различные воспалительные клетки, которые участвуют в иммунной защите среднего уха от инфекции. Эти клетки включают лейкоциты, лимфоциты и моноциты; различные окислительные и гидролитические ферменты лизосомального происхождения; комплемент и его фракции; медиаторы воспаления, ингибиторы протеиназ, включая антибактериальные и противовирусные антитела - иммуноглобулины [4].

Нейтрофилы, моноциты, макрофаги и лимфоциты являются наиболее распространенными видами воспалительных клеток, обнаруженных в экссудате среднего уха пациентов с диагнозом ЭСО [9]. Эозинофильные лейкоциты встречаются у лиц с ЭСО реже. Обнаруженные вариации клеточного состава свидетельствуют о том, что ЭСО - это активный процесс, который отличается изменениями в клеточном составе экссудата, варьирующими в зависимости от фазы воспаления. Наличие экссудата

свидетельствует либо о пролиферативной фазе, либо о хроническом течении заболевания. Изменения в пропорции воспалительных клеток, присутствующих в экссудате при ЭСО, были связаны с иммунологическими процессами, которые влияют на характер и прогрессирование воспалительного процесса.

Вся представленная информация указывает на повышение специфической и неспецифической резистентности слизистой оболочки и ее эпителиального покрова в среднем ухе и слуховой трубе. В результате ЭСО резко увеличивается количество секретирующих клеток в эпителии слизистой оболочки, увеличивается капиллярная сеть, повышается ферментативная и иммунологическая активность покровного эпителия и лимфоидных клеток, резко усиливается пролиферация клеток в субэпителиальном слое.

Наличие иммуноглобулинов в экссудате среднего уха, концентрация которых значительно выше, чем в сыворотке крови, является еще одним показателем правильной работы местной иммунной системы. Концентрация иммуноглобулинов в экссудате среднего уха значительно выше, чем в сыворотке крови. У пациентов с ЭСО повышается уровень специфических иммуноглобулинов, прежде всего IgA, в то время как уровень IgM и IgE остается стабильным. Длительность заболевания у пациента коррелирует с увеличением вероятности обнаружения IgA в экссудате из среднего уха. Кроме того, существует корреляция между повышением вязкости секрета и увеличением частоты IgA.

Исследования морфологии, гистохимии и иммунологии слизистой оболочки среднего уха подтверждают наличие механизмов иммунной защиты в этой области. Мукоцилиарная система слизистой оболочки среднего уха является местом нахождения специфических и неспецифических защитных механизмов, которые отвечают за проявление местного иммунитета.

Согласно результатам обзора соответствующей литературы, иммунопатогенез ЭСО еще не до конца изучен и требует проведения дополнительных исследований. Для того чтобы найти решение этой проблемы, необходимо провести исследование местных иммунопатологических процессов, происходящих на уровне слизистой оболочки среднего уха.

1.3. Классификация и клиническая характеристика течения экссудативного среднего отита

На сегодняшний день экссудативный средний отит в зависимости от длительности течения болезни подразделяется на острый период (до 3 недель), подострый период (от 3-х до 8-ми недель) и хронический период (свыше 8 недель) [5].

Существуют множество классификаций стадий развития ЭСО, с учетом патогенеза данного заболевания. Согласно Tos M. [1980] в развитии ЭСО выделяет первичную, секреторную и дегенеративную стадии. Кроме этого на сегодняшний день существует варианты классификации ЭСО, которые базируются на аналогичных принципах, а различие их состоит в установлении тактики лечения пациентов в соответствии со стадией заболевания [7; 8]. В данной классификации различают катаральную (длится до 1 месяца), секреторную (с 1 по 12 мес), слизистую (с 12 до 24 мес) и фиброзную стадии (свыше 24 месяцев).

В отличие от предыдущей, в классификации предложенной Стратиевой О.В и др, различают начальный экссудативный, выраженный секреторный, продуктивный секреторный и дегенеративно-секреторные стадии. При этом нужно учесть, что клиническая картина ЭСО в целом зависит от интенсивности воспалительного процесса и от характерных

патоморфологических проявлений. Согласно которым различают также три стадии клинической картины [4].

В первой, непродолжительной стадии отмечается транссудация, а также миграция незначительного количества нейтрофилов и лейкоцитов и гибель некоторых эпителиальных клеток; секреторные клетки проявляют готовность к секреции слизи. Характерны мало выраженные клинические симптомы: ухо слегка заложено, барабанная перепонка тонкая, серого цвета с инъецированными сосудами, в барабанной полости изредка видны пузырьки воздуха. С появлением жидкого содержимого в барабанной полости происходит переход от трубной стадии к секреторной.

Вторая, секреторная, стадия сопровождается секрецией и скоплением слизи, а к тому же развитием гиперплазии слизистой оболочки. По клиническим проявлениям она характеризуется ощущением полноты и давления в ухе, головокружением, иногда шумом в ухе и незначительным снижением слуха. При этом барабанная перепонка окрашивается в сероватый оттенок, утолщается, втягивается, в ряде случаев отмечается стойкая гиперемия кожи слухового прохода вокруг фиброзного кольца. Нарушается функционирование труб. Далее данная стадия постепенно переходит в терминальную, конечную, или дегенеративную стадию [4; 5].

Скопление слизи в среднем ухе на этой стадии уменьшается из-за нарушения мукоцилиарной способности эпителия слизистой оболочки. Уменьшается число бокаловидных клеток и спадает воспалительный процесс. Вследствие устранения трубной дисфункции среднее ухо постепенно освобождается от слизи. К концу 6-го месяца отмечается спонтанное выздоровление с нелеченым ЭСО только в среднем у 70% больных [1; 2; 7]. У одного из десяти пациентов с нелеченым секреторным средним отитом, заболевание может переходить в хроническое течение. При тубарной

дисфункции любая инфекция может вызвать формирование перфорации барабанной перепонки.

Клиническая история ЭСО также определяется длительным течением заболевания и нередкими обострениями воспалительного процесса, во время которых появляются слизистые или слизисто-гнойные выделения. Обе эти характеристики связаны с длительным течением заболевания. Однако во время таких обострений воспалительного процесса большинство пациентов не испытывают ни дискомфорта в ухе, ни какой-либо общей реакции организма. У пациентов постепенно начинается развивается тугоухость, которая характеризуется колебаниями, зависящими от скопления экссудата в области лабиринта и функционального состояния слуховой трубы. Это происходит несмотря на то, что фон является вполне доброкачественным. ЭСО ассоциируется со значительной степенью потери слуха при длительном течении заболевания.

Кондуктивная тугоухость характеризуется снижением звукопроводимости в результате уплотнения отрицательного давления, утолщения барабанной перепонки, дефекта барабанной мембраны, скопления слизи или фиброзной фиксации слуховых косточек. Сенсоневральная тугоухость при ЭСО в основном вызвана токсичными продуктами воспаления и микробного распада, попадающими во внутреннее ухо через вторичную мембрану, гипоксией улитки, воздействием на микроциркуляцию улитки и ототоксичными лекарственными препаратами.

При длительном течении среднего отита происходит фиброз и разрушение косточковой цепи, облитерация барабанной полости, необратимые кохлеарные аномалии и развитие холестеатомы. Чем дольше сохраняется ЭСО, тем тяжелее его последствия, связанные с фиброзом [5; 7; 8; 9].

Таким образом ЭСО имеет ряд стадий развития и фиброз, пролиферация и воспалительная экссудация, являются последующими этапами развития данной патологии.

1.4. Современные представления о лечении экссудативного среднего отита

В настоящее время устранение причин тубулярной дисфункции при лечении лиц с ЭСО является основной методикой. В сочетании с этим методом используются дополнительные методы лечения, помогающие восстановить слух и избежать долгосрочных изменений в структуре среднего уха. Удаление экссудата, восстановление слуха и профилактика заболевания должны быть основными целями лечения неосложненного ЭСО [7]. Раннее лечение ЭСО является основным фактором, определяющим его эффективность. В зависимости от типа патогена может быть назначена гиперсенсibilизация или антибактериальная терапия и т.д. Параллельно пациенту назначаются процедуры, направленные на восстановление аэрации барабанной полости, улучшение функции слухового прохода и удаление патологического материала из полостей среднего уха. В зависимости от стадии и типа заболевания может быть уместна консервативная или хирургическая терапия.

Консервативные методы лечения часто достаточно успешны для пациентов с I стадией (катаральной) экссудативного среднего отита. Санация верхних дыхательных путей - один из методов лечения, который может быть использован при ЭСО I стадии. Если необходимо хирургическое вмешательство, аудиометрия и тимпанометрия проводятся через месяц после процедуры. В случае, если потеря слуха продолжается и получена тимпанограмма типа C, принимаются меры по устранению нарушения работы слуховых труб. При своевременном начале лечения на катаральной стадии

возможно быстрое выздоровление. Процедура продолжается и на последующей стадии, даже если терапия не проводится [4].

На второй стадии, также известной как секреторная стадия, в дополнение к неинвазивным методам лечения, таким как антибиотики и стероиды (если они не применялись ранее), используются хирургические процедуры, такие как тимпанопунктура, мириготомия с шунтированием барабанной полости и санация верхних дыхательных путей. Стадия экссудативного среднего отита уточняется интраоперационно.

На третьей (слизистой) и четвертой (фиброзной) стадиях в большинстве случаев консервативная терапия неэффективна; кроме того, проведение мириготомии не всегда позволяет окончательно удалить густой экссудат. Методы лечения включают тимпаностомию в передних отделах барабанной мембраны, введение вентиляционной трубки, одномоментную санацию верхних дыхательных путей вместе с шунтированием, промывание и удаление экссудата из всех отделов барабанной полости, тимпанотомию с ревизией барабанной полости и тимпаностомию с ревизией барабанной мембраны. Обильный экссудат невозможно удалить с помощью тимпаностомии, поэтому выполняется одноэтапная тимпанотомия. На четвертом этапе еще раз осматривают барабанную полость и устраняют тимпаносклеротические очаги [3; 5].

Лечение ЭСО без применения медикаментов включает продувание труб, также известное как продувание по Политцеру, катетеризацию слуховой трубы и опыт Вальсальвы [6]. Можно создать массажный эффект на барабанную перепонку, продувая среднее ухо. Лица, внесшие вклад в Международные практические рекомендации, придерживаются точки зрения, что самопродувание должно назначаться в дополнение к другим доступным вариантам. Внутренний электрофорез как часть физиотерапии, в сочетании со стероидными гормонами и протеолитическими ферментами.. При лечении

ЭСО может благоприятно повлиять и электростимуляция мышц слуховой трубы. Благодаря тому, что этот метод стимулирует эвакуацию выделений, электростимуляция способна восстановить функцию слуховой трубы.

При лечении экссудативного среднего отита также может быть рекомендовано медикаментозное лечение. Существуют обстоятельства, при которых применение антибиотиков является целесообразным. Воспаление среднего уха, возникающее при экссудативном среднем отите, более чем в половине случаев является стерильным, в то время как у остальных людей из экссудата выделяются различные микроорганизмы [6; 8]. Как при лечении хронического среднего отита, так и при лечении острого среднего отита используется одна и та же последовательность антибиотиков. Антибиотики продолжают оставаться спорной темой в лечении экссудативного среднего отита. Их эффективность составляет всего 15%, а добавление к схеме лечения глюкокортикоидов (на 7-14 дней) улучшает результат терапии лишь на 25%. Однако подавляющее большинство ученых из других стран согласны с тем, что использование антибиотиков целесообразно.

Перед началом консервативного лечения экссудативного среднего отита требуется оценка немедленной терапии и последующее наблюдение через месяц. Это является предварительным условием для лечения. Для достижения этой цели используют пороговую аудиометрию и акустическую импедансометрию.

Иммуномодуляторы, такие как имудон, полиоксидоний и ИРС-19, полезны на ранних стадиях заболевания. Согласно исследованиям, беталейкин показал свою эффективность в лечении людей, страдающих хроническим средним отитом. Беталейкин по данным исследований является активным иммуномодулятором. Было установлено, что препарат оказал положительный эффект по улучшению иммунологических показателей и стимулирует иммунную систему слизистой оболочки. При этом препарат не обладает

высокой антибактериальной эффективностью и не оказывает влияния на микрофлору среднего уха [6; 7].

Из-за недостатка достоверных клинических исследований во всем мире по относительной эффективности различных методов лечения, вопрос об эффективной терапии экссудативного среднего отита до сих пор остается спорным.

Эффективность использования иммуноактивных, модулирующих иммунную систему препаратов согласно проведенным исследованиям, остаются многообещающими [9]. Это еще раз доказывает, насколько важно исследовать процессы местного иммунного ответа в среднем слуховом отделе. Лечение экссудативного среднего отита должно быть направлено не только на уничтожение выявленной микрофлоры, но и на восстановление слизистой оболочки. В связи с этим мы считаем, что комбинированное использование базисной терапии и иммунокорректирующих средств является наилучшим методом лечения.

1.5. Значение иммунной коррекции в лечении экссудативного среднего отита

Любое заболевание неизбежно приводит к дисбалансу в функционировании иммунной системы. Следующие виды ЛОР-заболеваний связаны с иммунологическими отклонениями, которые необходимо корректировать: аллергические состояния, опухолевые процессы, хроническая и острая воспалительная патология. Также в практике оториноларингологов иммунологические проблемы распознаются при хронических и острых воспалительных заболеваниях. Эти заболевания возникают на фоне слабости местных защитных противoinфекционных систем. С иммунологической точки зрения почти все ЛОР-органы имеют одинаковый уровень специфичности. В результате их взаимодействия с окружающей средой две

наиболее значимые роли, которые играют эти органы, - это роль информатора и барьера [5]. Патогенный материал на поверхности эпителиального слоя должен быть сначала нейтрализован, а затем удален до успешного завершения барьерной функции. Когда чужеродное вещество проникает через эпителий и достигает субэпителиального пространства, запускаются процессы, которые отграничивают эту область и вызывают его разрушение.

Существует множество основных компонентов, которые способствуют выполнению защитной роли слизистых оболочек, выстилающих дыхательную систему. Первый способ - механический, он заключается в предотвращении проникновения патогенного элемента в субэпителиальный слой эпителиальных клеток, которые еще не повреждены. Во-вторых, эпителиальные клетки являются компонентом мукоцилиарной системы. Когда эта система работает нормально, она приводит к направленному удалению вредных факторов с поверхности слизистых оболочек, в первую очередь в направлении носоглотки. Бокаловидные клетки способствуют образованию слизи, синтезируя субстраты обволакивающего характера, что позволяет осаждать частицы инородного материала внутри слизи. Реснички цилиндрических эпителиальных клеток отвечают за направление потока слизи в нужном направлении. Третья причина заключается в том, что поврежденные эпителиальные клетки, закончив свою биологическую работу, отслаиваются, унося с собой инородное вещество. В-четвертых, эпителиальные клетки играют непосредственную роль в процессе развития местного иммунитета. Эпителиальные клетки имеют внутри себя секреторный компонент антител класса А. Эпителиальные клетки служат местом фиксации секреторного компонента антитела после его продукции. Разрушение антител на поверхности слизистой оболочки замедляется благодаря этому секреторному компоненту, что приводит к созданию более эффективного противовирусного барьера [6; 7].

Слизистые оболочки в значительной степени защищены колонизационным иммунитетом, который играет существенную роль в этом процессе. За это отвечает нормальная микрофлора, обитающая на поверхности слизистых оболочек и конкурирующая с патогенными бактериями. В процессе своей жизнедеятельности микроорганизмы, благодаря вырабатываемым ими ферментам и использованию фрагментов разрушенных клеток, постоянно активизируют местный иммунитет, действуя таким образом, как естественные стимуляторы. Важно отметить, что этот процесс происходит благодаря использованию фрагментов разрушенных клеток [2].

Существуют защитные элементы, которые имеют как гуморальную, так и клеточную природу. До 80% от общего числа клеток в крови составляют клеточные компоненты, которые способствуют врожденному иммунному ответу организма. В первую очередь они характеризуются сегментоядерными эозинофилами, базофилами и нейтрофилами; однако они также включают моноциты и мононуклеарные клетки-киллеры CD16+, CD56+. Они обеспечивают начальную линию защиты пограничных тканей, выходя на поверхность слизистых оболочек вместе с секреторным IgA, а также с гуморальными компонентами (такими как система комплемента и острофазные воспалительные белки).

Несмотря на то, что надежная защита слизистой оболочки снижает риск заболевания, иммунологические проблемы являются наиболее частой причиной повторного острого воспаления и развития заболевания до хронической формы.

Заметные местные иммунные реакции могут возникать даже у здоровых людей, поскольку слизистая оболочка верхних дыхательных путей постоянно реагирует на изменения в окружающей среде. Есть основания предполагать, что адаптивная активация, стадия адаптации и преморбидная дезадаптация связаны с функцией факторов защиты местного иммунитета [8; 9]. Согласно

результатам исследований, вторичные иммунодефицитные состояния возникают преимущественно локально при вирусных и воспалительных заболеваниях ЛОР-органов.

Изменение количества нейтрофилов, макрофагов и эозинофилов является внешним проявлением своеобразной преморбидной адаптации, которая запускается дисбалансом в местной иммунной системе. При таком варианте ответа происходит снижение функциональных качеств фагоцитов, в частности, снижаются показатели фагоцитоза аутофлоры, повышаются показатели поврежденных фагоцитов с незавершенным фагоцитозом. Снижение уровня антител, а также концентрации комплемента в секрете являются признаками состояния, известного как гуморальная недостаточность. Это состояние неактивности часто сопровождается дефицитом выработки провоспалительных цитокинов, что является одним из факторов, способствующих хроническому характеру заболевания.

Все это дает объяснение, почему необходимо обосновать логичное медикаментозное лечение, направленное не только на микроб, вызывающий заболевание у пациента, но и на восстановление иммунной системы до исходного состояния.

Эффекты местного применения продигозана, пентоксила, левамизола, диуцифона, аутозера и метилурацила хорошо документированы. Исследования местных иммуномодулирующих препаратов ведутся уже довольно давно. Физические элементы, такие как магнитные поля и ультразвук, являются частью отдельного набора локальных эффектов, которые, среди прочего, способствуют стимуляции образования антител и активации защитных механизмов клеток [8].

В этом контексте важно отметить исследование, проведенное по использованию топической иммуномодулирующей терапии в острых случаях воспаления среднего уха [5]. Использование мукозальной вакцины [ИРС-19]

привело к повышению естественного специфического иммунитета, а также неспецифического мукозального ответа, стимуляции выработки секреторного IgA в полости носа и слизистой носоглотки, повышению фагоцитарной активности макрофагов и увеличению уровня эндогенного интерферона и лизоцима. Все эти преимущества можно отнести на счет мукозальной вакцины. После терапии с помощью ИРС-19 у пациентов больше не наблюдалось клинических признаков острого среднего отита, а нарушенная функция слуховой трубы восстанавливалась у этих людей гораздо быстрее. Эндоназально введенный ИРС-19 оказывал иммуномодулирующее воздействие исключительно на слизистые оболочки верхних дыхательных путей. По сути, данную методику можно условно назвать топической иммунотерапией. Это связано с тем, что иммуномодулирующий эффект ИРС-19 был ограничен слизистыми оболочками верхних дыхательных путей.

Известно, что в 86% случаев причиной развития экссудативного среднего отита у детей являются аденоиды, в то время когда у взрослых преобладает нарушение носового дыхания, гипертрофия трубных валиков, иммунологические нарушения и опухоли носоглотки и носовых пазух.

Хирургическая коррекция патологий, вызывающих закупорку глоточного отверстия слуховой трубы, часто является простым процессом. С другой стороны, наиболее сложные аспекты лечения ЭСО у взрослых связаны с заболеванием иммунной системы.

По результатам проведенного исследования можно сделать вывод, что улучшение общего и местного иммунитета как важнейших звеньев патогенеза экссудативного среднего отита у взрослых приведет к повышению эффективности терапии данного заболевания.

К категории иммуотропных препаратов относятся те, лечебный эффект которых является результатом их преимущественно избирательного действия на иммунную систему.

Влияние, которое иммуностропные препараты оказывают на различные компоненты иммунологической и неспецифической защитной системы, позволяет отнести их к одной из трех отдельных групп: стимулирующие, ингибирующие или компенсирующие иммунную систему. Иммуностропные препараты могут быть биогенными или химически синтезированными, в зависимости от метода производства. Биогенные иммуностропные препараты также могут быть химически синтезированы.

Иммуномодулирующие препараты предназначены для восстановления уровня физиологически активных истощенных в организме химических веществ (например интерфероны, цитокины и антитела). Согласно рекомендациям данный препарат вводят не ранее чем 3 суток от начала заболевания, препарат не оказывал воздействия на естественный процесс иммунного ответа организма. Иммуносупрессия рекомендуется не только на ранних стадиях заболевания, при аллергическом (атопическом) варианте, но и на более поздних стадиях аутоиммунного процесса, чтобы стабилизировать его и удлинить период ремиссии. Это связано с тем, что иммуносупрессия подавляет способность иммунной системы к иммунному ответу. Иммуностимуляция проводится позднее, когда иммунная система восстановит свою способность реагировать на дальнейшую стимуляцию и получит достаточно времени для восстановления.

Вторая категория лекарств, оказывающих стимулирующее или, скорее, иммуномодулирующее воздействие, которое нормализует маркеры иммунологической защиты - это то, что очень интересует отоларингологов. Эти препараты определенным образом стимулируют иммунную систему. Общеизвестно, что иммуномодуляторы - это лекарственные средства, обладающие иммуностропным действием, которые при приеме в терапевтических количествах способствуют восстановлению деятельности иммунной системы. Вторичные иммунодефицитные состояния, вызванные

вирусными и воспалительными заболеваниями, поддаются лечению этими препаратами, которые можно использовать в качестве корректирующей меры. Для применения иммуностропных препаратов необходимо четкое и достоверное иммунологическое обследование в динамике продолжающейся терапии. Это обследование должно четко и достоверно продемонстрировать наличие иммунодефицита.


В связи со значительной распространенностью вторичных иммунодефицитов при ЛОР-заболеваниях уже predeterminedено, что в их сложном лечении потребуются иммунокоррекция. В качестве иллюстрации иммунокоррекции при лечении среднего отита необходимо отметить исследование клинико-иммунологической эффективности нуклеата натрия в лечении больных с секреторным средним отитом. Установлено, что применение нуклеата натрия на системном уровне способствует коррекции иммунологических нарушений и достижению клинической ремиссии.

При назначении пациентам с хроническим гнойным средним отитом комбинации лейкинферона и миелопида в послеоперационном периоде удается устранить исходные дефекты иммунной системы в Т и В звеньях иммунитета и улучшить клиническое течение, что способствует сокращению сроков пребывания в стационаре.

Таким образом, иммунопатологические процессы играют важную роль в патогенезе ЭСО и воздействия иммуностропного характера на основные звенья патогенеза ЭСО являются обоснованными. В опубликованных исследованиях последних десятилетий недостаточно данных об эффективности местной иммунокорректирующей терапии ЭСО.

ТЕСТОВЫЕ ВОПРОСЫ

1. Дайте характеристику поражения по типу тимпанограммы




- A. вывих слуховых косточек
- B. дисфункция слуховой трубы
- C. экссудативный отит, адгезивный отит
- D. отосклероз
- E. патологии нет

2. Дайте характеристику поражения по типу тимпанограммы



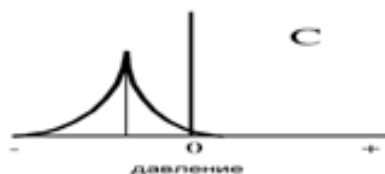
- A. отосклероз
- B. дисфункция слуховой трубы
- C. экссудативный отит, адгезивный отит
- D. патологии нет
- E. вывих слуховых косточек

3. Дайте характеристику поражения по типу тимпанограммы



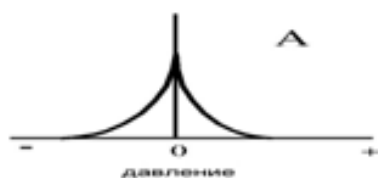
- A. экссудативный отит, адгезивный отит
- B. дисфункция слуховой трубы
- C. патологии нет
- D. отосклероз
- E. вывих слуховых косточек

4. Дайте характеристику поражения по типу тимпанограммы



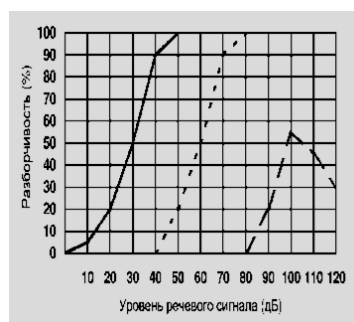
- A. дисфункция слуховой трубы
- B. патологии нет
- C. экссудативный отит, адгезивный отит
- D. отосклероз
- E. вывих слуховых косточек

5. Дайте характеристику поражения по типу тимпанограммы



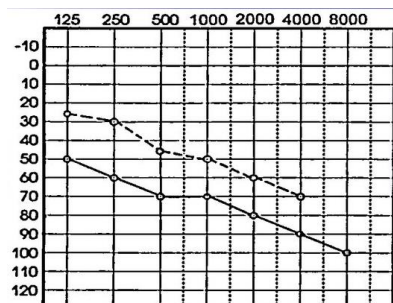
- A. патологии нет
- B. дисфункция слуховой трубы
- C. экссудативный отит, адгезивный отит
- D. отосклероз
- E. вывих слуховых косточек

6. Укажите вид аудиометрии



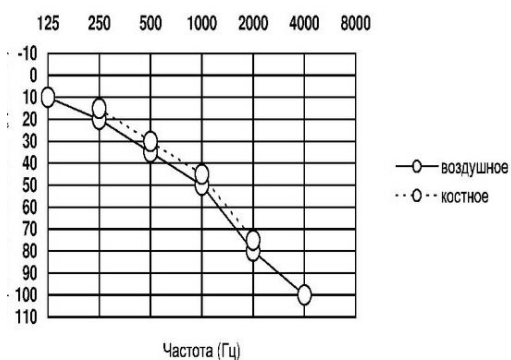
- A. речевая аудиометрия
- B. тональная аудиометрия
- C. пороговая аудиометрия
- D. отоакустическая эмиссия
- E. тимпанометрия

7. Укажите тип поражения на данной аудиограмме



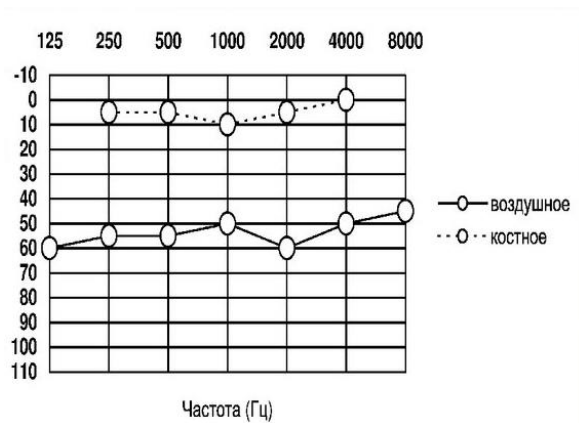
- A. смешанная форма тугоухости
- B. аудиограмма в норме
- C. сенсоневральная форма тугоухости
- D. кондуктивная форма тугоухости
- E. глухота

8. Укажите тип поражения на данной аудиограмме



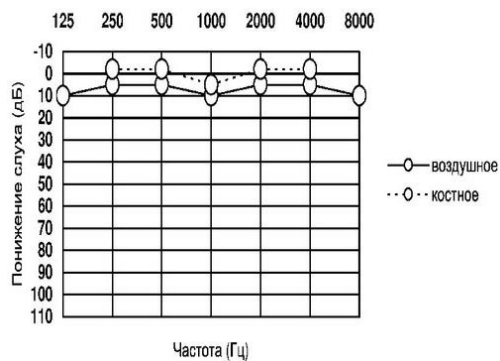
- A. сенсоневральная форма тугоухости
- B. аудиограмма в норме
- C. смешанная форма тугоухости
- D. кондуктивная форма тугоухости
- E. глухота

9. Укажите тип поражения на данной аудиограмме



- A. кондуктивная форма тугоухости
- B. аудиограмма в норме
- C. смешанная форма тугоухости
- D. сенсоневральная форма тугоухости
- E. глухота

10. Укажите тип поражения на данной аудиограмме



- A. аудиограмма в норме
- B. кондуктивная форма тугоухости
- C. смешанная форма тугоухости
- D. сенсоневральная форма тугоухости
- E. глухота

СПИСОК ЛИТЕРАТУРЫ

1. Лутфуллаев Г.У., Кобилова Ш.Ш., Неъматов У.С. Опыт применения локальной иммунокоррекции в лечении экссудативного среднего отита у больных с доброкачественными опухолями носа, околоносовых пазух и носоглотки / Вестник КГМА им. ИК Ахунбаева 2019 С. 55-57
2. Лутфуллаев Г.У., Лутфуллаев У.Л., Кобилова Ш.Ш., Валиева Н.К. Ранняя диагностика доброкачественных опухолей глотки в условиях первичного звена здравоохранения / Научно-практический журнал «Вестник науки и образования» № 18(102). Москва. 2020 С. 21-28
3. Gayrat Lutfullaev, Umrillo Lutfullaev, Shakhodat Kobilova, Nasiba Safarova, Nigina Valieva Exudative Otitis Media - Early Symptom of Junior Nasopharyngeal Angiofibroma. / Annals of the Romanian Society for Cell Biology. 2021 R.111–114
4. Gayrat Lutfullaev, Nasiba Safarova, Uktam Nematov, Shakhodat Kobilova, Adham Ortikov Clinical and Morphological Characteristics of Benefits of the Nose and Paranasal Sinuses. Annals of the Romanian Society for Cell Biology. 2021 R. 115–119.
5. Lutfullaev G'.U., Qobilova Sh.Sh., Lutfullaev U.L. Burun, burun yon bo'shliqlari va burun-halqum xavfsiz o'smalari negizida rivojlangan ekssudativ o'rta otitni kompleks davolash / Doktor axborotnomasi №3 (106). 2022 61-63 b. (14.00.00 №20)
6. Kobilova Sh. Sh., Lutfullaev G. U., Valieva N. K., Khamraev F. Kh. Clinical Features of the Course of Exudative Otitis Media in Benign Neoplasms of the Nose, Paranasal Sinuses and Nasopharynx / American Journal of Medicine and Medical Sciences 11(8). 2021 R. 569-571.
7. Qobilova Sh.Sh., Lutfullaev G'.U., Fayzullaev D.Sh. Burun, burun yondosh bo'shliqlari va burun-halqum xavfsiz o'smalari bilan kasallangan bemorlarda ekssudativ o'rta otitni davolashda maxalliy immunokorreksiya / Biologiya va tibbiyot muammolari №6 (124). 2020 156-158 b. (14.00.00. №19)
8. Qobilova Sh.Sh., Lutfullaev G'.U., Valieva N.K., Xamraev F.X. Burun, burun yon bo'shliqlari va burun – halqum xavfsiz o'smalarida ekssudativ o'rta otit / Biomeditsina va amaliyot jurnali 4 son, 6 jild. 2021 85-91 b. (14.00.00. №24)
9. Qobilova Sh.Sh., Lutfullaev G'.U., Valieva N.K., Xamraev F.X. Jaxon amaliyotida ekssudativ o'rta otitni davolash / Biomeditsina va amaliyot jurnali 4 son, 6 jild. 2021 91-96 b. (14.00.00. №24)